



HAL
open science

Manifestations cutanées des cryptococcoses : à propos de quatre observations chez des patients séropositifs pour le VIH

Cristèle Sas-Nicolas

► **To cite this version:**

Cristèle Sas-Nicolas. Manifestations cutanées des cryptococcoses : à propos de quatre observations chez des patients séropositifs pour le VIH. Sciences du Vivant [q-bio]. 2001. hal-01738939

HAL Id: hal-01738939

<https://hal.univ-lorraine.fr/hal-01738939>

Submitted on 20 Mar 2018

HAL is a multi-disciplinary open access archive for the deposit and dissemination of scientific research documents, whether they are published or not. The documents may come from teaching and research institutions in France or abroad, or from public or private research centers.

L'archive ouverte pluridisciplinaire **HAL**, est destinée au dépôt et à la diffusion de documents scientifiques de niveau recherche, publiés ou non, émanant des établissements d'enseignement et de recherche français ou étrangers, des laboratoires publics ou privés.



AVERTISSEMENT

Ce document est le fruit d'un long travail approuvé par le jury de soutenance et mis à disposition de l'ensemble de la communauté universitaire élargie.

Il est soumis à la propriété intellectuelle de l'auteur. Ceci implique une obligation de citation et de référencement lors de l'utilisation de ce document.

D'autre part, toute contrefaçon, plagiat, reproduction illicite encourt une poursuite pénale.

Contact : ddoc-theses-contact@univ-lorraine.fr

LIENS

Code de la Propriété Intellectuelle. articles L 122. 4

Code de la Propriété Intellectuelle. articles L 335.2- L 335.10

http://www.cfcopies.com/V2/leg/leg_droi.php

<http://www.culture.gouv.fr/culture/infos-pratiques/droits/protection.htm>

158416

2001

N° 156



THESE

pour obtenir le grade de

DOCTEUR EN MEDECINE

Présentée et soutenue publiquement
dans le cadre du troisième cycle de Médecine Spécialisée

par

Cristèle SAS-NICOLAS

le 14 Décembre 2001

**MANIFESTATIONS CUTANÉES DES CRYPTOCOCCOSES:
A PROPOS DE QUATRE OBSERVATIONS CHEZ DES
PATIENTS SEROPOSITIFS POUR LE VIH**

Examineurs de la thèse:

- Monsieur le Professeur J. L. SCHMUTZ
- Monsieur le Professeur P. CANTON
- Mademoiselle le Professeur A. BARBAUD
- Madame le Docteur N. CONTET-AUDONNEAU
- Monsieur le Docteur J. F. CUNY

- Président
-)
-) Juges
-)
-)

BIBLIOTHEQUE MEDECINE NANCY 1



D 007 209220 1

2001

N°



THESE

pour obtenir le grade de

DOCTEUR EN MEDECINE

Présentée et soutenue publiquement
dans le cadre du troisième cycle de Médecine Spécialisée

par

Cristèle SAS-NICOLAS

le 14 Décembre 2001

MANIFESTATIONS CUTANÉES DES CRYPTOCOCCOSES:
A PROPOS DE QUATRE OBSERVATIONS CHEZ DES
PATIENTS SEROPOSITIFS POUR LE VIH

Examineurs de la thèse:

Monsieur le Professeur J. L. SCHMUTZ

Président

Monsieur le Professeur P. CANTON

)

Mademoiselle le Professeur A. BARBAUD

) Juges

Madame le Docteur N. CONTET-AUDONNEAU

)

Monsieur le Docteur J. F. CUNY

)

FACULTÉ DE MÉDECINE DE NANCY

Président de l'Université : Professeur Claude BURLET

Doyen de la Faculté de Médecine : Professeur Jacques ROLAND

Vice-Doyen de la Faculté de Médecine : Professeur Hervé VESPIGNANI

Assesseurs

du 1^{er} Cycle :

du 2^{ème} Cycle :

du 3^{ème} Cycle :

de la Vie Facultaire :

Mme le Docteur Chantal KOHLER

Mme le Professeur Michèle KESSLER

Mr le Professeur Jacques POUREL

Mr le Professeur Philippe HARTEMANN

DOYENS HONORAIRES

Professeur Adrien DUPREZ – Professeur Jean-Bernard DUREUX

Professeur Georges GRIGNON – Professeur François STREIFF

PROFESSEURS HONORAIRES

PIERQUIN – Etienne LEGAIT – Jean LOCHARD – René HERBEUVAL – Gabriel FAIVRE – Jean-Marie FOLIGUET

Jacques RAUBER – Paul SADOUL – Raoul SENAULT – Pierre ARNOULD – Roger BENICHOUX – Marcel RIBON

Jacques LACOSTE – Jean BEUREY – Jean SOMMELET – Pierre HARTEMANN – Emile de LAVERGNE

Augusta TREHEUX – Michel MANCIAUX – Paul GUILLEMIN – Pierre PAYSANT

Jean-Claude BURDIN – Claude CHARDOT – Jean-Bernard DUREUX – Jean DUHEILLE – Jean-Pierre GRILLIAT

Pierre LAMY – François STREIFF – Jean-Marie GILGENKRANTZ – Simone GILGENKRANTZ

Pierre ALEXANDRE – Robert FRISCH – Jean GROSDIDIER – Michel PIERSON – Jacques ROBERT

Jacques DEBRY – Georges GRIGNON – Pierre TRIDON – Michel WAYOFF – François CHERRIER – Oliéro GUERCI

Gilbert PERCEBOIS – Claude PERRIN – Jean PREVOT – Pierre BERNADAC – Jean FLOQUET

Jean GAUCHER – Michel LAXENAIRE – Michel BOULANGE – Michel DUC – Claude HURIET – Pierre LANDES

Alain LARCAN – Gérard VAILLANT – Daniel ANTHOINE – Pierre GAUCHER – René-Jean ROYER

Hubert UFFHOLTZ – Jacques LECLERE – Francine NABET – Jacques BORRELLY

Michel RENARD – Jean-Pierre DESCHAMPS – Pierre NABET

=====
**PROFESSEURS DES UNIVERSITÉS -
PRATICIENS HOSPITALIERS**

(Disciplines du Conseil National des Universités)

42^{ème} Section : MORPHOLOGIE ET MORPHOGENÈSE

1^{ère} sous-section : (Anatomie)

Professeur Jacques ROLAND - Professeur Gilles GROSDIDIER

Professeur Pierre LASCOMBES - Professeur Marc BRAUN

2^{ème} sous-section : (Cytologie et histologie)

Professeur Bernard FOLIGUET

3^{ème} sous-section : (Anatomie et cytologie pathologiques)

Professeur Adrien DUPREZ - Professeur François PLENAT

Professeur Jean-Michel VIGNAUD - Professeur Eric LABOUYRIE

43^{ème} Section : BIOPHYSIQUE ET IMAGERIE MÉDICALE

1^{ère} sous-section : (Biophysique et médecine nucléaire)

Professeur Alain BERTRAND - Professeur Gilles KARCHER - Professeur Pierre-Yves MARIE

2^{ème} sous-section : (Radiologie et imagerie médicale)

Professeur Jean-Claude HOFFEL - Professeur Luc PICARD - Professeur Denis REGENT

Professeur Michel CLAUDON - Professeur Serge BRACARD - Professeur Alain BLUM

Professeur Jacques FELBLINGER

Section : BIOCHIMIE, BIOLOGIE CELLULAIRE ET MOLÉCULAIRE, PHYSIOLOGIE ET NUTRITION

1^{ère} sous-section : (Biochimie et biologie moléculaire)

Professeur Jean-Pierre NICOLAS

Professeur Jean-Louis GUÉANT – Professeur Jean-Luc OLIVIER

2^{ème} sous-section : (Physiologie)

Professeur Jean-Pierre CRANCE – Professeur Jean-Pierre MALLIE

Professeur François MARCHAL – Professeur Philippe HAOUZI

3^{ème} sous-section : (Biologie cellulaire)

Professeur Claude BURLET

4^{ème} sous-section : (Nutrition)

Professeur Olivier ZIEGLER

45^{ème} Section : MICROBIOLOGIE, MALADIES TRANSMISSIBLES ET HYGIÈNE

1^{ère} sous-section : (Bactériologie – virologie ; hygiène hospitalière)

Professeur Alain LE FAOU

2^{ème} sous-section : (Parasitologie et mycologie)

Professeur Bernard FORTIER

3^{ème} sous-section : (Maladies infectieuses ; maladies tropicales)

Professeur Philippe CANTON – Professeur Thierry MAY – Professeur Christian RABAUD

46^{ème} Section : SANTÉ PUBLIQUE, ENVIRONNEMENT ET SOCIÉTÉ

1^{ère} sous-section : (Épidémiologie, économie de la santé et prévention)

Professeur Philippe HARTEMANN – Professeur Serge BRIANÇON

Professeur Francis GUILLEMIN – Professeur Denis ZMIROU

2^{ème} sous-section : (Médecine et santé au travail)

Professeur Guy PETIET

3^{ème} sous-section : (Médecine légale et droit de la santé)

Professeur Henry COUDANE

4^{ème} sous-section : (Biostatistiques, informatique médicale et technologies de communication)

Professeur Bernard LEGRAS - Professeur François KOHLER

47^{ème} Section : CANCÉROLOGIE, GÉNÉTIQUE, HÉMATOLOGIE, IMMUNOLOGIE

1^{ère} sous-section : (Hématologie ; transfusion)

Professeur Christian JANOT - Professeur Thomas LECOMPTE - Professeur Pierre BORDIGONI

Professeur Pierre LEDERLIN - Professeur Jean-François STOLTZ

2^{ème} sous-section : (Cancérologie ; radiothérapie)

Professeur François GUILLEMIN - Professeur Thierry CONROY

Professeur Pierre BEY – Professeur Didier PEIFFERT

3^{ème} sous-section : (Immunologie)

Professeur Gilbert FAURE - Professeur Marie-Christine BENE

4^{ème} sous-section : (Génétique)

Professeur Philippe JONVEAUX - Professeur Bruno LEHEUP

**48^{ème} Section : ANESTHÉSIOLOGIE, RÉANIMATION, MÉDECINE D'URGENCE,
PHARMACOLOGIE ET THÉRAPEUTIQUE**

1^{ère} sous-section : (Anesthésiologie et réanimation chirurgicale)

Professeur Marie-Claire LAXENAIRE – Professeur Claude MEISTELMAN – Professeur Dan LONGROIS

Professeur Hervé BOUAZIZ

2^{ème} sous-section : (Réanimation médicale)

Professeur Henri LAMBERT – Professeur Alain GERARD

Professeur Pierre-Edouard BOLLAERT

3^{ème} sous-section : (Pharmacologie fondamentale ; pharmacologie clinique)

Professeur Patrick NETTER - Professeur Pierre GILLET

4^{ème} sous-section : (Thérapeutique)

Professeur François PAILLE – Professeur Gérard GAY – Professeur Faiez ZANNAD

49^{ème} Section : PATHOLOGIE NERVEUSE ET MUSCULAIRE, PATHOLOGIE MENTALE, HANDICAP et RÉÉDUCATION

1^{ère} sous-section : (Neurologie)

Professeur Michel WEBER - Professeur Gérard BARROCHE - Professeur Hervé VESPIGNANI

Professeur Xavier DUCROCQ

2^{ème} sous-section : (Neurochirurgie)

Professeur Henri HEPNER - Professeur Jean-Claude MARCHAL - Professeur Jean AUQUE

Professeur Thierry CIVIT

3^{ème} sous-section : (Psychiatrie d'adultes)

Professeur Jean-Pierre KAHN

4^{ème} sous-section : (Pédopsychiatrie)

Professeur Colette VIDAILHET - Professeur Daniel SIBERTIN-BLANC

5^{ème} sous-section : (Médecine physique et de réadaptation)

Professeur Jean-Marie ANDRE

50^{ème} Section : PATHOLOGIE OSTÉO-ARTICULAIRE, DERMATOLOGIE et CHIRURGIE PLASTIQUE

1^{ère} sous-section : (Rhumatologie)

Professeur Jacques POUREL - Professeur Isabelle VALCKENAERE

2^{ème} sous-section : (Chirurgie orthopédique et traumatologique)

Professeur Daniel SCHMITT - Professeur Jean-Pierre DELAGOUTTE - Professeur Daniel MOLE

Professeur Didier MAINARD

3^{ème} sous-section : (Dermato-vénérologie)

Professeur Jean-Luc SCHMUTZ - Professeur Annick BARBAUD

4^{ème} sous-section : (Chirurgie plastique, reconstructrice et esthétique)

Professeur François DAP

51^{ème} Section : PATHOLOGIE CARDIORESPIRATOIRE et VASCULAIRE

1^{ère} sous-section : (Pneumologie)

Professeur Jean-Marie POLU - Professeur Yves MARTINET

Professeur Jean-François CHABOT

2^{ème} sous-section : (Cardiologie)

Professeur Etienne ALIOT - Professeur Yves JUILLIERE - Professeur Nicolas SADOUL

3^{ème} sous-section : (Chirurgie thoracique et cardiovasculaire)

Professeur Pierre MATHIEU - Professeur Jean-Pierre VILLEMOT

Professeur Jean-Pierre CARTEAUX - Professeur Loïc MACE

4^{ème} sous-section : (Chirurgie vasculaire ; médecine vasculaire)

Professeur Gérard FIEVE

52^{ème} Section : MALADIES DES APPAREILS DIGESTIF et URINAIRE

1^{ère} sous-section : (Gastroentérologie ; hépatologie)

Professeur Marc-André BIGARD

Professeur Jean-Pierre BRONOWICKI

2^{ème} sous-section : (Chirurgie digestive)

3^{ème} sous-section : (Néphrologie)

Professeur Michèle KESSLER - Professeur Dominique HESTIN (Mme)

4^{ème} sous-section : (Urologie)

Professeur Philippe MANGIN - Professeur Jacques HUBERT

53^{ème} Section : MÉDECINE INTERNE, GÉRIATRIE et CHIRURGIE GÉNÉRALE

1^{ère} sous-section : (Médecine interne)

Professeur Gilbert THIBAUT - Professeur Francis PENIN

Professeur Denise MONERET-VAUTRIN - Professeur Denis WAHL

Professeur Jean DE KORWIN KROKOWSKI - Professeur Pierre KAMINSKY

2^{ème} sous-section : (Chirurgie générale)

Professeur Patrick BOISSEL - Professeur Laurent BRESLER

**4ème Section : DÉVELOPPEMENT ET PATHOLOGIE DE L'ENFANT, GYNÉCOLOGIE-OBSTÉTRIQUE,
ENDOCRINOLOGIE ET REPRODUCTION**

1ère sous-section : (*Pédiatrie*)

Professeur Paul VERT – Professeur Danièle SOMMELET – Professeur Michel VIDAILHET
Professeur Pierre MONIN – Professeur Jean-Michel HASCOET – Professeur Pascal CHASTAGNER

2ème sous-section : (*Chirurgie infantile*)

Professeur Michel SCHMITT – Professeur Gilles DAUTEL

3ème sous-section : (*Gynécologie-obstétrique ; gynécologie médicale*)

Professeur Michel SCHWEITZER – Professeur Jean-Louis BOUTROY

Professeur Philippe JUDLIN – Professeur Patricia BARBARINO

4ème sous-section : (*Endocrinologie et maladies métaboliques*)

Professeur Pierre DROUIN – Professeur Georges WERYHA – Professeur Marc KLEIN

5ème sous-section : (*Biologie et médecine du développement et de la reproduction*)

Professeur Hubert GERARD

55ème Section : PATHOLOGIE DE LA TÊTE ET DU COU

1ère sous-section : (*Oto-rhino-laryngologie*)

Professeur Claude SIMON - Professeur Roger JANKOWSKI

2ème sous-section : (*Ophtalmologie*)

Professeur Antoine RASPILLER - Professeur Jean-Luc GEORGE

3ème sous-section : (*Chirurgie maxillo-faciale et stomatologie*)

Professeur Michel STRICKER - Professeur Jean-François CHASSAGNE

=====

PROFESSEURS DES UNIVERSITÉS

27ème section : INFORMATIQUE

Professeur Jean-Pierre MUSSE

64ème Section : BIOCHIMIE ET BIOLOGIE MOLÉCULAIRE

Professeur Daniel BURNEL

=====

PROFESSEUR ASSOCIÉ

Épidémiologie, économie de la santé et prévention

Professeur Tan XIAODONG

=====

MAÎTRES DE CONFÉRENCES DES UNIVERSITÉS - PRATICIENS HOSPITALIERS

42ème Section : MORPHOLOGIE ET MORPHOGENÈSE

1ère sous-section : (*Anatomie*)

Docteur Bruno GRIGNON – Docteur Jean-Pascal FYAD

2ème sous-section : (*Cytologie et histologie*)

Docteur Edouard BARRAT - Docteur Jean-Claude GUEDENET

Docteur Françoise TOUATI - Docteur Chantal KOHLER

3ème sous-section : (*Anatomie et cytologie pathologiques*)

Docteur Yves GRIGNON - Docteur Béatrice MARIE

Docteur Laurent ANTUNES

43ème Section : BIOPHYSIQUE ET IMAGERIE MÉDICALE

1ère sous-section : (*Biophysique et médecine nucléaire*)

Docteur Marie-Hélène LAURENS - Docteur Jean-Claude MAYER

Docteur Pierre THOUVENOT - Docteur Jean-Marie ESCANYE - Docteur Amar NAOUN

44ème Section : BIOCHIMIE, BIOLOGIE CELLULAIRE ET MOLÉCULAIRE, PHYSIOLOGIE ET NUTRITION

1ère sous-section : (*Biochimie et biologie moléculaire*)

Docteur Xavier HERBEUVAL - Docteur Jean STRACZEK

Docteur Sophie FREMONT - Docteur Isabelle GASTIN - Dr Bernard NAMOUR

2ème sous-section : (*Physiologie*)

Docteur Gérard ETHEVENOT - Docteur Nicole LEMAU de TALANCE - Christian BEYAERT

45ème Section : MICROBIOLOGIE, MALADIES TRANSMISSIBLES ET HYGIÈNE

1ère sous-section : (*Bactériologie - Virologie ; hygiène hospitalière*)

Docteur Francine MORY - Docteur Michèle WEBER - Docteur Christine LION

Docteur Michèle DAILLOUX - Docteur Alain LOZNIÉWSKI - Docteur Véronique VENARD

2ème sous-section : (*Parasitologie et mycologie*)

Docteur Marie-France BIAVA - Docteur Nelly CONTET-AUDONNEAU

46ème Section : SANTÉ PUBLIQUE, ENVIRONNEMENT ET SOCIÉTÉ

1ère sous-section : (*Epidémiologie, économie de la santé et prévention*)

Docteur Mickaël KRAMER

47ème Section : CANCÉROLOGIE, GÉNÉTIQUE, HÉMATOLOGIE, IMMUNOLOGIE

1ère sous-section : (*Hématologie ; transfusion*)

Docteur Jean-Claude HUMBERT - Docteur François SCHOONEMAN

3ème sous-section : (*Immunologie*)

Docteur Marie-Nathalie SARDA

4ème sous-section : (*Génétique*)

Docteur Christophe PHILIPPE

**48ème Section : ANESTHÉSIOLOGIE, RÉANIMATION, MÉDECINE D'URGENCE,
PHARMACOLOGIE ET THÉRAPEUTIQUE**

1ère sous-section : (*Anesthésiologie et réanimation chirurgicale*)

Docteur Jacqueline HELMER - Docteur Gérard AUDIBERT

3ème sous-section : (*Pharmacologie fondamentale ; pharmacologie clinique*)

Docteur Françoise LAPICQUE - Docteur Marie-José ROYER-MORROT

Docteur Damien LOEUILLE

**49ème Section : DÉVELOPPEMENT ET PATHOLOGIE DE L'ENFANT, GYNÉCOLOGIE-OBSTÉTRIQUE,
ENDOCRINOLOGIE ET REPRODUCTION**

5ème sous-section : (*Biologie et médecine du développement et de la reproduction*)

Docteur Jean-Louis CORDONNIER

=====

MAÎTRES DE CONFÉRENCES

19ème section : SOCIOLOGIE, DÉMOGRAPHIE

Madame Michèle BAUMANN .

32ème section : CHIMIE ORGANIQUE, MINÉRALE, INDUSTRIELLE

Monsieur Jean-Claude RAFT

40ème section : SCIENCES DU MÉDICAMENT

Monsieur Jean-Yves JOUZEAU

60ème section : MÉCANIQUE, GÉNIE MÉCANIQUE ET GÉNIE CIVILE

Monsieur Alain DURAND

64ème section : BIOCHIMIE ET BIOLOGIE MOLÉCULAIRE

Madame Marie-Odile PERRIN - Mademoiselle Marie-Claire LANHERS

65ème section : BIOLOGIE CELLULAIRE

Mademoiselle Françoise DREYFUSS - Monsieur Jean-Louis GELLY - Madame Anne GERARD
Madame Ketsia HESS - Monsieur Pierre TANKOSIC - Monsieur Hervé MEMBRE

67ème section : BIOLOGIE DES POPULATIONS ET ÉCOLOGIE

Madame Nadine MUSSE

68ème section : BIOLOGIE DES ORGANISMES

Madame Tao XU-JIANG

=====

MAÎTRES DE CONFÉRENCES ASSOCIÉS

Médecine Générale

Docteur Alain AUBREGE

Docteur Louis FRANCO

=====

PROFESSEURS ÉMÉRITES

Professeur Georges GRIGNON – Professeur Michel PIERSON

Professeur Michel BOULANGE - Professeur Alain LARCAN - Professeur Michel DUC

Professeur Michel WAYOFF - Professeur Daniel ANTHOINE – Professeur Claude HURIET

Professeur Hubert UFFHOLTZ – Professeur René-Jean ROYER

Professeur Pierre GAUCHER

=====

DOCTEURS HONORIS CAUSA

Professeur Norman SHUMWAY (1972)

Université de Stanford, Californie (U.S.A)

Professeur Paul MICHIELSEN (1979)

Université Catholique, Louvain (Belgique)

Professeur Charles A. BERRY (1982)

Université de Médecine Préventive, Houston (U.S.A)

Professeur Pierre-Marie GALETTI (1982)

Université de Providence (U.S.A)

Professeur Mamish Nisbet MUNRO (1982)

Massachusetts Institute of Technology (U.S.A)

Professeur Mildred T. STAHLMAN (1982)

Vanderbilt University, Nashville (U.S.A)

Professeur Harry J. BUNCKE (1989)

Université de Californie, San Francisco (U.S.A)

Professeur Théodore H. SCHIEBLER (1989)

Université d'Anatomie de Würzburg (R.F.A)

Professeur Maria DELIVORIA-PAPADOPOULOS (1996)

Université de Pennsylvanie (U.S.A)

Professeur Mashaki KASHIWARA (1996)

Research Institute for Mathematical Sciences de Kyoto (JAPON)

Professeur Ralph GRÄSBECK (1996)

Université d'Helsinki (FINLANDE)

Professeur James STEICHEN (1997)

Université d'Indianapolis (U.S.A)

Professeur Duong Quang TRUNG (1997)

Centre Universitaire de Formation et de Perfectionnement de

Professionnels de Santé d'Hô Chi Minh-Ville (VIËTNAM)

A notre Maître et Président de thèse,

Monsieur le Professeur Jean-Luc SCHMUTZ,

Professeur de Dermatologie-Vénérologie,

Nous vous remercions de nous avoir fait l'honneur d'accepter la présidence du jury de notre thèse. Vous nous avez accueillis avec chaleur et bienveillance dans votre service. Durant notre internat, nous avons pu apprécier vos qualités humaines, votre disponibilité et l'enthousiasme avec lequel vous transmettez vos connaissances.

Veillez trouver dans ce travail le témoignage de toute notre reconnaissance et notre profond respect.

A notre Maître et Juge,

Monsieur le Professeur Philippe CANTON,

Professeur de Maladies Infectieuses et Tropicales,

Officier dans l'Ordre des Palmes Académiques,

Vous nous avez fait l'honneur de juger ce travail. Nous avons pu apprécier vos qualités d'enseignant et votre enthousiasme à transmettre votre savoir.

Soyez assuré de notre reconnaissance et de notre respect.

A notre Maître et Juge,

Mademoiselle le Professeur Annick BARBAUD,

Professeur de Dermatologie-Vénérologie,

Nous vous remercions sincèrement d'accepter de juger ce travail. Vous avez pris une grande part à notre formation et nous avez fait partager votre passion pour la dermato-allergologie. Nous avons pu apprécier la rigueur de votre raisonnement et votre quête constante de connaissance.

Veillez trouver l'expression de notre profonde reconnaissance et de toute notre sympathie.

A notre Juge,

Madame le Docteur Nelly CONTET-AUDONNEAU,

Maître de conférences-Praticien hospitalier, service de Parasitologie et Mycologie de
l'Hôpital Fournier, CHU Nancy,

Nous sommes très sensibles à l'honneur que vous nous faites en acceptant de
juger cette thèse. Nous avons pu apprécier votre travail, votre gentillesse et votre
disponibilité.

Nous souhaitons vous témoigner toute notre considération et notre profond
respect.

A notre Juge,

Monsieur le Docteur CUNY,

Praticien Hospitalier, Service de Dermatologie de l'Hôpital Bon-Secours, CHR Metz,

Nous vous remercions de l'accueil chaleureux que vous nous avez réservé lors de notre séjour dans votre service. Vous avez pris une grande part à notre formation. Nous avons particulièrement été impressionnés par votre rigueur médicale, vos connaissances et votre volonté de les partager.

Nous vous témoignons notre profonde et amicale reconnaissance.

A la mémoire du professeur Max WEBER

A Madame le Docteur S. REICHERT-PENETRAT

A Madame le Docteur F. GRANEL-BROCARD

A Monsieur le Docteur S. MARTIN

A Madame le Docteur A. EHLINGER-MARTIN

Pour l'enseignement de grande valeur que vous m'avez amicalement prodigué

A Madame le Docteur B. LAVEINE

A Madame le Docteur A. BELLUT

A Mademoiselle le Docteur M. P. COCCIALE

Pour la confiance que vous m'avez accordée

A Mademoiselle le Docteur V. MARECHAL

A Mademoiselle I. FIGARELLA

En souvenir de nos années d'internat

A Monsieur le Docteur P. TRECHOT

Pour vos conseils éclairés et votre disponibilité

A Mesdames les infirmières

Pour votre amitié et la bonne humeur dont vous m'avez entourée

A Mesdames les secrétaires

Pour votre gentillesse et votre patience

A tous les membres du service de Dermatologie

A mes amis internes

A Arnaud,

Pour ta présence et ton soutien, avec tout mon amour

A ma fille

Marie, que j'aime infiniment

A mes parents

Que ce travail me permette de vous témoigner tout mon amour
et toute ma reconnaissance

A mes frères et à ma sœur

A toute ma famille et belle-famille

A Cécile

Pour ton soutien et tes précieux conseils orthographiques et grammaticaux

A Anne, Pierre, Claire, Olivier, Philippe , Rachel, Cécile (encore elle!), David, Cathy,
Laurent

Avec toute mon amitié

A tous mes amis

SERMENT

"Au moment d'être admise à exercer la médecine, je promets et je jure d'être fidèle aux lois de l'honneur et de la probité. Mon premier souci sera de rétablir, de préserver ou de promouvoir la santé dans tous ses éléments, physiques et mentaux, individuels et sociaux. Je respecterai toutes les personnes, leur autonomie et leur volonté, sans aucune discrimination selon leur état ou leurs convictions. J'interviendrai pour les protéger si elles sont affaiblies, vulnérables ou menacées dans leur intégrité ou leur dignité. Même sous la contrainte, je ne ferai pas usage de mes connaissances contre les lois de l'humanité. J'informerai les patients des décisions envisagées, de leurs raisons et de leurs conséquences. Je ne tromperai jamais leur confiance et n'exploiterai pas le pouvoir hérité des circonstances pour forcer les consciences. Je donnerai mes soins à l'indigent et à quiconque me les demandera. Je ne me laisserai pas influencer par la soif du gain ou la recherche de la gloire.

Admise dans l'intimité des personnes, je tairai les secrets qui me sont confiés. Reçue à l'intérieur des maisons, je respecterai les secrets des foyers et ma conduite ne servira pas à corrompre les mœurs. Je ferai tout pour soulager les souffrances. Je ne prolongerai pas abusivement les agonies. Je ne provoquerai jamais la mort délibérément.

Je préserverai l'indépendance nécessaire à l'accomplissement de ma mission. Je n'entreprendrai rien qui dépasse mes compétences. Je les entretiendrai et les perfectionnerai pour assurer au mieux les services qui me seront demandés.

J'apporterai mon aide à mes confrères ainsi qu'à leurs familles dans l'adversité.

Que les hommes et mes confrères m'accordent leur estime si je suis fidèle à mes promesses ; que je sois déshonorée et méprisée si j'y manque".

TABLE DES MATIERES

	<u>pages</u>
I. INTRODUCTION	19
II. OBSERVATIONS CLINIQUES	20
4.1 OBSERVATION N°1	20
4.2 OBSERVATION N°2	26
4.3 OBSERVATION N°3	29
4.4 OBSERVATION N°4	30
III. MYCOLOGIE	32
3.1 TAXONOMIE	32
3.2 CARACTERES DE LA LEVURE	33
3. 2. 1 Morphologie et aspects cultureux	33
3. 2. 2 Caractéristiques physiologiques	33
3.3 DIAGNOSTIC MYCOLOGIQUE	34
3. 3. 1 Examen direct	34
3. 3. 2 Culture	35
3. 3. 3 Examen histologique	36
3. 3. 4 Diagnostic sérologique	39
3. 4 EPIDEMIOLOGIE ET ROLE PATHOGENE	40
3. 4. 1 Habitat naturel	40
3. 4. 1. 1 <i>Cr. neoformans</i> var. <i>neoformans</i>	40
3. 4. 1. 2 <i>Cr. neoformans</i> var. <i>gattii</i>	41
3.4. 2 Rôle pathogène	41
3. 4. 3 Epidémiologie	43
3. 4. 3. 1 Généralités	43
3. 4. 3. 2 Incidence	43
3. 4. 3. 3 Répartition géographique selon la variété	44
3. 4. 4 Population à risque	45
3. 4. 4. 1 Terrains prédisposants	45
3. 4. 4. 2 Cryptococcose et SIDA	52
3. 5 SENSIBILITE AUX AGENTS ANTIFONGIQUES	54



IV. FORMES CLINIQUES DES CRYPTOCOCCOSES	55
4. 1 ATTEINTES MENINGEES ET NEUROLOGIQUES	55
4. 1. 1 Fréquence	55
4. 1. 2 Clinique	55
4. 1. 3 Diagnostic	57
4. 1. 4 Complications	59
4. 1. 5 Pronostic	60
4. 1. 6 Traitement	61
4. 2 ATTEINTE PULMONAIRE	63
4. 2. 1 Généralités	63
4. 2. 2 Fréquence	63
4. 2. 3 Clinique	64
4. 2. 4 Diagnostic radiologique	64
4. 2. 5 Diagnostic biologique	65
4. 2. 6 Complications	65
4. 2. 7 Prise en charge de l'atteinte pulmonaire	66
4. 3 ATTEINTE DU SYSTEME RETICULO-ENDOTHELIAL	67
4. 4 ATTEINTE OCULAIRE	68
4.5 ATTEINTE GENITO-URINAIRE	70
4. 5. 1 Atteinte surrénale	70
4. 5. 2 Atteinte rénale	71
4. 5. 3 Atteinte de la prostate	71
4. 5. 4 Atteinte du pénis	72
4. 6 ATTEINTE GANGLIONNAIRE	73
4. 7 ATTEINTE OSSEUSE ET ARTICULAIRE	74
4. 8 ATTEINTE DIGESTIVE	75
4. 8. 1 Oesophagite	75
4. 8. 2 Tumeur intestinale	75
4. 8. 3 Péritonite	76
4. 9 ATTEINTE ORL	77
4. 9. 1 Larynx	77
4. 9. 2 Tractus nasosinusien	77
V. PARTICULARITES DES CRYPTOCOCCOSES CUTANEEES	79
5. 1 HISTORIQUE	79
5. 2 FREQUENCE	80
5. 3 LOCALISATION ET NOMBRE DES LESIONS	81



5. 4 CLINIQUE	81
5. 4. 1 Généralités	82
5. 4. 2 La forme molluscum-like	82
5. 4. 3 La forme ulcérée	82
5. 4. 4 Aspect clinique de cellulite infectieuse	83
5. 4. 5 La forme nodulaire	84
5. 4. 6 Aspect de maladie de Kaposi	85
5. 4. 7 Abscess sous cutané	85
5. 4. 8 Cas particuliers	86
5. 5 DIAGNOSTIC	87
5. 5. 1 Biopsie cutanée	87
5. 5. 2 Diagnostic rapide	88
5. 5. 3 Diagnostic différentiel	89
5. 6 CARACTERISTIQUES MYCOLOGIQUES	90
5. 7 CRYPTOCOCCOSES. CUTANÉES DE L'IMMUNOCOMPÉTENT	92
5. 8 CRYPTOCOCCOSES CUTANÉES ISOLÉES	94
VI. TRAITEMENT	96
6. 1 TRAITEMENT DES CRYPTOCOCCOSES AIGUES	96
6. 1. 1. Chez les patients VIH positifs	96
6. 1. 2 Chez les patients VIH négatifs	100
6. 2 PROPHYLAXIE SECONDAIRE	102
6. 2. 1. Chez les patients VIH positifs	102
6. 2. 2 Chez les patients VIH négatifs	104
6. 3 PROPHYLAXIE PRIMAIRE	106
6. 4 PERSPECTIVES THÉRAPEUTIQUES	107
VII. DISCUSSION	109
VIII. CONCLUSION	114
IX. REFERENCES BIBLIOGRAPHIQUES	115

I) INTRODUCTION



La cryptococcose est une infection fongique opportuniste provoquée par une levure encapsulée: *Cryptococcus néoformans*.

La variété *néoformans* est ubiquitaire, elle est contenue dans des poussières contaminées par des fientes de pigeons tandis que la variété *gattii* est surtout présente dans les eucalyptus des régions subtropicales. La maladie touche préférentiellement les sujets immunodéprimés, en premier lieu les patients séropositifs (1).

Les formes cliniques sont multiples, tous les organes peuvent être envahis mais la forme pulmonaire et la cryptococcose cérébro-méningée sont les plus communes. Le revêtement cutané est touché dans 10 à 20% des cas, le plus souvent lors d'atteinte systémique mais parfois de façon isolée. Les manifestations cutanées sont variées et non spécifiques.

Nous rapportons quatre observations de cryptococcose avec atteinte cutanée chez des patients séropositifs pour le VIH. L'une d'elles est particulière par son aspect clinique et par sa localisation stricte au tégument sans atteinte systémique.

II) OBSERVATIONS CLINIQUES

2. 1 OBSERVATION N°1

Monsieur B. Joseph, 60 ans, cuisinier, se présente à la consultation de dermatologie pour une vaste ulcération du cuir chevelu, évoluant depuis 10 jours.

Ce patient signale comme seuls antécédents un évanouissement des membres inférieurs et des crises de goutte.

La symptomatologie a débuté en avril 1998 par des lésions papuleuses, légèrement prurigineuses sur le sommet du crâne, secondairement ulcérées et croûteuses avec apparition de douleurs et d'un écoulement séropurulent. Les premiers signes cliniques sont apparus quelques jours après une teinture capillaire chez un coiffeur. Cependant, l'examen clinique ne retrouve aucun signe évocateur d'allergie puisqu'il n'existe qu'une vaste ulcération de dix centimètres de diamètre sur le vertex sans atteinte du reste du cuir chevelu. Cette lésion est douloureuse, ulcéro-croûteuse et suintante, alopeciante en son centre. Le pourtour de la lésion est érythémateux et infiltré, débordant sur le front (photo 1). Il existe de petites adénopathies cervicales satellites. Le reste de l'examen clinique est normal.

Devant l'importance de cette pyodermite du cuir chevelu dont l'étiologie reste suspecte, nous proposons au patient une hospitalisation pour réalisation d'examens complémentaires mais celui-ci refuse. Après prélèvements bactériologiques et mycologiques, un traitement par valaciclovir (ZELITREX®) et pristinaïmycine (PYOSTACINE®) est mis en place dans l'hypothèse d'un herpès avec surinfection bactérienne.

Le patient reconulte 3 semaines plus tard, début mai 1998. Il signale qu'après une légère amélioration des lésions sous traitement, des douleurs insomniantes sont apparues et l'ulcération cutanée s'est élargie.

Les résultats des prélèvements cutanés réalisés trois semaines auparavant montrent une

infection à *Staphylococcus aureus* et, de façon surprenante chez ce patient apparemment en bonne santé, un *cryptococcus néoformans* sur la culture mycologique. Une hospitalisation pour bilan complémentaire est enfin acceptée par le patient.

La numération formule sanguine est normale ; il existe un syndrome inflammatoire avec CRP élevée et accélération de la VS à 80 à la première heure; l'ionogramme sanguin et le bilan hépatorénal sont normaux. Nous découvrons un sérodiagnostic du VIH positif. En reprenant l'interrogatoire, le patient avoue connaître cette séropositivité depuis plusieurs mois mais a refusé tout traitement. La contamination avait eu lieu 3 ans auparavant lors d'un rapport hétérosexuel non protégé avec une partenaire occasionnelle. Des biopsies cutanées sur la lésion du cuir chevelu montrent la présence de nombreuses levures encapsulées et colorées par l'encre de chine, correspondant à des cryptocoques et confirmant donc la localisation cutanée de cette infection (photo 2).

L'étude des sous-populations lymphocytaires montrent un effondrement des lymphocytes T4 à 26 par mm³, soit 3% des lymphocytes totaux. La charge virale est mesurée à 422000 copies par ml. Les données biologiques et l'infection opportuniste à cryptocoque classent le patient en stade C3 de SIDA.

Bien qu'il n'existe cliniquement aucun signe de cryptococcose systémique, nous complétons les investigations à la recherche d'une infection asymptomatique. La radiographie pulmonaire est normale; le patient refuse le lavage bronchoalvéolaire mais la culture des crachats est négative. La ponction lombaire, les prélèvements sanguins et d'urines ne montrent pas d'antigène spécifique du cryptocoque et les cultures restent négatives.

Notre patient présente donc une cryptococcose à expression cutanée exclusive sur un terrain d'immunodéficience acquise. Un traitement spécifique de l'infection fongique est débuté par fluconazole (TRIFLUCAN®) à la dose de 400 mg par jour per os ainsi qu'une trithérapie antivirale par zidovudine et lamivudine (COMBIVIR®) et nelfinavir (VIRACEPT®),

associée à une prévention de la pneumocystose par triméthopime-sulfaméthoxazole (BACTRIM®). Une antibiothérapie locale par acide fusidique (FUCIDINE® crème) est appliquée sur la lésion.

Le traitement permet une guérison de la lésion du crâne avec cicatrisation en 4 mois. Il existait une alopécie résiduelle partielle au centre de la cicatrice (photos 3 et 4). L'évolution sous traitement de l'infection par le VIH est favorable avec amélioration spectaculaire des paramètres biologiques: charge virale indétectable après un mois de trithérapie et ascension des lymphocytes T4. Le traitement par fluconazole (TRIFLUCAN®) est poursuivi à la dose de 200mg /jour après la guérison clinique de la lésion cutanée à titre de prophylaxie secondaire.

Le patient peu compliant, arrête spontanément son traitement prophylactique en mars 1999 pour une quinzaine de jours puis définitivement malgré nos mises en garde en mai 99. Il n'existe cependant pas de récurrence locale. L'immunosuppression, quant à elle, s'est réaggravée progressivement à partir de janvier 99 avec réapparition d'une charge virale détectable et une chute des T4. Le patient est perdu pendant un an. Il consulte à nouveau en juin 2001 pour le suivi de sa séropositivité. Il signale avoir arrêté sa prophylaxie secondaire mais poursuivi sa thérapie anti-virale. Sur le plan clinique, il ne présente aucune lésion cutanée évocatrice d'une rechute. Sur le plan biologique, la charge virale est stable depuis un an mesurée à 39600 copies/ml et la numération des T4 est à 111/mm³.

Ce patient a donc présenté une cryptococcose cutanée isolée, de forme ulcérée, qui a totalement guéri sous fluconazole.

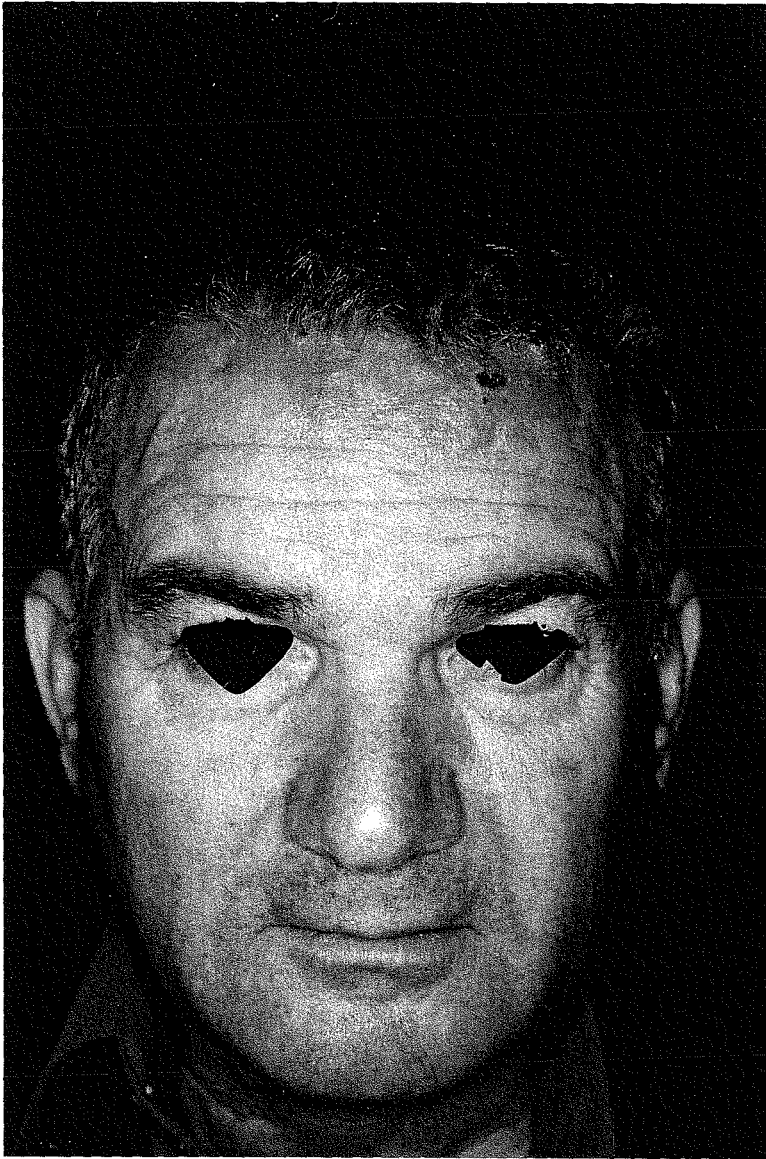


Photo 1. Cryptococcose cutanée: vaste ulcération du cuir chevelu débordant sur le front avec pourtour induré et inflammatoire




Photo 2. Biopsie du cuir chevelu: nombreuses levures encapsulées de type *cryptococcus*.

Coloration May-Grundwald- Giemsa. (X100)

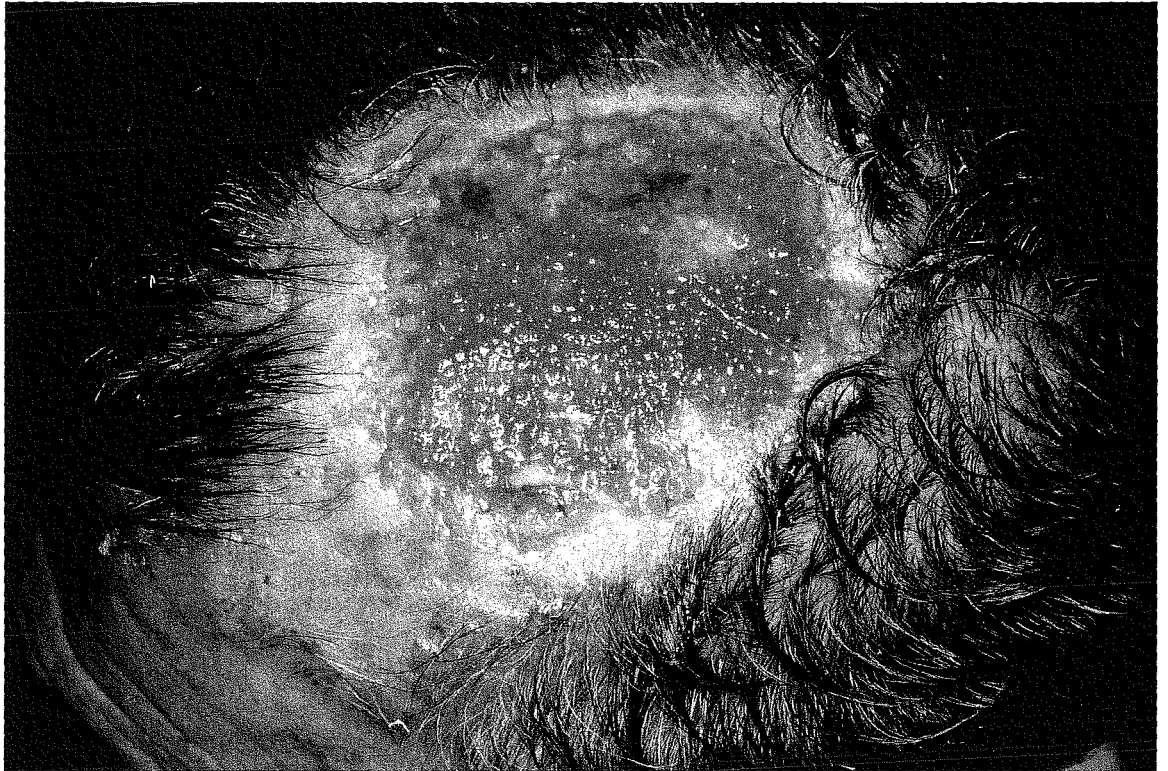


Photo 3: Cryptococcose cutanée: Évolution après 6 semaines de traitement par fluconazole

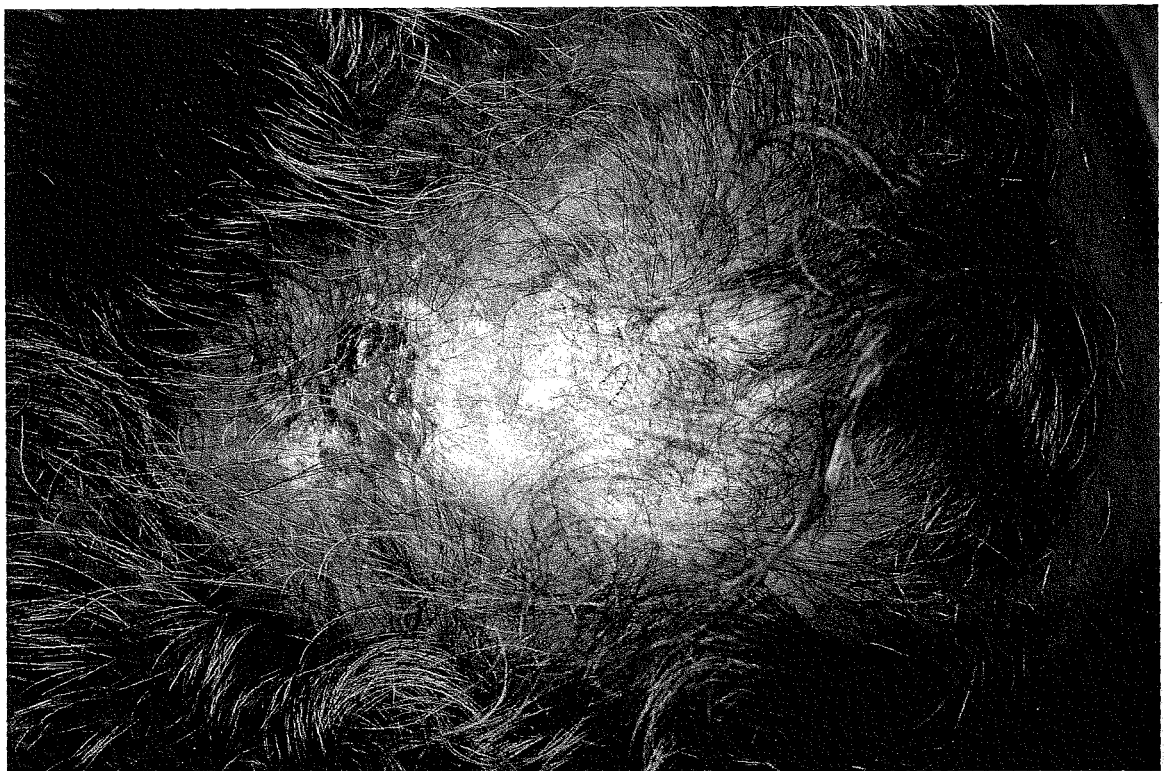


Photo 4: Cryptococcose cutanée: Aspect cicatriciel après 4 mois de traitement

2. 2 OBSERVATION N°2

Monsieur B. Patrick, né en 1958, paysagiste, toxicomane IV, est suivi dans le cadre d'une séropositivité pour le VIH depuis 1989. Il est au stade IIIb de SIDA pour une lymphadénopathie généralisée avec thrombopénie à 12000 plaquettes et une immunodépression profonde avec 132 T4/mm³. Ses autres antécédents sont une sérologie positive pour l'hépatite C et une hyper gammaglobulinémie à 50 g/l. Alors qu'il avait cessé tout traitement depuis deux ans, il consulte en mars 1996 pour une profonde altération de l'état général avec perte de 18 kg en 6 mois, fébricule, dysphagie suite à une mycose buccale, diarrhées profuses et œdèmes des membres inférieurs. Il présente aussi une éruption du visage à type de molluscum contagiosum d'apparition récente (photo 5). Une consultation de dermatologie est demandée et une biopsie est réalisée. Celle-ci révèle la présence de levures encapsulées de type cryptocoque. Les autres examens complémentaires montrent une hépatomégalie et des adénopathies lomboaortiques, une duodénite granulomateuse chronique et une rétinite à cytomegalovirus (CMV) au fond d'œil. Sur le plan biologique, il existe une pancytopénie sévère secondaire à une hypoplasie médullaire. Les leucocytes sont dénombrés à 1000/ml dont 780 polynucléaires neutrophiles et 4 T4 par mm³; l'anémie à 5,7 g d'hémoglobine nécessite des transfusions de culots globulaires et il existe une thrombopénie à 15000 plaquettes. Un traitement par fluconazole (TRIFLUCAN®) et foscarnet (FOSCAVIR®) est instauré, associé à une thérapie antirétrovirale par didanosine (VIDEX®) et une prophylaxie par triméthoprime-sulfaméthoxazole (BACTRIM®). Lorsque le patient quitte l'hôpital, les lésions cutanées sont en voie de guérison. Malheureusement, il ne sera plus revu. Son médecin traitant nous signale son décès quelques mois plus tard dans un état de cachexie avancée. Ce patient a présenté une cryptococcose cutanée isolée évoquant des molluscum contagiosum.

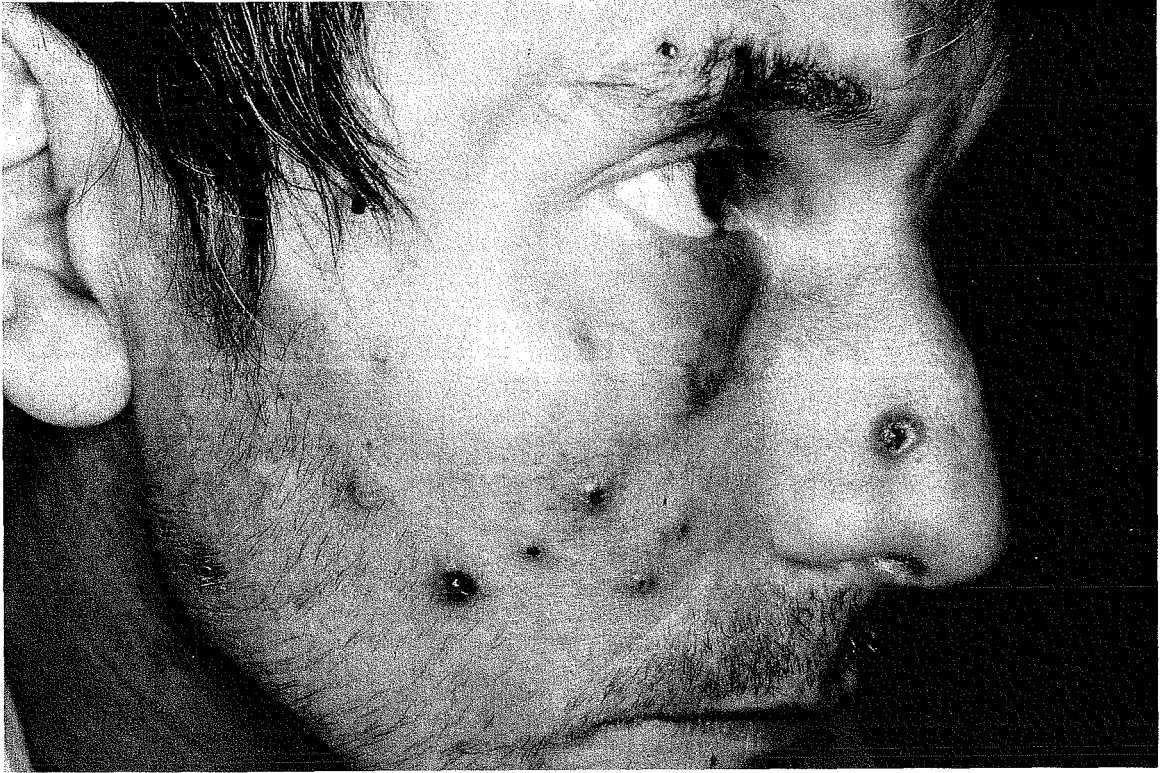


Photo 5: Cryptococcose cutanée du visage évoquant des molluscum contagiosum

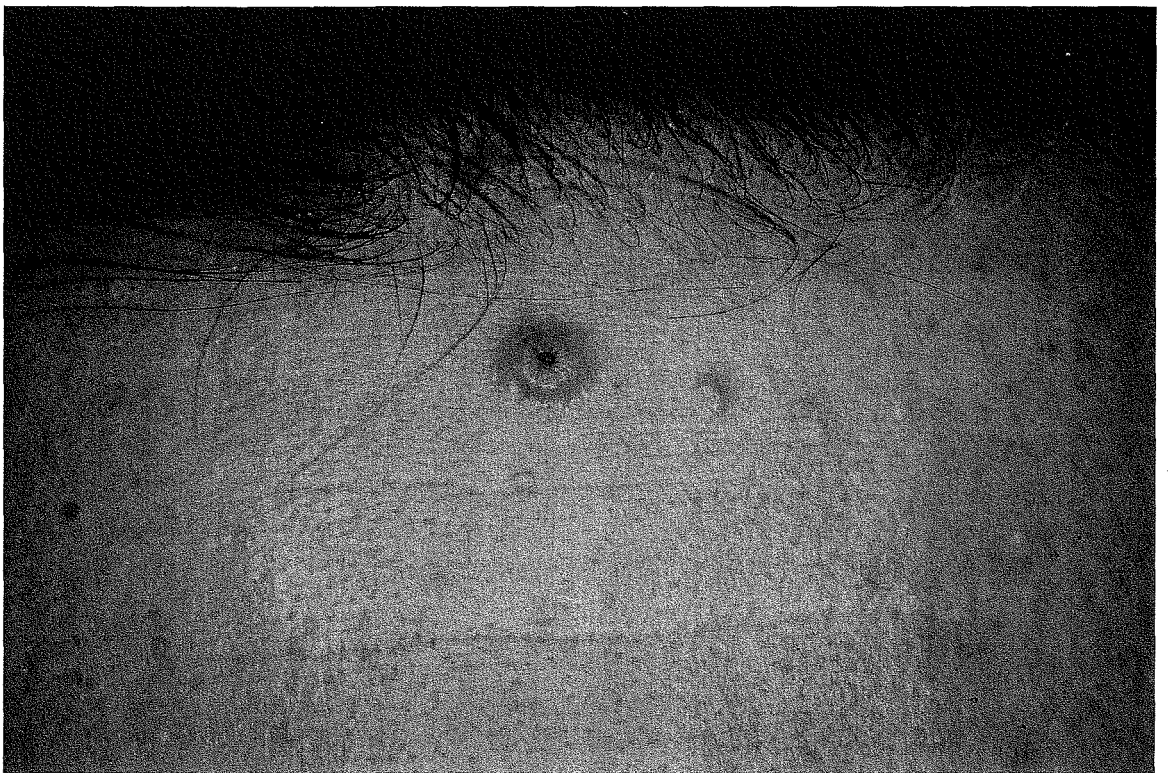


Photo 6: Cryptococcose cutanée du front aspect évocateur d'un molluscum contagiosum

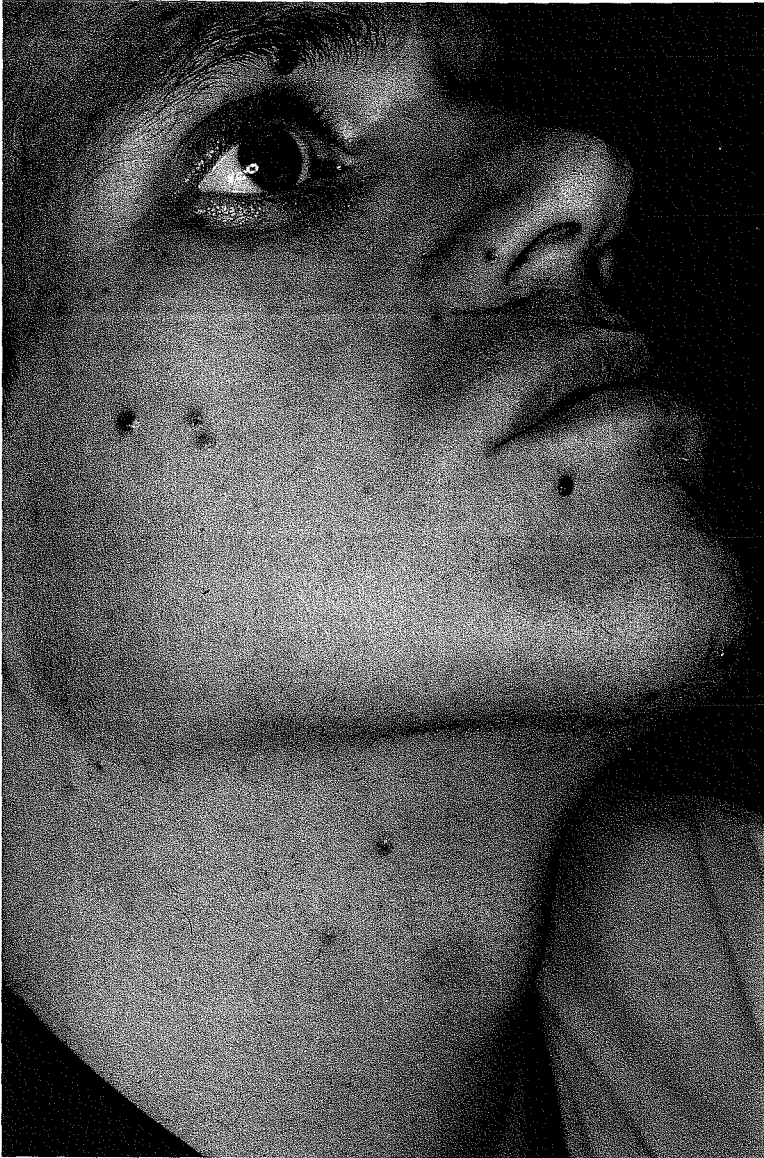

Photo 7: Cryptococcose cutanée évoquant des molluscum contagiosum des joues et du menton

2. 3 OBSERVATION N°3

Monsieur D. S. Antonio, né en 1963, est suivi dans le cadre d'une hémophilie A et d'une séropositivité post-transfusionnelle pour le VIH depuis 1984. Il est aussi porteur des hépatites B et C. Depuis août 1993, il est au stade B3 ou IV C2 suite à un zona thoracique. Il reçoit un traitement antirétroviral par didanosine (VIDEX®) et une prophylaxie des infections à mycobactéries par rifabutine (ANSATIPINE®). Ce patient consulte en septembre 1994 pour un syndrome méningé et un syndrome bronchitique. L'examen clinique révèle des lésions papuleuses et ombiliquées du front (photo 6), des joues et du menton (photo 7), évocatrices de molluscum contagiosum. La ponction lombaire et la biopsie cutanée des lésions du front retrouvent des levures encapsulées de type cryptocoque. Le diagnostic de cryptococcose neuroméningée et cutanée est posé. Le patient entre donc en stade IV C1 ou C3 de SIDA. Un traitement par fluconazole intraveineux 400mg/jour (TRIFLUCAN®) est débuté puis remplacé par amphotéricine B (FUNGIZONE®) et flucytosine (ANCOTIL®) intraveineux. Au bout d'un mois de traitement, la ponction lombaire retrouve toujours des levures par l'examen à l'encre de chine mais la culture reste négative. Les lésions cutanées ont régressé. Un traitement de prophylaxie secondaire par TRIFLUCAN® 200mg/J est institué. Aucune manifestation de cryptococcose n'est notée dans les mois suivants. Par contre, l'évolution clinique va être marquée par plusieurs épisodes de méléna secondaires à un ulcère à CMV et par la découverte d'un lymphome malin non hodgkinien digestif. Le patient est décédé fin décembre 1997 d'une localisation lymphomateuse cérébrale associée à une encéphalite à CMV. Ce patient a donc présenté une cryptococcose méningée avec localisations cutanées associées.

2. 4 OBSERVATION N°4

Monsieur N. Alain, né en 1956, instituteur, est suivi dans le cadre d'une séropositivité pour le VIH découverte en 1986 et classée dans le groupe IVC1 du SIDA en raison d'une toxoplasmose cérébrale, d'un purpura thrombopénique, d'une stomatite herpétique sévère et d'une candidose oesophagienne .

En juin 1989, le patient consulte pour une toux associée à une fébricule. Il existe une lymphoneutropénie sévère avec effondrement des CD4. Un lavage bronchoalvéolaire révèle la présence de cryptocoques en culture. Un traitement par fluconazole (TRIFLUCAN®) 400mg/j est instauré. En septembre 1989, un myélogramme réalisé suite à une anémie nécessitant des transfusions, révèle une infiltration médullaire à cryptocoques. Au même moment, une consultation de dermatologie est demandée suite à l'apparition récente de lésions vésiculopustuleuses de la face (photo 8). La biopsie confirme une localisation cutanée de cryptococcose. Les cultures réalisées sur liquide de lavage broncho-alvéolaire, LCR, selles et urines retrouvent toutes de nombreuses colonies de *cryptococcus neoformans* confirmant le diagnostic de cryptococcose systémique. Malgré un traitement IV par fluconazole (TRIFLUCAN®) puis par amphotéricine B (FUNGIZONE®) et flucytosine (ANCOTIL®), le patient est décédé en novembre 1989 suite à un coma hépatique.

L'autopsie réalisée montrera un envahissement de nombreux organes par des cryptocoques (foie, rate , pancréas, rein, poumon, surrénales et cerveau).

Ce patient a donc présenté une cryptococcose disséminée avec des localisations cutanées évocatrices de molluscum contagiosum.

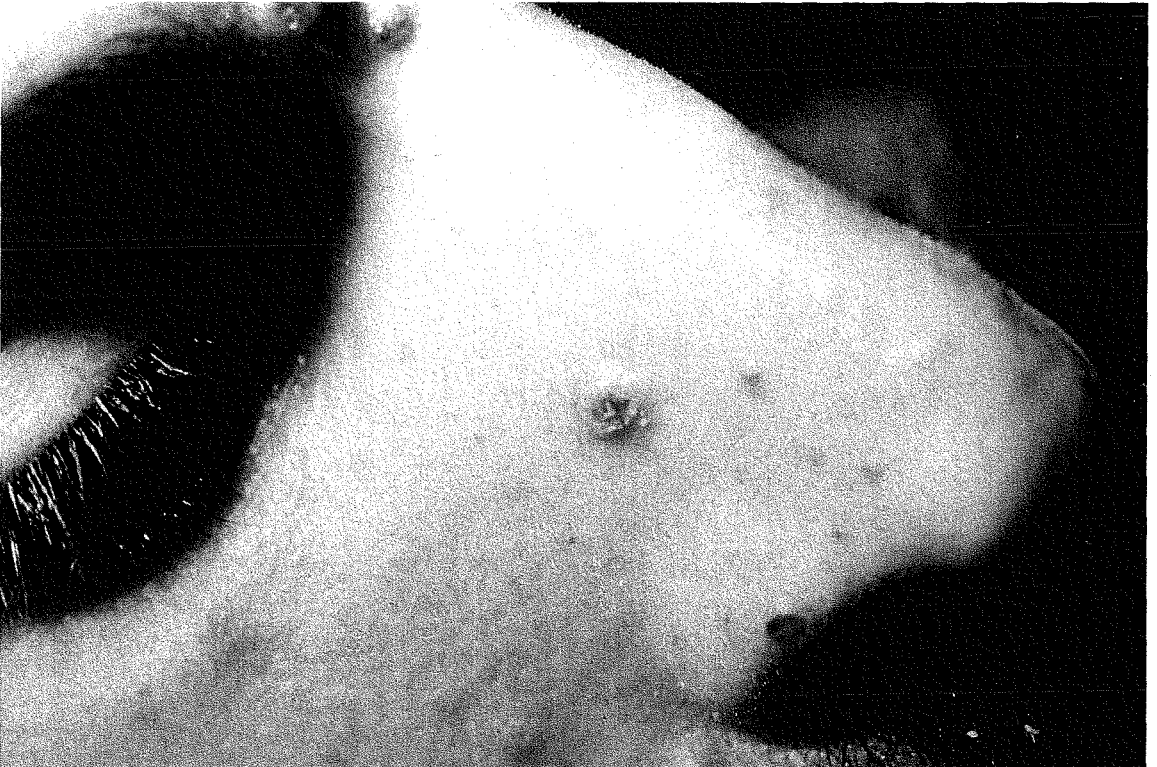

Photo 8: Cryptococcose cutanée de la face évoquant des molluscum contagiosum

III) MYCOLOGIE

3. 1 Taxonomie

Cryptococcus neoformans est une levure appartenant au genre *cryptococcus*. Les cryptococques sont affiliés aux basidiomycètes. Ce sont des levures sphériques ou ovalaires entourées d'une capsule polysaccharidique plus ou moins importante, se reproduisant par bourgeonnement et possédant toutes une uréase (2). Le genre *cryptococcus* comprend dix-neuf espèces mais seules cinq d'entre elles sont pathogènes pour l'homme. Il s'agit de *Cr. neoformans*, *Cr. albidus*, *Cr. laurentii*, *Cr. terreus* et *Cr. uniguttulatus*. Ces quatre dernières ne sont retrouvées que très occasionnellement chez l'homme, sous formes d'atteintes cutanées et d'onxyxis (3).

Cette levure avait été découverte en 1894 par Santefelice à partir de jus de fruit fermenté et avait été nommée *Saccharomyces neoformans*. L'espèce *Cr. Neoformans* comprend deux variétés:

La première est *Cr. Neoformans* var. *neoformans* qui a été isolée en 1901 par Vuillemin. Sa forme téléomorphe ou sexuée est *Filobasidiella neoformans* var. *neoformans*, isolée en 1975 par Kwon Chung (4).

La seconde est *Cr. Neoformans* var. *gattii*, isolée en 1970 par Vanbreuseghem et Takashio (5). Sa forme téléomorphe ou sexuée est *Filobasidiella neoformans* var. *bacillispora*, isolée en 1982 par Kwon Chung (6).

L'étude de la structure immunochimique de la capsule a permis de définir plusieurs sérotypes:

En 1950, Evans isole les sérotypes A, B, et C (7), puis Wilson et al. isolent en 1968 le sérotype D (8), enfin le sérotype AD est mis en évidence en 1982 (9). La variété *neoformans* comporte alors les sérotypes A, D et AD et la variété *gattii* les sérotypes B et C. Grâce aux

nouvelles techniques d'utilisation de sondes moléculaires pour l'étude de l'ADN, Franzot et al. ont montré des différences phénotypiques et génétiques entre les sérotypes A et D (10). Cette équipe propose donc de considérer le sérotype A comme une nouvelle variété nommée *Cr. néoformans* var. *grubii* (11).

3. 2 Caractères de la levure

3. 2. 1 Morphologie et aspects cultureux

Cr. néoformans sont des levures sphériques ou globuleuses mesurant de 2 à 12 microns de diamètre et qui se reproduisent par bourgeonnement multilatéral. La variété *gattii* se distingue par une taille inférieure et une forme plus ovoïde, voire allongée. La majorité des souches possède une capsule polysaccharidique d'épaisseur variable conférant un aspect muqueux aux colonies, et un pigment caroténoïde les colorant du beige à l'ocre. Par contre, le pseudomycélium est absent.

3. 2.2. Caractéristiques physiologiques (12)

- *Cr. néoformans* est la seule espèce à produire une uréase et une phénol-oxydase. L'activité uréasique est caractéristique des basidiomycètes tandis que la phénol-oxydase est une enzyme membranaire spécifique de *Cr. néoformans* catalysant l'oxydation des diphénols en pigment mélanique.
- *Cr. néoformans* est capable de se développer à 37°C ce qui lui confère son rôle pathogène chez l'homme.

- Tous les *Cryptococcus neoformans* assimilent l'inositol. Cependant, certains composés carbonés ne sont utilisés que par une espèce, ce qui permet de les différencier par culture sur milieux spéciaux. Ainsi, la variété *gattii* utilise l'acide malique, fumarique et succinique alors que la variété *neoformans* ne cultive pas sur milieu contenant de la glycine. Le profil des assimilations peut être recherché par des galeries telles que Auxacolor (Sanofi Diagnostics-Pasteur) ou Api 20C Aux ou ID32 C (BioMérieux).
- La variété *neoformans* est très sensible à la cycloheximide ou actidione. Le milieu glycine-cycloheximide devient rouge en présence de la variété *gattii*. Le milieu L-canavanine-glycine-bleu de bromothymol vire au bleu en présence de *gattii* et reste inchangé avec *neoformans*. Le milieu agar-D-proline et D-tryptophane permet lui aussi de les différencier (13).

3. 3 Diagnostic mycologique

3. 3. 1 Examen direct

Il peut être réalisé à partir de divers prélèvements organiques tels que le liquide céphalorachidien (LCR), les urines, les crachats ou le liquide de lavage broncho-alvéolaire, le sang, le pus de lésions cutanées ou les biopsies d'organes profonds. L'examen au microscope est réalisé après coloration à l'encre de chine diluée au 1/5ème qui, en teintant le fond en noir, permet la visualisation de la capsule polysaccharidique. Celle-ci apparaît alors comme un halo blanc bien visible (photos 9 et 10). Le test à l'encre de chine est peut sensible sur LCR, environ 50%. En 1999, une équipe japonaise propose une méthode rapide

d'identification des cryptocoques par examen au microscope du sédiment obtenu après centrifugation du LCR et coloration par May-Grunwald-Giemsa. Cette étude sur un petit nombre de cas montre une sensibilité de 81% et devra être confirmée (14).

3. 3. 2 Culture

- La culture se fait sur milieu de Sabouraud sans actidione. Les levures se développent de façon optimale à 30°C mais la culture est possible à 37° ou à température ambiante pour *Cryptococcus néoformans*. Il se forme alors des colonies brillantes, muqueuses, d'abord blanc crème puis se colorant en ocre plus ou moins foncé (photos 11 et 12).

L'examen au microscope retrouve des levures globuleuses de 2 à 12 microns. A l'examen à l'encre de chine, la capsule est plus mince. Celle-ci est mieux mise en évidence après culture sur milieu PCB ou à l'extrait de malt.

- Le diagnostic de genre est fait par recherche de l'uréase sur milieu urée-indole qui vire de l'orangé au rose-fushia en moins de 4 heures.
- L'espèce est mise en évidence par la présence de la phénoloxydase caractéristique de *Cr. néoformans*, soit par utilisation de galerie Auxacolor, soit par ensemencement sur milieu à base de graines de niger sur lequel les colonies deviennent brun foncé à noir en 2 à 3 jours. La sensibilité à l'actidione et l'assimilation de l'inositole signent la présence de *Cr. néoformans*.

- La différenciation des variétés ne se pratique pas de façon courante. Elle se réalise sur milieux spécifiques ou par techniques de biologies moléculaires dans des laboratoires spécialisés.
- Recherche de la pathogénicité chez la souris

Après inoculation intracérébrale d'une suspension de levures, la souris meurt en une à deux semaines s'il s'agit de *Cr. neoformans*. L'examen du cerveau à l'encre de chine fait apparaître les levures encapsulées. Cette recherche peut être utile pour confirmer la pathogénicité de certaines souches.

3. 3. 3 Examen histologique

Il est possible sur des prélèvements de peau ou d'organes profonds. Les colorants habituels ne teintent pas la capsule qui se présente comme un halo clair autour de la levure. Seul le mucicarmine colore la capsule en rouge. On observe alors de grandes levures de 8 à 15 microns avec une capsule de taille variable. Deux types de réaction histologique peuvent être constatées: gélatineuse ou granulomateuse. Les lésions précoces sont habituellement gélatineuses, avec de nombreux micro-organismes. La réaction de l'hôte au cryptocoque varie selon l'importance de la capsule polysaccharidique et selon le statut immunologique du patient. Chez les patients VIH positifs, la réponse inflammatoire à l'infection est moins intense, avec peu de formation de granulome par rapport aux individus immunocompétents. Ceci est d'autant plus marqué que le taux de CD4 est bas.




Photo 9: *Cryptococcus neoformans*: Culture sur Sabouraud, aspect muqueux

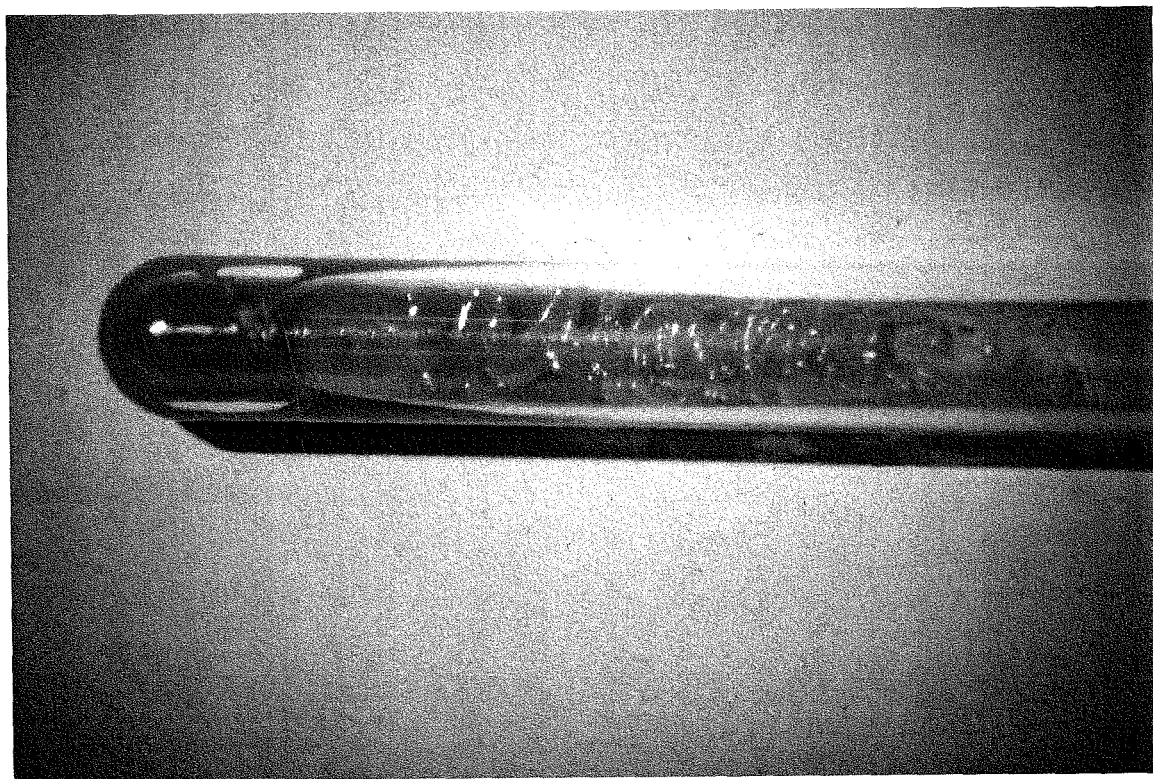


Photo 10: *Cryptococcus neoformans*: Culture sur Sabouraud, coloration ocre

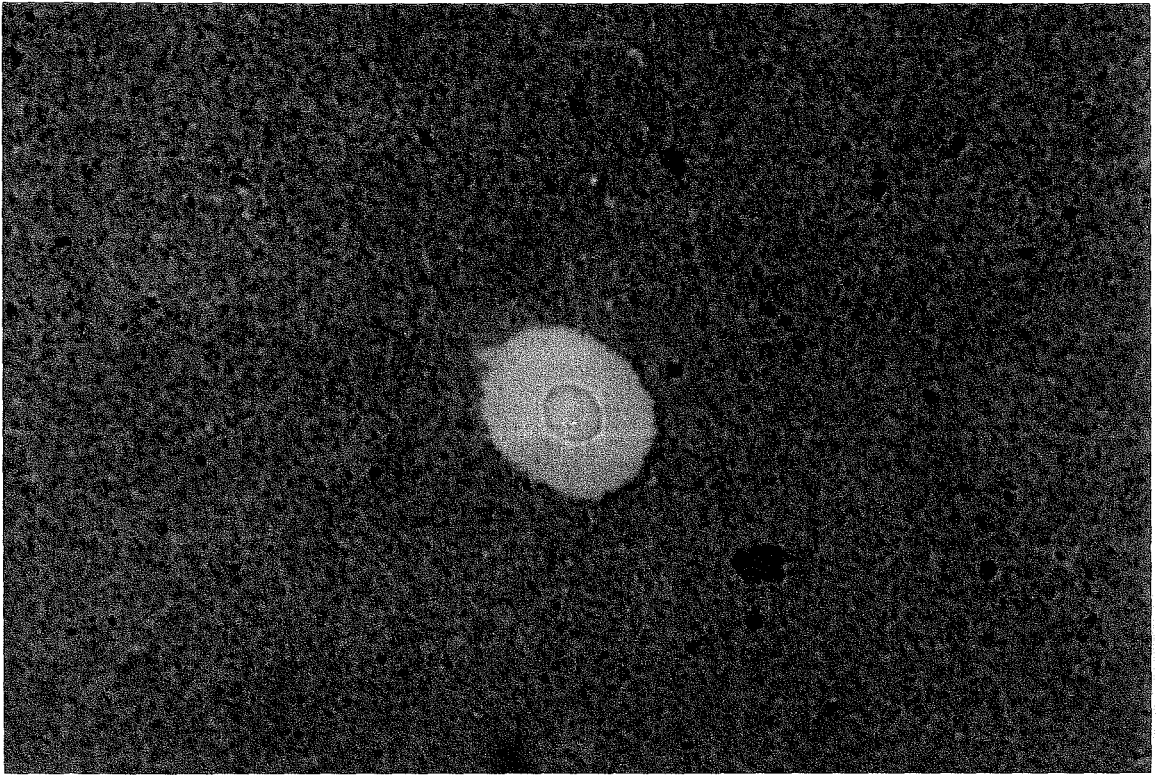


Photo 11: *Cryptococcus neoformans*: Capsule polysaccharidique visualisée par l'encre de chine

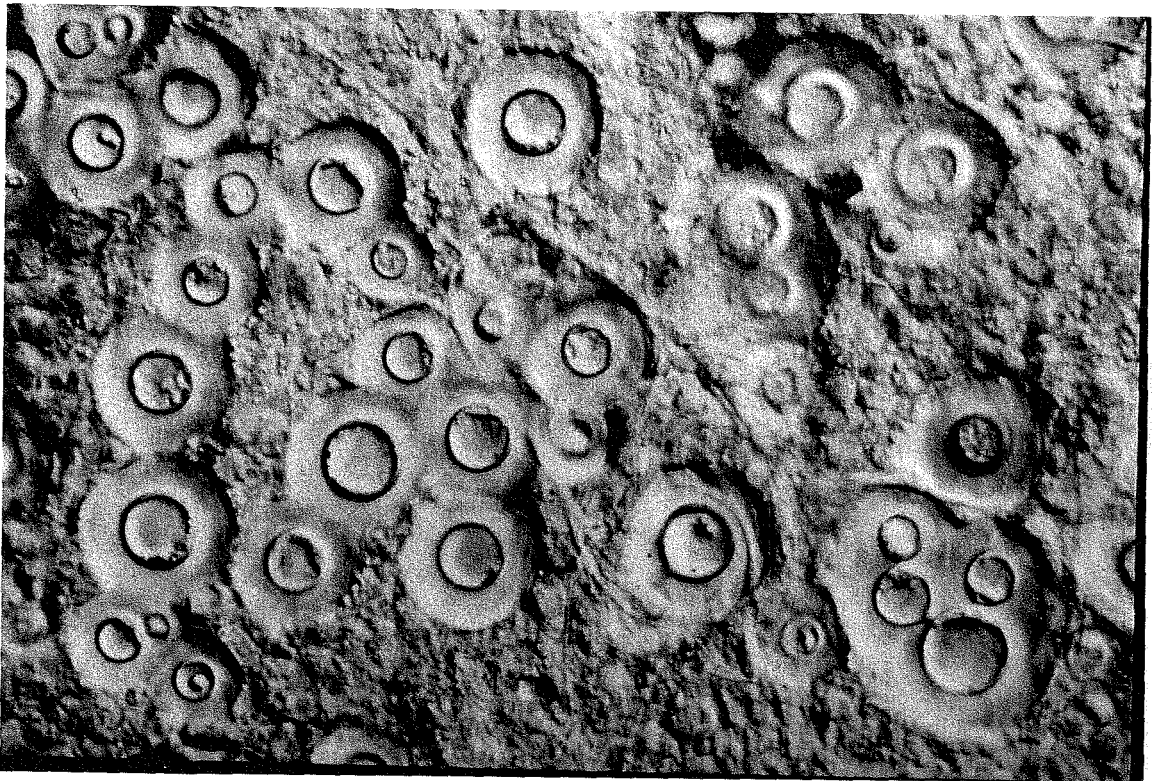


Photo 12: *Cryptococcus neoformans*: aspect au microscope à contraste de phase

3. 3. 4 Diagnostic sérologique

La recherche d'antigènes circulants est très utile au diagnostic. Elle se réalise par agglutination de particules de latex sensibilisées par des anticorps anti cryptococciques de lapin ou par la méthode ELISA. Cette technique est rapide, sensible et spécifique. Elle peut être pratiquée à partir du LCR, des urines, du sang ou du liquide de lavage bronchoalvéolaire. Cependant, il existe des tests au latex faussement positifs en présence de facteur rhumatoïde, d'antiglobulines ou d'une infection à *tricosporon beigeli*.

Le suivi des taux d'antigènes dans le LCR est utile pour juger de l'efficacité du traitement mais il se négative tardivement. Par contre, une ré ascension des taux signe une rechute.

La recherche d'anticorps n'a pas d'intérêt diagnostic mais des études récentes montrent leur présence à la fois chez des sujets sains ou malades. La qualité de la réponse humorale est étudiée chez des patients immunodéprimés ou non afin de mieux connaître la physiopathologie de l'infection à cryptocoque (15,16,17,18,19).

3. 4 Épidémiologie et rôle pathogène

3. 4. 1 Habitat naturel (3)

3. 4. 1. 1 *Cryptococcus neoformans* var. *neoformans*

La variété *neoformans* est cosmopolite. Elle est issue des poussières du sol. Son réservoir est constitué essentiellement par les fientes d'oiseaux (pigeons, étourneaux, cacatoès) et le guano de chauve-souris. Emmons, dès 1951, isole la levure à partir de sols contaminés par des fientes de pigeons. *Cr. neoformans* a parfois été retrouvé dans le bois de cages à oiseaux. Le jabot du pigeon est le principal biotope de *cryptococcus neoformans*. Celui-ci n'est pas pathogène pour le pigeon dont la température interne est trop élevée (41 à 43°C). Par contre, il survit très bien dans les fientes grâce à leur haute teneur en azote et urée qui assurent dans le milieu extérieur la conservation du champignon pendant plus de deux ans. Des études récentes ont isolé les deux souches de *cryptococcus neoformans* à partir de bois en décomposition de plusieurs types d'arbre. Ceux-ci pourraient constituer la niche écologique primaire de cette levure. Le fait est que *cryptococcus neoformans* possède une laccase ou une phénoloxydase qui peut dégrader la lignine comme d'autres basidiomycètes et est apparenté aux tremellales qui comportent de nombreux champignons dégradant le bois.

Au contact de l'air ambiant, la levure perd sa capsule polysaccharidique caractéristique et ne mesure alors plus que 3 à 4 microns, ce qui la rend plus volatile. La dissémination se fait par l'air et la poussière. La contamination a lieu par l'inhalation de poussières infestantes contenant des spores. Plus rarement, une inoculation directe transdermique peut avoir lieu lors d'un traumatisme.

3. 4. 1. 2 *Cryptococcus néoformans* var. *gattii*

La variété *gattii* est surtout répandue en Australie, en Afrique, en Asie et dans le sud des états-unis. Ce n'est qu'au début des années 1990 qu'Ellis et Pfeiffer démontrent que le biotope de *cryptococcus néoformans* var. *gattii* est l'eucalyptus *camaldulensis* et l'eucalyptus *tereticornis* très répandus en Australie (20). La levure est retrouvée dans les fécès de koalas qui se nourrissent des feuilles d'eucalyptus. Ces arbres, exportés dans des zones tropicales, notamment en Afrique, contiennent toujours le champignon. En Europe, des contaminations par des bois d'exportation ont été prouvées (copeaux de bois exotique ou caisses de fruits) (21).

Des études récentes par analyse de l'ADN montrent qu'il existe probablement une autre source de *cryptococcus néoformans* var. *gattii*. En effet, il a été retrouvé des souches nouvelles dont les caractéristiques de l'ADN sont différentes, sur des territoires australiens où ne poussent pas les deux types d'eucalyptus (22).

3. 4. 2 Rôle pathogène

La cryptococcose est une infection fongique opportuniste. Elle a les caractères d'une mycose respiratoire endémique mais touche plus souvent les malades immunodéprimés avec altération de l'immunité cellulaire. La virulence des souches a capsulaires de *cryptococcus néoformans* est moindre car la capsule inhibe la phagocytose et réduit la migration leucocytaire. Les mécanismes de virulence de la levure ne sont pas tous bien compris mais quatre gènes sont nécessaires à la formation de la capsule et lui confèrent sa virulence. Il s'agit de

CAP59, CAP60, CAP64 et CAP10 (23). Le gène STE12 α est aussi un facteur de virulence (24).

Par ailleurs, il a été démontré chez la souris, et sur 3 patients atteints de méningoencéphalite à cryptocoque, que celui-ci produit de la mélanine au niveau cérébral grâce à une laccase (25). Cette mélanisation de la levure la rend moins sensible à la phagocytose et aux antifongiques.

La contamination se fait habituellement par inhalation de spores contaminées. L'atteinte pulmonaire est la première manifestation de la maladie. Celle-ci peut guérir spontanément et passer inaperçue, ou rester latente et diffuser à tout l'organisme. Les infections asymptomatiques sont relativement fréquentes avec un taux de tests cutanés positifs de 15 à 30% dans la population normale. Le délai entre la contamination et le développement de la maladie peut être très long comme le suggère l'étude de l'institut Pasteur à Paris (26). En effet, dans une série de 29 cas, il existe des différences importantes entre les souches de malades originaires d'Afrique et résidant en France depuis plusieurs années et celles des patients originaires d'Europe ce qui tend à prouver que la contamination a eu lieu par une souche africaine des années auparavant. Deux études sur des sérums d'enfants atteints ou non par le VIH, montrent des taux d'anticorps spécifiques du cryptocoques détectables dès l'enfance ce qui laisse penser que la contamination peut avoir lieu très tôt: Ainsi 56% des enfants du Bronx à New-York seraient déjà contaminés avant l'âge de 5 ans et 70% après (27, 28).

La dissémination du micro-organisme se fait par voie sanguine et lymphatique vers tous les organes, en particulier vers l'encéphale pour lequel la levure a un tropisme particulier. Il existe plus rarement des cas d'atteinte primitive localisée notamment au niveau cutané en cas d'inoculation directe accidentelle.

3. 4. 3 Epidémiologie

3. 4. 3. 1 Généralités

D'importants changements dans l'épidémiologie de la cryptococcose sont apparus depuis le début de l'épidémie du SIDA. Avant les années 80, environ 300 cas de cryptococcose par an étaient recensés aux États-unis. En France, en 1985, une cinquantaine de cas étaient dénombrés. Au milieu des années 90, aux USA, le nombre d'infections avait atteint environ 5000 par an . Actuellement, la cryptococcose représente la cause principale d'infection fongique mortelle chez les patients atteints du SIDA. C'est la quatrième infection opportuniste chez le sidéen après les infections à *pneumocystis carinii*, les infections à cytomégalovirus et les mycobactérioses. Au Rwanda, 19% des méningites chez les HIV positifs sont dues au cryptocoque (29).

Trois études épidémiologiques récentes sur de grandes populations (en France, aux USA et en Océanie) permettent de mieux connaître l'épidémiologie de la maladie (30,31,32).

3. 4. 3. 2 Incidence

En France, l'incidence annuelle de la cryptococcose a triplé entre 1985 et 1993, ceci parallèlement à l'extension de l'épidémie de SIDA. Le nombre de cas recensés par an est passé de 49 à 166. L'incidence annuelle a donc variée de 0,8 à 2,7 cas par million d'habitants .

Une étude prospective entre 1994 et 1997 en Australie et en Nouvelle-Zélande révèle une évolution comparable de l'incidence annuelle moyenne passant de 6,6 à 2,2 cas par millions d'habitants (30).

Cependant, l'incidence reste stable si l'on exclue les cas rapportés chez des patients VIH positifs que ce soit en Europe, aux États-unis ou en Océanie mais il existe des variations régionales dans chaque pays.

Une variation saisonnière de l'incidence est notée pour les méningites à cryptocoques chez les hommes au Rwanda mais n'est pas retrouvée dans les autres études épidémiologiques (29).

3. 4. 3. 3 Répartition géographique des cryptococcoses selon la variété

Les cryptococcoses en Europe, en Amérique du nord et du sud et en Afrique sont presque exclusivement dues à l'espèce *Cr. neoformans* var. *neoformans*. Seuls 3 cas de cryptococcoses à variété *gattii* ont été recensés en France entre 1985 et 1993 (32). La proportion de sérotype D est de 20% à 30% en moyenne en Europe. En France, il existe une grande variation des infections à cryptocoques sérotype D allant de 8,5% en région méditerranéenne à 53,6% dans la région ouest (33). Dans certaines régions d'Espagne, elle atteint 100% (34). Par contre, cette forme est quasi inexistante en Afrique et Océanie (1%). En Amérique, malgré des variations régionales (35), c'est le sérotype A qui est le plus présent, sauf en Argentine (34).

En France, les infections liées au sérotype D sont retrouvées de façon significativement plus importante chez les patients de plus de 60 ans, nés en Europe ou recevant une corticothérapie (33). Ces infections donnent plus

d'atteintes cutanées.

C'est en Australie que l'on trouve la plus grande proportion d'infection à *Cr. neoformans* var. *gattii*: 15% des cryptococcoses. Celles-ci sont diagnostiquées dans 44% des cas chez des sujets immunocompétents, contre seulement 2% pour la variété *neoformans*. Les infections à variété *gattii* apparaissent près d'une fois sur deux chez des patients vivant en zone rurale ou semi-rurale, tandis qu'en zone urbaine, 80% des cas sont dus à la variété *neoformans* (30).

3. 4. 4 Population à risque

3. 4. 4. 1 Terrains prédisposants

Les patients à risque sont tous ceux souffrant d'un déficit de l'immunité cellulaire ou les malades «débilités».

- Les patients atteints du SIDA

Depuis le début des années 80, les patients porteurs du VIH sont les plus exposés au risque de cryptococcose (1).

- Les patients atteints de néoplasies

Les patients porteurs de cancers solides (poumon, foie, tractus intestinal ou génito-urinaire) ou d'hémopathies malignes (36-44) telles que les lymphomes malins Hodgkinien ou non, constituent la deuxième population à risque.

L'immunosuppression dans ce cas est secondaire à la maladie néoplasique elle-même mais aussi au traitement par chimiothérapie. Certains sont particulièrement fragilisants. Par exemple, la fludarabine, analogue de la purine, utilisée dans le traitement de certains lymphomes malins non hodgkinien (41,44) entraîne une altération quantitative et qualitative des lymphocytes T, notamment les CD4, chez les patients traités, les rendant alors plus vulnérables aux infections opportunistes. Les cas de cryptococcose associés au cancer sont de 23% aux USA, 32% en France et 35% en Australie chez les VIH négatifs.

- Les transplantés d'organes

Ils sont fragilisés par les traitements immunosuppresseurs dont ils sont dépendants, notamment la corticothérapie. En France, 19% des cryptococcoses chez les personnes non infectées par le VIH sont diagnostiqués chez des greffés. La proportion n'est que de 13% en Australie et 4% aux USA. Ce sont principalement des greffés rénaux (45-50), des greffés hépatiques (51,52) et très rarement des greffés cardiaques ou coeur-poumons. Sur une cohorte de 157 transplantés rénaux suivis de 1 à 23 mois (53), quatre cas de cryptococcose ont été diagnostiqués, soit 2,5%. Le risque de cryptococcose chez les transplantés hépatiques varie de 1 à 6% selon les auteurs (54,55).

- Les patients sous corticothérapie

La corticothérapie est un facteur de risque majeur retrouvé chez 33% des malades séronégatifs pour le VIH qui développent une cryptococcose en France, 30% en Australie et 18% aux USA. Elle peut être administrée par voie orale (56-59) ou même par inhalation comme pour le traitement d'asthme au long cours ou de bronchopathie chronique obstructive (38;60,61).

- Les désordres auto-immuns:

La sarcoïdose (56,57,62), le lupus érythémateux disséminé (63) et les autres maladies immunologiques peuvent être prédisposants par les troubles immunitaires qu'ils engendrent, mais c'est surtout la corticothérapie prolongée et les thérapies immunomodulatrices nécessaires à leur traitement qui sont les plus fragilisantes.

- Le diabète:

Il est souvent cité comme facteur favorisant, pourtant les études épidémiologiques à grande échelle sont plutôt contradictoires :

En Australie et Nouvelle-Zélande, l'étude prospective de la population de 1994 à 1997 retrouve 8 patients diabétiques et atteints de cryptococcose, soit 3,7%, ce qui est peu différent de l'incidence du diabète dans ces pays (30). Aux USA, l'équipe de Hajjeh (31) retrouve le diabète au deuxième rang des facteurs de risque chez les sujets non-VIH. Cependant, sur trente patients diabétiques, seize

ont au moins un autre facteur de risque et le diabète à lui seul n'est pas associé de façon significative à la cryptococcose. D'autres publications rapportent des observations où le diabète est considéré comme un facteur favorisant, mais il existe d'autres facteurs associés comme un traitement immunosuppresseur pour une greffe d'organes ou une corticothérapie (61, 45).

- La grossesse

Comme le diabète, elle est considérée comme favorisante et quelques cas sont publiés (64). En France, entre 1985 et 1993, sur 1013 cas de cryptococcose aucun n'est rapporté chez une femme enceinte (32). Aux USA, de 1992 à 1994 seulement deux cas ont été observés (31). En Australie, sur 42 femmes atteintes et en âge de procréer, 4 étaient enceintes mais ce taux n'est pas significativement plus important que dans la population féminine du même âge (30).

- Autres:

Des cryptococcoses ont été décrites associées à des lymphocytopenies idiopathiques (38), des lymphopénies transitoires (65), des déficits congénitaux en CD4 (66), des insuffisances rénales et dialyses (59), des cirrhoses et des hypoglobulinémies.

- Le tabac

Dans leur étude cas-contrôle sur la cryptococcose chez les patients VIH-positifs aux États-Unis, Hajjeh et al. trouvent par analyse multivariable que le fait d'être un fumeur habituel double le risque de cryptococcose (31). En effet, le tabac inhibe la clearance mucociliaire et altère l'épithélium endobronchique. Il réduirait le fongistatisme des cellules bronchoalvéolaires envers les cryptocoques, en particulier chez les séropositifs pour le VIH (67). Ce phénomène est expliqué par une accumulation du fer contenu dans la fumée au niveau des macrophages alvéolaires qui perdent leur capacité fongistatique. Une cryptococcose systémique est rapportée par Sampaio chez une femme immunocompétente mais fumeuse (68).

- Sexe:

Plusieurs études montrent une atteinte plus fréquente chez les sujets de sexe masculin (30-32). Cette prédominance serait due à une exposition environnementale supérieure, une influence génétique et hormonale. En effet, certains auteurs suggèrent que les oestrogènes pourraient avoir un effet protecteur (69). L'analyse multivariée de l'équipe australienne montre un risque accru d'infection avec la variété *gattii* chez l'homme immunocompétent. Aux USA, l'étude cas-témoins ne montre pas un taux significativement supérieur chez l'homme dans la population séropositive. Pour le reste de la population, il existe un taux légèrement supérieur mais non significatif. Au contraire, en France, le ratio reste en faveur d'une prédominance de l'infection chez l'homme dans les

deux populations.

- Age:

La cryptococcose peut survenir quel que soit l'âge du patient. Il existe cependant quelques variations suivant les populations. Les patients VIH-positifs ont une moyenne d'âge significativement inférieure. L'âge moyen du diagnostic chez les patients séronégatifs est de 49 ans en France et 55 ans aux états-unis. La cryptococcose est plus fréquente chez les sujets âgés suggérant que l'immunodéficience associée à l'âge est un facteur de risque.

Les cas pédiatriques de cryptococcoses (70-73) sont rares (8/1013 en France; 4/1083 aux États-unis et 2/312 en Océanie). Une étude rétrospective de 33 cas (74) de cryptococcose chez des enfants séropositifs pour le VIH ne montre pas de différence clinique ou paraclinique par rapport aux adultes infectés mais l'incidence est beaucoup plus faible, de l'ordre de 1,4%. Une explication possible serait la moindre fréquence de leur exposition aux réservoirs environnementaux et la latence entre infection et maladie.

- Les activités de plein air

Elles sont un facteur favorisant retrouvé dans l'étude américaine (31). En Australie, le risque est augmenté pour les populations vivant en milieu rural ou semi rural comme les aborigènes (30).

- Le contact avec les pigeons

Bien que *Cryptococcus neoformans* soit retrouvé fréquemment dans les fientes de pigeons, le contact avec ces oiseaux ou d'autres volatiles est rarement identifié comme facteur de risque. Hajjeh et al. ne retrouvent pas de risque accru dans leur étude cas-témoins mais ils ne recherchaient un contact que dans le mois précédent le début de la maladie (31). Or, on sait que le délai entre la contamination et le développement de l'infection peut être très long.

Par contre, certains cas sont bien documentés: Un fermier suédois a été contaminé suite au nettoyage de nids d'étourneaux dans sa ferme (75). L'analyse génomique de la souche isolée chez le malade et de celle des nids était similaire. La même souche de *Cr. neoformans neoformans* a été isolée du LCR d'une femme greffée rénale et des excréments de son cacatoès (48). D'autres cas signalent un contact avec des pigeons (65,68,76,77) voire des blessures infligées par ces oiseaux (66,78,79) mais les comparaisons des souches ne sont pas établies. Dans ces exemples, des lésions cutanées sont souvent retrouvées.

- Aucun facteur favorisant n'est retrouvé dans 31% des cas australiens (30) et dans moins de 5% des cas français (32).

3. 4. 4. 2 Cryptococcose et SIDA

En France, 86 % des cas de cryptococcose diagnostiqués entre 1985 et 1993 sont associés au VIH (32,80). Un pourcentage similaire est retrouvé dans une étude prospective de 1992 à 1994 dans quatre régions des États-Unis (31). En Afrique, les cryptococcoses, qui étaient rares avant 1985 et l'émergence du VIH, sont en grande majorité associées au SIDA (81). Par contre en Australie, la prévalence des cas de cryptococcose associée au SIDA est de 43% (30).

La fréquence de la cryptococcose dans la population infectée par le VIH est de 4,8 à 7,8% en France entre 1989 et 1993, ce qui est comparable avec les taux américains de 1,7 à 6,6% selon l'étude prospective de 4 régions des États-unis de 1992 à 1994. Ces taux peuvent atteindre près de 20% dans certaines régions d'Afrique. C'est l'une des plus fréquentes des maladies opportunistes au cours du SIDA.

La cryptococcose chez les sidéens touche significativement plus les hommes et la moyenne d'âge de ces patients est inférieure à celle des séronégatifs pour le VIH. Le sérotype A est retrouvé de façon quasi-constante dans cette population que ce soit en France, aux États-unis, en Afrique (29) ou en Océanie. La cryptococcose apparaît chez le sidéen lorsque l'immunosuppression est profonde car le taux de CD4 est dans 90% des cas inférieur à 100/ml. Elle peut révéler une séropositivité comme c'est le cas chez 14,3% des patients en France. La cryptococcose extrapulmonaire fait entrer le patient en SIDA maladie stade C3. C'était la première manifestation de SIDA pour 21 à 61% des patients selon les études (62% en France entre 1986 et 1994) (82). L'atteinte du système nerveux central est plus répandue chez les sidéens puisqu'elle est présente dans pratiquement neuf

cas sur dix, ce qui est plus fréquent que chez les patients immunocompétents. Cependant, les manifestations typiques de méningite sont absentes dans la plupart des cas chez le sidéen et les seuls indices ne sont souvent qu'une fièvre et des céphalées aspécifiques. Il faut signaler que les patients infectés par le VIH peuvent développer des méningites dues à plusieurs germes à la fois comme le rapportent certains auteurs (29,83,84). Ainsi, il a été décrit des méningites mixtes à cryptocoques associés à *streptococcus pneumoniae* ou à des mycobactéries, ou des méningites à cryptocoques et une neurosyphilis ou une infection à salmonella non typhi .

Une baisse régulière de l'incidence des cryptococcoses liées au SIDA est notée depuis les années 1992/93. Ce phénomène est observé à Atlanta et San-Francisco, aussi bien qu'en Australie et en France, car les nouveaux traitements antirétroviraux et prophylactiques y sont disponibles. Par contre, l'introduction d'une thérapie antivirale intensive peut révéler une cryptococcosse latente ou permettre des récurrences dans des localisations très inhabituelles comme le suggèrent certaines données récentes de la littérature (85-87), et ceci même si le taux de CD4 est nettement supérieur à 100/ml.

3. 5 Sensibilité aux agents antifongiques

Les cryptococoques sont sensibles habituellement à l'amphotéricine B, et aux azolés type fluconazole, itraconazole et kétoconazole (88). La flucytosine peut être employée mais son utilisation en monothérapie expose au risque de résistance (89). Elle est employée en association avec l'amphotéricine B, l'itraconazole ou le fluconazole. Des études *in vitro* ont montré une synergie de ces associations (90-92).

La résistance aux agents antifongiques est rare. Quelques cas de méningites à cryptococoques résistantes au traitement par fluconazole ont été rapportés mais elles touchaient des patients sidéens qui avaient été traités antérieurement par cette molécule (93). Par contre, un cas de cryptococcose cérébro-méningée résistante au fluconazole est signalé chez un patient immunocompétent et n'ayant jamais reçu de traitement au préalable. 1% des cryptococoques sont résistants au fluconazole en début de traitement alors qu'ils seraient 35% après le sixième épisode de méningite chez les mêmes patients (94-97).

La méthode de référence pour tester la sensibilité aux antifongiques est la méthode de microdilution du National Committee for Clinical Laboratory Standards (NCCLS) (98,99).

IV) FORMES CLINIQUES DES CRYPTOCOCCOSES

4. 1 ATTEINTES MENINGEES ET NEUROLOGIQUES

4. 1. 1 Fréquence

C'est la plus fréquente des manifestations de la cryptococcose. En France, 78% des cas répertoriés entre 1985 et 1992 comportaient une atteinte du système nerveux central et jusqu'à 86% chez les patients infectés par le VIH (32,82). Il existait dans 93% des cas de cryptococcoses cérébro-méningées au moins une autre atteinte cryptococcique. Par contre en cas de méningite, que l'on soit sidéen ou non, le nombre d'autres sites atteints ne diffère pas. Chez les patients infectés par le VIH, la prévalence annuelle varie de 2 à 5% suivant les régions des États-Unis et en Europe (100) mais dépasse les 7% en Afrique (81)

4. 1. 2 Clinique

Le tableau clinique le plus classique est celui d'une méningo-encéphalite avec fièvre et céphalées. Cependant, la symptomatologie peut être minime avec une altération de l'état général modérée. Parfois les patients sont totalement asymptomatiques. L'atteinte neurologique a souvent un début insidieux et les symptômes peuvent être très discrets. Les différents signes observés d'après l'étude française (82) des cryptococcoses méningées sont les suivants:

- De la fièvre (dans 86% des cas, parfois isolée).
- Des céphalées (dans 67% des cas).

- Une raideur de nuque (37%).
- Une confusion ou altération mentale (29%).
- Un déficit neurologique au niveau des paires crâniennes (20%).
- Des signes cérébelleux ou d'autres déficits (48%).

La fièvre (62 à 88%) et les céphalées (67 à 100%) sont les deux signes d'appel les plus communément retrouvés dans toutes les études. Ils doivent orienter vers le diagnostic de cryptococcose cérébrale chez le sidéen, même en l'absence d'autres signes et surtout si l'immunosuppression est profonde.

Le tableau neurologique décrit dans quelques cas est celui d'un infarctus cérébral (101). Les auteurs signalent que certaines souches de cryptocoques ont une capacité particulière à induire des lésions de vascularite, ce qui entraînerait des accidents ischémiques cérébraux. Le diagnostic de cryptococcose cérébrale doit être évoqué chez tout patient qui présente des signes de méningite chronique frustrée et qui fait une attaque cérébrale.

Parfois, les cryptocoques forment des sortes d'amas intra-cérébraux, simulant un abcès. Ces cryptococcômes sont visibles au scanner. Cette forme clinique est due plus fréquemment à la variété *gattii* en Océanie, où elle touche plutôt les sujets immunocompétents (30).

De rares cas d'atteintes spinales sont rapportés: Dichgans et al. décrivent en 1998 le cas d'une femme avec une méningoradiculite à cryptocoques (102). Elle présentait une faiblesse musculaire avec céphalées, perte de poids, tétraparésie et aréflexie. L'IRM retrouvait des lésions médullaires étagées.

4. 1. 3 Diagnostic

- Chimie du LCR:

L'étude du LCR est normale dans environ un quart des cas de méningite à cryptocoques.

La cryptococcose donne une méningite à liquide clair et la cellularité du LCR est en général faible: seulement 38% des patients ont plus de 20 cellules par mm³.

Une hyperprotéïnorachie supérieure à 0,45g/l existe chez 59% des patients et une hypoglycorachie est notée dans 47% des cas.

- Examen direct du LCR

Classiquement, un examen microscopique du LCR est réalisé après coloration à l'encre de chine pour mettre en évidence les levures encapsulées. Cependant, cette méthode rapide n'est pas toujours très sensible et ne permet la visualisation du cryptocoque que dans moins de 50 à 87% des cas selon les études (14,82). Certaines souches de cryptocoques n'ont qu'une capsule très mince ce qui explique la défaillance de cette méthode. Un examen du sédiment après centrifugation et coloration au May-Grundwald-Giemsa est une méthode complémentaire qui semble sensible et rapide(14).

- La culture

Elle est réalisée idéalement sur milieu spécifique tel que agar malt et incubé à 25-30°C. Elle est positive et permet l'isolement de *cryptococcus néoformans* en 48 heures,

dans 75 à 98% des cas. En cas de négativité, l'incubation doit être poursuivie jusqu'à trois semaines car la pousse est parfois tardive, surtout chez les patients ayant déjà reçu des antifongiques.

- Recherche des antigènes spécifiques par test au latex

Cette méthode est sensible et spécifique sur le LCR et permet le diagnostic dans plus de 90% des cas. Des taux bas d'antigènes, la présence de complexes immuns ou de souches peu ou a-capsulées peuvent contribuer à la négativité de cet examen (102).

- Cas particuliers

Parfois, une, voire plusieurs méthodes restent négatives et il est important de rechercher le cryptocoque par tous les moyens: Examen direct, recherche d'antigènes et culture du LCR et d'autres liquides organiques tel que sang, urines et crachats. L'absence de cryptococcose est affirmée seulement si tous ces prélèvements sont négatifs.

4. 1. 4 Complications

La complication majeure rencontrée dans les méningoencéphalites à cryptocoques est une hydrocéphalie. Elle est associée à une augmentation de la mortalité et de la morbidité en l'absence de traitement. Les sujets VIH positifs sont plus fréquemment atteints car ils présentent souvent des tableaux de méningites chroniques frustrées sur plusieurs semaines ou mois ce qui entraîne une inflammation des méninges basilaires, bloque l'évacuation du LCR et entraîne une augmentation de la pression du LCR. Parfois, l'obstacle est dû à un cryptococcôme.

Le diagnostic de l'hydrocéphalie est fait par mesure de la pression ouverte du LCR lors d'une ponction lombaire. Le scanner et l'IRM montrent un élargissement des ventricules cérébraux.

Les principaux signes de l'hydrocéphalie sont un déficit mental et une ataxie à la marche (104). L'élévation de la pression intracrânienne entraîne aussi des céphalées intenses, des paralysies des nerfs crâniens, des oedèmes papillaires et des baisses d'acuité visuelle allant jusqu'à la cécité (105). Si un traitement rapide, visant à réduire la pression intracrânienne, n'est pas mis en place, l'altération des fonctions supérieures ou la cécité peuvent être définitives. Le traitement consiste en la pose d'un shunt ventriculo-péritonéal ou ventriculo-atrial. Cette technique est sûre et permet, dans neuf cas sur dix, une amélioration notable de la démence et de l'ataxie. Il n'y a pas lieu de retarder la pose du shunt après le début du traitement antifongique, l'intervention n'entraînant pas de dissémination de l'infection et le shunt n'étant pas à considérer comme un réservoir de germes résistant au traitement (104).

4. 1. 5 Pronostic

L'étude française des cryptococcoses cérébro-méningées chez les patients infectés par le VIH a permis d'établir des facteurs pronostics (82). Le risque vital est accru en cas:

- D'âge supérieur à 30 ans
- De glycochorachie inférieure à 2 mmol/l. Ceci est vrai pour les patients infectés ou non par le VIH (106)
- D'antécédents de séjour en unité de soins intensifs ou d'antécédents de ventilation assistée

En revanche, une étude californienne (107) montre un risque supérieur d'échec du traitement si les patients présentaient un titre élevé d'antigènes dans le LCR, une albuminémie basse et des CD4 effondrés. La notion d'altération de l'état mental, une hypertension intracrânienne et un nombre de cellules inférieur à 20 leucocytes par mm³ sont aussi considérés comme des facteurs de mauvais pronostic (105).

Cependant, l'issue de la cryptococcose cérébrale reste difficile à estimer et tout cas doit être considéré comme sévère. En France, le taux de survie à 3 mois est d'environ 70% et la médiane de survie après le diagnostic est de 11,5 mois chez les sidéens (82,106). Ce taux est moindre dans les pays ne disposant pas de traitement adéquat; la mortalité à 1 mois y atteint plus de 75% (108).

Pour Seaton et al., les infections cérébro-méningées provoquées par la variété *gattii* provoqueraient chez l'immunocompétent une mortalité plus élevée et conduiraient fréquemment chez les survivants à une cécité en dépit d'un traitement conventionnel (109).

4. 1. 6 Traitement

- Le traitement de choix de la cryptococcose cérébro-méningée (CCM) du sidéen est actuellement l'amphotéricine B associée ou non à la flucytosine et suivi par un traitement de consolidation par fluconazole (110). L'amphotéricine B est administrée à la dose de 0,7 à 1 mg/kg/j pendant deux semaines associée avec flucytosine 100 à 150mg/kg/j. Si la culture est négative après ce traitement d'attaque, un relais par fluconazole peut être effectué à la dose de 200 à 400mg/j.
- L'amphotéricine B, dissoute dans du dextrose ou dans une émulsion lipidique à 10% est aussi efficace mais ne réduit pas les effets secondaires tels que l'anémie et la néphrotoxicité (111).
- L'emploi de la flucytosine seule n'est pas recommandé car même si cette molécule est bien tolérée et efficace sur le cryptocoque, son emploi en monothérapie permet l'émergence de mutants résistants(89). Cependant, l'étude d'Hospenthal et Bennett a montré qu'un échec du traitement par flucytosine n'est pas toujours en rapport avec l'acquisition d'une résistance.(89)
- Le fluconazole est parfois utilisé en monothérapie et en première intention mais son utilisation doit être réservée aux formes de bon pronostic et chez les patients non immunodéprimés. Son utilisation chez les patients sidéens atteints de CCM est conseillée en Afrique car même si le gain de survie n'est pas équivalent à celui des traitements classiques, son coût moins élevé en fait le seul traitement accessible dans ces pays (108).

- Un traitement d'entretien doit être entrepris chez tous les patients immunodéprimés afin d'éviter une rechute. Celui-ci est nécessaire à vie pour les sujets infectés par le VIH. Certains auteurs (112) suggèrent la possibilité d'arrêter cette prophylaxie secondaire après 12 mois, si le taux de CD4 remonte au dessus de 200/mm³ grâce à un traitement antirétroviral intensif, mais d'autres signalent des récurrences de CCM chez ces mêmes patients. Pour les sujets non infectés par le VIH, le traitement d'entretien doit être poursuivi pour au moins un an ou tant que dure l'immunosuppression.

4. 2 ATTEINTES PULMONAIRES

4. 2. 1 Généralités

Le poumon est considéré comme la porte d'entrée principale du cryptocoque. Une fois dans les alvéoles, le cryptocoque se propage par bourgeonnement et réacquiert sa capsule polysaccharidique qui a une forte activité antiphagocytaire et qui inhibe le chimiotactisme. Chez la plupart des individus sains, la réponse cellulaire est faible et le micro-organisme pousse en formant une masse gélatineuse; chez d'autres, une abondante formation granulomateuse apparaît mais le nombre de levures est faible. Le cryptocoque ne produit pas de toxine et il y a donc peu de destruction tissulaire. Une fois que le micro-organisme a été éliminé par les défenses de l'hôte, il n'y a pas d'altération de l'architecture pulmonaire, ni de fibrose. La principale morbidité de l'atteinte pulmonaire est en fait le risque de dissémination au système nerveux central (113).

4. 2. 2. Fréquence

Une atteinte pulmonaire est retrouvée dans 20% des cas de cryptococcose en France (32) mais en Océanie, on note jusqu'à 60% de formes pulmonaires chez les sujets immunocompétents (30). Les études américaines signalent aussi une différence avec seulement 6% d'infection pulmonaire chez les sujets infectés par le VIH contre 29% chez les patients non infectés (31).

En cas de CCM, un envahissement pulmonaire est diagnostiqué dans 30 à 40% des cas (113).

4. 2. 3. Clinique

Dans la plupart des cas, l'atteinte pulmonaire est diagnostiquée lors d'un bilan d'extension d'une CCM mais elle est cliniquement asymptomatique. Dans de rares cas, l'atteinte pulmonaire est isolée sans autre localisation (115,116). Il s'agit plutôt de patients non immunodéprimés. En France, dans l'étude de Dromer et al., une atteinte pulmonaire isolée est retrouvée chez 14 patients VIH négatifs, soit 8,5% (32).

Les signes cliniques sont aspécifiques et peuvent être absents. Le diagnostic est alors évoqué suite à une anomalie de la radiographie pulmonaire faite pour d'autres investigations. La symptomatologie comporte une fièvre avec altération de l'état général, une toux non productive résistante aux traitements, une dyspnée voire une hémoptysie.

4. 2. 4 Diagnostic radiologique

Les caractéristiques radiologiques d'une cryptococcose pulmonaire sont différentes s'il s'agit de patients infectés par le VIH ou non.

Sur une série de 44 patients non sidéens (117), Roebuck et al. retrouvent:

- une condensation d'un ou plusieurs lobes pulmonaires dans 34% des cas
- une ou plusieurs masses pulmonaires dans 30% des cas
- des opacités interstitielles dans 7% des cas

En cas de CCM, des anomalies de la radiographie pulmonaire sont retrouvées dans la moitié des cas. Celles-ci sont le plus souvent évocatrices de masses pulmonaires correspondant à des cryptococcomes (118). Cette forme clinique est fréquente en Australie, selon l'étude épidémiologique de Chen et al.. Elle est associée à la variété *gattii* chez l'hôte immunocompétent (31).

S'il existe une symptomatologie respiratoire, la radiographie pulmonaire retrouve dans 2/3 des cas des signes de condensation.

Par contre, les radiographies des patients infectés par le VIH montrent plutôt une atteinte interstitielle et des adénopathies médiastinales.

4. 2. 5. Diagnostic biologique

La recherche du cryptocoque dans le poumon se fait soit par étude des crachats ou idéalement par réalisation d'un lavage bronchoalvéolaire. Le produit de ce lavage est mis en culture pour isoler la levure. La recherche de l'antigène spécifique peut aussi être réalisé sur ce liquide. Cependant, d'après Kralovic et Rhodes (119), le test au latex est moins fiable que pour le LCR avec une sensibilité de seulement 71% et une valeur prédictive positive de 0,59. Ils ne préconisent donc pas la réalisation de ce test en routine car il apporte peu.

Dans certains cas, une biopsie pulmonaire est réalisée et permet le diagnostic par étude histologique.

4. 2. 6. Complications

En dehors du risque de dissémination, la complication majeure de la cryptococcose pulmonaire est la défaillance respiratoire aiguë. Entre 1993 et 1996, une étude rétrospective cas/témoin de 210 patients sidéens et infectés par le cryptocoque retrouve 29 cas, soit 14% de défaillance respiratoire aiguë en relation avec une cryptococcose pulmonaire (114). Le tableau clinique est celui d'une pneumonie à *pneumocystis carinii* avec fièvre, altération de l'état général, dyspnée et toux associés à des

troubles neurologiques. C'est toujours le signe d'une atteinte disséminée et la mortalité est constante. Les facteurs prédictifs d'une défaillance respiratoire aiguë sont un taux de LDH supérieur ou égal à 500UI/l, la race noire, la présence d'un infiltrat interstitiel sur la radiographie pulmonaire et la présence de lésion cutanée cryptococcique.

4. 2. 7. Prise en charge de l'atteinte pulmonaire

L'expression clinique est variable, allant de la forme asymptomatique jusqu'à une maladie pulmonaire disséminée en passant par des nodules pulmonaires ou une pneumonie isolée. La prise en charge varie elle aussi, dépendant à la fois de l'étendue de la maladie et du statut immunitaire sous jacent du sujet. Un nodule isolé chez un patient immunocompétent peut ne nécessiter qu'une simple surveillance. C'est l'attitude préconisée par Aberg et al. s'il n'existe pas de signe de dissémination comme un titre positif d'antigènes spécifiques. Cependant, cette conduite peut être critiquable, comme le souligne Sarosi (113), car leur étude ne repose que sur un petit nombre d'individus et un de leurs patients a développé une cryptococcose disséminée lors du suivi. Les recommandations de Nunez et al. semblent plus sages (115). Cette équipe propose 200 à 400mg/j de fluconazole pour environ 3 mois chez tout patient avec des signes cliniques ou radiologiques (nodules multiples, infiltrat interstitiel) importants ou invalidants, afin d'éviter une dissémination de la maladie. Ce traitement est efficace, facilement administrable et sans effet secondaire. Il est prudent de réaliser une ponction lombaire à la recherche d'une atteinte méningée, même en l'absence de signe (112).

La cryptococcose pulmonaire chez les patients immunodéprimés présente un fort risque de dissémination. Ils doivent être considérés comme ayant une maladie extrapulmonaire et doivent donc être traités comme tel.

4. 3 ATTEINTE DU SYSTEME RETICULO-ENDOTHELIAL

Elle est présente dans 32% des cas selon l'étude française (32). Une dissémination du cryptocoque par voie hématogène est fréquente et des hémocultures positives sont alors retrouvées. La recherche d'antigène spécifique permet de confirmer le diagnostic.

La moelle osseuse peut être envahie directement par la levure, entraînant alors la baisse d'une ou de toutes les lignées sanguines (120-123). Exceptionnellement, un syndrome hémophagocytaire clinique et biologique est observé (71). L'examen microscopique de ponction biopsie osseuse (PBO) ou de myélogramme retrouve des levures de type cryptocoque bien encapsulées et une réplication importante du micro-organisme est notée. Une réponse inflammatoire granulomateuse est toujours trouvée. Une hémophagocytose est constatée une fois sur deux. L'atteinte médullaire peut poser des problèmes thérapeutiques car l'amphotéricine B, la flucytosine et le fluconazole peuvent être myélotoxiques et aggraver la cytopénie déjà présente.

Un cas unique de cryptococcose se présentant comme la rupture d'un anévrysme de l'aorte abdominale est décrit par Deitch et al. chez un patient immunocompétent se plaignant initialement d'une perte de poids et de douleurs dorsales (124). Une infiltration cryptococcique est retrouvée sur l'examen anatomopathologique de la pièce opératoire et secondairement, des hémocultures et une culture de LCR reviennent positives pour *cryptococcus neoformans*. Deux cas antérieurs étaient rapportés dans la littérature mais de diagnostic post-mortem.

4. 4 ATTEINTES OCULAIRES

Elles sont peu fréquentes et rarement isolées. En effet, elles apparaissent le plus souvent lors d'atteintes du système nerveux central à type de méningite ou de méningo-encéphalite et leur fréquence est alors de 40%. Une équipe française rapporte cependant un cas de chorioretinite à cryptocoques chez une femme VIH positive révélatrice d'une septicémie à cryptocoques mais sans atteinte du système nerveux central (125). De même, une équipe taiwanaise rapporte une endophtalmie à cryptocoques isolée chez une patiente lupique, révélée par une baisse d'acuité visuelle, un décollement rétinien et une infiltration du vitré (63). Une observation d'atteinte conjonctivale chez un patient séropositif est rapportée par une équipe ougandaise. Le diagnostic suspecté était un carcinome conjonctival (126).

Les atteintes liées directement à la méningite sont d'abord un oedème papillaire suivi d'atrophie optique avec baisse de l'acuité visuelle bilatérale, secondaire à une hypertension intracrânienne. Des paralysies oculomotrices, des ptosis et des nystagmus sont possibles. Les atteintes endoculaires sont rares et secondaires soit à une dissémination à partir du système nerveux central, soit directement via les espaces sous arachnoïdiens (arachnoïdite adhésive), soit par dissémination hématogène (127,128). Il s'agit de rétinites, d'endophtalmies et de chorioretinites. Ces dernières sont les plus fréquentes et peuvent s'accompagner d'atteintes vasculaires rétiniennes entraînant hémorragies et nodules cotonneux. La chorioretinite se manifeste habituellement comme une lésion épaisse blanc-jaunâtre, unique et bien limitée, avec peu ou pas de réaction inflammatoire du vitré. Sa présentation clinique n'est pas pathognomonique de la cryptococcose et le diagnostic étiologique nécessite parfois la réalisation d'une biopsie rétinienne, surtout en l'absence de localisation extra-oculaire de cryptococcose.

Le pronostic visuel dépend de la localisation des lésions et surtout de la rapidité de

diagnostic. En effet, la chorioretinite peut évoluer vers l'endophtalmie ou le décollement de rétine.

Le fluconazole, qui a une bonne pénétration oculaire, est le traitement de choix. Il est préférable à l'amphotéricine B qui est parfois toxique pour le nerf optique et peut entraîner neuropathie ou atrophie optique. En cas de résistance ou de récurrence, les injections intravitréennes d'amphotéricine B peuvent être employées.

4. 5 ATTEINTES GENITO-URINAIRES

L'atteinte génito-urinaire est rencontrée lors de cryptococcose systémique. Elle peut toucher les surrénales, les reins, la prostate et le pénis. L'étude épidémiologique française de la cryptococcose montre une atteinte du tractus urinaire dans 16% des cas.

4. 5. 1 L'atteinte surrénale

Plusieurs tableaux cliniques sont décrits dans la littérature:

- Une hypercalcémie, associée à une élévation des taux de 1,25 dihydroxy vitamine D, fait découvrir une atteinte systémique à cryptocoques dans un cas et une atteinte mixte à cryptocoques et *coccidioïdes immitis* chez un patient VIH positif dans un autre cas. Le traitement de l'infection fongique permettra à chaque fois une normalisation de l'hypercalcémie. (129,130)

- Une insuffisance surrénalienne:

Des signes d'insuffisance surrénalienne ne se manifestent qu'à partir d'une destruction d'au moins 90% de la glande (131). Dès 1948, Rawson et al. rapportent le premier cas de maladie d'Addison dû à une cryptococcose et diagnostiqué à l'autopsie (132). Depuis, d'autres cas d'insuffisance surrénalienne ont été décrits avec nécrose des glandes ou sous forme de masse tumorale surrénale (133-135). La réalisation d'une ponction-biopsie à l'aiguille fine peut être utile au diagnostic. Dans certains cas, une surrénalectomie s'est révélée nécessaire en complément du traitement antifongique car des foyers fongiques surrénaux persistants étaient retrouvés (135).

4. 5. 2 Atteinte rénale

Une étude post-mortem de patients souffrant de cryptococcose systémique avant les années 80 retrouvait un envahissement des reins dans 50% des cas (136).

Des abcès rénaux, des tableaux de pyélonéphrite sont décrits (49). En 1998, Veatch et Dikman rapportent le cas d'une femme séropositive pour le VIH, aux antécédents de cryptococcose cérébrale, qui développe une insuffisance rénale avec protéinurie secondaire à un envahissement glomérulaire par des levures du genre cryptocoque (137).

Habituellement, le diagnostic est établi par une culture des urines positive ou un examen à l'encre de Chine. Un test au latex est possible sur les urines mais à interpréter de façon critique car de fausses agglutinations sont fréquemment observées. Dans certains cas, une ponction biopsie rénale est réalisée pour recherche d'un foyer intraparenchymateux.

4. 5. 3 Atteinte prostatique

C'est la plus fréquente des atteintes génito-urinaires chez les patients souffrant de cryptococcose disséminée. Dans ce cas, la recherche d'un foyer urinaire est nécessaire car il reste souvent asymptomatique. Mais des signes de rétention urinaire ou de prostatite sont parfois observés. Le toucher rectal peut retrouver des signes de prostatite chronique ou mimer un carcinome prostatique.

Le diagnostic de cryptococcose est établi par la positivité des cultures. Une seule colonie est suffisante au diagnostic car le cryptocoque est toujours pathogène lorsqu'il est présent dans les urines. Un examen anatomopathologique de tissu prostatique obtenu après résection chirurgicale ou ponction-biopsie trans-rectale, peut montrer un envahissement par la levure. Comme pour l'atteinte rénale, la recherche d'antigène spécifique sur les urines est réalisable

mais d'interprétation difficile.

Larsen et al. ont retrouvé 29% d'infection prostatique résiduelle chez des patients sidéens ayant été traités avec succès pour une cryptococcose cérébro-méningée. La prostate se comporte comme un réservoir de cryptocoques et il faut s'assurer de la négativité des cultures urinaires, après massage prostatique, avant d'envisager un arrêt du traitement antifongique. Dans ce cas, les échantillons urinaires devront être incubés jusqu'à 3 semaines car après traitement, la quantité de levure peut être très faible et la vitesse de croissance diminuée.

Le traitement de cette localisation est l'amphotéricine B avec ou sans flucytosine associée lors d'une infection disséminée. Les foyers prostatiques isolés pourront être traités par le fluconazole qui a une bonne pénétration dans la glande. Par contre, l'itraconazole est inefficace.

4. 5. 4 L'atteinte du pénis

Ce sont en fait des lésions cutanées à type d'ulcère du gland ou de tumeur qui ont été décrites. Le traitement nécessite des antifongiques et parfois une résection chirurgicale (136).

4. 6 ATTEINTE GANGLIONNAIRE

Elle est présente lors d'une infection disséminée dans 2,4% des cas français.

Plusieurs formes sont décrites:

- Un cas d'adénopathies axillaires, cervicales et inguinales, ayant tendance à fistuliser à la peau, est décrit chez un sidéen. La biopsie excisée d'un ganglion a montré une lymphadénite granulomateuse et nécrosante à cryptococcus néoformans (142).
- Plus fréquemment, des plaintes à type de douleurs abdominales, nausées, vomissements, voire un syndrome occlusif, font réaliser une imagerie qui découvre des masses ganglionnaires abdominales profondes. Celles-ci sont le plus souvent confondues avec un lymphome mais la ponction biopsie pose le diagnostic (118).
- Depuis le développement des traitements antirétroviraux intensifs, trois cas de cryptococcoses ganglionnaires chez des sidéens traités ont été publiés: Un cas de lymphadénite cervicale et axillaire, et deux médiastinales. Dans deux de ces cas, les patients étaient déjà traités par fluconazole. Ces publications suggèrent que ces traitements antirétroviraux puissants pourraient être associés avec des localisations inhabituelles de cryptococcose. Un suivi étroit de tels patients doit être réalisé (143,144).

4. 7 ATTEINTES OSSEUSES ET ARTICULAIRES

Les localisations osseuses apparaîtraient dans 5 à 10% des cryptococcoses systémiques selon certains auteurs. Pourtant, les études épidémiologiques longues en retrouvent peu: 2 cas seulement en France entre 1985 et 1993 (32). Quelques cas de lésions squelettiques inaugurales et isolées ont été décrites (145). La contamination peut avoir lieu par voie hématogène ou à partir d'un foyer cutané contigu.

Les vertèbres et les os plats sont touchés (72,146;147) ainsi que la métaphyse des os longs (51,75,148). De rares cas de lésions articulaires sont publiés: une ostéoarthrite de hanche (149) et une ténosynovite de la gaine des tendons fléchisseurs et extenseurs de la main (150). Cliniquement, l'attention est attirée par une tuméfaction douloureuse d'allure inflammatoire en regard de la lésion osseuse mais parfois les lésions sont asymptomatiques ou prennent l'aspect d'abcès froids comme dans la tuberculose.

Les radiologies montrent le plus souvent des lésions lytiques, sans condensation périphérique, parfois avec une réaction périostée. En l'absence d'orientation diagnostique pour une cryptococcose, ces images évoquent le plus souvent une néoplasie (51,148). Le scanner confirme le caractère lytique des lésions et met en évidence les effractions corticales. La scintigraphie au Technétium 99 permet de visualiser d'éventuelles lésions asymptomatiques mais il existe un seul foyer dans trois-quart des cas.

Le diagnostic repose sur l'examen anatomopathologique et sur les cultures du produit de biopsie qui montrent les levures.

Le traitement consiste en l'administration d'antifongiques par voie générale plus ou moins associée à un curetage chirurgical des lésions.

4. 8 ATTEINTES DIGESTIVES

L'atteinte intestinale est rare et peu documentée. Des tableaux cliniques variés sont décrits dans la littérature. Le plus souvent, il s'agit d'une cryptococcose systémique avec envahissement de tous les organes dont le foie, la rate et le tractus digestif. D'ailleurs, l'étude épidémiologique française retrouve 1,3% d'envahissement hépatique et 5 cas de coprocultures positives pour le cryptocoque (32). Parfois il existe des atteintes digestives initiales sans dissémination comme Chalasani et al. l'ont rapporté (151). Ceci conforte l'opinion de certains auteurs pour qui le tractus intestinal est une porte d'entrée du cryptocoque au même titre que le poumon.

4. 8. 1 Oesophagite

Deux cas d'atteinte oesophagienne sont décrits dans la littérature:

- Une oesophagite à cryptocoques chez un patient atteint d'un syndrome de Job (152).
- Un épaissement de la paroi du bas oesophage associé à des ulcérations muqueuses chez un patient VIH positif aux antécédent de méningite à cryptocoques et traité par trithérapie et fluconazole. Cette atteinte avait, dans un premier temps, fait évoquer un lymphome. Un traitement par amphotéricine B liposomale a permis une guérison totale des lésions (144).

4. 8. 2 Tumeur intestinale

Dès 1960, Unat et al. décrivaient une masse tumorale dure du colon descendant chez un patient non immunocompromis qui correspondait à une localisation cryptococcique (153). Plus récemment, Melato et al. rapportent le cas d'une femme âgée souffrant de rectorragies (154). La coloscopie révélera un polype adénomateux qui, à l'examen histologique, s'est avéré contenir des levures du type cryptocoque.

4. 8. 3 Péritonite (155-157)

Douze cas de péritonite à cryptocoques sont rapportés dans la littérature, dont deux chez des sidéens et huit chez des patients souffrant de maladie hépatique, ce qui semble être le terrain favorisant principal. Cette atteinte est de mauvais pronostic et entraîne une forte mortalité. Des saignements digestifs sont souvent retrouvés dans l'anamnèse de ces patients et semblent être une porte d'entrée éventuelle.

4. 9 ATTEINTES ORL

4. 9. 1 larynx

Seulement 5 cas de cryptococcose laryngée sont décrits dans la littérature.

L'atteinte est isolée, ce qui suggère une contamination respiratoire directe. Plusieurs patients ont des facteurs favorisants expliquant une fragilité locale de la muqueuse: Tabac (158), corticothérapie inhalée au long cours (159), contacts répétés avec des pigeons. Les signes d'appel sont un enrrouement et une toux sèche. L'examen endoscopique retrouve dans deux cas, une lésion blanchâtre et exsudative d'une corde vocale. Les autres atteintes sont une lésion polypoïde du tiers antérieur d'une corde, un érythème diffus avec oedème et une lésion verruqueuse sus-glottique. Le diagnostic a été posé après examen microscopique des lésions. Le traitement a été, selon les cas, chirurgical ou par antifongique.

4. 9. 2 Tractus naso-sinusien (160)

Trois cas de sinusite à cryptocoques sont publiés:

- L'un chez une femme immunocompétente avec des antécédents de sinusite chronique ayant nécessité une antrotomie bilatérale des années auparavant, qui présente un envahissement du sinus sphénoïdal par un matériel gélatineux avec atteinte du mur postérieur du sinus et secondairement extension vers l'encéphale avec méningite.
- Un second chez un homme avec une atteinte du sinus ethmoïdal et du sinus maxillaire droit avec extension vers l'orbite.

- Le troisième chez un séropositif pour le VIH, avec atteinte diffuse des sinus et méningite.

Un cas d'ulcère chronique du vestibule nasal est rapporté, ainsi qu'une atteinte isolée du septum nasal.

V) PARTICULARITES DES CRYPTOCOCCOSES CUTANÉES

5. 1 HISTORIQUE

La cryptococcose, d'abord nommée torulosis, est une maladie fongique dont l'agent responsable est connu depuis la fin du XIX^{ème} siècle (161). C'est à partir des années 50 que les connaissances sur la cryptococcose s'accélérent grâce à la mise en évidence par Evans des premiers sérotypes (7). Les publications sur cette maladie deviennent plus fréquentes et dès 1957, Moore rapporte 4 cas de cryptococcoses avec possible atteinte cutanée et fait une revue de la littérature (162). Le premier cas de cryptococcose avec atteinte cutanée avérée est décrit par Rook et Woods en 1962 chez un patient de 44 ans (163).

En 1972, Noble et Fajardo rapportent les 5 premiers cas de cryptococcoses cutanées apparemment isolées sans atteinte systémique (164).

C'est dans les années 80, avec l'apparition de l'épidémie de SIDA, que le nombre de cas de cryptococcoses systémiques ou cutanées s'est accru considérablement. L'étude des publications a alors permis de voir émerger de nouvelles formes cliniques. Devant l'importance que prenait cette maladie, notamment chez les sidéens, des études épidémiologiques à grande échelle ont été menées, permettant de mieux comprendre l'épidémiologie et la clinique, tandis que des schémas thérapeutiques plus précis et efficaces étaient évalués.

5. 2 FREQUENCE

La fréquence des lésions cutanées dans le cadre de la cryptococcose est estimée entre 10 et 20% selon les auteurs jusqu'au milieu des années 80 (59,161,165,166). Pour certains d'entre eux comme Rico (167) ou Borton (168), cette fréquence serait encore plus importante chez les sujets atteints par le VIH. En fait, les surveillances épidémiologiques à grande échelle effectuées dans les années 90 contredisent cette affirmation. Murakawa et al. (169) en 1996 rapportent 12 cas d'atteinte cutanée sur 202 cas de cryptococcose associée au SIDA, soit une fréquence de 5,9%. En France et en Océanie, la fréquence de l'atteinte cutanée cryptococcique est de 5 %. Aucun cas de cryptococcose cutanée n'est retrouvé chez un patient HIV positif en Australie. L'étude française de Dromer et al. montre par ailleurs qu'en cas d'atteinte extraméningée, le revêtement cutané est plus souvent atteint chez les patients non porteurs du VIH (32).

5.3 LOCALISATIONS ET NOMBRE DES LÉSIONS

Le nombre des lésions est variable selon la forme clinique cutanée d'une localisation unique à une extension profuse des lésions.

La localisation dépend de la forme clinique et du statut de l'hôte. Chez les patients porteurs du VIH (169), la tête et le cou sont atteints dans 78% des cas, puis les membres (50%) et le tronc (26%). Les revues anciennes de la littérature rapportent les mêmes sites d'infections chez les patients non sidéens (50); Cependant, la littérature actuelle contredit cette donnée. Nous avons recensé 23 patients non sidéens pour lesquels 30 localisations de cryptococcoses cutanées étaient signalées. La moitié était localisée sur les membres, 30% sur la face et le cou et 20% sur le tronc.

5.4 CLINIQUE

5.4.1 Généralités

L'atteinte cutanée au cours de la cryptococcosse est très polymorphe et non pathognomonique. Plusieurs aspects cliniques ont été décrits et les diagnostics suggérés sont très variables. Dans la majorité des cas, celui de cryptococcosse n'est pas évoqué, surtout en l'absence d'atteinte systémique pouvant orienter le diagnostic.

Parfois chez un même patient, plusieurs aspects cliniques peuvent coexister (47,170). Après revue de la littérature, l'examen des photographies et la description clinique des lésions permettent de distinguer quatre grandes formes cliniques de cryptococcosse cutanée.

5. 4. 2 La forme molluscum-like

C'est en 1985 que Rico et Penneys rapportent pour la première fois un cas de cryptococcose cutanée chez un sidéen dont l'aspect clinique évoquait en premier lieu des molluscum contagiosum (167). Il s'agit de lésions multiples papuleuses et parfois ombiliquées en leur centre. Ces lésions de cryptococcoses se distinguent des molluscum contagiosum par l'apparition brutale d'un grand nombre de papules qui ont pour la plupart une minuscule croûte hémorragique centrale. Depuis la première description, de nombreux cas sont rapportés chez des sidéens (169-181). Cette forme est la plus fréquente pour ces patients. Murakawa et al.(169) rapportent 46 cas de cryptococcose cutanée chez des sidéens en 1996 et la forme molluscum-like est présente dans 54% des cas.

Pour les patients non atteints par le VIH, nous n'avons retrouvé qu'un cas de cryptococcose cutanée évoquant cliniquement des molluscum contagiosum chez une malade atteinte d'un lymphome malin non hodgkinien (39).

5. 4. 3 La forme ulcérée

Une ulcération cutanée chronique plus ou moins croûteuse peut révéler une cryptococcose cutanée. La taille varie de moins de 1 cm à plusieurs centimètres carrés comme c'est le cas dans notre observation N°1. Après ablation de la croûte, il existe un ulcère à bords légèrement surélevés, irréguliers, avec parfois une induration péri-lésionnelle. La présence de télangiectasies péri-lésionnelles peut faire évoquer le diagnostic clinique de carcinome basocellulaire (182,183). La localisation principale des lésions est la tête et le cou. Deux observations de lésions ulcéro-croûteuses du nez chez des femmes âgées mais immunocompétentes, sont décrites (184,185): Ces lésions étaient apparues après un

traumatisme du nez pour l'une et après une piqûre d'insecte pour l'autre. Mostafa et al. rapportent le cas d'un jeune égyptien de 16 ans qui présentait de multiples ulcérations végétantes et croûteuses de la face, évoluant et s'aggravant depuis un an (186). Plusieurs cas sont rapportés chez des sidéens homosexuels (182,183,187,188) ou toxicomanes (174). Parfois, cette ulcération fait suite à quelques vésicules et le diagnostic d'herpès est souvent évoqué (168,170,189). Des ulcérations muqueuses sont aussi décrites. Un cas d'ulcération vulvaire est décrit par Tomasini et al. chez une patiente sidéenne (190), évoquant en premier lieu une ulcération syphilitique ou un herpès génital chronique. Ce diagnostic était également évoqué chez un homme avec une ulcération anale (191). Un malade atteint d'un lymphome présentait une ulcération polycyclique du pli inter-fessier (36). Un cas d'ulcération de la muqueuse buccale est rapporté (192).

5. 4. 4 Aspect clinique évoquant une cellulite

La cryptococcose cutanée peut prendre une présentation clinique simulant une infection cutanée à germes banals. Cet aspect clinique est décrit depuis de nombreuses années dans la littérature. En 1997, Sanchez-Albisua et al. rapportent un cas et en comptabilisent 33 autres dans la littérature (77). La plupart des patients sont immunodéprimés mais aucun cas avec cette forme clinique n'est retrouvé chez des patients atteints par le VIH dans cette revue de la littérature, ni dans celle postérieure à 1997. Par contre, cette forme clinique est décrite souvent chez des greffés rénaux.

Le plus souvent, apparaît un placard inflammatoire d'un membre qui devient érythémateux, chaud et plus ou moins douloureux. Il existe souvent des adénopathies satellites et une fièvre modérée. Sur les jambes, les lésions miment volontiers un érysypèle (45,46,50,65,77) parfois bulleux. En cas d'évolution prolongée, les lésions aboutissent souvent à des ulcérations

fibrino-nécrotiques (50,58,61,65). Sur les membres supérieurs, on retrouve parfois la notion d'un traumatisme: Un coup de bec de pigeon sur la main (78), un hématome de l'avant-bras (56) ou une blessure du doigt par un clou souillé (193).

Les patients sont le plus souvent traités en première intention pour une cellulite infectieuse à germes banals. Le diagnostic de cryptococcose est porté par une biopsie cutanée effectuée secondairement devant la non amélioration clinique ou sur le résultat d'une culture qui montre la pousse d'éléments fongiques.

5. 4. 5 La forme nodulaire (169,171,194,195)

De nombreuses publications dans la littérature font état de cryptococcoses cutanées dont la présentation clinique était celle de nodules cutanés. Cette forme est décrite chez les sujets atteints par le VIH (171) ou non (76). Dans cette présentation, les lésions sont en général peu nombreuses, de un à 5 éléments. La taille des nodules varie de 2 ou 3 mm à quelques centimètres de diamètre. La localisation est habituellement limitée à la tête et au cou. Trois autres localisations sont retrouvées: un nodule sur la main chez un patient VIH positif après un coup de bec d'un pigeon (79), 3 nodules du poignet (36) et un nodule de la cuisse (76) chez des patients souffrant de lymphome. La surface est le plus souvent verruqueuse et parfois ulcérée secondairement. Dans certains cas, des lésions tumorales avaient été suspectées: un kératoacanthôme du nez (171) ou de la joue (68) devant un aspect cratériforme et une tumeur des glandes de Meibomius devant un petit nodule unique de la paupière supérieure (195).

5. 4. 6 Cryptococcose cutanée simulant une maladie de Kaposi (169,196,197)

La littérature recense plusieurs cas de cryptococcose cutanée dont l'aspect clinique était évocateur d'une maladie de Kaposi. Il s'agissait toujours de patients porteurs du virus de l'immunodéficience humaine, qui présentaient des lésions papulo-nodulaires érythémato-violacées. Par ailleurs, l'histologie de lésions purpuriques chez des patients atteints par le VIH a montré sur la même lésion un aspect de maladie de Kaposi et une cryptococcose cutanée. (169,198-200)

5. 4. 7 Abscesses sous-cutanés

La cryptococcose peut prendre l'aspect d'un abcès de paroi ou d'abcès sous cutané. La littérature décrit quelques cas de masses sous-cutanées secondairement fistulisées à la peau et suintantes. Dimino-Emme et al. décrivent ainsi une femme VIH positive présentant sur le thorax un placard mal limité sur lequel s'étaient formés deux orifices suintants correspondant à des fistules sous cutanées (171). De même, Nagaraja et al. rapportent l'observation d'une femme immunocompétente qui avait développé une masse fluctuante sous-épigastrique, secondairement fistulisée à la peau, avec écoulement liquidien (201). Enfin, des abcès du thorax, s'étendant sur les deux cotés du cou en longeant les muscles sterno-cléïdo-mastoïdiens, sont rapportés chez une fillette immunocompétente au décours d'une varicelle (70). Le drainage de ces abcès avait ramené un matériel purulent avec des débris nécrotiques qui avait permis l'isolement en culture d'un *cryptococcus neoformans*.

5. 4. 8 Cas Particuliers

- Martinelli et al. rapportent le cas d'un homme atteint par le VIH, qui a présenté une éruption papulo-vésiculeuse débutant sur la tête et s'étendant rapidement ensuite au tronc et aux bras. Le diagnostic clinique initial était celui de varicelle. Mais devant l'absence d'amélioration sous aciclovir, une biopsie cutanée était pratiquée et mettait en évidence une cryptococcose (202).
- Une observation de cryptococcose cutanée évoquant un rhinophyma est rapportée chez un patient hémophile (203).

5.5 DIAGNOSTIC

5. 5. 1 Biopsie cutanée

Au regard du polymorphisme clinique de la cryptococcose cutanée, la réalisation d'une biopsie cutanée est indispensable pour affirmer le diagnostic, surtout chez les patients immunodéprimés qui présentent des lésions cutanées fréquentes volontiers infectieuses ou cancéreuses (204).

Par ailleurs, des lésions cutanées d'étiologies différentes peuvent coexister chez le même patient. Glassman et Hale (198) rapportent le cas d'une femme VIH positive qui présentait sur la même lésion un aspect de maladie de Kaposi et une cryptococcose cutanée. Deux cas similaires antérieurs sont décrits dans la littérature (199,200).

Myers et Kamino (205) décrivent un homme sidéen qui présentait des papules secondairement érythémato-croûteuses de la face et du tronc, pour lesquels les biopsies cutanées et les cultures montraient la coexistence d'une infection à *Cryptococcus neoformans* et *Histoplasma capsulatum* var. *capsulatum*.

Enfin, une co-infection cutanée par *Cryptococcus* et *Pneumocystis carinii* est décrite par Sandler et al. (206)

5. 5. 2 Diagnostic rapide

La réalisation d'un examen histologique standard permet de visualiser la capsule polysaccharidique des levures après coloration par le mucicarmin tandis que la mise en culture d'un échantillon cutané permet la croissance de *Cryptococcus*. Cependant, ces techniques nécessitent plusieurs jours pour aboutir à un résultat, or la mise en place d'un traitement rapide conditionne le pronostic dans les cas où les lésions cutanées précèdent une dissémination, notamment chez les sidéens. Bien que *Cryptococcus neoformans* puisse être reconnu par l'équivalent d'un cytodagnostic de Tzanck, il peut être confondu avec d'autres micro-organismes fréquemment rencontrés chez l'immunodéprimé, tels que *Blastomyces dermatitidis*, *Candida*, *Histoplasma capsulatum*, *Torulopsis*, *Coccidioïdes immitis* ou *Rhodotorula*. Porges et Krueger (178) proposent une technique d'identification rapide de *Cryptococcus* sur les lésions cutanées à l'aide d'un test au latex modifié. Après réalisation d'un frottis sur une lésion, ils y ajoutent 50 microlitres de solution saline et la même quantité de réactif pour le test d'agglutination au latex puis centrifugent le tout à 70 tours par minutes pendant 10 minutes. Au bout de 2 minutes, l'agglutination est déjà détectable et un examen microscopique permet la visualisation d'une agglutination en collier de perles autour des levures. Cette technique est spécifique des cryptocoques et peu onéreuse. Elle permet de distinguer de façon certaine des lésions de cryptocoques par rapport à des molluscum contagiosum, des lésions candidosiques ou des lésions de varicelle. Comme pour la recherche d'antigènes spécifiques du cryptocoque sur des liquides humains, il existe un risque de faux positif en cas de présence de facteur rhumatoïde ou de *Trichosporon beigeli*.

5. 5. 3 Diagnostic différentiel

Le diagnostic de cryptococcose cutanée est évoqué de plus en plus facilement chez les patients VIH positifs ou chez les immunodéprimés tels que les greffés. Cependant, une confirmation histologique est indispensable. Carrington et al. rapportent le cas d'un greffé du rein qui présentait une atteinte cutanée du tronc à type de placard érythémateux, chaud et induré avec, à la surface, des lésions papuleuses et des dilatations folliculaires. Le diagnostic de cellulite à cryptocoques était évoqué mais la biopsie cutanée et le reste du bilan paraclinique concluaient en fait à une mucinose cutanée (207).

5. 6 CARACTERISTIQUES MYCOLOGIQUES DES CRYPTOCOCCOSES CUTANÉES

Dans la littérature, il est souvent admis que la présence de lésions cutanées est associée au sérotype D. Cependant, il est difficile d'établir un lien précis entre la nature des lésions et le sérotype, car peu d'observations précisent le typage de la souche.

En Australie, la fréquence des lésions cutanées est la même qu'en France, soit 5%. Par contre, le sérotype D est pratiquement absent. Seize des dix-neuf cas de localisations cutanées recensés en Australie étaient dus au sérotype A, soit 84%; Les 3 autres cas étaient dus à la variété *gattii* (30). Par contre, en France, le sérotype D est retrouvé dans 54% des cas s'il y a atteinte cutanée (33). L'étude française des infections à cryptocoque de sérotype D établit une association significative entre ce sérotype, les lésions cutanées, la prise de corticoïdes et un âge supérieur à 60 ans. Une équipe de Nantes rapporte lors du congrès de mycologie de Cayenne en octobre 2000, 7 cas de cryptococcoses cutanées chez des patients non VIH. Sur les six souches identifiées, 4 étaient de sérotype D et deux de sérotype A (38). Sur la revue de la littérature dont nous disposons, le sérotype n'est que rarement précisé. Ainsi, nous n'avons pu regrouper que 10 observations de cryptococcose cutanée dues au sérotype D. Naka et al. rapportent en plus une revue de la littérature japonaise qui reprend une dizaine d'infections à sérotype D (76). Sur ces vingt infections avec lésions cutanées, la notion de traumatisme est retrouvée dans douze cas. Dans un treizième, il existe une notion de contacts répétés avec des pigeons. Seuls deux cas japonais présentent une atteinte méningée et il n'existe alors pas de notion de blessure. Dans 15 cas, l'atteinte cutanée est primitive; Elle reste isolée le plus souvent. Ceci tend à confirmer la possibilité d'une contamination transcutanée et d'une dissémination secondaire de l'infection. La notion de

corticothérapie est clairement précisée dans deux des cas (58,60). Pour l'équipe nantaise, la corticothérapie apparaît comme un facteur favorisant de mauvaise évolutivité de ces localisations, mais il n'est pas précisé quels patients en ont reçu (38). Enfin, cinq des onze patients japonais souffraient de maladies hématologiques sous jacentes, ce qui laisse supposer qu'ils ont pu être traités par corticoïdes.

D'autres études plus importantes devront confirmer ces données, mais il semble que les sérotypes A et D n'aient pas la même virulence, le même tropisme et les mêmes niches écologiques, ce qui entraîne donc des infections chez des hôtes différents et des formes cliniques différentes.

5. 7 CRYPTOCOCCOSE CUTANEE CHEZ L'IMMUNOCOMPETENT

Il est difficile d'établir précisément des caractéristiques cliniques et épidémiologiques sur les cryptococcoses de l'immunocompétent compte tenu du petit nombre de cas publiés et des données variables selon les observations. Sur les trois grandes études épidémiologiques disponibles, on constate que le nombre de cryptococcose chez les sujets n'ayant aucun facteur de risque est comparable en France et aux USA, avec dans le premier cas 45 patients/1013, soit 4,4% et dans le second, 41/1083, soit 3,7%. Par contre, en Océanie, la proportion de cryptococcose chez les sujets exempts de facteur de risque est de 27%. Cette différence s'explique par la forte proportion d'infections dues à la variété *gattii*, qui est significativement associée au sexe masculin et à l'état d'immunocompétence. Par contre, en France comme en Australie, on retrouve plus de cas de cryptococcose pulmonaire isolée chez l'immunocompétent. La forme clinique est alors habituellement celle de cryptococcôme d'après l'étude australienne.

Seules les statistiques françaises et australiennes donnent des précisions sur les lésions cutanées par rapport au statut de l'hôte. En Australie, aucune lésion cutanée n'est rapportée chez les 149 patients HIV positifs; onze sujets parmi les 104 qui ont un facteur de risque autre que le HIV présentent des lésions cutanées et 8 cas sont dénombrés parmi les 93 sujets immunocompétents. Les lésions cutanées étaient associées dans 16 cas à la variété néoformans mais le sérotype n'est pas précisé. En France, il existe une différence significative entre les sujets HIV ou non: En cas d'atteinte cryptococcique extraméningée, il y a 30% de lésions cutanées chez les non VIH contre seulement 5% chez les VIH positifs. Par ailleurs, sur une cinquantaine de patients porteurs de lésions cutanées, dix n'ont aucun facteur de

risque. Sur la revue de la littérature que nous avons pu rassembler, on note 13 cas de cryptococcose avec lésions cutanées chez l'immunocompétent (38,60,68,76-78,184,185,193,201,208,209). Pour huit d'entre eux, l'atteinte cutanée est isolée. La notion de blessure ou de traumatisme est retrouvée dans 10 cas (3 coups de bec de pigeons (60,76,78), 1 inoculation accidentelle par piqûre d'un malade présentant une cryptococcose systémique (209), un traumatisme du nez sur la voie publique (185), et une piqûre d'insecte (184), 4 blessures au cours de travaux de jardinage (38,193)) et dans un cas un contact répété avec des pigeons (77).

5. 8 CRYPTOCOCCOSE CUTANEE ISOLEE

Comme nous l'avons déjà évoqué, les lésions cutanées peuvent être les seules manifestations de la maladie. Dans la majorité des cas, cette forme clinique semble être secondaire à une inoculation directe après traumatisme. C'est le sérotype D qui occasionne plus volontiers ces manifestations et ceci chez des patients immunocompétents ou chez des patients avec certains facteurs de risque comme la corticothérapie. Cependant, l'inoculation par un traumatisme est possible chez le séropositif, comme l'illustre l'observation d'un toxicomane séropositif (79), qui a développé sur la main une lésion nodulaire puis ulcérée suite à une blessure infligée par un pigeon. La lésion évoluait depuis quatre mois mais aucune infestation viscérale n'a été retrouvée.

En revanche, les manifestations cutanées de cryptococcoses sont présentes dans un certain nombre de cas, notamment chez les VIH, avant toutes autres manifestations cliniques.

Dès la fin des années 80, plusieurs auteurs rapportent des observations de patients sidéens présentant une atteinte cutanée initiale. Durden et al. (172) font la revue de la littérature en 1994 et retrouvent huit cas de cryptococcosse disséminée avec des lésions cutanées sous forme d'une éruption molluscum-like. Pour 6 d'entre eux, il existe un intervalle libre entre l'apparition des signes cutanés et la dissémination au niveau cérébro-méningé. Cette durée varie de quelques jours à deux mois et demi. De même, trois des douze patients de Murakawa et al. avaient des lésions cutanées sans autre point d'appel, mais le bilan effectué retrouvait une dissémination de la maladie avec un test au latex positif dans le sang et le LCR (169). La série de 7 patients de Dimino-Emme, dont six VIH positifs, retrouve aussi la notion d'atteinte cutanée avant dissémination chez au moins 5 des 7 malades (171). Pour l'un d'entre eux, les premières manifestations cutanées avaient débuté 13 mois avant l'apparition des signes méningés.

La reconnaissance de telles lésions permet une prise en charge précoce avant la redoutable atteinte méningée et améliore donc le pronostic.

L'atteinte cutanée sert de sentinelle et, même en l'absence d'autres signes cliniques, elle doit conduire à un bilan d'extension complet afin de trouver une éventuelle dissémination. Ces examens peuvent révéler une atteinte asymptomatique cérébrale, pulmonaire ou urinaire.

VI) TRAITEMENT

6.1 TRAITEMENT DES CRYPTOCOCCOSES AIGUES

Nous avons déjà abordé en partie la prise en charge des cryptococcoses lors de la description des formes cliniques. Ce paragraphe fera donc la synthèse des conduites à tenir.

6.1. 1 Chez les patients VIH positifs

- L'apparition d'une cryptococcose chez le sidéen est en général un signe d'immunosuppression avancée. Elle apparaît chez des sujets ayant moins de 50 CD4/mm³. La plupart des patients VIH positifs qui développent une infection à cryptocoques font une maladie disséminée avec atteinte du système nerveux central. La majorité présente une fongémie. En l'absence de traitement, cette infection est en général fatale en 2 à 4 semaines.
- Une série d'études conduites sur les dix dernières années a abouti à l'établissement d'un protocole pour le traitement d'attaque des méningites à cryptocoques chez le sidéen (210-216). Il consiste en l'administration d'amphotéricine B (avec ou sans flucytosine) pour deux semaines puis en celle de fluconazole pour consolider le traitement initial et pour la prophylaxie secondaire. Ce schéma de traitement aboutit aux meilleurs résultats pour le devenir de ces patients. La mortalité en phase aiguë (deux premières semaines de traitement) est seulement de 5%, contre 10 à 20% dans les études précédentes. Le dosage d'amphotéricine recommandé par la plupart des experts est d'au moins 0,7

mg/kg/jour. Cependant, cette molécule reste d'un maniement difficile, entraîne une toxicité importante surtout au niveau rénal et est responsable d'effets secondaires tels que fièvre, vomissements et phlébite.

- Plusieurs formulations de l'amphotérine B sont disponibles, et ont été testées pour le traitement des méningites à cryptocoques. Il apparaît qu'il n'y a pas d'avantage particulier à l'utilisation de l'amphotéricine en complexe lipidique. L'utilisation de l'amphotéricine liposomale (Ambisome®) est aussi efficace dans le traitement des méningites aiguës mais est moins toxique. Il existe moins de poussées fébriles et moins de toxicité rénale. Cependant son coût est nettement plus élevé et la plupart des patients sont aptes à recevoir sans effets secondaires sérieux un traitement court d'amphotéricine. L'Ambisome® pourra être réservée aux malades ayant déjà un terrain fragilisé, notamment sur le plan néphrologique.
- L'association de la flucytosine est plus controversée. Initialement, elle a été présentée comme peu efficace et toxique au niveau hématologique et hépatique. Cependant, sur un large essai randomisé, l'addition de flucytosine augmentait le taux de stérilisation du LCR à 14 jours de traitement, or la rapidité de stérilisation du LCR est corrélée avec un meilleur pronostic. De plus, il n'y avait pas d'aggravation de la toxicité si la flucytosine était administrée à la dose de 100 mg/kg/j. Ceci confirme les données d'un autre essai qui montre qu'il existe moins de rechute chez les patients ayant reçu de la flucytosine en traitement d'attaque (217).
- Des essais de traitement par les azolés, notamment le fluconazole et l'itraconazole ont été réalisés. Ceux-ci sont beaucoup moins efficaces dans le traitement des atteintes

méningées avec des taux de réussite inférieurs à 50% dans des études prospectives (211-214,218). Des traitements par fluconazole avaient été tentés chez des patients ayant peu de signes cliniques ou lors de prise en charge précoce, mais une telle approche a été abandonnée devant un taux de réponse inacceptable. Par contre, l'association fluconazole et flucytosine a montré, sur de petites études, une efficacité de 60 à 80%, ce qui est comparable aux taux rencontrés avec l'amphotéricine (214). En outre, un essai randomisé de traitement des méningites à cryptocoques des patients atteints par le VIH en Ouganda a montré des résultats encourageants (90). L'association fluconazole et flucytosine réduit le taux de décès à deux semaines, améliore la qualité de vie en réduisant les céphalées et augmente la survie à 6 mois. Celle-ci reste faible (32%) par rapport aux mêmes études réalisées aux USA mais les patients africains ne bénéficient pas de traitement antirétroviral. Cette association est donc un traitement avec un bon rapport coût/efficacité pour les pays en voie de développement où le VIH est endémique.

- Le traitement des formes extra-méningées est moins bien codifié. Si l'amphotéricine reste la molécule de référence, l'utilisation des azolés, spécialement le fluconazole, est favorisée par sa bonne tolérance et ses facilités d'utilisation dans des formes moins sévères. Une équipe de l'hôpital Saint-Antoine à Paris (219) rapporte 16 cas de cryptococcose extra-méningée chez des patients infectés par le VIH (Encre de chine, test au latex et culture du LCR négatifs). Tous les patients avaient un titre d'antigènes spécifiques du cryptocoque positif dans le sérum. Les organes envahis étaient les poumons, le sang, le tractus urinaire et le tube digestif. Un patient est décédé avant d'avoir reçu un traitement. L'amphotéricine B a été prescrite pour un patient avec une cryptococcose disséminée et les 14 autres ont reçu du fluconazole (400mg/jour pour douze et 200mg/jour pour deux). L'amphotéricine B a été ajoutée pour deux patients

dont l'état se détériorait durant la première semaine de traitement; elle a remplacé le fluconazole chez un troisième. Dans les trois cas, l'issue a été favorable. La durée moyenne du traitement par fluconazole était de 4 mois et demi sans effet secondaire. Les auteurs suggèrent donc l'utilisation du fluconazole en traitement initial des formes extra-méningées à la dose de 400mg/jour. L'amphotéricine B reste le traitement des formes disséminées ou peut remplacer le fluconazole en cas de détérioration clinique. Certaines observations de la littérature reprennent cette attitude. Ainsi, un homosexuel atteint par le VIH, qui présentait une atteinte cutanée à type "molluscum-like" et secondairement une atteinte méningée, a été traité dans un premier temps par fluconazole intraveineux à la dose de 600mg/jour puis par amphotéricine B devant une aggravation clinique et biologique. L'issue a été malheureusement fatale chez ce patient après 7 jours d'amphotéricine B et l'autopsie a révélé une cryptococcose disséminée (177). Par contre, le patient de Clément et al. qui présentait une lésion cutanée unique et une antigénémie positive du LCR qui s'aggravait sous fluconazole per os à la dose de 800mg/jour, a été guéri après introduction de l'amphotéricine B (194).

- D'autres observations rapportent l'efficacité des triazolés, en particulier le fluconazole, dans des formes de cryptococcoses extra-méningées des VIH positifs, notamment des formes cutanées. Tomasini et al. ont traité avec succès une femme présentant une ulcération vulvaire isolée par 200mg/jour de fluconazole per os (190) et Murakawa et al. rapportent l'observation d'un homme séropositif atteint d'une cryptococcose cutanée et pulmonaire focale qui a guéri sous fluconazole per os 400 mg/jour (169).

6. 1. 2 Chez les patients VIH négatifs

Bien que d'importantes études sur l'utilisation de l'amphotéricine B et de la flucytosine dans la cryptococcose méningée aient été menées chez les patients VIH négatifs, il n'y a que peu d'informations nouvelles depuis l'apparition du SIDA (215,216). Ces études montraient que la méningite à cryptocoques était curable chez un certain nombre de patients, en particulier ceux sans immunodéficience sous jacente. Le dosage d'amphotéricine B le plus appliqué est identique à celui employé pour les patients atteints par le VIH, soit 0,7mg/kg/J. La flucytosine est utilisée à la dose de 150 mg/j avec mesure régulière du taux plasmatique afin de minimiser sa toxicité, spécialement au niveau médullaire. Les doses doivent, en outre, être adaptées à la fonction rénale. Les sujets immunocompétents et sans facteur de pronostic défavorable répondent bien à 4 semaines de cette bithérapie et sont guéris. L'utilisation pour 3 à 6 mois des triazolés qui pénètrent la barrière méningée, semble être efficace chez de tels patients mais n'a pas été étudiée lors d'essais contrôlés, en particulier en comparaison avec l'amphotéricine B. C'est pourquoi la plupart des experts recommandent toujours l'association amphotéricine B/ flucytosine pour le traitement des méningites à cryptocoques (112).

De nombreuses observations rapportent leur utilisation (38,44,45,47,56,58,65,66,68,70,78,185,194). Du fait de sa bonne tolérance, le fluconazole peut être utilisé pour traiter ou pour compléter un traitement chez des patients ne supportant pas l'amphotéricine B. Les effets indésirables avec le fluconazole n'existent que dans 3 % des cas et restent modérés. Il s'agit de nausées ou vomissements (22%), de rashes cutanés (13%) ou d'une hépatotoxicité modérée (11%). Par contre, l'amphotéricine entraîne jusqu'à 22% d'effets indésirables (216). En cas d'échec du traitement par les azolés, l'amphotéricine peut être réintroduite en deuxième intention.

L'observation de Sanchez-Albisua et al. illustre l'utilisation de l'amphotéricine en deuxième ligne chez les patients immunocompétents (77). Un éleveur de pigeons immunocompétent avait développé une cellulite à cryptocoques sans atteinte systémique. Un traitement par itraconazole (SPORANOX®) 400mg/jour a permis une guérison clinique en un mois mais à l'arrêt du traitement, le patient avait rechuté. Il fut alors traité par fluconazole (TRIFLUCAN®) 400mg/jour mais rechuta aussi lors de la réduction à 200mg/jour. Un traitement intraveineux par amphotéricine B et flucytosine était alors instauré, permettant une guérison et l'absence de récurrence.

Le miconazole (DAKTARIN®) (76,220-222) et le kétoconazole (NIZORAL®) (47) avaient montré leur efficacité dans certaines observations avant les années 90 et l'utilisation des triazolés. En effet, le kétoconazole ne diffuse pas dans le LCR et ne peut donc être utilisé que dans les formes extra-méningées. Son utilisation est actuellement abandonnée au profit des triazolés plus efficaces et passant la barrière méningée.

Les triazolés, en particulier le fluconazole, sont de plus en plus employés chez les immunodéprimés VIH négatifs, surtout chez les patients greffés d'organes car l'amphotéricine est néphrotoxique et interagit avec les médicaments antirejets tels que la ciclosporine. Gloster et al. rapportent l'efficacité du fluconazole chez un greffé rénal avec une cryptococcose disséminée (45).

Il n'existe aucun consensus sur le mode d'administration du fluconazole et la dose à utiliser. Dans certains cas, l'administration est débutée par voie intraveineuse (39,45), surtout dans des formes sévères et les doses varient de 200 à 800mg/jour. L'efficacité du traitement est jugée par l'amélioration clinique mais aussi par le suivi du titre sanguin d'antigènes spécifiques qui doit décroître de façon régulière.

L'itraconazole à la dose de 200 à 400mg/jour per os est parfois utilisé (38,56,78,223). Il est efficace dans les formes localisées. Sa toxicité est surtout hépatique.

6.2 PROPHYLAXIE SECONDAIRE

6. 2. 1 Chez les patients VIH positifs

La méningite à cryptocoques associée au SIDA n'est généralement pas curable à long terme tant que le taux de CD4 du patient reste bas. Le taux de rechute en l'absence d'un traitement antifongique d'entretien est proche de 100% (224). Plusieurs essais comparatifs randomisés ont montré que le fluconazole à la dose de 200mg/jour est le meilleur traitement de prophylaxie secondaire. Le taux de rechute n'est que de 2 à 3 % alors que l'administration hebdomadaire d'amphotéricine B ou d'itraconazole per os donnent des taux de rechutes de 18 à 25% (217,225-228). L'étude prospective comparant l'efficacité du fluconazole versus itraconazole dans la prévention des récurrences après un épisode de cryptococcose cérébro-méningée a d'ailleurs été stoppée prématurément tant les rechutes sous itraconazole étaient fréquentes (23%) (217). Cette supériorité du fluconazole s'explique en partie par sa meilleure pénétration dans le LCR. L'introduction de cette prophylaxie secondaire n'est possible que s'il y a stérilisation du LCR et culture négative. Cependant, la persistance de micro-organismes viables est décrite même lorsque la culture du LCR et le titre d'antigènes spécifiques restent négatifs. En outre, des rechutes existent à partir de foyers prostatiques. Larsen préconise donc de réaliser un massage prostatique et, s'il est positif, administre le fluconazole à la dose de 400mg/jour; Dans le cas contraire seulement 200mg/jour (140). Par ailleurs, d'après l'étude de Saag et al, il semble que la flucytosine utilisée en traitement d'attaque contribuerait à la prévention des rechutes (217).

Un fait intéressant est apparu ces dernières années: En effet, grâce au traitement antiviral intensif chez les sidéens, certains recouvrent des taux de CD4 normaux .Il a ainsi été possible de stopper certaines thérapies préventives comme par exemple le traitement de la rétinite à

CMV. Cette même attitude a été tentée chez 6 patients aux antécédents de cryptococcose méningée. Tous avaient reçu au moins 12 mois de traitement antifongique et avaient des cultures du LCR négatives lorsque le fluconazole a été stoppé. Aucune rechute n'étaient observées à 6 mois. Ces données laissent entrevoir la possibilité d'arrêt de la prophylaxie secondaire pour certains patients porteurs du VIH. En revanche, il a été décrit quelques cas de rechute de cryptococcoses chez des patients sous traitement intensif antiviral et fluconazole (143,144).

La revue de la littérature retrouve quelques cas d'atteintes cutanées isolées chez des patients VIH positifs sans rechute malgré l'absence de traitement prophylactique secondaire (79,190,195). Dans ces cas, la notion d'inoculation directe possible est retrouvée. Le recul est bien sûr faible et une récurrence peut toujours apparaître des années plus tard.

6. 2. 2 Chez les patients VIH négatifs

Pour les patients ne présentant pas de déficit immunitaire ou de facteur de risque sous jacent, le traitement d'attaque est suffisant et ils ne nécessitent pas de prophylaxie secondaire.

Pour les patients immunodéprimés mais VIH négatifs, il n'existe pas de consensus. La plupart des experts préconisent un traitement d'attaque suivi par une consolidation par le fluconazole à la dose de 200 à 400mg/jour. Cependant, la durée du traitement prophylactique secondaire n'est pas déterminée chez ce type de patients immunodéficients. Pour Powderly, il est raisonnable de maintenir un traitement antifongique au moins un an après la résolution totale de l'épisode aigu. Sa poursuite sera conditionnée par l'immunosuppression sous jacente (112). Larsen, pour sa part, préconise un traitement par fluconazole pour deux ans ou jusqu'à disparition des facteurs de risque, par exemple jusqu'à l'arrêt d'un traitement immunosuppresseur. Cette solution est coûteuse mais se justifie d'après lui par le fait que la majorité de ces patients décèdent s'ils rechutent (140).

L'étude non exhaustive de la littérature chez les sujets non séropositifs pour le VIH et présentant une cryptococcose avec atteinte cutanée, tend à montrer que ces patients font peu de récidives, en tout cas précoces. Un patient immunocompétent atteint de cryptococcose méningée, pulmonaire et cutanée, traité par fluconazole pour une durée de 7 mois n'a pas présenté de rechute après un suivi de trois ans (68). Quatre patients immunodéprimés (une maladie de Waldenström, une lymphopénie transitoire, un LMNH et un traitement par corticothérapie au long cours pour une sarcoïdose pulmonaire) avec une cryptococcose cutanée et des signes de systématisation n'ont reçu qu'un traitement de la phase aiguë, plus ou moins un traitement d'entretien court de 3 à 6 mois (65,39,44,57). Seuls deux patients greffés rénaux avec une cellulite à cryptocoques et des signes de dissémination ont poursuivi

une prophylaxie secondaire par itraconazole pour l'un (46) et fluconazole pour l'autre (45).

En ce qui concerne les patients atteints de cryptococcose cutanée isolée, qu'ils soient ou non immunocompétents, la prophylaxie secondaire est rarement introduite ou alors sur une période courte dans les observations que nous avons examinées (38,47,50,56,58,60,66,70,77,184,193,201). Cependant, aucun cas de récurrence n'est signalé.

6. 3 PROPHYLAXIE PRIMAIRE

L'exposition au cryptocoque n'est pas évitable puisque sa présence est ubiquitaire dans la nature. La prévention doit donc recourir à des traitements médicamenteux ou à une immunisation.

Le fluconazole a montré son efficacité dans la prévention primaire des méningites à cryptocoques des patients sidéens (229-232). Un essai randomisé comparant le fluconazole versus clotrimazole (antifongique triazolé non commercialisé en France) dans la prévention des infections fongiques du HIV positif a démontré à deux ans un taux d'infection de 2,8% pour le fluconazole contre 9,1% pour le clotrimazole (233). L'administration de 100 ou de 200mg/j de fluconazole est possible. Une dose hebdomadaire est aussi administrable avec la même efficacité.

L'itraconazole a aussi prouvé son efficacité dans la prévention primaire de la cryptococcose cérébro-méningée du HIV positif mais reste moins efficace que le fluconazole (217). Il semble être particulièrement efficace chez les patients ayant des taux de CD4 très bas (225).

Cependant, aucun essai thérapeutique n'a montré de bénéfice en matière de survie et l'utilisation de cette prophylaxie primaire n'est pas recommandée de façon systématique aux USA. De plus, ce traitement peut conduire à l'émergence de résistance au fluconazole. Une observation signale d'ailleurs l'apparition d'une cryptococcose cutanée chez un patient traité par fluconazole pour une candidose oropharyngée. L'augmentation du fluconazole de 200 à 800mg/jour n'a pas permis d'améliorer la clinique et la patient n'a guéri qu'après traitement par l'amphotéricine B (176).

En outre, l'importante réduction de l'incidence des cryptococcoses depuis l'introduction des thérapies anti-virales intensives suggère que la meilleure prophylaxie est le traitement du SIDA lui-même.

6. 4 PERSPECTIVES THERAPEUTIQUES

La plupart des patients atteints de cryptococcose étant immunodéprimés, les recherches se tournent vers des thérapies immunomodulatrices. Les effets bénéfiques de certains anticorps ont été décrits et l'un d'eux: le 18B7 (IgG1) a été testé lors d'un essai de phase I mais s'est révélé toxique chez la souris (234).

Les cytokines telles que GM-CSF (235), INF- γ (236), IL-2 et IL-12 ont montré des effets positifs sur des modèles animaux *in vivo* et *in vitro*.

Les chercheurs étudient l'efficacité de nouveaux azolés tels que le voriconazole sur des souches de *cryptococcus neoformans*. Une nouvelle classe d'agents, les pneumocandines, actives sur la paroi cellulaire, semble avoir un rôle intéressant contre ce micro-organisme. D'autres antifongiques semblent être actifs contre le cryptocoque comme certains benzimidazolés et certains composants dicationiques liés à la pentamidine (237). Les sordarins sont une nouvelle classe d'antifongiques qui ont pour cible le facteur 2 d'élongation. Enfin, un analogue du tacrolimus, sans être immunosuppresseur, a un effet antifongique.

Il est démontré que l'infection à cryptocoque reste latente pendant des années avant de se déclarer. Les drogues agissant sur le cryptocoque au niveau intracellulaire devraient trouver une place dans le traitement ou la prophylaxie. Certains antipaludéens à faible dose ont montré une activité anticryptococcique en se concentrant sur les levures intracellulaires.

Des recherches récentes ont montré l'importance de l'immunité humorale et de la production d'anticorps spécifiques au cours de la cryptococcose. Sur le postulat que des anticorps pourraient être protecteurs, un vaccin conjuguant le glucuronoxylomannan, le principal composant de la capsule, avec la toxine tétanique a été mis au point en 1991. Il serait

protecteur chez la souris, et induirait des anticorps chez le sujet sain, mais n'a pas été testé sur des individus à risque (23).

VII) DISCUSSION

La cryptococcose est une infection fongique opportuniste provoquée par une levure encapsulée: *Cryptococcus néoformans*. On distingue deux variétés: *Cr. Néoformans* var. *néoformans* ou *Cr. Néoformans* var. *gattii* qui sont maintenant bien identifiées par les techniques de biologie cellulaire et pour lesquelles 5 sérotypes différents ont été isolés: les sérotypes A, AD et D pour la variété *néoformans* et les sérotypes B et C pour la variété *gattii*. La variété *néoformans* est ubiquitaire et son réservoir est constitué essentiellement par les poussières souillées par des fientes de pigeons. Par contre, la variété *gattii* est plus rare et sa niche écologique est constituée par certains eucalyptus essentiellement rencontrés en Australie. La contamination se fait par inhalation et pénétration intra-pulmonaire puis contamination hématogène vers les autres organes avec une affinité particulière pour le système nerveux central.

La revue de la littérature fait apparaître des différences marquées d'épidémiologie et d'expression clinique entre les deux espèces. Avant l'émergence de l'épidémie de SIDA au début des années 80, la cryptococcose atteignait les sujets immunodéprimés tels que les patients porteurs de néoplasies ou sous traitement immunosuppresseur. Depuis, l'épidémiologie a radicalement changée et une augmentation très importante du nombre de cryptococcoses liées au SIDA est apparue. La majorité des cas rencontrés en France (86%) l'est chez des patients atteints par le virus de l'immunodéficience humaine. Ainsi, la découverte d'une cryptococcose, quelle qu'en soit la forme, doit faire pratiquer une sérologie du VIH. En revanche, en Australie, si le nombre des cryptococcoses s'est effectivement accru depuis 1980, seuls 43% des cas sont associés au SIDA et environ 30% touchent des patients immunocompétents. Cette différence d'épidémiologie par rapport à

L'Europe et à l'Amérique s'explique par une prévalence plus importante de la variété *gattii* qui est répandue en Océanie. Cette variété semble avoir une virulence particulière pour l'immunocompétent chez qui elle provoque une forme clinique souvent purement pulmonaire à type de cryptococcome.

La forme clinique la plus répandue en France et la plus grave est la cryptococcose cérébro-méningée. Cette affection, due le plus souvent à *cryptococcus neoformans* sérotype A ou variété *grubii*, est en général mortelle en l'absence de traitement. Dans environ 5% des cas, la cryptococcose occasionne des manifestations cutanées. Celles-ci apparaissent lorsque l'immunosuppression est marquée. Dans nos quatre observations, le taux de lymphocytes CD4 variait de 19 à 150/mm³. Les lésions cutanées se manifestent dans un contexte d'infection disséminée ou parfois comme "sentinelle" et permettent un traitement précoce si elles sont correctement diagnostiquées. Cependant, comme nous le montre la littérature, les signes cutanés ne sont pas pathognomoniques de la maladie, d'où des erreurs de diagnostic et des retards de traitement. En revanche, quatre grands types de lésions cutanées prédominent et doivent faire soupçonner le diagnostic de cryptococcose cutanée chez les patients immunodéprimés. La forme clinique ressemblant à des molluscum contagiosum est la plus fréquente chez les sujets atteints par le VIH. Les lésions prédominent sur la tête et le cou et peuvent être antérieures à l'atteinte neurologique. Trois de nos observations décrivent de telles lésions. Dans un cas (patient n°4), les lésions cutanées intègrent un tableau de cryptococcose disséminée fatale en quelques mois malgré un traitement. Pour le patient n°3, les lésions cutanées sont concomitantes d'un syndrome méningé et d'un syndrome bronchitique. La cryptococcose était chez ce patient sa première maladie opportuniste le faisant entrer en SIDA maladie. Un traitement par amphotéricine B et flucytosine a permis une guérison de cette infection. La prophylaxie secondaire par fluconazole a été efficace puisque le patient n'est décédé que plusieurs années après d'une toute autre cause. Le

patient n°2 présentait une cryptococcose cutanée isolée avec des lésions probablement sentinelles, qui ont permis un traitement rapide avant extension et apparition de signes neurologiques. Bien que nous ne disposions que de peu d'informations, il semble qu'il soit décédé des suites du SIDA plutôt que d'une cryptococcose disséminée.

Le deuxième aspect clinique devant faire évoquer une cryptococcose est celui d'une ulcération chronique, volontiers croûteuse en surface et infiltrée en périphérie. C'est la forme que présentait le patient de notre première observation qui illustre les difficultés diagnostiques que posent les localisations cutanées de cryptococcoses, le polymorphisme clinique orientant souvent vers des infections bactériennes ou virales. Cette observation présente en outre plusieurs intérêts. Sa forme clinique n'est pas la plus classique chez les patients atteints par le VIH et reste exceptionnelle par l'atteinte uniquement cutanée. Cette manifestation était peut-être secondaire à une inoculation directe. En effet, dans certains cas où la contamination directe est prouvée, la cryptococcose cutanée prend volontiers un aspect infectieux et ulcéré. Ces formes semblent associées au sérotype D de *cryptococcus neoformans* mais, malheureusement, nous ne disposons pas du typage de la souche de notre patient. Dans les formes cutanées isolées dues au sérotype D, la notion d'une inoculation directe ou d'un contact avec des pigeons est fréquemment retrouvée à l'interrogatoire du patient. Pour notre malade, nous n'avons pas retrouvé de notion de contagion; cependant, le patient résidant dans une grande ville où les pigeons sont nombreux, nous ne pouvons exclure ce mode de contamination.

Le troisième type de lésion cutanée est celui de cellulite. Une lésion d'aspect infectieux n'évoluant pas rapidement sous traitement antibiotique chez un patient immunodéprimé, doit faire pratiquer un prélèvement à visée mycologique et une biopsie cutanée. Cette forme se localise plutôt aux membres et touchent particulièrement les greffés rénaux chez qui ces manifestations doivent attirer l'attention du praticien.

La dernière forme rencontrée est celle de nodules cutanés volontiers croûteux et parfois multiples.

Il faut noter par ailleurs que plusieurs types de lésions peuvent coexister chez le même malade et qu'il y a probablement des formes de passage de l'une à l'autre. Par exemple, une éruption de lésions molluscum-like peut évoluer vers des nodules si les lésions grossissent. Une ulcération secondaire est fréquente. Une lésion évoquant une cellulite infectieuse peut se collecter et former ensuite un abcès.

La découverte de lésions cutanées de cryptococcose impose un bilan complet à la recherche d'une infection profonde compte tenu du pronostic encore redoutable d'une cryptococcose systémique dont le traitement serait retardé.

Si le traitement des cryptococcoses neuroméningées et systémiques du sujet HIV-positif est bien codifié, le traitement des formes cutanées isolées du HIV et des cryptococcoses chez les patients non HIV dépendent des équipes traitantes. Là aussi, nos observations sont représentatives de la littérature. Le patient n°4 est décédé d'une cryptococcose disséminée malgré un traitement par amphotéricine B et flucytosine qui a prouvé être le meilleur dans ces cas. L'issue fatale était prévisible compte tenu de l'existence de plusieurs facteurs de mauvais pronostic (âge > 30 ans, état cachectique, effondrement des T4). Ce même traitement était instauré avec succès pour le patient n°3 qui entraînait en SIDA maladie par son infection méningée et cutanée à cryptocoque et a suivi ensuite une prophylaxie secondaire par fluconazole. Les cryptococcoses cutanées, isolées ou disséminées, mais sans signe de gravité, des sujets VIH négatifs sont volontiers traitées par les triazolés qui ont montré leur efficacité dans plusieurs publications de la littérature. Ce traitement est aussi adopté chez certains sidéens avec des cryptococcoses cutanées isolées. Nous avons obtenu une guérison clinique totale chez notre patient n°1 après 4 mois de traitement par fluconazole per os à la dose de 400 mg par jour. Une prophylaxie secondaire par fluconazole, 200 mg par jour, a été

ensuite débutée, protocole qui semble actuellement le plus efficace et le mieux toléré pour réduire le risque de rechute. Aucune récurrence n'est à déplorer malgré un arrêt précoce de la prophylaxie secondaire. Le patient n°2 semble lui aussi avoir répondu au fluconazole. Si l'on ne peut contester l'intérêt du traitement par amphotéricine B et flucytosine dans les formes disséminées et neurologiques du sujet VIH-positif, l'utilisation du fluconazole doit parfois être discutée. C'est le cas lors d'atteintes cutanées isolées même chez le sidéens, chez les sujets immunocompétents ou chez des immunodéprimés sans signe de gravité. Par exemple, lorsque les cultures sanguines et du LCR restent négatives et que le seul signe de systématisation est la détection d'antigènes spécifiques. Dans ces cas, le suivi du traitement par fluconazole doit comporter un dosage régulier du taux d'antigènes qui doit décroître. A l'inverse, le traitement classique doit être repris en deuxième ligne.



VIII) CONCLUSION



La cryptococcose est une infection fongique provoquée par une levure encapsulée: *cryptococcus néoformans*. Elle atteint surtout les patients immunodéprimés et sa fréquence a considérablement augmenté depuis l'émergence du virus de l'immunodéficience humaine.

Sa forme clinique classique est une méningo-encéphalite dont le pronostic reste fatal en l'absence d'un traitement adapté rapide. Des manifestations cutanées sont présentes dans environ 5% des cas. Leur polymorphisme clinique rend leur identification difficile en l'absence de contexte évocateur. En effet, si les lésions cutanées accompagnent le plus souvent une cryptococcose disséminée, elles peuvent dans certains cas la précéder et servent de « sentinelle » pour débiter un traitement précoce et améliorer le pronostic.

Par ailleurs, la littérature rapporte des observations de cryptococcoses cutanées isolées. Cette forme particulière souvent associée au sérotype D de *cryptococcus néoformans* et semble être secondaire à une inoculation directe percutanée.

Nous rapportons quatre cas cliniques de cryptococcoses avec atteinte cutanée diagnostiqués chez des patients atteints par le VIH entre 1989 et 1998. Nos observations sont conformes aux données de la littérature. Deux patients présentaient une cryptococcose disséminée dont l'issue a été fatale pour l'un. Chez trois des quatre malades les lésions cutanées sont de type molluscum-like qui est la forme la plus courante chez les sujets atteints par le SIDA. Enfin, deux de nos observations comportent des lésions cutanées précoces isolées dites « sentinelles » et dans un cas, nous ne pouvons exclure la possibilité d'une inoculation directe.



IX) REFERENCES BIBLIOGRAPHIQUES

- 1) W. H. RADENTZ. Opportunistic fungal infections in immunocompromised hosts. *J. Am. Acad. Dermatol.* 1989; 20 : 989-1003
- 2) D. CHABASSE, C. GUIGUEN, N. CONTET-AUDONNEAU. *Mycologie médicale.* Paris: Masson 1999; 161-5
- 3) R. GRILLOT. *Les mycoses humaines: Démarche diagnostique.* Collection option bio, Paris, Elsevier, 1996;59-66
- 4) K. J. KWON-CHUNG. A new genus *Filobasidiella*, the perfect state of *cryptococcus neoformans*. *Mycologia.* 1975; 67: 1197-1200
- 5) R. VANBREUSEGHEM, M. TAKASHIO. An atypical strain of *cryptococcus neoformans* (San Felice) Vuillemin 1894. Part II. *cryptococcus neoformans* var. *gattii*. *Ann. Soc. Belge. Med. Trop.* 1970; 50: 695-702
- 6) K. J. KWON-CHUNG, I. POLACHECK, J. E. BENNETT. Improved diagnostic medium for separation of *cryptococcus neoformans* var. *neoformans* (serotypes A and D) and *cryptococcus neoformans* var. *gattii* (serotype B and C). *J. Clin. Microbiol.* 1982; 15; 535-7
- 7) E. E. EVANS. The antigenic composition of *cryptococcus neoformans*. A serologic classification by means of the capsular and agglutination reaction. *J. Immunol.* 1950; 64: 423-30
- 8) D. E. WILSON, J. E. BENNETT, J. W. BAYLEY. Serologic grouping of *cryptococcus neoformans*. *Proc. Soc. Exp. Biol. Med.* 1968; 127: 820-3
- 9) R. IKEDA; T. SHINODA, Y. FUKAZAWA, L. KAUFMAN. Antigenic characterization of *cryptococcus neoformans* serotypes and its application to serotyping clinical isolates. *J. Clin. Microbiol.* 1982; 16: 22-9

- 10) S. P. FRANZOT, B. C. FRIES, W. CLEARE, A. CASADEVALL. Genetic relationship between *cryptococcus neoformans* var. *neoformans* strains of serotypes A and D. J. Clin. Microbiol. 1998; 36: 2200-4
- 11) S. P. FRANZOT, I. F. SALKIN, A. CASADEVALL. *Cryptococcus neoformans* var. *grubii*: Separate varietal status for *cryptococcus neoformans* serotype A isolates. J. Clin. Microbiol. 1999; 37: 838-40
- 12) H. KOENIG. Guide de mycologie médicale. Paris, Ellipses, 1995; 240-7
- 13) P. MUKAMURANGWA, C. RAES-WUYTACK, C. DE VROEY. *Cryptococcus neoformans* var. *gattii* can be separated from the var. *neoformans* by its ability to assimilate D-tryptophan. J. Med. Vet. Mycol. 1995; 33: 419-20
- 14) Y. SATO, S. OSABE, H. KUNO, M. KAJI, K. OIZUMI. Rapid diagnosis of cryptococcal meningitis by examination of centrifuged cerebrospinal fluid sediment. J. Neurol. Sci. 1999; 164: 72-5
- 15) H. KAKEYA, H. UDONO, S. MAESAKI, et al. Heat shock protein 70 (hsp70) as a major target of the antibody response in patients with pulmonary cryptococcosis. Clin. Exp. Immunol. 1999; 115: 485-90
- 16) C. HUANG, S. M. LEVITZ. Stimulation of macrophage inflammatory protein-1alpha, macrophage inflammatory protein-1beta, and RANTES by *candida albicans* and *cryptococcus neoformans* in peripheral blood mononuclear cells from persons with and without human immunodeficiency virus infection. J. Infect. Dis. 2000; 181: 791-4
- 17) R. FLEURIDOR, R. H. LYLES, L. PIROFSKI. Quantitative and qualitative differences in the serum antibody profiles of human immunodeficiency virus-infected persons with and without *cryptococcus neoformans* meningitis. J. Infect. Dis. 1999; 180: 1526-35

- 18) L. LAMURA, R. C. MATTHEWS, F. BARCHIESI, et al.. Analysis of antibody response to *cryptococcus neoformans* in five patients with AIDS and cryptococcosis immunoblotting. J. Infect. 2000; 40: 64-8
- 19) L. C. CHEN, D. L. GOLDMAN, T. L. DOERING, , L.A. PIROFSKI, A. CASADEVALL. Antibody response to *cryptococcus neoformans* proteins in rodents and humans. Infect. Immun. 1999; 67: 2218-24
- 20) T. J. PFEIFFER, D. H. ELLIS. Environmental isolation of *cryptococcus neoformans* var. *gattii* from eucalyptus tereticornis. J. Med. Vet. Mycol. 1992; 30:407-8
- 21) D. H. ELLIS, T. J. PFEIFFER. Ecology, life cycle, and infectious propagule of *cryptococcus neoformans*. Lancet. 1990; 336: 923-5
- 22) T. S. SORRELL, A. G. BROWNLEE, P. RUMA, et al. Natural environmental sources of *cryptococcus neoformans* var. *gattii*. J. Clin. Microbiol. 1996; 34: 1261-3
- 23) T. S. HARRISON. *Cryptococcus neoformans* and cryptococcosis. J. Infect. 2000; 41: 12-17
- 24) Y. C. CHANG, B. L. WICKES, G. F. MILLER, L. A. PENOYER, K. J. KWON-CHUNG. *Cryptococcus neoformans* STE12alpha regulates virulence but is not essential for mating. J. Exp. Med. 2000; 191: 871-81
- 25) J. D. NOSANCHUK, A. L. ROSAS, S. C. LEE; A. CASADEVALL. Melanisation of *cryptococcus neoformans* in human brain tissue. Lancet. 2000; 355: 2049-50
- 26) D. GARCIA-HERMOSO, G. JANBON, F. DROMER. Epidemiological evidence for dormant *cryptococcus neoformans* infection. J. Clin. Microbiol. 1999; 37: 3204-9
- 27) J. ABADI, L. A. PIROFSKI. Antibodies reactive with the cryptococcal capsular polysaccharide glucuronoxylomannan are present in sera from children with and without human immunodeficiency virus infection. J. Infect. Dis. 1999; 180: 915-9

- 28) S. RAMSAY. *Cryptococcus neoformans* common in urban children. Lancet 2001; 357: 1507
- 29) J. BOGAERTS, D. ROUVROY, H. TAELEMAN, et al. AIDS-associated cryptococcal meningitis in Rwanda (1983-1992): Epidemiologic and diagnostic features. J. Infect. 1999; 39: 32-7
- 30) S. CHEN, T. SORRELL, G. NIMMO, et al. Epidemiology and host- and variety-dependent characteristics of infection due to *cryptococcus neoformans* in australia and new zealand. Clin. Infect. Dis. 2000; 31: 499-508
- 31) R. A. HAJJEH, L. A. CONN, D. S. STEPHENS, et al. Cryptococcosis: population-based multistate active surveillance and risk factors in human immunodeficiency virus-infected persons. J. Infect. Dis. 1999; 179: 449-54
- 32) F. DROMER, S. MARTHOULIN, B. DUPONT, A. LAPORTE, and the french cryptococcosis study group. Epidemiology of cryptococcosis in France: A 9-year survey (1985-1993). Clin. Infect. Dis. 1996; 23: 82-90
- 33) F. DROMER, S. MARTHOULIN, B. DUPONT, L. LETENNEUR, O. RONIN and the french cryptococcosis study group. Individual and environmental factors associated with infection due to *cryptococcus neoformans* serotype D. Clin. Infect. Dis. 1996; 23: 91-6
- 34) T. BARO, J. M. TORRES-RODRIGEZ, Y. MORERA, et al. Serotyping of *cryptococcus neoformans* isolates from. Clinical and environmental sources in spain. J. Clin. Microbiol. 1999; 37: 1170-2
- 35) M. E. BRANDT, L. C. HUTWAGNER, L. A. KLUG, et al. Molecular subtype distribution of *cryptococcus neoformans* in four areas of the United States. J. Clin. Microbiol. 1996; 34: 912-7

- 36) M. GONCALO, O. TELLECHEA, R. VELHO, A. POIARES-BAPTISTA. Cryptococcose cutanée et disséminée chez un patient atteint de lymphome malin. *Nouv. Dermatol.* 1990 ; 8 : 639-40
- 37) Y. RY. Cutaneous cryptococcosis. *Mycoses.* 1996; 39 : 207-10
- 38) O. MORIN, G. QUEREUX, M. HAMIDOU, et al. Cryptococcoses cutanées chez le patient non V.I.H. A propos de 7 observations nantaises. Congrès des sociétés française et belge de mycologie médicale - 16 et 17 octobre 2000- Cayenne (Guyane française)
- 39) P. BLANCO, J. F. VIALARD, M. BEYLOT-BARRY, et al. Cutaneous cryptococcosis resembling molluscum contagiosum in a patient with non-hodgkin lymphoma. *Clin. Infect. Dis.* 1999;29: 684-5
- 40) M. MELZER, M. COLBRIDGE, F. KEENAN, D. STAINSBY, E. L. C. ONG. Cryptococcosis: An unusual opportunistic infection complicating B cell lymphoproliferative disorders. *J. Infect.* 1998; 36: 220-2
- 41) C. S. CHIM, R. LIANG, S. S. YIN WONG, K. Y. YUEN. Cryptococcal infection associated with fludarabine therapy. *Am. J. Med.* 2000; 108; 523-4
- 42) P. JEGO, A. LE STRAT, C. CAMUS, et al. Cryptococcose neuroméningée et leucémie lymphoïde chronique: A propos d'une observation. *Revue de la littérature. Rev. Med. Interne* 2000; 21: 83-5
- 43) T. R. FRIEDEN, F. J. BIA, P. W. HEALD, et al. Cutaneous cryptococcosis in a patient with cutaneous T cell lymphoma receiving therapy with photopheresis and methotrexate. *Clin. Infect. Dis.* 1993; 17: 776-8
- 44) S. VIGOUROUX, O. MORIN, N. MILPIED, et al. Infections à *cryptococcus neoformans* dans les hémopathies malignes. *Rev. Med. Interne.* 2000; 12: 955-60

- 45) H. M. GLOSTER, R. A. SWERLICK, A. R. SOLOMON. Cryptococcal cellulitis in a diabetic, kidney transplant patient. *J. Am. Acad. Dermatol.* 1994 ; 30 : 1025-6
- 46) A. S. DUPOND, Ph. HUMBERT, B. FAIVRE, et al. Localisations cutanées septicémiques d'une cryptococcose chez une greffée rénale. *Ann. Dermatol. Vénéreol.* 1993; 120 : 612-5
- 47) F. GRANIER, J. KANITAKIS, C. HERMIER, Y.Y. ZHU, J. THIVOLET. Localised cutaneous cryptococcosis successfully treated with ketoconazole. *J. Am. Acad. Dermatol.* 1987;16: 243-9
- 48) J. D. NOSANCHUK, S. SHOHAM, B. C. FRIES, et al. Evidence of zoonotic transmission of *cryptococcus neoformans* from a pet cockatoo to an immunocompromised patient. *Ann. Med. Int.* 2000; 132: 205-8
- 49) R. N. HELLMAN, J. HINRICHS, P. HOOFFSTEN, et al. Cryptococcal pyelonephritis in a renal transplant recipient. *Arch. Intern. Med.* 1981;141: 128-30
- 50) F. W. IACOBELLIS, M. I. JACOBS, R. P. COHEN. Primary cutaneous cryptococcosis. *Arch. Dermatol.* 1979;115:984-5
- 51) R. E. SCULLY, E. J. MARK, W. F. McNEELY, S. H. EBELING, S. M. ELLENDER. Case records of the Massachusetts general hospital. *N. Engl. J. Med.* 1999; 24: 1981-8
- 52) J. DUMORTIER; M. A. PIENS, O. BOILLOT, et al. Cryptococcose neuro-méningée tardive après transplantation hépatique. *Gastroenterol. Clin. Biol.* 1999; 23: 1251-3
- 53) K. S. CHUGH, S. C. SHARMA, V. SINGH, et al. Spectrum of dermatological lesions in renal allograft recipients in a tropical environment. *Dermatology.* 1994; 188: 108-12
- 54) P. CASTALDO, R. J. STRATTA, R. P. WOOD, et al. Clinical spectrum of fungal infections after orthotopic liver transplantation. *Arch. Surg.* 1991; 126: 149-56

- 55) N. SINGH, S. N. GAYOWSKI, M. M. WAGENER, I. R. MARINO. Clinical spectrum of invasive cryptococcosis in a liver transplant recipients receiving tacrolimus. *Clin. Transplant.* 1997; 11: 66-70
- 56) T. BOHNE, A. SANDER, A. PFISTER-WARTHA, E. SCHOPF. Primary cutaneous cryptococcosis following trauma of the righth forearm. *Mycoses.* 1996 ; 39 : 457-9
- 57) A. I. LAUERMA, L. JESKANEN, T. RANTANEN, S. STUBB, A. L. KARINIEMI. Cryptococcosis during systemic glucocorticosteroid treatment. *Dermatology.* 1999;199: 180-2
- 58) G. VANDERSMISSEN, L. MEULEMAN, G. TITS, A. VERHAEGHE, W. E. PEETERMANS. Cutaneous cryptococcosis in corticosteroid-treated patients without AIDS. *Acta. Clin. Belg.* 1996; 51: 111-7
- 59) A. C. CHU, R. J. HAY, D. M. MacDONALD. Cutaneous cryptococcosis. *Br. J. Dermatol.* 1980; 103: 95-99
- 60) D. VOGELAERS, M. PETROVIC, M. DEROO, et al. A case of primary cutaneous cryptococcosis. *Eur. J. Clin. Microbiol. Inf. Dis.* 1997; 16 : 150-2
- 61) D. S. JOHNSON, T. HADLEY, M. C. MIHM. Symmetrical hemorrhagic bullae in an immunocompromised host. *Arch. Dermatol.* 1999;135(8): 983-4; 986-7
- 62) R. J. P. BOTHA, E. WESSELS. Cryptococcal meningitis in an HIV negative patient with systemic sarcoidosis. *J. Clin. Pathol.* 1999; 52: 928-30
- 63) S. J. SHEU, Y. C. CHEN, N. W. KUO, J. H. WANG, C. J. CHEN. Endogenous cryptococcal endophthalmitis. *Ophthalmology.* 1998; 105: 377-81
- 64) M. A. LAGATTA, C. JORDAN, W. KHAN, J. TOOMEY. Isolated pulmonary cryptococcosis in pregnancy. *Obstet. Gynecol.* 1998; 92: 682-4

- 65) H. GIL, F. AUBIN, G. REBOUX, Th. BARALE, Ph. HUMBERT. Cryptococcose cutanée et ganglionnaire au décours d'une lymphopénie transitoire chez une malade immunocompétente. *Ann. Dermatol. Vénéreol.* 1995 ; 122 :775-6
- 66) A. K. E. GOONETILLEKE, K. KRAUSE, D. N. SLATER, et al. Primary cutaneous cryptococcosis in an immunocompromized pigeon keeper. *Br. J. Dermatol.* 1995; 133: 650-2
- 67) J. R. BOELAERT, E. BLASI. Cryptococcosis and smoking: The potentiel role of iron. *J. Infect. Dis.* 1999; 180: 1412-3
- 68) R. N. SAMPAIO, B. MEDEIROS, M. MILFORT, et al. Systemic cryptococcosis with solitary lesion in an immunocompetent patient. *Int. J. Dermatol.* 1999; 38: 773-5
- 69) S. M. LEVITZ. The ecology of *cryptococcus neoformans* and the epidemiology of cryptococcosis. *Rev. Infect. Dis.* 1991; 1163-9
- 70) G. ERDEM, B. L. CONNELLY. Isolated cutaneous cryptococcosis in a otherwise healthy girl. *Pediatr. Infect. Dis. J.* 2000; 19: 85-6
- 71) K. NUMATA, H. TSUTSUMI, S. WAKAI, N. TACHI, S. CHIBA. A child case of haemophagocytic syndrome associated with cryptococcal meningoencephalitis. *J. Infect.* 1998; 36: 118-9
- 72) L. RAFTOPOULOS, J. L. MELLER, V. HARRIS, H. M. REYES. Cryptococcal rib osteomyelitis in a pediatrique patient. *J. Pediatr. Surg.* 1998; 33: 771-3
- 73) M. RUGGIERI, A. POLIZZI, M. C. VITALITI, G. MAGRO, S. MUSUMECI. Fatal biphasic brainstem and spinal leptomeningitis with cryptococcus neoformans in a non-immunocompromised child. *Acta Paediatr.* 1999; 88: 671-4
- 74) J. ABADI, S. NACHMAN, A. B. KRESSEL, L. A. PIROFSKI. Cryptococcosis in children with AIDS. *Clin. Infect. Dis.* 1999; 28: 309-13

- 75) U. KUMLIN, B. OLSEN, M. GRANLUND, L. G. ELMQVIST, A. TARNVIK. Cryptococcosis and starling nets. *Lancet*. 1998; 351:1181
- 76) W. NAKA, M. MASUDA, A. KONOYAMA, T. SHINODA, T. NISHIKAWA. Primary cutaneous cryptococcosis and *Cryptococcus neoformans* serotype D. *Clin. Exp. Dermatol.* 1995 ; 20 : 221-5
- 77) B. SANCHEZ-ALBISUA, J. L. RODRIGUEZ-PERALTO, G. ROMERO, et al. Cryptococcal cellulitis in a immunocompetent host. *J. Am. Acad. Dermatol.* 1997; 36: 109-12
- 78) C. MICALIZZI, A. PERSI, A. PARODI. Primary cutaneous cryptococcosis in an immunocompetent pigeon keeper. *Clin. Exp. Dermatol.* 1997 ; 22 : 195-7
- 79) M. GATTI, A. DI SILVERIO, M. CESPANA, M. MOSCA. Primary unusual cutaneous cryptococcosis in an HIV former drug-abuser patient. *Mycoses.* 1997 ; 40 : 101-2
- 80) Bulletin épidémiologique hebdomadaire. Surveillance du SIDA en France. 1995; 22: 97-104
- 81) P. HOVETTE, P. CAMARA; G. RAPHENON, T. O. SOKO, P. R. BURGEL. Prévalence de la cryptococcose cérébro-méningée associée au SIDA à Dakar. *Presse Med.* 1999; 28: 741-2
- 82) C. DARRAS-JOLY, S. CHEVRET, M. WOLFF, et al. *Cryptococcosis neoformans* infection in France: Epidemiologic features of and early prognostic parameters for 76 patients who were infected with human immunodeficiency virus. *Clin. Infect. Dis.* 1996; 23: 369-76
- 83) E. SILBER, P. SONNENBERG, H. J. KOORNHOF, L. MORRIS, D. SAFFER. Dual infective pathology in patients with cryptococcal meningitis. *Neurology.* 1998; 51:1213-15

- 84) M. A. JOHN, Y. COOVADIA. Meningitis due to a combined infection with *cryptococcus neoformans* and *streptococcus pneumoniae* in an AIDS patient. J. Infect. 1998; 36: 231-2
- 85) M. TREVENZOLI, M. LANZAFAME, L. LAZZARINI, et al. Esophageal cryptococcosis in a patient with AIDS. Am. J. Gastroenterol. 1999; 94: 1981-2
- 86) M. LANZAFAME, M. TREVENZOLI, G. CARRETTA, et al. Mediastinal lymphadenitis due to cryptococcal infection in HIV-positive patients on highly active antiretroviral therapy. Chest. 1999; 116: 848-9
- 87) M. L. WOODS II, R. Mc GINLEY, D. P. EISEN, A. M. ALLWORTH. HIV combination therapy: Partial immune restitution unmasking latent cryptococcal infection. AIDS. 1998; 12: 1491-4
- 88) O. ELOY, V. JOLY, J. C. GHNASSIA, C. CARBON, P. YENI. Choix et surveillance du traitement des mycoses systémiques. Intérêts et limites des tests in vitro. Presse Med. 1992; 21: 937-42
- 89) D. R. HOSPENTHAL, J. E. BENNET. Flucytosine monotherapy for cryptococcosis. Clin. Infect. Dis. 1998; 27: 260-4
- 90) H. MAYANJA-KIZZA, K. OISHI, S. MITARAI, et al. Combination therapy with fluconazole and flucytosine for cryptococcal meningitis in Ugandan patients with AIDS. Clin. Infect. Dis. 1998; 26: 1362-6
- 91) L. RODERO, S. CORDOBA, P. CAHN, et al. In vitro susceptibility studies of *cryptococcus neoformans* isolated from patients with no clinical response to amphotericin B therapy. J. Antimicrob. Chemother. 2000; 45: 239-42
- 92) F. BARCHIESI, D. GALLO, F. CASELLI, et al. In-vitro interactions of itraconazole with flucytosine against clinical isolates of *cryptococcus neoformans*. J. Antimicrob. Chemother. 1999; 44: 65-70

- 93) R. ORNI-WASSERLAUF, E. IZKHALOV, Y. SIEGMAN-IGRA, et al. Fluconazole-resistant *cryptococcus neoformans* isolated from an immunocompetent patient without prior exposure to fluconazole. Clin. Infect. Dis. 1999; 29: 1592-3
- 94) J. BERG, J. C. CORNELIUS, M. HONG NGUYEN. The hidden danger of primary fluconazole prophylaxis for patients with AIDS. Clin. Infect. Dis. 1998; 26: 186-7
- 95) A. ARMENGOU, C. PORCAR, J. MASCARO, F. GARCIA-BRAGADO. Possible development of resistance to fluconazole during suppressive therapy for AIDS-associated cryptococcal meningitis. Clin. Infect. Dis. 1996; 23: 1337-8
- 96) A. PAUGAM, J. DUPOUY-CAMET, P. BLANCHE, et al. Increased fluconazole resistance of *cryptococcus neoformans* isolated from a patient with AIDS and recurrent meningitis. Clin. Infect. Dis. 1994; 19: 975-6
- 97) W. PEETERMANS, H. BOBBAERS, J. VERHAEGEN, J. VANDEPITTE. Fluconazole-resistant *cryptococcus neoformans* var. *gattii* in an AIDS patient. Acta. Clin. Belg. 1993; 48: 405-9
- 98) C. J. JESSUP, M. A. PFALLER, A. MESSER; et al. Fluconazole susceptibility testing of *cryptococcus neoformans*: Comparison of two broth micro dilution methods and clinical correlates among isolates from Ugandan patients. J. Clin. Microbiol. 1998; 36: 2874-6
- 99) M. LOZANO-CHIU, V. L. PAETZNICK, M. A. GHANNOUM, J. H. REX. Detection of resistance to amphotericin B among *cryptococcus neoformans* clinical isolates: Performances of three different media assessed by using E-test and national committee for clinical laboratory standards M27-A methodologies. J. Clin. Microbiol. 1998; 36: 2817-22
- 100) F. R. KNIGHT, D. W. MACKENSIE, B. G. EVANS, et al. Increasing incidence of cryptococcosis in the United Kingdom. J. Infect. 1993; 27: 185-91
- 101) J. KALITA, R. BANSAL, A. AYAGIRI, U. K. MISRA. Midbrain infraction: A rare presentation of cryptococcal meningitis. Clin. Neurol. Neurosurg. 199; 101: 23-5

- 102) M. DICHGANS, K. SEELOS, M. WICK, H. W. PFISTER. Meningoradiculitis with severe tetraparesis, an unusual manifestation of infection due to *cryptococcus neoformans* variety *gattii*. Clin. Infect. Dis. 1998; 26: 524-5
- 103) I. F. LAURENSEN, J. D. C. ROSS, L. J. R. MILNE. Microscopy and latex antigen negative cryptococcal meningitis. J. Infect. 1998; 36: 329-31
- 104) M. K. PARK, D. R. HOSPENTHAL, J. E. BENNETT. Treatment of hydrocephaly secondary to cryptococcal meningitis by use of shunt. Clin. Infect. Dis. 1999; 28: 629-33
- 105) J. J. CLAUS, P. PORTEGIES. Reversible blindness in AIDS-related cryptococcal meningitis. Clin. Neurol. Neurosurg. 1998; 100: 51-2
- 106) R. D. DIAMOND, J. E. BENNETT. Prognostic factors in cryptococcal meningitis: A study in 111 cases. Ann. Intern. Med. 1974; 80: 176-81
- 107) P. A. ROBINSON, M. BAUER, M. A. E. LEAL, et al. Early mycological treatment failure in AIDS-associated cryptococcal meningitis. Clin. Infect. Dis. 1999; 28: 82-92
- 108) A. M. RESTREPO, E. CASTANEDA. Unethical study of the naturel history of cryptococcal meningitis in 1997. Clin. Infect. Dis. 1999; 28: 1341-2
- 109) R. A. SEATON, S. NARAQI, J. P. WEMBRI, D. A. WARRELL. Predictors of outcome in *cryptococcus neoformans* var *gattii* meningitis. Q. J. Med. 1996; 89: 423-28
- 110) R. A. LARSEN. Treatment of cryptococcal meningitis. N. Eng. J. Med. 1997; 337: 1557-8
- 111) D. TORRE, G. BANFI, R. TAMBINI, et al. A retrospective study on the efficacy and safety of amphotericin B in a lipid emulsion for the treatment of cryptococcal meningitis in AIDS patients. J. Infect. 1998; 37: 36-8

- 112) W. G. POWDERLY. Current approach to the acute management of cryptococcal infections. *J. Infect.* 2000; 41: 18-22
- 113) G. A. SAROSI. Cryptococcal lung disease in patients without HIV infection. *CHEST.* 1999; 115: 610-1
- 114) F. VISNEGARWALA, E. A. GRAVISS, C. E. LACKE, et al. Acute respiratory failure associated with cryptococcosis in patients with AIDS: Analysis of predictive factors. *Clin. Infect. Dis.* 1998; 27:1231-7
- 115) M. NUNEZ, J. E. PEACOCK, R. CHIN. Pulmonary cryptococcosis in the immunocompetent host. Therapy with oral fluconazole: A report of four cases and review of the literature. *CHEST.* 2000; 118: 527-34
- 116) J. A. ABERG, L. M. MUNDY, W. G. POWDERLY. Pulmonary cryptococcosis in patients without HIV infection. *CHEST.* 1999; 115: 734-40
- 117) D. J. ROEBUCK, D. A. FISHER, B. J. CURRIE. Cryptococcosis in HIV negative patients: Findings on chest radiographie. *Thorax.* 1998; 53:554-7
- 118) L. A. PITTARELLI, S. L. FARIS-YOUNG. Photo quiz. Cryptococcoma. *Clin. Infect. Dis.* 1999; 29: 759
- 119) S. M. KRALOVIC, J. C. RHODES. Utility of routine testing of bronchoalveolar lavage fluid for cryptococcal antigen. *J. Clin. Microbiol.* 1998; 36: 3088-9
- 120) L. PANTANOWITZ, T. OMAR, H. SONNENDECKER, A. S. KARSTAEDT. Bone marrow cryptococcal infection in the acquired immunodeficiency syndrome. *J. Infect.* 2000; 41; 92-4
- 121) D. WITT, D. McKAY, L. SCHWAM, et al. Acquired immune deficiency syndrome presenting as bone marrow and mediastinal cryptococcosis. *Am. J. Med.* 1987; 82: 149-50

- 122) K. F. WONG, S. K. MA, J. K. C. CHAN, et al. Acquired immunodeficiency syndrome presenting as marrow cryptococcosis. *Am. J. Hematol.* 1993; 42: 392-4
- 123) R. D. BAKER, R. K. HAUGEN. Tissue changes and tissue diagnosis in cryptococcosis- a study of 26 cases. *Am. J. Clin. Pathol.* 1955; 25: 4-24
- 124) J. S. DEITCH, G. W. PLONK, J. E. PEACOCK, K. J. HANSEN, J. LIGUSH Jr. Cryptococcal aortitis presenting as a ruptured mycotic abdominal aortic aneurysm. *J. Vasc. Surg.* 1999;30: 189-92
- 125) S. RAZAVI, B. BEGO, J. KABBANI, V. BODIGUEL, E. BODARD-RICKELMAN. Chorioretinite à cryptocoque et syndrome d'immunodéficience acquise. *J. Fr. Ophtalmol.* 1997; 20:689-92
- 126) K. M. WADDELL, S. B. LUCAS, R. G. DOWNING. Conjunctival cryptococcosis in the acquired immunodeficiency syndrome. *Arch. Ophtalmol.* 2000; 118:1452-3
- 127) P. KESTELYN, H. TAELEMAN, J. BOGAERTS, et al. Ophthalmic manifestations of infections with *cryptococcus neoformans* in patients with the acquired immunodeficiency syndrome. *Am. J. Ophtalmol.* 1993; 116: 721-7
- 128) A. AGARWAL, A. GUPTA, V. SAKHUJA, et al. Retinitis following disseminated cryptococcosis in a renal allograft recipient. Efficacy of oral fluconazole. *Acta ophtalmologica.* 1991; 69:402-5
- 129) M. Y. ALI, K. V. GOPAL, L. A. LLERENA, H. C. TAYLOR. Hypercalcemia associated with infection by *cryptococcus neoformans* and *coccidioides immitis*. *Am. J. Med. Sci.* 1999; 318:419-23
- 130) S. J. SPINDEL, R. J. HAMILL, P. R. GEORGHIOU, et al. Case report: Vitamin D-mediated hypercalcemia in fungal infections. *Am. J. Med. Sci.* 1995; 310: 71-6

- 131) M. KAWAMURA, S. MIYAZAKI, S. MASHIKO, et al. Disseminated cryptococcosis associated with adrenal masses and insufficiency. *Am. J. Med. Sci.* 1998; 316: 60-4
- 132) A. J. RAWSON, L. H. COLLINS, J. L. GRANT. *Histoplasmosis* and *torulopsis* as causes of adrenal insufficiency. *Am. J. Med. Sci.* 1948; 215: 363-71
- 133) B. SHAH, H. C. TAYLOR, I. PILLAY, M. CHUNG-PARK, R. DOBRINICH. Adrenal insufficiency due to cryptococcosis. *JAMA.* 1986; 256: 3247-9
- 134) B. WALKER, C. J. GUNTHEL, J. A. BRYAN, N. B. WATTS, R. V. CLARK. Disseminated cryptococcosis in an apparently normal host presenting as primary adrenal insufficiency: Diagnosis by fine-needle aspiration. *Am. J. Med.* 1989; 86: 715-7
- 135) A. TAKESHITA, H. NAKAZAWA, H. AKIYAMA, et al. Disseminated cryptococcosis presenting with adrenal insufficiency and meningitis: resistant to prolonged antifungal therapy but responding to bilateral adrenalectomy. *Intern. Med.* 1992; 31: 1401-5
- 136) G. J. WISE, G. S. TALLURI, V. K. MARELLA. Fungal infections of the genitourinary system: Manifestations, diagnosis, and treatment. *Urol. Clin. North. Am.* 1999; 26: 701-18
- 137) A. VEATCH, S. H. DIKMAN. Images in clinical medicine. Human immunodeficiency virus nephropathy and intraglomerular *cryptococcus neoformans*. *N. Eng. J. Med.* 1998; 339: 887
- 138) R. A. LARSEN, S. BOZZETTE, A. McCUTCHEON, et al. Persistent *cryptococcus neoformans* infection of the prostate after successful treatment of meningitis. *Ann. Intern. Med.* 1989; 111: 125-8
- 139) R. LUZZATI, G. GATTI, L. LAZZARINI, et al. Fluconazole penetration into the prostatic fluid of patients with AIDS-associated cryptococcal meningitis. *J. Antimicrob. Chemother.* 1998; 41: 423-4

- 140) R. A. LARSEN. Editorial response: A comparison of itraconazole versus fluconazole as maintenance therapy for AIDS-associated cryptococcal meningitis. *Clin. Infect. Dis.* 1999; 28: 297-8
- 141) F. STAIB, M. SEIBOLD, M. L'AGE. Persistence of *cryptococcus neoformans* in seminal fluid and urine under itraconazole treatment: The urogenital tract (prostate) as a niche for *cryptococcus neoformans*. *Mycoses.* 1990; 33: 369-73
- 142) D. MOUKASSA, X. LEROY, J.R. IBARA, et al. Lymphadénite granulomateuse et nécrosant à *cryptococcus neoformans* chez un patient sidéen. *Presse Med.* 1999; 28: 2039-40
- 143) C. GINBURG, L. AARON, A. LESUEUR, D. SALMON-CERON. Cryptococcose gangliannaire chez un patient sidéen recevant un traitement d'entretien par fluconazole: rechute ou guérison? (letter) *Presse Med.* 1997; 26: 1049
- 144) K. A. SEPKOWITZ. Effect of HAART on natural history of AIDS-related opportunistic disorders. *Lancet.* 1998; 351: 228-30
- 145) J. CHLEBOUN, S. NADE. Skeletal cryptococcosis. *J. Bone. Joint. Surg. (Am).* 1977; 59: 509-14
- 146) R. A. ARMONDA, J. M. FLECKENSTEIN, B. BRANDVOLD, S. L. ONDRA. Cryptococcal skull infection: a case report with review of the literature. *Neurosurgery.* 1993; 32: 1034-36
- 147) E. DOUNIS, H. GIAMMARELOU, T. H. PEPPAS, P. SFIKAKIS. Skull, patella and thigh cryptococcosis after a crashing injury of the temporal bone. *J. Chemotherapy.* 1991; 3: 130-3
- 148) J. GONCALVES, I. GUEIT, F. CARON, et al. Lésions osseuses d'une cryptococcose systémique chez un sujet immunocompétent. *Rev. Chir. Orthop.* 1998; 84:451-55

- 149) X. BOSCH, R. RAMON, J. FONT, X. ALEMANY, A. COCA. Bilateral cryptococcosis of the hip, a case report. *J. Bone. Joint. Surg. (Am)*. 1994; 76: 1234-8
- 150) J. PARK, B. E. OSTROV, H. R. Jr SCHUMACHER. Cryptococcal tenosynovitis in the setting of disseminated cryptococcosis. *J. Rheumatol*. 2000; 27: 282-3
- 151) N. CHALASANI, C. M. WILCOX, H. T. HUNTER, et al. Endoscopic features of gastroduodenal cryptococcosis in AIDs. *Gastrointest. Endosc*. 1997; 45: 315-7
- 152) D. H. JACOBS, A. M. MACHER, R. HANDLER, et al. Esophageal cryptococcosis in a patient with the hyperimmunoglobulin E-recurrent infection (Job's) syndrome. *Gastroenterology*. 1984; 87: 201-3
- 153) E. K. UNAT, B. PARS, J. P. KOSYAK. A case of cryptococcosis of the colon. *Br. Med. J*. 1960; 2: 1501-2
- 154) M. MELATO, N. GORJI. Primary intestinal cryptococcosis mimicking adenomatous polyp in an HIV-negative patient. *Am. J. Gastroenterol*. 1998; 93: 1592-3
- 155) P. STIEFEL, E. PAMIES, M. L. MIRANDA, et al. Cryptococcal peritonitis: Report of a case and review of the literature. *Hepatogastroenterology*. 1999;46: 1618- 22
- 156) R. FINAZZI, M. GUFFANTI, M. CERNUSCHI, et al. Unusual presentation of cryptococcosis in a patient with AIDS. *Clin. Infect. Dis*. 1996; 22: 709
- 157) J. S. DALY, K. A. PORTER, F. K. CHONG, et al. Disseminated, nonmeningeal gastrointestinal cryptococcal infection in an HIV-negative patient. *Am. J. Gastroenterol*. 1990; 85: 1421-4
- 158) M. FRISCH, D. R. GNEPP. Primary cryptococcal infection of the larynx: Report of a case. *Otolaryngol. Head Neck Surg*. 1995; 113: 477-80
- 159) J. E. ISAACSON, M. A. SMITH-FRABLE, Cryptococcosis of the larynx. *Otolaryngol. Head Neck Surg*. 1996; 114: 106-9

- 160) S. PRENDIVILLE, S. A. BIELAMOWICZ, A. HAWRYCH, Z. E. DEEB. Isolated cryptococcal sphenoid sinusitis with septicemia, meningitis, and subsequent skull base osteomyelitis in a immunocompetent patient. *Otolaryngol. Head Neck Surg.* 2000; 123: 277-9
- 161) A. BUSHKE. Ueber eine durch conccidien hervorgerufen Krankheit des Menschen. *Dtsch. Med. Wochenschr.* 1895; 21: 14
- 162) M. MOORE. Cryptococcosis with cutaneous manifestations: Four cases with a review of published reports. *J. Invest. Dermatol.* 1957;28:159-62
- 163) A. ROOK, B. WOODS. Cutaneous cryptococcosis. *Br. J. Dermatol.* 1962; 74: 43-9
- 164) R. C. NOBLE, L. F. FAJARDO. Primary cutaneous cryptococcosis: review and morphologic study. *Am. J. Clin. Pathol.* 1972; 57:13-22
- 165) A. D. HERNANDEZ. Cutaneous cryptococcosis. *Dermatol. Clin.* 1989; 7: 269-73
- 166) D. W. SCHUPBACH, C. E. WHEELER, R. A. BRIGGAMAN et al. Cutaneous manifestations of disseminated cryptococcosis. *Arch. Dermatol.* 1976;112:1734-40
- 167) M. J. RICO, N. S. PENNEYS. Cutaneous cryptococcosis resembling molluscum contagiosum in a patient with AIDS. *Arch. Dermatol.* 1985; 121: 901-2
- 168) L. K. BORTON, B. U. WINTROUB. Disseminated cryptococcosis presenting as herpetiform lesions in a homosexual man with acquired immunodeficiency syndrome. *J. Am. Acad. Dermatol.* 1984, 10:387-90
- 169) G. J. MURAKAWA, R. KERSCHMANN, T. BERGER. Cutaneous cryptococcus infections in AIDS. *Arch. Dermatol.* 1996 ; 132 :545-8

- 170) P. MANRIQUE, J. MAYO, J. A. ALVAREZ, et al. Polymorphous cutaneous cryptococcosis: Nodular, herpes-like, and molluscum-like lesions in a patient with the acquired immunodeficiency syndrome. *J. Am. Acad. Dermatol.* 1992;26: 122-4
- 171) L. DIMINO-EMME, A. W. GUREVITCH. Cutaneous manifestations of disseminated cryptococcosis. *J. Am. Acad. Dermatol.* 1995 ; 32 : 844-50
- 172) F. M. DURDEN, B. ELEWSKI. Cutaneous involvement with *Cryptococcus neoformans* in AIDS. *J. Am. Acad. Dermatol.* 1994 ; 30 : 844-8
- 173) I. POIZOT-MARTIN, J. J. GROB, J. R. FOURNERIE, et al. Cryptococcose cutanée à forme de molluscum contagiosum au cours du SIDA : Un cas. *Ann. Dermatol. Vénéreol.* 1991 ; 118 : 29-32
- 174) R. MANFREDI, A. MAZZONI, A. NANETTI, et al. Morphologic features and clinical significance of skin involvement in patients with AIDS-related cryptococcosis. *Acta. Derm. Venereol.* 1996;76: 72-4
- 175) M. A. COLMENERO, A. R. PICHARDO, F. J. RODRIGUEZ-PINERO, J. J. RIOS, F. CAMACHO. Disseminated cryptococcosis presenting as molluscum-like lesions as the first manifestation of AIDS. *Int. J. Dermatol.* 1996;35: 646-8
- 176) F. ALESSANDRINI, F. ALLEGRI, U. BALDINI, C. CANCELLIERI. Widespread cutaneous cryptococcosis occurring in an immunocompromised patient treated with high doses of fluconazole for oro-pharyngeal candidosis. *Acta. Derm. Venereol.* 1997;77: 480
- 177) G. GHIGLIOTTI, G. CARREGA, A. FARRIS, et al. Cutaneous cryptococcosis resembling molluscum contagiosum in a homosexual man with AIDS. Report a case and review of the literature. *Acta Derm. Venereol.* 1992; 72: 182-84
- 178) D. Y. PORGES, J. G. KRUEGER. A nouvel use of the cryptococcal latex agglutination test for a rapid presumptive diagnosis of cutaneous cryptococcosis. *Arch. Dermatol.* 1992; 128: 461-3

- 179) E. RICCHI, R. MANFREDI; P. SCARANI, P. COSTIGLIOLA, F. CHIODO. Cutaneous cryptococcosis and AIDS. *J. Am. Acad. Dermatol.* 1991; 25: 335-6
- 180) D. J. BAKER, A. C. REBOLI. Images in clinical medicine. Cutaneous cryptococcosis. *N. Eng. J. Med.* 1997; 336: 998
- 181) L. PICON, L. VAILLANT, T. DUONG et al. Cutaneous cryptococcosis resembling molluscum contagiosum: A first manifestation of AIDS. *Acta. Derm. Venereol.* 1989; 69: 365-7
- 182) G. J. MURAKAWA, T. M. MAURO, B. EGBERT. Disseminated cutaneous cryptococcus clinically mimicking basal cell carcinoma. *Dermatol. Surg.* 1995;21: 992-3
- 183) H. LUI, A. Mc LEOD, W. S. WOOD. An ulcerated plaque in a gay man. *Arch. Dermatol.* 1993; 129: 495-500
- 184) C. BLANC, J. BAZEX. Un cas de cryptococcose cutanée primitive chez un sujet sain. *Ann. Dermatol. Veneréol.* 1979; 106: 807-11
- 185) P. PATEL, J. RAMANATHAN, M. KAYSER, J. BARAN. Primary cutaneous cryptococcosis of the nose in an immunocompetent women. *J. Am. Acad. Dermatol.* 2000; 43: 344-5
- 186) W. Z. MOSTAFA, E. A. ISHAK, E. M. EKLADIOUS, H. H. ARNAOUT. Disseminated cryptococcosis with cutaneous lesions. *J. Dermatol.* 1996; 23: 209-13
- 187) S. R. FELDMAN, B. J. KUTTNER. Forehead ulcer in a homosexual man. *Arch. Dermatol.* 1986 ; 122 : 821-6
- 188) M. CUSINI, P. CAGLIANI, R. GRIMALT, G. TADINI, E. ALESSI. Primary cutaneous cryptococcosis in a patient with the acquired immunodeficiency syndrome. *Arch. Dermatol.* 1991; 127: 1848-9

- 189) A. AZON-MASOLIVER, J. GONZALEZ-CLEMENTE, E. PEDROL, et al. Herpetiform and mollusca contagiosa-like cutaneous cryptococcosis in a patient with AIDS. Br. J. Dermatol. 1989; 121: 665-7
- 190) C. TOMASINI, V. CALIENDO, P. PUIATTI, M. G. BERNENGO. Granulomatous-ulcerative vulvar cryptococcosis in a patient with advanced HIV disease. J. Am. Acad. Dermatol. 1997 ; 37 : 116-7
- 191) M. VAN CALCK, S. MOTTE, F. RICKAERT, et al. Cryptococcal anal ulceration in a patient with AIDS. Am. J. Gastroenterol. 1988; 83: 1306-8
- 192) M. GLICK, S. G. COHEN, R. T. CHENEY, et al. Oral manifestations of disseminated *cryptococcus neoformans* in a patient with acquired immunodeficiency syndrome. Oral Surg. Oral Med. Oral Pathol. 1987; 64: 454-9
- 193) A. GREGORY, D. MEILLET, S. SALEM, O. PREVOT. Cryptococcose cutanée primitive. Feuil. Biol. 1999; 40: 69-72
- 194) S. CLEMENT, P. GREZARD, B. BALME, H. PERROT. Quel est votre diagnostic ? Nouv. Dermatol. 1997 ; 16 : 227-8
- 195) L. COCCIA, D. CALISTA, A. BOSCHINI. Eyelid nodule: A sentinel lesion of disseminated cryptococcosis in a patient with acquired immunodéficiency syndrome. Arch. Ophtalmol. 1999; 117: 271-2
- 196) A. BLAUVELT, F. A. KERDEL. Cutaneous cryptococcosis mimicking Kaposi's sarcoma as the initial manifestation of disseminated disease. Int. J. Dermatol. 1992; 31: 279-80
- 197) C. JONES, I. ORENGO, T. ROSEN, K. ELLNER. Cutaneous cryptococcosis simulating Kaposi's sarcoma in acquired immunodeficiency syndrome. Cutis. 1990; 45: 163-7

- 198) S. J. GLASSMAN, M. J. HALE. Cutaneous cryptococcosis and Kaposi's sarcoma occurring in the same lesions in a patient with the acquired immunodeficiency syndrome. Clin. Exp. Dermatol. 1995;20: 480-6
- 199) M. S. SOFMAN, E. R. HEILMAN. Simultaneous occurrence of kaposi's sarcoma and cryptococcus within a cutaneous lesion in a patient with acquired immunodeficiency syndrome. Arch. Dermatol. 1990; 126: 683-4
- 200) L. F. LIBOW, D. DOBERT, D. SIBULKIN. Co-existent cutaneous cryptococcosis and Kaposi's sarcoma in a patient with the acquired immunodeficiency syndrome. Cutis. 1988; 41: 159-62
- 201) H. S. NAGARAJA, A. CHAKRABORTY, B. KUMAR. Primary cutaneous cryptococcosis in an immune competent patient. J. Eur. Acad. Dermatol. Vénérolog. 1998 ; 10 :167-9
- 202) C. MARTINELLI, C. E. COMIN, S. AMBU, D. BARTOLOZZI, F. LEONCINI. Solitary cutaneous cryptococcosis resembling chickenpox: A case report. AIDS. 1997; 11: 260-1
- 203) M. MARES, M. T. SARTORI, M. CARRETTA, A. BERTAGIA, A. GIROLAMI. Rhinophyma-like cryptococcal infection as an early manifestation of AIDS in a hemophilia B patient. Acta. Haematol. 1990; 101-3
- 204) R. B. ODOM. Common superficial fungal infections in immunosuppressed patients. J. Am. Acad. Dermatol. 1994; 31: S56-9
- 205) S. A. MYERS, H. KAMINO. Cutaneous cryptococcosis and histoplasmosis coinfection in a patient with AIDS. J. Am. Acad. Dermatol. 1996;34: 898-900
- 206) B. SANDLER, T. S. POTTER, K. HASHIMOTO. Cutaneous *pneumocystis carinii* and *cryptococcus neoformans* in AIDS. Br. J. Dermatol. 1996; 134: 159-63

- 207) P. R. CARRINGTON, P. NELSON-ADESOKAN, B. SMOLLER. Plaque-like erythema with milia: A noninfectious dermal mucinosis mimicking cryptococcal cellulitis in a renal transplant recipient. *J. Am. Acad. Dermatol.* 1998;39: 334-7
- 208) E. J. SUSSMAN, F. McMAHON, D. WRIGHT, H. M. FRIEDMAN. Cutaneous cryptococcosis without evidence of systemic involvement. *J. Am. Acad. Dermatol.* 1984; 11: 371-4
- 209) J. B. GLASER, A. GARDEN. Inoculation of cryptococcosis without transmission of the acquired immunodeficiency syndrome. *N. Engl. J. Med.* 1985; 313: 266
- 210) D. A. STEVENS. Management of systemic manifestations of fungal disease in patients with AIDS. *J. Am. Acad. Dermatol.* 1994; 31: S64-7
- 211) M. S. SAAG, W. G. POWDERLY, G. A. CLOUD et al. Comparison of amphotericin B with fluconazole in the treatment of acute AIDS-associated cryptococcal meningitis. *N. Engl. J. Med.* 1992; 326: 83-9
- 212) R. A. LARSEN, M. LEAL, L. CHAN. Fluconazole compared with amphotericin B plus flucytosine for cryptococcal meningitis in AIDS. *Ann. Intern. Med.* 1990; 113: 183-7
- 213) J. De GANS, P. PORTIGIES, G. TIESENS et al. Itraconazole compared with amphotericin B plus flucytosine in AIDS patients with cryptococcal meningitis. *AIDS.* 1992; 6: 185-90
- 214) R. A. LARSEN, S. A. BOZZETTE, B. E. JONES et al. Fluconazole combined with flucytosine for the treatment of cryptococcal meningitis in patients with AIDS. *Clin. Infect. Dis.* 1994;19: 741-7
- 215) J. E. BENNETT, W. E. DISMUKES, R. J. DUMA et al. A comparison of amphotericin B alone and combined with flucytosine in the treatment of cryptococcal meningitis. *N. Engl. J. Med.* 1979;301:126-31

- 216) J. E. BENNETT, W. E. DISMUKES, R. J. DUMA et al. A comparison of amphotericin B alone and combined with flucytosine in the treatment of cryptococcal meningitis. *N. Engl. J. Med.* 1979;301:126-31
- 217) M. S. SAAG, G. A. CLOUD, J. R. GRAYBILL, et al. A comparison of itraconazole versus fluconazole as maintenance therapy for AIDS-associated cryptococcal meningitis. *Clin. Infect. Dis.* 1999; 28: 291-6
- 218) M. R. NELSON, M. FISHER, J. CARTLEGDE, T. ROGERS, B. G. GAZZARD. The roles of azoles in the treatment and prophylaxis of cryptococcal disease in HIV infection. *AIDS.* 1994; 8: 651-4
- 219) M. C. MEYOHAS, J. L. MEYNARD, D. BOLLENS, et al. Treatment of non-meningeal cryptococcosis in patients with AIDS. *J. Infect.* 1996; 33: 7-10
- 220) O. BENG BEE, T. TAN, R. PANG. Case of primary cutaneous cryptococcosis successfully treated with miconazole. *Arch. Dermatol.* 1981; 117: 290-1
- 221) J. R. GRAYBILL, H. B. LEVINE. Successful treatment of cryptococcal meningitis with intravascular miconazole. *Arch. Intern. Med.* 1978; 138:814-6
- 222) M. E. MORGAN, M. E. M THOMAS, D. W. R. MACKENZIE. Successful treatment of systemic cryptococcosis with miconazole. *Br. Med. J.* 1979; 2:100-1
- 223) G. L. GOH. Cutaneous cryptococcosis successfully treated with itraconazole. *Cutis.* 1993; 51: 377-80
- 224) S. A. BOZZETTE, R. LARSEN, J. CHIU. et al. A controlled trial of maintenance therapy with fluconazole after treatment of cryptococcal meningitis in the acquired immunodeficiency syndrome. *N. Engl. J. Med.* 1991;324:580-4

- 225) D. S. MCKINSEY, L. J. WHEAT, G. A. CLOUD, et al. Itraconazole prophylaxis for fungal infections in patients with advanced human immunodeficiency virus infection: Randomized, placebo-controlled, double-blind study. *Clin Infect. Dis.* 1999; 28: 1049-56
- 226) W. G. POWDERLY, M. S. SAAG, G. A. CLOUD, et al. A controlled trial of fluconazole or amphotericin B to prevent relapse of cryptococcal meningitis in patients with the acquired immunodeficiency syndrome. *N. Engl. J. Med.* 1992; 326: 793-8
- 227) S. A. BOZZETTE, R. A. LARSEN, J. CHIU, et al. A placebo-controlled trial of maintenance therapy with fluconazole after treatment of cryptococcal meningitis in the acquired immunodeficiency syndrome. *N. Engl. J. Med.* 1991; 324: 580-4
- 228) W. G. POWDERLY, M. S. SAAG, G. A. CLOUD et al. A controlled trial of fluconazole or amphotericin B to prevent relapse of cryptococcal meningitis in patients with the acquired immunodeficiency syndrome. *N. Engl. J. Med.* 1992;326:793-8
- 229) O. LORTHOLARY, B. DUPONT. Antifungal prophylaxis during neutropenia and immunosuppression. *Clin. Microb. Rev.* 1996
- 230) V. J. QUAGLIARELLO, C. VISCOLI, R. J. HOIWITZ. Primary prevention of cryptococcal meningitis by fluconazole in HIV infected patients. *Lancet.* 1995; 345: 548-52
- 231) N. SINGH, M. J. BARNISH, S. BERMAN, et al. Low-dose fluconazole as primary prophylaxis for cryptococcal infection in AIDS patients with CD4 cell count of <100/mm³: Demonstration of efficacy in a prospective, multicenter trial. *Clin. Infect. Dis.* 1996; 1282-6
- 232) S. D. NIGHTINGALE, S. Y. CAL, D. M. PETERSON. Primary prophylaxis with fluconazole against systemic fungal infections in HIV-positive patients. *AIDS.* 1992; 6: 191-4
- 233) W. G. POWDERLY, D. FINKELSTEIN, J. FEINBERG et al. A randomised trial comparing fluconazole with clotrimazole troches for the prevention of fungal infections in patients with advanced human immunodeficiency. *N. Engl. J. Med.* 1995; 332: 700-5

- 234) N. LENDVAI, A. CASADEVALL. Monoclonal antibody-mediated toxicity in *cryptococcus neoformans* infection: Mechanism and relationship to antibody isotype. J. Infect. Dis. 1999; 180: 791-801
- 235) C. TASCINI, A. VECCHIARELLI, R. PREZIONI, et al. Granulocyte-macrophage colony-stimulating factor and fluconazole enhance anti-cryptococcal activity of monocytes from AIDS patients. AIDS. 1999; 13: 49-55
- 236) J. E. LUTZ, K. V. CLEMONS, D. A. SREVENS. Enhancement of antifungal chemotherapy by interferon-gamma in experimental systemic cryptococcosis. J. Antimicrob. Chemother. 2000; 31: 218-22
- 237) M. DELPOETA, A. S. BIXEL, F. BARCHIESI, et al. In-vitro activity of dicationic aromatic compound and fluconazole against *cryptococcus neoformans* and *candida* spp. J. Antimicrob. Chemother. 1999; 44: 223-8



VU

NANCY, le **2 NOVEMBRE 2001**

Le Président de Thèse

Professeur **J.L. SCHMUTZ**

NANCY, le **16 NOVEMBRE 2001**

Le Doyen de la Faculté de Médecine

Par délégation

Professeur **H. VESPIGNANI**

AUTORISE À SOUTENIR ET À IMPRIMER LA THÈSE

NANCY, le **20 NOVEMBRE 2001**

LE PRÉSIDENT DE L'UNIVERSITÉ DE NANCY 1

Professeur **C. BURLET**

RESUME DE LA THESE:

La cryptococcose est une infection fongique due à une levure: *Cryptococcus néoformans*. On distingue deux variétés, qui diffèrent par leur habitat et leur pathogénie: la variété *néoformans* et la variété *gattii*. Cette infection touche dans la grande majorité des cas des sujets immunodéprimés, en particulier les patients séropositifs pour le VIH. La forme clinique la plus fréquente et la plus grave consiste en une méningo-encéphalite. L'atteinte cutanée existe dans 5% des cas. La clinique évoque des molluscum contagiosum, une cellulite infectieuse, des ulcérations chroniques ou des nodules.

L'auteur rapporte quatre cas de cryptococcose cutanée chez des patients atteints de SIDA qui illustrent les différentes formes d'atteintes cutanées de la cryptococcose.

TITRE EN ANGLAIS:

CUTANEOUS MANIFESTATIONS OF CRYPTOCOCCOSIS: FOUR CASES IN HIV POSITIVE PATIENTS

THESE: MEDECINE SPECIALISEE- ANNEE 2001

MOTS CLEFS:

- Cryptococcose
- Manifestations cutanées
- SIDA

INTITULE ET ADRESSE DE L'U. F. R. :

Faculté de Médecine de Nancy
9, avenue de la Forêt de Haye
54505- VANDOEURE LES NANCY Cédex
