



HAL
open science

Apport de l'odontologie médico-légale à la criminalistique

Olivier George

► **To cite this version:**

Olivier George. Apport de l'odontologie médico-légale à la criminalistique. Sciences du Vivant [q-bio]. 2002. hal-01738949

HAL Id: hal-01738949

<https://hal.univ-lorraine.fr/hal-01738949v1>

Submitted on 20 Mar 2018

HAL is a multi-disciplinary open access archive for the deposit and dissemination of scientific research documents, whether they are published or not. The documents may come from teaching and research institutions in France or abroad, or from public or private research centers.

L'archive ouverte pluridisciplinaire **HAL**, est destinée au dépôt et à la diffusion de documents scientifiques de niveau recherche, publiés ou non, émanant des établissements d'enseignement et de recherche français ou étrangers, des laboratoires publics ou privés.



AVERTISSEMENT

Ce document est le fruit d'un long travail approuvé par le jury de soutenance et mis à disposition de l'ensemble de la communauté universitaire élargie.

Il est soumis à la propriété intellectuelle de l'auteur. Ceci implique une obligation de citation et de référencement lors de l'utilisation de ce document.

D'autre part, toute contrefaçon, plagiat, reproduction illicite encourt une poursuite pénale.

Contact : ddoc-theses-contact@univ-lorraine.fr

LIENS

Code de la Propriété Intellectuelle. articles L 122. 4

Code de la Propriété Intellectuelle. articles L 335.2- L 335.10

http://www.cfcopies.com/V2/leg/leg_droi.php

<http://www.culture.gouv.fr/culture/infos-pratiques/droits/protection.htm>

ACADEMIE DE NANCY-METZ

UNIVERSITE HENRI POINCARE NANCY I
FACULTE DE CHIRURGIE DENTAIRE

Double

Année 2002

N° 12-02

THESE



Pour le

DIPLOME D'ETAT DE DOCTEUR EN CHIRURGIE
DENTAIRE

Par

Olivier GEORGE

Né le 29 avril 1977 à Metz (Moselle)

**APPORT DE L'ODONTOLOGIE MEDICO-
LEGALE A LA CRIMINALISTIQUE**

Présentée et soutenue publiquement le 06/03/2002

Examineurs de la thèse :

Pr. LOUIS J.P.

Pr. FILLEUL M.P.

Dr. BONNIN J.J.

Dr. VAILLANT P.

Professeur des Universités

Professeur des Universités

Maître de Conférences des Universités

Ex-Assistant Hospitalier Universitaire

Président

Juge

Juge

Juge

BU PHARMA-ODONTOL



D

104 059454 7

8 10826

epn 060 288903


ACADEMIE DE NANCY-METZ

**UNIVERSITE HENRI POINCARÉ NANCY I
FACULTE DE CHIRURGIE DENTAIRE**

Année 2002

THESE

Pour le



**DIPLOME D'ETAT DE DOCTEUR EN CHIRURGIE
DENTAIRE**

Par

Olivier GEORGE

Né le 29 avril 1977 à Metz (Moselle)

**APPORT DE L'ODONTOLOGIE MEDICO-
LEGALE A LA CRIMINALISTIQUE**

Présentée et soutenue publiquement le 06/03/2002

Examineurs de la thèse :

Pr. LOUIS J.P.	Professeur des Universités	Président
Pr. FILLEUL M.P.	Professeur des Universités	Juge
Dr. BONNIN J.J.	<u>Maître de Conférences des Universités</u>	Juge
Dr. VAILLANT P.	Ex-Assistant Hospitalier Universitaire	Juge

Assesseur(s) : Docteur C. ARCHIEN - Docteur J.J. BONNIN
Professeurs Honoraires : MM. F. ABT - S.DURIVAUX - G. JACQUART - D. ROZENCWEIG - M. VIVIER
Doyen Honoraire : J. VADOT

Sous-section 56-01 Odontologie Pédiatrique	Mme M Mlle Mme Mlle	D. DESPREZ-DROZ J. PREVOST S. CREUSOT M.J. LABORIE-SCHIELE A. SARRAND	Maître de Conférences Maître de Conférences Assistant Assistant Assistant
Sous-section 56-02 Orthopédie Dento-Faciale	Mme Mlle Mme Mlle	M.P. FILLEUL A. MARCHAL D. MOUROT A. WEINACHER	Professeur des Universités* Maître de Conférences Assistant Assistant
Sous-section 56-03 Prévention, Epidémiologie, Economie de la Santé, Odontologie légale	M.	M. WEISSENBACH	Maître de Conférences*
Sous-section 57-01 Parodontologie	M. M. M. Mlle M.	N. MILLER P. AMBROSINI J. PENAUD A. GRANDEMENGE M. REICHERT	Maître de Conférences Maître de Conférences Maître de Conférences Assistant Assistant
Sous-section 57-02 Chirurgie Buccale, Pathologie et Thérapeutique, Anesthésiologie Et Réanimation	M. M. M. M. M. Mme	C. WANG J.P. ARTIS P. BRAVETTI D. VIENNET P. GANGLOFF S. KELCHE-GUIRTEN	Maître de Conférences* Professeur 2 ^{ème} grade Maître de Conférences Maître de Conférences Assistant Assistant
Sous-section 57-03 Sciences Biologiques (Biochimie, Immunologie, Histologie, Embryologie, Génétique, Anatomie pathologique, Bactériologie, Pharmacologie)	M. M. Mme	A. WESTPHAL J.M. MARTRETTE L. DELASSAUX-FAVOT	Maître de Conférences * Maître de Conférences Assistant
Sous-section 58-01 Odontologie Conservatrice, Endodontie	M. M. M. M. M. Mme M	C. AMORY A. FONTAINE M. PANIGHI J.J. BONNIN P. BAUDOT L. CUNIN J. ELIAS	Maître de Conférences Professeur 1 ^{er} grade * Professeur des Universités * Maître de Conférences Assistant Assistant Assistant
Sous-section 58-02 Prothèses (Prothèse conjointe, Prothèse adjointe partielle, Prothèse complète, Prothèse maxillo-faciale)	M. M. M. Mlle M. M. M.	J.P. LOUIS C. ARCHIEN J. SCHOUVER M. BEAUCHAT D. DE MARCH L.M. FAVOT A. GOENGRICH	Professeur des Universités* Maître de Conférences * Maître de Conférences Assistant Assistant Assistant Assistant
Sous-section 58-03 Sciences Anatomiques et Physiologiques Occlusodontiques, Biomatériaux, Biophysique, Radiologie	Mlle M. Mme	C. STRAZIELLE B. JACQUOT V. SCHMIDT MASCHINO	Professeur des Universités* Maître de Conférences Assistant

*Par délibération en date du 11 décembre 1972,
la Faculté de Chirurgie Dentaire a arrêté que
les opinions émises dans les dissertations
qui lui seront présentées
doivent être considérées comme propres à
leurs auteurs et qu'elle n'entend leur donner
aucune approbation ni improbation.*

A notre Président de Thèse

Monsieur le Professeur Jean-Paul LOUIS

Chevalier des Palmes Académiques
Doyen de la Faculté de Chirurgie Dentaire de l'Université Henri Poincaré,
Nancy-I
Docteur en Chirurgie Dentaire
Docteur en Sciences Odontologiques
Docteur d'Etat en Odontologie
Professeur des Universités
Responsable de la sous-section :Prothèses

*Nous sommes très sensibles à l'honneur
que vous nous faites en acceptant la
présidence de notre Jury de Thèse.*

*Pour votre conception de la pédagogie et
les connaissances que vous nous avez
apportées , qu'il nous soit permis de vous
témoigner l'expression de nos
remerciements les plus sincères et de notre
profond respect .*

A notre Juge

Madame le Professeur Marie-Pierryle FILLEUL

Docteur en Chirurgie Dentaire

Docteur en Sciences Odontologiques

Docteur d'Etat en Odontologie

Professeur des Universités

Habilité à diriger des Recherches par l'Université René Descartes, Paris V

Responsable de la sous-section : Orthopédie Dento-Faciale

*Vous avez eu l'amabilité de bien vouloir
faire partie de notre Jury de Thèse.*

*Pour la qualité de l'enseignement que
vous nous délivrez avec tant d'attention,
qu'il nous soit permis de vous exprimer
nos plus sincères remerciements.*

A notre Directeur de Thèse

Monsieur le Docteur Jean-Jacques BONNIN

Docteur en Chirurgie Dentaire
Docteur en Sciences Odontologiques
Assesseur pédagogique
Maître de Conférences des Universités
Sous-section : Odontologie Conservatrice – Endodontie

*Vous nous avez fait le très grand honneur
de diriger ce travail .*

*Pour votre sympathie et toutes les
connaissances que vous nous avez
apportées au cours de nos années d'études
et de pratique clinique , veuillez trouver
dans ce travail , l'expression de nos
remerciements les plus sincères et de notre
profond respect.*

A notre Juge

Monsieur le Docteur Philippe VAILLANT

Docteur en Chirurgie Dentaire
Docteur en Sciences Odontologiques
Ex-Assistant de la Faculté de Chirurgie Dentaire de l'Université Henri
Poincaré, Nancy-I

*Nous vous remercions d'avoir
accepté si spontanément de bien
vouloir faire partie de notre Jury de
Thèse.*

*Veillez trouver ici l'expression de
nos sincères remerciements et soyez
assuré de notre vive
reconnaissance.*

A mes parents et à mes frères

Vous me prouvez chaque jour votre confiance et votre amour.
Merci pour le soutien que m'avez apporté et la patience que vous m'avez
témoignée dans les moments de stress, cet instant vous est dédié.

A ma cousine Marilynne

Pour tous tes conseils et nos discussions sans fins.

A tout le reste , mais pas le moindre , de ma famille.

A tous mes amis

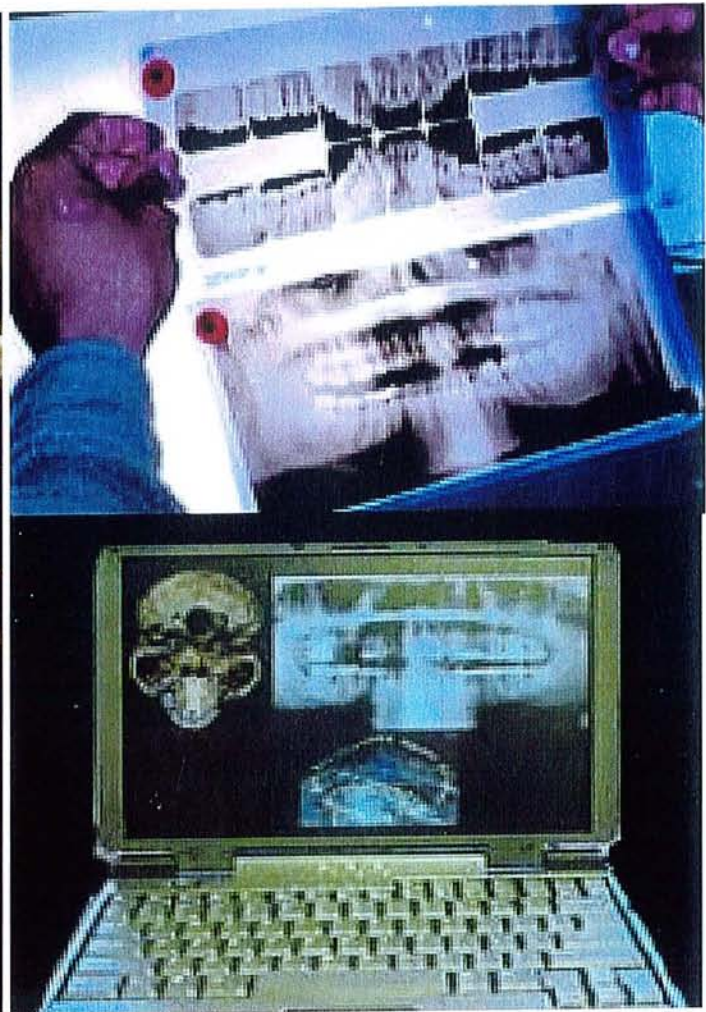
Anne-Marie , Bertrand , Thierry , Aude et Sepehr , Jean-Paul , Caroline ,
Nicolas , Aude , Yann et Emilie , Géraldine , Vincent , Isabelle , Jean-Baptiste ,
Isabelle , Annabelle , Anne-Priscille et à tous les autres , sans vous la vie serait
moins drôle.

A Monsieur Jean-François CUZIN

Sans qui je ne saurais sans doute même pas respirer...

A mon ordinateur

Avec qui la cohabitation n'a pas toujours été facile.



*Traces de morsures

SOMMAIRE



<u>Introduction-Objectif-Définitions-Historique</u>	p.1
<u>1^{ère} Partie : Identification des victimes</u>	p.7
Chapitre 1 : Moyens d'identification généraux	p.8
1. Résistance du corps humain au feu	p.8
2. Entomologie médicale	p.9
3. Identification comparative d'un corps par les moyens généraux	p.16
4. Identification reconstructive d'un corps par les moyens généraux	p.19
Chapitre 2 : Moyens d'identification spécifiquement dentaires	p.38
1. Introduction	p.38
2. Dégradations possibles des dents	p.39
3. Identification reconstructive	p.53
4. Identification comparative	p.96
Chapitre 3 : Identification par les sinus de la face	p.150
1. Identification par le sinus frontal	p.150
2. Identification par le sinus maxillaire	p.191
3. Identification par le sinus sphénoïdal	p.197
<u>2^e Partie : Application à l'identification des criminels</u>	p.201
1. Identification par les traces de morsures	p.202
2. Identification par les traces de lèvres	p.243
3. Identification par les traces de salive	p.244
<u>3^e Partie : Exemples d'identification</u>	p.248
1. Exemple n°1 : Une identification particulière	p.249
2. Exemple n°2 : Le « casse-tête » de MOZART	p.249
3. Exemple n°3	p.254
4. Exemple n°4 : Le cas LANDRU	p.257
Conclusion	p.259
Bibliographie	p.262
Table des matières	p.267

Introduction – Objectif –
Définitions – Historique

1. Introduction

Quotidiennement surviennent des catastrophes naturelles (tremblements de terre , ouragans ...) mais aussi des catastrophes provoquées par l'homme telles les guerres , les accidents aériens ou plus particulièrement les crimes . Tous ces drames laissent quantités de cadavres , le plus souvent méconnaissables . Les moyens d'identification habituels (reconnaissance par les proches, dactyloscopie...) sont alors inapplicables. *ROUGE et TELMON (37)-VAILLANT (42)*

Cependant , il est indispensable , dans notre société actuelle , de découvrir l'identité d'un corps , ceci pour des raisons d'ordre sentimental , familial et légal . Ainsi en France , pour certifier un décès , il faut que le corps soit retrouvé et identifié car sinon , vis-à-vis de la loi , la personne n'est que « disparue » ou « absente » , excepté dans des circonstances de nature à mettre sa vie en danger quand son corps n'a pu être retrouvé (Article 91 du Code Civil) . Ceci pour l'aspect civil .

En matière pénale , dans le cas d'un crime , l'identification d'un corps est fondamentale pour commencer les investigations et déterminer les circonstances de ce crime . Une fois l'identité du cadavre établie , la police peut rechercher les derniers déplacements de l'individu , questionner des personnes susceptibles d'avoir vu cet individu et surtout traquer le criminel responsable . *MIRAS , MALI et MALICIER (23)*

C'est là qu'intervient l'Odontologie Médico-Légale , souvent seule capable de fournir l'identité d'un cadavre calciné ou en état avancé de putréfaction . En effet , les seuls tissus résistant plus ou moins intégralement à ces phénomènes sont les dents et les os .

L'entité dentaire représente parfois pour une identification le seul recours permettant de redonner une identité aux restes humains à identifier . Les caractéristiques dentaires comme les restaurations , les couronnes et les dents manquantes sont presque les facteurs de comparaison idéaux .

Chaque dent présente à décrire cinq faces , ce qui pour 32 dents humaines , donne 160 possibilités de comparaison donc 160 possibilités d'individualisation des informations . Ainsi , les dents surnuméraires , microdonties , macrodonties , tubercules supplémentaires , fusions , géminations , ectopies , etc... , constituent des informations remarquables pour une identification . Il en est de même des défauts d'amélogenèse ou de dentinogenèse , des dyschromies , des traces de fluorose , etc... *SWEET (41) - RICORDEL (34)*

2. Objectif

L'objectif de ce mémoire n'est pas de mettre des articles « bout à bout », ni de constituer une liste exhaustive de toutes les méthodes d'identification, celles-ci étant innombrables et parfois obsolètes, mais de présenter des techniques d'identification très récentes et parfois originales qui sont sans doute l'avenir de la criminalistique. Ces techniques concernent aussi bien l'identification des agresseurs que celle de leurs victimes.

Nous étudierons tout d'abord les méthodes d'identification générales des victimes ainsi que les techniques spécifiquement dentaires avec plus particulièrement une étude des sinus de la face.

Puis nous verrons les moyens d'identification des criminels par les traces de morsures, de salive et de lèvres.

Enfin, nous présenterons quelques exemples originaux mettant en application les techniques d'identification.

3. Définitions

3.1. L'Odontologie Médico-Légale

L'identification légale odontologique fait appel à de nombreuses méthodes, simples ou complexes.

L'identification peut être reconstructive, permettant de déterminer le groupe humain, le sexe, d'estimer l'âge au décès et la stature mais également comparative permettant de déterminer ou d'exclure une identité.

L'identification positive a pour objet la comparaison d'éléments retrouvés sur le cadavre avec des documents ante mortem d'une personne disparue. Cette confrontation permet soit de confirmer que le sujet décédé est bien le sujet disparu, soit d'exclure celui-ci de l'identification.

Les éléments ante mortem utilisables sont multiples : vêtements, bijoux, clés, empreintes digitales, tatouages, et surtout les éléments médicaux : dentaires, osseux, séquelles chirurgicales ou traumatiques.

Toutes les méthodes d'identification comparative sont basées sur l'expression de la variabilité interindividuelle. Certaines méthodes sont fondées

sur une variabilité interindividuelle maximale telle que deux individus ne présentent jamais les mêmes caractéristiques : empreintes digitales , empreintes génétiques , certaines traces chirurgicales . D'autres méthodes utilisent des éléments présentant une variabilité moindre et nécessitent alors l'association de plusieurs points concordants et l'absence de points discordants pour conclure à une identification positive . L'accumulation de caractères indépendants , même si leur prévalence est relativement importante dans la population , peut permettre une identification .

La comparaison d'éléments ante mortem et post mortem permet aussi d'exclure une identité quand il existe un seul point de discordance qui ne peut être expliqué , ni par le temps (phénomènes de croissance ou de sénescence) , ni par les événements (chirurgie , traumatisme ...) séparant les documents ante et post mortem . *QUATREHOMME (29)*

3.2. Définition de la Criminalistique

La Criminalistique , autrement appelée police scientifique peut être définie comme la science au service de la justice pénale , ou plus exactement l'ensemble des procédés scientifiques employés aux fins des preuves du crime .

YAMARELLOS et KELLENS , cités par *NOSSINTCHOUK et TAVERNIER (25)*, définissent la Criminalistique comme une science autonome distincte de la fonction de la médecine légale proprement dite, la médecine légale demeurant l'application des connaissances médicales dans les cas de mort ou de lésions , qu'elles soient la conséquence d'un crime , d'un suicide ou d'un accident .

La Criminalistique se reconnaît , en conséquence , de la Criminologie dont le terme générique recouvre et dépasse toutes les études relatives au phénomène criminel . Elle est fondée sur le fait qu'un criminel , le plus souvent à son insu , laisse toujours des traces sur les lieux de son crime . En fait , en Odonto-Stomatologie , la Criminalistique s'intègre complémentirement au contenu Médico-Légal .

L'Odontologie Criminalistique doit être considérée comme l'étude normalisée des organes dentaires et de leurs structures connexes confrontées au milieu matériel . Son champ d'activité , non négligeable , doit être défini par toutes les opérations de caractère scientifique qu'il est souhaitable de requérir afin d'exploiter toutes les ressources indiciales . *NOSSINTCHOUK et TAVERNIER (25)*

3.3. Distinction entre Odontologie Médico-Légale et Criminalistique

L'Odontologie Médico-Légale a pour objectif l'identification des victimes , qu'elles soient mortes (autopsie , identification) ou vivantes (évaluation de préjudices , recherche de simulations ...) puis celle , dans un second temps , de l'agresseur responsable des sévices .

La Criminalistique , elle , agit à l'inverse . Cette discipline a pour objectif l'identification en priorité de l'agresseur et la détermination des circonstances de l'agression . Cependant , la Criminalistique ne néglige pas non plus la recherche de l'identité des victimes .

4. Historique

A l'époque des Césars , Agrippine , qui régnait sur Rome , ordonna le meurtre de Lolia , riche héritière dont le luxe et l'ostentation faisaient de l'ombre à l'épouse de l'Empereur Claude . Quand Agrippine vit la tête de sa rivale défigurée par la mort , elle lui ouvrit de force les lèvres pour examiner ses dents , dont la forme et les caractéristiques lui étaient sans doute familières puisque , dès qu'elle les aperçut , elle s'exclama : « c'est elle ... je suis heureuse ... » (cas cité par CASTROVERDE) .

En ce temps , l'odontologie n'était pas encore une science reconnue mais permettait alors déjà l'identification humaine .

De plus , le caractère médico-légal de la résistance de la dent est connu depuis fort longtemps , puisque Orfila déclarait que l'émail confère une résistance indestructible à la dent .

Le 5 Janvier 1477 , lors de la célèbre bataille de Nancy , Charles le Téméraire , Duc de Bourgogne , fut tué . Il avait été défiguré par les lours et dépouillé de ses habits et bijoux . L'acte du notaire déclara reconnaître le « Seigneur Duc » grâce , entre autre , aux dents manquant à la mâchoire supérieure , perdues à la suite d'une chute . Cet exemple historique est l'un des premiers actes officiels d'identification odonto-légale .

C'est à la fin du XIXème siècle que l'odontologie légale prend un essor important . Deux catastrophes , l'incendie du bazar de la Charité (4 mai 1897) et l'incendie de l'Opéra de Vienne (1881) , en sont les déclencheurs . Elles inspirèrent à AMOEDO-VALDES son ouvrage « l'art dentaire en médecine légale » dans lequel il cite des cas d'identification par les dents et notamment les identifications de la Duchesse d'Alençon et de la comtesse de Villeneuve . Cet ouvrage est toujours une référence en la matière .

Dès 1887 , GODON , directeur de l'Ecole Dentaire de Paris , proposait une étude systématique des dents dans tous les cas où les signes extérieurs permettant de reconnaître un cadavre avaient disparu . C'est à son initiative que fut créée , le 15 août 1890 , la Fédération Dentaire Internationale (FDI) .

Mais le véritable père de l'Odontologie Criminelle est le Guatémaltèque LOPEZ de LEON . On cite également les travaux de LUIS LUSTOSA DA SILVA , un Brésilien , créateur du terme « Odontologie Légale » .

C'est en 1946 qu'a lieu le premier Congrès Pan-Américain de Médecine Légale , Odontologie Légale et Criminologie , organisé par CASTROVERDE à l'Académie des Sciences de la Havane .

Pour ces auteurs , il était essentiel de confier les identifications par la méthode dentaire à des professionnels dentistes spécialement formés et non pas à des médecins non préparés aux techniques d'identification dentaire .

Depuis , L'Odontologie Criminelle n'a cessé de voir son champ d'application s'élargir , en particulier avec le développement de l'étude de l'ADN , de l'informatique et des radiographies numérisées , ou avec la mise au point de matériaux toujours plus précis et performants pour la prise d'empreintes des traces de morsures .

1^{ère} Partie : Identification des **Victimes**

Chapitre 1 : Moyens d'identification généraux

1. Résistance du corps humain au feu

Si l'action du feu est limitée en intensité et en temps , les modifications du cadavre sont modérées avec des rétractions articulaires pouvant être accompagnées de déchirures. La peau acquiert une teinte noirâtre et se détache en lambeaux sur des tissus sous-jacents grisâtres. Les poils et les cheveux résistent jusqu'à 175° et se carbonisent entre 300°C et 400°C , les viscères sont généralement bien conservés.

Pour une intensité de chaleur plus forte ou un temps d'induction thermique plus long, la rétraction devient considérable, la peau noirâtre se carbonise, les masses musculaires sont détruites, les membres se brisent spontanément, interdisant parfois toute mensuration. Les os subissent des amincissements, des déformations, des éclatements.

Les modifications des os à la chaleur s'effectuent selon plusieurs stades :

- 1^{ère} phase : teinte jaune
- 2^e phase : teinte brun clair
- 3^e phase : teinte brun foncé
- 4^e phase : teinte noire
- 5^e phase : teinte bleu indigo
- 6^e phase : teinte bleu gris (la température avoisine 600°C)
- 7^e phase : teinte blanche (la température avoisine 800°C)
- 8^e phase : déformation de l'os et contraction
- 9^e phase : fissurage et torsion
- 10^e phase : début de vitrification
- 11^e phase : fusion (la température atteint 1200°C)

NOSSINTCHOUK et TAVERNIER (25)

2. Entomologie médicale

L'entomologie est l'étude , par des spécialistes confirmés , des insectes (larves , mouches puis pupes) qui apparaissent immédiatement après la mort et qui vont réaliser un nettoyage complet du cadavre jusqu'à l'état de squelette , en moyenne au bout de trois ans .

L'entomologie permet , dans le cas des cadavres en décomposition , de faire une estimation de la date du décès , même si celui-ci est survenu il y a plus de deux ans , avec un risque d'erreur de huit jours si le décès est survenu en dehors de l'hiver .

Huit escouades (diptères calliphorides et muscides , sarcophagides et calliphorides , dermestes , corynètes , silphides , acariens , coléoptères et enfin lépidoptères) se succèdent chronologiquement en fonction de nombreux facteurs tels que la région géographique , la saison , les conditions climatiques , la météorologie locale , la cause du décès , le type de cadavre , son volume et ses modalités de stockage .

L'entomologie est par ailleurs très utile pour éclairer la justice sur le lieu du décès , la dissimulation et le transport éventuel du corps . *MALICIER et MALI , (21)*

2.1 Les travailleurs de la mort

Il existe plusieurs escouades de travailleurs de la mort apparaissant chronologiquement . Il faut souligner l'extrême rapidité avec laquelle les insectes décèlent la présence d'un cadavre , cela grâce à un système sensoriel très élaboré . La présence de larves de différentes tailles pour une même espèce permet d'affirmer l'existence de plusieurs pontes et ainsi de plusieurs générations successives . Ce sont les larves les plus grandes et donc les plus âgées qui sont les indicateurs les plus utiles . L'absence de larves vivantes d'un type donné sur ou à côté d'un cadavre prouve que le rôle de l'insecte en question est terminé . La présence de larves vivantes et l'absence de pupes vides d'une même espèce confirme qu'il s'agit de la première génération de l'insecte . La découverte de pupes vides indique la réalisation d'un cycle complet . *DURIGON (13)*

2.1.1 Première escouade (Diptères Calliphorides et Muscides) (voir figure 1)

Il s'agit de Calliphorides comprenant essentiellement notre vulgaire mouche de la viande , *Calliphora Vicina* R.D. : il s'agit d'une espèce synanthrope dont l'apparition est immédiate après la mort . Elle est très attirée par le sang frais ou coagulé dans les conditions optimales .

Calliphora Vomitaria L. a une activité et une ponte aux alentours de 13-15°C . La présence de *Calliphora Vomitaria* sur un cadavre à l'intérieur d'une habitation peut faire suspecter son transport depuis l'extérieur . En effet , il s'agit d'une espèce agreste normalement absente des habitations humaines sauf dans la zone méditerranéenne européenne .

On décrit également des *Protophormia Terranenovae* R.D. et des *Phormia Regina* et *Lucilia* ainsi que des Muscides .

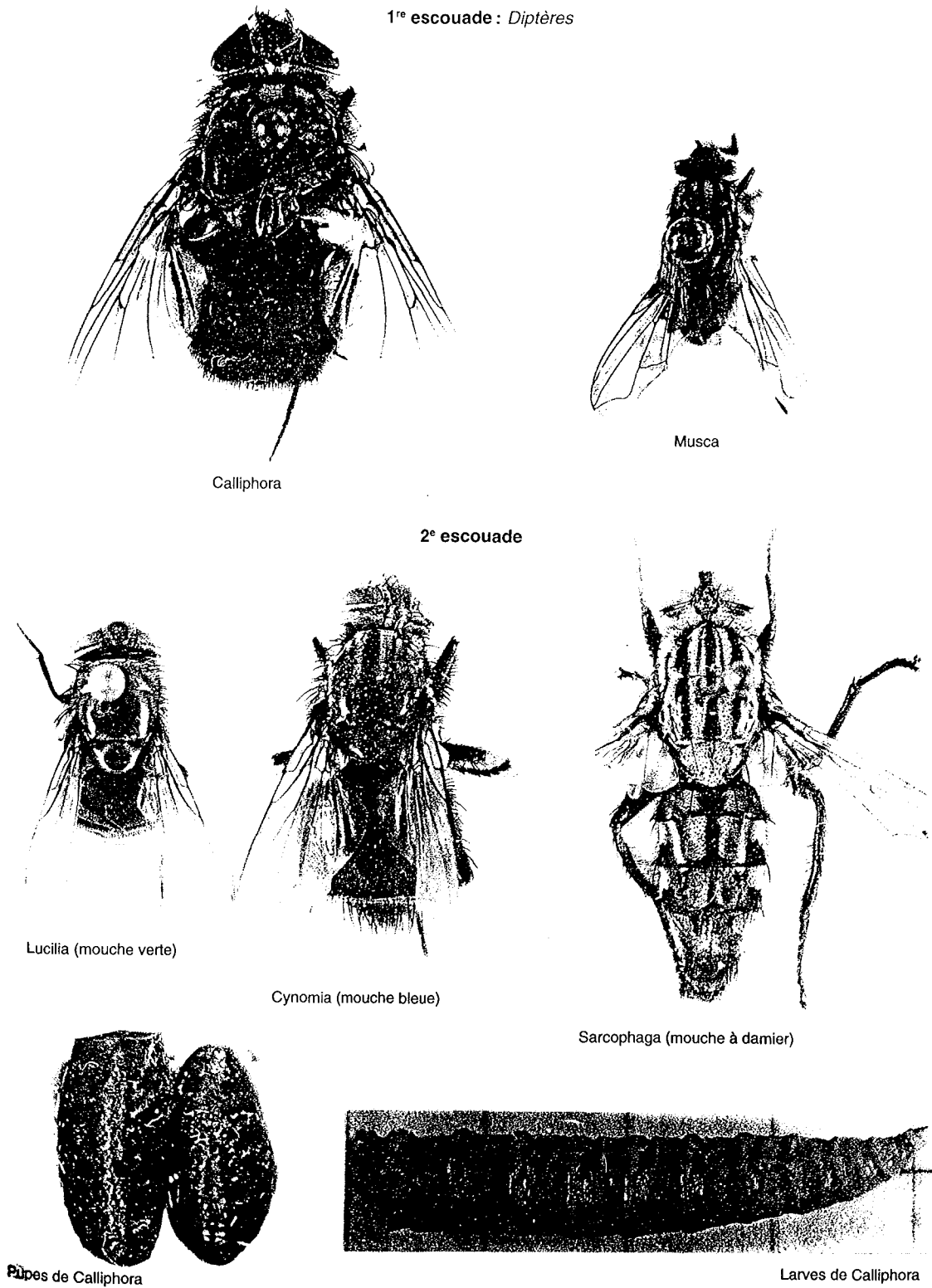


Figure 1 : Aspect des arthropodes des 1^{ères} et 2^{es} escouades
D'après NOSSINTCHOUK et TAVERNIER
« Manuel d'Odontologie Médico-Légale » Masson , 1991

2.1.2 Deuxième escouade (Sarcophagides et Calliphorides)*(voir figure 1)*

Elle est constituée de Diptères Sarcophagides et de Diptères Calliphorides *Cynomya* dont l'apparition est corrélée à la propagation de l'odeur cadavérique . Toutes peuvent se rencontrer dans les habitations , mais elles sont attirées par un tissu animal en décomposition .

2.1.3 Troisième escouade (dermestienne)*(voir figure 2)*

Ces insectes sont attirés par le rancissement des graisses et en particulier par l'odeur de l'acide butyrique . La colonisation des cadavres demande de 3 à 6 mois . Il est surprenant de constater que ces insectes peuvent parcourir plusieurs kilomètres pour parvenir aux cadavres .

L'élévation de la température favorise l'action des Dermestes qui peuvent alors squelettiser un cadavre en 24 jours !

2.1.4 Quatrième escouade (corynétienne)

Piophil *Casei* , plus communément appelée mouche du jambon et du fromage apparaît lors de la fermentation protéique (fermentation caséique) . La larve possède la particularité caractéristique de sauter .

2.1.5 Cinquième escouade (silphienne)*(voir figure 2)*

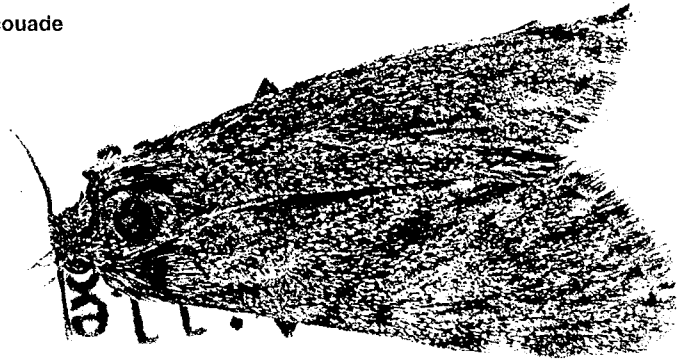
Diverses mouches font leur apparition au moment de la fermentation ammoniacale :

- Les Ophyra (Diptères Muscidae)
- Les Phorides (Diptères Phoridae) : Cette variété se trouve dans les cercueils et près des tombes ainsi que dans les grottes .
- Les Diptères Thyrophoridae
- Les Coléoptères Silphidae
- Les Coléoptères Histeridae
- Les Coléoptères Staphylinidae

2.1.6 Sixième escouade (acarienne)

Elle est constituée de nombreuses espèces d'acariens qui absorbent toutes les humeurs restantes et concourent grandement à la dessiccation du cadavre . Ils apparaissent à partir de 26 jours et jusqu'à deux mois et demi après la mort en

3° escouade




Aglossa



Dermestes

5° escouade



Silpha



Nécrophorus



Hister

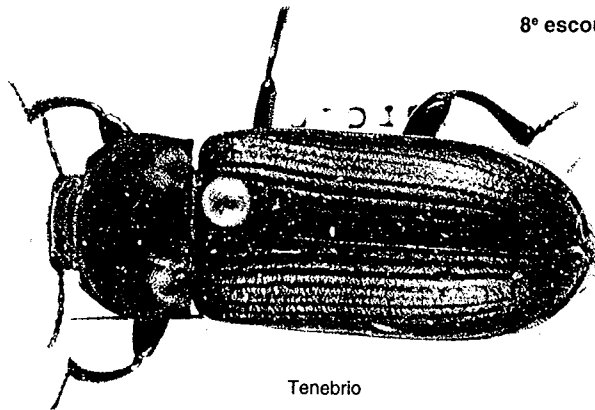
7° escouade



Attagenus



8° escouade



Tenebrio



Niptus

Figure 2 : Aspect des arthropodes des 3°, 5°, 7°, et 8° escouades

D'après NOSSINTCHOUK et TAVERNIER

« Manuel d'Odontologie Médico-Légale » Masson , 1991

fonction des conditions climatiques et saisonnières . Ils sont en très grande quantité au bout d'un an et plus .

On connaît l'existence de quatre escouades spécifiques successives dans l'ordre suivant :

- Acariens aquatiques
- Acariens semi-aquatiques
- Pauci-hygrophiles
- Espèces inféodées

Le pourcentage des différentes espèces et leur stade évolutif sont des indications très précieuses pour l'expertise .

2.1.7 Septième escouade (voir figure 2)

Elle est composée de :

- Coléoptères Dermestidae
- Lépidoptères Tineidae

2.1.8 Huitième escouade (voir figure 2)

Des Coleoptères Ptinidae et des Coléoptères Tenebrionidae viennent nettoyer tous les résidus laissés par leurs prédécesseurs , au bout de trois ans .

On distingue quatre groupes parmi ces travailleurs de la mort :

- Les nécrophages (Diptères , Coléoptères , Lépidoptères , Acariens) : Ils sont d'un apport indicatif précieux en Médecine Légale lorsqu'ils se nourrissent du cadavre .
- Les nécrophiles (Coléoptères , Diptères et Hyménoptères) : Ils se nourrissent de nécrophages mais peuvent également se nourrir du cadavre.
- Les omnivores (Hyménoptères et certains Coléoptères) : Ils se nourrissent du cadavre et des précédents .
- Les opportunistes (Diptères , Collembolés et Araignées) : Ils viennent pour s'abriter , se réchauffer , hiberner et parfois se nourrir .

2.2 Cas particuliers

Selon la saison et l'intervalle post mortem , lorsqu'il n'est retrouvé ni larve ni pupa non éclos ou vide de Calliphoridae , il peut s'agir d'une disparition due à l'action d'insectes nécrophiles , d'oiseaux ... Il peut s'agir également d'un épandage de produits répugnatoires sur les cadavres . Il se peut également que le lieu de la découverte du cadavre ne corresponde pas à l'endroit de la mort , d'où une manipulation probable et un transport par les coupables . Enfin , la

recherche peut ne pas avoir été assez minutieuse . *MIRAS, MALI et MALICIER* , (23)

2.2.1. Les cadavres inhumés

Dans ce cas , la faune des travailleurs de la mort est beaucoup plus réduite et son ampleur dépend de l'intervalle entre le décès et l'inhumation , la durée d'exposition du cercueil dans la chambre mortuaire , la présence et la nature du cercueil , la profondeur de l'enterrement ...

2.2.2 Les cadavres immergés

Pour les cadavres immergés , la datation approximative du décès peut être estimée grâce aux Crustacés Cirrhipèdes . En effet , les coquillages qui s'accrochent au cadavre ont un cycle biologique et une croissance différents qui permettent d'évaluer la durée du séjour dans l'eau .

Dans ce cas précis , il ne faut pas sous-estimer l'importance des transformations tégumentaires notamment (état de macération de la peau des mains , soulèvement de l'épiderme des mains , saponification partielle des joues, chute des ongles ...) . Toutefois , les insectes aquatiques carnassiers et leurs larves infligent de sérieux dégâts aux corps immergés et notamment les larves de Trichoptères .

2.2.3. Les cadavres carbonisés

Pour les cadavres partiellement carbonisés , jusqu'à présent ont été retrouvées les espèces suivantes : *Calliphora Vicina* , *Calliphora Vomitaria* , *Lucilia Caesar* , *Lucilia Cuprina* , *Ophyra* et *Fannia* .

2.3.Les analyses toxicologiques

Les analyses toxicologiques sur les différentes escouades sont parfois d'un grand secours quand les cadavres sont découverts à l'état de putréfaction et que les analyses toxicologiques sont alors impossibles .Il est ainsi possible de doser notamment le phénobarbital , les organophosphorés , la cocaïne .

2.4.Déroulement et importance de l'analyse

Le nombre , la complexité et les variations importantes et impondérables des cycles de développement des travailleurs de la mort font que la valeur d'une expertise entomologique est étroitement liée à celle de la récolte des échantillons. Il convient de recueillir le maximum d'exemplaires à des stades différents de développement (œufs , larves , pupes vides et pleines , nymphes et

mouches , morts ou vivants ...) . Avec les prélèvements d'insectes , doivent figurer les différentes topographies sur le corps , au moment de leur capture .

L'étude entomologique repose sur l'identification des escouades , la succession des nécrophages , l'âge et la croissance des stades larvaires , la durée d'incubation des œufs , la pupaison ou la nymphose , le temps nécessaire mis par les insectes pour arriver sur le cadavre , les conditions météorologiques comparées entre la Météorologie officielle et celle de l'endroit de découverte du cadavre (avec notamment des graphiques de températures maximales , minimales et moyennes) : l'analyse et l'interprétation de ces facteurs permet de tirer des conclusions précises pour situer le moment de la mort et ainsi aider l'instruction en cours .

En général , ce sont les nécrophages qui sont les meilleurs indicateurs , mais cependant les nécrophiles peuvent être utilisés dans certains cas . En pratique , il est recommandé de faire appel à une équipe d'entomologistes expérimentés , mais il est souhaitable qu'un seul d'entre eux centralise les informations et les données .

L'étiquetage sera soigneux et précis et mentionnera notamment le lieu de prélèvement des échantillons , la date et même l'heure (sur , sous ou à proximité du cadavre , orifices naturels ...) ainsi que l'état d'altération du cadavre , ses conditions de découverte et de stockage .

Il est par ailleurs nécessaire de faire une estimation quantitative de chaque espèce retrouvée afin de permettre à l'entomologiste de faire une évaluation la plus précise possible des différentes espèces , des stades de développement et des pourcentages respectifs .

Il est extrêmement important de réaliser des photographies du corps et du lieu de capture (porte et fenêtres ...) .

Il faut de surcroît penser à regarder à nouveau quelques jours plus tard les cadavres découverts , et à prélever sur les pièces à conviction d'éventuelles nouvelles espèces invisibles à l'autopsie et ne se révélant que quelques jours plus tard , au niveau du crâne en particulier , cela dans le but d'une meilleure estimation de la datation de la mort . C'est au médecin légiste qu'il incombe de faire cette récolte , suivant un protocole défini par avance avec le ou les entomologistes .

Le médecin légiste doit noter sur son rapport différentes données lors de la levée du corps : modifications cadavériques , état du substrat , cause de la mort ,

température ambiante et température rectale du cadavre , environnement géographique et climatique lors de la découverte ...

L'entomologiste devra , dès réception des échantillons , fixer une partie des différentes larves en les plongeant dans de l'eau bouillante puis en les conservant dans de l'alcool à 70 °C . Il gardera l'autre partie pour la mise en élevage dans les mêmes conditions de température , d'hygrométrie et sur le même substrat nourricier que lors de leur recueil . Le but de l'opération est d'évaluer expérimentalement la durée du stade larvaire jusqu'à la maturation , les dates de pupaison et d'éclosion .

3. Identification comparative d'un corps par les moyens généraux

3.1. Identification visuelle

L'identification visuelle est le premier stade de l'identification du vivant ou du cadavre . C'est le premier voire le seul contact que peuvent avoir les témoins d'une affaire criminelle. Il correspond aux seuls indices anamnestiques que peuvent recueillir les enquêteurs auprès des éventuels témoins lors de la découverte d'une personne disparue plusieurs semaines ou mois auparavant.

L'identification visuelle repose sur l'étude des vêtements, du morphotype mais également sur l'expertise anthropologique, l'étude des empreintes digitales et l'identification graphoscopique. Elle est valable aussi bien pour les victimes que pour les criminels . *MIRAS , MALI et MALICIER (23)*

3.1.1. Les vêtements de l'individu

Ils sont les premiers indices visuels de l'examen médico-légal et judiciaire. Sur eux s'impriment définitivement des actes , des événements , des faits qui sont survenus. Tout cela revêt une importance considérable a posteriori pour l'enquête policière, notamment en ce qui concerne les circonstances et les causes du drame.

Les indices vestimentaires permettent en outre d'apporter des précisions pour ce qui est de :

- L'identification de la victime : il faudra noter le type de vêtements portés par l'individu, la taille, la couleur, la marque, le contenu des poches éventuelles... Bien souvent , une déclaration de disparition faite par les proches permet une meilleure corrélation des indices vestimentaires et donc une identification plus rapide.

- La détermination de la forme médico-légale de la mort : des traces révélatrices vestimentaires telles que des marques de pneumatiques... peuvent permettre de prouver la cause du décès et contribuer ainsi à la recherche d'un éventuel coupable. La reconstitution d'un crime peut être facilitée par les diverses traces figurant sur les vêtements (déplacements du cadavre notamment...).
- La nature de l'arme meurtrière, le nombre de coups de feu, la direction et la distance de tir impriment des traces distinctes sur les vêtements.
- L'identification de l'auteur : parfois en effet, des traces de sang, de sperme, de salive, de matières fécales, de boue, de peinture de véhicules, des cheveux ou des poils... ou d'autres traces sur les vêtements de la victime mais provenant de l'auteur peuvent concourir à l'identification et à l'interpellation d'un criminel.

3.1.2. Le témoignage visuel

Le témoignage visuel est un élément on ne peut plus subjectif de la recherche de l'identification. En effet, il s'agit d'une preuve individuelle, fragile, incertaine et dépendante de très nombreux facteurs propres à l'individu (émotivité, pouvoir de mémorisation, pouvoir d'évocation des faits, partialité...)

Même la concordance de plusieurs témoignages ne saurait être une preuve formelle.

Diverses méthodes permettent d'améliorer ce témoignage visuel, en particulier les photographies et surtout le signalement descriptif.

Le signalement descriptif comporte une description analytique des caractères du visage (forme, dimension, inclinaison, particularités du front, du nez et des oreilles) et des marques particulières et autres cicatrices (cicatrice traumatique, inflammatoire et professionnelle, malformations congénitales ou acquises, stigmates professionnels, cicatrices de vaccination, le tatouage...).

Enfin, les caractéristiques morphologiques d'ensemble telles que les mimiques, la démarche, la gestuelle, le regard... peuvent permettre de reconnaître une personne.

3.1.3. Le signalement anthropométrique

Le signalement anthropométrique repose sur les mensurations osseuses en considérant qu'elles sont immuables à partir de 21 ans. Sont donc mesurées la

taille, la longueur et la largeur de la tête, la longueur du médius gauche, la longueur du pied gauche, la grande envergure des bras en croix.

Cette méthode n'est plus utilisée actuellement pour la reconnaissance directe des coupables du fait des causes d'erreur de mensurations et parce que la délinquance est de plus en plus jeune, faussant ainsi les mesures millimétriques.

Par contre, l'identification cadavérique repose encore sur l'expertise anthropologique .

3.1.4. La dactyloscopie

Les empreintes digitales sont de pratique actuelle courante et l'informatisation des différents fichiers et des empreintes permet l'amélioration de la qualité et de la rapidité de l'identification dactyloscopique . Nous étudierons cette technique plus loin .

3.1.5. L'identification graphoscopique

Elle est basée sur le fait que l'écriture de chaque individu est composée de gestes automatiques lui conférant des caractères personnels et permanents. De la même façon, une écriture déguisée contiendra les constantes propres du faussaire.

3.2. Identification par les photographies

Une photographie précise est cruciale dans les investigations légales pour appuyer ses preuves. La nécessité d'enregistrements photographiques des lésions telles qu'elles apparaissent sur la peau est de la plus grande importance pour les odontologistes et les pathologistes. Nous étudierons l'identification photographique en l'appliquant à l'étude des traces de morsures dans un chapitre particulier .

3.3. Identification par les radiographies

De nombreuses méthodes ont été développées pour déterminer l'identité grâce à l'examen radiographique des restes osseux. La plupart du temps, cet examen est concentré au niveau du crâne et en particulier au niveau de la mastoïde, du sinus mastoïde, du sinus frontal ou de l'os temporal. Dans certains cas, l'identification positive a été possible en utilisant des fractures anciennes de la face , des os longs, ou les séquelles d'interventions chirurgicales. Mais dans certains cas le crâne et la mandibule ont disparu et les os disponibles ne montrent pas de traces de fractures.

Les anomalies et les déformations du squelette ont été relativement rarement étudiées dans des cas isolés d'identification positive , si les catastrophes de masse sont exclues. Les éléments pouvant être utilisés ont parfois été endommagés par les animaux et ce sont principalement les os longs , les vertèbres, le bassin (sacrum) et le thorax (vertèbres) qui permettent d'observer des anomalies osseuses ou des déformations susceptibles d'être comparées avec des images ante mortem . Certains auteurs ont également observé des anomalies de la clavicule, de la rotule, de l'os sésamoïde et de l'omoplate autorisant l'identification positive dans des cas individuels . *ANGYAL (2)*

La valeur des critères nécessaires pour une identification positive diffère de celle requise pour l'exclusion.

Pour exclure une identité, la prévalence des critères est de faible importance . Il est en effet seulement nécessaire qu'il y ait présence ou absence d'incompatibilité avec les éléments ante mortem. Cette certitude est indispensable avant toute identification comparative positive. Pour qu'une identification positive soit possible, il ne doit pas y avoir d'élément sur le scanner post mortem excluant une identité par rapport au scanner ante mortem . Les anomalies et déformations morphologiques peuvent être génétiques acquises et la prévalence de chacune doit être prise en compte.

Une anomalie fréquente apporte peu d'informations pour l'identification contrairement à une anomalie exceptionnelle . Cependant, si aucune anomalie rare n'est présente, une identité peut tout de même être présumée par la présence d'une association d'anomalies fréquentes. Il n'est pas possible de donner le nombre d'anomalies nécessaires pour une identification positive car ce nombre augmente avec la prévalence des anomalies et diminue avec leur rareté . *ROUGE (38)*

4. Identification reconstructive d'un corps par les moyens généraux

4.1. Introduction

Les individus possèdent des caractéristiques spécifiques qui permettent de distinguer un sujet parmi d'autres. Comparer les critères connus d'un individu à un ensemble de critères observés constitue l'identification de cet individu par la mise en évidence des concordances. Les critères n'ont pas tous la même valeur discriminante. Les statisticiens parlent de poids de chacun de ces critères. Certains sont très spécifiques (poids élevé) , ce sont les signes particuliers,

d'autres le sont moins (poids faible) , comme la taille , et la couleur...*DURIGON (13)*

(voir tableau 1)

4.2. Expertise anthropologique

Dans les identifications de cadavres anciens , carbonisés ou disloqués , notamment lorsque ne sont disponibles que des ossements ou le squelette , l'anthropologie , avant tout reconstructive , apporte une aide précieuse .

Basée sur des données d'anatomie comparée , des données ostéométriques , microscopiques et radiologiques , l'expertise anthropologique est plus aisée sur un squelette entier que sur des ossements .

Après s'être assuré qu'il s'agit bien d'os d'origine humaine , il faut s'efforcer de déterminer successivement la race , le sexe , la taille et l'âge probable de l'individu .

4.2.1. Détermination de l'origine humaine des os

4.2.1.1. Adulte

La morphologie générale permet aisément, sur des os entiers détruits, la détermination d'espèce humaine. L'identification des espèces animales se fait par confrontation aux atlas classiques d'anatomie vétérinaire. Dans le cas de fragments osseux, l'identification se fait aisément par un examen microscopique d'une section de corticale : on prélève une tranche d'environ 1 mm d'épaisseur, on l'inclut en résine , on la sectionne à la tronçonneuse puis on examine une tranche d'environ 100 microns d'épaisseur . La mensuration des diamètres et des canaux de Havers et la densité de ceux-ci au millimètre carré, permet une distinction facile . *DURIGON (13)*

(voir tableau 2)

Seuls les gorilles et les chimpanzés ont des diamètres proches de l'homme (30 à 33 μ) mais ces animaux sont peu fréquemment impliqués dans nos régions.

4.2.1.2. Nouveau-né et enfant

Chez le nouveau-né et le petit enfant, la morphologie générale des os est également très spécifique de l'espèce humaine. En cas de doute, un examen microscopique permet un diagnostic aisé : les mensurations des canaux de

Critères	Méthodes de détermination les plus utiles
Espèce humaine	<ul style="list-style-type: none"> - Examen direct : morphologie - Anthropologie : squelette - Biologie, génétique
Sexe	<ul style="list-style-type: none"> - Examen direct - Anthropologie : bassin, crâne - Viscères : macroscopie, microscopie des organes sexuels - Biologie moléculaire (sonde X, Y)
Taille	<ul style="list-style-type: none"> - Mesure directe - Estimation par l'anthropologie : os, segments de corps - Extrapolation par vêtements (pointures)
Âge	<ul style="list-style-type: none"> - Appréciation visuelle directe : <ul style="list-style-type: none"> - aspect cutané, - rides (à partir de 35 ans) - calvitie et canitie (très variable) - poils sur le tragus (≥ 45-50 ans) - poils pubis grisonnants et plus rares (≥ 50-55 ans) - gérontoxon (> 60 ans) - Anthropologie : os (lésions dégénératives) - Dents : morphologie, technique de Gustafson, racémisation des acides aminés - Aspect viscères (involution) - Biochimie : racémisation des acides aminés (dents, cerveau, disques intervertébraux)
Type ethnique	<ul style="list-style-type: none"> - Examen direct, - Anthropologie : crâne, dents - Poils, cheveux, peau microscopie - Biologie : génétique
Signes particuliers	<ul style="list-style-type: none"> - Corpulence, - Pigmentation, cicatrices, tatouages, lésions, - Intervention chirurgicale, - Pathologie organique, - Gaucher, droitier : mesurer le périmètre des deux bras ou/et le diamètre articulaire de l'articulation des deux dernières phalanges des pouces droit et gauche, plus grand du côté dominant. Examen neuropathologique. - Biologie : toxicologie (produits « marqueurs »), génétique

Tableau 1 : Sujet ou fragment à identifier

DURIGON M. « Pratique médico-légale » Masson 1999

<i>Espèce</i>	<i>Diamètre</i>	<i>Densité</i>
Homme	30 à 50	8
Lapin	11	24
Mouton	13	17
Poulet	16	56
Chien	13	14
Porc	17	15
Bœuf	20	-

Tableau 2 : Diamètre moyen (μm) et densité (n/mm^2) des canaux de Havers de différentes espèces

DURIGON M. « Pratique médico-légale » Masson 1999

Havers sont proches de celles de l'adulte : diamètre moyen de 30 à 50 microns, densité d'environ 12 canaux par millimètre carré , très légèrement supérieure à l'adulte.

4.2.2. Détermination de la race

Elle est possible grâce aux différences métriques pures ou métriques et descriptives des crânes. Il existe un ensemble d'indices (de valeur relative) calculés à partir de différentes dimensions orbitaires, nasales ou crâniennes .

4.2.3. Détermination de l'âge

L'examen du squelette est un bon élément de l'estimation de l'âge par la chronologie relativement régulière de l'ossification jusqu'à dix-huit ou vingt-deux ans.

Pendant cette période, l'examen dentaire est également riche de renseignements. Après 20-22 ans, l'ensemble des pièces osseuses est constitué, et ce ne sont que les lésions dites dégénératives, d'involution, qui permettent une estimation de l'âge. L'aspect global du squelette (apparition des lésions arthrosiques, de l'ostéoporose et de ses conséquences) ne permet qu'un classement très approximatif des individus en grandes classes d'âge .
NOSSINTCHOUK et TAVERNIER (25)

4.2.3.1. Chez le fœtus

L'estimation de l'âge est importante pour différencier l'infanticide de l'avortement. La radiographie sera utilisée si des points d'ossification existent, les examens histologiques le seront dans le cas contraire.

4.2.3.2. Chez l'enfant

L'étude de la fermeture des fontanelles permet une bonne appréciation de l'âge.

(voir tableau 3 et schéma 3)

Les études ostéologiques apportent également de nombreuses informations, notamment au niveau de l'articulation temporo-mandibulaire, du sphénoïde et de l'ethmoïde , du frontal, de l'occipital, du temporal, de la voûte palatine, des procès alvéolaires, des orbites ou des sinus.

Fontanelles	Age en mois
Lambdoïdienne	2
Ptérique	3
Obélique	0 à 4
Astérique	12
Bregmatique	12 à 24

Tableau 3 : Fermeture des fontanelles (d'après MONTAGU)

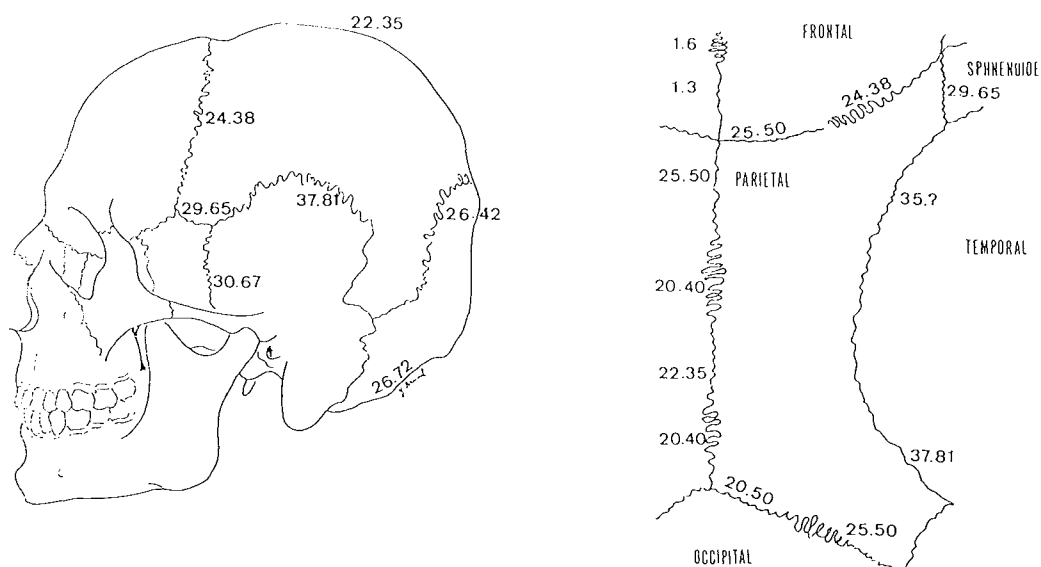


Figure 3 : Ages approximatifs du début et de la fin de la fermeture des sutures (d'après MONTAGU)

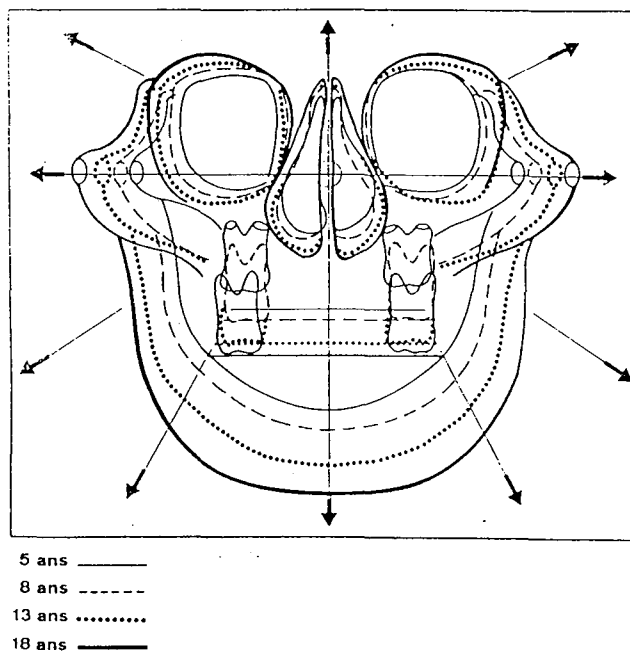


Figure 4 : La croissance céphalométrique de la face fait observer un déplacement en « éclat de soleil » de l'ensemble des structures (d'après LANGLADE)

D'après NOSSINTCHOUK R. et TAVERNIER J.C.

« Manuel d'Odontologie Médico-Légale » Masson 1991

La radiographie permet aussi de déterminer l'âge osseux , ceci par plusieurs méthodes :

- Radiographie de toutes les articulations d'un même côté du corps et dénombrement des centres d'ossification pour les quinze premières années et du nombre d'apophyses soudées après cette âge.
- Par recherche de l'apparition de points d'ossification précis et comparaison avec un tableau-référence.
- Etude morphologique de certains points d'ossification et comparaison avec un atlas radiographique : l'ossification du poignet est souvent utilisée car elle s'effectue de façon synchrone à celle du maxillaire.

4.2.3.3. Chez l'adulte

(voir figure 4)

Plusieurs méthodes existent , offrant des marges d'erreur plus ou moins importantes :

- Appréciation de l'ostéoporose : elle apparaît manifeste vers soixante ans , mais de grandes variations individuelles existent , notamment chez la femme en fonction du traitement hormonal substitutif de la ménopause, non systématique, qui retarde la raréfaction osseuse .
- Etude radiographique du plastron sterno-costal : cette méthode, très rapide, permet une estimation de l'âge au-delà de quinze ans.
- Etude du pubis : il s'agit de l'examen des facettes articulaires pubiennes , éventuellement après prélèvement de la symphyse et macération prudente dans une solution d'hyposulfite. L'appréciation de l'âge est cependant grossière.
- Examen des sutures crâniennes .
- Examen quantitatif microscopique .
- Examen dentaire : c'est une des meilleures méthodes d'estimation de l'âge.
- Utilisation de la racémisation des acides aminés : les tissus utilisables sont la dentine, le cristallin, le cerveau, les disques intervertébraux , tout tissu à métabolisme très lent, sans renouvellement notable.
- Utilisation des appositions cémentaires .
- Volume du crâne
- Les sinus

4.2.4. Détermination du sexe

Il faut accorder une importance toute particulière au splanchnocrâne (Massif maxillo-facial) par rapport au neurocrâne (boîte crânienne) . *MIRAS , MALI et MALICIER (23)*

Le massif maxillo-facial à lui seul permet souvent une identification sexuelle dans un rapport statistique avoisinant les 100 %. Mais il est certain qu'en dehors du crâne, d'autres éléments osseux présentent des caractères métriques anatomo-ostéologiques leur conférant un intérêt distinctif.

Les zones les plus sexuées sont par qualité décroissante :

- Le bassin (95% de réussite)
- Le crâne (90% de réussite)
- Les fémurs (75% de réussite)

L'utilisation de plusieurs éléments osseux permet d'affirmer le diagnostic avec plus de certitude :

- Bassin + crâne : 90 %
- Squelette entier : 100 %

Une méthode simple, semi-quantitative, consiste à utiliser des critères cotés de -2 (caractéristiques féminines très marquées) à +2 (critères masculins très marqués).

Ces critères sont ensuite multipliés par un coefficient de pondération. La somme des critères pondérés et divisée par vingt. Le nombre obtenu (de -2 à +2) traduit un os hyperféminin (-2), féminin (-1), indifférent (0), masculin (+1) ou hypermasculin (+2).

Chez le fœtus et l'enfant, pendant la période pré-pubère, l'examen du bassin peut permettre une estimation non absolue du sexe (70 à 75% de réussite). *NOSSINTCHOUK et TAVERNIER (25)*

4.3. Identification de l'individu par les groupes sanguins

Cette identification peut se faire à partir des cellules sanguines mais cela suppose la conservation du cadavre dans des conditions qui sont rarement celles rencontrées en pratique. Le groupage ABO peut aussi être effectué à partir du tissu dentaire comme nous le verrons plus loin.

4.4. Identification par les empreintes digitales

4.4.1. Introduction et caractéristiques

Les empreintes digitales correspondent aux dessins épidermiques de la pulpe des doigts. *MIRAS, MALI et MALICIER (23)*

Ce dessin épidermique est fixé dès le 4e mois de la vie intra-utérine.

Le dessin digital est constitué de crêtes (lignes droites ou courbes non entrecoupées entre elles) séparées par des sillons .

Les crêtes comportent une zone basale ou inférieure, quasi-horizontale, une zone marginale et une zone centrale ou nucléaire.

Les différentes formes que revêt la zone centrale sont les suivantes : (*voir figures 5 et 6*)

- Boucle normale
- Boucle contraire
- Boucle interne
- Boucle externe
- Verticille (ou volute) en cercle
- Verticille en spirale
- Verticille en ovale
- Double verticille en S
- Double verticille en Z
- Verticille en besace
- Composite

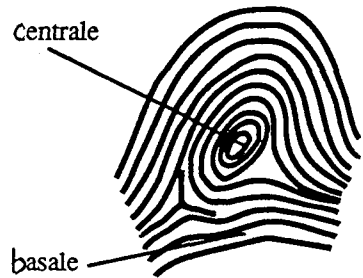
Le centre de figure appartient à la zone centrale et représente le point de rebroussement ou d'incurvation des crêtes.

Il définit des arcs simples (sans centre de figure), des arcades en tente et des boucles avec ou sans baguettes.


Le delta correspond à la convergence des trois zones. Il permet de définir des familles de figures adelte , monodelte , bidelte ou tridelte .

Ce sont les techniciens de l'identité judiciaire qui s'occupent des identifications par les empreintes digitales.

Ils établissent des formules qui sont dites décadactylaires lorsqu'elles comportent l'ensemble des renseignements portés sur les dix doigts et des formules monodactylaires lorsque les informations sont classées séparément sur chaque doigt.



Une empreinte digitale



Boucle externe



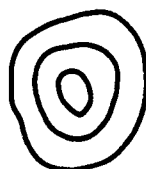Verticille en S



Arc simple



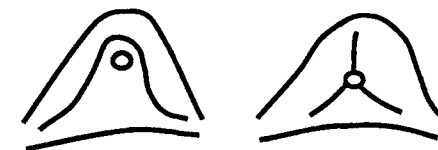Boucle normale



Verticille en cercle




verticille en Z




Arcs en tente



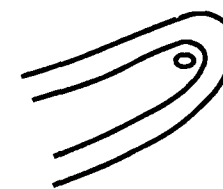
Boucle contraire




Verticille en spirale



Verticille en besace



Boucle sans baguette



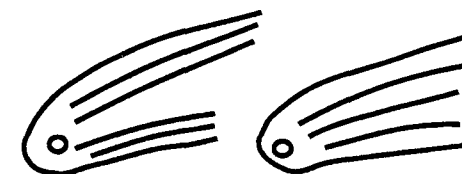
Boucle interne



Verticille en ovale

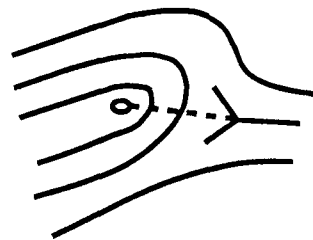
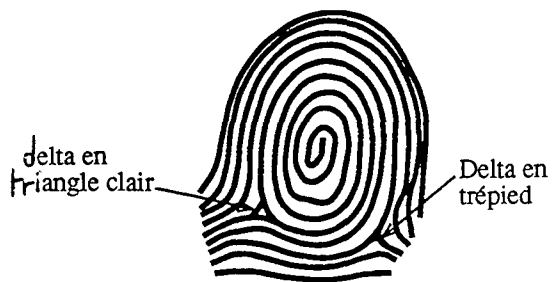


Composite

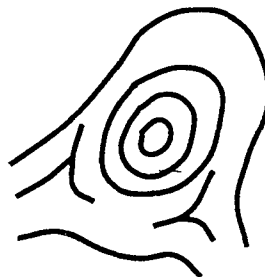

Boucle avec baguettes

Figure 6



Ligne de Galton



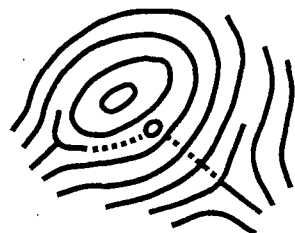
Verticille concentrique



Convexe externe



Famille adelte
Ex.: arc simple



Ligne tracée




Double verticille en S



Composite externe



Famille monodelte
Ex.: arc en tente



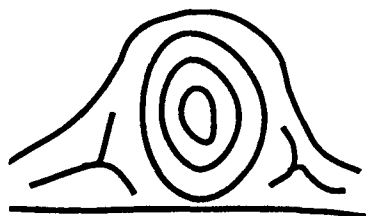
Verticille spirale à gauche



Double verticille en Z



Composite interne



Famille bidelte
Ex.: certaines verticilles



Verticille spirale à droite



Convexe interne



Verticille tridelte

4.4.2. Le procédé à l'encre

Différents facteurs influent sur la qualité de la révélation de l'empreinte :

- La qualité du papier et la composition de la pâte à papier (minceur notamment) .
- La couleur de l'encre (noir rougeâtre de préférence) .
- Les techniques d'étalement de l'encre .
- L'état de la peau (un léger degré de moiteur est très favorable) .
- La durée de contact et le temps écoulé avant imprégnation :
 - La durée nécessaire est inversement proportionnelle au degré de moiteur de la main .
 - Un appui énergique ne peut qu'être nuisible aux résultats du fait de l'écrasement des lignes .
 - Moins il s'écoule de temps entre le contact et l'imprégnation et plus l'image a de chances d'être nette.

La durée de l'empreinte est telle qu'elle démontre la parfaite stabilité des résultats obtenus .

Il est ensuite possible de photographier ces épreuves ou de les conserver entre deux verres plans. La précaution impose de faire plusieurs reproductions photographiques et de les garder soigneusement, cela dans un but médico-légal.

Il sera parfois nécessaire et prudent de garder le support de l'empreinte en veillant à ne pas le détériorer.

L'examen des empreintes des pieds n'est pas toujours couronné de succès et le procédé à l'encre n'est pas adapté pour les empreintes de pieds nus. C'est , dans ce cas, le procédé par nitrate d'argent qui donne le plus de satisfaction.

La qualité des empreintes sur verre dispense de l'utilisation de réactif pour les faire apparaître. Par contre, il est nécessaire de procéder à des fixations dans un but médico-légal. L'acide fluorhydrique donne une fixation idéale procurant une belle pièce à conviction, mais elle relève plutôt d'un procédé de laboratoire.

4.4.2. Conduite à tenir pour l'identification d'un cadavre par les empreintes digitales

Elle comprend deux étapes : le recueil des empreintes digitales du cadavre et l'établissement des formules.

La comparaison des empreintes est donc à la base de l'identification .

4.4.2.1. Le prélèvement des empreintes

Lorsque le cadavre est frais , il suffit d'encre les doigts et de les appliquer directement sur la fiche.

Si les extrémités sont desséchées, il faut retendre la peau par massage et injection sous-cutanée de paraffine ou de glycérine.

Si les extrémités ont macéré, il est nécessaire de les dessécher et de les retendre comme précédemment.

Lorsqu'il existe un début de putréfaction, les lambeaux de l'épiderme se détachent facilement et il suffit de les encre puis de les appliquer sur les fiches.

Certaines conditions ou circonstances font que le recueil des empreintes est très aléatoire (lésions traumatiques ante ou post mortem volontaires ou involontaires , putréfaction, carbonisation...) . Il faut s'efforcer alors de recueillir les empreintes des autres doigts.

Il est nécessaire de garder les empreintes elles-mêmes comme pièces à conviction.

4.4.2.2. L'établissement des formules

La formule est établie en fonction du nombre d'empreintes obtenues (décadaactylaire ou monodactylaire) et la recherche de l'identité s'effectue dans les fichiers régionaux, nationaux ou internationaux (Interpol...) .

Le registre des Cartes Nationales d'Identité est encore utilisé de nos jours mais son emploi est peu pratique du fait d'un classement par ordre alphabétique.

Les services de police sont en train de mettre au point une méthode de recherche et de correspondances par ordinateur des empreintes digitales .

4.4.2.3. L'identification des cadavres

L'identification des cadavres par les empreintes digitales a, souvent, peu de chances d'aboutir. Plusieurs explications sont fournies :

- Peu d'individus sont répertoriés aux fichiers déca et monodactylaire .
- La suppression des empreintes digitales des cartes nationales d'identité en 1975 (décision de Mr Poniatowski , Ministre de l'Intérieur) .

- L'absence d'informatisation des recherches jusqu'à ces derniers mois rend la méthode longue et fastidieuse .
- La qualité des empreintes au moment de leur recueil est variable puisqu'elle dépend de très nombreux facteurs

4.4.2.4. La preuve de l'identité

Sur un même doigt, après agrandissement photographique, il faut rechercher quatorze coïncidences (quota minimum fixé par les Services Régionaux de l'Identité Judiciaire) ou caractères analytiques homologues identiques qui représentent des anomalies des crêtes : coupures, division, anneaux ou îlots.

Il n'y a alors qu'une chance sur 17 milliards de se tromper.

Il faut préciser que toute coupure du derme laisse une cicatrice indélébile et immuable qui est donc une grande valeur médico-légale du fait de cette stabilité.

Les modifications professionnelles sont importantes. On retiendra pour information la présence de grandes crevasses chez les boulangers, les cordonniers, les vitriers... , l'épaississement de l'épiderme chez les agriculteurs et cultivateurs.

Les modifications pathologiques telles qu'une amputation d'un doigt ou une cicatrice de panaris laisseront également des caractères facilement reconnaissables.

4.5. Manifestations de l'intoxication arsenicale au niveau des phanères

Alors que l'intoxication arsenicale aiguë entraîne une symptomatologie essentiellement digestive , l'intoxication chronique présente des signes cutanéomuqueux importants . L'élimination notable de l'arsenic par les phanères (cheveux , ongles) a provoqué diverses recherches en criminologie . *NOSSINTCHOUK et TAVERNIER (25)*

4.5.1. Cheveux et poils

Lorsqu'un empoisonnement à l'arsenic est présumé , le médecin expert chargé de l'autopsie du cadavre prélève des mèches abondantes de cheveux et de poils sectionnées le plus près possible du bulbe .

L'arsenic éventuellement présent est alors détecté par la méthode de la radioactivité provoquée .

L'analyse ultérieure , à l'aide du compteur GEIGER-MULLER , du rayonnement émis par les cheveux ainsi traités , permet d'identifier l'élément toxique par la détermination de sa période de transformation (26 h 8 min) . Elle permet en outre de déterminer la localisation le long de la tige du cheveu , tissu dont la croissance est sensiblement unidimensionnelle .

4.5.2. Ongles

La teneur en arsenic des ongles fournit également d'utiles indications . L'arsenic se localise plus particulièrement dans les bandes blanches décrites par MEES qui constituent un signe d'intoxication arsenicale chronique .

Ce sont des stries de couleur gris-mat , plus ou moins larges (1 à 5 mm) , plus ou moins bien délimitées , portant parfois des sillons et des bosses et divisant l'ongle en deux plages diversement colorées : l'une , proximale , blanche ou rose , l'autre , plus distale , plus foncée . On les met aisément en évidence , sur un ou plusieurs ongles , en faisant varier l'incidence de la lumière ou par examen en lumière de WOOD .

Les bandes de MEES ont une très grande valeur diagnostique car elles persistent encore à une date où l'on ne peut plus mettre l'arsenic en évidence par voie chimique .

Elles sont très évocatrices de l'arsenicisme , mais ne sont pas pathognomoniques . On peut aussi les rencontrer dans certaines intoxications métalliques , essentiellement dans l'intoxication par le thallium , où la couleur est alors franchement blanche (et non gris mat) .

4.6. Identification par les empreintes génétiques

La technique des empreintes génétiques est applicable à l'analyse d'échantillons contenant de l'ADN . Ce sont des portions d'ADN non codant qui sont détectées par des sondes multiloculaires mais surtout monoculaires , c'est-à-dire détectant une bande issue de l'héritage maternelle et une bande de l'héritage paternel .

A l'heure actuelle, la PCR (Polymérase Chain Reaction) permet une amplification de l'ADN à partir d'un échantillon biologique de faible volume ou dégradé.

Cette technique est utilisée pour l'identification d'un agresseur (viol, coups et blessures , ...) , mais aussi pour identifier les cadavres par comparaison avec les membres de la famille supposée . Les empreintes génétiques sont également employées pour la recherche de paternité . *WEEDN (43)-MIRAS , MALI et MALICIER (23)- MALICIER et MALI (21)*

4.6.1. Rappels biologiques

L'ADN , support matériel de l'information génétique, constitue une chaîne dont les maillons sont des nucléotides.

Le choix de nucléotides est limité à 4 (A , C , G , T) mais permet le stockage de toutes les informations nécessaires à la construction du vivant avec tous les caractères héréditaires sur les quarante-six chromosomes que possède l'être humain.

L'ADN est constitué de deux chaînes de nucléotides qui restent accolées l'une à l'autre par le biais de l'affinité réciproque des nucléotides qui se font face selon les règles de complémentarité (A-T , C-G) .

Ainsi, la connaissance de la séquence de l'une des chaînes permet de déduire celle de l'autre.

4.6.2. Notion de polymorphisme

L'analyse des traces biologiques en matière d'identification repose sur l'existence de différences individuelles pour de multiples caractères présents dans les matériaux biologiques tels que le sang, le sperme, la salive ou les os analysables à l'échelon moléculaire. Ces différences permettent de reconnaître les individus qui , possédant les mêmes caractères que les traces étudiées, sont susceptibles d'en être la source.

Ces caractères ont une base génétique qui leur assure une immuabilité tout au long de l'existence des individus. De tels caractères sont dits polymorphes.

Mais les empreintes génétiques mettent aussi en évidence des polymorphismes d'une nature tout à fait différente de celle des polymorphismes analysés jusqu'à maintenant. Elles mettent en effet à contribution certaines portions de l'ADN qui ne contiennent pas de gènes proprement dits et dont l'utilité n'est pas connue .

Un sous-ensemble particulier de ces portions d'ADN est constitué de séquences dites répétitives. Malgré l'ignorance que nous avons de leur rôle , ces

séquences répétitives n'en constituent pas moins une fraction importante de l'ADN humain (environ 60 %).

Le nombre de répétitions est habituellement variable d'un individu à un autre.

Si on isole l'ADN de plusieurs personnes et qu'on leur fait subir une digestion avec une enzyme de restriction choisie de façon à ce qu'elle ne coupe pas l'ADN à l'intérieur de la séquence répétitive visée mais à ses limites périphériques, les fragments correspondants seront de longueur variable d'un individu à un autre en fonction du nombre de répétitions.

Puis, après électrophorèse, transfert, hybridation avec une sonde correspondant à la séquence visée et enfin autoradiographie, nous obtenons des bandes à des positions différentes. (*voir figure 7*)

4.6.3. Notion de sonde multiloculaire (*voir figure 8*)

Les polymorphismes ont pour origine des séquences répétitives. On distingue plusieurs familles de séquences répétitives dont les membres possèdent une séquence similaire.

En utilisant une sonde conçue de façon à avoir une complémentarité appréciable avec les membres d'une famille, il a été ainsi possible, après hybridation, de détecter une multitude de bandes correspondant aux membres de la famille de séquences répétitives.

Il suffit de travailler dans des conditions d'hybridation qui permettent à la sonde de se fixer sur des fragments d'ADN, même si leurs séquences de nucléotides ne sont pas parfaitement complémentaires.

La plupart des membres de la famille ayant des séquences répétitives avec un nombre très variable de répétitions, le système de bandes obtenu est fortement différent d'un individu à l'autre. D'où les termes d'empreinte génétique et de sonde multiloculaire, c'est-à-dire capable de détecter en même temps de nombreux fragments disséminés le long de la molécule d'ADN.

4.6.4. Notion de sonde monoloculaire (*voir figure 9*)

Partant du principe de la sonde multiloculaire, d'autres chercheurs ont étudié des séquences répétitives similaires avec la technique du transfert. Cependant leur but n'était pas de détecter toute une famille de séquences répétitives, mais une seule séquence répétitive, un seul locus.

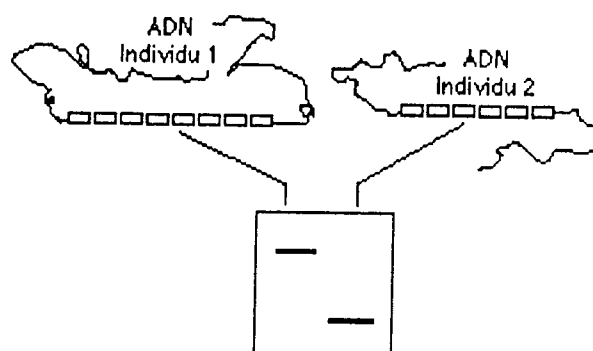


Figure 7 :Electrophorèse, transfert et hybridation avec une sonde correspondant à la séquence visée de deux individus




Figure 8 :Autoradiogramme d'une sonde multiloculaire. Les empreintes génétiques provenant du sang du suspect n°5 correspondent exactement à celles issues de la tache de sang retrouvée sur les lieux du crime. Il s'agit donc de l'agresseur.

D'après MIRAS, MALI et MALICIER « L'identification en médecine légale » LACASSAGNE 1991

Les sondes monoculaires sont aujourd'hui plus répandues que les sondes multiloculaires car plus faciles d'interprétation et aussi discriminatives sinon plus, lorsque plusieurs d'entre elles sont utilisées successivement.

4.6.5. Technique d'avenir : la PCR (Polymerase Chain Reaction)

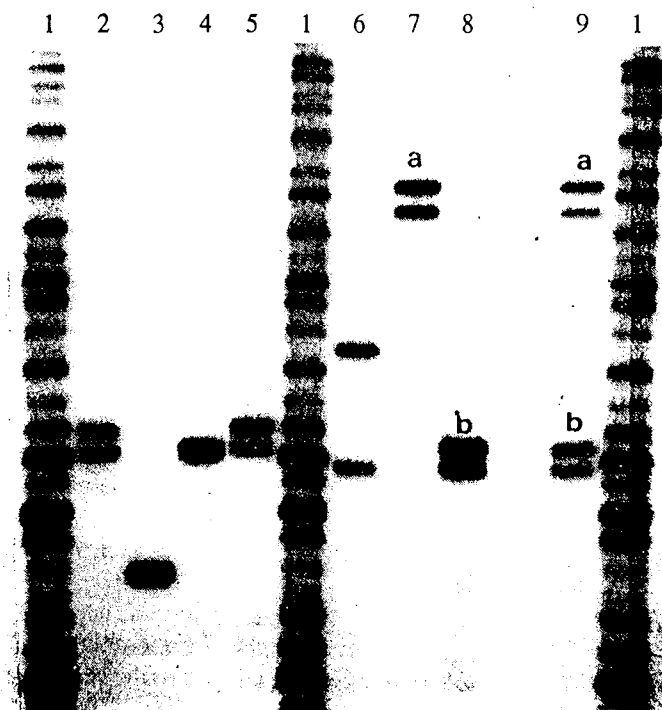
Il s'agit d'une voie de recherche ambitieuse qui permet , à partir d'un échantillon biologique de faible volume, d'isoler l'ADN (forcément de taille infime) en utilisant des techniques déjà connues de réplication, et d'amplifier le morceau d'ADN à analyser afin d'évoluer ensuite dans le circuit technique des empreintes génétiques dans des conditions de sécurité absolue.

4.6.6. Remarques

Les empreintes génétiques ne sont comparables que si elles ont été réalisées à partir de la même sonde. Deux sondes multiloculaires différentes détectant des familles de séquences répétitives différentes, révèlent des systèmes de bandes différents.

Les enzymes de restriction utilisées pour digérer les ADN devront aussi être les mêmes. En effet, deux enzymes distinctes couperont l'ADN en des endroits distincts , produisant des fragments de taille différente qui auront des migrations électrophorétiques différentes et donc des barres en positions différentes.

C'est en ce sens que réside tout le problème de la standardisation, étape indispensable si l'on veut pouvoir comparer des empreintes génétiques issues de laboratoires différents.



1: marqueur de taille
6: empreinte établie à partir du sang d'un premier suspect
7: empreinte établie à partir du sang d'un deuxième suspect (agresseur)
8: empreinte établie à partir du sang de la victime
9: empreinte déterminée à partir d'un écouvillon vaginal réalisé sur la victime. Il s'agit d'un mélange des empreintes a et b

a: correspond à l'empreinte établie à partir des spermatozoïdes provenant du deuxième suspect
b: correspond à l'empreinte génétique établie à partir des cellules de la victime représentée

en 8.

Figure 9 : Autoradiogramme d'une sonde monoculaire – 2 bandes par individu hétérozygote (1 bande issue de l'héritage maternel et 1 bande de l'héritage paternel)

D'après MIRAS, MALI et MALICIER « L'identification en médecine légale » LACASSAGNE 1991

Chapitre 2 : Moyens d'identification spécifiquement dentaires

1. Introduction

En présence d'un corps en état de décomposition avancée , ou mutilé , brûlé ou ayant subi une longue immersion , en présence d'un squelette entier ou aux débris épars , il ne reste bien souvent que la denture sur laquelle un examen d'identification sérieux puisse être conduit .

La denture présente en effet des caractéristiques individuelles normales ou anormales , souvent des caries et des obturations de types et de localisations variées , des restaurations prothétiques , qui résistent remarquablement aux agressions diverses .

Dans certaines conditions cependant , la forme et la texture des dents peuvent être altérées et occasionnellement même , une désintégration totale de la denture peut se produire . La même observation s'applique aux restaurations dentaires , bridges et prothèses adjointes . Les facteurs d'agression peuvent agir pendant une durée plus ou moins longue et le feu est à citer en premier lieu , suivi par l'action de l'acide , l'action des sols , de l'air et de l'eau , lors de l'immersion prolongée.

Les techniques d'identification par le système dentaire proprement dites sont classées en deux groupes principaux , selon les éléments fournis à l'expert , ces deux méthodes sont complémentaires : il s'agit de l'identification restructrice et de l'identification comparative .

L'identification restructrice est basée sur une notion de probabilité . La comparaison se fera entre les indices recueillis sur les victimes avec des moyennes antérieurement et statistiquement établies . Le travail du chirurgien-dentiste consistera à reconstituer les données essentielles concernant la ou les victimes , données qui concernent l'espèce , la race , le groupe sanguin , le sexe , l'âge et la profession .

L'identification comparative est basée sur une notion de similitude qualitative de détails et de particularités spécifiques de l'individu . La comparaison pourra s'établir avec des documents comme les photographies , les fiches dentaires , les moulages et les radiographies .

2. Dégradations possibles des dents

La structure de la dent est très résistante face aux éléments naturels . L'émail dentaire est le tissu organique le plus résistant de l'organisme . Cependant ,

certaines agressions peuvent entraîner des dégradations plus ou moins importantes telles que le feu , l'acide , les sols , l'air ou l'eau .
NOSSINTCHOUK et TAVERNIER (25)

2.1. Résistance au feu

Le problème de la bonne conservation des dents est très important car il permet de dire si une personne est morte brûlée vive ou si elle l'était déjà avant . Lorsqu'une personne vivante est brûlée , les dents deviennent mobiles dans leurs alvéoles alors que chez un individu mort auparavant , elles y restent fixes . Les dents ayant reçu un traitement radiculaire seraient en outre plus fermes que les dents non dépulpées . *RICORDEL (34)*

Protégés en cas de carbonisation par la couverture musculo-cutanée de la face et de par leur faible teneur en eau , les matériaux biologiques de la dent mais aussi prothétiques dentaires ne sont détruits qu'à haute température .

2.1.1. Etude macroscopique et colorimétrique

Les teintes et les structures dentaires varient fortement en fonction de la température , du temps d'exposition à l'effet de la chaleur et de la courbe d'élévation des températures . *DECHAUME et DEROBERT* , cités par *CHERIF (9)* , ont réalisé des expériences dans ce sens , avec une montée graduelle de la température . Les modifications observées sont les suivantes : (*voir figure 10*)

Températures	Colorations	Modifications de structures
100 °C		Pas de modification
150 °C	Légère coloration	Craquelures peu profondes
175 °C	Email brillant légèrement jauni	Fissures et craquelures des racines
200 °C	Email recouvert d'un enduit grisâtre	Aspect quadrillé de la racine
225 °C	Email gris , racines brunes	
270 °C	Couronne grisâtre et brillante	Fissures plus grandes , collet fissuré
300 °C	Dentine charbonneuse	Grande fragilité , l'émail tombe
400 °C	Dentine charbonneuse	Chute spontanée de l'émail sain , explosion de l'émail carié

La dentine se colore également de façon variable en fonction de la température :

Température	Couleur de la dentine
100-200 °C	Brune
300-400 °C	Noire charbon
400-800 °C	Bleue
900-1500 °C	Rose

CHERIF (9)


2.1.2. Résistance des racines dentaires

Lorsqu'il s'agit de la carbonisation d'un cadavre et non de dents isolées, les constatations sont différentes (*RITTER (35)*). Toutefois, les résultats suivants s'entendent pour une carbonisation bien faite, soit dans des foyers à température supérieure à 800 °C, soit au cours de véritables incinérations dans des fours crématoires ou avec de l'essence.

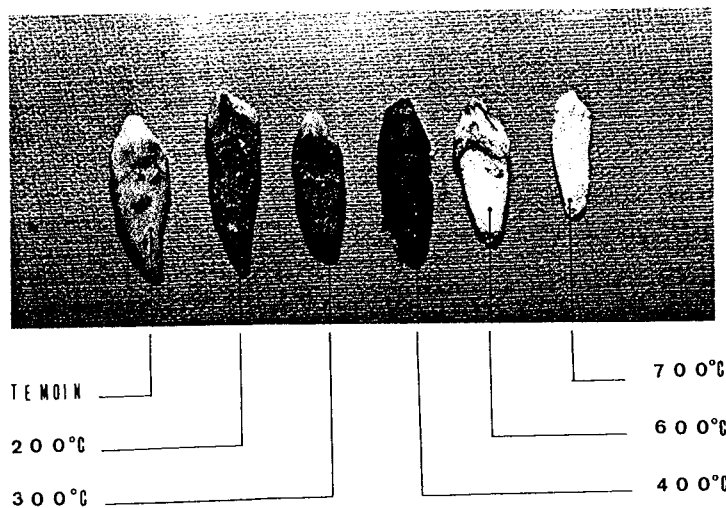
Il se produit tout d'abord, comme nous l'avons vu, une destruction de la couronne de la dent, par pulvérisation de l'émail et de la dentine. La racine décapitée est ensuite expulsée du maxillaire. On remarque que les incisives et les canines résistent davantage à l'action du feu que les molaires et les prémolaires. On les trouve fréquemment encore porteuses d'une grande partie de leur couronne, l'éclatement de celle-ci s'étant fait de façon tangentielle ou médiane selon l'axe vertical de la dent.

Cependant, on ne retrouve la plupart du temps dans un foyer que des racines surmontées d'une chambre pulpaire béante, bordée de tissus dentinaires irréguliers auxquels adhèrent encore quelques fragments d'émail. La teinte de ces racines sera brune si la température du foyer a atteint 300 à 400 °C, noire si elle a atteint 500 °C, bleue à 750-800 °C et rose à 1000-1100 °C.

L'homme est le seul être qui possède des dents dont l'axe de la couronne est dans le prolongement de celui de la racine. Or, à l'examen, on remarque que les incisives et canines présentent souvent une modification de l'axe de la racine : les racines des dents pluriradiculées peuvent conserver leur direction générale mais ont une tendance à la conglomération qui fait que les extrémités sont crochues, retournées en dedans vers l'axe central de la dent. Les racines s'accolent les unes aux autres, une légère traction permet de les séparer facilement par cassage et l'on constate que les tissus qui les constituent n'ont pas fusionnés, elles se sont accolées. Il se produit également souvent une torsion de la racine autour de son axe.



Aspect de dent carbonisée (400°). Aspect métallique



Variation colorimétrique de dents soumises à l'action du feu

Figure 10

D'après NOSINTCHOUK et TAVERNIER « Manuel d'odontologie médico-légale » MASSON 1991

On conçoit que cette importante modification de la forme des racines puisse être cause d'erreurs, la dent n'apparaissant plus que sous la forme d'une grosse racine. Ceci peut faire croire à une malformation et la nature humaine ou animale mérite souvent d'être confirmée par un examen histologique.

2.1.3. Calcination des follicules dentaires fœtaux

De par leur constitution beaucoup moins riche en sels minéraux, les follicules dentaires fœtaux seront beaucoup plus sensibles à l'action du feu :

- A 150 °C, les odontoblastes n'offrent aucune altération.
- A 200 °C, le tissu réticulé central offre des modifications tinctoriales et entre en dégénérescence granuleuse tandis que les odontoblastes plus résistants conservent leur forme, leur structure et leurs dimensions normales.

A 400 °C, les odontoblastes ont complètement disparu et seuls, s'ils existent déjà, les prismes d'émail persistent. La dentine persiste sous la forme de colonnettes blanchâtres agglomérées les unes aux autres, étincelantes. Ces tubes de dentine peuvent résister à des températures supérieures à 1000 °C.

2.1.4. Résistance des tissus de soutien

Une étude densitométrique, sur modèle animal, met en évidence une augmentation de densité au sein du complexe desmodontal aux températures de 400 °C.

2.1.5. Résistance des matériaux dentaires et prothétiques à l'action du feu

2.1.5.1. Les métaux

2.1.5.1.1. L'or

L'or pur, employé pour les aurifications, a un point de fusion de 1063°C.

Les alliages d'or contiennent des composants qui élargissent l'intervalle de fusion. *NOSSINTCHOUK et TAVERNIER (25)*

2.1.5.1.2. Le platine

Les tenons radiculaires en platine iridié ont un intervalle de fusion situé entre 1840 et 1880 °C.

2.1.5.1.3. L'amalgame

Ce sont les obturations métalliques qui résistent le moins à l'action du feu.

En 15 minutes à 175 °C , l'amalgame se boursoufle et des bulles gazeuses se forment . Il retrouve son état antérieur après refroidissement .

Vers 200 °C , l'amalgame se dissocie et le mercure est libéré .

Au-delà de 200 °C , l'amalgame prend l'aspect d'un dépôt poussiéreux (les amalgames binaires , comme les amalgames de cuivre sont réputés plus résistants) .

2.1.5.1.4. L'acier

On distingue deux groupes d'aciers selon leur exposition :

- Le groupe 1 : contient 18 % de chrome , 8 % de nickel et de 0,02 à 0,05 % de carbone . L'intervalle de fusion est de 1400 à 1450 °C .
- Le groupe 2 : contient 18 % de chrome , 14 % de nickel , 2 à 4 % de molybdène et de 0,03 à 0,08 % de carbone . L'intervalle de fusion est de 1370 à 1450 °C .

2.1.5.1.5. Les alliages nickel-chrome

L'élément principal est le nickel . L'intervalle de fusion est de 1350 °C à 1400 °C .

2.1.5.1.6. Les stellites

L'élément principal de ces alliages est le chrome-cobalt . L'intervalle de fusion se situe entre 1290 et 1395 °C .

2.1.5.1.7. Le titane

Le point de fusion du titane est situé à 885 °C .

2.1.5.2. Les restaurations minérales

2.1.5.2.1. Les céramiques

On distingue , depuis 1986 , 4 catégories de céramiques , en fonction du point de fusion :

- Très haute fusion : de 1280 à 1380 °C , pour les dents artificielles de prothèse amovible .
- Haute fusion : de 1090 à 1260 °C , pour les couronnes jackets sur matrice de platine .
- Moyenne fusion : de 870 à 1065 °C , pour les couronnes céramo-métalliques .
- Basse fusion : de 630 à 840 °C , pour les prothèses à infrastructure en titane .

2.1.5.2.2. Les ciments oxyphosphates

Ils résistent particulièrement bien à l'action du feu .

2.1.5.2.3. Les silicates

Ils deviennent blanchâtres entre 800 et 1000 °C , des bulles se forment au-delà de 1000 °C .

2.1.5.3. Les restaurations organiques

2.1.5.3.1. La vulcanite

Obsolète au plan clinique , elle résiste bien à l'action du feu .

2.1.5.3.2. Les résines

Elles disparaissent totalement entre 500 et 700 °C .

2.1.5.3.3. Les composites

Ils se désagrègent vers 500 °C , la trame de résine étant alors détruite .

2.1.6. Variations morphologiques des structures crânio-faciales (voir figure 11)

Des têtes humaines ont été soumises à une crémation expérimentale et la métrologie photogrammétrique met en évidence certaines particularités :

- Une très forte modification globale dans le sens de la rétraction des tissus mous .
- Une faible rétraction des fibromuqueuses et des revêtements fins des tissus mous .
- Des modifications topographiques des os fins en lame .
- L'absence d'écartement des branches montantes de la mandibule , par une torsion générale de celle-ci , ainsi qu'une version externe des apophyses coronoïdes .
- Aucune modification observable des os du crâne et de la face haute .

2.1.7. Difficultés de l'examen médico-légal et de l'interprétation des structures crânio-faciales carbonisées

Plusieurs remarques sont à faire :

- Les tissus sont calcinés et durcis , ils offrent la consistance du cuir et peuvent rendre délicate la prise d'empreintes des arcades dentaires . Une désarticulation opératoire de la mandibule devra précéder cette prise d'empreintes .
- Les dents sont friables et nécessitent pour la prise d'empreintes un matériau peu compressif (alginate) .
- La grande fragilité des dents et particulièrement des couronnes rend parfois délicates les avulsions .
- Lorsqu'une personne vivante est brûlée , les dents présentent une mobilité dans leurs alvéoles , alors que sur un sujet décédé elles demeurent fixées .
- L'extraction de certaines dents nécessite parfois la section des tables externes et internes des os alvéolaires à l'aide d'une scie électrique , d'un disque à séparer ou d'une fraise chirurgicale montée sur pièce à main .
- En cas de mobilité , même très légère , un syndesmotome fin type « syndesmotome de BERNARD » peut être utilisé , facilitant l'emploi du davier dont on se servira , avec un très léger mouvement de rotation , en traction selon l'axe de la dent sans mouvement de levier sur le rebord alvéolaire (ce qui entraînerait la fracture de la dent au niveau cervical .

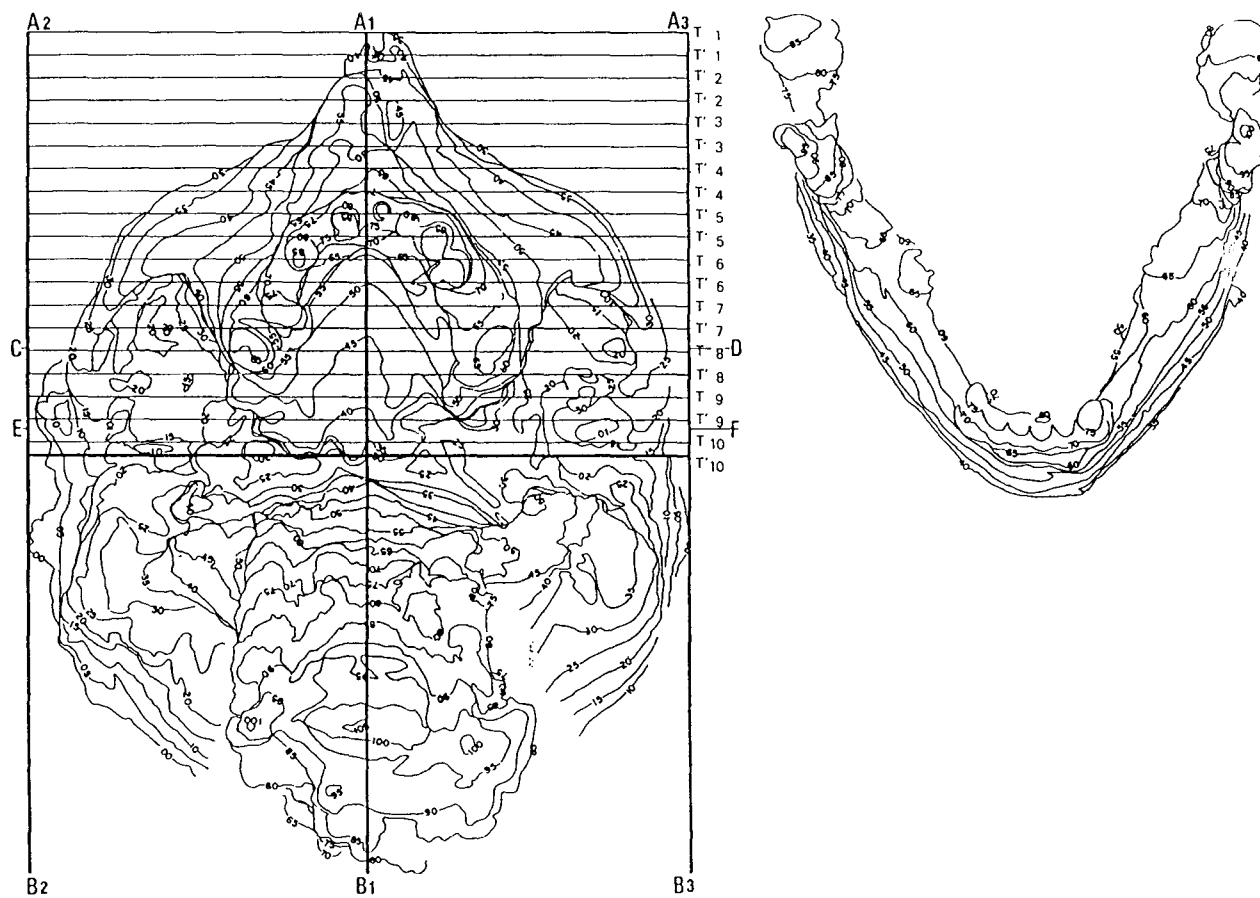


Figure 11 : Traces stéréogrammétriques (post crémation)
D'après NOSSINTCHOUK et TAVERNIER « Manuel d'odontologie médico-légale » Masson 1991

- Les mors du davier seront placés en position la plus radiculaire et la pression sur la couronne sera la moins forte possible pour éviter toute fracture , fêlure ou craquelure de cette couronne .
- La fragilité de l'organe dentaire nécessite un traitement particulier par imprégnation et enrobage de résine permettant l'observation .
- L'examen des structures osseuses nécessitera parfois un décapage mécanique, celui des fragments osseux demandera un décapage mécanique et un traitement à l'acide chlorhydrique à 30% .
- Les mesures crâniennes devront être précédées d'une dissection et d'un décapage prudent des structures musculaires et aponévrotiques carbonisées . Un enregistrement photographique préalable de ces tissus sera effectué , ainsi qu'une description détaillée de toutes leurs caractéristiques .
- Les dents seront souvent couvertes d'un enduit noirâtre ne permettant pas la détection et l'analyse des divers traitements restaurateurs .
- L'émail dentaire soumis à des températures avoisinant 300 à 400 °C prend un aspect brillant et métallique qui , sans un examen minutieux , peut simuler une reconstitution prothétique ou un acte d'odontologie conservatrice .
- La destruction des couronnes ou leur trop grande fragilité peut interdire les techniques classiques de détermination d'âge par les méthodes de GUSTAFSON ou de SHIRO ITO . Pourront être utilisées les techniques d'appréciation de la coloration radiculaire ou l'étude de la translucidité .
- Les variations de volume des structures osseuses et des organes dentaires seront à prendre en compte , particulièrement pour les fragments isolés .
- Des corrections devront être apportées aux mesures anthropologiques en cas de décarnification complète .
- Les amalgames résistant assez mal à l'action du feu , les vapeurs ou les gouttelettes de mercure qui émanent de ces obturations sous l'effet de la chaleur peuvent venir au contact d'obturations en or . Il se forme ainsi un amalgame d'or de couleur grisâtre . Un onlay en or peut alors être aisément confondu avec un simple amalgame d'argent .

- Les amalgames n'ayant pas une composition uniforme se comportent de façon très variable selon la quantité de mercure incorporée . Certains peuvent demeurer presque intacts jusqu'à 870 °C .
- Entre 800 et 1000 °C , les silicates peuvent se dissocier des dents , mais ils conservent la forme de la cavité dont ils sont issus . Leur présence devra être recherchée dans la cavité buccale d'un corps carbonisé .
- Seront aussi recherchées systématiquement les couronnes métalliques et céramo-métalliques , ainsi que tous les crochets métalliques ou dents de céramique solidaires de prothèses adjointes en résine qui peuvent totalement disparaître à des températures relativement basses .
- Le comportement très variable de certains matériaux dentaires ne peut être considéré comme un indice fiable d'appréciation de la température atteinte au cours des incendies .

2.2. Résistance à l'enfouissement dans le sol

La résistance des dents à l'enfouissement dans le sol varie suivant la composition du sol et sa consistance . *RITTER (34) , DESROUSSEAU (12)*

2.2.1. Résistance des dents dans un sol très acide de type marécageux

Il se produit dans ce cas une décalcification complète de la dent et une atteinte de la trame organique par des micro-organismes d'origine mycosique , ce qui provoque dans certains cas la disparition totale de l'émail . On peut alors sectionner la dent décalcifiée à l'aide d'une lame de bistouri .

2.2.2. Résistance des dents dans un sol sablonneux

Les renseignements suivants proviennent de l'étude des squelettes de sujets qui vivaient entre le IV^e et le IX^e siècle . Ils ne permettent pas une application directe à l'identification d'un individu , mais peuvent aider à un diagnostic différentiel entre les dents enfouies depuis peu de temps ou depuis longtemps .

2.2.2.1. Pendant la décalcification

Lors de la décalcification, on s'aperçoit que les dents actuelles se décalcifient moins rapidement et que les dents anciennes donnent après immersion un dégagement gazeux nourri .

2.2.2.2. Modifications de couleur

Les racines de ces dents sont de couleur beige clair avec des taches brunes, parfois limitées à la région apicale (par opposition aux dents actuelles qui ont des racines de couleur jaunâtre uniforme) . La plupart de ces taches brunes sont cernées d'un bord de couleur intermédiaire . Elles ne sont pas superficielles , mais intéressent le ciment et même la dentine sur une certaine profondeur . Cette coloration est due à l'imprégnation du ciment et de la masse dentinaire par une substance étrangère qui s'y répand de façon souvent inégale tant à partir de la périphérie que du canal radiculaire .

2.2.2.3. Modification du relief

Le relief des dents enfouies dans le sol est semblable à celui des dents actuelles , mais avec une perte du lissé . La surface radiculaire est devenue rugueuse , voire poreuse , à l'exception de la zone du collet .

La région apicale a en général un aspect terne , desséché et poreux avec quelquefois une sorte d'atrophie de l'extrémité radiculaire . La zone touchée est plus ou moins bien délimitée et son bord coronaire est marqué par un léger dénivellement . La zone atteinte apparaît comme desséchée et l'effondrement des tissus crée une dépression .

Quelques dents présentent une surface radiculaire légèrement grenue , comme si elle était saupoudrée de sable fin : la couleur de ces racines va du gris-mastic au gris-clair .

Le processus d'altération des racines débute toujours par l'apex . De là , il envahit progressivement , et le plus souvent sans solution de continuité , tout le reste de la racine . L'os alvéolaire ne semble pas mettre les racines dentaires à l'abri des altérations dues aux agressions extérieures .

2.2.2.4. Translucidité

Rappel : une dent fraîchement avulsée présente des racines partiellement translucides . La translucidité commence toujours par l'apex , va vers la couronne et de la périphérie vers le centre . L'étendue de la zone radiculaire diaphane augmente avec l'âge . Ainsi , chez le jeune , les dents sont opaques . Jusqu'à 40 ans , la zone diaphane est limitée au tiers apical de la racine . Une racine totalement translucide indique un âge avancé . Il arrive cependant parfois

que des dents jeunes soient translucides et que des dents de personnes âgées soient opaques . Une fois la dent extraite , il est presque certain que la translucidité n'évolue plus .

2.2.3. Résistance des dents dans un terrain argileux

Les renseignements suivants proviennent d'une étude de crânes ayant séjourné près de trois siècles dans des terres argileuses , grasses et compactes , n'ayant pas pénétré à l'intérieur du crâne ni dans les espaces périodontaux .

La partie apicale de la plupart des racines présente un aspect blanc et crayeux . Le reste des racines a le même aspect que sur des dents fraîchement avulsées .

Par transparence , dans le champ radiculaire resté translucide , on aperçoit des masses floconneuses opaques qui semblent se développer autour du canal pulpaire . En coupe , on s'aperçoit que ces masses floconneuses , profondes , correspondent à des dégradations de la dentine radiculaire . Elles intéressent aussi la dentine coronaire .

Quelques dents portent une ou plusieurs taches dont la teinte de fond est brunâtre . Ces taches sont de contours variés . Les parties des taches qui chevauchent une zone opaque sous-jacente se trouvent fréquemment surcolorées, ce qui accuse ces altérations superficielles . Au niveau de ces taches, la translucidité tissulaire disparaît .

2.2.4. Quelques remarques

2.2.4.1. Problème des craquelures post mortem

Certaines craquelures que l'on rencontre habituellement sur le cadavre ne sont pas obligatoirement d'un caractère post mortem . Si elles peuvent avoir été provoquées par le poids de la terre et des décombres , elles peuvent aussi apparaître au cours des manipulations du crâne durant le nettoyage ou le transport . Il est d'ailleurs souvent difficile de les différencier de celles produites tout au long de la vie par des chocs ou une trop forte mastication .

2.2.4.2. Cas de la perte des dents antérieures sur des crânes abandonnés

Dans ce phénomène , il semble que le temps écoulé depuis la mort soit décisif . En effet , si les dents ont été perdues avant la mort , les bords des alvéoles sont lisses et ces dernières sont comblées par de l'os nouveau . Par

contre , si la perte des dents est post mortem , les bords sont aigus et les alvéoles vides .

2.3.Modifications survenant après immersion dans l'eau

Lorsqu'un corps a séjourné dans l'eau , les os et les dents , surtout les racines deviennent fluorescents sous l'action des rayons ultra-violet . La fluorescence la plus forte se remarque après un séjour de un à un an et demi dans l'eau . Elle disparaît après un séjour de quinze ans dans le sol .

2.4.Altérations dues à l'air


Les cadavres séjournant à l'air libre sont atteints de putréfaction mais les dents ne sont pas concernées par ce processus .

2.5.Altérations dues à l'acide

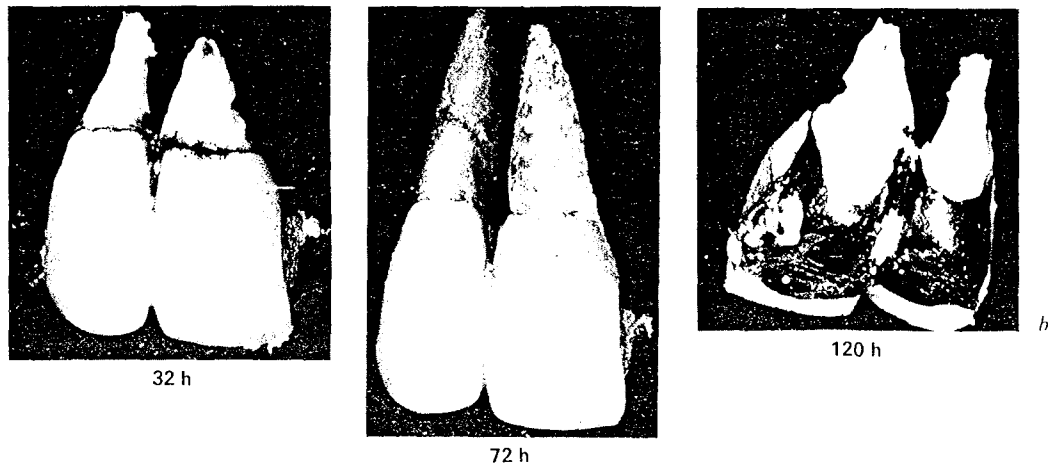
Dans l'acide chlorhydrique , les images radiographiques endocanalaire demeurent exploitables après une immersion de quinze heures .

Dans le cas d'un cadavre immergé dans de l'acide sulfurique , la dent se décalcifie très rapidement , elle se ramollit et perd sa morphologie caractéristique .

Dans certains cas , des appareils de prothèse en résine résistent partiellement à la destruction et peuvent encore permettre une identification de la victime. (*voir figure 12*)



Organes dentaires sous artifices prothétiques ou restaurateurs.

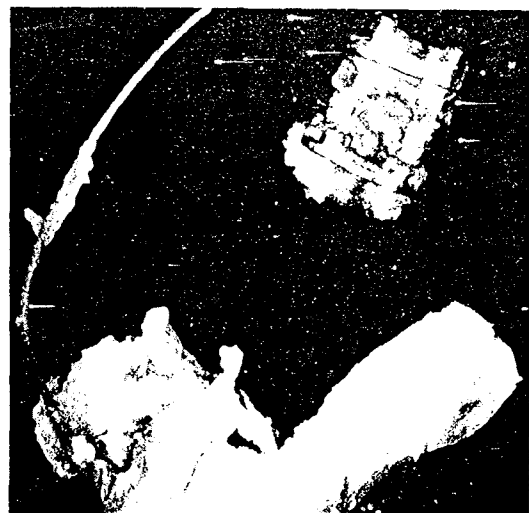


Organes dentaires solidaires d'éléments prothétiques corano-métalliques.

Noter la liquéfaction structurale des éminences radiculaires

2

1



c

Plaque orthodontique fonctionnelle

1. État originel.

2. Dissociation du montage mécanique (fil vestibulaire et vérin) du substrat résineux résiduel intégralement décomposé.

Figure 12 : Action de l'acide sulfurique
D'après NOSSINTCHOUK et TAVERNIER « Manuel d'odontologie médico-légale » MASSON 1991



3. Identification Reconstructive

3.1. Détermination de l'espèce

La détermination de l'espèce reste le premier acte à effectuer dans une expertise où sont confiés au médecin légiste des débris tissulaires . Dans la mesure où les organes dentaires sont intacts , un anthropologiste , un odontologiste ou un spécialiste d'anatomie comparée apportent un diagnostic sans appel car l'histologie des dents humaines présente un certain nombre de caractéristiques spécifiques . Cependant , le problème sera différent lorsque l'on se trouve devant de simples fragments ou des débris calcinés .

L'odontologiste expert peut avoir à différencier des dents d'origine animale . Celles-ci sont essentiellement celles des singes anthropoïdes et celles des animaux domestiques .

DECHAUME et DEROBERT soulignent le fait que l'homme est le seul à posséder des dents dont l'axe est dans le prolongement de celui de la racine. *NOSSINTCHOUK et TAVERNIER (25)*

3.1.1. Anatomie comparée des dents animales

L'étude sera limitée aux dents des singes et des animaux domestiques. *BESNIER (6)*

3.1.1.1. Les anthropoïdes

Si les singes ont , comme l'homme , une première molaire inférieure à cinq cuspidés , il existe par ailleurs de nombreux points de divergence :

- Arcade en V chez le singe
- Canines considérablement développées
- Molaires à série ascendante
- Présence de l'os inter-maxillaire sur lequel sont implantées les incisives . Chez l'homme , cet os n'existe qu'à l'état embryonnaire et disparaît par la suite .
- Concavité d'ensemble du massif facial supérieure de profil.
- Reliefs osseux et insertions musculaires plus accentués .
- Mandibule caractérisée par un profil fuyant de la région symphysaire et parasymphysaire , très oblique d'avant en arrière . La branche montante est basse et large par son angle goniale tronqué au niveau de l'insertion des muscles ptérygoïdiens internes .

3.1.1.2. Les animaux domestiques

3.1.1.2.1. Le chien (voir figure 13)

Les incisives ont des racines plates et courbes . Le bord libre présente l'aspect d'un trèfle ou d'une fleur de lys . La couronne des canines est aplatie et la racine latéralement comprimée . Les molaires ont une courbure mésio-distale au niveau de leurs racines .

3.1.1.2.2. Le chat

Les dents temporaires humaines peuvent prêter à confusion avec celles du chat , mais ces dernières sont plus petites et plus acérées .

3.1.1.2.3. Le porc , le mouton , la chèvre

La racine des incisives inférieures peut être confondue avec leurs homologues humaines , mais sa largeur , sa section conique et sa courbure les différencient .

3.1.1.2.4. Le bœuf

Le cément coronaire rend ces dents caractéristiques .

3.1.1.2.5. L'âne , le mulet , le cheval

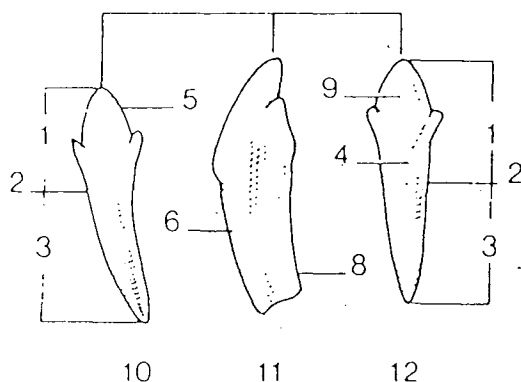
Ils ont des dents aisément reconnaissables de par leurs dimensions .

3.1.2. Réactions de spécificité d'espèce

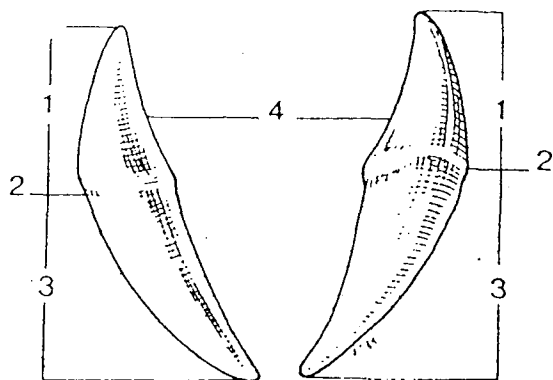
3.1.2.1. Identification des protéines dentaires

Les réactions de spécificité d'espèce sont basées sur les expériences de BORDET utilisant la fixation spécifique d'anticorps anti-espèces sur les antigènes correspondants et présents sur toutes les matières organiques homologues . *HARISLUR-ARTHAPIGNET (15)*

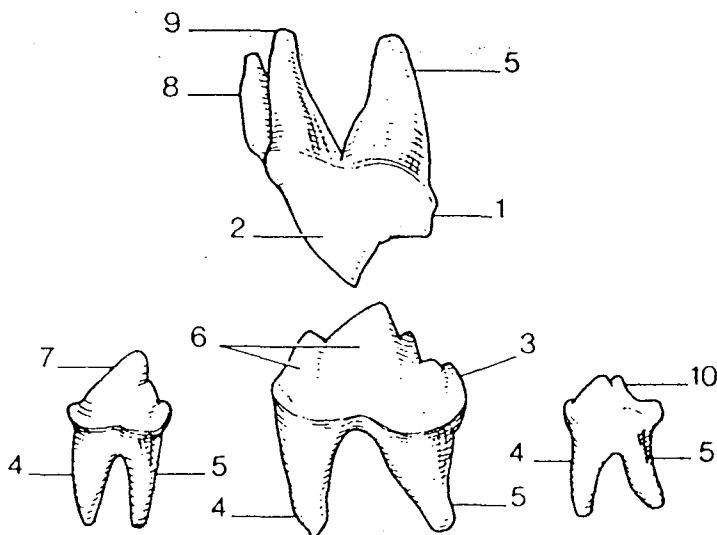
L'étude de l'identification des protéines utilise le principe de l'immunoélectrophorèse qui est une application de l'électrophorèse et de l'immunodiffusion . L'électrophorèse en gel d'agarose ou d'amidon répartit les protéines suivant leur charge sous l'influence d'un champ électrique , ce qui permet leur séparation . L'immunodiffusion permet de visualiser , sous forme de précipitation dans un gel , la rencontre d'un antisérum polyspécifique anti-



— Incisives du chien:
 1. couronne — 2. collet — 3. racine
 — 4. cingulum — 5. lobe médian
 — 6. bord antérieur — 7. bord libre
 — 8. bord postérieur — 9. éminence
 conique — 10. face antérieure
 — 11. face latérale — 12. face
 postérieure



— Canines du chien: 1. cou-
 ronne — 2. collet — 3. racine — 4. bord
 postérieur.



Molaires du chien (supérieures en haut, infé-
 rieures en bas): 1. lobe postérieur — 2. lobe antérieur
 — 3. talon — 4. racine antérieure — 5. racine postérieure
 — 6. lobes antérieurs — 7. couronne — 8. racine anté-
 rieure interne — 9. racine antérieure externe — 10. tuber-
 cule postérieur

Figure 13

D'après BESNIER « Apport de l'odontologie médico-légale en matière de criminalistique » 1992

humain vis-à-vis des protéines antigéniques séparées dans le premier temps . Il se produit une série de réactions antigènes-anticorps pour chaque fraction protéique sous forme d'arcs de précipitation .

Appliquées aux fragments dentaires d'origine humaine dans lesquels les protéines (en particulier l'albumine et les Immunoglobulines A et G) se conservent parfaitement dans le temps , ces techniques peuvent présenter un réel intérêt criminologique .

3.1.2.2. Détermination des groupes sanguins

L'étude des groupes sanguins a toujours intéressé les praticiens de médecine légale . Au cours d'une autopsie , un prélèvement est fait systématiquement au niveau des gros vaisseaux . Cet acte n'a cependant de valeur que si la mort est relativement récente . La valeur de l'expertise biologique décroît ainsi au fur et à mesure de la décomposition . C'est la raison pour laquelle la recherche groupale est aussi étudiée sur les tissus , en particulier les tissus dentaires , dans lesquels les groupes sanguins se conservent beaucoup plus longtemps que dans les cellules érythrocytaires facilement dégradables . L'intérêt de la recherche au niveau des tissus dentaires réside dans leur grande résistance aux agents destructeurs .

La pulpe dentaire possède les mêmes spécificités ABO que la dentine . Les pulpes de dents cariées ou mortifiées ouvertes ne doivent pas être utilisées pour l'identification .

Le tartre constitue cependant une barrière à l'identification odontostomatologique . En effet , le tartre représente une plaque dentaire calcifiée très riche en bactéries . Les enzymes microbiennes peuvent dénaturer les groupes ABO , comme par exemple le *Clostridium Tertium* qui dégrade A en O .

La détermination de l'individualité des dents humaines par mise en évidence de leur groupe érythrocytaire constitue un fait important en matière d'identification médico-légale . Ces techniques biologiques , fiables à 80-85% , sont un facteur d'identité et permettent dans certains cas l'identification criminalistique .

La caractéristique immunologique d'un individu permet de distinguer des centaines de millions de catégories, combinant les systèmes principaux et les systèmes secondaires avec les divers facteurs existant à l'intérieur de chacun des groupes.

3.1.2.2.1. Le système ABO

Les globules rouges humains contiennent au niveau de leur membrane les antigènes A ou B ou les deux à la fois ou aucun d'entre eux. Ainsi se trouvent définis quatre groupes sanguins dans le système ABO : A , B , AB et O .

3.1.2.2.2. Le système Rhésus

85% de la population est Rh⁺ et 15% Rh⁻ .

Les sujets Rh⁻ sont susceptibles de développer des agglutinines immunes contre les hématies des sujets Rh⁺ .

Le système Rhésus est en fait plus complexe : il existe 5 antigènes auxquels on donne les noms d'antigènes D , C , E , c , e , qui s'associent par 3 pour déterminer 8 haplotypes différents .

Les sujets Rh⁺ sont ceux qui possèdent l'antigène D .

3.1.2.2.3. Les autres systèmes

Ce sont les systèmes KELL (K et k) , DUFFY , KIDD , LUTHERAN , MNS_s , LEWIS ,...

S'ils sont moins importants en matière de transfusion sanguine , leur importance est capitale quant à l'identification médico-légale , hormis quelques-uns tels le système LEWIS .

3.2. Détermination de la race

3.2.1. Introduction

L'homme actuel appartient à l'espèce Homo sapiens sapiens . Cette espèce se divise en plusieurs groupes , les races , qui sont des groupements naturels d'hommes présentant un ensemble de caractères héréditaires communs , quelles qu'en soient les mœurs , les langues , les nationalités . *BRETON (8)*

On distingue plusieurs classifications , parmi lesquelles :

3.2.1.1. Classification de KROGMAN dite « classique » (voir tableau 4)

Cette classification divise les populations actuelles en trois groupes ou troncs selon la couleur de la peau. Ainsi sont définis le tronc blanc ou caucasien, le tronc jaune ou mongolique, le tronc noir ou éthiopien. La race « rouge » n'est plus aujourd'hui décrite, mais a été rattachée à la race jaune . *NOSSINTCHOUK et TAVERNIER (25)*

3.2.1.2. Classifications de H.V. VALOIS

Elle comprend quatre groupes primaires (groupe australoïde , leucoderme mélanoderme , xanthoderme) subdivisés en vingt-sept races secondaires.

3.2.2. Critères mesurables

La crâniométrie se révèle être d'une grande utilité pour étudier les races humaines. C'est une méthode systématique et élective de mesures en fonction de points osseux précis .Les valeurs des mesures obtenues sur le vivant sont évidemment supérieures à celles obtenues sur le crâne sec , mais elles sont proportionnellement comparables . *CHERIF (9)*

3.2.2.1. Au maxillaire

3.2.2.1.1. Indice d'arcade

FLOWER préconise l'indice de l'arcade alvéolaire (IA) :

$$IA = \frac{\text{largeur maxillaire} * 100}{\text{longueur maxillaire}}$$

L'indice précise l'étroitesse plus ou moins marquée de l'arcade et n'est praticable qu'au maxillaire. La plus grande longueur est prise du prosthion (point médian le plus bas situé du rebord alvéolaire supérieur) à une ligne droite tangente à la partie postérieure des tubérosités maxillaires. La largeur adoptée est la distance entre les bords externes des deuxième molaires.

3.2.2.1.2. Indice palatin (IP)

$$IP = \frac{\text{largeur palatine} * 100}{\text{longueur palatine}}$$

<i>Caucasiens</i>					
<i>Caractères</i>	<i>Nordiques</i>	<i>Alpins</i>	<i>Méditerranéens</i>	<i>Négroïdes</i>	<i>Mongoloïdes</i>
Crâne : longueur	long	court	long	long	long
largeur	étroit	large	étroit	étroit	large
hauteur	haut	haut	haut ou moyen	bas	moyen
Contour sagittal	arrondi	arqué	arrondi	plat	arqué
Face : largeur	étroite	large	étroite	étroite	très large
hauteur	haute	haute	haute ou moyenne	basse	haute
Orbite : ouverture	angulaire	arrondie	arrondie	rectangulaire	arrondie
Ouverture nasale	étroite	peu large	étroite	large	étroite
Rebord nasal inf.	aigu	aigu	aigu	en gouttière	aigu
Profil facial	droit	droit	droit	oblique	droit
Forme de palais	étroit	peu large	étroit	large	peu large
Aspect général du crâne	massif rugueux allongé ovoïde	grand rugueux arrondi	peu allongé pentagonoïde ovoïde	allongé en ovale resserré	arrondi

Tableau 4 : Tables de KROGMAN
D'après NOSSINTCHOUK et TAVERNIER « Manuel d'odontologie médico-légale » MASSON 1991

La largeur est comprise entre les faces buccales des deuxième molaires. La longueur du palais correspond à la distance mesurée entre le point oral et le staphylon (point médian de la tangente antérieure aux cavités des bords postérieurs du palais osseux) .

D'après ces deux indices, on distingue trois classes :

- Les Noirs ont une voûte palatine longue et étroite
- les Jaunes et les Blancs ont une voûte courte et large
- Une troisième catégorie a un palais moyen

3.2.2.2. A la mandibule

3.2.2.2.1. Indice mandibulaire (IM)

$$IM = \frac{\text{longueur totale} * 100}{\text{largeur bicondylienne}}$$

Il sert à distinguer trois classes :

- Les brachygnathes à mandibule large et courte
- Les mésognathes à mandibule moyenne
- Les dolichognathes à mandibule étroite et longue

La longueur totale mandibulaire s'étend du pogonion jusqu'au plan tangent à la partie postérieure des deux condyles. La largeur bicondylienne représente la distance entre la partie externe des condyles .

3.2.2.2.2. Indice fronto-goniaque (IFg)

$$IFg = \frac{\text{largeur bigoniaque} * 100}{\text{largeur frontale}}$$

En comparant les largeurs mandibulaire et frontale, il donne une idée de la forme du visage.

3.2.2.2.3. Indice gonio-condylien (IGc)

$$IGc = \frac{\text{largeur bigoniaque} * 100}{\text{largeur bicondylienne}}$$

Il indique le degré de divergence des branches montantes à partir des gonions . Cet indice est supérieur chez la femme .

Noirs : 81°

Australiens : 84°

Jaunes : 81° Esquimaux : 91°
Blancs : 84°

3.2.2.2.4. Indice de branche (IB)

$$IB = \frac{\text{largeur} * 100}{\text{hauteur}}$$

Noirs : 56 à 58
Jaunes : 50 à 60
Blancs : 48 à 52
Esquimaux : 63

Comme l'indice gonio-condylien , il est souvent supérieur chez la femme .

Hauteur de la branche montante : c'est la distance gonion-partie supérieure du condyle à la tangente à la partie postérieure de l'os.

Largeur de la branche : distance minimum entre les bords postérieurs et antérieurs perpendiculairement à la hauteur.

3.2.2.2.5. Indice de robustesse

Il concerne l'épaisseur et la hauteur du corps de la mandibule. Plus élevé chez l'homme , il présente peu de différences raciales .

Les deux variables peuvent se mesurer en trois points :

- Entre la deuxième molaire et la dent de sagesse
- Entre les deux prémolaires (trou mentonnier)
- Au niveau symphysaire

3.2.2.2.6. Angle symphysien

Il s'agit de l'angle formé par le plan horizontal et la tangente au menton à partir de l'infradental .Il est supérieur chez la femme et présente des différences raciales :

Noirs : 80-85°
Jaunes : 75°
Blancs : 65-71°
Néandertaliens : 85-110°
Anthropoïdes : 110-125°

3.2.2.2.7. Prognathisme facial supérieur

Il est défini par l'angle formé par la ligne nasion-prosthion et le plan horizontal . La femme a un angle de profil plus ouvert et donc une face moins proéminente .

Classiquement , les Noirs sont prognathes , les Jaunes mésognathes et les Blancs orthognathes .

3.2.3. Caractères crâniens différentiels entre les grands groupes raciaux

3.2.3.1. Groupe australoïde

Les caractères sont :

- Front très fuyant
- Très faible diamètre frontal minimum
- Bosse frontale unique et médiane dans les deux sexes
- Fort développement de l'apophyse orbitaire du frontal
- Platyrrhinie modérée
- Prognathisme modéré
- Orbites basses et rectangulaires
- Présence de visières sus-orbitaires
- Gouttière sous-nasale arrondie
- Très forte dépression sous-glabellaire

3.2.3.2. Groupe mélanoderme

Les caractères sont :

- Front fuyant
- Faible diamètre frontal minimum
- Bosse frontale unique et médiane dans les deux sexes
- Forte platyrrhinie (très forte chez les Noirs d'Afrique)
- Fort prognathisme (très fort chez les Noirs d'Afrique)
- Arcades sourcilières moyennes chez les Noirs d'Afrique et très fortes chez les Mélanésien
- Dépression sous-glabellaire moyenne chez les Noirs d'Afrique et très forte chez les Mélanésien
- Orbites hautes et rondes
- Gouttière sous-nasale arrondie

3.2.3.3. Groupe xanthoderme

Les caractères sont :

- Grande largeur de la face
- Pommettes rejetées vers l'avant et dilatées verticalement et transversalement
- Orbites hautes et rondes
- Gonions marqués
- Jamais de platyrhinie ni de visière sus-orbitaire .

3.2.3.4. Groupe leucoderme

Dans ce groupe blanc, les caractères sont le plus souvent variables ou négatifs . Il n'y a pas de platyrhinie , pas de gouttière sous-nasale , pas de visière sus-orbitaire .

3.2.4. Notions de morphologie crânienne anthropologique

Selon les odonto-stomatologistes , les différentes formes d'arcade seraient caractérisées par trois formes géométriques : l'ellipses, la parabole, l' hyperbole.

Des études portant sur la dimension des arcades et leurs formes réelles ont été réalisées.

3.2.4.1. Les dimensions des arcades

Ainsi , les microdentes , représentés par les Européens , possèdent les arcs les plus courts . Les mégadentes , représentés par les Mélanésien ont les arcs les plus longs . Les mésodentes , qui sont les Mongols , les Africains et les Japonais possèdent des arcs dont la longueur se situe entre celles des deux groupes précédents .

La longueur générale des ellipses permet donc de mettre en évidence des différences significatives entre les différents groupes représentatifs des populations . C'est cette longueur qui a un rôle déterminant dans la forme des ellipses . (voir figure 14)

3.2.4.2. La forme réelle des arcades

La forme réelle des segments molaires , puis des segments prémolaires-canines ainsi que l'angle d'ouverture ont été étudiés .

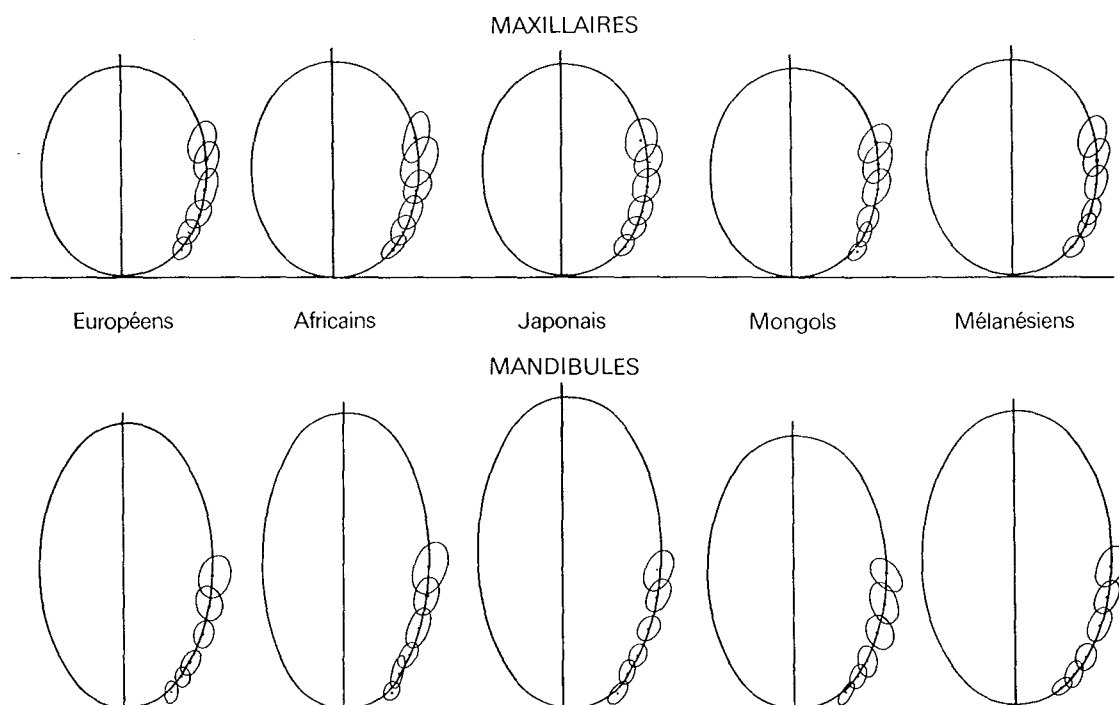


Tableau 4 : Arcs alvéolaires théoriques moyens
D'après NOSSINTCHOUK et TAVERNIER « Manuel d'odontologie médico-légale » Masson 1991

3.2.4.2.1. La forme réelle du segment molaire

Au maxillaire , la deuxième molaire se trouve située légèrement plus à l'extérieur la première molaire, sauf chez les Mélanésiens chez lesquels les premières et deuxièmes molaires sont en alignement. La troisième molaire est placée nettement plus à l'intérieur que la deuxième molaire mais est alignée sur la première . Chez les Japonais , cette troisième molaire est plus fortement rentrée. Chez les Mélanésiens, elle se trouve située à l'intérieur d'une ligne passant par les premières et deuxièmes molaires.

A la mandibule, pour toutes les populations, la deuxième molaire est nettement à l'extérieur, la troisième molaire étant elle-même extérieure.

3.2.4.2.2. La forme réelle du segment prémolaire-canine

La forme du segment prémolaire-canine est très proche de l'ellipse théorique.

3.2.4.2.3. L'angle d'ouverture

Cet angle est conditionné par la forme et par la longueur du segment antérieur des arcades.

Ainsi, ce segment antérieur est arrondi chez les Africains et chez les Européens, mais plus court chez ceux-ci que chez ceux-là. Il est, chez les Japonais, plus ouvert et plus long, tandis qu'il est plus ouvert et plus long encore chez les Mongols et les Mélanésiens.

Tous ces indices n'ont toutefois que valeur de présomption car, dans l'état des investigations actuelles, la forme de l'arcade alvéolo-dentaire ne peut être à elle seule retenue comme un caractère racial discriminant même si des différences ont pu être notées entre les moyennes de certaines variables.

3.2.5. Approche odontométrique de la différenciation

De ces résultats, nous pouvons conclure que :

- Les canines et les premières molaires sont des dents relativement stables.
- La variabilité d'une dent augmente d'avant en arrière à l'intérieur de chaque série : incisive, prémolaire, molaire .
- Seules les incisives mandibulaires échappent à cet ordre, la première étant plus variable que la seconde.
- Les dents les moins stables sont les dents de sagesse et les incisives latérales maxillaires.

Selon SCOTT et SYMONS , et les aborigènes australiens et les esquimaux ont les plus grandes dents. Les Boschimans de l'Afrique du sud et les Lapons ont les plus petites.

On constate une fréquence élevée d'extensions de l'émail et de perles d'émail entre les racines des molaires chez les Esquimaux.

3.3. Détermination du sexe

3.3.1. Travaux de PENNAFORTE

Ces travaux traitent de la détermination du sexe au cours d'une identification judiciaire par l'étude de paramètres dento-maxillaires . *CHERIF (9)*

L'incertitude et parfois les contradictions des auteurs qui se sont penchés sur le problème de la détermination du sexe ont amené PENNAFORTE à chercher une méthode qui puisse donner des indications valables .

D'après cet auteur , les structures bucco-dentaires offrent six paramètres permettant d'étudier le dimorphisme sexuel :

- Le rapport entre les largeurs des incisive centrales et latérales supérieures
- L'angle goniale
- La hauteur de l'os alvéolaire mandibulaire
- La largeur bigoniale
- La largeur bicondylienne
- La distance de l'épine de Spix par rapport à la crista temporalis .

Grâce à des mesures prises sur cent radiographies pantomographiques réparties à égalité entre les deux sexes, PENNAFORTE a défini des valeurs moyennes récapitulées dans le tableau suivant :

Mesures	Homme	Femme
Différence de largeur des incisives supérieures	Supérieure à 2 mm	Inférieure à 2 mm
Angle goniale droit	Supérieur à 121 grades	Inférieur à 121 grades
Angle goniale gauche	Supérieur à 125 grades	Inférieur à 125 grades
Hauteur de l'os mandibulaire	Supérieur à 30 mm	Inférieur à 30 mm
Largeur bigoniale	Supérieur à 103 mm	Inférieur à 87 mm
Largeur bicondylienne	Supérieur à 125 mm	Inférieur à 105 mm
Distance épine de Spix-Crista Temporalis	Supérieur à 11,5 mm	Inférieur à 11,5 mm

De même que GUSTAFSON (*NOSSINTCHOUK et TAVERNIER (25)*), pour l'appréciation de l'âge, a additionné des paramètres différents afin que les erreurs de ceux-ci s'annulent ou se compensent, PENNAFORTE estime pouvoir affirmer le sexe d'une victime avec un pourcentage d'erreur aux environs de 20 à 25% .

3.3.2. Travaux de J.F. BEQUAIN et P. BOUTONNET (1980)

Ces auteurs déterminent le sexe à partir de critères morphologiques radiculaires intéressant le groupe incisivo-canin supérieur . *BRETON (8)*

Leur étude expérimentale trouve son application pratique dans l'approche de la détermination du sexe dans le cadre d'une identification indiciale évaluative, c'est-à-dire ne disposant pas d'éléments pré-établis ante mortem, tels que les fiches dentaires, les moulages, les radiographies, susceptibles de faciliter les identifications.

Sur toutes les dents ont été effectuées les mesures suivantes :

- La longueur radiculaire prise du sommet de la convexité maximale du collet vestibulaire jusqu'à l'apex .
- Les diamètres mésio-distal et vestibulo-lingual maximums pris au niveau du collet .

Par ailleurs, par traitement informatique sont déterminés :

- Le module radiculaire, c'est-à-dire la somme du diamètre mésio-distal et du diamètre vestibulo-lingual au collet (ainsi , une canine ayant un module radiculaire supérieur ou égal à 13,5 mm a toute chance d'appartenir au sexe masculin, ce qui représente 40 % des cas) .
- Le rapport de ces deux mesures (les probabilités de détermination sont ainsi pour une canine de 0,94 dans le sexe masculin et de 0,86 dans le sexe féminin) .

Le paramètre de la longueur des racines n'a pas été introduit en raison des fluctuations individuelles trop importantes .

3.3.3. Les travaux de SOMMERMATER (1974)

Ces travaux portent sur les possibilités d'une détermination du sexe nucléaire sur muqueuse buccale et pulpe dentaire mais aussi dans les cellules épithéliales contenues dans la salive . Nous les étudierons plus en détails dans un chapitre particulier .

3.4. Détermination de l'âge

L'évaluation de l'âge ne peut se faire qu'à partir des dents ayant conservé toute leur intégrité. S'il s'agit de dents temporaires, cette évaluation repose essentiellement sur la calcification des germes et sur l'éruption des dents dont les chronologies sont assez précises pour être utilisables entre le 4^e mois de la vie intra-utérine et l'âge de 3 à 4 ans . *BRETON (8)*

En ce qui concerne les dents permanentes, ces critères restent valables pour les âges échelonnés entre la naissance et l'âge de quinze à vingt ans. Après vingt ans , la calcification et l'éruption terminées, les altérations que subissent les tissus dentaires du fait de leur vieillissement rendent cette estimation plus aléatoire mais encore possible par la méthode proposée par GUSTAFSON . A partir de cet âge , en effet, seuls les critères de sénescence permettent d'évaluer l'âge dentaire.

3.4.1. Chez le fœtus

Les premières traces de follicules dentaires apparaissent à sept semaines et les traces de minéralisation à partir des 4^e et 5^e mois de la vie fœtale .

3.4.2. Chez l'enfant

L'âge peut être estimé par l'étude de l'éruption dentaire avec une marge d'erreur de deux à quatre mois, du 5^e au 30^e mois. Cette éruption est peu influencée par les facteurs externes.

La période située entre trois ans et six ans correspond à l'intervalle entre la fin de la dentition temporaire et le début de la denture définitive. L'espacement des dents lactéales diminue dès l'âge de quatre ans.

L'âge peut s'estimer par l'étude de la résorption des racines des dents temporaires et celle de la croissance des racines et des dents définitives.

3.4.3. Après quinze ans

Au-delà de quinze ans, il n'est plus possible de se référer à des phénomènes éruptifs (hormis les dents de sagesse) . *NOSSINTCHOUK et TAVERNIER (25)*

Aussi est-il nécessaire de disposer de méthodes fondées sur des modifications complémentaires des dents. Des examens anatomiques,

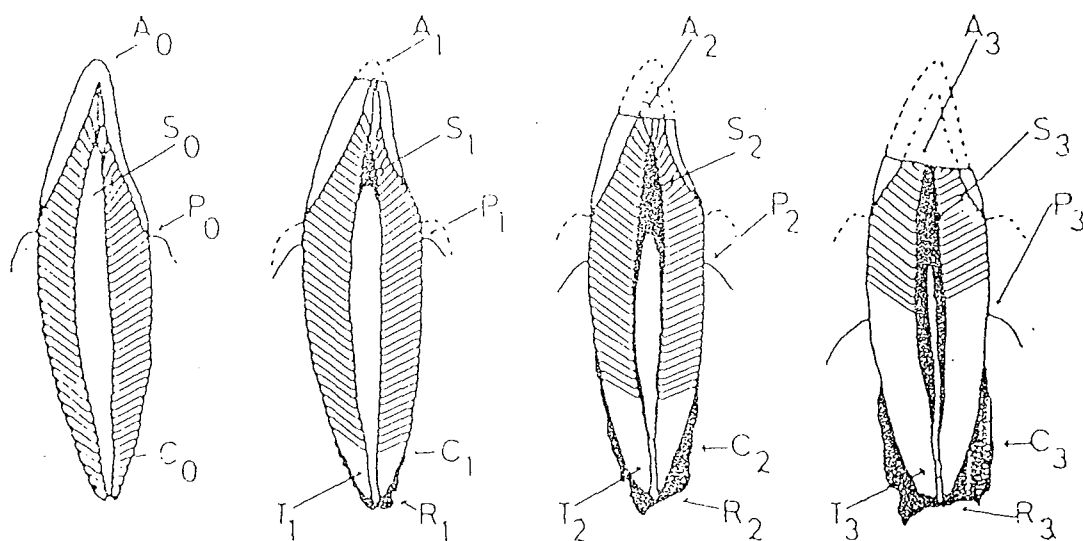


Figure 14 : Modifications dues à l'âge (d'après GUSTAFSON)

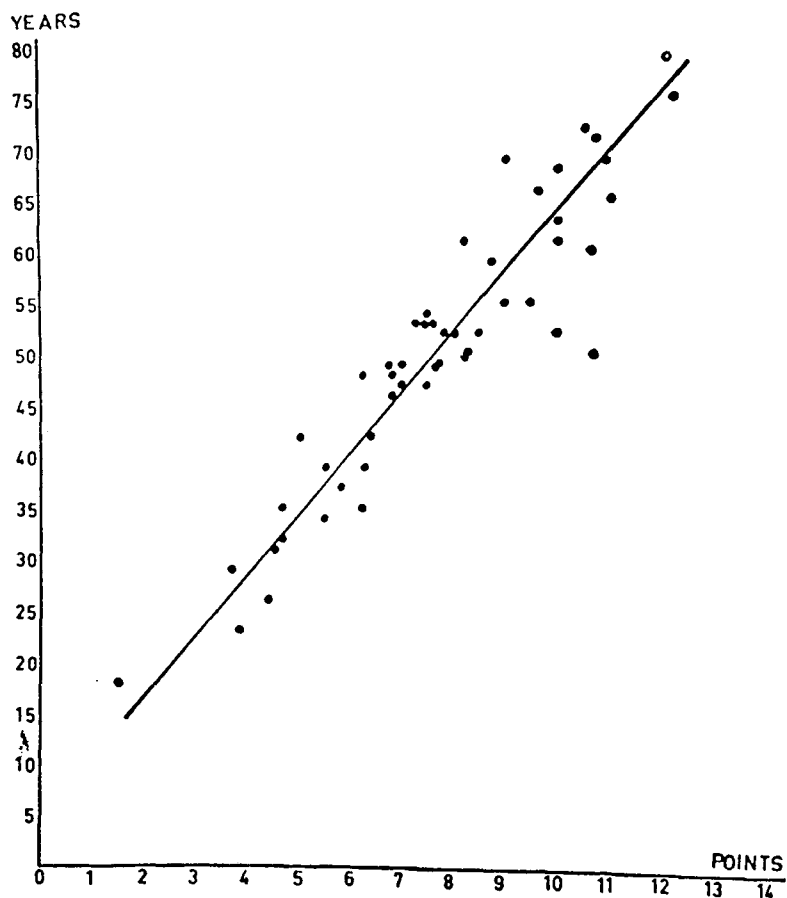


Figure 15 :Ligne de régression obtenue après examen de 100 dents appartenant à 50 individus (selon GUSTAFSON)

D'après BESNIER « Apport de l'odontologie médico-légale en matière de criminalistique » 1992

radiographiques et microscopiques sont effectués sur des dents in situ sur les arcades, extraites ou sur des dents retrouvées isolément.

3.4.4. La méthode de GUSTAFSON (voir figures 14 et 15)

La méthode de GUSTAFSON (1947) repose sur l'appréciation de six paramètres, qui, touchant la totalité de la dent, sont en relation avec l'âge (BESNIER (6)). Ils peuvent être influencés par des causes pathologiques . Les dents utilisées sont principalement les monoradiculées antérieures car la marge d'erreur sur l'estimation de l'âge est plus importante sur les autres dents .

Les modifications concernent :

- L'abrasion de l'émail (facteur A)
- L'apposition de la dentine secondaire (facteur S)
- L'apposition de cément (facteur C)
- La parodontose par vieillissement du tissu de soutien (facteur P) (ce facteur est mesuré avant l'extraction)
- La résorption radiculaire par les odontoclastes (facteur R)
- L'augmentation de la transparence de la racine (facteur T)

Chaque facteur est affecté d'un coefficient allant de 0 à 3 , attribué par un observateur entraîné .

La somme n de ces coefficients donnera un paramètre X qui sera porté sur la courbe de GUSTAFSON , grâce à l'équation :

$$X=11,43 + 4,56n$$

La marge d'erreur par cette technique est de 4,6 années . *MIRAS , MALI et MALICIER (23)*

Abrasion	A0 : pas d'abrasion A1 : abrasion intéressant seulement l'émail A2 : abrasion intéressant la dentine A3 : abrasion intéressant la pulpe
Parodontose	P0 : pas de parodontose P1 : parodontose débutante P2 : parodontose ayant dépassé le premier 1/3 radiculaire P3 : parodontose ayant dépassé les 2/3 de la racine
Dentine secondaire	S0 : pas de dentine secondaire visible S1 : dentine secondaire commençant à se former dans la partie supérieure de la cavité pulpaire S2 : cavité pulpaire à moitié remplie S3 : cavité pulpaire presque , ou totalement remplie

Apposition cémentaire	C0 : couche normale de ciment C1 : couche un peu plus épaisse que la normale C2 : couche importante C3 : couche très importante
Résorption radiculaire	R0 : pas de résorption R1 : résorption décelable seulement en quelques points isolés R2 : perte de substance plus importante R3 : perte de substance importante intéressant le ciment et la dentine
Transparence de la racine	T0 : pas de transparence T1 : transparence décelable T2 : transparence dépassant le 1/3 apical T3 : transparence dépassant les 2/3 apicaux

C'est une technique rapide et précise , mais elle nécessite un opérateur entraîné . *CHERIF (9)*

Les dents choisies sont extraites , puis usées selon le grand axe en lame de 1 mm d'épaisseur . La transparence est alors évaluée , puis la lame est usée jusqu'à 0,25 mm et enrobée . S'il existe une courbure de la racine , l'épaisseur du ciment est évaluée antérieurement .

3.4.5. Autres méthodes

3.4.5.1. La méthode de la « surface polie » (EMERY)

Cette surface est obtenue par usure par rapport au plus grand diamètre de la pulpe. Cette méthode est applicable à des racines isolées . Outre sa simplicité technique et sa rapidité d'exécution, elle permet d'étudier , à l'aide d'une loupe binoculaire :

- L'aspect externe ou macroscopique de la dent
- La surface polie ou aspect interne de la dent

La comparaison des résultats obtenus par cette méthode avec celle de GUSTAFSON montre des écarts assez faibles , ceux-ci étant toujours dans le même sens en plus ou en moins.

3.4.5.2. La méthode de TEN CATE , THOMPSON et collaborateurs

Elle est basée sur le jaunissement progressif de la racine avec l'âge. Les auteurs ont confronté des dents d'âge connu réparties en groupes de cinq ans , avec les dents à dater, ceci uniquement par l'observation visuelle. *NOSSINTCHOUK et TAVERNIER (25)*

Ils conclurent que seules des personnes entraînées parvenaient , avec une marge d'erreur acceptable, à faire une répartition d'âge correcte .

Cette méthode, par son manque de rigueur scientifique, ne doit pas être utilisée seule. Mais du fait de sa simplicité, elle peut être un indice supplémentaire dans l'analyse de GUSTAFSON .

3.4.5.3. Méthode de SHIRO ITO

Une autre méthode d'appréciation de l'âge dentaire a été proposée par SHIRO ITO avec des critères portant sur les modifications physiologiques des constituants de la couronne (émail , dentine , et cavité pulpaire) . Après réalisation de fines coupes , la surface respective de chaque constituant est mesurée et un index dent-couronne est défini . Cet index est en corrélation négative avec l'âge en fonction des groupes de dents (incisives , prémolaires et molaires) . Cette méthode est plus rigoureuse sur le plan scientifique puisqu'elle laisse moins de latitude à l'opérateur. Elle est toutefois moins performante , les résultats étant trop dispersés sur la courbe de référence.

3.4.5.4. Détermination de l'âge par les sutures

Au cours de la formation et de la croissance, les sutures qui relient les différentes pièces osseuses entre elles passent du stade de la synchondrose à la synfibrose (suture lâche) , puis à la synarthrose (suture engrenée) et enfin à la synostose.

L'étude de l'évolution des sutures septales sur des périodes plus ou moins longues suivant les pièces osseuses considérées pourra servir à l'évaluation de l'âge du sujet.

Nous étudierons la suture symphysaire et la suture palatine.

3.4.5.4.1. La suture symphysaire

On peut repérer le passage de la synfibrose à la synarthrose au moyen de clichés radiographiques .

Ainsi, avant quatre mois, on observe un hiatus net de 1,5 à 2 mm de large qui caractérise le stade de synfibrose .

A quatre mois, un accolement partiel des deux mandibules se réalise et le passage de la synfibrose à la synarthrose se fait entre un an et un an et demi. La synostose paraît achevée à la fin de la première dentition , c'est à dire vers trente mois .

3.4.5.4.2. La suture palatine

Elle évolue beaucoup plus longtemps au cours de la vie et paraît pouvoir donner des renseignements à des âges plus avancés.

L'engrènement caractéristique de la synarthrose se fait progressivement jusqu'à l'âge de dix-huit à vingt-deux ans, en commençant par la portion antérieure pour s'achever vers les os palatins.

De trente à quarante ans, le périoste de conjugaison bordant les dentelures engrenées des deux extrémités osseuses est à l'état de repos.

De quarante à soixante ans, l'activité périostique se fait dans le sens de l'épaisseur. Des linteaux osseux se forment d'une lame palatine à l'autre, cette ossification suturale aboutissant à la synostose.

3.4.5.5. Résorption des procès alvéolaires

Avec l'âge se produit normalement une résorption des crêtes alvéolaires . Cette résorption représente une atrophie sénile physiologique. L'os alvéolaire est le siège des mêmes changements dus au vieillissement que les autres os : friabilité augmentée, vascularisation réduite, métabolisme abaissé, capacités de réparation limitées .

Il a été établi un diagramme de résorption physiologique du à l'âge en dehors de toute lésion et de parodontopathie .

On constate :

- A 20 ans , la résorption est nulle
- Entre 50 et 70 ans , on a un équilibre
- Entre 70 et 80 ans , la dénudation s'accélère

3.4.5.6. Cloisonnement des alvéoles dentaires du maxillaire inférieur

Le maxillaire inférieur du nouveau-né se compose de deux moitiés osseuses séparées sur la ligne médiane fibro-cartilagineuse.

La résection de la gencive met en évidence le cloisonnement des alvéoles dentaires qui forme de chaque côté cinq loges. Ce cloisonnement peut être utilisé dans la détermination de l'âge fœtal .

Les alvéoles apparaissent à partir du 150^e jour de la vie intra-utérine . Le cloisonnement s'opère au début du 5^e mois . Par conséquent, le fœtus est âgé d'au moins cinq mois si son maxillaire inférieur présente huit alvéoles dentaires entièrement cloisonnées et deux loges communes.

A la naissance, sur le fœtus à terme, les alvéoles sont formées, leurs cloisons intermédiaires existent.

Ce critère sert de base à la différenciation entre l'embryon et le nouveau-né et par conséquent entre l'avortement et l'infanticide.

3.5. Estimation de l'âge au décès par la racémisation de l'acide aspartique

3.5.1. Introduction

Il s'agit de l'utilisation de la racémisation des acides aminés à des fins biochronologiques . La racémisation est une conversion stéréo-isomérique de la forme L des acides aminés vers leur forme D . *NOSSINTCHOUK et TAVERNIER (25)*

Les acides aminés existent sous deux formes énantiomériques : la forme Dextrogyre dévie le plan de polarisation de la lumière vers la droite et la forme Lévoogyre vers la gauche . Hormis cette propriété optique , les deux molécules possèdent les mêmes propriétés physico-chimiques . La forme L de ces molécules est principalement synthétisée chez les organismes vivants . Quand les acides aminés ne sont pas renouvelés (à la mort de l'individu ou dans les tissus calcifiés) , la forme D apparaît jusqu'à atteindre un équilibre racémique (50% de chaque forme) . Ce phénomène , corrélé dans le temps , subit l'influence de facteurs comme le pH et la température .

Le taux de racémisation de l'acide aspartique a été utilisé pour la détermination de l'âge au moment du décès dans les affaires médico-légales . En effet , la température relativement haute du corps humain (37°C) accélère la vitesse de racémisation . Ceci permet de détecter les protéines métaboliquement

stables (c'est à dire ne subissant plus de modifications) dans lesquelles les résidus s'accumulent .

Nous présenterons une méthode de détermination du ratio D/(D+L) de l'acide aspartique par chromatographie en phase gazeuse couplée à la spectrométrie de masse . Cette méthode permet une bonne séparation des formes D et L de trois acides aminés : l'alanine , la leucine et l'acide aspartique .
GOULET (14)

Parmi les trois acides aminés étudiés , seul l'acide aspartique sert à l'estimation de l'âge . L'alanine et la leucine sont en fait des acides aminés de confirmation qui ne doivent jamais être plus racémisés que l'acide aspartique . Cette confirmation permet de détecter d'éventuels problèmes de contamination des échantillons .

3.5.2. Matériel et méthodes

17 échantillons de dents ont été analysés , provenant d'extractions effectuées par des praticiens sur 6 hommes et 11 femmes . Les sujets sont âgés de 17 à 85 ans avec une représentation maximale pour les individus entre 40 et 60 ans .

Tous les types de dents (incisive , canine , prémolaire ou molaire) ont servi à la détermination des taux de racémisation . Les dents ont été broyées dans leur ensemble et utilisées même si des traces de pathologie (caries notamment) étaient présentes .

3.5.3. Résultats

Le tableau présente les résultats obtenus pour l'acide aspartique en utilisant cette méthode . Pour les sujets de 17 à 85 ans , le ratio D/(D+L) de l'acide aspartique varie entre 0,032 (soit 3,2% de racémisation) et 0,087 (soit 8,7% de racémisation) . Les écarts sont faibles mais permettent tout de même d'estimer l'âge .

Sexe	Age	D/(D+L)
Femme	17 ans	0,032
Homme	28 ans	0,056
Homme	29 ans	0,046
Femme	42 ans	0,051
Femme	43 ans	0,051
Femme	43 ans	0,053

Femme	45 ans	0,058
Femme	46 ans	0,055
Femme	48 ans	0,061
Homme	53 ans	0,064
Femme	54 ans	0,055
Femme	55 ans	0,06
Homme	57 ans	0,064
Homme	66 ans	0,066
Femme	70 ans	0,07
Homme	73 ans	0,087
Femme	85 ans	0,072

L'équation de la droite de régression obtenue est de la forme :

$$Y=6,088.10^{-4}+0,028$$

(Y correspond au ratio D/(D+L) de l'acide aspartique et X à l'âge des sujets) .

Il faut toutefois remarquer que la valeur de la corrélation baisse à cause de trois points éloignés de cette droite .

3.5.4. Discussion

Cette méthode d'estimation de l'âge est encore en cours de développement . Les premiers résultats montrent une corrélation entre le ratio D/(D+L) de l'acide aspartique et l'âge . Cependant , bien que les valeurs soient dans l'ensemble proches de la droite de régression , trois échantillons s'en éloignent . Cette méthode nécessite donc encore des mises au point .

Il sera peut-être également nécessaire de choisir un seul type de dent afin d'affiner la méthode d'analyse . En effet , il peut s'écouler de 9 à 15 ans entre l'apparition de la première et de la troisième molaire . Ceci pourrait influencer de façon non négligeable la valeur du taux de racémisation de l'acide aspartique.

De plus , il faudra sans doute préférer la dentine à l'émail pour déterminer les taux de racémisation car la dispersion des valeurs semble plus importante quand l'émail est utilisé . En effet , la dentine est plus riche en protéines que l'émail et son volume tissulaire dans l'organe dentaire est plus important . De plus , la dentine est protégée par la couche amélaire de l'action des agents extérieurs , réduisant ainsi les possibilités de tomber sur du matériel préalablement contaminé . Enfin , chez les sujets atteints d'une forte attrition , seule la racine est susceptible d'être analysée . Finalement , 4% d'erreurs ont été trouvés pour les résultats sur la dentine contre 15% pour l'émail .

Il conviendra aussi d'utiliser des dents saines dans la mesure où l'état de la dent pourrait avoir une influence sur le ratio $D/(D+L)$ de l'acide aspartique .

3.5.5. Conclusion

En conclusion , on peut dire qu'il est possible d'estimer l'âge au moment du décès dans les affaires médico-légales , même si la méthode d'estimation nécessite encore d'être affinée par l'étude d'un plus grand nombre d'échantillons .

3.6. Les « Pink Teeth »

Une coloration post mortem rose (« pink teeth ») est souvent retrouvée chez des individus décédés de mort violente . *PORCHI (27)*

3.6.1. Description de la coloration

Le diagnostic différentiel entre les colorations roses ante et post mortem repose sur les antécédents bucco-dentaires de la victime , la localisation , l'étendue et l'intensité de la coloration .

Les colorations ante mortem résultent essentiellement de traumatismes , de traitements dentaires iatrogènes et de résorption interne.

Ce sont des coloration rares, limitées à une dent, qui virent souvent aux gris-noir avec la nécrose pulpaire.

Par contre les colorations post mortem, variant du rose au rouge sombre, sont plus prononcées dans la partie cervicale de la couronne et de la racine, et concernent généralement plusieurs dents. Des études statistiques réalisées chez l'homme ont montré que les dents antérieures étaient souvent plus colorées. VAN WYK explique cette variation de coloration par la manipulation du corps, après la mort, créant des afflux de sang différents dans les dents. (*voir figure 16*)

3.6.2. Mécanisme

Ce phénomène est plus courant chez les victime décédées de mort violente, car le sang reste alors plus fluide, soit par inhibition du processus de coagulation , soit par activation de la fibrinolyse.

Cette augmentation de l'activité fibrinolytique associée à une hausse du taux de catécholamines est plus fréquente après la mort par asphyxie.

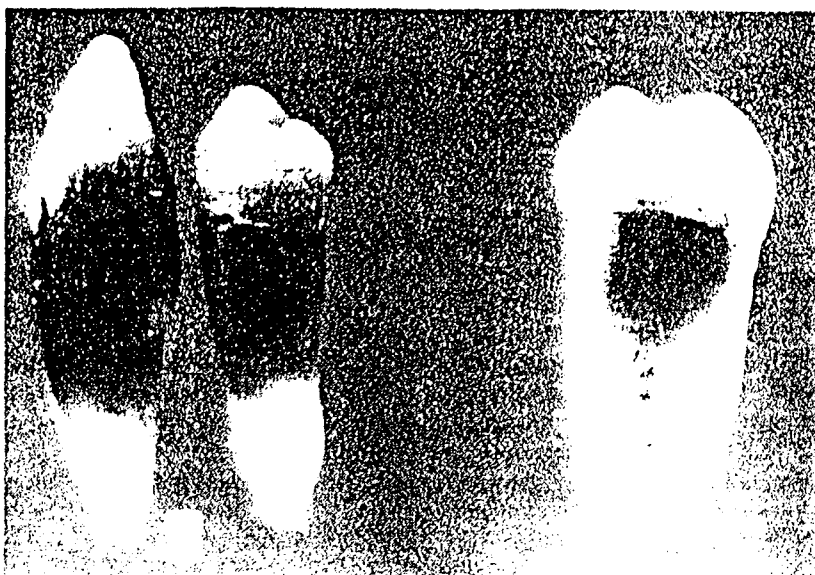

Figure 16 :La Canine et la Prémolaire droites sont plus intensément colorées que la Molaire gauche. Les apex sont dépourvus de coloration.

Causes de mort	Total	Pulpes colorées	% du total	Pulpes non colorées	% du total
Accidents de véhicules	59	17	9,7	42	24,0
Meurtres	40	9	5,1	31	17,7
Accidents de train	26	7	4,0	19	10,6
Causes naturelles	21	9	5,1	12	6,9
Blessures par arme à feu	9	0	0	9	5,1
Carbonisations	7	0	0	7	4,0
Causes inconnues	7	0	0	7	7,0
Noyades	4	2	1,1	2	1,1
Suicides	1	0	0	1	0,6
Explosions	1	1	0,6	0	0
Total	175	45		130	

Tableau 5 :Fréquence de la coloration pulpaire selon les causes de la mort

D'après PORCHI « Rôle de la coloration dentaire dans l'identification odontologique » 1995

La position déclive de la tête après le décès, provoque une accumulation de sang au niveau crânio-facial . Il en résulte une augmentation de la pression sanguine intra pulpaire et de la perméabilité capillaire entraînant l'hémolyse des globules rouges. La pénétration d'hémoglobine à travers les tubuli dentinaires est à l'origine de la coloration. Il se formerait alors un complexe instable hémoglobine/monoxyde de carbone ou hémoglobine/dioxyde de carbone .

D'autres auteurs ont suggéré que le régime de la coloration était une autolyse pulpaire spontanée.

3.6.3. Facteurs d'influence

3.6.3.1. Age de la victime

Cette coloration est plus prononcée chez les individus jeunes car leurs tubulis dentinaires ne sont pas encore complètement oblitérés .

3.6.3.2. Nature des tissus minéralisés

Des analyses au microscope électronique ont montré que l'émail était trop dense pour se colorer. Au contraire, une dentine peu compacte est plus réceptive au phénomène.

3.6.3.3. L'environnement

Dans une ambiance sèche et éclairée , cette coloration peut virer au marron , gris ou bleu sombre . Elle ne varie pas si le corps reste dans une chambre froide pendant une semaine , mais perd de son intensité s'il reste plus d'une année à basse température . A température ambiante , la coloration pâlit en une journée .

Les études convergent pour remarquer que la diffusion sanguine à travers les tubulis dentinaires est plus importante dans un environnement humide , froid et exposé aux agents toxiques .

3.6.3.4. Le temps

Les observations ont montré que cette coloration demandait un délai d'apparition . Les études ont souvent été réalisées expérimentalement (sur des animaux ou in vitro à partir de sang de cadavres humains) et il paraît difficile de superposer les résultats aux cas réels . Cependant , il apparaît que la coloration ne peut être visible qu'après l'hémolyse des globules rouges qui se produit environ 6 jours après la mort .

Cette coloration ne permet donc pas d'apporter une estimation précise de la date du décès (qui remonte au moins à 6 jours !) .

3.6.3.5. La cause de la mort

De nombreuses études ont été réalisées pour tenter de trouver une relation entre cette coloration et la cause de la mort .

La majorité des cas décrits proviennent d'individus repêchés dans l'eau .

Il ne fait aucun doute que l'humidité est un facteur de développement de cette coloration . Elle est d'ailleurs retrouvée dans pratiquement tous les cas de noyade .

Elle a également été remarquée lors de meurtres par armes blanches , d'étranglements , de pendaisons , d'empoisonnements (barbituriques , monoxyde de carbone) , d'accidents de la route , de train , d'explosions... et même dans quelques cas de mort naturelle .

Les résultats statistiques sont très discordants (*voir tableau 5*) . Aussi , aucune théorie scientifique n'a pour l'instant pu être établie quant à l'étiologie , la fréquence et les modalités d'apparition de cette mystérieuse coloration .

3.6.4. Conclusion

Les connaissances actuelles ne permettent donc pas à l'odontologiste médico-légal d'expliquer la présence de cette coloration . Il peut seulement établir un diagnostic différentiel sûr qui , en fonction des critères d'environnement et de temps , va orienter ses recherches vers une « éventuelle » mort violente , vers la présence d'un « éventuel » milieu humide , vers une « éventuelle » jeunesse de la victime .

3.7. Restauration et reconstruction faciale

La restauration faciale s'adresse aux observations où persistent suffisamment de tissus mous (*QUATREHOMME (29)*) . Après restauration du visage , un dessin , une photographie , ou un moulage du visage restauré peuvent être pratiqués . La reconstruction faciale fait appel à de nombreuses techniques , bi ou tridimensionnelles , informatisées ou non . Elles ne s'adressent qu'à des observations où les parties molles ont totalement disparu .

Ces méthodes originales sont appelées à un développement important , compte tenu de l'apport majeur de l'informatique . Cependant , tous ces procédés nécessitent impérativement un important travail de validation scientifique .

3.7.1. Les techniques de restauration faciale

L'utilisation de la restauration faciale dans un but d'identification médico-légale fait l'objet de publications extrêmement rares dans la littérature . La restauration faciale est en effet utilisée essentiellement en thanatopraxie depuis de très nombreuses années quant il s'agit d'améliorer l'état d'un corps et surtout d'un visage, habituellement traumatisés, pour la présentation à la famille.

Dans le domaine médico-légal , trois types de techniques ont été publiées: après une phase de restauration, le visage est ensuite dessiné, photographié, ou moulé . DEROBERT , cité par *QUATREHOMME* (29) montre l'exemple de sujets présentant d'importantes modifications traumatiques du visage, dont la restauration permet une amélioration spectaculaire . cette technique apporte une aide à l'identification par l'intermédiaire des publications de photographie du visage restauré. DEROBERT notait cependant que des imperfections pouvaient persister et qu'il convenait donc de donner une forme, en quelque sorte intermédiaire, surtout du fait de la variation de corpulence d'un sujet à l'autre. SPITZ et FISHER , dans leur ouvrage de référence, montrent la photographie de sujets en état de décomposition. Le visage restauré fut dessiné, ce qui permit une publication dans les médias et aboutit à l'identification du patient.

Plus récemment , POSCH et coll. en 1994 (*QUATREHOMME* (29)) utilisent les principes de la chirurgie plastique pour aider à l'identification de sujets décédés, présentant un traumatisme crânio-facial. Après une formation aux techniques de chirurgie maxillo-faciale, la méthode fut appliquée à des observations réelles, au cours de la phase autopsique . La publication de la photographie du visage restauré (ou de son dessin) permet d'obtenir des informations utiles dans tous les cas . Les sujets furent identifiés dans les deux jours dans vingt-trois cas sur vingt-quatre. Les auteurs insistent sur l'économie de temps et de moyens apportée par cette méthode, pour l'identification de sujets victimes de pathologies médico-légales traumatiques.

QUATREHOMME et collaborateurs mettent au point une technique originale de restauration-moulage, qui peut être appliquée dans de très nombreuses pathologies médico-légales (traumatisme, décomposition, submersion, carbonisation ou autres) . En cas de corps décomposés, la restauration fait appel à des injections de type thanatopraxique qui redonnent une certaine consistance au visage, et autorisent ensuite un moulage aboutissant

à une reconstitution en trois dimensions du visage du sujet. En cas de corps sévèrement altérés par un traumatisme facial, la restauration est extrêmement difficile et nécessite beaucoup de temps et de patience, pour arriver à un résultat souvent moyen qui peut être également moulé.

Chaque technique proposée (dessin, photographie, ou moulage du visage restauré), a ses avantages et ses inconvénients. La photographie est la solution la plus simple et la moins coûteuse, mais elle n'est pas toujours possible, compte tenu de l'état du visage, malgré une restauration soigneuse. Le dessin est une solution intéressante, mais qui donne un résultat moins réaliste, plus subjectif, et nécessite le concours d'un « artiste médico-légal », profession qui existe dans certains pays (notamment aux USA : « forensic artist ») mais pas en France. Les avantages de la restauration-moulage sont multiples :

- résultat réaliste
- absence de subjectivité
- caractère tridimensionnel
- publications dans la presse
- indications très larges
- modifications du résultat possibles par retouches manuelles ou informatisées
- autres techniques d'identification toujours utilisables ensuite

Il est possible de publier les photographies du moulage dans la presse, alors que, comme nous l'avons vu précédemment, la publication de la simple photographie de la restauration d'un visage décomposé traumatisé serait impossible. Le résultat est assez réaliste et le caractère tridimensionnel facilite la reconnaissance du visage par les proches, par rapport aux techniques bidimensionnelles. Les indications sont très larges (chaque fois que persistent à un certain degré des parties molles sur le crâne) .

La technique n'empêche pas de recourir ultérieurement à d'autres méthodes si besoin, y compris une reconstruction faciale complète.

Enfin avec le développement de l'informatique, le résultat final peut être scanné, puis modifié si besoin (en cas de proposition d'une ou plusieurs identités), en ajoutant des caractères aléatoires (cheveux , etc...) .

La restauration-moulage a été utilisée en cas de décomposition à l'air libre, en cas de submersion, et en cas de pathologie traumatique. Dans les cas très favorables, le résultat peut être modifié par des techniques de reconstruction faciale tridimensionnelles, manuelles ou informatisées. L'objectif est d'obtenir une ou plusieurs propositions d'identité. Les techniques comparatives sont ensuite indispensables pour permettre une identification positive absolue.

3.7.2. Les techniques de reconstruction faciale

Alors que les techniques de restauration s'adressent à un visage présentant une altération, mais avec persistance suffisante de parties molles, la reconstruction faciale s'adresse à un crâne totalement « squelettonnisé ». Il s'agit donc bien de reconstruire un visage à partir d'un crâne et il semble préférable, dans ce cas, d'éviter le terme de reconstitution faciale, qui devrait être utilisé pour les techniques de restauration faciale de visages traumatisés, présentant des altérations ou défauts importants.

La reconstruction faciale émerge de plus en plus comme un outil important en matière d'anthropologie médico-légale. La reconstruction faciale tente une approximation de la forme du visage à partir du crâne, dont la finalité est d'aider à l'identification. Elle est fondée :

- sur une analyse anthropologique rigoureuse, à partir des mensurations anthropologiques classiques effectuées au niveau du squelette crânio-facial, et de données céphalométriques radiologiques. Ceci permet d'appréhender certains caractères morphologiques particuliers à chaque cas, et un certain nombre d'hypothèses sur la forme du crâne et du visage peuvent être proposées .
- sur la connaissance des épaisseurs moyennes de tissus mous, au niveau d'un certain nombre de points anthropologiques, qui sont publiées dans la littérature, pour diverses populations et divers états pondéraux (maigre , normal , obèse) .
- Elle est fondée enfin sur l'expérience clinique et radiologique, par exemple pour la position des yeux, la forme du nez, la taille des oreilles, etc.

Les mesures faites sur le cadavre souffrent de beaucoup de critiques : les points anthropologiques ne sont pas toujours localisés avec exactitude en palpant la face du cadavre . Les modifications cadavériques, notamment la déshydratation, la rigidité, et la pesanteur, modifient les épaisseurs mesurées sur le cadavre, dont la corrélation avec les épaisseurs mesurées sur le vivant ne sont pas connues : l'autolyse joue un rôle évident pour favoriser les erreurs. D'autre part, l'épaisseur des parties molles varie avec les groupes ethniques mais aussi avec l'âge, le sexe et l'occlusion dentaire .

Les méthodes bidimensionnelles sont encore utilisées, qu'il s'agisse de la reconstruction par dessin à partir du crâne ou l'utilisation de la méthode crâniographique latérale développée par GEORGE en 1987. Ces techniques ont donné des résultats intéressants dans certains cas.

Les méthodes tridimensionnelles manuelles sont probablement les plus utilisées . En pratique on installe des plots sur des points anthropologiques précis, dont l'épaisseur correspond à l'épaisseur moyenne des tissus mous publiée dans la littérature. Puis on relie ces points avec un matériau adapté (argile , pâte spécifique) . En réalité, la reconstruction faciale est difficile parce qu'il y a beaucoup de variations, par exemple dues à l'état nutritionnel du sujet au vieillissement. De plus, les détails du nez, de l'œil, de l'oreille, des lèvres, du menton, sont très difficiles à reproduire exactement à partir des seules caractéristiques osseuses crânio-faciales. Les autres difficultés sont représentées par la définition précise de la ressemblance entre deux sujets, car on sait que le processus de reconnaissance du visage est extrêmement complexe. Une limite très importante est représentée par les éléments aléatoires, comme le statut pondéral, la pilosité, les caractères chromatiques : tous ces éléments sont dits aléatoires car il est impossible de les connaître à partir des éléments osseux. Mais la plus grande critique de cette méthode , alors que son intérêt est largement souligné dans la littérature, est le manque d'évaluation de la fiabilité scientifique, qui est très rarement rapportée.

Toutes ces difficultés expliquent la tendance actuelle, qui est le développement de méthodes informatisées, avec les avantages de la rapidité et de la réduction de la subjectivité. La majorité de ces techniques utilisent des outils bidimensionnels, soit de déformation des images en deux dimensions, soit d'outils classiques de dessin et d'importation d'images installées dans tous les micros ordinateurs. La reconstruction faciale tridimensionnelle informatisée est développée par quelques rares équipes. La distorsion d'image fait appel à des transformations géométriques des images digitalisées. La métamorphose d'images ou « morphing » s'est considérablement développée ces dernières années, en particulier dans un but commercial (industrie du cinéma) .

L'intérêt de cette méthode et de générer directement un modèle facial tridimensionnel, qui peut être translaté , tourné , et modifié si besoin par les résultats actuels sont encourageants, mais certains problèmes sont délicats, comme le recalage exact entre le crâne et la face, la position invariable et exacte de la mandibule. Cette méthode nécessite des améliorations, en particulier en utilisant des bases de données suffisantes qui couvrent plusieurs catégories anthropologiques crânio-faciales. Il faut impérativement poursuivre la phase de validation méthodologique sur un nombre suffisant d'observations contrôlées. Ultérieurement , le logiciel devra générer au moins trois résultats (maigre, normal, obèse) et introduire des facteurs de correction en fonction des catégories anthropologiques. Les éléments aléatoires (implantation des cheveux et poils, caractères chromatiques) pourront être ajoutés à partir d'une base de données.

3.7.3. La méthode DMP

La méthode DMP (du nom de ses trois auteurs DESBOIS , MALLET et PERROT) consiste à reconstituer manuellement les muscles et la peau du visage après étude de l'orientation, de la profondeur et de la largeur des sillons tendino-musculaires laissés sur les os du crâne . *MALICIER et MALI (21)*

Cela permet d'apprécier la puissance et le sens de traction du muscle et ainsi de pouvoir reconstituer le modelé musculaire.

Cette méthode a néanmoins des limites concernant les yeux, la couleur des cheveux ou la forme des oreilles.

Elle a , à son actif , un succès important avec l'identification à Saint-Étienne du cadavre d'un homme tué par balle et repêché à l'état de squelette en 1989 dans un barrage. Les méthodes anthropologiques classiques avaient établi qu'il s'agissait d'un jeune homme de type maghrébin . C'est grâce à cette méthode DMP et à la campagne d'affichage des photographies ainsi obtenues que le cadavre a été formellement identifié et son agresseur arrêté.

Elle peut aussi être utile lors de la découverte de cadavres en décomposition. A Marseille, en 1992, cette méthode a permis également de retrouver l'identité d'une jeune femme de trente-neuf ans, dont on avait retrouvé le squelette dans une garrigue au nord de Marseille, à la fin de l'été 1989 . Après deux ans d'enquête policière et grâce à la reconstitution du visage, on trouva l'identité de la victime puis celle du meurtrier qui l'avait étouffée.

3.7.4. Conclusion

Parmi les nombreuses méthodes d'identification médico-légale, les méthodes de restauration et de reconstruction faciale tiennent une place originale.

La restauration faciale nécessite une méthodologie rigoureuse. Elle ne s'adresse qu'à des observations où persistent suffisamment de tissus mous, pour permettre cette restauration. Un dessin , une photographie ou un moulage peuvent ensuite être effectués, permettant d'obtenir un visage qui peut être photographié et publié dans la presse, pour aider à l'identification de sujets.

En ce qui concerne la reconstruction faciale, il existe de nombreuses méthodes, bi ou tridimensionnelles qui ne s'adressent qu'aux crânes totalement squelettonnés. La tendance actuelle est l'utilisation de l'informatique

tridimensionnelle , avec les avantages de la rapidité et l'absence de subjectivité. Cependant , il manque encore un certain recul, et un processus complet de validation méthodologique apparaît une grande nécessité.

3.8. Détermination des groupes sanguins par les dents

Il est possible de rechercher le groupe sanguin à partir de :

- La poudre de dents séchées puis pulvérisées à l'aide d'un marteau puis d'un mortier
- La pulpe dentaire

La recherche de groupe sanguin dans la poudre de dents broyées et pulvérisées, comme dans la pulpe dentaire de dents isolées datant parfois de plusieurs millénaires, permet d'observer 85 % de résultats concordant avec ceux établis à partir de dents conservées séchées. Les résultats les plus décevants ont été observés à partir de dents conservées dans le formol . *MALICIER et MALI (21)*

Résultats d'identification du groupe sanguin à partir de la poudre dentaire :

Méthode de conservation	Nombre total de dents	Résultats concordants %	Résultats douteux %	Résultats discordants %
Sèches	40	85	2,5	12,5
Humides	21	80,95	4,2	14,18
Formol	37	37,83	16,2	45,94
Bouin	49	83,67	6,1	10,20
Total	147	72,10	7,48	20,4

Résultats d'identification du groupe sanguin à partir de la pulpe dentaire :

Méthode de conservation	Nombre total de dents	Résultats concordants		Résultats douteux		Résultats discordants	
		N°	%	N°	%	N°	%
Sèches	8	4	50,00	1	12,5	3	37,5
Humides	10	8	80,00			2	20,00
Formol	15	9	60,00	2	13,33	4	26,66
Bouin	27	10	37,03	1	3,70	16	59,25
Total	60	31	51,66	4	6,66	25	41,66

3.9. Identification par la microscopie

La microscopie propose à l'odontologiste expert des renseignements très appréciables en ce qui concerne l'identité des composantes structurales de l'organe dentaire. Les dents, en effet, constituent des témoins biologiques fidèles, et rigoureusement individuels, de l'historique métabolique du sujet et des contraintes physiques subies par lui. *NOSSINTCHOUK et TAVERNIER (25)*

3.9.1. La microscopie en fluorescence

Des injections de tétracyclines espacées dans le temps déterminent au sein de la dentine humaine une succession de bandes fluorescentes qu'il est possible d'enregistrer microphotographiquement. La tétracycline possède la propriété de se fixer électivement sur les tissus en voie de minéralisation.

Elle constitue un vecteur de marquage et un révélateur des sites biologiques pour lesquels elle a une affinité. On peut ainsi décrire de véritables modèles de minéralisation rigoureusement individuels.

L'analyse des trames ainsi définies suggère à l'expert une possibilité d'identification à partir de l'organisation des structures de minéralisation chez un sujet donné. Ici encore, un travail analytique et discriminatoire apparaît indispensable pour intégrer et sérier les critères d'exploitation (rythme des bandes, espacement, marges de recouvrement).

3.9.2. La microscopie électronique à balayage (MEB)

Enfin, le pouvoir exceptionnel de définition de la microscopie électronique à balayage permet une investigation particulièrement intéressante en odontologie criminalistique et médico-légale.

3.10. Corrélation entre la taille d'un sujet et la taille de sa canine

La recherche d'une corrélation entre ces deux paramètres est réalisée séparément chez l'homme puis chez la femme. *CHERIF (9)*

Dans les deux cas, les points se répartissent régulièrement entre les axes moyens. Ces deux paramètres ne sont donc pas liés.

Avec la canine inférieure, les résultats sont semblables : chez l'homme par exemple, les plus petits d'entre eux ont autant de chances d'avoir de fortes canines que les plus grands.

FRONTY rapproche ces résultats de ceux de LE BOT qui estime que « les dimensions des dents n'évoluent pas parallèlement à celles de l'arcade dentaire et des mesures osseuses » .

L'auteur conclut son étude en estimant qu'il est impossible de formuler un jugement au sujet de la taille d'un individu en observant le volume de ses dents, pas plus qu'il n'est possible d'apprécier le volume des dents d'un individu dont on connaît la taille bien que ce type de raisonnement soit pourtant parfois rencontré dans la littérature anthropologique et médico-légale.

3.11. Détermination du type morphologique

Pour DE NEVREZE , les dents comme la face et le corps tout entier ont une morphologie modelée en grande partie par le métabolisme du calcium et qui varie , par conséquent , suivant le type de calcification . *HARISLUR-ARTHAPIGNET (15)-CHERIF (9)*

Il a défini 3 types d'individus en soulignant en outre les rapports existant entre la morphologie dentaire et celle de la face , de la tête et du corps tout entier :

- Le type carbo-calcique (type terrien musclé , à forte charpente osseuse , visage rond et tête brachycéphale) . Le volume des couronnes dentaires est cubique , trappu et compact . Les racines sont solides , divergentes et multiples et ce , jusqu'aux dernières molaires. Ce type donne des dents numériquement fortes en cuspides et racines.
- Le type phospho-calcique (longiligne , les muscles et articulations sont normaux , le visage est étroit et la tête allongée) . L'architecture coronaire est moins structurée que dans le type précédent. Les contours sont dans l'ensemble adoucis. Les racines sont assez solidement implantées , convergentes et tendent à la fusion de la première à la troisième molaire. Leur couleur est jaunâtre et les caries fréquentes .
- Le type fluo-calcique (fragilité osseuse, hypotonie musculaire, tendance au rachitisme, élasticité articulaire) . On retrouve habituellement dans ce type les signes suivants : convergence accusée des bords proximaux, tant coronaire que radiculaire , tendance à la réduction volumétrique de la première à la troisième molaires souvent absente . Les racines sont resserrées et tendent à la fusion de la deuxième molaire. Leur teinte tire sur le gris.

D'autre part , quatre types morphologiques sont généralement retenus pour réaliser une prothèse complète :

- Le type cérébral auquel correspond une couronne dentaire triangulaire
- Le type respiratoire : couronnes ovoïdes

- Le type digestif : couronnes arrondies
- Le type musculaire : couronnes carrées

3.12. Détermination de certains tics et habitudes

Ces tics sont généralement en rapport soit avec l'écriture, soit avec l'habitude de fumer . *BESNIER (6)*

Les fumeurs de pipe ou encore les utilisateurs de porte-cigarettes montrent des lésions caractéristiques des dents. La position de l'objet étant presque toujours la même, la mise à nu du tissu dentinaire se fait rapidement aux bords incisifs.

PRINZ, cité par *BESNIER (6)*, rapporte le cas d'un criminel qui fut découvert grâce à ce type de lésion. Un banquier fut assassiné à St Petersburg et près du cadavre on découvrit un porte-cigarettes avec embout d'ambre dont une partie était usée de façon caractéristique. On supposa que cette usure avait été provoquée par les dents du propriétaire de l'objet. Quelques temps après, lors de l'audition, le juge fut frappé par une difformité des dents de ce dernier, difformité lui rappelant l'usure du porte-cigarettes. Ce témoin, cousin et héritier de la victime , dut admettre que le porte-cigarettes s'adaptait à ses dents et qu'il était le meurtrier.

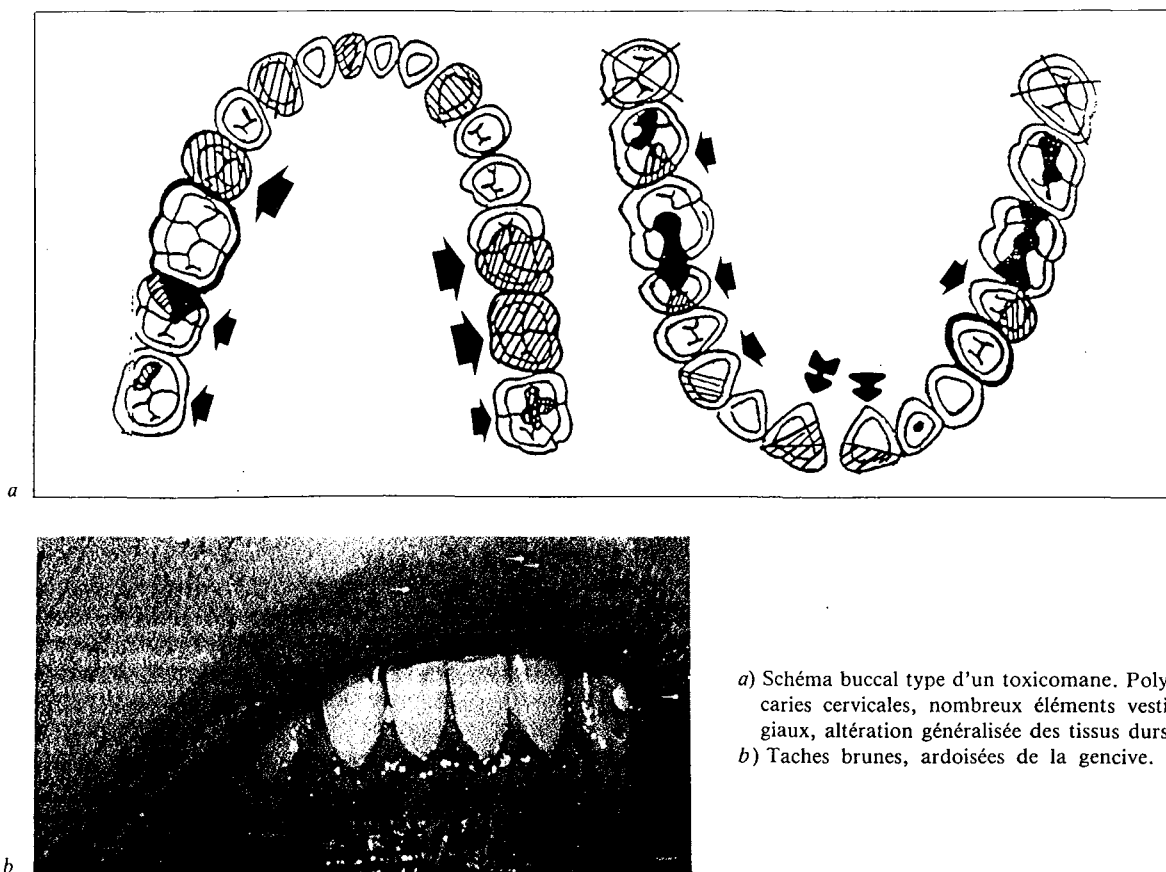
Fumer la pipe laisse en outre un enduit foncé sur les faces buccales des dents antérieures.

Chez les fumeurs de cigarettes, ce dépôt est plutôt localisé aux faces vestibulaires des dents antérieures , ainsi qu'aux faces linguales des incisives inférieures .

Les toxicomanies majeures occasionnent des dommages importants aux structures minéralisées et muqueuses de la cavité buccale . L' identification d'un toxicomane peut être facilitée par la prise en compte d'une pathologie buccale révélatrice susceptible d'orienter les recherches . (*voir figures 17 et 18*)

3.13. Détermination de la situation sociale

CASTROVERDE relate le cas d'un individu qui fut inculpé pour avoir voulu toucher une prime d'assurance-vie en faisant passer le cadavre d'un inconnu pour le sien. Ce cadavre présentait une denture dans un état déplorable alors que le présumé décédé avait subi de nombreux soins et était porteur d'un complet haut et d'un bridge à la mandibule. Cette discordance causa la perte du criminel qui fut condamné par défaut. *BESNIER (6)*



a) Schéma buccal type d'un toxicomane. Polycaries cervicales, nombreux éléments vestigiaux, altération généralisée des tissus durs.
b) Taches brunes, ardoisées de la gencive.

Figure 17
D'après NOSSINTCHOUK et TAVERNIER « Manuel d'odontologie médico-légale » Masson 1991

3.14. Détermination de la profession

La profession d'un individu retentit, dans certains cas, sur les dents en les altérant , en les déformant.

On distingue ainsi deux types d'altérations :

3.14.1. Altérations d'ordre mécanique : usure , luxation , fissures et craquelures

Elles s'observent chez le cordonnier . Les dents qui servent à tirer sur le ligneul, sont fissurées , luxées , ébréchées .

Chez les verriers, il y a constamment des fractures de dents produites par le choc répété du tube à souffler .

Chez le musicien professionnel jouant d'un instrument à vent, le saxophone par exemple, on constate une usure importante des dents antérieures et des lésions du bord incisif .

Chez la couturière, le bords incisif est échancré à force de couper le fil ou de tenir l'aiguille avec les dents .

3.14.2. Altérations d'ordre chimique

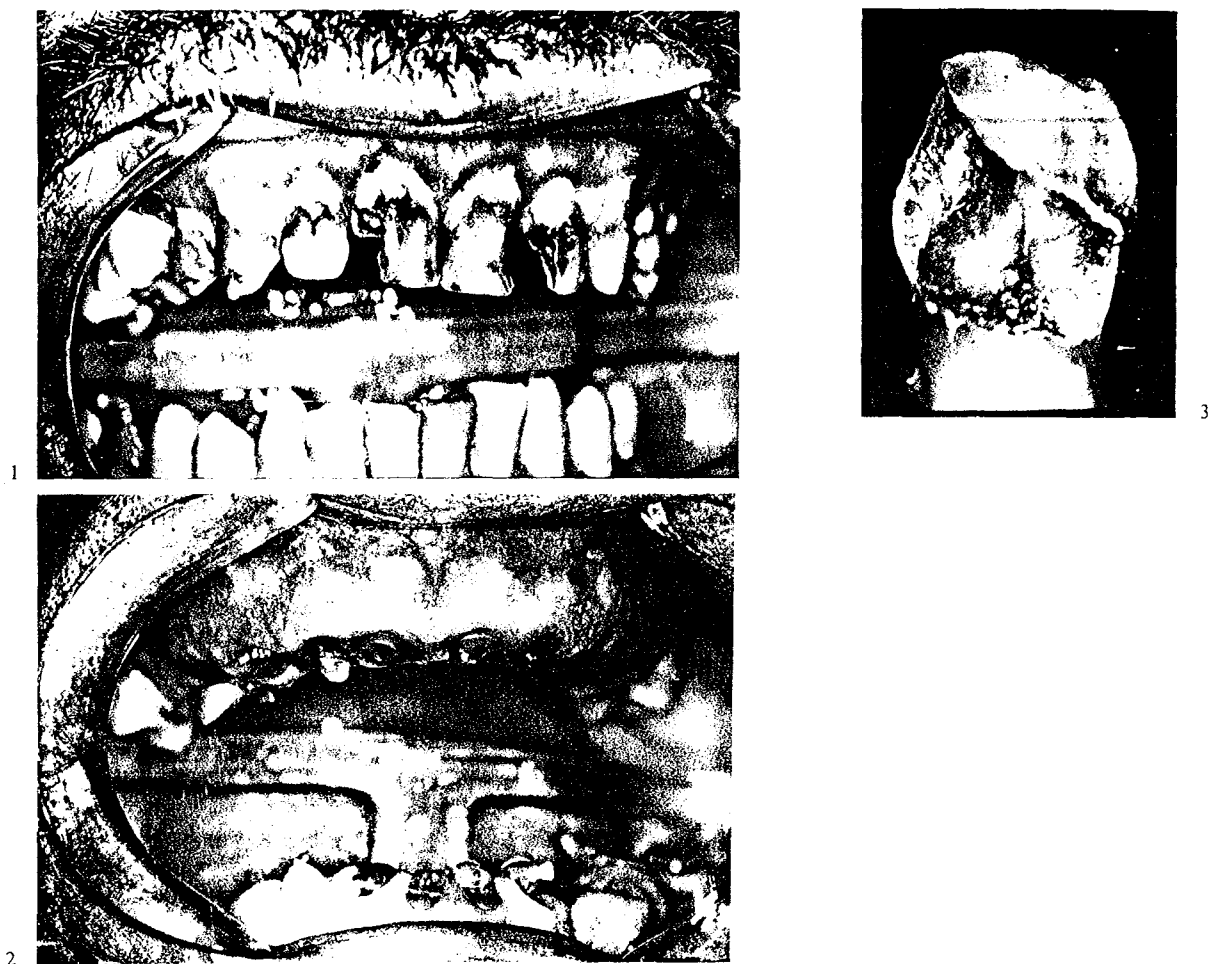
Chez le plombier , on trouve souvent une teinte brune des incisives et canines inférieures limitée au niveau gingival , appelée le liséré de BURTON .

Les ouvriers employant du mercure (photographes , étameur de glace...) peuvent perdre leurs incisives sous l'influence de la stomatite mercurielle . Le processus pathologique peut conduire à la nécrose des maxillaires .

On trouve parfois des dents « bronzées » d'une façon constante et indélébile chez l'ouvrier qui travaille le cuivre , il s'agit du liséré bleuâtre cuivreux de BAILLY (horloger , bijoutier , ...) .

On note une disparition du brillant de l'émail et des incisives en forme de biseau chez les ouvriers exposés aux vapeurs d'acide (vapeurs nitriques surtout).

Enfin , les pâtisseries doivent à la manipulation quotidienne de sucre une fréquence exceptionnelle de caries .



1. Lésions carieuses multiples, localisations cervicales préférentielles, aspects colorimétriques des lésions décelables, agressions muqueuses distinctes, pathologie parodontale sévère (très fréquemment associée), absence intégrale d'hygiène (densité de la plaque bactérienne, dépôts intrinsèques et extrinsèques agrégés ou stagnants dans les lésions).
2. Vestiges corono radiculaires aux deux maxillaires (stade plus avancé de la pathologie dentaire, fractures coronaires multiples secondaires à des processus carieux bi-directionnels (axiaux et transversaux).
3. Expression pathognomonique de la lésion carieuse du toxicomane (héroïne) (collection G. Sauveur).

Figure 18

D'après NOSSINTCHOUK et TAVERNIER « Manuel d'odontologie médico-légale » Masson 1991

3.15. Caractérisation des éléments traces de l'organe dentaire

La différenciation des éléments traces (tels les métaux) présents dans les tissus dentaires peut apporter certaines informations utiles pour déterminer l'origine d'une dent et assimiler celle-ci à un groupe dentaire de référence. *NOSSINTCHOUK et TAVERNIER (25)*

En utilisant la spectrophotométrie d'absorption atomique, on peut détecter et quantifier la présence de zinc, plomb , cadmium, cuivre, manganèse, nickel, fer et cobalt dans trente-six zones coronaires et radiculaires différenciées et préparées à cet effet .

(voir tableau 6)

On considère que la concentration des oligo-éléments varie beaucoup dans les tissus durs de la dent. Nombre de ces éléments sont des constituants intrinsèques de l'émail et leur concentration varie peu entre la dent qui n'a pas fait son éruption et celle parvenue sur l'arcade. Ces éléments ont été incorporés dans le tissu dentaire au moment du développement de la dent et ils s'y trouvent parfois à des taux similaires à ceux rencontrés dans les autres tissus de l'organisme. Une fois la dent parvenue sur l'arcade, des variations de ces taux peuvent se produire. Certaines sont consécutives à des accumulations produites par des aliments, l'eau , l'environnement général, d'autres (plomb ,mercure , étain) seront dues à la présence de restauration en amalgame.

On peut aussi faire état de la perméabilité de l'émail et de sa charge négative.

L'eau s'évapore de l'émail, les alcools méthylique , éthylique, propylique le traversent . Le développement hydrique de l'eau à travers l'émail se fait aussi sous l'effet de la pression osmotique, mais celui-ci n'est pas une membrane semi-perméable parfaite, car il laisse passer un peu de liquide hypertonique en sens inverse. Le passage de certains ions est cependant limité. Un potentiel de membrane peut exister de part et d'autre de l'émail, et celui-ci se comporte comme s'il possédait une charge négative.

<i>Dents *</i>	<i>Zn</i>	<i>Pb</i>	<i>Cd</i>	<i>Cu</i>	<i>Mn</i>	<i>Ni</i>	<i>Fe</i>	<i>Co</i>
Couronne 121 <i>a</i>	65,8	11,7	1,8	1,5	1,7	6,0	11,6	3,0
Couronne 121 <i>b</i>	64,3	12,1	1,6	1,4	1,6	6,2	10,8	3,1
Racine 121 <i>a</i>	73,8	18,2	3,9	4,7	1,1	8,1	12,2	3,1
Racine 121 <i>b</i>	73,5	17,3	3,8	4,6	1,4	8,2	11,3	3,0
Couronne 111 <i>a</i>	66,9	12,6	1,9	1,4	1,5	6,2	5,0	4,3
Couronne 111 <i>b</i>	66,2	12,1	1,8	1,2	1,4	6,1	4,3	4,2
Racine 111 <i>a</i>	86,0	20,9	1,5	1,0	1,5	8,9	1,2	3,1
Racine 111 <i>b</i>	87,1	21,2	1,4	1,4	1,2	8,8	1,5	3,0

* Les analyses *b* étaient effectuées 3 mois après *a* (selon M. V. Stack, A. J. Barhith et G. Niahlers).

**Tableau 6 : Analyse de couronne et de portions de racine de Prémolaires (en ppm)
D'après NOSSINTCHOUK et TAVERNIER « Manuel d'odontologie médico-légale » Masson 1991**

3.16. Mesure de la concentration en fluor dans les tissus minéralisés de la dent

Cette mesure est effectuée pour mettre en évidence l'appartenance de plusieurs dents isolées à un même individu, car le gradient de concentration en fluor dans le ciment et la dentine est irrégulier et donc caractéristique de la dent et de cet individu . *NOSSINTCHOUK et TAVERNIER (25)*

Ainsi, dans l'émail, la concentration en fluor est toujours plus importante vers la surface mais elle est sans rapport avec l'âge de la dent.

Dans la dentine coronaire , elle est supérieure à celle de l'émail et augmente à proximité de la cavité pulpaire . Elle croît en outre avec l'âge de la dent.

L'accroissement de la concentration en fluor est en rapport avec l'âge dans la dentine radiculaire où le gradient est dans la continuité de celui du ciment.

Dans le ciment d'ancrage du ligament desmodontal, la concentration en fluor est maximale vers la surface et son augmentation avec l'âge est la plus marquée.

4. Identification Comparative

Après avoir étudié les différents moyens de retrouver l'identité d'une personne par la méthode reconstructive , nous nous attacherons à décrire les techniques utilisant uniquement des éléments comparatifs .

Nous verrons tout d'abord les empreintes et les moulages , les fiches dentaires , les radiographies dentaires , les photographies , les portraits robots , la rugoscopie , la chéiloscopie , les indices signalétiques thérapeutiques et enfin le marquage des prothèses .

4.1. Empreintes et moulages

Les empreintes ont l'avantage de reproduire parfaitement les moindres détails (avec les alginates par exemple). *BESNIER (6)*

Malheureusement , l'encombrement et la fragilité des modèles interdisent leur emploi à grande échelle . De plus , à chaque modification , comme lors d'extractions dentaires , il serait nécessaire de reprendre une empreinte .

Par contre , l'empreinte des traces de dents dans le but d'identifier un cadavre ou un individu soupçonné de violences avec morsures s'avère utile dans l'enquête criminelle . Cette technique sera décrite plus en détails dans un autre chapitre .

4.2. Les fiches dentaires

4.2.1. Introduction

En 1887 , Charles GODON , un des fondateurs de l'Identification Odonto-Stomatologique , préconisait déjà : « Un dentiste devra dresser un schéma exact du système dentaire , indiquant toutes les restaurations partielles ou totales qui auraient été faites (obturations , aurifications , dents artificielles , etc...) ou indiquant les dents absentes et les particularités quelconques des dents présentes » . *MIRAS , MALI et MALICIER (23)*

L'identification dentaire nécessite l'utilisation de fiches (*MAFFARD (19)*). Bien que conçues au départ pour des soins et non dans un but d'identification ultérieure , elles peuvent être d'une grande utilité puisqu'elles comportent le nom , la date de naissance , l'adresse du patient ainsi que la description des actes réalisés.

Malheureusement , ces fiches sont très souvent remplies par le praticien comme bon lui semble . De plus , les modèles de ces fiches varient d'un praticien à l'autre , et le fait qu'un patient puisse être traité par plusieurs praticiens ne simplifie pas les choses .

Pour une identification formelle de personnes décédées , il convient de se doter des moyens les plus modernes de prise en charge de cet outil . L'informatique , grâce à ses capacités de gestion des informations , est devenu l'instrument de référence pour cette prise en charge .

4.2.2. Les principes

La recherche des fiches compatibles s'effectue en comparant chaque fiche du fichier des personnes disparues à l'ensemble du fichier des personnes décédées sans identité et réciproquement . *BESNIER (6)-RICORDEL (34)*

En plus des formules dentaires , la comparaison porte également sur des caractères permanents tels que le sexe , la taille et la date de naissance . En outre, des signes physiques particuliers sont retenus comme critères de tri s'ils sont expressément mentionnés sur les documents concernant les personnes décédées sans identité (fractures , cicatrices , etc...) .

Après traitement , le nombre de fiches extraites d'un fichier , compatibles avec une même fiche présente dans l'autre fichier est dans un rapport inverse au nombre de leurs caractères déterminants .

4.2.3. Les particularités dentaires

Les dents présentent , plus que tout autre organe , de très nombreuses particularités , anatomiques , traumatologiques , pathologiques , thérapeutiques , prothétiques et ethniques . *HARISLUR-ARTHAPIGNET (15)-BESNIER (6)*

4.2.3.1. Particularités anatomiques

Les caractéristiques anatomiques portent sur le nombre , la forme , le volume , le siège , la direction , la coloration ou encore la disposition des dents .

4.2.3.1.1. Les anomalies de nombre

Ce sont :

- L'anodontie (cependant , l'absence congénitale de la totalité des dents reste exceptionnelle) .

- L'oligodontie (caractérisée par l'absence de nombreuses dents , les dents présentes étant de taille moindre) .
- Les dents surnuméraires : il est possible de trouver une quatrième molaire, une troisième prémolaire , une troisième incisive .

4.2.3.1.2. Les anomalies de forme

On distingue :

4.2.3.1.2.1. Les anomalies de forme totale

Ce sont :

- Le taurodontisme (agrandissement de la chambre pulpaire , surtout au niveau des molaires et des prémolaires , avec réduction radiculaire) .
- La coalescence (réunion de deux ou plusieurs éléments dentaires par de l'os dense ou des ligaments) .
- La gémation (union de deux dents , l'une normale , l'autre en surnombre)
- La concrescence (union secondaire ne se produisant qu'après la formation complète de la dent , englobant les racines d'une ou de plusieurs dents et due à une hypercémentose) .

4.2.3.1.2.2. Les anomalies de forme partielle

Elles peuvent affecter la couronne , comme dans le cas de l'incisive supérieure en pelle chez l'esquimau du Groenland , ou les racines , comme dans le cas des racines en forme de S ou de Z , en forme de baïonnette , ou dans le cas de racines surnuméraires .

4.2.3.1.3. Les anomalies de volume

On distingue :

- Les microdonties
- Les macrodonties

4.2.3.1.4. Les anomalies de siège

Ce sont :

- Les inclusions
- Les ectopies
- Les hétérotopies

4.2.3.1.5. Les anomalies d'orientation

Elles sont d'un grand intérêt du fait de leur fréquence et des modifications de physionomie qu'elles impliquent . On peut être en présence d'une proalvéolie qui pourra entraîner un inversé d'articulé , d'une rétroalvéolie avec succion possible de la lèvre inférieure , ou d'une infragnathie molaire entraînant parfois , quand elle se complique d'une supraclusion incisive , la présence de l'empreinte des incisives inférieures sur la voûte palatine . On peut également noter parfois l'empreinte des dents dans les lèvres .

4.2.3.1.6. Les anomalies de constitution

On distingue , par exemple :

- Les dysplasies : ce sont des altérations de l'émail observées habituellement sur les dents permanentes . On cite souvent la dent d'HUTCHINSON .
- Les dystrophies : ce sont des malnutritions de l'organe dentaire se traduisant par une altération de la forme normale de la dent et pouvant aboutir à la destruction totale de la couronne .
- Les fluoroses : dues à une intoxication au fluor , elles se manifestent par l'apparition de taches blanches , brunes voire noires avec dégradation de l'émail dans les cas les plus graves . Cette affection touche les enfants pendant la période de calcification des dents , mais les altérations durent toute la vie .

4.2.3.1.7. Les colorations dentaires

On distingue les colorations extrinsèques et les colorations intrinsèques (*voir tableaux 7 et 8*) . *BEAUGE (4)*

4.2.3.1.7.1. Les colorations extrinsèques

Ces colorations sont très nombreuses et peuvent être d'origines diverses :

- Le tabac : entraîne une coloration brun-noir .
- La chlorhexidine : en cas de bains de bouche trop fréquents , une coloration brune des dents et de la langue peut apparaître .
- Les boissons : le vin rouge colore les dents en violet , le thé et le café en brun .
- Les métaux : Pour chaque métal , la pigmentation produite sur les dents est tout à fait différente de celle du métal en cause ou de son sel . Elle est plutôt due à la formation de sulfures provenant de sous-produits bactériens ou de protéines dénaturées dans la pellicule acquise .

A. Pigmentation extrinsèque

1. Bactérie chromogène	vert, orange, noir, brun
2. Chromogène diététique	
Boissons : café, thé	brun
vin rouge	violet
Noix de bétel	brun
3. Tabac	brun, noir
4. Médicaments	
Chlorohéxidine	dépend de la boisson, de l'alimentation
Sulfate de fer	noir
Fluorure d'étain	brun
5. Culturel	noir

Tableau 7

D'après BEAUGE « Colorations des dents ante et post mortem et leur intérêt en médecine légale » 1996

B. Pigmentation intrinsèque

1. Maladie du sang

a- Uroporphyrine erythropoiétique	rouge brun
b- Erythroblastose foetale	vert, brun-bleu
c- Hépatite néonatale	jaune-brun, noir
d- Défaut de bile congénital	vert
e- Traumatismes - transitoire	rouge
- permanent	gris, noir, jaune, brun
f- résorption interne	rose
g- post-mortem	rose

2. Médicaments

a- Tétracycline	jaune, brun-gris
Minocycline	
dents permanentes niveau incisif	gris
niveau cervical	brun
niveau racine	noir
os	gris, vert, jaune
muqueuse alvéolaire	bleu, gris-bleu
b- produits endodontiques	
Diaket	gris
AH26	gris
Ciment de Grossman, oxyde de zinc	rouge orange
EugénoI, endomethasone, N ₂ , pâte de Riebler	rouge foncé
c- Sulfure	noir

3. Hypoplasie, hypocalcification

a- amélogénèse imparfaite	jaune brun
b- dentinogénèse imparfaite	gris, brun-violet, jaune-brun
c - fluor	blanc brun

4. Combinaisons

Hypoplasie et drogue

Tableau 8

(Ce tableau correspond à des thérapeutiques parfois anciennes ou qui ne sont plus utilisées)

D'après BEAUGE « Colorations des dents ante et post mortem et leur intérêt en médecine légale » 1996

4.2.3.1.7.2. Les colorations intrinsèques

Quatre facteurs essentiels peuvent être responsables des modifications de couleur : la nécrose pulpaire , une technique endodontique iatrogène , une maladie d'origine générale et les traitements médicamenteux .

- La nécrose pulpaire : la nécrose pulpaire peut être due à un choc violent lésant le paquet vasculo-nerveux , ce qui entraîne une coloration rose-brune . Les microtraumatismes occlusaux , l'orthodontie , les traumatismes opératoires conduisent aux mêmes modifications .La calcification pulpaire est souvent à l'origine d'une teinte havane rencontrée particulièrement chez les personnes âgées .
- Les techniques endodontiques iatrogènes : s'il subsiste la moindre petite trace sanguine , l'hémoglobine va diffuser dans les tubulis dentinaires entraînant , par la suite , une coloration rose au départ puis brune , au niveau de la couronne dentaire .Si la cavité d'accès est insuffisante , une coloration dentaire apparaîtra également presque toujours .
- Les étiologies générales : on distingue les dyscolorations dues à des maladies telle la mélanodontie infantile qui colore les dents temporaires en brun puis en noir . Les dyscolorations peuvent être causées par des intoxications professionnelles : une intoxication au plomb peut causer une coloration gris-brun . Des dyscolorations peuvent aussi survenir suite à des habitudes ou des intoxications alimentaires : c'est le cas de la fluorose. Certains traitements médicamenteux sont également responsables de colorations , comme les tétracyclines (colorations allant du jaune citron au gris verdâtre) .
- Hypocalcification et hypoplasie : amélogénèse ou dentinogénèse imparfaite .

Ces colorations , et surtout leur origine permettent de recueillir des renseignements concernant les habitudes ethniques , la profession ou les maladies de la personne à identifier .

4.2.3.2. Particularités traumatologiques

Le cas le plus fréquent est celui d'une dent fracturée au cours d'une chute ou d'un accident et qui s'est stabilisée par la formation de néodentine .

4.2.3.3. Particularités pathologiques

La carie dentaire ne constitue pas vraiment une particularité , du fait de son manque de singularité , de son caractère évolutif , et même de sa simulation possible .

QUINTARELLI ,cité par *BESNIER (6)*, relate ainsi l'exemple de criminels qui avaient taillé une cavité dans une dent puis recouvert celle-ci d'une solution d'acétate de plomb . Cette solution avait évolué vers du sulfate de plomb en présence du tissu dentaire , simulant alors la carie .

Les affections générales telles les infections , les intoxications ou les troubles les plus divers peuvent avoir un retentissement local sur les dents et la gencive . On décrit ainsi la morphinomanie provoquant des caries occlusales , le diabète entraînant une gingivite expulsive ou la tuberculose caractérisée par des dents bleuâtres .

4.2.3.4. Particularités thérapeutiques

Les particularités restauratrices regroupent les obturations dentaires par amalgame , composite , ciment , les incrustations métalliques ou céramiques .

Mais ces techniques restauratrices ne représentent qu'un indice trop maigre pour l'enquêteur , sauf éventuellement sur l'époque à laquelle un soin a été réalisé , le pays ou il a pu être fait , et l'école d'où est issu le praticien concerné .

L'endodontie peut être d'un plus grand secours : les tendances selon les écoles amènent souvent la plupart des praticiens d'un même pays à appliquer les mêmes méthodes et à employer les mêmes matériaux d'obturation canalaire .

On peut ainsi citer :

- La méthode française : obturation canalaire avec des cônes de Gutta Percha et des pâtes à base d'eugénol .
- Pays nordiques : solution de benzol d'asphalite de Syrie .
- Allemagne et Suisse : pâte à l'hydroxyde de calcium .
- USA : solution de vernis résineux ou de Gutta .

4.2.4. Les nomenclatures

Toute fiche dentaire repose sur l'utilisation d'une nomenclature servant à identifier les dents . Il en existe plusieurs plus ou moins pratiques , nous n'en citerons que quelques-unes :

4.2.4.1. Nomenclature de ZSIGMONDY allemande (voir figure 19)

Datant de 1861 , Elle est basée sur la représentation en quatre quadrants et l'utilisation d'un système d'angle associé à la dent . Chaque incisive centrale est représentée par le chiffre 1 , chaque incisive latérale par le chiffre 2 , et ainsi de suite . La différenciation est faite en ajoutant un angle au chiffre , chaque angle identifiant un quadrant . Les dents lactéales sont représentées par les chiffres romains de I à V . L'inconvénient de ce système est la difficulté de transmission, graphique ou orale .

4.2.4.2. Nomenclature de HADERUP scandinave

Cette nomenclature , de 1887 , conserve la représentation en quadrants . De plus est adjoint le signe « + » pour le maxillaire et « - » pour la mandibule . Situé à droite du chiffre , le signe détermine le côté droit , situé à gauche , il indique le côté gauche . Concernant les dents lactéales , un « 0 » est situé en avant du n° de la dent . Cette nomenclature est difficilement utilisable en informatique .

4.2.4.3. « The tooth system digit de VIOHL & DRUM » (voir figure 20)

La Fédération Dentaire Internationale (FDI) a proposé en 1970 une formule simple , adoptée par Interpol , utilisable en toutes langues , donc écrite en chiffres exploitables en informatique et pouvant être communiquée facilement par téléphone . Le principe des quadrants est conservé , chaque hémimaxillaire est numéroté dans le sens des aiguilles d'une montre . Le quadrant n°1 représente l'hémi-maxillaire supérieur droit . Les dents sont numérotées de 1 à 8 en partant de l'incisive centrale (n°1) . Chaque dent située sur un hémimaxillaire est nommée par un binôme . Par exemple , la « 26 » représente la 1^{ère} molaire supérieure gauche . En denture lactéale , les hémimaxillaires sont numérotés de 5 à 8 dans le sens des aiguilles d'une montre et chaque dent est affectée d'un chiffre de 1 à 5 .

8	7	6	5	4	3	2	1		1	2	3	4	5	6	7	8

8	7	6	5	4	3	2	1		1	2	3	4	5	6	7	8

Par exemple : Canine supérieure droite 3]

Figure 19 :Nomenclature de ZSIGMONDY

18	17	16	15	14	13	12	11		21	22	23	24	25	26	27	28

48	47	46	45	44	43	42	41		31	32	33	34	35	36	37	38

Figure 20 :Nomenclature proposée par la FDI

D'après BESNIER « Apport de l'odontologie médico-légale en matière de criminalistique » 1992

4.2.5. Définitions de l'odontogramme

Le travail des différentes organisations nationales et internationales d'identification , est de mettre en place la standardisation des odontogrammes pour qu'ils soient accessibles à la lecture de tous les professionnels .On peut les classer en quatre groupes . *RICORDEL (34)* :

4.2.5.1. Les odontogrammes numériques , schématiques

Sur ces odontogrammes , une croix est dessinée représentant les quatre quadrants des maxillaires . Les dents sont présentées par leur numéro de la nomenclature FDI ou parfois affectées de codes . On retrouve ces schémas sur les feuilles d'entente préalable de sécurité sociale ou encore sur les formulaires d'incorporation des jeunes recrues pour le service national .

En 1980 , P. LIBOUREL , professeur en Odontologie légale à Lyon , et J.J. DAVID , directeur du laboratoire de police scientifique de Lyon proposent un codage des dents de « 0 à 9 » sur les fiches ante et post mortem :

Description	Code
Dent inconnue	0
Dent abîmée sans soins	1
Dent soignée obturée	2
Dent soignée couronnée	3
Dent à tenon prothétique	4
Dent absente	5
Dent remplacée par un inter de bridge	6
Dent remplacée par une prothèse mobile	7
Dent remplacée par un implant	8
Dent saine	9

Ce codage se rajoute à l'odontogramme numérique de sorte que l'on présente la fiche dentaire d'une personne à identifier de cette façon , avec chaque dent affectée d'un coefficient :

0 3 6 2 2 3 6 3	4 4 9 5 2 1 9 5
18 17 16 15 14 13 12 11	21 22 23 24 25 26 27 28
48 47 46 45 44 43 42 41	31 32 33 34 35 36 37 38
5 5 3 7 7 7 7 4	7 7 7 7 7 3 7 5

Cette méthode est peu pratique car non visuelle .

4.2.5.2. Les odontogrammes graphiques , schématiques

Ils sont utilisés sur l'odontogramme de CASTROVERDE (*voir figure 21*) ou encore les nouveaux odontogrammes d'Interpol . La dent est représentée sous la forme d'un carré symbolisant sa projection sur le plan . Dans ce carré , il est possible de noter ou de situer tout acte effectué , ou toute anomalie marquante . Cet odontogramme ne représente pas les racines dentaires .

➤ Le formulaire des Services d'Interpol

La fiche d'Interpol , remaniée en 1982 , est composée de dix parties . Elle est utilisée pour le rapport d'identification dentaire . *BESNIER (6)*

On distingue :

- Le groupe I (papier jaune) comporte les parties A , D , E , F et I
- Le groupe II (papier rose) comporte les parties B , C , E , F , G , H et J

(*voir figures 22 et 23*)

Les formulaires jaunes sont destinés à recueillir le maximum de renseignements auprès de la famille de la victime et de ses relations . La partie I concerne les renseignements dentaires .

Le groupe II est utilisé sur les lieux de l'enquête et à la morgue par les experts et le rapport post mortem effectué par l'odonto-stomatologiste est consigné dans la partie J .

La nomenclature employée est celle mise au point en octobre 1970 par la Fédération Dentaire Internationale (FDI) .

Toutes les informations concernant une victime non identifiée sont consignées dans les feuillets roses . Celles recueillies au sujet d'une personne disparue supposée avoir été victime sont inscrites dans les feuillets jaunes . L'intérêt de ce formulaire d'Interpol est ainsi de pouvoir identifier une victime par confrontation des deux types de formulaire .

Cependant , l'odontogramme schématique du formulaire est peu parlant et on lui préfère l'odontogramme anatomique type CNEJOS .

MINISTERIO DE GOBERNACION
POLICIA SECRETA NACIONAL

IDENTO-STOMAGRAMME

ESQUEMA DENTAL

NOMBRE _____

APELLIDOS _____

EDAD _____

FICHA RUGOSCOPICA N° _____

SEXO M 1. F 2.

RAZA B 1. N 2. A 3. M 4.

PARTICULARIDADES

ARCO CUADRADO 1
 REDONDO 2
 EN V. 3
 IRREGULAR 4

TIPO DE DIENTES OVOIDEOS CUADRADOS TRIANGULARES

EDENTE 1
 CORTOS 2
 MEDIANOS 3
 LARGOS 4

EDENTE 5
 CORTOS 4
 MEDIANOS 5
 LARGOS 6

EDENTE 7
 CORTOS 7
 MEDIANOS 8
 LARGOS 9

ARTICULACION (Mordida)

EDENTE 0
 CORRECTA 1
 PROTRUSION 2
 PROGNAFISMO 3
 BORDE CON BORDE 4
 IRREGULAR 5
 CRUZADA 6
 ABIERTA 7

ABRASION SI NO

ATRICION SI NO

ENCIAS NORMALES
 GINGIVITIS
 PIORREICAS
 BLANDAS
 SANGRANTES
 ATROFICAS
 HIPERTROFICAS

OBSERVACIONES _____

COEFICIENTE FISIOLÓGICO

COEFICIENTE ESTÉTICO

FICHA NUMERICA

1 A 2	1 A 4	1 A 4	1 A 8	1 A 12	0 A 32	INFINITO	COLOR
SEXO	RAZA	ARCO	ARTICULACION	TIPO DIENTES	NO DIENTES FALTAN	OSTURACIONES	GUIA SIGLO XX

LA HABANA, _____ DE _____ DE 19 _____

FIRMA: DR. _____

ODONTOLOGISTA

Huella del Pulgar derecho

Huella del Pulgar izquierdo

Figure 21 : Odontogramme de CASTROVERDE
D'après NOSSINTCHOUK et TAVERNIER « Manuel d'odontologie médico-légale » Masson 1991

D'après BESNIER « Apport de l'odontologie médico-légale en matière de criminalistique » 1992

PART I

MISSING PERSON - DENTAL INFORMATION

MALE/FEMALE

Name	Born	Year	Month	Day
Address	Reported missing			

CIRCUMSTANCES OF THE DISAPPEARANCE

DENTAL INFORMATION

Obtained from family members and/or others

DENTAL DATA PROVIDED BY

Dentist/Institution	<input type="checkbox"/>	Records	<input type="checkbox"/>	X-rays	<input type="checkbox"/>	Models	<input type="checkbox"/>	Photos
Address	Tel. No.							
Dentist/Institution	<input type="checkbox"/>	Records	<input type="checkbox"/>	X-rays	<input type="checkbox"/>	Models	<input type="checkbox"/>	Photos
Address	Tel. No.							
Dentist/Institution	<input type="checkbox"/>	Records	<input type="checkbox"/>	X-rays	<input type="checkbox"/>	Models	<input type="checkbox"/>	Photos
Address	Tel. No.							
<input type="checkbox"/> Filed with								
<input type="checkbox"/> Attached report to								
<input type="checkbox"/> Returned to practitioner								

Stamp	Place and date
	Signature

PART I

MISSING PERSON - DENTAL DATA

MALE/FEMALE

11		21
12		22
13		23
14		24
15		25
16		26
17		27
18		28

18 17 16 15 14 13 12 11

RIGHT

21 22 23 24 25 26 27 28

LEFT

48 47 46 45 44 43 42 41 31 32 33 34 35 36 37 38

IMAGINALLY

48		38
47		37
46		36
45		35
44		34
43		33
42		32
41		31

Specific data on crowns, bridges and dentures

Further data (occlusion, attrition, anomalies, smoker, periodontal status etc.)

Radiographs

Further material

Age at time of disappearance

Figure 23 : Formulaire des services d'Interpol (groupe II partie J)
D'après BESNIER « Apport de l'odontologie médico-légale en matière de criminalistique » 1992

PART **J**

DEAD BODY - DENTAL EXAMINATION

Site of recovery	Recovery No.
Police Agency	Date

DENTAL EXAMINATION

Requested on		by	
Performed on		at	

MATERIAL

Jaws present	<input type="checkbox"/> upper	<input type="checkbox"/> lower	Removed	<input type="checkbox"/> Yes	<input type="checkbox"/> No
Fragmentary remains.....			Removed	<input type="checkbox"/> Yes	<input type="checkbox"/> No
Single teeth..			Removed	<input type="checkbox"/> Yes	<input type="checkbox"/> No
Other.....			Removed	<input type="checkbox"/> Yes	<input type="checkbox"/> No

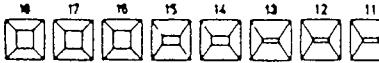
SUPPLEMENTARY DETAILS

Stamp	Place and date
	Signature

DEAD BODY - DENTAL FINDINGS PART **J**

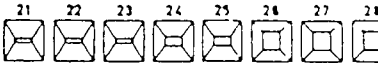
11	21
12	22
13	23
14	24
15	25
16	26
17	27
18	28

18 17 16 15 14 13 12 11



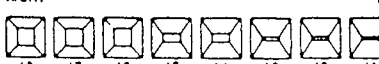
RIGHT

21 22 23 24 25 26 27 28



UNUSUALLY

48 47 46 45 44 43 42 41



LEFT

48	38
47	37
46	36
45	35
44	34
43	33
42	32
41	31

Specific description of crowns, bridges and dentures

Further findings (Occlusion, attrition, anomalies, staining, calculus, periodontitis, etc.)

Radiographic examination of

Supplementary examination

Age evaluation (Method?)

4.2.5.3. Les odontogrammes graphiques anatomiques

Utilisés sur les anciens formulaires d'Interpol (*voir figure 24*), ils ont l'avantage de montrer la face occlusale mais aussi les faces proximales, linguales et vestibulaires des dents par mise à plat des faces du volume de la figure. Ces représentations sont retrouvées dans le système « CAPMI » du Dr LORTON, système en vigueur dans l'armée américaine. Il en existe d'autres types comme le système préconisé par notre consœur toulousaine Josiane PUJOL.

4.2.5.3.1. La fiche normalisée de GUSTAFSON et JOHANSON

Elles comportent de nombreuses observations concernant :

- L'état civil
- Les obturations (situation, étendue, nature, nombre)
- Les dents extraites
- Les dents saines
- Les dents incluses (en indiquant par rapport à l'âge si l'inclusion est physiologique ou pathologique)
- Les dépôts sur les dents
- Les gencives
- Les radios

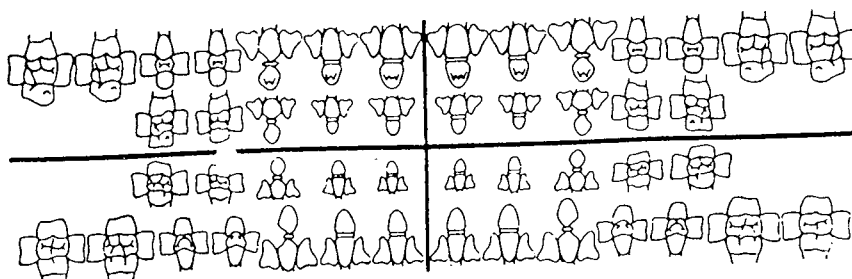
Cette fiche, pourtant très complète, présente des difficultés de recherche.

4.2.5.3.2. L'odontogramme du Docteur Josiane PUJOL (proposé par la Commission d'Identification de la Compagnie Nationale des Experts Judiciaires en Odonto-Stomatologie (CNEJOS) (*voir Schéma 25*)

Le docteur Josiane PUJOL a opté, rejoignant l'idée de GUSTAFSON, pour un odontogramme anatomique car il permet d'inclure des petits détails pouvant avoir une grande importance pour l'identification.

Cet odontogramme présente deux angles de vue pour les arcades dentaires :

- Une vue occlusale en fer à cheval permet de visualiser, sur les dents, les caries, les traitements, les restaurations prothétiques, mais aussi les rotations, les versions ou les absences.
- Une vue vestibulaire des dents montre les racines sur lesquelles il est possible de noter les traitements canaux, les kystes ou les granulomes



LEGENDE DES SIGNES UTILISES

- X : dent manquante à la suite d'une carie (extraction ou couronne complètement détruite)
- O : dent extraite pour d'autres raisons (trt. orthodontique, accident)
- ? : dent manquante pour raisons inconnues
- Y : dent temporaire tombée et dent permanente non encore poussée
- A : dent manquante par agénésie
- R : dent absente par suite d'inclusion
- .. : carie interproximale qui ne peut être diagnostiquée avec précision qu'à la radiographie
- I : début de carie
- S : carie secondaire
- .. : pulpotomie diagnostiquée à la radio
- M : mortification pulpaire diagnostiquée à la radio
- W : obturation de la (des) racine(s) diagnostiquée(s) à la radio
- K : abrasion, corrosion
- HI - III : différents types d'hypoplasies classées de I à III suivant la surface atteinte.

Figure 24 :Ancien formulaire d'Interpol

D'après BESNIER « Apport de l'odontologie médico-légale en matière de criminalistique » 1992

apicaux , mais aussi la couronne où il est possible de noter les restaurations en vue frontale .

Il est encore possible d'agrémenter ce schéma de légendes pour compléter les informations de l'odontogramme .

Cet odontogramme est adaptable en informatique , et toutes les obturations coronaires , canalaire , tous types de prothèse sont représentés réellement , ainsi que toutes les pathologies (caries , granulomes , etc...) représentables graphiquement à l'aide d'icônes , les dents manquantes disparaissent du schéma , les surnuméraires peuvent être représentées , de même que les déplacements ou les diastèmes . Les restaurations prothétiques sont représentées de la même façon par des icônes .

Depuis la création de cet odontogramme , le graphisme ne cesse de s'améliorer pour une plus grande clarté . Il a dernièrement été adopté par l'IRCGN dans son programme d'aide à l'identification odontologique : GIO 1.0.. Il présente plusieurs avantages mais aussi des inconvénients :

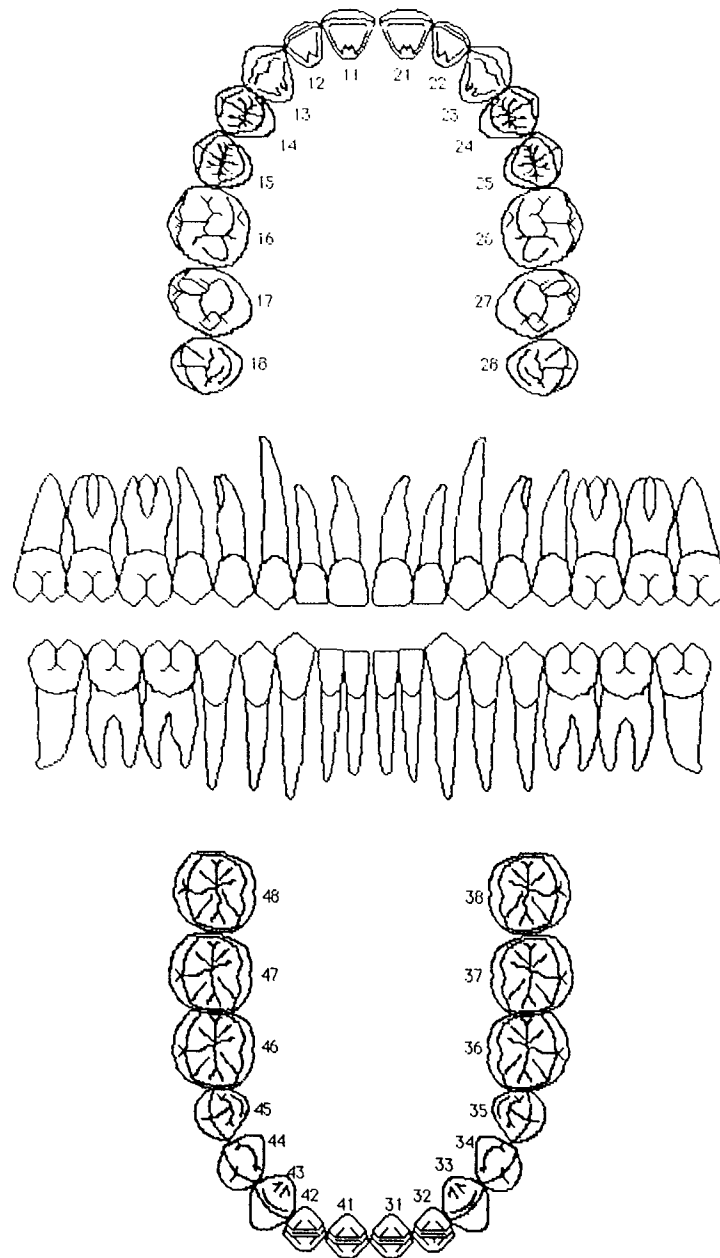
4.2.5.3.2.1. Avantages :

- Il peut être rempli assez facilement par un non praticien dès l'instant qu'il sait dessiner et qu'il possède le code .
- Il permet l'établissement de fiches telles que les avis de recherche .
- Le texte adjoint permet une facilité d'explication des éléments techniques .

4.2.5.3.2.2. Inconvénients :

- Plus la recherche est ponctuelle et précise , plus le code doit être compliqué .
- L'odontogramme n'est pas photographiable par un non initié.
- Sa transcription est difficile .

NOSSINTCHOUK déplore également que ces formulaires soient souvent remplis par des fonctionnaires de police sans expérience dans ce domaine . A défaut de remarquer une agénésie dentaire , un diastème , ils se contentent de compter les dents présentes .



..... Obturation amalgame Obturation canalair Alvéole déshabitée Avulsion traumatique
..... Obturation composite Granulome Tartre
..... Carie Kyste	
..... Recines Screw-Pest Ligue de récession gingivale
..... Abrasion ou Fracture		

Figure 25 :Odontogramme proposé par la Commission d'Identification de la Compagnie Nationale des Experts en Odontostomatologie (d'après le Dr Josiane PUJOL)
D'après NOSSINTCHOUK et TAVERNIER « Manuel d'odontologie médico-légale » Masson 1991

4.2.5.4. Les odontogrammes graphiques mi-schématiques , mi-anatomiques

D'autres représentations schématiques montrent une entité dentaire projetée sur un plan sous la forme de figures géométriques telles que cercle , carré , rectangle , pentagone , triangle dans lesquels seront notés et situés les travaux et particularités . Ces odontogrammes sont également appelés mi-anatomiques car ils précisent les faces occlusales et les racines . En effet , les faces vestibulaires , occlusales et les racines sont schématisées dans ces odontogrammes ainsi que l'on pourra les retrouver sur les odontogrammes informatisés du système canadien du Dr S.L. KOGON . Ce système utilise la nomenclature de la FDI .

4.2.5.4.1. La carte d'identité dentaire de BONNAFOUX (voir figure 26 et 27)

Elle reproduit d'une façon précise et permanente toutes les particularités signalétiques dentaires (dents manquantes , restaurations , etc...) , ainsi que tous les renseignements morphologiques (taille , forme et teinte des dents , versions , anomalies , diastèmes) , sans oublier les particularités des maxillaires, la forme de l'articulation , le prognathisme , etc... , propres à chaque individu .

BONNAFOUX préconise en outre de réserver le terme de fiche dentaire aux soins et celui de carte d'identité dentaire aux identifications , afin d'éviter toute confusion . Cette carte d'identité devrait être diffusée largement , à la télévision, à la radio , dans la presse .

Cependant , des études actuelles montrent que l'utilisation d'une telle carte ne serait pas satisfaisante car elle semble trop compliquée à remplir et laisse une trop grande part à l'appréciation personnelle du praticien examinateur.

4.2.5.4.2. La fiche d'identification selon COTTONE et STANDISH

(voir figure 28)

Schéma de la carte d'identité dentaire.
(d'après la carte du Conseil de l'Ordre et du Syndicat des
chirurgiens dentistes de la Corse)

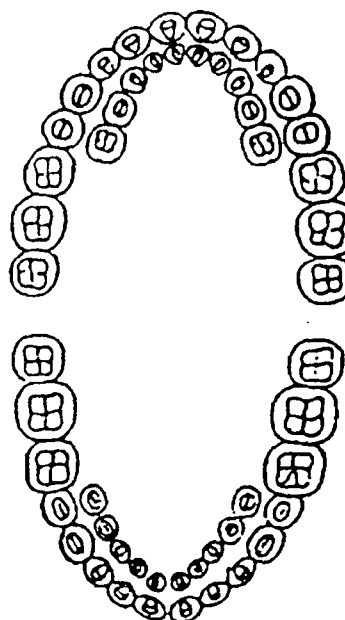
CARTE D'IDENTITE DENTAIRE

délivrée le

Nom et Prénom:.....
Profession:.....
Adresse:.....
Date et lieu de naissance:.....

Abréviations

- A - amalgame
- B - bridge
- C - couronne acier ou or
- DP - dent à pivot
- Ex - dent extraite
- O - obturation
- R - racine
-) (- diastème



Travaux en or: marqués à l'encre rouge
Travaux en acier: marqués à l'encre noire
Travaux en porcelaine ou émail: cerclés à l'encre bleue

Pour les prothèses, dessiner les contours de l'appareil
et des crochets (demi-jonc, lame, etc... or ou acier),
indiquer la matière base et le nombre des dents (ajustées
ou non, porcelaine, résine ou or, etc..).

Cachet et signature du praticien:

Figure 26 : Carte d'identité de BONNAFOUX (recto)
D'après BESNIER « Apport de l'odontologie médico-légale en matière de criminalistique » 1992

<i>RENSEIGNEMENTS MORPHOLOGIQUES OBSERVATIONS</i>	<i>DATE</i>	<i>NOUVELLES INTERVENTIONS EFFECTUEES</i>	<i>CACHET ET SIGNATURE DE PRATICIEN</i>

Figure 27 : Carte d'identité de BONNAFOUX (verso)
D'après BESNIER « Apport de l'odontologie médico-légale en matière de criminalistique » 1992

ANTEMORTEM DENTAL RECORD FORM

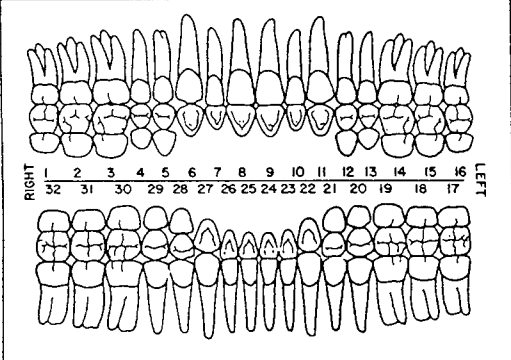
Name: _____ SSN: _____

Sex: _____ Age: _____ Race: _____ X-Rays: _____ X-Ray Date: _____

Examiners: _____ Date: _____

Record Supplied by: _____ Phone: _____

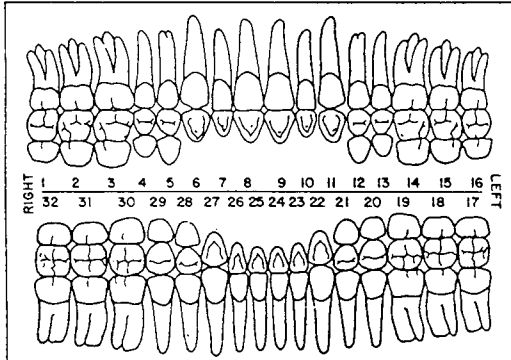
RESTORATIONS & MISSING TEETH



RIGHT 1 2 3 4 5 6 7 8 9 10 11 12 13 14 15 16 LEFT
32 31 30 29 28 27 26 25 24 23 22 21 20 19 18 17

Prosthetic Appliances: _____

DISEASES AND ABNORMALITIES



RIGHT 1 2 3 4 5 6 7 8 9 10 11 12 13 14 15 16 LEFT
32 31 30 29 28 27 26 25 24 23 22 21 20 19 18 17

Remarks: _____

Confirmed Identification: _____ Body Number: _____

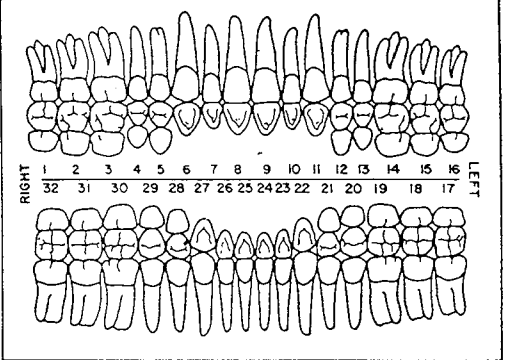
POSTMORTEM DENTAL RECORD FORM

Identification Number: _____

Examiners: _____

Date: _____

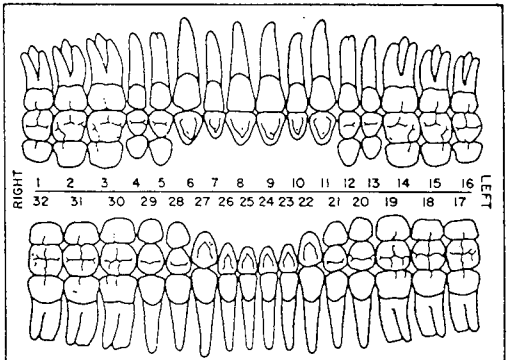
RESTORATIONS & MISSING TEETH



RIGHT 1 2 3 4 5 6 7 8 9 10 11 12 13 14 15 16 LEFT
32 31 30 29 28 27 26 25 24 23 22 21 20 19 18 17

Prosthetic Appliances: _____

DISEASES AND ABNORMALITIES



RIGHT 1 2 3 4 5 6 7 8 9 10 11 12 13 14 15 16 LEFT
32 31 30 29 28 27 26 25 24 23 22 21 20 19 18 17

Remarks: _____

X-Rays: _____

4.3. Les radiographies dentaires

L'analyse radiographique représente un temps essentiel du protocole d'identification appliqué à l'Odonto-Stomatologie . On peut considérer que tout indice radiographique est porteur d'une information privilégiée et que son absence entraîne , par exclusion , une difficulté de reconnaissance ou d'évaluation . *BRETON (8)-NOSSINTCHOUK et TAVERNIER (25)-MOREAU (24)*

Selon PENNAFORTE , de nombreux renseignements sont fournis par la radiographie :

- Au point de vue topographique (dents incluses , racines fracturées)
- Au point de vue morphologique (longueur et largeur des racines , dimension de la chambre pulpaire , stade d'évolution des dents)
- Au point de vue endodontique
- Au point de vue parodontal : tartre , rhizalyses , poches parodontales
- Au point de vue anatomo-pathologique : granulomes , kystes...

On distingue plusieurs incidences :

4.3.1. Incidences intra-orales

Ce sont les clichés rétro-alvéolaires , bite-wings , les bilans long cône et les mordus occlusaux .

4.3.2. Incidences extra-orales

On distingue principalement les maxillaires défilés , la zonorthopantomographie , les téléradiographies et l'orthopantomogramme .

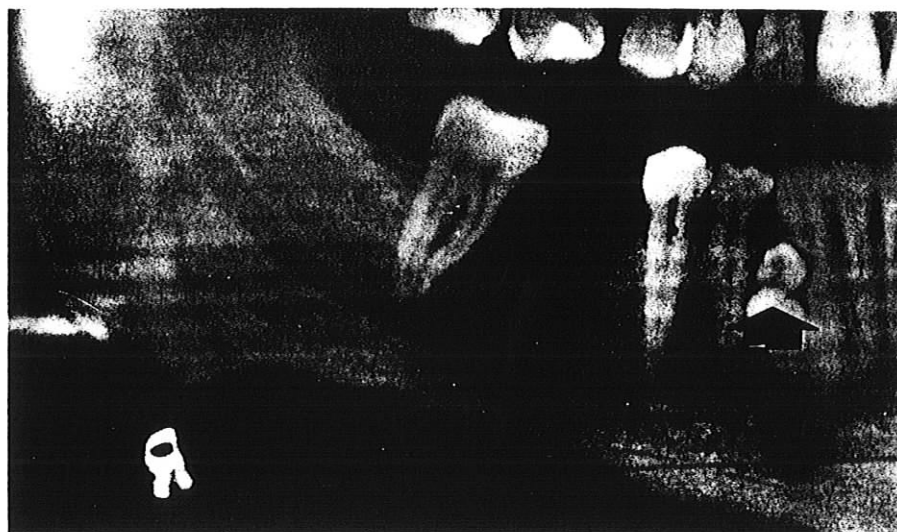
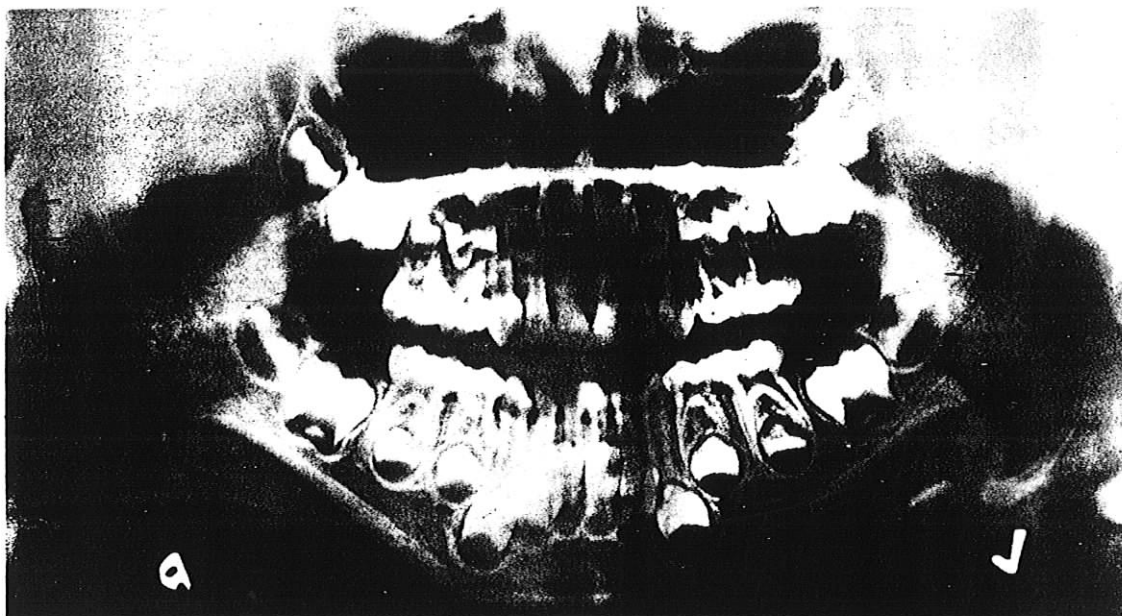4.3.3. Intérêts de la radiographie dans l'identification légale (voir figure 29)

4.3.3.1. Les clichés occlusaux

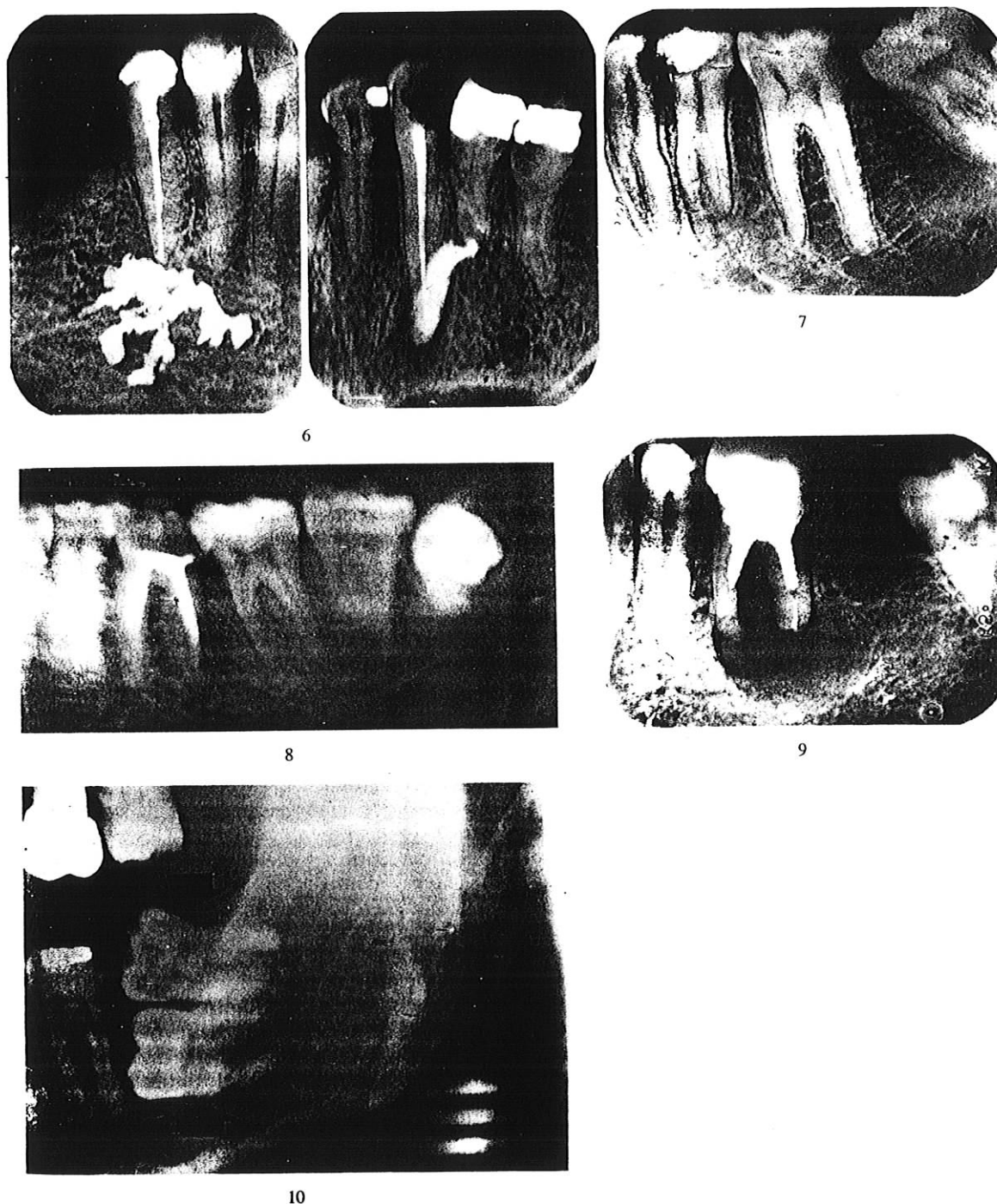
Ils permettent le diagnostic de dents surnuméraires , de fractures dentaires ou osseuses , de dents incluses ou ectopiques , de lésions osseuses .

4.3.3.2. Maxillaires défilés

Ils sont moins utilisés depuis l'apparition de la zonorthopantomographie . Néanmoins , ils peuvent être d'une certaine utilité pour détecter la présence de



**Figure 29 : 1.Zonorthopantomographie d'un enfant de 3 ans
2.Localisation d'odontomes
D'après NOSSINTCHOUK et TAVERNIER « Manuel d'odontologie médico-légale » Masson 1991**



**Figure 30 : 6.a et b Dépassement de pâte canalaire après traitement endodontique
7.Eléments dentaires présentant un accroissement de longueur radiculaire
8.Volumineuse lésion périapicale , interradiculaire
9.Mise en évidence d'une 4^e Molaire mandibulaire
10.Superposition de 2 Molaires**
D'après NOSSINTCHOUK et TAVERNIER « Manuel d'odontologie médico-légale » Masson 1991

dents surnuméraires , de dents de sagesse incluses voire ectopiques , ou pour préciser les rapports dents-sinus maxillaire .

4.3.3.3. Le bilan long-cône

Ce bilan consiste à utiliser des films radiographiques rétroalvéolaires placés parallèlement aux dents . Le tube à rayons X est orienté perpendiculairement aux dents . Pour faciliter la mise en place des films et du tube à rayons X , on utilise des angulateurs de RINN . 17 radios sont nécessaires pour réaliser un bilan complet .

4.3.3.4. Les téléradiographies

Elles sont largement employées par l'orthodontiste , qui pourra demander des clichés de face ou de profil , en position de repos ou en occlusion .

Elles permettent d'effectuer des mesures céphalométriques à l'aide de points crâniens . Ces mesures sont la base d'analyses céphalométriques , comme celles de DOWN ou de DELAIRE .

4.3.3.5. La stéréoradiographie

C'est une technique radiographique qui permet la vision en relief , restituant ainsi la troisième dimension . Elle nécessite de la part de l'observateur la vision stéréoscopique qui n'est pas spontanément accessible à tous . Cet aspect subjectif de la lecture a limité le développement de cette technique .

La perception visuelle en relief de certaines structures dento-maxillo-faciales en situation anatomique (déplacements antéro-postérieurs ou translations latérales de dents , fenestrations maxillaires ...) peut contribuer à une meilleure évaluation des conditions traumatogènes en rapport avec les observations pathologiques (indices liés à un préjudice accidentel ou criminel ayant entraîné la mort) . Cette technique doit donc être retenue dans l'arsenal mis à la disposition de cette spécialité .

4.3.3.6. Radiographie des sinus et de la cavité nasale

L'importance des radiographies des sinus ou de la cavité nasale réside dans le fait que les cavités pneumatiques de la face varient d'un individu à un autre dans leur configuration et leur dimensions . Malheureusement , ces caractères anatomiques ne sont pas immuables et peuvent varier à la suite de processus inflammatoires aigus ou chroniques , de tumeurs et de traumatismes , ou tout simplement par le fait du vieillissement .

Une étude détaillée du rôle des sinus frontaux , maxillaires et sphénoïdaux dans l'identification légale sera réalisée plus loin dans cet ouvrage .

4.3.3.7. La zonorthopantomographie

Cette technique permet d'obtenir une image orthoradiale , panoramique , tomographique du complexe dento-maxillaire ainsi que de certaines structures associées .

Les enregistrements sont ensuite analysés grâce à des analyseurs se présentant sous la forme d'une grille imprimée dont l'aire correspond aux dimensions exploitables de l'image radiographique . Tous les paramètres dento-maxillaires nécessaires sont alors transcrits par un code permettant la comparaison .

4.3.3.8. L'orthopantomogramme

En comparaison avec un bilan dentaire par clichés rétro-alvéolaires , il faut savoir que la radiographie panoramique ne donne jamais une image aussi nette , aussi fine et aussi précise de la totalité des racines et des couronnes dentaires . Néanmoins , en ce qui concerne l'expertise médico-légale , la radiographie panoramique permet une exploration complète de tout le système dentaire ainsi que de tous les actes restaurateurs réalisés .

Les indices dentaires visibles sont nombreux :

- nombre (inclusions , agénésies , surnuméraires)
- topographie (ectopies) des dents présentes
- morphologie radiculaire
- anomalies de structure (troubles de l'amélogenèse , de la dentinogenèse , dysplasies , dens in dente...)
- pathologies (granulomes , kystes péri-apicaux , fractures dentaires ou radiculaires , rhizalyses , calcifications pulpaire ...)
- traitements conservateurs (traitements endodontiques , présence de tenons intra-dentinaires ou intra-radiculaires , implants , résections apicales ...)

On distingue aussi des indices parodontaux tels que les poches parodontales ou les atteintes de furcation .

Au niveau osseux , l'orthopantomogramme permet de visualiser tous les indices morphologiques tels que l'épaisseur des corticales , la densité osseuse , la position du trou mentonnier , la forme du canal dentaire inférieur , l'épine de

Spix , le condyle ou encore la partie basse des sinus maxillaires et des fosses nasales .

Sont également observables tous les éléments pathologiques ou thérapeutiques tels que les lésions tumorales (améloblastomes , fibromes , dentinomes...) . Cependant , la radiographie ne montre pas si la tumeur est bénigne ou maligne , elle n'indique pas la nature tissulaire de la lésion et ne permet donc pas de diagnostiquer cette dernière . Les fractures osseuses et les traitements chirurgicaux sont aussi visibles .

Le choix d'un appareil pour effectuer les radiographies post mortem doit tenir compte de la rigidité cadavérique et de la fragilité des dents (brûlées à partir de 300-400 °C , elles ne sont plus manipulables) . D'où l'emploi de l'orthopantomographe . Il est cependant dommage que cet appareil n'existe pas , ou exceptionnellement , dans les Instituts de Médecine Légale . L'odontologiste légiste doit par conséquent prélever les maxillaires et les radiographier à part .

4.4. Les photographies

La photographie en Odonto-stomatologie Médico-Légale concerne l'intégralité de la cavité buccale , le visage de face et de profil , les structures céphaliques . Ainsi , dans l'identification comparative servent non seulement les dents , mais aussi la peau , les muqueuses et les artifices prothétiques .
NOSSINTCHOUK et TAVERNIER (29)-BESNIER (6)

4.4.1. Distinction entre dent naturelle et dent cosmétique

La dent naturelle possède une certaine couleur , résultant de la présence d'émail et de dentine de translucidités différentes , répartie tridimensionnellement de façon variable suivant les individus . En outre , la dent naturelle a une certaine fluorescence .

Les dents cosmétiques , c'est à dire les couronnes céramo-métalliques , les couronnes à incrustation vestibulaire de résine ou de céramique , ou les couronnes céramiques pures reproduisent de mieux en mieux la dent naturelle . Dans le cas d'une couronne céramo-métallique , l'infrastructure métallique arrête et réfléchit le flux lumineux , elle est donc masquée par une couche opaque .

Ainsi , dans le meilleur des cas , dent prothétique et dent naturelle paraîtront semblables à l'observateur pour une lumière de référence .

En lumière de WOOD , c'est à dire sous une radiation ultraviolette comprise entre 330 et 440 microns de longueur d'onde , filtrée par une verre opaque aux radiations visibles et transparentes aux ultraviolets , une dent naturelle et une dent prothétique perçues identiquement en lumière du jour , paraîtront respectivement blanche et verte .

4.4.2. Cas des prothèses et obturations métalliques

Ceci concerne les stellites , les couronnes métalliques mais aussi les obturations à l'amalgame poli , les inlays et onlays en or ou en nickel-chrome ainsi que les instruments en métal chromé intervenant lors des prises de vue (écarteurs , miroirs , ...).

En effet , ces différents éléments ont un pouvoir réfléchissant très intense . La cellule photorésistante mesurera donc une quantité de lumière réfléchi beaucoup plus intense (due à la réflexion de la lumière sur le métal poli) et cela entraînera une sous-exposition du film pour l'ensemble de la cavité buccale . Inversement , l'exposition locale de la pellicule due à la réflexion locale sur une surface polie provoquera une surexposition et une absence de modelé . Il est donc nécessaire de compenser ces effets .

4.4.3. Lésions buccales et cutanées

Toute inflammation , de quelque nature qu'elle soit (traumatique , infectieuse) est caractérisée par les quatre éléments suivants : rougeur , chaleur , tumeur , douleur . Toute lésion même cicatrisée , peut se différencier de la région proche et saine par une vascularisation et une structure du tissu conjonctif anormales .

De telles lésions sont extrêmement délicates à mettre en évidence par le procédé normal de photographie en couleur . Par contre , il est possible d'exploiter la quantité de chaleur produite par le corps , transmise par la peau qui émet à son tour un rayonnement infrarouge . Une étude en photographie infrarouge peut ainsi être recommandée pour explorer ce champ d'investigation .

4.4.4. Technique

L'utilisation de miroirs métalliques spéciaux éliminant les doubles réflexions et l'emploi de films noir et blanc ou couleurs sont recommandés .

Le miroir est introduit dans la cavité buccale avec une inclinaison de 20 à 30° par rapport à l'arcade . On obtient alors une vue de l'arcade de face et une vue des surfaces occlusales .

Trois photographies sont nécessaires :

- Les deux arcades engrenées (sans miroir)
- L'arcade supérieure
- L'arcade inférieure

Dans les cas de photographies de criminels ou de suspects , il sera utile d'effectuer un 4^{ème} cliché lèvres ouvertes .

Les clichés ante mortem sont faits au fauteuil , ils ne posent pas de problème d'éclairage , et le patient peut même aider le praticien .

Les clichés post mortem n'ont en réalité d'intérêt que si des clichés ante mortem sont disponibles . Leur réalisation pratique est plus difficile , du fait de la rigidité musculaire et de l'obstruction du champ de l'objectif par les tissus mous qui se resserrent , suite à la classique luxation de la mandibule survenant après la mort . D'où l'intérêt du prélèvement de la mandibule et du maxillaire suivi des photographies des pièces autopsiées .

4.4.5. Conclusion

La photographie permet d'obtenir une bonne étude de la denture d'une part et de la topographie faciale d'autre part . Elle donne accès aux possibilités de la superposition photographique .

4.4.6. La superposition faciale

Il s'agit d'une méthode très particulière , nécessitant du temps et une maîtrise technique importante . La superposition faciale peut aider à l'identification médico-légale d'une personne en comparant le squelette crânio-facial avec le portrait ou la photographie de la personne disparue. *QUATREHOMME (29)-BESNIER (6)*

Dès 1883, WECKLER effectuait une première tentative de comparaison entre un crâne et le portrait d'un personnage historique . En 1926 , PEARSON superposa le crâne de George BUCHANAN avec son portrait , précisant chaque étape suivie dans son procédé . La première application médico-légale de la superposition faciale eut lieu en 1937 grâce à GLAISTER et BRASH dans l'affaire Buck RUXTON . Par la suite , le procédé de GLAISTER et BRASH fut repris et modifié par d'autres auteurs . Un des succès les plus significatifs est celui d'HELMER en 1987 , qui identifia les restes de Joseph MENGELE .

4.4.6.1. Technique

Les photographies du disparu et du crâne sont agrandies et comparées par transparence . Le procédé de superposition comprend une superposition des négatifs et/ou le dessin des contours de la face , et leur superposition sur le crâne . Les problèmes posés par ces techniques sont nombreux .

Le coefficient d'agrandissement de la photographie doit être parfait , ce qui est très difficile à réaliser puisque la distance avec laquelle a été prise la photographie fournie par la famille du disparu n'est pas connue avec précision . La distance est donc évaluée indirectement en se servant par exemple de la taille des objets visibles en arrière-plan , la distance interpupillaire , la largeur bizygomatique , l'épaisseur des tissus mous cutanés .

Un autre problème est celui de la position exacte du crâne par rapport à celui de la photographie , le visage étant presque toujours dans une position intermédiaire (rachis cervical en flexion , extension , rotation , ou inclinaisons variées) . Sur la photographie fournie par la famille du disparu , les positions standardisées (authentique face , profil ou trois-quart) , sont exceptionnelles en pratique , ce qui explique la mise au point de divers procédés .

Actuellement , la superposition faciale est aidée par des techniques vidéos. Une image vidéo peut être très simplement superposée sur une autre , en utilisant deux caméras . Ce processus élimine une partie des problèmes qui étaient associés aux méthodes précédentes , en particulier la taille des deux images (l'agrandissement ou la réduction de l'image sont obtenus aisément et instantanément) ou l'orientation dans les différents plans (plan horizontal , ou plus précisément , plan anthropologique de Francfort ; plan vertical ; plan sagittal) . Les procédés de mixage permettent de nombreux types de superposition . Chaque étape peut être enregistrée , et expliquée devant une Cour d'Assises .

L'autre évolution technique est celle de l'informatique , avec la digitalisation des images et la tentative de quantification objective des caractéristiques qui différencient les visages les uns des autres . La tendance actuelle est d'éliminer au maximum la subjectivité , et de laisser au logiciel le soin d'évaluer et de comparer .

Enfin , un autre domaine d'activité , relativement nouveau , est représenté par la surveillance vidéo , dans les banques par exemple , et la nécessité de comparaisons d'images (image vidéo prise dans la banque/photographie du suspect) . Très souvent les images vidéos de surveillance sont de très mauvaise qualité , ce qui augmente encore la difficulté .

4.4.6.2. Exemples d'identification par superposition

4.4.6.2.1. L'affaire RUXTON (1930)

Les restes de deux femmes délabrées et défigurées furent trouvés dans divers paquets près du pont Gardenholme sur la route Maffat-Edinbourg . Deux dents d'un corps et quatorze de l'autre , toutes porteuses d'amalgame avaient été extraites après la mort , compliquant un peu plus l'identification .Une photographie des deux crânes fut prise selon la même orientation et développée aux mêmes dimensions que la photographie du visage d'une femme présumée victime . La superposition des deux photographies permet d'identifier l'un des deux cadavres .

4.4.6.2.2. L'affaire Pierrot-le-Fou

Les photographies signalétiques de Pierrot-le-Fou et les photographies du crâne , effectuées dans les mêmes conditions de position et de réduction , offrirent une possibilité de comparaison rigoureuse par superposition photographique : la similitude des contours de chacune des poses , face et profil, permirent une identification certaine . (*voir figure 31*)

4.5. Identification par le portait robot

4.5.1. Diffusion par le Conseil National de l'Ordre des Chirurgiens-Dentistes

Cet organisme est le seul à pouvoir diffuser à tous les praticiens en exercice le ou les portraits robots établis . *MAFFARD (19)*

Mais le coût d'une telle opération est trop élevé et les communications venant du Conseil National sont trop rares pour être d'une aide quelconque .

4.5.2. Diffusion par la presse professionnelle

Deux hebdomadaires professionnels sont surtout concernés : Le « Chirurgien-Dentiste de France » et « L'Information Dentaire » .

Ils diffusent le rapport complet des particularités buccodentaires trouvées chez la personne à identifier , les photographies des moulages et les radiographies qui lui sont transmises . Un confrère pensant reconnaître un de ses patients à travers les éléments diffusés doit alors contacter les services de police s'occupant de l'affaire .

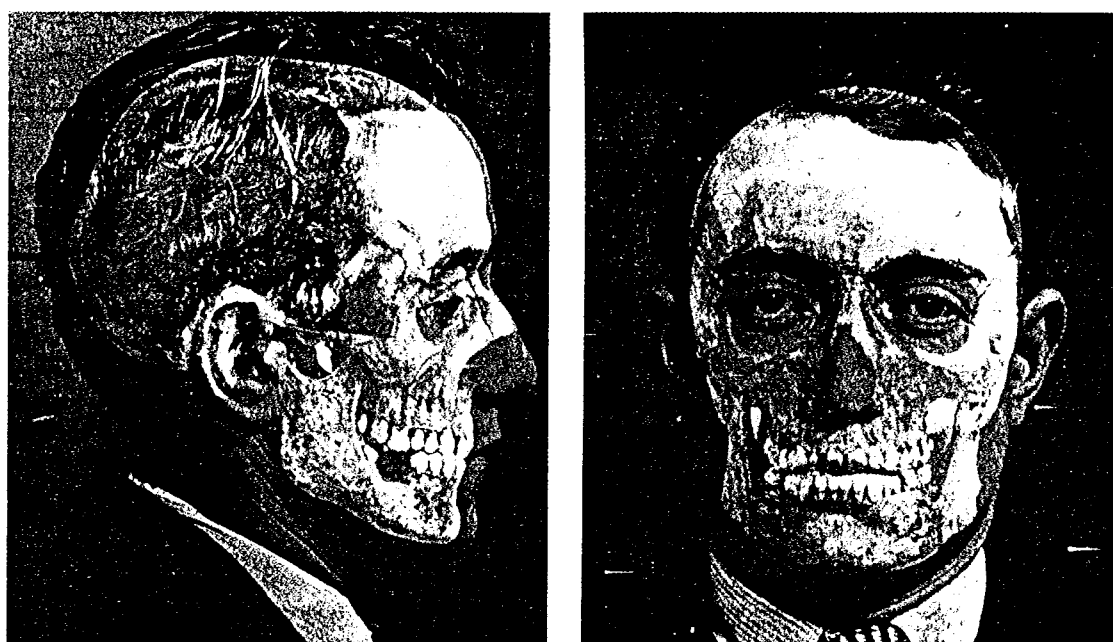


Figure 31 :Les photographies signalétiques de Pierrot-le-fou et les photographies du crâne , effectuées dans les mêmes conditions de position et de réduction , offrent une possibilité de comparaison rigoureuse par superposition photographique :la similitude des contours de chacune des poses , face et profil , permet une identification certaine.

D'après NOSSINTCHOUK et TAVERNIER « Manuel d'identification médico-légale » Masson 1991

Dans le cas le plus favorable , l'identification prend dix à quinze jours . Mais de nombreux praticiens ne lisent pas ou peu ces revues , ce qui ralentit beaucoup les procédures .

4.6. La rugoscopie

La rugoscopie est l'étude des reliefs de la voûte palatine . Elle peut permettre l'identification par la comparaison entre le système bunoidien d'un inconnu et un modèle en plâtre , une fiche rugoscopique ou des photographies intra-orales . Les papilles palatines sont constituées de la papille incisive , des papilles latérales antérieures et des papilles latérales postérieures . *NOSSINTCHOUK et TAVERNIER (25)-BRETON (8)*

4.6.1. Intérêts des papilles palatines pour l'identification

Les papilles palatines ou rugae sont caractérisées par plusieurs éléments :

- La pérennité : les reliefs palatins apparaissent dès le troisième mois in utero et persistent toute la vie .
- L'immuabilité : altérées par des substances chimiques , par des maladies ou par des traumatismes , les rugae se reproduisent ad integrum de façon identique et aux mêmes endroits .
- Variabilité morphologique : la variété des rugogrammes est infinie .

4.6.2. Limites de la rugoscopie pour l'identification

L'utilisation des rugae comme indice bucco-dentaire comparatif trouve sa limite lors des écrasements céphaliques , des carbonisations en absence de protection et lors de la décomposition des muqueuses . Tout comme les papilles dermiques digitales étudiées par la dactyloscopie , les rugae font partie des tissus mous et n'abandonnent aucune trace sur le squelette .

4.6.3. Etude du système bunoidien

L'examen peut se faire directement en bouche , par l'intermédiaire d'empreintes et de modèles , par photographies intra-orales , par photographies de modèles en plâtre ou par reconstitution stéréophotogrammétrique .

4.6.3.1. Examen direct en bouche

Cet examen est techniquement difficile et inexploitable pour effectuer des comparaisons .

4.6.3.2. Examen au moyen de moulages

C'est une méthode de choix , l'empreinte permettant la reproduction avec une précision très grande de l'ensemble des rugae . Les matériaux utilisés , hydrocolloïdes (type alginate) et élastomères (on emploiera surtout la wash technique) , sont d'une grande finesse et d'une parfaite fidélité .

4.6.3.3. Examen sur photographies intra-orales

On peut utiliser le procédé Polaroid . Il faut pour cela une installation photographique adéquate et une technique constante dans le temps . Dans certains cas il est nécessaire de procéder à la désarticulation opératoire du maxillaire concerné .

4.6.3.4. Examen sur photographie du modèle en plâtre

Cette méthode consiste à tracer les rugae au crayon noir sur le modèle en plâtre obtenu après empreinte des papilles . Puis on photographie le modèle en le plaçant de façon telle que le plan « fovea palatinus-papille incisive » soit parallèle au plan du film . On obtient ainsi un rugogramme , qui peut être archivé sur des fiches .

Cette méthode est bien codifiée , simple à mettre en œuvre , fiable et permet un archivage aisé des documents .

4.6.3.5. La stéréoscopie

Elle a pour but d'examiner simultanément deux photographies d'un même objet prises de deux points de vue différents avec le même appareil et selon des axes approximativement parallèles . L'observateur fusionne les deux images en une seule perspective vue en relief .

Pour comparer un objet A (photographie d'un modèle A) et un objet B (photographie d'un modèle B) , il faut placer sous l'œil droit la photographie de droite de l'objet A et sous l'œil gauche la photographie gauche de l'objet B . Toutes les régions identiques seront perçues en relief , les régions ayant été modifiées ne bénéficieront pas de cette perspective .

Cette technique est extrêmement précise , mais ne laisse pas de traces matérielles puisque seule la vision stéréoscopique de l'opérateur est utilisée . L'enregistrement graphique peut être obtenu par la stéréophotogrammétrie .

4.6.3.6. La stéréophotogrammétrie

Elle étudie avec précision les formes , les dimensions et la position dans l'espace d'un objet quelconque en utilisant des mesures faites sur plusieurs photographies de l'objet . C'est la seule technique permettant l'étude planimétrique et altimétrique du système bunoïdien et restituant avec exactitude les reliefs palatins en courbes de niveau dont l'équidistance est de 0,5 mm . Elle permet la classification des papilles palatines dans les trois directions de l'espace .

4.6.4. Classifications

On distingue plusieurs classifications : (*voir figure 32*)

4.6.4.1. Classification de SILVA

Les rugae sont classées en simples ou composées , ces dernières étant constituées de plusieurs rugae simples . Les rugae simples sont classées selon leurs formes et reçoivent un chiffre , droite (1) , courbe (2) , anguleuse (3) , circulaire (4) , ondulée (5) , en point (6) . Seul le dessin structural est pris en compte .

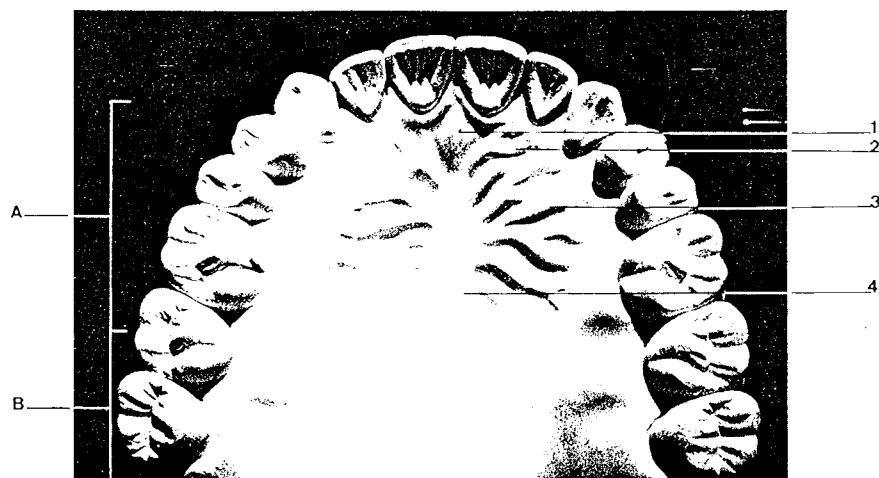Après cette analyse méthodique de toutes les rugae , celles-ci sont répertoriées et dénombrées quantitativement par variété simple . S'il y a , à droite , 5 droites (1) , 1 courbe (2) , 1 angulaire (3) , 1 circulaire (4) , 3 ondulées (5) et 1 point (6) , le nombre représentatif sera 511131 .

S'il y a , à gauche , 4 droites (1) , 1 courbe (2) , 3 angulaires (3) , 1 circulaire (4) , 3 ondulées (5) et un point (6) , le nombre représentatif sera 413131 .

Le nombre de droite et le nombre de gauche sont ajoutés et le nombre représentatif global sera 924262 .

4.6.4.2. Classification de BASAURI

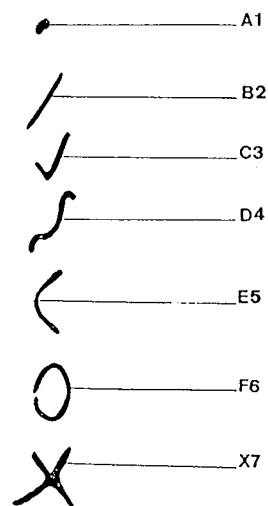
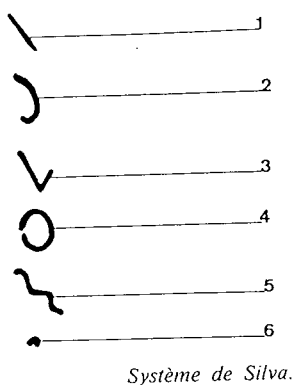
Les rugae sont classées en 6 types simples : le point A.1 , la droite B.2 , l'angle C.3 , la sinuosité D.4 , la courbe E.5 , le cercle F.6 et en types polymorphes qui associent 2 ou plusieurs types simples .



Rugae palatinae.

A - Palais rugueux
B - Palais lisse

- 1 - Papille incisive (*caroncula*)
- 2 - Papille latérale antérieure (*ruga transversa anterior*)
- 3 - Papille latérale postérieure (*ruga transversa posterior*)
- 4 - Raphé médian.



Système de Basauri.

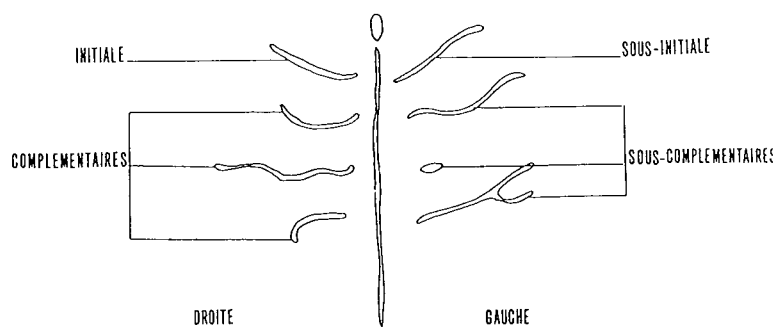


Schéma selon Correia.

Figure 32
D'après NOSSINTCHOUK et TAVERNIER « Manuel d'odontologie médico-légale » Masson 1991

4.6.4.3. Classification de CORREIA

Les rugae sont classées en 4 types , point , droite , courbe et composées . Chaque type reçoit un symbole numérique (1 , 2 , 3 , 4) et un symbole alphabétique (P , D , C , Co) .

Les figures de droite sont mises en numérateur , les figures de gauche en dénominateur . Du côté droit , la première ruga voisine de la papille incisive est appelée « initiale » , les autres « complémentaires » . Du côté gauche , la première ruga est appelée « sous-initiale » et les suivantes « sous-complémentaires » .

La formule rugoscopique devient :

<u>Initiale</u>	<u>complémentaires</u>
sous-initiale	sous-complémentaires

L'initiale et la sous-initiale reçoivent les symboles alphabétiques , les complémentaires et les sous-complémentaires des symboles numériques , par exemple : $\frac{D 312}{D 44}$

Ce qui signifie , à droite initiale , droite suivie de trois complémentaires , courbe , point , droite et à gauche sous-initiale droite suivie de deux sous-complémentaires , composée et composée .

4.6.4.4. Classification de CORMOY

L'auteur classe les rugae en 3 catégories selon leur longueur :

- Les rugae principales , de plus de 5 mm de long
- Les rugae accessoires , entre 3 et 5 mm
- Les rugae fragmentaires , entre 2 et 3 mm

Pour chaque ruga sont notées les caractéristiques de forme (droite , coudée ou courbe) , d'origine (l'extrémité médiane) , de direction (angle formé avec le raphé) ainsi que le nombre de branches s'il y a des ramifications .

4.7. Identification par les traces de lèvres

4.7.1. Introduction et Historique

L'identification par les traces de lèvres fait intervenir la chéiloscopie qui est l'étude topographique des sillons qui parcourent la zone rouge des lèvres ou zone de KLEIN . On l'emploie pour identifier un individu par comparaison entre le dessin de ses lèvres et les traces laissées sur des objets (*SOHN (39)*).

En 1950 , LE MOYNE SNYDER met en évidence les variations individuelles des sillons des lèvres .

En 1966 , Clauco MARTIN SANTOS , au cours du 4^e Congrès International de médecine légale de Copenhague proposa une classification des sillons des lèvres pouvant être utilisée dans des cas d'identification . Il distingua les sillons labiaux en type simple et composé .

En 1967 , Kazuo SUZUKI et Yasuo TSUCHIHASHI définissent les termes de « sulci laborium » pour les sillons et de « figura linearum laborium rubrorum » pour les empreintes de lèvres , terminologies qui ont été acceptées formellement lors du 5^e Congrès International de médecine légale de Toronto .

4.7.2. L'empreinte des lèvres

Plusieurs travaux de RENAUD (1973) et de TSUCHIHASHI (1974) cités par *SOHN (39)* , ont montré qu'il n'existe pas deux empreintes labiales semblables , sauf chez les jumeaux monozygotes où le dessin et la topographie des sillons sont absolument identiques . TSUCHIHASHI a , de plus , constaté que les empreintes labiales des jumeaux sont souvent très comparables à celles de l'un de leurs parents et que cette similitude suit dans une certaine mesure la similitude des groupes sanguins. L'auteur pense que ceci tend à prouver qu'il existe un mode de transmission héréditaire des dessins labiaux .

Une condition fondamentale et indispensable pour l'étude , la détermination de la formule chéiloscopique et le classement est la netteté de la reproduction du dessin labial . L'empreinte doit être comparative , documentaire et signalitique . Elle est inexploitable à l'état fragmentaire ou lacunaire . Il convient donc de prélever l'empreinte avec le plus grand soin et d'obtenir toute la surface des lèvres , d'une commissure à l'autre , bouche fermée et en position de repos .

4.7.3. Enregistrement des dessins labiaux

4.7.3.1. Méthode de Yasuo TSUCHIHASHI

4.7.3.1.1. Méthode photographique

Cette méthode consiste à prendre une photographie qui , une fois agrandie par deux , représente l'élément photographié en grandeur nature . Les sujets doivent rester immobiles , les femmes doivent enlever leur rouge à lèvres .

4.7.3.1.2. Utilisation d'un papier à empreintes

Ce papier , mis au point par HOLLISTER (USA) , est habituellement utilisé pour relever les empreintes digitales . On l'applique directement sur les lèvres pour en prendre l'empreinte . Ce papier a la particularité de ne pas tacher les doigts ni les lèvres . L'empreinte labiale obtenue par cette méthode est ensuite tracée sur papier cellophane et observée à la loupe .

4.7.3.2. Méthode de RENAUD

4.7.3.2.1. Prise d'empreintes labiales à l'aide de bristol

On utilise une feuille de papier bristol blanc de dimensions 150 * 100 mm avec un quadrillage de 5mm sur 5mm . Les lèvres sont enduites d'un rouge à lèvres de couleur foncée . Le papier quadrillé permet d'avoir une idée comparative de la dimension des lèvres par rapport à d'autres empreintes labiales . Il est préférable de prendre deux empreintes successives , la deuxième étant généralement la meilleure car elle est moins chargée en colorant et donc moins grasse . Les sillons y sont plus finement marqués et l'étude de l'empreinte est ainsi facilitée .

4.7.3.2.2. Prise d'empreintes à l'aide d'une plaque de verre

Cette plaque de verre est pressée sur les lèvres . L'empreinte obtenue est ensuite recouverte d'une fine couche adhésive , puis on applique une bande de scotch que l'on décolle lentement . Une reproduction de l'empreinte des lèvres est ainsi obtenue , mais le verre n'étant pas flexible , seule une pression assez forte permet d'obtenir une empreinte complète , ce qui risque de donner une image labiale déformée .

4.7.4. Analyse des empreintes et formule chéiloscopique

Afin de décrire et de transmettre de façon précise les renseignements détaillés mis en évidence lors de l'analyse des empreintes labiales , un système de notation spécifique est employé .(voir figure 33)

4.7.4.1. Formule chéiloscopique de RENAUD (1973)

L'auteur distingue dix types labiaux différents . A chaque type est associé une lettre et non pas un chiffre afin de ne pas confondre une formule chéiloscopique avec une formule odontologique . Aux dix types labiaux sont attribuées les dix premières lettres de l'alphabet , minuscules pour la lèvre supérieure et majuscules pour la lèvre inférieure . Chaque lèvre est divisée en deux moitiés , droite et gauche , représentées par les lettres minuscules d et g pour la lèvre inférieure et par les lettres majuscules D et G pour la lèvre supérieure afin d'éviter toute confusion .

Exemple : une lèvre supérieure gauche comporte quatre types a , d , f et i , et la partie droite cinq types a , b , e , g , c . Dans ce cas , la formule chéiloscopique de la lèvre supérieure sera : Gadfi Dabegc

Pour une lèvre inférieure , on aura par exemple : gBCDG dEACBD

La formule chéiloscopique complète sera alors : Gadfi Dabegc
gBCDG dEACBD

4.7.4.2. Formule chéiloscopique de Yasuo TSUCHIHASHI (1974)

Afin d'établir sa formule chéiloscopique , Yasuo TSUCHIHASHI a examiné les empreintes labiales de 1364 habitants de Tokyo , Kanagawa et Saitama au Japon (757 hommes et 607 femmes , âgés de 3 à 60 ans) . Les sujets présentant des inflammations , des traumatismes , des déformations , des cicatrices chirurgicales ou d'autres anomalies des lèvres ont été exclus . Après analyse des résultats de l'expérience , TSUCHIHASHI a défini 6 types labiaux en fonction de la forme et du trajet des sillons des lèvres . Les lèvres sont divisées en quadrants.

Les modèles des empreintes labiales de 22 hommes et 42 habitants de Yokohama âgés de 20 à 30 ans , ont été classés et donnèrent les résultats présentés dans le tableau .

Cette expérimentation révéla que dans les deux sexes , le type III est le plus commun, suivi dans l'ordre par le type I , le type II , le type IV et le type V.



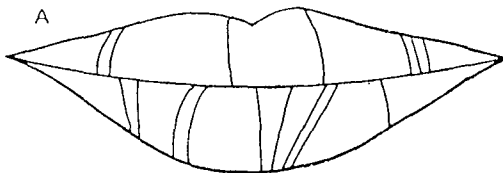
a



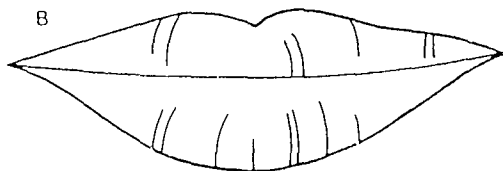
b

Objectivation d'un enregistrement au rouge à lèvres

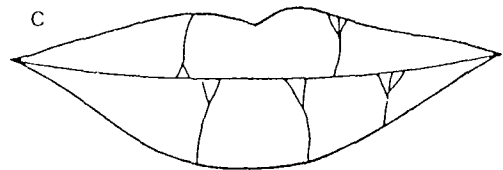
LES TYPES



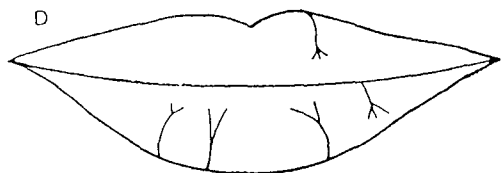
Sillon complet allant d'un bord à l'autre d'une lèvre



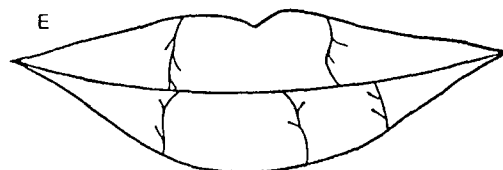
Sillon partiel partant d'un bord, mais ne rejoignant pas l'autre bord



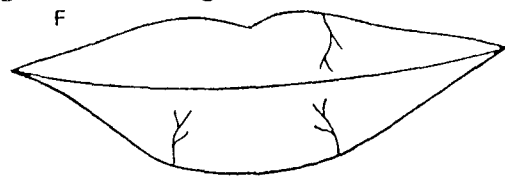
Fourche ou trident allant d'un bord à l'autre d'une lèvre



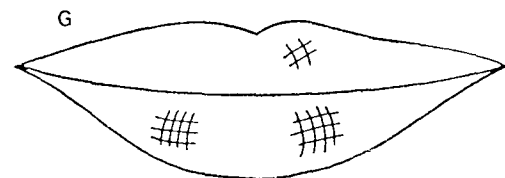
Fourche ou trident partant d'un bord, mais ne rejoignant pas l'autre bord



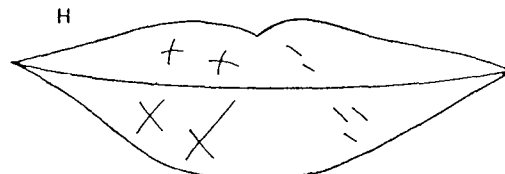Sillon en forme de branche d'arbre allant d'un bord à l'autre d'une lèvre



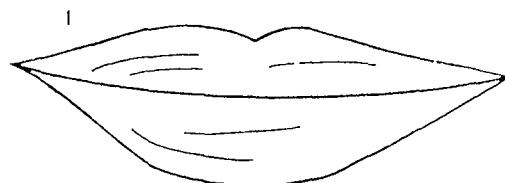
Sillon en forme de branche d'arbre partant d'un bord, mais ne rejoignant pas l'autre bord



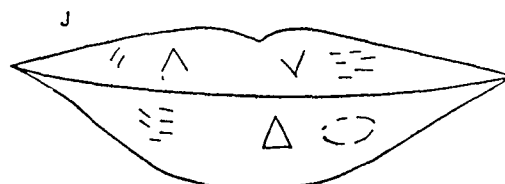
Forme réticulée (réseaux plus ou moins importants)



Intersection de sillons en signe de X ou en signe de +



Sillon horizontal ou se rapprochant de l'horizontale



Autres formes et dispositions plus rares :

- a) ellipse
- b) triangle
- c) V ou Λ
- d) tout petit sillon

Figure 33 : Classification chéiloscopique (selon RENAUD)

D'après NOSSINTCHOUK et TAVERNIER « Manuel d'odontologie médico-légale » Masson 1991

Un examen plus détaillé montra de plus que l'empreinte labiale ne consiste pas simplement en un seul type labial , mais en un amalgame de types divers .

L'existence de sillons disparaissant à mi-chemin a été reconnue et , avec l'addition du type I' , la classification de base de TSUCHIHASHI comporte donc 6 types .

4.7.5. Modifications des sillons labiaux dans le temps

4.7.5.1. Théorie de RENAUD

D'après cet auteur , il est impossible actuellement de donner une réponse scientifique à ce sujet . Les observations chéiloscopiques sont beaucoup trop rares et trop récentes et donc le recul est insuffisant pour affirmer que les sillons labiaux ne se modifient pas au cours de la vie . Cependant , l'auteur suppose que ces sillons restent identiques .

4.7.5.2. Expérience de TSUCHIHASHI

TSUCHIHASHI a mené l'expérience suivante : pendant 3 ans , il a enregistré les empreintes labiales de 7 adultes (3 femmes et 4 hommes) régulièrement une fois par mois pour des études comparatives . Aucune modification n'a été observée durant ce temps . Pendant cette période , un des sujets tomba malade et la forme de sa bouche changea légèrement . Mais dès son rétablissement , la bouche retrouva sa forme originelle et l'empreinte labiale aussi .

4.8. Identification comparative par les indices signalétiques thérapeutiques

Toutes les thérapeutiques envisagées en Odonto-stomatologie recèlent des informations convertibles au plan médico-légal . Dans le cadre de l'identification indiciale analogique , les données sont évidentes , en permettant de rapprocher le bilan thérapeutique post mortem d'un éventuel dossier clinique.

Dans une perspective indiciale évaluative , ces paramètres sont également précieux . On est , en effet , dans certains cas , en mesure d'apporter des précisions sur le suivi thérapeutique de la victime , l'origine de certains traitements ayant réclamé une haute technicité , le niveau social de la victime , l'homogénéité des actes ou des séries d'actes pratiqués (même praticien , ou praticiens successifs , etc...) . *NOSSINTCHOUK et TAVERNIER (25)*

4.8.1. Thérapeutiques conservatrices

Il s'agit :

- de la dentisterie restauratrice courante , où l'on peut observer la situation et la taille des cavités et leur matériau d'obturation (amalgame , composite , verre ionomère , inlay , onlay...) .
- de l'endodontie , et plus précisément de l'intérêt médico-légal des matériaux d'obturation canalaire .

Et ceci en fonction des niveaux lésionnels de l'organe dentaire (*voir figure 34*).

4.8.1.1. Thérapeutiques chirurgicales

Ce sont :

- les avulsions dentaires
- la chirurgie du périapex
- les régularisations osseuses ou muqueuses
- l'ablation de tumeurs

4.8.1.2. Parodontologie

Ce sont :

- les détartrages , curetages , gingivectomies , opérations à lambeaux , greffes osseuses...
- attelles de contention

4.8.1.3. Pédodontie

Cette discipline , s'adressant aux enfants , s'applique aux dents temporaires ou aux dents permanentes immatures . Elle se distingue de la dentisterie restauratrice classique par certains matériaux spécifiques d'obturation et par certaines procédures thérapeutiques telles que pulpotomie , coiffes pédodontiques préformées , mainteneurs d'espace (adjoints) .

4.8.1.4. Orthodontie

L'intérêt croissant porté à cette discipline , son développement rapide , ainsi que ses caractéristiques thérapeutiques , en font une base importante de références en Odontologie Légale , notamment en raison de la multiplicité et de l'originalité des thérapeutiques (*voir figure 35*) tels que plaques amovibles de Hawley , mainteneurs d'espace fixes , bagues sur premières molaires , multi-attaches , tractions extra-orales , arcs métalliques ... L'orthodontiste peut

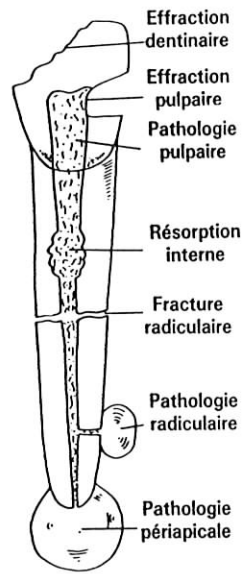
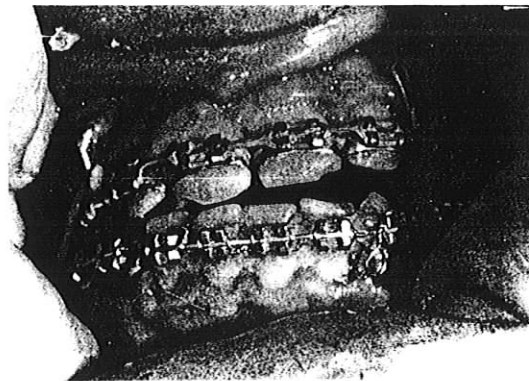


Figure 34 : Niveaux lésionnels de l'organe dentaire



**Figure 35 : Arc carré , utilisé en technique Ricketts
D'après NOSSINTCHOUK et TAVERNIER « Manuel d'identification médico-légale » Masson 1991**

également fournir des moulages d'étude très précis et des dossiers radiographiques très détaillés pouvant servir à des fins d'identification .

4.8.2. Thérapeutiques prothétiques

Ces thérapeutiques seront en mesure de fournir à l'expert des modèles d'étude ou de travail .

On distingue :

4.8.2.1. La prothèse conjointe

Elle comprend les onlays , inlays , couronnes , bridges... Les matériaux sont variés : or , nickel-chrome , résine , céramique...

4.8.2.2. La prothèse adjointe

4.8.2.2.1. Prothèse partielle

Ce sont les plaques décollées , stellites , plaques en résine , prothèses amovo-inamovibles . On notera également la disposition des ancrages comme les crochets , les attachements , ainsi que leur matériau de conception .

4.8.2.2.2. Prothèse complète

Elles sont souvent en résine (parfois anallergique) avec des dents en porcelaine ou en résine (inclusions métalliques possibles dans les intrados) .

On observera la présence éventuelle d'éléments supplémentaires de rétention (barres d'ACKERMANN) , etc...

4.8.2.2.3. Prothèse maxillo-faciale

Ce sont les obturateurs dans les cas de divisions palatines et vélaires , par exemple .

Le descriptif de chaque thérapeutique devra faire apparaître toutes ses singularités . La spécificité de l'acte justifiant dans ce contexte la mention de certaines imperfections , voire de certaines anomalies fonctionnelles ou esthétiques . La valeur opérationnelle de cette recherche se trouvera légitimée si chaque « état de traitement » n'est entaché par aucune omission.

4.8.3. Implantologie

Les différentes techniques implantaires actuellement employées peuvent fournir de nombreux éléments de référence en Odontologie Légale par la diversité même des implants utilisés – implants lames , implants juxta-osseux , implants en forme de racine , implants tronconiques , implants à insertion latérale... - et par l'utilisation préférentielle de l'une ou l'autre de ces techniques par les implantologistes . Un grand nombre de renseignements seront fournis par les dossiers et les radiographies multiples pré-implantaires et particulièrement par le DCI ou Dossier Clinique Implantaire et son suivi décennal .

4.8.4. Matériaux d'obturation canalaires

Les pâtes d'obturation peuvent être résorbables , elles disparaissent alors en quelques mois , ne laissant aucun indice comparatif en cas de recherche . Elles peuvent aussi être non résorbables , mais pas toujours totalement .

Les pâtes non résorbables associées à des cônes (résine , gutta , métal) présentent toutefois une certaine pérennité . Elles autorisent donc une meilleure comparaison radiographique .

Si la dent subsiste indéfiniment après la mort , on peut en espérer de même de son contenu . La résorption physiologique des pâtes d'obturation ne peut s'opérer qu'ante mortem . Après la mort , ce phénomène n'a plus cours et les obturations radiculaires persisteront autant que leur siège canalaire .

4.9. Le marquage des prothèses

Les prothèses offrent plusieurs avantages considérables pour l'identification individuelle :

- Leur forme et leur siège sont rigoureusement personnels .
- Leur inaltérabilité est à peu près assurée .
- Leur consignation est habituelle sur la fiche dentaire du praticien .
- Il est possible de marquer ces prothèses en les gravant ou en incluant un code lettre ou chiffre .

Dans bon nombre d'enquêtes , l'appareillage amovible s'est révélé être un précieux indice . Ainsi , en août 1959 fut découverte une prothèse dentaire dans la cave d'une maison de Glasgow sur le corps d'une jeune femme qui avait été sauvagement frappée à la tête et au visage . Rien sur elle ne permettait de l'identifier hormis une prothèse maxillaire . Un nettoyage de l'appareil fit apparaître le nom de « Henshall » . Or , une femme de ce nom résidait non loin de là . Le corps fut ainsi identifié .

Le marquage peut se réaliser sur des prothèses adjointes , conjointes ou encore sur des obturations dentaires . *NOSSINTCHOUK et TAVERNIER (25)*

4.9.1. Historique

Dès 1931 , HUMBER et Mlle Sonja WEISSENSTEIN , au Mariahilfer Ambulatorium de Vienne , proposent que la police attribue à chaque dentiste un poinçon spécial avec lequel il marquerait ses travaux de prothèse . Ces auteurs reprenaient , dans sa forme , le système en vigueur chez les orfèvres . Un office de centralisation des marques serait créé et il suffirait alors de se rapprocher de cet office pour connaître , en cas d'identification , le nom du chirurgien-dentiste qui a procédé à la réalisation de cette prothèse . La même année , Carlson proposait l'inclusion d'une bande métallique ou seraient portés des codes d'identification . Pendant la guerre , aux USA , les prothèses des militaires étaient marquées par une plaque en nylon incluse dans la résine , plaque qui portait le numéro de matricule du soldat .

PEDERSEN et KEISER-NIELSEN proposent aussi le marquage des prothèses sur les dents postérieures . Ils ont constaté que les molaires résistaient mieux que les dents antérieures aux chocs violents et à l'action du feu .

En 1962 , RYAN , cité par *NOSSINTCHOUK et TAVERNIER (25)* , a proposé que les techniciens de laboratoire inscrivent le numéro d'immatriculation du chirurgien-dentiste sur les prothèses qui leur étaient demandées .

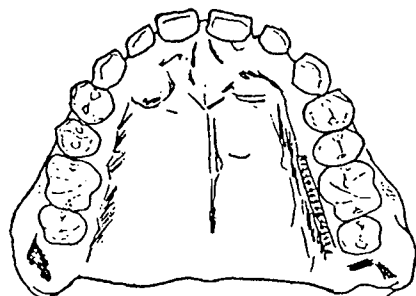
Le marquage des prothèses doit , dans tous les cas respecter plusieurs impératifs :

- ne pas diminuer la résistance de la pièce prothétique
- être de réalisation aisée et de coût réduit
- présenter un système simple d'identification
- être inaltérable au cours du temps
- résister aux agressions du milieu buccal , du feu et de l'eau
- ne pas constituer une gêne pour le patient

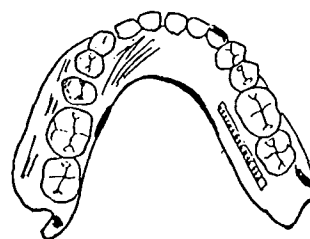
4.9.2. Marquage des prothèses adjointes (voir figure 36)

4.9.2.1. Prothèses en résine

Le marquage ne doit pas nuire à l'esthétique et doit rester accessible . Le choix de l'intrados , comme site de marquage , qui peut être rebasé ultérieurement sera proscrit .

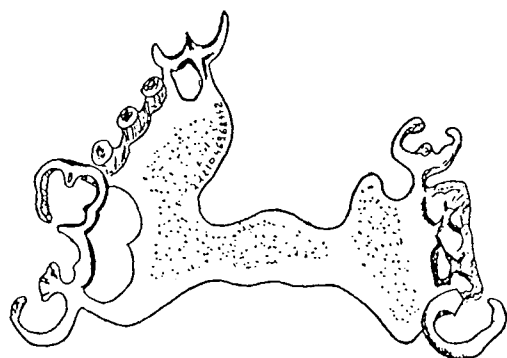


Prothèse complète maxillaire en résine
Bande métallique marquée sur la partie médiane
du versant palatin de la crête alvéolaire.

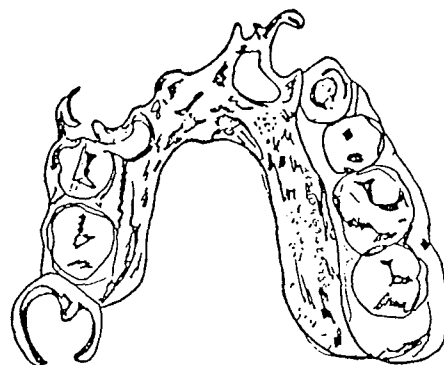


Prothèse complète mandibulaire en résine
Bande métallique
marquée sur l'un des volets linguaux.

a

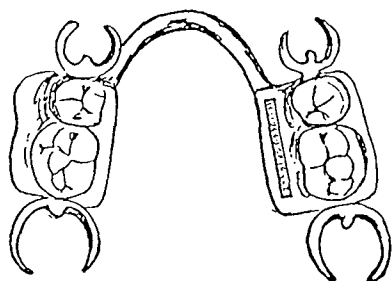


Prothèse métallique maxillaire avec entretoise palatine
Graphisme sur versant palatin de l'une des selles latérales.

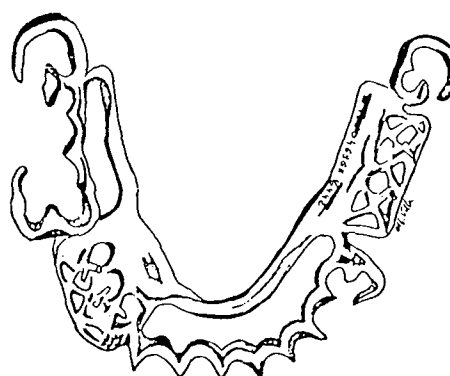


Prothèse métallique maxillaire avec barre en U
Gravure sur versant palatin
de l'une des selles latérales.

b



Prothèse métallique mandibulaire
avec selles entièrement recouvertes
par la résine
Bande métallique
gravée sur l'un des volets linguaux.



Prothèse métallique mandibulaire
avec selles recouvertes partiellement de résine.
Gravure sur le versant lingual
de l'une des selles latérales.

c

Figure 36 : Marquage des prothèses adjointes
D'après NOSSINTCHOUK et TAVERNIER « Manuel d'odontologie médico-légale » Masson 1991

4.9.2.1.1. Techniques de marquage

- Inclusions diverses sous de la résine transparente :
 - Bande ou ruban métallique gravé ou poinçonné (principalement en nickel-chrome)
 - Marques inscrites à l'encre de Chine
 - Bande de papier
 - Bande de gaze nylon ou de toile
- Inclusions de fils radio-opaques
- Marquages directs :
 - Par fraisage classique (procédé à éviter)
 - Par fraisage au moyen d'une machine outils
 - Par résine noire cuite sur la prothèse
 - Par marques fluorescentes visibles en lumière ultraviolette , ou par encre visible en lumière infrarouge
- Marquage par estampage du modèle en plâtre

4.9.2.1.2. Codes

On peut également utiliser des codes , nombreux mais parcellaires et incomplets.

4.9.2.2. Prothèses métalliques

Le marquage est identique au précédent s'il est effectué sur les selles en résine .

4.9.2.2.1. Techniques de marquage

- Fraisage classique
- Fraisage au moyen de machine outil
- Marquage de l'intrados par apposition , lors de la réalisation du modèle en plâtre , d'un cachet estampé
- Graphisme au stylet sur le modèle en cire de la prothèse

4.9.2.2.2. Codes

De même que pour les prothèses en résine , ces codes sont nombreux , mais parcellaires et incomplets .

4.9.3. Marquage des prothèses conjointes

4.9.3.1. Eléments prothétiques réalisés par le procédé de cire perdue

4.9.3.1.1. Technique de marquage

On utilise la gravure de la cire à l'aide d'un stylet .

4.9.3.1.2. Codes

Ces codes sont nombreux , mais leur transcription est rendue difficile par l'exiguïté des surfaces à graver .

4.9.3.2. Eléments élaborés par le procédé de conception et de fabrication assistée par ordinateur (C.F.A.O.)

4.9.3.2.1. Technique de marquage

La gravure s'effectue en points , dans l'intrados de l'élément prothétique , par la machine outil à commande numérique connectée à un ordinateur qui a réalisé cet élément .

4.9.3.2.2. Codes

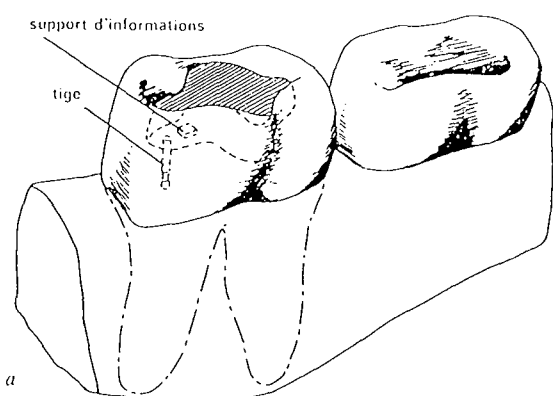
On distingue plusieurs techniques :

- codification : représentation de différentes informations par l'intermédiaire d'un code , cette codification est dite fonctionnelle . Elle peut être numérique , alphabétique ou alpha numérique .
- codage : transcription d'informations codifiées sur un support , dans un langage compréhensible par la machine , ce codage est dit technologique . Les codages utilisés sont binaires : le décimal codé binaire , l'hexadécimal codé binaire et leurs dérivés . Des codes différents peuvent être utilisés , parmi lesquels le code 3P (pays , praticien , patient) .

4.9.4. Marquage des restaurations en odontologie conservatrice

A la suite des travaux de ESPINOSA , au Pérou , qui incluait une plaque de métal dans les molaires , SAMIS , à Montréal , cité par *NOSSINTCHOUK et TAVERNIER (25)*, proposa une technique de marquage (*voir figure 37*) .

Elle consiste à insérer , dans une cavité taillée de la dent , un carré d'alumine d'environ 1 mm de côté sur lequel sont gravés , par procédé de marquage électronique les renseignements souhaités . Cette petite plaque



Procédé de Samis.

- a) Marque d'identification personnelle, composée d'une plaque d'alumine où sont inscrits les renseignements, en caractères miniaturisés (d'après un document de Densify Canada Limited, Montréal).
- b) Tige.
- c) Plaque d'alumine.

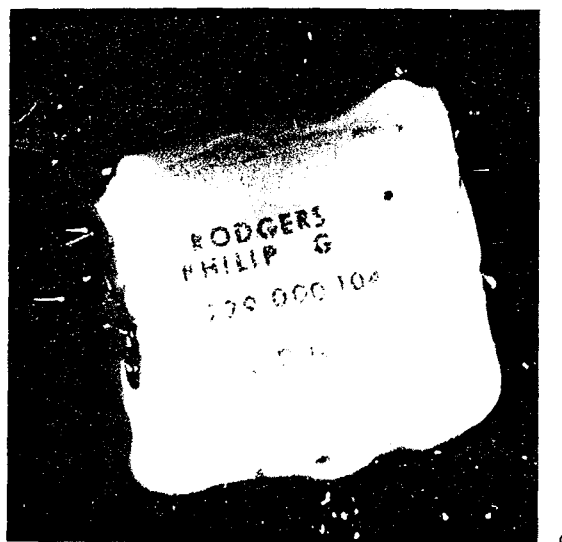
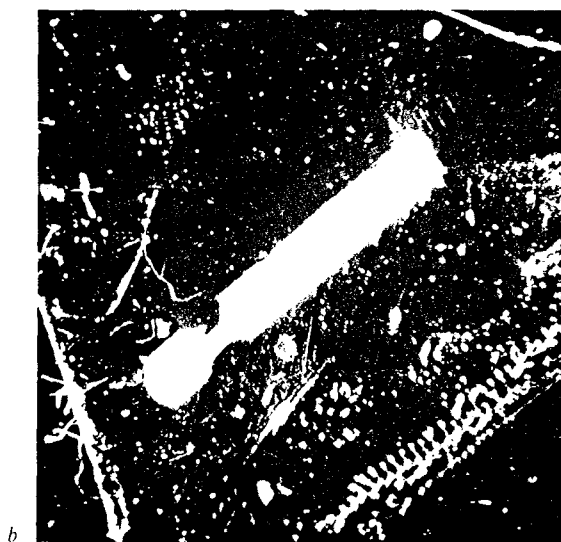


Figure 37
D'après NOSSINTCHOUK et TAVERNIER « Manuel d'odontologie médico-légale » Masson 1991

d'alumine est facilement repérable radiologiquement par une tige d'acier inoxydable de 3 mm de longueur , placée à proximité , dans la dentine saine . La cavité est obturée selon les protocoles cliniques conventionnels .

Les inconvénients majeurs de cette technique sont :

- Son inefficacité sur les dents couronnées
- Son caractère mutilant pour les dents vivantes .

4.9.5. Conclusion

D'une manière générale , les procédés de marquage se heurtent à deux écueils :

- La normalisation et la généralisation des techniques qui sont seules habilitées à les faire entrer dans les mœurs (ce qui n'est pas vérifié) .
- Un problème d'éthique lié à la sauvegarde de l'anonymat individuel .

Chapitre 3 : Identification par les sinus de la face

Parmi les sinus de la face , nous nous intéresserons plus particulièrement aux sinus frontaux , aux sinus maxillaires et aux sinus mastoïdes .

1. Identification par le sinus frontal

1.1. Introduction

Le sinus frontal est une cavité paire de forme irrégulière , pneumatisée , localisée dans l'os frontal , qui se développe embryologiquement à partir d'une cellule ethmoïdale. On trouve de très nombreuses variations anatomiques de forme et de taille . Habituellement le sinus frontal est asymétrique. Les formes rares sont représentées par l'absence unilatérale de sinus (en moyenne 10% des cas) , l'agénésie (5% des cas) , et enfin un sinus central isolé (2,5% des cas) . *QUATREHOMME (28)*

Le sinus frontal n'est pas encore formé à la naissance , et commence son développement à partir de 2-3 ans . Il n'est pas détectable radiologiquement jusqu'à l'âge de 4-6 ans . Ensuite , il croît en taille et complexité . Le développement est plus rapide après la puberté et est habituellement terminé vers 20 ans d'âge .

Le point le plus important est que la configuration du sinus frontal est unique pour chaque individu , différent dans tous les cas en hauteur , largeur , nombre , ou forme des partitions . Des comparaisons ont été effectuées par HARRIS et coll. et UBELAKER qui relèvent au moins trois différences et jusqu'à 15 différences avec une moyenne de 8 . Des variations existent même chez les jumeaux monozygotes.

Ainsi donc le sinus frontal apparaît comme un moyen extrêmement performant de faire une identification comparative positive , comme l'ont démontré ASHERSON , KULLMAN et coll. *QUATREHOMME (28)*

Il existe de rares difficultés . Des variations sont possibles à partir de l'enfance , parce que le développement du sinus frontal continue jusqu'à 18-20 ans . La région peut être modifiée par traumatisme , chirurgie , infection , ou autres durant la vie , ces modifications pouvant intervenir après que des radiographies en possession du médecin légiste ou de l'anthropologue avaient été prises . L'âge avancé peut conduire à certaines modifications dues à la résorption osseuse , qui peut entraîner un élargissement des chambres.

Dans tous les cas , il faut prendre garde d'utiliser la même incidence et la même orientation (d'avant en arrière ou d'arrière en avant) pour pratiquer l'examen radiologique comparatif , car l'image peut être déformée et prêter à une certaine ambiguïté. La même incidence est obtenue assez aisément après quelques essais . Cependant , même si la distance et l'angle du rayonnement sont identiques , les radiographies frontales et occipitales produisent des images différentes car la distance entre le sinus frontal et le film est différente . Sur l'incidence occipitale , le sinus frontal est plus loin , d'où un agrandissement et une déformation du fait de la divergence de la source de rayons X . Les 2 images (incidence frontale et incidence occipitale) sont dites homothétiques : elles sont différentes , mais se ressemblent géométriquement .

1.2.Historique et importance de l'identification par le sinus frontal

La radiologie a joué un rôle significatif dans les investigations médico-légales et l'identification des restes depuis le premier rapport de ROENTGEN sur l'effet des rayons X en 1896 , mais ce n'est qu'à partir de 1921 que SCHULLER constatait : "Les détails de forme , de taille , et la situation (du sinus frontal) sont évidents sur les radiographies et se conservent dans le temps. Ainsi , la comparaison entre une radiographie prise plus tôt et une plus tardive est d'une grande importance en odontologie légale et en anthropologie ." *MARLIN (22)*

Dans son résumé il cite la "configuration spécifiquement caractéristique" (du sinus frontal sur les films radiographiques) "pour l'identification absolue des crânes". Son article de 1943 fait référence à une expérience réalisée plus tôt dans laquelle il était prouvé que les sinus frontaux de 100 crânes présentaient des différences individuelles . En 1927 , CULBERT et LAW arrivaient indépendamment aux mêmes conclusions que SCHULLER et les appliquaient pratiquement à un cas impliquant un patient mort en Inde en 1925 . Il était connu que le patient avait subi une chirurgie mastoïdienne conservatrice en 1922 , et la comparaison des radiographies crâniennes ante mortem du patient et des radiographies post mortem révéla 20 points de concordance . Les structures dont les contours contribuèrent à l'identification incluaient les sinus frontaux et sphénoïdaux , l'apophyse Crista Galli , les orbites , la selle turcique , les processus clinoides et cellules mastoïdiennes .

L'utilisation des sinus frontaux pour l'identification apparaît de nouveau dans la littérature en 1978 . ATKINS et POTSAID , cités par *MARLIN (22)* , rapportent la superposition de films ante mortem d'une personne disparue et de radiographies post

mortem d'un corps trouvé dans le port de Boston ; les points de l'identité incluaient les sinus frontaux. L'importance de la configuration du sinus employée pour l'identification des restes est actuellement inconnue , mais il apparaît que les radiographies du crâne sont sous utilisées comme source de documents ante mortem. Il est clair qu'un nombre substantiel de telles radiographies sont disponibles , comme le montre un rapport du service de radiologie d'un petit (154 lits) hôpital . Il était reporté qu'environ 2400 examens radiographiques étaient réalisés chaque mois pour des raisons variées et que 1 film ante mortem sur 25 montrait les structures craniô-faciales d'une valeur potentielle pour l'identification .Alors qu'elle ne semble pas offrir de fortes probabilités de succès dans la recherche de documents ante mortem , la recherche dans les hôpitaux régionaux devient valable quand une identification putative existe et elle peut produire des résultats intéressants quand les autres efforts pour obtenir des documents ante mortem ont échoué .

L'origine de l'identification est la comparaison de documents ante et post mortem , mais la collecte de documents ante mortem peut prendre beaucoup de temps (*KULLMAN (17)*) . Parfois les familles ne connaissent pas le nom des médecins et dentistes consultés par la personne décédée ou même elles ignorent qu'elle a reçu des soins . Dans le cas de morts récentes , les documents post mortem sont d'abord rassemblés, puis la recherche de documents ante mortem peut prendre des jours , des semaines voire même des mois . Etant donné que les documents ante mortem éventuellement découverts sont inconnus , la collecte des informations post mortem doit être compréhensible et inclure une autopsie complète , des radiographies du crâne et des dents , un schéma dentaire (avec une description détaillée des éléments prothétiques), et les photographies appropriées . Les radiographies post mortem du crâne peuvent être réalisées avant d'ouvrir la tête pour éviter la possible superposition du trait de scie lors de l'autopsie sur les limites du sinus frontal .

Les radiographies de la tête sont une importante , et souvent négligée , source d'informations ante mortem (*HARRIS (16)*).Elles deviennent extrêmement importantes lorsque les documents dentaires ante mortem conventionnels ne sont pas disponibles . En général , les radiographies apportent une information objective sur les structures anatomiques ainsi que sur les pathologies , les traumatismes antérieurs et les actes chirurgicaux . Spécifiquement , les structures crâniennes et faciales visibles dans les différents types de radiographies extra orales habituellement utilisées aujourd'hui peuvent procurer de nombreux points de comparaison avec les radiographies post mortem appropriées des mêmes structures .De la même façon , il est clair que de telles radiographies peuvent représenter graphiquement des

structures souvent uniques de l'individu , mais leur potentiel n'a pas encore été complètement exploré .

Actuellement , il n'existe pas de système standard de comparaison , à part la comparaison morphologique . Différentes méthodes ont été proposées pour analyser les radiographies standards , basées sur la taille , la forme , et la symétrie . Des classifications chiffrées , telles celles utilisées pour l'analyse des empreintes digitales peuvent être employées pour la standardisation . La technologie du scanner par Tomographie Informatisée (TI) offre maintenant une plus grande précision en révélant plus de détails . Malheureusement , les scanners par TI sont encore relativement rares actuellement , mais cette situation va changer dans le futur .
QUATREHOMME (30)

1.3.Méthode de mesure standardisée des radiographies du sinus frontal

1.3.1. Introduction

Une méthode est nécessaire pour rendre possible le classement des mesures du sinus d'un grand nombre de personnes connues qui puissent être facilement établies pour une comparaison plus tard avec de nouveaux films de personnes non-identifiées . D'après LOPES , DECLOS fit la première tentative en 1934 tandis qu'il travaillait sur sa thèse . D'autres études suivirent , parmi celles de SCHULLER , MAREK et coll. , et YOSHINO et coll. *QUATREHOMME (30)*

Mais même avec un bon système de stockage et d'établissement des mesures du sinus , l'identification est toujours limitée par le manque d'une méthode standardisée de mesure des nombreuses variables rencontrées , parmi lesquelles l'asymétrie anatomique , les variations de l'angle formé par le film radiographique et les rayons X incidents , la présence de lobules incomplets , de septa inter-sinusaux mal définis et de septa accessoires .

Le but de ce chapitre est de décrire une méthode pratique pour réaliser des mesures standardisées des radiographies du sinus frontal qui puissent être classées pour une comparaison plus tardive avec de nouvelles radiographies de personnes inconnues .

1.3.2. Quatre premières mesures

1.3.2.1. Mesures anatomiques normales

La première étape dans la mesure du sinus frontal consiste à placer le film radiographique sur un négatoscope et à tracer une ligne sur le film horizontalement le long de la limite supérieure des deux cavités orbitaires (*voir figure 38*). C'est la ligne de base. Quatre lignes de plus sont tracées perpendiculaires à la ligne de base et passant par des points spécifiques. Une ligne (*figure 38, ligne E*) marque la limite maximale latérale du sinus frontal droit. Une autre ligne (F) passe à travers le sommet (point le plus distant de la ligne de base) du sinus frontal droit. Une troisième ligne (G) est tracée à travers le sommet du sinus frontal gauche. La quatrième ligne (H) définit la limite latérale du sinus frontal gauche. De ces lignes les quatre premières mesures (mesures A, B, C, D) peuvent être obtenues (*figure 38, lignes pointillées*) :

- La mesure A est le diamètre maximal du sinus frontal, c'est à dire la distance entre les lignes projetées qui délimitent les limites latérales maximales des sinus droit et gauche (lignes E à H).
- La mesure B est la distance entre les lignes projetées marquant les sommets des sinus droit et gauche (lignes F à G).
- La mesure C est la distance entre les lignes marquant la limite latérale maximale et le sommet du sinus frontal droit (lignes E à F).
- La mesure D est la distance entre les lignes marquant la limite latérale maximale et le sommet du sinus frontal gauche (lignes G à H).

Cette technique mesure la distance entre des lignes projetées et parallèles, ce qui corrige une possible distorsion causée par un mauvais positionnement (longitudinal) du crâne lors de la prise de la radiographie.

1.3.2.2. Mesures des variations anatomiques

Les mesures anatomiques ne correspondant pas à une forme architecturale classique nécessitent une adaptation de la méthode décrite ci-dessus. Pour faciliter ceci, neuf règles ont été créées :

- 1) Prendre uniquement les mesures des cavités contenant de l'air des sinus frontaux.
- 2) Lorsqu'un sinus a deux sommets égaux, mesurer le plus proche du septum inter sinusal (*figure 39, ligne F*).
- 3) Lorsque le sommet est difficile à déterminer du fait d'un lobule présentant une faible courbure, mesurer le point au milieu du lobule (*figure 40, ligne F*).

- 4) Quand le sommet n'est pas évident à cause d'un lobule plat , mesurer le milieu du plateau (*figure 41 , ligne F*) .
- 5) Toute cavité contenant de l'air de l'os frontal est considérée comme une partie du sinus frontal et doit être mesurée (*figure 42 , ligne E , H*) .
- 6) Quand le sinus frontal a une forme triangulaire et qu'il n'y a pas deux sommets distincts du fait de leur coïncidence avec le vertex du triangle , mesurer et noter le vertex et noter la mesure B comme nulle (*figure 43*) .
- 7) Quand les points délimités par les lignes E , F , G et H sont au-dessus de la ligne de base , ils sont considérés comme positifs (p) ; quand ils sont au-dessous de la ligne de base , ils sont notés négativement (n) . Les points sont considérés comme nuls (0) quand ils sont situés sur la ligne de base (*figure 44*) .
- 8) Si un crâne a un seul sinus frontal , la mesure A devient la distance entre les limites latérales et médiales (*figure 45*) . Noter la mesure B comme nulle . La mesure C reste la même . la mesure D devient la distance entre le sommet et la limite médiale .
- 9) Si un crâne n'a pas de sinus frontal , mesurer seulement la distance entre la projection des lignes passant à travers les bords médiaux des cavités orbitaires (*figure 46 , mesure X*) .

1.3.3. Test du Système

Pour tester la précision de ce système de mesure , 500 films radiographiques du sinus frontal pris dans la position nasale frontale ont été choisis au hasard parmi un pool de films radiographiques de dossiers de patients sortis du département ORL d'un hôpital . Toutes les radiographies provenaient d'adultes ne présentant pas de pathologie des sinus frontaux . Ces films ont été numérotés de 1 à 500 .

Les sinus frontaux ont été mesurés sur les 500 radiographies selon la méthode décrite . Les mesures de toutes les distances A , B , C et D (et occasionnellement X) et les caractéristiques de toutes les lignes E , F , G et H ont été notées . Les mesures A , B et C ont été entrées dans un ordinateur de la plus courte à la plus longue distance en commençant par la mesure A . Lorsque plusieurs mesures A étaient identiques , l'information était classée en fonction de la mesure B . Lorsque les mesures A et B étaient identiques , l'ordinateur les classait en fonction de la mesure C (l'ordinateur ne pouvait pas accepter la mesure D dans ce mode) .

Puis , 100 radiographies ont été choisies au hasard parmi les 500 du départ . Les 100 films contenaient tous les types de sinus frontal . Les lignes de mesure tracées sur les radiographies ont été effacées avec des boules de coton imbibées

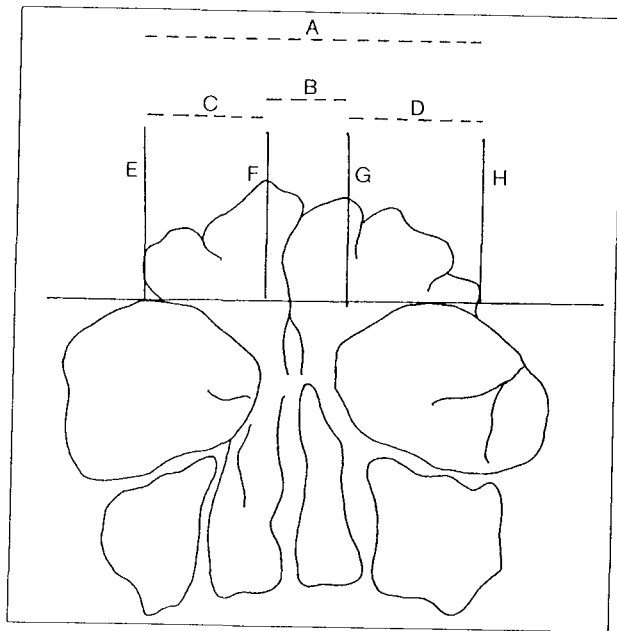


Figure 38

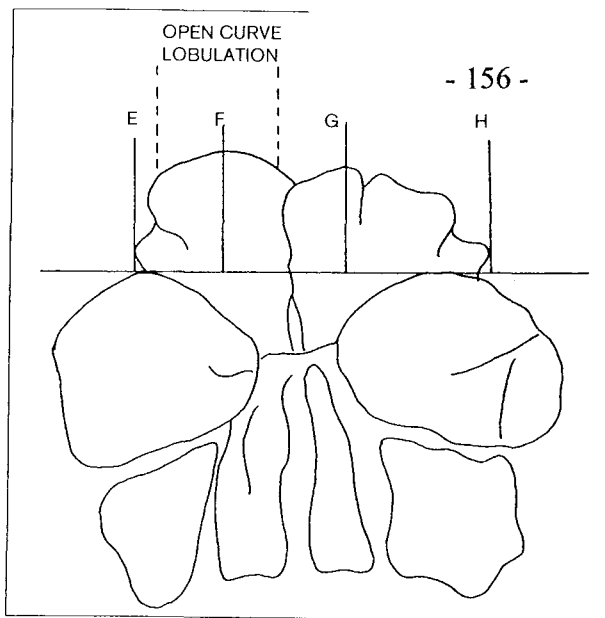


Figure 40

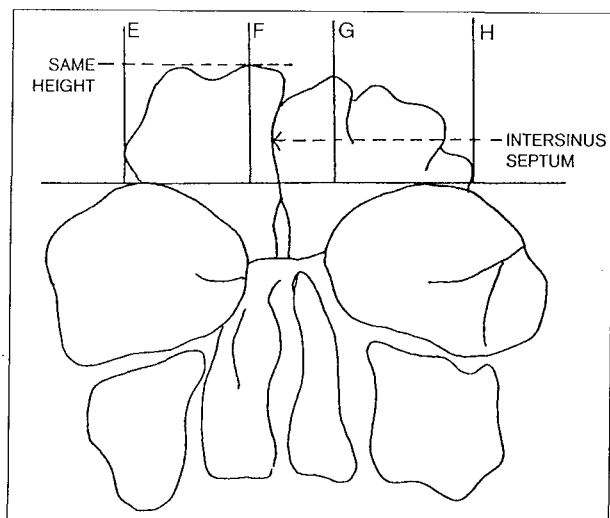


Figure 39

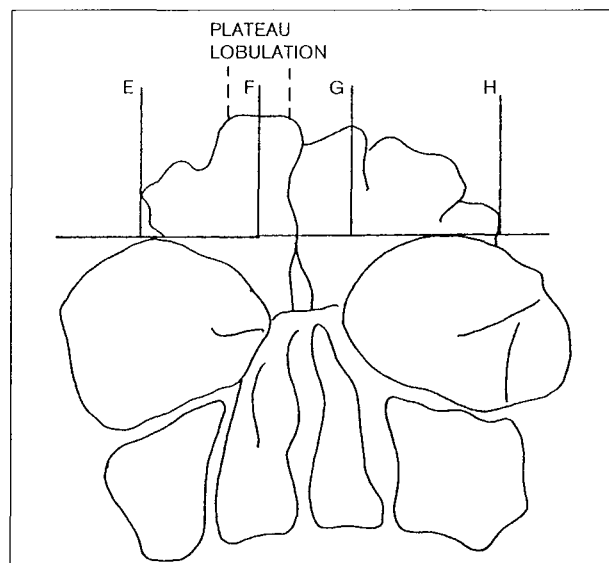


Figure 41

D'après RIBEIRO « Standardized measurements of radiographic films of the frontal sinuses » 2000

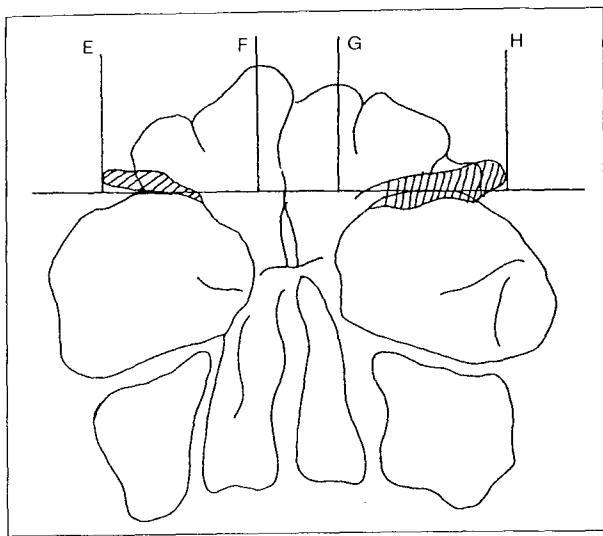


Figure 42

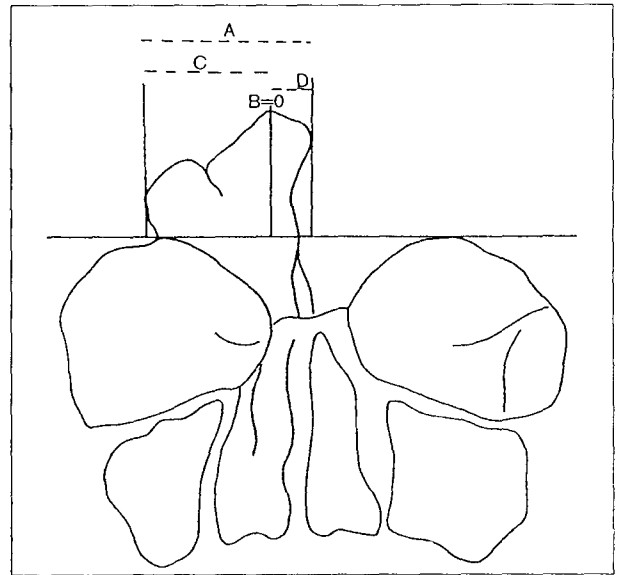


Figure 45

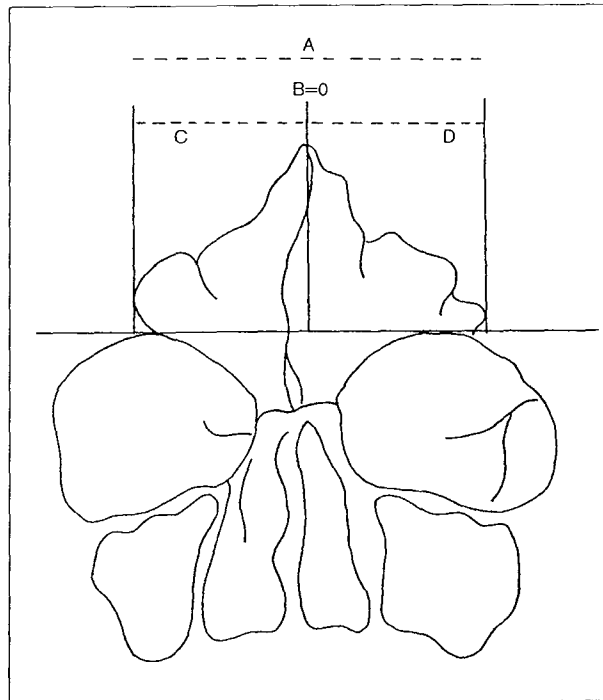


Figure 43

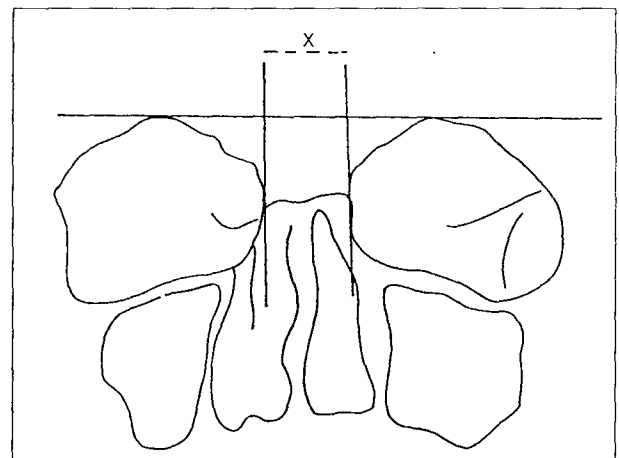


Figure 46

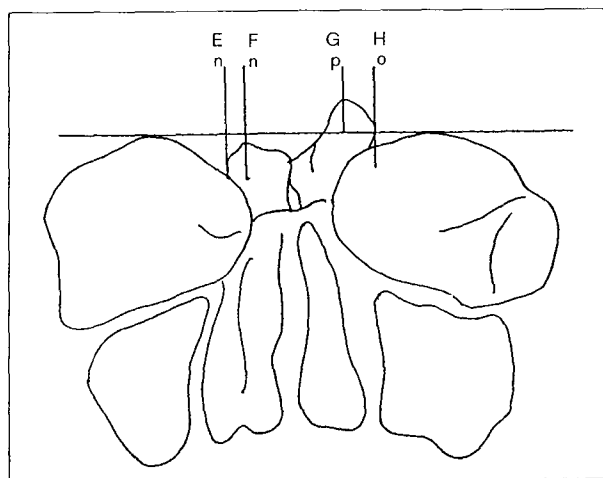


Figure 44

D'après RIBEIRO « Standardized measurements of radiographic films of the frontal sinuses » 2000

d'alcool . Toute identification avait été supprimée des 100 films . De nouvelles mesures ont été effectuées , et les nouvelles données entrées dans l'ordinateur .

L'ordinateur a alors cherché les correspondances . Les nouvelles mesures (en cm) ont été analysées par l'ordinateur et comparées avec celles de la base de données . Pour éviter la subjectivité des mesures manuelles et les variations conséquentes pouvant survenir d'une mesure à l'autre sur un même film , chaque mesure était entrée sous la forme d'une fourchette de nombres (plus ou moins 2 mm) plutôt qu'une seule valeur . Par exemple , une mesure donnée x était entrée dans l'ordinateur comme étant plus longue que $x-3$ et plus courte que $x+3$. Les mesures A , B , C et D ont été étudiées de cette façon . Les caractéristiques des lignes E , F , G et H – incluant les classifications p , n et 0 indiquant la position relative par rapport à la ligne de base – ont été considérées plus tard pour compléter l'identification .

Quand l'ordinateur trouvait plus d'un film avec les mêmes mesures A , B , C et D ou des lignes E , F , G et H identiques , les correspondances étaient comparées visuellement . Les films ont été retrouvés rapidement et comparés visuellement avec 100% de précision .

1.3.4. Discussion

La méthode peut être très utile pour l'identification de personnes qui risquent d'être tuées ou mutilées telles que les militaires , les membres d'équipage d'avion , les policiers ou les pompiers . Les mesures du sinus frontal peuvent aussi identifier rapidement les corps retrouvés tardivement , et cette méthode est moins chère que les tests ADN .

Le système décrit ici est tout à fait réaliste et une version prototype a été installée sur VisualBasic pour Windows et est disponible actuellement . Le logiciel a été totalement testé .

L'avantage principal de ce système est qu'il permet à l'ordinateur de réduire le champ des possibilités à un faible nombre . Cependant , il faut toujours garder à l'esprit que ce système n'est qu'une aide et que l'identification finale sera faite par la comparaison visuelle des films radiographiques par un expert .

1.4. Exemples de cas d'identification par le sinus frontal

1.4.1. Cas n.1

Une victime homme avait été brûlée au-delà de toute identification dans un incendie d'hôtel coûtant la vie à 3 personnes (*MARLIN (22)*). L'examen dentaire post mortem révéla une ancienne chirurgie de fente palatine , des prothèses fixes sur trois dents maxillaires restantes , et mis en évidence une chirurgie orthognathique mandibulaire. Bien qu'aucune prothèse adjointe n'ait été découverte sur le corps , ces éléments impliquaient un historique dentaire important . La radiographie post mortem du crâne de projection antéro-postérieure montrait des distorsions , dues à la difficulté du positionnement du corps , mais illustre de façon correcte les découvertes dentaires et les limites du sinus frontal (*figure 47*) . Une tentative d'identification existait et la décision fut prise d'utiliser ce nom pour la recherche d'informations dans un centre médical proche où la chirurgie des fentes palatines était pratiquée . Un technicien de radiologie qui contrôlait les dossiers de l'hôpital trouva un film postéro-antérieur de crâne pris deux ans plus tôt pendant une visite aux urgences de l'individu (*figure 48*). L'identification positive fut réalisée grâce aux limites du sinus frontal et aux restaurations dentaires .

1.4.2. Cas n.2

Le corps d'une victime avait été découvert après l'incendie d'un appartement. La nature de l'incendie et l'aspect du corps dans ce cas conduisit les autorités à suspecter à la fois un meurtre et un incendie volontaire . Une suspicion d'identité existait , et en utilisant cette information , des films crâniens récents furent découverts dans un hôpital local . Une comparaison du film crânien postéro-antérieur de l'hôpital (*figure 49*) et le cliché antéro-postérieur réalisé lors de l'autopsie (*figure 50*) déboucha sur l'identification positive de la victime basée sur les limites du sinus frontal .

1.4.3. Cas n.3

Une victime féminine dans ce cas , impliquant deux meurtres , fut découverte dans une rivière du Nord de l'Indiana cinq jours après sa disparition . Elle fut identifiée positivement par les éléments dentaires deux jours après la découverte du corps , et le rapport des autorités citait de nombreuses blessures au couteau à la poitrine causant la mort . Son associé n'avait pas été vu depuis la date de la

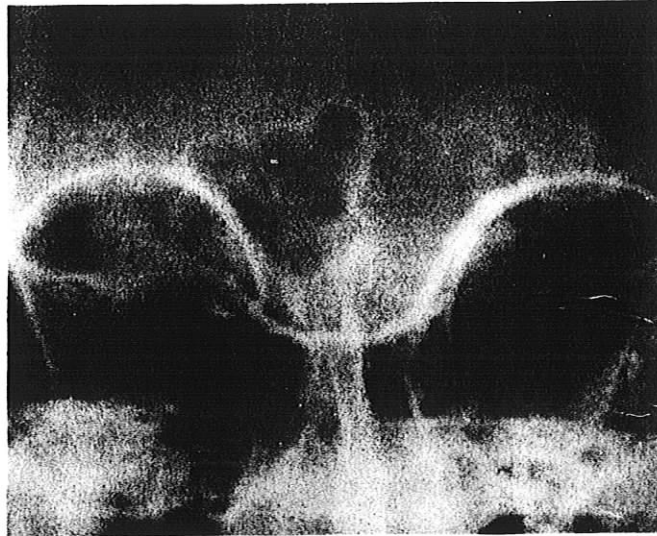


Figure 47 : Cas n°1 :Radiographie ante mortem

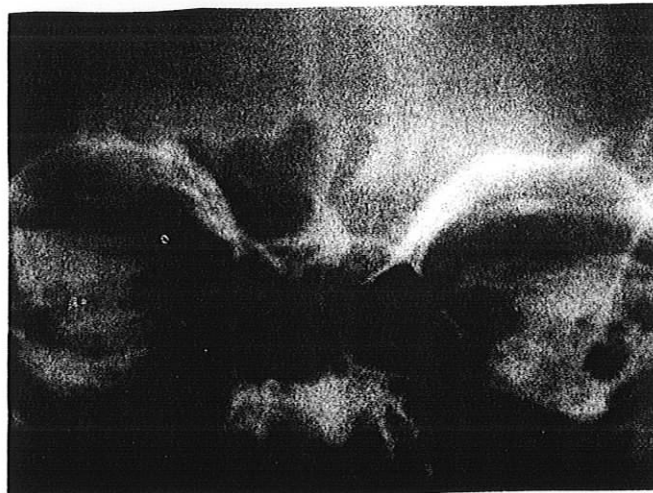

Figure 48 : Cas n°1 :Radiographie post mortem

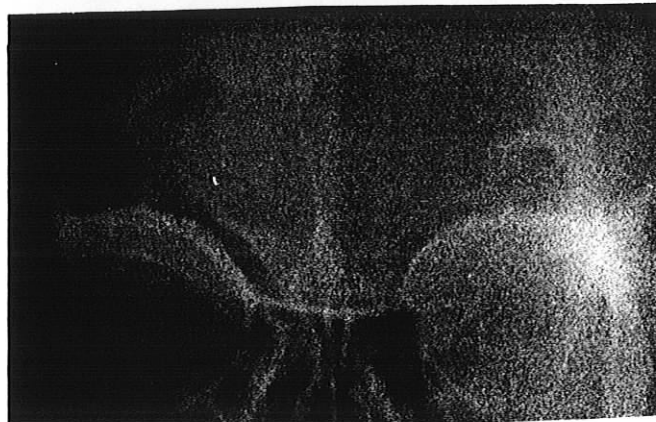

Figure 49 :Cas n°2 :Radiographie ante mortem

D'après Marlin « Identification of human remains by comparison of frontal sinus radiographs » 1991.

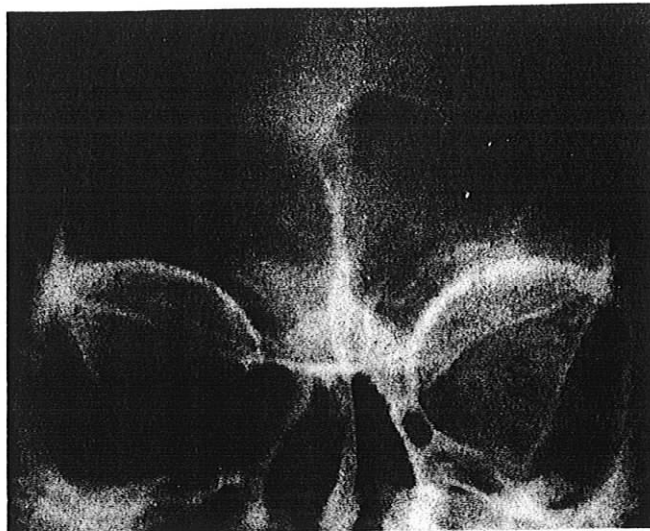


Figure 50 : Cas n°2 : Radiographie post mortem

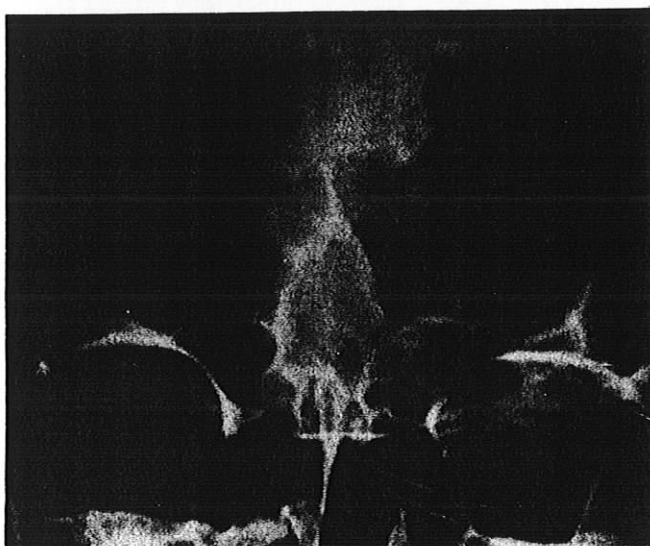


Figure 51 : Cas n°3 : Radiographie ante mortem

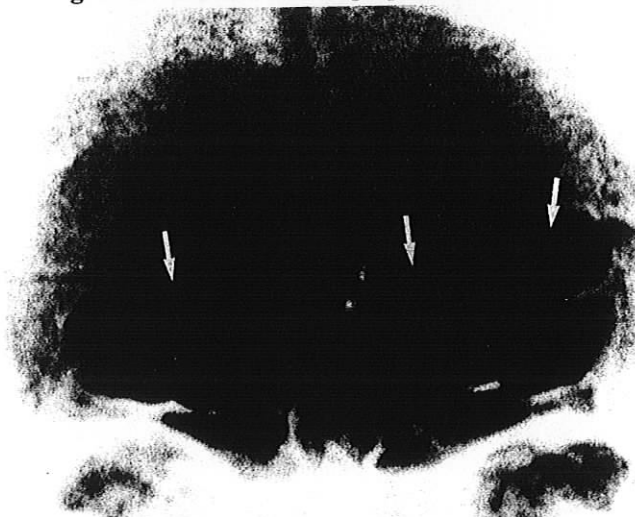


Figure 52 : Cas n°3 : Radiographie post mortem

D'après Marlin « Identification of human remains by comparison of frontal sinus radiographs » 1991

disparition et il fut formellement déclaré disparu deux jours plus tard . Un corps masculin nu fut découvert dix jours après le rapport de disparition par un pêcheur environ treize km à l'ouest du lieu de découverte du premier corps . Les autorités soupçonnaient que le corps était celui de l'homme disparu , mais étant à la fin du printemps , le corps était dans un état avancé de décomposition . Des examens médicaux et dentaires étaient nécessaires . L'autopsie détermina que la victime était morte de nombreuses blessures au couteau à la poitrine . Aucune information ante mortem de la victime n'avait été trouvée deux jours plus tard , et des documents militaires furent recherchés . Dix jours après la découverte du corps , des films crâniens vieux de six ans furent localisés dans un hôpital d'une ville du centre de l'Indiana (*figure 51*) . La comparaison de ces films crâniens avec les films post mortem (*figure 52*) conduisit à l'identification positive , basée sur les limites très caractéristiques du sinus frontal . Vingt jours plus tard , le mari séparé de la victime féminine confessait les deux meurtres .

1.4.4. Cas n.4

Les restes d'un squelette furent découverts plusieurs mois après qu'un individu ait été porté disparu . La comparaison du film crânien pris à l'hôpital de l'Etat (*figure 53*) , six ans avant la disparition , et le film crânien de l'autopsie (*figure 54*) conduisit à l'identification positive .

1.5. Comparaison des sinus frontaux par la tomographie informatisée (TI)

1.5.1. La tomographie informatisée

La tomographie informatisée est une technique de diagnostic par l'image qui fournit une série de coupes de l'intérieur du corps . Il s'agit d'un outil important dans le diagnostic clinique . La tomographie informatisée a certains avantages par rapport à la traditionnelle projection radiographique . Tout d'abord , cette technique supprime le problème de la superposition des structures anatomiques situées hors du plan intéressant . Ceci permet de visualiser de faibles différences de densité.
REICHS (31)

L'imagerie crânienne est un excellent moyen d'évaluation des tumeurs , des hémorragies intracrâniennes ou traumatismes , des anévrismes , des malformations artério-veineuses , des infarctus , des abcès et infections , des anomalies

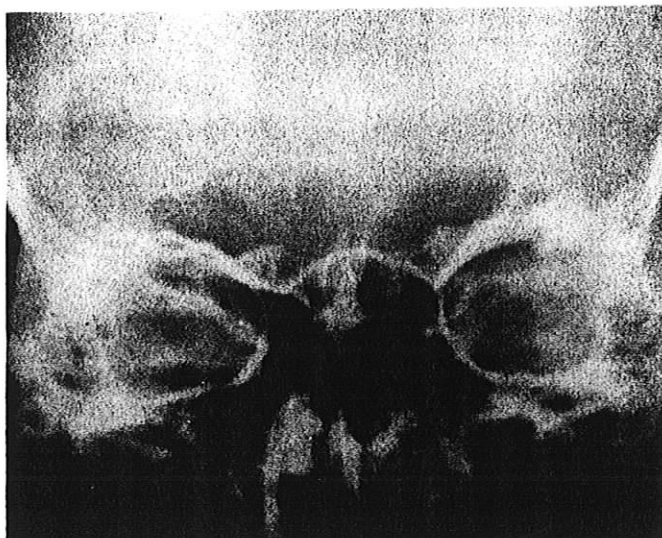


Figure 53 : Cas n°4 : Radiographie ante mortem

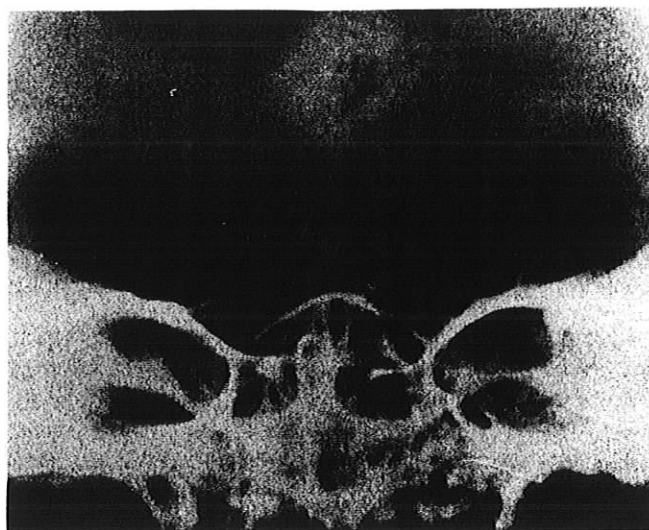

Figure 54 : Cas n°4 : Radiographie post mortem

D'après Marlin « Identification of human remains by comparison of frontal sinus radiographs » 1991

congénitales et des malformations du cerveau , des anomalies de l'hypophyse , de la selle turcique et du nerf optique , et pour l'évaluation des modifications post-chirurgicales ou post-radiothérapie .

La TI est utilisée en dentisterie pour les examens pré-opératoires des implants endo-osseux , et pour la chirurgie orthognathique . L'imagerie par la TI est aussi employée dans le diagnostic des défauts oro-faciaux , des kystes , des fractures , et des abcès , pour les problèmes musculaires et articulaires de l'articulation temporo-mandibulaire , et en endodontie .

En anthropologie , la TI a été appliquée à l'étude de crânes fossiles . Le scanner par TI a été utilisé dans le domaine de l'identification légale comme une aide à l'analyse des marques de morsure .

La TI est une excellente méthode pour examiner les sinus frontaux . Les images représentent une série de coupes continues et contiennent ainsi des informations tridimensionnelles . Non seulement la structure interne des sinus peut être visualisée en détails , mais la forme peut être évaluée en ce qui concerne la taille, la distribution bilatérale et les multiples lobules . Les scanners réalisés dans un plan transverse ajoutent une dimension antéro-postérieure à la configuration du sinus.

Un scanner ante mortem réalisé par TI fournit des informations utiles en produisant une réplique post mortem exacte . Le support contient une description complète du protocole radiologique , incluant l'orientation du patient , l'angle du scanner , l'écart entre les coupes , le kilovoltage employé , la durée de scanner , la taille du champ , etc . Il affiche également le nom , l'âge et le sexe du patient , le nom du physicien , de l'hôpital , le type de scanner utilisé et d'autres renseignements utiles . Les supports individuels indiquent le niveau et l'épaisseur de chaque coupe . Des coupes d'une finesse de 1,5 mm sont possibles actuellement .

1.5.2. L'option fenêtre osseuse

Les images par la TI représentent les coefficients d'atténuation des faisceaux de rayons X passant à travers les sections du corps selon des centaines d'angles . Les images sont reconstruites par un ordinateur à partir de la transmission d'informations radiologiques obtenues durant le scanner .

Tous les coefficients d'atténuation de chaque section du corps sont stockés et peuvent être reconstruits et affichés pour mettre en évidence des tissus particuliers . Une « fenêtre » peut être déterminée pour présenter un tissu spécifiquement . Différents tissus peuvent nécessiter différents réglages . La « fenêtre » fait référence à la zone des coefficients d'atténuation qui sont affichés avec une échelle de niveaux de gris . Tous les coefficients supérieurs ou inférieurs à la zone choisie seront affichés en blanc ou noir respectivement . Les fenêtres sont définies par la « largeur » , ce qui indique la zone de coefficients inclus dans l'échelle de gris , et par le « nivellement » qui indique le coefficient permettant de relier le milieu aux extrémités .

La plupart des scanners du cerveau , qui sont les scanners les plus courants , sont photographiés sur le film dans une fenêtre compatible avec le tissu du cerveau . L'air dans les sinus apparaît alors en noir et l'os est blanc , sans détail interne (*figure 55.a*) . Les « fenêtres osseuses » montrent faiblement le détail des tissus mous mais donnent une bien meilleure définition de la structure interne de l'os et des fines variations des contours de la corticale osseuse (*figure 55.b*) . Ces images de la fenêtre osseuse sont parfois filmées quand les scanners par TI du cerveau ont déjà été réalisés ou quand l'objectif de l'examen est l'identification de fractures faciales ou d'anomalies du sinus .

Quand l'examen est une identification légale , seul l'os peut être conservé . Egalement lors de l'examen de sujets vivants , une meilleure visualisation du détail osseux est possible en voyant les images grâce à la fenêtre osseuse . Les détails mineurs des structures seront affichés avec différents niveaux de gris sur l'image . Ceci peut permettre d'observer une anomalie distincte ou une irrégularité dans la structure interne de l'os pour la comparaison avec des éléments ante mortem similaires . Dans certains cas , la délimitation exacte des cellules , les septa et les limites du sinus peuvent être plus clairement vus avec un meilleur détail de la trabéculatation fourni par la fenêtre osseuse . En général , cependant , pour la comparaison ante et post mortem de la forme et de la taille du sinus frontal , le réglage standard de l'image du cerveau est préférable , ceci pour deux raisons .

Tout d'abord , sur les images du cerveau obtenues avec le réglage standard , les sinus apparaissent comme des structures noires sur un fond blanc . La détermination des limites des cellules et des septa est moins difficile et les mesures plus précises (*figure 55a,b*) . Avec le système REICHS-DORION (décrit ci-dessous) les comparaisons de la trabéculatation interne et du détail structural ne sont pas nécessaires avec une fenêtre osseuse .

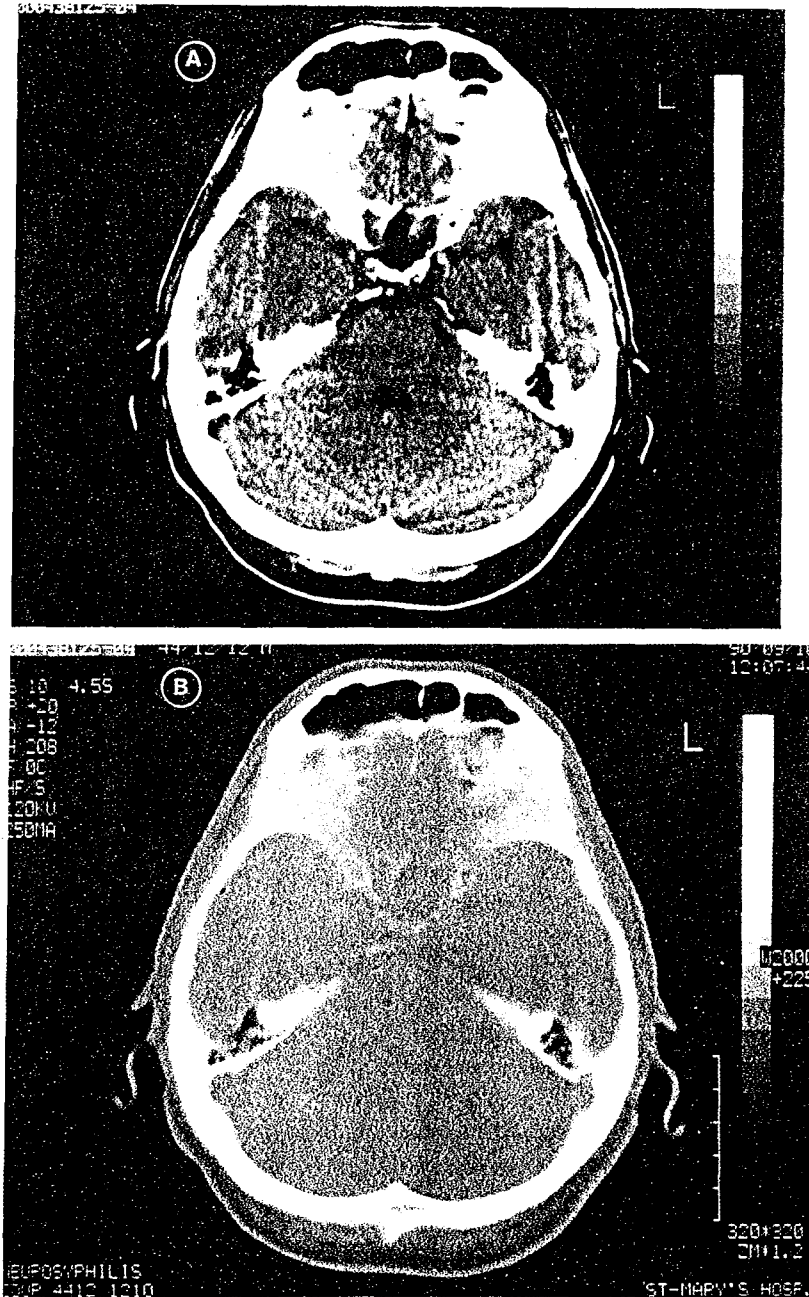


Figure 55 : Comparaison d'un scanner par TI réalisé avec une fenêtre osseuse (A) et avec une fenêtre correspondant au cerveau (B)

D'après REICHS « Quantified comparison of frontal sinus patterns by means of computed tomography » 1993

Ensuite , la plupart des scanners du cerveau par TI pour le diagnostic sont réalisés en utilisant la fenêtre montrant le cerveau . Dans les départements où les informations sont conservées , les images de l'examen original peuvent être reconstruites avec tous les types de fenêtre et refilmées . Si des scanners ante mortem sont rephotographiés avec des réglages de fenêtre osseuse identiques à ceux utilisés pour produire les images post mortem , la comparaison peut être faite . Mais ce n'est pas toujours possible . En effet , dans certains départements de TI , les informations ne sont pas conservées pendant de très longues périodes . Dans certains cas , de nouvelles reconstructions sont impossibles . La comparaison sera alors limitée aux copies des films conservés , ceux-ci ayant probablement été réalisés avec des réglages de fenêtre du cerveau .

La comparaison entre les images réalisées avec un réglage et des images réalisées avec un autre réglage n'est pas recommandée . La figure 62 montre une comparaison d'images ante et post mortem réalisées avec une fenêtre osseuse , tandis que la figure 63 montre les mêmes clichés photographiés avec une fenêtre de tissu cérébral . Dans le système d'analyse quantitative décrit ci-dessous , le niveau 1, illustré par les figures 62a et e , serait mesuré de 5 à moins de 10 mm , et noté 2 pour une double dimension . Le même sinus serait mesuré à moins de 5 mm , et noté 1 au même niveau dans la représentation du cerveau post mortem montrée sur la figure 63a . Ainsi , la comparaison de films photographiés avec un réglage avec des films pris avec un autre réglage peut introduire des erreurs dans l'analyse .

1.5.3. La méthode REICHS-DORION

Poursuivant l'idée de YOSHINO et collaborateurs , REICHS et DORION (*REICHS (31)*) imaginèrent un système pour l'individualisation des crânes inconnus par le codage de la forme du sinus frontal obtenue par les scanners de TI . Sept éléments sont pris en compte :

- 1) La dimension bilatérale
- 2) L'asymétrie bilatérale
- 3) L'importance des sinus , l'un par rapport à l'autre
- 4) La distribution des pseudo septa
- 5) Le nombre de pseudo septa
- 6) La distribution des cellules complètes
- 7) Le nombre de cellules complètes

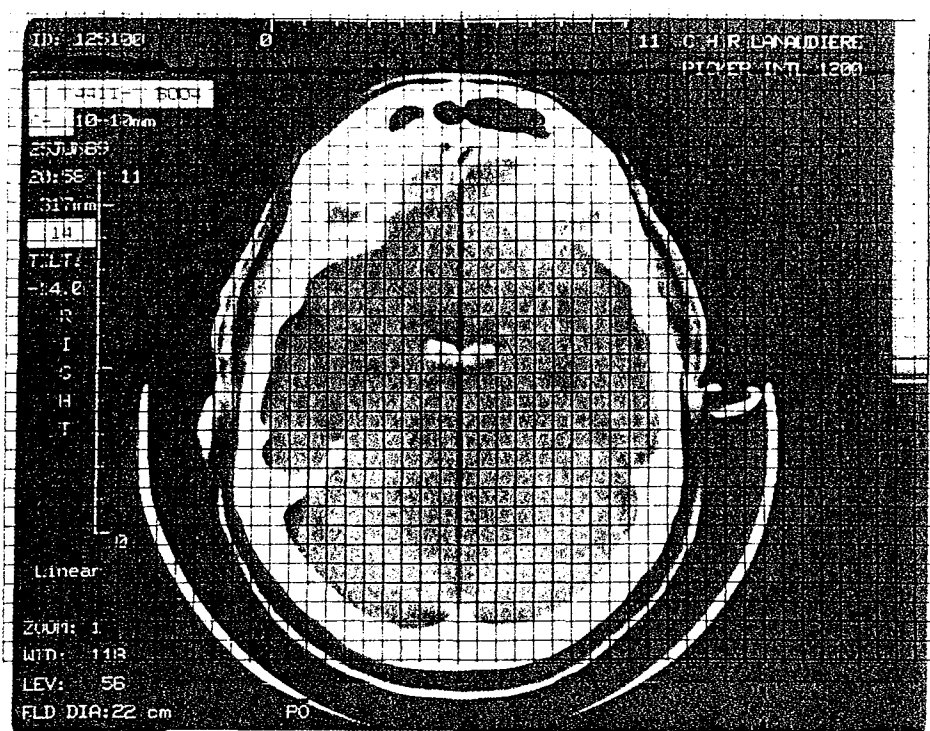


Figure 56 : Scanner par TI avec une grille de 2mm superposée . La grille est utilisée pour établir la ligne du milieu et pour prendre les mesures.

D'après REICHS « Quantified comparison of frontal sinus patterns by means of computed tomography » 1993

Chaque élément est classé en deux , trois , ou , si possible , quatre catégories , ce qui donne à la fin un code à 14 , 21 , ou 28 chiffres . Les chiffres sont attribués en fonction de critères spécifiques , comme indiqué dans les tableaux 9 à 15 .

1) La dimension bilatérale

La dimension bilatérale est une mesure du diamètre maximum des sinus , incluant toutes les cellules indépendantes . Elle est définie comme la largeur transverse maximum entre les bords droit et gauche des sinus mesurée à partir d'un angle droit jusqu'à la ligne du milieu . Ceci est utilisé à la place de la 'surface' proposée par YOSHINO et collaborateurs , les dimensions de 'coordonnées polaires' suggérées par ASHERSON pour deux raisons . Tout d'abord , la 'surface' est mesurée avec un analyseur d'images , et les dimensions de 'coordonnées polaires' nécessitent un frontographe et un protracteur du sinus frontal . Ces instruments ne sont pas disponibles dans tous les laboratoires . Le diamètre maximum est mesuré avec compas . Ensuite , les limites les plus inférieures des sinus peuvent ne pas être clairement définies sur les scanners post mortem , entachant ou éliminant des points importants pour le calcul de ces mesures . Ce n'est pas un problème avec la simple dimension linéaire .

Le moyen le plus efficace d'établir des points de référence et de réaliser des mesures est d'utiliser une grille de 2 mm d'acétate clair . Comme le montre la figure 56 , la grille est placée sur le scanner , avec une ligne Nord-Sud établissant la ligne du milieu . La ligne du milieu est définie comme une ligne allant de la protubérance occipitale , en passant à travers l'apophyse Crista Galli de l'ethmoïde (lorsqu'il est visible radiographiquement) , et coupant une ligne tangentielle au milieu de la surface externe de l'os frontal . Un chiffre entre 1 et 4 est attribué au sinus frontal en fonction de son diamètre maximum. (*voir tableau 9*)

Tableau 9 : Classification de la dimension bilatérale

Taille	Diamètre maximum	Classe
Absent		0
Petit	<5mm	1
Moyen	5mm< x <10mm	2
Large	10mm< x <15mm	3
Très large	≥15mm	4

D'après REICHS K.J. "Quantified comparison of frontal sinus patterns by means of computed tomography" (31)

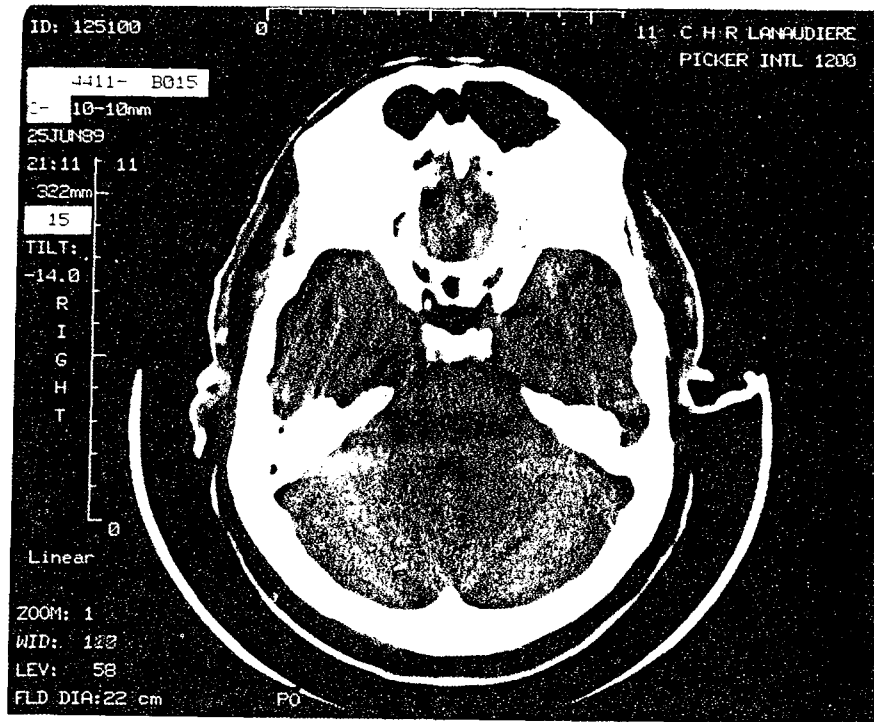


Figure 57 : Pseudo-septa

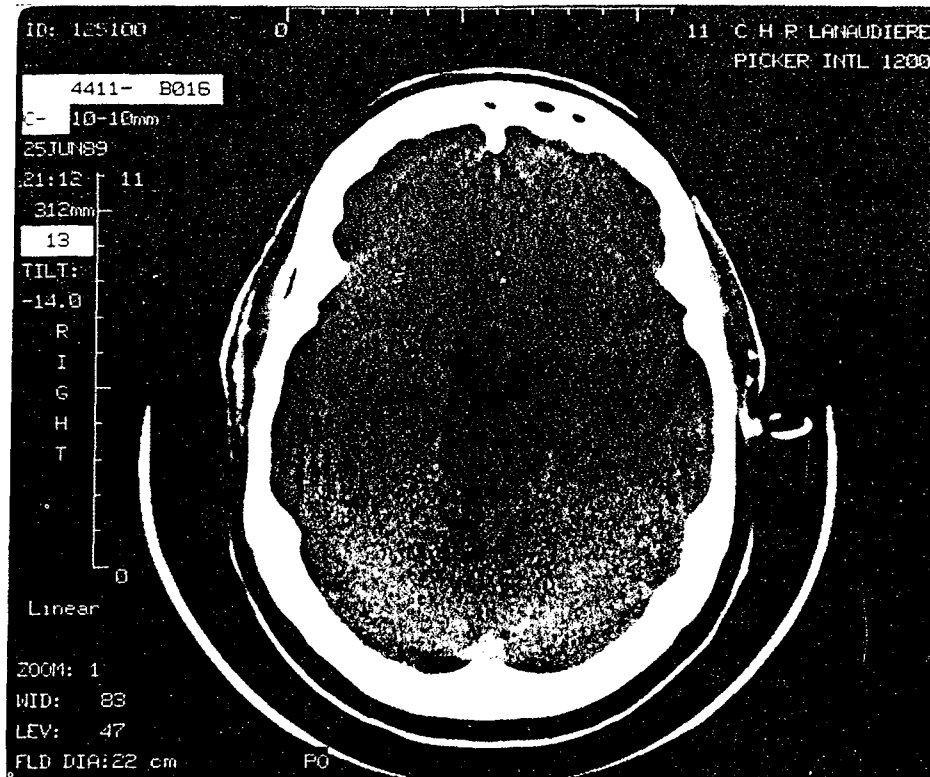


Figure 58 : Cellules complètes

D'après REICHS « Quantified comparison of frontal sinus patterns by means of computed tomography » 1993

2) L'asymétrie bilatérale

L'asymétrie bilatérale est la mesure du degré d'unilatéralité dans l'expression des sinus droit et gauche (vue à plat et non pas anatomiquement) . Suivant Yoshino et collaborateurs , cette asymétrie est exprimée par un indice calculé en divisant le diamètre maximum du plus petit sinus par le diamètre maximum du plus gros sinus , soit :

$$\text{MDS/MDL} * 100 = \text{BAI}$$

Où MDS = diamètre maximum du plus petit sinus

MDL = diamètre maximum du plus gros sinus

BAI = indice d'asymétrie bilatérale

Un nombre est attribué à partir de cette formule . Six codes différents sont possibles, selon le degré d'asymétrie . Un individu est classé de 0 à 5. (voir tableau 10)

Tableau 10 : Classification de l'asymétrie bilatérale

Degré d'asymétrie	Index d'asymétrie	Classe
Absent		0
Symétrique ou presque symétrique	$80 \leq \text{BAI}$	1
Légèrement asymétrique	$60 \leq \text{BAI} < 80$	2
Moyennement asymétrique	$40 \leq \text{BAI} < 60$	3
Fortement asymétrique	$20 \leq \text{BAI} < 40$	4
Extrêmement asymétrique	$\text{BAI} < 20$	5

BAI=Indice d'Asymétrie Bilatérale

D'après REICHS K.J. "Quantified comparison of frontal sinus patterns by means of computed tomography" (31)

3) L'importance des sinus , l'un par rapport à l'autre

Cette catégorie décrit la 'direction' de l'asymétrie en fonction des côtés droit et gauche . Un cas est classé de 0 à 3 , selon la mesure du diamètre maximum par rapport à la ligne médiane. (voir tableau 11)

Tableau 11 : Classification selon l'importance d'un sinus par rapport à l'autre

Supériorité de côté	Classe
Absent	0
Sinus gauche égal au droit	1
Sinus gauche plus important que le droit	2
Sinus droit plus important que le gauche	3

D'après REICHS K.J. "Quantified comparison of frontal sinus patterns by means of computed tomography" (31)

4) Les pseudo-septa

Un pseudo-septa est défini comme étant un segment d'os projeté depuis le bord supérieur dans le sinus et le divisant, incomplètement, en compartiments. Une telle projection doit mesurer au moins 1 mm, mais sans diviser le sinus en cavités complètement séparées. (*voir Figure 57*)

Un individu est classé de 0 à 7 en fonction de la localisation des pseudo-septa (*voir tableau 12*). A chacun est associé un numéro, de 0 à 7, en fonction du nombre total de septa présents (*voir tableau 13*). Tous les septa sont pris en compte, qu'ils soient dans le sinus lui-même ou dans des cellules individuelles du sinus.

Tableau 12 : Classification selon la distribution des pseudo-septa

Pseudo-septa	Classe
Absents	0
Présents à gauche seulement	1
Présents à droite seulement	2
Présents au milieu seulement	3
Présents à gauche et à droite	4
Présents à gauche et au milieu	5
Présents à droite et au milieu	6
Présents à gauche, à droite et au milieu	7

Tableau 13 : Classement du nombre des pseudo-septa

Pseudo-septa	Classe
Absent	0
1 septum	1
2 septa	2
3 septa	3
4 septa	4
5 septa	5
6 septa	6
7 septa et plus	7

D'après REICHS K.J. "Quantified comparison of frontal sinus patterns by means of computed tomography" (31)

5) Les cellules complètes

Une cellule complète est définie comme une cavité indépendante ou un compartiment délimité par une paroi osseuse à l'intérieur du sinus (*voir figure 58*) . Un individu est classé de 0 à 7 , ce qui indique la distribution des cellules complètes (*voir tableau 14*) , et un numéro de 0 à 7 est également attribué pour indiquer le nombre total de cellules complètes (*voir tableau 15*) . Lorsqu'une seule cavité est présente , elle est considérée comme le sinus et non comme une cellule du sinus .

L'observation de chacun de ces sept éléments est réalisée à deux , trois , ou même quatre niveaux , en fonction de la localisation des coupes des sinus . Ceci aboutit à un code à 14 , 21 , ou 28 chiffres pour chaque cas . Grâce aux sept caractéristiques , avec respectivement 5 , 6 , 4 , 8 , 8 , 8 , et 8 classes possibles , et ceci à 3 niveaux (pour un code à 21 chiffres) , ce système peut produire théoriquement plus de 118 quadrillions (10 puissance 24) de combinaisons . Avec deux niveaux (code à 14 chiffres) , plus de 240 billions (10 puissance 12) de combinaisons sont possibles . Mais tandis que le nombre potentiel de combinaisons de configuration du sinus est énorme , il n'est actuellement pas possible d'établir avec certitude la proportion de la population présentant une configuration particulière . Toutes les caractéristiques ne surviennent pas nécessairement en même temps , et certains éléments peuvent varier ensemble . Des codes identiques sont plus susceptibles d'apparaître , par exemple , dans les cas où les sinus sont petits et simples , ou absents unilatéralement . Néanmoins , le risque pour deux personnes d'avoir le même code est extrêmement peu probable .

Tableau 14 : Classification de la distribution des cellules complètes

Cellules complètes	Classe
Absentes	0
Présentes à gauche seulement	1
Présentes à droite seulement	2
Présentes au milieu seulement	3
Présentes à gauche et à droite	4
Présentes à gauche et au milieu	5
Présentes à droite et au milieu	6
Présentes à gauche , à droite et au milieu	7

Tableau 15 : Classification selon le nombre de cellules complètes

Cellules complètes	Classe
Absentes	0
1 Cellule complète	1
2 cellules complètes	2
3 cellules complètes	3
4 cellules complètes	4
5 cellules complètes	5
6 cellules complètes	6
7 cellules complètes et plus	7

D'après REICHS K.J. "Quantified comparison of frontal sinus patterns by means of computed tomography" (31)

1.5.4. Exemples de cas

1.5.4.1. Cas n.1

Le 15 mai 1990 , les restes putréfiés d'un homme blanc d'une cinquantaine d'années sont trouvés par le garde-côte dans la rivière de St. Lawrence , proche de la ville de St. Nicolet , au Québec . Vêtu d'un sweat et d'un jeans , l'homme n'avait pas de papiers d'identité ni d'objet personnel . La personne était édentée mais portait toujours ses prothèses complètes en haut et en bas . Le corps est envoyé à la Sûreté du Québec qui le confie au Laboratoire de Médecine Légale de Montréal . Le jour suivant , une autopsie est pratiquée . Bien qu'aucun signe

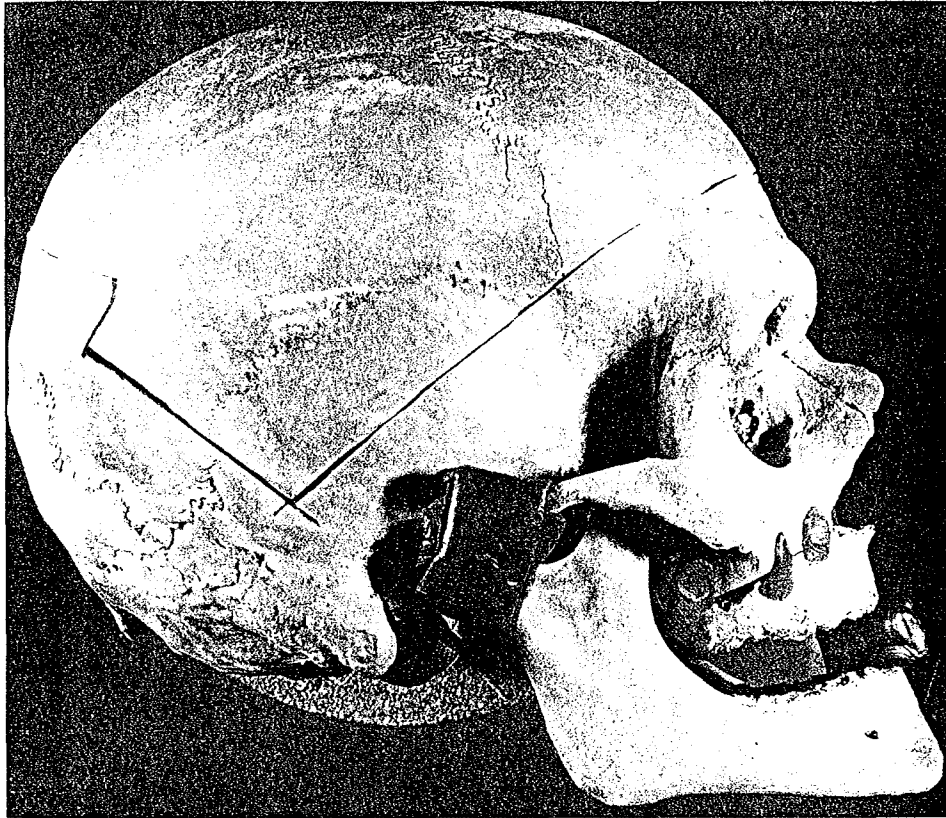


Figure 59

D'après REICHS « Quantified comparison of frontal sinus patterns by means of computed tomography »
1993

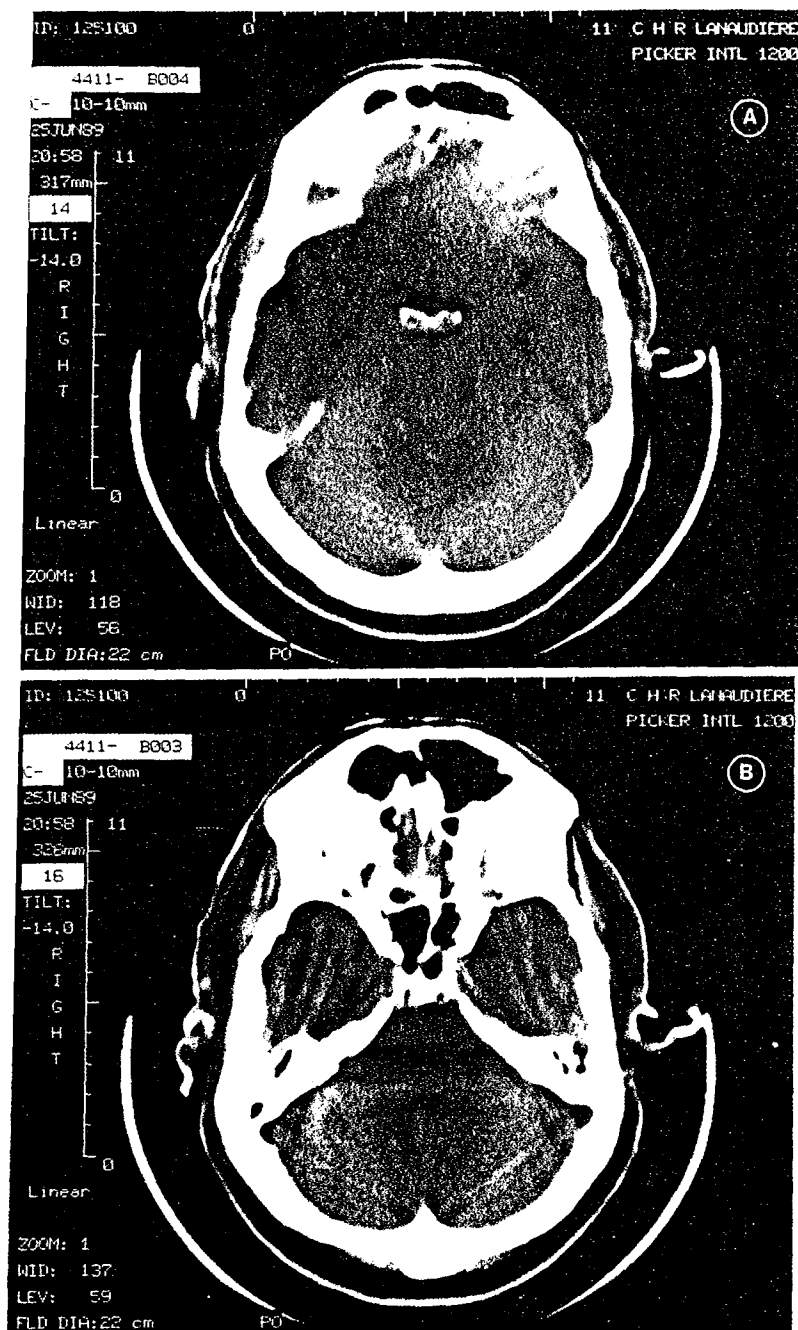


Figure 60 : Cas n°1 : A :scanner ante mortem , niveau 1
B :scanner ante mortem , niveau 2

D'après REICHS « Quantified comparison of frontal sinus patterns by means of computed tomography »
1993

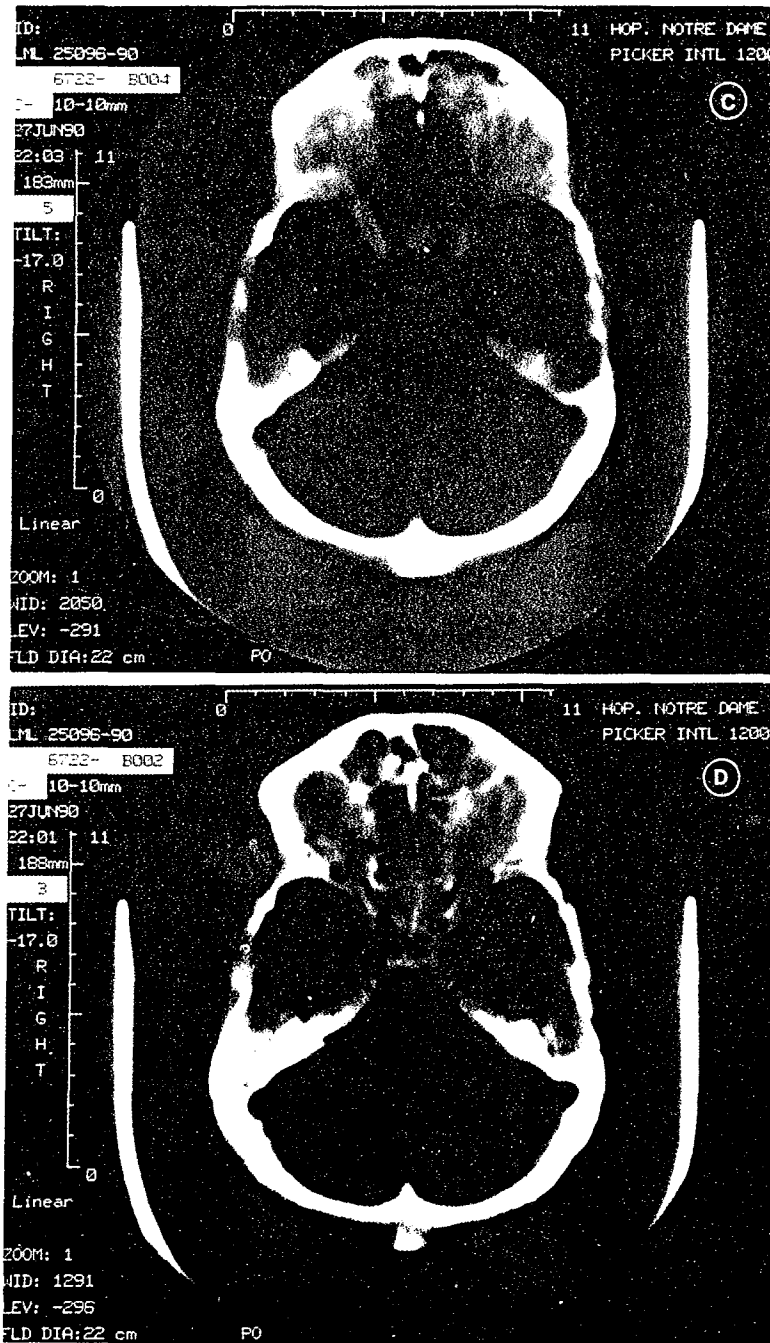


Figure 60 : Cas n°1: C :scanner post mortem , niveau 1
D :scanner post mortem , niveau 2
D'après REICHS « Quantified comparison of frontal sinus patterns by means of computed tomography »
1993

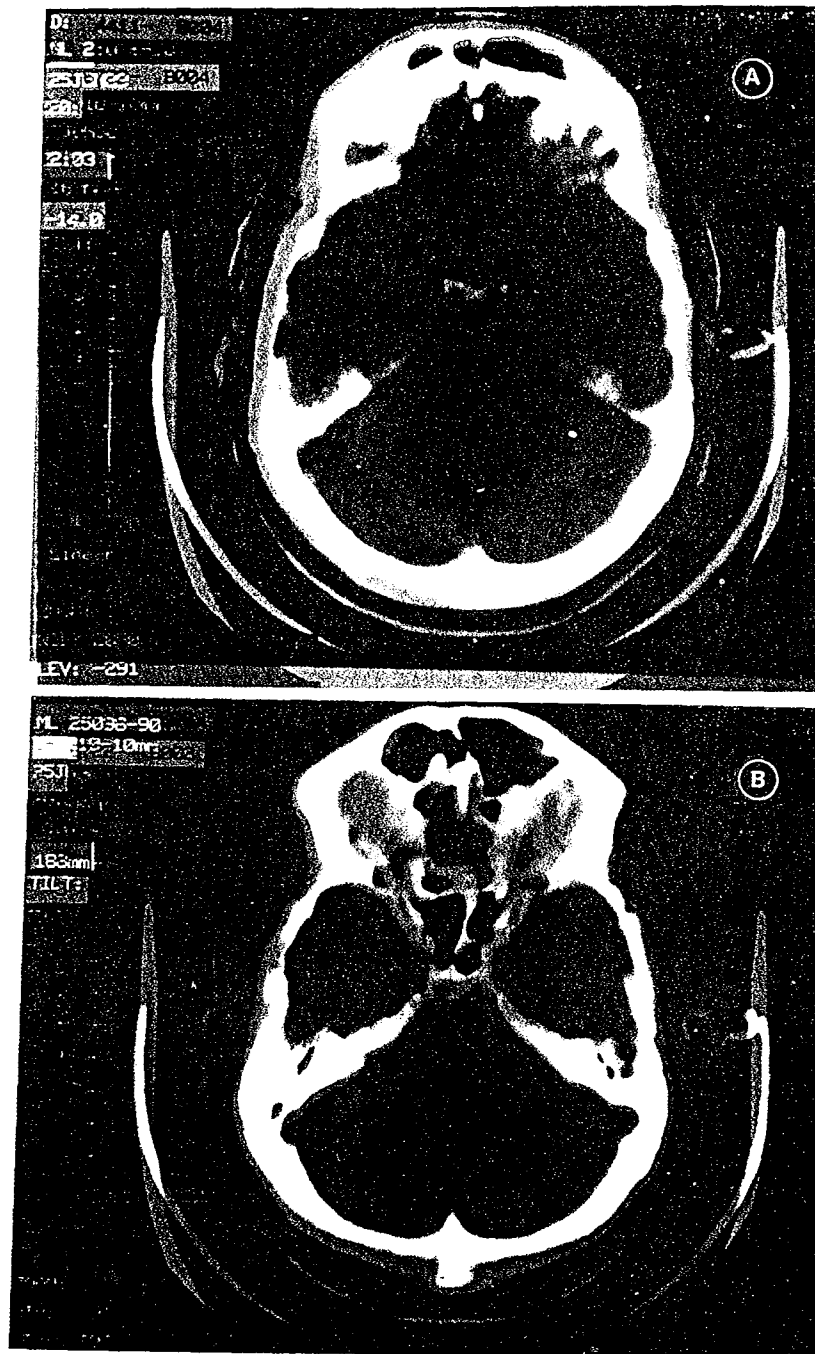


Figure 60 : Cas n°1 : Superposition des scanners ante et post mortem . On note la correspondance en taille et en configuration de tous les éléments sinusiens.

A : niveau 1

B : niveau 2

D'après REICHS « Quantified comparison of frontal sinus patterns by means of computed tomography »
1993

de violence ne soit trouvé , et du fait de l'état avancé de décomposition , la cause de la mort ne peut pas être déterminée .

Cependant , les enquêteurs examinent les rapports des personnes disparues et localisent un individu correspondant au profil biologique . Un homme blanc , âgé de 48 ans , a été vu pour la dernière fois le 11 novembre 1989 . A cette date , des témoins rapportent l'avoir aperçu plonger dans la rivière et nager , proche de sa résidence . L'homme avait eu des problèmes psychiatriques mais n'avait pas laissé de note concernant un éventuel suicide , et le rapport de police ne contenait pas d'informations sur une suspicion de suicide .

Des scanners par TI sont localisés . Après le nettoyage du crâne des films post mortem sont réalisés à l'hôpital Notre Dame de Montréal en utilisant un scanner Picker 1200 SX et un Multi-imager 16 Agfa Grevaert en communication directe avec un ordinateur . Le crâne est orienté dans une position identique à celle utilisée pour les scanners ante mortem , comme si le patient était en position de supination , la tête la première dans le portique de la TI . Le scanner est orienté avec soins afin de reproduire la procédure ante mortem . Des scanners post mortem correspondant à ceux ante mortem sont pris à deux niveaux dans la région du sinus frontal . Les informations n'étant pas disponibles pour réaliser une fenêtre osseuse , les scanners post mortem sont faits en utilisant une fenêtre de réglage correspondant au tissu cérébral . La figure 60 montre les deux niveaux auxquels la comparaison est effectuée . La figure 61 présente les films post mortem et ante mortem superposés .

Les scanners ante et post mortem sont ensuite analysés indépendamment par l'auteur et par un autre observateur en utilisant le système de classification REICHS-DORION . Dans les deux cas , les films post mortem sont analysés en premier pour éviter la possibilité de biais . Les deux observateurs arrivent au même code à 14 Chiffres pour les deux ensembles de films . Le tableau 16 indique les valeurs obtenues dans chacune des sept catégories .

L'identification positive est faite le 16 juin 1990 . La correspondance de la configuration du sinus frontal ante et post mortem est corroborée par les similarités de forme du sinus maxillaire , des détails de la morphologie du canal dentaire et par la trabéculatation osseuse observée par comparaison d'une radiographie panoramique ante mortem et de radiographies standards post mortem .

Tableau 16 : Valeurs obtenues pour les sept catégories pour les scanners ante et post mortem

Élément du sinus	Niveau du scanner			
	Niveau 1		Niveau 2	
	Ante mortem	Post mortem	Ante mortem	Post mortem
Dimension bilatérale	4	4	4	4
Asymétrie bilatérale	2	2	1	1
Supériorité de côté	3	3	3	3
Distribution des pseudo-septa	6	6	7	7
Nombre de pseudo-septa	3	3	3	3
Distribution des cellules complètes	1	1	0	0
Nombre de cellules complètes	1	1	0	0

D'après REICHS K.J. "Quantified comparison of frontal sinus patterns by means of computed tomography" (31)

1.5.4.2. Cas n.2

Le 3 octobre 1991 , le corps partiellement décomposé d'un homme blanc est découvert flottant sur le lac St. Pierre proche de la ville de Notre Dame de Pierreville , au Québec . Les restes présentent d'importantes formations d'adipocire , avec une presque complète squelettisation du crâne , de la face et des mains . L'individu est totalement édenté et porte une prothèse complète supérieure . Aucune prothèse complète inférieure n'est retrouvée . Le corps est trouvé avec une corde de nylon enroulée autour du cou . Une autopsie est pratiquée le 6 octobre 1991 au Laboratoire de Médecine Légale de Montréal . Du fait de l'état avancé de décomposition , la cause de la mort ne peut être déterminée .

Les enquêteurs de la Sûreté du Québec parviennent à identifier un individu correspondant au profil biologique . Il avait été vu pour la dernière fois en train de faire du vélo le 2 novembre 1990 et avait été porté disparu par son beau-frère . L'individu avait été traité en septembre 1990 pour une neuro-syphilis , à l'occasion de laquelle une série de scanners par TI avait été réalisée . Le 26 septembre 1991 , après nettoyage du crâne (*figure 62*) des scanners post mortem sont réalisés dans le service de radiologie de l'Hôpital St. Marie de Montréal en utilisant un scanner Philips Tomoscan 60/TX .

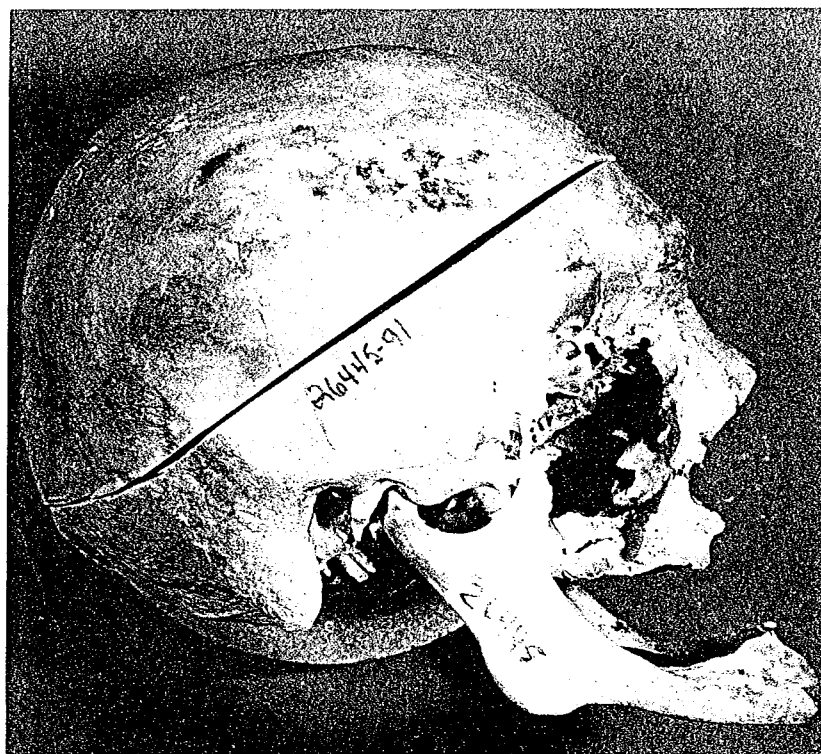


Figure 61 :Cas n°2

D'après REICHS « Quantified comparison of frontal sinus patterns by means of computed tomography »
1993

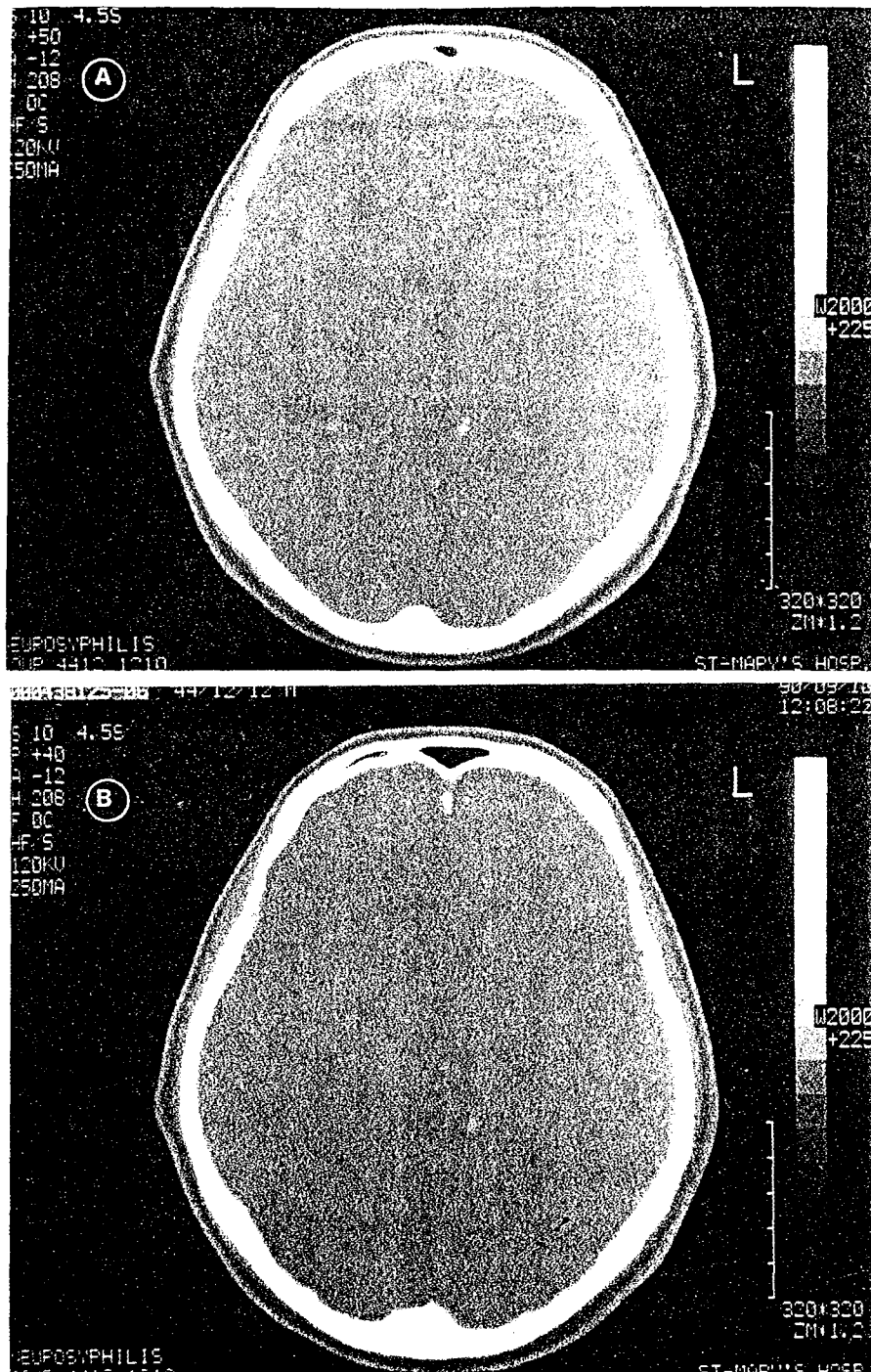


Figure 62 : Cas n°2 : scanners des sinus frontaux par TI avec une fenêtre osseuse

A : ante mortem , niveau 1

B : ante mortem , niveau 2

D'après REICHS « Quantified comparison of frontal sinus patterns by means of computed tomography »
1993

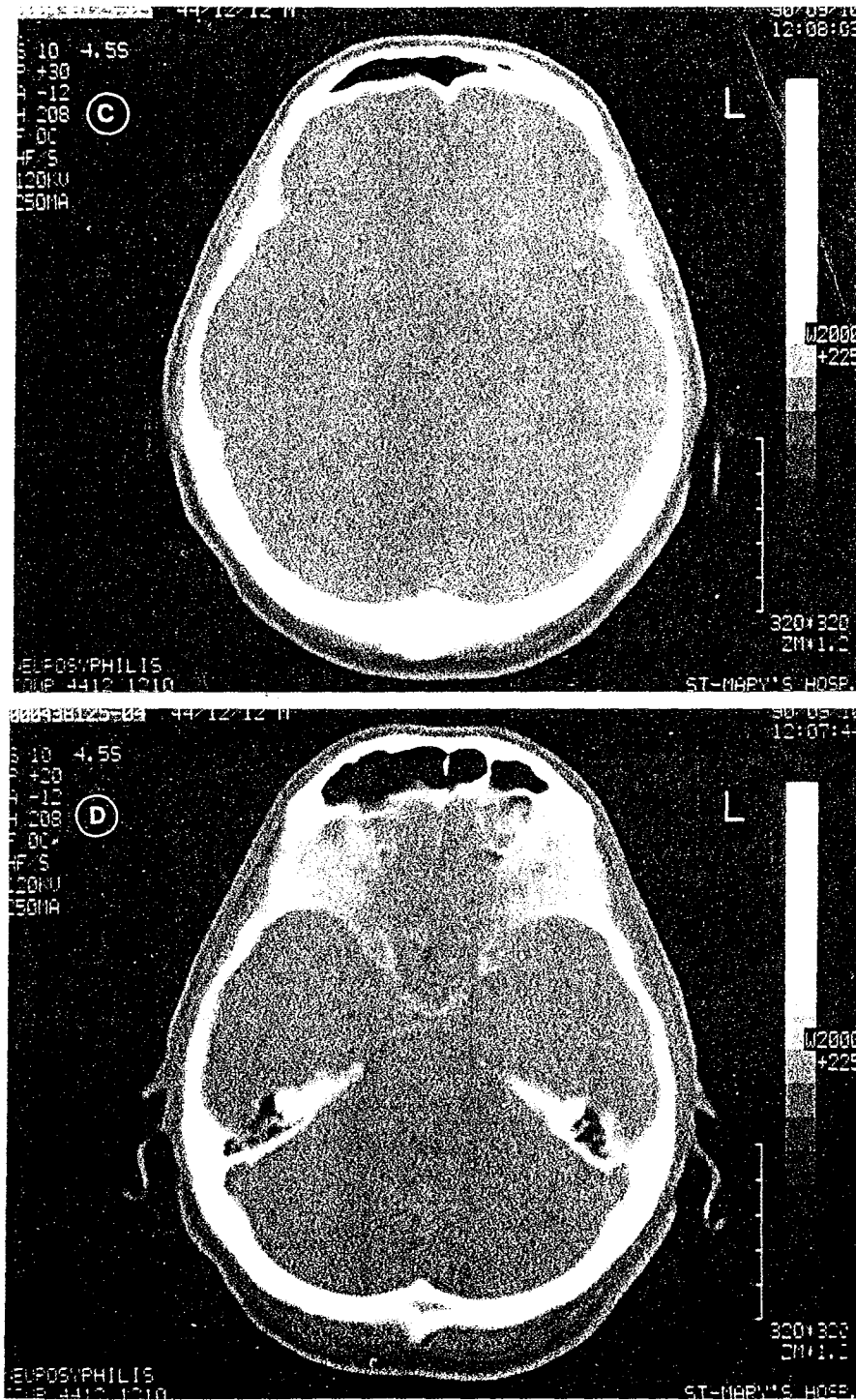


Figure 62 : Cas n°2 : C : ante mortem , niveau 3
D : ante mortem , niveau 4

D'après REICHS « Quantified comparison of frontal sinus patterns by means of computed tomography »
1993

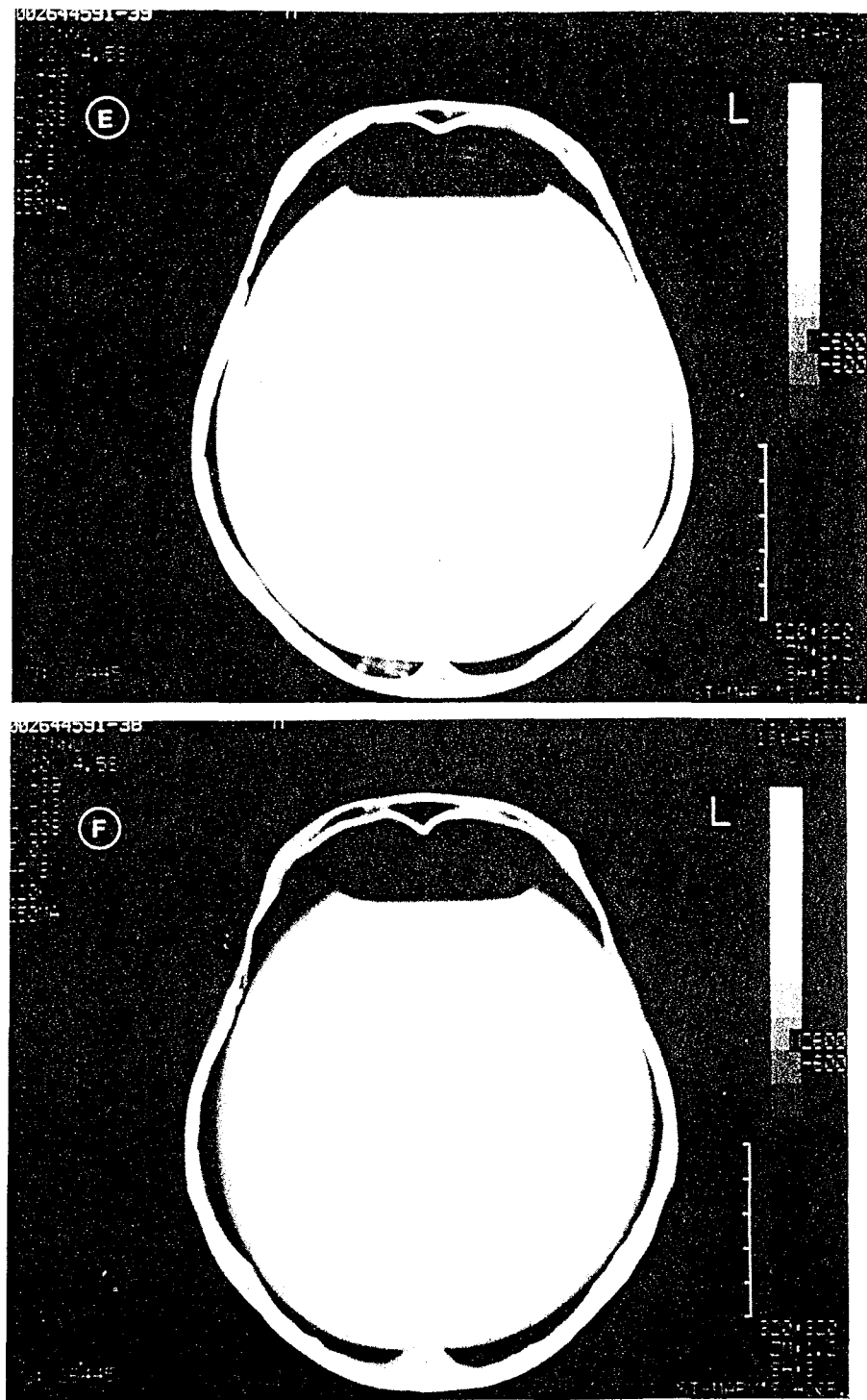


Figure 62 : Cas n°2 : E : post mortem , niveau 1
F : post mortem , niveau 2

D'après REICHS « Quantified comparison of frontal sinus patterns by means of computed tomography »
1993

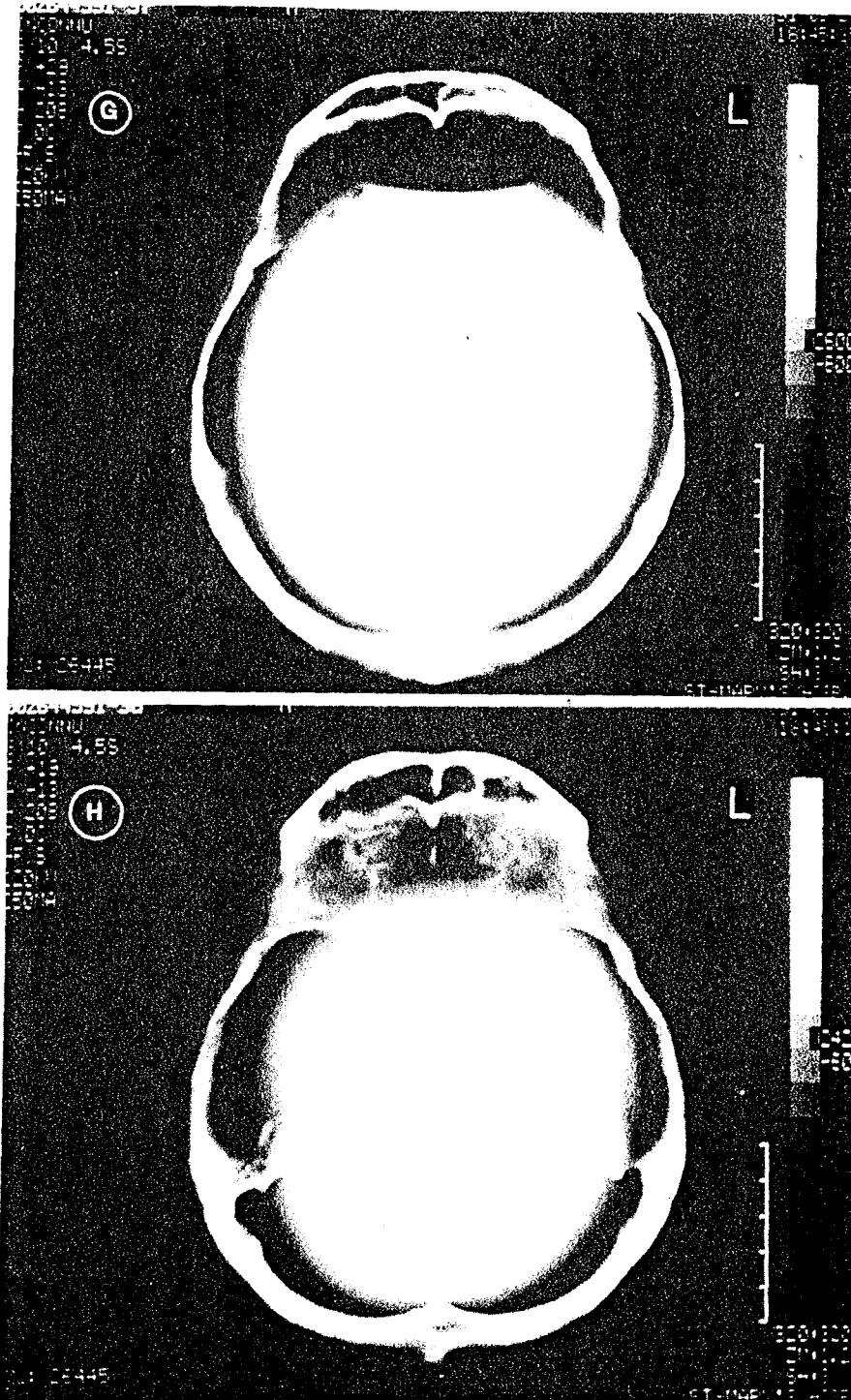

Figure 62 : Cas n°2 : G : post mortem , niveau 3
H : post mortem , niveau 4

D'après REICHS « Quantified comparison of frontal sinus patterns by means of computed tomography »
1993

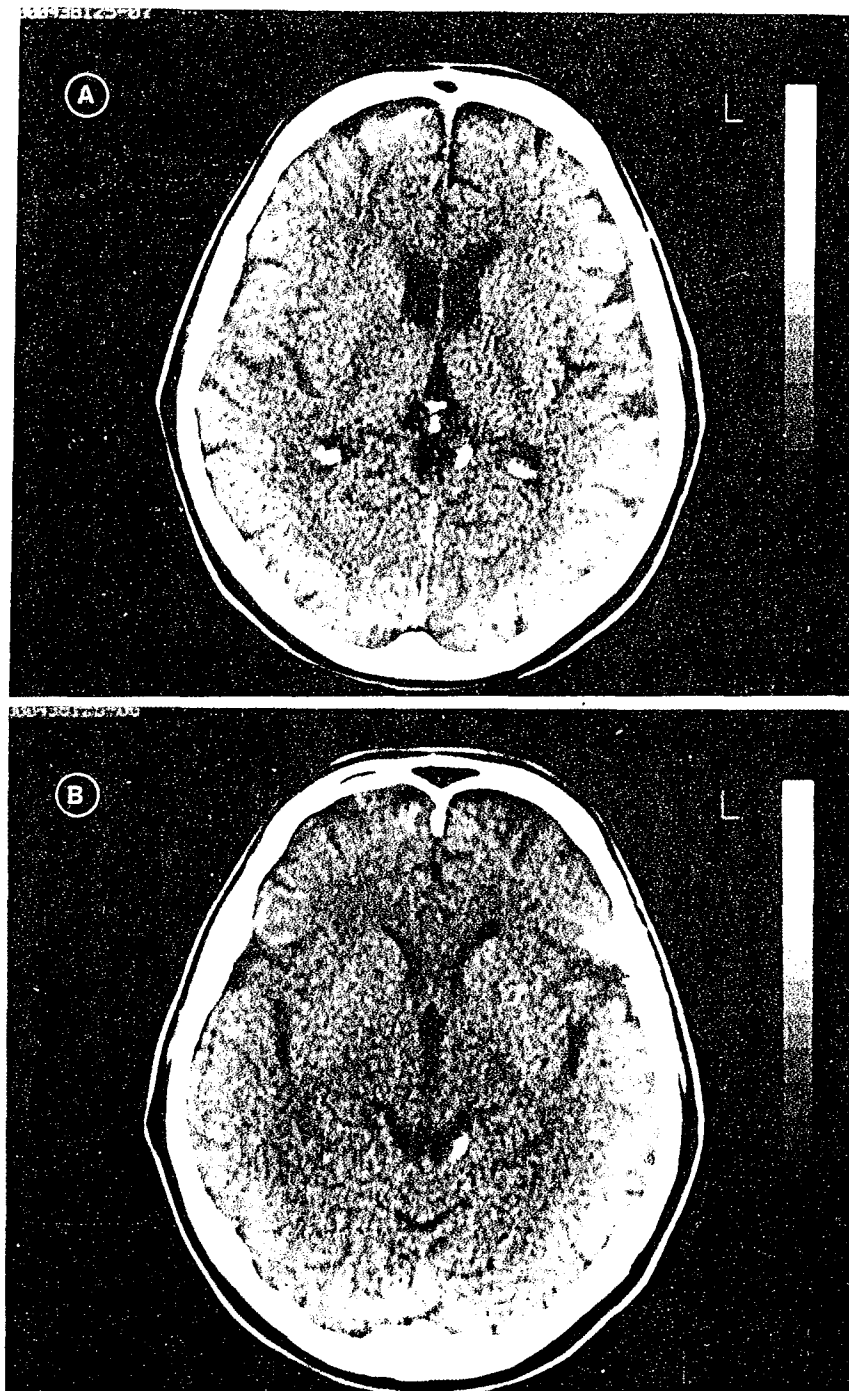


Figure 63 : Cas n°2 : scanners des sinus frontaux par TI en utilisant une fenêtre correspondant au cerveau
A : ante mortem , niveau 1
B : ante mortem , niveau 2

D'après REICHS « Quantified comparison of frontal sinus patterns by means of computed tomography »
1993

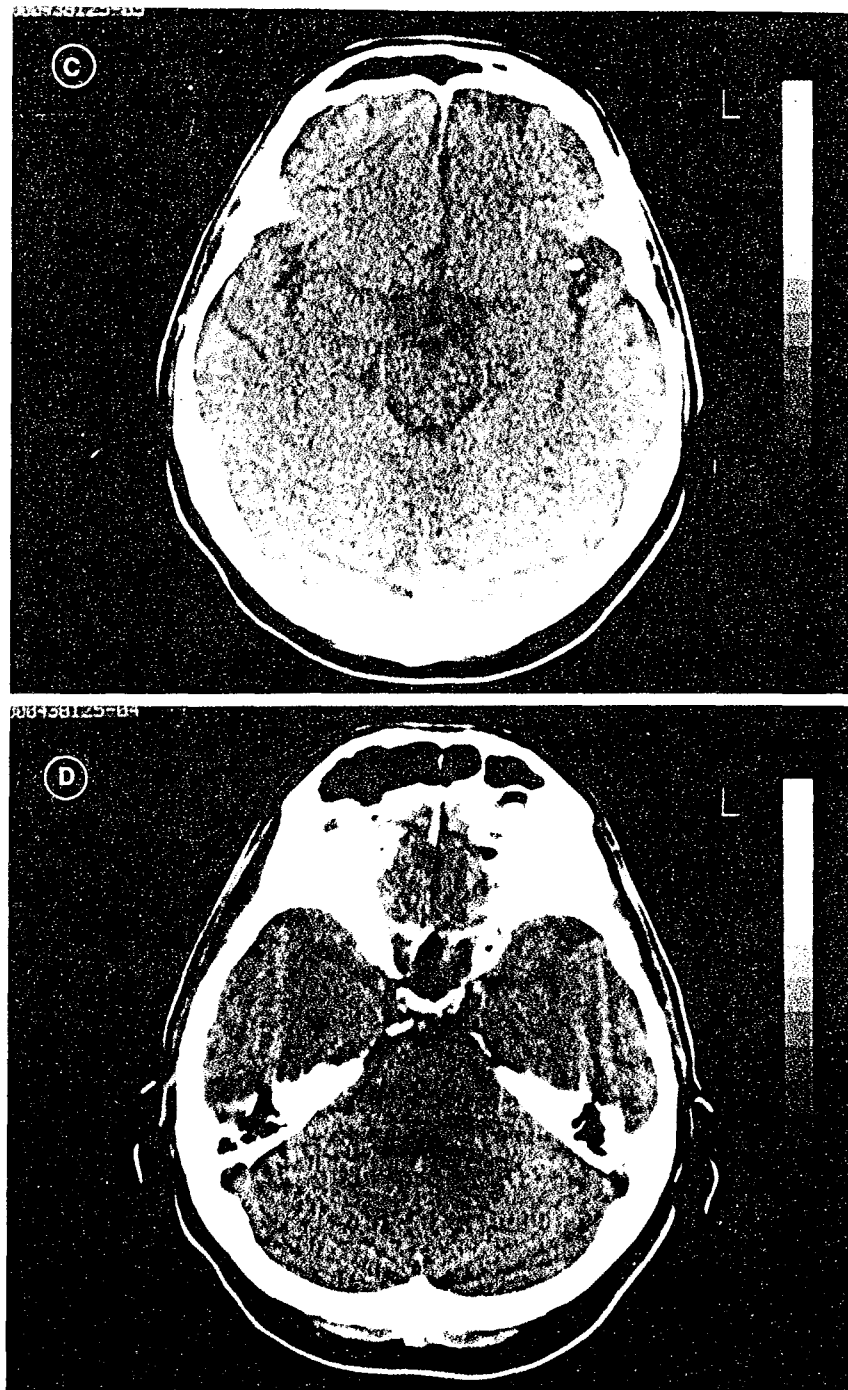


Figure 63 : Cas n°2 : C : ante mortem , niveau 3
D : ante mortem , niveau 4

D'après REICHS « Quantified comparison of frontal sinus patterns by means of computed tomography »
1993

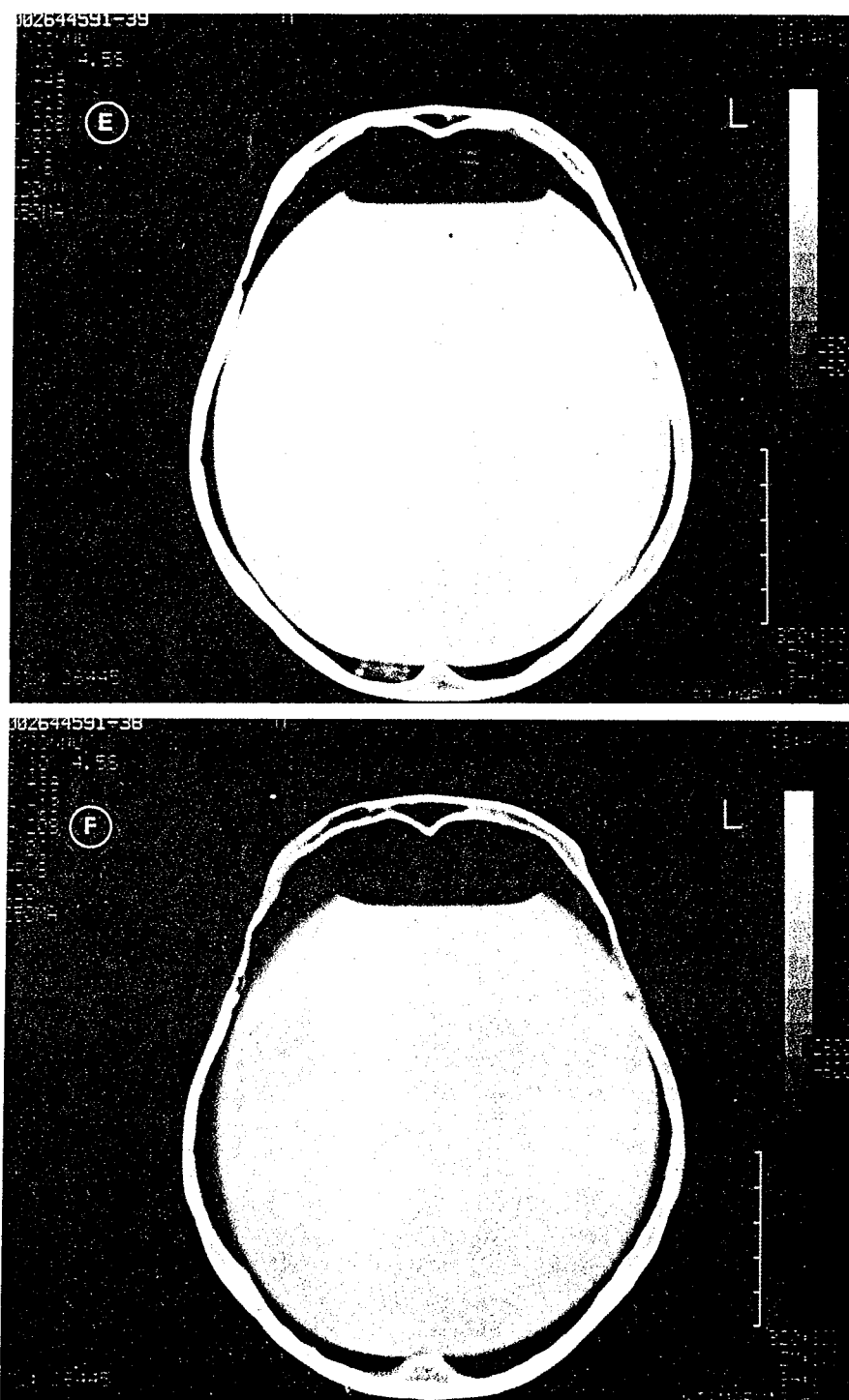

Figure 63 : Cas n°2 : E : post mortem , niveau 1
F : post mortem , niveau 2

D'après REICHS « Quantified comparison of frontal sinus patterns by means of computed tomography »
1993

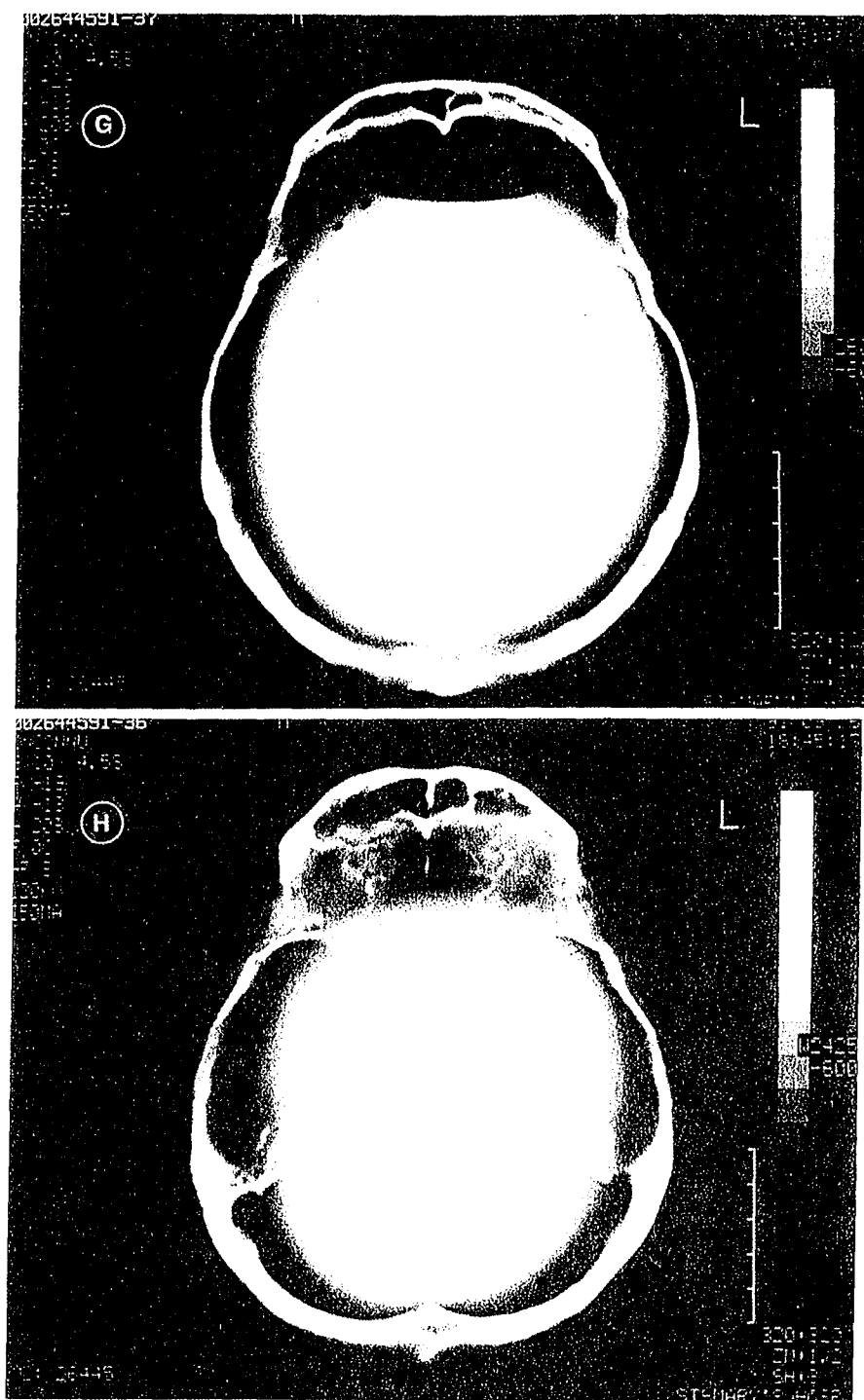


Figure 63 : Cas n°2 : G : post mortem , niveau 3
H : post mortem , niveau 4

D'après REICHS « Quantified comparison of frontal sinus patterns by means of computed tomography »
1993

Des scanners post mortem correspondant à ceux ante mortem sont réalisés à quatre niveaux dans la région du sinus frontal . Les informations étaient disponibles afin de mettre en évidence les structures osseuses en créant une fenêtre osseuse . Ainsi les scanners ante et post mortem sont réalisés avec les réglages . Les figures 62 et 63 montrent les quatre niveaux auxquels les comparaisons ont été faites . La fenêtre osseuse et celle montrant le tissu cérébral sont présentées pour la comparaison à chaque niveau .

Comme précédemment , les films sont analysés par deux observateurs indépendants , en commençant par les plus récents . Les deux observateurs aboutissent au même code à 28 chiffres pour les deux groupes de films . Le tableau 17 indique les scores obtenus pour chacune des sept catégories en utilisant la fenêtre osseuse . L'identification positive par comparaison tomographique est acceptée et enregistrée dans le rapport du médecin légiste le 1^{er} Janvier 1992 .

Tableau 17 : Valeurs obtenues pour les sept catégories pour les scanners ante et post mortem

Eléments du sinus	Niveau du scanner							
	Niveau 1		Niveau 2		Niveau 3		Niveau 4	
	Ante mortem	Post mortem	Ante mortem	Post mortem	Ante mortem	Post mortem	Ante mortem	Post mortem
Dimension bilatérale	4	4	4	4	4	4	2	2
Asymétrie bilatérale	1	1	4	4	4	4	1	1
Supériorité de côté	2	2	2	2	2	2	2	2
Distribution des pseudo-septa	1	1	0	0	0	0	0	0
Nombre de pseudo-septa	1	1	0	0	0	0	0	0

Distribution des cellules complètes	0	0	0	0	1	1	1	1
Nombre de cellules complètes	1	1	0	0	1	1	0	0

D'après REICHS K.J. "Quantified comparison of frontal sinus patterns by means of computed tomography" (31)

2. Identification par le sinus maxillaire

2.1. Introduction et importance du sinus maxillaire dans l'identification

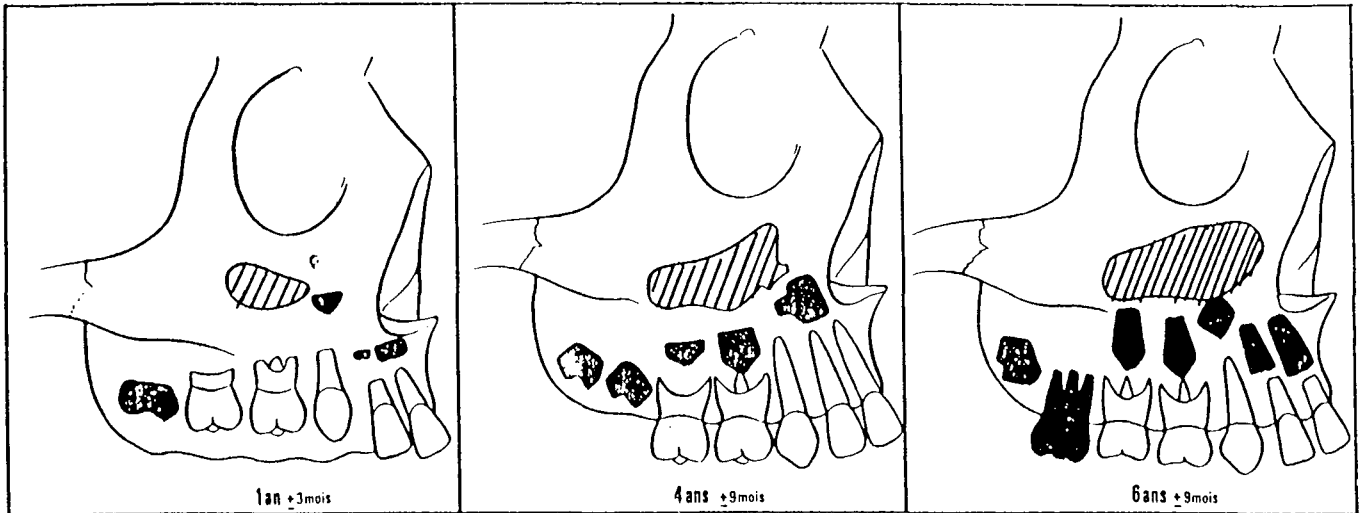
Le sinus maxillaire , encore appelé « antre d'HIGHMORE » est un sinus dentaire, en raison de ses rapports avec les racines des prémolaires et molaires supérieures . Le sinus occupe la plus grande partie de l'os maxillaire ; il se présente sous la forme d'une pyramide à trois faces plutôt qu'à quatre faces : la face antérieure est génienne, sa paroi , mince , est la voie d'abord chirurgical du sinus . La paroi supérieure , également mince , répond au plancher orbitaire . La paroi postérieure est tubérositaire . Dans les parois antérieure et postérieure cheminent les nerfs et vaisseaux dentaires . Le sommet répond à l'apophyse pyramidale de l'os tandis que la base répond à celle de l'os maxillaire . A ce dernier niveau se trouve l'orifice du sinus , plus près situé d'ailleurs du bord supérieur que du bord inférieur de cette face . D'une capacité d'environ 10 cm³ , le sinus est , dans certains cas , cloisonné et présente parfois aussi des prolongements , malaies , orbitaires , palatins ou alvéolaires . BRETON (8)

Le sinus maxillaire est une cavité de forme irrégulière , paire , symétrique , pneumatisée . C'est l'étude de l'embryogenèse puis de la croissance qui permet de faire une évaluation de l'âge . COULY (11)-PELLETIER (26)

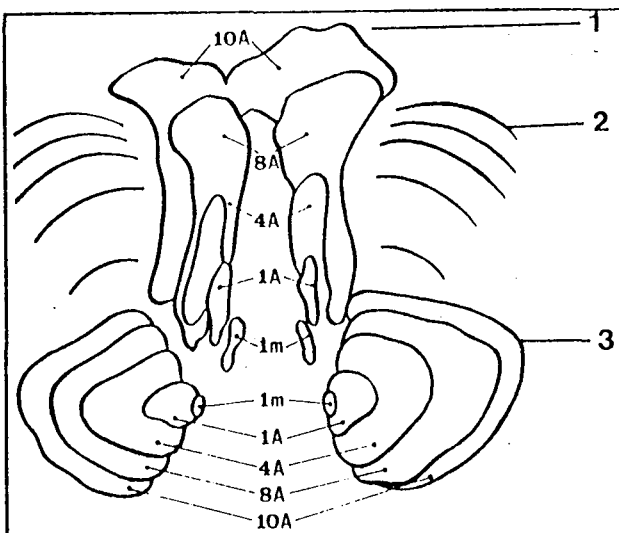
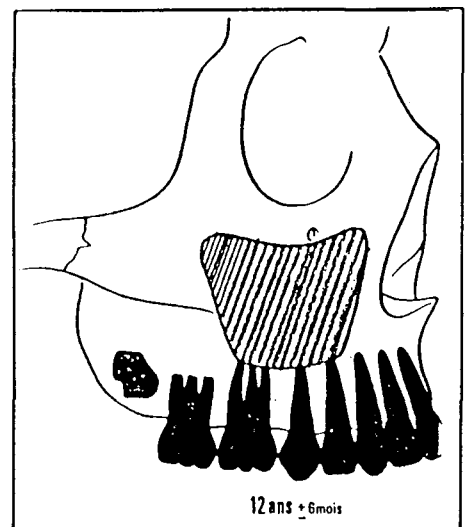
D'après MUGNIER , cité par COULY (11), c'est vers le stade de 10 semaines , au moment où l'embryon atteint 40 mm qu'apparaît pour la première fois le sinus maxillaire sous la forme d'une pointe inférieure issue de l'infandibulum .

Au stade de 13 semaines (embryon de 75 mm) , le sinus a pris la forme d'un petit sac surplombant le méat inférieur . Toutes proportions gardées , la disposition

DÉVELOPPEMENT



Dents et sinus maxillaire au cours de la croissance.
 En blanc : dents lactéales ; En gris : dents permanentes ;
 En hachures : sinus maxillaire. (E.M.C., Fasc. Stomatologie,
 n° 22001 B50.)



Croissance des cavités pneumatiques de la face (in Caffey).

1. Sinus frontal ; 2. Rebord supérieur de l'orbite ; 3. Sinus maxillaire. (E.M.C., Fasc. Stomatologie, n° 22001 B50.)

Figure 64
 D'après COULY « Anatomie Maxillo-Faciale » Cdp 1989

SINUS MAXILLAIRE

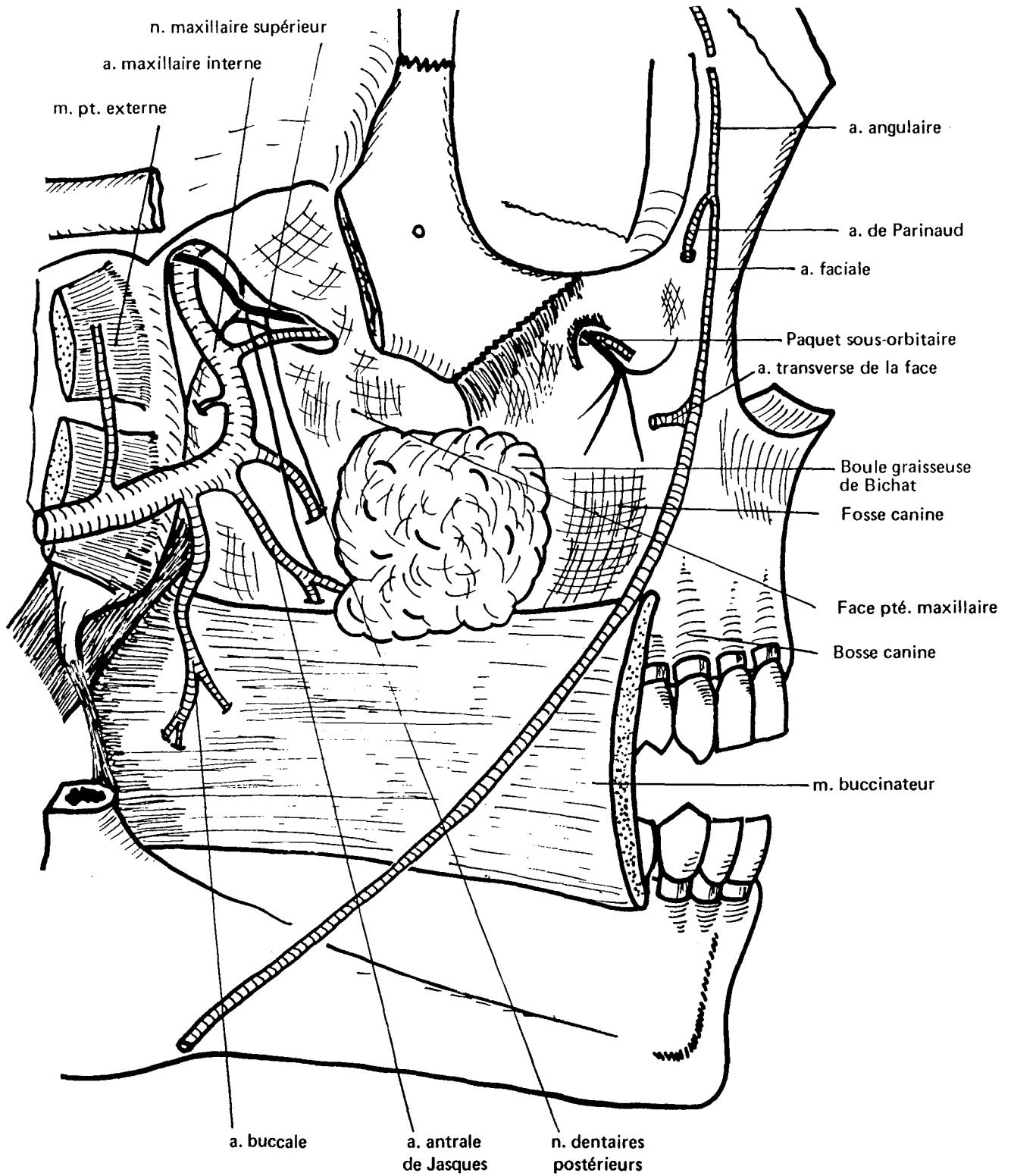


Figure 65
D'après PELLETIER « Anatomie Maxillo-Faciale » Maloine 1969

du sinus maxillaire subit peu de changements à partir de ce stade jusqu'à la naissance .

A la naissance , ce petit sac est suffisamment creux pour qu'on puisse parler de sinus , mais encore minuscule , il a le volume d'un petit pois (DUBREUIL , cité par COULY (11)) . Il restera arrondi et petit jusqu'à la sixième année .

C'est seulement à la sortie des molaires de lait et surtout à la suite des prémolaires et canines qu'il prendra sa forme pyramidale définitive .

D'après VON DISSE , cité par COULY (11), c'est vers 8 à 10 ans que le sinus atteindra la forme qu'il conservera par la suite .

DUBREUIL , toujours d'après COULY (11) , ajoute que l'éruption de la dent de sagesse peut provoquer un allongement postérieur , ce qui semble signifier que le sinus n'atteint pas son volume définitif avant 18-20 ans . Ceci est confirmé par RIU , LE DEM et GOURLAOUEN : c'est à 20 ans que le sinus maxillaire atteint son plein développement , et par SEDWICK qui a montré que le sinus atteignait son développement maximum durant la troisième décennie de la vie .

Il est à noter qu'une manœuvre telle que la disjonction palatine en ODF peut augmenter prématurément le volume du sinus .

ZUCKERKANDL et OMODI ont fait une étude de la croissance des sinus maxillaires et ont publié un tableau faisant état des mensurations du sinus dans les trois dimensions de l'espace en fonction de l'âge , de la période fœtale jusqu'à l'âge de 8 ans :

Age	Hauteur	Longueur	Largeur
Naissance	3 à 5mm	5 à 10mm	2 à 3,5mm
1 an	5 à 9mm	8 à 12mm	2,5 à 7mm
2 ans	8 à 10mm	26mm	4 à 8mm
3 ans	13mm	23mm	12mm
4ans	13mm	12 à 19mm	13mm
8 ans	23mm	28mm	20mm

D'après BRETON J.M. « Apports de l'étude des maxillaires dans l'identification médico-légale » (8)

L'étude des sinus maxillaires peut donc être d'une certaine utilité pour déterminer l'âge des sujets jeunes (jusqu'à 20-25 ans) . Encore faut-il rester prudent en ce qui concerne cette période de croissance .

MARESH (*BRETON (8)*) , en effet , souligne que l'apparition des sinus maxillaires s'étale , selon les sujets , entre 1 et 8 ans . Les variations individuelles sont donc nombreuses. De plus , on constate parfois une extension de la cavité sinusale consécutive à l'extraction de dents antrales , ce qui constitue une source d'erreurs assez fréquente .

Au-delà de la période de formation , il n'existe plus à ce niveau aucun moyen précis d'évaluer l'âge . Tout au plus , peut-on dire qu'il s'agit d'un sujet adulte .

Par contre , les nombreuses variations individuelles qui constituent un inconvénient en identification restructrice , pourront être mises à profit en identification comparative . L'étude radiologique post mortem et la comparaison avec des documents établis ante mortem permettront , dans de nombreux cas , l'identification du sujet .

L'étude du sinus maxillaire peut aider à déterminer la race , le sexe et l'âge . D'après les travaux conduits par SEDWICK , HAJNIS et WOLFOWITZ (*BRETON (8)*), le sexe et la race seraient déterminés par la forme et les dimensions de l'antra d'HIGHMORE . L'âge de la victime serait fourni en se basant sur les différentes étapes d'évolution du sinus maxillaire et de ses rapports avec les dents depuis le stade embryonnaire jusqu'à l'âge adulte .

2.2.Principes de l'identification par le sinus maxillaire

SEDWICK et HAJNIS ont effectué des travaux sur la variation individuelle du sinus maxillaire . *LERNO (18)*

Quelques caractères de similitude peuvent être observés entre le sinus maxillaire du cadavre et celui de la personne que l'on veut identifier à cause de la grande variabilité de ce sinus .

Pour l'identification , on se basera sur :

- Les rapports du sinus avec les dents . Ils sont plus ou moins étroits , suivant la dent . Quelquefois , la racine est procidente dans la cavité antrale ;

- L'absence ou la présence d'un ou plusieurs prolongements , surtout dans le cas de la présence du prolongement canin qui n'existe que très rarement ;
- La forme du sinus en norma frontalis du crâne . Les différentes formes de sinus maxillaires sont classées suivant les types triangulaire , ovalaire , irrégulière , rectangulaire , carré ;
- La présence de cloisonnement , leur aspect et leur importance (cloisonnements complets ou partiels) ;
- L'agénésie rare , l'aplasie ou l'hypoplasie du sinus maxillaire ;
- Le niveau du plancher sinusal par rapport à celui des fosses nasales . Il peut être sous , au-dessus ou sur le même plan ;
- L'épaisseur plus ou moins grande des parois naso-sinuses et supérieures , orbitaires ;
- Les affections osseuses comme l'ostéite , le kyste , qui laissent leurs stigmates dans le maxillaire ;
- Les communications bucco-sinusiennes provoquées par des racines de dents , des affections dentaires (kyste , ostéite) ayant souflé le plancher sinusal , ou une prothèse à succion ;
- Les lésions cancéreuses qui donnent une image caractéristique . La lésion cancéreuse a les bords déchiquetés alors que le kyste a un pourtour net , arrondi ;
- La symétrie ou l'asymétrie des sinus droit et gauche ;
- L'extension de la cavité sinusale entre les dents à la suite d'extractions de prémolaires et molaires (BRABANT , cité par *LERNO (18)*) ;
- La forme du plancher sinusal chez l'édenté complet . Le plancher à concavité inférieure correspond à une édentation récente et le plancher horizontal à une édentation ancienne ;
- Les malformations constitutionnelles (LIBERSA , cité par *LERNO (18)*) ;

Il ne faut pas oublier les modifications de l'image radiologique par des affections comme les tumeurs , l'ostéite condensante et par les traumatismes .

L'acromégalie augmente les dimensions de l'antre , la sinusite en diminue les dimensions .

2.3. Conclusion – Discussion

Malgré les travaux de nombreux auteurs sur la variabilité du sinus maxillaire et les résultats de ces travaux , l'examen du sinus ne peut être considéré comme une méthode infaillible d'identification .

Il faut agir pour l'étude des sinus , comme pour les autres techniques , à savoir inclure les données du sinus dans un système comprenant d'autres méthodes , les arguments de l'une étayant ceux de l'autre .

Pour le sinus maxillaire en particulier , son évolution étant conditionnée par le développement de la face et l'éruption des dents , il reste plus rationnel d'envisager , en même temps que la variabilité de ce sinus , l'étude de la denture qui est toujours la plus sûre , et celle des autres sinus , surtout du sinus frontal (voir ci-dessus) .

L'image des fosses nasales ne sera pas négligée . Certains crânes ont été soumis à l'épreuve du feu . L'aspect des sinus n'a pas varié malgré l'éclatement de la boîte crânienne . On voit l'importance de ce test , lors de l'identification des personnes ayant péri carbonisées dans un incendie .

Si l'on considère en outre que des crânes des hommes de la Préhistoire , au sinus présentant la même variabilité que celui de l'homme actuel , ont résisté aux agents physiques et chimiques pendant cinq millions d'années (Australopitèque de Lothagam Hill , près du lac Rodolphe au Kenya) , on perçoit encore mieux le rôle que peut jouer l'examen du sinus maxillaire dans l'identification d'un individu .

3. Identification par le sinus mastoïde – Exemple de cas

La personne portée disparue avait eu une radiographie latérale du crâne réalisée afin de visualiser la moelle cervicale suite à un accident de voiture survenu deux mois avant la disparition (*figure 66*) . Cette radiographie est comparée favorablement, en terme de morphologie générale , avec les radiographies latérales du crâne réalisées post mortem . On y voit en effet une fusion congénitale des corps et des deux arcs de la seconde et de la troisième vertèbre cervicale .

De plus les deux radiographies révèlent le détail considérable du sinus mastoïde . Tandis que l'identification par la configuration du sinus frontal est pratiquée depuis longtemps , la littérature ne retient apparemment qu'une seule référence utilisant le sinus mastoïde , fournie par CULBERT et LAW , cités par RHINE (32) , en conjonction avec le sinus frontal .

L'identification au moyen des sinus frontaux est possible grâce à leur caractère individuel et à leur structure stable dans le temps (une fois leur formation achevée) .

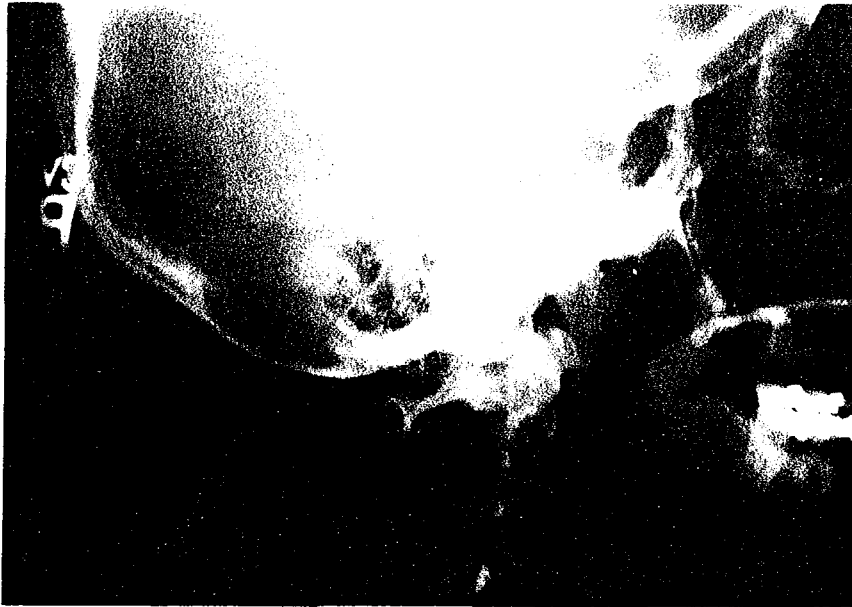


Figure 66

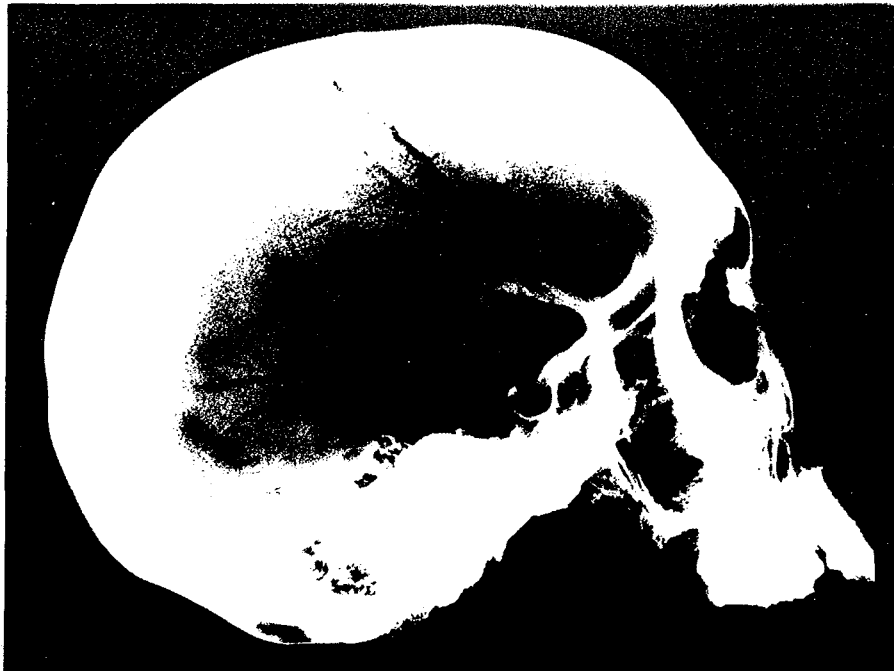

Figure 67

D'après RHINE « Radiographic identification by mastoid sinus and arterial patterns » 1991

Mais dans ce cas , il n'y avait pas de radiographie antéro-postérieure du crâne disponible montrant le sinus frontal . Le remodelage du sinus mastoïde résultant d'une pathologie (de même que pour le sinus frontal) aurait pu complètement altérer la forme et rendre impossible l'identification sur ces bases . Cependant , il n'y avait pas d'indication de pathologie inattendue . Il fut décidé que le principe démontré par CULBERT et LAW serait applicable à la configuration du sinus mastoïde , clairement visible sur les clichés ante et post mortem .

La morphologie était comparable , à la fois en ce qui concerne les limites et dans le détail des cellules individuelles . Cinq points d'isomorphisme pouvaient être reconnus (*voir figure 67 et 68*) , bien que les structures soient beaucoup plus claires sur les radiographies originales . Il n'y avait , de plus , pas de point de désaccord , ce qui est important quel que soit le type d'identification radiographique . CULBERT et LAW ont montré que l'identification radiographique peut être non seulement réalisée grâce au sinus frontal , mais aussi grâce au sinus mastoïde .

La paroi latérale endocrânienne se forme autour de la branche postérieure de l'artère méningée moyenne . Une lecture de radiographies latérales crâniennes convenables révélera les branches et le trajet unique de cette artère , vue radiographiquement comme une forme dendritique radio-opaque .

Dans ce cas spécifique , on voit une branche postérieure longue , presque horizontale avec des méandres identiques . La branche antérieure s'élève avec le même angle , et affiche le même coude abrupte (*voir figure 66 et 67*) . Ici , de nouveau , l'isomorphisme dans la morphologie de l'artère prouve que les deux radiographies proviennent de la même personne .

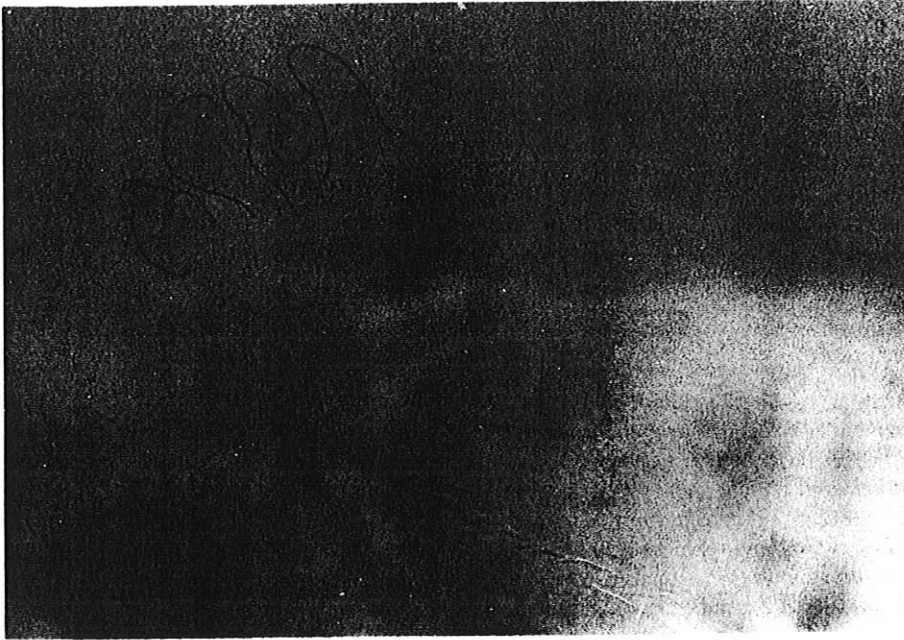

Figure 68 : Agrandissement d'une partie de la surface du sinus mastoïde de la radiographie ante mortem, avec les cellules contrastées par la clarté.

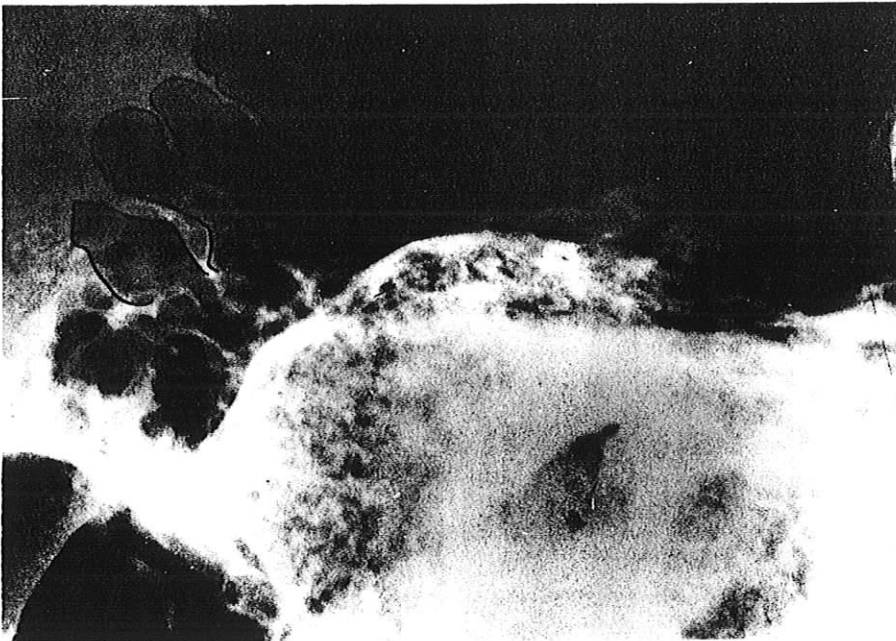


Figure 69 : Agrandissement d'une partie de la surface du sinus mastoïde sur la radiographie post mortem. Les cellules ont été contrastées par la clarté . Comparer les formes de ces cellules avec celles montrées sur la figure 68 .

D'après RHINE « Radiographic identification by mastoïd sinus and arterial patterns » 1991

**2^{ème} Partie : Application à
l'identification des criminels**

Les dents comportent des détails comparables à ceux (infiniment plus petits) qu'on avait cru auparavant propres aux seules empreintes digitales . Elles jouent donc un rôle clé dans l'identification des personnes , mortes ou vivantes . De nombreux rapports ont été publiés , relatant le rôle joué dans l'identification des criminels par l'étude des traces de dents . C'est la méthode comparative qui est employée en criminalistique pour tenter d'identifier l'agresseur coupable de blessure par morsure .

De même , l'étude d'une empreinte labiale trouvée sur les lieux du crime peut être une preuve déterminante et peut contribuer à l'identification d'un suspect .

Les traces de morsure étant presque toujours imprégnées de salive , on peut chercher à y déterminer le sexe par les cellules épithéliales qu'elle contient , ainsi que les groupes sanguins , aussi bien sur la peau que sur les aliments .

1. Identification par les traces de morsure

1.1. Introduction

Il est important de définir initialement le terme de trace de morsure . Le dictionnaire définit le verbe « mordre » par : « saisir ou déchirer avec les dents » . Dans un sens plus légal le terme est utilisé plus largement ; WITTAKER et MAC DONALD , cités par *SOHN (39)* , donnent une définition d'une trace de morsure en disant que c'est une marque causée par les dents , soit en combinaison avec d'autres parties de la bouche .

Les traces dentaires se présentent sous la forme de dépressions ou de traînées et se classent en deux catégories , suivant qu'elles se retrouvent sur le corps de la victime ou de l'agresseur ou qu'elles se situent sur des matières ou des objets abandonnés sur les lieux du crime ou du délit .

Les traces dentaires de la première catégorie sont appelées morsures . Leur étude est rendue difficile à cause de certaines modifications qui surviennent après les traumatismes . Le tissu humain n'est en effet pas un matériau qui conserve des empreintes claires ; il est mou , rétractile , élastique et totalement impossible à reproduire dans le but de comparaisons . De plus , la tension cutanée change rapidement après la mort . Des erreurs d'appréciation sont alors possibles . La grande variabilité des caractères dentaires n'apparaît pas toujours dans une empreinte de morsure : des traces peuvent alors apparaître semblables . Ces morsures constituent des moyens de défense ou d'attaque entre victimes et agresseurs .

Les traces dentaires de la deuxième catégorie, bien que sujettes également à des modifications, semblent se prêter davantage à l'identification judiciaire de par la nature même de l'objet ou du matériau mordu. PEDERSEN et KEISER-NIELSEN (1961, cités par GUSTAFSON, 1969 lui-même cité par AMORY (1)), décrivent notamment le cas d'un cambrioleur qui fut identifié grâce aux traces de dents qu'il avait laissées dans le bois d'une commode au cours d'une chute.

Il est reconnu depuis la fin du 19^{ème} siècle que les variations de la denture humaine peuvent permettre d'identifier des traces de morsure en les comparant avec la denture d'un suspect. La méthode alors employée est celle basée sur une comparaison de détails spécifiques comme cela se pratique en identification comparative. La denture de tout individu étant unique, la trace laissée par une morsure dans un matériau adéquat est donc strictement propre à une certaine denture.

Les traces de morsure se présentent sous forme de dépressions ou sous forme de traînées, mais dans les deux cas, elles fournissent de précieux renseignements sur la denture à identifier : position relative des dents, longueur, écartement, implantation comme le souligne GAYET (1961), cité par AMORY (1). Les traces glissées montrent en outre des stries dues aux irrégularités de surface qui existent même sur les dents saines.

1.2. Traces de dents dans les matières inertes

1.2.1. Dans les aliments

La littérature ne manque pas d'exemples d'identifications par les traces de morsures dans les aliments. GUSTAFSON (1966), cité par AMORY (1), relate le cas d'un cambriolage à la suite duquel on trouva un morceau de margarine avec une trace de morsure très nette ; vu la régularité de l'empreinte, le malfaiteur portait vraisemblablement une prothèse dentaire dont l'incisive centrale supérieure gauche manquait. Un suspect répondant à ce descriptif dentaire fut arrêté. Les traces de morsure correspondaient à l'empreinte du moulage en plâtre. Comme le suspect niait avec véhémence, la police continua ses recherches. Un autre individu dont les caractéristiques dentaires correspondaient aux éléments de l'enquête, fut interpellé. Cet homme avoua son forfait. Par la suite, on apprit que les deux individus avaient été soignés par le même praticien. Tous deux portaient des prothèses complètes amovibles et les mêmes dents avaient été utilisées. Comme le montage était toujours effectué de la même façon, l'incisive centrale supérieure gauche avait l'habitude de casser sur les prothèses élaborées par ce praticien.

LAYTON (*AMORY (1)*) décrit en 1966 une affaire intéressante . Trois individus s'étaient introduits par effraction dans un club pendant la nuit . La police chercha des indices et trouva un morceau de fromage de Cheddar dont un coin avait été mordu . Trois suspects ayant été arrêtés , on les fit mordre dans un fromage identique . On envoya les morceaux mordus et celui trouvé dans le club à un chirurgien dentiste du pays qui en fit des moulages en plâtre . On put ainsi prouver que les traces de morsure faites par l'un des suspects et celles trouvées sur les lieux du crime provenaient de la même personne .

SUZUKI (1979) (*AMORY (1)*) rapporte un cas d'identification par l'étude de traces de dents laissées sur une pomme .

Dans son édition du 4 mars 1987 , l'Est Républicain faisait paraître cet article : « Voleur confondu par ses dents . Victime de sa gourmandise , un clochard a été confondu grâce à l'empreinte de sa denture , laissée dans un morceau de fromage , lors du cambriolage dans la nuit de samedi à dimanche de la mairie d'Issoudun (Indre) . Niant farouchement , le voleur a été soumis à un examen dentaire par un stomatologue qui a été formel : c'était bien ses canines et ses incisives .

SCHEIDT (1954) (*AMORY (1)*) a constaté que les morsures effectuées dans des matières cuites ou trop sensibles aux variations de température ou d'humidité étaient souvent inutilisables car trop molles . Au contraire , le fromage , le beurre , les saucisses et les pommes présentent des traces plus lisibles , sous la forme de traînées . Cependant , dans le cas des pommes , celles-ci tendent à se rider , à devenir brunes et à se décomposer avec le temps , entraînant une importante altération de la configuration de la marque de morsure . Pour leur rendre leur netteté primitive , on prendra soin de plonger les fruits dans un bain de formol à 0,5 % .

SOLHEIM et LEIDAL (1975) (*AMORY (1)*) ont étudié les traces laissées par les dents de six étudiants , ne présentant pas d'irrégularités notables , dans différents aliments, à l'aide d'un microscope électronique à balayage . Parmi les différents éléments mordus : beurre , fromage , pommes , carottes , bananes , chewing-gum, ils constatèrent que ceux qui enregistraient les détails les plus fins étaient le beurre , le fromage en pâte et le chewing-gum . Le chewing-gum est d'autre part très indiqué pour déterminer , grâce à la salive qu'il renferme , le groupe sanguin (système A B O , système LEWIS) et des éléments génétiques .

Les denrées alimentaires périssables peuvent s'altérer , déformer les traces, du fait de la dessiccation , c'est pourquoi il faut placer dès que possible dans une

solution isotonique . Des matériaux tels que le beurre , fromage , pain seront placés immédiatement au réfrigérateur .

La meilleure méthode est , comme le souligne FEARNHEAD (1961) (*AMORY (1)*) de prendre le plus rapidement possible des photographies puis des empreintes des marques de morsure .

Pour SVENSSON et WENDEL (1955) (*AMORY (1)*), il faut emballer les matériaux mordus dans du papier imbibé de formaline , le tout étant alors placé dans une boîte . Dans tous les cas , l'intervention doit être rapide en fonction du caractère périssable des denrées (GUSTAFSON, 1966 cité par *AMORY (1)*) . Il convient d'enregistrer les marques de morsure le plus rapidement possible . Quelques heures de délai peuvent à jamais entraîner la perte d'un indice important .

1.2.2. Dans les objets

Le plus souvent , seules sont visibles l'empreinte des incisives supérieures et inférieures sur des matières ou des objets laissés sur le lieu du crime ou du délit.

GUSTAFSON (1969) (*AMORY (1)*) décrit le cas d'un cambrioleur qui fut identifié grâce aux traces de dents qu'il avait laissées dans le bois d'une commode au cours d'une chute .

FRYKHOLM (1970) (*AMORY (1)*) permit l'arrestation d'un pyromane grâce à la comparaison de marques dentaires d'une pipe retrouvée sur les lieux d'un incendie criminel , avec les marques d'une pipe identique possédée par le suspect.

Beaucoup plus rarement , les traces de dents sur des objets sont dues aux molaires ; GAYET (1961) (*AMORY (1)*) cite à ce propos l'exemple d'un voleur qui put être identifié et arrêté pour avoir serré avec ses dents un scellé normalement fermé par une pince spéciale et qu'il avait voulu reconstituer ainsi .

De même , le sertissage de la mèche lente sur un détonateur s'effectuant avec les dents , a souvent permis d'identifier le ou l'un des auteurs d'un attentat par explosif .

1.3.Traces de dents dans les matières vivantes

1.3.1. Morsures humaines

1.3.1.1. Introduction

Les morsures humaines constituent un important élément de l'Expertise Médico-Légale Odontologique . Leur étude fait appel à un grand nombre d'observations qui requièrent , pour chacune d'elles , des protocoles opératoires définis et des évaluations spécifiques .

On peut citer :

- L'analyse différentielle des caractéristiques des morsures animales (principalement d'animaux domestiques) et des morsures humaines au niveau des tissus ;
- La localisation préférentielle des morsures selon leur fréquence et leur topographie sur le corps humain ;
- L'intensité de la morsure avec des phénomènes combinés de succion ou d'attrition tissulaire ;
- Les indices anatomiques des morsures corporelles ;
- Les indices anatomo-pathologiques des morsures humaines relevées sur le corps , ante mortem et post mortem ;
- Les phénomènes de complication infectieuse liés aux morsures ;
- L'étude comparative des morsures corporelles consécutives à des agressions ou à des actes d'automutilation ;
- Enfin l'examen et la mise en évidence de paramètres révélateurs lorsque des morsures humaines concernent les matériaux et des substances (principalement des denrées alimentaires) retrouvés comme pièce à conviction sur un lieu criminel , ceci dans une démarche qui relève plus particulièrement des moyens et méthodes de la criminalistique appliquée .

Différents types de morsures sont observables dans des formes d'agressions caractérisées . Il peut également s'agir d'actes d'automutilation (épisodes psychotiques) .

1.3.1.2. Aspect des morsures

Habituellement , les traces de morsure sont des écorchures , mais on peut voir des lacérations réalisant une contusion importante . La blessure par morsure peut donner le tableau :

- soit d'une simple érosion épidermique ,
- soit d'une contusion ,

- soit d'une plaie contuse .

1.3.1.2.1. L'érosion épidermique

Elle est qualifiée d'excoriation , d'éraillure , d'égratignure ou d'écorchure .

L'épiderme est abrasé par arrachement , frottement ou pincement , comme par la marque d'une corde , par exemple .

La cicatrisation sur une personne vivante se fait en une semaine environ .

1.3.1.2.2. La contusion

Il y a altération plus ou moins profonde dans les tissus avec un écoulement sanguin dans les zones avoisinantes , provoquant de ce fait une ecchymose . S'il y a déchirure des vaisseaux avec coagulation , « c'est un signe irréfutable de vie » . Il n'y a pas d'ecchymose post mortem car le sang ne coagule plus .

La suffusion fait place , parfois , après trois jours , à une réaction fibreuse et à des hématomes profonds .

Enfin , si à une pression des dents , s'ajoute un mouvement de tiraillement ou de torsion , les tissus pourront être arrachés , broyés , lacérés ou triturés , donnant le tableau de la plaie contuse .

1.3.1.2.3. La plaie contuse

Elle est considérée comme une blessure très grave . L'aspect des morsures est très variable . On distingue quatre degrés :

- « Morsure amoureuse » (love-nip) ou « suçon » (love-suck) : la peau est simplement écrasée . La morsure n'est pas trop sévère , car il y a plus succion que morsure proprement dite (FURNESS, 1969 cité par SOHN (39)). Il s'agit d'une ecchymose traumatique par infiltration sanguine des tissus . Un examen microscopique des tissus lésés donne la date de morsure par les différentes teintes qui sont imprimées sur ces tissus .
- Hématome avec infiltration colorée plus ou moins profonde des tissus .
- Traces de morsure nettes et profondes , il y a déchirure de la peau , surtout au niveau des canines . Elles sont dues à un sadique qui mord lentement et intentionnellement sa victime . La peau prend une forme irrégulière et est décollée du plan sous-cutané .
- Véritable plaie avec cisaillement ou même arrachement complet d'une partie du tissu (arrachement du mamelon par exemple) .

1.3.1.3. Différenciation entre morsures animales et humaine

Il est important de savoir si la trace relevée sur le corps est une morsure d'origine humaine ou animale . Cette distinction ne pose généralement pas de problèmes , étant données les grandes différences dento-maxillaires qui existent entre l'homme et l'animal . *BESNIER (6)*

Alors que les morsures humaines siègent en général aux endroits découverts et plus ou moins proéminents du corps (visage , nez , oreille , mains , seins) , les morsures d'animaux peuvent se situer en n'importe quel point du corps , présentant des caractères de piqûres , de plaies contuses ou de plaies par écrasement .

Une morsure humaine présente généralement une forme arrondie ou ovalaire et pas en U comme celle d'un animal . De plus , les morsures faites par l'homme sur la peau sont de nettes empreintes prenant la forme de deux lignes courbes ecchymotiques , se regardant par leur concavité sans solution de continuité de l'épiderme . *SOHN (39)*

1.3.1.3.1. Morsures de chien (voir figure 70)

Les morsures de chien , statistiquement les plus fréquentes , sont caractérisées par des indentations petites et profondes à cause de leurs dents pointues . La denture du chien est constituée de :

⇒6 incisives

⇒2 canines développées ou crocs

⇒1 série de prémolaires et molaires dont certaines sont prédominantes et forment les carnassières

Le diagnostic différentiel entre morsure de chien et morsure humaine est basé sur plusieurs critères :

⇒L'arcade dentaire du chien est plus étroite que celle de l'homme , surtout dans sa partie antérieure . Chez le chien , les incisives centrales supérieures sont étroites et les incisives latérales supérieures sont plus larges , contrairement à l'homme .

⇒Le chien possède 6 incisives dont la morphologie coronaire est caractéristique (aspect en fleur de lys) .

⇒Les canines du chien laissent de profondes empreintes coniques ne recouvrant qu'une petite surface .

⇒Les prémolaires et molaires du chien sont plus pointues que celles de l'homme.

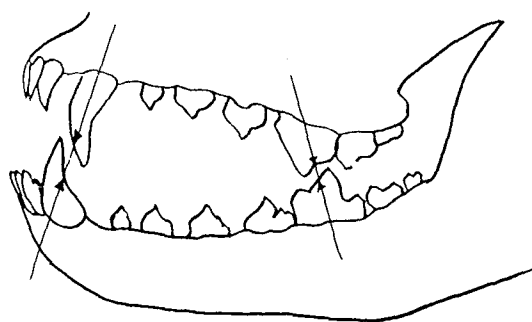


Figure 70 :Denture permanente de chien. Profil de l'hémimâchoire gauche (d'après ANTHONY)

D'après NOSSINTCHOUK et TAVERNIER « Manuel d'odontologie médico-légale » Masson 1991

⇒ Au voisinage de la morsure , il faudra rechercher la présence éventuelle d'érosions épidermiques dues aux coups de griffes du chien .

On rapporte un cas d'identification et de démonstration de la culpabilité d'une personne par l'analyse comparative de moulages de mâchoires d'un chien : en août 1993 , à Saint-Etienne , une victime est retrouvée présentant des plaies délabrantes de morsures animales , deux chiens pouvant en être la cause ainsi qu'un auteur présumé . Grâce à la réalisation d'empreintes sur les deux chiens suspects , à l'analyse des moulages obtenus et à la comparaison avec les traces de morsures présentes sur la peau de la victime , il fut possible de déterminer le chien coupable et donc le maître coupable .

1.3.1.3.2. Morsures de chat

Les morsures qu'il provoque sont généralement plus petites et arrondies . Les canines pointues et très coniques entraînent des traces de perforation . On peut noter éventuellement des égratignures dues aux griffes de l'animal .

1.3.1.3.3. Morsures de cheval

Les six incisives ou pinces du cheval pénètrent les chairs à la façon d'un puissant étau . L'écrasement est aggravé par de petits déplacements latéraux des dents les unes sur les autres et les efforts que font les victimes pour se dégager . Car le cheval pince et ne lâche pas prise . Les incisives agissant seules , on distingue deux lignes courbes ecchymotiques se regardant par leur concavité .

1.3.1.3.4. Autres morsures animales

Des morsures de rats ou d'autres rongeurs sont parfois observées . Ces morsures laissent dans la chair des sillons allongés et sont caractéristiques , à cause de la croissance continue des dents chez ces animaux .

Un cadavre découvert dans l'eau douce pourra présenter des lésions sous forme de couronnes ou de petits demi-cercles dues aux brochets ou aux loutres .

Dans l'eau de mer , ce sont les pinces de crabes ou des homards qui peuvent provoquer des déchirements .

Dans les pays chauds , les morsures sur les cadavres sont faites par les chacals , crocodiles , requins , tigres...

Dans les forêts françaises , ce sont généralement les écureuils et les lièvres qui s'attaquent aux cadavres , ou encore les sangliers ou les renards .

1.3.1.4. Les différents types de morsures humaines

Les morsures humaines sont nombreuses et peuvent donner des blessures profondes , très douloureuses , pouvant entraîner la mort bien que les dents ne soient pas légalement considérées comme des armes . On distingue les morsures inconscientes et les morsures volontaires .

1.3.1.4.1. La morsure inconsciente

C'est le cas de la morsure d'une personne faisant une chute , de la morsure des lèvres et des joues après une anesthésie régionale ou locale , de la morsure du bébé qui tète , de la morsure d'une personne épileptique , de la morsure psychiatrique .

1.3.1.4.2. La morsure volontaire

1.3.1.4.2.1. Morsures entre enfants

Ce type de morsures enfantines est le résultat d'un jeu qui dégénère en querelle et combat . La blessure engendrée reste superficielle et n'entraîne qu'une visite chez le médecin pour ecchymoses cutanées .

1.3.1.4.2.2. Automutilation

Ce type de mutilation est rare . Cette « auto-morsure » peut être délibérée de la part de la victime avec caractère régressif , voire autodestructif ; comme par exemple chez les encéphalopathes dans le syndrome de LEICHINYAN : il s'agit de sujets à caractère suicidaire et ce genre de cas relève de la psychiatrie .

On peut également trouver des marques de morsure chez l'enfant dans le syndrome de SILVERMANN ; les marques sont situées sur l'avant-bras , l'enfant se mordant afin d'étouffer un cri ou à cause d'une douleur intense . WARREN-HARVEY indique qu'il s'agit d'un fait ethnologique rare chez le noir africain , mais fréquent chez le blanc et le métis .

A Liverpool , une jeune fille fut poignardée et son agresseur lui mit sa propre main dans la bouche afin de l'empêcher de crier . Dans ce cas , les

marques qui se trouvaient sur le dos de la main de la jeune fille étaient celles des incisives de sa mâchoire supérieure , car l'agresseur avait poussé la main vers le haut .

Enfin , il est possible que le porteur de la morsure se la soit infligée volontairement afin de faire croire à une agression . Il est donc avisé dans tous les cas où la trace de morsure se trouve dans une région accessible par le porteur lui-même de relever ses empreintes dentaires afin de vérifier si la trace n'est pas due à ses propres dents .

1.3.1.4.2.3. Simulation

SIMONIN (1950) cité par *BESNIER (6)*, définit la simulation de morsures comme « une faute consciente et raisonnée qui consiste à provoquer , inciter ou à exagérer des troubles morbides , subjectifs ou objectifs , dans un but intéressé » .

Ainsi , Sir SYDNEY SMITH décrit une affaire dans laquelle on lui avait demandé de faire un test de la rage dans un nombre anormalement élevé de morsures de chiens . Tous les plaignants étaient des jeunes gens d'un même village . Il examina les traces de morsure et remarqua qu'elles avaient toutes les mêmes caractéristiques . Il informa la police qui finit par déterrer la mâchoire inférieure d'un chien et le mystère fut élucidé . Les jeunes gens , qui avaient soi-disant été mordus , s'étaient ainsi offerts trois semaines de vacances pendant que l'on faisait les tests .

En matière judiciaire , les morsures peuvent donner lieu à certaines simulations . Une expertise de SIMONIN , en 1948 , nous en donne une preuve . L'accusé , inculpé d'homicide , prétendait avoir été provoqué et mordu à la joue par la victime pour justifier la provocation et atténuer les conséquences de son crime . Le meurtrier présentait à la joue gauche une lésion cutanée qui avait l'aspect de deux lignes rouges concaves décrivant une figure ovale . Cette lésion , formée de petites érosions épidermiques , rectangulaires ou ovalaires , pouvait à première vue être interprétée comme étant la trace d'une morsure . Après examen approfondi , on vit qu'il s'agissait d'une trichophytie superficielle , affection particulière de la peau due à un champignon provenant sans doute d'un animal domestique . Pour soigner cette affection , le meurtrier se trouvait déjà en traitement depuis plusieurs mois .

En règle générale , les simulations d'ordre bucco-dentaire sont assez rares , car le taux des dommages et intérêts versés par les assurances est relativement faible . De plus , les lésions dentaires sont douloureuses , entraînant une gêne fonctionnelle que les patients préfèrent éviter .

1.3.1.4.2.4. Morsure de défense

On les trouve sur l'auteur du délit .

Elles siègent au niveau des mains ou des poignets dans les cas de strangulation , de viol , de lutte . Les traces laissées ne sont pas toujours très nettes (contrairement à la morsure sadique) .

Leur intérêt est donc limité quoique dans certains cas , ces morsures aient permis d'identifier l'agresseur . Ainsi FURNESS , cité par *BESNIER (6)* , rapporte le cas d'une jeune femme qui fut attaquée dans les rues de Glasgow . Elle mordit si violemment son agresseur au doigt qu'elle en décrocha un fragment. Un suspect fut arrêté : la correspondance entre la plaie et le morceau de peau était flagrante . L'homme avoua et fut inculpé.

1.3.1.4.2.5. Morsures agressives de nature criminelle

Elles représentent avec les morsures agressives de nature sexuelle les cas les plus courants .

Ces morsures siègent aux endroits découverts et plus ou moins proéminents du corps : mains , visage , oreille , nez , lèvres . Elles reproduisent l'arc incisif de la mâchoire inférieure et supérieure . Les dents mandibulaires sont poussées en avant pour mordre la peau alors que les dents supérieures trouvent le tissu en position de préhension .

Mais la morsure est rarement simple : elle peut être la résultante de mouvements de section et d'écrasement .

1.3.1.4.2.6. Morsures agressives de nature sexuelle

Dans les agressions d'ordre sexuel , les morsures sont très nettes , faites lentement , volontairement bien sûr , et presque méthodiquement . Elles siègent au niveau des seins surtout , mais aussi de la langue , des joues et des cuisses .

Il est à noter qu'à l'inverse , les morsures infligées par un aliéné sont faites rapidement , sans précaution sans endroit de prédilection . Elles entraînent le plus souvent un déchirement de la peau .

(voir tableau 18)

	HETERO		HOMO	
	Vict Femmes	Vict Hommes	Vict Femmes	Vict Hommes
Agressions d'ordre sexuel	Seins Cuisses Epaules (antérieure) Région pubienne Cou Bras Fesses	Abdomen Poitrine Bras	Pas de cas	Haut du dos Aisselle Epaule (post.) Pénis Scrotum Seins Bras
Agressions non sexuelles	Extrémités du corps Thorax Poitrine			

Tableau 18 : Localisation des traces de morsures

Morsures Inconscientes	MORSURES ACCIDENTELLES	- bébé qui tète - personne qui chute - épileptique - suite à une anesthésie, etc...
Morsures Conscientes	MORSURES ENTRE ENFANTS	- querelle enfantine
	AUTOMUTILATION	- troubles du comportement - enfants battus
	SIMULATION	Dans un but intéressé (Demande d'indemnisation...)
	MORSURES DEFENSIVES	c'est le mode de défense de la victime
	MORSURES AGRESSIVES DE NATURE CRIMINELLE	c'est le mode d'agression du malfaiteur
	MORSURES AGRESSIVES DE NATURE SEXUELLE	sadique, maniaque...

Tableau 19 : Récapitulatif des différents types de morsures

D'après BESNIER « Apport de l'odontologie médico-légale en matière de criminalistique » 1992

Parfois , le mamelon est entièrement enlevé par la morsure . On rapporte le cas où l'on retrouva , le lendemain de l'agression , dans l'estomac du criminel qui venait de se suicider , le bout du sein de sa victime qu'il avait arraché avec ses dents .

(voir tableau 19)

1.3.1.5. Evolution des morsures dans le temps

Les modifications de la peau diffèrent selon que la morsure a été faite avant ou après la mort .

Il est en tout cas impératif en médecine légale de déterminer le moment exacte où la morsure a été commise .

On distingue :

- Les lésions ante mortem
- Les lésions post mortem

Dans les deux cas , il se produit des modifications histologiques et des changements de forme et de teinte .

1.3.1.5.1. Modifications de la peau sur le vivant

Les morsures les plus légères entraînent un érythème de la peau , c'est à dire une simple coloration qui persiste quelques temps . Dans ce cas , une hémorragie sous-cutanée se produit (EULER, 1931 , cité par SOHN (39)) . La contusion peut s'étendre aux tissus immédiatement voisins et rendre les mensurations difficiles . Il reste possible , en se basant sur de telles modifications, de tirer des conclusions quant au temps écoulé depuis l'agression . Lorsque l'arcade dentaire est visible sur la peau mordue , ses caractéristiques morphologiques permettent de retrouver la topographie des dents qui ont appliqué la morsure .

Le sang coagule en réalisant une ecchymose superficielle ou profonde , plus ou moins importante .

La couleur de l'ecchymose va changer au fil des jours . SEBETTA (SOHN (39)) s'est attaché à observer ces variations et précise qu'après une morsure , la majorité des marques de dents apparaissent rouges , deviennent rouge-violettes , puis suivent le même processus de changement que celles qui étaient rouge-

violettes au départ, c'est à dire : orange-rougeâtre , rouge-jaunâtre , puis graduellement deviennent plus jaunes en s'évanouissant . (voir tableau 19)

La contusion se développe plus facilement dans les tissus mous très vascularisés comme les paupières , que dans les tissus plus fermes , moins vascularisés comme la paume de la main . Enfants et vieillards présentent davantage d'ecchymoses que les adolescents et les adultes .

La durée de l'ecchymose est variable et sera fonction de sa taille , de la vascularisation plus ou moins importante de la zone mordue ,de l'âge de la personne mordue .

La disparition des ecchymoses de la peau se fera de la périphérie vers le centre en 4 à 12 jours .

Elle se fera en environ 25 jours pour les ecchymoses sous-cutanées , alors qu'une ecchymose palpébrale persistera beaucoup plus longtemps .

Il est important pour le praticien que la victime précise le mécanisme de la morsure , les circonstances , la chronologie des faits . Ces dires doivent être notés et leur compatibilité avec les lésions présentées appréciée . Le combat initial est en fait capital .

1.3.1.5.2. Modifications de la peau sur le sujet mort

Etant donné l'arrêt de la circulation , on note l'absence :

- De coloration des tissus
- De rétraction des tissus
- De coagulation

D'après HOPPE et BALLHAUSE , cités par SOHN (39), le gonflement des tissus persiste quelques heures , mais les traces de morsure s'estompent peu après, bien que de petites hémorragies persistent pendant un certain temps .

Des chercheurs suédois ont établi qu'une marque de morsure pouvait chez le sujet vivant , rester visible de 4 à 36 heures et chez un mort de 12 à 24 heures . Ceci dépend de l'intensité du dommage infligé par la morsure et les caractéristiques de la partie mordue .

HARVEY constate que les morsures du visage s'effacent plus rapidement que celles du corps et que les marques faites sur les sujets de sexe masculin s'estompent plus rapidement que celles infligées aux sujets de sexe féminin .

Nombre de jours	Couleur de l'ecchymose
Le 1er Jour	rouge foncé
2ème et 3ème jours	vire au bleu
3ème au 6ème jours	bleu - vert
7ème au 12ème jours	vert
13ème au 20ème jour	jaune
21ème au 25ème jour	jaunâtre
au delà	disparait

Tableau 19 : Variations de teintes de l'ecchymose en fonction du temps
D'après Besnier « Apport de l'odontologie médico-légale en matière de criminalistique » 1991

Les dimensions de ces traces sont ensuite rapidement modifiées suite au rétrécissement provoqué par la déshydratation et la rigidité cadavérique . La putréfaction qui apparaît rapidement modifie également leur aspect .

Mais ce remaniement peut ne pas être aussi intense . FURNESS , en 1969 , rapporte avoir observé une marque de morsure toujours visible après l'exhumation d'un corps enterré depuis un an .

Cependant , et comme le rappelle NOSSINTCHOUK , cité par *SOHN (39)*, il est impératif (dans la mesure du possible) , de prendre des mesures , des photos ou des empreintes très rapidement , compte tenu du remaniement tissulaire post mortem .

1.3.1.6. Enregistrement des morsures

L'enregistrement des traces a pour finalité la matérialisation d'une preuve .

Elle peuvent être enregistrées soit par photographie , soit par empreinte et moulage , pour aboutir à la comparaison des marques de morsure avec la denture du suspect .

La qualité de l'enregistrement des morsures dépend d'un certain nombre de facteurs qui conditionnent l'exploitation :

- La force masticatrice déployée
- Les particularités mécaniques de la peau : son épaisseur , son élasticité , sa plus ou moins grande fixité sur les plans sous-jacents
- Les variations enregistrées en fonction : de l'endroit du corps mordu , de certaines lignes de force , dites lignes de Langer
- La durée d'application
- Le moment de l'examen qui doit être le plus précoce possible , avant que n'apparaissent des modifications invalidantes de la peau .

1.3.1.6.1. La photographie

La photographie est la base de toutes les activités du laboratoire de criminalistique . Dès la découverte des traces de morsure , avant l'autopsie et après le prélèvement de salive , des photographies devront être faites in situ . *WRIGHT (45)- BESNIER (6)*

Etant donné le temps écoulé entre un crime et le jugement de son coupable, les photographies sont en effet souvent les seuls enregistrements permanents des lésions des victimes. Il est donc impératif que les investigateurs soient capables de photographier correctement les lésions afin de servir de preuve .

Lorsqu'un odontologiste ou un investigateur légal est confronté à une lésion, il doit déterminer quelles sont les informations contenues dans cette lésion, l'étendue de la lésion , et la meilleure façon de la photographier. La préservation des détails de la lésion par les photographies peut nécessiter la combinaison de photographies en couleur et en noir et blanc , en lumière visible aussi bien qu'en lumière non-visible , ultraviolette ou infra-rouge .

1.3.1.6.1.1. Principes

Certains principes sont à respecter lors de la prise des photographies :

- En premier lieu , on veillera au parallélisme rigoureux des traces dentaires et de l'objectif afin d'éviter toute déformation et permettre un enregistrement convenable de la lésion .
- Le photographe utilisera un éclairage fait de constantes connues en composition , intensité et incidence . Ces recommandations permettent d'éviter toutes les erreurs dues aux jeux d'ombre . D'autre part , les détails sont mieux mis en évidence si l'éclairage est oblique .
- La distance entre l'objectif de l'appareil et les traces ainsi que les références de l'objectif utilisé seront consignées avec soin .
- Il est nécessaire de prendre en même temps une échelle métrique de référence afin de permettre ensuite une restitution d'échelle connue . SEBETTA , cité par *BESNIER (6)*, insiste plus particulièrement en ce qui concerne la photographie des surfaces arrondies : il recommande de coller une bande millimétrée sur l'objet , ce qui donne une idée de sa dimension exacte indépendamment de la courbure .
- Le photographe évitera les téléobjectifs ainsi que les objectifs de courte focale , tels les grands angles .

1.3.1.6.1.2. L'expertise photographique

L'opérateur prend des vues d'ensemble puis en second lieu les vues de détails . *WRIGHT (45)*

Situation des lieux : trois photos sont prises sous des angulations différentes . On dispose ainsi d'une vue d'ensemble de la pièce ou du lieu et de la situation du corps dans ce lieu . C'est la méthode de la triangulation . On réalise ensuite différentes photos du corps de la victime . Sont ensuite prises des photos

des objets liés au meurtre (revolver , couteau ,...) . Puis il faut enregistrer les caractères anatomo-pathologiques de la morsure . Enfin , on photographie les objets mordus sur les lieux du crime .

Les photographies doivent être prises avec et sans une échelle. L'utilisation d'une échelle sert de référence pour enregistrer la taille relative des lésions sur la photographie. De nombreux investigateurs utilisent l'échelle ABFO #2 sur leurs photographies. Cette échelle permet de diminuer les distorsions photographiques et assure la précision des mesures grâce à trois cercles parfaits et des échelles graduées . La date et l'heure figureront également sur le cliché (d'après EVENOT cité par *WRIGHT* (45)).

(voir figure 70)

1.3.1.6.1.3. Photographie au laboratoire

1.3.1.6.1.3.1. La photographie en lumière visible

La photographie utilisant la lumière visible est de loin la technique la plus employée actuellement , à la fois en couleur et en noir et blanc.

Le choix d'un film convenable est critique pour enregistrer correctement les détails d'une lésion. Le film doit être sensible à la longueur d'onde de la lumière utilisée pour la photographie car sinon aucune image n'apparaît lors du développement .

(voir tableau 20)

En plus de la photo-sensibilité du film, il faut vérifier l'indicateur déterminant la quantité d'énergie lumineuse nécessaire pour exposer correctement le film. Cet indicateur est exprimé en ASA/ISO . Plus cet indicateur est élevé, plus la quantité de lumière nécessaire pour exposer le film est faible .

1.3.1.6.1.3.1.1. La photographie numérique

Cette méthode , plus moderne , une caméra et un ordinateur qui stocke les images obtenues de façon numérique . Ces images peuvent ensuite être gravées sur des CD-ROM pour le stockage. L'avantage de la photographie numérique est que l'image peut être visualisée immédiatement sur un écran d'ordinateur ou imprimée grâce à une imprimante. L'image peut également être transférée sur un film photographique classique .

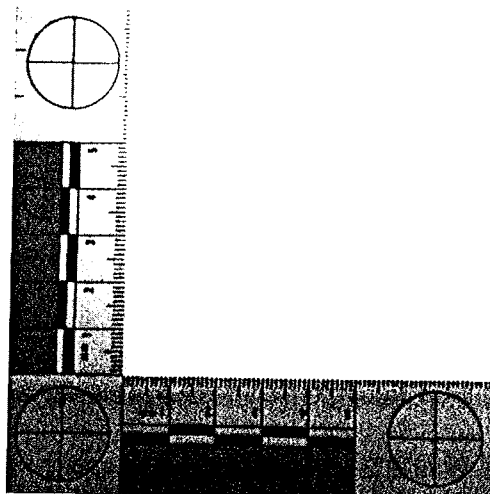


Figure 70 : Echelle ABFO#2

Film	Type	ASA/ISO Speed	Light Sensitivity (nm)	Processing
<u>Black and White prints</u>				
Kodak Plus X Pan	<i>(Prefer for UV)</i>	125	250–700 nm	D-76 or HC110
Kodak Tri X Pan		400	250–700 nm	D-76 or HC110
Kodak TMAX		100 or 400	250–700 nm	D-76, TMAX or HC110
Kodak High-Speed Infrared	<i>(Prefer for IR)</i>	(For Infrared Prints: Camera set range:) 25–64	250–900 nm	D-76 or HC110
<u>Color Prints</u>				
Kodak Royal Gold	<i>(Prefer for color prints)</i>	25 or 100	250–700 nm	C-41
Kodak Gold		100 or 400	250–700 nm	C-41
Fuji Color		100 or 400	250–700 nm	C-41
<u>Color Slides</u>				
Kodak Ektachrome		100	250–700 nm	E-6
Fuji Chrome	<i>(Prefer for Color Slides)</i>	50 or 100	250–700 nm	E-6
Kodak Kodachrome		64	250–700 nm	K-14 (Must send to Kodak)

Tableau 20 : Principaux films photographiques utilisés en odontologie légale D'après WRIGHT et GOLDEN « Forensic Photography » 1997

Cette technologie fonctionne très bien pour les photographies en couleurs et en noir et blanc mais elle nécessite une installation beaucoup plus spécifique pour les photographies en lumière non-visible.

1.3.1.6.1.3.1.2. La photographie noir et blanc en lumière visible

L'œil humain est habitué à voir les images en couleur . Certains détails , du fait du traitement optique par la rétine , peuvent passer inaperçus . Lorsque la lésion est photographiée en noir et blanc , l'œil n'est pas distrait par les couleurs de la lésion et des surfaces normales environnantes . Ainsi , cette absence de couleurs permet à l'observateur de voir plus de détails de la lésion .

1.3.1.6.1.3.1.3. Images en lumière alternative et techniques fluorescentes

Le champ des investigations légales a connu un développement très important avec l'utilisation de l'imagerie en lumière alternative pour photographier les preuves latentes. Les empreintes digitales, les fluides sérologiques laissés derrière un crime (sang, sperme, salive) les types d'encre utilisés pour contrefaire ou falsifier les documents, et les lésions laissées sur la peau humaine peuvent maintenant être plus facilement détectés et ainsi transformés en pièce à conviction avec l'utilisation de la fluorescence.

La fluorescence est la stimulation et l'émission de radiations par un objet après l'impact d'une radiation d'énergie plus importante sur lui.

La technique nécessite une source de lumière alternative capable de produire un faisceau monochromatique . La plupart des sources lumineuses sont capables d'émettre de nombreuses fréquences de lumière visible en utilisant différents filtres mais elles sont limitées en pureté car généralement chaque bande de couleur a une largeur d'environ 30 nanomètres. Certains appareils , tel le laser hélium/cadmium à 442 nm (*voir figure 71*), peuvent être utilisés comme une source de lumière alternative car il fournit un rayon de lumière pure , cohérente et monochromatique. Cependant , les lasers sont très encombrants, ils nécessitent une utilisation très particulière et sont également très chers .

Chaque élément possède une longueur d'onde optimale. La couleur (la fréquence) de la lumière et les filtres vont donc varier. La recherche et l'investigation de lésions sur la peau humaine a montré un pic de fluorescence

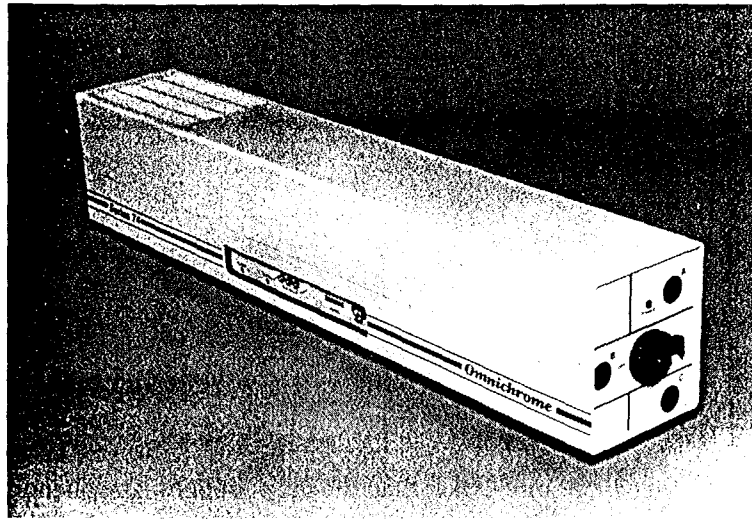


Figure 71 :Laser Helium/Cadmium

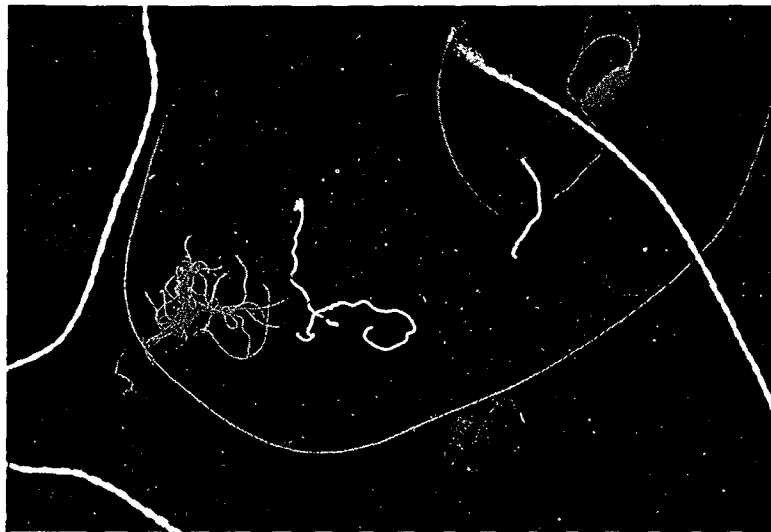


Figure 72 : Fluorescence de fibres en utilisant une source lumineuse alternative



**Figure 73 :Fluorescence de résidus de balles autour du point d'impact du tir central
D'après WRIGHT et GOLDEN « Forensic Photography » 1997**



pour l'épiderme compris entre 430 et 460 nm . Il est de couleur bleue . La plus grande partie du rayon frappant la surface de la peau est réfléchi. Dans ce qui reste, environ 30 % pénètrent sous la surface. Une partie est dispersée, une autre est absorbée, une autre encore est renvoyée sous forme de lumière fluorescente . Les composants organiques du tissu absorbant naturellement la lumière sont appelés des chromophores .Ce sont par exemple l'hémoglobine, la bilirubine, ou la mélanine.

La photographie par fluorescence donne de meilleurs résultats en complète obscurité, lorsque toutes les autres sources de lumière sont éliminées.(voir figures 72 et 73)

1.3.1.6.1.3.1.4. La lumière rasante

Elle fait apparaître les reliefs par des zones d'ombre au fond de la plaie .

1.3.1.6.1.3.1.5. L'éclairage sans ombre

Le but de cette technique est d'éclairer les marques de morsure sans faire intervenir d'ombres préjudiciables à l'analyse :

- par un assemblage de spots réalisant les lumières du soleil au zénith.
- grâce à un flash annulaire placé autour de l'objectif .

Toute les anomalies sont alors parfaitement décelables sur ce type de cliché , notamment celles qui auraient pu disparaître dans les zones d'ombre . Cependant , le relief est atténué .

1.3.1.6.1.3.2. La photographie en lumière non visible

L'équipement photographique nécessaire pour l'enregistrement de lésions en utilisant la lumière non visible est beaucoup plus spécifique . En effet, dans ce cas , l'apparence d'une lésion ne peut pas être observée à l'œil nu. Des techniques spéciales doivent donc être employées pour enregistrer sur un film et ensuite imprimer les images sur papier photographique afin de les visualiser en lumière visible. Ces techniques nécessitent l'utilisation de filtres placés entre la lésion et le film, habituellement devant l'objectif de la caméra. Ces filtres autorisent seulement les longueurs d'onde de lumière sélectionnées à passer le film.

De nombreux facteurs doivent être pris en compte lors de la photographie de lésion en lumière non visible , tels que :

- le type de films utilisé
- le réglage de l'exposition de la caméra en fonction du type de lumière

Il convient également de s'assurer que la source lumineuse émet suffisamment la longueur d'onde désirée pour illuminer la lésion à photographier.

1.3.1.6.1.3.2.1. La technique des films infrarouges

A l'aide de filtres spéciaux et d'une émulsion particulière, ces films sont sensibilisés pour des radiations invisibles infrarouges. Ils permettent d'obtenir des photographies qui révèlent les lésions ou les objets mordus sous des aspects inaccoutumés. Les marques de morsure apparaîtront sur le positif sans le masque de l'épanchement sanguin, permettant ainsi une meilleure visualisation.

1.3.1.6.1.3.2.2. Les photos en ultra-violet

La photographie ultraviolette est utilisée par les photographes experts en particulier pour deux raisons :

- augmenter le détail de la surface de la lésion.
- visualiser une lésion après que celle-ci a guéri et n'est plus visible par l'œil humain. Ceci est possible car la lumière ultraviolette est fortement absorbée par le pigment de la peau. Toute partie de la lésion présentant un excès de pigmentation, comparée à l'environnement tissulaire normal, sera enregistrée avec d'excellents résultats en utilisant la photographie ultraviolette. Des cas rapportés suggèrent la possibilité de photographier une lésion guérie depuis plusieurs mois et de la mettre ainsi en évidence.

1.3.1.6.1.3.3. La stéréophotographie

Elle permet l'obtention de clichés en relief et restitue donc la 3^e dimension. Les mensurations sont faites in situ sur la surface mordue et retransmises sur les photos. GISLE BANC (1976), cité par *WRIGHT (45)*, a été le premier à utiliser cette technique pour l'analyse de marques de dents sur la peau humaine. Le tracé stéréométrique permet d'enregistrer les contours des marques de dents en donnant la forme d'une carte en courbes à niveaux.

1.3.1.6.1.3.4. La photographie au microscope électronique à balayage

Ce microscope précise au maximum les relations entre dents causales et marques produites sur la peau. Il s'avère en outre très utile pour apprécier le profil évolutif des modifications épithéliales suite à une morsure.

1.3.1.6.1.3.5. La solarisation

Cette méthode photographique permet d'obtenir une image avec des densités en corrélation avec les différentes profondeurs de la lésion . En cas d'analyse de traces de morsures , elle apporte un élément appréciable de visualisation complémentaire . On a ainsi une inversion entre le noir et le blanc . Dans le cas de morsures sur face courbe , des clichés séparés des différentes zones seront pris.

1.3.1.6.2. Les empreintes

Les empreintes de la surface de la peau sont très utiles pour enregistrer les traces de morsure à la fois sur les individus vivants ou morts . En effet , un élément manquant à la photographie pour la représentation des marques de morsure est l'aspect tridimensionnel montrant la courbure des traces dans l'espace . La plupart des chirurgiens-dentistes utilise couramment des matériaux à empreinte dentaire variés . *BESNIER (6)*

Etant donné le changement d'aspect d'une morsure lorsque la position du tissu mordu change , l'empreinte doit être réalisée dans les mêmes conditions anatomiques que lorsque la morsure a été faite . Ceci peut causer des difficultés si le matériau à empreintes s'écoule hors de la morsure . Une petite digue peut être réalisée avec de la cire ou un matériau similaire afin de retenir le matériau à empreintes sur la surface voulue . Si la peau est poilue , elle doit être rasée afin que le matériau à empreintes n'adhère pas aux poils ou aux cheveux . Ceci doit cependant être réalisé avec beaucoup de précautions pour ne pas causer d'artefacts tels que des coupures de la peau ou l'élimination d'un caillot sanguin éventuellement présent .

Selon GUSTAFSON , les qualités essentielles des matériaux à empreinte sont :

- ⇒une viscosité suffisante mais pas trop élevée
- ⇒une élasticité importante
- ⇒une grande finesse de détails
- ⇒une cohésion et une fermeté élevée
- ⇒une solubilité aisée
- ⇒une grande constance de volume
- ⇒aucune influence détériorante par action chimique ou thermique sur les matériaux mordus
- ⇒une manipulation aisée

⇒ un matériau qui permette la coulée de plusieurs modèles

Un des meilleurs matériaux à empreintes est le polyvinylsiloxane (PVS) tel Exaflex , President , Cinch-Vinyl , Mirror-3 et Reprosil ou d'autres matériaux de viscosité faible à moyenne (*STIMSON (40)*). Ces matériaux contiennent du Palladium ou un agent similaire pour modifier la production d'hydrogène afin qu'aucune erreur ne soit introduite dans la phase de mise en place . Des produits moins récents libéraient de petites quantités d'alcool , ce qui introduisait des erreurs critiques dans l'empreinte .

La manipulation de ces matériaux est facile et ils se nettoient bien , sans tacher. Ils atteignent l'état solide dans des situations où la température est inhabituelle . Si le corps est froid , le temps de prise sera allongé . S'il fait chaud , le temps de prise est accéléré . Ce temps de prise doit être testé avant l'empreinte finale sur une partie du corps autre que celle où se trouve la morsure .

Les matériaux à empreintes PVS et les polyéthers ou polysulfures ont été découverts expérimentalement pour être extrêmement précis comme l'ont montré CIESCO et collaborateurs et LACEY et collaborateurs cités par *STIMSON (40)*. L'emploi de produits plus rigides , tels que des matériaux à haute viscosité (heavy-body) doit être évité car il tend à distordre les surfaces lésées , du fait de la pression exercée pour utiliser ces matériaux . Les PVS ont une bonne durée de vie et leur réaction de prise est de type additive , sans produire de résidus susceptibles d'induire en erreur . Le type et la marque du matériau restent au choix de l'odontologiste et sont en général ceux utilisés dans la pratique courante de celui-ci .

Lors de l'emploi du matériau à empreintes , de même que dans tous les tests et les procédures légales , il faut noter le numéro de lot ainsi que la date d'expiration donnés par le fournisseur . On injecte ensuite une petite quantité de matériau mélangé sur un site autre que celui du tissu lésé et on enregistre le temps de prise. Les matériaux sont prévus pour prendre , à la température du corps humain (vivant) , en environ 7 à 10 minutes . Si le corps est froid , du fait d'une congélation , ou chaud , du fait de l'environnement et de la décomposition partielle subie , cela affectera le temps de prise du matériau PVS . Il ne faut pas tenter d'accélérer le temps de prise du matériau car cela risquerait de modifier les propriétés de ce matériau . L'emploi d'un sèche-cheveux ou d'une lampe peut affecter la stabilité du matériau de manière inconnue .

Comme habituellement dans ces situations , ce sont des procédures qui ne peuvent être réalisées qu'une seule fois . Si elles sont mal effectuées , cela déformera le site lésé . S'entraîner sur des sites du corps différents de celui où se

trouve la trace de morsure permet de diminuer les risques d'erreur . La stabilité du produit final après le mélange est très longue afin que les matériaux étudiés puissent résister en attendant le jugement ultime du cas . De nouvelles préparations pouvant délivrer des mélanges déjà réalisés de base et de catalyseur sont maintenant disponibles et doivent être employés chaque fois qu'il est possible pour faciliter la prise d'empreinte et la précision (*voir figure 74*) . Il faut bien garder à l'esprit que les matériaux à empreinte sont prévus pour travailler sur des tissus durs et présentant une résistance , comme c'est le cas dans la cavité orale . Utilisés dans une seringue avec un petit orifice au bout , les matériaux pré-mélangés sont injectés directement sur le site blessé (*voir figure 75*) . Les petits embouts utilisés avec les seringues pour les empreintes conventionnelles conviennent très bien . Le matériau est injecté lentement afin qu'il coule dans la totalité de la surface de la marque sans emprisonner d'air qui créerait une bulle ou annulerait l'empreinte négative terminée .

Les matériaux PVS , même les plus lourds (*heavy-body*) sont flexibles lorsqu'ils sont utilisés en faible épaisseur . Il faut donc employer un matériau pour supporter et renforcer le matériau d'impression et ainsi diminuer le risque de déformation . La courbure de la surface du corps mordue sera alors conservée. Différents matériaux tels que le plâtre dentaire de laboratoire , les matériaux acryliques pour les empreintes dentaires mordues , les matériaux pour mordure thermoplastiques ou pour les fractures , et un matériau orthopédique thermoplastique avec une toile métallique (*Hexcelite*) , comme le préconise SPERBER (*STIMSON (40)*), ont été et sont toujours utilisés pour renforcer les matériaux à empreintes . Des matériaux comme l'*Hexcelite* peuvent être ramollis dans une solution chaude , comme du café , et ensuite modelés en place . A l'origine , ils étaient prévus pour être employés par les médecins afin d'immobiliser temporairement ou définitivement les fractures osseuses . Une fois la toile métallique placée sur le matériau injecté , une autre couche de matériau est injectée par dessus , pour bloquer la toile en place lorsque le matériau PVS se lie (*voir figure 76*) . Ce matériau a été testé pour remplacer un support en plâtre dentaire et est considéré comme très précis .

Un plâtre dentaire peut cependant être aussi utilisé comme support . Pour assurer un blocage mécanique du plâtre et du matériau à empreintes , des crampons sont inclus dans l'extrados du matériau et placés à la surface du matériau à empreinte sur le site lésé (*voir figure 77*) . Une fois pris , les crampons se trouvent à la surface et fournissent un ancrage mécanique à angle droit pour empêcher la séparation d'avec le plâtre . Une couche de plâtre d'une épaisseur moyenne est alors placée sur le matériau à empreinte , avec les crampons inclus dedans .

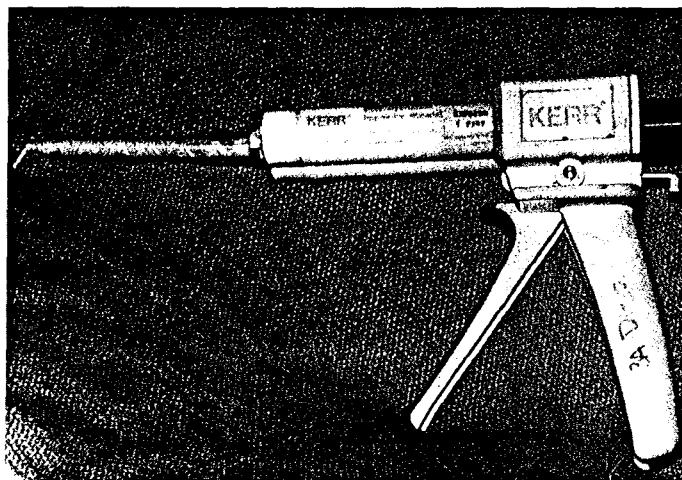


Figure 74 : pistolet mélangeur pour les empreintes au polyvinylsiloxane




Figure 75 : Petit orifice du pistolet mélangeur pour injecter le matériau à empreintes




Figure 76

D'après STIMPSON et MERTZ « Bite mark techniques and terminology » 1997

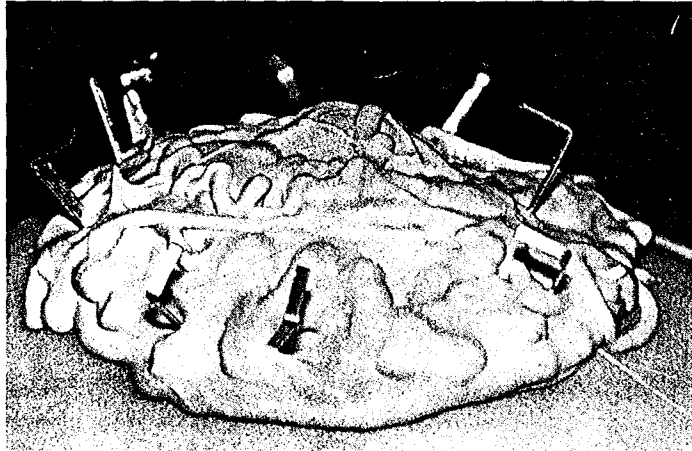


Figure 77 : polyvinylsiloxane injecté sur la peau avec des crampons pour bloquer mécaniquement le plâtre

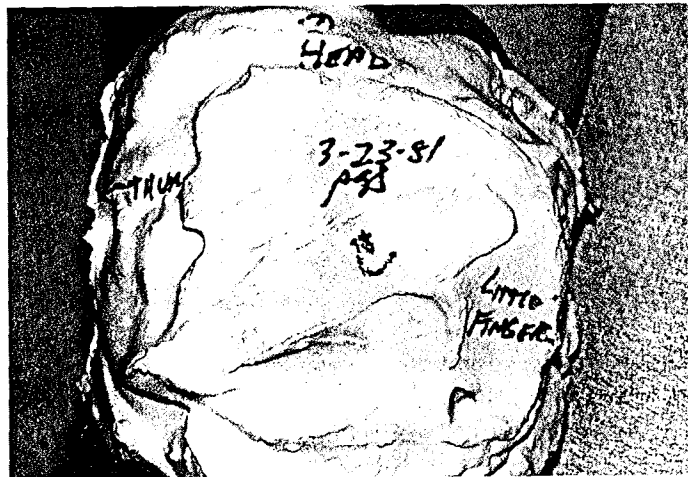


Figure 78 : Informations anatomiques , date et initiales sont inscrits sur le plâtre avant de désinsérer l'empreinte



Figure 79 :Intrados de l'empreinte d'un sein avec les traces de dents . Le matériau autour de l'empreinte est du plâtre
D'après STIMPSON et MERTZ « Bite mark techniques and terminology » 1997



Un matériau acrylique servant de support peut également être employé . Il est mélangé selon les indications du fabricant et modelé tant qu'il est souple à la forme approximative de la surface où l'empreinte doit être prise . Ceci peut être fait sur la surface mordue ou sur une surface similaire du côté opposé du corps . Un matériau support d'adhérence peut être badigeonné sur le dessous du moulage pour la rétention du matériau à empreinte , ou bien des trous peuvent être réalisés dans le support de l'empreinte afin de permettre au matériau à empreinte de s'écouler et de se bloquer mécaniquement en place .

Avant de retirer l'empreinte achevée , ceci avec l'une des techniques décrites ci-dessus , le lieu , la date , l'heure et les initiales des personnes réalisant le travail sont notés sur l'empreinte avec un feutre SHARPIE (*voir figures 78 et 79*).

Des techniques utilisant des matériaux absorbant de l'eau chaude ou des matériaux autopolymérisables qui ont une réaction exothermique doivent être employées avec précautions chez les individus vivants car ils peuvent subir une brûlure pendant la prise du matériau . La chaleur générée lors de la prise du matériau acrylique support peut également changer la surface d'une marque de morsure chez un individu décédé .

Une technique évoquée par DAILEY et collaborateurs , cités par *STIMSON (40)* , est décrite comme simple , atraumatique , et ne générant pas de chaleur . Dans cette technique , un matériau à empreinte de faible viscosité est injecté sur la trace de morsure , sans bulle . La périphérie de l'empreinte est étendue à approximativement 1 cm au-delà de la surface de la marque .

Après la prise finale , le matériau est badigeonné avec l'adhésif de support adapté . Les auteurs utilisent alors le matériau Easy Tray (Anson International , distribué par Block Drugs , à Jersey , au New Jersey) qui est un matériau thermoplastique se ramollissant à la chaleur et se refroidissant pour former un solide sans réaction chimique . Les tranches sont modelées dans de l'eau chaude (au minimum 170 degrés pendant 20 à 30 secondes) puis retirées de l'eau et ajustées à la taille et à l'épaisseur désirées . Les auteurs constatent que les tranches sont toujours modelables à la température du corps et qu'elles peuvent être réchauffées et profilées deux ou trois fois pour obtenir le résultat final . Une taille convenable recouvre partiellement le matériau à empreinte et mesure approximativement 2 mm d'épaisseur .

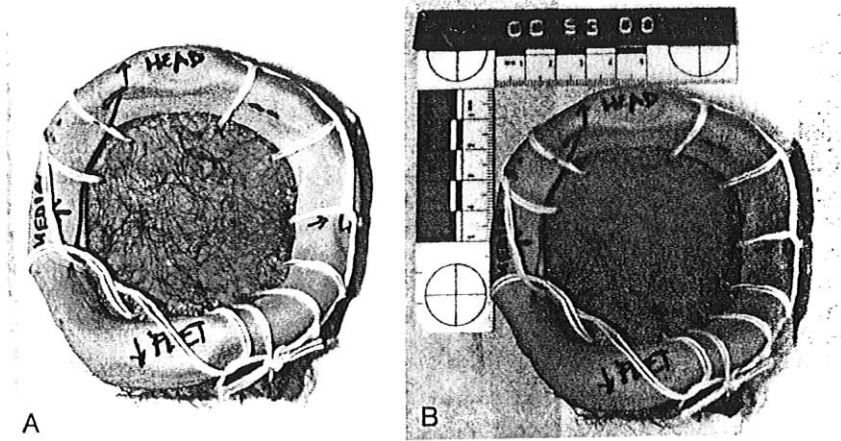
Une gaze est alors appliquée légèrement sur le matériau , créant une texture de surface pour l'adhésion du matériau à empreinte . L'empreinte et le support sont assemblés , et après la prise finale de l'empreinte , l'ensemble est retiré . A nouveau , un test de temps de prise avec le matériau employé doit être effectué sur la victime , loin de la zone en question et le temps de prise doit être enregistré.

1.3.1.6.3. Excision de la trace de morsure sur une victime décédée

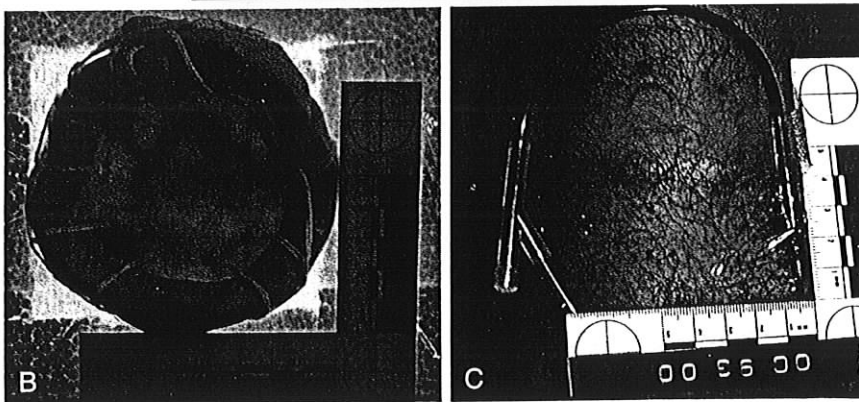

Dans certains cas , il peut être nécessaire d'exciser la trace de morsure de la victime décédée afin de faciliter la préservation de la preuve et d'aider les recherches d'un lien entre le mordeur et la lésion . La trace de morsure et les tissus adjacents sont attachés à un anneau rigide en plastique avant l'excision , pour conserver l'orientation du tissu lésé , à l'aide d'une colle au cyanocrylate . Puis le tissu est suturé à l'anneau , excisé , conservé dans un fixateur de tissu et placé dans un sac en plastique pour le stockage . Des études ont montré que les fixateurs de tissu entraînent une rétraction du tissu après excision ainsi qu'une distorsion importante . Le tissu excisé peut être transilluminé en éclairant du côté interne du derme . L'observation du côté de la peau permet l'orientation de la morsure et , souvent , améliore l'analyse des traces (*voir figure 80*) . *WRIGHT (44)*

1.3.1.6.4. Technique de photocopie

En 1986 , DAILEY (*WRIGHT (44)*) publiait la première technique précise , reproductible et peu coûteuse de filtre transparent de trace de morsure . Cette technique , toujours très utilisée , nécessite un photocopieur standard pour créer une photocopie transparente en taille réelle des dents de suspect et permettre la comparaison . Il convient cependant de déterminer la précision avec laquelle la machine peut reproduire le matériau original , ceci en plaçant 3 ou 4 échelles de mesure ABFO numéro 2 sur le verre de la photocopieuse . On pose ensuite les modèles en plâtre du suspect sur le verre et on photocopie . L'image est placée sur une source lumineuse pour montrer le contenu par transparence . Les contours des bords libres sont tracés avec un feutre noir fin . Les surfaces occlusales des dents destinées à être représentées sur la trace de morsure sont surlignées . L'image est orientée et d'autres informations sont également ajoutées . Puis l'image est photocopiee sur un transparent . Le filtre obtenu est superposé à la photo de la trace de morsure de la victime afin de permettre la comparaison .



A : Anneau en plastique attaché aux traces de morsures et à l'échantillon excisé
B : Tissu excisé et prêt pour être transilluminé



Traces de morsures : A : indentations visibles d'une morsure récente dans la peau
B : la transillumination des traces de morsures excisées montre l'arcade individuelle et l'orientation
C : Bras gauche de la victime .On note le manque de détails visibles et la difficulté d'orientation

Figure 80
D'après WRIGHT et GOLDEN « Forensic photography » 1997

1.3.1.6.5. Analyse numérique des traces de morsures et identification

L'imagerie numérique permet également l'analyse des traces de morsures et ceci de façon très simple . L'ordinateur est alors transformé en microscope de comparaison (*BOWERS (7)*). Un scanner de haute résolution des dents du suspect produit un filtre , généré par l'ordinateur , en volumes et en creux . Ce filtre est comparé avec une trace de morsure sur la peau ou un objet inanimé . Le logiciel informatique Photoshop permet d'adapter la taille des deux images , puis elles sont superposées et comparées . Les examinateurs préfèrent souvent travailler avec des images deux ou trois fois plus grandes que la réalité . L'agrandissement se fait d'un simple « click » de souris . L'analyse métrique est un autre gros avantage de la digitalisation . Les outils de Photoshop permettent de mesurer indépendamment les deux images , puis de les comparer . les dimensions des dents et l'angulation relative des axes X-Y peuvent être évaluées pour les deux échantillons grâce à des grilles placées sur chaque image .(voir figures 81 et 82)

De plus , l'image peut être améliorée numériquement afin de mettre en évidence certains détails invisibles habituellement . Ces procédures d'amélioration ne changent pas le contenu de l'image , mais permettent seulement de mieux voir certains éléments . Ainsi , la technologie numérique donne un meilleur contrôle des images de scène de crime .

Cependant , l'imagerie numérique présente quelques inconvénients : tout d'abord , les imprimantes ne permettent pas toujours d'imprimer les images avec la même qualité que ce qui est observé sur l'écran de l'ordinateur , à moins de posséder un véritable laboratoire d'imagerie professionnel . De plus , seules des caméras numériques de très haute résolution , et donc d'un coût élevé peuvent fournir des images sans distorsion en gros plan . Ensuite , le stockage des images numériques nécessite un disque dur de grande capacité . Enfin , devenir photographe numérique requiert l'apprentissage de nouveaux concepts et de nouvelles techniques .

1.3.1.7. Enregistrement et description détaillée de la denture du suspect

Quand un ou plusieurs suspects sont arrêtés , il faut prendre l'empreinte de leur denture au moyen de matériaux satisfaisants du point de vue précision .

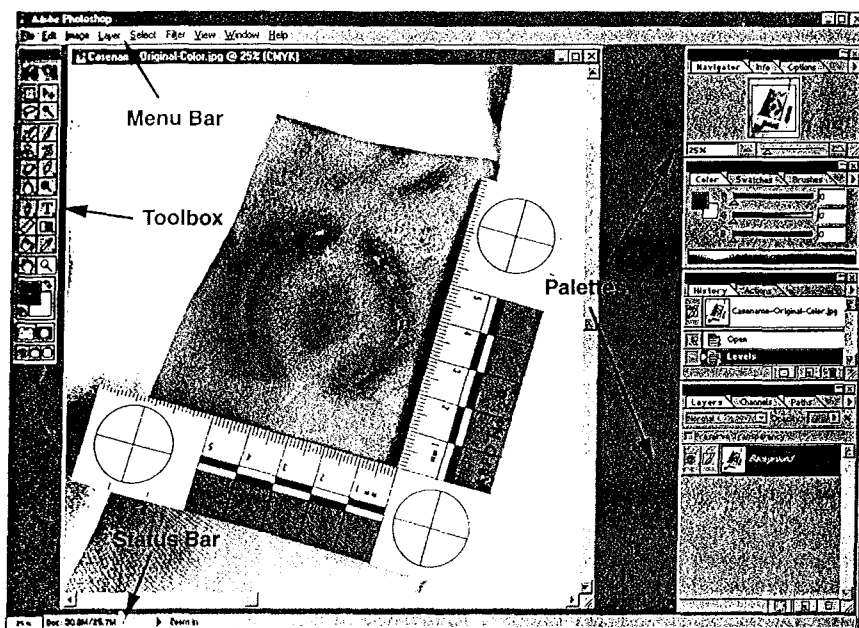


Figure 81 : Ecran du logiciel Adobe Photoshop avec une image de trace de morsures

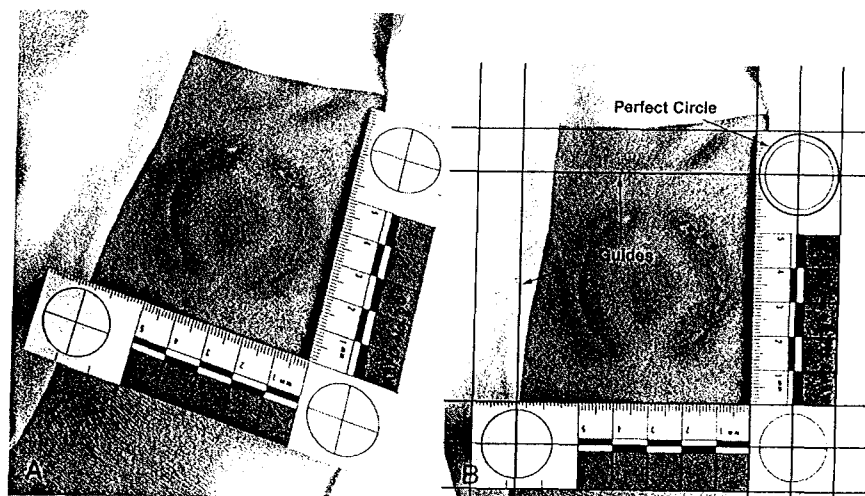


Figure 82 : A : Distorsion de type 1du fait de la position de la caméra . Les références circulaires ne sont pas rondes .
B : Correction de la distorsion de type 1 . Les cibles sont de parfaits cercles .

D'après BOWERS et JOHANSEN « Digital analysis of bite marks and identification » 2001

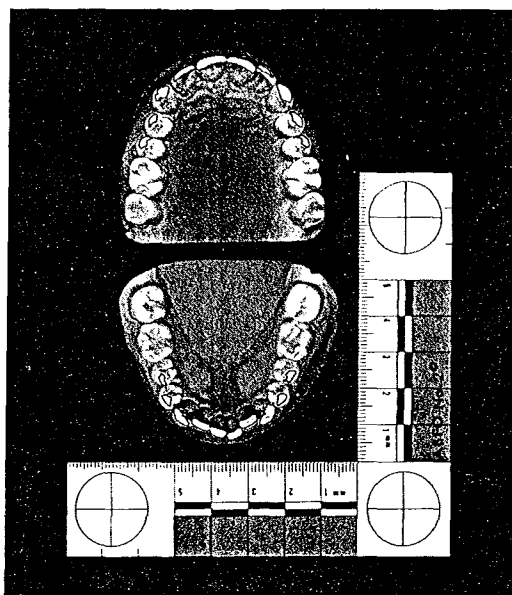


Figure 83 : Scanner numérique des arcades dentaires avec les bords libres sélectionnés par l'ordinateur

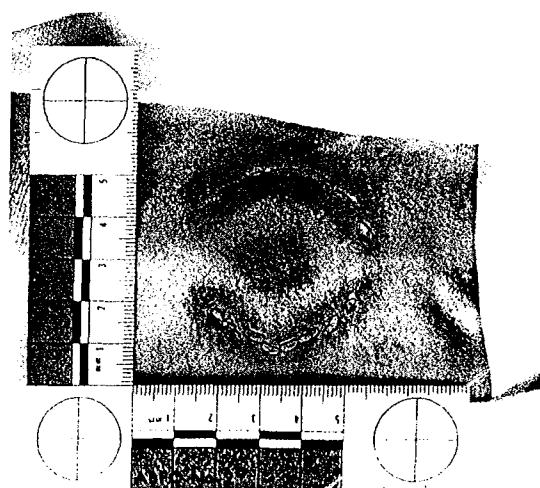


Figure 84 : Comparaison du filtre et de la trace de morsures

D'après BOWERS et JOHANSEN « Digital analysis of bite marks and identification » 2001

Mais en France , l'agrément du suspect est nécessaire pour cette prise d'empreinte .S'il ne donne pas son accord , une décision judiciaire est alors nécessaire . En Suède , par contre , la police a le droit de prise d'empreintes des arcades dentaires .

Les empreintes sont coulées en plâtre dur afin de permettre la comparaison des dents du suspect avec les empreintes des traces de morsures . GUSTAFSON, cité par *BOWERS (7)*, recommande de monter les modèles obtenus sur articulateur de façon à déterminer exactement les rapports intermaxillaires .

On peut alors apprécier toute une gamme d'indices :

- ⇒les rapports intermaxillaires
- ⇒l'ouverture maximale de la bouche
- ⇒la forme des arcades
- ⇒les dents surnuméraires
- ⇒les dents manquantes
- ⇒les malpositions
- ⇒les diastèmes
- ⇒le diamètre mésio-distal des dents
- ⇒les particularités anatomiques (fractures , caries , abrasions , macro- ou microdonties)

L'expert doit prendre en compte toute éventuelle modification qui peut survenir en bouche après le crime , comme par exemple déterminer si des soins dentaires ont été donnés au suspect postérieurement .

Les empreintes de comparaison étaient autrefois prise en faisant mordre le suspect dans de la cire ou de la pâte de STENT'S (d'après LOCARD cité par *BOWERS (7)*) . La cire blanche ou la cire jaune vierge étaient employées pures ou mélangées à la Gutta Percha ou à la paraffine .

Actuellement , la méthode la plus simple consiste à faire mordre le sujet dans un rondelle de plasticine (pâte à modeler) . Ce matériau , qui n'offre que peu de résistance permet presque toujours la reproduction exacte de toutes les dents .

Pour MELCHIOR (1929) et FABER (1932), le meilleur moyen d'utiliser les empreintes consiste à faire mordre le suspect dans le même matériau que celui où la morsure originale a été faite . Lorsqu'il s'agit d'aliments , il est évident que ce procédé est le meilleur . Mais dans le cas d'une morsure humaine , ce procédé est

inapplicable : on ne va pas remordre la victime ou le cadavre , et personne n'acceptera de se faire mordre intentionnellement pour les besoins de l'enquête . En 1924 , SORUP met au point une technique particulière afin de comparer les traces de morsures sur une victime et celles d'un suspect . Les marques de dents sur le corps sont photographiées et des modèles en plâtre des dents du suspect sont réalisés . Après vernissage , les bords incisivo-canins des modèles sont marqués à l'encre . Une feuille de papier humidifiée est ensuite pressée sur les arcades et on reporte l'impression obtenue sur un calque transparent . Ce dernier est alors placé sur la photo « grandeur nature » des traces de morsures et on compare . Cette méthode est rapide , simple et assez précise . Mais elle ne tient pas compte du rétrécissement post mortem des tissus (*voir figure 85*) .

Une autre méthode utilise la photographie (d'après MORGEN , 1943 cité par BOWERS (7)) . des moulages de la denture du suspect et des marques de morsures sont réalisés . Puis on enduit de peinture noire les deux modèles exceptés les bords incisifs et les faces successives , qui restent donc blancs et contrastent avec le reste . Les deux moulages sont ensuite photographiés séparément , les négatifs sont tirés , puis superposés l'un avec l'autre . Il est alors aisé de vérifier une éventuelle coïncidence des moulages de la morsure et du suspect . L'avantage de cette méthode par rapport à celle de SORUP est que l'on peut ici compenser la diminution des dimensions due au rétrécissement tissulaire post mortem en modifiant la profondeur de champ de l'appareil photo .

En 1968 , FURNESS propose une méthode utilisant la comparaison de photographies agrandies de marques de morsures avec celles des moulages des dents du suspect . Les avantages de cette méthode résident dans sa simplicité et son fondement dans des documents photographiques d'utilisation et de conservation aisées. L'auteur eut l'occasion de mettre en application sa méthode lors d'une affaire : le corps d'un homme avait été trouvé dans sa cabine à bord d'un bateau à quai ; les traces de morsures sur le visage , le cou , le dos et les épaules semblaient indiquer un acte homosexuel . Les empreintes d'un suspect partageant une cabine proche de celle de la victime furent prises et coulées en plâtre . La morsure sur le bras droit de la victime fut photographiée et les bords libres incisivo-canins furent marqués en noir . Les photographies des modèles du suspect furent agrandies aux mêmes dimensions que celles de la morsure . De l'encre d'imprimerie avait été préalablement appliquée sur les bords libres du modèle . Un agrandissement photographique des dents inférieures (naturelles) de l'accusé fut également effectué . Les deux types de photo (morsures et modèles du suspect) furent alors superposés . La courbure des dents au niveau de la morsure fut comparée avec celle de l'arcade dentaire et mesurée de la gauche vers la droite . Les espaces interdentaires et la valeur des surfaces de morsures furent ensuite comparés et les lignes furent tracées pour mettre en évidence les

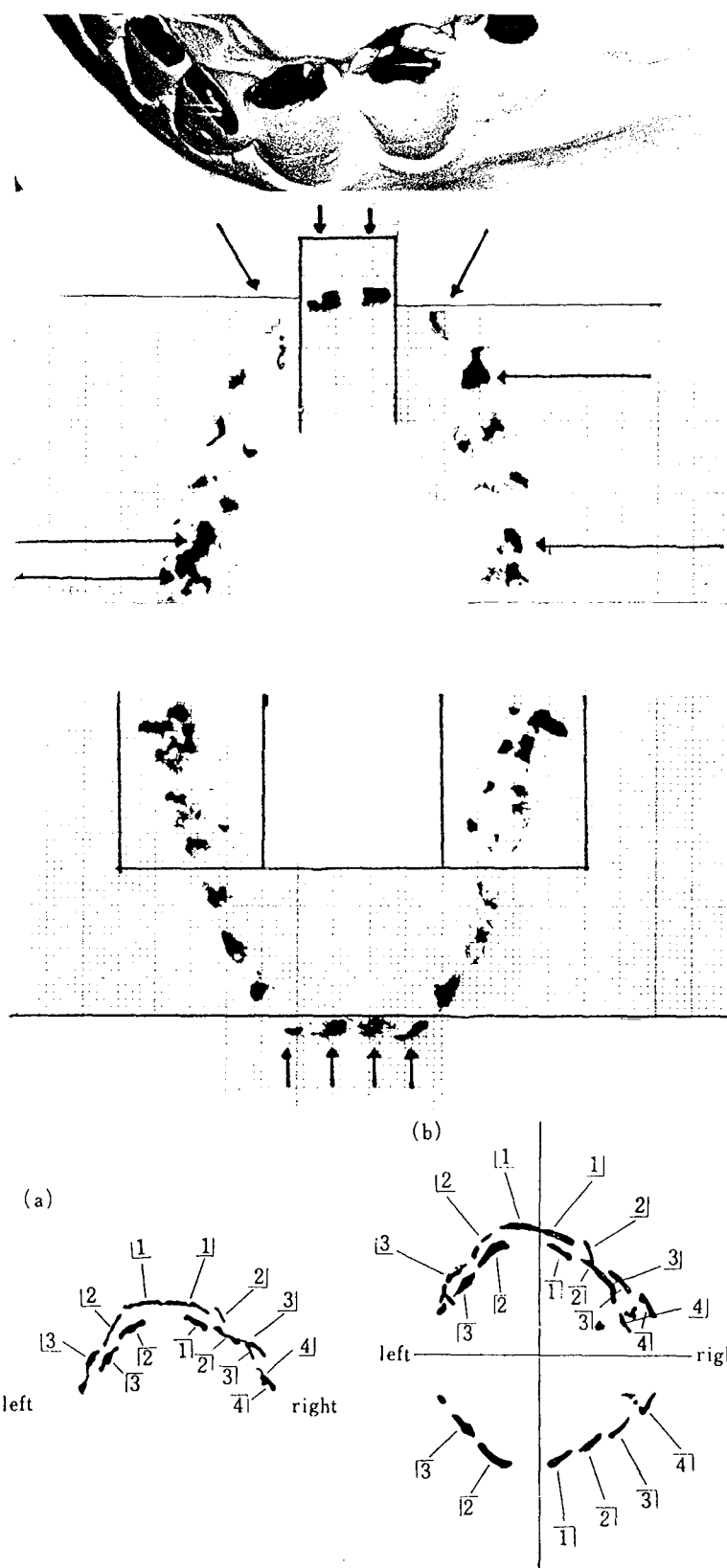


Figure 85 : Technique de SORUP et dérivées . Objectivation par ancrage des sollicitations cuspidiennes . Report sur un support opaque ou transparent .
D'après NOSSINTCHOUK et TAVERNIER « Manuel d'identification médico-légale » 1991

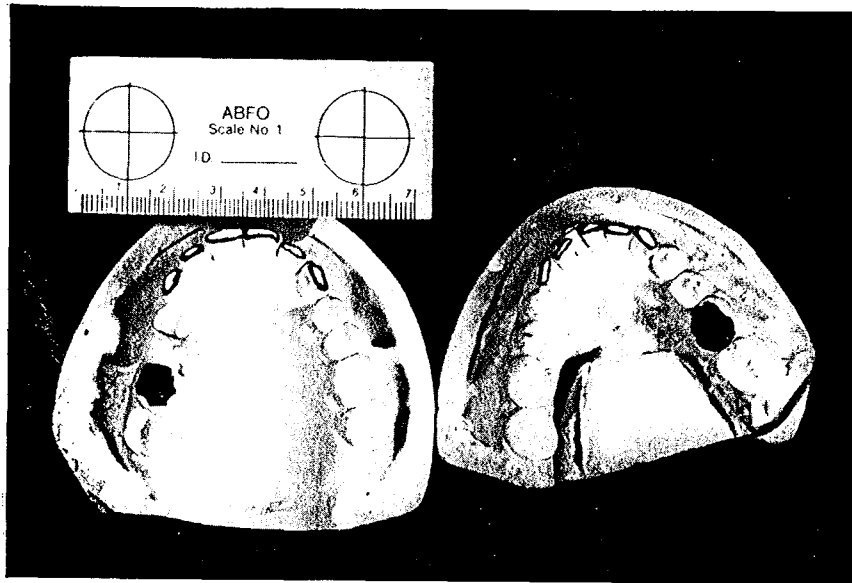


Figure 86 : Surlignage des bords libres des dents antérieures sur un modèle d'étude . La face occlusale de la 1^{ère} Molaire droite est noircie pour assurer un alignement correct avec les filtres .

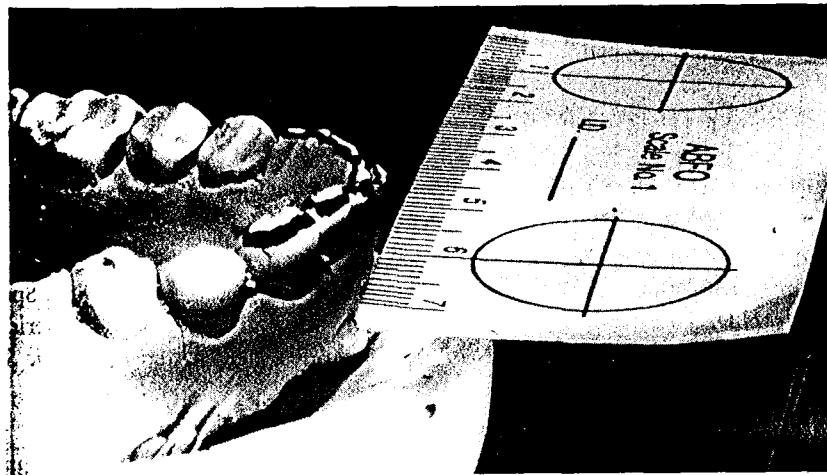


Figure 87 : Echelle à la hauteur du bord libre des dents pour réaliser le négatif . Ceci permet de diminuer les distorsions sur le filtre définitif .

D'après STIMPSON et MERTZ « Bite mark techniques and terminology » 1997

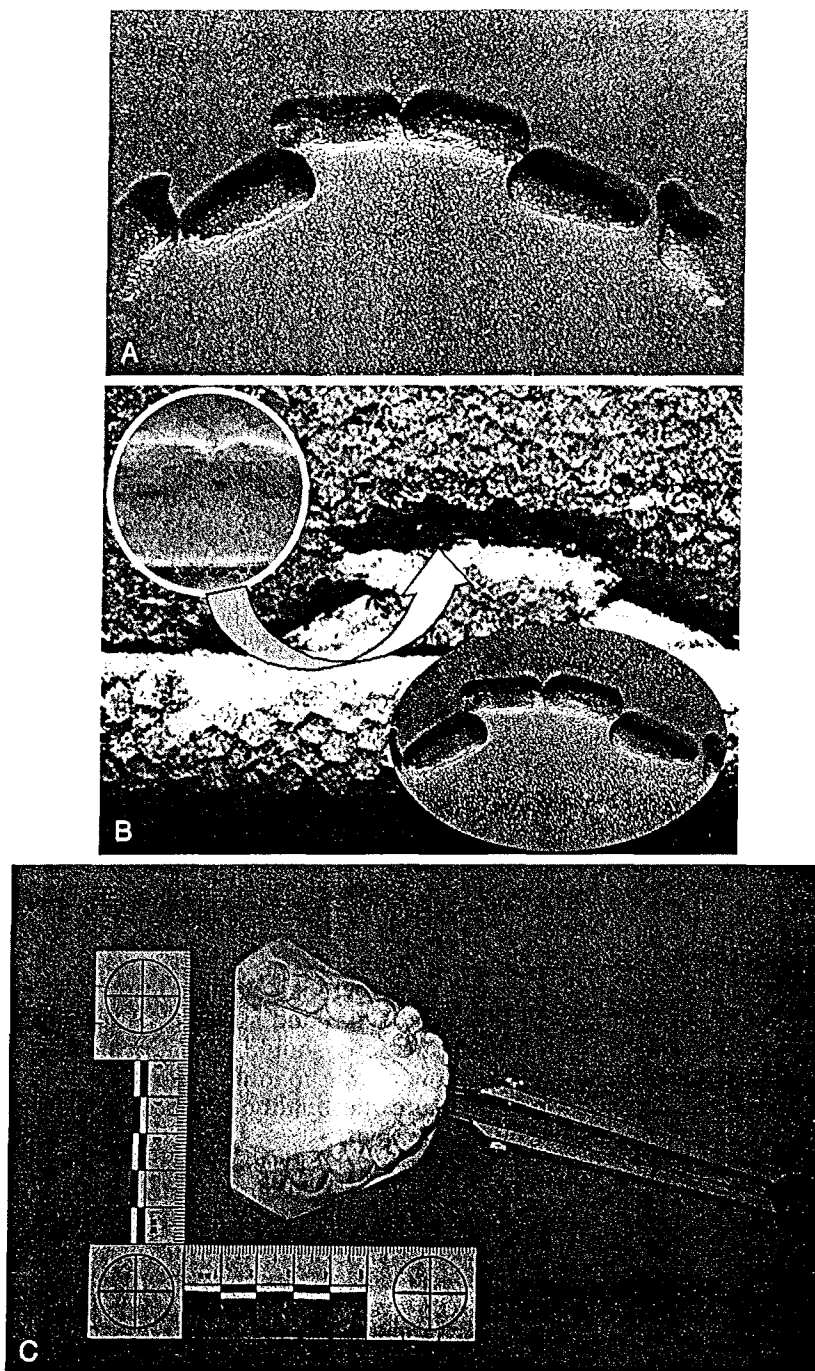


Figure 88 : A : Traces de dents antérieures mandibulaires bien définies dans une feuille de cire Aluwax .

B : Traces de dents dans de la mousse de polystyrène . Noter l'effet irrégulier créé par la taille des cellules , contrairement aux traces dans la cire .

C : Un compas est utilisé pour mesurer la longueur d'arcade , les dents , les diastèmes... pendant le processus de comparaison.

D'après STIMPSON et MERTZ « Bite mark techniques and terminology » 1997



similitudes . FURNESS (*BOWERS (7)*) procéda de la même façon avec les marques trouvées sur la joue de la victime . Dans les deux cas , les similitudes furent flagrantes entre les dents du suspect et les traces de morsure .

Il existe également une méthode utilisant un micro-ordinateur d'analyse et de diagnostic : le T-scan . Celui-ci permet , grâce à une simple prise , d'enregistrer et d'analyser l'occlusion (*voir figure 83*). Ce procédé localise les points de contact sur l'arcade , analyse leur chronologie et en détermine le niveau de force . Le capteur est un élément électronique renouvelable . Sur l'écran les points de contact apparaissent soit sous forme de schémas en deux ou trois dimensions selon leur chronologie de force , soit sous forme de film d'animation retraçant leur cinétique . Une imprimante intégrée permet de conserver toutes les images d'analyse .

1.4. Conclusion

Il est évident que les traces de morsures que l'on peut retrouver sur un cadavre ne correspondent pas , ou très rarement , à la totalité des arcades d'un malfaiteur .

De plus , la dynamique des morsures n'est pas simple car seules les dents antérieures sont utilisées pour mordre . Il y a de plus souvent une propulsion du maxillaire inférieur . Enfin , la morsure est la résultante de mouvements de section et d'écrasement .

Il convient donc de relativiser l'intérêt des traces de morsures qui , comme le précise GAYET , cité par *STIMSON (40)*: « ne présentent évidemment pas une valeur identificatrice aussi grande que les empreintes digitales et souvent ne permettent pas une identification certaine » . Elles ont cependant un réel intérêt pour mettre en cause un suspect par exemple .

Tous les auteurs sont d'accord pour dire qu'il est plus facile d'affirmer que les traces de morsures n'ont pas été produites par tel ou tel suspect , que de prouver qu'elles l'ont été par lui .

BERG et SCHAIDT (1955) (*STIMSON (40)*) estiment qu'il faut au moins 4 ou 5 marques de dents dans une trace de morsure avant qu'une identification positive soit possible.

Quoi qu'il en soit , il faut bien garder en mémoire que l'examen des traces de morsure aura peu de chances d'aboutir si la découverte du corps dépasse les 48 heures après que les lésions aient été infligées , les traces cutanées de morsures évoluant très rapidement dans le temps .

2. Identification par les traces de lèvres

Le principe de l'identification par les traces de lèvres ayant déjà été décrit plus haut , nous ne le rappellerons pas ici .

2.1. Importance de la chéiloscopie en criminalistique

Le but de la chéiloscopie est de matérialiser une preuve (*SOHN (39)*). Quelques fois , quand la trace de l'empreinte est insuffisante , ou si le prélèvement est difficile à cause de l'objet support de l'empreinte , ce n'est qu'une preuve partielle , fragmentaire de l'identité , mais le plus souvent déterminante . C'est une preuve objective , indiscutable et impartiale . Mais ce n'est qu'une identification comparative . Ce n'est pas une preuve de culpabilité . Une empreinte de lèvres sur un verre se trouvant sur les lieux du crime , prouve que le suspect a bu dans ce verre , mais rien ne prouve que ce verre se trouvait là au moment où il a reçu l'empreinte . C'est donc une preuve absolue de l'identité du buveur , mais non pas de sa culpabilité qui , elle , reste à démontrer .

2.2. Exemples d'identifications chéiloscopiques

2.2.1. Cas n.1

Une somme d'argent avait disparu et des sous-vêtements féminins furent retrouvés éparpillés . Un sous-vêtement présentait des traces de lèvres . L'étude des empreintes labiales permit d'identifier la criminelle et de rejeter l'accusation qui avait été portée contre une innocente .

2.2.2. Cas n.2

Une enveloppe contenant une lettre anonyme présentait , sur la face portant l'adresse , deux empreintes labiales . Deux suspects furent arrêtés et on put établir que les empreintes n'avaient été faites par aucune des deux personnes arrêtées .

3. Identification par les traces de salive

La salive offre différentes possibilités pour l'enquête . Les morsure étant presque toujours imprégnées de salive, on peut chercher à y déterminer les groupes sanguins, aussi bien sur la peau que sur les aliments. Il faut tenir compte de cette possibilité avant la prise des empreintes car celles-ci peuvent gêner la détermination du groupe sanguin.

D'autre part, il ne faut pas non plus perdre de vue la possibilité d'infection d'une blessure, infection qui peut entraîner des conséquences sérieuses et ainsi de donner des indications sur l'auteur de la morsure, par exemple si ce dernier est syphilitique.

La détermination du groupe sanguin à partir de la salive, ainsi que du sexe par les cellules épithéliales qu'elle contient, aidera donc considérablement à identifier le responsable de la morsure. Nous étudierons surtout la salive qui accompagne une trace de morsure et plus particulièrement une morsure faite sur la peau .
SOHN (39)

3.1. Prélèvement de la salive

Ce prélèvement doit être minutieux, la quantité de salive accompagnant une morsure étant très faible (0,8 ml) et répartie sur une surface relativement grande (environ 8 cm²) .

Lors du prélèvement, il faut éviter toute contamination, car la méthode de CLIFT et LAMONT de détermination des groupes sanguins ABO est suffisamment sensible dans de bonnes conditions pour donner des réactions franchement positives avec une simple empreinte digitale.

Ces auteurs préconisent de l'emploi de morceau de papier à cigarette de type « RIZLA » de 1 cm² pour le prélèvement de la salive.

Les papiers à cigarettes seront toujours manipulés avec des pinces et jamais touchés par la main . Avant chaque utilisation, le papier à cigarette sera d'abord humecté à l'eau douce, puis passé à plusieurs reprises sur la totalité de la trace de morsure et sur les surfaces immédiatement adjacentes.

Le papier est ensuite placé sur une plaque de verre propre (lamelle de microscope) et séché à l'air sec. Il est important de le sécher aussi rapidement que possible, car les antigènes de groupe se décomposent rapidement dans une tâche humide.

Des prélèvements témoins sur une région non mordue seront effectués selon la même méthode.

Il est nécessaire de se procurer des échantillons de sang et de salive de la victime et de l'agresseur supposé .

3.2. Détermination du groupe sanguin

La détermination du groupe sanguin est faite par agglutination spécifique de globules rouges témoins et, du fait de la faible quantité de salive prélevée au niveau de la trace de morsure, nécessite une technique d'absorption-élution.

Les résultats de ces tests doivent être interprétés avec prudence , en effet l'échantillon peut être contaminé par un autre fluide corporel .

Des échantillons de contrôle devraient aussi être testés par une méthode d'absorption-inhibition , dans le cas où un échantillon de sang n'est pas utilisable pour la confirmation des résultats obtenus par la méthode d'absorption –dilution . En outre , il faut également déterminer le groupe sanguin du suspect à partir d'un échantillon de salive, ou mieux, d'un échantillon de sang afin de comparer le groupe sanguin du suspect à celui qui a été établi à partir de la salive accompagnant la trace de morsure.

3.3. Détection de drogue dans la salive

L'utilisation de la salive pour la détection des drogues peut être mise à profit pour l'identification des criminels , notamment dans le cas de phénobarbital , d'amphétamine ou morphine .

3.4. Estimation du sexe

Les cellules épithéliales contenues dans la salive , de même que les cellules de la muqueuse buccale et la pulpe dentaire , peuvent servir à la détermination du sexe. D'après les travaux de SOMMERMATER (*BRETON (8)*) , l'estimation peut se faire par mise en évidence de la chromatine sexuelle (corpuscules de BARR) et/ou du corpuscule fluorescent témoignant de la présence du chromosome Y.

La détermination du sexe nucléaire est basée sur la notion de dimorphisme sexuel cellulaire, mis en évidence pour la première fois par BARR et BERTRAM en 1949 .

On définit le dimorphisme sexuel comme la distinction qu'il est possible d'établir , en microscopie optique entre des noyaux cellulaires somatiques en

interphase ayant pour origine un organisme féminin normal de ceux provenant d'un organisme masculin normal.

Cette distinction repose actuellement sur la mise en évidence :

- D'un corpuscule chromatinien (corpuscule de BARR) appelé chromatine sexuelle , présent chez la femme, absent chez l'homme dans les conditions normales et qui est le reflet d'un assortiment chromosomique comportant deux chromosomes X .
- D'un corpuscule fluorescent, témoin de la présence du chromosome Y, présent chez l'homme normalement constitué, absent chez la femme de constitution normale.

3.4.1. Caractéristiques de la chromatine sexuelle

La chromatine sexuelle est une masse de chromatine caractéristique dans les noyaux des cellules somatiques des femelles normales de certaines espèces animales , y compris l'espèce humaine .

La chromatine sexuelle a le plus souvent l'aspect d'une masse légèrement convexe, situé contre la face interne de la membrane nucléaire et peut être observée sur les cellules en interphase, parfois pendant la prophase, mais jamais durant les autres stades de la mitose. Il s'agit de l'un des chromosomes X qui se condense et forme cette chromatine . Seul le chromosome X hétérochromatique constitue le corpuscule de BARR tandis que l'autre , semblable au chromosome X unique chez l'homme , maintient son comportement euchromatique .

La fréquence de la chromatine sexuelle subit d'importantes fluctuations, de 20 à 96% sur les cellules de la femme. Elle dépend en grande partie de la nature des tissus examinés et du stade de développement de ce tissu .

3.4.2. Caractéristiques du corpuscule fluorescent du chromosome Y

Il s'agit du bras distal du chromosome Y , essentiellement constitué d'hétérochromatine .

Il se présente comme un amas chromatinien d'environ 0,3 micron, de contours bien définis et dont l'intense fluorescence se détache avec beaucoup de netteté sur le noyau de certaines cellules d'origine masculine.

Il se présente le plus souvent sous la forme d'une masse unique , mais aussi parfois avec une structure en « duplex » .

3.4.3. Travaux de RENARD (1971)

L'auteur a examiné une centaine de prélèvements sans aucune connaissance de leur origine (donneur mâle ou femelle) . Dans tous les cas, la détermination du sexe a été exacte

Lorsque l'auteur n'avait trouvé aucun corps chromatin après avoir enregistré 30 noyax consécutifs , le prélèvement était considéré comme mâle . Si , au bout de 10 noyaux consécutifs, des corps chromatins étaient visibles, le prélèvement était enregistré comme femelle. En présence d'un nombre limité de cellules épithéliales, la détermination du sexe est difficile. Dans ce cas, l'auteur pense que des corps chromatins devraient être visible dans 40 % des noyaux ou plus.

Des recherches récentes ont montré que des corps chromatins peuvent être trouvés dans presque tous les types de cellules épithéliales comme celles des cheveux par exemple. Cependant , de nombreux cas anormaux existent où le corps chromatin peut être absent ou présent en plusieurs exemplaires . On décrit également des aberrations chromosomiques telles que le syndrome de TURNER , la trisomie du chromosome X ou le syndrome de KLINEFELTER .

3.4.4. Détermination du sexe par les hormones sexuelles dans la salive

Cette méthode est basée sur la détection de la quantité et de la proportion de testostérone et de 17 β -oestradiol par dosage radioimmunologique .

3^{ème} Partie : Exemples d'identification

1. Exemple n°1 : une identification particulière (voir figure 89)

HITLER s'est-il est vraiment suicidé le 30 avril 1945 lors de l'incendie du Reichstag ? Les restes carbonisés retrouvés sont-ils les siens ?

En 1945, une commission de six médecins de l'Armée Rouge tente d'identifier un mystérieux cadavre en prélevant ce qui reste des dents sur le corps. Puis ils se rendent chez le docteur Hugo BLASHKE qui a prodigué ses soins à HITLER de 1934 à 1945 . Ces six médecins mentionnent dans leur rapport l'existence de radiographies dentaires prises sur HITLER vivant, mais ils ne les ont jamais versées au dossier. Elles seules constitueraient une preuve irréfutable .

Aussi, depuis 1945, le professeur STROM accumule les documents à propos de cette identification restée en suspens. Seules lui ont fait défaut les fameuses radiographies que les Russes disent avoir vues, et qui ont été prises soit par le docteur BLASHKE , soit par le docteur MORELL , médecin personnel du Führer . Tous deux ont été capturés par l'armée américaine en 1945 .

En 1972, l'énigme se dénoue. Le professeur SOGNAES , sur l'instigation de son ami STROM , retrouve dans les archives américaines des radiographies de la tête et des dents de HITLER, qui ont été prises par le docteur MORELL le 19 septembre et le 1er octobre 1944, après l'attentat manqué contre le Führer . Il retrouve aussi le rapport de l'interrogatoire du docteur BLASHKE réalisé par les services du contre-espionnage américain.

C'est donc à l'aide de ses radiographies et du support de cet interrogatoire très précis que SOGNAES et STROM établissent avec certitude que les dents trouvées sur le cadavre carbonisé du Reichstag appartenaient bien à HITLER .
MAFFARD (19)

2. Exemple n°2 : Le « casse-tête » de MOZART

C'est en fait le succès du film de Milos FORMAN , « Amadeus » , qui aura en quelque sorte servi de détonateur (*BAUDIN (3)*). Vivement intéressés, les services culturels de la ville de Tokyo décident alors de monter, dans cette ville, une exposition sur MOZART (mort le 5 décembre 1791) et son rival Salieri . Pour ce faire, ils demandent notamment au Mozarteum de Salzbourg le prêt du crâne de MOZART. Mais rien, jusque-là, n'avait permis d'établir de manière certaine que ce crâne était bien celui du compositeur, même si de fortes présomptions d'authenticité existaient. L'obstacle majeur de cette identification résidait dans le fait qu'on ne disposait pas encore de moyens techniques non destructifs. La méthode du carbone 14 , par exemple, si elle permet d'établir

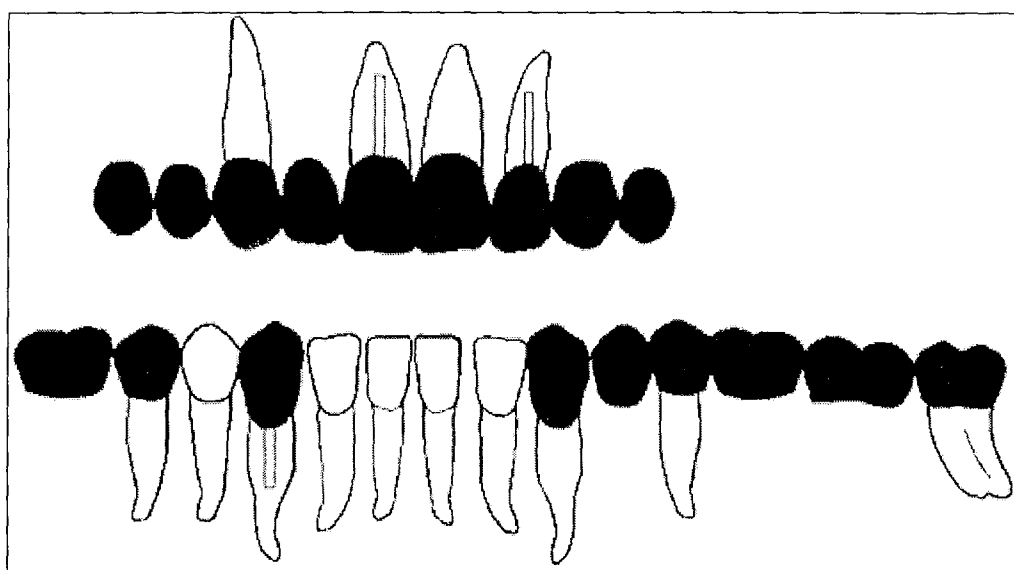


Figure 89 :Schématisation des arcades dentaires d'HITLER
D'après MAFFARD « L'art dentaire au service de l'identification post mortem » 1981

l'âge d'un os, détruit la partie utilisée , ce qui est quasiment impensable lorsqu'il peut s'agir d'une relique.

Une expertise est alors demandée. Dans un premier temps est utilisée la méthode classique dite du « groupe de traits » : détermination du sexe, de l'âge et de la race. Ce qui permet d'éliminer le faux grossier. Alors seulement, l'investigation est affinée pour déterminer les particularités du crâne.

Les analyses discriminantes mettent en évidence un problème au niveau du frontal, et plus exactement des sutures. Les plaques osseuses frontales qui, normalement, se soudent vers l'âge de deux ans, sont soudées, là, prématurément. Cette fermeture prématurée s'accompagne d'un modelé différent du contour des orbites, d'une modification de l'espace entre les yeux, d'une incurvation vers l'avant des coronales (les deux sutures de rattrapage qui, partant de la fontanelle, continuent sur les côtés du crâne) . Ce phénomène s'observe plus fréquemment chez les hommes, à qui cela confère alors certains aspects féminin. On rapporte que MOZART présentait effectivement un mélange de traits féminins et masculins .

La taille du compositeur était petite (1,50m), il avait une grosse tête, et on le comparait parfois, lorsqu'il était enfant, à une poupée de porcelaine. Mais, jusque-là, on attribuait cette morphologie particulière aux problèmes de rachitisme dont MOZART avait souffert.

En étudiant les caractéristiques des cavités orbitaires, un ophtalmologiste constate que leur volume est réduit par rapport à la normale.

Tous les indices convergent donc vers une forme mineure de craniosténose.

La démarche d'identification porte alors sur la vérification que ce crâne, que l'on savait avoir été enterré en fosse commune au cimetière St Marx de Vienne et non pas dans un charnier , porte véritablement des traces de son séjour dans cette terre .

Les dents antérieures étaient cassées, ce qui permit, grâce à des pâtes à empreintes classiques, de faire des prélèvements à l'intérieur des canaux radiculaires. Ces prélèvements révélèrent la présence de grains de quartz amarrés par des bactéries, dont la morphologie est analysée au microscope.

Une comparaison avec des prélèvements de terre effectués au cimetière St Marx montre qu'il y a concordance. On découvre également, entre la canine et la première prémolaire, à droite comme à gauche, les traces d'utilisation de cure-dents, dont MOZART - de nombreux témoignages en font état - se servait



Figure 90 : MOZART : tous les portraits
Qu'on a de lui pêchent par caricature

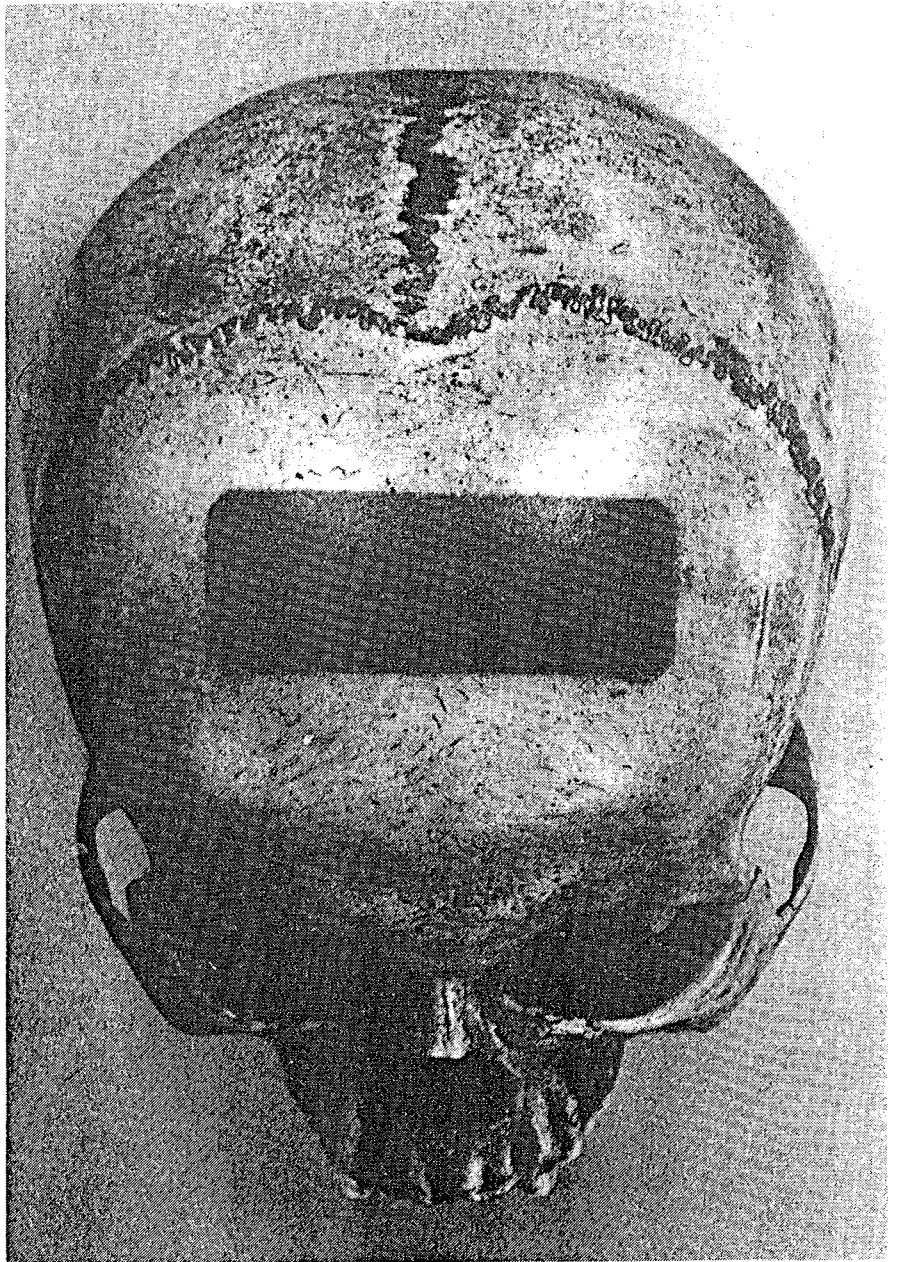
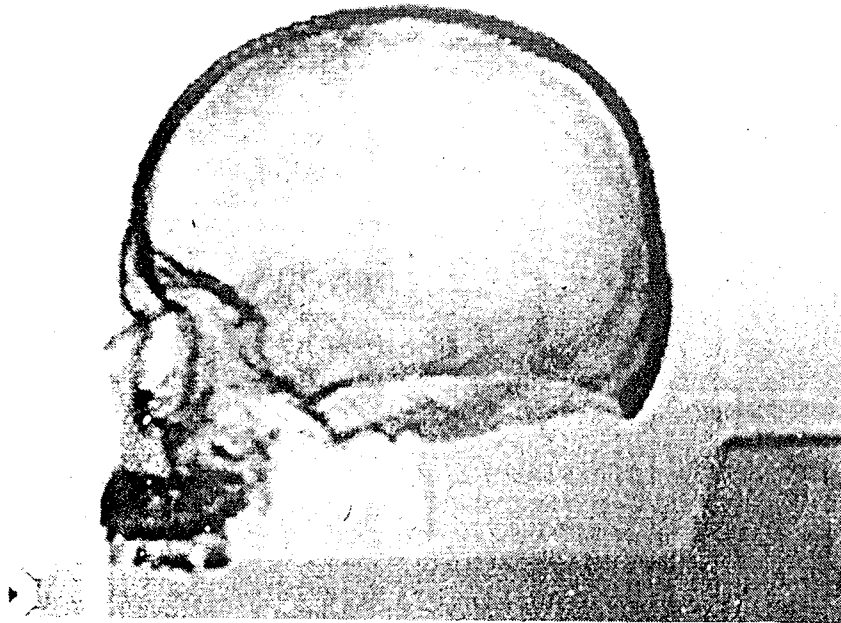


Figure 91 : Le crâne de MOZART : une suture métopique précoce
D'après BAUDIN « Le casse-tête de MOZART » 1989





**Figure 92 :Le crâne de MOZART au scanner
D'après BAUDIN « Le casse-tête de MOZART » 1989**

effectivement. L'analyse des dents met également en évidence des hypoplasies prouvant, que le possesseur de ce crâne avait connu des problèmes d'assimilation et un certain rachitisme lors de la prime enfance.

A des fins d'identification, la médecine légale, au siège central d'Interpol à Wiesbaden, utilise la technique de superposition des points anthropologiques qui consiste à projeter des images vidéos de portraits sur le crâne pour en noter les concordances éventuelles.

L'opération est délicate. Quand on sait que même les photos présentent des distorsions, il va sans dire que les portraits, sujet par nature à l'interprétation subjective de l'artiste sont à manipuler avec prudence. D'autant que, dans le cas de MOZART, aucun d'eux n'a été réalisé par de grands peintres, si bien qu'ils pêchent tous par caricature. Cependant, nez proéminent, yeux à fleur de front, prodontie... sont également présents sur le crâne et sur les portraits.

De nouvelles radiographies du crâne sont réalisées et un spécialiste les passe ensuite au scanner. On découvre alors un trait de fracture pariétale. Un examen plus approfondi montre une empreinte remodelée des vaisseaux méningés, ainsi que des amincissements de l'os.

Un hématome extradural est également mis en évidence, sans doute du à la chute survenue plusieurs mois avant la mort de Mozart . Cette chute pourrait d'ailleurs être la cause de la mort du compositeur car , dès 1789, le comportement de MOZART est perturbé. Il souffre de terribles maux de tête qu'il attribue à des rhumatismes. On le voit d'ailleurs de plus en plus fréquemment la tête entourée de linges et de bandeaux . Enfin , appelés à son chevet, le médecin de famille CLOSSET et SALABA , le médecin chef de l'Hôpital Général de Vienne , déclarent , l'un que MOZART est perdu et qu'il ne peut aller que vers un coma méningé , l'autre qu'on ne peut éviter la dépose de la tête .

3. Exemple n°3

En mai 1996 , un cadavre momifié est découvert dans la cave d'une maison inhabitée de Roubaix . Le cadavre est enfermé dans un sac plastique fermé aux deux extrémités par de la ficelle . A proximité du corps , on retrouve une scie métallique dont la lame est souillée de matériel biologique . Le cadavre , qui a été découpé en 15 fragments , n'est pas identifié .

L'autopsie apporte peu d'éléments , compte tenu du degré de dégradation du cadavre mais les organes génitaux internes semblent être de type féminin . Les radiographies ne retrouvent pas de projectiles balistiques . Les causes de la mort

ne peuvent pas être établies . Au cours de l'autopsie , sont réalisés des prélèvements de toxicologie dont le résultat s'avérera négatif . Un fragment de sternum et des éléments prélevés sur la scie qui aurait pu servir au découpage sont prélevés pour d'éventuelles empreintes génétiques .

L'ensemble des os du squelette recueillis au cours de l'autopsie est préparé et nettoyé en vue d'une étude anthropologique permettant d'orienter les recherches et l'identification de ce sujet . Le squelette entier est reconstitué . L'étude du bassin et du crâne (sourcils peu marqués , rebord orbitaire aigu , mastoïdes peu saillantes) permettent de confirmer qu'il s'agit d'un sujet de sexe féminin . La taille est estimée à 1,50m environ .

La détermination de l'âge osseux donne une estimation aux alentours de la quarantaine .

L'âge dentaire donne une fourchette d'âge d'environ 50 ans . On constate donc une discordance d'une dizaine d'années dans l'évaluation de l'âge , selon que l'on utilise une détermination osseuse ou dentaire .

L'étude du crâne permet de retrouver une asymétrie faciale aux dépens de la gauche , une fracture consolidée des apophyses zygomatiques droite et gauche , un enfoncement de la paroi orbitaire postérieure gauche , une fracture non consolidée des os propres du nez .

L'étude des arcades dentaires permet de noter de nombreuses édentations : 11 , 12 , 13 , 18 , 21 , 22 , 23 , 24 , 25 , 26 , 27 , 28 , 38 , 37 , 36 , 35 , 32 , 31 , 44 , 45 , 46 , 47 , 48 . Par ailleurs , 14 est à l'état de racine , 16 porte un amalgame occlusal et mésial , 17 porte un amalgame occlusal et présente une carie mésiale . Les dents 15 , 42 , 41 sont absentes post mortem , les alvéoles sont retrouvées vides . La 33 présente une carie vestibulaire , 34 une carie distale et une reconstitution occlusale . La pointe canine de 43 est détruite . Au niveau de 27 , le remaniement osseux atteste d'une extraction plus récente .

L'examen de la mandibule permet surtout de relever une fracture consolidée de la branche montante gauche , à la base de l'apophyse coronoïde . Le trait de fracture est oblique de haut en bas .

Les conclusions de l'étude anthropologique permettent donc d'orienter les enquêteurs vers un sujet de sexe féminin , d'un âge situé aux alentours de la quarantaine ou de la cinquantaine (les deux hypothèses sont présentées) et d'une taille de 1,50m environ . Les enquêteurs établissent un rapport entre ces données et la disparition depuis février 1995 d'une marginale qui faisait la manche en gare de Lille .

L'enquête permet de retrouver , dans un centre hospitalier lillois , des documents concernant cette personne . Le dossier d'hospitalisation , daté de 1994 , et établi après agression , fait état de contusions multiples , d'une fracture du plancher de l'orbite gauche et du malaire gauche . Ces fractures sont visualisées par un examen scanographique de la face et des radiographies de crâne de face et de profil . Le dossier d'hospitalisation contient également un panoramique dentaire , réalisé en 1994 . Cette patiente était âgée de 52 ans .

La radiographie panoramique réalisée en août 1994 permet de relever les éléments suivants : 17 présente un amalgame occlusal , 16 présente un amalgame occlusal et un amalgame mésial , 14 , 15 et 27 sont à l'état de racine , 34 présente un amalgame occluso-distal , 43 présente une destruction de la pointe canine . Enfin , on relève , à la base de l'apophyse coronoïde gauche , une fracture oblique de haut en bas .

La comparaison entre les éléments osseux d'identification et les radiographies ante mortem montre une concordance quasi totale (asymétrie faciale aux dépens du côté gauche , fracture consolidée des apophyses zygomatiques droite et gauche , enfoncement et fracture de la branche malaire du maxillaire supérieur gauche , enfoncement de la paroi orbitaire postérieure gauche) . Le seul point de non concordance est la fracture des os propres du nez qui n'est pas visible sur les clichés ante mortem .

Au niveau dentaire , on retrouve également une concordance parfaite pour les dents 16 et 17 qui portent des amalgames et le 14 qui est à l'état de racine sur les documents ante mortem comme sur le cadavre examiné . La 15 , à l'état de racine en ante mortem , n'est pas retrouvée en post mortem mais a pu logiquement être extraite dans l'intervalle . La 27 , qui était à l'état de racine sur la panoramique , n'est pas retrouvée en post mortem mais le remaniement osseux témoigne d'une extraction relativement récente . La 34 est cariée et détruite partiellement au niveau coronaire mais on retrouve néanmoins la reconstitution notée sur les documents ante mortem . Enfin , la fracture mandibulaire observée post mortem est bien visualisée sur la radiographie panoramique . L'étude comparative dentaire ne montre aucun élément d'exclusion . Les éléments d'identification dentaires retrouvés en post mortem présentent des points de concordance parfaits avec les points d'identification notés en ante mortem .

L'identification de certitude de ce sujet démontre une fois encore l'intérêt d'un travail d'équipe pluridisciplinaire bien coordonné . *BECART (5)*

4. Exemple n°4 : Le cas LANDRU

Un bon exemple d'application pratique de l'odontologie criminalistique est l'Affaire LANDRU , avec l'identification de débris dentaires calcinés retrouvés à Gambais , dans les Yvelines , le 25 avril 1919 .

En juillet 1914 , débute la 1^{ère} Guerre Mondiale . Elle durera 4 ans . A cette époque , Henri Désiré LANDRU déserte l'armée et vit , jusqu'à son arrestation en 1919 , avec de faux papiers . Il profite de l'absence des hommes partis au combat pour attirer des femmes en utilisant des annonces matrimoniales . On en dénombre ainsi 283 , dont 10 disparaîtront en fumée .

Cet artisanat du crime (comparé à la grosse industrie des fours crématoires d'Auschwitz quelques années plus tard) s'achève le 12 avril 1919 , jour de l'arrestation de LANDRU .

Une première perquisition , effectuée à Gambais le 13 avril , ne donne pas de résultat vraiment positif , on se contente de la découverte de trois cadavres de chiens , sans savoir , à ce moment-là , qu'il s'agit des ossements de Marie-Thérèse MANCHADIER , la dernière victime .

Une deuxième perquisition a lieu le 25 avril et celle-ci permet la découverte de débris d'ossements humains et de dents dans la cuisinière .

Ces débris sont examinés soigneusement . Parmi les 4,2 kg de débris humains, certains n'étaient pas identifiables . D'autres permirent aux légistes de déterminer avec plus ou moins de certitude l'espèce à laquelle ils appartenaient et la région anatomique à laquelle ils se rattachaient .

47 dents et débris dentaires sont également analysés .

On peut ainsi conclure que les fragments dentaires sont bien d'origine humaine , car les racines sont droites et ne peuvent être confondues avec la courbure générale des racines dentaires des animaux , obliques de dehors en dedans .

D'autre part , les débris examinés proviennent d'au moins trois sujets , du fait du nombre de racines de dents monoradiculées plus grand que ne le comporterait un seul sujet , et de la morphologie des dents , permettant de distinguer plusieurs individus .

De plus , ces individus sont âgés de 25 à 50 ans . Aucune dent lactéale n'est identifiée et les apex sont tous fermés et minuscules .

En ce qui concerne le sexe , on distingue certaines dents de taille plus petite , laissant penser qu'elles auraient pu appartenir à une femme .

Enfin , les dents étaient encore incluses dans les alvéoles au moment de la calcination car les racines sont beaucoup moins profondément brûlées que les couronnes . Certaines de ces dents se sont détachées de leurs alvéoles sous l'effet de la chaleur et se sont trouvées en contact direct avec le charbon incandescent du foyer .

Ici ne sont évoqués que les résultats concernant l'étude des fragments . Ces conclusions n'ont bien sûr pu être tirées qu'après examen simultané des débris dentaires et osseux .

LANDRU comparaît le 7 novembre 1921 aux assises de Versailles . Les audiences durent trois semaines au bout desquelles le légiste conclut en affirmant que parmi les 4,176 kg de débris osseux et dentaires retrouvés , au moins 1,096 kg sont d'origine humaine .

Les chefs d'accusation sont trop lourds et Landru est conduit à l'échafaud le 23 février 1922 . *BESNIER (6)*

Conclusion

La criminalistique trouve aujourd'hui de très nombreuses applications concernant l'identification des criminels ou celle de leurs victimes , permettant ainsi de condamner les responsables et aux familles de porter le deuil des disparus.

Les méthodes pour aboutir à l'identification sont innombrables et de valeur variable . Souvent , plusieurs techniques s'avèrent nécessaires et leur convergence détermine avec certitude l'identité d'une personne .

On distingue les méthodes comparatives , basées sur la comparaison et la recherche d'antécédents de la personne à identifier , et les méthodes dites reconstructives qui permettent de découvrir des indices en se repérant par rapport à des moyennes statistiques . Ces dernières deviennent finalement comparatives puisque les résultats doivent être confrontés à des informations recueillies sur le passé du sujet pour aboutir .

L'identification des victimes se base souvent sur des éléments « généraux » tels les empreintes digitales , les photographies ou les radiographies , du bassin par exemple . Les empreintes génétiques obtenues à partir d'échantillons d'ADN sont également très utilisées , en particulier depuis le développement de la technique PCR .

L'entomologie médicale permet de préciser les circonstances de la mort et le temps écoulé depuis .

Cependant , lors de la découverte d'un cadavre , celui-ci apparaît souvent très dégradé , par putréfaction , mutilation , carbonisation... et les seuls éléments persistants pour effectuer l'identification sont les dents . Les éléments dentaires résistant extrêmement bien aux différentes agressions , ils permettent de déterminer l'espèce , la race , l'âge , le groupe sanguin ainsi que le sexe d'un sujet . Les empreintes , les radiographies et les photographies ont également une grande valeur comparative .


Les criminels , quant à eux , sont le plus souvent confondus par les traces de morsures qu'ils laissent sur leurs victimes ou dans les objets , ainsi que par les prélèvements de salive , de sang ou de sperme et leur analyse génétique .

Mais si aucune technique véritablement innovante ne semble apparaître actuellement , on ne peut qu'être impressionné du degré de précision et de technicité atteint par les méthodes déjà utilisées .

Ainsi , les empreintes voient leur fidélité et leur précision de plus en plus accrues grâce aux matériaux de haute technicité dont on dispose actuellement .

La qualité des radiographies s'améliore toujours plus avec l'avènement de la numérisation et de l'informatique . Les photographies apportent de plus en plus d'informations grâce aux différentes techniques , par fluorescence ou en ultra-violet . L'informatique offre actuellement des possibilités de calcul , de stockage , de représentation graphique et d'interprétation énormes et qui ne cessent d'augmenter . Le développement d'Internet contribue également à l'amélioration des recherches , de la transmission d'informations et de l'identification . Les recherches en génétique connaissent des progrès gigantesques avec le décodage de l'ADN et la localisation toujours plus précise des gènes porteurs de l'identité des individus .

Tout ceci nous pousse à constater que , si la base des méthodes d'identification des criminels et de leurs victimes reste la même depuis cinquante ans , les techniques actuelles n'ont plus grand chose en commun avec elles et sont résolument tournées vers l'avenir .



Bibliographie

1. AMORY C.
Renseignements fournis par les traces de morsures humaines – 46p.
Mém. : Identification Légale : Nancy I : 1995 : 1
2. ANGYAL M. , DERCZY K.
Personal identification on the basis of ante mortem and post mortem radiographs
J. Forensic Sci. , 1998 , 43 , 5 , 1089-1093
3. BAUDIN C.
Le casse-tête de Mozart
Chir. Dent. Fr. , 1989 , 486 , 98-103
4. BEAUGE V. , SAUNIER-BARTHELEMY C.
Colorations des dents ante et post mortem et leur intérêt en médecine légale – 172-[17]p.
Th. : Chir. Dent. : Nancy I : 1996 : 27-28
5. BECART A. , TOURNEL G. , HEDOUIN V. , GOSSET D.
Dépeçage à la scie – 10p.
<http://www.epidaure.com/AFIO/> : Nancy : 1999 : consulté le 27/09/01
6. BESNIER S.
Apport de l'odontologie médico-légale en matière de criminalistique – 130p.
Th. : Chir. Dent. : Nancy I : 1992 : 52
7. BOWERS C. , JOHANSEN R.
Digital analysis of bite marks and human identification
Dent. Clin. North Am. , 2001 , 45 , 2 , 327-342
8. BRETON J.M.
Apports de l'étude des maxillaires dans l'identification médico-légale – 67p.
Th. : Odontol : Bordeaux : 1980 : 182
9. CHERIF M.
Critères morphologiques du dimorphisme sexuel radiculaire des prémolaires supérieures et des molaires inférieures permanentes humaines à l'exception de la dent de sagesse . Intérêt médico-légal .
Th. : Odontol. : Bordeaux : 1981 : 3

10. CROISSANT N. , PARMENTIER P.Y.

Contribution à l'étude comparative de clichés radiographiques ante et post mortem – 46p.

Mém. : Identification Légale : Nancy I : 1995 : 7

11. COULY G.

Anatomie maxillo-faciale : 25 questions pour la préparation des examens et concours – 2^e Ed

Paris : Cdp : 1989 : 193p.

12. DESROUSSEAU G.

Reconnaissance des thérapeutiques dentaires et son aide à l'identification – 38p.

Mém : Identification Légale : Nancy I : 1996

13. DURIGON M.

Pratique médico-légale

Paris : Masson , 1999 - 163p.

14. GOULET J. , CIRIMELE V. , KINTZ P. , TRACQUI A. , HUTT J.M.

Estimation de l'âge au décès par la racémisation de l'acide aspartique contenu dans les dents – 26p.

<http://www.epidaure.com/AFIO/> : Nancy : 1999 : consulté le 27/09/01

15. HARISLUR-ARTHAPIGNET G.

De la morphologie à la radiographie panoramique en matière d'identification – 68p.

Th. : Odontol. : Bordeaux : 1980 : 129

16. HARRIS A.M.P. , WOOD R.E. , NORTJE C.J.

The frontal sinus = forensic fingerprint ? A pilot study

J. Forensic Odonto-Stomatol. , 1987 , 5 , 9-15

17. KULLMAN L. , EKLUND B. , GRUNDIN R.

The value of the frontal sinus in identification of unknown persons

J. Forensic Odonto-Stomatol. , 1990 , 8 , 3-10

18. LERNO P.

Identification par le sinus maxillaire

Chir. Dent. Fr. , 1983 , 216 , 39-40

19. MAFFARD Y.
L'art dentaire au service de l'identification post mortem – 66p.
Th. : Odontol. : Rennes : 1981
20. MAKOUDI A.
Histoire de l'identification odontologique – 58p.
Mém. : Identification Légale : Nancy I : 1995 : 6
21. MALICIER D. , MALI M.
Les principes modernes d'identification en médecine légale
Rev. Prat. , 1993 , 43 , 4 , 472-474
22. MARLIN D.C. , CLARCK M.A. , STANDISH S.M.
Identification of human remains by comparison of frontal sinus radiographs
J. Forensic Sci. , 1991 , 36 , 1765-1772
23. MIRAS A. , MALI M. , MALICIER D.
L'identification en médecine légale
Lyon : A. Lacassagne : 1991 – 202p. [2]p de pl.
24. MOREAU P.
Contribution à l'exploitation des données radiographies lors d'identifications comparatives – 37p.
Mém. : Identification Légale : Nancy I : 1996 : 8
25. NOSSINTCHOUK R. , TAVERNIER J.C.
Manuel d'odontologie médico-légale
Paris : Masson , 1991 – 214p.
26. PELLETIER M.
Anatomie maxillo-faciale
Paris : Maloine : 1969- 342p.
27. PORCHI M.
Rôle de la coloration dentaire dans l'identification odontologique – 44p.
Mém. : Identification Légale : Nancy I : 1995 : 11
28. QUATREHOMME G. , ALUNNI V. , OHAYON P. , OLLIER A.
Identification médico-légale par le sinus frontal
J. Méd. Lég. Droit Méd. , 1999 , 42 , 1 , 43-46

29. QUATREHOMME G. , COTIN S. , ALUNNI V.
La superposition , la restauration et la reconstruction faciales : une aide à l'identification médico-légale
J. Méd. Lég. Droit Méd. : 1999 , 42 , 1 , 11-22
30. QUATREHOMME G. , FRONTY P. , SAPANET M. , GREVIN G. ,
BAILET P. , OLLIER A.
Identification by frontal sinus pattern in forensic anthropology
Forensic Sci. Int. , 1996 , 83 , 147-153
31. REICHS K.J.
Quantified comparison of frontal sinus patterns by means of computed tomography
Forensic Sci. Int. , 1993 , 61 , 2-3 , 141-168
32. RHINE J.S. , SPERRY K.
Radiographic identification by mastoid sinus and arterial patterns
J. Forensic Sci. , 1991 , 36 , 272-279
33. RIBEIRO FD.
Standardized measurements of radiographic films of the frontal sinuses = an aid to identifying unknown persons
Ear Nose Throat J. , 2000 , 79 , 1 , 26-33
34. RICORDEL B.
L'assistance du micro-ordinateur dans l'identification odonto-stomatologique des personnes décédées : L'Odontogramme informatisé – 26p.
<http://www.epidaure.com/AFIO/> : 1998 : consulté le 27/09/01
35. RITTER F.
A propos des identifications en odonto-stomatologie médico-légale – 65p.
Th. : Odontol. : Nancy I : 1974 : 94
36. ROSATI F.
Apport de l'identification odontologique d'un chien dans une affaire criminelle – Pagin. multiple
Mém. : Identification Légale : Nancy I : 1995 : 15
37. ROUGE D. , TELMON N.
Introduction à l'identification comparative en médecine légale – 26p.
<http://www.epidaure.com/AFIO/> : 1998 : consulté le 27/09/01

38. ROUGE D. , TELMON N. , ARRUE P. , LARROUY G.
Radiographic identification of human remains through deformities and anomalies of post-cranial bones = a report of two cases
J. Forensic Sci. , 1993 , 38 , 4 , 997-1007
39. SOHN J.L.
Identification médico-légale de l'individu vivant par les traces dentaires , labiales et salivaires – 125p.
Th. : Odontol. : Strasbourg : 1982
40. STIMSON P. , MERTZ C.
Bite Mark Techniques and Terminology
In , Forensic Dentistry / STIMPSON P. , MERTZ C.
Boca Raton : CRC Press : 1997 : 137-159
41. SWEET D.
Why a dentist for identification ?
Dent. Clin. North Am. , 2001 , 45 , 2 , 237-251
42. VAILLANT P.
L'identification médico-légale par examen crânio-facial et examen de la denture
Chir. Dent. Fr. , 1989 , 489 , 107-109
43. WEEDN V.W.
DNA identification
In : Forensic Dentistry / STIMSON P. , MERTZ C.
Boca Raton : CRC Press : 1997 , 37-46
44. WRIGHT F. , DAILEY J.
Human Bite Marks in Forensic Dentistry
Dent. Clin. North Am. , 2001 , 45 , 2 , 365-397
45. WRIGHT F. , GOLDEN G.
Forensic photography
In : Forensic Dentistry / STIMSON P. , MERTZ C.
Boca Raton : CRC Press : 1997 , 101-135

Table des matières

<u>Introduction – Définitions – Historique – Objectif</u>	p.1
1. Introduction	p.2
2. Objectif	p.3
3. Définitions	
3.1.L’Odontologie Médico-Légale	
3.2.Définition de la Criminalistique	p.4
3.3.Distinction entre Odontologie Médico-Légale et Criminalistique	p.5
4. Historique	
<u>1^{ère} Partie : Identification des victimes</u>	p.7
Chapitre 1 : Moyens d’identification généraux	p.8
1. Résistance du corps humain au feu	
2. Entomologie médicale	
2.1.Les travailleurs de la mort	p.9
2.1.1. Première escouade	
2.1.2. Deuxième escouade	p.11
2.1.3. Troisième escouade	
2.1.4. Quatrième escouade	
2.1.5. Cinquième escouade	
2.1.6. Sixième escouade	
2.1.7. Septième escouade	p.13
2.1.8. Huitième escouade	
2.2.Cas particuliers	
2.2.1. Les cadavres inhumés	p.14
2.2.2. Les cadavres immergés	
2.2.3. Les cadavres carbonisés	
2.3.Les analyses toxicologiques	
2.4.Déroulement et importance de l’analyse	
3. Identification comparative d’un corps par les moyens généraux	p.16
3.1. Identification visuelle	
3.1.1. Les vêtements de l’individu	
3.1.2. Le témoignage visuel	p.17
3.1.3. Le signalement anthropométrique	
3.1.4. La dactyloscopie	p.18
3.1.5. L’identification graphoscopique	
3.2. Identification par les photographies	

3.3. Identification par les radiographies	
4. Identification reconstructive d'un corps par les moyens généraux	p.19
4.1. Introduction	
4.2. Expertise anthropologique	p.20
4.2.1. Détermination de l'origine humaine des os	
4.2.1.1. Adulte	
4.2.1.2. Nouveau-né et enfant	
4.2.2. Détermination de la race	p.22
4.2.3. Détermination de l'âge	
4.2.3.1. Chez le fœtus	
4.2.3.2. Chez l'enfant	
4.2.3.3. Chez l'adulte	p.24
4.2.4. Détermination du sexe	
4.3. Identification de l'individu par les groupes sanguins	p.25
4.4. Identification par les empreintes digitales	
4.4.1. Introduction et caractéristiques	
4.4.2. Le procédé à l'encre	p.29
4.4.3. Conduite à tenir pour l'identification d'un cadavre par les empreintes digitales	
4.4.3.1. Le prélèvement des empreintes	p.30
4.4.3.2. L'établissement des formules	
4.4.3.3. L'identification des cadavres	
4.4.3.4. La preuve de l'identité	p.31
4.5. Manifestations de l'intoxication arsenicale au niveau des phanères	
4.5.1. Cheveux et poils	
4.5.2. Ongles	p.32
4.6. Identification par les empreintes génétiques	
4.6.1. Rappels biologiques	p.33
4.6.2. Notion de polymorphisme	
4.6.3. Notion de sondes multiloculaires	p.34
4.6.4. Notion de sonde monoculaire	
4.6.5. Technique d'avenir : la PCR	p.36
4.6.6. Remarques	
Chapitre 2 : Moyens d'identification spécifiquement dentaires	p.38
1. Introduction	
2. Dégradations possibles des dents	
2.1. Résistance au feu	p.39
2.1.1. Etude macroscopique et colorimétrique	
2.1.2. Résistance des racines dentaires	p.40
2.1.3. Calcination des follicules dentaires fœtaux	p.42

- 2.1.4. Résistance des tissus de soutien
- 2.1.5. Résistance des matériaux dentaires et prothétiques à l'action du feu
 - 2.1.5.1. Les métaux
 - 2.1.5.1.1. L'or
 - 2.1.5.1.2. Le platine
 - 2.1.5.1.3. L'amalgame p.43
 - 2.1.5.1.4. L'acier
 - 2.1.5.1.5. Les alliages nickel-chrome
 - 2.1.5.1.6. Les stellites
 - 2.1.5.1.7. Le titane
 - 2.1.5.2. Les restaurations minérales p.44
 - 2.1.5.2.1. Les céramiques
 - 2.1.5.2.2. Les ciments oxyphosphates
 - 2.1.5.2.3. Les silicates
 - 2.1.5.3. Les restaurations organiques
 - 2.1.5.3.1. La vulcanite
 - 2.1.5.3.2. Les résines
 - 2.1.5.3.3. Les composites
- 2.1.6. Variations morphologiques des structures crânio-faciales p.45
- 2.1.7. Difficultés de l'examen médico-légal et de l'interprétation des structures crânio-faciales carbonisées
- 2.2. Résistance à l'enfouissement dans le sol p.48
 - 2.2.1. Résistance des dents dans un sol très acide de type marécageux
 - 2.2.2. Résistance des dents dans un sol sablonneux
 - 2.2.2.1. Pendant la décalcification
 - 2.2.2.2. Modifications de couleur p.49
 - 2.2.2.3. Modifications du relief
 - 2.2.2.4. Translucidité
 - 2.2.3. Résistance des dents dans un terrain argileux p.50
 - 2.2.4. Quelques remarques
 - 2.2.4.1. Problème des craquelures post mortem
 - 2.2.4.2. Cas de la perte des dents antérieures sur des crânes abandonnés
- 2.3. Modifications survenant après immersion dans l'eau p.51
- 2.4. Altérations dues à l'air
- 2.5. Altérations dues à l'acide
- 3. Identification Reconstructive p.53
 - 3.1. Détermination de l'espèce
 - 3.1.1. Anatomie comparée des dents animales
 - 3.1.1.1. Les anthropoïdes
 - 3.1.1.2. Les animaux domestiques p.54
 - 3.1.1.2.1. Le chien
 - 3.1.1.2.2. Le chat

3.1.1.2.3. Le porc , le mouton , la chèvre	
3.1.1.2.4. Le bœuf	
3.1.1.2.5. L'âne , le mulet , le cheval	
3.1.2. Réactions de spécificité d'espèce	
3.1.2.1. Identification des protéines dentaires	
3.1.2.2. Détermination des groupes sanguins	p.56
3.1.2.2.1. Le système ABO	p.57
3.1.2.2.2. Le système Rhésus	
3.1.2.2.3. Les autres systèmes	
3.2. Détermination de la race	
3.2.1. Introduction	
3.2.1.1. Classification de KROGMAN dite « classique »	p.58
3.2.1.2. Classification de H.V. VALOIS	
3.2.2. Critères mesurables	
3.2.2.1. Au maxillaire	
3.2.2.1.1. Indice d'arcade	
3.2.2.1.2. Indice palatin	
3.2.2.2. A la mandibule	p.60
3.2.2.2.1. Indice mandibulaire	
3.2.2.2.2. Indice fronto-goniaque	
3.2.2.2.3. Indice gonio-condylien	
3.2.2.2.4. Indice de branche	p.61
3.2.2.2.5. Indice de robustesse	
3.2.2.2.6. Angle symphysien	
3.2.2.2.7. Prognathisme facial supérieur	p.62
3.2.3. Caractères crâniens différentiels entre les grands groupes raciaux	
3.2.3.1. Groupe australoïde	
3.2.3.2. Groupe mélanoderme	
3.2.3.3. Groupe xanthoderme	p.63
3.2.3.4. Groupe leucoderme	
3.2.4. Notions de morphologie crânienne anthropologique	
3.2.4.1. Les dimensions des arcades	
3.2.4.2. La forme réelle des arcades	
3.2.4.2.1. La forme réelle du segment molaire	p.65
3.2.4.2.2. La forme réelle du segment prémolaire-canine	
3.2.4.2.3. L'angle d'ouverture	
3.2.5. Approche odontométrique de la différenciation	
3.3. Détermination du sexe	p.66
3.3.1. Travaux de PENNAFORTE	
3.3.2. Travaux de J.F. BEQUAIN et P. BOUTONNET	p.67
3.3.3. Les travaux de SOMMERMATER	
3.4. Détermination de l'âge	p.68
3.4.1. Chez le fœtus	

3.4.2. Chez l'enfant	
3.4.3. Après quinze ans	
3.4.4. La méthode de GUSTAFSON	p.70
3.4.5. Autres méthodes	p.71
3.4.5.1. La méthode de la « surface polie »	
3.4.5.2. La méthode de TEN CATE, Thompson et coll.	p.72
3.4.5.3. Méthode de SHIRO-ITO	
3.4.5.4. Détermination de l'âge par les sutures	
3.4.5.4.1. La suture symphysaire	
3.4.5.4.2. La suture palatine	p.73
3.4.5.5. Résorption des procès alvéolaires	
3.4.5.6. Cloisonnement des alvéoles dentaires du maxillaire inférieur	p.74
3.5. Estimation de l'âge au décès par la racémisation de l'acide aspartique	
3.5.1. Introduction	
3.5.2. Matériel et méthodes	p.75
3.5.3. Résultats	
3.5.4. Discussion	p.76
3.5.5. Conclusion	p.77
3.6. Les « Pink Teeth »	
3.6.1. Description de la coloration	
3.6.2. Mécanisme	
3.6.3. Facteurs d'influence	p.79
3.6.3.1. Age de la victime	
3.6.3.2. Nature des tissus minéralisés	
3.6.3.3. L'environnement	
3.6.3.4. Le temps	
3.6.3.5. La cause de la mort	p.80
3.6.4. Conclusion	
3.7. Restauration et reconstruction faciale	
3.7.1. Les techniques de restauration faciale	p.81
3.7.2. Les techniques de reconstruction faciale	p.83
3.7.3. La méthode DMP	p.85
3.7.4. Conclusion	
3.8. Détermination des groupes sanguins par les dents	p.86
3.9. Identification par la microscopie	p.87
3.9.1. La microscopie en fluorescence	
3.9.2. La microscopie électronique à balayage	
3.10. Corrélation entre la taille d'un sujet et la taille	
3.11. Détermination du type morphologique	p.88
3.12. Détermination de certains tics et habitudes	p.89
3.13. Détermination de la situation sociale	
3.14. Détermination de la profession	p.91

3.14.1.	Altérations d'ordre mécanique : usure , luxation , fissures et craquelures	
3.14.2.	Altérations d'ordre chimique	
3.15.	Caractérisation des éléments traces de l'organe dentaire	p.93
3.16.	Mesure de la concentration en fluor dans les tissus minéralisés de la dent	p.95
4.	Identification comparative	p.96
4.1.	Empreintes et moulages	
4.2.	Les fiches dentaires	
4.2.1.	Introduction	
4.2.2.	Les principes	p.97
4.2.3.	Les particularités dentaires	
4.2.3.1.	Particularités anatomiques	
4.2.3.1.1.	Les anomalies de nombre	
4.2.3.1.2.	Les anomalies de forme	p.98
4.2.3.1.2.1.	Les anomalies de forme totale	
4.2.3.1.2.2.	Les anomalies de forme partielle	
4.2.3.1.3.	Les anomalies de volume	
4.2.3.1.4.	Les anomalies de siège	
4.2.3.1.5.	Les anomalies d'orientation	p.99
4.2.3.1.6.	Les anomalies de constitution	
4.2.3.1.7.	Les colorations dentaires	
4.2.3.1.7.1.	Les colorations extrinsèques	
4.2.3.1.7.2.	Les colorations intrinsèques	p.102
4.2.3.2.	Particularités traumatologiques	
4.2.3.3.	Particularités pathologiques	p.103
4.2.3.4.	Particularités thérapeutiques	
4.2.4.	Les nomenclatures	
4.2.4.1.	Nomenclature de ZSIGMONDY allemande	p.104
4.2.4.2.	Nomenclature de HADERUP scandinave	
4.2.4.3.	« The two system digit de VIOHL & DRUM »	
4.2.5.	Définitions de l'odontogramme	p.106
4.2.5.1.	Les odontogrammes numériques , schématiques	
4.2.5.2.	Les odontogrammes graphiques , schématiques	p.107
4.2.5.3.	Les odontogrammes graphiques anatomiques	p.111
4.2.5.3.1.	La fiche normalisée de GUSTAFSON et JOHANSON	
4.2.5.3.2.	L'odontogramme du Docteur Josiane PUJOL	
4.2.5.3.2.1.	Avantages	p.113
4.2.5.3.2.2.	Inconvénients	
4.2.5.4.	Les odontogrammes graphiques mi-schématiques , mi-anatomiques	p.115
4.2.5.4.1.	La carte d'identité dentaire de BONNAFOUX	
4.2.5.4.2.	La fiche d'identification selon COTTONE et STANDISH	

4.3. Les radiographies dentaires	p.119
4.3.1. Incidences intra-orales	
4.3.2. Incidences extra-orales	
4.3.3. Intérêts de la radiographie dans l'identification légale	
4.3.3.1. Les clichés occlusaux	
4.3.3.2. Maxillaires défilés	
4.3.3.3. Le bilan long-cône	p.122
4.3.3.4. Les stéréographies	
4.3.3.5. La stéréoradiographie	
4.3.3.6. Radiographie des sinus et de la cavité nasale	
4.3.3.7. La zonorthopantomographie	p.123
4.3.3.8. L'orthopantomogramme	
4.4. Les photographies	p.124
4.4.1. Distinction entre dent naturelle et dent cosmétique	
4.4.2. Cas des prothèses et obturations métalliques	p.125
4.4.3. Lésions buccales et cutanées	
4.4.4. Technique	
4.4.5. Conclusion	p.126
4.4.6. La superposition faciale	
4.4.6.1. Technique	p.127
4.4.6.2. Exemples d'identification par superposition	p.128
4.4.6.2.1. L'affaire RUXTON	
4.4.6.2.2. L'affaire Pierrot-le-Fou	
4.5. Identification par le portrait robot	
4.5.1. Diffusion par le Conseil National de l'Ordre des Chirurgiens-Dentistes	
4.5.2. Diffusion par la presse professionnelle	
4.6. La rugoscopie	p.130
4.6.1. Intérêts des papilles palatines pour l'identification	
4.6.2. Limites de la rugoscopie pour l'identification	
4.6.3. Etude du système bunoidien	
4.6.3.1. Examen direct en bouche	
4.6.3.2. Examen au moyen de moulages	p.131
4.6.3.3. Examen sur photographies intra-orales	
4.6.3.4. Examen sur photographie du modèle en plâtre	
4.6.3.5. La stéréoscopie	
4.6.3.6. La stéréophotogrammétrie	p.132
4.6.4. Classifications	
4.6.4.1. Classification de SILVA	
4.6.4.2. Classification de BASAURI	
4.6.4.3. Classification de CORREIA	p.134
4.6.4.4. Classification de CORMOY	
4.7. Identification par les traces de lèvres	p.135

4.7.1. Introduction et historique	
4.7.2. L'empreinte des lèvres	
4.7.3. Enregistrement des dessins labiaux	p.136
4.7.3.1. Méthode de Yasuo TSUCHIHASHI	
4.7.3.1.1. Méthode photographique	
4.7.3.1.2. Utilisation d'un papier à empreintes	
4.7.3.2. Méthode de RENAUD	
4.7.3.2.1. Prise d'empreintes labiales à l'aide de bristol	
4.7.3.2.2. Prise d'empreintes à l'aide d'une plaque de verre	
4.7.4. Analyse des empreintes et formule chéiloscopique	p.137
4.7.4.1. Formule chéiloscopique de RENAUD	
4.7.4.2. Formule chéiloscopique de Yasuo TSUCHIHASHI	
4.7.5. Modifications des sillons labiaux dans le temps	p.139
4.7.5.1. Théorie de RENAUD	
4.7.5.2. Expérience de TSUCHIHASHI	
4.8. Identification comparative par les indices signalétiques thérapeutiques	
4.8.1. Thérapeutiques conservatrices	p.140
4.8.1.1. Thérapeutiques chirurgicales	
4.8.1.2. Parodontologie	
4.8.1.3. Pédiodontie	
4.8.1.4. Orthodontie	
4.8.2. Thérapeutiques prothétiques	p.142
4.8.2.1. La prothèse conjointe	
4.8.2.2. La prothèse adjointe	
4.8.2.2.1. Prothèse partielle	
4.8.2.2.2. Prothèse complète	
4.8.2.2.3. Prothèse maxillo-faciale	
4.8.3. Implantologie	p.143
4.8.4. Matériaux d'obturation canalaire	
4.9. Le marquage des prothèses	p.144
4.9.1. Historique	
4.9.2. Marquage des prothèses adjointes	
4.9.2.1. Prothèses en résine	
4.9.2.1.1. Techniques de marquage	p.146
4.9.2.1.2. Codes	
4.9.2.2. Prothèses métalliques	
4.9.2.2.1. Techniques de marquage	
4.9.2.2.2. Codes	
4.9.3. Marquage des prothèses conjointes	p.147
4.9.3.1. Eléments prothétiques réalisés par le procédé de cire perdue	
4.9.3.1.1. Technique de marquage	
4.9.3.1.2. Codes	

4.9.3.2. Eléments élaborés par le procédé de conception et de fabrication assistée par ordinateur	
4.9.3.2.1. Technique de marquage	
4.9.3.2.2. Codes	
4.9.4. Marquage des restaurations en odontologie conservatrice	
4.9.5. Conclusion	p.149
Chapitre 3 : Identification par les sinus de la face	p.150
1. Identification par le sinus frontal	
1.1. Introduction	
1.2. Historique et importance de l'identification par le sinus frontal	p.151
1.3. Méthode de mesure standardisée des radiographies du sinus frontal	p.153
1.3.1. Introduction	
1.3.2. Quatre premières mesures	p.154
1.3.2.1. Mesures anatomiques normales	
1.3.2.2. Mesures des variations anatomiques	
1.3.3. Test du système	p.155
1.3.4. Discussion	p.158
1.4. Exemples de cas d'identification par le sinus frontal	p.159
1.4.1. Cas n°1	
1.4.2. Cas n°2	
1.4.3. Cas n°3	
1.4.4. Cas n°4	p.162
1.5. Comparaison des sinus frontaux par la tomographie informatisée	
1.5.1. La tomographie informatisée	
1.5.2. L'option fenêtre osseuse	p.164
1.5.3. La méthode REICHS-DORION	p.167
1.5.4. Exemples de cas	p.174
1.5.4.1. Cas n°1	
1.5.4.2. Cas n°2	p.180
2. Identification par le sinus maxillaire	p.191
2.1. Introduction et importance du sinus maxillaire dans l'identification	
2.2. Principes de l'identification par le sinus maxillaire	p.195
2.3. Conclusion-Discussion	p.196
3. Identification par le sinus mastoïde – Exemple de cas	p.197
<u>2^{ème} Partie : Application à l'identification des criminels</u>	p.201
1. Identification par les traces de morsure	p.202
1.1. Introduction	
1.2. Traces de dents dans les matières inertes	p.203

1.2.1. Dans les aliments	
1.2.2. Dans les objets	p.205
1.3.Traces de dents dans les matières vivantes	p.206
1.3.1. Morsures humaines	
1.3.1.1. Introduction	
1.3.1.2. Aspect des morsures	
1.3.1.2.1.L'érosion épidermique	p.207
1.3.1.2.2.La contusion	
1.3.1.2.3.La plaie contuse	
1.3.1.3. Différenciation entre morsures animales et humaines	p.208
1.3.1.3.1.Morsures de chien	
1.3.1.3.2.Morsures de chat	p.210
1.3.1.3.3.Morsures de cheval	
1.3.1.3.4. Autres morsures animales	
1.3.1.4. Les différents types de morsures humaines	p.211
1.3.1.4.1.La morsure inconsciente	
1.3.1.4.2.La morsure volontaire	
1.3.1.4.2.1. Morsures entre enfants	
1.3.1.4.2.2. Automutilation	
1.3.1.4.2.3. Simulation	p.212
1.3.1.4.2.4. Morsures de défense	p.213
1.3.1.4.2.5. Morsures agressives de nature criminelle	
1.3.1.4.2.6. Morsures agressives de nature sexuelle	
1.3.1.5. Evolution des morsures dans le temps	p.215
1.3.1.5.1.Modifications de la peau sur le vivant	
1.3.1.5.2.Modifications de la peau sur le sujet mort	p.216
1.3.1.6. Enregistrement des morsures	p.218
1.3.1.6.1.La photographie	
1.3.1.6.1.1. Principes	p.219
1.3.1.6.1.2. L'expertise photographique	
1.3.1.6.1.3. Photographie au laboratoire	p.220
1.3.1.6.1.3.1. La photographie en lumière visible	
1.3.1.6.1.3.1.1. La photographie numérique	
1.3.1.6.1.3.1.2. La photographie noir et blanc en lumière visible	p.222
1.3.1.6.1.3.1.3. Images en lumière alternative et techniques fluorescentes	
1.3.1.6.1.3.1.4. La lumière rasante	p.224
1.3.1.6.1.3.1.5. L'éclairage sans ombre	
1.3.1.6.1.3.2. La photographie en lumière non-visible	
1.3.1.6.1.3.2.1. La technique des films infra-rouges	p.225
1.3.1.6.1.3.2.2. Les photos en ultra-violet	
1.3.1.6.1.3.3. La stéréophotographie	

1.3.1.6.1.3.4. La photographie au microscope électronique à balayage	
1.3.1.6.1.3.5. La solarisation	p.226
1.3.1.6.2. Les empreintes	
1.3.1.6.3. Excision de la trace de morsure sur une victime décédée	p.232
1.3.1.6.4. Technique de photocopie	
1.3.1.6.5. Analyse numérique des traces de morsures et identification	p.234
1.3.1.7. Enregistrement et description détaillée de la denture du suspect	
1.4. Conclusion	p.242
2. Identification par les traces de lèvres	p.243
2.1. Importance de la chéiloscopie en criminalistique	
2.2. Exemples d'identifications chéiloscopiques	
2.2.1. Cas n°1	
2.2.2. Cas n°2	
3. Identification par les traces de salive	
3.1. Prélèvement de la salive	p.244
3.2. Détermination du groupe sanguin	p.245
3.3. Détection de drogue dans la salive	
3.4. Estimation du sexe	
3.4.1. Caractéristiques de la chromatine sexuelle	p.246
3.4.2. Caractéristiques du corpuscule fluorescent du chromosome Y	
3.4.3. Travaux de RENARD	p.247
3.4.4. Détermination du sexe par les hormones sexuelles dans la salive	
<u>3^{ème} Partie : Exemples d'identification</u>	p.248
1. Exemple n°1 : Une identification particulière	p.249
2. Exemple n°2 : Le « casse-tête » de MOZART	
3. Exemple n°3	p.254
4. Exemple n°4 : Le cas LANDRU	p.257
<u>Conclusion</u>	p.259
Bibliographie	p.262
Table des matières	p.267

GEORGE (Olivier) – Apport de l'Odontologie Médico-Légale à la
Criminalistique / par Olivier GEORGE

NANCY 2002 : 276 f. : ill. : 30cm

Th.: Chir. Dent.: NANCY: 2002

Mots clés: - Identification Odonto-Légale
- Criminels
- Victimes
- Sinus
- Traces de morsures



GEORGE (Olivier) – Apport de l'Odontologie Médico-Légale à la
Criminalistique.

Th. : Chir. Dent. : NANCY: 2002

En présence d'un corps humain impossible à identifier par les moyens généraux ou pour permettre de confondre un criminel supposé, l'Odontologie Médico-Légale peut mettre ses compétences au service de la Criminalistique. En effet, les dents sont les tissus les plus résistants de l'organisme et se révèlent caractéristiques de chaque individu, tant par leur disposition, leur structure ou leur couleur, que par l'ADN qu'elles contiennent au sein de leurs cellules. Les éléments anatomiques voisins, tels les sinus de la face, peuvent également s'avérer être une aide précieuse.

L'Odontologie Médico-Légale connaît actuellement des progrès considérables en matière d'identification des individus, grâce à la génétique, à l'avènement de l'informatique, des techniques d'imagerie numériques, et aux matériaux toujours plus performants.

JURY:

Pr. LOUIS J.P.	Professeur des Universités	Président
Pr. FILLEUL M.P.	Professeur des Universités	Juge
Dr. BONNIN J.J.	<u>Maître de Conférences des Universités</u>	<u>Juge</u>
Dr. VAILLANT P.	Ex-Assistant Hospitalier Universitaire	Juge

Adresse de l'auteur : Olivier GEORGE
13, Bd du Recteur Senn
54000 NANCY

FACULTE DE CHIRURGIE DENTAIRE

Jury : Président : J.P. LOUIS – Professeur des Universités
Juges : M.P. FILLEUL – Professeur des Universités
J.J. BONNIN – Maître de Conférences des Universités
P. VAILLANT – ex Assistant Hospitalier Universitaire

THESE POUR OBTENIR LE DIPLOME D'ETAT DE DOCTEUR EN CHIRURGIE DENTAIRE

présentée par: Monsieur **GEORGE Olivier**

né(e) à: **METZ (Moselle)**

le **29 avril 1977**

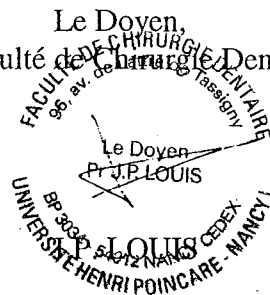
et ayant pour titre : «**Apport de l'Odontologie Médico-légale à la criminalistique. »**»

Le Président du jury,



J.P. LOUIS


Le Doyen,
de la Faculté de Chirurgie Dentaire



Autorise à soutenir et imprimer la thèse **N° 1252**

NANCY, le **28 janvier 2002**

Le Président de l'Université Henri Poincaré, Nancy-1



GEORGE (Olivier) – Apport de l'Odontologie Médico-Légale à la
Criminalistique / par Olivier GEORGE

NANCY 2002 : 276 f. : ill. : 30cm

Th.: Chir. Dent.: NANCY: 2002

Mots clés: - Identification Odonto-Légale
- Criminels
- Victimes
- Sinus
- Traces de morsures

GEORGE (Olivier) – Apport de l'Odontologie Médico-Légale à la
Criminalistique.

Th. : Chir. Dent. : NANCY: 2002

En présence d'un corps humain impossible à identifier par les moyens généraux ou pour permettre de confondre un criminel supposé, l'Odontologie Médico-Légale peut mettre ses compétences au service de la Criminalistique. En effet, les dents sont les tissus les plus résistants de l'organisme et se révèlent caractéristiques de chaque individu, tant par leur disposition, leur structure ou leur couleur, que par l'ADN qu'elles contiennent au sein de leurs cellules. Les éléments anatomiques voisins, tels les sinus de la face, peuvent également s'avérer être une aide précieuse.

L'Odontologie Médico-Légale connaît actuellement des progrès considérables en matière d'identification des individus, grâce à la génétique et à l'avènement de l'informatique, des techniques d'imagerie numériques et aux matériaux toujours plus performants.

JURY:

Pr. LOUIS J.P.	Professeur des Universités	Président
Pr. FILLEUL M.P.	Professeur des Universités	Juge
Dr. BONNIN J.J.	<u>Maître de Conférences des Universités</u>	Juge
Dr. VAILLANT P.	Ex-Assistant Hospitalier Universitaire	Juge

Adresse de l'auteur : Olivier GEORGE
13, Bd du Recteur Senn
54000 NANCY