



HAL
open science

La chirurgie implantaire guidée assistée par ordinateur

Stéphanie Georgel

► **To cite this version:**

Stéphanie Georgel. La chirurgie implantaire guidée assistée par ordinateur. Sciences du Vivant [q-bio]. 2012. hal-01738954

HAL Id: hal-01738954

<https://hal.univ-lorraine.fr/hal-01738954>

Submitted on 20 Mar 2018

HAL is a multi-disciplinary open access archive for the deposit and dissemination of scientific research documents, whether they are published or not. The documents may come from teaching and research institutions in France or abroad, or from public or private research centers.

L'archive ouverte pluridisciplinaire **HAL**, est destinée au dépôt et à la diffusion de documents scientifiques de niveau recherche, publiés ou non, émanant des établissements d'enseignement et de recherche français ou étrangers, des laboratoires publics ou privés.



AVERTISSEMENT

Ce document est le fruit d'un long travail approuvé par le jury de soutenance et mis à disposition de l'ensemble de la communauté universitaire élargie.

Il est soumis à la propriété intellectuelle de l'auteur. Ceci implique une obligation de citation et de référencement lors de l'utilisation de ce document.

D'autre part, toute contrefaçon, plagiat, reproduction illicite encourt une poursuite pénale.

Contact : ddoc-thesesexercice-contact@univ-lorraine.fr

LIENS

Code de la Propriété Intellectuelle. articles L 122. 4

Code de la Propriété Intellectuelle. articles L 335.2- L 335.10

http://www.cfcopies.com/V2/leg/leg_droi.php

<http://www.culture.gouv.fr/culture/infos-pratiques/droits/protection.htm>

ACADEMIE DE NANCY - METZ
UNIVERSITE DE LORRAINE
FACULTE DE CHIRURGIE DENTAIRE

Année 2012

N° 3975

THESE

pour le

**DIPLOME D'ETAT DE DOCTEUR
EN CHIRURGIE DENTAIRE**

par

Stéphanie GEORGEL

Née le 27 Janvier 1986 à Gérardmer (Vosges)

LA CHIRURGIE IMPLANTAIRE GUIDEE ASSISTEE PAR ORDINATEUR

Présentée et soutenue publiquement le 25 Mai 2012

Examineurs de la thèse :

Monsieur J.P. LOUIS
Monsieur J. PENAUD
Monsieur D. JOSEPH
Monsieur G. MAGNIN

Professeur des Universités
Maître de Conférences des Universités
Assistant Hospitalier Universitaire
Assistant Hospitalier Universitaire

Président
Juge
Juge
Juge

Administrateur provisoire : Professeur J.P. FINANCE

Doyen : Docteur Jean-Marc MARTRETTE

Vice-Doyens : Pr Pascal AMBROSINI – Pr Francis JANOT - Dr Céline CLEMENT

Membres Honoraires : Dr L. BABEL – Pr. S. DURIVAUX – Pr A. FONTAINE – Pr G. JACQUART – Pr D. ROZENCWEIG - Pr M. VIVIER

Doyen Honoraire : Pr J. VADOT

Sous-section 56-01 Odontologie pédiatrique	Mme M. M. Mme Mlle	<u>DROZ Dominique (Desprez)</u> PREVOST Jacques BOCQUEL Julien JULHIEN-COSTER Charlotte PHULPIN Bérengère	Maître de Conférences* Maître de Conférences Assistant Assistante Assistante
Sous-section 56-02 Orthopédie Dento-Faciale	Mme M. M. Mlle	<u>FILLEUL Marie Pierryle</u> BOLENDER Yves EGLOFF Benoît PY Catherine	Professeur des Universités* Maître de Conférences Assistant Assistante
Sous-section 56-03 Prévention, Epidémiologie, Economie de la Santé, Odontologie légale	Mme M.	<u>CLEMENT Céline</u> JANOT Francis	Maître de Conférences* Professeur Contractuel
Sous-section 57-01 Parodontologie	M. Mme M. M. M. M.	<u>AMBROSINI Pascal</u> BISSON Catherine MILLER Neal PENAUD Jacques GALLINA Sébastien JOSEPH David	Professeur des Universités* Maître de Conférences* Maître de Conférences Maître de Conférences Assistant Assistant
Sous-section 57-02 Chirurgie Buccale, Pathologie et Thérapeutique Anesthésiologie et Réanimation	M. M. M. M. M. M. M. Mme	<u>BRAVETTI Pierre</u> ARTIS Jean-Paul VIENNET Daniel WANG Christian BALLY Julien BAPTISTA Augusto-André CURIEN Rémi GUILLET Julie	Maître de Conférences Professeur 1er grade Maître de Conférences Maître de Conférences* Assistant Assistant Assistant Assistante
Sous-section 57-03 Sciences Biologiques (Biochimie, Immunologie, Histologie, Embryologie, génétique, Anatomie pathologique, Bactériologie, Pharmacologie)	M. M. M.	<u>WESTPHAL Alain</u> MARTRETTE Jean-Marc YASUKAWA Kazutoyo	Maître de Conférences* Maître de Conférences* Assistant Associé
Sous-section 58-01 Odontologie Conservatrice, Endodontie	M. M. M. M. M. Mlle	<u>ENGELS-DEUTSCH Marc</u> AMORY Christophe MORTIER Eric BALHAZARD Rémy CUNY Pierre PECHOUX Sophie	Maître de Conférences Maître de Conférences Maître de Conférences Assistant Assistant Assistante
Sous-section 58-02 Prothèses (Prothèse conjointe, Prothèse adjointe partielle, Prothèse complète, Prothèse maxillo-faciale)	M. M. M. M. M. M. M. Mlle Mlle	<u>LOUIS Jean-Paul</u> ARCHIEN Claude DE MARCH Pascal SCHOUVER Jacques BARONE Serge LACZNY Sébastien MAGNIN Gilles MONDON-MARQUES Hélène RIFFAULT Amélie	Professeur des Universités* Maître de Conférences* Maître de Conférences Maître de Conférences Assistant Assistant Assistant Assistante Assistante
Sous-section 58-03 Sciences Anatomiques et Physiologiques Occlusodontiques, Biomatériaux, Biophysique, Radiologie	Mlle M. Mme M. Mme	<u>STRAZIELLE Catherine</u> RAPIN Christophe (Sect. 33) MOBY Vanessa (Stutzmann) SALOMON Jean-Pierre JAVELOT Cécile (Jacquelin)	Professeur des Universités* Professeur des Universités* Maître de Conférences* Maître de Conférences Assistante Associée

souligné : responsable de la sous-section

* temps plein

Mis à jour le 01.03.2012

*Par délibération en date du 11 décembre 1972,
la Faculté de Chirurgie Dentaire a arrêté que
les opinions émises dans les dissertations
qui lui seront présentées
doivent être considérées comme propres à
leurs auteurs et qu'elle n'entend leur donner
aucune approbation ni improbation.*

**A notre Président,
Monsieur le Professeur Jean-Paul LOUIS**

Officier des Palmes Académiques
Docteur en Chirurgie Dentaire
Docteur en Sciences Odontologiques
Docteur d'Etat en Odontologie
Professeur des Universités – Praticien Hospitalier
Président Honoraire et Secrétaire perpétuel de l'Académie Nationale
de Chirurgie Dentaire
Membre de l'Académie Lorraine des Sciences
Responsable de la sous-section : Prothèses

*Vous nous avez fait le grand honneur
d'accepter la présidence de ce jury de
thèse et nous vous en remercions.*

*Cette thèse est également l'occasion de
vous remercier pour la qualité de vos
enseignements mais aussi de la gentillesse
et la sympathie dont vous avez fait preuve
au cours de nos études d'odontologie.*

**A notre Juge et à notre Directeur de Thèse,
Monsieur le professeur Jacques PENAUD**

Docteur en Chirurgie Dentaire
Docteur de l'Université Henri Poincaré, Nancy-I
Maître de Conférences des Universités - Praticien Hospitalier
Sous-section : Parodontologie

*Nous vous sommes très reconnaissants
d'avoir eu la gentillesse de diriger cette
thèse.*

*Nous tenions à vous exprimer nos plus vifs
remerciements pour le temps que vous
nous avez consacré pour la réalisation de
ce travail.*

*Votre soutien était sans faille. Soyez
assuré de notre profonde gratitude.*

**A notre Juge,
Monsieur David JOSEPH**

Docteur en Chirurgie Dentaire
Assistant hospitalier universitaire
Sous-section : Parodontologie

*Nous vous sommes très reconnaissants
d'avoir accepté de juger notre travail.*

*Nous tenions à vous exprimer notre plus
grande gratitude pour avoir participé à
l'édifice de celui-ci.*

*Nous vous remercions de votre confiance.
Soyez assuré de notre profond respect.*

**A notre Juge,
Monsieur Gilles MAGNIN**

Docteur en Chirurgie Dentaire
Assistant hospitalier universitaire
Sous-section : Prothèses

*Soyez sincèrement remercié pour avoir
accepté de siéger dans notre jury. Merci
d'avoir accepté aussi spontanément de
juger ce travail.*

*Nous espérons que vous trouverez ici le
témoignage de notre gratitude ainsi que
de notre très respectueuse considération.*

SOMMAIRE

Introduction

PREMIERE PARTIE : ANALYSE PRE-IMPLANTAIRE

1. Analyse pré-prothétique

- 1.1. Anamnèse clinique générale
- 1.2. Anamnèse clinique locale
 - 1.2.1. Examen exo-buccal
 - 1.2.2. Examen endo-buccal

2. Cas unitaire

- 2.1. Edentation encastrée
 - 2.1.1. Indications
 - 2.1.2. D'un point de vue chirurgical
 - 2.1.3. D'un point de vue prothétique
- 2.2. Edentation antérieure
 - 2.2.1. Indications
 - 2.2.2. Les trois critères esthétiques
 - 2.2.2.1. L'alignement des collets
 - 2.2.2.2. Le profil d'émergence
 - 2.2.2.3. Les papilles
 - 2.2.3. Le positionnement tridimensionnel de l'implant dans le secteur antérieur
 - 2.2.3.1. Dans l'axe mésio-distal
 - 2.2.3.2. Dans l'axe vestibulo-lingual
 - 2.2.3.3. Dans l'axe apico-coronaire

3. Edentement total

- 3.1. Indications
- 3.2. Prothèse fixée implanto-portée : le bridge complet sur implants
- 3.3. Prothèse fixée implanto-vissée : *le All-on-4™*

4. Montage esthétique

4.1. Empreinte et montage sur articulateur

4.2. L'analyse des rapports inter-arcades

5. Le guide radiologique

5.1. Propriétés générales du guide

5.1.1. Des matériaux suffisamment radio-opaques

5.1.2. Les parasites

5.1.3. L'enveloppe prothétique

5.1.4. L'axe d'émergence des implants

5.1.5. La stabilité du guide radiologique

5.2. La réalisation du guide : deux logiciels, deux préparations

5.2.1. Les principales différences

5.2.2. La préparation Simplant

5.2.2.1. Guide radiologique pour guide chirurgical à appui dentaire

5.2.2.2. Guide radiologique pour guide chirurgical à appui muqueux ou osseux

5.2.3. La préparation Nobel

5.2.3.1. Edentement complet

5.2.3.2. Edentement partiel

DEUXIEME PARTIE : ANALYSE RADIOLOGIQUE

1. *Protocoles radiologiques d'acquisition*

- 1.1. Evolution
- 1.2. Imagerie scanner
- 1.3. Imagerie *cone beam*
- 1.4. Indications respectives du scanner et du *cone beam* en odontostomatologie

2. *Logiciels d'exploitations*

- 2.1. SIMPLANT®
 - 2.1.1. Introduction
 - 2.1.2. Fonctions du logiciel pour la planification du plan de traitement
 - 2.1.3. Reconnaissance de l'intervention chirurgicale sur le site
 - 2.1.3.1. Survol dynamique dans tous les plans de l'espace
 - 2.1.3.2. Visualisation du volume osseux disponible
 - 2.1.4. Simulation implantaire avec un guide radiologique
 - 2.1.5. Simulation implantaire sans guide radiologique
 - 2.1.6. Rapports des implants avec les structures adjacentes
 - 2.1.6.1. Le canal dentaire
 - 2.1.6.2. Distance inter-implantaire
- 2.2. NOBELGUIDE™ : le logiciel Procera®
 - 2.2.1. Introduction
 - 2.2.2. Les étapes radiologiques
 - 2.2.2.1. Elaboration du guide d'imagerie
 - 2.2.2.2. L'examen radiologique
 - 2.2.3. La planification des phases chirurgicales et prothétiques avec le logiciel Procera®

3. *Planification Simplant®*

- 3.1. Exigences médico-légales
- 3.2. Intérêt de la planification assistée par ordinateur dans des cas simples
- 3.3. Planification implantaire assistée par ordinateur en fonction de la hauteur osseuse
 - 3.3.1. A la mandibule
 - 3.3.2. Au maxillaire
- 3.4. Planification implantaire assistée par ordinateur et axe prothétique
- 3.5. Planification implantaire assistée par ordinateur dans un cas d'extraction dentaire et implantation immédiate

TROISIEME PARTIE : LES GUIDES STEREOGRAPHIQUES

1. Introduction

2. Le procédé de fabrication du guide chirurgical : la stéréolithographie

3. Guide chirurgical à appui dentaire : édentation unitaire antérieure

3.1. Indications

3.2. Stabilité du guide dans le cas d'un édentement encastré

3.3. Stabilité du guide dans le cas d'édentement postérieur libre

3.4. L'anesthésie

3.5. Laboratoire

4. Guide chirurgicale à appui muqueux : technique FLAPLESS

4.1. Indications

4.2. Stabilité

4.3. L'anesthésie

4.4. Laboratoire

5. Guide chirurgical à appui osseux

5.1. Indication

5.2. Stabilité

5.3. Anesthésie

5.4. Laboratoire

6. Materialise Dental©

QUATRIEME PARTIE : LA TECHNIQUE CHIRURGICALE

1. La chirurgie sans lambeau

- 1.1. La technique dite FLAPLESS
- 1.2. Avantages
- 1.3. Inconvénients

2. La chirurgie

- 2.1. Description de la trousse chirurgicale
 - 2.1.1. Le bistouri circulaire et les forets
 - 2.1.2. Les cuillères
 - 2.1.3. Les porte-implants
 - 2.1.4. Les profileurs d'os
- 2.2. La procédure chirurgicale de l'implantologie assistée par ordinateur
 - 2.2.1. Les étapes pré-chirurgicales
 - 2.2.2. Des cas simples aux cas les plus complexes
 - 2.2.3. La feuille de route
 - 2.2.4. Détails de la chirurgie de A à Z
 - 2.2.4.1. Cas d'un édentement unitaire antérieur encastré au maxillaire réalisé à l'aide d'un guide stéréolithographique à appui dentaire et d'un lambeau d'accès
 - 2.2.4.2. Cas d'un édentement complet au maxillaire réalisé à l'aide d'un guide à appui muqueux sans lambeau
 - 2.2.4.3. Cas d'un édentement complet au maxillaire réalisé à l'aide d'un guide à appui osseux avec lambeau

CINQUIEME PARTIE : DISCUSSION SUR LA CHIRURGIE IMPLANTAIRE GUIDEE ASSISTEE PAR ORDINATEUR

1. Les diverses étapes du traitement de la chirurgie implantaire assistée par ordinateur

- 1.1. La confection du guide radiologique
- 1.2. L'examen radiologique
- 1.3. La simulation informatique
- 1.4. Fabrication du guide stéréolithographique
- 1.5. Essayage du guide chirurgical
- 1.6. La chirurgie guidée

2. Les difficultés de cette technique implantaire

- 2.1. L'ouverture buccale
- 2.2. Les autres complications

3. La précision de cette technique

- 3.1. Mesures des précisions
- 3.2. Déclarations de consensus par le groupe ITI en 2009
 - 3.2.1. Le groupe ITI
 - 3.2.2. Les définitions
 - 3.2.3. Les avantages
 - 3.2.4. La réalité actuelle et ses inconvénients

4. Le coût de cette technique

5. Les recommandations

SIXIEME PARTIE : CAS CLINIQUES

1. Cas d'un implant unitaire antérieur encastré au maxillaire réalisé à l'aide d'un guide chirurgical à appui dentaire et d'une chirurgie à ciel ouvert

1.1. Présentation du cas clinique

1.1.1. Anamnèse clinique générale

1.1.2. Anamnèse clinique locale

1.1.3. Point de vue chirurgical

1.2. Illustration du cas clinique

2. Cas de deux implants symphysaires placés à l'aide d'un guide stéréolithographique à appui osseux

2.1. Présentation du cas clinique

2.1.1. Anamnèse clinique générale

2.1.2. Anamnèse clinique locale

2.1.3. Point de vue chirurgical

2.2. Illustration du cas clinique

3. Cas d'un édentement complet maxillaire et mandibulaire

3.1. Présentation du cas

3.1.1. Anamnèse générale

3.1.2. Anamnèse locale

3.1.3. Point de vue chirurgical

3.2. Illustration du *all-on-four* maxillaire

3.3. Illustrations du *all-on-four* mandibulaire

Conclusion

Bibliographie

Table des tableaux et des illustrations

INTRODUCTION

Dans les années 1980, une nouvelle dimension naît en odontologie : l'implantologie orale. Il s'agit d'un réel progrès, d'un nouvel outil disponible dans l'arsenal de l'omnipraticien. Aux prémices de cette nouvelle discipline, le but des traitements implantaires était de pallier aux déficiences des prothèses amovibles complètes. Les implants étaient placés dans le volume osseux disponible et leur position importait peu car la réussite de la pose des implants reposait sur le seul critère qu'est l'ostéointégration. Vu les succès obtenus en prothèse complète, l'implantologie fut étendue aux patients partiellement édentés. Etant alors confrontés au secteur antérieur, soit à une demande de résultat esthétique, les praticiens introduisirent de nouvelles exigences.

Le paradigme de l'implantologie guidée par l'anatomie des bases osseuses et les exigences chirurgicales évolua vers celui de l'implantologie guidée par les exigences prothétiques. Les premiers guides furent donc des duplicatas des projets prothétiques, plus ou moins précis, mais qui permettaient au premier foret d'indiquer la direction générale du forage. En revanche ces guides ne renseignent nullement sur les alternatives prothétiques offertes par l'os à implanter. Au même moment que cette demande de réalisation prothétique esthétique, des outils radiographiques et informatiques perfectionnés virent le jour. En effet le praticien peut à présent utiliser la tomодensitométrie (1987) à l'instar de la radiographie rétro-alvéolaire et panoramique comme outils de diagnostic. **(58, 59)** L'usage du scanner puis du *cone beam* par les praticiens ont permis une visualisation des bases osseuses et des obstacles anatomiques en trois dimensions. Mais cette image restait tout de même fugace étant donné que la vision 3D devait être mémorisée par le chirurgien. C'est ainsi que sont nés, en 1993, les logiciels de simulation implantaire. On peut alors simuler la pose d'implant informatiquement et rechercher progressivement la position implantaire idéale d'un point de vue chirurgical et prothétique ; on verra par la suite que dans certains cas, les deux sont difficiles à combiner, il faudra donc faire des compromis.

L'omniprésence du souci de faire coïncider au maximum les axes de forages avec la réalité permit la naissance de l'étape suivante : le guide chirurgical réalisé par stéréolithographie. On ne se contente plus d'une simulation interactive, la planification en découlant permettra la confection d'un guide chirurgical contraignant qui ne tolère aucune modification de l'axe implantaire choisi par le praticien sur la radiographie 3D.

L'utilisation d'un guide stéréolithographique en chirurgie implantaire assistée par ordinateur semblerait permettre une transposition fidèle des axes implantaires de l'ordinateur à la cavité buccale. Cette grande précision nous offrirait donc la possibilité de préparer les prothèses à l'avance.

Les logiciels de simulation implantaires les plus connus sont le Siplant® (société Materialise à Louvain en Belgique) et le NobelGuide™ (société Nobel Biocare à Kloten en Suisse). Mais ces logiciels ne sont pas du tout identiques, ils ont chacun leur propre logique. Une familiarisation est indispensable pour pouvoir en bénéficier pleinement.

A l'ère du règne de l'informatique, après avoir cerner la prothèse avec la conception et la fabrication assistée par ordinateur (CFAO), l'informatique propose à présent son aide à la chirurgie implantaire, de la planification à l'accomplissement du geste chirurgical. Nous sommes passés d'objectifs purement mécaniques où l'ostéointégration des implants était une fin en soi, à des objectifs prothétiques où le positionnement implantaire se doit d'être compatible avec une restauration esthétique satisfaisante.

Nous sommes en 2012 et malgré les images radiographiques issues de la tomodensitométrie (1987) et les logiciels de planification implantaire (1993), il est étonnant de constater le peu d'engouement suscité par ces avancées techniques auprès des dentistes dans leur pratique quotidienne. D'autant plus que la mise en place guidée des implants a considérablement amélioré la précision et la sécurité du geste opératoire. **(55, 63)** Moins d'un pour cent des dentistes utilise les guides stéréolithographiques.

Ce mémoire se propose d'étudier tout d'abord une synthèse des règles de base de l'implantologie. Puis nous ferons un exposé sur l'imagerie radiographique. Nous étudierons ensuite les différents guides stéréolithographiques mis à notre disposition ainsi que la technique chirurgicale qu'ils requièrent. Puis nous discuterons des différents avantages et inconvénients de la chirurgie implantaire guidée assistée par ordinateur. Nous illustrerons cette technique chirurgicale par plusieurs cas cliniques. Et nous tenterons d'établir une conclusion argumentée sur l'utilisation des guides stéréolithographiques en chirurgie implantaire.

PREMIERE PARTIE
ANALYSE PRE-IMPLANTAIRE

ANALYSE PRE-IMPLANTAIRE

1. Analyse pré-prothétique

1.1. Anamnèse clinique générale

Le facteur essentiel du succès d'un traitement prothétique, quel qu'il soit, est l'identification de la demande du patient. **(9)** Cette demande peut être fonctionnelle et/ou esthétique. Deuxième facteur important, le traitement implantaire est essentiellement un traitement prothétique, la démarche doit donc être axée sur ce dernier.

Cette démarche associe :

- *Un examen médical général* : certaines pathologies générales ou psychologiques, le tabagisme, l'alcoolisme et l'âge peuvent constituer des contre-indications relatives ou absolues ;

- *La demande du patient, sa motivation* : un entretien permet de déterminer les besoins et les souhaits du patient, ainsi que ses exigences esthétiques. Cette demande doit être parfaitement cernée mais on peut aller au-delà de celle-ci car le patient ne connaît pas forcément toutes les thérapeutiques actuelles ;

- *L'historique médical et dentaire* : on note l'étiologie de l'édentement (caries, restaurations iatrogènes, maladie parodontale, traumatisme occlusal...). Le traitement ne peut être entrepris qu'après avoir identifié tous les problèmes et causes d'échecs des traitements antérieurs.

1.2. Anamnèse clinique locale

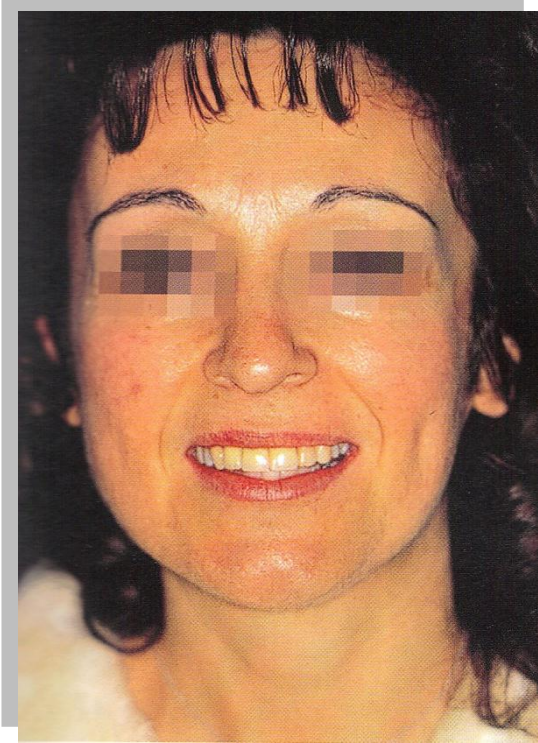
1.2.1. Examen exo-buccal

Il s'intéressera aux différents étages de la face, à la hauteur de la ligne du sourire, à la symétrie faciale, dentaire ainsi que celle du sourire, au plan d'occlusion, au support des lèvres, sans oublier l'évaluation de l'ouverture buccale.

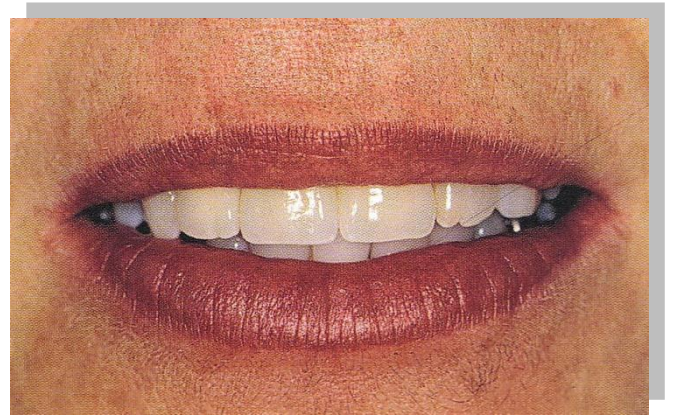
1.2.2. Examen endo-buccal

Il comprend :

- *L'examen des dents résiduelles* : leur intégrité influence le choix du type de reconstruction prothétique, leur position influence la séquence et le type de thérapeutique, l'observation de leur morphologie est importante ;
- *L'examen du parodonte* :
La gestion des tissus mous en pré-implantaire est nécessaire pour harmoniser le contour, l'épaisseur et l'aspect des tissus ; le biotype parodontal (fin ou épais) influence le type de traitement et le pronostic après traitement ;
l'examen des crêtes résiduelles ;
le sondage : il permet de s'assurer qu'il n'y ait aucune maladie parodontale auquel cas, elle devra être traitée et stabilisée ;
- *L'examen occlusal* : repérer les éventuelles prématurités et interférences ;
- *L'évaluation de l'hygiène bucco-dentaire* : une hygiène dentaire rigoureuse et quotidienne s'avère nécessaire pour contrer le développement d'inflammations péri-implantaires.

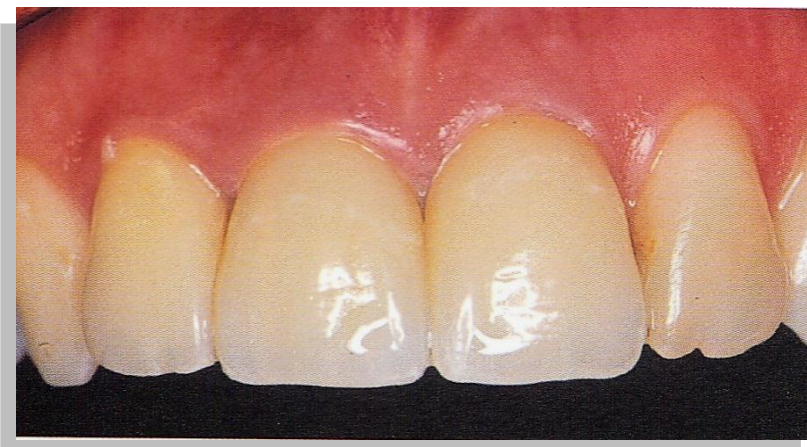

*Figure n° 1 : examen de la face
(étages, symétries, ligne du sourire)*



*Figure n° 2 : examen du sourire
(lèvres, dents, gencive)*

L'examen exo-buccal



*Figure n° 3 : examen endo-buccal
(dents résiduelles, parodonte, occlusion, hygiène)*

L'ANAMNESE CLINIQUE LOCALE

2. Cas unitaire

2.1. Edentation encastrée

2.1.1. Indications

La gestion de l'édentement unitaire est complexe. Sa réussite dépend exclusivement de la pose des indications et du respect des impératifs chirurgicaux et prothétiques. **(7)**

Les indications sont : les agénésies dentaires, les édentements associés à des dents adjacentes saines et des édentements associés à des diastèmes.

2.1.2. D'un point de vue chirurgical

- Le volume osseux :

L'étude du volume osseux dans les trois plans de l'espace est nécessaire pour la mise en place d'un implant standard (3,75 ou 4 mm de diamètre). **(34)**

La distance minimale entre les deux racines adjacentes doit être supérieure ou égale à 7 mm. L'implant sera posé au centre de cette largeur mésio-distale.

Dans le plan vestibulo-lingual ou palatin, la largeur crestale nécessaire à un implant standard est de 6 mm au minimum. L'implant doit avoir un périmètre osseux d'1 mm.

Et dans le plan apico-coronaire, l'idéal est d'avoir un implant d'une longueur supérieure ou égale à 8 mm.

- Les obstacles anatomiques

Grâce à l'examen radiologique, on pourra déterminer les différents paramètres de notre implant en fonction des différents obstacles anatomiques qui sont : le canal naso-palatin, le sinus maxillaire et le canal dentaire. Le positionnement et la taille de l'implant sera établi dans les règles de l'implantologie mais dans les limites de l'anatomie.

- Le diamètre de l'implant

Pour obtenir un profil d'émergence et un résultat esthétique appropriés, le diamètre implantaire doit se calquer au diamètre cervical de la dent à remplacer. Le diamètre de l'implant doit être légèrement inférieur à celui de la future dent prothétique. Et l'implant sera enfoui de 1 à 3 mm par rapport à la ligne cémento-amélaire des dents adjacentes.

2.1.3. D'un point de vue prothétique

- L'espace prothétique disponible

La hauteur verticale interarcade, soit du col de l'implant à la dent antagoniste, doit mesurer 5 mm au minimum. Il faut rester vigilant face aux édentements anciens car les dents antagonistes s'égressent. Dans ce cas, des mesures seront à prévoir : une coronoplastie, une réhabilitation prothétique des dents antagonistes ou une ingression orthodontique.

- Le profil d'émergence

Il nécessite une analyse précise au niveau du secteur antérieur. La largeur mésio-distale est souvent trop faible au niveau des incisives mandibulaires ainsi qu'au niveau des incisives latérales maxillaires ; un résultat esthétique est alors impossible avec un implant standard.

(25)

Pour les dents postérieures et les incisives centrales maxillaires, les implants à col large offrent un profil d'émergence adapté.

- Le rapport couronne clinique / implant

Le rapport couronne clinique/implant idéal est 1/2. En-dessous de ce rapport, un os de mauvaise qualité et/ou des forces occlusales trop importantes pourraient largement compromettre l'avenir de l'implant.

Cependant il est noté que, d'après une analyse de la littérature scientifique de Renouard F. et Nisand D. de 2011, il serait possible d'envisager un taux de survie satisfaisant des implants courts dans le secteur postérieur avec donc, un rapport couronne clinique / implant inférieur à 1/2.

- L'occlusion

L'analyse occlusale doit être effectuée avant d'envisager toute thérapeutique implantaire. Pour de la prothèse unitaire implantaire, les contacts occlusaux sont adaptés au patient : en fonction de ses forces masticatoires et de son occlusion.

En relation centrée, les contacts sont répartis de façon harmonieuse sur les dents naturelles et sur la prothèse implantaire. Par contre on supprimera les interférences en latéralités.

- Le type de prothèse

Lorsque la vis du pilier implantaire se situe en lingual ou palatin d'une dent antérieure, on pourra utiliser une prothèse vissée. De même si elle apparaît en occlusal.

Si la vis émerge en vestibulaire, on scellera la prothèse implantaire (en Suisse, le Dr Magne réalise aussi de la prothèse implantaire vissée même lorsque la vis émerge en vestibulaire).

2.2. Edentation antérieure

2.2.1. Indications

L'édentation antérieure est un cas à haut risque esthétique. Là plus que dans n'importe quel autre cas, l'un des facteurs essentiels à la réussite de ce traitement est l'identification de la demande du patient. De grandes divergences de perception de la beauté existent entre les patients et les praticiens. Il est donc nécessaire de bien décrypter les exigences esthétiques de nos patients et de voir ensuite le caractère réalisable de la chirurgie et de la réhabilitation prothétique. Ces exigences esthétiques peuvent constituer une réelle contre-indication. **(3)**

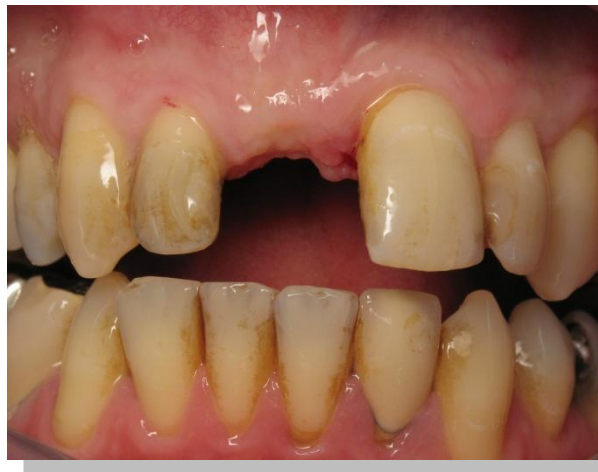

Figure n° 4 : absence de l'incisive centrale maxillaire droite suite à un traumatisme

2.2.2. Les trois critères esthétiques de la réussite d'un implant antérieur

- L'alignement des collets
- Le profil d'émergence
- L'obtention de nouvelles papilles

2.2.2.1. L'alignement des collets

L'obtention de l'alignement des collets n'est pas une donnée spécifique à la prothèse sur implant, elle en est aussi une pour la prothèse sur dent naturelle ; elle est juste différente à obtenir.

Entre l'épithélium jonctionnel et la crête osseuse, un tissu conjonctif est directement au contact de la dent ou de l'implant. L'orientation des fibres de collagène est différente dans les deux cas. Des fibres de collagènes perpendiculaires avec fixation cémentaire existent sur la dent naturelle ; elles n'existent pas sur l'implant. D'où un épithélium jonctionnel augmenté sur l'implant et par conséquent, un espace biologique plus grand d'environ 1 mm. C'est cette différence qui pose souvent un décalage des collets sur l'implant unitaire antérieure par rapport à la dent naturelle adjacente.

Pour une situation esthétique optimale, on souhaite donc obtenir une progression du contour gingival de l'incisive centrale aux canines. **(21)**

2.2.2.2. Le profil d'émergence

- Alvéolaire

Les modifications morphologiques des procès alvéolaires caractérisées en fin de cicatrisation peuvent constituer un certain nombre de points négatifs dans le pronostic du traitement implantaire, comme un déficit osseux important ou mal situé. Il faudra alors réaliser une chirurgie reconstructrice osseuse pré-implantaire.

Le résultat esthétique d'un traitement implantaire dans le secteur antérieur se juge de face mais aussi de profil. Il faut obtenir une convexité alvéolaire. De plus, si le profil alvéolaire est concave, on ne respecte pas les impératifs fonctionnels et esthétiques. Ces derniers nécessiteront alors la réalisation d'une couronne en sur-contour prothétique.

- Prothétique

Ce profil d'émergence correspond à la forme du pilier ou de l'implant. Ce dernier permet dans sa partie transgingivale la transition entre le diamètre de l'implant et celui de la couronne et ainsi de reproduire le diamètre de la dent naturelle manquante. **(20)**

Ce profil d'émergence (col implantaire, élément intermédiaire et couronne) soutient les tissus mous et pérennise la santé de la gencive. Il participe à l'esthétique de la restauration mais permet aussi l'auto-nettoyage, un bon contrôle de plaque et un maintien des papilles.

Le profil d'émergence prothétique idéal se confond avec le profil d'émergence de la dent naturelle correspondante.

2.2.2.3. Les papilles

La papille est une structure gingivale pyramidale qui occupe l'espace entre deux dents adjacentes et qui est limitée en occlusal par le point de contact, en apical par le septum osseux et latéralement par la gencive marginale mésiale et distale des dents adjacentes.

Dans le secteur antérieur, la présence des papilles est cruciale et représente un défi de taille. Leur perte apporte deux problèmes : un problème esthétique et un problème fonctionnel.

Trois paramètres conditionnent la présence de papille :

- La distance entre le point de contact et le niveau osseux de la dent adjacente (idéal : 5 mm)
- La distance entre le point de contact et le niveau osseux proximal autour de l'implant (toujours un peu plus élevée que l'espace entre le point de contact et le niveau osseux de la dent adjacente)
- L'espace mésio-distal entre l'implant et la dent adjacente (idéal : 1,5 – 2 mm)

Si la papille comble à plus de 50% l'espace inter-dentaire, le résultat est considéré comme satisfaisant. **(53)**

La présentation des critères biologiques, anatomiques et psychologiques démontrent l'importance du positionnement de l'implant en secteur antérieur.

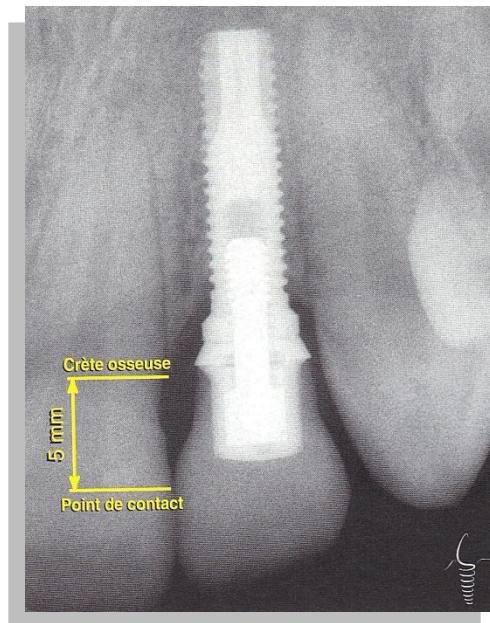


Figure n° 5 :

Radiographie de l'implant en position 22.

En mésial, un pic osseux est présent, les distances sont respectées ainsi que les contours de la prothèse ; la régénération papillaire peut donc avoir lieu.

Elle ne pourra se réaliser en distal étant donné qu'il n'y a pas de pic osseux, ceci à cause du diastème et des distances non- respectées.

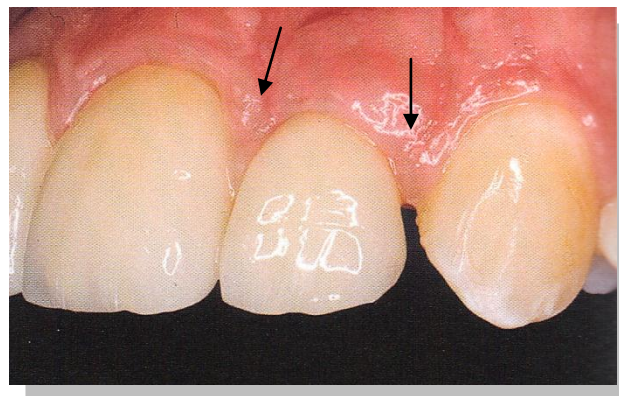


Figure n° 6 : reconstruction prothétique sur l'implant en position 22.

Visualisation de la papille mésiale ; papille distale inexistante.

2.2.3. Le positionnement tridimensionnel de l'implant dans le secteur antérieur

2.2.3.1. Dans l'axe méso-distal

L'implant est orienté parallèlement à l'axe des dents adjacentes naturelles.

On ménage 1,5 mm entre le col implantaire et les racines de dents naturelles adjacentes.

Il faut prévoir des incisions qui préservent la gencive kératinisée et les papilles interdentaires.

Au niveau du col de l'implant, la partie vestibulaire du col sera située en retrait, en vue occlusale, d'une ligne virtuelle passant par les bords incisifs des dents adjacentes. L'implant sera donc placé dans une position plus palatine.

2.2.3.2. Dans l'axe vestibulo-lingual

L'implant doit être placé dans un axe qui est un compromis entre celui de la crête et l'axe d'émergence idéal de la future couronne.

L'implant sera entouré d'1 mm d'os.

Si l'on obtient un profil d'émergence défectueux, on pourra utiliser des piliers angulés. Mais cette correction d'axe implantaire n'est pas parfaite. L'esthétique est compromise, le pilier implantaire est fragilisé et des récessions gingivales secondaires peuvent apparaître. En conséquence, le remodelage chirurgical est préférable à la modification mécanique des piliers supra-implantaires. **(5)**

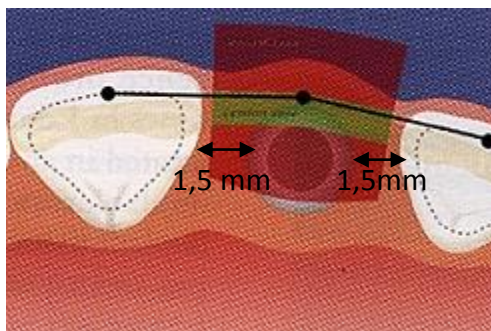


Figure n° 7 : positionnement de l'implant : axe méso-distal et axe vestibulo-lingual

2.2.3.3. Dans l'axe apico-coronaire

Le positionnement vertical de l'implant détermine le niveau de trois tissus : l'os, le tissu conjonctif et l'épithélium, c'est-à-dire l'espace biologique. Nous avons vu précédemment que cet espace est augmenté autour de l'implant. L'espace biologique autour de la dent naturelle adjacente mesure 2 mm et celui autour de l'implant 3 mm. Le positionnement vertical prend en compte cette différence. Un résultat esthétique s'obtient grâce à l'alignement des collets, la présence de papilles et la non-visibilité du col implantaire.

La référence pour l'enfouissement de l'implant concerne le niveau clinique des collets des dents naturelles bordant l'édentement. Pour un profil d'émergence prothétique donné, le choix entre 1, 2 ou 3 mm d'enfouissement est fonction du diamètre de l'implant. Plus le diamètre de l'implant choisi est faible, plus l'enfouissement est important, c'est-à-dire proche des 3 mm par rapport à la ligne des collets des dents adjacentes.

La présence de papilles est directement liée à la présence des septa osseux et de leur niveau en regard des dents adjacentes.

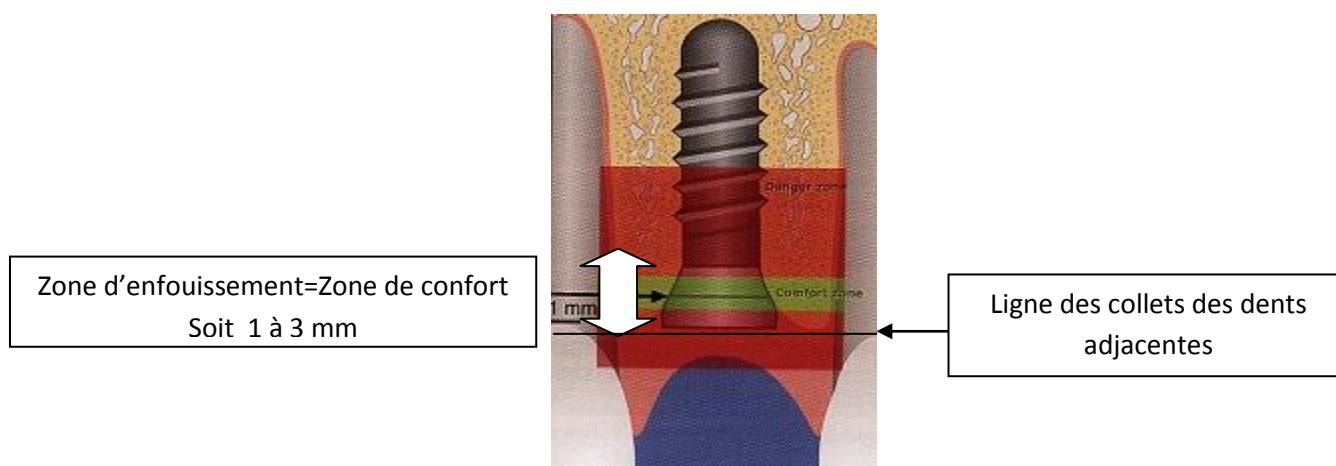


Figure n° 8 : enfouissement de l'implant

3. Edentement total

3.1. Indications

Chez l'édenté total, les implants solutionnent les problèmes d'instabilité prothétique liés aux prothèses amovibles complètes. Ils permettent une meilleure acceptation du traitement et le rendent plus confortable.

La demande du patient doit être bien cernée. Après avoir énoncé les différentes solutions prothétiques, en accord avec le patient, l'option thérapeutique la plus adaptée sera choisie.

(27)

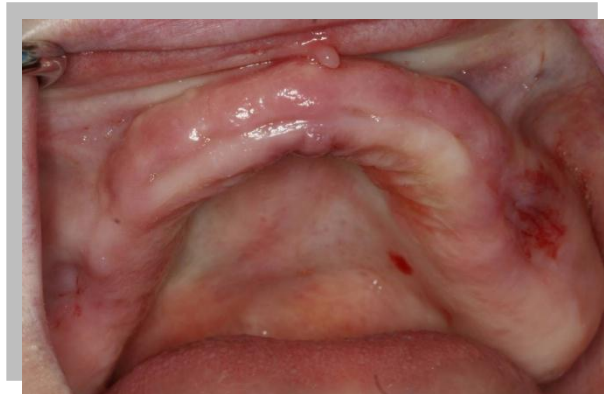

Figure n° 9 : crête maxillaire édentée

Le choix thérapeutique dépend de :

- la demande prothétique et esthétique du patient,
- la qualité et du volume osseux résiduel,
- l'étiologie et l'ancienneté de l'édentement,
- la psychologie du patient,
- la qualité esthétique et fonctionnelle de prothèses actuelles,
- du découvrément gingival lors du sourire.

Si nous sommes en présence de prothèses amovibles instables ou inconfortables, si la demande prothétique est réaliste et que les problèmes psychologiques proviennent de ces prothèses mobiles, l'indication implantaire est alors posée.

Des contre-indications absolues seront motivées en présence d'une demande esthétique irréalisable, de troubles psychologiques, d'une maladie systémique non-équilibrée ou d'abus de drogues, alcool ou tabac. **(28)**

Les options thérapeutiques sont définies par :

- l'importance de la résorption osseuse alvéolaire et la qualité osseuse,
- les rapports interarcades,
- la demande du patient,
- le résultat des analyses esthétique et fonctionnelle. **(31)**

3.2. Prothèse fixée implanto-portée : le bridge complet sur implants

Le bridge complet sur implants est la solution qui s'apparente le plus à l'anatomie naturelle. Aucun artifice ne remplace le volume osseux perdu et les dents sont remplacées directement par des couronnes.

Le confort est excellent, l'esthétique au plus proche du naturel, la maintenance est identique à celle des dents naturelles et l'acceptation psychologique très bonne.

Les difficultés se trouvent dans la gestion du soutien des lèvres et la prévision des résultats esthétique et phonétique. Il est aussi très difficile de gérer un décalage interarcade important. **(37)**

En fonction de l'os résiduel, on choisit le nombre d'implants et leur morphologie ; 6 à 10 implants sont souvent répartis sur l'arcade.

Le positionnement et le choix des implants respectent des règles.

- Le point d'émergence de l'implant est positionné en regard de la future couronne.

C'est le guide radiographique qui permet de visualiser les axes des dents sur les différentes coupes du scanner.

- L'axe de l'implant doit se rapprocher le plus possible de l'axe de la future dent.

(Une légère correction sera possible grâce aux piliers angulés.)

- L'implant est entouré d'1 mm d'os au minimum.
- Deux implants sont séparés par 3 mm d'os.
- Si la hauteur osseuse disponible est faible, on multiplie le nombre d'implants.
- Le diamètre de l'implant s'assimile au diamètre de la dent qu'il remplace.

La réalisation prothétique respecte les règles d'occlusion de la prothèse fixée conventionnelle. Un compromis s'impose souvent entre règles chirurgicales et règles prothétiques. Ce compromis est réalisé pour chacun des sites implantaires. Parfois une divergence trop importante nécessite la reconsidération du projet prothétique dans sa globalité. **(26)**

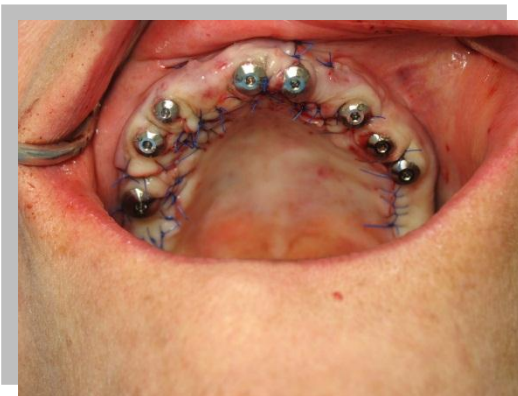

Figure n° 10 :

Implants pour bridge complet maxillaire

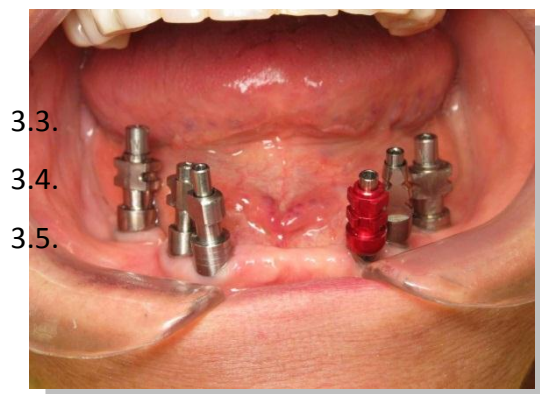


Figure n° 11 :

Implants pour bridge complet mandibulaire

3.3. Prothèse fixée implanto-vissée : le *All-on-4™*

Le *All-on-4™* a été mis au point en 2003 par le Dr Paulo Malo, chirurgien-dentiste et implantologiste portugais qui travaille en partenariat avec la société Nobel®. Le concept innovant de ce traitement consiste à proposer aux patients édentés totaux une restauration efficace, réalisée en une seule journée et sans greffe, en utilisant seulement quatre implants pour soutenir une prothèse complète provisoire fixe, mise en charge immédiatement. Quatre implants c'est-à-dire deux implants antérieurs droits et deux implants postérieurs inclinés.

Les implants postérieurs, inclinés à 30-35°, permettent d'éviter les obstacles anatomiques et offrent un meilleur soutien à la prothèse en réduisant les extensions en cantilever. La répartition des charges étant optimisée grâce à cette inclinaison de 30-35°, les prothèses peuvent comporter jusqu'à 12 dents. Le fait que les implants postérieurs soient inclinés permet d'éviter une greffe osseuse dans la majeure partie des cas et cela permet aussi l'utilisation d'implants plus longs. D'après des mesures biomécaniques, les implants inclinés qui font partie du support prothétique n'ont pas d'effet négatif sur la répartition des charges. **(11)** Les implants inclinés sont utilisés en pratique clinique depuis plus de dix ans et offrent de bons résultats. **(30)**

Le *All-on-4™* offre une restauration d'usage avec des solutions prothétiques fixes ou amovibles. C'est un traitement global efficace étant donné que la durée de celui-ci est réduite (1 jour) ceci pour une plus grande satisfaction des patients.

Des guides permettent un positionnement précis des implants comme les guides stéréolithographiques, le concept NobelGuide™. La chirurgie peut être réalisée au maxillaire et à la mandibule, avec une chirurgie avec ou sans lambeau.

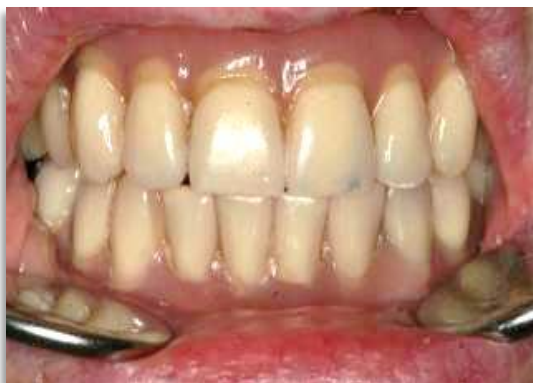

Figure n° 12 : All-on-4™ maxillaire et mandibulaire

4. Montage esthétique

4.1. Empreintes et montage en articulateur

L'analyse pré-implantaire sera précisée par la prise d'empreintes pour les modèles d'études qui seront ensuite montés sur articulateur. Grâce à ces modèles, on réalise une céroplastie de diagnostic puis un guide radiologique et ensuite un guide chirurgical.

Toute l'étude prothétique pré-implantaire qui en résulte est un temps fondamental du traitement car l'objectif d'un traitement implantaire est d'obtenir non seulement un implant ostéo-intégré mais aussi une prothèse implanto-portée fonctionnelle et esthétique. **(41)**

4.2. L'analyse des rapports inter-arcades

Les empreintes d'études recommandées sont donc prises. Ces empreintes sont réalisées en alginate avec des porte-empreintes du commerce, elles sont coulées puis montées en articulateur à l'aide d'un arc facial et d'une cire d'occlusion. Si nous sommes en présence d'un édentement de grande étendue, l'occlusion se fera avec un bourrelet d'occlusion. Cette étape du traitement permet d'analyser la dimension verticale d'occlusion et les rapports interarcades dans le sens horizontal et le sens vertical.

Un patient qui présente une dimension verticale correcte avec des rapports de classe 1 sera un cas plus favorable qu'un patient en classe 3 avec une dimension verticale réduite.



Figure n° 13 : montage sur articulateur à l'aide d'un arc facial

Dans les cas d'édentements de petite étendue, encastré ou distal, le montage en articulateur nous permet de déceler d'éventuelles prématurités ainsi que la réalisation d'une analyse occlusale. On réalise ensuite une céroplastie de diagnostic ; il s'agit d'un montage en cire qui représente la future prothèse sur implant au niveau de la dent absente.

Dans les cas d'édentement complet, maxillaire et/ou mandibulaire, une base en cire est réalisée et des dents du commerce sont montées afin de réaliser un essayage esthétique. Ce dernier permet la vérification de la dimension verticale d'occlusion et du soutien de lèvre.

Ce stade de l'analyse pré-implantaire est donc fondamental quant à l'orientation du traitement implantaire vers une prothèse fixée ou une prothèse amovible. L'essayage esthétique permet la vérification du montage, la taille et la forme des dents ainsi que l'occlusion. Le patient valide le projet à ce stade.

A partir du projet prothétique maintenant choisi, nous allons réaliser un guide radiologique.

5. Le guide radiologique

5.1. Propriétés générales du guide

Le guide radiologique est indispensable lorsque l'implantologie assistée par ordinateur est utilisée pour procéder à la pose d'implants ou à la préparation de la prothèse avant la chirurgie. Pour répondre aux attentes dont il est porteur, il doit suivre un cahier des charges spécifique. **(61)**

Un guide radiologique doit :

- être suffisamment radio-opaque,
- ne pas émettre de signaux parasites (bruits),
- déterminer l'enveloppe de la restauration prothétique,
- déterminer l'épaisseur des tissus mous,
- informer sur l'axe d'émergence idéal des implants,
- être stable et rétenteur.

5.1.1. Des matériaux suffisamment radio-opaques

Pour obtenir une radio-opacité suffisante, les éléments à visualiser doivent être chargés en une matière dense opposant une résistance aux radiations. Le sulfate de baryum remplit cet office quand il est présent à une concentration de 20 à 30 %. Cette concentration donne un contraste suffisant sans occasionner de signal parasite intense interférant avec les tissus adjacents (dent, os et gencive). En revanche, il ne se distingue pas des matériaux métalliques de reconstruction prothétique (couronnes, screw-post endodontiques ou crochets de rétention de prothèse amovible).

5.1.2. Les parasites

Le contenu métallique des éléments prothétiques adjacents au secteur à restaurer émet souvent des radiations parasites. Ces dernières interfèrent sur la visibilité du projet en cours. Il faut alors nettoyer informatiquement l'image obtenue en ôtant le signal parasite, opération qui peut être chronophage. C'est pour cela que tout élément métallique qui va participer à la rétention du guide radiologique (exemple : un crochet) devra être le plus à distance possible du secteur en projet.

5.1.3. L'enveloppe prothétique

Le guide radiologique permet de prévisualiser la prothèse en cours d'élaboration dans son contexte osseux et muqueux. Il confronte ainsi le projet prothétique désiré avec la réalité des bases osseuses présentes. Dans l'idéal les deux coïncident, aucun compromis n'est nécessaire. Mais on se retrouve beaucoup plus souvent dans des situations où un compromis s'avère nécessaire, c'est-à-dire trouver l'axe implantaire idéal et celui autorisé par les bases osseuses disponibles. L'accès aux contours de la prothèse permet de mieux envisager les limites du compromis réalisable.

5.1.4. L'axe d'émergence des implants

Des puits de forage de 2 mm de diamètre sont réalisés au niveau de chaque dent du guide radiologique là où l'on souhaiterait l'axe d'émergence idéal de l'implant. Le forage crée un cylindre dénué de matériel radio-opaque, il induit donc un cylindre radio-clair dans chacune des dents. Ce dernier signale l'axe des implants au milieu de la masse de l'élément prothétique radio-opaque. Ce cylindre radio-clair est aisément identifié sur les coupes et s'avère très utile car c'est sur ce plan que l'implant sera simulé.

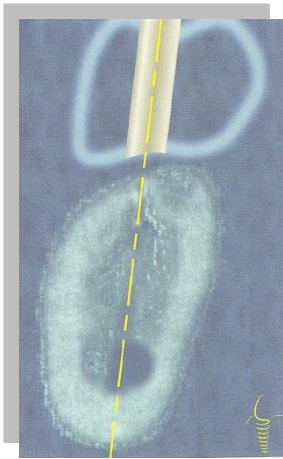


Figure n° 14 :

Cylindre indiquant l'axe d'émergence prothétique idéal de l'implant

5.1.5. La stabilité du guide radiologique

Lors de la radiographie, le guide doit être en position originelle prévue afin de transmettre les renseignements au logiciel de simulation. S'il n'est pas en bonne position, les informations transmises seront erronées et les implants seront placés en mauvaise position.

La stabilité d'un guide radiologique est d'autant plus importante chez les édentés totaux. Un mordue intermaxillaire sera donc réalisé afin de garantir un bon positionnement du guide radiologique.

Si un patient édenté partiel possède des restaurations métalliques sur le maxillaire antagoniste, il pourra effectuer le cliché bouche entrouverte ; il faudra pour cela une adaptation étroite contre les dents restantes, ainsi que l'adjonction d'un crochet.

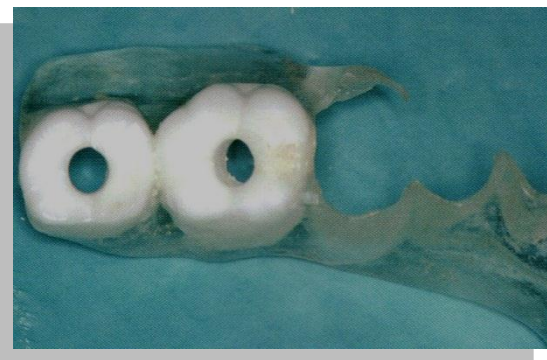


Figure n° 15 : *vue occlusale des puits de forage et adaptation étroite aux dents résiduelles*

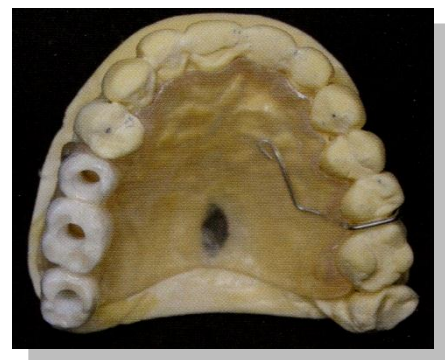


Figure n° 16 : *guide radiologique avec un crochet métallique à distance*

5.2. La réalisation du guide radiologique : deux logiciels, deux préparations

5.2.1. Les principales différences

La réalisation de guide radiologique dépend du logiciel d'exploitation. Simplant® et Nobel® ne recommandent pas les mêmes guides. Le logiciel Simplant® préconise la préparation d'un guide complètement radio-opaque avec des variantes en fonction de l'appui choisi. Le logiciel chez Nobel® conseille l'utilisation des prothèses existantes, donc un guide non-radio-opaque, avec des repères radio-opaques disséminés sur l'intrados de la prothèse.

Pour Simplant®, la réalisation d'un guide radiologique est différente selon qu'il soit destiné à établir un guide chirurgical à support dentaire, à support muqueux ou à support osseux.

5.2.2. La préparation Simplant®

5.2.2.1. Guide radiologique pour guide chirurgical à appui dentaire

Dans ce cas, les couronnes du projet prothétique doivent assurer une bonne radio-opacité, elles doivent venir au contact de la gencive sur tout le rebord alvéolaire. Le palais doit rester en résine non radio-opaque afin de ne pas interférer avec l'élément denté du guide.

Le guide est construit sur la base d'une céroplastie de diagnostic en utilisant des dents radio-opaques du commerce, les *dents SR Ortho (ou Vivo) TAC* (de chez Ivoclar Vivadent®) ou une résine chargée en sulfate de baryum. Lorsqu'on utilise les dents du commerce et qu'elles n'atteignent pas le niveau de la gencive sur la céroplastie de diagnostic, une erreur classique consiste à combler cet espace à l'aide d'une résine non-radio-opaque. Cette méprise empêche de déterminer la réelle hauteur de gencive, elle induit une surévaluation à la lecture de la radiographie.

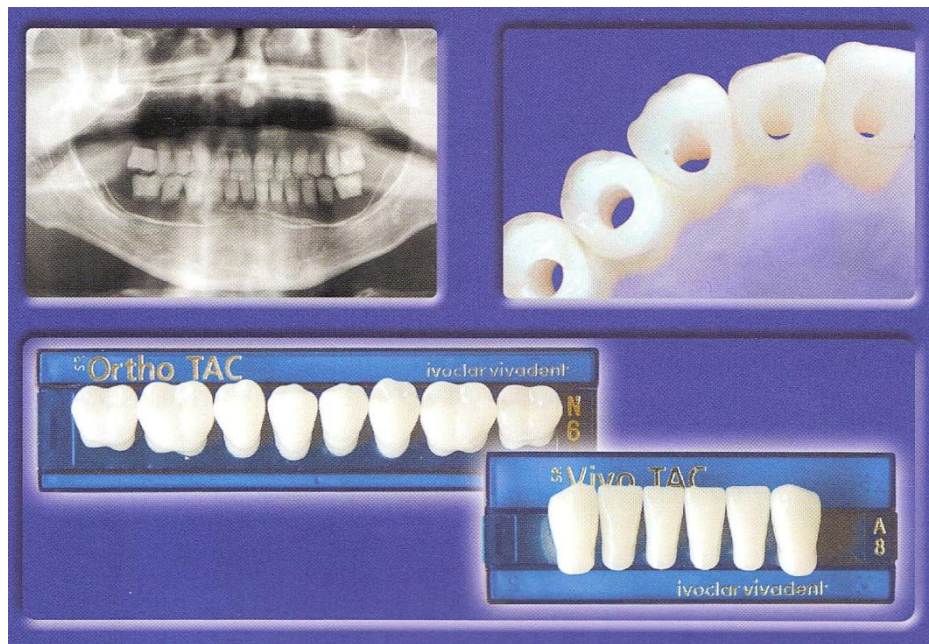


Figure n° 17 : dents radio-opaques SR Vivo TAC / SR Ortho TAC

Dans le cas d'un édentement réduit et en présence d'une faible perte osseuse, si pour des raisons de logistique ou de temps il n'est pas possible de préparer un guide radiologique chez l'édenté partiel, il est possible de s'en passer. Le patient effectue alors l'examen d'imagerie sans guide radiologique et les dents du projet prothétique seront reconstituées à l'aide d'une fonction du logiciel.

5.2.2.2. Guide radiologique pour guide chirurgical à appui muqueux ou osseux

En présence d'un édentement complet, le guide chirurgical est en général à appui muqueux ou osseux. Dans ces cas, il est nécessaire au maxillaire de construire le palais et les dents en matériau radio-opaque afin de déterminer avec précision l'appui du guide chirurgical. Il en va de même à la mandibule où l'ensemble du guide radiologique doit-être radio-opaque.

Pour garantir le bon positionnement de la prothèse lors de la prise radiographique, il est indispensable de réaliser un mordu avec un matériau rigide lors de la validation de l'occlusion du guide radiologique. Sur la radiographie, le palais est radio-opaque et il est possible de déterminer l'épaisseur des tissus mous en vestibulaire, en occlusal et en palatin.

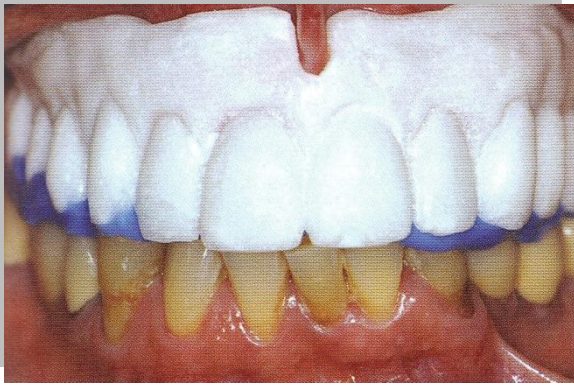

Figure n° 18 :

Guide radiologique d'un patient édenté total au maxillaire.

Il s'agit d'un duplicata de la prothèse d'usage. Les dents et le palais sont en résine radio-opaque.

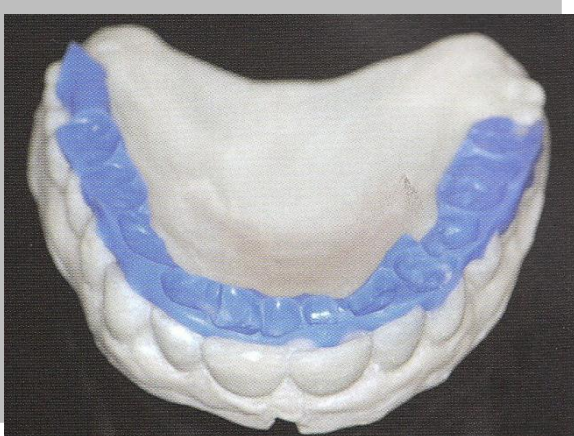


Figure n° 19 :

Vue palatine du guide radiologique de la figure n° 16.

La position du guide est maintenue en bouche grâce à une clé intermaxillaire (clé en silicone rigide).

5.2.3. La préparation Nobel®

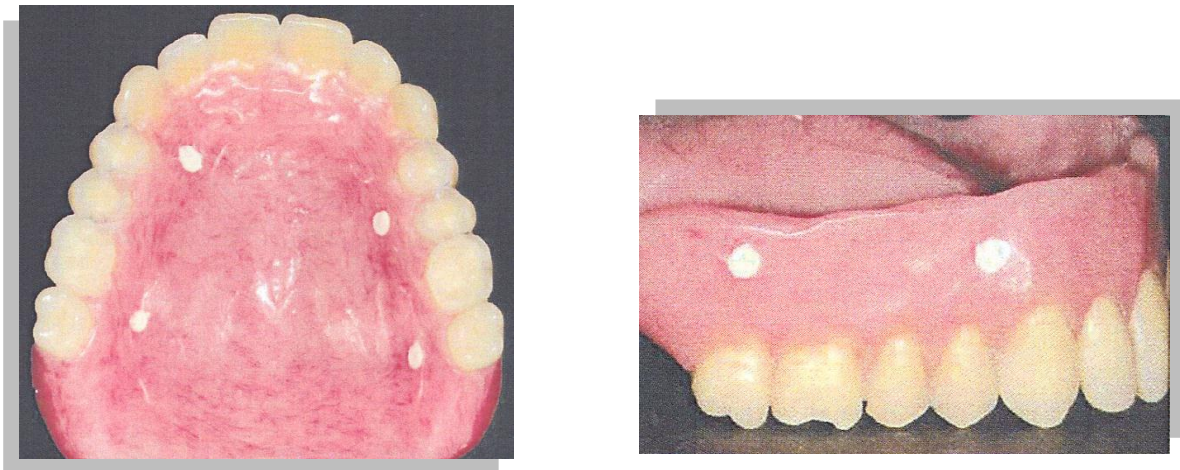
Si le patient est déjà porteur d'une prothèse amovible, cette dernière devra être évaluée selon des critères spécifiques démontrant sa qualité. Cette étape est capitale puisque le concept occluso-prothétique retenu en début de traitement va être conservé intégralement. Si la prothèse ne remplit pas ces critères de qualité, une nouvelle prothèse devra être réalisée à partir d'empreintes secondaires. Cette prothèse amovible joue un rôle capital puisqu'elle fixe tous les paramètres du traitement : elle confirme la dimension verticale d'occlusion choisie pour la reconstitution, elle fixe un rapport intermaxillaire stable et réitératif, elle objective l'espace occluso-prothétique disponible pour les différents composants chirurgicaux et prothétiques et elle permet de prévisualiser le résultat esthétique.

5.2.3.1. Edentement complet

On dispose donc d'une prothèse d'usage répondant aux critères de qualité. Des repères de 1,5 à 2 mm de diamètre sont aménagés au niveau de l'extrados puis sont remplis d'un matériau radio-opaque. On dispose 6 à 12 repères. Ces repères n'ont pas besoin d'être alignés et leur disposition ne répond à aucun schéma précis. On veillera simplement à les disposer hors du plan d'occlusion pour éviter tout artéfact lié à l'antagoniste (surtout face à un antagoniste denté et présentant des restaurations métalliques). Cette affirmation est également valable pour les cas d'édentements partiels où il faut faire attention à d'éventuels artéfacts générés par la présence de restaurations métalliques sur l'arcade à traiter.

Des clés occlusales amovibles sont réalisées en résine. Elles assurent un calage occlusal optimal lors de l'examen radiographique.

Il est important de comprendre que le guide chirurgical est directement déduit de la prothèse par stéréolithographie. Il est donc capital de vérifier la bonne adaptation prothétique sous peine d'obtenir un guide instable. De plus une épaisseur minimale de 3mm est souhaitable pour assurer une rigidité suffisante à l'ensemble.



*Figures n° 20 et 21 : repères radio-opaques d' 1,5 mm de diamètre
aménagés dans l'extrados de la prothèse d'usage*

5.2.3.2. Edentement partiel

Le guide d'imagerie est un duplicata de la prothèse amovible partielle modifiée par un recouvrement des dents restantes et muni de repères radio-opaques. Des fenêtres occlusales permettent de vérifier le bon positionnement du guide, il est recommandé d'en réaliser plusieurs aux endroits où le guide d'imagerie s'appuie sur les dents. Ces fenêtres permettent de visualiser directement la bonne insertion du guide d'imagerie en bouche. Elles seront aussi reportées sur le guide chirurgical et permettront ainsi de contrôler la bonne assise de celui-ci pendant l'intervention. Des clés occlusales amovibles en résine sont aussi réalisées (en surélévation occlusale).

Il est recommandé de prendre appui sur les faces occlusales de l'ensemble des dents de l'arcade avec le guide radiologique pour le rigidifier et assurer ainsi un transfert précis du planning chirurgical. Cette recommandation est particulièrement importante au niveau de la mandibule où la surface d'appui est par définition plus restreinte.

Pour avoir une stabilité optimale, il faut bien réaliser l'enregistrement du fond du vestibule afin d'obtenir un guide le plus étendu possible, de même au niveau des tubérosités, il faut bien les englober. L'augmentation de l'étendue du guide permet aussi de loger des canons de forage destinés aux clavettes d'ancrage.

DEUXIEME PARTIE
ANALYSE RADIOLOGIQUE

ANALYSE RADIOLOGIQUE

1. Protocoles radiologiques d'acquisition

1.1. Evolution

La mise en place d'implants dentaires nécessite une connaissance précise des sites à planter et des structures anatomiques qui leur sont adjacentes. Ces dernières ne peuvent être connues que par l'analyse radiographique.

La radiographie panoramique, introduite dans les années 1950 à la suite des travaux de Paatero publiés en 1949, est un examen souvent réalisé en première intention lors du bilan pré-implantaire, car il fournit une vue d'ensemble dento-maxillaire. Sur ces images la distorsion est faible, mais le coefficient d'agrandissement varie de 1,3 à 1,7. La numérisation permet, par la mise en conformité des données, de restituer une image à l'échelle de 1 avec persistance, toutefois, de distorsions. Ces déformations peuvent être évitées si le plan palatin est horizontal et que le plan sagittal médian est respecté (pas de rotation de la tête). Cet examen ne permet qu'une estimation approximative des dimensions osseuses, il exclut toute mesure précise (15, 16).

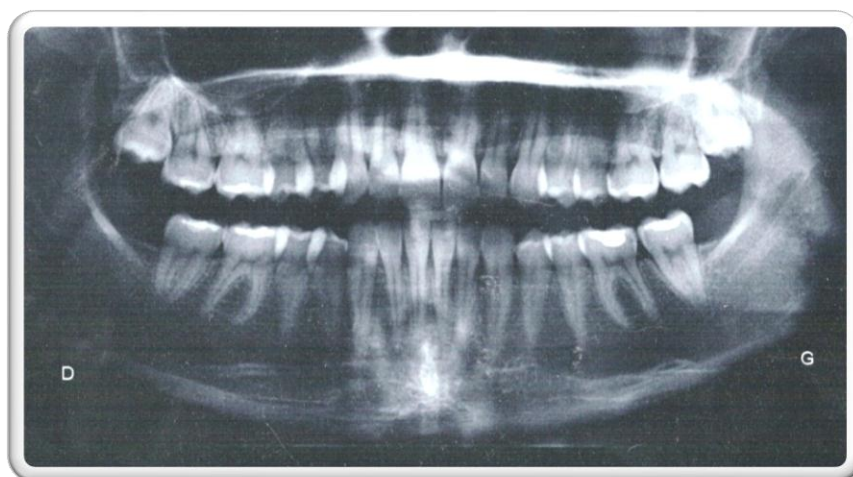

Figure n° 22 : radiographie panoramique dentaire

Lors du bilan pré-implantaire, les examens rétro-alvéolaires ou panoramiques sont parfois suffisants lorsque le site à implanter ne présente pas d'obstacles anatomiques et que le volume osseux disponible est confortable. Toutefois, ce type d'imagerie ne renseigne aucunement sur le volume osseux disponible, elle ne peut donc informer sur la largeur de la crête osseuse dans le sens vestibulo-lingual ni sur la présence de concavités. Dans ce cas, l'examen clinique apporte certes une estimation, mais seule l'imagerie volumique permet d'identifier précisément ce paramètre crucial.

L'acquisition intégrale d'un volume par un examen radiographique a débuté dans les années 1970 par l'introduction de l'examen tomodensitométrique, plus connu sous le nom de scanner à rayons X (Hounsfield et Cormack en 1972 : ces auteurs ont eu le prix Nobel de médecine en 1979). Le logiciel Dentascan® a rendu possible son application en odontostomatologie. En pratique, le scanner permet l'acquisition de coupes axiales successives de la mandibule, du maxillaire ou des deux. Ce type d'imagerie dite sectionnelle, ou imagerie en coupe, autorise une discrimination plan par plan des structures anatomiques. Un calcul informatique permet de reconstruire des planches 2D de la mandibule, du maxillaire ou des deux arcades, selon une succession de coupes panoramiques, axiales ou verticales/transversales dite *cross sections* (perpendiculaires à la tangente de la courbure de l'arcade au point de coupe).

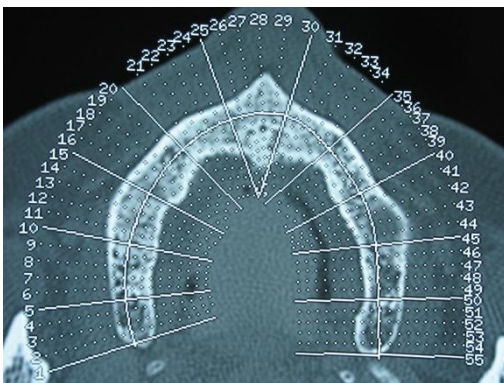


Figure n° 23 : une coupe axiale

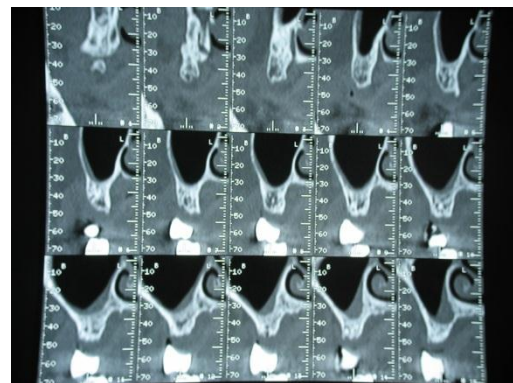


Figure n° 24 : des coupes verticales

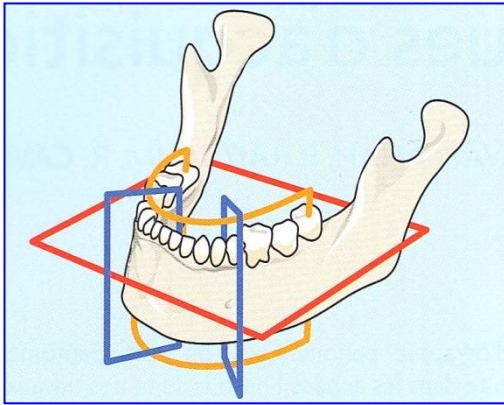


Figure n° 25 : plans de coupes réalisées en imagerie sectionnelle.

En rouge : les coupes axiales – horizontales

En jaune : les plans panoramiques

En bleu : les coupes verticales – transversales

Des logiciels sophistiqués ont pu prendre en charge des données issues de l'acquisition de l'examen scanner afin de reconstituer le volume analysé en des images 2D puis 3D (Salvolini à Ancône & Cabanis à Paris en 1984).

Sur ces nouvelles images, il est devenu possible grâce à des programmes spécifiques, de déterminer la position des obstacles anatomiques, d'analyser des sites implantaire par rapport aux dents adjacentes ou encore de tracer une ou plusieurs courbes panoramiques afin de visualiser n'importe quel plan de coupe de l'espace.

Ces reconstructions fournissent les éléments nécessaires à une bonne planification pré-implantaire. La pose implantaire concorde plus précisément avec la planification lorsqu'elle est issue d'une prévisualisation 3D scanner des structures anatomiques que lorsqu'elle est le résultat d'une planification faite à partir de coupes 2D reconstruites. **(38)**

La prévisualisation 3D facilite donc la pose manuelle d'implants à proximité d'obstacles anatomiques. **(13)**

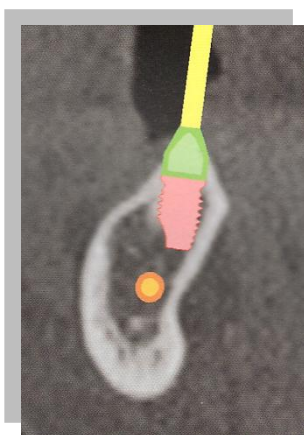


Figure n° 26 : à la mandibule, on évite le nerf mandibulaire.

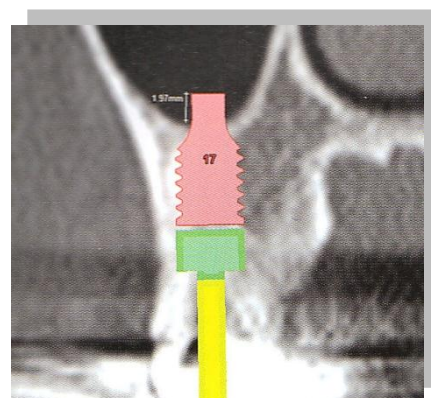


Figure n° 27 : au maxillaire, on évite le sinus maxillaire.

La nécessité de mettre au point des examens radiologiques moins coûteux et moins irradiants a conduit plus récemment à l'élaboration d'un nouvel examen radiographique appelé tomographie volumique numérisée par faisceau conique, ou *cone beam* (cone beam computed tomography ou CBCT). Le *cone beam*, technique de tomographie volumique, permet l'obtention d'images sectionnelles et de reconstructions de surfaces 3D. Pour la majorité des spécialités dentaires, son utilisation est similaire à celle du scanner conventionnel. Le *cone beam* présente l'avantage de délivrer une dose de rayonnements ionisants plus faible que le scanner conventionnel. **(17, 18)**

Son intérêt réside donc dans la possibilité de diminuer les doses d'irradiation lors de l'examen radiographique pré-implantaire.

Aujourd'hui, le scanner et le *cone beam* sont les deux techniques d'imagerie sectionnelle utilisées lors des bilans pré-implantaires. Chacune a ses avantages et ses inconvénients. Le choix doit être fait en fonction des résultats escomptés et les bénéfices obtenus doivent confirmer l'indication posée, en permettant une planification implantaire de qualité.

1.2. Imagerie scanner

L'équipement est lourd et volumineux, son prix n'est abordable que pour les cabinets de radiologie (1 à 2 millions d'euro). Le patient muni de son ordonnance doit donc réaliser l'examen radiologique à l'extérieur du cabinet dentaire ou en milieu hospitalier.

Le principal avantage du scanner est la possibilité de visualiser les tissus mous avec précision. Cependant, cela n'est pas nécessaire lors du bilan pré-implantaire si le guide radiologique respectant le cahier des charges est porté en bouche pendant l'acquisition. Les artéfacts dus au rayonnement dispersé par les objets métalliques sont plus marqués qu'avec le *cone beam*.

L'examen est réalisé patient allongé, sa tête pénétrant dans le tunnel : cet examen est donc délicat chez les patients claustrophobes ou anxieux.

Le chariot (là où le patient est allongé) se déplace à l'intérieur de l'anneau, l'irradiation des zones désirées se fait et les données sont enregistrées.

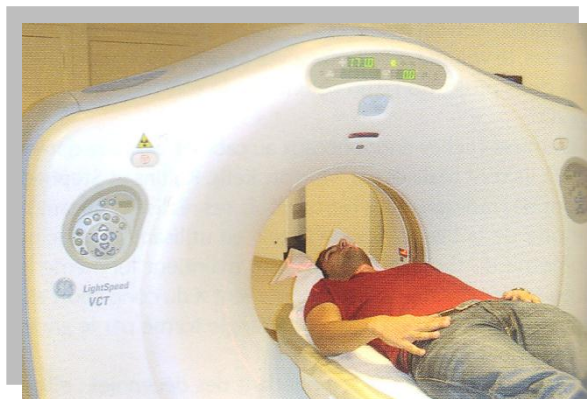


Figure n° 28 : appareil à radiographie scanner

1.3. Imagerie cone beam

De manière générale, le *cone beam* est peu volumineux, il prend la forme d'une machine panoramique dentaire sophistiquée. Son coût représente approximativement 20 à 25 % du prix d'un scanner, il est donc abordable en taille et en prix. En installer un dans un cabinet dentaire est donc envisageable.

Cependant, le praticien devra s'assurer de ses compétences dans la lecture détaillée de l'examen. Notons que la société européenne de radiologie dento-maxillo-faciale précise, dans sa recommandation n°18 de son guide de bonnes pratiques, que « les dentistes responsables d'un équipement CBCT qui n'ont pas reçu préalablement de formation adéquate théorique et pratique doivent subir une période additionnelle de formation théorique et pratique par une institution académique (université ou équivalent). Quand une qualification nationale de radiologie dento-maxillo-faciale existe, la conception et la délivrance de programmes de formation CBCT doivent impliquer un radiologue spécialisé en radiologie dento-maxillo-faciale » (Consensus formalisé en 2009, 1169).

L'ensemble des études démontre une dose d'irradiation 2 ou 3 fois inférieure à celle délivrée par le scanner (Bellaïche, 2007 ; MacLeod et Heath, 2008 ; Chau et Fung, 2009 ; Okano et al., 2009) ; cependant, le poids des données implique une reconstruction informatique plus longue. Le *cone beam* présente un dispositif d'immobilisation de la tête du patient, ce qui aide à avoir une image plus précise par diminution du flou. Cet examen présente moins d'artéfacts que le scanner (Moore, 2005) surtout à l'interface os-implant.



Figure n° 29 : appareil de scanner à faisceau conique : «cone beam »

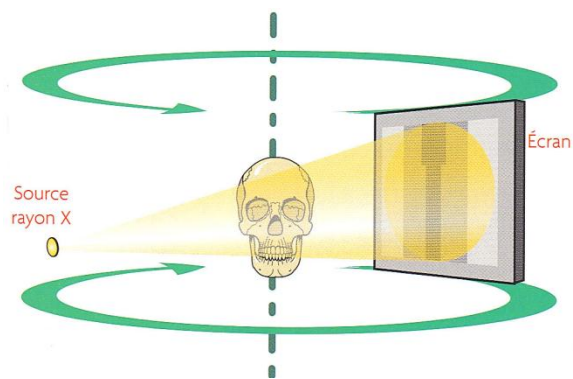


Figure n° 30 : principe du scanner à faisceau conique (*cone-beam*) :

La source et le récepteur de rayons X effectuent une rotation en même temps. Le faisceau passe par les zones à étudier. Des centaines d'images sont prises et la reconstitution informatique est réalisée afin que le praticien puisse visualiser les structures anatomiques du patient de manière virtuelle.

1.4. Indications respectives du scanner et du *cone beam* en odontostomatologie

Le *cone beam* est mentionné dans toutes les indications principales de l'imagerie sectionnelle, en particulier en imagerie pré-implantaire. **(52)**

S'il est nécessaire d'évaluer les tissus mous, le scanner est indiqué. En revanche, pour l'imagerie des tissus durs uniquement (dents et structures osseuses), le *cone beam* répond à la demande, c'est le cas en implantologie. Par ailleurs, la présence d'un guide radiographique radio-opaque utilisé pour des raisons prothétiques permet de matérialiser l'épaisseur des tissus mous.

Les images issues du scanner ou du *cone beam* sont toutes convertissables en fichiers DICOM, elles sont donc toutes exploitables par les logiciels d'implantologie assistée par ordinateur. La qualité des images acquises par le *cone beam* ainsi que la faible irradiation du patient promettent un essor rapide de cette technique dans le cadre de l'établissement d'un bilan pré-implantaire. **(43)**

Plus abordable que le scanner, les appareils de tomographie à faisceau conique verront sans doute le jour dans de nombreux cabinets dentaires. Dans plusieurs domaines de l'odontostomatologie, le *cone beam* se substitue déjà au scanner sauf pour les examens dans lesquels la visualisation des tissus mous est indiquée. Cependant, de nouveaux scanners dits *ultra-low dose*, accompagnés d'une perte de qualité de l'image qui ne porte pas préjudice à la précision du bilan pré-implantaire, pourraient rééquilibrer la balance qui penchait jusqu'à présent en faveur du *cone beam*. De plus, les données DICOM issues d'une acquisition *cone beam* sont très volumineuses. Cela est dû au très grand nombre d'images numérisées par le *cone beam* (environ 500 contre 150 pour le scanner). Les logiciels actuels de planification pour l'implantologie assistée par ordinateur ont des difficultés à gérer des données d'un tel poids. Cela explique pourquoi de nombreux chirurgiens préconisent tout de même le scanner en bilan pré-implantaire quand une chirurgie guidée sera réalisée. On peut imaginer que cet argument ne sera plus valable dans quelque temps vu la rapidité des progrès informatiques.

2. Logiciels d'exploitations

2.1. SIMPLANT®

2.1.1. Introduction

C'est le premier logiciel qui a été mis au point pour l'implantologie assistée par ordinateur en 1993. Depuis cette date, il est en constante évolution (version actuelle : 13.01). Sur la base des informations 3D qu'il transmet, un guide chirurgical est créé par stéréolithographie.

2.1.2. Fonctions du logiciel pour la planification du plan de traitement

Les fonctions les plus nombreuses du logiciel sont destinées à la simulation 3D. Elles permettent de superposer les implants sur les bases osseuses détectées à la radiographie. Il est possible de faire pivoter les implants dans tous les sens de l'espace (plans mésio-distal, vestibulo-palatin/lingual et corono-apical) et de voir immédiatement l'incidence de chaque mouvement.

A partir d'une large bibliothèque d'implants où les systèmes implantaires les plus courants sont représentés, il est possible de choisir un diamètre et une longueur d'implant et de vérifier si ce choix est compatible avec le volume osseux disponible. Dans la bibliothèque du système implantaire considéré, il est aussi possible de choisir un des piliers prothétiques disponibles et d'apprécier son incidence sur la future construction prothétique.

2.1.3. Reconnaissance de l'intervention chirurgicale sur le site

2.1.3.1. Survol dynamique dans tous les plans de l'espace

A partir du scanner ou du *cone beam*, les différents plans (entre 100 et 500) sont reconstruits par le logiciel en un volume 3D. Le logiciel présente trois vues simultanément : une vue panoramique, une vue axiale et une vue sagittale ; ainsi qu'une reconstruction 3D. Sur chacune des vues, il est possible d'accéder à tous les plans successifs empilés.

Dans le plan sagittal, il est possible de faire défiler les plans panoramiques de l'avant vers l'arrière.

Sur les coupes obliques, on peut circuler le long de l'arcade dentaire d'une position mésiale vers une autre plus distale, ou inversement.

Dans le plan axial, il est aisé de faire défiler les plans successifs de l'apex de l'implant jusqu'à la crête et au-delà, jusqu'à la couronne, et ainsi vérifier qu'à chaque plan, les implants mis en place lors de la simulation restent effectivement dans l'enveloppe osseuse.

2.1.3.2. Visualisation du volume osseux disponible

- Repérage des obstacles anatomiques

A la mandibule l'obstacle principal dont il faut tenir compte est le canal dentaire inférieur. Son paquet vasculo-nerveux assure la sensibilité des dents en deçà du trou mentonnier ainsi que celle de la lèvre inférieure. La présence du canal limite la longueur des implants qu'il est possible de poser en sachant que, selon les écoles, elle varie entre 8 et 12 mm pour les uns (24) et entre 7 et 13 mm pour les autres. **(50, 64, 65)**

De nos jours, avec des implants rugueux, la performance des implants courts sont similaires à ceux plus longs.

L'étape de repérage est primordiale et est aisément prise en charge par le logiciel. Le tracé du contenu du canal dentaire peut se faire dynamiquement, à partir de tous les plans. Après vérification sur les coupes obliques, le tracé peut être rectifié point par point.

- Volume osseux disponible (hauteur et largeur)

La hauteur et la largeur en un point quelconque de la mandibule ou du maxillaire sont aussi plus faciles à déterminer avec le logiciel. On obtient des mesures de hauteur osseuse disponible grâce à des planches 2D obtenues à partir du scanner. La largeur d'un site à implanter est aussi mieux visualisée en 3D, l'image 3D restitue la réalité de la situation.

- Densité osseuse en unités Hounsfield

Dans une reconstitution 3D, on a la possibilité d'obtenir la répartition de la densité osseuse autour de l'implant de manière détaillée et imagée. La densité se mesure en unités Hounsfield qui ont une traduction clinique en qualité osseuse de type I à IV selon la classification de Lekholm et Zarb (1985) ou en os de qualité 1 à 4 selon la classification de Misch (1993). On notera que l'échelle des unités Hounsfield est bien respectée quand le logiciel lit une radiographie prise au scanner mais elle est l'est beaucoup moins lorsqu'il s'agit d'un *cone beam*. Les nouvelles versions du logiciel évolueront à ce niveau.

2.1.4. Simulation implantaire avec un guide radiologique

- Positionnement implantaire

Le guide radiologique permet de vérifier l'adéquation entre le projet prothétique tel qu'il a été défini par l'équipe prothétique et les possibilités offertes par les bases osseuses.

Le fait de souligner le grand axe de chaque couronne du projet prothétique à l'aide d'un puits de forage de 2 mm de diamètre facilite la pose 3D dans le sens vestibulo-lingual. La personne réalisant la planification sait que c'est précisément à cet endroit de moindre opacité de la couronne que l'implant est souhaité par le praticien prothésiste.

- Détermination du diamètre adéquate

Le diamètre le plus adéquat de l'implant peut aussi être déterminé à l'aide du logiciel. On simule la pose d'un implant sur une coupe oblique 2D, si on obtient une fenestration sur l'image 3D, l'implant a un diamètre trop large.

- Détermination du volume à greffer

Avec le logiciel, la nécessité d'une greffe et son étendue sont mieux identifiées. Un volume cristallin insuffisant, une image vestibulaire douteuse nous ferons prendre des précautions préalables. Une chirurgie sans lambeau s'avère impossible dans ces cas-là.

- Choix des piliers

Le logiciel permet de choisir le pilier le plus adapté parmi une bibliothèque de piliers mais aussi d'en construire un sur mesure.

- Orientation des implants et des piliers correspondants

Lorsque des implants doivent avoir une orientation particulière, comme cela pourrait être le cas dans une mandibule fortement résorbée, la simulation 3D offre un avantage décisif. Par exemple, deux implants distaux sont angulés pour éviter le trou mentonnier tout en apportant un support à ce niveau postérieur.

2.1.5. Simulation implantaire sans guide radiologique

-Mise en évidence de la divergence des axes implantaires

Même sans guide d'imagerie, la radiographie couplée au logiciel 3D peut aussi être d'une grande utilité. Par exemple, elle permet de vérifier le parallélisme des axes des implants posés en se conformant aux conditions imposées par le volume osseux disponible.

-Créer un projet prothétique

Le logiciel 3D permet de pallier l'absence d'un guide radiologique en créant virtuellement un projet prothétique puis en procédant à la pose d'implants. Par exemple, dans un cas d'édentement postérieur unilatéral, les dents virtuelles créées permettent de localiser les axes mésio-distal et vestibulo-palatin des implants de la simulation et d'éviter de les placer dans les embrasures. Les distances entre les implants et les dents adjacentes sont relevées pour être reprises lors de l'intervention chirurgicale.

-Extraction numérique et pose d'un implant

On réalise parfois des extractions suivies d'implantations immédiates pour préserver le capital osseux au maximum. **(8, 22, 57)** La dent est toujours sur l'arcade lorsqu'on fait la planification et on ne peut réaliser de guide radiologique. On simule alors l'extraction de la dent numériquement ainsi que la pose de l'implant. La dent en place fait office de guide radiologique car elle détermine l'enveloppe prothétique. L'axe de l'implant tiendra ensuite compte des règles de pose d'implant en site post-extractionnel au maxillaire, c'est-à-dire avec un axe d'implant décalé en palatin d'environ 5°. **(54)** La simulation de la pose de l'implant se fait ensuite facilement sur une coupe oblique.

2.1.6. Rapports des implants avec les structures adjacentes

2.1.6.1. Le canal dentaire

Un des grands intérêts du logiciel et son application à la simulation 3D est l'évaluation des distances entre les implants et les obstacles anatomiques. Lorsqu'on a une faible hauteur osseuse disponible à la mandibule, l'utilisation de chaque millimètre d'os au-dessus du canal dentaire est primordiale.

De plus il faut éviter les erreurs de lecture de radiographies en 2D par rapport à la 3D car la réalité des distances implants - paquet vasculo-nerveux peut paraître surprenante. Certains implants peuvent paraître trop près du canal dentaire en 2D mais la vue 3D montre que la distance est largement suffisante.

2.1.6.2. Distance inter-implantaire

Le projet prothétique proposé n'est pas toujours compatible avec les règles de placement des implants en présence d'éléments adjacents. On repensera alors le projet prothétique avec le logiciel de simulation 3D en s'adaptant mieux à l'environnement anatomique. La distance dent - implant de 1,5 mm doit être respectée ainsi que la distance minimale de 3 mm entre deux implants.

2.2. NOBELGUIDE™ : le logiciel Procera®

2.2.1. Introduction

NobelGuide™ est un système permettant de planifier des chirurgies guidées mais aussi de réaliser la prothèse immédiate. Il permet au praticien, grâce au logiciel Procera®, de visualiser les volumes osseux en 3D qui vont recevoir les implants ainsi que le projet prothétique en 3D également. Les représentations virtuelles et exactes de la position des implants mais aussi des piliers et de la future prothèse seront placées dans la planification 3D virtuelle et serviront à l'équipe chirurgicale et à l'équipe prothétique.

2.2.2. Les étapes radiologiques

2.2.2.1. Elaboration du guide d'imagerie

Deux options sont possibles pour la réalisation du guide radiologique : il pourra s'agir d'une prothèse complète ou de son duplicata si le patient est déjà édenté complet (sinon il faudra réaliser cette prothèse complète de façon conventionnelle) ; ou d'une plaque partielle en résine acrylique. La prothèse amovible complète doit impérativement répondre aux limites classiques des prothèses complètes afin de conférer au guide une stabilité optimale. Pour les édentements partiels, la préparation du guide est différente. On réalise des cires de diagnostic des dents manquantes sur le modèle en plâtre qui est monté sur articulateur. Une fois le projet validé par le praticien et le patient, le guide radiologique est réalisé au laboratoire : les dents existantes sont recouvertes de résine acrylique et les dents prothétiques sont rattachées à la plaque ainsi formée. La plaque est prolongée en vestibulaire et en lingual (ou palatin) afin d'obtenir une meilleure stabilité.

Que l'édentement soit partiel ou total, le guide radiologique est alors muni de marqueurs radio-opaques : on fraise 6 à 12 cavités de 1,5 à 2 mm de diamètre dans l'extrados de la prothèse ou de la plaque en résine, elles ne sont pas alignées et il n'y a pas besoin de schéma précis, il faut seulement les disposer hors du plan d'occlusion ; ces cavités sont ensuite remplies d'un matériau radio-opaque : la gutta-percha.

Un index occlusal est réalisé (en vinyle polysiloxane) afin de stabiliser le guide en occlusion pendant le scanner. L'occlusion peut correspondre à la relation centrée ou à la position d'intercuspidation maximale selon les cas. **(6)**

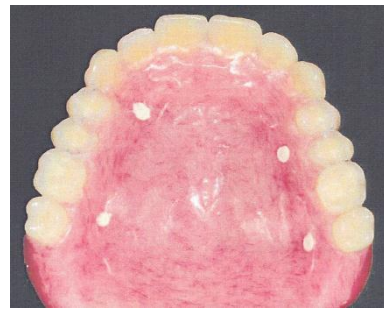
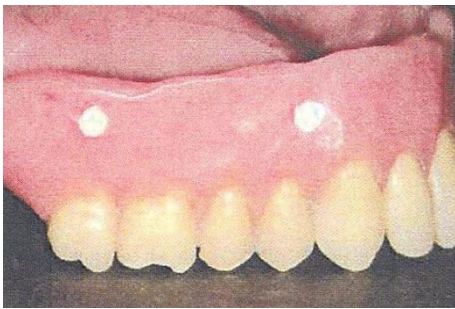

Figure n° 20 et 21 : marqueurs radio-opaques (gutta-percha) réalisés sur l'extrados de la prothèse complète, à distance du plan d'occlusion

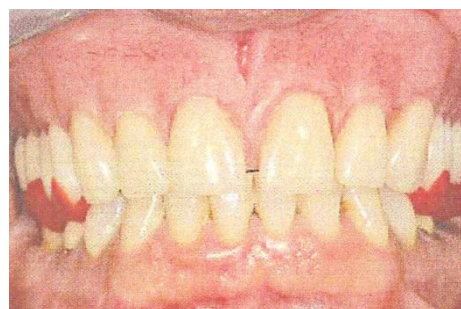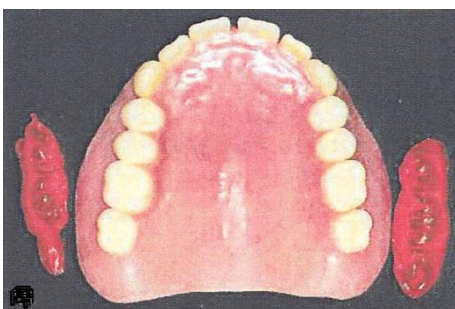


Figure 31 et 32 : les clés occlusales amovibles assurent un calage optimal pendant la prise du scanner

2.2.2.2. L'examen radiologique

On peut utiliser un scanner conventionnel (faisceau linéaire) ou un *cone beam* (scanner à faisceau conique). Deux scanners seront réalisés sur le même poste : un premier scanner du patient portant son guide radiologique en bouche et un deuxième scanner du guide radiologique seul. Cette technique s'appelle *la technique du double scanner*. Les images seront ensuite fusionnées grâce aux repères radio-opaques contenus dans le guide radiologique.

Le patient passe le premier scanner avec le guide radiologique et l'index occlusal permettant de le positionner et de le stabiliser correctement. Cet index est conservé après les scanners car il servira pour les futures étapes de laboratoire. L'indicateur laser vertical du scanner doit être positionné sur les incisives centrales du patient. Le repère horizontal sera parallèle au plan d'occlusion afin de diminuer les déformations géométriques ainsi que les artéfacts.

Le second scanner concerne seulement le guide radiologique. Il doit être maintenu avec un ruban adhésif sur un support non radio-opaque dans la même position que le cliché en bouche. L'indicateur laser du scanner sera de nouveau positionné au niveau inter-incisif dans le plan vertical, et parallèle au plan d'occlusion dans le plan horizontal.

Le scanner gardera les mêmes paramètres pour les deux clichés.

Après les données sont transférées sur CD-Rom sous format DICOM non-compressé.

La planification peut alors être effectuée sur le logiciel Procera®.

2.2.3. La planification des phases chirurgicales et prothétiques avec le logiciel Procera®

Le logiciel Procera® est le support informatique du concept NobelGuide™. Il permet de convertir les fichiers scanners au format DICOM en format compatible avec le programme de planification chirurgicale. Les coupes axiales DICOM sont utilisées pour créer les maquettes tridimensionnelles de la mâchoire et de la prothèse. Ce programme de planification permet donc de déterminer la position optimale des implants dans le site et dans l'axe que le praticien souhaite en bouche, tout en tenant compte de la morphologie osseuse, des obstacles anatomiques et des aspects prothétiques et esthétiques.

Les marqueurs radio-opaques du guide radiologique vont nous permettent de fusionner les deux scanners et de faire le lien entre la situation clinique, la chirurgie et la prothèse.

On fait apparaître à l'écran les différentes coupes tangentielles, axiales et coronales.

Sur une coupe axiale, une ligne passant par le milieu de la crête osseuse est dessinée.

Les coupes coronales seront perpendiculaires à cette ligne. On peut faire apparaître l'os, la prothèse, les deux ensembles à volonté sur les différentes coupes scannographiques.

Le logiciel peut afficher deux tableaux pour visionner les images. Celui de gauche montre l'image globale tridimensionnelle pouvant être tournée dans tous les axes et celui de droite affiche les coupes selon le plan de coupe sélectionné sur le tableau de gauche. En faisant défiler le curseur qui contrôle le plan de coupe à gauche, on visualise la topographie, les contours osseux et les défauts de crête à droite. Cette reconnaissance du terrain osseux permet de sélectionner le site le plus adapté à la pose d'implants.

Une fois les sites choisis, on place virtuellement les implants sur les plans de coupe à droite de l'écran. Lors de ce positionnement, on tient compte du projet prothétique en *plaçant* ou en *enlevant* sur l'écran la prothèse complète scannée, cela autant de fois que désiré. Ainsi un contrôle est effectué avant de valider l'émergence d'un implant. La distance minimale centre à centre des implants peut être contrôlée ainsi que l'angle exact de leur convergence.

Un contrôle de l'ensemble des implants est effectué avant de positionner les vis d'ancrage du futur guide chirurgical, trois ou quatre sont nécessaires pour un édentement complet, seulement deux pour un édentement partiel.

Un contrôle de l'ensemble implant et vis d'ancrage est alors réalisé sous plusieurs angles avant la validation de la planification pour la création du guide chirurgical.

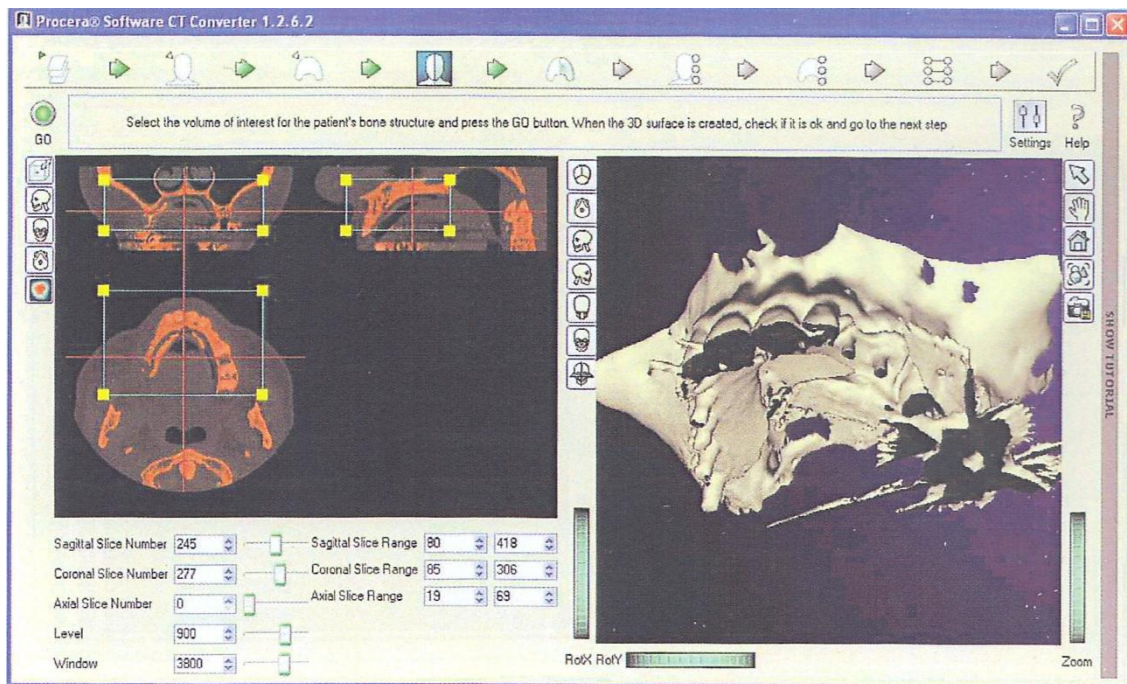


Figure 33 : logiciel Procera® :

Fenêtre de gauche : tous les plans sont visibles, on en sélectionne un ; fenêtre de droite : visualisation des structures en fonction du plan de coupe sélectionné à gauche.

3. Planification Simplant®

3.1. Exigences médico-légales

La première application de l'implantologie assistée par ordinateur consiste à planifier un traitement implantaire. On ne parle pas de guide juste de planification. La pertinence de cette application doit être justifiée car elle contraint le patient à subir une radiographie scanner (ou *cone beam*) soit, à l'exposer à un rayonnement non-indispensable au bon déroulement du traitement implantaire et qui entraîne un coût supplémentaire.

Cette application est devenue une pratique courante dictée par les exigences médico-légales. **(51)** Cette obligation est l'occasion d'utiliser cet examen pour réaliser une meilleure planification pré-implantaire. On peut alors confectionner un guide radiologique pour cet examen qui nous permettra de vérifier la compatibilité du projet prothétique avec les possibilités implantaires c'est-à-dire, le volume osseux offert.

3.2. Intérêt de la planification assistée par ordinateur dans des cas simples

Le praticien dispose d'une vue panoramique 3D et dynamique dans les directions sagittales et axiales et non de planches radiographiques 2D. Il peut faire défiler les images dans tous les plans, les détails et la topographie du terrain osseux sont nettement visualisés. Il peut simuler une pose d'implants de diamètres et longueurs variables, toute une gamme de piliers prothétiques est aussi disponible.

Grâce à ce repérage détaillé, le chirurgien s'orientera facilement lors de la chirurgie.

D'après une étude l'étude de Jacobs et al. en 1999 **(38)**, la pose implantaire concorderait plus précisément à la modélisation lorsqu'elle est précédée d'une visualisation 3D de l'anatomie que lorsqu'elle était le résultat d'une planification faite à partir de coupes 2D reconstruites.

C'est pour cela qu'il est absolument justifié d'énoncer que la prévisualisation 3D facilite la pose manuelle d'implants à proximité d'obstacles anatomiques.

On peut ainsi repérer : une double émergence du nerf mentonnier, une hauteur de crête irrégulière, une densité osseuse douteuse, un trajet aberrant d'un canal mandibulaire, la conformation du sinus pour une future greffe.

3.3. Planification implantaire assistée par ordinateur en fonction de la hauteur osseuse

3.3.1. A la mandibule

Le plus gros risque à la mandibule est de poser un implant trop long lorsque la hauteur osseuse disponible est faible. On risque de pénétrer dans le canal mandibulaire et de provoquer une altération du nerf alvéolaire inférieur.

Grâce à une vision dynamique du terrain, on peut étudier les différentes possibilités pour contourner cette difficulté. Si on ne peut s'adapter à la situation anatomique, l'alternative chirurgicale restante est l'augmentation verticale osseuse ; c'est une chirurgie particulièrement délicate à pratiquer et dont le pronostic reste incertain. **(19)**

3.3.2. Au maxillaire

Les deux obstacles anatomiques à éviter au maxillaire sont le sinus maxillaire et le canal incisif.

La visualisation du canal incisif permettra le bon choix du diamètre implantaire pour l'éviter. L'appréciation visuelle du sinus permet le choix de la longueur de l'implant qu'il est possible de poser sans pratiquer d'effraction du plafond sinusien.

Une crête osseuse résiduelle suffisante permet la pose d'implant en un seul temps chirurgical. Dans le cas contraire, il faudra envisager une chirurgie d'augmentation de la hauteur osseuse sous-sinusienne, en fonction de l'intervention l'implant pourra être posé soit de façon concomitante soit de façon différée.

3.4. Planification implantaire assistée par ordinateur et axe prothétique

La simulation nous permet donc de déterminer avec précision la longueur implantaire la plus adaptée ainsi que le diamètre.

Après la simulation de la pose de l'implant et vérification que ses caractéristiques sont compatibles avec l'environnement anatomique, l'axe de l'implant est ajusté pour le faire coïncider au mieux avec l'axe prothétique idéal.

On jouera alors sur les différentes angulations possibles dans les plans vestibulo-palatin / lingual et mésio-distal.

On peut aussi faire apparaître les piliers implantaires pour visualiser plus facilement l'axe prothétique.

3.5. Planification implantaire assistée par ordinateur dans un cas d'extraction dentaire et implantation immédiate

Le concept d'implantation immédiate post-extractionnelle a demandé de nombreuses années de recherches avant de pouvoir être accepté. Cette approche associe le processus de cicatrisation post-extractionnelle et la phase d'ostéointégration des implants. Elle présente des avantages physiologiques mais aussi psychologiques. **(60)**

Lorsqu'on envisage une extraction – implantation immédiate il faut se demander quel sera le diamètre de l'implant à poser et si une stabilité primaire suffisante pourra être obtenue avec ce choix. La planification répond à nos questions et permet ou non ce protocole.

TROISIEME PARTIE
GUIDE STEREOGRAPHIQUE

GUIDE STEREOGRAPHIQUE

1. Introduction

Le logiciel SIMPLANT offre la possibilité de choisir trois types de guides. Chaque guide est caractérisé par le support avec lequel il rentre en contact : il peut être à appui dentaire, muqueux ou osseux.

Un peu d'histoire... Le guide à appui osseux est apparu en premier, en 1999. Les deux autres en 2002 et 2003. L'idée était de simplifier les chirurgies complexes et invasives qui mettaient en jeu un grand nombre d'implants et de les rendre plus précises. C'est donc l'édenté total qui a bénéficié en premier de l'implantologie assistée par ordinateur. C'était ce type de guide qui semblait le plus adapté.

Grâce aux radiographies scanner et *cone beam*, on évite toutes distorsions osseuses et on différencie les zones osseuses des tissus mous. Ensuite, le guide à appui muqueux est né grâce à l'utilisation d'un palais radio-opaque, il délimite avec précision le volume des tissus mous. Avec cette technique dite « flapless », on évite de soulever un lambeau et on travaille en trans-gingival.

L'implantologie assistée par ordinateur s'est ensuite étendue aux patients partiellement édentés d'où la possibilité de s'appuyer sur les dents adjacentes à l'édentement.

Présentons tout d'abord le procédé de fabrication de ces guides puis les trois guides dans l'ordre de difficulté de mise en œuvre.

2. Le procédé de fabrication du guide chirurgical : la stéréolithographie

L'implantologie assistée par ordinateur utilise des guides fabriqués selon le procédé de stéréolithographie. Il s'agit d'une technique de prototypage rapide exploitée par l'industrie depuis les années 1980 (dans le domaine médical, la mécanique, l'aéronautique...). Le principe de ce procédé consiste à polymériser couche par couche une résine photosensible liquide à l'aide d'un faisceau laser commandé par ordinateur.

La plateforme motorisée sur laquelle la polymérisation a lieu se trouve dans une cuve remplie de résine fluide. Elle se déplace vers le bas et permet à la polymérisation de s'effectuer couche par couche. Les couches mesurent entre 0,07 et 0,75 mm. Ce type de polymérisation donne un état de surface rugueux à la pièce en résine. Quand le guide est réalisé, les fûts métalliques, correspondants aux canons de forage, sont placés dans les trous prévus à cet effet. Le guide chirurgical est prêt.

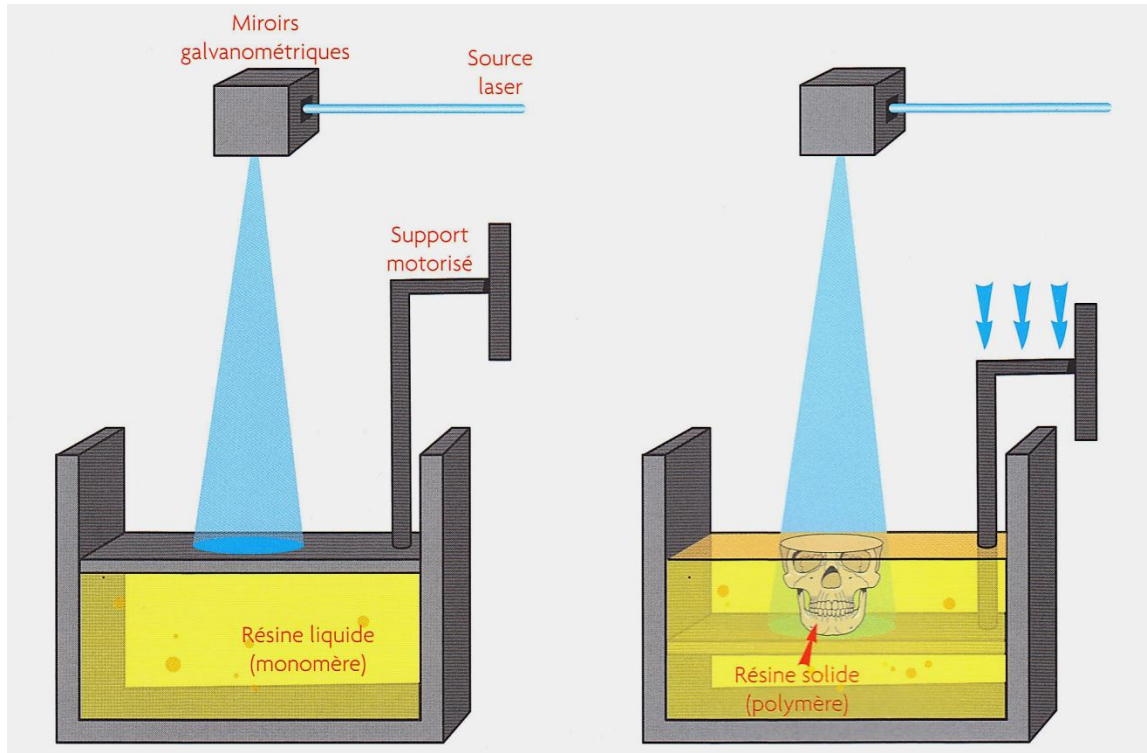


Figure n° 34 : schéma du procédé de stéréolithographie

(réalisation d'un prototype de crâne en résine selon le procédé de stéréolithographie)

3. Guide chirurgical à appui dentaire : édentation unitaire antérieure

3.1. Indications

Ce guide chirurgical est indiqué dans les cas d'édentement partiel. C'est le plus facile à manipuler, il est simple à mettre en œuvre et simple à mettre en place. Le guide chirurgical à appui dentaire est le plus simple mais aussi le plus précis de tous les guides chirurgicaux. **(48)** Il est particulièrement indiqué dans les cas d'édentement encastré : l'appui se fait sur les dents adjacentes à l'édentement. Il est particulièrement utilisé pour les édentements unitaires antérieurs. Il est aussi indiqué pour les édentements terminaux, soit distaux, mais la zone édentée doit être inférieure à 30mm.

Il permet d'effectuer des chirurgies avec ou sans lambeau.

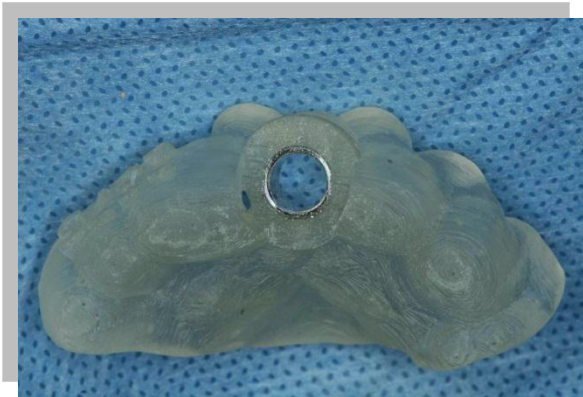

Figure n° 35 : le guide stéréolithographique

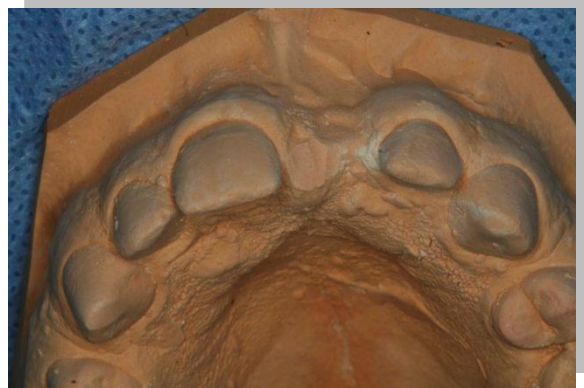

Figure n° 36 : le modèle en plâtre

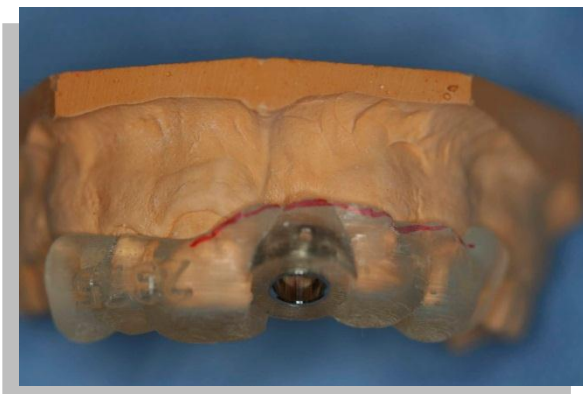


Figure n° 37 : le guide en place sur le plâtre

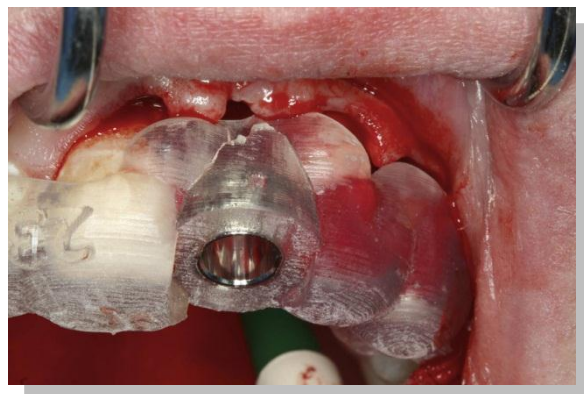


Figure n° 38 : le guide placé en bouche

GUIDE CHIRURGICAL A APPUI DENTAIRE POUR UN IMPLANT EN POSITION 21

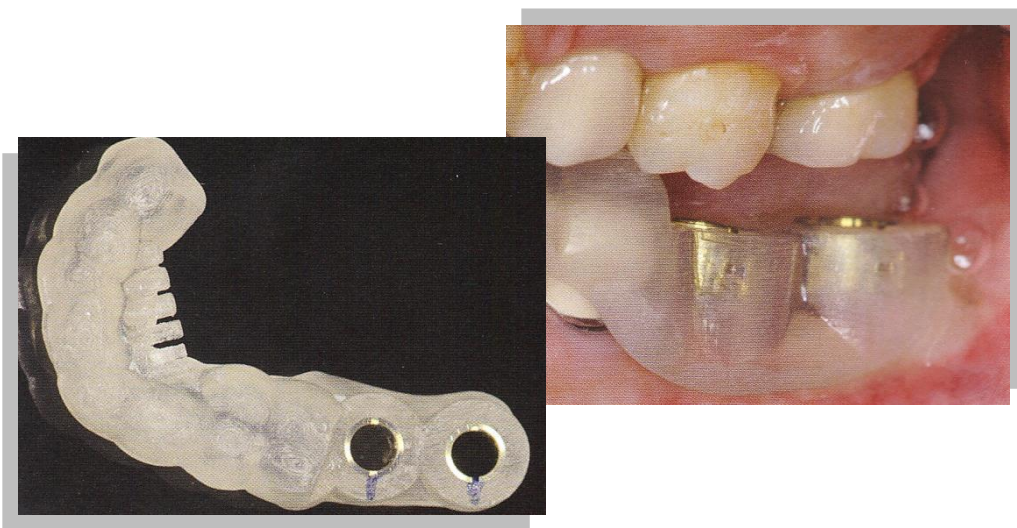
3.2. Stabilité du guide dans le cas d'un édentement encastré

Le guide doit être maintenu tout au long de la séance au contact des dents ; il doit être maintenu de façon ferme mais non-exagérée, sinon il risque de déformer le ligament alvéolo-dentaire des dents prises pour appui soit les dents sous le guide. **(69)** Cela nuirait beaucoup à la précision du forage.

Le guide chirurgical à appui dentaire utilisé pour traiter un édentement encastré est le plus stable.

3.3. Stabilité du guide dans le cas d'édentement postérieur libre

Dans les cas d'édentement postérieur libre, il faudra bien prendre garde à maintenir le guide au niveau des dents et de ne surtout pas exercer une pression sur la partie postérieure qui comporte les canons de forage où l'appui est muqueux. Le guide possède donc un appui dentaire antérieur mais non postérieur. Les canons de forage se trouvent soit au-dessus d'une gencive déformable à la pression si c'est une chirurgie sans lambeau, soit suspendus au-dessus du vide si c'est une chirurgie avec lambeau. Le secteur postérieur peut donc subir des déformations à cause de contraintes de pressions excessives et non-équilibrées qui par la suite induiront des erreurs par rapport au plan de traitement initial.



*Figure n° 39 : guide chirurgical à appui dentaire pour un édentement postérieur libre
(deux implants à la mandibule)*

3.4. L'anesthésie

L'anesthésie n'est pas une étape négligeable, elle constitue une autre source de mal-positionnement par rapport au projet initial. Les injections créent parfois des tuméfactions non-perceptibles mais qui, dans une chirurgie guidée, peuvent nuire au bon positionnement de notre guide à appui dentaire (ou muqueux) et par conséquent générer une position incorrecte. Les tuméfactions les plus remarquables sont celles situées au niveau du palais. On préférera donc des injections réalisées à distance de la zone d'appui du guide.

3.5. Laboratoire

Pour le guide chirurgical à appui dentaire, il est nécessaire d'envoyer le modèle en plâtre au fabricant du guide stéréolithographique. Ce dernier va le scanner et le confronter aux informations données par l'examen radiographique. Les dents sont indéformables, le guide chirurgicale qui s'encastre dessus ne doit subir aucune approximation et doit être le plus précis possible.

4. Guide chirurgicale à appui muqueux : technique FLAPLESS

4.1. Indications

Ce guide chirurgical est indiqué dans les cas d'édentement total mais aussi d'édentement partiel lorsque l'édentement s'étend sur 30 mm et plus. Le guide est directement posé sur la muqueuse. Il comporte des cales en forme de dent dans le sens vertical pour réussir à caler partiellement l'occlusion. Ces cales ne sont pas toujours réalisables. La mise en place du guide nécessite une grande assiduité car elle est relativement complexe. Le guide a besoin d'une clé d'occlusion. Ensuite, il exige la pose de vis de fixation permettant d'obtenir une contention ferme du guide pour assurer la meilleure stabilité possible.

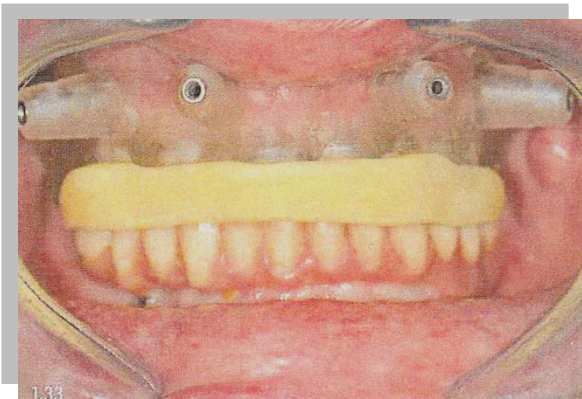

Figure n° 40 : clé occlusal pour le maintien du rapport intermaxillaire

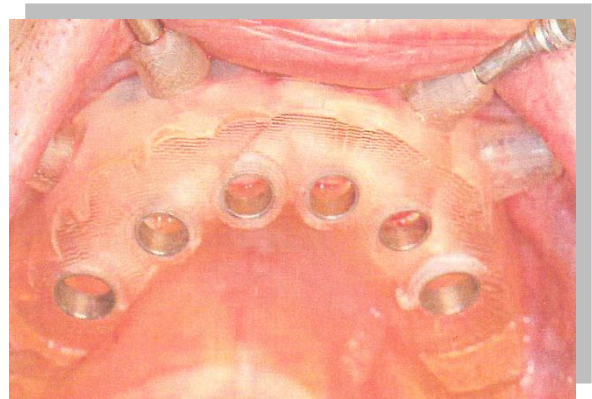


Figure n° 41 : le guide est stabilisé avec des clavettes d'ancrage

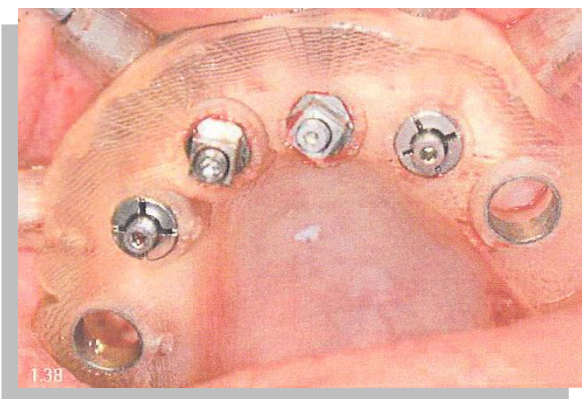


Figure n° 42 : pose des implants

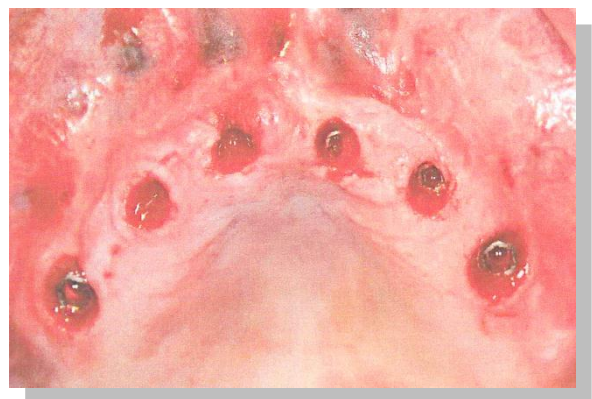

Figure n° 43 : guide retiré après la chirurgie

GUIDE CHIRURGICAL A APPUI MUQUEUX POUR LA POSE DE SIX IMPLANTS MAXILLAIRES

4.2. Stabilité

Le guide chirurgical à appui muqueux dénote une précision légèrement inférieure par rapport au guide chirurgical à appui osseux. L'avantage notable réside dans la non-réalisation d'un lambeau périosté. Chez l'édenté total, le guide repose sur la muqueuse, surface dépressible par excellence, dont l'épaisseur atteint 3 voire 4 mm d'épaisseur. Si l'on exerce une pression inhomogène, une bascule par rapport à la position initiale prévue se crée et par conséquent, il se produit une déviation du point d'impact initial et donc de l'angulation planifiée des implants.

Pour stabiliser ce guide à appui muqueux, on utilise des clavettes trans-osseuses ou vis de stabilisation. Mais la pose de ces clavettes restent délicates, il ne faut pas générer de contraintes asymétriques susceptibles de faire basculer le guide dans une direction non-désirée.

Les clés de positionnement occlusal précédemment énoncées pallient ce type d'erreur lors de cette étape complexe. Il paraît alors logique de réaliser un positionnement chirurgical du guide identique au positionnement du guide radiologique lors de l'examen d'imagerie, la dépression de la gencive étant la même.

Mais lors de l'examen radiographique, le guide radiologique est sous pression occlusale avec une clé rigide. Le positionnement du guide chirurgical sera dans la mesure du possible réalisé avec une clé occlusale rigide avant la stabilisation. **(24)**

4.3. L'anesthésie

Les tuméfactions générées par les anesthésies locales sont encore plus une source d'erreur pour le guide à appui muqueux que pour le guide à appui dentaire. Les injections palatines sont celles qui génèrent le plus de tuméfactions par décollement de la fibro-muqueuse et induisent une grande instabilité du guide maxillaire à appui muqueux. L'injection sera donc réalisée à distance du site d'appui du guide chirurgical. Une technique relativement efficace consiste à anesthésier dans un premier temps, uniquement la gencive qui recevra les vis de fixation, de mettre en place le guide et seulement après de terminer l'anesthésie du site opératoire, en prenant soin de rester à distance du guide, dans le fond du vestibule mais aussi au travers des canons de forage. Ceci est valable tant au maxillaire qu'à la mandibule. Les techniques d'analgésie doivent donc être bien maîtrisées afin d'assurer une chirurgie guidée correcte et sans douleur.

4.4. Laboratoire

A l'inverse du guide à appui dentaire, il n'est pas nécessaire d'envoyer le modèle en plâtre au fabricant de guide stéréolithographique. La muqueuse étant déformable, elle tolère de légères déformations lorsque le guide est placé contre elle.

5. Guide chirurgical à appui osseux

5.1. Indications

Ce guide chirurgical est indiqué dans tous les cas où un lambeau doit être soulevé : lors d'un cas de « All on four », de bridge complet sur implants, lorsqu'il y a besoin d'une apposition osseuse ou tout simplement, lorsque le praticien désire visualiser la crête parce qu'elle est fine ou parce qu'il y a des défauts osseux. Le guide est directement en contact avec l'os. Comme pour le guide chirurgical à appui muqueux, il comporte des cales dans le sens vertical sous la forme de dents pour caler l'occlusion.

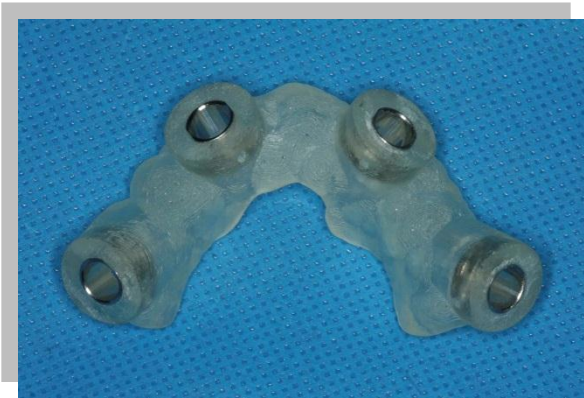

Figure n° 44 : guide maxillaire

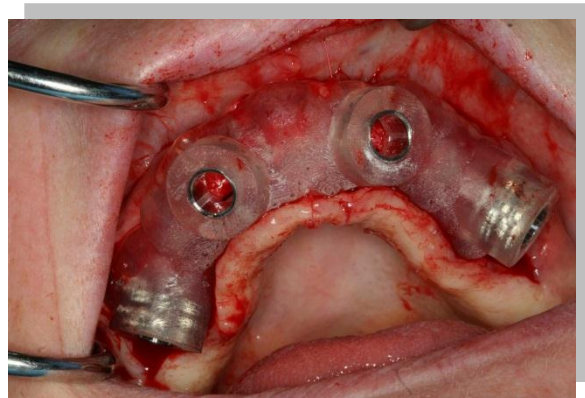


Figure n° 45 : guide en place au maxillaire

GUIDE CHIRURGICAL A APPUI OSSEUX POUR UN ALL-ON-FOUR MAXILLAIRE

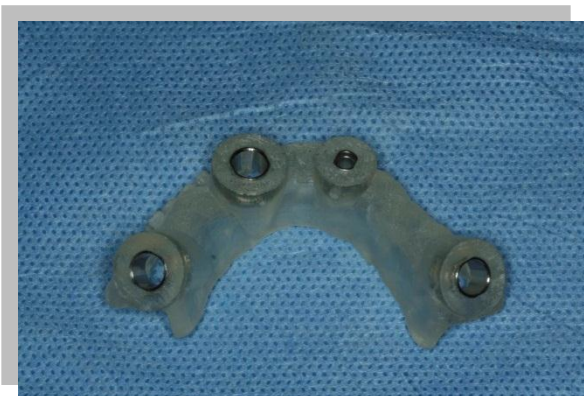

Figure n° 46 : guide mandibulaire

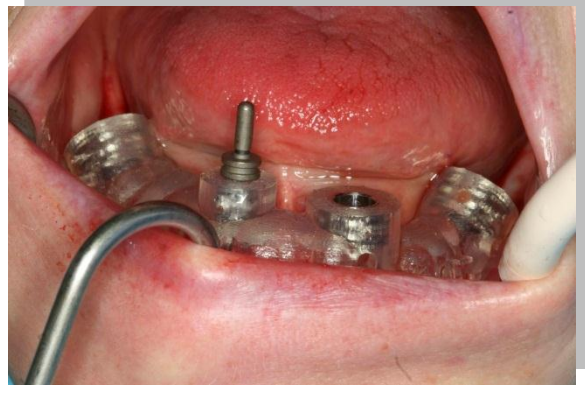

Figure n° 47 : guide en place à la mandibule

GUIDE CHIRURGICAL A APPUI OSSEUX POUR UN ALL-ON-FOUR MANDIBULAIRE

5.2. Stabilité

Sa mise en place est encore plus complexe que pour le guide à appui muqueux. De la même façon que le guide à appui muqueux, il nécessite une clé d'occlusion et la pose de vis ou clavettes pour assurer une bonne stabilité. La difficulté supplémentaire réside dans le fait que le lambeau soulevé est une gêne supplémentaire pour obtenir un accès direct. Hormis ce dernier point, la mise en place du guide est identique au guide chirurgical à appui muqueux.

5.3. L'anesthésie

La difficulté concernant les tuméfactions dues à l'anesthésie de la zone d'appui du guide ne concerne pas le guide à appui osseux étant donné que l'on décolle le lambeau avant de le mettre en place.

5.4. Laboratoire

Il n'est pas nécessaire de faire parvenir un modèle en plâtre au fabricant du guide stéréolithographique à appui osseux car il ne renseigne aucunement sur les bases osseuses. Seul l'examen radiographique délivrera les informations sur les limites osseuses.

6. Materialise Dental©

Materialise Dental© est une société spécialisée dans l'art dentaire numérique. Elle propose un large éventail de produits et de services, notamment le logiciel SimPlant® ; elle offre une gamme de guides de forages nommée SurgiGuide® s'adaptant pour tous les scénarii de cas et modulable aux souhaits et besoins du chirurgien-dentiste. Elle nous permet donc la fabrication du guide chirurgical réalisé par stéréolithographie, technique de prototypage rapide qui permet de fabriquer des objets solides à partir d'un modèle numérique.

Materialise Dental© propose trois SurgiGuide® : le guide chirurgical à appui dentaire, le guide chirurgical à appui muqueux et le guide chirurgical à appui osseux. Pour les cas de résection osseuse, un guide a été créé. On planifie nos implants et l'équipe de conception aura assez d'informations pour créer un guide en fonction de la taille des implants et de leur position en hauteur. Un guide a été créé afin d'être sûr d'enlever assez d'os, c'est le guide de résection osseuse.

QUATRIEME PARTIE
TECHNIQUE CHIRURGICALE

TECHNIQUE CHIRURGICALE

1. La chirurgie sans lambeau

1.1. La technique dite FLAPLESS

La réclinaison d'un lambeau a pour but de permettre au praticien de visualiser le volume osseux à disposition et d'éviter ainsi l'effraction d'une table osseuse. Elle offre la possibilité de repérer les zones anatomiques à risques. L'implantologie sans lambeau répond à de nouveaux impératifs.

La restitution rapide de la fonction et de l'esthétique sont réalisés grâce à une chirurgie en un temps et à la mise en charge immédiate. Un compromis optimal entre le positionnement implantaire et le projet prothétique sont possibles grâce à la planification implantaire sur les logiciels informatiques. Les tissus sont préservés pour maximiser l'esthétique finale. Les suites post-opératoires sont limitées.

Mais la chirurgie sans lambeau est à proscrire en l'absence de guide chirurgical car les risques et les complications sont trop élevées. **(67)**

1.2. Avantages

L'implantologie sans lambeau a pour avantage de réduire certaines complications :

- une cicatrisation plus favorable due à l'absence de réclinaison de lambeau, avec des phénomènes inflammatoires réduits, peu de saignement et peu d'œdème ; **(10)**
- une précision de la pose d'implant par utilisation des techniques d'implantologie assistée par ordinateur soit grâce à la naissance du guide chirurgical d'où une diminution des effractions de sinus et de canal mandibulaire et une diminution des problèmes prothétiques ;

- un confort per et post-opératoire supérieur grâce à une diminution du temps chirurgical et ainsi une réduction de la douleur et de l'anxiété ; **(33)**
- la possibilité de mise en charge immédiate des implants, à condition d'obtenir une bonne stabilité primaire et de solidariser les implants avec une prothèse préfabriquée ; **(14)**
- le niveau de satisfaction des patients est augmenté par rapport au traitement implanto-prothétique (patients interrogés sur la durée de l'intervention, la douleur, l'inconfort ressenti dans la première semaine post-opératoire et leur avis quant à la recommandation de cette chirurgie à un ami). **(46)**

1.3. Inconvénients

Cette technique comporte de gros risques de complications si elle n'intègre pas de guide chirurgical, le manque de précision est alors très important, il s'agit d'une chirurgie complètement « à l'aveugle ». Ces techniques de chirurgie ont des indications très limitées étant donné qu'un important volume osseux doit être disponible pour ensuite envisager l'absence de lambeau.

La technique sans lambeau présente également un risque de contamination de la surface des implants par les tissus mous lors de leur insertion ; ce contact est une faute d'asepsie du protocole implantaire et favorise théoriquement les péri-implantites. **(1)**

L'utilisation de guides chirurgicaux issus des données scannographiques, par exemple pour le NobelGuide®, a pour inconvénient de nécessiter la cicatrisation des sites d'extractions. Ce protocole nécessite donc le port d'une prothèse amovible transitoire qui représente un inconfort notable pour le patient.

Le protocole de mise en charge immédiate n'est pas concevable chez les patients bruxomanes. Ceci est valable de façon générale mais nécessite d'être énoncé quand le patient ne peut pas bénéficier de mise en charge immédiate.

La technique sans lambeau implique l'élimination du poinçon tissulaire d'un diamètre supérieur d'1 mm par rapport au diamètre de l'implant. La présence de tissus péri-implantaires kératinisés est considérée comme bénéfique pour la régénération des papilles. Après la chirurgie sans lambeau, si nous sommes en présence de tissus mous résiduels insuffisants ou non-esthétiques, des greffes de tissus mous doivent être envisagées. **(47)**

La chirurgie sans lambeau perd alors de ces avantages du fait des futures interventions chirurgicales obligatoires.

2. La chirurgie

2.1. Description de la trousse chirurgicale

Une boîte chirurgicale est composée de trois familles d'instruments :

- Des forets et ancillaires correspondant aux diamètres et longueurs des implants du système considéré.
- Des cuillères recevant les forets.
- Des porte-implants de différentes longueurs correspondant aux différents diamètres d'implants.

2.1.1. Le bistouri circulaire et les forets

Les trousse chirurgicales destinées à la pose d'implants pour la chirurgie guidée restent relativement identiques dans toutes les marques de système implantaire.

La première partie d'instruments (1^{er} set) sert à la préparation du lit implantaire, ce sont les bistouris circulaires (*tissue punch*). Ces derniers se trouvent dans la partie supérieure de la boîte. Il y a deux diamètres disponibles : 4 et 5 mm, ils permettent de poser les implants de ce système implantaire au diamètre allant de 3,25 mm à 5 mm. Ces bistouris ne sont utilisés que pour des chirurgies guidées avec guide à appui dentaire ou guide à appui muqueux afin de préparer l'accès trans-muqueux nécessaire à une chirurgie sans lambeau. Ils sont bien sûr inutiles lors d'une chirurgie guidée avec un guide à appui osseux. Ces instruments ne possèdent pas de butée d'arrêt mais des marques numérotées de 1 à 4 nous indique la profondeur du passage des forets, profondeurs indiquées sur la feuille de route.

Ne servant qu'à l'amorce du forage, une précision inférieure à celle de forage est tolérée.

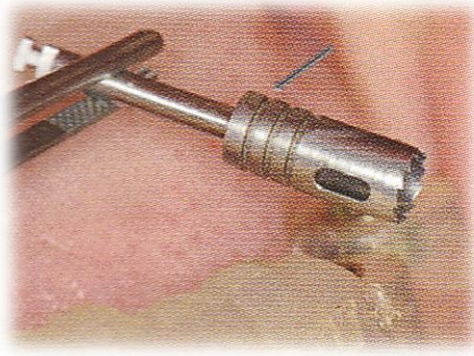


Figure n° 48 : un bistouri circulaire pour les chirurgies flapless

Juste en-dessous se trouve les forets de différents diamètres et longueurs. Pour commencer le forage de la corticale osseuse, il y a les forets pilotes (*starter drills*), numérotés de 3 à 5 : 3,4 et 5 pour l'amorce du forage d'implant de diamètre 3, 4 ou 5 mm. L'instrumentation actuelle n'autorise pas la mise en place d'implants de 6 mm de diamètre. Les forets pilotes présentent un marquage pour déterminer la longueur du forage. La profondeur choisie est indiquée sur la feuille de route : lignes 1 à 4. Mais leur longueur n'est pas prévue pour préparer le lit implantaire sur sa totalité, c'est pourquoi leur passage tolère une précision moindre que les autres forets. Une grande précision dans la profondeur n'est pas requise à ce stade du forage, il faut tout de même respecter la graduation choisie qui comporte déjà une approximation.

Puis viennent les forets mis à disposition par ce système implantaire pour un forage précis (*twist drills*). Une rangée horizontale de chiffres correspond aux diamètres des forets qui vont de 2 mm à 4,25 mm. Etant donné que chaque diamètre d'implant se conjugue avec plusieurs longueurs, des forets de tailles différentes doivent s'y trouver. Cinq longueurs (A à E) sont disponibles pour les forets de 2mm à 3,25 mm de diamètre car il est fréquent de poser l'indication d'implants longs de 13 mm. Seules trois longueurs (A à C) ont été prévues pour les forets de 3,85 mm et 4,25 mm de diamètre car il est moins fréquent de poser des implants de 5 mm de diamètre et 13 mm de longueur. Très souvent, les implants de gros diamètres sont posés dans des sites de faible hauteur osseuse. Les longueurs sont notées verticalement par des lettres, chaque lettre représente une profondeur. **(49)** Il existe aussi deux longueurs intermédiaires (X et Y) qui permettent de mieux s'adapter aux différentes configurations du guide chirurgical. En combinant chiffres et lettres, chaque foret de la boîte chirurgicale peut être simultanément désigné par sa longueur et son diamètre.

Un exemple : le foret le plus long et de diamètre 2,75mm sera nommé 2,75 (E). Toutes ces indications sont gravées sur chaque foret afin de les ranger dans le bon ordre après stérilisation et elles sont faciles à lire sur la feuille de route. Ces 26 forets permettent de s'adapter à chaque cas de figure car la hauteur du canon du guide chirurgical sera modulée de façon à rendre compatible la longueur des forets avec celle de l'implant. Le sommet du canon correspondant à la butée des forets.

Des tarauds (*taps*) sont aussi disponibles pour finaliser la préparation implantaire (de 3 à 5 mm de diamètre). Leur usage n'est pas automatique et dépend de la qualité de l'os. Des lignes indiquent la profondeur du taraudage, lignes similaires à celles du bistouri circulaire (*tissue punch*) et du foret pilote (*starter drill*).

2.1.2. Les cuillères

Les cuillères (*drill positioning handles*) permettent de passer successivement toute la séquence de forets en utilisant le même guide chirurgical, sans modifier son positionnement en bouche. Elles sont numérotées de 1 à 5 ou avec des petits points selon les marques. Elles ont à leur extrémité un orifice recevant les forets de diamètres croissants. La cuillère n°1, par exemple, peut recevoir les forets de 2 et 2,75 mm de diamètre. Le diamètre externe de l'orifice reste inchangé sur toutes les cuillères, seul le diamètre interne varie et donc s'adapte aux multiples diamètres de forets. La pénétration de la cuillère dans le canon de forage mesure 5 mm, c'est la hauteur d'un canon du guide chirurgical ; il n'y quasiment aucun jeu entre la cuillère et le canon. Cette hauteur canoniale de 5 mm avec la faible tolérance de jeu entre foret et cuillère ainsi qu'entre le canon et la cuillère garantissent la précision du forage osseux. Les forets pâtissent seulement d'une déviation inférieure au dixième de millimètre entre le passage de chacun d'eux. Dans le sens vertical, la butée du foret arrive sur le plat de l'orifice de la cuillère et empêche le forage au-delà de qui a été prévu lors de la simulation informatique. Ceci garantit donc la précision et la sécurité de la profondeur du forage.

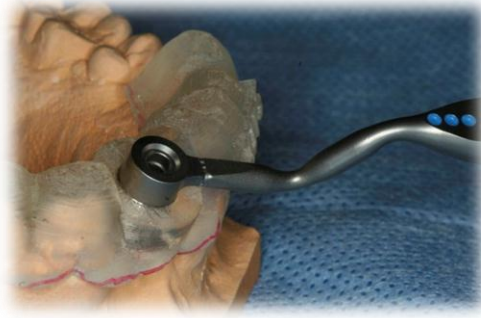

Figure n° 49 : une cuillère de forage inséré dans le canon de forage

Il faut prendre des précautions vis-à-vis de l'envergure de ces cuillères. Elles exigent une manipulation délicate car un mouvement trop ample en cisaillement lors de la chirurgie peut amener à la fracture du guide chirurgical. Les guides les plus sensibles à ce type d'incident sont les guides chirurgicaux à appui dentaire, notamment ceux destinés au traitement d'un édentement distal lorsque les canons sont en suspension au-dessus de la gencive ou d'un lambeau levé.

2.1.3. Les porte-implants

La pose de l'implant dans le trou de forage constitue une phase critique. En effet, l'implant peut encore être placé dans un mauvais axe même si les forages antérieurs sont précis. C'est pour cela que cette étape comprend des instruments qui ne permettent pas le moindre jeu entre le diamètre interne du canon et le diamètre externe du porte-implant.

Les porte-implants (*implant mount*) comprennent trois fonctions :

- Ils garantissent un axe d'insertion de l'implant identique à celui du forage ;
- Ils règlent la profondeur d'enfouissement de l'implant ;
- Ils rapportent précisément la position de l'implant au laboratoire de prothèse si l'on est dans une perspective de réaliser une prothèse avant la chirurgie.

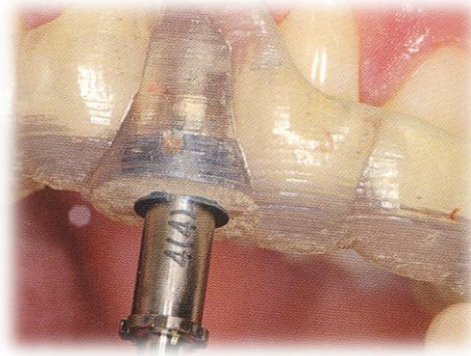


Figure n° 50 : un implant en cours de pose avec son porte-implant correspondant

La trousse d'instruments Navigator™ permet la pose d'implants de 3,5 mm à 5 mm de diamètre. Quatre longueurs de porte-implant existent, de 8,2 mm à 12, 8 mm, ceux-ci possèdent tous une butée qui viendra au contact du canon placé dans le guide chirurgical. Les porte-implants sont marqués de deux chiffres : le premier représente le diamètre, de 3 à 5, et le deuxième la longueur, de 1 à 4, mis entre parenthèses. La longueur n'a pas forcément de rapport avec la longueur de l'implant car elle est aussi dépendante des exigences de la construction du guide chirurgical ; elle varie aussi en fonction que l'implant soit enfoui ou non. Donc la longueur entre la partie supérieure du canon (butée du porte-implant) et le col de l'implant est variable pour une même longueur d'implant.

Les porte-implants se vissent de façon identique sur des implants à connexion interne ou externe.

Il faut donc intégrer l'implant, le porte-implant, le contre-angle et la pièce intermédiaire qui s'engage dans le porte-implant ; plus l'implant sera long plus une importante ouverture buccale sera nécessaire, si l'ouverture est faible, cela constituera un facteur restrictif de l'implantologie guidée assistée par ordinateur.



Figure n° 51 : l'ensemble contre-angle, porte-implant et implant

2.1.4. Les profileurs d'os

C'est l'instrument qui termine la chirurgie. Une fois l'implant placé et le guide chirurgical retiré, ils servent à enlever les résidus osseux pouvant gêner la mise en place d'un pilier de cicatrisation ou d'une prothèse sur le col implantaire. Les profileurs existent dans trois diamètres : chaque diamètre a son propre profileur : 3,3 mm, 4,1 mm et 5 mm.



2.2. La procédure chirurgicale de l'implantologie assistée par ordinateur

2.2.1. Les étapes pré-chirurgicales

Après notre bilan pré-implantaire, le praticien a demandé la réalisation d'un guide radiologique. C'est à ce moment qu'il vérifie l'ouverture buccale de son patient, surtout pour un édentement postérieur.

L'ouverture buccale doit être suffisante pour recevoir sans encombre l'empilement d'outils accompagnant l'implant, qui peut atteindre 50 mm. Le patient réalise ensuite un examen radiographique avec son guide radiologique en place et il récupère un CD contenant les données de l'examen codées en DICOM. A la réception de ce CD, le praticien convertit les données dans un format compatible avec le logiciel, cette manipulation se fait avec le même logiciel (le radiologue peut l'effectuer au préalable). Il peut alors commencer la simulation sur le logiciel d'implantologie assistée par ordinateur. Selon la complexité du cas, la quantité de bruit émis par les éléments parasites et surtout le degré de maîtrise du praticien, la simulation implantaire dure de 15 minutes à 2 heures en moyenne. Lorsque notre projet est prêt, il faut télécharger les données (entre 3 et 15 minutes selon la ligne internet). Le modèle en plâtre est expédié en même temps que la télétransmission du projet de simulation implantaire. Ceci est valable uniquement pour les guides à appui dentaire.

Le fabricant de guide stéréolithographique vérifie la pertinence clinique et la faisabilité du projet. Un délai de fabrication du guide stéréolithographique est bien sûr inévitable et varie en fonction du projet. Pour la société Materialise®, propriétaire du logiciel Siplant®, le délai est établi à 9 jours ouvrables sans compter les délais de transport, du modèle au laboratoire et du guide chirurgical au praticien. A partir du moment où la pertinence du projet est vérifiée et approuvée (2 à 3 jours après réception du projet informatique), l'ordre est confirmé et la confirmation du délai de fabrication aussi. Après fabrication du guide chirurgical élaboré par stéréolithographie, celui-ci, le modèle en plâtre le cas échéant et la feuille de route sont acheminés au cabinet du praticien par des entreprises de livraison express.

Avant de confirmer définitivement la chirurgie, une courte séance d'essayage en bouche du guide chirurgical est vivement recommandée afin de s'assurer de la conformité de la commande. Dans les cas d'édentements postérieurs, contrôler que l'ouverture buccale permet la réception de l'implant avec l'empilement des pièces qui l'accompagnent est une précaution fortement conseillée aussi.

S'il est prévu de réaliser une prothèse immédiate après l'intervention chirurgicale, le guide peut être envoyé au laboratoire de prothèse après son essayage. Le prothésiste confectionne alors la prothèse immédiate transitoire à partir du positionnement des implants prévu par le guide chirurgical. Si aucune temporisation immédiate n'est prévue, le guide chirurgical reste chez le praticien jusqu'à la date de chirurgie implantaire.

La dernière et ultime étape est enfin arrivée, la chirurgie guidée. On prendra soin de décontaminer le guide à froid quelques instants avant la chirurgie. Le guide mis en place servira ensuite aux forages implantaires ainsi qu'à la pose du ou des implants.

Lorsqu'il y a une prothèse, elle est préparée avant l'intervention, elle sera mise en place au terme de la chirurgie et essayée sur les implants ; on peut la retoucher pour une introduction sans contrainte.

La chirurgie guidée nécessite une logistique sans faille pour que la finalité du projet, la pose d'implants, se déroule dans des conditions optimales. Toutes ces étapes prennent du temps et il est impossible d'y échapper. Il faut compter minimum 30 jours ouvrables entre la confection du guide radiologique et la chirurgie implantaire guidée.

2.2.2. Des cas simples aux cas les plus complexes

De nombreuses difficultés spécifiques à l'implantologie assistée par ordinateur existent. Elles sont en lien avec le type de guide, la facilité d'accès du site à implanter et le type d'édentement.

En fonction du type d'appui du guide, appui dentaire, muqueux ou osseux, il est plus ou moins facile de placer le guide chirurgical en bonne position. Le positionnement correct du guide chirurgical est capital pour le succès de l'intervention. Un guide mal placé entraîne une mauvaise position de l'implant. Il faudra donc commencer par un guide à appui dentaire qui est le plus simple d'utilisation. Ensuite on évolue vers un guide à appui muqueux qui nécessite la pose de vis de fixation qui permettront de bien l'immobiliser. Et le stade le plus difficile sera la pose d'implants avec un guide osseux qui demande lui aussi la pose de vis de fixation et la levée obligatoire d'un lambeau d'accès.

Il y a ensuite le choix de la levée ou non d'un lambeau, ce dernier nous permettant d'avoir un accès visuel direct et donc de vérifier la précision du forage. Mais on peut réaliser une technique flapless, sans lambeau, sachant qu'avec cette méthode, les suites post-opératoires sont plus favorables.

Un praticien novice doit commencer la chirurgie guidée avec un accès choisi et donc aisé. Plus l'accès est postérieur, plus le site est délicat voire impossible dans certains cas. Il faudra donc débiter par les zones antérieures puis prémolaires pour finir par les sites postérieurs.

Le type d'édentement associé au nombre d'implant à poser dans la même intervention conditionne naturellement le niveau de difficulté de la chirurgie guidée. L'édentement unitaire encastré semble un bon compromis pour débiter. Puis les difficultés augmenteront avec un édentement distal, bilatéral, total. On commence par un ou deux implants, sur la même hémi-arcade. Puis il faudra procéder à une chirurgie implantaire chez un édenté partiel sur deux hémi-arcades pour finir par traiter un édenté total. Le praticien choisira ses premiers cas de chirurgie dans les secteurs latéraux en fonction qu'il soit droitier ou gaucher (accès plus aisé à droite pour un droitier et plus aisé à gauche pour un gaucher).

Pour ce qui concerne les mises en charges immédiates, le praticien devra tout d'abord bien maîtriser la chirurgie guidée avant de les pratiquer.

Davarpanah propose une courbe d'apprentissage de la chirurgie guidée intégrant les trois facteurs les plus importants : le type d'appui du guide chirurgical (dentaire, muqueux, osseux), la facilité d'accès au(x) site(s) à implanter (aisé, délicat ou difficile) et le type d'édentement (encastré, distal, complet). Il en ressort alors dix niveaux de difficultés : **(29)**

Niveau 1 : l'édentement encastré antérieur avec lambeau : appui dentaire, accès aisé, édentement encastré, accès visuel (lambeau d'accès) ;

Niveau 2 : l'édentement encastré postérieur avec lambeau : appui dentaire, accès délicat, édentement encastré, accès visuel (lambeau d'accès) ;

Niveau 3 : édentement distal maxillaire ou mandibulaire avec lambeau : appui dentaire distal sans appui postérieur du guide (risque de fracture ou malposition), accès délicat, édentement distal, accès visuel (lambeau d'accès) ;

Niveau 4 : édentement encastré antérieur, sans lambeau : appui dentaire, accès aisé, édentement encastré, pas d'accès visuel (sans lambeau d'accès) ;

Niveau 5 : édentement partiel, distal (ou hémi-arcade), sans lambeau : appui dentaire distal sans appui postérieur du guide (risque de fracture ou malposition), accès délicat, édentement distal, sans accès visuel (pas de lambeau d'accès) ;

Niveau 6 : édentement partiel, bilatéral, sans lambeau : appui dentaire, accès aisé ou délicat, édentement bilatéral plus ou moins important, sans accès visuel (pas de lambeau d'accès) ;

Niveau 7 : édentement complet maxillaire ou mandibulaire, sans lambeau : appui muqueux avec vis de fixation, accès délicat ou difficile, édentement complet, sans accès visuel (pas de lambeau d'accès) ;

Niveau 8 : édentement complet avec lambeau maxillaire ou mandibulaire : appui osseux, accès délicat ou difficile, édentement complet, accès visuel grâce au lambeau ;

Niveau 9 : édentement complet, appui osseux et extraction dentaire peropératoire maxillaire ou mandibulaire : appui osseux avec vis de fixation, accès aisé, délicat ou difficile, édentement complet, accès visuel ;

Niveau 10 : édentement complet, appui osseux, extraction et abrasion de crête appui osseux avec vis de fixation et abrasion crestale, accès aisé, accès visuel.

Difficulté de la chirurgie guidée	Faible	Modérée	Elevée
APPUI	Dentaire	Muqueux	Osseux
ACCES	Antérieur, prémolaire	Prémolaire, molaire	Molaire
EDENTEMENT	Encastré	Distal	Complet

Tableau n° 1 : la difficulté des cas en fonction de 3 paramètres : le type d'appui du guide chirurgical, la facilité d'accès au site à implanter et le type d'édentement

2.2.3. La feuille de route

La feuille de route est livrée avec le guide chirurgical. Elle permet d'exécuter le plus simplement possible ce qui a été pensé en amont ; elle comporte toute les informations nécessaires à la pose de l'implant et la séquence d'instruments à passer dans chaque canon de forage pour chaque implant. Pour chaque patient, la feuille de route fournie est composée de quatre parties. Tout d'abord une première partie comporte les informations administratives : le nom du patient, le nom du praticien et la date d'intervention prévue. La deuxième partie relate des caractéristiques choisies des implants : le site de chacun, le code fabricant, le diamètre et la longueur. La feuille de route dénombrera autant de colonnes que d'implants à poser chez le patient. La troisième partie détaille les étapes de chirurgie. Chaque implant peut avoir une séquence de forages différents donc une série d'instruments distincts en fonction de sa longueur, son diamètre, la densité osseuse locale et son placement corono-apical par rapport à la crête osseuse (implant enfoui ou non). La quatrième partie donne des informations en rapport avec la fabrication de la prothèse avant la chirurgie. Un code couleur apporte une aide supplémentaire à la visualisation des différentes caractéristiques contenues dans notre feuille de route.

Implant Label	1	2	3	4
Implant Art. Nr.	021.4414	021.4410	021.4410	021.4414
Implant	BL Ø4.1 RC 14	BL Ø4.1 RC 10	BL Ø4.1 RC 10	BL Ø4.1 RC 14
Sleeve type	Ø5, L5	Ø5, L5	Ø5, L5	Ø5, L5
Sleeve position	H2	H2	H2	H4
Guided drills	 x-long	 long	 long	 x-long
Drill handles	••• (+3mm)	••• (+3mm)	••• (+3mm)	• (+1mm)
Remarks				

Figure n° 52 : la feuille de route guidant la pose de 4 implants Straumann®

2.2.4. Détails de la chirurgie de A à Z

2.2.4.1. Cas d'un édentement unitaire antérieur encastré au maxillaire réalisé à l'aide d'un guide stéréolithographique à appui dentaire et d'un lambeau d'accès

Les édentements unitaires antérieurs concernent les dents 11, 12, 13, 21, 22, 23 et 31, 32, 33, 41, 42, 43. Les causes de ces édentements sont diverses : agénésie, fracture, dent extraite après épisodes infectieux multiples, actes iatrogènes, maladie parodontale, etc. La zone antérieure au maxillaire représente une zone particulièrement facile d'accès pour le forage. Le lambeau soulevé permet d'obtenir une vision directe de la crête osseuse, ce qui peut être rassurant lors de ses premières chirurgies guidées. Le guide à appui dentaire est simple d'utilisation, il se place et se retire facilement, on peut vérifier visuellement les forages réalisés. Toutefois la difficulté spécifique de l'implantologie assistée par ordinateur dans cette indication réside dans le positionnement apico-cronaire de l'implant qui est parfois délicat à déterminer quand le sommet de la crête n'est pas nettement défini sur les coupes transversales.

Tout d'abord le guide chirurgical est essayé en bouche afin de vérifier sa conformité avec le projet et de pré-visualiser l'accès au canon de forage.

On anesthésie la zone à opérer, de préférence à distance des zones où repose le guide chirurgical afin de ne pas modifier sa juste position.

On réalise un lambeau, il permettra de suivre visuellement que la chirurgie se déroule comme prévu.

La feuille de route qui décrit précisément les différentes étapes chirurgicales doit être placée à portée de vue immédiate pour le praticien et l'assistante (elle peut être agrandie pour les premières chirurgies guidées).

On peut donc mettre en place le guide stéréolithographique à appui dentaire sur les dents concernées.

Le passage du foret circulaire est inutile dans cette chirurgie étant donné qu'un lambeau est soulevé.

On commence donc par le premier instrument : le foret pilote, il est enfoncé au travers du canon de forage, sans cuillère, jusqu'à la marque correspondant à une profondeur donnée par la feuille de route : la *depth line*. (Si la marque est dépassée pour le foret pilote, cela reste sans conséquence car ce foret est plus court que les autres).

Le forage proprement dit commence : on passe le premier foret au travers du canon avec la cuillère correspondante, le foret est nommé dans la feuille de route par son diamètre, sa longueur (une lettre en majuscule) et le numéro de la cuillère à utiliser aussi. La *depth line* reste la même pour tous les forets. On peut retirer le guide chirurgical pour s'assurer visuellement du positionnement et de la profondeur du forage par rapport aux dents adjacentes et aussi par rapport à la corticale vestibulaire. Le second foret est passé de la même manière et on peut aussi vérifier son axe après son passage en soulevant le guide chirurgical.

Le praticien choisit ensuite la fin de forage qu'il préfère selon la situation clinique : il peut passer un dernier foret, effectuer au préalable un taraudage, il peut suivre la feuille de route ou non, et décider de choisir une autre *depth line* que celle recommandée par la feuille de route s'il désire augmenter sa stabilité primaire.

L'implant est ensuite monté sur le porte-implant cité dans la feuille de route et désigné par son diamètre et sa longueur. L'assemblage est long mais passe dans un site antérieur sans difficulté. L'ensemble est placé dans le canon, l'implant est inséré jusqu'à la butée du porte-implant ; le porte-implant guide l'implant tout au long de sa course pour éviter tout écart par rapport au forage. Lorsque le porte-implant arrive en butée, on le dévisse à l'aide d'une clé qui empêche sa rotation en sens inverse et qui permet de le laisser en position. On utilisera une pince porte-aiguille pour retirer le porte-implant du canon car le jeu est extrêmement faible entre ces deux pièces.

On peut à présent retirer le guide chirurgical pour visualiser la pose de l'implant. Il est toujours possible de modifier le niveau corono-apical de l'implant. Dès l'obtention du résultat final désiré, le profileur d'os peut être passé pour ôter tout spicule osseux qui pourrait gêner la pose du pilier de cicatrisation.

Etant donné la présence d'un lambeau, la visualisation d'un possible défaut osseux apparaît immédiatement. Ce défaut peut alors être comblé par un biomatériau de manière simple et directe.

Le praticien suture le lambeau.

Une radiographie de contrôle post-opératoire est réalisée pour confirmer la bonne position de l'implant placé grâce à notre guide chirurgical à appui dentaire.

2.2.4.2. Cas d'un édentement complet au maxillaire réalisé à l'aide d'un guide à appui muqueux sans lambeau

Le traitement d'un édenté total maxillaire et/ou mandibulaire comporte des difficultés spécifiques en implantologie assistée par ordinateur. Il faudra stabiliser le guide à appui muqueux dans la position initialement prévue et ajouter ensuite des vis de fixation osseuses trans-gingivales. L'accès des implants les plus postérieurs s'annonce délicat. Et il n'y aura aucun accès visuel car il s'agit là d'une chirurgie sans levée de lambeau.

Grâce au logiciel informatique et au guide radiologique, nous aurons pu déterminer la meilleure position possible des futurs implants sur toute l'arcade aussi bien en antérieur que dans les régions postérieures où les hauteurs osseuses sont souvent plus faibles. Dans cette chirurgie trans-muqueuse, le guide radiologique est aussi indispensable pour identifier à l'avance l'épaisseur de la gencive afin de déterminer la hauteur des piliers de cicatrisation. Le guide à appui muqueux permettra une exécution rapide de la chirurgie et les suites post-opératoires, compte-tenu de l'accès trans-gingival sans lambeau, seront minimales.

Un guide chirurgical est construit par stéréolithographie grâce aux données de la simulation informatique, il comporte entre 4 et 12 canons de forage selon le nombre d'implants choisis et 3 petits canons destinés aux vis de fixation.

La mesure de l'ouverture buccale est une étape importante, elle est réalisée au cours de l'élaboration du traitement mais elle est aussi refaite au moment de la réception du guide chirurgical (au plus tard la veille de l'intervention) pour s'assurer de la faisabilité du projet c'est-à-dire s'assurer du passage des implants postérieurs au travers du guide. La moyenne des ouvertures buccales mesurées correspond à une ouverture de 44 mm. **(70)**

Une anesthésie est réalisée au niveau de chaque futur emplacement des vis de fixation. Cette anesthésie est réalisée à distance des zones de fixation pour éviter toute déformation de la gencive.

On place le guide chirurgical en bouche, il repose sur la muqueuse, il est donc susceptible de basculer, surtout lors de la mise en butée de certains implants. Les vis de fixation préviennent ce phénomène. Un mordu intermaxillaire en silicone adapté au guide chirurgical a été réalisé, on place donc ce mordu en bouche en occlusion avec le guide. Le guide chirurgical est alors bien stabilisé, on peut pratiquer les forages pour les vis de fixation, le patient sert toujours sur le mordu en occlusion avec le guide. Les vis possèdent un diamètre supérieur aux diamètres des forages afin d'obtenir une rétention efficace. On pose les deux vis antérieures pour commencer, sans les amener en butée, la troisième peut être placée au niveau du palais. A ce moment-là, on fait ouvrir la bouche du patient, on exerce une légère pression au niveau du palais et on pose la troisième vis. La vis palatine est ensuite amenée en butée puis les deux antérieures aussi. Cette distribution des vis de fixation en trépied est idéale mais cette géométrie n'est pas toujours réalisable due au manque de distance de sécurité entre la vis et l'implant ; on préférera dans certains cas renoncer à la pose de vis plutôt que d'en utiliser de façon asymétrique. Cette étape terminée, la séquence de forage pour chaque implant peut alors commencer.

La feuille de route affichée indique les séquences propres à chaque implant mais pas l'ordre de pose. On souhaite éviter tout phénomène de bascule du guide pour cela il faut l'équilibrer au niveau postérieur. On commence donc par poser deux implants controlatéraux situés au milieu des deux secteurs postérieurs, par exemple les implants des sites 15 et 25. Ces implants préviendront de toute bascule antéro-postérieure ou latérale du guide chirurgicale lors de la pose d'implant.

Une anesthésie locale est réalisée au niveau de chaque canon ainsi que dans le vestibule ; le bistouri rotatif peut être passé dans tous les canons. La pose de l'implant 15 se déroule comme la séquence décrite sur la feuille de route mais l'implant n'est pas amené en butée. L'implant 25 est posé mais n'est pas en butée non plus. Les implants des sites 15 et 25 sont posés progressivement et en alternance à l'aide de la clé à cliquet jusqu'à buter contre leur canon.

Ensuite sont placés les implants plus antérieurs de la même manière que les implants 15 et 25, et on essayera au maximum, avec chaque couple d'implants contralatéraux, de finir la pose en alternance. Puis sont posés les implants les plus postérieurs, tous les implants sont alors en place.

Les porte-implants sont dévissés d'avant en arrière et côté par côté puis retiré avec une pince porte-aiguille. On retire ensuite les vis de fixation ; elles laissent derrière elles une plaie minime qui cicatrise très vite. On peut alors ôter le guide chirurgical et avoir un accès visuel des sites implantés.

A ce stade, les implants peuvent toujours être enfouis un peu plus au vu de la hauteur de gencive et du niveau du col de l'implant. (Attention si une prothèse est fabriquée à l'avance, cette modification ne peut pas être tolérée.)

Le profileur d'os est passé dans chaque site, les piliers de cicatrisation peuvent ensuite être posés.

Aucune suture n'est nécessaire. La chirurgie est finie. S'il y a une prothèse immédiate, elle peut être délivrée dans l'après-midi ou le lendemain en fonction de l'état de fatigue du patient.

2.2.4.3. Cas d'un édentement complet au maxillaire réalisé à l'aide d'un guide à appui osseux avec lambeau

D'autres difficultés entrent en compte dans cette chirurgie avec lambeau comme par exemple, le lambeau lui-même. Il faudra bien le dégager pour qu'il puisse accueillir le guide chirurgical. Des vis de fixation sont à placer de telle manière qu'elles doivent plaquer le guide contre la crête alvéolaire. Attention l'ordre d'insertion des implants est très important.

Théoriquement dans ce type de chirurgie, le guide radiologique n'est pas indispensable pour notre simulation implantaire. Etant donné que le lambeau est soulevé, il nous importe peu de savoir par avance l'épaisseur de la gencive. De même pour la dimension verticale, elle ne nous est pas utile pour la pose d'implant, elle concerne plutôt le plan de traitement et la phase prothétique. Le contour osseux très bien déterminé à l'aide de l'imagerie radiographique nous permet de préparer le guide stéréolithographique à appui osseux. D'où l'inutilité d'envoyer les modèles au fabricant de guide.

Cependant c'est une simulation implantaire qui prend alors beaucoup plus de temps car l'imagerie ne possède pas de repère prothétique direct. Le guide radiologique avec ses puits de forages est tout de même très utile pour le positionnement des implants antérieurs et pour les postérieurs sauf si ces derniers sont angulés, c'est alors les bases osseuses qui guideront leur position. La nécessité du guide radiologique est discutable pour ce qui concerne les guides stéréolithographiques à appui osseux, elle est généralement praticien-dépendant.

La simulation informatique une fois terminée, est envoyée, puis le guide stéréolithographique construit est reçu accompagné de sa feuille de route. La chirurgie peut commencer.

Contrairement aux guides à appui dentaire et muqueux, le guide à appui osseux ne peut être essayé en bouche avant la chirurgie. Mais il est tout de même possible et conseillé de commander une réplique en résine du maxillaire en complément du guide pour vérifier l'adaptation du guide et bien s'approprier la complémentarité des deux pièces entre-elles.

Le chirurgien prépare lui-même les orifices pour les vis de fixation dans ce type de guide en s'aidant de la réplique en résine du maxillaire. Il doit les orienter de façon à bien plaquer le guide sur la base osseuse afin d'éliminer toute bascule éventuelle.

Après l'anesthésie de tout le maxillaire, le chirurgien soulève un large lambeau pour permettre la réception du guide et lui assurer un bon soutien osseux. Les vis de fixation sont mises en place afin de sertir le guide à la crête alvéolaire.

Il reste à suivre les séquences de forage indiquées par la feuille de route. Les premiers implants posés sont les implants postérieurs controlatéraux de la même manière qu'avec le guide à appui muqueux. Puis ce sera au tour des implants antérieurs. Après avoir inséré tous les implants, leur insertion finale jusqu'à leur butée se fera de façon progressive et en alternance, en amenant à butée les implants postérieurs pour commencer et en continuant de façon mésiale pour finir avec les implants antérieurs.

Les porte-implants sont démontés d'arrière en avant, le guide chirurgical est alors ôté. L'enfouissement des implants peut à ce moment-là être modifié selon l'avis du praticien. Le profileur d'os est passé et les vis de couverture sont vissées.

Le praticien suture les tissus mous.

Une radiographie panoramique post-opératoire montre les implants et leur angulation. Cette chirurgie particulièrement complexe s'est déroulée avec une facilitée accrue par rapport à sa difficulté.

Avec des implants angulés, si la chirurgie avait été manuelle, la recherche de l'angulation idéale aurait nécessité une attention beaucoup plus grande et davantage de temps.

CINQUIEME PARTIE
DISCUSSION SUR LA CHIRURGIE IMPLANTAIRE
GUIDEE ASSISTEE PAR ORDINATEUR

DISCUSSION SUR LA CHIRURGIE IMPLANTAIRE GUIDÉE ASSISTÉE PAR ORDINATEUR

Au cours de cette discussion, les diverses étapes de la chirurgie guidée assistée par ordinateur vont être passées en revues. Nous allons nous attarder sur les diverses complications qui en découlent, estimer la précision de cette technique, en évaluer le coût, pour finir sur les recommandations.

1. Les diverses étapes du traitement de la chirurgie implantaire assistée par ordinateur

La chirurgie guidée assistée par ordinateur comporte un grand nombre d'étapes qui requiert une logistique sans faille. Chaque étape génère une source d'erreur potentielle. Les contraintes logistiques s'amorcent avant la simulation informatique et se poursuivent après.

1.1. La confection du guide radiologique

Dès ce premier stade on peut constater si l'ouverture buccale est suffisante ou pas. Ce guide radiologique radio-opaque doit répondre aux exigences de l'implantologie assistée par ordinateur. Il est conçu grâce à une cire de diagnostic et doit répondre à un cahier des charges précis en fonction de l'indication traitée (vu dans la partie 3). Le patient doit être capable de maintenir son guide lors de l'examen radiologique. Il arrive que les guides radiologiques n'apportent pas toutes les informations escomptées, de par ces insuffisances, un nouveau guide devra être conçu afin de pouvoir l'exploiter. Une perte de temps et un coût supplémentaire sont alors indispensables pour seulement commencer la planification de la chirurgie guidée.

1.2. L'examen radiologique

La radiographie n'est pas une contrainte spécifique de l'implantologie assistée par ordinateur étant donné qu'elle est réalisée dans tous les cas pour visualiser les structures osseuses du patient. C'est une recommandation médico-légale. Le patient devra bien porter son guide radiologique.

1.3. La simulation informatique

Le praticien, après avoir reçu l'examen radiologique du patient, peut commencer la simulation implantaire sur son logiciel. Cette simulation sera plus ou moins longue en fonction de la complexité du cas clinique et de l'expérience du praticien quant à la maîtrise du logiciel de planification.

Le praticien sait que le point d'impact de son forage sera dévié d'au moins 1 mm par rapport à sa planification, il doit en tenir compte s'il se trouve dans une situation où la crête est très fine et surtout s'il a prévu une chirurgie sans lambeau. L'effraction d'une table osseuse peut être gérée avec un matériau d'os synthétique (exemple : PerioGlas®), de l'os allogène (banque d'os humain) ou de l'os xénogène (exemple : Bio-Oss®) mais encore faut-il l'observer.

Un des buts de l'implantologie assistée par ordinateur est d'obtenir une meilleure précision du forage. Cependant certaines déviations sont inévitables. La qualité et la quantité osseuse ne semblent pas influencer l'orientation du forage, celui-ci pouvant tout de même être dévié jusqu'à 2 mm de la simulation réalisée. Une modification de l'axe implantaire pouvant aller jusqu'à 16 ° est aussi à noter. Les structures anatomiques environnantes sont alors mises en danger et l'axe implantaire n'est plus celui désiré lors de la planification. **(40)**

Lorsque le projet est terminé, il faut le télécharger et l'envoyer par internet à la société qui fabrique les guides stéréolithographiques. Le modèle en plâtre est envoyé pour un guide à appui dentaire.

1.4. Fabrication du guide stéréolithographique

L'usine vérifie la conformité de la simulation et confirme l'ordre de fabrication et le délai de fabrication au praticien 2-3 jours après la réception du projet. Le délai de fabrication représente environ 9 jours ouvrables sans compter les délais de transports (variable selon les sociétés).

Comme nous l'avons vu précédemment dans la partie 4, les guides chirurgicaux sont réalisés par le procédé très précis de stéréolithographie.

La précision des machines de stéréolithographie utilisées pour la fabrication des guides chirurgicaux est de 0,1 mm par 100 mm, le taux d'erreur est donc de 0,1 %. Les déviations ne doivent donc pas être imputées à la fabrication du guide chirurgical. **(23)**

Cependant, concernant les guides à appui dentaire, l'intrados est sablé afin de supprimer les stries afin d'assurer une meilleure adéquation entre le guide et la dent. Ce traitement de surface doit donc être réalisé de façon très minutieuse.

1.5. Essayage du guide chirurgical

Le guide chirurgical est essayé en bouche avant la date de chirurgie prévue. On vérifie la bonne adaptation du guide en bouche et de sa conformité avec le projet. On s'assure que l'empilement des pièces sur le contre-angle passe en bouche (surtout pour les implants postérieurs). Après ces vérifications, on valide la chirurgie.

1.6. La chirurgie guidée

Le guide chirurgical est décontaminé à froid 1 heure avant la chirurgie (il est plongé dans un bain de chlorhexidine). On anesthésie les zones qui vont recevoir un implant. Le lambeau est soulevé ou pas si l'on fait une chirurgie *flapless* et le guide chirurgical est mis en place pour procéder au forage des implants. Différents problèmes vont se présenter à l'opérateur.

Au début, il sera un peu ralenti par le déchiffrement de la feuille de route et les multiples vérifications. Avec un peu de pratique, les instruments de la trousse chirurgicale ne semblent plus si nombreux car l'utilité de chacun est vite identifiée.

2. Les difficultés de cette technique implantaire

2.1. L'ouverture buccale

La première difficulté réside dans l'impossibilité fréquente de pouvoir poser des implants dans le secteur postérieur (prémolaires et molaires), ceci étant dû au manque d'ouverture buccale. Ce problème n'existe que très rarement pour les secteurs antérieurs (incisives et canines, voire la première prémolaire). L'introduction du foret dans le canon de forage se réalise avec difficultés ou en trouvant une astuce mais parfois on ne peut pas l'introduire. Parfois même en ayant été vigilant sur l'évaluation du passage des instruments, le jour de la chirurgie, une ouverture buccale insuffisante rend la chirurgie guidée impossible. On peut détailler ce problème en trois situations. **(29)**

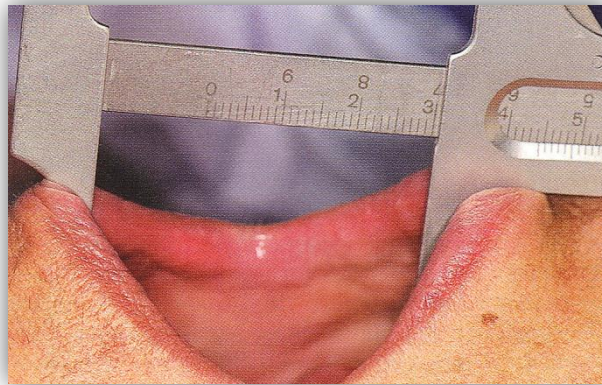


Figure n° 53 : mesure de l'ouverture buccale

Dès le début, le premier foret ne peut pas passer dans le canon tellement l'ouverture est faible. La chirurgie n'aura donc pas lieu. Différentes causes engendrent cet échec. Pour la zone postérieure, le site à traiter se positionne trop en distal et le couple contre-angle-foret mesure bien plus que l'ouverture à ce niveau ; parfois l'ouverture peut être faible mais ce sera des dents égressées qui empêcheront le passage du premier foret. Au niveau de zone antérieure, il arrive que le forage soit impossible mais la cause est alors extérieure : la faiblesse de l'ouverture peut être due à un trismus, une sécheresse buccale importante, une pathologie de l'ATM...

Dans de meilleures conditions, on peut passer le premier foret mais la limite d'ouverture buccale est atteinte lorsqu'il faut passer les forets suivants. Si la chirurgie guidée en cours se réalise avec un guide à appui dentaire, c'est-à-dire un guide qui peut s'ôter entre chaque séquence de forage, une astuce existe. On place notre deuxième foret sur le contre-angle, le guide n'est plus en bouche et on introduit le foret dans le canon de forage hors de la cavité buccale. Grâce à cette idée, on gagne environ 7-8 mm de longueur de foret déjà introduit donc des millimètres gagnés par rapport à l'ouverture buccale. Le guide avec son foret est replacé en bouche. Si la chirurgie se déroule avec un guide à appui muqueux ou osseux, soit un guide fixé, on place le deuxième foret dans le canon et on vient ensuite fixer le contre-angle au-dessus.

Dans la dernière situation, c'est l'empilement final contre-angle + pièce intermédiaire + porte-implant + implant qui pose problème. Alors que les forages sont réalisés, la dernière étape ne semble pas réalisable. Là aussi il faut contourner le problème de l'ouverture buccale un peu réduite par une astuce. Par exemple en passant l'ensemble implant + porte-implant dans le canon de forage avant de le monter sur le contre-angle. On peut aussi changer de porte-implant ou utiliser la clé à cliquet.

D'après l'étude de Schneider (2), les difficultés d'accès représentent la complication la plus courante, soit 25,6 %.

2.2. Les autres complications

L'équipe de Schneider a publié une méta-analyse portant sur 428 patients. Elle illustre un grand nombre de complications possibles. **(56)**

Nature de la complication	Nombre de patients	Distributions des complications (%)	Patients (%)
Accès insuffisant	10	25,6	2,3
Greffe osseuse nécessaire	8	20,5	1,9
Fenestration	3	7,7	0,7
Fracture du guide chirurgical	3	7,7	0,7
Manque de stabilité primaire	1	2,6	0,2
Insertion d'implant plus large	2	5,1	0,5
Insertion d'implant plus court	1	2,6	0,2
Insertion d'implant moins large	1	2,6	0,2
Impossibilité de placer l'implant	1	2,6	0,2
Infection des sites forés	3	7,7	0,7
Sinusite aiguë	2	5,1	0,5
Fistule marginale	1	2,6	0,2
Fistule bucco-sinusienne	1	2,6	0,2
Douleurs prolongées	1	2,6	0,2
Défaut gingival	1	2,6	0,2
Total	39	100	9,1

Tableau n° 2

Complications de la chirurgie guidée et fréquence

(Schneider et al., 2009) (56)

Les incidents ont été classés en fonction de la nature de la complication. La complication la plus fréquente est liée au manque d'accès (25,6 %), puis il s'agit d'incidents relatifs aux déviations entre simulation et réalité (20,5 % et 7,7 % de l'ensemble des complications).

Les conséquences sont en générales bénignes et peuvent être gérées aisément. Il faut toujours en tenir compte lors de l'évaluation du cas, car elles sont liées à la méthode ; il faut toujours être paré au cas où elles surgiraient.

3. La précision de cette technique

3.1. Mesures des précisions

Plusieurs études concernent la précision obtenue par la chirurgie assistée par ordinateur. Des écarts moyens sont donnés : l'écart entre la position réelle de l'implant et sa position théorique, celle sur le logiciel de simulation implantaire, se détermine en mesurant trois paramètres :

- La déviation au point d'impact du forage c'est-à-dire le niveau du col de l'implant (en mm)
- La déviation à l'apex de l'implant (en mm)
- L'angulation de l'implant, déviation mésio-distale ou vestibulo-palatin (ou lingual) (en degré)

Les premières études menées sur la précision de la pose d'implant avec un guide chirurgical ont été réalisées sur des modèles en plâtre ainsi que des cadavres ; puis sur des cas cliniques. C'est sur les modèles et sur les cadavres qu'on a enregistré les écarts les plus faibles et les plus identiques. Par contre, les écarts en situations cliniques sont plus importants. **(39, 56)** Cela n'est que très peu surprenant étant donné que les erreurs les plus courantes ont lieu lors de la chirurgie et lors de la radiographie avec le guide radiologique en bouche.

Une étude menée sur 110 implants posés en bouche avec la méthode de l'implantologie assistée par ordinateur et avec le logiciel Simplant® a comparé la précision des guides chirurgicaux en fonction des trois types d'appuis possibles. **(48)**

C'est l'appui dentaire qui est le plus précis puis l'appui muqueux suivi de l'appui osseux, mais les différences de précision entre eux ne sont pas significatives.

Appui du guide	Déviatiion de la position du col implantaire (mm)	Déviatiion de la position l'apex implantaire (mm)	Déviatiion angulaire (°)
Dentaire	0,87±0,4	0,95±0,6	2,91±1,3
Muqueux	1,06±0,6	1,60±1,0	4,51±2,1
Osseux	1,28±0,9	1,57±0,9	4,63±2,6

Tableau n° 3

Comparaison de la précision en fonction du type d'appui du guide chirurgical

Etude de Ozan et al., 2009 (48)

L'équipe de *Schneider et al.* en 2009 a travaillé aussi sur les déviations au point d'impact du forage et au niveau de l'apex ainsi que la déviation axiale par rapport à la position prévue. Force est de constater que leurs résultats sont très similaires.

Appui du guide	Déviatiion de la position du col implantaire (mm)	Déviatiion de la position l'apex implantaire (mm)	Déviatiion angulaire (°)
Dentaire	0,84	1,71	2,82
Muqueux	1,06	1,60	4,51
Osseux	1,35	2,06	6,39

Tableau n° 4

Comparaison de la précision en fonction du type d'appui du guide chirurgical

Etude de Schneider et al., 2009 (56)

D'autres études ont été réalisées avec plusieurs types de guides et différentes méthodes. Il s'avère que pour tous les guides, que l'appui soit dentaire, muqueux ou osseux, la variation de la position de l'apex de l'implant est toujours plus importante que celle du col de l'implant. Au niveau de la déviation angulaire, la précision du guide à appui dentaire est supérieure à celle des guides à appui muqueux et osseux.

La grande divergence entre les différents résultats s'explique par l'importance des biais lors de la radiographie et de la chirurgie proprement dite. Cette grande variabilité de mesure doit nous alerter car elle signifie clairement qu'on ne peut pas avoir une confiance aveugle en cette méthode.

Le tableau suivant récapitule les différentes études réalisées concernant la chaîne de transposition des informations, de la radiographie pré-implantaire jusqu'à l'acte chirurgical.

Référence	Type de guide	Nombre d'implant	Variation de position (en mm)		Changement de l'angulation (°)	
			Col	Apex	Mésio-distal	Vestibulo-lingual
Sarment et al. (2003) (5)	Simplant	10	0,90±0,5 0	1,00±0,6 0	-	-
Al-Harbi et Sun (2009) (6)	Simplant	40	0,20±0,72		0,70±5,0 2	0,46±4,4 3
Besimo et al. (2000) (7)	Simplant	-	0,30±0,60		-	-
Di Giacomo et al. (2005) (8)	Simplant	21	1,45±1,4 2	2,99±1,7 7	7,25±2,67	
Van Assche et al. (2007) (9)	Nobel Guide	12 (4 cadavres)	1,10±0,7 0	2,00±0,7 0	1,80±0,80	
Ozan et al. (2009) (4)	Nobel Guide	110	1,11±0,7 0	1,41±0,9 0	4,10±2,30	
Nickenig et Eitner (2007) (10)	Nobel Guide	250	≈1,00		≈5,00	
Ersoy et al. (2008) (11)	Nobel Guide	94	1,22±0,8 5	1,51±1,0 0	4,90±2,36	
D'Haese et al. (2009) (12)	Simplant Mucosal	77 (13 patients)	0,90±0,4 4	1,13±0,5 2	2,60±1,61	

Tableau n° 5

Tableau récapitulatif des études concernant la précision de la chirurgie guidée assistée par ordinateur, avec mesures des déviations entre la réalité clinique et le projet informatique

Les études de *Sarment et al.* de 2003 **(55)** comparent la pose d'implant avec un guide stéréolithographique et la pose d'implant avec un guide chirurgical conventionnel. Un biais relatif existe étant donné que la pose d'implant à l'aide d'un guide chirurgical conventionnel dépend de l'expérience et de l'habilité du chirurgien.

Malgré ce biais pour l'examineur et en restant dans les limites de cette étude, l'étude comparative a pu montrer que la pose d'implant a été améliorée en utilisant un guide stéréolithographique. Avec le guide chirurgical issu des données informatiques, les déviations latérales et verticales sont de 0,9 mm au col et de 1,0 mm à l'apex contre 1,5 mm et 2,1 mm sans ce guide.

Nickenig et al., en 2009, **(45)** poursuivent leurs études sur les guides stéréolithographiques. Ils évaluent la fiabilité de la pose d'implant avec un guide chirurgical découlant d'une planification virtuelle idéale. D'après leurs études, la chirurgie guidée apporte un sérieux progrès à la pose implantaire en comparaison au placement d'implant manuellement. Les moyennes sont : une déviation de l'ordre de 1 mm au niveau du col, de 1,6 mm au niveau de l'apex, de 0,6 mm dans le sens vertical et d'une angulation de 5 à 6°. Nickenig reste vigilant car la présence de valeurs moyennes éloignées révèle une dispersion possible des mesures. On ne peut pas réaliser cette méthode les yeux fermés, chaque étape doit être vérifiée au fur et à mesure, elles doivent être comparées au projet initial. Cela se révèle d'autant plus vrai lors d'une chirurgie sans lambeau où la position finale, les axes des implants placés ne peuvent être vérifiés. **(68)**

3.2. Déclarations de consensus par le groupe ITI en 2009

3.2.1. Le groupe ITI

Le groupe ITI (International Team of Implantology) a réuni quelques docteurs en chirurgie-dentaire spécialisés dans divers secteurs et provenant de différents pays afin d'établir un consensus sur le sujet de l'implantologie assistée par ordinateur.

Ce groupe de personnes compétentes avait pour tâche d'évaluer la valeur clinique actuelle, les avantages et les inconvénients de l'implantologie assistée par ordinateur, ceci à l'aide de la littérature disponible. **(36)**

3.2.2. Les définitions

Tout d'abord ils ont mis à jour les termes concernant les technologies informatiques appliquées à l'implantologie qui étaient devenus obsolètes. En découle du consensus deux termes distincts : *la chirurgie guidée par ordinateur* (statique) et *la chirurgie naviguée sur ordinateur* (dynamique).

La chirurgie guidée par ordinateur est le thème de cette thèse, elle utilise un guide chirurgical qui reproduit la position virtuelle de l'implant directement à partir des données tomographiques et ne permet pas de modification peropératoire de la position de l'implant.

La chirurgie naviguée sur ordinateur utilise un système de navigation chirurgical qui reproduit la position virtuelle de l'implant directement à partir des données tomographiques informatisées et permet des changements de position peropératoire de l'implant.

3.2.3. Les avantages

Le groupe a estimé que la chirurgie guidée assistée par ordinateur présentait différentes facettes :

- La visualisation de plusieurs perceptions des cas cliniques.
- Une chirurgie moins complexe peut en découler.
- La possibilité de placer des implants plus précisément dans l'os disponible ayant pour avantage une réduction conséquente des greffes.
- Eviter les obstacles anatomiques.
- L'utilisation possible d'une chirurgie sans lambeau.
- Permettre la pose d'implant dans des cas complexes où des limitations anatomiques avaient précédemment empêché le traitement.
- Une amélioration de la précision de la position de l'implant donc une amélioration des résultats prothétiques et une possibilité de faciliter la préfabrication de la prothèse.
- Une augmentation de la précision chirurgicale donc une augmentation du taux de survie des implants.
- Avec le temps, cet outil pourrait avoir un potentiel pédagogique.

3.2.4. La réalité actuelle et ses inconvénients

A la suite des recherches bibliographiques et de diverses synthèses réalisées par le groupe de travail, les déclarations de consensus ont donc été établies.

L'application de la technologie informatique en implantologie est suffisamment précise pour justifier son utilisation dans certaines situations. Cependant le groupe a énoncé ses inquiétudes à propos de certaines valeurs communiquées, elles indiquent une déviation par rapport à la position initialement prévue qui serait cliniquement inacceptable.

Les auteurs justifient ces chiffres, ces erreurs, en dénonçant un éventuel déplacement peropératoire du guide chirurgical, qui ne serait donc pas complètement statique comme exigé dans les conditions d'utilisation initiales. Mais cela pourrait être toléré dans nombre de cas cliniques.

Les auteurs de ce consensus ont aussi constaté que la courbe d'apprentissage de la technicité liée à l'utilisation de guides chirurgicaux semble relativement abrupte. *Cette technique serait apparemment très sensible et opérateur-dépendant.* De grandes précautions doivent donc être prises dans les premiers stades d'acquisition de ces compétences.

Les divers documents bibliographiques à disposition sur notre sujet ne donnent aucune donnée sur le long terme pour soutenir l'hypothèse selon laquelle, la survie des implants posés avec les techniques de chirurgie assistée par ordinateur serait semblable à la survie de ceux posés avec une intervention chirurgicale traditionnelle.

Le groupe a estimé que même si de nombreuses étapes sont identiques entre la chirurgie assistée par ordinateur et la chirurgie conventionnelle, *il serait complètement erroné de supposer que la survie et plus précisément le taux de réussite serait le même.*

Les déclarations de consensus sur le sujet expliquent que malheureusement, le développement rapide de cette technique est mal documenté et qu'elle survit grâce au marché de la commercialisation. *C'est à cause de ce marché que des attentes cliniques irréalistes existent,* vendant cette technique comme plus efficace et plus facile d'utilisation. Le groupe recommande donc une grande prudence quant aux revendications formulées par les sociétés qui promeuvent cette technologie informatique pour la chirurgie implantaire.

4. Le coût de cette technique

Nous avons vu l'importance de chaque étape nécessaire à la réalisation un bon guide chirurgical. Une partie de ces étapes s'accompagne d'un coût supplémentaire. Après avoir vu les divers avantages et inconvénients de cette technique, nous allons à présent aborder en différents points les aspects financiers qu'elle requiert. **(29)**

- Le guide radiologique

La première étape spécifique de l'implantologie assistée par ordinateur est la réalisation d'un guide radiologique. Le laboratoire doit donc confectionner une cire diagnostique pour commencer puis le guide radiologique proprement dit. Ce guide est réalisé avec une résine chargée d'un matériau radio-opaque (le sulfate de baryum, vu dans la partie 2). Le coût d'un guide radiologique est d'environ 80 €.

- L'examen radiologique

Cette étape n'est pas particulière à l'implantologie assistée par ordinateur et elle représente une obligation médico-légale. Elle permet l'étude des volumes osseux et des structures anatomiques environnantes. Son coût s'élève à 140 € en moyenne.

- Le logiciel de simulation implantaire

Hormis l'investissement que représente le logiciel, soit un tarif allant de 4500 € à 8000 €, l'abonnement à la hot line coûte 1000 € par an.

- Les envois de modèle et de guide

Généralement, ce sont les entreprises de livraison express qui sont sollicitées. Le coût varie de 50 à 70 € pour trois passages par semaine.

- La trousse chirurgicale

Chaque système implantaire requiert sa propre boîte d'instruments avec ses propres forets. Alors que dans l'industrie, des forets standardisés existent pour permettre l'utilisation de n'importe quelle marque de vis.

C'est pour cela que la société d'implants *Easy Implant*® propose un kit de chirurgie unique contenant des forets universels. Tous les implants cylindriques ayant un diamètre compris entre 3,25 mm et 5 mm peuvent être mis en place à l'aide de ces forets. **(62)**

Les marques d'implant	Les différents diamètres										
	< 3,3 mm			< 3,75 mm		< 4,25 mm			< 5mm		
Easy Implant	2,00	2,70	2,85	3,00	3,25	3,35	3,50	3,70	4,00	4,25	4,50
Biomet 3i	2,00 2,30	2,75		3,00	3,25				3,85	4,25	
Nobel	2,00		2,80		3,20		3,60			4,30	
Astra tech	2,00	2,50			3,20	3,35		3,70	3,85	4,20	4,70
Straumann	2,00 2,20		2,80				3,50			4,20	
Zimmer	2,30		2,80	3,00	3,20	3,40		3,80			4,40
Dentsply(Xive)	2,00			3,00		3,40		3,80			4,50

Tableau n° 6

Comparaison de forets disponibles dans les grandes marques d'implants avec les forets disponibles dans le kit de chirurgie Easy Implant® (62)

Ce système permet de diminuer de façon drastique le coût des différentes trousse chirurgicales. Mais il faut savoir qu'il est possible pour certain praticien de se faire offrir la trousse chirurgicale de la marque grâce à une action commerciale.

- Le guide chirurgical

Le coût de fabrication d'un guide chirurgical est variable : de 100 € (couronne unitaire) à 600 € (prothèse complète). Ce coût varie légèrement en fonction du nombre d'implant planifié.

Cette technique comporte donc certaines exigences financières non-négligeables.

L'implant dentaire étant déjà un acte hors-nomenclature, l'augmentation importante de son tarif dû à la réalisation d'un guide chirurgical doit absolument être justifiée. **(39)**

5. Les recommandations

Il est évident que la chirurgie guidée assistée par ordinateur apporte de nombreux avantages à la chirurgie implantaire ; mais il faudra tout de même rester très vigilant quant à l'utilisation de cette technique, c'est-à-dire avoir une planification initiale la meilleure possible et prendre de multiples précautions lors du déroulement des diverses étapes. Le tout sera parfait d'une main expérimentée. Car comme nous l'avons vu la multiplicité des étapes apporte une source d'erreur supplémentaire à chacune d'entre-elle.

De nombreuses complications per ou postopératoires peuvent survenir de façon inattendue même dans les cas simples et très bien planifiés. La complexité inhérente à cette technique nécessite un niveau de formation relativement élevé (Azari, 2008). D'après les études de Schneider **(56)**, le pourcentage moyen d'événements inattendus s'élève à 9,1 %.

Plusieurs études démontrent bien que les images obtenues grâce aux faisceaux coniques sont complètement exploitables. **(66)** Mais le praticien sait pertinemment que son point de forage au niveau du col sera déviée. **(40)** Cette déviation se réalise à chaque intervention, qu'elle soit manuelle ou guidée, on ne peut avoir un résultat parfait, le point d'impact et le niveau de l'apex seront toujours différents de la planification initiale.

D'après les études de Sarment, cette déviation mesure environ 0,9 mm de moyenne au niveau du col implantaire et 1 mm au niveau de l'apex de l'implant avec l'utilisation d'un guide stéréolithographique. Alors que sans le guide, la déviation est de 1,5 mm au niveau du col et de 2,1 mm au niveau de l'apex de l'implant. **(55)**

La pose d'implant serait donc améliorée avec l'aide d'un guide chirurgical. Mais Nickenig nous rappelle à l'ordre en nous expliquant bien que les moyennes sont correctes mais que des valeurs très éloignées existent qui sont cliniquement inacceptables. Une vérification permanente des axes est indispensable et il est évident qu'une confiance aveugle envers notre guide est impossible. **(45)**

Cette méthode de forage avec guide chirurgical paraît donc convenable mais avec un utilisateur aguerri, celui-ci évalue les forages et les axes en vision clinique directe tout au long de la chirurgie. Pourquoi utiliser un guide chirurgical si le chirurgien doit finalement vérifier son axe de forage comme il le fait déjà sans guide ?

Cette technique, comme énoncé dans les déclarations de consensus, dénote une courbe d'apprentissage relativement raide, complètement opérateur-dépendant.

Davarpanah nous a proposé dans la partie 5 une courbe d'apprentissage très progressive, débutant par les édentements unitaires avec les guides à appui dentaire et en finissant par les édentements complets avec les guides à appui osseux. L'accès à l'édentement doit être facile pour les praticiens novices soit antérieur. Donc un chirurgien débutant devrait commencer la chirurgie guidée au niveau d'un secteur antérieur sachant que les édentements antérieurs sont des défis esthétiques relativement difficiles à relever. Il semble relativement compliquer d'allier la chirurgie guidée simple, c'est-à-dire un édentement antérieur avec un guide à appui dentaire, et la chirurgie implantaire proprement dite pour un praticien novice. Ce contexte est paradoxal, un débutant a besoin de sécurité mais surtout d'enseignement et d'aide.

Les guides chirurgicaux s'adressent donc à un panel de chirurgiens déjà expérimenté.

Le guide chirurgical réalisé par stéréolithographie pour la pose d'implant dentaire est de ce fait utilisé par des praticiens particulièrement doués en implantologie. Ces derniers doivent ressortir un intérêt à ce guide chirurgical.

Une chirurgie plus efficace pourrait être un avantage mais étant donné qu'à chaque étape le praticien préfère retirer son guide pour faire ses vérifications, la chirurgie n'est pas plus rapide.

Cette technique pourrait limiter le nombre de greffe et permettre de placer des implants dans des situations particulièrement périlleuses (crête osseuse fine) grâce à sa précision ; mais malgré des moyennes relativement bonnes, des valeurs complètement démesurées existent, une confiance aveugle n'est donc pas possible.

Le taux de survie des implants posés avec un guide chirurgical ne peut être donné car, pour le moment, les études ne sont pas réalisées sur du long terme. Les études existantes portent sur 12 mois, la période d'observation est donc trop courte pour conclure.

Cette technique nécessitant une formation de pointe, un investissement financier conséquent et une maîtrise de la méthode devrait nous apporter une efficacité sans faille. Mais elle n'est encore malheureusement pas au point. Il n'y a encore pas de preuves pour suggérer la supériorité de la sécurité, des résultats, de la morbidité ou seulement l'efficacité de la chirurgie guidée assistée par ordinateur par rapport aux procédures conventionnelles.

SIXIEME PARTIE

CAS CLINIQUES

CAS CLINIQUES

1. Cas d'un implant unitaire antérieur encastré au maxillaire réalisé à l'aide d'un guide chirurgical à appui dentaire et d'une chirurgie à ciel ouvert

1.1. Présentation du cas clinique

1.1.1. Anamnèse clinique générale

Le patient, M. T est âgé de 35 ans. Il y a 15 ans il a fait une chute à cheval qui a provoquée la fracture de son incisive centrale n°21. Cette dernière a donc été extraite et un appareil amovible une dent a été mis en place pour combler le déficit esthétique. Il ne présente aucune pathologie générale ou psychologique.

Sa demande est fonctionnelle et esthétique, M. T ne souhaite plus avoir d'appareil amovible et désire retrouver un maximum d'esthétique au niveau de cette dent.

Les dents bordant l'édentement ne présentent aucune lésion carieuse et sont parfaitement saines. Le patient semble motivé. L'indication de la mise en place d'un implant est posée.

1.1.2. Anamnèse clinique locale

Au niveau de l'examen exo-buccal, la ligne du sourire est basse, le visage est symétrique et le sourire aussi. L'ouverture buccale est grande bien qu'elle ne soit pas forcément nécessaire pour un implant antérieur, elle apportera tout de même une certaine aisance.

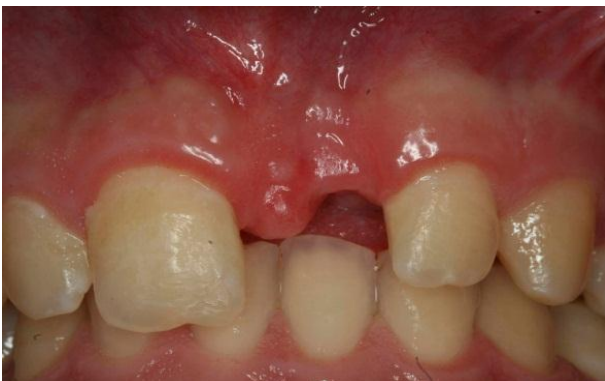Au niveau de l'examen endo-buccal, M.T n'a pas de maladie parodontale. Il ne possède aucune reconstitution prothétique, les dents sont saines et l'occlusion est bonne. L'hygiène n'est pas parfaite mais le patient est motivé pour l'améliorer. Le parodonte est de biotype épais.

1.1.3. Point de vue chirurgical

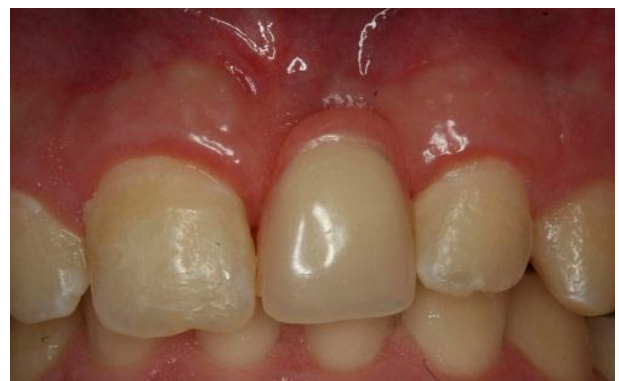La distance disponible entre les dents saines de chaque côté de l'édentement 21 est supérieur à 7 mm. Par contre, l'épaisseur de la crête n'est pas élevée, elle est suffisante mais ne permet pas de marge d'erreur, d'où l'indication d'un guide chirurgical. Dans ce cas d'édentement partiel, le guide indiqué sera le guide chirurgical stéréolithographique à appui dentaire.

Toutes les illustrations de cette partie *cas cliniques* ont été réalisées lors des interventions chirurgicales du Dr PENAUD Jacques (implantologiste à Nancy et Maître de conférences des universités dans le service de parodontologie à Nancy).

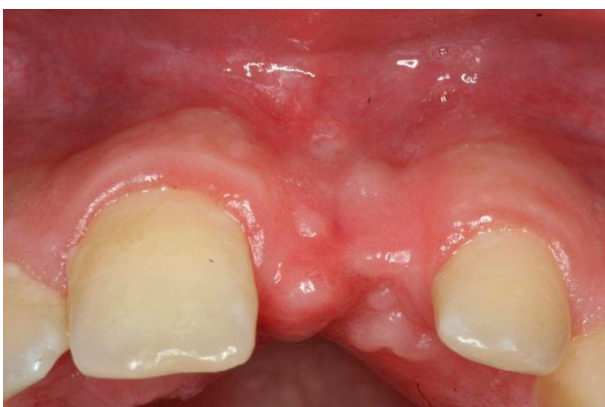1.2. Illustration du cas clinique



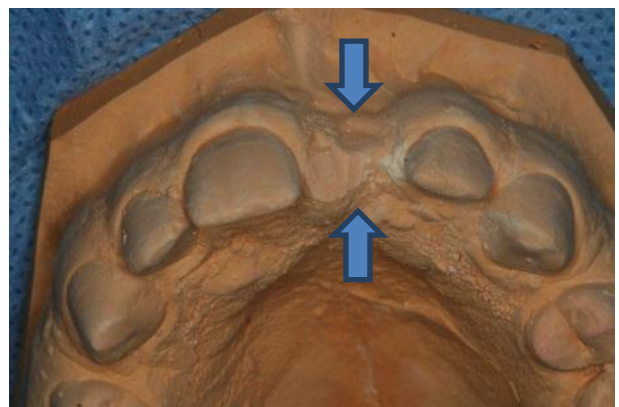Zone édentée : 21 absente



Appareil amovible 1 dent en place

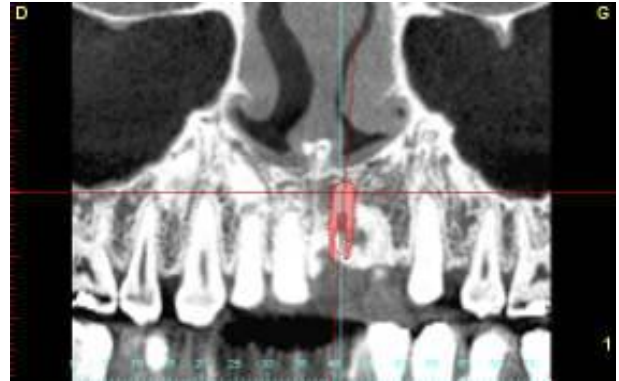
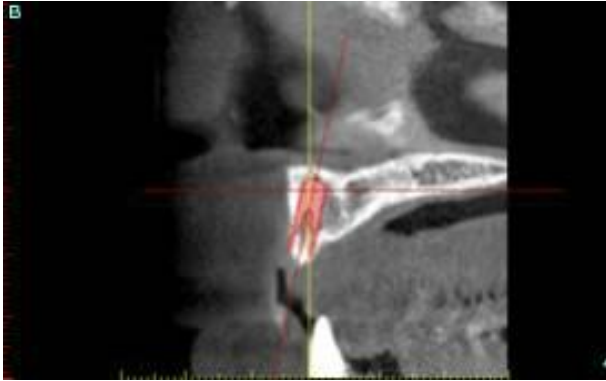

Vue clinique occlusale de la zone édentée




Vue occlusale sur le modèle en plâtre

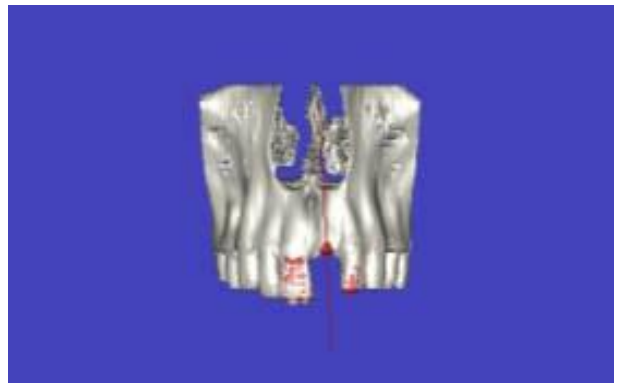Sur les deux dernières vues on peut apercevoir la faible épaisseur de crête disponible. Cette concavité osseuse vestibulaire est bien visualisée sur ces clichés occlusaux, elle provient d'une fonte osseuse due à la perte de la dent il y a longtemps.



Planification sur le logiciel Simplant® de la position idéale de l'implant en secteur 21 à partir de la radiographie scanner réalisée par le patient.

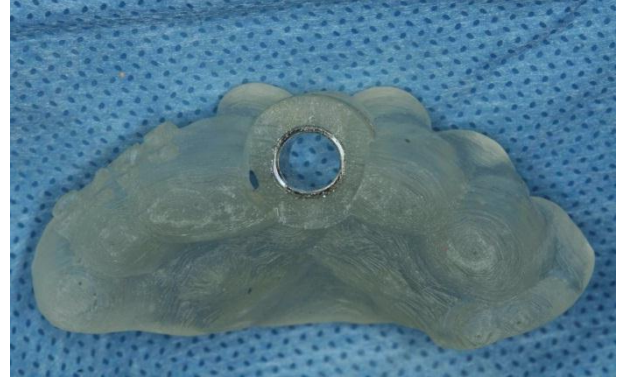
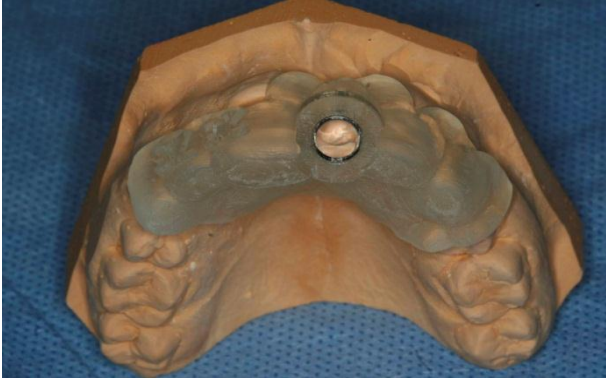

Vue sagittale de l'axe implantaire

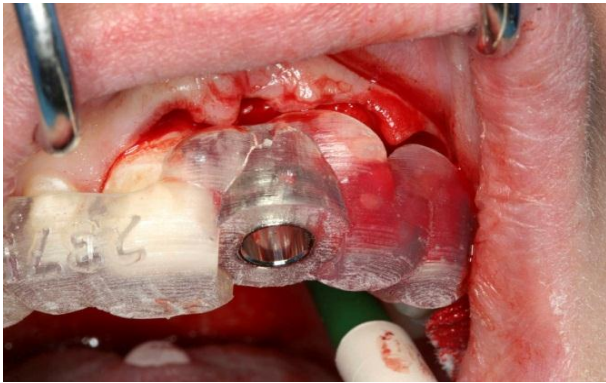


Vue frontale de l'axe implantaire

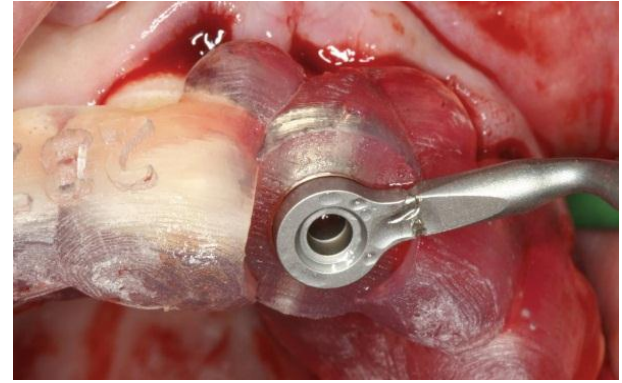
C'est cette planification implantaire qui sera envoyée par internet à la société qui réalise les guides chirurgicaux. Le modèle en plâtre sera lui aussi envoyé du fait que le guide chirurgical sera à appui dentaire.



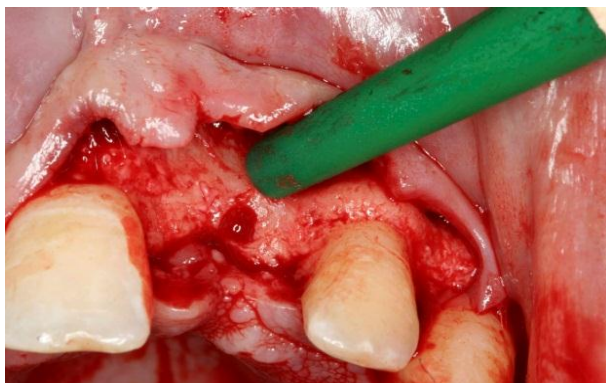
Guide stéréolithographique à appui dentaire avec le modèle en plâtre



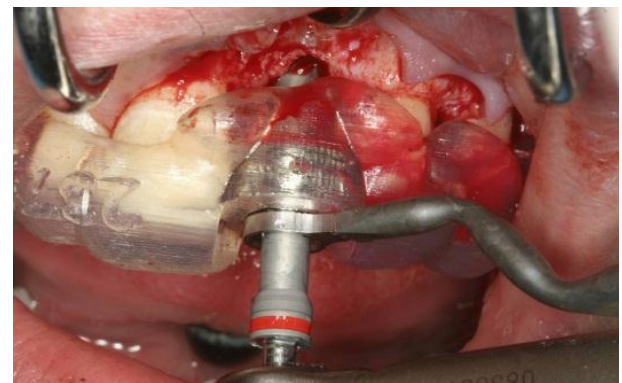*Lambeau d'accès réalisé
Guide chirurgical positionné*



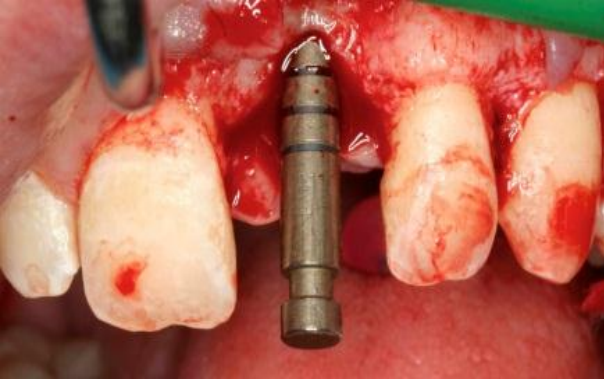*Cuillère en place dans le canon de forage
Début du passage des différents forets*



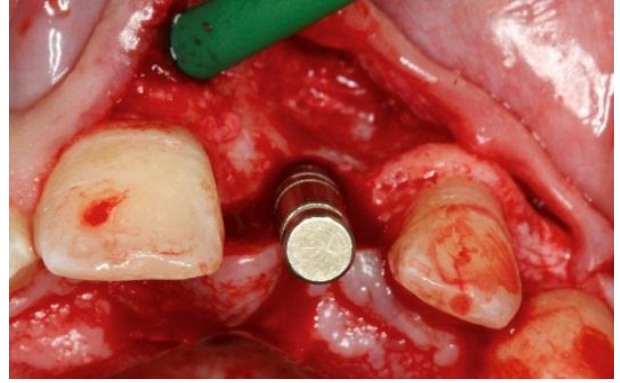Visualisation de la position du trou de forage



Passage du dernier foret

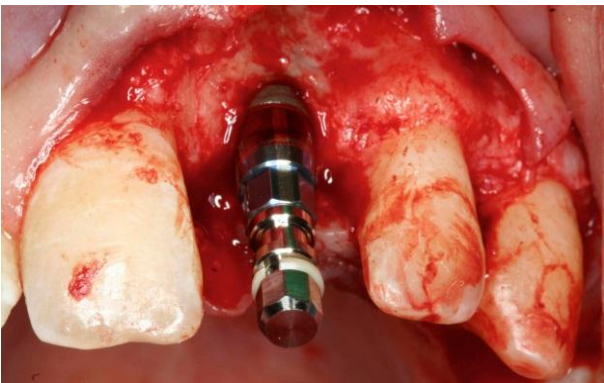


En vue vestibulaire

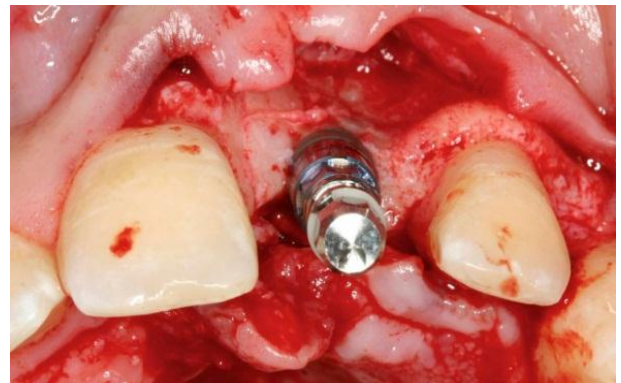


En vue occlusale

Visualisation de l'axe de forage :

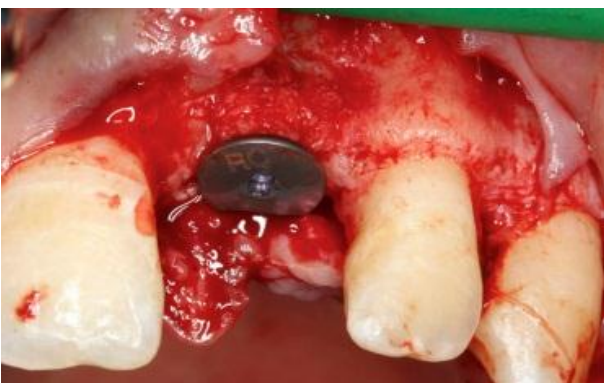

En vue vestibulaire

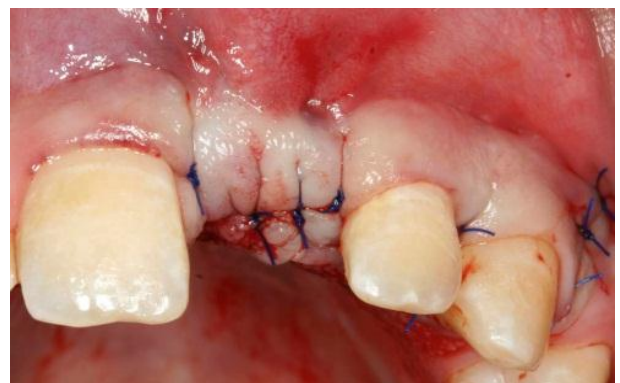

En vue occlusale

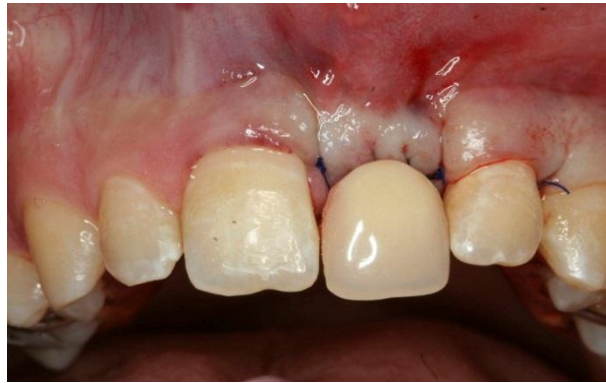Implant mis en place :



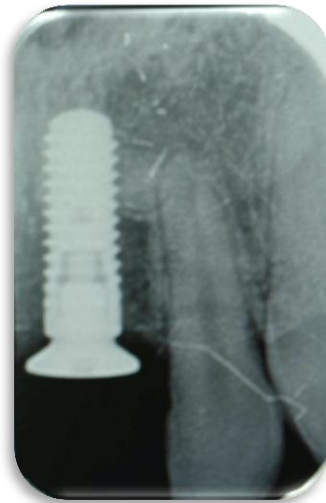Mise en place d'une vis de couverture



Sutures du lambeau



La prothèse amovible légèrement évidée est remise en place



Radiographie rétro-alvéolaire post-opératoire de contrôle

Chirurgie réalisée par le Dr PENAUD Jacques

2. Cas de deux implants symphysaires placés à l'aide d'un guide stéréolithographique à appui osseux

2.1. Présentation du cas clinique

2.1.1. Anamnèse générale

Mme C, 80 ans, ne possède plus que trois dents à la mandibule. Elle désire qu'on les lui retire afin qu'elle puisse passer à l'appareil amovible complet. Etant donné le peu de crête osseuse restant à la mandibule, deux implants symphysaires lui sont proposés afin d'obtenir une meilleure stabilité de sa prothèse amovible complète. La patiente connaît les problèmes d'appareils mandibulaires et souhaite ce qu'il y a de mieux. Elle souhaite aussi une prothèse confortable et de qualité.

La patiente présente un diabète équilibré depuis plus de 10 ans, cette pathologie ne posera donc aucun souci pour la pose implantaire (on préférera juste un anesthésique avec une adrénaline dosée à 1/200 000). Elle ne présente aucune autre pathologie générale ou psychologique.


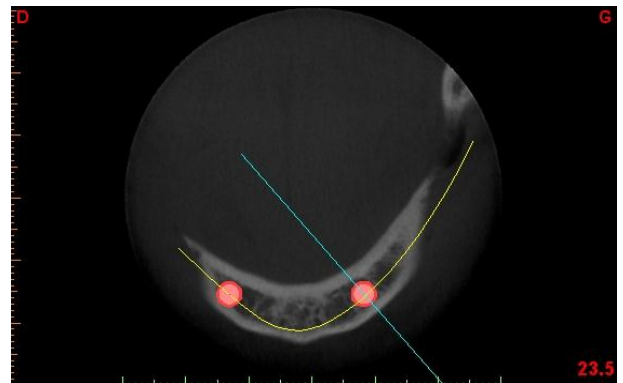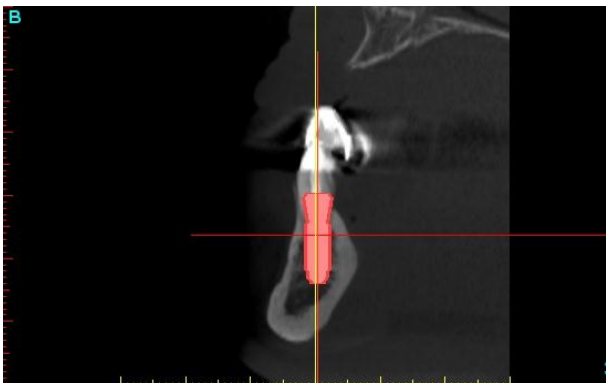
2.1.2. Anamnèse locale

Mme C possède encore la 33, la 32 et la 42. Ces trois dents ont des couronnes qui ne sont plus adaptées et le niveau osseux autour de ces dents est très faible. La gencive est de biotype fin. La patiente possède déjà un appareil amovible complet au maxillaire et on peut constater que les rapports intermaxillaires sont corrects. La crête osseuse est fine mais l'os est de bonne qualité.

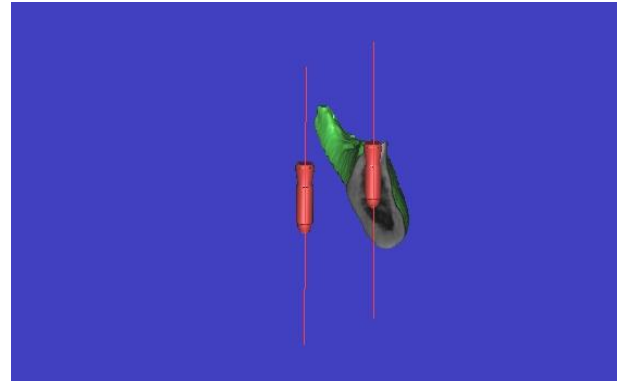
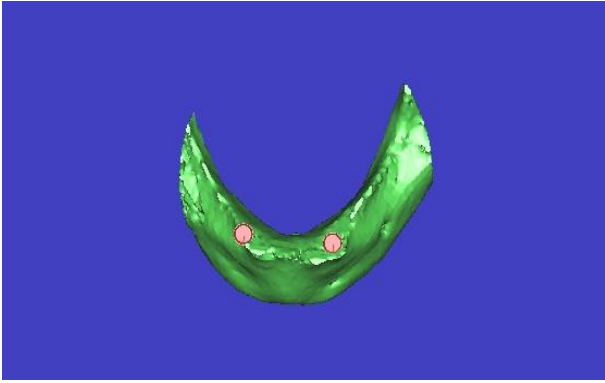
2.1.3. Point de vue chirurgical

La chirurgie commencera bien sûr par l'avulsion des trois dents résiduelles. Un lambeau d'accès sera réalisé afin de bien visualiser la topographie osseuse et de retirer les rebords osseux coupants et le tissu de granulation. La pose de deux implants symphysaires est une chirurgie particulièrement difficile, la crête osseuse est très fine et il y a peu de repère. Un guide chirurgical à appui osseux sera donc indiqué dans ce cas complexe.

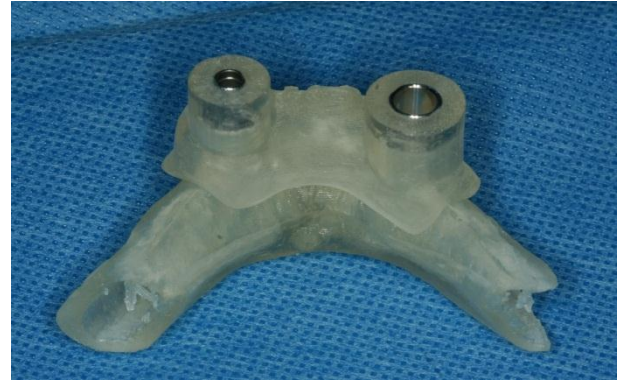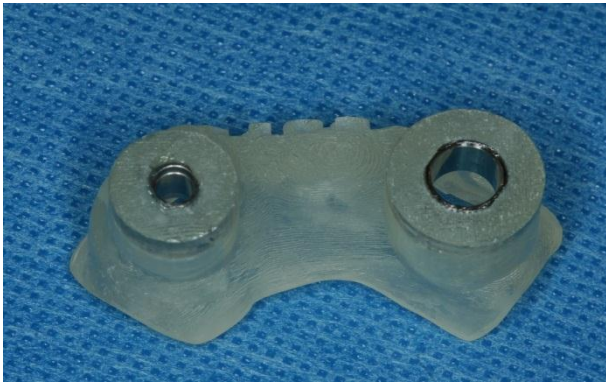2.2. Illustration du cas clinique



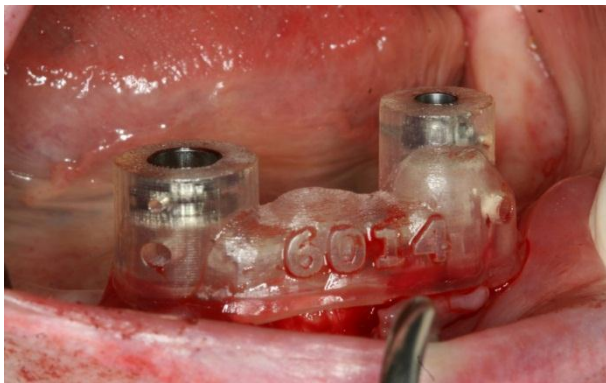Planification sur le logiciel Simplant® des deux implants symphysaires en position 33 et 43



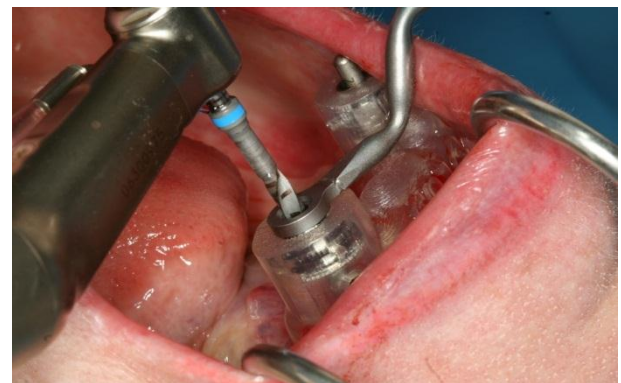Visualisation des axes implantaires et envoi des données pour la réalisation du guide stéréolithographique à appui osseux



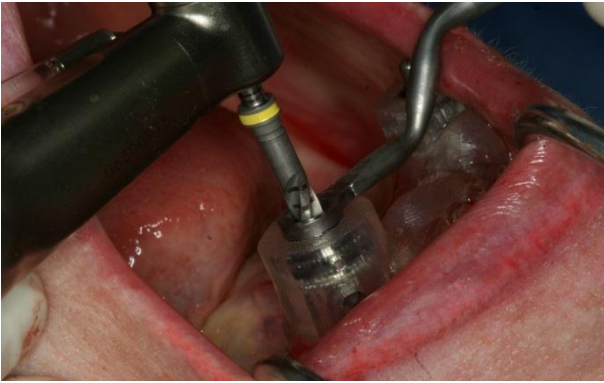Guide stéréolithographique comportant deux canons de forage pour les implants en 33 et 43. Il est accompagné d'une partie de la mandibule elle aussi réalisée par stéréolithographie.



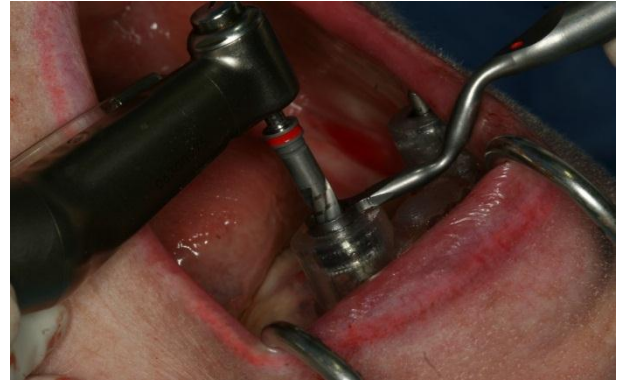Guide chirurgical en place



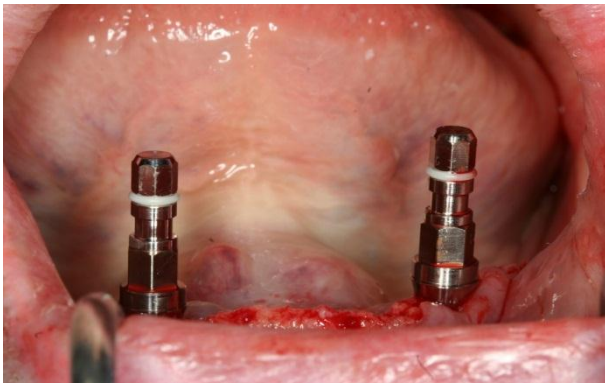
Passage du premier foret dans la cuillère correspondante insérée dans le canon de forage



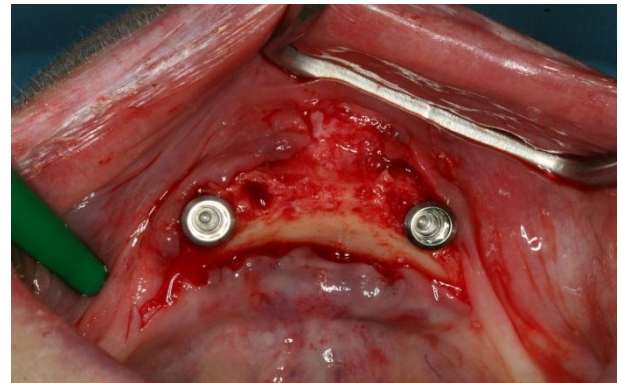
Passage du deuxième foret avec sa propre cuillère



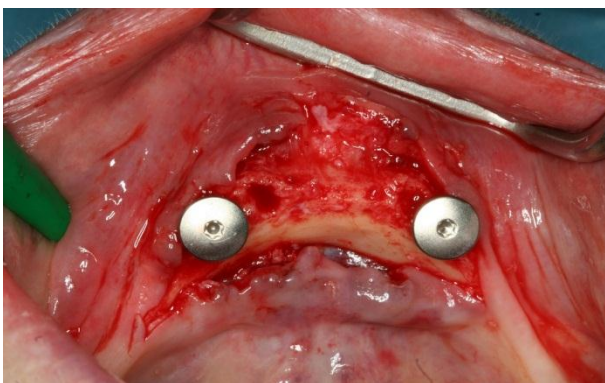
Passage du troisième foret avec sa propre cuillère aussi



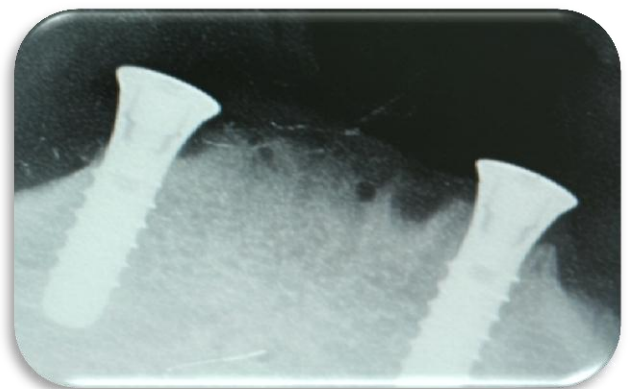
Pose des deux implants symphysaires



*Retrait des deux porte-implants
Et vue occlusale des deux implants posés*



Pose des deux vis de couverture



Radiographie post-opératoire de contrôle

Chirurgie réalisée par le Dr PENAUD Jacques

3. Cas d'un édentement complet maxillaire et mandibulaire avec un guide à appui osseux

3.1. Présentation du cas

3.1.1. Anamnèse générale

Mme R âgée de 65 ans est édentée complète haut et bas. Elle se présente avec deux appareils amovibles complets. Notre patiente motivée désire qu'on lui présente une solution de prothèse fixée. Elle n'a aucune pathologie contre-indiquant la pose d'implants.

3.1.2. Anamnèse locale

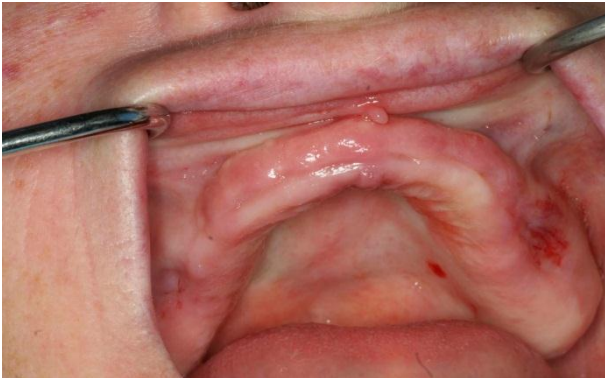
En bouche, on s'aperçoit que les secteurs latéraux maxillaires présentent une résorption importante. Après avoir réalisé un montage esthétique, nous visualisons alors que de la prothèse fixée sur implants ne permet pas d'obtenir un résultat esthétique satisfaisant ; les dents seraient beaucoup trop grandes. Mais le découvrément des dents lors du sourire de Mme R présente une lèvre relativement basse ce qui ne contre-indique pas théoriquement à la démarche d'un *all-on-four*.

Le constat est identique à la mandibule, les secteurs latéraux sont relativement résorbés. On proposera donc la mise en place d'un all-on-four à la mandibule aussi. Etant donné que la patiente souhaite une réhabilitation prothétique la plus stable possible, on préfère cette technique à celle utilisant le système locator®.

3.1.3. Point de vue chirurgical

Un *all-on-four* nécessite la pose de quatre implants : deux antérieurs et deux postérieurs. Les deux implants antérieurs sont verticaux et placés dans les secteurs des incisives latérales ; les deux implants postérieurs sont inclinés à 30°-35° et sont placés dans les secteurs prémolaires. Les quatre implants devront être longs, minimum 11mm.

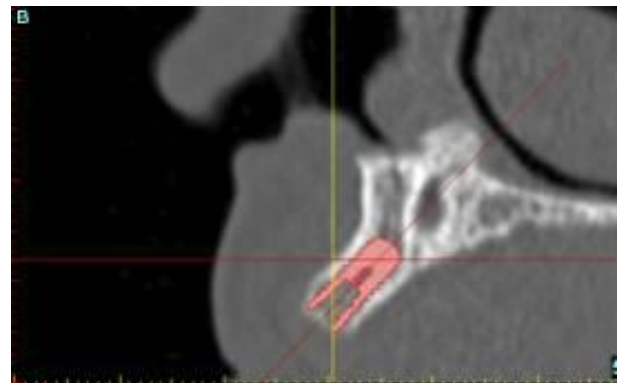
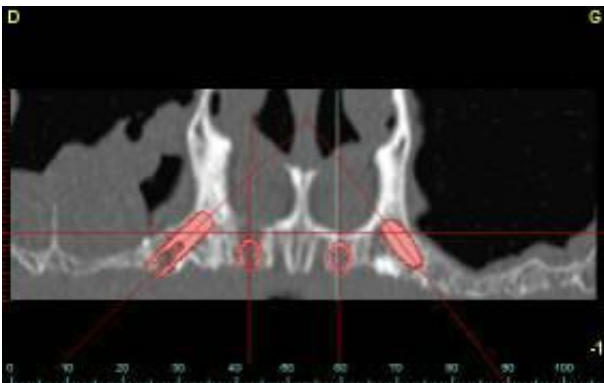
3.2. Illustrations du *all-on-four* maxillaire



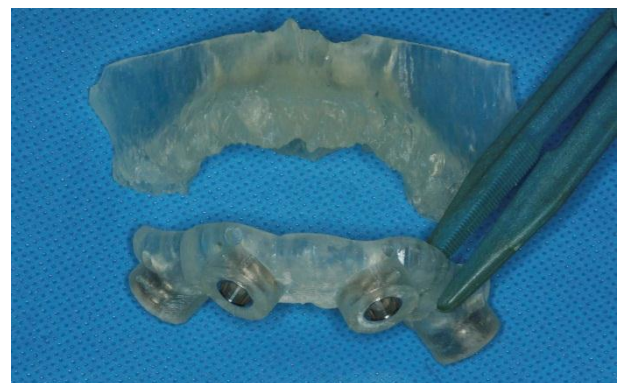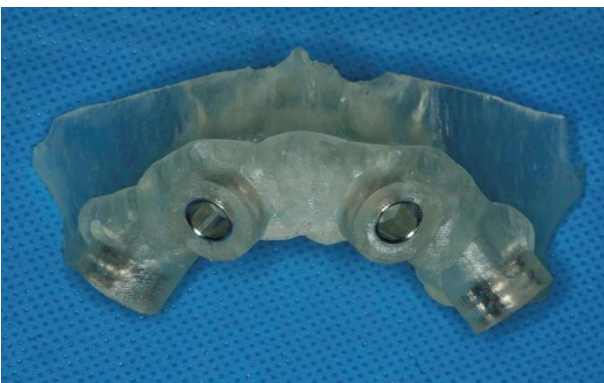La crête osseuse

Implant Label	1	2	3	4
Implant Art. Nr.	021.4414	021.4410	021.4410	021.4414
Implant	BL Ø4.1 RC 14	BL Ø4.1 RC 10	BL Ø4.1 RC 10	BL Ø4.1 RC 14
Sleeve type	Ø5, L5	Ø5, L5	Ø5, L5	Ø5, L5
Sleeve position	H2	H2	H2	H4
Guided drills	III x-long	II long	II long	III x-long
Drill handles	••• (+3mm)	••• (+3mm)	••• (+3mm)	• (+1mm)
Remarks				

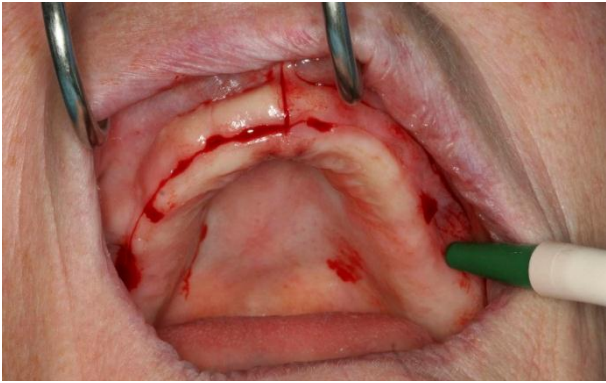
La feuille de route



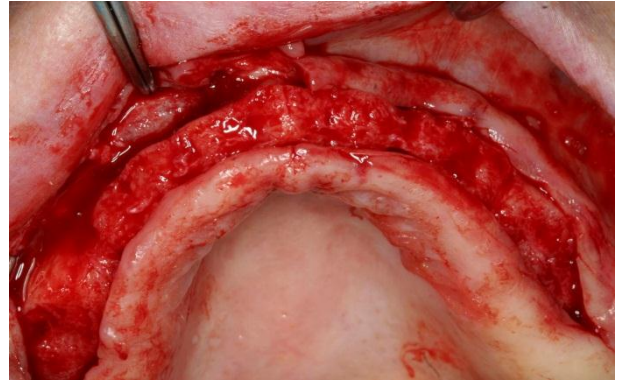
Planification sur le logiciel Simplant® des 4 implants maxillaires : secteur 12, 22, 15 et 25



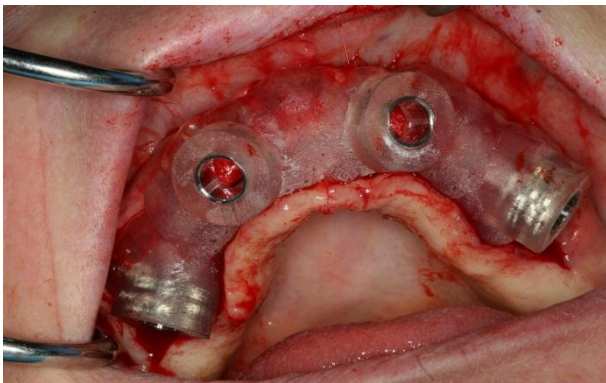
Le guide chirurgical à appui osseux réalisé par stéréolithographie avec sa base maxillaire



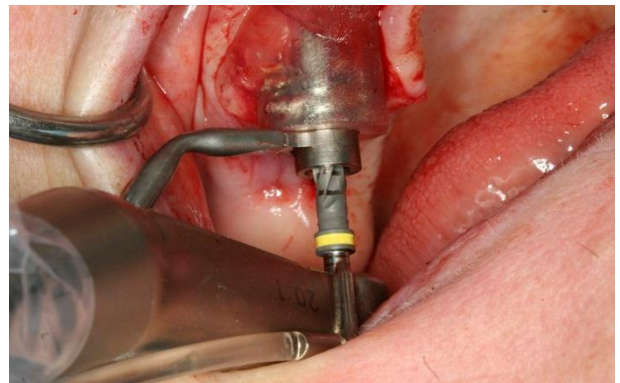
Réalisation des incisions



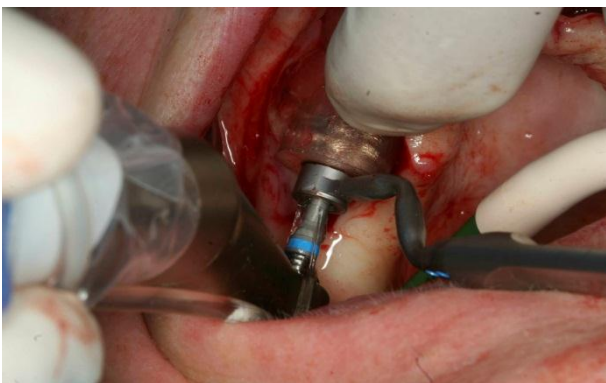Décollement d'un lambeau de pleine épaisseur



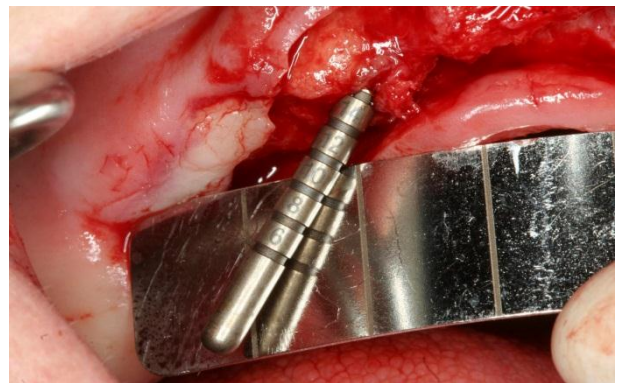Mise en place du guide chirurgical



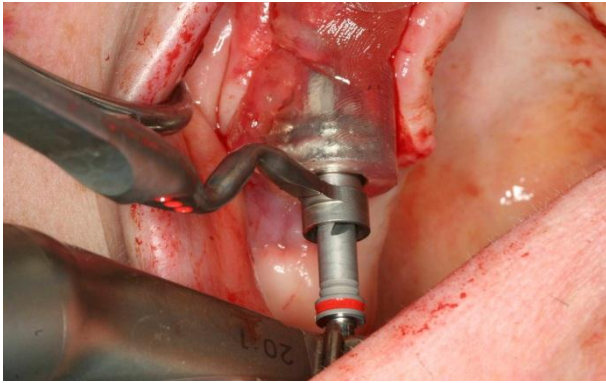
Passage du premier foret avec la cuillère correspondante



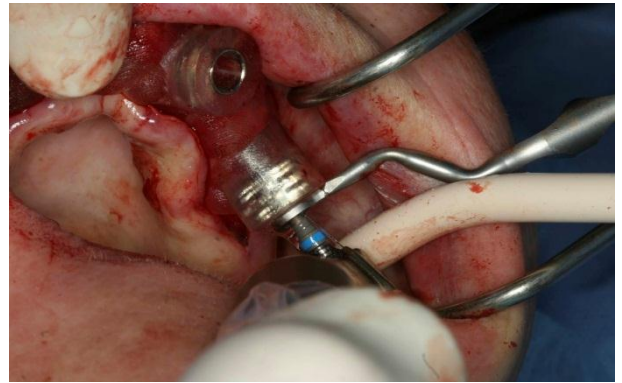
Passage du deuxième foret



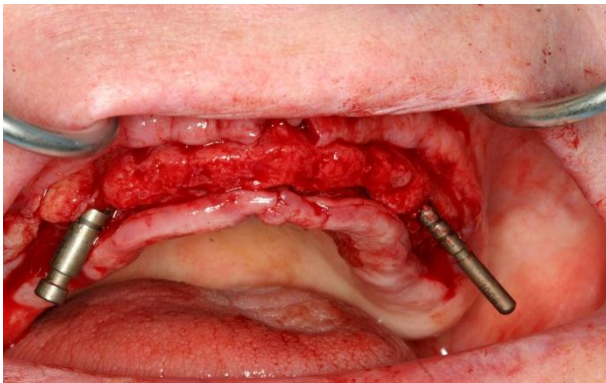
Retrait du guide chirurgical et vérification de l'axe et de la profondeur avec une jauge (avec l'aide du guide de Paolo Malo)



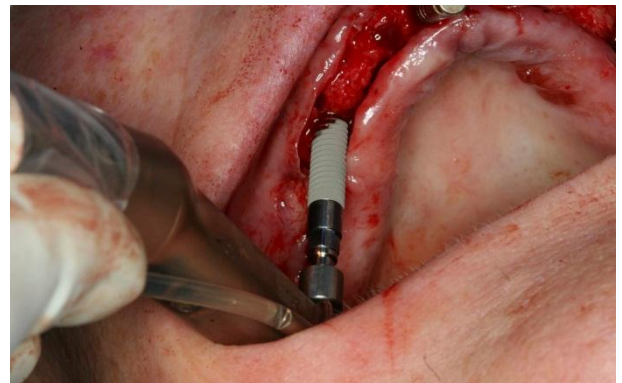
Passage du troisième foret



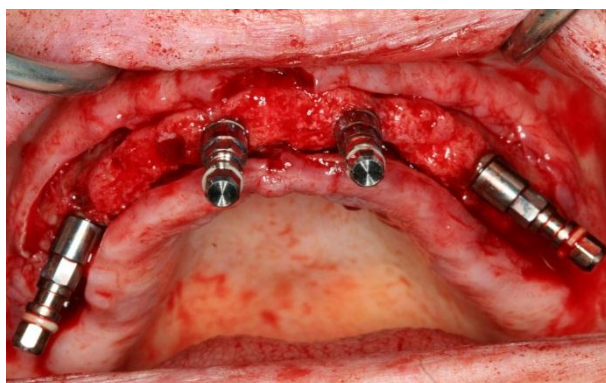
Les mêmes forets sont passés dans le deuxième secteur postérieur



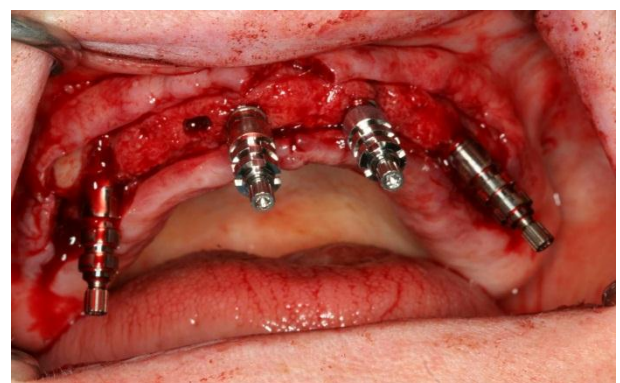Visualisation des axes de forage



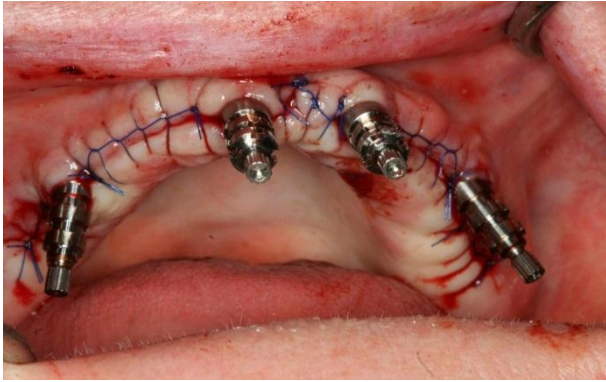
Mis en place des implants (sans le guide car l'ouverture buccale est trop faible)



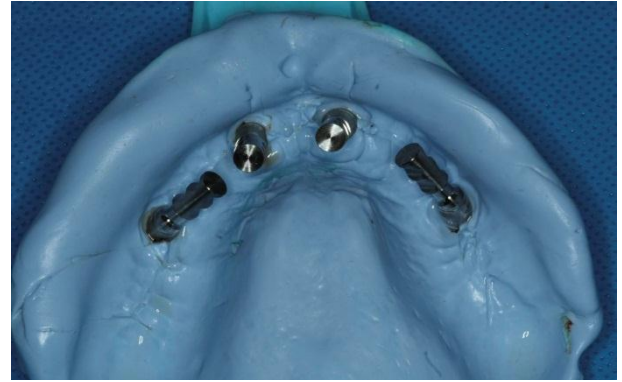
Vue clinique après la pose des implants



Pose des 4 transferts d'implants pour la prothèse provisoire immédiate



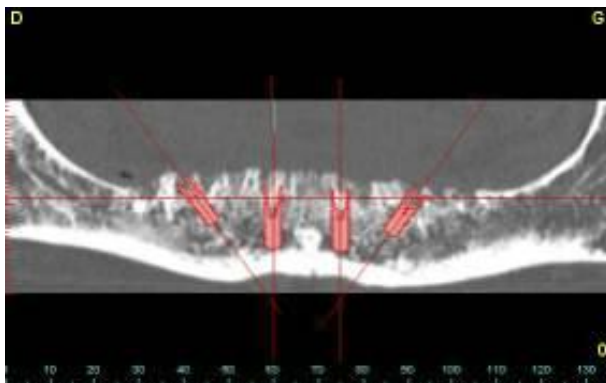
Sutures du lambeau d'accès



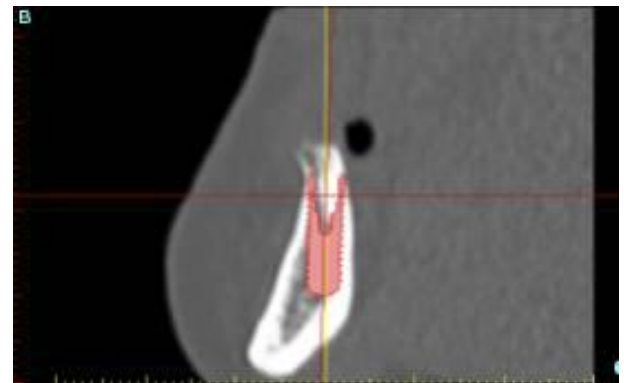Empreinte des implants avec les analogues d'implants en place

Chirurgie réalisée par le Dr PENAUD Jacques

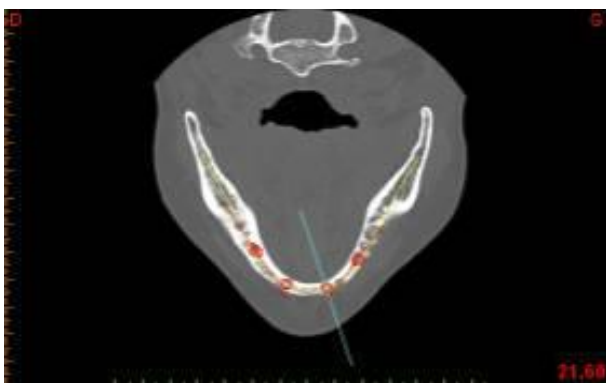3.3. Illustrations du *all-on-four* mandibulaire



Vue panoramique – frontale



Coupe vestibulo-linguale

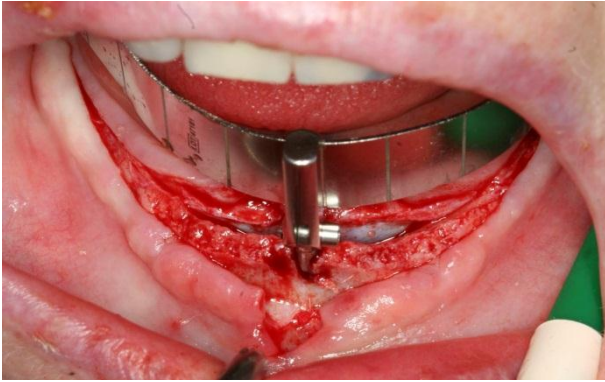

Vue axiale

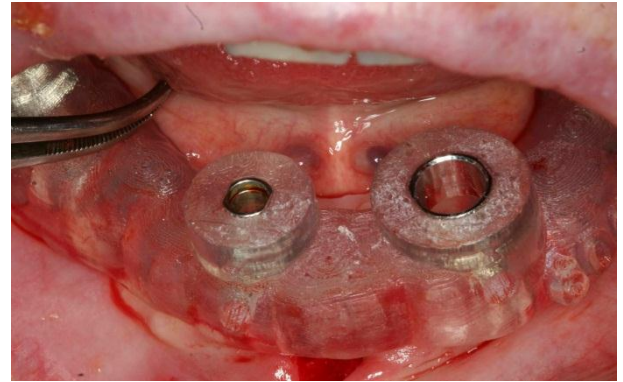


Axes implantaires en 3D

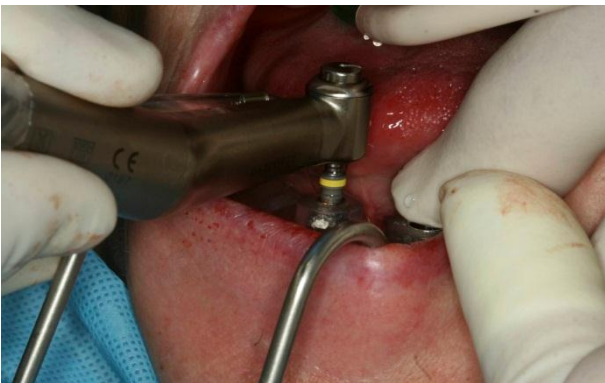Planification avec le logiciel Simplant® des 4 implants mandibulaires : secteur 32 42 35 et 45



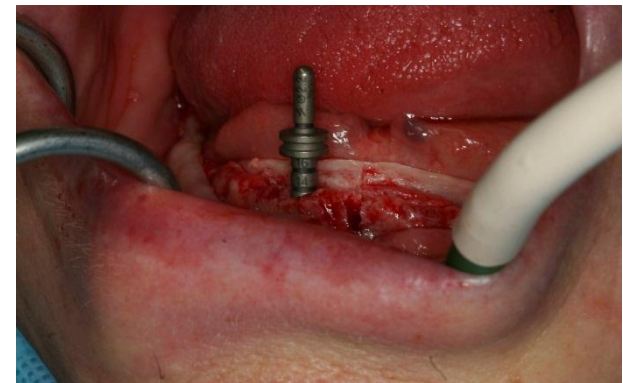
Mise en place du guide de Paolo Malo



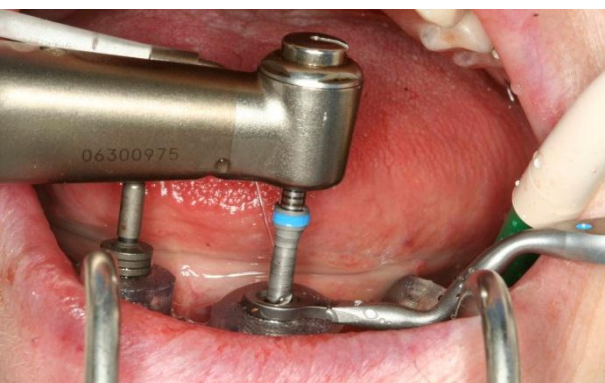
Mise en place du guide chirurgical pour vérifier les axes implantaires



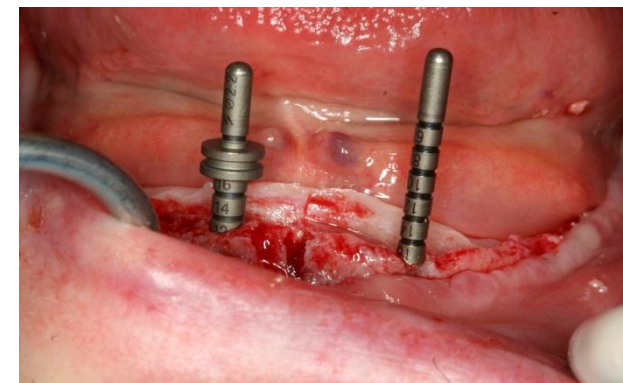
Premier forage au niveau du secteur 42



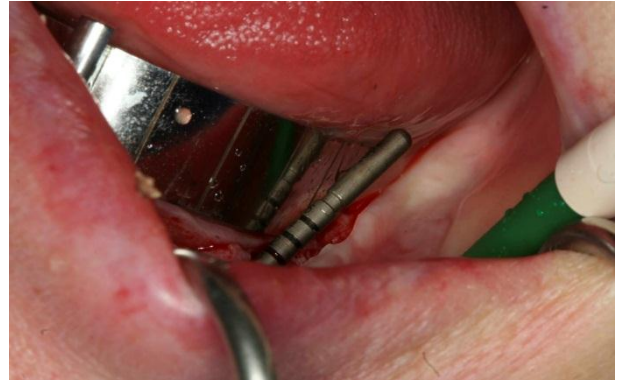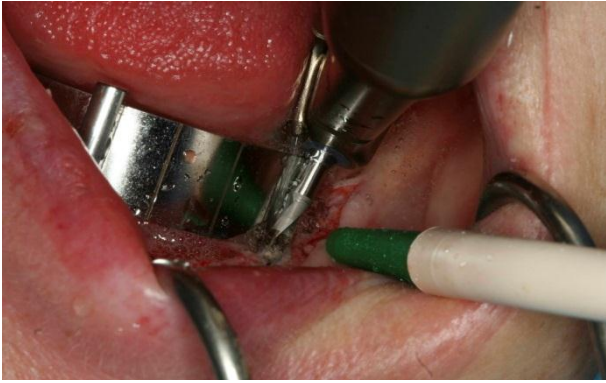Vérification de l'axe avec une jauge



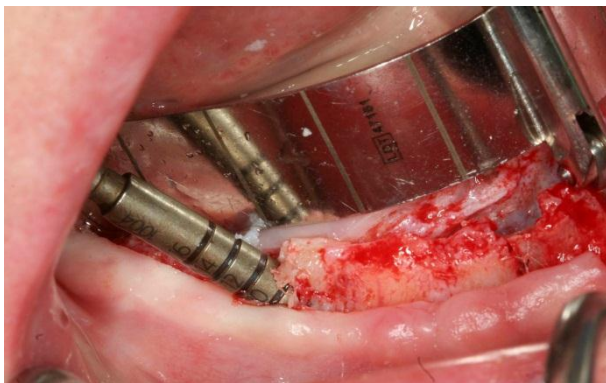
Forage du deuxième implant : secteur 32



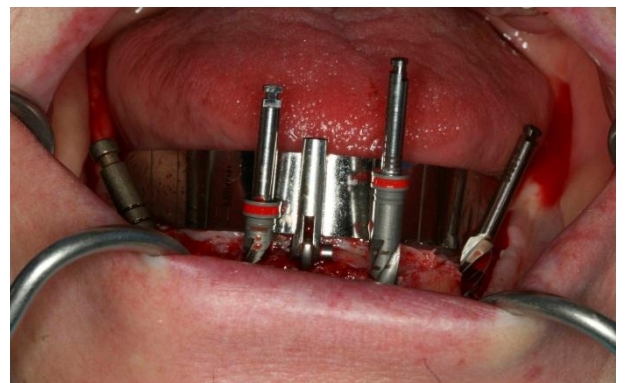
Vérification des axes des deux premiers implants antérieurs



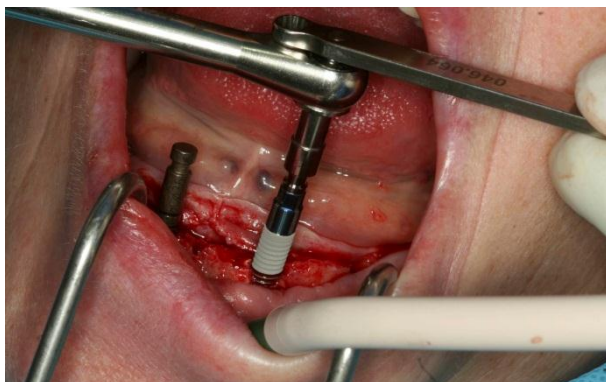
Forage du premier implant postérieur (secteur 35) impossible avec le guide chirurgical à cause d'un manque de place pour passer l'ensemble contre-angle et foret au travers du guide en place. L'utilisation du guide de Paolo Malo permet la pose deux implants postérieurs à 30-35°.



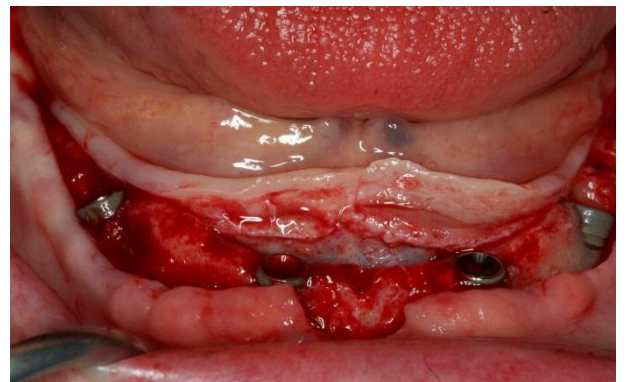La même chose pour le secteur 45



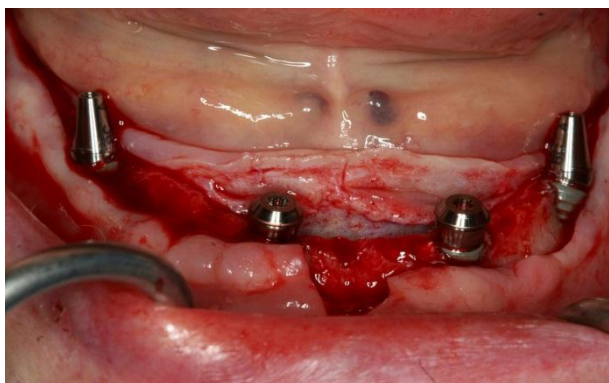
Les 4 axes implantaires



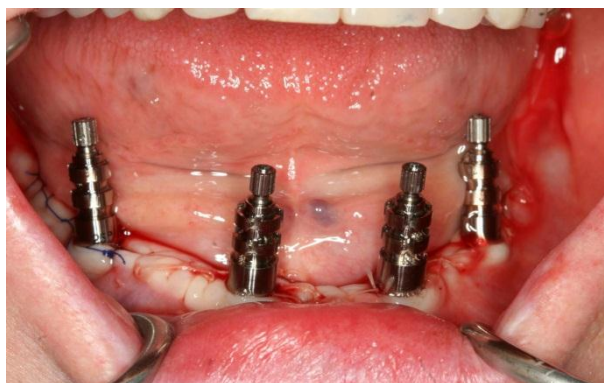
Mise en place des implants



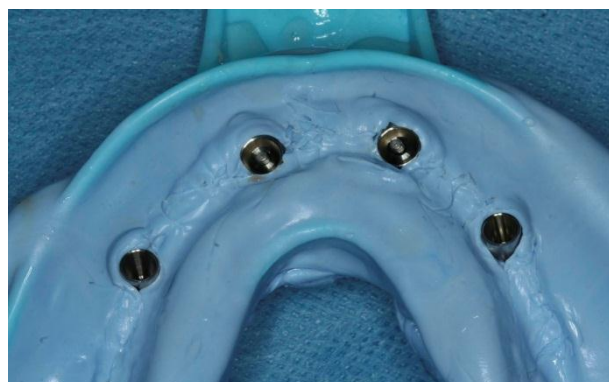Vue clinique des implants



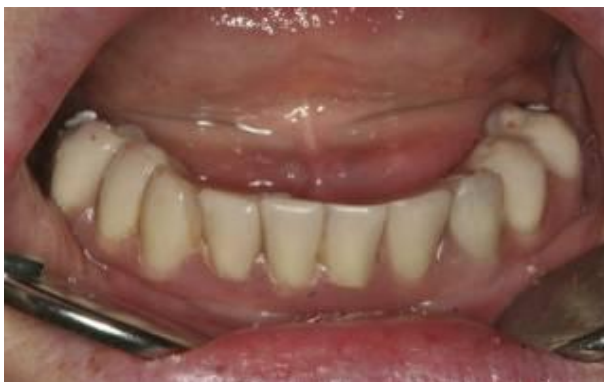Mise en place des piliers multi-unit



Sutures du lambeau et mise en place des transferts d'implants



Empreinte des implants pour la prothèse provisoire



Prothèse provisoire en place

Chirurgie réalisée par le Dr PENAUD Jacques

CONCLUSION

L'implantologie est sans doute une des plus grandes avancées de la dentisterie moderne. Ces trois dernières décennies ont bouleversé les méthodes de traitement de l'édentation unitaire, partielle et totale, au point même de changer les standards de l'éthique. Les mutilations dentaires irréversibles peuvent aujourd'hui être considérées comme des fautes professionnelles si l'option implantaire n'a pas été étudiée et proposée préalablement à toute décision thérapeutique.

Mais si la notion de traitement minimalement invasif est maintenant reconnue, celle de prévisibilité du résultat devient impérative. Or l'implantologie ne répond pas seulement à des prérequis fonctionnels. Les obligations esthétiques, principalement dans le secteur antérieur, font partie intégrante du cahier des charges de chaque traitement.

La complexité du traitement prothétique implantaire réside dans les indications, l'analyse pré-implantaire et l'élaboration du plan de traitement.

La mise en place d'implants, devenue incontournable, fait aujourd'hui partie intégrante de nos thérapeutiques et permet donc à nos patients de retrouver ce que Brånemark a appelé « la troisième dentition ». Cette pratique est désormais parfaitement codifiée. Les praticiens doivent se conformer aux bonnes pratiques, dont le respect permet un exercice plus serein en implantologie.

Nous avons donc passé en revue tous les paramètres d'un bilan pré-implantaire complet et juste, de l'anamnèse générale, au point de vue chirurgical, en passant par les impératifs prothétiques ; gardons bien à l'esprit que « *l'implantologie est au service de la prothèse* ». Puis nous avons discuté des différents guides radiologiques existant. Pour en venir à la radiographie ou plus précisément à la tomodensitométrie : le scanner et le *cone beam*. Des logiciels de simulation implantaire, tel Simplant®, sont nés. Et c'est grâce à ces derniers que nous avons pu parfaire nos planifications implantaires. Puis, l'évolution se poursuit. Après la naissance des logiciels, afin de toujours mieux reproduire les paramètres chirurgicaux et prothétiques des simulations implantaires, vint la naissance des guides chirurgicaux.

Ce sont des guides en résine réalisés « sur mesure » par procédé stéréolithographique, ils représentent un progrès décisif dans le transfert des données en bouche. **(42)** Nous avons donc étudié ces guides à travers différentes études et consensus afin d'aboutir à certaines conclusions et avertissements.

L'utilisation des logiciels de simulation implantaire permet de mieux appréhender l'anatomie de chaque patient et de simplifier la planification. Cette première étape est fondamentale car c'est de cette planification que découleront toutes les prochaines étapes. Beaucoup de praticiens réalisent au préalable un guide radiologique afin de mieux visualiser les axes prothétiques idéaux, mais il n'est pas obligatoire.

Cependant les étapes s'accumulent : la réalisation du guide radiologique ; l'examen radio ; la simulation informatique de nos futurs implants ; et bien sûr la réalisation du guide stéréolithographique ; l'essayage de celui-ci, étape indispensable comme nous l'avons vu étant donné que la chirurgie guidée nécessite une importante ouverture buccale ; et la chirurgie guidée elle-même.

Les nombreuses étapes nécessaires multiplient le nombre d'erreurs éventuelles et de surcroît, risquent de diminuer la précision de la chirurgie. Nous ne pouvons pas mettre en cause le procédé de stéréolithographie étant donné que son taux d'erreur s'élève à 0,1 %.

L'utilisation des guides stéréolithographiques n'a pas démontré dans les différentes études réalisées une efficacité sans faille et elle a surtout dénoté dans le manque de confiance que l'on peut avoir en ces guides. *Sarment* était lui positif en notant que la pose d'un implant avec un guide lui donnait une déviation moindre que la pose d'un implant sans guide. *Nickenig* avoue que le guide apporte une certaine aide mais que des valeurs cliniquement non-acceptables peuvent en résulter. Les études d'*Ozan* et *Schneider* sont relativement similaires et mettent en évidence des variations en fonction du type d'appui de guide par rapport à la planification peu différentes. Le guide à appui dentaire reste le plus précis, puis c'est le guide à appui muqueux et enfin le guide à appui osseux, quelque soit l'étude.

Toutes les autres publications montrent que la déviation du col implantaire est d'environ 1 mm et que la déviation de l'apex est d'environ 1,5 mm avec des écarts-types très variables pour les deux valeurs.

Le guide stéréolithographique est vendu comme un guide chirurgical équipé de canons de forage permettant de réaliser un protocole sécurisé c'est-à-dire reproduisant exactement la planification créée sur un logiciel de simulation implantaire. A partir d'un tel slogan, peut-on accepter ces déviations ? Si l'on veut placer un implant le plus précisément possible dans une zone à risque, comme c'est le cas en présence d'une crête fine ou en dans la zone antérieure, le guide chirurgical est-il vraiment indiqué ? Le millimètre de déviation est-il acceptable dans de telles conditions ?

On nous présente un protocole simplifié. Il ne l'est point en amont de la chirurgie étant donné le nombre d'étapes supplémentaires sans compter les délais. Toutefois il semblerait l'être au niveau de la chirurgie proprement dite ; mais les chirurgiens avouent que la chirurgie est aussi longue voire plus qu'une chirurgie sans guide étant donné qu'il faut ôter le guide un maximum de fois pour vérifier l'axe de forage, comme ils le font dans une chirurgie sans guide.

Certes il y a toujours une déviation entre la planification que le praticien a réalisée avec l'informatique et la chirurgie qu'il réalise mais est-elle vraiment plus importante que la déviation qu'il aurait obtenu avec un guide ?

Un praticien novice ne peut se voir confier un tel outil de travail, seul le praticien expérimenté peut utiliser un guide. Il en obtiendra une aide mais qui n'est pas complète d'où l'importance de la formation de celui-ci.

L'utilisation de guides chirurgicaux en implantologie reste tout de même une belle avancée dans le domaine de la chirurgie implantaire guidée. Cependant l'écart de précision entre une chirurgie classique et une chirurgie guidée n'est pas encore pleinement satisfaisant et porte donc préjudice à cette dernière.

Elle doit encore faire ces preuves en matière de simplifications du geste chirurgical, de coût et de précision, mais nous admettrons que ce principe demeure vraiment intéressant.

Il nous faut espérer que les prémisses de cette nouvelle technologie n'en resteront pas là.

BIBLIOGRAPHIE

1. AL-ANSARI B, MORRIS R.
Placement of dental implants without flap surgery : a clinical report.
J Oral Maxillofac. Implants 2008 ; 13 : 861-865.
2. AL-HARBI SA, SUN AY.
Implant placement accuracy when using stereolithographic template as a surgical guide : preliminary results.
Impl Dent 2009 ; 18 : 46-56.
3. ARMAND Serge.
Une restauration Unitaire Antérieure en Implantologie.
Quintessence International; 2008.
4. AZARI A, NIKZAD S.
CT Guided surgery : historical background and potential outcomes – a review.
The Int J Med Rob and Comp Ass Surg 2008 ; 4 (2) : 95-104.
5. BAHAT O. et coll.
Remodelage des tissus durs et mous pour une mise en place optimale d'implants ostéointégrés.
Rev Int Parodont Dent Restaur 1993 ; 13 : 255-75.
6. BALSHI S, WOLFINGER G, BALSHI T.
Surgical planning and prosthesis construction using computer tomography, CAD/CAM technology and the internet for immediate loading of dental implants.
J Esthet Restor Dent 2006 ; 18 : 312-325.
7. BALSHI TJ.
Candidates and requirements for single tooth implant protheses.
Int J Periodont Rest Dent 1994; 14: 317-31.
8. BARONE A, RISPOLI L, VOZZA I, QUARANTA A, COVANI U.
Immediate restoration of single implants placed immediately after tooth extraction.
J Periodontol 2006 ; 77 : 1914-1920.
9. BAUDOIN Clément, BENNANI Vincent.
Un projet prothétique en implantologie.
Quintessence International ; 2003.
10. BECKER W, GOLDSTEIN M, BERCKER BE, SENNERBY L.
Minimally invasive flapless implant surgery : a prospective multicenter study.
Clin Impl Dent Relat Res 2005 ; 7 Suppl 1 : S21-7.
11. BELLINI CM, ROMEO D, GALBUSERA F, AGLIARDI E, PIETRABISSA R, ZAMPELIS A, FRANCETTI L.
A finite element analysis of tilted versus non-tilted implant configurations in edentulous maxilla.
Int J Prosthodont 2009 Mar-Apr ; 22 (2) : 155-157.
12. BESIMO CE, LAMBRECHT JT, GUINDY JS.
Accuracy of implant treatment planning utilizing template-guided reformatted computed tomography.
Dentomaxillofac Radiol 2000 ; 29 : 46-51.

13. CALVACANTI MG, RUPRECHT A, VANNIER MW.
3D volume rendering using multislice CT for dental implants.
Dentomaxillofac Radiol 2002 ; 31 : 218-223.
14. CANNIZARO G, LEONE M, ESPOSITO M.
immediate functional loading of implants placed with flapless surgery in the edentulous maxilla : 1-year follow up a single cohort study.
Int J Maxillofac Implants 2007 ; 22(1) : 87-95.
15. CAVEZIAN R, FORTIN G, PASQUET G, BATARD J.
Imagerie cone beam et implants : les points de vue conjoints du radiologue et du chirurgien.
Implant 2009 ; 15 : 165-188.
16. CAVEZIAN R, PASQUET G.
L'imagerie médicale en odontologie.
Rueil-Malmaison : CdP, coll. « Mémento », 2005.
17. CAVEZIAN R, PASQUET G, BATARD J.
Imagerie sectionnelle en odontostomatologie : de la tomographie au scanner Rx et au cone beam.
Real Clin 2008 ; 19 : 151-164.
18. CHAU AC, FUNG K.
Comparison of radiation dose for implant imaging using conventional spiral tomography, computed tomography, and cone-beam computed tomography.
Oral Pathol Oral Radiol Endod 2009 ; 107 : 559-565.
19. CHEN ST, BEAGLE J, STORGARD JENSEN S, CHIAPASCO M, DARBY I.
Consensus statement and recommended clinical procedures regarding surgical techniques.
Int J Oral Maxillofac Implants 2009 ; 24 (suppl.) : 272-278.
20. CHICHE F, DAVARPANH M, MARTINEZ H.
Le système 3i-implant innovations et la chirurgie esthétique implantaire : les raisons d'un choix.
J Paro Implant Oral 2002 ; 21 (2) : 137-52.
21. CHICHE Gérard J.et PINAULT Alain.
Esthétique et restauration des dents antérieures.
CdP ; 1996.
22. COVANI U, CORNELINI R, BARONE A.
Vertical crestal bone changes around implants placed into fresh extraction sockets.
J Periodontol 2007 ; 78 : 810-815.
23. D'HEASE J, VAN DE VELDE T, ELAUT L, DE BRUYN H.
A prospective study on the accuracy of mucosally supported stereolithographic surgical guides in fully edentulous maxillae.
Clin Implant Dent Relat Res 2009
24. DAAS M, DADA K,POSTAIRE M, VICAUD F, RAUX D, BRUTUS V.
Les traitements implantaires avec NobelGuide.
PARIS : Quintessence International, 2008.

25. DAVARPANAH M. et coll.
Implants unitaires : impératifs chirurgicaux et prothétiques.
J Parodontol Implant Oral 1995 ; 14 : 423-34.

26. DAVARPANAH M, JAKUBOWICZ-KOHNEN B, CARAMAN M, KEBIR-QUELIN M.
Les implants en odontologie.
CdP ; 2004.

27. DAVARPANAH M, MARTINEZ H.
Options implantaires chez l'édenté total : critères de choix.
Implant 2002 ; 8 : 79-89.

28. DAVARPANAH M, MARTINEZ H, KEBIR M, TECUCIANU JF et coll.
Manuel d'implantologie clinique.
CdP ; 1999.

29. DAVARPANAH M, SZMUKLER-MONCLER S, DAVARPANAH K, RAJZBAUM P.
Implantologie assistée par ordinateur.
Editions CdP © Wolters Kluwer France, 2011.

30. DAVO RODRIGUEZ R, MALEVEZ C, ROJAS J.
Immediate function in atrophic upper jaw using Zygoma implants : A preliminary study.
J Prosthet Dent 2007 ; 97(suppl) : 44-51.

31. DESJARDINS RP.
Prosthesis design for osseointegrated implants in the edentulous maxilla.
Int J Oral Maxillofac Implants 1992 : 311-20.

32. DI GIACOMO GA, CURY PR, DE AUROJO NS, SENDYK WR, SENDYK CL.
Clinical application of stereolithographic surgical guides for implant placement : preliminary results.
J Periodontol 2005 ; 76 : 503-507.

33. ELI H, SCHWARTZ-ARAD D, BAHT R, BEN-TUVIM H.
Effect of anxiety on the experience of pain in implant insertion.
Clin Oral Impl Res 2003 ; 13 : 115-118.

34. ENGQUIST B, NILSON H, ASTRAND P.
Single tooth replacement by osseointegrated Bränemark implants.
Clin Oral Impl Res 1995; 6: 238-45.

35. ERSOY AE, TURKYILMAZ I, OZAN O, McGLUMPHY EA.
Reliability of implant placement with stereolithographic surgical guides generated from computer tomography clinical data from 94 implants.
J Periodontol 2008 ; 79 : 1339-1345.

36. HÄMMERLE CH, STONE P, JUNG RE, KAPOŠ T, BRODALA N.
Consensus statements and recommended clinical procedures regarding computer-assisted implant dentistry.
Int J Oral Maxillofac Implants 2009.

37. IMPLANTOLOGIE ORALE.
Dossier ADF
Paris ; 2003.
38. JACOBS R, ADRIANSENS A, VERSTREKEN K, SUETENS P, VAN STEENBERGHE D.
Predictability of a three-dimensional planning system for oral implant surgery.
Dentomaxillofac Radiol 1999 ; 28 : 105-111.
39. JUNG RE, SCHNEIDER D, GANELES J, WISMEIJER D, ZWAHLEN M, HÄMMERLE CH et al.
Computer technology applications in surgical implant dentistry : a systematic review.
Int J Oral Maxillofac Implants 2009 ; 24 : 92-109.
40. KALT G, GEHRKE P.
Transfer accuracy of the implant planning in the three dimensions with CT assisted offline navigation.
Int J Dent Comput 2008 ; 11 (3-4) : 213-25.
41. MISSIKA P, BENHAMOU-LAVNER A, KLEINFINGER-GOUTMANN I.
Accéder à l'implantologie.
CdP ; 2003.
42. MOLE C, GERARD H, MALLET JL, CHASSAGNE JF, MILLER N.
Implementing a new three-dimensional treatment algorithm of complex surfaces to applications in surgery.
Int J Oral Maxillofac Surg 1995 ; 53 (2) : 158-62.
43. NEDIR R, BISCHOF M, BRIAUX JM, BEYER S, SZMUKLER-MONCLER S, BERNARD JP.
A 7-year life table analysis from a prospective study on ITI implants with special emphasis on the use of short implants. Results from a private practice.
Clin Oral Implants Res 2004 ; 15 : 150-157.
44. NICKENIG HJ, EITNER S.
Reliability of implant placement after virtual planning of implant positions using cone beam CT data and surgical (guide) templates.
J Craniomaxillofac Surg 2007 ; 35 : 207-211.
45. NICKENIG HJ, WICHMANN M, HAMEL J, SCHLEGEL KA, EITNER S.
Evaluation of the difference in accuracy between implant placement by virtual planning data and surgical guide templates versus the conventional free-han method – a combined in vivo-in vitro technique using cone-beam CT (Part II).
J Craniomaxillofac Surg 2009.
46. NKENKA E, EITNER S, RADESPIEL-TROGER M, VAIDRAKTARIS E, NEUKAM FW, FENNER M.
Patient –centred outcome comparing transmucosal implant placement with an open approach in the maxilla : a prospective, non-randomized pilot study.
Clin Oral Impl Res 2007 ; 18 : 197-203.
47. OH TJ, SHOTWELL J, BILLY EJ, WANG HL.
Effect of flapless implant surgery on soft tissue profile : a randomized controlled clinical trial.
J Periodontol 2006 ; 77(5) : 874-82.

48. OZAN O, TURKYILMAZ I, ERSOY AE, McGLUMPHY EA, ROSENSTIEL SF.
Clinical accuracy of 3 different types of computer tomography-derived stereolithographic surgical guides in implant placement.
J Oral Maxillofac Surg 2009 ; 67 : 394-401.
49. PHILIPPE B, SERS L.
Implantologie assistée par ordinateur et guides stéréolithographiques à l'aide du système SimPlant-Navigator. Partie 1. Présentation, principes, protocoles.
Implant 2009 ; 15 : 259 : 274.
50. RENOUARD F, NISAND D.
Impact of implant length and diameter on survival rates.
Clin Oral Implants Res 2006 ; 17 (suppl. 2) : 35-51.
51. ROCHER P, CAVEZIAN R, ETIENNE GROSGOGEAT B, JEAN A, SEVALLE M.
Guide de radiologie au cabinet dentaire.
Paris : ADF, 2007.
52. RUGANI P, KIRNBAUER B, ARNETZL GV, JAKSE N.
Cone beam computerized tomography : basics for digital planning in oral surgery and implantology.
Int J Comput Dent 2009 ; 12 : 131-145.
53. RYSER MR.
Correlation of papilla to crestal bone levels around single tooth implants in immediate or delayed crown protocols.
J Paro Maxillo fac Surg. 2005 ; 63 : 1184-95.
54. SAADOUN AP, LE GALL MG, TOUATI B.
Current trends in implantology. Part 1. Biological reponse, implant stability, and implant design.
Pract Proced Aesthet Dent 2004 ; 16 : 529-535.
55. SARMENT DP, SURKOVIC P, CLINTHORNE N.
Accuracy of implant placement with a stereolithographic surgical guide.
Int J Oral Maxillofac Implants 2003 ; 18 : 571-577.
56. SCHNEIDER D, MARQUARDT P, ZWAHLEN M, JUNG RE.
A systematic review on the accuracy and the clinical outcome of computer-guided template-based implant dentistry.
Clin Oral Implants Res 2009 ; 20 : 73-86.
57. SCHROPP L, ISIDOR F.
Timing of implant placement relative to tooth extraction.
J Oral Rehabil 2008 ; 35 (suppl. 1) : 33-43.
58. SCHWARZ MS, ROTHMAN SL, CHAFETZ N, RHODES M.
Computer tomography. Part I. Preoperative assesment of the mandible for endosseous implant surgery.
Int J Oral Maxillofac Implants 1987 ; 2 : 137-141.

59. SCHWARZ MS, ROTHMAN SL, CHAFETZ N, RHODES M.
Computer tomography. Part II. Preoperative assesement of the mandible for endosseous implant surgery.
Int J Oral Maxillofac Implants 1987 ; 2 : 143-148.
60. SIMONPIERI A, CHOUKROUN J, GIRARD MO, OUAKNINE T, DOHAN D.
Immediate postextraction implantation: interest of the PRF®.
Implantologie. Volume 13, Issue 3, July-September 2004, 177-189.
61. SZMIKLER-MONCLER S, DAVARPANH M, DAVARPANA K, RAJZBAUM P, KHOURY P.M.
Le guide radiologique : indications et élaboration.
CdP ; 2011.
62. TARDIEU P.
L'implantologie assistée par informatique le « New Deal ».
Info Dent 2011 ; 12 : 92-96.
63. TARDIEU P, PHILIPPE B.
Edentement complet maxillaire avec atrophie osseuse terminale : prise en charge thérapeutique. A propos d'un cas. Partie 2. Réalisation implantaire et prothétique : l'implantologie assistée par ordinateur
Implant 2001 ; 7 : 199-210.
64. TAWIL G, YOUNAN R.
Clinical evaluation of short, machined-sur-face implants followed for 12 to 92 months.
Int J Oral Maxillofac Implants 2003 ; 18 : 894-901.
65. TESTORI T, WISEMAN L, WOOLFE S, PORTER SS.
A prospective multi-center clinical study of the osseotite implant : four-year interim report.
Int J Oral Maxillofac Implants 2001 ; 16 : 193-200.
66. VAN ASSCHE N, VAN STEENBERGHE D, GUERRERO ME, HIRSCH E, SCHUTYSER F, QUIRYNEN M et al.
Accuracy of implant placement based on pre-surgical planning of three-dimensional cone-beam images : a pilot study.
J Clin Periodontol 2007 ; 34 : 816-821.
67. VAN DE VELDE T, GLOR F, DE BRUYN H.
A model study on flapless implant placement by clinicians with a different experience level in implant surgery.
Clin Oral Impl Res 2008 ; 19(1) : 66-72.
68. VERCRUYSEN M, JACOBS R, VAN ASSCHE N, VAN STEENBERGHE D.
The use of CT scan based planning for oral rehabilitation by means of implants and its transfer to the surgical field : a critical review on accuracy.
J Oral Rehabil 2008 ; 35 : 454-474.
69. YAMANE M, YAMAOKA M, HAYASHI M, FURUTOYO I, KOMORI N, OGISO B.
Measuring tooth mobility with a no-contact vibration device.
J Periodontal Res 2008 ; 43 : 84-89.

70. ZAWAWI KH, AL-BADAWI EA, LOBO SL, MELIS M, MEHTA NR.
An index for the measurement of normal maximum mouth opening.
J Can Dent Assoc 2003 ; 69 : 737-741.

TABLE DES TABLEAUX ET DES ILLUSTRATIONS

LES TABLEAUX

Tableau n° 1 : La difficulté des cas en fonction de 3 paramètres : le type d'appui du guide chirurgical, la facilité d'accès au site à implanter et le type d'édentement ;

Tableau n° 5 : Tableau récapitulatif des études concernant la précision de la chirurgie guidée assistée par ordinateur, avec mesures des déviations entre la réalité clinique et le projet informatique (29) :

DAVARPANA M, SZMUKLER-MONCLER S, DAVARPANA K, RAJZBAUM P.

Implantologie assistée par ordinateur.

Editions CdP, 2011.

Tableau n° 2 : Complications de la chirurgie guidée et fréquence ;

Tableau n° 4 : Comparaison de la précision en fonction du type d'appui du guide chirurgical
Etude de Schneider et al., 2009 (56) :

SCHNEIDER D, MARQUARDT P, ZWAHLEN M, JUNG RE.

A systematic review on the accuracy and the clinical outcome of computer-guided template-based implant dentistry.

Clin Oral Implants Res 2009 ; 20 : 73-86.

Tableau n° 3 : Comparaison de la précision en fonction du type d'appui du guide chirurgical (48) :

OZAN O, TURKYILMAZ I, ERSOY AE, McGLUMPHY EA, ROSENSTIEL SF.

Clinical accuracy of 3 different types of computer tomography-derived stereolithographic surgical guides in implant placement.

J Oral Maxillofac Surg 2009 ; 67 : 394-401.

Tableau n° 6 : Comparaison de forets disponibles dans les grandes marques d'implants avec les forets disponibles dans le kit de chirurgie Easy Implant® (62) :

TARDIEU P.

L'implantologie assistée par informatique le « New Deal ».

Info Dent 2011 ; 12 : 92-96.

LES ILLUSTRATIONS

Figures n° 1, 2, 3, 5, 6, 14, 17 : (9)

BAUDOIN C, BENNANI V.

Un projet prothétique en implantologie.

Quintessence International, 2003.

Figures n° 13, 15, 16, 18, 19, 25, 26, 27, 28, 29, 30, 34, 39, 48, 49, 50, 51, 53 : (29)

DAVARPANA M, SZMUKLER-MONCLER S, DAVARPANA K, RAJZBAUM P.

Implantologie assistée par ordinateur.

Editions CdP, 2011.

Figures n° 20, 21, 31, 32, 33, 40, 41, 42, 43 : (24)

DAAS M, POSTAIRE M, BRUTUS V, DADA K, VICAUD F, RAUX D.

Les traitements implantaire avec NobelGuide™.

Quintessence International, 2008.

*Figures n° 9, 12, 35, 36, 37, 38, 44, 45, 46, 47, 52 ainsi que tous les clichés cliniques de la partie 6 « Cas Cliniques » : clichés cliniques réalisés par le **Dr PENAUD Jacques**.*

*Figures n° 4, 7, 8, 10, 11, 13, 23, 24 : schémas et clichés cliniques réalisés par le **Dr L'HERITIER Julien**.*

Figure n° 22 : radiographie panoramique dentaire de M^{elle} GEORGEL Stéphanie.

TABLE DES MATIERES

Introduction.....	10
<u>PREMIERE PARTIE : ANALYSE PRE-IMPLANTAIRE.....</u>	13
1.Analyse pré-prothétique.....	14
1.1. Anamnèse clinique générale.....	14
1.2. Anamnèse clinique locale.....	15
1.2.1. Examen exo-buccal.....	15
1.2.2. Examen endo-buccal.....	15
2.Cas unitaire.....	17
2.1.Edentation encastrée.....	17
2.1.1.Indications.....	17
2.1.2.D'un point de vue chirurgical.....	17
2.1.3.D'un point de vue prothétique.....	18
2.2.Edentation antérieure.....	20
2.2.1.Indications.....	20
2.2.2.Les trois critères esthétiques	20
2.2.2.1.L'alignement des collets.....	21
2.2.2.2.Le profil d'émergence.....	21
2.2.2.3.Les papilles.....	22
2.2.3.Le positionnement tridimensionnel de l'implant dans le secteur antérieur.....	24
2.2.3.1.Dans l'axe mésio-distal.....	24
2.2.3.2.Dans l'axe vestibulo-lingual.....	24
2.2.3.3.Dans l'axe apico-coronaire.....	25
3.Edentement total.....	26
3.1.Indications.....	26
3.2.Prothèse fixée implanto-portée : le bridge complet sur implants.....	27
3.3.Prothèse fixée implanto-vissée : <i>le All-on-4™</i>	29
4.Montage esthétique.....	30
4.1.Empreinte et montage sur articulateur.....	30
4.2.L'analyse des rapports inter-arcades.....	30
5.Le guide radiologique.....	32
5.1.Propriétés générales du guide.....	32
5.1.1.Des matériaux suffisamment radio-opaques.....	32
5.1.2.Les parasites.....	33
5.1.3.L'enveloppe prothétique.....	33
5.1.4.L'axe d'émergence des implants.....	33
5.1.5.La stabilité du guide radiologique.....	34
5.2.La réalisation du guide : deux logiciels, deux préparations.....	35
5.2.1.Les principales différences.....	35
5.2.2.La préparation Simplant.....	35
5.2.2.1.Guide radiologique pour guide chirurgical à appui dentaire.....	35
5.2.2.2.Guide radiologique pour guide chirurgical à appui muqueux ou osseux.....	36
5.2.3.La préparation Nobel.....	37
5.2.3.1.Edentement complet.....	38
5.2.3.2.Edentement partiel.....	39
<u>DEUXIEME PARTIE : ANALYSE RADIOLOGIQUE.....</u>	40
1.Protocoles radiologiques d'acquisition.....	41
1.1.Evolution.....	41
1.2.Imagerie scanner.....	45
1.3.Imagerie <i>cone beam</i>	46
1.4.Indications respectives du scanner et du <i>cone beam</i> en odontostomatologie.....	47
2.Logiciels d'exploitations.....	49
2.1.SIMPLANT®.....	49
2.1.1.Introduction.....	49
2.1.2.Fonctions du logiciel pour la planification du plan de traitement.....	49
2.1.3.Reconnaissance de l'intervention chirurgicale sur le site.....	50

2.1.3.1.Survol dynamique dans tous les plans de l'espace.....	50
2.1.3.2.Visualisation du volume osseux disponible.....	50
2.1.4.Simulation implantaire avec un guide radiologique.....	51
2.1.5.Simulation implantaire sans guide radiologique.....	53
2.1.6.Rapports des implants avec les structures adjacentes.....	54
2.1.6.1.Le canal dentaire.....	54
2.1.6.2.Distance inter-implantaire	54
2.2.NOBELGUIDE™ : le logiciel Procera®.....	55
2.2.1.Introduction.....	55
2.2.2.Les étapes radiologiques.....	55
2.2.2.1.Elaboration du guide d'imagerie.....	55
2.2.2.2.L'examen radiologique.....	57
2.2.3.La planification des phases chirurgicales et prothétiques avec le logiciel Procera®.....	58
3.Planification Implant®	60
3.1.Exigences médico-légales.....	60
3.2.Intérêt de la planification assistée par ordinateur dans des cas simples.....	60
3.3.Planification implantaire assistée par ordinateur en fonction de la hauteur osseuse.....	61
3.3.1.A la mandibule.....	61
3.3.2.Au maxillaire.....	61
3.4.Planification implantaire assistée par ordinateur et axe prothétique.....	62
3.5.Planification implantaire assistée par ordinateur dans un cas d'extraction dentaire et implantation immédiate.....	62
<u>TROISIEME PARTIE : LES GUIDES STEREOLITHOGRAPHIQUES.....</u>	63
1.Introduction.....	64
2.Le procédé de fabrication du guide chirurgical : la stéréolithographie.....	65
3.Guide chirurgical à appui dentaire : édentation unitaire antérieure.....	66
3.1.Indications.....	66
3.2.Stabilité du guide dans le cas d'un édentement encastré.....	67
3.3.Stabilité du guide dans le cas d'édentement postérieur libre.....	67
3.4.L'anesthésie.....	68
3.5.Laboratoire.....	68
4.Guide chirurgicale à appui muqueux : technique FLAPLESS.....	69
4.1.Indications.....	69
4.2.Stabilité.....	70
4.3.L'anesthésie.....	71
4.4.Laboratoire.....	71
5.Guide chirurgical à appui osseux	72
5.1.Indication.....	72
5.2.Stabilité.....	73
5.3.Anesthésie.....	73
5.4.Laboratoire.....	73
6.Materialise Dental©.....	74
<u>QUATRIEME PARTIE : LA TECHNIQUE CHIRURGICALE.....</u>	75
1.La chirurgie sans lambeau	76
1.1.La technique dite FLAPLESS.....	76
1.2.Avantages.....	76
1.3.Inconvénients.....	77
2.La chirurgie.....	79
2.1.Description de la trousse chirurgicale.....	79
2.1.1. Le bistouri circulaire et les forets.....	79
2.1.2.Les cuillères	81
2.1.3.Les porte-implants.....	82
2.1.4.Les profileurs d'os.....	84
2.2.La procédure chirurgicale de l'implantologie assistée par ordinateur.....	84
2.2.1.Les étapes pré-chirurgicales.....	84

2.2.2.Des cas simples aux cas les plus complexes	86
2.2.3.La feuille de route.....	89
2.2.4.Détails de la chirurgie de A à Z.....	90
2.2.4.1.Cas d'un édentement unitaire antérieur encastré au maxillaire réalisé à l'aide d'un guide stéréolithographique à appui dentaire et d'un lambeau d'accès.....	90
2.2.4.2.Cas d'un édentement complet au maxillaire réalisé à l'aide d'un guide à appui muqueux sans lambeau.....	92
2.2.4.3.Cas d'un édentement complet au maxillaire réalisé à l'aide d'un guide à appui osseux avec lambeau.....	95

CINQUIEME PARTIE : DISCUSSION SUR LA CHIRURGIE IMPLANTAIRE GUIDEE ASSISTEE PAR ORDINATEUR.....

1.Les diverses étapes du traitement de la chirurgie implantaire assistée par ordinateur.....	98
1.1.La confection du guide radiologique.....	98
1.2.L'examen radiologique.....	99
1.3.La simulation informatique.....	99
1.4.Fabrication du guide stéréolithographique.....	100
1.5.Essayage du guide chirurgical.....	100
1.6.La chirurgie guidée.....	101
2.Les difficultés de cette technique implantaire.....	102
2.1.L'ouverture buccale.....	102
2.2.Les autres complications.....	103
3.La précision de cette technique	105
3.1.Mesures des précisions	105
3.2.Déclarations de consensus par le groupe ITI en 2009.....	110
3.2.1.Le groupe ITI.....	110
3.2.2.Les définitions.....	110
3.2.3.Les avantages.....	111
3.2.4.La réalité actuelle et ses inconvénients.....	111
4.Le coût de cette technique.....	113
5.Les recommandations	116

SIXIEME PARTIE : CAS CLINIQUES.....

1.Cas d'un implant unitaire antérieur encastré au maxillaire réalisé à l'aide d'un guide chirurgical à appui dentaire et d'une chirurgie à ciel ouvert.....	120
1.1.Présentation du cas clinique.....	120
1.1.1.Anamnèse clinique générale.....	120
1.1.2.Anamnèse clinique locale.....	120
1.1.3.Point de vue chirurgical.....	121
1.2.Illustration du cas clinique.....	121
2.Cas de deux implants symphysaires placés à l'aide d'un guide stéréolithographique à appui osseux.....	126
2.1.Présentation du cas clinique.....	126
2.1.1.Anamnèse clinique générale.....	126
2.1.2.Anamnèse clinique locale.....	126
2.1.3.Point de vue chirurgical.....	127
2.2.Illustration du cas clinique.....	127
3.Cas d'un édentement complet maxillaire et mandibulaire.....	130
3.1.Présentation du cas.....	130
3.1.1.Anamnèse générale.....	130
3.1.2.Anamnèse locale.....	130
3.1.3.Point de vue chirurgical.....	130
3.2.Illustrations du <i>all-on-four</i> maxillaire.....	131
3.3.Illustrations du <i>all-on-four</i> mandibulaire.....	134
Conclusion.....	138
Bibliographie.....	142
Table des tableaux et des illustrations.....	150

GEORGEL (Stéphanie) La chirurgie implantaire guidée assistée par ordinateur.

Nancy, 2012. 156p. : 131 ill. ; 30 cm

Th. : Chir. Dent. : Nancy : 2012

Mots-clés : Chirurgie guidée Guide chirurgical stéréolithographique
Guide radiologique Implantologie assistée par ordinateur

GEORGEL (Stéphanie) La chirurgie implantaire guidée assistée par ordinateur.

Th. : Chir. Dent. : Nancy : 2012

La chirurgie implantaire constitue actuellement une discipline de l'odontologie à part entière. Grâce aux évolutions dans le domaine de l'imagerie médicale ainsi qu'à l'avènement de l'informatique et du développement des logiciels informatiques 3D, l'implantologie tend vers une simplification des procédures chirurgicales. Mais malgré toutes ces innovations, gardons bien à l'esprit les bases essentielles des connaissances acquises dans ce domaine ; le bilan pré-implantaire et l'élaboration du plan de traitement restent la clé du succès de la thérapeutique implantaire. Notre implant devra toujours, quelque soit la mise en œuvre de la chirurgie, être la prolongation d'une restauration prothétique planifiée.

La chirurgie implantaire guidée assistée par ordinateur est une technologie qui a vu le jour dans le souci permanent de vouloir faire coïncider les axes de forages du projet prothétique implantaire avec la réalité. On ne se contente plus seulement d'une planification implantaire idéale simulée sur les logiciels informatiques, on souhaite confectionner un guide chirurgical contraignant, ne tolérant aucune déviation par rapport à l'axe choisi par le praticien. La technique de prototypage qu'est la stéréolithographie se prêtait bien à cet exercice. Il existe plusieurs types de guides chirurgicaux dont découlent différentes chirurgies. Ces guides permettent de réaliser un protocole sécurisé.

Cette innovation dans le domaine de la chirurgie implantaire est-elle sans faille ? Les guides chirurgicaux réalisés par stéréolithographie apportent-ils une précision plus importante que celle obtenue dans les chirurgies manuelles ? Qu'en est-il de l'expérience du praticien ? Ce travail se propose d'étudier ces avancées technologiques et d'énoncer les bases d'un bilan implantaire.

Jury :

Monsieur J.P. LOUIS	Professeur des Universités	Président
<u>Monsieur J. PENAUD</u>	Maître de Conférences des Universités	Juge
Monsieur D. JOSEPH	Assistant Hospitalier	Juge
Monsieur G. MAGNIN	Assistant Hospitalier	Juge

Adresse de l'auteur :

GEORGEL Stéphanie
39 rue Louis Braille
54000 NANCY