



**HAL**  
open science

## Acide hyaluronique : entre sourire, beauté et santé

Clément Moreau

► **To cite this version:**

Clément Moreau. Acide hyaluronique : entre sourire, beauté et santé. Sciences du Vivant [q-bio]. 2013. hal-01738958

**HAL Id: hal-01738958**

**<https://hal.univ-lorraine.fr/hal-01738958v1>**

Submitted on 20 Mar 2018

**HAL** is a multi-disciplinary open access archive for the deposit and dissemination of scientific research documents, whether they are published or not. The documents may come from teaching and research institutions in France or abroad, or from public or private research centers.

L'archive ouverte pluridisciplinaire **HAL**, est destinée au dépôt et à la diffusion de documents scientifiques de niveau recherche, publiés ou non, émanant des établissements d'enseignement et de recherche français ou étrangers, des laboratoires publics ou privés.



## AVERTISSEMENT

Ce document est le fruit d'un long travail approuvé par le jury de soutenance et mis à disposition de l'ensemble de la communauté universitaire élargie.

Il est soumis à la propriété intellectuelle de l'auteur. Ceci implique une obligation de citation et de référencement lors de l'utilisation de ce document.

D'autre part, toute contrefaçon, plagiat, reproduction illicite encourt une poursuite pénale.

Contact : [ddoc-thesesexercice-contact@univ-lorraine.fr](mailto:ddoc-thesesexercice-contact@univ-lorraine.fr)

## LIENS

Code de la Propriété Intellectuelle. articles L 122. 4

Code de la Propriété Intellectuelle. articles L 335.2- L 335.10

[http://www.cfcopies.com/V2/leg/leg\\_droi.php](http://www.cfcopies.com/V2/leg/leg_droi.php)

<http://www.culture.gouv.fr/culture/infos-pratiques/droits/protection.htm>



**ACADEMIE DE NANCY-METZ**

---

**UNIVERSITE DE LORRAINE  
FACULTE D'ODONTOLOGIE**

Année 2013

N° 6043

---

**THESE**

pour le

**DIPLÔME D'ETAT DE DOCTEUR  
EN CHIRURGIE DENTAIRE**

Par

**Clément Moreau**

Né le 31 décembre 1985 à Nancy (Meurthe et Moselle)

**Acide hyaluronique: entre sourire, beauté  
et santé**

Présentée et soutenue publiquement le  
**15 février 2013**

Examineurs de la thèse :

**Monsieur J-P LOUIS**

**Professeur des Universités**

**Président**

**Monsieur J. SCHOUVER**

**Maître de Conférences des Universités**

**Directeur**

**Monsieur C. AMORY**

**Maître de Conférences des Universités**

**Juge**

**Monsieur S. HESS**

**Docteur en Chirurgie Dentaire**

**Juge**

Administrateur provisoire : Professeur J.P. FINANCE

Doyen : Docteur Jean-Marc MARTRETTE

Vice-Doyens : Pr Pascal AMBROSINI – Pr Francis JANOT - Dr Céline CLEMENT

Membres Honoraires : Dr L. BABEL – Pr. S. DURIVAUX – Pr A. FONTAINE – Pr G. JACQUART – Pr D. ROZENCWEIG - Pr M. VIVIER

Doyen Honoraire : Pr J. VADOT

<b>Sous-section 56-01</b> Odontologie pédiatrique	Mme M. Mlle Mme Mlle	<b><u>DROZ Dominique (Desprez)</u></b> PREVOST Jacques JAGER Stéphanie JULHIEN-COSTER Charlotte PHULPIN Bérengère	Maître de Conférences* Maître de Conférences Assistante* Assistante Assistante
<b>Sous-section 56-02</b> Orthopédie Dento-Faciale	Mme M. M. Mlle	<b><u>FILLEUL Marie Pierryle</u></b> GEORGE Olivier EGLOFF Benoît PY Catherine	Professeur des Universités* Maître de Conf. Associé Assistant Assistante
<b>Sous-section 56-03</b> Prévention, Epidémiologie, Economie de la Santé, Odontologie légale	Mme M.	<b><u>CLEMENT Céline</u></b> JANOT Francis	Maître de Conférences* Professeur Contractuel
<b>Sous-section 57-01</b> Parodontologie	M. Mme M. M. M. M. M.	<b><u>AMBROSINI Pascal</u></b> BISSON Catherine MILLER Neal PENAUD Jacques GALLINA Sébastien JOSEPH David	Professeur des Universités* Maître de Conférences* Maître de Conférences Maître de Conférences Assistant Assistant
<b>Sous-section 57-02</b> Chirurgie Buccale, Pathologie et Thérapeutique Anesthésiologie et Réanimation	M. M. M. M. M. M. M. M. Mme	<b><u>BRAVETTI Pierre</u></b> ARTIS Jean-Paul VIENNET Daniel WANG Christian BALLY Julien BAPTISTA Augusto-André CURIEN Rémi GUILLET Julie	Maître de Conférences Professeur 1er grade Maître de Conférences Maître de Conférences* Assistant Assistant Assistant Assistante
<b>Sous-section 57-03</b> Sciences Biologiques (Biochimie, Immunologie, Histologie, Embryologie, génétique, Anatomie pathologique, Bactériologie, Pharmacologie)	M. M. M.	<b><u>WESTPHAL Alain</u></b> MARTRETTE Jean-Marc YASUKAWA Kazutoyo	Maître de Conférences* Maître de Conférences* Assistant Associé
<b>Sous-section 58-01</b> Odontologie Conservatrice, Endodontie	M. M. M. M. Mlle M.	<b><u>ENGELS-DEUTSCH Marc</u></b> AMORY Christophe MORTIER Eric BALTHAZARD Rémy PECHOUX Sophie VINCENT Marin	Maître de Conférences Maître de Conférences Maître de Conférences Assistant* Assistante Assistant
<b>Sous-section 58-02</b> Prothèses (Prothèse conjointe, Prothèse adjointe partielle, Prothèse complète, Prothèse maxillo-faciale)	M. M. M. M. M. M. M. Mlle Mlle	<b><u>DE MARCH Pascal</u></b> LOUIS Jean-Paul ARCHIEN Claude SCHOUVER Jacques BARONE Serge LACZNY Sébastien MAGNIN Gilles MONDON-MARQUES Hélène RIFFAULT Amélie	Maître de Conférences Professeur des Universités* Maître de Conférences* Maître de Conférences Assistant Assistant Assistant Assistante Assistante
<b>Sous-section 58-03</b> Sciences Anatomiques et Physiologiques Occlusodontiques, Biomatériaux, Biophysique, Radiologie	Mlle M. Mme M. Mme	<b><u>STRAZIELLE Catherine</u></b> RAPIN Christophe (Sect. 33) MOBY Vanessa (Stutzmann) SALOMON Jean-Pierre JAVELOT Cécile (Jacquelin)	Professeur des Universités* Professeur des Universités* Maître de Conférences* Maître de Conférences Assistante Associée

souligné : responsable de la sous-section

\* temps plein

Mis à jour le 01.09.2012

Par délibération en date du 11 décembre 1972,  
La Faculté de Chirurgie Dentaire a arrêté que  
les opinions émises dans les dissertations  
qui lui seront présentées  
doivent être considérées comme propres à  
leurs auteurs et qu'elle n'entend leur donner  
aucune approbation ni improbation.

**A notre président de thèse,**

**Monsieur le Professeur Jean-Paul Louis,**

Officier des Palmes Académiques

Docteur en Chirurgie Dentaire

Docteur en sciences Odontologiques

Docteur d'Etat en Odontologie

Professeur des Universités - Praticien Hospitalier

Président Honoraire et Secrétaire perpétuel de l'Académie Nationale de Chirurgie Dentaire

Membre de l'Académie Lorraine des Sciences

Responsable de la Sous-section : Prothèses

*Nous vous remercions de l'honneur que vous nous avez fait en acceptant de présider le jury de notre thèse. Nous avons su apprécier la qualité de votre enseignement et l'intérêt que vous portez aux étudiants.*

*Veuillez trouver dans ce travail l'expression de notre vive reconnaissance et de notre profond respect.*

**A notre juge et directeur de thèse,  
Monsieur le Docteur Jacques Schouver,**

Docteur en Chirurgie Dentaire

Docteur en Sciences Odontologiques

Maître de Conférences des Universités- Praticien Hospitalier

*Nous vous remercions d'avoir accepté de diriger notre thèse.  
Pour votre aide à chaque étape de la réalisation de ce travail,  
pour votre disponibilité, votre gentillesse, la qualité de votre  
écoute et de vos enseignements durant toutes ces années  
d'études, veuillez trouver ici l'expression de notre profonde  
reconnaissance et de nos respectueux remerciements.*



**A notre juge,**  
**Monsieur le Docteur Christophe Amory,**

Docteur en Chirurgie Dentaire

Maître de Conférences des Universités- Praticien Hospitalier

Sous-section: Odontologie conservatrice - Endodontie

*Vous nous avez fait l'honneur de juger cette thèse, nous vous en  
sommes extrêmement reconnaissants.*

*Qu'il vous soit témoigné notre profonde reconnaissance pour  
votre savoir et pour l'ensemble de vos connaissances.*

**A notre juge,**

**Monsieur le Docteur Stephan HESS,**

Docteur en Chirurgie Dentaire

Ancien assistant hospitalier universitaire

Sous-section: Odontologie conservatrice - Endodontie

*Nous apprécions l'honneur que vous nous faites en participant à  
notre jury de thèse.*

*Nous vous remercions de votre gentillesse et de votre  
disponibilité.*

*Veillez accepter, dans ce travail, l'expression de notre  
admiration et de notre gratitude.*

## **A ma famille**

### *A mes parents*

Merci pour votre soutien, pour vos conseils, et pour votre amour.

### *A Camille, Fanny et Abel*

A mon grand frère, pour tes conseils et ta bienveillance.

### *A Charlotte et Jean Charles*

A ma grande soeur, pour ton écoute et ton affection.

### *A mes grands parents*

### *A ma marraine, Véronique*

### *A toute ma famille*

## **A mes amis**

### *Ai miei amici Italiani*

*A Michele, Albi, Paolo, Pippo, Emiliano, Carlo, Giada, Marta, Giorgia, Giada, Christina*

Grazie a voi, grazie per questo anno favoloso... «Eccoci qua!»

### *A Martina*

Grazie a te, merci pour tous ces moments partagés via Marsala, et pour tous les autres.

«Sliding doors»

### *A Romain*

Pour ta générosité et pour notre amitié qui se construit de ville en ville.

***A Benjamin***

Je te souhaite tout le bonheur pour toi et ta petite famille. Merci pour ton amitié.

***A Jeanne***

Merci de m'avoir proposé un midi de partir un an en Italie. Ce fût l'une de mes plus belles années, encore merci. «Si on m'avait dit...»

***A Thibaud***

Merci Thibaud pour ton amitié et ton soutien depuis quelques années. Ton obstination à me vendre Metz a fini par payer!

***A Thomas et Amand***

Vous êtes les hommes de l'année 2012, je prends le relais! Merci d'être là, gardez la «pêche».

***A Camille et Charlotte***

Merci pour votre écoute, je suis heureux de devenir le deuxième docteur de la CCC cie...

***A Papyss***

Pour ton amitié, et ta grande générosité. Surtout au basket...

***A Fab***

Pour nos perles de pluie, et pour tous les bons moments partagés.

***A Nico W***

A mon compagnon de chambre et de cybercafé équatoriens. Merci pour tout, surtout pour tes derniers conseils.

***A Narcisse & Alex***

Pour votre amitié et pour toutes ces «fins» de soirées mémorables.

***A Anthony***

A mon ami, et binome, que je compte bien retrouver sur les triatlons. Merci pour tout.

*A Nico et Lorraine*

Pour votre amitié et votre accueil. Si je ne deviens pas Lyonnais, je le suis un peu par procuration avec vous! Merci pour tout.

*A Bruno et Noomane*

Merci pour cette pure semaine de ski.

*A mes amis d'equadiante*

A Carole, Sophia, Marion, Jean Phi, et tous les autres, pour cette incroyable aventure.

*A tous mes amis de la fac, et les autres*

A Marie, Manon, Célia, Théo, Pierre, Elodie, Jérémy, Olivier, Hugues, Nourredine, Etienne, Aurélie, Flav, Greg, Elsa et Anne-lo...

*A mes confrères*

Le Dr Olesinsky, le Dr Bergé, le Dr Lemasson, le Dr Guirten et en particulier le Dr Schmitt, Laurent et Martine pour leur accueil et leur gentillesse. Encore merci.

*A Agathe*

## *L'esthète*

*Gente dame, rose d'antan, par les affres du temps,  
il n'est de désespoir que n'oublie le miroir.  
Privé de ton piquant qui charmait ton amant,  
ne pleure sur tes rides, sillons d'une vie aride.*

*Prête nous ton visage dont nous ferons usage  
avec délicatesse pour une autre jeunesse.  
et liore nous sans fard l'outrage qui te navre  
dans l'ombre du souris dont Eros fut épris.*

*Reçois d'une main sure, d'une aiguille la piqûre,  
qui comble alors les creux d'un sérum généreux ;  
De se voir nul soupir et regain du sourire,  
emprise sur la nature pour une tendre épure.*

*Sur le masque des ans l'étoffe se retend,  
et s'efface le rictus banni par toute Vénus :  
La rose retrouve l'éclat d'une parure nette.  
Il n'est de bon esthète que dans l'art du méplat !*

*X.M.*

Acide Hyaluronique:  
entre sourire, beauté et  
santé

# Sommaire

Introduction.....	17
<b>I- Analyse faciale et harmonie du visage</b>	<b>18</b>
<i>A- Le visage de face</i> .....	<i>19</i>
1. Lignes de référence .....	19
a) Les lignes horizontales .....	20
b) Les lignes verticales.....	21
2. Les trois étages de la face .....	22
<i>B- Le visage de profil</i> .....	<i>24</i>
1. Le profil .....	24
a) Profil normal .....	26
b) Profil concave.....	26
c) Profil convexe.....	26
2. L'angle naso-labial .....	27
3. La ligne E de Ricketts .....	29
<i>C- Le sourire</i> .....	<i>31</i>
1. Les lèvres.....	31
2. La ligne du sourire .....	33
3. Courbure de la lèvre supérieure .....	35
4. Exposition des dents au repos.....	37
5. Largeur buccale .....	38
6. Le mouvement des lèvres.....	38
<b>II- Le vieillissement: Perte d'harmonie du visage</b>	<b>40</b>
<i>A- Vieillissement cutané</i> .....	<i>41</i>
1. Le vieillissement intrinsèque ou vieillissement cutané chronologique ...	41



2. Le vieillissement extrinsèque.....	42
a) Le photo-vieillessement ou héliodermie.....	42
b) Les effets du tabac.....	46
2. Vieillessement cutané et modifications cellulaires .....	47
a) Epiderme.....	48
b) Jonction dermo-épidermique .....	48
c) Le derme .....	49
<i>B- Vieillessement musculo-aponévrotique et squelettique.....</i>	<i>53</i>
1. Ptose musculoaponévrotique.....	53
2. Hypertonie musculaire .....	54
3. Vieillessement volumétrique .....	54
a) Vieillessement du tissu graisseux .....	54
b) Vieillessement des bases osseuses.....	55
<i>C- Les marqueurs de temps.....</i>	<i>56</i>
<b>III- L'acide hyaluronique</b>	<b>62</b>
<i>A- Aspects médico-légaux.....</i>	<i>62</i>
1. Autorisation donnée aux chirurgiens dentistes .....	62
2. Acide Hyaluronique: un dispositif médical (DM) .....	63
3. Réglementation.....	64
4. Mise sur le marché .....	65
5. Matéiovigilance:.....	66
6. Traçabilité .....	66
<i>B- Chimie et rôle de l'acide hyaluronique.....</i>	<i>67</i>
1. Origine .....	67
2. Formule et classification .....	67
3. Répartition dans l'organisme.....	68
4. Propriétés.....	70
5. Biosynthèse .....	71
6. Catabolisme.....	72
7. Fabrication d'acide hyaluronique.....	73
8. Rôles et indications, contre indications et avantages .....	76

<i>C- Les différents types d'acide hyaluronique .....</i>	<i>78</i>
<b>IV- Les étapes du traitement par l'acide hyaluronique</b>	<b>85</b>
<i>A- Consultation initiale .....</i>	<i>85</i>
1. Interrogatoire .....	85
2. Examen clinique .....	86
3. Devis et consentement éclairé.....	88
4. Recommandations précédant l'acte .....	94
<i>B- Préparation à l'injection .....</i>	<i>95</i>
1. Préparation du patient.....	95
2. Anesthésie .....	96
<i>C- Techniques d'injection .....</i>	<i>100</i>
<i>D- Correction en fonction de la zone et particularités techniques.....</i>	<i>105</i>
1. Sillon nasogénien .....	105
2. Lèvres et régions péribuccales .....	109
a) Traitement du contour des lèvres.....	110
b) Traitement des rides verticales de la lèvre blanche .....	111
Traitement des crêtes philtrales .....	112
d) Traitement des commissures labiales.....	113
e) Traitement de la perte de volume .....	115
8. Région labiomentonnaire.....	116
9. Menton.....	118
<i>E- Sur ou sous-correction .....</i>	<i>119</i>
<i>F- Elimination et conservation des produits .....</i>	<i>120</i>
<i>G- Recommandation post-injection.....</i>	<i>120</i>
<i>H-Effets secondaires.....</i>	<i>121</i>
1. Réactions immédiates et mineures.....	122
2. Réactions semi-retardées.....	123
3. Réactions retardées.....	124

V- Cas cliniques	126
<i>Cas clinique N°1</i> .....	126
<i>Cas clinique N°2:</i> .....	128
<i>Cas clinique N°3:</i> .....	131
<i>Cas clinique N°4:</i> .....	133
<i>Cas clinique N°5</i> .....	136
Conclusion.....	138
Table des illustrations.....	139
Cas Cliniques .....	143
Tableaux.....	143
Bibliographie .....	144

# Introduction

L'esthétique est une discipline raffinée qui fait partie intégrante de l'Art dentaire. Le chirurgien dentiste cherche constamment à concilier avec les aspects fonctionnel et prothétique.

Les soins esthétiques sont en demande croissante dans une société en quête d'éternelle jeunesse. Le chirurgien dentiste devient le chirurgien esthétique du visage. Au-delà des blanchiments et des facettes céramiques au rendu de plus en plus naturel, ses capacités aujourd'hui s'élargissent à la sphère extra-buccale. En effet, depuis quelques années, il lui est permis d'agir sur le soutien de lèvre et donc sur l'esthétique du sourire par injection d'acide hyaluronique.

L'acide hyaluronique est un produit biodégradable retrouvé à l'état naturel dans le derme. Ses nombreuses propriétés permettent de traiter au mieux les signes du vieillissement du visage.

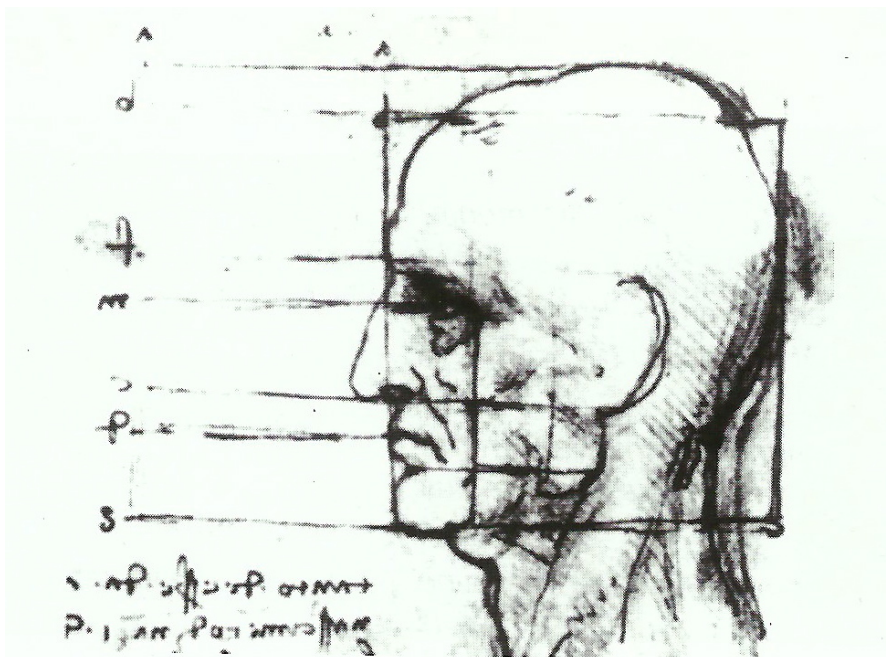
Ce travail a donc pour objectif d'éclairer les chirurgiens dentistes sur leur nouvelle capacité, de connaître un nouveau produit, de maîtriser de nouvelles techniques et de savoir dans quelle condition utiliser celui-ci et leur permettre de l'intégrer dans un plan de traitement pluridisciplinaire.

Dans un premier temps, nous nous consacrerons à l'analyse faciale, la première étape d'une réhabilitation globale esthétique du sourire. Par la suite, nous décrirons les différentes formes de vieillissement du visage responsables de la perte d'harmonie des reliefs et des proportions du visage. Dans un troisième point, nous décrirons les origines de l'acide hyaluronique, ainsi que ses propriétés, ses rôles, ses indications et l'aspect médico légal. Dans un dernier point, les étapes de traitement de comblement par l'acide hyaluronique seront décrites avant d'analyser quelques cas cliniques.

# I- Analyse faciale et harmonie du visage

L'harmonie du visage est primordiale pour le chirurgien dentiste. Elle repose sur l'appréciation des volumes du visage et sur la mise en relation des différents éléments de la face comme les yeux, les dents ou les lèvres.

Les éléments de la face vont avoir une grande influence sur la perception de la beauté et de la personnalité d'un individu. Les traits somatiques sont souvent en corrélation avec des caractéristiques psychologiques précises et certains sont associés avec une spécificité très personnelle de l'individu. L'analyse de la face est réalisée en utilisant des lignes de référence horizontales et verticales, qui permettent de corréler la face du patient et la denture dans l'espace.



*Illustration 1:  
Notion d'égalité des 3 étages du visage introduite par Léonard de Vinci*

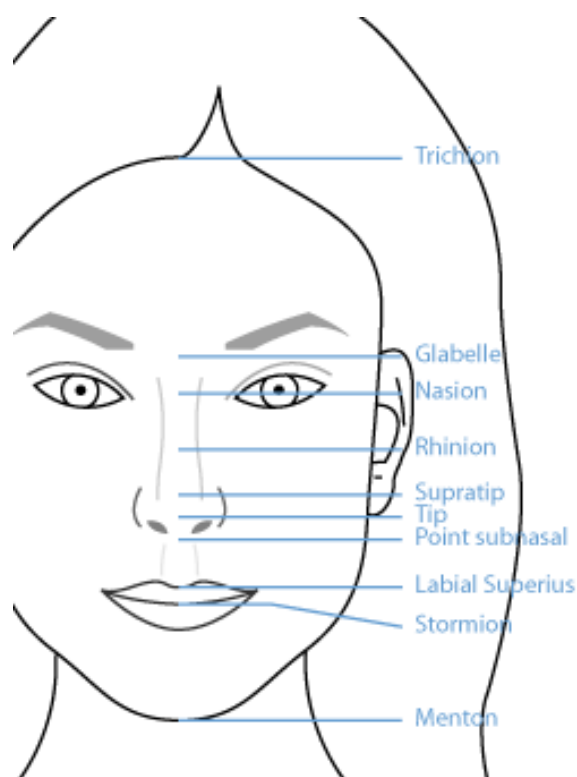
# A- Le visage de face

## 1. Lignes de référence

Pour évaluer les proportions esthétiques vu de face, le clinicien se situera face à lui à une distance permettant de visualiser son visage dans son ensemble, tandis que le patient sera en position relâchée et la tête en position naturelle. L'analyse des lignes du visage se fera dans un premier temps les lèvres jointes au repos et dans un second temps lors d'un sourire naturel.

Lors de cette analyse le visage est divisé en plusieurs plans délimités par des lignes de référence:

- les lignes horizontales
- les lignes verticales



*Illustration 2:  
Points remarquables du visage de face  
(schéma du Dr Allouche F.)*

### a) Les lignes horizontales

La ligne interpupillaire (bipupillaire) est déterminée par une droite passant par les centres des deux yeux. Le plan bipupillaire, plus constant dans son horizontalité chez un patient ayant un port de tête naturel, est la ligne de référence la plus appropriée pour effectuer une analyse correcte de la face.

Le visage est parcouru par une série de lignes horizontales qui, suivant les concepts de perception visuelle, stabilisent le visage.

Ce sont les lignes ophriaque (sourcils), commissurale (lèvres) et interailes (nez). Ces lignes sont repérées lorsque les lèvres sont au repos. Lors de l'analyse du visage en position de sourire naturel, le plan incisivo-occlusal et la ligne des collets sont définis.

Le parallélisme du plan incisivo-occlusal, de la ligne des collets et des lignes horizontales de référence est un facteur déterminant de l'obtention d'une harmonie agréable du sourire.

L'ensemble de ces lignes, lorsqu'elles sont parallèles à l'horizon représente le plan de référence idéal. Elles sont utilisées pour orienter le plan incisif, le plan d'occlusion, ainsi que la ligne des collets. (2) (3)

Elles permettront ainsi de mettre en évidence les asymétries musculaires, osseuses, dentaires, gingivales et leurs différentes combinaisons possibles.




*Illustration 3:  
Les lignes horizontales de référence (Photo de Teosyal)*

## *b) Les lignes verticales*

La ligne médiane est une ligne hypothétique verticale qui passe par la glabella, le bout du nez, le philtrum et la pointe du menton. Cette ligne est, de fait, perpendiculaire à la ligne interpupillaire, formant une sorte de T. Plus ces lignes sont médianes et perpendiculaires, plus la face présente une harmonie globale.

La ligne médiane, perpendiculaire aux lignes horizontales de référence, divise la face en deux moitiés, droite et gauche, chacune étant l'effet miroir de l'autre. La beauté est caractérisée par la symétrie entre ces deux plans. (2) (3)



**Ligne médiane**

*Illustration 4:  
Les lignes verticales de référence (Photo de Teosyal)*



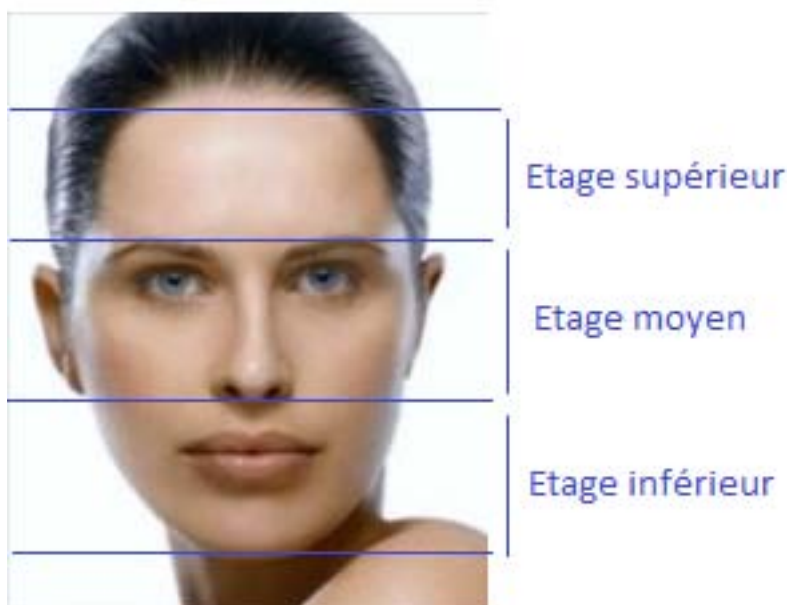## 2. Les trois étages de la face

La notion d'harmonie du visage associe le parallélisme des lignes de référence et la division du visage en trois parties égales. Cette notion d'égalité des trois étages du visage a été introduite par Léonard de Vinci, et reste immuable.

L'étage supérieur est compris entre la naissance des cheveux et la ligne ophriaque (ou la glabella). Il est en général le plus réduit, mais dépend essentiellement de la localisation des cheveux. Souvent, il est plus important chez l'homme.

Le tiers moyen est compris entre la ligne ophriaque (ou la glabella) et la ligne inter-ailes du nez (ou au point sous nasal). Cet étage est dominé par le nez.

Le tiers inférieur est compris entre la ligne interailes et la pointe du menton (ou pogonion).

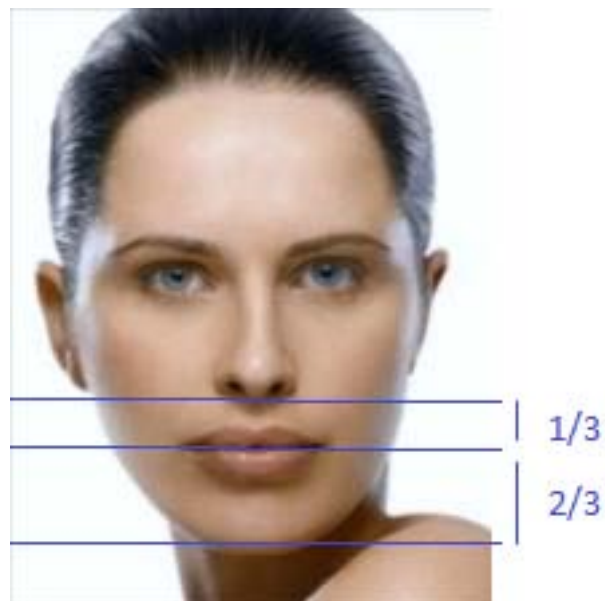

*Illustration 5:  
Les 3 étages de la face (Photo de Teosyal)*

La taille de ces trois secteurs de la face varie souvent d'un individu à un autre, ces parties mesurent entre 55 et 65mm.

L'étage inférieur est le plus intéressant d'un point de vue dentaire. Il est dominé par la présence des lèvres et des dents. Cet étage est le siège des plus fréquentes variations. Dans l'idéal, le tiers supérieur de cet espace est occupé par la lèvre supérieure, et les deux tiers inférieurs par la lèvre inférieure et le menton.

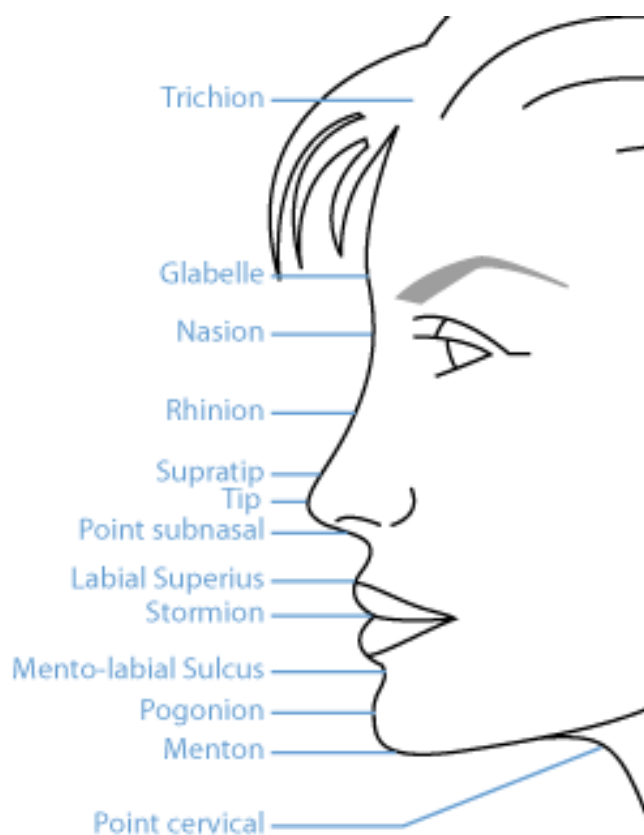
Le tiers inférieur de la face joue ainsi un rôle important pour déterminer l'aspect esthétique global du visage. (2) (3)



*Illustration 6:  
Etage inférieur du visage (Photo de Teosyal)*

## B- Le visage de profil

### 1. Le profil



*Illustration 7:  
Points remarquables du visage de profil  
(schéma du Dr Allouche F.)*

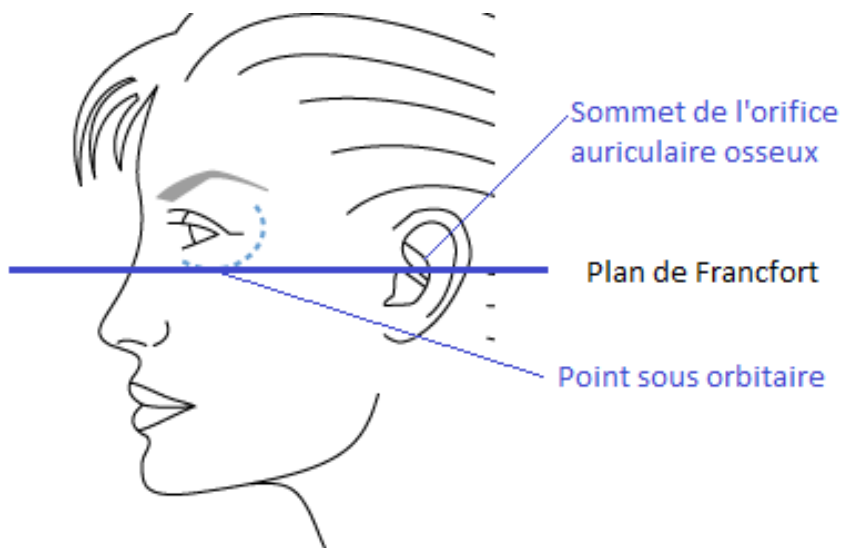
Les différents critères d'harmonie d'un visage s'appliquent de face comme de profil, ce dernier est harmonieux à travers un équilibre de courbes et de contre-courbes. Le profil montre trois dépressions principales: une à la hauteur du nasion, une à la hauteur du point sous nasal et une à la hauteur du supramental. Le nez a une place dominante.

Une évaluation correcte en vue latérale du visage est un facteur déterminant d'un examen esthétique du patient.

Comme pour l'analyse de la face, l'examen se fera avec un patient en position naturelle de la tête. Le plan de référence utilisé est le plan de Francfort. Celui-ci est déterminé à

l'avant par le point sous-orbitaire et à l'arrière par le sommet de l'orifice auriculaire osseux (le porion).

Le plan de Francfort représente, par définition, le plan horizontal, même si pendant l'examen clinique il est en fait parallèle à l'horizon lorsque le patient penche légèrement sa tête en avant. Inversement, lorsque le patient tient sa tête droite, les yeux regardant l'horizon, le plan de Francfort se redresse à l'avant pour former un angle d'environ 8 degrés avec le plan orbitaire, souvent plan référence du plan esthétique. (1) (2) (3)



*Illustration 8:  
Le plan de Francfort  
(schéma du Dr Allouche F.)*

Une mesure permet une classification générale des profils faciaux des patients. Il correspond à l'angle formé entre la glabella, le point sous nasal et la pointe du menton. Ce plan permet de définir trois types de profil: un convexe, un concave, et un normal.

#### *a) Profil normal*

Les lignes reliant la glabella, le point sous nasal et la pointe du menton forment normalement un angle d'environ 170°.

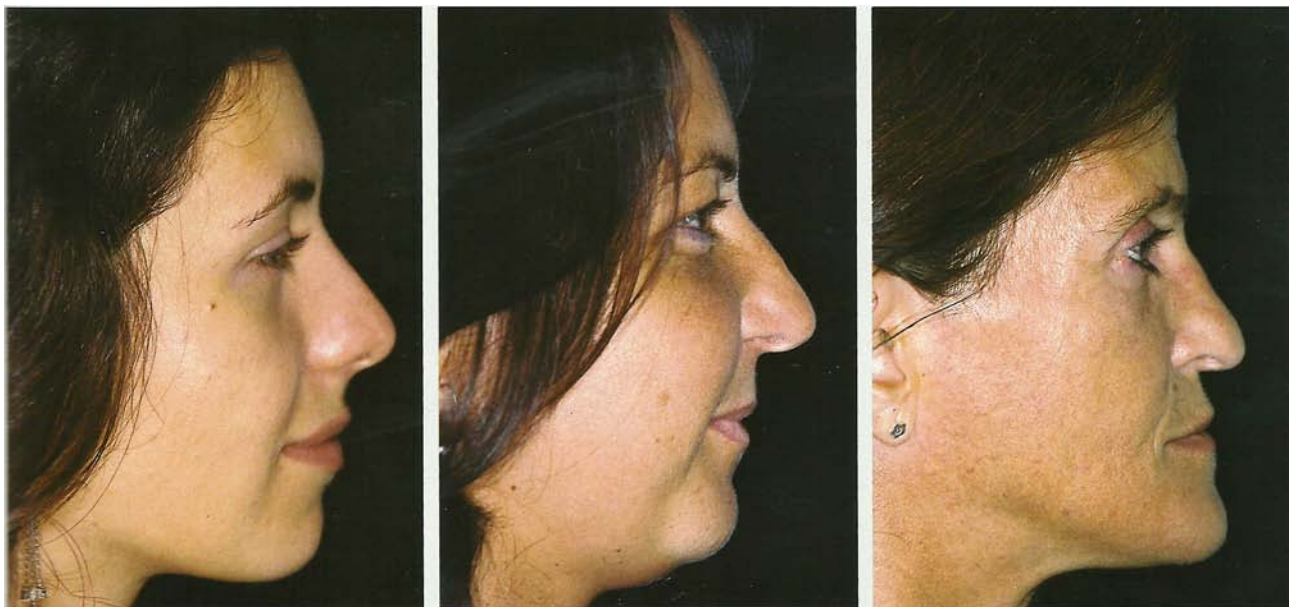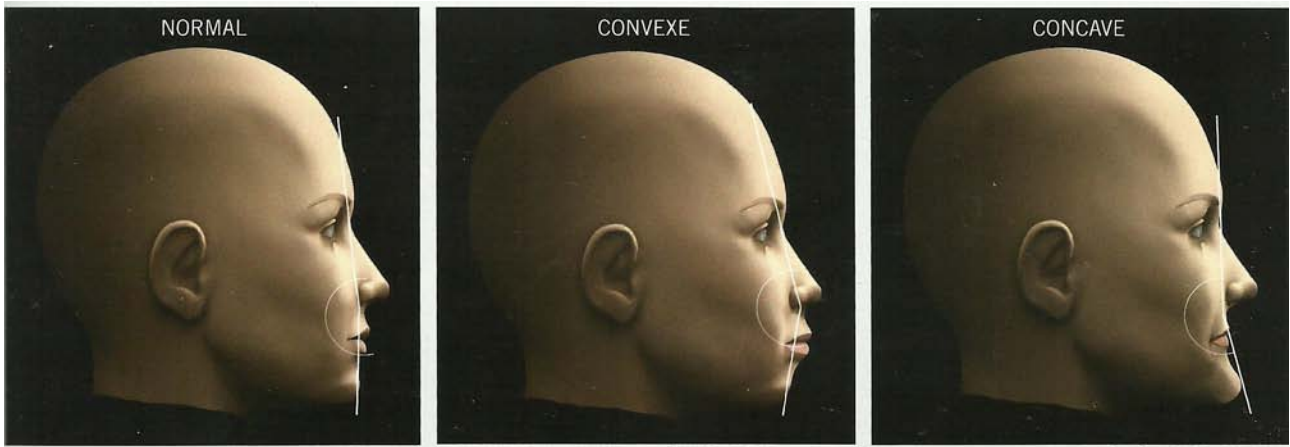
#### *b) Profil concave*

Lorsque les lèvres sont en position rétrusive, le profil est considéré comme concave. Le nez semble plus long, les joues sont en retrait et la bouche est récessive amenant à un vieillissement incontestable du visage. Ce recul vieillit le sourire parce qu'il se situe dans le même type de mouvement que l'on retrouve après la perte des dents antérieures qui ne soutiennent plus les lèvres.

Chez les patients au profil concave, l'angle formé en joignant les trois points de référence est supérieur à 180 degrés, créant ainsi cette divergence antérieure.

#### *c) Profil convexe*

Chez un patient dont le profil est convexe, l'angle formé en joignant les trois points de référence est très diminué, créant une divergence postérieure marquée. La convexité du profil est de fait en corrélation avec une rétroposition relative du pogonion tissulaire.



Profil normal

Profil convexe

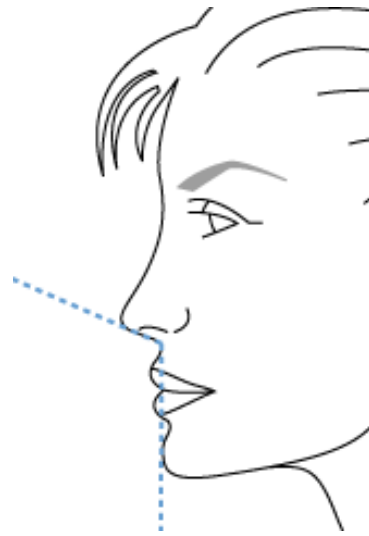Profil concave

*Illustration 9:  
Les trois types de profil  
(Analyse esthétique, Fradeani M.)*

## **2. L'angle naso-labial**

La zone comprise entre la lèvre supérieure et la base de la pyramide nasale est une autre partie capitale sur laquelle le chirurgien dentiste peut agir, parce que celle-ci est soutenue par l'arcade dentaire. Il s'agit de l'angle naso-nabial.

L'angle naso-labial est formé par l'intersection de deux lignes sous-nasales, la ligne sous-nasal/point le plus antérieur de la lèvre supérieur et la ligne partant du même point sous-nasal et tangente au bord inférieur du nez.



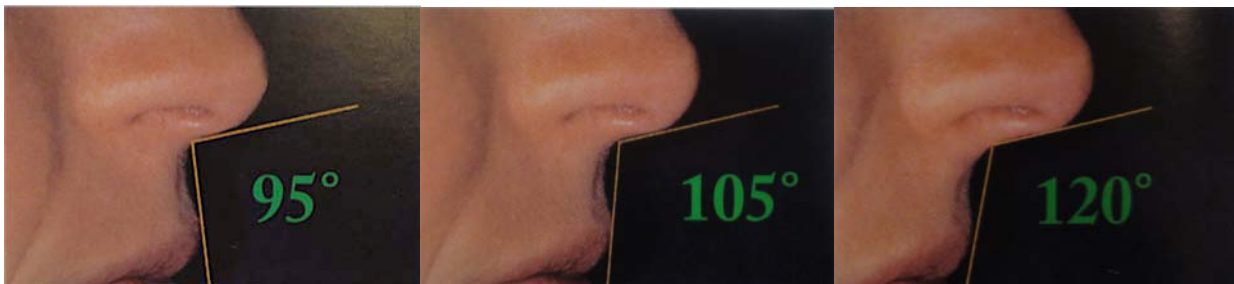
*Illustration 10:  
L'angle naso-labial  
(schéma du Dr Allouche F.)*

La valeur de cet angle dépend évidemment de l'inclinaison de la base du nez et de la position de la lèvre supérieure. Il est aussi soumis aux variations de l'inclinaison des incisives supérieures, et du type de lèvres en présence, en terme de tonicité et d'épaisseur. (2) (3) (6)

Les moyennes anatomiques varient avec le sexe:

90-100° pour les hommes

100-120° pour les femmes



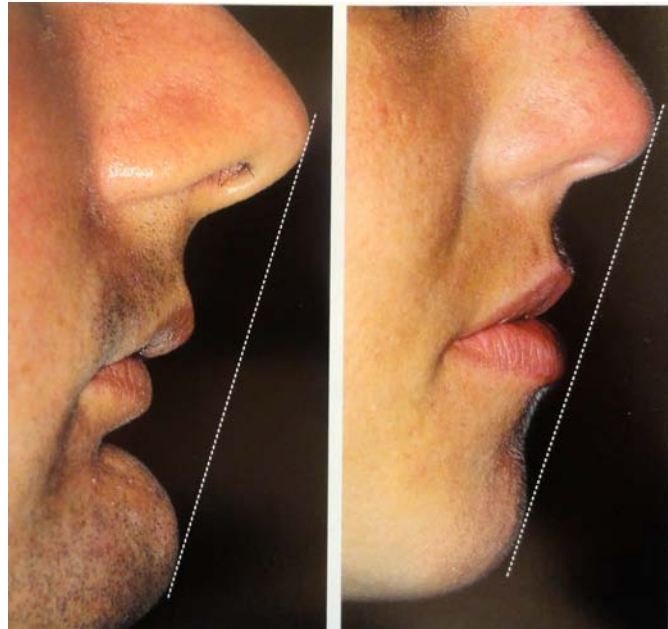
*Illustration 11:  
Variations de l'angle naso-labial (Analyse esthétique, Fradeani M.)*

### 3. La ligne E de Ricketts

Un élément utile pour déterminer le type de profil est une évaluation de la position des lèvres par rapport au nez et au menton. Il s'agit de la «ligne E» de Ricketts, qui analyse les rapports interlabiaux, et ceci en fonction de leur environnement direct et indissociable que sont le nez, le menton, et le cou. (3) (6)

Selon Ricketts, so le profil est normal, la lèvre supérieure se trouve environ 4 mm et la lèvre inférieure environ 2 mm en arrière de la ligne E.

Le même auteur admet la possibilité de variations significatives entre les sexes et considère par conséquent normale toute situation dans laquelle les lèvres sont en arrière de la ligne E.



*Illustration 12:  
Plan esthétique de Ricketts (Analyse esthétique, Fradeani M.)*



## *En résumé*

# *Analyse du visage pour une réhabilitation esthétique*

<i>Vue de face</i>	<i>Vue de profil</i>
Lignes horizontales de référence	Ligne E Angle naso-labial
Ligne verticale de référence	Profil concave Lèvres épaisses
Proportions de la face	Profil convexe Lèvres fines

Tableau 1: Résumé, Analyse du visage pour une réhabilitation esthétique

# C- *Le sourire*

L'esthétique du sourire dépend essentiellement des relations dans l'espace entre les trois composantes anatomiques que sont les lèvres, les dents, et les gencives. Sa valeur esthétique naît de la présence de facteurs déterminants de la beauté.

- Harmonie des volumes et finesse des contours externes par le jeu des courbes et des contre-courbes des lèvres;
- Puissance d'expression;
- Alignement des dents;
- Contraste de couleurs entre le rouge des lèvres, la blancheur des dents et le rose des gencives. (1) (4)

## **1. Les lèvres**

Chaque lèvre se compose de deux parties l'une blanche, l'autre rouge, se rejoignant par le vermillon. Sur les vues de profil, cette dernière est la plus proéminente. Ces deux lèvres se recourbent vers l'arrière pour se rejoindre au niveau des commissures.

La lèvre supérieure prend naissance sous le nez, est bordée par le sillon naso-génien, et est dominée par une dépression centrale: le philtrum, encadré par les crêtes philtrales. La partie rouge se divise en deux ailes latérales et un tubercule central, correspondant à la dépression centrale de la lèvre inférieure, dans laquelle il vient se loger. La lèvre inférieure est toujours plus épaisse que la supérieure.

Le vermillon dessine à la lèvre supérieure un M aplati, important dans l'esthétique des lèvres. On appelle «arc de cupidon» la partie centrale de ce M, qui peut présenter une grande variété de formes.

La lèvre inférieure se dessine selon une forme complémentaire et son segment rouge forme un W divisé en deux lobes latéraux et un sillon central. Le segment blanc ancre la lèvre inférieure au menton au niveau du sillon labio-mentonnier en forme de fer à cheval.

La ligne de jonction des deux lèvres forme un M parallèle au M de la lèvre supérieure, mais plus étalé.

Selon leurs formes et leurs dimensions, les lèvres sont classées en fines, moyennes et épaisses. La lèvre supérieure doit être moitié moins haute que la lèvre inférieure, mais les variantes individuelles sont nombreuses.

L'épaisseur des lèvres présente aussi de grandes variations: individuelles, et suivant l'âge et le sexe. Les lèvres de l'homme sont en général plus fortes que celle de la femme (Merkel). Celles du nouveau-né, relativement grandes à cause de l'absence des dents et surtout épaisses, sont conformées pour la préhension du sein. Chez le vieillard, les lèvres, également trop hautes, sont repoussées en dedans vers le vestibule, au lieu d'être renversées en dehors comme chez le nouveau-né.

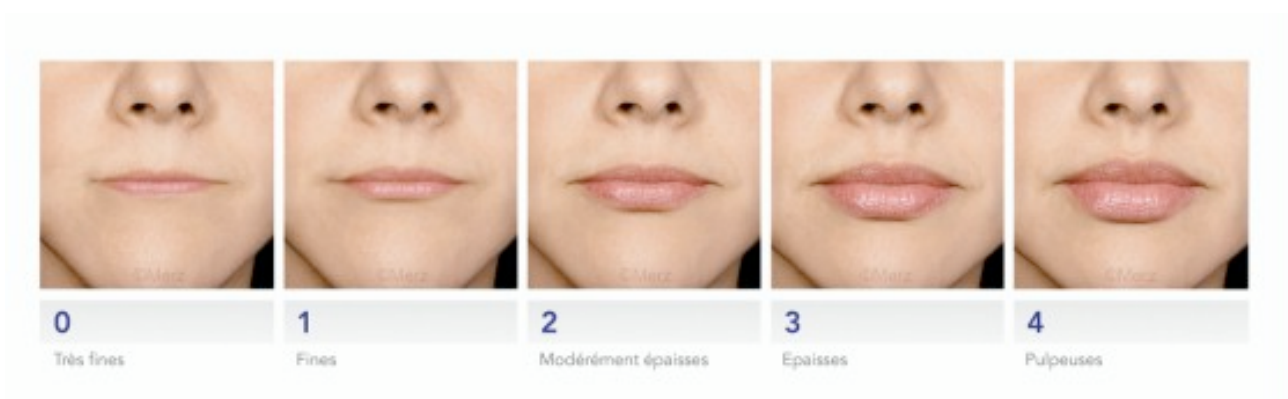

Illustration 13:  
Variations de l'épaisseur des lèvres, vue de face ([www.merzaesthetics.com](http://www.merzaesthetics.com))

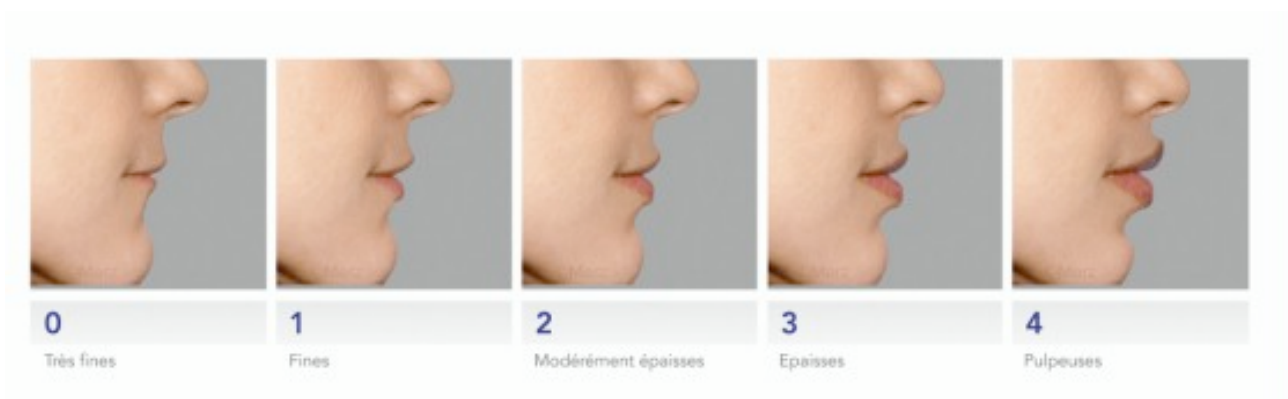


Illustration 14:  
Variations de l'épaisseur des lèvres, vue de profil ([www.merzaesthetics.com](http://www.merzaesthetics.com))

En morphopsychologie des lèvres épaisses sont signes d'extraversion, de subjectivité et parfois de matérialisme alors que des lèvres fines pourraient être signe d'introversion, d'objectivité et de contrôle de soi.

Les lèvres jouent un rôle principal dans l'attrait sexuel, et ceci d'autant plus qu'elles sont épaisses et charnues. La partie vermillon des lèvres joue ce rôle, et l'aspect rouge dépend de la finesse de la membrane et de la richesse de la vascularisation. Cette sensation de sensualité disparaît avec l'âge, car les tissus s'amincissent, les lèvres s'affinent et perdent cet effet de vitalité que leur confère l'aspect charnu. C'est pourquoi les lèvres fines chez les jeunes patients leur attribuent un aspect sévère, déplaisant et âgé.

La hauteur normale de la lèvre supérieure se mesure entre le point sous-nasal et le rebord inférieur de la lèvre supérieure et varie de 19 à 22 mm pour Arnett et de 20 à 25 mm pour d'autres auteurs.

La hauteur normale de la lèvre inférieure mesurée du bord supérieur de celle-ci au gnathion se situe entre 38 et 44mm. Le ratio des hauteurs de la lèvre supérieure et de la lèvre inférieure est de 1/2.

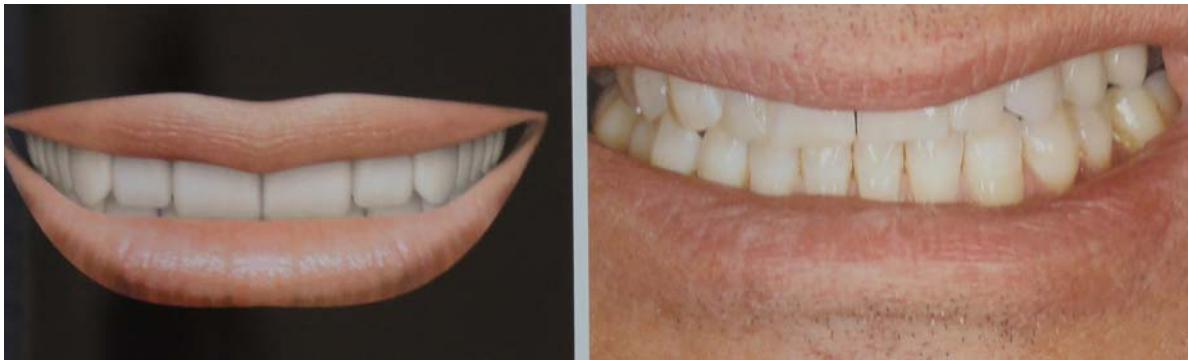La hauteur du philtrum est un autre élément anatomique intéressant; elle est mesurée entre la base du nez (point sous-nasal) et le bord inférieur de la lèvre supérieure. Le philtrum mesure de fait 2 à 3 mm de moins que la hauteur des commissures labiales, mesurée également à partir de la base du nez.

Chez les sujets jeunes, il n'est pas rare de trouver un philtrum labial beaucoup plus court en raison de la croissance verticale différenciée de la lèvre supérieure. Cela signifie que les incisives maxillaires sont beaucoup plus visibles chez les jeunes. Chez l'adulte, un philtrum trop court crée une ligne inversée de la lèvre supérieure au repos. Ce phénomène est rare et perçu, du point de vue esthétique, comme anormal et déplaisant. (1) (4) (7)

## ***2. La ligne du sourire***

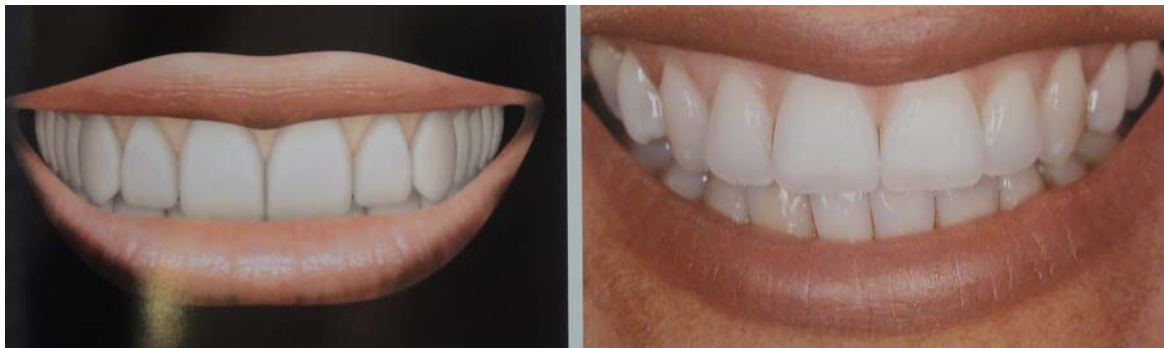La ligne de sourire du patient est à repérer dans l'analyse du visage. On peut en identifier trois types: basse, moyenne et haute.

Une ligne de sourire basse est caractérisée par une exposition de moins de 75% des dents antérieures.



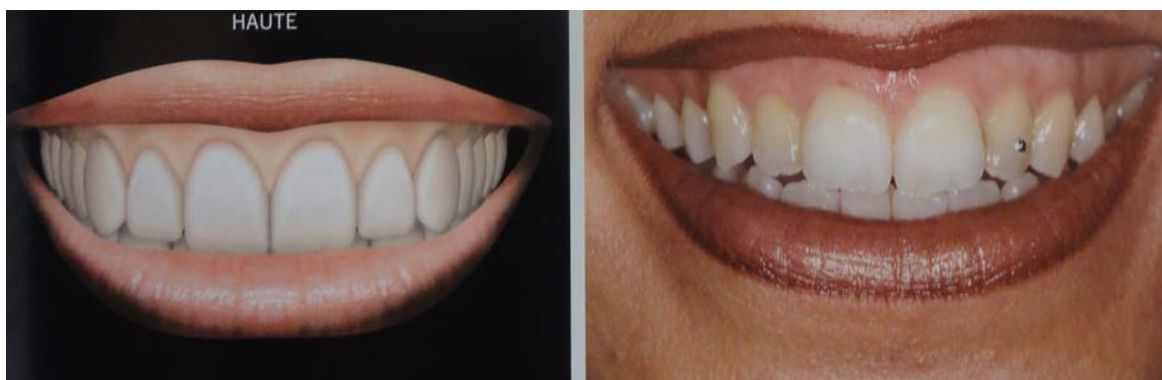*Illustration 15:  
Ligne du sourire basse (Paris JC, Faucher A.)*

Pour une ligne de sourire moyenne, les mouvements des lèvres découvrent entre 75% et 100% des dents antérieures et les papilles gingivales interproximales.



*Illustration 16:  
Ligne du sourire moyenne (Paris JC, Faucher A.)*

La ligne de sourire haute est caractérisée par un découvrément des dents antérieures et d'une bande de gencive plus ou moins haute.



*Illustration 17:  
Ligne du sourire haute (Paris JC, Faucher A.)*

Un sourire agréable peut être défini comme un sourire qui découvre les dents antérieures maxillaires et 1 à 3 mm de tissus gingivaux. Au delà de 3mm, la plupart des patients trouvent la ligne du sourire disgracieuse. On parle alors de sourire «gingival». Plusieurs facteurs, individuels ou associés, peuvent provoquer cette visibilité excessive des tissus mous:

- une lèvre supérieure courte
- une hypermobilité labiale
- une éruption passive des dents modifiées
- une égression dento-alvéolaire du maxillaire antérieur
- un développement vertical excessif du maxillaire supérieur

L'orthodontie est souvent le traitement de choix pour une denture saine. Dans d'autres cas une réhabilitation prothétique est possible. Au niveau esthétique, l'injection d'acide hyaluronique au niveau de la lèvre supérieure pour augmenter son volume peut être préconisée pour finaliser le traitement. (1) (2) (7)

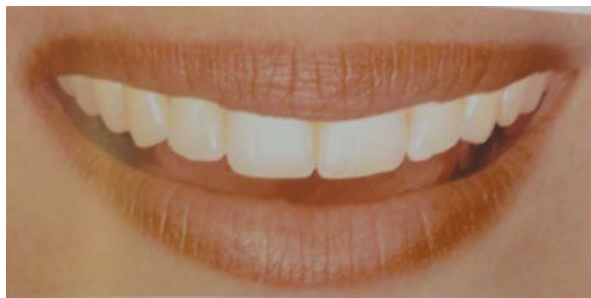### ***3. Courbure de la lèvre supérieure***

De nombreuses classifications permettent d'organiser le sourire en fonction de la courbure de la lèvre supérieure, la lèvre inférieure gardant généralement une courbure à concavité dirigée vers le bas. Cette courbure supérieure est évaluée par rapport à la localisation verticale des commissures relativement à celle du stomion.

La courbure de la lèvre supérieure peut être classée en trois types selon Hulseley. La classification s'élabore à partir de celle de la lèvre supérieure en notant la position du stomion (point anatomique situé au plus bas du tubercule central) par rapport aux commissures.

## Classification de Hulseley:

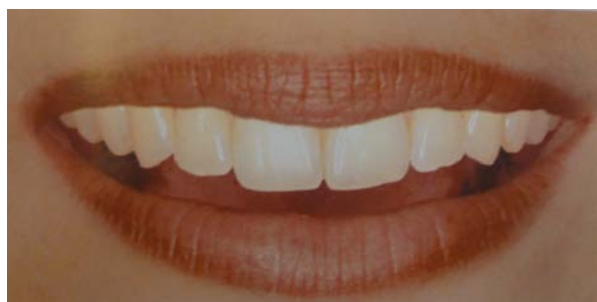Type I: Cas idéal, les commissures se situent plus haut que le stomion, la composante musculaire est essentiellement horizontale. C'est le sourire le plus agréable, parce qu'il est harmonieux dans ses courbures parallèles qui ne s'affrontent pas, toutes étant à convexité orientée vers le bas, et grâce à son horizontalité qui stabilise visuellement le visage.



*Illustration 18:*

*Type I de courbure de la lèvre supérieure selon Hulseley (Paris JC, Faucher A.)*

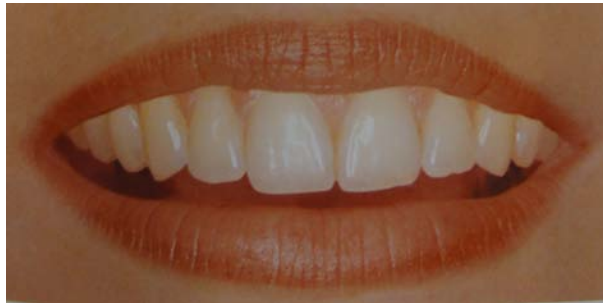Type II: les commissures et le stomion sont alignés sur une horizontale. C'est le sourire le plus fréquent.



*Illustration 19:*

*Type II de courbure de la lèvre supérieure selon Hulseley (Paris JC, Faucher A.)*

Type III: les commissures sont plus basses que le stomion, c'est le sourire le plus difficile à traiter, car il donne la sensation de dents longues, de sourire gingival exagéré. La composante musculaire verticale domine et s'amplifie en cas de proalvéolie maxillaire autour de laquelle la lèvre supérieure s'enroule lors du sourire.



*Illustration 20:*

*Type III de courbure de la lèvre supérieur selon Hulsey (Paris JC, Faucher A.)*

#### **4. Exposition des dents au repos**

Lorsque les dents sont en intercuspidie maximale, les lèvres se touchent légèrement et le tiers incisif des incisives maxillaires est couvert par la surface humide de la lèvre inférieure.

Lorsque la mandibule est au repos, les dents ne sont pas en contact, et une partie du tiers incisif des incisives maxillaires est visible sur 1 à 5 mm, selon la hauteur des lèvres, l'âge et le sexe du patient.

D'après Vig et Brundo, au repos, les incisives maxillaires des femmes sont en moyenne plus exposées que celles des hommes (3,40 mm et 1,91 mm) et les patients jeunes montrent plus leurs dents que ceux d'âge moyen (3,37 mm et 1,26 mm).

Certains auteurs ont insisté sur le fait que la partie visible des incisives maxillaires peut être diminuée en raison de l'abrasion des bords incisifs (bruxisme) et, souvent, aussi à



cause de l'inévitable diminution du tonus des muscles péribuccaux qui conduit à une exposition des dents mandibulaires de plus en plus importante.

De ce fait, ce sont les dents les plus petites qui, normalement déjà visibles pendant l'élocution, prennent un rôle décisif dans l'esthétique du patient, surtout chez les patients âgés. (2)

## ***5. Largeur buccale***

Il est possible arbitrairement de la comparer à la distance séparant deux lignes verticales passant par le centre de chaque iris. Les commissures doivent être comprises entre ces deux lignes et deux verticales passant par les bords externes des ailes du nez.

- les plus larges approchent le centre des pupilles;
- les plus étroites avoisinent les ailes du nez.

## ***6. Le mouvement des lèvres***

Les lèvres se déplacent invariablement dans un plan horizontal et donc parallèle à la ligne bipupillaire, qui représente le plan de référence facial.

De nombreux muscles interviennent dans le mouvement des lèvres et dans la mimique. Les muscles sont disposés en 4 couches, et s'insèrent autour de l'orifice buccal, pour l'ouvrir et la fermer.

Ils se répartissent en deux groupes: les dilatateurs des lèvres et les constricteurs dont le principal est l'orbiculaire des lèvres. La majorité des muscles dilatateurs converge vers la commissure labiale, où ils s'entrecroisent et constituent le modiolus, adhérent au derme commissural et siège d'une bataille musculaire entre, d'un côté les abaisseurs et de l'autre, les releveurs.

## En résumé

### Analyse du sourire

Les lèvres	Epaisseur Forme Symétrie Forme du vermillon Philtrum
Le sourire	Ligne du sourire: - basse - moyenne - haute  Sourire gingival  Courbure de la lèvre supérieure: type I, II et III  Exposition des lèvres au repos  Largeur buccale  Mouvement des lèvres

Tableau 2: Résumé, Analyse du sourire

Le travail du chirurgien dentiste est d'associer ses connaissances sur l'harmonie du visage et son analyse clinique du visage du patient. Toutes ces données permettent de mettre en évidence les dysharmonies du visage, globales comme une asymétrie faciale ou locales comme une perte de volume des lèvres. Lorsque cela est possible, une solution pluridisciplinaire associant phase endo buccale (prothétique, orthodontique), et phase extra buccale (injection d'acide hyaluronique) sera proposée au patient pour palier au maximum aux pertes d'harmonie du visage.

## II- Le vieillissement: Perte d'harmonie du visage

La perte d'harmonie du visage est liée au vieillissement. Celui-ci concerne toutes les couches de la région: la peau, la graisse, le système musculaire, les bases osseuses et dentaires. On peut parler d'un vieillissement local par la modification de l'aspect des différents tissus et d'un vieillissement global, par le mouvement de ces tissus les uns par rapport aux autres, victimes de la gravité.



*Illustration 21:  
Léonard de Vinci, étude de têtes d'un vieil homme et d'un jeune homme - Galleria degli Uffizi, Florence.*

# *A- Vieillessement cutané*

Le vieillissement cutané est un processus multifactoriel très complexe. On distingue classiquement deux types de vieillissement cutané:

- Le vieillissement cutané intrinsèque: il dépend de facteurs biologiques et génétiques et touche l'ensemble du revêtement cutané génétique et est aggravé par les radicaux libres et les phénomènes hormonaux;
- Le vieillissement extrinsèque: il est dépendant de l'environnement (rayons ultraviolets) et des habitudes de vie de chaque individu (tabac, pollution, alimentation).

Au niveau des zones photo-exposées, comme le visage, les deux processus, déterminisme génétique et facteurs intrinsèques, surviennent simultanément et se superposent.

Ce vieillissement est très variable au même âge selon les individus et se traduit par une accentuation des traits du visage dû à une perte d'élasticité et d'hydratation et à la contraction répétée des muscles peauciers. (10)

## **1. Le vieillissement intrinsèque ou vieillissement cutané chronologique**

Le vieillissement cutané intrinsèque est inéluctable, déterminé génétiquement. Il débute dès l'âge de 30 à 40 ans, en fonction des individus et est évalué au niveau des parties couvertes du corps afin d'écarter les effets du photo-vieillessement qui souvent prédominent.

Le vieillissement intrinsèque est caractérisé par des altérations qui sont dues:

- d'une part, à un déterminisme génétiquement programmé: l'horloge biologique. Elle provoque une perte de la capacité de division cellulaire, une perte d'information du génome et une perte de la structure des mitochondries.
- d'autre part, à un ensemble de facteurs endogènes: erreur dans les synthèses enzymatiques, mutation de l'ADN et lésions membranaires.

Les facteurs hormonaux, et notamment la carence oestrogénique à la ménopause, aggravent et accélèrent ce vieillissement biologique. Les oestrogènes stimulent l'activité proliférative des kératinocytes, la synthèse de collagène et d'acide hyaluronique. Les conséquences d'une hypo-estrogénie associent atrophie cutanée, fragilité et xérose.

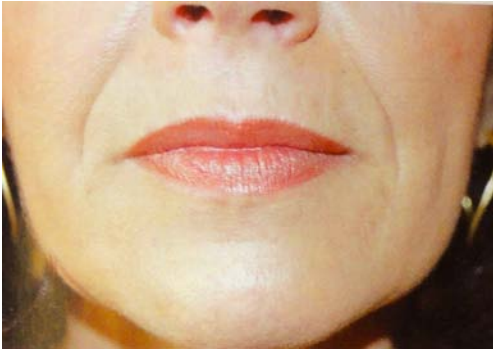## **2. Le vieillissement extrinsèque**

Le vieillissement extrinsèque dépend de facteurs externes tel que la photo-exposition, la pollution, le tabac, la nutrition, la consommation d'alcool. L'exposition solaire est considérée comme le facteur le plus délétère pour le vieillissement de la peau. On estime que 80% du vieillissement cutané facial est dû à l'unique exposition chronique au soleil, on parle de photo-vieillessement.

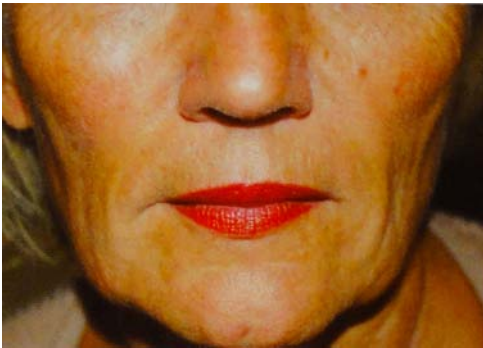### *a)Le photo-vieillessement ou héliodermie*

Il varie considérablement entre les individus, car il est la combinaison de facteurs génétiques, qui conditionnent le phototype, et de facteurs environnementaux, à savoir les expositions solaires répétées et cumulatives.

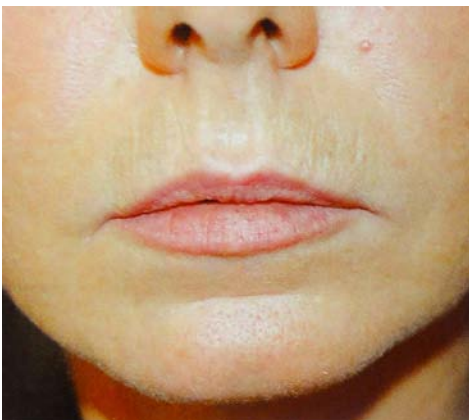Fitzpatrick décrit 6 phototypes. Ils permettent de classer les individus selon la réaction de leur peau lors d'une exposition solaire. (9)



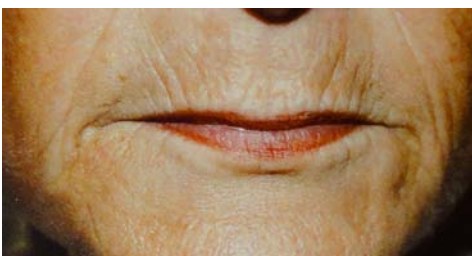Vieillessement chronologique et génétique



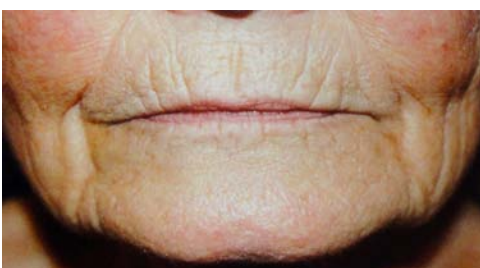Vieillessement actinique



Vieillessement péribuccal précoce (classe I Glogau)



Vieillessement péribuccal avancé (classe III Glogau)



Vieillessement péribuccal sévère (Classe IV Glogau)

*Illustration 22:  
Vieillessement péribuccal d'après Glogau (Pons-  
Guiraud A.)*

<b>Grille Fitzpatrick</b>		
<b>Phototype</b>	<b>Couleur de la peau</b>	<b>Description et caractéristiques</b>
I	Peau très claire, translucide, blanche, rosée, pêche.	Taches de rousseur Yeux clairs Cheveux blonds roux Bronzage: jamais ou très léger Coups de soleil: toujours, sévères Temps d'autoprotection de la peau: 5 à 10 min
II	Peau claire, blanche, beige;	Taches de rousseur Yeux clairs Cheveux clairs ou châains Bronzage: à peine ou très lentement Coups de soleil: généralement, sévères Temps d'autoprotection de la peau: 10 à 20 min
III	Peau légèrement mate, beige	Yeux bruns, parfois clairs Cheveux bruns Bronzage: bon, dans la mesure où la peau est exposée progressivement Coups de soleil: parfois, moyens Temps d'autoprotection de la peau: 20 à 30 min
IV	Peau très mate	Yeux bruns Cheveux brun foncé ou noirs Bronzage: rapide et en profondeur Coups de soleil: rares Temps d'autoprotection de la peau: 30 à 45 min
V	Peau foncée	Yeux foncés Cheveux noirs Bronzage: toujours, profond Coup de soleil: très rares Temps d'autoprotection de la peau: 45 à 60 min

<b>Grille Fitzpatrick</b>		
<b>Phototype</b>	<b>Couleur de la peau</b>	<b>Description et caractéristiques</b>
VI	Peau noire	Yeux noirs Cheveux noirs Coups de soleil: presque jamais Temps d'autoprotection de la peau: 60 à 90 min

Tableau 3: Grille de Fitzpatrick, description des 6 phototypes

Les lésions photo-induites peuvent être classées en 4 types:

	<b>Type I Précoce</b>	<b>Type II Précoce à modéré</b>	<b>Type III Avancé</b>	<b>Type IV Sévère</b>
Âge	20-30 ans	30-40 ans	40-60 ans	60-70 ans et +
Rides	Absentes	Dynamiques (rides des mimiques)	Statiques et dynamiques	Visage entièrement ridé
Teint Pigmentation	Pas ou peu modifié	Lentigos	Dyschromies et télangiectasies	Teint gris-jaunâtre Taches solaires Télangiectasies Adénomes sébacés
Kératoses	Absentes	Palpables mais invisibles	Palpables et visibles	Kératoses ++ Tumeurs possibles

Tableau 4: Evaluation du photo-vieillessement du visage (d'après Glogau)



Le photo-vieillessement est très variable d'un individu à l'autre et dépend de nombreux facteurs comme l'âge du patient, son phototype, et ses habitudes de vie. Les résultats d'un traitement par injection d'acide hyaluronique seront variables d'un individu à l'autre dans le temps.

### *b) Les effets du tabac*

Le tabac majore le photo-vieillessement: il agit de manière synergique avec l'élastose actinique de l'héliodermie.

Plusieurs facteurs sont en cause:

- l'altération de la vascularisation de la peau. Initialement, elle est transitoire, on objective une diminution du flux sanguin dans les minutes qui suivent la consommation de tabac. Ce phénomène est potentialisé par l'augmentation de la vasopressine sérique, un vasoconstricteur puissant. Puis l'altération des vaisseaux cutanés rend permanente la diminution de la vascularisation. Ce phénomène explique directement les retards de cicatrisation observés chez les fumeurs.
- déshydratation du *stratum cornéum* par la fumée de tabac expliquant en partie la diminution de son épaisseur.
- la production de radicaux libres délétères, entraînant une dégradation des fibres de élastiques.
- néo-synthèse d'un tissu élastique anormal dans le derme réticulaire, appelée élastose tabagique (comparable à l'élastose solaire).
- l'augmentation du cross-linking (réticulation) du collagène. L'augmentation du nombre de cross-linking, c'est à dire de nouvelles liaisons covalentes (liées par la consommation de tabac) entre les chaînes de collagènes, induit un accroissement de la tension maximale cutanée tolérée (jusqu'à la rupture de la peau). En outre, la synthèse de collagène est globalement diminuée chez le fumeur.

- effet anti-oestrogène, par diminution de la production d'oestrogènes, augmentation des androgènes, et blocage de leur aromatisation en androgènes. On observe ainsi plus souvent une ménopause précoce chez les fumeuses.

- les attitudes du fumeur avec les lèvres pincées et yeux mi-clos qui accentuent l'apparition des rides radiaires péribuccales et dans la région de la «patte d'oie».

D'autres addictions peuvent être mises en cause, comme l'alcool, la drogue (notamment le crack).

La pollution par l'ozone est aussi un facteur de vieillissement, elle déclenche l'oxydation des lipides membranaires des cellules épidermiques, produits des radicaux libres, et entraîne une diminution des vitamines E et C anti-oxydantes. (34)

## 2. Vieillesse cutané et modifications cellulaires

De nombreuses modifications cutanées s'observent au cours du vieillissement cutané, tant au niveau du derme que de l'épiderme.

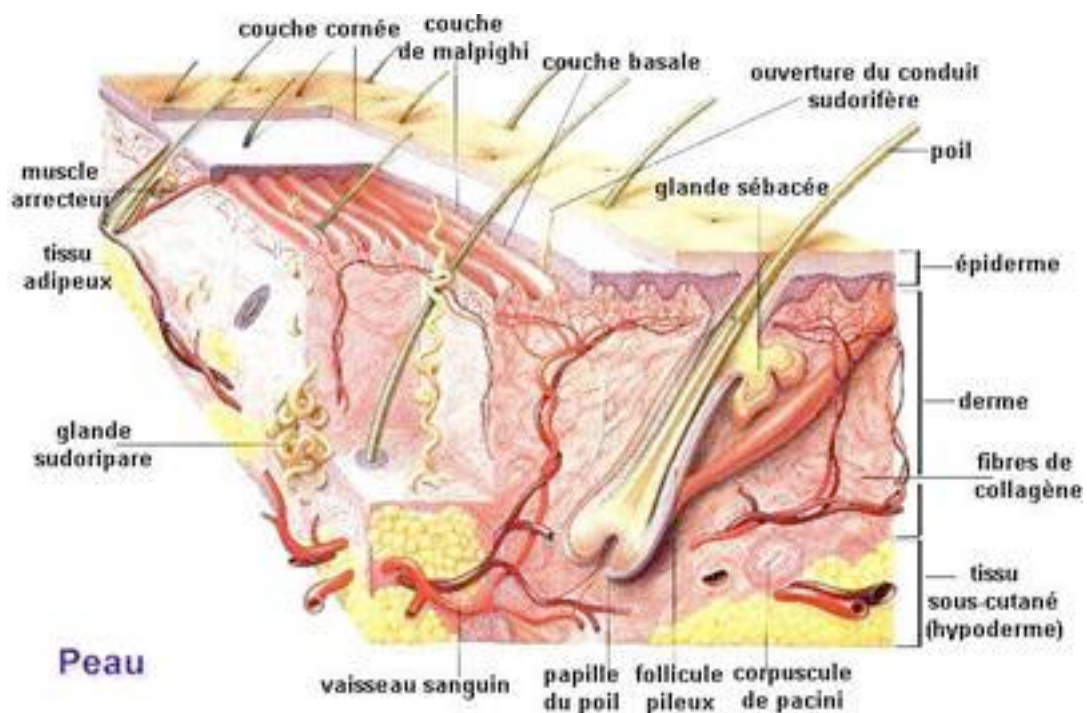


Illustration 23:  
Coupe histologique de la peau ([www.esthetique.qc.ca](http://www.esthetique.qc.ca))

## *a) Epiderme*

Lors du vieillissement cutané, l'épiderme est beaucoup moins affecté que le derme.

L'épiderme s'amincit essentiellement au niveau de la couche muqueuse, par la diminution du turn-over cellulaire et la réduction de la durée de vie des cellules. Au niveau de la couche cornée, le processus de kératinisation est accéléré et la desquamation augmente de façon anarchique. Ces phénomènes altèrent la fonction de barrière de la peau, entraînant un épaissement de la couche cornée, une sécheresse cutanée et l'apparition de fines ridules. Par ailleurs, le nombre des mélanocytes diminue au fur et à mesure du vieillissement et leur activité n'est pas contrôlée. La raréfaction des mélanocytes et des cellules de Langerhans dans la peau favorise le développement de taches pigmentaires et/ou anarchiques et tumeurs cutanées observées chez les personnes âgées.

Sur le plan biochimique, on trouve:

- une modification du pH cutané, plus acide (surtout après 70 ans), et davantage dans les zones ensoleillées, avec diminution de la résistance à l'alcalinisation et de la capacité à neutraliser les acides.
- une augmentation des constituants hydrosolubles de la couche cornée, ainsi que du cholestérol libre.
- une diminution de l'activité enzymatique et de la teneur en ARN.

## *b) Jonction dermo-épidermique*

Support mécanique, la jonction dermo-épidermique lie le derme à l'épiderme. Elle est constituée principalement de collagène IV et de structures d'ancrage, les hémidesmosomes et les fibrilles d'ancrage composées de collagène VII. Avec l'âge, la synthèse de collagène IV et VII diminue et l'activité des métalloprotéinases 9, responsables de la dégradation du collagène, augmente, d'où une réduction de la fermeté des tissus. D'abord ondulée, elle perd progressivement son aspect sinueux, s'étire et détermine un allongement de la peau.

### c) *Le derme*

Le derme s'atrophie progressivement et subit une désorganisation progressive de plus en plus marquée au niveau des fibres de collagènes et élastiques, et est différente en fonction du type de vieillissement observé, chronologique ou photo-induit.

Dans le vieillissement intrinsèque, on retrouve:

Une diminution du métabolisme extracellulaire caractérisée par:

- une diminution progressive du nombre et de la taille des fibroblastes
- une diminution de la réponse aux facteurs de croissance (IL-1 et EGF)
- une augmentation de sensibilité aux inhibiteurs de croissance (TNFalpha)

Les fibres élastiques papillaires, ou fibres oxytalanes, qui normalement sont perpendiculaires à la membrane basale et s'ancrent à la jonction dermo épidermique, permettent la cohésion dermoépidermique. Quand le derme vieillit, ces fibres oxytalanes s'effilochent et perdent leur orientation.

Les faisceaux de collagène se dissocient, s'amincissent, deviennent graciles, perdent aussi leur orientation et se désorganisent. Leur extensibilité diminue progressivement, leur résistance à la traction augmente et leur pouvoir hydratant diminue. Il en résulte un amincissement et une plus grande fragilité cutanée.

La chute des taux de collagène et d'élastine entraîne une perte de l'hydratation, du volume, du tonus et de l'élasticité de la peau.

La matrice extracellulaire subit également de nombreuses altérations qui la rendent moins fluide et moins hydratante:

- L'activité métabolique des fibroblastes est perturbée, entraînant une fabrication de mauvaise qualité des composants de cette matrice extracellulaire, collagène, élastine, glycosaminoglycanes....
- Les protéoglycanes et les glycoprotéines de structure sont modifiées, l'acide hyaluronique, dont les propriétés hygroscopiques donc viscoélastiques sont fondamentales, diminue considérablement.

Dans le vieillissement photo-induit (80% du vieillissement cutané), éventuellement potentialisé par l'intoxication tabagique, les altérations dermiques sont extrêmement accentuées. Le stress oxydatif, généré par l'irradiation ultraviolette chronique, joue un rôle clé dans la constitution des dégâts dermiques, dans la modification du programme génétiques des fibroblastes et dans l'activation des métalloprotéinases matricielles, enzymes participant à la dégradation de la matrice extracellulaire. Ces métalloprotéinases matricielles ont un effet délétère de plus en plus accentué: les fibres de collagène deviennent fragmentées, et on observe l'accumulation des fibres élastiques devenues dystrophiques.

Au stade précoce de l'héliodermie, les mélanocytes sont jusqu'à deux fois plus nombreux en zones photo-exposées et sont irrégulièrement répartis le long de la membrane basale. Aux stades plus avancés des dégâts actiniques, leur nombre diminue ainsi que leur fonction de pigmentation et on observe des taches hypopigmentées.

Il en résulte les signes cliniques de l'élastose solaire; la peau, d'abord épaissie, est tardivement très amincie, le tégument est terne, sec et rugueux, les taches se multiplient ainsi que les rides, notamment labiales, de plus en plus profondes; les telangiectasies et l'érythrose complètent ce tableau.

Il existe donc, de façon de plus en plus accentuée avec l'âge, un ensemble de troubles à la fois au niveau de l'épiderme, de la jonction dermoépidermique et du derme, qui aboutissent à l'expression des stigmates du vieillissement: rides, relâchement, atrophie. Ce vieillissement a été décrit par Glogau, qui a isolé 4 stades. (8) (12) (13)

	<b>Type I Photovieillissement précoce</b>	<b>Type II Photovieillissement précoce à modéré</b>	<b>Type III Photovieillissement avancé</b>	<b>Type IV Photovieillissement sévère</b>
Âge	20-30 ans	30-40 ans	40-60 ans	60-70 ans et +
Signes cliniques	Rides verticales, superficielles, minimales de la lèvre supérieure	Rides verticales légères à modérées Stade débutant: - atrophie de la lèvre - sillons labiomentonnières - ptose nasolabiale	Rides lèvre supérieure ± marquées Atrophie modérée du vermillon Affaissement des commissures ± Sillons nasogéniens ± Sillons labiomentonnières ±	Sillons nasogéniens profonds Rides verticales profondes Atrophie du vermillon Sillons labiomentonnières ++ Ptose ± marquée
Traitement	Derme superficiel Produits de comblement peu réticulés	Derme superficiel à moyen Produits de comblement ± toxine botulique	Derme moyen et profond Produits de comblement Redéfinition contours lèvres ± augmentation volume lèvres	Produits de comblement réticulés ++

	<b>Type I Photovieillissement précoce</b>	<b>Type II Photovieillissement précoce à modéré</b>	<b>Type III Photovieillissement avancé</b>	<b>Type IV Photovieillissement sévère</b>
<b>Résultats</b>	Bons ou très bons	Bons	Assez bons	Résultats insuffisants Essais: - redéfinir l'ourlet des lèvres - augmenter leur volume - nappage sous cutané des lèvres - nappage triangulaire commissural - injections contours angulomaxillaires

Tableau 5: Evaluation du photo-vieillessement du visage (d'après Glogau)

# *B- Vieillessement musculo-aponévrotique et squelettique*

Le vieillissement facial concerne la peau mais également l'architecture (le squelette) et les tissus sous-cutanés (graisse, muscles, aponévroses).

Trois mécanismes en sont responsables:

- la ptose des parties molles, le «glissement de terrain»;
- l'hypertonie musculaire;
- les modifications volumétriques, l'atrophie des structures (muscles, graisse et aponévrose) sous-cutanées et les modifications du squelette.

## **1. Ptose musculoaponévrotique**

Cette composante est la plus connue. Elle est due au vieillissement du système musculo-aponévrotique. La région centrofociale est la zone mobile du visage, elle est limitée par deux zones fixes. D'un côté se trouve la région péri-orificielle médiane et de l'autre la région latérale de la face, riche en adhérences entre les structures aponévrotiques superficielles et profondes. Elle présente un vieillissement différent: elle ptose, alors que la région péri-buccale conserve un maintien relatif.

Le vieillissement musculaire se caractérise par une diminution de la masse musculaire, associée à une surcharge graisseuse. Ce relâchement des muscles est particulièrement visible au niveau de l'orbiculaire palpébral et labial.



## **2. Hypertonie musculaire**

Cette hypertonie musculaire est consécutive à l'atrophie cutanée et à la fibrose musculaire. Elle est à l'origine des rides dites «d'expression».

La contraction répétée des muscles de la face et du cou crée des rides plus ou moins profondes, présentes surtout au niveau du front, de la glabella, de la région péri-orbitaire et de la région péribuccale, là où le couple peau-muscle est très uni.

## **3. Vieillesse volumétrique**

### *a) Vieillesse du tissu grasseux*

Les masses grasseuses de la face évoluent dans le sens de la régression ou au contraire de la surcharge.

D'après Glasgold, on peut distinguer deux types de tissus adipeux au niveau du visage. Le premier type constitue des structures individualisées comme la poche malaire et la boule de Bichat. Elles ne subissent pas forcément d'atrophie, et parfois même leur volume augmente.

Le deuxième type de tissu correspond au tissu réparti dans le tissu sous-cutané. Cette graisse sous cutanée tend à disparaître, ce qui contribue à l'impression d'ensemble de «perte de volume». On observe de manière générale une squelettisation du visage.

Ce tissu grasseux sous-cutané constitue un plan de glissement entre peau et muscles au niveau du visage. Avec sa disparition, la peau imprime alors les marques de la mimique, et fait apparaître des lignes telles les pattes d'oie et les rides verticales péri-orales.

La perte d'élasticité verticale cutanée et les lois de l'apesanteur entraînent une modification de la répartition du tissu grasseux.

Ainsi, l'involution grasseuse touche l'orbite, la région temporale et la région sous-malaire. On observe une ptose de la graisse des zones malaire et jugale, glissant de la région malaire dans la fosse canine qui surplombe le sillon nasogénien. Ces phénomènes entraînent l'accentuation du relief des pommettes, laissant apparaître des cernes qui

correspondent à un allongement de la paupière inférieure et l'accentuation du sillon nasogénien.

La surcharge graisseuse, favorisée par la diminution du métabolisme basal, se retrouve surtout au niveau du rebord mentonnier, dans la région sous-mentonnière et au niveau jugal, même chez les patients qui ne sont pas du tout en surcharge pondérale entraînant la création de la bajoue.

Au niveau sous-commissural, la graisse est chassée par l'action des puissants muscles abaisseurs de la lèvre inférieure ou pli d'amertume, prolongement du sillon nasogénien.

### *b) Vieillesse des bases osseuses*

Le vieillissement osseux touche de façon plus précoce les femmes que les hommes (40 ans versus 65ans).

Deux phénomènes s'associent:

#### Expansion:

Le squelette facial évolue avec le vieillissement. La partie supérieure de la face s'élargit et s'approfondit, sa projection augmente de 6%, le sinus frontal de 9 à 14% et la mandibule de 7%.

On observe un développement de la proéminence de l'arcade supraorbitaire, les protubérances osseuses deviennent plus grossières et les bosses frontales proéminentes avec, chez l'homme, une augmentation de l'angle nasofrontal. Enfin, la projection et la forme du menton se modifient, avec pseudoprogнатisme par rotation mandibulaire entraînant un aspect de concavité générale du profil facial. Il n'y a pas de diminution du volume osseux facial mais au contraire une expansion de la corticale externe.

#### Déminéralisation

A cette expansion s'associe une déminéralisation. Les structures osseuses, du fait d'une déminéralisation progressive (accélérée par la ménopause), présentent une involution qui peut, en particulier chez les personnes très âgées, modifier l'apparence.

Au niveau des maxillaires:

Lorsqu'une dent est perdue, l'os alvéolaire de support subit une résorption ostéoclastique à l'origine d'une résorption alvéolo-dentaire de la région péri-buccale. Cela traduit une diminution de la hauteur de la mandibule et du maxillaire, et un enroulement de la face. La résorption est plus importante au maxillaire qu'à la mandibule.

Au niveau de l'épine nasale, la résorption osseuse contribue à une impression d'allongement et de chute de la pointe du nez et de recul de la lèvre supérieure.

Au niveau du menton, les changements atrophiques qui ont lieu dans le menton produisent quant à eux, un effet «chausson aux pommes». La perte des dents, notamment en secteur incisif, accentue ce phénomène par perte de soutien postérieur de la lèvre et diminution de la dimension verticale d'occlusion qui devra être corrigée avant toute chose par le chirurgien-dentiste et son travail prothétique.

Au niveau jugal, le phénomène est responsable d'une impression de rétrusion.

Au niveau mandibulaire, la fosse mandibulaire limitée par la ligne oblique est approfondie, creusant encore plus le pli d'amertume. (13) (14) (34) 35)

## *C- Les marqueurs de temps*

Les premiers marqueurs du vieillissement sont les rides.

Leur profondeur permet de différencier:

- les ridules fines, discrètes au début, puis groupées et multidirectionnelles;
- les rides plus profondes: quand elles sont associées à une contracture musculaire, elles prennent le nom de rides d'expression, orientées perpendiculairement à l'axe du raccourcissement du muscle;
- les sillons: lorsque la peau se relâche, ou lorsqu'il existe une ptose au-dessus d'une zone fixe, se créent les sillons (sillons nasogéniens, par exemple) ou les plis.

On distingue aussi plusieurs types de rides:

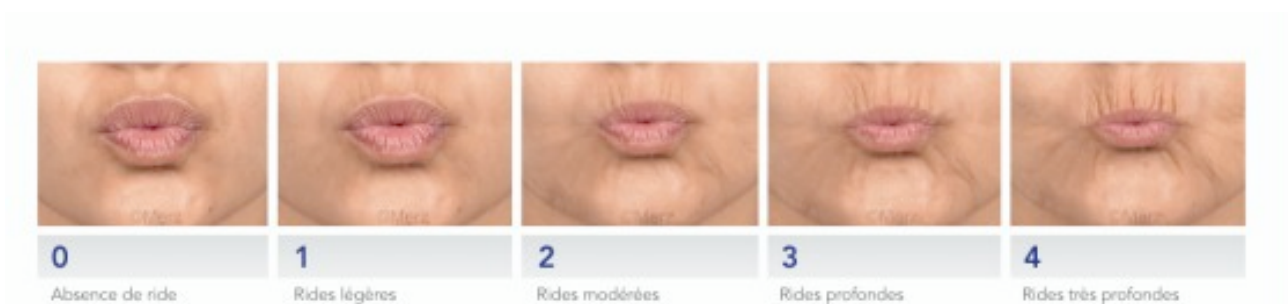- les rides génétiques, liées à la morphologie du visage, aggravées par les mimiques et donc liées à l'influence des muscles de la peau.
- les rides du vieillissement intrinsèque, auxquelles s'ajoutent les rides ou ridules du vieillissement photo-induit
- les rides de plissement, accentuées par des positions aberrantes (sommeil).

En fonction du type de ride, les indications de traitement seront différentes: on fera appel aux produits de comblement associés ou non aux injections de toxine botulique pour pouvoir agir à la fois sur les rides statiques et/ou dynamiques.

La formation des rides est la conséquence de la perte de tonus musculaire et de la diminution d'élastine. Elle marque le vieillissement du visage et est associée à de nombreux autres marqueurs, comme la diminution de la visibilité des incisives maxillaires, qui débute vers l'âge de 40 ans.

Au niveau des lèvres, le vieillissement est marqué par la chute des tissus qui s'accompagne d'une diminution de l'épaisseur des lèvres par raréfaction du tissu conjonctif et des graisses sous cutanées. La perte d'épaisseur est plus marquée dans la région centrale des lèvres et se traduit par une ligne linéaire lorsque les lèvres sont closes.

Les rides de la lèvre supérieure sont présentes sur la zone labiale supérieure. Elles sont dues à l'atrophie et au relâchement du muscle orbiculaire des lèvres, ce qui, associé à l'altération de la structure dermique de la lèvre supérieure et à la contraction musculaire chronique, provoque l'apparition de rides verticales ou rides péribuccales caractéristiques du vieillissement de la lèvre supérieure. (28) (34)



*Illustration 24:*

*Evolution des rides péribuccales avec le vieillissement ([www.merzaesthetics.com](http://www.merzaesthetics.com))*

Le pli de la commissure des lèvres appelé communément «pli d'amertume» ou «ride de la marionnette», démarre au croisement de la lèvre inférieure et de la lèvre supérieure et s'étend vers le bas et vers l'extérieur.

Ce vieillissement est d'autant plus accentué que le patient aura perdu son soutien dentaire, ce qui provoque une perte de la dimension verticale et un enfoncement de la zone labiale vers l'arrière.

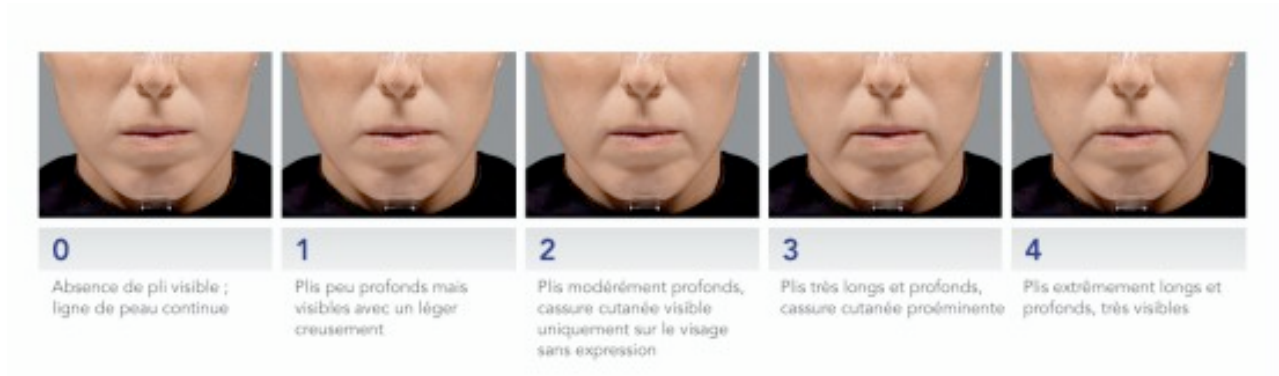


Illustration 25:  
Evolution du pli d'amertume avec le vieillissement ([www.merzaesthetics.com](http://www.merzaesthetics.com))

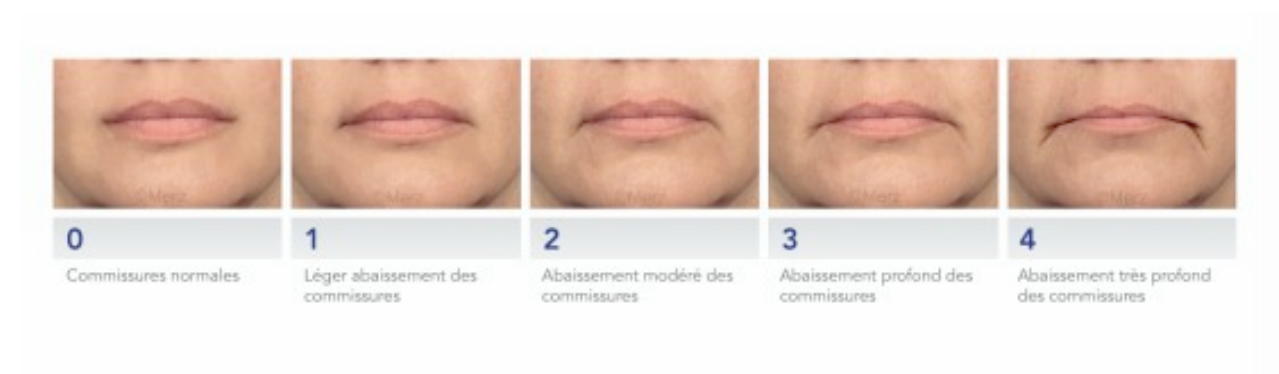

Illustration 26:  
Evolution des commissures labiales avec le vieillissement ([www.merzaesthetics.com](http://www.merzaesthetics.com))

Les lèvres prennent alors progressivement une apparence rentrante.

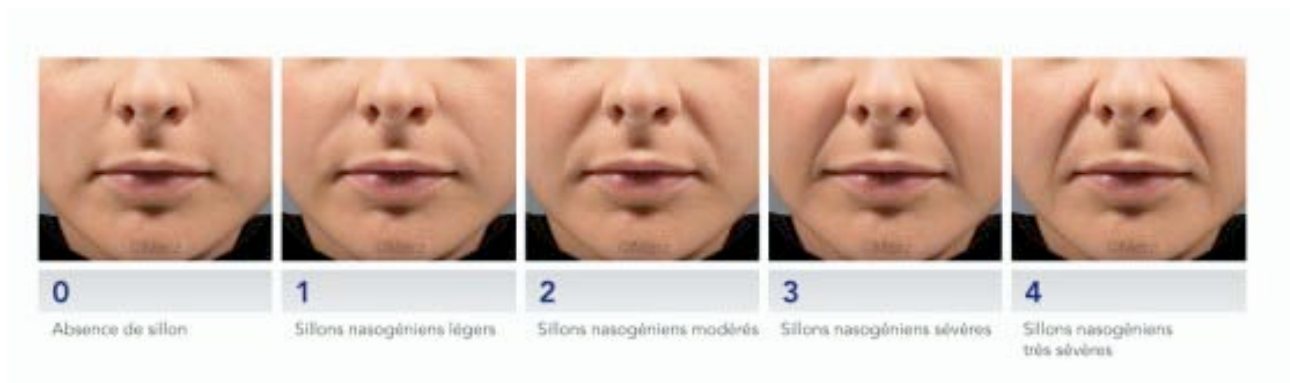Ces phénomènes s'observent aussi avec les paupières qui présentent une grande ressemblance anatomique et fonctionnelle: musculature circulaire, commissures, formes de l'orifice, mobilité verticale.

La paupière inférieure présente de façon variable une hypertonie graisseuse, sous forme de poche interne, moyenne et externe, et un excès cutané. Cette zone est située sous

l'oeil, sous la partie tarsale de la paupière inférieure et est limitée en dedans et en bas par le cerne.

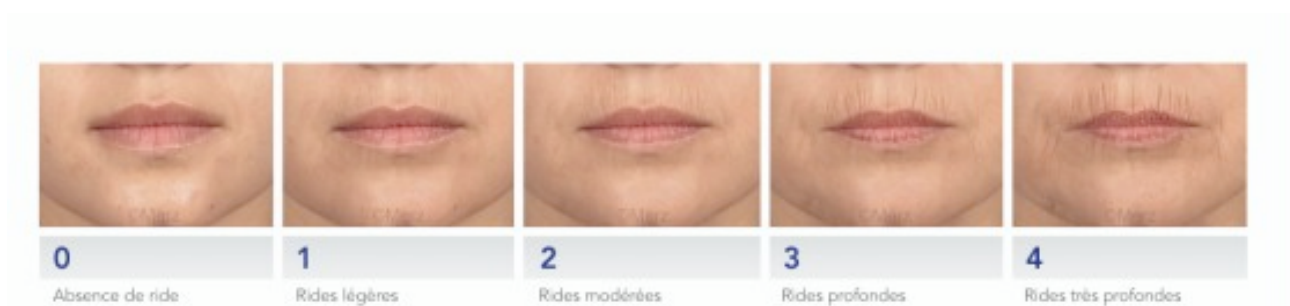Le sillon nasogénien délimite la joue de la zone nasale. On en retrouve un de chaque côté du nez. Ils encadrent alors le nez, la lèvre supérieure et la bouche.

Ils sont dus à un relâchement des muscles peauciers du tiers moyen de la face qui accentue la chute de la graisse sous-cutanée. Ainsi, un pli nasogénien épaissi déborde sur un sillon nasogénien approfondi au cours du vieillissement.



*Illustration 27:*  
*Evolution du pli nasogénien avec le vieillissement ([www.merzaesthetics.com](http://www.merzaesthetics.com))*

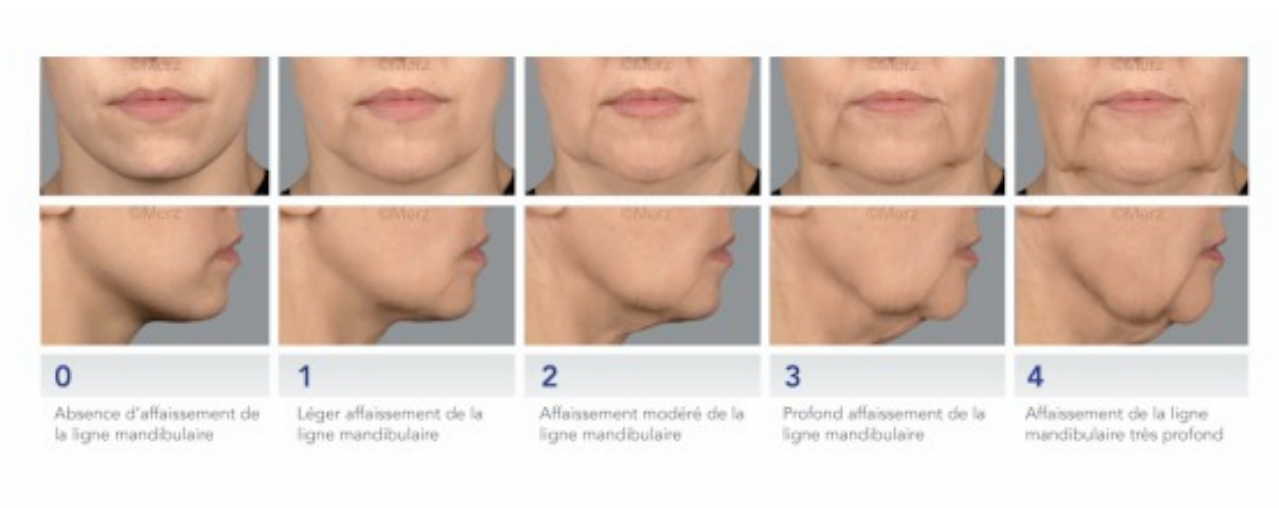Le travail continu de l'orbiculaire des lèvres génère des ridules radiantes autour des lèvres et vers l'extérieur, verticales au milieu et angulaires latéralement. Elles sont perpendiculaires à la direction des fibres orbiculaires.



*Illustration 28:*  
*Evolution des rides verticales péri-buccale avec le vieillissement*  
*([www.merzaesthetics.com](http://www.merzaesthetics.com))*

L'ovale du visage subit aussi un affaissement. Cette zone se situe de part et d'autre du menton. Le vieillissement cutané de cette zone se traduit par la perte de définition de l'ovale du visage. Ceci est dû à la chute de graisse sous-cutanée et à son accumulation dans la partie inférieure des joues formant les bajoues.

Les rides de la lèvre inférieure sont dues à l'hypotonie et au relâchement du muscle orbiculaire des lèvres. (29) (28)



*Illustration 29:*  
*Evolution de l'ovale du visage avec le vieillissement ([www.merzaesthetics.com](http://www.merzaesthetics.com))*

Le vieillissement sera d'autant plus marqué que les fonctions musculaires et occlusales auront été perturbées.

Le vieillissement morphologique dépend de la forme du squelette, de la morphologie et des volumes de la face. L'importance des reliefs osseux, en particulier du malaire et de la mandibule, sont des facteurs importants. Des « pommettes saillantes » retarderont l'effet de ptose. Au contraire, une hypomandibulie favorisera l'apparition précoce d'un relâchement du tiers inférieur cervicofacial.

De même, au niveau des maxillaires, la fonte de l'os alvéolaire et la perte dentaire accentuent le vieillissement péribuccal.

Les derniers marqueurs du vieillissement sont les taches pigmentaires et les kératoses actiniques. (28) (29) (30)

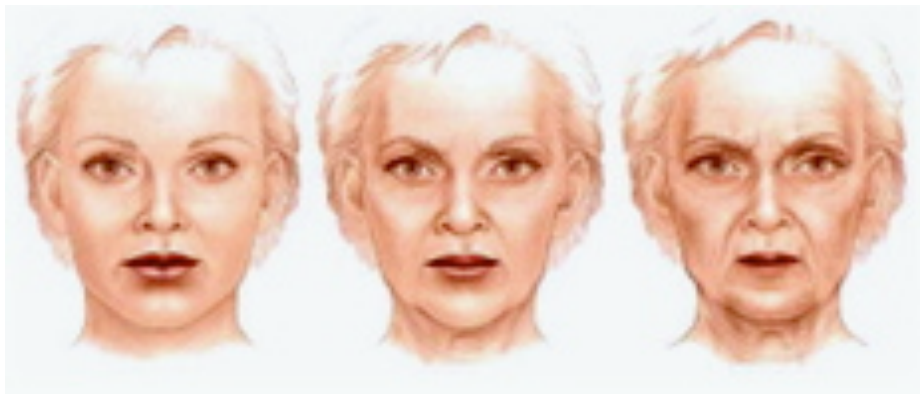
## En résumé

Le vieillissement est la résultante du vieillissement de tous les constituants anatomiques de la face:

- le vieillissement cutané comporte une composante «chronodermique» et «héliodermique», et se manifeste par l'apparition de rides et de ridules;
- le vieillissement musculaire et le vieillissement graisseux, combinant ptose et atrophie, sont responsables de l'apparition de dépressions et d'accentuation de plis;
- le vieillissement osseux accentue encore le relâchement.

A l'étage inférieur du visage, le vieillissement est surtout marqué par la chute de graisse sous-cutané et son accumulation dans la partie inférieure des joues:

- l'ovale du visage se modifie avec l'apparition de la ptose cutanée et musculaire, qui crée peu à peu, à partir de la trentaine, les bajoues, qui débordent sous le rebord mandibulaire;
- la pointe du menton chute et passe sous la ligne mandibulaire;
- le relâchement des muscles crée des rides verticales de la lèvre supérieure, des commissures et du menton et majore la profondeur du sillon nasogénien, dans le prolongement duquel apparaît le pli d'amertume.



*Illustration 30:  
Evolution du visage avec le vieillissement (Raygot C.)*



# III- L'acide hyaluronique

## A- Aspects médico-légaux

### 1. Autorisation donnée aux chirurgiens dentistes

Texte publié par le conseil national des chirurgiens dentistes sur le site «[www.ordre-chirurgiens-dentistes.fr](http://www.ordre-chirurgiens-dentistes.fr)» (42)

«Le Conseil national a écrit au ministère de la Santé pour rappeler que, en vertu du Code de la santé publique, les praticiens de l'art dentaire disposent bien du droit et de la capacité professionnelle pour réaliser des injections d'acide hyaluronique dans la sphère buccale et autour de la bouche.

L'injection d'acide hyaluronique dans la sphère buccale aussi bien que dans la zone péribuccale relève de la compétence des chirurgiens-dentistes. C'est en substance le message que le Conseil national a tenu à faire passer dans un courrier adressé conjointement à Roselyne Bachelot, ministre de la Santé, Didier Houssin, directeur général de la Santé, Michel Legmann, président du conseil national de l'Ordre des médecins et Claude Le Louarn, président de la Société française de chirurgie plastique reconstructrice et esthétique. Dans son courrier, s'appuyant sur les termes de l'article L. 4141-1 du Code de la santé publique, le Conseil national rappelle le périmètre légal de la capacité professionnelle du chirurgien-dentiste, laquelle ne se limite pas à la zone qui se situe à l'intérieur de la bouche (zone intra-buccale) : « La pratique de l'art dentaire comporte la prévention, le diagnostic et le traitement des maladies congénitales ou acquises, réelles ou supposées, de la bouche, des dents, des maxillaires et des tissus attenants, dans le respect des modalités fixées par le code de déontologie de la profession mentionné à l'article L. 4127-1. »

Le Conseil national précise que « les chirurgiens-dentistes sont amenés, dans leur pratique, à gérer des cas beaucoup plus importants » que les injections d'acide hyaluronique tels que « les greffes gingivales et des tissus osseux (traitements des défauts parodontaux, sinuslift, les greffes d'apposition par prélèvements mentonniers ou ramiques, ...) ou encore l'implantologie. De plus, l'avènement des PRF, que les chirurgiens-dentistes emploient couramment en chirurgie parodontale ou implantaire, montre bien que notre profession maîtrise aussi les facteurs de croissance. Les chirurgiens-dentistes en ont été les promoteurs ! »

Qu'il s'agisse de la bouche, des maxillaires ou des tissus attenants, il est bien du rôle des chirurgiens-dentistes de reconstruire l'harmonie d'une expression faciale perdue au fil des agressions du temps. D'un point de vue thérapeutique, le Conseil national souligne que « l'injection d'acide hyaluronique, pratiquée par les chirurgiens-dentistes, permet souvent d'influencer durablement et de façon significative l'apparence de la lèvre supérieure une fois que les fondations (les dents) ont été restaurées. » C'est pourquoi il relève bien de la capacité professionnelle des chirurgiens-dentistes de réaliser des injections d'acide hyaluronique dans la sphère buccale et péribuccale mais également dans le sillon nasogénien ou encore dans la ride d'amertume au coin des lèvres.

Pour ce type de soins, une approche pluridisciplinaire odontologique est recommandée, laquelle impliquera le concours de l'orthodontie, de soins restaurateurs, de parodontologie et de prothèse (facettes céramiques, facettes liftantes par création de volume plus important), de la chirurgie. En revanche, s'agissant du botox, ce produit est soumis à une réserve hospitalière. Il ne peut, par conséquent, pas être utilisé en cabinet dentaire.» (42)

## ***2. Acide Hyaluronique: un dispositif médical (DM)***

«Selon la directive 93/42/CEE relative aux dispositifs médicaux (DM), un dispositif médical est un instrument, appareil, équipement ou encore un logiciel, destiné par son fabricant, à être utilisé chez l'homme à des fins, notamment, de diagnostic, de prévention, de contrôle, de traitement, d'atténuation d'une maladie ou d'une blessure.

L'action principale d'un dispositif médical n'est pas obtenue par des moyens pharmacologiques ou immunologiques ni par métabolisme, elle est essentiellement mécanique.»

Les produits injectables à base d'acide hyaluronique sont classés parmi les dispositifs médicaux. Ils ont été classés en fonction du risque potentiel qu'ils présentent, du moins dangereux au plus dangereux:

- Classe I: Risque potentiel faible (instruments chirurgicaux, DM non invasifs, DM invasifs à usage temporaire)
- Classe IIa: risque potentiel modéré (DM de classe I stérile et/ou avec fonction de mesure, lentilles de contact, prothèses dentaires, DM invasifs à court terme, DM invasif de type chirurgical)
- Classe IIb: Risque potentiel élevé (DM implantable à long terme)
- Classe III: Risque potentiel critique (DM implantable à long terme en contact avec le coeur, le système circulatoire central ou le SNC, DM implantables résorbables, implants mammaires.)

Nous remarquerons que les DM résorbables sont paradoxalement considérés comme plus dangereux que les DM implantables à long terme. (44)

### **3. Réglementation**

La directive européenne 93/42/CEE modifiée par le 2007/47/CE, applicable au 21 Mars 2010, exige des fabricants de produits de comblement des rides, l'évaluation de la sécurité et des performances de ses produits.

Ce marquage atteste de: «la conformité du produit aux exigences essentielles de santé et de sécurité obligatoire» (normes NF ISO 13485 qui sont l'adaptation aux DM des normes ISO 9001) c'est à dire:

- assurance de la qualité de conception, de développement, et de production;
- assurance qualité de l'installation et des prestations associées.

Il est donc obligatoire d'obtenir par un organisme «notifié», le marquage CE afin d'être conforme à la loi.

En France, l'Afssaps (Agence Française de Sécurité Sanitaire des Produits de Santé) contrôle ces organismes et notamment le G-MED (Groupement pour l'évaluation des Dispositifs Médicaux) responsable des dispositifs médicaux de types II et III.

L'évaluation de ces dispositifs médicaux passe par des tests précliniques, (in vitro et sur animaux), listés par des guides internationaux.

Actuellement, l'Afssaps est en train de mettre en place un référentiel d'application de cette norme, spécifique aux produits injectables de comblement des rides.

D'autres éléments permettent d'identifier si le produit de comblement est conforme, il doit présenter en plus d'un marquage CE médical:

- Sur l'emballage et la notice d'évaluation:
  - le pictogramme CE
  - XXXX associé à 4 chiffres (définit l'organisme responsable du marquage CE)
  
- Une notice d'utilisation

## ***4. Mise sur le marché***

L'essai clinique d'un produit résorbable présente cependant des limites, en raison du nombre insuffisant de personnes y participant (150 personnes) et de la durée de l'essai (entre 3 et 6 mois).

Certains effets secondaires, apparaissent des mois voire des années après les injections, la sécurité d'utilisation de ces produits sur le long terme n'est donc pas garantie.

Il est donc important de mettre en place un suivi après la mise sur le marché des produits injectables de comblement des rides, pour en mesurer les effets indésirables. Ces DM font l'objet d'une communication de mise sur le marché sur le territoire français adressé à l'Afssaps par le fabricant.

Le fabricant est responsable de la mise sur le marché de son produit. Cependant, il est de la responsabilité des autorités sanitaires de l'UE de surveiller le marché des dispositifs médicaux.

## **5. Matéiovigilance:**

La matéiovigilance a pour objectif d'éviter la reproduction d'incidents et risques d'incidents graves mettant en cause des dispositifs médicaux.

Elle est intégrée à la directive européenne mais il n'existe pas de politique européenne commune. En France, elle est assurée par l'Afssaps.

Elle oblige le fabricant, les utilisateurs (y compris les praticiens), ou les tiers ayant eu connaissance d'un incident ou d'un risque d'incident « ayant entraîné ou susceptible d'entraîner la mort ou la dégradation grave de l'état de santé d'un patient d'un utilisateur ou d'un tiers » de déclarer cet incident à l'AFSSAPS et précise que s'en abstenir est puni de 4 ans d'emprisonnement et de 75 000 euros d'amende. Pour le signaler il existe un formulaire: le formulaire Cerfa n° 10246\*03. L'Afssaps a alors pour mission d'alerter et d'assurer des mesures correctives : recommandations et retrait temporaire du marché si un danger grave a été établi et qu'il relie l'incident au dispositif médical.

## **6. Traçabilité**

Comme le précise le décret n°2006-1497 et l'arrêté du 26 janvier 2007, pour chaque injection, le produit de comblement utilisé doit être tracé, comme tout autre DM, à l'aide d'étiquettes, et de codes-barres.

Chaque produit possède des caractéristiques que le praticien doit communiquer au patient et disposer dans son dossier médical comme le nom commercial, le fabricant, le numéro de lot. Le praticien se doit d'apposer chaque fois que possible dans le dossier médical l'étiquette autocollante correspondant à la seringue utilisée. (33) (44) (48)

# *B- Chimie et rôle de l'acide hyaluronique*

## **1. Origine**

C'est en 1934 que fut découvert par Karl Meyer et John Palmerer au niveau de l'humeur vitrée d'un oeil de boeuf, l'acide hyaluronique, ou hyaluronane, association d'acide uronique et d'un aminoglycane. C'est en associant les termes acide uronique et le mot hyaloïde, du grec «hyalos» signifiant vitreux qu'ils proposèrent le terme d'acide hyaluronique.

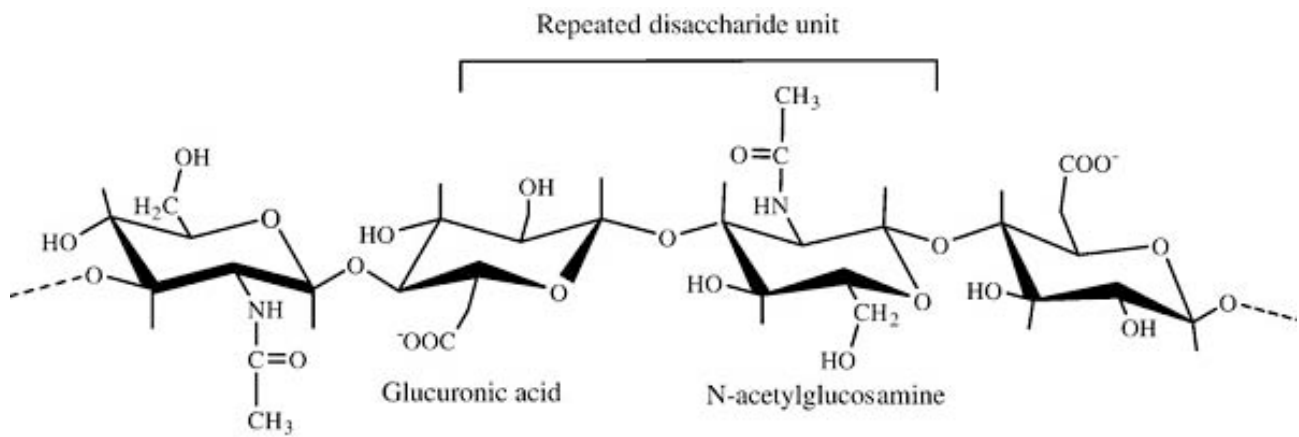
L'acide hyaluronique fut développé pour la première fois comme produit de comblement en 1989, quand Endre Balazs mit en évidence sa biocompatibilité et sa faible immunogénicité.

La première autorisation d'utilisation de l'acide hyaluronique pour le traitement des rides date de 1995, avec l'obtention du marquage CE par l'Hylaform.

## **2. Formule et classification**

L'acide hyaluronique est un biopolymère naturel appartenant à la famille des glycosaminoglycanes (GAG) ou mucopolysaccharides. Il est composé de dimères disaccharidiques d'acide D-glucuronique et de D-N acétyl-glucosamine, liés entre-eux par des liaisons glycosidiques alternées beta-1,4 et beta 1,3.

Il peut exister sous forme acide, l'acide hyaluronique, ou sous forme de sel, essentiellement de sodium, le hyaluronate de sodium. Il n'est jamais sulfaté à l'état naturel. (17) (33)



*Illustration 31:  
Structure de l'acide hyaluronique (Akdamar et al.)*

D'un point de vue énergétique, l'acide hyaluronique est stable, en partie à cause des aspects stéréochimiques des disaccharides qui le composent. Si la longueur de la molécule ne change que légèrement entre les tissus et les espèces, celle-ci varie d'avantage selon l'état du tissu, le poids moléculaire étant beaucoup plus bas dans un tissu altéré que dans un tissu sain. En revanche, sa structure chimique est toujours identique, quelle que soit l'espèce: humaine, animale, végétale ou bactérienne.

L'acide hyaluronique est une molécule linéaire et uniforme, le poids moléculaire ainsi que sa longueur dépendent du nombre de polymères présents dans chaque molécule.

Les polymères de cette unité récurrente peuvent avoir un poids moléculaire entre  $10^3$  et  $10^6$  Da in vivo.

Pour les spécialités esthétiques de comblement, l'acide hyaluronique utilisé a un poids moléculaire se situant entre  $5 \cdot 10^2$  et  $5 \cdot 10^3$ .

Formule brute de l'acide hyaluronique:  $C_{28}H_{44}N_2O_{23}$

### **3. Répartition dans l'organisme.**

Retrouvé dans tous les tissus des vertébrés, l'acide hyaluronique est un élément essentiel de la matrice extra cellulaire. Chez l'homme, plus de 50% de l'acide hyaluronique est présent dans la peau, surtout au niveau des espaces intercellulaires. Principalement situé

dans le derme, on le retrouve aussi dans l'épiderme, où il pourrait contrôler la prolifération et la différenciation des cellules basales.

Il est aussi présent dans de nombreux tissus épithéliaux, conjonctifs et nerveux. Il est retrouvé en quantité abondante dans l'humeur vitrée de l'oeil, le liquide synovial, ainsi que dans tous les tissus embryonnaires.

La concentration en acide hyaluronique varie en fonction de sa localisation dans les différents tissus de l'organisme. Il existe sous de nombreuses formes; librement circulant, associé au sein de tissu, inséré dans la matrice extracellulaire. Dans les tissus, il existe sous forme d'un polymère libre de disaccharides chargés négativement: le hyaluronate de sodium.

La concentration moyenne en acide hyaluronique chez l'Homme est de 200 mg/kg, soit environ 12g pour un individu de 60Kg.

	<b>Concentration en acide hyaluronique (mg/L)</b>
Cartilage	1200
Peau	200
Poumon	150
Liquide synovial	3500
Humeur vitrée	200
Sérum	0,05
Cordon ombilical	300
<b>Concentration tissulaire moyenne</b>	200

Tableau 6: Concentration tissulaire en acide hyaluronique



Dans le règne animal, les concentrations les plus fortes sont retrouvées dans les crêtes de coq et dans le cartilage du museau de boeuf.

La structure de l'AH est restée identique durant l'évolution, de Pseudomonas aux mammifères comme le rat, le lapin ou encore l'homme. Cette ubiquité dans les organismes vivants explique son excellente tolérance par le système immunitaire, sa biocompatibilité et le faible risque d'allergies lors d'un traitement basé sur cette molécule.

## **4. Propriétés**

Les propriétés de l'acide hyaluronique sont nombreuses et exceptionnelles. Du fait de ses propriétés rhéologiques et structurales uniques, l'acide hyaluronique joue un rôle important au sein de notre organisme. Les structures supramoléculaires d'AH sont en relation avec le réseau de faisceaux de collagène et déterminent ainsi, la forme et l'organisation architecturale des tissus. Il leur confère des propriétés mécaniques, tout en contribuant au maintien de l'intégrité et de l'hydratation de nombreux tissus comme la peau et le cerveau. Ce polysaccharide est aussi un partenaire essentiel de l'homéostasie cutanée, et se caractérise par:

-Propriétés hygroscopiques primordiales:

La propriété principale de l'AH est son hydrophilie. L'acide hyaluronique est un piègeur d'eau exceptionnel puisque chaque molécule peut absorber de 500 à 1000 fois son volume d'eau, ce qui explique ses fortes propriétés volumatrices. En effet, chaque molécule ressemble à un ruban de longueur variable qui se comporte comme un piège à eau, véritable «éponge moléculaire», assurant le contrôle des flux ioniques ainsi que celui des électrolytes, nutriments et facteurs de croissance. En présence d'eau, l'AH forme avec celui-ci un gel, même à très basse concentration, lui permettant de résister à la pression extérieure. Cette caractéristique explique le rôle primordial de l'AH dans le maintien de la structure de la peau et dans son hydratation.

L'acide hyaluronique est capable d'attirer et de fixer jusqu'à 1000 fois son poids en eau.

-Propriétés viscoélastiques majeures:

La viscosité est la faculté du gel à résister à l'étalement, l'élasticité est celle de retrouver sa forme après des contraintes mécaniques. Chaque molécule a une partie terminale hydrophile et une autre hydrophobe et, grâce aux pôles complémentaires, les molécules d'AH s'assemblent pour former un réseau de polymères. Il en résulte la formation d'un gel doté de propriétés viscoélastiques jouant un rôle important d'amortissement et de renforcement de la matrice extra cellulaire. Ce gel agit comme un lubrifiant dans le liquide synovial par exemple, comme amortisseur de choc dans les cartilages ou encore comme matériel de comblement dans le cordon ombilical. Toutes ces propriétés rhéologiques facilitent la prolifération et la migration cellulaire et par là-même, la cicatrisation. Il s'infiltré facilement dans les tissus, grâce à sa viscoélasticité, subit des déformations et assure toujours l'hydratation des tissus en fixant l'eau et les ions nécessaires. Il est donc un très bon matériau de comblement.

-Propriétés antioxydantes:

L'acide hyaluronique est un piègeur de radicaux libres, il réduit ainsi le vieillissement cutané en protégeant notamment des rayons UV.

## **5. Biosynthèse**

Le mécanisme de synthèse de l'acide hyaluronique est un processus rapide et efficace. Ce polysaccharide est synthétisé en grande partie dans la membrane des fibroblastes dermiques mais aussi de façon moindre dans celle des kératinocytes épidermiques.

L'acide hyaluronique est produit à la surface des fibroblastes par extrusion dans la matrice extracellulaire en association avec le récepteur CD44.

La synthèse de l'AH est réalisé par l'intermédiaire de glycosyltransférases membranaires comportant 5 à 7 domaines transmembranaires: les AH synthétases (HAS).

Ces protéines transmembranaires permettent la synthèse de l'AH par polymérisation.

Les HAS synthétisent les deux unités à base de sucre, et les additionnent alternativement à une chaîne d'acide hyaluronique déjà présente à l'intérieur de la cellule, à partir de l'extrémité N terminale. Ces HAS sont codés par 3 gènes différents: HAS1, HAS2, et HAS3.

- HAS1 est la moins efficace, mais elle fabrique l'AH de façon constitutive
- HAS2 est la plus impliquée au stade embryonnaire
- HAS3 est la plus efficace.
- HAS1 et HAS2 synthétisent l'AH à longue chaîne (molécule de base de la matrice extra cellulaire)
- HAS3 synthétise des fragments plus courts intervenant au niveau péri-cellulaire principalement

Les HAS synthétisent les unités disaccharidiques les unes après les autres par liaison d'UDP-N-acétyl-D-glucosamine avec de l'UDP-acide glucuronique. L'AH est synthétisé à l'intérieur de la cellule puis libéré dans le milieu extra-cellulaire sous forme de sel.

De nombreux types de cellules synthétisent l'AH comme les cellules mésenchymateuses, épithéliales et immunitaires, ou encore les cellules souches mésenchymateuses et hématopoïétiques.

Les «synthétases» à l'origine de la production d'AH sont retrouvées chez de nombreuses espèces, confirmant l'homologie de structure dans la plupart des espèces.

## **6. Catabolisme**

In vivo, l'AH est dégradé par l'action de radicaux libres et de hyaluronidases. La majorité de l'AH est éliminé par les nodules lymphatiques ou le foie via des récepteurs spécifiques d'endocytose. Dans les os ou le cartilage, où l'AH est non circulant, d'autres récepteurs comme les CD44 interviennent dans sa capture. Une fois internalisé, ce polymère est dégradé dans les lysosomes par les hyaluronidases et des exoglycosidases. Les hyaluronidases de mammifères sont des endo- $\beta$ -N-acétylhexosaminidases qui dégradent aussi les GAG. Chez l'Homme, les gènes codant pour les hyaluronidases comprennent

HYAL1, HYAL2, HYAL3, HYAL4, HYALP1 et PH-20 et forment deux clusters sur deux chromosomes différents.

HYAL1 et HYAL2 ont une expression ubiquitaire et sont considérées comme les principales enzymes de la dégradation de l'AH dans les tissus somatiques. HYAL2 commence par couper l'AH de haut poids moléculaire en fragments de taille intermédiaire (d'environ 20 kDa, 50 dissacharides). Son expression est limitée aux lysosomes et son action est optimale à pH 4. HYAL1 est la dernière enzyme de ce processus car elle clive le biopolymère en monosaccharides (Csoka et al.,2001). Cette étape finale se déroule dans les lysosomes. Le rôle chez l'Homme des autres enzymes HYAL est moins connu.

La durée de vie de l'acide hyaluronique in vivo est très brève. Il est dégradé par le système enzymatique intracellulaire (hyaluronidases) et les radicaux libres, et se renouvelle complètement en moins d'un jour au niveau de l'épiderme et pour 1/3 par jour au niveau du derme.

Au cours du vieillissement, la diminution de la quantité et une modification de la nature de l'acide hyaluronique induisent une détérioration de la qualité des tissus et du processus de réparation. Il se produit alors, de façon plus ou moins marquée, un dessèchement cutané, une atrophie dermique, un ralentissement de la cicatrisation des plaies et une grande fréquence des vergetures. De plus, au moment de la ménopause, la diminution de la progestérone et des oestrogènes détermine un abaissement considérable de l'acide hyaluronique dans le derme. (34)

## ***7. Fabrication d'acide hyaluronique.***

L'AH peut être obtenu par extraction de tissus ou être produit par des méthodes modernes de biotechnologie.

- L'extraction tissulaire.

L'extraction tissulaire peut s'effectuer à partir de tissus contenant de grandes quantités d'AH comme la crête des coqs par exemple. Les inconvénients de cette méthode sont les difficultés de purification des tissus augmentant les risques allergiques mais aussi infectieux. Ce mode de fabrication est actuellement quasi abandonné. La principale spécialité utilisant l'extraction tissulaire comme source d'acide hyaluronique est Hylaform. (obtention du marquage CE en 1995)

- La biotechnologie: la fermentation bactérienne.

Quelques bactéries sont capables de produire de l'AH comme les Streptococcus equi. Le choix de la bactérie tient compte du rendement de synthèse de l'AH. Les bactéries sont cultivées dans un support contenant de l'eau et des substances nutritives. L'AH synthétisé dans les membranes des cellules est excrété dans le support pour faciliter la manipulation et la purification. Il est ensuite soumis à une modification chimique:

- réticulation si le taux de modification est supérieur à 1%
- stabilisation dans le cas inverse

Le but étant d'accroître sa longévité dans le corps et de former un gel qui est ensuite homogénéisé.

Avec cette technique, les risques reposent sur l'existence d'éventuelles toxines bactériennes contaminant le lieu de culture.

La plupart des spécialités sont issus de cette technique: Restylane, Juvederm, Surgiderm, Esthélis, Teosyal, Glytone...

## La réticulation de l'AH

Les laboratoires ont compris l'intérêt en cosmétologie des propriétés viscoélastiques, hydrophiles, de biocompatibilité et de non immunogénicité de l'AH. Ils ont donc cherché à diminuer sa vitesse de dégradation.

Des modifications chimiques ont été élaborées pour obtenir un matériel mécaniquement et chimiquement robuste notamment vis à vis des agents oxydants et des actions enzymatiques. Les AH modifiés ont des propriétés physicochimiques qui peuvent différer significativement de celles du polymère natif; mais pour la plupart ils en gardent sa biocompatibilité, sa biodégradation et parfois ses propriétés pharmacologiques.

### Principe

Le principe est de lier les molécules entre elles grâce à un réticulant. Il existe différents types de réticulations; selon le réticulant, le ou les groupes chimiques cibles, l'existence d'amorces protéiques, ou selon le pH on obtient des acides hyaluroniques différemment modifiés. Le but étant de diminuer les phénomènes de dégradation enzymatique.

Actuellement, les 3 agents de réticulation les plus utilisés sont époxydes:

- le BBDE ou «butanediol diglycidyl éther»
- le vinyl-sulfone
- le formaldéhyde

Ce procédé a pour but d'augmenter la viscosité de l'AH et sa rémanence. La réticulation plus ou moins importante, influence les propriétés rhéologiques et la tolérance du produit. Il est donc important d'en connaître la concentration et la réticulation.

Ces réticulants ne sont pas dénués de toxicité, c'est pour cela qu'après la réticulation un nouveau processus de purification est réalisé, afin d'éliminer tous les résidus.

On obtient ainsi un produit pur, non toxique et biocompatible.

Le moins toxique semble être actuellement le BBDE, qui entre dans le procédé de réticulation de nombreux HA, dont ceux des gammes Huvéderm et Hydrafill.

Le taux de réticulation est variable, allant de moins de 1% à 1,6% selon les spécialités.

Il y a d'ailleurs une nuance à apporter quand au terme «réticulation»: en effet, on peut parler de réticulation que si le taux de modification de l'acide hyaluronique est supérieur à 1%, dans le cas contraire on parle seulement de stabilisation.

Les acides hyaluroniques injectés entrent dans deux catégories définies par l'Afssaps: les produits résorbables qui ont une durée de présence dans l'organisme de 3 à 6 mois et les produits lentement résorbables qui ont une durée d'effet entre 6 mois et 2 ans, pour les AH les plus réticulés. (31) (32) (33)

## **8. Rôles et indications, contre indications et avantages**

Le comblement par l'acide hyaluronique s'adresse en premier lieu à l'atténuation des rides du visage, principale conséquence du vieillissement de la peau. Cette technique peut également corriger les irrégularités en creux ou dépressions de la peau, en lui rendant du volume en injectant un produit dit de comblement. (40) (48)

- Indications:

- les sillons nasogéniens plus ou moins profonds;
- les rides juguales, verticales, profondes, la fonte graisseuse juguale;
- les sillons et dépressions labiomentonniers, le pli mentonnier
- le pourtour buccal: contour et petites rides verticales et sous-labiales;

- Comblement:

- Rides et ridules
- Sillons plus ou moins profonds
- Petites dépressions, cicatrices
- Petites modifications morphologiques

- Volumateur:

- Dépressions et fontes graisseuses
- Contour du visage, pommettes
- Modifications morphologiques importantes

- Hydratant et revitalisant

Joues, tempes, région labiale, cou, décolleté, dos des mains.

- Avantages:

- Injections rapides et peu douloureuses
- Résultat immédiat et effet naturel
- Produit résorbable
- Effets secondaires peu fréquents
- N'entraîne pas de cicatrice

Contre indications:

Les seules contre-indications à l'injection d'acide hyaluronique sont:

- une précédente réaction à l'injection d'un filler
- l'injection d'un produit non résorbable dans une région à traiter, même plusieurs mois ou années auparavant; une réaction inflammatoire risquerait d'apparaître , et son imputabilité serait difficile à préciser
- un contexte psychologique difficile, qui doit inciter à faire preuve de la plus grande prudence: patient anxieux, méfiant envers le produit injecté, présentant de multiples soins esthétiques avec une notion s'insatisfaction
- des contre indications évidentes, plutôt d'ordre éthique que médical: patient sous immunosuppresseurs, en cours de chimiothérapie, présentant des pathologies auto-immunes graves et lourdement traitées, grossesse, allaitement.



## C- Les différents types d'acide hyaluronique

Les différents acides hyaluronique commercialisés peuvent être classés selon:

- leur taux de réticulation
- leur poids moléculaire
- leur concentration en acide hyaluronique
- leur viscosité (fonction du produit: concentration x masse moléculaire)

Tous ces paramètres influencent les capacités volumatrices des AH. Plus la réticulation et la densité de l'acide hyaluronique est élevé, plus l'effet volumateur est important. Au contraire, pour traiter des rides fines, une concentration et une réticulation légère permettent d'obtenir un aspect naturel souple de la peau sans risque de nodules apparents.

Les acides hyaluroniques représentent la grande majorité des produits de comblement injectés aujourd'hui. Leurs performances sont telles que de nombreuses marques et produits sont apparus et continuent à apparaître régulièrement sur un marché en plein développement.

L'offre d'injection d'acide hyaluronique est présentée en général sous forme d'une gamme comprenant:

- un produit pour rides peu profondes ou de retouche (peu concentré ou faiblement réticulé)
- un produit pour rides moyennement profondes
- un produit pour rides profondes
- un produit spécial lèvres
- un produit volumateur

Exemple: Description de la gamme Teosyal (26)

Les produits sont tous monophasiques, plus ou moins réticulés et concentrés en acide hyaluronique, offrant ainsi de multiples possibilités de traitement en fonction du type de rides, de leur profondeur et/ou de la fonte graisseuse.

L'origine de l'acide hyaluronique utilisé par TEOXANE provient de fermentation bactérienne, souche Streptococcus non pathogène pour l'homme.

Propriétés des AH:

- Ubiquitaire
- Biocompatible, non immunogène
- 100% d'origine non animale: non allergène, pas de test d'allergie avant injection
- Produit résorbable dans le temps
- Produit biodégradable à résorption cutanée progressive et complète en eau et CO<sub>2</sub>
- Fort pouvoir hydratant: peut absorber jusqu'à 1000 fois son poids en eau.
- Viscoélastique; maintient l'élasticité de la peau. Les propriétés physiques des gels d'acide hyaluronique dépendent du poids moléculaire, de la concentration et du degré de réticulation. L'acide hyaluronique réticulé forme un réseau dense et enchevêtré.

Les gels TEOSYAL, d'une grande pureté, sont monophasiques, homogènes et de ce fait subissent moins la dégradation engendrée par les radicaux libres, responsables de la résorption dans le temps de l'acide hyaluronique et de la diminution de l'efficacité comblante des gels.

La gamme d'implants TEOSYAL est reconnue pour sa durabilité prouvée comme étant l'une des plus longues du marché, environ 12 mois, allant jusqu'à 18 mois pour les produits les plus volumateurs.

Une étude indépendante, menée par S.J. Falcone et al. et publiée récemment dans Dermatologic Surgery (2009), démontre que le gel TEOSYAL Ultra Deep est l'implant à la capacité volumatrice la plus durable du marché, parmi un panel de 18 produits commercialisés.

TEOSAL propose l'offre la plus complète sur les marchés des implants de comblement et volumateurs.

Il existe 8 formulations pour une prise en charge personnalisée et globale du visage.

- TEOSYAL First Lines

Indications: Correction des rides superficielles: ridules et rides sur peaux fines

Concentration en AH: 20 mg/g

Niveau de réticulation (pouvoir comblant): +

Aiguille: 30G1/2

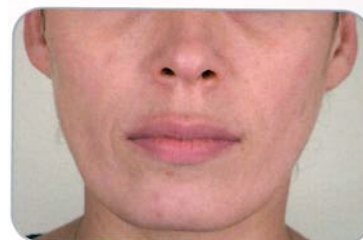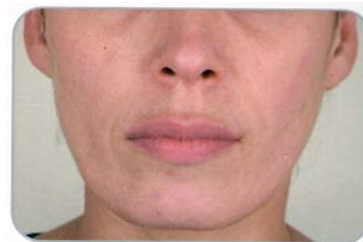Conditionnement: 2 seringues de 0,7 mL

Zones traitées: -Ridules

-Rides superficielles de la zone péribuccale

Durée estimée avant retouche: 6 mois en moyenne

Zone d'injection: Dans le derme superficiel



- TEOSYAL Global Action

Indications: Comblement des rides moyennement marquées de toutes les zones du visage

Concentration en AH: 25 mg/g

Niveau de réticulation (pouvoir comblant): +++

Aiguille: 30G1/2

Conditionnement: 2 seringues de 1 mL

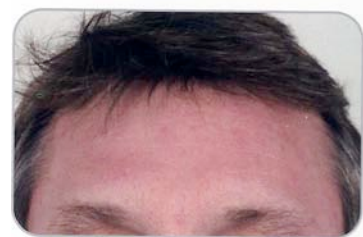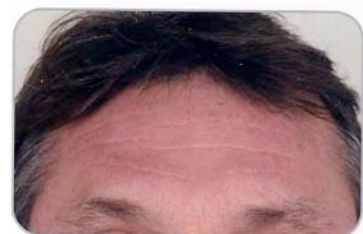Zones traitées: -Toutes les rides moyennement marquées

-Sillons nasogéniens peu marqués

-Rides péribuccales

Durée estimée avant retouche: jusqu'à 9 mois

Zone d'injection: dans le derme moyen



- TEOSYAL Deep lines

Indications: Comblement des rides profondes

Concentration en AH: 25 mg/g

Niveau de réticulation (pouvoir comblant): ++++

Aiguille: 27G1/2

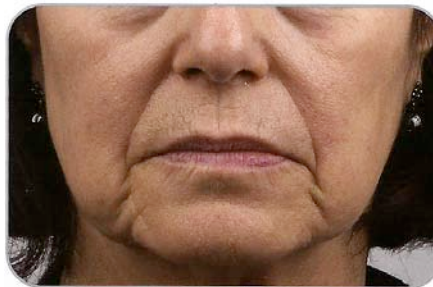Conditionnement: 2 seringues de 1 mL

Zones traitées: -Rides très marquées

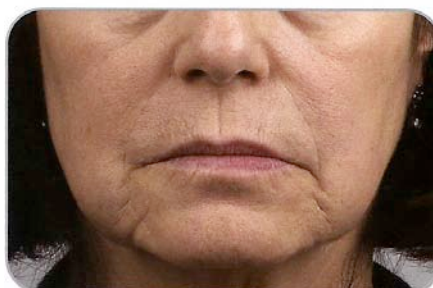-Sillons nasogéniens et plis  
d'amertume profonds

Durée estimée avant retouche: jusqu'à 9 mois

Zone d'injection: dans le derme profond



AVANT INJECTION



APRÈS INJECTION

## TEOSYAL Touch Up

Indications: Idéal pour les retouches

Concentration en AH: 25mg/g

Niveau de réticulation (pouvoir comblant): +++

Aiguille: 30G1/2

Conditionnement: 2 seringues de 0,5 mL

Zones traitées: -Idéal pour les retouches

-Toutes rides moyennement marquées

Durée estimée avant retouche: jusqu'à 9 mois

Zone d'injection: dans le derme moyen

- TEOSYAL Ultra Deep

Indications:

Redéfinition des contours du visage

Correction des rides marquées sur peaux épaisses

Concentration en AH: 25mg/g

Niveau de réticulation (pouvoir comblant): +++++

Aiguille: 25G1

Conditionnement: 2 seringues de 1mL ou 2 seringues de 1,2mL

Zones traitées: -Restaurer les volumes du visage

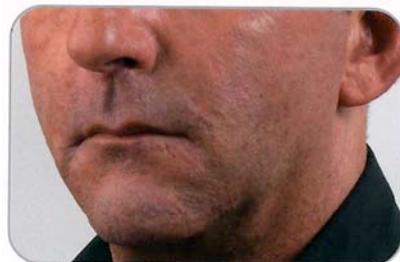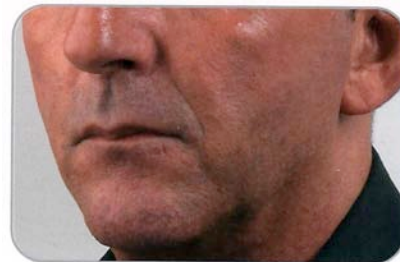-Remodeler les contours du visage

-Corriger les rides profondes sur peau

épaisse

Durée estimée avant retouche: jusqu'à 12 mois

Zone d'injection: tissus sous-cutanés



- TEOSYAL Kiss

Indications: Harmonisation du volume et du contour des lèvres

Concentration en AH: 25mg/g

Niveau de réticulation (pouvoir comblant): +++ ++

Aiguille: 27G1/2

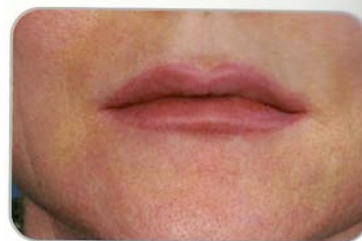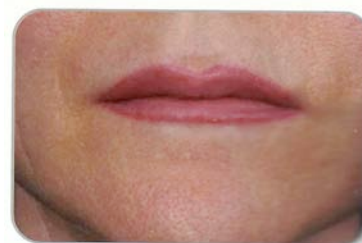Conditionnement: 2 seringues de 1mL

Zones traitées: -Redessiner le contour des lèvres

-Augmenter le volume des lèvres

Durée estimée avant retouche: entre 6 à 9 mois en moyenne

Zone d'injection: derme profond



- TEOSYAL ULTIMATE

Indications: Création de volume (pommettes, joues, menton, zone temporale)

Concentration en AH: 22mg/g

Niveau de réticulation (pouvoir comblant): +++ +++

Aiguille: 23G1

Conditionnement: 1 seringue de 3 mL

Zones traitées: -Pommettes

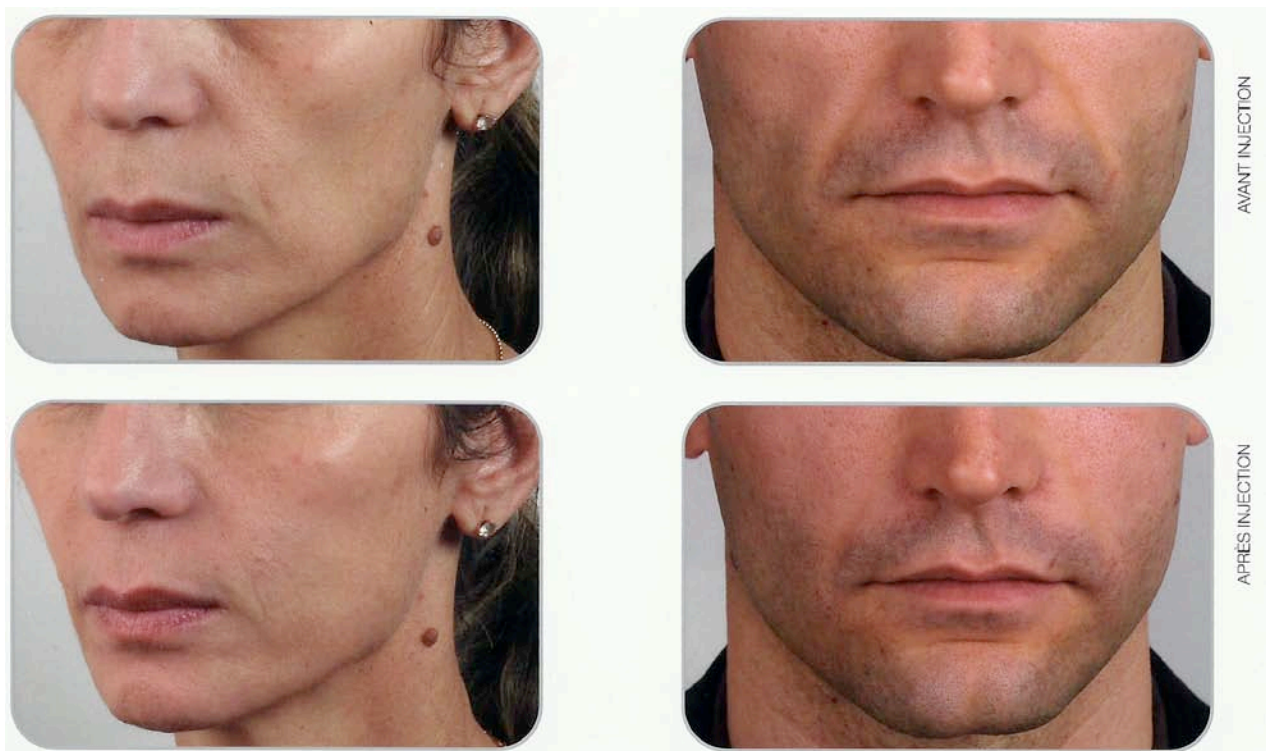
- Ovale

- Coussinet adipeux de Charpy

- Menton

Durée estimée avant retouche: jusqu'à 18 mois

Zone d'injection: sous dermique, pré-périostée



*Illustration 32:  
Avant/après utilisation de Teosyal Ultimate (Laboratoire Teoxane)*

- TEOSYAL Meso

Indications: Réhydratation du derme

Concentration en AH: 15mg/g

Niveau de réticulation (pouvoir comblant): Acide hyaluronique non réticulé

Aiguille: 30G1/2

Conditionnement: 2 seringues de 1mL

Zones traitées: Hydratation cutanée et revitalisation

Durée estimée avant retouche: 2 à 3 mois

Zone d'injection: derme superficiel

TEOSYAL Meso permet d'améliorer la tonicité de la peau et de réhydrater le derme grâce à ses qualités visco-élastiques et hydrophiles. Il est particulièrement indiqué dans le cadre de séance de revitalisation cutanée, pour les peaux fines et déshydratées et afin de prévenir le vieillissement cutané.

# IV- Les étapes du traitement par l'acide hyaluronique

## *A- Consultation initiale*

La première consultation avec le patient est primordiale avant tout traitement, afin de définir les attentes du patient, l'informer sur les techniques d'injection, les risques encourus, de préciser les résultats que l'on peut attendre et de lui laisser un temps de réflexion avant de pratiquer une injection.

Ce premier rendez vous se déroule en plusieurs étapes:

### **1. Interrogatoire**

L'interrogatoire a pour but d'établir une véritable carte de personnalité du patient, ainsi il doit être le plus exhaustif que possible pour aboutir à une entente avec le patient et lui proposer le traitement le mieux adapté.

- âge réel mais aussi son âge apparent, parfois en désaccord
- profession: communication, représentation...
- mode de vie, apparemment équilibré et harmonieux ou non
- loisirs: sportifs ou contemplatifs (lecture, informatique)
- situation sociale familiale, entourage
- motivation de la demande: affective, familiale, professionnelle
- son attente

Il est important de guider le patient par les questions, il ne doit pas en résulter un véritable interrogatoire proprement dit, mais une discussion, permettant d'établir un premier contact avec le patient et de le laisser s'exprimer sur sa démarche.



Ensuite il est important de relever les antécédents du patient, d'un point de vue médical à la recherche de pathologies ou d'allergies connues.

### Antécédents

-médicaux

recherche de pathologies auto-immunes, de maladies granulomateuses, de maladies allergiques graves ou évolutives, antécédents de chocs anaphylactiques médicamenteux, de traitements immunosuppresseurs, d'un herpès récurrent ou d'infections cutanées streptococciques graves, récentes ou passées.

Pour les pathologies auto-immunes, en dehors des poussées, l'évaluation est à faire au cas par cas et selon le produit envisagé.

Un traitement par interféron est une contre-indication à l'injection d'acide hyaluronique en raison du risque de granulomes sarcoïdosiens sur la zone injectée.

Une allergie aux anesthésiques locaux doit être décelée car la majorité des produits à base d'acide hyaluronique renferment actuellement de la lidocaïne.

-esthétiques chirurgicaux: resurfacing, lifting, blépharoplastie

-esthétiques médicaux: peelings, laser d'abrasion, injections de comblement, toxine botulique, fils...

Il est important aussi de bien interroger les patients sur l'historique des produits injectés sur la zone que l'on doit traiter. Le comblement de zone au niveau duquel un produit permanent a déjà été injecté au préalable est à éviter.

## **2. Examen clinique**

L'examen clinique s'effectue avec un bon éclairage, le patient en position semi assise, sous loupe, en observant le visage de face et de profil. Le praticien peut observer:

- les trois étages de la face, les lignes de référence
- l'harmonie du visage, les proportions faciales
- de profil: l'angle naso-labial, le plan esthétique de Ricketts
- les lèvres: épaisseur, symétrie, courbure, volume, mouvement, affaissement ou non
- les reliefs du visage: proéminence du menton ou non, les fossettes, les arcades sourcilières
- le phototype
- le type de peau: fine, épaisse, grasse, sèche, élastosique, érythrocouperosique
- types de rides: fines ou larges, superficielles ou profondes, caractère dynamique ou statique
- existence de véritables dépressions ou fontes graisseuses et pertes de volumes
- éventuelles asymétries positionnelles et dynamiques
- importance de l'héliodermie et la présence de taches solaires
- existence d'un relâchement cutané, souvent associé à un déplacement de la graisse
- la qualité des cicatrices éventuelles post-traumatiques ou postchirurgicales

- Examen dentaire

- usure dentaire, bruxisme
- plan d'occlusion, courbe de spee, courbe de Wilson,
- classe d'angle (I, II, III), les occlusions inversées
- supra ou infraclusion
- Dynamique: guidage, guide canin ou de groupe en latéralité, guidage postérieur en propulsion, interférence, contact prématuré
- Statique: calage postérieur, occlusion inversée
- Edentement, prothèse fixe, mobile, totale ou partielle
- Sourire gingival, découverture des dents en position relâchée des lèvres, et découverture lors du sourire.

Cette première consultation associée à une analyse précise de la zone à traiter orientera le praticien sur le choix du produit le plus adapté pour le patient, la quantité requise et les résultats envisageables.

### **3. Devis et consentement éclairé**

Après analyse des questionnaires précédents, le chirurgien dentiste doit s'assurer qu'il a une visualisation claire des attentes esthétiques du patient afin d'obtenir un résultat positif dans la procédure de comblement. Les attentes du patient doivent être en accord avec les possibilités de traitement proposées par le chirurgien dentiste. Ainsi le choix du traitement doit être précédé d'une discussion sur toutes les options de traitement.

En premier lieu, il est nécessaire de comparer avec le patient les résultats (probables) pouvant être obtenus grâce à une technique de comblement avec ceux d'une technique chirurgicale, et de réfléchir à la solution la plus efficace.

Suite au choix du patient de recourir à un traitement par une technique de comblement, il est nécessaire pour le chirurgien dentiste de discuter du produit de comblement le plus adapté. En effet chaque technique a ses avantages et inconvénients: coût, anesthésie, amélioration attendue, efficacité, possibles effets indésirables, durée de récupération, durée de correction, volume injecté...

Le sexe, l'ethnie, et l'âge sont d'importants facteurs dans la perception par le patient d'un standard de la beauté.

En cas d'accord dans une atmosphère de confiance entre le chirurgien et le patient, le chirurgien remet au patient un devis et un consentement éclairé.

Le devis doit être archivé comme une pièce du dossier médical et il peut être contrôlé à tout moment par la Direction générale de la consommation, de la concurrence et de la répression des fraudes (DGCCRF), dont les pouvoirs sont très étendus.

Ce devis est maintenant devenu une pièce à part entière du dossier médical pour tout acte médical à visée esthétique et constitue un élément important dans la défense des praticiens en cas de recours.

Sur ce devis, on doit retrouver:

- la date de la rédaction
- le nom, l'adresse, le numéro d'inscription au conseil départemental de l'ordre des chirurgiens dentistes
- le nom, le prénom, la date de naissance et l'adresse du patient demandeur
- le lieu d'exécution de la prestation
- la nature précise de l'acte prévu et l'anesthésie nécessaire
- le type de produit qui sera injecté
- les effets secondaires possibles
- les retouches éventuelles
- le décompte détaillé, en quantité et en prix, de chaque prestation et produit nécessaire à l'acte prévu
- une photo du patient sera jointe au dossier afin de permettre une comparaison avant/ après injection.
- les phrases suivantes: «lorsque les dispositifs médicaux ou les produits injectables à visée esthétique sont utilisés, ils doivent être autorisés officiellement. Les références en seront détaillées sur la facture (marque, fabricant, numéro de lot..)» et «il s'agit d'un acte uniquement à visée esthétique, les examens, les interventions, les prescriptions ne pourront être pris en charge par l'Assurance maladie.»

Dans tous les cas, le devis, établi en double exemplaire et signé du praticien, doit également comporter l'indication manuscrite, datée et signée du patient: «devis reçu avant exécution de la prestation de service».

En ce qui concerne le délai de réflexion du patient, celui ci n'est soumis à aucune contrainte. Les actes d'injections d'acide hyaluronique, en ce qui concerne la réglementation du devis, restent soumis aux conditions prévues par l'arrêté du 17 octobre 1996 modifiées par la décision du Conseil d'Etat du 27 avril 1998: on peut donc considérer que les prestations médicales à visée esthétique sont effectivement assorties de l'obligation de remettre un devis détaillé mais que, en revanche, elles n'impliquent pas un délai de réflexion de 15 jours.

Cependant il reste conseillé aux chirurgiens dentistes de respecter ce délai de 15 jours pour laisser un certain temps de réflexion aux patients afin d'obtenir un consentement réellement éclairé et satisfaire ainsi l'obligation du devoir d'information.

Après remise du devis et accord du patient, le chirurgien dentiste se doit d'obtenir le «consentement libre et éclairé du patient».

En effet, comme tout geste médico-chirurgical à visée esthétique, il convient de respecter les obligations médico-légales qui sont clairement définies.

Doit être fournie une information claire, loyale et intelligible, aussi bien sur l'acte lui-même que sur les suites et les risques inhérents à cet acte, afin d'obtenir un consentement éclairé du patient. Il s'agit d'un point essentiel de la responsabilité du chirurgien.

En pratique aujourd'hui, le praticien est dans l'obligation de donner des informations complètes au patient, mais est aussi dans l'obligation de pouvoir prouver qu'il a bien donné ces informations. (arrêt rendu par la cours de cassation le 25 février 1997)

Le document doit comporter au minimum les informations sur: le produit de comblement qui sera utilisé, les possibles traitements alternatifs, les risques encourus (incluant les effets indésirables fréquents et les possibles complications ou imperfections du résultat).

Le praticien doit délivrer une information:

- totale ;
- compréhensible ;
- rigoureuse ;
- récente ou réitérée ;
- à distance du traitement, ce qui souligne la notion de délai à respecter entre la ou les consultations et l'acte ;
- dépassant le cadre médicochirurgical

Le praticien peut soit utiliser une fiche qu'il a rédigée lui même, soit une fiche officielle émanant par exemple de la société française de chirurgie plastique, reconstructrice et esthétique. Il conviendra de faire signer au patient un document affirmant qu'il a bien reçu ladite fiche d'information. En effet, afin de prévenir toute contestation ultérieure sur ce devoir d'information, il nous semble qu'il est indispensable de posséder un document écrit, autrement dit de faire signer un reçu comme quoi il a bien été délivré au patient une note d'information claire et détaillée sur la nature de l'acte envisagé et les risques qu'il comporte.

Dans cette situation, le chirurgien sera dans les meilleures conditions pour prouver qu'il s'est acquitté de sa mission d'information, et qu'il a obtenu un consentement libre et totalement éclairé du patient.

Exemple de consentement:

#### Traitement par injection d'acide hyaluronique

Je confirme que le Docteur....., qui utilise les produits (acide hyaluronique) à des fins de traitement esthétique, m'a fourni les informations nécessaires à la compréhension de l'utilisation du produit conformément aux indications approuvées. J'ai été informé des contre-indications et des effets indésirables potentiels du produit. J'ai pu poser toutes les questions que je souhaitais et les réponses ont été claires.

Concernant le questionnaire médical, j'ai répondu de mon mieux à l'intégralité des questions concernant les antécédents personnels et familiaux.

Je confirme que j'ai été informé des points suivants:

- Les produits (acide hyaluronique) sont injectés dans le derme.
- Ils sont contre indiqués chez la femme enceinte, ou allaitant, les patients présentant une allergie à l'acide hyaluronique ou aux anesthésiques locaux (lidocaïne...), les patients atteints de porphyrie, d'épilepsie non contrôlée ou les enfants.
- Ils ne doivent pas être utilisés en association immédiate avec un traitement au laser, un peeling chimique profond ou une dermabrasion ni sur des zones présentant des problèmes cutanés de type inflammatoire et/ou infectieux.
- Les patients sous traitement anti-coagulant doivent être avertis du risque majoré d'hématomes et de saignements lors de l'injection.
- Des réactions inflammatoires entraînant par exemple une rougeur, un oedème ou un érythème peuvent intervenir après l'injection et s'accompagner d'une sensation de douleur ou de démangeaisons. Ces réactions peuvent durer une semaine.
- Une induration ou des nodules peuvent apparaître au niveau de la zone d'injection.
- Dans de rares cas, une coloration ou décoloration de la zone d'injection ont été observées.

- La persistance des réactions inflammatoires au-delà d'une semaine ou l'apparition d'autres effets secondaires doit être signalée au plus tôt au praticien, qui mettra en place un traitement approprié.
- L'effet esthétique peut persister jusqu'à 12 mois en moyenne. Cet effet varie en fonction de l'état de la peau, de la zone du visage traitée, de la qualité du gel injecté, de la technique d'injection et du mode de vie du patient (exposition au soleil, tabagisme).

Recommandations:

Avant le traitement: la prise d'aspirine et de vitamine C à dose élevée est à éviter la semaine précédant l'injection

Après le traitement: Eviter l'exposition prolongée au soleil, aux UV, aux températures inférieures à 0°C, ainsi que la pratique du sauna ou hammam pendant les deux semaines suivant l'injection.

Eviter de se maquiller durant les 12 heures suivant le traitement.

J'ai été correctement informé et j'accepte le traitement.

J'autorise la prise de clichés avant et après le traitement, sachant que ces clichés ne pourront être utilisés qu'à titre d'information dans mon dossier médical ou de manière anonyme dans des publications pédagogiques/scientifiques.

Signature patient

Signature praticien

Devis concernant un acte médico-chirurgical à visée esthétique

Au bénéfice de:

Nom et Prénom du patient:

Date de la 1ère consultation:

Acte envisagé: Traitement par injection (acide hyaluronique)

Réalisé par le Docteur..... qui est garanti pour cet acte en responsabilité civile professionnelle.

Honoraires incluant ..... seringues: (validité 3mois)

Acte à visée esthétique: Aucune prise en charge par les Assurances Maladie ou les Mutuelles n'est possible.

Consentement éclairé

Je soussigné(e)..... certifie que le Docteur ..... m'a exposé tous les risques immédiats et lointains inhérents à tout acte médical et ceux particuliers à l'injection (acide hyaluronique) que je lui ai demandé de pratiquer.

Je reconnais que j'ai pu lui poser toutes les questions concernant cet acte, que les explications fournies ont été claires et compréhensives et avoir reçu une fiche détaillée: mode d'action, durée du résultat, risques éventuels, suites possibles.

Je m'engage à contacter le Dr ..... en cas de nécessité.

Signature du patient précédée  
de la mention «lu et approuvé»

Signature du Praticien

Date: le...



## **4. Recommandations précédant l'acte**

Suite à l'entretien lors de la première consultation et le consentement éclairé du patient, le chirurgien dentiste donne alors quelques recommandations afin de limiter les effets indésirables de l'injection. En effet, quelques règles de base sont à respecter:

-Les 8 jours avant l'injection: ne prendre ni AINS, ni vitamine C et E et Ginkgo biloba. Il est préférable de ne pas supprimer les antiagrégants à visée cardiovasculaire (consensus des cardiologues). Si le patient en prend, le praticien peut prescrire de l'Arnica Montana homéopathique (une dose 9CH la veille, et une 2h avant l'injection)

-Les 6 jours précédant l'intervention: ne plus faire de peeling superficiel, ni de traitement kératolytique qui fragiliseraient la peau et gêneraient les massages après l'injection.

-Les heures précédant l'injection: ne pas prendre d'alcool et ne pas s'exposer au soleil, ce qui favoriserait une vasodilatation des vaisseaux superficiels (stimulerait une réaction inflammatoire)

L'heure avant: appliquer une crème anesthésiante, soit une fois en couche épaisse soit 3 fois en couche mince.

-Selon les antécédents d'herpès labial du patient, le médecin pourra aussi prescrire une prophylaxie antivirale. Mais il faudra préciser au patient que la séance ne pourra être pratiquée en cas d'herpès ou de lésions inflammatoires (folliculites) sur les sites à traiter.

Ces recommandations peuvent aussi être délivrées au patient en même temps que le devis et le consentement éclairé.

# *B- Préparation à l'injection*

## **1. Préparation du patient**

Afin de limiter les éventuels effets indésirables, une préparation préalable du patient est nécessaire avant l'injection; et cela suivant un plan défini:

- Le patient doit être assis dans une position qui facilite l'injection et surtout l'action gravitationnelle du produit de comblement
- Il est très utile de réaliser une photo de pré-implantation, afin de réaliser une comparaison «avant/après» avec le patient
- Evaluer avec le patient les possibles imperfections, ou asymétrie avec l'aide d'un miroir

Préparation du matériel nécessaire:

- Aiguilles et microcanules
- Gants stériles et charlotte pour les cheveux
- Crayon dermatographique
- Produits pour l'anesthésie locale
- Produits de comblement sous blisters stériles avec étiquette du numéro de lot pour la traçabilité, à retranscrire sur le dossier du patient.

Préparation du site d'injection:

- Position assise confortable
- Très bon éclairage
- Détersion, rinçage, séchage
- Antiseptique sans alcool afin d'éviter les complications infectieuses (biofilms)
- Marquage des unités anatomiques au crayon dermatographique

## 2. Anesthésie

L'anesthésie est définie par la suspension plus ou moins complète de la sensibilité générale, ou de la sensibilité d'un organe ou d'une partie du corps.

L'injection d'acide hyaluronique peut être précédée d'une anesthésie locale et/ou tronculaire. L'anesthésie locale est réalisée sur les zones à traiter par l'application cutanée en couche épaisse d'une crème Emla 5%, 30 à 60 minutes avant l'intervention. Elle peut être optimisée par une préparation pharmaceutique pour application cutanée de Lidocaïne à 30%. Celle-ci est répartie par le chirurgien ou son assistante 15 à 20 minutes avant le geste.

Dans certaines circonstances, face à un patient hypersensible ou pusillanime, on pourra réaliser une anesthésie tronculaire. Ou lorsque l'injection s'effectue sur des zones très sensibles comme les ridules de la lèvre supérieure. L'anesthésie tronculaire peut se faire à différents endroits suivant la zone à traiter:

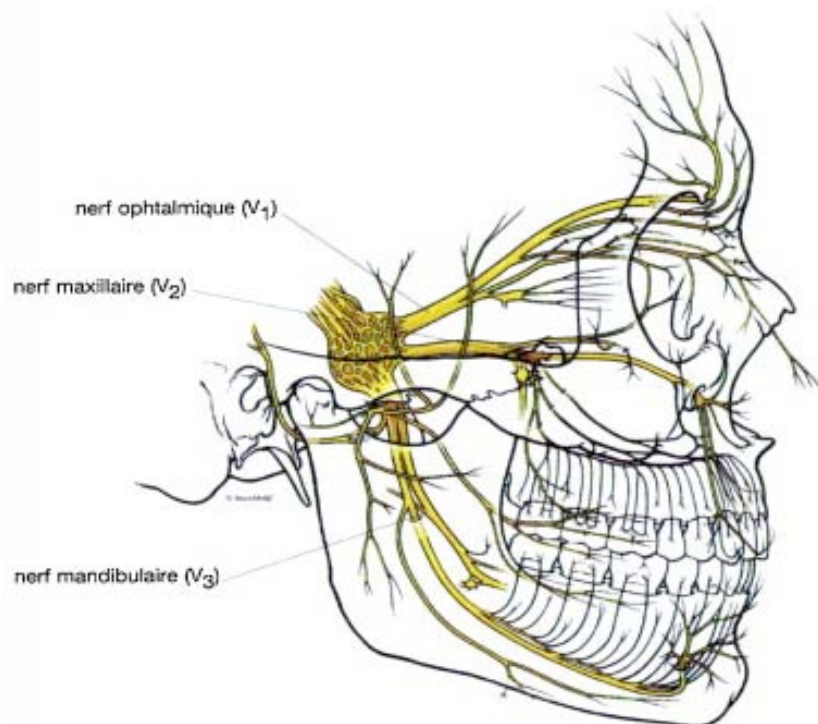


Illustration 33:  
Division du nerf trijumeau ([http://fr.wikipedia.org/wiki/Nerf\\_trijumeau](http://fr.wikipedia.org/wiki/Nerf_trijumeau))

## Nerf sous-orbitaire

- Anesthésie d'excellente qualité, durée de plusieurs heures
- Au niveau du trou sous orbitaire, 1cm sous le rebord orbitaire à la vertical de la pupille
- Voie percutanée ou endobuccale
- Si on injecte de la main droite, le doigt de la main gauche protège le rebord orbitaire inférieur.
- Anesthésie de l'hémi lèvre supérieure, du sillon nasogénien, de l'aile narinaire, de la portion interne de la paupière inférieure.

Ce nerf innerve le tégument de la lèvre supérieure, l'aile du nez, la joue et la paupière inférieure.

On peut avoir deux types d'injection:

L'injection transcutanée doit être réalisée à 1cm de l'aile du nez, l'aiguille dirigée en haut et en dehors, la pointe de l'aiguille regardant l'angle externe de l'oeil en direction du foramen infra-orbitaire. L'aiguille s'enfonce de 15 à 20 mm de profondeur.

L'injection endo-buccale, a lieu dans la fosse canine, à l'aplomb de cette dent après avoir dégagé la lèvre avec la main gauche, la pointe de l'aiguille prenant la direction du foramen repéré par l'index.

Ce type d'anesthésie est utilisé pour l'injection d'acide hyaluronique au niveau de la lèvre supérieure et du sillon nasogénien.



*Illustration 34 et 35:  
Nerf sous orbitaire, et point d'injection pour l'anesthésie (<http://csd23.blogspot.fr>)*

## Nerf mentonnier

L'injection se fait au niveau du trou mentonnier, au milieu de la branche horizontale de la mandibule sur la ligne pupillaire.

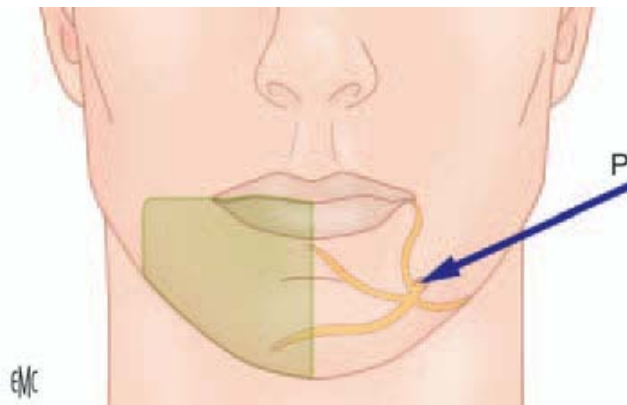
La voie endobuccale en regard de la première prémolaire inférieure est plus fréquente que la voie percutanée.

L'injection entraîne une anesthésie de l'hémi-lèvre inférieure et du menton.

Ce nerf innerve le menton et la lèvre inférieure. C'est une ramification du nerf mandibulaire.

- Injection transcutanée: environ à 1cm du foramen repéré au doigt, l'aiguille dirigée en bas et en dedans, sans pénétrer dans le foramen.
- Injection endobuccale: injection à l'apex de la première prémolaire, la pointe de l'aiguille se dirigeant vers le foramen.

Ce type d'anesthésie est utilisé pour corriger les rides de la région labiomentonnière, les plis d'amertumes et le sillon labio-mentonnier.



*Illustration 36:  
Point d'injection pour l'anesthésie du nerf mentonnier (<http://csd23.blogspot.fr>)*

Les anesthésies tronculaires ont néanmoins quelques inconvénients pour le traitement des rides:

Tout d'abord le relâchement musculaire secondaire est responsable au niveau de la lèvre supérieure d'une ptose et d'un effacement du sillon naso-génien par parésie des muscles releveurs de la lèvre; au niveau de la lèvre inférieure, la diffusion de l'anesthésiant à

l'orbiculaire participera à la diminution du pli d'amertume. Ensuite l'injection de ces volumes participera à l'effacement de ces mêmes sillons.

Pour ces raisons, en pratique, l'anesthésie locale cutanée semble suffisante dans certains cas. Cependant, pour le traitement des lèvres, zone extrêmement sensible, une anesthésie tronculaire est souvent recommandée avant l'injection. Il convient d'évaluer chez chaque patient les besoins de soulager la douleur avant l'injection. L'anesthésie sera systématique pour des injections d'acide hyaluronique pour un effet volumateur des lèvres, pour redessiner le contour des lèvres, et pour les ridules de la lèvre supérieure. L'anesthésie dépendra aussi de la technique d'injection utilisée. Si on travaille à l'aiguille, l'anesthésie tronculaire est recommandée, et si on travaille à la canule, l'anesthésie de contact ou un petit bouton d'anesthésie locale au point d'entrée est suffisante. Enfin elle dépendra des besoins du patient pour les sillons nasogéniens, les rides de la joue et pour le menton.

Les complications de l'anesthésie sont de deux types: locales ou générales.

#### Locales:

- douleurs anormales:
- infiltration trop rapide, solution trop froide
- sensation de décharge électrique en cas de piqûre du tronc nerveux dans les anesthésies locorégionales.
- saignements par effraction vasculaire nécessitant une compression.

#### Générales:

Il s'agit surtout de malaise vagal:

- pâleurs, vertiges, pouls filant et court, puis perte de connaissance et myoclonies
- traitement: décubitus dorsal, tête baissée, jambes surélevées;
- amélioration spontanée, sinon:

O2 au masque

atropine: 0,5mg IV ou sublingual

-prévention:

ne pas être à jeûn, parler et se détendre, position demi-assise en fin de traitement, pièce opératoire fraîche

si antécédents: prémédication (Atarax 100mg, Valium 10mg)

Les surdosages et les allergies restent exceptionnels.

Contre-indications à l'anesthésie:

- Porphyrie
- Epilepsie non contrôlée
- Voie intraveineuse
- Bloc auriculoventriculaire
- Si adrénaline: insuffisance coronarienne, HTA sévère
- Hyperthyroïdie, cardiomyopathie obstructive, trouble du rythme. (25) (27) (40)

## *C- Techniques d'injection*

Il existe différentes techniques d'injections, et le choix de la méthode d'injection dépend de plusieurs facteurs tels que: la gamme et le produit précis, le type de peau, le site d'injection, la profondeur des rides et des dépressions, et l'aisance du chirurgien dentiste. L'injection est réalisée à l'aide d'une aiguille ou d'une canule du diamètre le plus petit autorisant le passage du gel d'acide hyaluronique.

La canule a une longueur variable selon son diamètre, et son extrémité présente un bout mousse qui repousse les éléments vasculaires, nerveux et musculaires de façon douce.

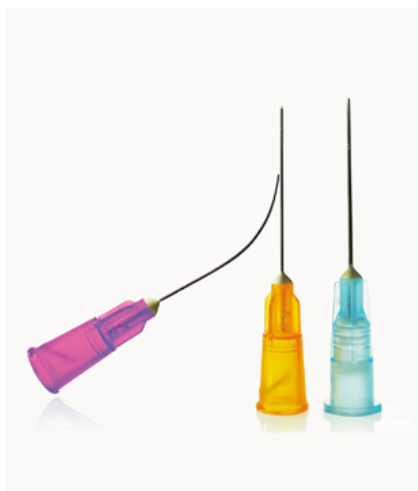Les avantages de son utilisation sont:

- pour le patient: une limitation du nombre de points de poncture, une diminution de la symptomatologie douloureuse et du risque d'hématomes et d'ecchymoses; l'inconfort occasionné sera celui du bruit ressenti par la rupture des septi sous-cutanés.
- pour le chirurgien: la possibilité de réaliser une pré-dissection à l'injection, libérant l'espace où l'implant doit être déposé, et la rupture des tracti fibreux fixant les sillons; une meilleure correction de la globalité de toute la zone, par une répartition homogène et

équilibrée du produit de comblement, et accessoirement, on notera la possibilité de traiter plusieurs zones à partir d'un seul point d'entrée.

Pour la canule, il est nécessaire d'effectuer un pré-trou avec une aiguille d'un calibre immédiatement supérieur de celle de la canule. La canule pourra ainsi traverser la peau et pénétrer en intradermique profond en pinçant la peau entre le pouce et l'index.

Les injections réalisées à l'aide d'une aiguille sont plus douloureuses et plus traumatisantes. Mais elles sont souvent utilisées en complément des canules pour parfaire les résultats. (origine du pli nasogénien, ridule fine sur le bas du sillon nasogénien, entre autres)



*Illustration 37 et 38:  
Canules et aiguille utilisées pour les injections d'acide hyaluronique (<http://www.marchadier-chirurgie-esthetique.com/fr/>)*

On pratique essentiellement quatre techniques:

- linéaires rétrotraçantes
- multipunctures
- en éventail
- en nappage ou en quadrillage



### .Linéaire rétrotraçante

La technique recommandée est l'injection linéaire rétrotraçante, qui est la plus confortable pour le patient. Ce type d'injection est le plus souvent utilisé pour la correction des sillons nasogéniens, ainsi que pour les rides péri-buccales et le contour des lèvres. Il s'agit d'introduire l'aiguille le long de la dépression cutanée en tenant la seringue parallèlement à la ride puis de déposer le produit tout en retirant l'aiguille en maintenant une pression régulière sur le piston afin de délivrer une quantité égale de produit tout le long de la ride. En fonction du type de produit utilisé et de la profondeur des rides, l'injection se fera de manière plus ou moins profonde. Quand il s'agit de lignes courtes et superficielles (<1cm) (ridules du menton ou de la partie basse des joues), ce traitement peut se faire en une seule injection.

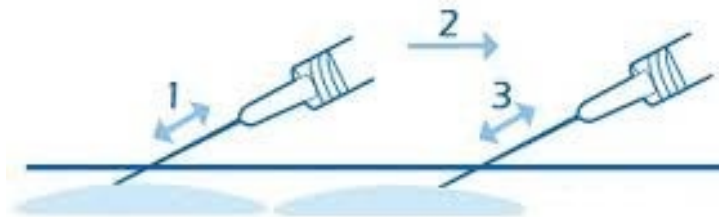


Illustration 39:  
Injection linéaire rétrotraçante (<http://www.eckografik.com>)

### .Multipunctures

La technique des multipunctures est relativement plus aisée car d'emblée l'aiguille pénètre au niveau souhaité et dépose une petite partie du produit de comblement avant d'être retirée. Les multipunctures sont ainsi répétées tout le long de la ride, sans laisser d'espace entre chacune d'elles pour obtenir finalement une correction régulière et continue.

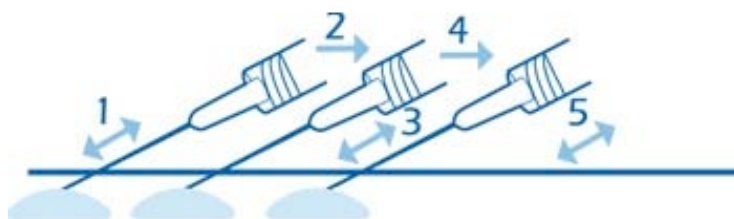


Illustration 40:  
Injection en multipunctures (<http://www.eckografik.com>)

### .En éventail

Par un seul point d'injection; cette technique permet de modifier la direction de l'aiguille et d'injecter avec précision l'ensemble d'une zone de dépression. Il s'agit d'introduire l'aiguille et de déposer le produit en retirant lentement mais pas complètement l'aiguille, puis de repositionner l'aiguille afin de combler l'ensemble de la zone. On effectue ainsi plusieurs mini-injections rétrotraçantes au niveau d'une zone avec un seul point de pénétration. Cette technique est plus utile près des commissures buccales.

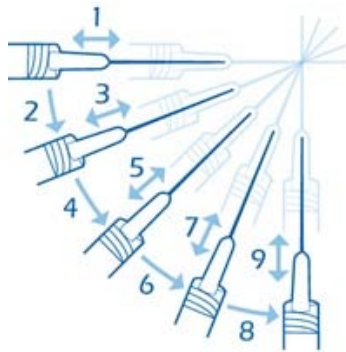


Illustration 41:  
Injection en éventail (<http://www.eckografik.com>)

### .En nappage ou quadrillage

Elle consiste quant à elle à pratiquer des injections rétrotraçantes, en quadrillage, à la fois verticales et horizontales, chaque ligne étant espacée de 5 à 10 mm. On l'utilise principalement dans les régions commissurales.

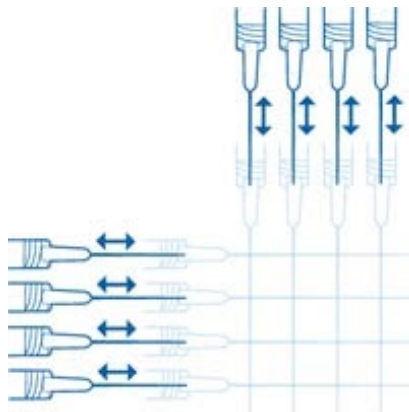


Illustration 42:  
Injection en nappage ou quadrillage (<http://www.eckografik.com>)

D'autres techniques sont intéressantes et souvent «spontanément» pratiquées par les praticiens;

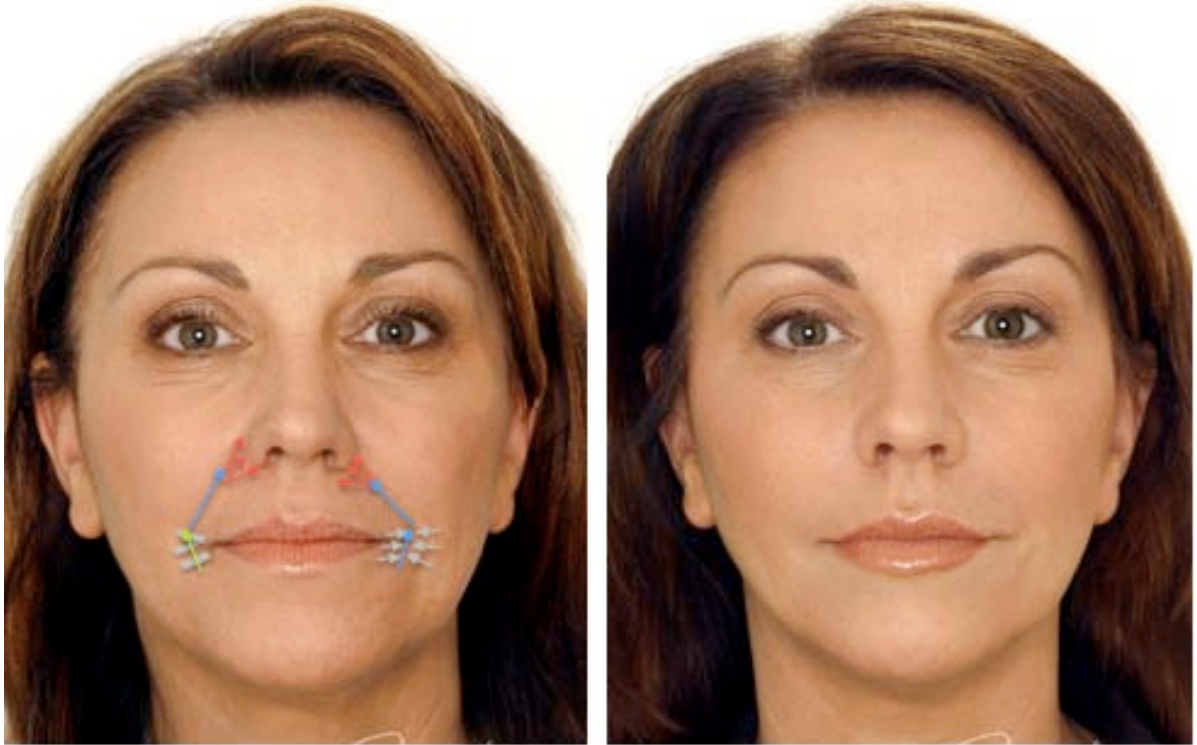
- Technique de l'échelle, injection perpendiculaire à la ride, rétrotraçante
  
  - Technique de la fougère, ou Fern Pattern Technique, mise au point par Tom Van Eijk, encore appelée technique de la fermeture éclair: elle concerne principalement l'injection des rides ou sillons situés au niveau des zones dynamiques du visage, là où la mobilité d'expression entraîne un résultat décevant avec les techniques classiques de comblement. Les injections se font de part et d'autre de la ride ou de la partie centrale du sillon, vers l'extérieur, perpendiculairement à la ligne ou à la dépression, réalisant une zone «matelassée» sous la partie déprimée, résistant ainsi au déplacement répétitif responsable de l'aggravation de la zone ridée;
  
  - Technique de la subcision: cisaillement horizontal du biseau à chaque point d'injection
  
  - Technique du soulèvement: injection rétrotraçante avec relèvement de l'extrémité de l'aiguille. Cette technique est utilisée notamment pour le nappage de certaines régions.
- (21) (34) (35)

# *D- Correction en fonction de la zone et particularités techniques*

## **1. Sillon nasogénien**

Le traitement de comblement des sillons nasogéniens est la demande la plus fréquente. Au niveau des sillons nasogéniens, les signes de vieillissement correspondent à l'association de rides ou de sillons d'origine génétique plus ou moins aggravés par la vieillesse photo-induite. En fonction de la profondeur des rides ou des sillons ainsi que du type de peau, les demandes de comblement engendrent des réponses différentes concernant la technique et le choix du produit. Le choix du produit de comblement dépendra de la profondeur du sillon après analyse du visage statique et secondairement en position dynamique (sourire forcé). Dans le cas d'un sillon peu marqué, dont la traduction se limite à une ligne sans dépression, on utilisera un produit de comblement modérément réticulé. Le produit est injecté au niveau de cette ride de vieillissement au niveau du derme moyen en injections rétrotraçantes ou en injections en multipunctures.

Dans d'autres cas, le sillon peut être beaucoup plus marqué soit par déterminisme génétique soit lié à la proéminence de la joue. Celui-ci est souvent plus marqué chez l'homme. Pour ce sillon profond, on choisira un produit de comblement fortement réticulé qui sera injecté dans le derme moyen ou profond. Ces injections seront effectuées après avoir étiré légèrement la peau afin de mieux traiter le fond du sillon ou de la ride, par des injections rétrotraçantes multiples ou en éventail dans la zone périnarinaire. On peut également commencer par des injections de petites quantités de produit perpendiculaire à la ride pour favoriser l'aplanissement de la zone, préjudant au comblement du sillon. (technique de la fougère ou de la fermeture éclair)

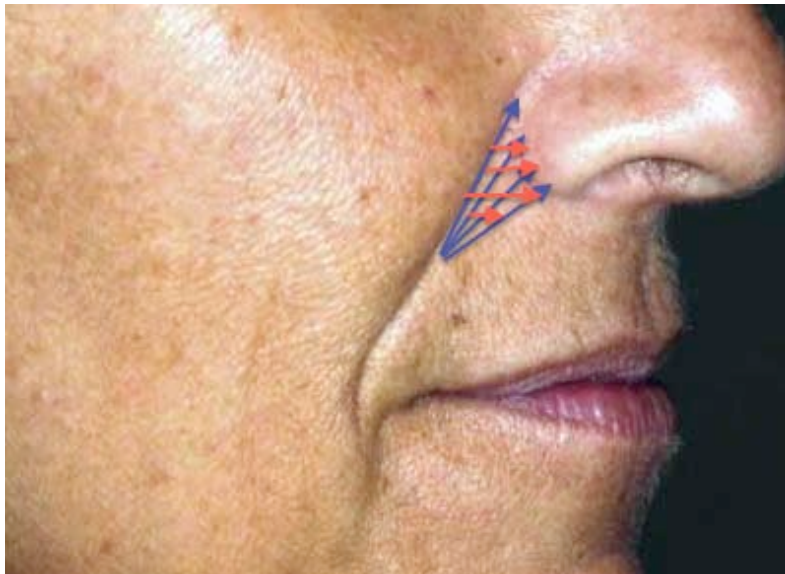


*Illustration 43:  
Avant/après injection au niveau du sillon nasogénien (Laboratoire Restylane)*

La quantité de produit injectée dépend à la fois de la profondeur du sillons, du type de produit, de la profondeur d'injection et du praticien.

Dans tous les cas, il est indispensable d'injecter le produit au milieu et/ou à la face interne du sillon en évitant le rapprochement de la joue, ce qui aurait tendance à accentuer le défaut.

Pour obtenir un résultat plus globalement satisfaisant et une meilleure correction, il est nécessaire d'injecter également la zone triangulaire située entre ride, narine et base du nez par la technique de l'éventail. On obtient ainsi une mise à plat du sillon nasogénien dès sa naissance, que l'on complètera par un massage de la région injectée pour un résultat souvent spectaculaire.



*Illustration 44:  
Zone triangulaire d'injection située entre ride narine et base du nez (Pons-Guiraud A.)*

Autour de la bouche, le pli nasogénien est parfois réduit à une ridule qui encadre la bouche. Pour traiter cette zone où la mimique s'imprime assez tôt, on utilise la technique de la fermeture éclair, ou technique de la fougère, qui permet de renforcer la zone autour de la ride.

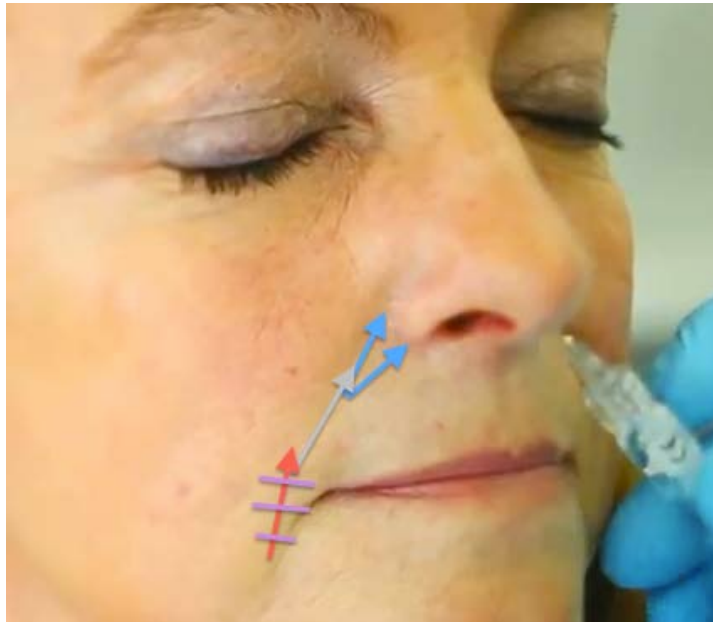Au total, au niveau des sillons nasogéniens, les propriétés viscoélastiques et volumétriques des différents implants permettent d'obtenir une correction souvent satisfaisante et presque optimale avec une ou deux séances espacées d'un mois.

L'injection doit être douce, il est apporté quelques complications:, comme la lésion d'une branche alaire de la faciale aboutissant à un hématome rapidement expansif. Une compression bi-digitale intra et extra-buccale pendant 10 minutes et l'application de glace permettra de stopper l'hémorragie. (21) (38) (39)

## En résumé

En résumé, on peut schématiser le type d'injection au niveau du SNG par:

- des injections en éventail en haut du sillon et dans la région paranarinaire;
- des injections traçantes dans la partie médiane du SNG;
- des injections en multipunctures, en échelle ou en fermeture-éclair dans la partie inférieure du SNG.



*Illustration 45:  
Les différents types d'injection au niveau du SNG (Pons-Guiraud A.)*

Quelques autres injections peuvent apporter un résultat esthétique encore plus appréciable:

- le relèvement de la pointe du nez peut être obtenu par un point d'injection au niveau de la base de la cloison internarinaire, avec un produit modérément réticulé injecté en faible quantité;
- l'ouverture de l'angle nez-lèvre supérieure s'obtient par une injection volumatrice dans l'espace compris entre le nez et la lèvre, central, avec un produit modérément réticulé, injecté dans le derme moyen/profond.

## **2. Lèvres et régions péribuccales**

Le vieillissement de la zone buccale et péri buccale, chez la femme du moins, est souvent plus marqué que le vieillissement du reste du visage.

L'amincissement, le dessèchement et la décoloration des lèvres, souvent aggravés par l'existence de ridules autour de la bouche, notamment au niveau de la lèvre supérieure, où les habitudes tabagiques et les expositions solaires ont créé un «plissé soleil» plus ou moins accentué, témoignent des premiers signes de vieillissement à ce niveau. Avec l'âge, la lèvre supérieure s'allonge, la lèvre rouge perd du volume, les commissures labiales se creusent et s'abaissent, les rides labiales deviennent de plus en plus profondes.

Le traitement de la région buccale peut se traduire de plusieurs manières, selon qu'il s'agit:

- d'une modification morphologique: forme ou volume des lèvres;
- d'un vieillissement cutané, visible par plusieurs signes:
  - moins bonne définition de l'ourlet des lèvres;
  - lèvres amincies et/ou «rentrées», avec diminution du volume des lèvres;
  - commissures labiales affaissées;
  - rides labiales verticales plus ou moins accentuées;
  - aplatissement des crêtes philtrales.

Ces modifications sont souvent coexistantes et doivent être traitées concomitamment, l'amélioration de l'une ayant une influence directe sur celle des autres.

Si les demandes de traitement paraissent identiques, les produits de comblement employés seront très différents en fonction de plusieurs paramètres déterminants, liés eux-mêmes au stade du vieillissement:

- anatomie de la lèvre inégalement altérée (lèvre rouge, vermillon, lèvre blanche);
- type de lèvres: très minces, normales ou au contraire épaisses;
- type de peau: fine ou épaisse;
- signes d'altération cutanée plus ou moins accentuée en fonction de l'âge, des habitudes tabagiques et des expositions solaires: décoloration et déshydratation cutanéomuqueuses, perte de volume des lèvres, perte de tonicité, rides plus ou moins profondes.



Ce traitement est douloureux et une anesthésie tronculaire avec anesthésique sans vasoconstricteur est intéressante dans cette localisation. Pour cette région il est possible d'utiliser les micro canules ou les aiguilles pour les injections.

### *a) Traitement du contour des lèvres*

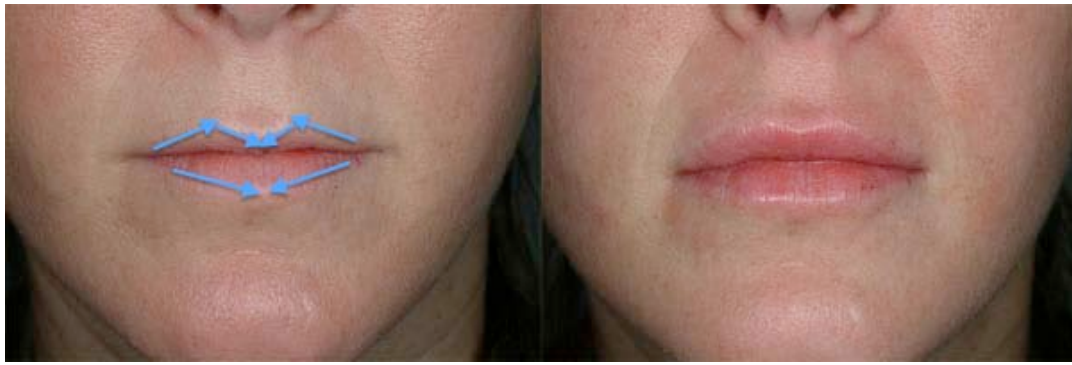Une meilleure définition de l'ourlet et du contour des lèvres est souvent souhaitée par des patientes dont le rouge à lèvres «bave» dans les rides verticales, ou qui trouvent leurs lèvres insuffisamment dessinées.

Pour ce travail, les injections seront effectuées à l'aide d'une aiguille avec comme point de départ le tiers externe de la lèvre. En tenant la seringue parallèlement à l'axe longitudinal de la lèvre supérieure, on injecte le produit tout le long de la limite peau/vermillon par la technique rétrotraçante, en pinçant ou non la lèvre. Il est indispensable de garder une pression constante sur le piston de la seringue de façon à injecter de manière régulière, et de retirer l'aiguille sans-à-coup. Il suffit de 4 à 5 points d'injection au niveau de la lèvre pour traiter l'intégralité du contour.

Cette injection se fait en général avec un produit modérément réticulé et le résultat est excellent. Il existe aujourd'hui des produits spécifiques «lèvres» tel que TEOSYAL Kiss.

Si l'injection est irrégulière, masser et relaxer, «travailler», le plus rapidement possible la zone traitée entre le pouce et l'index pour uniformiser et harmoniser le contour.

Au niveau de la lèvre inférieure, on injecte le plus souvent les deux tiers médians afin d'obtenir un équilibre harmonieux avec la lèvre supérieure.



*Illustration 46:  
Points d'injection d'acide hyaluronique pour redéfinir l'ourlet des lèvres (Laboratoire Restylane)*

### *b) Traitement des rides verticales de la lèvre blanche*

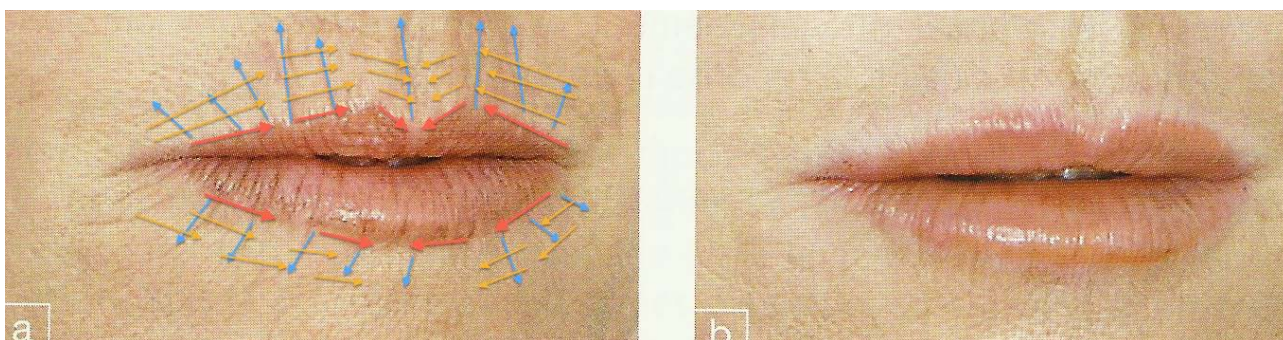
Les ridules verticales de la lèvre blanche peuvent être traitées au cours de la même séance ou ultérieurement. Si la peau est fine et les ridules superficielles, on peut injecter avec un produit assez fluide, modérément ou peu réticulé (TEOSYAL Kiss ou First Line), sans surcorrection et en «écrasant» immédiatement l'endroit qui vient d'être injecté. Dans ce cas, les injections peuvent se faire soit en rétrotraçantes le long de la ride à partir du vermillon de la lèvre, soit en multipunctures perpendiculairement ou obliquement par rapport aux rides. Ces techniques sont utilisées dans le cas de rides isolées.

Si, au contraire, les rides sont accentuées et l'élastose solaire importante, il est recommandé de pratiquer d'abord un nappage sous-jacent sur toute la largeur et la hauteur de la partie cutanée de la lèvre avec un produit moyennement réticulé, perpendiculairement aux ridules, afin d'éviter les effets de «vaguelettes» liés à un produit injecté trop superficiellement.

Dans un deuxième temps, au cours de la même séance, on peut traiter chaque ride par des injections rétrotraçantes, avec une petite quantité d'un produit peu réticulé et une aiguille très fine 30 G et, si possible, 31 ou 32 G.

Quelle que soit la technique utilisée, il est souhaitable de parfaire le résultat en injectant le vermillon de la lèvre en totalité pour la lèvre supérieure, et les deux tiers médians pour la lèvre inférieure, afin de «casser» l'origine de la ride et faire une sorte de rempart labial.

De plus, il existe souvent, sur des visages photovieillis, ou même en fonction du vieillissement chronologique, une ride sous-narinaire horizontale, longue de 2 à 4 cm, qui peut être atténuée voire supprimée par une injection réticulée. (38) (39)

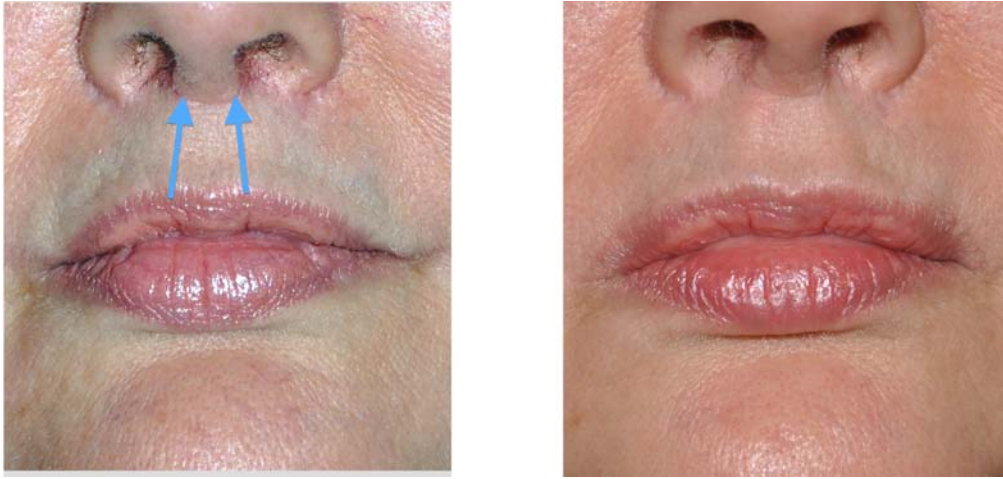

*Illustration 47:  
Points d'injection d'acide hyaluronique pour le traitement des rides verticales de la lèvre  
blanche (Pons-Guiraud A.)*

### *c) Traitement des crêtes philtrales*

Les crêtes philtrales s'aplatissent avec le temps. Des injections d'acide hyaluronique au niveau des crêtes permet d'améliorer le rendu esthétique lors du traitement du contour des lèvres.

Les crêtes philtrales peuvent être redessinées par des injections rétrotraçantes à partir du bord de la lèvre supérieure. Chez des patients dont les crêtes étaient peu marquées dans leur jeunesse, il est important de ne pas trop les marquer par des injections.



*Illustration 48:  
Points d'injection d'acide hyaluronique pour le traitement des crêtes philtrales (Pons-Guiraud A.)*

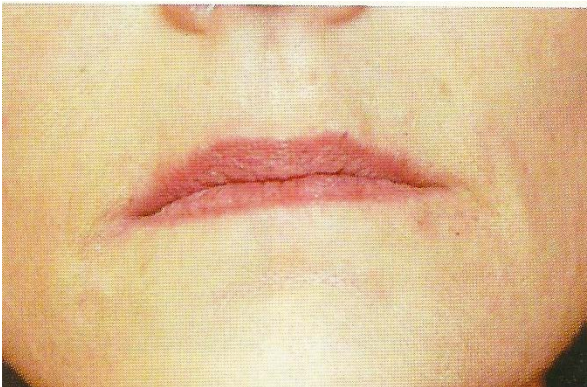
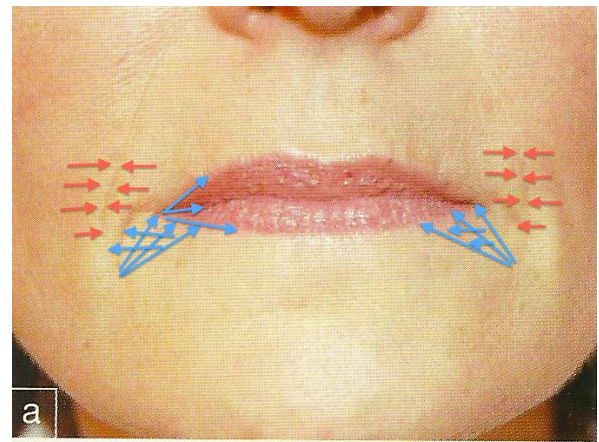
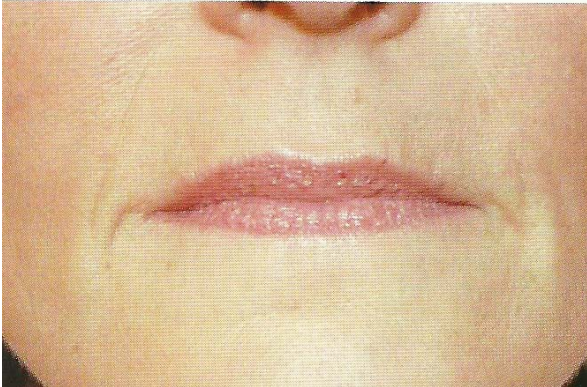#### **d) Traitement des commissures labiales**

L'affaissement des commissures labiales contribue de façon importante à l'expression d'un visage et marque une expression de tristesse. Parfois minimes, voire naturels, il existe souvent des sillons plus ou moins marqués en fonction du vieillissement chronologique (relâchement jugal) et/ou de problèmes dentaires. Le but du traitement est de relever le coin de la bouche.

Avant le traitement, il importe de marquer le point à partir duquel la commissure doit être traitée et de dessiner toute la zone à injecter. Pour obtenir un bon résultat, il faut injecter à la fois le début du sillon virtuel et, obliquement, vers l'intérieur de la bouche au niveau de la lèvre supérieure et de la lèvre inférieure, pour rectifier le pli d'amertume débutant et relever le coin de la bouche. Une dépression plus ou moins importante peut être corrigée par des injections traçantes couvrant un triangle situé entre le bord de la mandibule, la commissure latérale des lèvres et la limite du pli commissural.

On peut aussi pratiquer la technique en nappage «en quadrillage» si la zone est très déprimée: on pratique alors des injections rétrotraçantes, à la fois verticales et horizontales pour napper toute la zone et lui redonner le volume souhaité. Si le pli commissural, bien que court, est morphologiquement très profond, on peut injecter le même produit dans deux plans superposés, un plan profond et un plan plus superficiel. Il

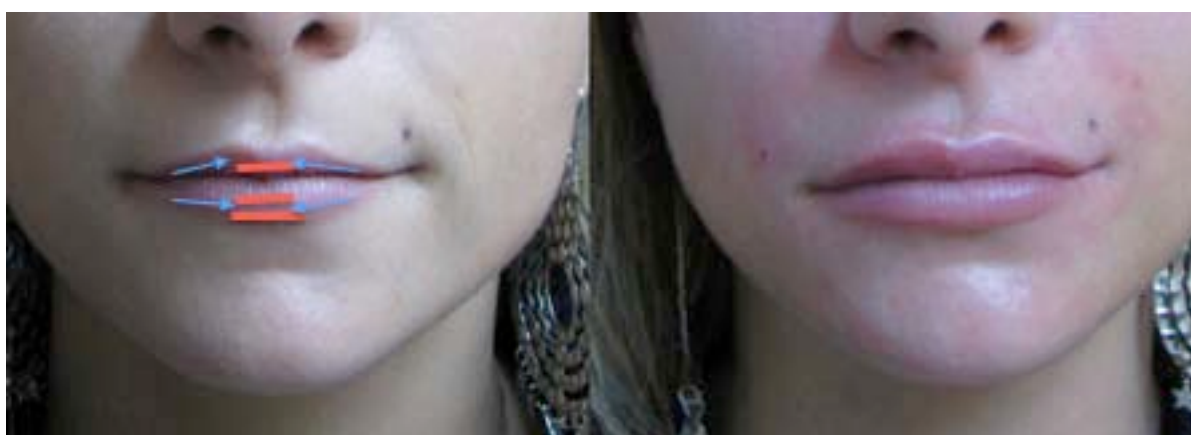est également possible d'employer lors d'une première séance un produit fortement réticulé et de compléter ultérieurement avec un produit modérément réticulé. (21) (38) (39)



*Illustration 49:  
Traitement des commissures labiales par injection d'acide hyaluronique (Pons-Guiraud A.)*

### e) Traitement de la perte de volume

La demande d'augmentation de volume des lèvres peut correspondre à un défaut morphologique dont la traduction est une trop grande minceur des lèvres jugée peu esthétique. C'est plus souvent un désir de rendre plus attractives sensuellement des lèvres d'épaisseur normales. On peut répondre à cette demande en injectant un produit modérément réticulé, ou «spécifique lèvres», dans la lèvre rouge, parallèlement à l'ourlet, tout le long de la lèvre supérieure et dans la partie médiane de la lèvre inférieure, en pratiquant, parfois, si cela est nécessaire, 2 lignes d'injections parallèles. Il est recommandé dans ce cas de ne pas injecter trop profondément pour que le volume souhaité soit conforme et de surcroît éviter les hématomes.



*Illustration 50:*

*Points d'injection d'acide hyaluronique dans le traitement de la perte de volume des lèvres  
(Pons-Guiraud A.)*

Quand la perte de volume est liée au vieillissement, on complétera par une injection au niveau du vermillon qui sera suivie par une injection dans la muqueuse elle-même, le long de la «ligne humide» rouge de la lèvre, de manière uniforme et à une profondeur constante afin d'épaissir le volume de la lèvre de façon lisse et régulière. Dans tous les cas, on reste à distance du coin de la lèvre (4 à 5 mm). Si la patiente le souhaite, il est possible d'obtenir une projection vers l'avant en injectant la sous-muqueuse en regard du défilé dentaire au niveau de la partie centrale de la lèvre.

Tout au long du traitement, il est indispensable de masser légèrement les points d'injections pour obtenir un résultat global esthétique sans irrégularités («boules») inesthétiques et révélatrices d'une manipulation esthétique parfois non avouée.

Chez les hommes, les rides buccales sont rarissimes, et les demandes masculines sont essentiellement des augmentations de volume. Dans ces cas, l'injection de l'ourlet associée à quelques points dans la muqueuse sèche suffit à satisfaire le patient.

(21) (34) (35)

## **8. Région labiomentonnaire**

- Sillons labiomentonniers

Ces plis dits «d'amertume» correspondent aux rides et dépressions allant de la commissure des lèvres à la région angulomaxillaire, créant parfois un véritable triangle dépressionnaire entre la lèvre inférieure, la commissure labiale et la région mandibulaire.

Ces dépressions sont plus ou moins larges et profondes en fonction de la morphologie du visage, de sa mobilité, et sont aggravées par la ptose et le déplacement de la graisse juguale, liés au vieillissement. Les modifications de la masse osseuse sous-jacente ainsi que celles des muscles péribuccaux accentuent ces stigmates du vieillissement, souvent difficiles à combler.

L'objectif est en fait le remplacement du volume perdu et non la réduction des rides. De ce fait, si ces dépressions sont importantes, on peut injecter, en deux plans superposés, des produits différents.

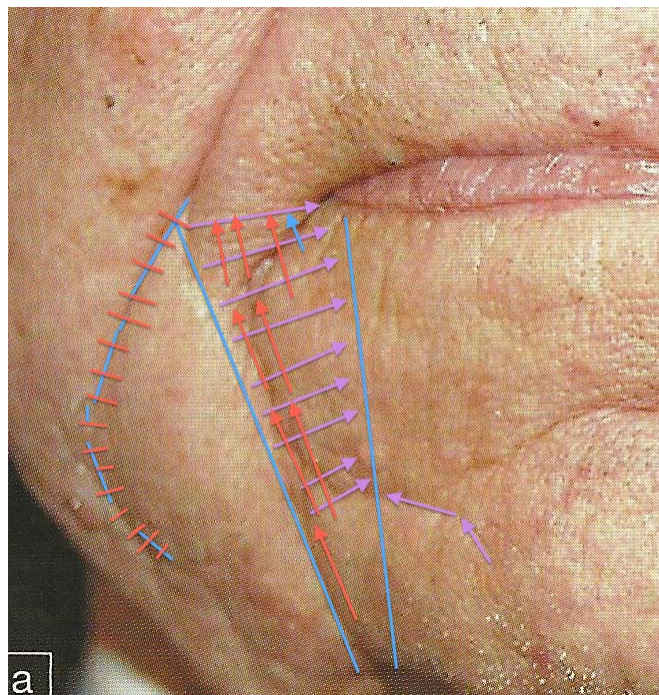
L'injection doit couvrir une région triangulaire, en V, allant de la commissure labiale à l'angle mandibulaire et à la lèvre inférieure (point distant de 1 à 1,5 cm de la commissure).

En profondeur, on choisira un produit fortement réticulé alors que le produit modérément réticulé sera injecté dans le plan moyen ou superficiel. Il est également possible de n'injecter qu'un seul produit fortement réticulé ou volumateur.

Chez certains sujets âgés (souvent des hommes), ces sillons peuvent être particulièrement profonds, liés à la fois à la ptose cutanée et à la fonte osseuse du maxillaire. Ils provoquent dans le fond du pli une stagnation de la salive, des aliments, facteurs irritants qui peuvent favoriser une prolifération bactérienne ou candidosique. Il importe dans ce cas de «déplisser» cette région, non pour l'esthétique, mais pour le confort du patient.

Afin de «compenser» la dépression occasionnée par l'affaissement jugal, il est souvent nécessaire, au cours de la même séance, de compléter le comblement des sillons labiomentonniers par une injection du même produit, voire d'un produit plus réticulé ou volumateur, au niveau de l'ovale du visage, à la recherche d'une ligne régulière et harmonieuse des contours du visage.

Un massage assez appuyé permet une bonne mise en place des produits injectés. Il n'est pas souhaitable de faire une surcorrection qui alourdirait le bas du visage. Il est préférable d'envisager une seconde séance.



*Illustration 51:  
Points d'injection d'acide hyaluronique dans le traitement des rides de la région  
labiomentonnaire (Pons-Guiraud A.)*



## 9. Menton

Site souvent ignoré ou négligé, le traitement des rides, ridules et dépressions mentonnières à ce niveau est très important, soit en complément du traitement des sillons labiomentonniers, soit isolément.

Au niveau du pli mentonnier, souvent accentué par le vieillissement osseux sous-jacent, il est recommandé d'injecter à la fois la ride visible et toute la zone déprimée sus-jacente, avec un produit plus ou moins réticulé en fonction de l'importance du défaut observé. si le pli est très profond, on peut à ce niveau associer l'injection d'un produit réticulé en profondeur à un produit modérément réticulé dans un plan plus superficiel, débordant en largeur le trait visible de la ride, anticipant ainsi la progression des signes de vieillissement.

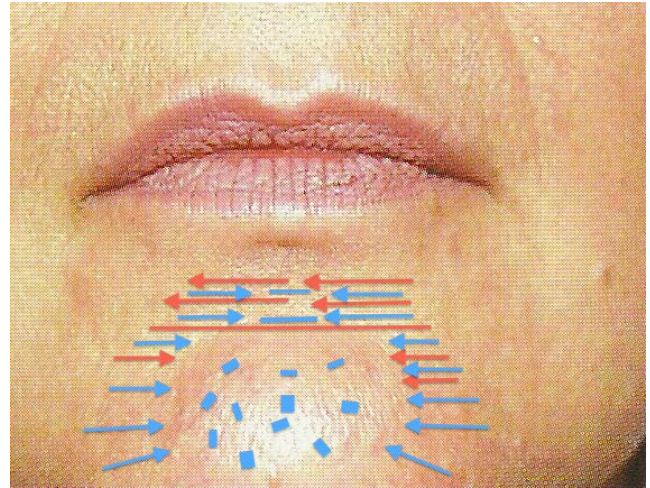
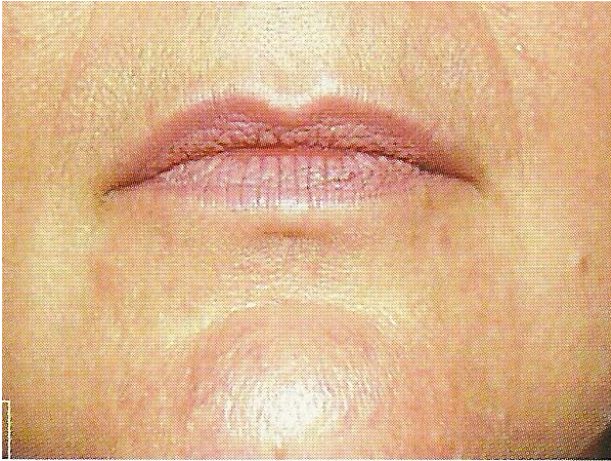
Parfois on observe, de profil, un décalage labiomentonnier par avancée du menton et recul du maxillaire inférieur, lié à la lyse osseuse marquée. Il importe alors de rééquilibrer cette dysharmonie du bas du visage en augmentant le volume de la lèvre inférieure et en comblant, avec un produit fortement réticulé, la dépression lèvres/menton.

Par ailleurs, le menton vieillissant est fréquemment marqué de très petites dépressions en «nid d'abeille» ou en «dé à coudre», altérations qui peuvent s'atténuer avec un nappage de tout le menton en mini-injections traçantes ou multipunctures avec un produit modérément réticulé.

Comme dit précédemment, il faut traiter si possible toute la zone mentonnière et labiomentonnière dans un même temps, ce qui permet de retrouver souvent un visage rajeuni, comme lissé, parfois même lifté et, dans tous les cas, toujours plus harmonieux.

Chez l'homme, un menton fuyant ou mal dessiné est la cause de certains complexes «de mollesse» de caractère. Cela justifie des injections verticales profondes avec un AH fortement réticulé afin d'obtenir une projection du menton donnant un aspect plus viril.

(21) (34) (38) (39)



*Illustration 52:  
Points d'injection d'acide hyaluronique au niveau du menton (Pons-Guiraud A.)*

## ***E- Sur ou sous-correction***

Sur tous les sites traités, la surcorrection est complètement déconseillée car la quantité injectée ne diminue pas durant les jours suivant l'injection. Il est donc parfois préférable de «sous corriger» et de contrôler les résultats obtenus 15 jours à 3 semaines après la première injection. Une deuxième injection complémentaire permettant alors d'obtenir une correction totale de la ride ou de la dépression pourra alors être effectuée.

En règle générale, après avoir été injecté, chaque site doit être massé intensément pour harmoniser sa surface avec les tissus environnants. En cas de surcorrection indésirable, il faut écraser assez longuement, entre deux doigts, le produit injecté et recommander la répétition de ce geste par le patient durant les heures suivant l'injection.

## *F- Elimination et conservation des produits*

L'ensemble des éléments utilisés pour le traitement devra être jeté par la suite. L'aiguille doit être jetée dans un collecteur rigide approprié. L'étiquette de traçabilité est collée dans le dossier, et son double est remis au patient avec la date d'injection, de même que l'ordonnance, la feuille de recommandation post opératoire et le rendez-vous systématique pour un contrôle entre 15 et 45 jours. Pour la conservation des seringues d'acide hyaluronique, celle-ci se fait à une température modérée de 2 à 25°C, soit au réfrigérateur, soit le plus souvent à température ambiante.

## *G- Recommandation post-injection*

Tout de suite après le traitement dans le but de limiter les risques d'ecchymoses, une désinfection parfaite, un massage de la zone injectée avec une crème à base d'arnica ou de crème hydratante et l'application d'un pack de glace sont recommandés. Un massage modéré de la part du praticien permet de bien répartir le produit injecté. Il sera renforcé et poursuivi en cas de sur-correction ou de blanchiment et ce jusqu'à disparition de ces symptômes.

Les 4heures suivant l'injection: Le patient doit minimiser les mimiques et parler peu afin de ne pas déplacer le produit injecté. Il ne doit pas non plus s'exposer au soleil ce qui favoriserait une réaction inflammatoire.

Les 2 jours suivant l'acte: il est conseillé d'éviter les efforts physiques et la prise d'alcool afin de ne pas favoriser la diffusion du produit.

Enfin, ne jamais ignorer ou négliger l'appel d'un patient inquiet de la survenue d'une manifestation a priori imprévue. Toujours répondre à son appel, et contrôler la réalité des symptômes décrits, parfois annonciateurs d'une réelle complication locale qui, sans traitement, ne peut que s'aggraver et conduire à un conflit entre le patient et le praticien.

(17)

## *H-Effets secondaires*

Réputés sans risques, tous les produits de comblement dégradables peuvent entraîner des effets indésirables peu sévères en général. L'injection de ces dispositifs dans la peau constitue l'introduction d'un corps étranger susceptible de provoquer une réaction cutanée. Ces réactions sont le plus souvent temporaires mais influencées par de nombreux facteurs (nature du produit utilisé, technique d'injection, site d'injection, nombre d'injections) et ceux propres à l'individu (tolérance et antécédents médicaux du patient). Selon les données disponibles, la fréquence des effets indésirables graves se situe entre 0,1% et 1% des patients. Peu sévères en général, il est indispensable de les connaître pour, dans un premier temps, tenter de prévenir et, ultérieurement si nécessaire, les traiter le plus rapidement possible.

Il faut par ailleurs dissocier les effets secondaires liés:

- aux produits de comblement injectés dans le derme moyen/profond pour traiter rides ou dépressions
- aux produits injectés dans la zone sous-dermique ou sus-périosté.

- Produits dégradables en 6 à 18 mois utilisés par les chirurgiens dentistes.

Malgré leur bonne tolérance globale (compte tenu du nombre d'injections), on peut cependant observer des réactions immédiates et mineures, des réactions semi-retardées (au bout d'un mois environ) et des réactions d'apparition tardive (de 1 à 4 mois) après le traitement.

## 1. Réactions immédiates et mineures

- Hématomes punctiformes

Il s'agit essentiellement d'hématomes ponctiformes, le plus souvent dus à la prise de certains médicaments (salicylés, antiagrégants, AINS, vitamine E, ginko biloba...). Plus fréquents après les injections sur peau fine, ils peuvent éventuellement être prévenus par la prise d'arnica (9 CH) avant et après l'intervention ou par l'application de vitamine K avant et/ou immédiatement après l'injection. Ces réactions sont fréquentes et transitoires, et disparaissent dans les 48 à 72 heures suivant le traitement.

- Erythèmes et oedèmes

Parfois il apparaît rapidement après les injections, le long du trajet injecté, un érythème et un léger oedème. Exceptionnellement il a été rapporté, dans les heures qui suivent l'injection, des cas isolés d'angio-oedème, d'érythème maculopapuleux généralisé, d'éruption papulonodulaire diffuse ou encore d'érythème polymorphe, voire de lésions purpuriques.

Certains patients se plaignent d'une hypersensibilité locale ou d'un prurit minime sur les sites des injections pendant quelques jours.

Tous ces signes sont transitoires et disparaissent sans aucune séquelle entre 3 et 10 jours.

Par ailleurs, on a constaté sur certaines peaux grasses ou insuffisamment désinfectées avant l'intervention l'apparition de folliculites acnéiformes, qui disparaissent en quelques jours après application biquotidienne d'un antiseptique local.

Un herpès labial récurrent, non signalé par le patient, peut être réactivé au moment de l'injection. Cet effet peut être évité par une prescription d'aciclovir (antiviraux) per os et local avant le traitement. Si la lésion apparaît après l'injection, on appliquera ce même traitement.

La nécrose, complication immédiate et rare, est due à une erreur technique liée à l'effraction d'un vaisseau ou à une compression entraînant une mini rupture vasculaire locale. Elle justifie un arrêt immédiat des injections et la pose d'un linge chaud sur la lésion. Si la nécrose est importante, on pratiquera une cicatrisation dirigée, avec contrôle de la lésion chaque jour ou tous les deux jours.

Les injections avec des volumateurs peuvent déclencher des réactions oedémateuses, plus ou moins érythémateuses et sensibles, qui persistent 1 à 2 semaines, parfois davantage; dans quelques cas, on constate l'«explosion spontanée» du produit. Ces réactions souvent dues à une dose trop importante de produit injecté sur un site fragile.

(41) (44) (45)

## **2. Réactions semi-retardées**

Ce sont des réactions dont le délai d'apparition est situé entre 1 et 3 semaines après l'injection.

Après une injection trop superficielle, on peut observer des papules ou même des mininodules blanchâtres, visibles, qui ne disparaîtront qu'avec la dégradation du produit injecté.

Dans quelques cas et, notamment après implant d'AH au niveau des lèvres, il peut apparaître, 12 à 24 heures après l'injection, un oedème inflammatoire, sensible, parfois important, persistant de 2 à 7 jours et justifiant l'application d'un corticostéroïde local. Il disparaît toujours sans séquelle et ne doit pas être confondu avec une réaction d'intolérance de type hypersensibilité retardée.

On peut aussi, exceptionnellement, observer avec l'AH des pseudoabcès amicrobiens, qui cependant peuvent être améliorés par les antibiotiques.

Par ailleurs, on peut observer avec l'AH, au niveau de la région labiomentonnière et du sillon nasogénien, une pigmentation bleutée filiforme plus ou moins intense, s'effaçant

lentement en 3 à 6 mois, contre-indiquant toute nouvelle injection sur le même site avant sa disparition complète. (22) (34) (45)

### **3. Réactions retardées**

Les réactions retardées sont très rares et sont souvent observées en raison d'un interrogatoire médical absent ou incomplet ayant occulté les contre-indications aux injections d'acide hyaluronique.

On peut retrouver:

- Les réactions retardées intermédiaires: définies comme l'apparition entre 1 et 12 mois après l'injection de produits de comblement, d'une ou plusieurs des réactions suivantes: oedème, angio-oedème, induration de la peau, une brillance, nodule avec ou sans fistule ou libération de pus ou produit de comblement.
- les réactions à long terme : elles apparaissent 12 mois voire plus, après les injections d'acide hyaluronique, et les symptômes peuvent être les mêmes que pour les réactions retardées intermédiaires. Elles sont pratiquement inexistantes dans le cas de l'acide hyaluronique du fait que sa durée de vie n'excède que rarement les 10 à 12 mois.

Les réactions à long terme les plus sévères sont des érythèmes, des granulomes érythématoviolacés et indurés, et exceptionnellement pseudo-kystiques et/ou à types d'abcès, assimilables à des réactions d'hypersensibilité retardée.

Toutes ces réactions impliquent des mécanismes immunologiques: qu'elles soient humorales, c'est à dire dues aux anticorps, ou cellulaires liées aux lymphocytes (LT).

En ce qui concerne l'acide hyaluronique, il ne devrait pas provoquer de réactions immunitaires du fait de son manque de spécificité de tissu et d'espèce. Cependant, il arrive que l'on observe des réactions d'hypersensibilité immédiate ou retardée, qui font conclure à une certaine immunogénicité de sa part.

On retrouve des réactions de types différents:

- des réactions d'hypersensibilité retardée médiées par les lymphocytes T spécifiques d'un antigène présent dans la préparation: impuretés, contaminants dûs au processus de fermentation bactérienne. Dans ce cas, après injection, les protéines antigéniques sont prises en charge par les cellules dendritiques présentatrices d'antigène (cellules de Langerhans) et/ou les macrophages. Ainsi, chez certains patients, il y a production de LT spécifiques. Ces LT migrent alors dans la peau et provoquent une réaction d'hypersensibilité retardée.
- des réactions locales de type granulome à corps étranger: la préparation injectée active les cellules phagocytaires, productrices de cytokines inflammatoires qui assurent le recrutement de l'infiltrat entourant l'implant.
- des réactions inflammatoires non spécifiques: des études expérimentales ont en effet montré que l'AH fragmenté peut stimuler la production par les cellules épithéliales rénales de chimiokines, ce qui pourrait induire le recrutement d'un infiltrat inflammatoire local.

- Granulomes et réactions d'hypersensibilités retardées

Un granulome est un terme assez général désignant de petites papules ou nodules érythémateux inflammatoires de diverses formes, constitués d'amas de macrophages entourés de lymphocytes. Les granulomes peuvent apparaître sur la peau, les muqueuses, et même les organes internes.

Le plus souvent lorsqu'ils sont la conséquence d'une injection d'AH, ces granulomes sont sous la forme de nodules érythémateux, de 0,5 à plus de 1 cm de taille. Ils sont orientés de façon linéaire suivant la ride corrigée. Ils sont souvent douloureux et durs.

En ce qui concerne le traitement de ces granulomes induits par l'injection d'AH, il n'existe pas de recommandation officielle.

Si l'inflammation est peu étendue, alors il peut être prescrit un traitement par corticoïdes et antibiotiques topiques.

Dans le cas où le granulome est de taille importante (>1cm), différents traitements ont été testés avec succès: on peut réaliser un drainage des nodules afin d'éliminer le plus possible de cellules immunitaires et d'acide hyaluronique. A cela on associe des injections locales de corticoïdes et d'antibiotiques.

Enfin dans le cas où le nodule persiste, des injections de hyaluronidase peuvent être réalisées. (22) (34) (41) (44)



# V- Cas cliniques

## Cas clinique N°1

Comblement d'un sillon nasogénien peu marqué:

Utilisation d'une aiguille avec un seul point d'entrée.

Anesthésie locale à l'aide de crème Emla

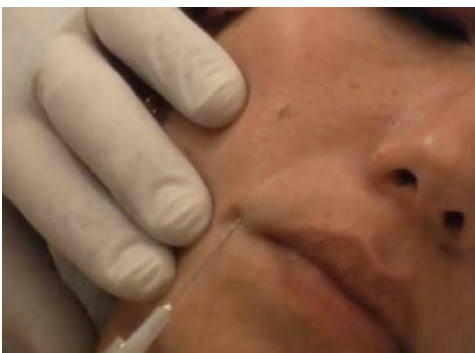Type d'acide hyaluronique utilisé:

- Teosyal First Lines avec une concentration de 20 mg/g avec une injection au niveau du derme superficiel.
- Teosyal Global Action avec une concentration de 25 mg/g avec une injection au niveau du derme moyen.

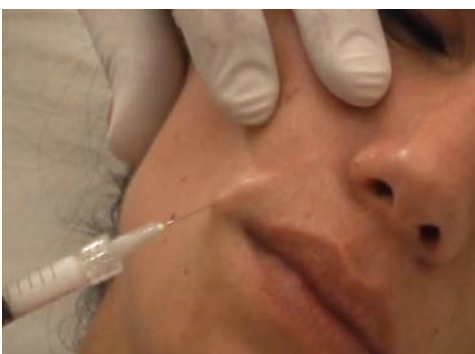Technique opératoire:



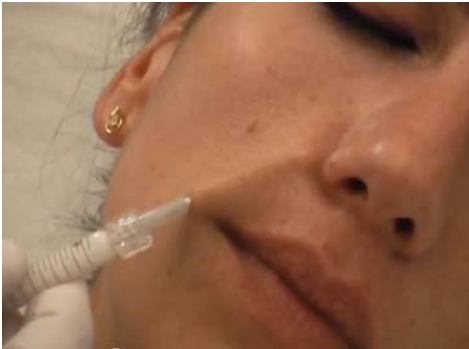1. Anesthésie locale réalisée sur les zones à traiter par application cutanée en couche épaisse d'une crème Emla 5%.



2. Positionner l'aiguille à 45° au niveau du 1/3 inférieur du sillon nasogénien.

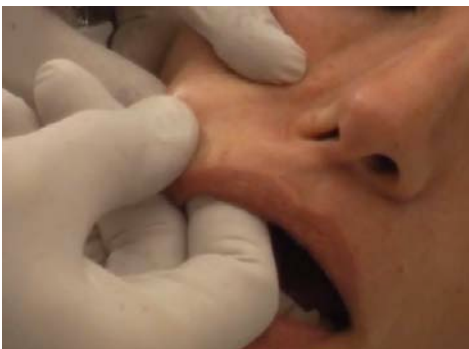

3. Faire pénétrer l'aiguille à 45° puis se positionner parallèlement au sillon et à la surface de la peau.



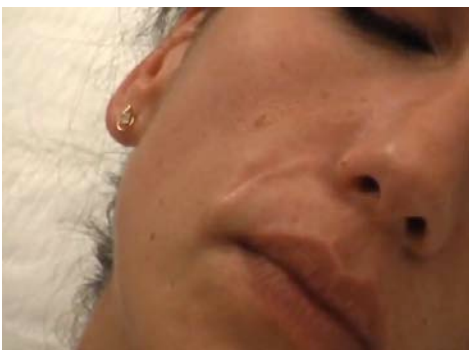4. Positionnement de l'aiguille jusqu'à la base de la narine.

5. Injection par technique linéaire rétrotraçante en longeant le sillon nasogénien.



6. La quantité injectée dépend à la fois de la profondeur du sillon et de la profondeur d'injection.

7. Modelage de l'implant en passant l'index sous la lèvre supérieure. Le but est de répartir le produit à l'aide du pouce afin de le modeler à l'intérieur du sillon.



8. Résultat immédiat après l'injection.

Le contrôle du résultat final se fait 20 à 30 jours après l'injection.

Avec du Teosyal First Lines, la durée estimée avant une retouche sera de 6 mois environ, et de 9 mois pour du Teosyal Global Action.

## Cas clinique N°2:

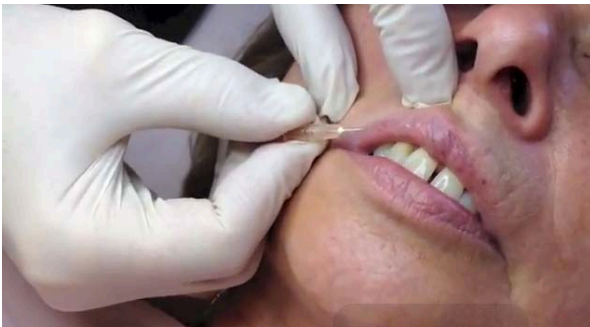Redéfinition du contour des lèvres (réalisé au centre laser du Mantois)

Anesthésie tronculaire du nerf mentonnier et du nerf infra orbitaire.

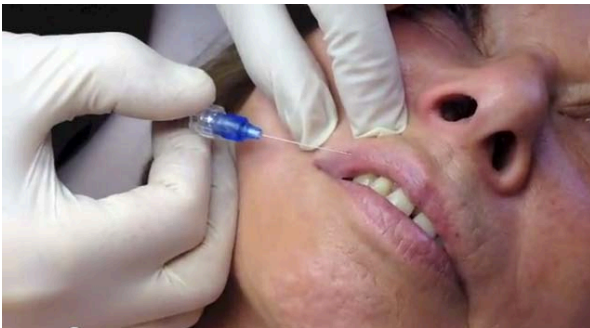Utilisation de la technique rétrotraçante à la canule.

Type d'acide hyaluronique utilisé:

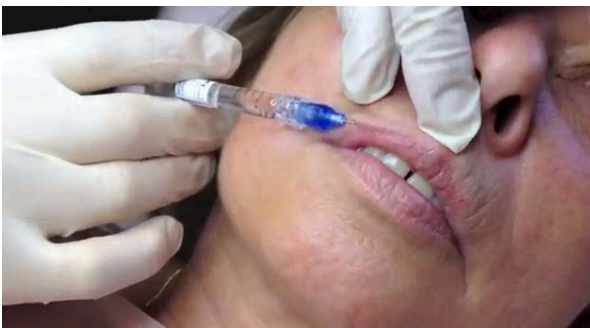
-Teosyal Kiss avec une concentration de 25 mg/g avec une injection au niveau du derme profond.



1- Formation d'un pré-trou à l'aide d'une aiguille, pour permettre le passage de la canule. Pré-trou au niveau du 1/3 extérieur de la lèvre supérieure du côté droit.

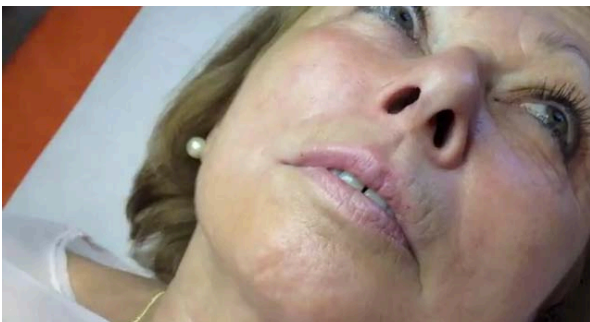


2- Pénétration de la canule au niveau du pré-trou.

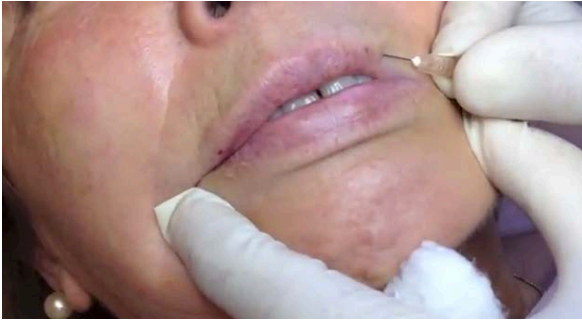

3- Pénétration de la canule au niveau de la jonction lèvre rouge/lèvre blanche, sans effectuer d'injection pour le moment.

La canule est positionnée de façon parallèle à la jonction lèvre rouge/lèvre blanche.



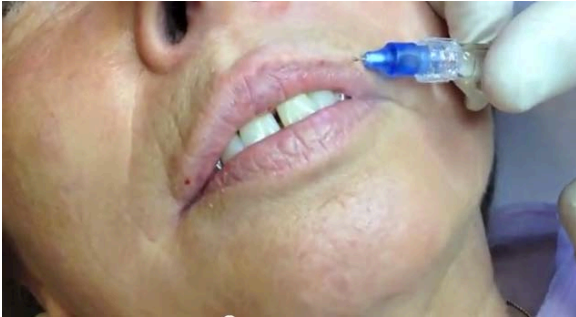4- Injection d'acide hyaluronique par la technique linéaire rétrotraçante. Injection douce, tout en contrôlant la dose injectée entre le pouce et l'index de la main gauche.



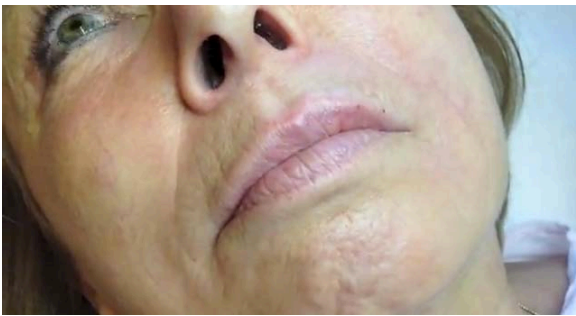
Résultat après injection au niveau de l'ourlet de la lèvre supérieur du côté droit.

5- Même technique pour les 3 autres côtés des lèvres.

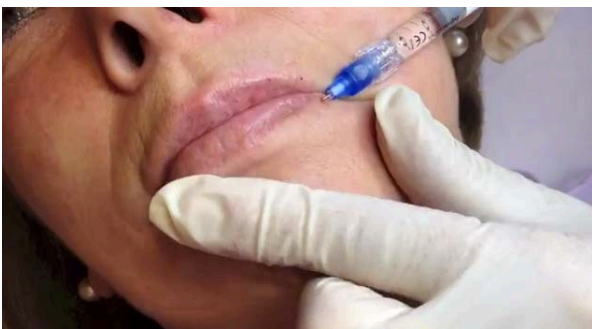Formation du pré-trou à l'aide d'une aiguille.



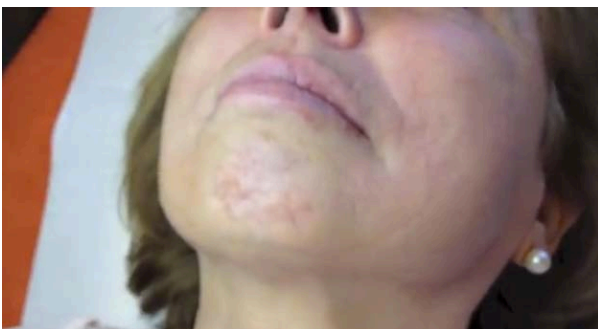
6- Injection d'acide hyaluronique par technique linéaire rétrotraçante.



7- Résultat immédiat après l'injection d'acide hyaluronique au niveau de l'ourlet de la lèvre supérieure.



8- Même technique pour la lèvre inférieure.



9- Résultat immédiat après injection d'acide hyaluronique pour le traitement du contour des lèvres.

Pour ce cas, seuls 4 points d'injections ont été réalisés pour redéfinir les parties latérales de l'ourlet des lèvres. Il n'a pas été jugé nécessaire de redéfinir «l'arc de cupidon» de la lèvre supérieure et les crêtes philtrales encore bien marquées chez cette patiente.

Dans ce cas l'utilisation de la canule est privilégiée pour réduire au maximum les risques de douleur. La durée estimée avant une retouche est d'environ 6 à 9 mois.

Dans un autre cas dans lequel il aurait fallu redessiner l'arc de cupidon et les crêtes philtrales, l'aiguille aurait été privilégiée, et un acide hyaluronique de type Teosyal global Action aurait été utilisé pour les crêtes philtrales.

## Cas clinique N°3:

Traitement du volume des lèvres (réalisé par le Dr Pierre-Louis Roubelat)

Anesthésie locale à l'aide d'une crème Emla.

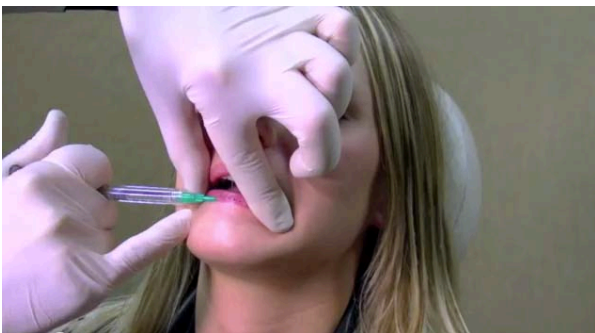Injection à l'aide de canules.

Type d'acide hyaluronique utilisé:


- Teosyal kiss avec une concentration de 25 mg/g en injection au niveau du derme profond.



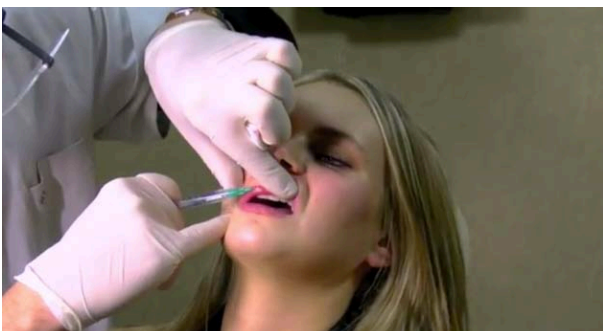1- Anesthésie locale réalisée sur les zones à traiter par application cutanée en couche épaisse d'une crème Emla 5%. Dans ce traitement, l'acide hyaluronique utilisé est modérément réticulé ou «spécifique lèvres».



2- Point d'injection d'acide hyaluronique à environ 4-5mm de la commissure labiale au niveau de la partie médiane de la lèvre rouge inférieure.

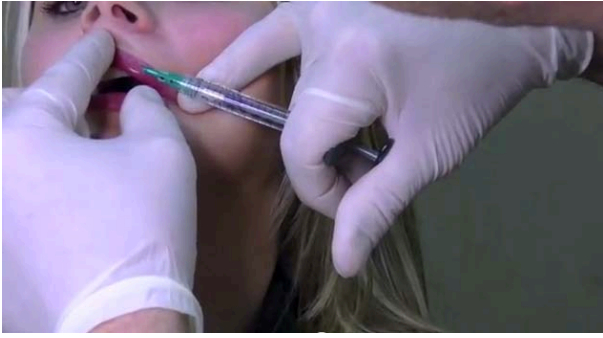

3- Deuxième injection au niveau de la lèvre inférieure. Cette injection reste parallèle à la première et parallèle à l'ourlet de la lèvre.



4- Point d'injection dans la lèvre rouge supérieure à droite.

Injection parallèle à l'ourlet de la lèvre, et dans la partie médiane de la lèvre supérieure.



5- Injection du côté gauche de la lèvre supérieure. L'injection s'effectue toujours de la même manière avec la technique linéaire rétrotraçante.



6- Avant/après injection d'acide hyaluronique dans le traitement du volume des lèvres.

La durée estimée avant une retouche est d'environ 6 à 9 mois.

## Cas clinique N°4:

Traitement de la région labiomentonnière (réalisé par le Dr Pierre-Louis Roubelat)

Anesthésie locale à l'aide de crème Emla.

Injection à l'aide d'une aiguille.

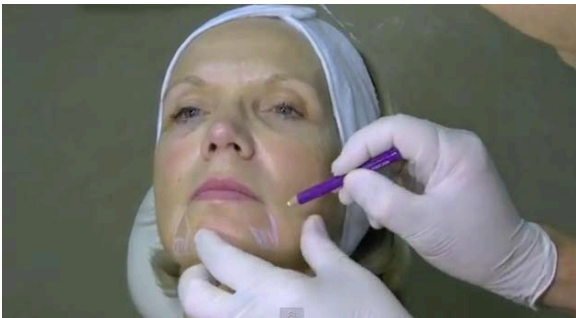Type d'acide hyaluronique utilisé:

- Teosyal Global Action avec une concentration de 25 mg/g en injection au niveau du derme moyen au niveau du sillon labiomentonnier.
- Teosyal Ultimate avec une concentration de 22mg/g en injection sous dermique, péri-périostée au niveau de l'ovale du visage.



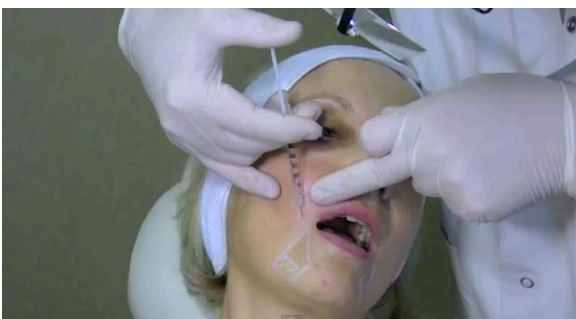
1- Patiente avant le traitement de la région labiomentonnière par injection d'acide hyaluronique.

La zone à traiter se situe dans un triangle dépressionnaire entre la lèvre inférieure, la commissure labiale et la région mandibulaire.



L'objectif est le remplacement du volume perdu obtenu avec le vieillissement.

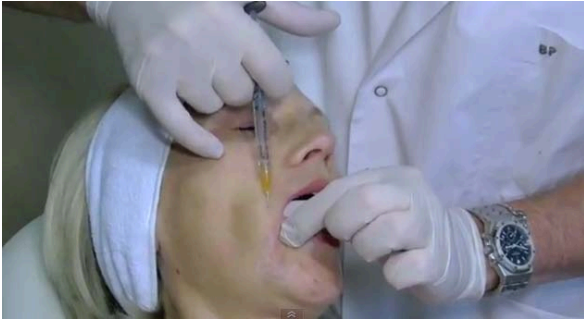2- Les zones sont repérées à l'aide d'un crayon dermographique.



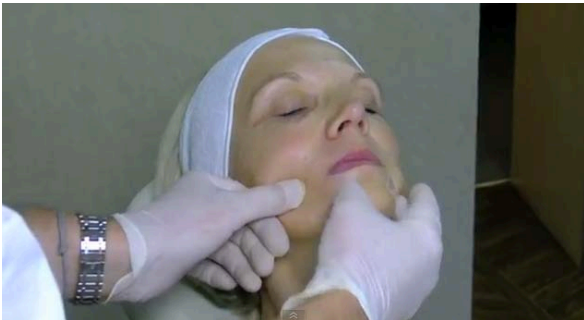3- Les injections couvrent la région triangulaire en forme de V par la technique en quadrillage au niveau des commissures labiales.

(Teosyal Global)

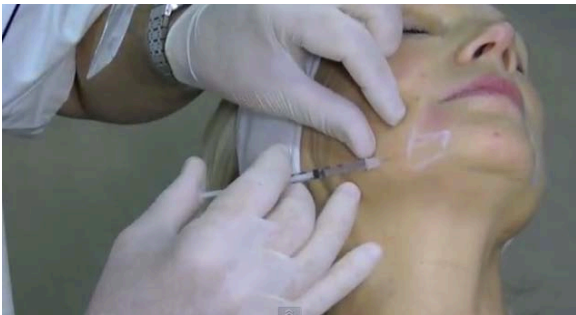



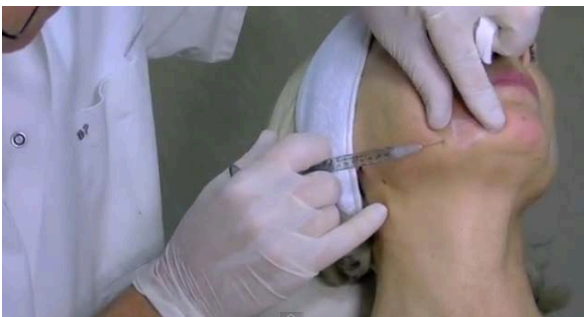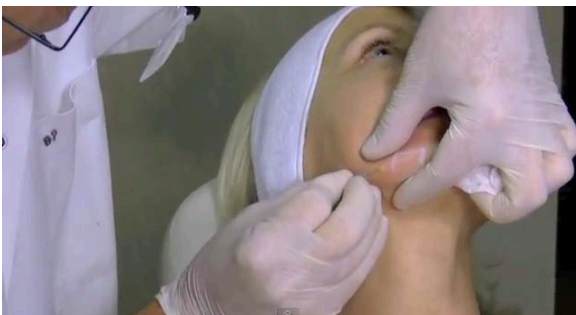Un produit fortement réticulé (Teosyal Deep Lines) est utilisé en profondeur et un produit modérément réticulé (Teosyal Global Action ou First Lines) dans les plans moyens ou superficiels.

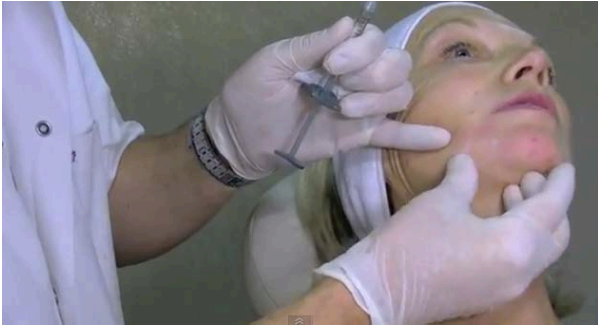

4- Le massage est très important dans cette zone. il doit être appuyé et prolongé afin d'étaler le produit de façon homogène.

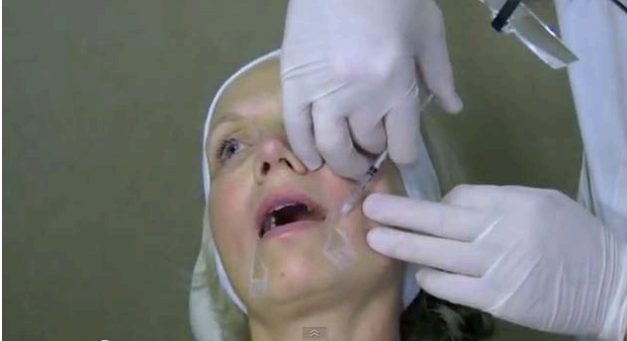

5- Afin de «compenser» la dépression occasionnée par l'affaissement jugal, il est souvent nécessaire, au cours de la même séance, de compléter le comblement des sillons labiomentonnières par une injection du même produit voire d'un produit plus réticulé ou volumateur (Teosyal Ultimate), au niveau de l'ovale du visage, à la recherche d'une ligne régulière et harmonieuse des contours du visage.

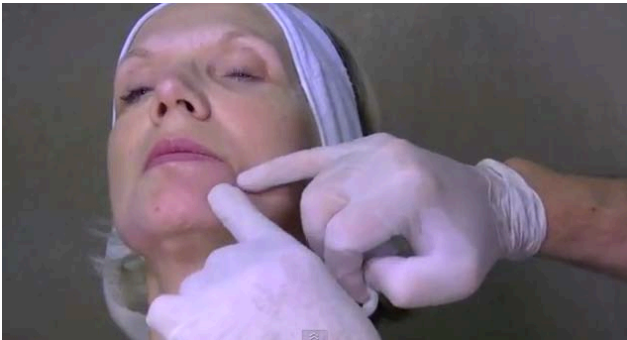



6- Massage appuyé de l'ovale du visage.



7- Même technique réalisée sur le côté gauche avec le même type d'acide hyaluronique et la même technique.



Avant/après injection d'acide hyaluronique pour le traitement de la région labiomentonnaire.

# Cas clinique N°5

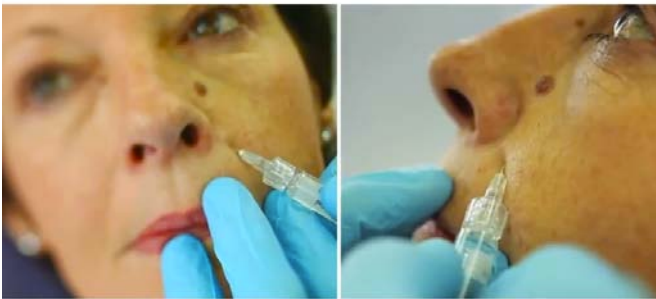Traitement du sillon nasogénien et des commissures labiales (réalisé par le laboratoire Idune)

Utilisation d'une aiguille avec technique rétrotraçante.

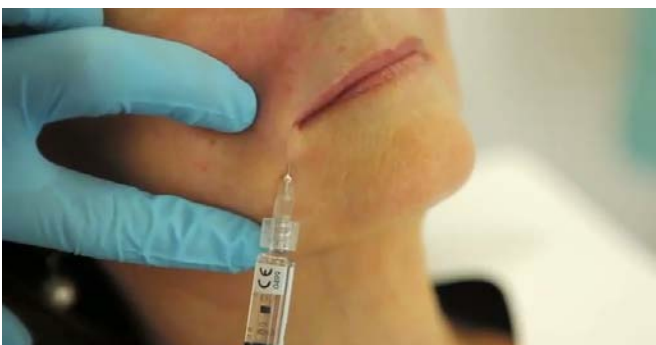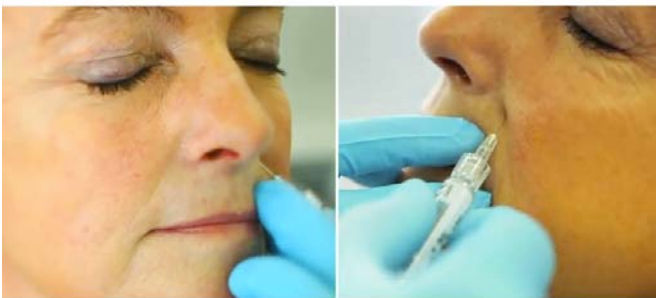Anesthésie locale à l'aide de crème Emla

Type d'acide hyaluronique utilisé:

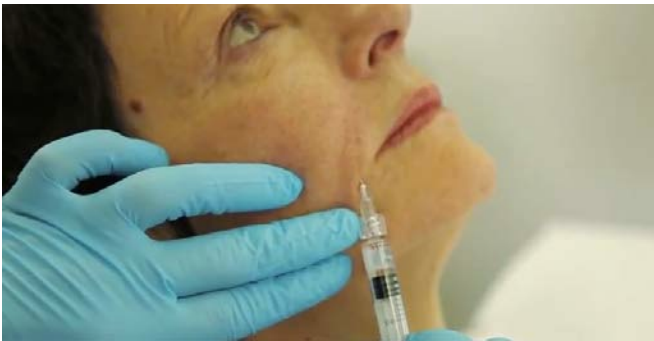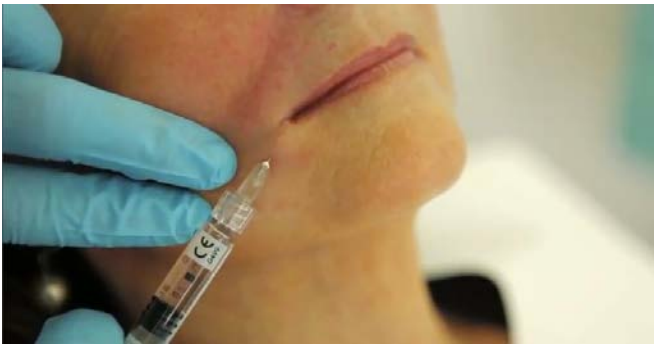- Teosyal First Lines avec une concentration de 20 mg/g avec une injection au niveau du derme superficiel.
- Teosyal Global Action avec une concentration de 25 mg/g avec une injection au niveau du derme moyen.



1- Traitement des sillons nasogéniens par injections rétrotraçantes linéaires.



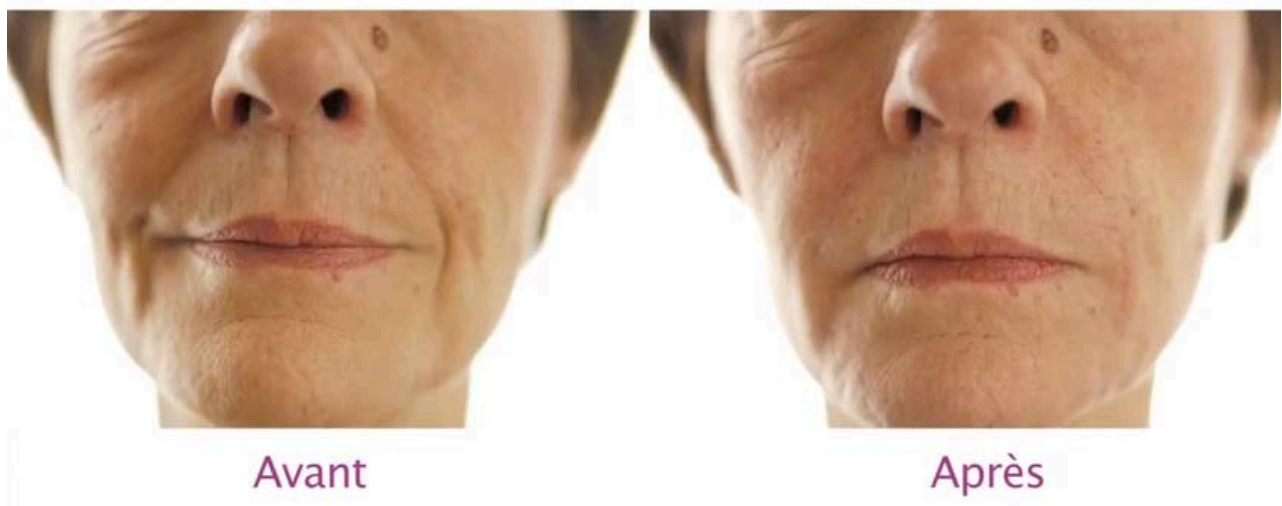2- Traitement des commissures labiales et plis d'amertume par injections traçantes couvrant un triangle situé entre le bord de la mandibule, la commissure latérale des lèvres et la limite du pli commissural.



La technique en nappage «en quadrillage» peut être aussi pratiquée par des injections rétrotraçantes à la fois verticales et horizontales dans la zone.

Comme pour la région labio mentonnière, l'utilisation de deux produits, l'un plus réticulé en couche profonde et l'autre moins réticulé en couche superficielle est possible.

Tout dépend de la profondeur de la dépression.



Avant/après traitement des sillons nasogéniens et des plis d'amertume

# Conclusion

L'acide hyaluronique est une molécule utilisée depuis plusieurs années dans de nombreux domaines médicaux comme en dermatologie comme facteur de cicatrisation, en ophtalmologie pour le traitement de la sécheresse oculaire, en biologie pour la détermination du degré de fibrose hépatique ou encore en rhumatologie pour le traitement de la gonarthrose par viscosupplémentation.

Aujourd'hui elle est mise en avant dans le domaine du comblement des rides, dans lequel elle séduit de par sa facilité d'application, son efficacité, sa durée d'action et la quasi absence d'effet secondaire. Elle s'impose comme premier soin dans les traitements de comblement des rides, face à des interventions chirurgicales plus radicales et plus lourdes et souvent plus redoutées par le patient.

Pour les chirurgiens dentistes, ce produit est nouveau et nécessite une formation. Il reste cependant à la portée de tout chirurgien dentiste qui a l'habitude de manier seringue et aiguille, et qui sait utiliser son sens de l'observation, et de l'esthétique. La pratique du comblement des rides tend de se développer par les chirurgiens dentistes, de par sa facilité d'application et la demande toujours plus croissante des patients. Le chirurgien dentiste est plus à même de guider le patient dans son choix, du fait de sa connaissance et sa maîtrise de cette région péri buccale et de lui proposer un traitement pluridisciplinaire qui pourra déjà modifier la physionomie du patient.

L'acide hyaluronique est certainement une molécule d'avenir pour les chirurgiens dentistes, puisqu'elle est aussi à l'étude pour favoriser la cicatrisation des lésions ou blessures comme après une opération chirurgicale, d'extractions dentaires ou en cas de gingivites aiguës ou chronique.

# Table des illustrations

*Illustration 1:*

*Notion d'égalité des 3 étages du visage introduite par Léonard de Vinci*

*Illustration 2:*

*Points remarquables du visage de face (schéma du Dr Allouche F.)*

*Illustration 3:*

*Les lignes horizontales de référence (Photo de Teosyal)*

*Illustration 4:*

*Les lignes verticales de référence (Photo de Teosyal)*

*Illustration 5:*

*Les 3 étages de la face (Photo de Teosyal)*

*Illustration 6:*

*Etage inférieur du visage (Photo de Teosyal)*

*Illustration 7:*

*Points remarquables du visage de profil (Schéma du Dr Allouche F.)*

*Illustration 8:*

*Le plan de Francfort (Schéma du Dr Allouche F.)*

*Illustration 9:*

*Les trois types de profil (Analyse esthétique, Fradeani M.)*

*Illustration 10:*

*L'angle naso-labial (Schéma du Dr Allouche F.)*

*Illustration 11:*

*Variations de l'angle naso-labial (Analyse esthétique, Fradeani M.)*

*Illustration 12:*

*Plan esthétique de Ricketts (Analyse esthétique, Fradeani M.)*

*Illustration 13:*

*Variations de l'épaisseur des lèvres, vue de face ([www.merzaesthetics.com](http://www.merzaesthetics.com))*

*Illustration 14:*

*Variations de l'épaisseur des lèvres, vue de profil ([www.merzaesthetics.com](http://www.merzaesthetics.com))*

*Illustration 15:*

*Ligne du sourire basse (Paris JC, Faucher A.)*

*Illustration 16:*

*Ligne du sourire moyenne (Paris JC, Faucher A.)*

*Illustration 17:*

*Ligne du sourire haute (Paris JC, Faucher A.)*

*Illustration 18:*

*Type I de courbure de la lèvre supérieur selon Hulsey (Paris JC, Faucher A.)*

*Illustration 19:*

*Type II de courbure de la lèvre supérieur selon Hulsey (Paris JC, Faucher A.)*

*Illustration 20:*

*Type III de courbure de la lèvre supérieur selon Hulsey (Paris JC, Faucher A.)*

*Illustration 21:*

*Léonard de Vinci, étude de têtes d'un vieil homme et d'un jeune homme - Galleria degli Uffizi, Florence.*

*Illustration 22:*

*Viellissement péribuccal d'après Glogau (Pons-Guiraud A.)*

*Illustration 23:*

*Coupe histologique de la peau ([www.esthetique.qc.ca](http://www.esthetique.qc.ca))*

*Illustration 24:*

*Evolution des rides péribuccales avec le vieillissement ([www.merzaesthetics.com](http://www.merzaesthetics.com))*

*Illustration 25:*

*Evolution du pli d'amertume avec le vieillissement ([www.merzaesthetics.com](http://www.merzaesthetics.com))*

*Illustration 26:*

*Evolution des commissures labiales avec le vieillissement  
([www.merzaesthetics.com](http://www.merzaesthetics.com))*

*Illustration 27:*

*Evolution du pli nasogénien avec le vieillissement ([www.merzaesthetics.com](http://www.merzaesthetics.com))*

*Illustration 28:*

*Evolution des rides verticales péribuccale avec le vieillissement  
([www.merzaesthetics.com](http://www.merzaesthetics.com))*

*Illustration 29:*

*Evolution de l'ovale du visage avec le vieillissement ([www.merzaesthetics.com](http://www.merzaesthetics.com))*

*Illustration 30:*

*Evolution du visage avec le vieillissement (Raygot C.)*

*Illustration 31:*

*Structure de l'acide hyaluronique (Akdamar et al.)*

*Illustration 32:*

*Avant/après utilisation de Teosyal Ultimate (Laboratoire Teoxane)*

*Illustration 33:*

*Division du nerf trijumeau ([http://fr.wikipedia.org/wiki/Nerf\\_trijumeau](http://fr.wikipedia.org/wiki/Nerf_trijumeau))*

*Illustration 34 et 35:*

*Nerf sous orbitaire, et point d'injection pour l'anesthésie (<http://csd23.blogspot.fr>)*

*Illustration 36:*

*Point d'injection pour l'anesthésie du nerf mentonnier (<http://csd23.blogspot.fr>)*

*Illustration 37 et 38:*

*Canules et aiguille utilisées pour les injections d'acide hyaluronique (<http://www.marchadier-chirurgie-esthetique.com/fr/>)*

*Illustration 39:*

*Injection linéaire rétrotraçante (<http://www.eckografik.com>)*

*Illustration 40:*

*Injection en multipunctures (<http://www.eckografik.com>)*

*Illustration 41:*

*Injection en éventail (<http://www.eckografik.com>)*

*Illustration 42:*

*Injection en nappage ou quadrillage (<http://www.eckografik.com>)*

*Illustration 43:*

*Avant/après injection au niveau du sillon nasogénien (Laboratoire Restylane)*

*Illustration 44:*

*Zone triangulaire d'injection située entre ride narine et base du nez (Pons-Guiraud A.)*

*Illustration 45:*

*Les différents types d'injection au niveau du SNG (Pons-Guiraud A.)*

*Illustration 46:*

*Points d'injection d'acide hyaluronique pour redéfinir l'ourlet des lèvres (Laboratoire Restylane)*

*Illustration 47:*

*Points d'injection d'acide hyaluronique pour le traitement des rides verticales de la lèvre blanche (Pons-Guiraud A.)*

*Illustration 48:*

*Points d'injection d'acide hyaluronique pour le traitement des crêtes philtrales (Pons-Guiraud A.)*



*Illustration 49:*

*Traitement des commissures labiales par injection d'acide hyaluronique (Pons-Guiraud A.)*

*Illustration 50:*

*Points d'injection d'acide hyaluronique dans le traitement de la perte de volume des lèvres (Pons-Guiraud A.)*

*Illustration 51:*

*Points d'injection d'acide hyaluronique dans le traitement des rides de la région labiomentonnaire (Pons-Guiraud A.)*

*Illustration 52:*

*Points d'injection d'acide hyaluronique au niveau du menton (Pons-Guiraud A.)*

# Cas Cliniques

Cas clinique n°1: Réalisé par le Dr Pinon

[http://www.youtube.com/watch?v=yldAy\\_Y6nWU](http://www.youtube.com/watch?v=yldAy_Y6nWU)

Cas clinique n°2: Réalisé au centre laser du Mantois

Cas clinique n°3: Réalisé par le Dr Pierre-Louis Roubelat

<http://www.youtube.com/watch?v=fM6GKn1ZDKo>

Cas clinique n°4: Réalisé par le Dr Pierre-Louis Roubelat

<http://www.youtube.com/watch?v=L69FqPjXdj4>

Cas clinique n°5: Réalisé par le laboratoire Idune

<http://www.youtube.com/watch?v=dquTEJ1wReo>

# Tableaux

Tableau 1: Résumé, Analyse du visage pour une réhabilitation esthétique

Tableau 2: Résumé, Analyse du sourire

Tableau 3: Grille de Fitzpatrick, description des 6 phototypes

Tableau 4: Evaluation du photo-vieillessement du visage (d'après Glogau)

Tableau 5: Evaluation du photo-vieillessement du visage (d'après Glogau)

Tableau 6: Concentration tissulaire en acide hyaluronique

# Bibliographie

1. RAYGOT C.  
Le sourire décodé.  
Editions Grancher, 2009
2. PARIS JC., FAUCHER A.  
Le guide esthétique, comment réussir le sourire de vos patients.  
Editions Quintessence International
3. FRADEANI M.  
Analyse esthétique  
Editions Quintessence International
4. BOLENDER J., GAY R.  
Anatomie du sourire.  
Rev Orthop DentoFaciale, 1987
5. LEJOYEUX J.  
Les 9 clefs du visage.  
Evreux, éd. Solar, 1991
6. RICKETTS R. M.  
Esthetics, environment and the law of lip relation.  
Am J Orthod, A967
7. PHILIPPE J.  
Esthétique du visage.  
EMC Stomatologie-Odontologie II, 1995
8. MELISSOPOULOS A., LEVACHER C.  
La peau: structure et physiologie,  
Journal of pathology, Lavoisier TEC&DOC2421, pp. 1-251, 1998

9. LECCIA MT.  
Vieillissement cutané photo-induit.  
*Encycl Med Chir Cosmétologie et Dermatologie esthétique*
10. BAZIN R., BOUBLET E.  
Atlas du vieillissement cutané.  
Paris: Editions Med'Com, 2007
11. TORTORA, DERRICKSON  
Principe d'anatomie et de physiologie.  
Editions De Boek, 2007
12. BEYLOT CLAIRE  
Vieillissement cutané: Prévenir - Corriger - Rajeunir.  
Med'Com, 2007
13. BRUN P.  
Les cahiers de médecine esthétique n°2: Les rides et le vieillissement  
physiologique du visage.  
Editions SOLAL, 1993
14. MEAUNE S.  
Le vieillissement cutané - Aspect clinique.  
Impact médecin
15. PONS-GUIRAUD A.  
Place des tests dans les méthodes de comblement des rides.  
Progrès en dermato-allergologie.
16. DURANTI F., SALTI G., BOVANI B., CALANDRA B., CALANDRA M., ROSATI ML.  
Injectable hyaluronic acid gel for soft tissue augmentation. A clinical and  
histomological study.  
Dermatol Surg 1998

17. PONS-GUIRAUD A., BUI P.  
L'art du comblement et de la volumétrie en esthétique  
Dermatologie esthétique, 2009
18. MONHEIT GD, COLEMAN KM  
Hyaluronic acid fillers  
Dermatol Ther 2006; 19 : 141-50
19. BALAZS EA, DENLINGER JL, LESHCHINER E, BAND P., LARSEN NL  
Hyaluronan derivatives for soft tissue repair and augmentation  
Biotech USA A988; 14-16 : 442-5
20. ASCHER B, CERCEAU M., BASPEYRAS M., ROSSI B.  
Les complements par l'acide hyaluronique.  
Ann Chir Plast Esthet, 2004
21. PONS-GUIRAUD A.  
Matériaux de comblement: techniques et effets indésirables.  
Encycl Med Chir Dermatologie Cosmétologie, 2004
22. DOUTRE MS.  
Immunité et produits de comblement.  
Nouv Dermatol 2008
23. VABRES P.  
Acide Hyaluronique, embryogenèse et morphogenèse.  
Annales de dermatologie et de vénéréologie, 2010
24. BOWMAN PAUL H., NARINS RHODA S.  
Les hylanes et l'augmentation des tissus mous.  
Esthétique du visage: technique de comblement et remodelage
25. BELHAOUARI L., BAILLY JY., GASSIA V., COSTAGLIOLA M.  
Rajeunissement des lèvres: gestion des indications.  
Journal de médecine esthétique et de chirurgie dermatologique

26. Laboratoires TEOXANE  
TEOSYAL: le meilleur de l'acide hyaluroniques  
Plaquette commerciale des laboratoire TEOXANE
  
27. RICHARD BENNET C.  
Anesthésie locale et traitement de la douleur en pratique dentaire.  
Doin Editeurs, 1980
  
28. BRUN P., ISSAC J., SERRES P.  
Les rides et le vieillissement physiologiques  
Ed Solal, 1995, 55 p. (Les cahiers de médecine esthétique; N°2)
  
29. SIMONE E., STRICKER M., DUROURE F.  
Le vieillissement labial: composantes et principes thérapeutiques.  
Annales de chirurgie plastique esthétique, 2002, Vol 47, N°5
  
30. PIERARD & Coll.  
Le vieillissement, son expression au niveau de la microanatomie et des propriétés  
physiques de la peau.  
Int. J. Cosm. S.C - 1980; 2 : 209-214
  
31. BALAZS E.A., DENLINGER J. L.  
Clinical uses of hyaluronan. The biology of hyaluronan.  
Wiley, Chichester, Ciba Foundation Symposium, 1989
  
32. OLENIUS M.  
The first clinical study using a new biodegradable implant for the treatment of lips,  
wrinkles and folds  
Aesth Plast Surg 1998
  
33. AFSSAPS: Agence Française de Sécurité Sanitaire des produits de Santé  
Dossier thématique: Produits injectables de comblement des rides. 2010

34. BOUSSINOT J.  
L'acide hyaluronique dans le traitement des rides faciales liées à l'âge, sous la direction de Romain Weigert.  
Thèse doctorat: Pharmacie: Bordeaux: 2010
35. POMARED N.  
Derme et vieillissement: technique de comblement  
Annales de Dermatologie et de Vénérologie, 2008
36. BERBIS P.  
Acide hyaluronique et pathologie inflammatoire, auto-immune et cardio-vasculaire  
Anales de Dermatologie et de Vénérologie, 2010
37. BERENI N.  
Prise en charge esthétique de la région péri-buccale  
Thèse de doctorat en médecine, Faculté de MEDECINE de MARSEILLE, 2011
38. MAROCCHINO M.  
Utilisation de l'acide hyaluronique en médecine esthétique  
Thèse de doctorat en Pharmacie, Faculté de PHARMACIE de MARSEILLE, 2008
39. BILLON-REY L;  
Place des injections en médecine esthétique dans la prise en charge du vieillissement cutané.  
Thèse de doctorat en Pharmacie, Faculté de PHARMACIE de GRENOBLE, 2010
40. FRANDJI I.  
L'acide hyaluronique, les différents domaines d'application  
Thèse de doctorat en Pharmacie, Faculté de PHARMACIE de MARSEILLE, 2009
41. Afssaps  
Principaux risques associés aux produits injectables de comblement des rides  
[www.afssaps.fr](http://www.afssaps.fr)

42. Site internet de l'Ordre des chirurgiens dentistes  
[www.ordre-chirurgiens-dentistes.fr](http://www.ordre-chirurgiens-dentistes.fr)
43. BECHAUX S.  
Actes pratiques en dermatologie esthétique  
Ed Arnette, 2012
44. Direction générale de la santé  
Rapport sur les actes à visée esthétique et correctrice  
Septembre 2008
45. PONS-GUIRAUD  
Complication des produits de comblement injectables  
Annales de Dermatologie et de Vénérologie, 2009
46. Van Ejk T, Braun M.  
A novel method to inject hyaluronic acid: the Fem Pattern Technique.  
J Drugs Dermatol 2007; 6: 805-8
47. Lemperlé G.  
Treatment options for dermal filler complications.  
Aesthetic Surg J 2006; 26: 356-64
48. Afssaps  
Produits injectables de comblement des rides.  
Recommandations au public et aux praticiens, mai 2010
49. Smith L, Cockerham K.  
Hyaluronic acid dermal fillers: can adjunctive lidocaine improve patient satisfaction without decreasing efficacy or duration?  
Patient preference adherence 2011; 5: 133-9
50. DE BOULLE K.  
Management of complications after implantation of fillers  
J Cosmet Dermatol 2004



## **Acide Hyaluronique: entre sourire, santé et beauté.**

MOREAU Clément

Nancy, le 15 février 2013

Thèse Chir-dent: Université de Lorraine; 149 pages.

### **Mots-Clés:**

Acide hyaluronique  
Rides faciales  
Harmonie du visage

Vieillessement facial  
Produit de comblement  
Techniques d'injection

### **Résumé:**

Fonction, esthétique et précision restent les facteurs les plus importants de l'Art dentaire. Les restaurations esthétiques réussies s'intègrent harmonieusement au visage. Les points remarquables du visage et les plans de référence aident le chirurgien dentiste à définir cette harmonie. Mais celle-ci se modifie avec le temps. Les tissus graisseux viennent à diminuer et à se déplacer avec l'apésanteur, les volumes osseux ont tendance à involuer et la peau à se plisser. Les marques du temps s'accumulent dans la région péribuccale entre rides verticales, plis d'amertume, sillons nasogéniens et bajoues. Pour y remédier, le chirurgien dentiste peut désormais injecter de l'acide hyaluronique. Ce produit est caractérisé par ses capacités volumatrices et hydratantes. Il est injecté par le praticien suivant un protocole simple à l'aide de seringues. La technique d'injection linéaire rétrotraçante est la plus utilisée pour corriger une ride ou un sillon, elle est associée à d'autres techniques pour une réhabilitation du sourire dans une harmonie globale du visage.

### **Examineurs de la thèse:**

Monsieur J-P LOUIS	Professeur des Universités	Président
<u>Monsieur J. SCHOUVER</u>	Maître de Conférences des Universités	Directeur
Monsieur C. AMORY	Maître de Conférences des Universités	Juge
Monsieur S. HESS	Docteur en chirurgie dentaire	Juge

### **Adresse de l'auteur:**

Clément Moreau  
1 rue de Prény  
54000 Nancy

Jury : Président : J.P.LOUIS – Professeur des Universités  
Juges : J. SCHOUVER – Maître de Conférences des Universités  
C.AMORY – Maître de Conférences des Universités  
S.HESS- Docteur en Chirurgie Dentaire

Thèse pour obtenir le diplôme D'Etat de Docteur en Chirurgie Dentaire

Présentée par: Monsieur MOREAU Clément, Victor, Jean-Claude

né(e) à: NANCY (Meurthe-et-Moselle)

le 31 décembre 1985

et ayant pour titre : «Acide hyaluronique: entre sourire, beauté et santé. »

Le Président du jury



J.P.LOUIS

Le Doyen,  
de la Faculté d'Odontologie



J.M. MARTRETTE

Autorise à soutenir et imprimer la thèse 6043

NANCY, le 8.01.2013

Le Président de l'Université de Lorraine



P. MUTZENHARDT

