



**HAL**  
open science

## Intérêt de l'ethosuximide dans certaines épilepsies partielles de l'enfant: à propos de 4 cas

Sophie Bord

► **To cite this version:**

Sophie Bord. Intérêt de l'ethosuximide dans certaines épilepsies partielles de l'enfant: à propos de 4 cas. Sciences du Vivant [q-bio]. 2002. hal-01738984

**HAL Id: hal-01738984**

**<https://hal.univ-lorraine.fr/hal-01738984>**

Submitted on 20 Mar 2018

**HAL** is a multi-disciplinary open access archive for the deposit and dissemination of scientific research documents, whether they are published or not. The documents may come from teaching and research institutions in France or abroad, or from public or private research centers.

L'archive ouverte pluridisciplinaire **HAL**, est destinée au dépôt et à la diffusion de documents scientifiques de niveau recherche, publiés ou non, émanant des établissements d'enseignement et de recherche français ou étrangers, des laboratoires publics ou privés.



## AVERTISSEMENT

Ce document est le fruit d'un long travail approuvé par le jury de soutenance et mis à disposition de l'ensemble de la communauté universitaire élargie.

Il est soumis à la propriété intellectuelle de l'auteur. Ceci implique une obligation de citation et de référencement lors de l'utilisation de ce document.

D'autre part, toute contrefaçon, plagiat, reproduction illicite encourt une poursuite pénale.

Contact : [ddoc-theses-contact@univ-lorraine.fr](mailto:ddoc-theses-contact@univ-lorraine.fr)

## LIENS

Code de la Propriété Intellectuelle. articles L 122. 4

Code de la Propriété Intellectuelle. articles L 335.2- L 335.10

[http://www.cfcopies.com/V2/leg/leg\\_droi.php](http://www.cfcopies.com/V2/leg/leg_droi.php)

<http://www.culture.gouv.fr/culture/infos-pratiques/droits/protection.htm>

**DOUBLE**

UNIVERSITE HENRI LUCASCAFE, NANCY 1

FACULTE DE MEDECINE DE NANCY

2002

N° 8

158590

**THESE**

Pour obtenir le grade de

**DOCTEUR EN MEDECINE**

Présentée et soutenue publiquement

Dans le cadre du troisième cycle de Médecine Générale

par

**Sophie BORD**

Le 26 Février 2002

**INTERET DE L'ETHOSUXIMIDE DANS CERTAINES EPILEPSIES  
PARTIELLES DE L'ENFANT  
A PROPOS DE QUATRE CAS.**

Examinateurs de la thèse :

Monsieur le Professeur M. VIDALHET

Président

Monsieur le Professeur C. VIDALHET

Juge

Monsieur le Professeur H. VESPIGNANI

Juge

Monsieur le Docteur F. CAPRONI

Juge

BIBLIOTHEQUE MEDECINE NANCY 1



D 007 209314 7



**THESE**

Pour obtenir le grade de

**DOCTEUR EN MEDECINE**

Présentée et soutenue publiquement

Dans le cadre du troisième cycle de Médecine Générale


par

**Sophie BORD**

Le 26 Février 2002

**INTERET DE L'ETHOSUXIMIDE DANS CERTAINES EPILEPSIES  
PARTIELLES DE L'ENFANT**

**A PROPOS DE QUATRE CAS.**



Examineurs de la thèse :

Monsieur le Professeur M. VIDAILHET

Président

Madame le Professeur C. VIDAILHET

Juge

Monsieur le Professeur H. VESPIGNANI

Juge

Monsieur le Docteur F. CAPRON

Juge

UNIVERSITÉ HENRI POINCARÉ, NANCY I

**FACULTÉ DE MÉDECINE DE NANCY**

-----  
**Président de l'Université : Professeur Claude BURLET**

**Doyen de la Faculté de Médecine : Professeur Jacques ROLAND**

**Vice-Doyen de la Faculté de Médecine : Professeur Hervé VESPIGNANI**

**Assesseurs**

du 1er Cycle :

du 2ème Cycle :

du 3ème Cycle :

de la Vie Facultaire :

**Mme le Docteur Chantal KOHLER**

**Mme le Professeur Michèle KESSLER**

**Mr le Professeur Jacques POUREL**

**Mr le Professeur Philippe HARTEMANN**

**DOYENS HONORAIRES**

Professeur Adrien DUPREZ – Professeur Jean-Bernard DUREUX

Professeur Georges GRIGNON – Professeur François STREIFF

**PROFESSEURS HONORAIRES**

PIERQUIN – Etienne LEGAIT – Jean LOCHARD – René HERBEUVAL – Gabriel FAIVRE – Jean-Marie FOLIGUET

Guy RAUBER – Paul SADOUL – Raoul SENAULT – Pierre ARNOULD – Roger BENICHOUX – Marcel RIBON

Jacques LACOSTE – Jean BEUREY – Jean SOMMELET – Pierre HARTEMANN – Emile de LAVERGNE

Augusta TREHEUX – Michel MANCIAUX – Paul GUILLEMIN – Pierre PAYSANT

Jean-Claude BURDIN – Claude CHARDOT – Jean-Bernard DUREUX – Jean DUHEILLE – Jean-Pierre GRILLIAT

Pierre LAMY – François STREIFF – Jean-Marie GILGENKRANTZ – Simone GILGENKRANTZ

Pierre ALEXANDRE – Robert FRISCH – Michel PIERSON – Jacques ROBERT

Jacques DEBRY – Georges GRIGNON – Pierre TRIDON – Michel WAYOFF – François CHERRIER – Oliéro GUERCI

Gilbert PERCEBOIS – Claude PERRIN – Jean PREVOT – Pierre BERNADAC – Jean FLOQUET

Alain GAUCHER – Michel LAXENAIRE – Michel BOULANGE – Michel DUC – Claude HURIET – Pierre LANDES

Alain LARCAN – Gérard VAILLANT – Daniel ANTHOINE – Pierre GAUCHER – René-Jean ROYER

Hubert UFFHOLTZ – Jacques LECLERE – Francine NABET – Jacques BORRELLY

Michel RENARD – Jean-Pierre DESCHAMPS – Pierre NABET

=====  
**PROFESSEURS DES UNIVERSITÉS -  
PRATICIENS HOSPITALIERS**

(Disciplines du Conseil National des Universités)

-----  
**42<sup>ème</sup> Section : MORPHOLOGIE ET MORPHOGENÈSE**

**1<sup>ère</sup> sous-section : (Anatomie)**

Professeur Jacques ROLAND – Professeur Gilles GROSDIDIER

Professeur Pierre LASCOMBES – Professeur Marc BRAUN

**2<sup>ème</sup> sous-section : (Cytologie et histologie)**

Professeur Bernard FOLIGUET

**3<sup>ème</sup> sous-section : (Anatomie et cytologie pathologiques)**

Professeur Adrien DUPREZ – Professeur François PLENAT

Professeur Jean-Michel VIGNAUD – Professeur Eric LABOUYRIE

-----  
**43<sup>ème</sup> Section : BIOPHYSIQUE ET IMAGERIE MÉDICALE**

**1<sup>ère</sup> sous-section : (Biophysique et médecine nucléaire)**

Professeur Alain BERTRAND – Professeur Gilles KARCHER – Professeur Pierre-Yves MARIE

**2<sup>ème</sup> sous-section : (Radiologie et imagerie médicale)**

Professeur Jean-Claude HOEFFEL – Professeur Luc PICARD – Professeur Denis REGENT

Professeur Michel CLAUDON – Professeur Serge BRACARD – Professeur Alain BLUM

Professeur Jacques FELBLINGER

**45<sup>ème</sup> Section : BIOCHIMIE, BIOLOGIE CELLULAIRE ET MOLÉCULAIRE, PHYSIOLOGIE ET NUTRITION**

**1<sup>ère</sup> sous-section : (Biochimie et biologie moléculaire)**

Professeur Jean-Pierre NICOLAS

Professeur Jean-Louis GUÉANT – Professeur Jean-Luc OLIVIER

**2<sup>ème</sup> sous-section : (Physiologie)**

Professeur Jean-Pierre CRANCE – Professeur Jean-Pierre MALLIE

Professeur François MARCHAL – Professeur Philippe HAOUZI

**3<sup>ème</sup> sous-section : (Biologie cellulaire)**

Professeur Claude BURLET

**4<sup>ème</sup> sous-section : (Nutrition)**

Professeur Olivier ZIEGLER

-----

**45<sup>ème</sup> Section : MICROBIOLOGIE, MALADIES TRANSMISSIBLES ET HYGIÈNE**

**1<sup>ère</sup> sous-section : (Bactériologie – virologie ; hygiène hospitalière)**

Professeur Alain LE FAOU

**2<sup>ème</sup> sous-section : (Parasitologie et mycologie)**

Professeur Bernard FORTIER

**3<sup>ème</sup> sous-section : (Maladies infectieuses ; maladies tropicales)**

Professeur Philippe CANTON – Professeur Thierry MAY – Professeur Christian RABAUD

-----

**46<sup>ème</sup> Section : SANTÉ PUBLIQUE, ENVIRONNEMENT ET SOCIÉTÉ**

**1<sup>ère</sup> sous-section : (Épidémiologie, économie de la santé et prévention)**

Professeur Philippe HARTEMANN – Professeur Serge BRIANÇON

Professeur Francis GUILLEMIN – Professeur Denis ZMIROU

**2<sup>ème</sup> sous-section : (Médecine et santé au travail)**

Professeur Guy PETIET

**3<sup>ème</sup> sous-section : (Médecine légale et droit de la santé)**

Professeur Henry COUDANE

**4<sup>ème</sup> sous-section : (Biostatistiques, informatique médicale et technologies de communication)**

Professeur Bernard LEGRAS – Professeur François KOHLER

-----

**47<sup>ème</sup> Section : CANCÉROLOGIE, GÉNÉTIQUE, HÉMATOLOGIE, IMMUNOLOGIE**

**1<sup>ère</sup> sous-section : (Hématologie ; transfusion)**

Professeur Christian JANOT – Professeur Thomas LECOMPTE – Professeur Pierre BORDIGONI

Professeur Pierre LEDERLIN – Professeur Jean-François STOLTZ

**2<sup>ème</sup> sous-section : (Cancérologie ; radiothérapie)**

Professeur François GUILLEMIN – Professeur Thierry CONROY

Professeur Pierre BEY – Professeur Didier PEIFFERT

**3<sup>ème</sup> sous-section : (Immunologie)**

Professeur Gilbert FAURE – Professeur Marie-Christine BENE

**4<sup>ème</sup> sous-section : (Génétique)**

Professeur Philippe JONVEAUX – Professeur Bruno LEHEUP

-----

**48<sup>ème</sup> Section : ANESTHÉSIOLOGIE, RÉANIMATION, MÉDECINE D'URGENCE,  
PHARMACOLOGIE ET THÉRAPEUTIQUE**

**1<sup>ère</sup> sous-section : (Anesthésiologie et réanimation chirurgicale)**

Professeur Marie-Claire LAXENAIRE – Professeur Claude MEISTELMAN – Professeur Dan LONGROIS

Professeur Hervé BOUAZIZ

**2<sup>ème</sup> sous-section : (Réanimation médicale)**

Professeur Henri LAMBERT – Professeur Alain GERARD

Professeur Pierre-Edouard BOLLAERT

**3<sup>ème</sup> sous-section : (Pharmacologie fondamentale ; pharmacologie clinique)**

Professeur Patrick NETTER – Professeur Pierre GILLET

**4<sup>ème</sup> sous-section : (Thérapeutique)**

Professeur François PAILLE – Professeur Gérard GAY – Professeur Faiez ZANNAD

-----

**49<sup>ème</sup> Section : PATHOLOGIE NERVEUSE ET MUSCULAIRE, PATHOLOGIE MENTALE, HANDICAP et RÉÉDUCATION**

**1<sup>ère</sup> sous-section : (Neurologie)**

Professeur Michel WEBER – Professeur Gérard BARROCHE – Professeur Hervé VESPIGNANI  
Professeur Xavier DUCROCQ

**2<sup>ème</sup> sous-section : (Neurochirurgie)**

Professeur Henri HEPNER – Professeur Jean-Claude MARCHAL – Professeur Jean AUQUE  
Professeur Thierry CIVIT

**3<sup>ème</sup> sous-section : (Psychiatrie d'adultes)**

Professeur Jean-Pierre KAHN

**4<sup>ème</sup> sous-section : (Pédopsychiatrie)**

Professeur Colette VIDAILHET – Professeur Daniel SIBERTIN-BLANC

**5<sup>ème</sup> sous-section : (Médecine physique et de réadaptation)**

Professeur Jean-Marie ANDRE

-----

**50<sup>ème</sup> Section : PATHOLOGIE OSTÉO-ARTICULAIRE, DERMATOLOGIE et CHIRURGIE PLASTIQUE**

**1<sup>ère</sup> sous-section : (Rhumatologie)**

Professeur Jacques POUREL – Professeur Isabelle VALCKENAERE

**2<sup>ème</sup> sous-section : (Chirurgie orthopédique et traumatologique)**

Professeur Daniel SCHMITT – Professeur Jean-Pierre DELAGOUTTE – Professeur Daniel MOLE  
Professeur Didier MAINARD

**3<sup>ème</sup> sous-section : (Dermato-vénérologie)**

Professeur Jean-Luc SCHMUTZ – Professeur Annick BARBAUD

**4<sup>ème</sup> sous-section : (Chirurgie plastique, reconstructrice et esthétique)**

Professeur François DAP

-----

**51<sup>ème</sup> Section : PATHOLOGIE CARDIORESPIRATOIRE et VASCULAIRE**

**1<sup>ère</sup> sous-section : (Pneumologie)**

Professeur Jean-Marie POLU - Professeur Yves MARTINET

Professeur Jean-François CHABOT

**2<sup>ème</sup> sous-section : (Cardiologie)**

Professeur Etienne ALIOT – Professeur Yves JUILLIERE – Professeur Nicolas SADOUL

**3<sup>ème</sup> sous-section : (Chirurgie thoracique et cardiovasculaire)**

Professeur Pierre MATHIEU – Professeur Jean-Pierre VILLEMOT

Professeur Jean-Pierre CARTEAUX – Professeur Loïc MACE

**4<sup>ème</sup> sous-section : (Chirurgie vasculaire ; médecine vasculaire)**

Professeur Gérard FIEVE

-----

**52<sup>ème</sup> Section : MALADIES DES APPAREILS DIGESTIF et URINAIRE**

**1<sup>ère</sup> sous-section : (Gastroentérologie ; hépatologie)**

Professeur Marc-André BIGARD

Professeur Jean-Pierre BRONOWICKI

**2<sup>ème</sup> sous-section : (Chirurgie digestive)**

**3<sup>ème</sup> sous-section : (Néphrologie)**

Professeur Michèle KESSLER – Professeur Dominique HESTIN (Mme)

**4<sup>ème</sup> sous-section : (Urologie)**

Professeur Philippe MANGIN – Professeur Jacques HUBERT

-----

**53<sup>ème</sup> Section : MÉDECINE INTERNE, GÉRIATRIE et CHIRURGIE GÉNÉRALE**

**1<sup>ère</sup> sous-section : (Médecine interne)**

Professeur Gilbert THIBAUT – Professeur Francis PENIN

Professeur Denise MONERET-VAUTRIN – Professeur Denis WAHL

Professeur Jean DE KORWIN KROKOWSKI – Professeur Pierre KAMINSKY

**2<sup>ème</sup> sous-section : (Chirurgie générale)**

Professeur Patrick BOISSEL – Professeur Laurent BRESLER

-----



**54<sup>ème</sup> Section : DÉVELOPPEMENT ET PATHOLOGIE DE L'ENFANT, GYNÉCOLOGIE-OBSTÉTRIQUE, ENDOCRINOLOGIE ET REPRODUCTION**

**1<sup>ère</sup> sous-section : (Pédiatrie)**

Professeur Paul VERT – Professeur Danièle SOMMELET – Professeur Michel VIDAILHET  
Professeur Pierre MONIN – Professeur Jean-Michel HASCOET – Professeur Pascal CHASTAGNER

**2<sup>ème</sup> sous-section : (Chirurgie infantile)**

Professeur Michel SCHMITT – Professeur Gilles DAUTEL

**3<sup>ème</sup> sous-section : (Gynécologie-obstétrique ; gynécologie médicale)**

Professeur Michel SCHWEITZER – Professeur Jean-Louis BOUTROY

Professeur Philippe JUDLIN – Professeur Patricia BARBARINO

**4<sup>ème</sup> sous-section : (Endocrinologie et maladies métaboliques)**

Professeur Pierre DROUIN – Professeur Georges WERYHA – Professeur Marc KLEIN

**5<sup>ème</sup> sous-section : (Biologie et médecine du développement et de la reproduction)**

Professeur Hubert GERARD

-----

**55<sup>ème</sup> Section : PATHOLOGIE DE LA TÊTE ET DU COU**

**1<sup>ère</sup> sous-section : (Oto-rhino-laryngologie)**

Professeur Claude SIMON – Professeur Roger JANKOWSKI

**2<sup>ème</sup> sous-section : (Ophtalmologie)**

Professeur Antoine RASPILLER – Professeur Jean-Luc GEORGE – Professeur Jean-Paul BERROD

**3<sup>ème</sup> sous-section : (Chirurgie maxillo-faciale et stomatologie)**

Professeur Michel STRICKER – Professeur Jean-François CHASSAGNE

=====

**PROFESSEURS DES UNIVERSITÉS**

-----

**27<sup>ème</sup> section : INFORMATIQUE**

Professeur Jean-Pierre MUSSE

-----

**64<sup>ème</sup> Section : BIOCHIMIE ET BIOLOGIE MOLÉCULAIRE**

Professeur Daniel BURNEL

=====

**PROFESSEUR ASSOCIÉ**

**Épidémiologie, économie de la santé et prévention**

Professeur Tan XIAODONG

=====

**MAÎTRES DE CONFÉRENCES DES UNIVERSITÉS - PRATICIENS HOSPITALIERS**

**42<sup>ème</sup> Section : MORPHOLOGIE ET MORPHOGENÈSE**

**1<sup>ère</sup> sous-section : (Anatomie)**

Docteur Bruno GRIGNON – Docteur Jean-Pascal FYAD

**2<sup>ème</sup> sous-section : (Cytologie et histologie)**

Docteur Edouard BARRAT – Docteur Jean-Claude GUEDENET

Docteur Françoise TOUATI – Docteur Chantal KOHLER

**3<sup>ème</sup> sous-section : (Anatomie et cytologie pathologiques)**

Docteur Yves GRIGNON – Docteur Béatrice MARIE

Docteur Laurent ANTUNES

-----

**43<sup>ème</sup> Section : BIOPHYSIQUE ET IMAGERIE MÉDICALE**

**1<sup>ère</sup> sous-section : (Biophysique et médecine nucléaire)**

Docteur Marie-Hélène LAURENS – Docteur Jean-Claude MAYER

Docteur Pierre THOUVENOT – Docteur Jean-Marie ESCANYE – Docteur Amar NAOUN

-----

**44<sup>ème</sup> Section : BIOCHIMIE, BIOLOGIE CELLULAIRE ET MOLÉCULAIRE, PHYSIOLOGIE ET NUTRITION**

**1<sup>ère</sup> sous-section : (Biochimie et biologie moléculaire)**

Docteur Xavier HERBEUVAL – Docteur Jean STRACZEK

Docteur Sophie FREMONT – Docteur Isabelle GASTIN – Dr Bernard NAMOUR

**2<sup>ème</sup> sous-section : (Physiologie)**

Docteur Gérard ETHEVENOT – Docteur Nicole LEMAU de TALANCE – Christian BEYAERT

-----

**45<sup>ème</sup> Section : MICROBIOLOGIE, MALADIES TRANSMISSIBLES ET HYGIÈNE**

**1<sup>ère</sup> sous-section : (Bactériologie – Virologie ; hygiène hospitalière)**

Docteur Francine MORY – Docteur Michèle WEBER – Docteur Christine LION

Docteur Michèle DAILLOUX – Docteur Alain LOZNIIEWSKI – Docteur Véronique VENARD

**2<sup>ème</sup> sous-section : (Parasitologie et mycologie)**

Docteur Marie-France BIAVA – Docteur Nelly CONTET-AUDONNEAU

-----

**46<sup>ème</sup> Section : SANTÉ PUBLIQUE, ENVIRONNEMENT ET SOCIÉTÉ**

**1<sup>ère</sup> sous-section : (Epidémiologie, économie de la santé et prévention)**

Docteur Mickaël KRAMER

-----

**47<sup>ème</sup> Section : CANCÉROLOGIE, GÉNÉTIQUE, HÉMATOLOGIE, IMMUNOLOGIE**

**1<sup>ère</sup> sous-section : (Hématologie ; transfusion)**

Docteur Jean-Claude HUMBERT – Docteur François SCHOONEMAN

**3<sup>ème</sup> sous-section : (Immunologie)**

Docteur Marie-Nathalie SARDA

**4<sup>ème</sup> sous-section : (Génétique)**

Docteur Christophe PHILIPPE

-----

**48<sup>ème</sup> Section : ANESTHÉSIOLOGIE, RÉANIMATION, MÉDECINE D'URGENCE,  
PHARMACOLOGIE ET THÉRAPEUTIQUE**

**1<sup>ère</sup> sous-section : (Anesthésiologie et réanimation chirurgicale)**

Docteur Jacqueline HELMER – Docteur Gérard AUDIBERT

**3<sup>ème</sup> sous-section : (Pharmacologie fondamentale ; pharmacologie clinique)**

Docteur Françoise LAPICQUE – Docteur Marie-José ROYER-MORROT

Docteur Damien LOEUILLE

-----

**49<sup>ème</sup> Section : DÉVELOPPEMENT ET PATHOLOGIE DE L'ENFANT, GYNÉCOLOGIE-OBSTÉTRIQUE,  
ENDOCRINOLOGIE ET REPRODUCTION**

**5<sup>ème</sup> sous-section : (Biologie et médecine du développement et de la reproduction)**

Docteur Jean-Louis CORDONNIER

=====

**MAÎTRES DE CONFÉRENCES**

-----

**19<sup>ème</sup> section : SOCIOLOGIE, DÉMOGRAPHIE**

Madame Michèle BAUMANN

-----

**32<sup>ème</sup> section : CHIMIE ORGANIQUE, MINÉRALE, INDUSTRIELLE**

Monsieur Jean-Claude RAFT

-----

**40<sup>ème</sup> section : SCIENCES DU MÉDICAMENT**

Monsieur Jean-Yves JOUZEAU

-----

**60<sup>ème</sup> section : MÉCANIQUE, GÉNIE MÉCANIQUE ET GÉNIE CIVILE**

Monsieur Alain DURAND

-----

**64<sup>ème</sup> section : BIOCHIMIE ET BIOLOGIE MOLÉCULAIRE**

Madame Marie-Odile PERRIN – Mademoiselle Maric-Claire LANHERS

-----

**65<sup>ème</sup> section : BIOLOGIE CELLULAIRE**

Mademoiselle Françoise DREYFUSS – Monsieur Jean-Louis GELLY – Madame Anne GERARD

Madame Ketsia HESS – Monsieur Pierre TANKOSIC – Monsieur Hervé MEMBRE

-----

**67<sup>ème</sup> section : BIOLOGIE DES POPULATIONS ET ÉCOLOGIE**

Madame Nadine MUSSE

-----

**68<sup>ème</sup> section : BIOLOGIE DES ORGANISMES**

Madame Tao XU-JIANG

=====

**MAÎTRES DE CONFÉRENCES ASSOCIÉS**

**Médecine Générale**

Docteur Alain AUBREGE

Docteur Louis FRANCO

=====

**PROFESSEURS ÉMÉRITES**

Professeur Georges GRIGNON – Professeur Michel PIERSON

Professeur Michel BOULANGE – Professeur Alain LARCAN – Professeur Michel DUC

Professeur Michel WAYOFF – Professeur Daniel ANTHOINE – Professeur Claude HURIET

Professeur Hubert UFFHOLTZ – Professeur René-Jean ROYER

Professeur Pierre GAUCHER – Professeur Claude CHARDOT

=====

**DOCTEURS HONORIS CAUSA**

Norman SHUMWAY (1972)

*de Stanford, Californie (U.S.A)*

Paul MICHELSSEN (1979)

*Catholique, Louvain (Belgique)*

Charles A. BERRY (1982)

*Médecine Préventive, Houston (U.S.A)*

Pierre-Marie GALETTI (1982)

*iversity, Providence (U.S.A)*

Mamish Nisbet MUNRO (1982)

*sets Institute of Technology (U.S.A)*

Mildred T. STAHLMAN (1982)

*t University, Nashville (U.S.A)*

Harry J. BUNCKE (1989)

*de Californie, San Francisco (U.S.A)*

Théodore H. SCHIEBLER (1989)

*anatomie de Würzburg (R.F.A)*

Maria DELIVORIA-PAPADOPOULOS (1996)

*de Pennsylvanie (U.S.A)*

Professeur Mashaki KASHIWARA (1996)

*Research Institute for Mathematical Sciences de Kyoto (JAPON)*

Professeur Ralph GRÄSBECK (1996)

*Université d'Helsinki (FINLANDE)*

Professeur James STEICHEN (1997)

*Université d'Indianapolis (U.S.A)*

Professeur Duong Quang TRUNG (1997)

*Centre Universitaire de Formation et de Perfectionnement des*

*Professionnels de Santé d'Hô Chi Minh-Ville (VIËTNAM)*

**A notre Président de thèse,**

Monsieur le Professeur VIDAILHET,  
Professeur de Pédiatrie,  
Officier dans l'Ordre de Palmes Académiques,

*Vos connaissances nous ont laissés admiratifs.*

*Vos enseignements, nous ont fait aimer la spécialité pédiatrique.*

*Votre disponibilité et votre écoute nous ont montré l'exemple.*

*Vous nous avez fait l'honneur d'accepter la présidence de notre thèse, soyez persuadé de notre profonde gratitude.*

*Nous espérons être digne de votre enseignement.*

## A nos Juges

Madame le Professeur VIDAILHET,  
Professeur de Pédopsychiatrie,

*Vous nous avez fait partager avec intérêt votre spécialité.*

*Vous avez accepté sans hésiter de juger ce travail.*

*Soyez persuadée de notre respectueuse considération.*

*Nous espérons être digne de votre enseignement, tout au long de notre activité professionnelle.*

Monsieur le Professeur Vespignani,  
Professeur de Neurologie,

*Vous nous avez dispensé un enseignement clair et pratique.*

*Malgré votre rythme de travail soutenu et les charges qui vous incombent à l'hôpital, vous avez accepté de juger ce travail.*

*Puissiez vous trouver ici l'expression de notre reconnaissance et de nos sincères remerciements.*

Monsieur le Docteur CAPRON,  
Médecin Pédiatre,  
Praticien Hospitalier,

*Vous nous avez fait le très grand honneur de diriger cette thèse, malgré votre imposant rythme de travail quotidien.*

*Votre inestimable disponibilité et votre écoute ont été essentielles à la réalisation de ce travail.*

*Vos compétences et vos qualités humaines représentent pour nous un modèle et une référence.*

*Nous vous exprimons toute notre gratitude et notre profond respect.*

Au Docteur LEVEAU,

Chef du Service de Pédiatrie à l'Hôpital Bel-Air de Thionville,

*Pour nous avoir fait partager ses connaissances et nous avoir appris la réflexion critique en médecine, ainsi que l'écoute du discours du patient.*

Au Docteur SCHERER,

Chef du Service de Neurologie à l'Hôpital Bel-Air de Thionville,

*Pour avoir accepté d'interpréter les tracés électroencéphalographiques de nos patients.*

Aux techniciennes EEG,

*Pour avoir réalisé, avec compétence et gentillesse, les différents tracés EEG.*

**A mes parents,**

*Pour avoir encouragé et permis la poursuite de mes études médicales.*

*Pour votre confiance.*

**A François,**

*Pour ses conseils dactylographiques et son soutien.*

**A mon frère et ma sœur,**

*Qu'ils trouvent ici l'expression de tous les sentiments que j'éprouve pour eux.*

**A ma grand-mère,**

*Décédée trop tôt.*

**A Emma, ma fille,**

*Qui, de fœtus à nourrisson, a suivi la progression de ce travail.*

*Reçoit tout l'amour d'une mère.*

## SERMENT

"Au moment d'être admise à exercer la médecine, je promets et je jure d'être fidèle aux lois de l'honneur et de la probité. Mon premier souci sera de rétablir, de préserver ou de promouvoir la santé dans tous ses éléments, physiques et mentaux, individuels et sociaux. Je respecterai toutes les personnes, leur autonomie et leur volonté, sans aucune discrimination selon leur état ou leurs convictions. J'interviendrai pour les protéger si elles sont affaiblies, vulnérables ou menacées dans leur intégrité ou leur dignité. Même sous la contrainte, je ne ferai pas usage de mes connaissances contre les lois de l'humanité. J'informerai les patients des décisions envisagées, de leurs raisons et de leurs conséquences. Je ne tromperai jamais leur confiance et n'exploiterai pas le pouvoir hérité des circonstances pour forcer les consciences. Je donnerai mes soins à l'indigent et à quiconque me les demandera. Je ne me laisserai pas influencer par la soif du gain ou la recherche de la gloire.

Admise dans l'intimité des personnes, je tairai les secrets qui me sont confiés. Reçue à l'intérieur des maisons, je respecterai les secrets des foyers et ma conduite ne servira pas à corrompre les mœurs. Je ferai tout pour soulager les souffrances. Je ne prolongerai pas abusivement les agonies. Je ne provoquerai jamais la mort délibérément.

Je préserverai l'indépendance nécessaire à l'accomplissement de ma mission. Je n'entreprendrai rien qui dépasse mes compétences. Je les entretiendrai et les perfectionnerai pour assurer au mieux les services qui me seront demandés.

J'apporterai mon aide à mes confrères ainsi qu'à leurs familles dans l'adversité. Que les hommes et mes confrères m'accordent leur estime si je suis fidèle à mes promesses ; que je sois déshonorée et méprisée si j'y manque".



# PLAN



|   |    |
|---|----|
| <b><u>INTRODUCTION</u></b>  | 18 |
| <b><u>OBSERVATIONS</u></b>  | 20 |
| Cas où l'éthosuximide a paru efficace   | 20 |
| Cas où l'éthosuximide s'est montré inefficace ou a été arrêté en raison d'effets indésirables | 41 |
| <b><u>DONNEES DE LA LITTERATURE SUR LES EPILEPSIES IDIOPATHIQUES ET CRYPTOGENIQUES</u></b>    | 49 |
| <b>Epilepsie bénigne de l'enfance à pointes centro-temporales</b>                             | 52 |
| Clinique  | 52 |
| EEG   | 53 |
| Génétique   | 55 |
| Traitement  | 56 |
| <b>Epilepsie bénigne de l'enfant à pointes ondes occipitales</b>                              | 57 |
| Clinique  | 57 |
| EEG   | 57 |
| Troubles cognitifs et du comportement   | 58 |
| <b>Relation entre les différentes épilepsies partielles bénignes</b>                          | 60 |

|   |     |
|---|-----|
| <b>Troubles cognitifs et du comportement associés à l'épilepsie rolandique</b>        | 61  |
| <b>Syndrome de Landau-Kleffner</b>  | 71  |
| Clinique  | 71  |
| EEG   | 72  |
| Evolution   | 73  |
| Traitement  | 73  |
| Pathogénie  | 74  |
| Trois groupes selon Deonna  | 74  |
| <b>POCS (Pointes Ondes Continues du Sommeil)</b>                                      | 75  |
| Phase initiale  | 75  |
| Phase des POCS  | 76  |
| Evolution après les POCS  | 77  |
| Traitement  | 78  |
| <b>Syndromes de Landau-Kleffner et des POCS réunis dans une entité plus globale ?</b> | 79  |
| Principaux caractères   | 79  |
| Nature et évolution de la détérioration neurophysiologique                            | 82  |
| <b>Formes frontière</b>   | 87  |
| <b>Troubles cognitifs et du comportement</b>  | 91  |
| Dyslexie  | 91  |
| Dysphasie de développement  | 93  |
| Relation entre la dysphasie développementale et l'épilepsie                           | 93  |
| <b><u>COMMENTAIRES SUR LES OBSERVATIONS</u></b>                                       | 97  |
| <b>Damien</b>   | 97  |
| Clinique  | 97  |
| EEG   | 98  |
| Troubles cognitifs et du comportement   | 99  |
| <b>Noëlia</b>   | 101 |
| Clinique  | 101 |




|  |     |
|--|-----|
| EEG  | 101 |
| Troubles cognitifs et du comportement  | 103 |
| <b>Virginie</b>  | 105 |
| Clinique   | 105 |
| EEG  | 106 |
| Troubles cognitifs et du comportement  | 106 |
| <b>Fanny</b>   | 108 |
| Clinique   | 108 |
| EEG  | 108 |
| Troubles cognitifs et du comportement  | 108 |
| <b>Conclusion des commentaires</b>   | 110 |
| <br>   |     |
| <b><u>PLACE DE L'ETHOSUXIMIDE DANS LE TRAITEMENT DE L'EPILEPSIE</u></b>                    | 112 |
| <br>   |     |
| Critères permettant de prévoir l'efficacité de l'éthosuximide dans une épilepsie partielle | 112 |
| Mécanisme d'action de l'éthosuximide   | 115 |
| Utilisation de l'éthosuximide dans le syndrome de Landau Kleffner et les POCS              | 117 |
| Traitement habituel de l'épilepsie à pointes centro-temporales                             | 118 |
| Utilité de l'éthosuximide dans l'épilepsie partielle lésionnelle                           | 120 |
| Données concernant l'éthosuximide dans l'épilepsie partielle                               | 122 |
| Sur les épilepsies partielles  | 122 |
| Sur les pointes de l'épilepsie partielle   | 123 |
| Sur les troubles associés de l'épilepsie partielle   | 123 |
| <br>   |     |
| <b><u>CONCLUSION GENERALE</u></b>  | 125 |
| <br>   |     |
| <b><u>BIBLIOGRAPHIE</u></b>  | 127 |
| <br>   |     |
| <b><u>ANNEXE</u></b>   |     |

## ABREVIATIONS

|         |  |
|---------|--|
| BECT :  | Benign Epilepsy of childhood with Centro-Temporal spikes (épilepsie bénigne de l'enfance avec pointes centro-temporales)       |
| CDES :  | Commission Départementale de l'Education Spéciale  |
| CE1 :   | Cours Elémentaire première année   |
| CLIS :  | Classe d'Intégration Scolaire  |
| CMP :   | Centre Médico-Psychologique  |
| CP :    | Cours Préparatoire   |
| EEG :   | Electroencéphalogramme   |
| EPCT :  | Epilepsie bénigne de l'enfance à Pointes Centro-Temporales   |
| EPO :   | Epilepsie bénigne de l'enfant de l'enfant avec Paroxysmes Occipitaux   |
| EPR :   | Epilepsie à Paroxysmes Rolandiques   |
| ESES :  | Electrical Status Epilepticus during Slow Sleep (épilepsie avec état de mal électroencéphalographique pendant le sommeil lent) |
| ETF :   | Echographie Trans-Fontanelle   |
| FO :    | Fond d'Oeil  |
| ILAE :  | International League Against Epilepsy (ligue internationale contre l'épilepsie)  |
| IME :   | Institut Médico-Educatif   |
| IRM :   | Imagerie en Résonance Magnétique nucléaire   |
| NREM :  | Non Rapid Eye Movements (période sans mouvement oculaire)  |
| PET :   | Positron Emission Tomography (tomographie par émission de positons)  |
| PMO :   | Période de Mouvements Oculaires  |
| PO :    | Pointe Onde  |
| POCS :  | Pointes Ondes Continues du Sommeil   |
| SAMU :  | Service d'Aide Médicale Urgente  |
| SEGPA : | Section d'Enseignement Général et Professionnel Adapté   |

- SESSAD : Service d'Education Spéciale et de Soins à Domicile
- SPECT : Single Photon Emission Computed Tomography (tomographie à émission de simple photon)
- TDM : Tomodensitométrie
- WISC : Wechsler Intelligence Scale for Children (échelle d'intelligence de Wechsler pour enfants)

## INTRODUCTION



Selon la définition de l'OMS (35), les crises d'épilepsie sont des manifestations cliniques paroxystiques (motrices, sensitives, sensorielles ou psychiques) accompagnées ou non d'une perte de connaissance, liées à une décharge excessive des neurones du cortex cérébral.

La sémiologie d'une crise d'épilepsie dépend de l'origine topographique et de la propagation des décharges neuronales.

On parle d'épilepsie quand une crise épileptique s'est répétée.

Les épilepsies partielles sont définies par des critères électro-cliniques.

Dès 1941, Jaspers et Kershman (45), faisaient une corrélation entre les caractéristiques électroencéphalographiques (EEG) et le déroulement clinique des crises d'épilepsie.

80% des patients dont l'électroencéphalogramme (EEG) enregistre des pointes focales font des crises partielles.

La même proportion de crises généralisées est retrouvée lorsque l'EEG enregistre des figures bilatérales, généralisées, synchrones et symétriques.

La classification internationale des crises (19) systématise ces corrélations.

Dans un certain nombre d'observations, la correspondance entre l'aspect des crises cliniques, les troubles associés à l'épilepsie et l'EEG, ne sont pas simples.

A partir de quatre observations d'épilepsie partielle, mono ou multifocale, sensibles à l'éthosuximide, que nous comparerons à d'autres cas, proches au plan clinique et EEG, mais où ce médicament n'a pas eu d'effet favorable, nous essaierons de définir la place de ce médicament, habituellement réservé au traitement des absences, dans ce type d'épilepsie.

Nous discuterons ensuite la place de nos observations au sein des épilepsies partielles de l'enfant.

Nos cas sont aussi l'occasion de discuter les rapports entre épilepsie d'une part, anomalies EEG d'autre part et certains troubles associés cognitifs et du comportement.

Certaines observations publiées suggèrent qu'un traitement efficace sur les altérations de l'EEG l'est aussi, par une relation de cause à effet, sur les crises et les troubles comportementaux et/ou cognitifs associés.

Il n'y a cependant pas d'études conduites avec une méthode suffisamment rigoureuse pour le certifier.

## OBSERVATIONS

Nous présenterons quatre observations où l'éthosuximide s'est montré efficace sur des pointes mono ou multifocales enregistrées sur l'EEG et les manifestations cliniques pathologiques et, par comparaison, quatre autres, où, malgré des similitudes cliniques et électriques, il s'est montré inefficace ou a été mal toléré.

### Quatre cas où l'éthosuximide a paru efficace

#### LAZ. Damien

(cas n° 1)

Damien, né le 06/07/86 n'a pas d'antécédents familiaux notables.

Il s'est élevé normalement dans les premiers mois et il a marché à 14 mois.

A l'occasion d'une hospitalisation pour douleurs abdominales, en 1994, l'interrogatoire retrouve de brèves périodes d' « absences », où l'enfant suspend ses activités et paraît s'être retiré dans un rêve. Ces crises seront qualifiées par la suite de pseudo-absences. En effet, on entend par ce terme, les crises qui se caractérisent essentiellement par une perte de contact, associée ou non à d'autres manifestations cliniques, mais qui sortent du cadre des absences typiques de l'épilepsie-absences de l'enfant répondant à des critères électro-cliniques précis



dans la classification internationale des crises et dans la classification internationale des épilepsie.

Damien, dont le QI a été évalué à 110 avec l'échelle d'intelligence de Wechsler pour enfants (WISC), est en échec scolaire.

La lenteur d'exécution des tâches contraste avec un syndrome hyperkinétique.

Ces troubles sont associés à des difficultés de mémorisation et à une dyslexie.

Le bilan orthophonique d'août 1995 fait état de :

- troubles de l'articulation ;
- séquelles de retard de parole, inversions dans les groupes consonantiques complexes, et simplifications phonétiques fréquentes ;
- difficultés de lecture avec inversions des lettres, confusions phonétiques, méconnaissance des graphèmes, et lecture lente et syllabique ;
- difficultés de transcription, erreurs phonétiques nombreuses et de tout type ;
- troubles de la structuration temporo-spatiale ;
- difficultés à reproduire une figure géométrique avec modèle ;
- problèmes de compréhension ;
- attention auditive de niveau moyen.

De plus, des troubles praxiques sont retrouvés par la psychomotricienne du service.

Avant le traitement par l'éthosuximide (Zarontin®)

L'EEG de juin 1994, à l'âge de 7 ans et 11 mois enregistre un foyer lent pariétal gauche associé à des pointes isolées occipitales.

Malgré le valproate qui fait disparaître les absences, les troubles cognitifs persistent.

Le vigabatrin et la carbamazépine, substitués au valproate à partir de mai 1996, sont mal supportés. Ils induisent une irritabilité, une agressivité et une hyperactivité. Ils sont sans effet sur l'EEG.

Entre 1994 et 1997, aucun tracé n'est normal.

\* Le 25/10/94 : pointes isolées ou en bouffées, soit à droite, soit à gauche, dans les régions occipitales.

\* Le 21/06/95 : pointes et pointes ondes occipitales.

\* Le 22/05/96 : deux foyers indépendants, occipital droit et gauche. Les anomalies sont accentuées par le sommeil, qui fait apparaître des trains de pointes ondes et de polypointes ondes, à début et à fin brusques, diffus sur le scalp, les régions frontales restant épargnées.

\* Le 08/08/96 : persistance de deux foyers actifs, un dans chaque région postérieure, de pointes et de pointes ondes.

\* Le 8/01/97 : activité sub-continue de pointes et de pointes ondes, localisées dans les régions occipitales, en deux foyers indépendants.

### Le traitement par l'éthosuximide

est commencé le 28/02/97, à l'âge de 10 ans et 7 mois, à raison de 20 mg/ kg, en deux prises quotidiennes.

Un mois après, Damien n'a fait aucune crise; ses résultats scolaires se sont, aux dires de l'entourage, améliorés. L'EEG enregistre encore des pointes occipitales, s'activant dans le sommeil, sur un tracé de fond normal.

En septembre 1997, huit mois après le début du traitement, l'EEG est normal. Il n'y a toujours pas eu de crise. Damien entre au cours moyen, première année. Il reste lent avec des difficultés particulières pour la lecture et l'écriture. La rééducation orthophonique est poursuivie, mais non la psychothérapie.

En décembre 1997, l'EEG enregistre à nouveau des pointes occipitales gauches pendant la veille, qui se multiplient et diffusent dans le sommeil.

Les EEG sont normaux le 26/07/98 le 26/08/99, le 3/7/00.

Le traitement par l'éthosuximide est arrêté progressivement entre novembre 2000 et juillet 2001, Damien ayant atteint l'âge où les épilepsies partielles cryptogéniques entrent habituellement en rémission.

L'EEG du 7/2/2001 enregistre une seule bouffée généralisée dégradée sur un fond normal.

### Les difficultés scolaires

persistent, tout le long de la scolarité primaire, avec peu d'effet de l'éthosuximide et de la normalisation de l'EEG sur les performances, contrastant avec un effet jugé net par l'entourage, sur les troubles associés du comportement.

En 1999, la lecture est acquise, mais elle n'est pas courante. Damien ne comprend pas toujours ce qu'il lit. Il n'aime pas lire. Il écrit avec beaucoup de fautes. Il est scolarisé en section d'enseignement professionnel et général adapté (SEGPA) et une orientation à l'institut médico-éducatif (IME) du Vert Coteau est proposée. Il entre alors dans une classe à petits effectifs en Belgique, où il est en échec. Il reprend, en cours d'année 2000, un cursus SEGPA en France, avec l'aide d'un orthophoniste. En novembre 2000, il y a des progrès en SEGPA, mais Damien reste instable, émotif et colérique.

La reprise d'une psychothérapie est conseillée en mars 2001.

L'examen neurologique est normal

La tomodensitométrie (TDM) cérébrale et l'imagerie en résonance magnétique nucléaire (IRM) visualisent une méga grande citerne avec amincissement de la voûte occipitale en regard.

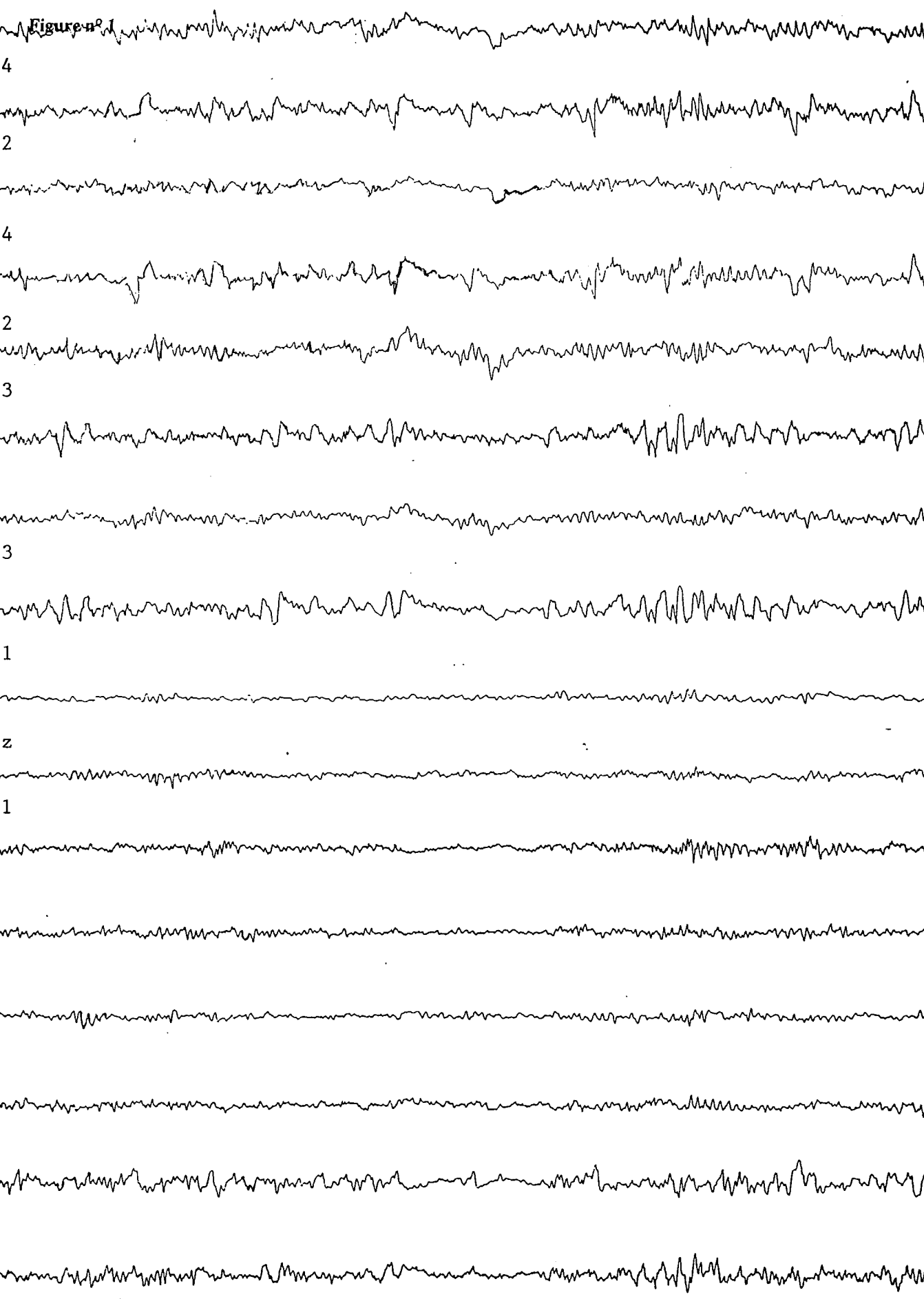
### En conclusion

Epilepsie à crises rares et qui ont même initialement paru douteuses, multifocale et très active sur les EEG initiaux, avec importante activation dans le sommeil.

Troubles associés importants sous forme d'anomalies spécifiques de certaines fonctions cognitives, avec difficultés d'apprentissage du langage parlé puis écrit, source d'un retard scolaire, alors que l'intelligence paraît normale.

L'éthosuximide, qui a permis la normalisation de l'EEG, semble avoir eu un effet sur les troubles associés, difficile à apprécier en raison du retard préalablement accumulé.

Figure n° 1



Montage N° 1

LAZ. Damien

7.6.1994

Ralentissements thêta, plus marqués sous les dérivations occipitales gau

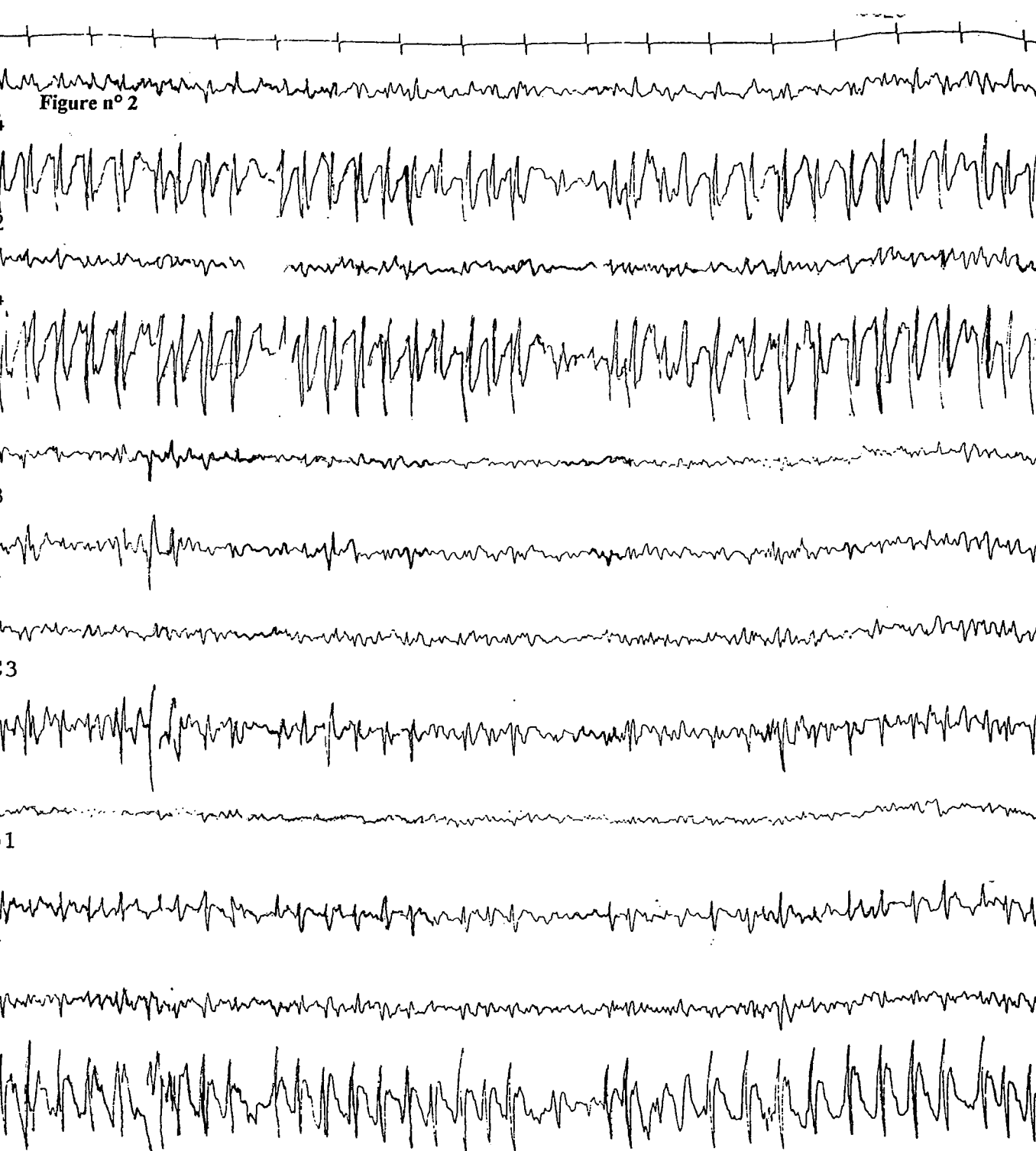


Figure n° 2

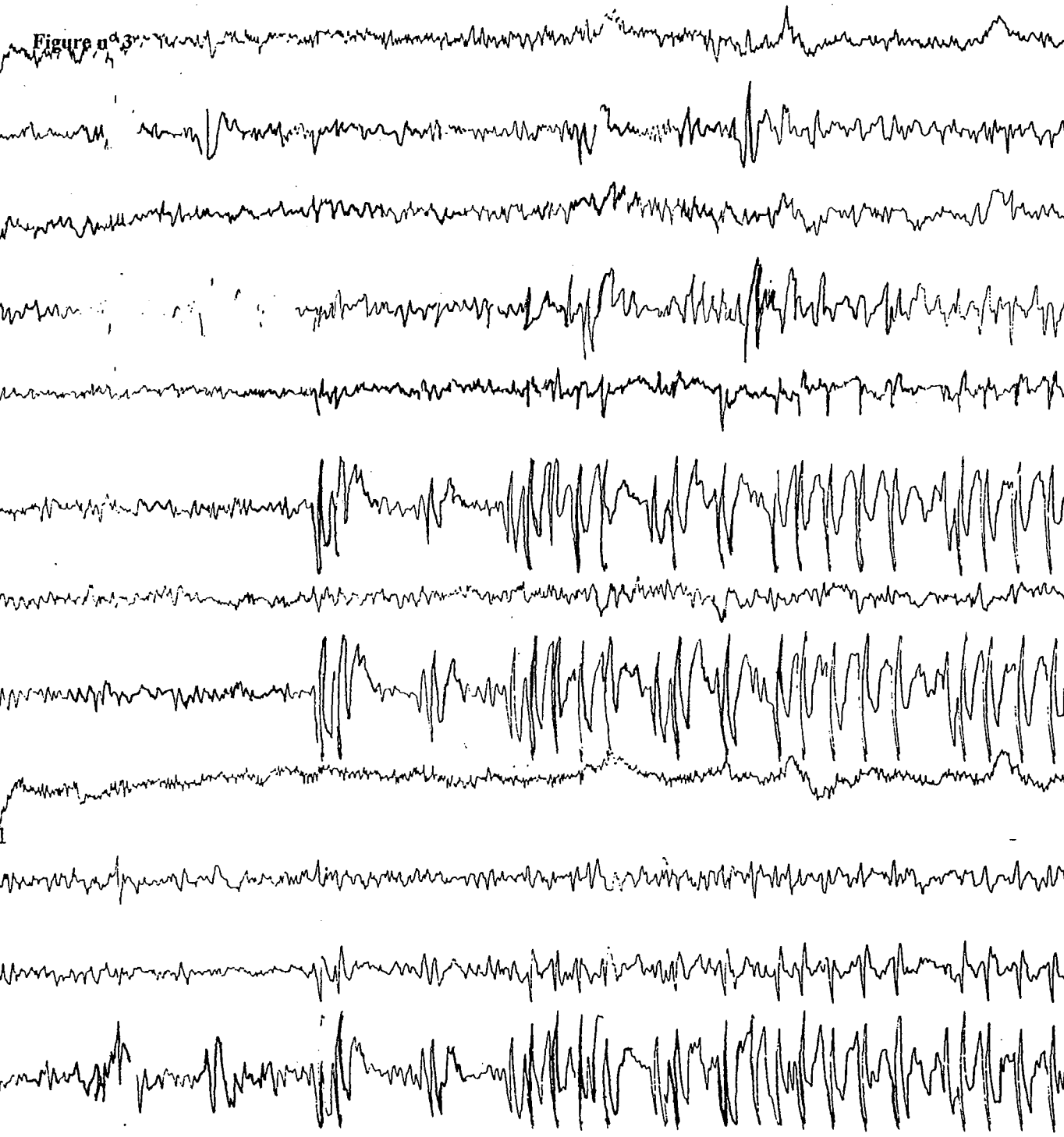
Montage N° 2

LAZ. Damien

22 05 1996

**Pointes ondes répétitives en longues bouffées occipitales droites,  
diffusant peu à gauche  
Sans concomitant clinique**

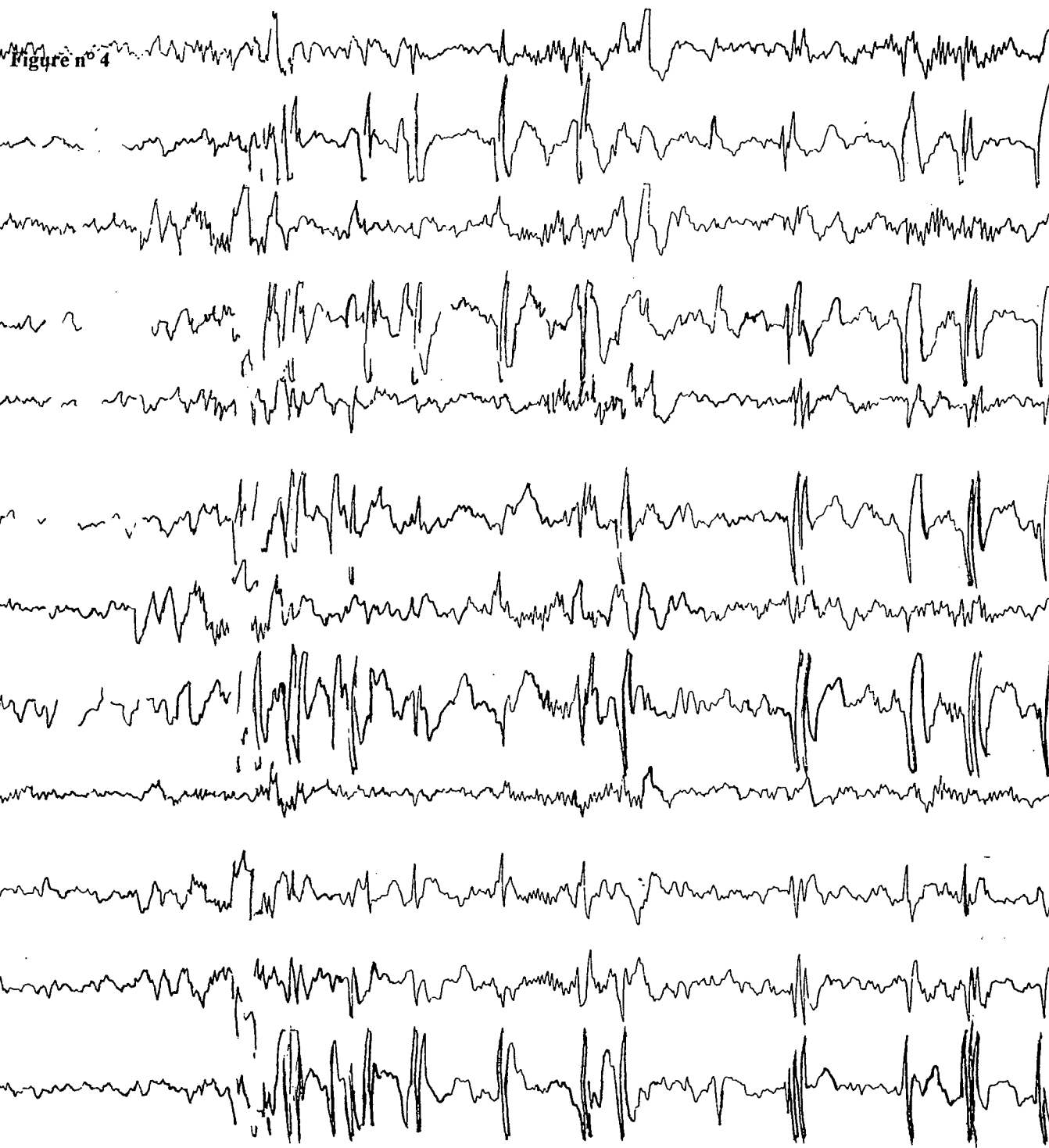
Figure n°3



Montage N°2  
 LAZ. Damien  
 8 1 1997

**Pointes ondes répétitives en longues bouffées occipitales gauches,  
 diffusant peu à droite  
 Sans concomitant clinique**

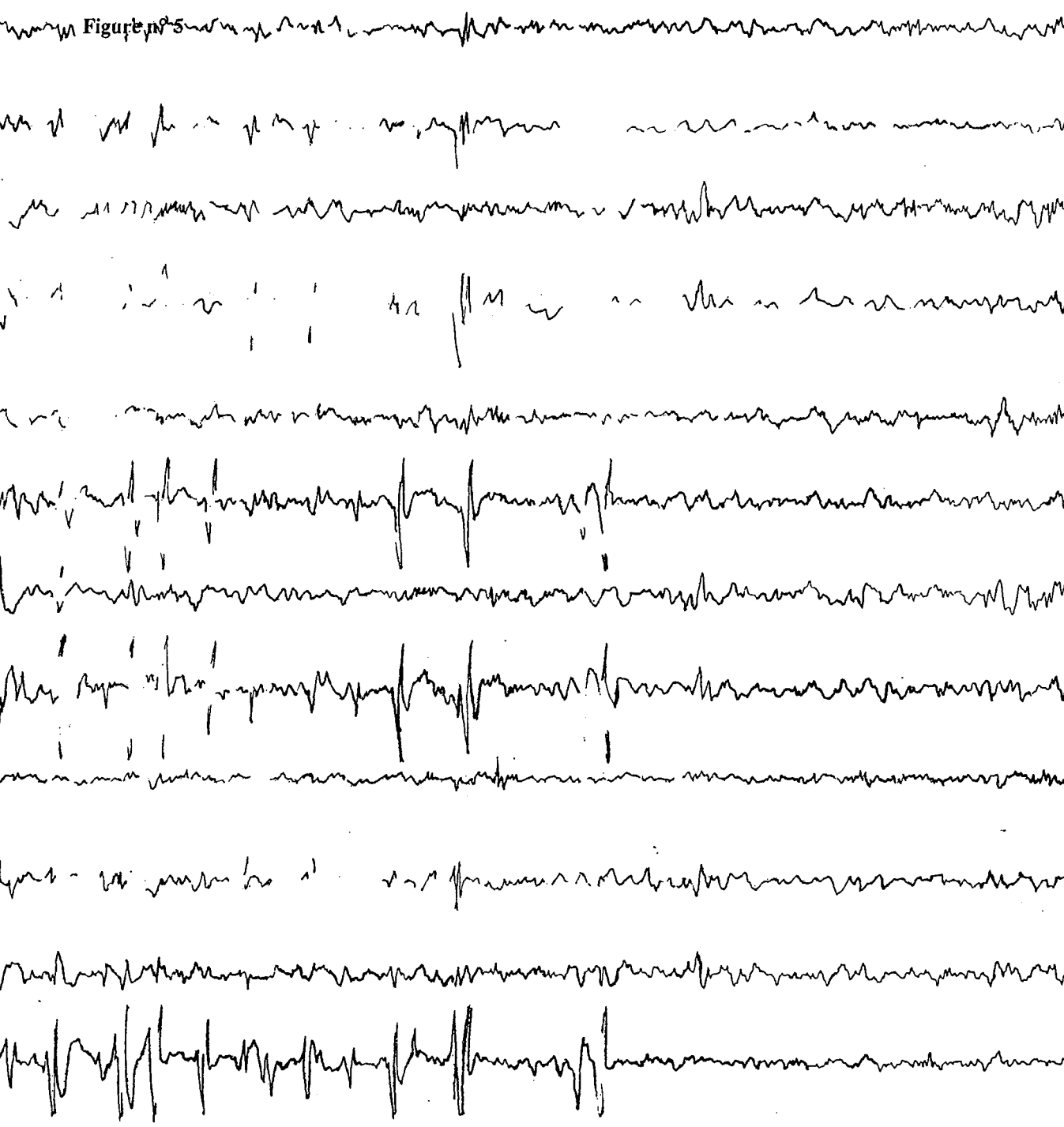
Figure n° 4



Montage N° 2  
LAZ. Damien  
8 1 1997

**Pointes ondes occipitales synchrones, diffusant à tout le scalp dans le sommeil**

Figure n° 5



Montage N° 2

LAZ. Damien

20 2 1997

Pointes ondes occipitales gauches pendant la veille



## FRA. Noëlia

(cas n° 2)

Noëlia est née le 17/12/84 au terme d'une grossesse normale.

Les parents sont cousins germains. La grand-mère maternelle de l'enfant est la sœur de sa grand-mère paternelle qui est épileptique. Le père a de manifestes difficultés d'élocution. La mère lit difficilement.

Noëlia a marché à 11 mois. Elle a parlé tard. Elle n'utilisait aucun mot à trois ans.

Malgré d'importantes difficultés dès le cours préparatoire, Noëlia a été maintenue dans l'école de son quartier, avec un soutien pédagogique et une rééducation orthophonique.

A l'âge de 10 ans, il faut souvent répéter et simplifier ce que l'on dit pour qu'elle comprenne.

Elle parle de façon difficilement compréhensible pour qui ne la connaît pas, elle articule mal, elle confond certains phonèmes, elle inverse certains mots dans les phrases et certains phonèmes dans les mots.

Il lui arrive inopinément de suspendre son discours, comme si elle perdait la faculté de s'exprimer pour un moment. Ce trouble est interprété, en interrogeant Noëlia et son entourage, comme un renoncement à former une expression verbale quand elle s'annonce difficile et non comme une suspension critique de cette faculté.

Elle lit et écrit avec beaucoup de fautes. Elle ne comprend pas ce qu'elle lit.

Aucune crise convulsive certaine n'a été remarquée jusqu'en 1996.

L'examen neurologique est normal, il n'y a pas de trouble du comportement et de la personnalité.

En 1993, à l'âge de huit ans, l'EEG enregistre des pointes et des polypointes ondes, généralisées ou focales, mais sans foyer constant, tantôt en avant, tantôt en arrière, quelques fois à droite, d'autre fois à gauche.

Le valproate, inefficace sur les troubles cognitifs et sur l'EEG, a été rapidement arrêté.

L'EEG, du 28/2/95, à 10 ans, enregistre des pointes frontales, activées pendant le sommeil, dans leur fréquence et dans leur diffusion.

Le clobazam, n'a pas eu d'effet sur l'EEG, il est rapidement arrêté.

Sous vigabatrin le tracé de sommeil enregistre des pointes ondes continues du sommeil (POCS), ce qui conduit à son abandon.

Le 8/2/1996, à 11 ans, aucune manifestation clinique n'est observée sur un enregistrement vidéo prolongé. L'EEG, qui enregistre pendant la veille des pointes et des pointes ondes, isolées ou en bouffées, à prédominance frontale, s'active en POCS pendant le sommeil.

A 12 ans, le comportement de Noëlia se modifie brusquement, sous forme d'une de somnolence diurne anormale. Elle se montre distraite, ralentie dans ses gestes, et tient des propos incohérents. Sur ce fond, surviennent des épisodes de regard fixe, avec perte de contact, absence de réponse aux sollicitations extérieures.

Elle consulte le troisième jour de cet état. L'EEG enregistre un foyer d'ondes lentes frontal, intermittent et des crises sous forme de figures thêta rythmiques, frontales gauches, qui diffusent peu, correspondant à des pseudo absences avec regard fixe et réponses incohérentes aux questions.

Un traitement par l'éthosuximide, à la dose de 20 mg/kg, associé initialement au clonazepam (0,1 mg/kg), est mis en place.

Au bout de 24 heures, les crises cessent. Noëlia retrouve son état habituel après trois jours. Le clonazepam, maintenu à pleine dose pendant 3 jours, est ensuite arrêté en une semaine.

Trois mois plus tard, en mars 1997, Noëlia ne fait aucune crise. L'EEG est normal, veille et sieste. De même, le tracé de 24 heures est normal en mai 1997.

Parallèlement, le comportement et les résultats scolaires en SEGPA s'améliorent.

Devant cette évolution jugée favorable, l'éthosuximide est maintenu.

Les EEG enregistrés à 13 ans et 2 mois, 14 ans et 4 mois, et 15 ans, sont normaux.

Le traitement est arrêté progressivement au cours de l'an 2000.

Le 18/10/00, juste après l'arrêt complet de l'éthosuximide, l'EEG est normal, il n'enregistre qu'une seule bouffée dégradée en hyperpnée, de signification douteuse.

Les troubles du langage, expression et compréhension, s'améliorent nettement.

Noëlia a acquis la lecture courante, avec une tendance à l'hyperlexie, c'est à dire qu'elle lit rapidement, sans faute, mais en ne comprenant pas ce qu'elle lit. L'écriture est lisible, avec moins de fautes. Noëlia est scolarisée en 2<sup>o</sup> professionnelle.

L'examen neurologique et le comportement ont toujours été normaux.

Le scanner encéphalique de 1992 et l'IRM de 1999 sont normaux.

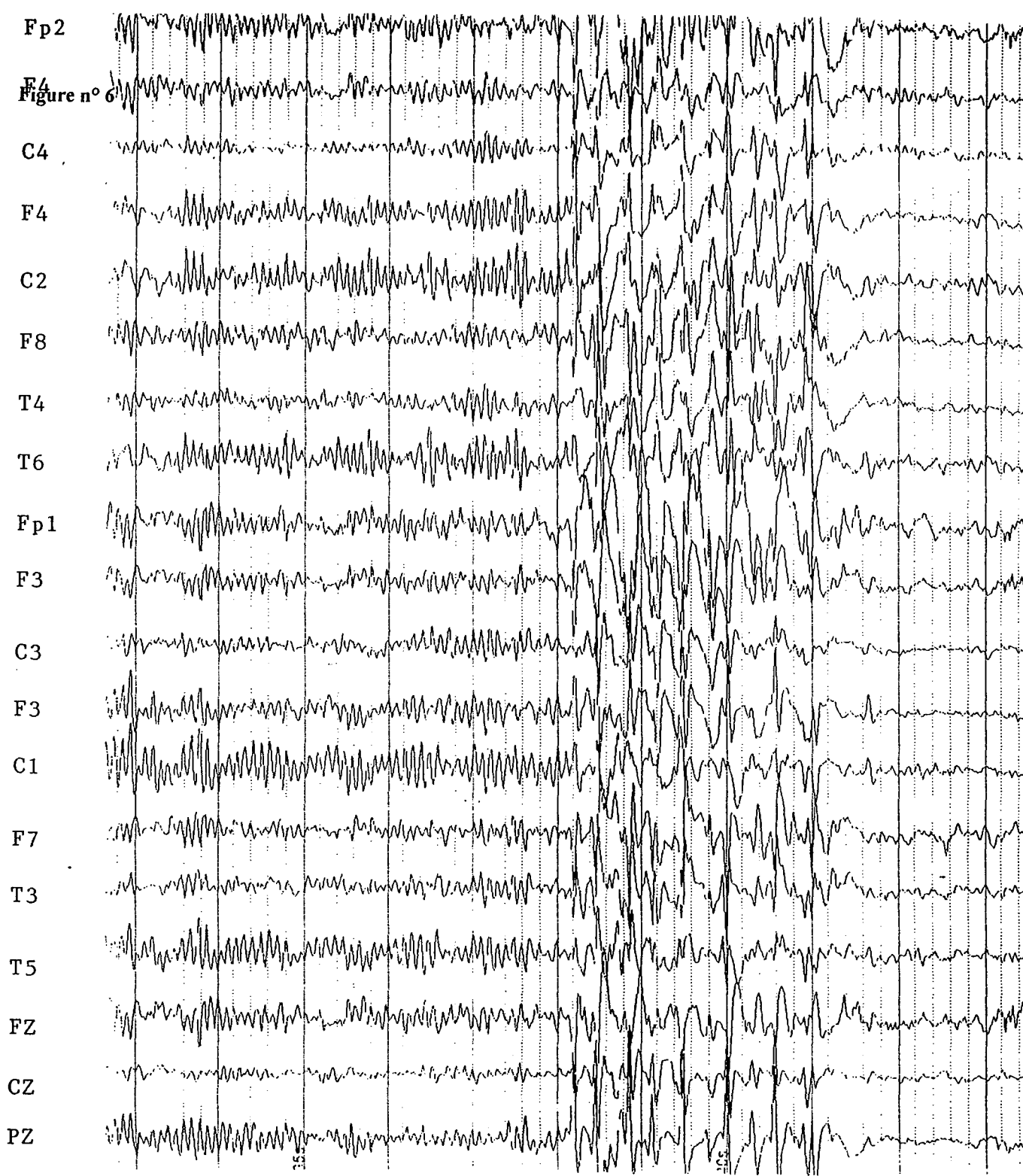
### En conclusion

Des troubles spécifiques d'apprentissage du langage écrit et parlé ont fait découvrir des pointes multifocales EEG, s'activant fortement dans le sommeil.

Le valproate, le clobazam, le vigabatrin, n'ont eu aucun effet sur les troubles cliniques et sur l'EEG.

L'éthosuximide, introduit après un état de mal non convulsif, permet la normalisation de l'EEG et une certaine amélioration dans le comportement et les capacités d'apprentissage scolaire.

Le retard préalablement accumulé n'a pas été rattrapé.



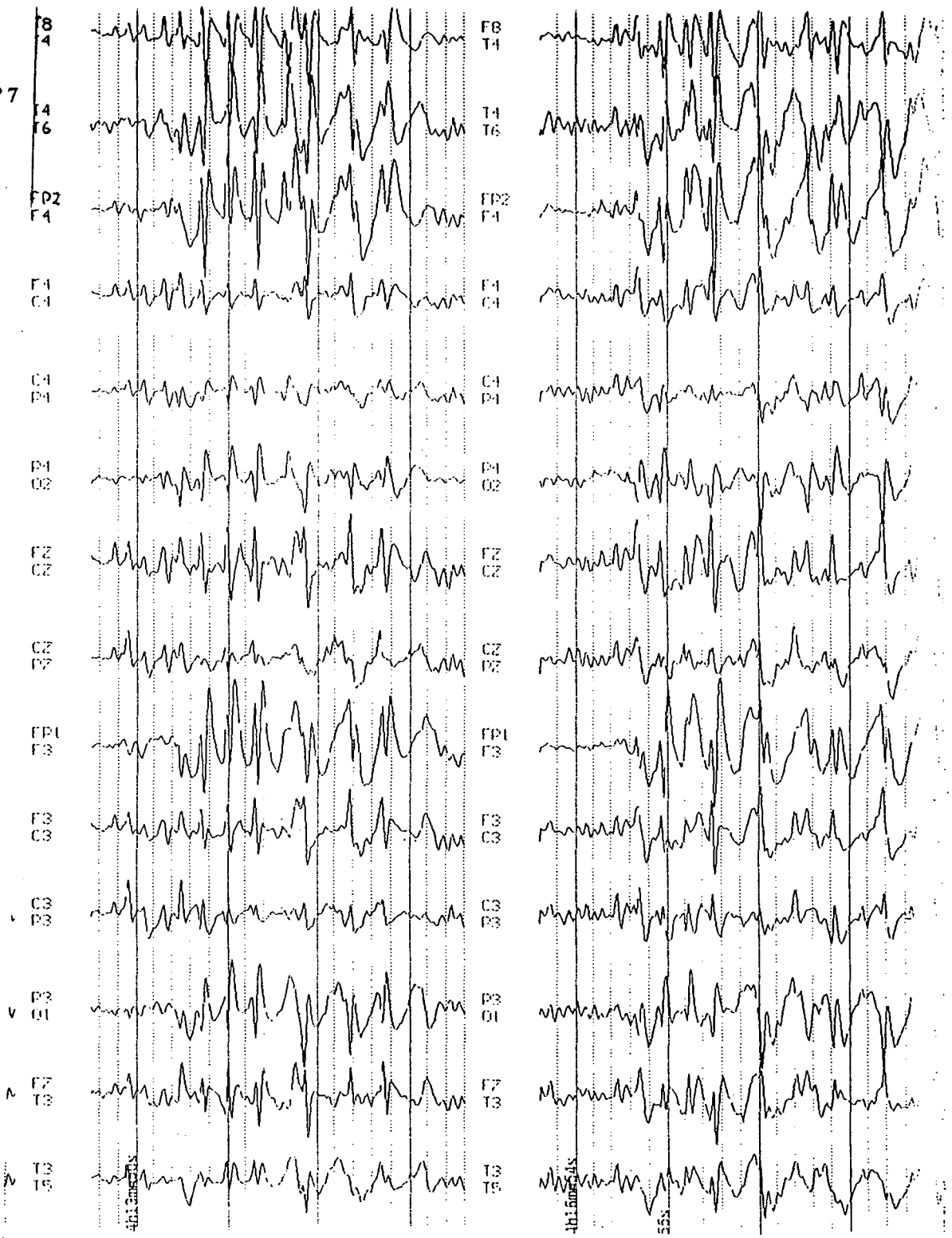
Montage référentiel

FRA. Noëlia

8 au 9 2 1996

**Pointes ondes en bouffées généralisées pendant la veille  
Sans concomitant clinique**

Figure n° 7



FRA. Noëlia  
8 au 9 2 1996

**Pointes ondes généralisées s'activant pendant le sommeil**

## BIL. Virginie

(cas n° 3)

Virginie naît normalement le 30/07/91 au terme d'une grossesse normale. Elle n'a pas d'antécédents personnels. Ses deux parents sont sourds. Ils utilisent entre eux le langage des signes et lisent sur les lèvres. Ils communiquent par le langage, de façon intelligible, avec les entendants et avec leur fille, le père mieux que la mère.

Virginie est gauchère ; elle a parlé tard. Son vocabulaire est resté longtemps pauvre, ce qui a justifié une rééducation orthophonique.

Elle parle normalement à l'entrée au cours préparatoire (CP), mais elle y est aussitôt en échec. Les premiers rudiments de lecture et de l'écriture ne sont pas acquis après un an. On peut parler d'alexie complète à la fin du CP.

Elle n'a jamais fait de crise, même mineure, même douteuse.

L'EEG du 07/11/98, à l'âge de 7 ans, enregistre un large foyer de pointes, très actif, temporal droit, qui persiste, mais qui ne s'active pas, et qui ne se généralise pas dans le sommeil sur le tracé du 23/11/98.

Sous éthosuximide, à la dose de 20 mg/kg, en deux prises quotidiennes, qui induit d'abord une certaine somnolence, mais qui est ensuite bien toléré, Virginie commence à faire des progrès avec son orthophoniste, dans l'apprentissage de la lecture.

L'EEG est normal le 17/12/98 et l'éthosuximide est poursuivi.

En octobre 1999, Virginie double le cours élémentaire première année (CE<sub>1</sub>), mais avec de bons résultats. La lecture et l'écriture sont acquises. Les séances d'orthophonie, d'abord espacées, sont arrêtées en décembre 1999. L'EEG n'enregistre alors que quelques renforcements de l'activité de base, favorisés par l'hyperpnée, sans focalisation, ni figures spécifiques.

L'examen neurologique et l'IRM du 04/10/98 sont normaux.

### Avis de l'orthophoniste

Initialement, en octobre 1998, il n'y a aucune difficulté dans le langage oral. Compréhension, expression, coordination des organes phonatoires sont corrects. L'articulation des phonèmes est parfois impure [sz / ff], mais l'altération est très légère. Le domaine instrumental est correct. Il n'y a pas d'erreur visuelle, le sens du travail est bon.

En revanche, l'acquisition du langage écrit est très déficitaire. Malgré des cours de rattrapage au CP, Virginie est incapable de lire. Seules les voyelles a, o, i et u sont correctement identifiées. Les autres lettres ne sont pas connues. La lecture des syllabes est impossible. L'écriture est hésitante. Seules les voyelles lues sont bien transcrites.

Dans le domaine phonologique, Virginie a des difficultés dans la décomposition, le repérage et la localisation des syllabes. Elle est incapable de faire la correspondance phonèmes-graphèmes et ignore le mécanisme de la transcription des syllabes.

La conclusion est un trouble phonologique important.

Le traitement par l'éthosuximide à la dose de 20 mg/ kg est commencé après deux séances d'orthophonie.

La méthode de rééducation a utilisé les trois modes d'accès, auditif, tactile, visuel.

L'amélioration a été progressive.

Les difficultés d'attention, qui n'ont pas été spécifiquement travaillées, se sont levées.

Le mécanisme de la lecture a été compris au bout de cinq mois environ.

Après quoi l'enfant a rapidement acquis la lecture courante.

Les progrès en écriture se sont fait parallèlement.

### En conclusion

Une alexie pure fait découvrir un foyer de pointes temporal droit chez une enfant gauchère de 7 ans, à la fin du CP.

L'éthosuximide fait disparaître le foyer EEG.

La lecture et l'écriture courantes sont acquises dans l'année qui suit l'institution du traitement, avec l'aide d'une rééducation orthophonique.

Figure n° 8

Fp2 T4

T4 O2

Fp2 C4

C4 O2

Fp1 T3

B O1

I C3

O1

50s

55s

12h29mn

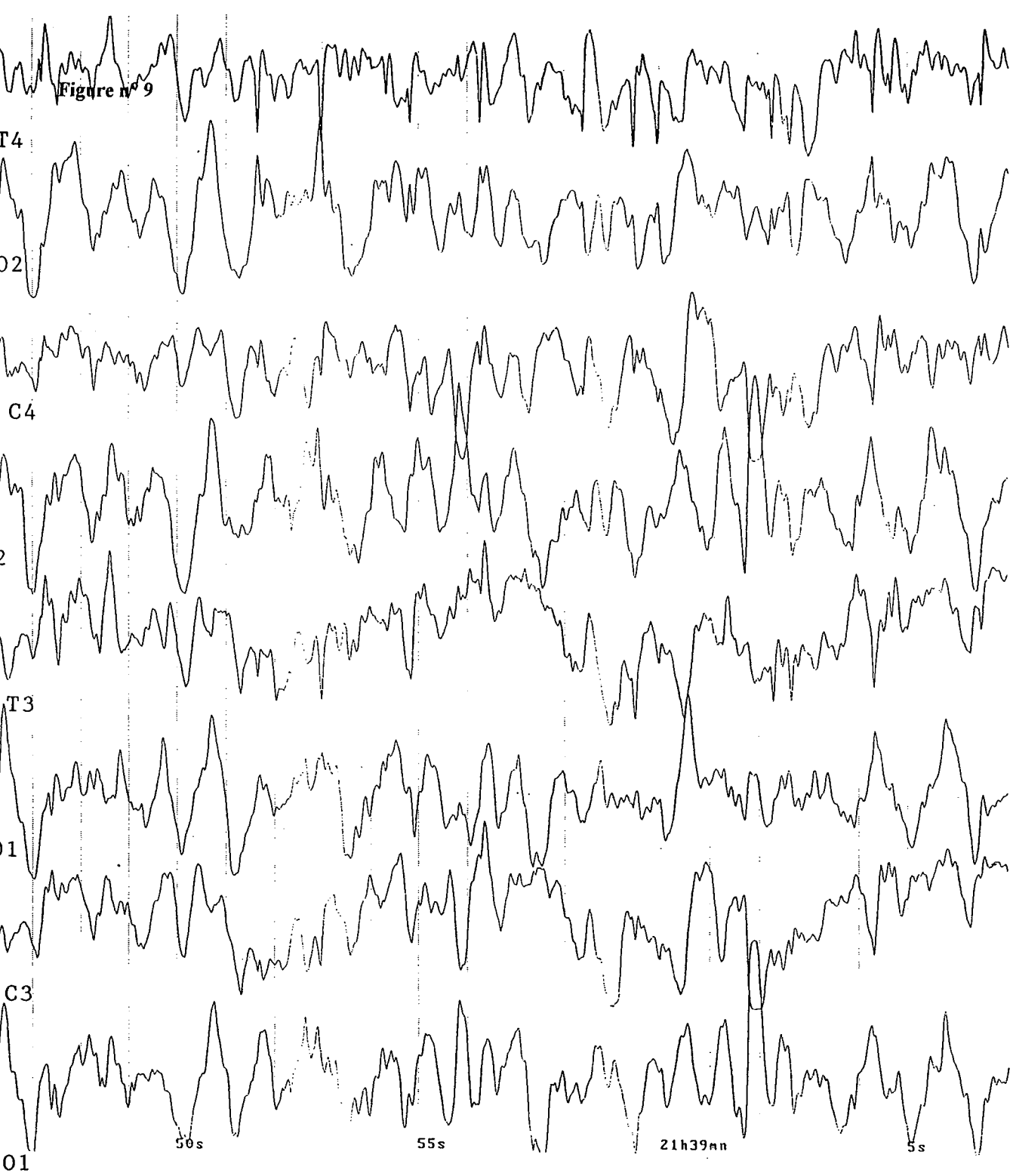
5s

BIL. Virginie

13 11 1998

**Pointes et pointes ondes répétitives temporales droites pendant la veille**





BIL. Virginie  
13 11 1998

**Pointes et pointes ondes répétitives temporelles droites  
pendant le sommeil  
Sans activation par rapport à la veille**

Fanny, née normalement, au terme d'une grossesse normale, le 09/02/96, a une sœur aînée, normale.

A 22 mois, après un séjour chez une tante, où elle fait une maladie fébrile, en apparence bénigne, elle commence à régresser et cesse de faire des progrès pour parler, alors qu'elle utilisait déjà quelques mots. L'audition est alors testée normale. Les potentiels évoqués auditifs (PEA) sont normaux.

A 4 ans ½, Fanny n'a pratiquement aucun langage, en dehors d'un jargon incompréhensible. Quoique la compréhension soit meilleure que l'expression, elle semble également très atteinte.

Fanny aime la musique, mais ne chantonne pas.

Le contact et le suivi oculaire sont normaux.

Elle a un caractère plutôt facile, mais avec une intolérance à la frustration.

Elle montre et désigne les objets et prend sa mère par la main lorsqu'elle souhaite obtenir d'elle quelque chose.

Fanny ne cherche pas le contact avec les autres enfants, mais accepte leur compagnie.

Elle montre quelques stéréotypies ; elle s'applaudit quand elle réussit quelque chose.

Elle répond au salut et tend la main en entrant et sortant du bureau de consultation.

Il n'y a pas de dysmorphie, l'examen neurologique est normal.

Le bilan complémentaire à la recherche d'une maladie génétique et d'une maladie métabolique est normal (caryotype avec recherche de l'X fragile, créatine-phosphokinase, ammoniémie, chromatographie des acides aminés, acide lactique, pyruvique, acide argino-succinique urinaire)

Fanny est suivie au centre médico-psychologique (CMP) d'Hagondange puis dans le service d'éducation spéciale et de soins à domicile (SESSAD) de Knutange.

Il n'y a pas d'épilepsie, avec un doute sur une seule possible crise mineure lors d'une séance de psychothérapie.

L'EEG du 28/11/00 enregistre, sur un fond normal un foyer de pointes postérieur droit, pouvant diffuser en controlatéral. Il n'y a pas d'activation dans le sommeil, ni de POCS.

Un essai d'éthosuximide est proposé à la dose de 20 mg/ kg, en deux prises, matin et soir.

Le 15/01/01, Fanny n'a pas fait de progrès sensibles, ni dans son comportement, ni dans sa communication. Le foyer de pointes a disparu, l'EEG est normal.

En juillet 2001, huit mois après le début du traitement par l'éthosuximide, l'évolution est jugée très positive par l'entourage de Fanny. La communication avec les adultes et les autres enfants est plus facile. L'instabilité, l'émotivité, l'intolérance à la frustration, sont moindres.

Il n'y a toujours aucun langage articulé compréhensible. En orthophonie, Fanny est très présente et semble articuler des mots, bien qu'aucun son ne sorte de son larynx.

Il y a une dissociation entre les activités qu'elle peut avoir spontanément et son incapacité à les reproduire sur injonction. Elle danse spontanément sur une musique, mais se montre très maladroite pour exécuter un ordre.

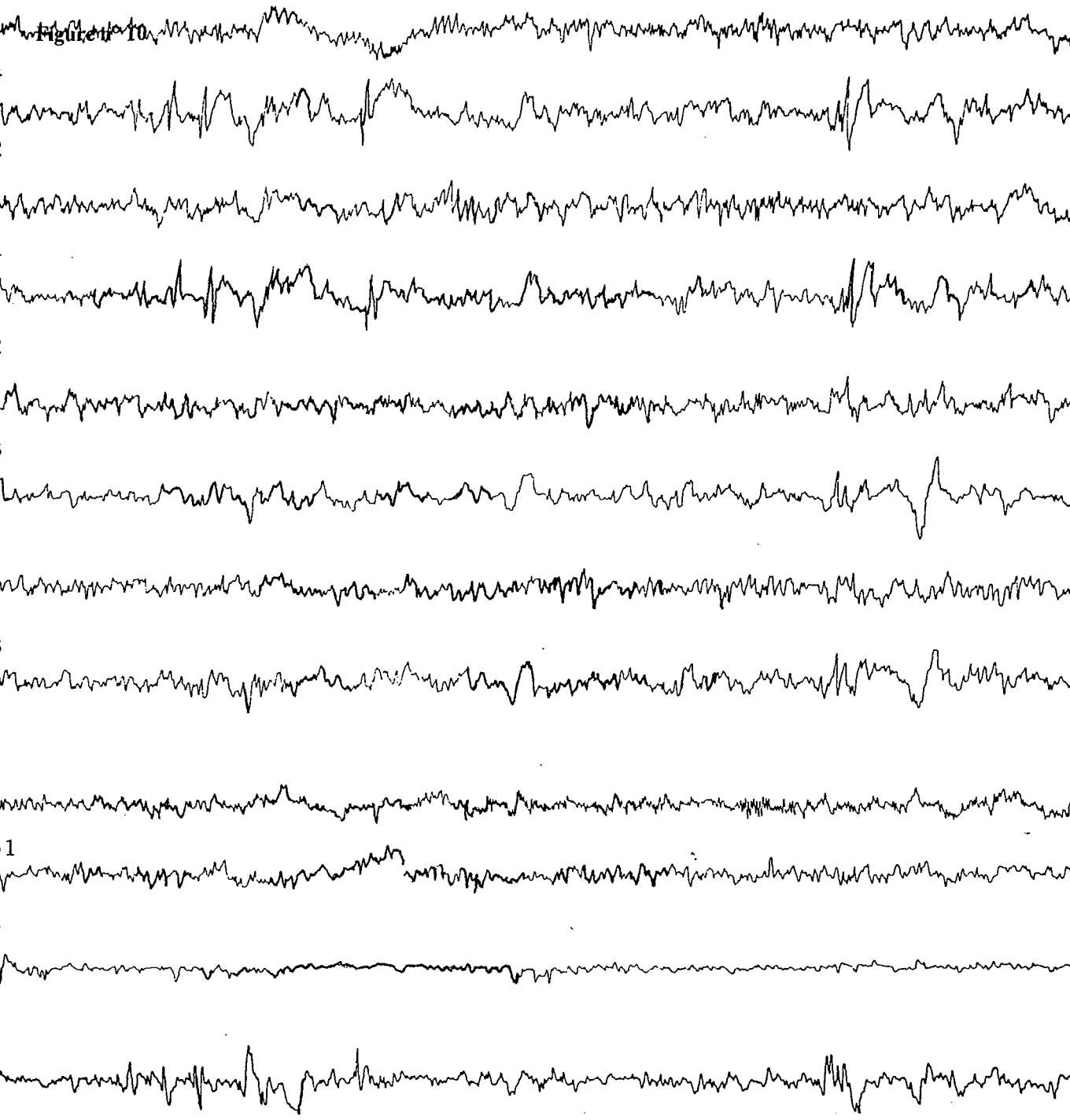
### En conclusion

Le contraste entre les troubles majeurs d'expression et de compréhension du langage et le comportement, qui reste communicatif, ont fait douter du diagnostic de psychose infantile ou de dysharmonie initialement proposé.

Ces troubles sont associés à un foyer de pointes EEG, ne s'activant pas dans le sommeil et sans épilepsie clinique.

La question d'une relation de cause à effet ne peut pas être résolue.

De façon pragmatique, l'éthosuximide, qui a normalisé l'EEG, et qui paraît avoir aidé l'équipe du SESSAD dans son effort de prise en charge, est poursuivi.



Montage N° 2  
 REI. Fanny  
 28 11 2000

**Pointes répétitives occipitales droites  
 pendant la veille**

**Quatre cas où l'éthosuximide a paru inefficace  
ou a été arrêté en raison d'effets secondaires**

**MIC. Stéphanie (cas n° 5)**

Stéphanie, née le 8 03 89 n'a pas d'antécédent pathologique personnel ou familial.

A partir de l'âge de 3 ans, des troubles du comportement et du caractère motivent une psychothérapie. Stéphanie s'adapte mal en maternelle.

Entre septembre 95 et juillet 1996, deux à trois fois par mois, au réveil, Stéphanie a les yeux grands ouverts, s'exprime dans un jargon incompréhensible, puis l'entourage observe des mouvements cloniques des quatre membres, rythmiques s'épuisant progressivement. Des myoclonies des épaules peuvent précéder la crise.

En juillet 96, l'EEG enregistre des pointes bifrontales (origine frontale droite), qui s'activent et diffusent pendant la sieste, réalisant un aspect proche de POCS.

Sous valproate, Stéphanie ne fait aucune crise clinique sous traitement jusqu'en novembre 2000, mais, après une brève rémission électrique, les anomalies EEG persistent, sous forme de pointes, isolées ou en courtes bouffées, multifocales, dont la topographie et l'activation dans le sommeil sont variables selon les enregistrements.

En raison de la persistance des anomalies EEG couplées à des troubles importants d'apprentissage, le nitrazepam puis, en octobre 1997, l'éthosuximide, à la dose de 20 mg/kg, sont essayés, en association avec le valproate.

Ces deux médicaments sont sans effet sur l'EEG et ils induisent une hyperactivité, aggravant les troubles associés du comportement et des apprentissages.

Ils sont l'un et l'autre rapidement arrêtés.

En août 1999, l'éthosuximide est réutilisé, à la dose de 20 mg/kg. Il est à nouveau sans effet sur l'EEG, et arrêté au bout de quatre mois.

Le valproate est arrêté en novembre 2000, en raison d'une prise de poids excessive et il lui est substitué le clobazam, sans effet sur l'EEG, mais aussi sans nouvelle crise en mai 2001.

L'examen neurologique est normal.

Malgré une rééducation orthophonique, en psychomotricité et une psychothérapie, Stéphanie garde un retard global dans les acquisitions et reste hyperactive.

Après un essai de CP, à l'insistance des parents, elle est placée à l'IME du Vert Coteau par la commission départementale de l'éducation spéciale (CDES) où elle progresse régulièrement.

En 2001, elle parle normalement, son expression et sa compréhension sont bonnes. L'écrit reste mal maîtrisé.

Le traitement par le méthylphénidate, qui semble avoir eu un effet favorable sur les troubles du comportement et les apprentissages scolaires, a cependant été arrêté en 1999.

L'IRM est normale (octobre 1997).

### En conclusion

Epilepsie partielle multifocale, s'activant fortement dans le sommeil.

Le traitement par le valproate, commencé après au moins une vingtaine de crises, s'est montré cliniquement actif, mais il n'a eu qu'un effet temporaire sur l'EEG. Des troubles du comportement et un retard scolaire important sont associés à la maladie.

L'éthosuximide, essayé deux fois, a aggravé l'hyperactivité et n'a eu aucun effet sur l'EEG.

Mireille, née le 6/3/92, est la 3<sup>e</sup> enfant de parents non consanguins. Un frère jumeau de la maman a fait des convulsions fébriles. Une sœur de la maman est décédée dans un orage convulsif inaugural à l'âge de un an.

Mireille s'est développée normalement jusque l'âge de 7 mois. A cet âge, l'entourage remarque des «absences», ou plutôt des états prolongés pendant lesquels l'enfant a un comportement fuyant et un regard perdu, contrastant avec des périodes normales où elle a un bon contact oculaire et un sourire réponse. En même temps, Mireille régresse, elle devient hypotonique, indifférente à l'entourage. Elle paraît ne plus réagir au bruit alors qu'elle n'est pas sourde.

A partir du 10/10/92, à 7 mois, surviennent des accès myocloniques, avec chute de la tête en avant, écartement des membres supérieurs, mouvements saccadés asymétriques des membres, de la nuque, des paupières. Ces myoclonies peuvent être déclenchées par une stimulation somesthésique.

L'EEG de décembre 1992 enregistre des figures généralisées épileptiformes dont certaines correspondent à des myoclonies.

Sous valproate, entre décembre 1992 et mai 1993, les myoclonies disparaissent rapidement, les états d'absence persistent, mais à un moindre degré, Mireille progresse à nouveau dans ses acquisitions et son tonus postural, l'EEG se normalise ; Le diagnostic proposé est alors celui d'épilepsie myoclonique bénigne du nourrisson.

L'évolution démentira ce diagnostic, puisque la persistance de traits autistiques en août 1993 fait envisager une dysharmonie évolutive et que dans les années suivantes le comportement de Mireille conduit au diagnostic d'autisme à expression déficitaire.

Un retard global dans les acquisitions, se précise. Elle entre à l'IME de Knutange à partir de septembre 1998. En 2000, Mireille utilise plusieurs dizaines de mots, les associe peu, répète plus facilement qu'elle n'énonce. La marche est acquise, mais ataxique.

Elle réagit à la voix et les PEA sont normaux.

A partir de décembre 1993, et jusqu'en octobre 2000, alors qu'il n'y a plus de crises certaines, l'EEG enregistre, à de multiples reprises, un foyer de pointes centro-temporal gauche,

diffusant plus ou moins et fortement activé dans le sommeil. En décembre 1995, on peut parler de POCS focaux dans la région temporale gauche.

La vitamine B6, le clobazam, le clonazepam sont sans effet, en association au valproate et ne sont pas continués.

L'éthosuximide à raison de 20 mg/kg, est substitué au valproate à partir de novembre 1998 et poursuivi en janvier 2001. Le valproate est arrêté en décembre 1999.

Le fond d'œil est normal. Le caryotype est normal. La recherche d'un syndrome d'Angelman, que le phénotype comportemental avait fait évoquer, est négatif en biologie moléculaire. Le bilan métabolique est normal, ainsi que la ponction lombaire. Le scanner du 13/12/92 et l'IRM d'août 1994 sont normaux

#### En conclusion

Autisme à expression déficitaire, associé à un foyer de pointes centro-temporal gauche s'activant fortement dans le sommeil.

L'épilepsie clinique, précoce, qui comportait essentiellement des myoclonies massives et des états d'absence, avec initialement un pattern EEG généralisé, s'est montrée sensible au valproate.

L'éthosuximide, prescrit secondairement, en association au valproate, puis en monothérapie n'a eu aucun effet sensible sur l'EEG ni sur les troubles majeurs du comportement et de la personnalité de l'enfant.



## TAR. Deborah

(cas n° 7)

Déborah est née le 17 6 90.

Sa mère, une tante maternelle, sa grand-mère maternelle sont épileptiques.

Le 9 4 93, à 2 ans et 10 mois, vers 12 heures, elle se montre brusquement hypotonique pendant 1/2 heure, avec confusion mentale. Elle est fébrile à 40°C à l'entrée à l'hôpital.

A 19 H 15, survient un nouvel accès ; l'enfant debout a le regard fixe, et l'entourage observe une chute progressive avec flexion de la tête et écartement des bras, flexion des jambes. La chute est rattrapée, le retour à la conscience est rapide.

Rétrospectivement, l'interrogatoire retrouve plusieurs accès avec chute de la tête dans les semaines précédentes.

L'EEG enregistre le 10 4 93 un foyer de pointes centrales droites sur un fond globalement ralenti.

Sous valproate, il n'y a pas de nouvelle crise jusqu'en juillet 2000, date de l'arrêt progressif du traitement.

Entre 1993 et 1999, l'EEG enregistre, à de multiples reprises, des pointes centro-temporales bilatérales, en deux foyers indépendants, le droit étant généralement le plus actif, avec une tendance à la diffusion et à la synchronisation des décharges en hyperpnée et une forte activation dans le sommeil.

Sur le tracé du 15 1 97, cette activation est proche d'un aspect de POCS.

C'est alors qu'un traitement par éthosuximide est essayé, à la dose de 20 mg/kg, mais il est mal supporté, générateur d'instabilité et de troubles du comportement et il est rapidement arrêté.

Le 29 5 2000, l'EEG est normal.

Deborah est gauchère. Elle a été suivie en orthophonie en raison d'un retard de langage. Cette rééducation a été poursuivie en primaire.

Déborah redouble, à 6 ans, la dernière année de maternelle. Ses résultats, au CP, sont moyens. Elle est lente, et montre des difficultés d'attention et de mémorisation.

Elle est ensuite scolarisée en classe d'intégration scolaire (CLIS) à partir de septembre 1999.

Elle lit lentement et comprend ce qu'elle lit en 1999.

Elle est aussi impulsive et hyperactive et elle dort mal en raison de réveils prématurés, de cauchemars.

L'examen neurologique est normal.

Le scanner et l'IRM sont normaux.

### En conclusion

L'ensemble est en faveur d'une épilepsie à pointes centro temporales bénigne, à début précoce, avec antécédents familiaux d'épilepsie et troubles associés cognitifs et du comportement assez importants.

Le valproate, qui a paru efficace cliniquement, n'a pas normalisé l'EEG.

L'éthosuximide, essayé en raison des troubles associés, à une période où l'activation des pointes EEG dans le sommeil était particulièrement nette, n'a pas été toléré et a été rapidement arrêté.

## VIN. Alexandra

(cas n° 8)

Alexandra née le 6/6/90, n'a pas d'antécédents sinon une cousine du côté maternel qui est épileptique, traitée par le valproate.

Elle fait une première crise généralisée fébrile le 4/7/93.

Après une deuxième convulsion fébrile généralisée l'EEG enregistre le 17/5/94 un foyer de pointes et de pointes ondes, très actif, fronto-rolandique droit, subcontinu.

Un traitement par le valproate est commencé après la deuxième crise.

Le même foyer EEG fronto-rolandique droit est retrouvé, à chaque contrôle jusqu'en août 96.

Le 28/6/96, à l'âge de 6 ans, une convulsion focalisée, survient, sans fièvre, comportant des mouvements anormaux de la bouche, des mâchonnements, avec hypersialorrhée, un regard fixe, et une perte de contact, puis lors du retour de la conscience, une période d'aphasie, des mouvements de serrement de la main gauche et des vomissements. La durée est évaluée, en tout, à quelques minutes.

Après cette crise, le vigabatrin est associé au traitement, mais sera vite mal toléré et arrêté.

Il n'y a pas de nouvelle crise jusqu'en mai 2001.

Entre août 96 et mai 2001, l'EEG enregistre, à de multiples reprises, deux foyers indépendants de pointes, centro-temporaux, diffusant largement, s'atténuant à l'ouverture des yeux, s'activant dans le sommeil, mais sans aller jusqu'aux POCS.

L'éthosuximide est essayé en 1997, à la dose de 20 mg/kg, mais se montre inefficace sur le tracé et aggrave les troubles du comportement. Alexandra devient hyperactive, agressive, insomniaque. Il est arrêté au bout de deux mois.

La gabapentine essayée en novembre 1999, se montre inefficace.

Le nitrazepam, essayé en janvier 2000, n'est pas toléré.

La lamotrigine, essayée en 2000, est sans effet.

Une corticothérapie, proposée en novembre 2000, est arrêtée au bout de deux jours, en raison de l'aggravation de l'agitation motrice.

L'examen neurologique est normal. L'IRM est normale.

Initialement, Alexandra paraît immature, avec un retard de langage. Puis le langage parlé paraît, à l'âge de 5 ans, à peu près maîtrisé sur le versant de l'expression sur celui de la compréhension.

Des troubles associés importants, cognitifs et du comportement, sont constatés à partir de 1997. Alexandra est impérieuse, colérique, capricieuse et émotive.

A la fin du CP, Alexandra est alexique. La compréhension du langage est insuffisante, le raisonnement logique est difficile, les mots et concepts relatifs au temps et à l'espace ne sont pas compris ni utilisés, la latéralité n'est pas acquise, les notions d'ordre ne sont pas maîtrisées, l'enfant a un rythme et une mémoire d'un niveau de 3 ans.

Ensuite, Alexandra entre en CLIS où elle acquiert péniblement quelques rudiments de lecture et d'écriture en 1998-1999.

Par contraste, elle aime dessiner et peut dessiner des heures. Alors qu'elle ne sait pas écrire, Alexandra dessine des sortes de bandes dessinées, où les dessins successifs racontent une histoire. Elle patine et elle skie bien.

Il s'associe à ces troubles cognitifs des troubles du comportement qui font évoquer une personnalité dysharmonique.

### En conclusion

L'ensemble est en faveur d'une épilepsie à pointes centro temporales, commençant par des convulsions fébriles, avec troubles associés cognitifs et du comportement importants, pendant la phase d'évolution de la maladie.

Le valproate, qui a paru efficace cliniquement, n'a pas normalisé l'EEG.

L'éthosuximide, essayé en raison des troubles associés, à une période où l'activation des pointes EEG dans le sommeil était particulièrement nette, n'a pas été toléré et a été rapidement arrêté.

## **DONNEES DE LA LITTERATURE**

Afin de discuter la place de nos observations au sein de la classification des épilepsies, nous reprendrons quelques notions de la littérature concernant

- les épilepsies partielles idiopathiques,
- le syndrome de Landau-Kleffner,
- les Pointes Ondes Continues du Sommeil (POCS).

Ces syndromes trouvent leur place dans l'actuelle classification internationale des épilepsies et des syndromes épileptiques, qui a été adoptée au Congrès de New Delhi de la Ligue Internationale contre l'Epilepsie en Octobre 1989 et qui a été publiée dans *Epilepsia* (19).

## **Classification des épilepsies, des syndromes épileptiques et des désordres critiques apparentés.**

### **1. Epilepsies et syndromes épileptiques en relation avec une localisation (focaux, locaux, partiels)**

#### 1.1 Idiopathiques (âge-dépendants)

Epilepsie bénigne de l'enfant  
Epilepsie de l'enfance à paroxysmes occipitaux  
Epilepsie primaire de la lecture

#### 1.2 Symptomatiques

Epilepsie partielle continue de l'enfance  
Syndromes caractérisés par des crises avec mode spécifique de provocation  
Autres syndromes dépendants de la localisation ou de l'étiologie

#### 1.3 Cryptogéniques

### **2. Epilepsies et syndromes épileptiques généralisés**

#### 2.1 Idiopathiques liés à l'âge, avec par ordre chronologique

Convulsions néonatales familiales bénignes  
Convulsions néonatales bénignes  
Epilepsie myoclonique bénigne du nourrisson  
Epilepsie-absences de l'enfant  
Epilepsie-absences de l'adolescent  
Epilepsie myoclonique juvénile  
Epilepsie avec crises grand mal du réveil  
Autres épilepsie généralisées idiopathiques non définies ci-dessus  
Epilepsies avec crises caractérisées par des modes spécifiques de provocation (épilepsie photosensible)

#### 2.2 Cryptogéniques ou symptomatiques avec par ordre chronologique

Syndrome de West (spasmes infantiles)  
Syndrome de Lennox-Gastaut  
Epilepsie avec crises myoclonico-astatiques  
Epilepsie avec absences myocloniques

#### 2.3 Symptomatiques

##### 2.3.1. Sans étiologie spécifique

Encéphalopathie myoclonique précoce  
Encéphalopathie épileptique précoce  
Autres épilepsies généralisées symptomatiques non définies ci-dessus

##### 2.3.2. Syndromes spécifiques

### **3. Epilepsies et syndromes épileptiques dont le caractère focal ou généralisé n'est pas déterminé**

#### 3.1. Avec association de crises généralisées et de crises partielles

Crises néonatales  
Epilepsie myoclonique sévère de l'enfant  
Epilepsie avec pointes ondes continues pendant le sommeil lent  
Aphasie acquise épileptique (syndrome de Landau-Kleffner)  
Autres épilepsie indéterminées ou définies ci-dessus

#### 3.2. Sans caractères généralisés ou focaux certains

### **4. Syndromes spéciaux**

#### 4.1. Crises en relation avec une situation

Convulsions fébriles  
Crises survenant dans un contexte métabolique aigu

#### 4.2. Crises isolées ou état de mal isolé.

## Epilepsies partielles idiopathiques de l'enfant

Les épilepsies partielles idiopathiques de l'enfant sont des syndromes électrocliniques, répondant à certains critères (53).

Elles sont cliniquement :

- liés à l'âge
- se manifestent par des crises partielles
- non associés à des lésions anatomiques visibles en IRM
- guérissent spontanément à l'adolescence
- sans laisser de séquelles, (ce qui est plus discutable)

Elles sont électriquement accompagnées de paroxysmes EEG inter critiques focaux et répondent à certains critères

- activité de fond normal
- organisation cyclique du sommeil et pourcentage des différents stades normaux
- anomalies focales :
  - pointes lentes focales, suivies d'une onde lente comme la pointe rolandique
  - ondes pointues focales, évoquant l'onde lente du complexe typique
- apparition possible d'anomalies multifocales, indépendantes du même type
- brèves décharges de pointes ondes (PO) généralisées possibles à la veille ou à l'endormissement
- n'augmentant pas durant le sommeil lent
- généralement sans expression clinique
- augmentation de la fréquence des anomalies focales pendant la période de sommeil sans mouvement oculaire ( non-PMO)
- sans modification de leur morphologie
- sans polypointes rapides
- s'étendant parfois aux régions adjacentes du même hémisphère et/ou à la région homologue de l'hémisphère controlatéral, mais en réalisant très rarement l'aspect de décharges de pointes ondes bilatérales, synchrones, plus ou moins continues.

## **Epilepsie bénigne de l'enfance à pointes centro-temporales (EPCT) :**

**Epilepsie à paroxysmes rolandiques (EPR)**

**Benign epilepsy of childhood with centrotemporal spikes (BECT)**

C'est la forme d'épilepsie partielle de l'enfance la plus fréquente. Elle compte pour 13 à 23 % de toutes les épilepsies.

L'âge de début se situe entre 3 et 13 ans. Les crises disparaissent dans la deuxième décennie de la vie.

### **Clinique :**

Les crises sont de type partiel, sensitives ou motrices, touchant l'hémiface et la sphère oro-pharyngée ou l'hémicorps. La généralisation secondaire est possible.

Elles se manifestent par des secousses ou des paresthésies de la langue, des lèvres, des gencives et des joues, un arrêt de la parole sans perte de connaissance, des « bruits glottiques » par contraction des muscles pharyngés, qui, s'ils surviennent pendant le sommeil, peuvent réveiller les parents. Ils sont fréquemment à l'origine de la découverte de l'épilepsie.

La crise peut apparaître d'emblée généralisée si le début a échappé à l'observation.

A l'état de veille, les crises sont partielles simples, sans perte de connaissance. La nuit, elles peuvent s'accompagner d'une perte de connaissance et se généraliser secondairement (94).

Elles sont très souvent en relation avec le sommeil, et surviennent surtout à l'endormissement ou avant le réveil. Elles débutent souvent dans une situation de privation ou de modification du sommeil (vacances, voyages, réveil nocturne).

L'amnésie et la confusion post-critique sont rares après les crises partielles simples.

Les crises surviennent souvent par périodes, de façon groupée, suivies d'un long intervalle sans crise.

La durée de la crise est habituellement brève (de quelques secondes à quelques minutes). De rares états de mal sont cependant possibles (94).

Les migraines sont plus fréquentes chez les enfants atteints d'épilepsie partielle à pointes centro-temporales que dans la population générale (94).



L'âge de début se situe entre 3 et 13 ans (avec un pic de 7 à 8 ans) (94).

La guérison survient avant l'âge de 15-16 ans.

La plupart des enfants atteints d'épilepsie partielle à pointes centro-temporales n'ont pas d'antécédents. On rencontre cependant plus souvent que d'ordinaire dans cette population d'autres types de crise. On y compte jusque 16% de convulsions fébriles et 3% de crises néonatales.

Les convulsions fébriles sont plus souvent focales ou prolongées, quand il y aura une EPCT. Des antécédents de la période néonatale sont repérés dans 6 à 10% ainsi que des lésions encéphaliques minimes.

Dans une méta-analyse (13) des études sur l'épilepsie bénigne de l'enfance, à pointes centro-temporales, Bouma et al. soulignent la grande hétérogénéité des méthodologies et des populations étudiées dans les différentes publications. Ils concluent que les connaissances actuelles sur l'EPCT ont été acquises principalement grâce à des études rétrospectives, des cohortes biaisées, si bien que la caractérisation de l'épilepsie à pointes rolandiques comme syndrome épileptique défini, peut être, au moins en partie, le résultat d'une sélection de biais. Ainsi, la prédiction précoce d'une guérison de la maladie, chez un nouveau patient, ne peut être faite avec certitude.

EEG :

L'EEG enregistre des pointes lentes de grande amplitude, souvent suivies d'ondes lentes, isolées ou répétitives, localisées dans la région dite « sylvienne » ou rolandique. Elles peuvent être uni ou bilatérales, en deux foyers asynchrones. Elles sont activées par le sommeil et tendent à diffuser et à apparaître sur l'hémisphère opposé (94, 80). Les pointes rolandiques n'apparaissent chez certains enfants que pendant le sommeil (54).

Takanori Yamagata et al. ont rapporté le cas d'une enfant, où le clignement des paupières induisait les pointes centro-temporales (96).

La négativité maximale prononcée des pointes rolandiques est enregistrée au niveau des électrodes centrales ou temporales moyennes, avec une extension aux aires temporales ou

frontales supérieures et formation d'un dipôle ayant une négativité centro-temporale et une positivité frontale.

L'amplitude des pointes et leur durée sont relativement corrélées à leur extension aux aires adjacentes (40).

Dans l'étude réalisée par Min-Lan Tsai et Kun-Long Hung, 62% des enfants dont l'histoire clinique et l'évolution étaient compatibles avec une EPCT présentaient ce dipôle classique. La présence de ce dipôle correspondait significativement à la survenue de crises moins fréquentes. 26% des enfants avaient des foyers multiples, cependant leur évolution clinique était comparable à celle des enfants ayant un foyer simple (89).

La localisation des décharges peut varier et se modifier avec l'âge (29).

Au début de la maladie, d'autres types de figures épileptiformes sont possibles, comme des foyers temporaux ou pariétaux du même côté (4).

Les pointes changent souvent de localisation sur les EEG successifs. Un côté est atteint, puis l'autre, puis l'un et l'autre. Certains enfants se présentent initialement avec des pointes occipitales avant qu'apparaissent les pointes rolandiques (94).

Dans une étude de cas, Marc Beaussart observe d'autres figures épileptiformes que les pointes centro-temporales : des pointes ondes généralisées typiques, des foyers synchrones avec les pointes rolandiques ou indépendants, temporaux, pariétaux, frontaux ou plus souvent occipitaux (4).

L'activité de base est habituellement normale. Cependant quelques ralentissements modérés sont notés dans quelques cas (94).

De nombreux enfants ont des pointes ou des pointes ondes rolandiques sur leur EEG et ne font jamais de crise. En comparant l'incidence rapportée d'EPCT à l'incidence des décharges rolandiques chez les enfants normaux, le pourcentage pourrait correspondre à moins de 5% (94).

## Génétique

La prédominance masculine est retrouvée dans toutes les séries publiées (60% de garçons contre 40% de filles).

Les études familiales sont en faveur d'un facteur génétique : les mêmes anomalies EEG sont fréquemment retrouvées chez les frères et sœurs des enfants atteints d'EPCT, qu'ils fassent ou non des crises.

Dans une étude de Bray et Wisser, portant sur 40 patients, la fréquence des décharges de pointes centro-temporales est nettement plus élevée chez les parents des enfants atteints d'EPCT que dans une population témoin. Ceci, que les anomalies électroencéphalographiques s'accompagnent ou non de signes neurologiques (14).

Selon une étude de cas de J. Heijbel et al. (43), la maladie est liée une hérédité autosomique, sur le mode dominant, avec une pénétrance variable avec l'âge, qui atteint son maximum entre cinq et quinze ans (4). Les facteurs déclenchants incluent les traumatismes crâniens, les atteintes cérébrales périnatales, la prématurité, les méningites, et probablement des facteurs émotionnels (4).

Burke a retrouvé une délétion chromosomique 7 q chez un jeune garçon atteint. Il en a conclu que l'épilepsie pouvait être due à cette anomalie chromosomique (4).

Un lien entre l'épilepsie rolandique et la région chromosomique 15q14 a également été présumé. Le gène de la sous-unité alpha 7 du récepteur à l'acétylcholine ou un gène lié étroitement seraient impliqués dans l'épilepsie bénigne à pointes centro-temporales. La maladie est génétiquement hétérogène. La même aire chromosomique serait aussi liée à certains déficits auditifs et à l'épilepsie myoclonique juvénile, qui est un autre type de syndrome épileptique idiopathique, mais généralisé (66).

## Traitement

Il est recommandé d'essayer de ne pas traiter une épilepsie bénigne, qui évoluera favorablement et d'éviter ainsi les effets secondaires, inévitables des médicaments.

Cette attitude est facilement acceptée par les familles en cas de crises partielles nocturnes, rares.

Si les crises sont généralisées et récurrentes si elles sont diurnes ou si elles dérangent beaucoup l'enfant et son entourage, on en vient souvent à proposer un traitement pour un à deux ans (94).

Le valproate est généralement, en France, le premier traitement essayé.

En cas d'échec ou de mauvaise tolérance, d'autres médicaments tel que le clobazam, ont été utilisés. Le clonazépam serait, parmi les benzodiazépines, particulièrement efficace dans le traitement des décharges rolandiques. (61).

La phénytoïne, et le phénobarbital sont en général évités en raison de leurs effets secondaires.

La carbamazépine doit être utilisée avec prudence, car son usage comporte un risque d'aggravation de l'épilepsie, cliniquement et électriquement (transformation en POCS) , et peut favoriser les troubles associés cognitifs et du comportement.

Les auteurs germaniques ont rapporté un effet favorables du sulthiame sur les crises et sur l'EEG (94).

Nous reviendrons sur l'éthosuximide.

## L'épilepsie bénigne de l'enfant avec paroxysmes occipitaux (H Gastaut) (EPO)

Elle représente 20 à 25% des épilepsies partielles idiopathiques (41).

### Caractéristiques cliniques : (36)

- entre les crises : état neuropsychiatrique, neuroradiologique, et ophtalmologique normal ;
- durant les crises : symptômes visuels (amaurose, phosphènes, hallucinations complexes ou illusions) qui sont, soit isolés quand la décharge ictale reste localisée à la région occipitale, soit suivis par des manifestations hémicloniques, automatiques ou des céphalées quand les décharges occipitales s'étendent aux régions centrales ou temporales ou au tronc cérébral (36).

### Caractéristiques EEG :

- activité de fond normale ;
- pointes ondes interictales de haute amplitude survenant uniquement en fermeture des yeux et revenant plus ou moins rythmiquement dans la région occipitale ou postéro-temporale d'un ou des deux hémisphères (de façon synchrone ou asynchrone, symétriquement ou non) ;
- des décharges ictales localisées au-dessus d'un lobe occipital, même lorsque les pointes ondes interictales sont bilatérales (36).

Les anomalies EEG interictales peuvent survenir seulement 3 à 10 mois après la première crise. Cette apparition retardée des anomalies EEG est un signe de pronostic favorable, avec un nombre de crises moins important (41).

Panayiotopoulos (72) sépare cliniquement les crises occipitales bénignes de l'enfance à début précoce et celles à début tardif.

L'épilepsie occipitale bénigne à début précoce se manifeste par des troubles comportementaux, automatismes, vomissements et déviation des yeux durant de quelques minutes à des heures. Elles sont principalement nocturnes et conduisent à des convulsions. La conscience est habituellement troublée à partir du début et pendant la crise.

Le début se situe entre 1 et 12 ans, avec un pic à cinq ans, et la rémission survient 1 à 2 ans après le début.

Chez un tiers des patients, les crises ou l'état épileptique partiel sont un événement unique dans la vie du patient. La nombre moyen des crises est de trois.

L'épilepsie occipitale bénigne de l'enfance de début précoce est considérée comme entièrement bénigne.

Quatre des 113 enfants de l'étude atteints d'épilepsie occipitale bénigne de l'enfance à début précoce ont développé des crises rolandiques.

L'épilepsie occipitale bénigne de l'enfance à début tardif se manifeste par des crises avec hallucinations visuelles et/ ou cécité, et sont fréquemment diurnes, durant de quelques secondes à moins de trois minutes. Elles peuvent progresser vers d'autres manifestations critiques, principalement des hémiconvulsions. La perte de conscience peut survenir avec ou sans convulsion. Une céphalée post-critique survient chez 30 % des patients.

La moyenne d'âge de début est de 7 à 8 ans et le pronostic est habituellement bon, avec une rémission survenant dans les deux à trois ans.

#### Troubles cognitivo-comportementaux associés :

L'absence de trouble neuro-psychiatrique est controversée.

Nass (64) a enregistré des décharges de pointes ou de pointes ondes occipitales chez sept enfants cliniquement autistes ou atteints de régression autistique. La fréquence de ces anomalies EEG dans sa population avec troubles cognitifs, lui fait envisager une relation de cause à effet. « Les effets de la décharge épileptique sur le fonctionnement cognitif pourraient être liés à sa propagation au niveau des lobes temporaux et pariétaux, plutôt qu'à sa localisation occipitale propre. » « De plus, l'activité épileptique intercritique pourrait affecter la fonction mnésique. Cet effet pourrait être important chez un jeune enfant dans l'apprentissage du langage. »

Newton et Aicardi rapportent 16 patients pour lesquels des anomalies EEG typiques sont associés à des difficultés d'apprentissage et à une mauvaise réponse au traitement (67).

Yalçın et al. (95) différencient de l'épilepsie de l'enfance à paroxysmes occipitaux, l'épilepsie occipitale bénigne, nocturne, de l'enfance, caractérisée par des crises nocturnes avec déviation tonique des yeux, suivie par des vomissements et ayant les mêmes caractéristiques EEG que la précédente.

L'épilepsie occipitale bénigne nocturne de l'enfance n'est pas incluse la classification internationale des syndromes épileptiques.

La symptomatologie comporte une déviation tonique des yeux et de la tête, suivie de vomissements. Une fois réveillés, les enfants décrivent des symptômes visuels additionnels. Il n'y a de troubles de la conscience qu'en cas de crises prolongées.

Dans ce type d'épilepsie, l'âge de début est plus bas, les crises sont rares, la symptomatologie des crises est caractéristique, le pronostic est bon.

Cependant, dans cette même étude de Yalçin et al., trois enfants sont en difficulté à l'école.

Les troubles d'apprentissage pourraient être plus fréquents chez les enfants avec épilepsie occipitale bénigne, nocturne de l'enfance, que chez ceux qui sont atteints d'une épilepsie de l'enfance à paroxysmes occipitaux .

Pour Verroti et al. (91), le pronostic à long terme est généralement bon dans les deux types d'épilepsie occipitale. Cependant deux enfants de leur série d' épilepsie occipitale bénigne nocturne de l'enfance étaient en échec scolaire et relevaient d'une éducation spécialisée.

Le traitement médicamenteux n'est pas forcément nécessaire.

Si son indication est retenue, la carbamazépine, le valproate de sodium, le phénobarbital, les benzodiazépines sont également efficaces.

La carbamazépine est souvent préférée en raison de ses effets secondaires moindres, pendant deux à quatre ans.

## **Relation entre les différentes épilepsies partielles bénignes :**

Selon Panayiotopoulos (72), les épilepsies partielles bénignes de l'enfance, classées parmi « les épilepsies idiopathiques reliées à l'âge et à la localisation » peuvent être unifiées dans une même entité, car elles partagent des caractéristiques cliniques et EEG communes et peuvent se transformer l'une en l'autre.

Parmeggiani et Guerrini (74) suggèrent également que l'épilepsie rolandique bénigne et l'épilepsie bénigne de l'enfance à paroxysmes occipitaux pourraient représenter des variations phénotypiques d'un même trait génétique.

Chez un enfant à l'âge habituel pour l'épilepsie rolandique et de l'épilepsie bénigne de l'enfance à paroxysmes occipitaux, une crise rolandique pourrait s'étendre et impliquer sélectivement le lobe occipital, en raison d'une susceptibilité des neurones corticaux des deux aires à développer des crises à cet âge dans l'épilepsie partielle idiopathique.

Les auteurs rapportent l'enregistrement de deux crises en vidéo-EEG chez un enfant de quatre ans atteint d'épilepsie rolandique. La première était une crise rolandique classique durant le sommeil, alors que la seconde, initialement rolandique, se prolongeait dans une propagation occipitale tardive.

La variabilité topographique des foyers épileptiques en fonction de l'âge, dans les épilepsies partielles de l'enfant a été étudiée (50). L'incidence des foyers EEG dans chaque région cérébrale change avec l'âge.

Les foyers frontaux et centraux sont fréquents avant l'âge scolaire et après l'adolescence.

Les foyers temporaux ont un pic autour de l'adolescence.

Les foyers occipitaux, un pic de trois à sept ans.

Les foyers pariétaux sont rares à tout âge.

Dans cette étude, la migration des foyers EEG est constatée chez 38,9% des patients, pendant la période d'évolution clinique de leur maladie.

C'est à un âge scolaire précoce et à la pré-adolescence que la migration est fréquemment observée.

La direction de la migration prédomine dans le sens antérieur à postérieur à un âge scolaire précoce ; et dans le sens postérieur à antérieur à la pré-adolescence.

Il paraît ainsi possible que les foyers EEG évoluent avec l'âge, selon un processus lié à la maturation du système nerveux central.



## Troubles cognitifs et du comportement associés à l'épilepsie bénigne de l'enfance à pointes centro-temporales

Dans une étude incluant 20 enfants atteints d'épilepsie rolandique, Gündüz et al. rapportent les résultats de différents tests neuropsychologiques (42).

Dans l'épilepsie rolandique, il rapporte à une neuropathologie probable au niveau de l'aire sylvienne, des troubles de la parole et du langage (vocabulaire et prosodie), ainsi qu'une dysfonction frontale mise en évidence par des déficits moteurs, une dyspraxie, et un « go no go test » perturbé (exemple de « go no go test » tiré du livre de neuropsychologie de R Gil (Masson 1996) : « Tu prends ma main ; si je dis rouge, tu la serres puis tu la lâches ; si je dis vert, tu ne bouges pas. » )

Cependant, le faible nombre de patients, l'absence de groupe contrôle apparié par âge et par sexe, le manque de tests standardisés du langage pour la langue turque, limitent la portée de l'étude.

L'opinion médicale admet avec Lennox que les décharges épileptiformes sur un électroencéphalogramme, ne sont pas synonyme d'épilepsie et que les enfants épileptiques peuvent avoir une intelligence et une personnalité normales, qui ne se détériorent pas avec le temps.

Le terme « épileptiforme » employé ici, se rapporte aux figures EEG que sont les pointes, les pointes lentes, les pointes-ondes, les polypointes et les poly pointes ondes.

La notion de personnalité épileptique héritée des aliénistes du XIXème siècle, encore défendue sous le nom d'épileptoïdie par Minkowska et même H. Ey, n'a plus cours.

Pourtant, l'idée que l'épilepsie puisse directement influencer les capacités cognitives et le comportement émerge, à nouveau, graduellement.

Certains syndromes épileptiques ont un impact direct sur les capacités cognitives et le comportement.

- \* Syndrome de West
- \* Syndrome de Lennox-Gastaut
- \* Etat de mal non convulsif
- \* Syndrome de Landau-Kleffner
- \* Pointes ondes continues du sommeil (POCS)
- \* Troubles cognitifs transitoires avec décharges infra cliniques

Pour expliquer l'impact d'une épilepsie sur les fonctions mentales et le comportement des enfants, il convient d'examiner d'abord le problème des troubles cognitifs transitoires associés à des décharges infra cliniques, particulièrement en rapport avec notre sujet.

De courtes décharges épileptiformes de dix secondes ou moins ont été étudiées, chez des enfants, avec ou sans épilepsie clinique.

Ces décharges infra cliniques peuvent troubler la cognition et donc influencer les performances quotidiennes à l'école et à la maison.

L'effet défavorable de ces décharges EEG épileptiformes a pu être montré.

Certaines épreuves testent le temps de réaction, la mémoire à court terme, (verbale et non verbale), les performances lors de tâches scolaires, comme la lecture, l'écriture et l'arithmétique.

Binnie et al. (12), montrent, chez 91 patients épileptiques d'âges variés, qu'une atteinte cognitive survient approximativement chez la moitié des patients, aussi bien pendant les décharges électroencéphalographiques infra cliniques généralisées que pendant les décharges focalisées. Les décharges localisées du côté droit sont associées à une diminution performances lorsqu'il s'agit de tâches mettant en jeu la mémoire spatiale. Les décharges localisées du côté gauche sont associées à des erreurs lors de tâches verbales.

Kasteleijn-Nolst Trenité et al. (48), sélectionne 70 enfants, chez qui un EEG de routine enregistre des décharges épileptiformes, infra-cliniques, fréquentes, pendant l'éveil, et en ouverture des yeux.

Les tests visuo-spatiaux, et verbaux objectivent une atteinte cognitive transitoire chez 47% des enfants testés.

Neuf sont incapables de réaliser l'épreuve verbale.

On retrouve, comme dans l'étude précédente, une plus grande influence des décharges localisées à droite sur les tâches visuo-spatiales, alors que les performances verbales semblent être en relation avec les décharges situées à gauche.

Selon ces deux études, des décharges épileptiformes, infra cliniques, courtes et même isolées, peuvent modifier les fonctions cognitives chez l'enfant.

D'autres études documentent ces données, d'une grande importance théorique et pratique.

Dans une étude vidéo-EEG menée sur 20 enfants, dans quatre domaines d'activité : la lecture, le calcul mental, une tâche de dextérité motrice et le repos, une fréquence élevée de décharges est associée à de mauvaises performances scolaires, particulièrement en calcul (47).

L'efficacité de la lecture est diminuée pendant la décharge, par comparaison avec la période de non décharge chez le même enfant (46, figure N° 11). Les erreurs de lecture sont plus nombreuses quand la décharge dure plus de 3 secondes.

L'atteinte est également détectée dans la période de pré-décharge, bien que moins nettement.

Il y a une relation entre la latérisation des décharges et le type de tâche.

Les performances en lecture sont moins bonnes quand les décharges se situent du côté gauche.

En revanche, pour le calcul mental, il n'y a pas de différence en fonction de la localisation.

Si l'on accepte ces données, l'épilepsie de l'enfant n'est pas seulement un désordre paroxystique avec un début et une résolution des symptômes rapides mais peut être la cause de symptômes chroniques atteignant les sphères cognitives et du comportement (25).

Des crises ou des décharges infra cliniques répétées dans une aire cognitive pourraient se manifester comme un dysfonctionnement continu.

On sait qu'une crise est suivie d'un état post-critique de confusion mentale, avant le retour à une conscience normale.

Une décharge peut être suivie d'un état post-décharge, où les performances sont moindres. Si les décharges se rapprochent, il n'y a plus beaucoup d'état normal entre les décharges (figure N° 12).

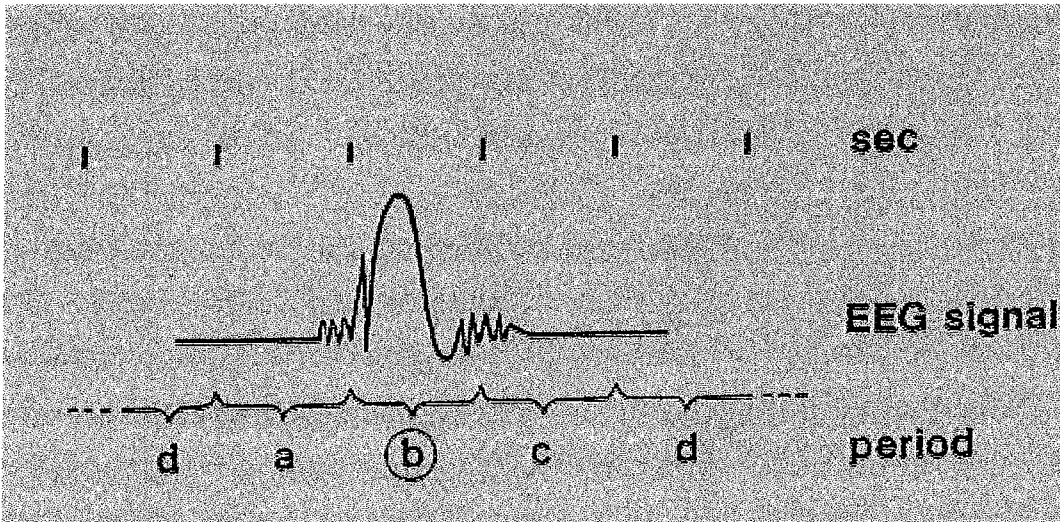
Il est également possible que, lorsque l'épilepsie prend naissance ou se propage dans des aires corticales directement impliquées avec des fonctions mentales supérieures, la récupération fonctionnelle soit plus longue.

Ces notions, appliquées à un cerveau en développement, font comprendre comment, au pire, une épilepsie, remplaçant une fonction, l'empêche de s'établir (27, 26).

L'épilepsie partielle bénigne représente un exemple du caractère fluctuant et prolongé de ces déficits épileptiques (figure N° 13).

### Figure N° 11

Effet des décharges sur la rapidité de lecture (nombre de mots) et l'efficacité (nombre d'erreurs).



D'après Kasteleijn-Nolst

- Période a : avant la décharge
- b : pendant la décharge
- c : après la décharge
- d : entre les décharges

Les durées a et b sont identiques et dépendent de la durée de la décharge, avec un maximum de 5 secondes

En comparant la période b et la période c :

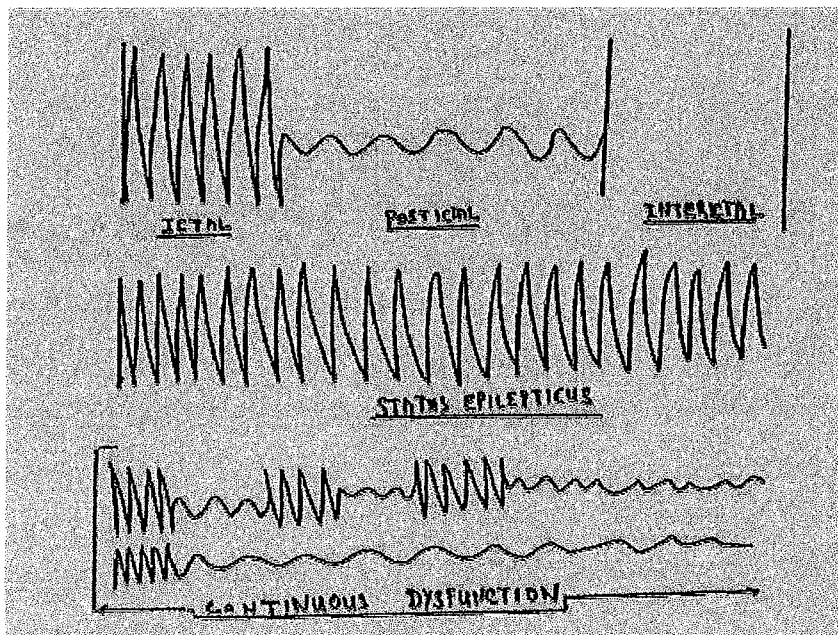
Les fautes de lecture augmentent pendant la décharge

En comparant les période a ou c et la période b :

La vitesse de lecture diminue avant et après la décharge.

**Figure N° 12**

Dysfonction épileptique continue, comportementale et cognitive.



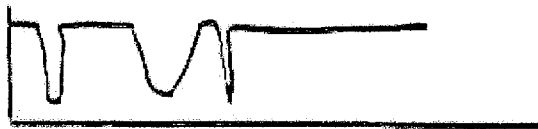D'après Deonna

**Figure N° 13**

Types et évolution des déficits oromoteurs et des troubles du langage prolongés observés chez des enfants atteints d'épilepsie partielle bénigne avec pointes rolandiques.




Fluctuations sur le long cours  
(jours et semaines)



Episodes courts  
(heures et jours)



Troubles récurrents  
déficit croissant et prolongé



Récupération dissociée

D'après Deonna

Bien que l'épilepsie rolandique soit regardée comme l'exemple même d'une épilepsie focale bénigne, des études récentes ont montré la possibilité de déficits neuropsychologiques chez les enfants affectés.

On peut s'attendre, en raison de la distribution des décharges au-dessus de la région centro-temporale, qu'il y ait une interférence spécifique avec la fonction du langage.

Pour répondre à cette question, une étude a été menée sur 20 enfants avec une épilepsie rolandique électriquement active (86).

Les paramètres étudiés ont comporté le QI verbal et de performance, la mémoire verbale, la discrimination auditive, le vocabulaire, la grammaire, la capacité de lecture, et le langage spontané.

Une performance au moins une déviation standard en dessous de la moyenne dans deux ou plus des douze tests du langage standardisés définit un échec.

Treize des vingt enfants montrent des troubles de la fonction du langage. Les fonctions qui sont affectées le plus fréquemment sont la mémoire auditive verbale, la discrimination auditive avec un arrière fond de bruit, la capacité de lecture et la grammaire expressive.

Chez huit de ces treize enfants, les mesures de QI étaient dans la moyenne, indiquant un déficit spécifique du langage.

Les enfants repérés comme peu performants avaient un langage spontané jugé normal, mais tous avaient des difficultés d'apprentissage.

Ces données suggèrent une dysfonction inter critique de l'aire périsylvienne du langage dans l'épilepsie rolandique.

Josef Weglage et al. comparent quarante enfants avec un foyer rolandique, avec ou sans crise, et quarante enfants contrôles associés par âge, par sexe et niveau socio-économique (93).

Les patients atteints sont significativement affectés dans leur QI, leur perception visuelle, leur mémoire à court terme, dans leur état psychologique et dans quelques sous-tests pour des tâches de motricité fine.

Aucune différence significative n'a été enregistrée pour un simple exercice moteur rapide des doigts.

Les déficits de QI sont significativement corrélés avec la fréquence des pointes sur l'EEG, mais ni avec la fréquence des crises, ni avec la latéralisation du foyer rolandique ni avec le temps depuis lequel le foyer est diagnostiqué (93).



Ces données contrastent avec les résultats publiés par Heijbel et Bohman (1975) qui rapportent un QI moyen normal chez leurs 16 patients.

Cependant, le test d'intelligence de Terman Merrill qu'ils utilisent, est principalement un test verbal.

Ainsi, ces données confirment celles de l'étude de Weglage et al, où le QI verbal est plus bas, mais de façon non significative et le développement psycholinguistique normal, mesuré par le Psycholinguistischer Entwicklungstest (Angermaier 1977), qui est la version allemande du test illinois des facultés psychologiques et linguistiques.

La localisation, droite ou gauche, des foyers de pointes centro-temporales ne différencie pas significativement les patients.

Ceci peut s'expliquer par les fréquents changements de latéralisation des foyers.

La définition de différents groupes avec des pointes centro-temporales droites ou gauches ne sont probablement valides qu'au moment de l'examen (Holmes 1993, Meij et al.1993, in 85).

Dans une autre étude (20) les scores des enfants atteints d'EPCT, sur des items neuropsychologiques, sont significativement plus bas, comparés à des sujets contrôles pour l'âge, le sexe et la classe suivie.

Bien qu'il n'y ait pas de différence sensible pour les enseignants sur leurs aptitudes intellectuelles et leur comportement, les parents trouvent que leurs enfants atteints d'épilepsie rolandique ont un caractère plus difficile, impulsif et des difficultés de concentration.

Il est également connu (90) que l'épilepsie ou des EEG épileptiformes surviennent dans une minorité significative d'enfants autistes avec une histoire de régression et dans un plus faible pourcentage de cas, sans régression.

Roberto Tuchman et al (90) suggèrent que la régression autistique associée à une épilepsie ou un EEG épileptiforme représente un processus similaire au syndrome de Landau-Kleffner, mais plus étendu, tel que le syndrome de POCS, en ce sens que ce syndrome est plus susceptible d'affecter d'autres aspects de la cognition et du comportement que le seul langage.

Une reconnaissance rapide de la régression et un enregistrement prolongé du sommeil sont recommandés, même si l'information sur l'efficacité potentielle d'un traitement anti-épileptique pour améliorer le langage et le comportement chez les enfants autistes avec épilepsie ou EEG épileptiforme n'est pas connue.

Bien que beaucoup moins fréquemment que lors des POCS ou d'un tracé similaire à celui rapporté dans le syndrome de Landau-Kleffner, des pointes centro-temporales sont rapportées lors d'autisme ou de régression épileptiforme autistique (25).

Ce fait est d'ailleurs illustré dans nos observations par l'histoire de Mireille (cas n°6).

Ong et Willie (71) ont présenté les cas de deux enfants dont les données critiques et intercritiques correspondaient au syndrome d'épilepsie bénigne de l'enfance avec pointes centro-temporales, mais avec des crises sévères résistantes au traitement et un déclin cognitif majeur.

La cognition semblait s'améliorer quand les crises s'espaçaient ou étaient mieux maîtrisées, sans que des données neuropsychologiques sérieées permettent de l'affirmer.

Les auteurs rapprochaient ce déclin à des troubles transitoires cognitifs accompagnant des décharges de pointes intercritiques.

Ils présument que des pointes fréquentes, pendant une longue période, couplées à des crises nombreuses, ont probablement eu des effets défavorables sur la cognition (71).

D'autres études futures devraient clarifier si les déficits neuropsychologiques et les problèmes comportementaux des patients avec un foyer rolandique EEG sont spécifiques de ces patients et s'ils peuvent être évités par une normalisation de l'EEG, induite par un traitement médicamenteux, même chez les patients sans crise.

On peut aussi débattre s'il faut continuer à distinguer les patients non épileptiques chez qui l'EEG enregistre des pointes rolandiques, sans crise ouverte et ceux qui sont épileptiques avec des crises (93).

Il y a probablement beaucoup de degrés entre une EPCT classique, sans retentissement cognitif et comportemental et certaines EPCT que l'on pourrait qualifier d'atypiques, associées à des troubles plus ou moins graves de la cognition. et du comportement.

Selon certains auteurs, une médication pourrait être essayée quand les pointes, sans crises, sont associées à des troubles d'apprentissage. (93).

## Syndromes de Landau Kleffner et de POCS : formes majeures

### Syndrome de Landau-Kleffner

Ce syndrome, décrit initialement par Landau et Kleffner, en 1957, peut être qualifié d'aphasie acquise épileptique (52).

A ce jour, 200 cas environ ont été publiés, mais ce syndrome est probablement plus fréquent qu'il n'y paraît.

Le syndrome de Landau et Kleffner est une maladie de l'enfant dont la définition est électro-clinique. Il comporte

- une aphasie acquise
- un EEG enregistrant des pointes et des pointes ondes multifocales de localisation variable au cours de l'évolution.

Ces deux caractères sont associés à une épilepsie (3 fois sur 4) et à des troubles du comportement (plus de 3 fois sur 4).

### Clinique

Ce syndrome se présente, pour plus de la moitié des enfants par une perte de la parole et une incompréhension verbale auditive, possiblement due à une déficience dans le décodage phonologique (39).

Le début se situe entre trois et huit ans. Les garçons sont plus souvent affectés que les filles, environ deux garçons pour une fille atteints (39, 80).

Le déficit du langage le plus souvent rapporté est une agnosie auditive verbale, mais des types d'aphasies motrices ou mixtes ont été rapportés par Roulet et al.(82), par Billard et al.(in 82), et par Deonna et al. (28).

La réduction rapide de l'expression orale peut être suivie de difficultés de lecture et d'écriture (39).

Une extension de l'agnosie à d'autres sons que la parole est possible (39).

## Troubles psychomoteurs

Les troubles du comportement sont fréquents et peuvent résulter d'une désinhibition fonctionnelle à un niveau limbique ou diencephalique ou être secondaires aux troubles du langage.

Ces enfants peuvent être hyperactifs, agressifs et faire occasionnellement des colères incontrôlables. Il peut y avoir des traits autistiques dans leur comportement (39).

Certains auteurs sont partisans d'une conception plus réductionniste de ce syndrome et excluent les cas où l'épilepsie s'accompagne de troubles graves de la personnalité évoquant une psychose infantile (92).

## Epilepsie

Elle est inconstante. Chez 20 à 30% des patients, des crises épileptiques suivent la dysphasie après quelques mois. Chez d'autres enfants, les crises débutent avant les troubles du langage.

Elles sont habituellement partielles complexes, tonico-cloniques généralisées ou atoniques, diurnes ou nocturnes. Les crises toniques et myocloniques sont rares (39).

L'épilepsie se résume souvent à crise unique ou un état de mal unique en début d'évolution.

Les crises sont de fréquence variable entre 5 et 10 ans, exceptionnelles après 15 ans, et sensibles au traitement

## EEG

### *-de veille*

anomalies non spécifiques

foyer de pointes et de pointes ondes variables, dans le temps et dans l'espace

zone préférentielle temporale droite ou gauche

uni ou bilatérale, passage d'un côté à l'autre

### *-de sommeil*

diffusion des pointes ondes lentes à l'endormissement

et lors du sommeil lent : POCS

augmentation des anomalies focalisées en période de mouvements oculaires (PMO)  
(Genton)

disparition avec l'âge

Il n'y a pas de liaison nette entre la fréquence des crises cliniques et les troubles du langage, mais il y a bien une relation entre ces derniers et les décharges de pointes ondes sur l'EEG (98, 38).

### Evolution

*-de l'épilepsie :*

favorable

*-de l'aphasie*

fluctuations des troubles phasiques plus ou moins en parallèle avec les anomalies EEG

régression de l'aphasie après un délai, après la fin des crises

peut persister de façon importante (1/10) ou plus discrète

si la perte du langage a lieu après 6 ans, si le traitement est plus précoce, le pronostic est meilleur

### Traitement

*-Antiépileptiques : (39)*

Le valproate, le clonazépam, le nitrazépam, le sulthiame et l'éthosuximide peuvent apporter une amélioration.

De Negri et al. ont montré l'efficacité de courts cycles de traitement avec de hautes doses de diazépam (39, 23).

Au contraire, le phénobarbital, la carbamazépine, et la phénytoïne sont inefficaces voire aggravants.

Chez un enfant de la série de Appleton R. (in 39), le vigabatrin a été efficace sur l'épilepsie et les troubles du langage. Cependant, ce traitement ainsi que d'autres nouveaux anti-épileptiques nécessitent d'autres études.

### *-Corticoïdes*

2 à 3 mg/kg de prednisone pendant 4 à 8 semaines, puis dégressif selon la tolérance et l'efficacité.

### *-Chirurgie*

Résection sous-piale (l'intervention de Morrel consiste à, couper les fibres transversales, conserver les fibres verticales pour garder la fonction en empêchant la propagation) dans les formes sévères (39).

### *-Prise en charge éducative*

orthophonie+++

lecture sur les lèvres, utilisation du langage écrit chez les plus âgés.

Récemment une bonne réponse en termes d'amélioration du langage, et des données EEG a été rapportée après l'administration d'immunoglobulines intraveineuses à une dose de 400 mg par kg et par jour, durant 5 jours consécutifs (51).

### Pathogénie

Inconnue ; il n'y a pas de lésion épileptogène.

Il y a une rupture de la boucle : audition – intégration verbale – langage parlé, au niveau des relais sous-corticaux assurant l'activation des zones temporales.

On évoque une altération des connexions inter hémisphériques, un dysfonctionnement cérébral local bitemporal, qui serait mis en évidence au PET scan.

Aucune hypothèse inflammatoire, génétique ou autre n'a pu être confirmée.

### Trois groupes selon Deonna

- 1 Aphasie post-critique extrême
- 2 Pas de récupération initiale du langage liée à une inversion de la spécialisation inter hémisphérique
- 3 Cas habituellement décrits

## Syndrome des P.O.C.S

Epilepsie avec pointes continues pendant le sommeil lent

Antérieurement décrites sous le nom d'épilepsie avec état de mal électroencéphalographique pendant le sommeil lent (ESES)

La définition est purement électrique :

les POCS occupent au moins 85% de la durée du sommeil lent.

La prédominance est masculine.

Des antécédents de souffrance pré ou périnatale, signes neurologiques, épilepsie sont retrouvés une fois sur deux.

Des lésions sont vues en imagerie une fois sur deux.

Pour les cas cryptogéniques, il n'y a pas actuellement d'arguments pour une origine génétique.

La maladie évolue en trois phases

Phase initiale, phase des POCS, phase post-POCS.

### Phase initiale

-Age de la première crise : 4 ans  $\frac{1}{2}$  (de 8 mois à 12 ans).

-Le type de crise est variable, les crises sont généralisées ou localisées :

|                               |      |
|-------------------------------|------|
| unilatérales                  | 35%  |
| généralisées motrices         | 31%  |
| localisées motrices           | 17%  |
| généralisées tonico-cloniques | 3,5% |
| partielles faciales           | 7%   |
| absences myocloniques         | 3,5% |

Elles surviennent pour la moitié pendant le sommeil.

- EEG

## Veille

Activité de fond normale

Décharges de pointes ondes plus ou moins généralisées, survenant parfois en bouffées

Pointes focalisées, fronto-temporales ou centro-temporales associées ou non à des anomalies diffuses

Anomalies focales ou multifocales en l'absence de décharge généralisée

## Sommeil

Augmentation des anomalies, sans altération du sommeil, par ailleurs, dans 27,5%

## -Développement psychomoteur :

|                         |     |
|-------------------------|-----|
| Retard psychomoteur     | 38% |
| Normal                  | 45% |
| Retard isolé du langage | 17% |

## Phase des POCS

### -Trois possibilités :

- 1 crises toutes identiques, motrices  
absences myocloniques, crises cloniques généralisées, crises localisées oro-faciales
- 2 crises partielles motrices unilatérales ou généralisées tonico-cloniques  
puis absences
- 3 crises initiales  
puis absences atypiques, myocloniques ou atoniques avec chutes brutales et fréquentes  
+états d'absences

Pas de crises toniques

Epilepsie sévère

## -EEG

Activité de fond normale

Veille anomalies focales de plus en plus nombreuses ;

augmentation ou apparition de pointes ondes diffuses, à 2-3 c/s, en bouffées

Sommeil 85% de pointes ondes lentes persistant tout le sommeil lent



pendant la PMO, décharge de pointes ondes diffuses, de pointes focales à prédominance frontale  
organisation cyclique du sommeil préservée

-Troubles neuropsychologiques et psychiques

1 avec développement normal avant les POCS

- \*le QI baisse, en particulier le QI verbal
- \*difficultés dans le raisonnement abstrait
- \*trouble d'orientation temporo-spatiale
- \*trouble de mémoire
- \*trouble du comportement

attention, persévérations, impulsivité

2 retardés avant les POCS

régression massive avec troubles du comportement très marqués

### Evolution après les POCS

- L'épilepsie guérit, avec une disparition des crises entre dix et quinze ans.

- EEG :

l'âge moyen de la fin apparente des POCS est de 11 ans 1 mois, avec une normalisation progressive, se réalisant en moyenne en trois ans.

-Les troubles psychiques et les troubles du comportement :

Une amélioration globale est constatée, tant en ce qui concerne le comportement que les performances. Cependant la récupération est toujours lente et souvent seulement partielle.

La maladie peut donc laisser des séquelles neuropsychologiques, ainsi qu'un pronostic social péjoratif. Ceci ne dépend ni de l'âge de découverte des POCS, ni de la sévérité de l'épilepsie, ni de l'existence ou non d'une lésion cérébrale.

## Traitement

Le traitement utilise, en première intention, une benzodiazépine (clobazam ou clonazépan), combinée en cas d'échec à l'hydrocortisone, sur une période suffisamment prolongée, généralement un ou deux ans.

De Negri et al. (23) ont montré que l'administration rectale de 1 mg/ kg de diazépam, suivi par une dose de 0.5 mg/ kg/ jour donnée oralement pour une période de 3 semaines, apportait des résultats positifs, avec des rémissions durant plusieurs mois chez 9 de 15 cas de syndrome de POCS (60%) et un cas typique de syndrome de Landau-Kleffner. Des résultats identiques ont également été observés dans l'épilepsie rolandique (3).

Certains antiépileptiques ont un rôle aggravant, tels que la carbamazépine, la phénytoïne, le vigabatrin, et le phénobarbital.

Une réhabilitation neuropsychologique simultanée est nécessaire.

## Syndrome de Landau-Kleffner et POCS réunis dans une entité plus globale ?

Une question essentielle est de savoir si ces deux syndromes sont réellement différents ou s'ils peuvent appartenir à un spectre plus large.

La confusion survient de leurs noms même, qui apparaissent comme voisins dans la Classification International des syndromes épileptiques.

Le premier est défini comme un symptôme (aphasie) et le second par un aspect électroencéphalographique (pointes ondes continues du sommeil).

Cette séparation serait valide uniquement si, des POCS n'étaient pas trouvés dans le syndrome de Landau-Kleffner ou si l'aphasie n'était jamais une manifestation du syndrome de POCS, ce qui n'est pas le cas.

### Principaux caractères :

L'aphasie acquise et l'ESES surviennent seulement durant l'enfance et ont une forte tendance à régresser durant la deuxième décennie du patient, indiquant une relation avec la maturation du cerveau.

La symptomatologie ictale est variable dans les deux syndromes, incluant des crises convulsives et non convulsives. L'épilepsie est habituellement moins sévère dans le syndrome de Landau-Kleffner, avec quelques enfants n'ayant pas de crises reconnues.

L'EEG à l'état de veille retrouve, dans les deux syndromes, des anomalies focales, multifocales, et paroxystiques généralisées, sur un rythme de fond remarquablement préservé. Dans l'aphasie acquise, les foyers sont, en général, bitemporaux ou plus postérieurs, quelques fois avec des localisations changeantes au cours du temps. Dans l'épilepsie avec POCS, un foyer fronto-temporal, mais parfois plus postérieur est trouvé.

Il a ainsi été conclu que la nature du déficit neuropsychologique était déterminée par le site du principal foyer, et non par l'activité épileptique continue durant le sommeil (83).

L'EEG du sommeil, par définition, doit montrer lors d'ESES, des pointes ondes continues occupant au moins 85% du temps du sommeil lent.

Une activation par le sommeil est aussi trouvée dans le syndrome de Landau-Kleffner, avec, à la fois, des POCS (mais quelquefois, aussi, des pointes ondes continues unilatérales), des

pointes continues durant le sommeil avec mouvements rapides des yeux ou des pointes asynchrones, sub-continues, bilatérales ou des pointes ondes très similaires à la phase active de l'épilepsie bénigne de l'enfance avec pointes rolandiques. Quoi qu'il en soit, l'EEG de beaucoup d'enfants atteints d'un syndrome de Landau-Kleffner enregistre des décharges de pointes ondes qui occupent 85% de la période de sommeil à ondes lentes (7).

La proportion de cas d'aphasie acquise, dans lesquelles des pointes ondes continues du sommeil sont retrouvées, n'est pas réellement connue, car la pratique des EEG du sommeil répétés est relativement récente.

Il semble que l'index de pointes ondes soit plus variable d'une nuit à l'autre dans le syndrome de Landau-Kleffner que dans celui des POCS, où il peut être stable durant des mois, voire des années si aucun traitement efficace n'a pu être donné.

Le syndrome de POCS est probablement le résultat d'une synchronisation bilatérale secondaire à partir d'un foyer primaire. L'activation dans le sommeil des ESES peut être expliquée par une diffusion plus rapide d'un foyer frontal, par comparaison avec un foyer temporal dans l'aphasie acquise.

## Résumé des principales données sur les syndromes de Landau-Kleffner et de POCS (81)

|                              | Landau-Kleffner  | POCS   |
|------------------------------|--|--|
| Age de début                 | 2-10 ans<br>(aphasie ou épilepsie)                                       | 2-10 ans<br>(épilepsie)  |
| Types de crises              | Pas de crise : 20%<br>Partielle motrice (nocturne)<br>absences, atonique | Partielle motrice (nocturne)<br>absence, atonique                      |
| EEG de veille                | Pointes temporo-postérieures<br>uni/bilatérales                          | Pointes fronto-temporales<br>uni/bilatérales                           |
| EEG de sommeil               | Activation focale<br>POCS  | POCS   |
| Déficits neuropsychologiques | Agnosie verbale auditive,<br>expressive, mixte<br>aphasie                | Démence (frontale)+/-<br>Aphasie/apraxie                               |
| Comportement                 | Normal ou hyperactif, déficit<br>d'attention, retrait                    | Hyperactivité, déficit<br>d'attention, perte du jeu,<br>persévérations |
| Lésion du cerveau            | Rarement trouvée   | possible   |

Note : +/- signifie avec ou sans.

Nature et évolution de la détérioration neuropsychologique :

Les syndromes de Landau Kleffner et de POCS ont en commun la même association de troubles neuropsychologiques graves et d'une épilepsie.

L'enfant atteint d'un syndrome de Landau-Kleffner a typiquement une agnosie verbale auditive ; mais d'autres montrent une composante motrice (82, 28, 59, Billard in 81).

Quelques-uns ont des troubles comportementaux allant de l'hyperkinésie à des troubles de la communication beaucoup plus sévère, de type autistique (44, 73, 82), qui ne peuvent pas être expliqués par la privation sensorielle uniquement.

Les enfants atteints de POCS évoluent habituellement avec une détérioration mentale plus globale avec des problèmes comportementaux. Démence, aphasie, apraxie, déficit d'attention, et comportement psychotique ont été rapportés (88, 62, 9).

Le cas d'un garçon, rapporté par Hirsch et Maquet, est instructif (44, 56).

Après une première phase d'aphasie globale sévère, avec hyperkinésie, il a, dans une seconde phase, perdu tout intérêt pour son environnement, il est devenu lent et incapable de se nourrir ou de s'habiller seul. Ce passage de l'aphasie à la démence illustre la possibilité d'un continuum entre le syndrome de Landau-Kleffner et celui des POCS.

Dans les deux syndromes, le début des troubles neuropsychologiques est habituellement subaigu, progressif (des semaines à des mois) ou insidieux (des mois à des années). L'amélioration, quant à elle, survient généralement graduellement dans l'enfance plus tardive, le plus souvent avec des séquelles d'importance moyenne à sévère.

*Hypothèse du mécanisme conduisant à des déficits neuropsychologiques, à partir des dysfonctions épileptiques focales persistantes rencontrées dans l'aphasie acquise et le syndrome de POCS :*

Le début d'une démence ou d'une agnosie verbale auditive s'explique soit par une dysfonction corticale bilatérale ou soit par une lésion unilatérale impliquant les structures sous-corticales qui isolent les aires stratégiques par coupures ipsi-latérales et des projections trans-callosales (98, 15).

Les autres types d'aphasie rencontrés dans le syndrome de Landau-Kleffner pourraient être causés par une dysfonction corticale unilatérale.

Quoi qu'il en soit leur évolution, rarement prolongée et sévère dans un groupe d'âge qui devrait, sinon guérir, suggère l'implication du cortex controlatéral ou des structures sous-corticales importantes pour les phénomènes de compensation.

Ceci est apparemment en contradiction avec la dysfonction principalement focale et unilatérale, montrée dans la phase active de la maladie par diverses investigations fonctionnelles [tomographie par émission de simple photon (SPECT), tomographie par émission de positons (PET), test méthohexital et cartographie électrographique].

Un processus épileptique peut probablement déranger les fonctions cognitives de différentes façons. On peut postuler que des décharges continues généralisées ou focales, émises par un foyer primitif, entraînent des interférences prolongées des réseaux stratégiques, tels que les fibres trans-callosales se connectant avec le cortex homotopique controlatéral. Cette interférence empêche tout message physiologique d'atteindre sa cible, convertissant un désordre à la base unilatéral en un trouble bilatéral fonctionnel. Ainsi, il peut être conçu qu'après une aphasie causée par un foyer périsylvien gauche, le transfert du langage ne puisse être obtenu, en raison d'une interférence prolongée des fibres trans-callosales, causée par une synchronisation bilatérale secondaire.

Les résultats de Kobayashi et al, qui utilisait des analyses de phase et de cohérence, pour mesurer de petites différences de temps interhémisphériques, durant les pointes ondes, suggèrent que la transmission trans-callosale est responsable de la diffusion des POCS, plutôt qu'un déclenchement centrencéphalique par un foyer cortical primaire (49).

L'hypothèse que les déficits neuropsychologiques, dans l'aphasie acquise et le syndrome de POCS sont expliqués par deux mécanismes complémentaires, peut être posée :

- 1 des décharges focales, unilatérales, soutenues qui inhibent la fonction de l'aire corticale environnante ;
- 2 l'implication de l'aire controlatérale par un foyer secondaire ou une perturbation des communications interhémisphériques par des décharges généralisées qui empêchent l'organisation bilatérale normale et/ ou la plasticité d'une ou plusieurs fonctions mentales.

La dysfonction épileptique peut être bilatérale dès le début ou le devenir après un certain délai, impliquant, premièrement l'hémisphère dominant ou l'autre.

Ainsi, un foyer périsylvien droit peut être complètement asymptomatique jusqu'à ce qu'il déclenche des POCS ou un autre foyer homotopique actif sylvien gauche, induisant une aphasia qui ne peut être compensée.

Le type exact de l'aphasie serait déterminé par le rôle que l'aire corticale concernée joue dans le langage chez un enfant donné.

La sévérité et le temps de constitution du déficit, au début et durant la maladie, peuvent varier en fonction de la taille des aires primaires et secondaires impliquées et de l'intensité des décharges.

De tels mécanismes peuvent aussi expliquer les transitions d'un déficit à l'autre, par exemple, un désordre d'aphasie réceptive initial, à une aphasie plus expressive ou d'une aphasie à une démence.

Les fluctuations importantes au cours de l'évolution, quelquefois d'un jour à l'autre peuvent ainsi être mieux comprises, de même que l'issue souvent imprévisible.

Selon ce qui survient au niveau de l'aire du foyer primaire et de sa contrepartie homotopique, différents scénarios peuvent être suggérés :

- 1 le foyer primaire et son homologue cessent d'être actifs, devenant de nouveau fonctionnels, avec guérison ;
- 2 l'activité épileptique décroît, le foyer secondaire disparaît ou est actif seulement de façon intermittente. La compensation est de nouveau possible, et une amélioration apparaît, à une allure plus lente et peut-être incomplètement ;
- 3 l'activité épileptique persiste, de façon inchangée, comme le déficit ;
- 4 l'activité épileptique s'arrête, mais des lésions structurelles permanentes sont survenues, entraînant une guérison limitée, avec un handicap plus ou moins sévère (81).

L'issue finale de l'aphasie acquise ou du syndrome de POCS est un résultat complexe du temps et de la façon dont l'épilepsie a activement interféré avec la maturation et l'organisation des fonctions cognitives, chez un enfant avec ses déterminants génétiques particuliers et environnementaux (81).



Le syndrome de Landau-Kleffner et celui des POCS apparaissent comme deux syndromes voisins, mettant en jeu des phénomènes similaires, regardés de différents points de vue.

Un exemple illustre le lien entre ces deux syndromes qui représentent probablement différentes facettes d'un dysfonctionnement cérébral sous-jacent similaire.

Un enfant atteint d'une épilepsie partielle complexe associée à des troubles sévères et précoces, du langage, de la cognition et du comportement a été suivi pendant 15 ans (36).

La corrélation entre l'évolution des anomalies EEG durant le sommeil a été examinée rétrospectivement.

La date du début, les éléments de l'évolution, la date de guérison de l'aphasie, ont été confrontés aux caractères évolutifs des troubles du comportement de type psychotique.

La comparaison des évolutions ne permet pas de retenir un lien causal entre les déficits.

Elle suggère plutôt une association de symptômes indépendants, le trouble spécifique du langage devenant manifeste au fil de l'évolution.

Les critères du syndrome de Landau-Kleffner et ceux l'épilepsie avec pointes ondes continues du sommeil pouvaient être retenus chez cet enfant.

L'aphasie et la démence ne sont pas les seuls déficits possibles, mais ce sont les plus visibles, ceux qui ont mené au concept de *troubles cognitifs prolongés d'origine épileptique*.

Il est rare qu'un désordre neuropsychologique puisse être attribué à une épilepsie cachée chez un enfant. Il ne faut cependant pas négliger cette explication et savoir enregistrer un EEG de veille et de sommeil devant des troubles cognitifs prolongés, devant une détérioration du comportement ou intellectuelle, mal expliquée chez un enfant jusque là normal ou déjà épileptique (81).

D'autres études tendent également à rapprocher les syndromes de Landau-Kleffner et des POCS.

Une étude menée a été menée chez quatre enfants atteints d'un syndrome de POCS associé à des troubles comportementaux et cognitifs. Elle suggère comme responsable de la détérioration une dysfonction épileptique, inhabituelle et de longue durée, impliquant les lobes frontaux et que le processus, potentiellement réversible, est le même que celui de l'aphasie acquise épileptique, mais dans une localisation différente (83).

Roulet et al. rapportent l'observation d'un enfant, suivi de 3 à 18 ans, atteint de troubles neuropsychologiques complexes et importants, acquis dans les premières années, touchant le développement cognitif, affectif, et social, associés à un syndrome épileptique inhabituel. « La détérioration massive du comportement et du langage, survenue entre 3 ans ½ et 5 ans, a coïncidé avec la période d'activité épileptiforme EEG maximale et la présence de pointes ondes presque continues durant le sommeil. L'amélioration a suivi la disparition des POCS entre 5 ans ½ et 6 ans ½, simultanément à la constitution d'un foyer de pointes unilatéral qui a persisté les années suivantes. »

Les caractéristiques des syndromes de Landau et Kleffner et de pointes ondes continues du sommeil étaient remplies chez cet enfant.

Ceci suggère que « les deux syndromes décrivent probablement des facettes différentes d'une même dysfonction cérébrale sous-jacente dont la nature reste inexpliquée. » (82)

## Formes frontière

Certaines formes moins graves se rapprochent, par certains traits, de l'EPCT

Dans leur description originale du syndrome de pointes ondes continues du sommeil, en 1978, Dalla Bernadina et al. (22) décrivent les cas de quatre enfants dont la maladie avait, au début, des caractères électro-cliniques proches de celles de l'épilepsie rolandique. C'est par la suite que sont apparues d'une part des anomalies bisynchrones devenant continues, et prenant l'aspect d'un état de mal électrique généralisé, d'autre part des problèmes comportementaux et une baisse des performances scolaires. Ces observations soulevaient déjà la question des rapports entre l'épilepsie partielle rolandique et le syndrome des pointes ondes continues du sommeil.

Outre les données neuropsychologiques, les cas idiopathiques du syndrome de POCS et surtout de Landau-Kleffner ont des similarités frappantes avec l'épilepsie partielle rolandique, incluant le type de crise, les données EEG, et le pronostic favorable de la crise. Ils pourraient représenter les formes les plus sévères d'un spectre d'épilepsies focales fonctionnelles de l'enfance, affectant la région périsylvienne (81).

Le syndrome de Landau-Kleffner d'aphasie acquise est caractérisé par des pointes focales localisées du côté gauche, du côté droit ou bilatérales.

Ces pointes focales peuvent ressembler aux anomalies observées dans l'épilepsie bénigne de l'enfance avec pointes rolandiques (7).

Une étude (Besag FMC et al, unpublished observations, 1994 in 7), a trouvé une association significative ( $p < 0.05$ ) entre la baisse du QI, la fréquence des figures épileptiformes, l'importance des anomalies électroencéphalographiques de sommeil. Ces anomalies épileptiformes, bien que fréquentes, n'atteignaient généralement pas l'état électrique de pointes ondes continues du sommeil lent.

Binnie et al ont montré que des troubles cognitifs transitoires pouvaient accompagner les pointes rolandiques dans l'épilepsie bénigne de l'enfance avec pointes rolandiques, typique (11). Ils en ont conclu que les décharges EEG pouvaient, pour leur groupe de patients, être associées avec des problèmes cognitifs ou comportementaux.

Les troubles cognitifs transitoires vont d'une brève altération de la conscience, pendant de courtes décharges généralisées, à ce qui paraît être un simple défaut d'attention. Ils peuvent s'agir aussi d'une atteinte spécifique de certaines fonctions avec les pointes focales (10).

Il ne semble pas surprenant que des formes extrêmes de l'épilepsie à pointes rolandiques puissent mener à l'aphasie ou à des POCS, en particulier chez des enfants vulnérables (81).

Cette vulnérabilité pourrait s'expliquer par des facteurs constitutionnels de nature actuellement hypothétique.

Doose et Baier (30) ont proposé le concept de trouble héréditaire de maturation du cerveau. Ce trouble se manifesterait, chez un individu, par la convergence de plusieurs caractéristiques génétiques défavorables. Il serait visualisé, au moins en partie, par des anomalies EEG (pointes ondes focales et multifocales) et disparaîtrait à la puberté.

L'abaissement du seuil critique, la présence constitutionnelle, ou d'ailleurs acquise, de réseaux épileptogènes localisés, plus ou moins latents pourraient intervenir comme facteurs de ce trouble.

Il comporterait l'épilepsie à pointes rolandiques et ses variantes (épilepsie bénigne partielle à symptomatologie affective et l'épilepsie bénigne de l'enfance à paroxysmes occipitaux) à une extrémité du spectre et les syndromes de Landau Kleffner et de POCS à l'autre.

Selon Doose et Baier, (30), les mêmes caractères seraient associés à une large variété de troubles psychiques et mentaux chez des enfants qui ne font pas de crise, mais dont l'EEG enregistre des pointes ondes focales.

Cependant, ceci suppose une origine génétique commune à deux éléments qui sont seulement associés.

La variation individuelle dans l'organisation et la localisation des aires du langage pourrait déterminer aussi une vulnérabilité (70).

Ceci est bien illustré par les différences interindividuelles de taille, de nombre et de localisations des aires où sont situées les erreurs de nomination, durant une stimulation électrique pour une cartographie pré-chirurgicale.

Une autre étude (68) menée sur dix cas d'enfants atteints d'un syndrome de Landau-Kleffner suggère également que celui-ci puisse être une forme plus sévère d'un syndrome épileptique

âge dépendant beaucoup plus étendu et incluant l'épilepsie avec pointes ondes continues du sommeil et l'épilepsie partielle bénigne atypique ; ces trois syndromes ayant des manifestations cognitives et comportementales et des pointes ondes continues durant le sommeil lent.

O'Reagan et al. retrouvent également une fréquence excessive des troubles du langage dans l'épilepsie rolandique et estiment qu'il y a un spectre syndromique de l'épilepsie rolandique au syndrome de Landau et Kleffner (in 38).

Selon De Negri (23), en plus des trois syndromes exemplaires que sont les syndromes de Landau-Kleffner, des POCS, et l'épilepsie de l'enfance avec pointes rolandiques, un nombre de formes intermédiaires ont été rapportées, avec des caractéristiques cliniques, EEG et mentales qui ne sont pas uniformes.

Cependant, malgré les nombreux cas frontière rapportés, il admet que les syndromes types, acceptés en 1989 dans la classification de la ligue internationale contre l'épilepsie (ILAE), peuvent servir de points de référence.

C'est ainsi qu'un certain nombre d'auteurs acceptent un arrière-plan physiopathogénique commun pour les syndromes précités, avec des différences pour ce qui regarde :

- l'âge  
plus précoce dans le cas du syndrome de Landau-Kleffner,
- l'aire d'activité focale primaire  
qui est presque spécifique pour chacune des trois conditions
- les caractères symptomatiques,  
cryptogéniques ou idiopathiques.

Les hypothèses sur les physiopathologies des POCS et des désordres neuropsychologiques reliés apportent aussi des arguments en faveur d'un spectre épileptique plus large comprenant les syndromes de Landau-Kleffner, des POCS et l'épilepsie bénigne de l'enfance à pointes centro-temporales (23).

« Du point de vue plus particulier de la neurologie développementale, il a été montré expérimentalement, que tout phénomène paroxystique a un effet perturbateur sur l'organisation du réseau neuronal. Des « périodes critiques » de vulnérabilité maximale, spécifiques pour différentes fonctions corticales, coïncident avec le maximum de

surproduction synaptique. Une lésion survenant durant une « période critique » interfère avec le processus de connexion de neurone à neurone et avec la structuration des fonctions corticales correspondantes.

Pour donner un exemple, la période du développement le plus important de la fonction verbale se situe de trois à cinq ans. On présume aisément qu'à cet âge un processus de nature épileptique, comme le foyer EEG temporal du syndrome de Landau-Kleffner, puisse perturber l'acquisition du langage.

Le syndrome de POCS qui se développe dans une tranche d'âge plus large, avec une activité paroxystique focale multiple ou frontale prédominante, peut être associé avec une régression neuropsychologique et/ ou mentale plus généralisée.

L'absence apparente de troubles neuropsychologiques dans l'épilepsie à pointes rolandiques typique peut, possiblement, être corrélé avec son origine idiopathique et avec le degré d'activation des anomalies électriques dans le sommeil, qui occupent habituellement moins de 60% de la période de sommeil lent.

Quoiqu'il en soit, l'absence de troubles neuropsychologiques dans l'épilepsie rolandique doit être certifiée et mérite des études plus systématiques et approfondies que celles dont nous disposons.

Des résultats préliminaires dans un groupe de 11 patients a ainsi retrouvé des anomalies constantes de profil neuropsychologiques, pendant la phase d'activité électrique maximale nocturne de la maladie , avec une amélioration quand celle-ci cesse, spontanément ou avec traitement.

## Troubles cognitifs et du comportement

La question des rapports entre l'épilepsie et certains troubles cognitifs et du comportement est d'importance car, si certains cas de dysphasie et de dyslexie sont liés par un lien de cause à effet à un trouble fonctionnel qui s'exprime par un foyer de pointes, il faut admettre, au moins pour une part, une origine neuropsychologique des dysphasies et des dyslexies, sans qu'on dispose actuellement de marqueurs qui en donnent la preuve.

Après avoir rappelé brièvement quelques notions sur les dysphasies du développement, les dyslexies, nous envisagerons les relations qui ont pu être faites entre certains troubles cognitifs et épilepsie.

### La dyslexie

Dans une conception neuropsychologique de la dyslexie, un composant spécifique du système du langage, le module phonologique, impliqué dans le processus d'analyse des sons du langage, fonctionne mal.

Selon cette hypothèse, les dyslexiques conçoivent mal que les mots à la fois écrits et parlés, puissent être cassés en unités plus petites de sons. Ils ne parviennent pas à comprendre que les lettres constituant le mot écrit représentent les sons entendus dans le langage oral. Ils ont ainsi du mal à intégrer l'automatisme qui permet la lecture (85).

La symptomatologie de la dyslexie est caractérisée par une lecture mal mise en place, avec des erreurs dites spécifiques, qui sont de quatre types :

-les confusions, qui sont visuelles et/ ou auditives. Elles sont visuelles quand par exemple les sons comme « n » et « u » sont confondus ; auditives, quand par exemple les sons comme « c » et « g » sont confondus ; ou à la fois visuelles et auditives, quand par exemple les lettres « b » et « p » ou « m » et « n » sont confondues ;

-les inversions peuvent être illustrées par des mots comme « car » lu « cra » ou « tort » lu « tro » ;

-les omissions : lorsqu'un enfant se trouve devant un mot comme « fil », il va simplifier en lisant le plus souvent « il », qui correspond à un mot bien connu, voire « fi » ;

-les assimilations : lorsqu'un enfant se trouve devant un mot comportant deux sons complexes comme « soudain », il va assimiler la seconde consonne à la première et lire « souzain », soit un non-mot.

Une méconnaissance des graphies complexes comme « eau » (« berceau lu « berko ») est également fréquente.

Il est, en règle, difficile d'envisager un diagnostic de dyslexie avant la fin du CP ou le début du CE1.

### *Troubles neuropsychologiques associés :*

#### Troubles de l'attention

sont fréquemment associés à la dyslexie

ils peuvent donner lieu au diagnostic erroné de troubles psychologiques comportementaux lorsqu'ils prédominent.

#### Troubles de latéralisation

les gauchers et les ambidextres sont plus nombreux parmi les dyslexiques.

#### Troubles de la motricité fine

#### Troubles de répétition du rythme et d'organisation temporelle

sont quasi constants.

#### Troubles visuo-spatiaux :

mis en évidence par la reproduction d'une figure complexe comme celle de Rey.

exposant aux confusions visuelles de lettres graphiquement proches.

#### Troubles du langage oral :

certaines dyslexiques ont eu un retard de langage oral, qui soit a évolué favorablement soit persiste.

Difficultés de mémoire ? : domaine actuellement en voie de recherche (8).

La dyslexie est souvent familiale et/ ou héréditaire.

Certaines études génétiques ont suggéré un lien à des loci sur les chromosomes 6 et 15.



## La dysphasie de développement :

Les dysphasies sont des troubles du langage. Elles font partie des troubles dits spécifiques du développement.

Une dysphasie se distingue d'une aphasie qui est la perte d'une faculté de langage préalablement acquis, ou plus rarement, une absence congénitale de langage.

Dans une dysphasie, la fonction du langage, et elle seule, ne s'établit et ne se perfectionne pas normalement.

La compréhension et l'expression du langage sont atteintes à des degrés variables, définissant divers types de dysphasies.

Une dysphasie du développement se caractérise par le contraste entre un développement du langage très perturbé chez un enfant par ailleurs normal, c'est à dire d'intelligence normale, avec une audition, une vision et un examen neurologique normaux, sans troubles du comportement, ni troubles de la communication, qui vit dans un environnement familial et scolaire normal. (8, 85).

Elle s'installe entre 2 et 5 ans.

## Relation entre la dysphasie développementale et l'épilepsie

En dehors de syndromes tels que celui de Landau-Kleffner, de POCS et d'épilepsie à pointes rolandiques, la possibilité que l'acquisition du langage puisse être retardée par l'activité épileptique et même être associée à une dysphasie développementale, a été envisagée (75).

S'il est vrai, les enfants affectés devraient être traités.

Un tel traitement est proposé par Picard et al. (77). qui compare 52 enfants dysphasiques à un groupe contrôle de 20 enfants, suivis en EEG ambulatoire prolongé.

La moitié des patients du groupe des enfants dysphasiques montrent une activité épileptique, contre seulement 2% dans le groupe contrôle.

Ils recommandent un traitement que si l'activité épileptique occupe plus de 8% du temps total de sommeil.

Echenne et al. (34) ont examiné 32 enfants atteints d'une dysphasie développementale.

Dix-neuf n'ont jamais eu de crise, 10 ont des EEG standards anormaux, 30 montrent des décharges épileptiques sur les enregistrements de sommeil de toute une nuit.

D'autres études ne retrouvent pas ces données, même si les différences peuvent être dues à la sélection des patients.

Duvellroy-Hommet et al. (33) qui examinent 24 patients atteints d'une dysphasie d'expression, enregistrent une activité paroxystique EEG dans le sommeil chez 9 d'entre eux.

Pour 5/9 d'entre eux les décharges occupent moins de 2,5% du temps de sommeil.

Il en conclut que ces décharges n'affectent pas le développement du langage.

Robinson (in 75) et d'autres auteurs ont suggéré une association entre une dysphasie développementale et soit une épilepsie soit des anomalies épileptiformes sur l'EEG. Le terme épileptiforme se réfère à des figures caractéristiques se détachant nettement de l'activité de fond, identiques à celles qui sont enregistrées chez les épileptiques (75).

Le sommeil peut activer certaines anomalies épileptiformes.

On peut penser qu'on enregistrerait des anomalies chez certains enfants dysphasiques dont l'EEG de veille est normal.

Il a ainsi été proposé d'enregistrer un EEG de sommeil prolongé ou au minimum de sieste chez les enfants dysphasiques (75).

Parry-Fielder et al. proposent de définir un syndrome d'aphasie épilepsie particulier.

Ils y incluent un sous-groupe d'enfants atteints d'une dysphasie développementale à début précoce, par opposition à ceux dont début l'aphasie a commencé plus tard, comme dans le syndrome de Landau-Kleffner (75).

Les rapports entre les deux groupes soulèvent la question du traitement, qui est lourd :

Les essais contrôlés, randomisés dans ce domaine, manquent actuellement pour répondre à cette question.

Dans une étude clinique ouverte, non-randomisée, Aldenkamp (2), évalue les effets de l'épilepsie sur ce qu'il appelle un trouble de l'apprentissage global moyen.

Ce trouble est défini comme un retard psychomoteur de 6 mois à un an, sans autre raison apparente que l'épilepsie.

Les enfants avec dyslexie, syndrome « hyperactivité-déficit d'attention » ou handicap mental préalable sont exclus.

Un groupe d'enfants présentant une baisse soudaine et inattendue dans leurs résultats scolaires a particulièrement retenu l'attention.

Dans ce groupe l'épilepsie est très fréquente (87,5%), et elle est le plus souvent méconnue.

Chez la plupart des enfants, rien ne fait présumer une épilepsie ou alors les signes sont frustes et principalement comportementaux.

Quand il y a des crises, elles sont le plus souvent frustes, et passent inaperçues pendant quelques temps. Elles peuvent pourtant expliquer la baisse des résultats scolaires et les mauvaises performances aux tests neuropsychologiques.

Chez 9 des 14 enfants, le traitement n'a pas été commencé au premier examen

Aldenkamp conclut que l'épilepsie non contrôlée expose à un risque particulier de troubles de l'apprentissage chez l'enfant. Il ajoute que d'autres éléments, tels que le traitement, peuvent être des facteurs associés.

Il souligne qu'une baisse inattendue et soudaine des résultats scolaires associée à des troubles cognitifs et à des symptômes comportementaux paroxystiques (tel qu'un soudain relâchement de la concentration), peut être le premier signe d'une épilepsie qu'il ne faut pas méconnaître (2).

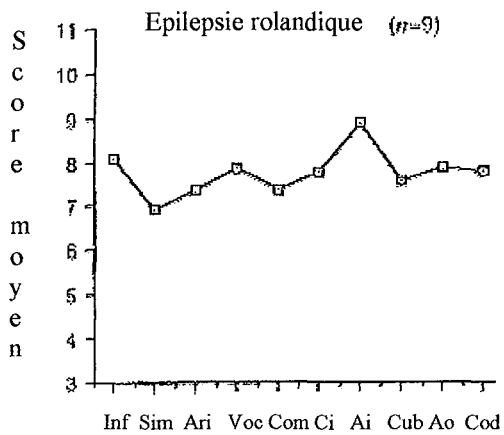
L'étude britannique de Staden et al. (86), précédemment citée, fait état de troubles spécifiques du langage dans l'EPCT.

Bulteau, évaluée, dans une étude rétrospective, la fonction cognitive et le niveau de scolarisation chez 251 enfants où un diagnostic documenté de syndrome épileptique a été porté.

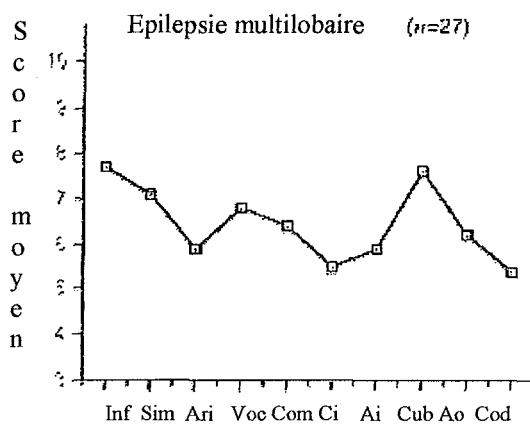
La mesure du QI, comparée au niveau scolaire, montre que les performances aux sous-tests d'évaluation des fonctions cognitives sont très nettement abaissés dans l'épilepsie d'origine multilobaire, par comparaison à l'ensemble des épilepsies focalisées (16).

**Figure N° 14**

**Profil cognitif des épilepsies rolandique et multilobaire**



Echelle d'intelligence de Wechsler pour enfant.



Echelle d'intelligence de Wechsler pour enfant.

*Inf, information ; Sim, similitude ; Ari, arithmétique ; Voc, vocabulaire ; Com, compréhension ; Ci, complètement d'image ; Ai, arrangement d'image ; Cub, cube ; Ao, arrangement d'objet ; Cod, code.*

## COMMENTAIRES SUR LES OBSERVATIONS

Nous envisagerons successivement les aspects cliniques, électroencéphalographiques et cognitivo-comportementaux, ainsi que l'intérêt du traitement par Ethosuximide dans ces différents domaines.

DAMIEN :

### Clinique:

La notion de crises épileptiques apparaît à l'âge de 8 ans, au cours d'un interrogatoire lors d'une hospitalisation pour un motif différent.

Les crises, quand elles sont frustes, sont souvent méconnues. Même quand une épilepsie est certifiée, le monitoring prolongé des événements de pointes ondes chez des enfants montre que les parents, les professeurs et le personnel soignant sous-estiment le nombre d'événements épileptiformes par un facteur de 10 à 100 (6). Besag juge qu'il y a peu d'intérêt à essayer de compter les absences, parce que c'est simplement impraticable.

L'âge de début des crises chez Damien n'est donc pas connu de façon exacte.

Celles-ci se présentent comme des absences brèves décrites par ses parents, avec suspension de ses activités. Aucun symptôme visuel ou autres ne permettent d'évoquer une origine particulière à la crise, sachant combien il peut être difficile, chez un enfant, de retrouver ce genre de symptômes.

Les céphalées frontales, dont Damien s'est plaint à l'âge de 13 ans, sont possibles dans l'épilepsie partielle bénigne à pointes rolandiques et dans l'épilepsie bénigne à paroxysmes occipitaux. Cependant, leur survenue sans autre signe clinique et leur évolution rapidement favorable, ne permettent pas de conclure, concernant leur relation avec les crises.

Le valproate, initialement prescrit, a supprimé les crises qui ne sont pas réapparues sous éthosuximide.

### **EEG :**

Les premières anomalies EEG sont retrouvées à l'âge de 7 ans et 11 mois, à type de foyer lent pariéto-occipital et de pointes isolées occipitales.

A 8 ans, l'EEG enregistre des pointes isolées ou en bouffées sur les régions occipitales droites ou gauches. Cette activité épileptique est à la fois multifocale et importante sur les EEG initiaux.

A 9 ans, le sommeil active nettement en fréquence et en diffusion les anomalies.

Ces caractères correspondent à deux des caractéristiques des épilepsies partielles bénignes de l'enfant.

La localisation des anomalies pourrait faire évoquer une épilepsie bénigne à pointes ondes occipitales, cependant la disparition des anomalies à l'ouverture des yeux manque.

Nass et al. (64) rappellent que les études classiques de Gibbs et al (1954), bien que non confirmées, suggèrent que l'âge fait migrer les décharges épileptiformes des lobes occipitaux vers les lobes temporaux, ce qui pourrait expliquer leur fréquence plus grande chez les jeunes enfants.

Drury et Beydoun (32) enregistrent des EEG pendant 24 h chez des enfants dont l'histoire et l'évolution clinique sont typiques de l'épilepsie rolandique.

Le foyer se situe en dehors de l'aire centro-temporale dans 21% des cas chez les patients qui ont un foyer unique sur le premier enregistrement.

Les enregistrements suivants montrent que ce foyer change de localisation dans l'aire temporale et en dehors d'elle.

Les auteurs ne trouvent aucune différence clinique entre les patients dont les foyers se situent dans ou en dehors la zone centro-temporale.

Ils suggèrent que le diagnostic EEG utilise comme critères : le rythme de fond normal, des pointes de morphologie typique, l'activation dans le sommeil.

Wirrel et al. constatent aussi une localisation atypique de pointes dans 17% de leur population de patients (94).

Le valproate, inefficace sur les troubles cognitifs, est arrêté en mai 1996.

Le vigabatrin, la carbamazépine se sont montrés inefficaces sur les anomalies des tracés.

En revanche, même si des pointes occipitales gauches activées durant le sommeil sont encore enregistrées sur l'EEG 1 mois après le début du traitement par l'éthosuximide, les autres tracés sont normaux.

Cette évolution favorable des tracés à l'âge de 12 ans pourrait correspondre à l'évolution naturelle d'une épilepsie partielle bénigne, dont le pronostic est en général bon, avec une résolution spontanée à l'adolescence.

Cependant le délai très court entre l'administration de l'éthosuximide en monothérapie et l'amélioration électrique laisse présumer d'un effet bénéfique de l'éthosuximide sur les tracés.

### **Troubles cognitifs et du comportement :**

On retrouve chez Damien des troubles caractéristiques de la dyslexie, avec :

- des séquelles de retard de parole
- des troubles de l'articulation
- des inversions de lettres et dans les groupes consonantiques complexes
- des simplifications phonétiques
- des confusions phonétiques
- une méconnaissance des graphèmes
- une lecture lente et syllabique
- des problèmes de compréhension
- des difficultés de transcription

Associés à sa dyslexie Damien présente également :

- des troubles praxiques
- des troubles de la mémorisation
- un syndrome hyperkinétique

Tous ces déficits contrastent avec un QI évalué à 110 par le test de WISC.

Les enfants dyslexiques réussissent mal en lecture, en fonction de leur âge.

Il y a chez eux une discordance entre le niveau de lecture attendu sur la base du QI et le niveau réel constaté.

On sait que les différents troubles de Damien sont possibles au cours d'une épilepsie rolandique, mais qu'ils sont plus rares dans l'épilepsie partielle bénigne à pointes occipitales.

L'épilepsie occipitale peut être bénigne dans le cadre des épilepsies focales idiopathiques dépendante de l'âge.

Mais les pointes occipitales sont aussi fréquentes parmi les enfants atteints de troubles cognitifs et comportementaux, pouvant aller jusqu'à des tableaux psychotiques à expression déficitaire et régressif.

Une relation causale a ainsi été suggérée.

La propagation de l'épilepsie occipitale aux lobes temporaux et pariétaux plutôt que la décharge épileptiforme occipitale elle-même pourrait expliquer son effet sur les fonctions (64).

Chez Damien également, l'éthosuximide, qui a normalisé le tracé EEG, semble avoir eu un effet sur les troubles associés.

L'appréciation exacte de cet effet reste difficile, compte tenu du retard préalablement accumulé.

Il est licite de se demander si un traitement plus précoce n'aurait pas permis une meilleure acquisition des apprentissages élémentaires.



## NOËLIA :

### **Clinique :**

Noëlia est née de parents consanguins. Sa grand-mère paternelle est épileptique. Les antécédents familiaux d'épilepsie sont fréquents dans les épilepsies partielles et les POCS.

L'enfant n'a fait aucune crise certaine avant l'âge de 12 ans. Alors, l'épilepsie s'est exprimée cliniquement par des crises, non convulsives, survenant en série. Cet âge peut correspondre à un des âges les plus tardifs de survenue d'une première crise dans les POCS ou l'épilepsie partielle idiopathique.

Les crises non convulsives surviennent bien après la phase d'installation des POCS. Les crises peuvent être qualifiées d'absences atypiques comportant une perte de contact avec l'entourage une fixité du regard, des propos incohérents.

L'éthosuximide, sous brève couverture initiale de Clonazepam, s'est montré rapidement efficace sur les crises et sur l'EEG.

### **EEG :**

A 9 ans l'électroencéphalogramme enregistre des pointes et polypointes ondes généralisées ou éparées pouvant correspondre à la phase initiale d'un syndrome de POCS et également caractéristiques des épilepsies partielles bénignes.

A 10 ans, les pointes frontales activées dans leur fréquence et leur diffusion pendant le sommeil, répondent aussi à un des critères électroencéphalographiques des épilepsies partielles bénignes.

La localisation frontale correspond à celle la plus souvent rencontrée lors des POCS.

Le tracé de sommeil enregistre d'ailleurs des POCS sous vigabatrin.

Les données de la littérature mettent en évidence le fait que certains traitements entraînent une diffusion des décharges EEG.

Dans une étude (78) portant sur six cas d'enfants atteints d'épilepsie à pointes ondes centro-temporales, traités par la carbamazépine, et/ ou le valproate de sodium, l'épilepsie a évolué de façon atypique.

Les deux médicaments ont favorisé la diffusion des décharges EEG durant l'éveil et provoqué un état de POCS.

En même temps, chez ces six enfants, sont apparus des troubles du comportement, des apprentissages allant jusqu'à une aphasia épileptique acquise.

Dans cette étude, l'arrêt du traitement initial a permis un retour à l'état antérieur, après une période de quelques mois, grossièrement proportionnelle à la durée de la complication électro-clinique.

Cependant, les complications cliniques ne peuvent pas être uniquement attribuées à ces deux médicaments ; la maladie sous-jacente ayant sa part de responsabilité, quand un des deux médicaments ou les deux associés, sont administrés à ces patients susceptibles d'évoluer de façon atypique.

Sous vigabatrin, aucun effet de la sorte n'a encore été rapporté

Aicardi et Chevrie rappellent dans leur étude concernant l'épilepsie partielle bénigne atypique de l'enfance (1) que « la simple survenue d'un pattern de pointes ondes continues, diffuses sur les EEG du sommeil n'est pas suffisante pour spécifier un syndrome épileptique particulier ». Un pattern similaire ou identique est identifié chez 25 de leurs patients, ne se différenciant pas cliniquement d'une épilepsie rolandique bénigne classique.

Inversement, l'activité paroxystique sur les enregistrements du sommeil de leurs patients, n'est pas toujours continue et peut varier avec la fréquence des crises, malgré une présentation clinique très similaire.

L'association décrite entre des absences répétées fréquentes, des crises myo-atoniques ou les deux et les changements spectaculaires dans l'activité paroxystique durant le sommeil, semblent définir un groupe homogène de patient chez qui, il est raisonnable d'attendre une issue favorable (1).

Les traitements essayés, valproate à 8 ans, vigabatrin puis clobazam à 10 ans n'ont eu aucun effet, sinon aggravant, pour le vigabatrin, sur les tracés. Ils n'ont pas non plus amélioré les troubles du langage et les performances scolaires de Noëlia.

C'est ce qui, en l'absence de crises, a conduit à arrêter tout traitement.

A 12 ans l'EEG de veille enregistre toujours un foyer d'ondes lentes frontales.

L'éthosuximide a été débuté à l'âge de 12 ans, en association pendant un mois à du clonazépam, puis seul.

Les EEG de veille et de sommeil enregistrés à 12 ans 3 mois, 12 ans 5 mois, 13 ans et 15 ans, sont normaux.

L'âge moyen de la fin des POCS, se situe en moyenne à 11 ans et 1 mois. On peut donc se poser la question d'une évolution « naturelle » du syndrome. Cependant, la normalisation « naturelle » se réalise généralement progressivement, sur une période en moyenne de trois ans. La séquence temporelle entre l'introduction de l'éthosuximide et la disparition des anomalies EEG semble ici trop étroite pour être due au hasard.

### **Troubles cognitifs et du comportement :**

Le père de Noëlia est probablement dysphasique. En effet, il s'exprime de façon difficilement compréhensible, en phrases courtes et en déformant les mots. Comme il est socialement bien inséré avec un métier manuel, et qu'il n'exprime aucune demande, aucun bilan neuropsychologique n'a été réalisé.

La mère de Noëlia est dyslexique. Elle a eu du mal à apprendre à lire et adulte, elle déchiffre lentement ce qu'elle a à lire. Elle n'aime pas lire et n'achète que des magazines.

Rétrospectivement, il est probable que Noëlia a été atteinte d'un retard de langage qui a été suivi d'une dyslexie.

L'atteinte des parents explique, peut-être, pour une part, une grande tolérance de la famille à ces troubles.

On relève en effet :

- retard de la parole
- inversions de mots dans les phrases, de phonèmes dans les mots
- langage peu fluent
- difficultés scolaires dès l'école primaire
- lecture et écriture avec beaucoup de fautes
- mauvaise compréhension et expression orale

Des troubles du comportement sont associés.

L'ensemble de ces troubles peut se rencontrer dans l'épilepsie partielle, le syndrome de Landau-Kleffner et le syndrome de POCS, sans spécificité.

Cinq mois après le début du traitement par éthosuximide, le comportement et les résultats scolaires s'améliorent, l'EEG se normalise.

Cependant, les troubles du langage, à la fois sur les versants expression et compréhension, parlé et écrit, ont persisté.

Ceci rejoint la notion de caractère persistant de la dyslexie.

Des études longitudinales, à la fois prospectives et rétrospectives, indiquent que la dyslexie persiste comme un état, et n'est pas seulement un retard du développement transitoire.

Avec le temps, les mauvais lecteurs et les bons lecteurs tendent à maintenir leurs positions dans un spectre de capacité de lecture (85).

Cependant, de même que chez Damien, on peut penser qu'un traitement plus précoce par l'éthosuximide aurait apporté un bénéfice plus important.

## VIRGINIE :

### Clinique :

Virginie n'a jamais fait de crise. On peut donc se demander, s'il est licite de la qualifier d'épileptique, puisque que l'épilepsie est une maladie clinique associée à des signes électroencéphalographiques.

Un grand nombre d'auteurs comme Gibbs et al. (1954), Green (1961), Loiseau et al. (1964), Smith et Kellaway (1964), Blom et Brorson (1966), Eeg-Olofson et al. (1971), Cavazzuti et al. (1980), ont souligné que des altérations EEG évocatrices pouvaient être observées sans manifestation pathologique clinique comme l'indiquent Lerman et Kivity.

Selon Petersen et Olofsson, environ 10% des enfants sans histoire de crise montreraient une activité épileptiforme sur leur EEG, ce qui, dans notre expérience, paraît très exagéré (76).

Quoi qu'il en soit, il serait certainement imprudent de traiter une partie de la population infantile, sur des arguments uniquement électriques, avec des médicaments qui ne sont pas anodins.

A ce sujet Besag (5), fait le commentaire suivant :

« Mon approche est très simple. Je suis devant un enfant anormal et un EEG anormal. Je ne sais pas si les deux sont liés, mais j'essaie d'obtenir un EEG plus normal et je vois si, comme résultat, l'enfant devient plus normal. Quelquefois, il le devient, et l'exercice en a valu la peine. Si les médicaments anti-épileptiques n'ont pas rendu service à l'enfant, je les arrête. »

Un enfant qui se présente avec un problème neuropsychologique dans le sens large et un EEG anormal pourrait ainsi bénéficier d'un traitement anti-épileptique, étant entendu que la décision devra être pesée au cas par cas.

Il reste impossible de situer la place de cette enfant dans la classification faute d'une symptomatologie critique et impossible d'évaluer sur ce critère l'efficacité d'un traitement.

## **EEG :**

L'électroencéphalogramme à 11 ans et 4 mois enregistre un large foyer de pointes, très actif, temporal droit, évoquant le type d'anomalie électrique de l'épilepsie partielle bénigne à pointes centro-temporales.

Cependant, l'activation en fréquence ainsi que la diffusion durant le sommeil manque. Le cas de Virginie n'entre donc pas dans le cadre bien défini de l'épilepsie bénigne à pointes centro-temporales, mais se situe en lisière, en partageant certains caractères.

En effet, le type d'aphasie épileptique trouvé parmi les patients avec pointes rolandiques prééminentes peut plus fréquemment impliquer le langage dans sa phase d'expression que dans le syndrome typique de Landau-Kleffner, où l'agnosie verbale auditive est la règle.

La différence clinique reflète probablement la localisation de l'activité épileptiforme (centro-temporale, opposée à antérieur ou temporale moyenne) sur la fonction bucco linguale, la vocalisation, et la production de langage (65).

L'administration d'éthosuximide est suivie d'un contrôle EEG, un mois plus tard, normal. L'électroencéphalogramme après onze mois de traitement par éthosuximide enregistre simplement des renforcements de l'activité de base, favorisé par l'hyperpnée, sans focalisation, de signification douteuse.

La relation entre le traitement par éthosuximide et la normalisation des tracés ne semble pas due au hasard. Il est tentant de lui rapporter aussi l'amélioration des troubles cognitifs.

## **Troubles cognitifs et du comportement :**

Chez Virginie, les symptômes d'une dyslexie grave sont au complet :

- retard de langage dans lequel la surdité de ses deux parents a probablement joué un rôle.

- \*avec un vocabulaire resté longtemps pauvre,

- \*amélioré grâce à une rééducation orthophonique,

- articulation des phonèmes parfois impure

- difficultés dans la décomposition, le repérage, et la localisation des syllabes

- incapacité à faire une correspondance phonèmes- graphèmes
- lecture hésitante.

Des troubles de l'attention, un trouble de la latéralisation, sont associés à la dyslexie.

Ces troubles cognitivo-comportementaux font évoquer un dysfonctionnement des aires périsylviennes du langage.

Cinq mois après l'introduction de l'éthosuximide, Virginie comprend le mécanisme de la lecture.

Après onze mois de rééducation, à huit ans et deux mois, la lecture et l'écriture sont acquises.

Les troubles de l'attention se sont levés sans rééducation spécifique.

Cette amélioration des troubles associés se fait en parallèle avec le contrôle du foyer de pointes ondes centro-temporal.

FANNY :

**Clinique :**

Comme chez Virginie, il n'y a pas notion de crises d'épilepsie à l'interrogatoire. Les troubles de l'enfant sont uniquement des troubles cognitifs, du langage et des troubles graves du comportement et de la personnalité.

**EEG :**

Un foyer de pointes postérieur, sans activation durant le sommeil, comme chez Virginie, et sans POCS, est associé à des troubles graves du comportement et de la personnalité.

L'ensemble n'est pas en faveur d'un syndrome de Landau-Kleffner.

La disparition du foyer EEG, moins de deux mois après l'administration d'éthosuximide amène à poursuivre le traitement.

**Troubles cognitifs et du comportement :**

Chez Fanny, c'est un contraste entre des troubles majeurs d'expression et de compréhension du langage et un comportement communicatif qui frappe l'entourage.

Le diagnostic posé est celui de psychose infantile ou de dysharmonie, associée à un foyer de pointes EEG.

La question d'une relation de cause à effet ne peut pas être résolue.

Sept mois après le début du traitement par éthosuximide, l'entourage au SESSAD et la famille constatent une amélioration nette du comportement.

L'enfant se socialise et l'intégration en école maternelle a été beaucoup plus facile.

Cette évolution très positive des troubles du comportement est observée cinq mois après la normalisation EEG.

Cependant, l'expression orale reste toujours très déficitaire.



Aux vues de ces résultats, la poursuite de l'éthosuximide semble logique, avec un suivi clinique et EEG, même si l'effort thérapeutique principal demeure la prise en charge spécialisée pédopsychiatrique.

AU TOTAL :

Les quatre cas rapportés d'épilepsie avec pointes mono ou multifocales peuvent être considérées comme des formes intermédiaires dans un spectre de syndromes épileptiques, liés à l'âge, incluant les syndromes de Landau-Kleffner et les POCS, l'épilepsie de l'enfance avec pointes centro-temporales et l'épilepsie à paroxysmes occipitaux. On sait que ces deux dernières sont considérées par certains auteurs comme la variation phénotypique d'un même trait génétique.

Le cas de Virginie pourrait se situer à l'une des extrémités de ce spectre.

Sa maladie répond aux critères électroencéphalographiques d'une épilepsie partielle à pointes centro-temporales, mais elle n'a jamais exprimé ce foyer par des crises.

Le cas de Fanny, plus atteinte au plan neuro-cognitif et comportemental est proche de celui de Virginie.

Ensuite, pourrait se placer le cas de Damien évoquant une épilepsie bénigne partielle, avec crises cliniques atypiques ; puis le cas de Noëlia, qui se rapprochent davantage, cliniquement et électroencéphalographiquement, des syndromes de Landau-Kleffner et des POCS.

Chez les deux enfants présentant des crises cliniques, un contrôle de celles-ci paraît avoir été obtenu, après l'introduction du traitement par éthosuximide.

Un autre trait commun à ces quatre cas est l'association de troubles cognitifs et comportementaux aux pointes EEG.

L'introduction de l'éthosuximide a été suivie, chez les quatre patients, d'une disparition des foyers de pointes EEG.

Cet effet s'est accompagné, chez trois enfants d'une amélioration parallèle des troubles d'apprentissage et du comportement. Cet effet, particulièrement frappant chez Virginie est plus modeste et même discutable chez Noëlia et Damien.

Chez Fanny, l'amélioration des troubles du comportement a également été constatée, mais sans amélioration des troubles du langage. Cependant, le recul vis-à-vis du traitement semble encore insuffisant.

Cette séquence entre l'instauration du traitement, la normalisation EEG et l'évolution des troubles cognitifs et comportementaux ne semble pas dû au hasard mais nécessiterait d'autres études pour être confirmée.

Deux théories qui ne s'excluent pas, sont proposées pour expliquer les troubles associés aux épilepsies et/ ou aux pointes EEG.

La théorie excito-toxique, lésionnelle :

qui s'appuie sur le modèle animal du « kindling » (60), c'est-à-dire de l'effet d'embrassement.

suppose la création de circuits anormaux épileptogènes, induits par une activité épileptique répétée et prolongée. Au cours de l'embrassement, la durée de la post-décharge locale augmente et se propage au cortex. Parallèlement, il existe une diminution du seuil de stimulation nécessaire à l'apparition des décharges.

La théorie neurodéveloppementale, fonctionnelle :

L'épilepsie induit, pendant sa période d'activité, des troubles du comportement, une instabilité émotionnelle, des difficultés d'apprentissage plus ou moins spécifiques et liés à la localisation des foyers.

Quoiqu'il en soit, il faut craindre des séquelles si un état épileptique se prolonge chez un enfant.

C'est un argument pour proposer un traitement de l'épilepsie et même, pour certains auteurs, des pointes.

Un effet direct de l'éthosuximide sur les troubles cognitifs et comportementaux, sans relation avec son action sur les anomalies EEG est peu probable, mais ne peut être absolument écarté.

## **PLACE DE L'ETHOSXIMIDE DANS LE TRAITEMENT DE L'EPILEPSIE**

### **CRITERES PERMETTANT DE PREVOIR L'EFFICACITE DE L'ETHOSUXIMIDE DANS UNE EPILEPSIE PARTIELLE**

Les cas d'enfants où le traitement par l'éthosuximide n'a pas montré d'efficacité ou a dû être arrêté en raison d'effets indésirables, sont assez similaires aux quatre cas où le traitement a paru utile.

Tous ces enfants sont atteints d'une épilepsie mono ou multifocale, souvent très activée durant le sommeil, jusqu'à l'apparition de POCS pour certains. La localisation des foyers ne semble pas être un critère d'efficacité, ni l'expression clinique de l'épilepsie.

Tous connaissent des troubles cognitivo-comportementaux associés, relativement importants.

Des antécédents familiaux d'épilepsie se retrouvent dans les différents groupes.

S'agissant d'une étude rétrospective, sans groupe de contrôle, il y a eu, à l'évidence une sélection des patients.

Six enfants sont atteints d'épilepsie partielle, qu'il est difficile de qualifier soit d'idiopathique soit de cryptogénique, et ont d'abord été traités par le valproate qui s'est montré efficace sur les crises mais pas sur l'EEG.

Trois ont fait peu de crises, Damien, Deborah, Alexandra.

Stéphanie a fait plus de 20 crises, mais c'est parce que la nature épileptique de ses crises du réveil a été méconnue. Dès que le valproate a été introduit, il a supprimé durablement les crises. Il a aussi, mais seulement temporairement, nettoyé l'EEG.

De même Mireille a fait de nombreuses absences atypiques et des myoclonies avant d'être traitée par le valproate, qui s'est montré aussitôt efficace sur les crises, sans effet sur l'EEG. Noëlia n'avait pas fait de crise quand elle a été traitée par le valproate, qui s'est montré sans effet sur son EEG.

C'est en fait la gravité des troubles cognitifs et du comportement, avec leur retentissement sur la vie de la famille et les apprentissages scolaires, qui a conduit à la prescription de l'éthosuximide chez les enfants dont l'EEG enregistrait des pointes focales, activées dans le sommeil.

C'est avec l'expérience de l'efficacité de l'éthosuximide chez deux patients sur six, que l'éthosuximide a été prescrit en première intention et en monothérapie chez deux enfants, l'une alexique, l'autre dysharmonique, qui n'ont jamais fait de crise mais dont l'EEG enregistre des pointes focales.

En reprenant quelques unes de nos observations, au moins sept cas d'épilepsie partielle comportant des pointes focales associées à des troubles cognitifs et du comportement suffisamment importants pour justifier une scolarité spécialisée, n'ont pas été traités par l'éthosuximide. Ceux-ci sont rapportés en annexe. Nous en commenterons, ici, quelques aspects, bien qu'une comparaison entre ces cas et ceux où un traitement par éthosuximide a été réalisé comporterait bien évidemment des biais.

Ces cas sont très similaires, d'un point de vue clinique, électroencéphalographique et cognitivo-comportemental, aux précédents.

En effet, ces enfants sont tous atteints d'épilepsie multifocale, s'exprimant par des crises cliniques pour cinq d'entre eux.

Un d'eux, Jérôme, comme Virginie et Fanny, n'a jamais éprouvé de crise clinique ; et un autre, Michaël, n'a subi qu'une hémiconvulsion dans un contexte d'hyperthermie.

Les sept enfants présentent des troubles cognitivo-comportementaux, avec troubles des apprentissages et en particulier dysphasie et des troubles du comportement plus ou moins importants. Jérémie connaît des troubles du comportement majeurs, nécessitant une prise en charge psychiatrique ; Bastien et Rémi ont une hyperactivité ayant motivé un traitement par méthylphénidate.

Tous les enfants ont été traités, en première intention par l'acide valproïque, à l'exception de Jérôme traité par clobazam.

Le valproate a permis de normaliser, au moins temporairement, l'EEG chez deux enfants (Jérémie et Bastien) et s'est montré efficace sur les crises cliniques chez Michaël, mais pas sur l'EEG. Chez les autres enfants ce traitement a été totalement inefficace.

D'un point de vue cognitivo-comportemental, Elodie est la seule à connaître une amélioration nette de ces troubles d'apprentissage. Jérôme connaît, quant à lui, sans traitement, quelques progrès, beaucoup plus lents et plus modestes.

Les autres enfants ne bénéficient pas d'amélioration ; certains traitements produisant même une aggravation. Ainsi, le vigabatrin entraîne des troubles du comportement avec agressivité chez deux enfants et une apathie chez un autre. De même, le clonazépam et le clobazam induisent des troubles du comportement chez deux enfants.

Lorsque l'on compare ces cas à ceux traités par éthosuximide, il semble qu'il y ait un intérêt à utiliser celui-ci, en particulier en ce qui concerne l'évolution cognitivo-comportementale.

Cependant, la nature pragmatique de la prescription, le caractère rétrospectif de l'étude, ne permettent pas de déterminer des critères faisant prévoir l'efficacité de l'éthosuximide.

D'autres études plus importantes dans ce domaine, seraient utiles, afin de mieux poser les indications chez les enfants atteints.

## MECANISMES DE L'ACTION DE L'ETHOSUXIMIDE

Chez le rat adulte (58, 87), l'éthosuximide est efficace, selon un effet dose-dépendant, pour supprimer les rythmes de pointes ondes associés aux crises induites par pentylenetetrazol.

En revanche, l'éthosuximide est sans effet sur les rythmes de pointes ondes induits après stimulation électriques du cortex sensori-moteur.

Chez le rat immature, l'éthosuximide est efficace sur les crises induites par pentylenetetrazol à la dose de 40 mg/kg, mais son action diffère en fonction de l'âge du rat.

L'effet anti-convulsivant, nul chez des rats de 18 jours, est net chez ceux de 25 jours (57).

Ces études laissent à penser que le mécanisme d'action de l'éthosuximide est complexe.

L'éthosuximide est un antiépileptique de la famille des succinimides, indiqué habituellement dans les absences ou petit mal épileptique, où il supprime l'activité rythmique à 3 Hz, caractéristique des crises.

On sait que le petit mal est entretenu par une boucle thalamo-corticale, mais il y a une controverse sur l'origine de la décharge et sur le rôle respectif du thalamus, du cortex, et de la boucle thalamo-corticale.

Dans le thalamus, certaines cellules génèrent des rythmes dépendants de courant  $\text{Na}^+$  et  $\text{K}^+$ , entre les noyaux de relais thalamique et les interneurons inhibiteurs des noyaux réticulaires interconnectés.

Les courants  $\text{Ca}^{++}$  à bas seuil thalamiques sont modifiés, diminués, par l'éthosuximide dans les cellules de relais, dans les interneurons réticulaires thalamiques.

L'éthosuximide, qui diminue les courants  $\text{Ca}^{++}$ , impliqués dans la genèse des rythmes, entrave l'apparition de ces rythmes et diminue les pointes sur le cortex.

De plus, selon Pumain, l'éthosuximide augmente l'effet de la transmission dopaminergique (données tirées de notes prises à son cours au DIU d'épileptologie en 1992-1993).

D'autres données évoquent le même mécanisme d'action.

Le mécanisme d'action de l'éthosuximide sur le contrôle du myoclonus épileptique négatif a été étudié par Capovilla et al. (18).

Le myoclonus épileptique négatif est un phénomène moteur négatif déclenché par un événement épileptique cortical, possiblement médié par un système sous-cortical, relayant dans le thalamus.

L'éthosuximide pourrait intervenir au niveau thalamique, interférant avec les mécanismes responsables du myoclonus épileptique négatif.

L'éthosuximide régulerait sélectivement les courants au niveau du canal Calcium de type T dans les noyaux thalamiques ventro-latéraux.

C'est avec l'idée qu'une telle boucle thalamo-corticale pourrait être en cause dans les POCS que nous avons utilisé l'éthosuximide dans une dizaine de cas d'épilepsie partielle, avec pointes monofocales ou multifocales, très activées dans le sommeil puis, par extension, dans deux cas sans activation, ni diffusion du foyer EEG dans le sommeil.



## **UTILISATION DE L'ETHOSUXIMIDE DANS LES SYNDROMES DE LANDAU KLEFFNER ET DE POCS**

L'utilité de l'éthosuximide dans le syndrome de Landau-Kleffner est reconnue et son intérêt dans le traitement du syndrome des POCS émerge graduellement.

L'association éthosuximide - valproate a été conseillée dans les POCS, avec un maintien de ce traitement jusqu'à l'adolescence (79).

Dans deux cas de POCS associant des anomalies focales sur l'hémisphère non-dominant et plus de 85 % du sommeil NREM occupé par des pointes, la réponse à l'association valproate et éthosuximide à forte dose s'est montrée bonne.

L'arrêt du traitement a été suivi d'une rechute des signes cliniques et EEG.

Sa reprise a procuré, à nouveau une amélioration clinique et électrique avec un EEG de sommeil normal.

Un traitement associant l'éthosuximide (ou le valproate) et le clonazépan a obtenu une disparition de l'état de mal infra clinique et une diminution des symptômes associés aux POCS dans une autre étude (97).

## TRAITEMENTS DE L'ÉPILEPSIE A POINTES CENTRO TEMPORALES

Les traitements reconnus utiles à ce jour dans l'épilepsie à pointes centro-temporales sont la carbamazépine , le clobazam, le clonazéпам, le valproate de sodium, le phénobarbital et la phénytoïne (80, 94). Le sulthiame est aussi utilisé avec succès. (31).

Afin de mieux situer l'intérêt de l'éthosuximide parmi ces différentes thérapeutiques, nous reprendrons quelques données de la littérature, regardant l'effet de ces anti-épileptiques sur l'EEG, sur les crises cliniques, sur les troubles cognitifs et du comportement associés.

### *Diazéпам :*

Le traitement de l'épilepsie bénigne de l'enfant avec pointes centro-temporales par le diazéпам, pendant un cycle de trois semaines, à la dose élevée de 0.5 mg/ kg et par jour supprime l'activité paroxystique EEG pendant la veille et pendant le sommeil.

La rémission dure plusieurs mois et seuls quelques cas nécessitent d'autres cycles de diazéпам.

L'amélioration des troubles neuropsychologiques et comportementaux est constante pendant la phase de rémission de l'activité paroxystique EEG (24).

### *Clonazéпам :*

Mitsudome et al. (61) qui ont précédemment montré l'efficacité du clonazéпам pour diminuer sélectivement les décharges rolandiques dans l'EPCT ont montré que l'administration pendant quatre semaines de clonazéпам, supprime non seulement les décharges rolandiques, mais aussi l'activité rythmique lente.

Ces données suggèrent que les ondes lentes rythmiques focales enregistrées dans la même région que les décharges rolandiques sont partie intégrante du syndrome électro-clinique.

Ceci expliquerait que le clonazéпам soit plus efficace que la carbamazépine ou le valproate dans l'EPCT.

### *Valproate de sodium :*

Dans une étude contrôlée en double aveugle, débutée en 1989 (46), chez des enfants avec des décharges EEG, et ayant des crises bien contrôlées ou aucune crise, le valproate supprime les

décharges EEG chez 4 patients sur 6, atteints d'EPCT. Deux sur les 4 améliorent significativement leurs performances cognitives.

### *Carbamazépine :*

Seidel et al. étudie les effets cognitifs et sur le comportement de la carbamazépine chez 10 enfants, de 6 à 12 ans, atteints d'EPCT (84) et les compare à 14 enfants, non traités, qui servent de groupe contrôle.

Après ajustement des paramètres, les données concernant la mémoire restent significatives. Les enfants traités se comportent moins bien sur les tâches de recherche visuelle et pour se rappeler une histoire .

L'effet sur la mémoire est dose dépendant. Les performances les plus basses sur les tâches de recherche visuelle sont corrélées avec les taux sériques élevés de carbamazépine.

Les scores mnésiques de deux enfants atteints d'EPCT sont particulièrement bas lorsqu'ils reçoivent le traitement.

Ces données suggèrent un effet défavorable de la carbamazépine sur la mémoire.

Cet effet ne semble cependant pas important à la posologie habituellement recommandée.

Toutefois, il est probable qu'une sensibilité particulière de certains patients les expose aux troubles mnésiques quand ils prennent de la carbamazépine.

La carbamazépine peut également provoquer des myoclonies et des myoclonus épileptiques négatifs chez certains patients atteints d' épilepsie rolandique (63).

On a vu qu'elle pouvait aggraver l'EPCT dans ses manifestation critiques, électriques, ses troubles associés.

## L'ETHOSUXIMIDE DANS L'EPILEPSIE PARTIELLE LESIONNELLE

Dans notre expérience, l'éthosuximide a également été utilisé avec succès, en association, chez six patients atteints d'un syndrome d'Angelman, qui sont, sous traitement, libres de crise.

Cet effet favorable de l'éthosuximide a été rapporté par plusieurs auteurs.

On peut supposer que le pattern EEG caractéristique du syndrome d'Angelman (80), qui est l'apparition d'ondes lentes rythmiques en fermeture des yeux, s'explique par la mise en jeu d'un circuit thalamo-cortical.

L'éthosuximide nous a également paru utile, pendant quelque temps, chez une enfant (Christelle) atteinte d'une encéphalopathie épileptogène lésionnelle grave, pharmaco résistante dont l'EEG enregistrait des trains de pointes ondes généralisée à 3 Hz, d'origine probablement focale. Un échappement s'est manifesté après une période assez longue d'efficacité.

Nous rapportons ici brièvement son observation.

### *Christelle*

Christelle, sans antécédent familial, est née le 21/01/90 avec un retard de croissance intra-utérin comportant une microcéphalie. (PC=31 cm).

Elle a été hospitalisée à 15 jours de vie. et ventilée pour une bronchiolite asphyxiante.

A six mois, une convulsion prolongée justifie un traitement par le valproate.

Une nouvelle convulsion survient à 2 ans et 10 mois, dans un contexte de retard global et de tétraplégie à prédominance droite. Ces troubles sont associés à une lésion au scanner sous forme d'une atrophie hémisphérique gauche avec dilatation passive ventriculaire gauche et élargissement de la vallée sylvienne.

En mai 93, l'EEG enregistré en raison de pertes de contact brèves, avec hypotonie, pâleur, clonies des paupières objective des figures généralisées de pointes et de pointes ondes associées à un ralentissement de l'électrogenèse, plus marqué à droite.

Le clobazam est ajoutée au valproate, puis substitué au clonazépam.

En mars 94, apparaissent des pseudo-absences où Christelle se montre brusquement hypotonique, perd le contact, avec secousses de la tête qui a tendance à tomber à droite. L'EEG, outre les pointes focales hémisphériques gauches, enregistre de fréquents trains de pointes ondes à 3 Hz.

C'est l'EEG qui fait conseiller l'éthosuximide, à raison de 20 mg/ kg par jour, à partir de janvier 95, après un essai infructueux de vigabatrin, et un essai de carbamazépine, interrompu en raison d'une éruption cutanée.

Il n'y a eu aucune crise entre janvier 95 et août 96 et le langage s'est amélioré.

En mars 95, l'EEG enregistre la persistance d'anomalies lentes et pointues, focalisées à gauche, mais il n'y a plus de trains de pointes ondes à 3 Hz.

A partir de juillet 97, la maladie échappe au traitement. Christelle fait de nombreuses crises partielles (au moins une dizaine par jour), avec hypotonie de l'hémicorps droit, suivie d'une chute sur le côté et de confusion mentale ; ceci, malgré l'augmentation de la posologie du clonazépam.

L'éthosuximide est maintenu, mais d'autres médicaments doivent être introduits pour maîtriser les crises, dont plusieurs états de mal non convulsifs..

En 2001, il n'y a pas de crises sous quadrithérapie : phénobarbital, valproate, clobazam, éthosuximide.

A 11 ans, Christelle est demi-pensionnaire en CME. Le langage articulé est compréhensible, mais reste pauvre. Elle est lourdement handicapée par une tétraplégie spastique invalidante.

## DONNEES SUR L'UTILISATION DE L'ETHOSUXIMIDE DANS L'EPILEPSIE PARTIELLE

Nous rapporterons encore quelques données, éparses dans la littérature et anecdotiques, sur l'éthosuximide, avec son effet à différents niveaux.

### Sur les épilepsies partielles :

Dans l'étude de Capovilla, l'éthosuximide se montre efficace dans le traitement du myoclonus négatif, désordre moteur pouvant survenir dans l'épilepsie partielle. L'éthosuximide est introduit chez neuf patients atteints d'épilepsie partielle de cause variée (idiopathique, cryptogénique et symptomatique).

Le traitement est ajouté aux médicaments anti-épileptiques déjà administrés, maintenus sans changement pendant six mois.

Le contrôle du myoclonus négatif épileptique est obtenu chez tous les sujets dans le mois de l'introduction graduelle de l'éthosuximide et dans la semaine de l'obtention de taux plasmatiques optimaux (entre 55 et 89  $\mu\text{g/ml}$ ).

Cet effet suggère une relation de cause à effet entre la prescription du médicament et la résolution du myoclonus.

D'autres données appuient cette hypothèse.

Un des patients de l'étude reçoit l'éthosuximide en monothérapie.

Chez un enfant, qui a simplement grossi, la récurrence du myoclonus négatif épileptique correspond à la diminution du taux plasmatique d'éthosuximide.

L'éthosuximide diminue la fréquence des crises chez tous les sujets.

Cinq enfants sont libres de crise, les autres ont une réduction de 75% de la fréquence de leurs crises (18).

Auparavant, Oguni et al. (69.), dans l'étude rétrospective d'un groupe d'enfants souffrant d'épilepsies idiopathiques partielles de l'enfance et de myoclonus négatif épileptique partiel, font état d'une réponse remarquable à l'éthosuximide, même s'il lui est difficile d'évaluer la relation directe entre le traitement et la disparition du myoclonus épileptique négatif, de même que l'intervalle de temps entre ces deux événements.

Dalla Bernadina et al. (21) ont aussi rapporté de façon anecdotique l'efficacité de l'éthosuximide dans le traitement du myoclonus négatif épileptique.

### **Sur les pointes de l'épilepsie partielle :**

L'éthosuximide est essayé chez une enfant de huit ans atteinte de POCS, à une fréquence de 2,5 à 3,5 Hz, enregistrées 13 heures après une première crise, associée avec une maladie virale, survenue en juillet 1984 (37). A l'ouverture des yeux, les anomalies EEG disparaissent et sont remplacées par une activité delta et des paroxysmes brefs de pointes ondes.

Aucune altération de la conscience, aucune nouvelle crise ou anomalie comportementale n'accompagne les anomalies EEG.

Le diagnostic retenu est celui d'« état de mal électrique diffus ».

Bien que l'enfant soit cliniquement normal, les anomalies EEG persistent pendant un suivi de neuf ans.

L'éthosuximide, administré initialement durant quatre mois puis durant onze mois, en 1986, à la dose de deux gramme par jour, normalise temporairement le tracé EEG.

Lors de l'étude de l'efficacité de l'éthosuximide dans le myoclonus négatif épileptique de l'épilepsie partielle de l'enfance, citée précédemment, (18), l'introduction de l'éthosuximide était corrélée avec la réduction des anomalies paroxystiques EEG.

### **Sur les troubles associés des épilepsies partielles :**

L'efficacité d'un traitement anti-épileptique est habituellement mesurée en termes quantitatifs simples, au premier rang la réduction du nombre de crises.

Cependant, l'évaluation de la réussite thérapeutique prend une autre dimension, si l'on considère l'effet des médicaments sur les symptômes cognitifs et comportementaux.

On peut en effet penser que la correction des troubles neuropsychologiques et du comportement correspond à la restauration durable de la fonction d'une zone affectée, et se trouve donc être une conséquence de l'effet antiépileptique direct.

Mandelbaum, qui étudie l'effet de certaines médications sur le fonctionnement cognitif et comportemental d'enfants atteints d'épilepsie idiopathique, partielle ou généralisée, ne retrouve pas de détérioration significative des scores cognitifs après traitement.

Cependant, après un an de suivi, les patients traités par le valproate de sodium se comportent mieux que ceux traités par l'éthosuximide ou la carbamazépine (55).

On sait que l'éthosuximide peut entraîner une irritabilité et une hyperactivité, et qu'il a été rendu responsable d'évolution vers la psychose infantile, particulièrement chez des enfants présentant des antécédents psychopathologiques.

Par contraste, dans l'étude de Capovilla déjà citée, les parents rapportaient chez les enfants traités par éthosuximide, une amélioration de leur niveau d'attention et de concentration (18).

La distinction entre les effets propres de la molécule et ses effets bénéfiques liés à son action sur l'épilepsie et les troubles neuropsychologiques qui en dépendent n'est pas possible en clinique. C'est la résultante qui importe.



## CONCLUSION

Dans de nombreux cas d'épilepsie non lésionnelle, il n'est pas simple de faire la corrélation entre l'aspect clinique des crises, les troubles associés à l'épilepsie, et les anomalies électroencéphalographiques.

Certains auteurs défendent l'idée d'un spectre de syndromes épileptiques âge dépendants, avec tous les degrés intermédiaires entre l'épilepsie bénigne de l'enfance à pointes centro-temporales, et les syndromes de Landau-Kleffner et de POCS

Les observations présentées ne rentrent pas facilement dans le cadre de la classification internationale des épilepsies, et nous conduisent à appuyer cette opinion.

C'est dans quatre de ces formes, en lisière des syndromes, définis par la classification de l'ILAE (19), que l'éthosuximide nous a semblé utile.

Il a montré son efficacité sur les crises d'épilepsie elles-mêmes dans deux cas, sur les anomalies électroencéphalographiques dans quatre cas, sur les troubles cognitifs et comportementaux associés dans un cas, et de façon plus discutable dans deux autres cas.

Le recul n'est pas suffisant pour le quatrième cas.

Il est généralement admis que le but d'un traitement antiépileptique chez l'enfant est la suppression des crises et non la normalisation de l'EEG.

Il semble pourtant que dans certaines situations, la suppression des décharges épileptiformes EEG soit une bonne stratégie.

La sévérité et la fréquence des crises sont les repères habituels dans la conduite du traitement d'une épilepsie.


Dans certains cas, il faut y ajouter, chez l'enfant, l'EEG de sommeil et l'évaluation suivie du comportement et de la cognition.

Ces derniers paramètres sont souvent difficiles à surveiller, et exigent que se constituent, autour des enfants épileptiques, des équipes pluridisciplinaires permettant une évaluation neuropsychologique précise et répétée.

Il semble, à la vue de nos quatre cas, que la normalisation des tracés, induite par l'éthosuximide, puisse entraîner une amélioration des troubles de l'apprentissage et du comportement, associés aux décharges EEG, même en l'absence de crise épileptique clinique.

L'efficacité de l'éthosuximide dans certaines formes d'épilepsie partielle, mono ou multifocale de l'enfant, mérite d'être connue.





## REFERENCES BIBLIOGRAPHIQUES

- 1 Aicardi J, Chevrie JJ.  
Atypical benign partial epilepsy of childhood.  
Dev Med Child Neurol. 1982 ; 24 : 281-92
  
- 2 Aldenkamp AP, Overweg Plandsoen WCGO, Arends J.  
An open, non randomized clinical comparative study evaluating the effect of epilepsy on learning  
J Child Neurol. 1999 ; 14 : 795-800
  
- 3 Baglietto MG, Battaglia FM, Tortorelli S, De Negri E, De Negri M.  
Etat de mal électrique pendant le sommeil dans l'épilepsie partielle bénigne avec pointes centro-temporales ou rolandiques (EPR) : aspects neuropsychologiques et thérapeutiques.  
Communication à la XXIVème Réunion de la Société Européenne de Neurologie Pédiatrique, Paris, 7-9 Novembre 1996.
  
- 4 Beaussart M.  
Benign epilepsy of children with rolandic (centro-temporal) paroxysmal foci.  
Epilepsia. 1994 ; 35 : 1097-103
  
- 5 Besag FMC.  
Proceedings of symposium on epilepsy, behaviour and cognitive function  
Discussion / ed Trimble MR, Reynolds EH  
Chichester : Wiley, 1988 : 201-2

6 Besag FMC.

Lamotrigine in the management of subtle seizures.

Rev Contemp Pharmacother. 1994 ; 5 : 123-31

7 Besag FMC.

The therapeutic dilemma : treating subtle seizures or indulging in electroencephalogram cosmetics ?

Semin in Pediatr Neurol. 1995 ; 2 : 261-8

8 Billard C, Bonnelle M, Loisel ML, Gillet P, Barthez MA, Maheut J.

Les dyslexies du développement, comment s'y retrouver.

Concours Med. 1995 ; 117 : 117-28

9 Billard C, Autret A, Lucas B, Degiovanni E, Gillet P, Santini JJ, de Toffol B.

Are frequent spike-waves during non-REM sleep in relation with an acquired neuro-psychological deficit in epileptic children ?

Neurophysiol Clin. 1990 ; 20 : 439-53

10 Binnie CD, Channon S, Marston DL.

Behavioral correlates of interictal spikes.

Adv Neurol. 1991 ; 55 : 113-26

11 Binnie CD, de Silva M, Hurst A.

Rolandic spikes and cognitive fonction, in Degen R, Dreifuss FE (eds) : Benign localized and generalized epilepsies of early childhood.

Epilepsy Res Suppl. 1992 ; 6 : 71-3

12 Binnie CD, Kasteleijn-Nolst Trenité DG, Smit AM, Wilkins AJ.

Interaction of epileptiform EEG discharges and cognition.

Epilepsy Res. 1987 ; 1 : 239-45

13 Bouma PAD, Bovenkerk AC, Westendorp RGJ, Brouwer OF.

The course of benign partial epilepsy of childhood with centrotemporal spikes : a meta-analysis.

Neurology. 1997 ; 48 : 430-7

- 14 Bray PF, Wiser WC.  
Evidence for a genetic etiology of temporal-central abnormalities in focal epilepsy  
N Engl J Med. 1964 ; 271 : 926-33
- 15 Buchman AS, Garron DC, Trost-Cardamone JE, Wichter MD, Schwartz M.  
Word deafness : One hundred years later.  
J Neurol Neurosurg Psychiatr. 1986 ; 49 : 489-99
- 16 Bulteau C, Jambaque I, Viguier D, Kieffer V, Dellatolas G, Dulac O.  
Epileptic syndromes, cognitive assessment and school placement, a study of 251 children.  
Dev Med Child Neurol. 2000 ; 42 : 319-27
- 17 Burke MS, Carroll JE, Burket RC.  
Benign rolandic epilepsy and chromosome 7q deletion.  
J Child Neurol. 1997 ; 12 : 148-9
- 18 Capovilla G, Beccaria F, Veggiotti P, Rubboli G, Meletti S, Tassinari CA.  
Ethosuximide is effective in the treatment of epileptic negative myoclonus in childhood  
partial epilepsy  
J Child Neurol. 1999 ; 14 : 395-400
- 19 Commission on Classification and Terminology of International League Against  
Epilepsy.  
Proposal for revised classification of epilepsies and epileptic syndromes.  
Epilepsia. 1989 ; 30 : 389-99
- 20 Croona C, Kihlgren M, Lundberg S, Eeg Olofsson O, Eeg Olofsson KE.  
Neuropsychological findings in children with benign childhood epilepsy with centrotemporal  
spikes.  
Dev Med Child Neurol. 1999 ; 41 : 813-8

- 21 Dalla Bernadina B, Fontana E, Michelizza B, Colamaria V, Capovilla G, Tassinari Ca.  
Partial epilepsies of childhood, bilateral synchronization, continuous spike wave during sleep,  
Advances in Epileptology.XVIIth Epilepsy International Symposium / ed Manelis J, Bental E,  
Loeber JN, Dreifuss FE  
New York : Raven Press, 1989 : pp 295-302
- 22 Dalla Bernardina B, Tassinari CA, Dravet C, Bureau M, Beghini G, Roger J.  
Epilepsie partielle bénigne et état de mal électroencéphalographique pendant le sommeil.  
Rev Electroencephalogr Neurophysiol Clin. 1978 ; 8 : 350-3.
- 23 De Negri M.  
Electrical status epilepticus during sleep (ESES). Different clinical syndromes : towards a  
unifying view ?  
Brain Dev. 1997 ; 19 : 447-51
- 24 De Negri M, Baglietto MG, Gaggero R.  
Benzodiazepine treatment of benign childhood epilepsy with centrotemporal spikes.  
Brain Dev. 1997 ; 19 : 506
- 25 Deonna T.  
Cognitive and behavioral disturbances as epileptic manifestations in children : an overview.  
Semin Pediatr Neurol. 1995 ; 2 : 254-60
- 26 Deonna T, Davidoff V, Roulet E.  
Isolated disturbance of written language acquisition as an initial symptom of epileptic aphasia  
in a 7 year old child : a 3 year follow up study.  
Aphasiology. 1993 ; 7 : 441-50
- 27 Deonna T, Fletcher P, Voumard C.  
Temporary regression during language acquisition : a linguistic analysis of a 2 ½ year-old child  
with epileptic aphasia.  
Dev Med Child Neurol. 1982 ; 24 : 156-63

- 28 Deonna T, Peter –Favre C, Ziegler AL.  
Adult follow-up of the acquired aphasia-epilepsy syndrome in childhood. Report of 7 cases.  
Neuropediatrics. 1989 ; 20 : 132-8
- 29 Deonna T, Ziegler AL.  
Epilepsies dites bénignes de l'enfant.  
Rev Med Suisse Romande. 1994 ; 114 : 861-7
- 30 Doose H, Baier K.  
Benign partial epilepsy and related conditions : multifactorial pathogenesis with hereditary  
impairment of brain maturation.  
Eur J Pediatr. 1989 ; 149 : 152-8
- 31 Doose H, Baier WK, Ernst JP, Tuxhorn I, Volzke E.  
Benign partial epilepsy—treatment with sulthiame.  
Dev Med Child Neurol. 1988 ; 30 : 683-4
- 32 Drury I, Beydoun A.  
Benign partial epilepsy of childhood with monomorphic sharp waves in centrotemporal and  
other locations.  
Epilepsia 1991 ; 32 : 662-7
- 33 Duvellroy-Hommet C, Billard C, Lucas B, Gillet P, Barthez MA, Santini JJ, Degiovanni  
E, Henry F, De Toffol B, Autret A.  
Sleep EEG and developmental dysphasia : lack of consistent relationship with paroxysmal  
EEG activity during sleep.  
Neuropediatrics 1995 ; 26 :14-8
- 34 Echenne B, Cheminal R, Rivier F, Negre C, Touchon J, Billiard M.  
Epileptic encephalographic abnormalities and developmental dysphasia : a study of 32  
patients.  
Brain Dev 1992 ; 14 : 216-25

- 35 Gastaut H ;  
Dictionnaire de l'Epilepsie  
Organisation mondiale de la santé Genève 1973
- 36 Gastaut H.  
L'épilepsie bénigne de l'enfant à pointes-ondes occipitales.  
Rev Electroencephalogr Neurophysiol Clin. 1982 ; 12 : 179-201
- 37 Gökyigit A, Caliskan A.  
Diffuse spike-wave status of 9-year duration without behavioral change or intellectual decline.  
Epilepsia. 1995 ; 36 : 210-3
- 38 Gordon N.  
Cognitive functions and epileptic activity.  
Seizure. 2000 ; 9 : 198-203
- 39 Gordon N.  
The Landau-Kleffner syndrome : increased understanding.  
Brain Dev. 1997 ; 19 : 311-6
- 40 Graf M, Lischka A.  
Topographical EEG analysis and rolandic spikes.  
Clin Electroencephalogr. 1998 ; 29 : 132-7
- 41 Guerrini R, Belmonte A, Veggiotti P, Mattia D, Bonanni P.  
Delayed appearance of interictal EEG abnormalities in early onset childhood epilepsy with occipital paroxysms.  
Brain Dev. 1997 ; 19 : 343-6
- 42 Gunduz E, Demirbilek V, Korkmaz B.  
Benign Rolandic epilepsy : neuropsychological findings.  
Seizure. 1999 ; 8 : 246-9



43 Heijbel J, Blom S, Rasmuson M.

Benign epilepsy of childhood with centrotemporal EEG foci : a genetic study.

Epilepsia. 1975 ; 16 : 285-93

44 Hirsch E, Marescaux C, Maquet P , Metz-Lutz MN, Kiesmann M, Salmon E, Franck G, Kurtz D.

Landau-Kleffner syndrome : a clinical and EEG study of 5 cases.

Epilepsia. 1990 ; 31 :758-67

45 Jaspers H, Kershman J.

Electroencephalographic classification of the epilepsies

Arch Neurol Psychiatry. 1941 ; 45 : 903-43

46 Kasteleijn-Nolst Trenité DG.

Transient Cognitive Impairment During Subclinical Epileptiform Electroencephalographic Discharges.

Semin Pediatr Neurol. 1995 ; 2 : 246-53

47 Kasteleijn-Nolst Trenité DG, Bakker DJ, Binnie CD, Buerman A, Van Raaij M.

Psychological effects of subclinical epileptiform EEG discharges on scholastic skills.

Epilepsy Res. 1988 ; 2 : 111-6

48 Kasteleijn-Nolst Trenité DG, Smit AM, Velis DN, Willemse J, van Emde Boas W.

On-line detection of transient neuropsychological disturbances during EEG discharges in children with epilepsy.

Dev Med Child Neurol. 1990 ; 32 : 46-50

49 Kobayashi K, Nishibayashi N, Ohtsuka Y, Oka E, Ohtahara S.

Epilepsy with electrical status epilepticus during slow sleep and secondary bilateral synchrony.

Epilepsia. 1994 ; 35 : 1097-103

50 Konishi T, Naganuma Y, Hongou K, Murakami M, Yamatani M, Yagi S.

Changes in EEG foci with age in childhood partial epilepsies.

Clin Electroencephalogr. 1994 ; 25 : 104-9

- 51 Lagae L.G, Silberstein J, Gillis PC and Casaer PJ.  
Successful use of intravenous immunoglobulins in Landau-Kleffner Syndrome  
*Pediatr Neurol.* 1998 ; 18 : 165-8
- 52 Landau WM, Kleffner FR.  
Syndrome of acquired aphasia with convulsive disorder in children  
*Neurology.* 1957 ; 7 : 523-30
- 53 Lerman P, Kivity S.  
The benign partial nonrolandic epilepsies.  
*J Clin Neurophysiol.* 1991 ; 8 : 275-87
- 54 Liu X.  
Benign focal epilepsy of childhood (BFEC).  
*Chung Hua Shen Ching Ching Shen Ko Tsa Chih.* 1992 ; 25 : 136-8, 189
- 55 Mandelbaum DE, Burack GD.  
The effect of seizure type and medication on cognitive and behavioral functioning in children with idiopathic epilepsy.  
*Dev Med Child Neurol.* 1997 ; 39 : 731-5
- 56 Maquet P, Hirsch E, Metz-Lutz MN, Motte J, Dive D, Marescaux C, Franck G.  
Regional cerebral glucose metabolism in children with deterioration of one or more cognitive functions and continuous spike and wave discharges during sleep.  
*Brain.* (in press)
- 57 Mares P.  
Ontogeny of ethosuximide action against two seizure models in rats is different.  
*Life Sci.* 1998 ; 63 : 51-7
- 58 Mares P, Kubova H, Mockova M.  
Two models of epileptic spike-and-wave rhythm in rats are differently influenced by ethosuximide.  
*Physiol Res.* 1997 ; 46 : 397-402

- 59 Marien P, Saerens J, Verslegers W, Borggreve F, De Deyn PP.  
Some controversies about type and nature of aphasic symptomatology in Landau-Kleffner syndrome : a case study.  
*Acta Neurol Belg.* 1993 ; 93 :183-203
- 60 McNamara JO.  
Kindling, an animal model of complex partial epilepsy  
*Ann Neurol.* 1984 ; 16 : S72-6
- 61 Mitsudome A, Ohu M, Yasumoto S, Ogawa A.  
Rhythmic slow activity in benign childhood epilepsy with centrotemporal spikes.  
*Clin Electroencephalogr.* 1997 ; 28 : 44-8
- 62 Morikawa T, Seino M, Yagi K.  
Long-term outcome of four children with continuous spike-waves during sleep.  
*Epileptic Syndromes in Infancy, Childhood and Adolescence / ed Roger J, Bureau M, Dravet C, et al.*  
John Libbey Eurotext, 1992 : pp 257-65
- 63 Nanba Y, Maegaki Y.  
Epileptic negative myoclonus induced by carbamazepine in a child with BECTS. Benign childhood epilepsy with centrotemporal spikes.  
*Pediatr Neurol.* 1999 ; 21 : 664-7
- 64 Nass R, Gross A, Devinsky O.  
Autism and autistic epileptiform regression with occipital spikes.  
*Dev Med and Neurol.* 1998 ; 40 : 453-8
- 65 Nass R, Devinsky O.  
Autistic regression with rolandic spikes.  
*Neuropsychiatry Neuropsychol Behav Neurol.* 1999 ; 12 : 193-7

66 Neubauer BA, Fiedler B, Himmelein B, Kampfer F, Lassker U, Schwabe G, Spanier I, Tams D, Bretscher C, Moldenhauer K, Kurlemann G, Weise S, Tedroff K, Eegolofsson O, Wadelius C, Stephani U.

Centrotemporal spikes in families with rolandic epilepsy. Linkage to chromosome 15q14. *Neurology*. 1998 ; 51 : 1608-12

67 Newton R., Aicardi J.

Clinical findings in children with occipital complexes suppressed by eye opening. *Neurology*. 1983 ; 33 : 1526-9

68 Nieto Barrera M, Lopez Alcaide MI, Candau Fernandez-Mensaque R, Ruiz del Portal Bermudo L, Rufo Campos M, Correa Charro A.

Afasia epileptica adquirida (sindrome de Landau-Kleffner). Aportacion de 10 casos. *An Esp Pediatr*. 1997 ; 47 : 611-7

69 Oguni H, Uehara T, Tanaka T, Sunahara M, Hara M, Osawa M.

Dramatic effect of ethosuximide on epileptic negative myoclonus : implication for the neurophysiological mechanism.

*Neuropediatrics*. 1998 ; 29 : 29-34

70 Ojeman GA.

Intraoperative investigations of the neurobiology of language.

*Evolution and Neurology of Language* / ed Gadjusek DC, Mc Khann GM, Bolis LC

Discussion in *Neuroscience*, 1994 ; vol X : pp 51-7

71 Ong HT, Wyllie E.

Benign childhood epilepsy with centrotemporal spikes : Is it always benign ?

*Neurology*. 2000 ; 54 : 1182-5

72 Panayiotopoulos CP.

Benign childhood occipital seizures.

*Arch Dis Child*. 1998 ; 78 : 78-84

73 Paquier F, Paquier MA, Van Dongen H.

The Landau-Kleffner syndrome or « acquired aphasia with convulsive disorder ».

Arch Neurol. 1992 ; 49 : 354-9

74 Parmeggiani L, Guerrini R.

Idiopathic partial epilepsy : electroclinical demonstration of a prolonged seizure with sequential rolandic and occipital involvement. Seizure spread due to regional susceptibility ?

Epileptic Disord. 1999 ; 1 : 35-40

75 Parry Fielder B, Nolan TM, Collins KJ, Stojcevski Z.

Developmental language disorders and epilepsy.

J Paediatr Child Health. 1997 ; 33 : 277-80

76 Peterson I, Eeg-Olofsson O.

The development of the electroencephalogram in normal children from the age of 1 through 15 years. Non-paroxysmal activity.

Neuropätrie. 1971 ; 2 :247-304

77 Picard A, Cheliout Heraut F, Bouskraoui M, Lemoine M, Lacert P, Delattre J.

Sleep EEG and developmental dysphasia.

Dev Med Child Neurol. 1999 ; 41 : 142-3

78 Prats JM, Garaizar C, Gardia-Nieto ML, Madoz P.

Antiepileptic drugs and atypical evolution of idiopathic partial epilepsy.

Pediatr Neurol. 1998 ; 18 : 402-6

79 Ribacoba R, Salas-Puig J, Solar DM, Otero B, Herranz JL.

Eficacia de la asociacion acido valproico-etosuxumida en el sindrome de punta-onda lenta continua durante el sueño.

Neurologia. 1997 ; 12 : 335-8

80 Roger J, Bureau M, Dravet Ch, Dreifuss FE, Perret A, Wolf P.

Les syndromes épileptiques de l'enfant et de l'adolescent. 2° ed.

Montrouge : John Libbey Eurotext, 1992 : 418p.

81 Roulet Perez E.

Syndromes of acquired epileptic aphasia and epilepsy with continuous spike-waves during sleep : models for prolonged cognitive impairment of epileptic origin.

Semin Pediatr Neurol. 1995 ; 2 : 269-77

82 Roulet E, Deonna T, Gaillard F, Peter-Favre C, Despland PA.

Acquired aphasia, dementia, and behaviour disorder with epilepsy and continuous spike and waves during sleep in a child.

Epilepsia. 1991 ; 32 : 495-503

83 Roulet Perez E, Davidoff V, Despland PA, Deonna T.

Mental and behavioral deterioration of children with epilepsy and CSWS : acquired epileptic frontal syndrome.

Dev Med Child Neurol. 1993 ; 35 : 661-74

84 Seidel WT, Mitchell WG.

Cognitive and behavioral effects of Carbamazepine in children : data from benign rolandic epilepsy.

J Child Neurol. 1999 ; 14: 716-23

85 Shaywitz SE.

Dyslexia

N Engl J Med. 1998 ; 338 : 307-12

86 Staden U, Isaacs E, Boyd SG, Brandl U, Neville BGR.

Language dysfunction in children with rolandic epilepsy

Neuropediatrics. 1998 ; 29 : 242-8

87 Stringer JL.

Ethosuximide specifically antagonizes the effect of pentylenetetrazol in the rat entorhinal cortex.

Epilepsy Res. 1996 ; 25 : 69-77

- 88 Tassinari CA, Bureau M, Dravet C, Dalla Bernardina B, Roger J.  
Epilepsy with continuous spike and waves during slow sleep-otherwise described as ESES  
(Epilepsy with electrical status epilepticus during slow sleep).  
Epileptic Syndromes in Infancy, Childhood and Adolescence / ed Roger J, Bureau M, Dravet  
C, Dreifuss F, Perret A, Wolf P.  
London : John Libbey , 1992 : pp 245-56
- 89 Tsai ML, Hung KL.  
Topographic mapping and clinical analysis of benign childhood epilepsy with centrotemporal  
spikes.  
Brain Dev. 1998 ; 20 : 27-32
- 90 Tuchman RF, Rapin I.  
Regression in pervasive developmental disorders : seizures and epileptiform  
electroencephalogram correlates.  
Pediatrics. 1997 ; 99 : 560-6
- 91 Verrotti A, Domizio S, Guerra M, Sabatino G, Morgese G, Chiarelli F.  
Childhood epilepsy with occipital paroxysms and benign nocturnal childhood occipital  
epilepsy.  
J Child Neurol. 2000 ; 15 : 218-21
- 92 Vidailhet C, Debruille C, Hentz PH, Tridon P.  
A propos du syndrome de Landau-Kleffner. Aphasie acquise-épilepsie de l'enfant.  
Rev Oto-neuro-ophtalmol. 1983 ; 55 : 215-9
- 93 Weglage J, Demsky A, Pietsch M, Kurlemann G.  
Neuropsychological, intellectual, and behavioral findings in patients with centrotemporal  
spikes with and without seizures.  
Dev Med Child Neurol. 1997 ; 39 : 646-51
- 94 Wirrell E.  
Benign epilepsy of childhood with centrotemporal spikes.  
Epilepsia. 1991 ; 39 (suppl. 4) : 32-41

95 Yalçın AD, Kaymaz A, Forta H.

Childhood occipital epilepsy : seizure manifestations and electroencephalographic features.

Brain Dev. 1997 ; 19 : 408-13

96 Yamagata T, Momoi MY, Miyao M, Kobayashi S.

Blink induced centrotemporal spikes in benign childhood epilepsy with centrotemporal spikes.

J Neurol Neurosurg Psychiatry. 1997 ; 63 : 528-30

97 Yasuhara A, Yoshida H, Hatanaka T, Sugimoto T, Kobayashi Y, Dyken E.

Epilepsy with continuous spike-waves during slow sleep and its treatment.

Epilepsia. 1991 ; 32 : 59-62

98 Zardini G, Molteni B, Nardocci N, Sarti D, Avanzini G, Granata T.


Linguistic development in a patient with Landau-Kleffner syndrome : A nine year follow-up.

Neuropediatrics. 1995 ; 26 : 19-25





## ANNEXE



### CAS OU L'ETHOSUXIMIDE N' A PAS ETE UTILISE

Ces huit observations se rapprochent étroitement des précédentes, par leur présentation clinique et leur EEG. Les troubles d'apprentissage et du comportement y sont importants. Cependant, l'Ethosuximide n'a pas été essayé chez ces enfants.

Jérémy (cas n°1)

L'enfant est né le 3 11 87.

Son père a fait deux convulsions fébriles et une convulsion sans fièvre, deux tantes paternelles ont fait des convulsions fébriles dans l'enfance.

En décembre 88, à 13 mois et mars 89, Jeremy a présenté des épisodes de convulsions fébriles.

Un traitement par acide valproïque a été débuté après la deuxième crise.

Au décours, l'électroencéphalogramme mettait en évidence un foyer de pointes pariéto-occipital droit, encore constaté en décembre 89.

En juin 90, puis juin 91 et juin 92, l'enfant a présenté des épisodes répétés de perte de connaissance.

En avril 91, une crise partielle à début visuel, avec peur, amaurose, suivie d'une crise partielle motrice droite est survenue.

Des crises convulsives se sont de nouveau répétées en décembre 90 et décembre 92.

En août 91, un double foyer EEG occipital gauche et rolandique droit étaient retrouvés (Prof Dulac).

En mars 93, un bilan est réalisé à Saint Paul à Marseille.

Aucune crise n'est alors enregistrée.

L'électroencéphalogramme révèle des pointes multifocales, pariétales, occipitales et du vertex.

Un diagnostic d'épilepsie partielle cryptogénique est conclu (Dr Dravet).

Un traitement par carbamazépine en monothérapie est institué.

En novembre 93, à 6 ans, l'enfant présente de nombreuses opsoclonies, avec amaurose brève lors de certains accès.

L'EEG pratiqué montre des bouffées temporo-occipitales droites de pointes ondes, dont certaines s'accompagnent de clonies palpébrales.

Le clobazam fait cesser les opsoclonies, et normalise l'EEG mais il induit une aggravation des troubles du comportement et il doit être arrêté.

En mars 94, l'EEG retrouve des pointes centro-temporales droites.

Jeremy subit en mars 94, trois brefs accès avec révulsion oculaire, perte de contact, et hypotonie.

En novembre 94, l'EEG montre à nouveau le foyer pariéto-occipital, toujours à droite.

Plusieurs crises nocturnes, en juin 95, sont signalées, puis une crise diurne avec accès d'hypertonie, perte de connaissance, révulsion oculaire, coma puis confusion post-critique.

En mars 96, l'EEG montre deux foyers indépendants de pointes, fronto-central droit et gauche.

En avril 96, Jeremy décrit un épisode de deux heures, avec vertige giratoire, pendant lequel l'entourage a constaté plusieurs pertes de contact.

Un traitement par vigabatrin a été introduit en août 96. Dès la faible dose (500 mg/24 heures), une apathie, contrastant avec l'agitation antérieure, et un repli sur soi sont apparus.

L'EEG du 7/9/96 est normalisé, avec rares pointes lentes centrales gauches.

Une crise brève non convulsive est survenue en août 1997.

L'EEG du 15/9/97 montre un aspect irrégulier, avec de rares pointes isolées antérieures gauches ; de rares pointes éparses sont mises en évidence en janvier 1998 et en septembre 1998.

Puis, entre août et octobre 1998, deux à trois fois par semaine, Jeremy présente des épisodes avec arrêt des activités, avec ou sans battement des paupières, quelquefois des automatismes de la langue, sans perte de contact vraie, de signification douteuse.

Des myoclonies d'endormissement persistent, toujours à droite.

L'EEG est pratiquement normal, en dehors de quelques irrégularités de signification douteuse.

La dose de carbamazépine est alors augmentée.

Les accès diurnes disparaissent rapidement avec la majoration de la dose de carbamazépine, les myoclonies d'endormissement persistent, à droite.

En avril 1999, L'EEG est irrégulier, plutôt ralenti à 6-7 Hz, sans focalisation.

Aucune nouvelle crise n'est signalée en juillet 1999, date à laquelle l'enfant déménage dans l'Ouest du pays.

En parallèle des crises d'épilepsies, Jérémy montre également des troubles majeurs du comportement à type d'agitation, de la personnalité, et des apprentissages.

Ces troubles, apparus de façon manifeste vers l'âge de deux ans, sont majeurs. Ils ont perturbé gravement la vie de famille et justifié une prise en charge au Sessad à partir de l'âge de trois ans, puis une scolarisation en milieu spécialisé.

Au retard de langage s'associe une agitation motrice, une agressivité physique et verbale, une désinhibition, qui conduit le discours de Jérémy à se présenter comme un chapelet de grossièretés.

L'examen physique est, par exemple, réduit à l'observation de l'enfant, la moindre tentative pour se rapprocher de lui étant suivie de menaces physiques.

Ces troubles persistent jusqu'en 1998, quoiqu'avec une certaine tendance à s'atténuer avec le temps.

Les difficultés d'apprentissage, considérables, expliquent la pauvreté des acquisitions et la prise en charge en IME.

En 1998, l'enfant connaît les lettres, les chiffres, mais ne lit pas et ne calcule pas. Le graphisme d'une vingtaine de mots est mémorisé.

En septembre 1998, à 10 ans et 10 mois : " les pré requis indispensables à l'apprentissage de la lecture ne sont pas maîtrisés, notamment l'organisation spatio-temporelle et la phonologie ; le langage n'est pas toujours adapté ni compris, le vocabulaire est pauvre, il y a une dysgraphie, Jeremy ne fait pas le lien entre le langage écrit et le langage oral ; ces troubles d'apprentissage sont de plus majorés par un trouble du comportement sévère ”.

L'enfant est suivi en milieu psychiatrique et école spécialisée.

Il est à l'IME du Vert Coteau en 1998.

Le scanner et l'IRM sont normaux.

Michael est né le 10 6 92

Il n'a pas d'antécédent particulier.

Le 1 2 95, à 2 ans et 8 mois, l'enfant présente, à domicile, une hémiconvulsion dont la durée ne peut être déterminée, les parents l'ayant retrouvé en train de convulser.

A l'arrivée du service d'aide médicale urgente (SAMU), le regard est dévié vers la droite et il existe une hémiparésie gauche. Michaël est fébrile à 38,8°C.

L'évolution de la crise est simple.

Un traitement par acide valproïque est débuté.

L'EEG d'août 1995 montre l'apparition, de façon retardée, de pointes focalisées à droite, plutôt en avant.

L'EEG d'avril 1996 met en évidence des pointes éparées, tantôt à droite, tantôt à gauche, plutôt antérieures, sans prédominance de côté.

En mai 1997, aucune nouvelle crise n'est constatée, le comportement et le développement sont normaux, ainsi que l'EEG.

En septembre 1997, l'EEG révèle un foyer de pointes centro-temporal gauche actif, associé à quelques pointes indépendantes centro-temporales droites.

L'EEG du 9 12 97 enregistre des pointes centro-temporales nombreuses à gauche, isolées ou en bouffées, et rares et isolées à droite mais survenant de façon indépendante.

Le 17 9 98, un foyer de pointes centro-temporal droit, modérément actif est mis en évidence.

Aucune nouvelle crise n'est survenue en novembre 1999

Le 22 3 99, l'EEG montre des pointes centrales, à droite et à gauche, associées à des éléments thêta, plus nombreux à droite.

Le 29 11 99, des pointes centro-temporales gauches, isolées ou en bouffées, diffusant un peu à droite, associées à des rythmes thêta, donnant au tracé un aspect ralenti, sont notées.

L'examen neurologique de l'enfant est normal.

D'un point de vue comportemental, Michael est hyperactif, avec des troubles de l'attention.

Il existe un retard de langage et des difficultés dans l'interprétation des figures et dans le graphisme.

Un échec scolaire est constaté dès les premières semaines de CP.

A l'entrée au CP, il persiste des difficultés d'articulation, le vocabulaire et la syntaxe sont pauvres. L'imitation des gestes (Bergès) est encore difficile, avec beaucoup d'erreurs.

Le CP sera doublé. En novembre 1999, la lecture reste lente, l'écriture maladroite. Michaël écrit en initiales et a du mal à lier ses lettres.

Le scanner et l'IRM sont normaux.

Elodie est née le 19 11 90.

Elle n'a pas d'antécédents.

Dans les trois semaines qui ont précédé la première crise, des mâchonnements et reniflements interprétés comme des tics étaient survenus.

Le 7 12 95, à l'âge de 5 ans et 1 mois, l'enfant présente une crise diurne à l'école, avec mouvements cloniques du bras droit, hypersalivation, et expression confuse, suivie d'une perte de connaissance.

Les clonies du membre supérieur droit ont duré au moins 20 minutes. Elles étaient constatées par le père lorsque après avoir été appelé, il arrivait à l'école.

A l'entrée, l'enfant n'avait reçu aucun traitement. Elle était inconsciente le regard était dévié vers la gauche, l'hypotonie était généralisée, mais plus marquée au membre supérieur droit, pendant quelques heures.

L'EEG réalisé en post-critique immédiat révèle un foyer lent temporo-rolandique gauche avec pointes répétitives dans la même localisation.

Un traitement par acide valproïque est débuté.

Les parents signalent, en janvier 96, des tics de la face et, en août 96, des contractions rythmées et involontaires de la langue à deux reprises.

En juin 96, l'EEG montre des pointes et des pointes ondes répétitives, sporadiques ou en bouffées, centrales gauches (Le Pr. Weber évoque, alors une EPR).

En octobre 96, l'EEG révèle de rares pointes centrales droites.

En mars 1997, Elodie présente un vomissement, suivi d'une sensation de malaise, puis de clonies du bras droit.

En avril 1997, l'enfant éprouve un malaise, avec salivation, et sensation anormale dans le bras droit.

La dose d'acide valproïque est augmentée.

Entre avril et juillet 1997, au moins six crises partielles, toujours brachiales droites, sont survenues.

L'EEG de juillet 1997, retrouve un foyer de pointes très actif, temporo-rolandique gauche.

L'enfant passe sous carbamazépine.

En septembre 1997, deux crises surviennent, limitées à des clonies de la langue.

Un foyer EEG très actif de pointes et de pointes ondes, centro-temporal droit, associé à des bouffées thêta amples, généralisées, nombreuses est constaté.

En novembre 1997, l'EEG montre des figures épileptiformes pendant la veille, généralisées ou focalisées, soit à droite, soit à gauche, sans activation dans le sommeil.

En mars 1998, l'EEG retrouve des pointes lentes rolandiques, d'aspect dégradé, ainsi que des bouffées thêta amples généralisées, favorisées par l'hyperpnée.

En septembre 1998, de rares pointes rolandiques gauches, et des bouffées thêta à droite et à gauche, sans focalisation nette, mais avec une prédominance droite pour les figures les plus lentes sont constatées. L'hyperpnée rapproche et synchronise les bouffées.

Une crise brève en début de nuit, survient en avril 1999 avec regard fixe, bouche déviée, et sans réactivité aux stimulations.

L'EEG du 2 06 99 montre de nombreuses bouffées thêta, amples, postérieures, diffusant largement, tantôt droite, tantôt gauche, sans prédominance de côté.

Aucune nouvelle crise n'est constatée en septembre 1999.

L'examen neurologique de l'enfant est normal.

Il existe une hyperactivité, des troubles de mémorisation et d'attention.

Elodie éprouve des difficultés scolaires et des traits dyslexiques.

Elle double le cours élémentaire première année (CE1) après un CP d'adaptation.

Elle apprend, ensuite à lire et à écrire normalement.

A 8 ans, elle écrit lisiblement et proprement sous la dictée.

Le scanner réalisé montre une irrégularité corticale au niveau de la scissure sylvienne gauche. L'IRM est, quant à elle normale.

Jérémie est né le 24 2 89.

Une souffrance fœtale est possible.

L'évolution a rapidement été simple après des difficultés d'adaptation néonatale.

L'EEG, l'échographie trans-fontanelle (ETF), et le fond d'oeil (FO) étaient normaux dans le premier mois de vie.

Le 12 9 92, à 3 ans et 7 mois, l'enfant a présenté une convulsion fébrile prolongée, d'au moins 20 minutes, dans la journée.

L'EEG au décours était normal.

Le 24 06 93, vers 19 heures, pendant la veille, une confusion mentale progressive aboutissant à une perte de connaissance est survenue, mais sans phénomène pouvant évoquer une crise temporale, suivie d'une révulsion oculaire, et de clonies des quatre membres, d'une durée de dix minutes au moins.

Une deuxième crise, convulsive, s'est produite vers 6 heures du matin, le 25 06, à l'hôpital.

L'EEG post-critique était le suivant : nombreuses polypointes ondes généralisées, avec pointes isolées fronto-temporales droites, et quelques pointes temporales gauches.

La normalisation du tracé a été obtenue sous acide valproïque, en août 1993.

Le traitement a rapidement été arrêté sur l'initiative des parents.

L'EEG de mai 94 et de décembre 1994, met en évidence des pointes amples biphasiques, répétitives, temporales droites.

En février et septembre 95, l'EEG montre deux foyers centro-temporaux droit et gauche indépendants.

En août 1996, de rares pointes temporales droites isolées sont retrouvées.

Le 14 5 97, il existe à nouveau de fréquentes pointes amples temporales droites, ne diffusant pas.

En septembre 1997, on note une activation du foyer temporal droit, dans la fréquence des pointes et dans leur diffusion.

En décembre 1997, l'EEG retrouve des pointes centro-temporales droites isolées.

Jérémie n'avait pas refait de crise en avril 1998.

A cette date, l'acide valproïque est dosée à 5 mg/L.

Dans l'année qui a suivi, Jérémie a fait plusieurs crises partielles simples, une tous les deux ou trois mois (avril 99 - 6 7 99).

La crise du 6 7 99 comportait des automatismes bucco faciaux, de la langue, de la partie inférieure du visage, une aphémie. Il n'y a pas de perte de connaissance, mais la crise épuise l'enfant.

L'EEG du 7 7 99 enregistre quelques éléments dégradés dans les régions rolandiques.

Un traitement par carbamazépine est instauré.

Des trémulations de la langue, latéralisées à droite, de durée brève, sont constatées en août 1999.

Une crise partielle survient en octobre 1999, correspondant à des mouvements de langue et de bouche, une aphémie, pendant une minute, et un épuisement après la crise, sans perte de connaissance vraie.

La dose de carbamazépine a alors été augmentée.

Deux crises mineures ont eu lieu en décembre 1999, avec trémulations de la langue, sans perte de connaissance.

L'EEG du 23 12 99 est normal.

L'examen neurologique de l'enfant est normal.

Son développement psychomoteur est également normal.

Cependant, il existe des difficultés scolaires.

Jérémie a doublé le CE1 après avoir acquis l'écriture et la lecture au CP, puis a suivi plus ou moins bien.

Il est hyperactif et émotif, et connaît des troubles d'attention et de mémoire.  
Le scanner réalisé est normal, ainsi que l'IRM.

Bastien est né le 29 3 94.

Il n'a pas d'antécédents personnels ou familiaux.

Le 18 3 96, à l'âge de 2 ans, il présente une crise partielle complexe, à type d'hémiconvulsion gauche.

L'EEG met alors en évidence un foyer de pointes, fronto-temporal droit.

Un traitement par acide valproïque est instauré.

L'EEG se normalise en avril 96.

Le 16 06 96, une nouvelle hémiconvulsion gauche survient sous traitement.

L'EEG enregistre un large foyer fronto-temporal droit, plus actif qu'en mars.

La carbamazépine est ajoutée dans l'idée d'une substitution.

Le 8 7 96, l'enfant présente à nouveau une hémiconvulsion gauche.

Une aggravation et une diffusion des anomalies sont constatées sur l'EEG.

Le vigabatrin a été substitué à la carbamazépine qui devait être progressivement arrêté.

Le 18 8 96, Bastien subit encore une hémiconvulsion gauche.

Un foyer hémisphérique droit persiste sur le tracé qui se ralentit.

On maintient seulement un traitement par acide valproïque et vigabatrin sous couvert, initialement, d'une médication par clobazam.

Le 31 10 96, l'EEG enregistre des bouffées généralisées pendant la veille.

Une activation importante est notée dans le sommeil, avec un aspect proche de POCS.

Un traitement par phénytoïne est essayé, mais immédiatement mal toléré.

Le vigabatrin est arrêté en décembre 1996, en raison d'une mauvaise tolérance, troubles du comportement et de la personnalité, avec agressivité.

L'acide valproïque reste en monothérapie à la dose de 30 mg/kg.

Le 19 2 97, Bastien n'a pas subi de nouvelle crise.

Il est toujours hyperactif.

Il parle normalement, sans retard de langage.

L'EEG retrouve un foyer temporal droit (opposition de phase sur les régions temporales), diffusant largement à l'hémisphère droit. Il existe une activation du foyer à l'endormissement, qui reste unilatéral et ne diffuse pas du tout à gauche.

Le traitement par acide valproïque est majoré à 35 mg/kg.

Le 7 3 97, Bastien aurait peut-être subi une crise pendant la sieste. Une aggravation des troubles du comportement est constatée, ainsi qu'un fauchage à droite.

Du nitrazépam est adjoint au traitement, sans succès et avec une mauvaise tolérance. Celui-ci est donc arrêté en mai 97.

En mai 1997, l'EEG montre une persistance du foyer de pointes frontal droit.

Un traitement par phénobarbital est essayé en juin, mais mal toléré et inefficace ; en effet, une crise partielle faciale gauche survient le 7 07 97.

Sous lamotrigine, on note une amélioration du comportement.

L'EEG du 30 07 retrouve un foyer de pointes toujours actif frontal droit.

En octobre 1997, Bastien présente une somnolence inhabituelle ainsi que des vomissements.

Des clonies de l'hémiface gauche apparaissent pendant le sommeil.

Le bilan biologique et le bilan hépatique sont normaux.

Un arrêt de la lamotrigine est effectué durant 24 heures, avec amélioration du comportement, puis une reprise, à la dose moindre de 20 mg par jour.

L'EEG met toujours en évidence un large foyer de pointes et de pointes ondes hémisphérique droit, diffusant à gauche.

Le 18 10 97 une crise faciale gauche avec embarras de la parole est constatée.

Le 19 10 97, survient une hémiconvulsion gauche, à début facial, des clonies de la langue et du visage, un embarras de la parole (au domicile), puis une marche jacksonienne, des clonies du membre supérieur (à Sierk), suivies de clonies du membre inférieur gauche (à Yutz), les



clonies persistant dans les territoires initiaux à mesure de leur diffusion. La crise se prolongeant une demi-heure, les parents administrent 10 mg de diazépam rectal. La crise avait cessé à l'arrivée à Bel-Air. Les troubles de la conscience sont apparus vers le milieu de la crise.

Une hémiparésie gauche, à prédominance brachiale est observée dans les quelques heures qui suivent la crise.

Un relais du diazépam rectal avec le diazépam per os est effectué.

L'EEG enregistre un tracé globalement ralenti, mais avec disparition du foyer de pointes hémisphérique droit.

L'enfant rentre chez lui sous acide valproïque, lamotrigine et clonazépam.

La lamotrigine sera arrêté le 22 10 97.

Le 31 10 97, il n'y a pas de nouvelle crise constatée.

Des troubles majeurs du comportement et de la personnalité sont apparus depuis l'introduction du clonazépam proche d'un état maniaque.

L'EEG est normal, sans foyer, ni pointes.

L'EEG de veille et de sommeil, réalisé le 17 11 97 est toujours normal.

Le clonazépam est arrêté.

La dose d'acide valproïque est augmentée, et ce traitement maintenu en monothérapie.

L'EEG de veille et de sommeil du 15 12 97 sont normaux.

En janvier 98, il existe une hémiparésie gauche post-critique pendant quelques jours.

A nouveau des crises diurnes mineures avec rupture de contact et automatismes moteurs au niveau de la face se présentent.

L'EEG du 2 2 98 est normal.

En février 1998, à Strasbourg, une hyperactivité, et des troubles du comportement sont constatés.

L'EEG met en évidence de nombreuses pointes et pointes ondes centrales droites, activées par le sommeil de sieste.

Un traitement par méthylphénidate est adjoint à l'acide valproïque.

En avril 1998, Bastien présente des clonies faciales gauches, sans rupture de contact.

Un EEG pratiqué, en 1998, à Strasbourg, est normal.

En août 1998, on remarque que l'enfant est plus calme depuis l'introduction du méthylphénidate.

Il reste cependant hyperactif.

Il n'y a pas eu de nouvelle crise observée par l'entourage.

L'EEG du 10 8 98 enregistre de nombreuses pointes temporo-rolandiques droites, isolées ou en bouffées, sous-tendues par des éléments plus lents.

En novembre 1998, Bastien fait encore, deux fois par semaine environ, de rares épisodes avec regard dans le vide, pendant une à deux minutes. Il garde un caractère instable et difficile.

L'EEG montre un foyer d'ondes lentes et de pointes fronto-rolandique droit, s'activant dans le sommeil, où l'activité prédomine sous C4, quel que soit le stade de sommeil. Le tracé de fond, de veille et de sommeil, est bien organisé.

Il n'y a pas de nouvelle crise décrite depuis novembre 1998.

Il persiste cependant " des anomalies EEG assez importantes " en janvier 1999 (Dr Hirsch).

En juin 1999, il n'y a toujours pas eu de nouvelle crise.

Les troubles cognitifs associés sont toujours présents.

On peut cependant dire que l'année scolaire 1998-1999 s'est à peu près bien passée dans l'école de son village.

Une diminution de la dose d'acide valproïque de 750 mg à 500 mg, en septembre 1999, est décidée, en raison de la disparition des pointes fronto-centrales droites sur un tracé vidéo EEG prolongé à Strasbourg.

On note une aggravation, à la maison et à l'école des troubles du comportement, de l'hyperactivité, de l'agressivité.

L'EEG du 13 9 99 retrouve quelques irrégularités en regard de l'hémisphère droit, sous forme de rythmes thêta, sans pointe, et sans foyer lent bien individualisé.

Une reprise de l'acide valproïque à la dose antérieure est réalisée.

Une crise survient de nouveau, en novembre 1999.

L'EEG du 7 12 99 met en évidence des "pointes centro-temporales droites au sommeil, non retrouvées à l'endormissement" (Pr. Hirsch).

Pendant l'hiver 1999-2000, il existe de fréquentes ruptures de contact de une à deux secondes, et une dysarthrie intermittente.

L'examen neurologique de Bastien est normal.

Le langage, la compréhension et l'expression sont normaux jusqu'en septembre 1998.

L'examen neuropsychologique en novembre 1998 à Strasbourg montre des troubles de l'attention, des difficultés pour reconnaître les couleurs, et un retard de langage.

L'enfant est hyperactif, avec troubles de l'attention, et est placé sous méthylphénidate.

Le scanner et l'IRM sont normaux.

Jérôme est né le 9 6 88.

La marche libérée est obtenue à 15 mois.

Il existe un début d'acquisition du langage avant 15 mois, puis une perte de quelques mots acquis. Il n'a ensuite plus parlé avant quatre ans.

Le langage, rudimentaire, ne s'est enrichi que lentement. A 5 ans, l'enfant utilise moins de 100 mots, qu'il n'associe qu'en phrases courtes, à la syntaxe simplifiée. La modulation est perdue.

Les manipulations, le dessin, les gestes de la vie sociale sont normaux.

Le caractère est difficile.

L'EEG de veille montre de rares pointes, plutôt postérieures.

L'EEG de sommeil met en évidence des figures pointues à l'endormissement, puis, lors du sommeil profond, quelques trains de pointes ondes, prolongés jusque 2 ou 3 minutes, mais rares.

Des diagnostics de dysphasie du développement ou de personnalité psychotique sont évoqués.

Le QI est de 73.

Un traitement par clobazam est essayé, sans effet.

Une éducation spécialisée, un traitement orthophonique, et une psychothérapie sont entrepris.

L'EEG du 9 5 94 retrouve de rares éléments thêta pointus, amples, isolés, au niveau de la région frontale droite ou bilatérale.

En juin 96, le langage et l'écriture sont acquis. Il existe une lenteur pour toutes les activités.

Une conversation est possible, mais elle réclame beaucoup d'attention à l'entourage car l'élocution est lente et surtout mal modulée.

Une intégration en CP normal, avec soutien est envisagée.

En juin 96, le QI verbal est de 99, le QI de performance de 83, et le QI global de 91.

L'EEG est normal.

En août 1998, Jérôme est scolarisé.

Les progrès sont lents. L'enfant s'exprime maintenant distinctement, mais le vocabulaire et la syntaxe restent pauvres. L'élocution est monotone. La phrase n'est pas modulée.

Rémi (cas n°7)

Rémi est né le 17 2 92.

Il n'a pas d'antécédent particulier.

Le 20 2 97, à 5 ans, survient une première crise d'allure généralisée.

L'EEG du 21 2 97 enregistre un foyer hémisphérique droit d'ondes lentes et pointes postérieures droites.

Rémi décrit des céphalées latéralisées à droite le 24 02 97.

Un traitement par acide valproïque est débuté.

Il n'y a pas de nouvelle crise jusqu'en septembre 1997.

Puis trois fois, en 15 jours, l'enfant lâche involontairement sa fourchette, tenue de la main gauche, sans autre signe.

L'EEG du 23 9 97 met en évidence une surcharge thêta et de rares pointes temporales droites.

Il existe alors une incertitude sur des crises brèves, avec inhibition motrice.

Dans un premier temps, et dans le doute, une diminution de la dose d'acide valproïque est réalisée.

En février 1998, Rémi subit une crise clonique.

Le 30 03 98, l'enfant présente deux crises, à deux heures d'intervalle, avec perte de connaissance, clonies bilatérales, et retour progressif de la conscience avec confusion mentale post-critique.

Un large foyer d'ondes lentes et de pointes temporal droit est enregistré sur l'EEG.

Le contrôle du taux sanguin d'acide valproïque se trouve dans la zone efficace, juste avant la 2<sup>e</sup> crise.

Une médication par carbamazépine est introduite. Cependant une éruption, généralisée, impose l'arrêt rapide du traitement.

Une adjonction de vigabatrin est faite à partir du 17 04 98.

Le 26 juin 1998, on constate que le vigabatrin est mal toléré, avec des troubles du comportement, de l'attention, et une agressivité.

L'EEG montre un foyer central droit, très actif, de pointes, isolées ou en bouffées, pouvant prendre une allure rythmique et diffusant en hyperpnée.

Le vigabatrin est arrêté.

La dose d'acide valproïque est augmentée, de façon à obtenir un taux sanguin autour de 100 mg/L.

L'EEG est pratiquement normalisé en octobre 1998 ; il persiste quelques figures dégradées hémisphériques droites.

En janvier 1999, il n'y a pas eu de nouvelle crise convulsive constatée, mais un accès avec inhibition motrice du bras gauche, pendant quelques minutes, environ deux fois par mois et épisodes de perte de contact, avec regard fixe, assez longs, plusieurs minutes, une à deux fois par semaine.

L'EEG du 8 1 99 met en évidence un foyer d'ondes lentes et de pointes, très actif, central droit.

Le topiramate est introduit.

A la dose de 75 mg par jour, la vision est floue. Le traitement est immédiatement arrêté.

Trois jours après l'arrêt, le 5 2 99, Rémi est anormalement fatigué et somnolent.

L'hémogramme identifie une leucopénie (2 600 leucocytes/mm<sup>3</sup>) et une thrombopénie (92 000/mm<sup>3</sup> plaquettes).

Ces signes d'atteinte hématologique disparaîtront rapidement. Le 11 2 99, la leucocytose est à 3 300/mm<sup>3</sup>, le 26 02 99 à 5 200/mm<sup>3</sup>. Les plaquettes sont normales.

Le 26 2 99, les parents signalent, de façon irrégulière, des selles décolorées. L'examen clinique et le bilan biologique sont normaux, sauf l'ammoniémie, à 83 µmol/L (36 µmol/L le 5 2 99).

A cette date, il n'y a pas eu de crise depuis le début de l'année et l'EEG est normal.

Il est décidé de diminuer de 750 à 600 mg par jour la dose d'acide valproïque.

Courant mai, les 21 et 22 05 99, Rémi fait deux crises nocturnes, avec sensation d'endormissement de la main gauche, puis de paralysie de la main et de la jambe gauche. Il n'y a pas de perte de connaissance, l'accès est prolongé, environ ½ heure.

L'EEG enregistré, à nouveau, le 26 5 99, le foyer frontal droit, sous forme de pointes isolées ou répétitives, diffusant largement.

La dose d'acide valproïque est augmentée à 700 mg/jour.

Dans les deux mois qui suivent, il n'y a pas de crise certaine, mais les troubles du comportement et de la personnalité persistent et même s'accroissent, ce qui justifie une admission au Centre de Flavigny à partir du mois de septembre 1999.

Le 30 06, le foyer de pointes latéralisé à droite, persiste.

A Flavigny, en 1999-2000, quelques crises nocturnes, quelques crises partielles et absences atypiques diurnes sont survenues ; l'EEG est identique.

L'examen neurologique de l'enfant est normal.

Son développement psychomoteur est normal.

Remi présente des difficultés scolaires, et une hyperactivité.

Les apprentissages scolaires sont relativement préservés.

Des essais de méthylphénidate, puis de L-carnitine, ont été aussitôt mal tolérés, à l'automne 1998.

Le pipampérone permet de calmer l'enfant. Le méthyphénidate a aggravé la situation.

L'IRM réalisée en 1997 met en évidence une petite image lacunaire au niveau des radiations optiques droites.

Cependant, les contrôles faits en 1998 sont normaux.



VU

NANCY, le 22 JANVIER 2002

Le Président de Thèse

Professeur M. VIDAILHET

NANCY, le 29 JANVIER 2002

Le Doyen de la Faculté de Médecine

Professeur J. ROLAND

AUTORISE À SOUTENIR ET À IMPRIMER LA THÈSE

NANCY, le 31 JANVIER 2002

LE PRÉSIDENT DE L'UNIVERSITÉ DE NANCY 1

Professeur C. BURLET

---

## RESUME DE LA THESE

Dans ce travail, l'auteur étudie la place de l'éthosuximide dans certaines formes d'épilepsie partielle de l'enfant.

Il s'agit d'un travail rétrospectif, s'appuyant sur quatre cas d'épilepsie partielle de l'enfant, mono ou multifocale, sensible à l'éthosuximide et comparés à quatre autres cas, proches au plan clinique et EEG, mais où ce médicament n'a pas eu d'effet favorable.

Après une présentation concise des différentes observations, l'auteur aborde à partir des données de la littérature, la place de ces observations au sein des épilepsies partielles de l'enfant.

Ces cas cliniques, ne rentrant pas facilement dans le cadre de la classification internationale des épilepsies, conduisent l'auteur à appuyer l'idée d'un spectre de syndromes épileptiques dépendants de l'âge, avec tous les degrés entre l'épilepsie bénigne de l'enfance à pointes ondes centro-temporales et les syndromes de Landau Kieffer et de POCS.

Ces cas sont aussi l'occasion de discuter les rapports entre l'épilepsie, anomalie EEG et certains troubles associés cognitifs et du comportement.

Il semble à la vue de ces quatre observations, que la normalisation des tracés, induite par l'éthosuximide, puisse entraîner une amélioration des troubles de l'apprentissage et du comportement, associés aux décharges EEG, même en l'absence de crise épileptique clinique.

---

TITLE : Interest of ethosuximide in the treatment of certain partial epilepsies of childhood  
Report of four cases.

---

THESE : MEDECINE GENERALE -- ANNEE 2002

---

### MOTS CLEFS :

|                    |                              |
|--------------------|------------------------------|
| *Éthosuximide      | *Épilepsie partielle--Enfant |
| *Épilepsie--Enfant | *Troubles cognition          |
| *Sommeil           |                              |

---

### INTITULE ET ADRESSE DE L'U.F.R. :

Faculté de Médecine de Nancy  
9, avenue de la Forêt de Haye  
54505 VANDOEUVRE LES NANCY Cedex