



HAL
open science

Canines incluses maxillaires : évolution des techniques d'imagerie dans le diagnostic pré-chirurgical. Radioprotection.

Mamadou Koné

► **To cite this version:**

Mamadou Koné. Canines incluses maxillaires : évolution des techniques d'imagerie dans le diagnostic pré-chirurgical. Radioprotection.. Sciences du Vivant [q-bio]. 2010. hal-01739011

HAL Id: hal-01739011

<https://hal.univ-lorraine.fr/hal-01739011>

Submitted on 20 Mar 2018

HAL is a multi-disciplinary open access archive for the deposit and dissemination of scientific research documents, whether they are published or not. The documents may come from teaching and research institutions in France or abroad, or from public or private research centers.

L'archive ouverte pluridisciplinaire **HAL**, est destinée au dépôt et à la diffusion de documents scientifiques de niveau recherche, publiés ou non, émanant des établissements d'enseignement et de recherche français ou étrangers, des laboratoires publics ou privés.



AVERTISSEMENT

Ce document est le fruit d'un long travail approuvé par le jury de soutenance et mis à disposition de l'ensemble de la communauté universitaire élargie.

Il est soumis à la propriété intellectuelle de l'auteur. Ceci implique une obligation de citation et de référencement lors de l'utilisation de ce document.

D'autre part, toute contrefaçon, plagiat, reproduction illicite encourt une poursuite pénale.

Contact : ddoc-theses-contact@univ-lorraine.fr

LIENS

Code de la Propriété Intellectuelle. articles L 122. 4

Code de la Propriété Intellectuelle. articles L 335.2- L 335.10

http://www.cfcopies.com/V2/leg/leg_droi.php

<http://www.culture.gouv.fr/culture/infos-pratiques/droits/protection.htm>

ACADEMIE DE NANCY-METZ

UNIVERSITÉ HENRI POINCARÉ – NANCY 1

FACULTÉ D'ODONTOLOGIE

Année 2010

N°3451

THESE

Pour le

DIPLÔME D'ÉTAT DE DOCTEUR

EN CHIRURGIE DENTAIRE

par

Mamadou KONÉ

Né le 19 décembre 1973 à Bouaké
(Côte d'Ivoire)

**CANINES INCLUSES MAXILLAIRES: ÉVOLUTION DES
TECHNIQUES D'IMAGERIE DANS LE DIAGNOSTIC PRÉ-
CHIRURGICALE. RADIOPROTECTION.**

Présentée et soutenue publiquement le 28 octobre 2010

Examineurs de la thèse:

Madame C. STRAZIELLE

Monsieur F. JANOT

Monsieur P. BRAVETTI

Mademoiselle A. SOURDOT

Monsieur C. HODEZ

Monsieur C. POWALLA

Professeur des Universités

Professeur Contractuel des Universités

Maître de Conférences des Universités

Assistante Hospitalo-Universitaire

Médecin Radiologue

Attaché d'Enseignement

Président

Juge

Juge

Juge

Invité

Invité



Président : Professeur J.P. FINANCE

Doyen : Docteur Pierre BRAVETTI

Vice-Doyens : Pr Pascal AMBROSINI - Dr Jean-Marc MARTRETTE

Membres Honoraires : Dr L. BABEL - Pr. S. DURIVAUX - Pr A. FONTAINE - Pr G. JACQUART - Pr D. ROZENCWEIG - Pr M. VIVIER

Doyen Honoraire : Pr J. VADOT

Sous-section 56-01 Odontologie pédiatrique	Mme M. M. Mlle M.	<u>DROZ Dominique (Desprez)</u> PREVOST Jacques BOCQUEL Julien PHULPIN Bérengère SABATIER Antoine	Maître de Conférences Maître de Conférences Assistant Assistant Assistant
Sous-section 56-02 Orthopédie Dento-Faciale	Mme M. Mlle M.	<u>FILLEUL Marie Pierryle</u> BOLENDER Yves PY Catherine REDON Nicolas	Professeur des Universités* Maître de Conférences Assistant Assistant
Sous-section 56-03 Prévention, Epidémiologie, Economie de la Santé, Odontologie légale	M. Mme	<i>Par intérim</i> <u>ARTIS Jean Paul</u> JANOT Francis JANTZEN-OSSOLA Caroline	Professeur 1 ^{er} grade Professeur Contractuel Assistant
Sous-section 57-01 Parodontologie	M. Mme M. M. M. M.	<u>AMBROSINI Pascal</u> BOUTELLIEZ Catherine (Bisson) MILLER Neal PENAUD Jacques GALLINA Sébastien JOSEPH David	Professeur des Universités* Maître de Conférences Maître de Conférences Maître de Conférences Assistant Assistant
Sous-section 57-02 Chirurgie Buccale, Pathologie et Thérapeutique Anesthésiologie et Réanimation	M. M. M. M. M. M. Mlle	<u>BRAVETTI Pierre</u> ARTIS Jean-Paul VIENNET Daniel WANG Christian BALLY Julien CURIEN Rémi SOURDOT Alexandra	Maître de Conférences Professeur 1er grade Maître de Conférences Maître de Conférences* Assistant Assistant Assistante
Sous-section 57-03 Sciences Biologiques (Biochimie, Immunologie, Histologie, Embryologie, Génétique, Anatomie pathologique, Bactériologie, Pharmacologie)	M. M. Mlle	<u>WESTPHAL Alain</u> MARTRETTE Jean-Marc ERBRECH Aude	Maître de Conférences* Maître de Conférences* Assistante Associée au 01/10/2007
Sous-section 58-01 Odontologie Conservatrice, Endodontie	M. M. M. M. M. Mlle	<u>ENGELS-DEUTSCH Marc</u> AMORY Christophe MORTIER Eric CUNY Pierre HESS Stephan PECHOUX Sophie	Maître de Conférences Maître de Conférences Maître de Conférences Assistant Assistant Assistante
Sous-section 58-02 Prothèses (Prothèse conjointe, Prothèse adjointe partielle, Prothèse complète, Prothèse maxillo-faciale)	M. M. M. M. M. Mlle Mlle Mlle M.	<u>SCHOUVER Jacques</u> LOUIS Jean-Paul ARCHIEN Claude DE MARCH Pascal BARONE Serge BEMER Julie MONDON Hélène RIFFAULT Amélie SIMON Franck	Maître de Conférences Professeur des Universités* Maître de Conférences* Maître de Conférences Assistant Assistante Assistante Assistant Assistant
Sous-section 58-03 Sciences Anatomiques et Physiologiques Occlusodontiques, Biomatériaux, Biophysique, Radiologie	Mlle M. Mme M. Mme	<u>STRAZIELLE Catherine</u> RAPIN Christophe (Section 33) MOBY Vanessa (Stutzmann) SALOMON Jean-Pierre JAVELOT Cécile (Jacquelin)	Professeur des Universités* Professeur des Universités Maître de Conférences* Maître de Conférences Assistante Associée au 01/01/2009

*Par délibération en date du 11 décembre 1972,
la Faculté de Chirurgie Dentaire a arrêté que
les opinions émises dans les dissertations
qui lui seront présentées
doivent être considérées comme propres à
leurs auteurs et qu'elle n'entend leur donner
aucune approbation ni improbation.*

A notre président

Mademoiselle le Professeur Catherine STRAZIELLE

Docteur en Chirurgie Dentaire

Habilité à diriger des Recherches par l'Université Henri Poincaré, Nancy-I

Professeur des Universités, Praticien hospitalier

Responsable de la sous section: Sciences Anatomiques et Physiologiques,

Occlusodontiques, Biomatériaux, Biophysique, radiologie.

Vous nous faite le grand honneur en acceptant la présidence de notre jury de thèse et nous vous en remercions sincèrement.

Nous vous sommes reconnaissants pour l'enseignement que vous avez dispenser tout au long de notre cursus.

Veillez trouver ici le témoignage de notre sincère gratitude et de notre profonde admiration.

A notre Juge

Monsieur le Professeur Francis JANOT

Docteur en Chirurgie Dentaire

Docteur d'université en égyptologie

Professeur contractuel à la faculté d'Odontologie de Nancy

Ancien membre de l'institut du Caire

Habilité à diriger les recherches

Sous-section: Prévention, Épidémiologie, Économie de la Santé

Odontologie légale.

Nous Vous remercions de la confiance que vous avez bien voulu nous témoigner en acceptant de siéger comme membre du jury.

Nous vous sommes reconnaissants de l'attention que vous avez accordé à ce travail.

Soyez assuré de notre gratitude et de notre profonde considération.

A notre Directeur de Thèse

Monsieur le Docteur Pierre Bravetti

Docteur en Chirurgie Dentaire

Docteur de l'Université Paris V

Maître de Conférences des Universités, Praticien hospitalier

Doyen de la Faculté d'Odontologie de Nancy

Responsable de la sous section: Chirurgie Buccale, Pathologie et thérapeutique,

Anesthésiologie et réanimation

Vous nous avez fait l'honneur d'accepter la direction de cette thèse et nous vous en sommes très reconnaissants.

Nous tenons à vous remercier pour votre disponibilité et vos conseils tout au long de l'élaboration de cette thèse. Pour la richesse de votre enseignement et pour nous avoir fait profiter de votre expérience clinique lors de nos études, soyez assuré de nos plus sincères remerciements.

A notre Juge

Mademoiselle le Docteur Alexandra Sourd

Ancienne interne des hôpitaux de France

Docteur en Chirurgie Dentaire

Assistante hospitalier universitaire

Sous-section: Chirurgie Buccale, Pathologie et thérapeutique,

Anesthésiologie et réanimation

Nous vous remercions d'avoir eu la gentillesse de bien vouloir juger ce travail et pour la disponibilité dont vous avez fait preuve à notre égard, lors de l'élaboration de cette thèse mais également tout au long de nos études. Veuillez trouver ici l'expression de nos profonds remerciements pour l'investissement dont vous avez fait preuve dans l'accomplissement de ce travail.

A notre Invité et Co-directeur de thèse

Monsieur le Docteur Claude HODEZ

Docteur en Médecine

Ancien Chef de Clinique et Assistant des Hôpitaux de Brabois

Médecin radiologue

Intervenant dans les enseignements à la faculté d'Odontologie de Nancy

Vous nous avez fait l'honneur d'accepter la co-direction de cette thèse et nous vous en sommes très reconnaissants. Nous tenons à vous remercier pour votre disponibilité et votre gentillesse dont vous avez fait preuve à notre égard.

Pour la richesse de vos enseignements, et l'investissement dont vous avez fait preuve dans l'accomplissement de cette thèse, veuillez trouver ici l'expression de nos profonds remerciements.

A notre Invité

Monsieur le Docteur Claude POWALLA

Docteur en Chirurgie dentaire

Titulaire du DESCB (Diplôme d'Études Supérieures de Chirurgie Buccale) de la faculté d'Odontologie de Nancy

Attaché d'enseignement à la faculté d'Odontologie de Nancy

Sous-section: Chirurgie Buccale, Pathologie et thérapeutique,

Anesthésiologie et réanimation

Nous vous remercions d'avoir eu la gentillesse de bien vouloir accepter notre invitation et la disponibilité dont vous avez fait preuve à notre égard. Veuillez trouver ici l'expression de nos profonds remerciements pour l'investissement dont vous avez fait preuve dans l'accomplissement de ce travail.

A mon papa et à ma maman, merci pour tout, pour votre amour, pour les valeurs que vous m'avez inculquées et surtout pour le goût de l'effort et du dépassement de soi si cher à vous. Je n'en dirai pas plus car vous êtes tout ce qui compte pour moi. Vous n'aurez pas vu cette thèse, elle est à vous.

A mon père et grand frère Issiaka KONÉ (et son épouse Aïssata CISSÉ), homme de conviction et débonnaire, toi ce grand homme, toi qui guida mes pas, toi qui m'a tout appris, toi qui me donna toutes les armes pour affronter la vie, toi qui a toujours été mon soutien indéfectible, toi qui m'a tout donné, je ne pourrai rien faire dans cette vie sans penser à toi. Je suivrai tes pas.

A ma très chère grande sœur Mariam KONÉ, tu es unique, sincère, correcte et débonnaire, fasse Dieu que je te retrouve à Abidjan le plutôt possible. Je serai toujours là pour toi.

A mon grand frère Moussa KONÉ et son épouse Marie LOUISE, merci pour votre aide.

A mes frères et sœurs : Foroko KONÉ, Tiéblé KONÉ, Moussa KONÉ, Nérifangan KONÉ, Arimatou KONÉ, Alimatou KONÉ, Konza KONÉ, Dodo KONÉ (Vieux) merci beaucoup pour tout, Nelly (Maman Fitini) KONÉ, Téné KONÉ, Ami KONÉ, Korotoumou KONÉ, Samba SIDIBÉ, Mme Bakassa Traoré née TOURÉ, Korotoumou KONÉ, Fodé KONÉ, Bema TOURÉ, Oumar COULIBALI, Mohamed COULIBALI (Chikito, Gbada.... Tu me manques)...

A Monsieur Eric PRÉDINE (Directeur de l'Ufr STAPS de Franche Comté, ancien vice président de l'Université de Franche Comté), merci pour votre gentillesse sans borne, pour la confiance que vous avez portée en moi, pour votre soutien que seul Dieu sait combien il a illuminé ma route d'étudiant. Vous êtes pour moi un père, un ami et un grand frère. Merci beaucoup pour tout. Fasse Dieu s'il existe vous en récompenser au centuple.

A Martine BRAVETTI et son époux, je n'ai pas de mots pour vous dire merci, merci et merci. Vous m'avez offert l'hospitalité, l'amitié et votre confiance. Vous m'avez donné envie de faire, vous m'avez donné confiance en moi, vous m'avez soutenu même dans des situations difficiles. Je vous en suis reconnaissant, fasse Dieu s'il existe vous en récompenser au centuple.

Au Professeur en médecine Pascal BOGUI (Responsable du Département de l'Exploration Fonctionnelle et Endoscopie, chef de service au CHU de Cocody-Abidjan) vous êtes une personne qui porte de grandes valeurs. Je suis fier d'appartenir aux personnes en qui vous avez porté confiance et crue.

Au Professeur en médecine Soualio OUATTARA (Département de l'Exploration Fonctionnelle et Endoscopie), je me souviendrai de ce mot "opiniâtre". Vous avez cru en moi, vous m'avez encouragé, vous m'avez donné beaucoup de conseils, vous m'avez mis sur la bonne voie lorsque cela était nécessaire. Merci beaucoup pour votre disponibilité.

Au Professeur en médecine Kader KÉITA (Département du Radiologie, chef de service au CHU de Yopougon-Abidjan, Responsable de la Formation des médecins radiologues de Côte d'Ivoire) vous m'avez offert votre soutien, je sais que vous avez toujours voulu que je ne sois pas loin de vous, mais l'avenir en a décidé autrement. Je reviendrai c'est promis.

Au Professeur en médecine Mignonssin (Responsable du Département de l'Anesthésie, chef de service CHU de Treichville-Abidjan), vous m'avez offert votre soutien ainsi que vos bénédictions, je vous en serai reconnaissant. Merci pour tout.

A Idrissa GUEYE (Directeur Financier aux ministères de l'économie et des finances de Côte d'Ivoire, ancien directeur des hôpitaux), mon grand frère et ami, tu m'as offerts ta confiance dès notre première rencontre. Homme de conviction et sincère. Tu as été toujours là. Tu me manques, j'ai hâte de te retrouver pour partager tes idées et tes expériences. Merci pour tout.

A Losséni CISSÉ, mon frère et homme de confiance, je pense toujours à toi.

A l'AEEMCI et aux anciens, vous êtes ma deuxième famille, vous me manquez trop et j'ai hâte de vous retrouver.

A Moussa BAMBA (pharmacien) et son épouse Caroline (gynécologue), merci beaucoup pour tes conseils très anticipateurs, pour ton soutien au cours de ces études, pour la confiance que tu m'as offerts. Saches Moussa que tu es et tu compteras toujours pour moi.

A Docteur Valérie MAURICE, merci de m'avoir donné votre confiance, de m'avoir donné mon premier travail de collaboration et de m'avoir permis d'acquérir quelques expériences. Mille mercis à vous. A très bientôt.

Aux Docteurs MONTAGNE, KÆNIG, Patrick MONTAGNE et Gérôme, votre hospitalité et votre bonne humeur me manque déjà. Merci encore.

Au Docteur Daniel ANASTASIO, merci de m'avoir donné des cas cliniques et de votre gentillesse sans borne. Vos conseils cliniques et pratiques m'ont beaucoup aidé au cours de mon stage hospitalier à Thionville.

A Cédric SÉCKINGER, merci pour les radiographies et de votre disponibilité.

A Docteur J.P. MÜLLER, votre grand cœur, votre disponibilité, votre savoir faire de l'art dentaire m'ont permis de savoir et de comprendre beaucoup de choses dans le métier. Merci pour votre hospitalité

A Josèphe YAMÉ (Docteur en automatique, responsable du Master automatique à l'Ufr des Sciences et Techniques de l'UHP-Nancy-1), "JO" ta subtilité et tes observations ainsi que tes conseils m'ont été utiles durant ces années d'étude. Merci pour tout.

A Nicolas ZAVISICK, mon très cher ami, il y a quelques des moments difficiles mais tu es toujours là ! C'est cela l'amitié. Je te souhaite plein de bonnes et belles choses dans ta vie. Sois-toi-même et ne change rien. Merci à toi.

A Housseini DIALLO, mon petit "poulôt", merci d'avoir accepter de me relire et de m'apporter ton savoir faire en informatique.

A Hélène ROLLET, merci beaucoup d'avoir accepter de me relire et d'apporter des corrections à ce travail. Je t'en suis reconnaissant. Tu es vraiment la fille à Claude. Merci pour l'amitié que vous m'avez offert.

A Mme DIDOT Valérie et Carole, je n'ai pas de mot pour vous dire merci.

Au Professeur KASLER (Radiologue, chef de service à Jean Minjot de Besançon), merci pour votre gentillesse et la confiance que vous avez portée en moi.

A monsieur Brau (Cadre manipulateur d'électro-radiologie de l'hôpital St. Jacques de Besançon), son épouse et à tout le personnel du service de radiologie, merci à vous tous en particulier à Mr. Brau qui m'a offert sa confiance. Je t'en suis reconnaissant.

A monsieur Regis MERMET et son équipe, il n'y a pas de mots pour vous qualifier. Mr. Mermet merci pour tout.

A monsieur Robert CLAUDE (commandant), merci de m'avoir offert votre amitié et votre confiance. Je vous en suis reconnaissant.

A Jean DRAPP (Docteur en chirurgie dentaire) et son épouse Caroline, je vous connais il y a si peu de temps mais j'ai l'impression que cette amitié dure depuis des années déjà. Merci pour votre hospitalité. Vous êtes exceptionnel. J'apprends beaucoup dans ce cabinet. Je suis fier et heureux de travailler avec vous et Claude.

A Sylvie et Chantal (Assistants dentaires), merci pour tout, je me souviendrai toujours de vous. Nos rires, la pose café et votre chaleur humaine me manquent. Merci encore.

A Laurence et à Nadine (Assistants dentaires), je m'éclate au cabinet avec vous, ne changer pas.

Au Docteur Dominique BRAVETTI, merci pour les radiographies. Je vous en serai reconnaissant.

A mes copains :

Thibaut RIVOT dit "leptibo", je ne parts pas de si tôt, je suis toujours là. Ne change pas tu es le meilleur.

Nourdine GUERROUMI, merci pour ton amitié, ta sincérité et tes conseils. Ne change pas.

Bastien KIPFELD dit "Ngoulou Ngoulou", je te souhaite de bonnes et belles choses.

Hugues, Flavien, Caroline Aubert, Ayham, Mor Talla Ba, Stephane ELLA, Hassane (Yaaa !! Hassaniiii), Zoé, merci pour les moments si courts mais sympathiques passés ensemble.

A J.M. LAMA et Laëticia, je passe vraiment de très bons moments à Salsamaña.

SOMMAIRE

INTRODUCTION.....	5
I- GÉNÉRALITÉS	7
1.1 DEFINITIONS	7
1.1.1 Dent incluse.....	7
1.1.2 Dent enclavée	9
1.1.3 Dent en désinclusion	9
1.1.4 Dent ectopique.....	10
1.1.5 Dent hétérotopique	11
1.2 EPIDEMIOLOGIE DE L'INCLUSION DES CANINES MAXILLAIRES	11
1.3 ETIOLOGIE DES CANINES INCLUSES MAXILLAIRES.....	14
1.3.1 Les causes générales.....	14
1.3.2 Les causes locales.....	16
1.3.3 Les causes propres à la canine.....	18
1.4 ROLES ET IMPORTANCE DES CANINES MAXILLAIRES	21
1.4.1 Rôles fonctionnels	21
1.4.2 Rôles esthétiques	21
1.5 ERUPTION NORMALE ET TRAJET NORMAL D'ERUPTION DE LA CANINE	22
1.6 ANATOMO-PATHOLOGIE DE L'INCLUSION DES CANINES MAXILLAIRES	24
1.6.1 Macroscopique	24
1.6.2 Microscopique.....	24
II- DIAGNOSTIC CLINIQUE.....	26
2.1 EXAMEN CLINIQUE EN ABSENCE DE COMPLICATION.....	26
2.1.1 Examen des dents présentes sur l'arcade (diagramme de HURME)	26
2.1.2 Persistance de la canine temporaire	28
2.1.3 Absence de la canine définitive.....	29
2.1.4 Diastème inter-incisif	29
2.1.5 Déplacements dentaires.....	29
2.1.6 Percussion et test de vitalité	29
2.1.7 Palpation.....	30
2.2 EXAMEN CLINIQUE EN PRESENCE DE COMPLICATION	30
III-DIAGNOSTIC RADIOLOGIQUE : LES DIFFÉRENTES TECHNIQUES ET LEUR IMPORTANCE	34
3.1 Radiographies intra-buccales :	37
3.1.1 Retro-alvéolaire.....	37
3.1.1 Radiographie occlusale ou mordu :	60
3.2 Radiographies extra-buccales :	70
3.2.1 Panoramique dentaire	70
3.2.2 Les radiographies de profil et de face du crâne.....	86
3.2.3 Le cliché tangentiel ou vue tangentielle.....	86
3.2.4 Scanner à rayon X et logiciels de reconstruction de type Dentascan (Tomodensitométrie ou Fan Beam) :	87
3.2.5 Tomographie volumétrique dite à faisceau conique (Cone Beam CT).....	95
3.2.6 Reconstruction en trois dimensions (3D)-TDM et en trois dimensions (3D)-CBCT	115
3.2.7 Le diagnostic radiographique des résorptions radiculaires des incisives permanentes maxillaires par les canines incluses :	119
IV- RAPPORT BÉNÉFICES/RISQUES DES DIFFÉRENTES TECHNIQUES RADIOLOGIQUES	131

4.1	Risques liés à l'exposition aux rayons X	132
4.2	Les mesures de radioprotection.....	134
4.3	Accessibilité	137
4.4	Ergonomie, coûts dosimétriques et facteurs de qualité des images	137
4.4.1	Ergonomie	137
4.4.2	Coûts dosimétriques	138
4.5	Pertinence des résultats et facteurs de qualité des images (tableau récapitulatif)..	140
4.6	Recommandations	143
4.6.1	Radiodiagnostic des canines incluses maxillaires.....	143
4.6.2	Radioprotection au cabinet dentaire.....	145
V-	DISCUSSION	152
VI-	CONCLUSION.....	159

INTRODUCTION

INTRODUCTION

Ce travail consacré aux canines incluses maxillaires et à leurs explorations radiologiques, tire son importance du fait de l'impact esthétique et fonctionnel des canines. Dans sa pratique quotidienne, le chirurgien dentiste est confronté à différentes anomalies d'éruption dont les inclusions. Aussi la prise en charge chirurgico-orthodontique nécessite de diagnostiquer l'inclusion, de la localiser (la position de la couronne, de la racine et de l'apex, et enfin du grand axe de la canine) ainsi que d'objectiver les structures environnantes.

L'évolution des techniques de radiodiagnostic offre à l'orthodontie moderne ainsi qu'à la chirurgie buccale plus de possibilités pour l'exploration des canines incluses maxillaires, permettant ainsi une prise en charge adéquate et adaptée à chaque cas. Le traitement consiste soit à une avulsion s'il n'existe pas de malocclusion majeure ni de besoin esthétique, soit à une exposition chirurgicale suivie d'une traction orthodontique pour ensuite réaligner toutes les dents sur l'arcade. L'exposition chirurgicale pourra se faire en ambulatoire ou sous anesthésie générale (**Barlow S. T and Al., 2009**).

Dans cette étude, après avoir rappelé de brèves généralités sur les canines et sur les canines incluses maxillaires, nous présenterons les méthodes de diagnostic clinique et développerons les différentes techniques radiologiques tout en mettant en évidence leur importance ainsi que le rapport bénéfice/risque dosimétrique de ces méthodes d'exploration. Nous proposerons une recommandation de protocole radiographique (aux meilleurs coûts dosimétrique et financier, d'accessibilité aisée, d'ergonomie facile et aux résultats simples à interpréter et pertinents) afin de permettre à l'odontologiste de résoudre le double problème de la détection et de la localisation des canines incluses. Enfin nous terminerons par des cas cliniques suivis d'une discussion et de la conclusion.

GÉNÉRALITÉS

I- GÉNÉRALITÉS

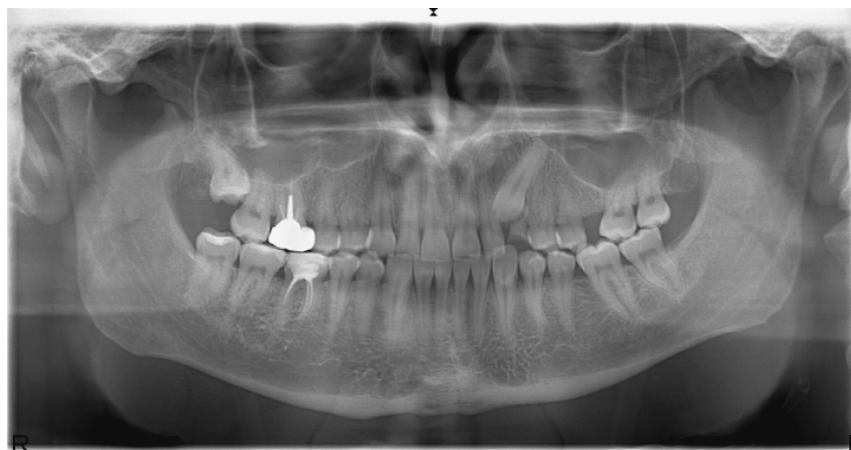
1.1 DEFINITIONS

1.1.1 Dent incluse

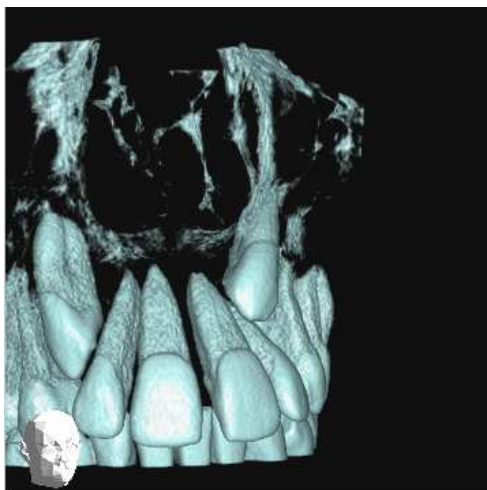
Selon l'ancien concept, une dent incluse est une dent retenue dans le maxillaire au-delà de sa date normale d'éruption, entourée de son sac péri-coronaire, sans communication avec la cavité buccale. La SFODF (Société Française de l'Orthopédie Dento-Faciale) considère qu'une dent est incluse lorsque le sac folliculaire de celle-ci n'est pas en communication avec la cavité orale environ deux ans après la période normale d'éruption. Cette définition de la SFODF est plus précise puisqu'elle donne au clinicien une période d'observation nécessaire pour la confirmation de la pathologie.

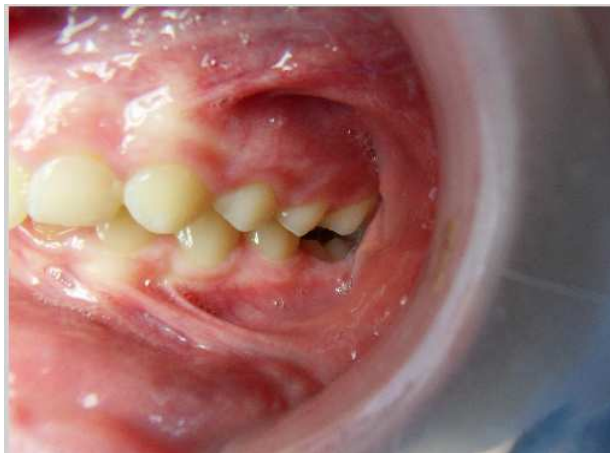

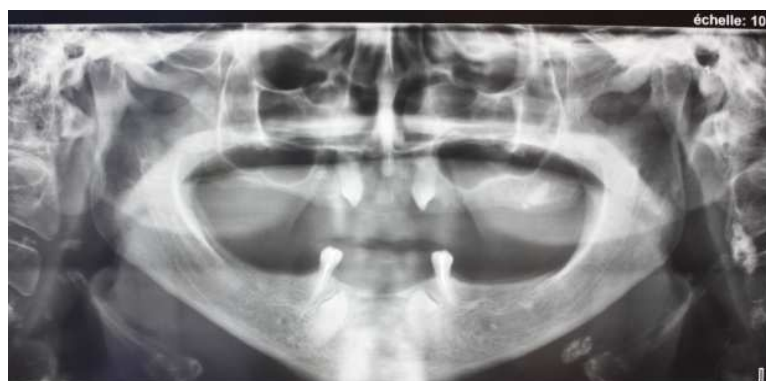Photo n°1 : Canine maxillaire gauche (23) absente, incluse (patient du Dr. Dominique Bravetti :)



Radio n°1 : Canine maxillaire gauche (23) incluse (patient du Dr. Dominique Bravetti)



Radio n°2 : Les deux canines maxillaires (13 et 23) incluses en direction oblique en mésial (Cas du Dr. Hodez)



Radio n°3 : Les quatre canines 13, 23, 33 et 43 incluses chez un adulte (patient du Dr. C. Séckinger au CHR de Thionville)

1.1.2 Dent enclavée

Une dent enclavée est une dent retenue dans le maxillaire au-delà de sa date normale d'éruption, dont le sac péri-coronaire est ouvert dans la cavité buccale (Radio n°2).

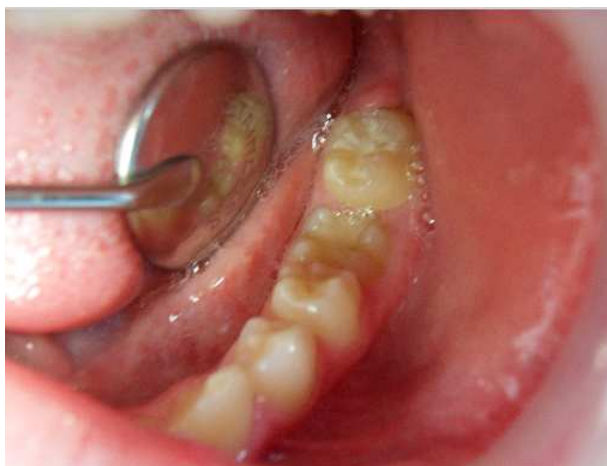
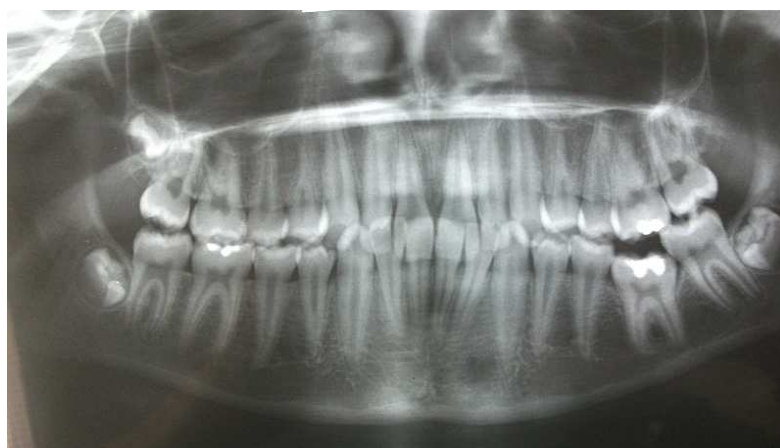
Photo n°2 (patient du Dr. Dominique Bravetti : 36 enclavée ou devenue désincluse)

1.1.3 Dent en désinclusion

Une dent en désinclusion est une dent primitivement incluse ou désenclavée et dont la couronne apparaît dans la cavité buccale au-delà de sa date normale d'éruption sans être en contact occlusal.



Radio n°4 : La première molaire mandibulaire gauche (36) en désinclusion ou enclavée (patient du Dr. Dominique Bravetti)

1.1.4 Dent ectopique

Une dent ectopique est une dent éloignée de son site normal d'éruption. Le terme dystopie regroupe la plupart des anomalies de position proche du site habituel de la dent.

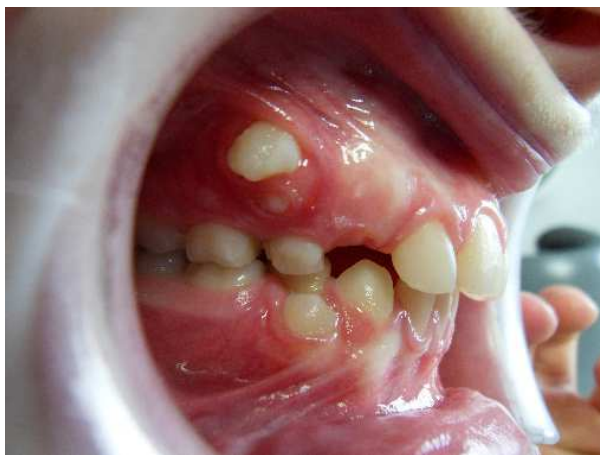

Photo n°3 : Les deux premières prémolaires droites (14 et 44) ectopiques en éruption vestibulaire (patient du Dr. Dominique Bravetti)

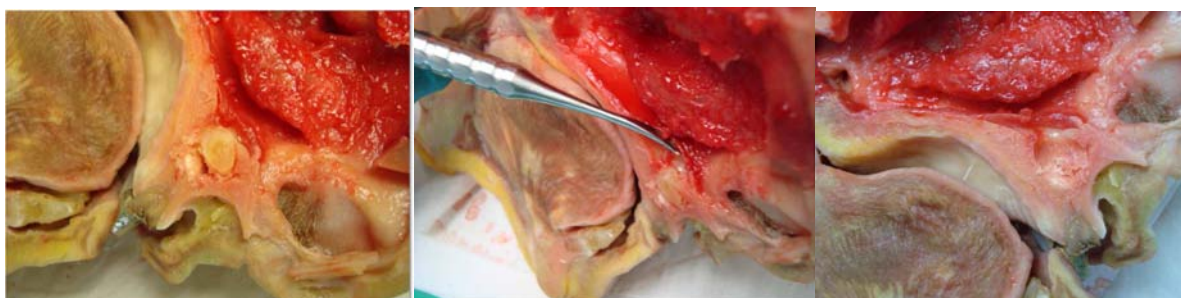


Photo n°4 : La canine maxillaire droite (13) incluse ectopique située dans la cavité nasale sur un cadavre (dissection du Dr. P. Bravetti)

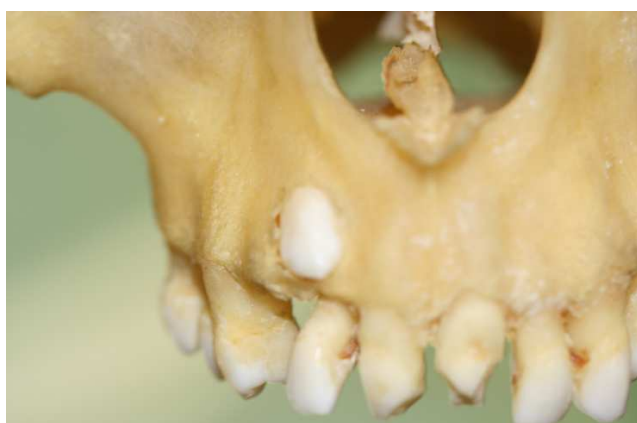

Photo n°5 : La canine maxillaire droite (13) dystopique et en position haute vestibulaire sur un cadavre (planche du Dr. P. Bravetti)

1.1.5 Dent hétérotopique

Une dent hétérotopique est une dent qui se trouve dans un territoire autre que les maxillaires.

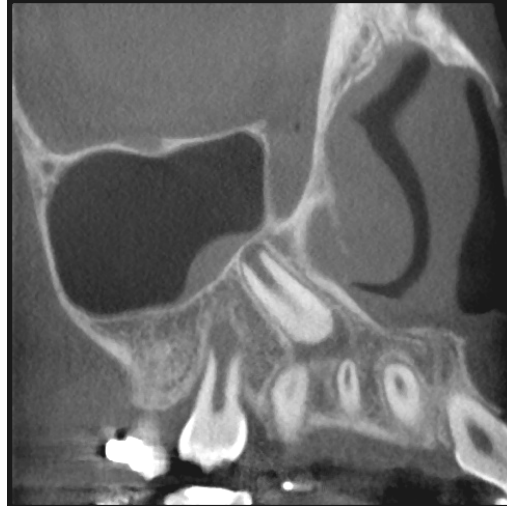1.2 EPIDEMIOLOGIE DE L'INCLUSION DES CANINES MAXILLAIRES

Les inclusions canines se situent au troisième rang dans l'ordre décroissant des fréquences des inclusions dentaires, après les dents de sagesse inférieures et supérieures (**Descrozailles et al. 1974**). De nombreuses données ont été publiées sur la répartition des dents incluses dans la population. Celles de **Cramer en 1929** citée par **Becker et coll. en 1981** et de **Mead en 1930** parlent de 1,4% et 1,5% de cas dans la population Blanche américaine. 3,1% d'une population orthodontique selon **Lacoste en 1974**. Deux études menées à cinquante années d'intervalles par **Mulick** cité par **Hechler en 1979** et **Rohrer en 1929** sur une population de cas orthodontiques montrent que la fréquence est de l'ordre de 2%. **Hunter et Richardson** cités par **Leiveslet en 1984** donnent une répartition comprise entre 0,92% et 3,3%. **Falahat B. et Ericson S. en 2008** trouvent un taux compris entre 1% et 2%. Un pourcentage sur cent (1%) de la population générale selon **Grover et coll.** cités par **Agnini M. en 2007**. Soit une moyenne de 2% d'incidence dans la population générale et orthodontique européenne, moyenne qui varie avec le facteur racial (**Deng-gao L, Wan-lin Z and Al., 2008**).

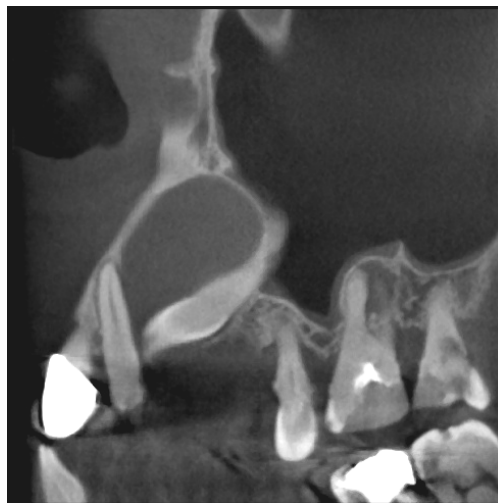Cette pathologie est plus fréquente dans la population de sexe féminin soit de 57%(43% pour le sexe opposé) d'après **Fleury et Deboetsen 1985**. **Rohrer en 1929** trouvait cette même proportion entre homme et femme mais attribuait cette différence par le simple fait que les femmes auraient un «crâne plus petit». Pour **Schaw cité par Fergusson en 1990**, cela pourrait s'expliquer par le nombre important de consultation chez les femmes pour des raisons purement esthétiques.

Par ailleurs dans l'étude de **Rohrer (1929)**, la topographie de prédilection des inclusions canines est le maxillaire à raison de vingt fois plus que la mandibule soit 2,06% de prévalence au maxillaire, et trois fois plus importante du côté palatin que du côté vestibulaire. Dix fois plus au maxillaire qu'à la mandibule selon **Walker Leah en 2005**. Pour **Gaulis** cité par **Guyomard et Korbendeau (1992)** il y a deux inclusions palatines pour une vestibulaire. Lorsque l'inclusion est palatine la canine a généralement une position oblique en direction mésiale et verticale lorsque l'impaction est vestibulaire d'après **Kuftinec et coll.** cités par **AGNINI M. (2007)**. **Rohrer (1929)** ainsi que **DE Mello G et coll. en 1994** trouvent un

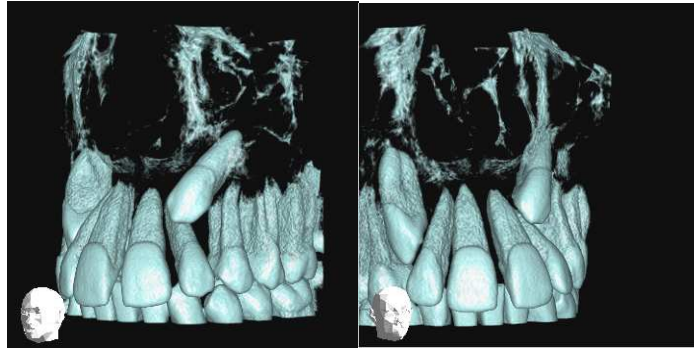
nombre élevé de cas où la canine incluse est en position intermédiaire, soit 26% des 73 cas étudiés par Rohrer. Dans la population asiatique on a 45,2% d'inclusion vestibulaire contre 40,5% palatine et 14,3% en position médiane.



Radio n°5 : 13 incluse en direction oblique en mésial (Cas du Dr. Hodez)



Radio n°6: La canine maxillaire gauche (23) incluse en direction oblique et mésiale associée à un kyste (Cas du Dr. Hodez)



Radio n°7: Les canines incluses maxillaires droites (13) et gauche (23) incluses en direction oblique et mésiale (Cas du Dr. Hodez)

La répartition gauche-droite selon **Fleury et Deboets** est de quatre cas d'inclusions unilatérales pour un cas d'inclusion bilatérale, tandis que **Chatenay et Thomas (1985)** trouvent une proportion inversée. Les inclusions canines maxillaires unilatérales sont fréquemment du côté droit selon **Agnini M. (2007)**, et représenteraient cinq cas pour un cas de canines incluses maxillaires bilatérales. Selon **Takahama et Aiyama (1982)**, la fréquence des canines incluses dans la population japonaise est de l'ordre de 0,27%. **Monthelius (1932)** affirmait que les populations blanches étaient les plus touchées par cette anomalie. Ces inclusions de canines maxillaires seraient visibles radiographiquement chez 1,2 à 2% des enfants en denture mixte.

1.3 ETIOLOGIE DES CANINES INCLUSES MAXILLAIRES

L'étiopathogénie des inclusions de canines supérieures peut être classée, en causes d'ordre général et local.

1.3.1 Les causes générales

1.3.1.1 Héritaires et congénitales

Ce facteur semble avoir un rôle important, car il existe des cas de dents incluses chez des membres d'une même famille. **Lacoste (1974)** affirmait que l'hérédité serait en cause dans 17% des cas d'inclusion.

Le mode de transmission le plus fréquent est autosomique dominant car l'existence de gènes récessifs autosomiques a été prouvées par la corrélation entre inclusion molaire et canine. Tous ceux-ci sont modulés par l'interaction avec l'environnement (**Camilleri S., Lewis C.M and McDonald, 2008**).

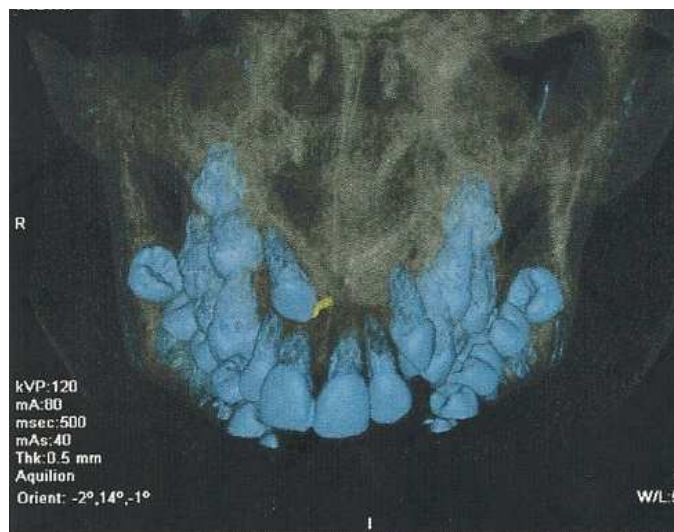
Chérubisme : Affection infantile héréditaire caractérisée par un élargissement progressif de la mandibule, par des retards d'éruption et par des inclusions fréquentes.

Ostéodystrophie héréditaire : C'est la maladie de l'os de marbre où des liserés d'hyper calcification cernent les dents et les bourgeons dentaires. Ce qui amène des retards d'éruption, des inclusions dentaires ainsi que des éruptions dystopiques.

Maladie de Crouzon : Dysostose crânio-faciale (**Becker, Smith and Behar, 1981**) avec atrophie optique et déficit intellectuel. Affection héréditaire à transmission autosomique dominante. Ce syndrome peut induire des inclusions de canines et autres dents.

Fentes labiopalatines: Selon **Becker, Smith and Behar en 1981 et Al Hussain en 1988**, il y a une relation entre l'inclusion de la canine maxillaire et les fentes labiales alvéolaires et palatines. Les inclusions canines seraient une forme frustrée de fente labiopalatine.

Trisomie 21 : Elle amène à un retard d'éruption dentaire dont des inclusions pouvant toucher les canines.



Radio n°8 : Inclusions multiples chez un trisomique (Patient du Dr. Anastasio D, Chr Thionville)

Syndrome de Gardner: Le syndrome de Gardner est une variante de la PAF (Facteur d'Agglutination Plaquettaire), caractérisée par la présence d'ostéomes, d'anomalies et de kystes épidermoïdes. La polypose adénomateuse familiale se transmet sur un mode autosomique. Il serait l'une des causes génétiques d'inclusion canines (**Edela Puricelli, 2007**).

Le syndrome de Gorlin-Goltz : Elle associe des nævi basocellulaires et des kystes épidermoïdes maxillaires à des anomalies très divers : cutanées, osseuses, neurologiques, oculaires, génitales et endocriniennes. Sur les radiographies on aperçoit des lacunes bien délimitées réparties sur les 2 arcades avec des dents incluses dont les canines maxillaires. Ce syndrome est une cause d'inclusion canine maxillaire (**Edela Puricelli, 2007**).

1.3.1.2 Hypovitaminoses

Le rachitisme vitamino-résistant dû aux carences en vitamines A et D conduirait directement à des dysharmonies dento-maxillaires qui seraient responsables de certaines inclusions.

1.3.1.3 Les troubles endocriniens

Les troubles de croissance dans les cas de nanisme d'origine hypophysaire (**Becker, Smith and Behar, 1981**) et hypothyroïdienne, présentent des retards d'éruption qui amèneraient des inclusions.

1.3.1.4 Maladie infectieuse

Des auteurs mettent en cause la syphilis et la tuberculose dans les phénomènes de retard de dentition et dans certains cas d'inclusion.

1.3.2 Les causes locales

1.3.2.1 L'environnement local

Incisive latérale et guidage :

Il existe une relation importante entre les incisives latérales et les canines dans les phénomènes de dentition, qui permet à la canine de se redresser. Lors de l'éruption physiologique de la canine maxillaire, l'incisive latérale joue un rôle important dans son guidage. D'où le pourcentage important d'inclusion dans les cas de microdentie, d'agénésie, ou d'hypoplasie des incisives latérales.

Lateral Incisor Categories Associated with Palatally-displaced Cuspids.

<i>Lateral Incisor</i>	<i>Females</i>		<i>Males</i>		<i>All Subjects</i>	
	<i>No.</i>	<i>%</i>	<i>No.</i>	<i>%</i>	<i>No.</i>	<i>%</i>
Absent	7	7.6	0	0	7	5.5
Peg-Shaped	16	17.4	6	16.7	22	17.2
Small	21	22.8	11	30.5	32	25.0
Normal	48	52.2	19	52.7	67	52.3
Total	92	100	36	100	128	100

Tableau n°1: Les catégories d’incisive latérale associées aux inclusions palatines (Becker, Smith and Behar, 1981)

D’après ce tableau les inclusions canines maxillaires sont très peu présentes dans les cas de microdontie des incisives latérales maxillaires. Les microdonties restent de loin le facteur le moins prépondérant des causes d’inclusion canine maxillaire palatine. La corrélation entre la largeur coronaire, la longueur radiculaire des incisives latérales et l’inclusion canine est importante. Les inclusions canines maxillaires apparaissent dans 52% des cas au cours d’une éruption normale des incisives latérales maxillaires.

Dérive mésiale des dents postérieures :

La dérive mésiale des prémolaires entraîne une diminution de l’espace pour l’éruption de la canine maxillaire, notamment sa rétention.

Dents surnuméraires et corps étrangers (**Bassigny, 1990**) :

La présence de corps étrangers (odontome) ou de dents surnuméraires peut être la cause de l’inclusion canine. Bien que cette étiologie soit rare au niveau de la canine, il faudra l’évoquer face à une inclusion unilatérale.

Kystes folliculaires :

L’infection du sac folliculaire consécutive à l’infection pulpaire de la canine temporaire peut entraîner la rétention du germe, tout comme les kystes coronaires, ou les adamantinomes, ou bien encore des formations tumorales autres.

Encombrement et dysharmonie dento-maxillaire :

Ils sont responsables des fermetures prématurées du diastème latéral-prémolaire qui peuvent être à l'origine d'inclusion et du retard de développement de la canine permanente. Ce phénomène pourrait favoriser la rétention de la canine.

1.3.2.2 Les autres causes locales

L'obstruction du chemin d'éruption :

Suite à une augmentation de densité osseuse, un rétrécissement du procès alvéolaire, un excès de fibromuqueuse post-chirurgicale peuvent causer une inclusion canine maxillaire.

Les réinclusions dentaires (**Piette et Goldberg, 2001**) :

L'incidence est très rare en denture permanente. Elles sont souvent appelées inclusion partielle. Les causes sont souvent des foyers locaux d'ankylose, des désordres métaboliques, des forces éruptives insuffisantes, des problèmes de croissance des procès alvéolaires ou une hypercémentose.

Persistance et extraction de la canine temporaire :

L'obstacle créé par la persistance de la canine temporaire peut bloquer la canine permanente. L'extraction prématurée de la canine temporaire peut aussi être la cause d'une rétention de canine maxillaire.

1.3.3 Les causes propres à la canine

Malformations dentaires :

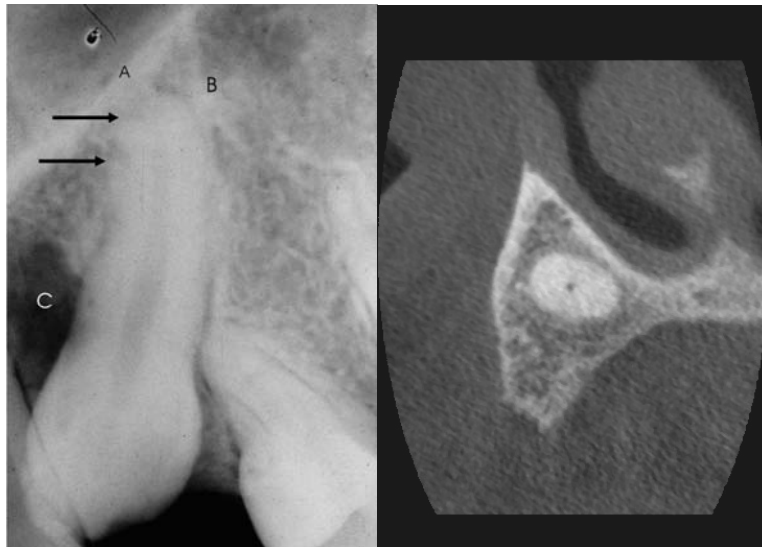
Des dysmorphoses coronaires généralisées, associées à des rétentions dentaires multiples, se retrouvent dans les cas d'amélogénèse imparfaite. On note aussi des malformations radiculaires apicales fréquentes dans les inclusions canines.

Malposition initiale du germe ou rotation :

Une anomalie de la lame dentaire peut-être à l'origine d'une dystopie du germe, en le déplaçant d'un territoire à l'autre, induisant ainsi une inclusion.

Ankylose :

L'ankylose de la canine permanente avant sa date réelle d'éruption semble être la conséquence et non la cause de l'inclusion. Elle augmente avec l'âge.



Radio n°9 : (Edela Puricelli, 2007) Radio n°5 (Cas du Dr. Hodez)

Insertion du canal gubernaculaire (ou gubernaculum dentis) :

Cette insertion sur le sac péri-coronaire permet de guider le germe dentaire lors de son éruption. Une insertion anormale du gubernaculum dentis peut donc être la cause d'une rétention de canines maxillaires.

Traumatisme du germe :

Les traumatismes sont des causes d'inclusions canines mais elles sont peu fréquentes.

Un apex dévié :

Les radiographies révèlent souvent un apex dévié des canines incluses. Pour **Adam (1970)**, cette déviation serait une étiologie de l'inclusion, et selon **Ericson et Kurol, (1986/87)** ce phénomène serait plutôt secondaire à l'inclusion. Cette courbure apicale est le plus souvent symétrique, de concavité supéro-interne. A noter que lorsqu'elle est postérieure, on ne peut pas l'apercevoir sur retro-alvéolaire.

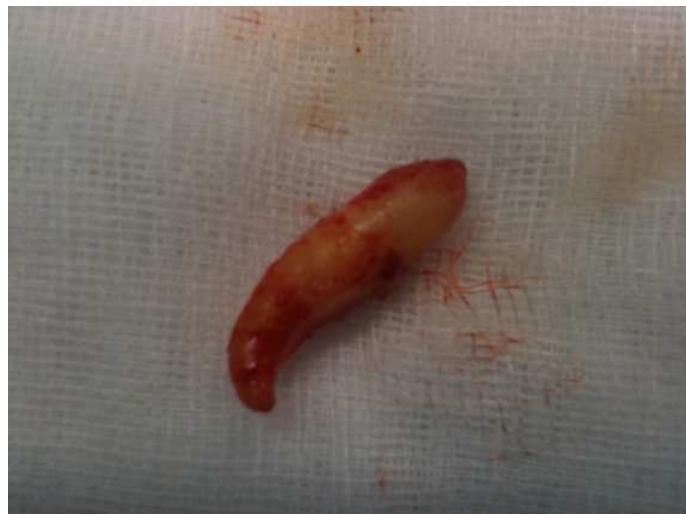

Photo n° 6: Un apex dévié, courbure apicale à concavité supéro-interne (Cas clinique du Dr. P. Bravetti).

La largeur du bord cervical alvéolaire :

Le bord cervical alvéolaire de la canine incluse maxillaire est plus petit que celui de la canine opposée ayant fait une éruption normale, mesurant respectivement $8,0 \pm 2,67$ mm et $10,6 \pm 1,04$ mm (**Walker L. and Al., 2005**). Cette réduction du bord cervical de l'alvéole pourrait-être une cause d'inclusion canine maxillaire.

1.4 ROLES ET IMPORTANCE DES CANINES MAXILLAIRES

1.4.1 Rôles fonctionnels

La canine maxillaire est considérée comme la clé de voûte de l'arcade dentaire. En effet, elle délimite un angle dièdre séparant le plan frontal du plan sagittal.

1.4.1.1 Rôle dans l'équilibre occlusal

La canine maxillaire occupe une place capitale lors de la cinématique mandibulaire. Lors des mouvements de latéralité, les canines assurent la protection des dents pluri-cuspidées grâce à la 'fonction canine' et participe à la "fonction de groupe". Lors des mouvements de propulsion, les canines participent à la désocclusion du secteur postérieur grâce au surplomb et au recouvrement.

1.4.1.2 Rôle lors de reconstitution prothétique

La canine maxillaire a un rapport racine clinique/ couronne clinique le plus favorable pour les reconstructions prothétiques. Elle se positionne sur de l'os alvéolaire très dense. Et lors de la mastication les canines peuvent supporter des charges très importantes sur l'arcade.

1.4.2 Rôles esthétiques

L'absence canine est souvent ressentie comme dramatique par le patient et peut aussi avoir des conséquences psychologiques. En effet, elles assurent la transition entre le secteur antérieur et le secteur postérieur, donnent une forme et une expression au visage, permet d'affirmer la personnalité lors du sourire. De plus les canines ont un rôle de soutien des téguments au niveau de la région supra commissurale.

1.5 ERUPTION NORMALE ET TRAJET NORMAL D'ERUPTION DE LA CANINE

L'éruption dentaire est la résultante des différentes formes de croissance des dents et des tissus osseux environnants. La résorption osseuse est nécessaire au déplacement du germe jusqu'à sa position fonctionnelle. Après l'apparition initiale du germe et l'accroissement concentrique dans le site intra-osseux, se produit le développement de la racine et le début d'un mouvement axial, avec la percée de la muqueuse et la mise en occlusion.

L'éruption peut-être perturbée par des facteurs pathologiques ou non, raciaux et par des facteurs liés au sexe. Cité par **DE Mello G. et coll. en 1994**, **Berkowitz** rappelait d'autres facteurs notamment la contraction du collagène desmodontal, la traction des fibroblastes, la pression exercée par les fluides, la croissance alvéolaire ainsi que des facteurs radiculaires.

Le cas particulier de la canine maxillaire :

Selon **DE Mello G. et al. (1994)**, en 1949 déjà **Dewel** disait que plus une dent avait de chemin à parcourir, plus elle risquait de présenter des problèmes d'évolution : ce qui est le cas de la canine maxillaire qui a le plus long trajet et le plus indirect de tous. **Van Der Linden, Bakker et Wasseberg** cités par **DE Mello G. et al. (1994)**, assimilent la canine à une dent postérieure, et ont défini la "notion de région apicale". La taille plus petite au maxillaire par rapport à la mandibule oblige les germes à une disposition plus complexe, ce qui peut expliquer en partie les problèmes de la canine maxillaire. La taille, la forme et l'orientation de l'orifice piriforme conditionnent la région apicale antérieure et celle des germes des canines permanentes, qui seront inclinées mésialement ou vestibulairement et seront loin du plan occlusal. La taille de la région apicale moyenne où se trouve la canine est importante à considérer dans le sens sagittal. Cette région moyenne est trop petite pour contenir au même niveau les germes des prémolaires et des canines. Alors que dans le sens vestibulo-lingual les racines des dents temporaires ne permettent qu'une variation minimale de la disposition des dents permanentes.

Au stade de la denture temporaire complète, les couronnes des canines permanentes ont une position palatine par rapport aux apex des canines temporaires, position qui dépend aussi du site primitif et des dimensions du germe. La partie mésiale de la couronne est proche du collet distal de l'incisive latérale et sa partie distale du collet mésial de la première prémolaire. Les

séquences d'apparition des dents semblent en rapport avec l'espace disponible, et le chemin d'éruption avec l'orientation radiculaire et la proximité des autres dents permanentes. Les canines maxillaires permanentes sortent normalement après les prémolaires. L'espace nécessaire à l'évolution de la canine est limité par les racines de la prémolaire et de l'incisive latérale. L'angle distal de la couronne de la canine rencontre la face mésiale de la première prémolaire ; cette butée n'est que transitoire, la prémolaire descendant plus vite. Il ne reste donc que le contact entre canine et incisive latérale qui prouve que la racine de l'incisive latérale est un plan de guidage pour la canine.

Entre quatre et cinq mois le germe de la canine maxillaire a un développement très haut en avant du sinus maxillaire. A trois ans la canine maxillaire passe au-dessous de l'orbite, au-dessus du toit du nez et entre la cavité nasale et le sinus maxillaire. A six ans la cavité coronaire est au niveau du plancher nasal. A ce stade, le germe est lingual par rapport à la canine temporaire. Puis cette position va changer en fonction de sa relation avec les racines des dents adjacentes. L'éruption de la canine est guidée par la racine de l'incisive latérale. Une compétition à la recherche d'espace s'installe entre la canine et la 2^{ème} molaire permanente. La position finale de la racine est déterminée par la racine de l'incisive latérale. Lorsque cette dernière est en malposition linguale et en rotation, la canine perd sa trajectoire et prend une direction mésiale allant vers l'incisive latérale. En citant **Ericson et Kurol, DE Mello G. et coll. (1994)** indiquent que la version distale de l'incisive latérale est le signe d'une canine en évolution chez les plus jeunes enfants.

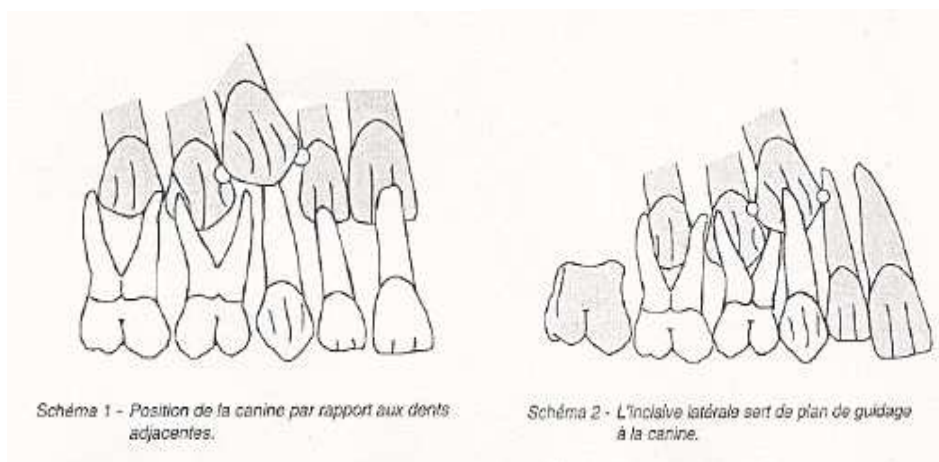
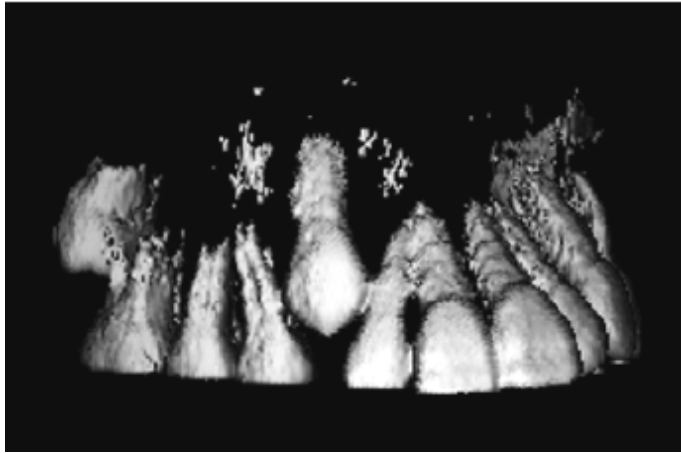


Fig. 1 : Position de la canine maxillaire au cours de son développement (DE Mello G. et al. 1994)



Radio n°10 : Coupe tridimensionnelle, la canine maxillaire droite (13) en éruption normale (Deng-gao L, Wan-lin Z and Al., 2008)

1.6 ANATOMO-PATHOLOGIE DE L'INCLUSION DES CANINES MAXILLAIRES

1.6.1 Macroscopique

Nous voyons le plus souvent une voussure palatine ou vestibulaire, la gencive est œdématiée et il n'y a pas de fistule ou de formation purulente.

1.6.2 Microscopique

Elle est radiographique, c'est la séméiologie radiologique (cf. chapitre du diagnostic radiographique). Le gubernaculum dentis a disparu, le sac péri-coronaire est plus ou moins important. La dent n'est soumise à aucune force occlusale, le desmodonte est très fin, la racine courte ou courbe, le liquide péri-coronaire apparaît radiographiquement, avec une rhizalyse des dents voisines (incisives latérale et centrale) qui peut conduire à des pulpites à retro de ces dernières et à une ankylose de la canine incluse.

DIAGNOSTIC CLINIQUE

II- DIAGNOSTIC CLINIQUE

Le but de cette démarche diagnostique est dans un premier temps de déceler l'existence d'une canine incluse de la manière la plus précoce possible. Dans un second temps si l'inclusion se vérifie, les différentes méthodes de diagnostic nous permettront de visualiser la position, la morphologie de la canine incluse ainsi que la nature de l'inclusion et ses conséquences. Une fois le diagnostic posé de manière complète, le plan de traitement le plus adéquat pourra être mis en œuvre.

D'après **Chambas (1997)**, bien que l'examen radiographique permette seul d'affirmer un diagnostic positif de rétention dentaire, l'examen clinique conserve son importance dans le dépistage précoce de cette anomalie. La symptomatologie de la rétention chez le jeune patient s'avère le plus souvent très discrète et, hormis l'incidence sur le bloc incisif maxillaire, n'alarme ni le patient ni son entourage. Pour le patient, l'inclusion d'une canine passe en général inaperçu et n'engendre aucune gêne. La découverte de l'inclusion doit être la plus précoce possible pour pouvoir agir très tôt car 80% des canines maxillaires font leur apparition sur l'arcade à l'âge de douze ans pour les filles et treize ans pour les garçons. Le diagnostic doit donc être conduit avant cet âge.

2.1 EXAMEN CLINIQUE EN ABSENCE DE COMPLICATION

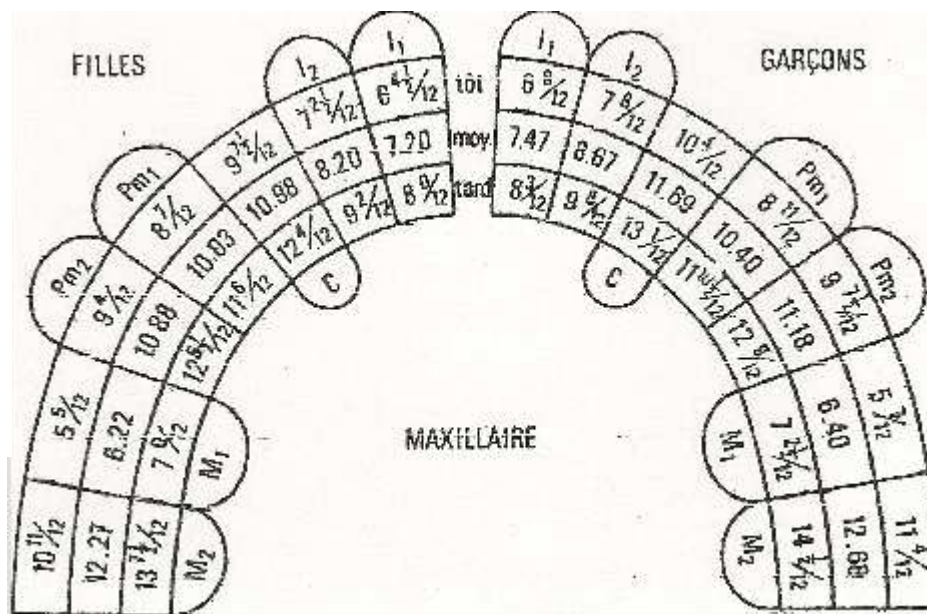
La découverte de la canine incluse est généralement fortuite.

2.1.1 Examen des dents présentes sur l'arcade (diagramme de HURME)

Le diagramme de HURME présente la date d'évolution normale de toutes dents. Il permet donc l'examen de la denture et notamment celui du stade de la dentition de l'enfant.

- ♂ : les canines maxillaires apparaissent en moyenne à 11½ ans
- chez les précoces elles apparaissent à 10½ ans
 - chez les tardifs les canines maxillaires apparaissent à 13½ ans.

- ♀ : les canines maxillaires apparaissent en moyenne à 11 ans
- chez les précoces elles apparaissent à 8½ ans
 - chez les tardifs les canines maxillaires apparaissent à 12½ ans.



Chronologie de l'éruption dentaire
Moyenne et ± un écart-type, d'après Hurme 1949

Fig. 2 : Hurme, 1949

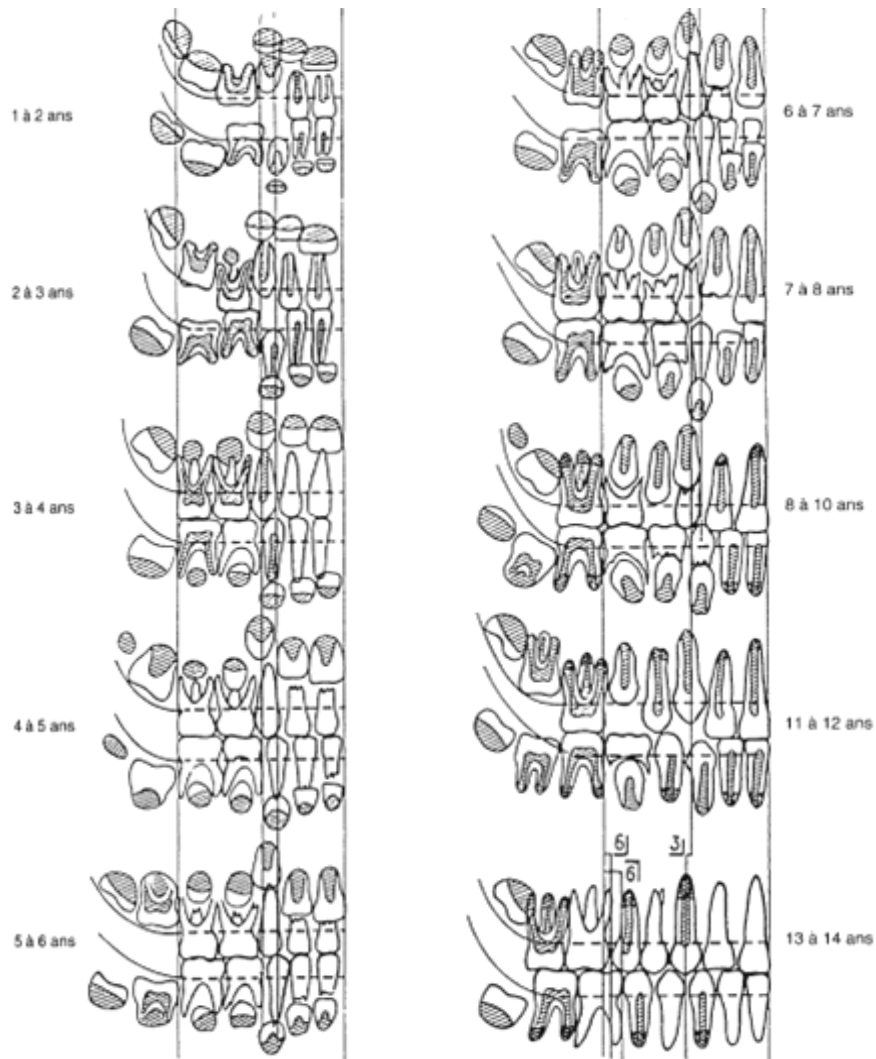


Fig. 3 : Tableau des âges dentaires d'après P. Châtiani et A. Mugnier (Cavézian R., 2007)

2.1.2 Persistance de la canine temporaire

Lors de l'examen clinique, il faut vérifier et remarquer la présence ou non de la canine lactéale. La canine temporaire est présente après l'âge normal de sa chute et persiste en bouche alors qu'elle aurait dû être remplacée par la canine définitive. Cette persistance est un signe fréquent d'inclusion.

2.1.3 Absence de la canine définitive

L'absence de la canine sur l'arcade à un âge où elle aurait déjà dû faire son éruption doit être remarquée. La comparaison avec l'évolution de la canine controlatérale est dans un premier temps nécessaire et permet d'évaluer son degré d'évolution. L'absence de la canine crée aussi un diastème persistant entre l'incisive latérale et la première prémolaire. Inversement, on peut rencontrer aussi le resserrement de l'espace canin accompagné d'une résorption de l'os alvéolaire après la chute ou bien l'avulsion de la canine lactéale.

2.1.4 Diastème inter-incisif

Il peut être rencontré lorsque la canine n'a pas fait son éruption, car l'espace entre la prémolaire et l'incisive latérale n'est pas comblé, ne permettant ainsi pas le resserrement inter-incisif.

2.1.5 Déplacements dentaires

Le signe pathognomonique de l'inclusion canine maxillaire selon **Chambas C. (1993)**, est le "signe de Quintero" (version corono-distale exagérée des incisives latérales) qui se traduit par une vestibulo-position de la couronne de l'incisive latérale supérieure et sa rotation mésio-vestibulaire. En effet lorsqu'une incisive latérale est en vestibulo-version, la canine incluse est vestibulaire. A contrario si l'incisive latérale est en palato-version, la canine incluse est palatine. Et si l'incisive latérale apparaît disto-versée alors la canine est en appui sur le bord distal de sa racine. Les déplacements dentaires sont très importants à remarquer car permettent de prédire une inclusion canine et sa position probable en l'absence des examens radiologiques.

2.1.6 Percussion et test de vitalité

Ces tests sont importants pour évaluer la gravité de la résorption des incisives permanentes. Pour **Kettle en 1958** cité par **Masson C. et al. en 2001**, la perte de vitalité des incisives

permanentes maxillaires en particulier les latérales, doit faire suspecter une inclusion canine maxillaire.

2.1.7 Palpation

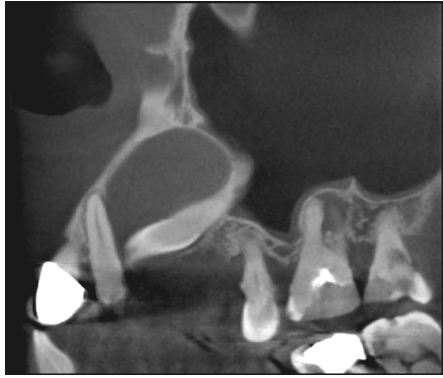Elle consiste en un examen endo-buccal. La palpation du vestibule ou du palais est nécessaire à la recherche d'une voussure lorsque la canine maxillaire n'est pas sur l'arcade deux ans après sa date normale d'éruption. C'est une exploration de l'index dans le fond du vestibule, dans l'axe de la canine lactéale. Elle est indolente, dure et souvent discrète. Quelque fois la canine est en position vestibulaire haute, seule la palpation de la région sous-nasale et du sillon naso-génien permettent de révéler sa présence. En position palatine, la recherche consiste à comparer les deux zones controlatérales pour déceler une légère voussure. Dans la plupart des cas la palpation est négative car la canine est placée de manière trop apicale. Selon **Ericson et Kurol (1986)**, la palpation positive de la canine permanente avant l'âge de 10 ans est un pronostic d'éruption normale. Par contre lorsque la canine permanente n'est pas palpable à onze ans, le clinicien doit prescrire le plus vite possible un bilan radiographie pour une évaluation clinique **Ericson et Kurol (1987)**. D'autres auteurs dont **Husain et coll, en 2004** confirment cette assertion en ces termes « entre 10 et 11 ans la canine est palpable dans le fond de sillon vestibulaire lorsqu'elle est en phase d'éruption normale. Donc une absence ou une asymétrie de présence lors de la palpation sont les signes avant coureurs d'une inclusion, imposant ainsi la réalisation d'un examen radiographique ».

2.2 EXAMEN CLINIQUE EN PRESENCE DE COMPLICATION

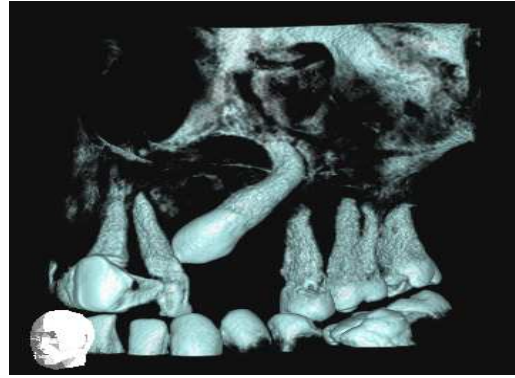En citant les travaux **Fleury et coll. (1985)**, **DE Mello G et al. (1994)**, affirment que la découverte des canines incluses peut faire suite à des complications d'ordre infectieuse (14%), tumorale (12%), neurologique (8%) et mécanique (7%). Les complications infectieuses les plus fréquentes sont : péri-coronarite du sac péri-coronaire de la canine incluse, cellulite génienne haute circonscrite dans les inclusions canines palatines (rare) faisant suite à une péri-coronarite non ou mal soignée, thrombophlébite de la veine faciale (est l'infection majeur, le patient doit être mis sous antibiotique d'emblée) qui entraîne une thrombose du sinus

caverneux, sinusite maxillaire (en cas d'inclusion haute ectopique ou dans le sinus maxillaire, ostéites (rares au maxillaire), troubles oculaires (rares).

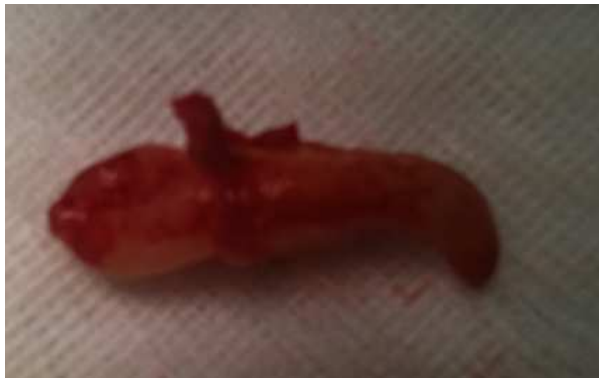Les complications tumorales les plus fréquentes sont dues à une dégénérescence du sac péri-coronaire en kyste péri-coronaire ou corono-dentaire, de découverte radiologique fortuite ou faisant suite à une douleur. Les complications neurologiques sont peu fréquentes, mais peuvent se présenter sous plusieurs aspects : algies localisées au niveau de la canine incluse (la couronne s'appuie sur les racines des incisives maxillaires), algies moins localisées irradiant le territoire du trijumeau et la région oculo-palpébrale (névralgie essentielle du trijumeau). Les complications mécaniques sont les plus visibles soit cliniquement (les déplacements des dents voisines, surtout les incisives latérales et plus rarement les premières prémolaires) ou radiographiquement. Les accidents prothétiques (chez les édentés, la persistance des canines incluses conduit à des ulcérations traumatiques ; c'est "le signe du dentier" d'après Lemaitre), la perte de substance coronaire de la canine incluse (lyse révélée que par une radiographie) et les rhizalyses ou résorptions radiculaires des incisives permanentes. Les résorptions radiculaires des incisives permanentes sont les plus connues. Elles sont une conséquence de l'inclusion. L'incisive latérale est la plus touchée. **Falahat B., Ericson S. et coll. 2008** affirment que cette résorption n'est visible que radiographiquement. Cette résorption radiculaire des incisives permanentes est associée dans 48% des cas chez les enfants de neuf à quinze ans présentant des canines incluses maxillaires selon **Ericson et Kurol en 2000**. Cette lésion radiculaire des incisives permanentes maxillaires ne peut être diagnostiquée cliniquement parce qu'elle est asymptomatique. D'où l'importance d'une surveillance régulière des enfants de neuf à onze ans portant cette pathologie afin d'éviter les complications. Elle se situe généralement en linguale ou en disto-linguale du tiers médian apical de la racine des incisives permanentes (**Ericson et Kurol 1987**). Avec un ratio de dix filles pour un garçon d'après **Sasakura (1984)** cité par **Ericson et Kurol (1987)**. Selon l'étude réalisée par **Falahat B., Ericson S. et coll. 2008**, le pronostic vital des incisives permanentes est très favorable, donc il n'y aurait pas d'indication pour le traitement endodontique des racines résorbées. La sévérité de résorption des incisives latérales varie avec l'âge. Elle serait élevée chez les enfants de 12 et 12,9 ans, ceci indépendamment du sexe. Les résorptions radiculaires n'apparaîtraient pas avant l'âge de 10 ans (**Ericson et Kurol, 1987**). L'examen clinique dans le cadre des canines incluses maxillaires permet d'émettre une hypothèse de présomption plus ou moins fondée. Seul l'examen radiographique véritable affirmera le diagnostique (**Chambas C. 1993**).



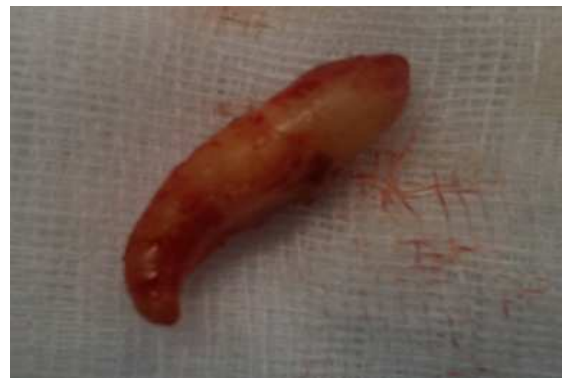
1



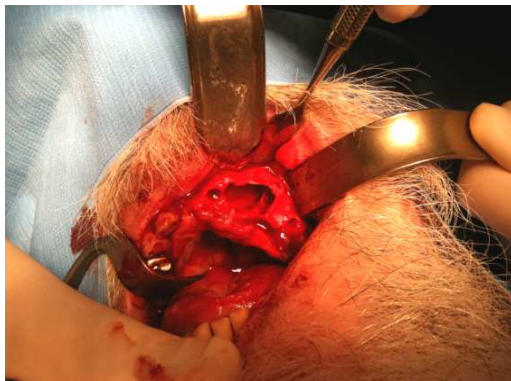2



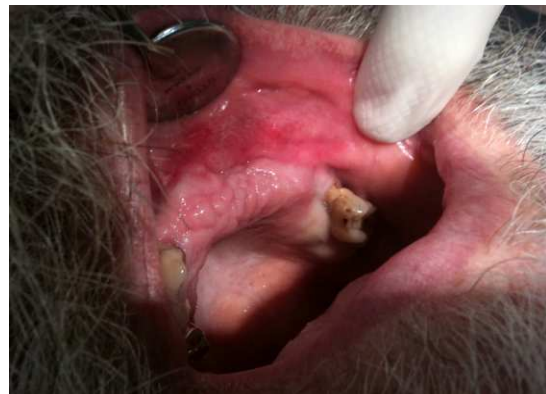3



4



5



6

1 : Cone-beam, coupe sagittale de l'inclusion de la canine maxillaire gauche (23) associée à un kyste naso-palatin. 2 : Cone-beam, 3D. 3 et 4 : La 23 extraite avec son apex dévié. 5 : Site d'extraction après énucléation du kyste naso-palatin. 6 : Cicatrisation post-chirurgicale.

Cas clinique du Dr. P. Bravetti : Un patient de 62 ans, de sexe masculin présentant un kyste naso-palatin dépisté tardivement. Le cone-beam montre bien le soufflement des os palatin et alvéolaire maxillaire antérieur envahis.

DIAGNOSTIC RADIOLOGIQUE : LES DIFFÉRENTES TECHNIQUES ET LEUR IMPORTANCE


III-DIAGNOSTIC RADIOLOGIQUE : LES DIFFÉRENTES TECHNIQUES ET LEUR IMPORTANCE

Dans l'United Kingdom Guidelines concernant l'usage de la radiographie pour le diagnostic orthodontique et chirurgical, **Isaacson et Thom en 2001** cités par **Conor-Armstrong et collaborateurs (2003)**, l'examen radiographique est indiqué dans les cas de canines incluses maxillaires lorsque ces dernières ne sont pas palpables.

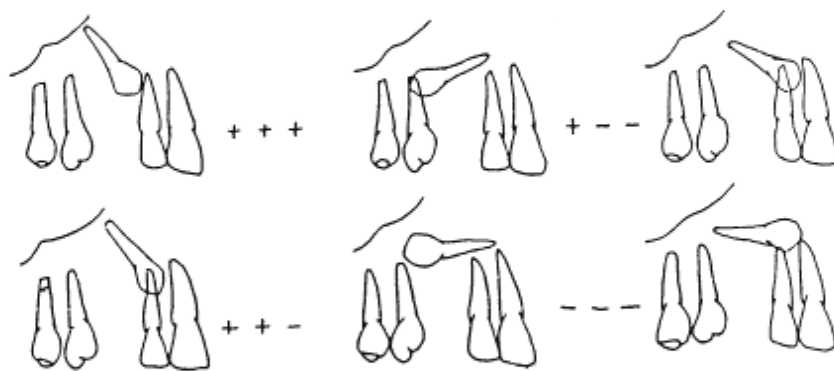
Pour **Dievart R. et Guez J.L. (1987)**, qu'il s'agisse de la mise en évidence de l'inclusion, de son étude clinique ou de la conduite à tenir, l'étude radiographique est primordiale. Il n'est plus question aujourd'hui de régler cette investigation au rang des examens complémentaires, et cela pour deux raisons : La majeure partie d'une dent échappe aux investigations sensorielles directes. Seule la radiographie peut apporter les informations indispensables sur la racine et son environnement. A fortiori lorsqu'il s'agit d'une inclusion.

L'examen radiographique s'intègre véritablement à l'examen clinique, car apporte une sorte de «sixième sens au praticien». Elle a permis à de nombreux auteurs de conclure que les inclusions canines maxillaires palatines ont généralement un oblique de haut en bas, avec la couronne proche de la ligne médiane et l'apex adjacent aux prémolaires ; c'est-à-dire une direction mésiale. Quant aux canines incluses supérieures en position vestibulaire, l'orientation dans l'espace est horizontale ou oblique avec une couronne dirigée mésialement. Leur position intermédiaire serait compatible avec une couronne vestibulée et une racine palatine.

- par rapport aux plans horizontal et sagittal



- par rapport aux plans frontal et horizontal



- par rapport aux plans frontal et sagittal

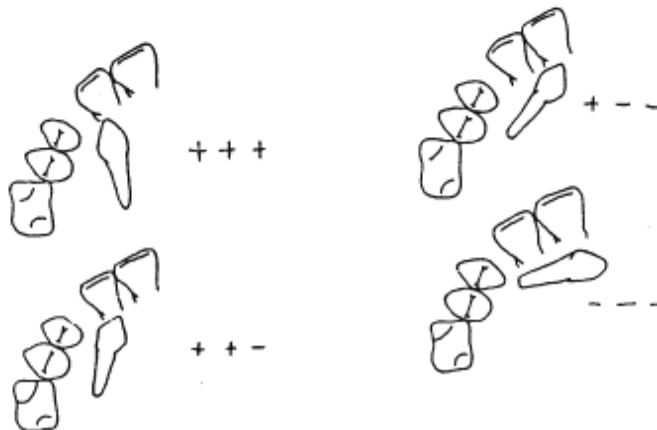


Fig. 4 : Représentation tridimensionnelle de Dahan montrant l'axe et l'orientation des canines incluses maxillaires. (Dahan J, 1965)

L'étude radiographique de la canine incluse requiert de nombreuses informations sur la dent, sa situation et son environnement, indispensables en vue de la conduite à tenir. Elle permet une localisation parfaite de la canine incluse maxillaire, contribuant ainsi à un abord chirurgical d'exposition précis et moins invasif (Gavel V., Dermaut L., 1999). Ainsi le

dossier radiographique est constitué de l'ensemble des clichés nécessaires et suffisants pour l'étude de l'inclusion canine maxillaire.

L'objet de la lecture des clichés selon **Dievart R. et Guez J.L (1987)**, est la recherche et l'analyse de nombreux éléments anatomo-pathologiques et sémiologiques (les éléments et points importants), de la situation de la dent incluse dans le plan vertical (hauteur de l'inclusion) ainsi que dans le plan horizontal (mésio-distal). On regarde son rapport avec l'arcade et son grand axe avec le plan occlusal, l'anatomie de la dent incluse (sa morphologie, ses dimensions et le degré de fermeture de l'apex). La sémiologie radiologique de la dent incluse consiste à objectiver les états coronaire, radiculaire, desmodontal, et le sac péricoronaire. Etudier ses rapports avec les dents voisines, l'état de ces dernières (déplacement, rhizalyse), présence de dents surnuméraires et leur évolution. L'étude de son environnement consiste à apprécier l'aspect du tissu osseux environnant, l'état parodontal de voisinage, les cavités de voisinage (fosses nasales, sinus maxillaires), les pathologies tumorales, aussi vérifier la présence d'odontome.

Les qualités requises par l'examen radiographique (**Dievart R. et Guez J.L, 1987**) sont :

- Les connaissances radio-anatomiques.
- La mise en œuvre des moyens techniques indispensables.
- L'application judicieuse des lois de formation de l'image radiologique.
- Les techniques radiographiques dont les indications sont adaptées au cas étudié.
- Un traitement correct des surfaces sensibles du film.
- La lecture des clichés dans des conditions convenables.

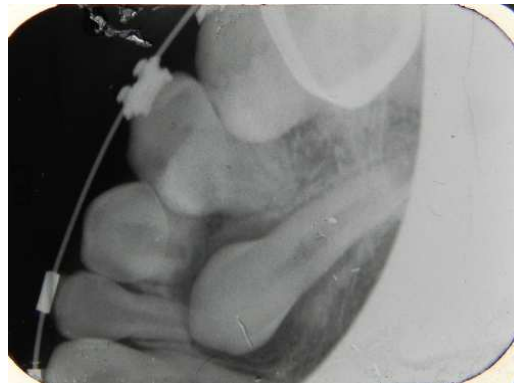(Illustrations OPT et RA canines incluses)

3.1 Radiographies intra-buccales :

Les clichés argentiques et numériques intra-oraux relèvent de "l'imagerie de projection" qui permis à Röntgen d'obtenir l'image de la main de sa femme Bertha, le 22 novembre 1895. Le premier à introduire l'appareil radiologique à usage dentaire dans le cabinet dentaire fut William Rollins en 1896, c'était le "Rekord" de Reiniger, Gebbert et Schall. (Cavezian R., 2010).

3.1.1 Retro-alvéolaire

Les radiographies retro-alvéolaires restent les clichés endo-buccaux les plus réalisés dans la pratique quotidienne du chirurgien dentiste, viennent ensuite les retro-coronaires ou "Bite Wing" pour la pédodontie à la recherche de caries proximales (Cavezian R., 2010).



**Radio n°11 : Canines maxillaires (13 et 23) incluses
(Patient du Dr. Anastasio D. CHU Metz-Thionville)**

3.1.1.1 Bases physiques

Les clichés argentiques et numériques intra-oraux relèvent de "l'imagerie de projection" de Roentgen en 1895. Les rayons sont produits par des tubes radiogènes de Coolidge utilisant des kilovoltages variant entre 60 kV et 100 kV, une intensité comprise entre 4 mA et 6mA (kV= kilovolt, mA= milliampère), un temps de pose compris entre 0,23 seconde et 0,4 seconde. Les rayons X produits ont de très faibles énergies.

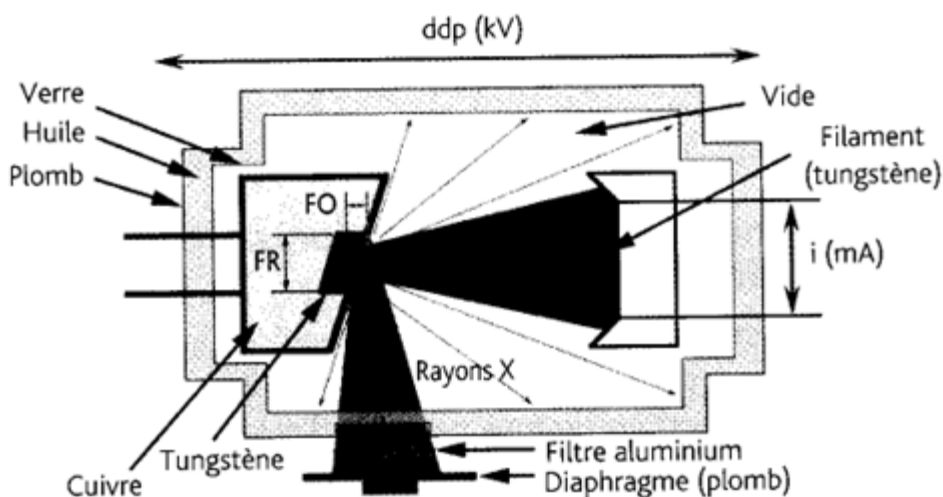


Fig.5 : Tube de Coolidge, FR : foyer réel, FO : foyer optique (Foucart J. M, 2008).

Le filament de tungstène joue le rôle de cathode et chauffé à l'aide d'un courant électrique caractérisé par son intensité (mA : milliampère). En radiologie, l'intensité est très souvent liée au temps d'exposition, pour donner les milliampères (mA/s). Autour du filament se crée un nuage d'électrons : ceux-ci sont accélérés vers une anode de tungstène, enchâssée dans un bloc de cuivre, par l'application d'une différence de potentiel caractérisée par sa tension (kV : kilovolt). Quatre-vingt-dix-neuf pour cent de l'énergie produite lors de la collision entre les électrons et l'anode de tungstène sont transformés en chaleur : celle-ci est dissipée par le bloc de cuivre et par l'huile minérale dans laquelle baigne le tube à vide. Les tubes, qui fonctionnent sous une différence de potentiel élevée, sont équipés d'une anode tournante qui permet d'augmenter la surface d'impact des électrons en conservant un foyer optique de petite taille. Le reste des électrons interagit avec les atomes de la pastille de tungstène pour former des rayons X par deux processus. En passant à proximité des noyaux chargés positivement, la plupart des électrons sont déviés par attraction électromagnétique et perdent leur énergie par «rayonnement de freinage». Le rayonnement de freinage est à l'origine du spectre continu des rayons X. Les électrons accélérés dans le tube de Coolidge entrent souvent en collision avec ceux des atomes de tungstène. Ce phénomène, appelé rayonnement de fluorescence, est à l'origine du spectre discontinu des rayons X. Les rayons sont dirigés vers le corps à radiographier.

3.1.1.2 Matériels et méthodes

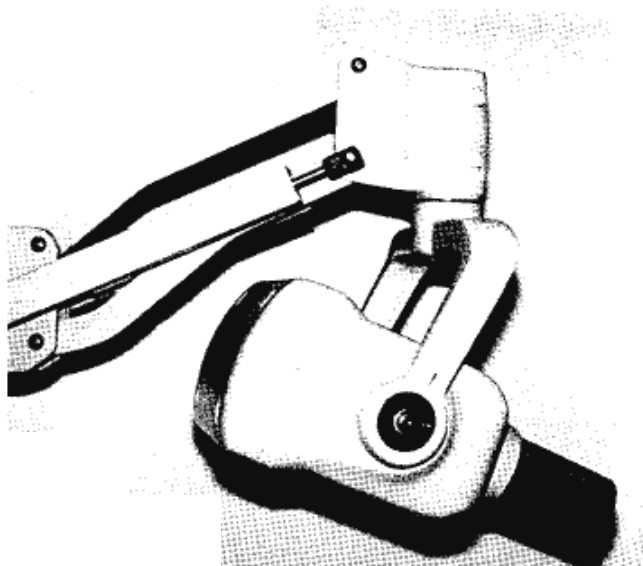
Matériels :

Tube radiogène de Coolidge.


Film argentique (récepteur argentique) de formats 31×41 mm ou 24×40 mm.

Capteurs numériques (récepteur numérique) commercialisés en 1983 : la numérisation directe par capteur ou capteur C.C.D/C.M.O.S et la numérisation indirecte par Ecran Radio-Luminescent à Mémoire ou capteurs ERLM.

Angulateurs de type Rinn.



**Photo n°7 : Tube dentaire et son cône court
(Cavezian R., et al. 2010)**



**Fig. 6 : Films dentaires : formats 24×40, 31×41, 5,5×7,5
(Cavezian R., et al. 2010)**




Photo n°8 : Un angulateur de Rinn portant un cache plombé (noir et vert).

Méthodes :

a. Technique de DIECK, (**LE MARTRET JB. Et al. 1979**) : la plus simple et la mieux connue

- Patient tête droite, plan occlusal parallèle au sol ;
- Film argentique (31×41 mm) intra-buccal et tenu par le patient, grand axe vertical centré sur la canine incluse (en regard de la position qu'elle devait occuper sur l'arcade) ;
- Pointe du cône localisateur dans le sillon naso-génien (STABERT) ou à ½ cm en arrière de l'aile du nez sur le plan horizontal ;
- Au niveau de la ligne tragus-aile du nez sur le plan vertical ;
- Le rebord du film dépasse de 2 à 3 mm la pointe cuspidienne ;
- Angulation verticale de 40° à 50° sur le plan occlusal et peut varier suivant les patients ;
- le rayon principal est orthogonal au plan bissecteur formé par l'axe des structures anatomiques et celui du film ;

Cette technique est aussi appelée la technique retro-alvéolaire du plan bissecteur décrite en 1911. C'est un «cliché de débrouillage» (**DIEVART R. et GUEZ J.L, 1987**). Elle respecte la "règle de Cieszinski" : L'extrémité du cône du tube radiogène est placé à hauteur de la ligne des apex. Le rayon directeur est perpendiculaire à la bissectrice de l'angle formé par le grand axe de la dent et le plan du film.

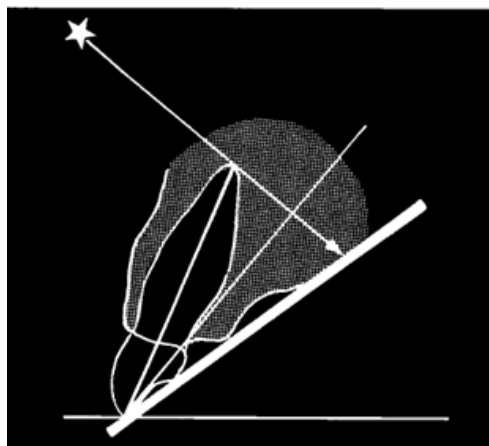
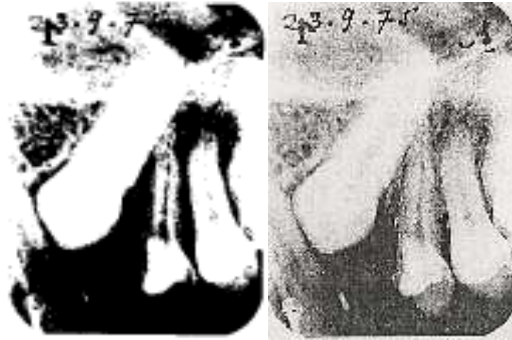


Fig. 8 : Principe d'iosométrie de Cieszinski.
(Cavezian R., et al. 2010)

L'axe de la dent et le plan du film sont les hypoténuses de deux triangles rectangulaires semblables définis par la bissectrice du dièdre qu'ils forment entre eux et le rayonnement perpendiculaire à cette même bissectrice



Radio n°12 : La technique retro-alvéolaire du plan bissecteur de la canine maxillaire gauche (23) incluse (Dievart R. et Guez J.L, 1987)

Cette technique est très simple, facile à réaliser et la plus pratiquée. C'est la technique de première investigation susceptible d'apporter des informations qualitatives intéressantes. Elle met en évidence une image plus importante de l'environnement osseux de la canine incluse. Mais si la loi d'orthogonalité n'est pas respectée, une distorsion de l'image peut apparaître. D'autant plus importante que le grand axe de la dent radiographiée et le film est plus grand. Or celui-ci est grand dans la région canine maxillaire. Et en absence de support rigide pour le film, la pression du doigt du patient courbe pratiquement toujours celui-ci et ajoute une nouvelle cause de distorsion de l'image. De plus les appareils de gammes, à 50 kV les plus pratiques et rependus, ne permettent que de courtes distances foyer-film ce qui aggrave la distorsion.

Au vu de ces inconvénients apparaît l'importance des appareils numériques et capteurs.

b. Technique de FITZGERALD, (LE Martret JB. Et al. 1979) :

C'est la technique retro-alvéolaire des plans parallèles (Dievart R. et Guez J.L, 1987). On a la même position du patient mais ici le film est maintenu par un angulateur de Rinn et le rayon incident est strictement perpendiculaire à la dent. Dans le cas de la canine incluse maxillaire, il est perpendiculaire à l'axe de la canine temporaire ou d'une dent de l'arcade voisine de l'inclusion. L'allongement de la distance foyer-film due au porte film permet d'avoir des dimensions presque exactes de la canine incluse.

Le film argentique (24×40 mm ou 31×41 mm) doit-être le plus près possible de la dent afin de minimiser l'agrandissement. Nécessite l'utilisation d'un appareil à kilovoltage élevé, de 75 kV à 100 kV.

Ici il n'existe pas de distorsion d'image mais l'environnement osseux est réduit. Cette technique a l'avantage d'être reproductible

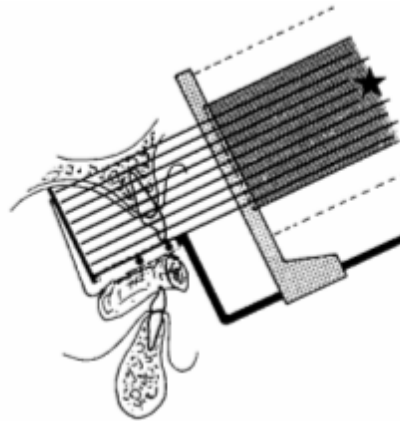
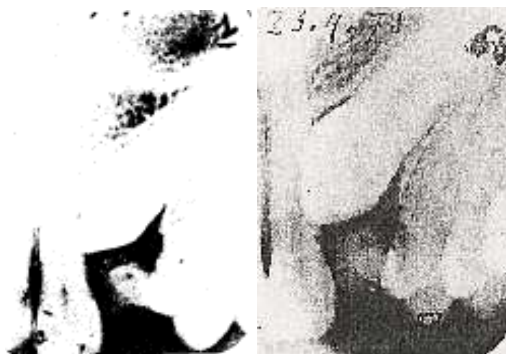

Fig. 9 : La technique retro-alvéolaire des plans parallèles (Cavezian R., et al. 2010)

Technique «long cône» : le film est maintenu en arrière des dents par un support solidaire de l'angulateur. Le rayonnement est perpendiculaire à la dent et au film.



Radio n°13 : La technique retro-alvéolaire des plans parallèles de la canine maxillaire gauche (23) (Dievart R. et Guez J.L, 1987)

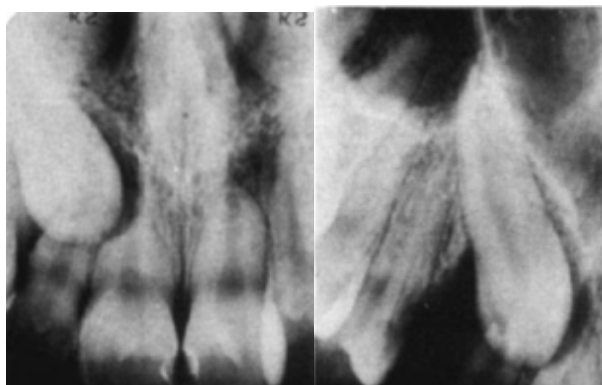
Dents	Maxillaire	Mandibule
Incisives	+ 40 degrés	-15 degrés
Canines	+ 45 degrés	-20 degrés
Prémolaires	+ 30 degrés	-10 degrés
Molaires	+ 20 degrés	-5 degrés

Tableau n°2 : Valeurs indicatives de l'orientale verticale du faisceau de rayon X par rapport au plan occlusal (Mailland, 1987).

c. Incidences excentriques ou déplacées :

Ces incidences excentriques ou déplacées sont réalisées en complément des deux précédentes. Elles sont réalisées par déplacements horizontaux disto-excentrique et mésio-excentrique ainsi que par déplacement vertical (**Pasler F.A et Rateitschak. K. H, 1994**).

Clark C.A. en 1910 a été le premier à décrire ces incidences, d'où la "règle de Clark" (**Clark C.A, 1910**). En effet pour localiser une canine incluse, il réalise un cliché normal dit "central", un mésial et un distal ; le rayon incident étant incliné lors de la prise des deux dernières.



Radio n°14 : (A gauche) : Cliché orthogonal. Radio n°15 (A droite) : Cliché disto-excentré

3.1.1.3 Localisation des canines incluses par la technique des retroalvéolaires

Clark C. A. en 1910 dans la toute première tentative de localisation de la canine incluse maxillaire, réalise trois clichés : Un cliché normal dit "central", un mésial et un distal. La canine incluse maxillaire est dite vestibulée lorsque : Sur la radiographie mésiale, il apparaît un espace entre l'image de l'incisive latérale et celle de la canine retenue. Sur la radiographie distale, il apparaît un espace entre la canine et la première prémolaire maxillaire (Fig. 10). Ainsi lorsque l'image de la dent se déplace dans le sens du cône, la dent est en situation palatine.

Bassigny, quant à lui, pense que la superposition radiographique de la couronne de la canine et de la racine de l'incisive latérale sur le cliché orthocentré, peut-être considéré comme un signe pathognomique de l'inclusion ultérieure de la canine (**Bassigny, 1990**).

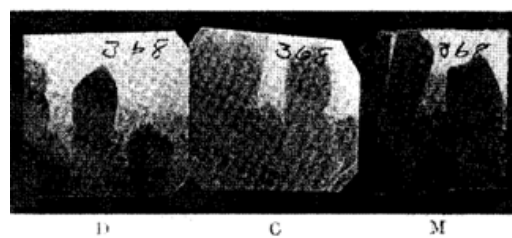


Fig. 10: Retro-alvéolaires excentrée distale (D), excentrée mésiale (M), orthocentré (C) (Clark C. A., 1910).

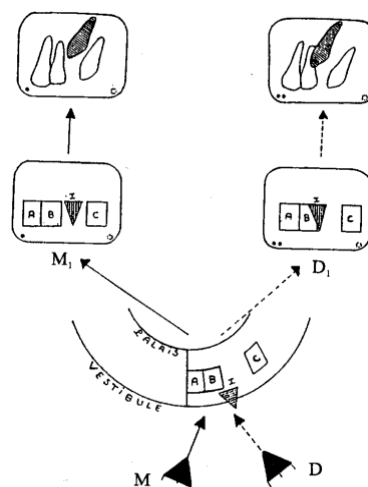


Fig. 11 : Schéma d'incidences excentrées horizontales "Méthode de Pordes, Evan" et Clark (CHAMBAS C. en 1993)

. Localisation par déplacement horizontal du rayon directeur : Incidences orthogonale à droite et disto-excentrique à gauche.

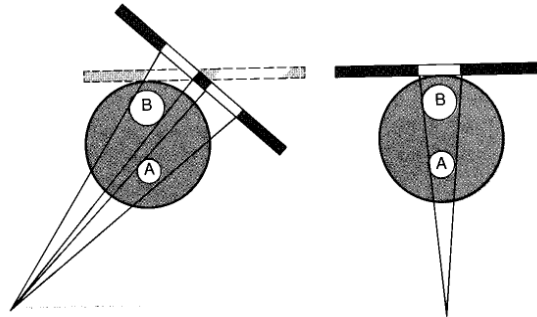
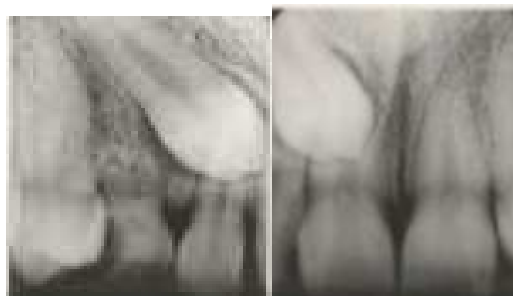


Fig. 12: Incidences orthogonale à droite et disto-excentrique à gauche (Pasler F.A et Rateitschak. K. H, 1994).

Le film est disposé différemment, le rayon directeur est disto-excentré à gauche par rapport à l'incidence orthogonale à droite.

Résultat radiographique



Radio n°16 (A gauche) : le cliché orthogonal. Radio n°17 (A droite) : le cliché disto-excentré. Les structures qui suivent le déplacement du tube sont dans les plans postérieurs. La 13 est donc palatine (Pasler F.A et Rateitschak. K. H, 1994).

. **Localisation par déplacement vertical du rayon directeur** : Incidence orthogonale à gauche, incidence excentrique crânio-caudale. La position du film peut changer au cours des incidences.

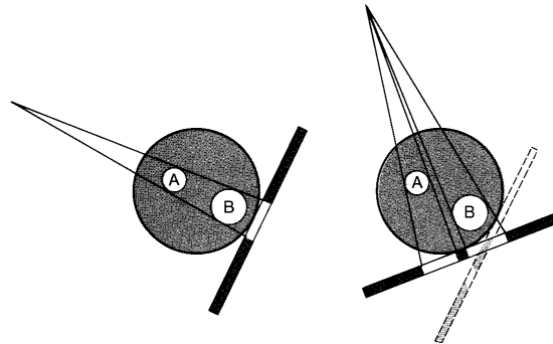
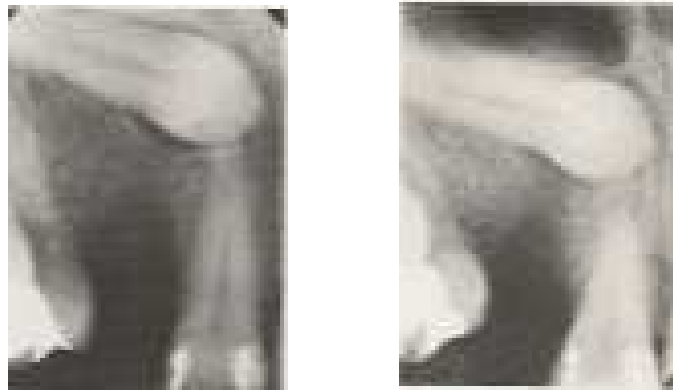

Fig. 13 : (Pasler F.A et Rateitschak. K. H, 1994)

Déplacement verticale du rayon directeur à droite.

Résultat radiographique :



Radio n°18 (A gauche) : cliché orthogonal. Radio n°19 (A droite) : cliché excentrique déplacé verticalement (Pasler F.A et Rateitschak.K.H, 1994).

Les expérimentations de **Röhrer A. en 1929** pour situer l'image radiographique de la canine incluse par rapport à l'arcade ainsi que par rapport aux dents voisines :

Il éclaire trois objets (I, II et III) à l'aide d'une bougie. Ces objets sont placés respectivement à des positions fixes par rapport à un écran sur lequel sont projetées les images des trois objets. Il dessine l'image (Ia, IIb et IIIc) de chaque objet projeté sur l'écran. Le constat est le

suivant : les images sont réduites au fur et à mesure que l'on se rapproche de l'écran. Et plus l'objet est plus près du foyer image, plus son image est distincte et claire, plus précise elle est.

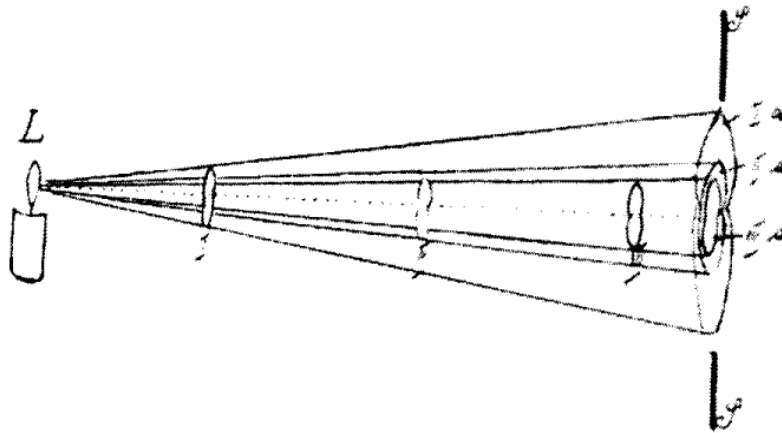


Fig. 14 : Eclairage à l'aide d'une bougie (Röhrer A., 1929)

En substituant la bougie aux rayons X et l'écran à un film radiographique, il trouve les mêmes résultats.

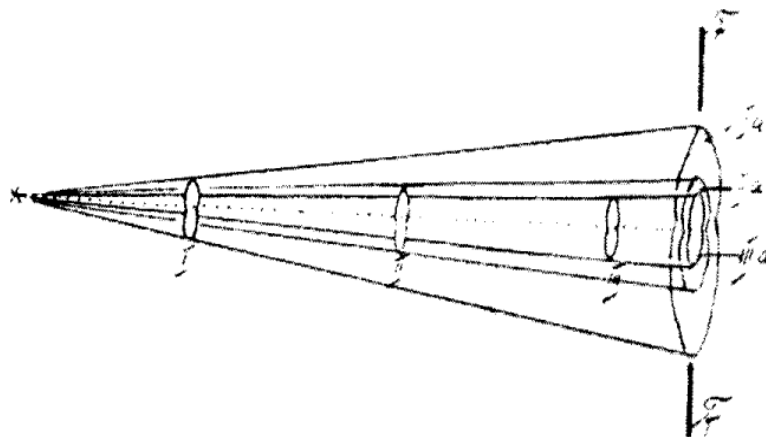



Fig. 15 : Faisceau de rayons X (Röhrer A., 1929)

Il radiographie ensuite une dent à différentes distance du film, il obtient des images de différentes tailles.



Radio n° 20: Les radiographies d'une dent à différentes distance du film (Röhrer A., 1929)

En bouche, il réalise des radiographies retro-alvéolaires d'une canine incluse mandibulaire à différentes distances (les films sont intra-buccaux et placés à des distances différentes du plan vertical de l'arcade). La position n°1 étant la plus proche et la position 4 la plus éloignée. Il constate une variation de dimension entre les images allant de 0,6 à 0,7 mm. Ceci en fonction de la proximité du film par rapport à l'arcade. Donc l'image des parties de la canine incluse les moins déformées, les plus claires, les plus précises et détaillées sont linguales, lorsque le film est plus rapproché de l'arcade.



Radio n°21: Image (1) plus près de l'arcade, image (2) plus éloigné de l'arcade. (Sur l'image 1 on arrive à voir le canal radiculaire et pas sur la 2. Donc sur l'image 1 le film est plus proche de l'arcade).

Pour confirmer la position intermédiaire, palatine ou vestibulaire de la canine incluse, Röhrer utilise la méthode de **Hauberrisser (1926)**, dépendant de la position géométrique du corps dans l'espace (position déterminée par deux projections différentes). Il prend deux radiographies, une retro-alvéolaire et une occlusale (ici il veille à ce que le film soit le plus proche possible de l'axe de la dent). Il dispose d'un diagramme représentant les quatre quadrants de la bouche. Les angles formés sont ouverts en direction de la ligne médiane inter-incisive. On a le maxillaire en haut et la mandibule en bas. Il dessine ensuite les images de la canine incluse visibles sur les deux radiographies par rapport aux axes horizontal et oblique. Les grands axes des dents se confondent aux axes de symétrie (lignes horizontales et obliques). Les points d'intersection des droites de projection par rapport aux différents axes, forment l'image géométrique de la dent dans l'espace. Il peut conclure que la dent est palatine lorsque l'image géométrique se trouve dans l'angle et vestibulaire lorsqu'elle est hors de l'angle. Röhrer rapporte que pour Hauberrisser cette méthode permettait de donner une valeur mathématique approximative exacte de la position dans l'espace de la canine incluse maxillaire.

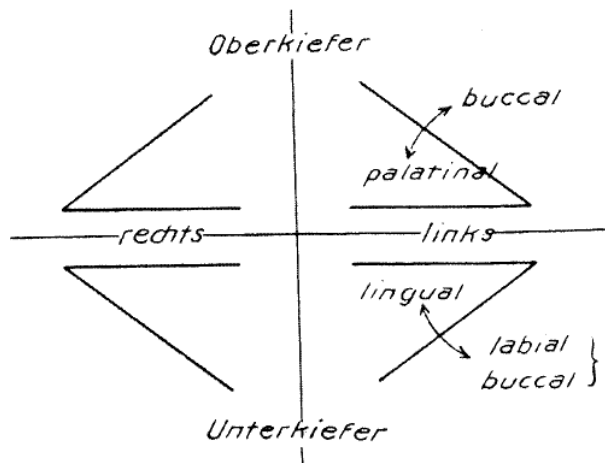


Fig. 16 : Diagramme de Hauberrisser (1926)

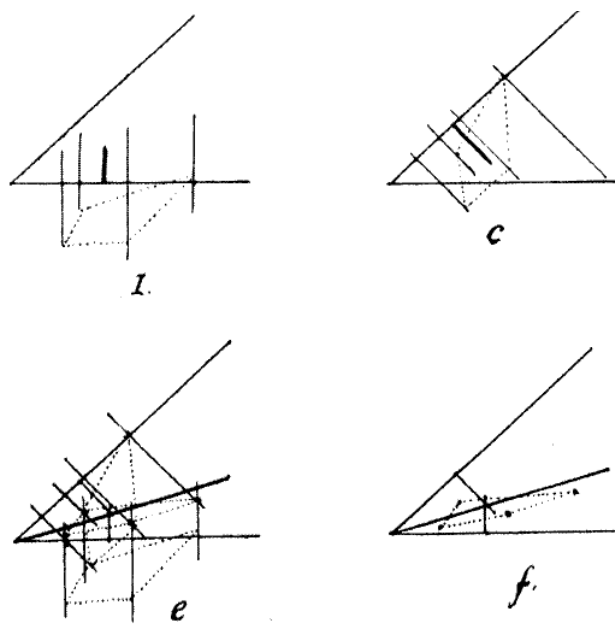


Fig. 17 : Ici la dent est située dans le plan frontal c'est-à-dire dans sa position normale (en position intermédiaire) (Röhler A. 1929).

Dievart R. et Guez J.L. en 1987 utilisent la "règles de Clark C.A.". Ils considèrent deux objets A et B, situés à des distances différentes du film. Un premier cliché est réalisé orthogonalement. Le film exposé est remplacé par un film vierge, à la même place. Le foyer est déplacé et le rayon principal est centré sur les deux objets, comme pour le premier tir. Selon les règles de Clark :

. Après le déplacement du foyer, l'image des objets se trouve déplacée sur le cliché mais en sens inverse.

. L'image de l'objet le plus rapproché du film se déplace moins que l'autre.

Quand on l'applique à la canine incluse, on réalise un premier cliché par la technique du plan bissecteur. Ensuite, on réalise un second cliché après avoir remplacé le premier film exposé par un autre. Le foyer est alors déplacé du côté mésial, de sorte que le rayon principal soit toujours dirigé vers la pointe de la canine et ait subi une rotation d'environ 20°.

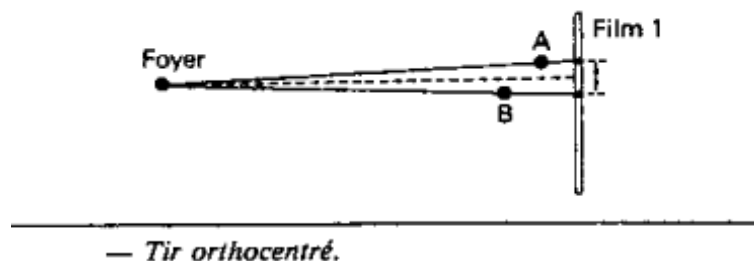


Fig. 18

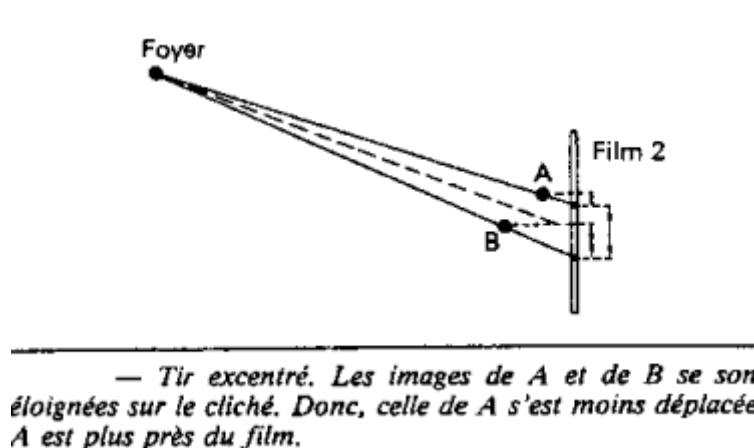


Fig. 19

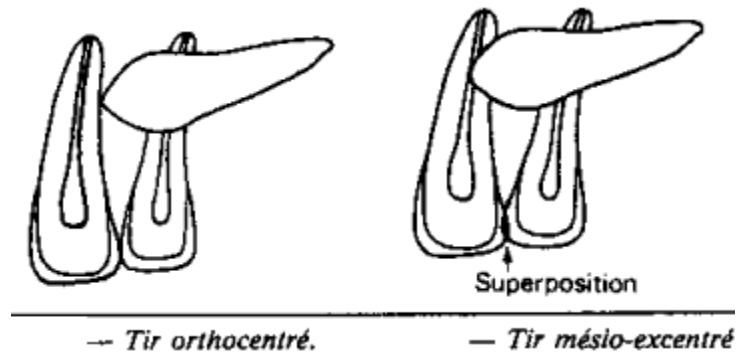


Fig. 20 : Schéma d'une incidence normale (ortho-centrée) et d'une incidence excentrée (mésiale).

L'étude comparative des deux clichés permet le diagnostic de la localisation par rapport à l'arcade. Sur le premier cliché, l'image de la pointe de la canine est tangente à l'image du bord distal de la racine de la centrale. D'autre part, sur le second, elle est superposée à l'image de la racine de la centrale. L'application de la règle de Clark permet donc de conclure que :

- les images des deux éléments anatomiques considérés se sont déplacées distalement sur le second film, puisque le foyer a été déplacé mésialement ;
- L'image de la pointe de la canine s'est déplacée moins que l'autre, puisque, tangente sur le premier cliché, elle lui est superposée sur le second. Donc la pointe de la canine est plus proche du film que la racine de la centrale : elle est palatine.

C'est un procédé simple, mais il demande que le sens du déplacement du foyer soit bien noté et surtout qu'il n'y ait pas confusion entre les deux films, sinon le raisonnement aboutit au résultat inverse.

La méthode de Pordes, Evan et Clark décrite par Chambas C. en 1993 est assez intéressante pour cette localisation spatiale vestibulaire, palatine de la canine incluse maxillaire. Elle est caractérisée par la réalisation de trois clichés retro-alvéolaires: Un cliché centré ou incidence normale. Un cliché méso-excentrique. Un cliché disto-excentrique.

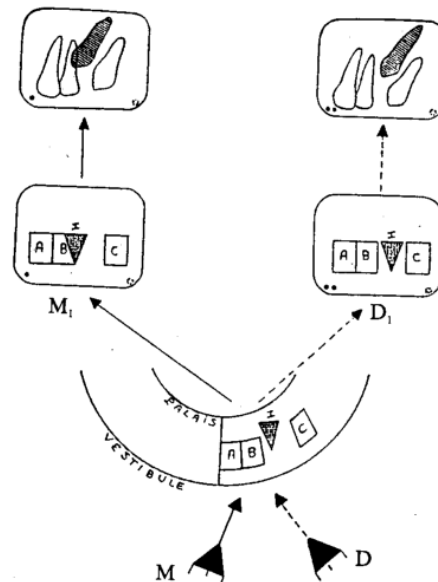


Fig. 21 : Schéma d'incidences excentrées horizontales (Pordes, Evan et Clark)

Cliché M1 : Orientation MÉSIALE du cône localisateur par rapport à la dent repère B

I recouvre partiellement B

Cliché D1 : Orientation DISTALE du cône localisateur par rapport à la dent repère B

I s'est dégagé de B et s'est déplacé distalement vers C, donc dans le sens
du déplacement du cône de l'appareil.

I est en POSITION PALATINE

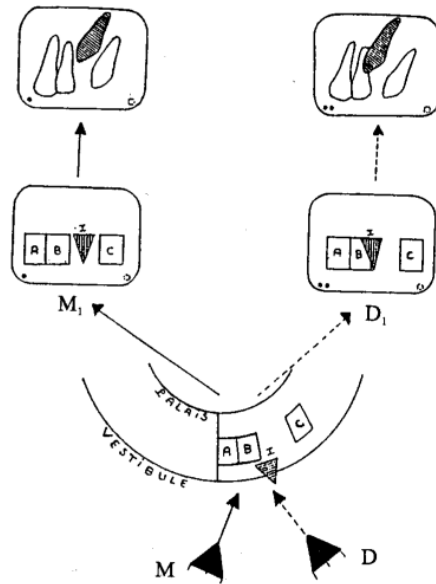


Fig. 22 : Schéma d'incidences excentrées horizontales (Pordes, Evan et Clark)

Cliché M1 : Orientation MÉSIALE du cône localisateur par rapport à la dent repère B

I s'est dégagé de B

Cliché D1 : Orientation DISTALE du cône localisateur par rapport à la dent repère B

I recouvre maintenant partiellement B et s'est déplacé mésialement vers A donc dans le sens inverse du déplacement du cône de l'appareil.

I est en POSITION VESTIBULAIRE.

Pasler F.A et Rateitschak. K. H (1994), proposent les règles suivantes à suivre :

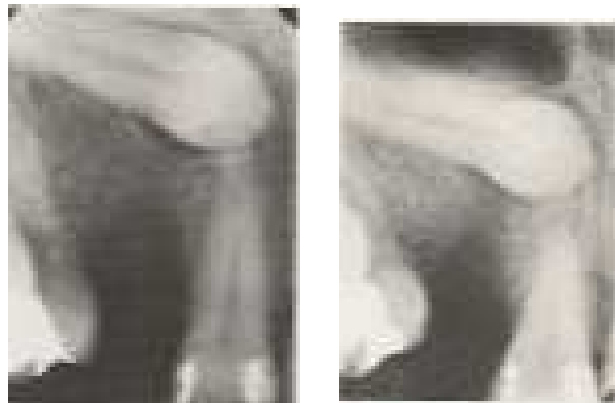Tout objet à localiser non directement visible doit-être radiographié avec un objet (dents adjacentes) de référence visible ou une structure anatomique caractéristique (sinus maxillaires, bords alvéolaires). La modification de l'image de ces références avec les modifications de l'incidence constitue la base de la technique de localisation.

Représentation schématique du déplacement horizontal du rayon directeur :




Fig. 23 (A gauche) : Le rayon directeur disto-excentrique sépare les couronnes de la 13 et de la 11. La 13 suit le déplacement du tube. Elle est donc palatine, en vestibulaire, la 13 recouvrirait largement la 11. Fig. 24 (A droite) : rayon orthogonal, la 13 recouvre la 12 et la 11.

Représentation schématique du déplacement vertical du rayon directeur :



Radio n°22 (A gauche) : cliché orthogonal. Radio n°23 (Adroite) : Cliché excentré verticalement, le rayon directeur incliné en direction crânio-caudale

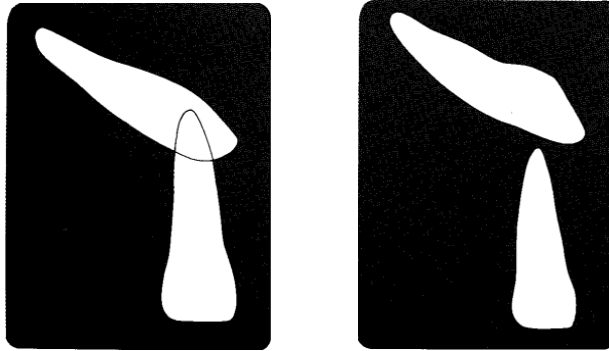


Fig. 25 (A gauche): cliché orthogonal. Fig. 26 (A droite) : Cliché excentré verticalement, le rayon directeur incliné en direction crânio-caudale sépare la couronne de la canine maxillaire droite (13) de la racine de l'incisive maxillaire droite (11). La 13 est en position palatine. En position vestibulaire La 13 recouvrirait largement la 12 (Pasler F.A et Rateitschak. K. H, 1994).

La distance film-objet des deux objets : La structure la plus proche du film sera plus nette et moins agrandie. Par contre la plus éloignée du film sera floue et agrandie.

Les structures qui suivent le déplacement du tube sont situées dans les plans postérieurs (palatins).

L'objet à localiser devrait, dans la mesure du possible, être représenté sur au moins deux incidences perpendiculaires. Cela n'est généralement réalisable qu'en utilisant des téléradiographies du crânes.

Lorsque la technique de localisation décrite au point précédent n'est pas possible, on réalisera deux clichés dans le même plan. Le premier cliché sera réalisé avec une incidence orthogonale et le second après un déplacement vertical ou horizontal du rayon directeur (technique de Clark). Le déplacement des objets, provoqué par le déplacement du rayon directeur, renseigne sur leur position.

Lorsque la distance entre l'objet à localiser et l'objet-référence est trop faible, toutes les méthodes resteront infructueuses, ceci est une preuve indirecte de la proximité des deux objets. Les clichés du crâne sont souvent indispensables dans ce cas.

3.1.1.4 Avantages

Les retro-alvéolaires restent les clichés de première intention avant toute investigation poussée.

Les retro-alvéolaires auraient pour atouts de préciser la forme et l'anatomie de la incluse (volume, dysplasie, fermeture apicale et coudure radiculaire), de préciser les rapports de

voisinage (résorption radiculaire, atteintes des incisives permanentes), de détecter une éventuelle ankylose redoutable pour envisager une mise en place de la canine incluse, la localisation apicale vestibulaire ou palatine et frontale (intermédiaire) de la canine incluse (**Chambas C. 1993**).

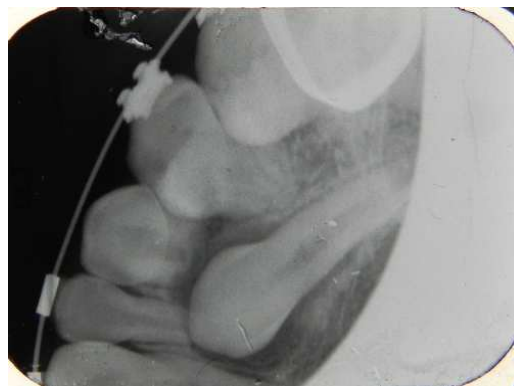Ses techniques sont à la portée des appareils les plus simples, utilisées dans la pratique courante au cabinet et sont les moins onéreuses.

Toutefois la technique dite "technique du film unique" pourrait être utile que si seulement si la connaissance des trois principes suivant est acquise :

1^{er} : La netteté de l'image est d'autant plus grande que l'objet se trouve plus près du film : Une dent incluse en position palatine ou linguale aura donc une image et ou un contour nets et bien contrastés.

2^{ème} : Au maxillaire, un point situé à la même hauteur par rapport au plan occlusal apparaîtra à la partie supérieure du film s'il se trouve du côté palatin. A la partie inférieure du film lorsque celui-ci est du côté vestibulaire

3^{ème} : Une dent incluse représentée comme un "bouton", sera orienté selon la direction des rayons. Par contre Si cette même dent est représentée dans toute sa longueur, son axe sera perpendiculaire à la direction des rayons. Si la radiographie nous montre une image intermédiaire aux deux précédentes, la dent sera oblique par rapport à la direction des rayons ; sa partie la plus nette sera plus proche du film (palatin ou lingual) et la partie la plus floue sera plus éloignée du film (vestibulaire).



**Radio n°24: Canine maxillaire gauche (23) incluse
(Patient du Dr. Anastasio D. CHU Metz-Thionville)**

3.1.1.5 Inconvénients

Ces techniques donnent des images en deux dimensions des organes anatomiques qui sont en trois dimensions.

Ne permettent pas une étude nette de l'environnement osseux ni la localisation précise par rapport aux dents de l'arcade préalable à toute stratégie opératoire : palatine, vestibulaire ou en situation intermédiaire.

Etude comparative entre incidences horizontales excentrées et les incidences verticales :

L'étude comparative des radiographies retro-alvéolaires excentrées dans la localisation de la canine maxillaire incluse : déplacements horizontaux et déplacements verticaux du rayon directeur.

Dans une étude réalisée par **Conor Armstrong et al. en 2003**, sur 43 cas de canines maxillaires incluses ayant successivement subis une retro-alvéolaire excentrée dans le plan horizontal (le cône du tube radiogène est orienté tangentiellement à l'axe principal de la dent avec un angle variant entre 50° à 55°) ainsi qu'une autre avec le rayon directeur déplacé verticalement (le cône du tube radiogène est excentré dans le sens vertical, réalisant ainsi un angle compris entre 60° et 65° avec le plan vertical) :

Dans le plan horizontal 83% de canines maxillaires incluses ont été correctement localisées grâce aux clichés retro-alvéolaires en incidence excentrique contre 68% réalisés dans le plan vertical.

Examiner	Horizontal parallax (per cent)	Vertical parallax (per cent)
A	93	74
B	70	60
C	88	74
D	88	67
E	81	70
F	77	60
Mean	83	68

Tableau 3 : La proportion de diagnostic correct des techniques excentrées horizontales et verticales ; 43 cas (Conor Armstrong et al. en 2003).

La localisation des canines maxillaires incluses est plus significative et meilleure dans les techniques excentrées pris horizontalement (le plan horizontal).

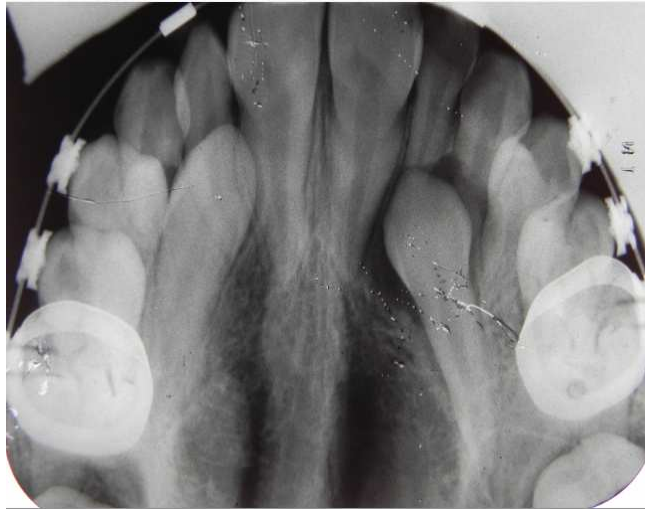Examiner	Horizontal parallax (per cent)		Vertical parallax (per cent)	
	Palatal (n = 34)	Buccal (n = 9)	Palatal (n = 34)	Buccal (n = 9)
A	94	89	68	100
B	74	56	65	44
C	91	78	74	78
D	94	67	74	44
E	91	44	71	67
F	85	44	65	44
Mean	88	63	69	63

Tableau 4 : La sensibilité des techniques excentrées horizontales et verticales (43 cas) dans la localisation des canines incluses maxillaires (Conor Armstrong et al. en 2003).

Les inclusions palatines sont diagnostiquées dans 88% des cas par les clichés horizontaux excentrés contre 69% par les verticaux. Les deux techniques ne sont pas pertinentes quant à la localisation des inclusions vestibulaires. Selon Becker A. (2007), ces techniques sont malheureusement peu fiables. Mason C., Papadakou P et Roberts G.J en 2001 ainsi que associent les radiographies retro alvéolaires excentriques verticaux aux radiographies panoramique et occlusale.

3.1.1 Radiographie occlusale ou mordue :

Les radiographies occlusales sont recommandées pour localiser les canines incluses maxillaires (Jacobs 1999a.b) par rapport au retro-alvéolaires.



**Radio n°25: Canines maxillaires (13 et 23) incluses
(Cas du Dr. Anastasio D. CHU Metz-Thionville)**

3.1.1.1 Bases physiques


Elles sont identiques à celles des retro-alvéolaires.

3.1.1.2 Matériels et méthodes

Matériels :

Tube radiogène de Coolidge.

Film argentique de grande dimension : 5,5×7cm ou 5,7×7,6cm (récepteur argentique),
capteurs numériques commercialisés en 1983 : la numérisation directe par capteur ou C.C.D.
et la numérisation indirecte par Ecran Radio-Luminescent ou capteurs ERLM.



**Fig. 27 : Films dentaires : formats 24×40, 31×41, 5,5×7,5
(Cavezian R., et al. 2010)**

Méthodes :

Ces techniques utilisent des films argentiques ou des capteurs numériques à exposition directe, en emballage individuel, de format 5,7×7,6 cm. La surface relativement importante des clichés laisse augurer de la quantité d'informations qu'ils peuvent comporter s'ils sont réalisés judicieusement.

Le film est installé dans le plan occlusal, maintenu en place par une légère pression des dents. Chez l'édenté total (où la découverte de canines incluses n'est pas rare, un bon signe d'appel étant la fracture récidivante d'une plaque prothétique), il est calé à l'aide de rouleaux de coton.

a. Technique de THIBAUT et LAMBERT ou cliché «topographique» ou cliché ortho-occlusal :

(LE Martret JB. et al. 1979)

-Patient tête droite, plan occlusal parallèle au sol

-Film argentique intra-buccal, entre les dents maxillaire et mandibulaire (le patient mord légèrement le film).

-Pointe du cône localisateur sur la racine du nez et incliné verticalement à 50-65°.

Technique pas intéressante car résultat très relatif à cause de la superposition des structures de la face à l'image de la canine incluse.

Vue de face de l'incidence ortho-occlusale supérieure correcte : Le positionnement symétrique du film et rayon directeur.

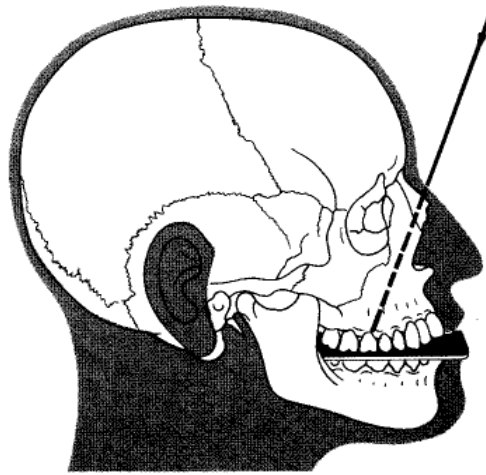
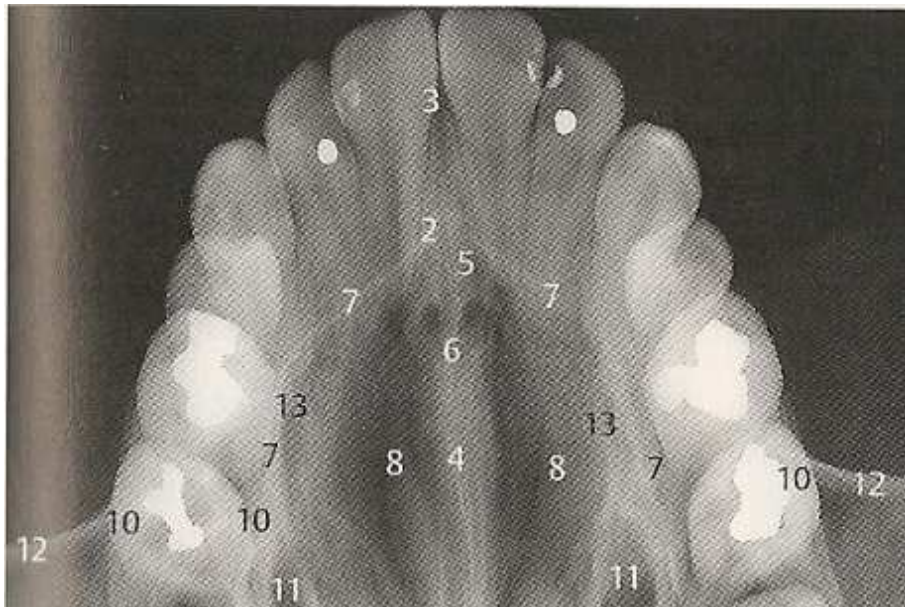


Schéma de profil de l'orientation du rayon directeur

Fig. 28 : Pasler F.A et Rateitschak. K. H, 1994



- | | |
|---|------------------------------------|
| 2Épine nasale antérieure | 3Suture médiane |
| 4Crête nasale maxillaire avec septum nasal osseux | 6Canal incisif, ouvertures nasales |
| 5Foramen incisif | 8Cornets naseaux en surprojection |
| 7Limite de la cavité nasale | 11Canal lacrymo-nasal |
| 10Sinus maxillaire (limites) | 13Sillon de l'artère palatine |
| 12Fosse canine et bord infra-orbitaire | |

Radio n°26: Radiographie occlusale (Pasler F.A etVisser F., 2006)

b. Technique d'ENNIS et BERRY ou cliché «topographique» modifié :

(LE Martret JB. et al. 1979)

Cette technique donne une image remarquable de la canine incluse maxillaire et permet de préciser ses rapports, particulièrement avec le sinus maxillaire.

- Patient tête droite, plan occlusal parallèle au sol,
- Film argentique intra-buccal, mordu.
- Pointe du cône localisateur au niveau de l'échancrure sous-orbitaire
- inclinaison verticale : 65°
- Angulation horizontale : 60°
- Temps de pose : 1 seconde sous 50kV et 10 mA.

c. Technique de SIMPSON :

(LE Martret JB. et al. 1979)

- Patient tête droite, plan occlusal parallèle au sol,
- Film argentique intra-buccal, mordu.
- Pointe du cône localisateur est nettement au-dessus du front (BUISSON), soit perpendiculairement au film (SIMPSON vrai), soit incliné de 10° - 15° (SIMPSON modifié).
- Temps de pose 4 à 10 secondes.

Ce procédé met en évidence la canine en situation palatine, par contre, elle est imprécise pour la canine en position vestibulaire et nécessite une irradiation assez longue du cerveau et des yeux. On a aussi une projection de l'os frontal dans le plan des incisives.

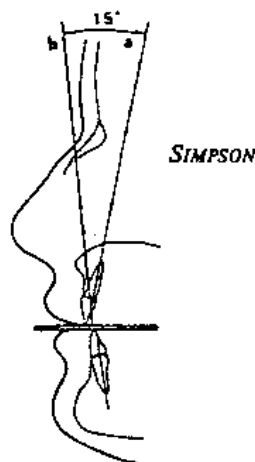
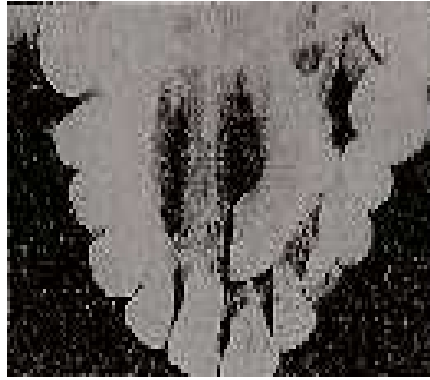

Fig. 29 : Technique de SIMPSON (Chambas C. 1993)



Radio n° 27 : Technique de SIMPSON (Dievart R. et Guez J.L. 1987)

d. Technique de BELOT ou incidence occlusale :
(LE Martret JB. Et al. 1979) :

C'est la première en date (importée par BELOT), elle n'est plus utilisée.

Une variante de cette technique est l'incidence dysocclusale (antérieure et latérale) de Maurice Tridon (professeur de radiologie) qui respecte la règle d'isométrie.

e. Incidence dysocclusale antérieure ou BELOT modifié :

Le rayon principal est situé dans le plan sagittal médian, passe entre les apex des incisives centrales et forme avec le film un angle de 57°. On a une partie importante de l'arcade ainsi qu'une isométrie des incisives mais cette image est entachée de distorsion. Technique appelée aussi méthode dysocclusale de BELOT.


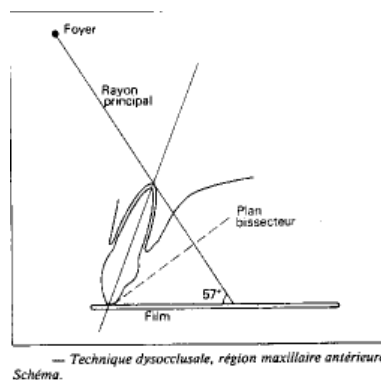


Fig. 30 : **Radio n° 28 :**
Incidence dysocclusale antérieure ou BELOT modifié. (Dievart R. et Guez J.L. 1987)

f. Incidence dysocclusale latérale ou BELOT modifié :

En France depuis 1907, obéissant à la symétrie de Cieszynski, déformant moins les dents cette technique s'avère plus intéressante. Dans région latérale, le rayon principal à 57°, pénètre au niveau du trou sous-orbitaire. Les images des incisives latérales sont réduites en longueur mais la partie postérieure de l'inclusion est plus visible.

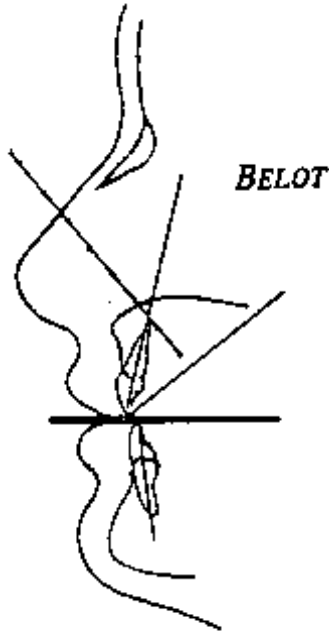


Fig. 31 : Incidence dysocclusale latérale ou BELOT modifié (Chambas C. 1993)

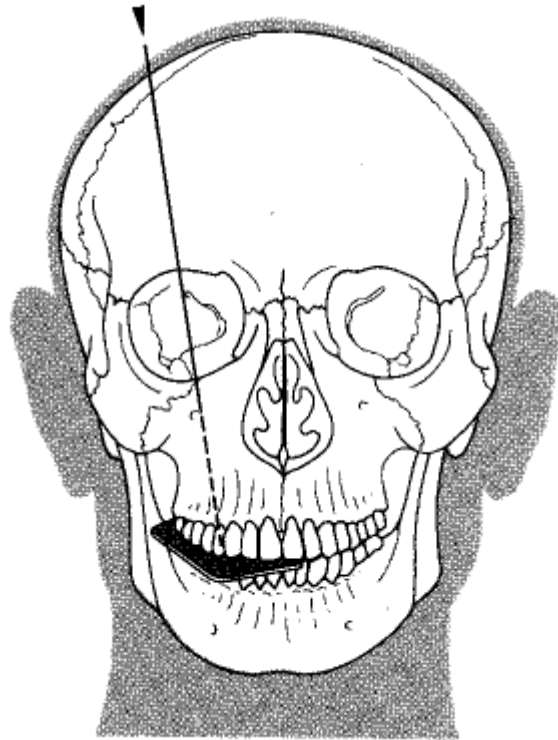
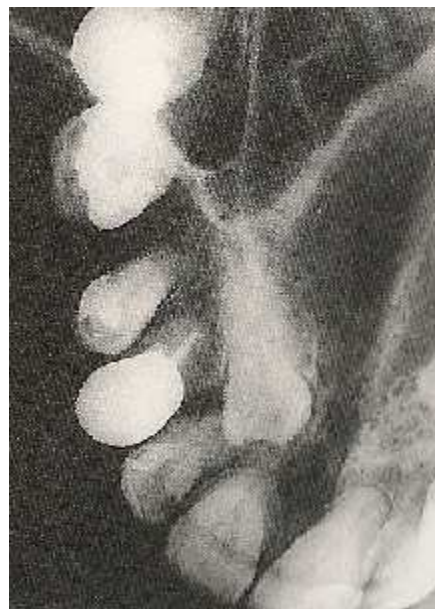

Fig. 32 : Incidence dysocclusale latérale ou BELOT modifié (Pasler F.A et Rateitschak. K. H, 1994)



Radio n°29 : Incidence dysocclusale latérale ou BELOT modifié (Pasler F.A et Rateitschak. K. H, 1994)

Cette technique souvent utilisée pour la localisation peut conduire à des erreurs d'interprétation pour des structures en situation haute qui sont projetées en direction palatine en raison de l'obliquité du rayon directeur. Cette incidence complète le cliché orthogonal en fournissant une projection plus crânio-caudale.

g. Radiographie occlusale pour la canine vestibulaire :

Méthode utilisée dans le service de pathologie de la Faculté d'Odontologie de Nantes en 1979 (LE Martret JB. et al. 1979).

-Patient tête droite, plan occlusal parallèle au sol,

-Film argentique intra-buccal, mordu est placé légèrement déporté du côté de la canine à radiographier.

-Plan occlusal horizontal (parallèle au sol).

-Cône placé dans le frontal, de l'autre côté du nez (à l'opposé de l'inclusion), incliné à 35° ou 40°.

-Temps de pose 1 seconde sous 50 kV et 10 mA.

Elle permet de montrer la canine extériorisée par rapport à l'arcade dentaire.

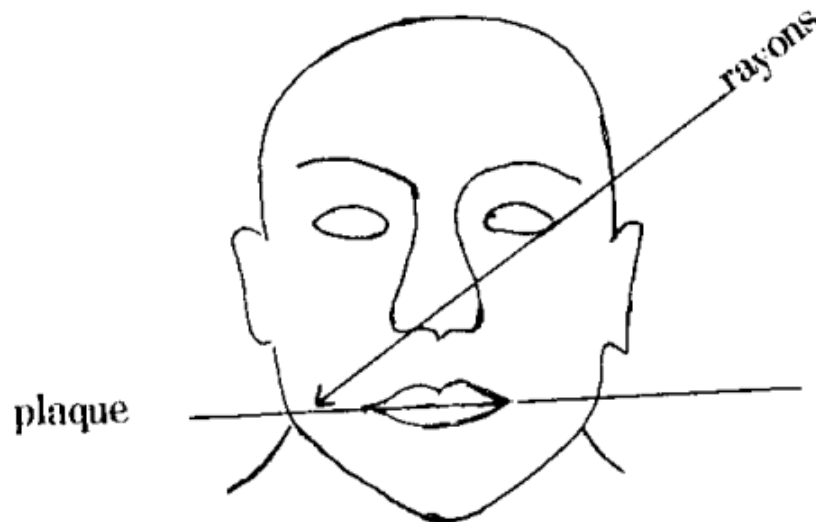


Fig. 30



Radio n°30 : Radiographies occlusale d'une canine vestibulaire gauche (LE MARTRET JB. et coll. 1979)

e. Localisation des canines incluses maxillaires par techniques occlusales :

Tout objet à localiser non directement visible doit-être radiographié avec un objet (dents adjacentes) de référence visible ou une structure anatomique caractéristique (sinus maxillaires, bords alvéolaires). La modification de l'image de ces références avec les modifications de l'incidence constituent la base de la technique de localisation.

La netteté de l'image dépend des distances foyer-film et film-objet. Par conséquent, l'interprétation de l'image est la suivante : La structure la plus proche du film sera plus nette et moins agrandie. Par contre la plus éloignée du film sera floue et agrandie. Ainsi une canine incluse maxillaire en position palatine apparaît agrandie au niveau de la racine et de l'apex. Alors que sa couronne apparaît identique à celle de la canine controlatérale présente sur l'arcade (lorsque celle-ci est en contact ou bien très proche du 1/3 médian de la racine de l'incisive latérale ou en contact de l'incisive centrale). En position vestibulaire, la couronne est agrandie.

Quelques règles d'interprétation de clichés radiographiques applicable aux mordus :

Les structures qui suivent le déplacement du tube sont situées dans les plans postérieurs (palatins).

L'objet à localiser devrait dans la mesure du possible, être représenté sur au moins deux incidences différentes. Il faut donc raisonner par comparaison entre deux clichés : retro-alvéolaire-incidences de SIMPSON, incidences de SIMPSON-incidence dysocclusale latérale, incidence dysocclusale antérieure-incidences de SIMPSON, incidences de SIMPSON-incidence occlusale pour la canine vestibulaire.

L'image de l'objet le plus rapproché du film se déplace moins que l'autre.

Sur le cliché occlusal pour la canine vestibulaire, on voit la canine extériorisée par rapport à l'arcade dentaire et très haute située au niveau du vestibule.

3.1.1.3 *Avantage :*

Le mordu permet d'avoir une idée de la position vestibulaire et palatine des canines incluses maxillaires, de les situer dans leur environnement osseux plus élargi, de préciser leurs rapports avec cet environnement. Le mordu autorise grâce à la netteté plus ou moins grande de la couronne par rapport à celle des dents voisines deviner la position vestibulaire ou palatine d'une inclusion canine maxillaire : Une canine dont l'image est plus nette que celles de la latérale et de la prémolaire du même côté est vraisemblablement palatine.

Les techniques dysocclusales antérieure et latérale situent la canine incluse dans l'environnement osseux étendu que nous recherchons. L'incidence de "SIMPSON vrai", est présentée comme l'incidence miracle, permettant de résoudre à coup sûr le problème de localisation qui nous préoccupe, met en évidence la canine en situation palatine (**Dievart R. et Guez J.L. 1987**).

3.1.1.4 *Inconvénients :*

On a parfois une projection de l'os frontal dans le plan des incisives et aussi une superposition des structures de la face à l'image de la canine incluse dans la technique de "SIMPSON vrai".

Les techniques dysocclusales antérieure et latérale situent la canine incluse dans l'environnement osseux étendu que nous recherchons, mais, en vertu de la loi de superposition, ne nous permettent pas la localisation par rapport à l'arcade. Quant à l'incidence de "SIMPSON vrai", on note l'absence de toute superposition radiographique permettant à coup sûr le diagnostic. En réalité ce manque de superposition ne se rencontre que dans des conditions anatomiques qui ne sont pas (de loin) la majorité des cas. Il faut donc raisonner par comparaison entre deux clichés : retro-alvéolaire-incidences de SIMPSON, ou incidences de SIMPSON-dysocclusales. Le procédé de SIMPSON est imprécis pour la canine en position vestibulaire et nécessite une irradiation assez longue du cerveau et des yeux. La projection de l'os frontal dans le plan des incisives est aussi un inconvénient majeur de cette technique.

Par ailleurs cet examen ne permet pas de situer la canine par rapport à l'arcade, c'est-à-dire en avant ou en arrière du rempart formé par les autres dents.

La radiographie occlusale nécessite une irradiation assez longue, proche du cerveau et des yeux (**Dievart R. et Guez J.L. 1987**).

3.2 Radiographies extra-buccales :

3.2.1 Panoramique dentaire

Le «panoramique», terme consacré par l'usage, intéresse à la fois une technique radiotomographique et l'image produite, le pantomogramme.

Le panoramique tient une place prépondérante dans l'investigation radiologique du complexe dento-maxillaire. Dans la pratique courante, elle doit-être considérée comme un examen de débrouillage (bilan, confirmation, infirmation, découverte fortuite), de dépistage (bilan de santé générale : médecine scolaire, médecine du travail, médecine sportive) dans un but de prévention, de contrôle (après des soins), d'information auprès des patients, notamment comme un examen d'identification en odontologie légale. Les juristes considèrent le panoramique comme une preuve légale (**Barthe M. et Marchal M.F, 1993**).

On obtient aujourd'hui des images bien définies grâce à l'évolution des techniques et moyens de production actuelle. Elle est relativement simple à réaliser, peu irradiante.

Cette technologie qui permet une mise à plat des structures courbes dento-maxillaires, montrant ainsi sur un seul film l'ensemble des dents.

Le panoramique dentaire est prescrit dans le diagnostic des inclusions canines pour visualiser la présence, la position, la localisation ainsi que la morphologie des canines incluses maxillaires (**Wolf and Mattila en 1979, Masson and al 2001**). Il permet le dépistage des pathologies associées, l'étude des dents adjacentes ainsi que le tissu osseux environnant de l'inclusion.

Dès 1951 son utilisation clinique permet l'amélioration de la définition de l'image par une distorsion moins marquée (**Barthe M. et Marchal M.F, 1993**).

3.2.1.1 Bases physiques

Le principe de l'orthopantomographie dérive de celui de la tomographie développée par Paatero en 1946 (**Pasler F.A et Rateitschak. K. H, 1994**). La source et le porte-cassette se déplacent dans le sens horaire autour des arcades dentaires avec une inclinaison variant de -7° à $+7^{\circ}$ (Becker A., 2007). Le film argentique est porté dans une cassette à écran fluorescent et

se déplace dans le même sens. La position et l'épaisseur de la coupe sont définies par le rapport des vitesses respectives du tube radiogène et de la cassette montée de manière mobile sur le porte-cassette. Une augmentation de la vitesse de rotation entraîne une augmentation de l'épaisseur de coupe et un déplacement centrifuge de celle-ci (du centre de rotation vers le film).

Une fente verticale à la sortie du tube et devant le film permet d'éliminer les rayons diffusés.

Une coupe horizontale permet de représenter trois centres de rotations fictifs (ou colonnes) définis par le faisceau de rayons. Ces colonnes de centre de rotation perpendiculaires au rayon directeur se déplacent au cours de l'exposition et définissent avec l'inclinaison du tube, l'orientation du plan de coupe par rapport à la verticale (**Pasler F.A et Rateitschak. K. H, 1994**). La canine incluse maxillaire est radiographiée seulement lorsque le tube est situé derrière la tête, en arrière de l'oreille et du côté opposé à l'inclusion (**Becker A., 2007**). Il existe maintenant des systèmes numériques à détecteurs matriciels phosphorescent et électronique. Le système à détecteur matriciel phosphorescent (moins pratique en odontologie) utilise une plaque de même dimension que les films conventionnels et sensibles aux rayons X. Après exposition cette plaque doit-être analysée par un faisceau laser afin de construire l'image qui sera alors stockée dans la mémoire d'image. Les images construites peuvent-être visualisées sur un écran vidéo ou bien être adressées à une imprimante pour être restituées sur un support matériel, film ou papier. (**LE Dennat D., Camus J. P., Legras A., 1992**).

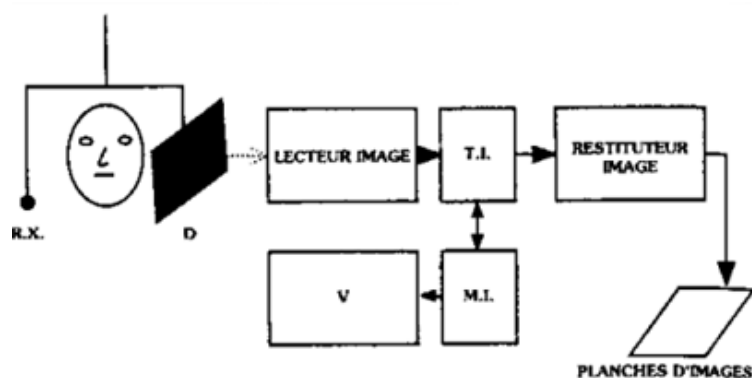


Fig. 33 : Mécanisme de fonctionnement du panoramique dentaire à détecteur matriciel phosphorescent (LE Dennat D., Camus J. P., Legras A., 1992).

Le système à détecteur matriciel électronique a l'avantage de permettre une meilleure conservation de l'image panoramique.

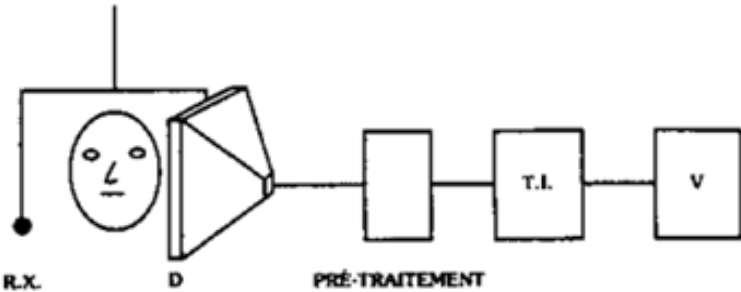


Fig. 34 : Mécanisme de fonctionnement du panoramique dentaire à détecteur matriciel électronique à conduit d'image (LE Dennat D., Camus J. P., Legras A., 1992)

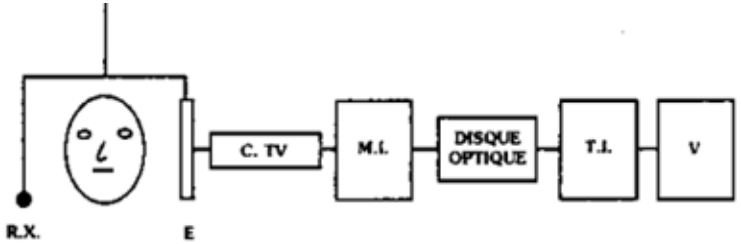


Fig. 35 : Mécanisme de fonctionnement du panoramique dentaire à détecteur matriciel électronique à dioptré classique (LE Dennat D., Camus J. P., Legras A., 1992).

3.2.1.2 Matériels et méthodes

Matériels :

L'évolution des systèmes panoramiques est marquée par une succession d'améliorations techniques : Les appareils à deux centres de rotation (Panorex), à trois centres de rotation (Orthopantomographe) et à déplacement continu (Pane-elopse).

Le panoramique à déplacement continu est le meilleur car on a un agrandissement pratiquement constant des structures anatomiques.

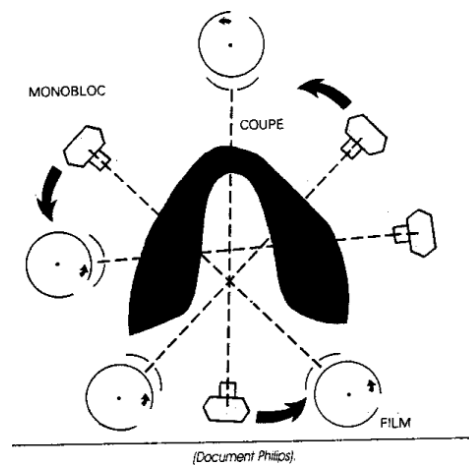
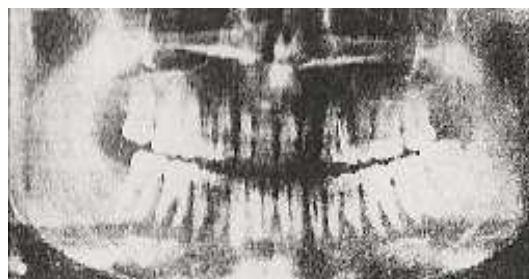

Fig. 36 : Le mécanisme de fonctionnement du panoramique dentaire à déplacement continu pendant la prise du cliché (LE Dennat D., Camus J. P., Legras A., 1992).



Radio n°31 : Le système à déplacement continu avec le Pane-elopse, (LE Dennat D., Camus J. P., Legras A., 1992)

Avantages :

- . Le sujet faisant face à l'opérateur, on a une mise en place aisée et précise.
- . Système de mesure des dimensions de la mandibule relativement fiable.
- . Système de réglage de la trajectoire, en fonction de mesures la modifiant dans son amplitude, sans en modifier la forme.
- . Réglage en hauteur de l'appareil motorisé.
- . Agrandissement pratiquement constant.

Méthodes :

Technique de réalisation du cliché et positionnement du patient : (**Pasler F.A et Rateitschak. K. H, 1994**)

Tous les éléments métalliques doivent-êtré enlevés autour du cou (bijoux, prothèses amovibles, lunettes, et colliers) afin d'éviter les artéfacts.

Il faut choisir les paramètres d'exposition (50 – 90 Kv, 4 – 20 s,) en fonction de la corpulence du patient.

Lui faire porter le tablier plombé.

Le patient est positionné assis ou debout en fonction de l'appareil, il est placé au centre de l'appareil, mord avec les incisives centrales la pièce occlusale en incidence bouche ouverte.

Les deux mains sont posées en avant à l'emplacement prévu, lui assurant l'équilibre. La tête immobilisée par deux ailettes.

Vérifier que le centreur lumineux est bien positionné sagittalement au milieu des incisives centrales.

Horizontalement le centreur lumineux doit passer par le plan de Francfort.

La langue collée au palais. Frontalement le centreur lumineux doit passer au niveau de l'axe des canines lorsqu'elles sont présentes sur l'arcade.

Au cours de la prise du cliché le patient ne doit pas déglutir (afin d'éviter les projections noires aériques), doit respirer régulièrement et peu profondément.


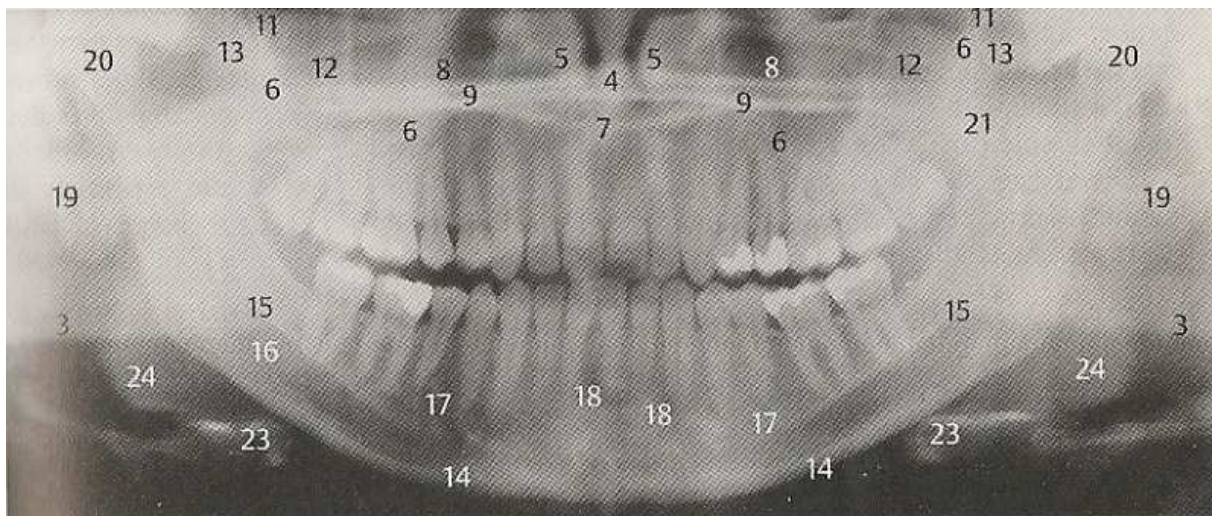


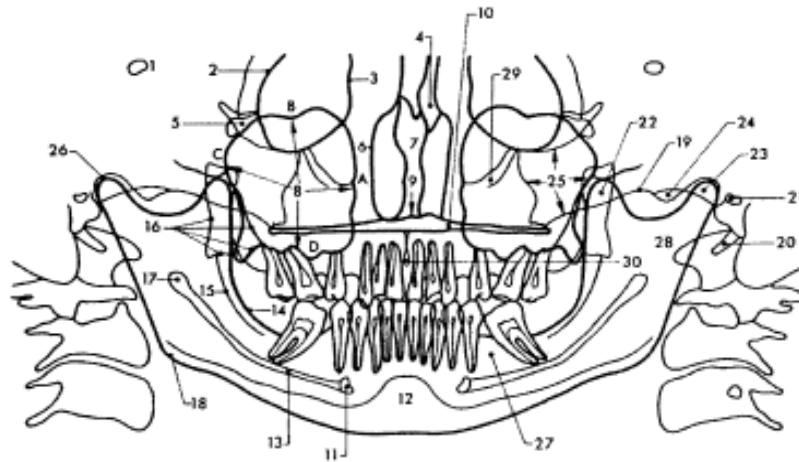
Photo n°9: Positionnement du patient avant la prise du cliché de panoramique dentaire ; Patient en place, la programmation du générateur se fait par un clavier intégré à la colonne, un miroir permet le contrôle de la position frontale du sujet (Cavézian R, 2007).



- | | |
|---|---|
| 3Bord basilaire (partie éloignée du film) | 12Corps de l'os zygomatique avec ligne innommée |
| 4Septum nasal | 13Arcade zygomatique |
| 5Cornet nasal inférieur | 15Ligne mylo-hyoïdienne |
| 6Sinus maxillaire (limites) | 16Canal mandibulaire |
| 7Épine nasale antérieure | 17Foramen mentonnier |
| 8Lame horizontale du palatin | 18Fossette digastrique ou fossette mentonnière |
| 9Limite inféro-latérale du naso-pharynx | 19Pavillon et conque de l'oreille |
| 11Fosse ptérygopalatine | 20Condyle mandibulaire |
| 21Processus styloïde temporal | 24Base de la langue |
| 23Os hyoïde | |

Radio n°32 : Radio-anatomie du panoramique dentaire (Pasler F.A et Visser F., 2006)

Vingt pourcent (20%) du sinus maxillaire s'étendent de la partie la plus postérieure du maxillaire jusqu'à la zone de projection de l'incisive latérale (**Montero et Barret, 1987**).



1. Trou optique.
2. Bord orbitaire externe (os frontal : apophyse orbitaire externe).
3. Bord orbitaire interne (os maxillaire supérieur : branche montante).
4. Os propre du nez.
5. Fente sphéno-maxillaire.
6. Paroi externe des fosses nasales.
7. Cloison nasale (vomer et lame verticale de l'ethmoïde).
8. Sinus maxillaire. A, Paroi interne; B, Paroi supérieure; C, Paroi externe; D, Paroi inférieure.
9. Epine nasale antérieure.
10. Palais osseux : apophyse palatine du maxillaire supérieur; lame horizontale du palatin.
11. Trou mentonnier.
12. Symphyse mentonnière.
13. Canal dentaire inférieur.
14. Ligne oblique interne.
15. Ligne oblique externe.
16. Apophyse ptérygoïde du sphénoïde.
17. Epine de spix et orifice du canal dentaire inférieur.
18. Angle gonien mandibulaire.
19. Arcade zygomatique.
20. Apophyse styloïde.
21. Conduit auditif externe.
22. Apophyse coronoïde (mandibule).
23. Condyle mandibulaire.
24. Condyle temporal.
25. Os malaire.
26. Cavité glénoïde du temporal et interligne articulaire.
27. Branche horizontale de la mandibule.
28. Branche montante de la mandibule.
29. Trou sous-orbitaire.
30. Trou et canal palatin antérieur.

Structures anatomiques explorables en radiographie panoramique depto-maxillo-faciale.

Fig. 37: Représentation schématique de la Radio-anatomie du panoramique dentaire.

3.2.1.3 Localisation par techniques panoramique : dans le cas d'une canine incluse

L'orthopantomographie complète les possibilités décrites par la retro-alvéolaire : les objets situés en avant de la coupe sont flous et transversalement rétrécis, tandis que en arrière de la coupe ils sont flous et élargis transversalement. Au niveau de la coupe, le bloc incisif apparaît net avec des proportions exactes.

D'après **Becker A., (2007)**, une canine incluse maxillaire en position palatine apparaît agrandie, tandis que celle située en vestibulaire a sa largeur coronaire (mésio-distale)

identique à celle de l'incisive centrale du même côté présente sur l'arcade. La canine palatine est agrandie car elle est éloignée du film. L'incisive centrale et la canine incluse vestibulaire ont le même diamètre coronaire car ils sont à distance égale du film. A contrario, une inclusion canine palatine a un diamètre coronaire qui 15% plus large que celle de l'incisive centrale du même côté. Ces observations selon Becker sont fiables dans 80-89% des cas pour localiser une canine incluse maxillaire. Les erreurs sont liées à l'inclinaison des incisives. Ainsi pour localiser les inclusions canines dans leur position et angulation normale, il est nécessaire de réaliser d'autres radiographies complémentaires, notamment une téléradiographie du crâne, une radiographie de face du crâne.

En 1999 **Gavel V. et Dermaut L.** proposent six paramètres (P1: la longueur de la canine incluse, P2 : la largeur coronaire de la canine incluse, P3 : la mesure de l'angle formé par l'axe de la canine incluse et le plan occlusal maxillaire, P4 : la distance entre la pointe coronaire de la canine incluse et la ligne médiane inter-incisive maxillaire, P5 : la distance entre la pointe coronaire de la canine incluse et le plan occlusal, P6 : la courbure de la canine incluse) pouvant aider à localiser la canine incluse maxillaire à partir du panoramique dentaire. Paramètres dépendants de la position (vestibulaire, postérieure, déplacée dans le plan sagittal médian, sagittale (palatine) et inclinaison frontale) de la canine incluse.

DPT LOCALIZATION OF UNERUPTED CANINES

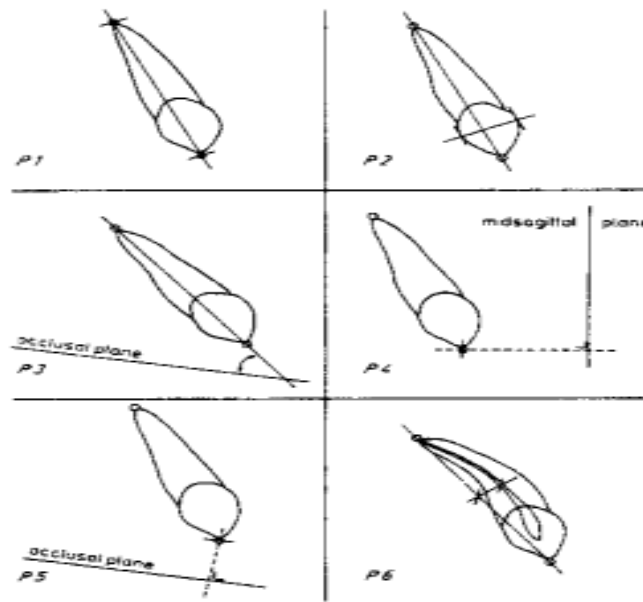


Illustration of the different parameters: P1 = tooth length; P2 = crown width; P3 = angulation related to the occlusal plane; P4 = lateral shift related to the midsagittal plane; P5 = vertical level related to the occlusal plane; P6 = amount of curvature due to distortion.

Fig. 38 : Illustration des différents paramètres : P1, P2, P3, P4, P5, P6 (Gavel V. et Dermaut L, 1999).

Résultats :

DPT LOCALIZATION OF UNERUPTED CANINES

POSITIONS / INCLINATIONS	BUCCAL POSITION	POSTERIOR DISPLACEMENT	DISPLACEMENT TOWARDS MIDSAGITTAL PLANE	SAGITTAL INCLINATION	FRONTAL INCLINATION
PARAMETERS					
APPARENT TOOTH LENGTH	↓	=	=	↓	*
APPARENT TOOTH WIDTH	=	↑	=	↑	x
ANGULATION TOOTHAXIS / OCCL. PLANE	x	x	x	↓	↑
LATERAL SHIFT TOWARDS MS PLANE	↓	↑	↓	x	x
VERTICAL DIST.	=	↑	↑	x	x
CURVATURE	x	x	x	↑	x

Inter-relationship between parameters. =, comparable to the value of the contralateral canine; ↓, decrease in comparison with the contralateral canine; ↑, increase in comparison with the contralateral canine; x, no influence in comparison with the contralateral canine; *, the more the uprighting in the frontal plane the more pronounced the impact of the sagittal inclination on tooth length.

Tableau 5: Localisation des canines incluses (Gavel V. et Dermaut L., 1999).

De ce tableau, on peut retenir que :

- La longueur de la canine incluse est diminuée **en positions vestibulaire et sagittale**, elle ne varie pas en situation postérieure et en sagittal médian, par contre elle est très augmentée dans le plan frontal par rapport à la controlatérale.
- La largeur coronaire est augmentée lorsque la canine incluse **est palatine et postérieure** par rapport à la controlatérale.
- Dans le plan sagittal médian, la mesure de l'angle formé par l'axe de la canine incluse et le plan occlusal maxillaire n'est pas influencée **en positions vestibulaire et postérieur** par rapport à la controlatérale.
- La distance entre la pointe de la canine incluse et la ligne médiane inter-incisive maxillaire est diminuée **en positions vestibulaire et sagittal médian**, augmentée **en position postérieure (inclusion palatine)**.
- La distance entre la pointe de la canine incluse et le plan occlusal la canine incluse semble identique à celle de la controlatérale lorsque l'inclusion est **vestibulaire**, elle est diminuée en situation postérieure et en sagittal médian.
- La courbure de la canine incluse ne subit aucune variation lorsque l'inclusion **est vestibulaire, postérieure et sagittale médiane**.

Nagpal A. et ses collaborateurs quant à eux décident d'évaluer trois paramètres à partir de clichés de panoramiques dentaires réalisés sur 50 patients totalisant 68 canines incluses maxillaires en position oblique ou verticale. Tous sont candidats à un traitement orthodontique et à une éventuelle exposition chirurgicale de la canine incluse si nécessaire. Ils mesurent la largeur ou le plus grand contour mésio-distal de la couronne des canines incluses (par une droite perpendiculaire à l'axe principal de la canine incluse). Ceci pour étudier l'Indice Incisive Canine (ou CII) ainsi que l'Index Canine Canine ou CCI),

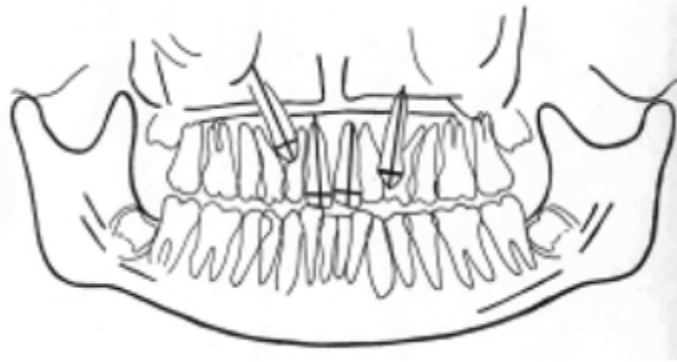


Fig. 39 : schéma représentant la mesure des diamètres mésio-distaux des canines incluses et incisives maxillaires (Nagpal A. et Al., 2009).

La hauteur d'inclusion de la pointe canine dans le plan vertical par rapport aux incisives centrales (par une ligne horizontale joignant les apex des incisives centrales et la canine, une ligne parallèle à celle-ci et passant par la jonction amélo-cémentaire des incisives centrales, une dernière ligne divisant l'espace compris entre les deux autres en deux parties égales. On obtient ainsi trois zones verticales le long des racines des incisives centrales, permettant de situer la couronne de la canine incluse par rapport à 3 zones : zone A ou tiers Apicale, zone M ou tiers Médian, zone C ou tiers Cervical).

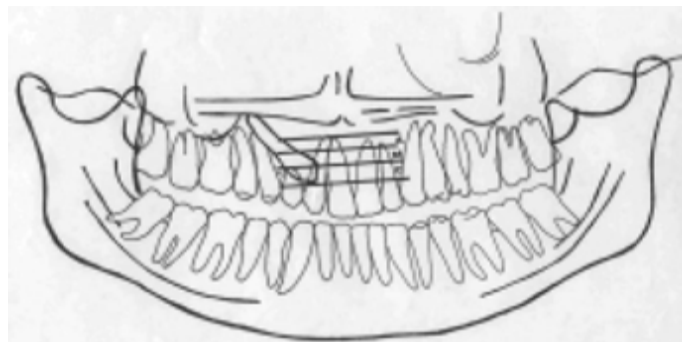


Fig. 40 : schéma représentant la division des racines des incisives maxillaires en zone (Nagpal A. et Al., 2009).

Pour le troisième paramètre, ils utilisent une méthode "modifiée" différente de celle déjà décrite par **Ericson et Kurol en 1987** permettant de décrire quatre secteurs de positionnement de la couronne de la canine incluse : On trace une tangente au bord distal ainsi qu'à la racine de l'incisive latérale, une droite partageant l'incisive latérale en deux parties égales et passant

par son axe principal, une autre tangente au bord mésial ainsi qu'à la racine de l'incisive latérale. On obtient ainsi quatre secteurs, respectivement de distal en mésial : I, II, III, IV).

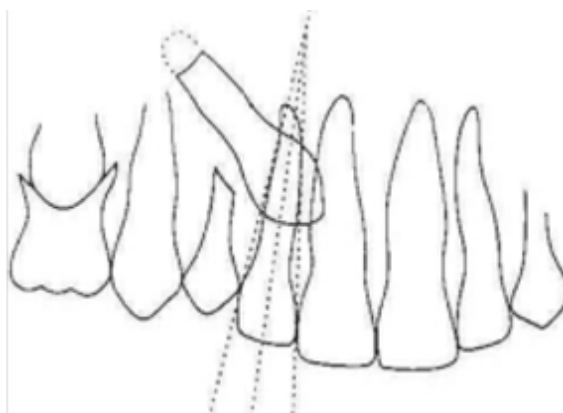


Fig. 41: schéma représentant la division de l'incisive latérale en secteurs dans le plan frontal (Nagpal A. et Al., 2009).

CII : C'est le rapport de la mesure du plus grand contour mésio-distal de la couronne de la canine incluse par celle de l'incisive centrale homolatérale. c-CII pour CII de contrôle : Est le rapport entre la mesure du plus grand contour mésio-distale de la couronne de la canine controlatérale en occlusion normale et celle de l'incisive centrale homolatérale.

CCI : C'est le rapport entre la mesure du plus grand contour mésio-distale de la canine incluse et celle de la canine controlatérale en occlusion normale. De cette étude, on constate que dans les inclusions canines vestibulaires, les couronnes sont dans 83,78% des cas situées en zone C (tiers cervicale), dans 13,51% des cas situées en zone M (tiers médian) et 2,7% en zone A (tiers apicale). Quant aux inclusions palatines, dans 50% des cas les couronnes des canines incluses sont situées au tiers cervical, 38,46% situées au tiers médian et 11,53% dans le tiers apical.

Zone	Buccal			Palatal			Central			Total	
	n	% of buccal	% of total	n	% of palatal	% of total	n	% of central	% of total	n	% of total
Apical	1	2.7	1.47	3	11.53	4.41	1	20	1.47	5	7.35
Middle	5	13.51	7.35	10	38.46	14.7	1	20	1.47	16	23.52
Coronal	31	83.78	45.58	13	50	19.11	3	60	4.41	47	69.11
Total	37	100	54.41	26	100	38.23	5	100	7.35	68	100

Tableau 6 : La distribution de la localisation des canines maxillaires incluses en fonction des zones (Nagpal A. et Al., 2009).

Dans le plan horizontal, la plupart des couronnes des canines incluses maxillaires vestibulaires se situent dans le secteur I soit 75,67% des cas étudiés. A contrario elles ne peuvent jamais se situer dans le secteur IV. Dans les inclusions palatines, 38,46% des couronnes se situent dans le secteur IV et 23,97% dans le secteur I.

Sector	Labial			Palatal			Central			Total	
	n	% of labial	% of total	n	% of palatal	% of total	n	% of central	% of total	n	% of total
I	28	75.67	41.17	6	23.07	8.82	3	60	4.41	37	54.41
II	6	16.21	8.82	6	23.07	8.82	0	0	0	12	17.64
III	3	8.01	4.41	4	15.38	5.88	0	0	0	7	10.29
IV	0	0	0	10	38.46	14.07	2	40	2.94	12	17.64
Total	37	100	54.41	26	100	38.23	5	100	7.35	68	100

Tableau 7 : La distribution de la localisation des canines maxillaires incluses en fonction des secteurs (Nagpal A. et Al., 2009).

Les canines incluses en position intermédiaire sont pour la plupart situées dans le secteur I. Ce qui poserait le problème du diagnostic différentiel avec le positionnement vestibulaire par d'autres techniques radiographiques plus performantes dont le cône-beam ou le scanner.

Le CII (Indice Incisive Canine) et CCI (Index Canine Canine) confirment ces constatations mais ces indices restent non fiables car présentent des valeurs statistiques peu significatives.

Localize			n	Mean	Std. Deviation	Minimum	Maximum
Labial	CII	APICAL	1	.9600	-	.96	.96
		MIDDLE	5	.9690	8.674E-02	.90	1.12
		CORONAL	31	.9803	9.760E-02	.80	1.15
		TOTAL	37	.9782	9.380E-02	.80	1.15
	CCI	APICAL	1	.9700	-	.97	.97
		MIDDLE	2	1.0975	.1237	1.01	1.19
		CORONAL	3	1.0447	.1181	.97	1.18
		TOTAL	6	1.0498	.1041	.97	1.19
Palatal	CII	APICAL	3	1.3673	.2999	1.14	1.71
		MIDDLE	10	1.2905	.1790	1.01	1.55
		CORONAL	13	1.1832	9.960E-02	.91	1.37
		TOTAL	26	1.2457	.1677	.91	1.71
	CCI	APICAL	0	-	-	-	-
		MIDDLE	5	1.1584	.1658	.86	1.25
		CORONAL	10	1.2028	7.275E-02	1.10	1.32
		TOTAL	15	1.1880	.1083	.86	1.32
Central	CII	APICAL	1	1.1470	-	1.15	1.15
		MIDDLE	1	1.0100	-	1.01	1.01
		CORONAL	3	.9827	8.658E-02	.89	1.07
		TOTAL	5	1.0210	9.407E-02	.89	1.15
	CCI	APICAL	1	1.1830	-	1.18	1.18
		MIDDLE	1	1.2100	-	1.21	1.21
		CORONAL	1	.9150	-	.92	.92
		TOTAL	3	1.1027	.1631	.92	1.21

Tableau 8 : Le rapport CII/CCI (Nagpal A. et Al., 2009)

Localize			n	Mean	Std. Deviation	Minimum	Maximum
Labial	CII	SECTOR I	28	.9647	9.045E-02	.80	1.15
		SECTOR II	6	1.0007	.1030	.88	1.15
		SECTOR III	3	1.0593	8.623E-02	.96	1.12
		TOTAL	37	.9782	9.380E-02	.80	1.15
	CCI	SECTOR I	3	1.0570	.1084	.98	1.18
		SECTOR II	0	-	-	-	-
		SECTOR III	3	1.0427	.1233	.97	1.19
		TOTAL	6	1.0498	.1041	.97	1.19
Palatal	CII	SECTOR I	6	1.3520	.2236	1.15	1.71
		SECTOR II	6	1.1628	3.017E-02	1.12	1.20
		SECTOR III	4	1.3238	.1425	1.17	1.50
		SECTOR IV	10	1.2004	.1610	.91	1.47
	TOTAL	26	1.2457	.1677	.91	1.71	
	CCI	SECTOR I	3	1.2363	8.503E-02	1.15	1.32
		SECTOR II	4	1.1338	.1824	.86	1.26
		SECTOR III	1	1.1910	-	1.19	1.19
		SECTOR IV	7	1.1979	7.124E-02	1.10	1.28
TOTAL		15	1.1880	.1083	.86	1.32	
Central	CII	SECTOR I	3	.9827	8.658E-02	.89	1.07
		SECTOR IV	2	1.0785	9.687E-02	1.01	1.15
		TOTAL	5	1.0210	9.407E-02	.89	1.15
	CCI	SECTOR I	1	.9150	-	.92	.92
		SECTOR IV	2	1.1965	1.909E-02	1.18	1.21
		TOTAL	3	1.1027	.1631	.92	1.21

Tableau 9 : La position de la canine maxillaire incluse en fonction des indices CII et CCI (Nagpal A. et Al., 2009).

3.2.1.4 Avantages

Le panoramique présente l'ensemble des arcades ainsi que leur environnement supérieur et inférieur permettant un bilan global de l'inclusion canine maxillaire.

Cet examen radiologique a longtemps été considéré dans la localisation des canines incluses comme un simple cliché d'information. Au vu des différentes et récentes études il s'avère quelque fois suffisant pour l'établissement de la thérapeutique chirurgicale et orthodontique finale. Ainsi selon **Ericson et Kurol (1988)** cités par **Agnini (2007)**, le panoramique permet de mettre en évidence la rétention, la position ainsi que la localisation de la canine incluse maxillaire. Le panoramique est donc un indicateur précoce de rétention des canines maxillaires ainsi que de résorption de la racine des incisives latérales ou centrales. Ils préconisent donc une tomodensitométrie concomitamment à cet examen, permettant ainsi de confirmer la présence ou non de résorption radiculaire. Une radiographie panoramique doit être effectuée chez tous les enfants de huit à dix ans afin de prévenir une éventuelle inclusion canine maxillaire par extraction de la canine temporaire suite à un traitement précoce ; ce qui libère le chemin d'éruption.

Le panoramique dentaire permet de prédire une inclusion canine dans 80% des cas (**Ericson et Kurol 1987**).

Selon **Masson C. et Coll. (2001)**, une radiographie panoramique associée à une radiographie occlusale permet de détecter 90% des canines maxillaires incluses palatines.

Pour **Chambas C. (1993)**, le panoramique offre deux possibilités, à savoir qu'il confirme l'inclusion de la canine tout en renseignant sur la hauteur d'inclusion, ainsi que sur son axe mésio-distal. Elle met aussi en évidence une agénésie.

Fleming P.S. et al en 2009 insistent sur l'importance de l'orthopantomographe, en concluant :
Qu'il existe une relation entre l'image radiographique de chevauchement (la position mésio-distale) de la couronne de la canine incluse par rapport à la racine de l'incisive latérale. 7,7% des 45 cas étudiés ont permis de prévoir la durée du traitement.

Que l'image radiographique de l'impaction canine palatine dans le plan vertical permet de prédire une durée de 24 à 31 mois de traitement orthodontique lorsque la couronne de la canine est à plus de 14 mm du plan occlusal. A 6 mois de traitement ODF lorsqu'on est en-dessous de 14 mm.

Que l'image radiographique d'une inclusion canine palatine permet de prédire la durée du traitement orthodontique, alertant ainsi le clinicien dans sa décision thérapeutique

Qu'une radiographie panoramique doit-être effectuée chez tous les enfants de huit à dix ans afin de prévenir une éventuelle inclusion canine maxillaire par extraction de la canine temporaire suite à un traitement précoce ; ce qui libère le chemin d'éruption.

En définitif, l'orthopantomographie est un bon examen ; pour sa simplicité (positionnement du patient, sans préparation, pas de contrainte pour le patient, pas de réflexe nauséux incoercibles), pour son faible coût, pour la vision globale (fonctionnelle, morphologique), pour le dépistage d'éventuelles pathologies existantes (caries, fractures, parodontales, pathologies de l'ATM (Articulation Temporo-Mandibulaire), agénésies, malpositions, pathologies osseuses) avant la prise en charge , pour évaluer l'âge dentaire en denture mixte, pour l'établissement d'un plan de traitement, enfin pour sa faible irradiation.

3.2.1.5 *Inconvénients*

L'inconvénient majeur de l'orthopantomogramme (OPT) est le manque de détails pouvant permettre une analyse complète et fine.

L'OPT ne donne aucune information nette sur l'atteinte des incisives maxillaires, sinon une simple suspicion d'éventuelle résorption de la racine de l'incisive latérale. Pour cela il doit obligatoirement être réalisé concomitamment à un scanner ou à un cone-beam.

C'est également un mauvais examen car l'épaisseur de coupe est variable, l'agrandissement, la distorsion et la déformation de l'image sont un grand handicap, les structures hors du champ se superposent sur l'image, il existe de nombreux faux positifs ainsi que des faux négatifs, on a une mauvaise vision des dents sinusiennes, ne peut-être réalisé qu'en ambulatoire et seulement que chez des patients conscients (exclut les enfants à bas âge, les déficients moteurs et mentaux, les patients incapables de se mettre debout et/ou assis).

Les localisations vestibulaire et palatine selon les plans vertical et horizontal doivent être toujours évaluées parallèlement à des examens radiographiques plus performants. L'orthopantomographie ne doit donc pas servir à elle toute seule à établir le diagnostic final.

3.2.2 Les radiographies de profil et de face du crâne

Ces clichés ne sont réalisables que dans un cabinet ou service de radiologie car nécessitent un appareil radiographique à un haut kilovoltage. La radiographie de profil est réalisée à une distance foyer- film de 4 mètres ; d'où son nom "téléradiographie".

Les radiographies de profil et de face du crâne permettent de localiser les canines incluses maxillaires dans leur position et leur angulation normale. Dans le diagnostic des inclusions canines maxillaires, la vue de profil est extrêmement importante. D'autant plus que cette investigation a lieu au stade de denture permanente définitif, où on objective le mieux la canine permanente dans son environnement idéal. En effet les vues de profil et de face du crâne mettent bien en exergue le grand axe des canines. Dans la pratique, la radiographie de face est très peu utilisée. La vue de profil présente aussi un inconvénient dans les cas d'inclusion canine bilatérale puisque les deux canines se superposent, ce qui peut induire en erreur (**Becker A., 2007**).

En somme les radiographies occlusale, panoramique, du crâne de profil ainsi que celle du crâne de face nous permettent de construire une image en trois dimensions de la position et de l'angulation exacte de la canine incluse maxillaire. Une image en 3D qui est ici une construction mentale du praticien, du chirurgien et de l'orthodontiste. Ce qui définit le type de mouvement nécessaire à la mise en place de la dent sur l'arcade (**Becker A., 2007**). Aujourd'hui et ce depuis plus de soixante ans avec la découverte de la tomographie et du cone-beam en 1990, ces radiographies ont été rétrogradées au second plan. Donc la reconstruction 3D mentale laisse la place à une reconstruction 3D numérique et physique.

3.2.3 Le cliché tangentiel ou vue tangentielle

Réalisable au cabinet dentaire, le film est placé parallèlement au plan sagittal médian et tangent à l'incisive latérale. Le tube radiologique placé du côté opposé et le cône orienté horizontalement, centré tangentiellement aux incisives maxillaires du côté de l'inclusion. Ce cliché permet de visualiser l'axe de la canine incluse qui est dégagé des autres dents de

l'arcade. Il n'a aucun intérêt dans les cas d'inclusion palatine ou linguale, cette vue est par contre satisfaisante pour les cas de canines incluses vestibulaires.

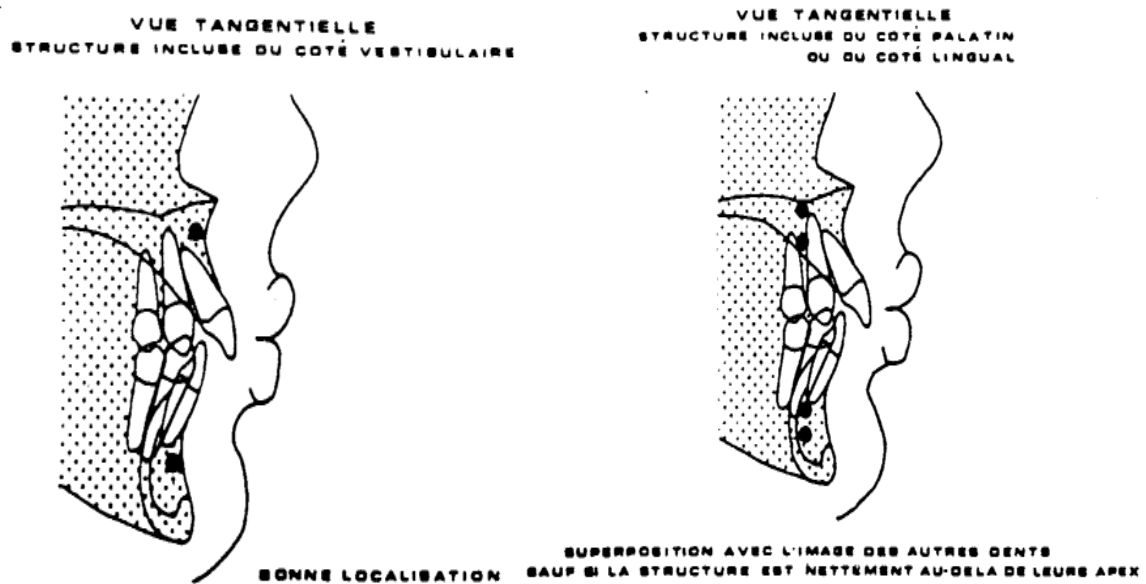


Fig. 42: Radiographies tangentielles (Garcias M., 1978).

3.2.4 Scanner à rayon X et logiciels de reconstruction de type Dentascan (Tomodensitométrie ou Fan Beam) :

En 1967 l'ingénieur électricien de la célèbre maison de disque des Beatles, "The Abbey Road Studio" devenu EMI (Electric and Musical Industries Limited), Godfrey Newbold Hounsfield utilisa le premier un générateur de rayon X dans l'industrie musicale. Il développe une technique tomographique qui est un couple tube à rayon X-capteur en rotation avec traitement des informations par un ordinateur pour reconstruction d'images en coupes. Décoré chevalier de l'Ordre et obtient le prix Nobel de médecine pour la découverte de la tomodensitométrie (scanner), il proposa la première expérimentation de cette nouvelle technologie sur l'Homme le 3 Octobre 1971. Ce prototype de scanner n'était pas encore capable de détecter une lésion cérébrale (Christopher Benz, 2009).

L'évolution progressive a conduit successivement au pencil beam, au fan beam et au Spiral Computer Tomography (CT). Ces améliorations ont fait aujourd'hui du scanner l'instrument

de diagnostic médical de choix de l'ensemble du corps humain. En 1980 son utilisation est étendue à la sphère dento-maxillaire afin de confirmer la position palatine d'une canine incluse. A cette période là seule la tomodensitométrie pouvait permettre de localiser les dents surnuméraires ainsi que d'objectiver avec précision les rapports de proximité entre les canines incluses et les dents adjacentes. On pouvait donc facilement diagnostiquer la présence de résorption sur la racine de l'incisive latérale, difficilement décelable par les techniques de radiographie précédentes (**Becker A., 2007**). Les dents surnuméraires étaient aussi bien visibles.

Le CT était utilisé avant l'avènement du cone-beam ou CBCT (Cone-Beam computer tomography) pour le diagnostic radiologique des inclusions canines maxillaires car il apportait plus d'informations que les méthodes conventionnelles. Il donne un bon contraste des tissus, efface les flous cinétiques et les superpositions d'image.

Son intérêt résidait principalement dans la précision des rapports de proximité des différents composants du massif facial et leur analyse densitométrique. L'implantologie était l'indication première en odontologie.

En dépit de ces avantages le scanner est de moins en moins utilisé à cause de son coût, du faible rapport bénéfice/risque dosimétrique, de son accès plus ou moins difficile, de la difficulté d'interprétation des examens (**Walker L. and Al., 2005**). Par conséquent il tend progressivement à être remplacé dans l'exploration du massif dento-maxillaires par le cone-beam en raison de sa bonne résolution spatiale et d'une dosimétrie favorable (**Lefebvre A., Hodez C., 2009**).

3.2.4.1 Bases physiques

La TDM est une technique tomographique qui n'utilise pas l'effet photochimique des rayons X. Les rayons X sont traduits en signaux électriques d'intensités variables selon le coefficient d'absorption des tissus traversés. Ces signaux sont transformés par conversion analogique digitale en information numérique lue. Un ordinateur recueille et analyse les données pour calculer le coefficient d'absorption de chaque tissu. Ce coefficient est traduit en unités de densité Hounsfield (UH).

L'échelle de densité est graduée de -1000 à +1000, elle permet de savoir à quel niveau de densité correspond le tissu étudié. -1000 et +1000 sont les niveaux respectifs de l'air et de l'os, 0 le niveau de l'eau.

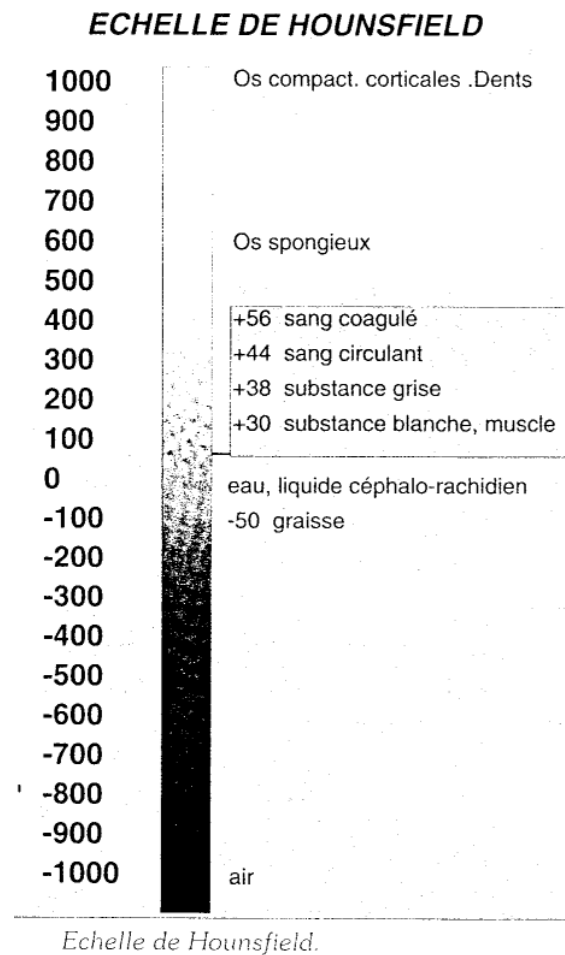


Fig. 43 : L'échelle de Hounsfield (Pajoni D., 1991).

Principe de la tomodensitométrie :

La TDM associe le principe commun de l'atténuation du faisceau de rayon X par l'objet traversé à la reconstitution d'image par visée angulaire multiples. De plus, l'image radiante n'est plus confiée à une surface sensible photographique aux performances limitées mais à une série de détecteurs qui, par transformation du message photonique en équivalent électrique permet, par analyse et amplification électronique, de multiplier la sensibilité densitométrique du système conventionnel (Lacan, 1989).

L'image obtenue sur l'écran est une représentation synthétique d'une coupe anatomique formée par la juxtaposition de multiples petits parallélépipèdes ou voxel (volume élément). La décomposition de cette coupe est faite selon une matrice comportant un certain nombre de colonnes verticales et de lignes horizontales qui déterminent les pixels (picture élément). À l'exemple d'une grille de mots croisés. L'épaisseur choisie de la coupe, de 1 à 13 mm, détermine la hauteur du parallélépipède.




Fig. 44 : Représentation de la matrice : Plus la taille du pixel diminue, plus la précision de l'image augmente. Voxel = parallélépipède dont la base est un carré ou pixel. La hauteur, l'épaisseur de coupe (Pajoni D., 1991).

Le nombre de pixels varie en fonction de la matrice, c'est-à-dire du nombre de colonnes et de rangées. Les matrices actuelles comportent soit 256 colonnes \times 256 rangées (lignes), soit 512 \times 512, et soit 1024 \times 1024 pour les plus performantes. Plus le nombre de pixels est réduit plus la résolution spatiale (la précision de l'image) est meilleure.

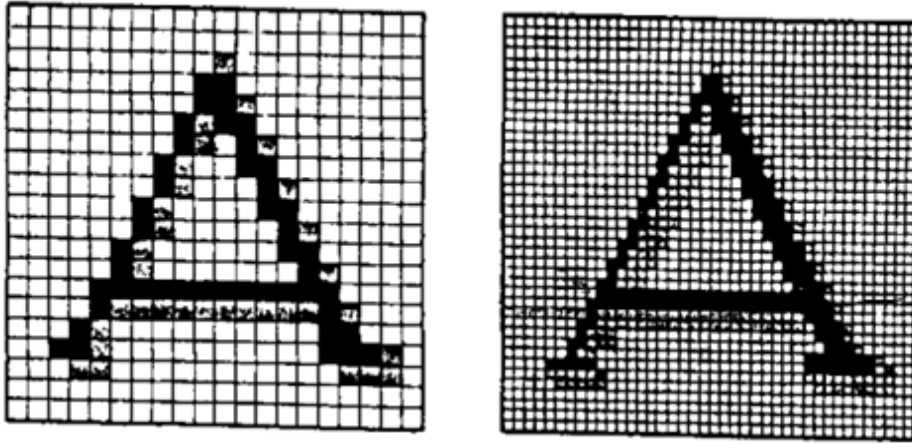


Fig. 45 : La précision de l'image croit avec la matrice (Ferat B., 1993)

3.2.4.2 *Matériels et méthodes*

Matériel :

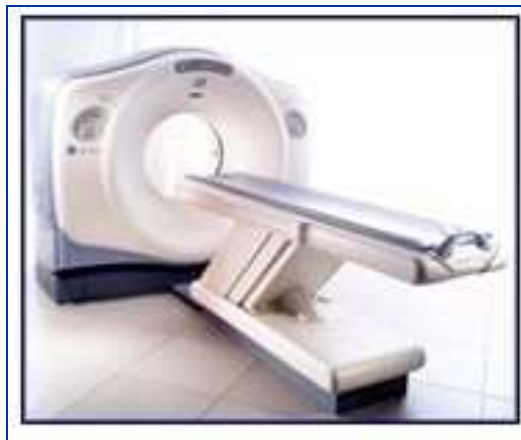

Photo n° 10 : Un Scanner hélicoïdal

Méthode :

Le scanner permet d'avoir des informations en 2D et en 3D.

Il produit des rayons X à travers un tube qui tourne autour du patient couché sur un plateau mobile se déplaçant longitudinalement à travers l'anneau soutenant l'ensemble tube-détecteur. Le déplacement simultané de l'anneau et du plateau portant le patient détermine une acquisition dite hélicoïdale.

D'autre part, la présence de batteries de détecteurs placées en parallèle autorise l'acquisition simultanée de coupes multiples (autant de détecteurs) à chaque rotation du tube.

L'ordinateur reconstruit des coupes axiales, (perpendiculaires à l'axe céphalo-caudal du patient) qui sont dites « natives ». Dans un second temps l'ordinateur peut construire un volume en superposant les coupes natives, autorisant le passage du 2D en 3D.

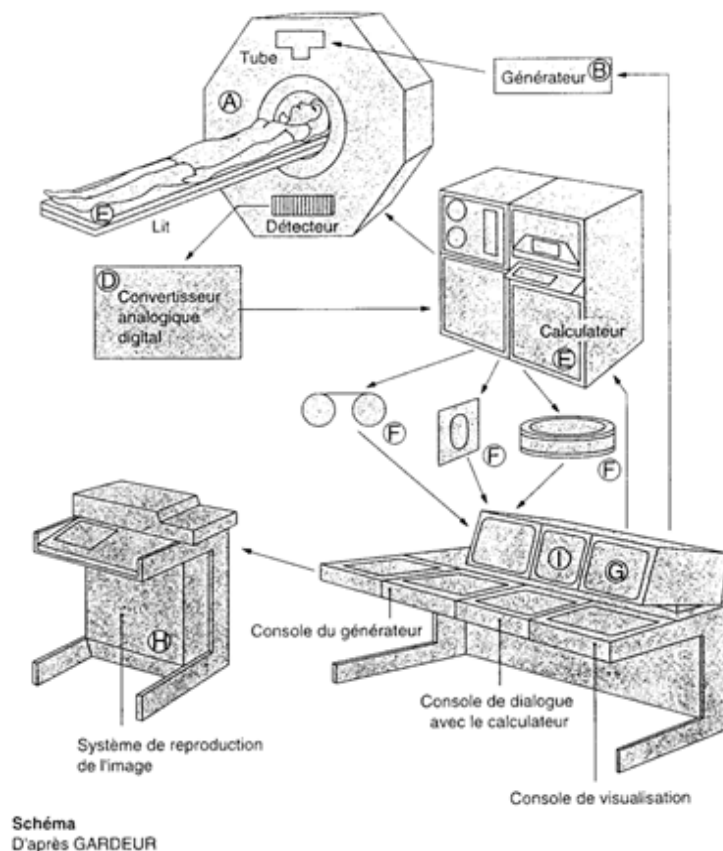


Fig. 46 : Schéma d'une installation de scanner (Ferat B., 1993)

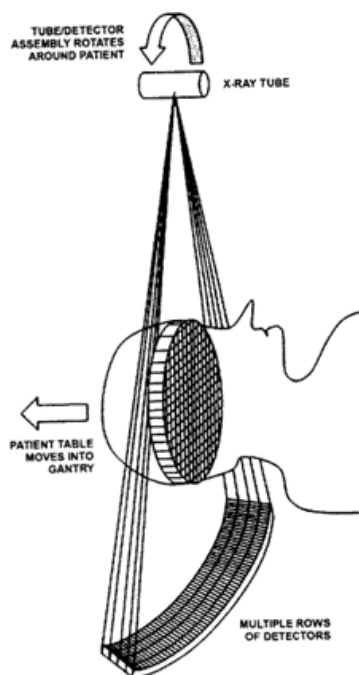


Fig. 47 : Tomodensitométrie conventionnelle : Le faisceau de rayons X tourne autour de la tête du patient, les détecteurs sont parallèles à ces faisceaux.

3.2.4.3 Avantages

Dans ces débuts, afin d'apporter les solutions pour un plan de traitement adapté, le scanner était utilisé que pour des cas cliniques orthodontiques et chirurgicaux difficiles (les inclusions, les dents enclavées, les dents surnuméraires et dents en situation ectopique et surtout pour matérialiser les résorptions radiculaire des incisives supérieures. Le point de vu d'Ericson et kurol illustre parfaitement bien cette affirmation.

En effet, en 1988 ces derniers affirmaient "que face à une inclusion de canine maxillaire chez des enfants de 10-13 ans il est très conseillé de passer directement à l'examen scanographique afin de vite mettre en évidence la résorption, ce qui permettrait une prise en charge rapide et adaptée". Car réalisée précocement, la tomodensitométrie permet de voir clairement la résorption des racines des incisives latérale et centrale (**Ericsson et Kurol, 1988**). En 2007 Becker constate que le pourcentage de cas de résorption était de 12% avec les radiographies dites conventionnelles en odontologie à 48% en douze années plus tard avec l'avènement du scanner (**Becker A., 2007**).

Le scanner permet une meilleure visualisation des rapports horizontaux entre la canine incluse maxillaire et les incisives supérieures, des rapports de la canine maxillaire avec les tissus

adjacents grâce notamment à la modélisation en 3-dimensions ; confirmant ainsi leur position exacte.

La très bonne appréciation de l'épaisseur vestibulaire et linguale de l'os alvéolaire constitue un guide pour l'abord chirurgical. La TDM peut donner une indication de la force de traction orthodontique à appliquer sur la dent en orthodontie. Enfin elle différencie bien l'os compact et de l'os spongieux (**Pajoni D., 1991**).

La TDM est aussi utile pour détecter les péri-coronarites liées aux inclusions dentaires (**CHAMBAS C. 1993**). Ceci grâce à sa très bonne résolution en densité, autorise une meilleure étude des tissus mous (**Lefebvre A., Hodez C., 2009**).

3.2.4.4 Inconvénients

En dépit de ces avantages le scanner est de moins en moins utilisé au détriment du cone-beam lorsque cette technique est disponible à cause du rapport bénéfice/risque dosimétrique défavorable, et de la difficulté d'interprétation des examens (**Walker L. and Al., 2005**). La dose d'exploration scanographique ainsi que l'ouverture du champ de rayons X restent les plus élevés des machines d'exploration radiographique. Au cours de sa rotation autour du crâne il expose le cerveau, la moelle épinière, les cristallins ainsi que la thyroïde aux rayonnements ionisants.

Il est difficile d'accès car son achat nécessite une autorisation administrative.

Cet examen est également coûteux, difficile à interpréter et très sensible aux artéfacts métalliques (**Lefebvre A., Hodez C., 2009**).

Le cone-beam par la finesse de ses résultats, sa dosimétrie favorable, son acquisition facilitée par les autorités administratives l'emmène à être l'examen de prédilection de la sphère dento-maxillaire. La radiographie à faisceau conique a pratiquement remplacé la tomodontométrie pour l'exploration des maxillaires et des dents (**Lefebvre A., Hodez C., 2009**).

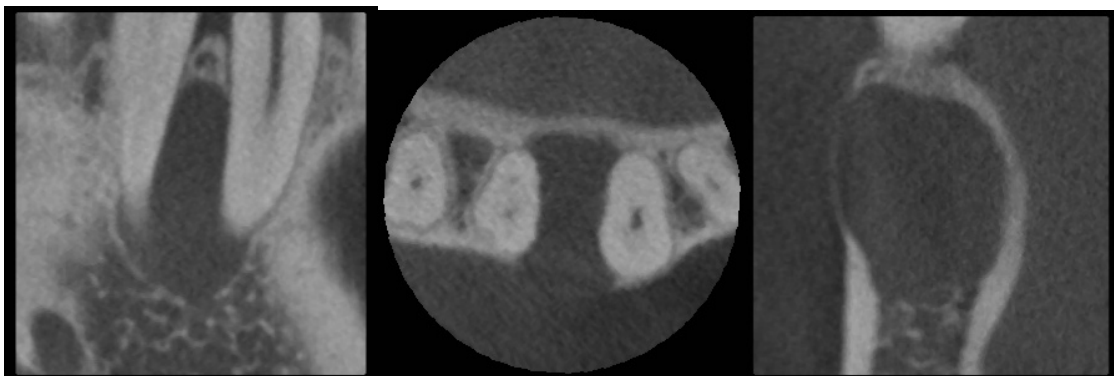3.2.5 Tomographie volumétrique dite à faisceau conique (Cone Beam CT)

Son invention en 1999 fait suite à l'évolution technologique suscitée par l'avènement du scanner. On parle de Cone-Beam plutôt que Fan beam.

La tomographie volumique à faisceau conique procède par des coupes cylindriques ou des coupes dans le volume de la largeur de l'objet. La dénomination internationale est le cone-beam CT, en Allemagne c'est le DVT (Digital Volume Tomography), et certains l'appellent "dental volume tomography".

En pratique, il pourrait à long terme remplacer le panoramique ainsi que la téléradiographie en dentaire. Pour cause, est une alternative à l'examen de tomodynamométrie de la sphère dento-maxillaire. Lain et Neil pensent même que le CBCT pourrait être un examen complémentaire à la mammographie (Lain M., Neil H., 2008).

La radiographie par faisceau conique a aujourd'hui de nombreuses applications. Initialement destinée aux bilans pré-implantaires et au repérage des malformations dentaires, ses indications se sont étendues au fur et à mesure des améliorations techniques à l'ensemble de la pathologie maxillaires (infections, tumeurs, traumatismes...), à l'étude des articulations temporo-mandibulaires, à l'exploration des diverses pathologies des sinus et à l'étude des oreilles.

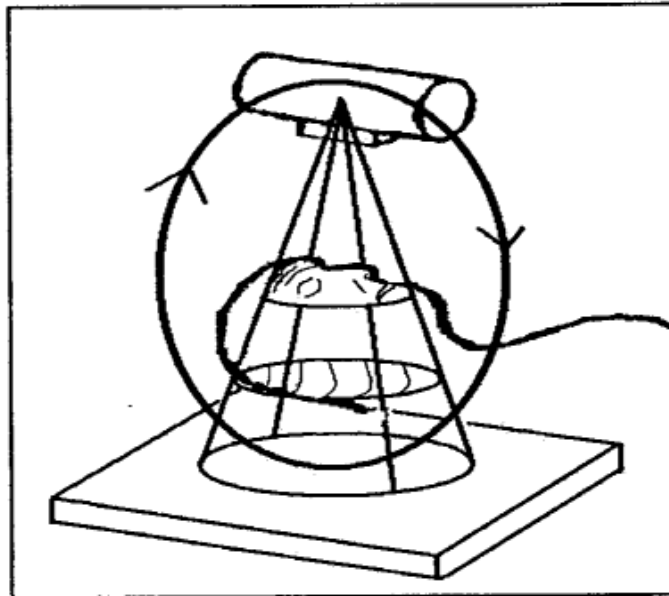


Radio n°33 : Cone-Beam : kyste apical englobant deux apex (Cas du Dr. Hodez)

Le cone-beam permet d'évaluer l'âge dentaire, les relations intermaxillaires en orthodontie, de visualiser en chirurgie la position des dents de sagesse (DDS). Évaluant les rapports des DDS avec certains éléments anatomiques dont le nerf dentaire inférieur, la fosse infra-temporale et les sinus maxillaires. Son utilité est sans ambiguïté en traumatologie faciale et dentaire, en endodontie pour répertorier les 2èmes canaux méso-vestibulaires et l'anatomie de radulaire, ainsi qu'en parodontologie pour un bilan, une évaluation pré et postopératoire (**Lain M., Neil H., 2008**).

3.2.5.1 Bases physiques

Dans leur publication parue en **2009** sur le thème : «Nouveauté en radiologie dento-maxillo-faciale: la tomographie volumétrique à faisceau conique», **Hauret et Hodez** résument les principes du fonctionnement du cone-beam dans le paragraphe que je cite : « Le cone-beam est une famille d'appareils utilisant une technique d'acquisition fondée sur l'émission d'un faisceau conique de rayon X et permettant la reconstruction multiplanaire d'images explorant l'ensemble de la sphère dento-maxillo-faciale. Le dispositif comprend dans tous les cas une source de rayons X émettant un faisceau de forme conique et de largeur constante. Les rayons X traversent le volume anatomique à explorer et terminent leur course sur une aire détectrice plane. Le tube à rayon X et l'aire de détection sont solidaires, opposés et alignés. Le système va engendrer une rotation unique de 360 degrés autour de la tête du patient (parfois simplement 180 degrés). Une courte impulsion de rayons X est libérée pour chaque degré entraînant l'acquisition de 360 images. Du fait de la conicité du faisceau, une unique rotation du complexe source-détecteur suffit à acquérir les données brutes de l'ensemble du volume sans translation du patient » (**Hauret L., Hodez C., 2009**).



CONE BEAM

Fig. 48 : Conicité du faisceau de rayons X du Cone-beam

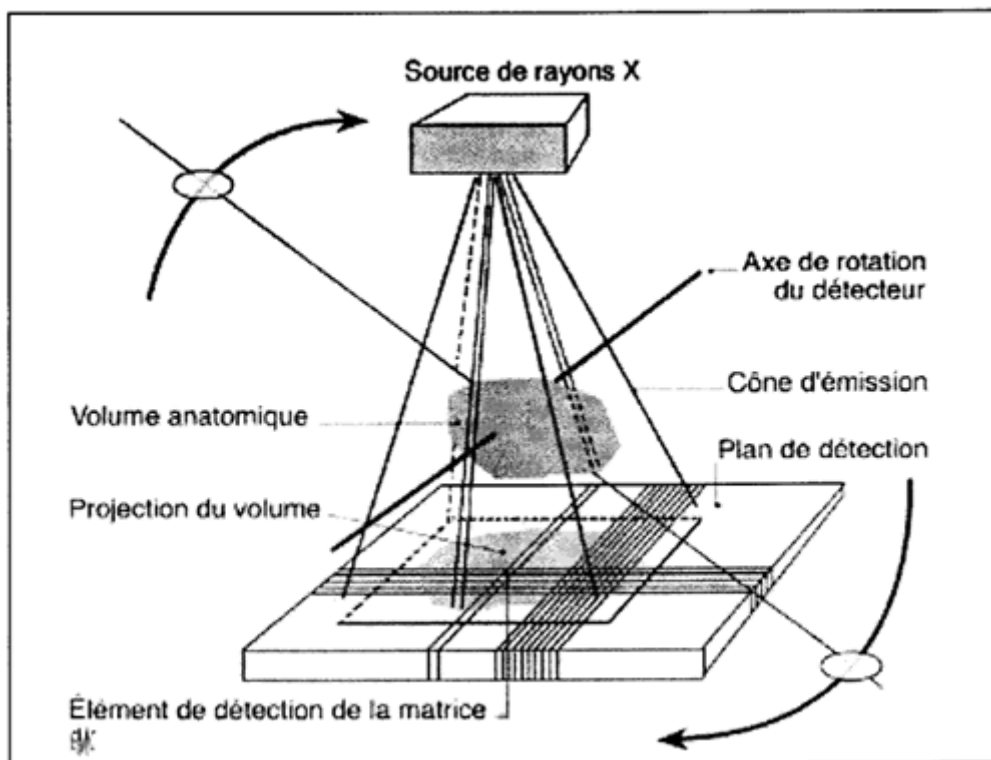


Fig. 49 : Principe de la tomographie à faisceau conique

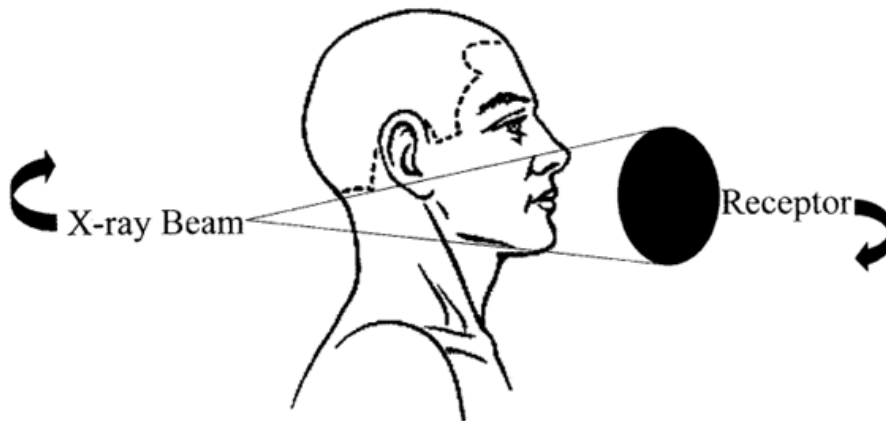


Fig. 50 : Illustration de la rotation du tube à rayon X du cone-beam autour de la tête du patient (Lain M., Neil H., 2008).

La section du faisceau pyramidal est rectangulaire pendant la rotation, il en résulte une projection sous forme de cylindre de la région soumise à l'examen.

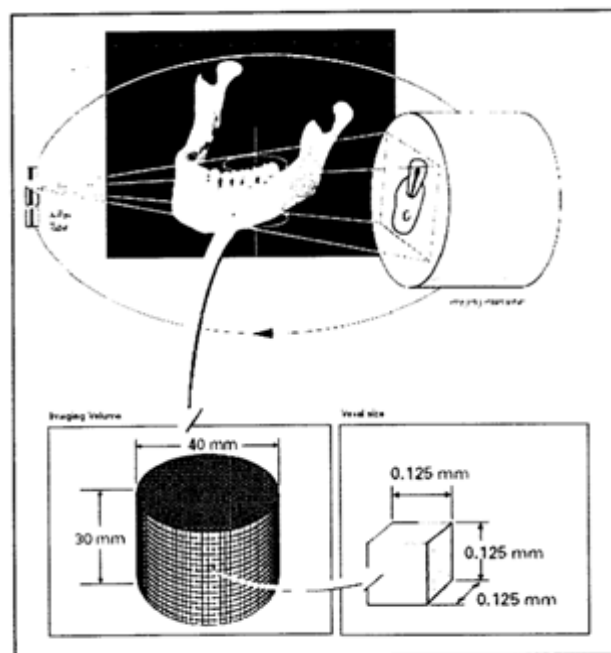
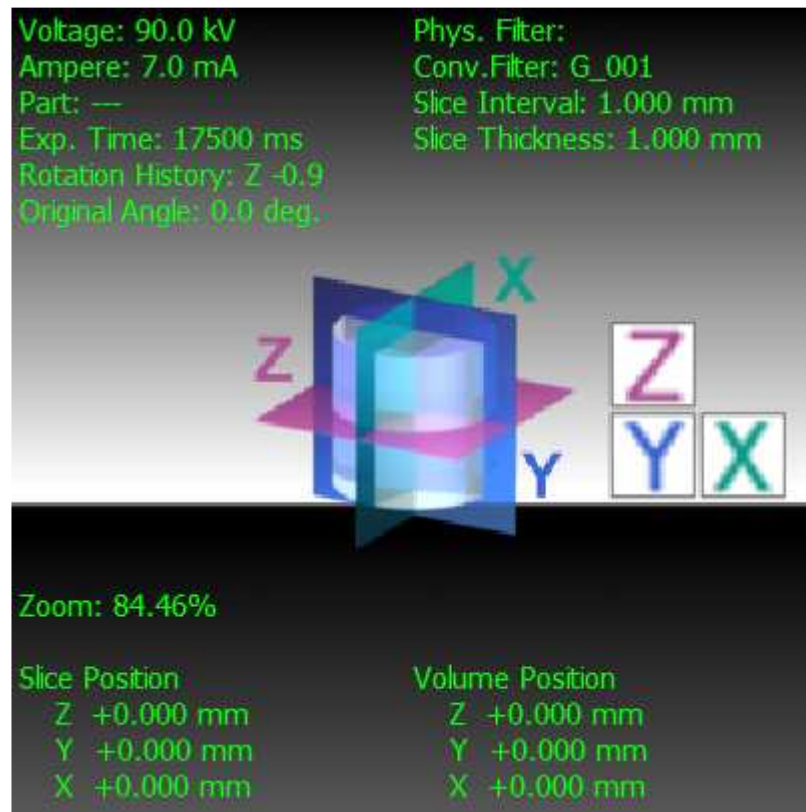

Fig. 51 : Schéma du fonctionnement du 3D Accuitomo (Illustration de Sté. Morita)



Les Plans de coupe du CBCT

Les images obtenues reconstruites à partir du volume initial selon trois plans orthogonaux restituant la structure explorée en incidences axiales, sagittales et coronales. L'orientation des coupes peut être modifiée à la demande. Les coupes sont examinées simultanément et de façon dynamique à l'aide d'une visionneuse intégrée dans le logiciel «iDixel» et reproduite sur les CD ROM fournis aux patients. Il est également possible de procéder à des reconstructions selon une courbe adaptée à la forme du maxillaire pour obtenir des images de type «Dentascanner» particulièrement utiles en implantologie. Enfin, les logiciels dits de «Volume Rending» permettent une représentation de surface du volume que l'on peut faire tourner dans tous les sens, rendant ainsi très facile l'étude des rapports et des positions respectives des dents.

Plusieurs techniques existent ; le détecteur peut-être un amplificateur de brillance (le Glileos de Sirona), ils peuvent-être couplés à un panoramique classique et enfin la variation du champ d'exploration reste aussi une spécificité propre à chaque machine (**Hauret L., Hodez C., 2009**).

3.2.5.2 Matériels et méthodes

Matériels :

Il existe des machines cone-beam avec des caractéristiques différentes. Telles que : le NewtonTom 9000 et le 3G (italien), le i-CAT (USA), le CB Mercuray (Japon), le Hitachi Medical Corporation (, Le 3D Accuitomo (Japon), le Iluma DentalCAT (USA), le IMTEC Imaging (USA), le Promax 3D (Finlande), le Glileos de Sirona (Allemagne), le Kavvo 3D (Allemagne)...

CBCT device	Company	Dimensions (mm)	kV	mA	ST (s)	voxel (mm)	RT	Object size (mm)	detector type	FS (mm)	GS (bit)	Pat. Pos.
3D Accuitomo	J. Morita, Japan	2080h x 1600w x 850d	60-80	1-10	18	0,125	< 5'	40x40,60x60	FPD	0,5x0,5	12	sea
i-CAT [®]	Imaging Sciences Int., USA	1830h x 910w x 1120d	120	3-8	10,20,40	0,4 (0,2)	2-10'	160x130(220)	Am Si FPD	0,5x0,5	14	sea
ProMax 3D	Planmeca, Finland	/	50-84	/	18	0,16	< 3'	50x50...80x80	CsI CMOS FPD	0,5	12	sta
3D Panoramic	Asahi Roentgen, Japan	1950h x 2020w x 1673d	60-110	2-15	17	0,1-0,39	/	51x51...200x179	/	0,6x0,6	/	sea
Picasso	E Woo technology, Korea	1836h x 1392w x 836d	40-90	2-10	15	0,1	29"	120x70	FPD	0,49x0,49	/	sta
Iluma	Kodak's Dental Systems	2159h x 1956w x 1067d	120	1-3,8	20-40	0,09-0,4	> 2,5'	190x240	Am. Si. FPD	0,3	14	sea
Galileos	Sirona, Germany	2250h x 1600w x 1600d	85	5-7	14	0,15-0,3	4,5'	15x15x15	CCD	/	/	sea/sta
Dental CBCT	TeraRecon, USA	1170h x 1570w x 1925d	90	4	19,37	0,1	2'	81x76	CsI FPD	0,2	/	sea
3D Mercuray	Hitachi Medical, Japan	2250h x 1840w x 1900d	60-120	10-15	9,5	0,1-0,4	5'	220, 180, 120 (dia)	CCD	/	12	sea
CB throne	Hitachi Medical, Japan	1800h x 1800w	120	15	9,6	0,1-0,2	/	170, 100 (dia)	CCD	/	12	sea
NewTom 3G	QR, Italy	1890w x 2500d	110	< 15	36	0,16-0,42	/	100, 150, 200 (dia)	/	/	/	lay
Scanora 3D	Soredex, Finland	1963h x 1541w x 1100d	65-85	0,5-8	10-20	0,15-0,35	1-3'	124 x 124	CCD	0,4	/	sea
Kavvo 3D	Kavo, Germany	1830h x 1160w x 1220d	90-120	3-8	8,5-24	0,12-0,4	1'	80x80...230x170	Am. Si. FPD	0,5	14	sea

ST = scan time
RT = reconstruction time
CMOS = Complementary Metal Oxide Semiconductor
FS = focal spot
GS = gray scale
Pat. Pos. = patient position
sea = seated
sta = standing
lay = laying

Tableau 10 : caractéristiques physiques des cone-beam (Lain M., Neil H., 2008).



Photo n°11 : La Veraviewpocs 3D de Morita (David M., Dohan Ehrenfest, 2008)



Photo n°12 : La Planmeca ProMax 3D (David M., Dohan Ehrenfest, 2008)



Photo n°13 : Glileos de Sirona (David M., Dohan Ehrenfest, 2008)

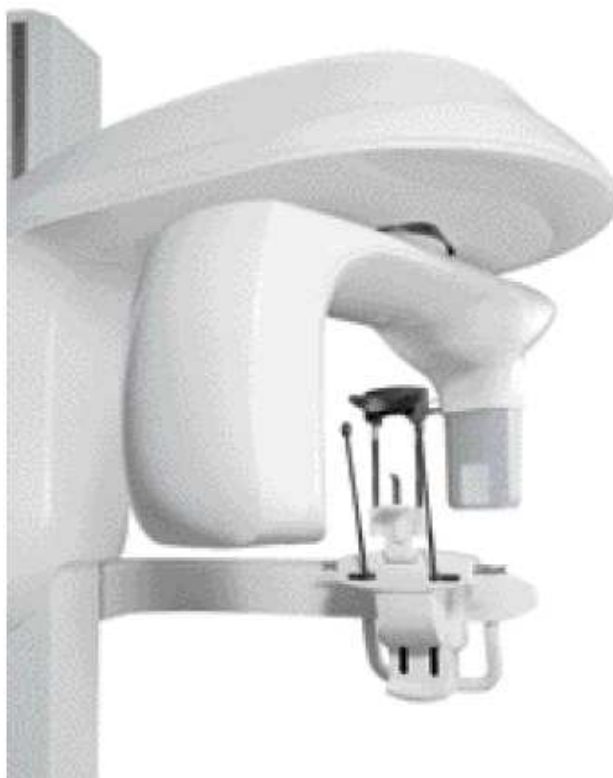

Photo n°14 : La Kodac K9000 (David M., Dohan Ehrenfest, 2008)

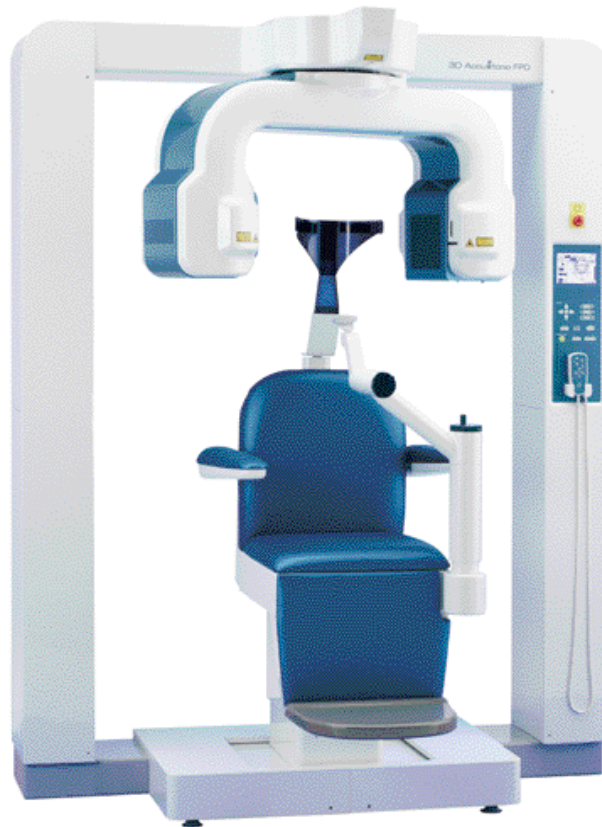

Photo n°15 : L'Accutomo 3D de Morita (David M., Dohan Ehrenfest, 2008)

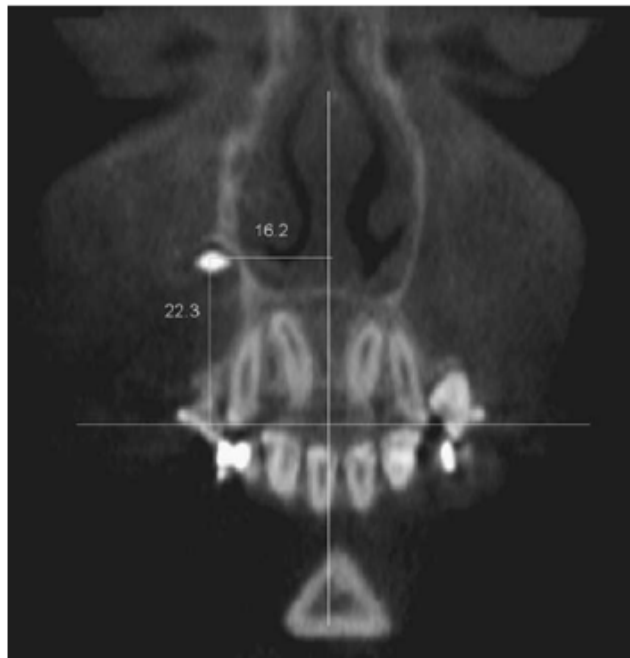
Méthode :

Le patient est assis ou debout en fonction des machines. La tête est soutenue par têtère et maintenue fixe par une sangle ou des ailettes qui se resserrent avant la mise en marche de l'acquisition des clichés. Enfin le patient doit avoir une respiration légère afin d'optimiser la qualité de l'examen. Selon les différentes techniques existantes, le patient peut mordre dans une pièce occlusale incisive.

Localisation des canines incluses maxillaires par technique cone-beam :

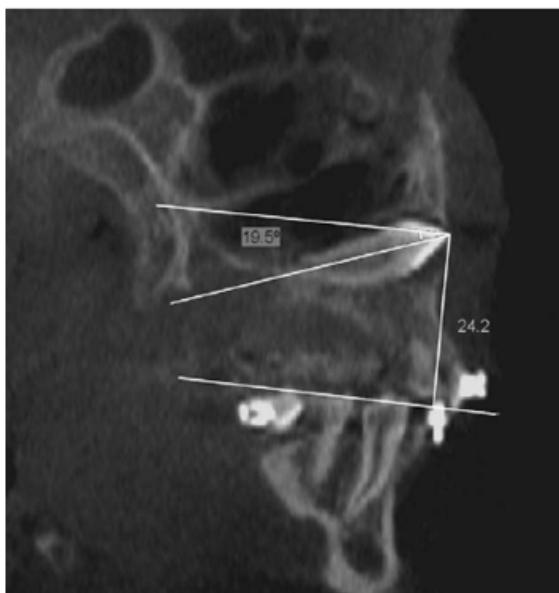La localisation des canines incluses à l'aide d'un cone-beam est soit visuelle (la reconstruction 3D), soit mathématique. Mathématiquement, on utilise les données géométriques basées sur les lignes de référence (la ligne parallèle au plan occlusal, la ligne médiane) et les trois plans de référence de l'espace (axiale ou transversale, coronale ou frontale et sagittale ou sagittale médian). La réalisation de mesures et d'angles permettent de localiser les canines incluses dans l'espace. On mesure la distance entre la canine et ces repères spatiaux grâce à des projections orthogonales. On détermine d'une part l'angle formé

par le grand axe de la canine incluse et la ligne parallèle au plan occlusal, d'autre part l'angle qu'elle forme avec la ligne médiane. Dans le plan coronal, on mesure la distance puis l'angle entre la pointe cuspidienne et le plan occlusal, ainsi que ceux entre la pointe cuspidienne et la ligne médiane. Dans le plan sagittal on détermine la distance entre la pointe cuspidienne et le plan occlusal, l'angle formé par la dent incluse et le plan occlusal, l'angle situé entre l'incisive latérale et le plan occlusal ainsi que l'angle compris entre l'incisive centrale et le plan occlusal. Dans le plan horizontal ou axial, on mesure la distance entre la pointe cuspidienne et la ligne médiane, l'angle formé par la pointe cuspidienne et la ligne médiane est aussi déterminé.



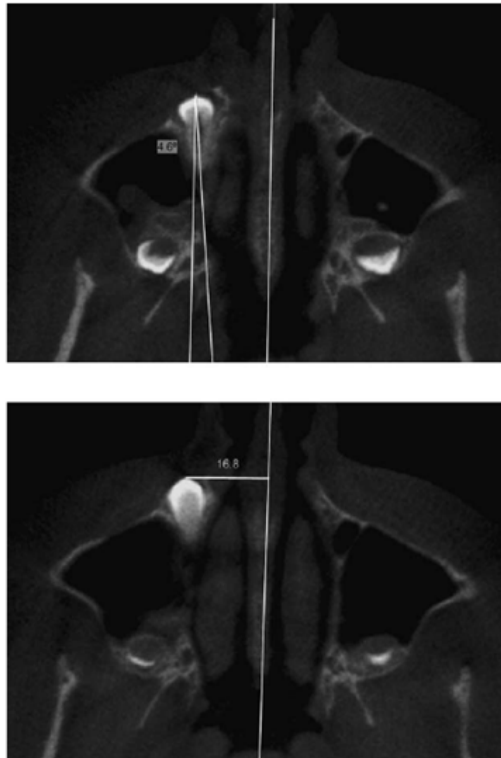
Radio n°34 : Mesure de la distance entre la cuspide de la canine incluse et la ligne médiane (16,2 mm) et la mesure de la distance entre la cuspide de la canine incluse et le plan occlusal (22,3 mm) (Walker L. and Al., 2005).

La mesure des distances entre la couronne de la canine incluse et les plans occlusal et sagittal (coupe frontale).



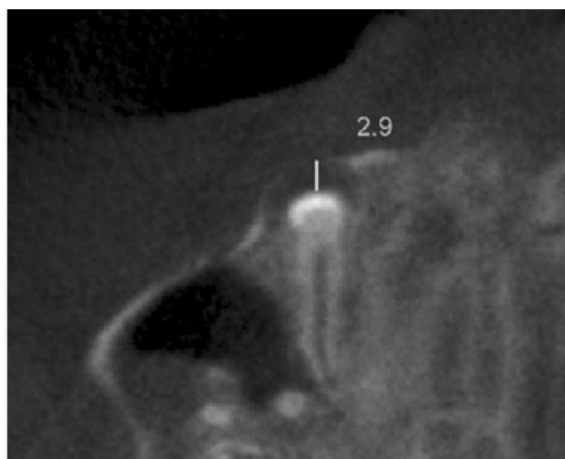
Radio n°35 : La mesure de l'angle formé par l'axe de la canine incluse maxillaire et le plan occlusal ($19,5^\circ$), la distance comprise entre la cuspide de la canine incluse maxillaire et le plan occlusal (24,2 mm) (Walker L. and Al., 2005).

La mesure de l'angle compris entre l'axe corono-radulaire de la canine incluse et les plans occlusal ainsi que la distance comprise entre la pointe cuspidienne et le plan vertical (coupe sagittale).



Radio n°36 : L'angle formé par l'axe de la canine incluse maxillaire et le plan median ou plan sagittal médian ($4,6^\circ$), la distance comprise entre la cuspidie de la canine incluse maxillaire et le plan sagittal médian (16,8 mm) (Walker L. and Al., 2005).

Sur la radiographie du haut : la mesure de l'angle comprise entre l'axe corono-radulaire de la canine incluse et le plan vertical. Sur la radiographie du bas : la mesure de la distance comprise entre la pointe cuspidienne et le plan vertical (deux coupes axiales).

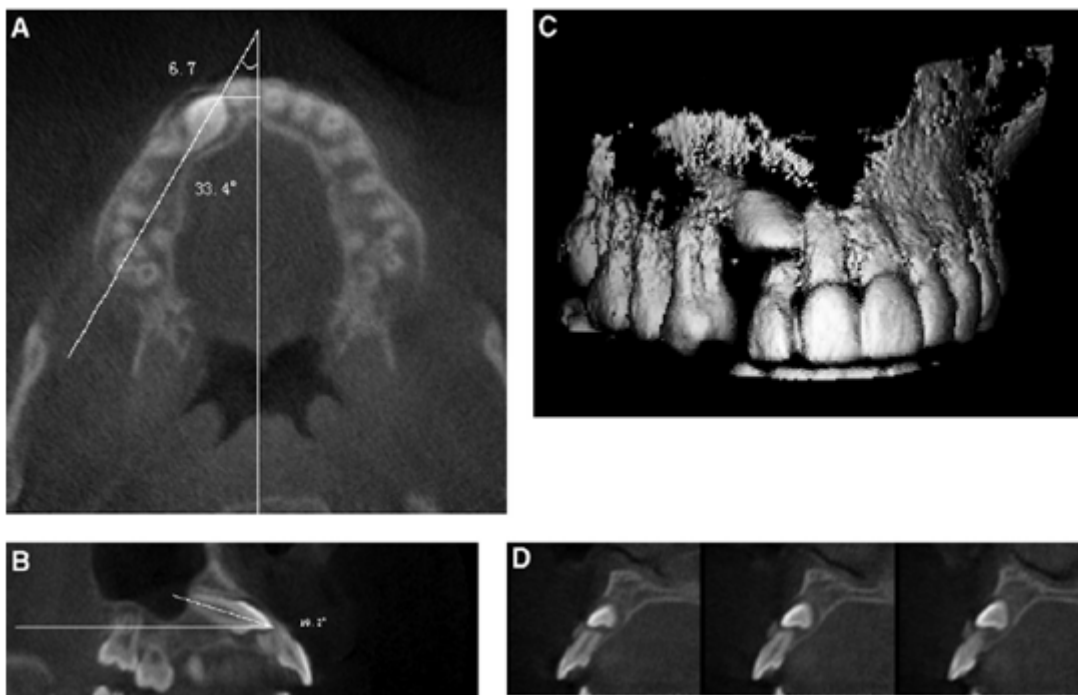


Radio n°37 : Mesure du sac péri-coronaire en millimètre (Walker L. and Al., 2005).

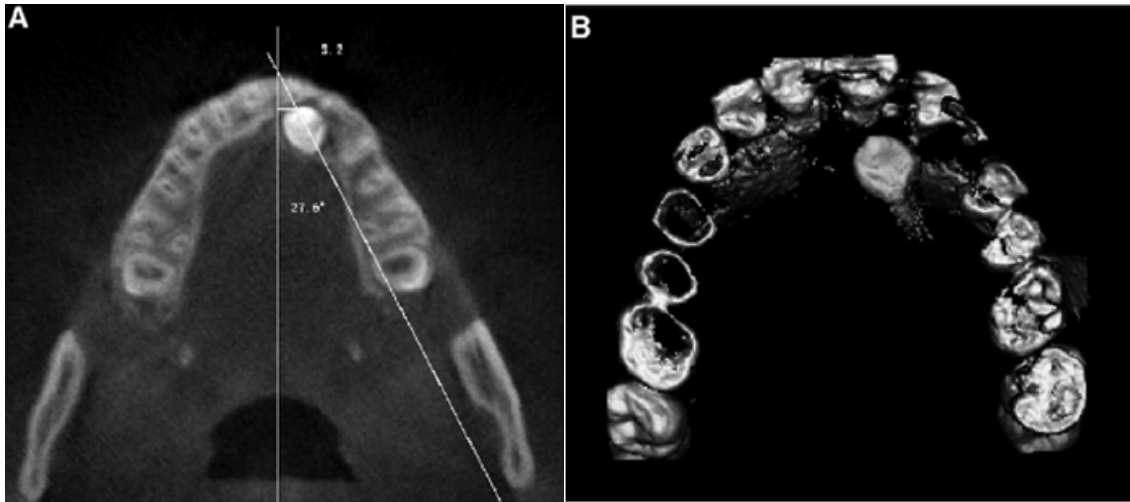
La mesure de la distance entre la pointe cuspidienne de la canine incluse et le bord périphérique du sac péri-coronaire.

Ces mesures permettent d'apprécier les relations avec les structures adjacentes, d'évaluer la résorption des incisives, d'objectiver la largeur des alvéoles (canine incluse et controlatérale en éruption normale) et l'épaisseur de leur follicule dentaire (ou sac péri-coronaire). Aussi de déterminer avec précision le type d'impaction (**Walker L. and Al., 2005**).

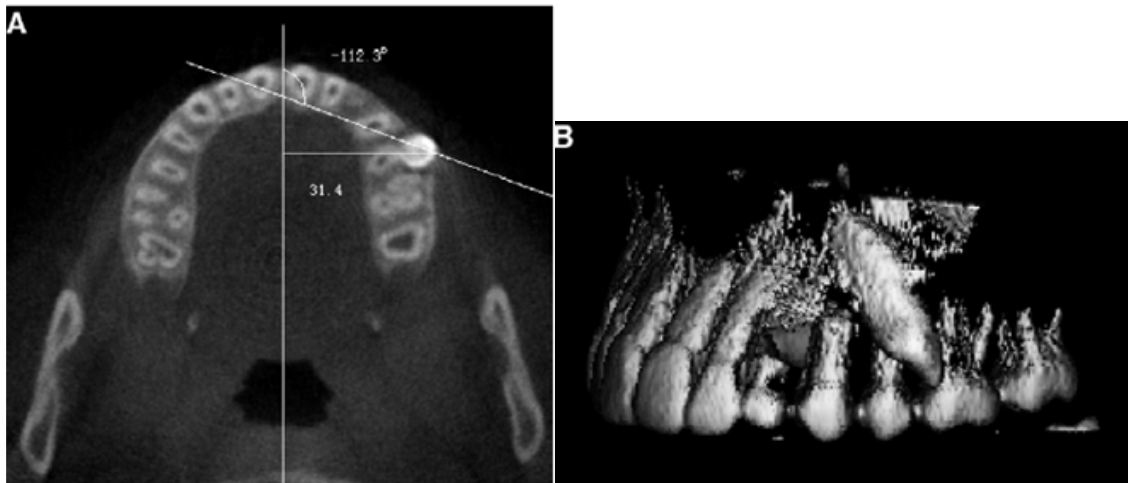
Le CBCT permet ainsi d'orienter la canine incluse dans l'espace selon les trois plans de l'espace et par rapport aux lignes occlusale et médiane. Le type d'impaction qui est soit la position vestibulaire, la position palatine ou la position intermédiaire qui varient dans l'espace et fonction de leur situation verticale, horizontale ou inclinée. Ces variations sont caractérisées au CBCT par les positions, mésio-vestibulaire, mésio-palatine, mésio-distale (au milieu de l'espace situé entre l'incisive latérale et la première prémolaire, c'est la position normale in situ), distale, horizontale ou en position inversée (**Deng-gao L, Wan-lin Z and Al., 2008**).



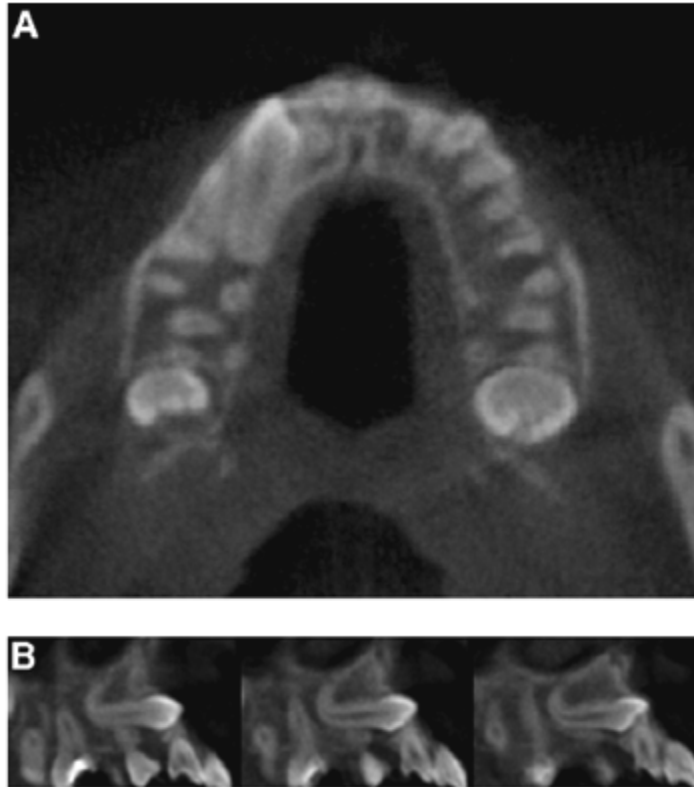
Radio n°38 (A) : Coupe axiale montrant une 13 incluse, en contact distal avec la 11, l'angle horizontal avec la ligne médiane est de 33,4° et la distance entre la cuspidie et la ligne médiane distance est de 6,7 mm. Radio n°39(B) : Vue sagittale, l'axe principal de la 13 fait un angle de 19,2° avec le plan occlusal. Radio n°40(C) : La vue 3D, la 13 a une direction mésio-vestibulaire. Radio n°41(D) : La cuspidie de la 13 est vestibulaire par rapport à la racine de la 12. On note une résorption sévère de la racine de la 12. (Deng-gao L, Wan-lin Z and Al., 2008)



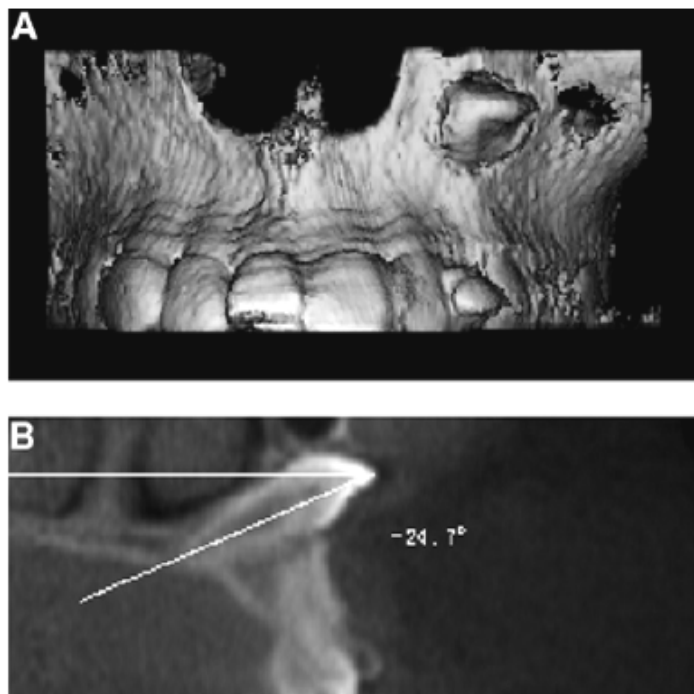
Radio n°42(A) : Coupe axiale, 23 en position palatine à proximité de 22 et 21. Radio n°43 (B) : Coupe tri-dimensionnelle, 23 en position palatine à proximité de 22 et 21. (Deng-gao L, Wan-lin Z and Al., 2008)



Radio n°44 (A) : Coupe axiale, 23 en position vestibulaire direction oblique en arrière (distal). Son axe principal forme horizontalement avec la ligne médiane sagittale un angle égal à $-112,3^\circ$. Sa cuspide est distante de la ligne médiane sagittale de 31,4 mm. Radio n°45 (B) : La 3D permet de voir les rapports de proximité de la 23 en position disto-vestibulaire. (Deng-gao L, Wan-lin Z and Al., 2008)

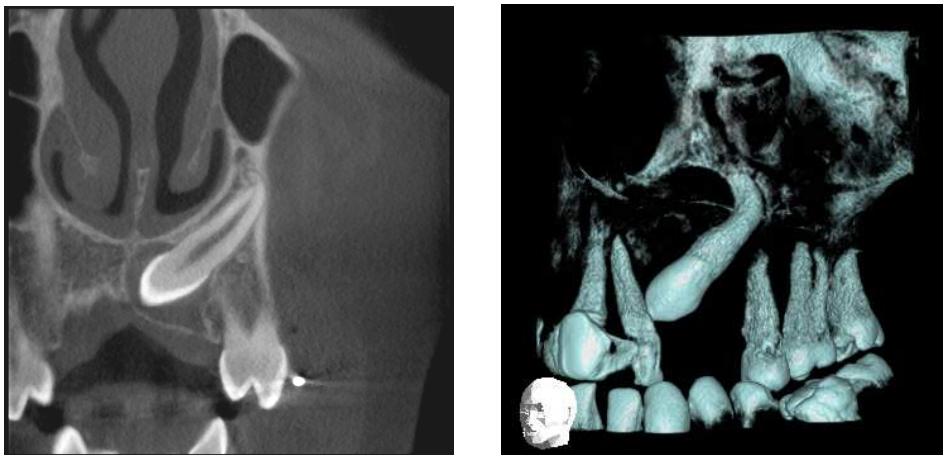


Radio n°46 (A): coupe axiale et Radio n°47 (B) : coupe transaxiale ou sagittale médiane. La canine incluse maxillaire a son axe orienté horizontalement (Deng-gao L, Wan-lin Z and Al., 2008).



Radio n°48 (A): la reconstruction en 3D montrant la couronne de la 23 en position horizontale et proche de la fosse nasale gauche. Radio n°49 (B): coupe transaxiale de la 23 en position oblique (son axe) et ectopique au-dessus de la 22 réalisant un angle de -24,7° avec le plan occlusal (Deng-gao L, Wan-lin Z and Al., 2008).

Le tableau n° 10, confirme les travaux antérieurs réalisés sur la localisation des canines incluses maxillaires, en ce sens que la position de prédilection est palatine. Ici avec la CBCT la localisation est plus précise. D'après l'étude de **Deng-gao L, Wan-lin Z and Al. en 2008** ; les inclusions sont orientées mésialement de préférence et en position palatine (74 cas sur 210 inclusions étudiées). Soixante sept cas sur 210 sont mésio-vestibulés.



Radio n°50: cliché 2D et Radio n°51 : cliché 3D. Direction mésiale de deux canines incluse maxillaire gauche. Chez deux patients (Cas du Dr.Hodez)

<i>Impaction</i>	<i>No. of cases</i>	<i>Horizontal angles (mean ± SD)</i>	<i>Horizontal distances (mean ± SD)</i>	<i>Vertical angles (mean ± SD)</i>
M-L-I	67	24.6 ± 18.9***	6.5 ± 4.0***	30.5 ± 12.4***
M-P-I	74	54.7 ± 15.4***	3.8 ± 2.4***	43.5 ± 13.1***
In situ impaction	31	10.3 ± 32.3***	13.6 ± 3.6***	58.4 ± 13.3*
Distal impaction	12	-96.6 ± 62.3**	22.2 ± 7.9	42.6 ± 17.1**
Horizontal impaction	18	22.0 ± 30.7***	8.4 ± 6.1***	4.8 ± 5.7***
Inverted impaction	8	-25.9 ± 35.1	16.6 ± 4.7	-44.7 ± 22.9***
Control	30	-24.1 ± 9.5	18.4 ± 1.6	64.8 ± 5.0

M-L-I, mesiolabial impaction; M-P-I, mesial-palatal impaction.

Tableau 11: Valeurs statistiques des angulations (verticales et horizontales) et des distances horizontales (Deng-gao L, Wan-lin Z and Al., 2008).

Il apparait dans ce tableau récapitulatif, qu'une canine incluse est en position mésio-palatine (palatine) lorsque sur une vue axiale, on a successivement $54,7^{\circ} \pm 15,4^{\circ}$, $43,5^{\circ} \pm 13,1^{\circ}$, $3,8 \pm 2,4$ mm. Représentant respectivement les angles que font l'axe principal de la canine incluse avec le plan occlusal et la ligne médiane, la distance entre la pointe cuspidienne de la canine impactée et la ligne médiane. Cela pourrait signifier que sur une vue axiale, une canine incluse peut-être suspectée d'être palatine lorsque les inclinaisons horizontale et verticale

mesurent au moins respectivement 39,3° et 30,4°. Que l'inclusion est mésiale lorsqu'elle est distante de la ligne médiane d'au moins 1,4 mm.

Une canine incluse est en position mésio-vestibulaire (vestibulaire) lorsque sur vue axiale, on a successivement 24,6°±18,9°, 30,5°±12,4°, 6,5±4,0 mm. Représentant respectivement les angles que font l'axe principal de la canine incluse avec le plan occlusal et la ligne médiane, la distance entre la pointe cuspidienne de la canine impactée et la ligne médiane. Cela signifie que sur une vue axiale, une canine incluse peut-être suspectée d'être vestibulaire lorsque les inclinaisons horizontale et verticale mesurent au moins respectivement 5,7° et 18,1°. L'inclusion est mésiale lorsque la distance avec la ligne médiane est inférieure ou égale à 2,5 mm.

Les résultats enregistrés dans le tableau 11, sont en concordance avec ceux des études précédentes avec le panoramique et la retro-alvéolaire ; la pointe cuspidienne de la canine est située au tiers médian des incisives latérales, justifiant ainsi cette zone comme la plus fréquemment touchée par la résorption. **Deng-gao L, Wan-lin Z and Al. en 2008** résument dans le tableau (11) leur travail sur 210 canines incluses. Dans le plan vertical, les inclusions canines maxillaires en position mésio-vestibulaire se localisent au tiers (1/3) apical de l'incisive latérale maxillaire ; soit 27 cas sur les 210 canines incluses. Et 37 canines incluses en situations mésio-palatines sont localisées au tiers (1/3) médian des incisives latérales maxillaires.

<i>Impaction</i>	<i>Supra-apical</i>	<i>Apical Middle Cervcal</i>			<i>Coronal</i>
		<i>1/3</i>	<i>1/3</i>	<i>1/3</i>	
M-L-I	4	27	18	14	4
M-P-I	1	11	37	23	2
In situ impaction	0	2	11	18	
Distal impaction	1	6	1	3	1
Horizontal impaction	6	10	2		
Inverted impaction	8				
Total	20	56	69	58	7

M-L-I, mesiolabial impaction; *M-P-I*, mesial-palatal impaction.

Tableau 12: Distribution de la position de la cuspside des canines incluses maxillaire par rapport aux racines des incisives latérales (Deng-gao L, Wan-lin Z and Al., 2008).

3.2.5.3 *Avantages*

Le Cone-Beam est un excellent examen pour examiner la sphère crânio-faciale. Ceci pour plusieurs raisons :

La réduction de dose efficace qui est comprise entre 0,035 et 0,10mSv, soit 98% de moins que le scanner (0,4mSv). L'irradiation est 20% de moins que celui du scanner (**Becker A., 2007**). D'après des articles parus le "An issue of the journal of the Californian Dental Association reported on the 2002 Inaugural Conference of the (California) Coast Conference on Orthodontic Advances in Science and Technology" rapporté par le même auteur; cette dose serait comparable à celle d'une radiographie de routine en pratique dentaire. La zone d'irradiation aux rayons X est très circonscrite à la région examinée grâce à des collimateurs intégrés.

Le temps d'acquisition de l'image est très court, environ 17 secondes.

La résolution spatiale de l'image est très bonne.

Les images sont très peu dégradées par les artefacts métalliques (**Lain M., Neil H., 2008**) (Image n°2).

Permet de représenter les variations de position de la canine incluse maxillaire dans les trois plans de l'espace (**Deng-gao L, Wan-lin Z and Al., 2008**).

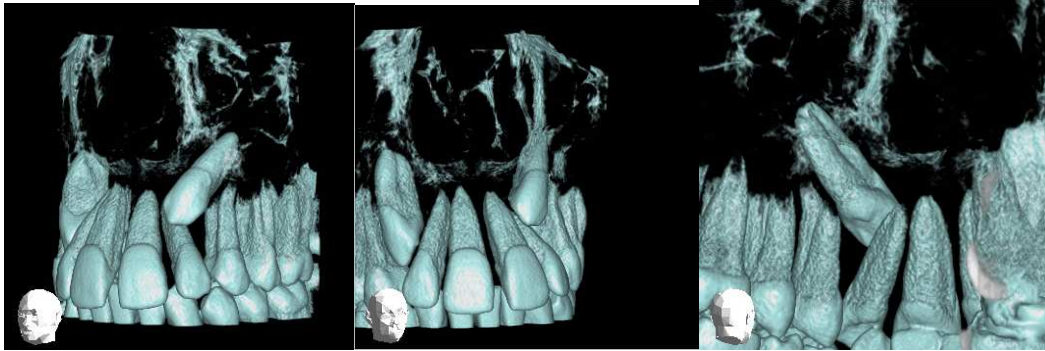
Permet de mieux discriminer les contacts entre canines impactées et incisives (**Deng-gao L, Wan-lin Z and Al., 2008**).

Permet de mieux voir les résorptions radiculaires.

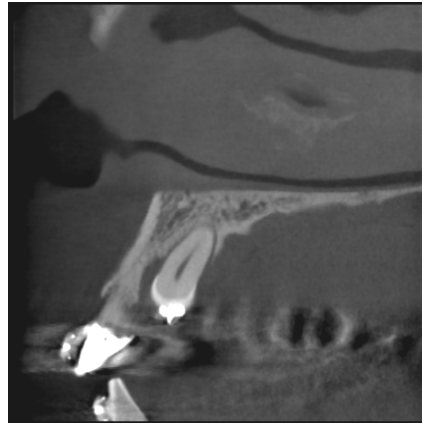
Permet une représentation 3D des dents sans les tissus (osseux et mous) environnant, ce qui facilite une vision élémentaire de chacune d'elles et de mieux voir leur relation les unes avec les autres (**Becker A., 2007**).

La finesse du détail des images, les faibles doses de rayons X font de lui l'appareil de choix de radiodiagnostic de la région dento-maxillofaciale (**Pasquet G., Cavezian R., 2009**).

Le cone-beam permet une bonne exploration des ATM, des pathologies parodontales, traumatismes alvéolo-dentaires, ainsi qu'une exploration excellente pré-implantaire.



Radio n°52, Radio n°53, Radio n°54: Reconstructions 3D, respectivement deux vues vestibulaires de 13 et 23 incluses ainsi qu'une vue palatine de 13 (Cas du Dr.Hodez)



Radio n°55: coupe sagittale (Cas du Dr.Hodez)

3.2.5.4 *Inconvénients*

Le cone-beam n'est pas en soit une panacée en radiologie car son rôle dans la radiographie tête et cou est critiquable :

La recherche en cone-beam est challenge car elle est à cheval sur différentes technologies (panoramique et scanner).

Il n'est pas indiqué pour la recherche de caries sur les dents restaurées par l'amalgame ainsi que les dents couronnées à cause des artefacts métalliques moindres mais gênants. Il faudra en tenir compte dans l'examen pré-implantaire pour les sites adjacents aux dents à tenon métallique.

Il est préférable de faire une retro-alvéolaire pour apprécier la lamina dura car elle est plus fine et plus précise en information.

Pour éviter les artefacts de mouvement, la tête du patient doit être maintenue fixe lors de l'acquisition des images.

L'interprétation de l'image est difficile, car on est désorienté lorsqu'on utilise les champs réduits sans la reconstruction 3-D.

Les images des organes périphériques à l'objet radiographié peuvent subir l'effet de distorsion.

Le cone-beam donne très peu d'informations sur les tissus mous en raison de sa faible résolution en densité.


Le CBCT a un coût plus ou moins élevé car la prise en charge par la sécurité sociale n'est pas encore acquise dans tous les départements.

Son utilisation demande une formation et beaucoup d'entraînements.

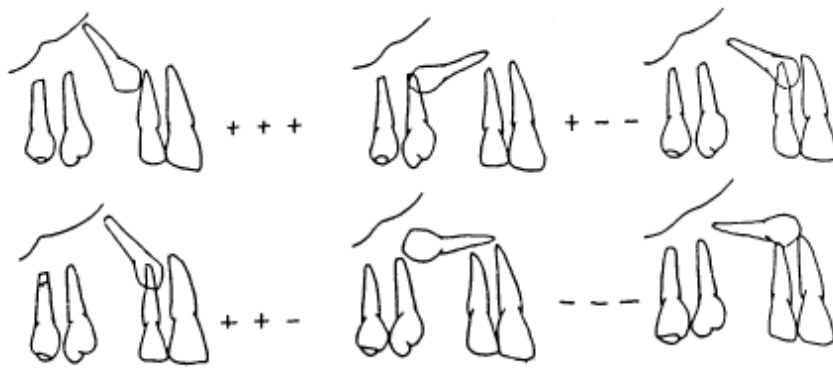
3.2.6 Reconstruction en trois dimensions (3D)-TDM et en trois dimensions (3D)-CBCT

En 1965, Dahan J. représentait déjà les canines incluses maxillaires dans les trois plans de l'espace, représentation identique à celle des images 3D-TDM et 3D-CBCT.

- par rapport aux plans horizontal et sagittal



- par rapport aux plans frontal et horizontal



- par rapport aux plans frontal et sagittal

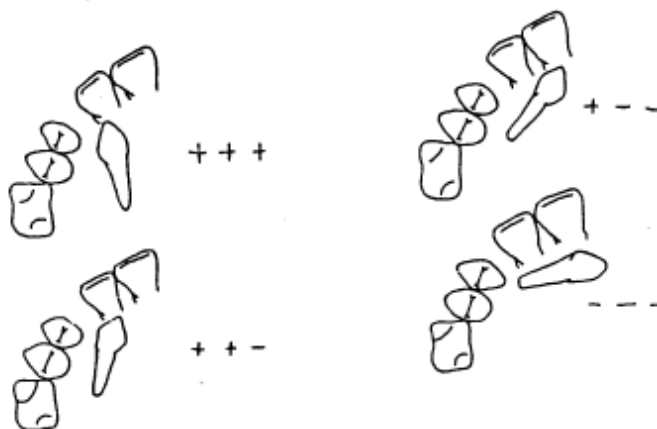


Fig. 52 : Représentation tridimensionnelle des canines incluses maxillaires (Dahan J., 1965)

La modélisation tridimensionnelle (TDM et CBCT) est une référence indispensable pour l'orthodontie, la chirurgie, l'anatomie, l'anthropologie et la médecine légale (**Treil J., Braga J., Aït Aneur A., 2009**). La modélisation 3D des données numériques (données natives) issues des examens TDM et CBCT sont sauvegardées en format DICOM. Format contenant les informations anatomiques et un outil mathématique (les axes d'inertie). Les modèles 3D sont créés à partir de relevés sur les coupes natives MDCT (Modélisation Tridimensionnelle ou scanner) et sur les coupes natives CBCT (Cone-Beam CT) de repère anatomiques (du corps humain pour la TDM et des dents pour le CBCT).

La reconstruction 3D est générée à partir de deux types de données : de données osseuses simples modélisées à partir des coordonnées cartésiennes des repères anatomiques et dentaires, de données obtenues à l'aide d'un outil mathématique original en biologie du développement ou « les axes d'inertie ou X, Y, Z ». Pour la modélisation de l'étage osseux basal (charpente maxillo-faciale), 16 repères anatomiques sont sélectionnés : les deux foramen supra-orbitaires (contient le nerf ophtalmique ou VI), les deux foramen infra-orbitaires, le grand rond et grand palatin (contiennent le nerf maxillaire), les foramen nasopalatins supérieur et inférieur (contiennent le nerf maxillaire ou V2), les deux foramen mentonniers mandibulaires (contiennent le nerf mandibulaire ou V3) et la tête des deux marteaux du tympan.

La construction géométrique en TDM est réalisée à partir des coordonnées cartésiennes X, Y, Z, des 16 repères anatomiques. L'axe principal est l'axe le plus long (pour la dent, il correspond à l'axe corono-radiculaire), l'axe secondaire est l'axe intermédiaire, le troisième axe est l'axe le plus court (**Treil J., Braga J., Aït Aneur A., 2009**).

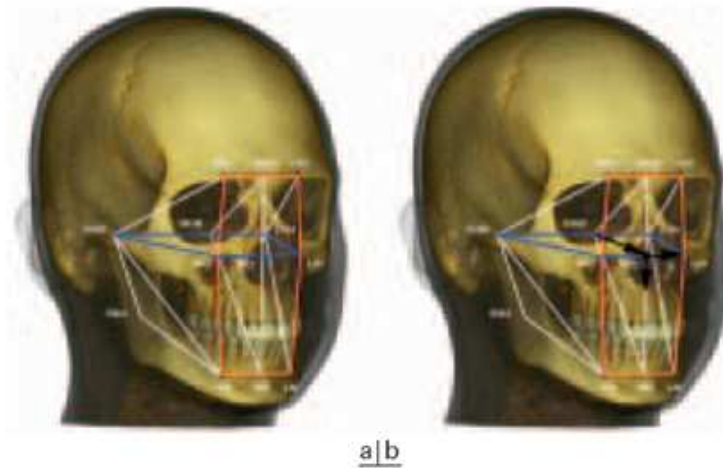


Fig. 53 : a. La «charpente maxillo-faciale» Modélisation 3D de la composante osseuse basale du viscéro-crâne. b. La composante. La «charpente maxillo-faciale» et son repère orthonormé direct (Treil J., Braga J., Aït Aneur A., 2009)

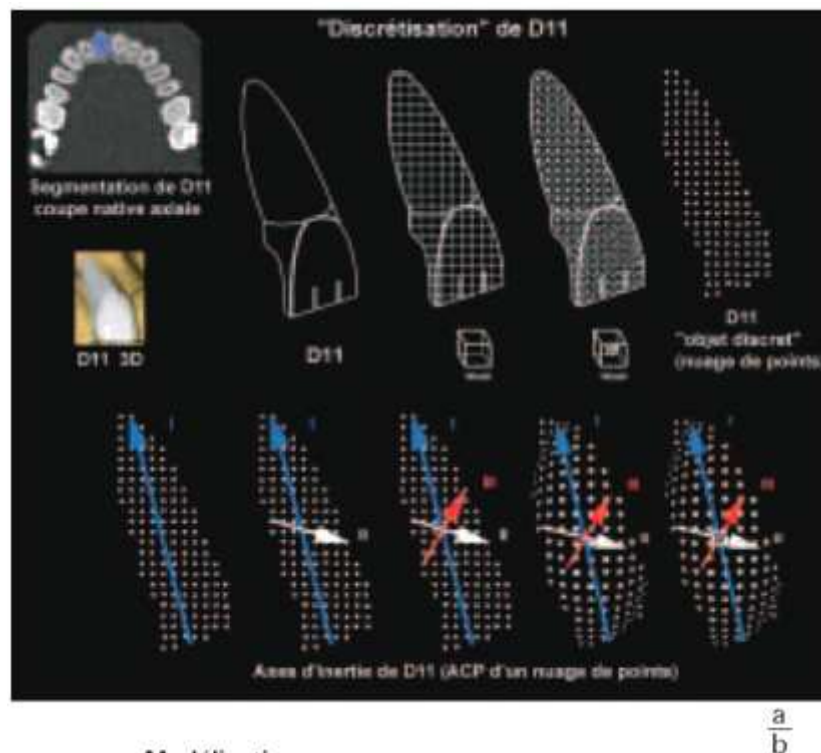


Fig. 54 : a. «Discretisation» de l'incisive centrale maxillaire droite (D11). L'objet «direct» correspond à un nuage de points. b. Le calcul des axes d'inertie de l'objet discret correspond à une analyse en composantes principales (ACP) du nuage de point (Treil J., Braga J., Aït Aneur A., 2009).

L'axe principal d'inertie d'une dent est l'axe corono-radulaire. La définition mathématique des hémi-arcades, de chaque arcade ainsi que de l'ensemble des deux est possible grâce au calcul des axes d'inertie d'un groupe de dents. La modélisation 3D est donc une hiérarchie d'éléments mathématiquement définis et d'éléments anatomiquement homogènes représentés

par : chacune des dents, les 4 héli-arcades, les 2 arcades maxillaire et mandibulaire, l'ensemble des 2 arcades, la charpente maxillo-faciale (Treil J., Braga J., Aït Aneur A., 2009).



Fig. 55 : Modélisation des arcades dentaires : parallélisme des axes d'inertie chez le sujet ortho-morphique. (Treil J., Braga J., Aït Aneur A., 2009)

Dans la modélisation TDM, l'axe principal X est dans le plan frontal et horizontal, l'axe secondaire Y est ventro-dorsal c'est-à-dire dans le plan sagittal, l'axe Z est perpendiculaire aux deux dernières (Treil J., Braga J., Aït Aneur A., 2009).

Grâce à cette reconstitution, on visualise : L'image de la canine incluse maxillaire en éliminant les structures voisines, les rapports de la canine en privilégiant les seules structures qui intéressent le chirurgien par élimination des éléments inutiles, dans tous les angles souhaités pour apprécier sa forme et ses rapports de dans tous les sens de l'espace. Elle permet de mesurer les distances (en millimètre) entre la canine incluse et les structures anatomiques voisines (dents, sinus maxillaire, fosses nasales et l'os maxillaire).

La 3D est une représentation anatomique très proche de la réalité, aidant ainsi au praticien à stimuler son acte. Elle permet de quantifier les relations de la canine incluse maxillaire dans l'espace. On met ainsi en évidence ses relations avec les structures adjacentes, on évalue les résorptions des incisives, on objective la largeur des alvéoles (de la canine incluse et de la controlatérale en éruption normale) ainsi que le rapport de son follicule dentaire (avec les racines des dents adjacentes et les tissus environnants). Cette vue autorise une matérialisation nette et sans ambiguïté du type d'impaction palatin, vestibulaire ou médiane (Walker L. and Al., 2005).

3.2.7 Le diagnostic radiographique des résorptions radiculaires des incisives permanentes maxillaires par les canines incluses :

La résorption radiculaire des incisives permanentes maxillaires est associée dans 48% des cas chez les enfants de neuf à quinze ans présentant des canines incluses maxillaires (Ericson et Kurol, 2000).

L'incisive latérale est la plus touchée soit 37 sur 47 cas étudiés (Ericson et Kurol, 1987).

Cette résorption ne peut-être visible que radiologiquement. (Falahat B., Ericson S. et coll. 2008).

Elle toucherait 12% de cas d'enfants ayant 10-13 ans présentant des canines incluses maxillaires. Le degré de résorption varie avec l'âge ; il serait plus élevé à l'âge de 12-12,9 ans. (Ericson et Kurol, 1987)

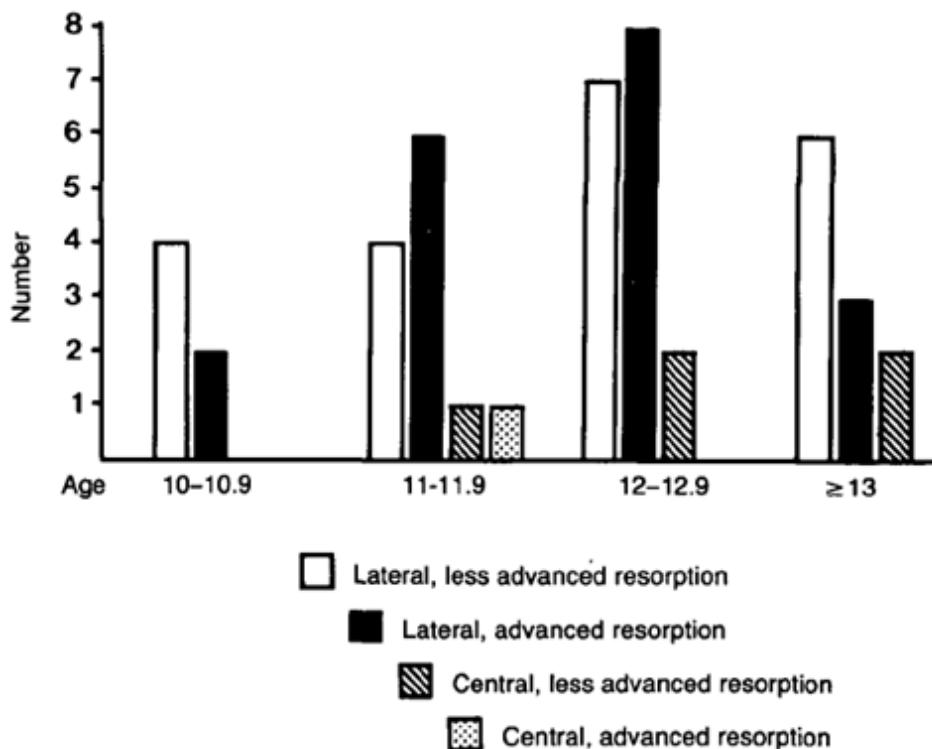


Fig. 56 : L'âge de diagnostic des canines incluses en fonction du degré de résorption des racines des incisives latérales (Ericson et Kurol, 1987)

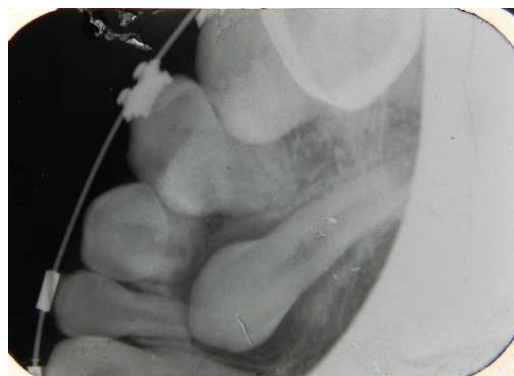Ce degré de résorption est lié aussi à la position de l'inclusion canine, en effet il est élevé dans les cas d'inclusion palatine et disto-palatine (Ericson et Kurol 1987).

Association between Cuspid Crown Position and Degree of Resorption					
	Cuspid position relative to the resorbed root				Total
	Lingual	Distolingual	Distal	Buccal	
Moderate resorption	7	7	2	5	21
Advanced resorption	6	7	4	2	19
Total	13	14	6	7	40

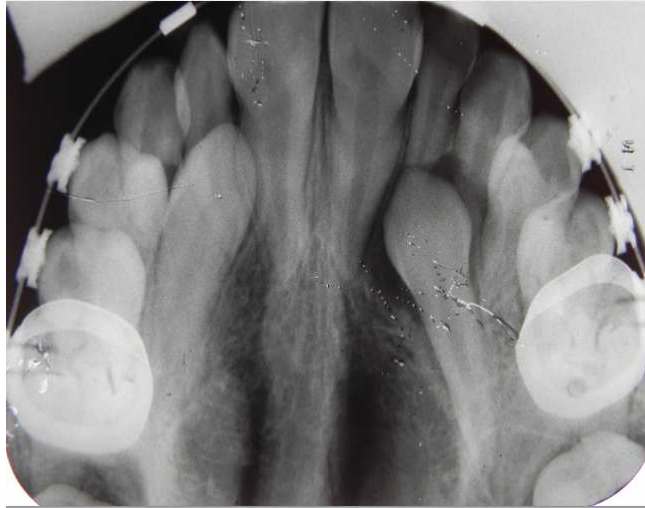Tableau 13: Association de la position de la cuspid de la canine incluse maxillaire et le degré de résorption de la racine des incisives maxillaires (Ericson et Kurol, 1987)

La résorption est difficilement détectable par les radiographies conventionnelles que sont les radiographies intra-buccales ainsi que par les panoramiques dentaires (Ericson et Kurol, 1987, Preda L. and al. 1997, Krennmair G. and al. 1995 par Falahat B., Ericson S. et al. 2008).

Exceptionnellement elle peut-être visible lorsque la canine incluse est palatine ou vestibulaire par rapport aux racines incisives (Ericson et Kurol, 1987).



Radio n°56 : Résorption de l'incisive latérale maxillaire gauche (22) par la canine maxillaire gauche (23) incluse. (Patient du Dr. Anastasio D., CHU Metz-Thionville)



Radio n°57 : Résorption de l'incisive latérale gauche (22) par la canine maxillaire gauche (23) incluse (Patient du Dr. Anastasio D. CHU Metz-Thionville)

Pour **Follin ME, Lindvall AM. (2005)**, hormis les cas où la canine incluse se chevauche avec la racine incisive, il est difficile de détecter une résorption radiculaire située en palatin sur une radiographie intra-orale. Ceci expliquerait la préférence de la tomodynamométrie par rapport à ces techniques. Le scanner permet de la mettre en évidence dans plus de 50% des cas (**Ericson et Kurol 1987**).

Un panoramique dentaire initial réalisé concomitamment au scanner est nécessaire pour prédire une éventuelle gravité des lésions (**Ericson et Kurol, 1988**).

Dans le plan vertical, la résorption radiculaire est dans 82 % située au niveau du tiers (1/3) médian de la racine des incisives latérales (**Ericson et Kurol, 1987**).

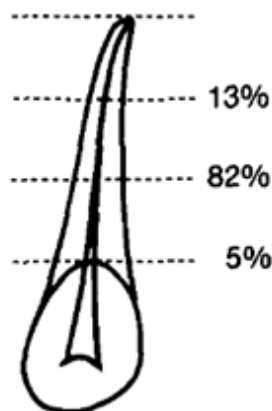


Fig. 57 : La localisation dans le plan vertical des résorptions des incisives latérales maxillaires. (Ericson et Kurol, 1987)

3.2.7.1 Le panoramique dentaire :

Ericson et Kurol en 1988 schématisent l'image panoramique d'une canine incluse maxillaire, en délimitant cinq secteurs allant de la ligne médiane inter-incisive à la face distale de la canine déciduale.

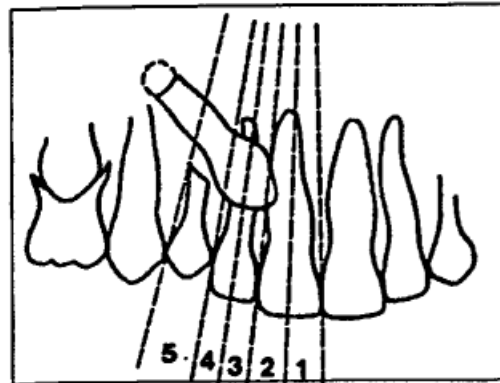


Fig. 58 : schématisation de l'image panoramique d'une canine incluse maxillaire, délimitée en cinq secteurs allant de la ligne médiane inter-incisive à la face distale de la canine déciduale. (Ericson et Kurol, 1988)

Ils évoquent un grand risque de résorption de la racine de l'incisive latérale maxillaire lorsque la cuspide de la canine incluse se trouve dans les secteurs 1 et 2. Un risque moindre dans les secteurs 3, 4 et 5.

Ericson et Kurol mesurent le risque de résorption radiculaire grâce aux angulations formées d'une part entre l'axe principal de la canine incluse et celui de l'incisive latérale (Angle β), d'autre part entre l'axe principal de la canine incluse et la ligne médiane inter-incisive (Angle α). Lorsque les angles α et β respectivement supérieurs à 25 et 28 degrés alors il y a risque de résorption radiculaire.

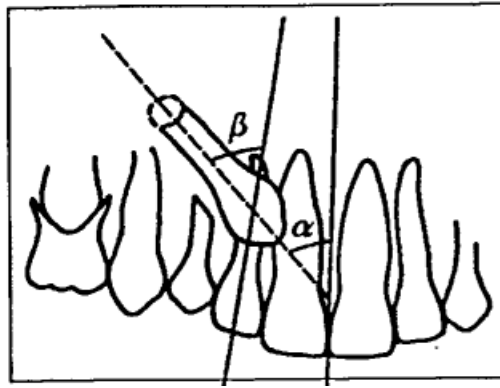


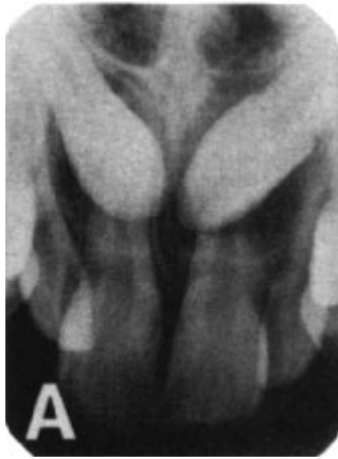Fig. 59 : La matérialisation de la résorption radiculaire incisive par la canine incluse maxillaire (Ericson et Kurol, 1988)

D'après cette étude ils concluent que l'OPT est un indicateur précoce de rétention des canines maxillaires ainsi que de résorption de la racine des incisives latérales. Pour cela ils proposent une conduite à tenir qui se résume dans quatre scénarios :

1. lorsque la canine maxillaire incluse est dans le secteur 5, c'est-à-dire en regard de la canine temporaire alors il faudra instaurer une surveillance radiographique de panoramique chaque 6 mois.
2. lorsque la canine maxillaire incluse est dans le secteur 4, c'est-à-dire en distal et au niveau de la moitié de la racine de l'incisive latérale ; c'est le meilleur moment d'extraire la canine déciduale pour libérer la voie à la canine permanente.
3. lorsque la canine maxillaire incluse est dans le secteur 3, c'est-à-dire en mésial et au niveau de la moitié de la racine de l'incisive latérale ; ils conseillent de faire un scanner afin de voir la position de la couronne de la canine incluse et de détecter une éventuelle résorption.
4. lorsque la canine maxillaire incluse est dans le secteur 1-2, c'est-à-dire au niveau de la racine de l'incisive centrale ; ils pensent que à ce stade l'inclusion de la canine est inévitable, ceci avec un grand risque potentiel de résorption. Il faudra réaliser une tomodynamométrie ou mieux un cone-beam pour évaluer la position de la canine ainsi que le degré de résorption.

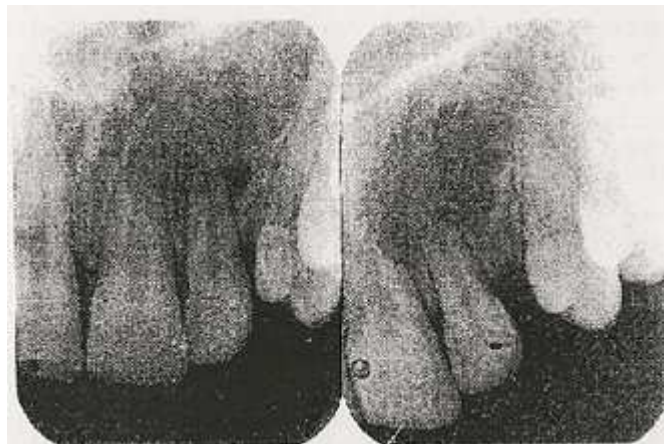3.2.7.2 La radiographie retro-alvéolaire :

Les résorptions radiculaire des incisives latérales et centrales sont difficilement détectables par les radiographies conventionnelles comme les retro-alvéolaires.



Radio n°58 : Canines maxillaires (13 et 23) incluses (Ericson et Kurol, 1987)

Lorsque deux canines maxillaires sont en inclinaison médiale et chevauchant avec les incisives latérales, alors on devine les résorptions sans certitude (**Ericson et Kurol 1987**).

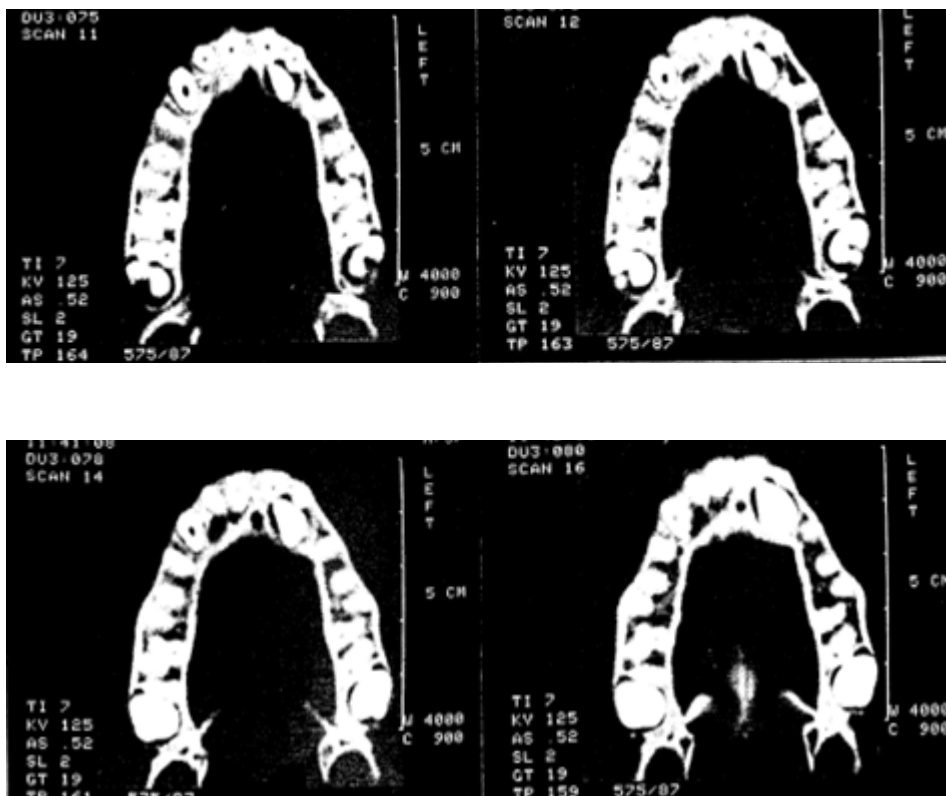


Radio n°59 : Radiographies réalisées deux semaines après l'avulsion de la canine incluse, la résorption de l'apex radiculaire est visible. (Ericson et Kurol 1988)

3.2.7.3 Le scanner

Avant la découverte du cone-beam, le scanner était la machine incontournable pour matérialiser les résorptions radiculaires des incisives supérieures par la couronne des canines incluses. Le point de vue d'Ericson et Kurol illustre parfaitement bien cette affirmation. En effet, en 1988 ils écrivaient que, face à une inclusion de canine maxillaire chez des enfants de

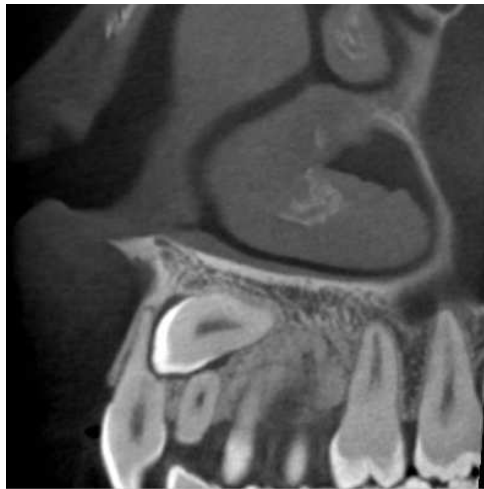
10-13 ans, il était très conseillé de passer directement à l'examen scanographique afin de vite mettre en évidence la résorption, ce qui permettrait ainsi une prise en charge rapide et adaptée). Car réalisée précocement, la tomodynamométrie permet de voir clairement la résorption des racines des incisives latérale et centrale (Ericsson et Kurol, 1988).



Radio n°60 : Scanner montrant les différentes régions de contact entre la canine maxillaire gauche (23) et les incisives maxillaires gauches (22 et 21). Résorption de 22 et 21. (Ericsson et Kurol, 1988)

En 2007, Becker constate que les cas de résorption ont quadruplés en seulement 12 ans grâce à l'avènement du scanner : de 12% à 48% (Becker A., 2007). Ceci est assez évocateur quant à la finesse des coupes tomodynamométriques.

3.2.7.4 *Le cone-beam*



Radio n°61: Résorption de la racine de l'incisive latérale maxillaire gauche (22) par la canine maxillaire gauche (23) incluse (Cas du Dr. Hodez).

Sur 27 cas d'inclusions canines maxillaires, 21 présentaient des résorptions radiculaires incisives dont 18 latérales (66,7%) et 3 centrales (11,1%).

<i>canines</i>		
<i>Incisors</i>	<i>Resorption</i>	<i>No resorption*</i>
Lateral	18/27 (66.7%)	9/27 (33.3%)
Central	3/27 (11.1%)	24/27 (88.9%)

Tableau 14: Taux de résorptions associées à 27 cas de canines incluses (Walker L. and Al., 2005)

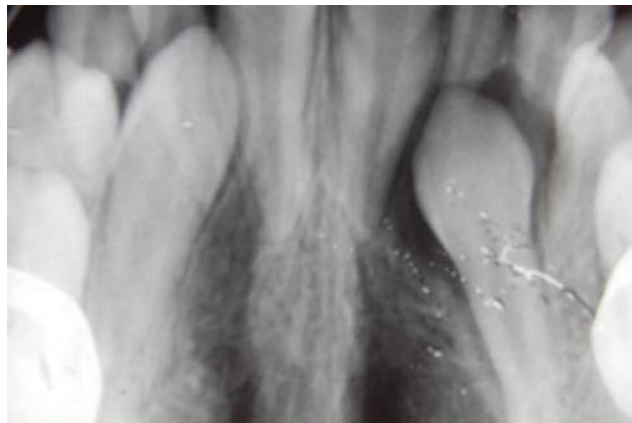
Sur les 27 cas de résorptions d'incisives maxillaires enregistrées, une seule résorption d'incisive centrale a été observée (Walker L. and Al., 2005). Il existerait une corrélation entre la proximité de la canine incluse et les résorptions radiculaires des incisives latérale et centrale. D'après l'étude réalisée par Walker, Enciso, et Mah en 2005, la canine incluse maxillaire est en contact dans 63,0% et 18,5% des cas respectivement avec l'incisive latérale et la centrale.

adjacent incisors

<i>Incisors</i>	<i>Contact</i>	<i>No contact*</i>
Lateral	17/27 (63.0%)	10/27 (37.0%)
Central	5/27 (18.5%)	22/27 (81.5%)

Tableau 15: Taux de proximité des canines incluses maxillaires avec les incisive maxillaires (Walker L. and Al., 2005)

Une résorption de la latérale existe lorsque la distance qui la sépare de la canine est inférieure ou égale à 0,5 mm.



Radio n°62 : Résorption de l'incisive latérale maxillaire gauche (22) par la canine incluse (23) maxillaire : ici on voit que la racine de la 22 est à moins de 0,5 mm du sac péri-coronaire de la 23 (Patient du Dr. Anastasio D., CHU Metz-Thionville)

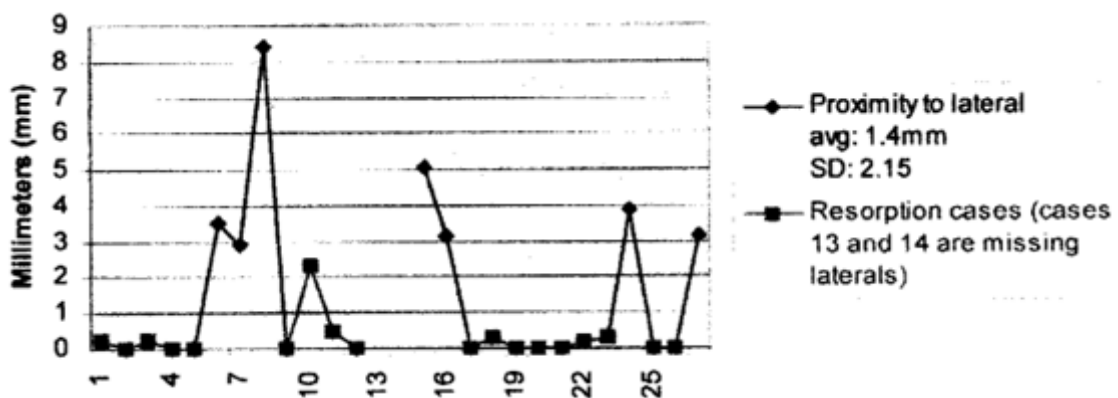


Fig. 60 : Mesure de la proximité de la canine incluse maxillaire avec l'incisive latérale maxillaire (Walker L. and Al., 2005)

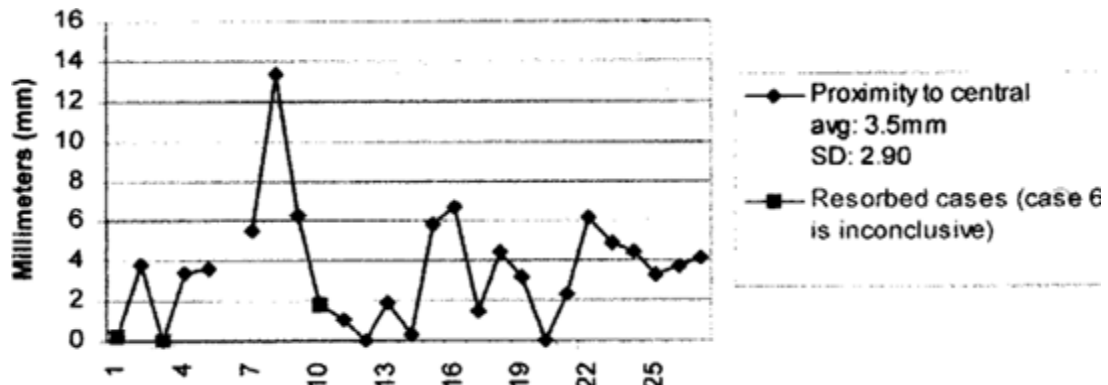


Fig. 61: Mesure de la proximité de la canine incluse maxillaire avec l'incisive latérale maxillaire (Walker L. and Al., 2005)

Les tracés représentent la corrélation entre la résorption des incisives latérales et la proximité des couronnes des canines incluses par rapport aux racines des incisives latérales et centrales.

Le premier tracé montre les incisives latérales présenteraient des résorptions lorsque la distance entre elle et la canine serait inférieure à 0,5 mm.

D'après le second tracé, les incisives centrales présenteraient une résorption que lorsque la distance entre la canine et l'incisive latérale est inférieure ou égale à 2 mm.

Les résorptions radiculaires seraient modulées par l'épaisseur du follicule dentaire (ou sac péri-coronaire) de la canine incluse. Elles seraient présentes lorsque cette dernière n'est pas épaissie. Mais son diamètre étant très variable de 2 à 8,7 mm (en moyenne 3,6 mm), les résorptions ainsi que la proximité canine incluse-incisive ne seraient pas influencées par lui. Dans 93% des cas des résorptions on a un contact entre les canines incluses maxillaires et les incisives latérales, 19% des cas sur les centrales (Walker L. and Al., 2005).

Cette corrélation entre résorption et contact canine incluse-incisive est confirmée par l'étude réalisée par Deng-gao L, Wan-lin Z and Al. en 2008. Sur 175 patients présentant 210 cas d'inclusion. Cinquante six incisives latérales des 206 latérale étaient résorbées soit 27,7%. Cinquante trois incisives latérales parmi elles étaient en contact avec les canines. Et seules trois incisives latérales n'avaient pas de contact avec les canines impactées. Quarante six des quarante neuf cas d'incisives centrales résorbées étaient en contact avec les canines incluses (Deng-gao L, Wan-lin Z and Al., 2008).

Issu du même article que précédemment, l'équipe résume dans le **tableau 16**, son travail sur 210 canines incluses. Dans le plan vertical, les inclusions canines maxillaires en position mésio-vestibulaire se localisent au tiers apical de l'incisive latérale maxillaire ; soit 27 cas sur

les 210 canines incluses. Et 37 canines incluses en situations mésio-palatines sont localisées au tiers médian des incisives latérales maxillaires.

<i>Impaction</i>	<i>Apical Middle Cervcal</i>				
	<i>Supra-apical</i>	<i>1/3</i>	<i>1/3</i>	<i>1/3</i>	<i>Coronal</i>
M-L-I	4	27	18	14	4
M-P-I	1	11	37	23	2
In situ impaction	0	2	11	18	
Distal impaction	1	6	1	3	1
Horizontal impaction	6	10	2		
Inverted impaction	8				
Total	20	56	69	58	7

M-L-I, mesiolabial impaction; *M-P-I*, mesial-palatal impaction.

Tableau 16: Distribution de la position de la cuspide des canines incluses maxillaire par rapport aux racines des incisives latérales (Deng-gao L, Wan-lin Z and Al., 2008).

Les résorptions seraient liées à la position très souvent mésialée des canines maxillaires incluses, et se situent de préférence au niveau du tiers médian de la racine des incisives (Deng-gao L, Wan-lin Z and Al., 2008).

La radiographie volumétrique par faisceau conique apporte des informations précieuses et indispensables sur l'impaction de canine maxillaire permettant ainsi de mieux comprendre et mener à bien une intervention chirurgico-orthodontique.

**RAPPORT BÉNÉFICE/RISQUES DES
DIFFÉRENTES TECHNIQUES
RADIOLOGIQUES**

N- RAPPORT BÉNÉFICES/RISQUES DES DIFFÉRENTES TECHNIQUES RADIOLOGIQUES

Selon une enquête statistique publiée en 2004, on estime qu'environ 73,6 millions d'actes radiologiques ont été pratiqués en 2002 en France. Les radiographies dentaires représenteraient 25% des actes, mais moins de 0,1% de la dose d'origine médicale reçue par la population française (Cavezian R., et al. 2010).

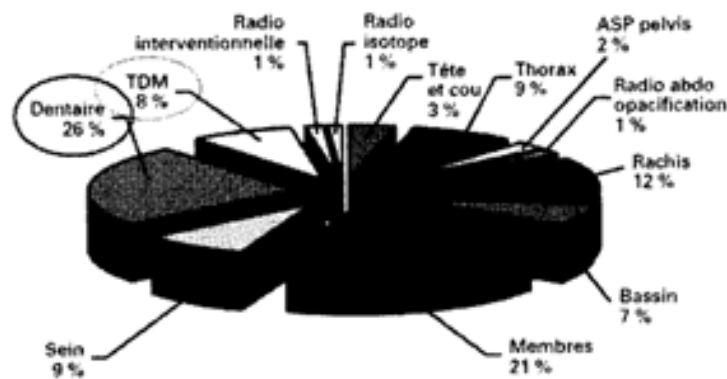


Fig. 62 : Répartition du nombre d'actes en fonction des différents secteurs selon Donadiou et coll. (Cavezian R., 2010)

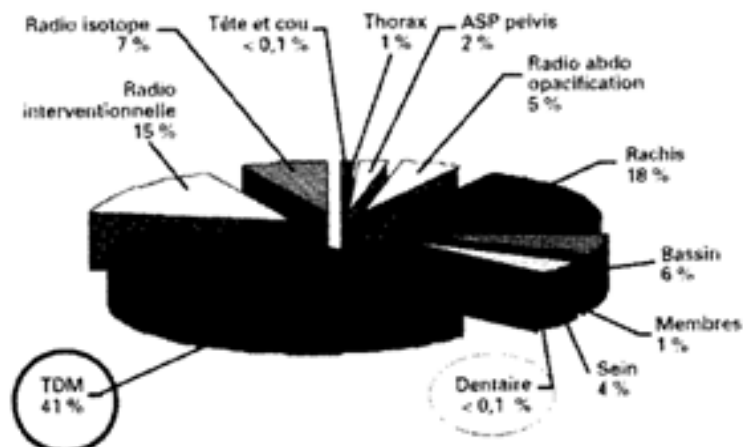


Fig. 63 : Répartition de la dose en fonction des différents secteurs selon Donadiou et coll. (Cavezian R., 2010)

L'activité radiologique dentaire est donc peu invasive comparée aux autres activités de radiodiagnostic médicale.

Le parc français estimé des matériels réalisant les examens dentaires était d'environ 2500 appareils panoramiques, 30000 générateurs conventionnels et 4000 RVG (radiographies numériques) en 1992 (LE Denmat D., Camus J. P., Legras A., 1992). Aujourd'hui ces nombres seraient très en-deçà des estimations. En plus le nombre d'appareil de cone-beam reste non identifié.

4.1 Risques liés à l'exposition aux rayons X

La radiosensibilité des tissus diminue avec l'âge.

Les effets stochastiques (probabilistes) aux faibles doses ou effets aléatoires concernent le radiodiagnostic. Il n'y a pas de seuil car les effets pourraient apparaître même à très faibles doses, en dehors de tout processus de réparation efficace jusqu'à la dose limite. Quant aux effets déterministes (obligatoires) aux doses fortes sont caractérisées par une dose-seuil au-dessus de laquelle les effets sont obligatoires. En-dessous de cette dose-seuil aucun effet n'est observable. Ainsi les modalités d'exposition aux rayonnements ionisant sont dictées par la loi française. L'ordonnance 2001-270 du 28 mars 2001, relative à la transposition des Directives européennes Euratom 96/29 et 97/43 a modifié le Code de la santé publique et le Code du travail par plusieurs décrets et arrêtés qui en définissent ces modalités. Deux principes on été dégagés :

- Le principe de justification de l'examen (le bénéfice doit-être supérieur au risque supposé).
- Le principe d'optimisation de l'examen (pour un même résultat, il faut recourir à la technique la moins irradiante). L'exposition des personnes aux rayonnements ionisants doit-être maintenue au niveau le plus faible. C'est le principe ALARA : "As Low As Achievable Radiation exposure" ou "Aussi bas qu'il est raisonnablement possible".

A ces deux principes pourrait s'ajouter : "la prescription du meilleur examen au moindre coût financier, en tenant compte des revenus du patient".

La gravité des pathologies dues effets déterministes est corrélée à la dose. On observera :

Des effets somatiques : Altération de l'ADN entraînant une mort cellulaire ou une mutation non létale avec risque de cancérisation.

Des effets génétiques : Les mutations radio-induites peuvent entraîner une anomalie héréditaire si elles concernent les cellules germinatives.

Des effets tératogènes sur l'embryon.

Les effets stochastiques sont des effets à long terme, c'est-à-dire surtout des cancers, et éventuellement des anomalies génétiques dont l'apparition est aléatoire. La notion de risque a remplacé la notion de seuil. Le risque reste probabiliste et peut théoriquement apparaître même à très faible dose à moins que n'intervienne «un processus de réparation efficace jusqu'à une dose limitée». L'existence des effets probabilistes dans l'utilisation du matériel radiologique dentaire explique l'importance de la mise œuvre des procédures de radioprotection dans le cabinet dentaire.

4.2 Les mesures de radioprotection

Le principe de la radioprotection est basé sur les principes de la justification et de l'optimisation. Ainsi il est contre-indiqué de réaliser des radiographies précoces à des enfants de moins de 10 ans pour détecter une éventuelle anomalie d'éruption des canines maxillaires **(Ericson C. et Kurol J. 1986)**.

La mise en œuvre des mesures de radioprotection nécessite la connaissance des moyens de radioprotection opérateur-dépendant et des moyens liés à l'appareil utilisé.

Les moyens liés à l'opérateur :

- Le tablier de plomb : doit-être porté par l'opérateur et le patient avant tout examen radiographique.
- L'utilisation de capteurs ou récepteurs numériques car réduisent de 25% à 50% l'irradiation par rapport au film argentique.
- L'utilisation de films de type E (Ekta-speed); car nécessitent une dose moindre de radiation (50% de moins que les films de type D ou Ultra-Speed)
- La réduction de la surface exposée **(David M., Dohan Ehrenfest, 2008)**: Elle est opérateur-dépend mais aussi machine-dépend.
- Connaître les constantes (actuellement elles sont pré-enregistrées dans tous les appareils) c'est-à-dire les caractéristiques physiques nécessaires à l'obtention d'un bon examen radiographique : la tension, l'intensité et le temps en seconde **(David M., Dohan Ehrenfest, 2008)**. Ceci évite la répétition des examens.

En effet, plus on augmente l'intensité (en mA) et le temps d'exposition (en seconde ou s), plus la dose augmente. La dose est proportionnelle au mAs. La dose augmente avec le carré de la tension. Cela explique pourquoi le scanner (120 kV) est plus irradiant qu'un Cone-beam, qu'un panoramique (70 kV). Il est conseillé d'augmenter la tension en diminuant les mAs car un faisceau plus pénétrant de rayon X (tension élevée) est moins absorbé par la peau, donc moins nocif **(David M., Dohan Ehrenfest, 2008)**.

- La réduction du champ d'exploration : L'utilisation de collimateurs intégrés par les fabricants aux machines permet de réduire considérable le faisceau de rayons X. Plus la surface exposée augmente, plus la dose augmente. Les principales machines offrent la possibilité de régler la focale du faisceau et de limiter le volume d'acquisition à la zone

d'intérêt, et il est recommandé, pour la santé de nos patients, de faire des examens les plus «serrés» possibles (**David M., Dohan Ehrenfest, 2008**).

- L'utilisation d'angulateur : Permet de réduire la surface exposée donc partant de bien cibler la zone à examiner.

- L'utilisateur de localisateur ou collimateur externes amovibles : Circulaire ou rectangulaire. Ils sont amovibles. Les collimateurs permettent de restreindre le rayonnement X à la surface exposée ainsi qu'à améliorer la qualité de l'image. Le collimateur rectangulaire serait meilleur que le circulaire car il réduirait de 41% à 60% la dose de rayonnement reçu (**Wenjian Z., Kenneth A. and Al., 2009**).



Photo n°16: Collimateurs rectangulaires: A, Type I. B, Type II. C, Type III (Wenjian Z., Kenneth A. and Al., 2009)

- L'utilisation de cache plombé: Permet de réduire les rayonnements diffusés néfastes pour l'opération.

a. Les moyens liés à la machine utilisée :

- Les collimateurs : Plus la surface exposée augmente, plus la dose augmente. Les principales machines offrent la possibilité de régler la focale du faisceau et de limiter le volume

d'acquisition à la zone d'intérêt, et il est recommandé, pour la santé de nos patients, de faire des examens les plus «serrés» possibles (**David M., Dohan Ehrenfest, 2008**).

- Les caractéristiques physiques des machines : La tension, l'intensité et le temps de pause (ou temps d'exposition). La dose augmente avec le carré de la tension (**David M., Dohan Ehrenfest, 2008**). Par conséquent plus un appareil a de tension plus il est irradiant.

- Les amplificateurs de brillance : permettent de diminuer de manière importante l'intensité (**David M., Dohan Ehrenfest, 2008**). Utilisés par les scanner et autres appareils radiographiques. En cone-beam, seul le Glileos de Sirona est doté d'un amplificateur de brillance.



Photo n°17 : Glileos de Sirona (David M., Dohan Ehrenfest, 2008)

4.3 Accessibilité

Se référer au chapitre 4.5 (pertinence des résultats).

4.4 Ergonomie, coûts dosimétriques et facteurs de qualité des images

Selon **Southall et Gravely (1987)**, cités par **Masson C. et Coll.**, une radiographie standard produit moins de rayons X, lorsqu'elle donne les mêmes résultats que d'autres techniques plus irradiantes, la justification de ces dernières doit susciter un questionnement.

4.4.1 Ergonomie

- a. Retro-alvéolaire et radiographie occlusale
 - L'utilisation d'angulateur : Permet de réduire la surface exposée d'où l'intérêt de bien localiser la région à examiner.
 - Simple d'utilisation.
 - Matériels simples et non encombrants.
 - Temps d'exposition ou durée de l'examen : 4-10s

- b. Panoramique dentaire
 - Simple d'utilisation.
 - Matériels relativement simples et peu encombrants.
 - Non pratique pour les polytraumatisés et les enfants à bas âge.
 - Temps d'exposition ou durée de l'examen : 4-20s

- c. Cone-Beam
 - Simple d'utilisation.
 - Matériels relativement simples et peu encombrants.
 - Non pratique pour les polytraumatisés et les enfants à bas âge.
 - Temps d'exposition ou durée de l'examen : 15-17s

d. Scanner

- Matériels très encombrant
- Utilisable que dans les grandes structures (hospitalière, centres de radiologie)
- Pratique pour polytraumatisés
- Temps d'exposition ou durée de l'examen : 4mn

4.4.2 Coûts dosimétriques

Technique radiologique	Doses effective (μ Sv)	Risque maximum théorique de cancer létal par million d'individus
Cliché Rétro-alvéolaire	1-8	0,02-0,60
Cliché occlusal	8	0,4
Panoramique dentaire	4-30	0,2-2
Tomographie à faisceau Conique CBCT (Cone-Beam)	20-45	2-4
Tomodensitométrie TDM (scanner)	25-100	50

Tableau 17: coûts dosimétriques

D'après **Lain M., Neil H. (2008)**, les doses délivrées en dentaires en «dose efficace» sont :

- Une radiographie intra-orale (avec un collimateur rectangulaire) : 0,001 mSv
- Un bilan retro-alvéolaire : 0,080 mSv
- Radiographie de profil : 0,002 mSv
- OPT (Ortopantomogramme) : 0,015 mSv
- CBCT : 0,068 mSv

- CT : 0,5 mSv

- Le scanner

La dose élevée de rayonnement X est due au large champ, à l'exposition de tout le massif crânio-facial et au temps d'exposition très élevé de 4mn.

- Cone-beam

La dose d'exposition varie d'une machine à l'autre mais reste toujours inférieur à celle de la tomodensitométrie. L'utilisation de collimateur permet de réduire considérablement la surface exposée au rayonnement ionisant car plus la surface exposée augmente, plus la dose augmente. Le champ des cone-beam est variable d'une machine à l'autre et dans une même machine. Il peut donc être plus large ou plus étroit que celui du scanner.

Les principales machines offrent la possibilité de régler la focale du faisceau et de limiter le volume d'acquisition à la zone d'intérêt, et il est recommandé, pour la santé de nos patients, de faire des examens les plus «serrés» possibles (**David M., Dohan Ehrenfest, 2008**). L'amplificateur de brillance utilisé par le Glileos de Sirona permet de diminuer de manière importante l'intensité (**David M., Dohan Ehrenfest, 2008**). Les amplificateurs de brillance sont en train de disparaître au profit des capteurs plan. Par ailleurs la possibilité de réduire la taille du champ permet de diminuer les doses d'exposition (**Hodez C., Lefebvre A., 2008**). Au final le coût dosimétrique varie entre 20 μ Sv et 45 μ Sv.

4.5 Pertinence des résultats et facteurs de qualité des images (tableau récapitulatif)

	Irradiation μSv (dose effective)	Résolution spatiale	Résolution en densité	Artéfact métallique	Volume exploré	Accessibilité
Rétro-alvéolaire (RA)	1-8	2Dimensions (moindre)	Bonne/ panoramique	Moins gênant	Largeur Du film	Autorisation Coût faible (Z4 et Z6)
Radiographie Occlusale (RO)	8	2Dimensions (moindre)	Bonne/ panoramique	Moins gênant	Largeur Du film	Autorisation Coût faible (Z4 et Z6)
Panoramique dentaire	4-30	2Dimensions (variation de coupe)	Moins bonne/	Gênant/RA	Longueur Du film	Autorisation Coût faible (Z16)
Cone-Beam	20-45	bonne	Moindre/ TDM	Moins Gênant/TDM	Un cylindre De 4-30 cm	Sans autorisation Coût élevé Pas de prise en charge (61,00€)
Tomodensitométrie (TDM) Maxillaire/Mandibule	25-100	Moindre/Cone-Beam	Très bonne	Très gênant	Un Parallélépipède De 0,6 mm	Autorisation Coût élevé (Z90)

Résolution spatiale :

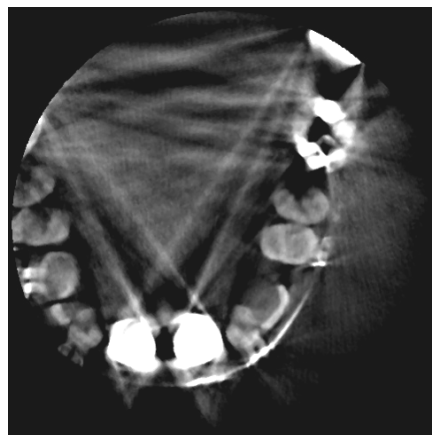
C'est la mesure de la définition d'une image reconstruite. Elle est déterminée par la taille de l'arête de chaque voxel dans le volume (ou de chaque pixel sur une coupe). Elle est d'autant plus grande que la taille des voxels est petite, dépend de facteurs intrinsèque liés à l'appareil (la taille du foyer du tube, le nombre et l'espacement des détecteurs) ainsi que de facteurs extrinsèques inhérents à l'opérateur (le temps de pose ou la vitesse de rotation par tour en scanner spiralé, la taille du pixel et du voxel, le filtre de convolution).

Résolution en densité :

C'est la plus petite variation de contraste décelable par l'appareil. Elle est médiocre en imagerie cone-beam et très bonne en scanner. C'est le principal défaut du cone-beam par rapport au scanner et c'est pour cette raison qu'il n'est pas possible d'explorer les parties molles en imagerie de coupe à faisceau conique.

Artéfact métallique :

La présence d'éléments très denses dans le plan de coupe (prothèse dentaire, reconstruction argentique) génère des stries radiaires dégradant fortement la qualité de l'image. Le cone-beam est moins sensible aux artéfacts métalliques que le scanner.



Radio n°63 : Artéfacts dus au couronnes métalliques des incisives centrales (11 et 21), à la deuxième molaire gauche (27) et à l'amalgame de la première molaire gauche 26 (Cas du Dr. Hodez)

Volume exploré :

C'est la surface exposée et représentée sur le cliché ou à l'écran. Ce volume varie selon la technique utilisée. Il est défini par la largeur des films de radiographies retro-alvéolaire, occlusale et panoramique. La surface explorée par le cone-beam est cylindrique et un parallélépipédique pour le scanner. En, cone-beam pour des raisons de puissance de calcul des ordinateurs, la taille des voxels augmente avec celle du champ. Ce qui signifie que pour avoir une image très précise, il faut un petit volume.

Accessibilité :

La radiographie conventionnelle standard reste très accessible car son coût et son installation requièrent moins des moyens, aussi elle est bien réglementée par la sécurité sociale.

La radiographie par projection dont la TDM et le CBCT nécessitent beaucoup plus de moyens. Le cas du cone-beam reste encore à codifier dans la NGAP (Nomenclature Générale des Actes Professionnelles).

Irradiation μSv (dose effective) :

L'irradiation correspond à l'exposition aux rayonnements ionisants (rayonnements cosmique et tellurique, le radon, rayons X, radionucléides de l'organisme, industries, nucléaire et autres). La dose efficace prend en compte le risque résultant de l'exposition de plusieurs organes différents. Elle est la somme de toutes les doses équivalentes reçues par chaque organe, dont chaque dose est multipliée par un facteur de pondération tissulaire (C'est la susceptibilité tissulaire de chaque organe face aux cancers radio-induits et aux effets héréditaires. Il permet de rapporter à chaque individu la probabilité d'effets stochastiques existant au niveau d'un organe.). La dose efficace s'exprime en sieverts

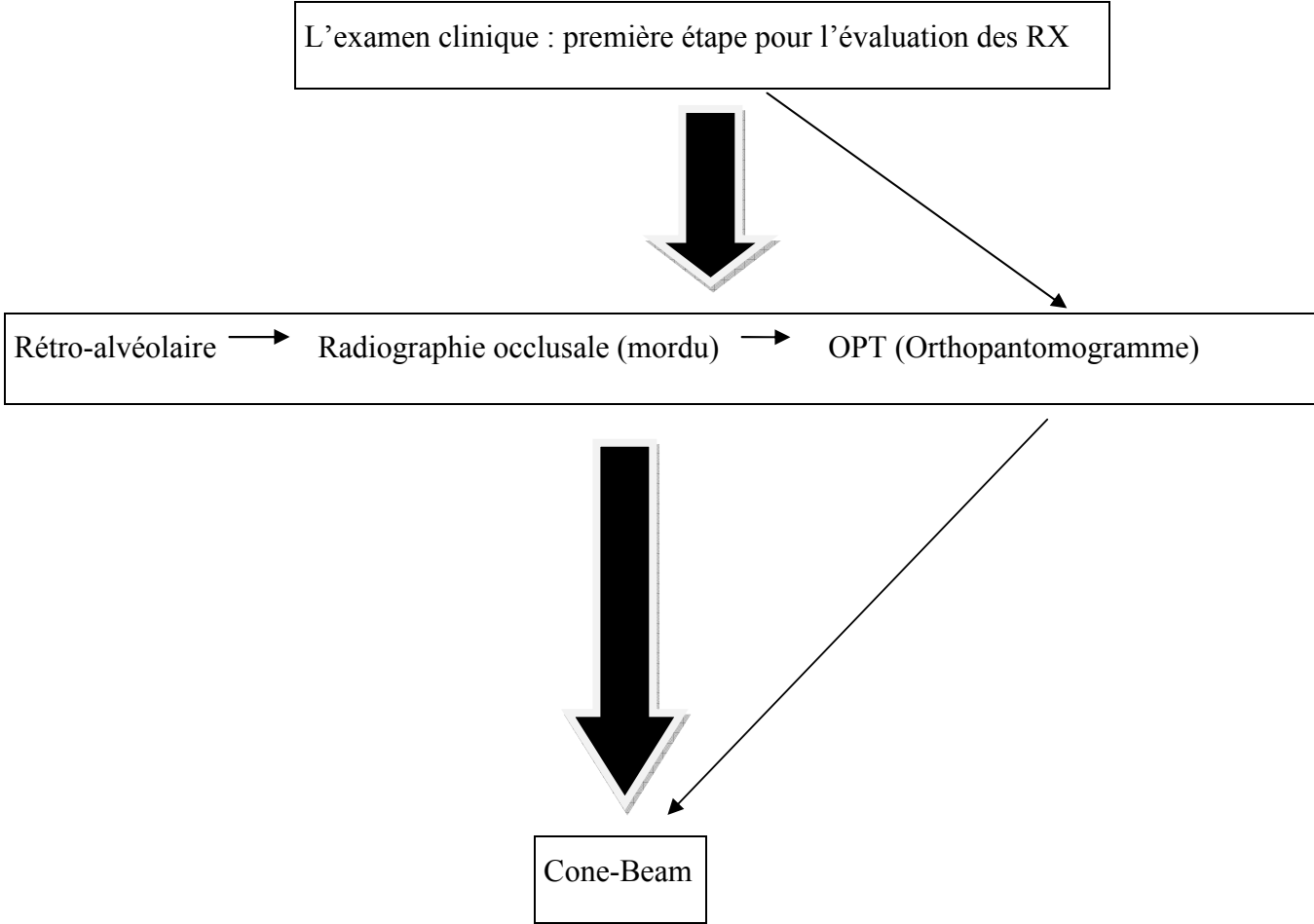
(Foucart J.M., 2008).

4.6 Recommandations

4.6.1 Radiodiagnostic des canines incluses maxillaires

Avant toute prise en charge thérapeutique, il convient au chirurgien dentiste d'avoir une approche clinique et radiologique adéquat et approprié à chaque cas. L'examen clinique étant la première étape du schéma thérapeutique doit-être minutieusement menée. Ce qui permettra de poser avec précision les indications des examens complémentaires et para-cliniques indispensables. Conformément aux principes de justification et de l'optimisation, le praticien devra se munir de tout ce qu'il a à sa disposition (connaissances, techniques et appareils). Ainsi pour le diagnostic radiologique des canines incluses maxillaires en vue de la localisation pré-chirurgical, le dentiste doit procéder comme suit ; la prise de clichés intra-buccaux (rétro-alvéolaire ou RA et mordu) pour apprécier la forme (de la racine et de la couronne), le stade d'évolution, ses rapports de proximité avec les dents adjacentes, la présence de kyste , la présence d'odontomes et enfin avoir un aperçu de l'environnement osseux (réduit avec les techniques intra-buccales) de la canine incluse. A l'aide du cliché occlusale prédire la position vestibulaire ou palatine. Ces clichés s'avèrent très insuffisant au regard du manque de certaines informations dont la vision réduite de l'environnement de l'inclusion et l'orientation de son grand axe, aussi vis-à-vis de la loi ces clichés n'ont pas un caractère légal. Ce qui impose l'examen à l'ortopantomographe ou panoramique dentaire. Cet examen a un caractère légal et présente beaucoup d'avantages, dont les inconvénients des examens intra-buccaux et le début d'une location de la canines incluse maxillaire ainsi qu'une présomption de résorption radiculaire des incisives latérale et centrale (**Ericson et Kurol, 1987 et 1988 ; Gavel V. et Dermaut L., 1999 ; Nagpal A. et Al., 2009**). Le chirurgien pourrait en rester là dans son diagnostic mais l'OPT reste malgré tout insuffisant, il faut donc lui associer une radiographie en coupe ou sectorielle. Le cone-beam prend donc son importance grâce à ses possibilités de visions en 3D ainsi que ses coupes axiale, frontale et sagittale On pourrait passer directement au cone-beam après l'investigation au cabinet dentaire (RA et mordu), mais il se pose le problème de la légalité de l'OPT bien que le CBCT en permet une reconstruction.

Schéma récapitulatif du plan de traitement de la prise en charge radiologique pré-chirurgicale des canines incluses maxillaires :



4.6.2 Radioprotection au cabinet dentaire

Le rayonnement ionisant : un rayonnement particulaire ou électromagnétique est dit ionisant lorsqu'il est susceptible des électrons à la matière. L'énergie individuelle des photons ou cinétique des particules doit donc être supérieure à l'énergie de liaison minimale des électrons du milieu. Ainsi, un rayonnement est dit ionisant ou non selon le milieu qu'il traverse. Ce sont : Les rayonnements cosmique et tellurique, le radon, rayons X, radionucléides de l'organisme, industries, nucléaire et autres (cf. schéma précédent). Selon le rapport de l'UNSCEAR (United Nations Scientific Committee on the Effects of Atomic Radiation) de 1988, rapporté par **Foucart (2008)** ; en France, chaque personne reçoit en moyenne 3,5mSv de rayonnements (2,4mSv de rayonnements d'origine naturel et 1,1mSv d'origine artificielle) par an. Trente deux pourcents (32%) sont dues aux actes médicaux. Et les radiographies dentaires représenteraient moins de 0,1% cette dose d'origine médicale reçue par la population française (**Cavezian R., et al. 2010**). Face à ces 0,1% de doses, bien que minime le praticien doit se prémunir de quelques règles et mesures de radioprotection. Des mesures pour sa propre protection pour le personnel du cabinet ainsi que pour les patients.

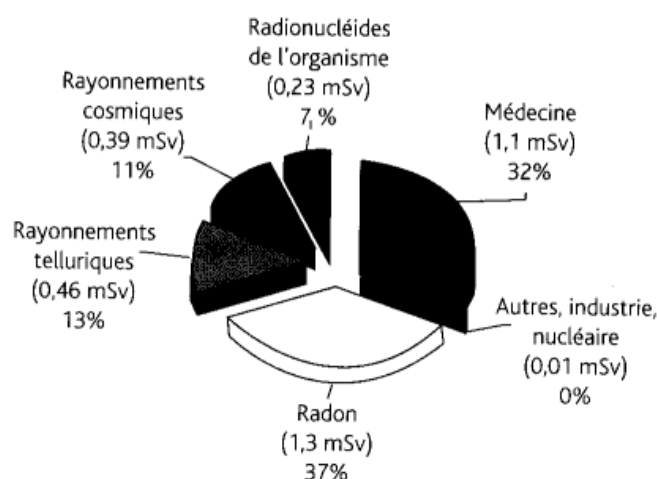


Fig. 64 : Exposition humaine annuelle moyenne française (dose efficace) (Foucart 2008).

Les mesures de radioprotection du praticien :

- Les locaux :

Une surface minimale du local contenant les appareils de radiodiagnostic est obligatoire (**Foucart 2008**)

Nombre d'appareils	Conditions d'utilisation	surface
1	Dispositions spéciales permettant d'assurer la surveillance du patient et la radioprotection de l'opérateur au poste de travail	3m ² Aucune des dimensions ne doit-être inférieure à 1,5m
1	Idem	9m ² Aucune des dimensions ne doit-être inférieure à 2,5m
2	1 seul patient dans la salle	12m ²
2	2 patients dans la salle (dispositions spéciales réciproques de radioprotection)	15m ²
Appareil supplémentaire	Idem	3m ² par appareil supplémentaire

Tableau 18 : Une surface minimale exigée pour les locaux (Foucart 2008)

Une signalisation (arrêté du 15 mai 2006) matérialisée par un trèfle bleu (zone surveillée) et par un signal lumineux rouge avant l'accès aux locaux.

Les murs doivent-être obligatoirement plombés si et seulement si l'épaisseur du matériau de construction n'est pas conforme aux normes représentées dans le tableau ci-dessous.

Matériaux	Equivalent en plomb (mm)
Fer	6
Béton ordinaire	70
Béton baryté	20
Plâtre baryté	30
Briques pleine	100
Parpaing ou vouting creux	200
Briques creuses	300

Tableau 19 : Matériaux et équivalent plomb (Commission européenne, 1995)

- L'éloignement de la source de radiogène ; L'intensité du rayonnement décroît selon l'inverse du carré de la distance à la source (Commission européenne, 1995 repris en 2003). Il est conseillé de se situer entre 90° et 135° par rapport au faisceau primaire afin de se protéger contre les rayons diffusés.
- Le port de dosimètre, de tablier et de collier plombés

Les mesures de radioprotection du personnel :

La législation française impose normalement que toute personne non indispensable à la réalisation d'un cliché doit quitter la zone contrôlée lors d'une exposition même si elle dispose d'un dosimètre (fascicule OPRI 3021a). Le port du dosimètre n'est théoriquement pas obligatoire dans un cabinet dentaire car dans les conditions normales d'utilisation des appareils radiogènes, aucune irradiation du praticien ne devrait se produire. Aussi, il ne serait pas indispensable pour l'assistante dentaire puisque celle-ci ne doit pas séjourner dans la zone contrôlée pendant l'exposition. Par ailleurs la loi du 11 octobre 1946 fait obligation à tous les employeurs d'organiser un service médical des travailleurs. Ainsi les personnes travaillant sous rayonnement ionisant, l'examen de santé est au moins de une fois par an (catégories A et B). Nous appartenons à la catégorie B, donc cette loi s'applique aussi à notre profession.

Les mesures de radioprotection des patients :

L'ordonnance 2001-270 du 28 mars 2001, relative à la transposition des Directives européennes Euratom 96/29 et 97/43 a modifié le Code de la santé publique et le Code du travail par plusieurs décrets et arrêtés qui en définissent ces modalités. Deux principes ont été dégagés :

Le principe de justification de l'examen (le bénéfice doit-être supérieur au risque supposé).

Le principe d'optimisation de l'examen (pour un même résultat, il faut recourir à la technique la moins irradiante). L'exposition des personnes aux rayonnements ionisants doit-être maintenue au niveau le plus faible. C'est le principe ALARA : "As Low As Achievable Radiation exposure".

A ces deux principes s'ajoute : le meilleur examen au moindre au coût financier et selon les revenus du patient.

Ces mesures ainsi que le port du tablier plombé doivent-être systématiques face aux personnes fragiles, les femmes enceintes et les enfants.

La personne radio-compétente :

Le décret 86-1103 du 2 octobre 1986 prévoit que «la manipulation et l'utilisation de sources radioactives ou de générateurs électriques de rayonnements ionisants doivent toujours s'effectuer sous la surveillance d'une personne compétente». La personne compétente doit avoir suivi avec succès une formation à la radioprotection agréée par le ministère chargé du travail, de la santé et de l'agriculture, dont le programme a été défini par un arrêté du 25 novembre 1987. Elle désignée par l'employeur, et doit travailler dans le cabinet. Sa compétence s'étend à l'ensemble du personnel, quelque soit son grade, son statut ou sa fonction. Son rôle administratif, technique et pédagogique implique la connaissance de la réglementation, des appareils de détection et de mesure qu'elle doit-être apte à utiliser, des locaux, des techniques mises en œuvre et des habitudes du personnel.

Le praticien, dans la pratique assurera le plus souvent cette fonction après avoir suivi cette formation.

La personne compétente a pour missions : L'analyse des postes de travail, le contrôle du respect des mesures de protection, le contrôle du matériel, la réalisation de contrôle d'ambiance, la participation à la formation à la radioprotection des travailleurs exposés, la rédaction de la fiche relative aux conditions de travail et la personnalisation de la dosimétrie.

4.6.2.1 Législation française

Les organismes internationaux

CIPR (Commission Internationale de protection contre les Radiations). Créée en 1928, elle est reconnue par les Nations Unis et est non gouvernementale. Ses recommandations ne sont pas obligatoires.

UNSCEAR (United Nations Scientific Committee on the Effect of Atomic Radiation). Représente le comité scientifique des Nations Unis pour l'étude des effets des radiations ionisantes. Il regroupe et analyse toutes les informations concernant les niveaux de radioactivité ambiante. Fut créée en 1950.

EURATOM (Agence Européenne de l'Energie Atomique). Instaurée en 1957 lors du traité de Rome, elle est chargée de la radioprotection de la population et des travailleurs contre les dangers des rayonnements ionisants. Depuis elle a promulgué plusieurs directives :

EURATOM 96/29 du conseil du 13 mai 1996 : définit les normes de base de la radioprotection de la population et des travailleurs.

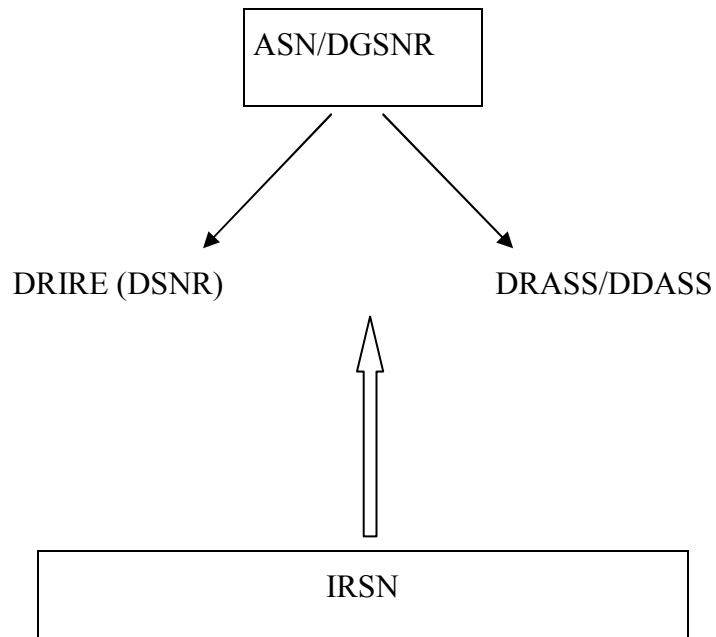
EURATOM 97/43 du conseil du 30 juin 1997 : organise la «protection sanitaire des personnes contre les dangers des rayonnements ionisants lors des expositions à des fins médicales».

Les organismes nationaux

En février 2002, le contrôle de la radioprotection en France a été réorganisé, tant au niveau des organismes réglementaires qu'au niveau de leurs appuis techniques.

DGSNR (Direction Générale de la Sûreté Nucléaire et de la Radioprotection) : créée en 2002, elle représente la direction administrative centrale de l'ASN (Autorité de Sûreté Nucléaire) qui assure le contrôle de la sûreté nucléaire et de la radioprotection. La DGSNR est chargée de limiter les risques liés à l'exposition aux rayonnements ionisants. Organise et développe l'inspection de la radioprotection.

IRSN (Institut de Radioprotection et de Sûreté Nucléaire) : Créé par la loi du 9 mai 2001 et le décret n°2002-254 du 22/02/2002., rassemble les moyens publics d'expertise et de recherche en sûreté nucléaire et radioprotection. Il constitue un recours et un appui technique extérieur pour la DGSNR, assure aussi la surveillance des populations exposées aux rayonnements ionisants et des missions de formations en radioprotection.



DRIRE (DSNR) : Directions Régionales de l'Industrie de la Recherche et de l'environnement.

DRASS/DDASS : Directions Régionales et Départementales des Affaires Sanitaires et Sociales).

Fig. 65 : Organigramme des organismes nationaux de radioprotection

DISCUSSION

V- DISCUSSION

Les inclusions canines se situent au troisième rang dans l'ordre décroissant des fréquences des inclusions dentaires, après les dents de sagesse inférieures et supérieures. La prévalence moyenne est de 2% d'incidence dans la population générale et orthodontique européenne, moyenne qui varie avec le facteur racial (**Deng-gao L, Wan-lin Z and Al., 2008**). Elles sont plus fréquentes dans la population de sexe féminin soit de 57%, 43% pour le sexe opposé. Il y a deux inclusions palatines pour une vestibulaire. Lorsque l'inclusion est palatine la canine a généralement une position oblique en direction mésiale et verticale en direction mésiale lorsque l'impaction est vestibulaire. La répartition gauche-droite est de quatre cas d'inclusions unilatérales pour un cas d'inclusion bilatérale. Les inclusions canines maxillaires unilatérales sont fréquemment du côté droit et représenteraient cinq cas pour un cas de canines incluses maxillaires bilatérales. Dans le plan vertical, la résorption radiculaire est dans 82 % située au niveau du tiers (1/3) médian de la racine des incisives latérales (**Ericson et Kurol, 1987**).

Au terme de cette étude, il convient de rappeler que : Si la radiographie est indispensable dans l'examen des inclusions, elle n'en présente pas moins certains risques. Le protocole radiologique doit-être établi avec soins afin d'éviter d'irradier inutilement le malade.

Ainsi c'est le rapport entre les renseignements obtenus par l'examen et son coût en terme financier et de radioprotection qui vont guider le clinicien dans sa démarche diagnostique et thérapeutique.

Le bilan de départ comporte obligatoirement une radio panoramique, des clichés péri-apicaux. Ce sont des examens peu coûteux qui renseignent sur la position de la structure incluse dans le plan frontale.

Le panoramique permet une exploration totale des arcades maxillaire et mandibulaire matérialise la dent incluse dans son ensemble. Elle est la méthode idéale de détection des inclusions canines maxillaires, de présomption des résorptions radiculaires des incisives latérales. L'OPT est préférée à tout autre examen pour l'établissement du diagnostic. Cette examen a permis des observations concluantes ; ainsi dans le plan vertical, les couronnes des canines incluses vestibulaires sont dans 83,78% des cas situées au niveau du tiers cervicale des incisives latérales, dans 13,51% des cas situées au niveau du tiers médian des incisives latérales et 2,7% au niveau du tiers apicale des incisives latérales. Quant aux inclusions palatines, dans 50% des cas les couronnes des canines incluses sont situées au tiers cervical,

38,46% situées au tiers médian et 11,53% dans le tiers apical des incisives latérales. Dans le plan horizontal, la plupart des couronnes des canines incluses maxillaires vestibulaires se situent dans le secteur I soit 75,67% des cas étudiés. A contrario elles ne peuvent jamais se situer dans le secteur IV. Et dans les inclusions palatines, 38,46% des couronnes se situent dans le secteur IV et 23,97% dans le secteur I (**Nagpal A. et Al., 2009**). Ericson et Kurol montre dans les quatre items suivants que l'OPT peut-être un très moyen de prédiction des résorptions radiculaires incisives :

1. lorsque la canine maxillaire incluse est dans le secteur 5, c'est-à-dire en regard de la canine temporaire alors il faudra instaurer une surveillance radiographique de panoramique chaque 6 mois.
2. lorsque la canine maxillaire incluse est dans le secteur 4, c'est-à-dire en distal et au niveau de la moitié de la racine de l'incisive latérale ; c'est le meilleur moment d'extraire la canine déciduale pour libérer la voie à la canine permanente.
3. lorsque la canine maxillaire incluse est dans le secteur 3, c'est-à-dire en mésial et au niveau de la moitié de la racine de l'incisive latérale ; ils conseillent de faire un scanner afin de voir la position de la couronne de la canine incluse et de détecter une éventuelle résorption.
4. lorsque la canine maxillaire incluse est dans le secteur 1-2, c'est-à-dire au niveau de la racine de l'incisive centrale ; ils pensent que à ce stade l'inclusion de la canine est inévitable, ceci avec un grand risque potentiel de résorption. Il faudra réaliser une tomодensitométrie ou un cone-beam pour évaluer la position de la canine ainsi que le degré de résorption.

La retro-alvéolaire accessible au cabinet dentaire ; sa bonne résolution en densité fait d'elle l'examen intra-oral le plus intéressant pour prédire une éventuelle difficulté thérapeutique de traction orthodontique et d'exposition chirurgicale (ankylose, kyste...). Dans le plan horizontal 83% de canines maxillaires incluses ont été correctement localisées grâce aux clichés retro-alvéolaires en incidence excentrique contre 68% réalisés dans le plan vertical. Les inclusions palatines sont diagnostiquées dans 88% des cas par les clichés horizontaux excentrés contre 69% par les verticaux. Mais il est difficile de donner un avis clair sur les résorptions en se basant sur une retro-alvéolaire. Néanmoins lorsque deux canines maxillaires sont en inclinaison médiale et chevauchant avec les incisives latérales, alors on devine les résorptions sans certitude (**Ericson et Kurol 1987**).

La radiographie occlusale permet avec une faible dose d'irradiation de donner des informations dans le sens vestibulo-lingual.

Le cliché tangentiel permet de visualiser l'axe de la canine incluse qui est dégagé des autres dents de l'arcade. Mais il n'a aucun intérêt dans les cas d'inclusion palatine ou linguale, par contre cette vue est satisfaisante pour les cas de canines incluses vestibulaires. Donc vue très intéressante pour les orthodontistes en vu d'une traction de repositionnement occlusal d'une part. Et d'autres parts l'orientation de l'axe est un guide pour le chirurgien.

Le scanner était utilisé avant l'avènement du CBCT pour le diagnostic radiologique des inclusions canines maxillaires car il apportait plus d'informations que les méthodes conventionnelles, notamment à cause du meilleur contraste des tissus, de la réduction des flous cinétiques et des superpositions d'image. Son intérêt résidait principalement dans la précision des rapports de proximité des différents composants du massif facial et leur analyse densitométrique. L'implantologie était l'indication première en odontologie. En dépit de ces avantages le scanner est de moins en moins utilisé à cause de son coût, du rapport bénéfique/risque dosimétrique, faible, de l'accès, de la difficulté d'interprétation des examens. Par conséquent il a été pratiquement remplacé dans l'exploration du massif dento-maxillaires par le cone-beam (là où une telle machine est disponible) à cause de la finesse des résultats et une dosimétrie favorable.

Le scanner était la machine incontournable pour matérialiser les résorptions radiculaires des incisives supérieures par la couronne des canines incluses. Le point de vue d'Ericson et Kurol illustre parfaitement bien cette affirmation avant la découverte du CBCT. En effet en 1988, ils écrivaient, que face à une inclusion de canine maxillaire chez des enfants de 10-13 ans il était très conseillé de passer directement à l'examen scanographique afin de vite mettre en évidence la résorption, ce qui permettrait ainsi une prise en charge rapide et adaptée). Car réalisée précocement, la tomодensitométrie permet de voir clairement la résorption des racines des incisives latérale et centrale (**Ericsson et Kurol, 1988**). Aujourd'hui l'utilisation de la TDM à cet effet, pourrait-être possible qu'en l'absence de cone-beam.

En pratique, le CBCT pourrait à long terme remplacer le panoramique dentaire ainsi que la téléradiographie en dentaire. Pour cause, elle est devenue une alternative à l'examen de

tomodensitométrie de la sphère dento-maxillaire et remplacera probablement à terme le scanner en tant qu'examen de référence. Lain et Neil pensent même que le CBCT pourrait être un examen complémentaire à la mammographie (**Lain M., Neil H., 2008**). Sa sensibilité dans la localisation des canines incluses est de l'ordre de 69% (**Lain M., Neil H., 2008**). Il a donc révolutionné la recherche du positionnement des inclusions dentaires en générale et en particulier celle des canines maxillaires.

Le tableau récapitulatif dans l'étude réalisée par Walker L. and Al., une canine incluse est en position mésio-palatine (palatine) lorsque sur une vue axiale, on a successivement $54,7^{\circ} \pm 15,4^{\circ}$, $43,5^{\circ} \pm 13,1^{\circ}$, $3,8 \pm 2,4$ mm. Représentant respectivement les angles que font l'axe principal de la canine incluse avec le plan occlusal et la ligne médiane, la distance entre la pointe cuspidienne de la canine impactée et la ligne médiane. Cela pourrait signifier que sur une vue axiale, une canine incluse peut-être suspectée d'être palatine lorsque les inclinaisons horizontal et verticale mesurent au moins respectivement $39,3^{\circ}$ et $30,4^{\circ}$. Que l'inclusion est mésiale lorsqu'elle est distante de la ligne médiane d'au moins 1,4 mm.

Une canine incluse est en position mésio-vestibulaire (vestibulaire) lorsque sur vue axiale, on a respectivement $24,6^{\circ} \pm 18,9^{\circ}$, $30,5^{\circ} \pm 12,4^{\circ}$, $6,5 \pm 4,0$ mm. Représentant les angles que font l'axe principal de la canine incluse avec le plan occlusal et la ligne médiane, la distance entre la pointe cuspidienne de la canine impactée et la ligne médiane. Cela signifier que sur une vue axiale, une canine incluse peut-être suspectée d'être vestibulaire lorsque les inclinaisons horizontal et verticale mesurent au moins respectivement $5,7^{\circ}$ et $18,1^{\circ}$. L'inclusion est mésiale lorsque la distance avec la ligne médiane est inférieure ou égale à 2,5 mm.

Avec le cone-beam les résorptions sont bien discriminées et nous disposons de moyens de mesure fiables. Ainsi les incisives latérales présenteraient des résorptions lorsque la distance entre elle et la canine serait inférieure à 0,5 mm. Les incisives centrales quant à elles présenteraient une résorption que lorsque la distance entre la canine et l'incisive latérale est inférieure ou égale à 2 mm. Dans 93% des cas des résorptions il y a un contact entre les canines incluses maxillaires et les incisives latérales, 19% des cas sur les centrales (**Walker L. and Al., 2005**).

La reconstruction en trois dimensions (3D) autorise l'examen de la canine incluse maxillaire en éliminant les structures voisines, les rapports de la canine en privilégiant les seules

structures qui intéressent le chirurgien par élimination des éléments inutiles, dans tous les angles souhaités pour apprécier sa forme et ses rapports de dans tous les sens de l'espace. Elle permet de mesurer les distances (en millimètre) entre la canine incluse et les structures anatomiques voisines (dents, sinus maxillaire, fosses nasales et os maxillaire).

La 3D est une représentation anatomique très proche de la réalité, aidant ainsi au praticien à stimuler son acte. Elle permet de quantifier les relations de la canine incluse maxillaire dans l'espace. On met ainsi en évidence ses relations avec les structures adjacentes, on évalue les résorptions des incisives, on objective la largeur des alvéoles (de la canine incluse et de la controlatérale en éruption normale) ainsi que le rapport de son follicule dentaire (avec les racines des dents adjacentes et les tissus environnants). Cette vue autorise une matérialisation nette et sans ambiguïté du type d'impaction palatin, vestibulaire ou médiane (**Walker L. and Al., 2005**).

Après cette étude chronologique des différentes techniques légales mises à la disposition du praticien par le législateur, il est convenant de dire que toutes ces moyens bien qu'utiles doivent-être utilisés selon la seule règle qui serait "la réduction de l'exposition aux rayons X et autorisant des résultats pertinents" (ALARA). Ainsi nous nous proposons de faire une recommandation de protocole radiologique en vue d'une prise en charge orthodontique et chirurgicale.

Toute prise en charge radiologique ne se fera qu'après un examen clinique clair et précis. Après quoi en cabinet on pourra réaliser une retro-alvéolaire ou un mordu pour confirmer l'inclusion. Malgré leurs inconvénients suscités (la réduction du champ et la vision en deux dimensions, la non visualisation des résorptions, entre autres...), les radiographies intra-buccales argentiques gardent encore leur place dans le bilan pré-chirurgico-orthodontiques. Parce qu'elles sont accessibles directement en cabinet, d'interprétation relativement simple, n'engendrent pratiquement pas de dépenses ni pour le patient ni pour la collectivité, offrent la possibilité d'avoir une vue en trois dimensions sur des clichés en deux dimensions. Les radiographies argentiques grâce à leur bonne résolution en densité, permettent de mieux distinguer les altérations et les complications locales dues aux inclusions canines maxillaires (kystes péri-coronaires, ankylose, inflammation osseuse et du ligament). L'utilité des autres techniques (OPT et les radiographies en coupe) réside dans la recherche de résorption radiculaire des incisives maxillaires.

Ensuite prescrire une radiographie panoramique en vue d'un bilan radiologique global des arcades dentaires ainsi que de l'inclusion dans son environnement anatomique. A ce stade nous pouvons déjà apprécier le degré d'évolution de l'inclusion, l'axe de la canine incluse, l'état de rhizalyse de la canine temporaire, la présence ou non de pathologie associée. On pourra aussi établir un bilan de présomption de résorption des racines des incisives latérales et centrales. Enfin nous terminerons notre bilan clinique et radiologique par un examen cone-beam. Cone-beam qui confirmera ou pas les résultats précédents. Car la possibilité de la reconstruction 3D est une technologie performante qui a révolutionné le diagnostic radiologique. La 3D est une représentation anatomique très proche de la réalité, aidant ainsi le praticien à simuler son acte. Elle permet de quantifier les relations de la canine incluse maxillaire dans l'espace et de mettre ainsi en évidence ses relations avec les structures adjacentes. On évalue avec netteté les résorptions des incisives. Aussi cette vue autorise une matérialisation nette et sans ambiguïté du type d'impaction palatin, vestibulaire ou médiane.

CONCLUSION

VI- CONCLUSION

La tomodynamométrie et l'Imagerie cone-beam constituent une aide très importante pour détecter les rapports de la canine incluse maxillaire, mais en raison de leur coût elles ne peuvent-être utilisées en routine (**Gavel V., Dermaut L., 1999**).

Malgré l'apport incontestable de la tomographie volumique à faisceau conique, le scanner ainsi que les autres techniques radiographiques gardent encore leur place dans la localisation des inclusions canines. Ceci pour plusieurs raisons : premièrement à cause de non vulgarisation des cone-beam, deuxièmement le coût pourrait-être un moyen de dissuasion de prescription de cet examen puisqu'il n'est pas encore pris en charge par la sécurité sociale de façon officielle en l'absence d'inscription à la NGAP (Nomenclature Générale des Actes Professionnels).

L'approche thérapeutique commune des inclusions canines maxillaires est d'abord l'exposition chirurgicale et ensuite la mise en place orthodontique. Elle dépend de l'âge du patient ainsi que de la procédure chirurgicale, de l'état général du patient, du type d'impaction, de la présence d'espace sur l'arcade, de l'existence de résorption des dents adjacentes et de kyste. Les traitements alternatifs sont notamment le traitement interceptif ou anticipateur, la chirurgie d'exposition, l'alignement orthodontique, l'auto-transplantation ou l'extraction de la canine incluse. Pour les enfants de 10 à 13 ans et en-dessous lorsque qu'il y a assez de place sur l'arcade, Ericson et Kurol recommandent l'extraction de la canine déciduale (**Deng-gao L, Wan-lin Z and Al., 2008**). En effet selon plusieurs auteurs dont **Ercison et Kurol en 1986, Husain et coll. en 2004, Broadway et Gosney en 1987**, entre 10 et 11 ans la canine est palpable dans le fond de sillon vestibulaire lorsqu'elle est en phase d'éruption normale. Une absence ou une asymétrie de présence lors de la palpation sont les signes précurseurs d'une inclusion. L'examen radiographique devient ainsi inévitable (**Barlow.S.T. et coll., 2009**).

La lecture des radiographies réalisées implique l'annotation avec exactitude des différentes incidences utilisées sur chaque film. Sinon cela conduirait à une confusion totale (**Becker A., 2007**).

BIBLIOGRAPHIE

1. ACRO (Association pour le contrôle de la Radioactivité dans l'Ouest).
Les rayonnements et la santé (extrait de l'ACRO du nucléaire n°27, décembre 1994).
<http://www.acro.eu.org/sante.html>.
2. AGNINI M.
The panoramic X-ray as a detector for preventing maxillary impaction.
Int. J Orthod.Milwaukee. 2007 Winter; 18(4):15-23.
3. AL HUSSAIN I.
Contribution à l'étude de la canine maxillaire incluse.
Th. Doct. Sc. Odontol. , Strasbourg, 1988. 128p.
4. ANAES (Agence nationale d'accréditation et d'évaluation en santé).
5. ASN (Autorité de Sûreté Nucléaire).
La sûreté nucléaire et la radioprotection en France en 2003.
(Document procuré en décembre 2004 par la DGSNR 6, place du Colonel Bourgoin
75572 PARIS cedex 12).
6. Académie des Sciences (France), Académie Nationale de Médecine (France),
AURENGO A, AVERBECK D., BONNIN A.
La relation dose-effet et l'estimation des effets cancérogènes des faibles doses de
rayonnements ionisants : rapport conjoint n°2, 30 mars 2005. Nucléon, 2005, 168p.
7. BARLOW. S. T., MOORE. M. B. et Al.
Palatally canines impacted and the modify of ortodontic treatment need.
Eur. J. Orthod, 2009; 31:362-366.
8. BASSIGNY F.
Transpositions des canines permanentes et leurs traitements : une approche
preventive.
Rev. Orthop. Dento-Fac, 1990 ; 24: 151-164.
9. BASSIGNY PY.
Les défauts des incisives centrales supérieures : causes connues et méconnues.
Rev. Orthop-Dento-Fac, 1990 ; 24 : 83-89
10. BEAUVAIS-MARCH H.
Les niveaux de référence diagnostiques : un outil pour l'optimisation des expositions
à des fins médicales.
Contrôle (ASN). 20 : 68-72.
11. BECKER A., SMITH P., BEHAR R.
The incidence of anomalous maxillary lateral incisors in relation to palatally
displaced cuspid.
Angle Orthodont 1981; 51 (1) : 24-29.

12. BERTIN M.
Les effets biologiques des rayonnements ionisants.
Paris : Electricité de France, 1991. p42. 362p. –[12]p. de pl. en coll. Energie
électronucléaire
13. BOUJAT P., F. VEILLON.
Le massif facial normal. Tomodensitométrie et IRM. Collection d'imagerie
radiologique,
Paris : Masson, 1990. 184p. Collection d'imagerie radiologique
14. CAMILLERI S., LEWIS C.M., McDONALD F.
Ectopic Maxillary Canines: Segregation Analysis and Twin Study.
J. Dent. Res. 2008; 87(6): 580-583
15. CAVEZIAN R, PASQUET G.
Imagerie diagnostic en odontostomatologie.
Paris : Masson, 1989. XI-245p
16. CAVEZIAN R, TREIL J., PASQUET G., BEL G.
Dentascan et Scanora, indications et limites respectives dans l'évolution des sites
osseux en implantologie.
Rev. Odonto-stomatol. 1993 ; 22 (1) : 43-62.
17. CAVEZIAN R, PASQUET G., BEL G.
Imagerie dento-maxillaire, approche radio-clinique.
Issy-les-Moulineaux : Masson, 2006. 370p. Collection d'imagerie médicale
18. HODEZ C., BRAVETTI P.
Imagerie dento-maxillo-faciale par faisceau conique : "CONE BEAM"
Journ2e de Nancy du 13 Mars 2010.
Sauramps Medical, 2010. 251p
19. CHAMBAS C.
Canine incluse et thérapeutique orthodontique.
Rev. Orthop. Dentof-Fac. 1993; 27: 9-28.
20. CHAUSHU S, CHAUSHU G, BECKER A.
Reliability of a method for the localization of displaced maxillary canines using a
single panoramic radiograph.
Clin Orthod. Res. 1999; 2 (4):194-9.
21. CHAUSHU S, CHAUSHU G, BECKER A.
The use of panoramic radiographs to localize displaced maxillary canines.
Oral Surg. Oral Med. Oral Pathol. Oral Radiol. Endod.1999 Oct; 88 (4):511-516.
22. CIPR (Commission Internationale de Protection contre les radiations).
1990, Publication 60.
Summary of recommendations of ICRP (Publications 60)
http://www.icrp.org/docs/Summary_BScan_ICRP_60_Ann_CRP_1990_Recs.pdf .

23. CLARK CHARLES A.
A Methode of ascertaining the Relative Position of Unerupted teeth by means of Film Radiographs. Proc. R. Soc. Med, 1910; 3: 87-90
24. COMMISSION EUROPEENNE : Direction générale environnement, sécurité nucléaire et protection civile.
Radiation protection 81. Radioprotection et assurance de qualité en radiographie dentaire.
Bruxelle-Luxembourg : Office des publications officielles de l'Union européenne, 1995
25. COMMISSION EUROPEENNE.
European guidelines on radiation protection in dental radiology.
Bruxelles : Office des publications officielles de l'Union européenne, 2003. 14p.
26. CORDOLIANI Y.S., BUBAYLE P., JOUAN E.
Explorations radiologiques en odonto-stomatologie. Dosimétrie et estimation du risque.
In : Encycl. Med. Chir., Stomatologie-odontologie, I, 22-010-D-10,1996, 6p.
27. COSNARD G, PHARABOZ C, JEABBOURQUIN D.
Tomodensitométrie. Radio diagnostic,
In: Encycl. Med. Chir., Stomatologie-odontologie, VI, 35-170-A10, 1990, 21p.
28. DAHAN J.
La radiographie panoramique et son utilisation pour déterminer le status dentaire.
Méd. hyg, 1965 ; 23 : 323-343.
29. DANFORTH R.A.
Cone Beam Volume Tomography: anew digital imaging option for dentistry.
J. calif , Dent Assoc. 2003; 31: 814-815
30. DAVID L. TURPIN.
British Orthodontic Society revises guidelines for clinical radiography.
Am. J Orthod dentofac. Orthop, 2008; 134:597-8.
31. DAVID M., DOHAN EHRENFEST.
Tomographes volumiques à faisceau conique. Tour d'horizon.
Inf. dent. 2008 ; 1 (2) : p4.
32. DELANOUE F., DINAHET B.
Contribution à l'étude de la prévention des inclusions de la canine définitive maxillaire.
Th. Doc. Sc. Odontol., Rennes, 1992.
33. DE MELLO G. MANIERE D., APIOU G.
Etiologie, diagnostic, pathologie de la canine incluse.
Rev. Odonto-stomatol. 1994; 23 :347-359.

34. DENG-GAO L., WAN-LIN Z., ZU-YAN Z., YUN-TANG W., XU-CHEN M., BEIJING.
Localization of impacted maxillary canines and observation of adjacent incisor resorption with cone-beam computed tomography
Oral Surg. Oral Med. Oral Path. Oral Radial. Endod., 2008; 105:91-8
35. DENHEZ F, SEIGNEURRIC J.B, ANDREANI J.F, CANTALOUBE D.
Extraction, des canines et autres dents incluses.
In : Encycl. Med. Chir., Stomatologie-Odontologie, 22-096-A-10, 1999 ; 1-6.
36. DESCROZAILLES C. M., MAGE P., DRUILLAT J.P., LEYDIER J.
La canine en pathologie buccale en fonction de ses rapports anatomiques.
Actual. Odonto-Stomatol., 1974 ; 105 : 27-47.
37. DIEVART R., GUEZ J. A.
Canines incluses et chirurgie : étude radiologique.
Prat. Dent., 1987 ; 2 (7) : 5-14.
38. DIEVART R.
Introduction à l'étude de la radiologie en odonto-stomatologie., quelques aspects de la radiographie du maxillaire.
Th. Doct. Sc. Odonto. : Nancy : 1976.
39. DIRECTIVE 96/29/EURATOM.
Conseil européen du 13 mai 1996 fixant les normes de base relatives à la protection sanitaire de la population et des travailleurs contre les dangers des rayonnements ionisants.
JOCE 1996 : 30-35.
40. DIRECTIVE 97/43/EURATOM.
Conseil européen du 30 juin 1997 relative à la protection sanitaire des personnes contre les dangers des rayonnements ionisants lors d'expositions à des fins médicales.
JOCE, 1997 ; 32-37.
41. DIRECTIVE EUROPEENNE 97/43/EURATOM.
Official journal of the European Communities, 1997; 9 (7): 22-25.
42. DOUEK P., PINAUDEAU D., AMIEL M.
Tomodensitométrie X. Principes. Technologie. Caractéristiques d'imagerie (1^{ère} partie).
Feuillets Radiol. 1987 ; 27 :221-230.
43. DOUEK P., PINAUDEAU D., AMIEL M.
Tomodensitométrie X. Principes. Technologie. Caractéristiques d'imagerie (2^{ème} partie).
Feuillets Radiol. 1987 ; 27 :221-230.

44. DUBAYLE P., BOYER B, GOASDOUE D, DAVID H, LE CLAINCHE P, PAJONI D, FOUCART J.M, PHARABOZ C.
Radiologie en stomatologie et en pathologie maxillo-faciale : imagerie maxillo-faciale. Tomodensitométrie.
In : Encycl. Méd. Chir., Stomatologie- Odontologie, Vol. 1, 22-010-D-30, 1996. 9p.
45. EDELA PURICELI.
Apicotomy: a root apical fracture for surgical treatment of impacted upper canines.
Head & Face Medecine ,2007; 3:33
46. ERIC WHAITES.
Essentials of dental radiography and radiology (fourth edition)
Churchill Livingstone: Elsevier, 2007.
47. ERICSON S, KUROL J.
Radiographic assessment of maxillary canine eruption in children with clinical signs of eruption disturbance.
Eur. J. Orthod. 1986; 8: 133-40.
48. ERICSON S, KUROL J.
Incisor resorption caused by maxillary cuspids. A radiographic study.
Angle Orthod, 1987; 57: 332-46.
49. ERICSON S, KUROL J.
Radiographic examination of ectopically erupting maxillary canine.
Am. J. Orthod. Dentofac. Orthop, 1987; 91 (6): 483-92.
50. ERICSON S, KUROL J.
Resorption of maxillary lateral incisors caused by ectopic eruption of the canines. A clinical and radiographic analysis of predisposing factors.
Am. J. Orthod.Dentofac. Orthop, 1988; 94: 503-13.
51. ERICSON S, KUROL J.
CT diagnostics of ectopically erupting maxillary canine. A case report.
Eur.J. Orthod. 1988; 10: 115-120.
52. ERICSON S, KUROL J.
Resorption of incisors after ectopic eruption of maxillary canines: a CT-study.
Angle Orthod. 2000; 70:415-423.
53. FERAT.BERNARD.
Notion de base en imageries tomodensitométriques et par résonance magnétique.
Actual. Odonto.-Stomatol. 1993; 181: 41-55.
54. FERGUSSON J. W.
Management of the unerupted maxillary canine.
Brit. Dent. J. 1990 ; 169 (1) : 11- 17.

55. FLEURY J. E., DEBOETS D., ASSAD-AUCLAIR C., MAFFRE W., SULTAN P.
La canine incluse : mise au point à propos de 212 observations. Principes généraux de traitements.
Rev. Stomatol. Chir. Maxillo-Fac. 1985; 86 (2) : 122-131.
56. FOLLIN ME., LINDVALL AM.
Detection of lingual root resorptions in the intraoral radiographs. An experimental study.
Swed Dent J. 2005; 29:35-42
57. FORTIN T, LAIR J.L., GREMILLET. P, MONDOU. D.
Intérêt de la reconstruction tridimensionnelle en odontologie.
In : Encycl. Med. Stomato-odontologie, 1994 ; Vol.1, 22-010-D-56, 4p.
58. FOUCART J.M.
La radioprotection en odontologie.
Rueil-MalmaisonEd. CdP, 2007 ; 126p. Memento.
59. FOX N.A., FLECHTER J.A., HORMER K.
Localising maxillary canine using dental panoramic tomography.
Br. Dent. J. 1995; 79: 416-420.
60. PASLER FREDRICH A.
Radiologie. (Traduit par Philippe Viné).
Paris : Flammarion médecine-Sciences, 1994. Atlas de médecine dentaire,
61. GAMINI D.J, GRANIER R.
Manuel pratique de radioprotection.
Paris : Editions Tec et Doc ; Cachan : Edition Médicales internationales, 2007. XIX-666p
62. GARCIAS M., BURDIN M. et CHASSY JC.
Une méthode de localisation radiologique des inclusions médianes antérieures du maxillaire et à la mandibule.
Actual. Odonto-stomatol, 1978 ; 124 : 629-639.
63. GAVEL V, DERMAUT L.
The effect of tooth position on the image of unerupted canines on panoramic radiographs.
Eur. J. Orthod. 1999; 21(5):551-60.
64. GERWIN V. A.
Cone Beam Computer Tomography: Basics for Digital Planning in Oral Surgery and Implantology.
Int. J. Comput. Dent. 2009; 12:131-145
65. GIBBS S., PUJOL A.
Patient risk for intraoral dental radiography.
Dento-maxillofacial Radiol. 1988; 17 (1): 15-23.

66. TEMAN GIL, LACAN A., SARAZIN L.
Imagerie maxillo-faciale : Pratique
Paris : Quintessence International,, 2001. 243p.
67. HARMAND S.
La tomographie numérisée à faisceau conique : le Newtom. Intérêts face à la tomodontométrie en odonto-stomatologie.
Th.: Chir. Dent : Bordeaux 2 : 2004, 83p.
68. HARRIS D., BUSER D, DULA K.
Guidelines for the use of Diagnostic Imaging in implant Dentistry.
Clin. Oral implants Res. 2002; 13: 566-570.
69. HASHIMOTO K. et al.
A comparisons of a new limited cine beam computed tomography machine for dental use with a multidetector row helical CT machine.
Oral Surg. Oral Med. Oral Path. Oral Radiol. 2003; 95 (3): 371-377.
70. HAUBERRISSER;
Concerning the Radiographic Location of Dental Diseases and Foreign Bodies
Zahnärztliche Rundschau, 1926; 15
71. HAURET L., HODEZ C.
Nouveauté en radiologie dento-maxillofaciale: la tomography volumétrique à faisceau conique.
J. Radiol, 2009 ; 90 :604-17
72. HERBERTH F.
Radiology for dental auxiliaries. 5e Ed.
St. Louis: Mosby, 1992.
73. HECHLER S L.
Impacted canines: diagnosis, prognostic and treatment.
J. Kans. Dent. Assoc. 1979; 71 (2): 18-21.
74. HIRSCH E., GOSCH D., GAF H.L.
DentoMaxillofacial Radiology. International Congress (16, 2001, Glasgow). Patient exposure by various X-Ray techniques for implant planning.
Dento-maxillofacial Radiol. 2001; 30 (Suppl. 1): 1123-1137.
75. HONDA K., ARAI Y., IWAI K.
Fundamental efficiency of new style limited cone beam CT (3 DX) – comparaison with helical CT.
Jnp J Tomogr, 2001; 27: 193-198.
76. IRSN (Institut de Radioprotection et de Sûreté Nationale). TALBOT A., REHEL J.L., FOUCART J.M.
Evaluations dosimétriques des procédures radiologiques en odontostomatologie.
Journées Françaises de Radiologie, 2005, 14p.

77. JACOBS S.G.
Localisation of the unerupted maxillary canine: additional observations.
Aust. Orthod J. 1994 Mar; 13 (2):71-5.
78. JACOBS S.G.
Radiographic localization of unerupted teeth: further findings about the vertical tube shift method and other localization techniques.
Am. J. Orthod. Dentofac. Orthop. 2000 Oct; 118 (4):439-47.
79. JACOBS S.G.
Localization of the unerupted maxillary canine: how to and when to.
Am. J. Orthod Dentofacial Orthop. 1999; 115 (3):314-22.
80. JAMES F., GRANAT O.
Observation radiologique.
ID, 1989 ; 71 (17) : 1381.
81. JOUAN E., PAJONI D.
Scanner dentaire in scanner à rayons X.
Paris : Ed. Masson, 2000:183p.
82. KEUR J.J.
Radiographic localization techniques.
Aust. Dent. J. ; 31, 86-90.
83. KLAPISCH R.
Fallait-il inclure une charte de l'environnement dans la constitution ?
Sciences, 2005 ; 1: 3-9.
84. KRENNMAIR G., LENGLINGER FX, TRAXLER M.
Imaging of unerupted and displaced teeth by cross-sectional CT scans.
Int. J Oral Maxillofac Surg. 1995 ; 24: 413-416.
85. LACAN A.
Scanner dentaire : Implantologie, chirurgie parodontale, orthodontique, endodontique.
Paris : Editions CDP, 1989. 157p.
86. LAUDENBACH P, BONNEAU E, KORACH G.
Radiographie panoramique dentaire et maxillo-faciale.
Paris : Ed. Masson, 1977. Collection de monographies du "Traité de radiodiagnostic".
87. LACAN A.
Nouvelle imagerie dentaire : scanner, dentaScan, IRM
Paris: Ed. C.D.P. 1992. 371p.
88. LACOSTE J. L.
Etude de l'étiologie et des thérapeutiques des dents incluses.
Th. 3^{ème} Cycle. Sciences Odontologique, Strasbourg, 1974.

89. LAIN MACLEOD, NEIL HEATH.
Cone-Beam Computed Tomographie (CBCT) in dental Practice.
Dental Update, 2008; 35: 590-598
90. LECLERC-CHALVET G.
Radioprotection en odontologie : Evaluation des pratiques et élaboration d'un guide.
2003. 95f.
Th. Chir. Dent. : Paris VII: 2003 : 40-50.
91. LE DENMAT D., CAMUS J. P., LEGRAS A.
Nouvelles techniques d'imageries par rayons X en odontologie. Limites actuelles et perspectives.
Rev. Odonto-Stomatol, 1992 ; 21 (6) : 437-448.
92. LEFEBVRE A., HODEZ C.
Principaux systems: Accuitomo Morita: Deux ans et demi d'utilisation
Inf.Dent. 2008 ; 1 (2) : 5p.
93. LEIVESLEY D. W.
Minizing the problem of impacted and ectopic canines.
J. Dent. Child., 1984, 51 : 367-370.
94. LE MARTRET J. B., COLINEAU M., FAVER A., DUBOIS T., LUARD J. P.
Radiographie intra-buccale des canines incluses supérieures.
Cah. Odonto-Stomatol. 1979 ; 11 (3) : 41-45.
95. LEVOT J.
Tomodensitométrie.
Paris : Masson, 1995 : p 93-107.
96. LOREILLE J. P.
Examen radiologique des canines incluses.
Orthodo. Fr. 1984 ; 55 : 125-136.
97. LUDLOW J.B., DAVIES-LUDLOW L.E, BROOKS S.L.
Dosimetry of two extraoral direct digital imaging devices: New Tom cone beam CT and Ortophos Plus DS panoramic unit.
Dento-maxillo-facial Radiol. 2003; 32 (4): 220-234.
98. LUDLOW J.B., DAVIES-LUDLOW L.E, BROOKS S.L.
Dosimetry of 3 CBCT devices for oral and maxillofacial radiology: CB Mercury, NewTom 3G and i-CAT.
Dento-maxillo-facial Radiol 2006; 35:229-26
99. LUTZ RITTER. , ROBERT A. and Al.
The influence of the body mass index, age, implants and dental restorations on image quality of cone beam computed tomography
Oral surg. Oral Med. Oral Pathol. Oral Radiol. Endod. 2009; 108: 108-116

100. MATH J.K., DANFORTG R.A, BUMANN A.
Radiation absorbed in maxillofacial imaging with a new dental computed Tomography device.
Oral Surg. Oral Med. Oral Path. Oral Radial. Endod. 2003; 96 (4): 508-513.
101. MAILLAND M.
Techniques de radiologie dentaire.
Paris : Masson, 1987 :185p.
102. MAILLAND M.
L'imagerie au service du quotidien. La tomographie à acquisition volumique par faisceau conique : une nouvelle avancée en imagerie dentaire.
Alpha Oméga News 2005 ; 96 : 13-14.
103. MANI J., YOUNES P., SLAMA M., BENTZ C, MADIDA A., BERBERI A.
Scanner en implantologie, l'avantage des reconstitutions informatisées par rapport aux coupes coronales directes.
Inf.Dent. 1992 ; 9 : 2481-2485.
104. MANIERE D., SOREL O. CATHELINEAU G., BLONDEL C., THEPIN J. C, DOUSSEAU M., DUVAUFFERRIER R.
Le morpho mètre 3D et l'orthodontie.
Orthod. Fr. 1994 ; 65 : 463-469.
105. MARMULLAR R., WORTCHE R., MUHLING J.
Geometric accuracy of the New Tom 9000 Cone Beam CT.
Dento-maxillo-facial Radial. 2005; 34(1): 28-31.
106. MARTIN DUVERNEUIL N., CHIRAS J.
Imagerie maxillo-faciale.
Paris : Flammarion médecine-sciences, 1997. p225. Imagerie médicale.
107. MASON C, PAPADAKOU P, ROBERT GJ.
The radiographic localization of impacted maxillary canines: a comparison of methods.
Eur. J. Orthod. 2001; 23(1):25-34.
108. MEAD S. V.
Incidence of impacted teeth.
Inter. J. Orthod. Oral Surg. Radiog, 1930; 16: 885.
109. MOZZO P., PROCACCI C., TACCONI A.
A new volumetric CT machine for dental imaging based on cone beam technique : preliminary results.
Eur. Radiol. 1998; 8: 1558-1564.
110. NAGPAL A., PAI K.M., SETTY S., SHARMA G.
Localization of impacted maxillary canines using panoramic radiography
J. Oral Sci. 2009 ; 51, (1) : 37-45,

111. O'MEYER R. X.
Conduite à tenir par un orthodontiste face à une canine maxillaire incluse, vestibulaire ou palatine.
Rev. Odonto-stomatol. 1970; 17: 607-634.
112. PADHRAIG S. F, PAUL S, NEGAN HEIDARI, ANDREW T. DIBIASE.
Influence of Radiologique Position of Ectopic Canines on the Duration of Orthodontic Treatment.
Angle Orthod. 2009. Vol.79, No 3: 442-446.
113. PAJONI D.
Tomodensitométrie et Odontologie.
Rev. Odonto-Stomatol. 1991; 20 (4) : 265-278.
114. PAJONI D.
Radiographie " panoramique " ; lecture, pièges, limites.
Rev. Odonto-Stomatol. 1992; 21 (6) :449-466.
115. PAJONI D., JOUAN E., DOYON D.:
Tomodensitométrie " Et l'on ne vous montrait que les dents ? ".
Rev. Orthop. Dento-Fac. 1993 ; 27 : 111-117.
116. PAJONI D., JOUAN E., HERMANN P.
Intérêt des reconstitutions tridimensionnelles dans la localisation des canines incluses.
Rev. Orthop. Dento-Fac. 1995; 29: 473-480.
117. PASLER F.A., RATEITSCHAK K.H.
Atlas de médecine dentaire
Paris : Flammarion, 1994, p10-85
118. PASQUET G., CAVEZIAN R.
Moyens diagnostiques en imagerie odonto-stomatologique cone-beam: resultants.
J. Radiol. 2009; 90 :618-23
119. PREDA L., LA FIANZA A., DI MAGGIO EM., DORE R., SCHIFINO MR., CAMPANI R., SEGU C., SFONDRINI MF.
The use of spiral computed tomography in the localization of impacted maxillary canines.
Dento-maxillo-facial Radiol. 1997; 26: 236-241.
120. RAI Y., HONDA K., IWWAI K.
Practical model << 3DX >> of limited cone beam X-ray CT for dental use.
Inter. Congr. Ser. 2001; 1230: 713-718.
121. ROHRER A.
Displaced and impacted canines.
Int. J. Ortho. Oral Surg. 1929; 15: 1002-1020.

122. ROUX A., GAILLARD E., TROMPIER F.
Qualification of a numerical anthropomorphic model dedicated to radiological accidents.
Radioprotection, 2001; 36 (1): 57-75.
123. SCHULZE D., HEILAND M., THURMANN H.
Radiation exposure during midfacial imaging using 4- and 16- slice computed tomography, cone beam computed tomography systems and conventional radiography.
Dento-maxillo-facial Radiol, 2004; 33 (2): 83- 86.
124. SMAILIENE D.
Localization of impacted maxillary canines by palpation and orthopantomography.
Medicina (Kaunas). 2002; 38 (8):825-9.
125. STIVAROS N, MANDALL NA.
Radiographic factors affecting the management of impacted upper permanent canines.
J. Orthod. 2000; 27(2):169-73.
126. TSIKLAKIS K., DONTA C., GAVALA S.
Dose reduction in maxillofacial imaging using low dose Cone Beam CT.
Eur. J. Radiol. 2005; 56 (3): 413-417.
127. TREIL J., ROCH P., CASTEIGT J., JEAGER M., CAZEVIAN R., PASQUET G.
La charpente maxillo-mandibulaire : nouvelle approche cranio-faciométrique dimensionnelle.
Actual. Odonto-Stomatol. 1994; 188: 627-635.
128. TREIL J., BRAGA J., AÏT AMEUR A.
Modélisation 3D du viscéro-crâne. Applications en orthodontie et chirurgie orthognatique.
J. Radiol. 2009; 90 :634-41
129. UNSCEAR (United Nations Scientific Committee on the Effects of Atomic Radiation).
Report of the General Assembly with scientific annexes, 2000; I, sources.
130. VIVIAN E. RUSHTON, JOHN ROUT.
Panoramic radiology.
London: Quintessentials of Dental Practice-20, 2006.
131. WALKER L., ENCISO R., MAH J.
Threedimensional localization of maxillary canines with cone beam computed tomography.
Am. J. Orthod. Dento-fac. Orthop., 2005; 128 (4): 418-423.

132. WAMBERSIE A.
Radiologie et radioprotection en médecine dentaire. Première partie : Effets biologiques résultant d'une exposition aux rayons ionisants.
Rev. Belge Med Dent., 1991 ; 46 : 9-29.
133. WARFORD JH JR, GRANDHI RK, TIRA DE.
Prediction of maxillary canine impaction using sectors and angular measurement.
Am. J Orthod. Dento-fac. Orthop. 2003; 124 (6):6 (2) , 83- 86.51-5.
134. WENJIAN Z., KENNETH A., WALTER T., INGA6LILL K. L., DAAN C. C., ARTHU D. G.
Comparison of the efficacy and technical accuracy of different rectangular collimator for intraoral radiography.
Oral Surg. Oral Med. Oral Pathol. Oral Radiol. Endod. 2009; 108: 22-28
135. WHITE S.
Assessment of radiation risk from dental radiography.
Dento-maxillo-facial Radiol. 1992; 21: 118-126.
136. WHITE S.C, HESLP E.W., HOLLENDER L.G.
Parameters of radiologic care: an official report of the American academy of Oral and Maxillofacial Radiology.
Oral Surg. Oral Med. Oral Pathol. Ora. Radiol. Endod, 2001; 9: 498-511.
137. WILLIAMS J.R, MONTGOMERY A.
Measurement of dose in panoramic dental radiology.
Br. J. Radiol., 2000; 73: 1002-1006.
138. YAMAMOTO K, HAYAKAWA Y, KOUSUGE Y, WAKOH M, SEKIGUCHI H, YAKUSHIJI M, FARMAN A.G.
Diagnostic value of tuned-aperture computed tomography versus. Conventional dentoalveolar imaging in assessment of impacted teeth.
Oral Surg. Oral Med. Oral Pathol. Oral Radiol. Endod. 2003; 95(1):109-18.

KONÉ (Mamadou) – CANINES INCLUSES MAXILLAIRES : ÉVOLUTION DES TECHNIQUES D’IMAGERIE DANS LE DIAGNOSTIC PRÉ-CHIRURGICALE. RADIOPROTECTION.

Nancy, 2010 - 172 P

Th. : Chir. Dent. : Nancy : 2010

Mots clés: Canines incluses maxillaires
Evolution des techniques d’imagerie
Diagnostic pré-orthodontique et pré-chirurgical
Radioprotection

KONÉ (Mamadou) – CANINES INCLUSES MAXILLAIRES : ÉVOLUTION DES TECHNIQUES D’IMAGERIE DANS LE DIAGNOSTIC PRE-CHIRURGICALE. RADIOPROTECTION.

Th. : Chir. Dent. : Nancy : 2010

La première partie porte sur l’épidémiologie, l’étiologie, l’éruption normale et le trajet normal d’éruption, l’anatomopathologie ainsi que le rôle et l’importance des canines incluses maxillaires. L’étude clinique des inclusions canines maxillaires garde une place de choix dans le diagnostic, notamment en présence ou pas de complications. La deuxième partie est consacrée au diagnostic radiologique où nous détaillons les différentes techniques et leur importance. La radioprotection, une discussion et une conclusion clôturent ce travail.

Nous pouvons au terme de cette revue de littérature, dire que la radiographie panoramique reste la méthode de choix pour la détection des canines incluses maxillaires. Son accessibilité, son coût (financier et dosimétrique) et de sa rapidité d’exécution ainsi que de la vision d’ensemble de la sphère dento-maxillaire sont ses atouts. Les radiographies intra-buccales conservent leurs utilités dans le rôle d’examen complémentaire. La radiographie en coupe est le moyen le plus sûr pour un diagnostic clair et sans ambiguïté. Mais elle s’avère moins accessible, plus coûteuse (financière, dosimétrique), requière des connaissances et un savoir faire dans la lecture des clichés. Actuellement le seul examen de cone-beam peut suffire là où une telle machine est disponible. Il se pose le problème de la vulgarisation de cette nouvelle technique ainsi que sa prise en charge par la sécurité sociale. Le scanner devient ainsi une technique utile mais non indispensable dans le diagnostic radiologique des canines incluses maxillaires.

Jury :

Madame C. STRAZIELLE	Professeur des Universités	Président
Monsieur F. JANOT	Professeur Contractuel des Universités	Juge
<u>Monsieur P. BRAVETTI</u>	Maître de Conférences des Universités	Juge
Mademoiselle A. SOURDOT	Assistante Hospitalo-Universitaire	Juge
<u>Monsieur C. HODEZ</u>	Médecin Radiologue	Invité
Monsieur C. POWALLA	Attaché d'Enseignement	Invité

Adresse de l’auteur : Mamadou KONÉ
Résidence U. le provençal
3, rue de Mademoiselle,
54052 NANCY-CEDEX

Jury : Président : C.STRAZIELLE – Professeur des Universités
Juges : P.BRAVETTI - Maître de Conférence des Universités
F. JANOT – Professeur contractuel des Universités
A.SOURDOT – Assistant Hospitalier Universitaire
C. HODEZ – Médecin Radiologue
C.POWALLA- Praticien Attaché
D.ANASTASIO – Praticien Hospitalier

Thèse pour obtenir le diplôme D'Etat de Docteur en Chirurgie Dentaire / 3451

Présentée par: **Monsieur KONE Mamadou**

né(e) à: **KAHANKRO-BOUAKE (Côte d'Ivoire)** le **19 décembre 1973**

et ayant pour titre : « **Canines incluses maxillaire : Evolution des techniques d'imagerie dans le diagnostic pré-chirurgical. Radioprotection** ».

Le Président du jury,



C. STRAZIELLE

Le Doyen,
de la Faculté d'Odontologie



P. BRAVETTI


Autorise à soutenir et imprimer la thèse

NANCY, le 28 octobre 2010 à 17h00

Le Président de l'Université Henri Poincaré, Nancy-1

J-P. FINANCE

Pour le Président
et par Délégation,
La Vice-Présidente du Conseil
des Etudes et de la Vie Universitaire,



C. CAPDEVILLE-ATKINSON

