



HAL
open science

La gestion des tissus mous péri-implantaires au laboratoire

Emilie Clavel

► **To cite this version:**

Emilie Clavel. La gestion des tissus mous péri-implantaires au laboratoire. Sciences du Vivant [q-bio]. 2010. hal-01739018

HAL Id: hal-01739018

<https://hal.univ-lorraine.fr/hal-01739018>

Submitted on 20 Mar 2018

HAL is a multi-disciplinary open access archive for the deposit and dissemination of scientific research documents, whether they are published or not. The documents may come from teaching and research institutions in France or abroad, or from public or private research centers.

L'archive ouverte pluridisciplinaire **HAL**, est destinée au dépôt et à la diffusion de documents scientifiques de niveau recherche, publiés ou non, émanant des établissements d'enseignement et de recherche français ou étrangers, des laboratoires publics ou privés.



AVERTISSEMENT

Ce document est le fruit d'un long travail approuvé par le jury de soutenance et mis à disposition de l'ensemble de la communauté universitaire élargie.

Il est soumis à la propriété intellectuelle de l'auteur. Ceci implique une obligation de citation et de référencement lors de l'utilisation de ce document.

D'autre part, toute contrefaçon, plagiat, reproduction illicite encourt une poursuite pénale.

Contact : ddoc-theses-contact@univ-lorraine.fr

LIENS

Code de la Propriété Intellectuelle. articles L 122. 4

Code de la Propriété Intellectuelle. articles L 335.2- L 335.10

http://www.cfcopies.com/V2/leg/leg_droi.php

<http://www.culture.gouv.fr/culture/infos-pratiques/droits/protection.htm>

ACADEMIE DE NANCY-METZ
UNIVERSITE HENRI POINCARE – NANCY 1
FACULTE DE CHIRURGIE DENTAIRE

Année 2010

THESE

Pour le

DIPLOME D'ETAT DE DOCTEUR

EN CHIRURGIE DENTAIRE

Par

Emilie CLAVEL

née le 12 mai 1983 à Besançon (25)

**LA GESTION DES TISSUS MOUS PERI-
IMPLANTAIRES AU LABORATOIRE**

Présentée et soutenue publiquement le 19 mars 2010

Examineurs de la thèse :

Monsieur J.P. LOUIS

Monsieur J. PENAUD

Monsieur J. SCHOUVER

Monsieur D. PONGAS

Professeur des Universités

Maître de Conférences des Universités

Maître de Conférences des Universités

Docteur en Chirurgie Dentaire

Président

Directeur de thèse

Directeur de thèse

Juge

SOMMAIRE

INTRODUCTION

I. Caractéristiques anatomiques et physiologiques des tissus mous

A. Généralités

1. La gencive

1.1. Aspect clinique

1.1.1. La gencive marginale ou libre

1.1.2. Le sulcus gingival

1.1.3. La gencive attachée

1.1.4. La gencive interdentaire

1.1.5. Les caractéristiques d'une gencive saine

1.2. Aspect histologique

1.3. Conclusion

2. Le desmodonte

B. Comparaison des tissus mous péri-dentaires et péri-implantaires

1. Introduction

2. La muqueuse péri-implantaire

3. L'espace biologique

4. Conséquences cliniques

C. Problématique du remplacement de la dent naturelle par un implant

D. Importance du choix de l'implant

1. Introduction

2. Le diamètre de l'implant

3. Le type d'implant

E. Conclusion

II. La gestion des tissus mous péri-implantaires au cabinet dentaire : les étapes préalables à la réalisation de la prothèse sur implant

A. Les impératifs de la prothèse sur implant

- 1. La ligne du sourire**
- 2. L'épaisseur des tissus péri-implantaires**
- 3. Forme et concordance des collets**
- 4. Limites cervicales**
- 5. Conclusion**

B. Les différentes interventions améliorant l'environnement péri-implantaire

- 1. Introduction**
- 2. Chirurgie pré-implantaire et gestion des tissus mous péri-implantaires par le praticien**
 - 2.1. Résection
 - 2.2. Régénération de la papille
 - 2.3. Augmentation du volume des tissus mous

C. La situation de l'implant sur la crête

- 1. Généralités**
- 2. Considérations sur le positionnement implantaire et conséquences sur les tissus mous**
- 3. Choix d'un implant enfoui ou non enfoui**
- 4. Intérêt de l'utilisation d'un guide chirurgical**

D. Extraction / Implantation immédiate

- 1. Introduction**
- 2. Analyse des différents modes de cicatrisation**
- 3. Implantation immédiate**
- 4. Considérations au niveau des restaurations**

III. Rôle de la prothèse transitoire dans la gestion des tissus mous péri-implantaires

A. Introduction

1. Terminologie

2. Le choix du matériau

- 2.1. Les résines autopolymérisables
- 2.2. Les résines thermopolymérisables
- 2.3. Les résines photopolymérisables

B. Evaluation des contours prothétiques et conditionnement de l'environnement biologique par la prothèse transitoire

1. Exigences de réalisation des prothèses transitoires conformes aux impératifs biologiques

2. Mise en conformation tissulaire en implantologie

- 2.1. Principes généraux de mise en forme des contours muqueux péri-implantaires
- 2.2. Moyens classiques de mise en forme des tissus muqueux péri-implantaires
- 2.3. Mise en forme des tissus muqueux péri-implantaires à l'aide de la prothèse transitoire

3. Conception de la prothèse transitoire au laboratoire

IV. L’empreinte implantaire : un élément essentiel dans la communication avec le laboratoire, permettant une reproduction fidèle des détails cliniques

A. Généralités

- 1. Particularités de l’empreinte en implantologie**
- 2. Le matériau d’empreinte**

B. Les techniques d’empreintes en prothèse sur implant

- 1. Empreinte indirecte ou de repositionnement**
- 2. Empreinte directe ou pick-up**
- 3. Empreinte de pilier usiné avec transferts clipés « snap-on »**

C. Technique d’empreinte modifiée pour un enregistrement exact des tissus mous péri-implantaires : l’utilisation de la prothèse transitoire comme transfert.

D. Conclusion

V. La gestion des tissus mous péri-implantaires au laboratoire, depuis l’empreinte jusqu’à la prothèse d’usage

A. La coulée des empreintes et les différents modèles de travail

- 1. Introduction**
- 2. Traitement des empreintes**
- 3. Les modèles de travail**
 - 3.1. Introduction**
 - 3.2. Le modèle tout en plâtre**
 - 3.3. Les modèles de travail complémentaires**

4. Les modèles à carottes en prothèse supra-implantaire

4.1. Méthodologie

4.2. Avantages

B. La reproduction des tissus mous au laboratoire : la fausse gencive

1. Reproduction totale des tissus mous

1.1. Bridges implantaires et compensation des pertes osseuses

1.1.1. Paramètres à respecter

1.1.2. Difficultés de réalisation

1.1.3. Prothèses implantaires fixées avec fausse gencive

1.2. La fausse gencive en résine : cas d'une prothèse implanto-portée transvissée

1.3. La fausse gencive en porcelaine

1.3.1. La gencive naturelle

1.3.2. Les matériaux et leur utilisation

1.3.3. La stratification gingivale et la finition

2. Reproduction partielle des tissus mous : le modèle avec fausse gencive

3. Gestion des tissus mous péri-implantaires au laboratoire par l'hygiène

3.1. Finition et état de surface des restaurations

3.2. Gestion de l'espace nécessaire au passage des brossettes

C. Choix du type de pilier implantaire au laboratoire, en fonction de la morphologie des tissus mous reproduite par la fausse gencive

1. Le profil d'émergence

1.1. Définition

1.2. Profil d'émergence et localisation du col implantaire

2. Critères généraux de choix des piliers implantaires

2.1. La hauteur des tissus mous marginaux

2.2. Relation entre le diamètre de l'implant et le diamètre cervical de la couronne

2.3. Connexion pilier-implant (externe versus interne)

2.4. Type morphologique des tissus mous et forme de la dent

3. Choix du pilier implantaire en fonction du matériau

3.1. Piliers implantaires métalliques

3.2. Piliers implantaires en céramique

4. Choix du pilier implantaire en fonction de la situation clinique : le faux-moignon anatomique implantaire, ou pilier individualisé

4.1. Le pilier UCLA or

4.1.1. Description du pilier UCLA

4.1.2. Technique de réalisation du pilier UCLA : la surcoulée

4.2. Le système Procera®

4.3. Conclusion

5. Cas cliniques illustrant l'utilité du pilier implantaire individualisé

D. En résumé : résolution de cas, étape par étape

CONCLUSION

INTRODUCTION

Si l'esthétique ne peut être conceptualisée et n'obéit à aucune règle universelle, elle ne doit pas pour autant s'abandonner aux lois du hasard. Ceci est particulièrement vrai lorsqu'elle s'applique à l'élaboration d'une composition dentaire.

En dentisterie esthétique, la conception d'un projet prothétique doit se conformer à certaines contraintes morphologiques tout en respectant son environnement biologique et en assurant son rôle fonctionnel. L'objectif est donc de réussir l'intégration de la prothèse dans son contexte, sans quoi le résultat ne souffrira pas seulement d'un manque d'authenticité, mais constituera simplement un échec d'intégration esthétique. Ainsi, la clé du succès en prothèse réside dans l'utilisation optimale des tissus durs et des tissus mous par le chirurgien-dentiste tout autant que dans les compétences techniques du céramiste.

Toute restauration prothétique, qu'elle soit sur dent naturelle ou sur implant, doit parfaitement s'intégrer dans son environnement biologique représenté par les tissus mous marginaux, pour un rendu esthétique naturel. L'ensemble des tissus biologiques directement concernés par la prothèse intéresse l'ensemble parodontal, qui constitue un milieu fragile, instable, assurant le soutien et la protection des piliers dentaires ou des implants sur lesquels s'appuient les prothèses fixées. La santé parodontale quant à elle dépend directement de la forme de contour des éléments prothétiques.

Ainsi, les étapes cliniques et prothétiques ne peuvent être menées à bien sans gestion des tissus mous environnants, de la part du praticien autant que du prothésiste dentaire.

Ces constatations concernent bien entendu les restaurations sur dents naturelles, mais prennent également toute leur importance en prothèse sur implant.

Les acquis de l'ostéointégration ont fait évoluer l'implantologie. L'objectif principal dans les traitements implantaires n'est plus seulement l'obtention de l'ostéointégration mais la recherche d'un résultat esthétique optimal. La banalisation de l'ostéointégration fait que la prothèse implantaire sera comparée aux standards fonctionnels et esthétiques qui peuvent être obtenus de nos jours par la prothèse sur dents naturelles.

L'avenir des thérapeutiques implantaires passe par l'attention qui est portée à l'intégration des tissus mous.

L'implantologiste est certes confronté à la gestion des tissus mous péri-implantaires, tout au long du traitement implantaire, depuis la phase d'observation clinique pré-opératoire jusqu'à la pose de la restauration définitive ; mais cette gestion des tissus muqueux péri-implantaires ne peut se faire parfaitement sans l'intervention du prothésiste dentaire. Son rôle est primordial et pas foncièrement aisé, dans le sens où il ne connaît la morphologie de la gencive qu'au travers d'une empreinte.

A partir de là, le céramiste doit pouvoir gérer l'intégration de sa prothèse dans un environnement biologique labile.

Ce travail a pour objectif l'analyse de la gestion des tissus mous péri-implantaires au laboratoire de prothèse, autrement dit la reproduction de ces mêmes tissus par le prothésiste, ainsi que les moyens dont il dispose pour confectionner une prothèse parfaitement intégrée dans son milieu naturel.

Nous étudierons donc la nature des tissus mous péri-implantaires dans un premier temps, puis, brièvement, de quelle manière l'implantologiste peut intervenir pour améliorer cet environnement prothétique. Nous verrons ensuite pourquoi la prothèse provisoire, confectionnée par le prothésiste ou par le praticien, constitue un élément essentiel dans le remodelage tissulaire, de même que pour la transmission des données cliniques au laboratoire par le biais de l'empreinte implantaire. Enfin, cette étude présentera les différentes méthodes auxquelles le prothésiste dentaire a recours pour reproduire précisément la gencive, et pour obtenir une prothèse d'usage optimale et parfaitement intégrée dans son milieu biologique, avec un axe correct, un profil d'émergence naturel, une finition irréprochable.

I. CARACTERISTIQUES ANATOMIQUES ET PHYSIOLOGIQUES DES TISSUS MOUS

A. Généralités

1. La gencive

La gencive est l'élément de l'environnement biologique d'une couronne, dentaire ou prothétique, qui lui est le plus intimement lié. En effet, la gencive vient au contact de la surface coronaire au niveau de son émergence, détermine le dessin de la découpe gingivale, participe ainsi à l'esthétique de la composition dentaire, conditionne l'intégration biologique de la prothèse fixée et la protection des autres tissus biologiques sous-jacents.

1.1. Aspect clinique (14)

Anatomiquement, la gencive se divise en plusieurs zones : la gencive marginale, la gencive attachée et la gencive interdentaire, où elle forme la papille.

1.1.1. La gencive marginale ou libre

Elle représente l'extrémité libre de la gencive qui entoure la dent à la manière d'un collier. Elle forme la paroi tissulaire molle du sulcus gingival et peut être séparée de la surface dentaire à laquelle **elle n'est pas adhérente**. Elle est séparée de la gencive attachée qui lui fait suite apicalement par une dépression linéaire, le sillon gingival marginal.

1.1.2. Le sulcus gingival

Le sulcus est la fine dépression en forme de V autour de la dent, limitée par la surface de la dent d'un côté, par l'épithélium tapissant la gencive libre de l'autre, et par l'attache épithéliale apicalement. Permettant à peine la pénétration d'une sonde parodontale, **sa profondeur physiologique varie globalement de 1 à 3mm.**

1.1.3. La gencive attachée

La gencive attachée prolonge apicalement la gencive marginale jusqu'à la muqueuse alvéolaire relativement lâche et mobile, dont elle est séparée par la ligne muco-gingivale.

Elle est ferme, élastique et intimement attachée au cément par les fibres de Sharpey et à l'os alvéolaire sous-jacent par le périoste.

Elle constitue un bouclier protecteur particulièrement important en prothèse fixée, dont la hauteur se mesure entre la ligne muco-gingivale et la surface externe du fond du sulcus ou de la poche parodontale (de 1 à 9mm). Elle ne doit donc pas être confondue avec la hauteur de la gencive kératinisée car cette dernière comprend aussi la gencive marginale.

La hauteur de gencive attachée du côté vestibulaire varie au niveau des différentes parties de la bouche. Elle est généralement plus importante dans la région des incisives qu'au niveau des secteurs postérieurs, la hauteur la moins importante étant située dans la région des prémolaires mandibulaires.

Par ailleurs, la ligne muco-gingivale étant stable tout au long de la vie d'adulte, la quantité de gencive attachée disponible varie en fonction des modifications de la position de son extrémité coronaire en interaction étroite avec les éléments dentaires.

Du côté lingual de la mandibule, la gencive attachée se termine à sa jonction avec la muqueuse alvéolaire linguale, qui prolonge la membrane muqueuse tapissant le plancher de bouche.

La surface palatine de la gencive attachée se joint imperceptiblement à la muqueuse palatine, également ferme et élastique.

L'épaisseur du tissu gingival doit être envisagée comme un facteur de risque dans le développement des récessions gingivales. En effet, une gencive fine représente une zone de moindre résistance propice à l'apparition de récessions parodontales, notamment en présence de plaque ou d'interférences avec des limites prothétiques inadaptées.

1.1.4. La gencive interdentaire

La gencive interdentaire occupe l'embrasure qui se situe sous le point ou la zone de contact. Elle est constituée habituellement par deux parties pyramidales, la papille vestibulaire et la papille linguale, qui, lorsque les tissus mous comblent totalement l'espace interproximal, se rejoignent sous la zone de contact par l'intermédiaire d'une partie concave, le col (50).

En effet, **la papille interdentaire, qui tend à suivre le relief osseux sous-jacent, est affectée par l'aspect morphologique des structures dentaires qu'elle affleure.** C'est ainsi que sous la zone de contact interdentaire la gencive dessine un col dont la surface de contact entre les dents détermine l'extension. On trouve donc un col important, à forte concavité, dans les secteurs cuspidés, tandis que dans les secteurs antérieurs, sa concavité diminue pour laisser place à une forme plate voire convexe (31).

En cas d'absence de contact proximal, la gencive est fermement attachée à l'os interdentaire et présente une surface arrondie, lisse, sans papille ni col.

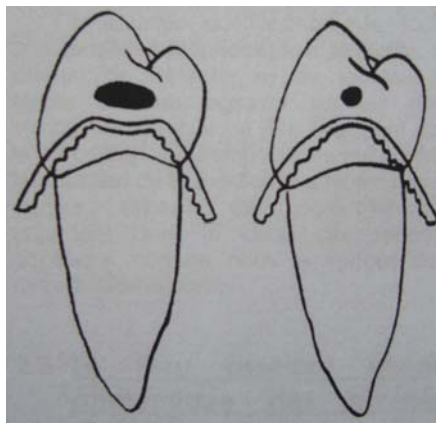


Fig.1 : Le col est d'autant plus accentué que la surface de contact est large et basse en direction cervicale. Plus le contact est réduit, ponctiforme, moins le col existe (d'après 9).

1.1.5. Les caractéristiques d'une gencive saine (56)

La gencive attachée et la gencive marginale sont rose corail ; la vascularisation, l'épaisseur et le degré de kératinisation de l'épithélium ainsi que la présence de cellules pigmentaires sont à l'origine de cette couleur. **Elle peut varier d'une personne à l'autre, selon la pigmentation cutanée.**

La forme varie de façon considérable et dépend de la forme des dents, de leur alignement sur l'arcade. La gencive marginale entoure les dents comme un collier et suit un tracé festonné sur les faces vestibulaires et linguales. Dans le cas de dents qui présentent une convexité mésio-distale prononcée comme les canines maxillaires, ou qui sont en position vestibulaire, le contour normal est plus arciforme, et la gencive est située plus apicalement.

La forme de la gencive interdentaire dépend du contour des faces proximales des dents, de l'emplacement et de la forme de la zone de contact proximale et de la dimension des embrasures interdentaires.

Une gencive saine est ferme, élastique, et très fermement attachée à l'os sous-jacent, hormis la gencive libre. Sa texture ressemble à une peau d'orange, d'où le terme de granité, qui est caractéristique d'une gencive saine ; la réduction ou la disparition de cet aspect est un signe de gingivopathie.

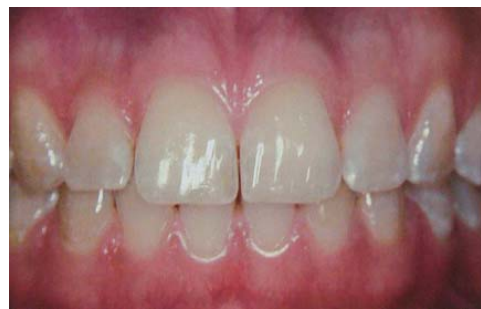
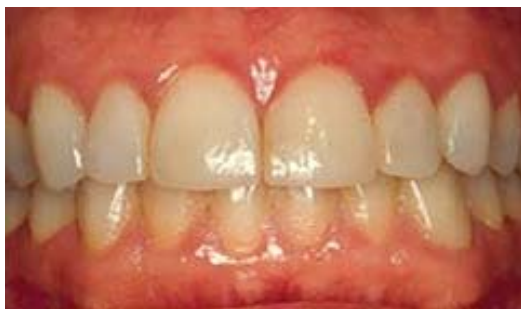
Fig.2 et 3 : gencive saine (56).

1.2. Aspect histologique

Pour bien comprendre les relations qui s'établissent entre la dentisterie restauratrice et le parodonte superficiel, il est indispensable de connaître les principales structures histologiques de la gencive afin de prendre en compte ses possibilités de défense et ses faiblesses.

La gencive se compose classiquement d'un noyau central de tissu conjonctif recouvert d'épithélium pavimenteux stratifié.

On distingue un revêtement kératinisé, l'épithélium externe, et un revêtement non kératinisé qui rassemble l'épithélium sulculaire et l'épithélium de jonction. Or le revêtement épithélial assure la jonction avec la dent et forme la première barrière séparant le milieu interne du milieu externe.

Les épithéliums non kératinisés présentent une liaison intercellulaire plus lâche et des espaces intercellulaires plus volumineux que l'épithélium kératinisé. L'ensemble des opinions converge aussi en faveur d'une plus grande perméabilité du tissu non kératinisé ce qui fait de l'épithélium sulculaire et de l'attache épithéliale des zones particulièrement sensibles au développement de la maladie parodontale (9).

Ceci est surtout vrai au niveau de l'espace interdentaire où ce type de tissu abonde, notamment au col de la gencive interdentaire où l'épithélium non kératinisé n'est épais que de quelques cellules seulement (50).

A la lumière de ces considérations histologiques, on comprend mieux la grande fragilité des tissus mous et l'impérieuse nécessité de bien gérer la morphologie des couronnes prothétiques de façon à limiter au maximum la quantité de tissu non kératinisé pour garantir la santé et la stabilité des tissus mous.

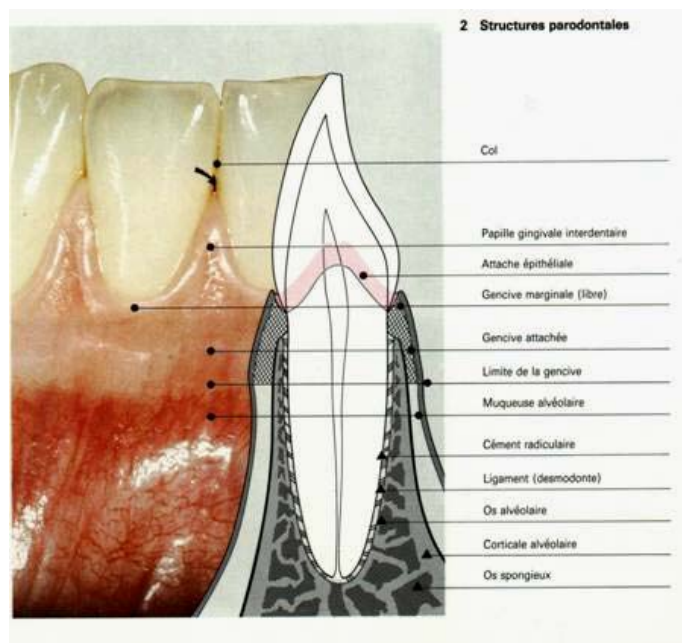


Fig.4 : Structure détaillée d'une gencive saine.

1.3. CONCLUSION

La gencive, tissu de recouvrement du parodonte, offre une protection immédiate contre les diverses agressions extérieures pour les tissus sous-jacents. A la notion de hauteur du tissu gingival s'ajoute celle tout aussi importante d'épaisseur.

Cette notion prend toute son importance en prothèse, car la gencive est soumise à des agressions constantes.

La prothèse doit s'adapter à la forme de la gencive. Mais parfois celle-ci peut manquer. Il existe des artifices prothétiques pour masquer les pertes de substance (une épithèse amovible en silicone ou en résine rose ; de la céramique à la teinte de la gencive au collet ou au niveau des papilles...).

Il appartient alors aux prothésistes dentaires de montrer tout leur sens artistique pour reproduire artificiellement cette formidable entité (56).

2. Le desmodonte (14)

Le desmodonte est la structure de tissu conjonctif qui entoure la racine et la rattache à l'os.

Les éléments les plus remarquables du desmodonte sont des fibres collagéniques disposées en faisceaux. Les portions terminales des fibres principales qui s'insèrent dans le cément et l'os sont appelées fibres de Sharpey.

L'innervation du desmodonte fournit une sensibilité proprioceptive et tactile, qui permet de détecter et de localiser les forces externes agissant sur les dents individuelles et joue un rôle important dans le mécanisme neuromusculaire qui contrôle les muscles de la mastication.

B. Comparaison des tissus mous péri-dentaires et péri-implantaires

1. Introduction (47)

Les dents sont des structures anatomiquement uniques car ce sont les seules structures de l'organisme qui pénètrent dans un épithélium qui les borde ou les recouvre. Les dents et les implants dentaires sont deux exemples de structures qui traversent les téguments.

Alors que l'ancrage d'un implant dans l'os (ostéo-intégration) est une condition préalable à sa stabilité, sa rétention à long terme semble dépendre de son attache épithéliale et conjonctive à la surface en titane.

Il a été établi que la gencive marginale libre et la muqueuse péri-implantaire présentaient de nombreux facteurs cliniques et histologiques communs. Plusieurs études sur l'animal et in vitro ont démontré des similitudes entre la gencive et la muqueuse péri-implantaire, ressemblances observées au niveau des structures épithéliales et des composants du tissu conjonctif.

Cependant, l'absence d'une couche de ciment radulaire sur la surface implantaire constitue une des différences fondamentales entre implants et dents pour ce qui est de l'orientation et de l'attache des fibres du tissu conjonctif.

2. La muqueuse péri-implantaire

L'attache de la muqueuse à la surface de l'implant en titane se compose d'un épithélium de jonction (haut d'environ 2mm) et d'une zone de tissu conjonctif (haute d'environ 1mm). Le joint de tissus mous protège la zone d'ostéointégration de l'environnement buccal et des substances agressives produites par la plaque bactérienne.

Cette zone de tissus mous péri-implantaires présente des facteurs communs à la zone correspondante péri-dentaire. Elle en diffère cependant pour ce qui est de la composition du tissu conjonctif, l'arrangement des faisceaux de fibres de collagène ainsi que la vascularisation du compartiment apical à l'épithélium de jonction.

D'après des études récentes, il semble que la muqueuse péri-implantaire ait une capacité moindre à encapsuler une lésion associée à la plaque que ne pourraient le faire des tissus gingivaux et que les lésions de type péri-implantite atteignent le tissu osseux, étant à l'origine de résorption osseuse.

Enfin, les tissus mous parodontaux et péri-implantaires présentent de nombreux facteurs communs mais aussi quelques différences, comme l'orientation des fibres de collagène, le fait que la muqueuse péri-implantaire soit caractérisée par un fort taux de collagène et un petit nombre de fibroblastes.

La muqueuse péri-implantaire a les caractéristiques d'un tissu cicatriciel, ce qui aboutira probablement à une défense médiocre contre les irritations exogènes, comme une infection causée par l'accumulation de plaque.

Cette caractéristique souligne l'importance de la création d'une anatomie adéquate des tissus mous péri-implantaires et d'une suprastructure prothétique optimale afin de faciliter les mesures d'hygiène. De telles précautions vont permettre de diminuer la fréquence des inflammations des tissus péri-implantaires de façon significative.

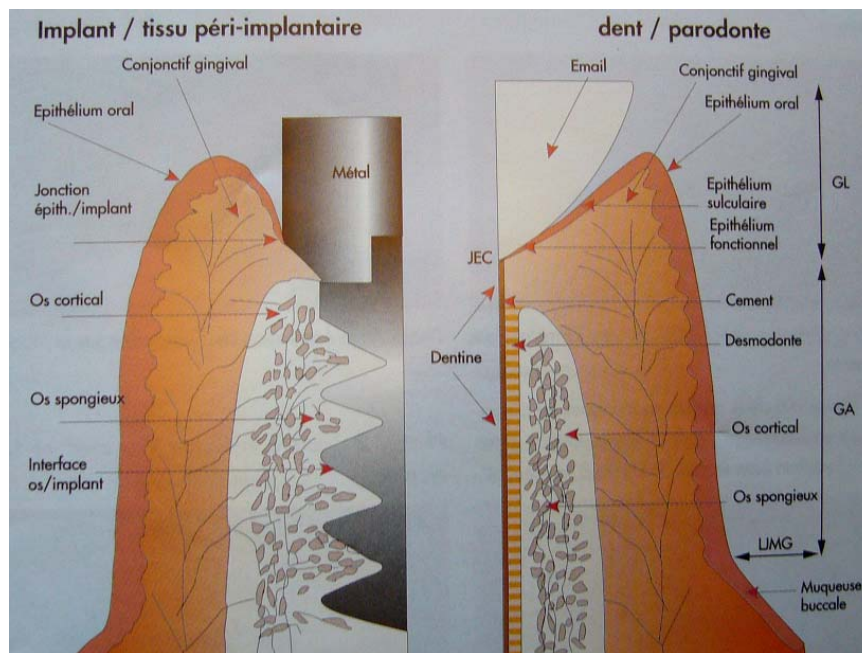


Fig.5 : Comparaison gencive-dent/gencive-implant ; GL : gencive libre, GA : gencive attachée, GK : gencive kératinisée ; $GK=GL+GA$ (53).

3. L'espace biologique

Les trois composants du complexe gingivo-dentaire sont : l'attache conjonctive, l'épithélium de jonction et le sulcus. Les dimensions de ces trois éléments varient notablement selon les individus. Les recherches ont cependant montré que, sur la face vestibulaire, la hauteur de l'espace biologique ajoutée au sulcus varie entre 3 et 4mm alors qu'elle est de l'ordre de 3 à 5mm sur les faces proximales. **Toute violation de l'espace biologique entraîne une destruction parodontale.**

Un espace biologique entoure les implants exposés, qu'ils soient en charge ou non et ses dimensions sont approximativement les mêmes ou légèrement supérieures à ce qu'elles sont autour des dents naturelles.

En implantologie, une hauteur minimale de muqueuse péri-implantaire est nécessaire et une résorption osseuse peut apparaître pour compenser un sulcus trop peu profond et permettre la formation d'une attache suffisante.

Ce phénomène est peut être en partie responsable de la résorption de l'os alvéolaire souvent observée au cours de la première année suivant la connexion du pilier et la mise en fonction du système implantaire.

Les contours de la gencive marginale peuvent être modifiés en intervenant sur la forme du pilier de cicatrisation et des restaurations provisoire et définitive.

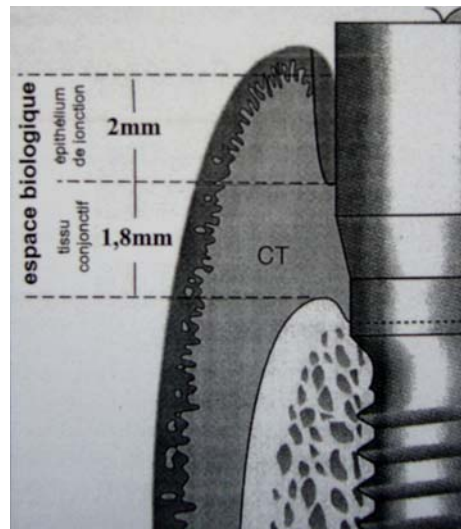


Fig.6 : L'espace biologique implantaire (53)

4. Conséquences cliniques (64)

La bonne santé et l'aspect des tissus gingivaux sont inséparables d'un résultat esthétique optimal. Lorsque la gencive est utilisée pour délimiter la restauration, son rôle est amplifié, car « **il n'y a pas d'esthétique du blanc sans esthétique du rose** ».

Une couronne en céramique ne peut être, au mieux, qu'une tentative de recréer l'esthétique d'une dent naturelle. Si une restauration modifie la couleur, la forme ou affecte la santé des tissus environnants, les espoirs de réussite esthétique sont compromis.

Le succès d'une restauration implanto-portée est rarement obtenu sans l'intégration parfaite des tissus péri-implantaires au contexte gingival des dents adjacentes. Si le traitement des tissus mous n'est pas considéré comme un maillon essentiel du traitement, le résultat esthétique ne peut être que médiocre.

L'obtention et le maintien d'un environnement tissulaire sain, tissus durs et mous, sont un préalable à la thérapeutique implantaire, surtout dans le secteur esthétique.

**L'environnement biologique d'une prothèse
implanto-portée.**

- ***Absence de ligament :***

- L'os vient directement au contact de l'implant

- ***Espace biologique implantaire :***

- Epithélium de jonction : 2mm.
- Tissus conjonctif : 1,3 à 1,8mm.
- Protège l'ostéointégration.

- ***Capacités de défense limitées :***

- Moindre vascularisation.

C. Problématique du remplacement de la dent naturelle par un implant

(64)

Qu'elles soient motivées par des raisons esthétiques ou fonctionnelles, pour remplacer des dents perdues ou reconstruire des dents altérées par les pathologies carieuses, **les prothèses fixées jouent toujours un rôle thérapeutique**. La thérapeutique demeure même la première des priorités de nos traitements prothétiques.

Quelles que soient les raisons qui ont motivé un traitement de prothèse fixée, on s'attachera toujours à limiter au maximum les traumatismes biologiques causés par les étapes cliniques de réalisation, mais aussi et surtout par la présence même de **la prothèse qui doit être parfaitement intégrée dans son environnement biologique pour y être tolérée**.

L'approche implantaire doit être très rigoureuse. Une erreur de positionnement de l'implant ou de gestion des tissus durs et mous peuvent être à l'origine d'un échec d'ordre esthétique. Un examen préopératoire complet, un diagnostic bien posé, l'élaboration d'un plan de traitement précis et la maîtrise clinique des différentes modalités thérapeutiques sont d'une importance majeure pour aboutir à une restauration implantaire esthétique et fonctionnelle.

Le remplacement d'une dent naturelle par un implant implique de répondre à certaines questions (13):

Quelles sont les principales différences morphologiques entre le col implantaire et l'émergence radiculaire d'une dent naturelle ?

Quelles sont les caractéristiques implantaires qui influencent la création d'un espace biologique péri-implantaire ?

Quels sont les moyens à mettre en œuvre pour que l'émergence d'une prothèse sur implant corresponde esthétiquement à l'émergence d'une prothèse sur pilier naturel ?

La connaissance de l'anatomie coronaire et radiculaire des dents naturelles et des différents types et formes d'implants est essentielle si l'on veut obtenir une couronne implanto-portée qui soit réellement une réplique exacte de la dent naturelle.

En effet, lors du remplacement d'une dent naturelle par un implant, certaines considérations anatomiques sont à prendre en compte, dans la mesure où l'on souhaite un résultat esthétique optimal. **La dent naturelle présente, dans la partie la plus coronaire de sa racine, une section transversale de forme variable ; à l'opposé, un implant présente invariablement une section transversale ronde, ce qui risque de poser problème au niveau du rendu esthétique des tissus environnants.**

D'autre part, les dents naturelles présentent toutes sortes de caractéristiques morphologiques (dimensions, nombre de racines...) variables selon les dents et selon les individus ; il convient donc de bien choisir l'implant qui remplacera une dent, en fonction de tous ces paramètres.

Pour obtenir une émergence naturelle, il est possible de jouer sur différents facteurs :

- **l'axe, le positionnement et le diamètre de l'implant**
- **l'aménagement tissulaire, osseux et gingival**
- **la gestion de la partie transgingivale**
- **le choix du pilier.**

CONCLUSION

- **Il existe actuellement des différences morphologiques entre un col implantaire plat et circulaire et l'émergence festonnée et non circulaire d'une racine dentaire.**
- **Il y a une similitude d'architecture des tissus mous autour des dents naturelles et des implants (espace biologique).**
- **La gestion des papilles interdentaires ou inter-implantaires nécessite la prise en compte soigneuse des volumes osseux sous-jacents et des contacts interdentaires.**

D. Importance du choix de l'implant

1. Introduction

La bonne sélection de l'implant doit être faite à partir des caractéristiques anatomiques de la dent à remplacer. **L'implant remplace la racine de la dent et une transition harmonieuse doit être créée entre un implant de taille adaptée et la couronne anatomique pour pouvoir créer un profil d'émergence esthétique.** Si elle est conçue correctement, la couronne implanto-portée s'intégrera harmonieusement aux dents adjacentes.

La première étape de sélection de l'implant est l'évaluation de la taille de la couronne de la dent à remplacer ; les meilleures indications sont données par les dimensions de la dent homologue. Puisque les sulcus dentaires et implantaires ont une anatomie semblable, la taille de la racine au niveau de la future émergence de l'implant peut également être évaluée. La crête osseuse se situe souvent à 1,5mm apicalement à la JAC. Comme une résorption osseuse de l'ordre de 1,5mm est en général observée dans la première année après l'extraction, il est donc raisonnable d'admettre que la crête osseuse implantée se situe de 2 à 3mm au dessous du niveau de la JAC de la dent extraite ou des dents adjacentes. **Le diamètre optimal d'un implant est dicté par l'anatomie de la dent absente au niveau de la crête osseuse.**

La taille de la racine ayant été évaluée, un implant de diamètre correspondant peut être choisi pour assurer un profil d'émergence satisfaisant à la restauration.

Si le diamètre de l'implant correspond au diamètre cervical de la dent extraite, l'épaule de l'implant doit être situé 3mm en dessous du rebord de la gencive libre de la dent extraite ou des dents adjacentes. Cette distance est nécessaire pour restaurer l'espace biologique et le sulcus péri-implantaire et permettre la réalisation d'un bandeau sous gingival en céramique au collet de la couronne.

Plus le diamètre de l'implant est réduit par rapport aux dimensions de la racine extraite et plus l'implant devra être posé apicalement pour obtenir un profil d'émergence esthétique. Cependant, cette situation est loin d'être idéale, car la santé péri-implantaire à long terme est d'autant plus stable que le sulcus est le moins profond possible.

2. Le diamètre de l'implant et du col implantaire

Les diamètres radiculaires et coronaires varient énormément selon les dents. Ainsi, les diamètres mésio-distaux coronaires varient entre 5mm et 10,5mm. Ces dimensions de l'organe dentaire doivent être comparées et mises en corrélation avec les composants implantaires et en particulier le diamètre des cols d'implants qui représentent la base de l'édifice prothétique.

Lorsque l'on parle de diamètre d'implants, il est important de distinguer le diamètre du corps de l'implant, directement au contact de l'os, du diamètre du col de l'implant, situé à la tête de l'implant, qui définit l'interface avec le pilier prothétique.

La majorité des systèmes implantaires commercialisent trois types de diamètres d'implants :

- les implants de petit diamètre (de col 3,4mm) dits miniimplants ;
- les implants de diamètre standard (de col 4,1mm) ;
- les implants de large diamètre (de col supérieur ou égal à 4,5mm).

Le choix du diamètre du corps et du col de l'implant dépend de critères à la fois chirurgicaux et prothétiques.

D'un point de vue prothétique, on cherchera à approcher le diamètre du col de l'implant de celui de la dent à remplacer afin de réduire le décalage entre les diamètres et établir un profil d'émergence plus harmonieux.

Une solution pour améliorer l'environnement péri-implantaire est de donner à la section traditionnellement ronde de la tête de l'implant celle d'une racine naturelle. Lorsque cette modification peut être réalisée au niveau de la tête de l'implant plutôt que du pilier, il est possible de placer la tête implantaire à proximité du rebord gingival environnant la couronne, réalisant ainsi une prothèse esthétique et fonctionnelle satisfaisant les critères biologiques de durée.

Après extraction, le clinicien peut également utiliser la technique en un temps chirurgical en posant immédiatement l'implant et son pilier de cicatrisation. Cette option évite la nécessité de fermer le site, prévient la résorption osseuse et maintient la morphologie et la tonicité optimales des tissus mous (64).

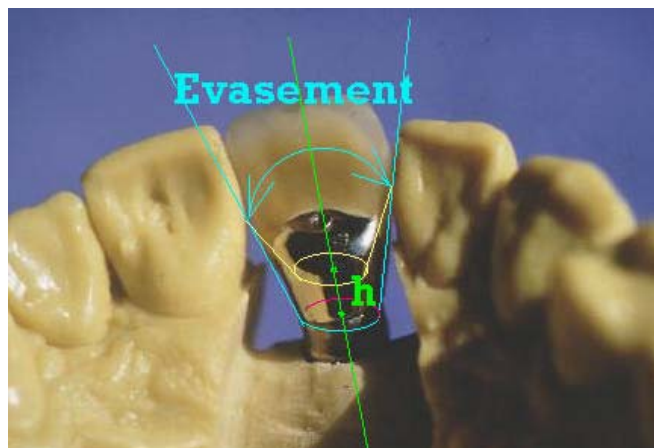


Fig.7 : Plus le diamètre du col implantaire est proche du diamètre mésio-distal de la dent à remplacer, plus l'évasement du pilier prothétique, élément intermédiaire, sera limité. Et plus l'enfoncement du col implantaire est profond, plus l'évasement du pilier prothétique sera facilité (64).

3. Le type d'implant

Chaque dent à remplacer est unique et il est donc important pour le chirurgien et le praticien réalisant la prothèse de connaître parfaitement les dimensions des composants à utiliser selon les dents à remplacer. Au fur et à mesure de l'évolution du système implantaire, les dents peuvent être remplacées de plus en plus efficacement.

Les différents types d'implants présentent des avantages et des inconvénients. Un implant à tête hexagonale évasée assure généralement des dimensions apico-occlusales suffisantes et permet une transition en douceur du col de l'implant à la jonction amélo-cémentaire de la dent. Lorsqu'ils sont utilisés avec des tissus mous d'épaisseur importante, de tels évasements peuvent gêner le contrôle de la plaque et remettre en cause la stabilité des tissus péri-implantaires.

A la différence d'une tête évasée, la tête hexagonale classique d'un implant tend à assurer une plus grande stabilité des tissus et faciliter un meilleur contrôle de plaque. Mais cette approche oblige à un compromis esthétique, en raison de la différence entre la dimension de l'implant et la JAC de la dent naturelle. Un implant de type ITI (Straumann) n'oblige à aucun évasement de l'os crestal et donne en général une attache de tissus mous péri-implantaires relativement stable. Cependant, ce type d'implant ne peut pas être utilisé si la JAC de la dent devant être remplacée fait moins de 4,8mm de diamètre (64).

Les implants sont maintenant disponibles en différents diamètres qui correspondent à la forme des racines et des couronnes à remplacer. Un implant de gros diamètre (5 ou 5,5mm) ainsi qu'un implant de petit diamètre (3,3mm) sont proposés pour remplacer respectivement les molaires, les incisives latérales et les incisives mandibulaires. **De plus, des piliers spéciaux (pouvant être préparés) ont été mis au point pour une plus grande ressemblance avec l'anatomie des dents à remplacer. Ces piliers sont particulièrement utiles dans le secteur antérieur maxillaire où la demande de critères esthétiques est plus élevée (54).**

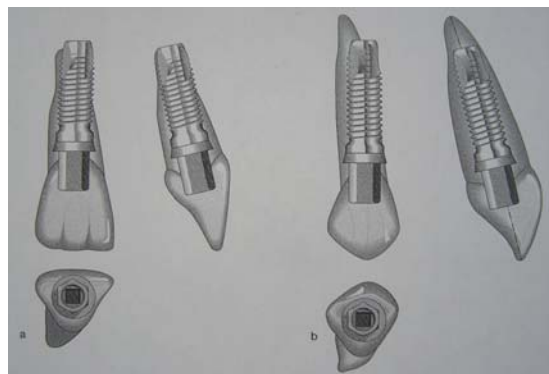


Fig.8 : Rapports entre les implants et les racines à remplacer. (a) Incisive centrale maxillaire. (b) Canine maxillaire (54).

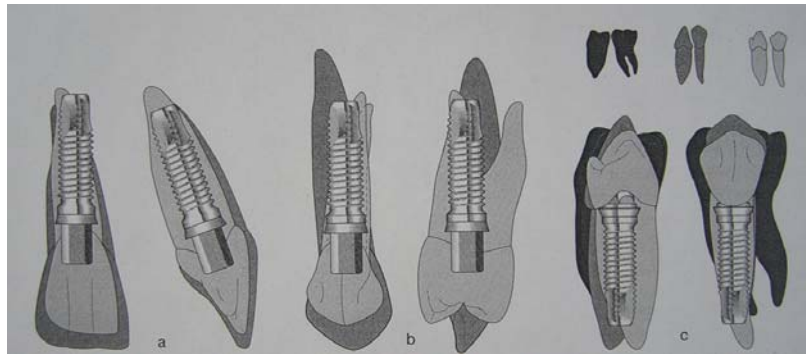


Fig.9 : Rapports entre différentes couronnes dentaires et un implant RP (implant avec pilier CeraOne) (54).

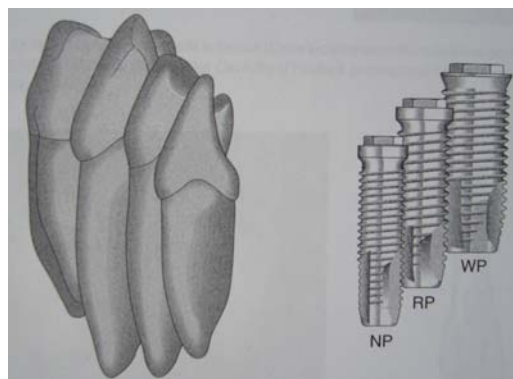


Fig.10 : Evolution du système Branemark avec les différents diamètres d'implants pouvant correspondre aux morphologies radiculaires des dents. NP indique une base étroite ; RP une base standard et WP une base large (54).

Les diamètres des pas de vis des implants les plus utilisés sont de 3,75 et 4mm. Par exemple, une incisive centrale maxillaire peut être remplacée par un implant RP avec le pilier qui correspond le mieux à la forme de la dent à remplacer ; le choix peut se faire entre les piliers CeraOne, CerAdapt et TiAdapt.

Le remplacement de l'incisive latérale maxillaire pose les problèmes les plus fréquents. Un implant NP ou RP, associé à un pilier CeraOne présente un diamètre de 4,8mm à la jonction couronne-pilier, ce qui est environ 0,5 à 1mm plus large que le diamètre « moyen » de la dent naturelle à la jonction amélo-cémentaire.

Le remplacement d'une molaire peut s'envisager par un implant RP quand l'espace compris entre les dents adjacentes est limité. Cependant, un implant WP peut aussi être utilisé, créant des conditions biomécaniques plus favorables. Le diamètre du pilier WP correspond mieux à la morphologie de la molaire et permet des embrasures physiologiques. Selon Wheeler et Ash, le diamètre mésio-distal moyen d'une molaire au collet est de 8mm. Celui du pilier RP est d'environ 6mm et 1 seul mm doit être ajouté de chaque côté pour retrouver l'anatomie originelle de la dent.

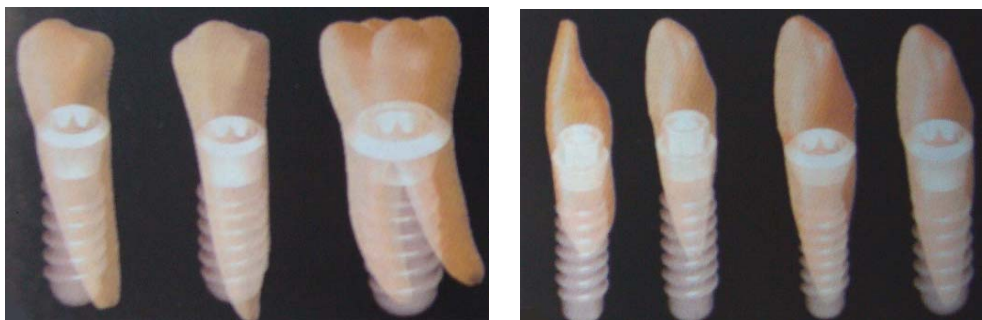


Fig.11 et 12 : La société Straumann propose une gamme d'implants avec des combinaisons dans le diamètre du corps endo-osseux (3,3mm, 4,1mm et 4,8mm) et dans le diamètre du col implantaire (3,5mm, 4,8mm et 6,5mm) afin de répondre aux différentes configurations dans le remplacement des dents naturelles. Cette sélection représente une étape primordiale dans la gestion esthétique du profil d'émergence (13).

CAS CLINIQUE :

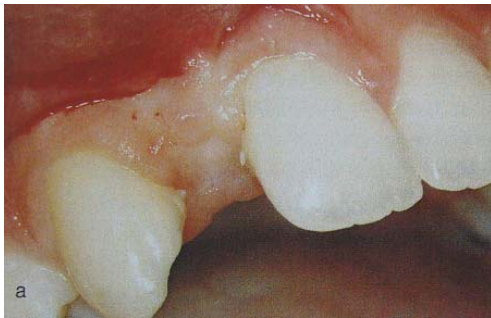

Fig.13 : situation initiale, 12 absente.

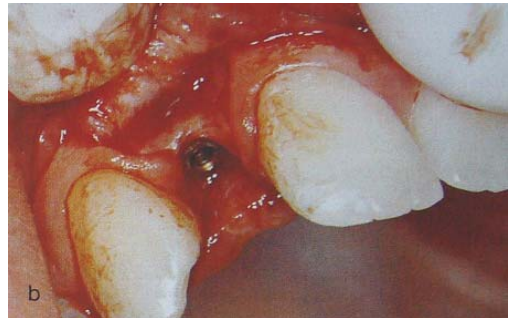

Fig.14 : mise en place de l'implant.

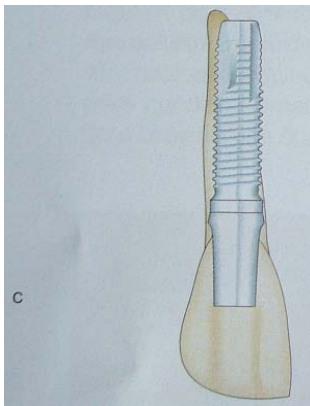


Fig.15 : schématisation du remplacement de la racine par l'implant.

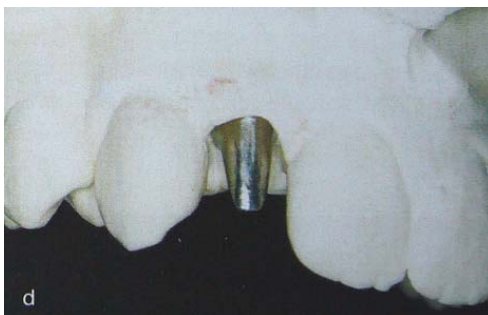

Fig.16 : pilier en titane sur le modèle en plâtre.

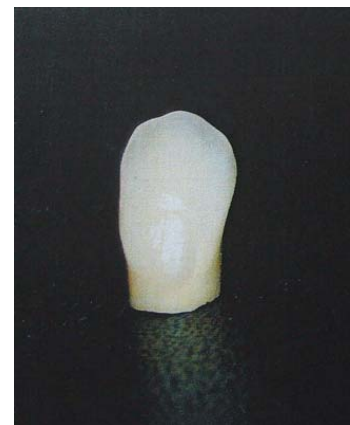

Fig.17 : restauration céramique définitive.

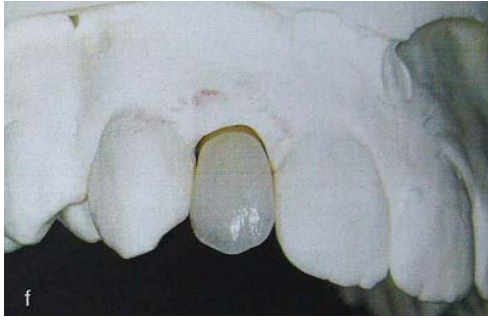

Fig.18 : restauration définitive sur le modèle en plâtre.

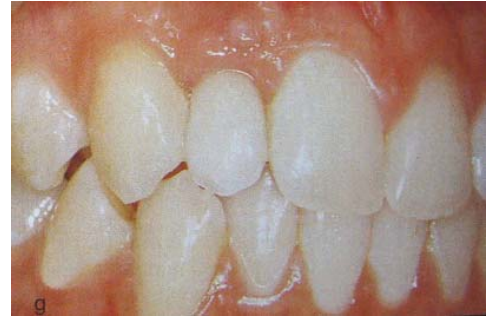

Fig.19 : restauration définitive en bouche.

Fig.14 à 20 : Implant NP remplaçant la racine d'une incisive latérale et coiffé d'un pilier TiAdapt. Cette association implant-pilier permet d'obtenir des embrasures correctes autour de la couronne qui remplace l'incisive latérale (54).

E. CONCLUSION

En raison des demandes de plus en plus fortes de restaurations esthétiques, la gestion des tissus péri-implantaires est devenue un élément essentiel du traitement. Les différents temps chirurgicaux de cette gestion des tissus péri-implantaires doivent être étudiés avec soin afin d'améliorer la morphologie gingivale en optimisant le nombre d'interventions. Le tissu péri-implantaire peut être efficacement géré et influencé à 4 moments du traitement bien que d'autres options soient possibles.

- **Avant la mise en place de l'implant**

C'est lorsque la dent à remplacer est encore sur l'arcade que le potentiel de réussite et la qualité du résultat esthétique sont les plus grands. La gestion tissulaire préalable à la pose de l'implant a l'avantage de permettre une augmentation optimale des volumes des tissus durs et mous de la crête. L'inconvénient est que le nombre d'interventions chirurgicales et la durée du traitement sont augmentés.

- **A la pose de l'implant et/ou au cours de la cicatrisation**

Lorsque les dents sont absentes depuis des périodes plus importantes, la structure osseuse existante permet ou non la mise en place d'implants. Dans la deuxième éventualité, des techniques d'augmentation osseuse doivent d'abord être mises en œuvre. **Chaque fois que cela est possible, la mise en place de l'implant et l'augmentation chirurgicale doivent être réalisées simultanément.** Cette approche diminue le nombre d'interventions chirurgicales et la durée globale du traitement, bien que le risque d'échec soit peut-être plus grand.

- **Lors de la deuxième étape chirurgicale**

La restauration des volumes secondairement à la mise en place des implants peut compenser des changements tardifs de morphologie de la crête, mais peut provoquer une moindre stabilité de l'implant au cours de la cicatrisation et présente un plus grand risque d'échec. La durée du traitement est également augmentée.

Par contre, **la deuxième étape chirurgicale est une réelle opportunité de traiter les tissus péri-implantaires et les tissus mous en particulier, sans augmenter la longueur du traitement.**

- **Lors de la maintenance**

Une fois la restauration prothétique terminée, l'opportunité de procéder à des interventions parodontales devient très limitée. Améliorer l'esthétique d'une couronne scellée ou vissée est un véritable défi pour le clinicien et la réussite des interventions est subordonnée à des capacités de cicatrisation secondaire exceptionnelle.

La tendance actuelle est de restaurer les volumes et formes des tissus durs et mous lors de la première étape chirurgicale, puis de terminer la gestion des tissus mous lors de l'exposition ou lors de la mise en place de la couronne provisoire.

La logique biologique est qu'il est plus facile de remplacer des tissus durs déficients et de reprendre la forme des tissus mous avant de placer les implants. Par exemple, augmenter le volume des tissus durs avant l'implantation, puis façonner les tissus mous avec une couronne provisoire implanto-portée est une façon de procéder beaucoup moins risquée. **Il serait moins efficace d'essayer de compenser des contours inadéquats après la mise en place de l'implant ou la réalisation de la couronne provisoire.**

II. LA GESTION DES TISSUS MOUS PERI- IMPLANTAIRES AU CABINET : LES ETAPES PREALABLES A LA REALISATION DE LA PROTHESE SUR IMPLANT

INTRODUCTION

A l'image de la relation existant entre les tissus parodontaux et la dent naturelle, les tissus de soutien d'un implant ostéo-intégré doivent être organisés non seulement pour ancrer l'implant dans l'os, mais également pour former une herméticité protectrice tissulaire de l'implant lors de son émergence dans la cavité buccale. Il est reconnu depuis longtemps que, pour obtenir un succès clinique, un implant dentaire en titane doit s'ostéo-intégrer et rester ostéo-intégré non seulement avec l'os mais également avec le tissu conjonctif et l'épithélium. **Le terme « intégration des tissus mous » décrit le processus biologique se produisant lors de la formation et la maturation de la relation structurelle entre les tissus mous (tissu conjonctif et épithélium) et la partie transgingivale de l'implant.**

A. Les impératifs de la prothèse sur implant (7)

Le profil gingival péri-implantaire est un élément très important qui participe à l'obtention du résultat esthétique de la prothèse implanto-portée. Ainsi, l'aspect des tissus pré-implantaires (quantité, texture, couleur, absence ou présence de papilles...) est à considérer.

Les principaux paramètres à prendre en compte dans la relation entre la gencive péri-implantaire et le résultat esthétique sont les suivants :

- la ligne du sourire
- l'épaisseur des tissus péri-implantaires
- la forme et la concordance des collets
- les limites cervicales de la prothèse implanto-portée.

Dans tous les cas il est important que le praticien connaisse la réponse à l'impératif esthétique du ou des systèmes implantaires qu'il utilise.

1. La ligne du sourire

La ligne du sourire, très variable d'un patient à l'autre, va conditionner le degré de visibilité des dents et des gencives. Ainsi, en présence d'un sourire gingival, le profil des tissus mous péri-implantaires revêt une importance particulière. **Il est donc important, lors de l'étape pré-implantaire, d'analyser l'amplitude du sourire du patient qui exposera plus ou moins la relation implant-prothèse-gencive péri-implantaire.**

2. L'épaisseur des tissus péri-implantaires

L'épaisseur des tissus parodontaux et péri-implantaires joue un rôle capital dans la résistance à l'inflammation gingivale. En effet, nous constatons aujourd'hui que c'est plutôt l'épaisseur de gencive attachée qui compte dans le maintien de la santé parodontale, et non pas la hauteur.

L'impératif esthétique et la gestion des tissus mous peuvent être un des critères de choix de la technique implantaire en un temps ou deux temps chirurgicaux. La technique chirurgicale en deux temps opératoires présente l'avantage de permettre la gestion des tissus mous lors du second temps opératoire, avec des techniques de chirurgie muco-gingivale comme :

- des plasties gingivales péri-implantaires (possibles en présence du capital de gencive attachée)
- des désépaississements chorioniques
- des lambeaux de repositionnement.

En présence de gencive fine, les moignons implantaires métalliques peuvent apparaître à travers la fibromuqueuse. Cette situation peut être acceptable en l'absence d'impératifs esthétiques.

Si un impératif esthétique s'impose, l'utilisation de moignons céramiques permet d'éviter l'apparition du métal sous-jacent à travers cette muqueuse. **L'utilisation de moignons céramiques permet de maintenir un effet esthétique, même en présence d'une rétraction laissant apparaître la céramique et donnant l'illusion d'un départ de racine.**

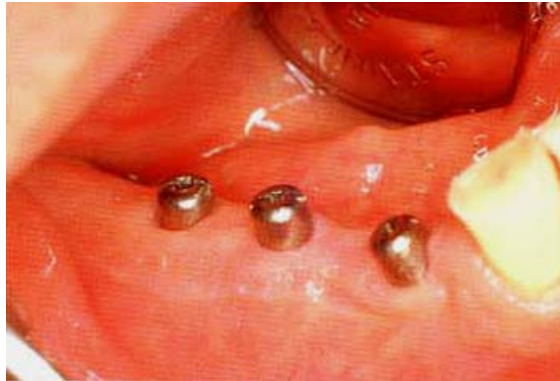

Fig.20 : vis transgingivales de cicatrisation en place quelques semaines après la mise à nu des implants (7).

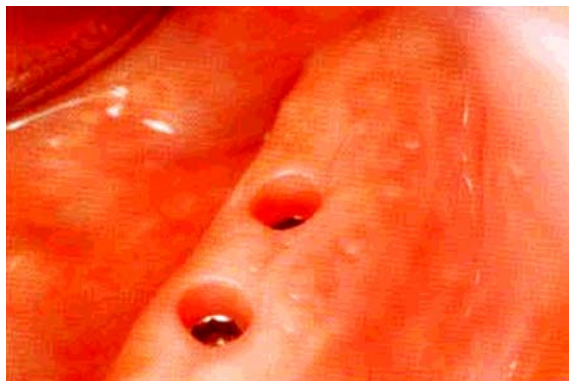

Fig.21 : Sillon péri-implantaire peu profond, capital de gencive attachée peu important (bon pronostic de maintien à long terme de la santé péri-implantaire) (7).

3. Forme et concordance des collets

Dès la phase chirurgicale, il convient de penser au futur alignement des collets de la dent implanto-portée avec celui des dents naturelles voisines, sachant que dans la technique enfouie, le sillon se formera après le deuxième temps opératoire. Ainsi, par exemple, **un implant enfoui trop profondément engendrera un non-alignement des collets avec une dent implanto-portée plus longue que les dents voisines.**

Outre l'alignement des collets, il est nécessaire de tenter d'obtenir une concordance morphologique du collet de la dent prothétique et des dents naturelles voisines.

Le diamètre d'émergence des implants le plus couramment utilisé est compris entre 3 et 4mm, et bien souvent le diamètre cervical des dents naturelles est supérieur au diamètre d'émergence de l'implant (ex : 5 à 6mm pour une incisive centrale).

Dans ce cas, il paraît difficile d'obtenir une concordance des collets sans éviter un surcontour. La dent sur implant présente alors un collet triangulaire discordant avec celui des dents voisines, ce qui contrarie le résultat esthétique. **Grâce à la forme évasée d'un moignon céramique, il sera possible de résoudre le problème de discordance des collets lié au faible diamètre d'émergence de l'implant, sans pour autant réaliser de surcontours prothétiques.**

Ainsi, il sera plus facile, sur ce type de moignons, de réaliser un congé avec une limite légèrement sous-gingivale qui permettra un rapport entre la couronne prothétique et le moignon implantaire sans surcontours, et par un contact céramique/céramique.

4. Limites cervicales

Le choix de la limite est également conditionné par l'impératif esthétique de la reconstruction.

Chaque fois que l'esthétique n'est pas en jeu (face linguale, face palatine, secteur postérieur), le choix se portera sur une limite supra-gingivale qui présente un grand nombre d'avantages :

- elle évite tout contact direct entre la prothèse implanto-portée et la gencive péri-implantaire
- elle permet un contrôle direct de la précision de l'ajustage de la prothèse
- l'élimination facile des excès de ciment de scellement
- une hygiène plus efficace.

Si l'esthétique est en jeu, le choix se portera sur une limite juxta-gingivale, voire infra-gingivale. Il faut pouvoir réaliser ce type de limites sur implants sans réaliser de surcontours prothétiques. L'utilisation de piliers implantaires prévus à cet effet permet de résoudre ce type de problème.

5. CONCLUSION

Il est important de constater le lien étroit entre le respect des impératifs parodontaux et l'obtention d'un résultat esthétique. Si la gencive péri-implantaire n'est pas respectée par la prothèse, la sanction à moyen terme sera parodontale (inflammation, récession...) et elle sera suivie d'une sanction esthétique (mise à nu de l'implant, aspect inflammatoire de la gencive). Le respect des impératifs prothétiques, esthétiques et parodontaux devront être la règle dans le cadre de réhabilitations prothétiques sur implants.

B. Les différentes interventions améliorant l'environnement péri-implantaire

1. Introduction

Les traitements actuels implantaires recherchent au-delà de la simple intégration physiologique une intégration esthétique. Réaliser une connexion implant/prothèse harmonieuse qui respecte le feston gingival en l'ourlant de façon naturelle, et en favorisant l'épanouissement de la papille est le souci post-chirurgical majeur.

Pour cela il faut intégrer tous les aspects clés de la stratégie thérapeutique : la taille de la dent et sa couleur, sa position et l'angulation des implants par rapport à l'arcade dentaire et les dents adjacentes, ainsi que l'environnement implantaire, qui sont le volume et le contour des tissus mous environnants.

La gestion des contours d'émergence ou régénération sulculaire suppose une maîtrise implantaire conjuguée de l'os, de la gencive, du pilier trans-muqueux :

- Les techniques de reconstruction osseuse autorisent un positionnement osseux optimal de l'implant
- Les techniques de reconstruction gingivale favorisent une intégration esthétique qui s'associe à une approche correctrice des piliers
- Le profil d'émergence du pilier trans-muqueux est un des éléments qui a les moyens d'améliorer ou au contraire d'aggraver cette intégration.

Le résultat esthétique en dentisterie restauratrice dépend de nombreux critères :

- La présence de papilles inter-dentaires adéquates.
- Le positionnement sous-gingival de la limite prothétique.
- La coloration normale de la gencive marginale.
- Le même profil d'émergence que la dent manquante.
- La similitude entre la couronne d'origine et la couronne prothétique.

Le challenge en dentisterie esthétique est de se rapprocher autant que possible de l'apparence naturelle, alors qu'en implantologie la grande difficulté sera la gestion des tissus mous. Par conséquent, les clés du succès en implantologie (Saadoun et Le Gall 1992) pour aboutir à une restauration esthétique reposeront sur :

- un diagnostic pré-chirurgical précis
- une bonne corrélation dans la gestion des tissus mous et durs
- une technique chirurgicale précise lors du positionnement de l'implant
- une gestion optimale tant de l'interface gingivale péri-implantaire que du contour des restaurations provisoires et définitives.

2. Chirurgie pré-implantaire et gestion des tissus mous péri-implantaires par le praticien (36)

Introduction

Le biotype parodontal du patient est un des facteurs les plus importants dans la détermination du résultat en esthétique implantaire. Le chirurgien qui comprend comment les différents biotypes parodontaux répondent aux nombreuses interventions chirurgicales et restauratrices impliquées dans un traitement implantaire peut personnaliser le plan de traitement, programmer de manière appropriée la séquence des procédures nécessaires et sélectionner les approches chirurgicales qui conduisent de manière cohérente au résultat esthétique souhaité.

Ainsi, selon l'anatomie de la crête alvéolaire et le biotype parodontal, fin ou épais, l'augmentation de volume des tissus mous est nécessaire dans différentes directions (coronaire, vestibulaire ou les deux). L'augmentation de volume des tissus durs peut également être nécessaire pour pouvoir placer les implants en position optimale et assurer un support adéquat aux tissus mous péri-implantaires. Dans certains cas, des chirurgies d'augmentation des tissus mous et durs doivent être réalisées avant la mise en place des implants.

2.1. La résection

Lorsque l'épaisseur des tissus gingivaux restant sur le lambeau vestibulaire est de 5 à 6mm, **le praticien réalise une résection afin de faciliter une adaptation circonférentielle des tissus mous autour des structures implantaire émergentes.** Une lame de bistouri fine est utilisée pour réaliser une gingivectomie sur le lambeau vestibulaire correspondant à la forme et la position du pilier le plus antérieur ou du col de l'implant non enfoui. **Après résection, le tissu est adapté autour de la structure implantaire émergente** et ce procédé est répété autour de chaque implant, en direction distale.

2.2. Régénération de la papille

Le cas idéal en implantologie est celui d'un biotype parodontal épais, sans défaut, permettant de préserver les tissus mous, les papilles, et par conséquent d'éviter la régénération.

De plus, lorsque l'on a un beau parodonte sur les dents adjacentes, le résultat attendu sera très favorable. Des dents adjacentes saines aident à garder la stabilité tissulaire et aident au renouvellement papillaire.

Cependant, le biotype parodontal est souvent loin d'être optimal, car la perte de la dent est due, la plupart du temps, à une fracture ou à une lésion. Des techniques de régénération papillaire sont alors préconisées.

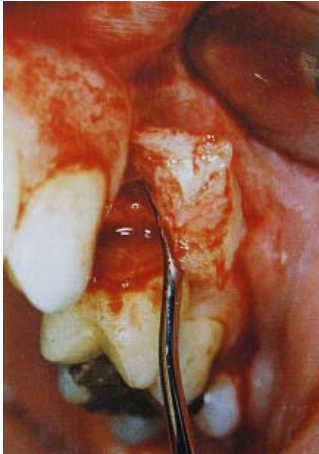

Fig.22 : Un lambeau de pleine épaisseur est récliné lors du 2^{ème} temps chirurgical : noter la quantité de tissu conjonctif disponible.

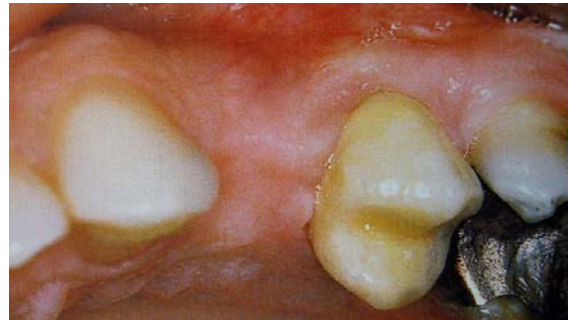

Fig.23 : Une technique de régénération papillaire peut alors être réalisée (45).

En général, le niveau optimal de la papille peut être restauré par une des interventions suivantes :

- élévation du niveau osseux interproximal par régénération osseuse guidée
- festonnage des crêtes osseuses plates, préalablement ou au moment de la pose de l'implant pour restaurer le contour naturel de la gencive ;
- réduction de la distance entre la crête osseuse interdentaire et le point de contact en augmentant la surface de contact et/ou en induisant une pression latérale ;
- **obtention d'un profil d'émergence optimal avec des piliers anatomiques et des restaurations provisoires personnalisées ;**
- augmentation de l'épaisseur et du volume des tissus mous avec des greffes épithélio-conjonctives ou conjonctives. Selon le cas, la technique du rouleau ou la technique de Palacci peuvent également être utilisées.

De plus, trois facteurs prothétiques complémentaires doivent être pris en compte pour faciliter la croissance des tissus papillaires :

- lors de la deuxième étape chirurgicale, une pression latérale doit être exercée sur les tissus mous interdentaires par l'élément prothétique. Cette pression légère est indispensable au remodelage du pic papillaire ;
- l'objectif est de copier la forme du profil d'émergence des dents homologues. Trop étroit, le profil d'émergence n'assure ni la pression latérale ni le soutien gingival et compromet la régénération de la papille. Trop important, le volume d'émergence peut comprimer la papille verticalement et provoquer son affaissement ;
- verticalement, le point de contact convexe doit être situé à moins de 5mm de la crête osseuse sous-jacente. Les surfaces prothétiques délimitant l'embrasure doivent avoir un profil convexe verticalement et horizontalement.

Même en l'absence d'intervention, il a été démontré que les papilles de part et d'autre d'une restauration implanto-portée se régénèrent en partie (64).

Exemple de technique de régénération papillaire :

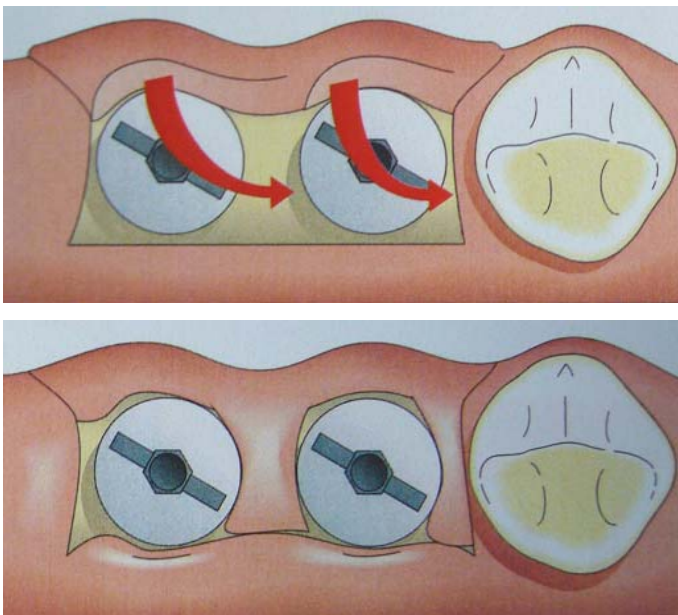


Fig.24 et 25 : Incisions et rotation des pédicules (64).

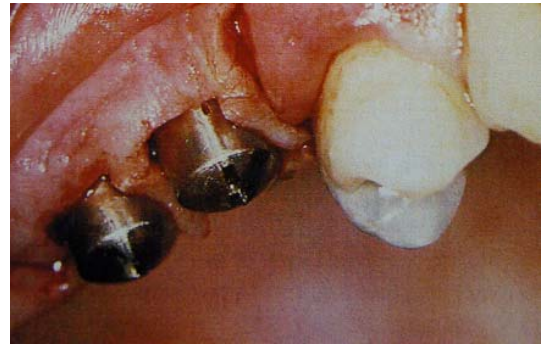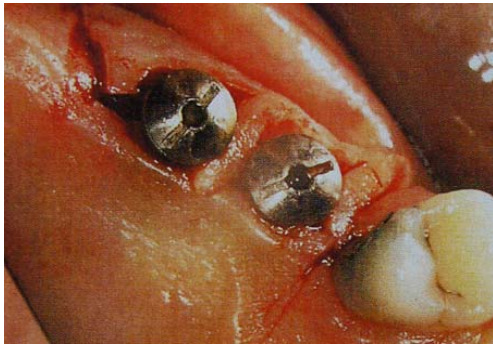


Fig.26 et 27 : Les greffes pédiculées occupent les espaces interproximaux, assurant une augmentation de la hauteur des tissus mous. Ces tissus mous deviendront des papilles.

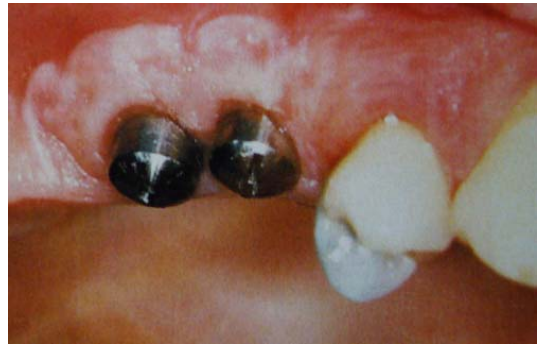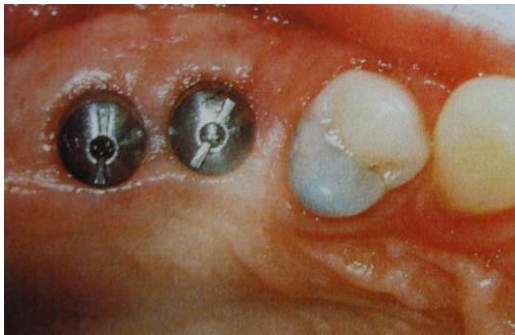


Fig.28 et 29 : Cicatrisation observée en vue occlusale 6 semaines après la connexion des piliers. On observe une augmentation du volume des tissus en vestibulaire.

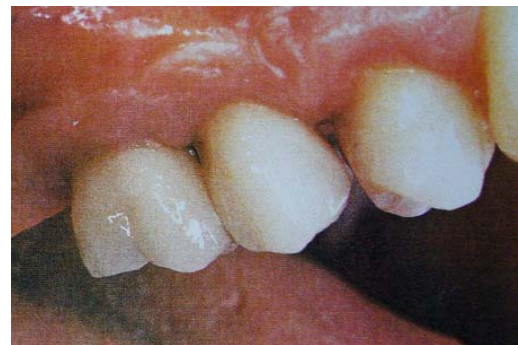
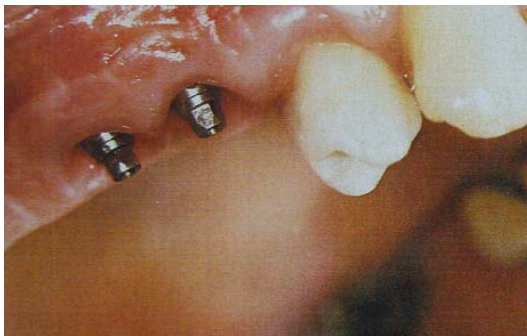
Fig.30 : Les piliers de cicatrisation ont été remplacés par des piliers EsthetiCone 2 à 6 semaines après le 2^{ème} temps chirurgical. A ce stade du traitement, il est évident que les tissus mous ont un contour s'intégrant à l'architecture gingivale.

Fig.31 : Prothèses en place (64).

2.3. Augmentation du volume des tissus mous

Il est souvent recommandé aux cliniciens d'évaluer la muqueuse de la crête avant l'implantation pour juger si une augmentation chirurgicale du volume de la muqueuse est nécessaire. **Une épaisseur minimale d'environ 3mm de muqueuse péri-implantaire est recommandée.**

La greffe de tissu conjonctif est utilisée pour reconstruire le volume des tissus mous manquants avant la pose d'implants, au moment de la pose d'implants, pendant la période d'ostéointégration, au moment de la connexion du pilier et à tout moment pendant la période de maintenance.

Lorsqu'un défaut des tissus mous fins de petit volume est identifié au niveau d'un site implantaire, il est plus pratique de réaliser une greffe de tissu conjonctif au moment de la pose d'implants enfouis ou non enfouis.

La réalisation d'une greffe avant la connexion du pilier ou la pose d'implant non enfoui facilite la reconstruction du volume des tissus mous manquants dans la zone critique pour une émergence esthétique de la restauration, car un large site receveur peut être développé pour inclure une vascularisation périostée sur les faces vestibulaire et palatine de la crête alvéolaire. Cette forme du site receveur est idéale pour maintenir la vascularisation de la greffe dans la zone critique pour une émergence prothétique éventuelle.

Lorsque la restauration de tissus mous défectueux est indiquée au niveau des sites où l'esthétique est recherchée, le chirurgien doit sélectionner la technique d'augmentation des tissus mous appropriée en se basant sur le volume du défaut rencontré et sur le résultat esthétique attendu de cette procédure.

En plus du volume du défaut présent au niveau des tissus durs, le biotype parodontal et l'histoire précédente qui a conduit à la perte de la dent vont avoir un impact sur la sélection et la séquence de la technique d'augmentation des tissus mous la plus appropriée pour la situation.

Généralement, l'augmentation des tissus mous au niveau des sites où l'esthétique est recherchée est gérée soit avec une ou plusieurs greffes de tissu conjonctif ou avec un lambeau.

Le but de l'épaississement des tissus mous étant de prévenir l'apicalisation de ceux-ci, ces techniques assurent un meilleur résultat et une prévisibilité à long terme.

CAS CLINIQUE (26)

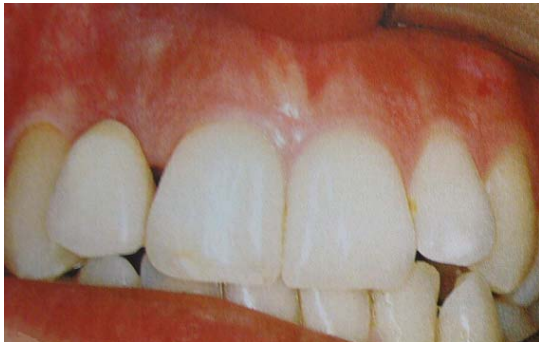

Fig.32 : L'incisive latérale maxillaire droite doit être remplacée. Une couronne provisoire est collée aux dents adjacentes. L'effondrement de la crête et la disparition de la papille mésiale sont les conséquences de la perte de la dent.

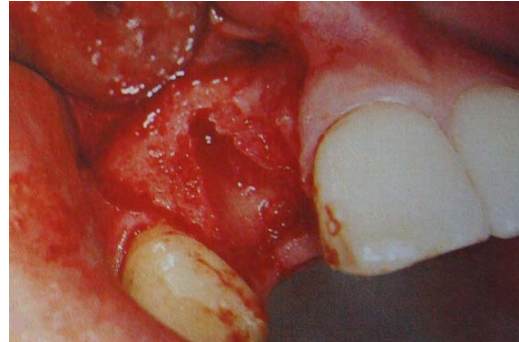


Fig.33 : Un lambeau est récliné. Aucune augmentation du volume des tissus durs n'est nécessaire.

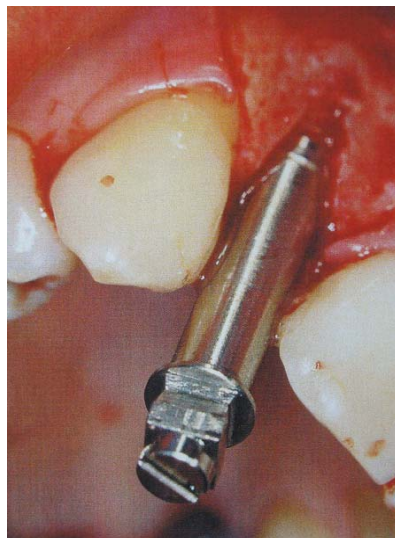


Fig.34 : Un implant RP de 13mm est placé 3mm apicalement à la jonction amélocémentaire des dents adjacentes.

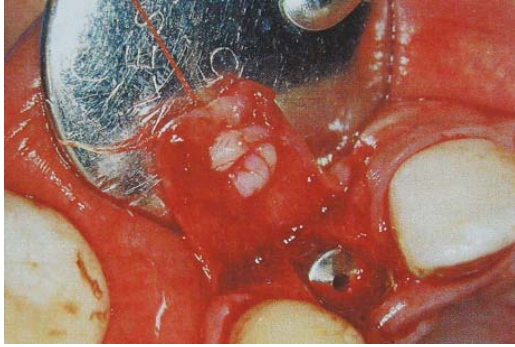

Fig.35 : L'implant étant mis en place, du tissu conjonctif prélevé au palais est suturé dans la position désirée.

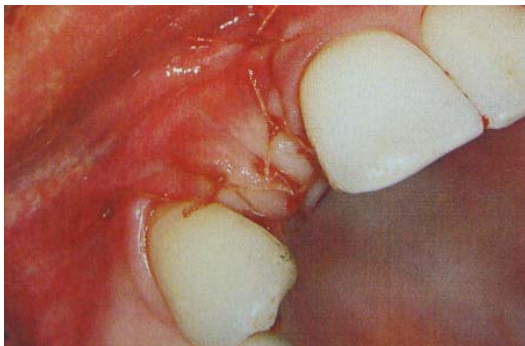


Fig.36 : A la fin de l'intervention, noter la quantité de tissu obtenue et la forme de la crête créant un contexte plus favorable pour le deuxième temps chirurgical.

CONCLUSION

Chaque intervention supplémentaire augmente le risque d'échec. Autrement dit, l'approche la plus simple est toujours préférable pour le traitement d'un cas. Moins la procédure chirurgicale est invasive, plus elle est biologique et plus elle est esthétique. On obtient ainsi une meilleure stabilité osseuse, garante de la stabilité des tissus mous.

Obtenir et assurer une esthétique durable sont les nouvelles perspectives de l'implantologie. De surcroît, la stabilité des tissus péri-implantaires est décisive dans ce domaine. Des connexions rigides et étanches, de même qu'un enfouissement profond, garantissent au mieux cette stabilité.

Du fait de la géométrie de la connexion au niveau de l'interface implant-pilier, on dispose d'un large espace propice à du tissu mou épais et sain et donc à des restaurations implanto-portées très naturelles.

La nouvelle tendance repose sur un concept particulier : le Platform-Switching. Ce type d'implants vise à déplacer vers le centre la transition entre l'implant et le pilier. Grâce à un pilier plus étroit que le col de l'implant, on obtient un anneau de tissu mou dense et moins fragile. De ce fait, les irritations mécaniques et microbiennes des tissus péri-implantaires sont diminuées. L'espace biologique se déporte d'un plan vertical vers un plan horizontal. Le Platform-Switching est donc un facteur important de la stabilité des tissus, mais uniquement en synergie avec une connexion stable et étanche aux bactéries.



Fig. 37, 38, 39 : la concavité du col ou l'étroitesse du pilier permet un envahissement par les tissus péri-implantaires, garant d'une meilleure stabilité.

C. La situation de l'implant sur la crête

1. Généralités

La position de l'implant dépend des tissus durs et de la distance crête alvéolaire-plan occlusal.

Une précision optimale dans le positionnement des implants simplifiera la réalisation de la prothèse et permettra un profil d'émergence correct, la santé de la muqueuse péri-implantaire, facilitera les mesures d'hygiène buccale, assurera une bonne phonation et les principes biomécaniques seront respectés.

L'implant doit représenter l'extension apicale d'une suprastructure prothétique optimale.
On parle de pose d'implant « guidée par la restauration » plutôt que guidée par l'os.

Cette approche implique un positionnement implantaire précis, tridimensionnel, permettant une émergence transgingivale de la structure, identique à celle des dents adjacentes et/ou controlatérales.

2. Considérations sur le positionnement implantaire et conséquences sur les tissus mous

La satisfaction des impératifs esthétiques et le rétablissement d'un environnement biologique naturel autour des couronnes implanto-portées dépendent directement du positionnement de l'implant au cours de la phase I chirurgicale.

Ce positionnement tridimensionnel intéresse à la fois les plans frontal, sagittal et horizontal :

(1) Dans le plan frontal (soit dans le sens apico-coronaire) :

Le plateau de l'implant doit se situer de telle manière que l'hexagone externe soit localisé légèrement sous le niveau de la crête osseuse, soit environ 1mm.

C'est dans cette position que le plateau est situé le plus apicalement par rapport au bord gingival marginal, offrant ainsi le plus de possibilité d'évasement du pilier, et permettant de placer la limite de la restauration au niveau intra-sulculaire. **En terme d'esthétique, il est plus judicieux de positionner le plateau 3mm apicalement par rapport au rebord gingival des dents adjacentes (65).**

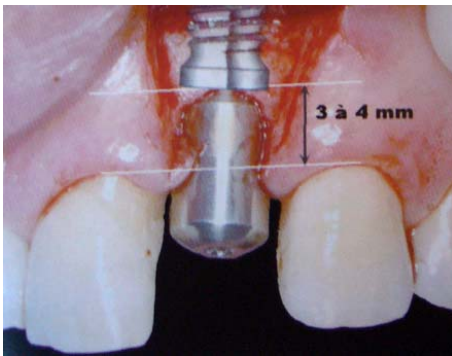


Fig.40 : positionnement apico-coronaire (45).

(2) Dans le plan sagittal (soit dans le sens vestibulo-lingual) :

L'implant doit être placé en position plus palatine par rapport aux dents adjacentes pour ménager une épaisseur d'os vestibulaire suffisante (65).

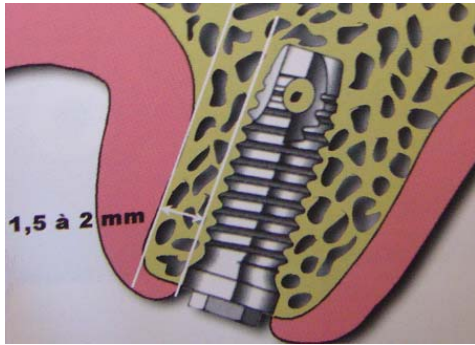


Fig.41 : positionnement vestibulo-lingual (45).

(3) Dans le plan horizontal (soit le sens mésio-distal) :

Il faut ménager une largeur osseuse suffisante d'un minimum de **1,5mm entre les implants et les dents naturelles** et de **2mm entre deux implants** pour permettre le rétablissement des papilles interdentaires (68).

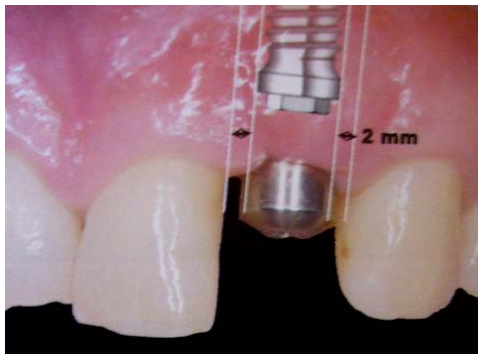


Fig.42 : positionnement mésio-distal (45).

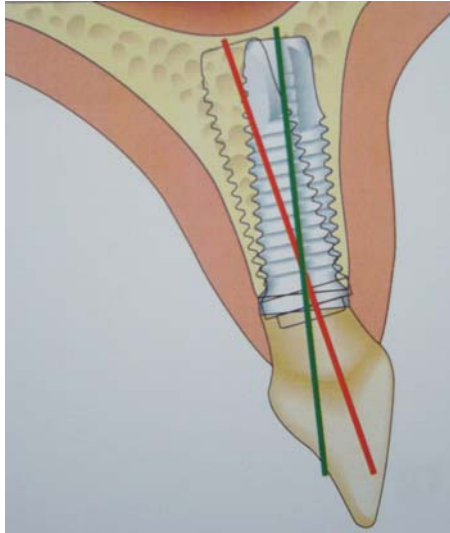


Fig.43 : Traitement du secteur antérieur maxillaire : une inclinaison légèrement vestibulée de l'implant peut compromettre tout le traitement (54).

- **Implantation dans les secteurs antérieurs (fig.40)**

Le positionnement d'un implant pour remplacer une dent unitaire dans le secteur antérieur maxillaire demande une très grande précision. Selon Palacci, une malposition de moins d'1mm et/ou de moins de 10° peut remettre en cause le résultat esthétique.

Les repères de placement sont donnés essentiellement par les dents collatérales.

Idéalement, l'implant devrait être angulé selon le grand axe de la dent à remplacer.
Par conséquent, l'axe doit passer au milieu du bord incisif de la couronne.

- **Conséquences de la situation de l'implant sur les tissus mous**

Il apparaît que la position d'éruption d'une dent et son orientation influencent fortement la quantité de gencive kératinisée qui l'entoure.

Les conséquences gingivales de la situation et de l'inclinaison d'un implant sont identiques.

Quand un implant est trop vestibulé, le rebord vestibulaire de la restauration sera trop haut par rapport à la dent adjacente d'où un profil d'émergence inesthétique. En même temps, l'épaisseur de la gencive vestibulaire au col de l'implant sera plus fine. Il y aura alors une tendance à la récession gingivale.

Un implant trop lingual aboutit souvent à poser une restauration en sur-contour vestibulaire, compliquant l'hygiène et augmentant le porte-à-faux et les contraintes occlusales non axiales.

Pour éviter ces complications, l'implant doit être placé dans la situation la plus vestibulaire possible compatible avec la stabilité primaire optimale de l'implant, la restauration implanto-portée esthétique et ses futurs rapports d'occlusion.

Ce positionnement doit également permettre d'éviter toute récession gingivale iatrogène, surtout si le parodonte est fin.

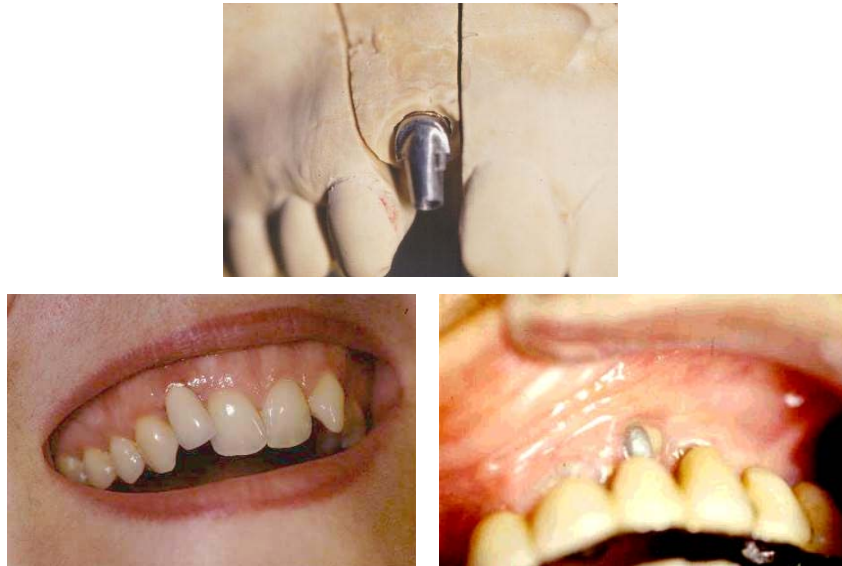

Fig. 44, 45 et 46 : L'implant peut être trop vestibulé, ceci peut être volontaire comme sur l'image de gauche, ou involontaire, sur l'image de droite ; il s'agira alors d'un échec ou d'un compromis (68).

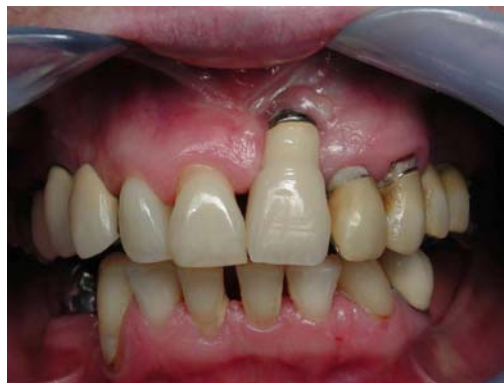

Fig.47 : L'emplacement inadéquat de cet implant en 21 (trop vestibulé) engendre un résultat parfaitement inesthétique des tissus mous (46).

3. Choix d'un implant enfoui ou non enfoui (35)

Trois niveaux sont à considérer :

- La jonction pilier/implant qui amorce l'évasement du profil d'émergence,
- La jonction pilier/couronne qui correspond à la limite cervicale d'une prothèse conventionnelle,
- La jonction amélo-cémentaire des dents adjacentes qui est la référence chirurgicale pour apprécier l'enfouissement de l'implant.

La décision d'utiliser une technique enfouie ou non enfouie en implantologie ne peut être prise sur la base de quelques résultats d'études. Par contre, le clinicien doit considérer l'avantage ou l'inconvénient biologique au niveau clinique et « théorique » que chaque technique peut procurer à un patient dans une situation particulière.

L'évolution de la forme de l'implant en deux parties avec des composants intra-osseux et transgingivaux séparés vers un implant en une partie avec des composants intra-osseux et transgingivaux en une seule partie est le facteur qui a d'abord suscité pour l'application des techniques non enfouies.

Le plus grand avantage de la technique non enfouie est qu'elle procure suffisamment de temps pour une maturation et une intégration des tissus mous avant de commencer la restauration.

Cela permet la stabilisation de l'épithélium de jonction et des dimensions de la profondeur du sulcus gingival pendant les périodes d'intégration des tissus durs et des tissus mous. De plus, la technique non enfouie supprime la nécessité de perturber la maturation des tissus mous péri-implantaires lors de la connexion du pilier implantaire ou parfois lors d'aménagement tissulaire éventuel, ce qui procure un environnement approprié pour la prothèse et améliore à long terme la prévisibilité de la restauration.

Néanmoins, l'enfouissement de l'implant autorise une meilleure prévisibilité en terme de profil d'émergence ; la jonction pilier-implant étant plus profonde, la gestion de l'évasement et de la section du pilier est plus aisée en juxta-gingival, permettant une intégration naturelle au sein des tissus mous.

Le prothésiste dentaire prend plaisir de l'avantage à fabriquer des restaurations provisoires et définitives sur un maître modèle qui représente le profil de la maturation des tissus mous, ce qui facilite le choix du pilier.

4. Intérêt de l'utilisation d'un guide chirurgical

Différentes techniques chirurgicales et prothétiques vont permettre d'initier, puis de guider la mise en conformation des tissus muqueux péri-implantaires pour simuler au mieux l'aspect naturel des contours gingivaux.

Le bon positionnement de l'implant au cours de la première étape chirurgicale (mise en place de l'implant) constitue un impératif indispensable à la réalisation de cet objectif.

Pour garantir une fixture parfaitement située dans les trois dimensions de l'espace, il est recommandé à l'implantologiste d'utiliser un guide chirurgical, en résine transparente, préparé à partir du modèle établissant le projet esthétique par les céroplasties prospectives en cire.

Le guide sert à transférer la localisation et l'axe des implants qui ont été déterminés pendant l'étude pré-prothétique.

Il doit être précis et stable ; Après transformation, le guide radiologique peut être transformé en guide chirurgical.

Touati et coll. Soulignent l'insuffisance des guides conventionnels qui, n'étant que bidimensionnels, n'offrent aucune maîtrise sur l'enfouissement du col implantaire qui représente selon eux l'axe le plus important quant aux conséquences esthétiques.

Ils proposent donc de transformer ce guide chirurgical en guide tridimensionnel en lui affectant un repère matérialisant la profondeur d'enfouissement par rapport au sommet de la gencive marginale ; cette distance d'environ 3mm ne peut être prévue que sur le modèle d'étude et non pas pendant la phase chirurgicale qui nécessite l'élévation d'un lambeau (72).

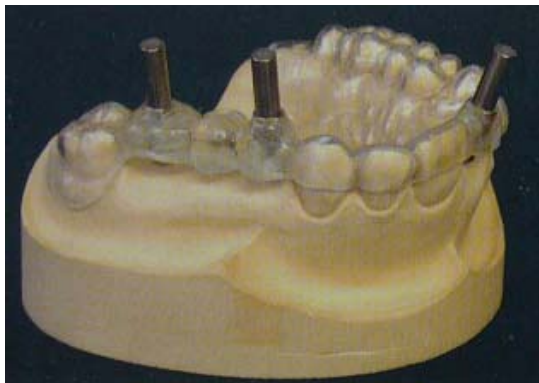


Fig.48 : Guide chirurgical (18).

CONCLUSION :

La pose d'implants est un acte réfléchi et précis. Si l'étude pré-implantaire constituée d'une analyse détaillée et personnalisée, le choix des composants et l'acte chirurgical en lui-même ne sont pas rigoureusement appliqués, les conséquences esthétiques s'en ressentiront.

Les difficultés esthétiques rencontrées sont variables :

- Soutien de la lèvre :

L'analyse du soutien de la lèvre doit faire partie de l'examen initial lorsqu'une reconstruction maxillaire est envisagée. Une lèvre supérieure non soutenue par un volume gingival adéquat ou par une fausse gencive en résine présente un aspect plissé vieillissant l'ensemble du visage.

- Visibilité du métal : les composants métalliques sont visibles à travers les tissus gingivaux lorsque :

L'implant n'est pas assez enfoui dans l'axe apico-coronaire, ou bien si l'implant est trop vestibulé et le parodonte trop fin.

- visibilité des vis (dans le cadre de piliers et couronnes transvissés)

- Risques de « trous noirs » interdentaires : la perte d'une dent s'accompagne souvent de celle des papilles interdentaires, et elles seront difficilement restaurées par la mise en place d'un implant et d'une couronne

- Diamètre de l'implant dans la région cervicale : Le diamètre moyen d'un implant est de 4mm, alors qu'une incisive centrale maxillaire fait 6mm voire plus. Si la connexion entre l'implant et la dent prothétique est trop étroite, on obtiendra une forme disgracieuse de la dent (dent triangulaire).

D. Extraction / Implantation immédiate (63)

1. Introduction

Le résultat esthétique en dentisterie restauratrice dépend de nombreux critères (Weisgold et Arnoux, 1992) :

- la présence de papilles inter-dentaires adéquates,
- le positionnement sous-gingival de la limite prothétique,
- la coloration normale de la gencive marginale,
- le même profil d'émergence que la dent manquante,
- la similitude entre la couronne d'origine et la couronne prothétique,
- l'intégration bioesthétique avec les dents adjacentes.

Le challenge en dentisterie esthétique est de se rapprocher autant que possible de l'apparence naturelle, alors qu'en implantologie la grande difficulté sera la gestion des tissus mous.

Par conséquent, les clés du succès en implantologie (Saadoun et Le Gall, 1992) pour aboutir à une restauration esthétique reposeront sur :

- un diagnostic pré-chirurgical précis,
- une bonne corrélation dans la gestion des tissus mous et durs,
- une technique chirurgicale précise lors du positionnement de l'implant,
- une gestion optimale tant de l'interface gingivale péri-implantaire que du contour des restaurations provisoires et définitives.

2. Analyse des différents modes de cicatrisation

La gestion du temps pour la mise en place de l'implant après extraction est très importante (Garber et coll, 2001).

Pour les implantations immédiates à mise en charge différée, la dent doit être extraite très délicatement afin de préserver tout le potentiel osseux et la quantité de gencive disponible. Une prothèse provisoire amovible en résine ou fixe avec pontique convexe est immédiatement posée.

Une greffe autogène ou une xélogreffe combinée à une membrane est pratiquée pour gagner de l'épaisseur en vestibulaire, sachant que la résorption se produit toujours après l'extraction.

En tout état de cause il se produira une rétraction tissulaire. La gencive marginale à son point le plus haut perdra 0,6mm et la papille interdentaire se rétractera en moyenne de 0,37mm (Grunder et coll. 1999, Small et Tarnow 2000).

Si la crête alvéolaire antérieure est fine, il sera nécessaire d'utiliser une technique d'implantation retardée en deux temps chirurgicaux en la combinant en pré- ou en per-opératoire avec une technique de régénération osseuse guidée avec greffe autogène et/ou une greffe conjonctive pour recréer l'os et le support de la gencive adjacente. Une provisoire collée préviendra à la fois la perte de la hauteur papillaire et des tissus mous. Ceci peut concourir également à la cicatrisation post-implantaire ainsi qu'au confort du patient (Park et coll. 2002).

La mise en place immédiate ou différée (précoce ou tardive) d'un implant après extraction, avec ou sans chirurgie d'augmentation, montre une influence clinique significative au niveau de la cicatrisation de l'os péri-implantaire cervical.

3. Implantation immédiate :

Avantages

Cette technique simple mais délicate donne rapidement d'excellents résultats et présente de nombreux avantages (Saadoun 2002, Park 2002) :

- Réduit le nombre de chirurgies et les risques afférents en particulier aux membranes,
- Augmente le confort esthétique et phonétique du patient pendant la phase d'ostéointégration,
- Préserve les tissus durs et mous et l'architecture péri-implantaire,
- Augmente l'efficacité de la couronne provisoire en soutenant les papilles interdentaires et le contour gingival,
- Optimise le rendu esthétique de la restauration définitive,
- Concourt au confort psychologique du patient.

Contre-indications

Cette technique a cependant de nombreuses contre-indications si l'on se trouve en présence :

- d'une destruction du site alvéolaire pendant l'extraction,
- d'une perte osseuse inter-proximale sévère sans papilles inter-dentaires,
- d'une infection parodontale ou endodontique aiguë ,
- d'un patient avec une supracclusion importante, bruxisme, qui augmente la charge de la restauration provisoire.

Lors de l'extraction-implantation immédiate, deux problématiques apparaissent simultanément : l'obtention de l'ostéointégration de l'implant et le maintien de la stabilité tissulaire péri-implantaire dans le temps.

4. Considérations au niveau des restaurations

La restauration provisoire immédiate doit être transvissée afin de :

- minimiser les forces lors du scellement de la dent provisoire,
- réduire le torque inverse sur les implants en phase d'ostéointégration,
- éviter la présence de ciment de scellement, néfaste pour la cicatrisation.

La prothèse temporaire et le pilier céramique définitif devront :

- guider le tissu gingival en le faisant évoluer d'une forme arrondie à un profil d'émergence dentaire donnant le rendu esthétique le plus satisfaisant,
- cacher la couleur grise du titane surtout en présence de gencive mince.

L'implantation immédiate et la mise sous provisoire après extraction lorsqu'elle est indiquée, permet la maintenance de l'esthétique et de la phonation pendant la période d'ostéointégration ainsi que la bonne gestion des tissus mous.

Lorsqu'une provisoire similaire à une dent naturelle par sa forme et son volume est placée sur le pilier prothétique, elle peut maintenir la muqueuse péri-implantaire lors de sa cicatrisation et maintenir la hauteur des papilles interdentaires, ainsi que le contour gingival pendant toute la phase d'ostéointégration.

**Étapes nécessaires à la gestion des tissus
mous péri-implantaires au cabinet.**

- *Analyse pré-implantaire précise*
- *Choix des composants implantaires*
 - type d'implant et de pilier
- *Chirurgie des tissus mous si nécessaire*
 - régénération des papilles
 - augmentation du volume des tissus mous
- *Bon positionnement de l'implant sur la crête*
 - dans les trois directions de l'espace
- *Pose d'une couronne provisoire après
extraction- implantation immédiate.*
 - pour guider la cicatrisation des tissus mous.

**III. RÔLE DE LA PROTHESE TRANSITOIRE DANS
LA GESTION DES TISSUS MOUS PERI-
IMPLANTAIRES**

A. Introduction

Les prothèses provisoires sont réalisées soit directement au cabinet dentaire soit au laboratoire de prothèse. Les techniques de fabrication sont les mêmes que pour les techniques de prothèse fixée.

Pour faciliter la réalisation, on se sert de dents prothétiques ou du wax-up qui a été sculpté au préalable.

Les prothèses provisoires sont utiles pour la gestion des tissus mous (profil d'émergence) lors de la réalisation de la suprastructure. Elles servent également à une mise en condition tissulaire pour une meilleure gestion du profil d'émergence.

1. Terminologie

- Prothèse transitoire

Le terme de prothèse transitoire est celui qui convient le mieux à ces éléments dont la réalisation constitue une étape de réflexion, d'essai et de temporisation durant laquelle des solutions sont proposées, testées, modifiées puis réévaluées, jusqu'à recueillir l'adhésion du patient, du praticien et du prothésiste dentaire. Ils permettent d'ouvrir un champ de communication extraordinaire entre le patient et l'équipe thérapeutique, au sein duquel se matérialise le projet esthétique, évalué dans le véritable environnement qui sera celui des prothèses d'usage.

L'étape de transition permet donc la matérialisation clinique de ce projet dont les formes seront scrupuleusement reproduites pour être soumises à une évaluation en « conditions réelles » avant de servir de modèle pour la prothèse d'usage.

- **Prothèse provisoire**

Le terme de prothèse provisoire très souvent utilisé ne correspond absolument pas à la démarche évoquée ci-dessus. **Ce signifiant exprime surtout la notion de temps et le caractère temporaire de ces prothèses.** Il convient bien aux prothèses en résine acryliques réalisées pour répondre à une **urgence clinique.**

- **Prothèse thérapeutique**

Le terme de prothèse d'attente ou thérapeutique plus rarement utilisé met l'accent sur leur rôle dans la résolution d'une difficulté parodontale ou articulaire. L'appellation prothèse de temporisation est également employée. **Ces prothèses seront utilisées sur une période généralement plus longue que les précédentes, et doivent par leur ajustage soigné favoriser la cicatrisation du parodonte agressé par la préparation ou modifié par chirurgie muco-gingivale.**

Ainsi, quel qu'en soit le type, toutes ces réalisations en résine ont vocation à être remplacées par une prothèse d'usage, et sont donc temporaires.

2. Le choix du matériau (19)

Le matériau retenu pour la confection des prothèses transitoires devra se conformer à un cahier des charges très exigeant :

- reproduire fidèlement les formes établies par le wax-up,
- autoriser une première orientation sur le choix de la couleur,

- offrir un maximum de facilité de mise en œuvre et de travail, c'est-à-dire la préparation du matériau, son foulage dans l'empreinte issue des cires de diagnostic, le dégrossissage des éléments obtenus, le meulage, le polissage, mais aussi et surtout la possibilité d'apport de matériau ultérieur si on souhaite par la suite modifier la forme de ces éléments,
- Etre suffisamment résistant vis-à-vis des contraintes mécaniques et à l'usure durant toute la période probatoire précédant la pose des éléments finaux,
- Répondre aux impératifs biologiques et fonctionnels.

Compte tenu de ces exigences, la résine s'impose comme le matériau de choix pour la confection des prothèses transitoires.

Les résines susceptibles d'être utilisées pour la réalisation de prothèses transitoires matérialisant le travail préalablement réalisé à l'aide des céroplasties prospectives peuvent être classées en **deux grandes catégories : les résines autopolymérisables et les résines polymérisant sous l'effet de la chaleur ou de la lumière.**

2.1. Les résines autopolymérisables

Il s'agit de produits à activation chimique qui sont généralement utilisés lors de réalisations extemporanées. Les plus utilisées sont les résines à base de polyméthacrylate de méthyle (PMMA) qui appartiennent à la famille des résines acryliques. La préparation est obtenue dans un godet par l'incorporation progressive et le mélange de 3 volumes de poudre (polymère) dans 1 volume de liquide (monomère). On obtient ainsi un mélange fluide qui, en passant par différentes phases, va durcir au cours d'un processus de polymérisation exothermique.

- **Avantages**

Ces résines sont les plus faciles à mettre en œuvre. Elles sont peu onéreuses et disponibles dans une large variété de teintes et de marques.

Bien adaptées à la technique de l'isomoulage, elles peuvent être coulées dans un moule dans leur phase fluide, modelées lors de leur phase plastique et mobilisées lors de leur phase élastique.

Elles acceptent aussi bien les adjonctions secondaires de matériaux de même nature tout comme la réduction et l'abrasion, ce qui facilite le travail sur la forme.

- **Inconvénients**

Les résines PMMA, qui polymérisent à froid, souffrent de **carences dues à une polymérisation incomplète.** La porosité et l'absorption hydrique plus élevées, la résistance et la dureté plus faibles, l'exothermie de prise, la rétention de plaque dentaire sont autant de caractéristiques qui rendent les prothèses transitoires en PMMA vulnérables face à l'épreuve du temps en milieu buccal.

Toutes ces propriétés peuvent être sensiblement améliorées si la polymérisation est réalisée dans un bain thermodurcisseur. Dans ces conditions, ce matériau peut remplir les objectifs de ces prothèses.

2.2. Les résines thermopolymérisables

Les matériaux qui polymérisent sous l'action de la chaleur nécessitent l'utilisation de matériaux auxiliaires tels que des fours. Ils présentent des propriétés généralement supérieures aux résines autopolymérisables et sont réservés aux techniques indirectes.

En plus de qualités mécaniques grandement améliorées, **ces résines, manipulées à l'atelier de prothèse, autorisent beaucoup de subtilités dans le rendu de la couleur et des états de surface.** Les réadaptations nécessaires peuvent se faire avec des résines chémo- ou photopolymérisables de même nature chimique.

2.3. Les résines photopolymérisables

Le produit peut être présenté sous forme classique, poudre et liquide ou sous forme de pâte utilisable directement. Ces résines polymérisent sous l'action de la lumière dans des « boîtes à lumière ».

Leur atout majeur réside dans la possibilité de modifier en clinique la forme des prothèses transitoires réalisées par isomoulage à l'aide de résines compatibles auto- ou thermopolymérisables.

B. Evaluation des contours prothétiques et conditionnement de l'environnement biologique par la prothèse transitoire

« La prothèse transitoire est une proposition faite au parodonte »

M. de Rouffignac.

1. Exigences de réalisation des prothèses transitoires conformes aux impératifs biologiques

Pour respecter l'intégrité des tissus parodontaux, la prothèse transitoire doit respecter toutes les exigences biologiques.

Comme pour la prothèse d'usage dont elle doit constituer le prototype le plus abouti, tous les impératifs morphologiques (profil d'émergence, embrasures, surfaces de raccordement) doivent soigneusement être établis au stade de la prothèse transitoire pour être, une fois validés, scrupuleusement reproduits par la prothèse d'usage.

Le parodonte est un complexe labile et à ce titre, aucun résultat stable de l'environnement gingival ne peut être raisonnablement présagé pour la prothèse d'usage si celui-ci n'a pas été préalablement établi et/ou maintenu par la présence de prothèses transitoires.

Pour atteindre ces objectifs, la prothèse transitoire doit répondre à toutes les exigences de l'environnement sans en négliger aucune, c'est-à-dire :

- assurer le soutien des tissus mous et principalement de la papille,
- présenter un profil d'émergence adapté à la morphologie des tissus parodontaux (9, 41),
- favoriser l'accès à la zone interproximale par les instruments d'hygiène (9, 69),
- éviter le bourrage alimentaire (41),
- être bien adaptée, sans débordement ni surcontour (69, 73),
- présenter un aspect aussi poli que possible (14), avec une résine homogène et un bon état de surface (73).

Au-delà de son rôle d'évaluation et de détermination de la morphologie coronaire biologique idéale, la prothèse transitoire joue aussi un rôle important dans le conditionnement des tissus gingivaux, notamment pour ce qui concerne la prise d'empreintes et le scellement de la prothèse d'usage. Ce rôle de mise en condition des tissus mous prend une tout autre dimension dans le cadre de chirurgie parodontale et en implantologie.

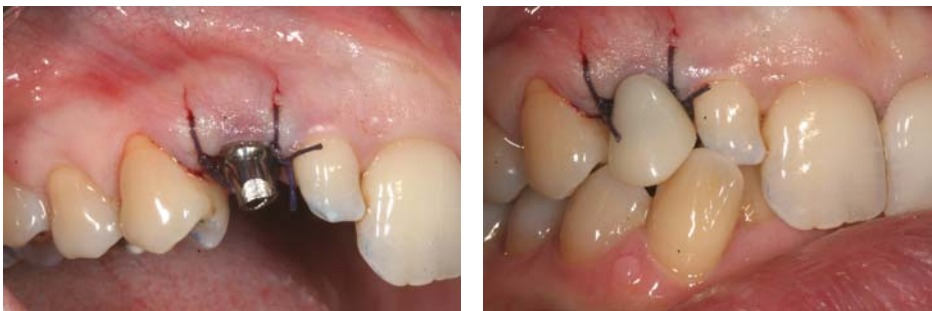

Fig.49 et 50 : Mise en place immédiate d'une prothèse provisoire résine (dent n°13), après la pose de l'implant (18).

2. Mise en conformation tissulaire en implantologie

La prothèse sur implant représente le plus grand défi de la remise en conformation tissulaire. Lorsque l'on recourt à l'implantologie pour remplacer une ou plusieurs dents absentes, **il ne s'agit plus seulement de préserver ou d'améliorer la morphologie des tissus parodontaux environnants, mais il faut recréer** si l'on veut prétendre retrouver la forme festonnée naturelle du contour gingival qui n'existe plus après la disparition des dents.

L'immense défi de la restauration implantaire tient donc au fait que le contexte dans lequel s'effectue le traitement implantaire est fondamentalement différent des facteurs anatomiques idéaux relatifs aux dentures naturelles.

Touati et Guez situent ces différences à trois niveaux (71) :

• **Au niveau de l'implant classique :**

- Il se distingue de la racine naturelle par sa section ronde et sa forme générale classiquement cylindrique.
- Son diamètre cervical correspond rarement à celui d'une dent, imposant un enfouissement variable et un rattrapage du profil d'émergence en fonction de la différence de diamètre.
- Sa forme cervicale n'est pas festonnée.

• **Au niveau du contour osseux :**

La résorption osseuse consécutive à la perte d'une dent aboutit à l'établissement d'une crête plate, non festonnée, défavorable à l'obtention d'un profil cervical naturel et à la restitution des papilles.

• **Au niveau de l'espace biologique :**

La nature et le développement des tissus muqueux péri-implantaires réclament l'établissement d'un joint de tissus mous d'environ 3mm (8).

L'évolution des exigences esthétiques et la mise en évidence des limites des procédés classiques encouragent le développement de nouvelles approches améliorant sans cesse les résultats permis par les prothèses implanto-portées.

Nous avons déjà vu que les exigences de l'espace biologique implantaire conduisent à un remodelage osseux de manière à situer le sommet de la crête à 1,5 voire 2mm de l'interface implant-pilier où s'établit l'attache épithéliale.

Avec un dessin cervical implantaire festonné, on doit pouvoir obtenir, dans le cadre d'une implantation immédiate, le maintien des proéminences osseuses interproximales qui conditionnent l'aspect festonné de l'environnement tissulaire. En conséquence, l'implant festonné s'affirme comme l'implant de choix pour les patients dont la crête présente une morphologie tridimensionnelle.

Dans le cas de crête cicatrisée, l'implant festonné peut également apporter un plus esthétique, mais seulement si une greffe osseuse est réalisée pour retrouver la morphologie naturelle (74).

Pour remplacer une dent absente sur crête cicatrisée, **le protocole classique, type Branemark, prévoit deux étapes chirurgicales avec enfouissement total** des fixtures maintenues en nourrisse sous la gencive pendant toute la période de cicatrisation initiale, comprise entre 4 et 6 mois (10, 11).

La première étape chirurgicale concerne la pose de l'implant et se termine par la fermeture hermétique du site implanté, entièrement recouvert par le volet de gencive rabattu et soigneusement suturé. **La seconde étape, dite de mise en fonction, intervient après la période d'ostéointégration en nourrisse.**

Ce deuxième temps opératoire a deux objectifs (53) :

- permettre à l'implant de traverser la muqueuse,
- créer une anatomie favorable des tissus mous résultant dans un contour de la muqueuse périphérique s'harmonisant avec celui de la gencive saine.

Touati souligne que l'apicalisation de la structure osseuse péri-implantaire, suivie naturellement par le feston gingival, va majorer le problème esthétique. Il est clair qu'en prothèse supra-implantaire, un résultat esthétique qui reproduise parfaitement l'authenticité des dentures naturelles ne pourra être espéré que si la chirurgie implantaire respecte cet objectif.

Rappelons qu'un traitement prothétique complexe global doit impérativement être mené par toute une équipe thérapeutique rassemblant parodontiste, implantologiste, prothésiste de laboratoire et bien sûr l'odontoprothésiste en charge du traitement prothétique et de la coordination de tous les membres de l'équipe.

La communication constante entre tous ces intervenants constitue l'indispensable ciment garantissant la réussite du projet. Tous doivent travailler dans le même sens pour atteindre le même objectif d'intégration parfaite de la prothèse fixée dans son environnement naturel.

2.1. Principes généraux de mise en forme des contours muqueux péri-implantaires

C'est au cours de la deuxième phase chirurgicale et pendant la période de cicatrisation consécutive que s'établit le nouveau contour gingival. C'est donc cette période que va intéresser toutes les stratégies de mise en conformation des tissus.

Les conséquences biologiques de la perte d'une dent induisent une perte de tissu vestibulaire, l'aplatissement puis la disparition des papilles interproximales.

Pour rétablir l'esthétique de l'ensemble de la composition dento-gingivale, des techniques de chirurgie plastique parodontale sont presque toujours nécessaires.

Pour ce qui nous concerne, nous focaliserons notre intérêt sur le stade II chirurgical qui correspond classiquement à l'étape prothétique de mise en conformation des tissus, au sein de laquelle la couronne transitoire joue un rôle important.

Quelle que soit la technique chirurgicale associée à la mise en fonction de l'implant lors du stade II chirurgical, c'est au cours de la phase de cicatrisation (3 à 6 semaines) que la morphologie des tissus mous va progressivement se stabiliser au contact de la vis de cicatrisation ou de la couronne transitoire.

Comme pour les couronnes sur piliers naturels, le profil d'émergence participe à la mise en conformation des tissus durant la phase cicatricielle.

2.2. Moyens classiques de mise en forme des tissus muqueux péri-implantaires

La méthode la plus classique est l'utilisation de vis de cicatrisation autour desquelles sont suturés les lambeaux.

La plupart du temps, les vis de cicatrisation utilisées sont des éléments standardisés pour chaque diamètre d'implant. Les transferts correspondant ont le même diamètre que les vis de cicatrisation, s'adaptant donc à la cicatrisation muqueuse ayant eu lieu autour des vis.

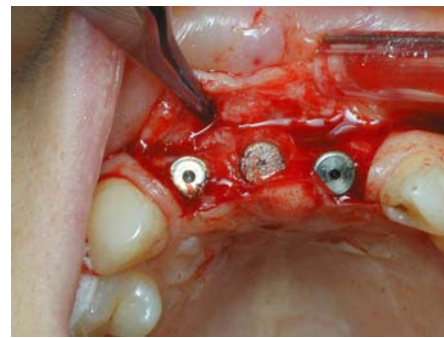
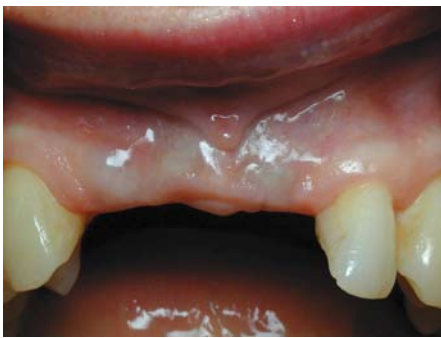

Fig.51, 52 : Edentement antérieur (12,11 et 21 absentes) et pose de 3 implants Straumann.

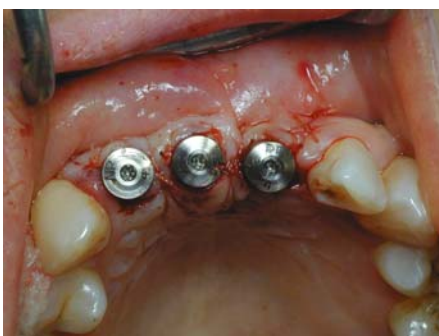

Fig.53 : Mise en place des vis de cicatrisation.

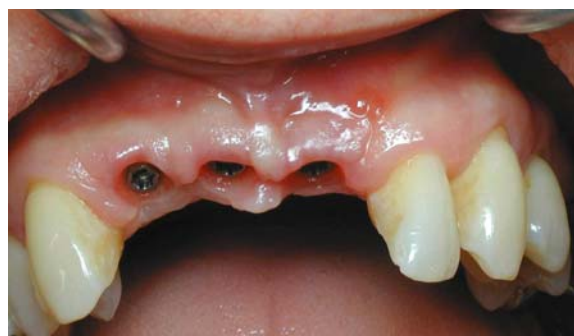

Fig.54 : Régénération spontanée des papilles entre les implants (46).

Tarnow et Escow (68) soulignent l'incapacité des bagues conventionnelles à produire un contour muqueux péri-implantaire qui corresponde au contour cervical anatomique de la couronne dentaire. Le contour muqueux circulaire observé à la dépose de ces bagues ne reflète pas la différence entre les dimensions mésio-distale et vestibulo-linguale d'une dent naturelle (24).

Dans ce cas, la mise en conformation tissulaire ne sera précisément établie que plus tard avec le pilier supra-implantaire, et par le profil d'émergence de la couronne transitoire puis définitive scellée sur ce pilier (68).

La seule utilisation de ces bagues de cicatrisation ne reproduit pas l'environnement d'un profil d'émergence normal. Cela pose d'énormes difficultés pour développer une anatomie convenable lors de la réalisation de la prothèse d'usage, qui risque alors de présenter un profil d'émergence en sous-contour.

L'avènement de bagues de cicatrisation de plus gros diamètre et plus anatomiques, associées à des piliers prothétiques correspondant, permettent l'établissement d'un profil d'émergence plus proche de la normale (23).

Cette dernière idée trouve son application clinique avec le concept du « profil d'émergence contrôlé » (EPS) (24).

Cette technique est basée sur l'utilisation de piliers de cicatrisation et de transferts d'empreinte adaptés au diamètre de chaque implant, puis de la future dent prothétique afin d'obtenir une cicatrisation donnant une forme évasée aux tissus mous. L'évasement obtenu durant la cicatrisation est reproduit sur le modèle de laboratoire et il est maintenu autour des restaurations définitives.

Davarpanah et coll. Soulignent certains avantages de ce concept (22) :

- la méthode évite au prothésiste de meuler le modèle de travail de manière empirique pour façonner un profil d'émergence approprié aux contours de la couronne prothétique ;
- la mise en place de la couronne prothétique ne nécessite pas de modification des tissus péri-implantaires ;
- l'EPS permet d'éviter les surcontours prothétiques ;
- les transferts d'empreinte EPS permet d'enregistrer la position de l'implant et l'anatomie des tissus mous.

La plupart des fabricants proposent désormais des bagues de cicatrisation plus anatomiques qui préfigurent d'emblée un profil d'émergence adapté à la dent à remplacer.

C'est par exemple le cas des bagues préformées GingiSCULPT® (3i) de diamètre et de hauteur adaptés à la dent à remplacer. Elles sont présentes sous 4 formes dédiées respectivement aux petites incisives, aux incisives larges, aux prémolaires et aux molaires (24).

CAS CLINIQUE : Insuffisance de la vis de cicatrisation pour la gestion du profil d'émergence (46)

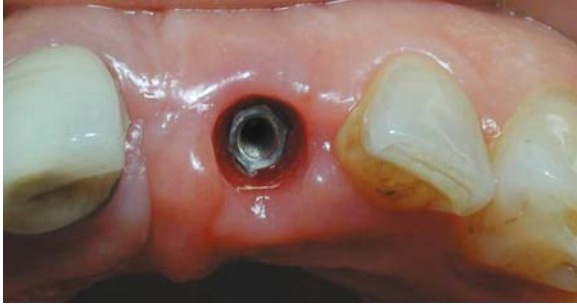

Fig.55 : Cicatrisation de la gencive autour d'une vis de cicatrisation. Le contour très rond ne ressemble pas à la section transversale de la dent naturelle.

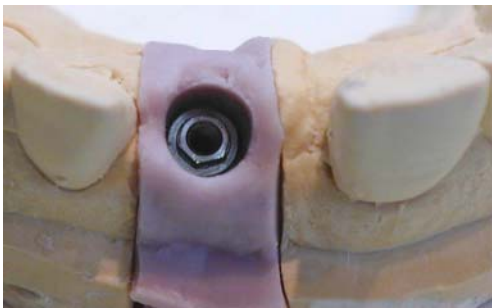


Fig.56 : Reproduction exacte des tissus marginaux avec de la fausse gencive au laboratoire.

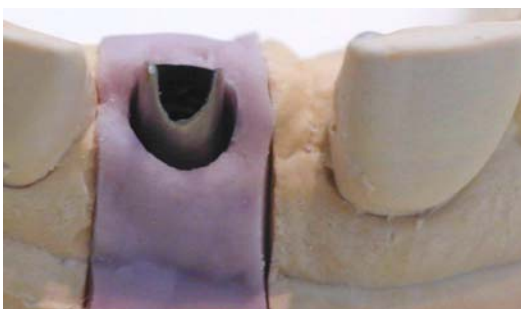


Fig.57 : Mise en place du pilier implantaire en titane sur le modèle de travail. L'espace disponible pour la conception de la suprastructure est insuffisant.

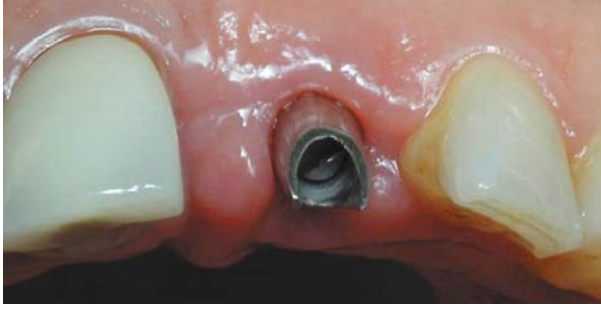

Fig.58 : Pilier en bouche. On observe le même problème.

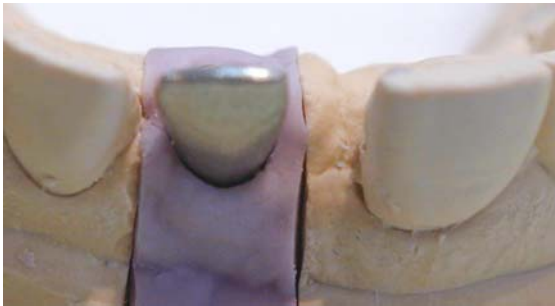


Fig.59 : Chape en titane en place.

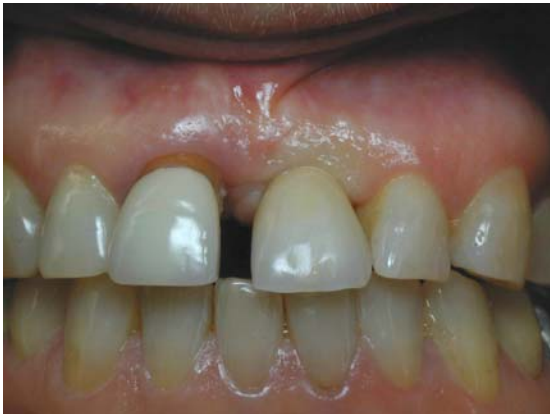

Fig.60 : La prothèse définitive est en place. Le profil d'émergence n'ayant pas été géré au niveau des tissus mous, le prothèse se trouve en surcontour, et est compressive vis-à-vis de la gencive (devenue blanche).

2.3. Mise en forme des tissus muqueux péri-implantaires à l'aide de la prothèse transitoire

Dans une étude publiée en 1997, Jemt constate une régénération significative des papilles adjacentes à une restauration unitaire sur implant, au bout de 1 à 3 ans, et sans manipulation clinique particulière du tissu (40).

Il suggère alors que cette récupération spontanée serait permise par la réaction inflammatoire induite par l'accumulation de plaque dans les zones proximales et accompagnée d'un gonflement tissulaire. Avec le temps, le tissu hyperplasique inflammatoire serait soumis à un processus de maturation et réorganiserait la papille.

Les observations de Jemt sont d'autant plus spectaculaires qu'il remarque que la moitié de la papille perd d'abord de la hauteur lorsqu'on laisse le tissu mou cicatriser complètement autour d'une vis de cicatrisation, avant la réalisation de la couronne. Mais au bout de 1 à 3 ans, une régénération spontanée s'effectue pour redonner une morphologie en harmonie avec les dents adjacentes naturelles à 58% des papilles de l'étude (40)

Cette étude indique donc que quel que soit le type de pilier utilisé au stade II chirurgical, une régénération spontanée de la papille est possible dans un délai plus ou moins long suivant la pose de la couronne d'usage. Toutefois, les exigences actuelles nous poussent à transformer le possible en quasi probable, et le plus ou moins long en quasi immédiat.

Cette idée marque le début d'une nouvelle approche de la gestion des tissus mous péri-implantaires avec une gestion de plus en plus précoce de ces tissus.

Ce courant va alors se développer, de même que l'avènement des techniques de mise en charge immédiate.

Progressant dans cette idée, Jemt complète son premier article d'une parution en 1999 où il évoque l'intérêt d'utiliser une **prothèse provisoire comme pilier de cicatrisation au stade II chirurgical.**

L'idée est de les utiliser pour guider les tissus mous au cours de la phase d'œdème post-chirurgical des tissus.

L'étude comparative longitudinale que l'auteur a menée révèle que l'utilisation d'une couronne provisoire au stade II chirurgical peut restaurer le contour des tissus mous plus rapidement que le pilier de cicatrisation seul.

Ainsi, l'utilisation d'une prothèse provisoire lors de la mise en fonction de l'implant permettrait une régénération papillaire plus précoce que si l'on utilise d'abord une vis de cicatrisation, mais dans les deux cas, la papille continuerait à se régénérer au contact de la restauration d'usage pour atteindre un niveau identique au bout d'une période d'un à trois ans.

La difficulté qui persiste dans les deux cas concerne la forme à donner à l'embrasure de la prothèse d'usage. En effet, l'approche évoquée semble sous-entendre que le contour proximal de la couronne soit établi sur le seul jugement théorique de ce que l'on sait être la forme la plus convenable, pour espérer guider au mieux la papille durant sa régénération jusqu'à sa stabilisation.

C'est pourquoi nous proposons effectivement d'utiliser dans le protocole implantaire classique une prothèse en résine dès le stade II chirurgical pour profiter de la phase inflammatoire post-chirurgicale et guider le plus précocement possible la régénération papillaire. Cette progression sera alors suivie et réévaluée périodiquement au cours de séances spécifiques durant lesquelles la prothèse temporaire sera séquentiellement modifiée.

Lorsque les objectifs esthétiques concernant la forme coronaire, le contour muqueux et la morphologie papillaire obtenue seront jugés satisfaisants et en adéquation avec les objectifs biologiques précédemment développés, la forme de contour de la couronne transitoire sera alors scrupuleusement reproduite pour le modelage de la prothèse d'usage qui produira le même résultat.

Il convient alors de souligner que nous parlons bien là de prothèse transitoire et non plus de prothèse provisoire comme l'avait fait Jemt, puisqu'après avoir guidé puis évalué la régénération papillaire, elle sert de modèle pour la construction de la prothèse d'usage.

CAS CLINIQUE : Maturation des tissus mous autour de la couronne provisoire (45).

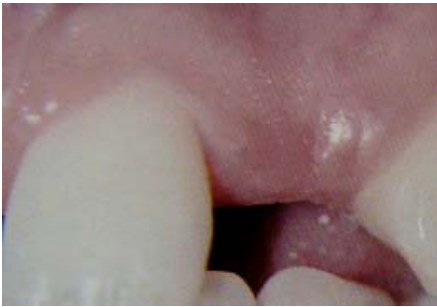

Fig.61 : dent n°22 absente ; un implant va être posé.

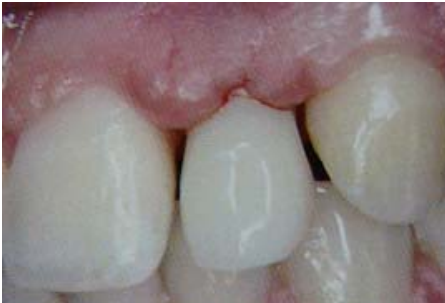

Fig.62 : mise en place en un temps chirurgical de l'implant et de la couronne provisoire en résine.

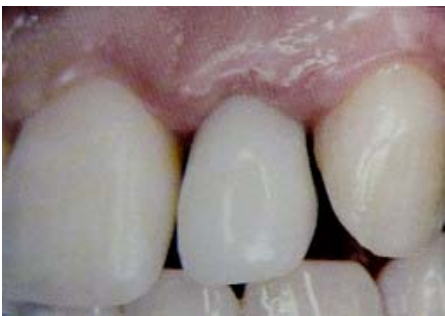

Fig.63 : cicatrisation des tissus mous à 30 jours.

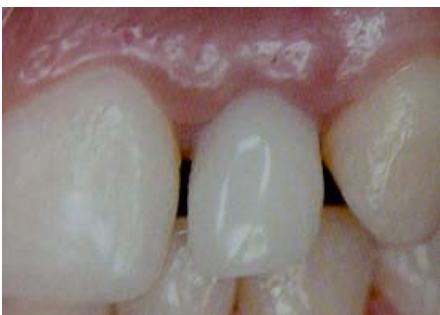

Fig.64 : cicatrisation et maturation des tissus marginaux à 120 jours.

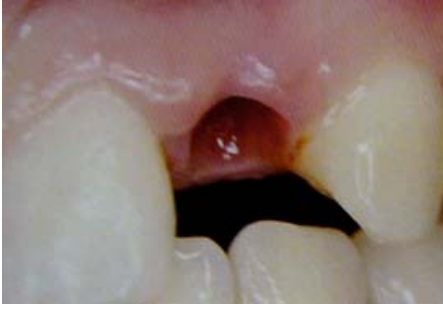

Fig.65 : Situation clinique en vue vestibulaire après dépose de la couronne transitoire. Le feston gingival et les papilles ont une apparence naturelle.

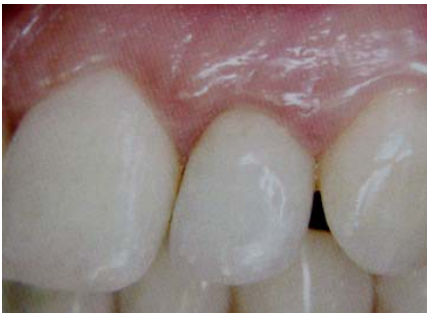

Fig.66 : Couronne céramique sur base alumine définitive. Malgré l'absence de point de contact, des papilles sont présentes.

3. Conception de la prothèse transitoire au laboratoire

- Mise en place lors du stade II chirurgical

La mise en place d'une couronne transitoire au stade II chirurgical combine l'étape de mise en fonction de l'implant et de mise en conformation des tissus muqueux. Elle implique donc une seule phase de cicatrisation pour ces deux étapes et supprime la cicatrisation muqueuse autour d'une vis de cicatrisation.

L'approche nécessite cependant la réalisation de l'élément transitoire préalable à ce stade II chirurgical, ce qui impose l'enregistrement de la situation de l'implant au stade I chirurgical (24).

Pour ce faire, **Hochwald propose dès 1991 d'utiliser le guide chirurgical** (40). Après la pose de l'implant, un transfert est transvissé sur la fixture pour enregistrer sa position. Ce transfert est alors solidarisé au guide chirurgical à l'aide de résine stérile puis emmené avec lui au laboratoire après dépose de la vis de liaison.

Un analogue d'implant est connecté au transfert, puis l'ensemble est positionné sur un moulage dont la région édentée ayant reçu l'implant a été éliminée. Du plâtre est alors apporté soigneusement pour solidariser l'analogue d'implant correctement positionné au sein du moulage.

Ce dernier peut alors servir à la confection de la prothèse transitoire qui sera posée au stade II chirurgical 3 à 6 mois plus tard.

Une méthode alternative consiste à enregistrer la position de l'implant au stade I en prenant une empreinte classique tout de suite après la mise en place de l'implant (32, 42).

Cette méthode permet d'obtenir un modèle qui fixe la position de l'implant par rapport aux tissus mous adjacents.

Quelle que soit la méthode d'enregistrement de la situation de l'implant au stade I, une prothèse transitoire est réalisée au laboratoire sur un moulage de travail. Elle peut être réalisée directement sur un pilier provisoire, commercialisé à cet effet, ou sur un pilier définitif (24).

Dans ce dernier cas, on choisira préférentiellement un pilier en titane ou en zircone pour permettre l'adhésion des tissus mous et l'organisation d'une attache épithélio-conjonctive optimale.

L'élément transitoire sera réalisé par moulage de la dent réalisée en cire.

Un profil d'émergence théorique idéal sera établi par ajout de résine au pinceau et meulages précis.

On préconisera toujours l'utilisation de résine polymérisée sous l'effet de la pression et de la chaleur, plus dense et moins poreuse, pour ne pas altérer la cicatrisation des tissus mous à son contact.

Touati et Aidan proposent l'utilisation de composites de seconde génération pour la confection des éléments transitoires au laboratoire (70). Ces matériaux ont vu leurs propriétés nettement améliorées et représentent selon eux un matériau de choix de par leur souplesse d'utilisation dans l'ajustage des contacts muqueux.

CAS CLINIQUE : Mise en place différée de la couronne provisoire (33).

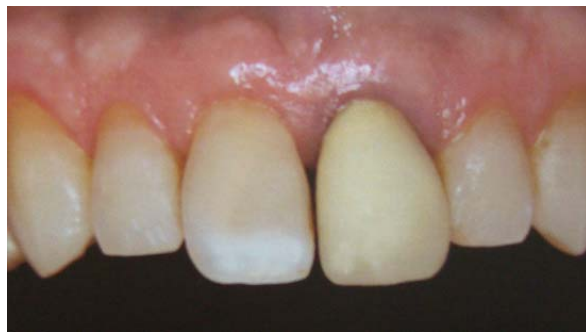

Fig.67 : vue préopératoire ; la couronne est inesthétique, mais l'architecture gingivale est correcte. La radio révèle une zone radioclaire dans la région péri-apicale.

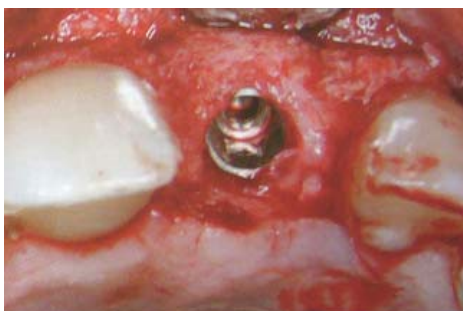

Fig.68 : 1^{er} temps chirurgical : pose d'un Implant Nobel, mis en nourrice.

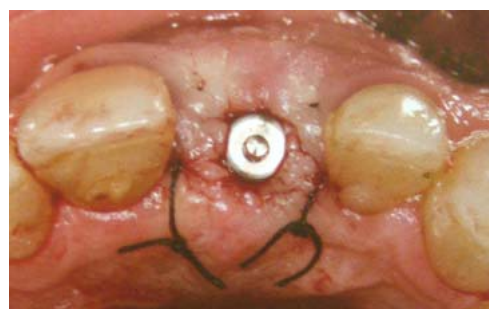

Fig.69 : 2^{ème} temps chirurgical : réouverture du site, mise en place d'un pilier provisoire et d'une couronne provisoire.



Fig.70 : Couronne provisoire en résine sur la réplique de pilier. Les contours sous-gingivaux sont bombés au niveau des faces proximales et plats sur la face vestibulaire.

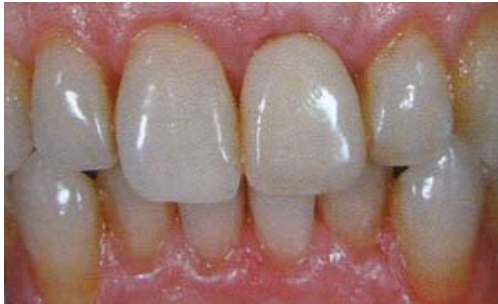

Fig.71 : pilier et couronne provisoires à 2 mois post-connexion. La cicatrisation du tissu gingival souhaitée a été obtenue.

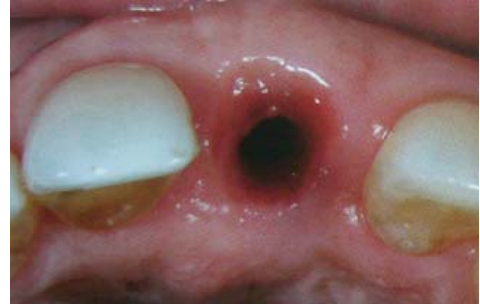

Fig.72 : Situation après dépose du pilier temporaire et de la couronne provisoire.

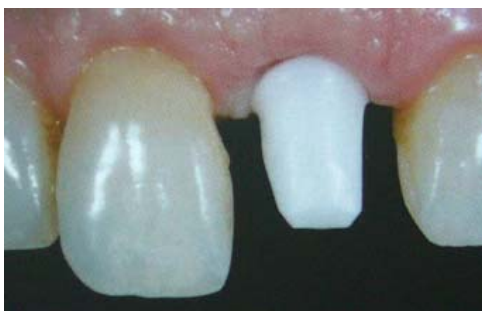

Fig.73 : Essai de l'infrastructure zirconie.

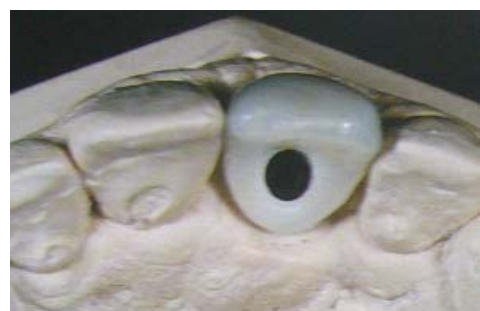

Fig.74 : couronne tout céramique sur le maître-modèle, fixée par vissage.

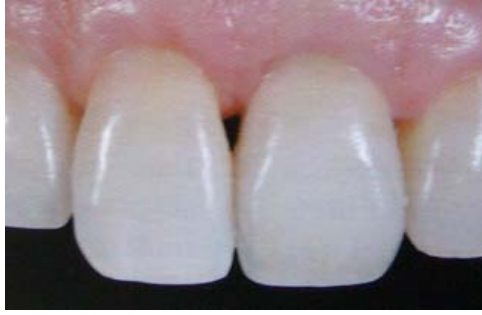

Fig.75 : Situation 3 mois après la pose de la couronne définitive. Le feston gingival et les papilles sont en harmonie avec les dents adjacentes et les tissus mous de celles-ci.

- **Mise en place dès le premier temps chirurgical**

On peut envisager de réduire le nombre d'interventions et le délai total du traitement en réalisant une prothèse transitoire dès le premier temps chirurgical.

La technique s'appuie d'abord sur les travaux de Shroeder qui a montré que l'utilisation d'implants non enfouis donnait d'aussi bons résultats qu'une technique en deux temps pour ce qui concerne l'ostéointégration de l'implant (67).

Ce procédé s'achève donc par la mise en place immédiate d'une prothèse transitoire.

Cette méthode permet un raccourcissement de la durée globale de temporisation et selon les auteurs, **une meilleure gestion du contour des tissus gingivaux du fait du placement immédiat de la prothèse transitoire sur l'implant qui pénètre immédiatement la muqueuse.**

Les auteurs décrivent une technique de préparation et de réalisation de la prothèse transitoire immédiate posée à l'issue d'un temps chirurgical unique (44).

Ils recommandent d'abord de préparer au laboratoire plusieurs piliers prothétiques, de différentes hauteurs, susceptibles de recevoir la future prothèse transitoire.

Les contours et les angles sont adoucis pour permettre une bonne jonction avec la limite de la prothèse en résine.

Ces piliers sont ensuite stérilisés pour être utilisés tout de suite après l'implantation.

Des chapes en résine autopolymérisable adaptées à chaque pilier sont également préparées au laboratoire. Des coquilles en résine reproduisant la forme des céroplasties prospectives en cire sont aussi confectionnées ; elles doivent être suffisamment évidées pour être adaptées sur les chapes.

Tous ces éléments sont stérilisés à froid.

Après la mise en place de l'implant, le pilier prothétique dont la hauteur est la plus adaptée est fixé à la fixture. La chape en résine est positionnée et la coquille transitoire est placée par-dessus. L'ensemble coquille-chape est solidarisé par de la résine auto ; enfin, les finitions et le polissage sont réalisées à l'écart du site chirurgical.

La dernière étape consiste à vérifier qu'aucun contact occlusal n'existe entre la prothèse transitoire et les dents antagonistes.

CAS CLINIQUE : Mise en charge immédiate de la couronne provisoire (5).

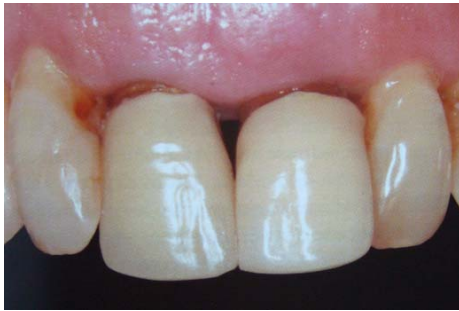

Fig.76 : Situation clinique initiale. La radio révèle des fractures radiculaire.



Fig.77 : Deux piliers coniques seront vissés respectivement dans les implants en 11 et 21 à 35 Ncm. Le capuchon de cicatrisation sert de support au rebasage des couronnes provisoires.

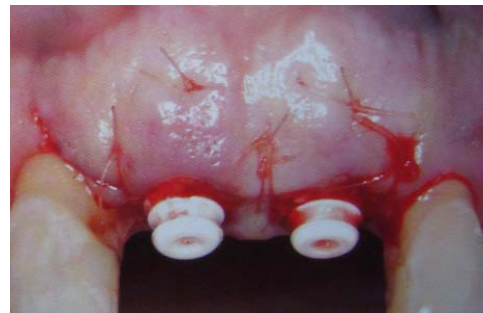

Fig.78 : Mise en place des implants, connexion des piliers coniques.

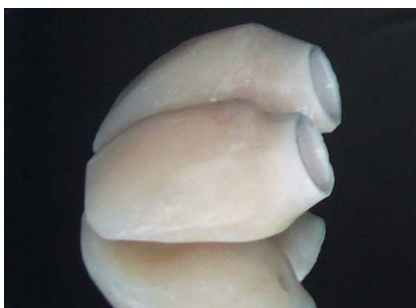

Fig.79 : Couronnes provisoires, ébarbées et polies.

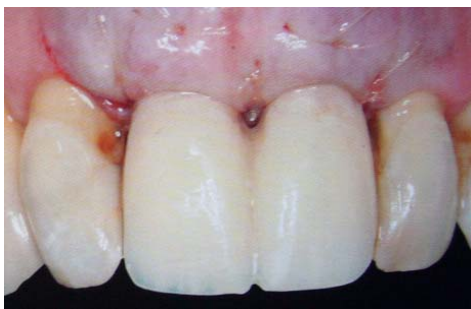

Fig.80 : Situation clinique le jour de la pose des implants. Les couronnes provisoires sont mises en place immédiatement.

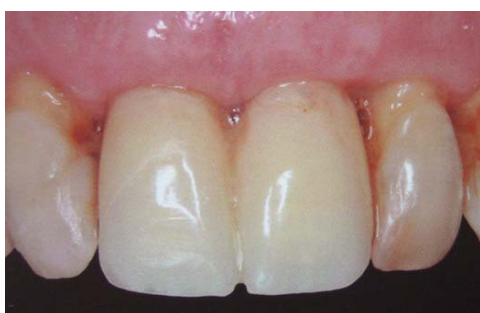

Fig.81 : Cicatrisation à 6 mois et maturation des tissus mous.

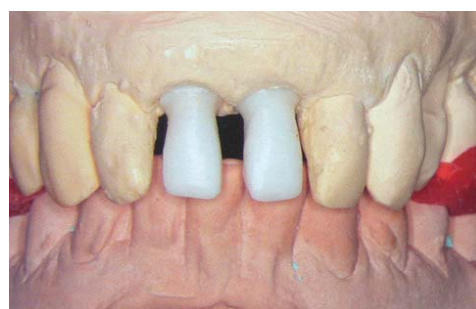

Fig.82 : Deux chapes Procera® Zirconie sont réalisées.

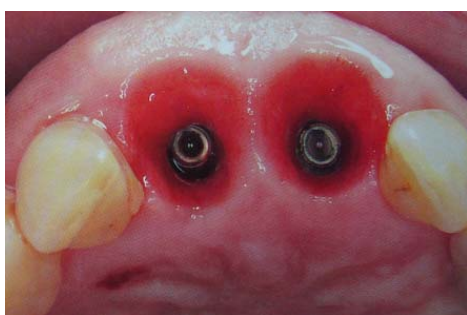


Fig.83 : Les couronnes provisoires ont permis de travailler et de préparer le profil d'émergence autour des implants à partir du premier jour.

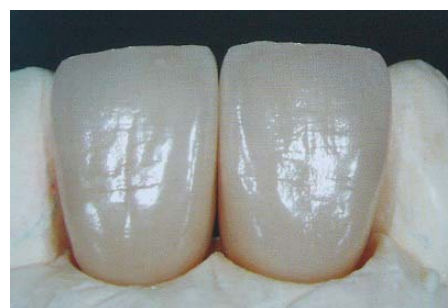

Fig.84 : Finition des couronnes céramique sur base zirconie au laboratoire.

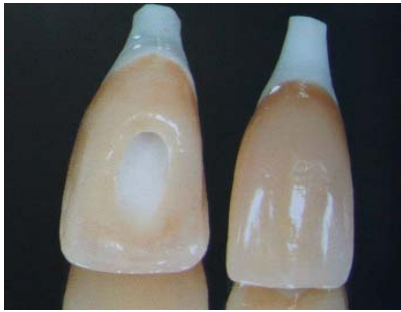

Fig.85 : Noter l'état de surface ainsi que la connexion en zircone conique et hexagonale.

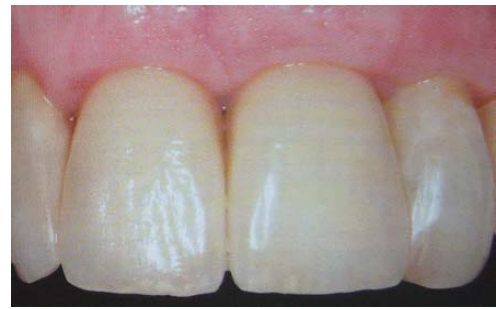

Fig.86 : Les couronnes céramique transvissées directement sur les implants sont en place ; noter le contour muqueux ainsi que l'intégration des restaurations.

Autre cas de mise en charge immédiate (5)

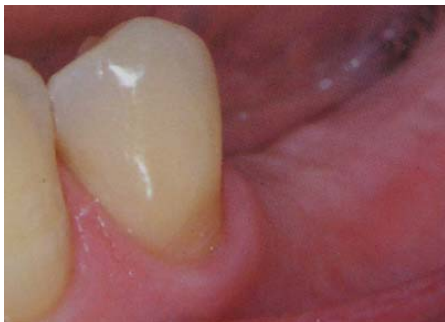

Fig.87 : situation initiale : le volume osseux est suffisant, avec une abondance de tissu gingival kératinisé.

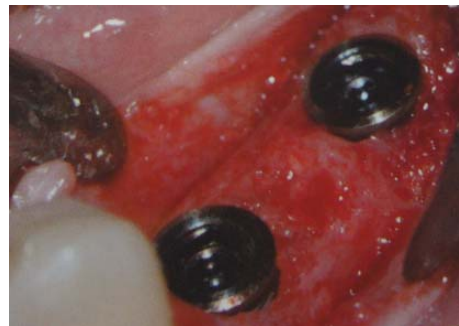

Fig.88 : les plates-formes prothétiques se situent au niveau de la crête osseuse.



Fig.89 : Des piliers provisoires ont été positionnés sur les implants et vissés avec des vis de piliers. Les piliers ont été retouchés en bouche.

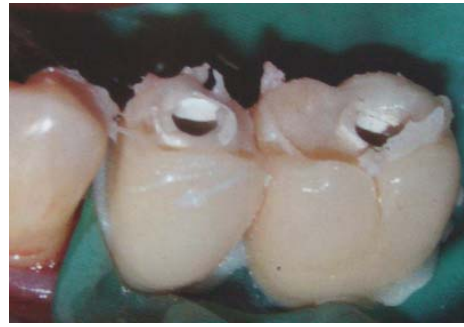

Fig.90 : de la résine autopolymérisable a été placée dans un modèle créé à partir des maquettes d'essayage en cire, qui a ensuite été inséré sur les piliers provisoires. Des profils d'émergence optimaux ont été réalisés.

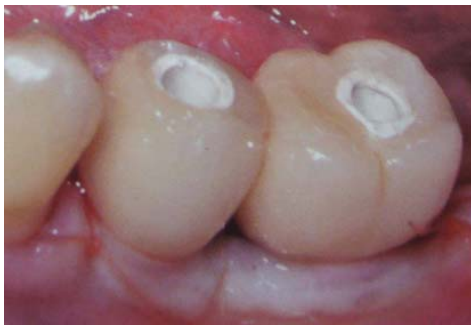

Fig.91 : la restauration provisoire a été polie et mise en forme.

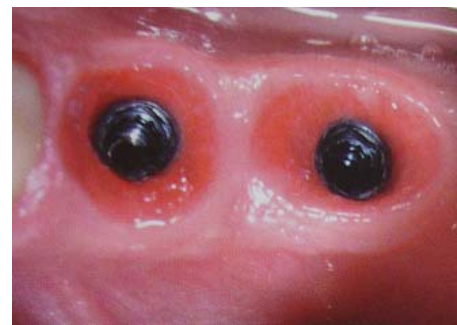

Fig.92 : après dépose des couronnes provisoires, une excellente cicatrisation des tissus mous a été observée.

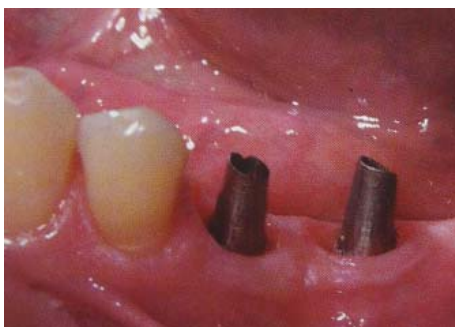

Fig.93 : les piliers ont été mis en place, vis serrées à 20 Ncm.

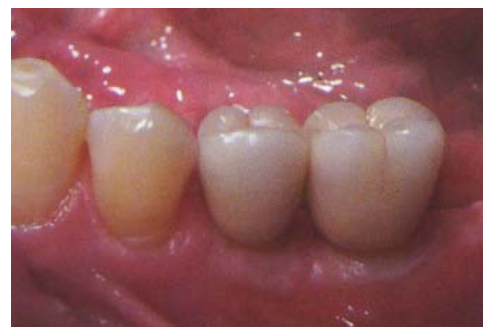

Fig.94 : les restaurations définitives ont été mises en place, le pourtour gingival s'adaptant parfaitement.

CONCLUSION

Ainsi, les techniques prévoyant la réalisation d'une prothèse transitoire au cours du premier et unique stade chirurgical semblent constituer la meilleure réponse à la gestion et à la mise en conformation des tissus mous péri-implantaires, en particulier dans le cadre de l'implantation immédiate.

La prothèse transitoire offre toutes les possibilités pour définir, tester, puis évaluer le dessin du profil d'émergence ou des formes de contour proximal des futures couronnes prothétiques.

Une fois que la prothèse transitoire a révélé les formes de contours qui satisfassent tous les objectifs biologiques et garantissent la stabilité des tissus mous dont le niveau a été optimisé, ces formes seront précisément communiquées au laboratoire pour la construction des prothèses d'usage ; celui-ci les reproduira méticuleusement.

Mise en conformation tissulaire à l'aide de
la prothèse transitoire en implantologie

- *Régénération spontanée de la papille possible jusqu'à 5mm de la crête osseuse*
- *Insuffisance des systèmes classiques de mise en forme*
- *La prothèse transitoire peut être mise en place au stade II chirurgical*
- *Peut être mise au stade I chirurgical*
- raccourcit la durée globale du traitement.

**IV. L'EMPREINTE IMPLANTAIRE, UN ELEMENT
ESSENTIEL DANS LA COMMUNICATION AVEC
LE LABORATOIRE, PERMETTANT UNE
REPRODUCTION FIDELE DES DETAILS
CLINIQUES**

A. Généralités

L’empreinte est une étape primordiale lors de la réalisation des restaurations prothétiques. C’est elle qui permet le transfert des données cliniques au laboratoire de prothèse.

1. Particularités de l’empreinte en implantologie (15) :

Dans le cas de l’implantologie, la précision dimensionnelle est plus importante que celle des états de surface enregistrés, ce qui différencie les objectifs de l’empreinte par rapport à celle destinée à la prothèse fixée sur dents naturelles.

L’empreinte en implantologie permet d’abord d’enregistrer la situation précise de l’implant dans les trois plans de l’espace grâce à un système de transfert, mais aussi la forme des tissus mous environnants.

En effet, lorsque l’on utilise des transferts d’empreinte et des répliques d’implants, la précision d’adaptation de l’implant avec la connexion prothétique est déterminée par la qualité de l’usinage et ne dépend pas de celle de l’empreinte.

En prothèse sur implants, l’empreinte doit être fidèle à la situation clinique et ne doit subir aucune déformation ou altération dimensionnelle. Dans le cas contraire, l’armature prothétique est réalisée sur un moulage de travail erroné pouvant provoquer des défauts d’adaptation et des contraintes sur les implants.

La réalisation de prothèse sur implant nécessite la réalisation d’une ou plusieurs empreintes. Avant d’entreprendre les empreintes, il est fondamental de déterminer si l’on veut enregistrer la position des implants ou celle des éventuels piliers transgingivaux. Ce choix est déterminé par le type de reconstruction prothétique et le contexte clinique.

Dans le protocole le plus classique, l’empreinte est réalisée après la cicatrisation du 2^{ème} temps chirurgical. Cependant, lorsque l’on souhaite réaliser une prothèse transitoire dès le 2^{ème} temps chirurgical pour guider la cicatrisation des tissus marginaux et optimiser la régénération de la papille, un enregistrement de la situation de l’implant est nécessaire au premier temps chirurgical. Cette technique permet de situer précisément un analogue d’implant sur un moulage de travail, afin de préparer une prothèse transitoire pendant la période d’ostéointégration.

Une empreinte après le deuxième temps chirurgical est toujours nécessaire avant la réalisation des prothèses d’usage pour communiquer, en plus de la situation tridimensionnelle des implants, toutes les données utiles à la réalisation du profil d’émergence validé par la prothèse transitoire, notamment la morphologie des tissus marginaux.



Fig.95 : pilier standard transvissé (25).




Fig.96 : pilier pick-up transvissé (25).

2. Le matériau d’empreinte

L’utilisation de matériaux à empreinte à haute fermeté est conseillée, limitant les risques d’erreur.

En effet, les erreurs dues au matériau d’empreinte sont liées à son potentiel de déformation lors des différentes manipulations : retrait du porte-empreinte, repositionnement des transferts, vissage des répliques d’implants, coulée du modèle.

En prothèse implantaire, les matériaux d’empreinte les plus utilisés sont les élastomères. Il en existe plusieurs types :

- **les polysulfures**
- **les silicones** réticulant soit par condensation soit par addition (polysiloxanes et polyvinylsiloxanes)
- **les polyéthers.**

Au regard des études, les polyvinylsiloxanes et les polyéthers semblent être les matériaux de choix pour les techniques d’empreintes implantaires.

L’empreinte est souvent réalisée en double mélange ; la wash technique est également disponible.

Il est impératif de bien manipuler ces matériaux pour préserver les caractéristiques d’enregistrement.

On utilise pour enregistrer la position des implants des transferts d’empreinte qui représentent, en négatif, la forme exacte de l’implant. Ces transferts d’empreinte sont différents selon la technique utilisée.

B. Les techniques d'empreintes en prothèse sur implant (25)

Il est essentiel lorsque l'on parle d'empreinte en implantologie de distinguer :

- **L'empreinte du col de l'implant**, utilisée en général lorsque la prothèse est scellée ou pour choisir un pilier spécifique, à partir de piliers factices essayés sur le modèle de laboratoire.
- **L'empreinte des piliers** préalablement mis en place sur les implants.

Dans la majorité des cas, l'empreinte est réalisée à l'aide de transferts.

Les transferts sont des pièces usinées en métal qui se transvissent directement sur les implants ou sur les piliers.

Ils sont disponibles pour chaque diamètre implantaire et peuvent présenter, selon les systèmes d'implants, des profils d'émergence plus ou moins évasés pour chaque diamètre.

Il en existe deux types, standard ou pick-up, à utiliser, selon la technique d'empreinte indirecte ou directe, qui sont les deux techniques les plus communément décrites.

1. Empreinte indirecte, fermée ou de repositionnement

Les transferts sont vissés sur des piliers à épaulement ou directement sur les implants. L'empreinte est réalisée en un seul temps, avec un porte-empreinte individuel ou standard.

Après la prise, lors de la désinsertion de l'empreinte, les transferts restent fixés aux piliers ou aux implants. Ils sont ensuite récupérés, puis vissés ou transvissés sur les répliques des piliers ou des implants et replacés dans l'empreinte. Le repositionnement est guidé grâce aux méplats et aux cannelures du transfert. On réalise ensuite le traitement de l'empreinte.

Des imprécisions peuvent apparaître au cours du repositionnement du transfert d'empreinte.

C'est la technique la plus simple qui se rapproche le plus des techniques d'empreintes conventionnelles pour dents naturelles.

Un des avantages de cette technique est le bon contrôle visuel de l'adaptation de l'analogue.

Dans les zones esthétiques, certains auteurs utilisent cette technique indirecte en la modifiant pour enregistrer et transférer l'espace prothétique péri-implantaire.

Une fois le profil d'émergence dessiné autour de l'implant par une prothèse provisoire, il est souhaitable de pouvoir l'enregistrer et le transmettre au laboratoire pour la confection du pilier et de la prothèse définitive. Ainsi, cette dernière pourra être mise en place sans qu'une modification tissulaire ne soit nécessaire.



Fig.97 : Transfert standard et sa vis de transfixation, et analogue d'implant.

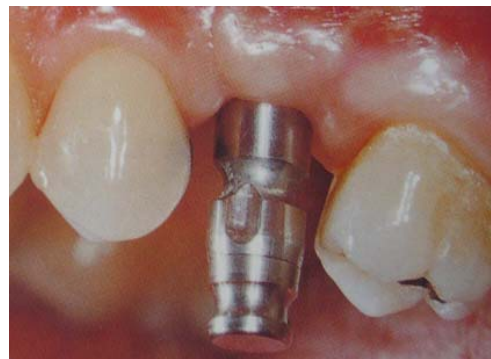

Fig.98 : Transfert en place.

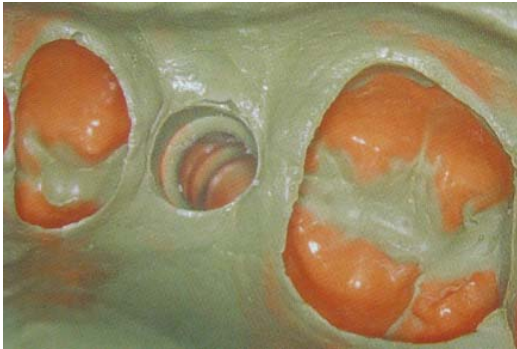

Fig.99 : Empreinte après désinsertion.

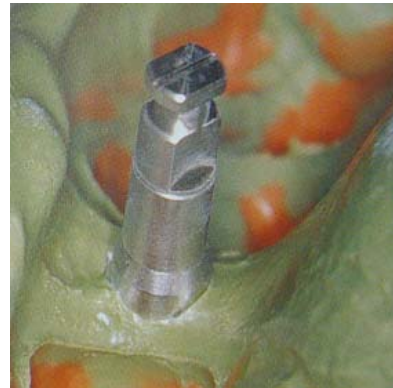

Fig.100 : Analogue vissé sur le transfert repositionné dans l'empreinte.

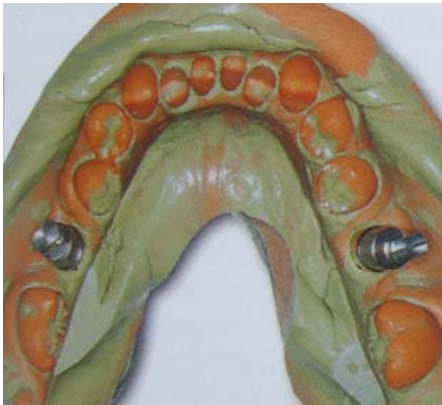

Fig.101 : Ce type d'empreinte peut être utilisé pour des implants situés de chaque côté de l'arcade.

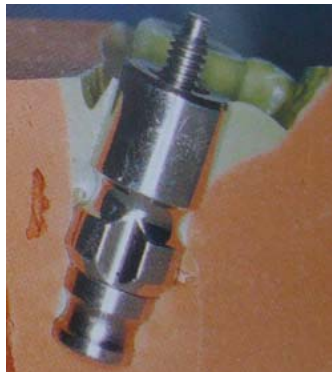

Fig.102 et 103 : Empreinte en coupe, sans le transfert standard et avec le transfert repositionné (25).

2. Empreinte directe, ouverte ou pick-up

Une première empreinte globale à l'alginat de l'arcade permet au laboratoire de réaliser un P.E.I. en résine avec une poignée de préhension, fenestré en regard des transferts ou des piliers qui apparaissent sur le modèle en plâtre.

Les piliers de cicatrisation sont retirés, les transferts de type pick-up sont transvissés sur les implants. L'empreinte est réalisée en un seul temps.

Avant la polymérisation du matériau, on vérifie que les vis de transfert sont accessibles. Lorsque la prise du produit d'empreinte est effective, **les transferts sont dévissés pour être emportés lors du retrait de l'empreinte.** Les répliques d'implants sont ensuite transvissées sur les transferts solidaires de l'empreinte.

Cette technique est plus sécurisante que la précédente car l'erreur potentielle de repositionnement des transferts est éliminée. En effet, la forme des transferts pick-up est telle que des gorges et contre-dépouilles empêchent leur mobilisation dans le matériau.

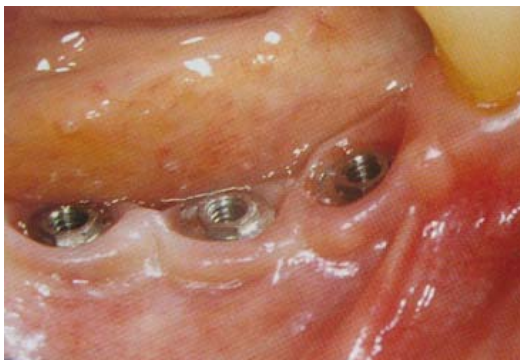

Fig.104 : Situation clinique avec 3 implants, piliers de cicatrisation dévissés.

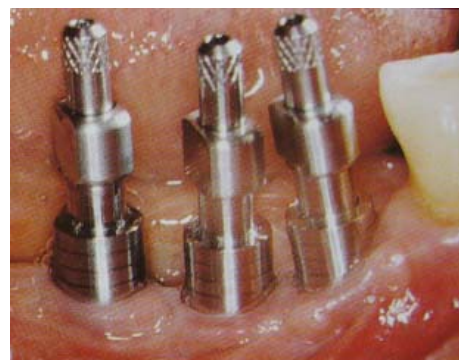

Fig.105 : Piliers pick-up mis en place sur les implants.

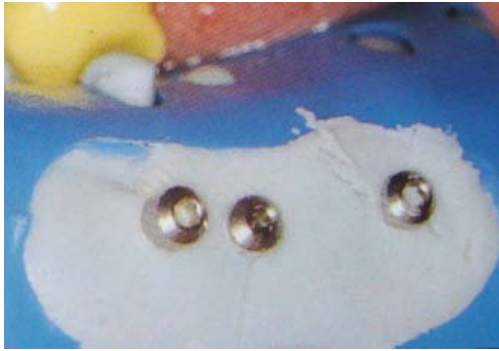


Fig.106 : Porte-empreinte fenestré. Les têtes des vis de transfixation des transferts émergent du matériau à empreinte.

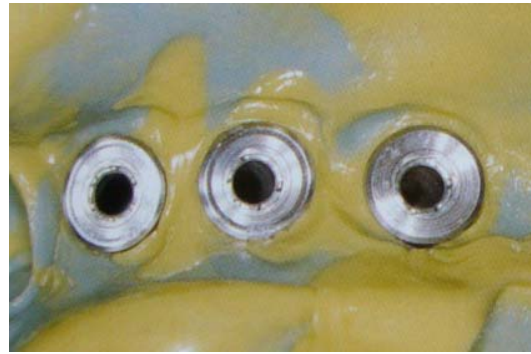


Fig.107 : Les vis des transferts étant dévissées, l'empreinte est retirée.



Fig.108 : Les analogues d'implants sont revissés sur les transferts pick-up avant le moulage de l'empreinte (25).

3. Empreinte de pilier usiné avec transferts clipés « snap-on »

Il existe également des transferts en plastique qui se clipent directement sur les piliers préalablement mis en place. Ces transferts permettent de réaliser des empreintes selon la technique dite « snap-on ».

Le transfert spécifique en plastique est mis en place avant l'empreinte. **L'empreinte est prise en double mélange avec un porte-empreinte du commerce.** Après désinsertion du porte-empreinte, la réplique du pilier est mise en place dans l'intrados du transfert resté dans l'empreinte.

Cette technique présente des limites inhérentes à ce type de piliers, et n'est pas aussi sûre que les précédentes.



Fig.109 : Pilier implantaire ; transfert en plastique clipable ; transfert clipé sur le pilier (25).

C. Technique d'empreinte modifiée pour un enregistrement exact des tissus mous péri-implantaires (6)

Le remplacement d'une seule dent absente par une restauration implanto-portée est un traitement dont le succès n'est plus à démontrer.

Il existe une technique d'empreinte pour la reproduction des tissus mous péri-implantaires qui consiste en l'utilisation d'une couronne provisoire pour servir de pilier à l'empreinte finale. Elle permet de reproduire fidèlement les tissus mous et de fabriquer une restauration finale ayant le bon profil d'émergence.

Les techniques classiques d'empreinte pour prothèse sur implant reposent sur l'utilisation de transferts au niveau de l'armature ou du pilier. Cependant, ces techniques ne peuvent reproduire les tissus mous qui ont été moulés sur mesure avant l'empreinte finale. Il est donc difficile pour le praticien de créer un profil d'émergence idéal. Qui plus est, le patient peut éprouver de la douleur lors des séances d'ajustement et de mise en place, lorsque les tissus mous sont brusquement repoussés lors du positionnement de la restauration finale.

La technique proposée consiste à remplacer le transfert par la couronne provisoire. Ceci donne de meilleurs résultats car on obtient un enregistrement précis du profil tissulaire créé par la restauration transitoire, ce qui est impossible à réaliser avec les composantes classiques.

D'autre part, cette technique reproduit les tissus mous au moment de la coulée de l'empreinte, de telle sorte que le praticien connaît la forme exacte du sillon péri-implantaire. **La forme de la prothèse d'usage est donc identique à celle de la prothèse provisoire, ce qui réduit au minimum la distension des tissus mous au moment de la mise en place de la restauration et assure le maintien d'une esthétique optimale.**

Cette méthode permet une reproduction très précise du profil des tissus mous dans la bouche. Son efficacité dépend toutefois de la capacité du dentiste à couler immédiatement l'empreinte ou à s'assurer que la coulée se fait dans un délai relativement court.

Le patient peut être privé de sa prothèse pendant environ une heure durant la coulée.

Pour limiter les risques, **il est possible de fabriquer deux couronnes provisoires : une pour guider la cicatrisation des tissus et servir de transfert d’empreinte, l’autre pour servir de transferts d’empreinte.**

Il faut réaliser des fossettes sur la couronne provisoire avant la prise de l’empreinte. L’empreinte reproduira les fossettes sans déchirure, et la couronne provisoire pourra être insérée sans qu’il y ait desserrement durant la coulée. Les fossettes pourront aussi servir de guide pour confirmer le positionnement, en plus de conférer la stabilité nécessaire durant la coulée par vibration du maître-modèle.

Cette technique d’empreinte reproduit donc fidèlement le profil des tissus péri-implantaires. La prothèse finale a exactement la forme de la prothèse provisoire, ce qui assure une position des tissus mous et un contour idéaux, et donc un résultat esthétique optimal.

CAS CLINIQUE : Utilisation de la couronne provisoire comme transfert d’empreinte (6).

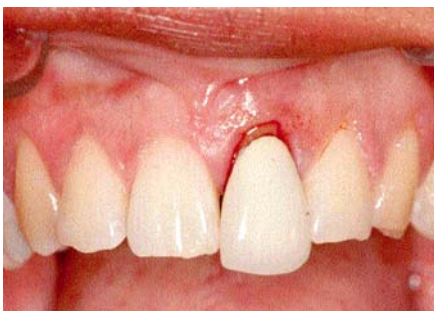

Fig.110 :
La restauration de la dent 21 est déplacée, ce qui suggère une fracture radiculaire.

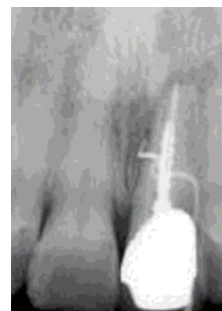

Fig.111 :
L’examen radiographique confirme la présence d’une fracture.

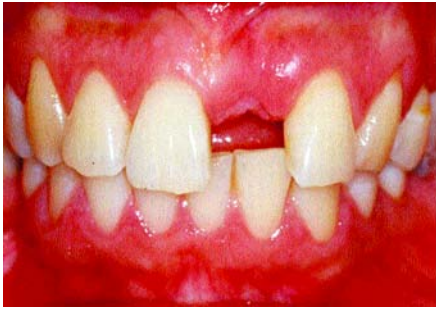

Fig.112 :
Après une période de cicatrisation de 6 mois le site est prêt pour la mise en place chirurgicale de l'implant.

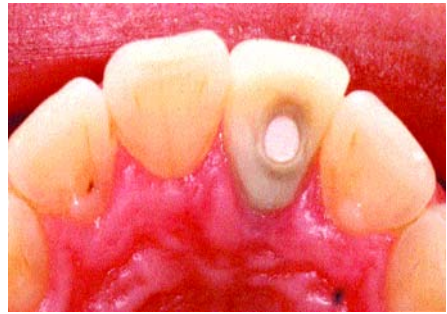


Fig. 113 :
Une restauration provisoire est fabriquée à l'aide d'une dent prothétique fixée à un cylindre temporaire.

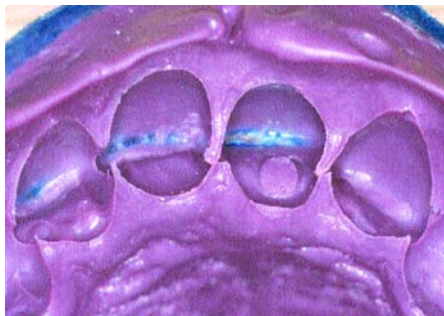

Fig.114 :
On vérifie l'exactitude de l'empreinte ; le trou d'accès est reproduit dans l'empreinte ce qui facilite le bon positionnement de la prothèse transitoire.

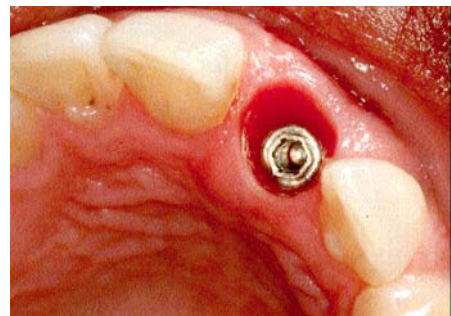
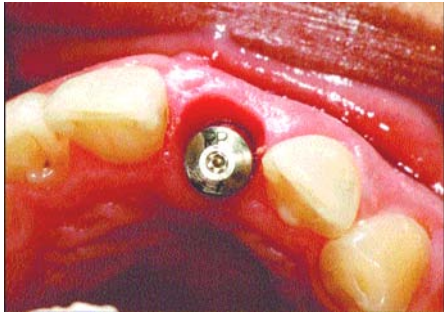
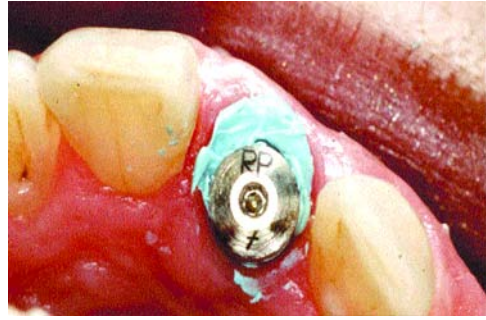


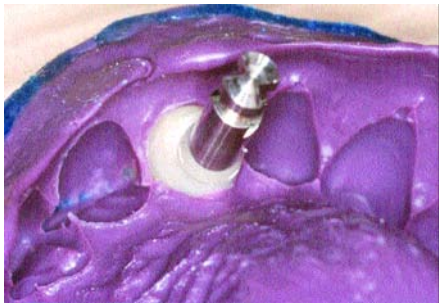Fig.115 :
Les tissus mous autour de la tête de l'implant, qui ont été moulés autour de la restauration transitoire, semblent en bon état.



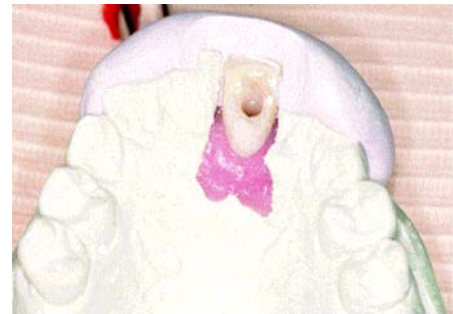*Fig.116 :
Le pilier de cicatrisation est plus petit
que le sillon péri-implantaire. Un espace est
visible sur la face vestibulaire du pilier.*



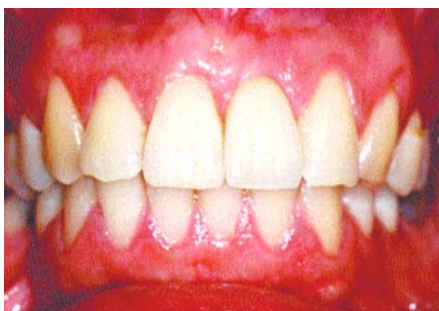*Fig.117 :
Pour éviter l'affaissement des tissus
durant la coulée de l'empreinte, du
silicone est injecté autour du pilier.*



*Fig.118 :
La couronne est mise en place dans
l'empreinte, puis l'empreinte est coulée.*



*Fig.119 :
Un modèle de la couronne transitoire
a été fabriqué avec une résine de
condensation, ce qui facilite le choix
du pilier le plus approprié.*



*Fig.120 :
Après la mise en place de la restauration
finale, le profil d'émergence de la couronne
à partir des tissus mous est excellent.*

D. CONCLUSION

De nombreux auteurs ont souligné l'importance d'obtenir une adaptation précise et passive des armatures prothétiques implanto-portées. Un des pré-requis indispensable est la réalisation d'une empreinte précise.

L'empreinte n'est pas le seul élément important à appréhender. Un grand nombre de paramètres doit être pris en compte pour s'approcher de la parfaite passivité recherchée.

La réalisation du modèle de travail, les différents procédés de coulée du métal, le choix de l'alliage...sont encore autant de facteurs qui peuvent compromettre l'obtention d'une prothèse passive.

Une autre particularité de la prothèse sur implant concerne la réalisation du pilier supra-implantaire dont la base amorce le profil d'émergence poursuivi par l'émancipation de la prothèse transitoire.

Pour que le céramiste puisse finaliser la démarche prothétique en tirant bénéfice de toutes les étapes préalables pour produire les restaurations personnalisées les plus abouties et les mieux intégrées, il est impératif qu'il s'établisse dès le départ une véritable interdépendance entre le laboratoire et le cabinet dentaire. Une communication efficace et permanente entre ces deux parties constitue la clé du succès prothétique.

Les étapes de laboratoire, dans la réalisation de la prothèse implanto-portée, sont particulièrement importantes pour la gestion des tissus mous péri-implantaires.

Techniques d'empreintes en prothèse sur implant

- *Empreinte indirecte, fermée ou de repositionnement*
 - *Empreinte directe, ouverte ou pick-up*
 - *Empreinte avec transfert clipé snap-on*
 - *Empreinte de la prothèse provisoire servant de transfert.*
- pour un enregistrement exact des tissus mous péri-implantaires.

**V. LA GESTION DES TISSUS MOUS PERI-
IMPLANTAIRES AU LABORATOIRE, DEPUIS
L'EMPREINTE JUSQU'A LA PROTHESE
D'USAGE**

A. La coulée des empreintes et les différents modèles de travail

1. Introduction

Les moulages constituent le support de travail principal du prothésiste de laboratoire. Il existe de nombreux types de moulages utiles, confectionnés à partir de plusieurs empreintes, réalisées à différents stades du traitement.

Pour la réalisation des prothèses d'usage, deux types d'empreintes sont absolument indispensables : les empreintes des piliers et les empreintes des prothèses transitoires validées en situation clinique.

A partir de ces empreintes seront confectionnés les modèles de travail qui permettront au prothésiste de laboratoire de réaliser les restaurations prothétiques d'usage. **Qu'il s'agisse de moulages bruts ou modifiés par différentes techniques de préparation, les modèles de travail contiennent énormément d'informations utilisées par le céramiste.**

Pour ce qui concerne les données validées en clinique par la prothèse transitoire, les modèles de travail représentent le meilleur moyen de communication du profil d'émergence sous-gingival, pour ne pas dire le seul qui soit effectivement valable.

2. Traitement des empreintes

L'empreinte doit être traitée, et selon Assif et coll., c'est une étape au moins aussi importante que la technique d'empreinte elle-même, car le traitement doit préserver la validité des enregistrements tout en incorporant les répliques dans le moulage.

Le plâtre de type IV (par exemple le Fugirock de GC) présente une excellente résistance à l'écaillage et une très bonne précision. **Ce type de plâtre est recommandé tant pour la réalisation des maîtres modèles que pour les moulages reproduisant la morphologie des prothèses transitoires.**

Afin d'optimiser ses qualités, le mélange devra être effectué sous vide et dans des proportions respectant scrupuleusement les indications du fabricant.

Le choix de la couleur du plâtre revêt aussi une grande importance. Les couleurs vives (bleu, vert...) doivent être d'emblée écartées au profit de couleurs neutres (ivoire, brun, vieil or) afin de ne pas perturber la perception de la couleur de la céramique réalisée. **La couleur influence les formes. Il est donc prudent de retenir une couleur de plâtre se rapprochant au mieux de la couleur des dents naturelles** (ivoire). Toutefois, certaines couleurs de plâtre comme le brun notamment permettent une meilleure appréciation des détails et des volumes. Ce dernier aspect est particulièrement intéressant pour la coulée du moulage des prothèses transitoires à reproduire.

On pourra ainsi avantageusement couler plusieurs moulages identiques de couleurs différentes pour bénéficier de l'ensemble des qualités des différents types de plâtre (60).

3. Les modèles de travail

3.1. Introduction

Après désinfection de l'empreinte, les analogues sont choisis, soit les répliques de l'implant, correspondant au diamètre de chaque pilier implantaire. Il est souhaitable que **le praticien positionne lui-même les analogues, ou bien il précise sur la fiche de laboratoire le diamètre et la référence de chaque implant utilisé.**

L'analogue est fixé au transfert. Le vissage de la réplique d'implant ou le repositionnement du transfert ne doit en aucun cas présenter le moindre déplacement.

La mise en place des pièces doit être vérifiée à la loupe binoculaire, et le serrage doit être ferme mais surtout pas excessif, afin d'éviter tout déplacement en exerçant un contre-couple de serrage.

Dans l'empreinte, un réducteur de tension superficielle est passé avant la coulée du plâtre.

Comme on utilise un analogue d'implant qui reproduit rigoureusement le plateau prothétique de l'implant au sein du modèle de travail, **il n'est pas absolument nécessaire de réaliser un détournement auprès de la limite périphérique de cette table prothétique.**

En prothèse scellée, l'implant est d'abord connecté à un pilier prothétique qui sera porteur de la restauration coronaire. Ce pilier joue un rôle déterminant dans les travaux esthétiques puisque c'est lui qui initie le profil d'émergence poursuivi par la couronne.

La réattache des tissus mous, et en particulier la régénération papillaire s'effectue au contact de ces deux éléments. **Seuls les piliers en titane ou en zircone peuvent être retenus car ce sont les seuls matériaux à permettre l'adhésion des tissus mous. Dans ce cas, la communication du profil d'émergence établi grâce aux prothèses transitoires sert tout autant à la réalisation de la restauration coronaire que celle du pilier prothétique** (si celui-ci n'a pas été mis en place dès le premier temps chirurgical avec un profil d'émergence idéal pré-déterminé).

Le modèle de travail sert donc d'abord à la réalisation du pilier prothétique, puis de la restauration coronaire. Plusieurs types de modèles peuvent être utilisés pour ces différentes étapes.

Les matériaux silicones (polyvinylsiloxanes) les plus récents (dits « hydrophiles ») et les polyéthers qui sont les plus communément utilisés présentent une bonne compatibilité avec le plâtre.

La grande stabilité des matériaux d'empreinte autorise la coulée de plusieurs moulages strictement identiques.

A partir de ces empreintes, on pourra confectionner différents types de modèles de travail :

- les maîtres modèles avec MPU amovibles, auxquels on peut ajouter une fausse gencive amovible ;
- le modèle à « carottes amovibles » ;
- les autres modèles de travail dits complémentaires.

3.2. Le modèle tout en plâtre

Une fois l’empreinte réalisée, des analogues d’implants sont fixés aux transferts correspondants situés dans le matériau élastomère. Du plâtre est apporté de manière classique et on obtient au final un moulage contenant des analogues d’implants parfaitement situés et la **reproduction fidèle par le plâtre des tissus mous marginaux** enregistrés par l’empreinte. Le plâtre apporte en effet un contour très stable.

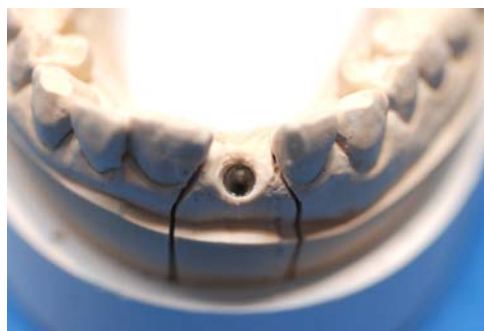

Fig.121 : Modèle de travail tout en plâtre. Les tissus mous sont reproduits en plâtre également (18).



Fig.122 : plâtre rapide de type 4 extra dur pour moignons et implantologie (18).

3.3. Les modèles complémentaires

Il est indispensable de réaliser des modèles de travail complémentaires pour transmettre au céramiste toutes les données relatives à la morphologie des tissus mous marginaux périphériques. Ces modèles de travail complémentaires, et non pas accessoires, comme ils sont souvent nommés, sont indispensables à la construction des profils d'émergence prothétiques.

Les modèles de travail complémentaires doivent ainsi reproduire avec une grande précision l'intérieur du manchon gingival établi et maintenu en situation par les prothèses transitoires dont ils épousent fidèlement les contours. Le céramiste peut alors vérifier que les profils d'émergence construits sont conformes à ceux qui ont été validés en clinique. Plusieurs types de modèles de travail complémentaires sont possibles (17).

- **Le modèle avec fausse gencive (voir plus loin)**
- **Le modèle issu du vrai profil d'émergence des prothèses transitoires validées en clinique :**

Les modèles précédents permettent la communication du profil d'émergence des prothèses transitoires par la reproduction du manchon gingival périphérique qui en est le négatif, puisque la gencive marginale se régénère en s'épanouissant contre la surface du profil d'émergence des dents transitoires.

Cependant, **la prise d'empreinte étant réalisée après la dépose des prothèses transitoires, rien ne garantit que ces tissus marginaux soient enregistrés dans leur véritable situation compte tenu de leur souplesse.** Il est tout à fait possible que sous la pression du matériau à empreinte, le manchon gingival s'élargisse un peu, et que son sommet marginal ne soit pas enregistré en situation physiologique.

L'amélioration du résultat implique donc la communication du véritable profil d'émergence des prothèses transitoires validées en situation clinique.

Plusieurs techniques ont alors été proposées dans ce sens (49, 57).

Phillips et Kois proposent alors d'utiliser les prothèses transitoires comme transfert d'implant. L'empreinte réalisée contient alors toutes les données utiles à la réalisation des prothèses d'usage.

Ce type de modèle ne peut être réalisé qu'au cours d'une séance clinique puisque l'on utilise les prothèses transitoires du patient. Il est donc nécessaire de disposer d'un petit laboratoire au sein du cabinet. Une autre solution consisterait à fabriquer deux prothèses transitoires identiques, l'une servant de transfert, l'autre restant en bouche pour maintenir les tissus mous.

4. Les modèles à carottes en prothèse supra-implantaire

Le modèle à carottes représente le support de travail idéal pour la construction du profil d'émergence sous-gingival par le céramiste. Contenant un manchon gingival en plâtre et un die amovible, ce type de modèle permet en utilisant un isolant adéquat, de monter la céramique crue au contact du plâtre reproduisant la surface sulculaire de la gencive marginale et de reproduire ainsi la morphologie correspondante des prothèses transitoires validées cliniquement.

Il est possible de réaliser un modèle à carottes en prothèse implantaire en réalisant un moule en silicone gel dupliquant un modèle de travail tel que nous l'avons décrit précédemment.

4.1. Méthodologie (28)

On réalise d'abord le pilier prothétique grâce au modèle de travail précédent. La partie du profil d'émergence assurée par la base du pilier est alors réalisée en s'aidant de la fausse gencive de ce modèle. Elle peut être établie soit par fraisage d'un pilier usiné, soit en réalisant un pilier Procera®.

Une fois le pilier prothétique réalisé, on le fixe à l'analogue d'implant sur le modèle de travail avec une fausse gencive intégrale. Plusieurs fausses gencives peuvent être réalisées à l'aide d'une clé en silicone. Elles permettent de réaliser des découpages pour contrôler le profil d'émergence.

Après avoir isolé l'ensemble du modèle, **on en réalise un moulage avec un silicone gel qui va nous permettre d'en tirer des duplicata en plâtre dur.**

Le silicone gel est très précis et absolument pas compressif en phase liquide. Il permet donc une parfaite reproduction des détails du modèle de travail sans déformation de la fausse gencive.

On se sert alors du moule obtenu pour réaliser un modèle à carottes de la même manière qu'en prothèse dento-portée. Ce modèle servira alors à la réalisation de la restauration d'usage de manière tout à fait classique sur un die carotte en plâtre.

Une fois terminée, elle est repositionnée sur le pilier prothétique au sein du modèle de travail. Le pilier prothétique et la couronne pourront ainsi être mis en place au cours d'une même séance clinique.

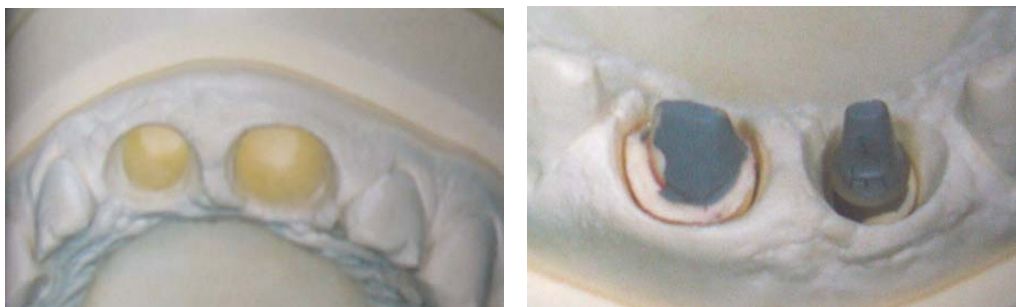

Fig.123 et 124 : La préparation d'un modèle intégral est réalisée pour une lecture optimale de la gencive et donc son exploitation dans la réalisation des morphologies coronaires. Le traitement par MPU amovible en forme de racine se fait de la même façon pour une dent naturelle ou pour un implant (13).

4.2. Avantages

La prothèse est réalisée de façon traditionnelle sur un die en plâtre.

Il n'est pas nécessaire de réaliser de surcoulée pour réaliser la chape.

Le pilier prothétique et la restauration d'usage sont réalisés au sein d'une même étape de laboratoire sans séance clinique intermédiaire.

On dispose de tous les avantages du modèle à carottes pour réaliser et reproduire en céramique le profil d'émergence sous-gingival validé en clinique par les prothèses transitoires à l'issue d'une phase probatoire.

B. La reproduction des tissus mous au laboratoire : la fausse gencive

1. Reproduction totale des tissus mous

1.1. Bridges implantaires et compensation des pertes osseuses (2)

Le processus de **résorption osseuse** est inévitable suite à **la perte de l'organe dentaire**. Il est plus ou moins important, non seulement dans le sens vertical, mais également dans le sens horizontal.

La résorption est toujours présente et importante dans le cas des édentements totaux. Le premier réflexe du trio patient/clinicien/prothésiste est de rétablir la situation, par une construction prothétique visant à retrouver l'état que le patient connaissait avant la perte des dents ; cette opération n'est possible que dans une minorité de cas.

La réhabilitation harmonieuse d'une denture passe obligatoirement par une conception globale, où tous les moyens prothétiques sont conjointement mis en œuvre.

Dans ces cas difficiles, les choix cliniques et de laboratoire nécessitent des réflexions, des analyses avec modèles d'étude, des wax up et toute autre investigation permettant de réaliser des prothèses esthétiques et pérennes dans la fonction.

1.1.1. Paramètres à respecter

- Esthétique, en recherchant les proportions hauteur/largeur d'une dent naturelle.
- Absence d'espaces interdentaires trop importants (les trous noirs) par manque de papilles.
- Soutien des tissus mous (lèvres, joues).
- Respect de l'occlusion par rapport aux dents antagonistes.

1.1.2. Difficultés de réalisation

- Profils d'émergence anatomiques parfois impossibles à réaliser (gencives lisses et peu épaisses).
- Diamètre émergeant d'une situation implantaire ne correspondant pas au diamètre d'une dent naturelle.
- Place et angulation de la dent prothétique dépendant du positionnement implantaire.
- Réalisation du même nombre et volume dentaires sur une arcade rétrécie par la résorption osseuse.

La construction prothétique, grâce à la fausse gencive, permet de rendre l'esthétique proche d'une situation dentaire naturelle.

1.1.3. Prothèses implantaires fixées avec fausse gencive

Les systèmes :

- sur faux moignons simples ou anatomiques,
- transvissés directement sur implants,
- transvissés sur pilier intermédiaire (le pilier conique),
- transvissés sur des structures métalliques.

Les fausses gencives :

Les matériaux utilisés aujourd'hui pour la fabrication des gencives artificielles sont des résines acryliques et des porcelaines, qui donnent un excellent rendu esthétique avec quelques nécessités d'apprentissage des caractéristiques du matériau cosmétique (dosage de poudres, anatomie de la gencive, et bien sûr l'état de surface).

1.2. La fausse gencive en résine : cas d'une prothèse implanto-portée transvissée (12)

Les prothèses implanto-portées transvissées ont largement fait leurs preuves depuis les travaux de Branemark.

Dans ce type de travail, il peut être intéressant d'allier un volume de fausse gencive à la partie proprement dentaire de la reconstitution. Cette adjonction est très utile dans les pertes de substance ostéo-muqueuse importantes. Les avantages sont esthétiques et fonctionnels.

Nous proposons l'élaboration, par étapes, d'une prothèse mandibulaire de ce type.

Le modèle de travail est porteur des analogues de piliers transgingivaux (fig.125). Les implants sont des modèles Screw-Vent de 4,7mm. Les piliers transgingivaux sont coniques et monobloc. Différentes hauteurs de piliers sont disponibles (2, 3, 4 ou 5mm).

La gomme en silicone amovible est très utile pour apprécier l'ajustage de l'armature lors d'un léger enfouissement, et l'absence de pression sur la maquette en cire avant de placer les tiges de coulée.

Une base en résine transvissée est fabriquée avec des chapes temporaires en titane. Cet artifice est destiné à servir de base d'occlusion, et sera utile pour le montage esthétique. De plus, il permettra de valider le modèle de travail.

Cette base en résine est munie d'un bourrelet d'occlusion (fig.126) ; l'enregistrement occlusal est effectué en bouche, puis transféré sur articulateur. Dans le cas d'une hauteur et d'un surplomb importants, la fausse gencive jouera un rôle important pour combler l'espace.

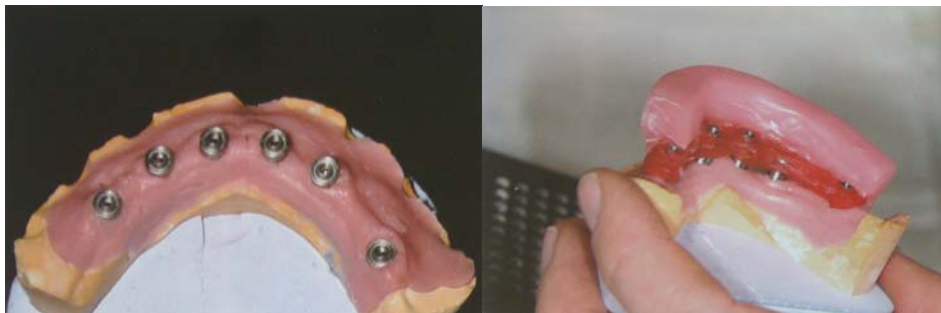

Fig. 125 : Modèle de travail porteur des analogues de piliers.

Fig. 126 : Confection d'un bourrelet occlusal.

Le prothésiste procède alors au montage fonctionnel et esthétique des dents artificielles (fig.127). Le volume gingival en cire sur la base en résine transvissée comble le déficit.

Lorsque le montage est validé par le praticien, son volume est enregistré à l'aide d'une clé en silicone.

Puis les chapes calcinables sont placées, ainsi que la clé en silicone porteuse des dents prothétiques (fig.128).

La cire à sculpter est ensuite coulée dans la clé pour obtenir, par soustraction, la maquette de l'armature. L'armature métallique du bridge est coulée en alliage palladium-argent (fig.129). Pour chaque dent, il existe une tige de rétention, ainsi que des cristaux dans le métal, destinés à retenir la résine.

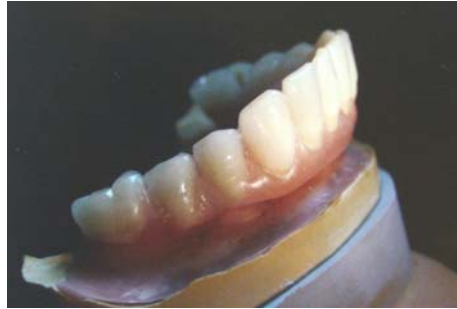

Fig. 127 : Montage des dents sur cire.

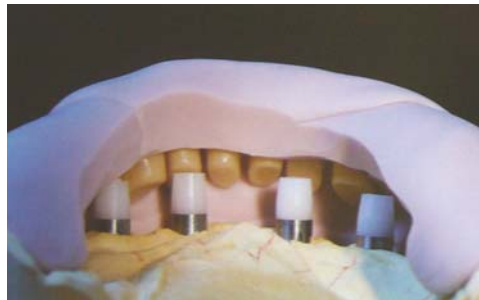

Fig. 128 : Chapes calcinables et dents en situation sur le modèle de travail.

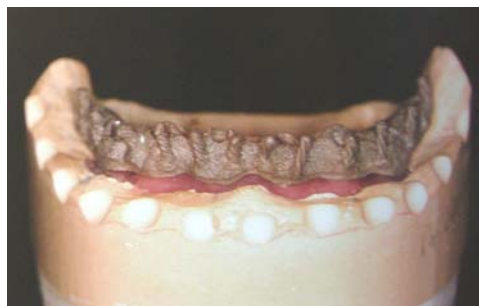

Fig. 129 : Armature métallique du bridge.

Un remontage des dents est effectué avec de la cire rose. Un ultime essayage en bouche peut être envisagé.

La mise en moufle est alors effectuée. **Un opaque rose est passé sur la partie de l'armature recouverte de résine de base.** Ceci sert à éviter la visibilité du métal.

Lorsque la polymérisation est terminée, la résine est maquillée pour donner à la fausse gencive l'illusion du naturel (fig.130).

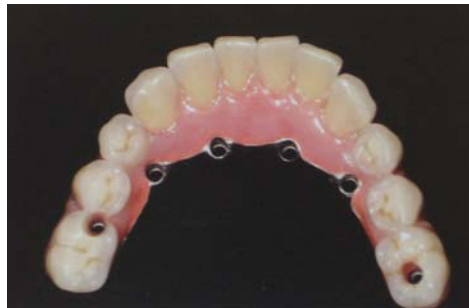

Fig. 130 : Travail terminé (12).

Il est donc possible de recréer, même lorsque la perte osseuse est importante, une proportion dents/fausse gencive idéale.

1.3. La fausse gencive en porcelaine (61)

L'avènement de l'implantologie s'est traduit au niveau du laboratoire de prothèse par le développement de nouveaux et très complexes domaines d'activité. Nous assistons aujourd'hui à une forte hausse de la demande en solutions implanto-prothétiques céramo-métalliques, permettant une réhabilitation des dents et de la gencive.

En prothèse implantaire, pendant longtemps, pour compenser les pertes de substance dentaire verticale, les dents ont été allongées.

Depuis quelques années, une alternative est possible : la céramique gingivale, tant sur le plan de la fonction que sur celui de l'esthétique.

Le prothésiste, qui réalise de la prothèse implantaire, se voit souvent confronté à des situations cliniques initiales difficiles. L'implantologiste expérimenté peut certes nettement améliorer la situation par transplantation (substance osseuse, tissus mous), mais le patient n'est pas toujours prêt à accepter une telle intervention.

Les conséquences sont connues : un soutien insuffisant des tissus et des collets dentaires trop longs.

Il faut faire en sorte que le résultat soit à la hauteur, tant sur les plans fonctionnel, hygiène parodontale, phonétique, que sur celui de l'esthétique.

Les prothésistes font de leur mieux pour étudier la dent naturelle de la manière la plus approfondie possible, pour remettre au patient un travail qui soit une copie réussie de l'original. Jusqu'ici, pour les cas cliniques difficiles, les solutions envisagées étaient plutôt modestes et presque toujours limitées à de la prothèse amovible. Cette technique de restauration donne des résultats acceptables.

Tant du point de vue de la forme que celui de la teinte, ces réalisations ressemblent strictement à la gencive naturelle. **Ce sont des fausses gencives en résine mais il est possible de relever le défi avec de la céramique.**

1.3.1. La gencive naturelle

La fausse gencive a trop longtemps été une gencive plate, sans relief, qui ne ressemblait pas aux tissus naturels. La raison invoquée était que lui donner du relief favorisait le dépôt de plaque. De plus, les qualités matériau de la céramique gingivale sont bien connues ; parmi elles, sa non affinité pour la plaque dentaire et des caractéristiques optimales sur le plan de l'hygiène.

La gencive naturelle montre que sa teinte n'est pas homogène, mais composée de plusieurs teintes (rouge, blanc, bleu, ocre...), cette composition variant selon les individus et les ethnies.

Le faux parodonte doit avoir un aspect sain, ce qui veut dire qu'il ne faut pas reproduire les éventuelles atteintes pathologiques de celui-ci.

La gencive n'est pas lisse, elle présente au contraire une surface structurée, que l'on distingue mieux lorsqu'elle est sèche.

1.3.2. Les matériaux et leur utilisation

Depuis quelques temps déjà, nous disposons de kits de céramiques gingivales qui comprennent 5 teintes de base (G1-G5). Les 5 teintes de base peuvent bien sûr être mélangées entre elles. Si, malgré cela, l'assortiment de teintes s'avère insuffisant, on peut les mélanger avec des maquillants.

Les céramiques ont, comme la gencive naturelle, une certaine opacité (la gencive naturelle est effectivement opaque, puisque les racines des dents ne transparaissent pas). **Cette opacité de la gencive n'empêche pas cependant une diffusion optimale de la lumière à l'intérieur de celle-ci.**

Nous constatons, à une lumière pénétrante, que la gencive, comme les dents naturelles d'ailleurs, est en même temps opaque et translucide.

1.3.3. La stratification gingivale et la finition

Au stade de la stratification céramique, les couronnes ayant déjà leur forme définitive, le prothésiste peut procéder à une stratification gingivale précise. L'armature du bridge doit être conçue de manière à constituer un support adéquat pour la céramique gingivale. La réalisation de la papille interdentaire et des sulcus doit être particulièrement soignée, afin de garantir une insertion et un scellement correct des couronnes céramo-céramiques.

On commence par la zone de sillon gingivo-labial, ensuite vers les zones cervicales, puis on stratifie en rose clair les bombés alvéolaires. Le frein labial, lui aussi, est dans une autre teinte, soit plus claire soit plus foncée, afin d'avoir une gencive plus vivante. **Avec une simple brosse à dents, la fausse gencive prend l'aspect piqueté, granité des tissus naturels (fig.131 et 132).**

Lorsque la céramique gingivale est bien sèche, on peut lui donner la texture de la gencive naturelle, en « peau d'orange ».

La rétraction de la céramique à la cuisson est importante, c'est pourquoi plusieurs cuissons peuvent être nécessaires.

Si la stratification a été effectuée avec précision, il n'y a pratiquement pas de retouches à faire.

Après avoir fini les cuissons, les parties gingivales basales sont polies mécaniquement avec des polissoirs siliconés. On peut ensuite procéder à **la cuisson du glaçage.** Il est conseillé de sabler la face vestibulaire de la gencive, afin qu'elle n'ait pas un aspect trop brillant. L'intrados, en revanche, doit être rendu très brillant.

Certains pensent que la gencive céramique n'est pas l'idéal sur le plan de l'hygiène, d'autres que la fine texture de peau d'orange qui lui est donnée est superflue. Il faut comprendre que la céramique a une structure très fine, et après la cuisson, très homogène, à condition d'avoir procédé à un bon polissage mécanique de celle-ci, en utilisant d'abord des polissoirs siliconés, et ensuite, des brosettes et de la pâte diamantée. **Avec un tel poli, la céramique présente une surface très uniforme et résiste parfaitement à la plaque dentaire.** Des rebasages ultérieurs ne sont pas possibles.

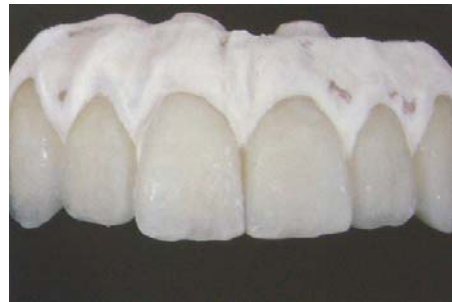
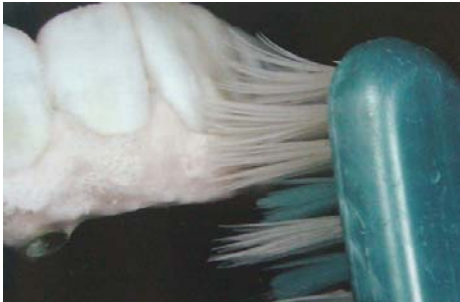
Fig. 131 et 132 : Aspect « peau d'orange » obtenu avec une brosse à dents.

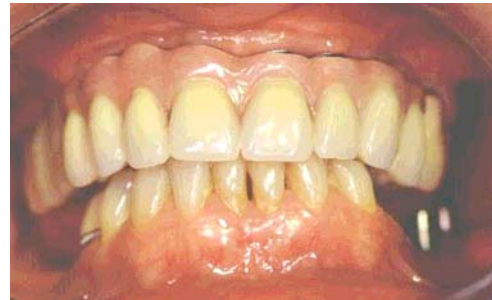
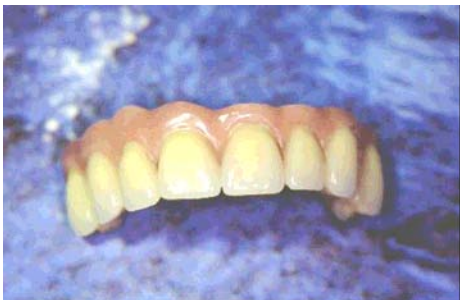
Fig. 133 et 134 : Résultat final (61).

2. Reproduction partielle des tissus mous : le modèle avec fausse gencive

Il s'agit la plupart du temps d'édentements simples encastrés.

Le maître-modèle est préparé avec une gencive marginale amovible. Le matériau est souple, d'une élasticité permanente résistant aux tractions lors des manipulations.

Pour réaliser ce type de modèle, il suffit de placer dans l'empreinte du silicone à fausse gencive dans la partie de l'enregistrement qui correspond aux tissus mous jusqu'au col des analogues d'implant, puis de compléter le moulage avec du plâtre dur.

On obtient un moulage en plâtre contenant les analogues d'implant en situation et une fausse gencive que l'on pourra aisément séparer du plâtre pour découvrir toute la périphérie du plateau prothétique de l'implant.

Cette fausse gencive pourra être intelligemment découpée puis utilisée par le céramiste pour contrôler la réalisation d'un profil d'émergence prothétique en parfaite adéquation avec le manchon gingival stabilisé par la prothèse transitoire.

L'empreinte du maître modèle est coulée : la fausse gencive restitue la hauteur transgingivale en fonction de laquelle il est facile de déterminer l'épaisseur de l'étage gingival et donc la nature métallique à retenir pour cette jonction entre l'implant et la prothèse à suivre.

Des matériaux silicones de différentes viscosités et de couleur rose sont disponibles pour réaliser des fausses gencives souples.

Intérêts des fausses gencives souples :

- Accessibilité aux répliques d'implants
- Contrôle de l'ajustage des suprastructures
- Maintien et représentation exacte de la gencive (fausse gencive amovible)
- Respect du profil d'émergence
- Fabrication de suprastructures en respect de la gencive
- Conception des armatures en accord avec l'hygiène parodontale.




Fig.135 : Empreinte avec les transferts

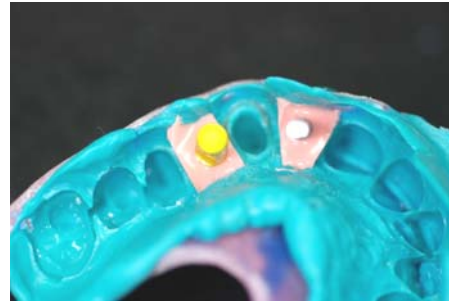


Fig.136 : Analogues en place. Gencive artificielle injectée

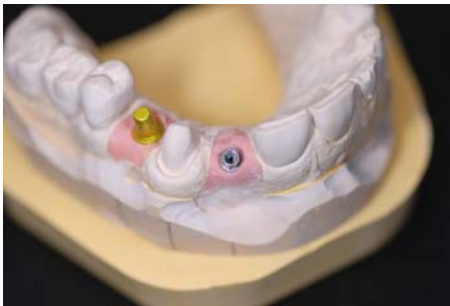

Fig. 137 : Modèle avec fausse gencive (18).

TECHNIQUE

L'empreinte est coulée, l'analogue de l'implant est noyé dans le plâtre, il faut restituer l'anatomie et le relief des tissus mous.

La fausse gencive permet de figurer exactement la situation clinique. Il sera donc possible d'évaluer, à partir de l'empreinte de « référence », la hauteur transgingivale et donc d'évaluer dans les zones esthétiques **le « profil d'émergence » du faux-moignon prothétique** à construire.

Les fausses gencives sont fabriquées en technique directe ou indirecte :

- Technique directe :

Après la prise d'empreinte le matériau pour fausse gencive est appliqué directement dans l'empreinte.

Avant de déposer le matériau silicone il faut appliquer un isolant. Il faut délimiter les zones d'application avec des petits remparts en silicone.

Le silicone est coulé directement dans l'empreinte et autour des répliques. Après polymérisation complète, la fausse gencive amovible est meulée en forme de cône.

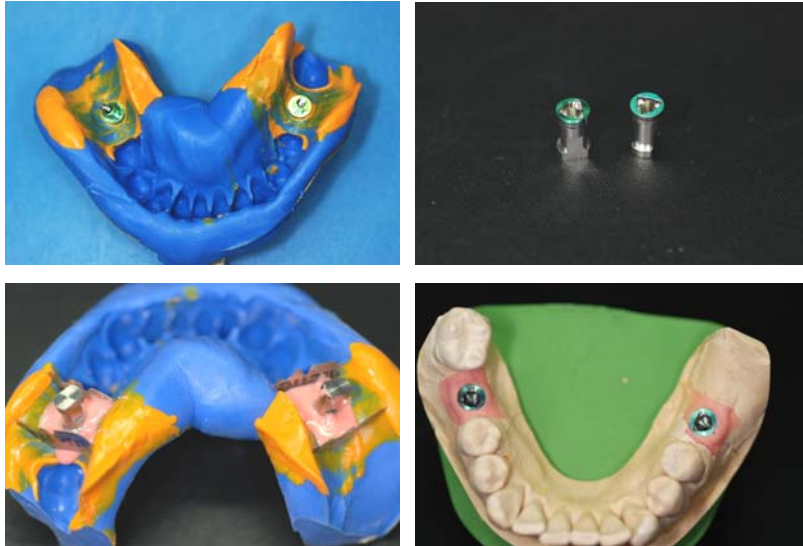

Fig. 138, 139, 140, 141.

Sur les figures 138, 139, 140 et 141 est illustré le protocole de mise en place de la fausse gencive en technique directe (18).

- **Technique indirecte :**

Après avoir fabriqué le maître-modèle, une partie du plâtre est transformée en fausse gencive souple avec du silicone.

Pour les répliques vissées, il faut réaliser une clé en silicone. La partie de la gencive en plâtre située sous la partie émergente de la réplique est généreusement meulée.

L'empreinte ou la clé en silicone est repositionnée sur le modèle en ayant au préalable aménagé des canaux d'alimentation, par lesquels est injecté le matériau souple.

La fausse gencive souple est retouchée avec précaution.

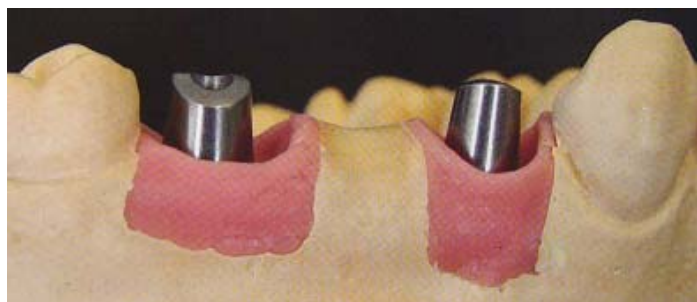


Fig.142 : Fausse gencive mise en place en technique indirecte (18).

On rencontre plusieurs types de fausses gencives (21) :

les fausses gencives inamovibles, qui ne sont plus utilisées,
les fausses gencives amovibles,
la fausse gencive en plâtre (voir plus haut : le modèle tout en plâtre).

Les fausses gencives amovibles

Elles sont élaborées au stade initial du maître modèle. Les matériaux utilisés sont des silicones ou des polyéthers. Cette fausse gencive est caractérisée par le fait qu'elle peut être désolidarisée du maître modèle.

Les matériaux utilisés sont des silicones (Gingifast, Gimask), ou des polyéthers (Vestogum), avec une préférence pour les silicones.

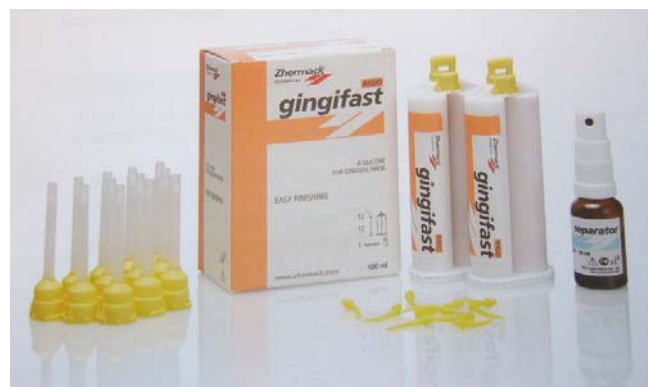

Fig.143 : Silicone-A de laboratoire pour la reproduction de la gencive sur les modèles (18).

- **Avantages des silicones** (ex : Gingifast) :

- Coffret complet permettant la réalisation de toutes les étapes de la fausse gencive,
- très grande facilité de mise en œuvre,
- bonne conservation,
- consistance se rapprochant de celle de la gencive naturelle,
- désinsertion facile et bon repositionnement de la fausse gencive,
- temps de prise court.

- **Inconvénients** :

- nécessité d'ébarber la fausse gencive brute, qui peut se faire au détriment de la réalité clinique de la face interne du sulcus ;
- matériau extrêmement souple ne facilitant pas l'élimination du débordement ;
- pas de contrôle du remplissage.

Cette technique de la fausse gencive silicone présente des inconvénients ; le matériau est trop souple. Il se déforme et son élasticité ne permet pas de réaliser des retouches précises.

Il est vrai que la fausse gencive amovible peut être retirée du modèle pour faciliter le montage de la céramique mais l'opérateur n'a alors aucun guide, risquant ainsi les surcontours. Après la cuisson, l'ajustage du biscuit est rendu délicat en raison de l'élasticité de la fausse gencive.

Exemple d'échec esthétique :

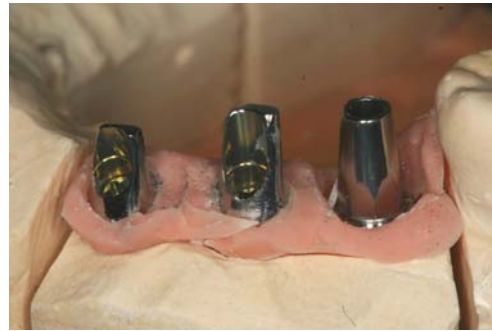
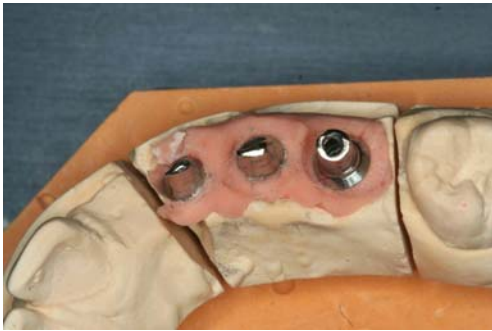
Fig.144 et 145 : La fausse gencive est en place sur le modèle de travail, mais ne reflète pas la situation clinique ; le silicone est déchiré par endroits.

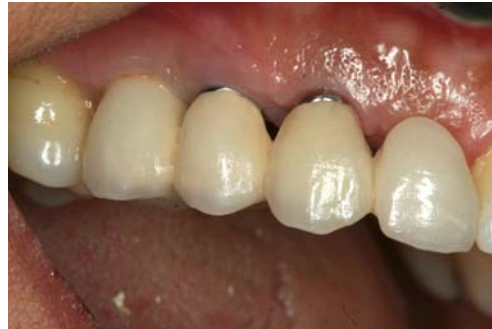
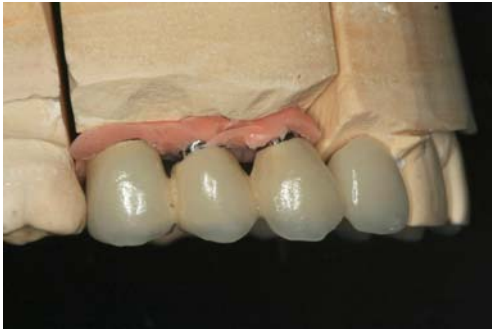
Fig.146 et 147 : La prothèse terminée laisse apparaître un joint métallique, significatif d'une mauvaise adaptation aux tissus mous marginaux. Ce défaut est observable sur le modèle de travail autant qu'en bouche (46).

Toutes les étapes nécessaires à la reproduction et à la gestion des tissus mous péri-implantaires requièrent une extrême rigueur ; ainsi la précision de l'empreinte, puis de la reproduction des tissus mous à l'aide de la fausse gencive sont indispensables pour un résultat esthétique optimal.

3. Gestion des tissus mous péri-implantaires au laboratoire grâce aux finitions

Qu'il s'agisse de prothèse implantaire unitaire ou plurale, la santé parodontale dépend de la présence ou non de plaque dentaire. La présence de plaque entraînant un état inflammatoire latent sera à l'origine de récessions gingivales

3.1. Finition et état de surface des restaurations

L'accumulation de plaque bactérienne au voisinage du complexe parodontal, et en particulier de l'attache épithéliale représente l'étiologie principale de l'inflammation gingivale et de la destruction parodontale.

Tout, dans la réalisation prothétique, doit donc être mis en œuvre pour limiter ce facteur. Les surfaces dentaires rugueuses, surtout lorsqu'elles sont restaurées, provoquent une accumulation accrue de plaque.

En effet, cette dernière s'y développe plus rapidement et en plus grande quantité que sur les surfaces polies.

La surface des restaurations prothétiques doit donc être rendue la plus lisse possible afin de limiter au maximum l'accumulation de plaque, et de ce fait, prévenir la maladie parodontale.

3.2. Gestion de l'espace nécessaire au passage des brossettes

- Pour une prothèse unitaire sur implant ou un bridge simple sur implants

Le prothésiste dentaire doit faire en sorte que les embrasures, les espaces interdentaires ou inter-implantaires soient tels que le patient puisse avoir une hygiène péri-implantaire rigoureuse, soit qu'il puisse passer une brossette, pour éviter toute accumulation de plaque source d'inflammation gingivale.

- Pour une prothèse totale sur pilotis ou sur une barre d'ancrage (ex : All in One, All on four)

Il s'agit donc de prothèse avec une fausse gencive reproduite en résine ou en céramique.

Dans ces cas un peu particuliers, le prothésiste doit veiller à laisser un espace suffisant entre la prothèse et la gencive, pour permette au patient de bien nettoyer le **pourtour des implants**, ce qui demande une certaine dextérité tout de même.

Si cet espace est trop petit, la brossette ne pourra pas passer, s'il est trop grand, elle sera inutile.

Cet espace de 1 ou 2mm laissé par le prothésiste sera validé en clinique.

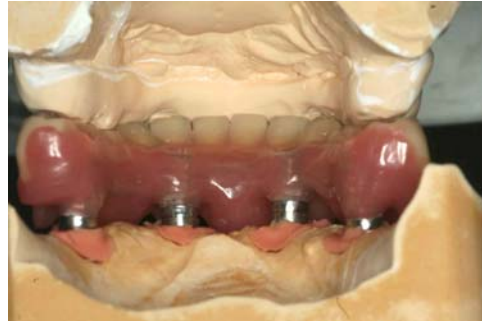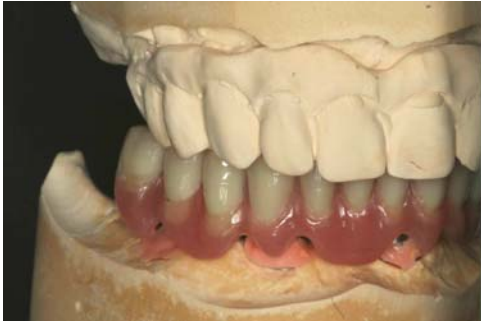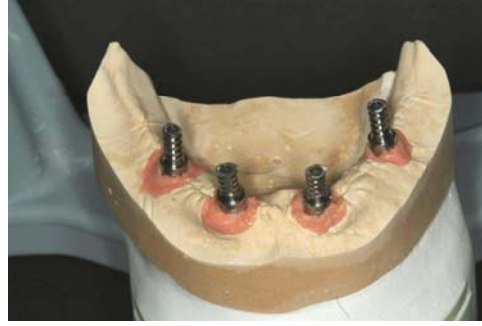


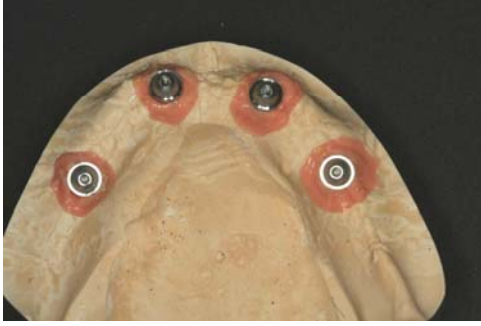Fig.148, 149, 150, 151 : Prothèse All on Four mandibulaire sur le modèle de travail ; le prothésiste assure un espace suffisant entre la prothèse et les tissus mous, nécessaire pour une bonne hygiène(46).

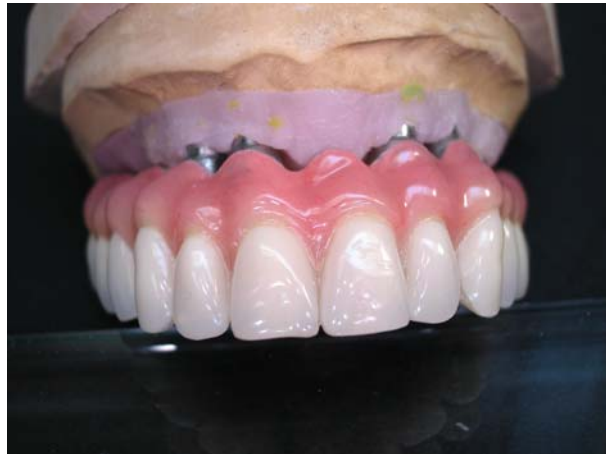

Fig. 152 : Procera Implant Bridge (PIB) maxillaire sur le modèle de travail avec fausse gencive.

**Traitement des empreintes et reproduction de
la gencive au laboratoire de prothèse**

- ***Désinfection des empreintes et coulée des modèles***

- Maître-modèle en plâtre dur
- Modèles complémentaires : modèles à carottes amovibles et modèles avec fausse gencive en silicone

- ***Reproduction de la gencive***

- avec une fausse gencive en silicone pour reproduire le profil d'émergence enregistré en bouche
- avec de la résine ou de la céramique pour des reconstructions prothétiques globales.

C. Choix du type de pilier implantaire au laboratoire, en fonction de la morphologie des tissus mous reproduite par la fausse gencive

Le choix du pilier et sa conception éventuelle constituent un élément essentiel de la gestion des tissus mous péri-implantaires. Celui-ci est en effet fonction du type morphologique des tissus, ainsi que du positionnement de l'implant.

Par sa forme et son angulation, il permettra de reproduire un profil d'émergence idéal.

Il existe plusieurs types de piliers : les piliers standards, les piliers usinés et les piliers personnalisés.

1. Le profil d'émergence

1.1 Définition

Croll définit le profil d'émergence comme la **partie du contour dentaire axial s'étendant de la base du sulcus gingival vers l'environnement buccal en passant par la gencive libre** (20).

L'angle d'émergence défini par Estrabaud est formé par l'intersection du profil d'émergence avec le grand axe longitudinal de la dent (24).

Dans d'autres termes, le profil d'émergence correspond à la forme du pilier ou bien de l'implant lui-même qui, dans sa portion transgingivale, assure la transition entre le diamètre de l'implant et celui de la couronne prothétique afin de reproduire celui de la dent naturelle manquante.

Le profil d'émergence est directement lié à la notion de surcontour. Un angle d'émergence trop ouvert peut provoquer une compression de la gencive, puis entraîner une difficulté de contrôle de plaque et donc l'apparition d'une inflammation, point de départ de la maladie parodontale.

- Déterminants du profil d'émergence :

La réalisation d'un profil d'émergence conforme à chaque situation clinique dépend de la situation dans l'espace du col de l'implant, ainsi que de la morphologie des tissus mous péri-implantaires. C'est à partir de ces éléments que sont déterminés la hauteur, l'angulation, le degré d'évasement, la localisation, le contour de la ligne de finition et enfin, la possibilité de visser ou de sceller la prothèse définitive.

1.2. Profil d'émergence et localisation du col implantaire (16)

Face aux différentes possibilités d'enfouissement de l'implant (ex : 3i-Implant Innovations® à hexagone externe), il est nécessaire de préciser quelle est la localisation du col qui permet d'obtenir de façon reproductible le meilleur résultat esthétique.

Le concept de base décrit par les Suédois pour la mise en place d'un implant standard consiste à enfouir la vis de telle manière que l'hexagone externe soit localisé légèrement sous le niveau de la crête. C'est également la technique de choix appliquée chaque fois que la réalisation d'une prothèse implantaire est liée à des impératifs esthétiques.

C'est dans cette position que le col est situé le plus apicalement par rapport au bord gingival marginal, offrant ainsi le plus de possibilités d'évasement du pilier.

En contrepartie, les études d'Hermann et coll. (38) ont montré qu'en présence d'un positionnement de l'interface pilier/implant (pour les implants en deux parties en technique enfouie, comme l'implant type Branemark) sous la crête osseuse ou à son niveau, la perte osseuse est plus importante que pour un positionnement supracrestal.

La position corono-apicale de l'implant ne dépend pas uniquement du contexte osseux, mais également des tissus mous péri-implantaires.

L'auteur recommande de positionner la plateforme de l'implant entre 2 et 4mm apicalement par rapport à la limite marginale vestibulaire des tissus mous (43, 65).

2. Critères généraux de choix des piliers implantaires (37)

Le choix d'un pilier implantaire en vue de restaurations antérieures représente un processus complexe et doit être fait avant l'implantation.

Ce choix implique non seulement l'implantologiste, le praticien réalisant la restauration prothétique, mais aussi le prothésiste dentaire.

D'un point de vue prothétique (praticien et prothésiste dentaire), le positionnement vertical de l'implant doit prendre en compte les facteurs paro-prothétiques suivants :

- La hauteur des tissus mous marginaux,
- Le rapport entre le diamètre de l'implant et le diamètre cervical de la couronne,
- La connexion entre l'implant et le pilier,
- Le type des tissus mous,
- La forme de la dent.

Ces facteurs représentent également des critères de choix pour les piliers implantaires.

2.1. La hauteur des tissus mous marginaux

En considérant les dimensions biologiques (espace biologique, relation entre le diamètre de l'implant et celui de la couronne), **le positionnement apico-coronaire idéal de l'implant en deux parties (implant et pilier) doit être à 2mm apicalement par rapport à la muqueuse vestibulaire marginale.** De cette manière, la perte osseuse et la récession des tissus mous sont réduites, et il existe suffisamment de place entre la plateforme de l'implant et les tissus mous marginaux **pour obtenir un profil d'émergence optimal** du complexe pilier-couronne.

2.2. Relation entre le diamètre de l'implant et le diamètre cervical de la couronne

La différence entre le diamètre de la plateforme de l'implant et celui de la couronne au niveau des tissus mous marginaux détermine l'espace vertical nécessaire pour obtenir un profil d'émergence adéquat du complexe pilier-couronne.

Pour les dents naturelles du maxillaire antérieur, l'écart existant entre le diamètre cervical de la racine et celui de la couronne est d'1mm maximum. **Pour un écart de 1mm, il est nécessaire d'avoir une distance verticale de 2mm entre la plateforme de l'implant et le diamètre cervical de la couronne afin d'obtenir un contour optimal pour le complexe pilier-couronne.**

Dans le cas où la plateforme de l'implant est beaucoup plus petite que le diamètre cervical de la couronne (écart > 1mm), il est nécessaire que la position de la plateforme de l'implant soit plus apicale (distance par rapport aux tissus mous marginaux > 2mm), afin d'obtenir un espace suffisant pour avoir un profil d'émergence acceptable d'un point de vue esthétique.

Cependant, ceci devient contradictoire par rapport à l'espace biologique, en raison d'un emplacement juxta-/sous-crestal de la plateforme implantaire. **Ainsi, on doit faire attention au niveau des incisives centrales maxillaires** (l'écart est relativement important entre le diamètre cervical de la racine et celui de la couronne) **à ce que le diamètre de la plateforme de l'implant corresponde à peu près au diamètre cervical de la racine de la dent à remplacer.**

2.3. Connexion pilier-implant (externe versus interne)

Le type de connexion entre l'implant et le pilier influence l'espace vertical compris entre la plateforme de l'implant et les tissus mous marginaux.

Avec une connexion externe (ex : implant de type Branemark), la hauteur de l'hexagone limite la place disponible pour un pilier implantaire et une couronne céramique.

Par contre, avec une connexion interne (ex : implant Replace Select®), le pilier implantaire peut être réduit jusqu'à l'interface implant-pilier, afin de disposer de plus d'espace vertical et d'obtenir un complexe pilier-couronne d'apparence naturelle.

C'est pourquoi les implants à connexion interne sont à préférer pour les dents antérieures, car ils permettent d'avoir plus d'espace vertical pour le complexe pilier-implant.

2.4. Type morphologique des tissus mous et forme de la dent

La position de la gencive marginale est influencée par la convexité cervicale de la couronne dentaire.

Deux types de morphologie des tissus mous ont été décrits : en présence d'un type morphologique « fin-festonné » et en raison d'une plus forte convexité cervicale de la couronne (couronnes longues et étroites), la gencive marginale est localisée plus apicalement que pour le type « épais-plat » (couronnes courtes et larges) (52).

De plus, la hauteur des tissus mous péri-implantaires en vestibulaire est plus petite pour une gencive fine que pour une gencive épaisse.

Ceci a des répercussions sur le choix du pilier implantaire : pour une gencive fine, les piliers implantaires à utiliser sont en céramique afin d'éviter que la limite métallique de l'implant ne soit visible.

D'autre part, en présence d'une gencive fine, les piliers implantaires métalliques entraînent une coloration grisâtre de la muqueuse marginale.

3. Choix du pilier implantaire en fonction du matériau

3.1. Piliers implantaires métalliques

- En titane :

Ils présentent l'avantage d'une manipulation facile et de bonnes propriétés mécaniques. Des études sur 5 ans sur des implants unitaires ont montré qu'en utilisant des piliers CeraOne®, les taux de succès des couronnes vont de 91 à 94 %.

Les limites d'utilisation des piliers en titane sont dues à un manque d'adaptation, en raison des différents diamètres du complexe pilier-couronne.

Un autre problème peut apparaître en présence de tissus mous fins, celui de la coloration grisâtre par les piliers en titane. Si le sourire est gingival, le résultat peut être inacceptable.

En général, des couronnes métalliques sont réalisées sur des piliers implantaires en titane, car la haute translucidité des couronnes tout céramique sur des piliers implantaires en titane peut conduire non seulement à une plus grande coloration grise de la coloration, mais aussi à celle des tissus mous péri-implantaires.

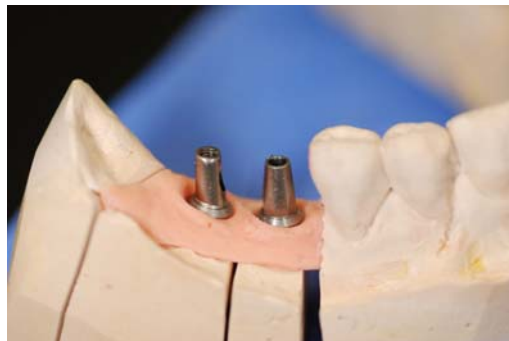

Fig.153 : Piliers standards en titane sur implants Straumann (18).

- **En or :**

Le premier pilier implantaire UCLA en alliage or a été mis sur le marché au début en tant que pilier calcinable. En préparant le pilier et en apposant de la cire sur le pilier calcinable, il était possible de couler à partir d'un alliage d'or un pilier implantaire ou une armature de couronne. **Aujourd'hui les piliers UCLA sont usinés et calcinables, en autorisant une plus grande adaptation à l'interface pilier-implant.**

Le pilier UCLA permet de réaliser un pilier individualisé qui peut s'adapter de façon optimale à la section d'une dent naturelle et au contour de sa gencive.

Le principal problème lors de l'utilisation des piliers UCLA réside en une augmentation des récessions au niveau des tissus mous péri-implantaires, contrairement aux piliers en titane ou en céramique (1) (pas d'attache des tissus mous).

Comme pour les piliers en titane, il existe également le risque d'apercevoir une partie du pilier métallique au travers de tissus mous fins.

3.2. Piliers implantaires en céramique :

En raison des inconvénients optiques des piliers métalliques, et par analogie aux piliers dentaires, des piliers à la teinte des dents présentant de bonnes propriétés mécaniques ont été développés ces dix dernières années.

Ces piliers céramiques présentent des propriétés telles que non seulement ils empêchent la coloration grisâtre des tissus mous, mais aussi permettent une transmission de la lumière, comme pour les couronnes tout céramique translucides.

- **En oxyde d'aluminium**

L'oxyde d'aluminium a été introduit en dentisterie pour la réalisation d'implants et de couronnes (Procera®), et a fait l'objet d'études cliniques (51).

Le premier pilier implantaire en céramique pour l'implant Branemark a été conçu par Prestipino et Ingber (58, 59). Il est constitué à 99,5 % d'oxyde d'aluminium et il est fixé à l'aide d'une vis en or sur l'hexagone externe.

Une étude multicentrique de ces piliers implantaires (CerAdapt®) pour des implants unitaires montre des taux de succès élevés après 3ans pendant la phase de mise en charge (4).

Les avantages de ces piliers translucides et de teinte dentaire sont évidents au niveau du secteur antérieur, comparativement aux piliers métalliques. Ils présentent une bonne biocompatibilité, une absence de coloration grisâtre des tissus mous environnants et une transmission de la lumière.

Les piliers en oxyde d'alumine peuvent être ajustés par rapport au contour des tissus mous, en étant soit préparés, soit en apposant de la céramique. Le système CFAO Procera® représente une alternative.

L'inconvénient des piliers en oxyde d'alumine est le risque de fracture pendant leur préparation. C'est pourquoi ils doivent être préparés sous irrigation. Cette fragilité engendre aujourd'hui l'abandon de ce matériau pour les piliers implantaires.

Les piliers céramiques présentent un problème général, le phénomène du « fretting wear » (ou usure par frottement). En raison de l'extrême dureté des piliers céramiques, et en présence de micro-mouvements, il se produit un frottement au niveau du titane (qui est plus tendre) dans la zone de contact avec l'hexagone externe ou avec l'élément anti-rotationnel pour une connexion interne. C'est pour cette raison que pour certains systèmes implantaires, le pilier céramique se compose de deux parties : une base métallique et un corps céramique.

CAS CLINIQUE (37)

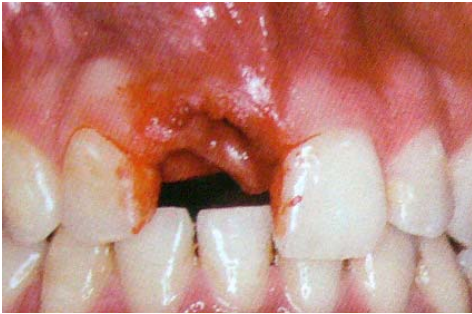

Fig.154 : Vue préopératoire : la 11 est absente suite à un traumatisme.

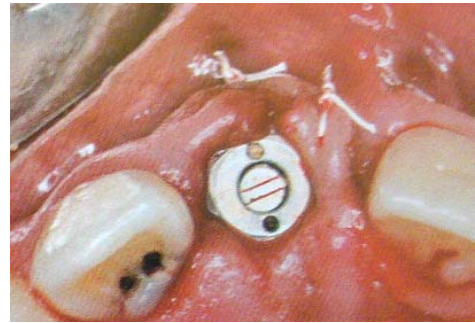


Fig.155 : Pose d'un implant de type Bränemark avec une cicatrisation transgingivale.

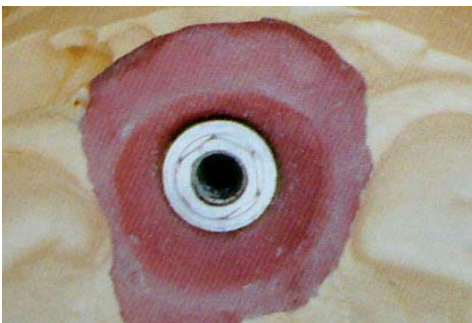


Fig.156 : Maître-modèle. Le contour des tissus mous péri-implantaires est reproduit précisément à l'aide d'un transfert à empreinte anatomique correspondant au pilier de cicatrisation.

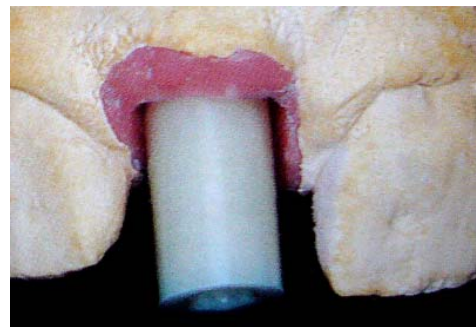


Fig.157 : Pilier CerAdapt® vissé. Noter l'espace entre le pilier cylindrique et la morphologie des tissus mous, représentés par la fausse gencive.

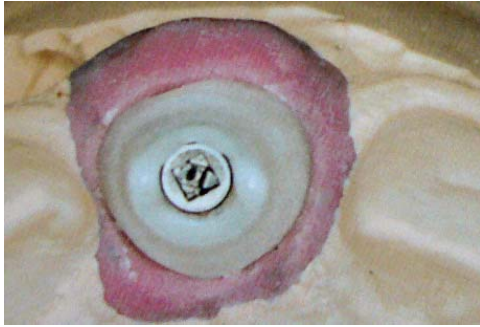


Fig.158 : Pilier CerAdapt® individualisé après apposition d'alumine.

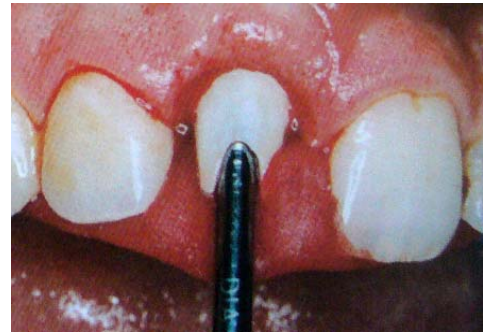

Fig.159 : Pilier inséré. Le serrage de la vis se fait après insertion d'une cale en résine.

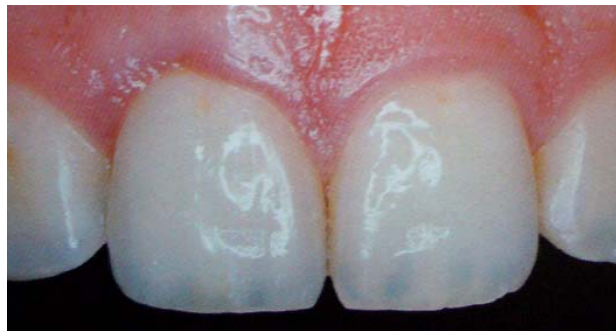

Fig.160 : Couronne Empress® collée.

- **En oxyde de zirconium**

De par ses valeurs élevées de résistance, l'oxyde de zirconium possède des propriétés permettant de réaliser des armatures pour couronnes et bridges, et des piliers fins.

Les fractures ne sont pas à redouter dans ce cas, du fait de sa résistance élevée à la flexion et de sa ténacité à la rupture.

Ces propriétés exigent d'autres méthodes de préparation, car la préparation traditionnelle à l'aide de fraises diamantées demande trop de temps. **Le procédé CFAO permet de réaliser par ordinateur la forme du pilier préalablement déterminée.**

La zircone colorée existe actuellement en 5 teintes.

Enfin, la technique In-Ceram® a été développée par Saadoun (62), suivie en 1997 par celle du pilier In-Ceram zirconia®. Ce dernier est constitué à 60 % d'oxyde d'aluminium et d'oxyde de cérium, et à 40 % d'oxyde de zirconium (66).

L'avantage est que la pièce brute non infiltrée peut être préparée. Après la mise en forme, la pièce brute est infiltrée avec une poudre de verre au zirconium, pour améliorer les propriétés mécaniques. L'inconvénient réside en la couleur blanche du pilier et son manque de translucidité, avec une faible transmission naturelle de la lumière dans les tissus mous.

Le concept de ce pilier (pilier In-Ceram® Zirconia) est d'utiliser une préforme céramique surdimensionnée et usinable qui s'adapte déjà à la tête de l'implant. Ainsi, l'usinage donne la forme au moignon, mais il doit tenir compte du profil gingival de la dent à remplacer et respecter sa forme.

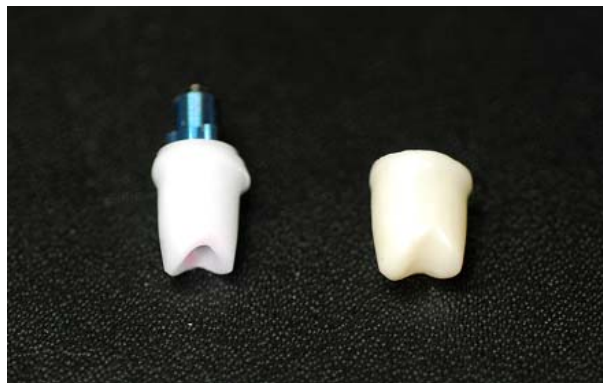


Fig.161 : Pilier Procera® en zircone, chape Procera® en zircone (18).

Malgré les qualités esthétiques et mécaniques de la zircone, le titane reste le matériau le plus utilisé pour des piliers implantaires, en raison de son coût.

4. Choix du pilier implantaire en fonction de la situation clinique : le faux-moignon anatomique implantaire, ou pilier individualisé

Depuis que l'on utilise des implants pour le remplacement des dents manquantes, les indications de ces techniques se sont étendues à tous les édentements possibles. Pour faire face à toutes les situations cliniques, les systèmes implantaires ont dû mettre au point de nombreux composants prothétiques qui peuvent être classés en deux catégories :

- les composants standardisés
- les composants adaptables.

Les composants standardisés sont simples à utiliser, mais répondent seulement aux situations favorables : axe implantaire idéalement situé par rapport à l'axe prothétique, profil d'émergence compatible avec le diamètre de l'implant, environnement péri-implantaire favorable.

Quand la situation clinique pose des difficultés – axe implantaire divergent par rapport à l'axe prothétique, profil d'émergence particulier de la prothèse, environnement péri-implantaire défavorable, situation esthétique complexe -, **les composants adaptables sont plus à même de répondre aux exigences cliniques.**

Lorsque les piliers standardisés ne sont pas utilisables, il devient nécessaire de concevoir un pilier individualisé.

D'autre part, l'utilisation de piliers de cicatrisation individualisés « à la forme de la dent » permet une cicatrisation guidée précoce des tissus mous marginaux.

Ces piliers de cicatrisation de forme anatomique se rapprochent de la section transversale de la dent perdue.

Ce procédé implique des modifications au laboratoire des composants prothétiques préfabriqués (34).

4.1. Le pilier UCLA or

Le faux-moignon droit ne permet pas de donner à la dent l'axe et le profil d'émergence souhaités.

Le faux-moignon angulé permet de rattraper l'axe implantaire, la plupart du temps, mais il ne permet pas d'avoir le profil d'émergence souhaité.

Le faux-moignon surcoulé permet de donner la longueur suffisante, l'angulation et le profil acceptables. De plus, il conserve une très grande précision d'adaptation grâce à sa base en or usinée.

4.1.1. Description du pilier UCLA or (16)

Ce faux-moignon est composé de deux éléments :

- Un élément principal en métal, usiné, présentant un hexagone interne qui vient s'imbriquer dans l'hexagone externe de l'implant. Cette pièce en alliage précieux est surmontée d'une gaine en résine calcinable qui sert de support à l'adjonction de cire permettant la mise en forme définitive avant la surcoulée.
- Une vis en or transfixante logée à l'intérieur de cet élément, qui assure par serrage la rétention de l'ensemble dans l'implant.

Ce faux-moignon implantaire présente de nombreux avantages.

Avantages liés à l'usinage :

Ce composant prothétique destiné à la surcoulée est usiné, offrant ainsi les meilleures garanties de précision et de reproductibilité au niveau de l'ajustement avec l'implant (46).

L'emboîtement des hexagones assure le blocage en rotation du faux-moignon.

Enfin, **la précision des pièces usinées associées à l'absence de mobilité implantaire facilitent, à partir d'une seule empreinte, l'élaboration de toute la prothèse unitaire sur le même modèle, faux-moignons en place.**

- **Avantages liés à la surcoulée :**

L'intérêt majeur de ce composant est d'adapter le profil d'émergence du faux-moignon en fonction du diamètre mésio-distal de la dent qu'il remplace.

La possibilité de modifier par surcoulée le faux-moignon donne une grande souplesse au système. Il suffira d'adjoindre plus ou moins de cire au stade de l'élaboration de la maquette afin d'établir le contour mésio-distal idéal de la dent à remplacer.

Le degré de divergence des parois du faux-moignon peut varier et dépend de la hauteur de la gencive. Si la gencive est fine, l'évasement sera d'autant plus brutal que la dent à remplacer est large. Si la gencive est épaisse, l'évasement sera plus progressif et le degré de divergence des parois, évitant cet effet de becquet, autorisera un meilleur contrôle de plaque.

Dans tous les cas, l'état de surface de la partie transgingivale doit être le plus lisse possible pour la santé des tissus péri-implantaires.

Ce composant prothétique, contrairement aux piliers usinés en titane non modifiables, permet de localiser avec précision la ligne de finition prothétique la plus adaptée à la situation de l'implant et à son environnement. Si la ligne de finition doit être sous-gingivale, il est possible, au moment de la cire, de fixer vestibulairement la profondeur de l'épaule à 1,5mm en suivant le feston gingival et de situer cette limite à une profondeur équivalente au niveau des papilles interproximales. Elle pourra éventuellement être susgingivale au niveau de la face palatine.

La surcoulée permet ainsi de réaliser un véritable faux-moignon anatomique, parfaitement individualisé au niveau de chacune de ses faces.

Enfin, tout en étant transvissé, ce pilier offre de vastes possibilités d'angulation des faux-moignons coulés, permettant de corriger l'axe de la future couronne par rapport à l'implant.

4.1.2. Technique de réalisation du pilier UCLA (3)

On utilise une gaine calcinable sur laquelle on appose de la cire pour mettre en forme le faux-moignon anatomique. Après la mise en revêtement, on procède à la technique de la cire perdue, et l'or est injecté.

Après le refroidissement complet du cylindre, le démoulage du faux-moignon doit s'effectuer sans aucune projection de sable, ni d'oxyde d'alumine. Celui-ci est trempé dans une solution d'acide sulfurique. **Le soin apporté à la bague or est un des éléments les plus importants de la réalisation prothétique.**

Chaque intervention (grattage, polissage...) doit nécessiter l'usage d'un capuchon de protection pour ne pas endommager l'assise de la bague sur implant.

Après la séparation des tiges de coulée, le faux-moignon est repositionné sur le modèle avec la gencive siliconée pour contrôler l'état des limites cervicales (sous-gingivale en vestibulaire et supra-gingival en palatin) et figoler le fraisage avec une fraise pour métal.

Le faux-moignon est poli sur la totalité de sa surface, pour une compatibilité parfaite avec les zones sous-gingivales.

Le positionnement des faux-moignons est assuré par une clé en résine transparente, qui sert aussi d'anti-torque au serrage.

CAS CLINIQUE : Conception d'un pilier UCLA or (18).

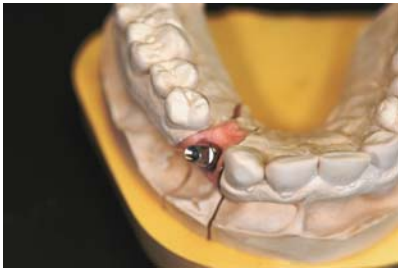

Fig.162 : Le pilier en titane standard ne pourra pas corriger l'axe implantaire.



Fig.163 : Gaine calcinable, servant de support pour l'élaboration de la maquette du pilier.

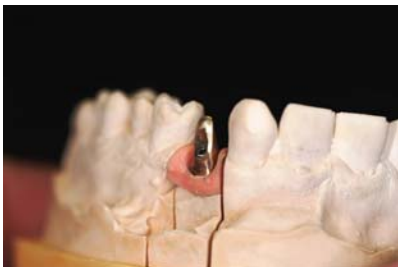

Fig. 164, 165 : Pilier personnalisé en or, surcoulé. L'axe implantaire est rattrapé.

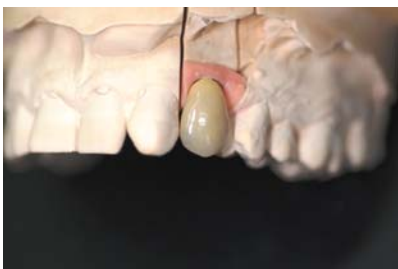

Fig.166 : Travail terminé. Le prothésiste a corrigé l'axe implantaire, obtenant ainsi un profil d'émergence adéquat, un bon alignement des collets, respectant l'esthétique des tissus mous.

CONCLUSION

Ainsi, dans tout traitement implantaire, l'objectif est d'atteindre des résultats esthétiques et fonctionnels. Malgré sa mise en œuvre assez délicate, le pilier or laisse libre choix à la fantaisie créative du prothésiste, permettant un résultat esthétique optimal très proche de la prothèse dento-portée.

Or, d'après l'étude d'Abrahamsson et al. sur le comportement de la muqueuse péri-implantaire autour de différents types de piliers prothétiques, **les matériaux les plus favorables à la formation d'une attache épithélio-conjonctive sont l'alumine, la zircone et le titane (1).**

En 1993, Pestipino et Ingber (58) ont mis au point un composant en alumine, usinable au laboratoire de prothèse à l'aide de fraises diamantées sur turbine : **le pilier Ceradapt®**. C'est un composant à adapter à partir d'un cylindre préfabriqué en alumine pure frittée à densité finale.

Ses avantages sont les suivants :

- l'esthétique, puisqu'il s'agit d'un composant en alumine,
- la biocompatibilité, l'alumine autorisant la formation d'une attache gingivale,
- le composant étant fraisé au laboratoire, il est donc adapté à l'anatomie gingivale du patient et les limites cervicales sont homothétiques au feston gingival,
- le profil d'émergence, qui peut être adapté par adjonction de céramique,

Mais il présente également plusieurs inconvénients :

- une empreinte doit être prise sur l'implant pour obtenir le modèle de travail permettant l'usinage du pilier,
- celui-ci doit être essayé et éventuellement modifié avant la réalisation prothétique,
- au laboratoire, l'usinage du pilier est une opération difficile et relativement longue. Le pilier étant assez fragile, le taux de fracture lors de l'usinage et lors de l'essayage n'est pas négligeable,

- les possibilités de rattrapage d'axe de l'implant et de modifications du profil d'émergence sont faibles,
- le pilier n'est disponible qu'en une seule teinte,
- le profil d'émergence peut être modifié par adjonction de céramique, mais l'attache gingivale sur la céramique glacée est de moins bonne qualité que sur l'alumine.

Le système Procera®, quant à lui, propose de nouvelles perspectives.

4.2. Le système Procera® (34)

Le système Procera® est un procédé de conception et de fabrication assistée par ordinateur qui permet l'élaboration de composants prothétiques (chapes de couronnes unitaires, piliers implantaires, armatures de bridges) en titane, en alumine ou en zircone.

Les premières études sur les CAO/CFAO ont été réalisées par Duret (1992), Mörmann et al. (1989) et Rekow (1993). C'est Andersson et al. (1989, 1993, 1996, 1998), Bergman et al. (1990) et Oden et al. (1998) qui ont finalisé les applications pratiques du système Procera®.

Une empreinte doit être prise sur l'implant pour obtenir le modèle de travail avec une fausse gencive. Un scanner permet, avec le modèle préparé, de dessiner en 3D le pilier.

Ces données sont envoyées, via un modem, à l'unité de production qui se trouve en Suède.

Il s'agit d'un procédé de fabrication qui consiste, à partir d'un enregistrement numérique issu du scannage d'un modèle ou d'une cire, à concevoir virtuellement une prothèse via un logiciel pilotant une machine-outil usinant la pièce.

La réalisation des composants prothétiques se fait avec :

- un outil d'enregistrement (Scanner 3D),
- un logiciel qui modélise l'enregistrement,
- une machine-outil qui usine la prothèse.

Avec le système Procera®, il est possible de réaliser :

- des piliers en alumine,
- des piliers en titane,
- des armatures bridges en titane ou en zircone (jusqu'à 12 éléments),
- des armatures de bridges en titane (All-in-One®),
- des chapes en alumine ou en zircone pour couronnes unitaires.

De manière plus générale, la Conception Assistée par Ordinateur (CAO ou CFAO) permet soit le scannage d'un pilier élaboré en cire ou en résine par le prothésiste, soit l'élaboration virtuelle informatique du pilier.

• **Piliers en zircone**

Le pilier est usiné par fraisage numérique à partir d'une pièce en céramique équivalent au Ceradapt® mais dont les dimensions sont différentes, autorisant ainsi des possibilités de rattrapage d'axe et de modification du profil d'émergence plus importantes. Le système Procera® permet également, grâce aux chapes en alumine ou en zircone, l'élaboration de couronnes céramo-céramiques.

Il présente plusieurs avantages : par rapport au pilier Ceradapt, la mise en forme ne se fait pas au laboratoire de prothèse par fraisage mais dans une unité de production par fraisage numérique. Les limites cervicales et le profil d'émergence sont définis lors de l'enregistrement au scanner mais sont modifiables lors d'un essai clinique.

- **Piliers en titane**

Le pilier est usiné par fraisage numérique à partir d'une pièce en titane contenant un hexagone qui s'adapte sur la tête de l'implant.

A la différence d'un pilier standardisé (de type CeraOne®), il est possible de concevoir un profil d'émergence qui, d'une part, se rapproche de la morphologie de la dent à remplacer, et d'autre part, intègre un épaulement cervical qui soutiendra l'élément cosmétique ; ce dernier peut être alors une céramo-céramique.

CAS CLINIQUE : Conception par scannage d'un pilier zircone (système Procera®) (37)

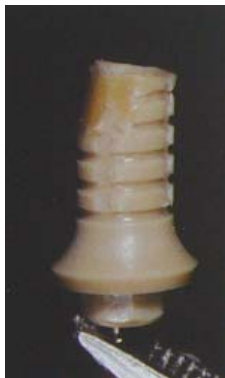

Fig.167

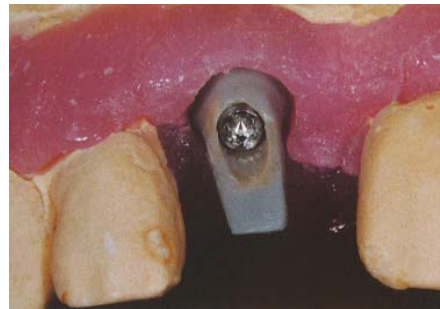

Fig.168



Fig.169



Fig.170

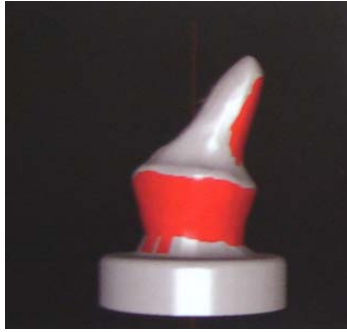


Fig.171



Fig.172

Le pilier est fabriqué par adjonction de cire sur une préforme cylindrique en plastique qui s'insère sur le modèle de travail (fig.167). La société Nobel Biocare™ propose une série d'embases pour ses propres implants, mais aussi pour d'autres marques (ici système Octagon) (fig.168). Le pilier modifié par adjonction de cire est transvissé sur le porte-pilier possédant la bonne embase (fig.169). Le palpeur Forte scanne le pilier (fig.170), et les données sont enregistrées simultanément sur l'ordinateur (fig.171). La connectique utilisée est sélectionnée sur le logiciel et ces informations sont enfin envoyées au centre d'usinage par internet (fig.172).

Il existe d'autres systèmes informatisés qui se consacrent à la conception de piliers personnalisés, et qui sont adaptés à différents types d'implants.

Biomet 3i™ a récemment développé un système d'empreinte sans transfert : le système Encode®. A partir de l'empreinte de la vis de cicatrisation spécifique pour chaque patient, le laboratoire confectionne un pilier anatomique en titane ou en zircone grâce à un robot.

De même, le dernier scanner Procera® (scanner holographique) n'utilise plus de palpeur et permet, après scannage du maître-modèle, de dessiner son pilier personnalisé par informatique.

Les piliers implantaires sont de plusieurs types :

- *Les piliers standards (provisoires ou définitifs)*
- *Les piliers adaptables*
 - les piliers usinés : par fraisage ou par adjonction (titane, alumine)
 - les piliers réalisés par surcoulée (pilier UCLA or)
 - les piliers personnalisés par CFAO : titane, zircone.
- *Ils permettent de corriger un axe implantaire, et d'obtenir un profil d'émergence naturel.*

4.3. CONCLUSION

Si les composants individualisés permettent de mieux répondre aux exigences parodontales, morphologiques, mécaniques et esthétiques des reconstructions prothétiques sur implants, il faut mettre en parallèle l'augmentation des étapes prothétiques :

- empreinte sur les implants,
- réalisation d'un modèle avec fausse gencive,
- réalisation au laboratoire d'une maquette en cire ou en résine,
- scannage de la maquette,
- réalisation d'une petite clé en résine pour faciliter le positionnement du pilier en bouche,
- essayage du pilier,
- difficultés de réalisation des modifications du pilier en bouche (elles doivent être faites au laboratoire).

Au cours de ces dernières années, l'évolution des composants prothétiques s'est faite dans deux directions :

- personnalisation des piliers,
- industrialisation des processus de fabrication.

Ces deux axes d'évolution visent à améliorer la constance et la prévisibilité des résultats esthétiques et de la qualité d'adaptation des prothèses sur implants.

5. Cas cliniques illustrant le rôle du pilier implantaire individualisé

Premier cas clinique : Cas d'un implant trop enfoui (18)

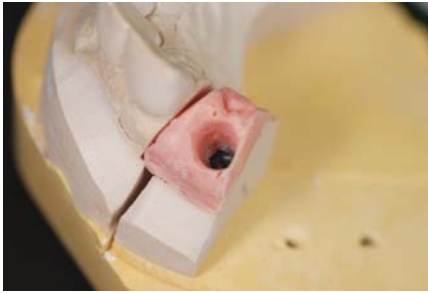


Fig.173 : Modèle de travail avec fausse gencive ; l'analogue de l'implant est trop enfoui.

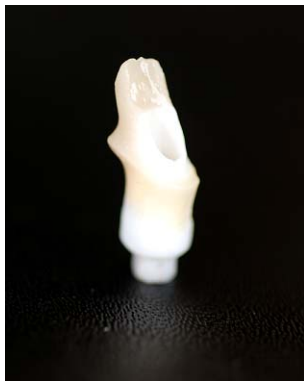

Fig.174 et 175: Pilier personnalisé en zircone, permettant de repositionner l'épaulement en position juxta-gingivale. Ce pilier a été usiné par adjonction de céramique, et fabriqué en fonction de la représentation des tissus mous par la fausse gencive.

Deuxième cas clinique : Cas d'un implant trop vestibulé (18)

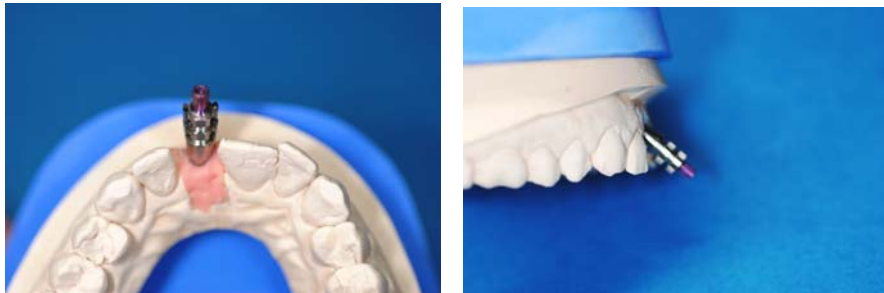

Fig.176 et 177 : Modèle de travail avec l'analogue de l'implant et le transfert. Un pilier standard, même angulé, ne permettra pas de récupérer un axe prothétique correct, et le résultat esthétique est voué à l'échec.

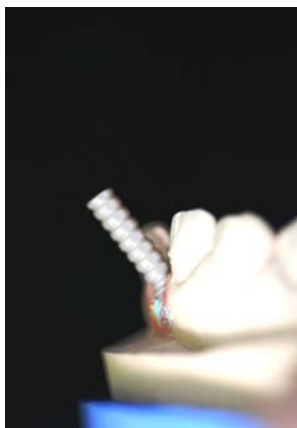


Fig.178 : Pilier temporaire en plastique servant du support pour sculpter la maquette.

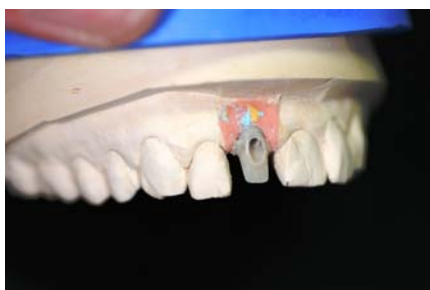

Fig.179 et 180 : Pilier personnalisé résine. Le prothésiste a corrigé l'axe implantaire.

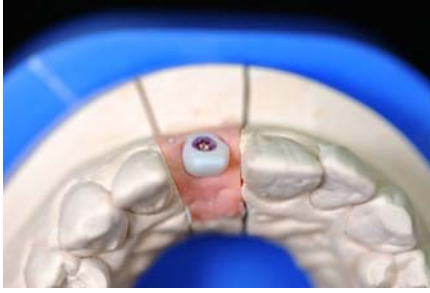

Fig.181 : Pilier définitif en zircone. Le profil d'émergence obtenu s'adapte parfaitement à la morphologie des tissus marginaux.

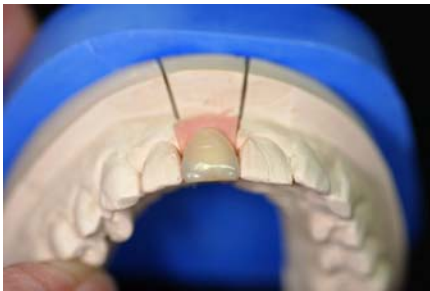

Fig. 182 : Couronne définitive, céramo- céramique. Outre un profil d'émergence naturel, la céramique permettra de conserver l'aspect rose de la gencive.

Troisième cas clinique : Fabrication d'un pilier UCLA or (27)

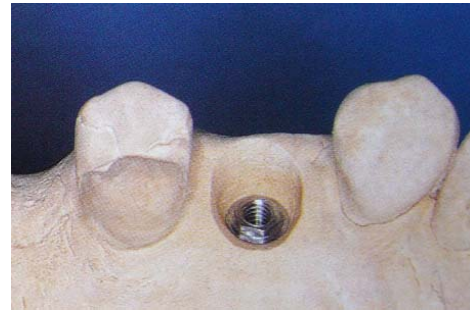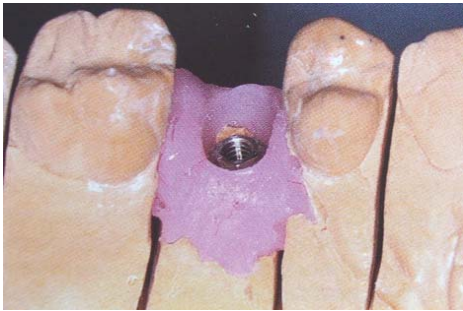


Fig.183 et 184 : modèles préparés, avec fausse gencive et tout en plâtre.

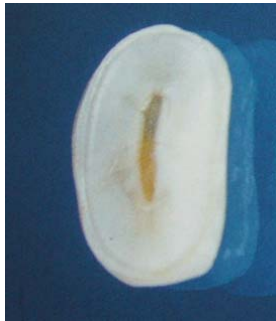

Fig.185 : Coupe transversale d'une prémolaire mettant en évidence le profil elliptique de la racine.

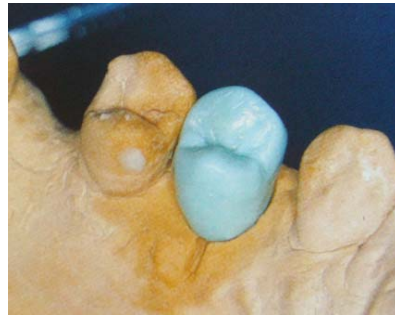

Fig.186 : wax-up reproduisant la forme originale de la dent.

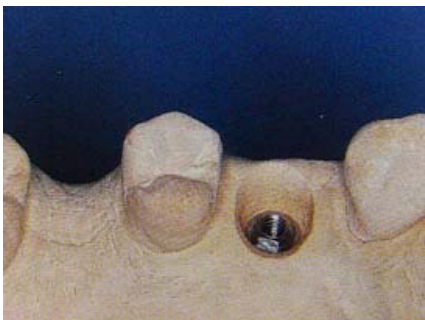

Fig.187 : modèle de travail en plâtre préparé et rectifié.

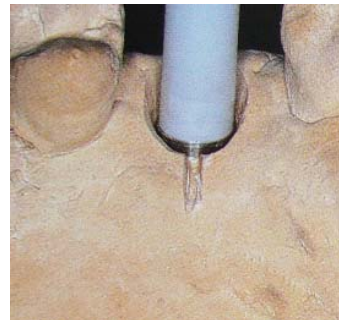


Fig.188 : pilier UCLA vissé sur l'analogue d'implant, une rainure est réalisée sur la face palatine pour contrôler le repositionnement correct.

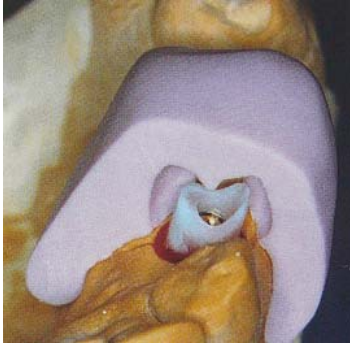

Fig.189 : à l'aide de la clé en silicone obtenue à partir du wax-up, la partie calcinable du pilier est adaptée et modelée à la cire pour réaliser la maquette de l'inlay-core.

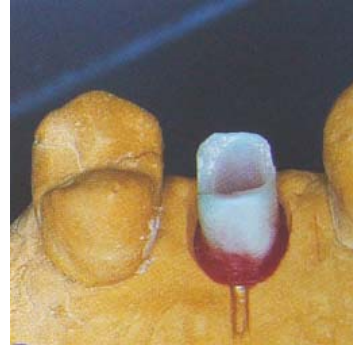


Fig.190 : Maquette de l'inlay-core

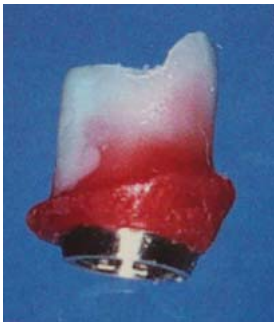

Fig.191 : ce modelage en cire vise à recréer une morphologie transgingivale proche de la dent à remplacer.



Fig.192 : le profil transgingival reproduit l'émergence de la dent naturelle sur toutes ses faces. La vis de travail est en titane.

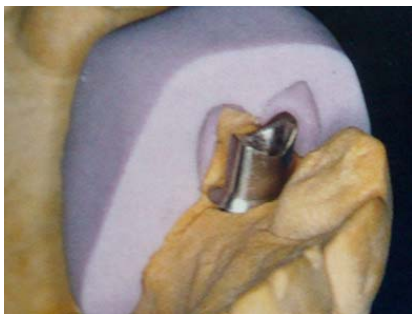

Fig.193 : contrôle de la morphologie de l'inlay-core en fonction du wax-up. L'épaulement périphérique est adapté à la limite sur le plâtre.

D. En résumé : Résolution de cas, étape par étape

1. Optimisation des tissus marginaux lors du remplacement d'une incisive centrale supérieure (48)

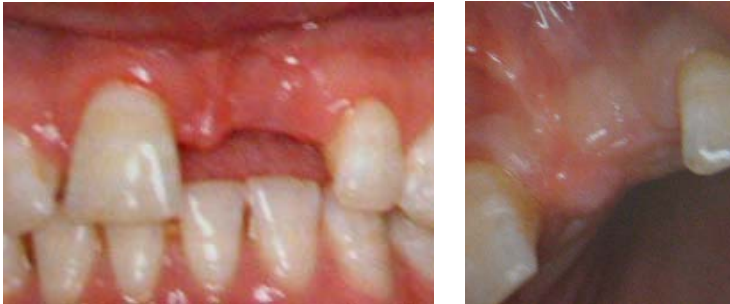
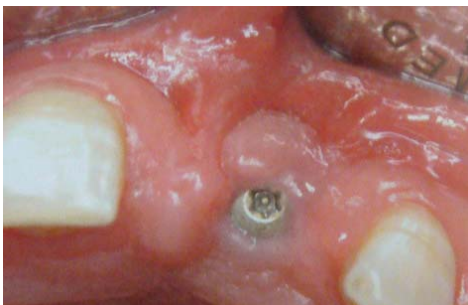
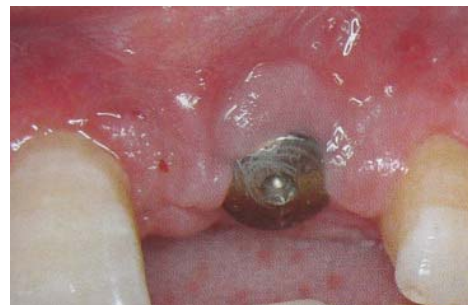Fig.194 et 195 : Vues cliniques de l'incisive à remplacer.



*Fig.196 : Cicatrisation après pose de l'implant ;
Noter la déformation de la crête en vestibulaire.*



*Fig.197 : Cicatrisation autour de la vis
2 semaines après greffe de conjonctif
enfoui. L'aspect de la fibromuqueuse
péri-implantaire est amélioré.*

ENREGISTREMENT DE LA POSITION DE L'IMPLANT

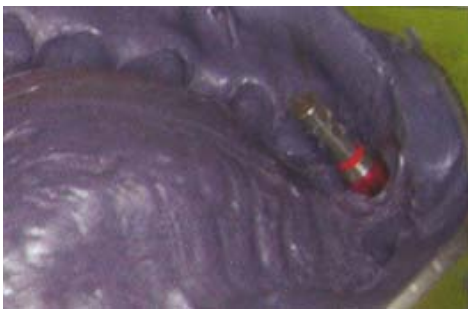
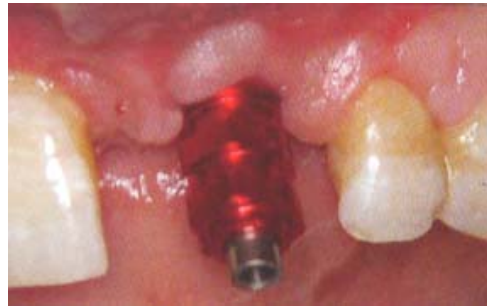
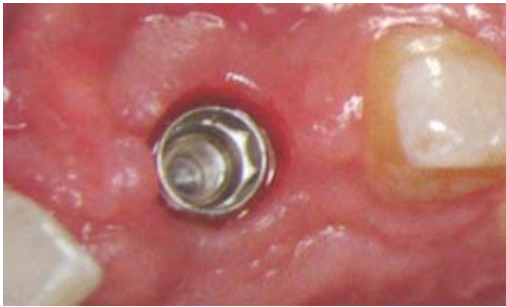Fig.198, 199, 200 : 3 semaines après la greffe, contrôle de l'environnement parodontal et prise d'empreinte par technique pick-up. Positionnement du transfert d'empreinte et vissage de la réplique d'implant.

***VISSAGE DU PILIER PROTHETIQUE ET REALISATION D'UNE COIFFE
TEMPORAIRE***

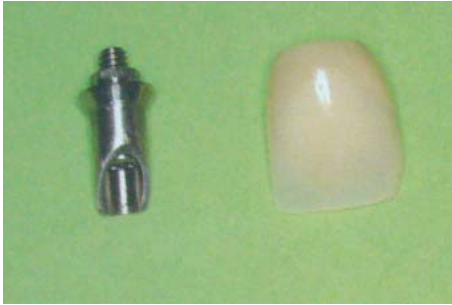

Fig.201 : Adaptation au laboratoire du pilier prothétique provisoire en titane.

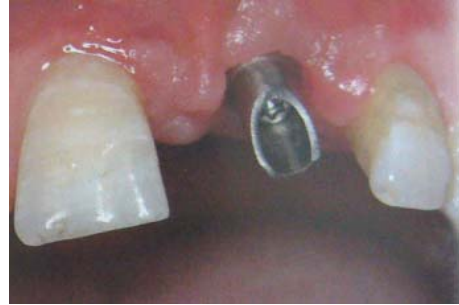

Fig.202 : Mise en fonction conventionnelle 4 semaines après la greffe. Vissage du pilier.

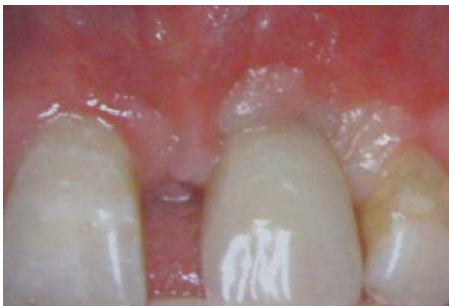

Fig.203 : Scellement d'une coiffe provisoire en résine.

REALISATION DE LA PROTHESE D'USAGE

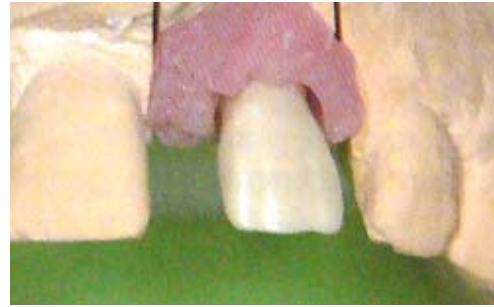
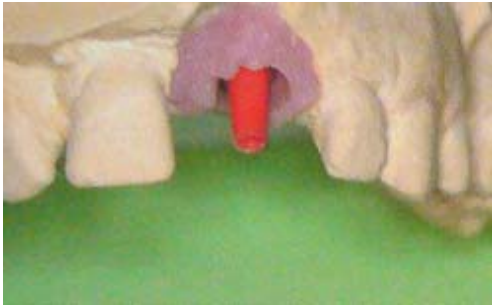
Fig.204, 205, 206 : Réalisation au laboratoire de la couronne céramo-céramique. De la fausse gencive en silicone est mise en place pour reproduire les tissus mous.

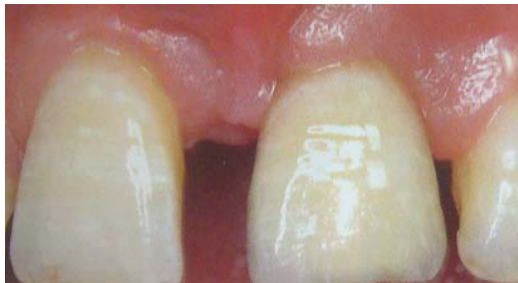

Fig.207 : Couronne définitive le jour du scellement.

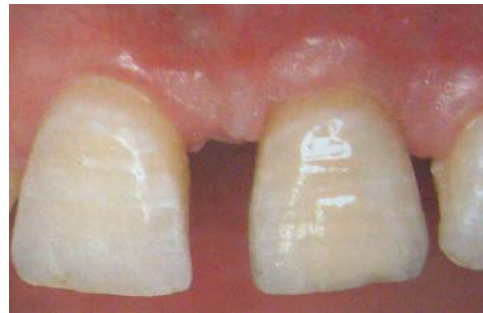

Fig.208 : Contrôle 14 semaines après la greffe.

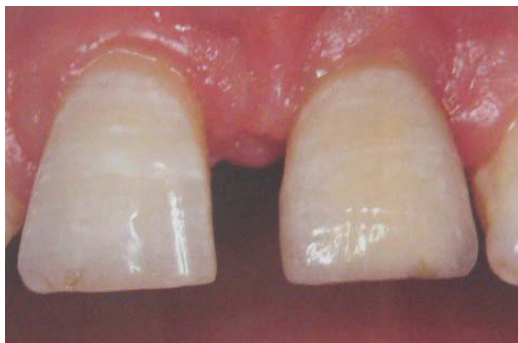

Fig.209 : Contrôle à 3 ans postopératoires.

2. **Remplacement d'une incisive centrale supérieure par implantation post-extractionnelle, suivie d'une mise en charge immédiate (29).**

POSE DE L'IMPLANT

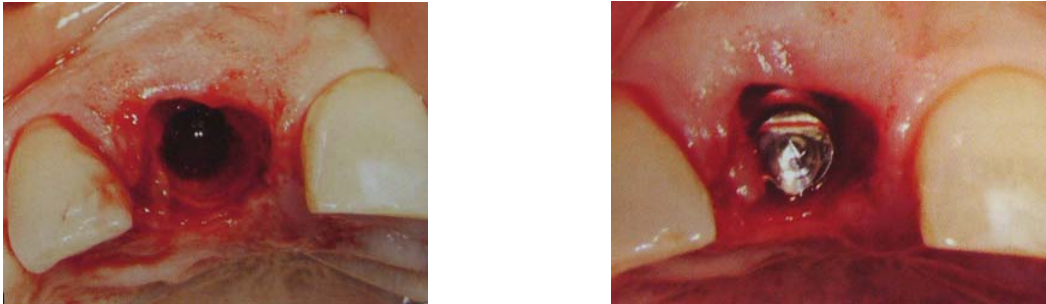


Fig.210, 211 : Implant mis en place après préparation du site

POSE DU PILIER PROVISOIRE

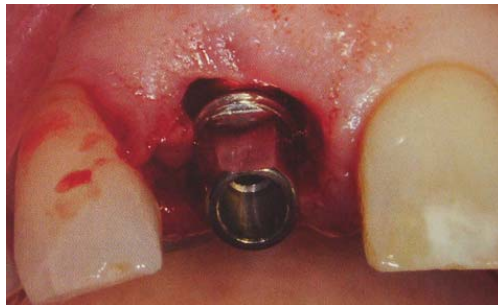

Fig.212 : Le pilier provisoire se stabilise parfaitement sur le cône ; le recours à une vis n'est pas nécessaire.

REALISATION DE LA COURONNE PROVISOIRE

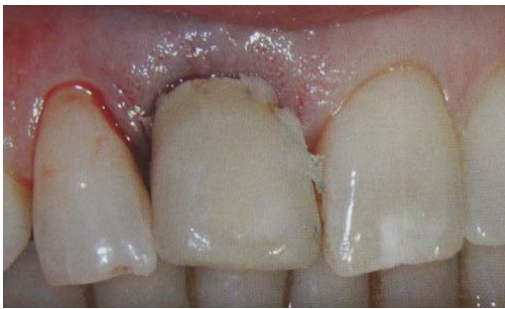

Fig.213 : Récupération de la couronne céramique et rebasage sur le pilier provisoire. Dépose possible en raison de l'absence de vis.

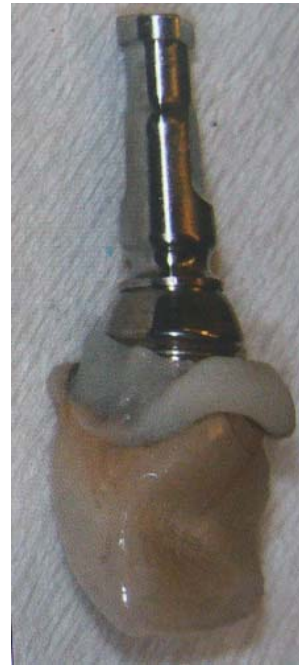

Fig.214 : Mise en place de la réplique pour finition.

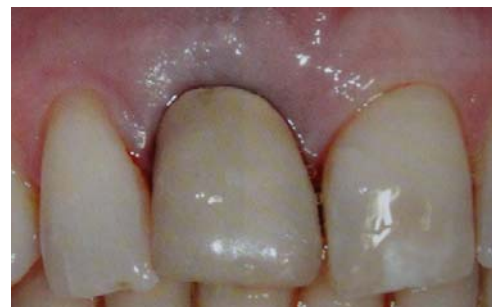
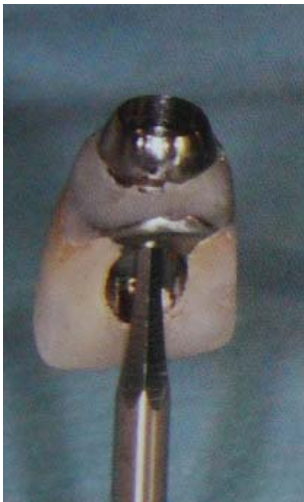
Fig.215 et 216 : Finition de la couronne provisoire. Perforation pour accès au puits de vissage. Polissage de la résine assurant la liaison pilier/couronne. Vissage de l'ensemble sur l'implant. Situation clinique à une heure postopératoire.

PRISE D'EMPREINTE

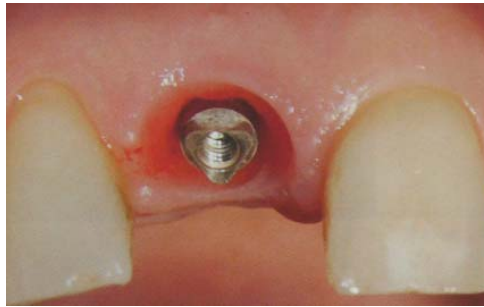

Fig.217 : A 3 mois, dépose du pilier pour prise d'empreinte.

POSE DU PILIER DEFINITIF

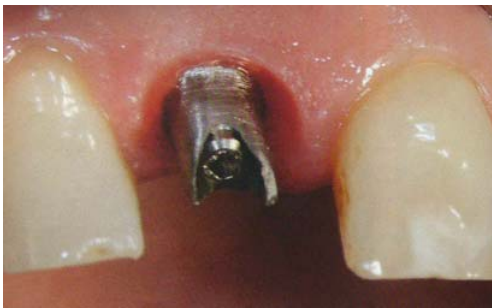

Fig.218 : Essayage du pilier définitif.



Fig.219 : Obturation de l'accès à la vis par silicone avant scellement.

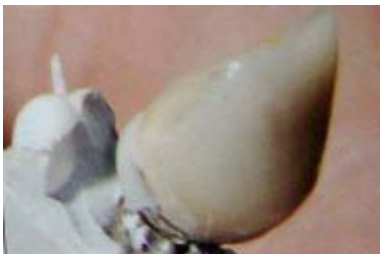

Fig.220 : Scellement sur pilier avant transvissage.

Le choix du scellement sur pilier avant transvissage permet un contrôle visuel des limites.

POSE DE LA COURONNE PERMANENTE

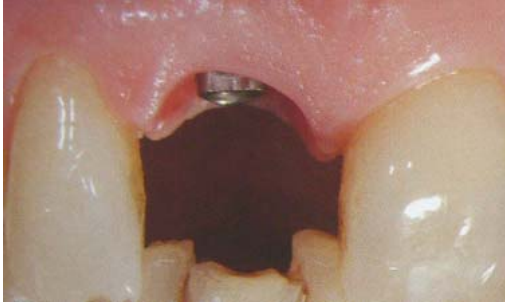

Fig.221 : Situation clinique à 4 mois, juste avant la pose de la couronne définitive. Le feston gingival et la reconstitution des papilles sont optimaux.

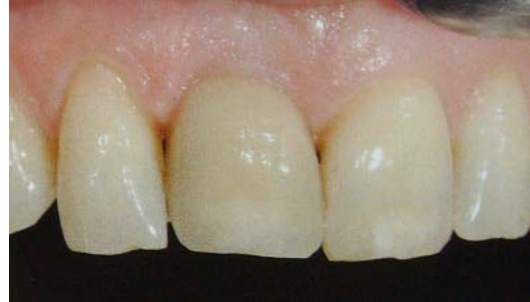

Fig.222 : Pose de la couronne définitive. Noter l'aspect sain et naturel des tissus mous.

Le travail effectué au laboratoire de prothèse quant à la gestion des tissus mous péri-implantaires est non négligeable, et contribue amplement au résultat esthétique final.

CONCLUSION

Ainsi, la structure des tissus mous péri-dentaires et péri-implantaires étant approximativement la même, leur gestion de même que la question esthétique concernent directement le remplacement de la dent naturelle par l'implant.

La connaissance de l'anatomie coronaire et radiculaire des dents naturelles, des différents types et formes d'implants, est essentielle si l'on veut obtenir une couronne implanto-portée qui soit réellement une réplique exacte de la dent naturelle.

En amont des étapes prothétiques, certains aspects sont à prendre en compte par l'implantologiste ; ainsi, des chirurgies d'augmentation des tissus mous et durs peuvent être réalisées avant la mise en place des implants, afin d'améliorer l'environnement de la future prothèse implanto-portée. D'autre part, une précision optimale dans le positionnement des implants simplifiera la réalisation de la prothèse et permettra d'obtenir un profil d'émergence correct.

Lors de la pose de l'implant, ou au cours d'un second temps chirurgical, la mise en place d'une prothèse transitoire s'avère utile pour la gestion des tissus mous, par une mise en condition tissulaire et une meilleure gestion du profil d'émergence.

La prothèse transitoire offre toutes les possibilités pour définir, tester, puis évaluer le dessin du profil d'émergence ou des formes de contour proximal des futures couronnes prothétiques.

Une fois que la prothèse transitoire a révélé des formes de contour qui satisfassent tous les objectifs biologiques et garantissent la stabilité des tissus mous dont le niveau a été optimisé, ces formes seront précisément communiquées au laboratoire pour la construction des prothèses d'usage ; celui-ci les reproduira méticuleusement.

Les données cliniques sont transférées au laboratoire de prothèse par l'intermédiaire de l'empreinte implantaire. Elle permet, avant la réalisation des prothèses d'usage, de communiquer, en plus de la situation tridimensionnelle des implants, toutes les données utiles à la réalisation du profil d'émergence validé par la prothèse transitoire, notamment la morphologie des tissus marginaux.

Il existe une technique d'empreinte pour la reproduction des tissus mous péri-implantaires qui consiste en l'utilisation d'une couronne provisoire pour servir de pilier à l'empreinte finale.

Elle assure une reproduction fidèle des tissus mous et une restauration finale ayant le bon profil d'émergence.

Après avoir réceptionné l'empreinte, le prothésiste dentaire confectionne son support de travail : des moulages en plâtre dur, avec ou sans fausse gencive, reproduisant ainsi fidèlement les tissus marginaux. A partir de ces modèles de travail, il pourra fabriquer le pilier implantaire et la couronne définitive, en s'appuyant sur la morphologie des tissus mous.

Le choix du pilier et sa conception éventuelle constituent un élément essentiel de la gestion des tissus mous péri-implantaires. Celui-ci est en effet fonction du type morphologique des tissus, ainsi que du positionnement de l'implant.

Par sa forme et son angulation, il permettra de reproduire un profil d'émergence idéal.

Il existe plusieurs types de piliers : les piliers standards, les piliers usinés et les piliers personnalisés.

Le laboratoire de prothèse assure également la gestion des tissus mous d'une autre manière, lorsqu'il s'agit de prothèse complète implanto-portée. Il reproduit en effet la gencive dans sa globalité, en résine ou en céramique, d'une façon qui soit la plus naturelle possible.

Dans tous les cas, qu'il s'agisse de prothèse de ce type ou de couronne unitaire, la finition doit être irréprochable, de manière à éviter toute accumulation de plaque, et donc toute agression de la gencive.

La gestion des tissus mous péri-implantaires concerne simultanément le chirurgien-dentiste et le prothésiste dentaire. Ils disposent chacun de stratégies thérapeutiques, complémentaires, ayant pour objectif l'intégration optimale de la restauration prothétique dans son environnement biologique.

La profession de prothésiste dentaire est complexe par sa diversité, tant en création qu'en technicité, ainsi que par les particularités de chaque création. Chaque prothèse est unique puisqu'elle est conçue pour un patient déterminé, ceci implique une qualité de travail qui exige temps et souci de la perfection.

Mais il ne suffit pas de pouvoir s'exprimer dans son laboratoire, de prendre du plaisir à réaliser du bel ouvrage : est-il certain que son travail s'intégrera convenablement en bouche ?

Nous devons tenir compte du fait que la bonne réalisation prothétique ne suffit pas et qu'elle nécessite des exigences supplémentaires pour parfaire un travail de qualité, sans problème, unissant les deux professions de l'équipe dentaire, professions distinctes mais complémentaires.

Il s'agit donc d'un travail en équipe. Il est impératif qu'il s'établisse dès le départ une véritable collaboration entre le laboratoire et le cabinet dentaire. Le traitement prothétique, implantaire ou non, repose sur une communication permanente pendant toute la durée des soins.

Ce travail en équipe suppose d'autre part un partage des compétences. En effet, le dialogue avec le laboratoire s'impose comme une règle permanente entre le praticien et le céramiste, pour fournir à ce dernier toutes les informations utiles, objectives et subjectives, qui lui permettront de créer une restauration parfaitement intégrée.

Les deux partenaires doivent bénéficier de capacités communes et du même langage esthétique, pour échanger des avis ou des impressions. En clair, chacune des deux parties ne doit pas ignorer le travail de l'autre, de façon à fonctionner en parfaite harmonie.

L'implantologie connaît une évolution constante, confrontant le prothésiste dentaire à des difficultés certaines : en effet, rares sont les fabricants qui proposent des formations aux techniciens qui auront la charge de confectionner les prothèses implantaires et ces derniers n'ont pas d'autre recours qu'une auto-formation, quelques fois hasardeuse et chronophage.

Des progrès restent à faire en la matière...

BIBLIOGRAPHIE

1. ABRAHAMSSON I., BERGLUNDH T., GLANTZ P.O., LINDHE J.
The mucosal attachment at different abutments.
An experimental study in dogs.
J. Clin. Periodontol., 1998, 25 : 721-727.
2. ABULIUS R.
Fausse gencive sur alliage métallique.
Stratégie prothétique, 2007, 4 : 303-312.
3. ABULIUS R.
Le faux-moignon anatomique implantaire, 2^{ème} partie.
Technologie dentaire, 2002, 185 : 21-28.
4. ANDERSSON B., ÖDMAN P., LINDVALL A.M., BRÄNEMARK P.I.
Cemented single crowns on osseointegrated implants after 5 years : Results from a prospective study on CeraOne.
Int. J. Prosthodont., 1998, 11 : 212-218.
5. ANTOUN H., CHERFANE P.
Extraire, implanter et temporiser immédiatement : les raisons d'un choix.
Titane, hors série, 2009, 15 : 49-60.
6. ATTARD N., BARZILAY I.
Technique d'empreinte modifiée pour un enregistrement exact des tissus mous péri-implantaires.
J. Can. Dent. Assoc., 2003, 69(2) : 80-83.
7. BENHAMOU A., PARTOUCHE S., ALLOUCHE L.
Sillon péri-implantaire et impératifs de la prothèse sur implant.
Implantodontie, 2000, 39.
8. BERGLUNDH T., LINDHE J.
Dimension of the peri-implant mucosa : biological width revisited.
J. Clin. Periodontol., 1996, 23 : 971-973.

9. BONER C., BONER N.
Restauration de l'espace interdentaire.
Rev. Int. Parod. Dent. Restaur., 1983, 2 : 31-45.
10. BRANEMARK P.I., BREINE U., ADELL R., HANSON B.O., OLSSON A.
Intra-osseous anchorage of dental prosthes, I. Experimental studies.
Scand. J. Plast. Reconstr. Surg., 1969, 3 : 81-100.
11. BRANEMARK P.I., HANSON B.O., ADELL R., BREINE U., LINDSTROM J., HALLEN O. et al.
Osseointegrated implants in treatment of the edentulous jaw : experience from a 10-year period.
Scand. J. Plast. Reconstr., 1977, 16(suppl.) : 1-132.
12. BRIFFAUT F.
Fausse gencive en prothèse implanto-portée transvissée.
Stratégie prothétique, 2007, 4 : 271-276.
13. BUATOIS H.
Prothèse implantaire, prothèse sur dent naturelle : une conception identique ?
Stratégie prothétique, 2003, 3(1) : 29-38.
14. CARRANZA F.
La parodontologie clinique selon Glickmann.
Paris : CdP, 1988, -977p.
15. CAZALOT V., FEUILLET D., RENARD E., HOORNAERT A.
Les empreintes en prothèse sur implant.
Cah. Prothèse, 2007, 137 : 39-45.

16. CHICHE F., DAVARPANAH M., MARTINEZ H.
Le système 3i-Implant Innovations® et la chirurgie esthétique implantaire : les raisons d'un choix.
J. Parodontol. Implantol. Orale, 2000, 21 : 137-152.

17. CHICHE G.J., PINAULT A.
Esthétique et restauration des dents antérieures.
Paris : CdP, 1994 : -202p.

18. CLAVEL J.F.
Communication personnelle.

19. COLLIN A.
Etude comparative des différentes méthodes de réalisation des prothèses provisoires fixées-description de la technique multicouche réalisée au laboratoire.-238f.
Thèse : Chirurgie dentaire : Nancy, 2001.

20. CROLL B.M.
Emergence profiles in natural tooth contour
Part I : Photographic observations.
J. Prosthet. Dent., 1989, 62 : 4-10.

21. CROZET G.
Génèse et technique du modèle integral.
RFDP Actualités, 2000 : 86.

22. DAVARPANAH M., MARTINEZ H., LAZZARA R., TECUCIANU J.-F.,
ETIENNE D.
Nouvelle approche chirurgicale.
In :
DAVARPANAH M., MARTINEZ M., KEBIR M., TECUCIANU J.-F.
Manuel d'implantologie clinique.
Paris : CdP, 1999, 111-130.

23. DAVIDOFF S.R.
Late stage soft tissue modification for anatomically-correct implant supported restorations.
J. Prosth. Dent., 1996, 76, 3 : 334-338.
24. DEGORCE T.
Couronne provisoire au stade II chirurgical : Rôle dans l'aménagement des tissus péri-implantaires.
Cah. Prothèse, 1999, 107 : 49-61.
25. DEGORCE T.
L'empreinte en prothèse fixe implantaire.
Stratégie prothétique, 2002, 2(3) : 191-217.
26. DEGORCE T.
Position, dimension, nombre : les clés du résultat esthétique en prothèse implantaire.
Stratégie prothétique, 2003, 3(3) : 167-182.
27. DEGORCE T., PENNARD J.
Le pilier UCLA (3i) : son utilisation en prothèse scellée.
Synergie prothétique, 2000, 2(3) : 167-183.
28. DEMARCHE P.
Communication au laboratoire des données esthétiques, biologiques et fonctionnelles validées par la prothèse transitoire en prothèse fixée.
Thèse : Chirurgie dentaire : Nancy, 2003.
29. DOUILLARD Y., BOREL J.F., DUCHATELARD P.
Twinkon® une révolution conceptuelle.
Implant, 2009, 15 : 215-223.
30. ESTRABAUD Y.
Profil d'émergence.
Cah. Prothèse, 1994, 86 : 97-104.

31. FLEITER B., RENAULT P.
Embrasure et santé parodontale.
Real. Clin., 1992, 3, 2 : 217-232.
32. GARG A.K., FINLEY J., DORADOL S.
Single-tooth-implant-supported restorations in anterior maxilla.
Pract. Periodontics Aesthet. Dent., 1997, 9, 8 : 903-910.
33. GOLDSTEIN M., JACOBY Y., FERARU M., BICHACHO N.
Restauration unitaire antérieure implanto-portée : approche progressive et prothétique.
Titane, hors série, 2009 : 9-15.
34. GONZALES J.M., RAJZBAUM P.
Système Bränemark : évolution des composants prothétiques.
J. Parodontol. Implantol. Orale, 2002, 21 : 153-166.
35. G.SCLAR A.
Considérations esthétiques et parodontales en implantologie.
Au-delà de l'ostéointégration.
Paris : Quintessence International, 2005, 277p.
36. G.SCLAR A.
Considérations esthétiques et parodontales en implantologie.
Paris : Quintessence International, 2005, 277p.
37. HANISCH O.
Piliers implantaires : critères de choix en vue de restaurations antérieures d'apparence naturelle.
Stratégie prothétique, 2003, 3 : 247-262.
38. HERMANN J.S., BUSER D., SCHENK R.K., COCHRAN D.L.
Crestal bone changes around titanium implants. A histometric evaluation of unloaded non-submerged and submerged implants in the canine mandible.
J. Periodontol., 2000, 71 : 1412-1424.

39. HOCHWALD D.A.
Surgical impression during stage I surgery for fabrication of a provisional restoration to be placed at stage II surgery.
J. Prosthet. Dent., 1991, 66, 6 : 796-798.
40. JEMT J.
Régénération des papilles gingivales après la pose d'un implant unitaire.
Rev. Int. Parod. Dent. Restaur., 1997, 17 : 327-333.
41. KAY H.B.
Critères de modelage des couronnes prothétiques en fonction d'un environnement parodontal modifié.
Rev. Int. Parod. Dent. Restaur., 1985, 3 : 42-63.
42. KING K.O.
Implant abutment emergence profile : Key to esthetics.
J. Oral. Implantol., 1996, 22, 1 : 27-30.
43. KOIS J.C.
Predictable single tooth peri-implant esthetics. Five diagnostic keys.
Compend. Contin. Educ. Dent., 2001, 22 : 199-206.
44. KUPEYAN H.K., MAY K.B.
Implant provisional crown placement : a one stage protocol.
Implant Dent., 1998, 7, 3 : 213-219.
45. LACROIX P., LABORDE G., LAURENT M., MARGOSSIAN
Modelage et transfert des formes de contour gingivales péri-implantaires.
Stratégie prothétique, 2004, 4(3) : 215-225.

46. LEWIS S.G., LLAMAS D., AVERAS S.
The UCLA abutment : a four-year review.
J. Prosthet. Dent., 1992, 67 : 509-515.
47. MARINELLO C.P., traduction : DERSOT J.M.
Biologie et pathologie des tissus mous péri-implantaires.
J. Parodontol. Implantol. Orale, 1998, 1 : 33-43.
48. MOURET J.-F.
Remplacement d'une incisive centrale supérieure. Optimisation des tissus marginaux.
Implant, 2009, 15 : 189-198.
49. NEALE D., CHEE W.W.L.
Development of optimal soft tissue emergence profile : a technique.
J. Prosthet. Dent., 1994, 71, 4 : 364-368.
50. NEVINS M.
L'embrasure : un facteur étiologique de la maladie parodontale interproximale.
Rev. Int. Parod. Dent. Restaur., 1982, 6 : 8-27.
51. ODEN A., ANDERSON M., KRYSSTEK-ONDRACEK I., MAGNUSSEN D.
Five-year clinical evaluation of Procera Allceram crowns.
J. Prosthet. Dent., 1998, 80 : 450-456.
52. OLSSON M., LINDHE J.
Periodontal characteristics in individuals with varying form of upper central incisors.
J. Clin. Periodontol., 1991, 18 : 78-82.
53. PALACCI P., ERICSSON I.
Esthétique et implantologie : gestion des tissus osseux et péri-implantaires.
Biologie et pathologie des tissus mous péri-implantaires.
Paris : Quintessence International, 2001 : -227p.

54. PALACCI P., ERICSSON I.
Esthétique et implantologie : gestion des tissus osseux et péri-implantaires.
Philosophie du positionnement implantaire.
Paris : Quintessence International, 2001.
55. PENAUD J.
Communication personnelle.
56. PENAUD J., PONGAS D.
La gencive naturelle : une entité exceptionnelle.
Stratégie prothétique, 2007, 7, 4 : 245-249.
57. PHILLIPS K., KOIS J.C.
Aesthetic peri-implant site development : The restorative connection.
Dent. Clin. North. Am., 1998, 42, 1 : 57-70.
58. PRESTIPINO V., INGBER A.
Esthetic high-strength implant abutment
Part I.
J. Esthet. Dent., 1993, 5 : 29-36.
59. PRESTIPINO V., INGBER A.
Esthetic high-strength implant abutment
Part II.
J. Esthet. Dent., 1993, 5 : 63-68.
60. RUFENACHT C.R.
Principes d'intégration esthétique.
Paris : Quintessence International, 2001 : -241p.
61. RUTTEN L., RUTTEN P.
L'esthétique dento-gingivo-faciale en prothèse implantaire.
Stratégie prothétique, 2007, 4 : 277-289.

62. SAADOUN M.
10 Jahre in der Erprobung-Systembeschreibung-Verfahrensablauf und klinische Erfahrungen mit der Infiltrationstechnik In-Ceram.
In : Kappert HF (Hrsg.) : Vollkeramik.
Werkstoffkunde-Zahntechnik-Klinische Erfahrung.
Quintessenz, Berlin, 1996 : 243p.
63. SAADOUN A., HARTMANN J.
Implantation immédiate dans les sites d'extraction.
Implantodontie, 2002.
64. SAADOUN A.P., LEGALL M.G.
Esthétique en prothèse implantaire : implications parodontales.
Cah Prothèse, 1999, 105 : 79-90.
65. SAADOUN A.P., LEGALL M.G., TOUATI B.
Selection and ideal tridimensional implant position for soft tissue aesthetic.
Pract. Periodontics Aesthet. Dent., 1999, 11 : 1063-1072.
66. SAADOUN M., PERELMUTTER S.
Alumina-zirconia machinable abutments for implant-supported single-tooth anterior crowns.
Pract. Periodontics Aesthet. Dent., 1997, 9 : 1047-1053.
67. SCHROEDER A., POHLER O., SUTTER F.
Gewebsreaktion auf ein Titan-Hohlzylinder mit Titan-Spritz-Schichtoberfläche.
Schweiz. Monatsschr. Zahnheilkel., 1976, 86 : 713-727.
68. TARNOW D.P., ESKOW R.N.
Preservation of implant esthetics : soft tissue and restorative considerations.
J. Esthet. Dent., 1995, 8, 1 : 12-19.

69. THEPIN J.C., RAVALEC X.
La fonction thérapeutique de la prothèse provisoire fixée dans les grandes restaurations.
Cah. Prothèse, 1998, 104 : 29-49.
70. TOUATI B., AIDAN N.
Second generation laboratory composite resins for indirect restorations.
J. Esthet. Dent., 1996, 9(3) : 108-118.
71. TOUATI B., GUEZ G.
Optimisation du profil d'émergence et intégration gingivale en prothèse implantaire.
Inf. Dent., 2000, 5 : 297-308.
72. TOUATI B., GUEZ G., SAADOUN A.
Aesthetic soft tissue integration and optimized emergence profile : Provizionalisation
and customised impression coping.
Pract. Periodontics Aesthet. Dent., 1999, 11, 3 : 305-314.
73. VEST J.-F., MORIN F.
Rôle de la prothèse transitoire dans les reconstructions prothétiques fixées de faible
étendue.
Cah. Prothèse, 1998, 104 : 17-28.
74. WHORLE P.S.
Nobel Perfect® esthetic scalloped implant : rationale for a new design.
Clin. Implant. Dent. Relat. Res., 2003, 5, supplement 1 : 64-73.

TABLE DES MATIERES

INTRODUCTION.....	7
I. Caractéristiques anatomiques et physiologiques des tissus mous.....	10
A. Généralités.....	11
1. La gencive.....	11
1.1. Aspect clinique.....	11
1.1.1. La gencive marginale ou libre.....	11
1.1.2. Le sulcus gingival.....	11
1.1.3. La gencive attachée.....	12
1.1.4. La gencive interdentaire.....	13
1.1.5. Les caractéristiques d'une gencive saine.....	14
1.2. Aspect histologique.....	15
1.3. Conclusion.....	16
2. Le desmodonte.....	17
B. Comparaison des tissus mous péri-dentaires et péri-implantaires.....	17
1. Introduction.....	17
2. La muqueuse péri-implantaire.....	18
3. L'espace biologique.....	19
4. Conséquences cliniques.....	21
C. Problématique du remplacement de la dent naturelle par un implant.....	23
D. Importance du choix de l'implant.....	25
1. Introduction.....	25
2. Le diamètre de l'implant.....	26
3. Le type d'implant.....	28
E. Conclusion.....	33
II. La gestion des tissus mous péri-implantaires au cabinet dentaire : les étapes préalables à la réalisation de la prothèse sur implant.....	36
A. Les impératifs de la prothèse sur implant.....	37
1. La ligne du sourire.....	38
2. L'épaisseur des tissus péri-implantaires.....	38
3. Forme et concordance des collets.....	40
4. Limites cervicales.....	41
5. Conclusion.....	41
B. Les différentes interventions améliorant l'environnement péri-implantaire.....	42

1. Introduction.....	42
2. Chirurgie pré-implantaire et gestion des tissus mous péri-implantaires par le praticien.....	43
2.1. Résection.....	44
2.2. Régénération de la papille.....	44
2.3. Augmentation du volume des tissus mous.....	48
C. La situation de l'implant sur la crête.....	52
1. Généralités.....	52
2. Considérations sur le positionnement implantaire et conséquences sur les tissus mous.....	52
3. Choix d'un implant enfoui ou non enfoui.....	55
4. Intérêt de l'utilisation d'un guide chirurgical.....	59
D. Extraction / Implantation immédiate.....	62
1. Introduction.....	62
2. Analyse des différents modes de cicatrisation.....	63
3. Implantation immédiate.....	64
4. Considérations au niveau des restaurations.....	65
III. Rôle de la prothèse transitoire dans la gestion des tissus mous péri-implantaires....	67
A. Introduction.....	68
1. Terminologie.....	68
2. Le choix du matériau.....	69
2.1. Les résines autopolymérisables.....	70
2.2. Les résines thermopolymérisables.....	72
2.3. Les résines photopolymérisables.....	72
B. Evaluation des contours prothétiques et conditionnement de l'environnement biologique par la prothèse transitoire.....	73
1. Exigences de réalisation des prothèses transitoires conformes aux impératifs biologiques.....	73
2. Mise en conformation tissulaire en implantologie.....	74
2.1. Principes généraux de mise en forme des contours muqueux péri-implantaires....	77
2.2. Moyens classiques de mise en forme des tissus muqueux péri-implantaires.....	78
2.3. Mise en forme des tissus muqueux péri-implantaires à l'aide de la prothèse transitoire.....	83
3. Conception de la prothèse transitoire au laboratoire.....	86

IV. L’empreinte implantaire : un élément essentiel dans la communication avec le laboratoire, permettant une reproduction fidèle des détails cliniques.....	98
A. Généralités.....	99
1. Particularités de l’empreinte en implantologie.....	99
2. Le matériau d’empreinte.....	101
B. Les techniques d’empreintes en prothèse sur implant.....	102
1. Empreinte indirecte ou de repositionnement.....	102
2. Empreinte directe ou pick-up.....	105
3. Empreinte du pilier usiné par transferts clipés « snap-on ».....	107
C. Technique d’empreinte modifiée pour un enregistrement exact des tissus mous péri-implantaires.....	108
D. Conclusion.....	112
V. La gestion des tissus mous péri-implantaires au laboratoire de prothèse : depuis l’empreinte jusqu’à la prothèse d’usage.....	114
A. La coulée des empreintes et les différents modèles de travail.....	115
1. Introduction.....	115
2. Traitement des empreintes.....	115
3. Les modèles de travail.....	116
3.1. Introduction.....	116
3.2. Le modèle tout en plâtre.....	118
3.3. Les modèles de travail complémentaires.....	119
4. Les modèles à carottes en prothèse supra-implantaire.....	120
4.1. Méthodologie.....	120
4.2. Avantages.....	122
B. La reproduction des tissus mous au laboratoire : la fausse gencive.....	122
1. Reproduction totale des tissus mous.....	122
1.1. Bridges implantaires et compensation des pertes osseuses.....	122
1.1.1. Paramètres à respecter.....	123
1.1.2. Difficultés de réalisation.....	123
1.1.3. Prothèses implantaires fixées avec fausse gencive.....	124
1.2. La fausse gencive en résine : cas d’une prothèse implanto-portée transvissée.....	124
1.3. La fausse gencive en porcelaine.....	128
1.3.1. La gencive naturelle.....	129
1.3.2. Les matériaux et leur utilisation.....	129

1.3.3. La stratification gingivale et la finition.....	130
2. Reproduction partielle des tissus mous : le modèle avec fausse gencive.....	132
3. Gestion des tissus mous péri-implantaires au laboratoire par l'hygiène.....	139
3.1. Finition et état de surface des restaurations.....	139
3.2. Gestion de l'espace nécessaire au passage des brossettes.....	140
C. Choix du type de pilier implantaire au laboratoire, en fonction de la morphologie des tissus mous reproduite par la fausse gencive.....	143
1. Le profil d'émergence.....	143
1.1. Définition.....	143
1.2. Profil d'émergence et localisation du col implantaire.....	144
2. Critères généraux de choix des piliers implantaires.....	145
2.1. La hauteur des tissus mous marginaux.....	145
2.2. Relation entre le diamètre de l'implant et le diamètre cervical de la couronne.....	146
2.3. Connexion pilier-implant (externe versus interne).....	146
2.4. Type morphologique des tissus mous et forme de la dent.....	147
3. Choix du pilier implantaire en fonction du matériau.....	148
3.1. Piliers implantaires métalliques.....	148
3.2. Piliers implantaires en céramique.....	149
4. Choix du pilier implantaire en fonction de la situation clinique : le faux-moignon anatomique implantaire, ou pilier individualisé.....	154
4.1. Le pilier UCLA or.....	155
4.1.1. Description du pilier UCLA.....	155
4.1.2. Technique de réalisation du pilier UCLA : la surcoulée.....	157
4.2. Le système Procera®.....	160
4.3. Conclusion.....	165
5. Cas cliniques illustrant l'utilité du pilier implantaire individualisé.....	166
D. En résumé : résolution de cas, étape par étape.....	171
 CONCLUSION.....	 179
BIBLIOGRAPHIE.....	183

CLAVEL Emilie. La gestion des tissus mous péri-implantaires au laboratoire.
Nancy, 2010.-199p. : 222 ill.

Th. : Implantologie : Nancy : 2010

Mots-clés : Implant	Laboratoire de prothèse
Tissus mous	Fausse gencive
Profil d'émergence	Pilier implantaire

CLAVEL Emilie. La gestion des tissus mous péri-implantaires au laboratoire.

Th. : Implantologie : Nancy : 2010

L'implantologie est un vaste domaine qui requiert beaucoup de rigueur tant dans un but fonctionnel qu'esthétique.

Ainsi, la problématique actuelle repose davantage sur une intégration esthétique optimale de l'implant dans son milieu biologique, particulièrement au sein des tissus mous. Les impératifs de cette intégration rejoignent ceux de la prothèse sur dent naturelle, et constituent l'enjeu du praticien d'une part, et du prothésiste d'autre part.

La collaboration qui s'opère entre ces deux parties donne lieu à une bonne gestion du profil d'émergence, à la régénération papillaire à tout ce qui concourra à l'obtention d'un résultat clinique naturel.

Ce travail se propose de réaliser une synthèse des différentes étapes indispensables à l'intégration de la couronne implantaire au sein des tissus mous marginaux, et notamment les étapes de laboratoire, qui sont fondamentales.

JURY

Monsieur J.P. LOUIS	Professeur des Universités	Président
Monsieur J. PENAUD	Maître de Conférences des Universités	Directeur de Thèse
Monsieur J. SCHOUVER	Maître de Conférences des Universités	Directeur de Thèse
Monsieur D. PONGAS	Docteur en Chirurgie Dentaire	Juge