



HAL
open science

Le support labial chez le patient totalement édenté : de l'évaluation à sa reconstruction

Nicolas Boivin

► **To cite this version:**

Nicolas Boivin. Le support labial chez le patient totalement édenté : de l'évaluation à sa reconstruction. Sciences du Vivant [q-bio]. 2013. hal-01739020

HAL Id: hal-01739020

<https://hal.univ-lorraine.fr/hal-01739020v1>

Submitted on 20 Mar 2018

HAL is a multi-disciplinary open access archive for the deposit and dissemination of scientific research documents, whether they are published or not. The documents may come from teaching and research institutions in France or abroad, or from public or private research centers.

L'archive ouverte pluridisciplinaire **HAL**, est destinée au dépôt et à la diffusion de documents scientifiques de niveau recherche, publiés ou non, émanant des établissements d'enseignement et de recherche français ou étrangers, des laboratoires publics ou privés.



AVERTISSEMENT

Ce document est le fruit d'un long travail approuvé par le jury de soutenance et mis à disposition de l'ensemble de la communauté universitaire élargie.

Il est soumis à la propriété intellectuelle de l'auteur. Ceci implique une obligation de citation et de référencement lors de l'utilisation de ce document.

D'autre part, toute contrefaçon, plagiat, reproduction illicite encourt une poursuite pénale.

Contact : ddoc-thesesexercice-contact@univ-lorraine.fr

LIENS

Code de la Propriété Intellectuelle. articles L 122. 4

Code de la Propriété Intellectuelle. articles L 335.2- L 335.10

http://www.cfcopies.com/V2/leg/leg_droi.php

<http://www.culture.gouv.fr/culture/infos-pratiques/droits/protection.htm>

UNIVERSITE DE LORRAINE
FACULTE D'ODONTOLOGIE DE NANCY

ANNEE 2013

N° 6067

THESE

Présentée pour le
**DIPLOME D'ETAT
EN CHIRURGIE DENTAIRE**

Par

BOIVIN Nicolas

Né le 01 décembre 1988 à Dole (39).

**LE SUPPORT LABIAL CHEZ LE PATIENT TOTALEMENT EDENTE :
DE L'ÉVALUATION À SA RECONSTRUCTION.**

Présentée et soutenue publiquement le 22 Mars 2013

Examineurs de la thèse :

M. J.-P. LOUIS	Professeur des Universités	Président
<u>M. J. SCHOUVER</u>	<u>Maître de Conférences des Universités</u>	<u>Juge</u>
M. S. BARONE	Assistant Hospitalier Universitaire	Juge
M. B. KLIPFEL	Docteur en Chirurgie Dentaire	Juge

Vice-Doyens : Pr Pascal AMBROSINI – Pr Francis JANOT - Dr Céline CLEMENT

Membres Honoraires : Dr L. BABEL – Pr. S. DURIVAUX – Pr A. FONTAINE – Pr G. JACQUART – Pr D. ROZENCWEIG - Pr M. VMER

Doyen Honoraire : Pr J. VADOT

Sous-section 56-01 Odontologie pédiatrique Sous-section 56-02 Orthopédie Dento-Faciale Sous-section 56-03 Prévention, Epidémiologie, Economie de la Santé, Odontologie légale	Mme	<u>DROZ Dominique (Desprez)</u>	Maître de Conférences*
	M.	PREVOST Jacques	Maître de Conférences
	Mlle	JAGER Stéphanie	Assistante*
	Mme	JULHIEN-COSTER Charlotte	Assistante
	Mlle	LUCAS Cécile	Assistante
	Mme	<u>FILLEUL Marie Pierryle</u>	Professeur des Universités*
	M.	GEORGE Olivier	Maître de Conf. Associé
	Mlle	BLAISE Claire	Assistante
	M.	EGLOFF Benoît	Assistant
Sous-section 57-01 Parodontologie Sous-section 57-02 Chirurgie Buccale, Pathologie et Thérapeutique Anesthésiologie et Réanimation Sous-section 57-03 Sciences Biologiques (Biochimie, Immunologie, Histologie, Embryologie, génétique, Anatomie pathologique, Bactériologie, Pharmacologie) Sous-section 58-01 Odontologie Conservatrice, Endodontie Sous-section 58-02 Prothèses (Prothèse conjointe, Prothèse adjointe partielle, Prothèse complète, Prothèse maxillo-faciale) Sous-section 58-03 Sciences Anatomiques et Physiologiques Occlusodontiques, Biomatériaux, Biophysique, Radiologie	Mme	<u>CLEMENT Céline</u>	Maître de Conférences*
	M.	JANOT Francis	Professeur Contractuel
	M.	CAMELOT Frédéric	Assistant
	M.	<u>AMBROSINI Pascal</u>	Professeur des Universités*
	Mme	BISSON Catherine	Maître de Conférences*
	M.	MILLER Neal	Maître de Conférences
	M.	PENAUD Jacques	Maître de Conférences
	Mlle	BÖLÖNI Eszter	Assistante
	M.	JOSEPH David	Assistant
M.	<u>BRAVETTI Pierre</u>	Maître de Conférences	
M.	ARTIS Jean-Paul	Professeur 1er grade	
M.	VIENNET Daniel	Maître de Conférences	
M.	WANG Christian	Maître de Conférences*	
M.	BAPTISTA Augusto-André	Assistant	
M.	CURIEN Rémi	Assistant	
Mme	GUILLET-THIBAUT Julie	Assistante*	
M.	MASCHINO François	Assistant	
M.	<u>WESTPHAL Alain</u>	Maître de Conférences*	
M.	MARTRETTE Jean-Marc	Professeur des Universités*	
M.	YASUKAWA Kazutoyo	Assistant Associé	
M.	<u>ENGELS-DEUTSCH Marc</u>	Maître de Conférences	
M.	AMORY Christophe	Maître de Conférences	
M.	MORTIER Eric	Maître de Conférences	
M.	BALTHAZARD Rémy	Assistant*	
Mlle	PECHOUX Sophie	Assistante	
M.	VINCENT Marin	Assistant	
M.	<u>DE MARCH Pascal</u>	Maître de Conférences	
M.	LOUIS Jean-Paul	Professeur des Universités*	
M.	ARCHIEN Claude	Maître de Conférences*	
M.	SCHOUVER Jacques	Maître de Conférences	
Mlle	CORNE Pascale	Assistante	
M.	LACZNY Sébastien	Assistant	
M.	MAGNIN Gilles	Assistant	
Mlle	MONDON-MARQUES Hélène	Assistante	
Mlle	RIFFAULT-EGUETHER Amélie	Assistante	
Mlle	<u>STRAZIELLE Catherine</u>	Professeur des Universités*	
M.	RAPIN Christophe (Sect. 33)	Professeur des Universités*	
Mme	MOBY Vanessa (Stutzmann)	Maître de Conférences*	
M.	SALOMON Jean-Pierre	Maître de Conférences	
M.	HARLE Guillaume	Assistant Associé	

souligné : responsable de la sous-section *temps plein

Mis à jour le 01.12.2012

*Par délibération en date du 11 décembre 1972,
la Faculté de chirurgie dentaire a arrêté que
les opinions émises dans les dissertations
qui lui seront présentées
doivent être considérées comme propres à leurs
auteurs et qu'elle n'entend leur donner aucune
approbation ni improbation.*

A NOTRE PRÉSIDENT DE THÈSE,

Monsieur le Professeur Jean-Paul LOUIS,

Officier des Palmes Académiques
Docteur en Chirurgie Dentaire
Docteur en Sciences Odontologiques
Docteur d'Etat en Odontologie
Professeur des Universités - Praticien Hospitalier
Président Honoraire et Secrétaire perpétuel de l'Académie Nationale de Chirurgie Dentaire
Membre de l'Académie Lorraine des Sciences
Responsable de la Sous-section : Prothèses

Je vous remercie pour l'honneur que vous me faites en acceptant de présider mon jury de thèse.

De par votre gentillesse, votre sens de la pédagogie et votre simplicité, votre enseignement n'est plus seulement technique mais aussi des plus humains. J'ai eu le plus grand honneur d'en profiter et je vous en suis particulièrement reconnaissant. Votre parcours professionnel impose un profond respect. Je suis fier d'être votre élève. Vous aimez vos étudiants et cela se ressent.

Que cet ouvrage soit l'expression de mon profond respect pour votre enseignement, et pour la qualité de votre encadrement.

A NOTRE JUGE ET DIRECTEUR DE THÈSE,

Monsieur le Docteur Jacques SCHOUVER,

Docteur en Chirurgie Dentaire
Docteur en Sciences Odontologiques
Maîtres de Conférences des Universités- Praticien Hospitalier

Je vous remercie du très grand honneur que vous m'avez fait en acceptant la direction de cette thèse.

Vos connaissances, vos conseils, votre disponibilité et votre dévouement pour le service de prothèse vous honorent, et m'inspirent un profond respect.

Vous êtes, à mes yeux, un exemple, tant par vos compétences que par votre enthousiasme quotidien dans l'exercice de votre activité. Votre gentillesse à mon égard m'a profondément touché.

Vos connaissances et votre expérience sont l'âme de ce travail.

Vous êtes de ces professeurs que l'on n'oublie pas. Très sincèrement MERCI !!

A NOTRE JUGE,

Monsieur le Docteur Serge BARONE,

Docteur en Chirurgie Dentaire
Assistant Hospitalier Universitaire
Sous-Section : Prothèse

Je suis très sensible à l'honneur que vous m'avez fait en acceptant spontanément de faire partie de notre jury de thèse.

Je vous remercie pour vos nombreuses qualités humaines et professionnelles qui imposent une profonde admiration.

Vous avez contribué à enrichir mes années de clinique par votre disponibilité, votre patience et votre confiance. Avec vous la CFAO n'a plus de secret.

Soyez assuré de ma gratitude pour votre sympathie et vos compétences.

A NOTRE JUGE,

Monsieur le Docteur Bastien KLIPFEL,

Docteur en Chirurgie Dentaire

Je vous remercie pour l'intérêt que vous avez porté à mon travail.

Votre acceptation exempte d'hésitations pour faire partie de mon jury est pour moi un honneur. J'ai su apprécier, tout au long de mes études, votre gentillesse associée à un humour de tous les instants qui vous honorent.

Trouvez ici le témoignage d'une respectueuse considération doublée d'une profonde sympathie.

A mes parents : MERCI, vous m'avez toujours soutenu et aimé, toujours considéré vos enfants comme vos seules priorités au prix de beaucoup de sacrifices. Cette réussite professionnelle, c'est avant tout la vôtre, et j'en suis très fier. Ce travail donne le point de départ de ma vie d'adulte. L'homme que je suis devenu est désormais prêt à affronter la vie. Vous pouvez désormais penser à vous, chose que vous avez mise entre parenthèses depuis la naissance de vos 3 petits bouts. Je serai toujours à vos côtés, pour essayer de vous rendre tout ce que vous m'avez donné. Je vous aime !

A mon frère : merci frangin !! Si j'ai choisi cette voie professionnelle, ce n'est pas le fruit du hasard. Je crois que tu y es pour beaucoup dans ce choix, tu as toujours été mon exemple et je sais que je peux te faire confiance les yeux fermés. Tu nous as fait accéder à la troisième dimension, avec toi le rêve devient réalité. Je t'en suis particulièrement reconnaissant et fier d'être ton petit frère. On se connaît sur le bout des doigts et je crois qu'on forme une belle paire. On en a traversé ensemble (les études médicales, les après-midi devant Rocky, les soirées, les champs en voiture, le sport en passant du Tourmalet au col de la croix de fer, des 10 km de cora au marathon de Francfort, du triathlon de Châtelleraut au championnat d'Europe d'half ironman) mais je suis sûr que les plus belles pages sont encore devant nous. Nos projets professionnels et sportifs en témoignent et sache que je serai toujours à tes côtés : souviens-toi toujours «on naît ensemble, on meurt ensemble».

A ma doudouce : tu m'as rejoint cette année pour mon plus grand bonheur. Tu sais que tu pourras toujours compter sur moi. Il n'y en a pas beaucoup des frères et sœurs comme nous, aussi soudés et c'est la tête basse que je vais quitter notre colocation. Les parties de fléchettes vont me manquer ; l'avantage avec toi c'est que la cible est encore neuve. On se chamaille souvent ensemble mais tu me manques quand tu n'es pas avec moi. N'oublie pas de toujours bien travailler comme tu sais le faire (je dois avouer que tu es bien la meilleure!) et ne te laisse pas aller dans l'entraînement !! Nous t'attendons...

A mon petit amour, un grand merci pour la patience, l'amour et les petits gestes tendres de chaque instant que tu m'apportes. La vie nous attend, elle sera remplie de merveilleux instants, c'est une promesse que je te fais. Tu es une personne exceptionnelle, ne change pas...

A ma marraine qui m'a toujours gâté et que je n'ai jamais vraiment eu l'occasion de remercier.

A mon Cousin Cédric, on a déjà versé pas mal de sueur ensemble, pour son accueil et sa gentillesse à chaque fois qu'il nous reçoit. Un cousin comme on aimerait tous en avoir.

A toute ma famille. Tout simplement parce que j'ai eu la chance d'avoir une famille comme ça.

A Esther, pour sa gentillesse : oui oui c'est elle qui a eu le courage de relire, corriger voir traduire certains mots de ma thèse (« par moment je me suis dit heureusement que je suis pas avec elle quand elle corrige car j'aurais pris une paire de claques ») : MERCI !!

A mon carabin David : avec qui on s'est soutenu pendant cette première année de médecine et qui sans lui n'aurait pas eu la même saveur. Je te souhaite le meilleur pour la suite...

A mon Jules, mon premier copain en dentaire.

A mon **Bast**, qui m'a toujours accueilli les bras ouverts chez lui avec le frangin. Il n'y en a pas beaucoup des copains qui ont le sens de la camaraderie comme toi. Tu es vraiment quelqu'un de bien, prêt pour le moindre défi, change pas...

Au radis dixit **Alexandre** sans qui les soirées sont un peu monotones.

Aux petits pharma qui viennent foutre le bordel au gala dentaire : **Micth, son frère et Karim**

A Brice pour nos repas au RU et soirées course à pied, **Victor** qui a toujours des nouvelles à raconter, **Pauline, JB ...**

Au DTG pour toutes les guerres victorieuses qu'on a passées ensemble. Je n'oublierai jamais.

Au **Dr Malette** pour tout le temps qu'on reste pendus au téléphone, à ma petite **wangounette (charlotte !!)** pour ces 6 mois mémorables, à krug et ces resto interminables, au roi du bac alias **Francky** pour ce stage à Besançon où je crois qu'on a retourné le service, **Florian, Margaux** avec qui on formait une bonne paire de pédodontistes, **soso...**

A la dream team de Foucherans, avec en tête **Scap** mon compère dans de tous les instants, **Arnaud** mon sosie sur beaucoup de points, **Adrien, Nicolas...**

Au sport universitaire pour m'avoir fait découvrir la France et le niveau national, à **Dominique Ridet** pour m'avoir fait hausser mon niveau de badminton, au coach de natation alias **Julien Varinot** pour m'avoir fait comprendre ce que c'était vraiment la natation (BOUM 4000), au **Triathlon Nancy Lorraine** mon premier club de triathlon...

A la Rugby Team des Blouses Blanches et son coach **Julien**.

À tous les enseignants de la faculté d'odontologie de Nancy et au personnel de la clinique de la Faculté pour m'avoir transmis leurs connaissances dans une ambiance sérieuse mais conviviale.

A toutes les personnes qui ont jalonné mon parcours scolaire et universitaire, pour l'intérêt que vous avez pu me porter.

Sommaire

Sommaire	1
1. Introduction	3
2. Evaluation du support labial	5
2.1 Normalité dento-labiale	5
2.1.1 Hauteur	6
2.1.2 Epaisseur	6
2.1.3 Espace libre d'inocclusion (ELI)	6
2.1.4 Le sourire	6
2.1.5 Ligne E	7
2.1.6 Angle naso-labial	8
2.2 Influence du vieillissement sur le soutien labial	9
2.2.1 Vieillissement cutané facial	9
2.2.2 Vieillissement des tissus sous-cutanés de la face	11
2.2.3 Vieillissement musculaire facial	12
2.2.4 Vieillissement osseux cranio-facial	12
Vieillissement mandibulaire	13
Vieillissement maxillaire	13
2.3 L'édentement et le soutien labial	13
2.3.1 Au maxillaire	14
2.3.2 A la mandibule	15
2.4 Incidence du support labial sur le traitement de l'édentement complet	17
2.5 Normalité de situation des dents prothétiques	20
2.5.1 Dans le plan frontal	20
Lignes de référence	20
Critères esthétiques	21
Critères phonétiques	22
2.5.2 Dans le plan sagittal	24
2.5.3 Dans le plan horizontal	25
3. Traitement de l'édenté complet	29
3.1 Par prothèse amovible :	29
3.1.1 L'analyse et les traitements pré-prothétiques	29
Psychologie	30
Etat général	30
Etat locorégional	30
3.1.2 Empreinte primaire	31
Objectifs	31
Choix du matériaux à empreinte : plâtre ou alginate ?	32
Choix du porte empreinte	32
3.1.3 Empreinte secondaire	33
L'enregistrement du joint périphérique ou Marginage	34

Enregistrement de la surface d'appui	37
3.1.4 Gestions des rapports intermaxillaires (RIM)	37
Préalables à l'enregistrement des RIM	37
Réglage de la maquette maxillaire	38
Réglage de la maquette mandibulaire	40
Données complémentaires	43
Au laboratoire	44
En conclusion	44
3.1.5 Essayage	44
Contrôle en l'absence du patient, sur l'articulateur	45
Contrôle en présence du patient, maquettes placées en bouche	46
3.1.6 L'insertion prothétique	46
3.1.7 Doléances	47
3.1.8 Conclusion	47
3.2 Par thérapeutique implanto-prothétique	48
3.2.1 Par prothèse amovible complète supra-implantaire (PACSI)	48
Impératif	49
PACSI au maxillaire	49
PACSI à la mandibule	51
Les systèmes de rétention	54
Le schéma occlusal	58
Conclusion	59
3.2.2 Par prothèse fixe implanto-portée	59
Prothèse fixée dite « hydride » ou bridge sur pilotis	59
Prothèse All-on-4	64
Bridge complet sur implant	66
3.2.3 Conclusion	67
4. Elaboration du projet prothétique	69
4.1 Préalable à l'élaboration du projet prothétique	69
4.2 La bonne indication	69
4.3 L'analyse pré-implantaire	70
Historique dentaire	70
Hauteur prothétique disponible	74
4.4 Bilan pré-implantaire	74
4.4.1 Guide prothétique	74
Cas du Patient denté :	75
4.4.2 Guide radiologique	75
4.4.3 Examen radiologique	76
4.4.4 Logiciel de planification	77
4.5 Phase chirurgicale	78
5. Incidence du support labial sur la décision thérapeutique en prothèse implantaire	79
5.1.1 Soutien labial et faible résorption	80
5.1.2 Le support labial prothétique dans les situations de résorption modérée à forte : de le prothèse fixée à la prothèse amovo-inamovible supra-implantaire	84
5.1.3 Intérêts et limites des prothèses amovibles complètes supra-implantaires dans le support labial	87
6. Conclusion	91
7. Bibliographie	92
8. Annexes	98
1. Tables des illustrations :	98

1. Introduction

Les problèmes posés par le rétablissement ou l'amélioration de l'esthétique de l'**édenté total** sont particulièrement complexes. En effet, en dehors du choix et de l'agencement des dents, c'est tout le problème de la **restauration harmonieuse de l'étage inférieur** de la face qui se pose avant que l'on ne puisse voir les dents. Dès que le sujet s'anime, qu'il parle ou qu'il sourit, la bouche devient une scène dans laquelle chaque dent va jouer un rôle esthétique.

Ainsi, il ne faut pas minimiser le handicap fonctionnel d'un édentement. Face au vieillissement de la population, le nombre d'édentés totaux ne cesse de croître laissant le chirurgien dentiste confronté quotidiennement à cette situation. Actuellement en France, un tiers des plus de 65 ans serait édenté complet. Ce problème considérable va influencer non seulement sur le comportement psycho-social du patient, mais également sur le plan physique par la malnutrition engendrée par la perte d'efficacité masticatoire, le patient ayant un régime alimentaire déséquilibré par la sélection des aliments mous et la perte rapide du plaisir de la nourriture.

En conséquence, leurs attentes, notamment en matière d'esthétique et la fonction, sont susceptibles de placer une demande accrue à laquelle le praticien référent devra répondre.

Dans l'évaluation du résultat thérapeutique de l'édentement complet, la situation des lèvres est essentielle. Particulièrement au maxillaire, la situation labiale tant dans sa composante cutanée que muqueuse est déterminante dans la perception d'un **résultat esthétique naturel**, agréable et équilibré. Ceci va dépendre du positionnement dans les différents plans de l'espace des dents prothétiques sous-jacentes ainsi que du degré de résorption osseuse de l'arcade édentée. En complément de cet objectif esthétique, l'orientation et la localisation adéquate de chaque dent doivent permettre de rétablir la fonction masticatrice et la phonation tout en facilitant une hygiène prothétique efficace.

Ainsi il nous conviendra de rappeler dans un premier temps les critères esthétiques et les données cliniques essentielles concernant la normalité de la situation labiale ainsi que celle des dents sous-jacentes.

Puis nous nous intéresserons aux différentes options thérapeutiques de traitement de l'édenté complet.

Enfin nous insisterons dans une dernière partie sur l'incidence du support labial sur la prise de décision thérapeutique en prothèse implantaire.

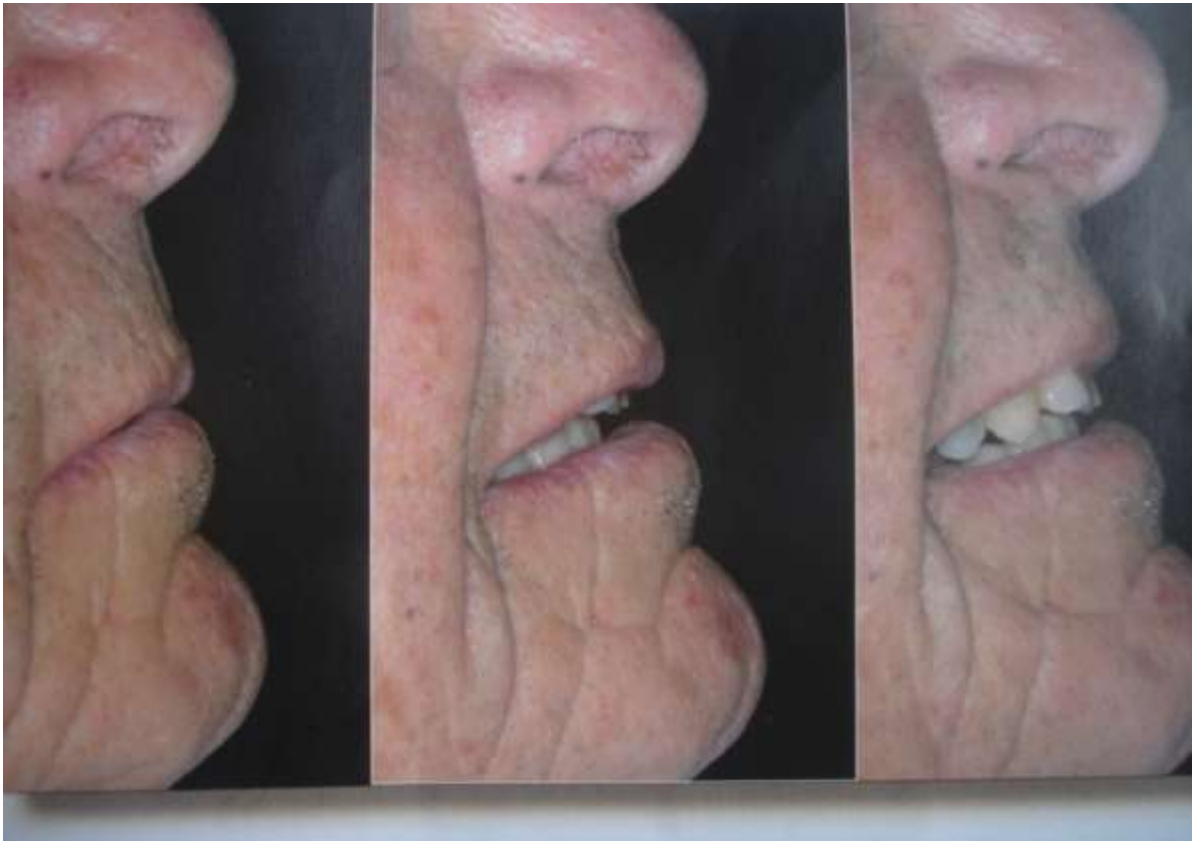


Figure 1: Introduction

2. Evaluation du support labial

2.1 NORMALITÉ DENTO-LABIALE

L'étage inférieur du visage est essentiellement dominé par les lèvres et le menton. C'est la région la plus mobile du visage. Les lèvres sont la charpente du sourire et définissent la zone esthétique.

Les lèvres inférieures et supérieures se rejoignent aux niveaux des commissures labiales.

La lèvre supérieure est limitée par la base du nez et le point sous-nasal dans sa partie haute ainsi que par la ligne de jonction avec la lèvre inférieure dans sa partie basse.

Elle est composée d'une partie cutanée et d'une partie muqueuse ou vermillon.

La limite cutané-muqueuse est bien marquée chez le sujet jeune, soulignant la base du philtrum au niveau du tubercule central et se prolongeant latéralement pour délimiter une forme classiquement décrite en « arc de cupidon ».

La courbure et la longueur des lèvres ont une grande influence sur la quantité de dents exposées au repos et au cours de la fonction.

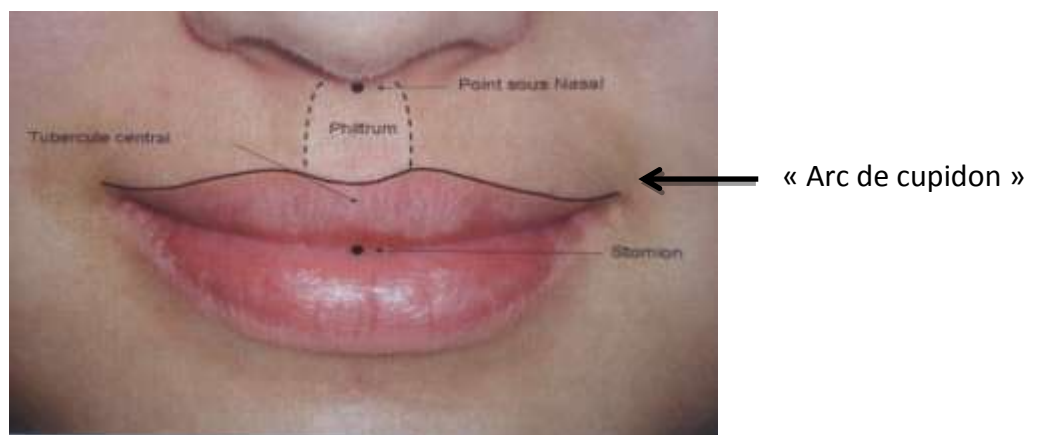


Figure 2: Topographie cutané-muqueuse des lèvres

2.1.1 Hauteur

Chez l'adulte, la hauteur de la **lèvre supérieure** au repos mesure de 18 à 25 mm, soit 22 mm en moyenne ; cette hauteur, évaluée entre le point de rencontre des deux lèvres (stomion) et le point sous-nasal, est significativement plus importante chez l'**homme (22 à 25 mm)** que chez la **femme (18 à 22 mm)** (PANOSSIAN, BLOCK, 2010).

Une lèvre est dite longue quand elle est supérieure à 25 mm. Contrairement aux lèvres courtes d'une longueur inférieure à 18 mm, généralement associées à un sourire gingival, une lèvre longue limite la visibilité des incisives maxillaires lors des mimiques d'expression.

La **hauteur du vermillon** est en moyenne de **8,5 mm** sans différence significative entre les sexes.

2.1.2 Epaisseur

Pour Bergman(1999), l'épaisseur de la **lèvre supérieure** est en moyenne de **12+/- 2 mm** ; par comparaison, la **lèvre inférieure** est plus épaisse, mesurant **13+/-2 mm** environ. Si l'épaisseur des lèvres est supérieure à 16 mm, sa position sera indépendante de la situation des dents sous-jacentes. Inversement, si l'épaisseur est inférieure à 10 mm, la situation labiale sera très dépendante du support dentaire.

2.1.3 Espace libre d'inocclusion (ELI)

Il correspond à la distance entre les surfaces occlusales des dents maxillaires et mandibulaires lorsque la mandibule est au repos. L'inocclusion étant primordiale pour le maintien de l'intégrité biologique de l'appareil manducateur.

Au repos, il existe un espace labial d'inocclusion de **1 à 5 mm de hauteur**, généralement plus important chez les femmes que chez les hommes.

Cet espace varie avec les classes d'Angles :

- En classe 2, l'ELI a tendance à être plus important.
- En classe 3, il présente des valeurs souvent moindres.

2.1.4 Le sourire

Dès que la lèvre s'anime, lors du sourire, de la phonation ou des différentes expressions faciales, la lèvre supérieure se soulève ou se contracte en fonction de l'action des différents muscles peuciers qui la composent, contrairement à la lèvre inférieure qui s'abaisse. L'amplitude moyenne du mouvement des lèvres serait d'environ 7 à 8 mm.

Dès lors, tout ou une partie de la face vestibulaire des dents est libérée de la couverture labiale avec parfois exposition du rempart alvéolaire.

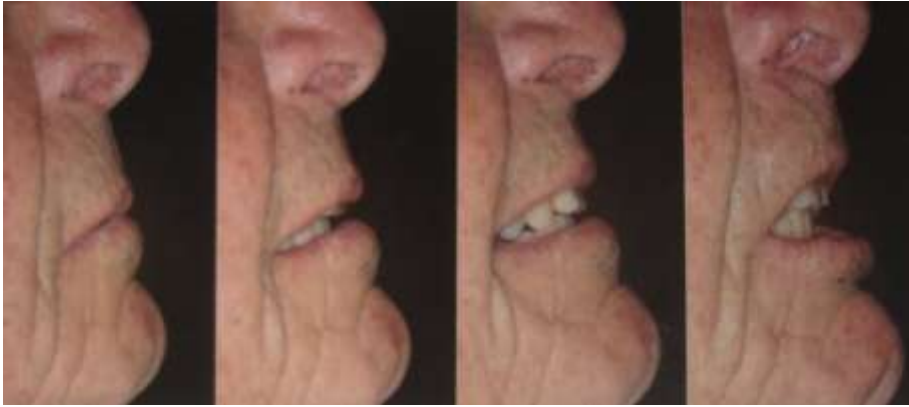

Figure 3: dynamique labiale durant le sourire et la phonation

Ainsi, Tjan et al. (1984) ont identifié trois types de ligne du sourire en fonction de l'importance de la visibilité des dents et des tissus gingivaux :

- Une **ligne du sourire basse** est caractérisée par une exposition de moins de **75% des dents antérieures**;
- entre **75% et 100% des dents antérieures** ainsi que les papilles inter proximales sont visibles avec une **ligne du sourire moyenne**;
- tandis que le sourire s'élargit jusqu'à exposer une **bande gingivale** de hauteur variable dans la **ligne du sourire haute**.

Ces auteurs, en accord avec Owens et al. (2002) rapportent qu'environ 20% des sujets d'une population étudiée de sujets caucasiens présentaient une ligne du sourire basse, 70% une ligne du sourire moyenne et 10% une ligne du sourire haute.

Pour ces auteurs, une ligne du sourire haute est souvent en corrélation avec une musculature labiale très efficace et /ou une lèvre supérieure courte.

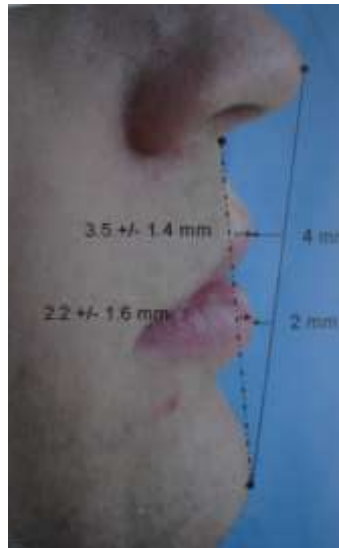Un sourire agréable peut être défini comme un sourire qui découvre complètement les dents maxillaires et environ 1mm de tissus gingivaux. Une visibilité de la gencive qui n'excède pas 2 à 3 mm reste néanmoins esthétiquement plaisante, alors que, si elle est supérieure (plus de 3mm), la plupart des patients la trouve désagréable.

2.1.5 Ligne E

D'après Ricketts (1957), le contour labial supérieur idéal doit se définir par rapport à un plan esthétique unissant la pointe du nez au menton et décrivant une ligne : la ligne E ; élément très intéressant pour déterminer le type de profil du patient. Si le profil est normal, la **lèvre supérieure** doit se situer **4 mm en arrière** de ce plan esthétique et la **lèvre inférieure** environ **2mm en arrière**. Le même auteur admet la possibilité de variations significatives entre les sexes et considère par conséquent normale toute situation dans laquelle les lèvres sont en arrière de la ligne E. Mais la grande variabilité clinique de la situation de chacun des deux repères anatomiques déterminant le plan esthétique limite sa pertinence et beaucoup préfèrent utiliser une autre ligne de référence.

Ainsi certains préconisent l'utilisation de la ligne de Burstone (1967) qui joint le point sous nasal au pogonion cutané. Cette ligne permet de mesurer la distance orthogonale qui la sépare des points les plus antérieurs des lèvres supérieures et inférieures. La protrusion de la lèvre supérieure dans des conditions de normalité esthétique serait de $3,5 \pm 1,4$ mm par rapport à cette ligne et celle de la lèvre inférieure est de $2,2 \pm 1,6$ mm.

Ligne de burstone
(Pointillé)



Ligne de Ricketts (trait plein)

Figure 4: situation des lèvres et lignes de références esthétiques

2.1.6 Angle naso-labial

Une autre référence importante de normalité esthétique consiste à évaluer l'angle naso-labial. Celui-ci est dépendant de la situation de la lèvre soutenue par les dents maxillaires ainsi que celle de la base du nez qui peut présenter différentes formes morphologiques. Classiquement, il est déterminé sur une photographie ou une téléradiographie de profil en mesurant **l'angulation de deux droites sécantes, l'une reliant l'extrémité antérieure du nez au point le plus haut du philtrum** (point sous-nasal, Sn) et l'autre tracé entre ce dernier point et la **limite cutanéomuqueuse de la lèvre supérieure** (point labial supérieur, Ls).

La valeur moyenne de cet angle naso-labial est comprise selon les auteurs entre 85° et 120° en fonction du sexe, de l'âge et des particularités anatomiques. Il représente une indication moyenne de la normalité mais en aucun cas une valeur de référence stricte. Chez les sujets au profil normal, l'angle naso-labial est normalement plus ouvert chez **la femme (100 à 105°) que chez les hommes (90 à 95°)** (ROHRICH, BELL, 1992).

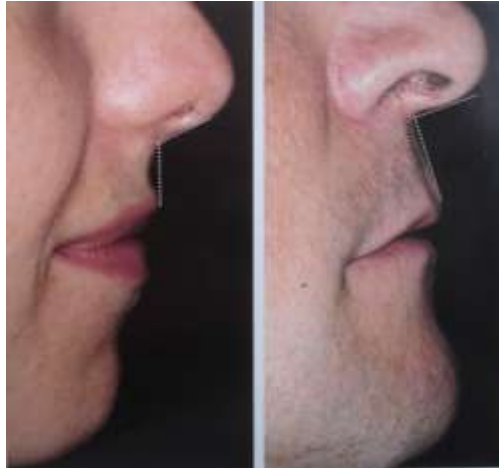

Figure 5: visualisation de l'angle naso-labial normal chez la femme (gauche) et l'homme (à droite)

2.2 INFLUENCE DU VIEILLISSEMENT SUR LE SOUTIEN LABIAL

Pour Vacher (2004), le vieillissement de la face doit être envisagé comme la résultante d'un processus global qui affecte l'ensemble des tissus qui la compose. Il faut donc considérer successivement :

- le **vieillissement cutané**, qui est le plus apparent et qui est étroitement lié à l'exposition solaire, favorisant l'apparition des premières rides faciales.
- le **vieillissement des plans sous-cutanés de la face**, qui explique la ptose cutanée faciale très variable suivant les localisations.
- le **vieillissement musculaire** des muscles masticateurs.
- le **vieillissement osseux facial**, marqué par un phénomène majeur : l'édentation et la résorption osseuse qui en dépend.

2.2.1 Vieillissement cutané facial

Le vieillissement cutané est sans doute, après le grisonnement des cheveux, le meilleur marqueur du vieillissement apparent d'un individu. Il se manifeste à la fois par des modifications moléculaires, cellulaires, histologiques et cliniques.

- **Au niveau moléculaire et cellulaire**, différentes théories permettent d'expliquer ce vieillissement :
 - diminution de la prolifération cellulaire.
 - perte des télomères des chromosomes : (séquence d'acide désoxyribonucléique [ADN] qui

termine les chromosomes). Ceci entraîne une perte de matériel génétique et des lésions de l'ADN.

- apoptose : prévue génétiquement et pourrait être responsable de l'amincissement de la peau par perte cellulaire de kératinocytes (qui sont les cellules de l'épiderme) et des fibroblastes présents dans le derme.
 - ralentissement du renouvellement de la machinerie cellulaire.
- Les **altérations histologiques** liées au vieillissement cutané s'expriment au niveau de toutes les couches de la peau.
 - Épiderme : On observe une diminution de l'épaisseur de l'épiderme et une diminution de la taille des crêtes épidermiques. Il se produit une diminution de la densité des mélanocytes au niveau des zones qui ne sont pas régulièrement exposées au soleil rendant la peau plus sensible aux ultraviolets. La diminution des cellules de Langerhans réduit l'immunité de la peau et pourrait diminuer les mécanismes de défense contre les tumeurs cutanées.
 - Derme et hypoderme: présentent globalement une atrophie au cours du vieillissement normal liée à une diminution de la densité en fibrocytes, et des altérations de la matrice extracellulaire.

Crétot (1992) a décrit les profondes modifications du profil cutané qui apparaissent avec l'âge, en comparant deux échantillons de patients complètement dentés (244 adultes jeunes âgés de 15 à 22 ans et 230 adultes âgés de 43 à 80 ans) ; 17 points répartis entre l'ensellure nasale et le point mentonnier sont comparés, le point centro-crânien servant de repère commun entre les deux échantillons. Les résultats de l'analyse montrent **qu'avec l'âge, la pointe du nez s'affaisse, tout comme le point sous-nasal, amenant une augmentation de la hauteur du nez.**

De même, Iblher et al.(2008) montrent que des sujets âgés d'environ 70 ans, comparés à des adultes jeunes, présentent une épaisseur du vermillon de la lèvre maxillaire plus mince de 2 mm tandis que la lèvre supérieure apparaît plus longue de 2,5mm environ. En revanche la mesure de la surface globale de la lèvre supérieure ne révèle pas de différence significative entre les deux échantillons étudiés, l'augmentation de la longueur compenserait la diminution d'épaisseur. L'impression visuelle de perte de volume labial chez les sujets âgés serait due essentiellement à la ptose cutanée. Ceci est confirmé par les conclusions de Vig et Brundo (1978) qui remarquent que les patients âgés de plus de 60 ans découvrent les incisives mandibulaires sur une hauteur similaire à celle découverte au niveau des incisives maxillaires chez les sujets de 30 ans.

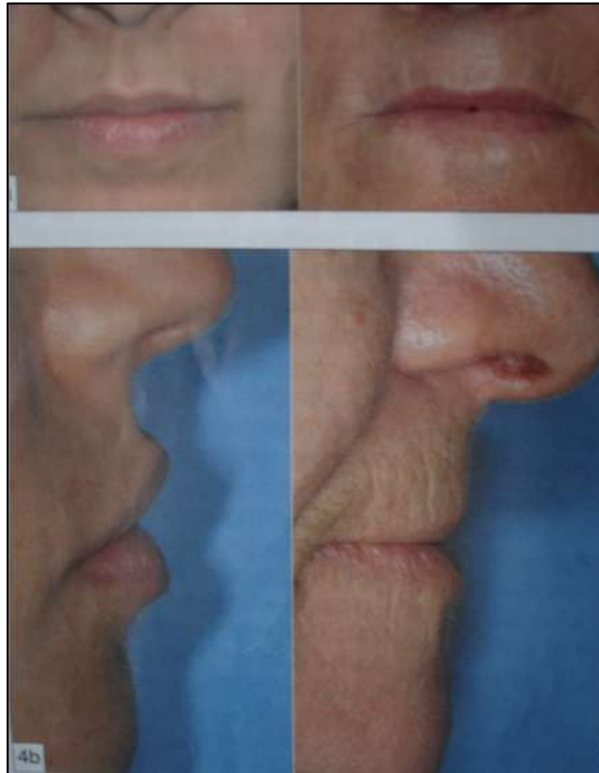

Figure 6: Modifications labiales liées à la sénescence de face (haut) et de profil (bas): Notez la diminution du relief philtral, l'apparition des rides labiales, l'aplatissement de la ligne cutanéomuqueuse ainsi que la perte du volume labial

2.2.2 Vieillesse des tissus sous-cutanés de la face

Le tissu sous-cutané est représenté par une couche musculo-aponévrotique particulière appelée **système musculo-aponévrotique superficiel (SMAS)**. Le SMAS comprend au sens strict du terme le **fascia parotidien** dans la région faciale, le **muscle platysma** dans la région cervicale auquel il est attaché, le **fascia temporal superficiel** qui le poursuit dans la région temporale et le petit **muscle risorius** (inconstant) tendu du fascia superficiel du muscle masséter au modiolus. Au cours du vieillissement normal, il se produit un **relâchement** du SMAS, à l'exception du fascia parotidien qui reste assez adhérent à la glande. Le platysma se réduit chez le sujet âgé. Ce phénomène va faciliter la constitution de hernies graisseuses entre les muscles peauciers de la face, particulièrement entre les deux muscles zygomatiques et entre les deux muscles platysma, qui aggravent la ptose cutanée.

L'affaissement des tissus autour des structures osseuses serait la conséquence de la perte du tonus musculaire lié à la diminution des fibres élastiques avec l'âge. De même, la ptose cutanée serait liée au vieillissement des fibres de collagène et des fibres élastiques, provoquant une impression d'alourdissement général du visage.

Cette chute des tissus s'accompagne d'un **amincissement des lèvres** par raréfaction du tissu conjonctif et des graisses sous-cutanées. La diminution importante des glycoprotéines aqueuses, du fait de la sénescence, entraîne une déshydratation généralisée avec une réduction marquée du volume tissulaire. Des **ridules radiantes autour des lèvres apparaissent** puis se creusent peu à peu avec l'âge.

2.2.3 Vieillesse musculaire faciale

Au cours du vieillissement, on a mis en évidence d'une manière générale au niveau de tous les muscles de l'organisme :

- au plan fonctionnel, une myopathie dégénérative responsable d'une **diminution de 30 %** environ de la **masse musculaire** totale entre 30 et 80 ans. Le mécanisme principal en est la diminution du nombre et de la taille des fibres musculaires, des vaisseaux et une diminution des activités enzymatiques musculaires. La diminution du nombre de neurones moteurs participe sans doute à cette myopathie ;
- au plan morphologique, une diminution du volume des muscles par **diminution de la densité et de la surface musculaire**.

Selon Gaudy (2000), les muscles masticateurs subissent des modifications structurales liées à l'âge qui concernent le muscle masséter superficiel et le masséter intermédiaire :

- la couche superficielle du muscle masséter superficiel présente une aponévrose qui tend à devenir plus épaisse et à s'allonger ; ce phénomène étant d'autant plus important que le patient est édenté sans prothèse.
- la couche profonde du muscle masséter superficiel présente chez le sujet âgé édenté non appareillé d'épaisses lames tendineuses indépendantes les unes des autres.
- le muscle masséter intermédiaire présente une insertion mandibulaire dont la hauteur tend à diminuer avec l'âge. On peut supposer que des modifications de même nature se retrouvent sur les autres muscles élévateurs de la mandibule. Les muscles abaisseurs de la mandibule (autres que le platysma dont nous avons déjà parlé), c'est-à-dire les muscles digastriques, génio-hyoïdiens et mylo-hyoïdiens subissent également un relâchement lié à l'âge qui se traduit par une ptose de l'os hyoïde, un angle cervico-mentonnier ouvert, normalement entre 105 et 120° selon Ellenbogen (1980) avec un aspect de pseudo-double menton.

2.2.4 Vieillesse osseuse cranio-faciale

Le vieillissement osseux facial est dominé par la perte des dents et la résorption alvéolaire qu'elle entraîne. Ce vieillissement, autrefois considéré comme normal est maintenant à décrire à part, ce qui amène à distinguer le vieillissement normal et le **vieillesse lié à l'édentation**.

D'une manière générale, Delachapelle et al. (1981) ont mis en évidence, sur des téléradiographies de profil de sujets d'âge différent, de grandes tendances :

- flexion de la tête sur la colonne cervicale et augmentation de la lordose cervicale ;
- tendance au prognathisme mandibulaire par ouverture de l'angle goniale ;

- tendance au rétrognathisme facial qui serait lié plutôt à l'édentation qu'à l'âge.
- peu de modifications concernant la mandibule ;
- l'accentuation des plis naso-géniens ;
- une perte de projection labiale ;
- une proéminence du menton (menton de sorcière).
- Concernant la bouche, les modifications liées à la sénescence sont nombreuses. La fente interlabiale descend vers le bas du visage, la hauteur et l'épaisseur du vermillon diminuent et l'ensemble du profil labial semble se creuser vers l'intérieur de la bouche.

Vieillessement mandibulaire

L'un des premiers auteurs à avoir décrit ce vieillissement est Enlow (1982). Il **décrit une diminution de hauteur de l'os mandibulaire au niveau du corps** de la mandibule compensée par une **apposition osseuse au niveau de la corticale interne**.

Vieillessement maxillaire

L'analyse céphalométrique selon Crétot (1992) montre que la sénescence se traduit par une **modification architecturale du maxillaire**. Le nasion semble reculer, tandis que le point A, correspondant au point le plus postérieur de la concavité située sous l'épine nasale antérieure, descend verticalement. En revanche le point palatin antérieur reste stable. Au niveau dentaire, les bords libres des incisives centrales maxillaires et mandibulaires diminuent verticalement et reculent, phénomène plus marqué au niveau maxillaire amenant une ouverture de l'angle inter incisif. Ainsi, la perte du volume labial ainsi que l'allongement de la lèvre supérieure liée au vieillissement ont pour conséquence une ouverture de l'angle naso-labial, un affaissement de la fente buccale, ainsi qu'une diminution significative de la hauteur visible des incisives centrales maxillaires lors du sourire.

2.3 L'ÉDENTEMENT ET LE SOUTIEN LABIAL

Le **vieillessement est le facteur étiologique principal de la résorption osseuse** a long terme, et donc de l'affaissement du support labial qui l'accompagne. L'os est en perpétuel remaniement, et si l'ostéogénèse est supérieure à l'ostéolyse jusqu'à l'âge de trente ans, au delà le phénomène s'inverse, la résorption s'installe alors de façon progressive, chronique et inéluctable. De plus, les extractions dentaires amènent une disparition très rapide de l'os alvéolaire. Ainsi pour Watt et Mc Gregor cité par Hue et Berteretche (2004) au terme de l'année ayant suivi les extractions, 72% de la résorption s'effectue durant les deux ans et demi qui suivront, la résorption supplémentaire constatée ne représente plus que 8% de la résorption totale.

Des différences très nettes existent également entre le maxillaire et la mandibule. La résorption à la mandibule est telle qu'elle perd 60% de sa masse osseuse ; de plus comparativement au maxillaire, dans la région antérieure, le taux de résorption mandibulaire est quatre fois plus important. Enfin, le sens de la résorption diffère.

2.3.1 Au maxillaire

La résorption verticale serait de 0,73 mm la première année après insertion prothétique. Seule la partie centrale de la voûte palatine est épargnée par la résorption, qui intéresse de façon prédominante les versants vestibulaires des crêtes édentées : la **résorption est centripète ayant pour conséquence une réduction du périmètre de l'arcade maxillaire**. A posteriori, la situation anatomique de la papille incisive ou bunoïde ne semble pas modifiée par ces phénomènes de remodelage osseux post-extractionnels.

Situation le jour de l'intervention

à 1 mois

à 6 mois post-opératoires

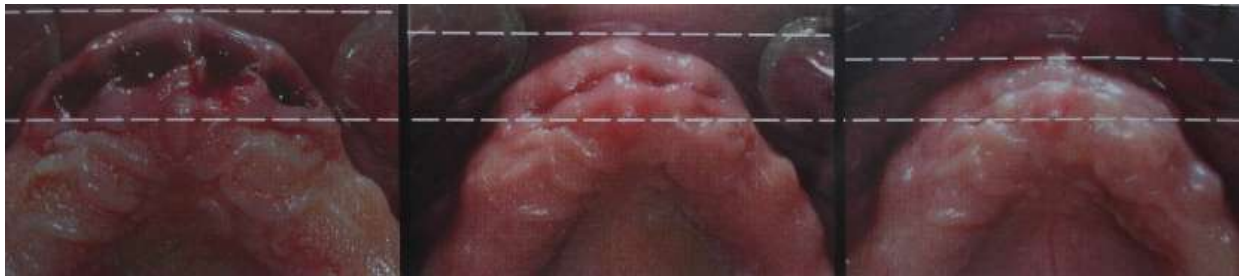


Figure 7: Résorption après extraction de 4 incisives maxillaires

Notez l'importance de la perte vestibulaire du rempart alvéolaire nécessaire au soutien labial (de gauche à droite)

La **résorption de l'os alvéolaire maxillaire** chez les patients édentés est **plus lente qu'au niveau de la mandibule**. Selon Awood et Coy (1971), la résorption verticale est de 0,1 mm par an pour le maxillaire. Cette résorption osseuse est plus importante dans la partie antérieure du maxillaire que dans la partie postérieure. Dans la région prémolaire, même si la résorption osseuse liée à l'édentation est moins importante, la hauteur d'os maxillaire est moins importante en raison de l'expansion du sinus maxillaire qui se poursuit tout au long de la vie. C'est dans la région de la tubérosité maxillaire que la résorption osseuse est la moins importante.

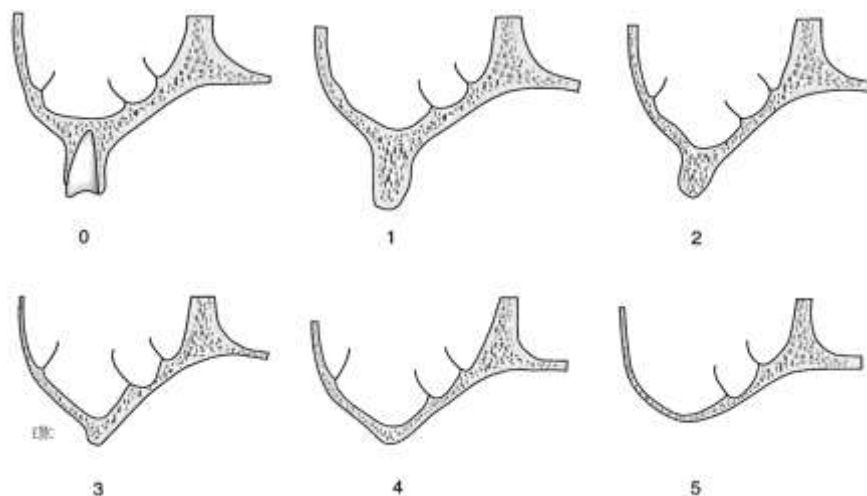


Figure 8: Différents stades de résorption osseuse maxillaire en coupe frontale après édentation selon Fallschüssel (1986) : montrant l'expansion du sinus

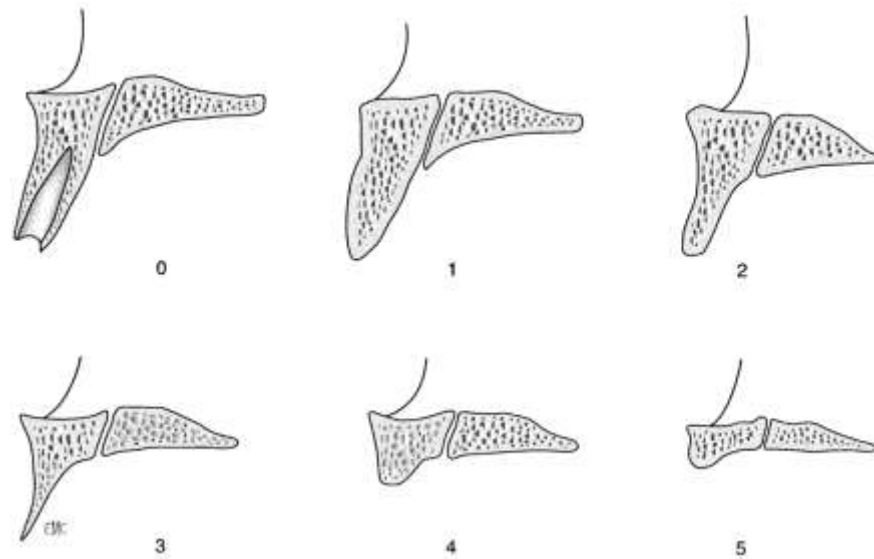


Figure 9: Différents stades de résorption osseuse maxillaire en coupe para sagittale après édentation selon Fallschüssel (1986)

2.3.2 A la mandibule

A la mandibule, la résorption intéresse d'une façon égale l'os spongieux et l'os cortical, la réduction importante en hauteur des crêtes édentées entraîne un « élargissement » de l'arc mandibulaire : la **résorption est centrifuge**.

La résorption entraîne des changements de dimension et de profil des arcades ainsi que des relations inter arcades. En fonction du degré de résorption, différentes catégorisations topographiques ont été proposées, depuis Atwood et Coy (1963), Cawood et Howell (1988) et Zarb et Lekholm (1985). Elles ont pour but de proposer une classification descriptive des situations cliniques en fonction de la résorption et parfois de la qualité osseuse afin d'orienter le choix thérapeutique.

La classification de Zarb et Lekholm (1985) est aujourd'hui la plus utilisée, reprenant en partie la classification d'Atwood, combinant le degré de résorption à la mandibule et au maxillaire, mais appréciant aussi la qualité osseuse en vue de faciliter l'analyse pré-implantaire.

Les classes 1 et 2 d'Atwood (1963) correspondent à des situations cliniques pré et post-extractionnelles récentes.

La classe 3 de ce même auteur, qui est séparée en deux catégories A et B d'après la classification de Zarb et Lekholm publiée vingt ans plus tard (1985), correspond à toutes les formes de résorption alvéolaire jusqu'à la forme en lame de couteau qui détermine la classe 4.

La classe 5 correspond à la disparition totale de l'os alvéolaire. Elle est décrite par les catégories C, D, E de Lekholm et Zarb, selon l'importance de la résorption de l'os basal.

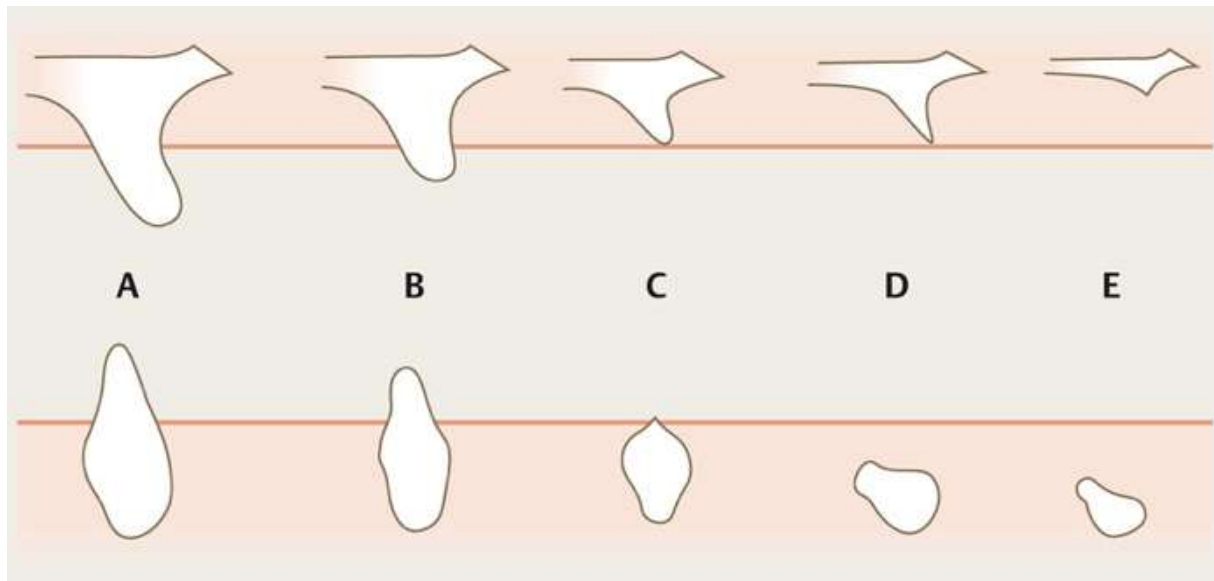


Figure 10 : Différents stades de résorption osseuse après édentation selon Zarb et Lekholm

Avec la perte des dents et de l'os alvéolaire, les muscles faciaux pourtant insérés sur l'os basal ne sont plus soutenus lors de leur contraction. Particulièrement pour l'orbiculaire des lèvres qui reçoit l'insertion d'autres muscles peauciers comme le déprimeur du septum nasal, le releveur de la lèvre supérieure ou le releveur de l'angle buccal, la disparition du support osseux alvéolaire et des dents limite l'action de la contraction musculaire. Pour Sutton et al (2004), les fibres circonférentielles du muscles orbiculaire ainsi que celles du releveur de la lèvre supérieure sont responsables de l'éversion labiale et donc de l'exposition du vermillon. Avec la perte du support alvéolo-dentaire, la partie visible du vermillon diminue et les lèvres ont tendance à s'invaginer. L'ensemble des phénomènes de résorption osseuse, dont l'importance varie d'une situation clinique à une autre, a pour conséquence une diminution de la hauteur visible ainsi que de l'épaisseur des lèvres. Les lèvres non soutenues, creusées de sillons et de rides profondes, semblent ainsi peu à peu aspirées par la cavité buccale, l'angle naso-labial augmente tout comme le sillon labio-mentonnier qui devient plus marqué; amenant ce faciès si caractéristique du patient totalement édenté.

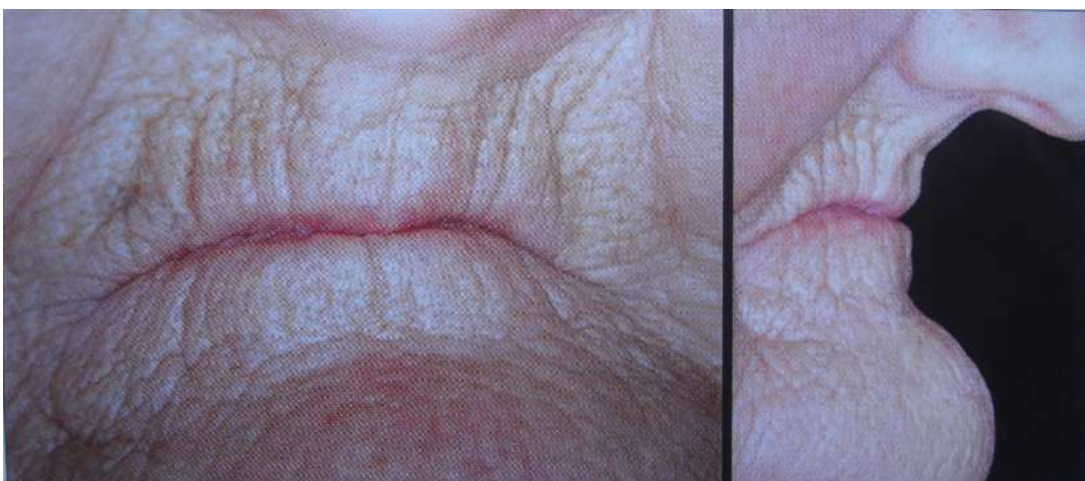


Figure 11: Aspect caractéristique de l'étage inférieur de la face chez un patient totalement édenté non appareillé

2.4 INCIDENCE DU SUPPORT LABIAL SUR LE TRAITEMENT DE L'ÉDENTEMENT COMPLET

Face à une édentation complète, les **critères esthétiques sont essentiels pour rétablir un soutien de lèvre adéquat**. En 2010, Bidra et al. (2010) ont montré les différents aspects que peuvent revêtir le soutien de lèvres en fonction des modifications du profil cutané en vue sagittale face à une restauration qui elle reste constante.

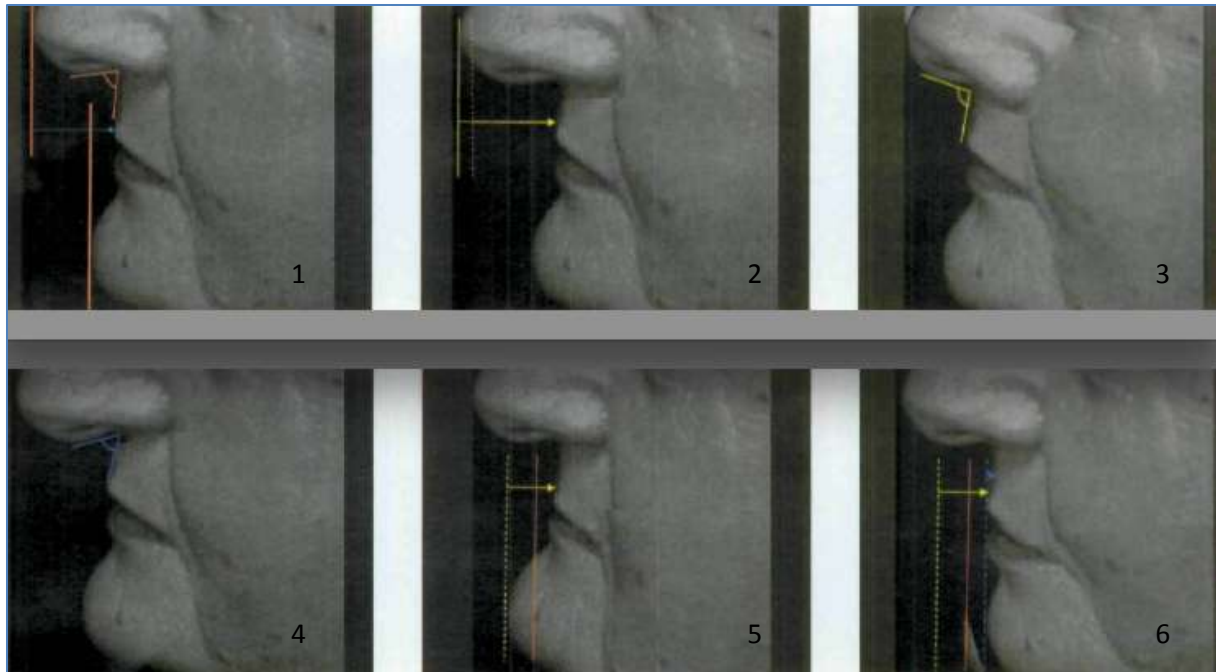


Figure 12: modification de l'aspect du soutien de lèvre en fonction des variations du profil cutané

- 1-Profil et angle naso-génien non altérés
- 2- allongement du nez
- 3-pointe de nez pivoté vers le haut : conséquence l'angle naso-génien est plus obtus et la perception du soutien de lèvre est diminuée
- 4-pointe de nez pivoté vers le bas : l'angle naso-génien est plus aigu
- 5- menton est allongé
- 6- le menton est reculé

De plus, il est important **d'évaluer la hauteur labiale au repos ainsi que l'amplitude du découverture labial** durant le sourire dès l'examen clinique initial. La **visibilité de la crête antérieure** pendant un **sourire large** doit être signalée au patient comme un **facteur de difficulté** du traitement ; l'utilisation de la fausse gencive prothétique peut augmenter ce problème esthétique. Ainsi, une réduction chirurgicale de la crête alvéolaire peut être utile, surtout si une prothèse fixe est prévue, pour réduire l'exposition de la ligne de transition entre les tissus mous prothétiques et la crête muqueuse.

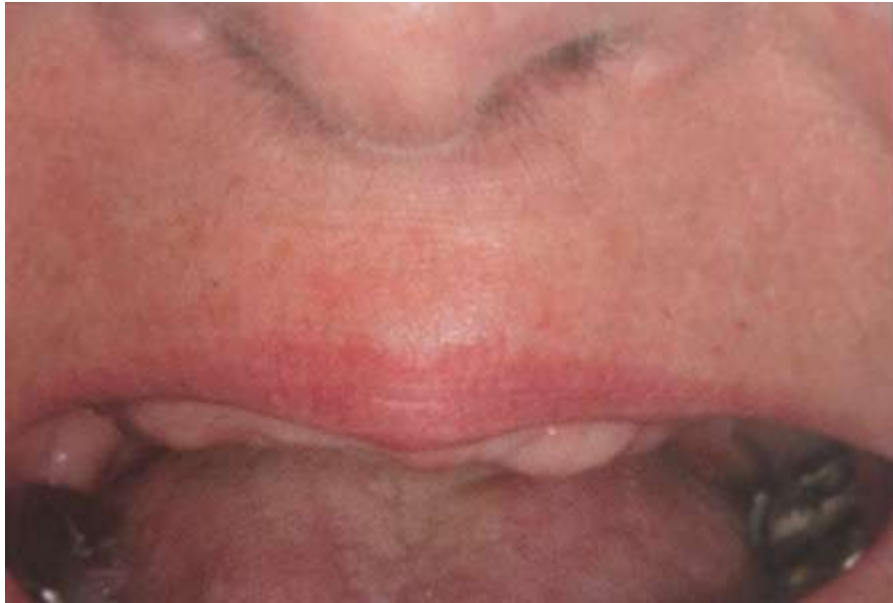

Figure 13: visibilité de la crête maxillaire lors d'un sourire forcé

Le réglage antérieur d'une maquette d'occlusion à une dimension verticale adéquate, l'enregistrement de la situation labiale au repos et lors du sourire ainsi que les différents essais esthétiques permettent d'ajuster la situation des dents prothétiques antéro-supérieures tout en assurant un soutien labial suffisant.

Afin de compenser les modifications tissulaires liées à l'âge, il est parfois tentant de positionner des dents prothétiques maxillaires dans une situation plus basse pour améliorer leur visibilité du fait de l'affaissement labial.

Ceci se traduit généralement par une perception esthétique peu naturelle, favorisant l'impression d'une lèvre supérieure courte recouvrant des dents antérieures trop longues. Enfin, cette situation complique le positionnement des dents antéro-inférieures, perturbant la phonétique et la situation du plan d'occlusion prothétique.

Pour Brunton et Mc Cord (1994), le **support labial supérieur est assuré par les deux tiers cervicaux des dents prothétiques antérieures ainsi que par la fausse gencive vestibulaire**. Lors des différents essais esthétiques, une augmentation sans excès du volume de la fausse gencive vestibulaire est parfois nécessaire pour soutenir harmonieusement la lèvre sur toute sa hauteur. Il faut veiller néanmoins à ne pas tendre et déformer la lèvre dans le but de réduire les plis ou rides labiales liées au vieillissement tissulaire. Le relief de la gouttière philtrale ainsi que le galbe labial doivent être maintenus dans le cadre d'une lèvre supérieure correctement maintenue.

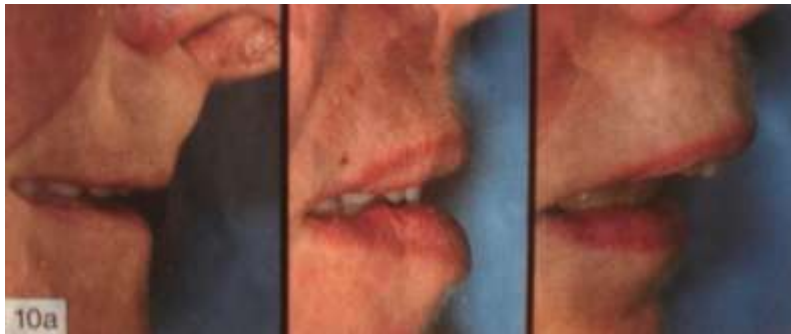

Figure 14 : Vues de profil du soutien labial supérieur chez trois patients porteurs de prothèses amovibles complètes. Soutien labial insuffisant, correct et excessif

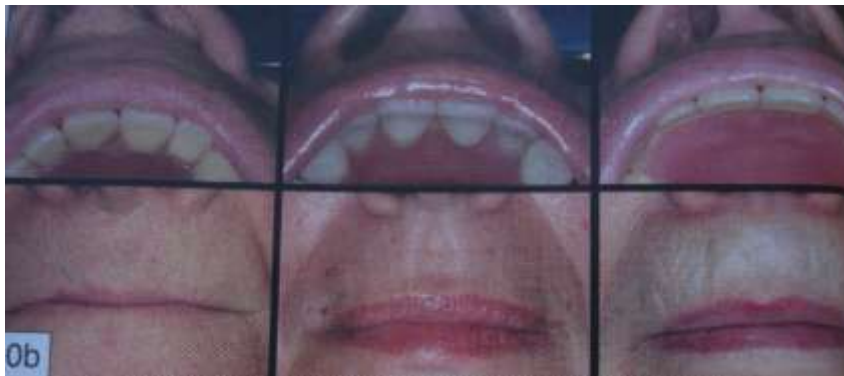

Figure 15 : Vues occlusale et de face

De même, le montage des dents prothétiques à la verticale de la crête maxillaire est une erreur classique conduisant à des difficultés phonétiques et évidemment esthétiques par diminution du support labial.

Signes d'un soutien de la lèvre excessive	Signes d'un soutien de la lèvre insuffisant
<ul style="list-style-type: none"> • Apparence des lèvres tendues, étirées • Augmentation de la taille du vermillon des lèvres • Oblitération des sillons naso-génien, naso-labial, labio-mentonnier • Lignes de tension autour de la cavité buccale • Distorsion du philtrum • Éradication des contours naturels de la partie inférieure du visage qui sont en corrélation avec la partie supérieure • Anomalies phonétiques lors de la prononciation des labiales (exemple : « fe », « ve ») 	<ul style="list-style-type: none"> • Aspect général d'effondrement autour de la cavité buccale • Réduction de la taille du vermillon des lèvres • Approfondissement des sillons naso-génien, naso-labial, labio-mentonnier • Chute des commissures labiales • Oblitération du philtrum • Anomalies phonétiques : la prononciation de phonèmes (exemple : « fe », « ve ») s'accompagne dans le premier cas d'un contact entre lèvre supérieure et lèvre inférieure, et dans le second cas d'un contact entre lèvre inférieure et les bords libres des incisives maxillaires. • Douleur au niveau des ATM engendrée par un sollicitation plus importante

2.5 NORMALITÉ DE SITUATION DES DENTS PROTHÉTIQUES

Les **documents pré-extractionnels** (photos, moulages, radiographies) sont le meilleur moyen pour se rendre compte de l'antériorité de la situation des dents prothétiques. Ils vont nous aider dans nos choix de position, de forme, de dimension, de couleur des dents artificielles. Accompagnés de valeurs pédagogiques et de communications, ils nous permettront de communiquer avec les patients en leur montrant des éléments concrets de comparaison (par exemple : vos dents étaient triangulaires ... elles ne se voyaient que très peu... vous aviez un diastème...).

Dans le cas où **aucun document pré-extractionnel** n'est disponible pour guider le montage des dents prothétiques et donc reconstruire un sourire en harmonisation avec la situation clinique pré-existante, il faudra utiliser les **règles académiques classiques**. Ce sont ces règles qui doivent orienter également la réalisation des montages directeurs et guide d'imagerie nécessaire à la planification des projets implanto-prothétiques, règles qui doivent être ajustées en fonction de la situation clinique, de l'âge, du sexe, de la personnalité et parfois de la demande des patients.

2.5.1 Dans le plan frontal

Lignes de référence

Une fois le milieu du visage ou l'**axe sagittal médian** déterminé, les incisives médianes doivent être positionnées de manière à obtenir une **coïncidence du milieu inter-incisif** avec cet axe de symétrie esthétique. Un décalage latéral du milieu inter-incisif peut être toléré si l'asymétrie pré-existait mais le parallélisme avec l'axe médian doit être respecté. Les seuils perceptibles du décalage latéral et de l'inclinaison du milieu inter-incisif se situeraient respectivement autour de 2 à 3 mm et de 10° (CARDASH, ORMANIER, LAUFER, 2003).

De même, la **ligne inter pupillaire** est déterminée par un trait qui passe entre les centres des yeux et représente, si elle est parallèle au plan horizontal, la **référence la plus appropriée pour réaliser le montage du groupe incisivo-canin maxillaire**. En règle générale, les lignes suivantes lui sont également parallèles formant une harmonie globale : ophriac (sourcils), commissurale (lèvres) et inter-ailes (nez). Ce sont souvent des références utilisées pour orienter le plan incisif, le plan d'occlusion ainsi que la ligne des collets. De plus, le bord libre des incisives maxillaires, parallèle à la ligne bi-pupillaire, doit aussi respecter l'orthogonalité avec l'axe sagittal médian (CHICHE, PINAULT, 1994) (ligne hypothétique verticale qui passe par la glabelle, le bout du nez, le philtrum et la pointe du menton).




Figure 16: Lignes de référence vues de face

Dans certains cas, l'harmonie des lignes inter-pupillaires, commissurales et de l'horizon n'existe pas. Si le plan horizontal, la ligne inter-pupillaire et la ligne commissurale ne sont pas parallèles, et si les deux dernières restent sensiblement parallèles l'une à l'autres, elles pourront être utilisées comme référence pour la réhabilitation prothétique. Si les deux lignes ne sont parallèles ni entre elles ni avec l'horizon, le clinicien doit définir avec le patient quelle ligne de référence choisir (KOKICH, KIYAK, SHAPIRO, 1999).

Critères esthétiques

D'après Lejoyeux (1976), « l'esthétique apparait comme le résultat de tout ce qui peut concourir à un équilibre harmonieux entre tous les vecteurs capables d'éveiller en nous une émotion particulière appelée sentiment de beau ». Ainsi, d'après cet auteur la situation des dents prothétiques doit faire appel au sens clinique du praticien. Cela doit se traduire par une expression douce et détendue du visage.

En somme, la hauteur des dents prothétiques est conditionnée par leur largeur afin que le rapport largeur/hauteur soit harmonieux.

D'après Fradeani (2007), la hauteur d'une **incisive médiale maxillaire** est de 10,4 à 11,2mm. **La largeur représente généralement de 75 à 80% de sa hauteur**, et correspond à environ 8 mm pour une incisive centrale maxillaire.

D'après Davis (2007), la hauteur de l'incisive centrale doit représenter approximativement $1/16^e$ de la hauteur faciale totale.

Au repos, les lèvres étant en inoclusion, le tiers incisif des incisives maxillaires est visible sur une hauteur de 1 à 5 mm, selon la hauteur des lèvres, l'âge et le sexe du patient. D'après Vig et Brundo (1978), au repos, les incisives maxillaires des femmes sont en moyenne plus exposées que

celles des hommes (3,40mm et 1,91 mm) et les patients jeunes montrent plus leurs dents que ceux d'âge moyen (3,37 mm et 1,26mm).

En occlusion, les lèvres se touchent légèrement et le tiers incisif des incisives maxillaires est couvert par la surface humide de la lèvre inférieure.

Lors du sourire, le bord libre des dents antéro-supérieures doit affleurer la lèvre inférieure en respectant la courbure de la lèvre inférieure. Le bord libre des incisives latérales sera légèrement plus court si l'on souhaite un sourire plus féminin ou au contraire aligné sur celui de l'incisive médiale afin de favoriser une perception plus virile du sourire.

Parallèlement **les incisives mandibulaires affleurent la lèvre inférieure au repos au niveau du dentalé**. Avec l'âge, l'exposition des incisives mandibulaires est de plus en plus importante, essentiellement en raison de la diminution de la tonicité des tissus péribuccaux.

Les limites labiales, au repos et lors d'un sourire maximal, doivent être systématiquement enregistrées sur un bourrelet d'occlusion afin de transmettre au laboratoire la zone de visibilité prothétique et les limites de situation des dents antéro-supérieures dans le plan frontal. Classiquement, **les dents maxillaires doivent occuper 75 à 100% de l'espace vertical inter-labial ménagé lors de ce sourire**.

Critères phonétiques

La phonétique est une fonction directement influencée par les rapports entre les dents, les lèvres et la langue, et peut être gravement entravée par les restaurations inadéquates. Ainsi les tests dynamiques sont une aide précieuse au diagnostic esthétique et fonctionnel. Ils peuvent donner des informations très utiles pour établir la position et la longueur d'une dent et pour déterminer la dimension verticale d'occlusion (FRADEANI, 2007).

- **Le « m »** : renseigne le clinicien sur la **dimension verticale d'occlusion**. En effet, en faisant répéter au patient des mots contenant cette consonne à intervalles réguliers (par exemple Emma ou maman), la position de la mandibule au repos est établie et le patient doit respecter l'espace libre d'inocclusion.

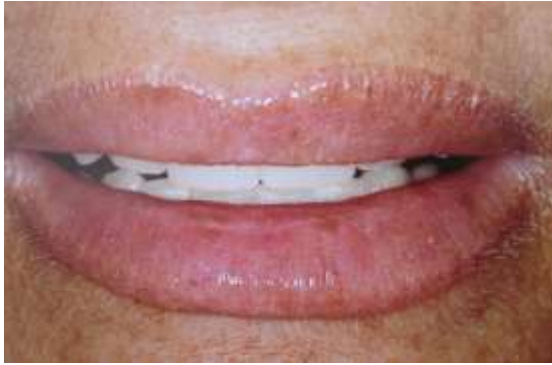

Figure 17: Prononciation du "M"

- LONGUEUR DES INCISIVES :

Si elle est correcte, en se basant sur l'âge et le sexe, l'exposition des dents entre deux prononciations du m se situe entre 1 et 1,5mm.

- DIMENSION VERTICALE :

Si elle est correcte, entre deux prononciations du m,

- Le « E » : en observant le patient lorsqu'il émet ce son, un espace est visible entre les deux lèvres qui n'est occupé qu'en partie par les incisives maxillaires. Il permet alors d'évaluer la **longueur des incisives**.

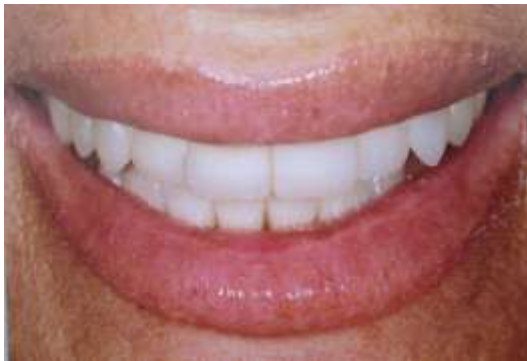

Figure 18: Prononciation du "E"

- LONGUEUR DES INCISIVES :

Patients jeunes : Les dents maxillaires peuvent occuper jusqu'à 80% de l'espace inter-labial.

Patients âgés : Les dents maxillaires ne doivent pas occuper plus de 50% de l'espace inter-labial

- Les sons « f » et « v » : la prononciation correcte des sons « f » et « v » est produite par un léger contact entre les incisives centrales maxillaires et la ligne du vermillon de la lèvre inférieure (exemple : « la veuve du feu ») :

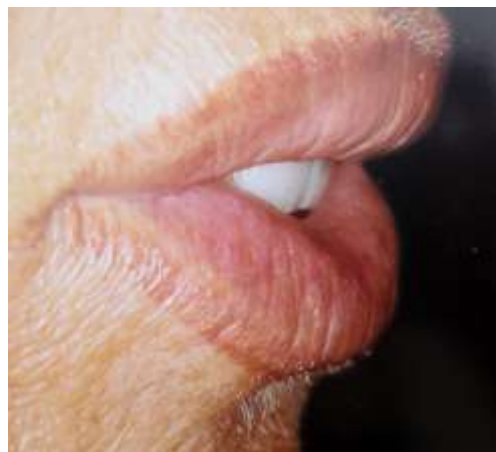

Figure 19: Prononciation du "F"

- LONGUEUR DES INCISIVES :

Lors de la prononciation de ces deux lettres, les bords des incisives maxillaires frôlent la lèvre inférieure.

- PROFIL INCISIF :

La ligne vermillon de la lèvre inférieure est la limite à l'intérieur de laquelle doivent se trouver les bords incisifs des restaurations

- **Le « s »** : au cours de la prononciation du « s » (par exemple faire compter la personne de 0 à 20 en se concentrant particulièrement sur six, sept, douze, quinze, seize), les **dents maxillaires et mandibulaires** atteignent leur contiguïté maximale, les portant au plus près les une des autres, mais sans **jamais entrer en contact**.

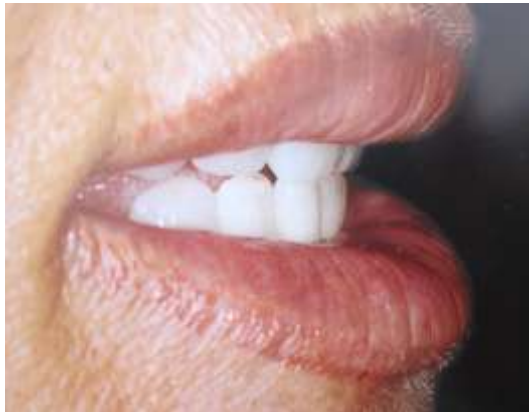

Figure 20: prononciation du "S"

- **POSITION DES DENTS :**

Evaluer les mouvements mandibulaires (verticaux et horizontaux) s'il est nécessaire de déplacer les dents antérieures dans le sens vestibulo-lingual.

- **DIMENSION VERTICALE :**

Les dents ne doivent jamais entrer en contact lors de la prononciation de cette lettre.

2.5.2 Dans le plan sagittal

Chez l'adulte denté, **par rapport au plan de Francfort** déterminé sur une téléradiographie de profil, **l'angle de l'incisive médiale maxillaire est d'environ 107° +/- 3°** chez un sujet présentant une normoalvéolie. De même, l'axe de l'incisive inférieure et le plan mandibulaire décrivent un angle de 90° +/- 3° chez une personne au profil normal.

L'angle inter-incisif se situe autour de 135° +/- 5° (BRUNTON, McCORD, 1994). D'après une étude récente, une angulation sagittale de 93° des incisives centrales par rapport à l'horizontale amène un profil évalué comme harmonieux (GHALEB et al., 2010).

Chez le patient édenté, la **canine est située perpendiculairement** au plan occlusal prothétique construit par rapport au plan de Camper (tragus-aile du nez) et à la ligne bi-pupillaire. Une très légère **inclinaison** complémentaire en direction vestibulaire de **5 ° pour l'incisive médiale, et de 10° pour l'incisive latérale** est rapportée comme base de montage des dents antéro-supérieures en prothèse amovible complète (RIGNON BRET, 2002).

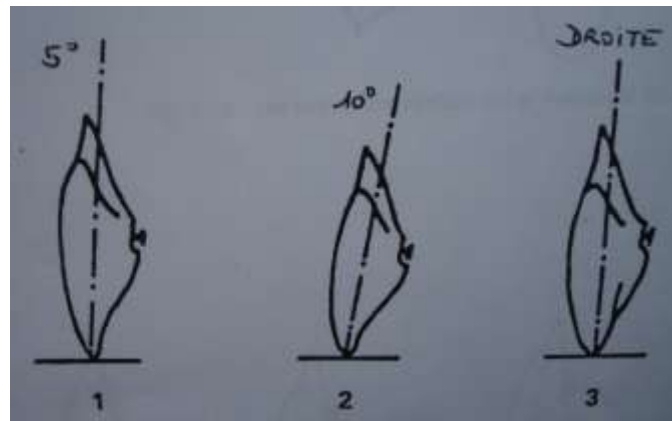


Figure 21: *vue sagittale de l'axe d'une incisive centrale (1), d'une incisive latérale (2), et d'une canine (3)*

La canine mandibulaire établit normalement des relations de classe 1 avec son homologue ; ainsi, lors d'un mouvement de latéralité, il s'établit un glissement entre le versant distal du bord libre de la canine mandibulaire et le versant mésial du bord libre de la canine maxillaire.

2.5.3 Dans le plan horizontal

Dans le plan horizontal, la **face vestibulaire des incisives maxillaires** est placée à **6 à 8mm du centre de la papille incisive**. Les **pointes canines** sont situées sur une ligne virtuelle passant par le **milieu de la papille incisive**, leurs parties cervicales se situant à 2mm des grandes fossettes palatines. Par ailleurs, la face vestibulaire de la canine se situe latéralement à environ 9 mm des grandes papilles palatines (HUE, BERTERETCHE, 2004).

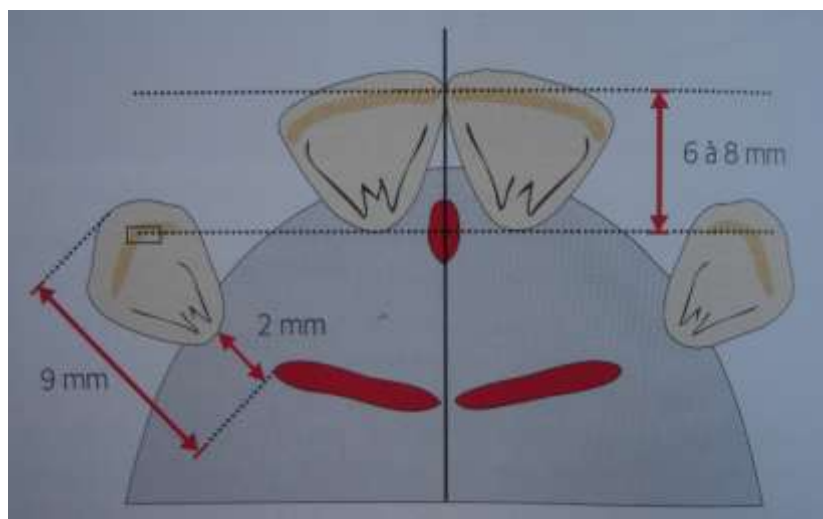


Figure 22: *position des incisives et des canines par rapport aux papilles palatines*

Un compas d'épaisseur ou l'instrument Alma Gauge permet de contrôler facilement cette distance dans le plan horizontal et éviter ainsi un positionnement incorrect par défaut ou excès des incisives maxillaires.

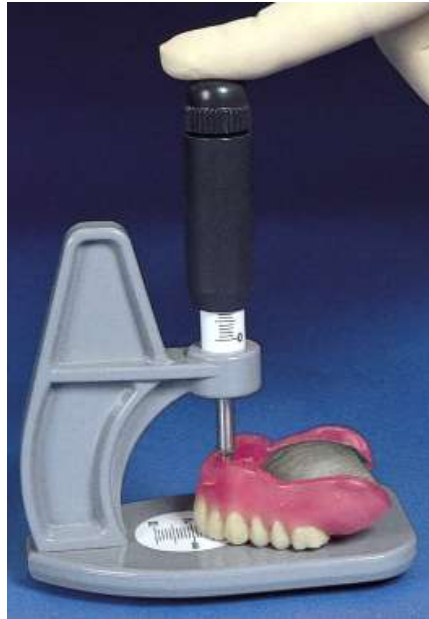

Figure 23: Alma Gauge

L'indice alaire ou distance inter-aires du nez dans le plan frontal est admis comme équivalent à la distance séparant les deux pointes canines. Ceci permet de déterminer la largeur des dents prothétiques du bloc incisivo-canin, qui correspond environ à cette longueur augmentée de 7 mm. Classiquement, la largeur de l'incisive médiale représente le quart de la distance séparant les deux ailes du nez.

L'utilisation d'un pied à coulisse ou d'un instrument type Alameter, permet de mesurer simplement la distance inter-alaire et de choisir facilement un jeu de dents antéro-supérieures en harmonie avec le visage du patient.

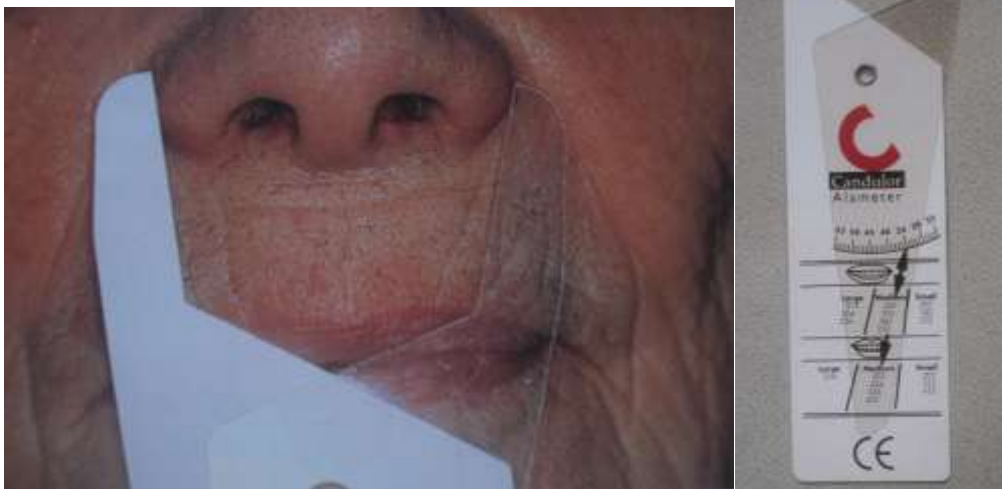

Figure 24: L'Alameter permet de déterminer la distance inter-alaire

En conclusion, chez le patient édenté, replacer les lèvres dans une situation en harmonie avec le visage est une des clés de la réussite esthétique du traitement réalisé. Une relation dento-labiale en accord avec l'âge du patient favorise cette perception d'un sourire naturel. La connaissance des règles de normalité quant à la position des dents naturelles permet de déterminer la situation idéale des dents prothétiques afin d'obtenir le soutien labial nécessaire et suffisant pour faciliter l'intégration esthétique de la prothèse réalisée.

Tableau 1: Edentement complet bi-maxillaire : Principales caractéristiques cliniques à évaluer dans le choix d'un plan de traitement implanto-prothétique.

CARACTERISTIQUE CINIQUE DE L'ETAGE INFERIEUR FACIAL	VALEUR FAIBLE OU DEFAUT	NORMALITE	VALEUR FORTE OU EXCES
<i>Hauteur de la lèvre supérieure</i>	Lèvre courte < 18mm	22-25 mm : homme 18-22mm : femme	Lèvre longue >25mm
<i>Epaisseur de la lèvre</i>	Lèvre mince < 10mm	10-14 mm	Lèvre épaisse >16 mm
<i>Ligne du sourire</i>	Ligne basse < 75% des dents visibles	75 à 100% des dents visibles Papilles seulement visibles	Ligne haute Visibilité gingivale +++
<i>Profil labial</i>	Lèvre rétruse < 2mm par rapport à la ligne Sn-Pog	2 à 5mm en avant de Sn-Pog	Lèvre protruse >5 mm de Sn-Pog
<i>Distance horizontale : milieu papille incisive-face vestibulaire des incisives médiales</i>	5mm	8 à10 mm	15 mm
<i>Distance verticale : papille incisive-plan d'occlusion</i>	5mm	7 à 10mm	15 mm
<i>Angle naso-labial</i>	< 85°	90-110°	>120°
<i>Rides labiales</i>	Absente, peu nombreuses ou peu marquées	Rides péri-labiales en accord avec l'âge	Rides profondes et nombreuses ou en excès par rapport à l'âge du patient
<i>Degré de résorption</i>	Résorption faible ou extractions récentes Classe 2 et 3 ¹ Forme A ²	Résorption modérée à forte mais avec persistance de l'os alvéolaire Classe 3 et 4 ¹ Forme B ²	Résorption forte à sévère avec disparition de l'os alvéolaire et résorption de l'os basal Classe 5 ¹ Forme C, D et E ²
<i>Relation squelettique</i>	Classe 2 squelettique	Classe 1 squelettique	Classe 3 squelettique



Choix prothétiques sans risque esthétique concernant le rapport dento-labial.

Choix prothétiques à risques concernant le rapport dento-labial

¹ Selon Atwood

² Selon Lekholm et Zarb

3. Traitement de l'édenté complet

Chez le patient édenté, en fonction des caractéristiques de la dynamique du sourire, de l'importance du vieillissement labial et du degré de résorption propre au patient traité, il faut choisir une réhabilitation prothétique ou implanto-prothétique qui favorise le minimum de compromis avec les règles académiques de situation dentaire précédemment décrite afin d'obtenir un support labial adéquat.

Ainsi, l'approche thérapeutique en présence d'un édentement complet a considérablement évolué depuis l'apport et le succès de l'implantologie. Face à cette situation clinique, différentes solutions thérapeutiques sont désormais envisageables :

3.1 PAR PROTHÈSE AMOVIBLE :

C'est souvent le traitement prothétique par défaut proposé au patient, ce qui explique que la prothèse totale a toujours une place aussi importante au sein de ces thérapeutiques, d'autant plus que ces techniques sont nécessaires à la réalisation de prothèses implanto-portées ou à complément de rétention implantaire. Mais cette prise en charge conventionnelle appliquée depuis des décennies qui consiste en **la réalisation d'une prothèse complète à appui muqueux n'est pourtant plus le traitement de référence depuis l'apparition des alternatives implantaires** en prothèse adjointe. En effet, la conférence de consensus de mars 2002 au Canada met en avant la prothèse amovible complète stabilisée sur au moins deux implants (THOMASON, 2002).

Différentes étapes sont généralement décrites pour réaliser celle-ci.

3.1.1 L'analyse et les traitements pré-prothétiques

Son **but est de préparer le « terrain »** pour réaliser la prothèse d'usage dans de bonnes conditions. Elle vise à supprimer les anomalies sur les plans osseux, muqueux, tissulaires, et généraux avant l'élaboration de la prothèse définitive.

Psychologie

Le patient doit être **prêt psychologiquement à accepter la prothèse**. Il doit bien avoir en mémoire qu'une prothèse complète ne remplacera jamais l'efficacité masticatoire de ses dents : une enquête réalisée par De Souza et al. (2009) en 2009, sur 12 personnes 6 mois après avoir acquis et porté une paire de prothèses amovibles complètes, a permis de montrer que les prothèses ont un impact positif sur leur qualité de vie (9 sur 12 personnes pensent que l'impact est positif) mais seulement 3 personnes expriment une satisfaction complète. Les difficultés signalées sont causées principalement par la mobilité de la prothèse inférieure.

Etat général

- Faire attention aux hyposialies et aux asialies, la salive étant responsable de l'effet « ventouse » entre les muqueuses et les surfaces prothétiques.
- Se renseigner sur d'éventuelle allergie aux méthacrylates, colorants ou autres nécessaire à l'élaboration des prothèses.

Etat locorégional

- Etat osseux
- Le **support osseux doit être régulier** et son relief suffisamment marqué pour assurer une rétention et une stabilité convenables. Il peut être nécessaire de recourir à la chirurgie pour rétablir des conditions anatomiques satisfaisantes.
- Correction de contre dépouille.
- Suppression des tori et autres exostoses.
- Suppression des apex oubliés ou des dents incluses en cas d'effraction de la table osseuse.

Etat muqueux

- L'appui muqueux doit être de bonne qualité et suffisamment étendu pour répartir au maximum la pression par unité de surface pendant les efforts de mastication :
- Corriger les hypertrophies gingivales.
- Suppression de crêtes flottantes, brides cicatricielles et autres insertions haute de frein.
- La **muqueuse doit être saine**, non inflammée : une motivation à l'hygiène, retouche de prothèse ou pose de résine acrylique type Coesoft doit être réalisée si l'état muqueux le nécessite.
- Vérifier la présence d'un espace suffisant pour assurer le montage des dents.

Etat articulaire

- Toutes les pathologies neuro-musculaires ou articulaires doivent être diagnostiquées en amont ; **l'articulation temporo-mandibulaire doit être fonctionnelle** de manière à obtenir une relation centrée reproductible. Les symptômes d'un dysfonctionnement temporo-mandibulaire sont

avant tout cliniques. Le diagnostic repose sur la recherche de troubles de l'occlusion, de parafunctions, d'anomalies posturales ou de traumatismes, sur un bilan clinique musculaire (douleurs, trismus), articulaire (douleurs, bruits, trismus) et cranio-facial (céphalées, acouphènes, glossodynies...).

3.1.2 Empreinte primaire

Objectifs

Selon J. Lejoyeux (1986), l'objectif de l'empreinte primaire maxillaire ou mandibulaire serait d'obtenir, en résumé, un modèle positif en plâtre permettant de réaliser un porte-empreinte individuel ayant le gabarit de la future prothèse. Elle correspond à la **première empreinte** réalisée ; décrite de façon **mucostatique**. Son rôle est de **mettre en évidence la totalité de la surface d'appui utilisable** en repérant les surfaces utiles à la rétention et à la sustentation des prothèses, et renseigne subsidiairement sur l'anatomie de ces surfaces. Elle doit permettre de restituer au maximum les données acquises au cours de l'examen clinique.

Trop souvent négligée et considérée comme le brouillon de l'empreinte secondaire, cette étape conditionne en réalité la qualité de l'empreinte secondaire. L'empreinte primaire doit être aussi parfaite que possible car toutes les erreurs non corrigées à ce stade se répercuteront sur les étapes suivantes, se majorant à chaque stade d'élaboration de la prothèse et multipliant les imperfections de la prothèse finale.

Les critères de qualité d'une empreinte primaire sont :

- la **non-compression des tissus de soutien** enregistrés :
- l'enregistrement de toutes les zones exploitables pour la réalisation du futur porte-empreinte individuel également appelée PEI nécessaire à l'empreinte secondaire (freins, insertions musculaires et ligamentaires, lignes de réflexion des muqueuses dans leurs positions de repos)

Choix du matériaux à empreinte : plâtre ou alginate ?

	PLATRE	ALGINATE
AVANTAGES	<ul style="list-style-type: none"> • Reproduction fidèle des surfaces. • Empreinte non compressible face aux tissus mous. • Empreinte non déformable. • Inerte • Coulée des empreintes différée dans le temps. • Conservation des empreintes à l'air libre. 	<ul style="list-style-type: none"> • Temps de prise plus modifiable (par rapport au plâtre) grâce au dosage poudre/eau. • Matériau souple. • Matériau plus agréable que le plâtre
INCONVENIENTS	<ul style="list-style-type: none"> • La prise du matériau est exothermique. • Risque de fracture de l'empreinte lors de sa désinsertion. • Risque de blessure des muqueuses buccales au retrait de l'empreinte. 	<ul style="list-style-type: none"> • Empreinte compressible face aux tissus mous. • A l'origine des surextensions • Empreinte déformable. • Coulée des empreintes dans l'heure qui suit leur réalisation. • Conservation des empreintes en milieu humide. • Nécessite l'utilisation d'un adhésif
INDICATIONS	<ul style="list-style-type: none"> • Absence de contre-dépouille. • Présence de crêtes flottantes 	<ul style="list-style-type: none"> • Présence de contre- dépouilles. • Patient présentant un réflexe nauséeux. • Asialie, sécheresse buccale

Choix du porte empreinte

Le choix du porte-empreinte est déterminé par plusieurs facteurs :

- les éléments anatomiques observés au cours de l'examen clinique
- la forme de l'arcade (triangulaire, carrée, elliptique).
- la dimension de l'arcade.

Les critères de qualités du porte-empreinte :

- Insertion et désinsertion aisée.
- Modifiable et adaptable.
- Positionnement reproductible.
- Forme homothétique à celle de l'arcade permettant le fluage aisé du matériau à empreinte
- Il englobe l'ensemble des surfaces à reproduire sans provoquer de distorsion des organes paraprothétiques (parfois liée aux bords ou à l'élément de préhension).

Caractéristiques des porte-empreintes du commerce	
empreintes au plâtre	empreintes à l'alginate
porte-empreintes métalliques, non perforés, à fond plat. Exemple de nom commercial: CERPAC	porte-empreintes métalliques ou plastiques, rigides, à fond plat, perforés pour laisser passer l'alginate Exemple de nom commercial: SCHREINEMAKERS

Certains auteurs recommandent même de « personnaliser» le porte-empreinte du commerce aux spécificités de la cavité buccale du patient :

- **Réalisation de butées d'enfoncement** et de repositionnement du porte-empreinte avec des bâtons de cire molle (BOXING WAX STICKS). Ces butées sont placées en regard de l'emplacement des canines et des premières molaires.
- **Prolongement postérieur du porte-empreinte** (le plus souvent au niveau du trigone et des niches rétro-molaires) par de la pâte thermoplastique (ex: pâte de Kerr en plaque). La pâte de Kerr sera ramollie dans une bouilloire et positionnée sur le porte-empreinte. Elle sera réchauffée de la même façon avant l'insertion en bouche du porte-empreinte et modelée aux limites recherchées. Cette opération devra être renouvelée jusqu'à l'obtention du résultat escompté.

3.1.3 Empreinte secondaire

Dernière empreinte à partir de laquelle la prothèse complète sera réalisée, elle préfigure la base prothétique de la future prothèse. Son but est **obtenir le modèle définitif de travail avec des limites fonctionnelles qui seront les limites exactes de la future prothèse** : pour ces raisons elle est décrite **anatomo-fonctionnelle** ; **obtenue avec un porte empreinte individuel (PEI)** issu de l'empreinte primaire.

L'empreinte secondaire commence toujours par **l'essayage du PEI**, conçu au laboratoire de prothèse, sur le modèle en plâtre puis dans la cavité buccale. Il doit être :

- rigide,
- fin,
- à distance des fonds de sillon,
- les freins dégagés,
- posséder un bourrelet sur toute l'arcade, sans queue de préhension qui risquerait de projeter la lèvre en avant.
- être **stable** dans les mouvements fonctionnels moyen des muscles avec comme caractéristique principale :
- atteindre la limite postérieure du post-dam (jonction entre palais mou et palais dur) au maxillaire
- le bourrelet doit être situé à fleur de lèvre au niveau du dentalé à la mandibule

Ensuite l'empreinte secondaire se déroule en **deux étapes** :

L'enregistrement du joint périphérique ou Marginage

L'enregistrement précis des caractéristiques statiques et dynamiques de la zone de réflexion et du voile du palais peut être exécuté avec différents matériaux, de manière sectorielle ou globale. Étape fonctionnelle, son **but est de rechercher avec des matériaux plastiques les extensions maximales des bords autorisés par le jeu de la musculature prothétique.**

Critères de qualité des matériaux :

- Offrir un temps de travail suffisamment long
- Présenter suffisamment de « corps » pour se maintenir sur le bord du porte-empreinte
- Permettre un préformage digital
- Être suffisamment plastiques le temps de l'enregistrement et rigides après
- Être de consistance suffisamment épaisse pour offrir une certaine résistance aux forces musculaires, mais assez fluide pour ne pas les entraver ;
- Autoriser des corrections aisées par addition ou par soustraction.

4 familles de matériaux :

Matériaux	caractéristiques	avantages	inconvénients	produits
Pâtes thermoplastiques	inélastique, plastique, qui se ramollit à la chaleur et se durcit lorsqu'on les refroidit sans aucun changement chimique	<ul style="list-style-type: none"> • Refroidissement rapide • Matériau dur • Corrections illimitées • Prix • Marginage secteur par secteur, muscle par muscle 	<ul style="list-style-type: none"> • Risque brûlure • Nécessite une certaine dextérité 	<ul style="list-style-type: none"> • Pâte de Kerr
Matériaux à réaction de prise : silicone-polyethers	<ul style="list-style-type: none"> • Choix d'un matériau adapté au jeu musculaire • Nécessite l'utilisation d'un adhésif 	<ul style="list-style-type: none"> • Rapidité • Évite des erreurs dues à des mises en place répétées • Propre • Marginage en 1 ou plusieurs étapes • Ne brûle pas 	<ul style="list-style-type: none"> • Prix • Plus difficile à manipuler pour les novices • Hydrophilie 	<ul style="list-style-type: none"> • Xantpren fonction • Coltène Regular • Permadyne orange
Cires plastiques		<ul style="list-style-type: none"> • Enregistrement sans limite dans le temps 	<ul style="list-style-type: none"> • Mise en œuvre longue • Phase de laboratoire délicate 	<ul style="list-style-type: none"> • Adheseal • Ex3n
Matériaux résineux		<ul style="list-style-type: none"> • Compatibilité avec les tissus lésés 	<ul style="list-style-type: none"> • Durée de manipulation 	<ul style="list-style-type: none"> • Hydrocast • Soft-Liner • Fitt

Technique de réalisation suivant les test de HERBST :

Réalisé en un ou deux temps, le marginage a un rôle psychologique très important : c'est au patient de construire sa prothèse à l'aide de mouvements qu'il effectue sous les ordres du praticien.

Au maxillaire, quatre zones sont exploitées :

<i>Secteurs enregistrés</i>	<i>Zone anatomique concernée</i>	<i>Mouvements effectués</i>	<i>Buts recherchés</i>
Secteur antérieur	Zone du muscle orbiculaire des lèvres	Mouvement du bisou	Libérer le frein antérieur
Secteurs latéraux antérieurs	Zone du buccinateur	<ul style="list-style-type: none"> • Succion du doigt • Creusement des joues 	Stabilisation de la prothèse
Secteurs latéraux postérieurs	Zone ampullaire d'Eisenring	Balancer la mandibule de droite à gauche	Ouvrir grand la bouche, bâillement sans décrochement de la prothèse
Secteur postérieur	Zone de rotation du voile du palais	Le patient souffle par le nez, nez pincé	Enregistrer le joint du post-dam

A la mandibule :

Secteur antérieur	Zone du muscle orbiculaire des lèvres et du modulus	Mouvement du bisou	Libérer le frein antérieur
Secteur vestibulaire	Zone du buccinateur et de la poche de Fish	<ul style="list-style-type: none"> • Succion du doigt • Creusement de joue 	Stabilisation de la prothèse
Secteur sub-lingual	<ul style="list-style-type: none"> • Franges sub-linguales • Canaux d'abouchements des glandes salivaires sub-linguales • Frein de la langue du muscle génio-glosse 	Patient effectue un mouvement de pousser avec sa langue sur les doigts du praticien placés sur le bourrelet antérieur	Libérer frein lingual
Secteur latéraux linguaux	Zones mylo-hyoidiennes	Balayer la langue dans le vestibule de droite à gauche	Eviter les décrochements lingual
Secteur postérieur	Niches rétro molaires		Surface d'appui

Enregistrement de la surface d'appui

L'enregistrement anatomo-fonctionnel des caractéristiques de la surface d'appui impose de choisir un matériau d'empreinte qui découle de l'examen clinique, en particulier de l'importance du flux salivaire. Le PEI marginalisé est garni sans excès avec le matériau choisi. L'ensemble est inséré délicatement en bouche sous pression digitale et les mouvements de marginalisation sont, de nouveau, rigoureusement effectués pour reproduire fidèlement la surface d'appui sans sur-extension ni surpression.

Différents types de matériaux sont à notre disposition en fonction du flux salivaire

- Sialorrhée normale :
- Polyéthers (Impregum, Permadyne) :
- Pâte eugénol-oxyde de zinc (SS White) : contre indiquée en cas de contre dépouille

- Asialie partiel ou totale :
- Polysulfure (permlastic) : nécessite l'utilisation d'un adhésif

3.1.4 Gestions des rapports intermaxillaires (RIM)

Le but de cette séance clinique est d'assurer la **détermination de la dimension verticale d'occlusion (DVO) et la position mandibulaire de relation centrée (RC)** dans le but de transférer le modèle maxillaire dans une position proche de la réalité anatomique du patient, et **communiquer au laboratoire toutes les informations nécessaires au montage des dents : matériau, forme, couleur, volume des futures bases prothétiques, caractérisations éventuelles du montage.**

Le bon enregistrement de ces données est le gage du succès de la réalisation finale de la prothèse.

Préalables à l'enregistrement des RIM

- Le patient doit être **détendu**, réceptif aux consignes du praticien, dans une position assise ou légèrement inclinée.
- Les maquettes d'occlusion, préparées au laboratoire, doivent répondre aux critères de qualités habituels : la triade de HOUSSET (sustentation, stabilisation et rétention) mais aussi rigidité. Elles sont le plus souvent réalisées en cire renforcée à l'aide de fils métalliques, mais une base dure en résine demeure la meilleure solution de part sa finesse et sa stabilité dimensionnelle, en particulier à température buccale. Certains auteurs préconisent même de les rebaser sur le modèle à l'aide d'un matériau à empreinte de type Eugénol-Oxyde de Zinc
- Les maquettes d'occlusion ne doivent pas occasionner de gêne pour le patient, leur surface est lisse et leur volume proche de celui de la prothèse terminée.
- Elles sont porteuses de **bourellets occlusaux** qui simulent les futures dents artificielles, réalisés en cire (par exemple Stent) ou éventuellement en silicone putty. Ils doivent être **positionnés** dans les **aires de tolérance antérieures et postérieures** et répondre aux dimensions moyennes

en hauteur et épaisseur de manière à limiter les retouches lors de la séance clinique. On peut réaliser sur la maquette mandibulaire une lame de Brill en résine très intéressante par son encombrement réduit, proche de celui des dents antérieures mandibulaires, et par la rigidité qu'elle confère à la maquette d'occlusion

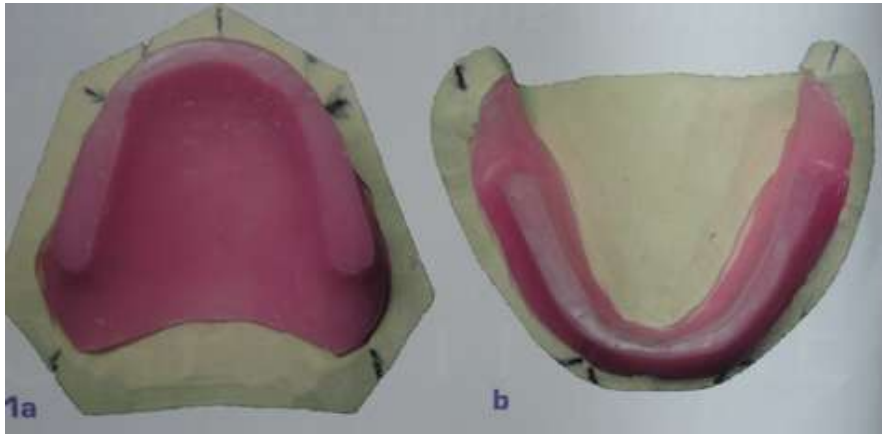


Figure 25: Maquettes d'occlusion conforme aux critères de qualité

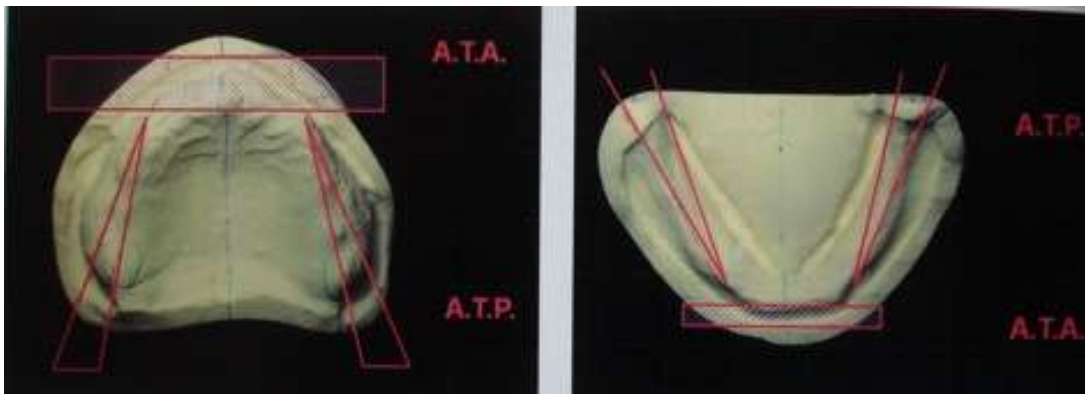


Figure 26: Visualisation des aires de tolérance antérieures (ATA) et postérieures (ATP)

Réglage de la maquette maxillaire

Le réglage de la maquette maxillaire commence d'abord par son **mouillage** pour assurer un minimum d'effet ventouse. Il convient de prévenir le patient que la tenue hypothétique et la couleur rouge ne reflètent pas les prothèses définitives.

Réglages du secteur antérieur

Il **prédétermine la situation du bloc incisivo-canin maxillaire**. Toutes les techniques de montage différentes des dents commencent toujours par le secteur antérieur : c'est le **point de départ du montage**.

- La première étape consiste à régler le bourrelet d'occlusion maxillaire de manière à soutenir correctement la lèvre supérieure (le soutien labial doit toujours être réglé avant la hauteur du bourrelet)

- Le patient doit ainsi être observé de face et de profil. Un bourrelet issu du laboratoire de prothèse correctement situé doit être en avant de la papille buccale. Après c'est l'appréciation esthétique de l'angle nasolabial en vue latérale qui guide le praticien ainsi que le respect de la gouttière philtrale.
- Face au patient, la longueur est ensuite évaluée selon des critères esthétiques (visibilité au repos entre 0 et 3 mm) et phonétique (prononciation des phonèmes F et V)
- Le bourrelet est rendu parallèle à la ligne bipupillaire dans le plan frontal

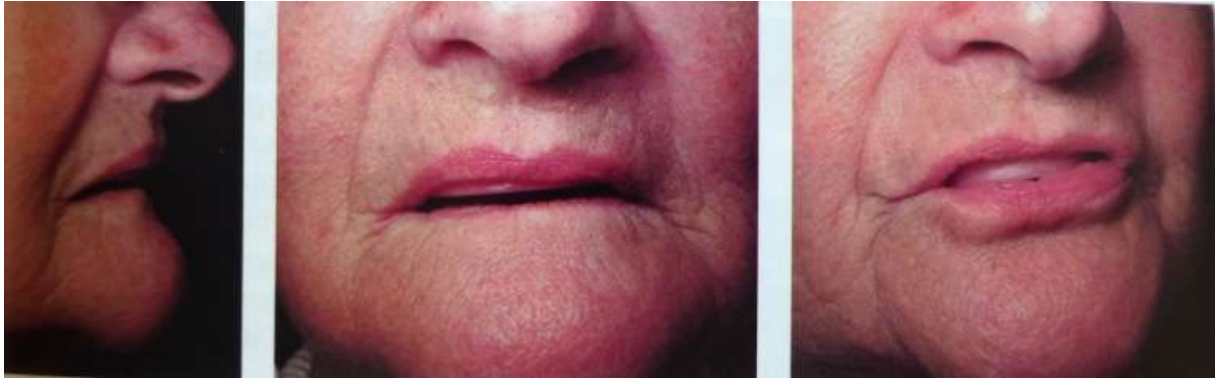

Figure 27: Réglage de la maquette maxillaire esthétique et fonctionnelle

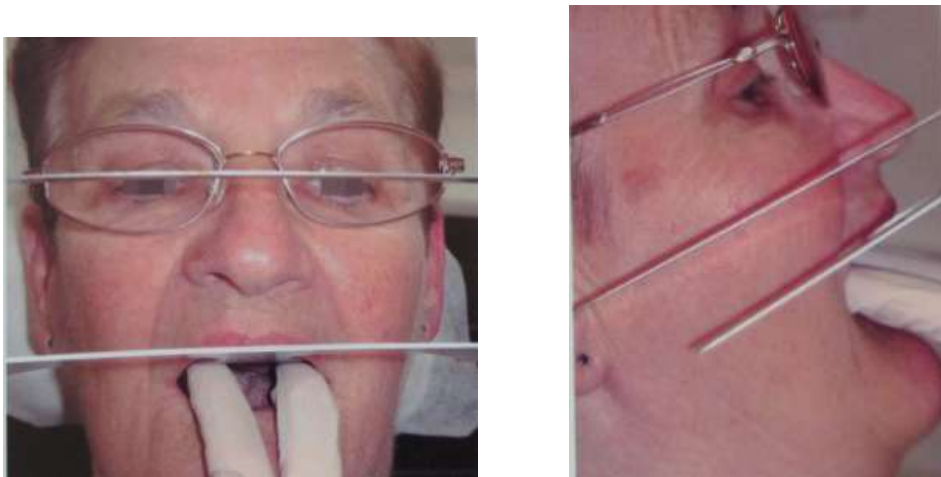


Figure 28: le bourrelet est réglé parallèle à la ligne bi pupillaire et au plan de Camper

Réglages du secteur postérieur

Son but est de permettre au laboratoire de **transférer le modèle maxillaire sur l'articulateur** par le biais de la maquette. Pour cela on **parallélise le bourrelet avec le plan de Camper** (plan de référence passant du point sous nasal au tragus correspondant à l'orientation de la table de montage des articulateurs) à l'aide du plan de Fox et de la cuillère de Schreinemaker, portés en bouche au contact de la face occlusale du bourrelet. Le praticien situe d'emblée l'ampleur et la localisation des soustractions de cire à réaliser pour obtenir un parallélisme entre ce plan et le plan de Camper.

On peut réaliser un enregistrement de la position du maxillaire pour son transfert sur articulateur grâce à un arc facial qui permet de positionner la maquette d'occlusion, donc

indirectement le modèle par rapport au plan axio-orbitaire. Si le bourrelet est bien réglé, l'emploi d'une table de montage est généralement suffisant, malgré une moindre précision.

A ce stade, la maquette maxillaire est prête et ne doit plus être modifiée.




Figure 29: modèle maxillaire monté sur articulateur à l'aide de l'arc facial

Réglage de la maquette mandibulaire

Le bourrelet est réglé en inclinaison afin de **soutenir la lèvre** ; une concavité est aménagée en vestibulaire pour laisser la place aux muscles orbiculaires des lèvres qui stabilisent ainsi la maquette.

La **hauteur du bourrelet** est corrigée, si nécessaire, afin **d'affleurer la lèvre inférieure**.

- Recherche de la dimension verticale d'occlusion (DVO)

Cette phase clinique délicate, est étroitement liée au sens clinique du praticien et son expérience. Lorsque d'anciennes prothèses existent, il est intéressant de s'en servir en corrigeant la plupart du temps afin de compenser l'usure des dents artificielles. Mais souvent, les références antérieures ont totalement disparu. Il convient alors de rechercher cette dimension verticale perdue. Il ne s'agit pas d'une valeur unique mais plutôt un intervalle dans lequel physiologie et esthétique se trouvent en harmonie.

On peut déterminer la DVO (BEHIN, 2001) directement par **appréciation esthétique** essentiellement, ou bien de manière indirecte en évaluant la **dimension verticale de repos DVR, à laquelle on soustrait ensuite la valeur de l'espace libre d'inocclusion ELI** (entre 1 et 4 mm en fonction des classes squelettiques).

La DVO est estimée en fonction du confort ressenti par le patient, de tests fonctionnels basés sur la déglutition et la plupart du temps selon des critères esthétiques.

La DVR est évaluée, lèvres légèrement entrouvertes, en expliquant éventuellement au patient de respirer par la bouche lentement. On peut aussi demander au patient de conserver un peu d'eau sous la langue. La détente musculaire doit être la plus complète possible.

Les commissures, les lèvres et les joues doivent être correctement soutenues, provoquant un effacement partiel des sillons naso-géniens.

La hauteur des 3 étages de la face doit être sensiblement égale (légères variations en fonction des classes squelettiques) ; de plus la hauteur de l'étage inférieur est identique en principe à la distance interpupillaire.

Le réglage de la DVO est réalisé par adjonction ou soustraction de matériau uniquement sur le bourrelet mandibulaire.

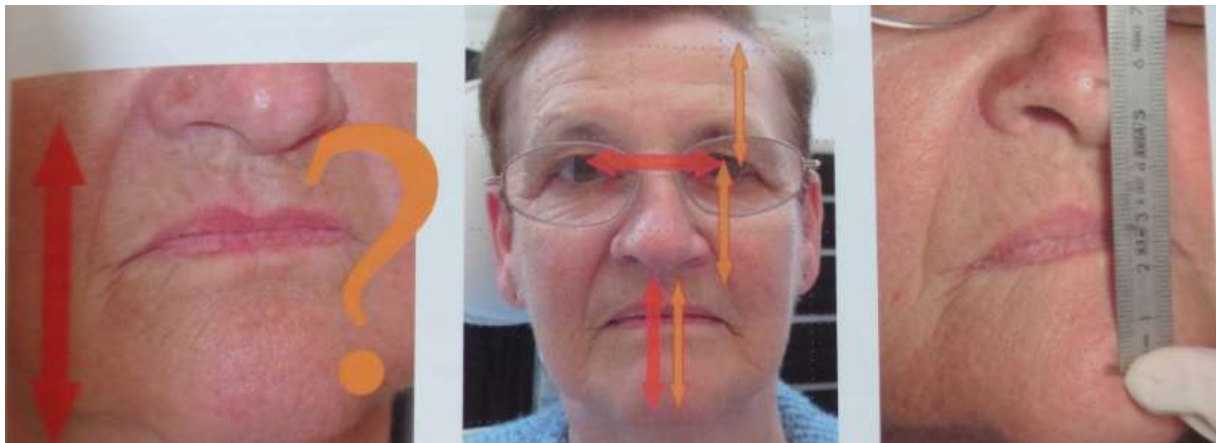


Figure 30: la dimension verticale d'occlusion est évaluée essentiellement selon des critères esthétiques

- Enregistrement de la relation centrée

En l'absence de toute référence dentaire, la position intermaxillaire en prothèse complète ne peut être liée qu'à une référence musculaire (trop imprécise, abandonnée aujourd'hui) ou articulaire. C'est pourquoi on utilise la RC : **position la plus haute des condyles mandibulaires au sein des fosses temporales**. Elle est suggérée, obtenue par contrôle **non forcé, réitérative** dans un temps donné et pour une posture corporelle donnée. Il faut expliquer au patient ce qu'on attend de lui afin de réussir à capter sa mandibule et le conduire en RC. Ces mouvements d'ouverture-fermeture rapides doivent être de faible amplitude.

Il ne faut en aucun cas solidariser les maquettes maxillaires et mandibulaire comme c'est parfois le cas. En effet, le prothésiste doit pouvoir monter le modèle maxillaire sur articulateur et conserver les données enregistrées en clinique.

Plusieurs méthodes d'enregistrement ont été proposées :

- **La méthode des « chevrons »** : Le bourrelet maxillaire est préparé de manière à réaliser des encoches, bien réparties, asymétriques, assez profondes, puis il est vaseliné. Le bourrelet mandibulaire est garni de cire Aluwax. Cette dernière est réchauffée puis les maquettes sont insérées dans la cavité buccale du patient pour enregistrer la RC. Après refroidissement des maquettes dans l'eau glacée, il faut vérifier au moins à 3 reprises la position enregistrée.

- **La méthode de la lame de Brill** : La lame en résine mandibulaire est modifiée par des crans réalisés à la fraise ou au disque afin d'obtenir une position sans équivoque. La maquette maxillaire est recouverte de cire Aluwax, puis réchauffée. La cire est indentée en RC par la lame en résine. A nouveau, l'opération est renouvelée trois fois successivement.

La lame étant fine et très rigide, la précision de l'enregistrement est excellente, l'indentation plus facile, le patient exerçant une pression moindre.

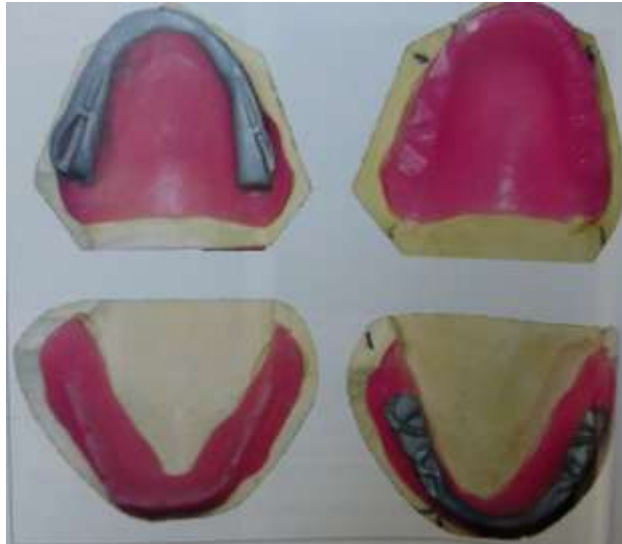

Figure 31: position de relation centrée enregistrée au moyen de chevrons à droite ou grâce à la lame de brill à gauche

- **Le point d'appui central** : Cette méthode déjà éprouvée de longue date permet d'enregistrer avec précision la RC. Elle nécessite d'avoir déjà estimé les RIM avec une des deux autres méthodes précédentes. La maquette maxillaire est modifiée afin de porter un pointeau monté sur une vis tandis que la maquette mandibulaire supporte une plaque métallique. Une fois la vis en contact avec le plateau, les bourrelets peuvent être retouchés afin de supprimer tout contact entre eux. Le patient est ensuite entraîné à réaliser des diductions et des mouvements de propulsion/rétropulsion. De l'encre est déposée sur le plateau, le patient invité à répéter les différents mouvements. L'enregistrement graphique obtenu permet de caractériser les mouvements mandibulaires (amplitude, symétrie, coordination neuromusculaire) et objective la position de RC, au croisement des différentes trajectoires. Une pastille est ensuite collée sur le point, le patient se place en « occlusion » sur le plateau au centre de la pastille ; le praticien solidarise alors les maquettes entre elles à l'aide de plâtre ou de silicone.

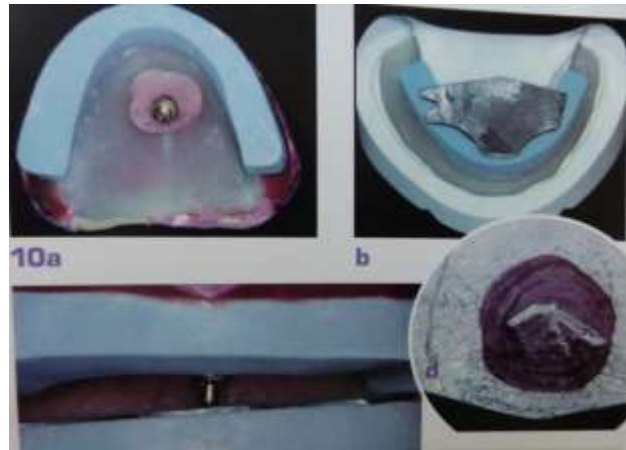


Figure 32: "signature occlusal" du patient enregistré à l'aide d'un point d'appui central

Données complémentaires

Pour permettre le montage des dents artificielles au laboratoire, il ne faut pas oublier d'indiquer au prothésiste la **position des milieux inter incisifs** (estimée par rapport aux freins, au philtrum et au nez), des **futures pointes canines** et la **ligne du sourire** (pour éviter un sourire gingival avec la future base prothétique).

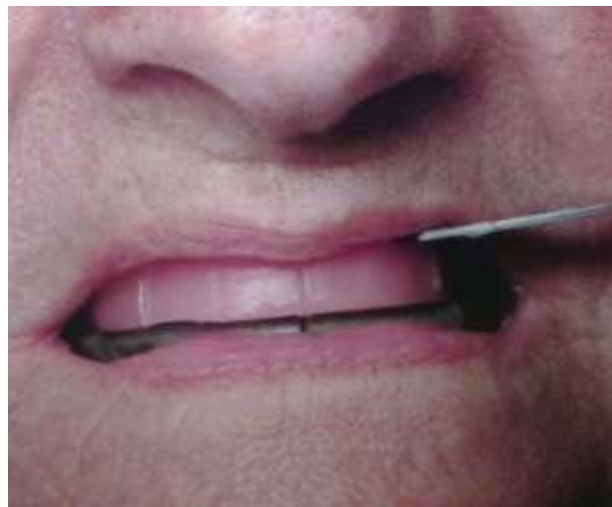

Figure 33: enregistrement des données complémentaires

Le praticien doit également choisir le **matériau des dents artificielles (porcelaines ou résine)** le plus approprié au cas clinique ainsi que la **forme des dents antérieures et leur couleur**.

Cette dernière est choisie classiquement en fonction de la couleur des cheveux, des yeux et de la peau en tenant compte des désirs (raisonnables) du patient.

La forme est un élément primordial, sans doute plus important que la couleur, souvent laissé à l'appréciation du laboratoire qui ne dispose d'aucun élément objectif pour la choisir ; c'est donc au praticien d'estimer quelle forme est la plus adaptée au patient en fonction de sa personnalité, de sa morphologie et d'éventuels documents pré-extractionnels (modèle, photographies).

Au laboratoire

Le modèle maxillaire est monté sur articulateur grâce à un arc facial ou une table de montage. Le modèle mandibulaire est monté à son tour par engrènement des maquettes d'occlusion. Il faut systématiquement contrôler l'absence de contact postérieur des modèles en plâtre qui fausserait la position du modèle mandibulaire.

La maquette mandibulaire est retirée et une clé en plâtre ou en silicone de laboratoire est élaborée de manière à conserver l'ensemble des informations cliniques.

Le prothésiste procède alors au montage des dents antérieures maxillaires dans un premier temps puis des dents mandibulaires, et ensuite des secteurs postérieurs. La détermination de la position du plan d'occlusion et son orientation font appel à des critères anatomiques (langue, commissures labiales, distance inter-crête) et dans certains cas à des analyses céphalométriques d'après une téléradiographie de profil.

Dans la plupart des cas, le plan d'occlusion est défini de manière simple par le bord libre des dents antérieures mandibulaires (dentale) et les 2/3 des tubercules rétromolaires au niveau postérieur. Il est important de veiller à ce qu'il soit sous la ligne du plus grand contour de la langue afin que cette dernière joue un rôle stabilisateur. Des courbes de compensation sagittale et frontale doivent être établies de manière à obtenir une occlusion bilatéralement équilibrée.

Lors de l'insertion prothétique, l'ensemble des critères fonctionnels et esthétiques doivent être respectés et contrôlés par le praticien.

En conclusion

L'étape de l'enregistrement des rapports intermaxillaires en prothèse complète est une **étape clinique essentielle** dans la réussite du traitement tant sur le plan fonctionnel qu'esthétique. En respectant un protocole précis, chronologique, le praticien même peu expérimenté est en mesure de réussir à évaluer correctement la bonne position mandibulaire et d'apporter le maximum d'informations de qualité pour le laboratoire. L'implication du patient et parfois de son entourage est également importante dans les choix esthétiques qui doivent être discutés en amont, et non pas après l'insertion prothétique.

3.1.5 Essayage

Le montage des dents terminé, la finition des cires réalisée, les maquettes des prothèses sont adressées au cabinet dentaire pour une séance aussi capitale que négligée, celle de l'essai fonctionnel. Elle a pour objectif **d'évaluer** une dernière fois **avant la polymérisation, les différentes caractéristiques biomécaniques, fonctionnelles, occlusales, esthétiques de la future prothèse**. Cette séquence clinique de contrôle se déroule en deux temps : le premier en l'absence du patient, le deuxième en présence du patient.

Contrôle en l'absence du patient, sur l'articulateur

Vérifier la stabilité des modèles, et qu'ils atteignent bien les fonds de sillon

- Au maxillaire :
 - l'épaisseur et la voûte palatine sont examinées. L'épaisseur ne doit pas dépasser 1,5mm dans sa partie centrale, et surtout la forme de l'extrados doit être en harmonie avec celle de la voûte palatine.
 - les **incisives** doivent être en avant de la papille bunoïde (de 6 à 8mm) dans l'**aire de tolérance antérieur**.
 - les canines doivent être situées sur la jonction entre la crête et la ligne passant par la papille bunoïde. Sa caractéristique est d'être droite dans tous les plans.
 - **en postérieur**, les dents doivent être montées sur la crête ou en dehors dans l'**aire de tolérance postérieure**. Il ne doit pas y avoir de dents sur la tubérosité.
 - la **courbe de Spee doit être respectée** assurant des contacts équilibrants de chaque côté en propulsion.

- A la mandibule

Les critères de contrôle sont comparables à ceux appliqués pour la prothèse maxillaire :

- en antérieur, **le pied des incisives est impérativement sur la crête** ; le bord libre est plus ou moins incliné vers l'avant pour compenser la résorption sans jamais aller au delà de l'aplomb du fond de sillon.
- en postérieur, les molaires ne doivent pas dépasser 2/3 du tubercule rétro-molaire. Les dents peuvent être montées sur la crête ou en dedans (aire de Pound) mais jamais en dehors.

- Contrôle de l'occlusion

Placés sur l'articulateur, l'examen de l'occlusion se porte sur le respect du schéma occlusal choisi, le plus souvent l'occlusion bilatéralement équilibrée :

- En occlusion de **relation centrée**, le praticien vérifie la présence de **contacts postérieurs généralisés** (sur les prémolaires et molaires) et l'**absence de contact entre les dents antérieures** (canine- incisives).
- présence de contacts côtés travaillant et non travaillant lors des mouvements de latéralités possible par le respect de la courbe de Wilson.
- contacts antérieurs et postérieurs en propulsion.

Contrôle en présence du patient, maquettes placées en bouche

Une fois les maquettes désinfectées, les contrôles s'adressent successivement à chacune des maquettes et concernent l'occlusion, l'esthétique et la phonétique :

Il convient de révéifier les critères décrits précédemment :

Au maxillaire	A la mandibule
<ul style="list-style-type: none"> -le soutien de lèvre -l'apparence des bords libres -le parallélisme avec la ligne bi pupillaire -le milieu interincisif -la ligne du sourire -la forme et la couleur des dents -tests phonétiques 	<ul style="list-style-type: none"> • le soutien de lèvre • l'apparence des bords libres • le parallélisme avec la ligne bipupillaire • le milieu interincisif • l'affleurement de la lèvre au niveau du dentale • la hauteur des dents postérieures • tests phonétiques • occlusion

Les contrôles sont sous la responsabilité du praticien mais la **validation dépend du patient et de son entourage**.

3.1.6 L'insertion prothétique

Elle représente une **phase très important** et ne doit en aucun cas être considérée comme une simple phase de livraison.

Après avoir supprimer les éventuelles aspérités, la forme et les profils de l'intrados et de l'extrados sont contrôlés en fonction des critères précédemment décrits. Ensuite il s'agira de reproduire point par point la séquence de l'essai fonctionnel. Les prothèses seront appliquées fermement sur la surface d'appui pour découvrir toutes les zones susceptibles de déclencher une douleur. Le praticien vérifiera également **la stabilité de la prothèse**, le patient exécutant des déplacements de la langue, des joues et des lèvres.

L'insertion d'une restauration prothétique adjointe doit impérativement s'accompagner de différents **conseils** qui vont permettre au patient de mieux « intégrer et utiliser » la restauration prothétique.

Ces conseils porteront sur :

- l'esthétique : une nouvelle prothèse entraîne obligatoirement une modification du comportement des lèvres et des joues, la prothèse étant le plus souvent **ressentie** comme **étrange et massive** durant les premiers temps.

- la mastication : la **mastication** avec une nouvelle prothèse est souvent **délicate** et peut s'accompagner de douleur; 6 à 8 semaines étant le temps nécessaire à la langue, aux joues et aux lèvres pour s'habituer aux volumes et formes de la nouvelle prothèse et ainsi acquérir de nouveaux réflexes. Ceux ci vont contribuer au maintien de la prothèse et permettre l'acquisition d'un cycle de mastication harmonieux. Il est nécessaire de rappeler que son efficacité masticatoire est réduite et qu'il est préférable, pour préserver la stabilité de la prothèse, de mastiquer de petits morceaux, de les placer au niveau molaire de manière bilatérale et d'éviter les mouvements d'incision
- la phonation : le patients peuvent éprouver certaines **difficultés phonétiques au début**, temps nécessaire à la langue pour retrouver ses appuis.

3.1.7 Doléances

Une voire plusieurs séances seront bien entendu nécessaires pour enregistrer et résoudre les doléances du patients. Cette étape sera suivie d'une maintenance annuelle.

3.1.8 Conclusion

En conclusion, pour différentes raisons liées à l'âge, à certaines pathologies, à une situation anatomique défavorable, à un problème de budget, les prothèses complètes amovibles constituent parfois une solution incontournable mais la mobilité des prothèses complètes mandibulaires ne permet pas aux patients une vie et une alimentation normale entraînant des répercussions au niveau général ; c'est pourquoi des thérapeutiques implanto-prothétiques sont apparues.

PROTHESE AMOVIBLE COMPLETE D'USAGE :	
+	Expérience antérieure favorable du port d'une prothèse amovible
+	Crête favorable permettant de garantir sustentation et rétention
+	Traitement simple et réversible
+	Faible coût
+	Contre-indication absolue de la chirurgie
-	Impact psychologique négatif
-	Peu de maîtrise de la résorption des crêtes
-	Moindre efficacité fonctionnelle (entraînant l'emploi fréquent de pâtes adhésives en quantités importante, générant ainsi inflammation, crêtes flottantes et résorption osseuse)

3.2 PAR THÉRAPEUTIQUE IMPLANTO-PROTHÉTIQUE

Trois types de thérapeutiques implanto-prothétiques peuvent être retenus pour traiter un édentement complet maxillaires :

- Une **prothèse amovible complète supra-implantaire** (PACSI) : également appelé prothèse à complément de rétention
- Une prothèse fixe implanto-portée
- Bridge complet implanto-porté

La démarche thérapeutique chez l'édenté complet ne fait plus débat aujourd'hui. Elle **début** toujours par la réalisation d'une **prothèse complète** répondant aux critères esthétiques et fonctionnels. Cette prothèse sera très **importante pour l'élaboration du futur plan de traitement**, elle va permettre :

- De **valider le concept occluso-prothétique** retenu pour la réhabilitation et de traiter l'antagoniste sur le plan occlusal ;
- **D'objectiver l'espace prothétique** disponible pour les différents composants chirurgicaux et prothétiques.
- De garantir la continuité et la facilitation du traitement chirurgical et prothétique (guide d'imagerie, guide chirurgical, guide de montage des dents)
- De pré visualiser le résultat esthétique final
- **D'assurer une temporisation plus sûre pour les implants**, car une prothèse répondant au principe d'équilibre est génératrice de moins de micromouvements.

3.2.1 Par prothèse amovible complète supra-implantaire (PACSI)

Face à l'insatisfaction fonctionnelle causée par une prothèse amovible complète conventionnelle, réalité connue de tous et peu appréciée des patients, le consensus international prothétique de Mac Gill (FEINE et al, 2002), prône le recours à l'implantologie comme le **traitement minimum acceptable de l'édentation totale mandibulaire** qui répond aux données acquises de la science actuelle. L'utilisation d'implants améliore la **stabilité et complète la rétention de la prothèse** : l'efficacité masticatoire est accrue, et la résorption osseuse diminue.

D'une manière générale, le nombre de PACSI mandibulaire est beaucoup plus important par rapport au nombre de PACSI maxillaire pour un rapport de 1 pour 10. Ce constat s'explique par le fait qu'en général les PAC maxillaire bien réalisées donnent satisfaction de part une surface d'appui importante. De plus au maxillaire quatre implants au minimum sont nécessaires, ce qui augmente le coût et diminue la demande (STEPHAN et Al., 2003). Il faut noter que le taux de survie des implants supportant une PACSI maxillaire est inférieur à celui des PACSI mandibulaires, l'os maxillaire étant de qualité moindre par rapport à l'os mandibulaire, nécessitant la construction d'une barre implanto-portée.

Impératif

Une prothèse amovible supra implantaire (PACSI) comme son nom l'indique est avant tout une prothèse amovible complète. Ce n'est en aucun cas une prothèse implanto-portée, **les forces** doivent se dissiper **dans la muqueuse et non sur les implants**. Sa conception et sa réalisation sont assujetties aux règles de la prothèse complète « conventionnelle » : une méconnaissance de ces règles ne peut être compensée par la mise en place d'implants.

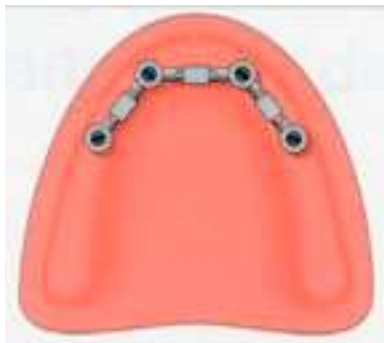Donc le premier impératif est de **réaliser une prothèse dans les règles de l'art**. La stabilisation et une partie de la rétention sont assurées en particulier par un joint périphérique, les 2 implants étant des compléments de rétention particulièrement importants.

Le second impératif concerne **l'analyse de l'antagoniste** : si le patient porte une prothèse amovible complète au maxillaire, s'il a un bridge implanto-porté ou s'il est en denture naturelle les choses seront différentes et vont s'orienter vers des choix thérapeutiques différents. Il s'agira d'éviter la confrontation « du pot de terre contre le pot de fer ». En cas de maxillaire denté, la proprioception en partie présente permet d'utiliser les solutions de PACSI, et dans la même logique la présence d'une prothèse complète face à une PACSI est le cas le plus favorable.

Le choix du **concept occlusal** sera également déterminant, la prothèse la plus faible imposant généralement son concept occlusal.

PACSI au maxillaire

Contrairement à la mandibule, l'exploitation des implants au maxillaire en PACSI repose essentiellement sur des consensus et des exemples cliniques. Les **échecs sont plus nombreux** et la **maintenance plus difficile** même quand la PACSI est bien conçue ce qui explique leur nombre 10 fois moindre que celles mandibulaires.



Solution la plus satisfaisante au maxillaire avec 4 implants ; considéré comme le **minimum thérapeutique au maxillaire**. La longueur minimale des implants doit être de 10 mm. Ceci s'explique par le fait que les implants sont davantage sollicités et la liberté de mouvement de la PACSI est faible. En fonction de la quantité et de la qualité de l'os, le nombre d'implant peut augmenter si les conditions anatomiques le permettent. Mais attention on remarquera qu'un nombre d'implants supérieur à quatre fragmente la forme de la barre et complique fortement le positionnement des parties rétentives si les implants sont trop rapprochés (KIENER et al., 2001).

Les **implants centraux sont positionnés au niveau des incisives latérales ou des canines** en fonction du volume osseux disponible ; les **implants distaux se placent le plus distalement possible**, les cavités sinusiennes limitant leur positionnement.

Les implants doivent être reliés par une barre dont l'orientation doit être idéalement parallèle au plan frontal ; quatre implants prennent la forme d'un trapèze, ils sont symétriques par rapport au plan sagittal médian (MERICSKE-STERN et al, 2001).



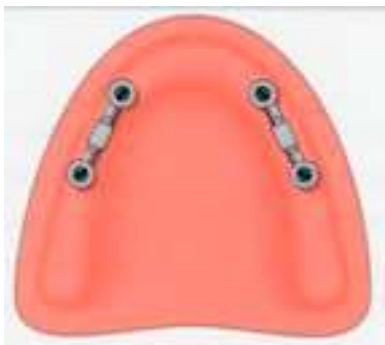Solution qui peut être envisagée également mais attention plus difficile à mettre en place : les implants doivent être parfaitement parallèles car la prothèse tolère 5° de divergence ; au vue de la morphologie des crêtes maxillaires l'acte chirurgical s'avère difficile. Cette situation représente un risque de surcharge lors de l'application de forces latérales.

Remarque : avec des attachements type Locator 20° de divergence sont tolérés.

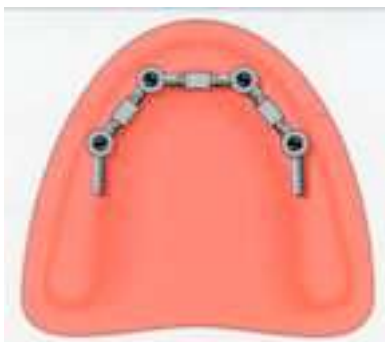- Situations à risques qui doivent être proscrites :



Risque biomécanique : l'os maxillaire étant de moindre densité (GRANJON, LECLERCQ, BERTIN, 2009)



Moins sûre que la solution précédente, celle-ci pourrait tout de même être envisagée : toutefois les forces latérales demeurent moins bien réparties sur les implants. Cette solution est à éviter.



Le risque biomécanique est majoré par les extensions distales préjudiciables aux implants. Les forces occlusales ne se répartissent pas au mieux entre les quatre implants.

A noter que ce système n'élimine pas complètement le palais d'une prothèse amovible complète et nécessite que la prothèse soit **enlevée quotidiennement pour être nettoyée**.

PACSI à la mandibule

❖ Considérations anatomiques et mécaniques

A la suite du consensus de Mac Gill, 2 implants symphysaires retenant une prothèse amovible complète sont devenus le traitement de référence. La rétention est ainsi assurée et autorise un axe de rotation permettant **l'enfoncement de la prothèse dans les zones latérales et postérieures** (KIMOTO et Al., 2009).

Toutefois, si ces implants ont une longueur inférieure à 10 mm, en cas de résorption avancée, il faut augmenter leur nombre.

Chez l'édenté total jeune, où les crêtes ne sont pas entièrement résorbées, les PACSI accélèrent la résorption dans les secteurs postérieurs (DAVIS et al., 1999). En effet, **augmenter le nombre d'implants contribue à préserver une partie de capital osseux**, mais répartit également les forces exercées sur les tissus plus harmonieusement ce qui limite la résorption dans les secteurs postérieurs ; pour exemple, une barre mandibulaire sur quatre implants limite davantage l'appui muqueux et osseux postérieurs, que deux attachements axiaux au niveau des deux canines, où la rotation distale de la PACSI sera amplifiée.

L'analyse de la forme et du volume de l'arcade édentée est un paramètre essentiel qui permet d'anticiper les avantages et les limites de cette thérapeutique et d'en informer le patient. Quels que soient la forme de l'arcade et le système de rétention, une PACSI présentera toujours de petits soulèvements des selles dans les régions postérieures lors de la mastication. S'il persiste de bonnes crêtes positives et si **l'arcade a une forme triangulaire, les mouvements dus à l'axe de rotation seront minimales**. En revanche, si nous sommes en présence d'une crête **plate et de forme rectangulaire**, les implants seront alignés et il sera alors prudent d'avertir le patient des **désagréments liés à l'axe de rotation lors de la mastication**.

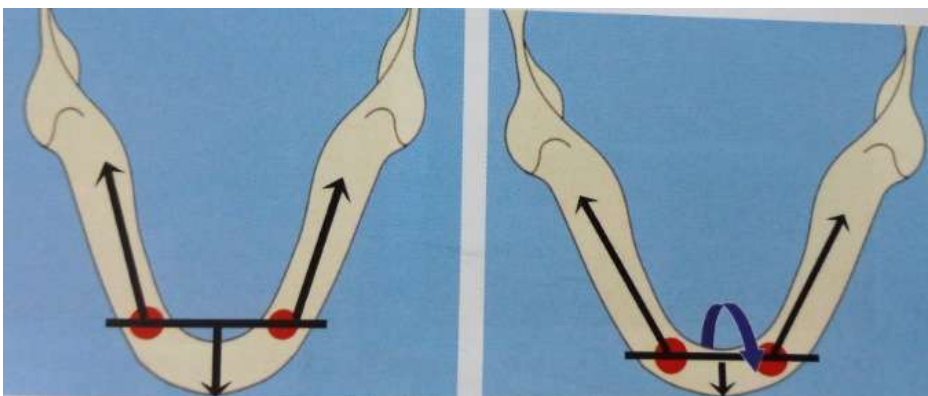


Figure 34: position idéale des implants (à gauche), implants en position antérieure (à droite) qui accentue les mouvements de rotation.

La **présence ou non d'un vestibule est aussi un élément important dans la stabilité de la prothèse dans le sens antéro-postérieur**. On aborde ici un volet essentiel dans la relation praticien/patient et de la notion de succès thérapeutique : il est important de prévenir le patient de ce qui va se passer.

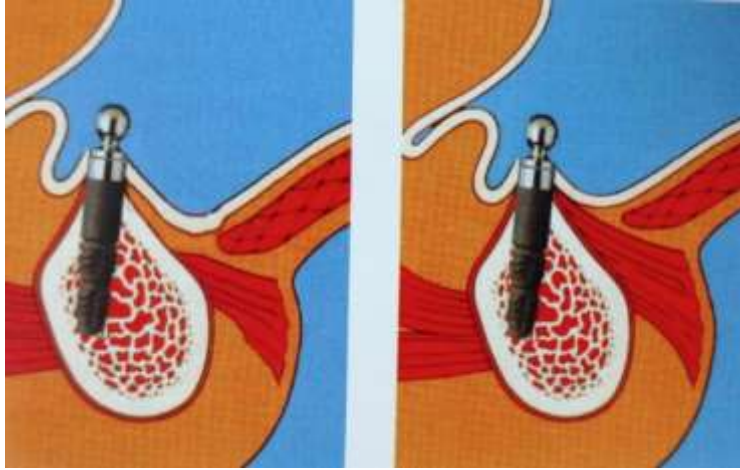
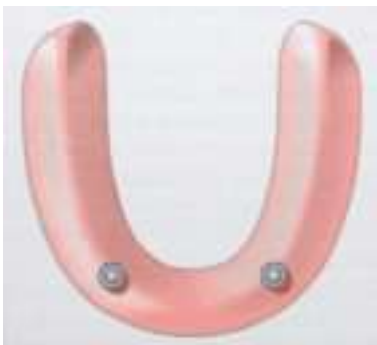

Figure 35: La présence d'un vestibule (à gauche) diminue le mouvement de bascule, et la muqueuse adhérente protège les implants des tractions musculaires.

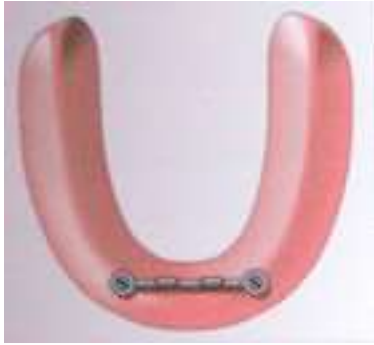❖ Positionnement implantaire à la mandibule en PACSI

Il existe **plusieurs cas favorables à la mandibule contrairement au maxillaire** : le système d'attache dicte la position souhaitée des implants :

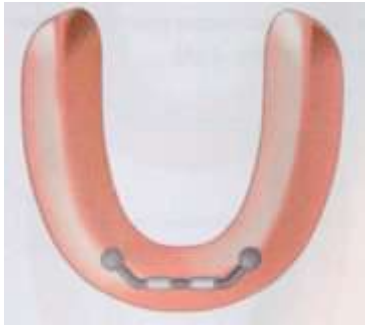- Dans le cadre d'attachements axiaux, les implants peuvent être rapprochés ; l'implantologiste doit tenir compte du diamètre de la partie femelle dans la PACSI soit 5 à 6 mm.
- Si **trois implants sont posés ils doivent être alignés**, cette situation est donc rare car l'arcade mandibulaire ne propose que rarement une crête rectiligne dans la région antérieure suffisamment étendue
- Si **quatre implants sont posés, le parallélisme est de rigueur**. Les quatre implants prennent la forme d'un trapèze, ils sont symétriques par rapport au plan sagittal médian.



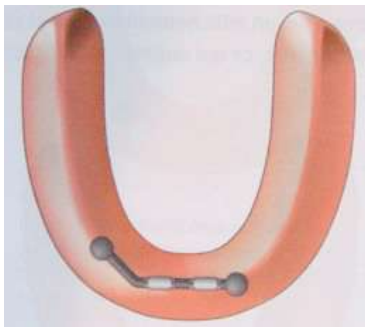Solution biomécanique la plus favorable en PACSI mandibulaire : deux implants symétriques par rapport au plan sagittal médian, recouverts de deux attachements boules.



Autre solution envisageable : barre rectiligne autorisant un jeu angulaire et un léger jeu axial. La barre ne doit pas déformer le volume de la PACSI



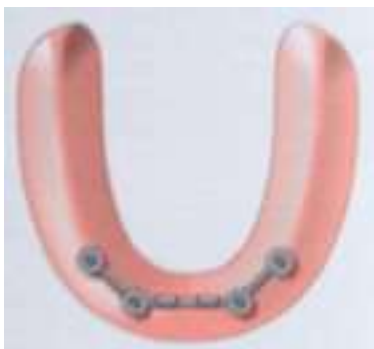Les implants symétriques se situent au niveau des prémolaires ou des canines sur une arcade en V. Les extrémités de la barre sont repliées dans le plan horizontal. Par rapport à deux attachements axiaux les forces de rétention seront augmentées ; mais les replis ne doivent pas être trop long : plus la portance augmente et plus les forces seront néfastes pour les implants.



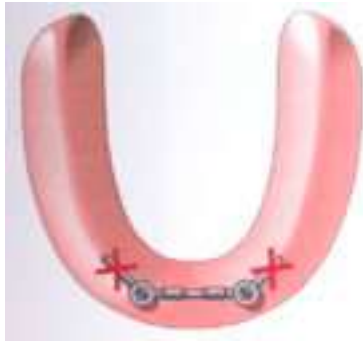Les implants sont asymétriques ; une seule des extrémités est repliée horizontalement ; la barre conserve une partie rétentive favorable biomécaniquement.



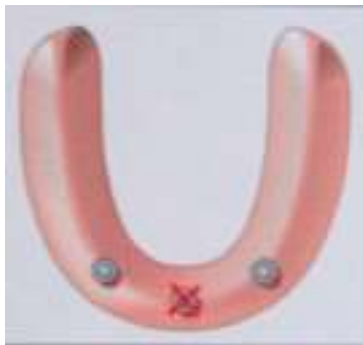L'utilisation d'attachements axiaux dans cette situation exige un parallélisme des quatre implants.



L'espace disponible entre les implants impose le placement de deux cavaliers entre les deux implants centraux. L'appui muqueux diminue du fait de la réduction des aires de sustentation.

Situations à risques qui doivent être proscrites

Extension distale de la barre représentant un risque de fracture des extensions, des composants du système d'attache ou de la PACSI.



Trois attachements axiaux placés sur trois implants non alignés. Le jeu angulaire est impossible, l'implant central sera sollicité de manière trop importante et l'usure de son système d'attache sera prématurée.

Les systèmes de rétention

La plupart du temps il sera prudent de vérifier, au stade de l'étude pré-implantaire, que l'espace prothétique est suffisant pour accueillir l'ensemble des structures nécessaires (prothèse+ système de rétention). Des systèmes de rétention supra-implantaires nombreux et variés sont proposés sur le marché.

On peut les classer en **4 groupes** :

- **Les barres de rétention et les attachements unitaires** sont les systèmes les plus **efficaces** : la satisfaction des patients sur l'efficacité de ces systèmes n'est plus à démontrer. La valeur rétentive d'un attachement axial (sphérique ou boules, et unitaire de types Locator) est moindre par rapport à un cavalier sur une barre.
- Les **systèmes à aimants** sont quand à eux à proscrire : ils se corrodent, perdent leur efficacité avec le temps, et sont davantage rétenteurs de plaque dentaire que les autres systèmes.
- Il existe un autre système d'attachement, le **système télescope** (LALLOZ et all, 2010). Ce dernier est très développé en Allemagne. Sa rigidité ne tolère aucune liberté de mouvement à la PACSI ; de plus le manque de recul clinique est beaucoup moindre que les autres systèmes.

La barre (AMZALAG, 2000):

Elle permet de réunir les implants, sur lesquels viennent se loger les cavaliers et présente l'**intérêt de réunir des implants aux axes parfois divergents** et de **maintenir la possibilité de l'enfoncement postérieur de la prothèse**.

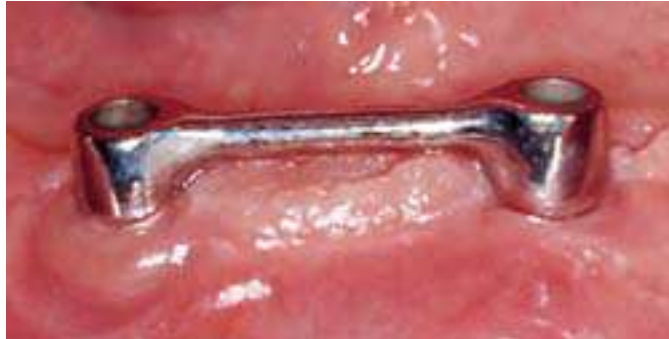

Figure 36: Barre supra implantaire

Un des **inconvéniens majeurs** de la barre est la gestion de **deux types de comportement tissulaire** : une **dépressibilité tissulaire** muqueuse bien éloignée de la presque **ankylose implantaire**. La technique d'empreinte devra en tenir compte car il n'y aura pas d'appui ostéo-muqueux dans la partie antérieure.

La **rétenion** de la PACSI s'effectue :

- par des **cavaliers courts ou longs** (ou gouttières), en métal ou en plastique. Ces derniers n'offrent pas de jeu au niveau de la connexion avec la barre.
- par des **boutons pressions** (attachements similaires aux attachements axiaux) incorporés dans la barre.

Selon la section des barres, les matrices ou cavaliers assurent deux types de liaisons : soit rigide, soit articulée (appréciant la dépressibilité muqueuse).



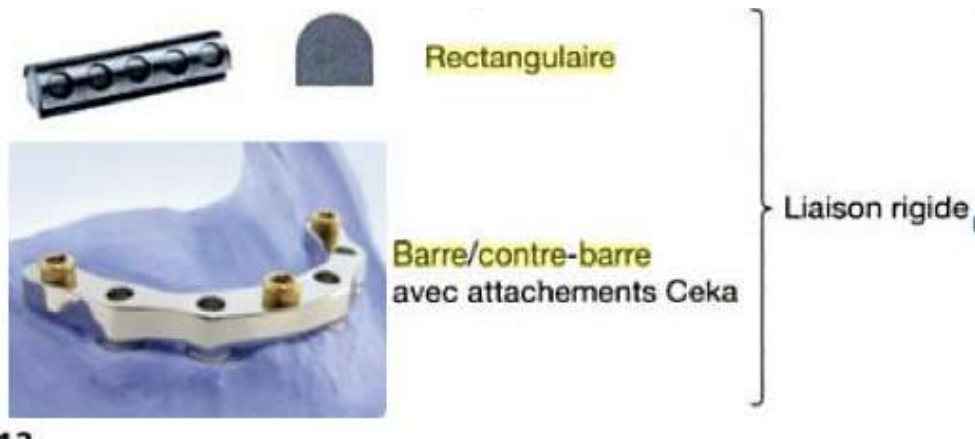

Figure 37 : 4 profils de barres sont principalement décrits : section ronde, section ovoïde, section rectangulaire, barre/contre barre avec attachements axiaux

Le choix d'un attachement à liaison articulée impose moins de contraintes biomécaniques aux implants. Les barres/ contre-barres et les barres rectangulaires s'opposent à tous mouvements de la PACSI. Ainsi leurs indications restent limitées à des prothèses amovibles totalement supportées par le système implantaire ; la sustentation muqueuse n'existe pas. Les barres à section ronde et ovale peuvent être utilisées dans toutes les situations car elles respectent les mouvements de la PACSI et la sustentation est assurée par un appui ostéo-fibro-muco-porté.




Figure 38 : La barre ronde offre la possibilité d'une translation verticale et d'une rotation sagittale

La réalisation de la barre entraîne quelques conséquences :

- la **nécessité d'une hauteur prothétique suffisante** pour loger la base et des dents prothétiques ainsi que 8 à 9 mm minimum pour la barre et le cavalier. A noter qu'un espacement de plus de 15 mm fragiliserait la barre (RIGNON BRET, 2008),
- l'obligation de renforcer la base prothétique (structure métallique),
- un temps de réalisation plus long et un coût plus élevé par rapport à d'autres systèmes
- le remplacement des cavaliers ainsi que le rebasage restent délicats,
- l'hygiène reste difficile pour beaucoup de personnes âgées.

Les attachements sphériques (ASSEMAT-TESSANDIER, 2000)

Ils se présentent comme des **liaisons mécaniques, une partie mâle s'emboitant dans une partie femelle**. Le plus souvent, la partie mâle est solidaire du pilier implantaire et la partie femelle est

incluse dans l'intrados de la résine prothétique. Ils ne relient pas les implants entre eux et nécessitent d'avoir un **vrai parallélisme entre les implants** quelle que soit la forme de l'arcade.

Ils laissent persister un axe de rotation si les implants sont alignés et dans les cas de crêtes défavorables il y a toujours l'existence de mouvements des selles postérieures désagréables pour le patient. Toutefois, si les implants peuvent être en place des anciennes canines avec une arcade ogivale, il est possible d'avoir une bonne stabilité. La **hauteur nécessaire pour loger ce type d'attachement est moindre (environ 6 à 7mm)**. Il est intéressant de retrouver un maximum d'appui ostéo-muqueux mais il est souvent **indispensable de renforcer la base prothétique** (grille métallique, par exemple) pour éviter les fractures de la base.

Lors de la dépose de l'appareil, les attachements sphériques sont désagréables en bouche.

Le rebasage se pratique de manière « classique » et le remplacement des parties rétentrices, facile, peut se réaliser au fauteuil.

L'hygiène est aisée.

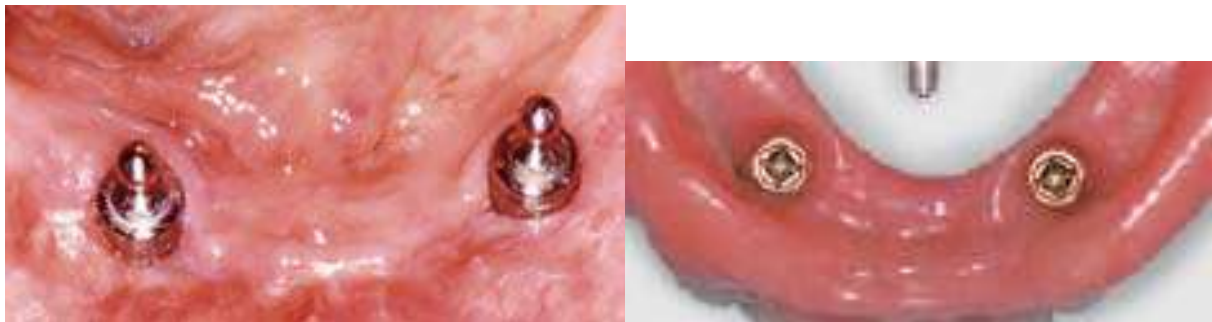

Figure 39 : Attachements axiaux sphériques type bouton-pression (DalboPlus)

Les attachements Locator (SCHITTLY, RUSSE, HALFIAN, 2008)

Les piliers Locator ne relient pas les implants. **Leur mécanisme repose sur la force de friction directe entre les parties mâle et femelle, obtenue par des attaches en plastique, non activables.**

Ils permettent un **rattrapage d'axe entre les implants pouvant aller jusqu'à 40°**. Leur forme permet de diminuer l'axe de rotation inter-implant. Toutefois la possibilité de soulèvement des selles postérieures existe, même minime.

La mise en place est simple.

A l'heure actuelle, la **hauteur de ces attachements est la plus petite du marché : entre 2,5 à 5,5mm**. Toutefois, le **diamètre important (environ 5mm)** est un inconvénient dans certains cas.

Quand la prothèse est déposée, les piliers en bouche ne sont pas agressifs (comparés aux attachements sphériques). **L'hygiène et la maintenance** sont particulièrement **aisées**, le changement des cupules de rétention qui s'effectue rarement est très facile. Cela semble être à l'heure actuelle le système le plus simple et le plus efficace.

Tous ces systèmes de rétention peuvent se placer soit en bouche sous contrôle occlusal, soit au laboratoire de prothèses après une technique d'empreinte utilisant des transferts.

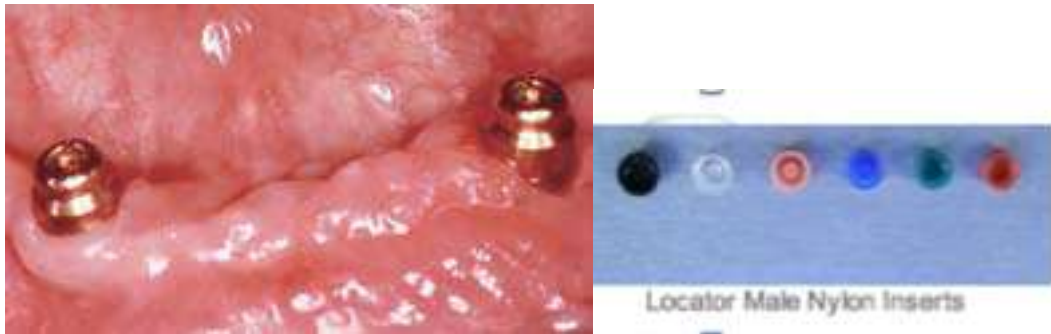

Figure 40 : Attachements Locator

En PACSI, il est indispensable de choisir des systèmes implantaires qui disposent d'analogues du pilier implantaire et qui offrent différentes hauteurs de piliers car la fibro-muqueuse de la crête édentée a une épaisseur variable et les implants sont plus ou moins enfouis par rapport au sommet de la crête osseuse lors de la chirurgie

Le schéma occlusal

Dans ce domaine, la dentisterie fondée par la preuve n'existe pas. Les auteurs proposent leurs expériences dans les différents articles (FROMENTIN, 1997).

Le schéma occlusal choisi va se heurter, comme en prothèse conventionnelle, à la présence de dents naturelles ou reconstruites sur des piliers dentaires ou implantaires. Classiquement, quand il y a une prothèse complète face à un autre type de prothèse ou face à des dents naturelles, le **concept occlusal choisi est celui de la prothèse la plus « faible »** soit, dans le cas présent, l'occlusion bilatéralement équilibrée puisqu'il est question d'une PACSI mandibulaire.

Mais dans le cas où il y a présence de dents naturelles au maxillaire, l'établissement d'une occlusion bilatéralement équilibrée (pas de contact entre les 6 dents antérieures maxillaires et mandibulaires et des contacts de la majorité des dents cuspidées lors de tous les mouvements) entraîne la correction du plan d'occlusion et donc de certaines dents. De plus, n'existe-t-il pas un risque d'égression du bloc antérieur persistant ?

Si en revanche, on établit des contacts entre les dents maxillaires et les dents prothétiques de la PACSI, il sera difficile de créer une occlusion équilibrante pour la PACSI et cette dernière sera soumise alors aux mouvements de rotation (sous l'effet du guide antérieur non stabilisé) avec casse de l'appareil, blessures...

Si au maxillaire, il y a une prothèse uniquement implanto-portée, l'absence de proprioception va solliciter les structures antagonistes. Il ne faudra peut-être pas réaliser de PACSI et proposer une prothèse fixe sur implant.

Heureusement bien souvent intervient la physiologie du patient : force musculaire, faculté d'adaptation, type de mastication... qui permet certains compromis.

Il est essentiel de vérifier que le patient ne présente aucune pathologie des articulations temporo-mandibulaires avant la réalisation de la prothèse d'usage.

La prise en compte des déterminants postérieurs, le montage sur articulateur, l'analyse de la muqueuse et de la musculature sont autant d'éléments à appréhender impérativement.

Donc, un des paramètres de la pérennité de l'ostéo-intégration et du succès prothétique est lié en partie à la manière dont les contacts entre les arcades antagonistes seront construits. Pour l'instant, aucune règle ne permet de régler les différents cas et il est nécessaire d'avoir une réflexion poussée pour proposer la répartition des charges la plus adaptée.

Conclusion

La prothèse amovible complète à rétention implantaire reste un traitement de choix quand l'indication de ce type de traitement est bien posée. Pour cela, il est essentiel de procéder à une analyse pré-prothétique pré-implantaire comprenant l'examen minutieux des surfaces d'appui et une validation du projet prothétique avec un montage prospectif testé. Ces éléments sont déterminants dans le succès de cette thérapeutique. C'est le projet prothétique finalisé qui guide la mise en place des implants.

Le paradoxe de cette thérapeutique est qu'elle ne peut pas être recommandée dans les cas les plus défavorables (en particulier le manque de muqueuse adhérente) alors que ces patients en ont le plus besoin.

L'information du **patient** est une garantie d'une prise en charge thérapeutique de qualité et du succès prothétique. Il devra être **éclairé sur les avantages mais aussi sur les limites de ce type de traitement.**

3.2.2 Par prothèse fixe implanto-portée

Face à un édentement complet, la prothèse fixée implanto-portée est aujourd'hui notre « **gold standard** ». Néanmoins, cette prothèse ne revêt pas qu'une expression clinique. Différents types de prothèse fixée sont à notre disposition en fonction du défaut laissé par la perte des dents et du volume osseux :

Prothèse fixée dite « hybride » ou bridge sur pilotis

En cas de résorption moyenne ou importante, il convient de réaliser des prothèses dites « sur pilotis », selon la description faite par BRANEMARK. Il s'agit de prothèses fixes, hybrides entre une prothèse amovible classique et une prothèse fixe de grande étendue **fixée sur un minimum de 6 implants au maxillaire d'au moins 10 mm (idéalement 8) et 5 à 6 implants à la mandibule**. Elles sont transvissées sur des piliers prothétiques standards ou directement sur des implants.

C'est le système de **référence en implantologie** depuis les années 1970 par la qualité et la quantité des recherches scientifiques développées pour son étude et sa mise au point. C'est le seul système implantaire qui présente un recul de plus de 50 ans pour le traitement des édentements complets.

Pouvant supporter de la fausse gencive, ce type de prothèse pourra satisfaire aux exigences esthétiques particulières.

- Historique

Les premières prothèses réalisées par Brånemark à la fin des **années soixante**, ont représenté une véritable révolution thérapeutique. Les implants, placés pour des raisons anatomiques dans la partie antérieure du maxillaire concerné, servaient après 6 mois de mise en nourrice de support à la réalisation d'une prothèse fixée à armature en or sur laquelle étaient montées des dents en résine englobées dans une fausse gencive. Cette thérapeutique avait pour objectif d'imiter au mieux la nature.

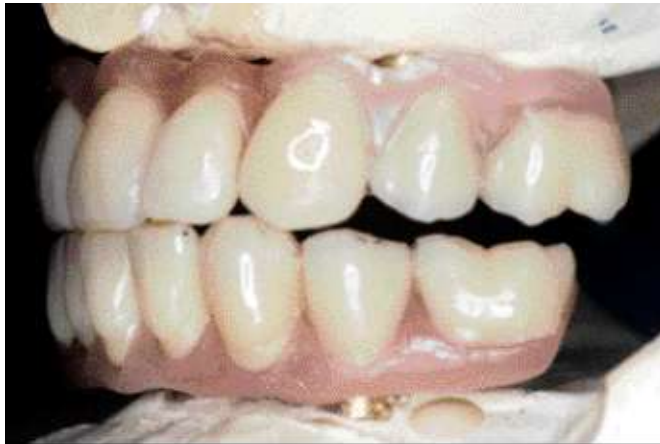

Figure 41: Edentement bi-maxillaire reconstruit à l'aide de 2 prothèses sur pilotis de Brånemark

Mais si les résultats sont au rendez-vous, le protocole est long voire fastidieux. L'inconvénient majeur résidait dans le faible nombre de dents prothétiques du bridge (10 dents) ce qui peut être à l'origine de problèmes occlusaux (manque de calage des molaires mandibulaires), fonctionnels (mastication altérée car antérieure) et esthétiques (creusement des joues).

Le **concept du bridge «ad modum Brånemark»** conserve toutefois un **intérêt scientifique** évident et a servi base de réflexion à propos du traitement de l'édentement total.

Ainsi ce type de réhabilitation a connu de **multiples évolutions au cours des dernières années**, qui ont porté, tant sur les composants prothétiques (techniques de CFAO), que sur les conditions de réalisation prothétique (mise en fonction immédiate ou anticipée) pour alléger les traitements.

Validation de la passivité par clé de vérification en plâtre :

L'obtention d'une passivité la plus parfaite possible de l'armature est **indispensable pour limiter** l'apparition de complications prothétiques : **dévisage, fracture de vis, fracture de l'armature ou fracture du matériau cosmétique**. Un manque de passivité peut également être à l'origine d'une **perte d'ostéo-intégration**. Il convient de signaler que plus la prothèse est étendue, plus cette passivité est difficile à obtenir.

Les méthodes par usinage sont capables de délivrer des armatures sans déformation, résistantes et passives. Pour les méthodes plus conventionnelles réalisées en cire perdue, des techniques sont apparues (CrescoTi Precision™) pour permettent la réalisation d'armatures passives en titane. La correction de la distorsion est réalisée par section horizontale de la partie apicale de l'armature

coulée suivie d'une soudure laser où la partie coronaire de l'armature est assemblée à un nouveau cylindre de titane pré-usiné (BRINCAT et al, 2011).

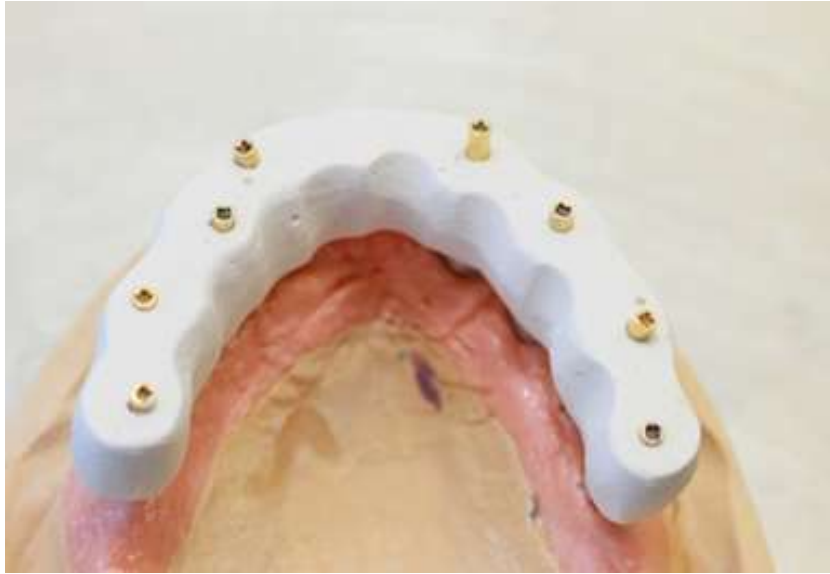

Figure 42 : Clé de vérification de la passivité en plâtre

Conception et fabrication de la barre :

Plusieurs solutions sont disponibles pour la réalisation de l'armature transvissée :

- La **CFAO** semble être la plus pertinente. Le maître modèle, qui a été validé par une clé en plâtre, est scanné seul, puis avec son montage directeur. Après acquisitions des données, la barre va être modélisée virtuellement pour venir s'inscrire dans le couloir prothétique. L'image est ensuite envoyée pour être usinée dans un centre spécialisé. Cette technique a pour avantage de nous affranchir de toute gestion métallurgique avec ses problèmes liés aux coefficients de dilatation thermique qui peuvent pénaliser la passivité de la barre.
- L'alternative du « copy milling » est aussi envisageable. **L'armature est réalisée en résine chémo-polymérisable ou cire photo-polymérisable** dans le respect du montage directeur. Cette armature est **ensuite scannée puis usinée**.
- La technique « conventionnelle » qui consiste à **couler une armature de façon sectorielle pour être ensuite brasée**, pour répondre à des critères de passivité. Si cette technique, vieille de plusieurs siècles, est aujourd'hui bien maîtrisée pour réaliser des pièces prothétiques de faibles étendues, elle devient problématique pour réaliser des pièces plus grandes. Les déformations qui apparaissent lors du refroidissement de l'alliage métallique aboutissent à des imprécisions qui rendent l'adaptation de l'armature en bouche très délicate.

Enfin, les techniques de collage, soudure...

Le **matériau titane** avec sa faible densité et sa biocompatibilité est généralement le matériau de choix pour l'armature de prothèse fixée. En effet, la difficulté de quelques divergences d'axes et une

prothèse réaliser sur des piliers intermédiaires contre indique une base zircone céramisée.

Remontage des dents

Une **clé du montage directeur permet de remonter le secteur antérieur** en respectant la position initiale de celui ci. Les dents pluricuspidées sont également replacées selon les mêmes critères occlusaux. Il peut être nécessaire d'éviter à minima certaines dents afin d'autoriser le passage des vis, les implants se trouvant, idéalement à l'aplomb du couloir prothétique. Suivant le type de rétention mécanique de la barre, ergots métalliques ou pertuis, indispensables au soutien de la base résine, des meulages sélectifs peuvent s'avérer incontournables en regard du pied des dents prothétiques ou des ergots. En cas d'utilisation de dents composites, il faut rester très prudent face aux situations d'évidement important par rapport à l'adhésion de ces dents avec la base résine ainsi que la gestion de l'occlusion. Par précaution, certaines situations incitent à utiliser des dents résine.

Exemple « d'armature réalisé en cire »

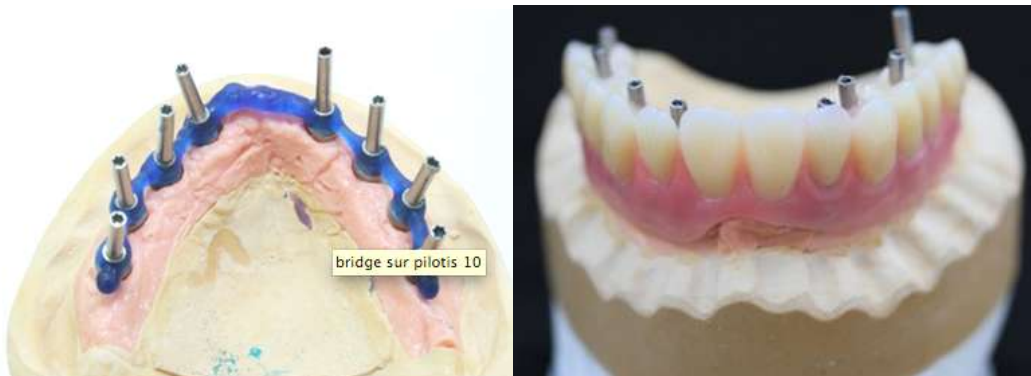
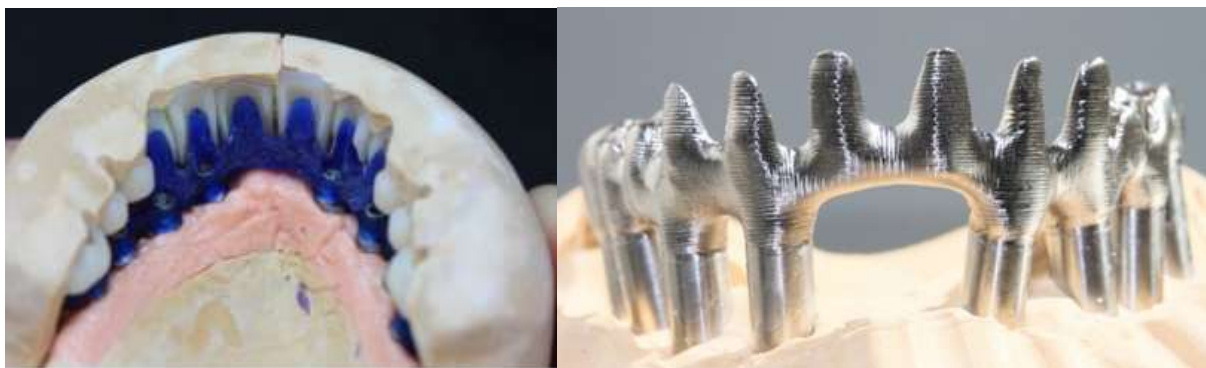

Figure 43 : préparation d'une résine base transvissée

Montage des dents sur cire et base dure transvissée



Contrôle de l'armature en cire terminée avec la clé de montage

Vérification de l'armature terminée après scannage et fabrication

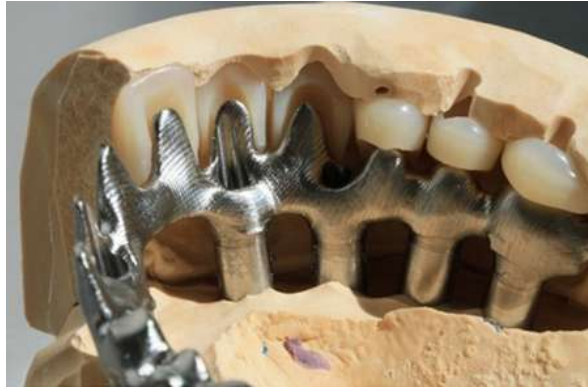


Figure 44 : Cosmétique de l'armature

Essayage en bouche de la barre avec les dents ajustées

Il s'agit de **valider le montage des dents en cire sur barre avant la polymérisation**. Essentielle, cette étape va nous permettre de valider toutes les précédentes étapes et surtout **d'essayer le dispositif à l'aide de la barre**. Il conviendra de reprendre tous les critères esthétiques et fonctionnels vu précédemment, et de les valider avec le patient, avant d'envisager la finition.

Polymérisation

Après validation clinique, le dispositif supra-implanto-prothétique est polymérisé. **L'injection, la coulée ou la pressée sont possibles.**

Contrôle et optimisation occluso prothétique

Après démouflage, l'ensemble est remis sur articulateur pour procéder à **l'équilibration** immédiate. La dimension verticale est contrôlée ainsi que les occlusions centrée et excentrée.

Polissage et lustrage

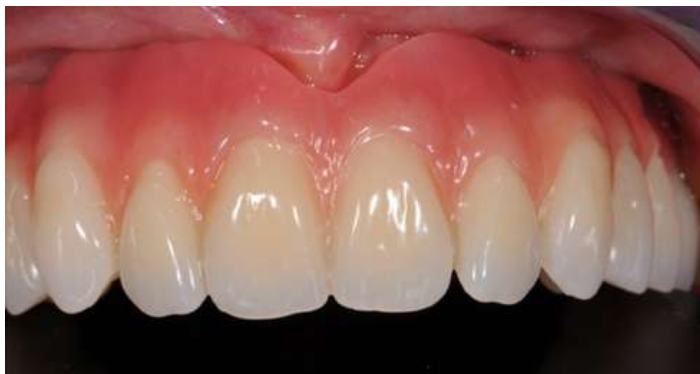

Figure 45 : Vue en bouche une fois la prothèse terminée

Devant la complexité de ce type de réhabilitation et afin d'optimiser les nombreuses séquences du traitement, un **maximum de communication entre le chirurgien dentiste prothésiste,**

le prothésiste dentaire et le chirurgien dentiste implantologiste est préconisé afin d'optimiser le résultat recherché. L'ouverture d'espace d'accès prophylactique ne doit pas interférer sur la phonation. La maintenance de l'environnement occluso-implantaire, étayée par un consentement éclairé, nécessite une constante attention.

Prothèse All-on-4

A la **mandibule**, le **problème**, dans le cas d'une arcade de forme carrée où les **foramens mentonniers** sont très souvent en **position antérieure**, qui conduit à un quasi-alignement des implants dans le plan horizontal, les extensions distales sont très réduites voir impossibles. De plus il arrive que sur son trajet, le canal dentaire effectue une boucle antérieure en avant du foramen mentonnier.

Au **maxillaire** ces problèmes se posent lorsque les **sinus** sont très volumineux ou qu'il existe une importante résorption.

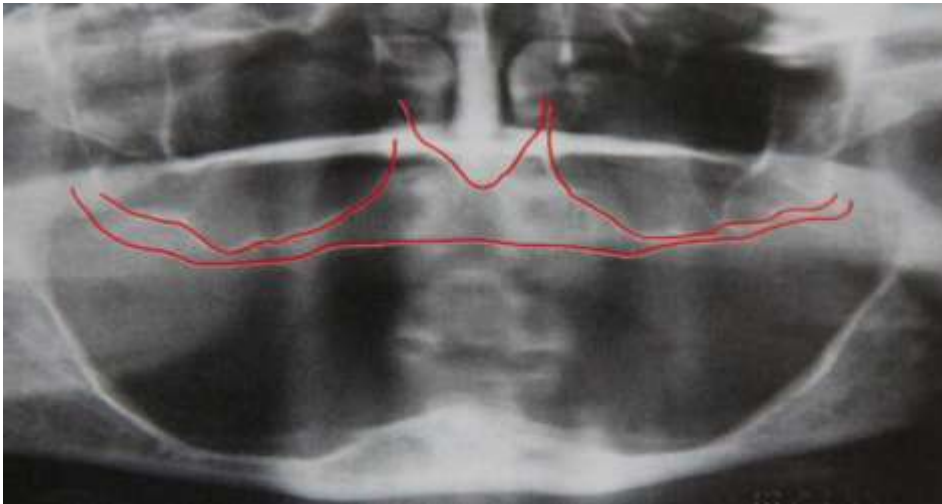


Figure 46 : *Le placement d'implant en postérieur est limité par les extensions antérieures du sinus*

Pour **éviter les obstacles anatomiques** contre-indiquant parfois toute chirurgie implantaire (au maxillaire, le sinus, et à la mandibule, le nerf mandibulaire) et pallier aux inconvénients des chirurgies pré-implantaires (élevations de sinus, greffes osseuses), Paolo Malo a inventé son concept de réhabilitation prothétique, le All-on-4, **concept prothétique basé sur la pose de quatre implants, au maxillaire, ou à la mandibule, qui supportent un bridge complet transvissé sur pilotis.**

Les quatre implants sont répartis comme suit : **deux implants antérieurs droits, et deux implants postérieurs angulés à 45°**. Une prothèse transitoire est mise en charge de manière immédiate.

Le but est de simplifier au maximum le protocole habituel de traitement. Ce protocole repose sur plusieurs principes :

- L'utilisation d'implants longs.
- L'inclinaison, en direction postérieure, des deux implants distaux permet un gain important en terme de portée prothétique.

- L'espacement des implants entre eux est plus favorable et le nombre de cantilevers est réduit.
- Le positionnement des implants est dicté par les exigences prothétiques.
- L'implant suit une structure osseuse dense (la paroi antérieure du sinus maxillaire) et atteint un volume osseux plus dense dans la région maxillaire antérieure, d'où une meilleure stabilité primaire permettant une mise en charge immédiate.
- Les analyses réalisées en recourant à la méthode des éléments finis montrent qu'au plan biomécanique (stress coronaire), les implants distaux inclinés et solidarités donnent de meilleurs résultats que les implants axiaux avec extensions distales.
- La réunion des implants par une prothèse complète fixe permet de compenser l'inclinaison des implants et assure une contention nécessaire à leur ostéo-intégration.

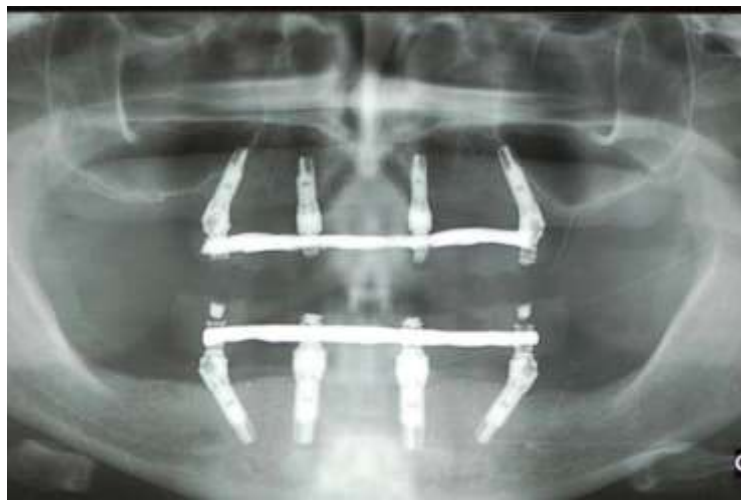


Figure 47 : *Panoramique de contrôle après pose d'un All on-four maxillaire et mandibulaire*

L'inclinaison des implants postérieurs permet à la restauration finale de posséder **12 dents, avec une extension distale** (de la taille d'une molaire) (MALO, 2003), et permet également une distance inter-implants favorable, cela sans compromettre le devenir positif à moyen terme.

Malò décrit plusieurs intérêts à la réhabilitation totale par le concept du All-on-4 :

- Éviter les greffes osseuses.
- Obtenir un excellent taux de succès.
- Viser une esthétique réussie.
- Assurer une bonne fonction.
- Avoir une maintenance assez aisée.
- Permettre au patient d'avoir immédiatement une nouvelle dentition.

Il présente néanmoins un **inconvéniént majeur : le manque de recul clinique.**

Bridge complet sur implant

Ce type de réhabilitation reste la meilleure option thérapeutique car elle se **rapproche** le plus possible d'une **situation naturelle**, les dents prothétiques donnant l'illusion d'émerger de la muqueuse gingivale. Elle est à **réserver aux situations cliniques favorables présentant une faible résorption, des relations entre les arcades favorables**, les implants pouvant être placés exactement en regard des dents prothétiques. Elle nécessite la pose de 6 à 8 implants suivant les cas. Si l'on utilise 6 implants, ceux-ci doivent être de longueur standard (supérieure à 10 mm de longueur et minimum 4 mm de diamètre). Dans la plupart des cas, il faut en prévoir un plus grand nombre dans le plan de traitement, en particulier si la denture antagoniste est composée de dents naturelles ou d'une prothèse fixée.

La prothèse sera alors une prothèse fixée classique à infrastructure métal-céramique classique ; **transvissée ou scellée** sur des éléments intermédiaires.

Le praticien viendra fixer les céramiques par l'intermédiaire de faux moignons.


Cette technique n'est indiquée que dans certains cas. En effet, si la résorption des maxillaires est trop importante, et afin d'éviter des dents trop longues, il sera nécessaire de passer par une prothèse avec fausse gencive. De plus, Un soutien approprié des lèvres et un résultat esthétique et phonétique satisfaisant sont difficiles à obtenir en présence d'un volume osseux inadéquat. L'entretien pour le patient est similaire à des dents naturelles.

La gestion d'un décalage inter arcades est impossible à réaliser avec ce type de prothèse. Elle offre l'avantage d'être fixe sans palais, mais l'hygiène est parfois limitée et le démontage difficile pour le praticien en cas de ré-intervention.

3.2.3 Conclusion

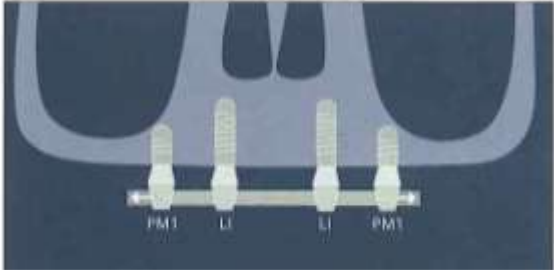
Options implanto-prothétiques amovibles et fixes pour le maxillaire édenté

PROTHÈSES AMOVIBLES




M1 C C M1

4 implants séparés avec ancrages locator ou couronnes télescopiques



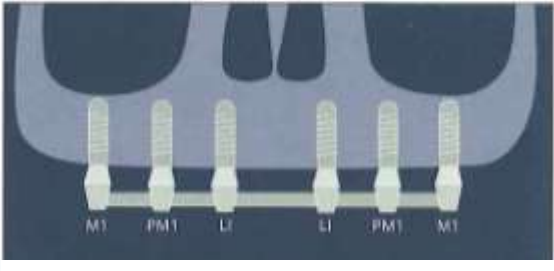
PM1 LI LI PM1

Barre sur 4 implants solidarisés



M1 PM1 LI LI PM1 M1

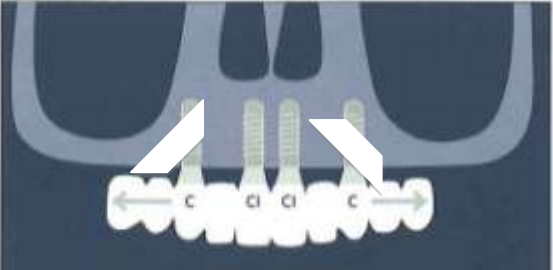
6 implants séparés avec ancrage Locator ou couronnes télescopiques



M1 PM1 LI LI PM1 M1

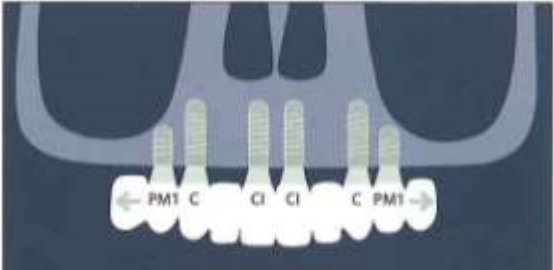
Barres sur 6 implants solidarisés

PROTHÈSES FIXES



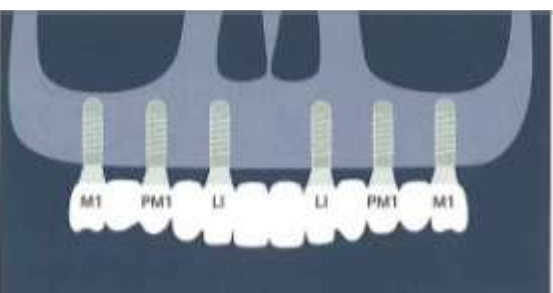
C CI CI C

Prothèse complète sur 4 implants (type « all on four ») antérieurs avec cantilevers distaux d'une unité



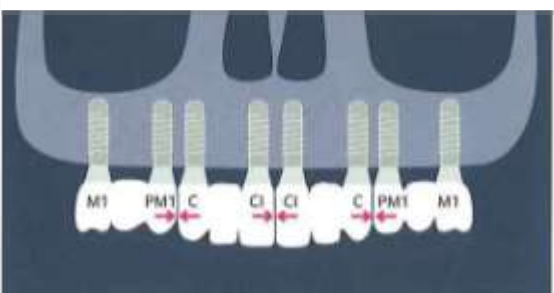
PM1 C CI CI C PM1

Prothèse complète sur six implants antérieurs avec cantilevers distaux d'une unité des deux côtés



M1 PM1 LI LI PM1 M1

Prothèse complète sur six implants antéropostérieurs



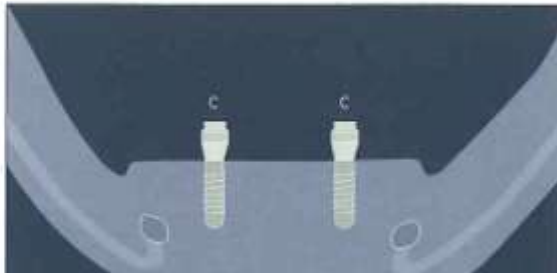
M1 PM1 C CI CI C PM1 M1

Prothèse complète sur huit implants antéropostérieurs


-- : cantilever, --> : zone de segmentation

Options implanto-prothétiques amovibles et fixes pour la mandibule édentée

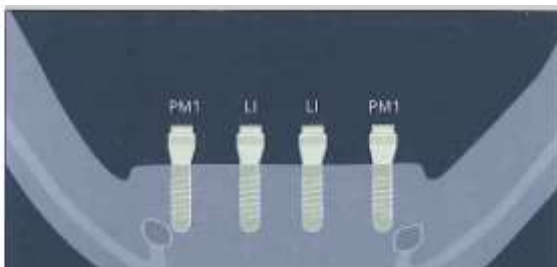
PROTHÈSES AMOVIBLES




2 implants séparés avec ancrages sphériques ou locator



Barre sur deux implants solidarisés

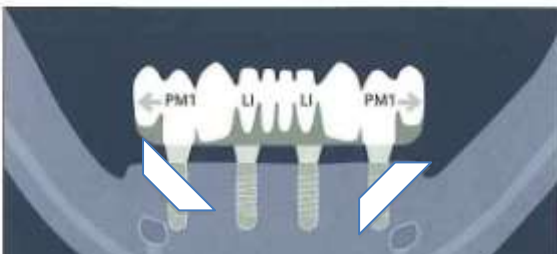


4 implants séparés avec ancrages locator ou couronnes télescopiques

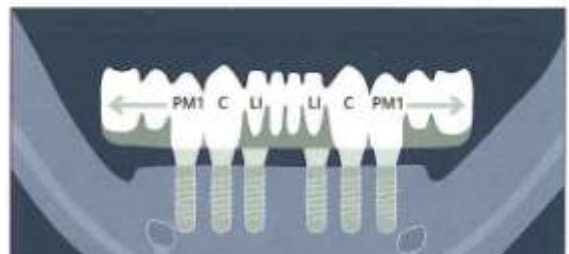


Barres sur 4 implants solidarisés

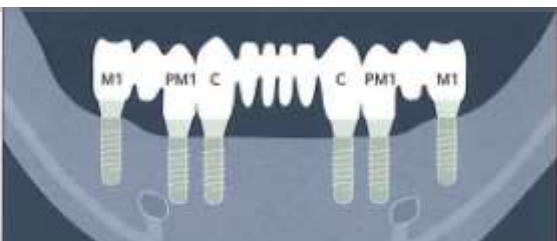
PROTHÈSES FIXES



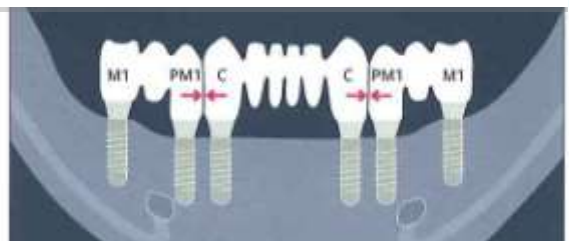Prothèse complète sur quatre implants (type « all on four » avec un cantilever distal)



Prothèse complète sur 5 à 6 implants antérieurs avec cantilevers distaux pouvant aller jusqu'à 2 unités de chaque côté



Prothèse complète sur 6 implants antéropostérieurs d'une pièce



Prothèse complète sur 6 implants antéropostérieurs, segmentée en 3 prothèses fixes

C : canine, PM1 : première prémolaire, LI : incisive latérale, CI : incisive centrale, M1 : première molaire, — : segment de barre facultatif, ← : cantilever, ↔ : zone de segmentation

4. Élaboration du projet prothétique

Avec l'allongement de la vie humaine, l'édentement se déplace vers un âge de plus en plus avancé. L'âge moyen des patients augmentant, de nouvelles difficultés apparaissent :

- les bases osseuses sont de plus en plus résorbées
- relations intermaxillaires de plus en plus fluctuantes
- l'état de sénescence de certains patients rend difficile la réalisation des thérapeutiques prothétiques.

Dans ces conditions, les thérapeutiques classiques par prothèses sont souvent décevantes. Deux options sont possibles avec les techniques implantaire :

- l'implant comme moyen complémentaire de rétention de la prothèse amovible complète.
- l'implant support exclusif d'une prothèse fixe

4.1 PRÉALABLE À L'ÉLABORATION DU PROJET PROTHÉTIQUE

Face à un tel **défi qu'est la réhabilitation de l'édenté complet**, Il est essentiel d'obtenir une excellente collaboration entre le praticien implantologiste, le praticien réalisant la partie prothétique de la réhabilitation du patient et le prothésiste de laboratoire. En effet, les **restaurations prothétiques doivent s'intégrer** totalement dans les particularités du **cadre facial**, et ce afin de répondre aux **exigences fonctionnelles et esthétiques** des données acquises de la science. Ce concept global sous-entend une intégration morphologique, biologique, fonctionnelle et esthétique. D'autre part, le prothésiste de laboratoire joue un rôle primordial dans la réalisation des prothèses transitoires et d'usage.

4.2 LA BONNE INDICATION

Face à au traitement par prothèse complète, **différentes situations peuvent justifier le recours aux implants** dentaires dans le cadre d'un édentement total.

La première d'entre elles est **l'insatisfaction du patient par sa réhabilitation prothétique**

amovible conventionnelle. Devant un tel cas, l'examen de la prothèse est indispensable et il convient de s'assurer si cette dernière répond aux critères de qualités. Si c'est le cas, une attention toute particulière sera prêtée aux doléances du patient et le recours aux implants dentaires pourra éventuellement être indiqué. Dans le cas contraire, la réalisation préalable d'une nouvelle prothèse d'usage est indispensable. Ainsi, les doléances liées à une prothèse défectueuse sont écartées et permettent de poser l'indication implantaire sur des critères objectifs.

Une autre indication au traitement implantaire peut également être la **prévention de la résorption osseuse et la préservation du capital osseux** chez un sujet jeune ou la limitation d'une résorption avancée chez un sujet âgé.

Enfin, le recours aux implants dentaires peut être justifié d'emblée chez le sujet denté devant subir une édentation totale afin de **limiter le traumatisme psychique et physique** subi par ce patient, et lui permettre d'éprouver une certaine continuité en termes de confort et d'esthétique.

Il est important de comprendre qu'il **existe plusieurs types de patients édentés** qui ne présenteront pas les mêmes doléances et n'auront donc pas les mêmes attentes.

Le rôle du praticien est **d'identifier les besoins de son patient** (demande fonctionnelle et /ou esthétique ?) afin d'éviter tout sur-traitement et de proposer à ce dernier la thérapeutique la plus appropriée à son contexte clinique. Dans tous les cas, il faut prendre du temps pour connaître les motivations réelles du patient et éliminer toutes demandes « irréalistes », et en particulier les demandes esthétiques.

A ces différentes options de traitement, dans quelques indications et pour répondre à certaines doléances, vient s'appliquer la possibilité de réaliser une mise en charge immédiate de la prothèse, voire même dans certains cas d'appliquer un protocole d'extraction-implantation immédiate.

Devant une telle profusion de possibilités thérapeutiques, l'adoption d'une séquence standardisée de traitement, véritable démarche thérapeutique, est indispensable pour se prémunir des différents échecs pouvant survenir par manque de prévision.

4.3 L'ANALYSE PRÉ-IMPLANTAIRE

Historique dentaire

Durant l'entretien avec le patient, il est important de lui demander **l'étiologie de son édentement**. La réponse à cette question (pathologie carieuse, restaurations iatrogènes, pathologie parodontale, traumatisme occlusal, hypo-voire anodontie...) nous apporte des **informations importantes** quant au **mode de vie du patient, son hygiène et son passé dentaire**.

Par ailleurs, une analyse de la littérature montre que le risque de perte d'implant est beaucoup moins élevé si la perte des dents est due à une pathologie carieuse ou à un accident que si elle est la conséquence d'une parodontite. Dans ce dernier cas, le risque d'infection péri-implantaire est plus élevé même chez les patients complètement édentés. (WISMELIER et al., 2010)

Un **bilan médical général** est effectué pour déterminer l'**existence d'éventuelles contre indications d'ordre général à l'implantologie**. La décision de poser des implants doit prendre en considération l'état général, l'état local ainsi que l'hygiène de vie des patients. Or, certaines pathologies (telles que les affections cardiaques à risque d'endocardite infectieuse), certains traitements (tels que les Biphosphonates administrés par IV) ou certaines modifications physiologiques rendent difficile voire impossible, toute chirurgie implantaire.

Certains patients pensent parfois que l'âge peut être une contre-indication au traitement par implants. La littérature ne **fixe pour autant pas d'âge limite** pour ce genre de traitement. Il n'en reste pas moins que les patients âgés peuvent avoir par ailleurs des problèmes de santé constituant des contre-indications à l'implantologie.

L'analyse et l'évaluation des prothèses existantes sont également des étapes primordiales. Elles sont riches en enseignements pour le clinicien et lui permettent de commencer à comprendre le pourquoi des échecs des restaurations antérieures. Celles-ci sont-elles liées à un manque de collaboration du patient, à une dentisterie iatrogène, à un diagnostic mal posé. L'analyse des prothèses existantes permet également une meilleure communication avec le patient, notamment dans l'explication des limites inhérentes à chaque traitement prothétique.

Le dépistage des parafunctions et dysfonctions est essentiel puisqu'il permet d'**identifier** les patients présentant un **contexte occlusal à risque**. Il est essentiel de relever tous les indices pouvant témoigner d'une hyperactivité fonctionnelle : présence de facettes d'usures multiples sur les dents restantes, antécédents de fêlures ou de fracture au niveau des dents naturelles ou de prothèses.

Il faut évaluer la présence ou l'absence de zones douloureuses, de bruits articulaires, et de dyskinésie. La moindre anomalie relevée lors de l'évaluation de ces trois items doit faire poser l'indication d'un bilan occlusal approfondi avant toute chirurgie implantaire.

L'examen clinique doit évaluer la **capacité d'ouverture buccale**. La pose d'implant en postérieur nécessite une ouverture buccale suffisante pour pouvoir insérer les forêts avec leurs contre-angles. Il est établi qu'il faut tout de même un **minimum de 45 mm d'ouverture buccale**.

Examen radiologique de 1ère intention :

Avant tout autre examen radiologique plus pointue, le bilan rétro-alvéolaire et le **cliché panoramique** doivent être réalisés en première intention et vont nous permettre d'avoir un point de vue global de la situation :

- **Bilan parodontal radiologique** (associé au bilan clinique). Dans le cas d'une atteinte parodontale terminale, la mise en place d'implants ne peut se concevoir qu'après un traitement étiologique et symptomatique de la maladie parodontale. Chez les patients ayant un « passé parodontal », il faut réaliser des prothèses permettant une maintenance aisée.
- **Recherche de pathologie osseuse et/ou infectieuse.**
- **Faisabilité implantaire.** Avant de réaliser un scanner (ou un Scanora®) ou un Cone Beam il faut déterminer, à partir de la radiographie panoramique, si le patient est a priori susceptible de recevoir un implant. La visualisation des obstacles et des limites anatomiques permet de refuser les situations à risque.

Evaluation esthétique :

Il s'agit, au terme de cette phase, d'obtenir la meilleure adéquation possible entre les désirs du patient, les capacités du praticien, et les possibilités anatomiques, médicales et prothétiques. Il est important de réévaluer notre idée de la thérapeutique que l'on veut proposer au patient en la soumettant à une « check-list » esthétique à chaque étape majeure du traitement : réfection d'une nouvelle prothèse amovible, mise en charge immédiate d'une prothèse implanto-portée transitoire, et séances d'essayage de la prothèse définitive implanto-portée. (PARIS et al, 2004)

L'analyse des éléments de la face et des mouvements des lèvres en rapport avec les paramètres dentaires, dento-labiaux et phonétiques, bien que n'étant qu'une partie des nombreux protocoles nécessaires pour obtenir une esthétique optimale, est néanmoins un point de départ indispensable de la réhabilitation prothétique.

Avant de focaliser l'attention sur les dents, ce qui réduit considérablement le champ d'investigation, il est nécessaire d'évaluer les éléments qui constituent la composition du visage. Des examens de face, et de profil, comprenant l'analyse de la position des yeux, du menton, et des lèvres, permettent d'identifier les points et les lignes de référence indispensables à une réhabilitation esthétique (cf ; 2- Analyse du support labial).

Une **compensation du support des tissus faciaux** (avec une fausse gencive) peut être indiquée chez les patients ayant un **profil concave**. En revanche, les profils convexes sont à prendre avec prudence, toutes fausses gencives risqueraient d'exercer une tension excessive sur les tissus péri-oraux.

Toute **l'analyse esthétique doit se faire en collaboration avec le patient** afin de déterminer les changements souhaités et surtout de définir les changements possibles. C'est de la confrontation entre ce qui est voulu et ce qui est possible que va naître la décision thérapeutique.

L'examen clinique complet doit se poursuivre, comme toujours en prothèse complète, par **l'examen des modèles issus d'empreintes secondaires, montés en articulateur à l'aide d'un arc facial, dans le bon rapport inter-maxillaire** (dimension verticale d'occlusion et en relation centrée) : il fournit des informations essentielles sur les rapports inter-crêtes et l'espace prothétique disponible. A ce moment, le montage directeur va poser les indications du traitement occlusal de l'arcade antagoniste.

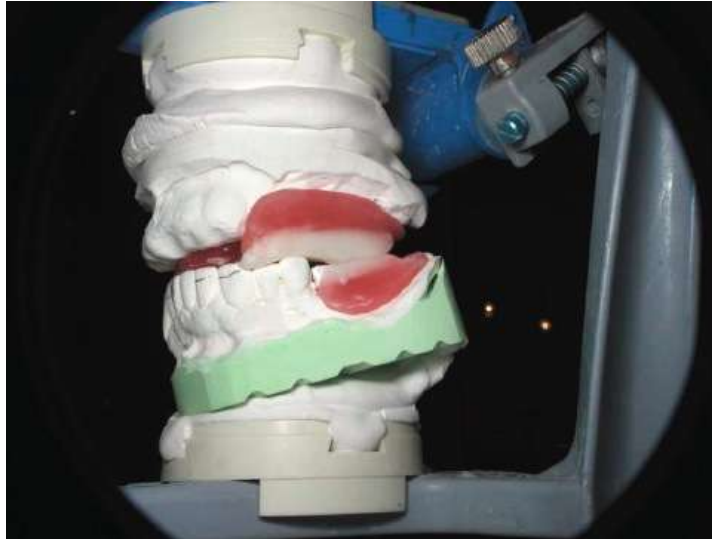

Figure 48 : Le montage des modèles en articulateur est une étape primordiale de l'examen pré-implantaire

D'autre part, le patient édenté total peut être difficile à traiter par des prothèses fixes implanto-portées quand des décalages antéro-postérieurs importants existent, liés soit à des dysharmonies maxillo-mandibulaires (classe II ou classe III squelettique), soit à des édentations de longue date : ce phénomène est accentué par le modèle opposé de résorption osseuse des deux arcades (centripète au maxillaire, et centrifuge à la mandibule). Il est donc essentiel de **déterminer la classe squelettique de l'édenté total** :

- En présence d'un rapport inter arcade de classe I, l'option thérapeutique est déterminée par le volume osseux résiduel et la demande du patient.
- En présence d'une classe II, si le décalage est modéré, une prothèse complète fixe implanto-portée peut être envisagée.
- En présence d'une classe III, les impératifs esthétiques, fonctionnels, et l'importance du décalage guident le choix prothétique.

Les solutions qui existent par rapport aux relations inter-arcades particulières sont multiples :

- Abstention thérapeutique.
- Chirurgie orthognathique avant la pose des implants.
- Greffe osseuse.
- Changement de plan de traitement prothétique afin d'éviter les complications annoncées.
- Réduction de la hauteur de l'os mandibulaire ou maxillaire afin de laisser suffisamment de place pour une barre ou pour une prothèse fixe si l'espace intermaxillaire est inadéquat.

Au total, la relation inter-arcade des bases osseuses est un paramètre fondamental pour le choix thérapeutique. Elle conditionne la position des implants et le type de prothèse à réaliser.

Hauteur prothétique disponible

La hauteur prothétique correspond à la distance entre le col de l'implant et la face occlusale des dents antagonistes en occlusion d'intercuspidie maximale. Une **hauteur minimale de 7 mm est préconisée pour la réalisation d'une prothèse fixée.**

Trois cas de figure peuvent se présenter et influencer la décision thérapeutique :

- **L'espace disponible est suffisant** : compris entre 7 et 10 mm, on ne note pas de problème particulier.
- **L'espace disponible est faible** : si l'espace prothétique est inférieur à 7 mm, une restauration peut être éventuellement envisagée, en optant pour une restauration transvissée (qui évitera le problème de rétention médiocre et de descellements à répétition dans le cas d'une faible hauteur de pilier).
- **L'espace disponible est important** : il faut être vigilant quant à l'esthétique : aspect de dents longues par exemple. Il faut également faire attention au rapport couronne clinique / racine ou implant. Ce rapport doit rester favorable.

4.4 BILAN PRÉ-IMPLANTAIRE

Le succès de l'implantologie est sans aucun doute dû à la rigueur de l'analyse pré-implantaire.

4.4.1 Guide prothétique

Le guide prothétique constitue une **étape obligatoire. Il s'agit d'une prothèse amovible complète parfaitement adaptée et réalisée et parfaitement fonctionnelle.**

Si le patient est déjà porteur d'une prothèse amovible complète, on peut la conserver à condition qu'elle soit toujours valable et réalisée conformément aux données acquises de la science. Dans le cas contraire, il faut commencer par réaliser un nouveau jeu de prothèse amovible complète. Il faut également prendre en compte les particularités du patient denté.

Ce guide va nous permettre au praticien **de valider les critères esthétiques et fonctionnels** en accord avec son patient.

Cette prothèse va alors devenir :

- Une prothèse d'usage.
- Un projet prothétique : la prothèse sert alors à déterminer et à valider l'espace prothétique.
- Une prothèse de transition : pendant le temps de l'ostéo-intégration implantaire, de la cicatrisation muqueuse et de l'élaboration prothétique ultérieure si une procédure de mise en charge immédiate est contre-indiquée.
- Une prothèse de mise en charge immédiate : elle devient alors une prothèse implanto-portée transitoire.
- Une prothèse de « dépannage » : une fois la prothèse sur implants réalisée, et si celle-ci doit pour une raison ou une autre être déposée provisoirement, la prothèse initiale peut être utilisée, après aménagement aux nouvelles conditions buccales, comme prothèse de « secours ».

Cas du Patient denté :

Il s'agit certainement du **cas le plus délicat** à traiter. En effet, les dents résiduelles de ce patient sont condamnées à court terme. Mais le praticien doit décider si les avulsions ont lieu avant la chirurgie implantaire ou pendant la chirurgie implantaire :

- Avulsions réalisées avant la chirurgie implantaire : cela est nécessaire dans les cas où l'examen pré-implantaire a mis en évidence des foyers infectieux généralisés qui nécessitent l'assainissement du terrain avant la chirurgie implantaire. Une fois les avulsions réalisées, on reprend les étapes de construction d'une prothèse amovible classique afin de valider notre montage esthétique et fonctionnel. C'est dans ces cas-là qu'il faut réaliser une prothèse amovible complète transitoire.

- Avulsions réalisées durant la chirurgie implantaire : le projet prothétique va être dans ce cas **plus délicat** à visualiser, mais c'est le plus « confortable » pour le patient qui n'aura pas à subir deux interventions chirurgicales. Il faut alors réaliser des moulages d'étude, les monter sur articulateur, et réaliser un montage directeur et un wax up des dents restantes. La difficulté réside dans la difficulté à faire valider un montage alors que le patient a encore des dents en bouche qui ne seront certainement pas dans la même position lors de la réalisation prothétique.

4.4.2 Guide radiologique

Pourquoi utiliser un guide radiologique ? L'utilisation d'un guide d'imagerie répond à **quatre justifications essentielles** :

- Anatomique : la mise en évidence d'obstacles anatomiques par rapport à des repères prothétiques permet l'instauration de marges chirurgicales suffisantes.
- Prothétique : la pose de l'implant ne doit pas interdire la réalisation d'une prothèse dont la conception convient au praticien.
- Biomécanique : la répartition régulière des implants sur l'arcade en accord avec le plus grand polygone de sustentation possible garantit le pronostic à long terme de nos reconstructions.
- Esthétique : la prothèse doit se substituer en tout point aux dents manquantes et à l'éventuelle perte de substance associée.

Le guide radiologique est indispensable pour procéder à la pose guidée des implants. Sa fonction va nous permettre de pré-visualiser la prothèse en cours d'élaboration dans son contexte osseux et muqueux. Il nécessite d'être parfaitement **stable et rétentif**.

L'objectif est de confronter le projet prothétique avec la réalité des bases osseuses présentes, et donc de visualiser l'emplacement souhaitable des implants

Dans l'idéal, les deux coïncident et un compromis n'est pas nécessaire.

Cependant, plus fréquemment qu'il n'est désiré, un compromis est à trouver entre l'axe implantaire idéal et celui autorisé par les bases osseuses disponibles. L'accès aux contours de la prothèse permet de mieux envisager les limites du compromis possible.

4.4.3 Examen radiologique

Grâce à une analyse radiographique approfondie, le praticien va **pouvoir confronter les aspirations du patient aux réalités anatomiques et prothétiques**. C'est sur la base de ces informations que le plan de traitement final sera adopté.

Idéalement, la position de l'implant doit être déterminée par la future prothèse et non par la seule anatomie osseuse locale. Néanmoins, l'évaluation de l'ancrage implantaire total (surface d'ostéo-intégration) reste un élément primordial pour le choix prothétique. Chaque site implantaire nécessite un bilan radiologique adapté qui permet de déterminer le volume osseux résiduel ainsi que sa qualité.

Pour cela, le patient est amené à effectuer un examen radiologique (cone beam ou scanner) à l'aide du guide radiologique radio opaque. Pour garantir le bon positionnement de la prothèse lors de la prise radiographique, il est indispensable de réaliser un mordue avec un matériau rigide lors de la validation de l'occlusion du guide radiologique.

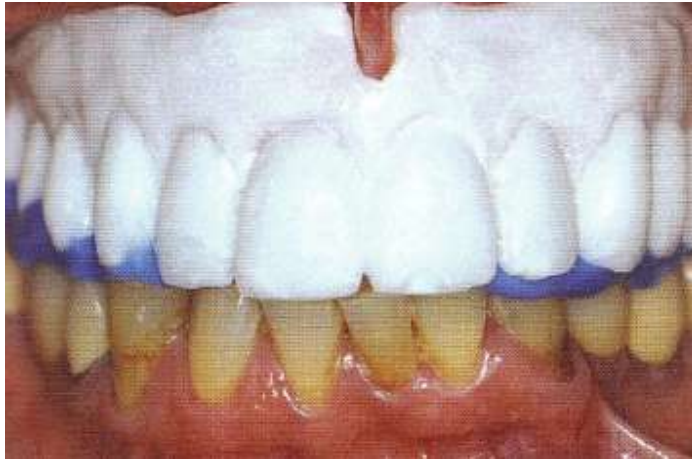

Figure 49 : Guide radiologique d'un patient totalement édenté au maxillaire

L'ensemble des informations radiographiques va ainsi permettre au praticien :

- De fournir au patient un diagnostic de sa situation, de l'informer des différentes options de traitement envisageables et de réaliser une planification de traitement la plus fidèle possible, garante de l'obtention d'un consentement éclairé.
- De s'approprier ultérieurement la complète maîtrise du traitement grâce à la matérialisation préalable des étapes clés au travers d'une prothèse d'usage portée par le patient :
- Détermination du concept occluso-prothétique et du résultat esthétique et fonctionnel escompté.
- Anticipation du design prothétique en accord avec les positions implantaires choisies.
- Choix de la séquence chirurgicale.

Ces deux points sont les préalables à la satisfaction du patient et de son praticien sur le long terme.

4.4.4 Logiciel de planification

Après avoir investi le champ de la prothèse sous la forme de la conception et la fabrication assistées par ordinateur (CFAO), **l'informatique est venu proposer son aide pour les réhabilitations implantaire; des critères décisionnels pour le choix de la futur prothèse à la planification et l'exécution de son geste chirurgical ainsi que la préparation d'une prothèse de temporisation réalisée avant même l'acte chirurgical (DAVARPANA, 2011).**

Confrontés au traitement des zones antérieures édentées, et au souhait de réalisations prothétiques de plus en plus esthétiques, la **planification informatique autorise une vision tridimensionnelle du volume osseux** et avec elle une multitude de fonctions.

Fonction des logiciels de planification implantaire

- Reconnaissance sur le site des possibilités chirurgicales :
- survol dynamique dans tous le plans de l'espace
- repérage des obstacles anatomiques :

A la mandibule, le plus gros risque à la mandibule est de poser un implant trop long lorsque la hauteur osseuse disponible est faible. On risque de pénétrer dans le canal mandibulaire et de provoquer une altération du nerf alvéolaire inférieur.

Au maxillaire, les deux obstacles anatomiques à éviter au maxillaire sont le sinus maxillaire et le canal incisif.

Visualisation du volume osseux disponible : hauteur et largeur

- évaluation de la densité osseuse

Visualisation du projet prothétique désiré avec la réalité des bases osseuses

- détermination de la concordance entre l'esthétique et la biomécanique
- visualisation du cantilever antérieur
- détermination du volume à greffer si besoin
- choix du type de prothèse définitive

Simulation de la pose d'implants

- position et nombre
- privilégier des pontics en zone centrale
- choix du diamètre implantaire adéquat
- choix de l'axe implantaire (avec émergence des vis en palatin)
- détermination l'importance de la fausse gencive

Les logiciels de simulation implantaire vont ainsi permettent de simuler la pose d'implant informatiquement en 3D et rechercher progressivement la position implantaire idéale d'un point de vue chirurgical et prothétique. Les logiciels de simulation implantaires les plus connus sont le Simplant® (société Materialise Dental© à Louvain en Belgique) et le NobelGuide™ (société Nobel Biocare à Kloten en Suisse).

Il est à noter que la réalisation de guide radiologique dépend du logiciel d'exploitation ; Simplant® et Nobel® ne recommandent pas les mêmes guides. Le logiciel Simplant® préconise la

préparation d'un guide complètement radio-opaque avec des variantes en fonction de l'appui choisi (cf : figure 48). Le logiciel chez Nobel® conseille l'utilisation des prothèses existantes, donc un guide non-radio-opaque, avec des repères radio-opaques disséminés sur l'intrados de la prothèse.

- **Création de guide chirurgicaux** : à appui osseux ou muqueux grâce au procédé de stéréolithographie (technique de prototypage)

Une fois le projet réalisé, il est possible d'envoyer le tout à la société de conception du logiciel pour la réalisation des guides chirurgicaux. Un formulaire spécial permet au chirurgien de commander un guide sur mesure et suivant ses indications, de ce fait, il reste le concepteur du projet chirurgical.

4.5 PHASE CHIRURGICALE

C'est une partie du traitement très importante; nous ne l'aborderons pas dans ce travail mais Il est important de garder à l'esprit que l'objectif final du traitement implantaire ainsi que la demande initiale du patient concerne **un résultat prothétique esthétique et fonctionnel**.

La simple ostéo-intégration des implants ne suffit pas si le positionnement de ces derniers est incompatible avec la réhabilitation prothétique indiquée.

Une réhabilitation par prothèse fixée a des exigences importantes en terme de positionnement implantaire dans les trois plans de l'espace. Les contraintes de ce type de restauration sont proches de celles rencontrées dans les réhabilitations unitaires ou partielles intéressant des secteurs esthétiques.

La chirurgie doit toujours rester « prothético-consciente », au service de la prothèse.

5. Incidence du support labial sur la décision thérapeutique en prothèse implantaire

Selon la perte osseuse post-extractionnelle et l'ancienneté de l'édentement, il est nécessaire de choisir une architecture prothétique qui permette de compenser la perte des tissus de soutien tout en assurant un support labial suffisant.

L'examen initial doit mettre en lumière toutes les caractéristiques cliniques qui influencent le choix thérapeutique pour respecter les exigences esthétiques et fonctionnelles.

Le but de cette cinquième partie va être de **souligner l'incidence des caractéristiques labiales et des rapports labio-dentaires sur le choix d'une thérapeutique implanto-prothétique de l'édentement complet.**

L'importance de la destruction tissulaire doit être évaluée et rapportée aux risques esthétiques lors de l'expression orale, des mimiques ou du sourire du patient. La signification esthétique des dents maxillaires est bien différente de celles des dents mandibulaires ; la denture maxillaire constitue un facteur décisif de l'harmonie dento-faciale alors que les dents inférieures passent généralement inaperçues et posent moins de problèmes esthétiques. En effet, selon Canut (1996), l'esthétique dento-faciale actuelle apparaît sous la dépendance de trois facteurs essentiels :

- le degré de proéminence de la bouche
- le contour de la courbure naso-labiale
- le relief du menton

La proéminence de la bouche ainsi que la courbure nasio-labiale dépendent pour une large part de la position du maxillaire et, surtout, de la situation des six dents antérieures. Ainsi c'est essentiellement au maxillaire que nous concentrerons notre analyse.

La position du bord incisif maxillaire est considérée comme le point de départ de toutes les reconstructions prothétiques. Il convient de déterminer l'emplacement idéal du bord incisif (via les

critères esthétiques et phonétiques vu précédemment); c'est à partir de celui-ci que seront déterminées l'esthétique, l'orientation du plan occlusal, et la dimension verticale d'occlusion.

Une fois la position du bord incisif déterminée, trois situations cliniques principales peuvent alors se présenter à nous :

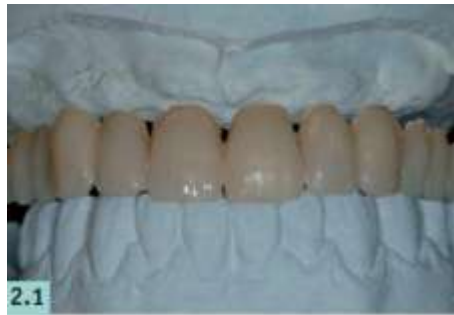

Figure 50: Place disponible faible

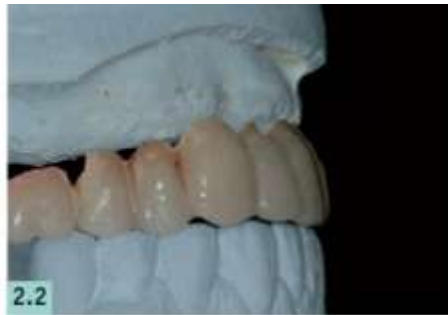

Fig. 2.1 - 2.2 :
résorption osseuse faible.
Low bone resorption.

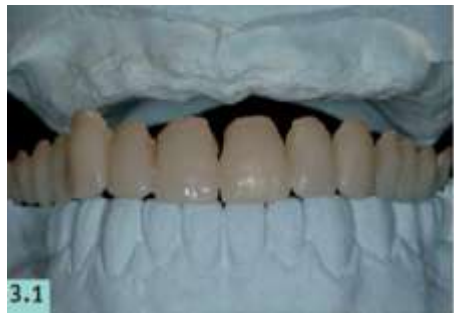

Figure 51: Place disponible moyenne

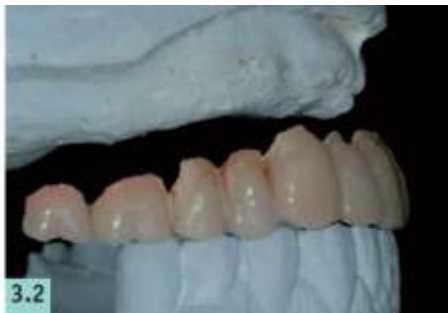

Fig. 3.1 - 3.2 :
résorption osseuse
moyenne.
Average bone resorption.

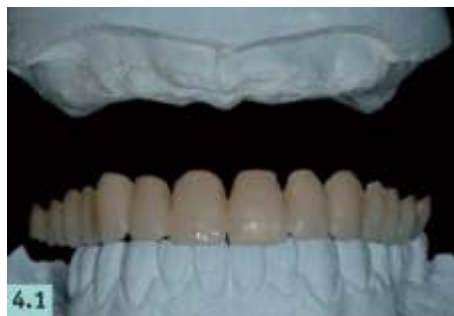

Figure 52: Place disponible importante

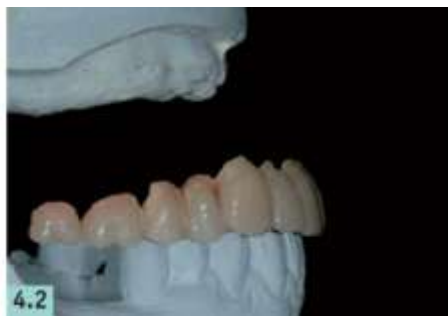

Fig. 4.1 - 4.2 :
résorption osseuse
importante.
*Significant bone
resorption.*

Le choix d'une réhabilitation prothétique implantaire est en grande partie conditionné par cet espace disponible.

5.1.1 Soutien labial et faible résorption

Si la **résorption est faible** (forme A de Lekholm et Zarb, 1985), **une solution de prothèse fixée supra-implantaire est la solution de choix**. En outre, la place disponible faible, conséquence de la résorption faible rend très difficile le choix d'une overdenture sur barre par manque de place. Il n'y a, en effet, pas la place suffisante entre l'arcade antagoniste et la crête édentée pour mettre un

attachement (parties mâle et femelle), un éventuel renfort métallique, la résine de base de la prothèse amovible et les dents artificielles.

La **thérapeutique implanto-portée réalisée peu de temps après la perte des dents antérieures** ou après une intervention d'extraction-implantation immédiate, **permet de conserver le maximum d'os alvéolaire indispensable** pour positionner les implants antérieurs dans une situation similaire à celle des racines naturelles et faciliter ainsi le maintien du support labial.

La restauration prothétique, scellée ou transvissée sur les piliers intermédiaires, présente une architecture identique à celle d'une prothèse fixée supra-dentaire. Une très légère angulation ou augmentation de la hauteur coronaire permet de compenser la faible résorption osseuse et donner l'illusion du naturel sans surcontour prothétique.

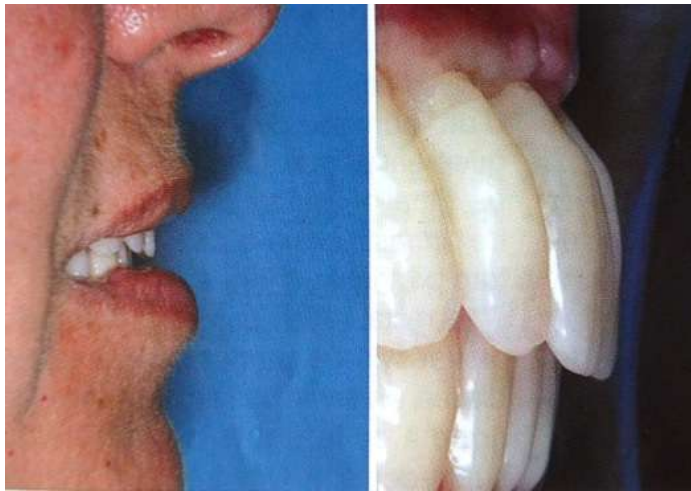

Figure 53 : Essai de la maquette esthétique montrant l'angulation et l'allongement coronaire nécessaires pour aménager la situation cervicale

L'existence d'une **lèvre supérieure courte ou d'une ligne du sourire haute** peut nécessiter **des aménagements tissulaires** a minima pour épaissir localement la crête gingivale ou modeler les régions au contact des intermédiaires d'une prothèse plurale implanto-portée (KINSEL, LAMB, 2007). Ces interventions ont pour but d'améliorer l'intégration esthétique de la prothèse supra-implantaire dans une situation clinique à risque du fait de la visibilité de l'émergence prothétique dans le sourire.

Dans cette situation, l'orientation et la position implantaire sont essentielles dans la réussite esthétique du résultat thérapeutique. Particulièrement si l'édentement n'est pas récent, il est préférable de ne pas implanter le secteur antérieur en répartissant plus postérieurement les implants pour aménager plus aisément les rapports gingivo-prothétiques exposés lors du sourire (BEDROSSIAN et al., 2008).

Ceci doit évidemment prendre en compte l'épaisseur de la lèvre supérieure, la forme de la crête, le volume osseux sous-sinusal où seront placés les implants ainsi que la situation de l'arcade antagoniste.

En présence d'une lèvre mince, une attention toute particulière doit être portée aux modifications de la morphologie labiale lors du découvrément horizontal et vertical pendant la fonction ou le sourire. Certains auteurs ont montré rétrospectivement l'apparition d'une ride horizontale sous nasale suite au traitement implanto-prothétique fixé (CALVANI et al., 2007). D'après ces auteurs, la résorption, la restauration d'une arcade complète à l'aide d'une prothèse fixe sur implant, une capacité large sourire associée à la présence d'une lèvre fine favoriserait l'apparition de cette ride post-prothétique, séparant horizontalement le philtrum en deux parties lors de la dynamique labiale. La situation de ce pli plus ou moins profond selon l'âge du patient et le degré de résorption correspondrait à la jonction entre la crête résiduelle et la prothèse fixée supra-implantaire. Cette ride traduirait un manque de soutien labial dans la région apicale à la prothèse fixée.

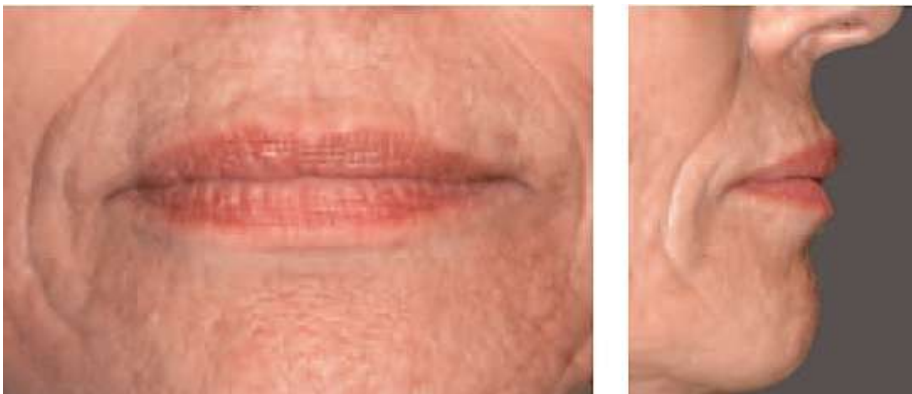

Figure 54 : Situation labiale au repos

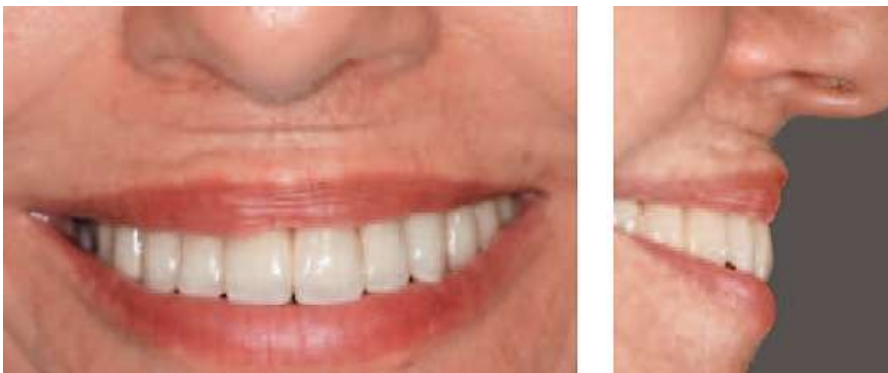

Figure 55 : Ride labiale supérieure horizontale visible lors du sourire forcé

En fait, il semble que cette **ride horizontale** existe souvent antérieurement au traitement implanto-prothétique et ne relève que de la sénescence des tissus labiaux, indépendamment de tout traitement prothétique. Il est donc **très important de détecter son éventuelle présence durant l'examen clinique initial**, d'en informer le patient et de conserver une image de la situation pré-prothétique.

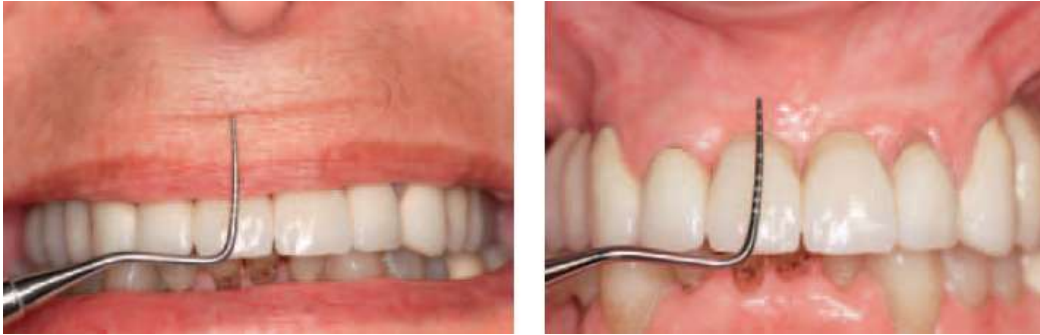

Figure 56 : Limite prothétique située bien en dessous du pli labial

Si la résorption est un peu plus accentuée verticalement, elle doit être compensée sur la prothèse. L'allongement prothétique coronaire ne peut se concevoir que si la résorption horizontale est faible, sans impact sur le soutien labial en fonction de la hauteur de la ligne du sourire et de l'épaisseur labiale. A défaut, l'animation labiale exposera des dents exagérément longues associées à des espaces inter dentaires assombris par l'absence de papilles. L'utilisation d'un bandeau de céramique feldspathique rose, cuite en cervical des dents prothétiques, permet de résoudre cet écueil (DUNCAN, SWIFT, 1994).

De plus, cet apport cervical de céramique reconstruit les papilles et évite ainsi l'inconvénient de la visibilité de triangles noirs inter-dentaires entre les prothèses fixées construites dans un environnement gingival diminué. De forme convexe au niveau des contacts muqueux, le volume de céramique cosmétique doit permettre le passage des brossettes nécessaires à l'hygiène prothétique sans perturber la phonation du patient.

A ce titre, il faut signaler l'intérêt de l'essayage des maquettes pré-prothétiques selon le protocole décrit par Neves et al. (2004) qui permet de pré-visualiser le soutien labial et l'aspect esthétique du secteur antérieur prothétique dans le sourire du patient.

Ainsi, **pour valider la position esthétique et fonctionnelle des dents artificielles, un montage directeur est réalisé sur une base prothétique, sans fausse gencive vestibulaire.**



Une résine méthacrylique est ensuite essayée afin de visualiser la hauteur des dents prothétiques, le degré de visibilité de la jonction dento-gingivale ainsi que le support labial, assuré uniquement par la face vestibulaire des dents artificielles.

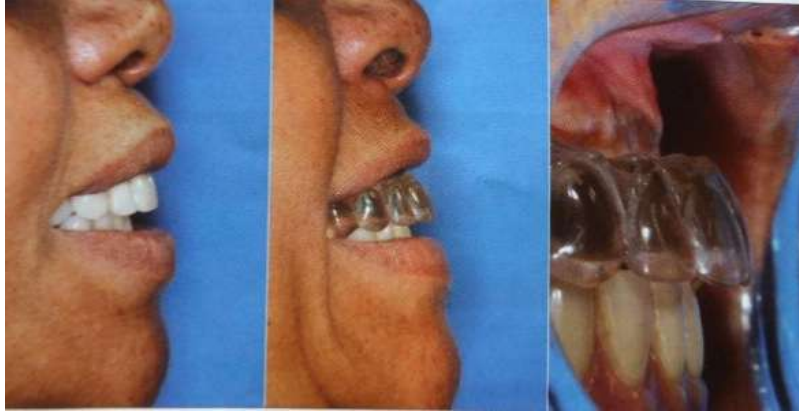

Figure 57 : La réplique prothétique sans fausse gencive vestibulaire permet de visualiser le support labial, le décalage antérieur-postérieur des dents prothétiques par rapport à la crête et la visibilité du bord cervical dans le sourire. Une prothèse fixée supra-implantaire ne peut se concevoir ici sans fausse gencive vestibulaire.

Sur la réplique, les espaces inter-dentaires peuvent être colorés en couleur sombre pour être éventuellement détectés dans le sourire du patient lors de l'essayage et souligner la nécessité d'un bandeau cervical en céramique.

5.1.2 Le support labial prothétique dans les situations de résorption modérée à forte : de le prothèse fixée à la prothèse amovible supra-implantaire

Les situations cliniques de **résorption modérée**, type B et C de Lekholm et Zarb (1985), s'orientent préférentiellement vers **des solutions implanto-prothétiques transvissées ou amovibles supra-implantaires**. La compensation de la perte tissulaire est assurée par une **fausse gencive solidaire de la supra-structure prothétique**.

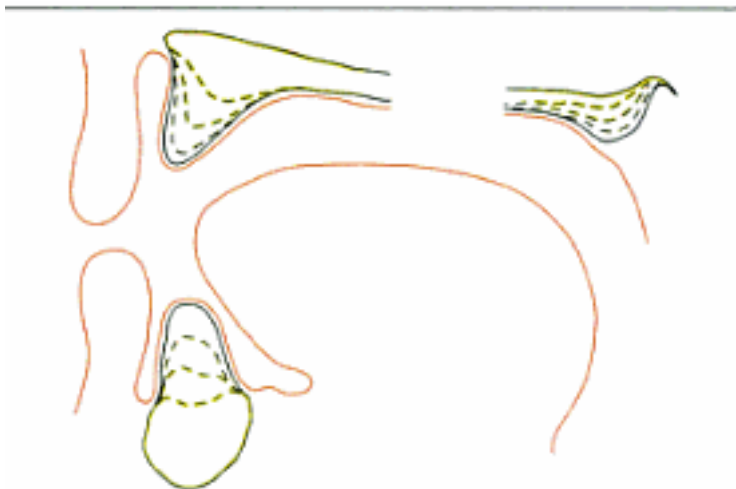


Figure 58 : Visualisation des différents stades de résorption dans le plan sagittal et ces conséquences sur le soutien labial

En effet, **la résorption ne doit plus être compensée** en majorité **verticalement** comme précédemment mais aussi **horizontalement** du fait de la direction centripète de la résorption maxillaire. Cette fausse gencive assure le comblement de la région comprise entre le bord cervical des dents prothétiques et le versant vestibulaire de la crête maxillaire.

A la mandibule, l'évolution des différents stades de résorption nous fait apparaître un aplatissement et un élargissement progressif du relief de la crête osseuse.

Elle participe à l'aspect esthétique final du sourire puisqu'elle permet l'utilisation de dents prothétiques de hauteur et d'orientation normales tout en assurant un soutien labial adéquat.

La **fausse gencive prothétique peut être réalisée en céramique feldspathique rose, en composite, ou en résine méthacrylique** sur une supra-structure métallique transvissée (COACHMAN et al., 2009), (ZIZTMANN, MARINELLO, 2000)

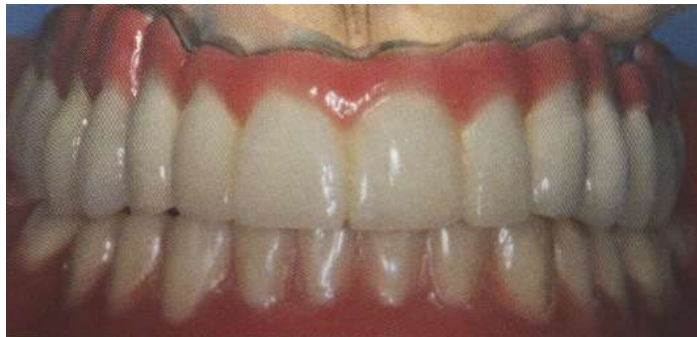

Figure 59 : Exemple de supra-structure céramo-métallique comportant une fausse gencive en céramique feldspathique

	avantages	inconvénients
Résine	Cout ++ Réparable ++	Moins esthétiques - - Durabilité - Couleur moins stable -
Composite	Réparable + Cout + Esthétique + Réalizable en bouche	Durabilité - Ternissement - Réalisation -
Céramique	Esthétique ++ Biocompatible ++	Réalisation - - Non réparable - Fragile -

La situation des dents prothétiques est déterminée selon les critères évoqués dans la première partie de cet article et l'utilisation de clés de situation en silicone permet de transférer leur position exacte lors de la réalisation de la supra-structure prothétique (FROMENTIN, BERTERETCHE, 1998).

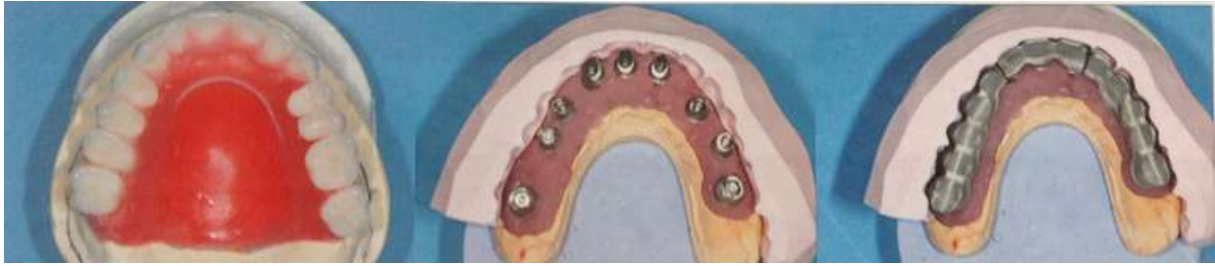

Figure 60 : Le montage directeur permet la réalisation de clés de situation en silicone guidant la réalisation implanto-prothétique

La difficulté de ces restaurations fixées réside essentiellement dans l'architecture de la fausse gencive et de l'armature sous-jacente. Le volume réalisé doit permettre un soutien labial suffisant, au repos et durant le sourire, sans sur-contour palatin ni surplomb horizontal excessif, tout en permettant le passage de brossettes de nettoyage. Par exemple, une ligne du sourire haute conduit à l'exposition importante du rebord vestibulaire de la prothèse, contraignant à placer la limite gingivo-prothétique dans une zone non visible, très haut située sous la lèvre au repos. Ceci favorise la rétention de débris alimentaires et rend quasi impossible le nettoyage de ce type de prothèse fixée.

Dans cette situation, tout comme lors des traitements des classes III squelettiques où le maxillaire présente une forte atrésie, la solution consiste à réaliser une prothèse amovo-inamovible (FORTIN, SULLIVAN, RANGERT, 2002). Le volume de la fausse gencive est réglé afin d'assurer un soutien labial tout en étant recouvert par la lèvre dans toutes les mimiques, depuis la position de repos jusqu'au sourire large. Du fait du recouvrement vestibulaire important, l'hygiène implanto-prothétique est quotidiennement réalisée par le patient qui doit désinsérer la supra-structure pour la nettoyer et utiliser des brossettes en les glissant sous l'infrastructure solidarisée aux implants.

Par ailleurs, une **attention particulière doit être portée au volume de la supra structure, en rapport avec la face interne de la lèvre supérieure ainsi qu'avec le rebord alvéolaire maxillaire.** Particulièrement dans les situations de lèvre mince associée à une forte résorption, un décalage horizontal trop important entre la situation du bord prothétique et le prémaxillaire peut se traduire par un frottement labial gênant pour le patient ou par l'apparition d'un pli horizontal durant les mouvements de la lèvre supérieure.

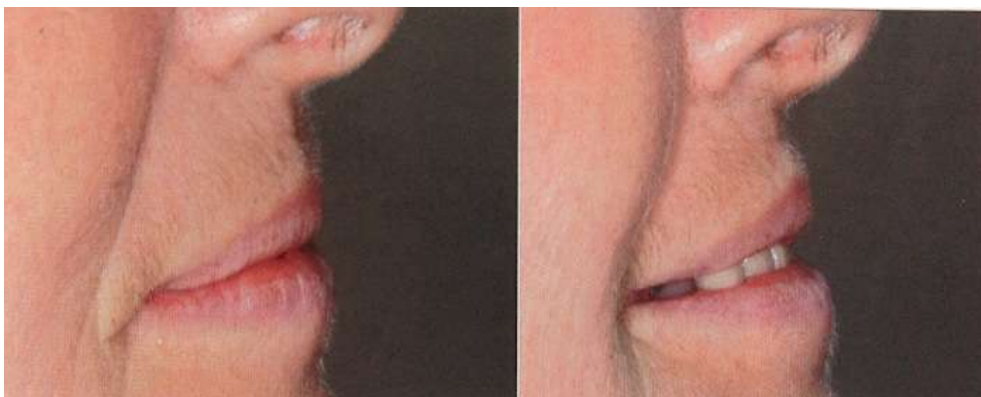

Figure 61 : Pli horizontal se creuse au dessus du volume prothétique lors du sourire

Ces difficultés doivent être prévues lors des phases initiales de planification thérapeutique pour orienter le choix du type de prothèse ou envisager des interventions pré ou post-prothétiques.

Ainsi, si elles sont perçues comme disgracieuses par le patient, les rides ou ridules labiales peuvent être corrigées par un chirurgien plasticien. Les rides mineures peuvent être traitées par injections sous-cutanées de produits de comblement dits temporaires (collagène ou acide hyaluronique).

L'effet de ces comblements serait de l'ordre de 3 mois pour le collagène et de 6 à 12 mois pour l'acide hyaluronique. Un remodelage plus important de la morphologie de la lèvre supérieure peut être obtenu à l'aide d'implants labiaux sous formes de bandes implantables en silicone ou en polytétrafluoroéthylène expansé afin de galber la lèvre et corriger les effets du vieillissement que la réhabilitation prothétique ne peut seule compenser.

Il faut néanmoins souligner que la littérature rapporte les limites des interventions épaissement labial par injection de produit de comblement.

Pour présenter un résultat esthétique optimal et durable, une correction chirurgicale doit être effectuée par un raccourcissement de la lèvre associé à une augmentation du volume labial (PERENACK, 2000).

5.1.3 Intérêts et limites des prothèses amovibles complètes supra-implantaires dans le support labial

Les **cas de résorption sévère** type D et E, liés à des édentements maxillaires très anciens, sont traités préférentiellement à l'aide de **prothèses amovibles supra-implantaires**. Le nombre et la situation des implants ainsi que le type de connexion implanto-prothétique à utiliser est encore en débat largement dominé par l'appréciation clinique de chaque praticien (TAYLOR, AGAR, VOGIATZI, 2000).

Au maxillaire, la littérature rapporte fréquemment l'utilisation de 4 à 6 implants antérieurs solidarisés par une barre de jonction (SANNA et al., 2009) mais des publications récentes semblent montrer que la solidarisation ne serait plus impérative (CAVALLARO, TARNOW, 2007).

En revanche, de nombreux auteurs s'accordent pour reconnaître l'intérêt de ce type de traitement pour rétablir facilement la fonction, particulièrement dans les décalages importants des bases osseuses (Classe 2 ou 3), tout en assurant une esthétique labiale adéquate et la possibilité de manœuvres d'hygiène efficaces.

Le degré de soutien labial est à régler sans excès, comme en prothèse amovible conventionnelle. La situation des dents prothétiques et le volume du rebord vestibulaire de la prothèse doivent respecter les critères académiques précédemment évoqués en les modulant en fonction des caractéristiques cliniques du cas traité. Particulièrement, l'âge du patient et le degré de vieillissement cutané sont à prendre en compte pour limiter les demandes excessives de rajeunissement du sourire. La couleur, la forme des dents prothétiques, leur visibilité respective dans le sourire, l'importance de la réduction des plis ou rides labiales par le volume de la prothèse, doivent être établis dans l'harmonie et l'équilibre des différentes structures du visage.

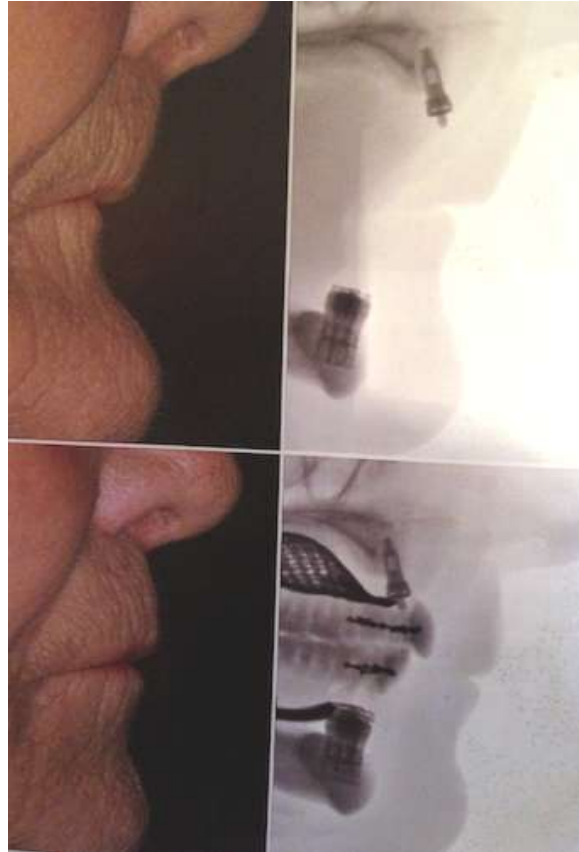

Figure 62 : Vues de profil avant et après traitement par PACSI maxillaire et mandibulaire

Tableau 4 : Edentement complet maxillaire : Indications relatives de différentes solutions thérapeutiques implanto-prothétiques. :

Abréviations -PFSI : Prothèse fixée supra-implantaire scellée

-PFH : Prothèse fixée hybride

-PACSI : Prothèse amovible complète supra-implantaire

CARACTERISTIQUE CINIQUE DE L'ETAGE INFERIEUR FACIAL	VALEUR FAIBLE OU DEFAUT	VALEUR FORTE OU EXCES
<i>Hauteur de la lèvre supérieure</i>	Lèvre courte Attention à la visibilité de la jonction crête-prothèse Risque en PFSI scellé Privilégier PFH ou PACSI	Lèvre longue PFSI indiquée PACSI et PAISI possible
<i>Epaisseur de la lèvre</i>	Lèvre mince Support labial difficile sans fausse gencive vestibulaire si résorption + et rides labiales + Risque en PFSI Privilégier PFH ou PACSI	Lèvre épaisse >16 mm PFSI indiquée PACSI et PAISI possible
<i>Ligne du sourire</i>	Ligne haute Attention à la visibilité de la jonction crête-prothèse et à l'absence de papilles Risque en PFSI Privilégier PFH ou PACSI	Ligne basse PFSI indiquée PACSI et PAISI possible
<i>Profil labial</i>	Lèvre rétruse Risque en PFSI si résorption + Privilégier PFH ou PACSI	Lèvre protruse Risque en PACSI OU PFH avec montage trop antérieur (soutien labial excessif) ou barre trop antérieure (surcontour vest.) Privilégier PFSI
<i>Distance horizontale : milieu papille incisive-face vestibulaire des incisives médiales</i>	Distance horizontale faible Risque en PFSI si résorption + Privilégier PFH ou PACSI	Distance horizontale importante Risque en PACSI OU PFH avec montage trop antérieur (soutien labial excessif) ou barre trop antérieure (surcontour vest.) Privilégier PFSI
<i>Distance verticale : papille incisive-plan d'occlusion</i>	Distance verticale faible Attention à vérifier la DVO, Si espace prothétique réellement faible Risque + en PACSI et PFSI scellé Risque ++ en PFH Privilégier PFSI transvissée	Distance verticale forte Risque en PFSI si résorption ++ Privilégier PFH ou PACSI

<i>Angle naso-labial</i>	Angle Naso Labial Diminué Risque en PFSI si résorption++ Privilégier PFH ou PACSI	Angle Naso Labial Augmenté Risque en PACSI ou PFH avec montage trop antérieur (soutien labial excessif) ou barre trop antérieure Privilégier PFSI
<i>Rides labiales</i>	Absente, peu nombreuses ou peu marquées PFSI indiquée PFH ou PACSI possible	Rides profondes et nombreuses Impossible à compenser en PFSI Risque en PFH ou PACSI avec montage trop antérieur (soutien labial excessif)
<i>Degré de résorption</i>	Résorption faible PFSI indiquée PFH ou PACSI possibles Attention aux sur-contours antérieurs et à un soutien labial excessif	Résorption forte à sévère Risque en PFSI si résorption ++ Privilégier PFH ou PACSI
<i>Relation squelettique</i>	Classe 2 squelettique PFSI indiquée PFH et PACSI possible Attention : esthétique et phonétique si classe 2++	Classe 3 squelettique Risque ++ en PFSI Privilégier PFH et PACSI



Choix prothétiques sans risque esthétique concernant le rapport dento-labial.



Choix prothétiques à risques concernant le rapport dento-labial.

6. Conclusion

Les évolutions de l'implantologie et la **demande des patients incitent à prendre en compte davantage que la thérapeutique** du handicap fonctionnel représentée par l'**édentement complet**. Si l'aspiration des patients vers une restitution de la situation fonctionnelle initiale apparaît légitime, cette demande se double parfois d'une exigence esthétique qui vise à corriger simultanément les altérations physiques liées à la sénescence.

Ainsi, **les patients souhaitent acquérir le résultat d'un traitement prothétique, pas les modalités techniques de celui-ci**. Néanmoins, particulièrement **pour les traitements prothétiques supra-implantaires souvent longs et coûteux**, **l'information du patient doit être la plus complète possible** pour contribuer au consentement éclairé.

En ce sens, **l'évaluation esthétique de la situation labiale lors de l'examen clinique initial** est capitale pour fixer les limites de ce qu'il est raisonnable d'attendre d'un traitement par prothèse supra-implantaire fixée ou amovible.

Dans le traitement supra implantaire, un support adéquat de la lèvre supérieure et inférieure n'est pas facile à obtenir. Pour préserver l'illusion du naturel, il est important de **compenser la perte des tissus durs et replacer les dents prothétiques dans une situation proche de celle qu'occupaient les dents naturelles**. **L'évaluation du degré de résorption, de la ligne du sourire et du support labial lors de l'essai du montage prospectif permet d'orienter le choix thérapeutique**.

Les solutions de prothèses amovibles ou amovo-inamovibles supra-implantaires permettent facilement de résoudre les difficultés de support labial liées à la résorption ou au décalage des bases osseuses.

Pour certains patients, ces solutions amovibles ne sont pas acceptables. Les chirurgies d'apport osseux ou les modifications labiales à visée esthétique doivent être envisagées pour répondre à ces demandes, dans le respect des règles académiques esthétiques et fonctionnelles. Tout compromis esthétique mineur doit de même être validé avec le patient avant la thérapeutique prothétique afin de contribuer au succès du traitement proposé.

7. Bibliographie

1-Amzalag G.

La prothèse supraimplantaire mandibulaire : les barres d'ancrages.
Implant Chir Proth 2000 ; 6(2): 107-114

2-Assemat-Tessandier X.

La prothèse supra implantaire mandibulaire : les boutons-pression.
Implant Chir Proth 2000 ; 6(2): 114-122

3-Atwood DA.

Post extraction changes in the adult mandible as illustrated by microradiography of midsagittal sections and serial cephalometric roentgenograms.
J Prosthet Dent 1963; 13(5): 810-824

4-Atwood DA, Coy WA.

Clinical, cephalometric and densito- metric study of reduction of residual ridges.
J Prosthet Dent 1971; 26(3): 280-295

5-Bedrossian E, Sullivan RM, RM, Malo P, Indressano T.

Fixed prosthetic implant restoration of the edentulous maxilla : a systematic pretreatment evaluation method.
J Oral Maxillofac Surg 2008 ; 66(1): 112-122

6-Behin M.

La relation intermaxillaire : établissement de la DVO.
Inf Dent 2001 ; 83(13): 922-930

7-Bergman RT.

Cephalometric soft tissue facial analysis.
Am J Orthod Dentofac Orthop 1999; 116(4): 373-389

8-Bidra, Avinash S.; Agar, John R.

Classification System of Patients for Esthetic Fixed Implant-Supported Protheses in the **Edentulous** Maxilla.
Compend Contin Educ Dent 2010, 31(5): 366-379

9-Brincat T, Brincat G.

Intérêt d'un système de passivation des armatures par soudure laser en implantologie orale ;
Fil Dent 2011 ; 62: 26-29

10-Brunton PA, McCord JF.

Guidelines to lip position in the construction of complete dentures.
Quintessence Int 1994; 25(2): 121-124

11-Burstone CJ.

Lip posture and significance in treatment planning. Am J Orthod 1967; 53(4): 262-284

12-Calvani L, Michalakakis K, Hirayama H.

The influence of full-arch implant-retained fixed dental prostheses on upper lip support and lower facial esthetics :preliminary clinical observations.

Eur J Esthet Dent 2007 ; 2(4): 420-8

13-Canut J.

Une analyse esthétique dento faciale.

Rev Orthop dento-fac 1996 ; 30(1): 109-128

14-Cardash HS, Ormanier Z, Laufer BZ.

Observable deviation of the facial and anterior tooth midlines.

J Prosthet Dent 2003; 89(3): 282-285

15-Cavallaro JS Jr, Tarnow DP.

Unsplinted implants retaining maxillary overdentures with partial palatal coverage : report of 5 consecutive cases.

Int J Oral Maxillofac Implants 2007 ; 22(5): 808-14

16-Cawood JI, Howell RA.

A classification of the edentulous jaws.

Int J Oral Maxillofac Surg 1988 ; 17(4): 232-6

17-Chiche GJ, Pinault A.

Artistic and scientific principles applied to esthetic dentistry In : Chiche GJ, Pinault A (eds).

Esthetics of Anterior Fixed Prosthodontics. Chicago : Quintessence, 1994 : 13-32

18-Coachman C., Garber D., Salama H.

Reconstruction prothétique de la gencive en prothèse fixée. Première partie : la fausse gencive, alternative thérapeutique.

PDR 2009 ; 29(5): 471-477.

19- Coachman C., Garber D., Salama M., Calamita M., Salama H., Cabral G.

Reconstruction prothétique de la gencive en prothèse fixée. Troisième partie : techniques de laboratoire et maintenance.

PDR 2010 ; 30(1): 18-29.

20-Crétot M.

Modifications dento-céphalométriques spontanées après le stade jeune.

Orthod. Fr. 1997 ; 68: 41-55

21-Dada K, Daas M, Malò P.

Esthétique et implants pour l'édenté complet maxillaire.

Paris : Quintessence international, 2011. 249p.

22-Davarpanah M, Martinez H.

Options implantaire chez l'édenté total : critères de choix.

Implant Chir Proth 2002 ; 8(1): 79-89.

23-Davarpanah M, Szmukler-Moncler S, Davarpanah K, Rajzbaum P.

Implantologie assistée par ordinateur
Rueil-Malmaison : cdp, 2011. 241p.

24-Davis NC.

Smile design.
Dent Clin North Am 2007; 51(2): 299-318.

25-Davis W.H., Lam P.S, Marshall M.W., Doschester W., Hochwald D.A., Kaminishi R.M.

Using restorations borne totally by anterior implants to preserve the edentulous mandible.
J Am Dent Assoc 1999 ; 130(8): 1183-1189

26-De Souza Silva, Maria Elisa; De Magalhães, Cláudia Silami; E Ferreira, Efigênia Ferreira.

Gerodontology 2009 ; 26(2): 143-149

27-Delachapelle C, Laude M, Thilloy G.

Etude céphalométrique tridimensionnelle des unités structurales de la mandibule humaine.
Bull Group int Rech Sci Stomatol Odontol 1981; 24(3): 171-191

28-Duncan JD, Swift EJ Jr.

Use of tissue-tinted porcelain to restore soft tissue defects.
J Prosthodont 1994 ; 3(2): 59-61

29-Ellenbogen R, Carlin JV.

Visual criteria for success in restoring youthful neck.
Plast Reconstr Surg 1980; 66(6): 826-837.

30-Enlow DH.

The edentulous mandible.
In: Enlow DH, editor. Handbook of facial growth. Philadelphia: WB Saunders, 1982. p.431-437

31-Fallschussel GK.

Untersuchungen zur Anatomie des zahnlosen Oberkiefers.
Z Zahnztl Implantol 1986; 2: 64-72.

32-Feine J.S. et coll.

The Mc GILL consensus statement on overdentures. Mandibular 2- implant overdentures as first choice standard of care for edentulous patients.
Eur J Prosthodont Rest Dent. 2002 ; 10(3): 95-96

33-Fortin Y, Sullivan RM, Rangert BR.

The marius implant bridge : surgical and prosthetic rehabilitation for the completely edentulous upper jaw with moderate to severe resorption : a 5-year retrospective clinical study.
Clin Implant Dent Relat Res 2002 ; 4(2): 69-77

34-Fradeani M.

Analyse esthétique.
Paris : Quintessence International, 2007 : 117-164

35-Fromentin O.

L'occlusion des prothèses amovibles totales stabilisées par les implants.
Implant 1997 : 3(3): 185-193

36-Fromentin O, Berteretche MV.

Rationalisation du protocole de conception des armatures coulées en prothèse supra-implantaire.
Art Techn Dent 1998 ; 9: 1-5

37-Gaudy JF, Zouaoui A, Bravetti P, Charrier JL, Guettaf A.

Functional organization of the human masseter muscle.
Surg Radiol Anat 2000; 22(3-4): 181–190.

38-Ghaleb N, Bouserhal J, Bassil-Nassif N.

Aesthetic evaluation of profile incisor inclination.
Eur J Orthod 2010 ;

39-Granjon O, leclercq P, Bertin V.

La prothèse implanta-clipsée. Entre supports ostéoancrés et appui muqueux : comment trouver le bon équilibre ?
Stratégie prothétique Mai-Juin 2009 ; 10(3): 167-175

40-Hue O, Berteretche MV.

Prothèse complète : réalité clinique, solutions thérapeutiques
Paris : Quintessence International, 2004. 292p

41-Iblher N, Kloepper J, Penna V, Barthlomeae JP, Stark GB.

Changes in the aging upper lip : a photometric and MRI-based study (on a quest to find the right rejuvenation approach).
J Plast Reconstr Aesthet Surg 2008; 61(10): 1170-1176

42-Kiener P., Oetterli M., Mericske E., Mericske-Stern R.

Effectiveness of maxillary overdentures supported by implants : maintenance and prosthetic complications.
Int J Prosthodont 2001 ; 14(2): 133-140

43-Kimoto S, Pan S, Drolet N, Feine JS.

Feine Rotational movements of mandibular two-implant overdentures.
Clin Oral Implants Res 2009 ; 20(8): 838-843.

44-Kinsel RP, Lamb RE.

Dental prostheses on upper lip support and lower facial esthetics : preliminary clinical observations.
Eur J Esthet Dent 2007 ; 2(4): 420-428

45-Kokich VO, Kiyak HA, Shapiro PA.

Comparing the perception of dentists and lay people to altered dental esthetics.
J Esthet Restor Dent 1999; 11(6): 311-324

46-Lalloz S, Colavini M, Taddei C, Etienne O.

Alternatives aux attaches sphériques et aux barres en prothèse complète supra implantaire mandibulaire.
Stratég. Prothét. 2010 ; 10(5): 349-361.

47-Lejoyeux J.

Les empreintes dans le traitement de l'édentation totale.
Paris : CDP, 1986.20p.

48-Lejoyeux J.

Prothèse complète. Tome 2: diagnostic, traitement.
Paris: Maloine, 1976. 522p.

49-Lekholm U, Zarb GA.

Patient selection and preparation. In : Branemark PI, Zarb GA, Albrektsson T. Tissue-integrated prostheses : osseointegration in clinical dentistry.
Chicago : Quintessence, 1985. P.199-209

50-Malò P.

« All-on-four ». Immediate-Function concept with Brånemark System implants for completely-edentulous mandibles: a retrospective clinical study.
Clin Implant Dent Rel Res 2003; 5(1): 2-9

51-Mericske-Stern R., Oetterli M., Kiener P, Mericske E.

A follow-up study of maxillary implants supporting an overdenture :clinical and radiographic results.
Int.J.Oral Maxillofac Implants.2002 ; 17(5): 678-686

52-Neves FD, Mendonça G, Neto AJF.

Analysis of influence of lip line support in esthetics and selection of maxillary implant-supported prosthesis design.
J Prosthet Dent 2004 ; 91(3): 286-288

53-Owens EG, Goodacre CJ, Loh PL et al.

A multicenter interracial study of facial appearance. Part 1 : A comparison of extraoral parameters.
Int J Prosthodont 2002 ; 15(3): 273-282

54-Panossian AJ, Block MS.

Evaluation of the smile: Facial and dental considerations.
J Oral Maxillofac Surg 2010; 68(3): 547-554

55-Paris JC, Faucher AJ.

Le guide esthétique. Comment réussir le sourire de vos patients.
Paris : Quintessence International, 2004. 309p.

56-Perenack J.

Treatment options to optimize display of anterior dental esthetics in the patient with the aged lip.
J Oral Maxillofac Implants 2000 ; 15: 66-75

57-Ricketts RM.

Planning treatment on the basis of the facial pattern and an estimate of its growth.
Angle Orthod 1957; 27(1): 14-37

58-Rignon-Bret C.

Attachements et prothèses complètes supra-radicaux et supra-implantaires.
Paris : cdp, 2008. 213p.

59-Rignon Bret C, Rignon Bret JM.

Prothèse amovible complète, Prothèse Immédiate, Prothèses supra radicaux et implantaire.
Rueil Malmaison : CdP, 2002. 320p.

60-Rohrich RJ, Bell WH.

Management of nasal deformities : An update. In : Bell WH(ed). Modern Practice in Orthognatic and Reconstructive Surgery, vol 1.
Philadelphia : Saunders, 1992: 262-283

61-Sanna A, Nuytens P, Naert I, Quirynen M.

Successful outcome of splinted implants supporting a planned maxillary overdenture : a retrospective evaluation and comparison with fixed full dental prostheses.
Clin Oral Implants Res 2009 ; 20: 406-13

62-Schittly J, Russe P, Hafian H.

Prothèses amovibles stabilisées sur implants : indications et modes d'utilisation de l'attachement Locator.
Cah prothèses 2008 ;

63-Stephan G., Ringot O., Mariani P.

Prothèse complète maxillaire à complément de rétention implantaire.
Real Clin 2003 ; 14(2): 213-223

64-Sutton DN, Lewis BRK, Patel M, cawwod JI.

Changes in facial form relative to progressive atrophy of the edentulous jaws.
Int J Oral Maxillofac Surg 2004; 33: 676-682

65-Taylor TD, Agar JR, Vogiatzi T.

Implant prosthodontics :current perspective and future directions.
Int J Oral Maxillofac Implants 2000 ; 15: 66-75

66-Thomason JM.

The McGill consensus statement on overdentures. Mandibular 2 implant overdentures as first choice standard of Gare for edentulous patient.
Eur J Prosthodont Restor Dent 2002 ; 10: 95-96

67-Tjan AHL, Miller GD, The JGP.

Some esthetic factor in a smile.
J Prosthet Dent 1984, 51: 24-28

68-Vacher C.

Anatomie du vieillissement cranio-facial.
EMC- dentisterie 2004; 1: 201-213

69-Vig RG, Brundo GC.

The kinetics of anterior tooth display.
J Prosthet Dent 1978 ; 39: 502-504

70-Wismeijer D, Casentini P, Gallucci G, Chiapasco M.

Protocoles de mise en charge en implantologie dentaire Vol.4 Patients édentés. Ed D. Wismeijer, D Buser, U. Belser
Paris : Quintessence Publ. 2010 233p

71-Zitzmann NU, Marinello CP.

Fixed or removable implant-supported restorations in the edentulous maxilla : litterature review.
Pract Periodont Aesthet Dent 2000 ; 17: 866-72

8. Annexes

1. TABLES DES ILLUSTRATIONS :

Figures n° 1, 2, 3, 4, 6, 7, 11, 13, 14, 53, 54, 55, 56, 57, 59, 60, 61, 62

Sommaire B, Saizou Y, Tavernier B, Fromentin O

Evaluation du support labial chez le patient totalement édenté au maxillaire
Cah. Prothèse 2011 ; n°154

Figures n° 5, 16, 17, 18, 19, 20

Fradeani M.

Analyse esthétique.

Paris : Quintessence International, 2007

Figures n° 8, 9

Fallschussel GK.

Untersuchungen zur Anatomie des zahnlosen Oberkiefers.

Z Zahnztl Implantol 1986; 2: 64–72.

Figures n° 10

Lekholm U, Zarb GA.

Patient selection and preparation. In : Branemark PI, Zarb GA, Albrektsson T. Tissue-integrated prostheses : osseointegration in clinical dentistry.

Chicago : Quintessence, 1985.

Figures n° 12

Bidra, Avinash S.; Agar, John R.

Classification System of Patients for Esthetic Fixed Implant-Supported Prostheses in the **Edentulous** Maxilla.

Compendium of Continuing Education in Dentistry. 2010 ; 31(5)

Figures n° 21, 22, 23, 24

Hue O, Berteretche MV.

Prothèse complète

Paris : Quintessence International, 2004.

Figures n° 25, 26, 27, 28, 29, 30, 31, 32, 33

Louis JP., Helfer M., Vermande G.

Gestion des rapports intermaxillaires en prothèse amovible complète.

Stratégie prothét. 2010 ; 10(1): 33-42

Figures n° 34, 35, 36

Montal S., Bousquet P.

Prothèse amovible complète mandibulaire à rétention implantaire : déjouer les pièges
Stratégie prothét. 2011 ; 11(2)

Figures n° 37,38, 39, 40, 58

Rignon-Bret C.

Attachements et prothèses complètes supra-radicaux et supra-implantaires.
Paris : Ed.Cdp, 2008

Figures n° 42, 43, 44, 45

Clichés cliniques réalisés par le laboratoire dentaire **DENTEC** en collaboration avec le Dr **HASSID J.**

Figures n° 46:

Dada K, Daas M, Malò P.

Esthétique et implants pour l'édenté complet maxillaire.
Paris : Quintessence International 2011

Figures n° 47, 48 :

Clichés cliniques réalisés en collaborations par les Drs **PENAUD J., SCHOUVER J., NAUDIN G.**

Figures n° 49 :

Davarpanah M, Szmukler-Moncler S, Davarpanah K, Rajzbaum P.

Implantologie assistée par ordinateur
Rueil-Malmaison : Cdp ; 2011. 241p.

Figures n° 50, 51, 52 :

Lamy M.

Le maxillaire édenté : critères de choix d'une réhabilitation prothétique implantaire.
Revue Odonto-Stomatol. 2011

**BOIVIN Nicolas : LE SUPPORT LABIAL CHEZ LE PATIENT TOTALEMENT ÉDENTÉ :
DE L'ÉVALUATION À SA RECONSTRUCTION.**

NANCY 2013 : 99 pages ; 52 ill. ; 4 tab.

Th. : Chir-Dent. : NANCY 2013

Mots clés : Support labial- Edentement complet-Prothèse implantaire-Résorption osseuse

**BOIVIN Nicolas : LE SUPPORT LABIAL CHEZ LE PATIENT TOTALEMENT ÉDENTÉ :
DE L'ÉVALUATION À SA RECONSTRUCTION.**

Th : Chir-Dent : NANCY 2013

Les évolutions de l'implantologie et la demande des patients incitent à prendre en compte davantage que la thérapeutique du handicap fonctionnel représentée par l'édentement complet. Si l'aspiration des patients vers une restitution de la situation fonctionnelle initiale apparaît légitime, cette demande se double parfois d'une exigence esthétique qui vise à corriger simultanément les altérations physiques liées à la sénescence.

En ce sens, l'évaluation esthétique de la situation labiale lors de l'examen clinique initial est capitale pour fixer les limites de ce qu'il est raisonnable d'attendre d'un traitement par prothèse supra-implantaire fixée ou amovible.

Dans le traitement supra-implantaire, un support adéquat de la lèvre supérieure et inférieure n'est pas facile à obtenir. Pour préserver l'illusion du naturel, il est important de compenser la perte des tissus durs et replacer les dents prothétiques dans une situation proche de celle qu'occupaient les dents naturelles. L'évaluation du degré de résorption, de la ligne du sourire et du support labial lors de l'essai du montage prospectif permet d'orienter le choix thérapeutique.

JURY :

Monsieur J.P. LOUIS	Professeur des Universités	Président
<u>Monsieur J. SCHOUVER</u>	Maître de Conférences des universités	Juge
Monsieur S. BARONE	Assistant Hospitalier Universitaire	Juge
Monsieur B. KLIPFEL	Docteur en Chirurgie Dentaire	Juge

Nom et adresse de l'auteur :

Nicolas BOIVIN
43 rue Saurupt
54000 NANCY

Jury : Président : J.P.LOUIS – Professeur des Universités
Juges : J.SCHOUVER – Maître de Conférences des Universités
S.BARONE – Docteur en Chirurgie dentaire
B.KLIPFEL- Docteur en Chirurgie dentaire

Thèse pour obtenir le diplôme D'Etat de Docteur en Chirurgie Dentaire

Présentée par: Monsieur BOIVIN Nicolas, Fabrice, Samuel

né(e) à: DOLE (Doubs)

le 1^{er} décembre 1988

et ayant pour titre : «**Le support labial chez le patient totalement édenté : de l'évaluation à sa reconstruction.**»

Le Président du jury



J.P.LOUIS

Le Doyen
de la Faculté d'Odontologie



J.M. MARTRETTE

Autorise à soutenir et imprimer la thèse 6067

NANCY, le 15 02. 2013

Le Président de l'Université de Lorraine



P. MUTZENHARDT

