



HAL
open science

Les ultrasons en odontologie conservatrice et en endodontie : données actuelles

Marc Lugand

► **To cite this version:**

Marc Lugand. Les ultrasons en odontologie conservatrice et en endodontie : données actuelles. Sciences du Vivant [q-bio]. 2013. hal-01739030

HAL Id: hal-01739030

<https://hal.univ-lorraine.fr/hal-01739030>

Submitted on 20 Mar 2018

HAL is a multi-disciplinary open access archive for the deposit and dissemination of scientific research documents, whether they are published or not. The documents may come from teaching and research institutions in France or abroad, or from public or private research centers.

L'archive ouverte pluridisciplinaire **HAL**, est destinée au dépôt et à la diffusion de documents scientifiques de niveau recherche, publiés ou non, émanant des établissements d'enseignement et de recherche français ou étrangers, des laboratoires publics ou privés.



AVERTISSEMENT

Ce document est le fruit d'un long travail approuvé par le jury de soutenance et mis à disposition de l'ensemble de la communauté universitaire élargie.

Il est soumis à la propriété intellectuelle de l'auteur. Ceci implique une obligation de citation et de référencement lors de l'utilisation de ce document.

D'autre part, toute contrefaçon, plagiat, reproduction illicite encourt une poursuite pénale.

Contact : ddoc-thesesexercice-contact@univ-lorraine.fr

LIENS

Code de la Propriété Intellectuelle. articles L 122. 4

Code de la Propriété Intellectuelle. articles L 335.2- L 335.10

http://www.cfcopies.com/V2/leg/leg_droi.php

<http://www.culture.gouv.fr/culture/infos-pratiques/droits/protection.htm>

ACADEMIE DE NANCY – METZ

**UNIVERSITE DE LORRAINE
FACULTE D'ODONTOLOGIE**

Année 2013

N°6058

THESE

pour le

DIPLÔME D'ETAT DE DOCTEUR EN
CHIRURGIE DENTAIRE

par

Marc LUGAND

Né le 27 août 1986 à Vesoul (Haute-Saône)

**LES ULTRASONS EN ODONTOLOGIE
CONSERVATRICE ET EN ENDODONTIE : DONNEES
ACTUELLES**

Présentée et soutenue publiquement
Le 18 février 2013

Examineurs de la Thèse :

Monsieur J-P. LOUIS

Monsieur E. MORTIER

Madame J. GUILLET-THIBAUT

Monsieur S. HESS

Professeur des Universités

Maître de Conférences

Assistante Hospitalier Universitaire

Docteur en Chirurgie Dentaire

Président

Juge

Juge

Juge

Président : Professeur Pierre MUTZENHARDT

Doyen : Professeur Jean-Marc MARTRETTE

Vice-Doyens : Pr Pascal AMBROSINI – Pr Francis JANOT - Dr Céline CLEMENT

Membres Honoraires : Dr L. BABEL – Pr S. DURVAUX – Pr A. FONTAINE – Pr G. JACQUART – Pr D. ROZENCWEIG - Pr M. VIVIER

Doyen Honoraire : Pr J. VADOT

Sous-section 56-01 Odontologie pédiatrique	Mme M. Mlle Mme Mlle	<u>DROZ Dominique (Desprez)</u> PREVOST Jacques JAGER Stéphanie JULHIEN-COSTER Charlotte LUCAS Cécile	Maître de Conférences* Maître de Conférences Assistante* Assistante Assistante
Sous-section 56-02 Orthopédie Dento-Faciale	Mme M. Mlle M.	<u>FILLEUL Marie Pierryle</u> GEORGE Olivier BLAISE Claire EGLOFF Benoît	Professeur des Universités* Maître de Conf. Associé Assistante Assistant
Sous-section 56-03 Prévention, Epidémiologie, Economie de la Santé, Odontologie légale	Mme M. M.	<u>CLEMENT Céline</u> JANOT Francis CAMELOT Frédéric	Maître de Conférences* Professeur Contractuel Assistant
Sous-section 57-01 Parodontologie	M. Mme M. M. Mlle M.	<u>AMBROSINI Pascal</u> BISSON Catherine MILLER Neal PENAUD Jacques BOLONI Eszter JOSEPH David	Professeur des Universités* Maître de Conférences* Maître de Conférences Maître de Conférences Assistante Assistant
Sous-section 57-02 Chirurgie Buccale, Pathologie et Thérapeutique Anesthésiologie et Réanimation	M. M. M. M. M. M. Mme M.	<u>BRAVETTI Pierre</u> ARTIS Jean-Paul VIENNET Daniel WANG Christian BAPTISTA Augusto-André CURIEN Rémi GUILLET-THIBAUT Julie MASCHINO François	Maître de Conférences Professeur 1er grade Maître de Conférences Maître de Conférences* Assistant Assistant Assistante Assistant
Sous-section 57-03 Sciences Biologiques (Biochimie, Immunologie, Histologie, Embryologie, génétique, Anatomie pathologique, Bactériologie, Pharmacologie)	M. M. M.	<u>WESTPHAL Alain</u> MARTRETTE Jean-Marc YASUKAWA Kazutoyo	Maître de Conférences* Professeur des Universités* Assistant Associé
Sous-section 58-01 Odontologie Conservatrice, Endodontie	M. M. M. M. Mlle M.	<u>ENGELS-DEUTSCH Marc</u> AMORY Christophe MORTIER Eric BALHAZARD Rémy PECHOUX Sophie VINCENT Marin	Maître de Conférences Maître de Conférences Maître de Conférences Assistant* Assistante Assistant
Sous-section 58-02 Prothèses (Prothèse conjointe, Prothèse adjointe partielle, Prothèse complète, Prothèse maxillo-faciale)	M. M. M. M. Mlle M. M. Mlle Mlle	<u>DE MARCH Pascal</u> LOUIS Jean-Paul ARCHIEN Claude SCHOUVER Jacques CORNE Pascale LACZNY Sébastien MAGNIN Gilles MONDON-MARQUES Hélène RIFFAULT-EGUETHER Amélie	Maître de Conférences Professeur des Universités* Maître de Conférences* Maître de Conférences Assistante Assistant Assistant Assistante Assistante
Sous-section 58-03 Sciences Anatomiques et Physiologiques Occlusodontiques, Biomatériaux, Biophysique, Radiologie	Mlle M. Mme M. Mme	<u>STRAZIELLE Catherine</u> RAPIN Christophe (Sect. 33) MOBY Vanessa (Stutzmann) SALOMON Jean-Pierre JAVELOT Cécile (Jacquelin)	Professeur des Universités* Professeur des Universités* Maître de Conférences* Maître de Conférences Assistante Associée

souligné : responsable de la sous-section

* temps plein

Mis à jour le 01.11.2012

*Par délibération en date du 11 décembre 1972,
la Faculté de Chirurgie Dentaire a arrêté que
les opinions émises dans les dissertations
qui lui seront présentées
doivent être considérées comme propres à
leurs auteurs et qu'elle n'entend leur donner
aucune approbation ni improbation.*

A NOTRE PRÉSIDENT ET JUGE,

Monsieur le Professeur Jean-Paul LOUIS,

Officier des Palmes Académiques

Ex-Doyen de la Faculté de Chirurgie Dentaire de l'Université Henri Poincaré Nancy-I

Docteur en Sciences Odontologiques

Docteur en Chirurgie Dentaire

Docteur d'Etat en Odontologie

Professeur des Universités - Praticien Hospitalier

Membre Honoraire et Secrétaire perpétuel de l'Académie Nationale de Chirurgie Dentaire

Membre de l'Académie Lorraine des Sciences

Responsable de la sous-section : Prothèses

Vous nous avez fait honneur d'accepter la présidence de ce jury de thèse, nous tenions à vous assurer ici de notre sincère gratitude.

Veillez trouver dans ce travail l'expression de notre profond respect pour l'enseignement que vous nous avez dispensé avec gentillesse et pédagogie.

A NOTRE DIRECTEUR ET JUGE,

Monsieur le Docteur Éric MORTIER,

Docteur en Chirurgie Dentaire

Docteur de l'Université Henri Poincaré, Nancy

Maître de Conférences des Universités – Praticien Hospitalier

Sous-section : Odontologie Conservatrice – Endodontie

Nous vous remercions d'avoir accepté de diriger ce travail.

Nous vous remercions pour votre aide précieuse dans l'élaboration de ce travail ainsi que pour tout ce que vous nous avez apporté comme connaissances et conseils au cours de nos années d'études.

Permettez-nous de vous exprimer aujourd'hui toute notre admiration et notre gratitude.

A NOTRE JUGE,

Madame le Docteur J. GUILLET-THIBAUT,

Docteur en Chirurgie Dentaire

Assistante Hospitalier Universitaire

Sous-section : Chirurgie Buccale, Pathologie et Thérapeutique, Anesthésiologie et
Réanimation

Nous vous remercions d'avoir accepté si spontanément de bien vouloir faire partie de notre jury de thèse.

Veillez trouver ici le témoignage de notre amitié et de notre sincère reconnaissance.

A NOTRE JUGE,

Monsieur le Docteur Stéphane HESS,

Docteur en Chirurgie Dentaire

Ancien Assistant Hospitalier Universitaire

Sous-section : Odontologie Conservatrice - Endodontie

Nous vous remercions d'avoir accepté de juger ce travail.

Nous vous remercions de votre disponibilité, vos conseils et votre grande sympathie durant l'encadrement de nos vacances d'odontologie conservatrice.

Veillez trouver dans ce travail l'expression de notre reconnaissance et de notre profonde considération.

**LES ULTRASONS EN ODONTOLOGIE CONSERVATRICE ET EN
ENDODONTIE : DONNEES ACTUELLES**

SOMMAIRE

1. LES ULTRASONS ET LES VIBRATIONS

1.1 Définitions

- 1.1.1 Le son
- 1.1.2 Les ultrasons
- 1.1.3 Le spectre sonore
- 1.1.4 Sonique

1.2 Les différents types de détartreurs

- 1.2.1 Les détartreurs soniques
- 1.2.2 Les détartreurs ultrasoniques

1.3 Les effets biologiques des ultrasons

- 1.3.1 Les effets thermiques
- 1.3.2 La cavitation
- 1.3.3 La production d'aérosols
- 1.3.4 Les effets sur l'audition de l'opérateur ou celle du patient
- 1.3.5 Les effets sur le toucher de l'opérateur

1.4 Les contre-indications

- 1.4.1 Le pacemaker
- 1.4.2 Les maladies contagieuses
- 1.4.3 Les patients immuno-déprimés
- 1.4.4 Les tissus immatures

1.5 Les effets biomécaniques des ultrasons

- 1.5.1 Le martèlement
- 1.5.2 Le balayage
- 1.5.3 L'abrasion

2. L'UTILISATION DES ULTRASONS EN ODONTOLOGIE CONSERVATRICE

2.1 La structure de l'émail

2.2 La structure de la dentine

2.3 La structure du ciment

2.4 La composition de la pulpe

2.5 La classification des lésions carieuses

- 2.5.1 La classification SiSta
- 2.5.2 Le diagnostic des lésions carieuses

2.6 La dentisterie restauratrice

- 2.6.1 L'attitude clinique
- 2.6.2 Actions des instruments ultrasonores

- 2.6.3 Les inserts
- 2.6.4 Les indications cliniques

2.7 La mise en forme d'une cavité pour inlay et onlay

- 2.7.1 Les objectifs
- 2.7.2 Les méthodes

2.8 Le collage des inlays/onlays

- 2.8.1 La description des inserts
- 2.8.2 Les indications
- 2.8.3 Les applications cliniques du collage aux ultrasons

3. L'UTILISATION DES ULTRASONS EN ENDODONTIE

3.1 L'attitude clinique

3.2 La cavité d'accès endodontique (CAE)

- 3.2.1 Les inserts cylindro-cônes
- 3.2.2 Les inserts boules

3.3 L'irrigation des canaux radiculaires

- 3.3.1 L'irrigation ultrasonique
- 3.3.2 L'irrigation passive ultrasonique

3.4 L'obturation canalaire

- 3.4.1 Les inserts d'obturation canalaire

3.5 Le retrait d'instruments cassés dans les racines

- 3.5.1 Le retrait dans le tiers coronaire
- 3.5.2 Le retrait dans le tiers moyen
- 3.5.3 Le retrait dans le tiers apical
- 3.5.4 Indications et utilisations des inserts

4. L'UTILISATION DES ULTRASONS POUR LES REPRISES ENDODONTIQUES

4.1 La dépose des reconstitutions corono-radiculaires

- 4.1.1 L'attitude clinique
- 4.1.2 Les inserts

5. L'UTILISATION DES ULTRASONS POUR L'ENDODONTIE CHIRURGICALE

5.1 L'attitude clinique

5.2 Les inserts

- 5.2.1 Les micro-inserts
- 5.2.2 L'attitude clinique
- 5.2.3 La description

ABRÉVIATIONS

CAE : Cavité d'accès endodontique

CVI : Ciment verre ionomère

CVIMAR : Ciment verre ionomère par adjonction de résine

Hz : Hertz

ICDAS : International caries detection and assessment system

LIPOE : Lésion inflammatoire péri-radriculaire d'origine endodontique

NaClO : Hypochlorite de sodium

PUI : Passive ultrasonic irrigation

RCI : Risque carieux individuel

UI : Ultrasonic irrigation

INTRODUCTION

En odontologie, les instruments ultrasoniques sont employés depuis 1950, en tant qu'alternative aux pièces à main rotatives. La technique d'utilisation consistait alors à placer les inserts perpendiculairement aux surfaces dentaires. Associés à une pâte abrasive, ils permettaient ainsi la préparation des cavités carieuses.

Cependant, depuis le développement de la turbine, le rotor a pris un large avantage sur les ultrasons.

D'autres éléments ont favorisé cette évolution clinique en faveur de la turbine :

- la diminution de la visibilité du champ de travail lors de l'utilisation d'une pâte abrasive,
- l'augmentation du temps de préparation de la cavité,
- la sensibilité à l'usure des inserts ultrasoniques,
- et le coup trop élevé de cette technique associant l'utilisation d'instruments ultrasoniques avec une pâte abrasive.

En 1955, Zinner a cherché des applications alternatives et introduit l'instrumentation ultrasonique dans la thérapeutique parodontale. Il a montré que les inserts pouvaient être utilisés afin d'éliminer le tartre sans utiliser de pâte abrasive. Il s'en est suivi une réelle révolution dans le traitement des maladies parodontales.

Ce n'est que récemment, que les applications ont été élargies aux préparations endodontiques, à la chirurgie apicale, au traitement des poches parodontales, aux préparations conservatrices et à la chirurgie osseuse, grâce au développement d'inserts spécifiques pour chacune de ces spécialités.

L'utilisation des instruments ultrasonores modifie considérablement la pratique odontologique. Son succès est lié à une meilleure connaissance des effets mécaniques et biologiques des vibrations, à la maîtrise de l'instrumentation par l'opérateur et aux progrès technologiques.

Nous allons dans ce travail définir et décrire dans une première partie les vibrations et les ultrasons. Puis, dans une seconde partie nous allons plus particulièrement nous

attarder sur l'utilisation des ultrasons en odontologie conservatrice. Enfin, l'utilisation des ultrasons en endodontie est ensuite abordée tant pour les traitements initiaux que pour les reprises de traitement ou encore la chirurgie apicale.

En fin de travail, nous présentons un tableau récapitulatif des différents inserts et de leur mode d'utilisation.

1. Les ultrasons et les vibrations

1.1 Définitions

1.1.1 Le son

Le son est une sensation auditive provoquée par une vibration.

Trois éléments sont nécessaires à l'existence d'un son :

- une source qui produit le son,
- un milieu qui transmet la vibration,
- et un récepteur, l'oreille.

L'onde sonore est produite par la vibration mécanique d'un support fluide ou solide, propagée sous forme d'ondes longitudinales, grâce à l'élasticité du milieu environnant.

Dans un milieu compressible, le plus souvent dans l'air, le son se propage sous forme d'une variation de pression créée par la source sonore. Seule la compression se déplace et non les molécules d'air, qui ne font que vibrer très faiblement autour de leur position d'équilibre. L'onde sonore est une onde dite de compression (Castellengo, 1987).

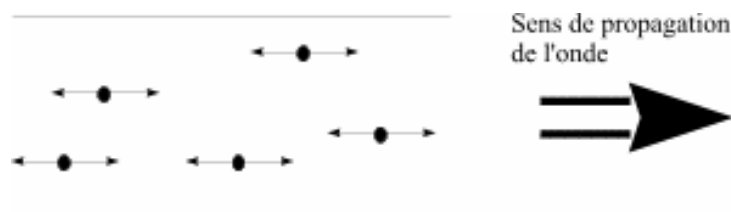

Figure 1 : Propagation de l'onde sonore (Van Der Weijden, 2007)

La fréquence d'un son est exprimée en hertz (Hz). Une fréquence faible correspond à un son grave et inversement, une fréquence élevée à un son aigu.

Tout être vivant doté d'une ouïe ne peut percevoir qu'une partie du spectre sonore. Les physiologistes s'accordent à dire que l'oreille humaine moyenne ne perçoit que les sons de fréquences comprises entre 20 et 20000 Hz. En dessous de cet intervalle, les sons sont qualifiés d'infrasons et au delà d'ultrasons puis d'hypersons au-dessus de 1GHz (Gagnot, 2008).

Infrasons	Sons	Ultrasons	Mégasons	Hypersons
1Hz →	20Hz →	20KHz →	1MHz →	100MHz...

Tableau 1 : Les fréquences sonores (Gagnot, 2008)

Les fréquences audibles sont généralement trop basses en énergie pour provoquer certaines réactions chimiques telles que la cavitation ou les micro-courants acoustiques qui nous intéressent particulièrement en odontologie (Gagnot, 2008).

1.1.2 Les ultrasons

Les ultrasons sont des ondes mécaniques sinusoïdales qui se propagent dans la même direction que la vibration et dont la fréquence est supérieure à 20KHz.

L'onde ultrasonore est une variation de pression qui se propage dans un milieu élastique. Sa propagation nécessite d'être dans un milieu matériel, à la différence de l'onde électromagnétique qui peut se propager dans le vide.

Le milieu de propagation de l'onde ultrasonore est soumis à une succession de surpressions et de dépressions. Les particules constitutives du milieu sont alors animées d'un mouvement de va-et-vient dans l'axe de déplacement des ultrasons.

Leurs fréquences élevées ne leur permettent pas d'être entendus par l'oreille humaine. Les fréquences ultrasoniques utilisées dans les cabinets dentaires sont comprises entre 20 et 40 KHz pour les traitements parodontaux, prothétiques, ou encore endodontiques et jusqu'à 100 KHz pour les bacs de nettoyage des instruments souillés (Gagnot, 2008).

1.1.3 Le spectre sonore

Tous les sons peuvent se décomposer en une série d'harmoniques, dans un rapport rationnel ou irrationnel avec la fréquence fondamentale. L'ensemble de ces fréquences harmoniques ou inharmoniques représente le spectre sonore (Gagnot, 2008).

Les sons musicaux possèdent une décomposition spectrale harmonique, où chaque fréquence harmonique est un multiple entier de la fréquence fondamentale.

1.1.4 Sonique

L'adjectif « sonique » est un terme relatif à la vitesse du son et aux phénomènes particuliers qui se produisent à cette vitesse.

1.2 Les différents types de détartreurs

Il existe deux types de détartreurs utilisés en dentisterie : les détartreurs soniques et les détartreurs ultrasoniques. Ces derniers sont subdivisés en deux groupes, les détartreurs piézoélectriques et magnétostrictifs.

1.2.1 Les détartreurs soniques

Les détartreurs soniques fonctionnent à l'aide d'air comprimé faisant vibrer un insert.

De même que pour les turbines, leurs connexions sur les tubulures se font aisément grâce à un raccord multiflex.

La partie interne du manche est constituée d'un tube étroit et d'un moteur. Les inserts sont vissés sur la pièce à main et sont ainsi connectés au tube interne.

La figure 2 montre une vue schématique de la pièce à main sonique : l'air fourni est transféré par la tubulure (a), puis arrive au niveau des trous angulés (b). Le tube interne (c) va alors s'incliner, frapper le conduit, générant ainsi les vibrations.




Figure 2 : Section sagittale schématique d'une pièce à main sonique a : tubulure, b : trou angulés, c : tube interne (Van Der Weijden, 2007)

Les vibrations transférées à l'insert via ce système, sont amorties par une bague en caoutchouc afin qu'aucune chaleur ne se développe. Cependant une irrigation est

nécessaire en vue de réduire la quantité de chaleur, produite par friction, sur la surface dentaire.

Le mouvement décrit par l'insert est elliptique, ce qui lui permet d'être actif sur toutes ses faces. Sa fréquence de vibration varie de 2000 à 6000 Hz et provoque une déflexion de la pointe de l'insert de 60 à 100 μm , avec un déplacement maximal péri-axial.

La fréquence de vibration, inférieure à celle des détartreurs ultrasoniques, est à l'origine d'un sifflement majoré.

L'efficacité des inserts est diminuée si l'on y applique une forte pression. Il ne s'ensuit pas d'abaissement du bruit de la pièce-à-main, permettant ainsi à l'opérateur de se rendre compte de la diminution de l'efficacité de l'insert (Van Der Weijden, 2007).

1.2.2 Les détartreurs ultrasoniques

Les vibrations de l'insert sont produites par un ensemble générateur-transducteur.

Elles sont caractérisées par la fréquence, l'amplitude et le trajet décrit par la pointe de l'insert. La qualité du générateur, du transducteur, de l'insert ainsi qu'un bon accord entre eux permettent d'effectuer un traitement plus efficace grâce à la production de vibrations de bonne qualité.

Il existe deux types de phénomènes ultrasonores : la piézoélectricité, découverte par les frères Curie, et la magnétostriction développée par James Prescott Joule.

1.2.2.1 La piézoélectricité

Le terme « piézoélectricité » vient du grec « piezin » qui signifie pression.

En 1880, Pierre et Jacques Curie découvrent l'effet piézoélectrique direct. Ce phénomène correspond à la propriété qu'ont les cristaux de quartz, convenablement orientés et soumis à une pression mécanique, de créer une polarisation électrique.

L'année suivante, les frères Curie mettent en évidence l'effet inverse : lorsqu'un cristal de quartz est soumis à un champ électrique, il se comprime ou se dilate. Ces deux effets sont indissociables. Lorsqu'une force de traction est appliquée sur le cristal, la polarité du courant s'inverse (Curie et Curie, 1880).

En 1922, au cours de travaux sur le développement du sonar, Paul Langevin met en évidence les propriétés destructrices des ultrasons lorsqu'il constate la mort de poissons après leur exposition au faisceau d'un sonar. Depuis cette découverte, les expériences sur les ultrasons s'orientent vers une utilisation médicale et thérapeutique (Saletes, 2009).

Le quartz et les autres cristaux piézoélectriques sont excités et vibrent mécaniquement à la même fréquence grâce à un courant électrique de haute fréquence.

Les détartreurs piézoélectriques utilisés en dentisterie sont constitués d'une pièce à mains incrustée de disques en céramique électriquement réactifs, changeant de forme (élongation et contraction) lorsque le courant est alterné, provoquant ainsi la vibration de l'insert (Van Der Weijden , 2007).

Les détartreurs piézoélectriques ont une fréquence comprise entre 18000 et 35000 Hz, entraînant une vibration linéaire avec une amplitude de 12 à 100 μm (Petersilka et Fleming, 2004).




Figure 3 : Section sagittale d'une pièce à main piézoélectrique (Gagnot, 2008)

1.2.2.2 La magnétostriction

La magnétostriction a été découverte par James Prescott Joule en 1842. Il a mis en évidence la capacité de changement de longueur des matériaux ferromagnétiques, tels que le fer ou le nickel, lorsqu'ils sont soumis à un champ magnétique.

Le composant caractéristique de l'unité magnétostrictive peut être une gaine de fines bandes de nickel-cobalt, soudées ensemble aux extrémités, ou une barre

ferromagnétique fixée à l'insert. Autour de ce composant est spiralé un fil de cuivre qui génère un champ magnétique lorsque le courant passe, entraînant sa contraction.

Si ce champ magnétique est alterné, la barre ou la gaine change de forme continuellement et perpendiculairement à l'axe longitudinal, produisant ainsi des vibrations. Ce phénomène se produit à une fréquence double afin que la contraction ait lieu dans le même champ magnétique.



Figure 4 : Section sagittale d'une pièce à main magnétostrictive (Van Der Weijden, 2007)

Les changements de dimension se propagent à l'insert, provoquant un mouvement de spirale elliptique de celui-ci pouvant atteindre une amplitude de 100 μm .

Ce mouvement assure à l'insert une activité simultanée sur toutes ses faces, permettant son utilisation lors des traitements odontologiques.

Les détartreurs magnétostrictifs ont une fréquence comprise entre 18000 et 45000 Hz.

Les unités produisant beaucoup de chaleur, elles nécessitent un spray refroidissant abondant potentiellement gênant au cours de certains actes.

L'irrigation provenant de la pièce à main permet :

- d'assurer le refroidissement des bandes métalliques de nickel-cobalt ou des barres ferromagnétiques,
- de refroidir la surface dentaire traitée,
- et de rincer cette surface afin d'éliminer les particules de tartre, les dépôts de plaque et les débris dentaires (Petersilka et Fleming, 2004 ; Van Der Weijden, 2007).

Les ultrasons magnétostrictifs ont pour inconvénient de donner un mouvement elliptique non propice aux traitements conservateurs, endodontiques chirurgicaux et non chirurgicaux. Ils seront donc exclusivement utilisés lors de traitements parodontaux (Gianluca et coll., 2007).

1.3 Les effets biologiques des ultrasons

Les ondes ultrasonores se propagent dans les tissus biologiques, prolongeant ainsi l'action physique des inserts et entraînant différents effets mécaniques : modifications de pression, tension, contraintes de cisaillement, expansion, compression, vitesse et accélération dans les milieux traversés.

Dans des milieux absorbants, tels que les dents et le parodonte, l'énergie mécanique des ultrasons est convertie en chaleur, alors que dans un milieu aqueux (un fluide ou une irrigation) les ultrasons provoquent des phénomènes de cavitation et de microcourants locaux.

Les effets thermiques sont en rapport avec la durée d'exposition du faisceau ultrasonore tandis que la cavitation est en rapport avec les pics positifs et négatifs de pression acoustique (Gagnot, 2008).

1.3.1 Les effets thermiques

L'effet thermique est le produit du gradient de vitesse de l'onde ultrasonore et de la viscosité du milieu, proportionnel à l'énergie vibratoire et au temps d'exposition. Chaque tissu biologique a un coefficient d'absorption qui définit la quantité de chaleur produite par l'onde ultrasonore (Gagnot, 2008).

Une augmentation de température est un phénomène physique, dû à l'énergie cinétique produite par le déplacement de l'extrémité de l'insert. Les vibrations se déplacent dans les tissus où l'énergie des ondes est en partie transformée en énergie thermique entraînant une augmentation de la température.

Les expériences menées par Kocher et Plagmann en 1996 sur les effets thermiques des ultrasons ont montré que ceux-ci pouvaient entraîner une augmentation de la température pulpaire de 35° C en l'absence de liquide d'irrigation, contre une augmentation de 4°C en présence un liquide de refroidissement (Kocher et Plagmann, 1996).

Gagnot et Poublette ont mis en évidence l'importance de la quantité de liquide de refroidissement. Avec un débit d'irrigation de 15 mL/min ils ont observé une augmentation de température de 10°C alors qu'avec un débit de 30 mL/min l'augmentation n'était plus que de 5°C (Gagnot et Poublette, 2004).

Une élévation trop importante de température de la pulpe provoquerait des pulpites irréversibles et des nécroses dentaires.

En 1965, Zach et Cohen ont démontré que chez le singe, 15% des dents soumises à une élévation de 6°C ne récupèrent pas leur vitalité pulpaire, et qu'une augmentation de 11°C provoque invariablement une destruction pulpaire.

Cependant en 1997, Baldissara suggère qu'une augmentation de 11,2°C ne provoque pas de dommages pulpaires irréversibles chez le singe (Baldissara et coll., 1997 ; Trender et Walmsley, 2003).

L'effet thermique sur les tissus est donc fonction de leur sensibilité, du degré et de la durée d'augmentation de température. Si cette augmentation n'est pas trop longue ni trop importante, la plupart des tissus augmenteront physiologiquement leur vascularisation sanguine afin de permettre leur thermorégulation.

Les effets de l'augmentation de température sur les tissus mous n'ont pas été entièrement explorés, mais ils sont déjà utilisés en médecine pour la destruction des tumeurs, et suggèrent donc une éventuelle utilisation des ultrasons pour les chirurgies des tissus mous intra-buccaux. En odontologie, l'effet thermique est aujourd'hui exploité principalement pour le ramollissement des matériaux d'obturation canalaire (Gagnot, 2008).

Un bon système de refroidissement est indispensable pour réguler la température. Il sera différent en fonction du système ultrasonore utilisé.

Une unité magnétostrictive nécessite une irrigation de la pièce à main et de l'insert, de ce fait le système de refroidissement passera dans la pièce à main puis au niveau l'insert. L'eau utilisée pour le refroidissement se réchauffe au cours de son trajet dans la pièce à main. Arrivée au niveau de l'insert elle sera tiède ; un débit d'irrigation plus important sera donc nécessaire pour obtenir un refroidissement plus efficace.

En revanche, les unités piézoélectriques et les détartreurs soniques nécessitent uniquement un refroidissement des inserts. Par conséquent un débit d'irrigation moins important sera nécessaire.

Les vibrations de l'insert génèrent un spray qui assure un nettoyage constant des poches parodontales, mais également un effet de cavitation qui contribue au lavage de la dent et de la surface radiculaire.

Une irrigation abondante permet d'avoir un champ de travail continuellement noyé assurant une bonne visibilité à l'opérateur (Van Der Weijden, 2007).

1.3.2 La cavitation

Le terme « cavitation » vient du latin « cavus », qui signifie trou.

La cavitation décrit la naissance, l'oscillation radiale et l'implosion de bulles de gaz et de vapeur dans un liquide soumis à une phase de dépression.

La dépression peut être liée :

- à un écoulement de liquide à forte vitesse, on parle de cavitation hydrodynamique,
- ou aux variations de densité d'un liquide soumis à une onde acoustique, on parle alors de cavitation acoustique.

Lorsque le liquide de refroidissement est transféré à l'insert en vibration, deux effets hydrodynamiques peuvent se produire :

- la cavitation,
- ou le microcourant acoustique.

En odontologie, nous parlerons de cavitation acoustique.

Lorsque l'onde ultrasonore augmente, il peut arriver que la dépression au sein du liquide soit assez grande pour provoquer la formation de cavités qui se transformeront en bulles de taille millimétrique voire micrométrique.

Ces bulles peuvent être de trois types :

- cavités vides (en théorie, mais difficile dans la pratique),
- bulles gazeuses (cavités remplies d'un gaz dissout dans le liquide),
- bulles contenant la vapeur du liquide constituant le milieu.

L'apparition de la cavitation dépend d'un grand nombre de paramètres :

- la puissance et la forme de l'onde acoustique,
- la température, la viscosité et la pression intérieure du milieu,
- la présence d'impuretés et/ou de gaz dissout.

La cavitation entraîne des effets violents et imprévisibles qui peuvent provoquer une augmentation de la température ou générer des radicaux libres à l'origine de changements chimiques du milieu (Arbeille et Herault, 1997).

Les bulles de cavitation se développent et implosent au niveau des zones de l'insert où la vibration est maximale.



Figure 5 : Effets de la cavitation et microrépartition lorsque l'insert est immergé dans un liquide (Van der Weijden, 2007)

La durée de vie de ces cavités est courte et uniquement déterminée par la fréquence ultrasonore.

L'implosion des bulles est un changement brutal de la phase gaz-vapeur à la phase liquide, qui a pour effet la libération de forces moléculaires élevées provoquant une onde de choc dans le liquide.

Théoriquement la pression peut augmenter jusqu'à quelques milliers de bars et la température jusqu'à environ 2700°C. Ainsi les surfaces dentaires exposées à ces forces mécaniques, thermiques et électrophysiques subissent un phénomène d'érosion.

Ces variations, physiques et thermiques peuvent rompre les parois cellulaires des bactéries (Van der Weijden, 2007).

En 1988, Walmsley a étudié l'effet de la cavitation sur la plaque dentaire. Il a démontré que lorsque les ultrasons sont utilisés sans irrigation, seul l'effet mécanique de l'insert est en action. On observe donc une surface nettoyée plus petite lorsque les ultrasons sont utilisés sans irrigation (Walmsley et coll., 1988).

L'efficacité de l'activité de cavitation est dépendante de la forme de l'insert, de son orientation par rapport à la dent, du réglage de la puissance du générateur et de la

quantité d'eau utilisée. La cavitation ne peut se produire si la masse d'eau arrivant au niveau de la pointe de l'insert en vibration est trop importante. Le débit d'eau doit donc être régulé et ne pas dépasser les 2,5 mL/min.

Le nettoyage par cavitation n'est pas le résultat d'une seule bulle mais de milliers de bulles. Le phénomène de cavitation est inapproprié pour l'élimination du tartre mais permet d'éliminer les matières attachées comme la plaque dentaire jusqu'à environ 0,5 mm de la pointe de l'insert (Walmsley, 1988).

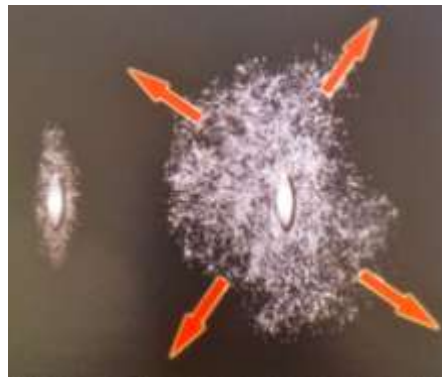


Figure 6 : Illustration de l'effet de cavitation (Van der Weijden, 2007)

Plusieurs phénomènes locaux peuvent être associés à la cavitation, tels que les microcourants provoqués par les bulles, la production d'ondes de choc dues à l'implosion des bulles et des augmentations de température (Van Der Weijden, 2007).

1.3.2.1 Le microcourant

Le microcourant acoustique est un procédé simple. Dans un liquide, une situation similaire à un tourbillon se crée dans l'espace autour duquel l'insert peut se déplacer. Ces courants provoquent des forces de cisaillements sur les éléments attirés à proximité de l'extrémité de l'insert.

Pour les détartreurs à ultrasons, un champ acoustique de microcourants se produit autour de l'insert (Gagnot, 2008).

Aucun effet bactéricide n'existe, mais une élimination de la plaque dentaire à la surface des dents ainsi qu'un rinçage des poches parodontales ou des canaux radiculaires lors de traitements endodontiques sont décrits (Van Der Weijden, 2007).

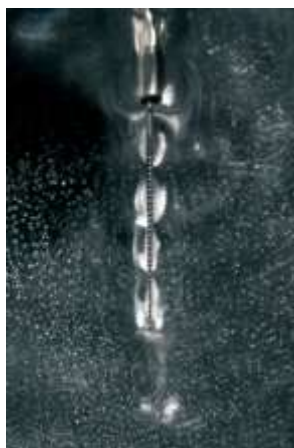

Figure 7 : Effet du microcourant autour d'un insert à irrigation ultrasonique (Van Der Weijden, 2007)

Les plaquettes et les hématies sont sensibles aux microcourants se produisant autour des vibrations ultrasonores : plus la vibration est ample, plus les ondes se propagent et plus le risque de destruction augmente expliquant ainsi l'effet thrombogénique et hémostatique.

En microscopie électronique à balayage (MEB), on observe en périphérie des zones de travail des bactéries sectionnées par l'action des microcourants.

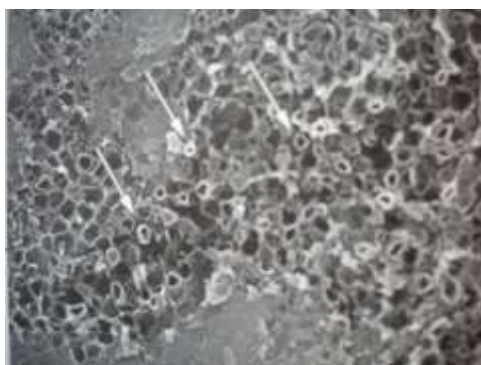


Figure 8 : Bactéries sectionnées au microscope électronique à balayage (Gagnot, 2008)

Les effets de cavitation et de microcourant contribuent à un meilleur nettoyage de la surface dentaire mais ne sont pas spécifiques des instruments ultrasoniques. On peut également les observer avec l'utilisation des instruments soniques (Van Der Weijden, 2007).

1.3.2.2 Les réactions sono-chimiques

La chimie sous ultrasons ou sono-chimie a été récemment découverte et utilisée dans les applications des ondes ultrasonores. Ces réactions sono-chimiques ne sont pas encore très explorées en odontologie mais pourront rapidement connaître de nombreuses applications.

Les ultrasons sont des catalyseurs de réactions chimiques. On supposait depuis longtemps que seule l'eau pouvait être décomposée par les ultrasons en hydrogène et en eau oxygénée, or la décomposition de solutions organiques a également été démontrée. Cette décomposition donne naissance à des radicaux libres intermédiaires. Les radicaux hydroxyles obtenus en milieu aqueux sont utilisés dans les réactions d'oxydation. L'ensemble des phénomènes produits par les ultrasons (agitation, pression, température, ionisation) bouleverse les mécanismes de réaction classique.

Ainsi, sous ultrasons, dans un milieu non aqueux homogène, les vitesses des réactions sont 100 000 fois supérieures. Cependant, la sono-chimie ne recouvre pas seulement les aspects cinétiques, mais également des réactions où les produits obtenus sont différents de ceux qui sont synthétisés par les moyens classiques.

En endodontie, par exemple la cavitation de l'hypochlorite de sodium (NaOCl) augmente son efficacité pour une même concentration (Gagnot G., 2008).

1.3.3 La production d'aérosols

Lors de l'utilisation d'instruments ultrasoniques, un aérosol est créé, ce qui produit une dispersion de très fines particules ($< 100\mu m$) pouvant transmettre des microorganismes pathogènes.

Les particules d'un aérosol apparaissent sous forme solide et liquide. Les éléments solides sont constitués de débris de dentine, d'émail et de tartre et les éléments liquides sont composés de salive, de liquide d'irrigation, de microorganismes de la plaque dentaire et de sang.

En 2004, Timmerman a montré au cours d'une étude menée sur la production d'aérosols, que des colonies bactériennes étaient retrouvées à une distance de 150 cm

de la bouche du patient après 40 minutes de traitement et qu'un aérosol restait présent dans l'air ambiant pendant plus de 30 minutes (Timmermann et coll., 2004).

Ces bactéries aéroportées accroissent le risque de contamination entre les patients et le personnel soignant. En raison de cet effet aérosol, tous les patients à haut risque infectieux doivent être traités avec des instruments manuels (Trenter et Walmsley, 2003) bien qu'il n'existe aucune preuve que des maladies graves puissent se contracter via cet effet aérosol.

Aucune différence n'existe entre les trois types de générateurs (magnétostrictif, piézoélectrique et sonore) sur la quantité de bactéries récoltées dans le nuage aérosol, mais l'observation clinique montre que cet effet est lié à l'amplitude du déplacement de l'insert et au poids du liquide d'irrigation.

L'effet aérosol est obtenu sous de fortes puissances de vibration. Il est donc possible de le supprimer en diminuant la puissance de vibration, ce qui entraîne une diminution de l'amplitude de l'insert, ou en augmentant le débit d'arrivée du liquide d'irrigation, ce qui en accroît la masse (Gagnot, 2008).

En 1967, Larato, cité par Timmerman en 2004, rapporte que le nombre de bactéries présent dans l'air ambiant après utilisation d'instruments ultrasoniques était 30 fois supérieur à celui relevé avant le traitement. Cependant cette étude a été conduite à une époque où seules les aspirations de petit volume existaient. Ces aspirations avaient un diamètre de 3,3mm et un débit de 1,1 L/min. Une étude plus récente menée en 2004 par Timmermann montre qu'une aspiration de plus gros volume, placée autour de la pièce à main, permet de diminuer l'effet aérosol de 93%. Ces aspirations ont un diamètre de 8mm et un débit de 6 L/min.

Cependant, cette canule ne doit pas être placée trop près du spray afin de ne pas altérer le refroidissement (Timmerman et coll., 2004).

Un rinçage de 60 secondes avec de la chlorhexidine permet de réduire la charge bactérienne salivaire d'environ 90% durant approximativement 60 minutes.

Un rinçage avec un bain de bouche contenant du phénol (Listerine®) pendant 30 secondes permet de réduire de 94% la charge bactérienne dans l'aérosol (Van Der Weidjen, 2007).

Un bon contrôle de l'hygiène est nécessaire dans tous les cas, non seulement pendant le traitement mais également après : un aérosol reste dans l'air pendant plus de 30 minutes.

Pour l'opérateur, un masque filtrant à haut degré et s'adaptant bien au visage ainsi qu'une paire de lunettes de protection réduiront très nettement le risque d'infection. Si le masque devient humide il faudra le remplacer toutes les 30 minutes afin d'empêcher toute contamination bactérienne. De plus, l'opérateur devra porter une nouvelle blouse propre chaque jour, celle-ci étant rapidement infectée par l'aérosol. Pour les patients présentant une faible résistance immunitaire, un masque leur recouvrant le nez doit être mis en place pour leur offrir une meilleure protection. Le risque d'infection par les virus des hépatites via l'aérosol est potentiellement présent mais peut être réduit grâce aux précautions décrites précédemment. Concernant le risque d'infection par le virus du VIH via l'aérosol, celui-ci est considéré comme faible, voire improbable mais ne peut être exclu ; ainsi ces précautions doivent être de mise.

1.3.4 Les effets sur l'audition de l'opérateur ou celle du patient

Un détartreur est un danger potentiel pour l'appareil auditif du patient et de l'opérateur. En effet, son utilisation implique la production d'un son intense pouvant être perçu par certains comme une irritation.

L'insert ultrasonique ne semble pas produire de son, bien qu'un son léger puisse être ressenti lorsque l'irrigation est enclenchée.

Le son perçu lors du traitement est celui produit par le contact entre la pointe de l'insert et la surface dentaire. Plus l'amplitude est grande plus le son est intense.

En 1976, Möller, cité par Trenter et Walmsley en 2003, a mené une enquête sur les effets des ultrasons sur l'audition. Vingt personnes ont été soumises pendant 5 minutes aux ultrasons. La moitié d'entre elles présentait un changement temporaire du seuil d'audition et/ou des acouphènes.

Un travail similaire réalisé par Walmsley en 1987 sur un groupe de 20 sujets donne une conclusion contradictoire. Aucune des personnes soumises à ce test ne présentait de déplacement du seuil de l'audition ou d'acouphènes (Trenter et Walmsley, 2003).

Il semble improbable qu'une équipe dentaire puisse subir une perte de l'audition suite à une utilisation prolongée ces générateurs à ultrasons. Le cerveau pourrait éteindre le mécanisme après avoir enregistré le son pendant un long moment.

Des dommages peuvent être visibles chez certains patients lors du transfert d'énergie ultrasonique sur l'os alvéolaire lorsque l'insert passe au niveau des molaires. Cette énergie traverse les dents, l'os alvéolaire puis atteint l'oreille interne, pouvant provoquer une diminution de l'audition ou un acouphène, mais cependant aucune atteinte définitive de l'audition n'a été décrite.

L'intensité du son est un autre paramètre à prendre en compte. Un son est considéré comme acceptable jusqu'à 85 décibels (dB).

En 1998, Setcos et Mahyuddin ont relevé et étudié le niveau sonore maximal de quatre cabinets dentaires. La plus grande intensité sonore enregistrée (95dB) a été produite par un détartreur. Les mesures ont été prises sur des périodes courtes lorsque l'insert était en contact avec la dent. On peut donc en déduire que le détartreur ne cause pas de troubles permanents et que les dommages causés sont dus à la transmission des ultrasons à travers l'os et non par la transmission du bruit dans l'air (Trenter et Walmsley, 2003).

Les patients porteurs de prothèses auditives doivent être avertis pour les éteindre afin d'éviter un feed-back acoustique (Van Der Weidjen, 2007).

1.3.5 Les effets sur le toucher de l'opérateur

En 1982, Lundstrom et Lindmark, cités par Gagnot et Poblette en 2004, ont décrit une perte de sensibilité tactile lors de l'utilisation d'instruments pneumatiques. Les percussions de grande amplitude se transmettent aux doigts, entraînant le phénomène de « doigts blancs » provoqué par une diminution du flux sanguin dû au passage des vibrations dans la main.

En 1993, Burke et Jacques, cités par Gagnot et Poblette en 2004, comparent 60 dentistes à un groupe témoin. Leur étude conclue que les dentistes confrontés aux vibrations ultrasoniques peuvent présenter une diminution de force, voire même une perte de la

sensibilité digitale. Cette diminution des performances tactiles serait due au ralentissement du flux sanguin dans les doigts. Ces auteurs préconisent une utilisation quotidienne des instruments ultrasoniques de 75 minutes maximum afin de diminuer ces risques (Gagnot et Poblette, 2004).

1.4 Les contre-indications

1.4.1 Le pacemaker

Durant les années 1970, les cabinets dentaires ont été désignés comme des environnements potentiellement dangereux pour les patients porteurs d'un pacemaker en raison des différentes unités électriques pouvant produire des champs électromagnétiques.

L'utilisation des ultrasons pour les patients porteurs de pacemaker posés avant 1985 est contre indiquée, ceux-ci étant sensibles aux champs électromagnétiques. Les nouvelles générations de pacemaker sont protégées contre ces perturbations électromagnétiques. Il est cependant conseillé de prendre quelques précautions lors de certains examens médicaux (IRM) ou lors de l'utilisation d'un détartreur magnétostrictif. Toutes les instructions d'utilisation des unités ultrasoniques magnétostrictives stipulent qu'elles ne doivent pas être utilisées chez des patients porteurs d'un pacemaker.

Les générateurs piézoélectriques produisent des ultrasons sans champ magnétique et, à ce jour, aucune interférence avec un pacemaker n'a été établie. Il est donc possible d'utiliser des ultrasons produits par piézoélectricité pour les patients porteurs de pacemaker.

Les détartreurs soniques fonctionnent avec de l'air comprimé et ne produisent donc aucun champ électromagnétique, ils sont donc également une bonne alternative pour un détartrage chez ces patients (Van Der Weidjen, 2007).

Si l'opérateur a un doute, il doit impérativement entrer en contact avec le cardiologue du patient.

1.4.2 Les maladies contagieuses

1.4.2.1 Hépatite B et VIH

En 1988, Walmsley affirme que l'utilisation des ultrasons chez les patients présentant des maladies contagieuses est contre indiquée.

Les virus de l'hépatite B et du VIH ont été détectés dans le sang et la salive. Chez les patients infectés, le risque d'une contamination croisée par les aérosols contenant du sang et de la salive est donc augmenté.

De nos jours, la contamination via un aérosol par le virus de l'hépatite B ou du VIH est considérée comme nul. Cependant une contamination potentielle demeure. Il est donc suggéré d'utiliser une solution de Bétadine pour l'irrigation chez les patients porteurs du VIH, sans savoir si cela contribue réellement à une diminution du risque.

Environ 4% des nouveaux cas d'hépatite B sont des personnes qui, en raison de leur profession, sont exposées au sang humain. C'est pourquoi la vaccination est essentielle (Van Der Weijden, 2007).

1.4.2.2 La tuberculose

La tuberculose est une infection des bronches, transmise par des particules libérées lorsque qu'une personne infectée tousse à proximité d'une autre.

En Europe de l'Ouest, la tuberculose a été presque complètement éliminée. Ainsi, pour les membres d'une équipe dentaire, les risques d'infections sont faibles avec de bonnes protections et des mesures d'hygiène standard.

Cependant le nombre de cas de tuberculoses augmente ces dernières années notamment dans certaines communautés telles que les immigrés, les personnes en situation précaire, les toxicomanes et les patients porteurs du VIH.

L'instrumentation ultrasonore doit être évitée chez les patients dont l'infection à la tuberculose est connue.

L'existence de telles pathologies implique par principe, de considérer que chaque patient pourrait être une source potentielle de contamination. Ainsi des règles d'hygiène adéquates et strictes doivent être respectées pour chaque patient (Van Der Weijden, 2007).

1.4.3 Les patients immuno-déprimés

L'utilisation des instruments ultrasoniques est contre-indiquée pour tous patients présentant un système immunitaire déficient suite à une pathologie ou à une médication ainsi que pour les patients présentant des problèmes respiratoires. En effet, les aérosols infectés peuvent facilement passer au travers de leurs poumons, pouvant provoquer des infections respiratoires.

Il est possible d'utiliser dans certains cas des masques couvrant le nez du patient et ainsi pouvoir réaliser des actes avec des instruments ultrasoniques (Van Der Weijden, 2007).

1.4.4 Les tissus immatures

Les tissus immatures en voie de croissance sont sensibles aux vibrations ultrasonores. Il est généralement accepté que l'instrumentation ultrasonique est contre-indiquée chez les enfants ayant des dents temporaires ou en éruption récente.

Les dents temporaires présentant une chambre pulpaire volumineuse, le risque d'atteinte pulpaire est donc plus accru.

L'émail des dents permanentes d'éruption récente est plus fragile du fait d'une immaturité de la minéralisation et la réalisation d'un détartrage aux ultrasons pourrait affecter la dureté de l'émail si l'insert n'est pas orienté tangentiellement à la surface dentaire (Van Der Weijden, 2007).

1.5 Les effets biomécaniques des ultrasons

Le déplacement de l'insert ultrasonique a plusieurs effets : face à l'objet il le heurte (martèlement), tangentiellement il le balaie (balayage) (Gagnot, 2008).

1.5.1 Le martèlement

Le martèlement est l'action de l'insert heurtant la surface dentaire. Cet impact répété permet le décollement des dépôts adhérents à la surface dentaire. Plus le contact est perpendiculaire, plus le détachement est facilité.

Quand l'insert entre en contact avec l'objet cela crée une résonance qui produit des sons. L'intensité sonore varie en fonction de l'amplitude du mouvement vibratoire : plus l'amplitude est élevée plus l'intensité est grande.

Les bruits provoqués par les instruments sont dysharmoniques ou subharmoniques. Plus ils sont dysharmoniques, plus ils signent une mauvaise orientation de l'insert.

Le contact entre l'extrémité travaillante et la surface à traiter doit être tangentiel. Seule l'extrémité travaillante doit heurter frontalement le dépôt à détacher.

La force de l'impact dépend de l'amplitude de la vibration. Plus l'impact est fort, plus l'élimination des dépôts est facile mais plus les risques de destruction tissulaire est important.

Lorsque des amplitudes élevées sont utilisées, le contrôle de la précision de l'impact doit se faire avec des loupes binoculaires ou sous microscope (Gagnot, 2008)

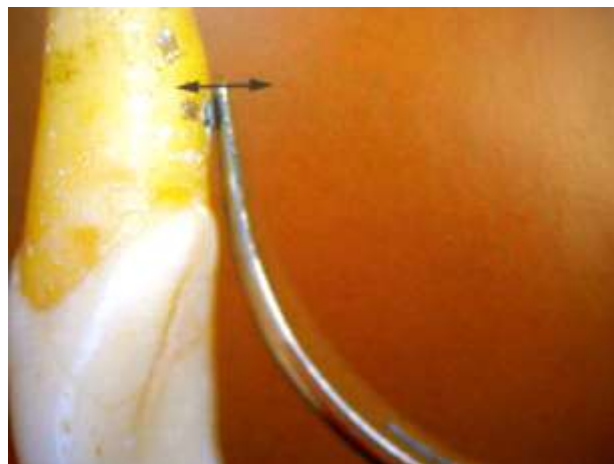


Figure 9 : Action du martèlement. Les flèches indiquent le déplacement de l'insert
(Gagnot, 2008)

1.5.2 Le balayage

Le balayage est l'action du déplacement de l'insert tangentiellement à l'objet.

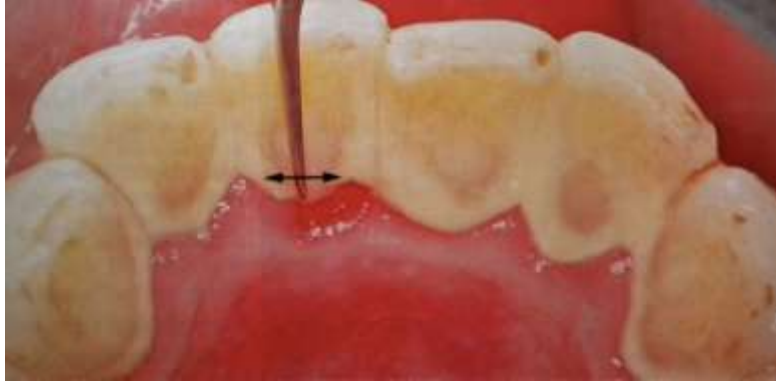

Figure 10 : Action du balayage. Les flèches indiquent le déplacement de l'insert.

(Gagnot, 2008)

Cliniquement le va-et-vient de l'insert possède plusieurs actions. Il permet d'éliminer les dépôts peu adhérents à la surface, de brunir, polir ou abraser le ciment par frottement. Lorsque l'insert est positionné sur une dent, son déplacement peut être calculé en multipliant sa fréquence par son amplitude et par sa durée de contact sur la dent. Cette combinaison nous donne des valeurs de déplacement en mètre par seconde.

$$\text{déplacement} = \text{fréquence} \times \text{amplitude} \times \text{temps}$$

Fréquence (Hz)	Amplitude (μm)	Temps (s)	Déplacement (m/s)
9000	100	1	0,9
25000	100	1	2,5
25000	4	1	0,1

Tableau 2 : Distances parcourues par l'extrémité de l'insert (m/s)

(Gagnot, 2008)

Pour une amplitude de $4 \mu\text{m}$ à l'extrémité de l'insert, le chemin parcouru sera de : $25000 \times 4\mu\text{m} = 100\,000\mu\text{m}$ soit $0,1 \text{ m/s}$, ce qui fait 1 mètre toutes les 10 secondes. L'amplitude la plus forte –soit $2,5 \text{ m/s}$ – sera 25 fois supérieure à la plus faible.

L'action de balayage de l'insert est très importante : à une fréquence de 25000Hz et une amplitude de 100 μm l'insert parcourt 2,5 mètres par seconde. Une instrumentation manuelle ne pourrait jamais réaliser un tel balayage en si peu de temps.

Le déplacement de chaque extrémité d'insert dépend du générateur et de la forme de l'insert (Gagnot, 2008).

1.5.3 L'abrasion

La capacité abrasive des ultrasons est apparue avec les inserts diamantés. Elle est dépendante de la qualité du diamant et de la dureté du tissu : plus le grain du diamant est gros, plus il est abrasif, et plus le tissu est dur plus l'effet est efficace. Il n'existe aucun effet abrasif sur les tissus mous.

La précision des vibrations permet de faire des préparations complexes de type tunnel ou entonnoir, et des finitions de préparation sans léser la gencive marginale.

L'abrasion est également essentielle pour la mise en forme de la cavité d'accès endodontique et la recherche des entrées canalaires lors d'un traitement endodontique. Enfin, cette capacité est aussi exploitée en chirurgie osseuse grâce à des générateurs plus puissants, un transducteur spécifique et des inserts très abrasifs et coupants (Gagnot, 2008).

2. L'utilisation des ultrasons en odontologie conservatrice

2.1 La structure de l'émail

L'émail est une structure minéralisée d'origine épithéliale qui forme un recouvrement protecteur au niveau de la couronne de la dent.

L'amélogénèse résulte d'une séquence complexe d'événements cellulaires et extracellulaires. Elle se produit en deux étapes intimement reliées : la production d'une matrice organique qui se minéralise immédiatement et le retrait de cette même matrice suivi d'une déposition minérale accrue.

La cellule responsable de la formation de l'émail étant détruite lors de l'éruption de la dent dans la cavité buccale, l'émail ne peut pas se régénérer en cas d'altération. Tout au plus il peut bénéficier de précipitation de phosphate et de calcium d'origine salivaire ou exogène. Afin de compenser cette limitation inhérente, l'émail est doté d'une organisation complexe et d'un taux de minéralisation très élevé qui en fait la structure la plus dure du corps humain. Dans sa forme mature, il contient plus de 95% de minéral, peu d'eau et seulement quelques traces de matrice organique (Piette et Goldberg, 2001). L'émail est constitué de très nombreux cristaux d'hydroxyapatite. Le monocristal, ne mesure qu'une dizaine d'Angströms et leur regroupement forme l'hydroxyapatite.



1 : prisme d'émail
2 : substance
interprismatique

Figure 11 : Prismes d'émail en coupe longitudinale au MEB

(http://webapps.fundp.ac.be/umdb/histohuma/histohuma/img/tmp/ii_19.jpg, 2012)

L'émail est constitué de trois phases principales :

- une phase minérale, majoritaire, représentant 96% du poids total et 87% du volume d'émail. Elle contient 36% de calcium, 17,7% de phosphates, 2,9% de carbonates et du sodium, du magnésium, du chlore, du potassium, en quantité infime,
- une phase organique, minoritaire, représentant 1% du poids total et 2% du volume d'émail. Elle est composée de glycoprotéines et de polysaccharides. Elle présente une teneur en hydrates de carbone estimée à 15%,
- une phase aqueuse, représentant 3,4% du poids total (1% en eau libre, 2,4% en eau liée) et 11% du volume d'émail.

Les prismes d'émail, de section hexagonale, sont très allongés, s'étendent de la jonction amélo-dentinaire jusqu'à la surface coronaire, et ont une orientation radiaire. Ils contiennent des nanocristaux d'hydroxyapatite, disposés parallèlement dans le sens de la longueur. Les prismes sont en contact les uns avec les autres, grâce à l'émail inter-prismatique qui possède une orientation différente de celle de l'émail prismatique (Robinson et Hallsworth, 1971).

2.2 La structure de la dentine

La dentine est une matrice extracellulaire produite par les odontoblastes, secondairement calcifiée (cristaux d'hydroxyapatite) et parcourue par de très nombreux canalicules dentinaires séparés les uns des autres par de la dentine inter-canaliculaire (50000/mm² en moyenne). Ceux-ci, perpendiculaires à la surface, sont tapissés par une dentine intra-canaliculaire et contiennent les prolongements cytoplasmiques des odontoblastes, aussi appelés fibres de Tomes.

La dentine constitue le tissu dentaire le plus important par sa masse ; dans les conditions normales, elle est entièrement recouverte par de l'émail au niveau coronaire et par du ciment au niveau radiculaire. Au niveau de la jonction amélo-dentinaire, dans 60% des cas le ciment recouvre l'émail, dans 30% des cas ces deux structures sont en continuité parfaite et dans 10% des cas une solution de continuité persiste entre elles mettant ainsi à nu la dentine.

La grande sensibilité de la dentine est sous-tendue par des fibres nerveuses amyéliniques dont les terminaisons nerveuses libres sont en contact étroit avec les odontoblastes et leurs prolongements cytoplasmiques. Tous les stimuli (tact, chaud, froid, ...) sont alors ressentis comme un message douloureux.

La dentine est constituée de trois phases principales :

- une phase minérale, qui représente 70% du poids de la dentine, composée essentiellement de cristaux d'hydroxyapatite, de carbonates de calcium, de sulfates et de traces de fer, fluor et sodium,
- une phase organique, qui représente 18% du poids de la dentine, composée essentiellement de collagène de type I,
- une phase acqueuse, qui représente 12% du poids de la dentine.

(Piette et Goldberg, 2001).

2.3 La structure du cément

Le cément est une couche de tissu conjonctif minéralisé qui recouvre la dentine au niveau de la racine de la dent.

La fonction principale du cément est d'ancrer les fibres du tissu conjonctif du ligament parodontal à la racine de la dent. Les fibres parodontales relient ainsi la racine à l'os alvéolaire et fournissent une attache flexible entre les dents et les alvéoles osseuses.

Le cément est constitué de trois phases principales (Piette et Goldberg, 2001) :

- une phase minérale, qui représente 50% de la masse du cément et qui est constituée de cristaux d'hydroxyapatite,
- une phase organique, qui représente 30% de la masse du cément et qui est constituée de 90% de collagène de type I et 5% de collagène de type III. Ces fibres de collagènes vont se retrouver sous forme de fibres extrinsèques (ou fibres de Sharpey, orientées perpendiculairement au grand axe radiculaire et synthétisées par les fibroblastes desmodontaux) et de fibres intrinsèques (synthétisées par les cémentoblastes, entièrement minéralisées et sans orientation particulière). Cette phase est

également composée de mucopolysaccharide et de glycoprotéines.

- une phase aqueuse, qui représente 20% de la masse du ciment.

2.4 La composition de la pulpe

La pulpe est un tissu conjonctif lâche possédant une composition et une structure semblables aux autres tissus conjonctifs de l'organisme.

Comme tous tissus conjonctifs lâches, la pulpe est composée de cellules dispersées dans une matrice extracellulaire hydratée et peu dense. Ces cellules appartiennent à différents groupes qui sont responsables des propriétés dentinogénétiques (odontoblastes, cellules sous-odontoblastiques de la « zone riche en cellules »), nutritives (fibroblastes de la pulpe centrale) et sensorielles (fibres nerveuses myéliniques et amyéliniques) du tissu pulpaire. Sont également présentes des cellules associées à la vascularisation (cellules endothéliales, péricytes, cellules musculaires lisses) et à la défense du tissu (cellules dendritiques, macrophages, lymphocytes T), ainsi que des cellules mésenchymateuses indifférenciées.

(Piette et Goldberg, 2001).

2.5 La classification des lésions carieuses

Au début du XXe siècle, GV Black décrit une classification des lésions carieuses en relation avec leurs situations au niveau de la dent. Il distingue différentes classes :

- Classe I : caries des puits et fissures
- Classe II : caries proximales des dents postérieures
- Classe III : caries proximales des dents antérieures sans atteinte du bord libre
- Classe IV : caries proximales des dents antérieures avec atteinte du bord libre
- Classe V : caries cervicales, atteinte du collet de la dent
- Classe VI : caries des bords incisifs et du sommet des cuspidés.

Cette classification permettait de mettre en évidence les sites de développement des lésions carieuses, mais ne renseignait pas sur leur degré d'atteinte tissulaire, et notamment sur la profondeur et l'ampleur de la destruction (Mount et Hume, 1997).

En 1997, Mount et Hume ont alors établi une nouvelle classification des lésions carieuses, définie par trois sites, correspondant aux zones de rétention de la plaque bactérienne et quatre tailles de lésions déterminées par l'extension de la carie.

Depuis, cette classification a été reprise par Lafargues en 2000, présentant le concept SiSta et reposant sur trois principes :

- l'économie tissulaire,
- l'adhésion,
- et la bio-intégration.

Cette classification de Lafargues est également basée sur le site et le stade évolutif de la lésion carieuse (Lafargues et coll., 1999).

2.5.1 La classification SiSta

2.5.1.1 La localisation par site

Trois sites sont décrits :

- Site 1 : lésions localisées au niveau des puits, sillons et fosses des faces occlusales et axiales, correspondant à la Classe I de Black.
- Site 2 : lésions localisées au niveau des surfaces de contact inter-proximales, correspondant aux Classes II, III, IV de Black.
- Site 3 : lésions localisées au niveau des collets dentaires et des surfaces radiculaires, correspondant à la Classe V de Black.

2.5.1.2 Les stades d'évolutions

Cinq stades sont décrits :

- Stade 0 : lésion initiale jusqu'à la jonction amélo-dentinaire ; une reminéralisation de la lésion est possible.

- Stade 1 : lésion atteignant le tiers externe de la dentine. Un traitement par reminéralisation est insuffisant.
- Stade 2 : lésion modérée atteignant le tiers moyen de la dentine. La préparation de la cavité laisse apparaître un émail sain, soutenu par du tissu dentinaire, ne présentant pas de risque d'effondrement sous une charge occlusale normale. La dent demeure suffisamment solide pour supporter une restauration.
- Stade 3 : lésion cavitaire franche, atteignant le tiers interne de la dentine, et fragilisant les cuspides et les bords incisifs, susceptibles de s'effondrer sous la contrainte occlusale. La préparation cavitaire exige l'élimination des parties fragilisées afin de renforcer les structures résiduelles par un comblement intra-cavitaire.
- Stade 4 : lésion étendue jusqu'aux zones para-pulpaire exigeant l'élimination de la majeure partie des structures dentaires

(Lafargues et coll., 1999).

	Site 1	Site 2	Site3
Sta. 0	<p>Diagnostic : Absence de cavitation clinique, lésions blanches opaques (leucomes) = déminéralisation</p> <p>Traitement : Non invasif, vernis fluoré + sealant</p>	<p>Diagnostic : Absence de cavitation clinique, lésion blanches opaques (leucomes) = déminéralisation, décelable par transillumination. Bite wing(BW) →radioclarté sous le point de contact</p> <p>Traitement : Polissage prophylactique, vernis fluoré, éducation à l'hygiène orale (EHO)</p>	<p>Diagnostic : Absence de cavitation clinique, lésions blanches opaques (leucomes) = déminéralisation</p> <p>Traitement : Eliminer la plaque, vernis fluoré, EHO</p>
Sta. 1	<p>Diagnostic : Présence d'opacités, colorations, microcavitations, radioclarté sous la fonction AD/tiers dentinaire externe</p> <p>Traitement : Accès ponctuel à la lésion, cavité arrondie conservation émail surplombant, CVI hors occlusion ou composite + scellement des zones cario-susceptibles avec du composite fluide.</p>	<p>Diagnostic : Opacités ou colorations de l'émail proximal + microcavitations, dilacération d'un fil dentaire. Radio BW →radioclarté tiers externe dentinaire, sous point de contact</p> <p>Traitement : Cuspides : Cavité au niveau de la fosse marginale tunnelisée, conserver crête marginale Non cuspides : Cavité vestibulo/linguale sous le point de contact. Restauration composite ou bioactifs</p>	<p>Diagnostic : Microcavitations + Colorations (si amélaire → pas encore touché jonction AC)</p> <p>Traitement : Accès ponctuel, émail périphérique déminéralisé est conservé, biseau inutile avec les CVI, recommandé avec les composites</p>
Sta. 2	<p>Diagnostic : Rupture localisée de l'émail, colorations grisâtres (=dentine ramolie). BW →radioclarté tiers médian dentinaire</p> <p>Traitement : Cavité arrondie, profondeur en fonction de la dentine ramollie, cavité inférieure au 1/4 distance inter cuspidienne, biseau optionnel, restauration avec composite (CVI + composite = possible aussi)</p>	<p>Diagnostic : Cavitations visibles au niveau de l'émail proximal + colorations grisâtres + fissures crête marginale. BW →radioclarté au tiers médian dentinaire</p> <p>Traitement : Effondrement de la crête, cavité en forme de goutte, biseau recommandé. CVI + Compo ou seulement composite</p>	<p>Diagnostic : Cavitation émail cervical (amélaire, carie a atteint la jonction AC)</p> <p>Traitement : Accès direct, cavité plus étendue, biseau optionnel au niveau amélaire, inutile avec CVI. Utiliser CVI</p>
Sta.3	<p>Diagnostic : Cavitation franche de l'émail, colorations grisâtres, cuspides et crêtes marginales OK. BW→radioclarté tiers interne dentine</p> <p>Traitement : Accès large avec élimination de l'émail surplombant, cavité profonde jusqu'à la dentine sclérotique. Ne pas trop dépasser 1/4 distance intercuspidienne. Technique en sandwich (CVI + composite). On peut également utiliser un amalgame.</p>	<p>Diagnostic : Cavitation franche de l'émail proximal, colorations grisâtres BW→radioclarté tiers interne dentinaire</p> <p>Traitement : Cavités plus vastes proches de la forme d'une boîte. S'il reste assez d'émail cervical, un biseau est recommandé, avec une marche d'escalier. Restauration directe composite, ou indirecte => mise de dépouille (combler éventuellement les contre dépouilles par un composite, au lieu d'élargir).</p>	<p>Diagnostic : Cavitation franche de l'émail, exposant la dentine cariée</p> <p>Traitement : Accès superficiel et large, plus étendue en surface qu'en profondeur, biseau inutile avec CVI. CVI recommandé</p>
Sta. 4	<p>Diagnostic : Cavitation large exposant la dentine ramollie fortement colorée, BW => Apprécier la proximité pulpaire</p> <p>Traitement : Rechercher la vitalité pulpaire, la conserver chez le sujet jeune, cavité de dépouille (contre dépouilles comblées au composite) pour restauration indirecte</p>	<p>Diagnostic : Cavitation franche de l'émail proximal avec effondrement crête marginale + destruction cuspides. BW→radioclarté jusqu'à limite juxtapulpaire</p> <p>Traitement : Rechercher la vitalité pulpaire, la conserver chez le sujet jeune, cavité de dépouille pour restauration indirecte, combler les contre dépouilles avec composite</p>	<p>Diagnostic : Cavitation étendue à tout le pourtour radulaire →risque de fracture radulaire</p> <p>Traitement : Cavité plus étendue en surface qu'en profondeur, biseau déconseillé, CVI recommandé ou CVI + composite</p>

Tableau 3 : Récapitulatif des conduites à tenir avec la classification Sista (Guerrieri et coll., 2011)

2.5.2 Le diagnostic des lésions carieuses

Les études à haut niveau de preuve s'accordent sur le fait que l'outil idéal de la détection précoce des lésions carieuses n'existe pas encore à ce jour. Un tel outil devrait à la fois répondre à la problématique de la plus haute sensibilité (c'est à dire la capacité à détecter une lésion lorsqu'elle est réellement présente) et de la plus haute spécificité (c'est à dire la capacité à affirmer l'absence de lésion). Or les outils conventionnels pour valider le diagnostic des lésions carieuses, à savoir les examens visuels, tactiles et radiographiques présentent une bonne spécificité mais des sensibilités moyennes. En effet, ces derniers sont relativement opérateur dépendant (Ekstrand et coll., 2007).

2.5.2.1 Les démarches cliniques standard

La procédure de diagnostic des lésions carieuses relève d'une démarche systématisée, en trois étapes : la détection de la lésion, l'évaluation de sa sévérité et celle de son activité.

Lors d'un entretien préalable, le praticien recueillera le contexte général d'activité carieuse. Il recherchera les principaux facteurs de risque généraux : tranche d'âge, état général, médicaments, habitudes alimentaires, apport de fluor, hygiène bucco-dentaire, etc.

Cette évaluation du risque carieux individuel (RCI) ne peut se dissocier du diagnostic proprement dit des lésions carieuses. La connaissance du RCI du patient est indispensable pour toute décision préventive, interceptive, ou thérapeutique (Ekstrand et coll., 2007).

2.5.2.1.1 L'examen clinique initial

Cet examen, réalisé à l'aide d'une sonde à bout mousse utilisée en effectuant de légères pressions, permet de détecter d'éventuelles modifications de couleur, de translucidité et de structure de l'émail.

Un premier examen effectué dent par dent, sur faces humides, permet de déceler les cavités, les tâches blanchâtres et brunâtres. L'état du parodonte, les restaurations

présentes, l'activité carieuse et l'accumulation de plaque dentaire au niveau des sites suspects sont également évalués en première intention.

Selon Ekstrand, les paramètres cliniques nécessaires pour évaluer et quantifier l'activité carieuse d'une lésion isolée sont:

- l'aspect visuel de la lésion, corrélé à sa sévérité,
- la localisation de la lésion dans une zone favorisant l'accumulation de plaque dentaire ou non,
- la perception tactile au sondage, permettant de détecter la présence de dépôt de surface et la rugosité de l'émail,
- et le statut de la gencive marginale au regard des surfaces concernées, évalué par l'absence ou la présence de saignement provoqué par un sondage prudent.

(Ekstrand et coll., 2007).

2.5.2.1.2 L'examen clinique approfondi

Cet examen permet de classer chaque lésion en fonction de son site et de son stade dans un but thérapeutique.

Un nettoyage préalable est fondamental pour la qualité du diagnostic ; tant pour l'examen visuel direct que pour les examens complémentaires telles que les techniques fondées sur la fluorescence.

L'élimination du biofilm est effectuée grâce l'utilisation d'une brossette montée sur contre angle et d'une pâte prophylactique ou encore par aéropolissage. Une fois le nettoyage réalisé, les sites suspects sont séchés puis inspectés un par un. L'utilisation de loupes binoculaires permet d'améliorer la détection des lésions initiales.

Les signes recherchés sont des changements de couleur, de translucidité qui renseignent sur l'état de déminéralisation des surfaces par comparaison aux zones adjacentes saines (Guerrieri et coll., 2011).

L'International Caries Detection and Assessment System (ICDAS) est une classification comprenant six codes permettant de classer les signes visuels des lésions carieuses :

- Code 0 : la dent est saine.
- Code 1 : la dent présente une lésion initiale visible uniquement après séchage et l'histologie montre que la lésion est limitée à la moitié externe de l'émail.
- Code 2 : la dent présente une atteinte de toute l'épaisseur de l'émail. Cliniquement, une opacité ou une coloration distinctement visible sans séchage à l'air est décelée.
- Code 3 : l'émail est fracturé mais la lésion n'atteint pas la dentine.
- Code 4 : présence d'ombre dentinaire, sans cavitation de la dentine.
- Code 5 : présence d'une cavité distincte avec une atteinte de la dentine visible.
- Code 6 : présence d'une cavité distincte et volumineuse avec une atteinte de la dentine visible.

Il existe une corrélation statistiquement significative entre les niveaux anatomiques et histologiques des lésions et les principaux signes visuels. Les lésions carieuses ainsi identifiées seront classées selon leur site : occlusal (site 1), proximal (site 2), et cervical (site 3), et selon leur stade (Guerrieri et coll., 2011).

Codes ICDAS	Critère de détection visuelle des lésions	Degré d'évolution	Stades SiSta	Option thérapeutique
0	Surface dentaire saine			abstention
1	Premier changement optique détectable par séchage de l'émail	Déminéralisation \leq tiers externe de l'émail	0	Intervention à minima : Soins non invasifs par reminéralisation et scellement
2	Changement optique net de l'émail : taches blanches ou brunes visibles sans séchage	Déminéralisation \leq tiers interne de l'émail atteinte possible de la JAD		
3	Rupture localisée de l'émail	Déminéralisation de l'émail et du tiers externe de la dentine	1 et 2	Intervention à minima : Restaurations adhésives ultra-conservatrices
4	Dentine non visible	Déminéralisation du tiers médian dentinaire sans fragilisation des structures axiales coronaires		
5	Email opaque grisâtre caractéristique d'une lésion dentinaire sous-jacente, sans ou avec cavitation de l'émail	Déminéralisation du tiers médian dentinaire avec fragilisation relative des structures coronaires	3 et 4	Dentisterie opératoire : Restaurations coronaires fonctionnelles, avec ou sans recouvrement des cuspides
6	Cavité amélodentinaire	Déminéralisation du tiers interne dentinaire, avec perte partielle des structures cuspidiennes		

Tableau 4 : Critère visuels de détection des lésions carieuses (ICDAS) et classification SiSta (Guerrieri et coll., 2011).

2.5.2.1.3 Le sondage

Il est réalisé grâce à des sondes exploratrices (sondes n°6, 17 et 23). La fiabilité de cette technique repose sur la résistance ressentie par l'opérateur lorsqu'il retire la sonde

introduite en force dans l'anfractuosité.

Cette technique reflète avant tout le rapport existant entre les caractéristiques géométriques de l'extrémité de la sonde et les critères anatomiques du sillon, ou du puits dans lequel elle est introduite. Cependant, elle ne fournit aucune indication fiable sur la nature pathologique de la zone sondée.

Ces dernières années, le sondage a été remis en question. En effet, la pression exercée lors d'un sondage rigoureux peut produire des traumatismes au niveau l'émail de surface, alors plus sensibles à une éventuelle progression d'une lésion carieuse. De plus, il favoriserait le transport bactérien d'un site à l'autre et engendrerait donc la contamination des sites sains (Chala et coll., 2004).

2.5.2.1.4 L'évaluation radiographique

La radiographie rétro-coronaire est un procédé de choix pour la détection précoce des lésions carieuses, particulièrement au niveau des faces proximales.

En moyenne, l'examen radiologique révèle deux fois plus de lésions proximales atteignant la dentine que l'examen visuel. Cet examen permet également d'apprécier la profondeur des lésions, ce qui est utile afin d'envisager une thérapeutique appropriée. En denture permanente, deux clichés rétro-coronaires sont recommandés pour couvrir orthogonalement et tangentiellement toutes les faces du secteur prémolo-molaire.

A la lecture radiographique il faut :

- rechercher une éventuelle continuité de l'image de la ligne de contour amélaire,
- rechercher la présence d'une zone radio-claire au niveau de la jonction amélo-dentinaire,
- observer la chambre pulpaire, afin de détecter une éventuelle image de réaction, signe possible de défense dentino-pulpaire à une agression.

(Daudibertiers et coll., 1993).

En 1998, l'étude de Hintze a permis d'établir une échelle d'évaluation des lésions proximales selon leur profondeur estimée sur la radiographie rétro-coronaire.

Cette échelle décrit cinq scores :

- Score 0 : absence de radio-clarté, l'ensemble des tissus est sain.

- Score 1 : radio-clarté touchant la moitié externe de l'émail.
- Score 2 : radio-clarté s'étendant à la moitié interne de l'émail.
- Score 3 : radio-clarté atteignant le tiers externe de la dentine.
- Score 4 : radio-clarté s'étendant aux deux tiers internes de la dentine.

(Hintze et al., 1998).

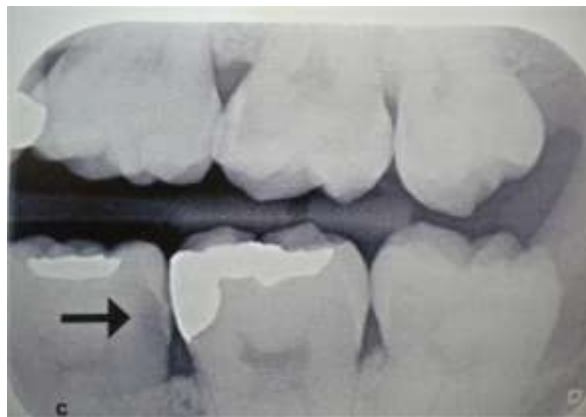


Figure 12 : Radiographie rétro-coronaire mettant en évidence une lésion proximale de stade 2 dans la classification SiSta (Chala et coll., 2004)

2.5.2.1.5 Les élastiques séparateurs

Il s'agit de dispositifs utilisés en orthodontie pour obtenir un écartement différé des dents, après leur mise en place pendant 24 heures, afin de pouvoir sceller les bagues orthodontiques.

Dans le cadre du diagnostic précoce des lésions carieuses des faces proximales, l'écartement temporaire obtenu avec ces élastiques permet de réaliser un examen direct des surfaces dentaires proximales, et ainsi, de détecter des lésions carieuses débutantes. En 1990, Rimmer et Pitts rapportent une augmentation substantielle du nombre de lésions diagnostiquées après écartement dentaire par rapport à l'examen clinique et radiographique (Chala et coll, 2004).

2.5.2.2 Les nouvelles techniques d'aide au diagnostic

Utilisée seule, aucune des nouvelles techniques développées ces dernières années n'est fiable à 100%. Elles apportent un complément à la démarche systématique décrite

précédemment, avec, pour les plus validées d'entre elles, une augmentation de la sensibilité de la détection lorsqu'elles sont associées aux techniques conventionnelles. Leur développement est basé sur la nécessité d'augmenter la sensibilité de détection des lésions afin de les intercepter au plus tôt avant la nécessité absolue de soins restaurateurs invasifs (Doméjean-Orliaguet et coll., 2009).

Les nouveaux outils de diagnostic se classent en fonction des principes physiques qui les sous-tendent. Les systèmes de transillumination et de fluorescence sont les plus développés.

2.6 La dentisterie restauratrice

La qualité des générateurs piézoélectriques assistés d'un système de contrôle des vibrations (cruise control) offre une perception tactile plus fine et plus sûre qu'avec des instruments rotatifs.

L'utilisation de la fraise influence toujours l'opérateur : elle l'entraîne fatalement dans le sens de rotation, alors que le mouvement de l'insert, linéaire et d'amplitude maximale de $100\mu m$, lui confère une précision microscopique.

Le point négatif est la vitesse d'abrasion, beaucoup plus lente ; malgré tout les instruments ultrasoniques restent les instruments de finition de référence (Gagnot, 2008).

2.6.1 L'attitude clinique

Les traitements conservateurs ont pour objectif de traiter la pathologie carieuse et d'éliminer les tissus atteints tout en conservant les tissus sains.

La micro-dentisterie réparatrice se base sur l'association d'instruments particuliers (les inserts ultrasonores), l'utilisation d'aides optiques et sur les propriétés adhésives des matériaux de collage. Ces trois domaines, en perpétuel progrès, améliorent le pronostic de soins.

Il est aujourd'hui possible de réaliser des microcavités grâce aux inserts ultrasonores qui offrent un grand confort d'utilisation. La pièce à main est maniée comme « un

pinceau », permettant ainsi de dégager le champ de vision et de réduire la pression latérale. Un appui insuffisant ne peut entraîner de baisse d'efficacité de taille car le « cruise control » maintient en permanence la puissance affichée, alors qu'une pression latérale trop forte provoquerait des encoches irréversibles préjudiciables à la qualité des limites de préparation (Gagnot et al, 2008).

2.6.2 Actions des instruments ultrasonores

Les inserts utilisés en odontologie restauratrice sont exclusivement diamantés au niveau de leur partie travaillante.

- **Actions mécaniques :**

- Martèlement

Il est profitable en première partie de soin : il permet l'élimination de l'email non soutenu. Les ultrasons très efficaces sur les cristaux fragiles, permettent d'éliminer les zones non conservables et ainsi de préserver les parois saines.

- Balayage

Il permet l'abrasion de proche en proche des parois amélaire de la cavité carieuse. Une ouverture *a minima* de la lésion est ainsi réalisée pour permettre le curetage dentinaire. L'insert est déplacé latéralement par un léger mouvement de brossage en va-et-vient.

- Abrasion

Elle est fonction de la granulométrie des diamants, de la puissance générée et des tissus traités. Elle est donc, à puissance et pression égales, efficace sur des tissus durs comme l'email et inoffensive sur la gencive.

L'abrasion permet la finition des bords des préparations, les rendant ainsi plus homogènes pour le collage.

- **Actions physico-chimiques :**

- Irrigation

Elle permet de nettoyer le champ opératoire en éliminant les débris. Elle refroidit également l'extrémité de l'insert et, par l'effet des microcourants, assure son nettoyage, évitant ainsi son encrassement et permettant de conserver son efficacité maximale.

En odontologie restauratrice, la puissance ultrasonique des inserts utilisée étant maximale, l'irrigation doit impérativement être constante.

- Cavitation

Grâce à l'action des microcourants et l'effet de cavitation, la vibration ultrasonique désinfecte la cavité : la cavitation décolle les débris de la surface cavitaire (organiques, minéraux, et bactériens) et les met en suspension. Les microcourants lysent les micro-organismes.

- Echauffement

L'augmentation de température liée au déplacement de l'insert est compromettante pour le tissu pulpaire et doit être contrôlée par l'irrigation.

(Gagnot, 2008)

2.6.3 Les inserts

2.6.3.1 Les inserts boules

- Description

Ces inserts polyvalents s'utilisent pour tous types de cavités. De forme sphérique de 1,7mm de diamètre, ils sont totalement recouverts d'un revêtement diamanté ($46\mu m$).

On retrouve par exemple l'EX1 (Satelec®), le Procavity (EMS®) et le V-G70 (NSK®) ou encore l'insert OT de Satelec® de diamètre inférieur.

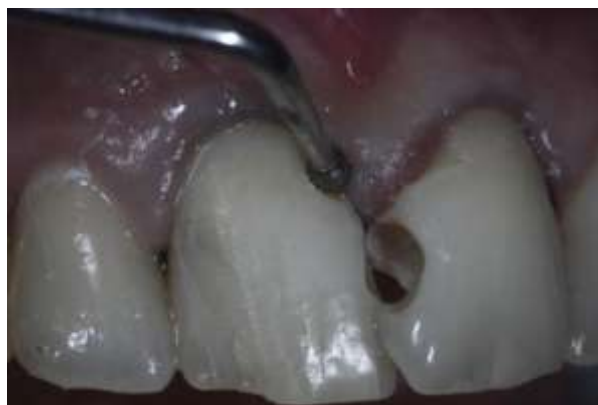

Figure 13 : Insert boule Satelec® (Document S. Hess)

- Indications

Ces inserts boules sont utilisés pour le traitement des cavités occlusales, cervicales et proximales.

- Applications

Leur utilisation s'effectue à puissance maximale. L'effraction amélaire et l'élimination des prismes d'émail non soutenus se font par martèlement. Le mouvement de balayage sagittal est, quant à lui, utilisé pour le curetage dentinaire et la finition des bords de la cavité.

L'approche occlusale permet de sculpter des cavités tunnels.

- Avantages :
 - l'ergonomie des inserts améliore la visibilité du champ opératoire,
 - la qualité des vibrations augmente le confort des patients,
 - le manque d'efficacité de ces inserts sur la dentine affectée.
- Inconvénients :
 - le changement d'insert souvent fastidieux,
 - les fortes pressions non maîtrisées risquant de provoquer fissures et fractures amélaire.

(Gagnot, 2008)

2.6.3.2 Les inserts hémi-travaillants

- Description

Ces inserts ont une extrémité travaillante, avec une face active diamantée demi-sphérique et une face passive, lisse et plane. Ces inserts peuvent être droits avec une extrémité travaillante dans l'axe de la pièce à main ou orientés à 45° par rapport à cet axe.

Il s'agit des séries Excavus (Satelec®), Procavity finishing (EMS®), V-G75 et V-G6 (NSK®).

- Indications

Ces inserts sont utilisés pour des préparations cavitaires de petite taille au niveau des faces proximales. L'abord est vestibulaire ou lingual, permettant ainsi une effraction minimale avec conservation des crêtes marginales.

- Applications

Les inserts EX2 et 3 de Satelec® ou leurs équivalents sont utilisés pour traiter les faces proximales des dents postérieures.

Les inserts EX L et R de Satelec® ou leurs équivalents sont utilisés pour traiter les faces proximales des prémolaires et des dents antérieures.



Figure 14 : Insert hémi-travaillant Satelec® (Acteon® Pierre Rolland®, 2012)

- Avantages :

- seul un coté de l'extrémité est travaillant, ainsi la face proximale des dents adjacentes est préservée,
- diminution des risques de saignement papillaire.

- Inconvénients :

- une aide optique nécessaire pour le contrôle visuel de l'instrument,
- la forme et la petite taille des cavités rendant l'obturation plus délicate.

(Gagnot, 2008)

2.6.4 Les indications cliniques

Les indications des inserts ultrasonores sont fonction de la situation de la cavité carieuse, de la proximité des tissus mous et des rapports avec les dents adjacentes.

La classification SiSta permet de définir et de caractériser les cavités en odontologie réparatrice, afin de choisir le traitement et la démarche clinique adéquats :

- Atteintes non bactériennes, stade 0

Ce stade regroupe les atteintes superficielles de l'émail sans présence de bactéries. Les hypoplasies ou hypocalcifications de l'émail, sont souvent rencontrées au niveau des incisives, et sont marquées par des dépressions linéaires horizontales plus ou moins larges. Les opacités de l'émail sont caractérisées par des taches blanchâtres ou brunâtres signant une désorganisation des cristaux d'apatites.

Les inserts boules diamantés sont utilisés par brefs contacts afin d'abraser l'émail de manière sélective et contrôlée. Le réglage du générateur se fait à la puissance minimale de la plage des inserts de dentisterie restauratrice.

- Cavités occlusales, site 1

Ce site regroupe les lésions carieuses des anfractuosités.

- Stade 1

L'accès à la lésion est ponctuel, limité uniquement aux zones atteintes, sans ouverture des sillons adjacents.

La forme de préparation doit être arrondie avec conservation de l'émail surplombant. Les bords doivent être nets et sans biseau.

Les inserts boules sont indiqués pour ce type de cavités.

- Stade 2

L'accès à la lésion est réalisé grâce à un insert boule.

L'émail surplombant est conservé en dehors des zones de contact occlusal. Le curetage de la dentine cariée en fond de cavité peut être fait par un excavateur ou une fraise carbure de tungstène.

- Stade 3 et 4

L'utilisation des ultrasons pour ces stades n'est pas justifiée.

- Cavités proximales, site 2

Ce site regroupe des lésions carieuses des zones de contact.

- Stade 1

Lorsque l'embrasure est large ou augmentée par une alvéolyse importante, une cavité en forme de cannelure allongée dans le sens vestibulo-lingual peut être réalisée.

L'accès à la lésion est réalisé par un insert hémi-travaillant, permettant ainsi de protéger la dent adjacente.

- Stade 2 et 3

Lorsqu'il y a effondrement de la crête marginale, l'accès à la lésion est réalisé par une cavité occluso-proximale.

Les inserts boule réalisent l'effraction et le curetage puis les inserts hémi-travaillants assurent la finition des bords cervicaux et créent ainsi une limite de préparation parfaitement maîtrisée.

Des cavités tunnels occluso-proximales sont réalisées lorsque les fossettes sont cariées et qu'un accès direct à l'embrasure est impossible. Un accès ponctuel au niveau de la fossette par un insert boule de petit diamètre jusqu'à la zone interne de l'émail sous le point de contact permet de réaliser cette cavité.

La paroi amélaire peut parfois être conservée et se reminéraliser au contact d'un matériau d'obturation bioactif. Si celle-ci ne peut être conservée, une protection de la face adjacente à l'aide d'une matrice métallique est recommandée.

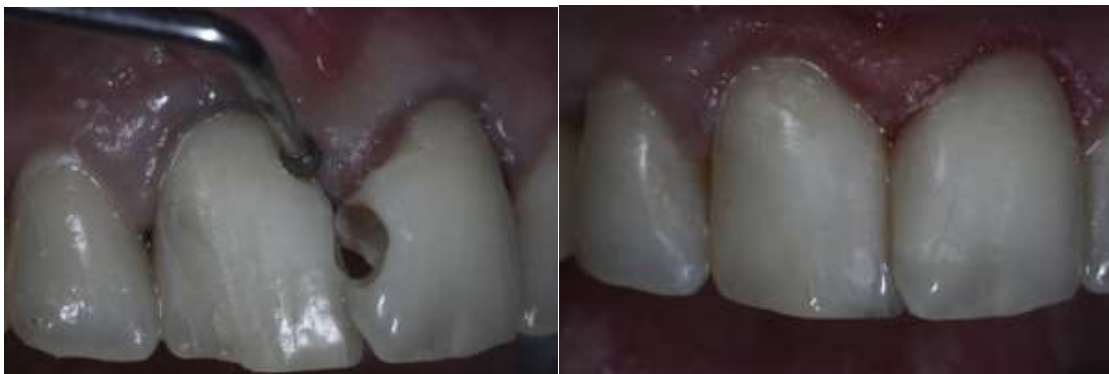

Figure 15 : Cavité en forme de cannelure allongée dans le sens vestibulo-lingual réalisée par un insert boule (Document S. Hess)

- Cavité juxta-gingivales, site 3

Ce site regroupe les lésions juxta-gingivales et radiculaires.

Pour les stades 1, 2 et 3 l'utilisation d'un insert boule de gros diamètre, idéal pour la mise en forme, est recommandé évitant ainsi l'effraction gingivale et facilitant l'adhésion des matériaux de restauration dans ces secteurs (Gagnot, 2008).

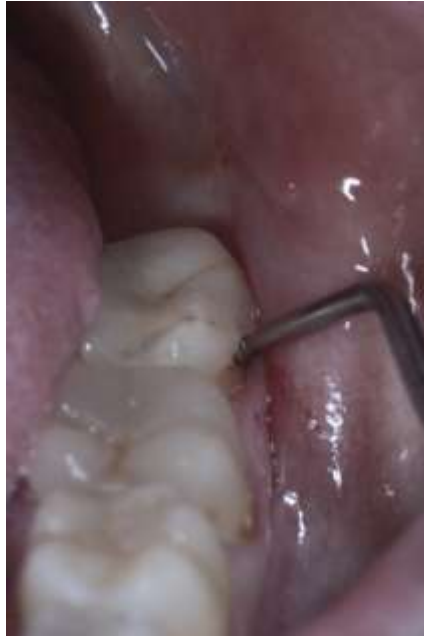

Figure 16 : Insert boule dans une cavité juxta-gingivale de site 3
(Document S. Hess)

2.7 La mise en forme d'une cavité pour inlay et onlay

2.7.1 Les objectifs

Selon Bigou, une prothèse fixée doit être conçue afin de présenter une rétention et une stabilité suffisante.

La préparation doit présenter :

- une stabilité et une sustentation satisfaisantes,
- un seul degré de liberté (translation occluso-cervicale),
- et une épaisseur suffisante de matériau pour en garantir sa résistance.

(Bigou et coll., 1992)

2.7.2 Les méthodes

En 1992, Exbrayat rappelle dans son ouvrage que l'on parle d'inlay lorsque la préparation correspond à une cavité, et d'onlay lorsqu'il y a un ou plusieurs recouvrement(s) cuspidien(s).

La forme de la préparation dépend de la lésion carieuse mais aussi de la reconstitution à déposer s'il en existe une.

La mise en forme d'une cavité pour inlay/onlay nécessite :

- l'élimination du matériau d'obturation s'il en existe un,
- l'éviction du tissu carieux,
- l'éventuelle mise en place d'un fond de cavité si il existe une proximité avec les cornes pulpaire,
- la réduction des contre-dépouilles par application d'un matériau, évitant ainsi un trop fort élargissement de la cavité.

Certains impératifs doivent être respectés afin de réaliser une cavité de qualité optimale pouvant accueillir la pièce prothétique :

- Les parois axiales doivent assurer une stabilité de l'inlay ou de l'onlay. Elles doivent être de dépouille selon un angle d'environ 10° maximum (Schillinburg, 1998). En cas de délabrement trop important, la cavité pourra être comblée par un verre ionomère ou une résine composite fluide afin de réduire les contre-dépouilles et limiter ainsi le volume de la cavité. Il faut impérativement respecter des dimensions minimales en épaisseur et en largeur afin d'éviter la casse d'un matériau trop fragile. Les reconstitutions indirectes sont destinées à la restauration de cavités carieuses volumineuses (Exbrayat, 1992).
- L'angle cavo-superficiel doit être de 90°. La transition entre la dent et la pièce prothétique doit être nette, certes moins esthétique mais réduisant la fragilité du matériau. Ce type de finition est indiqué dans les cas où les dents sont courtes et la cavité peu profonde. Lorsque l'occlusion et la profondeur de la cavité sont favorables, une finition en congé large sera réalisée, donnant ainsi un meilleur rendu esthétique grâce à l'utilisation de matériaux translucides sur les bords. Certaines précautions devront être prises lors des étapes d'essayage et de collage afin de ne pas endommager les limites de la pièce prothétique. Ce type de finition en congé large était déjà préconisé par Touati et Pissis en 1984. Elle permet d'obtenir un joint de collage plus fin et une meilleure transition esthétique

entre l'élément prothétique et le tissu dentaire. La fragilité de la céramique ne permet pas de réaliser un chanfrein qui augmenterait le risque de fracture à l'essayage (Touati et Pissis, 1984).

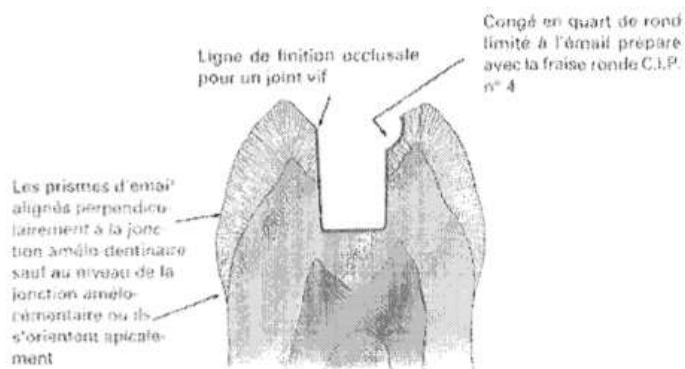


Figure 17 : Limite cavo-superficielle de la préparation et mise en évidence de l'exposition des prismes d'émail (Garber et Goldstein, 1994)

- Les lignes de finitions proximales doivent se situer au niveau amélaire afin d'assurer la meilleure étanchéité possible. En 1994, Garber et Goldstein conseillent dans leur ouvrage de favoriser le collage marginal sur l'émail et non sur le ciment. En effet, le collage cimentaire présente une fiabilité inférieure au collage amélaire (Garber et Goldstein, 1994).
- Les angles internes doivent impérativement être arrondis : il est nécessaire d'éliminer tous les angles aigus et les arêtes afin d'obtenir une préparation aux angles arrondis. Le respect de ce principe permettra de réaliser une pièce prothétique plus précise, de favoriser son insertion et éviter sa détérioration.
- Le fond de la cavité doit rester à distance de la pulpe vivante. L'épaisseur minimale permettant une bonne résistance de la céramique est de 2,5 à 3 mm.
- Le recouvrement cuspidien doit être considéré et les limites de la préparation doivent répondre à certains critères essentiels à la pérennité

de la reconstitution. Parfois, une ou plusieurs cuspides peuvent être incluses dans la préparation de la cavité : on parle alors d'onlay. Selon Dietschi et Spreafico, le recouvrement cuspidien est à anticiper en fonction du rapport entre les points d'impacts occlusaux et les préparations : les points de contact en occlusion ne doivent jamais se situer au niveau des limites de la préparation (Dietschi et Spreafico, 1997).

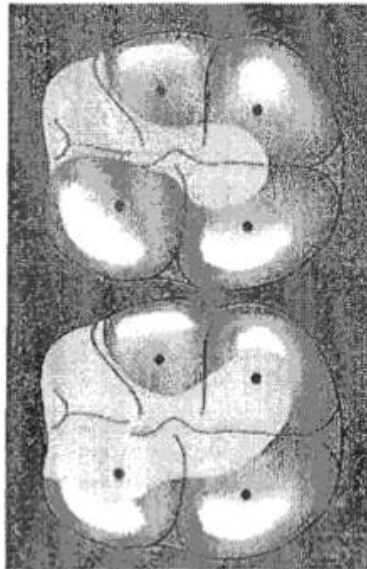


Figure 18 : Points de contact à distance des bords de la cavité (Touati et coll., 1999)

En 2008, Vanderlei montre dans son étude que le temps nécessaire à la réalisation d'une cavité est quatre fois plus important avec des ultrasons qu'avec des fraises diamantées : pour réaliser la même cavité, trois minutes suffisent avec une fraise diamantée alors que près de quatorze minutes sont nécessaires avec les inserts ultrasonores. Cependant, la comparaison de l'augmentation de température intrapulpaire donne l'avantage aux ultrasons. En effet, il relève une augmentation de l'ordre de $3,82^{\circ}\text{C}$ lors de la préparation de la cavité avec les ultrasons contre une augmentation de $4,9^{\circ}\text{C}$ avec une fraise diamantée. Cette étude conclue que l'utilisation des ultrasons est certes chronophage mais permet une meilleure protection pulpaire (Vanderlei et coll., 2008).

En odontologie restauratrice, les instruments ultrasonores sont recommandés pour :

- leur maniabilité et leur précision, autorisant une préparation de grande qualité,

- leurs formes et leurs courbures, offrant un accès idéal pour des préparations micro-invasives,
- leur irrigation et le dégagement du champ visuel qu'ils engendrent, supérieurs à ceux de l'instrumentation rotative,
- leur capacité à travailler au contact de la gencive saine, sans risque de saignement.

Les limites de leur utilisation sont dues à :

- leur efficacité de coupe qui, bien que satisfaisante sur l'émail et la dentine saine, reste moyenne sur la dentine affectée et nulle sur les tissus mous,
- leur vitesse de taille nettement inférieure à celle des instruments rotatifs,
- leurs formes encore limitées, qui doivent être améliorées afin de répondre à un maximum de situations cliniques.

2.8 Le collage des inlays/onlays

La littérature recommande aujourd'hui très largement l'usage de colles composites. En effet, leurs propriétés, tant physiques (résistance à l'usure, module d'élasticité) que chimiques (absorption et solubilité, stabilité de la couleur) prennent le pas sur les qualités biologiques des Cvimar.

L'utilisation de colles composites *dual-cured* (chémo et photopolymérisables) ou strictement photopolymérisables faisant appel à un système adhésif distinct semblent de meilleure efficacité que les autres systèmes de collage.

L'utilisation de composites de restauration de viscosités moyennes, identiques aux composites standards utilisés en technique directe (composite microhybride) peut-être privilégiée pour deux raisons mais seulement pour le collage des pièces en résine composite. D'une part parce que les composite de restaurations possèdent des propriétés physico-chimiques supérieures à toutes autres résines composites (de type Variolink II, Ivoclar-Vivadent®) et d'autre part parce que la pratique du collage demande rigueur et précision.

Afin de jouir des qualités des matériaux composites, aucune modification personnelle dans l'application des protocoles n'est envisageable.

Il existe aussi les possibilités d'ancrages micromécaniques. À cet effet, le conditionnement de la cavité (base en composite et marge amélaire) est essentiel.

Le protocole est le suivant :

- dépose de la restauration provisoire et mise en place de la digue,
- sablage de la base en composite (oxyde d'aluminium 30-50 μ m, 1-2 bars),
- mordantage de l'émail (acide orthophosphorique à 30-40 %, 30 secondes d'application, rinçage abondant),
- silanisation de la base en composite (trois couches de silane, une minute d'application au minimum, séchage soigneux),
- application d'une fine couche d'adhésif non polymérisé, étalée au spray d'air afin de ne pas créer de surépaisseur et autoriser l'insertion correcte de la pièce prothétique.

(Gerdolle et Mortier, 2011).

Cantoro et Schmidlin ont montré grâce à leurs études que lors d'une insertion ultrasonique de l'inlay/onlay, le ciment apparaît plus dense et moins poreux que lors d'une insertion manuelle. Les vibrations de l'insert optimisent la mise en place de la pièce prothétique. Elles permettent d'augmenter la température du ciment ou des résines composites, facilitant leur étalement et le retrait des excès (Schmidlin et coll., 2005 ; Cantoro et coll., 2011).

L'utilisation de l'instrumentation ultrasonore permet donc de diminuer l'épaisseur du ciment ou de la colle, augmentant ainsi les propriétés mécaniques de l'assemblage. Cette technique n'est pas utilisable sur des pièces en céramique du fait du risque de fissure ou de fracture de ces dernières.

2.8.1 La description des inserts

Les inserts présentent une forme droite et un corps plus ou moins angulé. La partie travaillante, cylindrique et recouverte par une bague en polypropylène (Gl-1 C-20 ou PiezoCem, Satelec® ; Varios G-21 et G-22, NSK®), se situe dans l'axe de la pièce à main. Cette bague permet de mieux répartir la pression sur la pièce prothétique en la

préservant d'éventuelles rayures.



Figure 19 : Insert PiezoCem monté sur pièce à main (Document O. Guastalla)



Figure 20 : Insert PiezoCem de Satelec ® (Actéon® Pierre Roland®, 2012)

2.8.2 Les indications

Tous les matériaux prothétiques résistent aux vibrations de ces inserts à l'exception des céramiques feldspathiques, trop fragiles.

Leur utilisation se limite au positionnement des coiffes unitaires.

2.8.3 Les applications cliniques du collage aux ultrasons

L'insert est placé au contact de l'élément prothétique positionné dans la cavité. Une légère pression est alors appliquée dans l'axe d'insertion avant de mettre en action le générateur à forte puissance. Les impulsions sont émises par séquences successives jusqu'au stade où le fluage de colle ne donne plus d'excès. Le retrait délicat des excédents de matériau peut commencer avec ou sans polymérisation partielle, selon la technique choisie et la pression axiale sera maintenue durant toute la phase de prise (Gagnot, 2008).

3. L'utilisation des ultrasons en endodontie

En endodontie, les exigences de travail sous aide optique ou microscope opératoire nécessitent l'utilisation d'instruments capables de ne pas obstruer le champ visuel. L'évolution des instruments ultrasonores et le développement d'inserts spécifiques suffisamment fins et contre-angulés ont permis de répondre à ces exigences.

En terme d'accessibilité au champ opératoire, les instruments ultrasonores ont une supériorité actuellement inégalée.

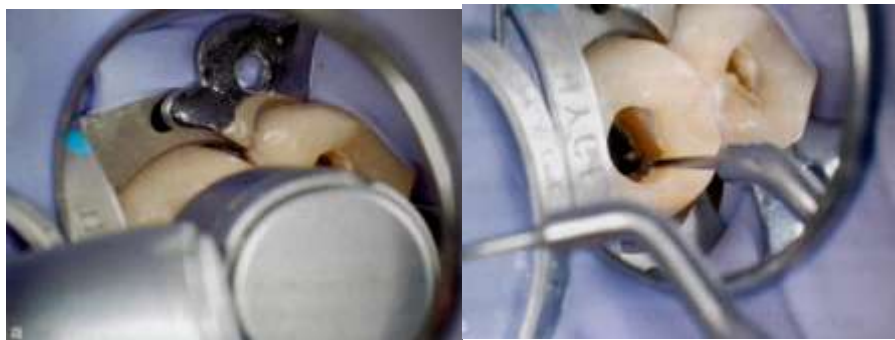

Figure 21 : Aménagement d'une cavité d'accès sous microscope, à gauche à la turbine, à droite à l'aide d'insert ultrasons (Gagnot, 2008)

3.1 L'attitude clinique

Lors d'un traitement ou d'un retraitement endodontique l'instrumentation ultrasonore est complémentaire aux techniques manuelles et rotatives, recommandées pour la préparation des cavités d'accès, le cathétérisme et la mise en forme canalaire. L'utilisation d'instruments ultrasonores permet d'obtenir une meilleure précision de travail en libérant le champ visuel du praticien.

Les inserts seront systématiquement mis en place avant d'être activés.

L'irrigation n'est pas toujours nécessaire. Une utilisation des inserts sans irrigation sera justifiée afin d'éviter :

- la nébulisation d'aérosols dont la production augmente avec la puissance,
- et la formation de boue dentinaire qui gêne la vision et favorise les

manœuvres iatrogènes.

Une utilisation des inserts avec irrigation sera souhaitée :

- en flux séquentiel pour nettoyer les cavités d'accès et refroidir les inserts,
- et en flux continu pour la décontamination au cours du débridement canalaire.

Il est recommandé de travailler à puissance modérée lorsque le générateur le permet.

Le refroidissement de l'insert peut se faire avec un flux d'air sous pression, qui en même temps nettoie la zone de travail.

Il est important de réaliser de légers déplacements de brossage latéral, par séquences courtes, afin de limiter l'échauffement de l'insert.

Les inserts à ultrasons pourront être utilisés à différents stades du traitement endodontiques :

- l'aménagement de la cavité d'accès,
- le débridement,
- et l'obturation canalaire.

Pour chacune de ces étapes, des inserts de profil et de mode d'action distincts seront utilisés, avec des spécificités physiques et biologiques différentes (Gagnot , 2008).

3.2 La cavité d'accès endodontique (CAE)

Lors de la préparation de la CAE à l'aide d'une fraise Zekrya en carbure de tungstène, des surplombs dentinaires peuvent persister, empêchant alors la découverte de tous les canaux.

L'utilisation d'une instrumentation ultrasonore facilite la destruction de ces ponts dentinaires et permet l'ouverture des canaux calcifiés. Elle facilite la pénétration sans contrainte des instruments de préparation canalaire en élargissant les entrées des canaux. L'élimination de ces structures dentinaires est réalisable grâce à des inserts diamantés.

Les inserts à ultrasons ne présentent pas de rotation de leur partie travaillante

contrairement aux fraises, permettant ainsi un contrôle de l'élimination des tissus beaucoup plus simple et précise (Gianluca et coll., 2007).

Le travail s'effectue par de petites pressions latérales permettant d'avoir un geste contrôlé afin d'éviter une perforation lors d'un geste iatrogène (Gagnot, 2008).

Lors de la recherche des canaux, il faut se rappeler que la dentine secondaire est blanchâtre ou opaque, tandis que le plancher pulpaire est sombre et plus gris en apparence. Afin de trouver et ouvrir les canaux radiculaires, l'utilisation de différents inserts à des fréquences variables sera nécessaire.

Si la puissance des ultrasons est trop forte, l'action de coupe sera trop agressive augmentant le risque de perforation et de création de formes aberrantes de la chambre pulpaire (Gianluca et coll., 2007).

Ce geste est systématiquement réalisé sous aide optique et sans irrigation afin d'avoir un champ de vision optimal.

L'aménagement de la cavité d'accès se fait avec des micro-inserts abrasifs. Actuellement deux formes d'inserts sont proposées : cylindro-cônique ou boule.

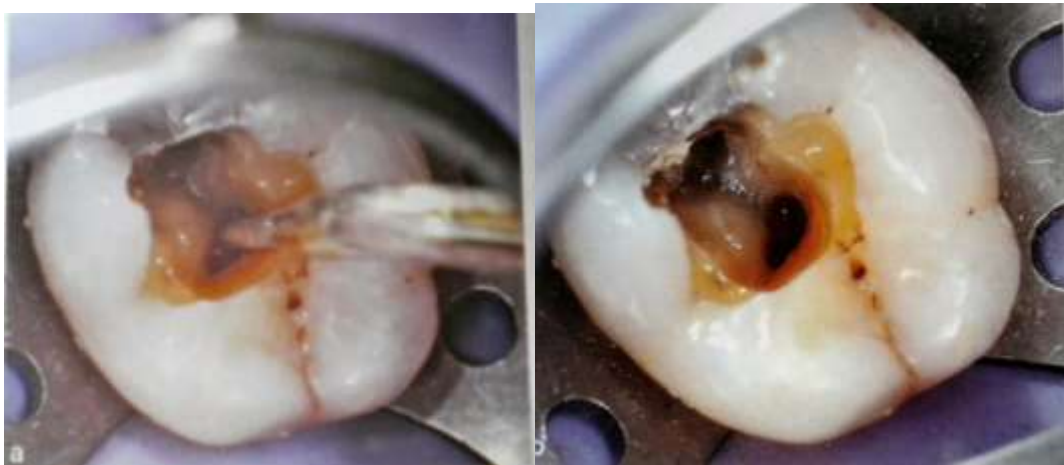

Figure 22 : Mode d'action d'un insert sous microscope opératoire
(Gagnot, 2008)

3.2.1 Les inserts cylindro-côniques

Il s'agit d'inserts en forme de sonde droite dont la partie travaillante est recouverte d'un revêtement abrasif en diamant ou en zirconium. La longueur et le diamètre des pointes

sont variables.

Ces inserts sont utilisés pour l'élimination des surplombs dentinaires, des calcifications ainsi que pour l'élargissement de l'accès canalaire.

Ils sont d'abord positionnés, puis la partie travaillante est déplacée selon un mouvement de léger brossage avec une pression latérale aussi faible que possible. Leur utilisation doit se faire sous aide optique, sans irrigation et à puissance moyenne.

Ces inserts permettent d'obtenir un champ opératoire dégagé diminuant ainsi la fatigue visuelle de l'opérateur. Lors de leur utilisation, le geste doit être sûr et précis car leurs extrémités travaillantes peuvent entraîner des perforations du plancher pulpaire (Gagnot, 2008).



Figure 23 : Insert abrasif cylindro-cônes de Satelec® ET 18 D
(Acteon® Pierre Rolland®, 2012)

3.2.2 Les inserts boules

Il s'agit d'inserts cylindro-cônes dont l'extrémité travaillante sphérique est recouverte d'un revêtement abrasif.

Ces inserts permettent la recherche de canaux calcifiés et l'exploration du plancher pulpaire. Ils doivent être utilisés sous aide optique sans irrigation.

Ils sont directement positionnés sur la zone de travail à puissance moyenne.

La partie travaillante est déplacée avec un mouvement de léger brossage sans pression latérale, l'action instrumentale s'exerçant principalement sur la dentine secondaire en

respectant le plancher pulpaire d'aspect nacré.

Contrairement aux fraises boules même à long col, ces inserts boules permettent d'obtenir un champ de vision dégagé (Gagnot, 2008).



Figure 24 : Insert abrasif boule de Satelec® ET BD
(Acteon® Pierre Rolland®, 2012)

3.3 L'irrigation des canaux radiculaires

Le nettoyage et la mise en forme du système canalaire sont des étapes primordiales lors du traitement endodontique. Les objectifs de ce traitement comprennent l'élimination des tissus pulpaires, des débris dentinaires et des micro-organismes, mais également la mise en forme des canaux afin de faciliter leur obturation jusqu'au foramen apical.

En raison de la complexité du système canalaire, il est impossible de nettoyer la totalité des canaux principaux et secondaires et ceci, même avec des instruments en nickel-titane apportant une grande flexibilité.

L'utilisation de l'irrigation couplée aux ultrasons permet une meilleure élimination du tissu pulpaire, des débris dentinaires et bactériens.

En 1976, Howard Martin développe le premier système de nettoyage des canaux aux ultrasons, plus de vingt ans après la première application des ultrasons en odontologie qui se limitait alors à la parodontologie (Van Der Weijden, 2007).

La littérature décrit deux types d'irrigation avec un système ultrasonore :

- l'irrigation ultrasonique (UI : Ultrasonic Irrigation) : combinaison simultanée de l'instrumentation ultrasonique et de l'irrigation,

- l'irrigation ultrasonique passive (PUI : Passive Ultrasonic Irrigation) qui fonctionne sans irrigation simultanée.

L'irrigation ultrasonique a été abandonnée pour des raisons cliniques car il était très difficile de contrôler la coupe dentinaire.

Dans le système Passive Ultrasonic Irrigation (PUI), la lime introduite dans les canaux ne présente aucune partie travaillante, empêchant ainsi la création d'anatomie canalaire aberrante (Mozo et coll., 2012).

3.3.1 L'irrigation ultrasonique

Certaines études montrent que le nettoyage des dents préparées avec le système UI est sensiblement meilleur qu'avec des techniques conventionnelles (Martin et coll., 1980 ; Cunningham et Martin, 1982 ; Cunningham et coll., 1982a ; Cunningham et coll., 1982b ; Martin et Cunningham, 1982 ; Goodman et coll., 1985 ; Lev et coll., 1987 ; Stamos et coll., 1987 ; Haidet et coll., 1989 ; Archer et coll., 1992 ; Lee et coll., 2004a et b).

D'autres, au contraire n'ont pas réussi à établir une différence significative entre ces deux techniques (Ahmad et coll., 1987a ; Ahmad et coll., 1987b ; Ahmad et coll., 1988 ; Pugh et coll., 1989 ; Walker et del Rio., 1989 et 1991).

Ces résultats contradictoires pourraient être attribués aux contraintes que subissent les instruments dans des canaux insuffisamment préparés ne permettant pas la libre vibration de l'insert dans la solution d'irrigation (Ahmad et coll., 1987b).

De plus, ces inserts ayant une partie travaillante pour réaliser le cathétérisme, donnaient des préparations canalaires aberrantes. Lorsque la lime était activée dans le canal, il était alors très facile de créer des perforations, principalement dans les canaux courbes, ou d'atteindre et dépasser la partie apicale d'un canal droit (Mozo et coll., 2012).

Par conséquent, l'irrigation ultrasonique, n'est plus considérée comme une alternative fiable aux techniques de préparation conventionnelle. Au contraire, la littérature endodontique soutient qu'il est plus avantageux d'appliquer les ultrasons une fois la préparation terminée (Zehnder, 2006).

3.3.2 L'irrigation passive ultrasonique

Le terme d'irrigation passive ultrasonique (PUI) a été utilisé pour la première fois en 1980 par Weller mais ne reflète pas exactement le procédé d'irrigation utilisé puisqu'il est bel et bien actif. En effet, lorsqu'il a été présenté, il faisait référence au fait que l'instrument n'agissait pas de façon active sur les parois canalaires au contraire de l'irrigation ultrasonique (Weller et coll., 1980).

L'irrigation passive ultrasonique est fondée sur la transmission d'énergie acoustique d'un instrument oscillant à l'irrigant dans le canal radiculaire, induisant ainsi un flux et des cavitations acoustiques.

Le flux acoustique correspond au mouvement rapide d'un fluide autour d'un instrument en oscillation. Ainsi, le flux se créant dans un canal radiculaire pendant la PUI est décrit comme un micro-flux acoustique (Leighton, 1994).

La cavitation acoustique quant à elle, peut être définie par la création de nouvelles bulles par expansion, contraction et/ou distorsion de bulles préexistantes dans un liquide (Leighton, 1994).

Avec les procédures endodontiques actuelles, il est impossible de mettre en forme et de nettoyer intégralement le canal, ceci étant principalement dû à la complexité de l'anatomie du système canalaire.

La conicité et le diamètre des canaux sont des éléments importants pour assurer un nettoyage efficace.

L'hypochlorite de sodium (NaClO) est la solution d'irrigation de choix pour de nombreux praticiens car il dissout les tissus nécrosés et a un effet antimicrobien supérieur aux autres désinfectants canalaires (Al-Jadaa et coll, 2009). Cependant, le chlore, responsable de la capacité de dissolution et de l'effet antibactérien, est instable et se consume rapidement, probablement en 2 min (Moorer et Wesselink, 1982). Par conséquent, un réapprovisionnement continu du NaClO est essentiel lors de la phase d'irrigation (Van der Sluis, 2007).

Deux méthodes d'utilisation sont décrites pour la PUI (Gu et coll., 2009) :

- Une irrigation intermittente : l'utilisation d'une seringue est alors indispensable afin d'injecter l'irrigant. Celui-ci est ensuite activé grâce à l'utilisation d'un instrument ultrasonique. Le canal radiculaire est alors irrigué une nouvelle fois pour faire remonter les débris dissouts et délogés.

- Une irrigation continue : l'irrigant est directement délivré par la pièce à main ultrasonique vers la zone apicale permettant ainsi un renouvellement constant de la solution d'irrigation.

Les auteurs admettent que la PUI est efficace pour supprimer les résidus pulpaire, les débris et la boue dentinaire (smear-layer) (Goodman et coll., 1985 ; Sabins et coll., 2003 ; Lee et coll., 2004a et b). En effet, les oscillations de l'instrument vont forcer l'irrigant dans les zones non accessibles, comme les canaux latéraux, les delta apicaux ou toutes autres irrégularités canalaire (Lumley et coll., 1992 ; Lee et coll., 2004a).

Différentes études ont démontré que la PUI, après mise en forme canalaire, réduisait significativement le nombre de bactéries et était plus efficace que l'irrigation manuelle. Ces résultats peuvent être expliqués par deux facteurs principaux : le flux acoustique et les cavitations. Le flux acoustique déstructure les biofilms, rendant les bactéries plus sensibles aux irrigants. Quant aux cavitations acoustiques, elles entraînent un affaiblissement temporaire des membranes cellulaires, rendant les bactéries plus perméables à l'hypochlorite de sodium (Van der Sluis et coll., 2007 ; Gu et coll., 2009).

Mais l'irrigation doit également supprimer la smear layer et les débris se produisant lors de la mise en forme du canalaire (Baugh et Wallace, 2005). L'efficacité de l'irrigation dépend de la solution utilisée et de sa capacité à être amené en contact avec ces éléments (Rosenfeld et coll., 1978, Chow, 1983). L'hypochlorite de sodium (NaClO) est donc l'irrigant de référence (Haapasalo et coll., 2005).



Figure 25 : Instrument non coupant pointe mousse. IrriSafe IRR 20/21 mm de Satelec® (Actéon® Pierre Rolland®, 2012)

L'utilisation des ultrasons pour la PUI est fixée à 30 KHz. L'intensité ou le flux d'énergie, exprimée en Watts/cm², peut être ajustée par le réglage de la puissance. La fréquence et l'intensité jouent un rôle dans la transmission de l'énergie d'oscillation par la lime ultrasonore à l'irrigant, cependant une pleine compréhension du mécanisme fait encore

défaut. Une fréquence plus élevée devrait *a priori* entraîner une plus grande vitesse de microcourant de l'irrigant, provoquant un microcourant acoustique plus puissant. Cependant, l'augmentation de l'intensité ne produit pas une augmentation linéaire de l'amplitude de déplacement de la lime ultrasonore (Ahmad et coll., 1987a, Walmsley et Williams 1989, Lea et coll., 2004). Toutefois, cette observation est faite à partir d'études réalisées sur l'oscillation de la lime à l'air libre, par conséquent une relation directe avec le microcourant acoustique n'a pas pu être établie.

Deux types de cavitation peuvent se produire dans le liquide d'irrigation : une stable et une éphémère (Roy et coll., 1994).

La cavitation stable est constituée de bulles qui vibrent et implosent dans le liquide d'irrigation, faisant augmenter sa température.

Un microcourant acoustique se produit autour des bulles. Lors du passage des ultrasons dans le liquide d'irrigation, il présente un dessin marqué dans lequel les bulles se forment. Ces dernières provoquent de forts bouillonnements qui peuvent imploser très rapidement sous forme d'une décharge de vagues de choc : ce phénomène est appelé cavitation éphémère (Van Der Weidjen, 2007).



Figure 26 : Motif théorique d'un microcourant autour d'un insert à irrigation ultrasonique (Van Der Weidjen, 2007)

Une solution de NaClO à 2,5% activée aux ultrasons, permet l'augmentation de sa température, produisant une solubilité des tissus comparable à celle d'une solution à 5%

appliqué manuellement (Mozo et coll., 2012).

Une préparation canalaire idéale favorise la circulation de la solution d'irrigation, offrant alors un effet optimum à l'hypochlorite.

L'utilisation de l'insert s'effectue à puissance moyenne, sans irrigation, pendant trois minutes. La décontamination peut être réalisée soit trois fois durant une minute avec un renouvellement du NaClO, soit durant trois minutes sans renouvellement de l'irrigation ; il est cependant préférable de renouveler la solution d'irrigation toute les minutes.

La lime doit être insérée 1mm en retrait de la longueur de travail et vibrer sans contrainte à l'intérieur de la lumière canalaire.

L'irrigation au NaClO combiné avec les ultrasons potentialise son effet antibactérien. L'utilisation de cette combinaison améliore l'échange de substances dans le canal et élimine les débris et une partie de la couche de smear-layer.

3.3.2.1 La PUI des canaux accessoires

En 2005, Van der Sluis a montré que la PUI permettait de retirer des débris de dentine artificiellement placés dans des rainures de canaux principaux de dents humaines (Van der Sluis et coll., 2005).

Il a été également prouvé en 2007 par Burleson et Nusstein, que le débridement des tissus mous par le NaClO était grandement amélioré grâce à l'activation aux ultrasons au niveau du foramen apical (Burleson et Nusstein, 2007).

Toutefois, l'impact de la PUI sur les canaux accessoires n'a pas encore été établi, le nombre d'études sur ce sujet étant insuffisant. Ceci pouvant être dû à la difficulté de réalisation de telles recherches sur dents naturelles, la position et le statut du canal accessoire étant difficiles à déterminer.

Par conséquent, il semble qu'il y ait besoin de modèles standardisés simulant des canaux accessoires avec de multiples variables contrôlées, pouvant donner des résultats reproductibles. Le but de l'étude de Al Jadaa en 2009, était d'établir un modèle spécialement conçu à cet effet. Il a réalisé un modèle transparent, préparé en utilisant un moule en cire rempli de résine époxy. Afin d'assurer la reproductibilité du modèle, une feuille de papier avec un dessin représentant le canal principal, la position et l'angulation des canaux accessoires a été utilisé comme référence pour assembler les pièces dans la bonne position.

Le canal principal a été simulé à l'aide d'un finger spreader (Dentsply® Maillefer®, Ballaigues, Suisse) d'une longueur de 25 mm et d'un diamètre à la pointe de 0,35 mm.

Une paire de canaux accessoires a été placée à une distance de 1 et 9 mm à partir de l'apex du canal principal et opposés l'un à l'autre. Un des deux canaux a été placé perpendiculairement au canal principal, le second à 45° et ceci pour les deux paires de canaux. Un canal accessoire supplémentaire dans la continuité du canal principal a également été créé, formant un angle de 180°. En tout, cinq canaux accessoires sont ainsi créés.

Une échelle de papier millimétré a été placée parallèlement à l'accès le long de chaque canal accessoire simulé afin d'assurer une mesure précise de la longueur de la dissolution du tissu.




Figure 27 : Préparation d'un modèle de résine époxy utilisée dans cette étude:
(a) modèle pour assurer la position simulée semblable canal accessoire et l'angulation entre les modèles ; (b) positionnement du finger spreader ; (c) moule en cire rose remplie de résine époxy ; (d) modèle fini

(Al-Jadaa et coll., 2009)

Les canaux accessoires ont été remplis avec du tissu pulpaire bovin.

Ce tissu pulpaire a été décongelé, séché, puis plongé dans l'azote liquide, afin d'obtenir un matériau solide et sec. Il est ensuite transformé en particules fines à l'aide d'un scalpel en le grattant sur une surface dure.

Quand une quantité suffisante de tissu a été préparée, une aiguille de calibre 22 Gauge (Ultradent Products®) est utilisée afin d'aspérer une partie du tissu, puis, l'aiguille est insérée dans le modèle jusqu'à ce qu'elle atteigne l'extrémité extérieure du canal accessoire simulé.

Trois expériences ont été menées pour comparer les effets de l'hypochlorite de sodium soit chauffé, soit à température ambiante, soit activé par des ultrasons.

Lors de la première expérience, le canal principal est irrigué à l'aide d'une seringue de NaClO à température ambiante, ensuite une lime ultrasonore est introduite puis activée. L'hypochlorite de sodium est renouvelé toutes les minutes durant cinq minutes. Après cinq minutes de PUI, la température de l'hypochlorite est de $53,5 \pm 2,7^{\circ}\text{C}$ et la dissolution des tissus dans les canaux accessoires est de $6,4 \pm 2,1$ mm.

Au cours la deuxième expérience, le canal principal est irrigué avec de l'hypochlorite à température ambiante sans activation ultrasonore. La solution est remplacée toutes les minutes pendant cinq minutes. La dissolution des tissus dans les canaux accessoires est de $0,8 \pm 0,3$ mm.

Enfin, la troisième expérience montre que lorsque l'hypochlorite chauffé à 68°C est introduit dans le canal principal puis renouvelé toutes les minutes pendant cinq minutes, la dissolution des tissus dans les canaux accessoires est de $1,4 \pm 0,3$ mm.

Cette étude montre l'effet positif de la PUI en conjonction avec une irrigation d'hypochlorite de sodium sur la dissolution du tissu pulpaire de canaux accessoires simulés dans ce modèle en résine époxy.

Cet effet n'est pas uniquement expliqué par une simple élévation de la température globale d'irrigation. Le mécanisme exact par lequel l'activation ultrasonore de hypochlorite peut affecter le tissu dans les canaux accessoires n'est pas encore élucidé mais des mécanismes hypothétiques sont mis en avant. L'effondrement de bulles pendant la cavitation transitoire produit un effet de pression sous vide, qui aspire le contenu du canal à l'intérieur plutôt que de le pousser plus loin (Martin et Cunningham, 1985).

Une autre possibilité avancée, est la transmission en continu de fluide à l'intérieur du canal accessoire autour de la lime activée. En raison de la cohésion entre les particules, la solution d'irrigation dans le canal principal aspire le contenu des canaux accessoires dans le canal principal (Ahmad et coll., 1992).

La troisième possibilité est l'effet de la température locale en raison de l'effondrement de bulles lors de la cavitation transitoire.

L'étude décrite est cependant limitée par le fait que la résine époxy est un matériau complètement différent de la dentine humaine, des conclusions cliniques directes ne peuvent donc être tirées des résultats présentés ici. De plus, le canal principal simulé dans le modèle décrit était droit, et ce type d'anatomie est rarement rencontré dans les dents naturelles.

Le but de cette étude, était de discerner les effets entre la température simple et ceux de la PUI dans le nettoyage des canaux accessoires. A cet effet, le modèle semble adéquat. Toutefois, en dépit de la normalisation des modèles qui ont été utilisés, la variation des données se rapportant à la distance du tissu dissous dans les canaux accessoires simulés, était encore relativement importante. Ceci peut être expliqué par la difficulté d'obtenir des canaux minces complètement homogènes et standardisés remplis de tissu nécrotique. De plus, la densité des tissus nécrosés dans des canaux accessoires naturels infectés pourrait également varier.

La pointe à ultrasons a été guidée à la main, il est donc impossible de contrôler l'endroit où il a touché la paroi du canal, ce qui peut aussi avoir contribué à la variation dans les résultats. Une autre limite de cette étude est le fait que la largeur moyenne des canaux accessoires n'est pas connue ou publiée (Al-Jadaa et coll., 2009).

3.3.2.2 La PUI favorise l'étanchéité des obturations radiculaires

En 2006, Yamauchi indique dans son étude qu'une irrigation efficace peut se traduire par une amélioration significative de l'étanchéité d'une obturation canalaire. Cela donne à penser que l'irrigation permettait de diminuer les fuites coronales des obturations canalaires et ainsi réduire la nutrition du biofilm dans le canal en diminuant la fréquence et la gravité de la lésion inflammatoire périradiculaire d'origine endodontique (Lipoe) (Yamauchi et coll., 2006).

Dans les études de fuite des obturations le glucose est utilisé comme marqueur. Etant un nutriment important pour les micro-organismes, même à des concentrations très faibles, le biofilm sera capable de survivre au sein du système canalaire en sa présence. Etant impossible d'éliminer complètement le biofilm du canal radiculaire, la fuite de petites quantités de glucose pourrait aider le biofilm à survivre ou même à promouvoir son développement (Siqueira, 2001).

Certains auteurs affirment que la PUI permet la suppression totale (Cameron, 1983, 1987, Huque et al. 1998) ou partielle de la boue dentinaire (Cheung et Stock, 1993 Huque et al., 1998) ceci permettant une meilleure étanchéité pour l'obturation canalaire. Cependant, les rapports dans la littérature sur ce sujet ne sont pas concluants (Sen et coll., 1995, Torabinejad et coll., 2002).

Les données sur les fuites mesurées peu de temps après le remplissage des canaux radiculaires peuvent être cliniquement plus pertinentes (Van der Sluis et coll., 2007). Les obturations canalaires réalisées après utilisation de la PUI ont montré une diminution de la fuite de glucose, indiquant une meilleure étanchéité du canal radiculaire. Ceci peut s'expliquer par le retrait d'un plus grand nombre de boue et/ou de débris dentinaire au niveau des anfractuosités ou des irrégularités grâce à la PUI (Cameron, 1983, 1987, Cheung et Stock 1993, Huque et coll., 1998). Lorsque la paroi du canal radiculaire est exempte de débris de dentine, les canaux peuvent être remplis, ce qui est susceptible d'améliorer l'étanchéité de l'obturation canalaire avec une probabilité de fuite coronale réduite ou nulle.

Façonner le canal radiculaire en combinaison avec l'irrigation est plus efficace dans le nettoyage du canal que de la mise en forme seule (Baugh et Wallace, 2005).

3.4 L'obturation canalaire

L'obturation est l'étape ultime du traitement canalaire, la qualité de la condensation des matériaux étant le gage de la longévité du résultat, même si pour Katebzadeh cette étape reste secondaire par rapport au débridement et la désinfection du canal (Katebzadeh et coll., 2000).

Différentes techniques d'obturation existent, dans lesquelles la gutta-percha est le matériau le plus utilisé. La technique d'obturation latérale à froid peut être très efficace si le canal présente une conicité et une forme très régulière, ce qui est très rare en

réalité. Pour des canaux avec des formes aberrantes, cette technique laissera des zones non ou mal obturées, c'est pourquoi des techniques d'obturation à chaud permettant de ramollir et compacter la gutta-percha et ainsi de combler tous les espaces ont été développées (Bailey et coll., 2004b).

Lors de l'obturation à chaud, l'insert à ultrasons est mis en contact avec la gutta-percha puis activé, produisant ainsi de la chaleur et permettant le ramollissement du matériau d'obturation. Cette chaleur est transmise à l'ensemble de la dent mais d'après l'étude de Bailey en 2004, cette transmission ne dépasse pas les 10°C, seuil maximal pour la santé périradiculaire. Cette augmentation de température serait encore plus faible à l'apex (Bailey et al, 2004a).

Les vibrations ultrasoniques permettent également une meilleure répartition du ciment de scellement sur les parois canalaires et ainsi une meilleure étanchéité (Gagnot , 2008).

3.4.1 Les inserts d'obturation canalaire

Ces inserts ont une forme de sonde lisse, cylindro-conique, d'une longueur de 19mm en moyenne et de conicité comprise entre 3 et 4% permettant l'obturation de canaux fins. Ils sont fins et souples pour pénétrer dans les canaux étroits et peuvent être précourbés pour mieux s'adapter aux canaux courbes. Ils ont pour actions principales l'échauffement et la vibration.

Les condenseurs sont utilisés à puissance moyenne sans irrigation et sont insérés à la longueur de travail minorée de 1 à 2mm comme pour un condenseur manuel. Le condenseur ultrasonore est positionné avant d'être activé. La condensation se fait sous vibration en poussées légères, en compactant le maître cône latéralement sur la paroi dentinaire pendant 10 à 15 secondes. L'opération est renouvelée pour sceller les cônes accessoires (Gagnot, 2008).



Figure 28 : Insert de condensation SO4 de Satelec® (Actéon® Pierre Rolland®, 2012)

3.5 Le retrait d'instruments cassés dans les racines

La suppression des instruments brisés dans le canal radiculaire est, dans la plupart des cas, difficile et souvent désespérée. Néanmoins, une tentative de retrait des instruments brisés doit tout de même être entreprise (Ward et al, 2003).

Trois types d'instruments fracturés doivent être distingués : les cônes d'argent, les instruments d'obturation du type bourre-pâte ou condenseur thermomécanique et les instruments de préparation canalaire.

Les cônes d'argent et les instruments d'obturation canalaire sont en règle générale entourés d'un film de ciment de scellement et sont donc plus faciles à éliminer une fois libérés de ce ciment.

Les instruments de préparation canalaire quant à eux, sont plus difficiles à éliminer parce qu'ils sont engainés dans le canal. Toutefois, en raison de leur profil et de l'anatomie canalaire, ils ne sont jamais liés aux parois canales dans les trois dimensions. Le dégagement de la portion engainée et la vibration de l'instrument permettent généralement leur élimination.

Les instruments en nickel-titane ont tendance à se fracturer à cause des vibrations ultrasonores. Ils sont alors dégagés en les faisant vibrer à faible puissance tout en prenant appui sur la paroi radiculaire (Gagnot, 2008). Les limes de rotation continue en nickel-titane sont plus difficiles à éliminer que les instruments manuels, car elles sont généralement fracturées sur une petite longueur, plus apicalement, ou dans la courbe de canaux étroits. De plus, en raison de leur mouvement de rotation, elles sont généralement vissées dans la racine et les parois du canal, créant une occlusion totale de la lumière canalaire.

Lorsqu'un instrument se fracture trois décisions thérapeutiques se présentent :

- tenter de retirer l'instrument,
- tenter de contourner l'instrument puis le noyer dans la pâte d'obturation, permettant ainsi de nettoyer la partie apicale de la racine,
- obturer au dessus de l'instrument car il est impossible de le retirer et/ou le contourner.

Lorsqu'un instrument cassé est laissé en place dans une racine, il est important de s'assurer que celle-ci ne soit pas infectée. La position de l'instrument fracturé a une influence sur le pronostic. Il sera meilleur lorsqu'une partie importante d'un instrument casse dans la dernière phase du nettoyage et dans la mise en forme canalaire, à proximité de la longueur de travail. Le pronostic est moins bon pour des canaux qui n'ont pas été nettoyés entièrement et dans lesquels un petit instrument est brisé loin de l'apex.

Dans les cas de dents vivantes, ainsi que dans les cas où, la rupture se produit après l'instrumentation terminale et l'irrigation, les risques d'échec sont moins importants que lorsque la rupture se produit sur une dent infectée avant qu'une instrumentation et une irrigation significative ne soient effectués. Un instrument fracturé avant la fin de la préparation canalaire pour une dent infectée conduira un taux très élevé d'échec.

Aucune procédure normalisée efficace dans le retrait d'instruments n'existe. De nombreuses techniques et dispositifs ont été testés avec principalement des instruments manuels. Ces techniques sont chronophages, et nécessitent de prendre des risques considérables pour les canaux étroits et courbes.

Le succès de l'élimination non chirurgicale d'un instrument fracturé dans un canal radiculaire dépend de plusieurs facteurs : la longueur et le diamètre de l'instrument, le site de la fracture, la courbure du canal radiculaire, le frottement et l'impaction du fragment dans le canal.

Les instruments situés dans la partie droite du canal peuvent généralement être éliminés avec de petites pinces permettant d'attraper l'extrémité du fragment et de le retirer. Si le fragment est au niveau d'une courbure et qu'il est encore visible grâce à des aides optiques par la cavité d'accès, son retrait peut encore être effectué. Lorsque la fracture est au delà de la courbure et que le fragment n'est plus visible, le retrait de l'instrument n'est pas possible, on encourt alors le risque de créer une perforation. On

s'orientera donc vers un retrait chirurgical (Ward et al, 2003).

3.5.1 Le retrait dans le tiers coronaire

Si l'instrument est fracturé dans le tiers coronaire de la racine est immobile et qu'il n'existe aucune possibilité d'utiliser des pinces à mors fins, il faudra réaliser une cuvette de 2 mm autour de l'élément fracturé à l'aide d'un insert diamanté fin. Il sera alors possible de passer un insert ultrasonore fin autour de l'instrument et ainsi lui donner quelques mouvements de libertés, afin qu'il puisse être retiré. L'insert est utilisé à pleine puissance, avec une irrigation intermittente (Gianluca et coll., 2007).



Figure 29 : Insert ET20 de Satelec® permettant le retrait d'instrument fracturé dans le tiers coronaire (Actéon® Pierre Rolland®, 2012)

3.5.2 Le retrait dans le tiers moyen

Pour réaliser le retrait du tiers moyen radiculaire d'un instrument fracturé ou d'un cône d'argent visible grâce à des aides optiques, il faudra systématiquement faire un « contournement » et un « desserrage ».

La justification de cette technique est basée sur une distinction entre ces deux phases de la procédure de retrait. Dans certains cas, chacune de ces phases nécessite une technique spécifique et un matériel distinct.

- Le contournement

Il s'agit de réaliser un « by-pass » avec des limes manuelles précurbées de 0,08 mm à 0,15 mm de diamètre. Cette étape permettra de réaliser un passage le long de l'élément à retirer afin de pouvoir y placer un insert à ultrasons.

- Le desserrage

Lorsque le contournement est réalisé, l'insert peut être positionné le long du fragment pour lui donner des mouvements de liberté et ainsi réaliser son desserrage.

Les systèmes à ultrasons sont des dispositifs efficaces pour desserrer et récupérer des cônes d'argent, des limes fracturés, des tenons radiculaires, des screw post et autres corps étrangers dans le canal radiculaire grâce au mouvement d'oscillation de l'insert. La pointe de l'insert ayant un mouvement de déplacement latéral, le contournement doit nécessairement être réalisé au préalable afin que l'énergie ultrasonore soit transmise à l'élément à retirer.

L'insert doit être utilisé à puissance maximale et une irrigation en intermittence sera nécessaire (Hulsmann, 1994).



Figure 30 : Insert ET25 de Satelec® pour l'élimination d'instruments fracturés et de cônes d'argent au tiers moyen et apical du canal (Actéon® Pierre Rolland®, 2012)

Lorsque l'élément fracturé n'est pas visible, généralement à cause d'une légère courbure, un foret de Gates pourra être utilisé, permettant ainsi de créer une plateforme au dessus de l'instrument et d'avoir un champ visuel dégagé pour pouvoir retirer l'instrument fracturé.

3.5.3 Le retrait dans le tiers apical

Au niveau du tiers apical, la réussite du retrait de l'instrument fracturé dépend de la cause de la fracture et du diamètre du canal.

Si l'instrument se fracture suite à une contrainte trop importante dans un canal courbe, une tentative de retrait ne sera pas envisagée, le rapport bénéfice/risque n'étant pas suffisant.

Dans la situation où l'instrument fracturé n'est pas visible par l'opérateur et qu'il s'est brisé suite à une contrainte, il sera probablement très largement ancré dans la dentine radiculaire. Toute tentative de retrait provoquerait alors une perforation. Il est alors fortement conseillé de laisser l'instrument en place, de réaliser une irrigation et d'obturer la racine (Ward et coll., 2003). Un inlay-core puis une couronne provisoire sera mise en place et une surveillance sera nécessaire durant six à douze mois. Si suite à ces six à douze mois, la dent ne présente aucune lésion, sa restauration définitive pourra être réalisée. En revanche si elle présente une lésion, un retrait chirurgical devra alors être envisagé.

3.5.4 Indications et utilisations des inserts

3.5.4.1 Les inserts cylindro-côniques abrasifs

Ces inserts présentent des longueurs variables comprises entre 17 et 24 mm. Leur extrémité travaillante est diamantée pour les inserts de Satelec® et EMS® et recouverte de nitrate de zirconium pour les inserts de ProUltra® Maillefer®.

Il s'agit des inserts :

- ET 20D et ET 40D chez Satelec®
- Endo 3, 4 et 5 pour ProUltra® Maillefer®
- RT2 de EMS®

Les inserts courts ET 20D de Satelec®, Endo 3 de ProUltra® Maillefer® et RT2 de EMS® sont utilisés pour dégager la partie supérieure de l'obstacle située du tiers coronaire jusqu'à la moitié du canal.

Les inserts longs ET 40D de Satelec® et Endo 5 de ProUltra® Maillefer® permettent de dégager l'obstacle en partie apicale.

Plus l'insert est long plus son extrémité travaillante est fine.

Tous ces inserts sont utilisés à puissance moyenne avec irrigation.

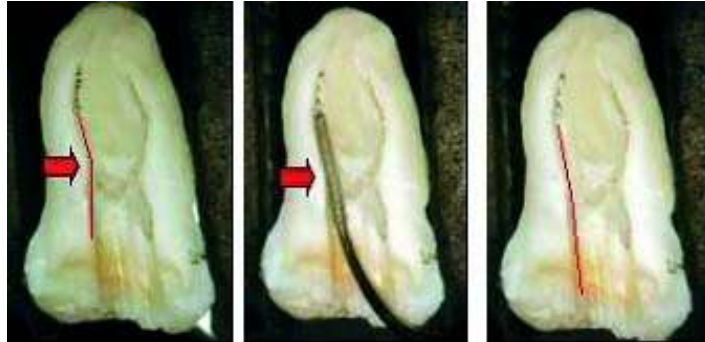


Figure 31 : dégagement de l'instrument fracturé par un insert cylindro-conique (http://www.promodentaire.com/index.php?disp_type=ref&disp_val=50215, 2012)



Figure 32 : insert ET 20D Satelec® (Acteon® Pierre Roland®, 2012)

3.5.4.2 Les inserts lisses de martèlement

Il s'agit d'inserts lisses cylindro-coniques, ET 20, ET 25S et L, ET 40 pour Satelec®, RT3 pour EMS® et d'inserts à parois parallèles, Endo 6, 7 et 8 pour ProUltra® Maillefer®. Les longueurs sont variables entre les inserts d'une même marque et d'une marque à l'autre.

Pour Satelec® les longueurs des inserts sont de :

- 16mm pour l'ET 25S
- 25mm pour l'ET 25L

Pour ProUltra® Maillefer® les longueurs des inserts sont de :

- 20mm pour l'Endo 6
- 24mm pour l'Endo 7
- 27mm pour l'Endo 8

Les inserts ET 20 (Satelec®), Endo 6 (ProUltra®, Maillefer®) et RT3 (EMS®) sont préconisés pour faire vibrer et éliminer les fragments d'instruments dans la partie la

plus coronaire du canal après leur dégagement.

Les inserts ET 25S et ET 40 (Satelec®), Endo 7 (ProUltra®, Maillefer®) et RT3 (EMS®) plus fins et plus longs, possèdent la même indication mais sont destinés au tiers médian du canal.

L'élimination du fragment de la partie la plus apicale pourra être réalisée grâce aux inserts ET 25L et ET 40 (Satelec®), Endo 8 (ProUltra®, Maillefer®) et RT3 (EMS®), très flexibles.

Type d'insert	Action	Tiers coronaire	Tiers médian	Tiers apical
Abrasif	Dégagement de l'instrument fracturé	-ET20D (Satelec®) -Endo 3 (ProUltra Mailefer®) -RT2 (EMS®)	-ET20D (Satelec®) -Endo 3 (ProUltra Mailefer®) -RT2 (EMS®)	-Endo 5 (ProUltra Mailefer®) -RT2 (EMS®) -ET 40D (Satelec®)
Lisse	Elimination de l'instrument fracturé	-ET 20 (Satelec®) -Endo 6 (ProUltra Mailefer®) -RT3 (EMS®)	-ET 25S et ET 40 (Satelec®) -Endo 7 (ProUltra Mailefer®) -RT3 (EMS®)	-ET 25L (Satelec®) -Endo 8 (ProUltra Mailefer®) -RT3 (EMS®) -ET 40 (Satelec®)

Tableau 5 : Récapitulatif des inserts à utiliser en fonction du positionnement du fragment à retirer (Gagnot, 2008)

L'utilisation de ces inserts doit se faire :

- sous aide optique,
- à faible puissance,
- avec une irrigation air-eau en intermittence,
- et sous pression latérale légère en appui, pour détourner l'instrument fracturé à l'aide d'un insert abrasif.

Lors d'un retraitement endodontique sur une dent pluriradiculée, il est nécessaire de placer des pointes papier ou de gutta-percha dans les autres canaux déjà débarrassés de toute obturation afin d'éviter toute contamination par l'élimination de l'instrument qui peut être brutale et non contrôlée (Gagnot, 2008).

4. L'utilisation des ultrasons pour les reprises endodontiques

Comme le précise l'American Association of Endodontics, le retraitement endodontique consiste à éliminer de la dent tous les matériaux d'obturation canalaire et à reprendre le nettoyage, la mise en forme et l'obturation des canaux.

Le retraitement est réalisé lorsque le traitement initial apparaît inadéquat, qu'il a échoué ou lorsque le réseau canalaire a été contaminé par une exposition prolongée à l'environnement intra-oral (Besnault et coll., 1999).

Il comprend deux étapes : l'une coronaire et l'autre radiculaire. L'étape coronaire consiste à déposer les reconstitutions coronaires ou corono-radiculaires pour accéder aux entrées canalaires. Après la dépose de ces éléments, le réaménagement de la cavité d'accès permet d'éliminer les interférences ou les surplombs résiduels et de repérer les entrées canalaires et, éventuellement, celle des canaux supplémentaires.

Ensuite, lors de l'étape radiculaire, l'élimination des matériaux intracanalaires permet d'accéder à la zone apicale. En règle générale, ces matériaux sont des ciments de scellement associés à des matériaux plastiques (gutta-percha ou tuteur enrobés de gutta). Leur élimination ne présente pas de difficulté technique majeure. Cependant, dans certains cas, cette phase de désobturation est compliquée par la présence d'obstacles intracanalaires comme des cônes d'argent ou des instruments fracturés.

Le profil des inserts ultrasonores, associé à leur faible encombrement, permet au praticien d'avoir un champ de vision dégagé lors de la procédure de retraitement. Il permet ainsi de travailler dans un minimum d'espace en réduisant les risques de dégâts radiculaires (Gagnot, 2008).

4.1 La dépose des reconstitutions corono-radiculaires

Les procédures non chirurgicales de retraitement endodontique nécessitent très souvent la dépose de tenons radiculaires. Cette étape est délicate car l'objectif est de retirer le tenon sans affaiblir, perforer ou fracturer les structures dentaires résiduelles.

La précision des systèmes ultrasonores permet la dépose des tenons corono-radiculaires en respectant au maximum les tissus dentaires et en réduisant le risque de dommages radiculaires (Gagnot, 2008).

Certaines études montrent que la piézoélectricité est le système de choix pour déposer des reconstitutions corono-radicales (Garrido et coll., 2004 ; Hauman et coll., 2003).

Quand l'unité à ultrasons est utilisée pour déposer ces reconstitutions, les vibrations sont alors transférées au ciment le long du tenon. Ainsi, les vibrations sont susceptibles de causer une rupture du ciment et de faciliter le retrait de l'élément.

Gomes en 2001, Garrido en 2004 et Schwartz en 2004, montrent dans leurs études que les types de scellement utilisés lors de l'obturation auront une influence sur l'efficacité des ultrasons.

Une étude plus récente de Menani, en 2008, ne trouve aucune différence quant à la rétention des ces reconstitutions corono-radicales scellées avec un phosphate de zinc ou un ciment verre ionomère (CVI).

L'étude de Gomes en 2001, montre que des vibrations ultrasoniques pendant 10 minutes réduisent la rétention du phosphate de zinc de 39% et des CVI de 33%. Cette étude montre également qu'il faut trois fois plus de temps pour retirer une reconstitution corono-radicalaire scellée au phosphate de zinc plutôt qu'au CVI qui possède une solubilité plus élevée.

L'eau utilisée pour refroidir les ultrasons participe à la solubilisation du CVI facilitant ainsi la dépose du tenon.

Une autre explication peut être que le CVI étant un produit parfois difficile à manipuler, des microporosités peuvent se créer entre la pièce prothétique et la dent lors de son insertion.

Ainsi, les systèmes adhésifs présentant une couche mince, combinés avec un ciment de résine autopolymérisable sont préférables aux CVI et au phosphate de zinc pour obtenir une adhésion et une étanchéité maximale (Soares et coll., 2009).

4.1.1 L'attitude clinique

Le succès de la dépose des ancrages corono-radicales et le choix de l'insert dépendent de la précision du diagnostic et du geste thérapeutique.

Le diagnostic radiographique précise :

- la morphologie radicaire de la dent à traiter (longueur et largeur des racines, présence de courbure),

- la longueur du tenon à déposer et son diamètre,
- la direction intra-radicaire et son extension dans la chambre pulpaire,
- le type d'ancrage à déposer (tenon métallique, screw-post, fibres).

L'extrémité coronaire du tenon doit être dégagée pour augmenter la surface de contact avec l'insert.

Afin de mobiliser l'ancrage, la partie latérale de l'extrémité travaillante de l'insert doit rester en contact avec celui-ci de façon à potentialiser le transfert d'énergie et de favoriser la dislocation du ciment ou de la résine de scellement. L'insert est utilisé en martèlement.

En première intention, la mobilisation se fera par contact de l'insert sur la tête du tenon ou sur une pince hémostatique ayant préalablement clampé le tenon. Si cette procédure ne permet pas la mobilisation du tenon, l'élimination du matériau de scellement autour de celui-ci à l'aide d'un insert abrasif permettra d'engager les inserts de martèlement au contact du tenon en direction plus apicale.

L'élimination des matériaux (ciment, amalgame, résine composite) est réalisée par un léger mouvement de brossage appliqué sur le bord périphérique du tenon. Si nécessaire, le dégagement de l'entrée du canal peut être réalisé avec des inserts diamantés fins.

La nature du matériau de scellement influence également les procédures de dépose et le choix de l'instrument. Les tenons métalliques scellés à l'aide de ciment sont martelés par des inserts métalliques résistants et les tenons fibrés collés sont abrasés par des inserts diamantés.

En cas de tenon métallique vissé, l'application de l'insert s'accompagne d'un mouvement de brossage en rotation anti-horaire, favorisant le dévissage.

Les vibrations ultrasonores permettent la fragmentation du ciment de scellement, elles sont plus efficaces lorsqu'elles sont transmises au travers de tenons en acier inoxydable ou en titane (Cagnot, 2008).

A l'inverse, les tenons fibrés collés à l'aide de résine composite possèdent un module d'élasticité très faible qui empêche la transmission des vibrations et diminue donc l'efficacité des ultrasons. Les résines composites n'étant pas friables, les vibrations ultrasonores ne peuvent pas produire de micro-fracture au sein du matériau de collage. Ces tenons sont éliminés par usure et abrasion (Plotino et coll., 2007).

Tenon	Insert	Action	Application
Vissé	Métal résistant	Martèlement	Anti-horaire
Scellé	Métal résistant	Martèlement	Latérale
Fibré collé	Diamanté large	Abrasion et irrigation	Balayage

Tableau 6 : Recommandations pour la dépose des tenons (Gagnot, 2008)

4.1.2 Les inserts

La forme et la taille de l'insert jouent un rôle majeur dans la réussite de la dépose de l'ancrage corono-radulaire. Son extrémité travaillante ne doit pas être trop fine afin d'être efficace sans risque de fracture, et ni trop large pour qu'elle soit toujours en contact avec le tenon lors des mouvements anti-horaires appliqués autour de ce dernier. Ces inserts doivent être utilisés à puissance modérée ou élevée.

Deux familles d'inserts sont utilisées pour réaliser les descellements :

- les inserts utilisés en martèlement,
- les inserts utilisés en abrasion.

- Les inserts utilisés en martèlement

Ces inserts en titane possèdent une extrémité abrasive pour l'insert Endo1, ProUltra® Maillefer® ou lisse pour l'insert ETPR de Satelec®

- Description

Les inserts lisses peuvent être :

- en battant de cloche (insert : Endo 1 lisse ProUltra®, Maillefer®, instrument D EMS®),
- de forme conique et courts (insert ETPR, Satelec®),
- de forme cylindro-conique de longueur variable, de l'ordre de 16 mm pour l'ET 25S (Satelec®),
- à parois parallèles d'environ 20mm de longueur (Endo 6, ProUltra®, Maillefer®).

Les inserts abrasifs sont quant à eux des inserts boules et cylindro-coniques.

- Indications

Ces inserts transmettent les vibrations et permettent le martèlement des tenons métalliques. Les inserts courts sont destinés aux interventions coronaires et les inserts plus longs et plus fins, ET 25S (Satelec®) et Endo 6 (ProUltra®, Maillefer®), sont destinés aux interventions dans le tiers médian du canal.

- Applications

L'utilisation de ces inserts se fait sous puissance maximale et irrigation abondante en flux continu. L'insert doit être positionné au contact du tenon.

Pour augmenter la résonance et l'efficacité de la vibration, un manche de miroir peut être placé en opposition à l'insert.

- Les inserts utilisés en abrasion

- Description

Ces inserts sont de longueur variable comprise entre 17 et 24 mm. Leurs extrémités travaillantes sont diamantées pour les inserts ET 18D et ET 20D de Satelec® et recouvertes de nitrate de zirconium pour les inserts Endo 3 et Endo 4 de ProUltra® Maillefer®.

Ils sont placés en contact et parallèlement au tenon.

- Indications

Ils facilitent la fragmentation du ciment de scellement dans les zones les plus apicales et peuvent être utilisés pour la dépose de tenons fibrés.

Ils permettent également un élargissement des entrées canalaires.

- Applications

Ces inserts doivent être utilisés sous aide optique, à puissance modérée et sous irrigation séquentielle. Ils doivent être positionnés le long du tenon avant leur mise en action.

(Gagnot, 2008)

5. L'utilisation des ultrasons pour l'endodontie chirurgicale

Au cours de la dernière décennie, les unités piézoélectriques sont devenues les dispositifs les plus couramment utilisés en dentisterie. Elles ont quelques avantages par rapport aux unités magnétostrictives, car elles offrent davantage de cycles par seconde. Les inserts de ces unités travaillent de manière linéaire, selon le modèle d'un piston, idéal pour l'endodontie. Cette notion est importante en endodontie chirurgicale lors de la création d'une préparation pour un remplissage rétrograde. Une unité magnétostrictive, crée un mouvement elliptique, non adapté à une utilisation endodontique chirurgicale ou non chirurgicale. En chirurgie endodontique, cette caractéristique ne permet pas la coupe nette et précise d'une cavité.

Les unités magnétostrictives génèrent de la chaleur, nécessitant un refroidissement adéquat ce qui présente un inconvénient ; une surchauffe n'étant pas souhaitable en endodontie chirurgicale.

En 1990, les premiers inserts de chirurgie endodontiques ont été développés. Cette nouvelle technique d'instrumentation canalaire rétrograde est devenue rapidement populaire et a été établie comme un complément indispensable à la chirurgie péri-radicaire. Cependant, les propriétés de coupe des inserts à cette époque étaient limitées et semblaient dépendre de la pression exercée, du réglage de la puissance et de l'orientation de l'insert par rapport à l'axe longitudinal de la pièce à main. Pour certains inserts, le refroidissement de l'extrémité travaillante était insuffisant pour la dentine et l'os, pouvant alors subir une augmentation de température trop importante entraînant des nécroses.

Le pronostic de la chirurgie endodontique reste fortement dépendant de l'obturation et d'un bon scellement du canal radicaire. La préparation optimale d'une cavité est une condition essentielle pour donner une forme adéquate à l'apex après apicectomie. La première préparation *a retro* à l'aide d'inserts ultrasoniques suite à une apicectomie est attribué au Docteur Bertrand (De Paolis et coll., 2010).

5.1 L'attitude clinique

Les parodontites apicales peuvent être traitées en seconde intention par la chirurgie endodontique. Elles sont mises en œuvre lors d'échec d'un traitement endodontique mené par voie orthograde. Il faut préparer une cavité au niveau de l'apex et l'obturer afin de garantir un scellement du système canalaire. Le succès de la chirurgie endodontique est lié à la qualité de l'obturation *a retro* qui empêche la percolation des bactéries du réseau canalaire vers les tissus apicaux (Gagnot, 2008).

Une des raisons du succès des ultrasons est due au développement des inserts de préparation *a retro* qui facilitent la préparation apicale grâce à leur petite taille. La préparation de la cavité n'étant pas parallèle au canal, l'accès à l'extrémité de la racine est rendu plus difficile, et le risque de perforations palatines ou linguales est plus important.

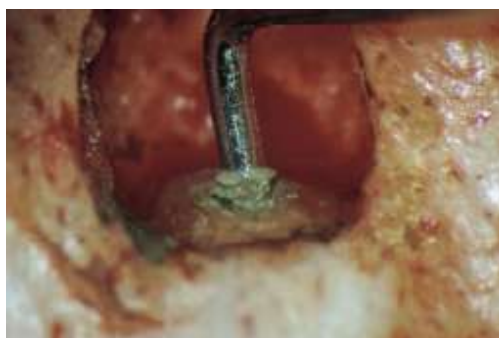

Figure 33 : Préparation d'une cavité *a retro* avec un insert à ultrasons

(<http://www.dreamdirectdesign.com/dentisfuturis/modules/news/index.php?storytopic=3&storynum=20>, 2012)

Pendant plusieurs années, l'extrémité apicale était préparée en effectuant une apicectomie à 45°. Une cavité de était préparée au niveau de l'apex à l'aide d'une pièce à main basse vitesse ou d'un contre angle miniaturisé et de petites fraises rondes ou en cône renversés en carbure de tungstène.

Les ultrasons permettent d'éliminer un plus grand nombre de tissus nécrotiques situés au sein des isthmes grâce au phénomène de cavitation. Ils permettent également d'avoir un délabrement osseux moins important car l'insert est plus petit que la tête du micro-contre-angle.

Le développement des inserts *a retro* ultrasonores et sonores a révolutionné la chirurgie endodontique, permettant d'avoir une procédure chirurgicale améliorée et simplifiée grâce à un meilleur accès à l'extrémité de la racine, entraînant une meilleure préparation du canal (De Paolis et coll., 2010).



Figure 34 : Insert S12-70D Satelec® (Acteon® Pierre Rolland®, 2012)

L'apicectomie est réalisée à la fraise, sans biseautage, afin de minimiser la surface d'échange et de limiter les risques de percolation.

Aujourd'hui, la morphologie des inserts ultrasonores ne nécessite plus la réalisation de larges biseaux inclinés à 45°.

La résection apicale est limitée à une hauteur de 2 à 3 mm de façon à supprimer la portion radiculaire comportant le plus de canaux accessoires et à permettre la réalisation d'une obturation *a retro* étanche.

Le débridement canalaire s'effectue avec les instruments ultrasonores sur une hauteur d'au moins 3mm, permettant la réalisation d'une cavité dont les parois parallèles sont situées dans l'axe du canal radiculaire. La cavité est ensuite obturée à l'aide de ciment superEBA, d'eugénate à prise rapide ou de MTA® (Mineral Trioxide Aggregate®).

Les avantages des inserts de chirurgie endodontique *a retro* sont :

- la réduction de la taille de l'ostéotomie d'accès à la zone apicale,
- la réalisation d'une cavité dans l'axe du canal, possible grâce à l'angulation de l'insert,
- la préparation de la cavité *a retro* dans l'axe du canal facilitée dans les zones difficiles d'accès (canal mésio-lingual des molaires mandibulaires, canal mésio-palatin des molaires maxillaires, canal palatin des prémolaires maxillaires, canaux latéraux situés dans les zones interproximales),

- la réduction de production de boue dentinaire dans la cavité *a retro* lors du débridement radiculaire,
- la préparation des isthmes entre deux canaux d'une même racine, respectant l'anatomie canalaire.

Les inconvénients des inserts de chirurgie endodontique *a retro* sont :

- l'utilisation indispensable d'une aide optique,
- la formation de fêlures radiculaires. Ces microfractures dentinaires ont été mises en évidence lors de la réalisation de la cavité apicale à l'aide d'inserts ultrasonores à pointe lisses et sous forte puissance. L'utilisation systématique d'insert à pointe diamantée ou recouverte de nitrate de zirconium permet de s'affranchir de ce risque.

(Gagnot, 2008).

5.2 Les inserts

5.2.1 Les micro-inserts

En chirurgie endodontique, il est recommandé d'utiliser des micro-inserts qui présentent différentes angulations avec une partie travaillante de longueur suffisante pour accéder aux zones difficiles.

Il existe deux variétés de micro-inserts : lisse et abrasifs. L'utilisation des micro-inserts lisses, dont l'action de martèlement nécessite l'utilisation de fortes puissances, risque de provoquer des micro-fracture apicales : elle est abandonnée.

La partie terminale des micro-inserts diamantés est recouverte de poudre de diamant ou de nitrate de zirconium. Ce revêtement abrasif augmente l'efficacité de la coupe, facilite la pénétration et permet de réduire l'utilisation des fortes puissances, limitant ainsi le risque de micro-fractures dentinaires.

Tous les inserts possèdent un orifice d'irrigation placé à proximité de la partie travaillante pour permettre une irrigation abondante lors du débridement canalaire et ainsi améliorer leur efficacité (Gagnot, 2008).

5.2.2 L'attitude clinique

Un insert de préparation *a retro* est défini par ses différentes angulations et le diamètre de sa pointe. Le choix de l'insert dépend de la position de la dent sur l'arcade, de la difficulté d'accès et de l'anatomie radiculaire. Un insert peut être orienté à gauche (L pour left) ou à droite (R pour right) de façon à pouvoir traiter les racines de chaque hémi-arcade.

Leurs utilisations s'effectuent à puissance moyenne, sous irrigation d'eau stérile ou de sérum physiologique, en exerçant une pression la plus légère possible.

Afin d'éviter de léser les tissus environnants, l'insert doit être placé, avant son activation, perpendiculairement au grand axe de la racine.

La pointe travaillante doit pénétrer dans l'ancienne obturation sans résistance, avec une légère pression dans un seul mouvement vertical de va-et-vient, sur une hauteur de 3 mm sans appui pariétal de façon à ne pas fragiliser la racine. L'insert est désactivé avant sa sortie du canal pour éviter toute lésion de la surface du biseau radiculaire (Gagnot, 2008).

5.2.3 La description

5.2.3.1 Les inserts droits

Ces inserts droits sont des micro-inserts dont la hampe est dans l'axe de la pièce à main. Leur corps peut être de longueur variable et présenter des angles plus ou moins ouverts. La partie travaillante abrasive possède un angle compris entre 70° et 90° et un diamètre variable selon la largeur des canaux à traiter.

L'insert S12-70D de Satelec® présente un angle de 70° dans sa partie travaillante tandis que l'insert S12-90ND possède un angle de 90°.

Les inserts SURG 1 et SURG 2 de Dentsply, Maillefer® possèdent un angle plus ouvert dans leur partie cervicale.

L'insert RE2 de EMS® présente une angulation de 90° et une partie travaillante de 2mm. Les inserts droits sont destinés à la préparation des canaux des dents antérieures.

Ceux possédant un angle travaillant fermé (S12-70D) seront préférentiellement choisis lorsque la racine est fortement orientée en direction palatine ou linguale (Gagnot, 2008).



Figure 35 : Insert S12-70 D de Satelec® (acteon® Pierre Rolland®, 2012)

5.2.3.2 Les inserts orientés

Ces inserts orientés sont des micro-inserts dont la hampe est orientée soit vers la gauche (L) soit vers la droite (R). Le corps peut être de différentes longueurs et présenter des angles plus ou moins ouverts. La partie travaillante, abrasive, possède un angle compris entre 75 et 110°. Ce sont les inserts SURG 5 et SURG 6 pour Dentsply, Maillefer® et P15LD et S15LD pour Satelec®.

Ces inserts sont destinés à la préparation *a retro* des dents postérieures. Ceux possédant des angulations plus marquées donnent plus de facilité au praticien quant à la préparation des racines situées en position palatine ou linguale (Gagnot, 2008).

CONCLUSION

Au cours de ce travail nous avons décrit les indications et les applications cliniques des ultrasons en odontologie conservatrice et en endodontie.

La dentisterie moderne est une pratique de moins en moins invasive, et les ultrasons semblent être l'alternative parfaite aux fraises diamantées, qui ont un effet de coupe plus difficile à contrôler. Le développement de nombreux inserts spécifiques et complémentaires a permis d'élargir le champ d'application des ultrasons dans la dentisterie quotidienne.

Ils présentent de nombreux avantages comme l'augmentation de la visibilité du champ opératoire grâce à leurs inserts plus fins, un effet de coupe mieux contrôlé des tissus sains et un accès aux zones difficiles plus aisé.

Les ultrasons sont le présent et le futur de la dentisterie *a minima*.

En dentisterie conservatrice, ils permettent de conserver au maximum les parois dentaires saines sans prendre le risque de laisser la dentine affectée.

Les ultrasons permettent de réaliser des soins conservateurs en toute sécurité sans appréhender l'effraction pulpaire.

Ils doivent être utilisés dans des situations précises : ils ne permettent pas de tailler de grandes cavités, mais offrent de multiples possibilités pour la prise en charge de caries initiales.

Ils sont également importants dans le traitement canalaire car ils permettent d'obtenir un champ de vision dégagé.

Ils sont d'une aide primordiale lors du retrait d'instrument fracturé ou de reconstitution corono-radulaire.




Ils ont révolutionnés la chirurgie apicale : grâce à leurs inserts angulés l'accès et la taille des cavités *a retro* ont été simplifiées, entraînant traitement de meilleur qualité.

Pour autant, les ultrasons ne peuvent prétendre remplacer en toutes situations les instruments rotatifs et leurs fraises mais ils constituent une aide remarquable élargissant les possibilités thérapeutiques pour les praticiens.

Instruments rotatifs et à ultrasons cohabitent donc dans les cabinets dentaires pour offrir la solution la plus adaptée aux différentes éventualités cliniques et augmenter le champ des possibilités.

ANNEXE

Tableau récapitulatif de l'utilisation des inserts à ultrasons

Insert	Iconographie	Situation clinique	Mode d'utilisation
Boule		-Odontologie conservatrice <ul style="list-style-type: none"> ❖ Atteinte non bactérienne Site 1 Stade 0 ❖ Site 1 Stade 1 et 2 ❖ Site 2 Stade 1, 2 et 3 ❖ Site 3 Stade 1, 2 et 3 	- Puissance maximale avec de l'eau
		-Endodontie <ul style="list-style-type: none"> ❖ Recherche de canaux calcifiés ❖ Exploration du plancher pulpaire 	- Puissance moyenne avec alternance du spray d'eau
Hémi-travaillant		- Utilisation pour les surfaces mésiales et distales sur les Sites 2 et Stades 1, 2 et 3	- Puissance maximale avec de l'eau
Préparation de la cavité de l'inlay/onlay		- Préparation de la cavité pour l'inlay/onlay	- Puissance maximale avec de l'eau

Scellement d'inlay/onlay		- Mis en place et activé sur la pièce prothétique avant la polymérisation pour favoriser le collage	-Puissance maximale sans eau
Cylindro-conique abrasif		-Elimination des surplombs dentinaires et des calcifications	- Puissance maximale avec alternance du spray
		- Dégagement radiculaire pour accéder à l'obstacle intracanaulaire	- Puissance moyen avec de l'eau
Activation de l'irrigation		- Activation de la solution d'irrigation à LT -1 mm	- Puissance maximale sans eau
Cylindro-conique lisse		<ul style="list-style-type: none"> - obturation canalaire en réchauffant la gutta-percha - Positionné à LT -1 mm - désobturation de traitement canalaire 	- Puissance maximale sans eau
Retrait d'instrument fracturé au 1/3 coronaire		- Positionné le long du fragment pour lui donner des mouvements de libertés	- Puissance maximale avec une alternance du spray





Retrait d'instrument au 1/3 moyen		- Positionné le long du fragment pour lui donner des mouvements de libertés après le contournement	- Puissance maximale avec une alternance du spray
Retrait d'instrument au 1/3 apical		- Positionné le long du fragment pour lui donner des mouvements de libertés après le contournement	- Puissance maximale avec une alternance du spray
Dépose de tenon		- Mis en contact avec le tenon à déposer	- Puissance maximale avec alternance du spray
Traitement endodontique <i>a retro</i>		- Création d'une cavité de classe I sur 3 mm de l'apex de la racine	- Puissance maximale sans eau

Tableau 7 : Récapitulatif de l'utilisation des inserts à ultrasons

LISTES DES TABLEAUX ET DES FIGURES

Liste des tableaux

Tableau 1 : Les fréquences sonores (Gagnot, 2008).....	7
Tableau 2 : Distances parcourues par l'extrémité de l'insert (m/s).....	26
Tableau 3 : Récapitulatif des conduites à tenir avec la classification Sista (Guerrieri et al., 2011)	34
Tableau 4 : Critère visuels de détection des lésions carieuses (ICDAS) et classification SiSta (Guerrieri et al., 2011).	38
Tableau 5 : Récapitulatif des inserts à utiliser en fonction du positionnement du fragment à retirer (Gagnot, 2008).....	76
Tableau 6 : Recommandations pour la dépose des tenons (Gagnot, 2008)	80
Tableau 7 : Récapitulatif de l'utilisation des inserts à ultrasons	92

Listes des figures

Figure 1 : Propagation de l'onde sonore (Van Der Weijden, 2007).....	6
Figure 2 : Section sagittale schématique d'une pièce à main sonore a : tubulure, b : trou angulés, c : tube interne (Van Der Weijden, 2007)	8
Figure 3 : Section sagittale d'une pièce à main piézoélectrique (Gagnot, 2008)	10
Figure 4 : Section sagittale d'une pièce à main magnétostrictive (Van Der Weijden, 2007)	11
Figure 5 : Effets de la cavitation et microrépartition lorsque l'insert est immergé dans un liquide (Van der Weijden, 2007).....	15
Figure 6 : Illustration de l'effet de cavitation (Van der Weijden, 2007)	16
Figure 7 : Effet du microcourant autour d'un insert à irrigation ultrasonique (Van Der Weijden, 2007)	17
Figure 8 : Bactéries sectionnées au microscope électronique à balayage (Gagnot, 2008)	17
Figure 9 : Action du martèlement. Les flèches indiquent le déplacement de l'insert (Gagnot, 2008)	25
Figure 10 : Action du balayage. Les flèches indiquent le déplacement de l'insert.....	26

Figure 11 : Prismes d'émail en coupe longitudinale au MEB (http://webapps.fundp.ac.be/umdb/histohuma/histohuma/img/tmp/ii_19.jpg , 2012)	28
Figure 12 : Radiographie rétro-coronaire mettant en évidence une lésion proximale de stade 2 dans la classification SiSta (Chala et al., 2004)	40
Figure 13 : Insert boule Satelec® (Document S. Hess, 2012)	43
Figure 14 : Insert hémi-travaillant Satelec® (Acteon® Pierre Rolland®, 2012)	45
Figure 15 : Cavité en forme de cannelure allongée dans le sens vestibulo-lingual réalisée par un insert boule (Document S. Hess, 2012)	47
Figure 16 : Insert boule dans une cavité juxta-gingivale de site 3	48
Figure 17 : Limite cavo-superficielle de la préparation et mise en évidence de l'exposition des prismes d'émail (Garber et Goldstein, 1994)	50
Figure 18 : Points de contact à distance des bords de la cavité (Touati et al., 1999)	51
Figure 19 : Insert PiezoCem monté sur pièce à main (Document O Guastalla, 2012)	54
Figure 20 : Insert PiezoCem de Satelec ® (Actéon® Pierre Roland®, 2012)	54
Figure 21 : Aménagement d'une cavité d'accès sous microscope, à gauche à la turbine, à droite à l'aide d'insert ultrasons (Gagnot, 2008).....	55
Figure 22 : Mode d'action d'un insert sous microscope opératoire	57
Figure 23 : Insert abrasif cylindro-cônique de Satelec® ET 18 D	58
Figure 24 : Insert abrasif boule de Satelec® ET BD.....	59
Figure 25 : Instrument non coupant pointe mousse. IrriSafe IRR 20/21 mm de Satelec® (Acteon® Pierre Rolland®, 2012)	62
Figure 26 : Motif théorique d'un microcourant autour d'un insert à irrigation ultrasonique (Van Der Weidjen, 2007)	63
Figure 27 : Préparation d'un modèle de résine époxy utilisée dans cette étude:.....	65
Figure 28 : Insert de condensation SO4 de Satelec® (Acteon® Pierre Rolland®, 2012) 70	
Figure 29 : Insert ET20 de Satelec® permettant le retrait d'instrument fracturé dans le tiers coronaire (Acteon® Pierre Rolland®, 2012)	72
Figure 30 : Insert ET25 de Satelec® pour l'élimination d'instruments fracturés et de cônes d'argent au tiers moyen et apical du canal (Acteon® Pierre Rolland®, 2012)	73

Figure 31 : dégagement de l'instrument fracturé par un insert cylindro-conique (http://www.promodentaire.com/index.php?disp_type=ref&disp_val=50215 , 2012)	75
Figure 32 : insert ET 20D Satelec® (Acteon® Pierre Roland®, 2012)	75
Figure 33 : Préparation d'une cavité <i>a retro</i> avec un insert à ultrasons (http://www.dreamdirectdesign.com/dentisfuturis/modules/news/index.php?sto rytopic=3&storynum=20 , 2012).....	83
Figure 34 : Insert S12-70D Satelec® (Acteon® Pierre Rolland®, 2012)	84
Figure 35 : Insert S12-70 D de Satelec® (acteon® Pierre Rolland®, 2012).....	87

BIBLIOGRAPHIE

1. Ahmad M, Pitt Ford T J, Crum L A, Ultrasonics debridement of roots canals : acoustic streaming and its possible role. J. Endod, 1987a : 13, 10, 490-499.
2. Ahmad M, Pitt Ford T J, Crum L A, Ultrasonic debridement of root canals : an insight into the mechanisms involved. J. Endod., 1987b : 13, 3, 93-101.
3. Ahmad M, Pitt Ford T J, Crum L A, Walton A J, Ultrasonic debridement of root canals : acoustic cavitation and its relevance. J. Endod., 1988 : 14, 10, 486-93.
4. Al-Jadaa, Pâque F, Attin T, Zehnder M, Necrotic pulp tissue dissolution by passive ultrasonic irrigation in simulated accessory canals: impact of canal location and angulation. Int.Endod.J, 2009 : 42, 59-65.
5. Arbeille P et Herault S, Généralités sur les mécanismes physiques des effets biologiques des ultrasons. JEMU, J. Echogr . Med. Ultrasson. 1997 : 18 (5), 306.
6. Archer R, Reader A, Nist R, Beck M, Meyers W J, An in vivo evaluation of the efficacy of ultrasound after step-back preparation in mandibular molars. J. Endod. 1992 : 18, 11, 549-52.
7. Bigou A, Andoh A, Kaoun K, Retention des préparations de prothèse conjointe, degrés de liberté, mouvement de basculement. Cah. proth., 1992 : 77, 45-52.
8. Bailey G C, Cunnington S A, NgY L, Gulabivala K, Setchell D J , Ultrasonic condensation of gutta-percha : the effect of power setting and activation time on temperature rise at the root surface – an in vitro study. Int. Endod. J., 2004a : 37, 447-454.
9. Bailey G C, NgY L, Cunnington S A, Barber P, Gulabivala K, Setchell D J, Root canal obturation by ultrasonic condensation of gutta-percha. Part II: an in vitro investigation of the quality of obturation. Int. Endod. J., 2004b : 37, 694–698.

10. Baldissara P, Catapono S, Scotti R, Clinical and histological evaluation of thermal injury thresholds in human teeth : a preliminary study. *J Oral Rehabil.*, 1997 : 24, 791-801.
11. Baugh D, et Wallace J, The role of apical instrumentation in root canal treatment : a review of the literature. *J. Endod.*, 2005 : 31, 333-40.
12. Besnault C, Pradelle N, Delzangles B, Le retraitement endodontique. *Info. dent.*, 1999 : 29-30, 2095-2102.
13. Burleson A, Nusstein J, Reader A, Beck M, The in vivo evaluation of hand/rotary/ultrasound instrumentation in necrotic, human mandibular molars. *J. Endod.*, 2007 : 33, 782-7.
14. Cameron J A, The use of ultrasonics in the removal of smear layer : a scanning electron microscope study. *J. Endod.*, 1983 : 9, 292-8.
15. Cameron J A, The synergistic relationship between ultrasound and sodium hypochlorite : a scanning electron microscope evaluation. *J. Endod.*, 1987 : 13, 541-5.
16. Cantaro A, Goracci C, Coniglio I, Magni E, Polimeni A, Ferrari M, Influence of ultrasound application on inlays luting with self-adhesive resin cements. *Clin. Oral. Investig.*, 2011 : 15, 617-623.
17. Castellengo M, « Les sources acoustiques », dans Denis Mercier (direction), *Le livre des techniques du son, tome 1 - Notions fondamentales*, Paris : Eyrolles, Paris, 1987 : 58.
18. Chala S, Bouamara R, Abdallaoui F, Les méthodes diagnostic des lésions carieuses initiales. *Rev. Odontol. Stomat.*, 2004 : 33, 297-310.

19. Cheung G S P, Stock C J R, In vitro cleaning ability of root canal irrigant with and without endosonics. *Int. Endod. J.*, 1993 : 26, 334-43.
20. Cunningham W T, et Martin H, Ascanning electron microscope evaluation of root canal debridement with the endosonic ultrasonic synergistic system. *Oral Surg. Oral Med. Oral Pathol.*, 1982 : 53, 5, 527-31.
21. Cunningham W T, Martin H, Forrest W R , Evaluation of root canal debridement by the endosonic ultrasonic synergistic system. *Oral Surg. Oral Med. Oral Pathol.*, 1982a : 53, 4 401-4.
22. Cunningham W T, Martin H, Pelleu G B, Stoops D E, A comparision of antimicrobial effectiveness of endosonic and hand rot canal therapy. *Oral Surg. Oral Med. Oral Pathol.*, 1982b : 54, 2, 238-41.
23. Curie J, Curie P, Développement par pression de l'électricité pôlaire dans les cristaux hermièdres à faces inclinées. *C. R. Acad. Sci.*, 1880 : 91 : 91-294.
24. Daudibertiers L, Etienne G, Barthe M, Cattöen M, Imagerie de la lésion carieuse : traitement et analyse. *Rev. Odontol. Stomatol.*, 1993; 22,1 : 9-21.
25. De Paolis G, Vincenti V, Prencipe M, Milana V, Plotino G, Ultrasonics in endodontic surgery: a review of the literature. *Ann. Stomatol.*, 2010 : 1, 2, 6-10.
26. Dietschi D, Spreafico R, Adhesive metal-free restorations : current concepts in the aesthetic treatment of posterior teeth. Chicago : Quintessence Pub Co Inc, 1997. 215 p.
27. Doméjean-Orliaguet S, Banerjee A, and coll. Minimum intervention treatment plan (MITP)- pratical implementation in général dental pratice. *J Minim interv Dent.* 2009 ; 2 : 103-123.

28. Ekstrand K R, Martignon S, Ricketts D J, Qvist V, Detection and activity assessment of primary coronal caries lesions : a methodologic study . Oper Dent., 2007 ; 32 : 225-235.
29. Exbrayat J, Schittly J, Borel J C, Manuel de prothèse fixée unitaire. Paris : Masson, 1992.221 p.
30. Gagnot G, Ultrasons et vibration. In : les ultrasons en odontologie- application thérapeutiques,Paris : CdP, 2008. 131p.
31. Gagnot G, Poblette M C, Du bon usage des ultrasons : la maitrise des vibrations. Rev. Odonto. Stomatol., 2004 : 33, 85-95.
32. Gianluca P, Cornelis H, Pameijer P, Grande N M, Somma F, Ultrasonics in Endodontics: A Review of the Literature. J. Endod., 2007 : 33, 81-95.
33. Garber D A, Goldstein R E, Porcelain and composite inlays and onlays. Esthetic posterior restorations. Chicago : Quintessence Publ., 1994. 159 p.
34. Garrido A D, Fonseca T S, Alfredo E, Silva-Sousa Y T, Sousa-Neto M D, Influence of ultrasound, with and without water spray cooling, on removal of posts cemented with resin or zinc phosphate cements. J Endod., 2004 : 30, 3, 173-6.
35. Gerdolle D, Mortier E, Protocoles cliniques de réalisation des inlays et onlays- Partie 2 : technique de collage. Dentoscope, 2011.
36. Gomes A P, Kubo C H, Santos R A, Santos D R, Padilha R Q, The influence of ultrasound on the retention of cast posts cemented with different agents. Int Endod J., 2001 : 34, 2, 93-9.
37. Goodman A, Reader A, Beck M, Melfi R, Meyers W, An in vitro comparison of the efficacy of the step-back technique versus a step-back/ultrasonic technique in human mandibular molars. J. Endod., 1985 : 11, 6, 249-56.

38. Gu L S, et al., Review of contemporary irrigant agitation techniques and devices. *J. Endod.*, 2009 : 35, 6, 791-804.
39. Guerrieri A, Gaucher C, Bonte E, Lasfargues J J, Detection et diagnostic des lésions carieuses initiales *Réal. Clin.*, 2011 : 22, 3, 233-244.
40. Haidet J, Reader A, Beck M, Meyers W, An vivo comparison of the step-back technique versus a step-back/ultrasonic technique in human mandibular molars. *J. Endod.*, 1989 : 15, 5, 195-9.
41. Hahn P, Attin T, Gröfke M, Hellwig E, Influence of resin cement viscosity on microleakage of ceramic inlays. *Dent. Mater.*, 2001 : 17, 3, 191-196.
42. Hauman C H, Chandler N P, Purton D G, Factors influencing the removal of posts. *Int Endod J.*, 2003 : 36, 10, 687-90.
43. Huque J, Kota K, Yamaga M, Iwaku M, Hoshino E, Bacterial eradication from root dentine by ultrasonic irrigation with sodium hypochlorite. *Int. Endod. J.*, 1998 : 31, 242-50.
44. Hulsmann M, Removal of fractured instruments using a combined automated ultrasonic technique. *J. Endod.*, 1994 : 20, 3, 65-70.
45. Hintze H, Wenzela, Danielsen B, Nyvad B, Reliability of visual examination, fibre optic transillumination, and bitewing radiography, and reproducibility of direct visual examination following tooth separation for the identification of cavitated carious lesions in contacting approximal surfaces. *Caries Res.*, 1998 : 32, 204-209.
46. Katebzadeh N, Sigurdsson A, Trope M, Radiographic evaluation of periapical healing after obturation of infected root canals: an in vivo study. *Int. Endod. J.*, 2000 : 33, 60-6.

47. Kocher T, Plagmann H C, Heat propagation in dentin during instrumentation with different sonic scaler tips. *Quintessence Inter.*, 1996 : 27, 259-264.
48. Lafargues J J, Kaleka R, Louis J J, Le concept SI/STA. Guide thérapeutique en dentisterie restauratrice prophylactique et adhésive. *Entretiens de Bichat. Odontologie et stomatologie.* Paris : Expansion scientifique française. 1999 : 41-48.
49. Lee S J, Wu M K, Wesselink P R, The effectiveness of syringe irrigation and ultrasonics to remove debris from simulated irregularities within prepared root canal walls. *Int. Endod. J.*, 2004a : 37, 10, 672-8.
50. Lee S J, Wu M K, Wesselink P R, The efficacy of ultrasonic irrigation to remove artificially placed dentine debris from different-sized simulated plastic root canals. *Int. Endod. J.*, 2004b : 37, 9, 607-12.
51. Leighton T G, *The Acoustic Bubble.* London : Academic Press, 1994. 613p.
52. Lev R, Reader A, Beck M, Meyers W, An vitro comparison of the step-back technique versus a step-back/ultrasonic technique for 1 and 3 minutes. *J. Endod.*, 1987 : 13, 11, 523-30.
53. Lumley P J, Walmsley A D, Walton R E, Rippin J W, Effect of precurving endosonic files on the amount of debris and smear layer remaining in curved root canals. *J. Endod.*, 1992 : 18, 12, 616-9.
54. Martin H And Cunningham W T, An evaluation of postoperative pain incidence following endosonic and conventional root canal therapy. *Oral Surg. Oral Med. Oral Pathol.*, 1982 : 54, 1, 74-6.
55. Martin H, Cunningham W T, Norris J P, Cotton J, Ultrasonic versus hand filing of dentin : a quantitative study. *Oral Surg. Oral Med. Oral Pathol.*, 1980 : 49, 1, 79-81.

56. Menani L R, Ribeiro R F, Antunes R P, Tensile bond strength of cast commercially pure titanium and cast gold-alloy posts and cores cemented with two luting agents. *J. Prosth. Et. Dent.*, 2008 : 99, 2, 141-7.
57. Mount G J, Hume W R, A new classification for dentistry. *Quintessence Int.*, 1997 : 28, 301-304.
58. Mount G J, Tyas M J, Duke E S, Lasfargues J J, Kaleka R, Hume W R A, proposal for a new classification of lesion of exposed tooth surface. *Int. Dent. J.*, 2006 : 56, 82-91.
59. Mozo S, Lena C, Former L, Review of ultrasonic irrigation in endodontics : increasing action of irrigating solutions. *Med. Oral Patol. Oral Chir. bucal*, 2012 : 17, 512-516.
60. Petersilka G J, Flemmig T F, Periodontal debridement with sonic and ultrasonic scaler. *Clinical and research reports*, 2004 : 1, 353-360.
61. Piette E et Goldberg M, In : *structure des dents : la dent normale et pathologique*. email. Bruxelles : De Boeck Université, 2011. 392p.
62. Plotino G, Pameijer C H, Grande N M, Somma F, Ultrasonics in endodontics : a review of the literature. *J. Endod.*, 2007 : 33, 81-95.
63. Pugh R J, Goerig A C, Glaser C G, Luciano W J, A comparison of four endodontic vibratory systems. *Gen. Dent.*, 1989 : 37, 4, 296-301.
64. Robinson C W J, Hallsworth A S, Variation in composition of dental enamel within thin ground tooth sections. *Caries Res.*, 1971 : 5,44-57.
65. Roy R A, Ahmad M, Crum L A, Physical mechanisms governing the hydrodynamic response of an oscillating ultrasonic file. *Int. Endod. J.*, 1994 : 27, 197-207.

66. Sabins R A, Johnson J D, Hellstein J W, A comparison of the cleaning efficacy of short-term sonic and ultrasonic passive irrigation after hand instrumentation in molar root canals. *J. Endod.*, 2003 : 29, 10, 674-8.
67. Saletes I, Cavitation par excitation acoustique bifréquencielle : application à la thrombolyse ultrasonore. Thèse de doctorant en mécanique, énergétique, génie civil et acoustique. Lyon : université Lyon 1, 2009, 105p.
68. Schmidlin P R, Zehnder M, Schlup-Mityko C, Göhring T N, Interface evaluation after manual and ultrasonic insertion of standardized class I inlays using composite resin materials of different viscosity. *Acta Odontol. Scand.*, 2005 : 63, 205-212.
69. Schwartz R S, Robbins J W, Post placement and restoration of endodontically treated teeth: a literature review. *J Endod.* 2004 : 30, 5, 289-301.
70. Sen B H, Wesselink P R, Turkun M, The smear layer : a phenomenon in root canal therapy. *Int. Endod. J.*, 1995 : 28, 141-8.
71. Stamos D E, Sadeghi E M, Haasch G C, Gerstein H, An invitro comparison study to quantitative the debridement ability of hand, sonic, and ultrasonic instrumentation. *J. Endod.*, 1987 : 13, 9, 434-40.
72. Schillinburg H, Bases fondamentales en prothèse fixé. Paris : CdP, 1998. 572p.
73. Shen C, Dental cements. In: Anusavice KJ, editor. *Phillip's science of dental materials*. 11th ed. Saint Louis: Saunders, 2003 : 443-94.
74. Siqueira J F, Aetiology of root canal treatment failure : why well-treated teeth can fail. *Int. Endod. J.*, 2001 : 34, 1-10.

75. Soares J A, Brito-Júnior M, Fonseca D R, Melo A F, Santos S M C, Sotomayor N D C S, Braga N M A, Silva A L F, Influence of luting agents on time required for cast post removal by ultrasound: an *in vitro* study. J. Appl. Oral.Sci., 2009 : 17, 3, 107-115.
76. Timmermann M F, Menso L, Steinfort J, van Winkelhoff A J, van der Weijden G A, Atmosphérique contamination during ultrasonic scaling. J. Clin. Periodontol., 2004 : 31 : 458-462.
77. Toauti B., Pissis P. L'inlay collé en résine composite. Cah. Prothèse 1984 ; 48 : 29-59.
78. Torabinejad M, Handysides R, Khademi A A, Bakland L K, Clinical implication of the smear layer in endodontics : a review. Oral Surg., Oral Med., Oral Pathol., Oral Radiol. Endod. 2002 : 94, 658-66.
79. Trenter S C, Walmsley A D, Ultrasonic dental scaler : associated hazards. J. Clin. Periodontol., 2003 : 30, 95-101.
80. Vanderlei A D, Borges A L S, Cavalcanti B N, Rode S M, Ultrasonic versus high-speed cavity preparation : analysis of increases in pulpal temperature and time to complete preparation. J. Prosthet. Dent. 2008, 100, 2 : 107-109.
81. Van der Sluis L W, Versluis M, Wu M K, Wesselink P R, Passive ultrasonic irrigation of the root canal: a review of the literature. Int. Endod. J., 2007 : 40, 415-426.
82. Van der Sluis L W, Wu M K, Wesselink P R, The efficacy of ultrasonic irrigation to remove artificially placed dentine debris from human root canals prepared using instruments of varying taper. Int. Endod. J., 2005 : 38, 764-8.
83. Van Der Weijden F., Effets d'un détartreur sonore. In : le monde fascinant des ultrasons. Paris : Quintessence international, 2007, 84p.

84. Walker T L, Rio C E, Histological evaluation of ultrasonic and sonic instrumentation of curved root canal. J. Endod., 1989 : 15, 2, 49-59.
85. Walker T L, Rio C E, Histological evaluation of ultrasonic debridement comparing sodium hypochlorite and water. J. Endod., 1991 : 17, 2, 66-71.
86. Walmsley A D, Laird W R E, Williams A R, Dental plaque removal by cavitation activity during ultrasonic scaling. J. Clin. Periodontol., 1988 : 15, 539-543.
87. Ward J R, Parashos P, Harold H, Messer B, Evaluation of an Ultrasonic Technique to Remove Fractured Rotary Nickel-Titanium Endodontic Instruments from Root Canals: Clinical Cases. J. Endod., 2003 : 29, 764-67.
88. Weller R N, Brady J M, Bernier W E, Efficacy of ultrasonic cleaning. J. Endod., 1980 : 6, 9, 740-3.
89. Yamauchi S, Shipper G, Buttke T, Yamauchi M, Trope M, Effect of orifice plugs on periapical inflammation in dogs. J. Endod., 2006 : 32, 524-6.
90. Zehnder M, Root canal irrigants. J. Endod., 2006 : 32, 5, 389-98.

TABLES DES MATIERES

1. LES ULTRASONS ET LES VIBRATIONS	6
1.1 Définitions.....	6
1.1.1 Le son.....	6
1.1.2 Les ultrasons	7
1.1.3 Le spectre sonore	7
1.1.4 Sonique	8
1.2 Les différents types de détartreurs	8
1.2.1 Les détartreurs soniques	8
1.2.2 Les détartreurs ultrasoniques	9
1.2.2.1 La piézoélectricité	9
1.2.2.2 La magnétostriction	10
1.3 Les effets biologiques des ultrasons.....	12
1.3.1 Les effets thermiques	12
1.3.2 La cavitation	14
1.3.2.1 Le microcourant.....	16
1.3.2.2 Les réactions sono-chimiques.....	18
1.3.3 La production d'aérosols	18
1.3.4 Les effets sur l'audition de l'opérateur ou celle du patient	20
1.3.5 Les effets sur le toucher de l'opérateur.....	21
1.4 Les contre-indications	22
1.4.1 Le pacemaker	22
1.4.2 Les maladies contagieuses	23
1.4.2.1 Hépatite B et VIH	23
1.4.2.2 La tuberculose.....	23
1.4.3 Les patients immuno-déprimés.....	24
1.4.4 Les tissus immatures	24
1.5 Les effets biomécaniques des ultrasons	24
1.5.1 Le martèlement.....	24
1.5.2 Le balayage.....	26
1.5.3 L'abrasion	27
2. L'UTILISATION DES ULTRASONS EN ODONTOLOGIE CONSERVATRICE	28
2.1 La structure de l'émail.....	28
2.2 La structure de la dentine	29
2.3 La structure du ciment	30
2.4 La composition de la pulpe.....	31
2.5 La classification des lésions carieuses	31
2.5.1 La classification SiSta.....	32
2.5.2 La localisation par site	32
2.5.3 Les stades d'évolutions.....	32
2.5.4 Le diagnostic des lésions carieuses.....	35

2.5.3	Les démarches cliniques standard	35
2.5.2.1.1	L'examen clinique initial	35
2.5.2.1.2	L'examen clinique approfondi	36
2.5.2.1.3	Le sondage	38
2.5.2.1.4	L'évaluation radiographique	39
2.5.2.1.5	Les élastiques séparateurs	40
2.5.2.2	Les nouvelles techniques d'aide au diagnostic.....	40
2.6	La dentisterie restauratrice	41
2.6.1	L'attitude clinique	41
2.6.2	Actions des instruments ultrasonores.....	42
2.6.3	Les inserts.....	43
2.6.3.1	Les inserts boules	43
2.6.3.2	Les inserts hémi-travaillants.....	44
2.6.4	Les indications cliniques.....	45
2.7	La mise en forme d'une cavité pour inlay et onlay	48
2.7.1	Les objectifs	48
2.7.2	Les méthodes	48
2.8	Le collage des inlays/onlays.....	52
2.8.1	La description des inserts.....	53
2.8.2	Les indications.....	54
2.8.3	Les applications cliniques du collage aux ultrasons	54
3.	L'UTILISATION DES ULTRASONS EN ENDODONTIE.....	55
3.1	L'attitude clinique	55
3.2	La cavité d'accès endodontique (CAE)	56
3.2.1	Les inserts cylindro-côniques.....	57
3.2.2	Les inserts boules.....	58
3.3	L'irrigation des canaux radiculaires	59
3.3.1	L'irrigation ultrasonique.....	60
3.3.2	L'irrigation passive ultrasonique	61
3.3.2.1	La PUI des canaux accessoires.....	64
3.3.2.2	La PUI favorise l'étanchéité des obturations radiculaires.....	67
3.4	L'obturation canalaire	68
3.4.1	Les inserts d'obturation canalaire	69
3.5	Le retrait d'instruments cassés dans les racines.....	70
3.5.1	Le retrait dans le tiers coronaire	72
3.5.2	Le retrait dans le tiers moyen.....	72
3.5.3	Le retrait dans le tiers apical.....	74
3.5.4	Indications et utilisations des inserts	74
3.5.4.1	Les inserts cylindro-côniques abrasifs	74
3.5.4.2	Les inserts lisses de martèlement.....	75
4.	L'UTILISATION DES ULTRASONS POUR LES REPRISES ENDODONTIQUES. 77	
4.1	La dépose des reconstitutions corono-radiculaires.....	77
4.1.1	L'attitude clinique	78
4.1.2	Les inserts.....	80

5. L'UTILISATION DES ULTRASONS POUR L'ENDODONTIE CHIRURGICALE ..	82
5.1 L'attitude clinique	83
5.2 Les inserts	85
5.2.1 Les micro-inserts.....	85
5.2.2 L'attitude clinique	86
5.2.3 La description	86
5.2.3.1 Les inserts droits	86
5.2.3.2 Les inserts orientés.....	87
5. L'UTILISATION DES ULTRASONS POUR L'ENDODONTIE CHIRURGICALE ..	82
5.1 L'attitude clinique	83
5.2 Les inserts	85
5.2.1 Les micro-inserts.....	85
5.2.2 L'attitude clinique	86
5.2.3 La description	86
5.2.3.1 Les inserts droits	86
5.2.3.2 Les inserts orientés.....	87
CONCLUSION.....	88
ANNEXES.....	90
LISTES DES TABLEAUX ET DES FIGURES.....	93
BIBLIOGRAPHIE.....	96

LUGAND Marc – Les ultrasons en odontologie conservatrice et en endodontie : données actuelles.

Nancy 2013- 108 pages. 35 figures.

Th. : Chir.-Dent. : Nancy-I : 2013

MOTS CLES : - Ultrasons
- Irrigation
- Dentisterie ultraconservatrice
- Endodontie

LUGAND Marc – Les ultrasons en odontologie conservatrice et en endodontie : données actuelles.

Th. : Chir.-Dent. : NANCY I : 2013

Ces dernières années, l'utilisation des ultrasons a connu une avancée majeure dans l'exercice omnipratique du chirurgien-dentiste notamment en odontologie conservatrice et en endodontie.

Après avoir rappelé les principes physiques des ultrasons ainsi que leur mode de production, ce travail détaille l'ensemble des inserts ultrasoniques utilisés en dentisterie conservatrice et en endodontie chirurgicale et non chirurgicale, en développant leurs caractéristiques, avantages, inconvénients et indications.

Le développement de ces inserts permet au praticien d'exercer une dentisterie *a minima*, notamment grâce à un effet de coupe plus contrôlé sur les tissus sains, à l'augmentation de la visibilité du champ opératoire et à un accès plus aisé aux zones difficiles d'accès.

JURY :

Monsieur J-P. LOUIS	Professeur des Universités	Président
<u>Monsieur E. MORTIER</u>	Maître de Conférences	Juge
Madame J. GUILLET-THIBAUT	Assistante Hospitalier Universitaire	Juge
Monsieur S. HESS	Docteur en Chirurgie Dentaire	Invité

Adresse de l'auteur : Marc LUGAND
34 rue Renan
25000 BESANÇON

Jury : Président : J.P.LOUIS – Professeur des Universités
Juges : E.MORTIER – Maître de Conférences des Universités
J.GUILLET – Assistante Hospitalier Universitaire
S.HESS- Docteur en Chirurgie Dentaire

Thèse pour obtenir le diplôme D'Etat de Docteur en Chirurgie Dentaire

Présentée par: Monsieur LUGAND Marc, Olivier

né(e) à: VESOUL (Haute-Saône)

le 27 août 1986

et ayant pour titre : «Les ultrasons en odontologie conservatrice et en endodontie : données actuelles. »

Le Président du jury



J.P.LOUIS


Le Doyen,
de la Faculté d'Odontologie
UNIVERSITÉ DE LORRAINE
J.M. MORTRETTE

Autorise à soutenir et imprimer la thèse

6058

NANCY, le 22.01.2013

Le Président de l'Université de Lorraine


P. MUTZENHARDT

