



HAL
open science

Le lambeau neurocutané de la face postérieure de la cuisse: étude anatomique, description et intérêt du lambeau neurocutané développé à partir du nerf cutané postérieur de la cuisse

Julien Pauchot

► **To cite this version:**

Julien Pauchot. Le lambeau neurocutané de la face postérieure de la cuisse: étude anatomique, description et intérêt du lambeau neurocutané développé à partir du nerf cutané postérieur de la cuisse. Sciences du Vivant [q-bio]. 2002. hal-01739033

HAL Id: hal-01739033

<https://hal.univ-lorraine.fr/hal-01739033>

Submitted on 20 Mar 2018

HAL is a multi-disciplinary open access archive for the deposit and dissemination of scientific research documents, whether they are published or not. The documents may come from teaching and research institutions in France or abroad, or from public or private research centers.

L'archive ouverte pluridisciplinaire **HAL**, est destinée au dépôt et à la diffusion de documents scientifiques de niveau recherche, publiés ou non, émanant des établissements d'enseignement et de recherche français ou étrangers, des laboratoires publics ou privés.



AVERTISSEMENT

Ce document est le fruit d'un long travail approuvé par le jury de soutenance et mis à disposition de l'ensemble de la communauté universitaire élargie.

Il est soumis à la propriété intellectuelle de l'auteur. Ceci implique une obligation de citation et de référencement lors de l'utilisation de ce document.

D'autre part, toute contrefaçon, plagiat, reproduction illicite encourt une poursuite pénale.

Contact : ddoc-theses-contact@univ-lorraine.fr

LIENS

Code de la Propriété Intellectuelle. articles L 122. 4

Code de la Propriété Intellectuelle. articles L 335.2- L 335.10

http://www.cfcopies.com/V2/leg/leg_droi.php

<http://www.culture.gouv.fr/culture/infos-pratiques/droits/protection.htm>



68
160 129

2002

THESE

pour obtenir le grade de

DOCTEUR EN MEDECINE

Présentée et soutenue publiquement

dans le cadre du troisième cycle de médecine spécialisée

par

JULIEN BAUGHOT

Le 24 Juin 2002

LE LAMBEAU NEUROCUTANE

DE LA

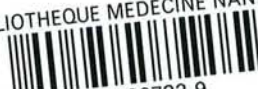FACE POSTERIEURE DE LA CUISSE

*Étude anatomique, description et intérêt du lambeau
neurocutané développé à partir du nerf cutané
postérieur de la cuisse*

EXAMINATEURS DE LA THESE

| | | | |
|----|------------|-----------|-----------|
| M. | Professeur | STRICKER | Président |
| M. | Professeur | CHASSAGNE | } Juges |
| M. | Professeur | DAP | |
| M. | Professeur | DAUTEL | |
| M. | Docteur | FYAD | |

BIBLIOTHEQUE MEDECINE NANCY 1



007 209732 9

D

SERMENT

"Au moment d'être admis à exercer la médecine, je promets et je jure d'être fidèle aux lois de l'honneur et de la probité. Mon premier souci sera de rétablir, de préserver ou de promouvoir la santé dans tous ses éléments, physiques et mentaux, individuels et sociaux. Je respecterai toutes les personnes, leur autonomie et leur volonté, sans aucune discrimination selon leur état ou leurs convictions. J'interviendrai pour les protéger si elles sont affaiblies, vulnérables ou menacées dans leur intégrité ou leur dignité. Même sous la contrainte, je ne ferai pas usage de mes connaissances contre les lois de l'humanité. J'informerai les patients des décisions envisagées, de leurs raisons et de leurs conséquences. Je ne tromperai jamais leur confiance et n'exploiterai pas le pouvoir hérité des circonstances pour forcer les consciences. Je donnerai mes soins à l'indigent et à quiconque me les demandera. Je ne me laisserai pas influencer par la soif du gain ou la recherche de la gloire.

Admis dans l'intimité des personnes, je tairai les secrets qui me sont confiés. Reçu à l'intérieur des maisons, je respecterai les secrets des foyers et ma conduite ne servira pas à corrompre les mœurs. Je ferai tout pour soulager les souffrances. Je ne prolongerai pas abusivement les agonies. Je ne provoquerai jamais la mort délibérément.

Je préserverai l'indépendance nécessaire à l'accomplissement de ma mission. Je n'entreprendrai rien qui dépasse mes compétences. Je les entretiendrai et les perfectionnerai pour assurer au mieux les services qui me seront demandés.

J'apporterai mon aide à mes confrères ainsi qu'à leurs familles dans l'adversité.

Que les hommes et mes confrères m'accordent leur estime si je suis fidèle à mes promesses ; que je sois déshonoré et méprisé si j'y manque".

UNIVERSITÉ HENRI POINCARÉ, NANCY I

FACULTÉ DE MÉDECINE DE NANCY

Président de l'Université : Professeur Claude BURLET

Doyen de la Faculté de Médecine : Professeur Jacques ROLAND

Vice-Doyen de la Faculté de Médecine : Professeur Hervé VESPIGNANI

Assesseurs

du 1er Cycle :

du 2ème Cycle :

du 3ème Cycle :

de la Vie Facultaire :

Mme le Docteur Chantal KOHLER

Mme le Professeur Michèle KESSLER

Mr le Professeur Jacques POUREL

Mr le Professeur Philippe HARTEMANN

DOYENS HONORAIRES

Professeur Adrien DUPREZ – Professeur Jean-Bernard DUREUX

Professeur Georges GRIGNON – Professeur François STREIFF

PROFESSEURS HONORAIRES

Louis PIERQUIN – Etienne LEGAIT – Jean LOCHARD – René HERBEUVAL – Gabriel FAIVRE – Jean-Marie FOLIGUET
Guy RAUBER – Paul SADOUL – Raoul SENAULT – Pierre ARNOULD – Roger BENICHOUX – Marcel RIBON
Jacques LACOSTE – Jean BEUREY – Jean SOMMELET – Pierre HARTEMANN – Emile de LAVERGNE
Augusta TREHEUX – Michel MANCIAUX – Paul GUILLEMIN – Pierre PAYSANT
Jean-Claude BURDIN – Claude CHARDOT – Jean-Bernard DUREUX – Jean DUHEILLE – Jean-Pierre GRILLIAT
Pierre LAMY – François STREIFF – Jean-Marie GILGENKRANTZ – Simone GILGENKRANTZ
Pierre ALEXANDRE – Robert FRISCH – Michel PIERSON – Jacques ROBERT
Gérard DEBRY – Georges GRIGNON – Pierre TRIDON – Michel WAYOFF – François CHERRIER – Oliéro GUERCI
Gilbert PERCEBOIS – Claude PERRIN – Jean PREVOT – Pierre BERNADAC – Jean FLOQUET
Alain GAUCHER – Michel LAXENAIRE – Michel BOULANGE – Michel DUC – Claude HURIET – Pierre LANDES
Alain LARCAN – Gérard VAILLANT – Daniel ANTHOINE – Pierre GAUCHER – René-Jean ROYER
Hubert UFFHOLTZ – Jacques LECLERE – Francine NABET – Jacques BORRELLY
Michel RENARD – Jean-Pierre DESCHAMPS – Pierre NABET

=====
**PROFESSEURS DES UNIVERSITÉS -
PRATICIENS HOSPITALIERS**

(Disciplines du Conseil National des Universités)

42^{ème} Section : MORPHOLOGIE ET MORPHOGENÈSE

1^{ère} sous-section : (*Anatomie*)

Professeur Jacques ROLAND – Professeur Gilles GROSDIDIER

Professeur Pierre LASCOMBES – Professeur Marc BRAUN

2^{ème} sous-section : (*Cytologie et histologie*)

Professeur Bernard FOLIGUET

3^{ème} sous-section : (*Anatomie et cytologie pathologiques*)

Professeur Adrien DUPREZ – Professeur François PLENAT

Professeur Jean-Michel VIGNAUD – Professeur Eric LABOUYRIE

43^{ème} Section : BIOPHYSIQUE ET IMAGERIE MÉDICALE

1^{ère} sous-section : (*Biophysique et médecine nucléaire*)

Professeur Alain BERTRAND – Professeur Gilles KARCHER – Professeur Pierre-Yves MARIE

2^{ème} sous-section : (*Radiologie et imagerie médicale*)

Professeur Jean-Claude HOEFFEL – Professeur Luc PICARD – Professeur Denis REGENT

Professeur Michel CLAUDON – Professeur Serge BRACARD – Professeur Alain BLUM

Professeur Jacques FELBLINGER

44^{ème} Section : BIOCHIMIE, BIOLOGIE CELLULAIRE ET MOLÉCULAIRE, PHYSIOLOGIE ET NUTRITION

1^{ère} sous-section : (*Biochimie et biologie moléculaire*)

Professeur Jean-Pierre NICOLAS

Professeur Jean-Louis GUÉANT – Professeur Jean-Luc OLIVIER

2^{ème} sous-section : (*Physiologie*)

Professeur Jean-Pierre CRANCE – Professeur Jean-Pierre MALLIE

Professeur François MARCHAL – Professeur Philippe HAOUZI

3^{ème} sous-section : (*Biologie cellulaire*)

Professeur Claude BURLET

4^{ème} sous-section : (*Nutrition*)

Professeur Olivier ZIEGLER

45^{ème} Section : MICROBIOLOGIE, MALADIES TRANSMISSIBLES ET HYGIÈNE

1^{ère} sous-section : (*Bactériologie – virologie ; hygiène hospitalière*)

Professeur Alain LE FAOU

2^{ème} sous-section : (*Parasitologie et mycologie*)

Professeur Bernard FORTIER

3^{ème} sous-section : (*Maladies infectieuses ; maladies tropicales*)

Professeur Philippe CANTON – Professeur Thierry MAY – Professeur Christian RABAUD

46^{ème} Section : SANTÉ PUBLIQUE, ENVIRONNEMENT ET SOCIÉTÉ

1^{ère} sous-section : (*Épidémiologie, économie de la santé et prévention*)

Professeur Philippe HARTEMANN – Professeur Serge BRIANÇON

Professeur Francis GUILLEMIN – Professeur Denis ZMIROU

2^{ème} sous-section : (*Médecine et santé au travail*)

Professeur Guy PETIET

3^{ème} sous-section : (*Médecine légale et droit de la santé*)

Professeur Henry COUDANE

4^{ème} sous-section : (*Biostatistiques, informatique médicale et technologies de communication*)

Professeur Bernard LEGRAS – Professeur François KOHLER

47^{ème} Section : CANCÉROLOGIE, GÉNÉTIQUE, HÉMATOLOGIE, IMMUNOLOGIE

1^{ère} sous-section : (*Hématologie ; transfusion*)

Professeur Christian JANOT – Professeur Thomas LECOMPTE – Professeur Pierre BORDIGONI

Professeur Pierre LEDERLIN – Professeur Jean-François STOLTZ

2^{ème} sous-section : (*Cancérologie ; radiothérapie*)

Professeur François GUILLEMIN – Professeur Thierry CONROY

Professeur Pierre BEY – Professeur Didier PEIFFERT

3^{ème} sous-section : (*Immunologie*)

Professeur Gilbert FAURE – Professeur Marie-Christine BENE

4^{ème} sous-section : (*Génétique*)

Professeur Philippe JONVEAUX – Professeur Bruno LEHEUP

48^{ème} Section : ANESTHÉSIOLOGIE, RÉANIMATION, MÉDECINE D'URGENCE,
PHARMACOLOGIE ET THÉRAPEUTIQUE

1^{ère} sous-section : (*Anesthésiologie et réanimation chirurgicale*)

Professeur Marie-Claire LAXENAIRE – Professeur Claude MEISTELMAN – Professeur Dan LONGROIS

Professeur Hervé BOUAZIZ

2^{ème} sous-section : (*Réanimation médicale*)

Professeur Henri LAMBERT – Professeur Alain GERARD

Professeur Pierre-Edouard BOLLAERT

3^{ème} sous-section : (*Pharmacologie fondamentale ; pharmacologie clinique*)

Professeur Patrick NETTER – Professeur Pierre GILLET

4^{ème} sous-section : (*Thérapeutique*)

Professeur François PAILLE – Professeur Gérard GAY – Professeur Faiez ZANNAD

49^{ème} Section : PATHOLOGIE NERVEUSE ET MUSCULAIRE, PATHOLOGIE MENTALE,
HANDICAP et RÉÉDUCATION

1^{ère} sous-section : (*Neurologie*)

Professeur Michel WEBER – Professeur Gérard BARROCHE – Professeur Hervé VESPIGNANI
Professeur Xavier DUCROCQ

2^{ème} sous-section : (*Neurochirurgie*)

Professeur Henri HEPNER – Professeur Jean-Claude MARCHAL – Professeur Jean AUQUE
Professeur Thierry CIVIT

3^{ème} sous-section : (*Psychiatrie d'adultes*)

Professeur Jean-Pierre KAHN

4^{ème} sous-section : (*Pédopsychiatrie*)

Professeur Colette VIDAILHET – Professeur Daniel SIBERTIN-BLANC

5^{ème} sous-section : (*Médecine physique et de réadaptation*)

Professeur Jean-Marie ANDRÉ

50^{ème} Section : PATHOLOGIE OSTÉO-ARTICULAIRE, DERMATOLOGIE et CHIRURGIE PLASTIQUE

1^{ère} sous-section : (*Rhumatologie*)

Professeur Jacques POUREL – Professeur Isabelle VALCKENAERE

2^{ème} sous-section : (*Chirurgie orthopédique et traumatologique*)

Professeur Daniel SCHMITT – Professeur Jean-Pierre DELAGOUTTE – Professeur Daniel MOLE
Professeur Didier MAINARD

3^{ème} sous-section : (*Dermato-vénéréologie*)

Professeur Jean-Luc SCHMUTZ – Professeur Annick BARBAUD

4^{ème} sous-section : (*Chirurgie plastique, reconstructrice et esthétique*)

Professeur François DAP

51^{ème} Section : PATHOLOGIE CARDIORESPIRATOIRE et VASCULAIRE

1^{ère} sous-section : (*Pneumologie*)

Professeur Jean-Marie POLU - Professeur Yves MARTINET

Professeur Jean-François CHABOT

2^{ème} sous-section : (*Cardiologie*)

Professeur Etienne ALIOT – Professeur Yves JUILLIERE – Professeur Nicolas SADOUL

3^{ème} sous-section : (*Chirurgie thoracique et cardiovasculaire*)

Professeur Pierre MATHIEU – Professeur Jean-Pierre VILLEMOT

Professeur Jean-Pierre CARTEAUX – Professeur Loïc MACE

4^{ème} sous-section : (*Chirurgie vasculaire ; médecine vasculaire*)

Professeur Gérard FIEVE

52^{ème} Section : MALADIES DES APPAREILS DIGESTIF et URINAIRE

1^{ère} sous-section : (*Gastroentérologie ; hépatologie*)

Professeur Marc-André BIGARD

Professeur Jean-Pierre BRONOWICKI

2^{ème} sous-section : (*Chirurgie digestive*)

3^{ème} sous-section : (*Néphrologie*)

Professeur Michèle KESSLER – Professeur Dominique HESTIN (Mme)

4^{ème} sous-section : (*Urologie*)

Professeur Philippe MANGIN – Professeur Jacques HUBERT

53^{ème} Section : MÉDECINE INTERNE, GÉRIATRIE et CHIRURGIE GÉNÉRALE

1^{ère} sous-section : (*Médecine interne*)

Professeur Gilbert THIBAUT – Professeur Francis PENIN

Professeur Denise MONERET-VAUTRIN – Professeur Denis WAHL

Professeur Jean DE KORWIN KROKOWSKI – Professeur Pierre KAMINSKY

2^{ème} sous-section : (*Chirurgie générale*)

Professeur Patrick BOISSEL – Professeur Laurent BRESLER

54^{ème} Section : DÉVELOPPEMENT ET PATHOLOGIE DE L'ENFANT, GYNÉCOLOGIE-OBSTÉTRIQUE,
ENDOCRINOLOGIE ET REPRODUCTION

1^{ère} sous-section : (*Pédiatrie*)

Professeur Paul VERT – Professeur Danièle SOMMELET – Professeur Michel VIDAILHET
Professeur Pierre MONIN – Professeur Jean-Michel HASCOET – Professeur Pascal CHASTAGNER

2^{ème} sous-section : (*Chirurgie infantile*)

Professeur Michel SCHMITT – Professeur Gilles DAUTEL

3^{ème} sous-section : (*Gynécologie-obstétrique : gynécologie médicale*)

Professeur Michel SCHWEITZER – Professeur Jean-Louis BOUTROY

Professeur Philippe JUDLIN – Professeur Patricia BARBARINO

4^{ème} sous-section : (*Endocrinologie et maladies métaboliques*)

Professeur Pierre DROUIN – Professeur Georges WERYHA – Professeur Marc KLEIN

5^{ème} sous-section : (*Biologie et médecine du développement et de la reproduction*)

Professeur Hubert GERARD

55^{ème} Section : PATHOLOGIE DE LA TÊTE ET DU COU

1^{ère} sous-section : (*Oto-rhino-laryngologie*)

Professeur Claude SIMON – Professeur Roger JANKOWSKI

2^{ème} sous-section : (*Ophthalmologie*)

Professeur Antoine RASPILLER – Professeur Jean-Luc GEORGE – Professeur Jean-Paul BERROD

3^{ème} sous-section : (*Chirurgie maxillo-faciale et stomatologie*)

Professeur Michel STRICKER – Professeur Jean-François CHASSAGNE

=====

PROFESSEURS DES UNIVERSITÉS

27^{ème} section : INFORMATIQUE

Professeur Jean-Pierre MUSSE

64^{ème} Section : BIOCHIMIE ET BIOLOGIE MOLÉCULAIRE

Professeur Daniel BURNEL

=====

PROFESSEUR ASSOCIÉ

Épidémiologie, économie de la santé et prévention

Professeur Tan XIAODONG

=====

MAÎTRES DE CONFÉRENCES DES UNIVERSITÉS - PRATICIENS HOSPITALIERS

42^{ème} Section : MORPHOLOGIE ET MORPHOGENÈSE

1^{ère} sous-section : (*Anatomie*)

Docteur Bruno GRIGNON – Docteur Jean-Pascal FYAD

2^{ème} sous-section : (*Cytologie et histologie*)

Docteur Edouard BARRAT – Docteur Jean-Claude GUEDENET

Docteur Françoise TOUATI – Docteur Chantal KOHLER

3^{ème} sous-section : (*Anatomie et cytologie pathologiques*)

Docteur Yves GRIGNON – Docteur Béatrice MARIE

Docteur Laurent ANTUNES

43^{ème} Section : BIOPHYSIQUE ET IMAGERIE MÉDICALE

1^{ère} sous-section : (*Biophysique et médecine nucléaire*)

Docteur Marie-Hélène LAURENS – Docteur Jean-Claude MAYER
Docteur Pierre THOUVENOT – Docteur Jean-Marie ESCANYE – Docteur Amar NAOUN

44^{ème} Section : BIOCHIMIE, BIOLOGIE CELLULAIRE ET MOLÉCULAIRE, PHYSIOLOGIE ET NUTRITION

1^{ère} sous-section : (*Biochimie et biologie moléculaire*)

Docteur Xavier HERBEUVAL – Docteur Jean STRACZEK
Docteur Sophie FREMONT – Docteur Isabelle GASTIN – Dr Bernard NAMOUR

2^{ème} sous-section : (*Physiologie*)

Docteur Gérard ETHEVENOT – Docteur Nicole LEMAU de TALANCE – Christian BEYAERT

45^{ème} Section : MICROBIOLOGIE, MALADIES TRANSMISSIBLES ET HYGIÈNE

1^{ère} sous-section : (*Bactériologie – Virologie ; hygiène hospitalière*)

Docteur Francine MORY – Docteur Michèle WEBER – Docteur Christine LION
Docteur Michèle DAILLOUX – Docteur Alain LOZNIOWSKI – Docteur Véronique VENARD

2^{ème} sous-section : (*Parasitologie et mycologie*)

Docteur Marie-France BIAVA – Docteur Nelly CONTET-AUDONNEAU

46^{ème} Section : SANTÉ PUBLIQUE, ENVIRONNEMENT ET SOCIÉTÉ

1^{ère} sous-section : (*Epidémiologie, économie de la santé et prévention*)

Docteur Mickaël KRAMER

47^{ème} Section : CANCÉROLOGIE, GÉNÉTIQUE, HÉMATOLOGIE, IMMUNOLOGIE

1^{ère} sous-section : (*Hématologie ; transfusion*)

Docteur Jean-Claude HUMBERT – Docteur François SCHOONEMAN

3^{ème} sous-section : (*Immunologie*)

Docteur Marie-Nathalie SARDA

4^{ème} sous-section : (*Génétique*)

Docteur Christophe PHILIPPE

48^{ème} Section : ANESTHÉSIOLOGIE, RÉANIMATION, MÉDECINE D'URGENCE,
PHARMACOLOGIE ET THÉRAPEUTIQUE

1^{ère} sous-section : (*Anesthésiologie et réanimation chirurgicale*)

Docteur Jacqueline HELMER – Docteur Gérard AUDIBERT

3^{ème} sous-section : (*Pharmacologie fondamentale ; pharmacologie clinique*)

Docteur Françoise LAPICQUE – Docteur Marie-José ROYER-MORROT

Docteur Damien LOEUILLE

54^{ème} Section : DÉVELOPPEMENT ET PATHOLOGIE DE L'ENFANT, GYNÉCOLOGIE-OBSTÉTRIQUE,
ENDOCRINOLOGIE ET REPRODUCTION

5^{ème} sous-section : (*Biologie et médecine du développement et de la reproduction*)

Docteur Jean-Louis CORDONNIER

=====

MAÎTRES DE CONFÉRENCES

19^{ème} section : SOCIOLOGIE, DÉMOGRAPHIE

Madame Michèle BAUMANN

32^{ème} section : CHIMIE ORGANIQUE, MINÉRALE, INDUSTRIELLE

Monsieur Jean-Claude RAFT

40^{ème} section : SCIENCES DU MÉDICAMENT
Monsieur Jean-Yves JOUZEAU

60^{ème} section : MÉCANIQUE, GÉNIE MÉCANIQUE ET GÉNIE CIVILE
Monsieur Alain DURAND

64^{ème} section : BIOCHIMIE ET BIOLOGIE MOLÉCULAIRE
Madame Marie-Odile PERRIN – Mademoiselle Marie-Claire LANHERS

65^{ème} section : BIOLOGIE CELLULAIRE
Mademoiselle Françoise DREYFUSS – Monsieur Jean-Louis GELLY – Madame Anne GERARD
Madame Ketsia HESS – Monsieur Pierre TANKOSIC – Monsieur Hervé MEMBRE

67^{ème} section : BIOLOGIE DES POPULATIONS ET ÉCOLOGIE
Madame Nadine MUSSE

68^{ème} section : BIOLOGIE DES ORGANISMES
Madame Tao XU-JIANG

=====

MAÎTRES DE CONFÉRENCES ASSOCIÉS

Médecine Générale
Docteur Alain AUBREGE
Docteur Louis FRANCO

=====

PROFESSEURS ÉMÉRITES

Professeur Georges GRIGNON – Professeur Michel PIERSON
Professeur Michel BOULANGE – Professeur Alain LARCAN – Professeur Michel DUC
Professeur Michel WAYOFF – Professeur Daniel ANTHOINE – Professeur Claude HURIET
Professeur Hubert UFFHOLTZ – Professeur René-Jean ROYER
Professeur Pierre GAUCHER – Professeur Claude CHARDOT

=====

DOCTEURS HONORIS CAUSA

| | |
|---|--|
| Professeur Norman SHUMWAY (1972) <i>Université de Stanford, Californie (U.S.A)</i> | Professeur Mashaki KASHIWARA (1996) <i>Research Institute for Mathematical Sciences de Kyoto (JAPON)</i> |
| Professeur Paul MICHIENSEN (1979) <i>Université Catholique, Louvain (Belgique)</i> | Professeur Ralph GRÄSBECK (1996) <i>Université d'Helsinki (FINLANDE)</i> |
| Professeur Charles A. BERRY (1982) <i>Centre de Médecine Préventive, Houston (U.S.A)</i> | Professeur James STEICHEN (1997) <i>Université d'Indianapolis (U.S.A)</i> |
| Professeur Pierre-Marie GALETTI (1982) <i>Brown University, Providence (U.S.A)</i> | Professeur Duong Quang TRUNG (1997) <i>Centre Universitaire de Formation et de Perfectionnement des Professionnels de Santé d'Hô Chi Minh-Ville (VIËTNAM)</i> |
| Professeur Mamish Nisbet MUNRO (1982) <i>Massachusetts Institute of Technology (U.S.A)</i> | |
| Professeur Mildred T. STAHLMAN (1982) <i>Wanderbilt University, Nashville (U.S.A)</i> | |
| Professeur Harry J. BUNCKE (1989) <i>Université de Californie, San Francisco (U.S.A)</i> | |
| Professeur Théodore H. SCHIEBLER (1989) <i>Institut d'Anatomie de Würzburg (R.F.A)</i> | |
| Professeur Maria DELIVORIA-PAPADOPOULOS (1996) <i>Université de Pennsylvanie (U.S.A)</i> | |

| | | |
|----------|--|-----------|
| 1 | REMERCIEMENTS..... | 13 |
| 2 | INTRODUCTION | 14 |
| 3 | ANATOMIE CLASSIQUE DU NERF CUTANE POSTERIEUR DE LA CUISSE | 15 |
| 3.1 | INTRODUCTION..... | 15 |
| 3.2 | ANATOMIE..... | 15 |
| 3.2.1 | <i>ORIGINE.....</i> | <i>15</i> |
| 3.2.2 | <i>TRAJET</i> | <i>15</i> |
| 3.2.3 | <i>TERMINAISON.....</i> | <i>15</i> |
| 3.2.4 | <i>BRANCHES COLLATERALES</i> | <i>16</i> |
| 3.2.5 | <i>VARIATIONS</i> | <i>16</i> |
| 3.3 | VASCULARISATION DU NCPC..... | 16 |
| 4 | VASCULARISATION CUTANEE DE LA FACE POSTERIEURE DE LA CUISSE ET DE LA FOSSE POPLITEE DANS LA LITTERATURE..... | 21 |
| 4.1 | INTRODUCTION..... | 21 |
| 4.2 | ANATOMIE DES VAISSEAUX CONTRIBUANT A LA VASCULARISATION DE LA FACE POSTERIEURE DE LA CUISSE ET DE LA FOSSE POPLITEE..... | 21 |
| 4.2.1 | <i>ARTERE DU NCPC</i> | <i>22</i> |
| 4.2.2 | <i>ARTERE FEMORALE PROFONDE</i> | <i>22</i> |
| 4.2.3 | <i>ARTERE GLUTEALE INFERIEURE.....</i> | <i>23</i> |
| 4.2.4 | <i>ARTERE CUTANEE ASCENDANTE DE L'ARTERE POPLITEE.....</i> | <i>23</i> |
| 4.2.5 | <i>ARTERES SURALES.....</i> | <i>24</i> |
| 4.3 | VASCULARISATION DE LA FACE POSTERIEURE DE LA CUISSE ET DE LA FOSSE POPLITEE SELON SALMON, CORMACK ET LAMBERTY | 24 |
| 4.3.1 | <i>SELON SALMON</i> | <i>24</i> |
| 4.3.2 | <i>SELON CORMACK ET LAMBERTY.....</i> | <i>25</i> |
| 4.3.3 | <i>SYNTHESE DES DEUX ETUDES.....</i> | <i>25</i> |
| 4.4 | RETOUR VEINEUX DE LA FACE POSTERIEURE DE LA CUISSE | 26 |
| 4.4.1 | <i>INTRODUCTION.....</i> | <i>26</i> |
| 4.4.2 | <i>VEINES DE LA FACE POSTERIEURE DE LA CUISSE.....</i> | <i>27</i> |
| 5 | EMBRYOLOGIE DE LA VASCULARISATION ET DE L'INNERVATION DU MEMBRE INFERIEUR | 35 |
| 5.1 | INTRODUCTION..... | 35 |
| 5.2 | DEVELOPPEMENT DES NERFS DU MEMBRE INFERIEUR | 35 |
| 5.3 | DEVELOPPEMENT DE LA VASCULARISATION ARTERIELLE DES MEMBRES INFERIEURS..... | 35 |
| 5.3.1 | <i>AU COURS DES PREMIERES SEMAINES.....</i> | <i>35</i> |
| 5.3.2 | <i>DEVELOPPEMENT DES SYSTEMES AXIAUX AU NIVEAU DES MEMBRES INFERIEURS.....</i> | <i>36</i> |
| 5.4 | EMBRYOLOGIE DES VEINES ACCOMPAGNANT LE NCPC | 38 |
| 5.4.1 | <i>DEVENIR DE LA VEINE PRE-AXIALE.....</i> | <i>38</i> |
| 5.4.2 | <i>DEVENIR DE LA VEINE AXIALE.....</i> | <i>38</i> |
| 5.4.3 | <i>DEVENIR DE LA VEINE POST-AXIALE</i> | <i>39</i> |
| 6 | LES LAMBEAUX DE LA FACE POSTERIEURE DE LA CUISSE | 44 |
| 6.1 | LAMBEAU FASCIO CUTANE DE LA FACE POSTERIEURE DE LA CUISSE A PEDICULE DISTAL | 44 |
| 6.1.1 | <i>HISTORIQUE</i> | <i>44</i> |
| 6.1.2 | <i>DEFINITION</i> | <i>44</i> |
| 6.1.3 | <i>BASES ANATOMIQUES.....</i> | <i>44</i> |
| 6.1.4 | <i>AVANTAGES</i> | <i>45</i> |
| 6.1.5 | <i>REMARQUES.....</i> | <i>45</i> |
| 6.2 | LAMBEAU FASCIO CUTANE DE LA FACE POSTERIEURE DE LA CUISSE A PEDICULE PROXIMAL..... | 46 |
| 6.2.1 | <i>HISTORIQUE</i> | <i>46</i> |

| | | |
|----------|--|-----------|
| 6.2.2 | DEFINITION | 46 |
| 6.2.3 | BASES ANATOMIQUES..... | 46 |
| 6.2.4 | COUVERTURE | 46 |
| 6.2.5 | AVANTAGES | 47 |
| 6.2.6 | INCONVENIENTS..... | 47 |
| 6.3 | LAMBEAU LIBRE CUTANE DE LA FACE POSTERIEURE DE LA CUISSE..... | 47 |
| 6.3.1 | INTRODUCTION..... | 47 |
| 6.3.2 | BASES ANATOMIQUES..... | 47 |
| 6.3.3 | DIMENSIONS DU LAMBEAU..... | 48 |
| 6.3.4 | TECHNIQUE OPERATOIRE..... | 48 |
| 6.4 | LAMBEAU MUSCULO CUTANE DE GRAND FESSIER ET DE LA FACE POSTERIEURE DE LA CUISSE | 48 |
| 6.4.1 | DEFINITION | 48 |
| 6.4.2 | BASES ANATOMIQUES..... | 48 |
| 6.4.3 | DESSIN DU LAMBEAU | 48 |
| 6.4.4 | AIRE DE COUVERTURE..... | 49 |
| 6.4.5 | TECHNIQUE OPERATOIRE..... | 49 |
| 6.5 | LAMBEAU MUSCULO CUTANE DE GRAND FESSIER D'AVANCEMENT..... | 49 |
| 6.5.1 | DEFINITION | 49 |
| 6.5.2 | BASES ANATOMIQUES..... | 49 |
| 6.5.3 | DESSIN DU LAMBEAU | 49 |
| 6.5.4 | TECHNIQUE OPERATOIRE..... | 49 |
| 6.5.5 | COMMENTAIRES..... | 50 |
| 6.5.6 | AVANTAGES | 50 |
| 6.6 | LAMBEAU FASCIO-CUTANE EN PENINSULE AXE SUR LE NCPC..... | 50 |
| 6.6.1 | DEFINITION | 50 |
| 6.6.2 | COMMENTAIRES..... | 51 |
| 7 | VASCULARISATION DU NCPC : ETUDE ANATOMIQUE | 56 |
| 7.1 | INTRODUCTION..... | 56 |
| 7.2 | MATERIEL ET METHODE..... | 56 |
| 7.3 | ANATOMIE DE L'ARTERE DU NCPC..... | 56 |
| 7.3.1 | ORIGINE..... | 56 |
| 7.3.2 | ARTERES DE RELAIS | 57 |
| 7.3.3 | BRANCHES FASCIOCUTANEEES | 59 |
| 7.4 | ANATOMIE DE LA VEINE DU NCPC | 59 |
| 7.5 | CONCLUSION | 59 |
| 8 | LAMBEAU NEURO CUTANE DE LA FACE POSTERIEURE DE LA CUISSE | 62 |
| 8.1 | CONCEPTS, DEFINITIONS, ET BASES THEORIQUES | 62 |
| 8.1.1 | CONCEPT DE LAMBEAU NEURO CUTANE..... | 62 |
| 8.1.2 | CONCEPT DE LAMBEAUX FASCIOCUTANES PEDICULES VENO-ADIPO-FASCIAL, NEURO-ADIPO-FASCIAL..... | 63 |
| 8.1.3 | CONCEPT DE SYSTEME NEUROVASCULAIRE NEURO CUTANE (NAKAJIMA)..... | 63 |
| 8.1.4 | CLASSIFICATION DE BRIEDENBACH ET TERZIS (1983)..... | 64 |
| 8.1.5 | TERRITOIRES NEUROVASCULAIRES DE LA PEAU (TAYLOR)..... | 65 |
| 8.1.6 | LE CONCEPT DE ZONES A BASSE PRESSION VEINEUSE (SERVANT)..... | 65 |
| 8.2 | DESCRIPTION DU LAMBEAU NEURO CUTANE DE LA FACE POSTERIEURE DE LA CUISSE A PEDICULE PROXIMAL | 66 |
| 8.2.1 | BASES ANATOMIQUES..... | 67 |
| 8.2.2 | DISSECTION SUR CADAVRE..... | 68 |
| 8.2.3 | CAS CLINIQUE..... | 68 |
| 8.2.4 | AVANTAGES DU LAMBEAU NEURO CUTANE DE LA FACE POSTERIEURE DE LA CUISSE A PEDICULE PROXIMAL | 70 |
| 8.2.5 | INCONVENIENTS DU LAMBEAU NEURO CUTANE DE LA FACE POSTERIEURE DE LA CUISSE A PEDICULE PROXIMAL..... | 70 |

| | | |
|-----------|--|------------|
| 8.3 | DESCRIPTION DU LAMBEAU NEURO CUTANE DE LA FACE POSTERIEURE DE LA CUISSE A PEDICULE DISTAL..... | 70 |
| 8.3.1 | <i>BASES ANATOMIQUES.....</i> | 71 |
| 8.3.2 | <i>DISSECTION SUR CADAVRE.....</i> | 71 |
| 8.3.3 | <i>AVANTAGES ET INCONVENIENTS DU LAMBEAU NEURO CUTANE DE LA FACE POSTERIEURE DE LA CUISSE A PEDICULE DISTAL.....</i> | 72 |
| 8.3.4 | <i>INTERET DU LAMBEAU NEURO CUTANE DE LA FACE POSTERIEURE DE LA CUISSE A PEDICULE DISTAL.....</i> | 73 |
| 9 | CONCLUSION..... | 96 |
| 10 | ANNEXES..... | 97 |
| 10.1 | RAPPEL HISTORIQUE SUR L'ETUDE DE LA VASCULARISATION CUTANEE..... | 97 |
| 10.2 | MICHEL SALMON (1903-1973)..... | 97 |
| 10.2.1 | <i>BIOGRAPHIE.....</i> | 97 |
| 10.2.2 | <i>LES ARTERES DE LA PEAU, ETUDE ANATOMIQUE ET CHIRURGICALE.....</i> | 98 |
| 10.3 | DESCRIPTION DE CORMACK ET LAMBERTY : MATERIEL ET METHODE..... | 100 |
| 10.4 | INJECTION SELECTIVE DE COLORANT..... | 100 |
| 10.4.1 | <i>INTERET.....</i> | 100 |
| 10.4.2 | <i>RAPPEL HISTORIQUE.....</i> | 100 |
| 11 | BIBLIOGRAPHIE..... | 101 |

A mes parents, pour leur gentillesse, leur patience et leur soutien moral et logistique.

A mon amie Cynthia, à qui j'espère pouvoir un jour consacrer tout le temps qu'elle mérite.

A mon petit frère Sébastien.

A Eskimo, adorable petit berger des Pyrénées qui m'aura soutenu depuis ma première année de médecine jusqu'à ma thèse.

A notre Maître et Président de Thèse

Monsieur le Professeur Stricker.

Vous nous avez fait l'honneur de nous accueillir dans votre service où nous avons pu apprécier votre vaste culture, vos hautes connaissances chirurgicales et vos qualités techniques.

Vos communications à l'occasion des congrès et vos commentaires dans le cadre des réunions de staff ont toujours été source d'enrichissement et d'admiration devant votre savoir.

Vous nous faites également le grand honneur de présider notre jury de thèse.

Nous vous prions de bien vouloir trouver ici, l'expression de notre respectueuse reconnaissance et de notre respectueuse admiration.

A notre Jury de Thèse

Monsieur le Professeur Chassagne.

Outre vos compétences professionnelles et techniques, nous avons pu apprécier votre humour qui contribue à la bonne ambiance qui règne lors de vos interventions chirurgicales. Votre intérêt pour l'informatique et vos connaissances dans ce domaine m'ont toujours incité à soigner mes présentations multimédias.

Votre présence nous honore.

Monsieur le Professeur Dap,

Vous avez accepté de juger ce travail. Votre immense culture chirurgicale, vos références bibliographiques innombrables et vos anecdotes « per-opératoires » ont contribué au plaisir de travailler au sein de votre service.

Nous vous remercions pour l'honneur que vous nous faites de votre présence.

Monsieur le Professeur Dautel.

Vous avez accepté de juger ce travail. Votre dynamisme, vos compétences, votre exercice chirurgical, votre gentillesse et votre disponibilité sont pour nous un exemple. Votre modestie et votre honnêteté intellectuelle vous honorent. Vous avez su créer une ambiance familiale au sein de votre service et ce fut un véritable plaisir que de passer des heures sous le microscope. Le semestre passé « à Toul » restera un de mes semestres les plus marquants.

Nous vous prions de bien vouloir trouver ici, l'expression de notre respectueuse reconnaissance et de notre sincère admiration.

Monsieur le Docteur Fyad.

Ton dynamisme au sein du service, ton incessante envie d'enseigner et de partager sont pour moi un modèle. J'ai pu apprécier ton honnêteté intellectuelle et surtout la patience dont tu as fait preuve à mon égard. En me soumettant le sujet de cette thèse, tu m'as ouvert les portes du laboratoire d'anatomie et donné goût aux dissections. J'apprécie ton amitié ainsi que tes conseils éclairés et espère en bénéficier encore longtemps.

Je suis heureux de ta présence à ce Jury et espère me montrer digne de ta confiance.

A Monsieur le Professeur Chavoin, à Monsieur le Professeur Grolleau et à toute leur équipe.

Je vous remercie pour la qualité et la chaleur de votre accueil, vos qualités techniques et humaines. Les premières semaines passées dans votre service m'ont d'ores et déjà convaincu que mon dernier stage d'internat sera extrêmement profitable et se déroulera dans une ambiance sympathique.

A Monsieur le Professeur Montandon,

Pour la confiance qu'il a bien voulu m'accorder.

Monsieur le Docteur Duroure.

De tous les chefs de clinique, tu es le seul que j'ai côtoyé comme interne. Tes qualités techniques faisaient alors déjà l'unanimité. Naïvement (et probablement jalousement), je les attribuais au seul fruit du travail. Pour avoir eu la chance ensuite d'être « ton interne », je peux dire qu'elles relèvent de bien plus que cela : le talent.

Tes qualités humaines et techniques t'honorent.

Je te remercie de ta présence et te prie de croire en ma sincère admiration et amitié.

Monsieur le Docteur Simon.

Au cours de mes trois semestres, j'ai pu apprécier tes qualités techniques et ton souci du détail. Ton contact a été très enrichissant tant humainement que techniquement.

Je te prie de croire en ma sincère admiration.

Monsieur le Docteur Botero.

Ton intelligence et ta motivation ont fait de toi un chirurgien de formation internationale. Ton contact a été pour tout le monde une source d'enrichissement. Ta mobilité et ta soif de tirer le meilleur de chaque service sont un exemple à suivre.

Sincères amitiés.

Monsieur le Docteur Vialaneix.

De tous les chefs que j'ai connus, tu es le seul à pouvoir te vanter de m'avoir endormi sur un microscope !

Je te remercie de ta présence, pour tes immenses qualités techniques et humaines. Ton don pour la microchirurgie et ta conscience professionnelle sont un modèle pour les nombreux internes qui t'ont côtoyé, moi le premier.

Amitiés sincères.

Monsieur le Docteur Pasquier.

Tu excelles dans tous les domaines : chirurgie, informatique, la recherche et même les affaires. Comment fais-tu ?

Ton style est unique et vaut vraiment le détour. Il ne doit pas cependant faire oublier le chirurgien de qualité que tu es.

Amicalement

Monsieur le Docteur Meley.

Je garde un très bon souvenir de mon premier stage en chirurgie plastique au cours duquel votre compétence m'a confirmé dans ma vocation première.

A mes co-internes, à l'ensemble des personnels soignants des services que j'ai fréquentés.

A Sandrine Sellal, Frédéric Pfeffer, Ahmet Ayav, Nicolas Bischoff et tant d'autres. Vos qualités techniques n'ont d'égale que votre gentillesse. La sensation de facilité qui émane de votre façon d'opérer m'ont longtemps fait croire que la chirurgie était facile, votre sympathie que la chirurgie n'était pas stressante...

1 REMERCIEMENTS

Mes remerciements au Laboratoire d'Anatomie de la Faculté de Médecine de Nancy et à son personnel pour sa disponibilité et sa compétence (un grand merci à Jean Michel Arnoux), au Dr Fyad qui m'a soumis le thème de cette thèse et à Luis Botero pour son aide. Merci à Eikon pour la qualité de ses modélisations du squelette.

En couverture et en filigrane est représentée une illustration extraite du livre de Salmon (fig. 17, p. 32) décrivant la vascularisation de la face postérieure de la cuisse. (Michel Salmon, 1936, artères de la peau, étude anatomique et chirurgicale) (34).

2 INTRODUCTION

L'incision sur la ligne médiane de la face postérieure de la cuisse retrouve constamment un nerf sensitif médian, souvent négligé : le nerf cutané postérieur de la cuisse (NCPC).

Ce constat établi par le Docteur Fyad à chaque levée de lambeau de biceps fémoral lui donna l'idée d'étudier un lambeau neurocutané aux dépens de ce dernier. En effet, à sa connaissance, un tel lambeau n'avait pas été décrit alors que les lambeaux neurocutanés de la jambe étaient de pratique courante.

Si la description anatomique du NCPC amène à peu de discussion (11, 13, 26, 32, 36), la description de sa vascularisation n'a fait l'objet d'aucune étude anatomique précise en dépit des travaux sur la vascularisation de la face postérieure de la cuisse (4, 18, 34). Un seul auteur, d'ailleurs, la décrit dans la littérature (34). Cette description unique mais néanmoins déjà précise de l'artère du NCPC est expliquée par l'embryologie vasculaire du membre inférieur.

Le rôle majeur de l'artère du NCPC dans la vascularisation de la face postérieure de la cuisse est confirmé par sa présence (reconnue ou non) dans de multiples lambeaux de la face postérieure de la cuisse que nous détaillerons.

Les données de la littérature étant insuffisantes, nous compléterons la description de l'artère du NCPC à partir de vingt dissections anatomiques. Nous préciserons son origine, sa terminaison et ses collatérales.

A partir de cette description anatomique et en application du concept de lambeau neurocutané, nous décrirons le lambeau neurocutané de la face postérieure de la cuisse.

Ce travail a fait l'objet d'une communication au congrès du Groupe d'Avancement pour la Microchirurgie (XXIII^e congrès du GAM, Poitiers, Mai 2000) (7) et à la Journée des Jeunes Plasticiens (Paris, Janvier 2002) (27).

Au cours de cet exposé nous utiliserons la nomenclature officielle. Nous citerons entre parenthèses et en italique l'ancienne dénomination lors de la première apparition du terme anatomique. Les chiffres entre parenthèses renvoient à la bibliographie à la fin du mémoire.

3 ANATOMIE CLASSIQUE DU NERF CUTANE POSTERIEUR DE LA CUISSE

La description du nerf cutané postérieur de la cuisse (NCPC) (origine, trajet, collatérales, terminaison) est concordante chez plusieurs anatomistes (11, 13, 26, 32, 36).

3.1 INTRODUCTION

Le nerf cutané postérieur de la cuisse (NCPC) est sensitif pur et constitue une branche collatérale du plexus sacral.

Dénomination internationale : n. cutaneus femoris posterior

Synonyme : nerf petit sciatique

3.2 ANATOMIE

3.2.1 ORIGINE

Le NCPC est constitué par les racines antérieures de S1, S2 et S3. (fig. 1, p.17)

3.2.2 TRAJET

Les trois racines qui constituent le NCPC forment un tronc qui quitte le petit bassin, en traversant la grande incisure ischiatique (grande échancrure sciatique) au-dessus du muscle piriforme (muscle pyramidal du bassin). Puis il descend dans la région fessière contre la face postérieure du nerf sciatique, recouvert par le muscle grand fessier qui le protège.

A la cuisse, il descend verticalement sous le fascia lata (aponévrose fémorale), en croisant la face postérieure du long chef du muscle biceps fémoral (muscle biceps crural), puis dans l'interstice séparant le muscle biceps du muscle semi-tendineux (muscle demi-tendineux).

A la face postérieure du genou, il traverse le fascia lata, et accompagne la petite veine saphène, jusqu'au milieu de la jambe (fig. 2, p. 17 ; fig. 3, p. 18 ; fig. 4, p. 19 ; fig. 5, 6, p. 20).

3.2.3 TERMINAISON

Il se termine en s'anastomosant avec des branches du rameau communicant fibulaire (rameau communicant péronier).

3.2.4 BRANCHES COLLATERALES

Il donne uniquement des rameaux cutanés : les nerfs clunéaux inférieurs (nerfs fessiers cutanés), pour les téguments de la région sacrale, des rameaux périnéaux, pour la peau du périnée, et des rameaux destinés à la face postérieure de la cuisse et de la jambe. Ces rameaux perforent le fascia lata tout au long du trajet du NCPC. (fig.2, p. 17)

3.2.5 VARIATIONS

Il est souvent uni dans sa partie initiale au nerf glutéal inférieur (rameau musculaire du nerf petit sciatique, nerf fessier inférieur), (60% des cas). (13)

3.3 VASCULARISATION DU NCPC

La description de la vascularisation du NCPC n'est jamais détaillée par les anatomistes décrivant ce même nerf. Même si les atlas d'anatomie de Grant (11) et de Sobotta (36) (fig. 4, p. 19) représentent le NCPC accompagné d'une artère, l'origine, les collatérales et la terminaison de cette dernière ne sont pas représentées ni détaillées.

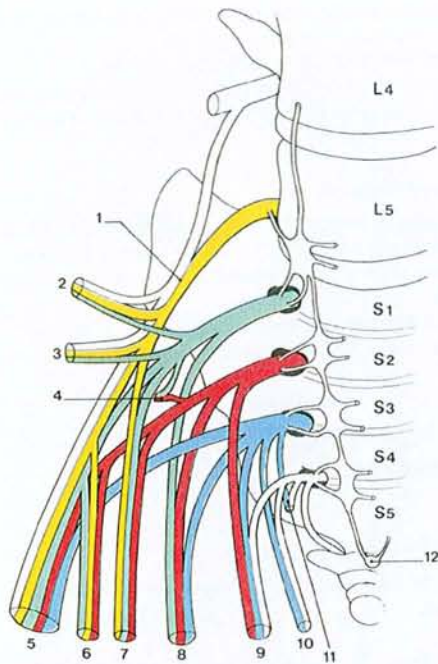


Fig. 1. Plexus sacral et honteux (tiré de Kamina, 13) : systématisation des principales branches

- 1 - tronc lombo-sacral
- 2 - n. glutéal sup.
- 3 - n. du muscle carré fémoral et du jumeau inf.
- 4 - n. du muscle piriforme
- 5 - n. ischiatique
- 6 - n. glutéal inf.
- 7 - n. du m. obturateur interne
- 8 - n. cutané postérieur de la cuisse
- 9 - n. honteux
- 10 - n. du m. élévateur de l'anus
- 11 - n. rectal inf.
- 12 - ganglion coccygien

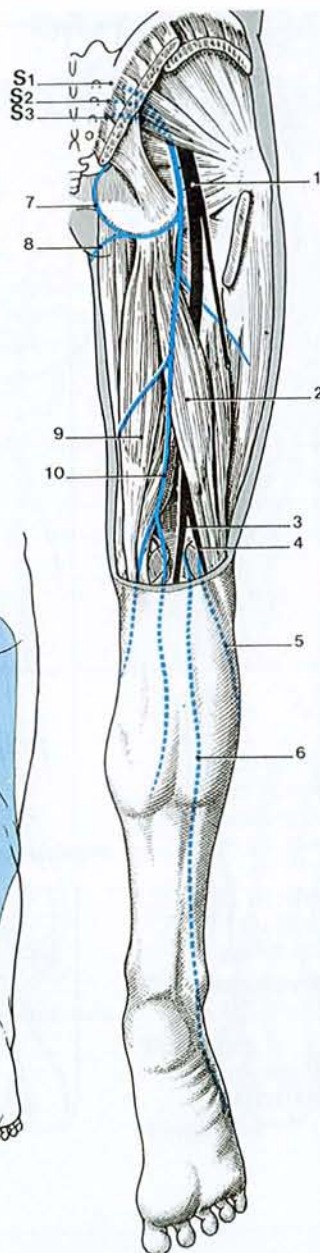


Fig. 2. Nerf cutané postérieur de la cuisse (tiré de Kamina, 13)

- 1- n. ischiatique
- 2- long chef du biceps fémoral
- 3- n. tibial
- 4- n. fibulaire commun
- 5- n. cutané sural latéral
- 6- n. cutané sural médial
- 7- n. clunéal inférieur
- 8- rameau périnéal
- 9- m. semi-tendineux
- 10- n. cutané postérieur de la cuisse

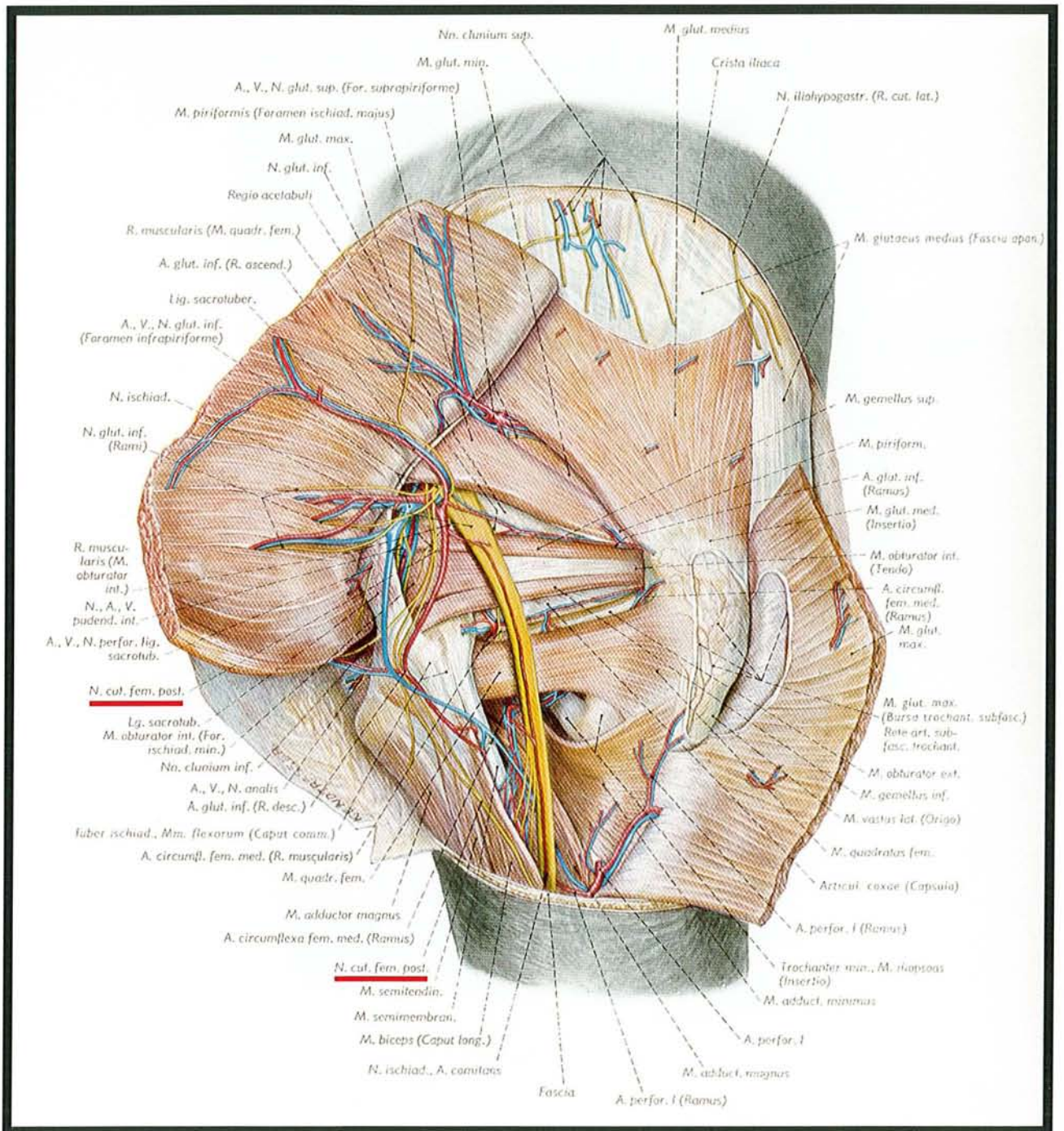


Fig. 3. Préparation de la région de la fesse ; présentation des muscles profonds, des vaisseaux sanguins et des nerfs, après refoulement du m. grand fessier. Rapports du NCPC. On notera que la vascularisation du NCPC n'est pas représentée (tiré de l'Atlas d'Anatomie de Pernkopf, 36).

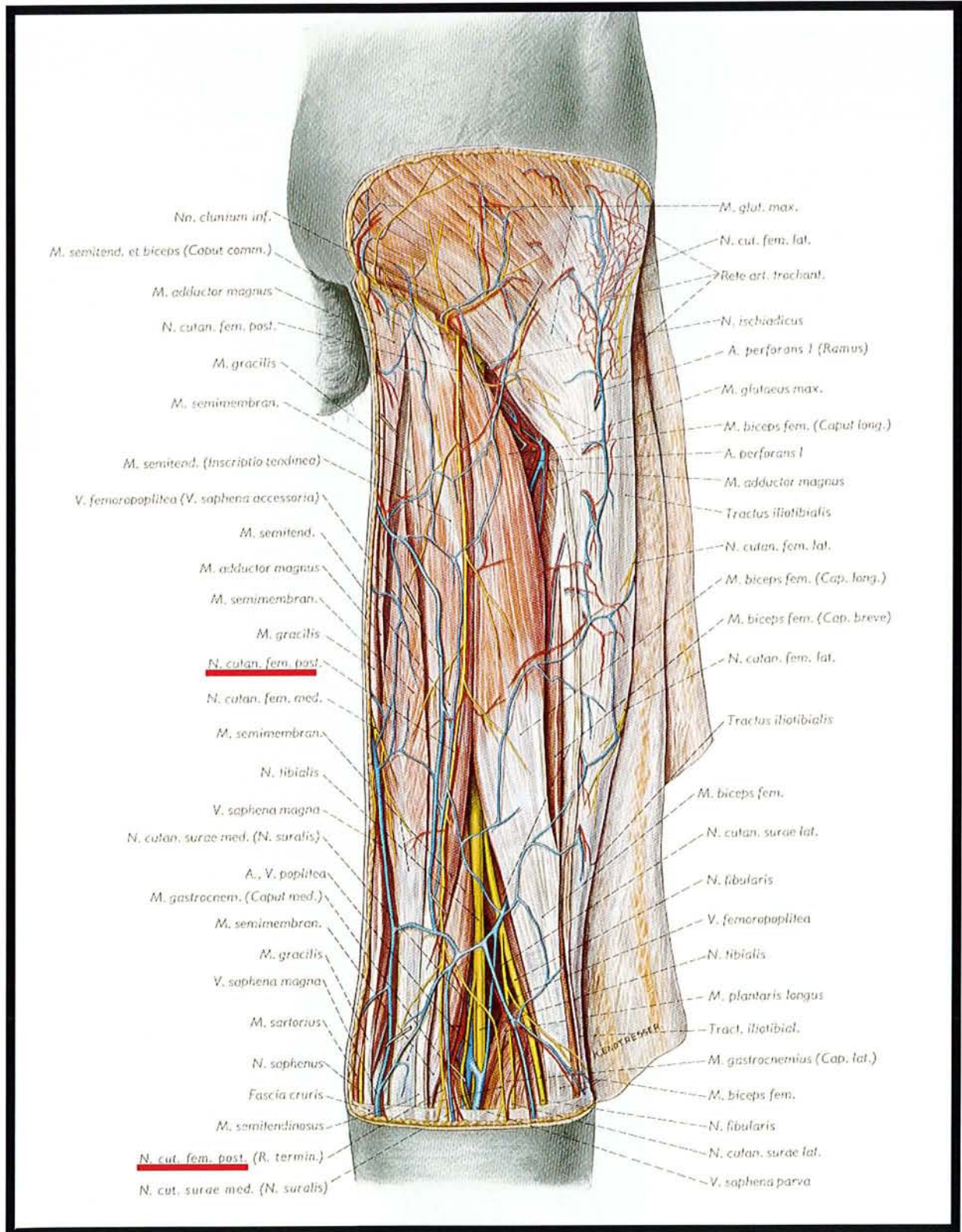


Fig. 4. Préparation des muscles, vaisseaux sanguins et nerfs de la face postérieure de la cuisse droite et de la région poplitée. Rapports du NCPC. On notera que la vascularisation du NCPC est représentée mais non détaillée (tiré de l'Atlas d'Anatomie de Pernkopf, 36).

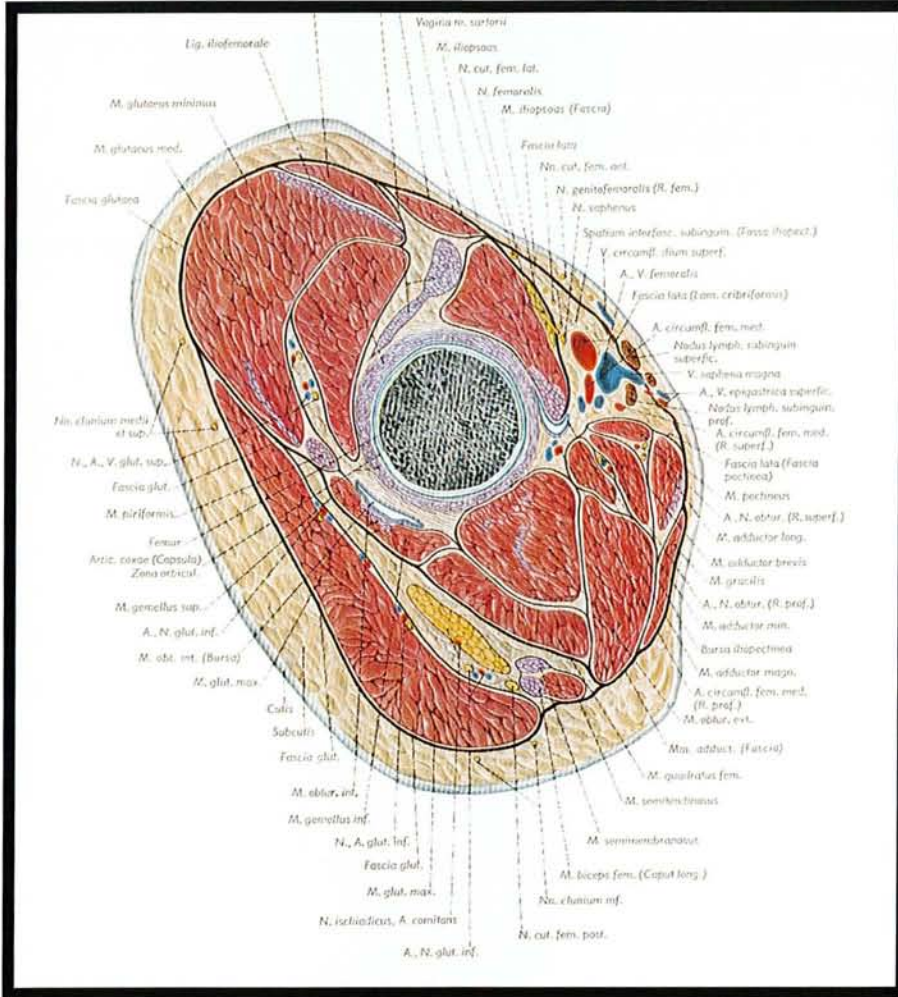


Fig. 5. Coupe horizontale de la partie proximale de la cuisse droite dans la région de la hanche presque perpendiculaire à l'axe du col fémoral. (segment proximal de la coupe). Rapports du NCPC (tiré de l'Atlas d'Anatomie de Pernkopf, 36).

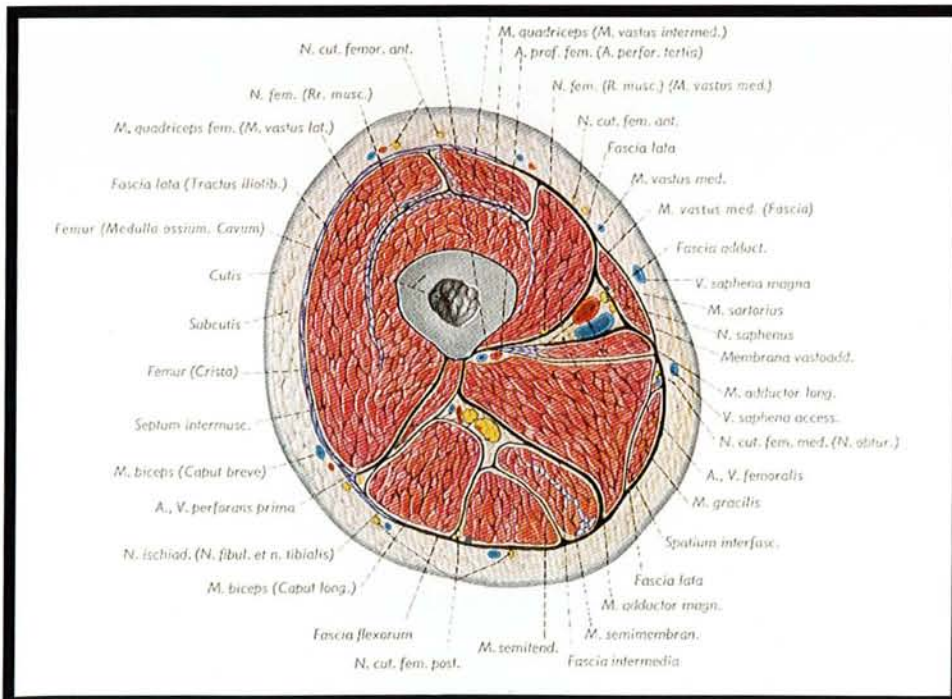


Fig. 6. Coupe horizontale de la cuisse droite, à la partie moyenne du fémur. Rapports du NCPC (tiré de l'Atlas de Anatomie de Pernkopf, 36).

4 VASCULARISATION CUTANEE DE LA FACE POSTERIEURE DE LA CUISSE ET DE LA FOSSE POPLITEE DANS LA LITTERATURE

4.1 INTRODUCTION

Depuis les travaux de Quenu et Lejars (28), le rôle des artères accompagnant les nerfs superficiels dans la vascularisation de la peau est bien connu et a d'ailleurs justifié leur appellation d'artères neurocutanées (34).

Ce rôle ainsi que la présence constante du NCPC (11, 13, 26, 32, 36) amènent à étudier les travaux relatifs à la vascularisation de la face postérieure de la cuisse pour développer la description de cette artère.

Trois auteurs, à un demi-siècle d'intervalle, ont proposé deux descriptions précises de cette vascularisation : Salmon (34), Cormack et Lamberty (4). Alors que le travail de Salmon est remarquable par la qualité, la quantité, l'exhaustivité de ses descriptions, son intérêt chirurgical ne s'est concrétisé qu'un demi-siècle plus tard avec l'essor des lambeaux. Ainsi, à la lecture de son livre, Masquelet (8, 21) a décrit le lambeau interosseux postérieur de l'avant-bras, Salmon (34) rapportant la présence d'une branche constante de l'artère interosseuse à destinée cutanée.

C'est l'essor des lambeaux en chirurgie ainsi que le potentiel chirurgical de la cuisse en tant que site donneur de lambeaux qui expliquent la vocation chirurgicale du travail de Cormack et Lamberty (4). Leur classification des vaisseaux distingue ainsi les branches musculo-cutanées des branches fascio-cutanées, et les branches perforantes des branches superficielles.

Un chapitre est consacré en annexe aux matériels et aux méthodes utilisés dans ces deux études.

Dans un premier temps, les vaisseaux contribuant à la vascularisation de la face postérieure de la cuisse (4, 34) seront décrits. Dans un second temps, nous rapporterons et analyserons le travail sur la vascularisation de la face postérieure de la cuisse de Salmon (34) et de Cormack et Lamberty (4).

4.2 ANATOMIE DES VAISSEAUX CONTRIBUANT A LA VASCULARISATION DE LA FACE POSTERIEURE DE LA CUISSE ET DE LA FOSSE POPLITEE

La description des vaisseaux comme l'artère fémorale profonde et l'artère glutéale inférieure est concordante chez différents anatomistes (11, 13, 26, 32, 36). La description rapportée ici est celle du dictionnaire d'anatomie de Kamina (13).

Les artères comme l'artère cutanée ascendante de l'artère poplitée et les artères surales ne font pas l'objet d'une description détaillée par ces mêmes anatomistes ; par contre leur intérêt chirurgical récent (lambeau de muscle gastrocnémien pour les artères surales, lambeau fascio-cutané de la face postérieure de la cuisse pour l'artère cutanée ascendante de l'artère poplitée (4, 15, 19) explique la multitude d'études anatomiques à visée chirurgicale les concernant.

4.2.1 ARTERE DU NCPC

La première description remonte à Salmon en 1936 (34). Il écrit « Il s'agit d'une artère à relais (...), elle peut atteindre le creux poplité où elle s'unit avec une branche de l'artère poplitée ». Il la retrouve dans 25% des cas (fig. 17, p. 32).

Origine : elle provient de l'artère glutéale inférieure. Toutefois, pour Calil Pereira (2), elle est parfois remplacée en proximal par un réseau plexiforme alimenté en grande partie par la première perforante profonde.

Terminaison : Pour Cormack (4), elle se termine par l'artère cutanée ascendante de l'artère poplitée.

Pour Lambert (15), l'artère se termine dans un cas sur deux par l'artère cutanée ascendante de l'artère poplitée. Dans l'autre cas, elle se termine sur l'artère jumelle musculaire médiale la plus proximale, isolément ou d'un tronc commun avec l'artère jumelle superficielle médiale.

Pour Maruyama, la terminaison avec l'artère cutanée ascendante de l'artère poplitée est constante et constitue la base du lambeau fascio-cutané de la face postérieure de la cuisse qui porte son nom. Les différentes modalités de terminaison de l'artère du NCPC par auteurs ainsi que leur fréquence sont schématisées dans la figure 17 (p. 32).

Territoire vasculaire : pour Salmon (fig. 16, p. 32) (34), il est représenté par une bande verticale de quelques centimètres de large, étendue du pli sous fessier au pli poplité. Lambert (15) a injecté le réseau axial de la face postérieure de la cuisse au bleu de méthylène et retrouve une opacification médiane de la face postérieure sur 15 cm de large tout le long de la cuisse.

Collatérales : seul Salmon (34) rapporte que les perforantes de l'artère fémorale profonde émettent des branches pour l'artère du NCPC.

Aucune autre étude anatomique ne les décrit.

4.2.2 ARTERE FEMORALE PROFONDE

Synonyme : artère profonde de la cuisse

Branche collatérale volumineuse de l'artère fémorale (fig. 18, 19, p. 33) (13).

Origine : elle naît à la face antérieure de la cuisse, à 4 cm environ au-dessous du ligament inguinal.

Branches collatérales : elle donne l'artère circonflexe médiale de la cuisse, l'artère circonflexe latérale de la cuisse, des rameaux musculaires et les artères perforantes.

Au nombre de trois habituellement, les perforantes se dirigent en arrière en perforant le muscle grand adducteur, près de son insertion :

- la première artère perforante passe dans l'intervalle séparant les deux faisceaux du muscle petit adducteur, puis entre les faisceaux supérieur et moyen du grand adducteur et s'anastomose avec l'artère glutéale inférieure, les artères circonflexes médiales et latérales de la cuisse, et la 2^e artère perforante ;

- la deuxième artère perforante traverse le faisceau moyen du grand adducteur au-dessous du muscle petit adducteur et se divise en deux branches qui s'anastomosent avec la première et la troisième artère perforante ;
- la troisième artère perforante traverse le grand adducteur au-dessus du hiatus tendineux. Elle s'anastomose avec la deuxième artère perforante et la terminaison de l'artère fémorale profonde de la cuisse.

Terminaison : Elle se termine en perforant le muscle grand adducteur.

Variations : elle peut naître de la face médiale de l'artère fémorale et passer en avant de celle-ci. Son origine peut être plus proche du ligament inguinal.

4.2.3 ARTERE GLUTEALE INFERIEURE

Origine : Branche terminale du tronc postérieur de l'artère iliaque interne. Volumineuse, son calibre est d'environ 4mm (fig. 18, 19, p. 33) (13).

Trajet : Elle traverse la grande incisure ischiatique au-dessous du muscle piriforme, et descend entre le grand trochanter en dehors et la tubérosité ischiatique en dedans, accompagnée du nerf ischiatique et du nerf cutané postérieur de la cuisse. Elle est recouverte par le muscle grand fessier.

Terminaison : Elle se termine en deux branches, l'une glutéale pour le muscle grand fessier, l'autre fémorale, qui descend jusqu'à la partie moyenne de la cuisse le long du nerf ischiatique. Elle donne des rameaux au plexus sacral, au muscle piriforme, à l'articulation de la hanche et au nerf ischiatique (artère satellite du nerf ischiatique).

Anastomoses : avec les artères honteuse interne, sacrale latérale, glutéale supérieure, obturatrice, circonflexes fémorales médiale et latérale, et l'artère fémorale profonde.

Ancienne nomenclature : artère ischiatique.

4.2.4 ARTERE CUTANEE ASCENDANTE DE L'ARTERE POPLITEE

La première description est due à Manchot en 1889 (18). La description est reprise par Salmon en 1936 qui la retrouve dans un quart des cas.

Présence : occasionnelle (Laitung, 14), 25% (Salmon, 34), toujours retrouvée (Lambert, 15 ; Maruyama, 19)

Origine : 2 cm au-dessus à 5 cm en dessous de l'émergence des artères surales (Lambert, 15)
8 à 10 cm au-dessus du pli poplité (Maruyama, 19)
11 cm au-dessus du pli du genou (Cormack et Lamberty, 4)

Pour Laitung (14), elle émerge 6 cm au-dessus du condyle fémoral latéral (extrêmes 3 et 9 cm).

Longueur : 4 à 11 cm (moyenne 7 cm) (Laitung, 14))

Diamètre : 2 à 2,5 mm (Maruyama, 19))

1 à 4 mm à l'origine (2,7 mm en moyenne) (Laitung (14))

Variations : Maruyama rapporte un cas où l'artère est remplacée par 2 petites artères de petit calibre (1 et 1,5 mm de diamètre) mais qui sont issues de l'artère poplitée (19).

4.2.5 ARTERES SURALES

On distingue une artère surale médiale (artère jumelle interne) et une artère surale latérale (artère jumelle externe). La disposition des artères est grossièrement symétrique. Le tronc artériel est unique, accolé au nerf du chef gastrocnémien (muscle jumeau) correspondant, formant un pédicule parfaitement individualisé (fig. 14, p. 32).

- La naissance se fait à un niveau variable : 61% au niveau de l'interligne articulaire, 31% au dessus, 8% en dessous (Magalon, Mitz, 17). L'artère surale médiale est souvent plus proximale de 2 à 15 mm par rapport à l'artère surale latérale. Elles naissent toujours de l'artère poplitée. Le calibre moyen est de 3 mm.

- le trajet : la direction est très oblique en bas et en dedans. Elles parcourent entre 2 et 8 cm avant d'aborder le muscle, puis chemine à la face profonde du muscle gastrocnémien.

- la terminaison : branches pour les muscles gastrocnémiens.

- variations : elles sont très rares. Par contre, dans un certain nombre de cas existe une artère surale accessoire ou artère jumelle supplémentaire de Dubreuil-Chambardel, née le plus souvent de l'artère poplitée, au-dessus de l'artère surale principale. Son importance est variable, allant de simple rameau jusqu'au calibre d'une artère articulaire.

- les branches collatérales : il existe quelques branches superficielles cutanées et peu développées. Par contre, l'artère saphène externe est quasi constante et naît souvent de la jumelle interne.

4.3 VASCULARISATION DE LA FACE POSTERIEURE DE LA CUISSE ET DE LA FOSSE POPLITEE SELON SALMON, CORMACK ET LAMBERTY

4.3.1 SELON SALMON

« L'artère fémorale profonde, par ses diverses collatérales, tient sous sa dépendance toute la peau de la région postérieure de la cuisse, à l'exception de petites zones irriguées par la fémorale superficielle, la poplitée et l'ischiatique (fig. 17, p. 32). » (citation extraite du livre de Salmon, les artères de la peau (34)).

L'artère glutéale inférieure (artère ischiatique) contribue à la vascularisation de la face postérieure de la cuisse par l'intermédiaire de l'artère satellite du nerf cutané postérieur de la cuisse. Salmon est le premier auteur à la décrire.

Les branches de l'artère fémorale profonde auxquelles fait référence l'auteur sont surtout issues de la première perforante.

Les branches de l'artère poplitée évoquées sont l'artère articulaire supéro-externe et l'artère cutanée ascendante de l'artère poplitée.

Enfin, la contribution de l'artère fémorale superficielle à la vascularisation de la face postérieure de la cuisse est représentée par l'artère de Bougery. (Cette artère est à la base du lambeau fémoral latéro-distal décrit par Laitung (14) et Masquelet (20) en 1989).

La figure 8 (p. 29) résume la description de Salmon.

4.3.2 SELON CORMACK ET LAMBERTY

A partir du texte des auteurs, nous avons réalisé un schéma qui offre une vision synoptique de leurs résultats (fig. 9, p.30). (Les artères citées sont représentées par une lettre qui se réfère au schéma).

Les perforantes musculo-cutanées qui vascularisent la face postérieure de la cuisse ont deux origines : l'artère profonde de la cuisse (artère fémorale profonde) (d) et l'artère fémorale superficielle (c). (4)

Les branches issues de l'artère profonde de la cuisse à destinée cutanée sont :

- soit directement issues de l'artère profonde de la cuisse (les auteurs les nomment alors artères perforantes profondes musculo-cutanées de la face postérieure de la cuisse)
- soit des branches cutanées des 2 à 4 artères perforantes issues de l'artère profonde de la cuisse (m).

Les perforantes issues de l'artère fémorale superficielle sont accessoires (h).

Par opposition aux perforantes, Cormack et Lamberty (3) décrivent les artères superficielles qui contribuent à la vascularisation de la face postérieure de la cuisse. Elles se nomment :

- les artères fémorales circonflexes (f)
- l'artère glutéale inférieure (e)
- l'artère cutanée ascendante de l'artère poplitée (g)
- les artères jumelles (n, o).

4.3.3 SYNTHÈSE DES DEUX ÉTUDES

Ces deux études s'accordent sur le rôle majeur des perforantes de l'artère fémorale profonde, de l'artère poplitée (par l'intermédiaire de l'artère cutanée ascendante de l'artère poplitée notamment) et de l'artère glutéale inférieure dans la vascularisation de la face postérieure de la cuisse. D'autres auteurs confirment le rôle majeur de ces vaisseaux par la coloration de larges territoires cutanés après injection sélective de ces artères à l'aide de colorant (fig. 11, 12, 13, p. 31).

Décrite pour la première fois par Salmon (34) qui lui accorde toutefois un territoire vasculaire de

petite taille (fig. 16, p. 32), peu étudiée par Cormack et Lamberty (4), la contribution de l'artère du NCPC dans la vascularisation de la face postérieure de la cuisse est présentée comme mineure dans les deux études. Pourtant, elle joue un rôle primordial puisqu'elle est au carrefour de ces trois axes vasculaires majeurs. Salmon l'avait déjà constaté puisque il écrit « (...) c'est une branche de l'ischiatique. Elle s'épuiserait très vite si elle n'était en quelque sorte une « artère à relais » ; elle reçoit des anastomoses (les artères perforantes), (...), elle peut atteindre le creux poplité où elle s'unit avec une branche de la poplité ». Pour cet auteur, sa faible contribution dans la vascularisation de la face postérieure de la cuisse peut s'expliquer par le fait qu'il ne la retrouve que dans 25% de ses dissections. Son grand mérite reste toutefois d'avoir été le premier à la décrire et à lui accorder un territoire vasculaire (fig. 16, p. 32).

4.4 RETOUR VEINEUX DE LA FACE POSTERIEURE DE LA CUISSE

4.4.1 INTRODUCTION

Le drainage veineux de la face postérieure de la cuisse fait appel à deux systèmes : un système de drainage profond et un système de drainage superficiel. (10)

4.4.1.1 SYSTEME DE DRAINAGE PROFOND

Les veines sont satellites des artères ; souvent même, il existe deux veines pour une artère. Les perforantes myo-cutanées et fascio-cutanées ont ainsi leur homologue veineux qui assure un drainage direct du sang cutané vers les axes profonds.

4.4.1.2 SYSTEME DE DRAINAGE SUPERFICIEL

Il repose sur deux axes veineux principaux : la grande veine saphène (veine saphène interne) et la petite veine saphène (veine saphène externe).

On distingue trois types de veines : les veines collatérales, les veines perforantes, les veines communicantes.

Les veines collatérales sont issues d'un réseau vasculaire de drainage qui s'organise pour se drainer dans un gros tronc.

On appelle veines perforantes, les veines issues d'un des deux axes saphène et qui traversent le fascia ou l'aponévrose pour rejoindre une veine profonde.

Les veines anastomotiques qui unissent la grande veine saphène à la petite veine saphène sont appelées veines communicantes.

4.4.2 VEINES DE LA FACE POSTERIEURE DE LA CUISSE

4.4.2.1 LA VEINE SAPHENE ACCESSOIRE (VEINE DE CRUVEILHIER)

C'est une veine collatérale de la grande veine saphène. Elle draine la face postérieure de la cuisse et se jette près de la terminaison de la grande veine saphène (13).

4.4.2.2 LA VEINE DU NCPC

Elle longe le NCPC sur toute sa longueur. L'embryologie explique sa présence constante et ses rapports avec la veine poplitée en bas et la grande veine saphène en haut (voir plus loin). Elle se draine en effet en bas au niveau de la crosse de la petite veine saphène, en haut dans la grande veine saphène par l'intermédiaire de l'anastomose de Giacomini (10).

4.4.2.3 LA VEINE ANASTOMOTIQUE ENTRE LA GRANDE ET LA PETITE VEINE SAPHENE

Il s'agit d'une veine anastomotique. Comme nous le verrons plus loin, l'embryologie permet de comprendre son origine et ses rapports. Issue de la veine du nerf cutané postérieur de la cuisse, elle perfore le fascia à hauteur variable au niveau de la cuisse pour rejoindre la grande veine saphène dans le triangle fémoral (triangle de Scarpa), parfois sa crosse (10). On appelle anastomose de Giacomini la partie extra-fasciale de cette veine anastomotique.

La figure 20 (p. 34) représente les veines de drainage principales au niveau du membre inférieur.

Dissections sur
LABO ANAT
cadavre

Pièces
radiographiques

Constatations
opératoires

| | | Dissections sur LABO ANAT cadavre | Pièces radiographiques | Constatations opératoires |
|----------|------|---|---------------------------|------------------------------|
| MANCHOT | 1889 | ? | 0 | |
| SALMON | 1936 | 15 | 7 | |
| CORMACK | 1984 | 55 | 55 | |
| RAMIREZ | 1987 | 16 | 6 | 35 |
| TAYLOR | 1987 | 50 | 4 | |
| MARUYAMA | 1989 | | | 3 |
| LAITUNG | 1989 | 30 | 7 | |
| RUBIN | 1993 | 20 | | 24 |
| LAMBERT | 1996 | 21 | 21 | 3 |

Tableau 1

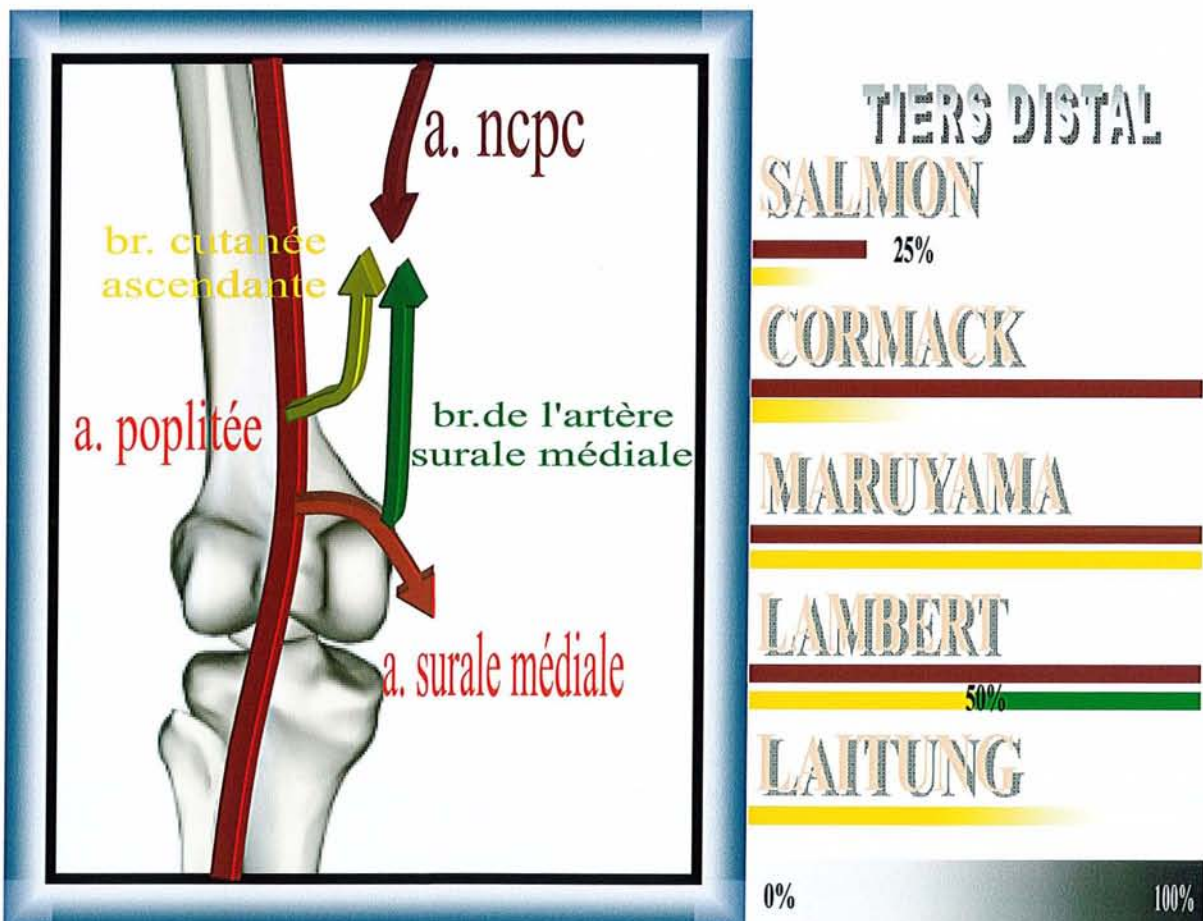


Fig. 7. Différentes modalités de terminaison de l'artère du nerf cutané postérieur de la cuisse dans la littérature. La fréquence, quand elle est précisée (exprimée en pourcentage) est représentée par un trait de la couleur du vaisseau. Lorsque le pourcentage n'est pas précisé, le trait se termine en dégradé.

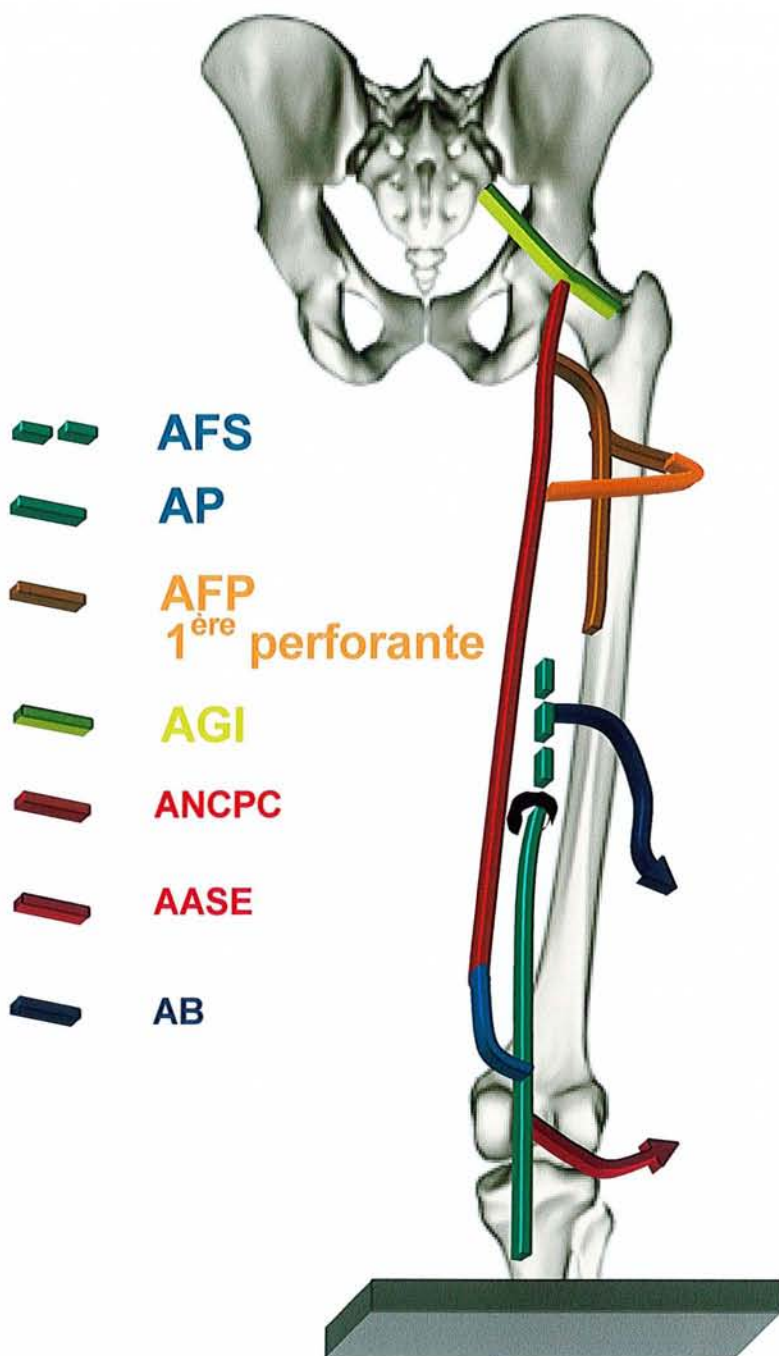


Fig. 8. Vascularisation de la face postérieure de la cuisse selon Salmon.
 (adaptation Julien Pauchot) (34)

AFS : a. fémorale superficielle
 AP : a. poplitée
 AFP : a. fémorale profonde
 AGI : a. glutéale inférieure
 ANCP : a. du NCPC
 AASE : a. articulaire supéro-externe
 AB : a. de Bougery.

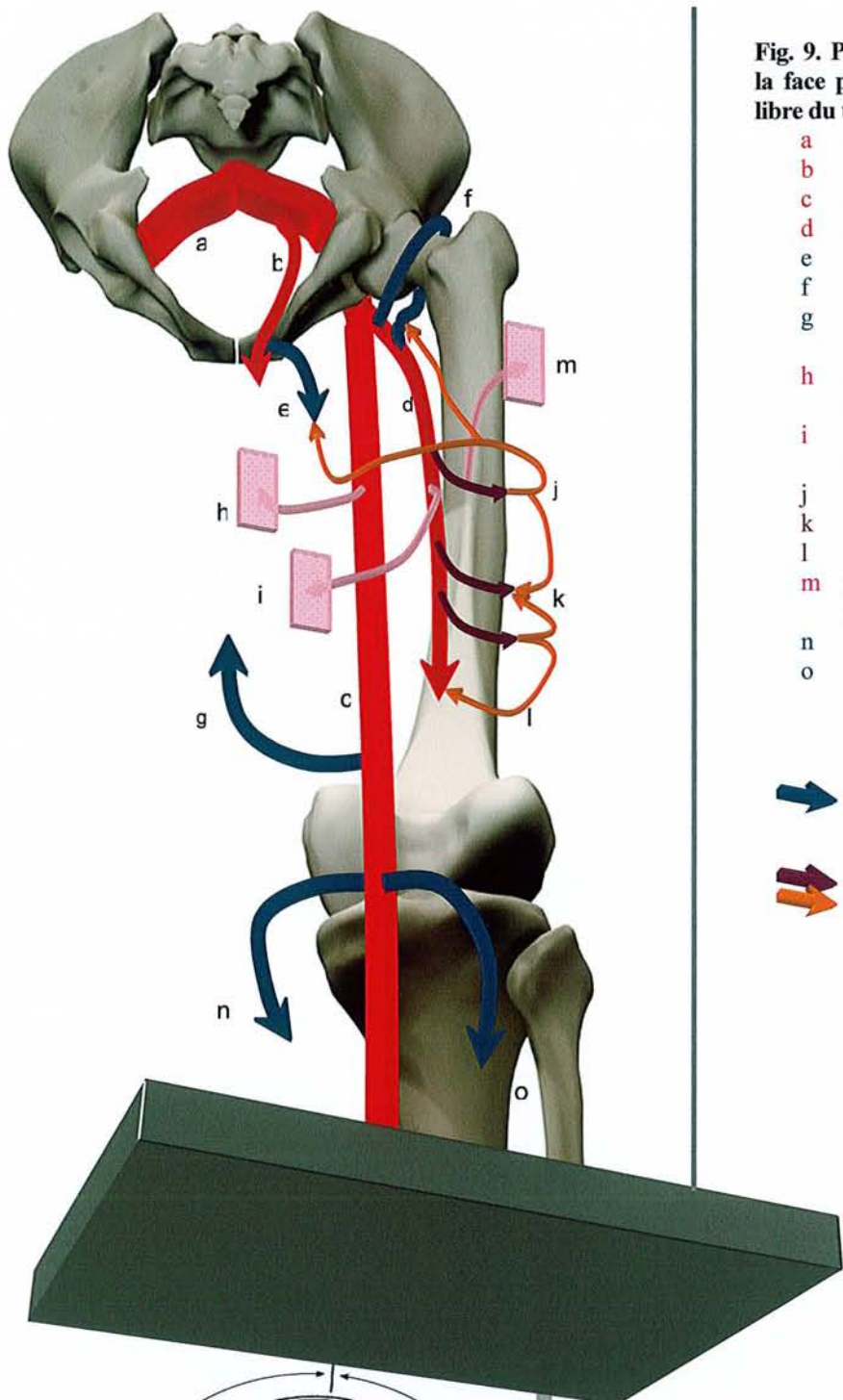




Fig. 9. Principales artères qui vascularisent la face postérieure de la cuisse (adaptation libre du texte de Cormack et Lamberty, 4)

- a a. iliaque commune
- b a. iliaque interne
- c a. fémorale superficielle
- d a. fémorale profonde
- e a. glutéale inférieure
- f a. circonflexes
- g a. cutanée ascendante de l'artère poplitée
- h a. perforante cutanée issue de l'a. fémorale superficielle
- i a. perforante cutanée issue de l'a. fémorale profonde
- j première a. perforante P1
- k seconde a. perforante P2
- l troisième a. perforante P3
- m perforante cutanée issue d'une artère perforante
- n a. surale médiale
- o a. surale latérale

 Artères superficielles
 Artères perforantes

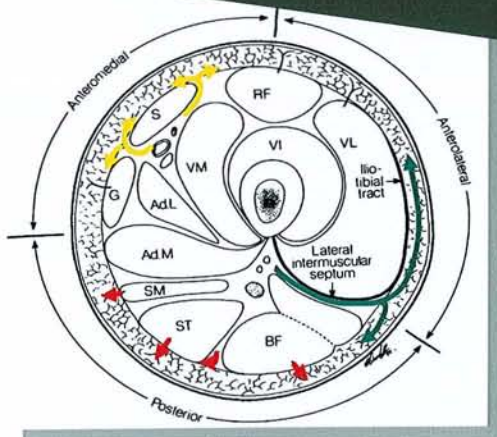


Fig. 10. Coupe transversale de la cuisse schématisant les sources de vascularisation cutanée selon Cormack et Lamberty (4).

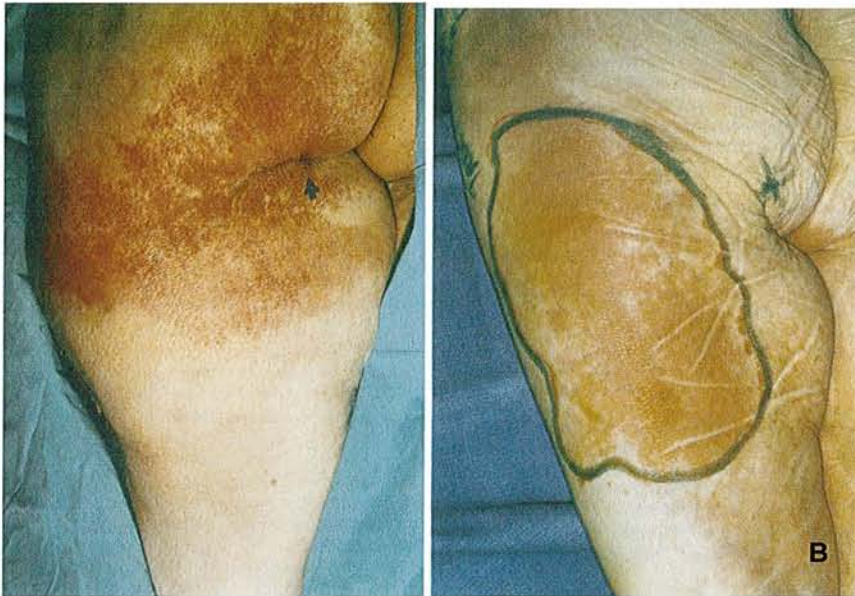

Fig. 11.
 A. injection de l'artère glutéale inférieure
 B. injection de la première perforante de l'artère fémorale profonde.
 Injections réalisées dans le cadre de l'étude anatomique du lambeau de muscle grand fessier (tiré de Ramirez., 30)

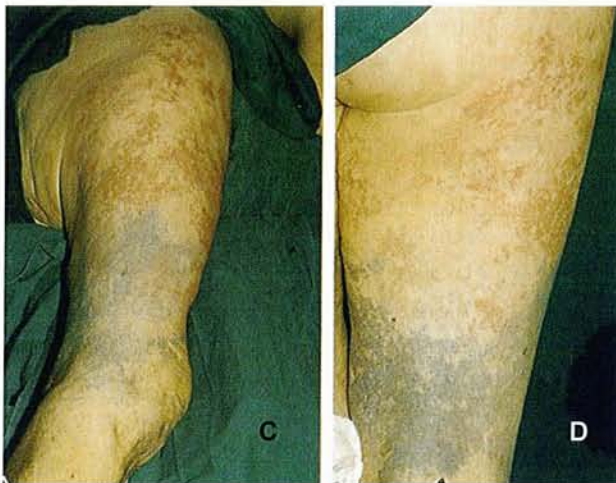

Fig. 12. Territoire vasculaire de l'artère fémorale profonde en rouge, de l'artère fémorale superficielle et poplitée en bleu.
 C. Vue postéro-latérale
 D. Vue postérieure.
 Injections réalisées dans le cadre de l'étude anatomique du lambeau postéro-latéral inférieur de la cuisse. (tiré de Laitung, 14)

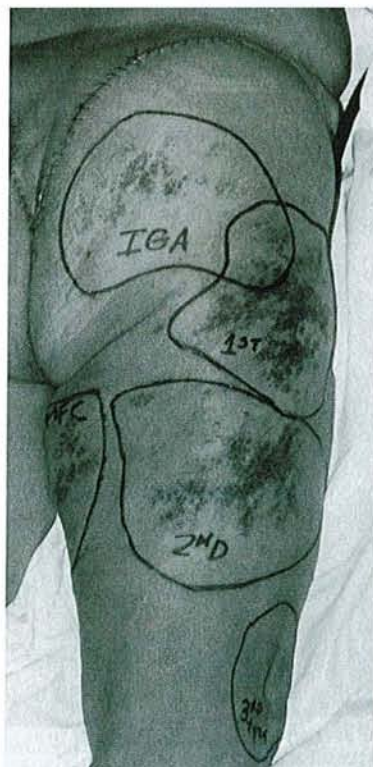


Fig. 13. Injection sélective montrant les territoires vasculaires de l'artère glutéale inférieure (IGA), de la première perforante (1st), de la seconde perforante (2nd), de l'artère circonflexe fémorale interne (MFC), des troisièmes et quatrièmes perforantes (3rd + 4th). Injections réalisées dans le cadre de l'étude anatomique du lambeau fascio-cutané postérieur de la cuisse. (tiré de Rubin, 33)

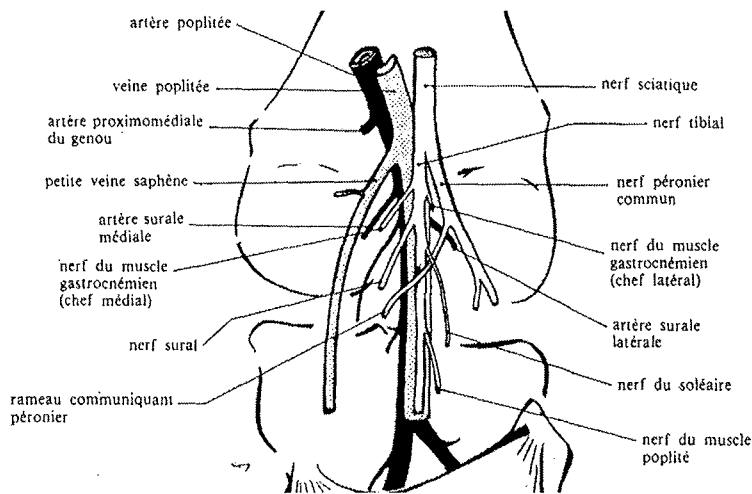


Fig. 14. Anatomie des vaisseaux suraux (tiré de Masquelet) (23)



Fig. 15. Michel Salmon (1903-1973)

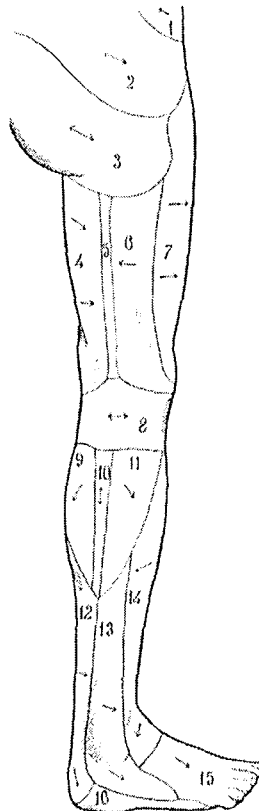


Fig. 16. Territoires cutanés artériels du membre inférieur selon Salmon (34). En 5, le territoire cutané de « l'artère du nerf petit sciatique » (artère du NCPC).

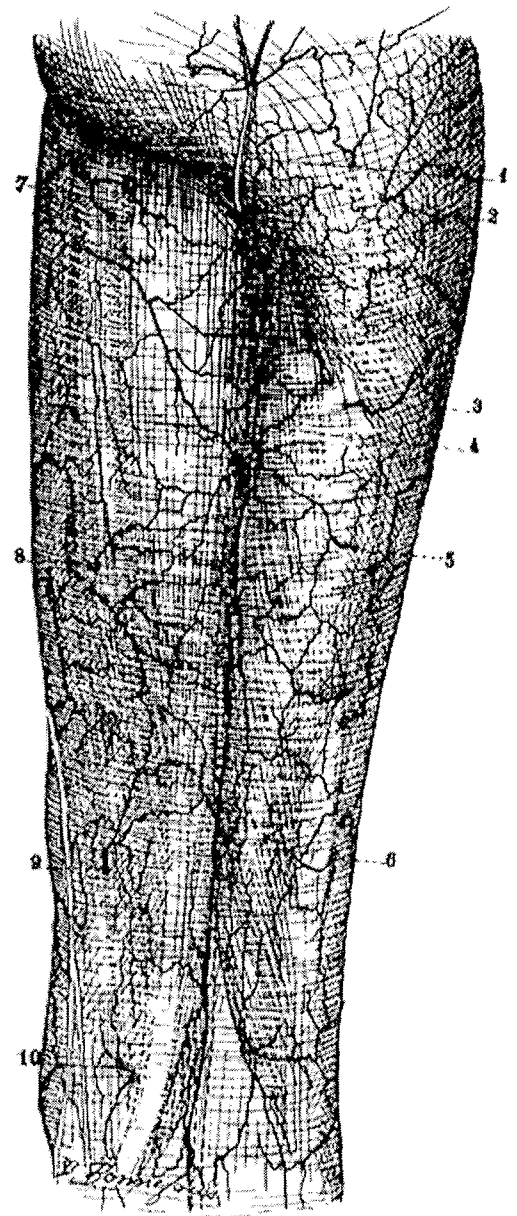


Fig. 17. Vascularisation de la région postérieure de la cuisse selon Salmon (légende originale d'après le livre de Salmon) (34).

- 1- artère satellite du rameau fessier du nerf petit sciatique
- 2-3- branches de la première perforante
- 4- artère satellite du petit sciatique
- 5-6- branches de la première et de la deuxième perforante
- 7-8- rameaux des artères des adducteurs
- 9- branche de la quatrième perforante
- 10- rameau d'une artère du demi-membraneux

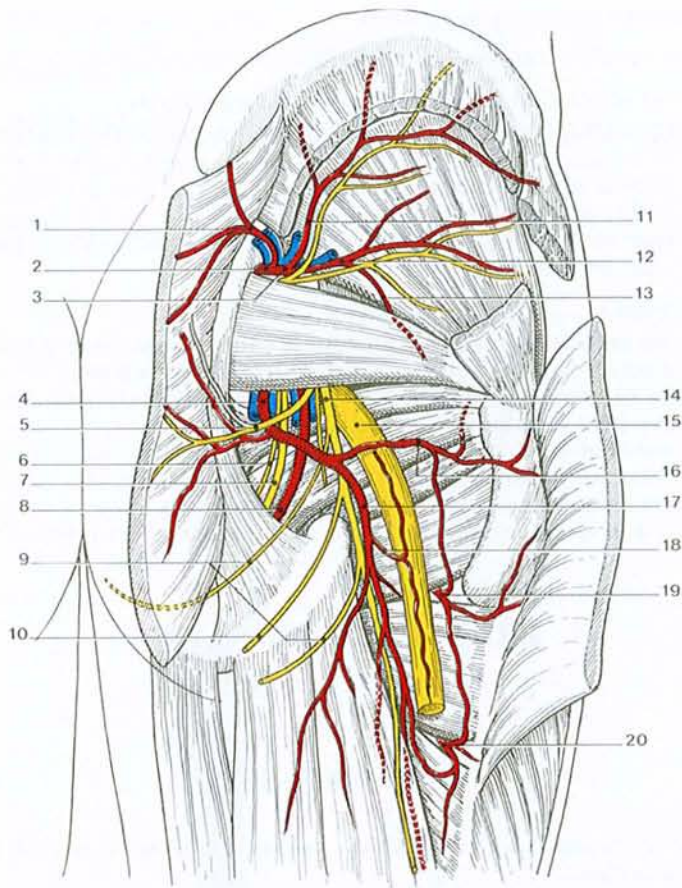


Fig. 18. Région glutéale profonde (tiré de Kamina, 13)

- 1 – branche superficielle
- 2 – a. glutéale sup.
- 3 – branche profonde et n. glutéal sup.
- 4 – a. glutéale inf.
- 5 – n. glutéal inf.
- 6 – n. rectal inf.
- 7 – n. honteux
- 8 – a. honteuse int.
- 9 – n. clunéal inf.
- 10 – r. périnéal

- 11 – r. supérieur
- 12 – r. inférieur
- 13 – r. artulaire
- 14 – n. cutané post. de la cuisse
- 15 – n. sciatique
- 16 – branche glutéale
- 17 – branche fémorale
- 18 – a. du nerf sciatique
- 19 – a. circonflexe médiale de la cuisse
- 20 – a. perforante de la cuisse

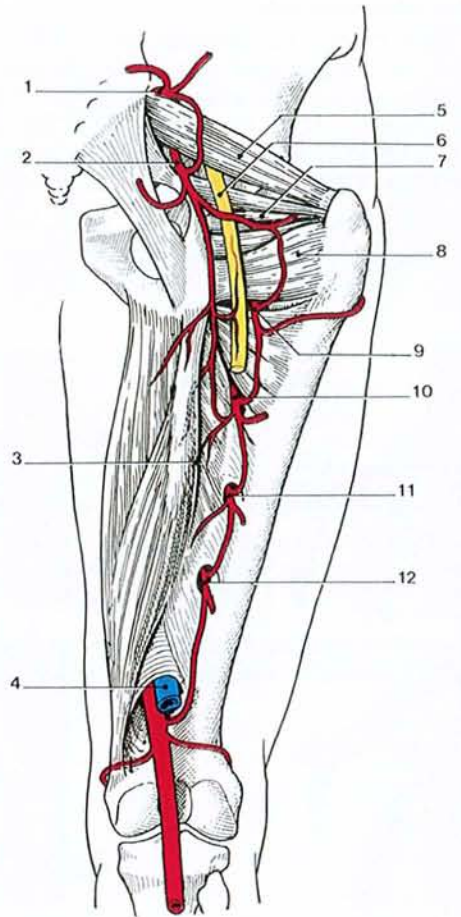


Fig. 19. Anastomose cruciforme (vue post.) (tiré de Kamina, 13)

- 1 – a. glutéale sup.
- 2 – a. glutéale inf.
- 3 – m. grand adducteur
- 4 – a. et v. poplitées
- 5 – m. piriforme
- 6 – n. sciatique
- 7 – mm. obturateurs int. et jumeaux
- 8 – m. carré fémoral
- 9 – a. circonflexe médiale de la cuisse
- 10 – 1ère a. perforante
- 11 – 2e a. perforante
- 12 – terminaison de l'a. profonde de la cuisse (= 3e a. perforante)

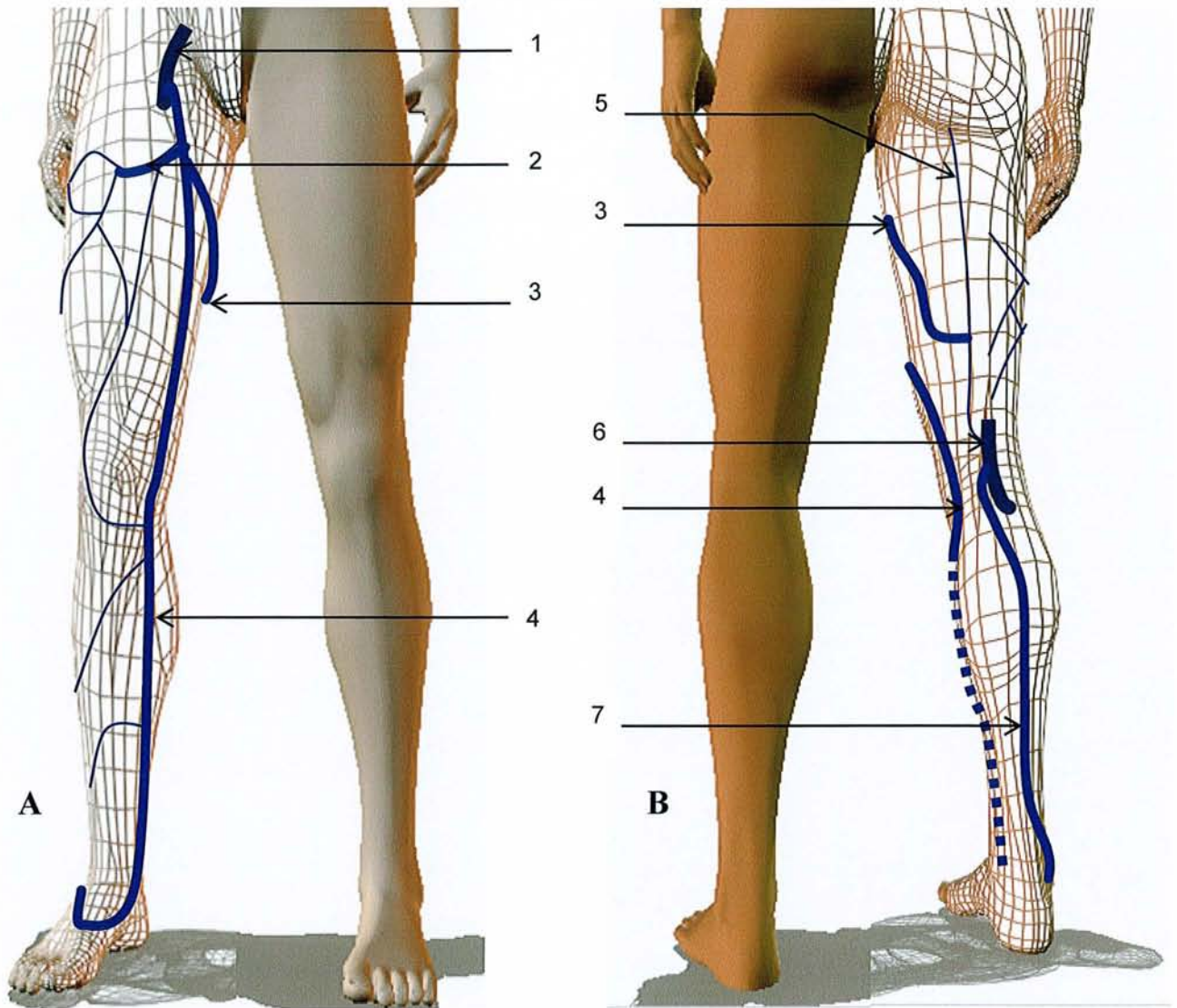


Fig. 20. veines superficielles du membre inférieur.
(d'après 10, 13) (A : vue antérieure, B : vue postérieure)

A – vue antérieure

B – vue postérieure

1 – v. fémorale

2 – v. saphène accessoire

3 – anastomose de Giacomini

4 – grande veine saphène

5 – v. du NCPC

6 – v. poplitée

7 – petite veine saphène

5 EMBRYOLOGIE DE LA VASCULARISATION ET DE L'INNERVATION DU MEMBRE INFÉRIEUR

5.1 INTRODUCTION

La compréhension du développement embryologique des vaisseaux permet de comprendre leur rapport, leur trajet ainsi que les variations anatomiques.

Schématiquement, le membre inférieur de l'embryon se développe à partir de trois systèmes de disposition antéropostérieure, chacun constitué d'un nerf, d'une artère et d'une veine. Ce sont les systèmes axial, pré-axial et post-axial.

L'embryologie rappelle la contribution du système post-axial dans le développement du membre inférieur de l'embryon, notamment son rôle dans le développement de la face postérieure de la cuisse, ses relations avec les systèmes axial et pré-axial. Ayant un rôle modeste chez l'embryon, il régresse ensuite. Ses reliquats sont le nerf cutané postérieur de la cuisse et son pédicule vasculaire. Ils sont à la base des constituants du lambeau neurocutané de la face postérieure de la cuisse. L'absence de sa contribution dans le développement des axes vasculaires principaux du membre inférieur (artère fémorale, artère poplitée) explique qu'il n'est pas souvent représenté (fig. 26, 27, p. 43).

5.2 DEVELOPPEMENT DES NERFS DU MEMBRE INFÉRIEUR

Sur le plan embryonnaire, on connaît le rôle fondamental des nerfs qui dirigent le développement des téguments et initient la pousse des bourgeons.

Au niveau du membre inférieur, ils sont au nombre de trois :

- le nerf post-axial qui deviendra le NCPC
- le nerf pré-axial qui sera le nerf crural
- le nerf axial qui donnera le nerf sciatique.

Le nerf post-axial voit ainsi son anatomie liée intimement au développement de la région postérieure de la cuisse.

5.3 DEVELOPPEMENT DE LA VASCULARISATION ARTERIELLE DES MEMBRES INFÉRIEURS

Le développement des vaisseaux est annexé à celui des nerfs. Tous les axes vasculaires majeurs ont leur nerf satellite. Chaque nerf a ainsi un pédicule qui lui est propre.

5.3.1 AU COURS DES PREMIÈRES SEMAINES

Les artères ombilicales droite et gauche se développent dans le cordon ombilical au début de la quatrième semaine (fig. 21, p. 40). Elles présentent à l'origine une connexion avec la paire d'aortes

dorsales au niveau de la région sacrale. Ces connexions perdent toutefois leur perméabilité au cours de la cinquième semaine (fig. 22, p. 40) et les artères ombilicales présentent une nouvelle anastomose avec une paire de branches appelées artères iliaques internes, issues de la cinquième artère lombaire intersegmentaire (fig. 23, p. 40). Les artères iliaques internes se distribuent aux organes du bassin et initialement au bourgeon du membre inférieur.

Les cinquièmes artères lombaires intersegmentaires donnent également les artères iliaques externes. Au coté proximal de ces branches, la cinquième artère lombaire intersegmentaire devient artère iliaque commune.

5.3.2 DEVELOPPEMENT DES SYSTEMES AXIAUX AU NIVEAU DES MEMBRES INFERIEURS.

L'artère iliaque externe donne naissance à l'artère pré-axiale. L'artère iliaque interne donnera naissance aux artères axiale et post-axiale (fig. 24A, p. 41). L'artère axiale se termine comme au membre supérieur par un plexus digital. Ces trois axes vasculaires se développent et, initialement, courent tout le long du membre inférieur en pleine croissance. Il va se créer en regard de chaque articulation des connexions entre ces trois systèmes (fig. 24, p. 41) (13).

5.3.2.1 EMBRYOGENESE DES SYSTEMES AXIAUX

Pour des raisons de compréhension, il n'est pas possible d'isoler le développement du système post-axial des autres systèmes. Ce sont en effet les imbrications entre ces trois systèmes qui expliquent la configuration anatomique vasculaire définitive.

Comme nous l'avons vu, la contribution des systèmes axial et pré-axial est majeure dans le développement de la cuisse. C'est pour cette raison qu'ils seront développés en premier. Ceci a le mérite d'expliquer les imbrications du système post-axial peu connu avec les axes vasculaires majeurs issus des deux autres systèmes.

5.3.2.1.1 EVOLUTION DU SYSTEME AXIAL

Le développement de l'artère axiale est essentiellement marqué par les connexions qu'établissent les artères pré-axiale et post-axiale avec elle au niveau de la cuisse et du genou (fig. 24A, B, p. 41).

5.3.2.1.2 EVOLUTION DU SYSTEME POST-AXIAL

Les artères post-axiale et axiale sont issues de l'artère iliaque interne. Elles se réunissent de nouveau au niveau du genou par l'intermédiaire de deux connexions. La partie de l'artère post-axiale comprise entre ces deux dernières connexions sera amenée à régresser (fig. 24 A, B, C, p. 41).

5.3.2.1.3 EVOLUTION DU SYSTEME PRE-AXIAL

L'artère pré-axiale va émettre des connexions avec l'artère axiale sous forme de bourgeons vasculaires.

Au niveau de la cuisse, l'artère pré-axiale, donne un premier bourgeon qui deviendra l'artère fémorale profonde. De ce bourgeon part une connexion pour l'artère axiale dans sa partie proximale.

De part et d'autre du genou, une connexion entre le système pré-axial et axial s'organise (fig. 24B, p. 41).

Comme pour l'artère post-axiale, la partie de l'artère pré-axiale comprise entre ces deux dernières connexions sera amenée à régresser.

5.3.2.2 CONFIGURATION ANATOMIQUE DEFINITIVE

Les remaniements vasculaires expliquent l'anatomie définitive. Ils sont génétiquement déterminés mais sont aussi dépendants des conditions de circulation locales (fig. 24C, p. 41).

5.3.2.2.1 ARTERE AXIALE

AU NIVEAU DE LA CUISSE

L'artère axiale deviendra l'artère glutéale inférieure. Elle donne une branche satellite au nerf du système post-axial, l'artère du nerf sciatique. Elle établit des connexions avec l'artère fémorale profonde par l'intermédiaire des artères circonflexes comme nous le verrons plus loin.

AU NIVEAU DU GENOU

Elle deviendra l'artère poplitée, les artères pré-axiale et post-axiale régressant à hauteur de cette articulation.

AU NIVEAU DE LA JAMBE

Elle devient artère fibulaire.

5.3.2.2.2 ARTERE POST-AXIALE

AU NIVEAU DE LA CUISSE

Elle deviendra l'artère satellite du nerf du système post-axial, à savoir le NCPC. Elle devient donc l'artère du NCPC.

L'artère post-axiale étant issue de l'artère axiale, l'artère du NCPC est donc issue de l'artère glutéale inférieure.

AU NIVEAU DU GENOU

L'artère axiale étant devenue artère poplitée et l'artère post-axiale étant devenue artère du NCPC, la connexion entre les artères post-axiale et axiale correspond à l'artère cutanée ascendante de l'artère poplitée.

AU NIVEAU DE LA JAMBE

L'artère post-axiale devient artère tibiale postérieure.

5.3.2.2.3 ARTERE PRE-AXIALE

AU NIVEAU DE LA CUISSE

L'artère pré-axiale deviendra artère fémorale.

Le bourgeon développé au niveau de la cuisse deviendra l'artère fémorale profonde. La connexion de l'artère fémorale profonde avec l'artère axiale donne les artères circonflexes.

AU NIVEAU DU GENOU

L'artère pré-axiale comprise entre les deux connexions avec l'artère axiale sera amenée à régresser (fig. 24C, p. 41). L'artère pré-axiale se prolonge donc au niveau du genou par l'intermédiaire de l'artère axiale. Ceci explique que l'artère fémorale initialement antérieure devienne postérieure.

AU NIVEAU DE LA JAMBE

Elle devient artère tibiale postérieure.

5.3.2.3 EN CONCLUSION

L'embryologie montre que l'artère du NCPC est issue de l'artère glutéale inférieure. Elle explique ses rapports avec l'artère poplitée et le rôle de l'artère cutanée ascendante de l'artère poplitée. Elle souligne l'origine commune et la proximité des artères fémorale profonde et artère du NCPC.

5.4 EMBRYOLOGIE DES VEINES ACCOMPAGNANT LE NCPC

La plupart des veines du membre inférieur chez l'embryon résultent de la condensation de capillaires embryonnaires disposés autour des nerfs. On décrit donc là encore un réseau veineux pré-axial, axial et post-axial. Le réseau initial est ensuite modelé par les contraintes hémodynamiques (fig. 25, 27, tableau 2, p. 42 - 43). Comme pour le réseau artériel, il se développe des connexions entre les systèmes (10).

5.4.1 DEVENIR DE LA VEINE PRE-AXIALE

La veine pré-axiale contribue dans sa totalité à la formation de la grande veine saphène (veine saphène interne). Le nerf du système pré-axial étant le nerf fémoral, ceci explique que tous les nerfs qui l'accompagnent sur son long parcours en sont issus.

5.4.2 DEVENIR DE LA VEINE AXIALE

Elle contribue à la formation de la moitié distale de la petite veine saphène (veine saphène externe), du dos du pied à la pointe du mollet. Elle est accompagnée par le nerf cutané sural médial (nerf saphène externe) qui est issu du nerf axial.

5.4.3 DEVENIR DE LA VEINE POST-AXIALE

Elle contribue à la formation de la petite veine saphène pour sa partie proximale, de la pointe du mollet au creux poplité puis devient la veine satellite du nerf post-axial, le NCPC.

Deux anastomoses interplexiques vont dériver tout ou partie du courant veineux post-axial vers les systèmes voisins, axial et pré-axial (fig. 25, p. 42) :

- vers le plexus axial, qui forme la majeure partie de la veine poplitée. L'anastomose se détache du plexus post-axial au niveau du pli poplité et forme la crosse de la petite saphène inconstante et de topographie variable.
- vers le plexus pré-axial dont dérive la saphène interne. Dans ce cas, le plexus post-axial se prolonge au-dessus du pli poplité : il se situe dans l'axe vertical du creux poplité, le long du NCPC et immédiatement sous l'aponévrose. Parvenu à la cuisse, il la perfore. La partie superficielle terminale, extra-fasciale, est l'anastomose de Giacomini. Elle rejoint la grande veine saphène dans le triangle de Scarpa, parfois sa crosse.

Fig. 21. Quatrième semaine in utero : les artères ombilicales se connectent avec les aortes dorsales.

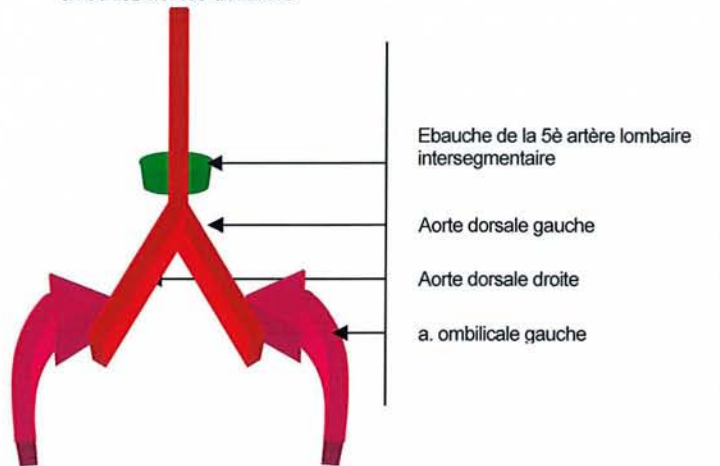


Fig. 22. Cinquième semaine in utero : les artères ombilicales se connectent avec les artères iliaques internes issues des cinquièmes artères lombaires intersegmentaires après disparition des connexions avec les aortes dorsales.

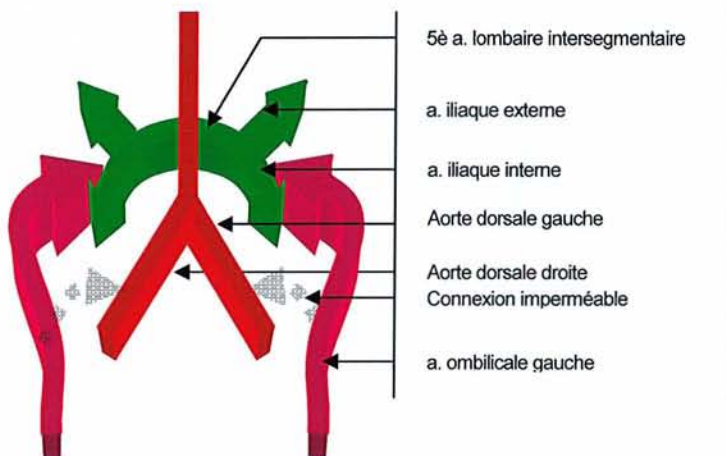
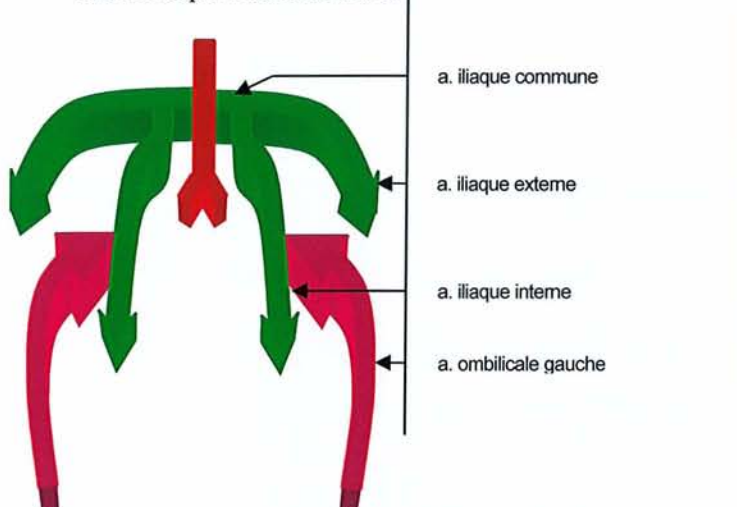


Fig. 23. Sixième et septième semaine in utero : la cinquième artère lombaire intersegmentaire devient artère iliaque commune et donne au niveau distal les artères iliaque externe et interne.



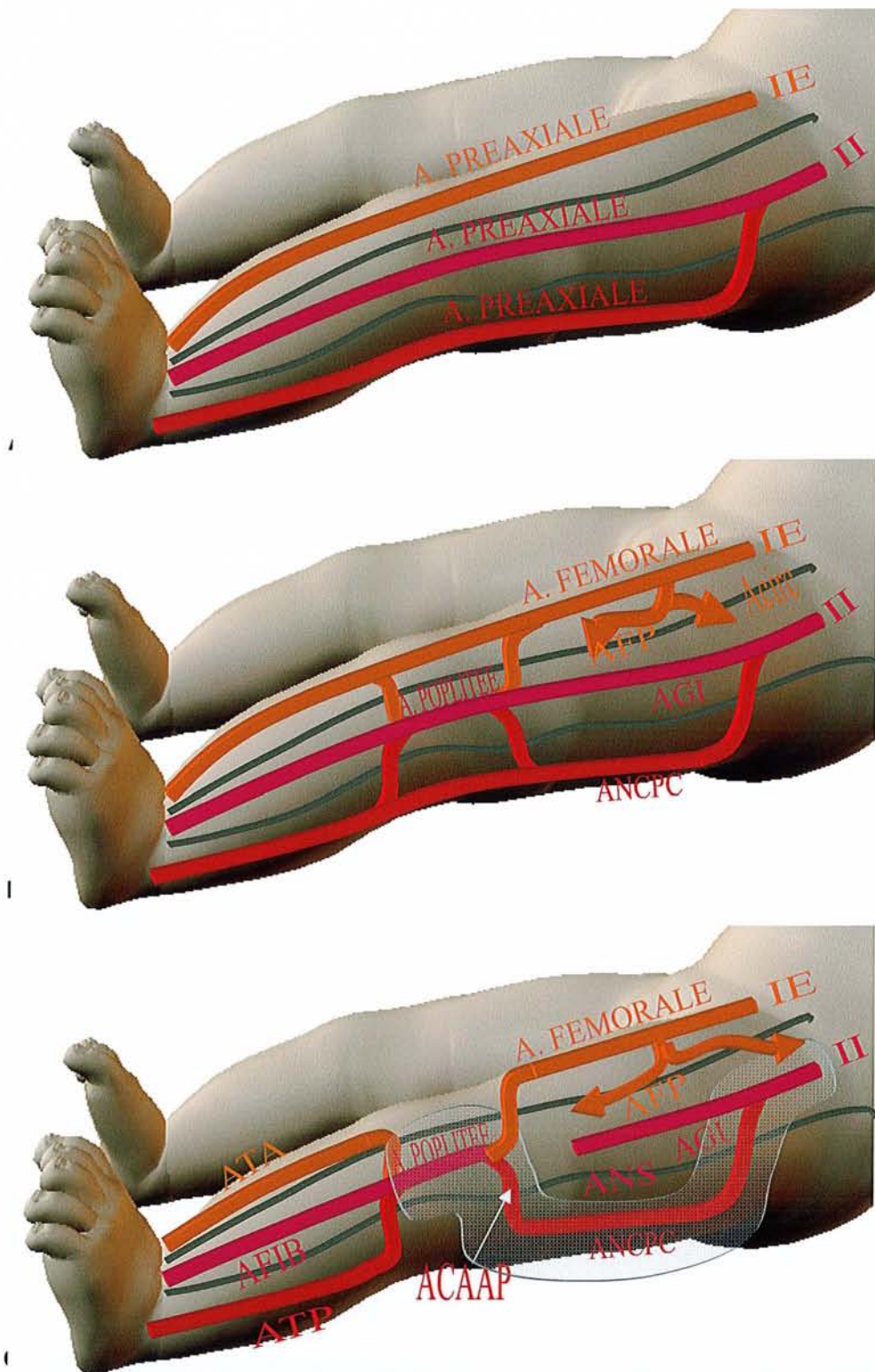


Fig. 24. A, B, C. Anatomie vasculaire définitive chez l'adulte (fig. 11C) après remodelage des axes vasculaires au cours de l'embryogenèse (fig. 11A, 11B). La cuisse est schématiquement divisée en trois tiers de disposition antéropostérieure. Le tiers antérieur localise le système pré-axial, le tiers moyen le système axial, le tiers postérieur le système post-axial. Pour la description détaillée des remaniements vasculaires, se référer au texte (ACAAP : a. cutanée ascendante de l'artère poplitée, AF : artère fibulaire, AGI : a. glutéale inférieure, ANS : a. du nerf sciatique, ATA : a. tibiale antérieure, ATP : a. tibiale postérieure, ANCP : artère du nerf cutané postérieur de la cuisse, II : a. iliaque interne, IE : a. iliaque interne, Acirc : a. circonflexe de la cuisse).

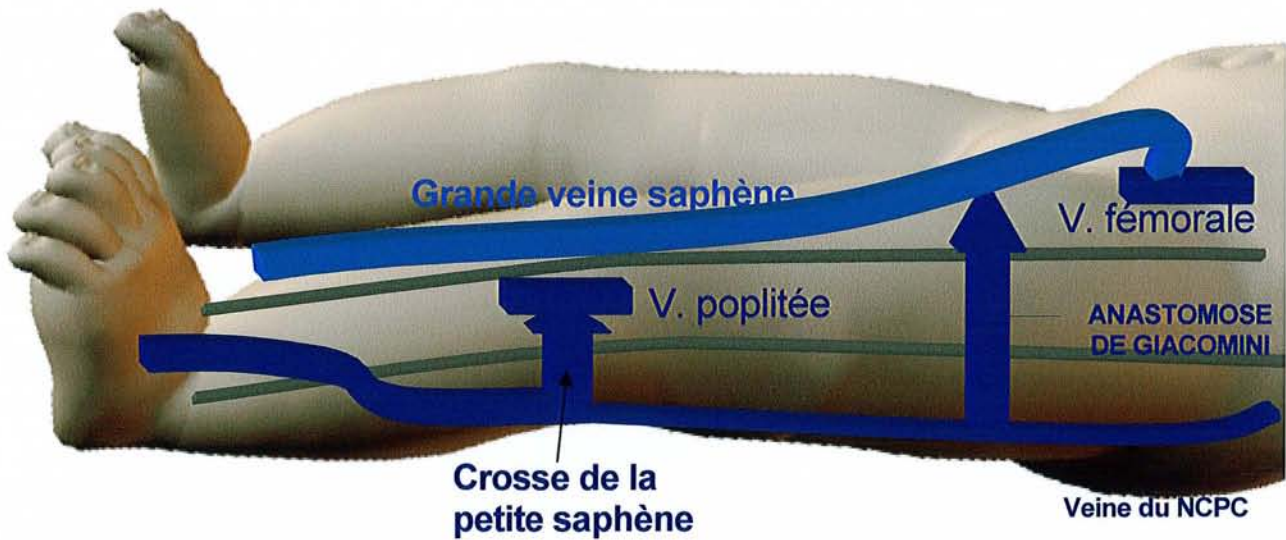


Fig. 25. Embryologie des veines du membre inférieur. La crosse de la petite saphène est un reliquat des connexions post-axiale et axiale. L'anastomose de Giacomini est le reliquat des connexions post-axiale et axiale. Elle unit donc la veine du NCPC à la grande veine saphène.

| systeme | nerf | artère | veine |
|------------|-----------|-----------------|---------------------------------------|
| pré axial | FEMORAL | A.F+ A.TA | Grande saphène |
| axial | SCIATIQUE | A.GI+A.NS | Petite saphène 1/2 inf. |
| post axial | NCPC | A. NCPC+A.TP | Petite saphène 1/2 sup. V. NCPC |

Tableau 2. Tableau synoptique du devenir chez l'adulte des constituants des systèmes pré-axiaux, axiaux et post-axiaux.

A.F : artère fibulaire, A.GI : a. glutéale inférieure, A.NS : a. du nerf sciatique, A.TA : a. tibiale antérieure, A.TP : a. tibiale postérieure, A. NCPC : artère du nerf cutané postérieur de la cuisse, NCPC : nerf cutané postérieur de la cuisse, V.NCPC : veine du nerf cutané postérieur de la cuisse, II : a. iliaque interne, IE : a. iliaque interne, A. circ : a. circonflète de la cuisse.

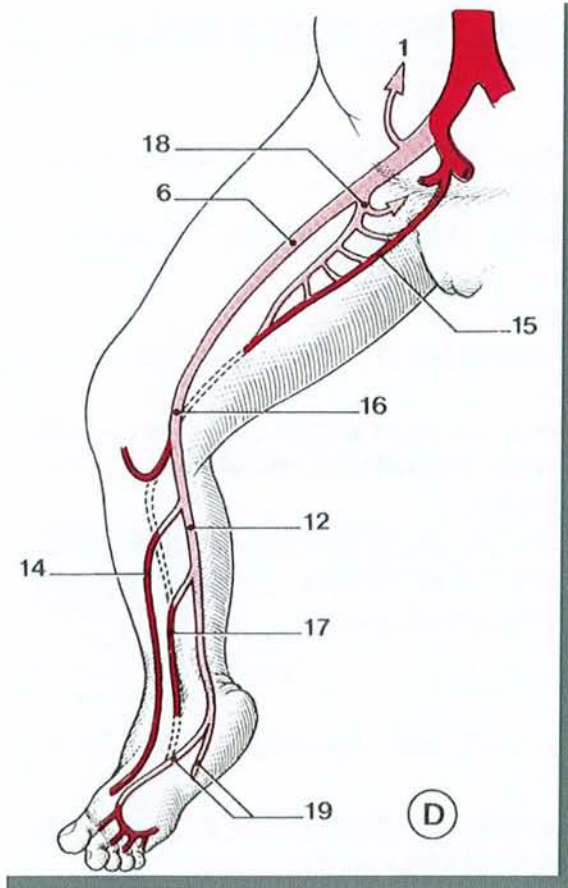
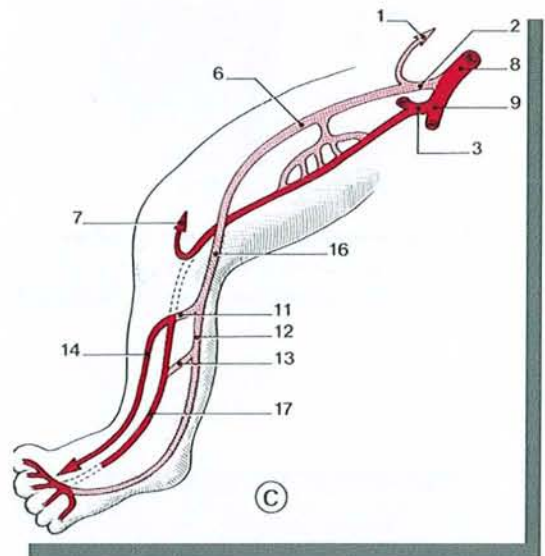
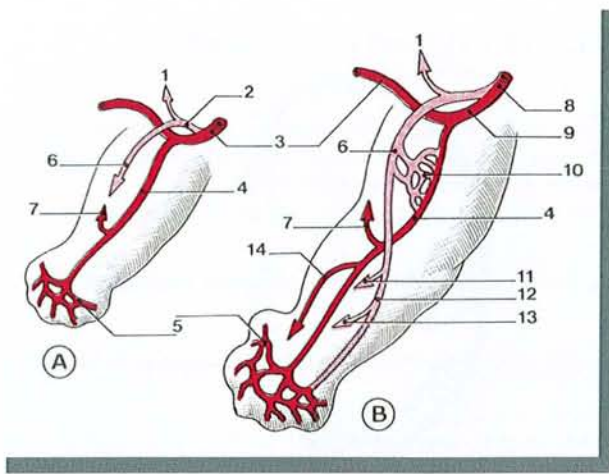


Fig. 26. Développement des artères du membre inférieur (tiré de Kamina, 13)

- A - stade initial
 B et C - stades intermédiaires
 D - stade terminal
 1 - a. épigastrique
 2 - a. iliaque externe
 3 - a. ombilicale
 4 - a. axiale
 5 - plexus digital
 6 - a. fémorale
 7 - r. communicant supérieur
 8 - a. iliaque commune
 9 - a. iliaque interne
 10 - plexus fémoral
 11 - r. communicant moyen
 12 - a. tibiale post.
 13 - r. communicant inf.
 14 - a. tibiale ant.
 15 - a. glutéale inf.
 16 - a. poplitée
 17 - a. fibulaire
 18 - a. profonde de la cuisse
 19 - aa. plantaires

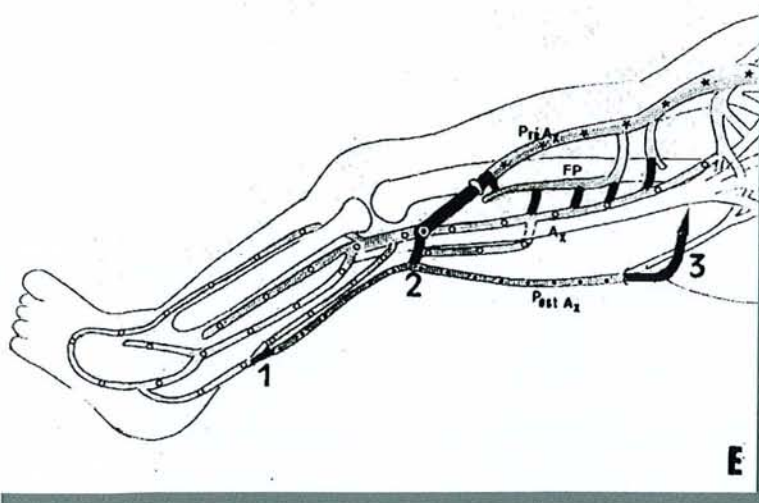


Fig. 27. Embryologie des veines du membre inférieur (tiré de Gillot, 10).

- Ax : plexus axial - Pré Ax : plexus préaxial -
 Post Ax : plexus post axial - FP : plexus
 fémoral profond
 1 : anastomose axio-post-axiale à la pointe du
 mollet
 2 : anastomose axio-post-axiale supra-
 condylienne = crosse de la saphène
 3 : anastomose post- axiale et pré-axiale de
 Giacomini

Les flèches indiquent le détournement du
 courant axial dans la veine pré-axiale, soit
 directement, soit par l'intermédiaire des veines
 perforantes de la fémorale profonde et de la
 circonflexe interne.

6 LES LAMBEAUX DE LA FACE POSTERIEURE DE LA CUISSE

L'embryologie rappelle le rôle important du NCPC et de son artère dans le développement et la vascularisation de la face postérieure de la cuisse.

Il n'est donc pas étonnant de trouver, à la face postérieure de la cuisse plusieurs lambeaux mettant à contribution l'artère du NCPC. Selon les auteurs, son rôle est alors variable, parfois même elle n'est pas citée.

L'intérêt de les étudier est triple :

- confirmer le rôle de l'artère du NCPC dans la vascularisation de la face postérieure de la cuisse
- apporter des informations complémentaires sur l'artère du NCPC à partir des études anatomiques qui ont précédé la description des lambeaux
- montrer qu'aucun lambeau neurocutané de la face postérieure de la cuisse n'a été réalisé.

Leurs principales caractéristiques sont résumées dans le tableau 3 (p. 51).

6.1 LAMBEAU FASCIO CUTANE DE LA FACE POSTERIEURE DE LA CUISSE A PEDICULE DISTAL

6.1.1 HISTORIQUE

Maruyama (19) est le premier à avoir décrit ce lambeau en 1988. Sa vascularisation a été décrite par Cormack et Lamberty (4) (1986) et Taylor et Palmer (41)). Il a fait l'objet d'une étude anatomique en 1996 par Lambert (15) (fig. 28, 29, p. 52).

6.1.2 DEFINITION

Il s'agit d'un lambeau fascio-cutané de forme foliée, étendu du pli poplité au sillon fessier. Sa vascularisation est axiale et assurée principalement par les perforantes issues de l'artère poplitée (fig. 30, p. 52).

6.1.3 BASES ANATOMIQUES

6.1.3.1 VASCULARISATION ARTERIELLE

Elle repose sur la présence de l'artère cutanée ascendante qui est issue, soit de l'artère poplitée (50%), soit d'une branche des artères jumelles (fig. 28, 29, p. 52) (Lambert (15)). La dissection anatomique sur cadavre réalisée par Lambert (fig. 28, 29, p. 52) montre bien l'artère du NCPC,

appelée ici réseau axial.

6.1.3.2 VASCULARISATION VEINEUSE

Elle est rétrograde et rendue possible par la présence d'un réseau peu valvulé. Elle est facilitée par le fait que, selon la théorie de Servant (3, 35), le creux poplité est une zone de basse pression, facilitant ainsi le retour veineux. Le creux poplité constitue ainsi une base d'implantation idéale pour un lambeau fascio cutané.

6.1.3.3 LIMITES DU LAMBEAU

Ce sont les bords latéraux des muscles ischio-jambiers, le sillon fessier, le creux poplité. En profondeur, ce sont le fascia de cuisse et le septum intermusculaire. En configuration auto fermante, on peut prélever un fuseau vertical de 30 cm de haut sur 13 cm de large.

6.1.3.4 L'AXE DE ROTATION

Si les perforantes les plus proximales sont sacrifiées, l'axe de rotation le plus distal est situé de 2 à 10 cm au-dessus du pli poplité.

L'aire de balayage du lambeau est représentée sur la figure 34 (p. 53).

6.1.4 AVANTAGES

Ils sont multiples :

- prélèvement simple et fiable,
- un arc de rotation unique pour un lambeau pédiculé du membre inférieur lui permettant de recouvrir la totalité des faces du genou,
- une séquelle limitée à une cicatrice verticale à la face postérieure de la cuisse, facilement dissimulée.

6.1.5 REMARQUES

De tous les lambeaux de la face postérieure de la cuisse, ce lambeau est celui qui est le plus proche du lambeau neurocutané de la face postérieure de la cuisse à pédicule distal. Il en partage ainsi l'ensemble de la vascularisation mais en est différent par son concept.

6.2 LAMBEAU FASCIO CUTANE DE LA FACE POSTERIEURE DE LA CUISSE A PEDICULE PROXIMAL

6.2.1 HISTORIQUE

Ce lambeau est décrit par Rubin en 1994 (33). Il précise à partir de quatorze dissections l'anatomie vasculaire du lambeau. Les dissections sont réalisées sur 10 cadavres frais, 48 heures après le décès. Les artères iliaques internes et externes sont injectées par du latex. L'auteur rapporte également l'expérience de 24 lambeaux réalisés entre 1989 et 1992 chez 24 patients.

6.2.2 DEFINITION

Il s'agit d'un lambeau fascio-cutané de forme triangulaire, étendu du tiers moyen de la cuisse au sillon fessier.

Le lambeau est utilisé pour couvrir les pertes de substance en regard des ischions lorsque la charnière cutanée est latérale (fig. 35, p. 54), les pertes de substance trochantériennes lorsque la charnière est médiale (fig. 36, p. 54). La partie distale du lambeau s'arrête 10 cm au dessus du pli poplité. La charnière cutanée mesure environ 10 cm à partir du pli sous fessier.

6.2.3 BASES ANATOMIQUES

6.2.3.1 VASCULARISATION ARTERIELLE

Pour Rubin, elle est assurée par « une branche terminale fascio-cutanée de l'artère glutéale inférieure qui accompagne le nerf cutané postérieur de la cuisse » et les première, deuxième et troisième perforantes profondes de l'artère fémorale profonde (fig. 37, p. 54). Il existe un cercle anastomotique artériel entre l'artère glutéale inférieure, l'artère circonflexe médiale de la cuisse et la première perforante profonde (voir l'embryologie). L'existence de ce cercle anastomotique explique la possibilité de lever un lambeau alors que l'artère glutéale inférieure a été sectionnée. L'auteur rapporte ainsi trois lambeaux réalisés dans ces conditions.

L'illustration de l'article ne représente pas l'artère du nerf cutané postérieur de la cuisse. Un réseau plexiforme sous-cutané alimenté par la branche qui accompagne le nerf le remplace, alimenté par les branches des trois premières perforantes profondes de l'artère fémorale profonde.

6.2.4 COUVERTURE

Le lambeau est utilisé pour couvrir les pertes de substance ischiatique ou trochantérienne par mobilisation du lambeau en V-Y.

6.2.5 AVANTAGES

Ils sont multiples :

- prélèvement simple et fiable
- lambeau large pouvant facilement être mobilisé, avec fermeture du site donneur en un temps dans la majorité des cas
- l'absence d'artère glutéale inférieure n'est pas une contre-indication à la levée du lambeau
- le lambeau peut être de nouveau mobilisé pour couvrir une nouvelle perte de substance ischiatique ou trochantérienne
- son utilisation préserve les lambeaux musculaires ischio-jambiers.

6.2.6 INCONVENIENTS

- l'absence de la première perforante profonde est une contre-indication à la réalisation du lambeau
- le faible pouvoir de comblement des cavités.

6.3 LAMBEAU LIBRE CUTANÉ DE LA FACE POSTÉRIEURE DE LA CUISSE

6.3.1 INTRODUCTION

En 1979, Song (37) constata que l'on pouvait établir des lambeaux libres de grande dimension en suivant les artères cutanées dans leur septum intermusculaire où elles étaient de plus grand calibre, ce qui autorisait leur suture microchirurgicale. Il étudia trois lambeaux libres de cuisse : un lambeau antéro-externe, un lambeau antéro-interne et un lambeau postérieur. C'est ce dernier qui nous intéresse ici.

6.3.2 BASES ANATOMIQUES

6.3.2.1 ARTERIELLES

L'artère fémorale profonde donne quatre perforantes alignées verticalement pour vasculariser les muscles postérieurs et latéraux de la cuisse. Chaque perforante se termine en une branche cutanée pour la partie postérieure et latérale de la cuisse. Après être passée entre les muscles vaste latéral et biceps, la troisième perforante traverse le fascia profond pour vasculariser la peau. En général, la troisième perforante est la plus importante par sa taille. Sa longueur utile est de 5 cm, son diamètre dépasse 2 mm. C'est elle qui est à la base du lambeau décrit par Song.

6.3.2.2 VEINEUSES

La troisième perforante est accompagnée par une veine satellite du même calibre sur tout son trajet et qui peut être utilisée pour les anastomoses.

6.3.2.3 NERVEUSES

Le nerf cutané postérieur de la cuisse et le nerf cutané latéral de la cuisse sont inclus dans les limites du lambeau et peuvent être utilisés pour des sutures nerveuses (lambeau resensibilisable).

6.3.3 DIMENSIONS DU LAMBEAU

La limite supérieure est le pli sous fessier, la limite inférieure peut descendre jusqu'au creux poplité. L'épaisseur de la peau au niveau du creux poplité et des berges latérales du lambeau est de 1 cm environ alors qu'elle atteint 2 à 3 cm au milieu de la cuisse. Elle peut même dépasser 3 cm au niveau du pli sous fessier.

6.3.4 TECHNIQUE OPERATOIRE

Le patient est le plus souvent en décubitus dorsal ou en décubitus latéral controlatéral. La localisation des pédicules vasculaires peut être réalisée avec l'aide d'un écho Doppler. Le pédicule peut être au centre ou à l'une des extrémités du lambeau. Après avoir incisé la peau, le fascia est disséqué avec minutie vers le pédicule. Le lambeau est soulevé et les branches artérielles cutanées peuvent être ainsi vues 2 à 3 cm avant qu'elles ne quittent le fascia.

6.4 LAMBEAU MUSCULO CUTANE DE GRAND FESSIER ET DE LA FACE POSTERIEURE DE LA CUISSE

6.4.1 DEFINITION

Décrit par Hurwitz (12) en 1981, il s'agit d'un lambeau musculo-cutané intéressant la portion inférieure du muscle grand fessier et la région cutanée médiane de la cuisse.

6.4.2 BASES ANATOMIQUES

Le lambeau repose sur l'artère glutéale inférieure qui vascularise la portion inférieure du muscle grand fessier et sur sa branche cutanée descendante qui accompagne le NCPC (fig. 31, p. 53). Le lambeau emporte ainsi le chef inférieur du muscle grand fessier et la partie médiane cutanée de la cuisse accompagnée de son aponévrose.

6.4.3 DESSIN DU LAMBEAU

Il est médian au niveau de la face postérieure de la cuisse, perpendiculaire au sillon sous fessier. Il peut descendre jusqu'à 8 cm au-dessus du creux poplité (fig. 33, p. 53). Sa longueur peut atteindre

34 cm, sa largeur 15 cm à mi-cuisse, 8 cm au niveau du creux poplité. Il peut remonter jusqu'à la moitié de la fesse. Le point de rotation est localisé 5 cm au-dessus de la tubérosité ischiatique.

6.4.4 AIRE DE COUVERTURE

Elle est représentée sur la figure 32 (p. 53).

6.4.5 TECHNIQUE OPERATOIRE

Le patient est installé en décubitus dorsal. L'incision cutanée suit le dessin du lambeau. Au niveau de la fesse, l'insertion du muscle sur le tractus ilio-tibial et l'extrémité inférieure du muscle grand fessier sont exposées. Au niveau de la cuisse, le fascia lata est sectionné et l'incision maintenue jusqu'aux muscles de la cuisse. Le lambeau est levé de distal en proximal. Les insertions du muscle grand fessier sont sectionnées pour libérer le lambeau autant que nécessaire.

6.5 LAMBEAU MUSCULO CUTANE DE GRAND FESSIER D'AVANCEMENT

6.5.1 DEFINITION

Le lambeau est décrit par Ramirez en 1987 (30). Il est utilisé pour couvrir les pertes de substance en regard du grand trochanter.

6.5.2 BASES ANATOMIQUES

La vascularisation du lambeau est assurée par les perforantes musculo-cutanées en regard de la partie distale du muscle grand fessier. Ces artères constituent un cercle anastomotique (fig. 37, p. 54) riche entre les branches de l'artère glutéale inférieure et les perforantes de l'artère fémorale profonde. La première perforante peut être sacrifiée sans inconvénient (fig. 39, p. 55).

6.5.3 DESSIN DU LAMBEAU

Il est médian au niveau de la face postérieure de la cuisse, pour s'étendre au dessus du pli fessier vers le grand trochanter. Il descend jusqu'à 4 cm au-dessus du pli poplité (fig. 38, p. 55).

6.5.4 TECHNIQUE OPERATOIRE

Le patient est installé en décubitus dorsal. Après incision cutanée, la levée du lambeau commence de préférence en distal où le nerf sciatique est bien protégé par les muscles. La partie cutanée

distale est levée en incluant en externe le fascia lata. Après identification des fibres musculaires d'insertion du muscle grand fessier sur le grand trochanter, la dissection est minutieuse vers le petit trochanter sous le muscle. Une importante branche cutanée issue de la première perforante est isolée. Elle entretient des rapports étroits avec la face profonde du muscle grand fessier. A ce moment, les fibres musculaires du grand fessier sont détachées du tractus ilio-tibial et du fémur.

Au niveau du septum intermusculaire latéral, 2 ou 3 branches septo-cutanées des première et seconde perforantes profondes sont ligaturées. La branche principale de la première perforante est disséquée si besoin est pour faciliter l'avancée du lambeau. Pour les auteurs, si cette branche principale est sectionnée, le lambeau survit à partir des branches de l'artère glutéale inférieure. La perte de substance trochantérienne est alors couverte par la partie distale du muscle grand fessier levée avec le lambeau.

6.5.5 COMMENTAIRES

Les auteurs préfèrent lever le lambeau avec le nerf cutané postérieur de la cuisse pour en faire un lambeau sensible et non pour améliorer la fiabilité vasculaire. Pour le prouver, les auteurs ont levé à plusieurs occasions le lambeau sans inclure le nerf. La richesse du réseau vasculaire sous dermique alimenté par les perforantes profondes explique la viabilité du lambeau dans ces conditions.

6.5.6 AVANTAGES

- par rapport au lambeau du muscle tenseur du fascia lata, la quantité de muscle apportée est ici plus importante.
- la dissection est plus facile que celle des muscles vaste latéral, biceps fémoral et droit fémoral. De plus, elle ne sacrifie pas de muscle fonctionnel.
- la richesse vasculaire de la face postérieure de la cuisse offre une importante sécurité vasculaire au lambeau.
- la réinsertion des fibres musculaires avancée permet de conserver la fonction du muscle grand fessier.
- le muscle grand fessier reste mobilisable pour couvrir des pertes de substance sacrée, trochantérienne et ischiatique.

6.6 LAMBEAU FASCIO-CUTANE EN PENINSULE AXE SUR LE NCPC

6.6.1 DEFINITION

La faisabilité d'un lambeau axé sur le nerf cutané postérieur de la cuisse a été rapportée par deux auteurs.

Ainsi, Nakajima (25), à la suite de ses travaux sur la vascularisation cutanée par les artères des nerfs, représente en 1998, sans le décrire, un lambeau neuro-adipo-fascial axé sur le NCPC (fig. 42, p. 74).

Taylor (40), en 1994 et à la suite des travaux de Masquelet (22), établit une cartographie des principaux lambeaux neuro-cutanés au niveau du corps. A la face postérieure de la cuisse est dessiné un lambeau axé sur le NCPC dans sa forme à pédicule proximal et distal (fig. 43, p. 74).

6.6.2 COMMENTAIRES

Dans les deux cas, la représentation du lambeau résulte de l'application du concept de lambeau neurocutané à un nerf sensitif. Les auteurs ne font référence à aucune étude anatomique vasculaire propre à chaque artère neurocutanée. Cette dernière est pourtant indispensable pour

- confirmer la faisabilité d'un lambeau à pédicule proximal et distal
- décrire les caractéristiques du lambeau (rayon de couverture, centre de rotation).
- décrire la technique chirurgicale de prélèvement.

Par ailleurs, la revue de la littérature ne rapporte pas d'utilisation d'un tel lambeau.

| TYPE DE LAMBEAU | Pédicule | Auteur | année | vascularisation | mobilisation |
|-----------------|---------------|----------|-------|------------------------------------|---------------|
| FASCIOCUTANE | DISTAL | Maruyama | 1988 | A. du NCPC | transposition |
| | PROXIMAL | Rubin | 1994 | A. du NCPC | V-Y |
| | LIBRE | Song | 1979 | 3 ^e perforante de l'AFP | |
| MUSCULOCUTANE | grand fessier | Hurwitz | 1981 | AGI A. du NCPC | transposition |
| | | Ramirez | 1987 | AGI Perforantes de l'AFP | avancement |

Tableau 3

Légende :

AFP : artère fémorale profonde

AGI : artère glutéale inférieure

Fig. 28, 29. Travail de dissection sur le lambeau fascio-cutané de la face postérieure de la cuisse à pédicule distal. (tiré de Lambert, 6)

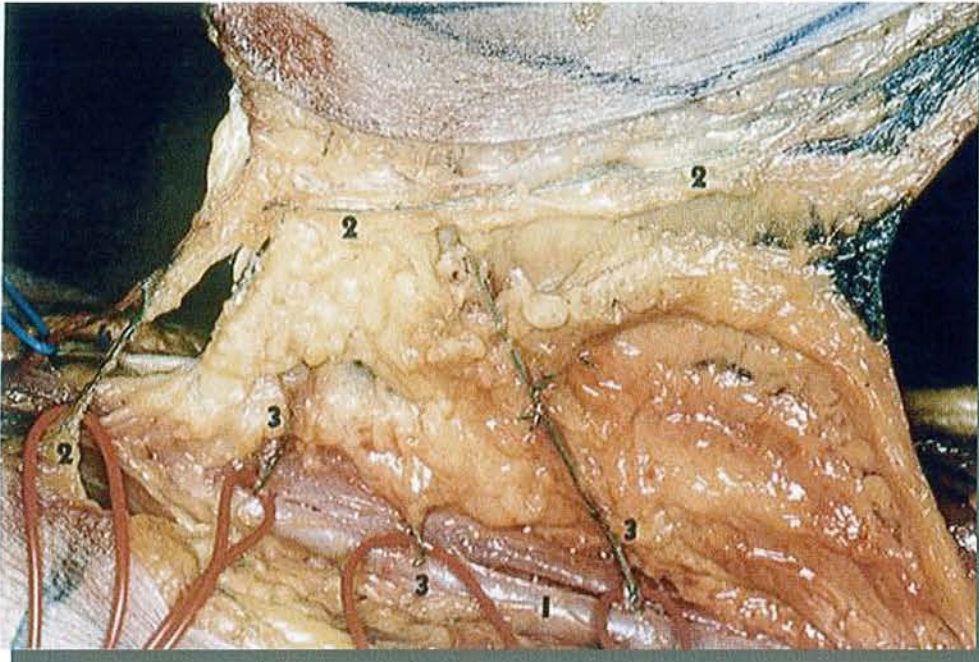


Fig. 28. Les perforantes septo-cutanées. Vue cadavérique après injection de latex coloré.
 1 – a. poplitée
 2 – réseau axial
 3 – perforantes septo-cutanées issues de l'a. poplitée
 4 – v. saphène communicante

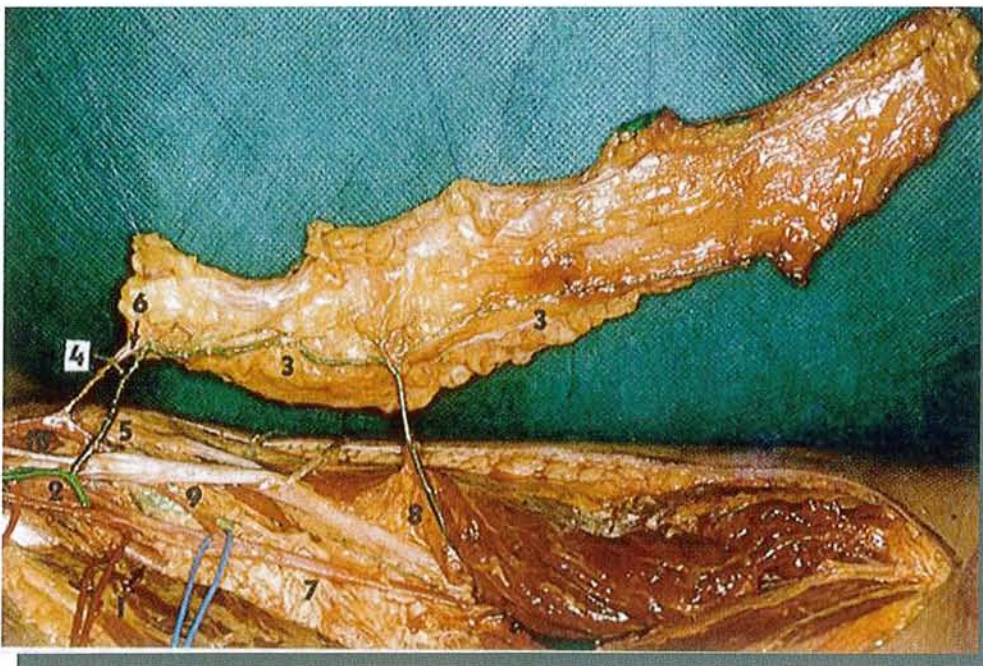


Fig. 29. Vascularisation distale.
 1 – a. poplitée
 2 – a. jumelle musculaire
 3 – réseau artériel axial ascendant
 4 – a. jumelle superficielle médiane
 5 – tronc commun
 6 – v. saphène communicante
 7 – v. poplitée
 8 – a. perforante
 9 – n. sciatique
 10 – v. saphène externe

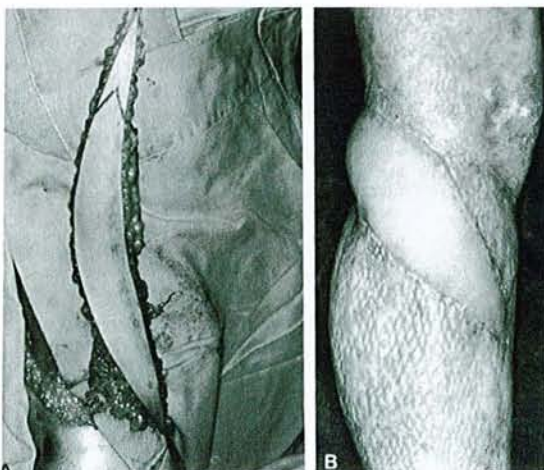


Fig. 30. Lambeau fascio-cutané de la face postérieure de la cuisse à pédicule distal de Maruyama pour couvrir une perte de substance antéro-médiale de la jambe (tiré de Maruyama, 19).

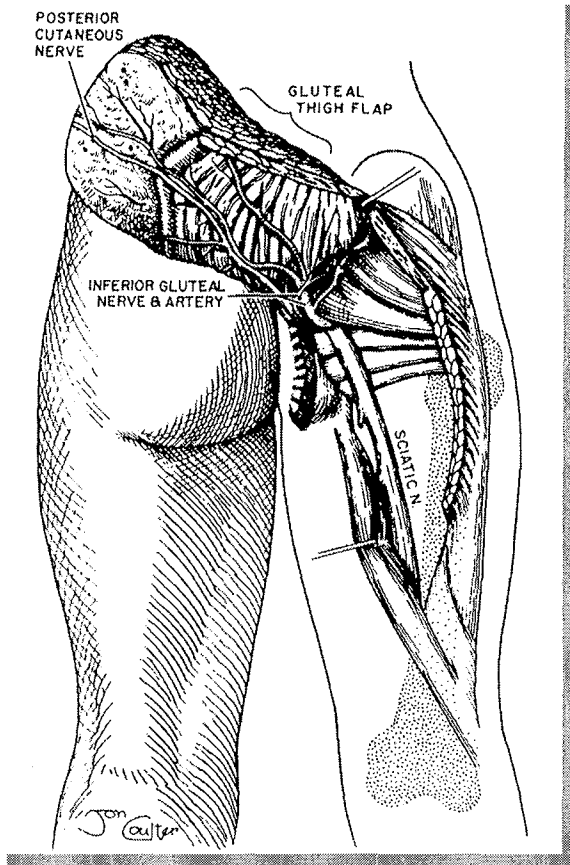


Fig. 31. Le lambeau musculo-cutané de la face postérieure de la cuisse. Anatomie (tiré de Hurwitz, 12). La partie inférieure du muscle grand fessier, l'artère glutéale inférieure et le nerf cutané postérieur de la cuisse sont inclus dans le lambeau

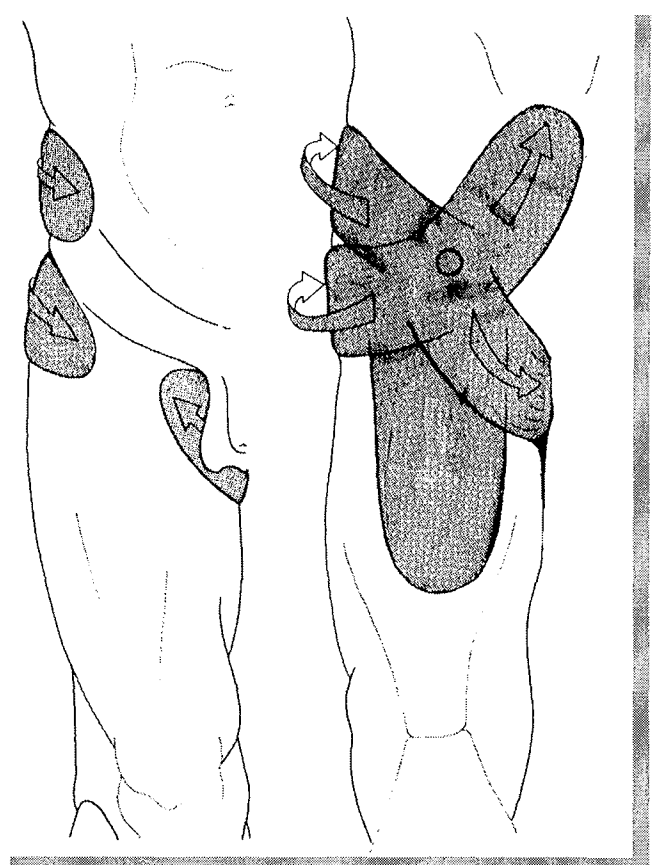


Fig. 32. Aire de couverture du lambeau musculo-cutané de la face postérieure de la cuisse (tiré de Hurwitz, 12). Vue antérieure à gauche du membre inférieur et vue postérieure à droite

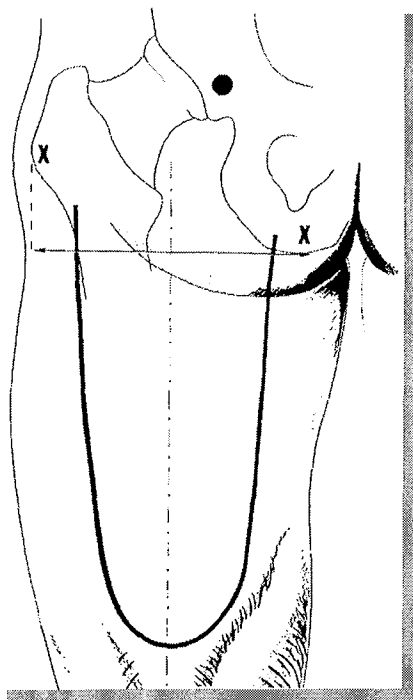


Fig. 33. Dessin du lambeau musculo-cutané de la face postérieure de la cuisse (tiré de Hurwitz, 12). Le point de rotation est situé 5 cm au-dessus de la tubérosité ischiatique. L'axe central est le milieu de la face postérieure de la cuisse.

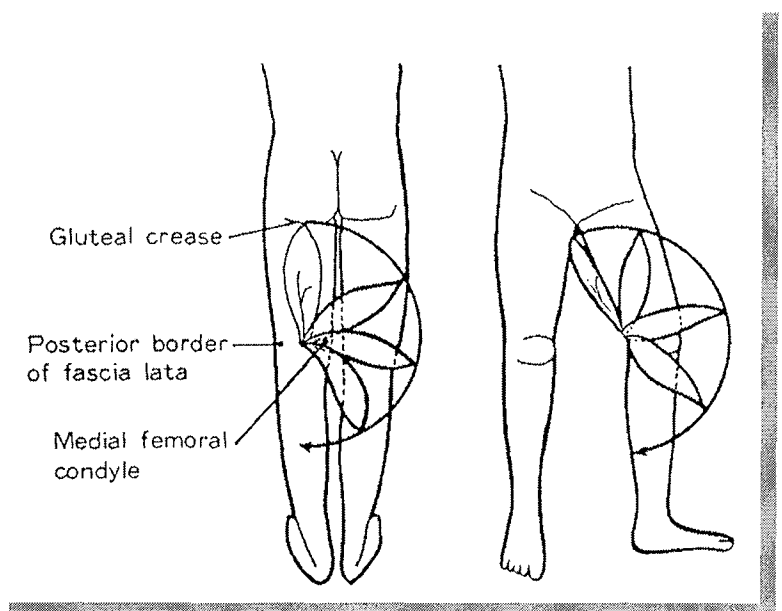


Fig. 34. Aire de couverture du lambeau fascio-cutané de la face postérieure de la cuisse (tiré de Maruyama, 19).

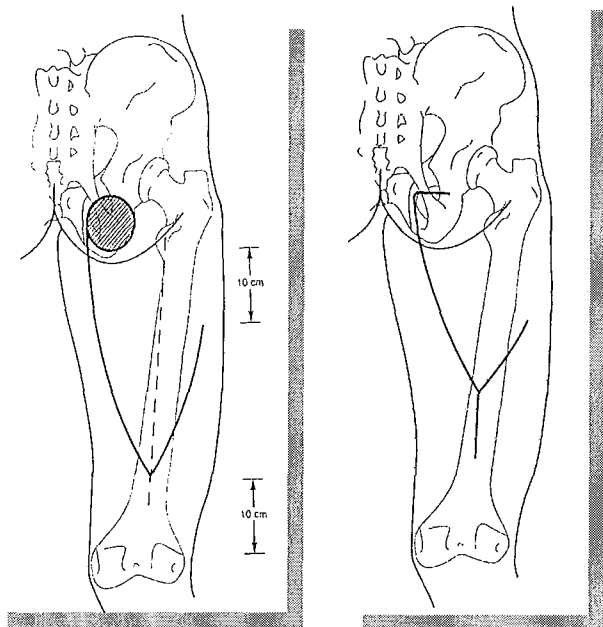


Fig. 35. Lambeau fascio-cutané de la face postérieure de la cuisse à pédicule latéro-proximal pour couvrir une perte de substance ischiatique (tiré de Rubin, 33).

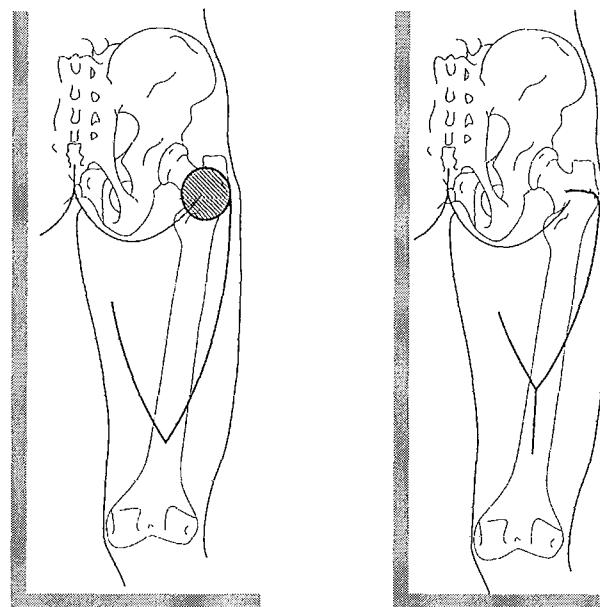


Fig. 36. Lambeau fascio-cutané de la face postérieure de la cuisse à pédicule médio-proximal pour couvrir une perte de substance trochantérienne (tiré de Rubin, 33).

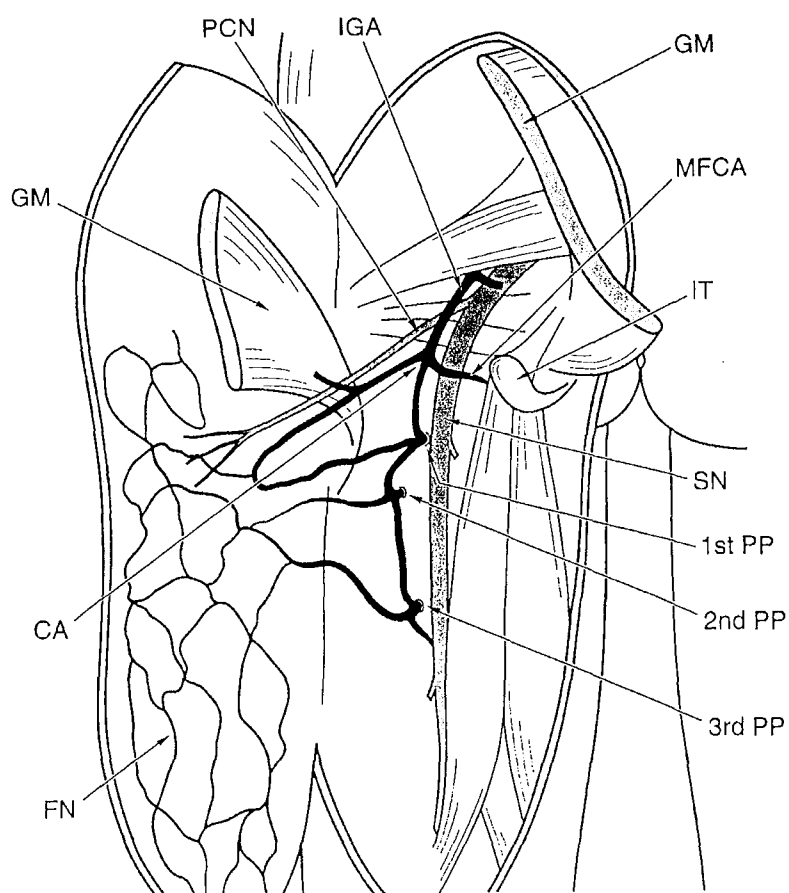


Fig. 37. Dessin schématique montrant l'unité fascio-cutanée disséquée de dedans en dehors au niveau de la partie distale de la fesse et de la partie proximale de la cuisse. Remarquer que l'artère du NCPC n'est pas représentée de façon isolée et qu'elle laisse place à un réseau vasculaire fascio-cutané à la face postérieure de la cuisse (tiré de Rubin, 33).

Le cercle anastomotique est constitué par l'IGA, la MFCA et la première perforante profonde.

- CA cercle anastomotique
- IGA a. glutéale inférieure
- GM muscle grand fessier
- PCN nerf cutané postérieur de la cuisse
- MFCA a. circonflexe médiale fémorale
- IT tubérosité ischiatique
- SN nerf sciatique
- 1st PP première perforante profonde
- 2nd PP seconde perforante profonde
- 3rd PP troisième perforante profonde
- FN réseau vasculaire fascio-cutané

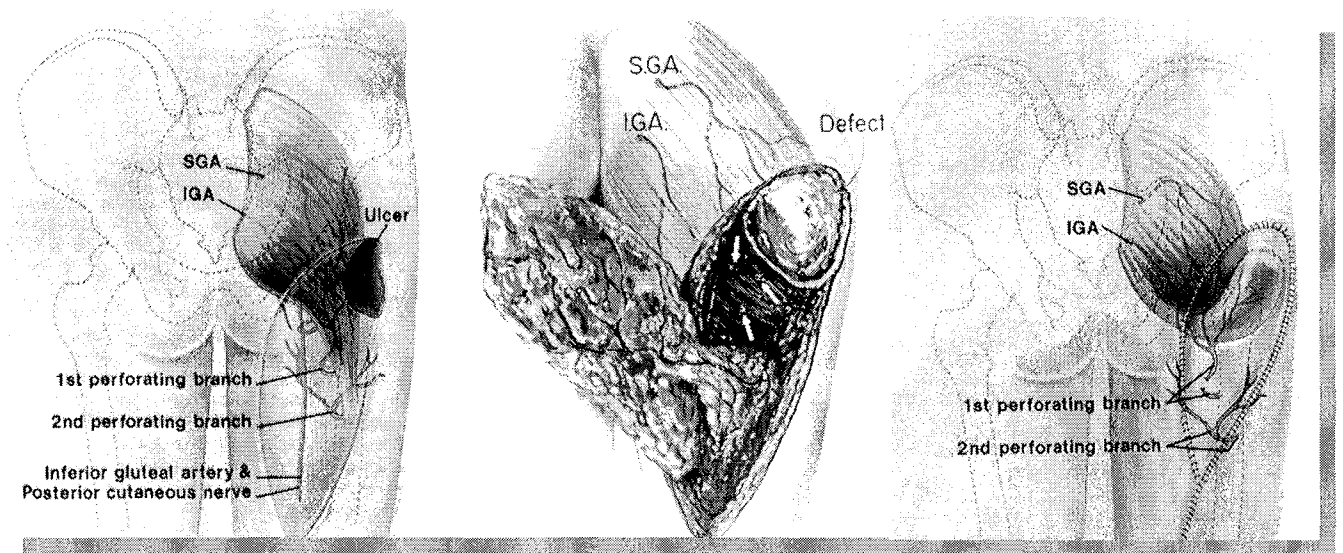


Fig. 38. Lambeau musculo-cutané d'avancement de grand fessier (tiré de Ramirez, 30). Noter la riche vascularisation de la région et la représentation du nerf cutané postérieur de la cuisse qui est accompagné par l'artère glutéale inférieure. L'artère du NCPC n'est pas identifiée comme une branche de cette dernière. (SGA : a. glutéale supérieure, IGA : a. glutéale inférieure)

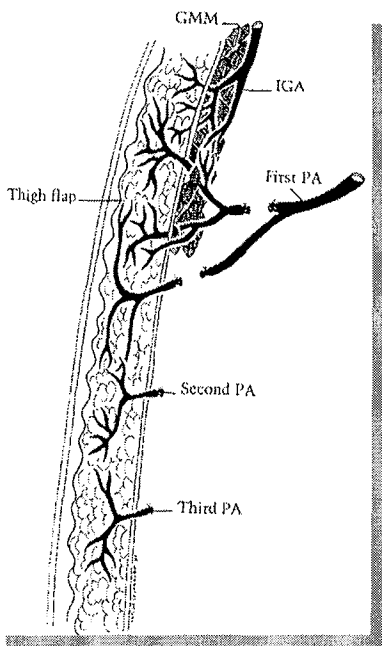


Fig. 39. Schéma expliquant la possibilité de lever le lambeau musculo-cutané d'avancement de grand fessier après section de la branche musculo-cutanée de la première perforante (tiré de Ramirez, 30).

7 VASCULARISATION DU NCPC : ETUDE ANATOMIQUE

7.1 INTRODUCTION

Il est remarquable que la vascularisation du NCPC n'ait fait l'objet d'aucune description anatomique. Ni l'essor éphémère des greffes nerveuses vascularisées, ni l'apparition du concept de lambeau neurocutané n'ont été à l'origine de la description des collatérales de l'artère du NCPC. La description de Salmon est unique mais reste imprécise, notamment vis-à-vis des collatérales de l'artère.

Sa connaissance précise est toutefois indispensable à la description du lambeau neurocutané de la face postérieure de la cuisse avant son application chez le malade. C'est ce que nous proposons de faire par une étude anatomique.

7.2 MATERIEL ET METHODE

Nous avons réalisé vingt dissections de cuisses de cadavres frais après injection de 150 ml de latex coloré dans l'artère iliaque commune. L'artère qui accompagne le NCPC a été disséquée depuis la fesse jusqu'au creux poplité, ses collatérales identifiées ainsi que ces rapports avec le fascia. (photos 1 à 5).

Quatre techniques de dissection ont été utilisées :

- levée d'un lambeau cutané à charnière latérale (photo 3)
- incision cutanée médiane et levée de deux lambeaux cutanés à charnière médiale et latérale (photos 4, 7)
- levée d'un lambeau neurocutané sur cadavre à pédicule proximal et distal (photos 8 à 13)
- dissection sous loupe grossissante (X4,2) afin de visualiser les branches cutanées de l'artère du NCPC (photo 2).

7.3 ANATOMIE DE L'ARTERE DU NCPC

L'artère a toujours été retrouvée dans nos dissections. En aucun cas, elle n'a traversé le fascia. Son calibre est variable mais plutôt petit (0,5 à 1,5 mm de diamètre).

Dans cinq dissections (25%), l'artère était remplacée par un réseau vasculaire péri-nerveux dans sa partie proximale, jusqu'à l'abouchement de la première artère de relais. Ceci avait déjà été décrit par Calil (2).

7.3.1 ORIGINE

La dissection proximale de l'artère du NCPC est remontée sous le muscle grand fessier jusque sous le bord inférieur du muscle piriforme (muscle pyramidal du bassin) afin d'identifier l'artère

glutéale inférieure.

L'artère du NCPC est issue de l'artère glutéale inférieure dans toutes nos dissections (100%).
Son origine se situe en amont de la branche artérielle pour le nerf sciatique.

7.3.2 ARTERES DE RELAIS

Après exposition de l'artère du NCPC, les artères de relais ont fait l'objet d'une dissection jusqu'à leur origine afin de les identifier (cf. chapitre description anatomique des vaisseaux vascularisant la face postérieure de la cuisse).

Plutôt que de mesurer les distances des artères de relais par rapport à des repères comme les plis sous fessier et poplité, nous avons préféré diviser la face postérieure de la cuisse en trois tiers (tiers proximal, moyen et distal), étendus du pli sous fessier au pli poplité, chaque tiers mesurant ainsi entre 10 et 14 cm.

7.3.2.1 TIERS PROXIMAL

On retrouve des branches issues des perforantes de l'artère fémorale profonde.

Les perforantes alimentant l'artère du NCPC sont disséquées jusqu'à l'artère fémorale profonde. Ensuite, toutes les perforantes sont identifiées à partir de l'artère fémorale profonde afin de bien distinguer 1^{ère}, 2^e, 3^e, voire 4^e perforante (photo. 1, 2, 5, 7).

Dans tous les cas, on retrouve au moins une branche issue des perforantes.

Dans 15 cas sur 20 (75%), la branche de la première perforante est seule. Son calibre est important, égal à celui de l'artère du NCPC. Salmon (34) rapportait déjà la présence de cette artère.

Dans 3 cas (15%), la branche de la première perforante s'associe à une branche de la deuxième perforante. L'artère du NCPC constitue alors un relais entre les deux perforantes (photo 5).

Dans 2 cas sur 20 (10%), on retrouve les trois premières perforantes (photo 7).

7.3.2.2 TIERS MOYEN

On ne retrouve pas d'artère de relais de gros calibre.

On retrouve parfois (4 cas, 20%) des perforantes grêles issues des branches musculaires pour les muscles biceps fémoral et semi-tendineux. Leur calibre est petit, inférieur à celui de l'artère du NCPC. Quand elles sont présentes, elles sont au nombre de 1 à 4, étagées en barreau d'échelle et à disposition orthogonale par rapport à l'artère du NCPC.

7.3.2.3 TIERS DISTAL

On retrouve à nouveau des branches de gros calibre.

Elles sont toutes localisées dans l'espace cellulo-graisseux compris entre les terminaisons des muscles ischio-jambiers.

7.3.2.3.1 L'ARTERE CUTANEE ASCENDANTE DE L'ARTERE POPLITEE

C'est l'artère de relais la plus fréquemment retrouvée dans nos dissections (16 cas sur 20, 80%). Elle est seule artère de relais au niveau du tiers inférieur de la cuisse (7 cas) ou associée à une branche de l'artère surale médiale (4 cas), à une branche de l'artère surale latérale (1 cas) ou à une branche de la 4^{ème} perforante (3 cas)

Elle est issue de l'artère poplitée et naît au-dessus du pli poplité dans tous les cas.

Son trajet initial est orthogonal par rapport à l'artère poplitée, puis elle suit un trajet descendant (photos 1, 3, 6, 7) ou ascendant (photo 5) pour rejoindre l'artère du NCPC, toujours en dessous de la limite tiers moyen-tiers inférieur de la cuisse (cette limite varie entre 10 et 14 cm au-dessus du pli poplité).

Sa longueur dépend de son obliquité pour rejoindre l'artère du NCPC avec un minimum à 5 cm et un maximum à 10 cm.

Son calibre est important : 2 à 4 mm de diamètre (photo 6).

7.3.2.3.2 L'ARTERE SURALE MEDIALE

Elle est retrouvée dans 4 dissections (20%) et est alors isolée, l'artère cutanée ascendante de l'artère poplitée étant absente.

Elle est facilement identifiée par sa branche musculaire destinée au muscle gastrocnémien homolatéral.

Elle naît de l'artère poplitée et son calibre est compris entre 1 et 3 mm de diamètre. Son trajet est oblique vers le bas et en dedans. La branche de l'artère surale médiale pour l'artère du NCPC naît avant la perforation du muscle gastrocnémien dans tous les cas.

7.3.2.3.3 ASSOCIATION ARTERE CUTANEE ASCENDANTE ET ARTERE SURALE MEDIALE

Dans 4 cas (20%), l'artère cutanée ascendante de l'artère poplitée est associée à une branche de l'artère surale médiale. L'origine de l'artère cutanée ascendante est en amont de l'origine de l'artère surale dans les 4 cas.

7.3.2.3.4 ASSOCIATION ARTERE CUTANEE ASCENDANTE ET ARTERE SURALE LATERALE

Cette association est retrouvée dans 1 cas (photo 1). L'artère surale latérale est facilement identifiée par sa branche musculaire. Sa branche cutanée destinée à l'artère du NCPC naît avant la perforation du muscle. L'origine de l'artère cutanée ascendante de l'artère poplitée est au-dessus de la naissance de l'artère surale latérale.

7.3.2.3.5 ASSOCIATION ARTERE CUTANEE ASCENDANTE ET BRANCHE DE LA QUATRIEME PERFORANTE

Cette association est retrouvée dans 4 cas.

La branche cutanée issue de la quatrième perforante naît alors au-dessus de l'artère cutanée ascendante de l'artère poplitée. Son trajet est initialement quasiment vertical vers le bas avant de rejoindre l'artère du NCPC.

Les résultats sont résumés dans la figure 40 (p. 61).

7.3.3 BRANCHES FASCIOCUTANÉES

Elles sont nombreuses et de petit calibre, étagées en barreaux d'échelle tous les 1 à 2 cm, et ce, sur toute la longueur du NCPC. Elles assurent la vascularisation de la face postérieure de la cuisse médiane (photo 2 et 4).

7.4 ANATOMIE DE LA VEINE DU NCPC

Le réseau veineux de la face postérieure de la cuisse est déjà décrit (voir chapitre 4.4.2) (fig. 20, p. 34).

Une veine a été constamment retrouvée le long du nerf, satellite de ce dernier. Son calibre est faible (< 2 mm).

Dans 4 de nos dissections, on pouvait identifier l'anastomose de Giacomini. Elle se présente sous la forme d'une veine collatérale de la veine du NCPC qui traverse le fascia pour devenir sous cutanée et se dirige vers le triangle fémoral (triangle de Scarpa). Lorsqu'elle est présente, la veine qui accompagne le NCPC est alors de plus gros calibre (2 à 4 mm).

7.5 CONCLUSION

L'artère du NCPC a toujours été retrouvée dans nos dissections.

Elle entretient des rapports avec des axes vasculaires de fort calibre, le plus souvent directement ou par l'intermédiaire d'une branche collatérale de ces derniers.

Ainsi, elle est toujours issue de l'artère glutéale inférieure qui est une branche terminale de l'artère iliaque interne.

Sa terminaison se jette dans l'artère poplitée dans la majorité des cas directement par l'artère cutanée ascendante de l'artère poplitée, parfois par l'intermédiaire d'une artère surale.

Elle reçoit par ailleurs toujours au moins une branche d'une artère perforante de l'artère fémorale profonde.

Notre travail de dissection confirme ainsi le rôle de trait d'union que joue l'artère du NCPC entre les axes principaux impliqués dans la vascularisation de la face postérieure de la cuisse (4, 34).

La revue de la littérature ne retrouve qu'une seule description de l'artère du NCPC, c'est celle de Salmon (34). Il décrit son origine (l'artère glutéale inférieure), sa terminaison (l'artère cutanée ascendante de l'artère poplitée) et une artère de relais (la première perforante de l'artère fémorale profonde). Il décrit ainsi la configuration anatomique la plus fréquente, telle que nous l'avons constatée.

L'artère cutanée ascendante de l'artère poplitée et l'artère surale médiale sont les seules artères anastomotiques entre l'artère du NCPC et l'artère poplitée retrouvées dans la littérature (cf. chapitre 4.2 et figure 7). Elles ne sont jamais associées. Nous les avons retrouvées dans notre travail. Elles sont toutefois toutes les deux associées dans 20% de nos dissections. L'artère cutanée ascendante de l'artère poplitée est associée dans 15% des cas à une branche de la quatrième perforante de l'artère fémorale profonde. Nous rapportons un cas où l'artère surale latérale et l'artère cutanée ascendante de l'artère poplitée sont toutes deux anastomosées avec l'artère du NCPC. Ces associations n'ont pas été décrites à notre connaissance.

De même, les rapports des deuxième et troisième artères perforantes de l'artère fémorale profonde avec l'artère du NCPC ne semblent pas avoir été décrits.

Quoiqu'il en soit, ces variations anatomiques constatées sont statistiquement mineures et il est fort probable qu'il en existe d'autres.

Dans tous les cas, notre travail de dissection affirme la présence au niveau du tiers proximal et distal de la cuisse d'au moins une artère issue d'un gros tronc alimentant l'artère du NCPC.

Ce constat permet d'affirmer la faisabilité d'un lambeau à pédicule proximal et à pédicule distal aux dépens de l'artère du NCPC.

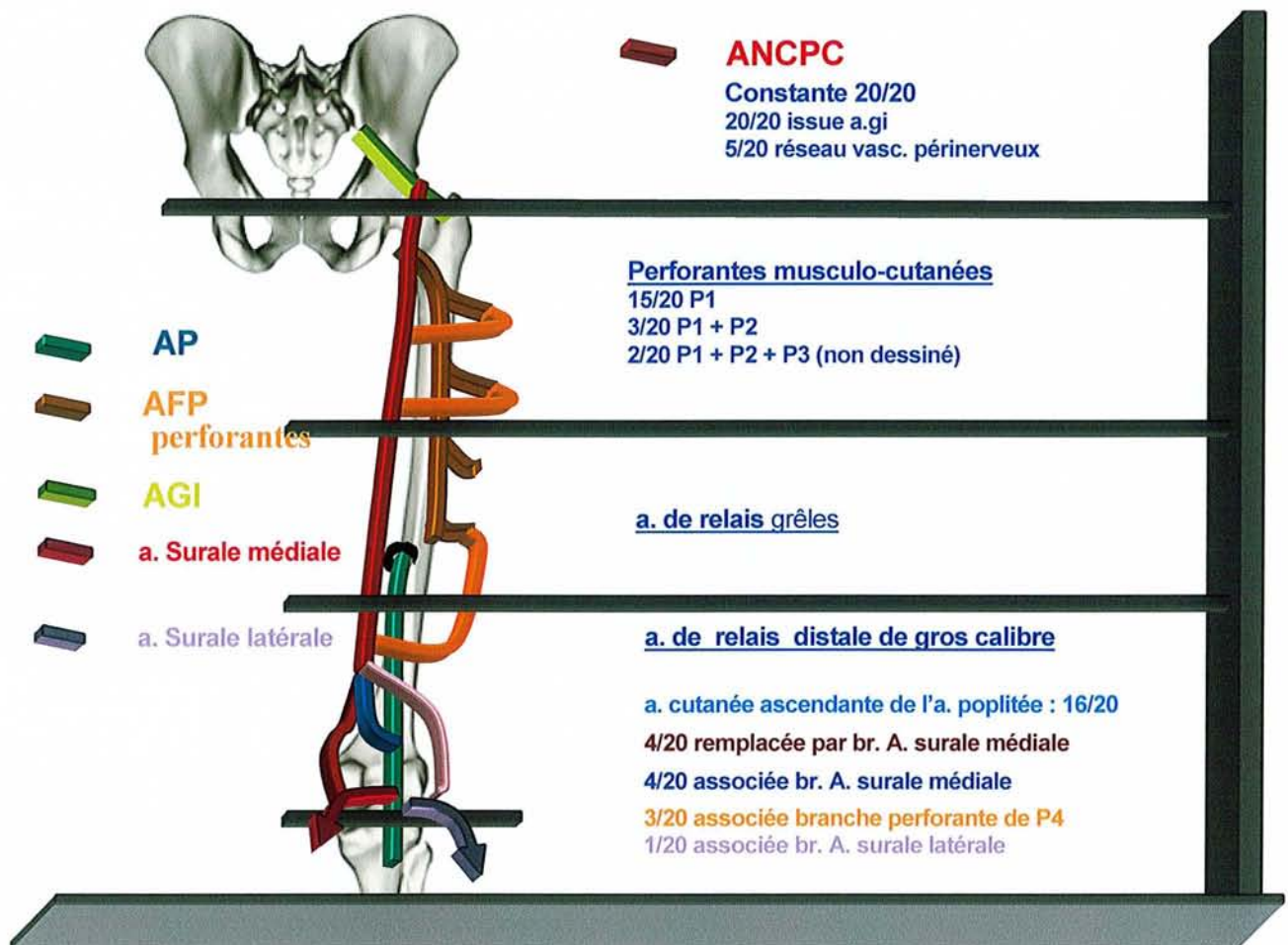


Fig. 40. Dessin représentant les résultats des 20 dissections concernant l'artère du nerf cutané postérieur de la cuisse (AP : a. poplitée, AFP : a. fémorale profonde, AGI : a. glutéale inférieure, ANCP : a. du nerf cutané postérieur de la cuisse).

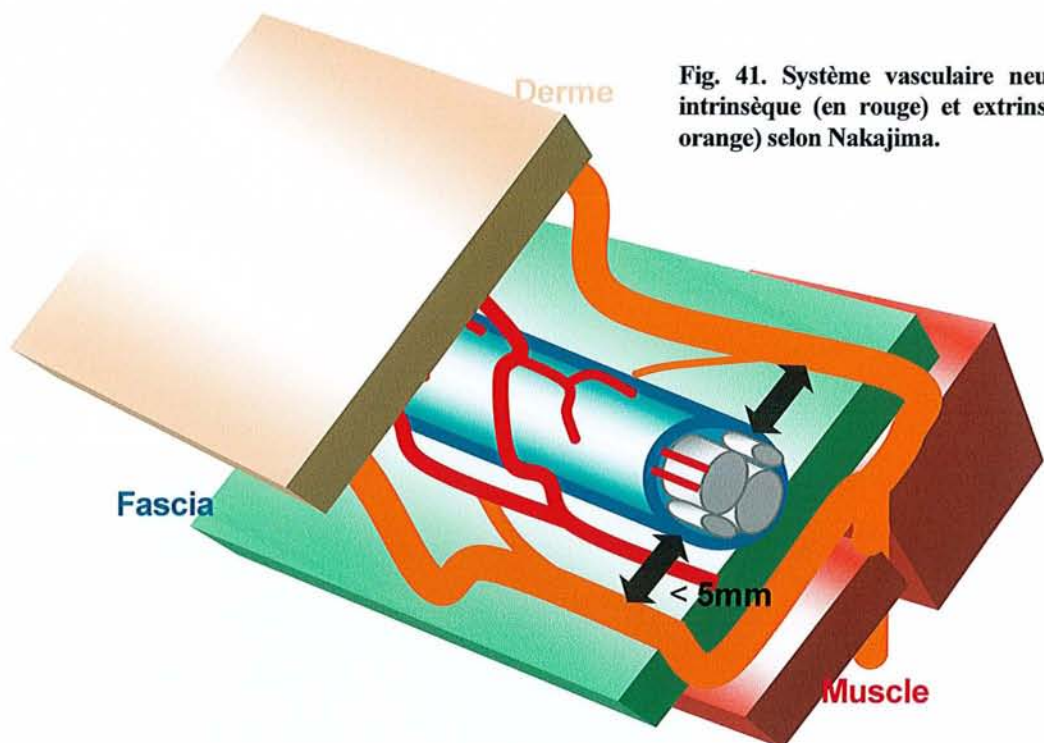


Fig. 41. Système vasculaire neurocutané intrinsèque (en rouge) et extrinsèque (en orange) selon Nakajima.

8 LAMBEAU NEUROCUTANE DE LA FACE POSTERIEURE DE LA CUISSE

La faisabilité du lambeau neurocutané de la face postérieure de la cuisse a été évoquée par plusieurs auteurs (Taylor (40), Nakajima (25)). Toutefois, elle ne s'appuie sur aucune description anatomique et résulte de l'application du concept de lambeau neurocutané à un nerf sensitif.

Notre travail de dissection anatomique rapporte la présence constante aux deux extrémités de l'artère du NCPC d'artères issues de gros troncs artériels (artère iliaque interne, artère fémorale profonde et artère poplitée). Outre le fait d'affirmer (ou de confirmer) la faisabilité d'un lambeau neurocutané à pédicule distal et proximal, notre travail de dissection permet de préciser les modalités de dissection ainsi que les caractéristiques du lambeau neurocutané de la face postérieure de la cuisse.

8.1 CONCEPTS, DEFINITIONS, ET BASES THEORIQUES

8.1.1 CONCEPT DE LAMBEAU NEUROCUTANE

8.1.1.1 INTRODUCTION

En 1892, dans leur livre *Etude anatomique sur les vaisseaux sanguins des nerfs*, Quenu et Lejars (28) démontrent que le long de tous les nerfs cutanés existe une artère à destinée cutanée. C'est toutefois à Salmon que revient le terme d'artère neurocutanée (34). Ce dernier distinguait déjà les artères périnerveuses des artères paranerveuses, plus volumineuses et à distance variable du nerf. Chaque perforante nerveuse qui se rend à la peau est accompagnée ainsi d'un fin réseau vasculaire qui alimente la peau autour de lui.

Près d'un demi-siècle plus tard, l'étude anatomique réalisée par Masquelet, Wolff et Romaña au niveau de la jambe (21), a confirmé le rôle des nerfs dans la vascularisation cutanée. Leur étude qui a porté sur les nerfs saphène, péronier superficiel et sural a ainsi posé les bases générales du concept nouveau de lambeau neurocutané.

On appelle ainsi lambeau neurocutané, un lambeau de structure cutanée ou fascio-cutanée, à réseau artério-veineux axial accompagnant un nerf sensitif superficiel. Ils sont différents des lambeaux cutanés ou fascio-cutanés dits sensibles ou resensibilisables. En effet, ces derniers sont des lambeaux à pédicule vasculaire, au sein de la palette cutanée desquels se trouve un ou deux nerfs de passage assurant la sensibilité de ce territoire cutané.

8.1.1.2 PRINCIPES DE BASE DU LAMBEAU NEUROCUTANE

Ils ont été énoncés par Masquelet, Wolff et Romaña (22) :

- le dessin de la palette cutanée peut-être réalisé partout sur le trajet du nerf,

- le lambeau inclut dans sa dissection le fascia profond,
- le pédicule est composé de tissu sous-cutané et du fascia incluant ainsi nerf, artère et veines superficielles même si elles ne sont pas visibles,
- en théorie, il est possible de lever le lambeau aussi bien à pédicule proximal qu'à pédicule distal, en raison des anastomoses vasculaires au niveau des deux extrémités avec les vaisseaux profonds.

8.1.2 CONCEPT DE LAMBEAUX FASCIOCUTANES PEDICULES VENO-ADIPO-FASCIAL, NEURO-ADIPO-FASCIAL

En 1998, Nakajima a étudié l'anatomie des artères accompagnant les veines et les nerfs cutanés des membres (25). S'il est bien connu que les artères des nerfs ont des perforantes neurocutanées et contribuent ainsi à la vascularisation cutanée, il s'avère à la suite de ces travaux que les artères des veines cutanées émettent des perforantes veinocutanées pour la peau. A partir de ces constatations, l'auteur définit les concepts de lambeau venoadipofascial et neuroadipofascial.

Son travail à partir de dix dissections de membres lui permet d'établir une cartographie des différents lambeaux chez l'homme. Le lambeau neurocutané aux dépens du nerf cutané postérieur de la cuisse est représenté dans sa forme à pédicule proximal (fig. 42, p. 74).

8.1.3 CONCEPT DE SYSTEME NEUROVASCULAIRE NEURO CUTANE (NAKAJIMA)

8.1.3.1 INTRODUCTION

Plusieurs classifications concernant la vascularisation des nerfs ont déjà été proposées. Toutefois, elles ne se préoccupaient que de l'anatomie descriptive des vaisseaux et de leur rapport anatomique et ne s'intéressaient qu'aux nerfs profonds.

Nakajima (23, 24) s'est intéressé tout particulièrement aux nerfs cutanés et à leur vascularisation au cours de leur trajet dans les fascia ainsi qu'aux branches artérielles à destinée cutanée. Il distingue le système vasculaire neurocutané intrinsèque et extrinsèque (fig. 41, p. 61).

8.1.3.2 SYSTEME VASCULAIRE NEURO CUTANE INTRINSEQUE

Il est défini par l'ensemble des artères qui courent le long des nerfs sensitifs cutanés superficiels et qui répondent aux critères suivants :

- les artères nourrissant les nerfs cutanés superficiels sont essentiellement dans la couche adipofasciale profonde
- les artères sont attachées à l'épinèvre
- les artères sur l'épinèvre existent sur tous les nerfs et sur toute leur longueur
- ces artères envoient des branches pour le nerf et pour la peau
- les branches pour le nerf forment un plexus vasculaire intime avec le nerf à la surface et à l'intérieur de l'épinèvre
- les branches cutanées sont à intervalle de deux à cinq centimètres et de très petit calibre.

Il assure ainsi surtout la vascularisation du nerf et accessoirement celle de la peau (fig. 41, p. 61).

8.1.3.3 SYSTEME VASCULAIRE NEURO CUTANE EXTRINSEQUE

Il est défini par l'ensemble des artères qui courent le long des nerfs sensitifs cutanés superficiels et qui répondent aux critères suivants :

- les artères sont à moins de cinq millimètres du nerf
- elles n'accompagnent pas le nerf sur toute sa longueur
- les artères envoient des branches principalement pour la peau, bien qu'il y ait des communications avec le système vasculaire neurocutané intrinsèque
- les branches cutanées sont à intervalle de un à deux centimètres et sont de diamètre plus important
- le système vasculaire neurocutané extrinsèque est alimenté par des perforantes septocutanées et musculocutanées.

De ce fait, il est accessoire en ce qui concerne la vascularisation du nerf et son rôle principal est la vascularisation cutanée (fig. 41, p. 61).

8.1.3.4 LE NERF CUTANE POSTERIEUR DE LA CUISSE

La définition du système neurovasculaire extrinsèque est à l'origine de la classification des artères accompagnant les nerfs cutanés en sous catégories, selon que la présence du système neurovasculaire extrinsèque est constante le long du nerf ou non. Le nerf cutané fémoral postérieur de la cuisse, au même titre que le nerf sural et le nerf brachial postérieur sont ainsi de sous-type I, puisque le système neurovasculaire extrinsèque est retrouvé tout le long du nerf (fig. 41, p. 61).

Ceci est un gage de fiabilité pour les lambeaux neurocutanés intéressant le nerf fémoral postérieur de la cuisse puisque la vascularisation cutanée est ainsi assurée par :

- un système vasculaire neurocutané intrinsèque, constant, qui émet des branches cutanées de petit calibre espacées
- un système vasculaire neurocutané extrinsèque, constant, qui émet des branches cutanées de plus gros calibre et rapprochées.

En théorie, comme les vaisseaux du système vasculaire neurocutané extrinsèque sont à moins de cinq millimètres du nerf, il suffit de prélever un pédicule de dix millimètres de large. Bien évidemment, plus large sera le pédicule, plus sûr sera le lambeau.

8.1.4 CLASSIFICATION DE BRIEDENBACH ET TERZIS (1983)

A l'image de la classification de Mathes et Nahai, Briedenbach et Terzis (1) distinguent 5 types de vascularisation nerveuse. Cette classification avait pour but de préciser le type de vascularisation des différents nerfs dans le but d'envisager leur éventuel transfert microchirurgical.

Type I : nerfs n'ayant pas de vascularisation dominante démontrable, recevant tout le long de leur trajet de multiples petites branches issues des différentes artères cutanées ascendantes en particulier musculo- et fascio-cutanées ;

Type II : nerfs ayant une artère déterminée courant à leur côté, reliée à eux par un mésonevre dans lequel courent de nombreuses branches étagées en échelle ;

Type III : nerfs ayant deux ou plusieurs vaisseaux principaux courant le long de leur trajet et ayant plusieurs pédicules vasculaires ;

Type IV : nerfs dont une seule partie du trajet est vascularisée par un pédicule dominant issu d'une artère principale accompagnant le nerf sur une partie de sa longueur puis le quittant ;

Type V : nerfs possédant plusieurs pédicules vasculaires segmentaires, chacun d'entre eux étant issu d'artères importantes.

8.1.5 TERRITOIRES NEUROVASCULAIRES DE LA PEAU (TAYLOR)

En 1994, en étudiant les nerfs cutanés, Taylor (40) constate que :

- Tous les nerfs sont économes, à savoir qu'ils prennent toujours le chemin le plus court entre deux points
- Chaque nerf est accompagné par une artère, mais la relation est très variable
- Il peut s'agir d'une longue artère ou d'un plexus entrelacé avec le nerf
- Dans ce dernier cas, les anastomoses entre deux artères adjacentes sont souvent de véritables anastomoses, sans changement de calibre comme au niveau des artères frontières.

Ces constatations lui permettent d'établir une cartographie des principaux lambeaux neuro-cutanés au niveau du corps entier, tels qu'ils ont déjà été utilisés pour certains et qu'ils pourraient l'être pour d'autres (fig. 43, p. 74). On constate que le lambeau neurocutané de la face postérieure de la cuisse est représenté dans sa forme à pédicule proximal et distal.

8.1.6 LE CONCEPT DE ZONES A BASSE PRESSION VEINEUSE (SERVANT)

Il y a quelques années, Servant (2, 35) proposait la notion de zones à basse pression veineuse pour expliquer la souffrance veineuse de certains lambeaux.

Il distingue trois types de zones :

- les unes proximales au niveau de la tête, du thorax et de la racine des membres. Ce sont les zones où les veines superficielles se drainent directement dans les réseaux profonds.
- Les autres distales, au niveau desquelles les réseaux veineux profonds les plus distaux se jettent dans les réseaux veineux superficiels à basse pression qui vont se drainer à leur tour vers les zones à basse pression veineuse proximales des membres. C'est le cas de la petite saphène qui draine le pied vers la région poplitée et de la grande veine saphène qui draine également le pied vers la région inguinale. Ainsi, les régions poplitée et inguinale sont des zones à basse pression veineuse.
- D'autres enfin intermédiaires, situées au niveau du thorax, de l'abdomen et de la racine des

membres, appelées zone à basse pression veineuse secondaire. Le retour veineux d'un territoire cutané s'y fait, non directement sur une zone à BPV proximale, mais par des veines perforantes musculo-cutanées se drainant dans un pédicule musculaire qui rejoint lui une zone à BPV proximale. C'est le cas de la région péri-ombilicale où le retour cutané se fait, via les perforantes musculo-cutanées, vers les veines intra-musculaires du rectus abdominis.

L'auteur en déduit deux principes cliniques qui se vérifient dans la pratique quotidienne.

- quand la base d'un lambeau est proche d'une zone à basse pression veineuse, la probabilité d'inclure dans son pédicule une veine anatomique est augmentée, ce qui va assurer un meilleur retour veineux et donc une meilleure perfusion artérielle.
- A l'opposé, quand c'est l'extrémité d'un lambeau qui est proche de ce type de zone, une grosse veine de drainage peut-être liée lors de la dissection et il existe un risque de souffrance veineuse distale. Ce risque est fonction des régions anatomiques, pratiquement inexistant au niveau de la face car largement compensé par la richesse des réseaux artériels et veineux dermiques, réel au niveau des extrémités des membres.
- Le problème se complique quand le dessin du lambeau est à cheval sur une zone de BPV où convergent deux grosses veines superficielles ou une grosse et une petite veine. Dans le premier cas, le retour se fera à contre-courant par l'une des deux veines contre les valvules. Dans le deuxième cas, il sera non seulement inversé mais forcé dans la petite veine, avec risque majeur de souffrance veineuse.

Le lambeau neurocutané de la face postérieure de la cuisse, qu'il soit à pédicule proximal ou distal se draine ainsi dans une zone à basse pression veineuse (creux poplité et région inguinale).

L'embryologie explique ainsi les connexions entre la veine du NCPC et la petite veine saphène en distal, et la grande veine saphène en proximal par l'intermédiaire de l'anastomose de Giacomini.

8.2 DESCRIPTION DU LAMBEAU NEUROCUTANE DE LA FACE POSTERIEURE DE LA CUISSE A PEDICULE PROXIMAL

Le lambeau neurocutané de la face postérieure de la cuisse n'a fait l'objet jusqu'à maintenant d'aucune description anatomique. Le lambeau décrit par Maruyama (19) est vascularisé par l'artère du NCPC mais il est à pédicule distal, fascio-cutané et en péninsule. Le lambeau décrit par Hurwitz (12) est vascularisé par l'artère glutéale inférieure et l'artère du NCPC mais il est musculo-cutané. Si la faisabilité du lambeau développé au dépens de l'artère du NCPC a été rapportée par Taylor (40) (fig. 43, p. 74) et Nakajima (25) (fig. 42, p. 74), elle résulte de l'application du concept de lambeau neurocutané propre à chaque auteur à un nerf sensitif cutané parmi d'autre, sans étude anatomique spécifique.

La description est argumentée à partir d'une levée du lambeau sur cadavre injecté et par un cas clinique.

8.2.1 BASES ANATOMIQUES

8.2.1.1 VASCULARISATION ARTERIELLE

Le pédicule se trouve à la face postérieure de la cuisse, sur la ligne médiane, entre le pli sous fessier et le creux poplité.

Le lambeau est vascularisé par l'artère du nerf cutané postérieur de la cuisse que nous avons trouvée constamment au cours de nos dissections est qui est une branche de l'artère glutéale inférieure (fig.40, p. 61). L'expérience de Ramirez (29, 30) indique que la section des branches des artères perforantes n'est pas préjudiciable au lambeau. Ainsi, le pédicule du lambeau peut il être disséqué jusqu'à l'artère glutéale inférieure, sous le muscle grand fessier.

8.2.1.2 RETOUR VEINEUX

Il se fait par la veine satellite du nerf qui est constante. Le drainage se fait dans une zone de basse pression veineuse. La présence de la veine de Giacomini est inconstante dans nos dissections.

8.2.1.3 LAMBEAU SENSIBLE

La conservation du nerf cutané postérieur de la cuisse dans sa forme à pédicule proximal en fait un lambeau sensible.

8.2.1.4 DESSIN DE LA PALETTE

Le dessin de la palette peut descendre jusqu'au pli poplité. En configuration auto-fermante, la largeur de la palette cutanée peut atteindre 6-8 cm. La largeur du lambeau peut atteindre, toujours en configuration auto fermante, 13 cm de large à mi-cuisse. La hauteur du lambeau peut atteindre toute la longueur de la cuisse.

8.2.1.5 PEDICULE

Théoriquement, la largeur du pédicule peut être réduite comme on l'a vu à 1 cm (25). Bien évidemment, on conservera une marge de sécurité plus importante.

Ses limites correspondent en dehors et en dedans aux bords latéraux des muscles ischio-jambiers, en haut au sillon fessier, en bas au pli poplité.

La face profonde est constituée du fascia de cuisse et du septum intermusculaire en position médiane. Tous deux doivent être prélevés afin de préserver respectivement le réseau axial et les perforantes.

8.2.1.6 INSTALLATION

Plusieurs installations sont possibles :

- Décubitus dorsal de préférence
- Décubitus ventral
- Décubitus latéral controlatéral
- Décubitus dorsal en position gynécologique.

La présence d'un garrot pneumatique gêne le prélèvement du lambeau.

8.2.2 DISSECTION SUR CADAVRE

Nous avons levé un lambeau à pédicule proximal sur un cadavre injecté (injection de latex au niveau de l'artère iliaque interne).

8.2.2.1 DESSIN DU LAMBEAU

La ligne médiane de la face postérieure de la cuisse, les plis sous fessier et poplité sont marqués au feutre. La palette mesure 12 cm de large sur 10 cm de haut (photo. 16).

8.2.2.2 LEVEE DU LAMBEAU

La ligne médiane cutanée est incisée ainsi que le pourtour de la palette. Deux volets cutanés à charnière externe et interne sont levés au dessus du plan adipeux. L'incision de la palette du lambeau intéresse en une fois, la peau et le tissu adipeux en incluant le fascia. Le pédicule est repéré au niveau de la partie distale du lambeau. Le pédicule emportera le fascia en étant au ras des muscles. Les différentes collatérales ont été sectionnées. La dissection remonte jusqu'au pli sous fessier. Le pédicule vasculonerveux est bien visualisé sur la photo 17.

8.2.2.3 ARC DE ROTATION ET COUVERTURE

Elle s'inscrit dans un cercle ayant pour centre le milieu du pli sous fessier et pour rayon maximal la distance entre le pli sous fessier et le creux poplité. De ce fait, le lambeau peut couvrir les pertes de substance intéressant le sacrum (photo. 18, 19), les organes génitaux externes (photo. 22, 23), le grand trochanter (photo. 20), les épines iliaques (photo. 21).

8.2.3 CAS CLINIQUE

8.2.3.1 HISTOIRE DE LA MALADIE

Monsieur D., 60 ans, présente une perte de substance cutanée exposant tout le testicule gauche

suite à une gangrène de Fournier (photo. 25). Un diabète non insulino-dépendant est découvert au cours de son hospitalisation. Plusieurs alternatives thérapeutiques sont proposées au patient :

- cicatrisation dirigée
- greffe de peau
- orchidectomie et fermeture directe cutanée
- transposition testiculaire pour permettre une fermeture directe cutanée
- mise en place d'un lambeau. Plusieurs lambeaux sont possibles et sont reconnus dans cette indication :
 - Lambeau de gracilis
 - Lambeau de muscle droit abdominal
 - Lambeau libre antébrachial

En accord avec le patient nous optons pour la mise en place d'un lambeau neurocutané de la face postérieure de la cuisse.

8.2.3.2 MISE EN PLACE DU LAMBEAU

La palette mesure 4 cm de large sur 10 cm de haut. Son extrémité inférieure est à 8 cm du pli poplité. La dissection prélève, par sécurité, un pédicule large de 3 cm (photo. 29). Les collatérales sont ligaturées (photo. 27, 28). La longueur du pédicule est sous-estimée, la palette cutanée n'étant pas assez distale et ne permet pas une couverture complète de la perte de substance (photo. 30). La partie haute de la perte de substance est suturée sous tension.

8.2.3.3 SUITES OPERATOIRES

8.2.3.3.1 AU NIVEAU DU SITE DONNEUR

La configuration auto fermante autorise des suites simples, le patient décrivant une hypoesthésie médiane au niveau de la face postérieure de la cuisse.

8.2.3.3.2 AU NIVEAU DU SITE RECEVEUR

Le lambeau n'a jamais exprimé de souffrance. La sensibilité est rapportée par le patient dès la réfection du premier pansement.

La faible surface couverte par ce premier lambeau rend son indication discutable. Néanmoins, sa réalisation simple, sa viabilité et sa faisabilité ont été ainsi démontrées. Il apporte au patient une couverture testiculaire sensible immédiate.

8.2.4 AVANTAGES DU LAMBEAU NEURO CUTANE DE LA FACE POSTERIEURE DE LA CUISSE A PEDICULE PROXIMAL

8.2.4.1 AVANTAGES LIES A LA ZONE DE COUVERTURE

Le lambeau peut couvrir :

- les pertes de substance cutanées fessières,
- les organes génitaux externes, exposés notamment après une gangrène de Fournier par exemple.

8.2.4.2 AVANTAGES LIES A LA CONSERVATION DE LA SENSIBILITE

Il est très intéressant pour la couverture des petites escarres chez les patients ayant conservé une sensibilité au niveau des membres inférieurs, puisque la zone couverte est sensible et permet une prévention des récidi ves. Elle permet aussi une reconstruction vaginale sensible.

8.2.4.3 AVANTAGES LIES AU SITE DONNEUR

Il siège en zone cachée par les vêtements. Le lambeau peut être en configuration auto fermante si la largeur du lambeau n'excède pas 8 cm au niveau poplité. La largeur du lambeau peut atteindre toujours en configuration auto fermante 13 cm de large à mi-cuisse. La hauteur du lambeau, en théorie, peut atteindre toute la longueur de la cuisse.

8.2.5 INCONVENIENTS DU LAMBEAU NEURO CUTANE DE LA FACE POSTERIEURE DE LA CUISSE A PEDICULE PROXIMAL

- anesthésie du tiers moyen de toute la cuisse postérieure
- longueur de la cicatrice

8.3 DESCRIPTION DU LAMBEAU NEURO CUTANE DE LA FACE POSTERIEURE DE LA CUISSE A PEDICULE DISTAL

Le lambeau neurocutané de la face postérieure de la cuisse à pédicule distal est proche de lambeau fascio-cutané décrit par Maruyama (19). Les bases vasculaires et la technique opératoire sont semblables, seul le concept est différent.

8.3.1 BASES ANATOMIQUES

8.3.1.1 VASCULARISATION ARTERIELLE

Le pédicule se trouve, à la face postérieure de la cuisse, sur la ligne médiane, entre le pli sous fessier et le creux poplité.

Au niveau du tiers distal de la cuisse, les perforantes sont multiples. Le sacrifice des perforantes les plus proximales permet d'augmenter le rayon de couverture du lambeau. Certains auteurs qui ont l'expérience du lambeau fascio-cutané de Maruyama préconisent un repérage Doppler des perforantes pour faciliter la dissection.

8.3.1.2 RETOUR VEINEUX

Il se fait par la veine satellite du nerf qui est constante. Le drainage se fait dans une zone de basse pression veineuse. La présence de la veine de Giacomini est inconstante dans nos dissections.

8.3.1.3 LAMBEAU INSENSIBLE

8.3.1.4 DESSIN DE LA PALETTE

Le dessin de la palette est axé sur la ligne médiane. Les dimensions peuvent être plus importantes en configuration auto-fermante qu'au niveau du creux poplité en faisant remonter la peau de la cuisse et descendre la peau de la fesse.

La largeur du lambeau peut atteindre toujours en configuration auto fermante 13 cm de large à mi-cuisse. La hauteur du lambeau peut intéresser toute la longueur de la cuisse.

8.3.2 DISSECTION SUR CADAVRE

Nous avons levé un lambeau à pédicule distal sur un cadavre injecté (injection de latex au niveau de l'artère iliaque interne).

8.3.2.1 DESSIN DU LAMBEAU

La ligne médiane de la face postérieure de la cuisse, les plis sous fessier et poplité sont marqués au feutre. La palette mesure 14 cm de largeur sur 10 cm de haut (photo. 6).

8.3.2.2 LEVEE DU LAMBEAU

La ligne médiane cutanée est incisée ainsi que le pourtour de la palette (photo. 7). Deux volets cutanés à charnière externe et interne sont levés au dessus du plan adipeux. L'incision de la palette

du lambeau intéresse en une fois la peau et le tissu adipeux en incluant le fascia. Le pédicule est repéré au niveau de la partie distale du lambeau. Le pédicule emportera le fascia en étant au ras des muscles. L'espace entre les muscles ischio-jambiers est repéré. Une branche cutanée issue de la dernière perforante est repérée (photo. 8, 9, 10). Avant de la sectionner, il convient de s'assurer de la présence d'une artère plus distale (photo. 11). L'artère ascendante de l'artère poplitée est isolée. La section de la branche de la dernière perforante augmente de façon significative le rayon de couverture du lambeau.

En pratique, la dissection est simple si elle ne descend pas en dessous du tiers inférieur de la cuisse. Si il est nécessaire d'augmenter la longueur du pédicule, il convient de s'assurer de la présence d'une artère perforante de bon calibre plus distale que celle qui sera ligaturée.

8.3.2.3 ARC DE ROTATION ET COUVERTURE

Il est variable selon la topographie des artères perforantes distales et se situe au niveau du tiers distal de la cuisse. La dissection cadavérique montre que l'on peut couvrir le tiers moyen de la jambe (photo.12, 13) et toutes les faces du genou (photo. 14). Son aire de couverture est similaire a celle du lambeau de Maruyama (fig. 34, p. 53).

8.3.3 AVANTAGES ET INCONVENIENTS DU LAMBEAU NEUROCUTANE DE LA FACE POSTERIEURE DE LA CUISSE A PEDICULE DISTAL

La dissection du lambeau sur cadavre est simple lorsqu'elle s'arrête a hauteur de la jonction tiers moyen-tiers inférieur de la cuisse. Les artères perforantes distales de gros calibre sont alors incluses dans le lambeau. Les chirurgiens qui ont l'expérience du lambeau fascio-cutané de Maruyama (19) confirment cette simplicité. La dissection précautionneuse du tiers distal permet d'augmenter l'aire de couverture.

8.3.3.1 AVANTAGES LIES A LA ZONE DE COUVERTURE

Le lambeau peut couvrir les pertes de substance cutanées du genou et des deux tiers supérieurs de la jambe.

8.3.3.2 AVANTAGES LIES AU SITE DONNEUR

Il siège en zone cachée par les vêtements. Le lambeau peut être en configuration auto fermante si la largeur du lambeau n'excède pas 12-14 cm.

8.3.3.3 INCONVENIENTS

Nous n'avons aucune expérience opératoire ni du lambeau neurocutané, ni du lambeau fascio-

cutané de Maruyama. Ceux qui ont l'expérience du lambeau fascio-cutané de Maruyama lui reprochent son épaisseur qui peut nécessiter un dégraissage.

8.3.4 INTERET DU LAMBEAU NEURO CUTANE DE LA FACE POSTERIEURE DE LA CUISSE A PEDICULE DISTAL

Le lambeau entre en compétition avec d'autres procédés de reconstruction pour les pertes de substance du genou et des régions sus et sous-jacentes.

Lorsque les téguments de la jambe, site donneur potentiel de lambeaux fascio-cutanés et musculaires ne sont plus mobilisables (délabrement important, moignon d'amputation), l'arsenal thérapeutique comprend au niveau de la cuisse :

- le lambeau fémoral latéro-distal
- les lambeaux musculaires à pédicule distal de sartorius, de vaste médial et de vaste latéral
- cross-leg
- lambeaux libres

Lorsque les téguments jambiers sont mobilisables, l'arsenal thérapeutique s'enrichit :

- des lambeaux musculaires ou musculo-cutanés jumeaux médial et latéral à pédicule proximal
- du lambeau fascio-cutané jambier interne à pédicule proximal
- des lambeaux fascio-cutanés jambiers en îlot vasculaire (saphène interne d'Acland, sural latéral de Walton, péronier proximal) ou neurovasculaire.

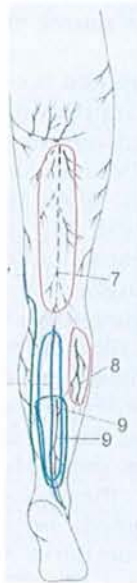

Fig. 42. Possibles lambeaux veno-adipo-fascial, neuro-adipo-fascial et veno-neuro-adipo-fascial fascio-cutanés pédiculés selon Nakajima.
Le lambeau neuro-adipo-fascial à partir du nerf cutané postérieur de la cuisse est représenté en 7.

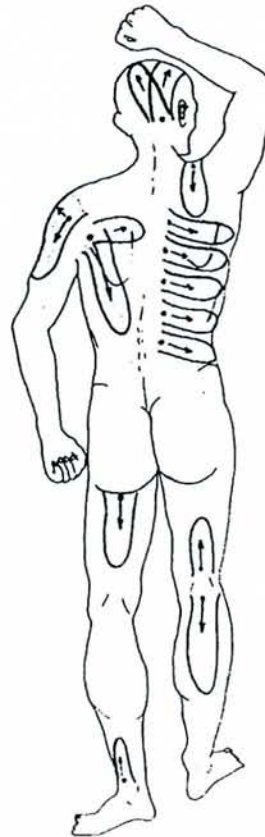


Fig. 43. cartographie des principaux lambeaux neuro-cutanés au niveau du corps entier, selon Taylor, tels qu'ils ont déjà été utilisés pour certains ou qu'il pourraient l'être pour d'autres (cas du lambeau de la face postérieure de la cuisse).

Noter que le lambeau neurocutané de la face postérieure de la cuisse est représenté dans sa forme à pédicule proximal et distal.

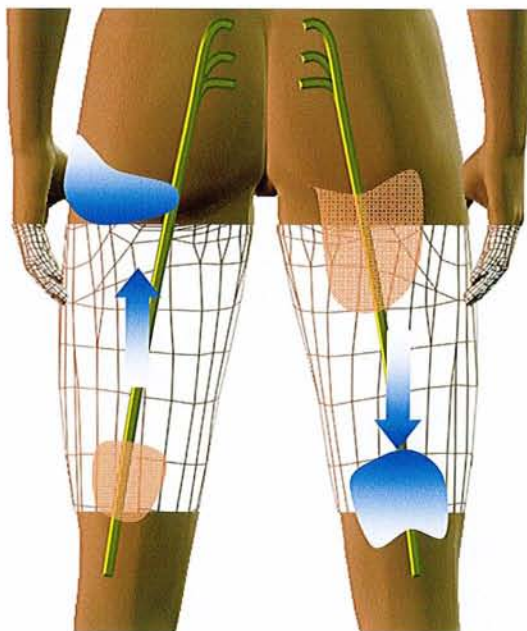


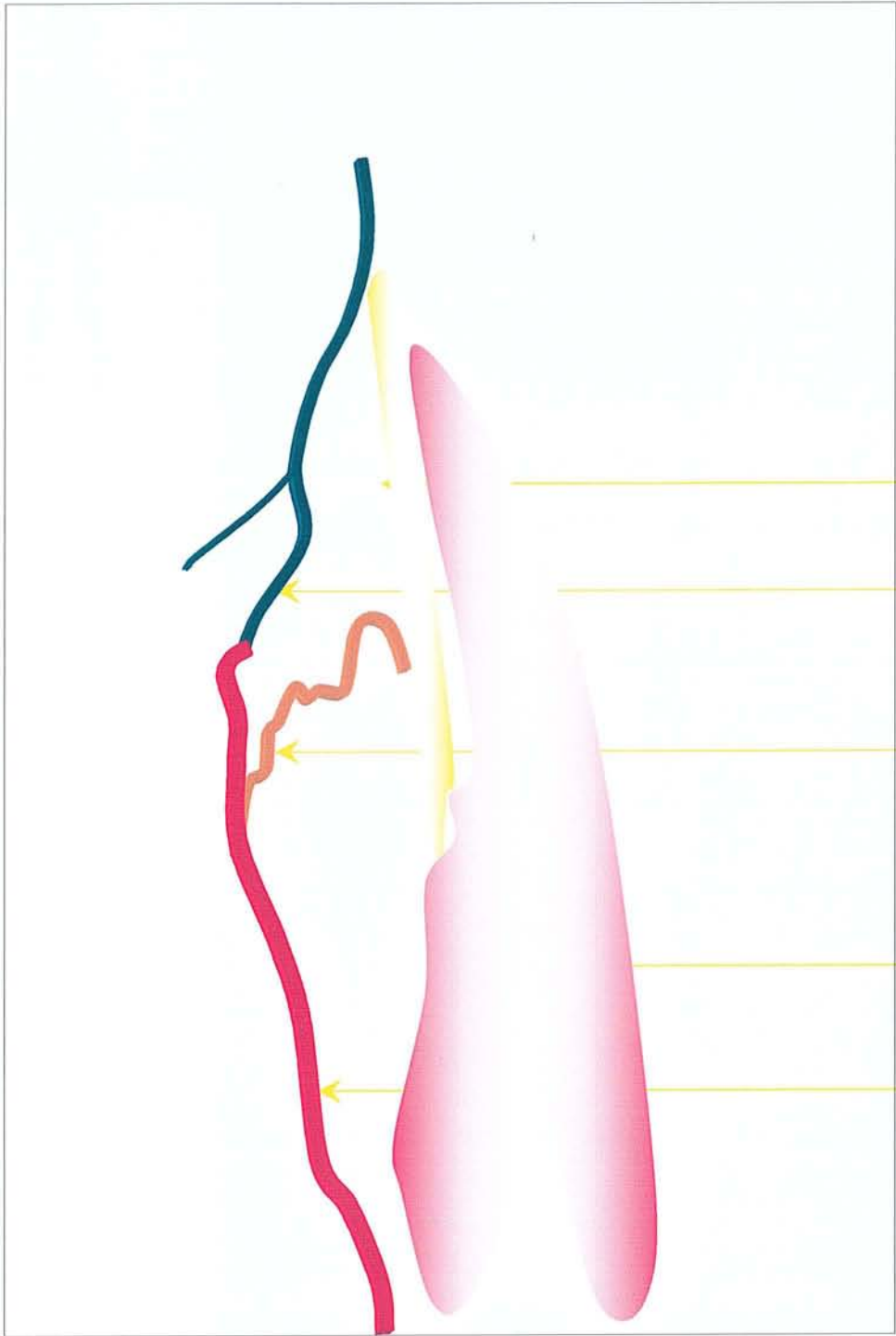
Fig. 44. Dessin du lambeau neurocutané de la face postérieure de la cuisse.

Cuisse gauche, lambeau à pédicule proximal
Cuisse droite, lambeau à pédicule distal

Palette cutanée

Sens du drainage veineux

Zone à basse pression veineuse



Nerf sciatique

Branche cutanée descendante de l'a. glutéale inférieure.

Première perforante

Muscle biceps fémoral

a. neurocutanée du NCPC et NCPC

Photo. 1. dissection de la face postérieure de cuisse droite (Fyad, Pauchot).

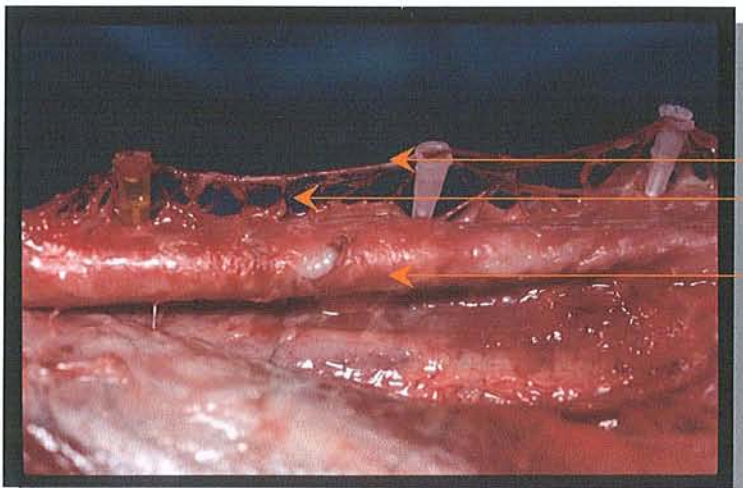
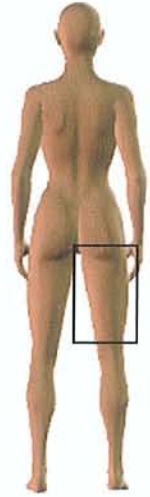
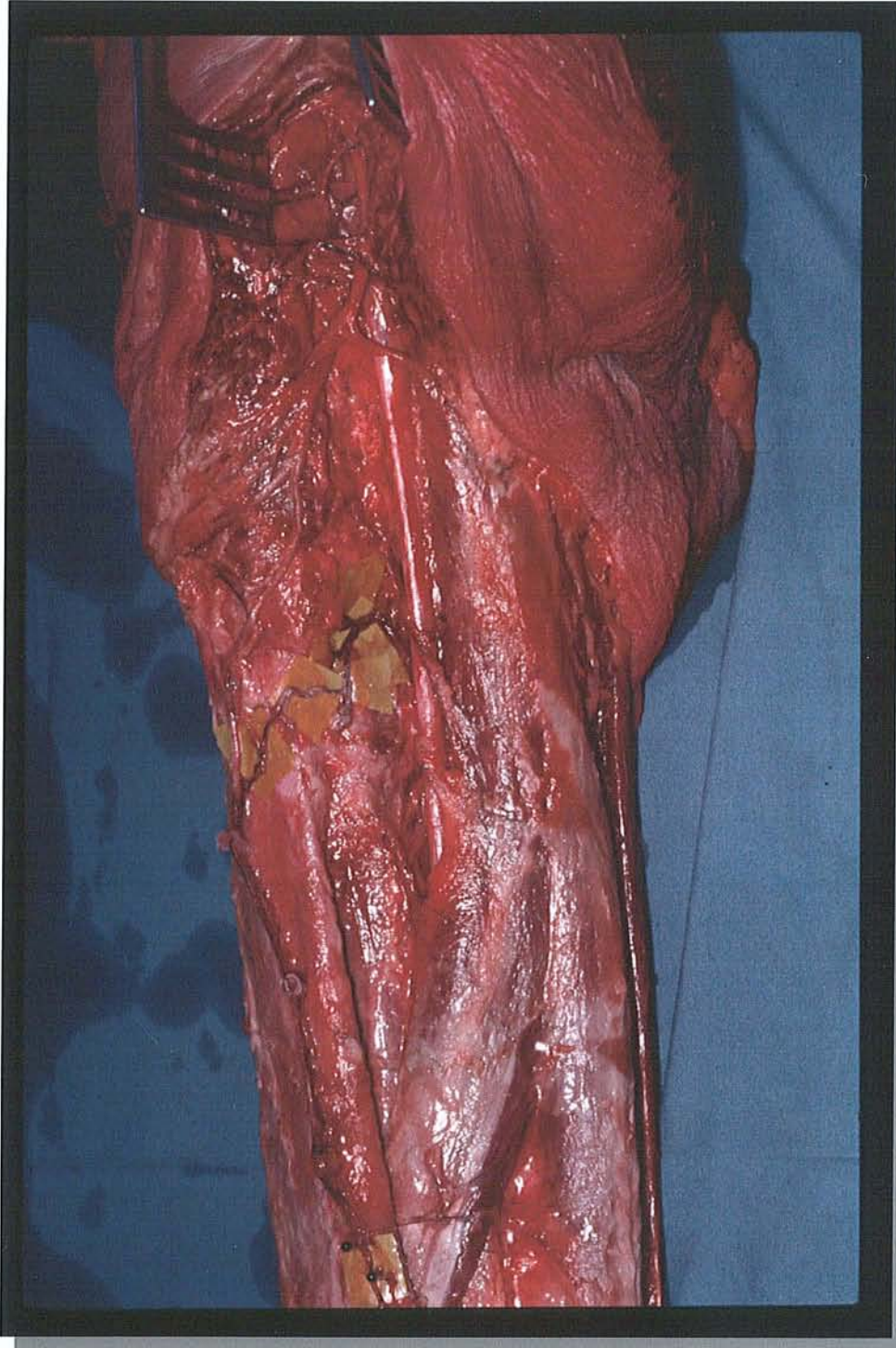
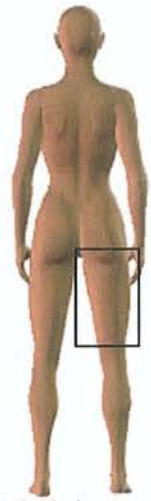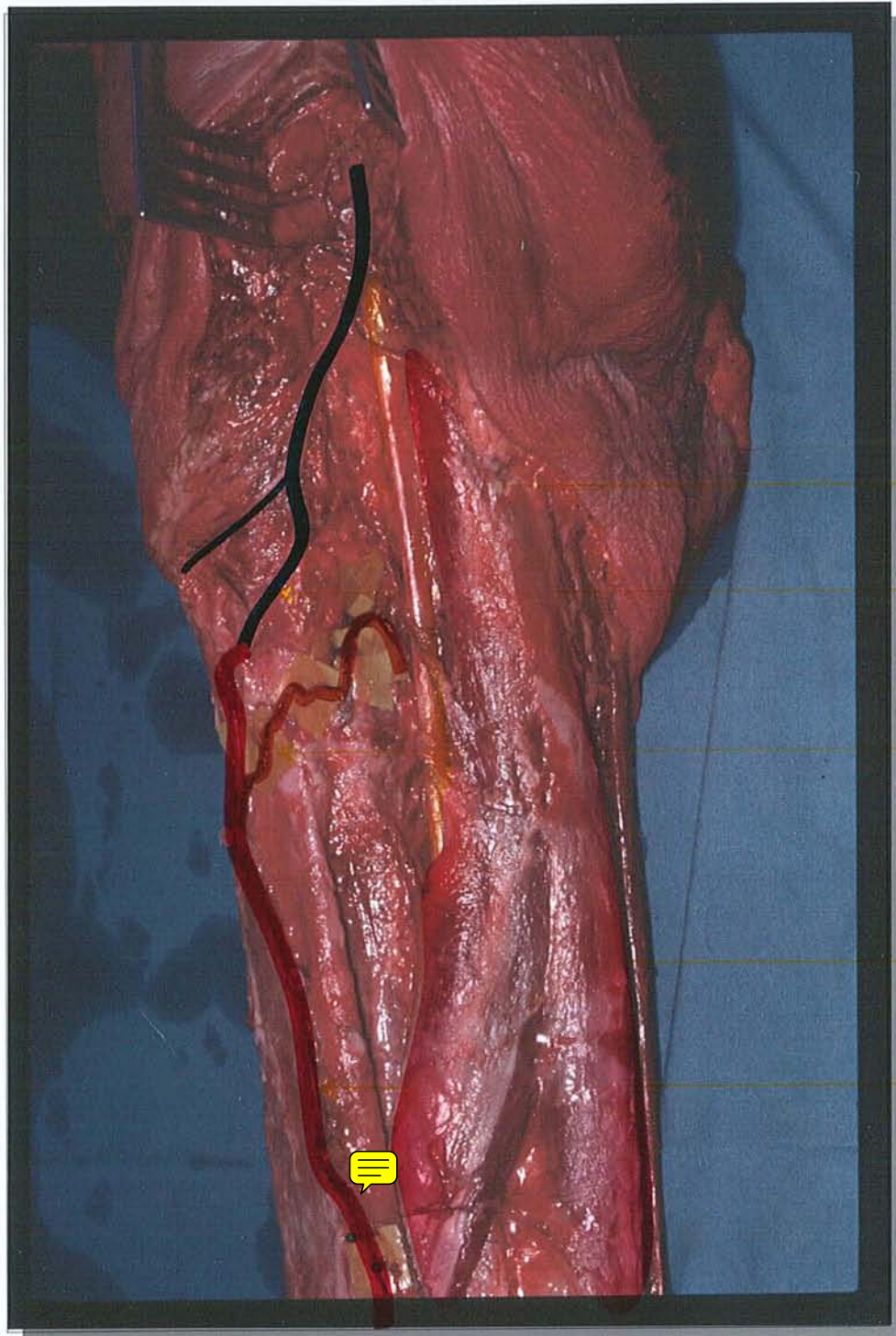


Photo. 2. Richesse des perforantes à destinée cutanée (dissection JP. Fyad, J. Pauchot)

- Artère du NCPC
- Branches fascio-cutanées
- Fascia lata

Photo. 1. dissection de la face postérieure de cuisse droite (Fyad, Pauchot).



- Nerf sciatique
- Branche cutanée descendante de l'a. glutéale inférieure.
- Première perforante
- Muscle biceps fémoral
- a. neurocutanée du NCPC et NCPC

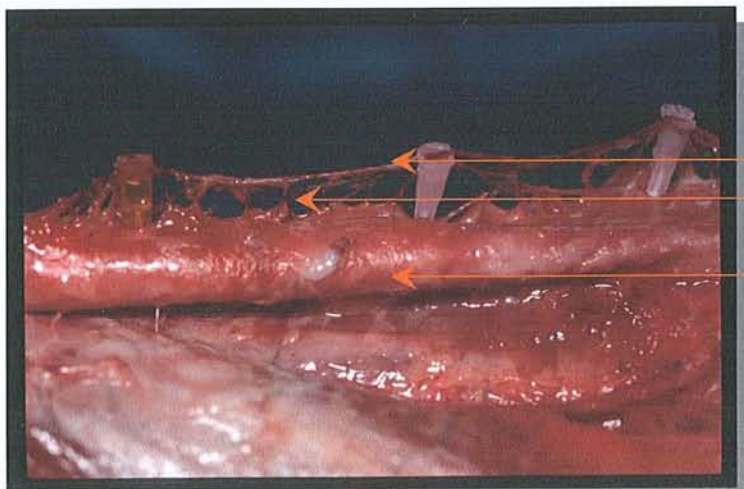



Photo. 2. Richesse des perforantes à destinée cutanée (dissection JP. Fyad, J. Pauchot)

- Artère du NCPC
- Branches fascio-cutanées
- Fascia lata



Branche cutanée descendante de l'a. glutéale inférieure.

Première perforante

Muscle biceps fémoral

a. neurocutanée du NCPC et NCPC

Branche cutanée ascendante de l'a. poplitée.

Branche de l'a. jumelle latérale

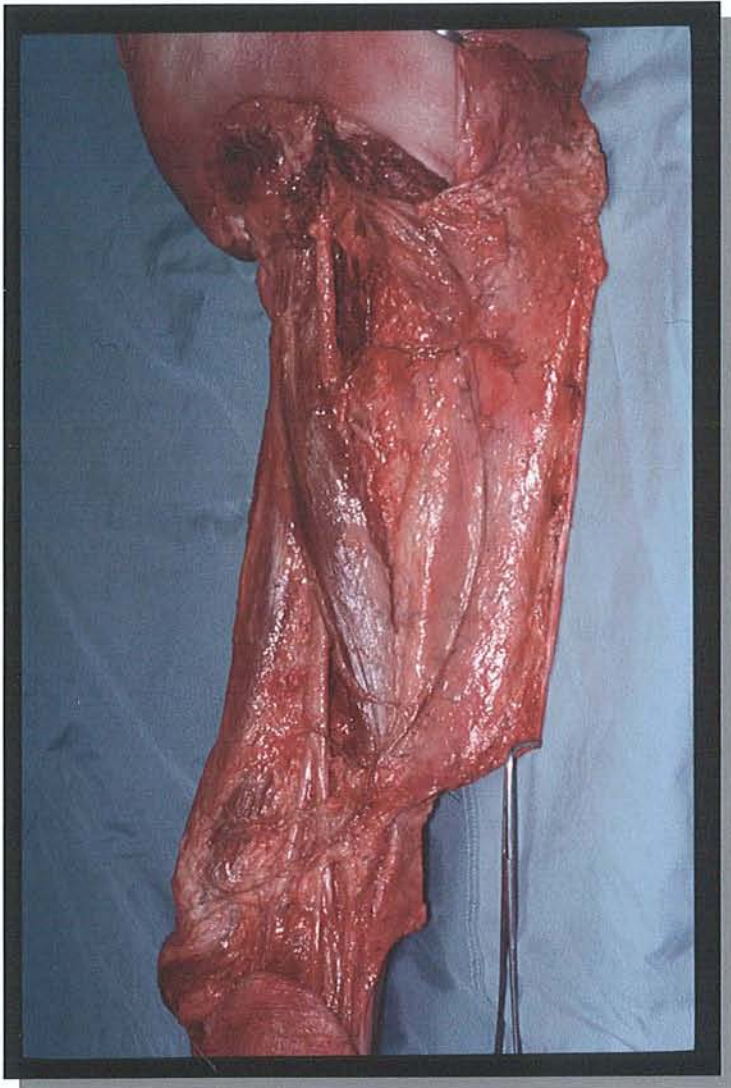


Photo. 3. Dissection de face postérieure de cuisse (dissection J. Pauchot).

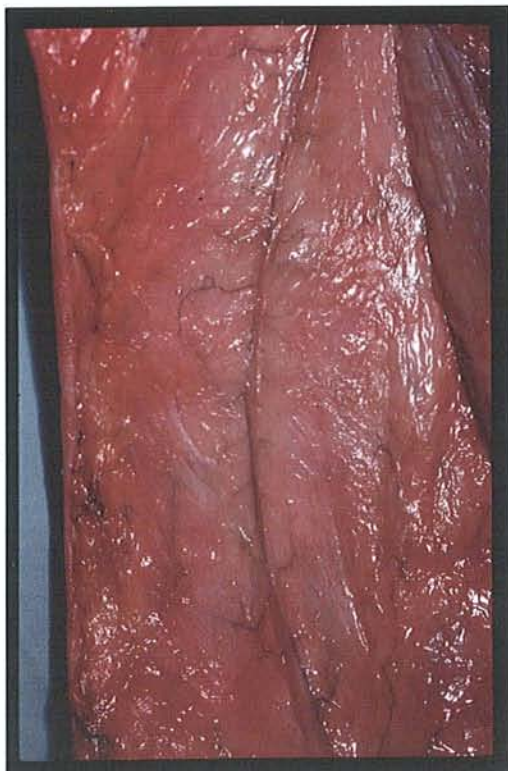
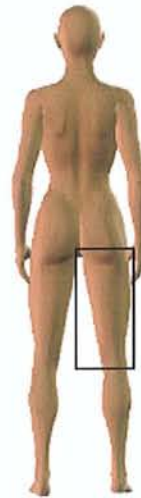
Photo. 4. Richesse des perforantes à destinée cutanée à partir de l'artère du nerf cutané postérieur de la cuisse (dissection J. Pauchot).

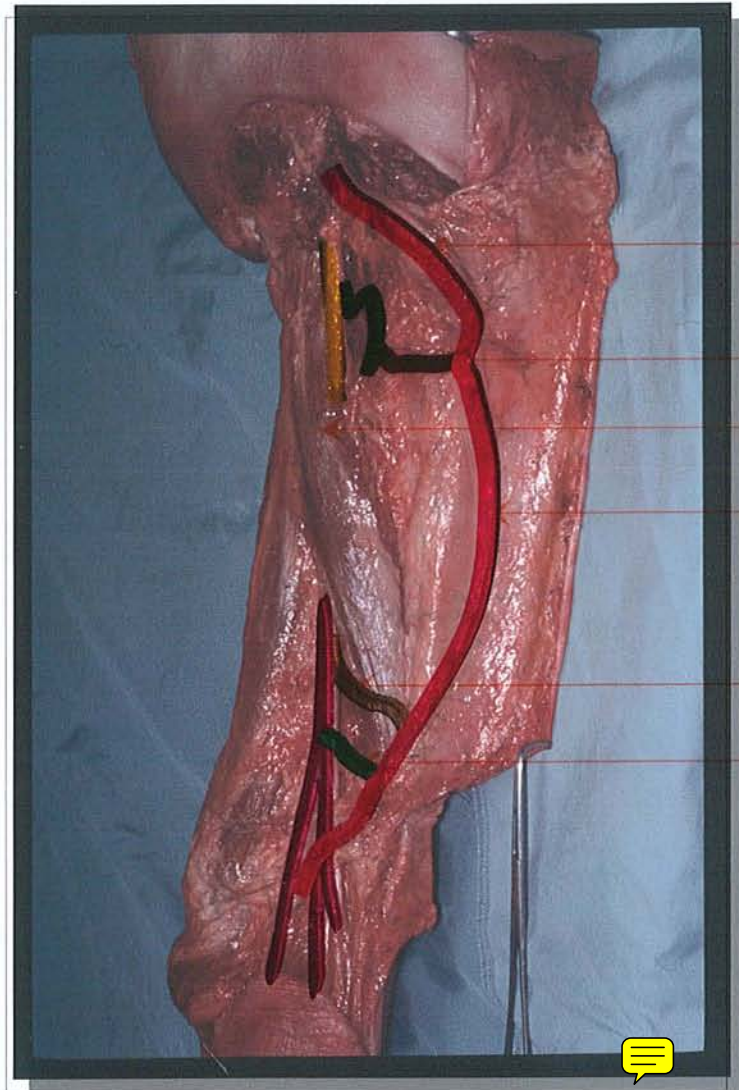


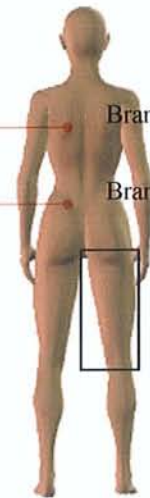Photo. 3. Dissection de face postérieure de cuisse (dissection J. Pauchot).

Branche cutanée descendante de l'a. glutéale inférieure.

Première perforante

Muscle biceps fémoral

a. neurocutanée du NCPC et NCPC



Branche cutanée ascendante de l'a. poplitée.

Branche de l'a. jumelle latérale

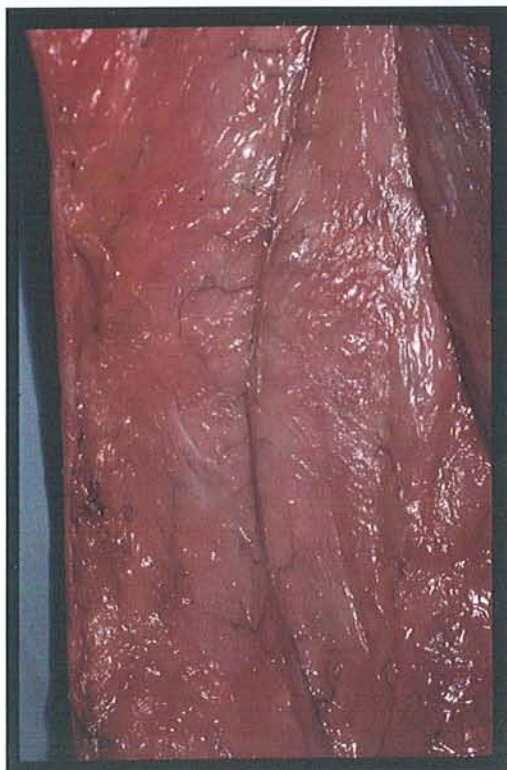


Photo. 4. Richesse des perforantes à destinée cutanée à partir de l'artère du nerf cutané postérieur de la cuisse (dissection J. Pauchot).

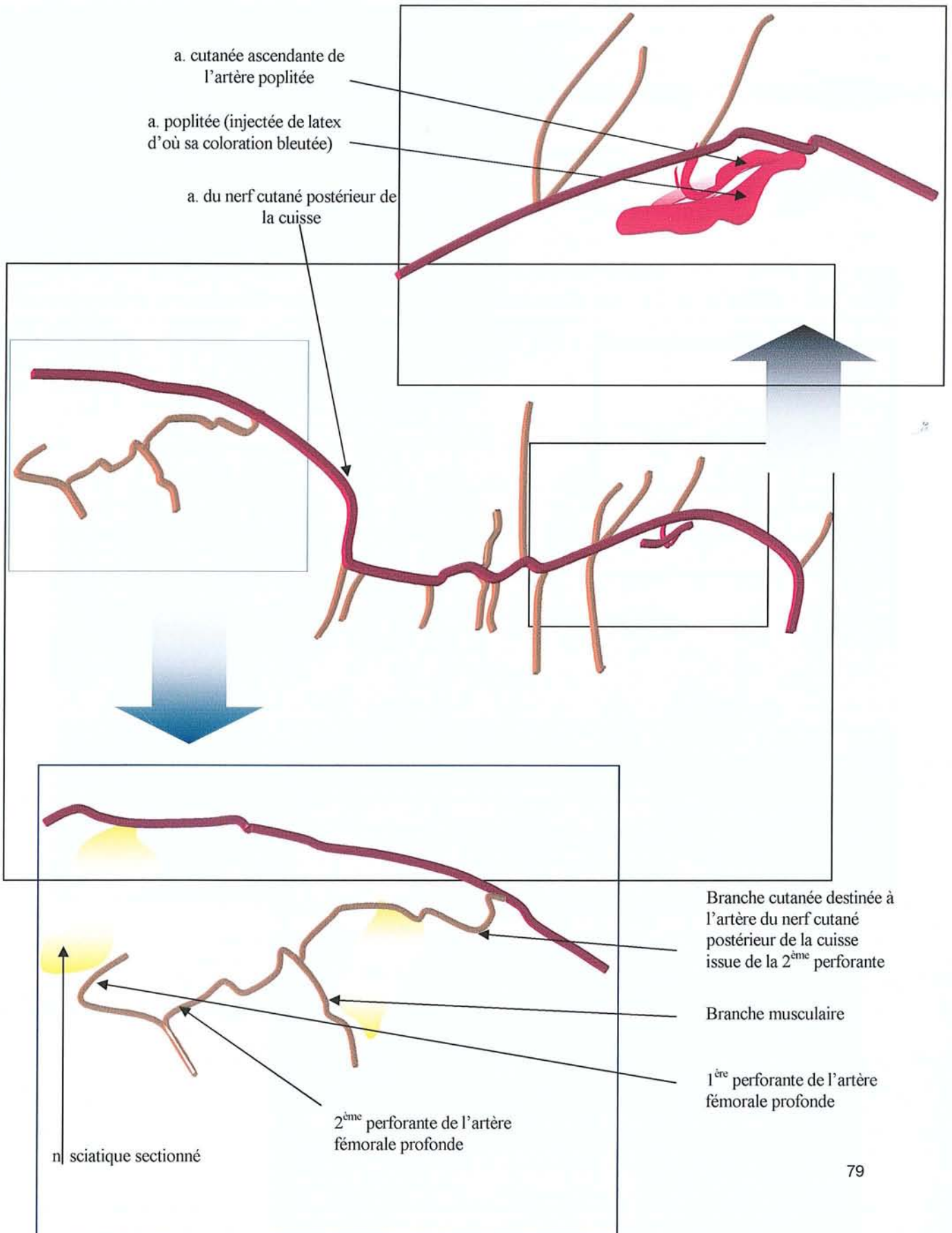


Photo. 5. Dissection de la face postérieure de la cuisse droite. Les tiers supérieur et inférieur font l'objet d'un agrandissement en cartouche (dissection J. Pauchot).

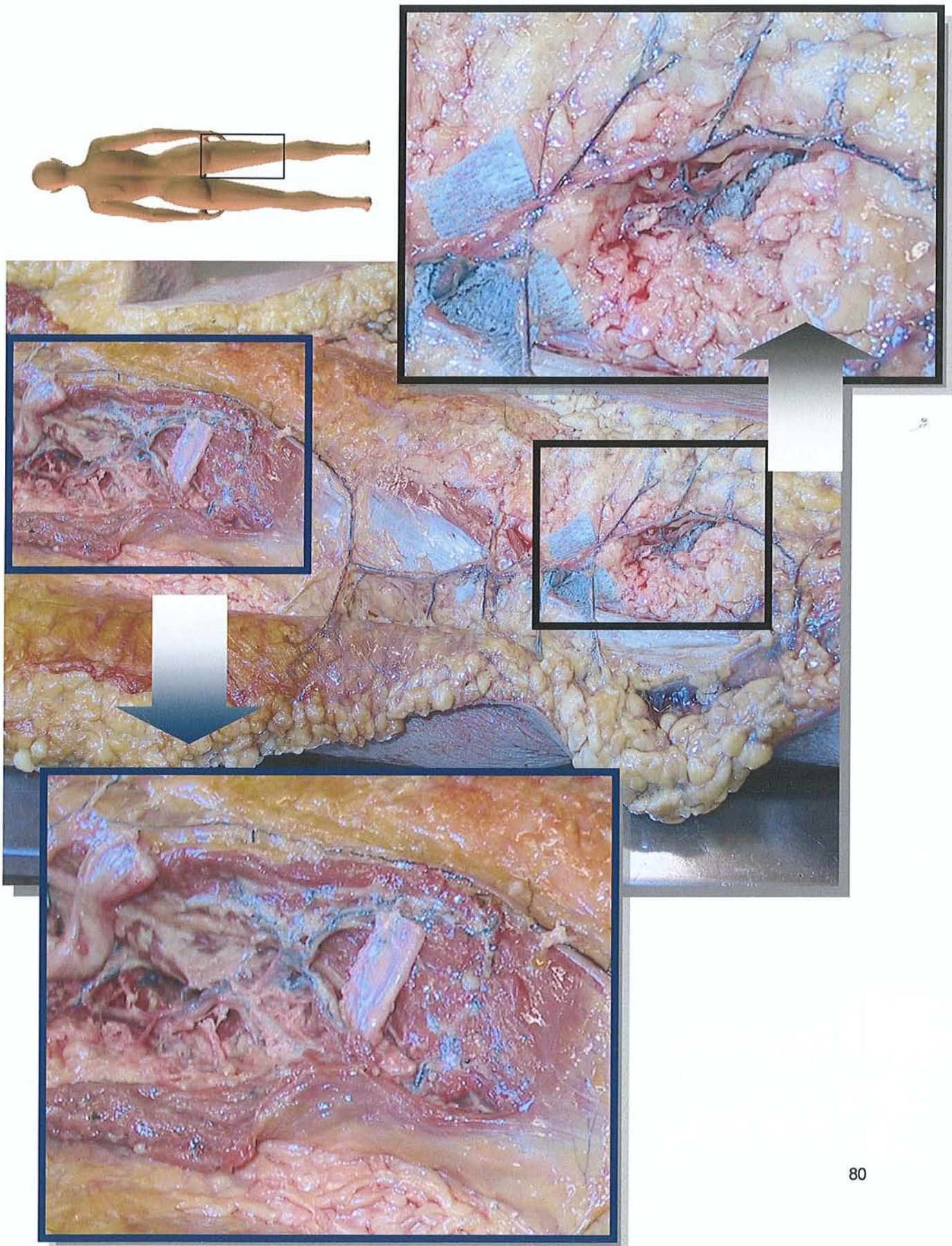
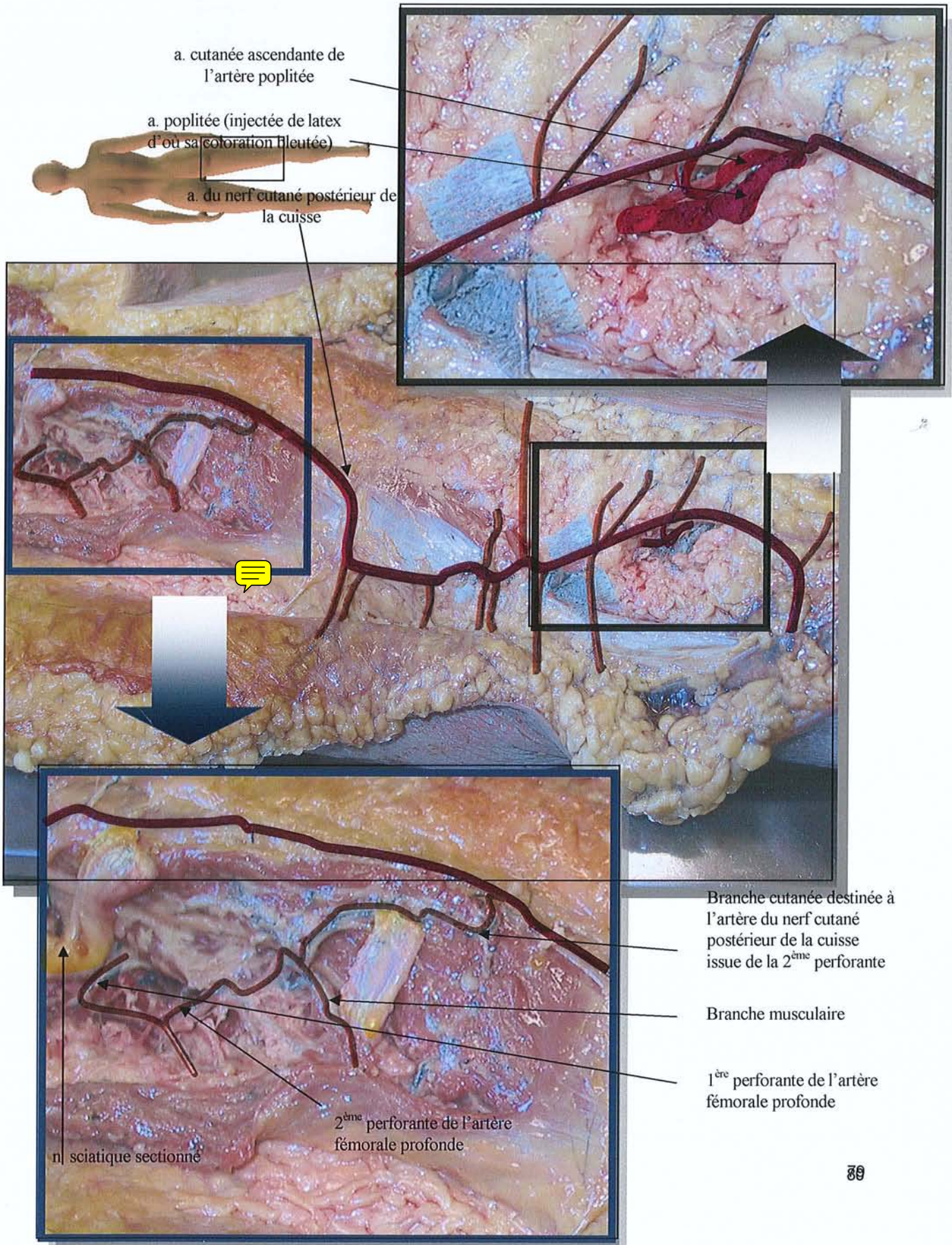



Photo. 5. Dissection de la face postérieure de la cuisse droite. Les tiers supérieur et inférieur font l'objet d'un agrandissement en cartouche (dissection J. Pauchot).





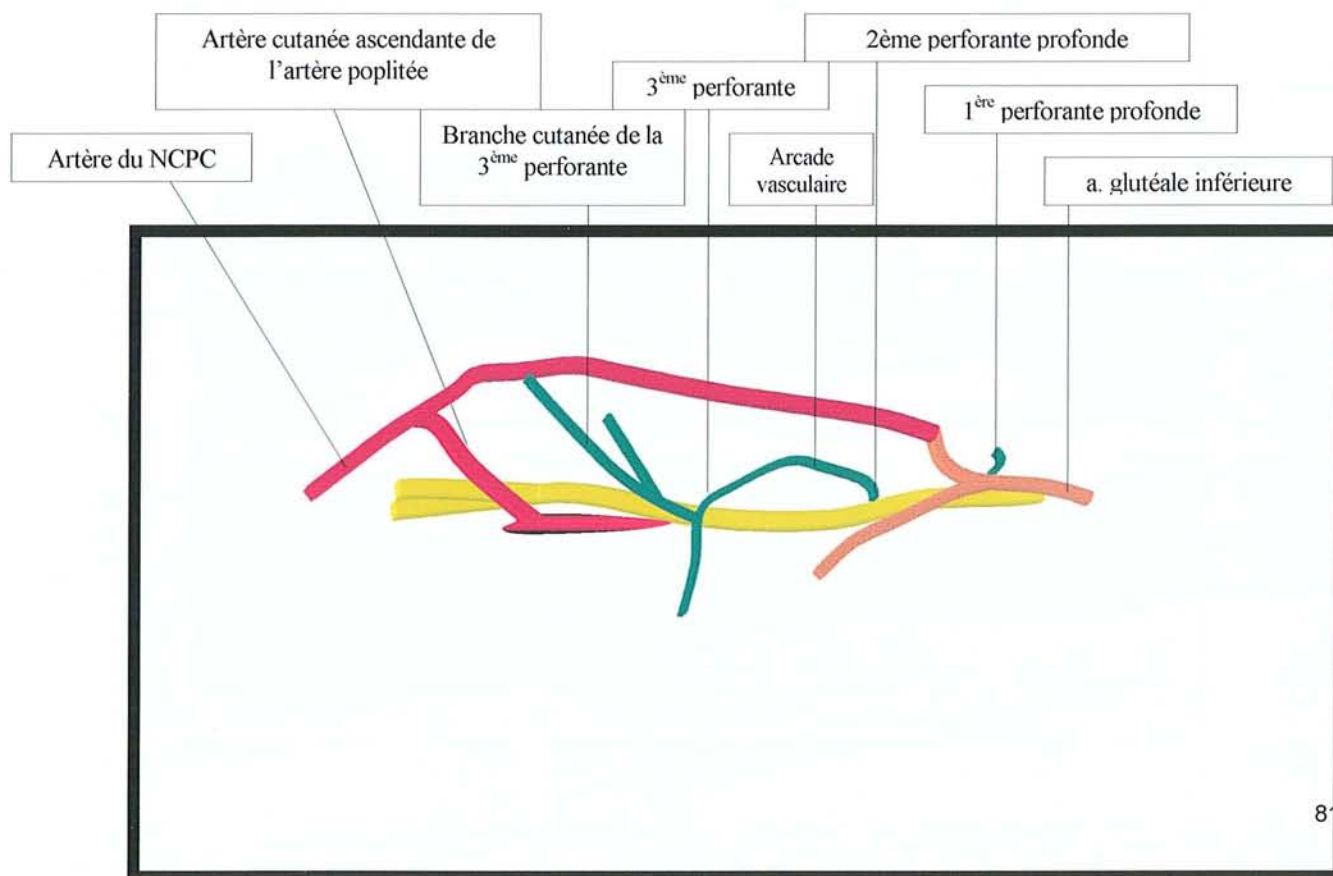
Muscle biceps fémoral

Nerf sciatique

Artère poplitée

Artère cutanée ascendante de l'artère poplitée

Artère du nerf cutané postérieur de la cuisse



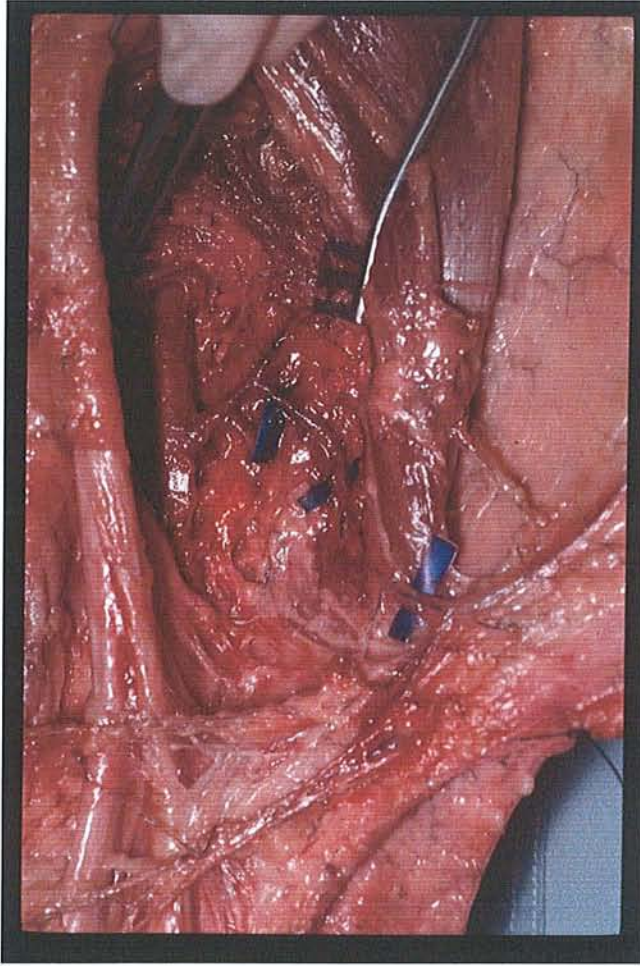


Photo. 6. Mise en évidence de l'artère cutanée ascendante de l'artère poplitée (dissection L. Botero, J. Pauchot)

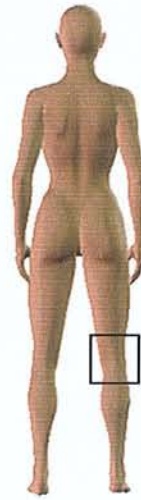
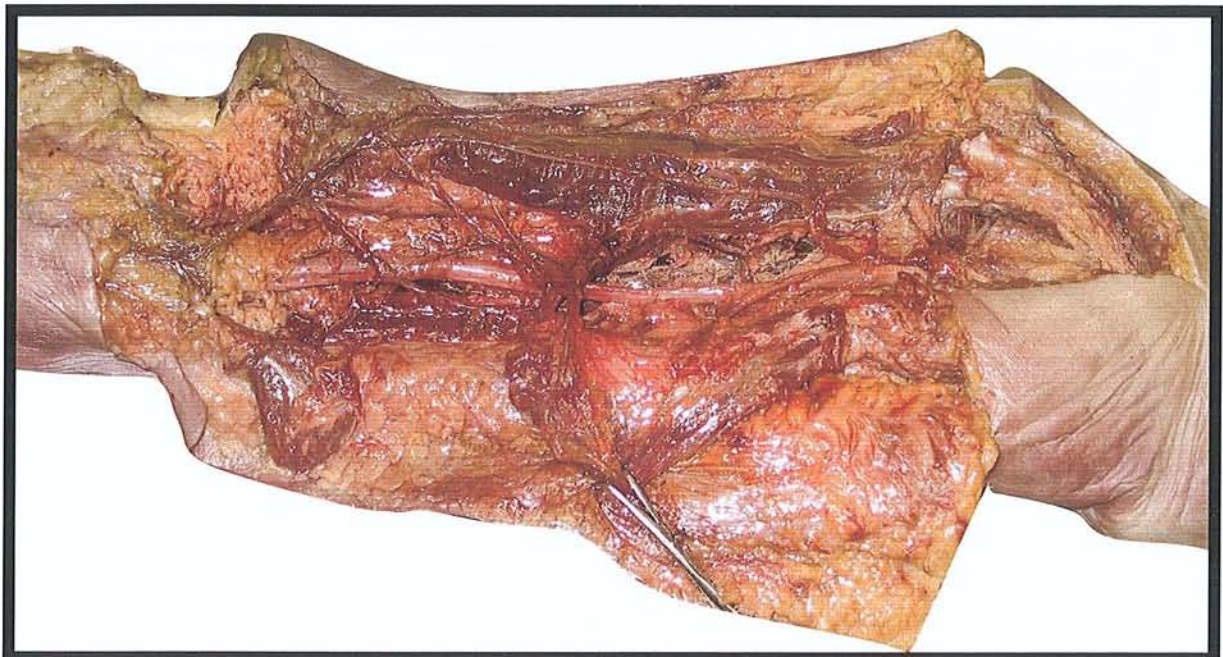


Photo. 7. (dissection J. Pauchot)



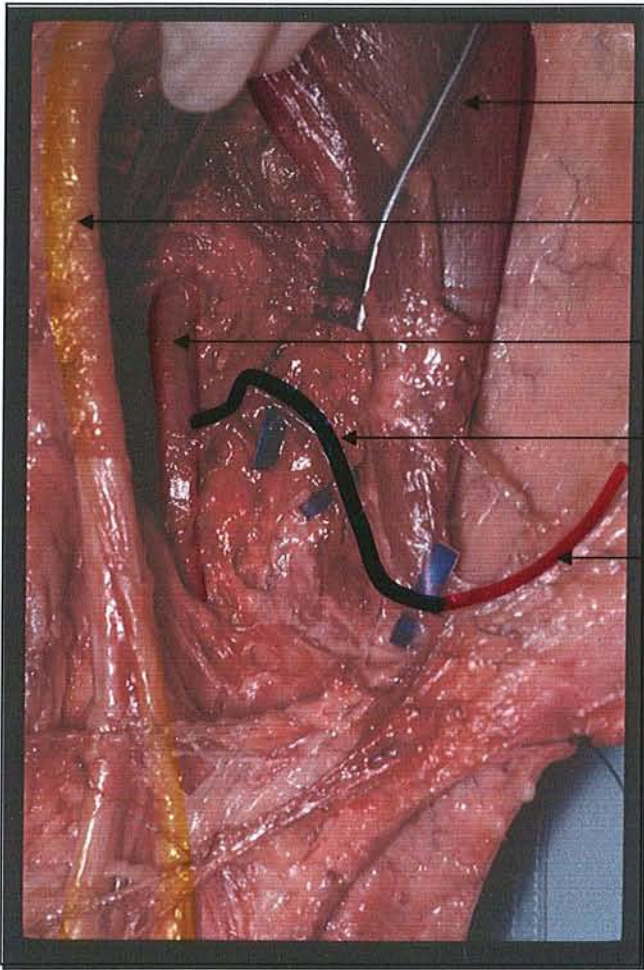


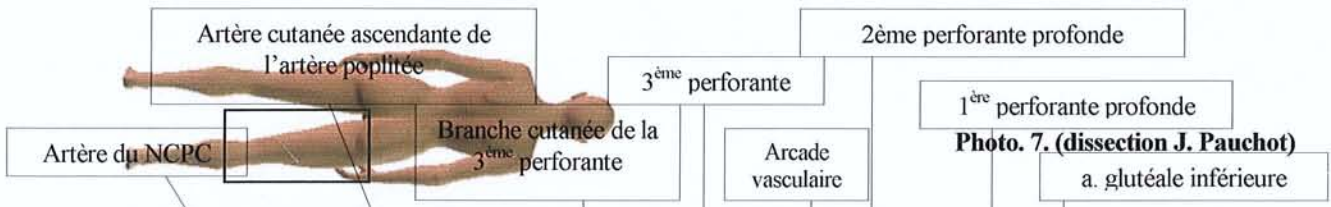Photo. 6. Mise en évidence de l'artère cutanée ascendante de l'artère poplitée (dissection L. Botero, J. Pauchot)

Muscle biceps femoral
Nerf sciatique

Artère poplitée

Artère cutanée ascendante de l'artère poplitée

Artère du nerf cutané postérieur de la cuisse



Artère cutanée ascendante de l'artère poplitée

2^{ème} perforante profonde

3^{ème} perforante

1^{ère} perforante profonde

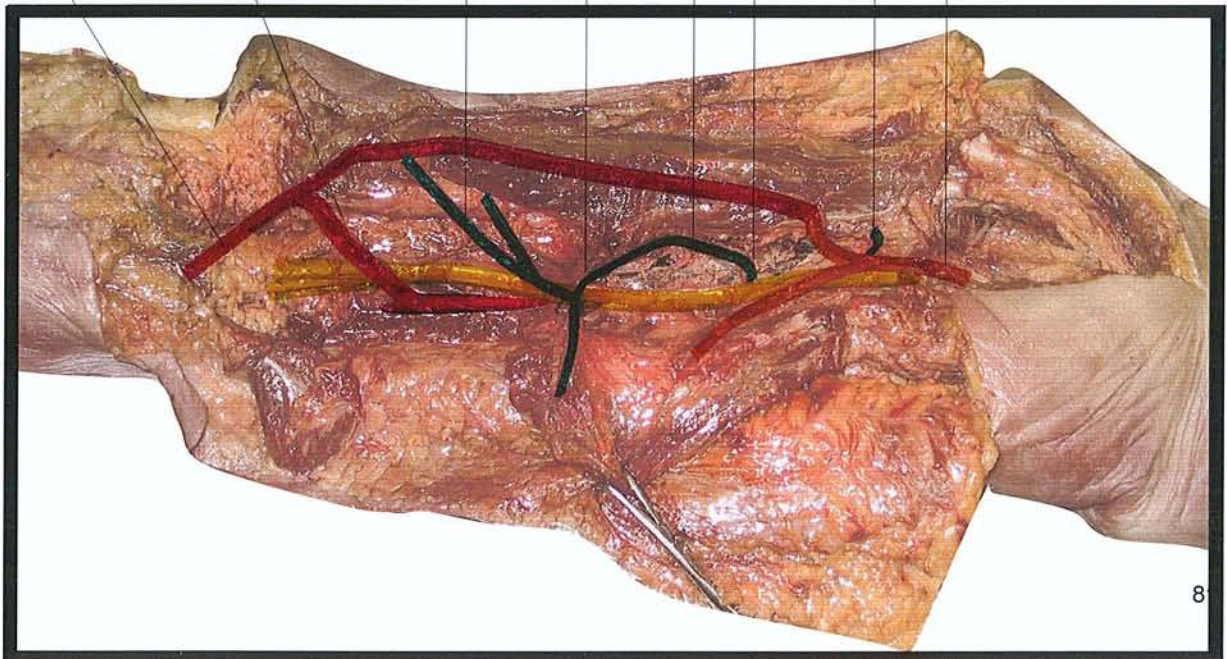
Artère du NCPC

Branche cutanée de la 3^{ème} perforante

Arcade vasculaire

Photo. 7. (dissection J. Pauchot)

a. glutéale inférieure



lambeau à pédicule distal

Photo. 8.

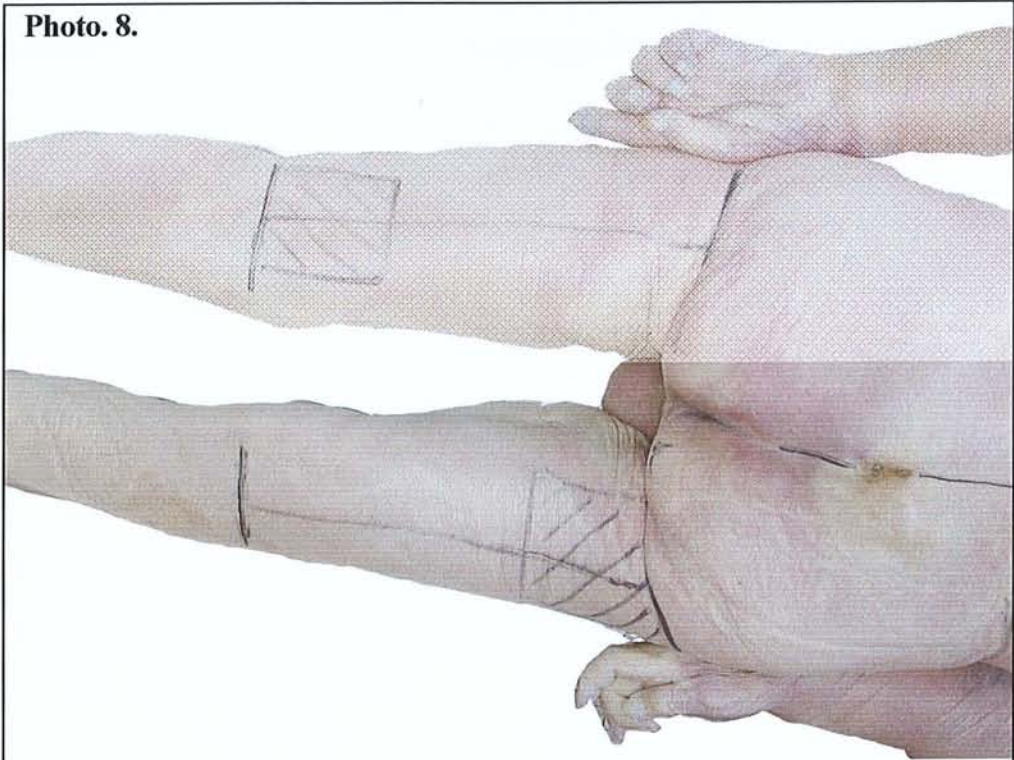
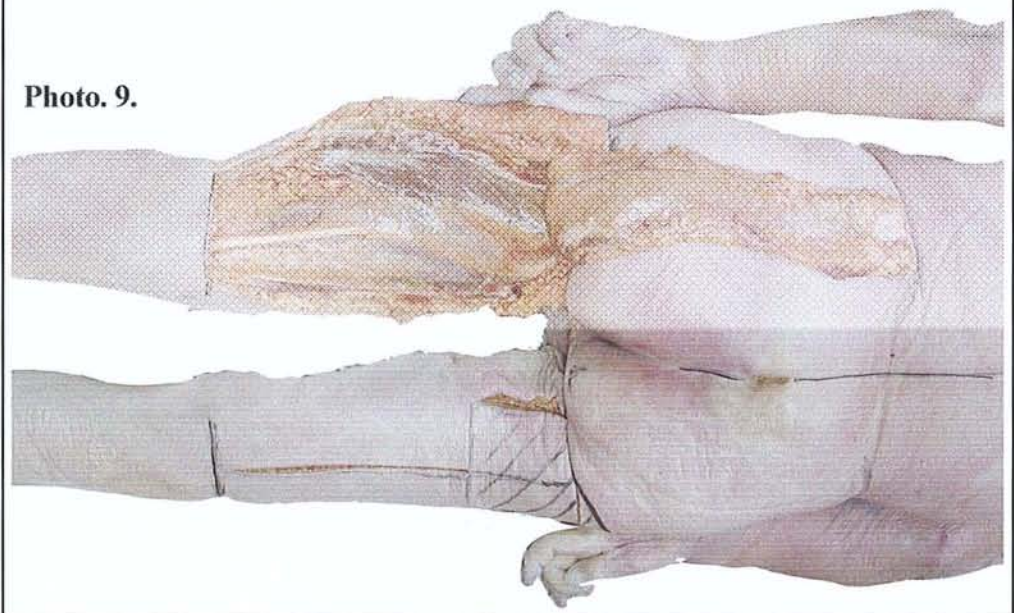


Photo. 9.






Photo 10

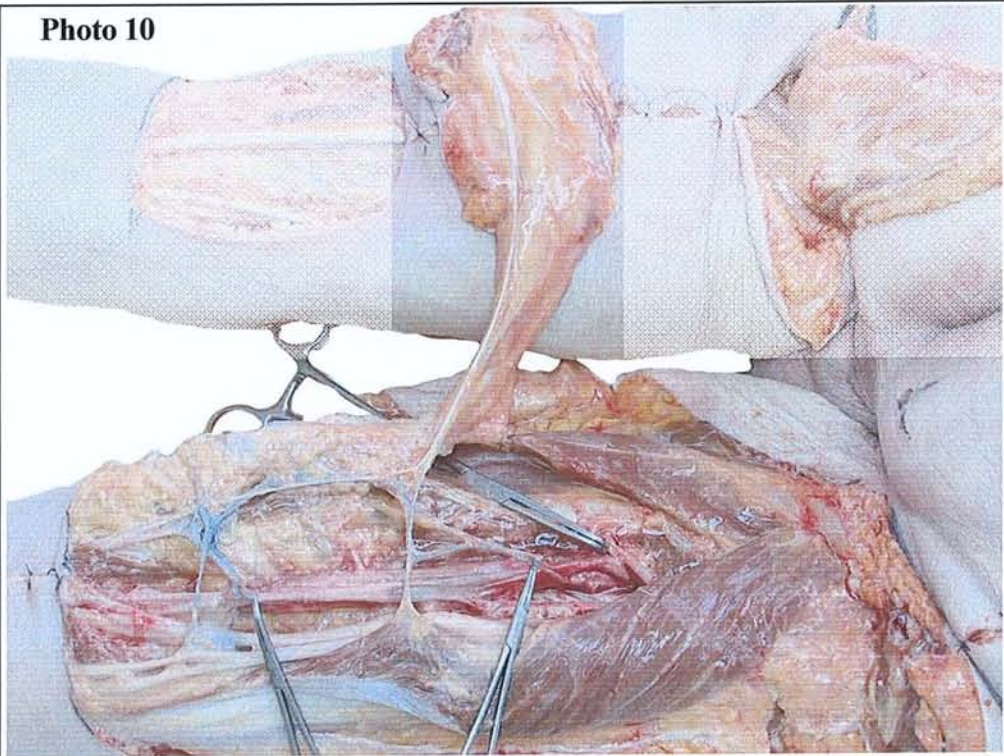


Photo 11

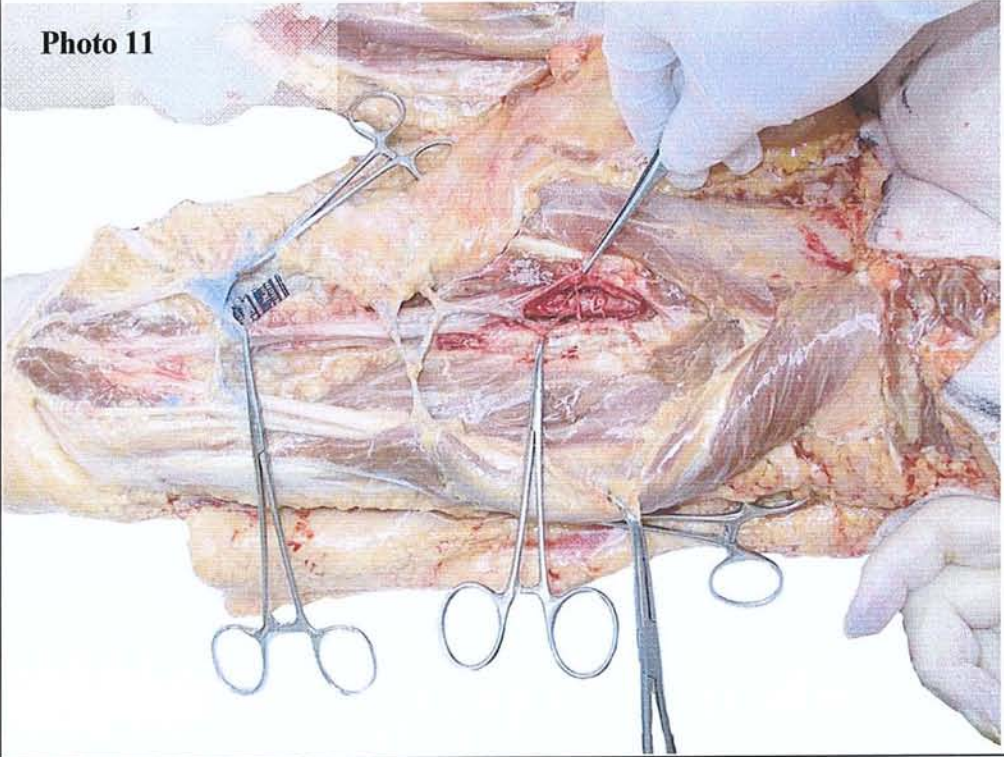


Photo 10

NCPC
Branche cutanée issue de la dernière perforante profonde
a. cutanée ascendante de l'artère poplitée
v. fémorale

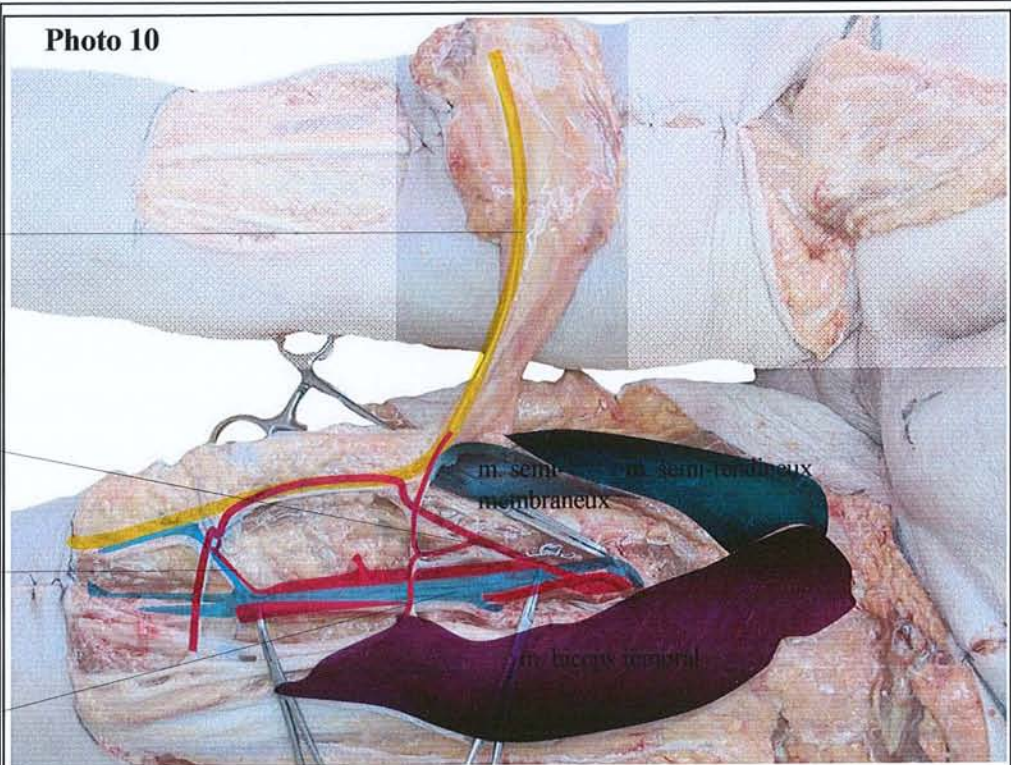
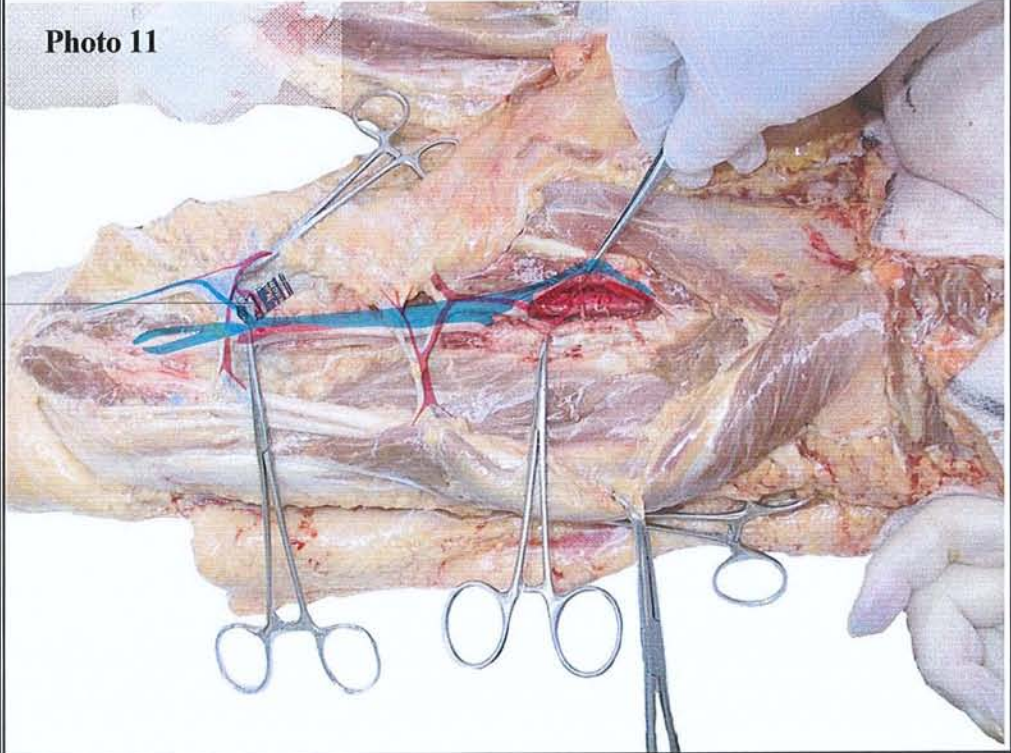


Photo 11

a. cutanée ascendante de l'artère poplitée



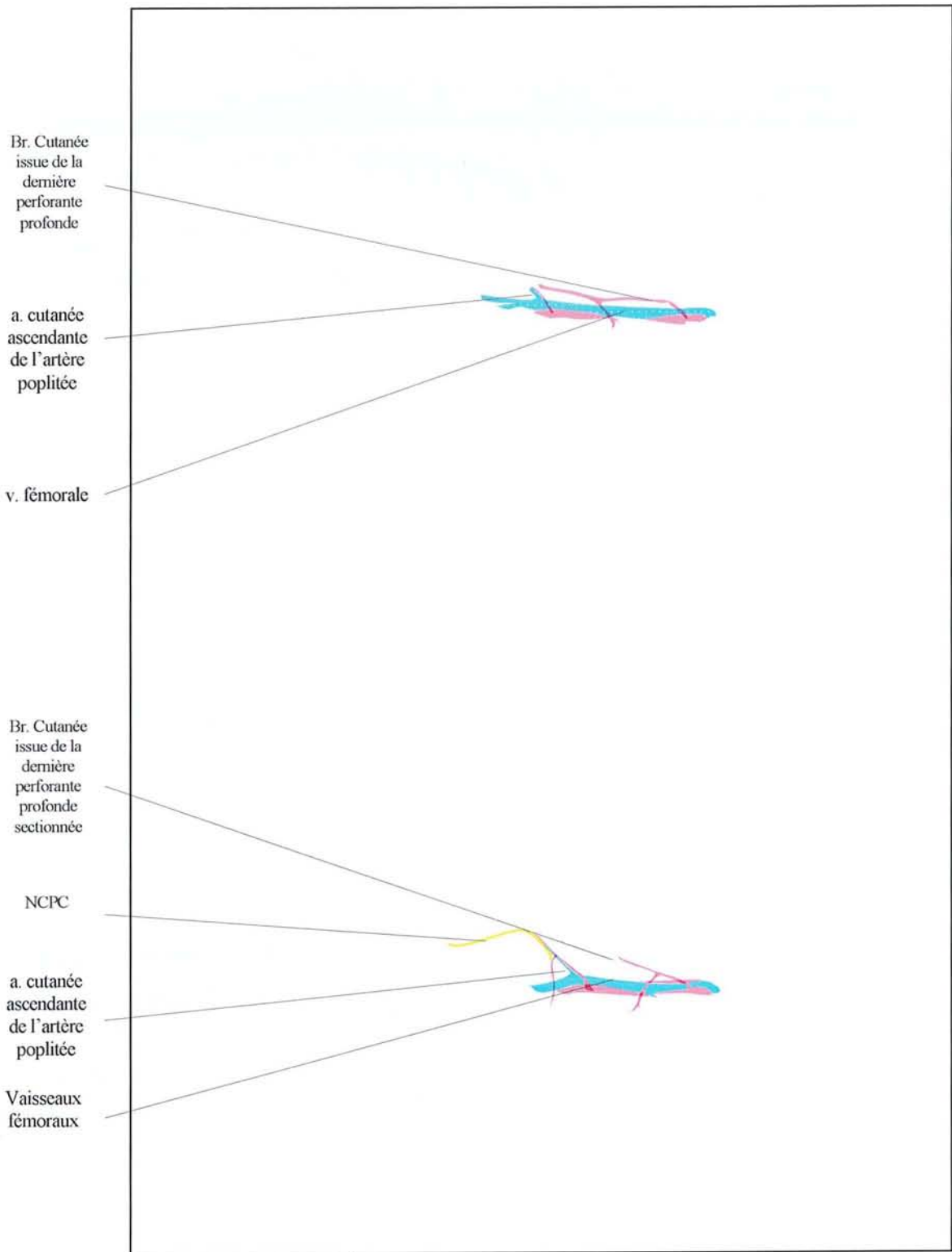


Photo. 12.

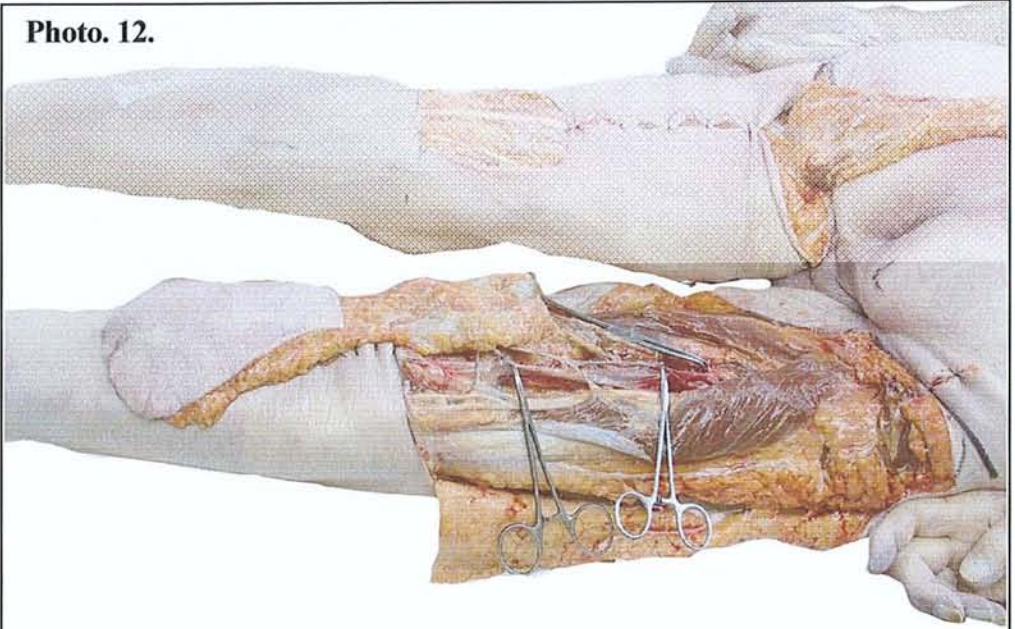


Photo. 13.

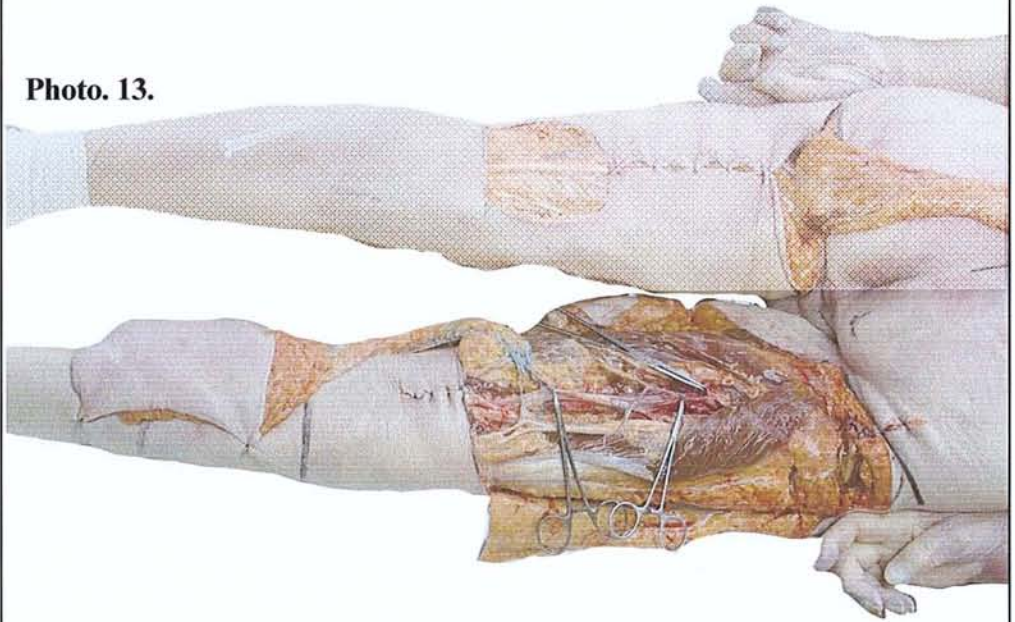

Photo. 12.

Br. Cutanée
issue de la
dernière
perforante
profonde

a. cutanée
ascendante
de l'artère
poplitée

v. fémorale

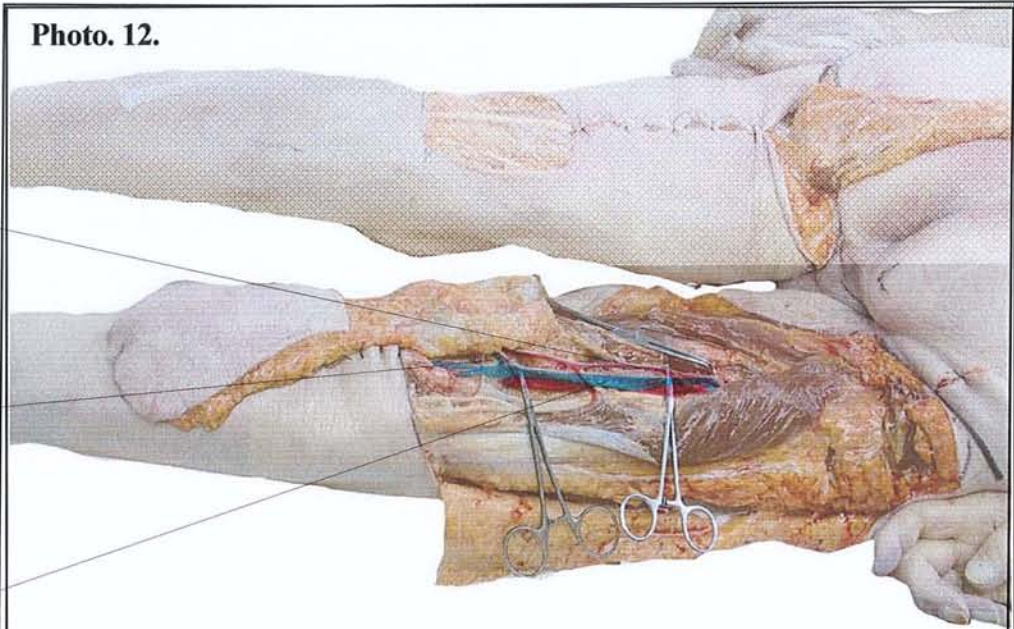


Photo. 13.

Br. Cutanée
issue de la
dernière
perforante
profonde
sectionnée

NCPC

a. cutanée
ascendante
de l'artère
poplitée

Vaisseaux
fémoraux

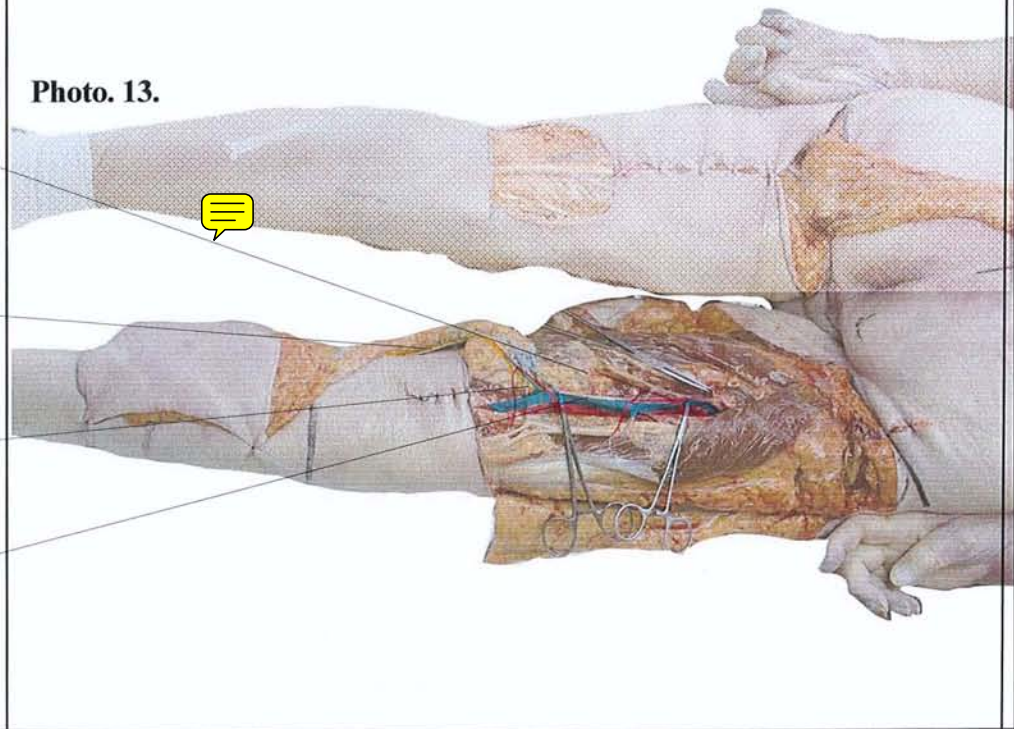


Photo. 14.

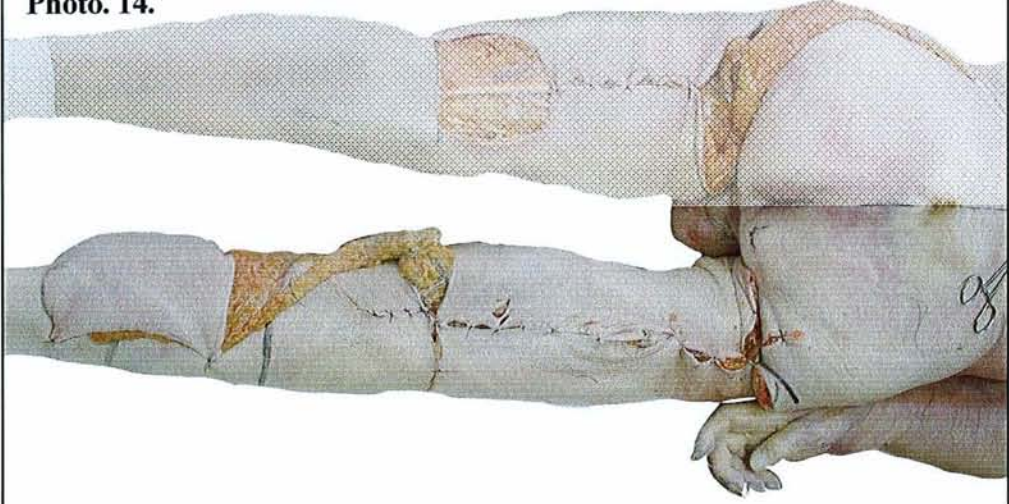


Photo. 15.


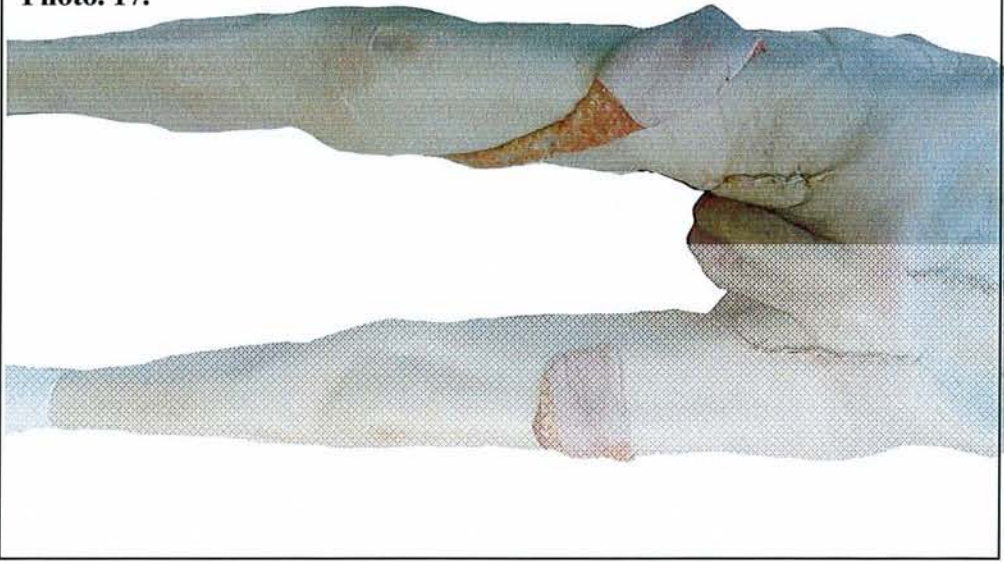


Photo. 16.

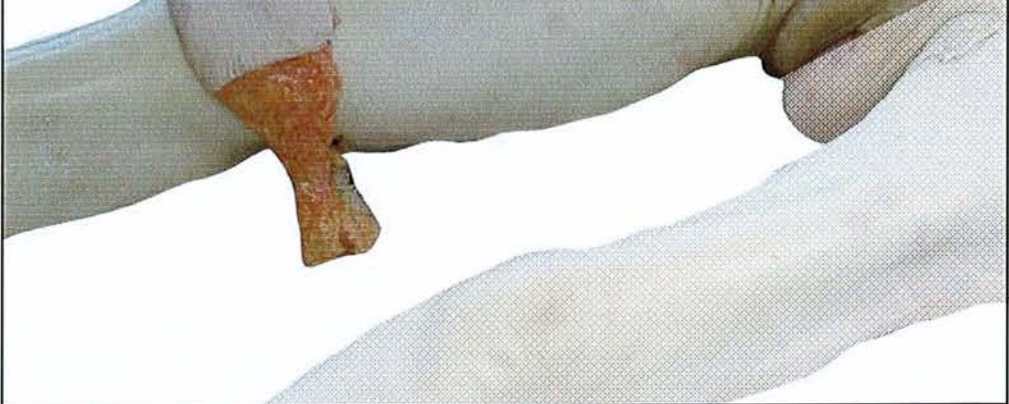

Photo. 17.



lambeau à pédicule proximal

Photo. 18.

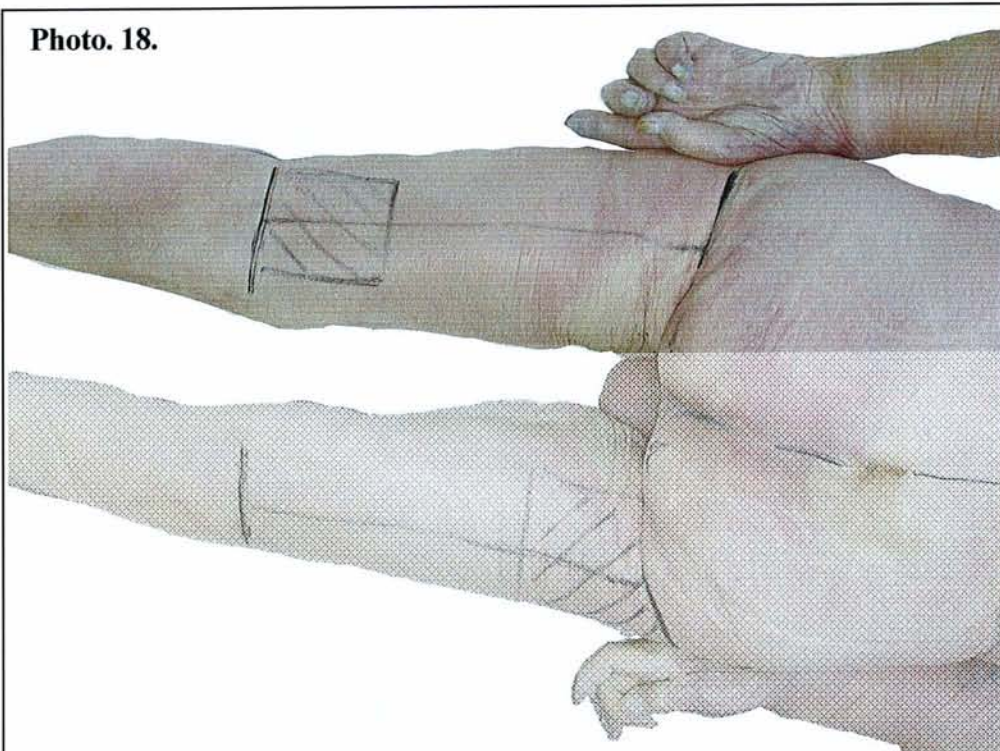


Photo. 19.

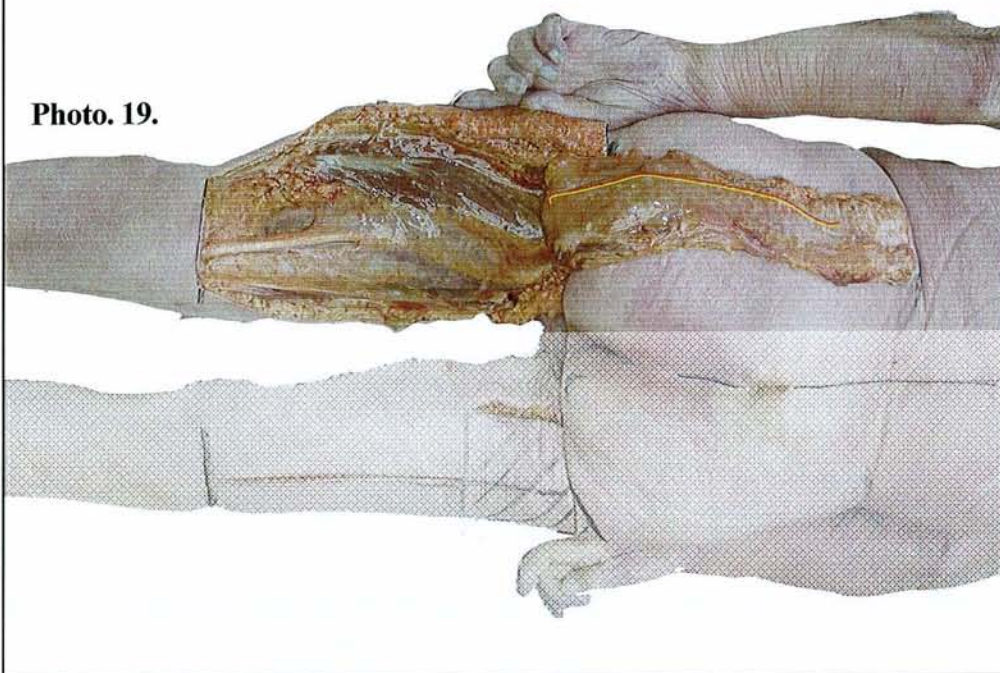


Photo. 20.

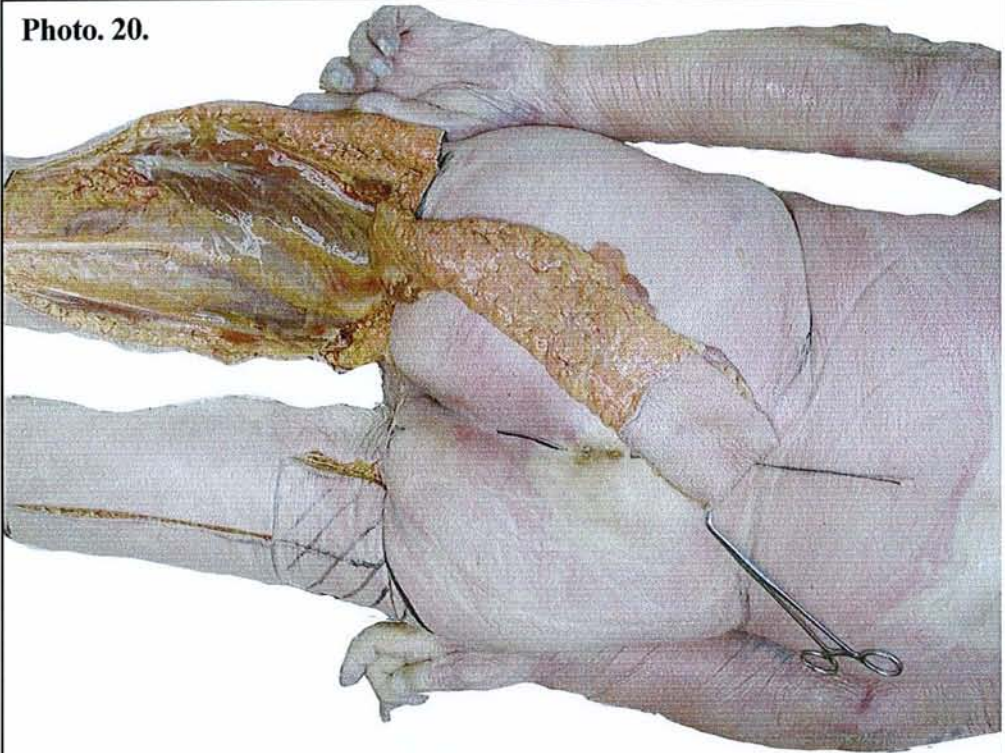


Photo. 21.

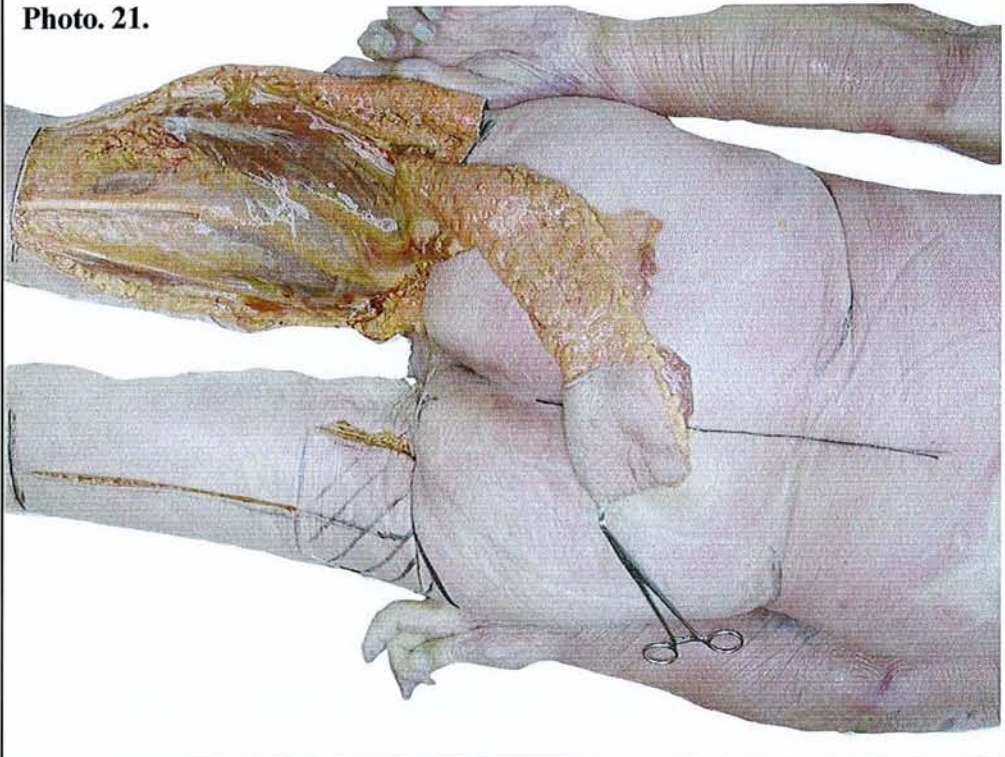


Photo. 22.

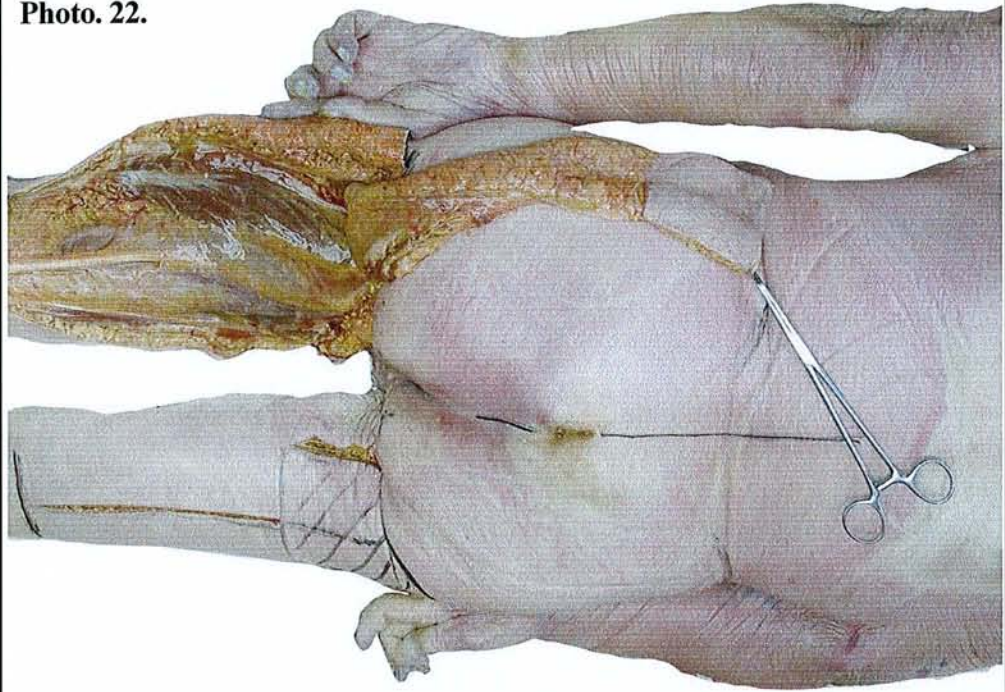


Photo. 23.

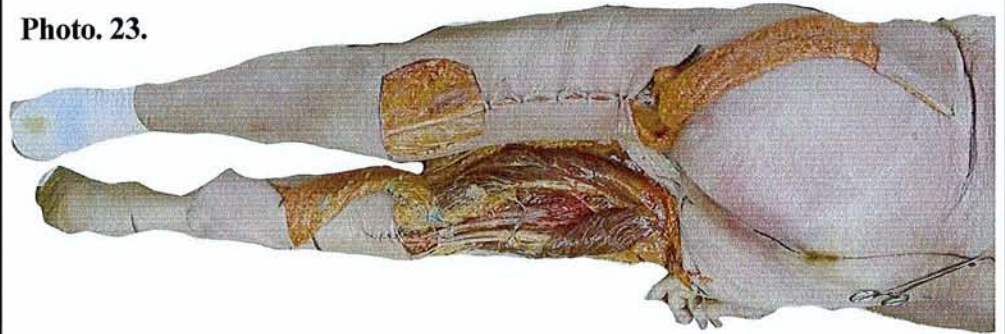


Photo. 24.



Photo. 25.

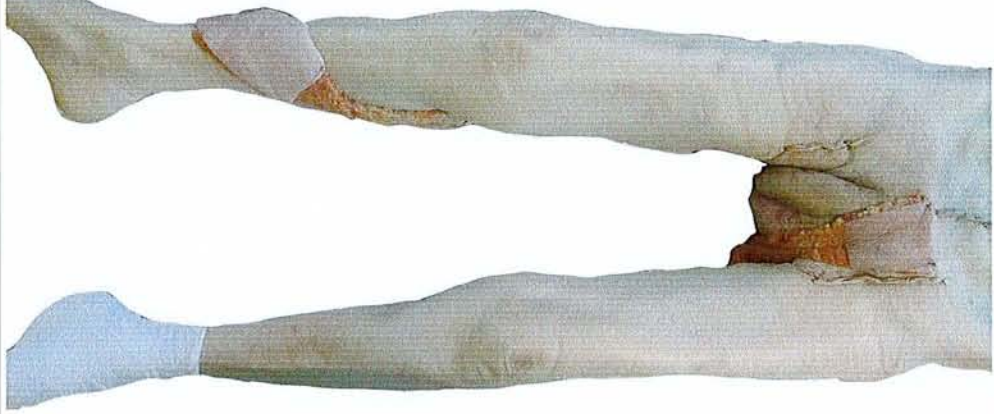

Photo. 26.

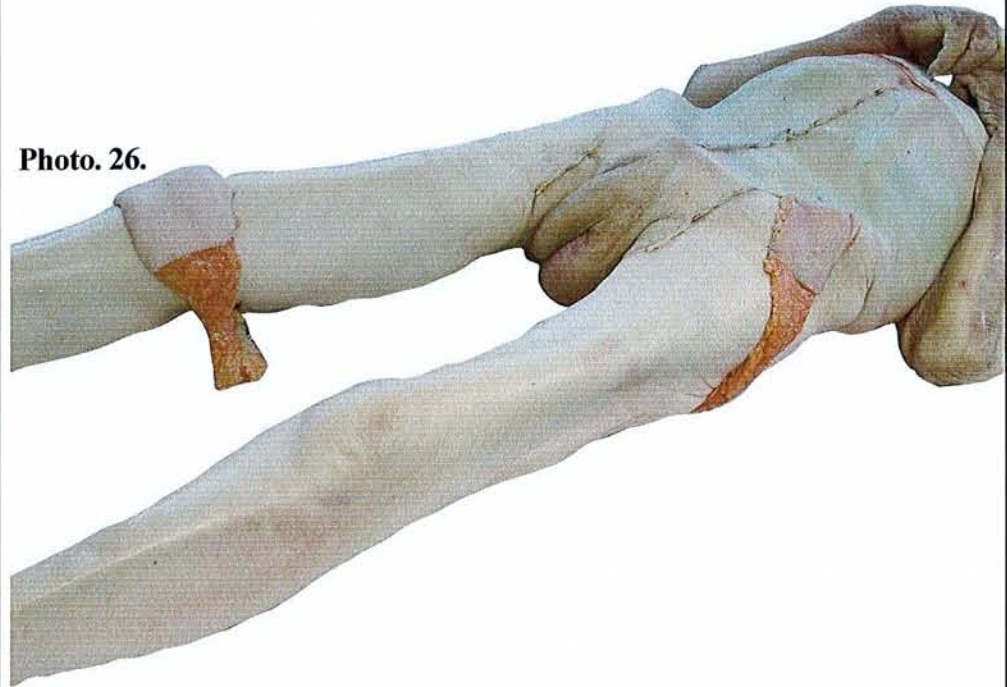

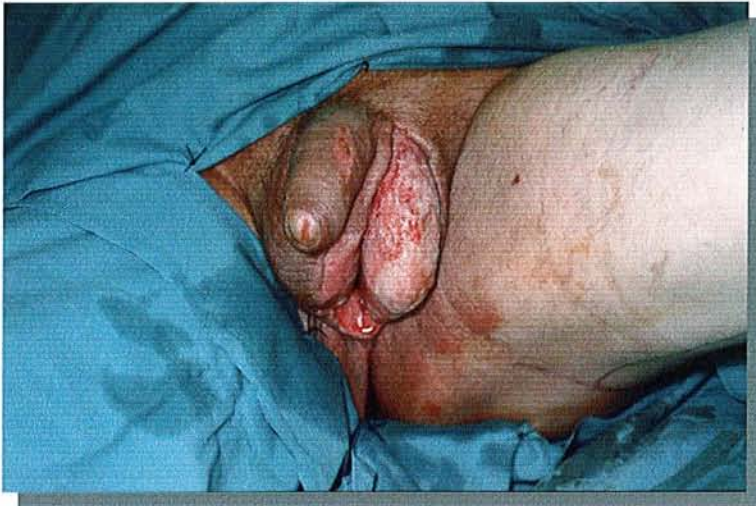


Photo. 27. Perte de substance cutanée exposant le testicule gauche. Le patient est installé en position gynécologique

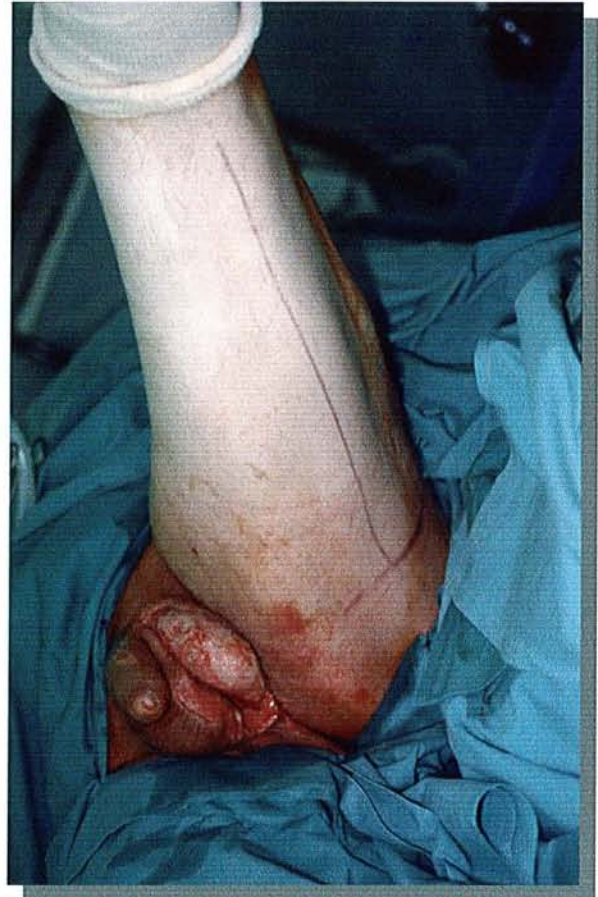

Photo. 28. La ligne médiane de la face postérieure de la cuisse est dessinée.

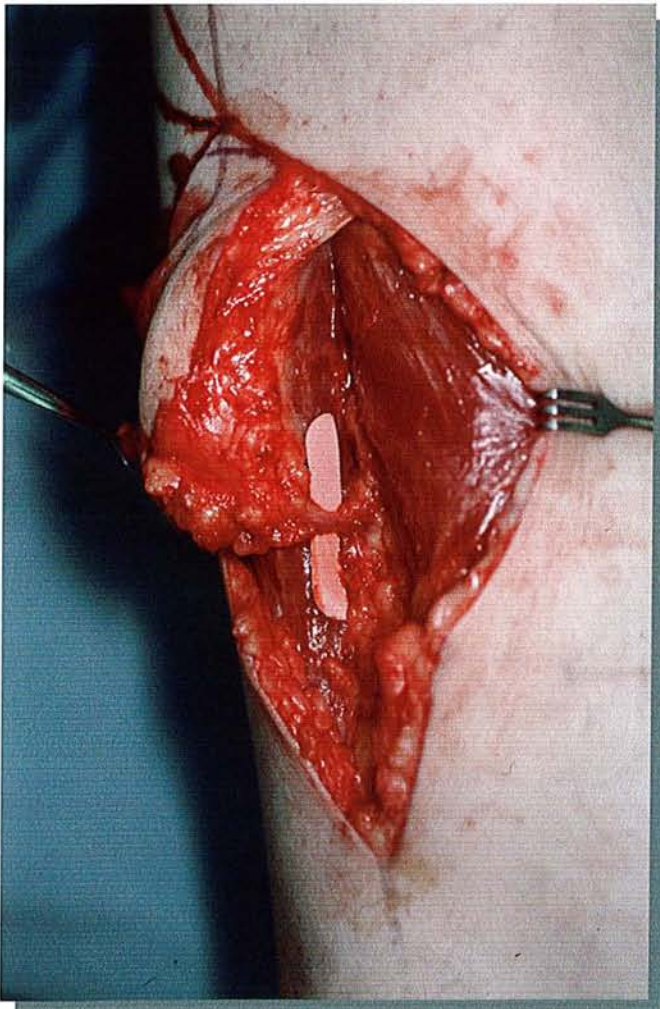


Photo. 29. Décollement de la palette cutanée. Mise en évidence d'une artère collatérale.

CAS CLINIQUE

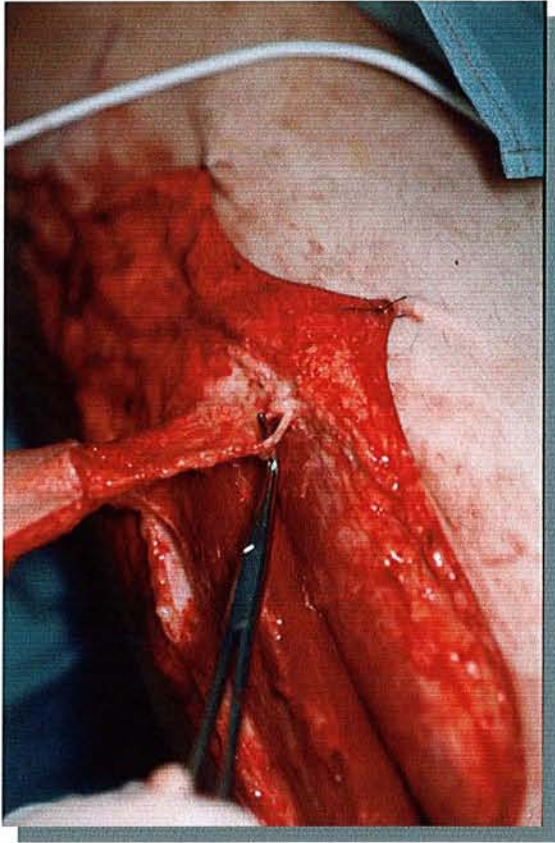


Photo. 30. Levée du lambeau en préservant un pédicule sous cutané incluant le fascia de 2 cm de large

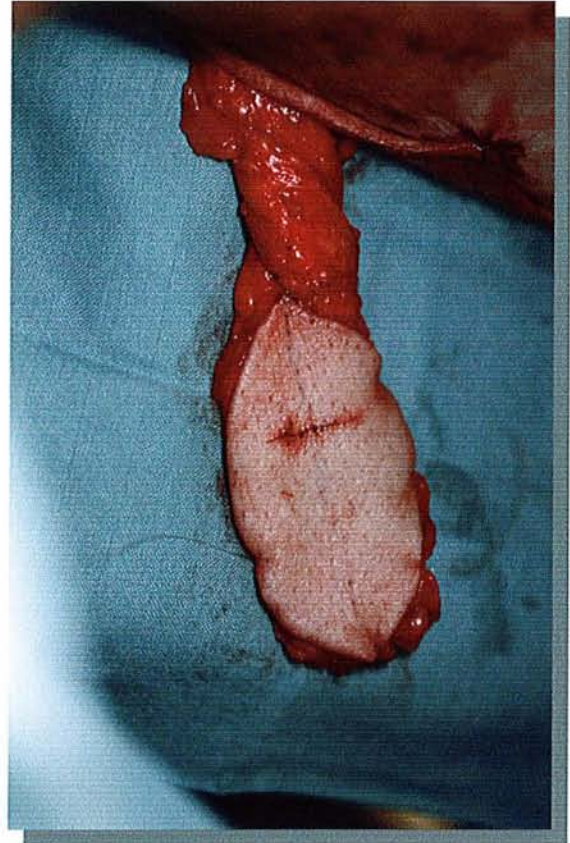


Photo. 31. La palette cutanée et son pédicule

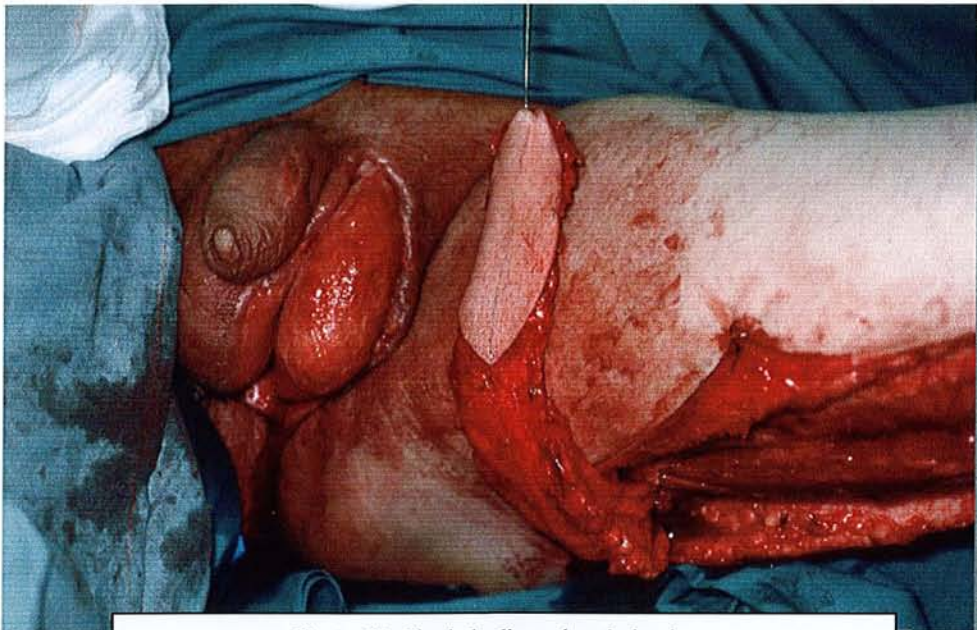


Photo. 32. Fin de la dissection du lambeau

9 CONCLUSION

Le nerf cutané postérieur de la cuisse est un nerf sensitif, médian, qui court le long de la face postérieure de la cuisse.

Si son anatomie est bien connue et prête peu à discussion, les descriptions de l'artère l'accompagnant sont rares. La revue de la littérature n'en rapporte ainsi qu'une seule description. Pourtant, elle semble jouer un rôle central dans la vascularisation cutanée de la face postérieure de la cuisse. Ceci est à l'image de son rôle dans le développement de cette région chez l'embryon.

De même, le nombre important de lambeaux décrits à la face postérieure de la cuisse et mettant à contribution tout ou partie de l'artère du NCPC confirme par ailleurs son importance. Ils sont pédiculés ou libres, fascio-cutanés ou musculo-cutanés. Certains auteurs ont même évoqué la faisabilité d'un lambeau neurocutané aux dépens du nerf cutané postérieur de la cuisse sans le décrire. Cependant, il ne s'agit là que de l'extrapolation du concept de lambeau neurocutané au NCPC, sans étude anatomique préalable.

A partir d'un travail de dissection sur 20 cadavres, nous avons pu détailler ainsi l'artère du nerf, ses collatérales et ses modalités de terminaison.

Si l'artère est toujours issue de l'artère glutéale inférieure, la topographie des artères de relais permet de distinguer trois tiers :

- Un tiers proximal où l'on retrouve au moins une branche issue d'une artère perforante de l'artère fémorale profonde.
- Un tiers moyen avec des perforantes grêles.
- Un tiers distal où l'on trouve l'artère cutanée ascendante de l'artère poplitée dans la majorité des cas isolée ou associée à une autre artère.

Des artères de relais de gros calibre et leur constance aux deux extrémités de l'artère du nerf permettent d'affirmer la faisabilité du lambeau neurocutané de la face postérieure de la cuisse dans sa forme à pédicule proximal ou distal.

La description du lambeau à pédicule proximal est illustrée par un cas clinique. Le lambeau est utilisé pour couvrir une perte de substance scrotale. La conservation de la sensibilité est un avantage indéniable par rapport aux autres procédés de reconstruction. Sa levée est simple puisqu'il peut être vascularisé par la seule artère glutéale inférieure.

L'aire de couverture du lambeau est large puisqu'il peut être disséqué jusque sous le muscle grand fessier. Elle est illustrée par une dissection sur cadavre.

Le lambeau neurocutané à pédicule distal est très proche du lambeau fascio-cutané décrit par Maruyama. Si l'axe vasculaire du lambeau est identique, il en diffère par le concept. Le lambeau neurocutané peut ainsi être levé en îlot et sa palette cutanée distale peut-être théoriquement plus large.

10 ANNEXES

10.1 RAPPEL HISTORIQUE SUR L'ETUDE DE LA VASCULARISATION CUTANEE

Il semble que le premier ouvrage sur la vascularisation cutanée chez l'homme ait été publié par un anatomiste alsacien de Strasbourg (donc français de naissance comme le précise Salmon dans la préface de son livre les artères de la peau) Manchot, qui publia son livre *Die Hautarterien des menschlichen Körpers* à Leipzig en 1889. Il s'agit d'un travail que l'auteur a écrit en seulement six mois. Il précise l'origine profonde des artères cutanées et indique leur point de sortie des muscles. Il décrit ainsi quarante territoires cutanés (tête, cou, mains et pieds exclus) dépendant d'une artère cutanée à partir de ses seuls travaux de dissection. Toutefois certains auteurs reprochent à Manchot l'imprécision de sa cartographie et son parti pris de ne retenir que les distributions les plus fréquentes en les faisant passer pour constantes.

Il semble que cela soit à Madame Bellocq, élève de Dieulafoy (4, 5), que revient la primeur de l'étude de la vascularisation cutanée par radiographie en 1925. « La disposition des artères cutanées présente assez de caractères distincts pour devoir être envisagée séparément dans les divers segments du corps et même dans les différentes régions de chacun de ces segments ». Elle étudie successivement les artères de la tête, du tronc puis des membres.

C'est surtout Salmon (fig. 15, p. 32) qui étudia avec une grande minutie et rigueur les artères de la peau. Longtemps resté méconnue, son œuvre est de nos jours fréquemment citée comme référence. Le lambeau fascio-cutané inter-osseux postérieur de l'avant-bras n'a t'il pas ainsi été décrit par Masquelet après la lecture du livre de Salmon sur les artères de la peau, ce dernier rapportant la présence constante d'une artère, appelée communément de nos jours, artère de Salmon ?

10.2 MICHEL SALMON (1903-1973)

10.2.1 BIOGRAPHIE

Salmon (fig. 15, p. 32) est né en Lorraine en 1903, mais la tourmente de 1914, l'amena avec sa famille à Marseille où il entreprit ses études médicales. Il fut le premier professeur titulaire de la chaire de Clinique Chirurgicale Infantile Orthopédique à Marseille. A la fois anatomiste et chirurgien, il entreprit d'étudier sur la totalité du corps, d'une part la distribution macroscopique des artères cutanées, « la grosse anatomie », à l'aide de dissections précisant et complétant les travaux de Manchot, et d'autre part « la fine anatomie », à l'aide de radiographies vérifiant et prolongeant d'une manière beaucoup plus poussée les travaux de Dieulafoy (4, 5) et de Madame Bellocq. Il a mis au point une technique d'injection réplétive vasculaire qui est encore employée. Il publie en 1933 chez Masson un livre intitulé Artères des muscles des membres et du tronc (en collaboration avec J. Dor). Cet ouvrage fut couronné par l'Institut (Prix Monthyon, 1935) et par l'académie de Médecine, (Prix Marc Sée 1935). En 1936, il écrit Artères des muscles de la tête et du cou. La même année, il rédige les artères de la peau, étude anatomique et chirurgicale. Son

travail constitue encore à l'heure actuelle le travail le plus complet qui sert encore de référence sur la vascularisation cutanée.

10.2.2 LES ARTÈRES DE LA PEAU, ETUDE ANATOMIQUE ET CHIRURGICALE

Citons la préface du livre les artères de la peau par le professeur Raymond Grégoire pour présenter son oeuvre.

« Ce nouvel ouvrage de Michel Salmon, est une œuvre de patience que pas un seul chirurgien, dorénavant, ne pourra négliger et que bien peu d'anatomistes auraient eu le courage d'entreprendre. (...) Il a fallu la découverte de Roentgen pour permettre de voir les multiples petites branches des artères de la peau et leurs multiples anastomoses ; mais il a fallu aussi trouver et savoir employer une masse assez opaque d'injection assez fluide pour pénétrer ces innombrables rameaux vasculaires. Michel Salmon a eu l'heureuse idée de se servir de l'une et de l'autre avec un succès qui a été la récompense de son application. Cette œuvre d'anatomiste doit rendre les plus grands services aux chirurgiens. (...) le livre de Michel Salmon est une œuvre deux fois utile car elle ajoute des notions anatomiques précises à nos connaissances jusqu'ici imparfaites et elle permet aux chirurgiens de les utiliser pour le plus grand bien des opérés ».

10.2.2.1 MATERIEL ET METHODE

Reprenons quelques paragraphes de cet ouvrage.

« Personnellement, nous avons disséqué 15 cadavres d'adultes. Tous avaient reçu une injection réplétive totale par la carotide gauche, suivant la technique que nous avons suivie lors de nos recherches sur les artères des muscles.

La masse que nous employons est composée comme il suit :

| | | |
|----------------------------------|------|---|
| Huile de lin | 600 | g |
| Colophane pilée | 1000 | g |
| Acide phénique cristallisé | 500 | g |
| Minium | 2000 | g |
| Ether sulfurique | 500 | g |

(...). Afin d'obtenir des injections plus complètes, nous avons également injecté quatre membres supérieurs et quatre membres inférieurs séparés. En effet, nous pouvions craindre que la pression d'une injection poussée par la carotide ne soit pas suffisante pour remplir complètement le réseau artériel d'une jambe ou d'un pied, d'autant plus que pratiquement, on ne peut agir avec force sous peine d'observer la rupture des artères viscérales plus ou moins touchées par la décomposition cadavérique.

La radiographie a contrôlé et complété les résultats obtenus par la dissection. Nous avons radiographié les téguments de trois cadavres entiers, de quatre membres isolés supérieurs et inférieurs, de six têtes. Nous avons pris nous même 1540 clichés à l'aide de l'appareil radiographique du Laboratoire d'Anatomie. Tous les clichés radiographiques ont été faits dans les conditions suivantes : avant de disséquer la peau, on marquait au crayon dermatographique plusieurs points de repère : saillies osseuses, cloison aponévrotique, etc.... Ensuite, par des incisions appropriées, on enlevait la peau en laissant, attenants à sa face profonde, tous les tissus sus-

aponévrotiques, de façon à obtenir une image reproduisant exactement la disposition des artères cutanées depuis leur traversée aponévrotique jusqu'à leur ultime terminaison. Quand au cours de la dissection, on rencontrait un tronc artériel venant de la profondeur, on prenait note de son origine, de son trajet, de ses rapports, de sorte que rien n'était plus facile (radiographie en main) que d'identifier telle ou telle artère. (...)

En ce qui concerne les membres, pour obtenir une exactitude encore plus grande, nous avons employé deux techniques :

- la première consistait à inciser les téguments sur le plan d'extension, de façon à conserver intactes les artères du plan de flexion ;
- dans la seconde, nous faisons l'opération inverse sur un autre membre, pour conserver les artères du plan d'extension ; de sorte qu'aucune erreur d'interprétation n'était possible.

Nous avons demandé à la radiographie de nous montrer :

- la disposition des gros troncs artériels et de leurs branches
- les anastomoses des artères cutanées, leur calibre et leur nombre ; la topographie des territoires artériels cutanés ;
- la densité des artères cutanées dans chaque région ;
- la délimitation des zones hypo ou hyper-vascularisées. » (fin de citation extrait du livre les artères de la peau) (...).

Pour nous approcher le plus possible de la réalité, nous avons disséqué spécialement cinq cadavres, nous avons radiographié la peau de trois sujets entiers (70 clichés nouveaux) au moyen de fils métalliques, nous avons fixé sur nos clichés, d'une façon très précise, les repères topographiques les plus importants. Nous avons pu ainsi dessiner les limites des territoires artériels de la Tête, du Cou, du Tronc et des Membres (...).

Le chapitre II de la première partie de son livre traite des artères de la peau du membre inférieur.

10.2.2.2 TERRITOIRES ARTERIELS CUTANES

Il définit quatre-vingts territoires cutanés qui recouvrent l'ensemble du corps, chacun relevant d'une artère cutanée.

« Au mode de distribution des artères cutanées se rattache la question des territoires artériels cutanés.

On peut diviser en effet l'étendue du revêtement cutané en territoires irrigués chacun par une même artère ou par un même système d'artères (fig. 16, p. 32).

Ces territoires artériels cutanés n'ont pas les limites précises des territoires nerveux et cela pour deux raisons :

- a) toutes les artères cutanées étant largement anastomosées, il n'existe aucune ligne de démarcation tranchée entre les différents systèmes artériels de la peau.
- b) les artères n'ont pas la fixité des nerfs ; elles peuvent se suppléer mutuellement (loi du balancement).

Cependant, en examinant attentivement nos dissections et nos radiographies, nous avons remarqué que les territoires cutanés artériels décrits (...) avaient des limites assez semblables chez des sujets

différents ; nous en avons conclu qu'il serait possible de tracer quelques schémas. (fig. 16, p. 32)

10.3 DESCRIPTION DE CORMACK ET LAMBERTY : MATERIEL ET METHODE

25 millilitres de sulfate de Baryum non dilué sont injectés à basse pression dans l'artère poplitée. La peau et le fascia ont été levés ensemble après ligatures des vaisseaux nourriciers. Chaque vaisseau est numéroté et son origine profonde identifiée. La peau et le fascia ont été ensuite radiographiés et les diamètres des vaisseaux mesurés. Les vaisseaux de plus de 0,1 mm de diamètre ont été dessinés sur une tablette graphique pour faire l'objet d'une analyse mathématique. Ainsi, pour chaque vaisseau, sont mesurées sa longueur et son obliquité par rapport à une ligne horizontale.

50 cadavres conservés et 5 cadavres frais ont été disséqués pour localiser et compter les perforantes cutanées.

10.4 INJECTION SELECTIVE DE COLORANT

10.4.1 INTERET

L'intérêt essentiel des injections sélectives de colorant est d'identifier clairement les territoires vasculaires cutanés d'une artère. Cette visualisation objective ne doit pas toutefois faire oublier les réserves que certains auteurs émettent quant à la transposition des résultats chez le cadavre au vivant. En effet, ces territoires sont dépendants de la pression d'injection et de la qualité du réseau vasculaire post-mortem. Ainsi, l'injection de l'artère glutéale inférieure ne fera pas ressortir le territoire vasculaire de l'artère du nerf cutané postérieur. Le recours aux injections de colorant hypersélectives (cathétérisme direct de l'artère) est indispensable pour de telles artères en raison de leur petit calibre.

Elles ont pour intérêt de matérialiser un territoire vasculaire et de permettre ainsi au chirurgien d'estimer le territoire d'un lambeau.

10.4.2 RAPPEL HISTORIQUE

Renant, en 1897, est le premier, par sa technique d'injection avec de la gélatine et du bleu de Prusse, à individualiser les territoires vasculaires irrigués par une artère profonde. Il définit ainsi la notion de cône vasculaire.

11 BIBLIOGRAPHIE

- (1) **Briedenbach**, Terzis. Vascularized nerve grafts. *Plastic Surgery Forum*, 1983, 6, 131-133
- (2) **Calil**, Ferreira, Filho. Anatomy of the fasciocutaneous branches of the first and second perforator arteries in the posterior thigh area.. *Can J Plast Surg* 1998; 6(3): 155-158
- (3) **Cariou**. Dix ans de lambeaux cutanés. 40^e congrès de la société Française de Chirurgie Plastique Reconstructrice et Esthétique. 1995
- (4) **Cormack**, Lamberty. A classification of fascio-cutaneous flaps according to their pattern of vascularisation. *British Journal of Plastic Surgery* (1984) 37, 80-87
- (5) **Dieulafé**. – Sur la topographie vasculaire cutanée : applications chirurgicales. *Bull. Méd.*,
- (6) **Dieulafé**. – sur les vaisseaux de la peau. *C. R. Assoc. Anat., Réunion Bordeaux*, 1906, 8, 75-
- (7) **Fyad**, Botero, Pauchot, Braun, Stricker - Le lambeau neurocutané postérieur de la cuisse, XXIII^e Congrès GAM, Mai 2000
- (8) **GEM**. Monographie du Groupe d'Etudes de la Main, vol. 17, 1990.
- (9) **Gilbert**, Masquelet, Hentz, - les lambeaux artériels pédiculés du membre supérieur. Ed Masson.
- (10) **Gillot**. Les veines superficielles du membre inférieur. *Morphologie*, 1999, 83, No 260, 19-28.
- (11) **Grant**. Grant's atlas of Anatomy. Ed. Anderson, J. E. 7th Edition. Baltimore: the Williams and Wilkins Co. 1958.
- (12) **Hurwitz**: the gluteal thigh flap. *Plastic and Reconstructive Surgery*, 1981, vol 68, 521-532
- (13) **Kamina**. Dictionnaire Atlas d'anatomie. Ed Maloine.
- (14) **Laitung**. The lower posterolateral thigh flap. *British Journal of Plastic Surgery* (1989), 42, 133-139
- (15) **Lambert**, Cariou, Couturaud, Bellavoire. Le lambeau fascio-cutané de la face postérieure de la cuisse à pédicule distal. *Annales de Chirurgie Plastique Esthétique*, Avril 1996, Vol. 41, No 2, 145-154.
- (16) **Malikov**, Valenti, Masquelet. Le lambeau neurocutané de la face antéro-interne de cuisse à pédicule distal. *Annales de Chirurgie Plastique Esthétique*. Octobre 1999, Vol.44, No 5, 531-540.
- (17) **Magalon**, Mitz. Les lambeaux pédiculés musculaires et musculo-cutanés. Monographie de chirurgie réparatrice. Édition Masson.
- (18) **Manchot C.** - Die Hautarterien des menschlichen Körpers, Leipzig, 1889
- (19) **Maruyama**, Iwahira. Popliteo-posterior thigh fascio-cutaneous island flap for closure around the knee. *British Journal of Plastic Surgery* (1989), 42, 140-143.
- (20) **Masquelet**, Bessa, Romaña . Bourger's artery: anatomic basis for a new cutaneous skin flap. *Surg Radiol Anat* 11: 244- 253. 1989
- (21) **Masquelet**, Penteado. Le lambeau interosseux postérieur. *Ann. Chir Main* 1987, 6, 2 : 131
- (22) **Masquelet**, Romaña , Wolff. Skin island flap supplied by the vascular axis of the sensitive superficial nerves: anatomic study and clinical experience in the leg. *PRS*, June 1992 Vol. 89, No 6, 1115-1121
- (23) **Masquelet**, Romaña. Les lambeaux musculaires et cutanés. Tome 1, les lambeaux de couverture au membre inférieur. Précis de techniques chirurgicales. Springer-Verlag.
- (24) **Nakajima**, Fujino, Adachi. A new concept of vascular supply to the skin and classification of skin flaps according to their vascularization. *Annals of Plastic Surgery*, January 1986, Vol. 16, No 1. 1-17
- (25) **Nakajima**, Imanishi, Fukuzimi . Accompanying arteries of the cutaneous veins and cutaneous

- nerves in the extremities : anatomical study and a concept of the veinoadipofascial and/or neuroadipofascial pedicled fasciocutaneous flap. PRS, september 1998, Vol. 102, No 3, 779-791
- (26) **Netter** – Interactive Atlas of Human Anatomy, Ciba Medica Education and Publications, CD-ROM
- (27) **Pauchot**, Fyad, Botero, Braun, Stricker - le lambeau neurocutané de la face postérieure de la cuisse, Journée des Jeunes Plasticiens, Janvier 2002
- (28) **Quenu**, Lejars – Etude anatomique sur les vaisseaux sanguins des nerfs. Arch. Neurol. 23 : 1, 1892
- (29) **Ramirez**, Swartz, Futrell. The gluteus maximus muscle: experimental and clinical considerations relevant to reconstruction in ambulatory patients. British Journal of Plastic Surgery (1987), 40, 1-10.
- (30) **Ramirez**. The distal gluteus maximus advancement musculocutaneous flap for coverage of trochanteric pressure sores. Annals of Plastic Surgery, April 1987, Vol. 18, No 4, 295-302
- (31) **Renant** - Traité d'histologie, tome II. Paris, Rueff et Cie ; 1897
1906, 20, 48, 555
- (32) **Rouvière** – Atlas d'anatomie humaine. Ed Masson
- (33) **Rubin**, Wethzel, Stevenson. The posterior thigh fasciocutaneous flap : vascular anatomy and clinical application. PRS, June 1995, Vol. 95, No 7, 1228-1239.
- (34) **Salmon M** - Les artères de la peau, 170 p. Paris, Delahaye et Cie, 1887
- (35) **Servant**, Revol. Les lambeaux cutanés. Editions techniques. Enc. Med. Chir (Paris France), techniques chirurgicales, Chirurgie Plastique, 45080, 6-1990, 21 p.
- (36) **Pernkopf**. Atlas d'anatomie humaine. Tome II, éditions Piccin.
- (37) **Song**, Chen, Song. The free thigh flap: a new flap concept based on the septocutaneous artery. British Journal of Plastic Surgery (1984), 37, 149-159.
- (38) **Spalteholz** - Distribution of arteries in the human skin, J. Anat. (London), 1897
- (39) **Spalteholz** – Die Verteilung der Blutgefäße in der Haut. Arch. Anat. Entwickl., 1893
- (40) **Taylor**, Gianoutsos, Morris. The neurovascular territories of the skin and muscles : anatomic study and clinical implications. Plast Reconstr Surg, 1994, 94, 1-36.
- (41) **Taylor**, Palmer. The vascular territories (angiosomes) of the body : experimental study and clinical applications. British Journal of Plastic Surgery, 38, 197.



VU

NANCY, 23 avril 2002
Le Président de Thèse

NANCY, le 12 juin 2002
Le Doyen de la Faculté de Médecine

Professeur M. STRICKER

Professeur J. ROLAND

AUTORISE À SOUTENIR ET À IMPRIMER LA THÈSE

NANCY, le 14 juin 2002

LE PRÉSIDENT DE L'UNIVERSITÉ DE NANCY 1

Professeur C. BURLET

RESUME DE LA THESE

Le nerf cutané postérieur de la cuisse (NCPC) est un nerf sensitif, médian, qui court le long de la face postérieure de la cuisse.

Son anatomie est bien connue et prête peu à discussion. Les descriptions de l'artère l'accompagnant sont rares.

La vascularisation de la face postérieure de la cuisse est assurée par plusieurs gros troncs qui sont l'artère glutéale inférieure, les branches de l'artère fémorale profonde et l'artère poplitée. L'artère du NCPC est anastomosée tout au long de son trajet avec ses trois axes.

L'embryologie explique les rapports de l'artère du NCPC avec les autres axes vasculaires et son rôle important dans le développement de la face postérieure de la cuisse. Ceci explique sa présence dans plusieurs lambeaux décrits à la face postérieure de la cuisse. Ils sont fascio-cutanés ou musculo-cutanés, libres ou pédiculés.

Si certains auteurs ont évoqué la faisabilité d'un lambeau neurocutané aux dépens de ce nerf, il ne s'agit là que de l'application du concept de lambeau neurocutané à un nerf sensitif, sans étude anatomique préalable de l'artère.

A partir d'un travail de dissection sur 20 cadavres, nous avons pu détailler ainsi l'artère du nerf, ses collatérales et ses modalités de terminaison. Au niveau de ses deux extrémités, on retrouve des artères de relais de gros calibre qui autorisent la levée d'un lambeau à pédicule proximal et distal.

Une dissection sur cadavre du lambeau à pédicule proximal et à pédicule distal ainsi qu'un cas clinique illustrent la faisabilité du lambeau neurocutané de la face postérieure de la cuisse.

Si le lambeau à pédicule proximal est original, le lambeau à pédicule distal est proche du lambeau fascio-cutané de la face postérieure de la cuisse décrit par Maruyama mais il en est différent par son concept.

La conservation de la sensibilité pour le lambeau à pédicule proximal, le large rayon de couverture dans les deux cas ainsi que la fiabilité vasculaire suggérée par l'étude anatomique sont intéressantes.

TITRE EN ANGLAIS

The neurocutaneous posterior thigh flap.

Review of litteratur, embryology, anatomical study and clinical case.

THESE DE MEDECINE SPECIALISEE – ANNEE 2002

Faculté de Médecine de Nancy

9, avenue de la Forêt de Haye

54505 VANDOEUVRE LES NANCY CEDEX
