



HAL
open science

Hémorragies cérébrales du nouveau-né à terme: étude clinique et électroencéphalographique de 20 enfants

Catherine Rosset Barondiot

► **To cite this version:**

Catherine Rosset Barondiot. Hémorragies cérébrales du nouveau-né à terme: étude clinique et électroencéphalographique de 20 enfants. Sciences du Vivant [q-bio]. 2002. hal-01739039

HAL Id: hal-01739039

<https://hal.univ-lorraine.fr/hal-01739039v1>

Submitted on 20 Mar 2018

HAL is a multi-disciplinary open access archive for the deposit and dissemination of scientific research documents, whether they are published or not. The documents may come from teaching and research institutions in France or abroad, or from public or private research centers.

L'archive ouverte pluridisciplinaire **HAL**, est destinée au dépôt et à la diffusion de documents scientifiques de niveau recherche, publiés ou non, émanant des établissements d'enseignement et de recherche français ou étrangers, des laboratoires publics ou privés.



AVERTISSEMENT

Ce document est le fruit d'un long travail approuvé par le jury de soutenance et mis à disposition de l'ensemble de la communauté universitaire élargie.

Il est soumis à la propriété intellectuelle de l'auteur. Ceci implique une obligation de citation et de référencement lors de l'utilisation de ce document.

D'autre part, toute contrefaçon, plagiat, reproduction illicite encourt une poursuite pénale.

Contact : ddoc-theses-contact@univ-lorraine.fr

LIENS

Code de la Propriété Intellectuelle. articles L 122. 4

Code de la Propriété Intellectuelle. articles L 335.2- L 335.10

http://www.cfcopies.com/V2/leg/leg_droi.php

<http://www.culture.gouv.fr/culture/infos-pratiques/droits/protection.htm>

Double - A
167

UNIVERSITÉ HENRI POINCARÉ, NANCY 1
2002

FACULTÉ DE MÉDECINE DE NANCY
n° 167



pour obtenir le grade de

DOCTEUR EN MÉDECINE

Présentée et soutenue publiquement

Dans le cadre du troisième cycle de Médecine Spécialisée

Par

Catherine ROSSET BARONDIOT

Le 05 Décembre 2002

HÉMORRAGIES CÉRÉBRALES DU NOUVEAU-NÉ À TERME.

ÉTUDE CLINIQUE ET ÉLECTROENCÉPHALOGRAPHIQUE
DE 20 ENFANTS.

Examineur de la thèse :

M. J.M. HASCOËT
M. P. VERT
M. H. VESPIGNANI
M. M. ANDRÉ

Professeur
Professeur
Professeur
Docteur en Médecine

Président
Juge
Juge
Directeur et Juge

BIBLIOTHEQUE MEDECINE NANCY 1



D 007 216144 0



THÈSE

pour obtenir le grade de

DOCTEUR EN MÉDECINE

Présentée et soutenue publiquement

Dans le cadre du troisième cycle de Médecine Spécialisée

Par

Catherine ROSSET BARONDIOT

Le 05 Décembre 2002

HÉMORRAGIES CÉRÉBRALES DU NOUVEAU-NÉ À TERME.

ÉTUDE CLINIQUE ET ÉLECTROENCÉPHALOGRAPHIQUE
DE 20 ENFANTS.

Examineur de la thèse :

M. J.M. HASCOËT
M. P. VERT
M. H. VESPIGNANI
M. M. ANDRÉ

Professeur
Professeur
Professeur
Docteur en Médecine

Président
Juge
Juge
Directeur et Juge

UNIVERSITÉ HENRI POINCARÉ, NANCY I

FACULTÉ DE MÉDECINE DE NANCY

Président de l'Université : Professeur Claude BURLET

Doyen de la Faculté de Médecine : Professeur Jacques ROLAND

Vice-Doyen de la Faculté de Médecine : Professeur Hervé VESPIGNANI

Assesseurs

du 1^{er} Cycle :

du 2^{ème} Cycle :

du 3^{ème} Cycle :

de la Vie Facultaire :

Mme le Docteur Chantal KOHLER

Mr le Professeur Jean-Pierre BRONOWICKI

Mr le Professeur Henry COUDANE

Mr le Professeur Bruno LEHEUP

DOYENS HONORAIRES

Professeur Adrien DUPREZ – Professeur Jean-Bernard DUREUX

Professeur Georges GRIGNON

PROFESSEURS HONORAIRES

Louis PIERQUIN – Etienne LEGAIT – Jean LOCHARD – René HERBEUVAL – Gabriel FAIVRE – Jean-Marie FOLIGUET
Guy RAUBER – Paul SADOUL – Raoul SENAULT – Pierre ARNOULD – Roger BENICHOUX – Marcel RIBON
Jacques LACOSTE – Jean BEUREY – Jean SOMMELET – Pierre HARTEMANN – Emile de LAVERGNE
Augusta TREHEUX – Michel MANCIAUX – Paul GUILLEMIN – Pierre PAYSANT
Jean-Claude BURDIN – Claude CHARDOT – Jean-Bernard DUREUX – Jean DUHEILLE – Jean-Pierre GRILLIAT
Pierre LAMY – Jean-Marie GILGENKRANTZ – Simone GILGENKRANTZ
Pierre ALEXANDRE – Robert FRISCH – Michel PIERSON – Jacques ROBERT
Gérard DEBRY – Georges GRIGNON – Pierre TRIDON – Michel WAYOFF – François CHERRIER – Oliéro GUERCI
Gilbert PERCEBOIS – Claude PERRIN – Jean PREVOT – Pierre BERNADAC – Jean FLOQUET
Alain GAUCHER – Michel LAXENAIRE – Michel BOULANGE – Michel DUC – Claude HURIET – Pierre LANDES
Alain LARCAN – Gérard VAILLANT – Daniel ANTHOINE – Pierre GAUCHER – René-Jean ROYER
Hubert UFFHOLTZ – Jacques LECLERE – Francine NABET – Jacques BORRELLY
Michel RENARD – Jean-Pierre DESCHAMPS – Pierre NABET – Marie-Claire LAXENAIRE – Adrien DUPREZ – Paul VERT

=====

PROFESSEURS DES UNIVERSITÉS -
PRATICIENS HOSPITALIERS

(Disciplines du Conseil National des Universités)

42^{ème} Section : MORPHOLOGIE ET MORPHOGENÈSE

1^{ère} sous-section : (*Anatomie*)

Professeur Jacques ROLAND – Professeur Gilles GROSDIDIER

Professeur Pierre LASCOMBES – Professeur Marc BRAUN

2^{ème} sous-section : (*Cytologie et histologie*)

Professeur Bernard FOLIGUET

3^{ème} sous-section : (*Anatomie et cytologie pathologiques*)

Professeur François PLENAT - Professeur Jean-Michel VIGNAUD – Professeur Eric LABOUYRIE

43^{ème} Section : BIOPHYSIQUE ET IMAGERIE MÉDICALE

1^{ère} sous-section : (*Biophysique et médecine nucléaire*)

Professeur Alain BERTRAND – Professeur Gilles KARCHER – Professeur Pierre-Yves MARIE

2^{ème} sous-section : (*Radiologie et imagerie médicale*)

Professeur Jean-Claude HOEFFEL – Professeur Luc PICARD – Professeur Denis REGENT

Professeur Michel CLAUDON – Professeur Serge BRACARD – Professeur Alain BLUM

Professeur Jacques FELBLINGER

44^{ème} Section : BIOCHIMIE, BIOLOGIE CELLULAIRE ET MOLÉCULAIRE, PHYSIOLOGIE ET NUTRITION

1^{ère} sous-section : (Biochimie et biologie moléculaire)

Professeur Jean-Pierre NICOLAS

Professeur Jean-Louis GUÉANT – Professeur Jean-Luc OLIVIER

2^{ème} sous-section : (Physiologie)

Professeur Jean-Pierre CRANCE – Professeur Jean-Pierre MALLIE

Professeur François MARCHAL – Professeur Philippe HAOUZI

3^{ème} sous-section : (Biologie cellulaire)

Professeur Claude BURLET

4^{ème} sous-section : (Nutrition)

Professeur Olivier ZIEGLER

45^{ème} Section : MICROBIOLOGIE, MALADIES TRANSMISSIBLES ET HYGIÈNE

1^{ère} sous-section : (Bactériologie – virologie ; hygiène hospitalière)

Professeur Alain LE FAOU

2^{ème} sous-section : (Parasitologie et mycologie)

Professeur Bernard FORTIER

3^{ème} sous-section : (Maladies infectieuses ; maladies tropicales)

Professeur Philippe CANTON – Professeur Thierry MAY – Professeur Christian RABAUD

46^{ème} Section : SANTÉ PUBLIQUE, ENVIRONNEMENT ET SOCIÉTÉ

1^{ère} sous-section : (Épidémiologie, économie de la santé et prévention)

Professeur Philippe HARTEMANN – Professeur Serge BRIANÇON

Professeur Francis GUILLEMIN – Professeur Denis ZMIROU

2^{ème} sous-section : (Médecine et santé au travail)

Professeur Guy PETIET

3^{ème} sous-section : (Médecine légale et droit de la santé)

Professeur Henry COUDANE

4^{ème} sous-section : (Biostatistiques, informatique médicale et technologies de communication)

Professeur Bernard LEGRAS – Professeur François KOHLER

47^{ème} Section : CANCÉROLOGIE, GÉNÉTIQUE, HÉMATOLOGIE, IMMUNOLOGIE

1^{ère} sous-section : (Hématologie ; transfusion)

Professeur Christian JANOT – Professeur Thomas LECOMPTE – Professeur Pierre BORDIGONI

Professeur Pierre LEDERLIN – Professeur Jean-François STOLTZ

2^{ème} sous-section : (Cancérologie ; radiothérapie)

Professeur François GUILLEMIN – Professeur Thierry CONROY

Professeur Pierre BEY – Professeur Didier PEIFFERT

3^{ème} sous-section : (Immunologie)

Professeur Gilbert FAURE – Professeur Marie-Christine BENE

4^{ème} sous-section : (Génétique)

Professeur Philippe JONVEAUX – Professeur Bruno LEHEUP

**48^{ème} Section : ANESTHÉSIOLOGIE, RÉANIMATION, MÉDECINE D'URGENCE,
PHARMACOLOGIE ET THÉRAPEUTIQUE**

1^{ère} sous-section : (Anesthésiologie et réanimation chirurgicale)

Professeur Claude MEISTELMAN – Professeur Dan LONGROIS - Professeur Hervé BOUAZIZ

Professeur Paul-Michel MERTES

2^{ème} sous-section : (Réanimation médicale)

Professeur Henri LAMBERT – Professeur Alain GERARD

Professeur Pierre-Edouard BOLLAERT – Professeur Bruno LÉVY

3^{ème} sous-section : (Pharmacologie fondamentale ; pharmacologie clinique)

Professeur Patrick NETTER – Professeur Pierre GILLET

4^{ème} sous-section : (Thérapeutique)

Professeur François PAILLE – Professeur Gérard GAY – Professeur Faiez ZANNAD

**49^{ème} Section : PATHOLOGIE NERVEUSE ET MUSCULAIRE, PATHOLOGIE MENTALE,
HANDICAP et RÉÉDUCATION**

1^{ère} sous-section : (Neurologie)

Professeur Michel WEBER – Professeur Gérard BARROCHE – Professeur Hervé VESPIGNANI
Professeur Xavier DUCROCQ

2^{ème} sous-section : (Neurochirurgie)

Professeur Henri HEPNER – Professeur Jean-Claude MARCHAL – Professeur Jean AUQUE
Professeur Thierry CIVIT

3^{ème} sous-section : (Psychiatrie d'adultes)

Professeur Jean-Pierre KAHN

4^{ème} sous-section : (Pédopsychiatrie)

Professeur Colette VIDAILHET – Professeur Daniel SIBERTIN-BLANC

5^{ème} sous-section : (Médecine physique et de réadaptation)

Professeur Jean-Marie ANDRE

50^{ème} Section : PATHOLOGIE OSTÉO-ARTICULAIRE, DERMATOLOGIE et CHIRURGIE PLASTIQUE

1^{ère} sous-section : (Rhumatologie)

Professeur Jacques POUREL – Professeur Isabelle VALCKENAERE

2^{ème} sous-section : (Chirurgie orthopédique et traumatologique)

Professeur Daniel SCHMITT – Professeur Jean-Pierre DELAGOUTTE – Professeur Daniel MOLE
Professeur Didier MAINARD

3^{ème} sous-section : (Dermato-vénéréologie)

Professeur Jean-Luc SCHMUTZ – Professeur Annick BARBAUD

4^{ème} sous-section : (Chirurgie plastique, reconstructrice et esthétique)

Professeur François DAP

51^{ème} Section : PATHOLOGIE CARDIORESPIRATOIRE et VASCULAIRE

1^{ère} sous-section : (Pneumologie)

Professeur Jean-Marie POLU - Professeur Yves MARTINET

Professeur Jean-François CHABOT

2^{ème} sous-section : (Cardiologie)

Professeur Etienne ALIOT – Professeur Yves JUILLIERE – Professeur Nicolas SADOUL –
Professeur Christian de CHILLOU de CHURET

3^{ème} sous-section : (Chirurgie thoracique et cardiovasculaire)

Professeur Pierre MATHIEU – Professeur Jean-Pierre VILLEMOT

Professeur Jean-Pierre CARTEAUX – Professeur Loïc MACE

4^{ème} sous-section : (Chirurgie vasculaire ; médecine vasculaire)

Professeur Gérard FIEVE

52^{ème} Section : MALADIES DES APPAREILS DIGESTIF et URINAIRE

1^{ère} sous-section : (Gastroentérologie ; hépatologie)

Professeur Marc-André BIGARD

Professeur Jean-Pierre BRONOWICKI

2^{ème} sous-section : (Chirurgie digestive)

3^{ème} sous-section : (Néphrologie)

Professeur Michèle KESSLER – Professeur Dominique HESTIN (Mme)

4^{ème} sous-section : (Urologie)

Professeur Philippe MANGIN – Professeur Jacques HUBERT

53^{ème} Section : MÉDECINE INTERNE, GÉRIATRIE et CHIRURGIE GÉNÉRALE

1^{ère} sous-section : (Médecine interne)

Professeur Gilbert THIBAUT – Professeur Francis PENIN

Professeur Denise MONERET-VAUTRIN – Professeur Denis WAHL

Professeur Jean DE KORWIN KROKOWSKI – Professeur Pierre KAMINSKY

Professeur Athanase BENETOS - Professeur Gisèle KANNY

2^{ème} sous-section : (Chirurgie générale)

Professeur Patrick BOISSEL – Professeur Laurent BRESLER

**54^{ème} Section : DÉVELOPPEMENT ET PATHOLOGIE DE L'ENFANT, GYNÉCOLOGIE-OBSTÉTRIQUE,
ENDOCRINOLOGIE ET REPRODUCTION**

1^{ère} sous-section : (Pédiatrie)

Professeur Danièle SOMMELET – Professeur Michel VIDAILHET
Professeur Pierre MONIN – Professeur Jean-Michel HASCOET – Professeur Pascal CHASTAGNER

2^{ème} sous-section : (Chirurgie infantile)

Professeur Michel SCHMITT – Professeur Gilles DAUTEL

3^{ème} sous-section : (Gynécologie-obstétrique ; gynécologie médicale)

Professeur Michel SCHWEITZER – Professeur Jean-Louis BOUTROY

Professeur Philippe JUDLIN – Professeur Patricia BARBARINO

4^{ème} sous-section : (Endocrinologie et maladies métaboliques)

Professeur Georges WERYHA – Professeur Marc KLEIN

5^{ème} sous-section : (Biologie et médecine du développement et de la reproduction)

Professeur Hubert GERARD

55^{ème} Section : PATHOLOGIE DE LA TÊTE ET DU COU

1^{ère} sous-section : (Oto-rhino-laryngologie)

Professeur Claude SIMON – Professeur Roger JANKOWSKI

2^{ème} sous-section : (Ophtalmologie)

Professeur Antoine RASPILLER – Professeur Jean-Luc GEORGE – Professeur Jean-Paul BERROD

3^{ème} sous-section : (Chirurgie maxillo-faciale et stomatologie)

Professeur Michel STRICKER – Professeur Jean-François CHASSAGNE

=====

PROFESSEURS DES UNIVERSITÉS

27^{ème} section : INFORMATIQUE

Professeur Jean-Pierre MUSSE

64^{ème} Section : BIOCHIMIE ET BIOLOGIE MOLÉCULAIRE

Professeur Daniel BURNEL

=====

PROFESSEUR ASSOCIÉ

Épidémiologie, économie de la santé et prévention

Professeur Tan XIAODONG

=====

MAÎTRES DE CONFÉRENCES DES UNIVERSITÉS - PRATICIENS HOSPITALIERS

42^{ème} Section : MORPHOLOGIE ET MORPHOGENÈSE

1^{ère} sous-section : (Anatomie)

Docteur Bruno GRIGNON – Docteur Jean-Pascal FYAD

2^{ème} sous-section : (Cytologie et histologie)

Docteur Edouard BARRAT – Docteur Jean-Claude GUEDENET

Docteur Françoise TOUATI – Docteur Chantal KOHLER

3^{ème} sous-section : (Anatomie et cytologie pathologiques)

Docteur Yves GRIGNON – Docteur Béatrice MARIE

Docteur Laurent ANTUNES

43^{ème} Section : BIOPHYSIQUE ET IMAGERIE MÉDICALE

1^{ère} sous-section : (*Biophysique et médecine nucléaire*)

Docteur Marie-Hélène LAURENS – Docteur Jean-Claude MAYER

Docteur Pierre THOUVENOT – Docteur Jean-Marie ESCANYE – Docteur Amar NAOUN

44^{ème} Section : BIOCHIMIE, BIOLOGIE CELLULAIRE ET MOLÉCULAIRE, PHYSIOLOGIE ET NUTRITION

1^{ère} sous-section : (*Biochimie et biologie moléculaire*)

Docteur Xavier HERBEUVAL – Docteur Jean STRACZEK

Docteur Sophie FREMONT – Docteur Isabelle GASTIN – Dr Bernard NAMOUR

2^{ème} sous-section : (*Physiologie*)

Docteur Gérard ETHEVENOT – Docteur Nicole LEMAU de TALANCE – Christian BEYAERT

45^{ème} Section : MICROBIOLOGIE, MALADIES TRANSMISSIBLES ET HYGIÈNE

1^{ère} sous-section : (*Bactériologie – Virologie ; hygiène hospitalière*)

Docteur Francine MORY – Docteur Michèle WEBER – Docteur Christine LION

Docteur Michèle DAILLOUX – Docteur Alain LOZNIIEWSKI – Docteur Véronique VENARD

2^{ème} sous-section : (*Parasitologie et mycologie*)

Docteur Marie-France BIAVA – Docteur Nelly CONTET-AUDONNEAU

46^{ème} Section : SANTÉ PUBLIQUE, ENVIRONNEMENT ET SOCIÉTÉ

1^{ère} sous-section : (*Epidémiologie, économie de la santé et prévention*)

Docteur Mickaël KRAMER – Docteur François ALLA

4^{ème} sous-section : (*Biostatistiques, informatique médicale et technologies de communication (type biologique)*)

Docteur Pierre GILLOIS

47^{ème} Section : CANCÉROLOGIE, GÉNÉTIQUE, HÉMATOLOGIE, IMMUNOLOGIE

1^{ère} sous-section : (*Hématologie ; transfusion*)

Docteur Jean-Claude HUMBERT – Docteur François SCHOONEMAN

3^{ème} sous-section : (*Immunologie*)

Docteur Marie-Nathalie SARDA

4^{ème} sous-section : (*Génétique*)

Docteur Christophe PHILIPPE

**48^{ème} Section : ANESTHÉSIOLOGIE, RÉANIMATION, MÉDECINE D'URGENCE,
PHARMACOLOGIE ET THÉRAPEUTIQUE**

1^{ère} sous-section : (*Anesthésiologie et réanimation chirurgicale*)

Docteur Jacqueline HELMER – Docteur Gérard AUDIBERT

3^{ème} sous-section : (*Pharmacologie fondamentale ; pharmacologie clinique*)

Docteur Françoise LAPICQUE – Docteur Marie-José ROYER-MORROT

Docteur Damien LOEUILLE

**54^{ème} Section : DÉVELOPPEMENT ET PATHOLOGIE DE L'ENFANT, GYNÉCOLOGIE-OBSTÉTRIQUE,
ENDOCRINOLOGIE ET REPRODUCTION**

5^{ème} sous-section : (*Biologie et médecine du développement et de la reproduction*)

Docteur Jean-Louis CORDONNIER

=====

MAÎTRES DE CONFÉRENCES

19^{ème} section : SOCIOLOGIE, DÉMOGRAPHIE

Madame Michèle BAUMANN

32^{ème} section : CHIMIE ORGANIQUE, MINÉRALE, INDUSTRIELLE

Monsieur Jean-Claude RAFT

40^{ème} section : SCIENCES DU MÉDICAMENT
Monsieur Jean-Yves JOUZEAU

60^{ème} section : MÉCANIQUE, GÉNIE MÉCANIQUE ET GÉNIE CIVILE
Monsieur Alain DURAND

64^{ème} section : BIOCHIMIE ET BIOLOGIE MOLÉCULAIRE
Madame Marie-Odile PERRIN – Mademoiselle Marie-Claire LANHERS

65^{ème} section : BIOLOGIE CELLULAIRE
Mademoiselle Françoise DREYFUSS – Monsieur Jean-Louis GELLY – Madame Anne GERARD
Madame Ketsia HESS – Monsieur Pierre TANKOSIC – Monsieur Hervé MEMBRE

67^{ème} section : BIOLOGIE DES POPULATIONS ET ÉCOLOGIE
Madame Nadine MUSSE

68^{ème} section : BIOLOGIE DES ORGANISMES
Madame Tao XU-JIANG

=====

MAÎTRES DE CONFÉRENCES ASSOCIÉS

Médecine Générale
Docteur Alain AUBREGE
Docteur Louis FRANCO

=====

PROFESSEURS ÉMÉRITES

Professeur Georges GRIGNON – Professeur Michel PIERSON
Professeur Michel BOULANGE – Professeur Alain LARCAN – Professeur Michel DUC
Professeur Michel WAYOFF – Professeur Daniel ANTHOINE – Professeur Claude HURIET
Professeur Hubert UFFHOLTZ – Professeur René-Jean ROYER
Professeur Pierre GAUCHER – Professeur Claude CHARDOT – Professeur Adrien DUPREZ

=====

DOCTEURS HONORIS CAUSA

Professeur Norman SHUMWAY (1972) <i>Université de Stanford, Californie (U.S.A)</i>	Professeur Mashaki KASHIWARA (1996) <i>Research Institute for Mathematical Sciences de Kyoto (JAPON)</i>
Professeur Paul MICHIELSEN (1979) <i>Université Catholique, Louvain (Belgique)</i>	Professeur Ralph GRÄSBECK (1996) <i>Université d'Helsinki (FINLANDE)</i>
Professeur Charles A. BERRY (1982) <i>Centre de Médecine Préventive, Houston (U.S.A)</i>	Professeur James STEICHEN (1997) <i>Université d'Indianapolis (U.S.A)</i>
Professeur Pierre-Marie GALETTI (1982) <i>Brown University, Providence (U.S.A)</i>	Professeur Duong Quang TRUNG (1997) <i>Centre Universitaire de Formation et de Perfectionnement des Professionnels de Santé d'Hô Chi Minh-Ville (VIËTNAM)</i>
Professeur Mamish Nisbet MUNRO (1982) <i>Massachusetts Institute of Technology (U.S.A)</i>	
Professeur Mildred T. STAHLMAN (1982) <i>Wanderbilt University, Nashville (U.S.A)</i>	
Professeur Harry J. BUNCKE (1989) <i>Université de Californie, San Francisco (U.S.A)</i>	
Professeur Théodore H. SCHIEBLER (1989) <i>Institut d'Anatomie de Würtzburg (R.F.A)</i>	
Professeur Maria DELIVORIA-PAPADOPOULOS (1996) <i>Université de Pennsylvanie (U.S.A)</i>	

A NOTRE PRESIDENT DE THESE

Monsieur Le Professeur J.M. HASCOET
Professeur de Pédiatrie

Vous nous avez fait le grand honneur de nous accorder votre confiance et de nous accueillir dans votre service.

Tout au long de notre internat, nous avons bénéficié de la rigueur et de la finesse de votre enseignement et de votre esprit scientifique.

Pour nous avoir soutenu et donné de précieux conseils dans la réalisation de cette thèse, et pour avoir accepté la présidence de ce jury, nous vous prions de trouver ici l'expression de notre vive reconnaissance et de notre plus profond respect.

A NOTRE JUGE

Monsieur le Professeur P. VERT
Professeur de Pédiatrie
Officier dans l'Ordre des Palmes Académiques

Au cours de nos études, nous avons pu bénéficier de la qualité de votre enseignement et de votre grande érudition.

Vous nous avez fait partager votre amour des tout-petits et votre vision sur la qualité des soins qui doivent les entourer.

Pour nous avoir fait l'honneur de bien vouloir juger ce travail, veuillez trouver ici l'expression de notre gratitude et de notre profond respect.

A NOTRE JUGE

Monsieur le Professeur VESPIGNANI
Professeur de Neurologie

Vous nous faites l'honneur de juger ce travail et nous vous remercions de l'intérêt que vous avez bien voulu lui porter.

Nous apprécions votre générosité dans le partage du savoir.

Soyez assuré de notre profond respect et de notre reconnaissance.

A NOTRE DIRECTEUR DE THESE ET JUGE

Madame le Docteur M. ANDRE
Pédiatre

Vous nous avez confié ce travail et tout au long de sa réalisation, nous avons bénéficié de vos grandes connaissances et de la qualité de votre raisonnement.

Pendant nos études, vous nous avez montré l'intérêt d'appliquer avec une rigueur scientifique nos connaissances de la médecine, tout en conservant de grandes qualités humaines.

Pour nous avoir guidés dans ce travail et pour votre disponibilité de chaque instant, nous vous prions de trouver ici le témoignage de notre admiration et de notre respect.

Au Docteur J. FRESSON

Pour votre grande disponibilité et la qualité de votre raisonnement clinique lors de notre étude statistique, veuillez trouver ici l'expression de nos sincères remerciements.

A JEAN-LUC

Ton soutien et ta patience de tous les instants m'ont permis de mener à bien ce travail et de pouvoir choisir la voie qui me passionnait. Je te remercie de ta présence à mes côtés, elle m'est indispensable.

A ARTHUR et LOU-ANNE

Votre présence et vos rires sont mon plus grand bonheur et je vous adresse tout mon amour.

A mes parents JANINE et CLAUDE

Je vous dédie ce travail qui est en grande partie le vôtre car c'est votre aide précieuse pendant ces nombreuses années qui m'ont permis d'achever ces études. Je vous en remercie du plus profond du cœur.

A mon frère PATRICE

Notre complicité est très importante pour moi. Merci pour ta disponibilité et ta gentillesse.

A GISELE, MARIE-ANNE et STEPHANE

Pour m'avoir accueilli dans votre famille et m'avoir toujours apporté votre soutien, je vous adresse tous mes remerciements et mon amitié.

A DENIS, NATHALIE, CECILE, YANN, CHRISTOPHE, LAURENCE, CASPER,
GERALD et ALEXANDRA

Avec toute mon amitié

A NELLY et VIRGINIE



SERMENT

"Au moment d'être admise à exercer la médecine, je promets et je jure d'être fidèle aux lois de l'honneur et de la probité. Mon premier souci sera de rétablir, de préserver ou de promouvoir la santé dans tous ses éléments, physiques et mentaux, individuels et sociaux. Je respecterai toutes les personnes, leur autonomie et leur volonté, sans aucune discrimination selon leur état ou leurs convictions. J'interviendrai pour les protéger si elles sont affaiblies, vulnérables ou menacées dans leur intégrité ou leur dignité. Même sous la contrainte, je ne ferai pas usage de mes connaissances contre les lois de l'humanité. J'informerai les patients des décisions envisagées, de leurs raisons et de leurs conséquences. Je ne tromperai jamais leur confiance et n'exploiterai pas le pouvoir hérité des circonstances pour forcer les consciences. Je donnerai mes soins à l'indigent et à quiconque me les demandera. Je ne me laisserai pas influencer par la soif du gain ou la recherche de la gloire.

Admise dans l'intimité des personnes, je tairai les secrets qui me sont confiés. Reçue à l'intérieur des maisons, je respecterai les secrets des foyers et ma conduite ne servira pas à corrompre les mœurs. Je ferai tout pour soulager les souffrances. Je ne prolongerai pas abusivement les agonies. Je ne provoquerai jamais la mort délibérément.

Je préserverai l'indépendance nécessaire à l'accomplissement de ma mission. Je n'entreprendrai rien qui dépasse mes compétences. Je les entretiendrai et les perfectionnerai pour assurer au mieux les services qui me seront demandés.

J'apporterai mon aide à mes confrères ainsi qu'à leurs familles dans l'adversité.

Que les hommes et mes confrères m'accordent leur estime si je suis fidèle à mes promesses ; que je sois déshonorée et méprisée si j'y manque".

TABLE DES MATIERES

TABLE DES MATIERES

TABLE DES MATIERES	15
ABREVIATIONS	20
INTRODUCTION	23
LES DIFFERENTES FORMES D'HEMORRAGIES CEREBRALES DU NOUVEAU-NE A TERME.....	26
I – PHYSIOPATHOLOGIE	27
1 – Hémorragies intra-parenchymateuses	27
2 – Hématomes sous-duraux	31
3 – Hémorragies sous-arachnoïdiennes.....	32
4 – Hémorragies cérébelleuses.....	33
5 – Hémorragies sous-épendymaires.....	34
6 – Hémorragies des plexus choroïdes	36
7 – Hémorragies intraventriculaires.....	36
8 – Encéphalopathie hypoxo-ischémique.....	38
II – EPIDEMIOLOGIE	39
1 – Formes asymptomatiques	39
2 – Formes symptomatiques	40
III – ETIOLOGIES	44
1 – Troubles vasculaires	44
a – Infarctus hémorragique.....	44
b – Thromboses veineuses.....	44
c – Malformations vasculaires	45
2 – Accidents de la naissance.....	47
a – Encéphalopathie hypoxo-ischémique	47
b – Traumatismes obstétricaux.....	47
3 – Troubles de la coagulation	48
a – Thrombopénies.....	48
b – Pathologies congénitales des troubles de la coagulation	48
c – Inhibiteur du facteur VIII : C	49
d – Déficit en vitamine K.....	49
e – Déficit en protéine C	50
f – Syndrome d'hyperviscosité.....	51
g – La coagulation intravasculaire disséminée	51
4 – Tumeurs cérébrales	51
5 – Variantes anatomiques.....	52

6 – Terrains à risque	52
7 – Complications iatrogènes	53
a – Oxygénation extracorporelle	53
b – Charge de produits hyperosmolaires	53
c – Acidoses prolongées.....	54
d – Chirurgie	54
8 – Absence d'étiologie retrouvée :	54
IV – CLINIQUE.....	55
1 – Asphyxie néonatale ou hypoxo-ischémie	55
2 – Encéphalopathie hypoxo-ischémique	55
3 – Troubles neurologiques.....	56
4 – Hypertension intracrânienne	58
5 – Troubles de l'oculomotricité.....	58
6 – Signes généraux	59
7 – Anomalies du monitoring cardiaque fœtal.....	59
V – ELECTROENCEPHALOGRAMME	60
1 – EEG normal.....	60
2 – Aspects pathologiques de l'EEG	61
a – Anomalies du tracé de fond	61
b – Figures pathologiques	62
3 – EEG et anti-épileptiques.....	65
4 – EEG et hémorragie cérébrale.....	66
5 – Épisodes critiques	67
6 – Monitoring de la fonction cérébrale	67
VI – AUTRES EXAMENS PARACLINIQUES.....	69
1 – Examens biologiques sanguins.....	69
2 – Recherches cliniques	69
3 – Ponction lombaire.....	70
4 – Échographie cérébrale	71
5 – Scanner cérébral	72
6 – Imagerie par résonance magnétique nucléaire	73
7 – AngioIRM ou Angiographie cérébrale.....	74
8 – Imagerie optique médicale	74
VII – COMPLICATIONS ET TRAITEMENTS	75
1 – Complications.....	75
2 – Prévention	76

3 – Traitement curatif	77
a – Convulsions	77
b – Malformations vasculaires	78
c – Hémorragies parenchymateuses	78
d – Hydrocéphalie.....	79
e – Hématomes sous durs.....	79
VIII – PRONOSTIC ET SURVEILLANCE	81
1 – Pronostic	81
a – Pronostic et localisation	81
b – Pronostic et convulsion.....	84
c – Pronostic et étiologie.....	84
d – Pronostic et hydrocéphalie	85
e – Pronostic et EEG	85
f – Autres Facteurs	87
2 – Surveillance.....	88
POPULATION ET METHODES.....	89
I – POPULATION.....	90
II – DONNEES DU RECUEIL.....	90
III – STATISTIQUES	95
RESULTATS	96
I – ETUDE DESCRIPTIVE	97
1 – Caractéristiques de la population	97
2 – Facteurs de risque périnataux.....	98
3 – Particularités cliniques.....	99
4 – Étiologies.....	100
5 – Imagerie	101
6 – Lésions cérébrales	102
7 – EEG.....	103
a – EEG le plus pathologique	103
b – Tracés à 7 jours d'évolution.....	105
c – Aspect qualitatif des EEG des 28 premiers jours de vie.	106
8 – Évolution à long terme.....	107
II – ETUDE ANALYTIQUE	109
1 – Étude du contexte périnatal, des lésions et des séquelles	109
2 – Étude détaillée de l'EEG.....	115
a – Caractéristiques du tracé de fond.....	115
b – Étude du sommeil.....	116
c – Études des figures surajoutées.....	117

d – Décharges électriques enregistrées	120
e – Études des conclusions du tracé	122
3 – EEG et critères prédictifs des séquelles.....	123
4 – Étude des séquelles de notre population	128
DISCUSSION.....	133
CONCLUSION.....	143
BIBLIOGRAPHIE	148
ANNEXE.....	160

ABREVIATIONS

ABREVIATIONS

CFM	Cerebral Fonction Monitor
DR	Détresse Respiratoire
DVP	Dérivation Ventriculo-Péritonéale
ECMO	Oxygénation Extra Corporelle
ECR	Enregistrement Cardio-Respiratoire
EEG	Électroencéphalogramme
EHI	Encéphalopathie Hypoxo-Ischémique
ETF	Échographie Transfontanellaire
HBDH	Hydroxybutyrate Déshydrogénase
HC	Hémorragie cérébrale
HED	Hématome Extra-Dural
HFP	Hémorragie de la Fosse Postérieure
HI	Hypoxo-Ischémie
HIP	Hémorragie Intraparenchymateuse
HIV	Hémorragie Intra Ventriculaire
HSA	Hémorragie Sous-Arachnoïdienne
HSD	Hématome Sous-Dural
HSE	Hémorragie Sous-Épendymaire
Ig	Immunoglobuline
IRM	Imagerie par Résonance Magnétique
LCR	Liquide Céphalo-Rachidien
MAV	Malformation Artério-Veineuse
NFS	Numération Formule Sanguine
NGC	Noyaux Gris Centraux

PCR	Protéine C Réactive
PEV	Potentiel Évoqué Visuel
PLA	Pointes Lentes Antérieures
PLED	Décharge Périodique Épileptique Latéralisée
PLP	Pointe Lente Positive
PPC	Pression Positive Continue
PPR	Pointe Positive Rolandique
PPT	Pointe Positive Temporale
PRN	Pointe Rapide Négative
RCF	Rythme Cardiaque Fœtal
SA	Semaine d'Aménorrhée
TP	Thrombopénie
TPAI	Thrombopénie Allo-Immune
VL	Ventricule Latéral

INTRODUCTION

INTRODUCTION

Physiologiquement, les naissances surviennent au terme de la grossesse dans la grande majorité des cas, les pathologies et les hospitalisations des enfants nés à terme sont rares. Les causes d'hospitalisation retrouvées en période néonatale sont l'infection materno-fœtale, les allo-immunisations sanguines, les détresses respiratoires (DR) et les malformations fœtales. Une autre étiologie plus rare chez le nouveau-né à terme est l'hémorragie cérébrale (HC), entraînant des signes cliniques non spécifiques mais cependant évocateurs. Cette étiologie est donc peu étudiée car les centres n'arrivent pas à réunir une cohorte assez importante d'un même type d'hémorragie pour pouvoir réaliser une étude prospective des facteurs de risques et des signes pronostiques chez ces enfants.

De 1982 à 2000, nous avons réuni une cohorte de 20 enfants nés à terme et présentant une hémorragie intraventriculaire (HIV) ou parenchymateuse en période néonatale. Nous les avons étudiés de manière rétrospective tant sur le plan des facteurs de risques materno-fœtaux, que les pathologies de la grossesse ou de l'accouchement. Nous avons étudié parallèlement les signes cliniques, l'imagerie, et les enregistrements électroencéphalographiques réalisés pendant la période néonatale. Nous avons ensuite comparé ces données à l'évolution de ces enfants, les types de lésions et les différentes séquelles retrouvées chez eux, afin de définir s'il existait des facteurs de risques ou de trouver des signes prédictifs expliquant leur évolution.

Nous avons étudié plus précisément l'électroencéphalogramme et ses différents critères tels l'activité de base, les pointes surajoutées, les épisodes

critiques, afin de les comparer aux résultats retrouvés dans la littérature, et de définir les particularités de notre population.

Nous rappellerons tout d'abord les différents types d'hémorragies cérébrales des enfants nés à terme, les apports diagnostiques et pronostiques de chacun des examens complémentaires comme l'échographie, le scanner ou l'imagerie par résonance magnétique (IRM), et rappellerons les données de la littérature concernant l'électroencéphalogramme (EEG), en les comparant avec les résultats de notre cohorte de 20 nouveau-nés.

**LES DIFFERENTES FORMES
D'HEMORRAGIES CEREBRALES
DU NOUVEAU-NE A TERME.**

LES DIFFERENTES FORMES D'HEMORRAGIES CEREBRALES DU NOUVEAU-NE A TERME

Il existe plusieurs types d'hémorragies cérébrales dont les mécanismes et le pronostic diffèrent en fonction de la localisation. Nous étudierons plus en détail les hémorragies intra-parenchymateuses (HIP) et intraventriculaires. Ces types de lésions sont prédominantes dans nos 20 observations, mais nous citerons aussi les autres types d'hémorragies cérébrales car elles sont souvent associées chez le nouveau-né à terme, comme c'est le cas dans notre étude.

Les causes sont multiples et souvent intriquées, les mécanismes physiopathologiques principaux sont la dysrégulation du débit cérébral, une obstruction des vaisseaux ou une coagulation intravasculaire; ou une lésion directe par traumatisme.

I – PHYSIOPATHOLOGIE

1 – Hémorragies intra-parenchymateuses

Les hémorragies intra-parenchymateuses néonatales sont typiques chez le nouveau-né à terme et leur évolution varie en fonction de la localisation. Elles sont décrites comme étant souvent associées à une hémorragie sous-arachnoïdienne (HSA).

Les circonstances de survenue les plus fréquentes sont les naissances traumatiques, avec présentation en siège ou autre dystocie mécanique, ou les infarctus hémorragiques. Par ailleurs, un déficit de la coagulation ou une

augmentation de la viscosité [1] semblent pouvoir jouer un rôle associé. Une autre étiologie peut être l'existence d'une thrombopénie (TP) en particulier la thrombopénie allo-immune (TPAI) [2].

Les symptômes cliniques révèlent ces hémorragies avec un intervalle libre de plus de 24 heures après la naissance, en débutant par des signes de localisation tels des convulsions, des apnées, une hémiparésie, des signes oculaires, ou bien des signes d'hypertension intracrânienne [3].

L'atteinte la plus fréquemment retrouvée alors est l'hémorragie thalamique, et celle-ci peut prendre trois formes : la forme thalamique isolée unilatérale dite primitive [4], la forme bilatérale, d'évolution catastrophique [5] pouvant être associée à une atteinte des noyaux gris centraux, et enfin, une forme associée à une hémorragie intraventriculaire, asymétrique. Cette dernière a été décrite en association avec des thromboses veineuses profondes [6], [7].

L'hémorragie thalamique primitive spontanée a été décrite en 1985 par Trounce et al. [4], chez 4 nouveau-nés à terme. Elle était responsable de signes cliniques semblables chez chaque enfant, associant des troubles oculomoteurs à des signes d'hypertension intracrânienne. Les symptômes avaient débuté dans la deuxième semaine de vie, avec un fébricule à 38°, un ictère puis une position en opisthotonos, des convulsions (clonies hémicorporelles ou convulsions généralisées), une parésie faciale controlatérale, une déviation de la tête et des yeux du côté de la lésion et une position du regard en coucher de soleil. L'hémorragie était alors associée à une HIV. D'autres observations en tout point similaires confirment cette expression clinique [8]. L'évolution est favorable avec un développement moteur normal pour la plus grande proportion d'enfant ou

présentaient des séquelles modérées, deux enfants sur quatre ont développé une hémiparésie, et trois avaient une hydrocéphalie.

Les hémorragies thalamiques unilatérales sans HIV (formes primitives ou secondaires à une hypoxo-ischémie (HI), semblent avoir un meilleur pronostic que les formes avec hémorragies intraventriculaires [9].

Une autre entité clinique est celle des *hémorragies thalamiques bilatérales* avec extension aux noyaux gris centraux. Voit et al. (1988) ont décrit quatre cas cliniques [5] présentant une hémorragie thalamique et striatale bilatérale, avec intégrité de la capsule interne, associée à une atrophie cérébrale. Les enfants présentaient un tableau d'encéphalopathie hypoxo-ischémique (EHI) avec une asphyxie périnatale prolongée, une détresse respiratoire majeure, une acidose avec un $\text{PH} < 7.10$, et avaient nécessité une longue réanimation. Les étiologies étaient alors : un décollement placentaire, une inhalation méconiale, une césarienne pour échec de ventouse et une décompensation cardiaque au moment de la cure chirurgicale d'une tétralogie de Fallot.

Les signes cliniques étaient apparus immédiatement et étaient d'emblée majeurs avec coma, convulsions, absence des réflexes archaïques, troubles de la succion, aréactivité pupillaire et strabisme divergent. Le pronostic était très péjoratif avec décès des quatre enfants.

Cette entité clinique spécifique est le marqueur d'une atteinte cérébrale étendue avec une hémorragie secondaire à une nécrose ischémique, elle est différente des lésions thalamiques unilatérales dont le pronostic est beaucoup plus favorable.

Le *troisième type d'hémorragie thalamique* est une lésion unilatérale associée à une hémorragie IV dont l'étiologie est une thrombose veineuse superficielle et profonde [7].

On retrouve les mêmes symptômes cliniques avec anomalie de l'oculomotricité, tension de la fontanelle, opisthotonos, convulsions, irritabilité avec un début des manifestations cliniques apparaissant entre 3 et 6 jours.

Le pronostic est variable avec sur trois enfants, un décès, une diplégie spastique et un développement normal à 6 mois [7].

Les hémorragies lobaires ont été décrites comme étant des hémorragies sous-corticales en périphérie des noyaux gris centraux, elles ont été observées dans tous les lobes cérébraux, mais leur localisation principale est temporo-pariétale [10].

Des hémorragies frontales ont été décrites suite au moulage des os du crâne pendant le passage de la filière génitale lors de l'accouchement, avec chevauchement de l'os frontal sous le pariétal, entraînant une contusion hémorragique sous-jacente [11]. Ce même mécanisme a été décrit dans des contusions cérébelleuses.

Les hémorragies sous corticales sont souvent multiples et peu étendues, elles possèdent une physiologie commune avec le développement des nécroses lamellaires corticales, évoquant donc plutôt une transformation hémorragique de lésions nécrotiques.

2 – Hématomes sous-duraux

L'hématome sous-dural (HSD) peut-être sus-tentorial, par déchirure de la faux du cerveau ou des veines de la convexité, ou sous-tentorial, par déchirure de la tente cerebelle ou rupture d'un sinus transverse, de la veine de Galien, ou des veines cérébelleuses. Les hématomes tentoriels se rapprochent des HSD par leurs signes cliniques et leur étiologie.

L'HSD est l'une des hémorragies les plus fréquentes chez le nouveau-né à terme. L'étiologie est plus souvent traumatique, due à une moulure excessive du crâne, lié aux forceps de dégagement postérieur ou à la traction excessive de la tête lors de présentations en siège. Il est plus rarement dû à des fractures par forceps ou un ostéodiastasis occipital. L'HSD peut-être associé à un hématome intraventriculaire commençant au niveau du quatrième ventricule ou des ventricules latéraux (VL). Par ailleurs, des HSD ont aussi été décrits associés à des infarctus cérébraux [12] ou à des hémorragies parenchymateuses [13]. La pathogénie de ces associations n'est pas élucidée.

Les facteurs favorisants sont la macrosomie, l'étroitesse de la filière génitale, le travail long, ou au contraire très rapide ne permettent pas l'adaptation physiologique des os du crâne [14], les extractions de siège, les forceps ou les ventouses [15].

Les hématomes massifs de la fosse postérieure se révèlent par un coma, une déviation des yeux, des convulsions, une bradycardie, des pauses respiratoires, un opisthotonos, et rarement, une paralysie faciale, une anisocorie ou une anomalie de la succion. Dans l'évolution de ces hémorragies, on retrouve

des convulsions dans 36 % des cas. Les complications sont le décès (20 %) [16] et l'hydrocéphalie [17]. L'évolution est meilleure chez les nouveau-nés opérés lorsque l'hématome sous-dural compressif est de révélation précoce et que la chirurgie est rapide [17]. En effet, la compression de la circulation vertébro-basilaire entraîne des lésions encéphaliques aggravant le pronostic.

A l'opposé des formes sous-tentorielles, *l'hématome sous-dural supratentorial* se révèle par des signes cliniques le second ou troisième jour de vie avec des convulsions focalisées, une hémiparésie, ou plus rarement, une paralysie du troisième nerf crânien homolatéral. Le pronostic en est généralement bon, meilleur que l'HSD sous-tentorial [16].

3 – Hémorragies sous-arachnoïdiennes

Les hémorragies sous-arachnoïdiennes peuvent être d'origine hypoxo-ischémique ou traumatique [18], ou bien compliquer un déficit en vitamine K, ou une hémophilie.

Leurs localisations se situent le plus souvent sur la convexité des hémisphères cérébraux et dans la fosse postérieure. Les HSA sont le plus souvent asymptomatiques ou peuvent se révéler par des convulsions vers le second jour de vie, sans autre signe clinique. A l'opposé, si l'hémorragie est étendue, elle peut évoluer rapidement vers le décès dans un contexte de détérioration clinique majeure. Le LCR est hémorragique, l'échographie est

difficilement interprétable, et il faut préférer le scanner cérébral alors plus précis. Elles sont associées lors d'une HIV dans 47 % des cas [19].

Les complications sont rares, à type d'hydrocéphalie et le pronostic en est généralement bon.

4 – Hémorragies cérébelleuses

Les hémorragies cérébelleuses ont de nombreux traits en commun avec les hématomes sous-duraux de la fosse postérieure. Elles sont plus fréquentes chez le prématuré où la pathogénie est ischémique, et rare chez le nouveau-né à terme, d'étiologie alors traumatique par lacération cérébelleuse ou ostéodistasis [16], [18]. La localisation principale est dans ce cas vermienne. Ces hémorragies sont encore décrites comme effet secondaire du traitement par oxygénation extra corporelle (ECMO) [16] ou chez des enfants présentant une acidurie organique [20].

Elles sont fréquemment associées à une hémorragie intraventriculaire dont la physiopathologie reste discutée : dissection à partir d'une HIV du quatrième ventricule ou de l'espace sous arachnoïdien vers le parenchyme intra-cérébelleux ou bien l'hémorragie cérébelleuse est primitive ou secondaire à un infarctus hémorragique.

Les signes cliniques apparaissent après le second jour de vie, dominés par les signes consécutifs à une hypoxie: détresse respiratoire avec apnées, bradycardie et souvent chute de l'hématocrite. Au maximum on peut observer un coma, un opisthotonos, ou des signes de compression du tronc cérébral.

Les complications sont le plus fréquemment des hydrocéphalies (50 %) [16], qui peuvent être associées au développement d'un kyste cérébelleux en communication avec le quatrième ventricule, ou un syndrome cérébelleux. Le pronostic est souvent mauvais avec déficit moteur ou intellectuel.

5 – Hémorragies sous-épendymaires

Les hémorragies sous-épendymaires (HSE) ont généralement un point de départ situé dans la zone germinative, elles sont plus fréquentes chez le prématuré mais se voient aussi chez le nouveau-né à terme.

La pathogénie des lésions hémorragiques de cette zone n'est pas élucidée, plusieurs étiologies restent discutées : la fragilité et la richesse vasculaire capillaire qui supporterait mal l'augmentation du débit cérébral, la particularité du drainage veineux [8], l'augmentation de la pression intra crânienne pendant le travail, voire la nature même de la zone germinative et les désordres métaboliques périnataux [21]. Ces hémorragies sous-épendymaires surviennent dans les trois premiers jours après la naissance dans 90 % des cas [4] et elles peuvent exceptionnellement avoir des extensions vers les thalamus [4]. Elles sont en règle générale silencieuses lorsqu'elles sont isolées.

Hayden et al. [22] dans une étude de 505 nouveau-nés à terme en bonne santé, ont retrouvé une incidence de 4,6 % d'anomalies cérébrales : 3 malformations et 20 hémorragies sous-épendymaires (14 étaient bilatérales, 5 unilatérales et 1 ancienne). Ces HSE n'étaient pas associées à des HIV, et étaient totalement asymptomatiques. En comparant ces 20 enfants aux 480 nouveau-nés normaux de la série, les auteurs n'ont pas retrouvé de différence entre les 2

groupes en ce qui concerne l'AG, le terrain maternel, la présentation, l'utilisation de forceps, l'Apgar ou la présence d'une réanimation néonatale. Par contre, les nouveau-nés avec HSE avaient un âge gestationnel plus bas et un poids de naissance plus faible, ce qui était accentué chez les filles, les enfants de race noire et la naissance par voie basse.

Les facteurs de risque semblent donc, dans cette étude, être les filles noires qui naissent par voie basse et qui sont petites pour leur âge gestationnel.

La localisation des HSE dépend du terme de l'enfant, comme le montre la figure 1.

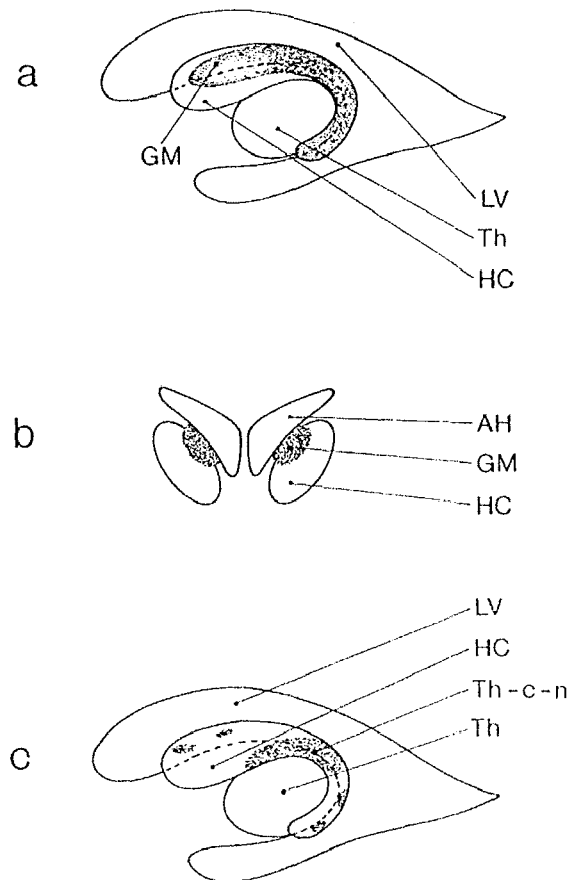


Figure 1 : localisation de la zone Germinative en fonction de l'AG[21]

LV = Ventricule Latéral.
 Th = Thalamus
 HC = Tête du Noyau Caudé.
 GM = Matrice Germinale.
 AH = Corne Antérieure VL.
 Th-c-n = Sillon Thalamo-Caudé.

a – 24 SA: Coupe sagittale.
 b – 24 SA : Coupe coronale.
 c – 40 SA : Involution de la zone germinative.

Au terme de 40 SA, il persiste une zone germinative compacte située à la jonction entre le thalamus et le noyau caudé : l'encoche thalamo-caudée [21], localisation initiale du saignement à ce terme.

6 – Hémorragies des plexus choroïdes

Les hémorragies des plexus choroïdes sont plus fréquentes chez le nouveau-né à terme que chez le prématuré, elles semblent être à l'origine de 81 % des HIV de ces enfants [19], [23] (16 % ont pour origine la zone germinative) et sont dues soit à des malformations vasculaires, soit à une fragilité capillaire. L'hémorragie initiale se situe le plus souvent au niveau de la proéminence postérieure du glomus des plexus choroïdiens.

7 – Hémorragies intraventriculaires

Le point de départ des hémorragies intraventriculaires chez ces enfants est le plus souvent la zone germinative ou les plexus choroïdiens. Une autre origine est l'extension d'une hémorragie thalamique [24] ayant pour origine un infarctus veineux secondaire à une EHI, ou des troubles de la coagulation. Les études par imagerie ou post mortem montrent que les hémorragies intraventriculaires du nouveau-né à terme sont dans une petite minorité des cas secondaires à la rupture d'une malformation vasculaire ou d'une lésion tumorale [16].

La physiopathologie de ces lésions est la même que chez les prématurés, c'est-à-dire les troubles de la régulation du débit sanguin cérébral [25], la pression

veineuse, l'intégrité vasculaire et les troubles de la coagulation, mais il faut ajouter les traumatismes obstétricaux qui perturbent l'autorégulation vasculaire cérébrale [16], étiologie fréquente chez le nouveau-né à terme (50 % [18]). Ces hémorragies intraventriculaires sont aussi décrites chez 10 % des nouveau-nés à terme ayant souffert d'EHl sévère. Les signes associés aux HIV sont la perte de l'autorégulation vasculaire cérébrale, qui entraîne alors des saignements au niveau des plexus choroïdes, ou de la zone germinative, encore immature. La particularité des hémorragies intraventriculaires du nouveau-né à terme est qu'il n'existe pas de facteur prédisposant dans 25 % [16], 37 % [18] à 45 % des cas [23] contrairement aux prématurés.

L'apparition de ces hémorragies intraventriculaires se situe en moyenne à cinq jours de vie [20], plus tard que chez les prématurés.

Les signes cliniques initiaux retrouvent un opisthotonos, un fébricule, des anomalies de la posture de la tête et du regard, des convulsions, des signes d'hypertension intracérébrale, une léthargie. Les facteurs pronostiques sont détaillés ultérieurement.

L'évolution de ces deux types d'hémorragies (à point de départ sous-épendymaire ou thalamique) n'est pas différente, mais il semble exister plus de paralysies centrales séquellaires dans le second cas [20], [24].

Chez les nouveau-nés à terme, les HIV sont fréquemment associées à des hémorragies de la substance blanche (44 %), des hémorragies corticales (28 %) et des leucomalacies périventriculaires [19].

8 – Encéphalopathie hypoxo-ischémique

Nous ne pouvons pas aborder le thème des hémorragies cérébrales sans évoquer la physiopathologie des encéphalopathies hypoxo-ischémiques qui se compliquent fréquemment de lésions cérébrales ischémiques et hémorragiques. Elles sont la conséquence d'une diminution de la perfusion cérébrale et de l'oxygénation sanguine. Cette ischémie entraîne par un phénomène en cascade : hypercapnie, acidose et hyperlactacidémie. La production d'énergie par voie anaérobie entraîne une consommation excessive de glucose et la baisse de son taux intracérébral. On peut observer un découplage débit-métabolisme qui va aggraver les lésions [26]. L'acidose et l'hyperlactacidémie entraînent rapidement un œdème cérébral.

Les lésions cérébrales sont alors ischémiques, plutôt bilatérales, des thalamus et autres noyaux gris centraux, mais aussi du cortex avec des nécroses corticales, et sous-corticales diffuses chez l'enfant à terme. Le développement des lésions peut au maximum entraîner une encéphalopathie multikystique. La distribution et l'étendue des lésions de la substance grise après HI dépend de la sévérité de l'HI, de la glycémie, de l'hématocrite et de la maturation cérébrale [27].

II – EPIDEMIOLOGIE

Les études des hémorragies du nouveau-né à terme étant réalisées sur de petits effectifs, les auteurs regroupent le plus souvent plusieurs articles afin de ressortir les caractéristiques de ces enfants sur une plus grande population. Toute fois la rigueur méthodologique de ces méta-analyses est rarement précisée.

Les seules études prospectives disponibles sont la recherche de formes asymptomatiques chez les nouveau-nés normaux.

1 – Formes asymptomatiques

Heibel et al. [21] ont publié en 1993 une étude prospective réalisée sur 1000 nouveau-nés à terme strictement asymptomatiques en maternité, avec la réalisation d'une échographie cérébrale à 3 jours de vie.

En comparant les résultats aux autres études publiées, Heibel et al. retrouvent une incidence de 2,5 à 5,5 % d'hémorragies cérébrales avec

- 0,4 % d'hémorragies intraparenchymateuses
- 0,8 à 3,5 % d'hémorragies des plexus choroïdes
- 2 à 5,5 % d'hémorragies sous-épendymaires [13], [22], (alors qu'elles sont présentes chez près de 50 % des prématurés).
- 0,5 à 5,5 % d'HIV dont 3 % de formes sévères.

Ces hémorragies spontanées sont situées à gauche dans 48 % des cas, à droite dans 30 % des cas, et bilatérales dans 22 % des cas.

Il semblerait que les cas les formes les plus étendues entraînent toujours des symptômes cliniques. Dans cette population dépistée, de très rares cas se sont révélés symptomatiques ultérieurement et ont nécessité une hospitalisation. Aucun enfant avec une échographie normale n'a montré d'anomalie à un examen clinique ultérieur.

2 – Formes symptomatiques

Les formes symptomatiques sont beaucoup plus rares que les formes asymptomatiques, elles ne représentent que 1 % de l'incidence de toutes les hémorragies cérébrales.

En effet plusieurs études retrouvent une incidence très faible d'hémorragies cérébrales dans la population générale. Ces calculs ont été possibles dans des centres de référence en neuropédiatrie drainant une vaste population.

En Illinois, on retrouve une incidence des hémorragies cérébrales de 4,9/10.000 enfants [28], elle est de 5,9/10.000 à Boston [14]. Au Canada, l'incidence des HIV symptomatiques du nouveau-né à terme est de 3,6/10.000 [2].

Ces auteurs soulignent tous le fait qu'il s'agit de l'incidence locale, en effet, l'incidence régionale n'a pas pu être calculée en raison du grand nombre d'enfants qui ne sont pas pris en charge dans un centre de référence.

Au sein des formes symptomatiques, Pierre-Kahn et al. [29] rapportent 110 cas d'hémorragies cérébrales, publiés de 1978 à 85, ils retrouvent une plus grande atteinte des garçons 70 % versus 30 % de filles. Les atteintes les plus fréquentes sont des hémorragies intraparenchymateuses sus-tentorielles ou des HSD sous-tentorielles. Elles sont post traumatiques dans 72 % des cas.

Les symptômes cliniques apparaissent avant 24 heures de vie dans 17 % des cas, entre J1 et J3 dans 47 % des cas, entre J4 et J7 dans 29 % des cas et enfin dans 7 % après 8 jours de vie.

Dans une population de 18 enfants décrits par Bergman et al. [6], 35 % présentaient une HIP et 65 % une HIV. Dans cette catégorie particulière d'hémorragie cérébrale, les étiologies étaient soit l'asphyxie néonatale dans 28 % des cas, la polyglobulie (11 %), le traumatisme (11 % des cas). Par contre, aucune étiologie n'était retrouvée dans 50 % des observations [6].

Hanigan et al. [28] ont retrouvé dans leur population de 33 cas, une proportion égale d'hémorragie intraparenchymateuse et d'HIV à 27,3 %, l'hémorragie des plexus représentait 32 % des cas et les HSD, HED et hémorragies de la fosse postérieure (HFP) 24,2 % des cas. Ce même auteur décrit, dans une autre publication sur la même population, une proportion de 12,1 % d'atteinte étendue d'un lobe cérébral lors des hémorragies intraparenchymateuses [10].

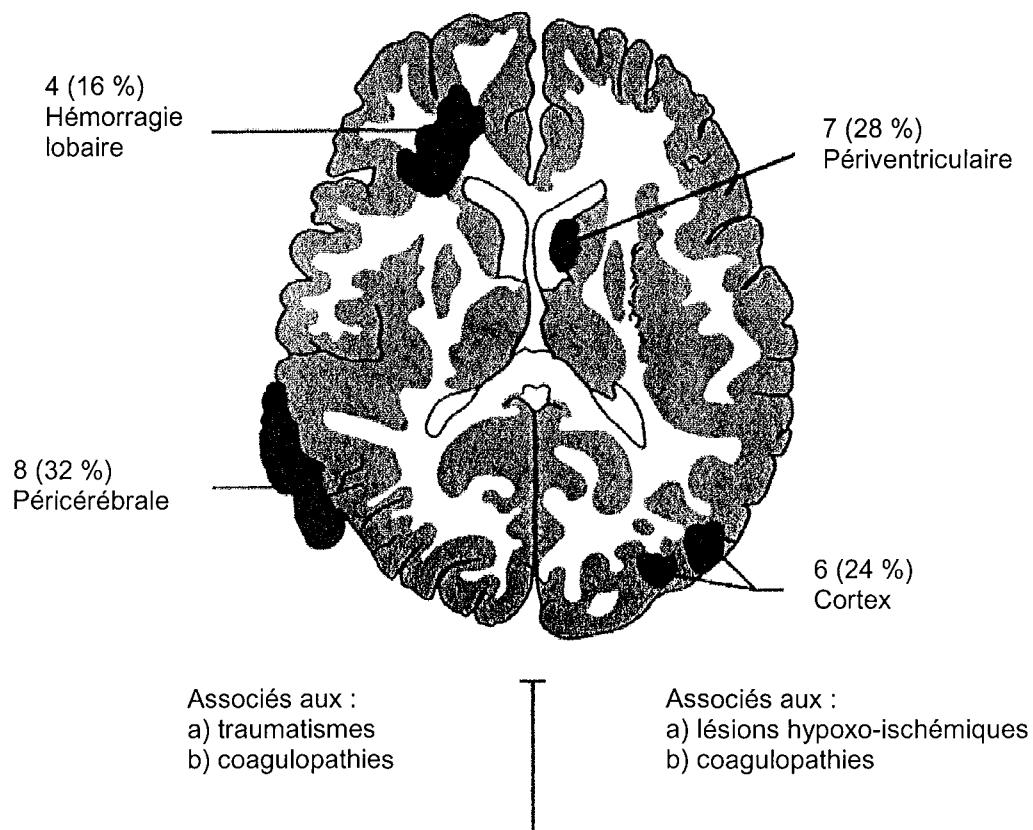


Figure 2 [28]

Localisations et facteurs associés de 25 nouveau-nés à terme avec hémorragie cérébrale

Ces exemples reflètent bien la difficulté d'obtenir des cohortes d'enfants assez importantes pour faire une évaluation épidémiologique fiable.

Par ailleurs, il faut insister sur le fait que ces résultats diffèrent en fonction du service où ont été recueillies les observations. En effet, les proportions varient de manière importante si le recueil est effectué dans un service de pédiatrie, de neuropédiatrie ou dans un service de neurochirurgie, où les cas sont alors plus graves et de localisations différentes.

Le dernier point à noter sont les asphyxies ou hypoxo-ischémies du nouveau-né qui représentent 1,5 à 6 % des naissances vivantes. Parmi celles-ci, de 20.4 % [30] à 31,6 % [31] (soit 2 à 9% des enfants nés à terme) développent une encéphalopathie hypoxo-ischémique. Chez les enfants présentant une

encéphalopathie hypoxo-ischémique, 14,3 % ont développé ensuite une HIV dans l'étude de Lackmann et al. [31].

III – ETIOLOGIES

Pour comprendre les facteurs prédisposant aux hémorragies, il faut étudier l'histoire obstétricale, les détails du travail et de l'accouchement, les signes d'hypoxie et les techniques de réanimation, mais aussi les anomalies biologiques pouvant entraîner ce type de complications.

1 – Troubles vasculaires

Les anomalies vasculaires sont diverses, d'origine veineuse ou artérielle.

a – Infarctus hémorragique

Dans le cas des infarctus hémorragiques, l'hémorragie est due à une rupture vasculaire après un infarctus ischémique, lui-même secondaire à une obstruction artérielle par un embolie, une thrombose artérielle par vasospasme, ou une thrombose veineuse avec augmentation de la pression veineuse. Il a été décrit des embolies spontanées chez le nouveau-né à terme à partir de thromboses dans les artères ou la veine ombilicale en voie d'involution, du canal artériel ou encore de fragments placentaires [6].

On retrouve les infarctus hémorragiques dans les lésions thalamiques ou striatales, unilatérales ou bilatérales, associés ou non à une hémorragie intraventriculaire ou d'autres lésions parenchymateuses.

b – Thromboses veineuses

Plusieurs types de thromboses sont décrites dans la littérature.

Les *thromboses veineuses profondes* sont secondaires à un tableau d'asphyxie, de déshydratation, une polyglobulie, une cardiopathie cyanogène, une septicémie ou méningite à streptocoque [6], ou un traumatisme obstétrical. Ce type de thrombose donne une hémorragie thalamique associée à une hémorragie ventriculaire [7].

Une *thrombose du sinus veineux supérieur* chez un enfant présentant un déficit en protéine C, a donné une hémorragie des noyaux gris centraux, bilatérale, associée à une HIV [32].

c – Malformations vasculaires

Les deux anomalies les plus fréquemment responsables d'hémorragie cérébrale sont les anévrismes et les malformations artério-veineuses.

1 – Anévrismes artériels

Les ruptures d'anévrismes artériels sont rares (moins de 2 % des anévrismes des enfants se rompent avant l'adolescence) [33]. Lorsqu'elles surviennent dans les premiers jours de vie, elles sont révélées par un tableau neurologique avec détérioration clinique rapidement progressive (HTIC, bombement de la fontanelle, convulsions, hémiparésie). Les localisations retrouvées sont par ordre décroissant de fréquence : l'artère cérébrale moyenne (45 % des cas), l'artère cérébrale postérieure, le système vertébro-basilaire, l'artère cérébrale antérieure, le polygone de Willis, et l'artère carotide interne à sa partie distale [33].

La lésion est alors étendue, parenchymateuse et sous-arachnoïdienne, et le pronostic dépendra alors beaucoup de son extension et de la rapidité de l'intervention chirurgicale.

2 – Malformations artério-veineuses

Les malformations artério-veineuses (MAV) sont rares chez le nouveau-né à terme, elles touchent le plus souvent l'ampoule de Galien [34]. Lorsqu'elles ne sont pas compliquées, ces anomalies vasculaires sont difficilement décelables cliniquement, en dehors de la possibilité de souffles audibles au niveau de la boîte crânienne, ou d'une insuffisance cardiaque dans les malformations sévères de l'ampoule de Galien, ou autre malformation artério-veineuse à haut débit [33].

Lorsque les malformations artério-veineuses se compliquent d'une hémorragie cérébrale, elle est plutôt de type intraventriculaire ou intraparenchymateuse [35] car les MAV se situent le plus souvent au niveau des hémisphères, du troisième ventricule, des plexus choroïdes, et de rares cas d'HSD ont été décrits. Le diagnostic se fait par échographie puis angiographie.

Le diagnostic pourrait-être écarté à tort en cas de thrombose de la malformation artério-veineuse [33]. L'angiographie serait alors négative, mais l'IRM, plus sensible, peut retrouver alors la MAV et son thrombus.

3 – Cavernomes

Cette étiologie est rare, mais même si elle peut provoquer des hémorragies en période néonatale, il est plus fréquent de les retrouver vers l'âge de 6 mois [33].

4 – Coarctation aortique.

La coarctation de l'aorte peut se compliquer d'une hémorragie cérébrale du fait de l'augmentation de la pression vasculaire systémique, mais aussi de la possibilité d'anévrismes associés. Ces patients doivent donc être considérés comme étant à risque d'hémorragie cérébrale.

2 – Accidents de la naissance

a – Encéphalopathie hypoxo-ischémique

L'encéphalopathie hypoxo-ischémique entraîne une hypercapnie, une acidose métabolique responsable d'une altération du débit cardiaque associée à une perte de l'autorégulation du débit sanguin cérébral et donc une diminution du débit sanguin cérébral [20]. Les grandes causes de cette encéphalopathie hypoxo-ischémique sont le décollement placentaire [5], une souffrance péri-natale aggravée par une inhalation méconiale ou une dystocie. Une HIV est retrouvée chez 10 % [6] à 14,3 % [31] des nouveau-nés à terme qui ont présenté une encéphalopathie hypoxo-ischémique sévère [6]. Il existe une corrélation entre la sévérité de l'EHI et la présence des lésions cérébrales [36].

b – Traumatismes obstétricaux

Ils seraient responsables de 50 % [18] à 72 % [29] des hémorragies cérébrales néonatales. Les traumatismes obstétricaux rassemblent toutes les dystocies et les problèmes mécaniques de la naissance qui entraînent une lacération ou des contusions directes des tissus, ou bien un étirement des vaisseaux.

Ils entraînent le plus souvent des hémorragies sous-durales ou sous-arachnoïdiennes. Les lésions parenchymateuses ou intraventriculaires sont aussi décrites, mais elles sont alors associées à des lésions plus sévères. Nous avons déjà montré que le type d'hémorragie est différent en fonction du traumatisme subi. Les plus fréquemment retrouvés sont les forceps, les ventouses, les naissances par siège ou en position céphalique en occipito-sacré, le travail long ou au contraire trop rapide.

3 – Troubles de la coagulation

Ils représentent 32.1 % des étiologies [28], [37], et sont de plusieurs types donnant des tableaux cliniques et des lésions différentes. Les hémorragies secondaires aux troubles de la coagulation sont plus fréquemment situées au niveau lobaire [10].

a – Thrombopénies

Les thrombopénies isolées sévères conduisent à des hémorragies sous-arachnoïdiennes dans 15 à 20 % des cas. Lorsque les hémorragies sont parenchymateuses, elles sont rarement étendues, mais donnent le plus souvent des lésions pétéchiiales de la substance blanche. Cette thrombopénie isolée peut être due à une infection, un désordre immunitaire, un purpura thrombopénique auto-immun maternel [37], une aplasie congénitale ou un traitement maternel.

Les thrombopénies congénitales allo-immunes ont une incidence de 0.2 ‰ chez les enfants vivants, elles peuvent exister dès quatorze semaines d'aménorrhée (SA) chez le fœtus et donc causer une hémorragie anténatale. Elles sont dues le plus souvent à un anticorps anti-PLA1 [2] ou anti-Yuk^b [38].

Elles sont la cause d'HIV sévères et de mauvais pronostic, [2], d'hémorragies sous-arachnoïdiennes [38] ou d'HIP à partir d'un territoire vasculaire [16].

b – Pathologies congénitales des troubles de la coagulation

L'hémophilie A (déficit en facteur VIII) et l'hémophilie B (déficit en facteur IX) sont les affections les plus fréquemment à l'origine des hémorragies cérébrales. Elles entraînent la plupart du temps des HSD mais aussi des hémorragies parenchymateuses ou cérébelleuses se compliquant souvent de

séquelles. Ces hémorragies cérébrales surviennent chez 1 à 4 % des naissances des enfants hémophiles [39].

Les signes cliniques sont précoces survenant dans les premiers jours de vie [39].

Il faut donc savoir dépister les facteurs de risques familiaux afin d'adapter le mode d'accouchement en cas de doute. Par ailleurs, l'hémorragie cérébrale pouvant être un mode de révélation d'une hémophilie, il faut donc savoir la rechercher devant toute HC inexplicquée, voire même ne pas hésiter à la traiter comme telle en attendant la preuve diagnostique.

c – Inhibiteur du facteur VIII : C

Une hémorragie du lobe occipital droit a été décrite en présence d'un inhibiteur du facteur VIII :C, après une transmission materno-foetale transplacentaire [40].

d – Déficit en vitamine K

Le déficit en vitamine K chez le nouveau-né entraîne une diminution des facteurs II, VII, IX, X de la coagulation avec pour conséquence une augmentation du temps de prothrombine > 102 secondes et un allongement du temps de céphaline activée > 120 secondes. Le déficit en vitamine K peut donner lieu à trois tableaux cliniques différents [41].

1 – La maladie hémorragique précoce qui survient dans les 24 premières heures de vie. Elle est responsable d'hémorragies systémiques et cérébrales et est le plus souvent secondaire à des prises médicamenteuses chez la mère, comme certains anticonvulsivants.

2 – La maladie hémorragique classique qui survient entre le premier et le septième jour de vie, elle est plutôt responsable

d'hémorragies systémiques et elle est la conséquence d'une absence de prophylaxie par administration néonatale de vitamine K .

3 – *La maladie hémorragique tardive* qui est essentiellement caractérisée par la survenue d'une hémorragie cérébrale, au premier mois de vie. Ce tableau est surtout décrit en Asie [41] où l'on observe une absence de prophylaxie néonatale par vitamine K, associée à une absence de supplémentation par vitamine K lors de l'allaitement maternel. D'autres facteurs favorisant ce déficit sont associés telle une malabsorption par diarrhée ou par syndrome cholestatique, ou l'administration de certains antibiotiques entraînant une stérilisation de la flore intestinale.

Chaou et al. [41] ont décrit chez trente-deux enfants asiatiques la survenue de telles hémorragies cérébrales avec une prédominance chez les garçons. Elles étaient révélées par une pâleur, un ictère, une fièvre, une cyanose et une anisocorie entre 10 et 40 jours de vie.

Les lésions cérébrales retrouvées étaient alors des hémorragies sous-arachnoïdiennes dans 91 % des cas, seules ou associées à des HSD dans 38 % des cas, des HIP dans 31 % des cas, des HIV dans 13 % des cas et des hémorragies de la fosse postérieure dans 9 % des cas.

Les anomalies de la crase se normalisent dans les six heures suivant la première injection de vitamine K.

e – Déficit en protéine C

Une hémorragie des noyaux gris centraux associés à une HIV a été retrouvée chez un enfant présentant une thrombose du sinus veineux supérieur

[32]. L'enquête a retrouvé un déficit en protéine C, qui peut être héréditaire ou acquis.

f – Syndrome d'hyperviscosité

Une hémorragie parenchymateuse (pariéto-frontale gauche) a été décrite en association avec une polyglobulie, chez un enfant dont l'hématocrite était à un taux de 65 % [1]. L'enfant né à terme, après un accouchement normal, a présenté un syndrome d'hyperviscosité sanguine à la 5^{ème} heure de vie, et l'hémorragie cérébrale suspectée à 6 heures de vie par ponction lombaire a été confirmée à la 14^{ème} heure par un scanner cérébral.

Cette hémorragie semblait secondaire à une thrombose veineuse et artérielle comme cela est décrit chez les enfants ou les adultes. Il semblerait que l'hyperviscosité soit retrouvée chez 30.8 % des nouveau-nés à terme souffrant d'une hémorragie lobaire [10]. Pour Hanigan et al., l'hématocrite est considérée comme un facteur de risque d'hémorragie cérébrale pour des valeurs supérieures à 50 % [10].

g – La coagulation intravasculaire disséminée

La coagulation intravasculaire disséminée, secondaire à une infection materno-fœtale sévère ou des hématomes rétro-placentaires, a été décrite comme étant un facteur de risque d'hémorragie intracrânienne [42].

4 – Tumeurs cérébrales

Les tumeurs cérébrales sont rares chez les nouveau-nés, mais elles peuvent entraîner une hémorragie cérébrale en période néonatale. Elles sont alors

surtout situées en plein parenchyme avec par exemple un astrocytome de bas grade révélé à J12 par une hémorragie temporo-pariétale [33] ou un gangliome desmoplastique dans le même territoire révélé à J9.

5 – Variantes anatomiques

Des anomalies cérébrales ont été décrites comme étant associées aux hémorragies cérébrales telles des ventriculomégalies anténatales [28] se compliquant d'hémorragies de la fosse postérieure, ou encore des lésions kystiques parenchymateuses, découvertes en anténatal et siège d'une hémorragie postnatale [28].

6 – Terrains à risque

Ce sont ceux des pathologies de la grossesse comme la toxémie gravidique [5], l'hypertension artérielle, le diabète gestationnel [6], ou des hémorragies placentaires [43].

Ces pathologies maternelles peuvent entraîner des lésions cérébrales fœtales qui seront le plus souvent asymptomatiques à la naissance ou révélées par des convulsions [43]. En fonction de la période d'apparition de la lésion, l'imagerie néonatale peut retrouver des hémorragies, des ischémies, jusqu'à la présence de cavités porencéphaliques.

Il a été décrit dans l'expérimentation animale et lors d'études chez les nouveau-nés, que des à-coups hypertensifs peuvent générer des HIV en période périnatale [44], mais ceci reste controversé.

7 – Complications iatrogènes

La prise en charge médicale ou chirurgicale d'un enfant à terme peut aussi se compliquer d'hémorragie cérébrale.

a – Oxygénation extracorporelle

C'est le cas de l'ECMO où 7,7 % [28] à 50 % [16] des enfants ayant été pris en charge avec cette méthode, ont développé une hémorragie cérébrale, avec plusieurs localisations dans 40 % des cas. Les plus fréquentes sont alors parenchymateuses [28] en particulier au niveau du lobe frontal, de la zone germinative, de la fosse postérieure, ou des hémorragies intraventriculaires. Par ailleurs, l'ECMO entraîne des lésions ischémiques dans 40 % des cas. Vingt pour cent seraient des hémorragies sur des lésions ischémiques. Les causes des hémorragies sont multifactorielles avec ligature de la carotide associée à une insuffisance respiratoire, une insuffisance cardiaque, une hypotension, un traitement par héparine et une augmentation rapide de la circulation sanguine cérébrale au moment du branchement de l'ECMO.

b – Charge de produits hyperosmolaires

La charge de produits hyperosmolaires lors d'expansions volémiques a été incriminée dans la survenue d'hémorragies cérébrales [7], tout comme les hypernatrémies prolongées [45], [46], ou les déshydratations sévères [47].

c – Acidoses prolongées

Les acidoses prolongées peuvent donner un œdème cérébral avec des lésions irréversibles de type ischémique et possibilité d'hémorragies secondaires.

d – Chirurgie

La chirurgie a été incriminée dans la survenue des hémorragies cérébrales en cas de complication per ou postopératoire avec état de choc et asystolie [28]. Il faut alors rapprocher ces accidents des hémorragies secondaires à une EHI. Mais elles ont aussi été décrites après neurochirurgie, par exemple lors d'une dérivation ventriculo-péritonéale (DVP) d'une hydrocéphalie secondaire à une malformation d'Arnold-Chiari [28].

8 – Absence d'étiologie retrouvée :

Enfin l'absence d'étiologie est fréquente. Elle n'est pas retrouvée avec l'anamnèse ou les examens complémentaires réalisés dans une proportion de 33 % [48], 36 % [18] à 50 % [10] des enfants.

IV – CLINIQUE

Le début des symptômes neurologiques varie en fonction de l'étiologie. Les enfants ayant eu un traumatisme ou une hypoxie périnatale déclarent les premiers signes cliniques dès le premier ou le deuxième jour de vie, alors que ceux qui n'ont pas d'étiologie retrouvée les présentent plus tard, jusqu'à la deuxième semaine de vie.

Nous verrons en détail tous les signes cliniques décrits chez les enfants présentant une hémorragie cérébrale, ainsi que les signes d'asphyxie néonatale et d'encéphalopathie hypoxo-ischémique, retrouvés comme facteur de risque chez ces enfants.

1 – Asphyxie néonatale ou hypoxo-ischémie

C'est un des facteurs de risque des hémorragies cérébrales du nouveau-né à terme. Elle est définie par l'association d'une anomalie du monitoring cardiaque fœtal (RCF) avec bradycardie, ou tracé micro-oscillant non réactif, un liquide méconial, un score d'Apgar < à 5 à 5 minutes de vie ou < à 7 à 10 minutes [31], un pH au cordon < à 7,10 avec excès de base < à -10, une réanimation à la naissance avec nécessité d'une ventilation assistée pendant plus de 3 minutes [30], [49], [50], [51].

2 – Encéphalopathie hypoxo-ischémique

L'EHI est une complication de l'HI néonatale, elle est révélée par l'apparition de signes cliniques chez le nouveau-né. Une classification en 3 stades a été proposée par Sarnat [52], elle associe aux signes d'hypoxo-ischémie

néonatale, le niveau de conscience, le contrôle neuromusculaire, la présence des réflexes archaïques, les fonctions neurovégétatives autonomes, les convulsions et le tracé de fond de l'électroencéphalogramme (annexe 1).

Une corrélation entre le pronostic neurologique chez le nouveau-né en fonction du stade clinique, de l'EEG et de la durée des signes a été démontrée [52].

Cette classification est utilisée comme facteur de gravité (grade 2 et 3) dans les ischémies associées ou non à des hémorragies cérébrales.

3 – Troubles neurologiques

Ces signes sont non spécifiques.

a – Convulsions

Lors des hémorragies cérébrales, les convulsions sont fréquemment associées, elles sont retrouvées chez 57 % [28], 65 % [16] ou 70 % [37] des enfants présentant une hémorragie cérébrale, et 60 % des HIV [2].

Il s'agit de clonies d'un segment de membre ou d'un hémicorps ou plus rarement de crises généralisées. Elles sont focales ou multifocales, fixes ou migratrices.

Les convulsions cliniques chez le nouveau-né sont le plus souvent partielles et migratrices, car elles sont dues à un désordre cortical diffus. Si elles surviennent toujours dans le même territoire, il faut évoquer un problème localisé ischémique ou hémorragique. Ces crises partielles néonatales se répétant identiques les unes aux autres ont une grande valeur localisatrice parenchymateuse [46].

Les convulsions sont des éléments orientant vers une pathologie neurologique (de quelque nature que ce soit : métabolique, toxique, ischémique, hémorragique ou infectieuse), mais dont la présence en elle-même n'est pas un critère aggravant le pronostic des enfants avec hémorragie cérébrale [53].

Les incidences des convulsions chez les nouveau-nés à terme hospitalisés en unité de soins intensifs est de 2,3 %. Elles sont infracliniques (33 %), cloniques (17 %), myocloniques (14 %), toniques (3 %), ou discrètes (avec pédalage, mastication ou mouvement oculaires (40 %)) ou encore associées à des troubles neurovégétatifs (3 %) [54]. Les étiologies de ces convulsions sont des hémorragies cérébrales (3 à 25 %), des lésions ischémiques 62 % [55] à 77 % dont 32 % sont situées dans la substance blanche [54]. Il n'y a pas de lésion démontrée dans 17 à 20 % des cas [54], [55], [56]. A l'opposé, pour Estan et al. [56], les convulsions néonatales avaient pour origine une hémorragie dans 7 % des cas, une asphyxie néonatale dans 49 % des cas, ou une lésion ischémique dans seulement 12 % des cas. Son recrutement était différent, et les autres causes de convulsions étaient plus généralement métaboliques ou infectieuses, ce qui explique ces écarts par rapport aux autres études.

b – Apnées

L'association d'apnées et de cyanose est assez fréquemment corrélée à une activité critique électroencéphalographique. Dans ce cas, ces signes cliniques doivent être considérés comme des crises à ne pas négliger, et surviendraient chez 12,1 % des enfants ayant une hémorragie cérébrale [28]. Elles peuvent être accompagnées de bradycardies [3]. Cependant, les apnées peuvent aussi être le signe d'une hypertension intracérébrale.

c – Focalisation

Il s'agit de déficits moteurs ou de paralysies oculomotrices, témoignant d'une localisation précise, mais ils sont exceptionnellement retrouvés chez les nouveau-nés à terme.

d – Troubles du tonus

Le trouble du tonus le plus fréquent est l'hypotonie, elle est sévère chez 21,2 % des enfants [28]. L'hypertonie ou l'opisthotonos sont retrouvées dans les HIV [47], ou les hypertensions intracrâniennes.

4 – Hypertension intracrânienne

L'hypertension intracrânienne est présente au moment du diagnostic chez 27 % [2] à 37 % [19] des enfants avec une hémorragie cérébrale.

Les signes cliniques évocateurs sont l'augmentation rapide du périmètre crânien, le bombement de la fontanelle, les vomissements, l'irritabilité, les apnées, la léthargie, l'œdème papillaire et les troubles oculomoteurs.

5 – Troubles de l'oculomotricité

Lors de l'augmentation de la pression intracrânienne, on observe une position des yeux en coucher de soleil, et un strabisme. Ces signes seront réversibles après disparition de l'hypertension intracrânienne.

L'association de troubles de l'oculomotricité et de lésions thalamiques a été décrite [4], [24], [16]. On retrouve la position des yeux en coucher de soleil avec une paralysie de la verticalité du regard, qui peut persister pendant plusieurs semaines, une déviation des yeux du côté de la lésion, des saccades oculaires

ipsilatérales, un nystagmus, mais aussi au maximum une cécité transitoire, avec des potentiels évoqués visuels (PEV) plats.

Cependant ces signes cliniques ne sont pas systématiques, ni pathognomoniques [8], [24]. Le centre de la verticalité du regard dont l'atteinte est responsable du regard en coucher de soleil est situé en regard de la région prétectale qui longe le ventricule latéral, ce centre est très proche du thalamus et de la voie fronto-mésencéphalique. La lésion de cette dernière est responsable de la déviation latérale du regard [4], [8]. Ces signes peuvent être le témoin d'une atteinte thalamique ou juxta-thalamique mais ont aussi été décrits dans les dilatations ventriculaires, ou associés à des hémorragies ventriculaires [8].

6 – Signes généraux

On retrouve dans les signes cliniques initiaux révélant l'hémorragie cérébrale une fièvre dans 47 % des cas, une détresse respiratoire (27 %), une déshydratation (7 %), un ictère (20 %), des troubles de l'alimentation (13 %) et des hypoglycémies dans 7 % des cas [2],[8].

7 – Anomalies du monitoring cardiaque fœtal

En dehors des décélérations ou des tracés micro oscillants des SFA, Asakura et al. [57] ont décrit des anomalies du rythme cardiaque fœtal (RCF) évoquant la possibilité d'une lésion cérébrale. Chez un enfant à terme, après un travail long, ils ont observé une diminution du rythme cardiaque de base à 120 battements par minute, avec une grande variabilité, puis l'apparition brutale d'une tachycardie à 210 /min chez un enfant ayant une HSA découverte le premier jour de vie [57]. Pour les auteurs, ces troubles du rythme sont à associer à la survenue aiguë d'une hémorragie intracrânienne.

V – ELECTROENCEPHALOGRAMME

L'EEG est un bon outil d'exploration fonctionnel de l'activité cérébrale néonatale.

1 – EEG normal

Chez le nouveau-né de 37 à 40 semaines d'aménorrhée, les 3 stades électriques de veille et sommeil sont parfaitement distincts [58], [59]. La veille est caractérisée par la présence d'une activité moyenne avec des fréquences θ irrégulières de 4 à 7 Hz et d'amplitude de 25 à 50 μv . Des fréquences δ occipitales (1 à 3 Hz) présentes à 37 semaines d'aménorrhée disparaissent au terme de 39 SA.

Le sommeil actif comporte essentiellement des ondes θ , plutôt régulières, c'est dans cette phase que l'on observe les mouvements oculaires rapides, une respiration irrégulière et une atonie au niveau des muscles du menton.

Le tracé alternant est observé dans les phases de sommeil calme. Il s'agit de bouffées (4 à 6 secondes) bilatérales d'ondes lentes δ (1 à 3 Hz), survenant sur une activité de fond θ .

Le tracé lent continu du sommeil calme apparaît à 39 SA, et précède le tracé alternant dans le sommeil calme. Ce tracé lent continu comporte des fréquences δ irrégulières continues. Dans le sommeil calme, il n'y a pas de mouvements oculaires rapides et l'électromyogramme du menton est tonique.

Les figures "physiologiques" répondent à 2 critères : elles sont toujours décelables chez un nouveau-né à un âge gestationnel spécifique et ces rythmes ou figures sont surajoutées sur une activité de base normale [60].

Chez le nouveau-né à terme, elles concernent les encoches frontales, plus fréquentes en début de sommeil calme [58], [60], la dysrythmie lente antérieure et les bouffées de fréquence α et θ [58].

2 – Aspects pathologiques de l'EEG

Dans la littérature, il est surtout question des anomalies de l'EEG dans les suites d'une EHI, mais ses caractéristiques dans les lésions hémorragiques sont peu rapportées. Aucune étude ne nous permet pour le moment d'extrapoler les particularités de l'EEG lors des EHI aux hémorragies cérébrales, ceci dans une population de même âge post-conceptionnel. Nous étudierons donc les anomalies retrouvées chez les enfants ayant souffert d'EHI, pour définir si elles sont applicables aux nouveau-nés à terme ayant une hémorragie cérébrale.

Un tracé est pathologique quand les éléments, tracé de base ou figures surimposées, qu'il comporte ne sont pas retrouvés chez chaque enfant de même âge gestationnel. Ces différents types d'anomalies ont des pronostics différents.

a – Anomalies du tracé de fond

Les tracés inactifs d'amplitude inférieure à 5 μv sont retrouvés lors des nécroses corticales et des noyaux gris centraux (94 %), ou associés à un œdème cérébral (69 %) ou des HSD (44 %) [61]. Les tracés paroxystiques ou les tracés

discontinus "pauvres plus θ " ont comme les tracés inactifs un pronostic défavorable.

Les autres anomalies du tracé de fond sont regroupées sous le terme de tracés intermédiaires car ils ne permettent pas de définir un pronostic sur les premiers EEG réalisés. Ce sont les tracés discontinus A ou B, les tracés hyperactifs rapides ou les rythmes α ou θ diffus monomorphes.

L'activité de base enregistrée chez 239 enfants après une EHI, était fortement anormale dans 24,3 % des cas (inactif ou paroxystique), il était modérément altéré dans 20,1 % des cas (continu ou discontinu) et normal chez 55,6 % des enfants.

b – Figures pathologiques

Les figures anormales surimposées ont un pronostic différent en fonction de leur abondance et de leur présence sur un tracé de fond normal ou pathologique.

Les *pointes positives temporales* (PPT) avec une durée inférieure à 400 ms, sont nettement distinctes de l'activité de base [36] et sont en opposition de phase [36], [62]. Leur présence en quantité importante traduit l'existence de lésions cérébrales, marquant soit une atteinte ischémique de la substance blanche [36], [47], [62] soit d'une lésion de type hémorragique [36], [62].

Chung et al. [36] ont étudié une population de 46 enfants présentant un excès de pointes positives temporales (>1/min pendant les 10 minutes précédant le sommeil agité). Des anomalies du tracé de base étaient associées dans 80 % des cas et des signes d'encéphalopathie dans 66 % des cas. Tous les enfants présentant ces excès de pointes étaient des nouveau-nés à terme, dont 64 %

avaient des lésions cérébrales (HIV 25 %, HIP 12 %, infarctus 44 %, atrophie 19 %). De plus la latéralité des PPT était significativement corrélée au côté de la lésion. Pour Nowack et al. 40 % des enfants présentant des pointes en quantité abondantes avaient des lésions cérébrales [62].

Pour les auteurs, ces pointes en quantité abondante sont pathologiques car elles sont retrouvées en présence d'anomalies du tracé de base et sont associées à des signes neurologiques (EHI) et des lésions cérébrales [36], [63].

Néanmoins, les PPT existent chez les nouveau-nés à terme et en bonne santé, elles sont alors rares (0,9/10min versus 22/10min dans la précédente population), elles sont isolées et équitablement réparties entre l'hémisphère droit ou gauche [36].

Les *pointes positives rolandiques* (PPR) sont présentes chez les prématurés ou les nouveau-nés à terme atteints de lésions d'ischémie périventriculaire ou d'HIV [64], [65], [66], [67].

Elles sont retrouvées chez 1/3 des enfants de 27 à 41 SA ayant une HIV sévère, mais aussi chez 1/3 des nouveau-nés sans lésions cérébrales (27 à 37 SA) [68]. Lors de lésions d'HIV, elles sont d'apparition précoce à 4 jours de vie et surtout retrouvées après 30 SA. Navelet et al [68] ne font pas la distinction dans leur étude, entre les enfants prématurés ou à terme, mais ils soulignent le fait que les anomalies augmentent avec l'âge gestationnel.

Les *pointes rapides négatives* (PRN) décrites par D'Allest [47] sont rencontrées dans les ischémies localisées du nouveau-né à terme.

Les *pointes négatives* localisées au vertex sont décrites par Scher [64] chez les prématurés et nouveau-nés à terme. Ces pointes sont associées dans 16 % des cas à des lésions d'HIV, d'infarctus cérébral, ou de lésions de la substance blanche. Des anomalies électroencéphalographiques enregistrées au vertex indiqueraient la présence de lésions parasagittales ou périventriculaires.

Les *décharges périodiques épileptiques latéralisées* (PLED) surviennent à intervalle régulier de 1 à 10 secondes pendant au moins 10 minutes.

Elles sont le marqueur d'une lésion cérébrale ischémique [69], mais aussi d'une hypoxo-ischémie néonatale. Les PLED sont d'apparition précoce, avant toute anomalie visible à l'ETF. Ces anomalies peuvent être associées à des décharges critiques qui n'en changent ni l'aspect ni la fréquence. Elles ont donc une valeur diagnostique et sont plutôt de mauvais pronostic [59].

L'association de PRN, PPR ou PPT suggère la présence de lésions ischémiques parenchymateuses (en particulier au niveau de la substance blanche profonde) associées à une HIV chez les nouveau-nés à terme [47].

Biagioni et al. [60] (1996) ont décrit de manière fine la présence de figures pathologiques électriques chez 362 nouveau-nés. Ils ont recherché les pointes rapides et les pointes lentes positives et négatives, les fréquences θ rythmiques, l'activité δ et les décharges α .

Le but de cette étude était de montrer chez 279 prématurés et 83 nouveau-nés à terme, l'apparition, la présence et la valeur pronostique de ces anomalies. Les pointes et pointes lentes étaient présentes dans tous les EEG anormaux quel que soit l'âge gestationnel. Par contre, les rythmes θ (11,7 %) et décharges α (4,7 %) n'ont été retrouvés que chez les enfants de plus de 37 SA, probablement en rapport avec la maturation cérébrale. Aucune activité rythmique δ n'était présente et l'activité de base n'a pas été étudiée [60].

La localisation de ces anomalies était principalement temporale puis dans l'ordre décroissant rolandique, occipitale et frontale.

La quantité d'anomalies (pointes lentes de différentes polarité, rythme θ et décharges α) sur les EEG des deux premières semaines chez les enfants à terme est statistiquement corrélée au pronostic neurologique, ces anomalies semblent donc être le témoin de lésions cérébrales [60], et des surcharges pointues multifocales sont décrites lors d'HIV [23].

3 – EEG et anti-épileptiques

Le phénobarbital ou le diazépam ne semblent pas modifier le tracé de fond, mais leur surdosage peut induire un tracé inactif ou discontinu. L'utilisation des anti-épileptiques aux doses thérapeutiques ne modifie pas les critères pronostiques des EEG [70].

4 – EEG et hémorragie cérébrale

L'EEG des enfants présentant des lésions cérébrales est largement étudié dans la littérature [51],[66],[71]. La plus part de ces publications concerne surtout des enfants présentant un tableau d'EHI, avec des lésions ischémiques ou ischémo-hémorragiques mais sans qu'il y ait distinction des EEG entre ces deux entités. Les rares études concernant des HC ont surtout détaillé le tracé de fond.

Watanabe et al. [72] ont étudié les tracés de fond des EEG chez 16 enfants avec HC (HIP ou HIV ou HSD) (amplitude, organisation de sommeil, discontinuité, suppression burst, tracé isoélectrique). Le tracé de fond en phase de sommeil avait une bonne corrélation avec le pronostic et reflétait le degré d'atteinte cérébrale dans les tracés de la première semaine.

Navelet et al. [68] ont eu le même raisonnement et ont étudié les EEG de 40 nouveau-nés de 27 à 41 SA ayant présentés une HIV sévère et tous décédés. Ils ont étudié les tracés de fond mais aussi la présence de PPR par rapport à des enfants prématurés (27 à 37 SA) indemnes de lésions cérébrales.

Lors des HIV, 50 % des enfants avaient une absence de maturation électrique, un tracé inactif, paroxystique ou des crises, 25 % avaient des anomalies mineures et 25 % des enfants décédés avaient un EEG normal. Ils concluent que l'absence d'anomalie majeure à l'EEG n'exclu pas le diagnostic d'HIV.

D'Allest et al. [47] ont étudié les EEG de 5 enfants présentant une HIV associée à des lésions ischémiques et oedémateuses de la substance blanche et dans un cas une hémorragie des noyaux gris centraux. Ils ont montré la présence

constante d'anomalies surimposées au tracé de fond telles que les pointes lentes positives temporales (PPT) ou rolandiques (PPR) et pointes rapides négatives (PRN), non décrites jusqu'alors. Une organisation de sommeil n'était présente initialement que chez le seul survivant.

5 – Épisodes critiques

Les crises electroencéphalographiques sont constituées d'éléments rythmiques d'une fréquence de 1 à 10 Hz et durant au moins 10 secondes [59].

L'étude de l'activité intercritique retrouve des pointes lentes émoussées fréquemment associées aux convulsions (80 %) ainsi que des PLP temporales dans 1/3 des HIV, et des pointes négatives [73].

D'Allest et al. [74] ont réalisé une étude multicentrique rétrospective, et ont analysé les EEG de 239 enfants ayant présenté une EHI. Les crises enregistrées étaient retrouvées chez 36,5 % des enfants dont 72,4 % étaient en état de mal. Elles étaient survenues avant 12 heures de vie dans 58,4 % des cas et la période pendant laquelle survenaient ces crises duraient plus de 48 heures dans 48,8 % des cas.

6 – Monitoring de la fonction cérébrale

Une autre technique d'enregistrement est le monitoring continu de la fonction cérébrale (Cerebral Function Monitor : CFM). Ce type de tracé possède l'avantage d'enregistrer l'activité cérébrale sur de longues périodes. Il permet de montrer chez un enfant des variations de l'activité de base associées à des foyers

localisés ou une augmentation de l'amplitude lors de convulsions infracliniques (> 30 secondes), de même que le dépistage d'une activité de fond pathologique, et de l'organisation du sommeil [75], [76]. Lors d'hémorragies cérébrales [77], le tracé n'est pas spécifique de l'hémorragie, mais les anomalies dépistées alors étaient statistiquement corrélées aux résultats de l'EEG standard.

Le CFM est utilisé pour la surveillance neurophysiologique continue du nouveau-né à terme depuis 1983 [78] et est indiqué après tout épisode aigu.

Les normes ont été décrites par Thorgberg et al. [79] en 1990 pour le dépistage des anomalies du tracé de fond. La valeur prédictive positive est de 84 % et la valeur prédictive négative est de 91,7 % dans les 6 premières heures de vie, et la sensibilité pour le dépistage des convulsions est bonne [77].

Cet outil de surveillance utilisé à 3 heures de vie [42] ou avant 12 heures [76] a montré une bonne sensibilité (91,5 %) [80] et spécificité pour l'évaluation du pronostic à 1 an pour les tracés des 6 premières heures [80]. La spécificité pour les séquelles graves est de 79 % [81]. Le CFM est effectivement utile dans les cas graves avec une discontinuité, mais il n'est pas très précis.

VI – AUTRES EXAMENS PARACLINIQUES

Les premiers examens réalisés sont des prélèvements sanguins à la recherche du retentissement d'un accident aigu de la naissance, d'une complication ou d'une étiologie.

De manière systématique toute suspicion d'hémorragie méningée doit conduire à une imagerie cérébrale.

1 – Examens biologiques sanguins

Une acidose métabolique constatée lors de la mesure du pH au sang du cordon orientera vers une origine HI. D'autres étiologies peuvent être recherchées par l'étude de la NFS (thrombopénie, polyglobulie), de la crase (troubles de la coagulation), du bilan hydroélectrolytique (déshydratation), ou de la lactacidémie.

Les diagnostics différentiels seront écartés avec en particulier l'élimination d'un syndrome infectieux (NFS, CRP, PL).

Le retentissement de la pathologie sera évalué par la NFS (anémie ou thrombopénie secondaire), ou le bilan hydroélectrolytique.

2 – Recherches cliniques

Différentes études sont actuellement en cours d'évaluation pour rechercher des marqueurs d'hémorragies chez des enfants à risque, par de simples dosages sanguins.

C'est le cas de la protéine S100B, protéine de liaison du calcium, présente dans le système nerveux central et dosable de manière courante dans le sang. Cette protéine est élevée de manière significative chez les nouveau-nés à terme ayant développé une HIV dans les suites d'une asphyxie néonatale, par rapport aux nouveau-nés à terme avec asphyxie mais sans HIV ou les nouveau-nés à terme normaux, et ceci, à 12 heures de vie soit avant l'apparition des premiers signes échographiques ou cliniques [82].

Une autre étude montre une augmentation significative du taux sanguin de ASAT, lactate déshydrogénase (LDH) et hydroxybutyrate déshydrogénase (HBDH), chez les nouveau-nés à terme qui vont développer une EHI et HIV dans les suites d'une asphyxie néonatale [31].

3 – Ponction lombaire

Si la ponction lombaire retrouve un LCR hémorragique qui oriente vers le diagnostic, il ne faut pas la confondre avec une ponction lombaire traumatique, dont les caractéristiques seront différentes.

L'hémorragie méningée doit être évoquée devant la combinaison de plusieurs signes comme la couleur xanthochromique après centrifugation, qui apparaît dans le liquide céphalo-rachidien (LCR) quelques heures après le début de l'hémorragie, un nombre de globules rouges supérieur à $100/\text{mm}^3$ [16], une protéinorachie supérieure à 90mg/dl chez l'enfant né à terme. Une glycorachie inférieure à 30 mg/dl est retrouvée lors des hémorragies méningées, elle débute un jour après le début de l'hémorragie mais ne devient apparente réellement que

5 à 15 jours après le début, et peut persister pendant plusieurs mois. Elle est probablement due à un défaut du transport du glucose [16].

Les HSA, HIV mais aussi les hémorragies parenchymateuses peuvent s'accompagner d'un LCR sanglant [53].

4 – Échographie cérébrale

Cet examen est de pratique courante car elle est facilement réalisable et non invasive.

a – Hémorragies intraventriculaires

L'échographie des HIV est depuis longtemps standardisée chez les prématurés depuis la classification de Papile en 1978 [83]. Cette classification distingue 4 grades permettant de définir un pronostic neurologique.

Grade I :	HSE.
Grade II :	HIV sans dilatation ventriculaire.
Grade III :	HIV avec dilatation ventriculaire.
Grade IV :	HIV avec hémorragie Intraparenchymateuse.

Cette classification n'a été étudiée que chez les prématurés de moins de 1500g, et il ne semble pas qu'elle puisse être appliquée pour définir de pronostic des enfants à terme. En effet, les résultats sont hétérogènes et selon les études 50 % à 90 % des enfants survivants ayant présenté une HIV grade III ou IV avaient un

examen clinique normal ou une discrète spasticité [23]. Cette classification n'est donc pas assez précise et elle est utilisée ici comme un outil descriptif.

b – Lésions parenchymateuses

L'échographie transfontanellaire (ETF) des premiers jours ne peut écarter la présence de lésions du parenchyme car elles peuvent être difficiles à détecter précocement.

Devant une anomalie parenchymateuse, l'échographie est peu précise pour une analyse fine de ces lésions ischémique ou hémorragique [5], [9] contrairement au scanner ou à l'IRM, car ces lésions seront toutes deux initialement hyperéchogènes.

Par ailleurs, l'échographie ne pourra pas dépister les lésions des noyaux gris centraux (thalamus et striatum) avant plusieurs jours [5], sauf en cas de lésions étendues.

Il faut donc répéter cet examen à une semaine de vie de façon systématique, même en cas de normalité de la première.

c – Autres lésions

L'échographie, par la nature même des limites techniques est peu contributive pour dépister des HSA, certains HSD latéraux et les hémorragies de la fosse postérieure où le parenchyme est hyperéchogène de manière spontanée.

5 – Scanner cérébral

Cet examen a une très bonne sensibilité pour définir les lésions supratentorielles, en particulier les lésions hémorragiques, qui seront alors

hyperdenses, et il est plus fiable que l'échographie pour définir les lésions acquises après un traumatisme, ainsi que leur extension.

Le scanner reste un examen de choix pour suivre l'évolution des lésions et rechercher des complications comme les hydrocéphalies, l'atrophie cérébrale ou les cavités porencéphaliques [84].

Les limites de cet examen sont les conditions de faisabilité, et le problème du transport et de la sédation de ces enfants.

6 – Imagerie par résonance magnétique nucléaire

Actuellement l'IRM tend à remplacer le scanner cérébral, car elle est plus performante dans l'évaluation des lésions ischémiques de la substance blanche [84], la localisation et l'extension des lésions corticales et l'exploration des lésions de la fosse postérieure, mais aussi la recherche de lésions vasculaires associées [4].

Du point de vue vasculaire, elle est l'examen de choix pour explorer les sinus veineux et y dépister une thrombose [32], mais aussi pour rechercher les anévrismes artériels [16].

Par ailleurs, seule l'IRM permet de dater les lésions, en particulier les hématomes. Ici aussi, la répétition des examens est nécessaire pour le diagnostic des différents types de lésions et peut-être utile pour surveiller l'évolution de certaines lésions.

7 – AngioIRM ou Angiographie cérébrale

Ces deux examens permettent de définir au mieux la présence de malformations vasculaires et leur vascularisation. La réalisation de l'une ou l'autre exploration sera discutée en fonction de l'étiologie suspectée et des traitements à envisager.

8 – Imagerie optique médicale

Cette technique utilise la capacité de la lumière à traverser des tissus opaques afin de déterminer leur structure interne [48]. Cette méthode, encore expérimentale, non-invasive et réalisable au lit du patient, peut être un outil d'avenir pour le dépistage ou un monitoring continu des enfants à risque d'HIV ou d'ischémie car ces résultats semblent assez bien corrélés aux résultats des autres techniques d'imageries disponibles.

VII – COMPLICATIONS ET TRAITEMENTS

1 – Complications

Les complications aiguës peuvent être une hydrocéphalie dont les signes cliniques révèlent l'hémorragie sous-jacente. Les autres complications précoces sont les troubles de la régulation thermique, ou les conséquences des états de mal convulsif (détresse respiratoire, hypoglycémie, acidose).

Les complications chroniques les plus fréquentes sont les hydrocéphalies. Elles compliquent plus souvent les HIV du nouveau-né à terme que celles des prématurés [37]. Chez les nouveaux-nés à terme, 36 % [29] à 50 % [16] des enfants avaient une dérivation ventriculo-péritonéale et 20 % avaient une dilatation ventriculaire spontanément résolutive. Ces hydrocéphalies semblent absentes lorsque l'hémorragie est parenchymateuse pure [6]. Les autres complications locales étaient l'apparition de cavités porencéphaliques ou d'une atrophie cérébrale.

Du point de vue neurologique et neurodéveloppemental, les complications au long cours peuvent être une épilepsie, un trouble moteur allant de l'asymétrie d'utilisation, à l'hémiplégie.

Il faut rester attentif et surveiller chez ces enfants, l'apparition d'un retard des acquisitions avec un retard dans le développement du langage oral ou écrit, mais aussi des troubles du comportement.

2 – Prévention

En premier lieu, il faut adapter au mieux le mode d'accouchement, en tenant compte de la morphologie maternelle, de la présentation et du poids fœtal pour limiter les traumatismes obstétricaux.

La prévention par l'administration de vitamine K à la naissance est systématique, et aux vues des études publiées [41], il faut poursuivre la prévention de l'avitaminose K pendant l'allaitement avec une dose hebdomadaire chez l'enfant.

Lors des purpuras thrombopéniques maternels, une diminution de l'incidence des lésions anténatales est possible grâce à l'injection hebdomadaire d'immunoglobulines (Ig) [2]. La naissance doit être réalisée sous surveillance stricte, par césarienne préventive et puis traitement par Ig chez l'enfant. Ces mesures sont uniquement préventives mais ne changent pas le pronostic en cas de lésions déjà constituées.

Dans les suites d'une naissance avec asphyxie néonatale, des mesures prophylactiques sont prises pour lutter contre l'apparition d'une encéphalopathie hypoxo-ischémique avec lutte contre l'acidose et l'œdème cérébral.

L'acidose doit être corrigée prudemment, en sachant qu'une perfusion trop rapide de bicarbonates favorisera l'apparition d'HIV [20].

La lutte contre l'œdème cérébral secondaire à toute lésion cérébrale est indispensable pour lutter contre l'extension des lésions [16], [63]. Le lit doit être incliné à 30°, et il faut procéder à une restriction hydrique des apports. Le contrôle strict de la normoxie et de la normocapnie est essentiel, il semble que

l'hypocapnie soit aussi délétère que l'hypercapnie dans la genèse ou l'aggravation de lésions cérébrales.

Après une levée d'obstacle ou une correction brutale de l'hémodynamique, on peut observer une hémorragie cérébrale par phénomène de reperfusion.

Les traitements par barbituriques ou corticoïdes à visée anti-œdémateux, ou pour diminuer la demande métabolique cérébrale n'ont pas montré leur efficacité.

Certaines molécules comme l'allopurinol, la flunarizine ou la nimodipine sont en cours d'évaluation pour lutter contre l'extension des lésions secondaires à l'hypoxo-ischémie.

Le sulfate de magnésium donné pendant la grossesse et le travail semble diminuer la survenue des séquelles après une hypoxo-ischémie chez le nouveau-né à terme [20].

3 – Traitement curatif

a – Convulsions

Il faut traiter les convulsions de manière rapide et efficace, ce qui permet d'améliorer le pronostic. En effet, un pronostic péjoratif est lié à des épisodes convulsifs durant plus de 48 heures, témoignant des lésions étendues [70].

Le traitement mis en route en cas de convulsions est le phénobarbital (GARDENAL[®]) avec une dose de charge de 20mg/Kg en 30 minutes et un relais à 1 mg/Kg/j les jours suivants, en adaptant la posologie aux taux sanguins. En cas d'inefficacité de la dose de charge, un traitement par clonazépam (RIVOTRIL[®]) à

0,1mg/Kg/j ou par phénytoïne (DILANTIN®) avec une dose de charge de 20 mg/Kg puis avec un relais en entretien à 3 mg/Kg/12 heures.

Ces traitements seront à évaluer quotidiennement et l'arrêt sera réalisé de manière progressive. Si un traitement au long cours est à envisager, un relais par de l'acide valproïque (DEPAKINE®) ou phénobarbital est à discuter.

b – Malformations vasculaires

Après l'exploration par imagerie cérébrale de la nature, de la taille, de l'extension et des rapports avec les structures adjacentes d'une telle malformation, le traitement sera adapté, et le plus souvent réalisé dans l'enfance, avec par exemple une embolisation, la pose d'un clip chirurgical ou un traitement d'exérèse. Le délai de l'intervention sera discuté en fonction de la gravité clinique, du risque de récurrence et des possibilités techniques.

c – Hémorragies parenchymateuses

L'évacuation d'un hématome doit être discutée en fonction de son volume, de sa localisation, de son siège, de son caractère unique ou multiple, et de son retentissement sur les structures adjacentes.

Le traitement curatif neurochirurgical de ces lésions est peu développé dans la littérature. Une étude de Sandberg et al. (2001) [44] concerne une série de 11 enfants de moins de 3 mois présentant une hémorragie intraparenchymateuse plus ou moins associée à une autre hémorragie (HSD, HSA, HFP). Ils ont traité chirurgicalement par évacuation de l'hématome, les 8 enfants présentant une hypertension intracrânienne.

Leur critère d'indication opératoire était un hématome important associé à un effet de masse, avec comme technique la ponction percutanée, la crâniectomie ou la

craniotomie. Il n'y a pas eu de complications post-opératoires en dehors d'une cavité porencéphalique.

Par ailleurs, ils ont dû poser 4 dérivations ventriculo-péritonéales.

L'évolution à long terme chez ces enfants opérés a montré 4 enfants normaux, 3 avec un retard de la parole, 3 avec une hémiparésie dont 1 avec un retard mental et 1 avec une monoparésie.

Sandberg et al. recommandaient, aux vues des résultats, de drainer tout hématome intraparenchymateux unique, en cas d'effet de masse [44]. Il n'y avait pas de bénéfice à traiter les hématomes multiples car ils étaient alors le témoin des lésions cérébrales très étendues ayant déjà un pronostic péjoratif.

Cette attitude est confortée par l'expérience de Pierre-Kahn et al. [29] sur une série de 17 enfants. Ils préfèrent une voie d'abord par ponction à travers une trépanation plutôt qu'un abord chirurgical direct qui entraîne plus de risques vitaux et de complications.

Mais ceci est à considérer avec prudence car il n'y a jamais eu d'étude comparant l'évolution avec ou sans chirurgie évacuatrice.

d – Hydrocéphalie

Dès qu'il existe des signes de gravité ou de mauvaise tolérance clinique lors d'une poussée d'hydrocéphalie, il faut poser une dérivation externe ou bien ventriculo-péritonéale.

e – Hématomes sous duraux

Comme nous l'avons déjà vu, les HSD peuvent-être associés aux hémorragies cérébrales. Le traitement consiste en une évacuation par ponction

transfontanellaire ou par un trou de trépan dès qu'il entraîne des complications en particulier une compression des structures cérébrales.

VIII – PRONOSTIC ET SURVEILLANCE

1 – Pronostic

Le pronostic des hémorragies intraventriculaires ou parenchymateuses que nous étudions ici dépend de plusieurs facteurs tels que la maturité cérébrale, la localisation de la lésion, son extension et son étiologie.

D'une manière globale, sur 18 enfants présentant une HIV ou une hémorragie parenchymateuse ([6]), un enfant est décédé (6 %), 9 sont normaux (50 %), 3 enfants ont un déficit mental léger (17 %), 3 ont un déficit mental ou un handicap lourd (17 %) et 2 ont un score à -2DS de l'échelle de Mac Carthy (10 %). Dans une série de 11 enfants, Fenichel et al. [18] retrouvent 27 % d'enfants normaux, 18 % d'enfants atteints de séquelles légères mais 45 % d'enfants avec des séquelles sévères.

a – Pronostic et localisation

Les HIV et les hémorragies parenchymateuses ont un pronostic plus sévère que les HSD ou hémorragies sous-arachnoïdiennes [18], [28], [42].

❖ Fouche et al. [37] ont décrit à partir d'une population de 20 hémorragies parenchymateuses (toutes localisations confondues), 10 % de décès, 60 % d'enfants normaux et 30 % d'enfants avec des séquelles légères à modérées avec hémiparésie, épilepsie et retard mental léger.

❖ Les lésions thalamiques isolées ont plutôt un bon pronostic avec au maximum des séquelles légères. On observe quasiment toujours un développement cognitif normal, mais les hémiparésies sont fréquentes (2 enfants sur 4 [4]). Il y a de rares séquelles neuro-ophtalmiques avec nystagmus horizontal ou hémianopsie latérale homonyme [8].

Pour Roland et al. [24] seule une minorité d'enfants avaient un développement neurologique ou des acquisitions normales à 18 mois.

La rupture des lésions hémorragiques thalamiques dans un ventricule entraîne une hydrocéphalie à dériver, aggravant leur pronostic [8].

❖ Le pronostic des HIV chez le nouveau-né à terme est péjoratif car il y a beaucoup de lésions sévères classées III ou IV de la classification de Papile [83] soit 67 % des enfants ayant une HIV [16].

On observe alors 5 à 7 % de décès, 35 à 50 % d'hydrocéphalies dérivées, 40 % de déficits moteurs sévères, et seulement 50 % d'enfants ayant un développement moteur normal [23], [16]. Ceci est expliqué par la plus grande fréquence de lésions parenchymateuses associées dans cette population. Chez des enfants présentant une lésion isolée, 29 % avaient des séquelles motrices, alors qu'en cas de lésion thalamique associée, 89 % des patients présentaient une hémiplégie ou une hémiparésie [16].

Ceci est confirmé par l'étude de Roland et al. [24] et celle de Jocelyn et al. [2] rapportant les observations de 15 enfants présentant une HIV, dont 4 enfants avec une hémorragie de grade IV. Les auteurs retrouvent 1 décès (6,5 %), 3 handicaps lourds parmi les 4 enfants de grade IV, et 2 chez les enfants avec un grade inférieur ou égal à III (soit

33 % en tout), 2 handicaps modérés (14 %) et 7 enfants normaux (46,5 %). Cette différence d'évolution entre les grades III et IV est statistiquement significative, créant pour les auteurs un lien entre la présence d'une hémorragie parenchymateuse associée et celle d'un handicap sévère.

Nous avons déjà insisté sur le fait que ces études ont été réalisées avec un très petit nombre de sujets, et c'est pourquoi ces résultats ne sont pas retrouvés dans d'autres études. Hill et al. [85] retrouvent un bon pronostic pour les grades III et IV, après 1 an de suivi, mais avec un petit effectif de 6 enfants, ces résultats sont donc à prendre avec prudence.

Les critères pronostiques qui semblent acquis sont de 2 types. Les HIV et hémorragies parenchymateuses sont compatibles avec une évolution normale sans séquelle s'il n'y a pas de lésions étendues associées [6]. L'évolution est médiocre dans les séries avec des lésions hémorragiques ou ischémiques très étendues [2], [18], [42].

Une nuance est apportée par Montoya et al. [8], lors de l'association de plusieurs lésions, le pronostic sera le plus souvent dicté par les lésions ischémiques présentes, et non pas les autres lésions hémorragiques.

Il semblerait donc que le pronostic des HIV soit lié à la nature, l'étendue, et la localisation de l'intégralité des lésions et pas uniquement de l'hémorragie en elle-même [6].

b – Pronostic et convulsion

Lors de l'association de lésions cérébrales et de convulsions, le pronostic reste sévère avec 33 % de mortalité, 24 % des séquelles sévères et 3 % de séquelles modérés. Quarante pour cent des enfants avaient un développement normal dans l'étude de Scher et al.[54].

c – Pronostic et étiologie

Le pronostic des EHI est aggravé lorsqu'il existe une hémorragie cérébrale.

Lors des EHI, le pronostic dépend surtout de la sévérité des lésions visibles à l'imagerie les premiers jours de vie et de la sévérité des troubles cliniques [20]. L'association de 3 lésions à l'IRM (capsule interne et noyaux gris centraux avec participation hémisphérique) est de mauvais pronostic [86]. La présence d'un EEG discontinu ou d'une anomalie du tracé de fond est péjorative avec 100 % de séquelles au-delà d'une période de discontinuité de 2 semaines [20]. Les complications tissulaires sont la microcéphalie et les cavités kystiques, l'évolution des EHI isolées montre 63 % d'enfants normaux, 22 % de handicap modéré, 6 % de handicap sévère et 8 % de décès [49].

Sur la population de 33 hémorragies décrites par Hanigan et al. [28], 2 enfants sont décédés en période néonatale (6,1 %), et 24 enfants ont été suivis pendant plusieurs années. Leur évolution va être totalement différente s'ils ont développé une EHI ou non. Sur les 13 enfants qui ont eu une EHI, 11 avaient un retard mental et 2 étaient normaux, à l'opposé, sur les 11 enfants sans EHI, 1 a développé un retard mental et 10 étaient normaux. Ce qui laisse penser que l'association de plusieurs facteurs de risque aggrave le pronostic [28], [50].

Par ailleurs, il faut souligner le cas particulier des malformations vasculaires. Le pronostic des MAV dépend de la localisation de celles-ci, de l'étendue des lésions et de la possibilité d'un traitement curatif. Sur 10 patients opérés après hémorragie, [35] un enfant est décédé en post-opératoire et 5 ont eu un développement normal.

d – Pronostic et hydrocéphalie

L'hydrocéphalie est la complication des HIV de tous grades, et si elle semble être un facteur de mauvais pronostic, il n'est pas majeur. Le pronostic des hydrocéphalies par rapport au grade des HIV, a été décrit par Jocelyn et al. [2], mais à propos de très peu d'enfants : 6. Les 3 enfants avec une hémorragie de grade IV ont tous eus de lourdes séquelles, contrairement aux 3 autres ayant eu une hémorragie de grade III. Pour lui, les enfants avec une hémorragie de grade IV compliquée d'une hydrocéphalie est péjoratif contrairement aux hémorragies de grade III compliquées d'hydrocéphalie dont le pronostic n'est pas aggravé par la survenue de cette complication.

e – Pronostic et EEG

La seule étude que nous ayons retrouvée concernant les facteurs pronostics électroencéphalographiques liés aux hémorragies cérébrales chez le nouveau-né à terme analysait les anomalies surimposées lors des HIV [47].

D'Allest et al. [47], ont étudié 5 enfants présentant une HIV avec lésions ischémiques. Ils présentaient tous des épisodes critiques. Des pointes lentes positives temporales ou rolandiques étaient associées sur le même tracé à des pointes rapides négatives. Sur les 5 enfants 4 sont décédés précocement et un seul a survécu, sans séquelles.

Toutes les autres études ont été réalisées pour l'évaluation des facteurs pronostics des EHI. Dans chaque population, il y avait des enfants présentant une hémorragie cérébrale, mais la distinction des lésions avec ou sans hémorragie n'était pas réalisée ni pour la description des EEG ni pour l'étude pronostique.

Nous prendrons donc en référence les facteurs pronostiques de ces populations afin d'avoir une base de données comparative pour l'étude de nos enfants.

Les facteurs de bon pronostic sont les EEG normaux ou avec un discret retard de maturation [87], ainsi que les tracés avec une activité de base normale à 48 heures (98 à 100 % d'évolution normale [74], [71]) ou avant 7 jours [88], associée à une différenciation du sommeil à 24 heures [61] ou avant 7 jours [74]. La normalisation du tracé de base à 5 ou 7 jours élimine les handicaps majeurs, mais pas les troubles mineurs [49].

Les anomalies de mauvais pronostic sont les tracés inactifs après 10 heures de vie [61], les tracés paroxystiques, les hypovoltages de 5 à 50 μV [16], [66], [71], [89], l'activité pauvre plus θ , l'asymétrie ou l'absence de labilité [89], la discontinuité de type pauvre plus θ et les activités paroxystiques [51]. Les anomalies du tracé de fond sont d'une grande sensibilité (94 %) pour définir un risque de séquelles [51]. La persistance d'un tracé avec l'une de ces anomalies sévères pendant plus de 24 heures [49] ou une aggravation secondaire est péjorative [74]. Les activités antérieures anormales ou les pointes rapides sont retrouvées liées à un mauvais pronostic [89].

Les états de mal convulsifs sur une activité de base anormale sont de mauvais pronostic [61], ainsi que les épisodes convulsifs se poursuivant après 48 heures [49],[70]. En dehors de ces conditions, ils ne sont pas systématiquement péjoratifs, en effet, 18 % [74] à 27 % [51] avaient une évolution normale.

Chez les enfants à risque de convulsion ou avec convulsions, l'activité de base reste le seul critère significativement lié à l'évolution dans les premiers jours de vie [90].

Les anomalies des EEG non corrélées au pronostic, par manque de données statistiques probantes, sont les activités discontinues A ou B, les pointes frontales [89], les PPR et les PPT [66].

Un seul EEG n'est donc pas suffisant pour établir le pronostic, son évolution et sa progression sont de bons marqueurs pour l'avenir [63], par ailleurs des figures surimposées sont difficilement interprétables seules et c'est avec l'ensemble du tracé qu'il faut les étudier.

f – Autres Facteurs

L'examen clinique n'est pas très sensible, il n'est péjoratif que s'il reste anormal deux semaines après l'épisode aigu [50].

Il existe d'autres données fournies par les examens complémentaires qui semblent corrélées à l'évolution.

Un facteur pronostique décrit à l'IRM est l'asymétrie de myélinisation du bras postérieur de la capsule interne, qui semble corrélée, chez les prématurés

(IRM à 40 semaines d'aménorrhée) mais aussi chez les nouveau-nés à terme (IRM à 2 semaines de vie), à l'apparition d'une hémiplégie [91].

Les potentiels évoqués visuels sont anormaux dès l'âge de 5 mois lors des atteintes parenchymateuses étendues (EHI sévère) ou lors d'atteintes des noyaux gris centraux. Les PEV sont considérés comme de bons marqueurs pronostiques de l'évolution visuelle de ces enfants mais aussi de leur maturation cérébrale plus globale [92].

En résumé, Suzin et al. [93] décrivent comme facteurs de mauvais pronostic associé l'hydrocéphalie, le contexte d'EHI ou l'apparition de lésions porencéphaliques [6], auxquels il faut rajouter des lésions de grande étendue.

2 – Surveillance

Une forte suspicion clinique avec une ETF normale doit conduire à la réalisation en urgence d'un scanner ou, si cela est possible d'une IRM, alors plus précise.

Les imageries ultérieures (ETF, scanner ou IRM) seront réalisées en fonction du type d'hémorragie, afin de surveiller leur involution, ou l'apparition de complications.

Le suivi clinique est primordial, il doit être régulier la première année afin de dépister des troubles moteurs et d'adapter leur prise en charge par kinésithérapie. Il doit être poursuivi jusqu'à l'âge scolaire afin de dépister des troubles des acquisitions, qui ne seront pas visibles avant.

POPULATION ET METHODES

POPULATION ET METHODES

I – POPULATION

Notre étude concerne 20 enfants nés entre décembre 1982 et août 2000. Ces observations représentent tous les cas identifiés d'hémorragies ventriculaires ou intraparenchymateuses des enfants nés à terme et hospitalisés dans le service de Néonatalogie de la Maternité Régionale de Nancy. Les données ont été recueillies de manière rétrospective et standardisée à partir des dossiers cliniques, de l'étude des clichés de l'imagerie et de la relecture des tracés électroencéphalographiques.

II – DONNEES DU RECUEIL

Les caractéristiques néonatales décrivent le terme, le poids, la taille et le périmètre crânien. Nous avons recherché la présence de ralentissements du RCF et l'adaptation à la vie extra-utérine avec le score d'Apgar, le pH au cordon quand il a été réalisé, la présence d'un liquide méconial ou la réalisation d'une réanimation dans les premières heures de vie. Le mode d'accouchement était décrit avec la présentation fœtale, la réalisation d'une manœuvre obstétricale, ou l'existence d'une dystocie. Nous avons relevé, avec l'âge au moment de la grossesse, la présence d'une pathologie antérieure ou révélée à ce moment, la prise de toxique, un tabagisme, un alcoolisme, une HTA, un diabète ou une prise de poids excessive.

Nous avons recherché les signes cliniques qui pouvaient faire évoquer le diagnostic d'hémorragie cérébrale chez le nouveau-né. Il s'agit de convulsions, d'apnées ou d'autres signes généraux tels que les troubles du tonus et des troubles de l'alimentation. Tous les autres signes cliniques ont aussi été recueillis, comme par exemple un ictère, une insuffisance cardiaque, des signes infectieux. Nous avons aussi recherché les éventuelles malformations associées.

Du point de vue biologique, nous avons relevé la numération formule sanguine mais aussi la crase et les caractéristiques du LCR, pour l'exploration de signes associés ou de l'étiologie. Pour définir les troubles de la coagulation, nous avons pris des valeurs inférieures ou égales à moins 2 écarts-types des valeurs normales des nouveau-nés à terme [94].

Par ailleurs, nous avons étudié les dates du début clinique et de la découverte du diagnostic ainsi que l'examen qui a permis de le faire.

Les lésions cérébrales ont été décrites grâce à 3 types d'examens, l'échographie cérébrale, le scanner ou l'IRM. Il n'y a pas eu d'étude nécropsique. Nous avons considéré comme principale lésion, la lésion tissulaire par rapport à une HIV. Le coté dominant alors est déterminé par la lésion de taille ou de retentissement le plus important. Les imageries ont été datées et l'évolution des lésions a été étudiée.

Pour l'étude de l'évolution et des séquelles cliniques, nous avons pris en compte, la durée du suivi, la présence des différentes séquelles et leur date d'apparition. Nous avons relevé les déficits moteurs et les troubles du tonus. Dès que le suivi le permettait, nous avons noté la présence de troubles des

apprentissages, d'un retard d'acquisition du langage oral ou écrit, et de troubles des fonctions non verbales, avec en corollaire le niveau scolaire et un éventuel retard. Nous avons aussi détaillé la présence de troubles du comportement avec l'existence de troubles du sommeil, de problèmes relationnels, d'agressivité, mais aussi la présence éventuelle de conduites psychotiques.

Nous avons classé les troubles moteurs en déficits modérés (spasticité d'un membre avec peu de retentissement dans la vie quotidienne), ou sévères (paralysie). Les troubles du comportement étaient modérés (inattention et troubles de la concentration) ou sévères (agitation, agressivité, troubles du cycle nyctéméral). Les troubles cognitifs étaient définis comme modérés pour les retards des acquisitions scolaires, du langage écrit ou oral, et les retards graphiques. Ils étaient sévères dans les déficits globaux intellectuels.

L'évaluation globale des séquelles est donc la synthèse de ces trois types de déficits, les enfants sont soit normaux, soit présentant des anomalies modérées ne gênant pas la vie en collectivité, soit des troubles sévères nécessitant une prise en charge en milieu spécialisé.

Des EEG ont été réalisés chez tous les enfants, de type analogique ou numérisé, en continu sur 45 minutes en moyenne, avec une vitesse de déroulement de 1,5 cm / seconde et une amplitude de 100 μv / cm. Ils comportaient 8 dérivations EEG bipolaires, selon un montage simplifié adapté du système 10-20 international, à 8 électrodes actives et 2 dérivations pour l'enregistrement simultané des rythmes cardiaques et respiratoires. Chaque tracé était étudié selon 2 types de montages un transversal et un longitudinal.

Les EEG de la période néonatale ont été relus et réinterprétés.

L'activité de base a été étudiée, en particulier la symétrie, la morphologie de l'activité de base, son amplitude, la continuité. L'amplitude était définie comme basse ($< 30 \mu\text{v}$), moyenne (de 30 à $100 \mu\text{v}$) ou augmentée ($> 100 \mu\text{v}$). Le sommeil est décrit comme étant normal, mal organisé ou sans organisation.

Nous avons ensuite étudié la présence de figures surajoutées, en quantifiant la présence et le nombre des figures physiologiques telles que les encoches frontales, mais aussi des figures pathologiques comme les pointes diphasiques ou les pointes lentes positives antérieures. Nous les avons qualifiées d'absentes, de rares (1 à 4 par tracé) ou de fréquentes (supérieures à 5 par tracé). Pour toutes les autres anomalies décrites, nous avons différencié leur fréquence dans les deux hémisphères. Le côté décrit comme prédominant était celui de la lésion. Les différentes figures électroencéphalographiques décrites alors sont les pointes temporales, les pointes positives rolandiques, les pointes rapides négatives.

Les pointes positives temporales ou rolandiques étaient qualifiées de rares si leur nombre était de 1 à 4 par tracé et abondantes lorsque leur nombre dépassait 5 par tracé.

Les pointes rapides négatives pouvaient avoir une localisation prédominante ou multifocale, leur nombre était faible (1 à 7 par tracé) ou élevé (à partir de 8 par tracé).

Le dernier point étudié dans l'EEG était la présence de crises. Leur nombre, leur durée ainsi que leur localisation était notés.

Après le recueil de ces données, le tracé le plus pathologique de chaque enfant a été défini en fonction des données de la littérature, et étudié par rapport aux données de la clinique et de l'imagerie. Nous avons comparé l'aspect global de l'EEG au moment de la révélation clinique et à 7 jours d'évolution en les classant en 4 groupes en fonction des données de la littérature : normal, anomalies modérées, tracé intermédiaire et tracé pathologique.

L'étude des EEG dans la période néo-natale chez les enfants à terme et ayant présenté une EHI a permis de définir une classification de la sévérité des EEG en 4 stades : Normal, Anomalies modérées, Anomalies intermédiaires, Anomalies majeures. Cette classification permet de définir une évaluation pronostique de ces enfants.

Cependant ces critères pronostiques varient en fonction des études. Comme nous l'avons décrit précédemment, nous avons choisi la classification de Zeinstra et al [63] qui établit une corrélation statistique avec le pronostic dans les EHI.

- normal : tracé en accord avec l' AG
- Anomalies modérées : tracé à la limite de la Normale
- Anomalies intermédiaires :
 - retard de maturation supérieure à 2 semaines
 - hypovoltage
 - asymétrie < 50 % de la durée du tracé
 - activité épileptique sur tracé de fond normal
- Anomalies majeures:
 - Tracé isoélectrique ou inactif
 - PPT
 - Activité épileptique sur tracé de fond anormal
 - tracés discontinus et suppression burst.
 - Asymétrie supérieure à 50 % de la durée du tracé
 - Ondes δ diffuses.

Nous avons vu que la notion de fréquence des PPT est à prendre en considération pour évaluer le pronostic [36], [62], [63]. A la différence de Zeinstra et al., nous avons donc classé les PPT, comme étant des anomalies intermédiaires, dans le sens où leur valeur pronostic n'était pas définie [51]. Leur présence en quantité rare pouvant être normale et leur abondance pathologique. De même, les autres anomalies, comme les PRN et PPR ont été classées dans les anomalies intermédiaires.

Pour avoir une estimation globale chez un même enfant, à la fois sur la quantité et la durée de la présence de certaines anomalies (tracé de base et figures surajoutées), nous avons étudié tous les tracés réalisés en période néonatale (de la naissance à 28 jours de vie). Chez chaque enfant, les anomalies étaient considérées comme absentes, rares ou abondantes, et présentes dans moins de la moitié ou plus de la moitié des tracés.

III – STATISTIQUES

Le faible effectif de cette population a limité l'étude statistique.

L'intérêt de l'étude est donc essentiellement descriptif. Les variables quantitatives sont présentées en médiane (premier et troisième quartile) ou en moyenne (écart-type).

Pour les analyses bivariées des variables qualitatives, le test exact de Fischer a été utilisé avec un seuil de significativité fixé à 5 %.

RESULTATS

RESULTATS

I – ETUDE DESCRIPTIVE

1 – Caractéristiques de la population

Nous avons repris tous les dossiers des nouveau-nés ayant présenté une hémorragie cérébrale en période périnatale et hospitalisés dans notre service. Parmi ces enfants, 20 avaient une hémorragie parenchymateuse ou intraventriculaire, 9 autres ont été exclus de l'étude car ils présentaient des hématomes sous duraux (3), des hémorragies de la fosse postérieure (2), des hémorragies diagnostiquées en anténatal (2) mais non confirmées à la naissance par les imageries, et un angiome de la fosse postérieure (1). Les malformations cérébrales ont été exclues, l'enfant 15 présentait des malformations vertébrales à type de rachischisis (D6,D11,D12), une spinabifida occulta (S1) et 2 vertèbres papillon en D7 et D11. Cet enfant a été inclus dans l'étude car un IRM faite à l'âge de 14 mois montrait l'absence de malformation cérébrale.

Les enfants inclus dans notre étude sont nés entre 1982 et 2000, avec une répartition inhomogène, les observations étant rares les premières années. Trois enfants sont nés entre 1982 et 1989, 9 entre 1990 à 1994 et 7 enfants les 5 dernières années.

Quatre enfants sont nés dans notre maternité, les 16 autres sont nés dans les maternités de la région Lorraine avec des transferts réalisés entre les premières heures et le 6^{ème} jour de vie.

La répartition des enfants retrouve un sexe ratio à 1, leur terme était compris entre 37 et 42 semaines d'aménorrhée, et une médiane située à 40 semaines d'aménorrhée (écart inter-quartile de 38 à 40 SA), leur poids variait de 2660 à 4030 g avec une moyenne à 3250 g (écart-type de 407 g.).

Il y a eu un décès soit 5 % de notre population, survenu à 6 jours de vie (enfant 20).

2 – Facteurs de risque périnataux

L'accouchement était considéré comme normal dans 75 % des cas (13 voies basses et une césarienne programmée pour hémorragie cérébrale fœtale anténatale). Il présentait des éléments pathologiques dans 25 % des cas (3 forceps, et 2 ventouses). Tous les enfants étaient en présentation céphalique, et une seule césarienne, en urgence, a été réalisée.

Le rythme cardiaque fœtal était signalé comme anormal (décélérations) dans 36 % des cas.

Le score d'Apgar à une minute était pathologique (1 à 3) chez 10 % des enfants, altéré (valeur de 4 à 6) chez 15 % des enfants et normal dans 75 % des cas.

Ce profil était différent à 5 minutes puisqu'un seul enfant (5 %) présentait un Apgar altéré. Dans ce contexte, 3 enfants (15 %) ont bénéficié d'une réanimation à la naissance. Ces 3 enfants (n°4,7,17) représentent les 3 cas d'encéphalopathie hypoxo-ischémique de notre population.

L'étude des pathologies maternelles montre une hypertension artérielle modérée dans 31 % des cas (4 données manquantes) et 27 % de tabagisme (5 données manquantes).

Au point de vue des pathologies de la grossesse, on note un diabète gestationnel chez 2 mères (10 %) et 4 infections maternelles (20 %), toutes en dehors de la période périnatale.

3 – Particularités cliniques

Les signes cliniques révélateurs de l'hémorragie cérébrale sont apparus du 1^{er} au 11^{ème} jour de vie, 50 % des enfants ont eu les premiers signes le 1^{er} jour de vie et 95 % avant le 4^{ème} jour (écart interquartile de 3 jours). Un seul enfant a eu une révélation clinique tardive au 11^{ème} jour de vie, et a été hospitalisé suite à des convulsions survenues à son domicile (enfant 1). La date du diagnostic était répartie entre 0 et 15 jours de vie, avec une médiane à 3 jours et un écart interquartile de 3 jours.

Dans 50 % des cas le diagnostic a été posé le jour même de l'apparition des signes cliniques, il y a un délai de 24 à 48 heures dans 20 % des cas et de 2 à 5 jours dans 25 % des cas. Il faut noter le cas particulier d'un enfant ayant présenté une hémorragie secondaire à des lésions hypoxo-ischémiques, révélée par le scanner à 15 jours de vie au cours de la surveillance régulière (enfant n°7).

Les signes cliniques initiaux étaient des épisodes critiques dans 70 % des cas (57 % de clonies et 43 % d'apnées critiques), les signes généraux présents dans 30 % des cas étaient des troubles de conscience (1), de l'alimentation (2), du

tonus (6), des geignements (2), une pâleur (1) ou un ictère précoce (avant 24 heures de vie) (1), une irritabilité (2) ou une hyperthermie (2).

La numération formule sanguine était normale chez 80 % des enfants, nous avons retrouvé une anémie chez 2 enfants (10 %), une hémocrite à 35 % (5 % des cas) et une thrombopénie à 15.000 plaquettes / mm³ (5 %). L'hémostase était perturbée chez 12 enfants (71 %) mais des valeurs avec une différence d'au moins 2 écarts types par rapport aux normes n'étaient trouvées que chez 3 enfants (15 %).

Les situations cliniques associées pendant cette période étaient 2 infections sévères (10 %) (infection maternofoetale à Streptocoque B et CIVD sur IMF à E.Coli), 2 infections modérées (10 %) (infection urinaire à E. Coli et une surinfection pulmonaire à protéus), 4 anémies (20 %), 4 ictères (20 %), une polyglobulie à 35 % (5 %), 2 HTA traitées pendant plusieurs jours (10 %).

4 – Étiologies

Nous avons tenu compte chez chaque enfant de tous les critères étiologiques retrouvés, et leurs associations.

Les signes d'hypoxo-ischémie étaient présents chez 6 enfants (30 %), 5 enfants ont eu un accouchement traumatique (25 %) et 3 enfants étaient avaient une pathologie de la coagulation.

Deux enfants présentaient 2 facteurs de risques associés (souffrance foetale aiguë (SFA) et traumatisme obstétrical) (10 %) et un enfant avait 3 facteurs de risque (SFA, ventouse et trouble de la crase). Un enfant avait un traumatisme

anténatal (enfant 3) avec un diagnostic d'hémorragie cérébrale porté en anténatal par une IRM.

Il faut noter qu'aucun facteur de risque n'a été retrouvé chez 9 enfants (45 %).

5 – Imagerie

L'échographie est le mode diagnostique le plus fréquent (75% soit 14 enfants). La PL a permis d'avoir une indication avant toute imagerie dans 20% des cas (4 enfants). Dans 1 cas (enfant 18), la 1^{ère} échographie réalisée 3 jours après le début des signes cliniques (J 5 de vie) montrait uniquement un œdème cérébral, les lésions n'étaient visibles que 3 jours plus tard avec 1 hématome temporal droit, effet de masse et hyperéchogénicité frontale droite. Le scanner a permis une seule fois de porter le diagnostic d'HC à 15 jours de vie dans le cadre d'un suivi de lésions ischémiques (enfant 7).

La date de réalisation des examens était différente en fonction du type d'examen demandé. L'échographie a été réalisée avec une médiane de 3 jours de vie (premier quartile à 1 jour et troisième quartile à 4 jours), cet examen survient un jour et demi après le début des signes cliniques en moyenne. Le scanner a été réalisé chez 18 enfants (90 %) avec une médiane à 6 jours de vie (extrêmes de 2 à 20 jours et écart inter-quartile de 3 à 12 jours). Une IRM a été réalisée chez 5 enfants dont une anténatale, les autres étaient réalisées à 1,2,3 ou 14 mois.

Il existait des séquelles à l'imagerie chez 10 enfants avec hydrocéphalie (5 enfants), cavité porencéphalique (4 enfants), atrophie corticale et sous corticale (1 enfant) et hypotonie ventriculaire (1 enfant).

6 – Lésions cérébrales

Les lésions principales de ces enfants étaient des HIV isolées chez 4 enfants (20 %) ou associées à des lésions péricérébrales chez 1 enfant (5 %). Les HIV étaient retrouvées isolées chez 6 enfants (30 %) dont 20 % unilatérales et 10 % bilatérales. Ces HIV étaient associées à des lésions cérébelleuses dans 5 % des cas ou de leucomalacie dans 5 % des cas. Les 20 % restant avaient des lésions parenchymateuses associées à des lésions péricérébrales (tableau 1). Le côté de la lésion prédominante était gauche dans 70 % des cas (dont la moitié ont une atteinte mineure controlatérale) et 30 % étaient à droite (dont la moitié sont avec une atteinte modérée controlatérale).

Les HIV étaient prédominantes chez 5 enfants (25 %) dont 1 grade II et 4 grade III. Sept autres enfants avaient une HIV associée à une atteinte parenchymateuse. Les HIV isolées étaient toujours unilatérales, leur bilatéralisation était accompagnée de lésions péricérébrales ou parenchymateuses.

Les atteintes parenchymateuses principales concernaient les noyaux gris centraux (20 %), les lobes temporaux (35 %), les lobes pariétaux (15 %) ou occipitaux (5 %). La lésion principale est isolée chez 7 enfants (35 %), et dans 50 % des cas, il existe des lésions controlatérales. Les lésions étendues étaient toujours gauches. Les associations avec les autres atteintes sont résumées dans le tableau I.

Tableau 1 : lésions cérébrales

	Lésion principale	Lésion homolatérale associée	Lésion controlatérale associée
HIV	5 (25 %)	6 (30 %)	2 (10 %)
NGC	4 (20 %)	/	/
Lobaire	11 (55 %)	2 (10 %)	2 (10 %)
Temporale	(7)	/	/
Pariétale	(3)	/	(1)
Occipitale	(1)	(1)	/
Frontale	/	(1)	(1)
Péricérébral		6 (30 %)	4 (20 %)
HED	/	(1)	(1)
HSD		(3)	(2)
HSA		(2)	(1)
Lésion étendue	/	3 (15 %)	/
Leucomalacie	/	1 (5 %)	1 (5 %)
Lésions cérébelleuse	/	2 (10 %)	1 (5 %)
Pas de lésion associée	/	7 (35 %)	10 (50 %)

7 – EEG

a – EEG le plus pathologique

Cet EEG montrant les anomalies les plus sévères retrouvées dans les tracés enregistrés chez chaque enfant a été réalisé en moyenne dans les 2 jours suivant l'apparition des symptômes cliniques (écart de quelques heures à 9 jours), il s'agissait du 1^{er} EEG réalisé dans 80 % des cas.

Nous retrouvons une organisation de sommeil normale chez 50 % des enfants, il était mal organisé chez 20 % des enfants et dans 30 % des cas nous ne retrouvons aucune organisation du cycle de sommeil.

L'activité de base était normale dans 70 % des cas, ou pauvre (30 %) et l'amplitude était diminuée chez 25 % des enfants. Une asymétrie était retrouvée chez 10 % des enfants et une discontinuité chez 5 enfants (25 %).

Nous avons retrouvé sur ces tracés des encoches frontales rares dans 70 % des cas, les pointes diphasiques frontales étaient retrouvées chez 60 % des enfants (10 % étaient fréquentes), et les pointes lentes antérieures étaient rares chez 50 % des enfants.

Les PPR étaient présentes de manière plus importante dans l'hémisphère cérébral le plus atteint. Dans l'hémisphère où était localisée la lésion principale, 60 % des tracés montraient la présence de PPR dont 25 % en quantité abondante. En controlatéral, seulement 50 % des tracés possédaient des PPR, dont 5 % en fréquence abondante.

Ceci n'était pas retrouvé pour les autres figures surajoutées. Les PPT étaient présentes du côté prédominant chez 45 % des enfants (toujours en quantité rare), alors qu'en controlatéral, elles étaient présentes sur 60 % des tracés (dont 5 % en quantité abondante). Les PRN étaient retrouvées de manière bilatérale (60 % du côté prédominant et 65 % en controlatéral), mais elles étaient plus abondantes (15 % versus 5 %) et avec des localisations multiples (35 % versus 20 %) du côté prédominant, majoritairement temporales puis rolandiques et occipitales.

Des foyers de pointes étaient retrouvés du côté prédominant chez 20 % des enfants (10 % temporaux et 10 % rolandiques) et en controlatéral chez 10 % des enfants de localisation uniquement rolandique.

Les crises électriques étaient présentes sur ce tracé le plus pathologique chez 35 % des enfants (10 % à droite, 25 % à gauche, un seul enfant avait des décharges bilatérales). Ces crises étaient principalement à point de départ temporo-occipital avec une médiane de 7 crises par tracés (de 2 à 10) et d'une durée de 2 minutes (30 secondes à 7 minutes) par épisode. Ces crises avaient un retentissement clinique à type d'apnées (25 %), ou étaient infracliniques (10 % de ces cas).

Sur les 62 enregistrements réalisés au total, des décharges critiques ont été retrouvées dans 14 tracés (22 %) chez 9 enfants (un enfant sur 3 tracés consécutifs et 3 enfants sur 2 tracés). Elles étaient infracliniques dans 29 % des cas, des apnées critiques étaient notées dans 43 % des cas, des mouvements oculaires dans un cas, un cas de clonies, une crise tonique et une crise généralisée clonique.

Chez ces enfants les tracés des premiers jours de vie n'ont jamais été normaux, ils avaient des anomalies considérées comme modérées dans 25 % des cas, intermédiaires dans 65 % des cas et fortement pathologique dans 10 % des cas.

b – Tracés à 7 jours d'évolution

Les tracés réalisés à la fin de la première semaine d'évolution après le début des signes cliniques étaient normaux chez 25% des cas, 38% avaient des anomalies modérées, 31% étaient intermédiaires et 6% étaient fortement pathologiques. Nous n'avons pas d'EEG à 7 jours d'évolution chez 4 enfants (2

avec tracé initial intermédiaire, 2 avec anomalies modérées) en raison d'un transfert précoce dans un autre centre hospitalier.

L'évolution des anomalies de ces tracés EEG à 7 jours de vie montre une amélioration dans 56 % des cas et une stabilisation, ou absence d'amélioration, dans 44 % des cas. Le seul tracé fortement pathologique à J7 concernait l'enfant décédé. Cinq enfants possédaient encore à J7 un tracé considéré comme intermédiaire.

c – Aspect qualitatif des EEG des 28 premiers jours de vie.

Ces données ne concernent que 16 enfants, 4 enfants n'ayant eu qu'un seul EEG pendant leur hospitalisation.

Le sommeil ne reste pathologique que chez un enfant sur tous les tracés (enfant n°20), et 4 enfants ont gardé plus d'une semaine un tracé mal organisé. Chez 11 enfants (69 %), le sommeil était rapidement bien organisé.

Deux enfants ont gardé une asymétrie et 4 une discontinuité pendant plus d'une semaine.

L'activité de fond est restée pauvre et ralentie chez 5 enfants (31 %) et il persistait une diminution de l'amplitude chez 6 enfants (37 %).

La présence des différentes figures surajoutées est résumée dans le tableau 2 avec pour chaque cas le nombre de tracés présentant cette figure : dans plus ou moins de 50 % des tracés enregistrés pour chaque enfant. La fréquence à laquelle on les observe au sein de ces tracés est décrite.

Tableau 2 : présence des figures surajoutées pathologiques
dans la période néonatale

Fréquence au sein des tracés	Durée de présence courte (< à 50 % des tracés)			Persistance des figures (> à 50 % des tracés)			absente
	globale	rare	abondante	globale	rare	abondante	
Pointes diphasiques	11 (69 %)	6	5	3 (19 %)	1	2	2 (12 %)
PLA	10 (63 %)	7	3	2 (12 %)	2	/	4 (25 %)
PPR							
• Prédominant	8 (50 %)	6	2	3 (19 %)	3	/	5 (31 %)
• Controlatéral	10 (63 %)	7	3	1 (6 %)	/	1	5 (31 %)
PPT							
• Prédominant	9 (56 %)	6	3	3 (19 %)	3	/	4 (25 %)
• Controlatéral	8 (50 %)	4	4	4 (25%)	4	/	4 (25 %)
PRN							
• Prédominant	8 (50 %)	3	5	5 (31 %)	3	2	3 (19 %)
• Controlatéral	10 (63 %)	4	6	2 (12 %)	2	/	4 (25 %)

En règle générale, toutes ces figures disparaissent rapidement, et lorsqu'elles persistent, c'est surtout en quantité rare. Il faut noter, cependant, la persistance de PRN dans 31 % des cas du côté prédominant.

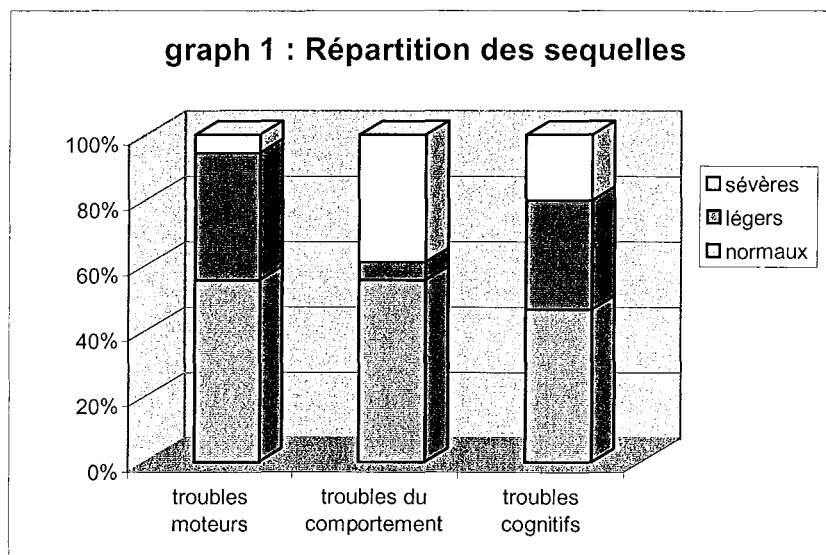
Les crises électriques répétées se retrouvent chez 4 enfants (25 %), toutes situées à gauche.

8 – Évolution à long terme

Les consultations de suivi se sont poursuivies de 1 mois à 10 ans avec une médiane à 24 mois (écart inter-quartile de 28 mois). L'enfant ayant eu une seule consultation à un mois de vie, même si son examen clinique était normal, a été considéré comme perdu de vue.

La position assise était acquise à 6 mois de vie (écart inter-quartile de 2,5 mois et extrêmes de 5 à 19 mois) elle est normale (<8m) chez 12 enfants, retardée (≤ 12 mois) chez 3 enfants et pathologique à 19 mois chez 1 enfant. Chez les 15 enfants suivis, la marche était acquise à 14 mois (écart inter-quartile de 4 mois et extrêmes de 10 à 84 mois), elle était installée avant 18 mois chez 12 enfants.

Pendant le suivi, la normalisation chez 7 enfants était annoncée avec une médiane à 3 mois de vie (écart de 1 semaine à 12 mois), et le diagnostique de séquelles était porté avec une médiane de 10 mois (premier quartile à 4 mois et troisième à 36 mois, les extrêmes sont de 3 à 40 mois). Les séquelles étaient mineures chez 7 enfants (36,8 %), et majeures chez 5 enfants (26,3 %). Pour les raisons de l'étude, nous avons inclus l'enfant n°20, décédé à 6 jours de vie dans le groupe des séquelles majeures. Une épilepsie séquellaire était retrouvée chez 2 enfants (n°7 et 15) (10 %). La sévérité des lésions est résumée dans le graphique n°1.



Chez ces enfants, 3 avaient un trouble moteur isolé, 1 avait développé un trouble du comportement isolé, 3 associaient des troubles du comportement et

des troubles cognitifs, 1 associait troubles moteurs et troubles cognitifs. Quatre enfants présentaient l'association des 3 troubles (comportement moteur et cognitif), les 4 enfants avaient un retard psychomoteur sévère dont 2 y associaient une épilepsie. Les troubles moteurs de enfants étaient des spasticités d'un membre inférieur dans 7 cas et une hémiplégie avec déficit sensitivo-moteur et spasticité chez l'enfant 17.

Les troubles du comportement étaient une difficulté de concentration isolées chez 1 enfant et chez 7 autres enfants de l'agressivité et des troubles du sommeil nécessitant un suivi pédopsychiatrique ou psychologique.

Les troubles cognitifs regroupent 3 retards des acquisitions scolaires ou des troubles graphiques (1 enfant). Trois enfants dont le suivi s'est arrêté avant l'âge de 12 mois n'ont pas pu avoir cette évaluation.

Une hydrocéphalie active nécessitant une dérivation était retrouvée chez 5 enfants avec la pose d'une dérivation ventriculo-péritonéale entre 13 jours de vie et 2 mois et demi de vie. Un enfant a présenté un épisode de poussée d'HTIC dans 1 contexte d'infection virale, épisode spontanément résolutif.

II – ETUDE ANALYTIQUE

1 – Étude du contexte périnatal, des lésions et des

séquelles

Les caractéristiques cliniques des enfants, leurs antécédents ou les pathologies de la grossesse ne montrent aucun signe spécifique d'un type de lésion ou caractéristique électroencéphalographique, ils permettent uniquement de

donner pour certains critères, des indications concernant l'évolution, mais sans lien significatif. C'est le cas du terme, du mode d'extraction, du score d'Apgar et de la naissance, comme le montre le tableau 3.

Tableau 3 : Séquelles en fonction des caractéristiques néonatales

		Pas de séquelles	Séquelles modérées	Séquelles majeures	P
Terme	36-37	2	2	3	0,12
	38-39	5	3	0	
	40-41	0	2	2	
Extraction	Eutocique	7	6	2	0,055
	Pathologique	0	1	3	
Apgar à 1 minute	1-3	0	0	1	0,11
	4-6	0	1	2	
	7-10	6	6	2	
Réanimation	Oui	0	0	2	0,058
	Non	7	7	3	
Sexe	Filles	5	3	1	ns
	Garçons	2	4	4	

Ce tableau montre des tendances, avec une évolution qui semble péjorative après une pathologie de l'extraction, un score d'Apgar bas et une réanimation à la naissance.

Les séquelles semblent être plus sévères chez les garçons (4 garçons pour 1 fille), (tableau 3).

les EHI sont survenues dans la même proportion chez les garçons et les filles (2 garçons pour 1 fille).

Le sexe du nouveau-né ne semble pas lié au type de lésion avec une répartition homogène (tableau 4).

Tableau 4 : lésion principale en fonction du sexe

	HIV	NGC	Lobaire
Fille	2	2	6
Garçon	3	2	5

En ce qui concerne les lésions principales, les pathologies de l'extraction sont associées à des lésions lobaires (3/5 cas) ou des HIV (2/5 cas), mais pas à des atteintes des NGC (aucun cas observé).

Ces pathologies de l'extraction sont par ailleurs observées dans les lésions péricérébrales (1 HSD de la tente du cervelet et 1 HSA), et entraînent des séquelles à type de troubles moteurs (4 enfants sur 4) et des retards des acquisitions psychomotrices (3 enfants sur 3) mais pas systématiquement de troubles du comportement (2 enfants sur 4).

Sur le plan clinique, la date d'apparition des signes n'a aucun lien avec le type de lésion ou la survenue et la gravité des séquelles, mais la date d'apparition de ces signes cliniques est corrélée au côté de la lésion observée. En effet tous les enfants avec une révélation clinique avant 24 heures de vie, avaient tous une lésion localisée au côté gauche ($p=0,005$) comme le montre le tableau 5.

Tableau 5 : coté de la lésion prédominante en fonction de la date de révélation clinique

	J 0	1 semaine	J 11	P
droite	/	5	1	0,005
gauche	10	4	/	

Par ailleurs, on observe des signes cliniques précoces avant 24 h de vie survenant surtout lors des hémorragies intraparenchymateuses (9 HIP et 1 HIV). Les révélations dans la première semaine de vie sont réparties entre les HIP (5 enfants) et les HIV (4 enfants). Les EHI n'ont pas forcément une révélation plus précoce (2 à J0 et 1 à J4).

Les signes cliniques généraux permettant la révélation de l'hémorragie n'ont aucun lien avec le terrain, les lésions ou les séquelles. Par contre, la survenue d'épisodes critiques et en particulier des apnées sont liées aux types de lésions cérébrales.

Ainsi, les apnées critiques étaient présentes lors des lésions parenchymateuses isolées (2 HIP) ou associées à des lésions péricérébrales (2 HSA, 1 HED, 1 HSD). Les enfants qui se présentaient avec des clonies avaient une participation ventriculaire pour 7 d'entre eux. Seul l'enfant n°12 présentait une lésion des noyaux gris centraux avec leucomalacie fronto-pariétale bilatérale, sans HIV avec une révélation par des clonies.

D'une manière plus fine, ces apnées ne survenaient que chez les enfants présentant des lésions temporales principales, et ces enfants ne présentaient pas

de clonies comme le montre le tableau 6. A l'opposé, toutes les autres lésions (HIV, NCG) pariétales ou occipitales entraînaient des clonies.

Tableau 6 : type de crise en fonction de la localisation principale

	HIV II	HIV III	NCG	Pariétal	Temporal	Occipital
Apnées	/	/	/	/	6	/
Clonies	/	3	3	1	/	1

De manière générale, les signes cliniques ne donnent pas d'indication concernant l'évolution. La seule tendance à noter est que clonies semblent avoir un plus mauvais pronostic, ainsi que les ictères précoces (tableau 7).

Tableau 7 : séquelles en fonction des crises ou d'un ictère

	Pas de séquelles	Séquelles modérées	Séquelles majeures	P
Apnées	4	2	/	0,19
Clonies	2	3	3	
Ictère	/	3	1	0,15
Pas d'ictère	7	4	4	

D'autres critères tels que la NFS ou la présence d'une infection sévère semblent être associées avec le coté des lésions. Lors d'une infection sévère (CIVD à E.Coli [enfant 18] et IMF à strepto B [enfant 2]), les lésions étaient droites ($p=0,08$), de même lorsqu'il existait une anomalie à la NFS ($p=0,003$) (tableau 8).

Tableau 8 : NFS en fonction de la latéralisation

	Normale	Anémie	Polyglobulie	Thrombopénie	P
Droite	2	2	1	1	0,003
Gauche	14	/	/	/	

Les différentes étiologies des hémorragies retrouvées dans notre population, ne sont pas corrélées aux caractéristiques du nouveau-né (terme, poids, taille, périmètre crânien ou sexe), ni au terrain maternel ou aux pathologies de la grossesse. Certaines étiologies sont par contre corrélées à l'atteinte principale retrouvée. C'est le cas de 3 enfants ayant une EHI (enfants 4, 7, 17), qui avaient tous et étaient les seuls à avoir développé une lésion pariétale dominante (tableau 9). Le mode d'accouchement était lié à certaines lésions, les accouchements compliqués avaient donné des HIV sévères, des lésions pariétales ou occipitales, mais pas de lésions temporales ou des noyaux gris centraux (tableau 9).

Tableau 9 : étiologie (accouchement et EHI)
en fonction de l'atteinte principale

	HIV II	HIV III	NCG	Pariétal	Temporal	Occipital	P
Accouchement eutocique	1	2	4	1	7	/	0,024
Accouchement pathologique	/	2	/	2	0	1	
EHI	/	/	/	3	/	/	< 0,001
Pas d'EHI	1	4	4	/	7	1	

2 – Étude détaillée de l'EEG

a – Caractéristiques du tracé de fond

L'EEG le plus pathologique montre une diminution d'amplitude et une anomalie de l'activité de base lorsqu'une étiologie a été retrouvée, alors qu'elles sont normales si l'hémorragie est idiopathique (tableau 10). L'étude des amplitudes des 2 hémisphères a donné des résultats strictement identiques quel que soit le côté de la lésion prédominante.

Tableau 10 : Activité de base et amplitude en fonction de l'étiologie

		Anténatal	Crise	SFA	Traumatique	Pas d'étiologie	p
Activité de base	Normale ou riche	/	/	5	/	9	< 0,001
	Diminution	1	2	1	2	/	
Amplitude du côté prédominant	Normale ou augmentation	/	/	5	1	9	0,003
	Diminution	1	2	1	1	/	

Par ailleurs, cette amplitude varie en fonction de la lésion, elle sera pathologique dans les atteintes étendues et péricérébrales, la persistance d'une diminution de l'amplitude du côté opposé à la lésion sur plusieurs tracés est un bon marqueur d'une atteinte étendue (tableau 11).

Tableau 11 : Persistance d'une diminution d'amplitude
du tracé par rapport aux lésions

		HIV	HIP	HIP et lésions étendues	HIP et lésions pérécérébrales	HIP et HIV unilatérales	HIP et lésions cérébelleuses	HIP et lésions de leucomalacie
Amplitude du côté opposé	Normale	3	2	1	/	/	1	1
	Diminution	/	/	2	4	2	/	/

La symétrie du tracé n'a pas de lien avec une étiologie, une lésion ou le pronostic.

b – Étude du sommeil

La qualité de l'organisation du sommeil semble avoir un lien avec l'atteinte principale du tracé le plus pathologique, les atteintes lobaires étaient les seules à avoir une absence de différenciation de sommeil (tableau 12).

Tableau 12 : Lésion principale et organisation de sommeil

	Pas d'organisation	Anormale	Normale	p
HIV	/	1	4	0,1
NGC	/	1	3	
Lobaire	6	2	1	

Au cours du premier mois, la persistance d'une mauvaise organisation du sommeil garde la même tendance et est retrouvée lors des souffrances fœtales

aiguës (tableau 13) ou lors des lésions lobaires (tableau 14), sans lien significatif démontré.

Tableau 13 : Persistance des anomalies du sommeil et étiologie

	Anténatal	Crase	SFA	Traumatique	Pas d'étiologie
Pas d'organisation	/	/	1	/	/
Anormal	/	/	2	1	1
Normal	1	2	1	/	7

Tableau 14 : Persistance des anomalies du sommeil et lésion principale

	HIV III	NCG	Pariétal	Temporal	Occipital
Pas d'organisation	/	/	/	/	1
Anormal	1	/	1	2	/
Normal	2	4	/	5	/

c – Études des figures surajoutées

L'étude des figures surajoutées antérieures montre un lien significatif entre les pointes diphasiques frontales ou les encoches frontales et les étiologies associées.

On retrouve dans le tableau 15 que la présence de pointes diphasiques n'est pas liée à l'existence d'une étiologie à l'hémorragie.

Tableau 15 : Étiologie et pointes diphasiques frontales

		Anténatal	Crase	SFA	Traumatique	Pas d'étiologie
Pointes diphasiques frontales	Rares	1	1	1	/	7
	Fréquentes	/	/	/	/	2
	Absentes	/	1	/	5	2

Il n'y a pas de lien retrouvé pour les **PLA**, entre leur présence et les étiologies, ces pointes semblent être une catégorie à part des figures frontales comme nous le verrons dans l'étude des séquelles.

Les PPR dans notre étude ne sont pas liés aux séquelles, ni à l'étiologie. On les retrouve avec une répartition homogène et bilatérale en fonction des différentes lésions. Elles sont néanmoins abondantes du côté de la lésion principale dans les HIV et les lésions étendues, elles sont abondantes en controlatéral si la lésion principale est lobaire.

Dans la période aiguë, **les PPT** sont retrouvées en bilatéral quelle que soit la lésion, elles sont alors de fréquence rare ($p= 0,026$), et dans le cas des lésions étendues et bilatérales, elles sont retrouvées en quantité abondante.

La persistance des PPT est notée pour les HIV mais aussi pour les lésions étendues. Elles sont de toute manière observées en quantité rare quel que soit le type de lésion.

Les PRN semblent aussi liées au type de lésions avec des pointes abondantes bilatérales retrouvées dans les lésions de type HIP (lobaire ou NGC), elles sont plutôt rares en HIV. Dans tous les type de lésion, il existe des PRN rares ou abondantes.

La localisation de ces PRN retrouvées précocement est par contre corrélée au type de lésion retrouvée dans le même hémisphère. Le tableau 16 nous montre la localisation des PRN par rapport aux lésions controlatérales. L'absence de PRN en controlatéral montre l'absence de lésions dans cet hémisphère.

Tableau 16 : Comparaison les localisations des PRN controlatérales et le type de lésion du coté opposé

	Rolandique	Temporal	Occipital	Frontale	Pas de PRN
HIV	1	1	/	/	/
Lobaire	/	1	1	/	/
Leucomalacie	/	1	/	/	/
Pericérébrale	2	/	/	/	2
Pas de lésion	/	/	1	1	9

Du point de vue étiologique, les 3 enfants avec une EHI avaient tous des PRN du côté de l'hémisphère le moins atteint ($p=0,01$) mais un seul en avait du côté de la lésion prédominante (tableau 17). Ces PRN étaient situées en rolandique ou en occipital.

Tableau 17 : Localisation des PRN lors d'EHI

		Rolandique	Temporal	Occipital	Frontale	Pas de PRN
Côté dominant	EHI	1	/	/	/	2
	Absence d'EHI	/	3	1	/	13
Côté opposé	EHI	1	/	2	/	/
	Absence d'EHI	2	3	/	1	11

Sur les EEG du premier mois de vie on retrouve une répartition topographique avec des PRN frontales chez le seul enfant avec une EHI encore suivi. Les 15 autres enfants ont soit des PRN rolandique (4), temporales (5) ou n'en ont pas (6).

Il existe sur les tracés néonataux une tendance avec persistance de PRN rolandiques dans les lésions lobaires et de localisation temporale pour toutes les lésions.

d – Décharges électriques enregistrées

Les crises électriques étaient présentes sur le tracé le plus pathologique chez 35 % des enfants. Les crises droites survenaient dans les suites d'une HIV ou de lésions des NGC, et les gauches dans les lésions lobaires.

Lorsque l'on étudie les épisodes critiques de tous les EEG enregistrés, on note 14 crises enregistrées chez 9 enfants. Les enfants ayant plusieurs crises avaient des manifestations et des localisations critiques lobaires différentes : l'enfant 1 qui avait une HIV et une hémorragie thalamique droite a présenté une crise rolandique droite infraclinique et une crise temporo-occipitale gauche avec mouvements oculaires. L'enfant 14 qui avait une lésion temporo-pariétale gauche, a présenté initialement une crise temporo-occipitale gauche avec des clonies généralisées puis une crise occipitale gauche infraclinique. L'enfant 13 a eu 3 crises temporo-occipitales gauches dont la première avec apnées et les deux autres infracliniques. L'enfant 12 a eu deux fois le même type de crise temporo-occipitale gauche avec apnées.

On peut remarquer malgré ces grandes variations du type de crises chez un même enfant en fonction du temps, que les apnées surviennent uniquement pour les épisodes critiques à point de départ temporo-occipital (5 gauches et 1 droite). Les lésions sont alors temporales gauches chez 5 enfants, et une HIV III avec dilatation de la corne temporale droite chez le 6^{ème} enfant (tableau 18).

Tableau 18 : localisation des crises électriques

en fonction de la symptomatologie clinique.

Les lésions cérébrales hémorragiques sont indiquées entre parenthèse.

	Rolandique	Temporo-occipital	Temporal	Occipital
Infraclinique	1 (HIV et thalamique Dt)	2 (TG)	/	1 (TPG)
Apnées	/	6 (5 TG et 1 HIV III)	/	/
Mouvements oculaires	/	1 (HIV et thalamique Dt)	/	/
Clonies	1 (PG)	/	/	/
Clonies généralisées	/	1 (TPG)	/	/
Tonique	/	/	1 (TFD)	/

Sur les 6 enfants dont l'hémorragie cérébrale a été révélée par des apnées seuls 5 enfants ont eu des crises enregistrées (4 temporo-occipitales et 1 occipitale) dont 1 avec clonies et 4 avec apnées. Sur les 8 enfants dont le premier signe était des clonies, seuls 3 ont eu une confirmation électrique (2 temporo-occipitales et 1 rolandique) dont 1 avec apnées et 1 avec des mouvements oculaires (tableau 19).

Tableau 19 : signes cliniques initiaux et manifestations cliniques critiques lors de enregistrements EEG

		Manifestations cliniques lors des crises enregistrées					
		Infraclinique	apnées	Mouvements oculaires	clonies	toniques	Pas de crises enregistrées
Signes cliniques initiaux	apnées	/	4	/	1	/	1
	clonies	/	1	1	1	/	5
	Pas de crise initiale	/	/	/	/	1	5

Comme nous l'avons déjà observé, les crises enregistrées ne sont pas les même que les crises ayant révélé la maladie. Malgré ceci nous retrouvons toujours un lien entre les apnées critiques et les lésions temporales.

e – Études des conclusions du tracé

Les conclusions générales du tracé le plus pathologique ne donnent pas d'indication sur l'évolution des enfants dans notre population ni sur les lésions cérébrales. Ce sont les conclusions retrouvées sur l'ensemble des tracés de la période néonatale qui vont donner des indications sur les lésions. Les lésions lobaires vont donner des anomalies sévères ou intermédiaires persistant plus longtemps sur les EEG ($p=0,004$) comme le montre le tableau 20.

Tableau 20 : Conclusion de l'ensemble des EEG de la période néonatale en fonction de l'atteinte principale

	HIV III	NGC	Pariétal	Temporal	Occipital
Normal	1	1	/	/	/
Modéré	2	3	/	1	/
Intermédiaire	/	/	1	6	/
Pathologique	/	/	/	/	1

L'évolution de l'EEG montre une amélioration pour tous les enfants avec des lésions de HIV ou des noyaux gris centraux, mais seuls 2 enfants sur 9 avec des lésions lobaires s'améliorent (2 lésions temporales). Les autres enfants (5 avec des lésions temporales, 1 pariétale et 1 occipitale) restent pathologiques ou s'aggravent à la fin de la première semaine (tableau 21).

Tableau 21 : Lésion principale et évolution de l'EEG

	HIV	NGC	Lobaire	p
Perdu de vue	2	/	2	0,01
Amélioration	3	4	2	
Pas d'amélioration	/	/	9	

3 – EEG et critères prédictifs des séquelles

Plusieurs critères électroencéphalographiques vont permettre de proposer un pronostic sur l'avenir de l'enfant, en particulier les pointes lentes antérieures.

Lorsque ces pointes lentes antérieures étaient présentes, même en quantité rare, l'évolution était le plus souvent défavorable (un enfant normal pour 8

avec séquelles), alors que les enfants ne présentant pas de PLA sur un tracé précoce, avaient un meilleur pronostic (6 enfants normaux et 4 avec séquelles) comme le montre le tableau 22. Sur les 7 enfants normaux, un seul avait des PLA ($p= 0.032$).

Tableau 22 : Séquelles en fonction de la présence de PLA sur les tracés précoces

	Pas de séquelles	Séquelles modérées	Séquelles majeures	p
Présence de PLA	1	6	2	0,032
Absence de PLA	6	1	3	

La présence de PPR était plutôt observée chez les enfants qui ont présenté des séquelles et elles étaient absentes lorsque l'évolution était normale. Les enfants sans PPR semblent avoir un meilleur pronostic (5 normaux, et 3 avec séquelles modérées ou majeures) que les enfants présentant des PPR (2 normaux et 9 avec séquelles) : $p=0,06$ (tableau 23).

Tableau 23 : Séquelles en fonction de la présence de PPR

	Pas de séquelles	Séquelles modérées	Séquelles majeures
Absence de PPR	5	2	1
Présence de PPR	2	5	4

L'abondance des PPR semble moins informative que leur simple présence, en effet, sur les 5 enfants présentant des PPR en quantité abondante, 2 auront des séquelles majeures, 1 mineures et 2 enfants auront une évolution normale.

Ceci est aussi retrouvé pour les PPT mais toujours sans lien significatif.

(tableau 24).

Tableau 24 : Séquelles en fonction de la présence de PPT

	Pas de séquelles	Séquelles modérées	Séquelles majeures
Absence de PPT	5	4	1
Présence de PPT	2	3	4

A l'opposé, la présence de PRN, n'a pas été retrouvée en présence de séquelles sévères et leur présence en abondance est retrouvée chez des enfants avec une évolution normale ou des séquelles modérées (tableau 25).

Tableau 25 : Séquelles en fonction de la présence de PRN

	Pas de séquelles	Séquelles modérées	Séquelles majeures
Absence de PRN	3	2	3
PRN rares	2	4	2
PRN abondantes	2	1	/

Le tableau suivant étudie l'existence des crises en fonction de leur latéralisation. On remarque que la présence de crises sur l'EEG le plus pathologique n'est pas en rapport avec des séquelles majeures ($p= 0,1$, non significatif).

Tableau 26 : Séquelles en fonction des crises électriques

	Pas de séquelles	Séquelles modérées	Séquelles majeures	p
Droites	1	1	/	0,1 ns
Gauches	4	1	/	
Absence de crise	2	5	5	

Dans notre étude, les 3 enfants avec EHI n'avaient pas de crise à l'enregistrement des tracés, seul l'enfant 7 a présenté une crise clonique trois jours après la réalisation de l'enregistrement le plus pathologique.

Les autres critères comme la symétrie, l'activité de base ou l'amplitude ne donnent pas d'orientation pronostique (tableau 27). La répartition des caractéristiques de l'amplitude est strictement identique pour tous les enfants.

Tableau 27 : séquelles en fonction de l'activité de base et de l'amplitude

		Pas de séquelles	Séquelles modérées	Séquelles majeures	p
Activité de base	Normale ou riche	5	6	2	ns
	Diminution	2	1	3	
Amplitude du côté prédominant	Normale ou augmentation	5	6	3	ns
	Diminution	2	1	2	

L'activité de base de l'EEG le plus pathologique n'est pas prédictive de l'évolution et de la survenue de séquelles. Les enfants ayant une activité de base pauvre ou une diminution de l'amplitude du côté prédominant ou en controlatéral

peuvent aussi bien avoir une évolution normale comme pathologique. Une activité de base normale est plus souvent associée à une évolution normale ou avec séquelles modérées (84 %), ce taux est de 78 % pour les amplitudes normales.

L'évolution de la sévérité de l'EEG entre les premiers jours et la fin de la première semaine de vie est décrite dans le tableau 28.

Tableau 28 : évolution des EEG et séquelles

		Pas de séquelles	Séquelles modérées	Séquelles majeures	p
EEG précoce	Grade 2	2	2	/	/
	Grade 3	5	5	3	
	Grade 4	/	/	2	
EEG à une semaine d'évolution	Pas d'EEG	/	1	2	/
	Grade 1	2	2	/	
	Grade 2	3	3	/	
	Grade 3	2	1	2	
	Grade 4	/	/	1	
Évolution des EEG	Perdus de vue	/	1	2	0,06
	amélioration	4	5	/	
	Pas d'amélioration	3	1	3	

Dans ce tableau, les enfants ayant une amélioration du tracé après une semaine d'évolution n'avaient pas de séquelles majeures, mais en parallèle, 3 enfants dont l'EEG n'était pas amélioré à une semaine avaient une évolution normale, un enfant (8) avait des anomalies modérée sur les 2 tracés, les 2 autres enfants (12 et 16) avaient des tracés intermédiaires.

4 – Étude des séquelles de notre population

Les enfants présentant des séquelles majeures ont plus de risques de développer une épilepsie. En effet, les 2 enfants épileptiques suivis avaient des séquelles majeures (tableau 29) et en particulier des troubles cognitifs sévères et retard psychomoteur (2 enfants épileptiques sur les 3 porteurs de ce déficit) ($p=0.028$). On observe la même tendance avec plus de troubles moteurs et des troubles du comportement chez ces 2 enfants.

Tableau 29 : Séquelles en fonction de la survenue d'une épilepsie

	Pas de séquelles	Séquelles modérées	Séquelles majeures
Épilepsie	/	/	2
Absence d'épilepsie	7	7	2

La survenue d'une complication telle une hydrocéphalie montre une tendance, non significative, à aggraver le pronostic ($p= 0.13$) (tableau 30). L'hydrocéphalie n'entraîne pas plus d'épilepsie (1 enfant sur 2), et a une répartition homogène sur les troubles moteurs ou les troubles du comportement mais, entraîne dans les 4 cas suivis des troubles cognitifs.

Tableau 30 : Hydrocéphalie et séquelles

	Pas de séquelles	Séquelles modérées	Séquelles majeures	P
Hydrocéphalie	/	3	2	0,013
Absence d'hydrocéphalie	7	4	2	

Le diagnostic de certaines lésions ou de certaines étiologies sont prédictives de séquelles.

Le tableau 31 montre que la présence d'une étiologie expliquant l'hémorragie cérébrale est associée à des séquelles plus lourdes, les enfants n'ayant aucun critère étiologique n'ont pas de séquelles majeures (4 enfants sur 9 avaient des séquelles modérées, et 5 enfants sur 9 étaient normaux).

Tableau 31 : Séquelles en fonction de l'étiologie

	Pas de séquelles	Séquelles modérées	Séquelles majeures
Anténatal	/	1	/
Crise	1	/	1
SFA	/	2	3
Traumatisme	1	/	1
Absence d'étiologie	5	4	/

Les séquelles majeures sont retrouvées lors des atteintes étendues unies ou bilatérales ou associées à des lésions cérébelleuses.

Les lésions de leucomalacie déjà présentes en période néonatale, ne présageaient pas d'un mauvais pronostic. L'enfant numéro 10 présentant ces lésions avait un développement normal à 12 mois (tableau 32). La présence de troubles cognitifs est aussi liée au type de lésion chez les enfants ayant des retards sévères. Lors des lésions étendues, les déficits des acquisitions semblent plus important. Les déficits modérés des acquisitions étaient retrouvés lors des HIV isolées ou associées à des lésions parenchymateuses peu étendues. Il n'y avait pas d'atteinte cognitive lors des lésions parenchymateuses isolées ou associées à des lésions péricérébrales (tableau 32).

Tableau 32 : Séquelles globales et troubles cognitifs en fonction des lésions

		HIV	HIP	HIP et lésions étendues	HIP et lésions péricérébrales	HIP et HIV unilatérales	HIP et lésions cérébelleuses	HIP et lésions de leucomalacie
Troubles cognitifs	Pas de troubles	/	2	1	4	/	/	
	Troubles modérés	3	/	1	/	1	/	
	Troubles majeurs	/	/	1	/	1	1	
Evaluation globale des séquelles	Pas de séquelles	/	1	1	3	1	/	1
	Séquelles modérées	4	1	/	1	1	/	/
	Séquelles majeures	/	/	3	/	1	1	/

Il n'y a pas de différence significative en fonction de l'hémisphère atteint, par rapport aux troubles cognitifs, troubles moteurs, troubles du comportement ou la survenue d'une épilepsie.

Les HIV semblent de plus mauvais pronostic que les hémorragies des NGC, alors que les lésions lobaires ont une répartition plus homogène (tableau 33).

Tableau 33 : Séquelles par rapport à l'atteinte principale

	Pas de séquelles	Séquelles modérées	Séquelles majeures	p
HIV	/	4	1	0,007
NGC	3	1	/	
Lobaire	4	2	4	

Les lésions de HIV sont de plus mauvais pronostic avec une tendance à entraîner plus de troubles cognitifs que les lésions associant des HIP (tableau 34).

Tableau 34 : Lésions principales et troubles cognitifs

	Pas de Troubles	Troubles modérés	Troubles majeurs	p
HIP	7	2	2	0,056
HIV	/	3	1	

Les enfants ayant une EHI avaient tous des troubles moteurs ($p= 0,045$) (tableau 35), mais pas d'autre augmentation de risques de séquelles (épilepsie, troubles du comportement ou troubles des acquisitions).

Tableau 35 : Troubles moteurs et existence d'une EHI

	Pas de Troubles	Troubles modérées	Troubles majeurs	p
EHI	/	1	1	0.045
Absence d'EHI	10	/	6	

En général, les enfants avec EHI avaient tous des séquelles majeures ($p= 0,058$).

Les acquisitions motrices témoignant de la maturation neurologique des enfants sont les premiers signes de leur évolution ultérieure. Chez le nouveau-né à terme, ces retards des acquisitions motrices sont d'emblée à prendre comme

premier signes de séquelles, car il n'y a pas dans cette population de normalisation ultérieure.

Un retard de l'acquisition de la position assise et de la marche est toujours liée à des séquelles cognitives ($p=0.039$) et ($p=0.002$) par contre, on peut observer un retard d'acquisition de la position assise sans troubles moteur (enfant 2).

DISCUSSION

DISCUSSION

Le but de cette étude était de définir les caractéristiques cliniques et électroencéphalographiques de 20 enfants nés à terme et présentant une hémorragie cérébrale néonatale. L'effectif de cette population est faible, mais il constitue l'un des plus grand recueil disponible de la littérature. En effet les articles concernant les pathologies des nouveau-nés à terme étudient surtout les EHI, pathologie plus fréquente, et au sein de ces populations ils décrivent les quelques cas présentant une hémorragie cérébrale. Les articles entièrement consacrés aux hémorragies cérébrales n'étudient pas conjointement la clinique et l'EEG. La classification de la sévérité du tracé à été choisie en fonction des données de la littérature se rapportant aux EHI du nouveau-né à terme car nous n'avons pas trouvé d'équivalent pour les hémorragies cérébrales. La question était donc de savoir si nous pouvions créer un parallèle entre la sévérité et la valeur pronostique des anomalies EEG retrouvées lors des EHI et les appliquer lors des hémorragies cérébrales.

Cependant l'évolution des EEG a été étudiée en fonction des tracés enregistrés, ils n'entraient pas dans le cadre d'un protocole prospectif standardisé avec réalisation d'EEG à des périodes précises de l'évolution. Ceci est en partie expliqué par le grand nombre d'enfant nés en dehors de notre centre et quelque fois transférés après plusieurs jours d'évolution. Par ailleurs, leur retransfert précoce a souvent empêché une surveillance régulière prolongée. Le choix chronologique des tracés a donc été réalisé afin de se superposer le plus souvent possible aux caractéristiques de la littérature (tracés précoces et tracé après une

semaine à 10 jours d'évolution) afin de pouvoir les comparer aux données de la littérature.

Dans la littérature, l'amélioration du tracé EEG à 1 semaine d'évolution lors des EHI permet d'éliminer la survenue de séquelles sévères, mais non la survenue de séquelles mineures. Cette amélioration ou normalisation de l'activité de base ou de l'amplitude de l'EEG est prédictive de l'évolution [51]. Dans notre population avec hémorragie cérébrale les mêmes observations peuvent-être faites, avec l'EEG le plus pathologique qui n'est pas corrélé à la survenue de séquelles.

L'étude longitudinale de l'EEG nous a permis par ailleurs de montrer que celui-ci reste pathologique ou sans amélioration après une semaine d'évolution dans le cadre des HIP (78%). Les trois HIV suivies ont toutes des tracés améliorés. Les lésions parenchymateuses lobaires entraînent une persistance des anomalies EEG après 1 semaine d'évolution sans avoir de valeur pronostique. Certains articles décrivent ce phénomène pour tous les types de lésions, et le rapportent à un œdème cérébral. L'EEG, pour avoir une valeur pronostique, doit donc être enregistré après résorption de cet œdème qui déforme le signal avec une amplification ou une atténuation des anomalies. La différence observée entre l'évolution électroencéphalographique des HIP et des HIV dans notre étude peut être due à une différence de résorption de l'œdème périlésionnel entre ces 2 lésions. Certaines anomalies de l'EEG telles que le sommeil ou l'amplitude sont associées à des lésions précises, en effet, toutes les anomalies franches du sommeil sont retrouvées dans les lésions lobaires et en particulier les lésions

sévères et étendues. La diminution prolongée de l'amplitude est retrouvée dans les lésions étendues.

La présence de pointes lentes antérieures n'est pas étudiée dans la littérature mais dans notre population, elle est significativement corrélée à la survenue de séquelles modérées ou majeures. Ceci est aussi retrouvé pour les PPR mais sans lien significatif. L'abondance des PPR ne semble pas, au contraire des prématurés, être un critère de mauvais pronostic.

Nous avons retrouvé les mêmes pointes de type PRN que dans l'étude de D'Allest [47]. Dans notre étude, ces PRN n'ont pas de valeur prédictive de l'évolution, avec une répartition homogène chez les enfants, comme ce qui était décrit dans le recueil de D'Allest [47] (5 enfants dont 4 décès et un enfant normal).

Nous n'avons pas trouvé de différence entre l'incidence et le type de lésion cérébrale associée aux PPT ou aux PPR. Les PPT et les PPR sont retrouvées dans les lésions étendues, les PPT étant ici plus fréquentes que les PPR. Comme l'a décrit Chung et al [36], ces pointes peuvent être l'expression d'une même lésion (HIV ou lésion étendues) mais dont l'enregistrement est différent en fonction de la maturation cérébrale. Les PPR étant plus exprimées chez le prématuré et les PPT chez le nouveau-né à terme.

L'enregistrement de crises électriques n'est pas corrélé avec la survenue de séquelles, ce qui est aussi décrit dans la littérature des EHI. L'analyse des épisodes critiques et de leurs manifestations cliniques a montré une corrélation entre la survenue d'apnées, des décharges temporo-occipitales, et des lésions hémorragiques temporales. Cette association entre des décharges critiques

temporales et des manifestations cliniques simultanées à type d'apnées a déjà été décrite par Watanabe et al [95] et Giroud et al [96]. La première étude rapporte 21 cas dont 2 hémorragies intracrâniennes du nouveau-né a terme, la seconde rapporte 6 cas dont 2 nouveau-nés à terme avec un hématome pariétal gauche et un hématome temporal gauche. Si ces 2 études ont montré la prédominance des décharges en temporal, elles n'ont jamais montré de lien avec des lésions parenchymateuses. André et al [97] ont décrit chez 3 nouveau-nés à terme l'association d'apnées, de décharges temporales gauche et d'hématome temporal gauche. Cette tendance est confirmée dans notre étude avec 6 nouveau-nés à terme présentant des apnées critiques, d'origine temporale (lésion et décharges).

La survenue d'apnées d'origine critique formant une entité clinique électrique et lésionnelle permet de confirmer l'existence de crises partielles chez le nouveau-né a terme et évoque leur origine limbique [95].

Les épisodes critiques confirmés électriquement sont survenus chez 45 % de nos enfants ce qui est moins que la proportion de 57 à 70 % décrite dans la littérature. Ceci peut être expliqué par le suivi court dans la période néo-natale de certains enfants.

Nous n'avons pas retrouvé de corrélation statistique entre les étiologies et la survenue de séquelles, par contre, les enfants présentant plusieurs étiologies ont des séquelles mineures ou majeures.

Les étiologies de ces hémorragies cérébrales ont été recueillies à partir d'un constat clinique au moment de la naissance (SFA, trauma, trouble de la crase). Il n'est pas possible dans ces conditions d'être sûr qu'une hémorragie cérébrale

découverte dans les suites d'un forceps n'est pas due à une souffrance cérébrale passée inaperçue, à un travail long ou une hémorragie anténatale.

Cette lacune dans la compréhension de la pathogénie des lésions est appuyé dans notre étude par l'analyse de l'activité de base et de l'amplitude de l'EEG. Ces 2 critères sont diminués et donc pathologiques dans la plupart des cas où une étiologie a été retrouvée. Cependant la normalité systématique de ces critères chez les 9 enfants qui n'ont pas d'étiologie périnatale reconnue est troublante. Elles pourraient alors correspondre à des lésions plus anciennes, anténatales, l'EEG ayant alors retrouvé une activité de base redevenue normale à la naissance. Les autres hypothèses sont l'existence d'une étiologie non encore identifiée ou une observation fortuite compte tenu du faible effectif.

Les étiologies retrouvées dans notre population sont superposables à celles retrouvées dans la littérature avec la majorité des cas sans étiologie (45 %). Il faut cependant noter que la notion de risque de développer une hémorragie cérébrale pour des valeurs d'hématocrite supérieures à 50 % décrite dans la littérature [10] semble être faible par rapport à la limite pathologique des syndromes d'hyperviscosité du nouveau-né chiffrés à 65 % [98],[99]. Par ailleurs nous n'avons pas retrouvé d'étude définissant les valeurs seuils de risque d'hémorragie cérébrale lors des anomalies de la crase et nous avons donc choisi la valeur de - 2 DS de manière arbitraire, faute de données disponibles.

Comme ce qui est décrit dans la littérature les lésions cérébrales prédominent du coté gauche avec une plus grande proportion d'atteinte parenchymateuse et en particulier lobaire. Le lobe le plus souvent atteint est temporal. Il existe des lésions associées et en particulier des lésions

controlatérales chez 50% des enfants, concernant surtout des HIV et des HSD. La diversité des lésions et leur association rend difficile une réflexion sur leur physiopathogénie.

Certaines lésions cérébrales sont associées à des étiologies (lésions pariétales et EHI) ou des signes cliniques (lésions temporales et apnées). Ces données ajoutées à des registres nationaux permettraient de comprendre un peu plus la neurophysiologie des séquelles retrouvées lors de lésions cérébrales.

Notre population de 20 enfants diffère des données de la littérature pour le sexe car nous avons un odd ratio à 1 versus 2,3 dans la littérature. Ceci peut être rapporté au petit effectif de notre population et de l'exclusion des hémorragies péricérébrales isolées.

Notre faible effectif n'a pas permis d'analyser de manière statistique les pathologies de la grossesse ou les caractéristiques de l'enfant. Les signes cliniques essentiels retrouvés dans cette pathologie sont non spécifiques, ils associent des troubles témoignant d'une altération de l'état général (hypotonie, somnolence, refus alimentaire) et des signes neurologiques non spécifiques (geignement, irritabilité, somnolence). Dans ce contexte nous n'avons trouvé aucun lien entre le tableau clinique ou les caractéristiques néonatales et les lésions ou les séquelles.

Nous avons montré que les apnées sont bien des épisodes critiques, mais elles sont différentes des clonies de par les lésions sous jacentes. Les clonies semblent en plus avoir un pronostic péjoratif par rapport aux apnées. Cette

donnée n'a pas été signalée dans la littérature mais la comparaison entre ces deux manifestations cliniques n'avait pas été étudiée.

La gravité de séquelles reste controversée dans les suites des convulsions dépistées dans la période néo-natale, mais il est reconnu que des enfants ayant eu des crises peuvent avoir une évolution normale. Dans notre population, les 5 enfants ayant eu des séquelles majeures n'ont pas fait de crises convulsives enregistrées sur les tracés précoces. Ceci rejoint ce que nous avons déjà signalé concernant l'œdème cérébral, avec une altération des tracés enregistrés voir une dépression de l'EEG lors des lésions très étendues, pouvant empêcher la survenue de manifestations critiques.

Les lésions cérébrales ont été étudiées grâce à 3 types d'examens dont les techniques et la qualité de réalisation a beaucoup évolué sur la durée du recueil de nos données. Cette évolution de l'imagerie neurologique constitue le principal écueil de notre étude rétrospective, et nous n'avons donc pas cherché à étudier de manière spécifique la physiopathologie des lésions. De plus ceci a pu limiter la description des lésions les plus anciennes.

Dans notre population, le scanner a été réalisé chez 80 % des enfants et de manière précoce. Cet examen garde un grand intérêt dans le diagnostic et l'étude de l'extension des lésions grâce à sa relative accessibilité. Il doit être réalisé en cas de normalité de l'ETF, dès qu'il existe des signes cliniques de localisation cérébrale, mais aussi devant toute altération de l'état général sans étiologie retrouvée.

La réalisation d'une IRM est indiquée pour la recherche de lésions séquellaires, mais la date de sa réalisation reste à discuter. Une réalisation précoce est

possible afin de dépister avec plus de précision les lésions, voire de permettre une datation des hématomes et de leur involution. Mais une évaluation définitive ne peut être faite avant l'âge de 18 mois, période à laquelle la myélinisation permet d'avoir une meilleure vision du parenchyme.

Nous n'avons pas fait d'artériographie dans notre population, mais son indication doit être discutée en fonction de la sévérité de la lésion et des résultats des autres imageries déjà réalisés. Il n'y a pas d'étude concernant la réalisation systématique de cet examen et le bénéfice que l'on peut en tirer par rapport à ce geste invasif. Les indications doivent donc être évaluées soigneusement en fonction de chaque cas.

Le suivi pour la recherche de séquelles chez ces enfants doit être poursuivi de façon prolongée jusqu'à l'entrée en école primaire afin de pouvoir dépister les troubles cognitifs avec les fonctions verbales et non verbales, les troubles sensitivo-moteurs, les déficits de perception visuelle ou de l'audition, les troubles oculo-moteurs. Ce dépistage est important car le traitement sera d'autant plus efficace que la rééducation des troubles sera précoce.

Dans notre population, les enfants 11 et 12 qui avaient des développements normaux ont développé des troubles du comportement à l'âge de 3 ans. L'enfant 3 a présenté un retard graphique à l'âge de 3 ans ½. Le développement neuropsychologique doit donc faire partie intégrante de l'évaluation de ces enfants.

Nous avons observé de nombreux troubles du comportement dans notre population, ces séquelles fréquents chez les prématurés sont moins décrits chez

les enfants à terme , soit par une durée de suivi trop court, soit parce que les lésions qui touchent ces enfants sont principalement de localisation temporale .

L'épilepsie séquellaire est survenue dans les 2 cas lors d'un tableau très sévère de retard psychomoteur lourd (enfant 7 et 15). Deux autres enfants possédaient 1 retard psychomoteur lourd mais sans épilepsie. L'épilepsie est donc la conséquence de lésions cérébrales sévères, mais ne semble pas entraîner en elle-même une aggravation du pronostic.

Les limites de notre étude sont le manque de certitude d'exhaustivité du recueil des observations à partir d'une base de données interne avec une possibilité d'omissions de dossiers cliniques suite à des erreurs de cotation. Cependant la faible incidence de cette pathologie rend impossible un recueil prospectif des données. Les informations ont été collectées grâce à un relevé standardisé des paramètres qui permet de limiter les biais d'interprétation. Le but de cette étude était surtout d'étudier les caractéristiques EEG associées au pronostic et aux lésions. La qualité des données EEG recueillies grâce à une relecture et une réinterprétation ainsi que les messages transmis dans cette étude ne sont pas altérés par le mode rétrospectif du recueil.

CONCLUSION

CONCLUSION

L'hémorragie intracrânienne du nouveau-né à terme est une pathologie rare et peu étudiée dans la littérature en raison de la difficulté d'obtenir une population suffisamment importante pour en ressortir ses caractéristiques.

L'existence de formes asymptomatiques est fréquente et semble liée à un bon pronostic. Les formes symptomatiques ont une incidence faible et traduisent des atteintes étendues. Les différentes lésions sont complexes, aussi bien dans leur étiologie que leur pathogénie et leur évolution.

Afin de ne pas méconnaître une hémorragie cérébrale, ce diagnostic doit être évoqué devant toute altération de l'état général et doit conduire à la réalisation d'une imagerie cérébrale et d'un EEG. L'imagerie dans ce cas est réalisée à visée diagnostique et l'EEG à visée pronostique.

L'EEG est en effet un examen intéressant s'il est répété dans les premiers jours de vie, puis à une semaine et un troisième à 2 ou 3 semaines de vie. Cette surveillance permet, comme dans les EHI de définir une évolution des tracés, prédictive du pronostic. Les critères d'évolution péjorative semblent les mêmes que ceux retrouvés dans les EHI (diminution de l'amplitude et de l'activité de base, mauvaise organisation de sommeil). Cependant la limite du délai de normalisation tolérée du tracé de base semble plus longue dans les HC, pour avoir une valeur pronostique fiable. Il faudra déterminer cette durée au delà de laquelle, une persistance des anomalies à l'EEG sera prédictive de séquelles.

La présence de pointes lentes antérieures sont les seules pointes statistiquement corrélées à la survenue de séquelles. La présence de PPR et de PPT montre uniquement une tendance à avoir plus de séquelles.

Les crises convulsives sont fréquentes lors de ces pathologies (35 % des enfants) sans lien avec la survenue de séquelles.

Le pronostic est corrélé à l'étendue des lésions hémorragiques mais aussi des lésions ischémiques associées qu'il faut prendre en compte dans l'évaluation globale de l'enfant. Ces dernières lésions étant parfois difficiles à dépister à l'ETF, il faut savoir faire réaliser un scanner cérébral ou mieux une IRM, dès qu'il existe des signes neurologiques, afin de dépister les lésions et de réaliser une définition la plus précise possible de l'étendue des lésions.

Le suivi des enfants doit être poursuivi jusqu'à l'entrée en primaire afin de ne pas méconnaître la survenue de séquelles neuro-sensorielles ou cognitives. Cette période correspond en effet à la fin de la maturation cérébrale, période où seront révélés les troubles des apprentissages.

Les différentes lésions hémorragiques sont nombreuses et souvent associées avec une physiopathogénie et des étiologies complexes. Devant la faible incidence des hémorragies cérébrales, et la grande hétérogénéité des lésions, il est nécessaire de créer un registre prospectif de préférence multicentrique de recueil des données afin de valider et d'affiner les observations faites à partir de ces 20 dossiers. Il permettrait de définir au mieux la séquence optimale de réalisation des imageries et des EEG et de comprendre les

mécanismes entraînant ces lésions afin de les prévenir ou de limiter leur extension ainsi que la survenue de séquelles.

BIBLIOGRAPHIE

BIBLIOGRAPHIE

- 1 Miller GM, Black VD, Lubchenco LO: Intracerebral hemorrhage in a term newborn with hyperviscosity. *Am J Dis Child* 1981; 135:377-8.
- 2 Jocelyn LJ, Casiro OG: Neurodevelopmental outcome of term infants with intraventricular hemorrhage. *Am J Dis Child* 1992; 146:194-7.
- 3 Meidell R, Marinelli PV, Randall V, Pettett G: Intracranial parenchymal hemorrhage in a full-term infant. *Clin Pediatr* 1983; 22:780-3
- 4 Trounce JQ, Fawer C-L, Punt J, Dodd KL, Fielder AR, Levene MI: Primary thalamic haemorrhage in the newborn: a new clinical entity. *Lancet* 1985; 26:186-92.
- 5 Voit T, Lemburg P, Neuen E, Lumenta C, Stork W: Damage of thalamus and basal ganglia in asphyxiated full-term neonates. *Neuropediatrics* 1987; 18:176-81.
- 6 Bergman I, Bauer RE, Barmada MA, Latchaw RE, Taylor HG, David R, Painter MJ: Intracerebral hemorrhage in the full-term neonatal infant. *Pediatrics* 1985; 75:488-96.
- 7 Govaert P, Achten E, Vanhaesebrouck P, De Praeter C, Van Damme J: Deep cerebral venous thrombosis in thalamo-ventricular hemorrhage of the term newborn. *Pediatr Radiol* 1992; 22:123-7.
- 8 Montoya F, Couture A, Frerebeau P, Bonnet H: Hémorragie intraventriculaire chez le nouveau-né à terme: origine thalamique. *Pédiatrie* 1987; 42:205-9.
- 9 De Vries LS, Smet M, Goemans N, Wilms G, Devlieger H, Casaer P: Unilateral thalamic haemorrhage in the pre-term and full-term newborn. *Neuropediatrics* 1992; 23:153-6.
- 10 Hanigan WC, Powell FC, Palagallo G, Miller TC: Lobar hemorrhages in full-term neonates. *Child's Nerv Syst* 1995; 11:276-80.

- 11 Hayashi T, Harada K, Honda E, Utsunomiya H, Hashimoto T: Rare neonatal intracerebral hemorrhage. *Child's Nerv Syst* 1987; 3: 161-4.
- 12 Steinbok P, Haw CS, Cochrane DD, Kestle JRW: Acute subdural hematoma associated with cerebral infarction in the full-term neonate. *Pediatr Neurosurg* 1995; 23:206-15.
- 13 Fujitani K, Kitano S, Sakamoto H, Nishimura S: Management of intracranial hemorrhage in full-term neonates. *Child's Nerv Syst* 1994; 10:416-7.
- 14 Sachs BP, Acker D, Tuomala R, Brown E: The incidence of symptomatic intracranial hemorrhage in term appropriate-for-gestation-age infants. *Clin Pediatr* 1987; 26:355-8.
- 15 Hanigan WC, Morgan AM, Kokinski Stahlberg L, Hiller JL: Tentorial hemorrhage associated with vacuum extraction. *Pediatrics* 1990; 85:534-9.
- 16 Volpe JJ: Intracranial hemorrhage: subdural, primary sub arachnoïd, intracerebellar, intraventricular (term infant), and micellaneous; in Volpe JJ (ed) : *Neurology of the Newborn*, ed 3, Philadelphia, Saunders, 1995; pp373-402,.
- 17 Pedespan JM, Dautheribes M, Galperine RI, Diard F, Demarquez JL: Hématome sous-dural de la fosse postérieure chez un nouveau-né à terme. *Arch Fr Pediatr* 1989; 46:367-8.
- 18 Fenichel GM, Webster DL, Wong WKT: Intracranial hemorrhage in the term newborn. *Arch Neurol* 1984; 41:30-4.
- 19 Lacey DJ, Terplan K: Intraventricular hemorrhage in full-term neonates. *Develop Med Child Neurol* 1982; 24: 332-7.
- 20 Aicardi J: Neurological disease in the perinatal period; in Aicardi J (Ed): *Clin in Dev Med. Disease of the nervous system in childhood*, Ed 2. London, Mac Keith Press 1998; pp27-51.
- 21 Heibel M, Heber R, Bechinger D, Kornhuber HH: Early diagnosis of perinatal cerebral lesions in apparently normal full-term newborns by ultrasound of the brain. *Neuroradiol* 1993; 35:85-91.

- 22 Hayden CK, Shattuck KE, Richardson CJ, Ahrendt DK, House R, Swischuk LE: Subependymal germinal matrix hemorrhage in full-term neonates. *Pediatrics* 1985; 75: 714-8.
- 23 Sher MS, Wright FS, Lockman LA, Thompson TR: Intraventricular hemorrhage in the full-term neonate. *Arch Neurol* 1982; 39:769-72.
- 24 Roland EH, Flodmark O, Hill A: Thalamic hemorrhage with intraventricular hemorrhage in the full-term newborn. *Pediatrics* 1990; 85:737-42.
- 25 Cortey A, Monin P, Hascoet JM, Hamon I, Vert P: Effects of Phenobarbital on cerebral blood flow during hypoxia. *Biol Neonate* 1994; 65:396-405.
- 26 Vannucci RC, Yager JY, Vannucci SJ: Cerebral glucose and energy utilization during the evolution of ischemic brain damage in the immature rat. *J Cereb Blood Flow Metab* 1994 Mar; 14: 279-88.
- 27 Rorke LB: Pathology of perinatal brain injury. Raven Press, New York, 1982:45-92.
- 28 Hanigan WC, Powell FC, Miller TC, Wright RM: Symptomatic intracranial hemorrhage in full-term infants. *Child's Nerv Syst* 1995; 11:698-707.
- 29 Pierre-Kahn A, Renier D, Sainte-Rose C, Flandin C, Hirsch JF: Les hématomes intracrâniens aigus du nouveau-né à terme. *Ann Pédiatr* 1985; 32 (5):419-25.
- 30 Eken P, Toet MC, Groenendaal F, De Vries LS: Predictive value of early neuroimaging, pulsed doppler and neurophysiology in full term infants with hypoxic-ischaemic encephalopathy. *Arch Dis Child* 1995; 73:F75-80.
- 31 Lackmann GM, Töllner U: The predictive value of elevation in specific serum enzymes for subsequent development of hypoxic-ischemic encephalopathy or intraventricular hemorrhage in full-term and premature asphyxiated newborns. *Neuropediatrics* 1995; 26:192-8.

- 32 Voutsinas L, Gorey MT, Gould R, Black KS, Scuderi DM, Hyman RA: Venous sinus thrombosis as a cause of parenchymal and intraventricular hemorrhage in the full-term neonate. *Clin Imaging* 1991; 15:273-5.
- 33 Tekkök IH, Ventureyra ECG: Spontaneous intracranial hemorrhage of structural origin during the first year of live. *Child's Nerv Syst* 1997; 13:154-65.
- 34 Schum TR, Meyer GA, Grausz JP, Glaspey JC: Neonatal intraventricular hemorrhage due to an intracranial arteriovenous malformation: a case report. *Pediatrics* 1979; 64:242-4.
- 35 Hayashi N, Endo S, Oka N, Takeda S, Takaku A: Intracranial hemorrhage due to rupture of an arteriovenous malformation in a full-term neonate. *Child's Nerv Syst* 1994; 10:344-6.
- 36 Chung HJ, Clancy RR: Significance of positive temporal sharp waves in the neonatal electroencephalogram. *Electroencephalog Clin Neurophysiol* 1991; 79:256-63.
- 37 Fouche S, Sevely A, Rolland M, Manelfe C, Regnier C: Hemorragies intracérébrales non traumatiques du nouveau-né à terme. *Pédiatrie* 1982; 37: 185-93.
- 38 Matsui K, Ohsaki E, Goto A, Koresawa M, Kigasawa H, Shibata Y: Perinatal intracranial hemorrhage due to severe neonatal alloimmune thrombocytopenic purpura (NAITP) associated with anti-Yukb (HPA-4a) antibodies. *Brain Dev* 1995; 17:352-5.
- 39 Kletzel M, Miller CH, Becton DL, Chadduck WM, Elser JM: Postdelivery head bleeding in hemophilic neonates. *Am J Dis Child* 1989; 143:1107-10.
- 40 Ries M, Wölfel D, Maier-Brandt B: Severe intracranial hemorrhage in a newborn infant with transplacental transfer of an acquired factor VIII:C inhibitor. *J Pediatr* 1995; 127:649-50.

- 41 Chaou W-T, Chou M-L, Eitzman DV: Intracranial hemorrhage and vitamin K deficiency in early infancy. *J Pediatr* 1984; 105:880-4.
- 42 Blanc JF, Langue J, Bochu M, Dutruge J, Salle B: Les hémorragies intracérébrales chez le nouveau-né à terme. *Arch Fr Pediatr* 1982; 39:251-3.
- 43 Scher MS, Belfar H, Martin J, Painter MJ: Destructive brain lesions of presumed fetal onset: antepartum causes of cerebral palsy. *Pediatrics* 1991; 88:898-906.
- 44 Sandberg DL, Lamberti-Pasculli M, Drake JM, Humphreys RP, Rutka JT: Spontaneous intraparenchymal hemorrhage in full-term neonates. *Neurosurgery* 2001; 48:1042-9.
- 45 Mitchell W, O'Tuama L: Cerebral intraventricular hemorrhages in infants: a widening age spectrum. *Pediatrics* 1980; 65:35-9.
- 46 Clancy R, Malin S, Laraque D, Baumgart S, Younkin D: Focal motor seizures heralding stroke in full-term neonates. *Am J Dis Child* 1985; 139:601-6.
- 47 D'Allest AM, Navelet Y, Nedelcoux H, Dehan M, Huault G: Hémorragie intraventriculaire et ischémie parenchymateuse chez le nouveau-né à terme. A propos de cinq cas. *Neurophysiol Clin* 1997; 27:129-38.
- 48 Hintz SR, Cheong W-F, Van Houten JP, Stevenson DK, Benaron DA: Bedside imaging of intracranial hemorrhage in the neonate using light: Comparison with ultrasound, computed tomography, and magnetic resonance imaging. *Pediatr Res* 1999; 45:54-9.
- 49 André M, Vert P, Debrulle C: Diagnostic et évolution de la souffrance cérébrale chez les nouveau-nés ayant présenté des signes d'hypoxie foetale. *Arch Fr Péd* 1978; 35:23-36.
- 50 Mercuri E, Guzzetta A, Haataja L, Cowan F, Rutherford M, Counsell S, Papadimitriou M, Cioni G, Dubowitz L: Neonatal neurological examination in infants with hypoxic ischaemic encephalopathy: Correlation with MRI findings. *Neuropediatrics* 1999; 30:83-89.

- 51 Selton D, André M: Prognosis of hypoxic-ischaemic encephalopathy in full-term newborns - Value of neonatal electroencephalography. *Neuropediatrics* 1997; 28:276-80.
- 52 Sarnat HB, Sarnat MS: Neonatal encephalopathy following fetal distress. *Arch Neurol* 1976; 33:696-705.
- 53 Chaplin ER, Goldstein GW, Norman D: Neonatal seizures, intracerebral hematoma, and subarachnoid hemorrhage in full-term infants. *Pediatrics* 1979; 63:812-5.
- 54 Scher MS, Aso K, Beggarly ME, Hamid MY, Steppe DA, Painter MJ: Electrographic seizures in preterm and full-term neonates: clinical correlates, associated brain lesions, and risk for neurologic sequelae. *Pediatrics* 1993; 91:128-34.
- 55 Mercuri E, Cowan F, Rutherford M, Acolet D, Pennock J, Dubowitz L: Ischaemic and haemorrhagic brain lesions in newborns with seizures and normal Apgar scores. *Arch Dis Child* 1995; 73:F67-74.
- 56 Estan J, Hope P: Unilateral neonatal cerebral infarction in full-term infants. *Arch Dis Child* 1997; 76:F88-93.
- 57 Asakura H, Schifrin BS, Myers SA: Intrapartum, atraumatic, non-asphyxial intracranial hemorrhage in a full-term infant. *Obstet Gynecol* 1994; 84:680-3.
- 58 Lamblin MD, André M, Challamel MJ, Curzi-Dascalova L, D'Allest AM, De Giovanni E, Moussalli-Salefranque F, Navelet Y, Plouin P, Radvanyi-Bouvet MF, Samson-Dollfus D, Vecchierini-Blineau MF: Electroencéphalographie du nouveau-né prématuré et à terme. Aspects maturatifs et glossaire. *Neurophysiol Clin*, , 1999; 29 :128-211.
- 59 Samson-Dollfus D: *Electro-encéphalographie de l'enfant*. 2ème édition Masson, Paris 2001:pp17-42 et 76-91.

- 60 Biagioni E, Boldrini A, Bottone U, Pieri R, Cioni G: Pronostic value of abnormal EEG transients in preterm and full-term neonates. *Electroencephalog Clin Neurophysiol* 1996; 99:1-9.
- 61 Pezzani C, Radvanyi-Bouvet M-F, Relier J-P, Monod N: Neonatal electroencephalography during the first twenty-four hours of life in full-term newborn infants. *Neuropediatrics* 1986; 17:11-8
- 62 Nowack WJ, Janati A, Anyttuaco T. Positive temporal sharp waves in néonatal EEG. *Clin Electroenceph* 1989; 20:196-201.
- 63 Zeinstra E, Fock JM, Begeer JH, Van Weerden TW, Maurits NM, Zweens MJ: The prognostic value of serial EEG recordings following acute neonatal asphyxia in full-term infants. *Eur J Paediatr Neurol* 2001; 5:155-60.
- 64 Sher MS: Midline electrographic abnormalities and cerebral lesions in newborn brain. *J Child Neurol* 1988; 3:125-46.
- 65 Marret S, Parain D, Jeannot E, Eurin D, Fessard C: Positive rolandic sharp waves in the EEG of the premature newborn: a five year prospective study. *Arch Dis Child* 1992; 67:948-51.
- 66 Holmes GL, Lombroso CT: Prognostic value of background patterns in the neonatal EEG. *J Clin Neurophysiol* 1993; 10:323-52.
- 67 Clancy RR, Tharp BR, Enzman D: EEG in premature infants with intraventricular hemorrhage. *Neurology* 1984; 34:583-90.
- 68 Navelet Y, D'Allest AM, Ropert J-C: Aspects EEG observés chez quarante nouveau-nés décédés avec une hémorragie intra-ventriculaire. *Rev EEG Neurophysiol* 1980; 10:19-20.
- 69 Rando T, Ricci D, Mercuri E, Frisone MF, Luciano R, Tortorolo G, Guzzetta F: Periodic lateralized epileptiform discharges (PLEDs) as early indicator of stroke in full-term newborns. *Neuropediatrics* 2000; 31:202-5.
- 70 André M, Matisse N, Vert P, Debruille C: Neonatal seizures- recent aspects. *Neuropediatrics* 1988; 19:201-7.

- 71 Holmes G, Rowe J, Hafford J, Schmidt R, Testa M, Zimmermann A: Prognostic value of the electroencephalogram in neonatal asphyxia. *Electroencephalog Clin Neurophysiol* 1982; 53:60-72.
- 72 Watanabe K, Hara K, Miyazaki S, Hakamada S, Kuroyanagi M, Nakamura S, Yamada H: The value of EEG and cerebral evoked potentials in the assessment of neonatal intracranial hemorrhage. *Eur J Pediatr* 1981; 137:177-84.
- 73 Hughes R, Fino J, Gagnon L: The use of the electroencephalogram in the confirmation of seizures in premature and neonatal infants. *Neuropediatrics* 1983; 14:213-9.
- 74 D'Allest AM, Radvanyi MF, André M, Nedelcoux H, Zupan V, Bordarier C, Selton D: Prognostic value of the EEG in perinatal hypoxic-ischaemic encephalopathy of the term infant. First meeting of the european pediatric neurology society, Eilat (Israël) 19-23 mars 1995. *Dev Med Child Neurol* 1995 ; 37 supp 72,27.
- 75 Murdoch Eaton D, Toet M, Livingston J, Smith I, Levene M: Evaluation of the cerebro trac 2500 for monitoring of cerebral function in the neonatal intensive care. *Neuropediatrics* 1994; 25:122-8.
- 76 Wertheim D, Mercuri E, Faundez JC, Rutherford M, Acolet D, Dubowitz L: Prognostic value of continuous electroencephalographic recording in full-term infants with hypoxic ischaemic encephalopathy. *Arch Dis Child* 1994; 71:F97-102.
- 77 Klebermass K, Kuhle S, Kohlhauser-Vollmuth C, Pollak A, Weninger M: Evaluation of the cerebral function monitor as a tool for neurophysiological surveillance in neonatal intensive care patients. *Child's Nerv Sys.* 2001;17:544-50.
- 78 Bjerre I, Hellström-Westas L, Rosén I, Svenningsen N: Monitoring of cerebral function after severe asphyxia in infancy. *Arch Dis Child* 1983; 58:997-1002.

- 79 Thornberg E, Thiringer K: Normal pattern of the cerebral function monitor trace in term and preterm neonates. *Acta Paediatr Scand* 1990; 79:20-5.
- 80 Hellström-Westas L, Rosén I, Svenningsen NW: Predictive value of early continuous amplitude integrated EEG recordings on outcome after severe birth asphyxia in full-term infants. *Arch Dis Child* 1995; 72:F34-8.
- 81 Connell J, Oozeer R, De Vries L, Dubowitz LMS, Dubowitz V: Continuous EEG monitoring of neonatal seizures: diagnostic and prognostic considerations. *Arch Dis Child* 1989; 64:452-8.
- 82 Gazzolo D, Di Iorio R, Marinoni E, Masetti P, Serra G, Giovannini L, Michetti F: S100B protein is increased in asphyxiated term infants developing intraventricular hemorrhage. *Crit Care Med* 2002; 30:1356-60.
- 83 Papile L-A, Burstein J, Burstein R, Koffler H: Incidence and evolution of subependymal and intraventricular hemorrhage: a study of infants with birth weights less than 1,500 gm. *J Pediatr* 1978; 92:529-34.
- 84 Balériaux D, Ticket L, Dony D, Jeanmart L: The contribution of CT to perinatal intracranial hemorrhage including that accompanying apparently uncomplicated delivery at full term. *Neuroradiology* 1980; 19:273-7.
- 85 Hill AE, Morgan MEI: Posthaemorrhagic hydrocephalus in newborn term infants. *Arch Dis Child* 1985; 60:706-9.
- 86 Mercuri E, Rutherford M, Cowan F, Pennock J, Counsell S, Papadimitriou M, Azzopardi D, Bydder G, Dubowitz L: Early prognostic indicators of outcome in infants with neonatal cerebral infarction: A clinical, electroencephalogram, and magnetic resonance imaging study. *Pediatrics* 1999; 103: 39-46.
- 87 Govaert P, Smets K, Matthys E, Oostra A: Neonatal focal temporal lobe or atrial wall haemorrhagic infarction. *Arch Dis Child Fetal Neonatal Ed* 1999; 81:F211-6.
- 88 Takeuchi T, Watanabe K: The EEG evolution and neurological prognosis of perinatal hypoxia neonates. *Brain Dev* 1989; 11:115-20.

- 89 Monod N, Pajot N, Guidasci S: The neonatal EEG: Statistical studies and prognostic value in full-term and pre-term babies. *Electroenceph Clin Neurophysiol* 1972; 32:529-44.
- 90 Bye AME, Cunningham CA, Chee KY, Flanagan D: Outcome of neonates with electrographically identified seizures, or at risk of seizures. *Pediatr Neurol* 1997; 16:225-31.
- 91 De Vries LS, Groenendaal F, Van Haastert IC, Eken P, Rademaker KJ, Meiners LC: Asymmetrical myelination of the posterior limb of the internal capsule in infants with periventricular haemorrhagic infarction: An early predictor of hemiplegia. *Neuropediatrics* 1999; 30:314-9.
- 92 Mercuri E, Braddick O, Atkinson J, Cowan F, Anker S, Andrew R, Wattam-Bell J, Rutherford M, Counsell S, Dubowitz L: Orientation-reversal and phase-reversal visual evoked potentials in full-term infants with brain lesions: a longitudinal study. *Neuropediatrics* 1998; 29:169-74.
- 93 Sizun J, Blanchard C, Rubio S, Giroux JD, Alix D: Hémorragies intraventriculaires et/ou intraparenchymateuses cérébrales du nouveau-né à terme. *Arch Fr Pediatr* 1993; 50:681-3.
- 94 Andrew M, Paes B, Milner R, Johnston M, Mitchell L, Tollefsen DM, Powers P: Development of the human coagulation system in the full-term infant. *Blood* 1987; 70:165-72.
- 95 Watanabe K, Hara K, Miyazaki S, Hakamada S, Kuroyanagi M: Apneic Seizures in the Newborn. *Am J Dis Child* 1982; 136: 980-84.
- 96 Giroud M, Gouyon JB, Sandre D, Nivelon JL, Alison M: Les apnées épileptiques en période néonatale. *Arch Fr Pediatr* 1983; 40: 719-22.
- 97 André M, Cortey A: Convulsions avec apnées chez les nouveau-nés et hématomes intracérébraux spontanés. *Neurophysiol Clin* 1994; 24:253-4.

- 98 Murphy DJ Jr, Reller MD, Meyer RA, Kaplan S: Effects of neonatal polycythemia and partial exchange transfusion on cardiac function: an echocardiographic study. *Pediatrics* 1985 Dec; 76:909-13.
- 99 Bada HS, Korones SB, Kolni HW, Fitch CW, Ford DL, Magill HL, Anderson GD, Wong SP: Partial plasma exchange transfusion improves cerebral hemodynamics in symptomatic neonatal polycythemia. *Am J Med Sci* 1986 Mar; 291:157-63.

ANNEXE

**ANNEXE 1: Stades cliniques de l'encéphalopathie
hypoxo-ischémique du nouveau-né à terme [52]**

	Stade I	Stade II	Stade III
Niveau de conscience	Alerte	Léthargique	Coma
Tonus musculaire	Normal	Hypotonie modérée	Flasque
Posture	Flexion distale modérée	Flexion distale importante	Mouvement de décérébration
Réflexes	Normaux	Normaux	Diminués ou absents
Myoclonies segmentaires	Présent	Présent	Absent
Succion	Faible	Faible ou absent	Absent
Moro	Fort	Faible ou incomplet	Absent
Occulo-vestibulaire	Normal	Exagéré	Faible ou absent
Tonus de la nuque	Faible	Hypertonie	Absent
Fonction autonomes	Sympathique	Parasympathique	Dépression des 2 systèmes
Pupilles	Mydriase	Myosis	Variables, peu réactif, anisocorie
Fréquence cardiaque	Tachycardie	Bradycardie	Variable
Sécrétions bronchiques et salivaires	Rares	Abondantes	Variable
Mobilité intestinale	Normale ou diminuée	Augmentée, diarrhée	Variable
Crises convulsives	Absentes	Typique : focale ou multifocale	Atypique
Données EEG	Normales	<u>Précoce</u> : hypovoltage continu delta et thêta <u>Tardif</u> : tracé périodique <u>Crises focales</u> (1 à 1 ½ Hz)	<u>Précoce</u> : tracés périodique avec phases isoélectriques <u>Tardif</u> : entièrement isoélectrique
Durée	Moins de 24 h.	De 2 à 14 jours	De quelques heures à quelques semaines

ANNEXE 2
caractéristique des nouveau-nés

eft	année de naissance	sexe	terme	poids kg	taille cm	PC cm	Apgar	réa à la naissance	RCF	P	accouchement	pH
1	2000	f	39	2,97	47	34	9/10	non	Dip II		liq teinté	
2	1997	f	40	2,99	51	35,5	8/9	non	bradycardie terminale	c	ventouse liq teinté	
3	1993	m	38,5	3,18	49	34	9/10	non		c	césarienne itérative	
4	1996	f	38	3,83	50	36	1/5	MCE		c	forceps bradycardie	7,3
5	1996	f	40	3,42	50	33	8/9	non	tachycardie 170	c	double circulaire + écharpe	
6	1994	m	38	3,37	50	35,5	9/9	non		c	RPM 30 h hyperthermie mat, circulaire lâche	
7	1996	f	41,5	2,66	47	33	2/10	oui	micro oscillant ralentissement	c	césarienne en urg. liq teinté	
8	1982	m	40	2,96	50	35,5	9/9	non		c	eutocique, double circulaire lâche	7,32
9	1990	m	40	4,03	52	36	9/9	non		c	double circulaire serré	7,30
10	1998	f	38,5	2,83	46	34	10/10	non		c	eutocique	
11	1990	m	38,5	3,47	50,5	36	9	non		c	eutocique	
12	1992	f	40,5	3,72	52	35	9/10	non	normal	c	déclenchement pour t. dépassé, arrêt aux épaules	
13	1992	f	40	3,14	47	34			bradycardie pdt 8 min	c	eutocique	
14	1991	f	41,5	2,93	49	34	7/9	non	normal	c	déclenchement	
15	1989	m	42	3,16	50	38,5	9/9	non	normal	c	déclenchement, forceps 3 prises	
16	1999	f	40,5	3,4	48	33,5	10/10	non	normal	c	eutocique	
17	1990	m	37	2,69	49	34	5/8	MCE	bradycardie pdt 1 h 10	c	eutocique	
18	1998	m	37	2,81	47	34,5	9/10	non	normal	c	eutocique	7,14
19	1984	m	41	3,6	50	34	5/9	non	normal	c	eutocique	
20	1993 Décès à J 5	m	37	3,85	52	37	6/8	non	normal	c	arrêt aux épaules ventouse	7,07

P = présentation
c = céphalique

ANNEXE 2
début clinique

eft	début	date	moyen	délai	NFS	CRASE	PL	ÉTIOLOGIE	Premiers Signes Cliniques
	j	dc	dc	dc					
1	11	11	PL	0	J1: Hb 9g/l	N	J11:Hiq	/	hypothermie, tr aliment°, convulsions
2	1	2	PL	1	J1:9,5g/l plq 115,000	N TQ52%, TCA 52/42	J1+8: Hiq	SFA(liq meco, bradyc), ventouse	pauses respi, clonies MbSGch et MbIDt
3	0	0	IRM antenat al	0	N	TCA 54/33	/	chute dans escalier à 31 SA	hypotonie axiale
4	4	4	ETF	0	N	N TCA 53/45	N	Tarnier, SFA	céphalématome geignement crispation
5	3	3	ETF	0	N	N	N	/	convulsions généralisées
6	0	3	PL	3	Plq 150000	N TQ53% TCA 66/40	J2:Hiq	/	pâleur geignement ictère < à 24h de vie
7	0	15	scanner	15	N	N ATIII 37%	J7 N	SFA	3h de vie convulsion généralisées
8	0	0	PL	0	Plq 128000	TQ20% diminution° fact vitK dep	J0:Hiq	tr de la crase	H12 cyanose bradyc, apnées enroulement hypertonie
9	1	1	ETF	0	N	N TQ49% TT33/22	/	/	cyanose hypertonie clonies
10	2	2	PL	0	polyglob Hb:20g/l	N TCA 46/37	J2 Hiq	/	clonies Mb sup. +inf. gch et tête
11	4	4	PL+ ETF	0	J7 N	/	J4 N	/	algie instabilité thermique tension fontanelle
12	0	1	PL+ ETF	1	N	N TCA57%TCA 60/40, diminution fact vit k dep	J1 Hiq	arrêt aux épaules	H9 apnée cyanose
13	0	4	ETF	4	N	N TQ68 %, TCA 85/40	/	/	H10: hypotonie apnée cyanose
14	0	2	ETF	2	N	N TQ39%, TCA 70/40 dim factK	/	/	H12: hypotonie, apnées, cyanose, J1 clonies
15	3	3	ETF	0	N	N TQ61%	J9:Hiq	/	cyanose, bradycardie, révulsion oculaire clonies Mb sup.+inf. Gch
16	0	0	ETF +PL	0	N	N TQ66% TCA 62/47	J0:Hiq	/	H6: cyanose somnolence
17	0	3	ETF	3	N		Hiq	SFA	hypoglycémie hypotonie axiale
18	3	8	ETF	5	J4 plq 44,000 hb: 6,3 mmol/l	J4:TQ24 % TCA 120/45	/	tr de la crase civd sur choc septique à E.Coli	hyperthermie refus alimentaire troubles hémodynamiques
19	2	5	ETF	3	N	/	J6 Hiq, noir	SFA	convulsion
20	0	1	ETF	1	N	TQ23% TCA102	/	ventouse SFA tr de la crase	convulsion

Dc = diagnostic
Hiq = hémorragique
Plq = plaquettes
N = normal

ANNEXE 2
Imagerie des lésions

eft	Échographie Transfontanellaire	Scanner	IRM	Evolution
1	J12: Hi VL, Hm Th Dt	J12:Hi intra, Hm F Gch et Th Dt	/	J 24: N
2	HIV III Dt et effet de masse , dilatation modérée VL Dt	J20 Hi carrefour V Dt et ptt dilatation come T Dt	M2,5: dilatation majeure 4V et grande citerne, lacune carrefour V Dt, calcification des plexus	M3: diminution hydrocéphalie, amincissement de subst. blanche F
3	J0:dilatationVL,paroi hyperecho, caillot en voie de lyse VL Gch, V3 peu dilatation	Dilatation 4V, max. VL Dt	anténatal 35 SA: dilatation 4V avec caillot VL Dt et Gch et V4	M6: scanner: persistance d'une dilatation V importante
4	J4: Hm P Gch(dessus dehors carrefour V)	J9ptt Hm sous cortical PGch, discret HSD tente du cervelet	/	M1: ETF N
5	J3:HIV III Gch + V3 +/-V4	J3:saignement 4 V, max. VL Gch, HSDt tente et faux du cervelet	M1,5: séquelles Saignement au contact plexus choroïdes	J20:scanner: hydrocéphalie active, M1,5:IRM:séquelles
6	J5:Hi post sup. Th Gch +ptt hypoecho corne F VL Gch	J9:régession /	/	M3: ETF N
7	J16:lésion I-H bilat P, atrophie corticale	J15:Hypodensité P bilat , secondairement Hi à Gch	/	M25:cavité porencéphalique P-O Gch hypo densité Cortico-SousCorticale P-O Dt
8	J2: foyer hyperecho T Gch	J4:hyperdensité corne O VL Gch, sous arach T Dt, O Dt et O Gch J8:Diminution hyperdensité T Gch	/	M4: ETF N
9	Hm T Dt	J6: Hm T-O Dt, discret HED face sup. tente cervelet	/	M1: ETF N
10	J3:Hm tête Ny caudé Dt	J5:Hi méningée, Hm tête Ny Caudé Dt, leucomalacie F-P bilat	/	M3: ETF N
11	J4: HIV I VL Dt et Distension VL Gch	/	/	M6:scanner: dilation tri-V modérée, prédominant VL Gch
12	J1: Hm T Gch	J3:Hm T Gch, Hi sous arachnoïdienne, Hi déclive V	/	M6: ETF N
13	J4: Hm T Gch	J6: Volumineux Hm TGch, effet de masse sur VL, œdème périphérique	/	M2: ETF N
14	J3:Hm T-P Gch	J2: volumineux Hm T-insulaire Gch, avec discret effacement VL Gch	/	M3: ETF N
15	J3 HIV III Gch, bilat, dilat 3V, Hi en cours	J12:dilatation 3V, Hi sous arachnoïdienne, inondation Hi déclive, lésion Hi pédoncule cérébelleux Dt	M14:bonne myélinisation séquelles dérivation ext., pas de malformation vasculaire	A8: hypotonie bi-Ventriculaire
16	J2: Hi T Gch avec extension P-O, HIV I-II VL Gch effet de masse déviation ligne médiane	J2:Hm IP Gch, Hi sous arach, HSD Gch, HIV Gch, engagement sous falcoriel TGch avec compression du tronc	M3,5: cavité porencéphalique post Gch, pas d'aN des gros vssx	M1,5 cavité porencéphalique
17	ramollissement Hi massif Gch, HIV G, Dilatation VL Dt, ptt effet de masse	J5: Hi P-O Gch, effraction V Gch, Dilatation VL Dt	/	M2:ETF: cavitation, M2: scanner: ramollissement O Gch, diminution de la taille des V
18	J5:œdème cérébral J8:Hm T Dt, effet de masse, hyperecho périV F et P-O Dt	J12:Hm T-F Dt, œdème perilésionnel, pétéchie Hi cérébelleuses Dt et Gch	/	M1,5:ETF: liquéfaction de l'hématome
19	J6: Hm Ny caudé Gch, caillot péri et intraV Gch, dilatation VL et refoulementV3	J19: Lésion hypodense bordant la corne F VL Gch, hydrocéphalie triV(max. VL Gch)	/	A2,5: cathéter en place , VL de taille N
20	J1: Hm O, T Gch, HIV Gch	J3:Hm O-P Gch et inondation ventriculaire	/	/

Hi = hémorragie
Hm = hématome
V = ventricule
VL = ventricules latéraux
N = normal

F = frontal
T = temporal
Th = thalamus
P= pariétal
O = occipital

ANNEXE 2
Évolution et séquelles

eft	dernière cs	position assise	marche	acquisitions neuropsychologiques	scolarité	évolution	évaluation séquelles
	mois	mois	mois				
1	11	6	12	normal	/	M6 : N	1
2	48	9	16	langage normal à 2 ans retard à 4 ans	/	M13:retard psychomoteur, M 24 : N A3:tr de la concentration	2
3	40	6	14	40: retard graphique	peu concentré	IMOC : spasticité membre inf. gch, tr des acquisitions	2
4	1	/	/	/	/	M1 : N	
5	5	5	/	/	/	M 5 : N	1
6	3	/	/	/	/	M 3 : N	1
7	35	6	25	M23:retard de langage	IME	IMOC, retard psychomoteur avec tr du comportement, épilepsie	3
8	20	/	14	normal	/	S 2 :N	1
9	16	7	12	normal	/	M10: IMOC, spasticité membre inf. Gch	2
10	12	/	/	/	/	S 1 : N	1
11	120	8	14	A3:retard langage, tr graphique	normale	M 10 : N A3: tr des apprentissages et du comportement	2
12	14	/	10	normal	normale	M 14 N A3:tr du comportement	2
13	24	6	/	langage normal à 2 ans	/	M 3 : N	1
14	15	6	15	normal à M15	/	IMOC, spasticité des membres inférieurs	2
15	120	19	84	retard du langage : 3 mots à 6 ans	non	retard psychomoteur A3:épilepsie	3
16	42	6	15	/	/	M12 : N	1
17	33	11	/	début parole à M33	/	IMOC, retard psychomoteur,hémiplégie spastique Dt, strabisme, diminution champ visuel Dt	3
18	36	10	24	retard psychomoteur	/	M4:retard psychomoteur, tr du comportement	3
19	72	6	12	A2:déficit lexical A3,5:tr phonologique déficit du graphisme	/	M16 : N A2:tr comportement, tr de apprentissages	2
20	/	/	/	/	/	Décès à 5 jours	3

N = normal
IMOC = infirmité d'origine cérébrale

ANNEXE 3

description EEG

enfant	date/ s,cliniqu	général						crises		
		organisation de sommeil	symétrie	discontinu	amplitude activité de base	pointes de diphoniques frontales	pointes lentes antérieures	coté	localisation	signes cliniques
1	1*	mauvais	non	non	normale	fréquentes	rare	Dt	R	infraclinique
	2	mauvais	non	oui	normale	absentes	absentes	Gch	T-O	mvt oculaires
	3	absence	non	oui	normale	rare	rare	0		
	5	absence	non	oui	normale	fréquentes	absentes	0		
	7	absence	oui	non	normale	fréquentes	rare	0		
2	14	absence	oui	non	normale	rare	rare	0		
	1*	mauvais	non	non	normale	absentes	rare	Dt	T-O	apnées
	2	normale	oui	oui	normale	absentes	absentes	0		
	4	absence	oui	non	normale	rare	absentes	0		
	6	absence	oui	non	normale	absentes	absentes	0		
3	25	mauvais	oui	non	normale	absentes	rare	0		
	1*	absence	oui	oui	diminuée	rare	rare	0		
4	8	absence	oui	non	normale	rare	absentes	0		
	2*	absence	oui	non	normale	absentes	rare	0		
5	0*	absence	oui	non	normale	rare	rare	0		
	5	absence	oui	non	normale	absentes	absentes	0		
6	4*	absence	oui	oui	diminuée	fréquentes	rare	0		
	8	absence	oui	non	normale	rare	absentes	0		
7	7*	mauvais	oui	non	normale	absentes	absentes	0		
	10	normale	oui	non	normale	absentes	absentes	3	R	clonies
	15	mauvais	oui	non	normale	rare	rare	0		
	16	absence	oui	non	normale	absentes	absentes	0		
	21	absence	oui	non	diminuée	rare	rare	0		
8	1*	normale	oui	non	diminuée	absentes	absentes	Gch	T-O	apnées
	4	absence	oui	non	normale	absentes	absentes	0		
9	1	mauvais	oui	non	diminuée	absentes	fréquentes	0		
	3*	absence	oui	non	normale	rare	rare	0		
	10	absence	oui	non	normale	absentes	rare	0		
10	0	absence	oui	non	normale	rare	absentes	0		
	8*	absence	oui	non	normale	rare	absentes	0		
11	8*	absence	oui	non	normale	rare	rare	0		
12	1*	normale	oui	oui	diminuée	absentes	absentes	Gch	T-O	apnées
	2	normale	oui	oui	diminuée	absentes	absentes	Gch	T-O	apnées
	4	mauvais	oui	non	diminuée	absentes	rare	0		
	9	mauvais	oui	oui	diminuée	absentes	rare	0		
	15	absence	oui	non	diminuée	rare	rare	0		
	23	absence	oui	non	normale	fréquentes	absentes	0		
13	6*	mauvais	oui	non	normale	rare	absentes	Gch	T-O	apnées
	7	mauvais	oui	non	normale	rare	absentes	Gch	T-O	infraclinique
	8	absence	oui	non	diminuée	absentes	absentes	Gch	T-O	infraclinique
	11	absence	oui	non	normale	rare	absentes	0		
	18	absence	oui	non	diminuée	absentes	absentes	0		
14	1	normale	oui	non	diminuée	rare	absentes	Gch	T-O	clonies génér
	2*	normale	oui	oui	normale	fréquentes	rare	Gch	O	infraclinique
	5	mauvais	oui	non	normale	rare	absentes	0		
	9	absence	oui	non	normale	fréquentes	rare	0		
	22	absence	oui	non	normale	rare	absentes	0		
15	0*	absence	oui	non	diminuée	absentes	absentes	0		
16	2*	normale	oui	non	normale	rare	absentes	Gch	T-O	apnées
	9	absence	oui	non	normale	rare	absentes	0		
	13	absence	oui	non	normale	absentes	rare	0		
17	9*	absence	oui	non	normale	absentes	absentes	0		
18	3*	normale	oui	oui	diminuée	rare	rare	0		
	5	mauvais	oui	oui	normale	rare	rare	Gch	T	tonique
	8	absence	oui	non	normale	absentes	fréquentes	0		
	9	absence	oui	non	diminuée	absentes	rare	0		
	22	absence	oui	non	normale	absentes	rare	0		
19	4*	absence	oui	non	normale	absentes	absentes	0		
	7	absence	oui	non	diminuée	absentes	absentes	0		
20	2	normale	oui	non	diminuée	rare	rare	0		
	3*	normale	oui	oui	diminuée	rare	rare	0		
	5	mauvais	non	non	diminuée	rare	rare	0		

ANNEXE 3

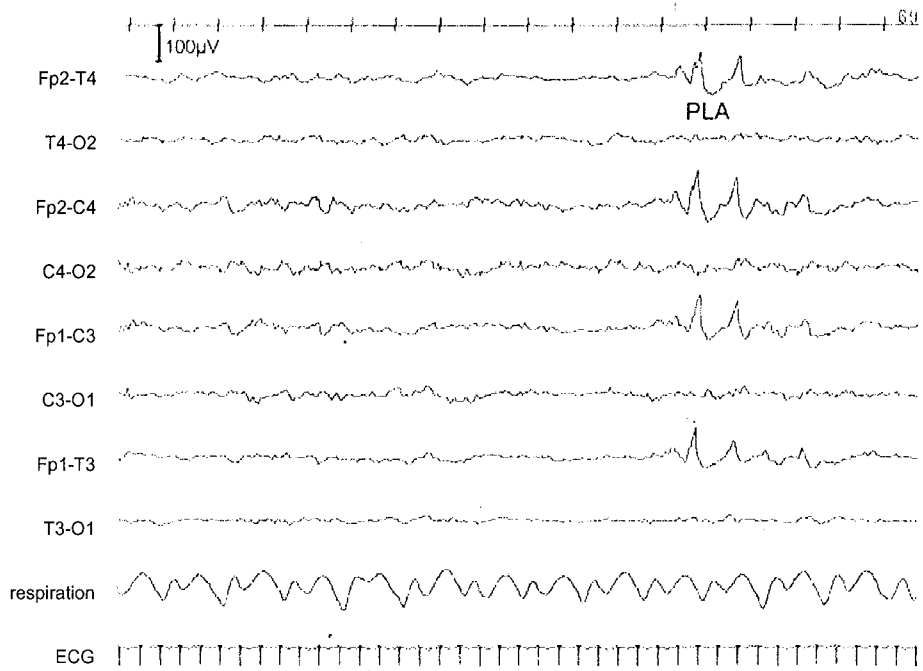
description EEG

enfant	coté prédominant						coté opposé					conclusion	age de normalisation
	coté	amplitude	PPR	PPT	PRN	pointes	amplitude	PPR	PPT	PRN	pointes		
1	Dt	normale *	fréq.	rare	fréq.	rare	normale	rare	rare	rare	0	intermédiaire	non
		normale	0	0	fréq.	rare	normale	rare	0	rare	0	intermédiaire	
		normale	fréq.	0	rare	0	normale	0	0	0	rare	intermédiaire	
		normale	rare	rare	rare	rare	normale	0	rare	rare	rare	modéré	
		normale	0	rare	fréq.	rare	normale	0	rare	0	rare	modéré	
		normale	rare	0	rare	rare	normale	rare	fréq.	0	0	modéré	
2	Dt	normale *	rare	rare	rare	0	normale	0	rare	0	0	modéré	0,25
		normale	0	fréq.	rare	rare	normale	0	rare	rare	rare	modéré	
		normale	0	0	fréq.	fréq.	normale	0	0	rare	rare	modéré	
		normale	0	0	fréq.	fréq.	normale	0	rare	rare	rare	normal	
		normale	0	0	rare	rare	normale	0	0	0	0	normal	
3	Gch	diminuée *	0	0	0	0	diminuée	0	rare	rare	0	intermédiaire	non
		normale	0	0	0	rare	normale	0	0	0	rare	modéré	
4	Gch	normale *	rare	0	rare	rare	normale	rare	0	rare	rare	modéré	non
5	Gch	normale *	rare	0	rare	rare	normale	rare	rare	0	rare	intermédiaire	0,25
		normale	rare	fréq.	rare	rare	normale	0	fréq.	0	rare	normal	
6	Gch	diminuée *	0	0	0	0	diminuée	0	0	0	0	intermédiaire	non
		normale	0	rare	0	rare	normale	0	rare	rare	0	normal	
7	Gch	normale *	0	0	0	rare	normale	0	fréq.	rare	rare	intermédiaire	non
		normale	0	rare	rare	rare	normale	0	rare	rare	0	intermédiaire	
		normale	0	rare	0	0	normale	0	0	0	rare	intermédiaire	
		normale	0	rare	rare	0	normale	0	0	0	0	intermédiaire	
		diminuée	0	0	rare	rare	diminuée	0	0	0	0	modéré	
8	Gch	diminuée *	0	0	0	rare	diminuée	0	0	0	rare	modéré	non
		normale	rare	0	0	rare	diminuée	0	0	0	rare	modéré	
9	Dt	diminuée	0	0	rare	0	diminuée	0	rare	rare	rare	intermédiaire	non
		normale *	rare	0	fréq.	rare	normale	rare	rare	rare	rare	intermédiaire	
		normale	0	rare	fréq.	rare	normale	rare	rare	rare	0	modéré	
10	Dt	normale	0	0	rare	rare	normale	0	0	rare	rare	modéré	0,5
		normale *	rare	0	0	0	normale	rare	0	rare	0	normal	
12	Gch	diminuée *	0	0	0	rare	diminuée	0	0	0	0	intermédiaire	2
		diminuée	0	rare	0	rare	diminuée	0	0	0	0	intermédiaire	
		diminuée	0	0	0	rare	diminuée	0	0	0	rare	intermédiaire	
		diminuée	0	0	0	fréq.	diminuée	0	0	0	fréq.	intermédiaire	
		normale	0	0	rare	fréq.	normale	0	0	0	fréq.	modéré	
		normale	0	rare	rare	rare	normale	rare	0	0	rare	intermédiaire	
13	Gch	normale *	0	0	fréq.	rare	normale	0	0	rare	rare	intermédiaire	non
		normale	0	0	0	rare	normale	0	rare	0	rare	modéré	
		normale	0	rare	rare	rare	normale	0	0	0	rare	modéré	
		normale	0	0	rare	rare	normale	rare	0	rare	rare	modéré	
		normale	rare	0	rare	rare	normale	rare	0	rare	rare	modéré	
14	Gch	normale	0	0	fréq.	rare	normale	0	0	fréq.	rare	intermédiaire	non
		normale *	0	rare	rare	rare	normale	0	rare	rare	rare	intermédiaire	
		normale	rare	0	fréq.	rare	normale	rare	0	fréq.	rare	intermédiaire	
		normale	0	0	0	fréq.	normale	rare	rare	rare	rare	intermédiaire	
		normale	0	rare	rare	rare	normale	0	0	rare	rare	modéré	
15	Gch	normale *	rare	rare	rare	rare	normale	rare	0	rare	rare	intermédiaire	non
16	Gch	normale *	fréq.	0	rare	rare	normale	rare	rare	fréq.	rare	intermédiaire	6
		diminuée	0	0	0	rare	normale	rare	0	rare	rare	intermédiaire	
		normale	0	0	rare	rare	diminuée	rare	rare	rare	rare	intermédiaire	
17	Gch	normale *	fréq.	rare	0	rare	normale	rare	rare	rare	rare	intermédiaire	non
18	Dt	diminuée *	fréq.	rare	rare	rare	diminuée	fréq.	rare	rare	rare	pathologique	non
		normale	fréq.	0	rare	rare	normale	fréq.	rare	rare	rare	intermédiaire	
		normale	0	0	rare	rare	diminuée	rare	0	0	rare	intermédiaire	
		diminuée	rare	0	rare	rare	normale	fréq.	fréq.	rare	rare	intermédiaire	
		normale	0	rare	0	0	normale	rare	0	0	0	intermédiaire	
19	Gch	normale *	rare	rare	0	rare	normale	rare	0	0	0	intermédiaire	1
		diminuée	0	0	rare	rare	diminuée	0	0	0	rare	modéré	
20	Gch	diminuée	rare	fréq.	rare	rare	diminuée	0	rare	rare	rare	intermédiaire	non
		diminuée *	rare	rare	0	0	diminuée	rare	rare	0	0	pathologique	
		normale	rare	0	rare	rare	diminuée	0	0	rare	0	pathologique	

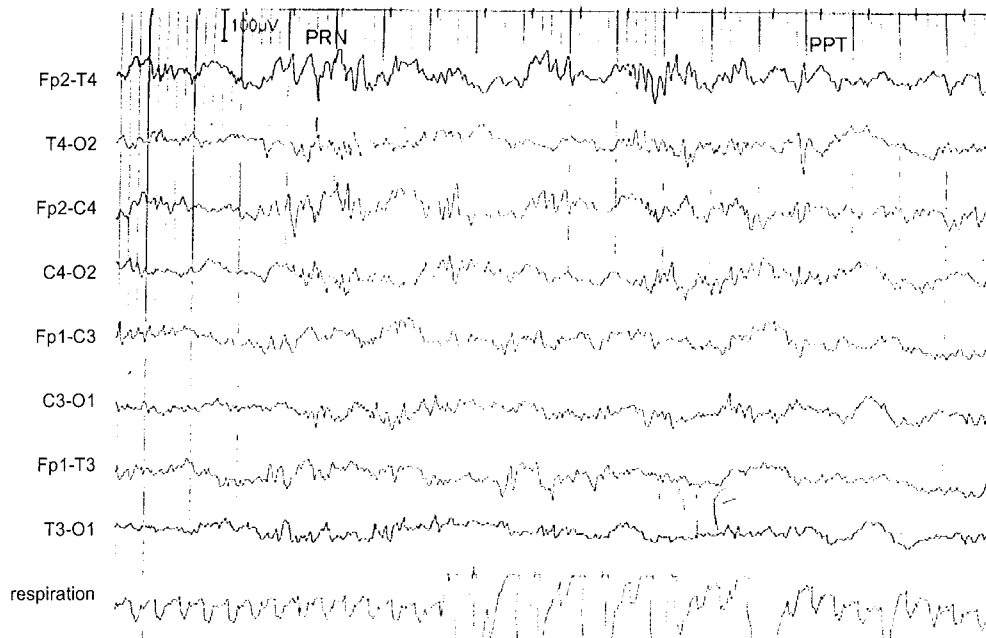
ANNEXE 4

Extraits de tracés EEG

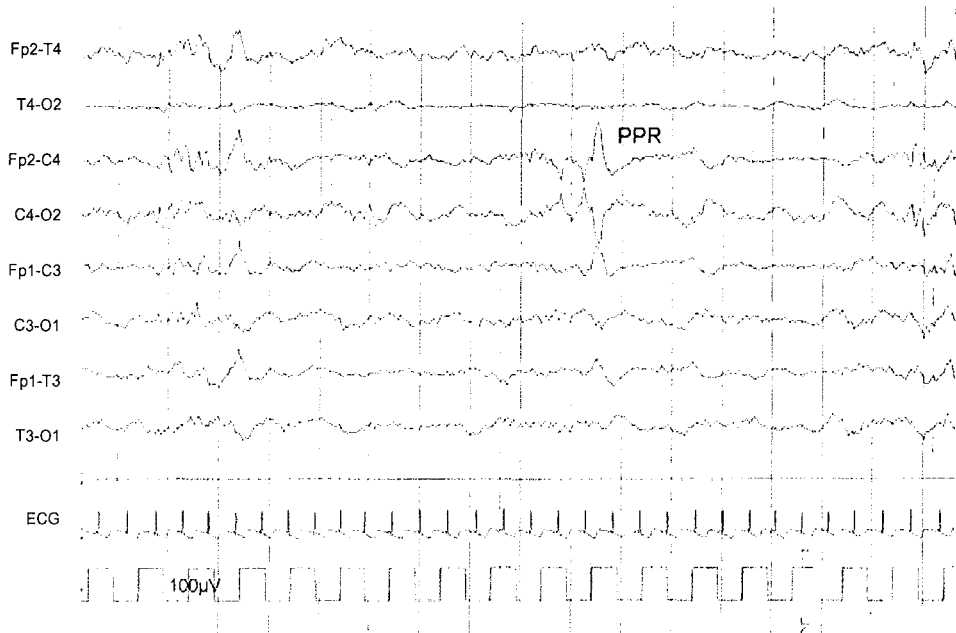
Tracé 1 : pointes lentes antérieures chez l'enfant 12



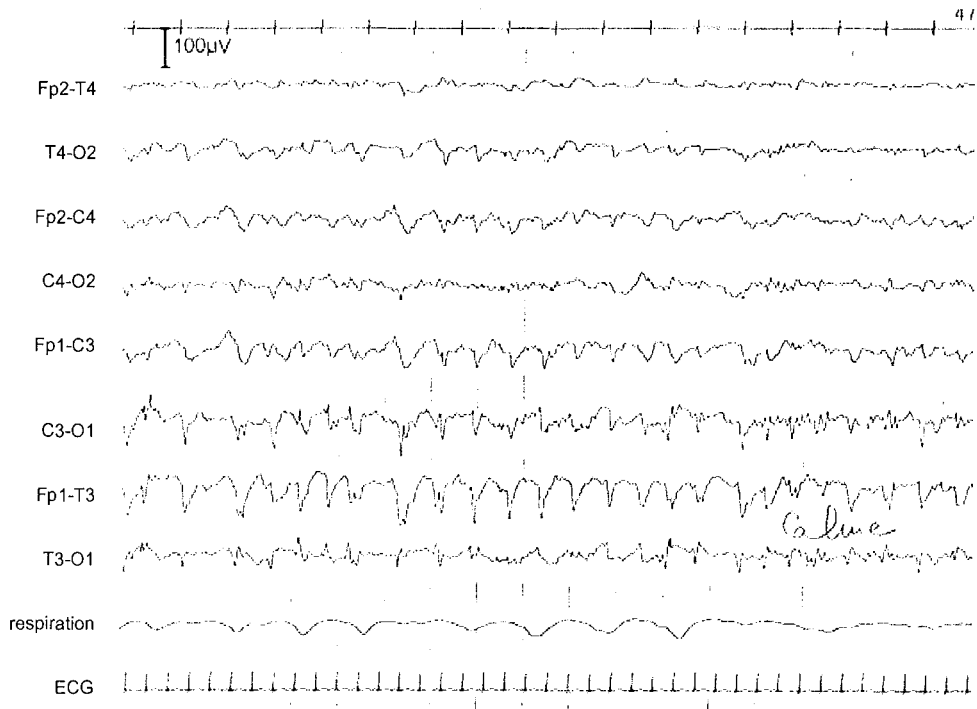
Tracé 2 : pointes positives et rapides négatives en temporel droit chez l'enfant 1



Tracé 3 : Pointes positives rolandiques chez l'enfant 16



Tracé 4 : crise convulsive avec hypoventilation chez l'enfant 12





VU

NANCY, le 15 novembre 2002
Le Président de Thèse

NANCY, le 18 NOVEMBRE 2002
Le Doyen de la Faculté de Médecine
Par délégation

Professeur J.M. HASCOET

Professeur M. BRAUN

AUTORISE À SOUTENIR ET À IMPRIMER LA THÈSE

NANCY, le 25 novembre 2002

LE PRÉSIDENT DE L'UNIVERSITÉ DE NANCY 1

Professeur C. BURLET

RESUME DE LA THESE

Les caractéristiques cliniques et électroencéphalographiques (EEG) des hémorragies cérébrales (HC) du nouveau-né à terme et leur éventuel intérêt pronostique ont été peu étudiés.

Nous rapportons une étude rétrospective de 20 enfants nés à terme entre décembre 1982 et août 2000, ayant eu une HC. Les HC étaient à gauche dans 70 % des cas. 25 % étaient intraventriculaires (HIV), 75 % parenchymateuses, isolées ou associées à d'autres lésions. Les étiologies étaient identifiées dans 55 % des cas : hypoxo-ischémie (30 %), traumatisme obstétrical (25 %), trouble de la coagulation (15 %).

Les premiers signes cliniques sont apparus de J1 à J11 (50 % avant H24), ils comportaient des épisodes critiques chez 70 % (57 % de clonies, 43 % d'apnées), et des signes généraux chez 30 % (troubles de la conscience, du tonus, ou de l'alimentation). 37 % des enfants ont eu une évolution normale, 37 % des séquelles mineures et 26 % des séquelles majeures.

Les EEG initiaux n'étaient jamais normaux, les anomalies étaient légères dans 25 % des cas, intermédiaires dans 65 % des cas, et sévères dans 10 % des cas. Il y a une amélioration à 7 jours d'évolution dans 55 % des cas (25 % normaux, 38 % d'anomalies légères, 31 % d'intermédiaires, 6 % de sévères).

Il existe une relation significative entre la présence de lésions temporales et la survenue d'apnées critiques. Les séquelles sont corrélées au type de lésions, avec des séquelles plus lourdes lors des HIV, des lésions étendues ou bilatérales.

Sur l'EEG initial, l'activité de base était normale quand aucune étiologie n'a été retrouvée. Les pointes lentes antérieures sont liées à la survenue de séquelles. Les pointes positives rolandiques ou temporales semblent être présentes chez les enfants avec un mauvais pronostic. Après une semaine d'évolution, l'amplitude reste diminuée pour les lésions étendues.

Cette étude permet de relier certaines caractéristiques cliniques et EEG des HC du nouveau-né à terme avec leurs étiologies et leur pronostic.

TITRE EN ANGLAIS

INTRACEREBRAL HEMORRHAGE IN FULL-TERM INFANT. CLINIC AND ELECTROENCEPHALOGRAPHIC STUDY IN 20 NEW-BORNS.

THESE : MEDECINE SPECIALISEE – ANNEE 2002

MOTS CLEFS : Hémorragie intraventriculaire, hémorragie intraparenchymateuse, nouveau-né à terme, électroencéphalogramme, suivi, pronostic, séquelles.

Faculté de Médecine de Nancy

9, avenue de la forêt de Haye

54505 – VANDOEUVRE LES NANCY Cedex
