



HAL
open science

Le vomer : ses implications dans la croissance et les malformations cranio-faciales

Sandrine Mascherin-Sellal

► **To cite this version:**

Sandrine Mascherin-Sellal. Le vomer : ses implications dans la croissance et les malformations cranio-faciales. Sciences du Vivant [q-bio]. 2002. hal-01739040

HAL Id: hal-01739040

<https://hal.univ-lorraine.fr/hal-01739040>

Submitted on 20 Mar 2018

HAL is a multi-disciplinary open access archive for the deposit and dissemination of scientific research documents, whether they are published or not. The documents may come from teaching and research institutions in France or abroad, or from public or private research centers.

L'archive ouverte pluridisciplinaire **HAL**, est destinée au dépôt et à la diffusion de documents scientifiques de niveau recherche, publiés ou non, émanant des établissements d'enseignement et de recherche français ou étrangers, des laboratoires publics ou privés.



AVERTISSEMENT

Ce document est le fruit d'un long travail approuvé par le jury de soutenance et mis à disposition de l'ensemble de la communauté universitaire élargie.

Il est soumis à la propriété intellectuelle de l'auteur. Ceci implique une obligation de citation et de référencement lors de l'utilisation de ce document.

D'autre part, toute contrefaçon, plagiat, reproduction illicite encourt une poursuite pénale.

Contact : ddoc-theses-contact@univ-lorraine.fr

LIENS

Code de la Propriété Intellectuelle. articles L 122. 4

Code de la Propriété Intellectuelle. articles L 335.2- L 335.10

http://www.cfcopies.com/V2/leg/leg_droi.php

<http://www.culture.gouv.fr/culture/infos-pratiques/droits/protection.htm>

THESE

Pour obtenir le grade de

DOCTEUR EN MEDECINE

Présentée et soutenue publiquement
dans le cadre du troisième cycle de Médecine spécialisée

par

Sandrine MASCHERIN-SELLAL

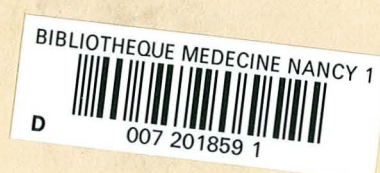Le 24 mai 2002

LE VOMER

**Ses implications dans la croissance
et les malformations cranio-faciales**

Examineurs de la thèse :

Monsieur M. STRICKER	Professeur	Président
Monsieur JF. CHASSAGNE	Professeur	
Monsieur H. GERARD	Professeur	Juges
Monsieur F. DAP	Professeur	
Monsieur E. SIMON	Docteur en médecine	



27 MAI 2000

THESE

Pour obtenir le grade de

DOCTEUR EN MEDECINE

Présentée et soutenue publiquement
dans le cadre du troisième cycle de Médecine spécialisée

par

Sandrine MASCHERIN-SELLAL

Le 24 mai 2002

LE VOMER

**Ses implications dans la croissance
et les malformations cranio-faciales**

Examineurs de la thèse :

Monsieur M. STRICKER	Professeur	Président
Monsieur JF. CHASSAGNE	Professeur	
Monsieur H. GERARD	Professeur	Juges
Monsieur F. DAP	Professeur	
Monsieur E. SIMON	Docteur en médecine	



UNIVERSITÉ HENRI POINCARÉ, NANCY I

FACULTÉ DE MÉDECINE DE NANCY

Président de l'Université : Professeur Claude BURLET

Doyen de la Faculté de Médecine : Professeur Jacques ROLAND

Vice-Doyen de la Faculté de Médecine : Professeur Hervé VESPIGNANI

Assesseurs

du 1^{er} Cycle :

du 2^{ème} Cycle :

du 3^{ème} Cycle :

de la Vie Facultaire :

Mme le Docteur Chantal KOHLER

Mr le Professeur Jean-Pierre BRONOWICKI

Mr le Professeur Henry COUDANE

Mr le Professeur Bruno LEHEUP

DOYENS HONORAIRES

Professeur Adrien DUPREZ – Professeur Jean-Bernard DUREUX

Professeur Georges GRIGNON – Professeur François STREIFF

PROFESSEURS HONORAIRES

Louis PIERQUIN – Etienne LEGAIT – Jean LOCHARD – René HERBEUVAL – Gabriel FAIVRE – Jean-Marie FOLIGUET
Guy RAUBER – Paul SADOUL – Raoul SENAULT – Pierre ARNOULD – Roger BENICHOUX – Marcel RIBON
Jacques LACOSTE – Jean BEUREY – Jean SOMMELET – Pierre HARTEMANN – Emile de LAVERGNE
Augusta TREHEUX – Michel MANCIAUX – Paul GUILLEMIN – Pierre PAYSANT
Jean-Claude BURDIN – Claude CHARDOT – Jean-Bernard DUREUX – Jean DUHEILLE – Jean-Pierre GRILLIAT
Pierre LAMY – François STREIFF – Jean-Marie GILGENKRANTZ – Simone GILGENKRANTZ
Pierre ALEXANDRE – Robert FRISCH – Michel PIERSON – Jacques ROBERT
Gérard DEBRY – Georges GRIGNON – Pierre TRIDON – Michel WAYOFF – François CHERRIER – Oliéro GUERCI
Gilbert PERCEBOIS – Claude PERRIN – Jean PREVOT – Pierre BERNADAC – Jean FLOQUET
Alain GAUCHER – Michel LAXENAIRE – Michel BOULANGE – Michel DUC – Claude HURIET – Pierre LANDES
Alain LARCAN – Gérard VAILLANT – Daniel ANTHOINE – Pierre GAUCHER – René-Jean ROYER
Hubert UFFHOLTZ – Jacques LECLERE – Francine NABET – Jacques BORRELLY
Michel RENARD – Jean-Pierre DESCHAMPS – Pierre NABET

=====

PROFESSEURS DES UNIVERSITÉS -
PRATICIENS HOSPITALIERS

(Disciplines du Conseil National des Universités)

42^{ème} Section : MORPHOLOGIE ET MORPHOGENÈSE

1^{ère} sous-section : (*Anatomie*)

Professeur Jacques ROLAND – Professeur Gilles GROSDIDIER

Professeur Pierre LASCOMBES – Professeur Marc BRAUN

2^{ème} sous-section : (*Cytologie et histologie*)

Professeur Bernard FOLIGUET

3^{ème} sous-section : (*Anatomie et cytologie pathologiques*)

Professeur Adrien DUPREZ – Professeur François PLENAT

Professeur Jean-Michel VIGNAUD – Professeur Eric LABOUYRIE

43^{ème} Section : BIOPHYSIQUE ET IMAGERIE MÉDICALE

1^{ère} sous-section : (*Biophysique et médecine nucléaire*)

Professeur Alain BERTRAND – Professeur Gilles KARCHER – Professeur Pierre-Yves MARIE

2^{ème} sous-section : (*Radiologie et imagerie médicale*)

Professeur Jean-Claude HOEFFEL – Professeur Luc PICARD – Professeur Denis REGENT

Professeur Michel CLAUDON – Professeur Serge BRACARD – Professeur Alain BLUM

Professeur Jacques FELBLINGER

44^{ème} Section : BIOCHIMIE, BIOLOGIE CELLULAIRE ET MOLÉCULAIRE, PHYSIOLOGIE ET NUTRITION

1^{ère} sous-section : (Biochimie et biologie moléculaire)

Professeur Jean-Pierre NICOLAS

Professeur Jean-Louis GUÉANT – Professeur Jean-Luc OLIVIER

2^{ème} sous-section : (Physiologie)

Professeur Jean-Pierre CRANCE – Professeur Jean-Pierre MALLIE

Professeur François MARCHAL – Professeur Philippe HAOUZI

3^{ème} sous-section : (Biologie cellulaire)

Professeur Claude BURLET

4^{ème} sous-section : (Nutrition)

Professeur Olivier ZIEGLER

45^{ème} Section : MICROBIOLOGIE, MALADIES TRANSMISSIBLES ET HYGIÈNE

1^{ère} sous-section : (Bactériologie – virologie ; hygiène hospitalière)

Professeur Alain LE FAOU

2^{ème} sous-section : (Parasitologie et mycologie)

Professeur Bernard FORTIER

3^{ème} sous-section : (Maladies infectieuses ; maladies tropicales)

Professeur Philippe CANTON – Professeur Thierry MAY – Professeur Christian RABAUD

46^{ème} Section : SANTÉ PUBLIQUE, ENVIRONNEMENT ET SOCIÉTÉ

1^{ère} sous-section : (Épidémiologie, économie de la santé et prévention)

Professeur Philippe HARTEMANN – Professeur Serge BRIANÇON

Professeur Francis GUILLEMIN – Professeur Denis ZMIROU

2^{ème} sous-section : (Médecine et santé au travail)

Professeur Guy PETIET

3^{ème} sous-section : (Médecine légale et droit de la santé)

Professeur Henry COUDANE

4^{ème} sous-section : (Biostatistiques, informatique médicale et technologies de communication)

Professeur Bernard LEGRAS – Professeur François KOHLER

47^{ème} Section : CANCÉROLOGIE, GÉNÉTIQUE, HÉMATOLOGIE, IMMUNOLOGIE

1^{ère} sous-section : (Hématologie ; transfusion)

Professeur Christian JANOT – Professeur Thomas LECOMPTE – Professeur Pierre BORDIGONI

Professeur Pierre LEDERLIN – Professeur Jean-François STOLTZ

2^{ème} sous-section : (Cancérologie ; radiothérapie)

Professeur François GUILLEMIN – Professeur Thierry CONROY

Professeur Pierre BEY – Professeur Didier PEIFFERT

3^{ème} sous-section : (Immunologie)

Professeur Gilbert FAURE – Professeur Marie-Christine BENE

4^{ème} sous-section : (Génétique)

Professeur Philippe JONVEAUX – Professeur Bruno LEHEUP

**48^{ème} Section : ANESTHÉSIOLOGIE, RÉANIMATION, MÉDECINE D'URGENCE,
PHARMACOLOGIE ET THÉRAPEUTIQUE**

1^{ère} sous-section : (Anesthésiologie et réanimation chirurgicale)

Professeur Marie-Claire LAXENAIRE – Professeur Claude MEISTELMAN – Professeur Dan LONGROIS

Professeur Hervé BOUAZIZ

2^{ème} sous-section : (Réanimation médicale)

Professeur Henri LAMBERT – Professeur Alain GERARD

Professeur Pierre-Edouard BOLLAERT

3^{ème} sous-section : (Pharmacologie fondamentale ; pharmacologie clinique)

Professeur Patrick NETTER – Professeur Pierre GILLET

4^{ème} sous-section : (Thérapeutique)

Professeur François PAILLE – Professeur Gérard GAY – Professeur Faiez ZANNAD

**49^{ème} Section : PATHOLOGIE NERVEUSE ET MUSCULAIRE, PATHOLOGIE MENTALE,
HANDICAP et RÉÉDUCATION**

1^{ère} sous-section : (Neurologie)

Professeur Michel WEBER – Professeur Gérard BARROCHE – Professeur Hervé VESPIGNANI
Professeur Xavier DUCROCQ

2^{ème} sous-section : (Neurochirurgie)

Professeur Henri HEPNER – Professeur Jean-Claude MARCHAL – Professeur Jean AUQUE
Professeur Thierry CIVIT

3^{ème} sous-section : (Psychiatrie d'adultes)

Professeur Jean-Pierre KAHN

4^{ème} sous-section : (Pédopsychiatrie)

Professeur Colette VIDAILHET – Professeur Daniel SIBERTIN-BLANC

5^{ème} sous-section : (Médecine physique et de réadaptation)

Professeur Jean-Marie ANDRE

50^{ème} Section : PATHOLOGIE OSTÉO-ARTICULAIRE, DERMATOLOGIE et CHIRURGIE PLASTIQUE

1^{ère} sous-section : (Rhumatologie)

Professeur Jacques POUREL – Professeur Isabelle VALCKENAERE

2^{ème} sous-section : (Chirurgie orthopédique et traumatologique)

Professeur Daniel SCHMITT – Professeur Jean-Pierre DELAGOUTTE – Professeur Daniel MOLE
Professeur Didier MAINARD

3^{ème} sous-section : (Dermato-vénérologie)

Professeur Jean-Luc SCHMUTZ – Professeur Annick BARBAUD

4^{ème} sous-section : (Chirurgie plastique, reconstructrice et esthétique)

Professeur François DAP

51^{ème} Section : PATHOLOGIE CARDIORESPIRATOIRE et VASCULAIRE

1^{ère} sous-section : (Pneumologie)

Professeur Jean-Marie POLU - Professeur Yves MARTINET

Professeur Jean-François CHABOT

2^{ème} sous-section : (Cardiologie)

Professeur Etienne ALIOT – Professeur Yves JUILLIERE – Professeur Nicolas SADOUL

3^{ème} sous-section : (Chirurgie thoracique et cardiovasculaire)

Professeur Pierre MATHIEU – Professeur Jean-Pierre VILLEMOT

Professeur Jean-Pierre CARTEAUX – Professeur Loïc MACE

4^{ème} sous-section : (Chirurgie vasculaire ; médecine vasculaire)

Professeur Gérard FIEVE

52^{ème} Section : MALADIES DES APPAREILS DIGESTIF et URINAIRE

1^{ère} sous-section : (Gastroentérologie ; hépatologie)

Professeur Marc-André BIGARD

Professeur Jean-Pierre BRONOWICKI

2^{ème} sous-section : (Chirurgie digestive)

3^{ème} sous-section : (Néphrologie)

Professeur Michèle KESSLER – Professeur Dominique HESTIN (Mme)

4^{ème} sous-section : (Urologie)

Professeur Philippe MANGIN – Professeur Jacques HUBERT

53^{ème} Section : MÉDECINE INTERNE, GÉRIATRIE et CHIRURGIE GÉNÉRALE

1^{ère} sous-section : (Médecine interne)

Professeur Gilbert THIBAUT – Professeur Francis PENIN

Professeur Denise MONERET-VAUTRIN – Professeur Denis WAHL

Professeur Jean DE KORWIN KROKOWSKI – Professeur Pierre KAMINSKY

2^{ème} sous-section : (Chirurgie générale)

Professeur Patrick BOISSEL – Professeur Laurent BRESLER

**54^{ème} Section : DÉVELOPPEMENT ET PATHOLOGIE DE L'ENFANT, GYNÉCOLOGIE-OBSTÉTRIQUE,
ENDOCRINOLOGIE ET REPRODUCTION**

1^{ère} sous-section : (Pédiatrie)

Professeur Paul VERT – Professeur Danièle SOMMELET – Professeur Michel VIDAILHET
Professeur Pierre MONIN – Professeur Jean-Michel HASCOET – Professeur Pascal CHASTAGNER

2^{ème} sous-section : (Chirurgie infantile)

Professeur Michel SCHMITT – Professeur Gilles DAUTEL

3^{ème} sous-section : (Gynécologie-obstétrique ; gynécologie médicale)

Professeur Michel SCHWEITZER – Professeur Jean-Louis BOUTROÏ

Professeur Philippe JUDLIN – Professeur Patricia BARBARINO

4^{ème} sous-section : (Endocrinologie et maladies métaboliques)

Professeur Pierre DROUIN – Professeur Georges WERYHA – Professeur Marc KLEIN

5^{ème} sous-section : (Biologie et médecine du développement et de la reproduction)

Professeur Hubert GERARD

55^{ème} Section : PATHOLOGIE DE LA TÊTE ET DU COU

1^{ère} sous-section : (Oto-rhino-laryngologie)

Professeur Claude SIMON – Professeur Roger JANKOWSKI

2^{ème} sous-section : (Ophtalmologie)

Professeur Antoine RASPILLER – Professeur Jean-Luc GEORGE – Professeur Jean-Paul BERROD

3^{ème} sous-section : (Chirurgie maxillo-faciale et stomatologie)

Professeur Michel STRICKER – Professeur Jean-François CHASSAGNE

=====

PROFESSEURS DES UNIVERSITÉS

27^{ème} section : INFORMATIQUE

Professeur Jean-Pierre MUSSE

64^{ème} Section : BIOCHIMIE ET BIOLOGIE MOLÉCULAIRE

Professeur Daniel BURNEL

=====

PROFESSEUR ASSOCIÉ

Épidémiologie, économie de la santé et prévention

Professeur Tan XIAODONG

=====

MAÎTRES DE CONFÉRENCES DES UNIVERSITÉS - PRATICIENS HOSPITALIERS

42^{ème} Section : MORPHOLOGIE ET MORPHOGENÈSE

1^{ère} sous-section : (Anatomie)

Docteur Bruno GRIGNON – Docteur Jean-Pascal FYAD

2^{ème} sous-section : (Cytologie et histologie)

Docteur Edouard BARRAT – Docteur Jean-Claude GUEDENET

Docteur Françoise TOUATI – Docteur Chantal KOHLER

3^{ème} sous-section : (Anatomie et cytologie pathologiques)

Docteur Yves GRIGNON – Docteur Béatrice MARIE

Docteur Laurent ANTUNES

43^{ème} Section : BIOPHYSIQUE ET IMAGERIE MÉDICALE

1^{ère} sous-section : (Biophysique et médecine nucléaire)

Docteur Marie-Hélène LAURENS – Docteur Jean-Claude MAYER
Docteur Pierre THOUVENOT – Docteur Jean-Marie ESCANYE – Docteur Amar NAOUN

44^{ème} Section : BIOCHIMIE, BIOLOGIE CELLULAIRE ET MOLÉCULAIRE, PHYSIOLOGIE ET NUTRITION

1^{ère} sous-section : (Biochimie et biologie moléculaire)

Docteur Xavier HERBEUVAL – Docteur Jean STRACZEK
Docteur Sophie FREMONT – Docteur Isabelle GASTIN – Dr Bernard NAMOUR

2^{ème} sous-section : (Physiologie)

Docteur Gérard ETHEVENOT – Docteur Nicole LEMAU de TALANCE – Christian BEYAERT

45^{ème} Section : MICROBIOLOGIE, MALADIES TRANSMISSIBLES ET HYGIÈNE

1^{ère} sous-section : (Bactériologie – Virologie ; hygiène hospitalière)

Docteur Francine MORY – Docteur Michèle WEBER – Docteur Christine LION
Docteur Michèle DAILLOUX – Docteur Alain LOZNIIEWSKI – Docteur Véronique VENARD

2^{ème} sous-section : (Parasitologie et mycologie)

Docteur Marie-France BLAVA – Docteur Nelly CONTET-AUDONNEAU

46^{ème} Section : SANTÉ PUBLIQUE, ENVIRONNEMENT ET SOCIÉTÉ

1^{ère} sous-section : (Epidémiologie, économie de la santé et prévention)

Docteur Mickaël KRAMER

47^{ème} Section : CANCÉROLOGIE, GÉNÉTIQUE, HÉMATOLOGIE, IMMUNOLOGIE

1^{ère} sous-section : (Hématologie ; transfusion)

Docteur Jean-Claude HUMBERT – Docteur François SCHOONEMAN

3^{ème} sous-section : (Immunologie)

Docteur Marie-Nathalie SARDA

4^{ème} sous-section : (Génétique)

Docteur Christophe PHILIPPE

**48^{ème} Section : ANESTHÉSIOLOGIE, RÉANIMATION, MÉDECINE D'URGENCE,
PHARMACOLOGIE ET THÉRAPEUTIQUE**

1^{ère} sous-section : (Anesthésiologie et réanimation chirurgicale)

Docteur Jacqueline HELMER – Docteur Gérard AUDIBERT

3^{ème} sous-section : (Pharmacologie fondamentale ; pharmacologie clinique)

Docteur Françoise LAPICQUE – Docteur Marie-José ROYER-MORROT

Docteur Damien LOEUILLÉ

**54^{ème} Section : DÉVELOPPEMENT ET PATHOLOGIE DE L'ENFANT, GYNÉCOLOGIE-OBSTÉTRIQUE,
ENDOCRINOLOGIE ET REPRODUCTION**

5^{ème} sous-section : (Biologie et médecine du développement et de la reproduction)

Docteur Jean-Louis CORDONNIER

=====

MAÎTRES DE CONFÉRENCES

19^{ème} section : SOCIOLOGIE, DÉMOGRAPHIE

Madame Michèle BAUMANN

32^{ème} section : CHIMIE ORGANIQUE, MINÉRALE, INDUSTRIELLE

Monsieur Jean-Claude RAFT

40^{ème} section : SCIENCES DU MÉDICAMENT
Monsieur Jean-Yves JOUZEAU

60^{ème} section : MÉCANIQUE, GÉNIE MÉCANIQUE ET GÉNIE CIVILE
Monsieur Alain DURAND

64^{ème} section : BIOCHIMIE ET BIOLOGIE MOLÉCULAIRE
Madame Marie-Odile PERRIN – Mademoiselle Marie-Claire LANHERS

65^{ème} section : BIOLOGIE CELLULAIRE
Mademoiselle Françoise DREYFUSS – Monsieur Jean-Louis GELLY – Madame Anne GERARD
Madame Ketsia HESS – Monsieur Pierre TANKOSIC – Monsieur Hervé MEMBRE

67^{ème} section : BIOLOGIE DES POPULATIONS ET ÉCOLOGIE
Madame Nadine MUSSE

68^{ème} section : BIOLOGIE DES ORGANISMES
Madame Tao XU-JIANG

MAÎTRES DE CONFÉRENCES ASSOCIÉS

Médecine Générale
Docteur Alain AUBREGE
Docteur Louis FRANCO

PROFESSEURS ÉMÉRITES

Professeur Georges GRIGNON – Professeur Michel PIERSON
Professeur Michel BOULANGE – Professeur Alain LARCAN – Professeur Michel DUC
Professeur Michel WAYOFF – Professeur Daniel ANTHOINE – Professeur Claude HURIET
Professeur Hubert UFFHOLTZ – Professeur René-Jean ROYER
Professeur Pierre GAUCHER – Professeur Claude CHARDOT

DOCTEURS HONORIS CAUSA

Professeur Norman SHUMWAY (1972)
Université de Stanford, Californie (U.S.A)
Professeur Paul MICHIELSEN (1979)
Université Catholique, Louvain (Belgique)
Professeur Charles A. BERRY (1982)
Centre de Médecine Préventive, Houston (U.S.A)
Professeur Pierre-Marie GALETTI (1982)
Brown University, Providence (U.S.A)
Professeur Mamish Nisbet MUNRO (1982)
Massachusetts Institute of Technology (U.S.A)
Professeur Mildred T. STAHLMAN (1982)
Wanderbilt University, Nashville (U.S.A)
Professeur Harry J. BUNCKE (1989)
Université de Californie, San Francisco (U.S.A)
Professeur Théodore H. SCHIEBLER (1989)
Institut d'Anatomie de Würzburg (R.F.A)
Professeur Maria DELIVORIA-PAPADOPOULOS (1996)
Université de Pennsylvanie (U.S.A)

Professeur Mashaki KASHIWARA (1996)
Research Institute for Mathematical Sciences de Kyoto (JAPON)
Professeur Ralph GRÄSBECK (1996)
Université d'Helsinki (FINLANDE)
Professeur James STEICHEN (1997)
Université d'Indianapolis (U.S.A)
Professeur Duong Quang TRUNG (1997)
*Centre Universitaire de Formation et de Perfectionnement des
Professionnels de Santé d'Hô Chi Minh-Ville (VIËTNAM)*

A notre maître et président de thèse,

Monsieur le Professeur M STRICKER

Professeur de stomatologie et de chirurgie maxillo-faciale

Vous nous faites l'honneur de présider cette thèse et de juger ce travail que vous nous avez confié, illustré par votre riche iconographie.

Tout au long de notre internat, nous avons pu apprécier et profiter de l'immense étendue de vos connaissances et de votre aisance chirurgicale.

Nous sommes conscient de cette chance qui nous a été donné de compter parmi vos élèves et espérons ne pas vous décevoir.

Veillez trouver dans ce travail, l'expression de notre plus profond respect, de notre plus grande admiration et gratitude.

A notre maître et juge,

**Monsieur le professeur JF CHASSAGNE,
Professeur de stomatologie et de chirurgie maxillo-faciale**

Internes, nous avons pu bénéficier de votre compétence et de l'ampleur de vos connaissances.

Nous avons énormément apprécié les qualités humaines et relationnelles qui règnent dans votre service, choses qui vous sont chères, ainsi que votre bonne humeur quotidienne responsable de cette ambiance de travail si agréable.

Nous apprécions également la disponibilité dont vous faites part à tout instant, malgré vos très nombreuses activités.

Veillez trouver dans ce travail l'expression de toute notre gratitude et de notre profond respect.

A notre maître et juge,

**Monsieur le Professeur H GERARD,
Professeur de biologie et médecine du développement et de la
reproduction.**

Nous vous remercions d'avoir accepté de juger ce travail.

Depuis le début de nos études, vous nous éclairez sur l'embryologie et le développement, spécialité si complexe à nos yeux mais si importante et passionnante.

Veillez trouver ici, l'expression de notre profond respect.

A notre maître et juge,

Monsieur le Professeur F DAP,

Professeur de chirurgie plastique, reconstructrice et esthétique.

Nous vous sommes très reconnaissant d'avoir accepté sans hésiter de juger notre travail pourtant éloigné de vos activités premières.

Vous nous avez accueilli chaleureusement dans votre service où nous avons pu apprécier votre dextérité, votre rigueur , vos compétences et votre bonne humeur.

Nous sommes fiers de compter parmi vos élèves

Soyez assuré de notre profond respect.

A notre juge,

Monsieur le Docteur E SIMON

Docteur en médecine

Nous te remercions d'avoir accepté de juger ce travail.

Tu nous a guidé tout au long de notre internat, fait bénéficier de ton expérience et participé activement à notre formation.

Nous apprécions ta grande disponibilité à notre égard et celui du service, faisant de toi un collègue très précieux.

Nous sommes heureux de travailler à tes côtés.

Sois assuré de notre respect et de notre amitié.

**A Monsieur le Docteur M RAVEY,
Docteur en médecine, chirurgien orthopédiste et vasculaire,**

Nous avons eu la chance de débiter notre internat dans votre service à EPINAL.

Tout au long des six mois passé à vos cotés, vous nous avez fait découvrir et aimer la chirurgie, vous nous avez transmis le goût du travail bien fait, les bases techniques et relationnelles, le respect des patients.

Nous avons de plus pu bénéficier de l'étendue de vos connaissances chirurgicales et de votre grande dextérité.

Nous vous serons à jamais reconnaissant d'avoir mis tant de cœur à former les plus jeunes, chose à laquelle nous vous savons très attaché.

Veillez trouver à travers ce travail, le témoignage de toute notre reconnaissance et admiration.

A Monsieur le Docteur C. STRICKER

Tu as été un chef de clinique exemplaire, agréable, compétent, très disponible envers tes internes.

Tu as contribué très largement à notre formation chirurgicale, nous guidant avec beaucoup de patience dans nos premiers gestes.

Nous avons pu apprécier en plus de tes compétences chirurgicales, tes grandes qualités relationnelles qui font de toi le médecin aimé de ces patients.

Nous te remercions pour tout cela et sommes fier de te compter parmi nos amis.

A tous nos maîtres d'internat,

Monsieur le Professeur C. SIMON

Monsieur le Professeur R. JANKOWSKI

Monsieur le Professeur G. GROSDIDIER

Monsieur le Professeur M. STRICKER

Monsieur le Professeur JF. CHASSAGNE

Monsieur le Professeur G. DAUTEL

Monsieur le Professeur F. DAP

Monsieur le Docteur M. MELEY

Monsieur le Docteur B. TOUSSAINT

Monsieur le Docteur L. COFFINET

Aux Docteurs JP FYAD et F DUROURE , pour avoir activement participé à notre formation , toujours dans la joie et la bonne humeur !!

A Christian COING , pour son aide, son iconographie précieuse, sa gentillesse et disponibilité.

A tous les membres du service

A tous mes collègues internes

A Antoine,

Pour ton amour sans failles, pour ton soutien, pour ta patience et ta compréhension,..... pour ta présence tout simplement.

A Emma et Chloé

Mes amours et ma joie au quotidien.

A mes parents,

Pour leur éternel soutien et amour. Pour m'avoir soutenu tout au long de ces longues études, pour être toujours et encore là pour nous.

A mes grand-parents et à toute ma famille, si précieuse.

A Jean, Guitou, Pierre, Hélène et Jean-Marc qui m'ont accueillis si chaleureusement dans leur famille pleine de joie et d'amour.

A tous mes amis, et à leurs enfants.

SERMENT

"Au moment d'être admise à exercer la médecine, je promets et je jure d'être fidèle aux lois de l'honneur et de la probité. Mon premier souci sera de rétablir, de préserver ou de promouvoir la santé dans tous ses éléments, physiques et mentaux, individuels et sociaux. Je respecterai toutes les personnes, leur autonomie et leur volonté, sans aucune discrimination selon leur état ou leurs convictions. J'interviendrai pour les protéger si elles sont affaiblies, vulnérables ou menacées dans leur intégrité ou leur dignité. Même sous la contrainte, je ne ferai pas usage de mes connaissances contre les lois de l'humanité. J'informerai les patients des décisions envisagées, de leurs raisons et de leurs conséquences. Je ne tromperai jamais leur confiance et n'exploiterai pas le pouvoir hérité des circonstances pour forcer les consciences. Je donnerai mes soins à l'indigent et à quiconque me les demandera. Je ne me laisserai pas influencer par la soif du gain ou la recherche de la gloire.

Admise dans l'intimité des personnes, je tairai les secrets qui me sont confiés. Reçue à l'intérieur des maisons, je respecterai les secrets des foyers et ma conduite ne servira pas à corrompre les mœurs. Je ferai tout pour soulager les souffrances. Je ne prolongerai pas abusivement les agonies. Je ne provoquerai jamais la mort délibérément.

Je préserverai l'indépendance nécessaire à l'accomplissement de ma mission. Je n'entreprendrai rien qui dépasse mes compétences. Je les entretiendrai et les perfectionnerai pour assurer au mieux les services qui me seront demandés.

J'apporterai mon aide à mes confrères ainsi qu'à leurs familles dans l'adversité.

Que les hommes et mes confrères m'accordent leur estime si je suis fidèle à mes promesses ; que je sois déshonorée et méprisée si j'y manque".

TABLE DES MATIERES

INTRODUCTIONp23

Chapitre I : ANATOMIEp 25

I : Anatomie descriptive.....p 26

A : Les facesp 27

B : Les bordsp 27

1 : Le bord supérieur.....p 27

2 : Le bord antérieur.....p 28

3 : Le bord postérieur.....p 28

4 : Le bord inférieur.....p 29

II : Les variations anatomiquesp 35

Chapitre II : MORPHOGENESE ET CROISSANCEp 36

I : Organisation embryonnaire générale de la face.....p 37

A : Modelage des formes externes de la facep38

1 : Cinquième semainep38

2 : Sixième semaine.....p39

3 : Septième semaine.....p39

B : Cloisonnement et organisation des fosses nasales
et du stomodeum.....p 42

1 : Formation des fosses nasales primitives.....p 42

2 : Le palais primaire.....p 42

3 : Le palais secondaire.....p 45

4 : Les fosses nasales définitivesp 47

C : Formation du squelette viscéral de la face.....p 48

II : Croissance faciale : rôle du vomerp 50

A : Le secteur sagittal médianp 52

1 : Le secteur chondrocrânien sphéno-ethmoïdo-nasalp 53

2 : Le secteur mésenchymateux voméro-prémaxillaire.....p 55

3 : Le secteur mésenchymateux ptérygo-palato-maxillaire	p 56
B : L'ossification	p 57
1 : Le maxillaire.....	p 60
2 : Le prémaxillaire.....	p 61
3 : Le palatin.....	p 62
4 : Le vomer.....	p 63
C : Les mécanismes de croissance	p 67
1 : La croissance cartilagineuse : les synchondroses	p 67
2 : La croissance périostée : le système sutural	p 69
a : structure histologique des sutures	p 70
b : physiologie des sutures.....	p 72
c : les systèmes suturaux	p 72
D : Rôle du vomer dans la croissance	
du tiers médian de la face.....	p 78

Chapitre III : PHYLOGENESE

I : Les grandes étapes de l'évolution

II : Du vertébré primitif au primate

A : L'agnathe.....	p 92
B : Les poissons.....	p 93
C : Les amphibiens.....	p 95
D : Les reptiles	p 96
E : Les mammifères	p 98
F : Les primates	p 101

III : L'hominisation : de l'anthropoïde à l'Homme.....

Chapitre IV : IMAGERIE.....p 111

I : Radiologie standard.....p 113

II : Les tomographies.....p 118

III : La tomodensitométrie.....p 120

IV : La scintigraphiep 127

**Chapitre V : ETUDE CLINIQUE : Vomer et malformations
cranio-faciales.....p 128**

I : Traumatismes septo-vomériensp 131

A : Les fractures de la face.....p 131

B :Les traumatismes chirurgicauxp 133

1 : Les ostéotomies du vomer dans les fentes.....p 133

2 : La vomérectomie.....p 136

3 : Le repositionnement septal..... p 140

4 : Les ostéotomies de LEFORT I.....p 140

5 : Les ostéotomies inter-orbitaires pour hypertélorismep 141

II : Les malformations congénitalesp 145

A : Les fentes labio-maxillo-palatines.....p 145

1 : Unilatéralesp 145

2 : Bilatérales.....p 158

B : Le syndrome de BINDERp 163

C : Les syndromes de CROUZON et d'APERTp 171

1 : Syndrome de CROUZON.....p 172

2 : Syndrome d'APERTp 174

D : L'atrésie choanale.....p 177

E : Les holoprosencéphaliesp 180

Chapitre VI : APPLICATIONS THERAPEUTIQUES :
les lambeaux vomériens.....p 186

CONCLUSION.....p 205

BIBLIOGRAPHIE..... .p 208

INTRODUCTION

Le bloc cranio-facial se compose de structures osseuse complexes, intriquées, d'origines différentes, sur lesquelles vont agir muscles et organes des sens.

La croissance cranio-faciale est d'une redoutable complexité de part ses multiples sites de croissance intervenant à des périodes variées, selon des mécanismes distincts qui interagissent entre eux.

De nombreux articles traitant de la croissance cranio-faciale, de ses mécanismes, de ses facteurs, sont apparus dans la littérature ces 200 dernières années. Cependant certaines questions restent controversées notamment le rôle de la poutre médiane voméro-septale dans la croissance médio-faciale.

Deux théories s'opposent. Une première selon laquelle cette poutre serait un centre actif de croissance prémaxillo-maxillaire, l'autre selon laquelle il ne s'agirait que d'une adaptation passive de croissance.

Pourtant les applications sont directes dans la prise en charge thérapeutique de certaines malformations cranio-faciales.

Si le septum cartilagineux a été largement étudié, nous verrons qu'il n'en est pas de même pour le vomer qui paraît être pourtant un site de croissance privilégié dont il faudra tenir compte dans les cures chirurgicales notamment des fentes labio-alvéolo-palatines. Divers faits tendent à prouver son rôle actif dans la croissance. Ils sont tirés de l'embryologie, de la chirurgie expérimentale et de la pathologie.

A la lumière des mécanismes de croissance et de morphogénèse cranio-faciale, nous nous proposons de dégager les implications du vomer dans la croissance médiofaciale, à travers les différentes études publiées dans la littérature et l'expérience personnelle du service, le tout illustré par des cas cliniques concrets qui viendront argumenter nos hypothèses.

Chapitre I

ANATOMIE

André LEROI-GOURHAN dans son ouvrage « Mécanique vivante, le crâne des vertébrés du poisson à l'homme », définit, avec une fâcheuse imprécision, le vomer comme un os situé entre « la partie arrière du palais et l'apophyse basilaire de l'occipital »(77).

Cette définition erronée nous amène à débiter ce travail par un rappel anatomique.

I/ ANATOMIE DESCRIPTIVE

Embryologiquement formé de deux lames primitives qui s'accolent vers la naissance en une plaque unique, le vomer est une lame osseuse verticale, médiane, impaire, entièrement formée de tissu osseux compact, située à la partie postérieure et inférieure du septum nasal et réalisant un intermédiaire fixe entre la base du crâne et le massif facial, appuyé en haut sur le corps du sphénoïde, en bas sur le pré-maxillaire.

Aplati transversalement, il prend la forme d'un quadrilatère allongé d'avant en arrière, dont la forme évoque celle d'un soc de charrue, d'où son nom (du latin vomer: soc de charrue).

Il présente à décrire deux faces et quatre bords. (103)

A/ Les faces

Les faces du vomer sont planes et presque lisses. Elles présentent quelques sillons vasculaires et nerveux dont l'un, plus marqué que les autres, longe le bord antérieur de l'os et répond au **nerf naso-palatin** (fig 1).

Assez souvent il existe une déviation de la cloison formée par le vomer, telle que l'une des faces est convexe dans une plus ou moins grande partie de son étendue, tandis que l'autre est concave. Parfois une des deux lames initiale forme une saillie ou un éperon.

B/ Les bords

1/ Le bord supérieur

Long d'environ 2 cm, légèrement oblique en bas et en arrière, le bord supérieur est creusé sur toute sa longueur par un sillon, des lèvres duquel partent deux lamelles déjetées en dehors, les ailes du vomer (fig.1).

Le sillon vomérien répond à la crête sphénoïdale (fig 2). La crête sphénoïdale ne descend pas jusqu'au fond du sillon, entre eux existe un canal antéro-postérieur, le canal voméro-sphénoïdal (canal sphéno-vomérien médian), dans lequel cheminent des veines.

Les ailes du vomer, plus étroites et plus minces en avant qu'en arrière, se terminent à leur extrémité postérieure par une épine bien marquée, dirigée en arrière et en dehors. On leur décrit deux faces, supérieure et inférieure.

La face supérieure est presque plane, s'appuie contre la face inférieure du corps de l'os sphénoïde et s'étend de chaque côté jusqu'à la fissure comprise entre le

processus vaginal du processus ptérygoïde et la face inférieure de l'os sphénoïde.

Le bord latéral de l'aile vomérienne ferme cette fissure, la transformant en canal voméro-vaginal (canal sphéno-vomérien latéral) dans lequel passent des veinules et un rameau de l'artère sphéno-palatine (fig 2).

La face inférieure des ailes vomériennes, légèrement excavée, oblique en base et en dedans, est lisse et libre sur les 2/3 antérieurs de son étendue. Dans son 1/3 postérieur, elle est au contact de la partie médiale de la face supérieure du processus sphénoïdal de l'os palatin.

2/ Le bord antérieur

Long d'environ 5,5 cm , oblique en bas et en avant, épais, le bord antérieur du vomer est creusé sur toute sa longueur d'un sillon bien visible chez le sujet jeune, trace de la dualité primitive de l'os.

Les 3/4 supérieurs de ce sillon s'articulent avec la lame perpendiculaire de l'éthmoïde, son 1/4 antérieur, avec le cartilage septal (fig 1).

3/ Le bord postérieur

Long d'environ 2,5 cm, mince, oblique en bas et en avant, le bord postérieur est libre. Il sépare l'un de l'autre, les orifices postérieurs de la cavité nasale ou choanes.

4/ Le bord inférieur

Long de 4,5 à 5cm, horizontal, le bord inférieur repose sur la crête nasale formée par l'union des processus palatins des maxillaires d'une part, des lames horizontales des os palatins d'autre part (fig 1). En arrière, il atteint l'épine nasale postérieure, en avant il vient buter contre la crête incisive, portion antérieure surélevée de la crête nasale.

Lorsque le vomer présente un éperon antérieur, le bord inférieur de cet éperon s'articule avec la crête incisive: ce bord est alors plus haut situé que celui de la lame vomérienne, l'échancrure qu'ils forment crochétant la crête incisive.

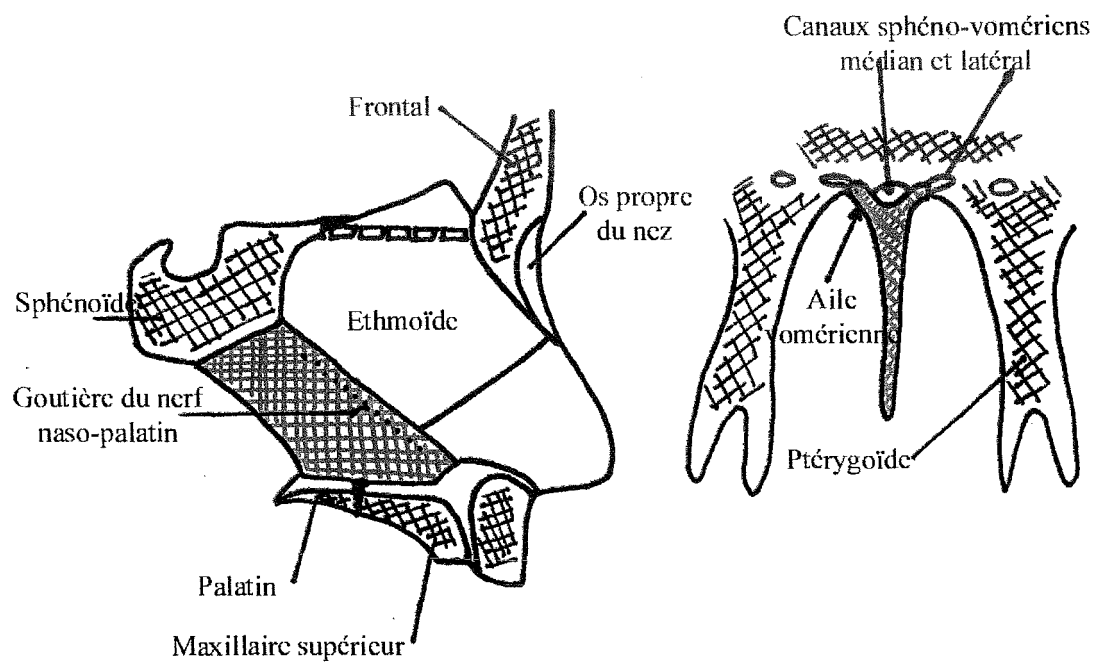
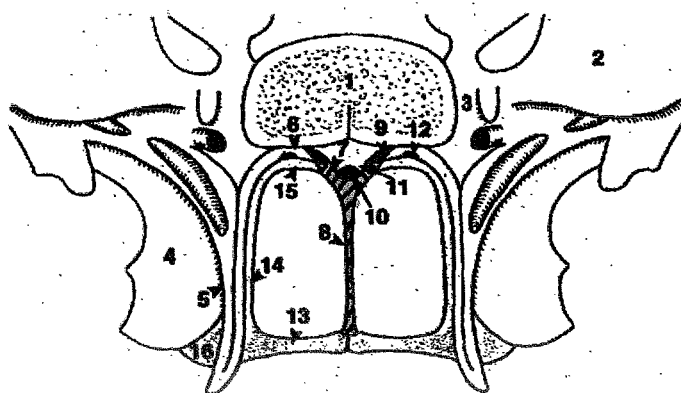


Figure 1

Le vomer : coupes frontale et sagittale
 (ROUVIERE , traité d'anatomie, tome 1)



- | | |
|--------------------------------------|--------------------------------------|
| 1 : corps sphénoïdal | 9 : canal voméro-vaginal |
| 2 : grande aile sphénoïdale | 10 : canal voméro-sphénoïdal |
| 3 : sillon carotidien du sphénoïde | 11 : crête sphénoïdale |
| 4 : lame latérale ptérygoïde | 12 : canal palato-vaginal |
| 5 : face latérale de la lame médiale | 13 : lame horizontale du palatin |
| 6 : processus vaginal ptérygoïde | 14 : lame perpendiculaire du palatin |
| 7 : aile du vomer | 16 : processus pyramidal du palatin |

Figure 2

Articulation de l'os palatin avec le sphénoïde et le vomer

(ROUVIERE, traité d'anatomie, tome 1)

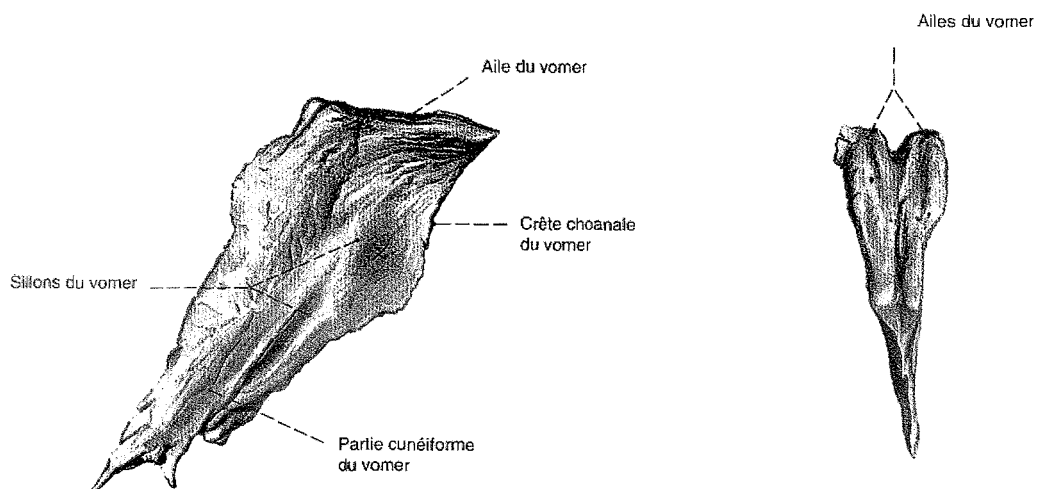


Figure 3

Le vomer : vues latérale et dorsale

(SOBOTA , 3^{ème} édition)

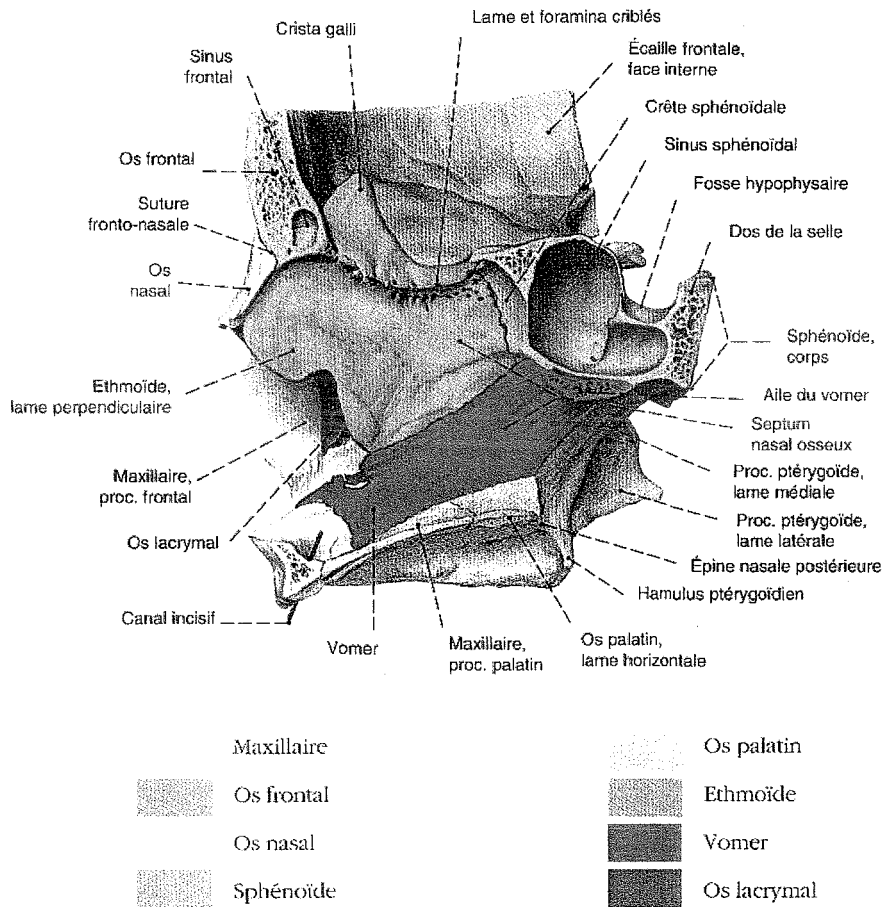


Figure 4

Le vomer : coupe paramédiane
(SOBOTA , 3èmé édition)

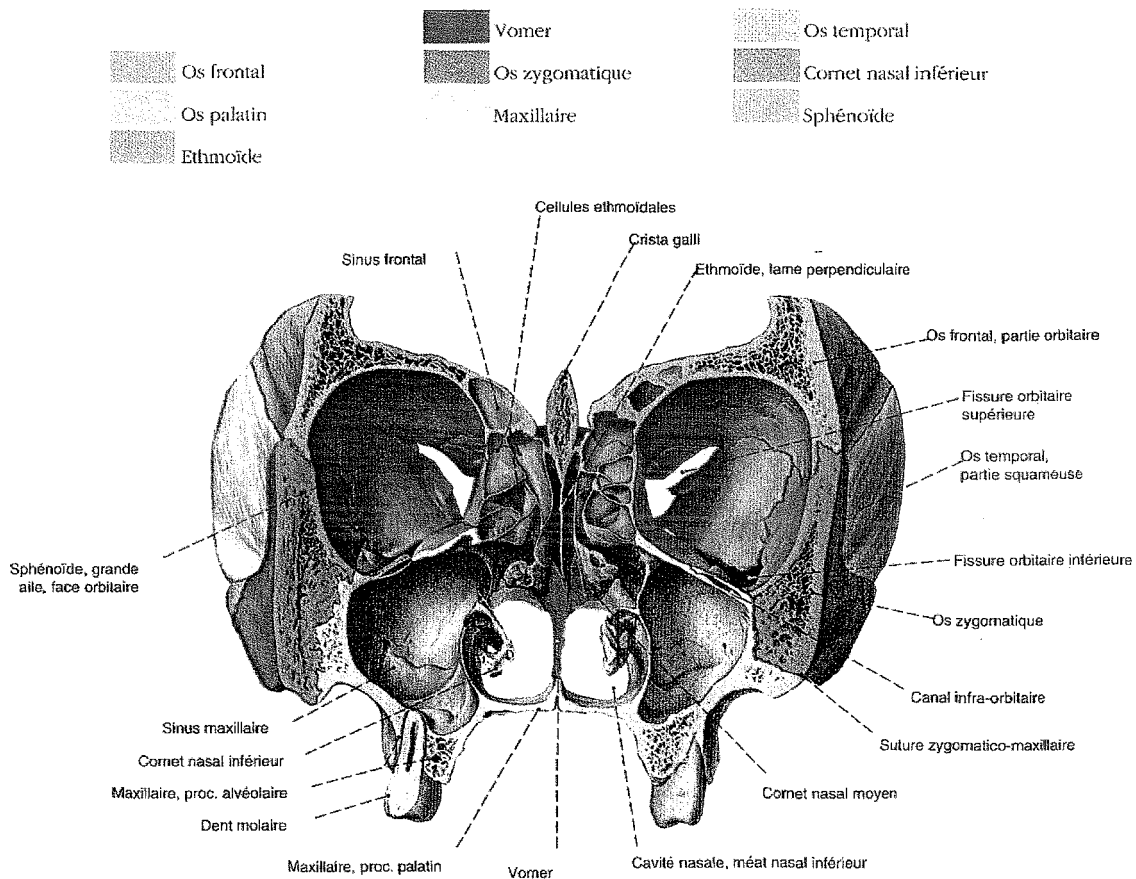


Figure 5

Le vomer coupe frontale
 (SOBOTA, 3^{ème} édition)

II/ VARIATIONS ANATOMIQUES (74)

Il n'est pas rare de voir le vomer se déjeter plus ou moins à gauche ou à droite et présenter alors, au lieu de deux surfaces planes, une surface concave et une surface convexe.

La continuité de l'os peut être interrompue par un trou plus ou moins large, qui est obturé pendant la vie par un cartilage.

L'écartement des deux lames du vomer est parfois assez considérable pour créer entre elles une cavité spacieuse .

On rencontre quelquefois de chaque côté du conduit sphéno-vomérien médian, un ou plusieurs conduits sphéno-vomériens latéraux, formés à la fois par le corps du sphénoïde et les ailes du vomer. Ces conduits quand ils existent livrent passage à des vaisseaux.

Chapitre II

MORPHOGENESE ET CROISSANCE

I/ ORGANISATION EMBRYONNAIRE GENERALE

DE LA FACE (24, 121)

Le développement embryonnaire de l'extrémité cervico-céphalique de l'homme est un scénario complexe et continu pendant lequel vont coexister des phénomènes d'accroissement important du cerveau, de modelage des formes externes de la face et de cloisonnement des cavités primitives.

L'embryogénèse se divise en une période d'histogénèse du premier au quinzième jours qui correspond à la mise en place des différents feuilletts, et une période d'organogénèse correspondant à la mise en place des ébauches et de leur fusion, dominée par le conflit épithélium/ mésenchyme où coexistent la destruction programmée de l'épithélium et la prolifération du mésenchyme.

Au cours de la troisième semaine de développement, l'embryon possède une structure tri-dermique (ectoblaste, mésoblaste, endoblaste), à l'exception de ses extrémités crâniale et caudale où l'absence de mésoblaste donne une structure didermique par accollement direct de l'épiblaste et de l'entoblaste constituant les membranes pharyngienne et cloacale qui obturent temporairement le tube digestif.

Au cours des cinquième et sixième semaines embryonnaires, l'importance quantitative des mitoses des cellules des crêtes neurales en migration à la face inférieure du cerveau primitif est responsable du développement des bourgeons faciaux et des arcs branchiaux qui finissent par entrer en contact puis à fusionner.

A/ Modelage des formes externes de la face

L'acquisition progressive des différents reliefs de la face constitue un phénomène extrêmement complexe, qui se déroule chez l'embryon humain entre 26 et 55 jours.

La face s'organise à partir des bourgeons faciaux constitués de mésenchyme recouvert d'épiblaste qui vont subir des transformations successives par des phénomènes de fusionnement .

1/ Cinquième semaine de développement

A ce stade les cinq bourgeons faciaux primordiaux sont individualisés autour du stomodéum.

On individualise ainsi :

- Un bourgeon frontal médian, volumineux, contenant le prosencéphale dont l'ouverture dans la cavité amniotique (le neuropore antérieur) est en voie d'oblitération.

Latéralement au niveau de sa face ventrale, apparaissent deux épaisissements épiblastiques ovalaires à bords surélevés, les placodes olfactives.

- Deux bourgeons maxillaires supérieurs (BMS) qui latéralement bordent le stomodéum.

- Deux bourgeons maxillaires inférieurs (BMI) unis entre eux sur la ligne médiane, qui limitent ventralement le stomodéum.

Au cours de cette cinquième semaine apparaît une plaque mésoblastique comprise entre l'épiblaste ventral et le plancher du stomodéum qui unit les troisième, quatrième et cinquième arcs entre eux : le champ mésobranchial de HIS qui compte déjà les ébauches de la thyroïde et de la langue.

2 / Sixième semaine de développement

Les fossettes olfactives sont incomplètement circonscrites par un épaissement mésoblastique ouvert en bas.

Il s'agit de l'individualisation à partir du bourgeon frontal, des deux bourgeons nasaux externes (BNE) et nasaux internes (BNI), représentant respectivement les berges externes et internes des fossettes olfactives. Entre les deux bourgeons nasaux internes, le bourgeon frontal médian constitue le massif nasal médian .

En même temps et au fur et à mesure que croissent les bourgeons faciaux, les sillons qui les séparent s'individualisent :

- le sillon intermaxillaire séparant le BMS et le BMI

- la fente oro-nasale entre le BNI d'une part et le BNE et BMS d'autre part.

- le sillon orbito-nasal ou lacrymo-nasal entre le BMS et le BNE .

3/ Septième semaine de développement

La face va se transformer sous l'influence des phénomènes de fusionnement qui s'opèrent au niveau des bourgeons.

On assiste tout d'abord à la fermeture de la gouttière olfactive avec fermeture de la fente oro-nasale et apparition des orifices narinaux.

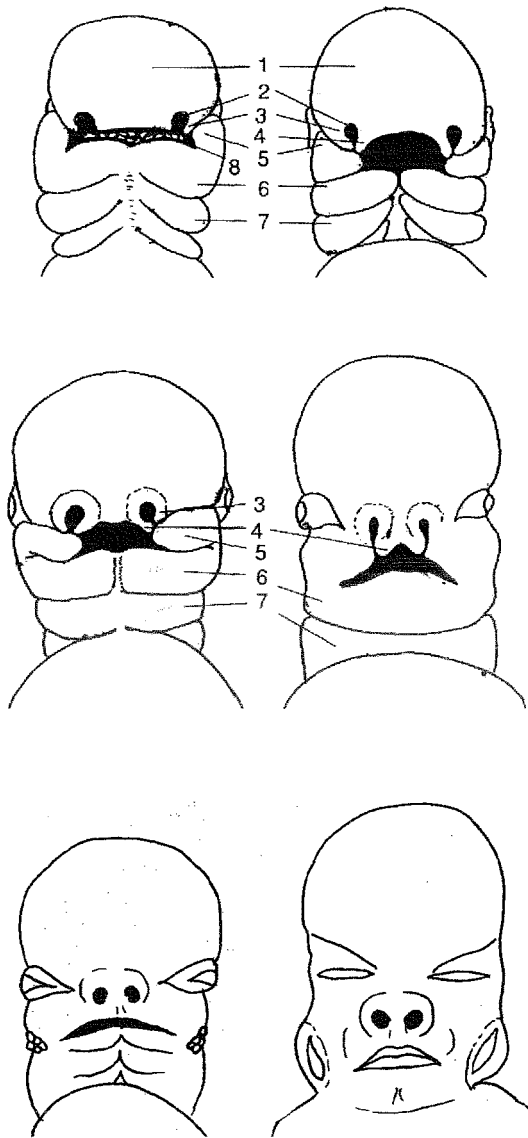
Les BMS, BNI et BNE fusionnent, entraînant une disparition du sillon orbito-nasal et contribuant à la formation du plancher nasal.

De l'accolement de ces bourgeons naît un mur épiblastique qui disparaîtra incomplètement. Entre le BNE et le BMS, ce mur se creusera formant le canal lacrymo-nasal.

L'épithélium de la partie postérieure du tube nasal se rapproche ainsi du stomodéum et prend contact avec lui sous forme d'une membrane fine, la membrane bucco-nasale de HOCHSTETTER, qui disparaîtra quelque temps après , faisant communiquer le stomodéum et le tube nasal par un orifice constituant la choane primitive.

Dans le même temps les BNI fusionnent sur la ligne médiane.

Les BMI et BMS fusionnent également entre eux, entraînant la disparition du sillon inter-maxillaire et la délimitation de la bouche.



- 1 : bourgeon naso-frontal
- 2 : placode olfactive
- 3 : bourgeon nasal externe
- 4 : bourgeon nasal interne
- 5 : bourgeon maxillaire
- 6 : 1^{er} arc
- 7 : 2^{ème} arc
- 8 : le fond du stomodeum est ouvert dans le pharynx

Figure 6

Evolution morphologique du pôle céphalique de l'embryon humain au cours du deuxième mois

(COULY, développement céphalique, éditions CdP)

B/ Cloisonnement et organisation des fosses nasales et du stomodéum

Le cloisonnement de la cavité bucco-nasale se fait en plusieurs étapes aboutissant par la mise en place d'une cloison verticale (le septum) et d'une cloison horizontale (le palais) à la formation de la cavité buccale définitive et des fosses nasales.

La formation du palais définitif se fait également en plusieurs étapes : constitution d'un palais primaire à la sixième-septième semaine de développement, et d'un palais secondaire dont l'ébauche apparaît dès la cinquième semaine et la constitution définitive entre les septième et douzième semaines.

1/ Formation des fosses nasales primitives

Dès la fermeture de la gouttière olfactive, chaque fossette olfactive devient une fosse nasale.

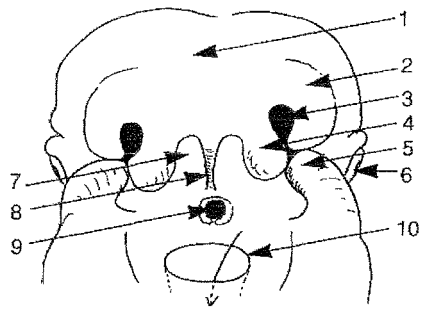
La disparition de la membrane bucco-nasale à la septième semaine fait communiquer en arrière les fosses nasales primitives avec le stomodéum par l'orifice des choanes primitives.

2/ Le palais primaire

Il s'individualise au cours des phénomènes de fusionnement des bords de la gouttière olfactive, en arrière du seuil narinaire en voie de formation, dès le début des phénomènes de résorption du mur épithélial.

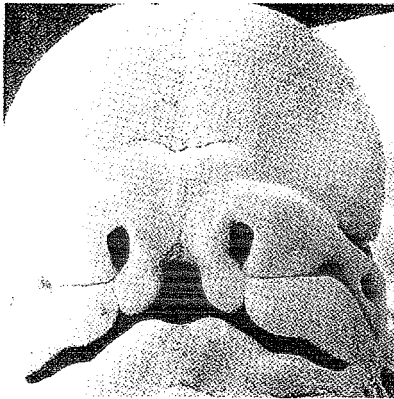
Il résulte de la fusion de deux saillies paramédianes développées au niveau de la partie postéro-inférieure du massif nasal médian et apparaît dès que la communication est établie entre fosses nasales primitives et stomodéum..

Il contribuera ultérieurement à la formation de la portion de l'arcade dentaire supérieure correspondant aux quatre incisives supérieures (bloc incisif). Sa participation dans la constitution du palais définitif est minime.

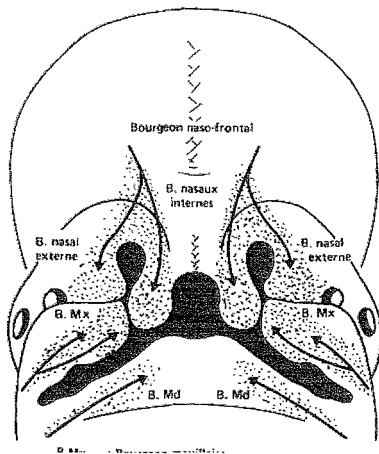


Vue inférieure du palais primaire

- 1 : bourgeon naso-frontal
- 2 : bourgeon nasal externe
- 3 : placode olfactive
- 4 : bourgeon nasal interne
- 5 : bourgeon maxillaire
- 6 : ébauche optique
- 7 : fosse nasale primitive
- 8 : septum nasal primaire
- 9 : poche de Rathke
- 10 : début du pharynx



La face embryonnaire humaine vers le 42^{ème} jours en microscopie électronique à balayage



Migration des cellules de la crête neurale dans l'espace sous-ectodermique de l'ébauche faciale.

- B.Mx : bourgeon maxillaire
- B.Md : bourgeon mandibulaire

Figure 7

Développement du palais primaire

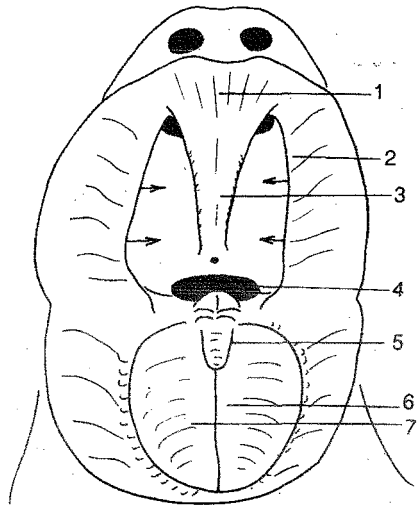
(COULY, développement céphalique, éditions CdP)

3/ Le palais secondaire

L'ébauche du palais secondaire débute dès la cinquième semaine lorsque les bourgeons maxillaires supérieurs émettent latéralement et en dedans deux prolongements longitudinaux : les processus palatins.

La constitution du palais secondaire apparaît comme un phénomène complexe faisant intervenir de nombreux facteurs (activité embryonnaire neuro-musculaire, croissance de la base du crâne et de la mandibule, redressement et développement de la tête de l'embryon et l'apparition des mouvements réflexes d'abaissement de la mandibule).

Ainsi les processus palatins s'horizontalisent progressivement avant de fusionner sur la ligne médiane entre la huitième et la onzième semaine, d'avant en arrière. L'accolement épiblastique créé ainsi va se résorber progressivement précédant la formation du palais secondaire.



Face stomodéale du palais secondaire
 1 : palais primaire
 2 : procès palatins
 3 : septum nasal
 4 : pharynx
 5 : tuberculum impar
 6 et 7 : tubercules latéraux de la langue

La fermeture du palais secondaire est la conséquence de la fusion des procès palatins et de la descente de la langue dans la cavité buccale.

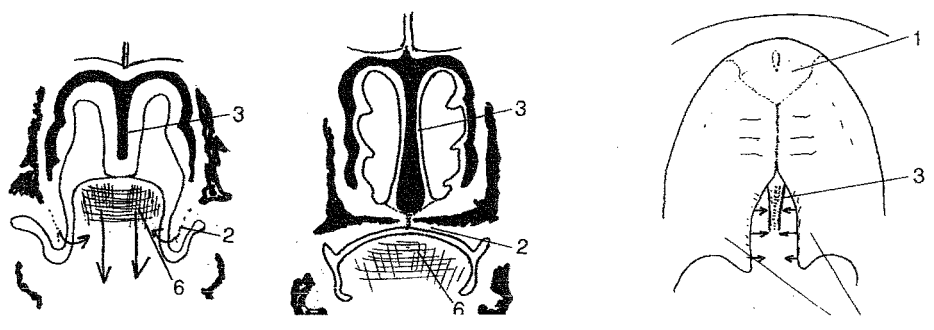


Figure 8
Fermeture du palais secondaire
 (COULY, développement céphalique)

4/ Organisation des fosses nasales définitives

L'ébauche du septum nasal s'effectue dès la constitution du palais primaire à partir de la zone médiane du toit du stomodéum, au niveau de la partie postérieure du massif facial médian. Cette ébauche est constituée d'un bourgeon mésenchymateux qui va croître d'avant en arrière à la rencontre des processus palatins en voie d'horizontalisation et de fusionnement.

Dans la région antérieure et inférieure du septum nasal vont s'individualiser les organes de JACOBSON.

Dans le même temps la partie antérieure des processus palatins et la partie postérieure du palais primaire vont fusionner. Sur la ligne médiane, le canal naso-palatin témoignera de cet accolement horizontal.

Verticalement l'accolement du septum nasal au palais définitif laissera persister temporairement une communication entre la cavité buccale et les fosses nasales : les canaux de STENSON.

Les cornets se développent dès la sixième semaine par une prolifération mésenchymateuse soulevant l'épiblaste. Ainsi se mettent en place les fosses nasales définitives qui communiquent en arrière avec le futur larynx par les choanes définitives.

C/ Formation du squelette viscéral de la face

Le squelette de la face trouve son origine presque intégralement au niveau du premier arc branchial.

Seul le premier arc fournit à la fois des os de membrane et des os à modèle cartilagineux.

Le deuxième et troisième arc ne donnent que des os à modèle cartilagineux.

Les pièces squelettiques données par les 4^{ème}, 5^{ème} et 6^{ème} arcs resteront cartilagineuses.

La mandibule trouve son origine à partir du cartilage de MECKEL développé à partir du premier arc .

Le deuxième arc branchial fournit par l'intermédiaire du cartilage de REICHERT, l'anse de l'étrier.

Les troisième, quatrième et cinquième arcs branchiaux participent uniquement aux ébauches cartilagineuses et osseuses du cou .

L'ossification du squelette de la face est de type membraneuse : les différents os de la face s'ébauchent à partir de centres d'ossification apparus directement au sein du tissu conjonctif par différenciation des cellules mésenchymateuses en ostéoblastes.

L'ossification de la portion médiane et antérieure de la base du crâne est de type uniquement enchondral , c'est à dire à partir d'une maquette cartilagineuse.

Dès la cinquième semaine de développement commence à apparaître au sein du mésenchyme de la région du futur sphénoïde une formation cartilagineuse médiane qui se développe en avant du futur ethmoïde sous forme d'un ethmoïde médian et de deux processus latéraux. Cette ébauche médiane et antérieure émet une lame médiane inter-orbito-nasale et deux auvents latéraux cartilagineux qui constituent la **capsule nasale**.

Cette maquette cartilagineuse se développe jusqu'au quatrième mois et va servir d'appui et de guide à l'ossification des os de la face et de la voûte crânienne. Le septum nasal médian dérive directement de cette ébauche.

Le septum nasal présente un développement complexe.

Sa partie la plus antérieure est destinée à demeurer cartilagineuse, sa partie moyenne ou ethmoïdale s'ossifie par voie enchondrale vers 36 semaine.

Plus postérieurement, deux lames dermiques latérales annonçant le vomer apparaissent à la 8^{ème} semaine.

L'ossification du squelette de la face débute au deuxième mois par l'apparition de centres d'ossification au sein du mésenchyme et concerne le maxillaire supérieur, le palatin, le malaire, le vomer, l'os nasal et l'os lacrymal.

II/ LA CROISSANCE CENTRO-FACIALE. ROLE DU VOMER

A la période embryonnaire, au cours de laquelle les organes se différencient, succède une période de croissance tissulaire et de maturation fonctionnelle ayant pour conséquence l'acquisition des formes.

Cette croissance débute dès la huitième semaine et se poursuivra après la naissance.

D'après STRICKER et RAPHAEL (121) la croissance peut être divisée en trois périodes :

-de morphogénèse qui débute à la huitième semaine, se poursuivant après la naissance avec des phénomènes de croissance et de développement.

-d'ossification définie par l'apparition et l'accroissement des pièces osseuses selon une double modalité, directe mésenchymateuse et indirecte enchondrale.

L'accroissement des pièces osseuses s'effectuant sous la double dépendance de l'activité suturale et de l'activité périostée.

-de remodelage , l'architecture osseuse étant susceptible d'être modifiée par les différents stimuli sensoriels.

Mais toute la complexité tient dans le fait que d'une part il existe une discordance temporo-spatiale entre organogénèse et morphogénèse (les limites topographiques d'une pièce osseuse ne sont pas strictement calquées sur celle du bourgeon facial) et que d'autre part la morphogénèse recouvre à la fois des périodes d'ossification et de remodelage.

Il existe en effet une dissociation temporelle et une dissociation spatiale en raison des régimes de croissance différents d'une région à l'autre. Ceci introduisant la notion de SECTEURS et d'HORAIRE séparant entre autre le crâne et la face :

-Le crâne constitue une entité de croissance continue à court terme à moteur unique, l'encéphale, selon un mécanisme quasi exclusif : la suture.

-La face, au contraire, réalise une entité de croissance discontinue à long terme, selon des mécanismes de synchondroses (dont la synchondrose sphéno-occipitale représente l'élément moteur essentiel), de sutures, d'apposition-résorption, sans oublier l'action musculaire.

La croissance du secteur sagittal médian de la face est d'une redoutable complexité et est encore le sujet de nombreuses discordes.

Nous verrons que l'étude du vomer et son rôle dans la croissance, sont indissociables de celle du septum nasal, issu du meséthmoïde cartilagineux, avec lequel il forme cette poutre médiane voméro-septale, intervenant dans la croissance antéro-postérieure de la face.

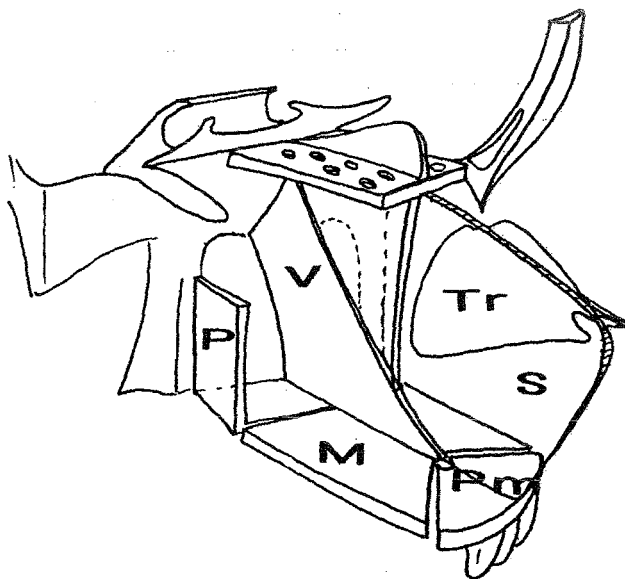
Cependant le rôle respectif de chaque élément (vomer mésenchymateux et septum cartilagineux) dans la croissance sagittale du massif facial n'est pas encore parfaitement élucidé et les auteurs s'opposent.

A/ Le secteur sagittal médian

Grossièrement assimilable à une poutre sagittale, le secteur sagittal médian s'étend de la synchondrose sphéno-occipitale au pré-maxillaire, à cheval sur la base du crâne et le massif facial. Il est en fait composé de deux portions :

-chondrocrânienne supérieure : le secteur sphéno-ethmoïdo-nasal.

-mésenchymateuse inférieure : les secteurs voméro-prémaxillaire et ptérygo-palato-maxillaire.



V : vomer
S : septum
P : palatin
M : maxillaire
Pm : pré-maxillaire
Tr : Triangulaire

Figure 9

Le secteur sagittal médian

(STRICKER et RAPHAEL)

1/ Le secteur chondrocrânien sphéno-éthmoïdo-nasal :

la capsule nasale

La capsule nasale est une structure cartilagineuse primaire des confins crânio-faciaux du fœtus et du jeune enfant.

C'est le squelette cartilagineux primordial de la face.

Chez le fœtus de 4 mois, la capsule est formée d'un massif cartilagineux creusé de deux structures tubulaires séparées par une épaisse lame médiane préfigurant le septum nasal.

En arrière la capsule se continue par le cartilage sphéno-éthmoïdal et par le chondro-sphénoïde.

La capsule nasale est l'ébauche du chondro-éthmoïde, organe dont la croissance cartilagineuse primaire est très active chez le fœtus.

Pour COULY (23) le chondro-éthmoïde est le véritable squelette facial de l'enfant.

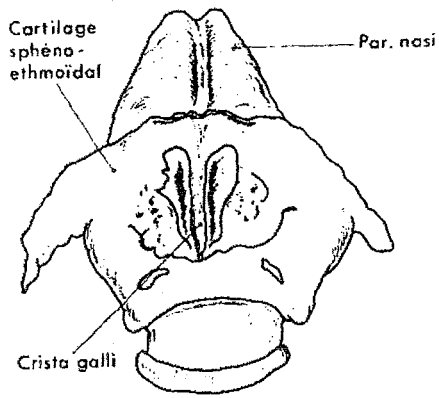
Il se divise en trois structures.

Une structure médiane, le mésethmoïde (septum, cartilage triangulaires et alaires) dont la croissance et l'ossification durent 20 à 25 ans.

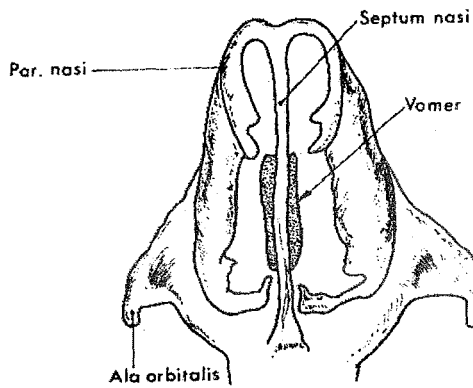
Les deux autres structures sont latérales, ce sont les ectéthmoïdes, à vocation olfactive, formant les masses latérales et les lames criblées. Les masses latérales sont ossifiées vers le 4^{ème} mois intra-utérin et la lame criblée vers la 3^{ème} année.

Le mésethmoïde s'ossifie d'arrière en avant à partir de la fin de la première année, l'ossification étant totale à 4 ans, de sorte que la distance intercanine est fixée, alignée sur l'écart intercanthal. Son union avec le vomer n'est réalisée que vers l'âge de 7 à 10 ans.

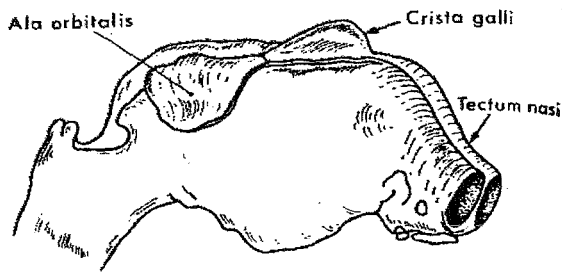
Pour COULY, le septum cartilagineux encadré par les deux lames vomériennes constitue pendant les cinq premières années une structure composite médiane qui pourrait jouer un rôle primordial dans l'amortissement et la stabilité du massif facial lors de la succion et de la mastication.



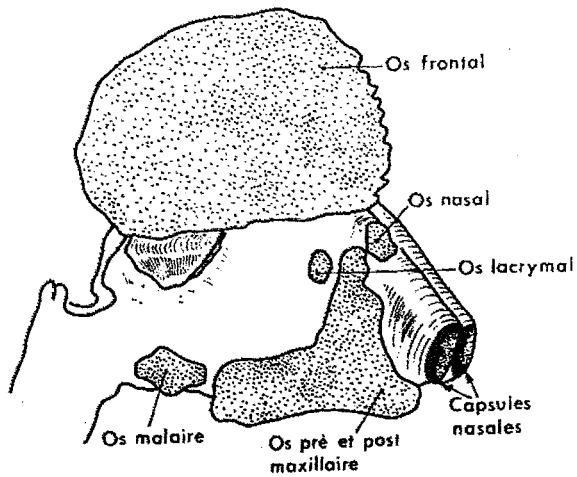
Vue de dessus



Vue de dessous



Vue antéro-latérale droite



Relation des capsules nasales avec les os membraneux faciaux

Figure 10
Les capsules nasales chez l'embryon de 40 mm
COULY (23)

2/ Le secteur mésenchymateux voméro-pré-maxillaire

Le vomer, arc-bouté sur le corps du sphénoïde, rejoint le prémaxillaire à travers une suture fibreuse. Il positionne le prémaxillaire en avant.

La relation entre le sphénoïde en arrière et le méséthmoïde en haut s'effectue selon la modalité chondrosuturale alors que, en avant, c'est une suture mésenchymateuse.

Ces trois modes d'articulation affectent une forme en V, disposition à l'évidence adaptée à la propulsion (121).

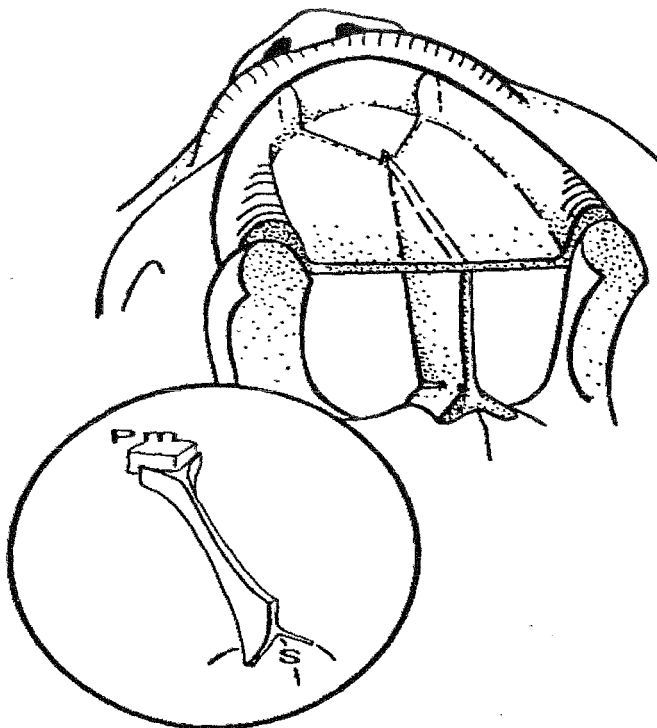


Figure 11

Le secteur voméro-prémaxillaire
(STRICKER, RAPHAEL (121))

3/ Le secteur mésenchymateux ptérygo-palato-maxillaire

Les ptérygoïdes régissent la position du massif moyen. Elles donnent appui en avant à l'équerre du palatin, transition avec le maxillaire.

Ces équerres ptérygoïdiennes formant un étrier continu par le contact médian de leur lame horizontale dans lequel coulisse la lame sagittale voméro-prémaxillaire.

B/ L'ossification (38,113,121)

Les premiers signes d'ossification du massif facial apparaissent vers la septième semaine, c'est à dire une semaine plus tôt que ceux de la voûte et avant ceux de l'ossification endochondrale de la base.

L'ossification obéit à une schématisation topographique et chronologique et les sites d'apparition appelés centres d'ossification affectent une disposition à correspondance nerveuse alors que l'accroissement de la pièce osseuse est régit par des phénomènes dynamiques à prédominance musculaire (BECKER 1972).

L'apparition osseuse semble correspondre à une présence nerveuse introduisant la notion d'axe neuro-matriciel (LAUDE) dont le modèle vomérien est représenté par l'axe sphéno-palatin interne (STRICKER)(121).

L'ossification se fait selon deux modalités distinctes :

- modalité indirecte enchondrale d'ossification substitutive d'une maquette cartilagineuse pré-existante. Il s'agit du chondrocrâne destiné à former la base du crâne et la cloison nasale.

- modalité directe membraneuse par transformation directe du conjonctif. Il s'agit du desmocrâne destiné à former la plupart des os de la face et de la voûte, à l'exception du cornet inférieur et des masses latérales de l'ethmoïde.

- Certains os ont une origine mixte (sphénoïde)

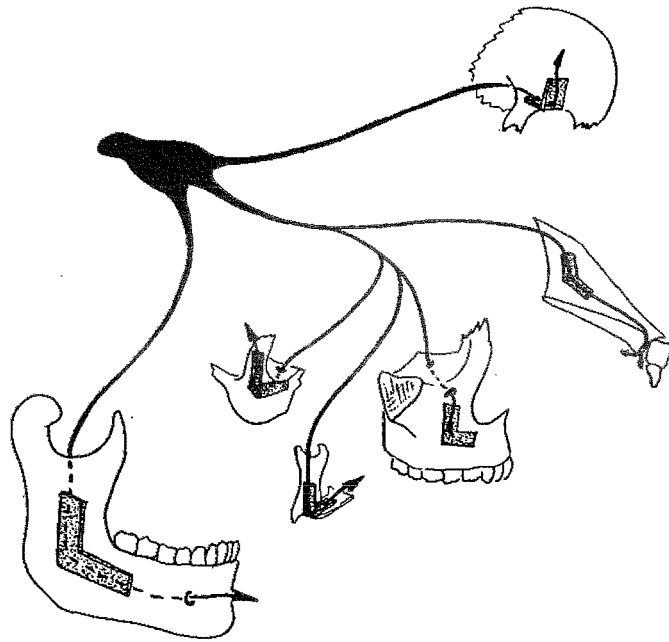


Figure 12

Les équerres du trijumeau, les axes neuro-matriciels sensitifs de la face.

STRICKER, RAPHAEL (121)

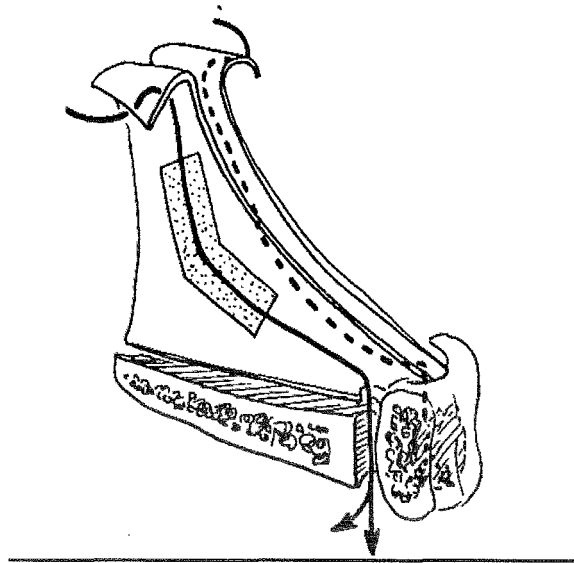


Figure 13

Le vomer et l'axe sphéno-palatin interne

STRICKER, RAPHAEL (121)

1/ Le maxillaire

L'os maxillaire supérieur est la pièce principale de l'architecture du squelette de la face. De nature membraneuse, le maxillaire est après la clavicule le premier os à apparaître dans le corps humain. Il entre en relation et s'articule avec tous les autres os de la face

- le palatin en arrière
- le vomer en haut et en arrière
- le malaire en dehors
- l'os nasal en haut et en avant
- l'inguis en haut et en dedans

Le nombre de points d'ossification à partir desquels il s'ossifierait n'est pas encore définitivement déterminé (65).

Pour SCOTT, il n'existe qu'un seul centre d'ossification au niveau de l'émergence du nerf sous-orbitaire auquel il attribue une évolution divergente en L, entre un procès palatin et un procès frontal.

Au contraire DIXON décrit deux centres, chacun responsable d'une branche de l'équerre, un centre d'ossification sous-orbitaire et un centre antérieur prémaxillaire situé à la bifurcation nerf dentaire antérieur et supérieur. La suture incisivo-canine ou prémaxillo-maxillaire marquerait la séparation entre les deux centres d'ossification.

La présence musculaire, la pneumatisation et l'évolution dentaire détermineront sa forme définitive.

La croissance du maxillaire est sous la dépendance de différents mécanismes en fonction de la direction de croissance (86, 130) et de la période.

- La croissance verticale se poursuit jusqu'à l'âge adulte. Elle est sous la dépendance à la fois d'une croissance suturale au niveau du frontal et du malaire complétée d'une apposition osseuse au niveau de l'os alvéolaire en association avec l'éruption dentaire.
- La croissance transversale se termine vers l'âge de 12 ans. Elle est dû à une apposition osseuse au niveau des tubérosités et une croissance suturale vers l'os palatin.
- La croissance antéro-postérieure est dépendante de la poussée voméro-septale au moins jusqu'à une certaine période encore mal définie, jusqu'à l'âge de 7 ans pour WOLFORD (130) et MOGAVERO (86).

2/ Le pré-maxillaire

L'ossification du pré-maxillaire commence à la huitième semaine, à la bifurcation entre nerf alvéolaire antérieur et supérieur, au dessus du follicule de l'incisive latérale. Son développement se fait dans trois directions, vers l'os zygomatique, vers les germes dentaires et vers son homologue contro-latéral.

L'os pré-maxillaire forme le coin antérieur qui verrouille le sommet de l'arche maxillaire. Il apparaît en avant du maxillaire dans le tissu membraneux qui tapisse la face externe de la capsule nasale cartilagineuse.

Pour AVERY (73) il se développe à partir de deux centres d'ossification, ainsi qu'on le constate sur des embryons présentant des fentes labio-palatines chez lesquels cette région est isolée du reste du squelette facial.

Son ossification intriquée à celle du vomer avec lequel il forme une poutre fonctionnelle, est déterminée en partie par la présence des nerfs sphéno-palatins internes dans le canal palatin (121).

3/ Le palatin

Chaque os palatin se développe dans le tissu membraneux qui tapisse la face interne de la capsule nasale du chondrocrâne.

Le centre d'ossification est situé à l'arrivée des nerfs palatins au niveau de la région angulaire, à l'union des lames verticales et horizontales.

Il apparaît comme une lame osseuse mince située en arrière du maxillaire supérieur qu'il prolonge pour participer avec lui à la constitution du plancher et de la paroi externe des fosses nasales, de la voûte de la cavité buccale et de la paroi osseuse de l'orbite (65).

Il se compose d'une lame horizontale naso-buccale et d'une lame verticale nasale, orbitaire et ptérygo-maxillaire. Ces lames se réunissent à angle droit. La lame verticale possède une apophyse orbitaire pour le plancher d'orbite, une apophyse sphénoïdale qui entre en rapport avec la face interne de l'aile interne de la ptérygoïde.

4/ Le vomer

Le vomer primitivement double se développe à partir de deux centres d'ossification qui apparaissent au deuxième mois dans le tissu conjonctif sous-muqueux qui revêt les faces latérales du septum nasal issu de la capsule nasale.

Les deux lames osseuses (ailes vomériennes). se soudent progressivement de bas en haut en même temps que le cartilage septal se réduit d'arrière en avant. Le vomer prend alors la forme d'un Y .

Il persiste, lorsque le développement est achevé, une rainure naso-vomérianne dans laquelle le septum est comme posé (73).

La lame perpendiculaire atteint le vomer entre la 4^{ème} et 7^{ème} année (HILLENBRANDT 1933), et poursuit son ossification jusqu'à se chevaucher avec lui (128).

Le vomer peut donc être divisé en deux parties :

- Une partie supérieure correspondant à la fusion des deux ailes.
- Une partie inférieure en relation avec le palais.

Dans l'expérimentation animale, POUBLON démontre que la position de la partie supérieure du vomer est déterminée par le cartilage septal, et la morphologie de la partie inférieure est probablement déterminée par la ligne de fusion du palais.

Ceci est vérifiable dans les fentes labio-palatines, la partie inférieure du vomer devenant horizontale et déviée du côté de la fente.

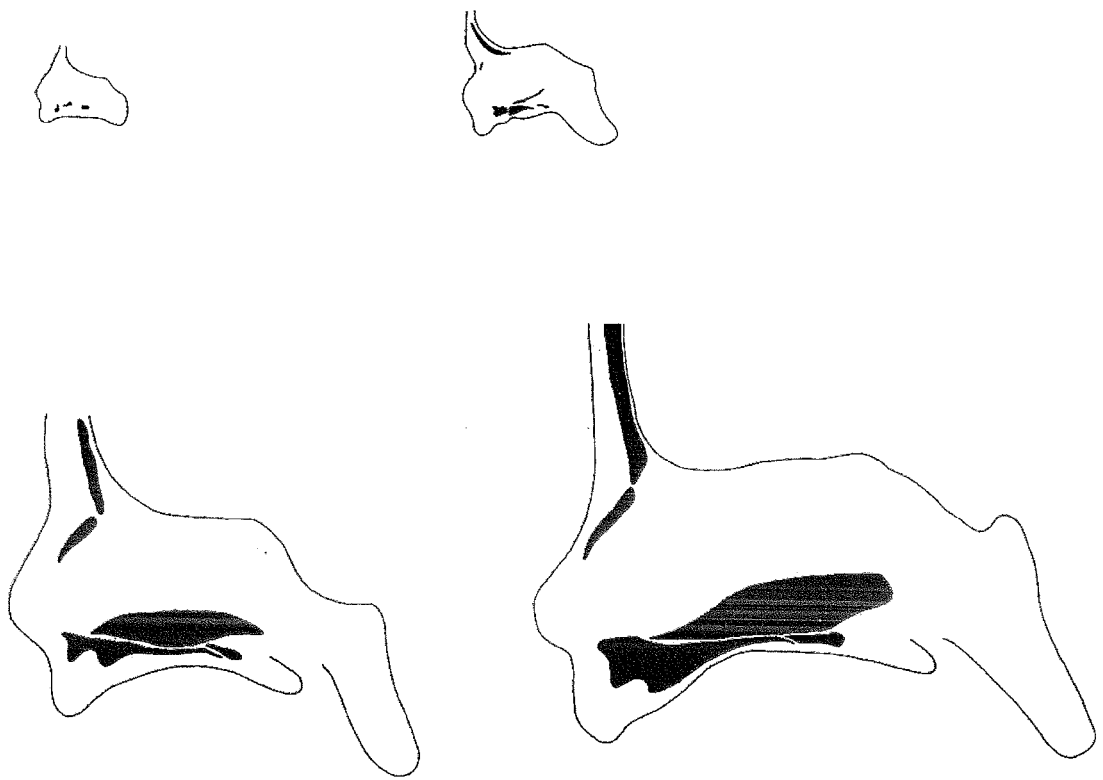


Figure 14

Croissance ante-natale du vomer et des os propres, vue sagittale (105)

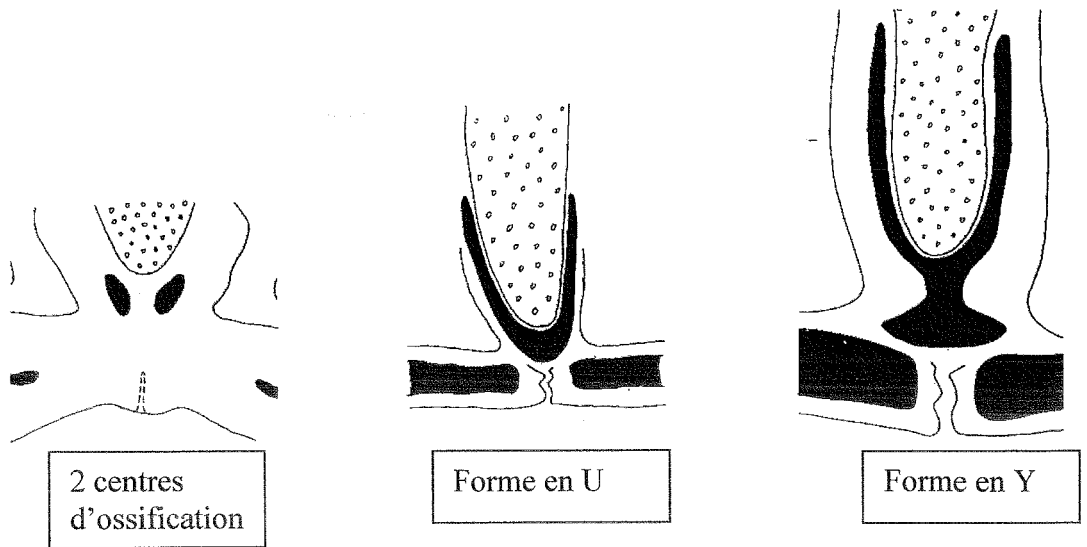
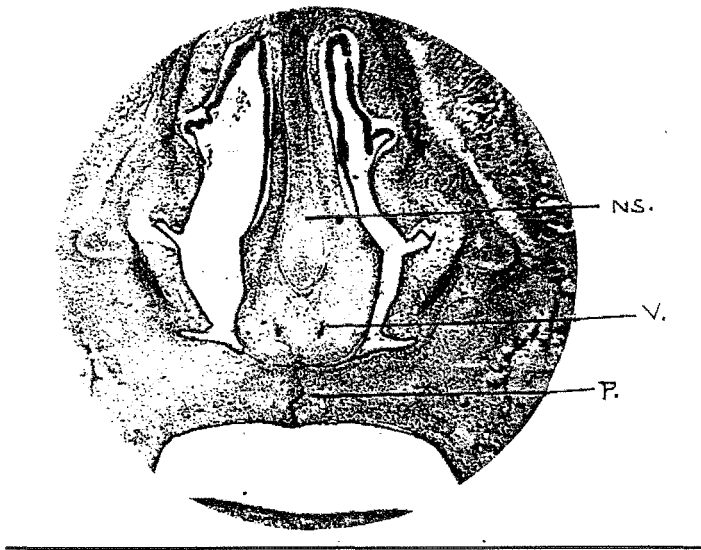


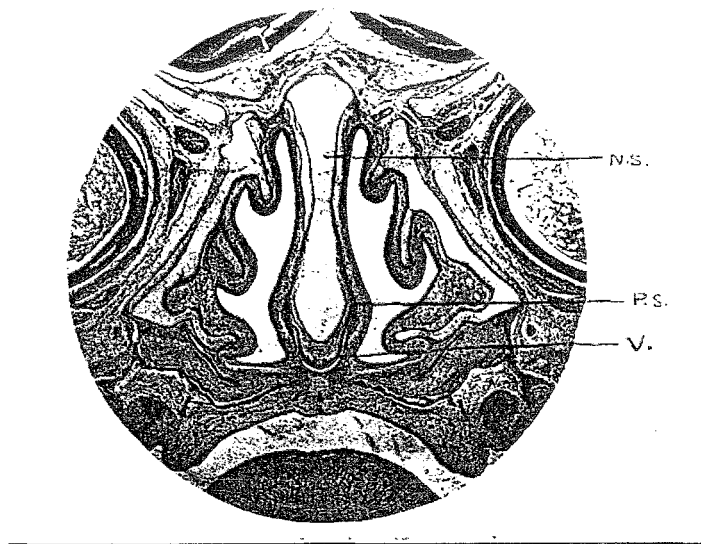
Figure 15

Croissance ante-natale du vomer, vue coronale (105)



Embryon de
35 mm

NS :septum nasal
V : vomer
P :palais dur



Embryon de
65 mm

Figure 16

Coupes embryologiques coronales d'ossification du vomer

FAWCETT (38)

C/ Les mécanismes de croissance

L' accroissement et l'expansion des pièces osseuses de l'ensemble crânio-facial s'effectuent sous la double dépendance de l'activité suturale du système périosté et de l'activité cartilagineuse.

En ce qui concerne le vomer et la croissance du secteur sagittal médian, nous verrons que les deux systèmes coexistent, et le rôle de chacun encore sujet à controverse.

1/ Croissance cartilagineuse : les synchondroses

Les synchondroses sont des aires de cartilage de croissance, site de croissance actif, séparant deux zones d'ossification enchondrale, analogues aux cartilages de conjugaison métaphysaire des os longs, à ceci près que la croissance se produit des deux côtés (épiphyses à double action selon SCOTT). Il s'agit de zones de croissance primaire très fragiles aux agressions.

Ces importantes zones de croissance cranio-faciales sont représentées essentiellement par :

-la synchondrose sphéno-occipitale.

Il a été prouvé que cette synchondrose, de même que la synchondrose septo-ethmoïdale, joue un rôle actif dans la croissance en longueur et en hauteur de la face jusqu'à l'âge adulte (BAUME)(73).

SCOTT insiste en effet sur l'importance du septum dans la croissance antéro-postérieure et verticale de la face , après avoir réalisé expérimentalement l'exérèse du septum. Nous verrons cependant que les avis divergent à ce propos.

-la synchondrose sphénoïdale.

Située entre les parties antérieure et postérieure du corps du sphénoïde.
Elle se ferme chez l'homme entre la naissance et 6 mois pour BAUME juste avant la naissance pour SCOTT.

-les synchondroses bilatérales entre le corps et les grandes ailes du sphénoïde.

Elles jouent un grand rôle dans l'accroissement en largeur de la base du crâne et de la face, selon SCOTT. Elles se ferment au moment de la naissance.

Le vomer s'appuie sur le corps du sphénoïde, véritable pivot central du bloc cranio-facial, par une **synchondrosuture en V**, terme attribué par DAMBRAIN à ces zones de jonction entre une structure à croissance active cartilagineuse (le sphénoïde) et une autre mésenchymateuse (le vomer) (121). Cette synchondrosuture apparaît comme une zone de transition entre les synchondroses de la base du crâne et les systèmes suturaux de la face.

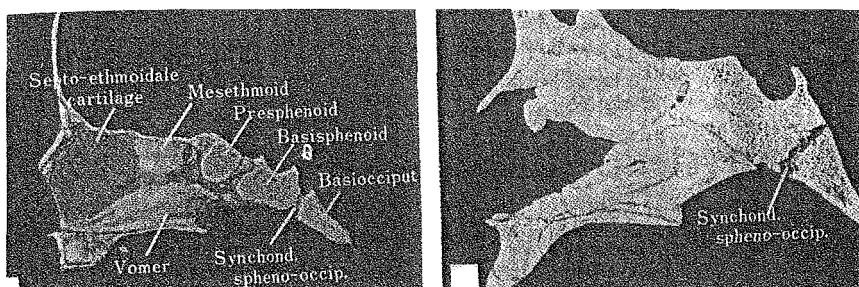


Figure 17

La synchondrose sphéno-occipitale (123)

2/ Croissance périostée : le système sutural

Le système périosté, par opposition au système cartilagineux, est un site de croissance secondaire et passif, tributaire des forces qui s'exercent sur lui (121).

Il se compose de trois structures : le périoste de recouvrement responsable de l'apposition-résorption assujetti aux insertions musculaires, les sutures que nous allons étudier plus en détail, et le ligament alvéolo-dentaire.

Les pièces osseuses de la face d'origine membraneuse sont reliées entre elles par des sutures appelées sutures membraneuses ou syndesmoses, extrêmement actives auxquelles est dévolu l'essentiel de la croissance faciale (LEBOURG).

LEBOURG et SYDEL en 1931 et 1932 ont été les premiers à se pencher sur la nature et le rôle des sutures de la face, considérées auparavant comme de simples attaches ligamentaires.

Puis PRITCHARD et SCOTT EN 1956 entreprirent une étude sur l'histologie suturale à tous les stades de développement de l'embryon humain à l'adulte.

ENLOW confirma ces informations et les compléta en insistant sur l'identité du périoste, de la suture et du périodonte.

Enfin PETROVIC et ses collaborateurs ont étudié le potentiel de croissance de ces sutures et affirmé ainsi leur signification fonctionnelle.

a/ Structure histologique des sutures

La structure histologique des sutures est très proche de celle du périoste et du périodonte.(LEBOURG, ENLOW).

Toutes les sutures au stade de croissance active présentent une structure constituée de cinq couches (73, 110) : une couche ostéogène et une couche fibreuse situées de part et d'autre d'une zone médiane lâche.

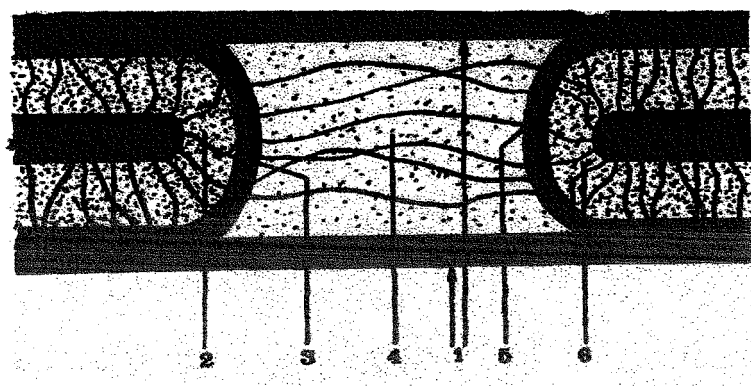
Les couches ostéogènes et fibreuses de la suture sont en continuité directe avec les couches ostéogènes et fibreuses périostées recouvrant les surfaces non suturales de l'os.

Ce sont les couches ostéogènes qui paraissent jouer le rôle principal dans la croissance au niveau de la suture.

Elles passent toutes par des stades de synchismes, synarthrose et enfin synostoses, stade ultime au cours duquel l'ossification a envahi la suture et les pièces osseuses sont réunies entre elles.

La synostose se produit normalement quand la croissance osseuse est achevée, mais les variations sont grandes selon les sutures et les espèces, chez l'Homme elles peuvent même ne jamais se fermer complètement.

Le système des sutures prémaxillaires se ferme très tôt pendant la vie fœtale, alors que le système périmaxillaire persiste jusqu'au milieu de la vie adulte (SCOTT).



- 1 : couche de jonction
- 2,6 : couches ostéogènes
- 3,5 : couches capsulaires
- 4 : couche intermédiaire

Figure 17

Aspect schématique d'une suture en cours de croissance
(SCOTT)

b/ Physiologie des sutures

LE DIASCORN (73) dans son étude sur les sutures, conclut qu'elles représentent des lieux de croissance adaptative soumis à des facteurs de croissance primaires représentés par les structures cartilagineuses de la base du crâne, du septum nasal, par les globes oculaires, la langue, les muscles masticateurs et faciaux.

La croissance suturale nécessite donc des activateurs de croissance, et toute suture non stimulée ne croît plus mais au contraire se ferme.

En effet, après une étude *in vivo* en culture organotypique, les sutures membraneuses ne manifestent aucun potentiel de croissance indépendant contrairement au septum cartilagineux nasal et à la synchondrose sphéno-occipitale qui possèdent un véritable potentiel de croissance indépendant grâce à la présence de chondroblastes au sein des sutures.(73).

Pour SCOTT (110), les sutures ne sont le siège que d'une croissance secondaire, passive tributaire des forces qui s'exercent sur elles.

c/ Les systèmes suturaux

SCOTT (110) subdivise l'ensemble des sutures crânio-faciales en cinq grands groupes :

- le système maxillaire et péri-maxillaire, comprenant les sutures maxillo-palatines , maxillo-malaires, voméro-prémaxillaire, voméro-maxillaire, incisivo-canines ou maxillo-prémaxillaires.

-le système crânio-facial , comprenant les sutures ptérygo-palatines, voméro-palatine, fronto-maxillaires, naso-frontales, et fronto-malaire.

-le système sagittal, comprenant la suture palatine médiane et inter-nasale.

-le système coronal

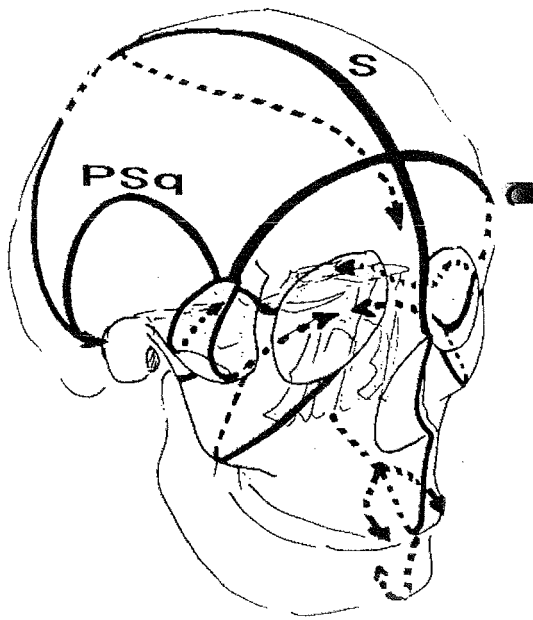
-le système lambdoïde

Pour STRICKER ET RAPHAEL (121), l'étude attentive de la topographie des sutures fait apparaître en fait deux systèmes principaux : le système sagittal et le système coronal, le système crânio-facial pouvant être considéré comme une extension faciale du système coronal.

Nous étudierons plus particulièrement les sutures intéressant le vomer à savoir :

- la suture voméro-prémaxillaire et la suture voméro-maxillaire appartenant au système péri-maxillaire

- la suture voméro-palatine appartenant au système cranio-facial



S : Sagittale
 C : coronale
 PSq : pariéto-squameuse
 IPO : interpariétéo-occipitale
 IP : interpariétale ou sagittale
 IF interfrontale ou métopique
 IN : internasale
 li : interincisive
 lic : interincisivo-canine
 IMP: intermaxillo-palatine

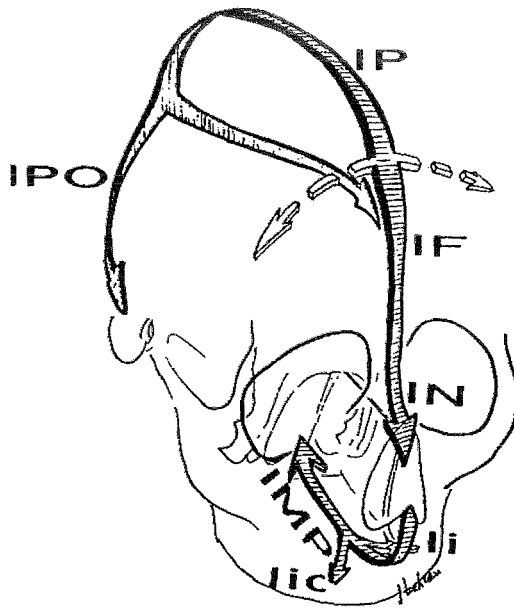


Figure 18

Les sutures cranio-faciales
 STRICKER, RAPHAEL (121)

La suture voméro-prémaxillaire

Elle unit la partie inférieure et antérieure du vomer à l'apophyse palatine du pré-maxillaire. Elle se continue de part et d'autre avec les sutures maxillo-pré-maxillaires ou incisivo-canines.

L'orientation générale de la suture est oblique en haut et en avant dans un plan sagittal .

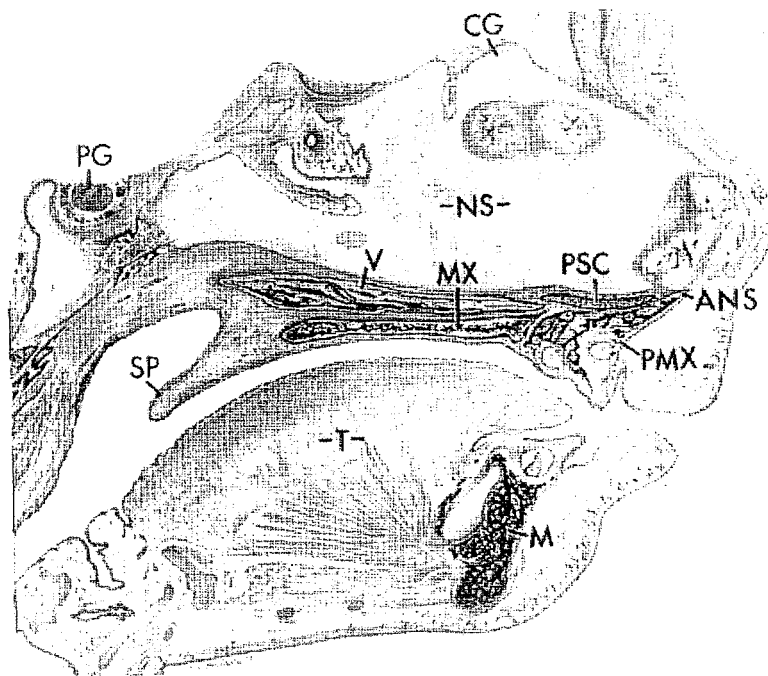
Cette suture s'incorpore à l'ensemble sutural péri-maxillaire, transition distale entre le système sagittal et la système coronal.

Le rôle de cette jonction voméro-prémaxillaire en tant que zone de croissance est une notion récente puisque pendant longtemps le septum nasal cartilagineux a été considéré comme le moteur principal de la croissance antéro-postérieure de la face.

BURDI en 1971 (12) publie une étude histologique de cette jonction voméro-prémaxillaire réalisée chez des embryons humains normaux et conclut à la présence d'une suture fibreuse dénuée de cartilage , en opposition aux auteurs qui comme MONROE assimilent cette jonction à une ligne épiphysaire cartilagineuse.

BURDI avance comme argument que les études précédentes étaient réalisées chez des fœtus porteurs de fentes et que la rotation anormale du pré-maxillaire modifiait les rapports si bien qu'elle donnait une fausse impression de présence cartilagineuse. (Dans les fentes totales, le pré-maxillaire est anormalement tourné vers le haut et le dedans, de telle sorte que la face nasale de celui-ci et la bande de cartilage semble situé dans le chevauchement entre pré-maxillaire et vomer).

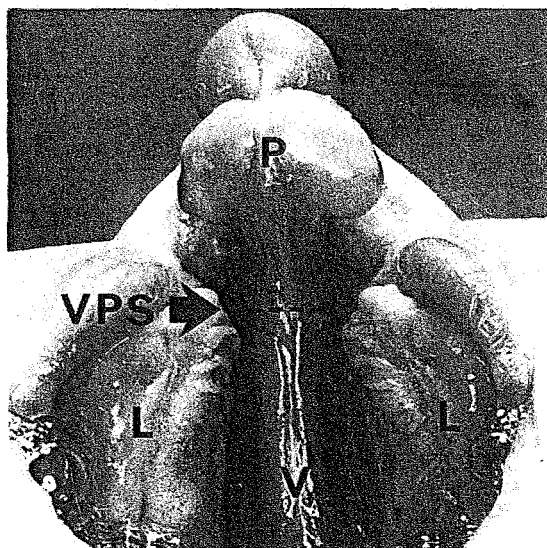
FRIEDE (44) étudie cette suture voméro-prémaxillaire du point de vue histochimique et radiologique par la méthode des implants métalliques, et conclut à la présence d'une suture dont la croissance coïncide avec la projection du pré-maxillaire. Il ajoute que les traumatismes chirurgicaux au niveau de cette suture, notamment chez les enfants porteurs de fentes labio-palatines, provoqueraient une entrave nette à la croissance du tiers médian de la face.



PG : glande pituitaire
 CG : crista galli
 NS : septum nasal
 SP: palais dur
 V: vomer
 PSC : cartilages paraseptaux
 PMX : pré-maxillaire
 MX :palais secondaire
 T : langue
 ANS : épine nasale antérieure
 M : mandibule

Figure 19

La suture voméro-prémaxillaire :
 coupe sagittale d'un embryon de 135 mm
 BURDI (12)



La jonction voméro-prémaxillaire (VPS) chez un nouveau-né porteur d'une fente labio-palatine totale bilatérale
 FRIEDE (44)

La suture voméro-maxillaire

Elle unit la partie postérieure du vomer à l'apophyse palatine du maxillaire supérieur dans sa portion antérieure et interne.

Sa direction générale apparaît oblique en avant et en dehors et se termine en dedans au niveau de la partie antérieure de la suture inter-maxillaire postérieure.

La suture voméro-palatine

Elle unit le bord postérieur de l'os vomer au bord antérieur des lames horizontales de l'os palatin.

La portion interne des lames horizontales, situées en arrière du vomer, contribue à la formation , en arrière, de la cloison nasale.

D/ Le rôle du vomer dans la croissance du tiers médian de la face

Depuis plus d'un siècle, les anatomistes puis les orthodontistes ont tenté d'expliquer les mécanismes post-nataux de la croissance faciale chez l'Homme.

En ce qui concerne la croissance de l'étage moyen de la face, ces mécanismes restent toujours très controversés.

En effet, il est admis que la poussée sagittale se distribue au long de la poutre voméro-septo-prémaxillaire à partir de la synchondrose sphéno-occipitale.

Si le rôle de la poutre sagittale médiane dans la croissance antéro-postérieure de la face n'est plus à démontrer, il n'en est pas de même quand il s'agit de déterminer les mécanismes et le rôle exact de chaque constituant, à savoir le septum cartilagineux d'une part, le vomer d'autre part.

Il existe de nombreuses études expérimentales chez l'animal tentant d'élucider le rôle du septum, beaucoup moins en ce qui concerne le vomer.

Pour beaucoup, le septum cartilagineux est un centre primitif de croissance et intervient directement et de façon active dans la croissance antéro-postérieure de la face.

PETROVIC, se basant sur des cultures organotypiques, décrète que le septum possède un potentiel de croissance indépendant analogue à la synchondrose sphéno-occipitale et aux cartilages des os longs. Il pousse le pré-maxillaire en avant stimulant ainsi la suture prémaxillo-maxillaire.

SCOTT, démontre le rôle primordial de poussée du septum nasal à propos d'études expérimentales reposant sur l'exérèse de celui-ci.

KOSKI, illustre le rôle du septum dans la croissance antéro-postérieure de la face et non dans la croissance verticale, à partir du cas d'un enfant de 9 mois sans nez, dont la hauteur de la face n'était pas gravement affectée mais le développement sagittal du tiers moyen retardé.

Pour, **LATHAM** (71), (69), le septum joue un rôle direct dans la croissance antéro-postérieure du tiers médian de la face, particulièrement dans les six premiers mois de la vie post-natale, par l'intermédiaire du ligament septo-prémaxillaire auquel il laissera son nom.

En effet, pour l'auteur, ce ligament serait un moyen de transmission de la croissance septale au pré-maxillaire.

Il base cette théorie sur les observations de foetus porteurs de fentes labio-palatines bilatérales, « *le pré-maxillaire étant porté en avant par le septum, via ce ligament* ». L'apparente croissance au niveau de la suture voméro-prémaxillaire ne serait qu'une adaptation de ce phénomène.




Figure 21

Le ligament septo-prémaxillaire selon LATHAM (69)

PETROVIC s'oppose à cette théorie de **LATHAM** et après une étude histologique, déclare que l'orientation des fibres du ligament septo-maxillaire est incompatible avec le rôle de traction qu'on lui attribue. Il n'entraînerait pour lui qu'une stimulation de l'apposition périostée au niveau des insertions pré-maxillaires.

DELAIRE (31) considère le septum comme l'élément suspenseur fondamental du système musculo-aponévrotique superficiel s'insérant à la partie inférieure de la cloison nasale en avant de l'épine nasale antérieure, (muscles transverse, releveur de la lèvre et aile du nez, petit zygomatique, orbiculaire externe de la lèvre supérieure) et conditionne ainsi à la fois la croissance et le modelage du maxillaire et pré-maxillaire. *« les muscles sont soulevés par la croissance septale comme une tente et déterminent l'accroissement des os sous-jacents par action périostée ».*

Le rôle du septum comme site de croissance primitif reste pourtant contesté. Ses détracteurs clament, en effet, que les troubles de croissance observés lors de ces études expérimentales doivent être considérées comme des séquelles du traumatisme chirurgical et ne prouvent donc en aucun cas les théories avancées.

MOSS (84, 92) dénie toute responsabilité de croissance intrinsèque au septum, le réduisant au rôle passif de transmetteur de poussée. Pour lui le septum n'est pas un site primaire de croissance et n'est pas impliqué biomécaniquement dans la croissance du tiers médian.

L'excision de septum chez le chien ne provoque qu'un collapsus nasal sans altération de la dimension sagittale du maxillaire supérieur. .

Les dimensions du septum ne seraient que le reflet d'une réponse passive ou compensatrice à l'activité musculaire oro-faciale.

A propos de deux cas de patients présentant une absence congénitale de septum, il ne note pas de trouble de croissance de la face hormis un défaut de projection du nez ; les alaires, la columelle, le vomer et l'ethmoïde étant en place. Cette observation est reprise par DE MYER (121).

La résection septale chez le cochon (STRENTRÖM, THILANDER)(26), ne provoque pas de trouble de croissance majeur.

VEAU (126) déclarait déjà en 1938 que le développement embryologique du palais secondaire était totalement indépendant de la poutre voméro-septale, les processus palatins fusionnant sur la ligne médiane sans la participation de cette poutre.

BERGLAND et BORGHGREVINK (8) reprennent cette idée en montrant l'indépendance de croissance entre le maxillaire supérieur et le septum à propos des observations de sujets porteurs de fentes bilatérales du palais primaire sans atteinte du palais secondaire.

Pour STRICKER et RAPHAEL, le septum ne joue certainement pas le rôle déterminant qu'on a voulu lui attribuer et les différentes observations rapportées sur le septum sont très discutables. (121)

En effet, d'une part, tous les travaux expérimentaux sont réalisés chez des animaux biprognathes (rats, souris, lapins) chez qui la suture maxillo-prémaxillaire garde très tardivement une activité ce qui n'est pas le cas chez l'Homme où elle se ferme très tôt.

HAMY disait déjà en 1868 « *six mois après la naissance, il ne reste plus chez l'enfant orthognathe à l'état normal, qu'une petite fente qui se prolonge de chaque côté du canal palatin antérieur de 3 ou 4 mm* ».

D'autre part, si le septum poussait le pré-maxillaire en avant comme certains auteurs le suggèrent, la suture inter incisivo-canine resterait visible tant que se manifeste cette force. Hors elle disparaît rapidement.

Pour **STRICKER**, l'action du septum sur le prémaxillaire se limite à la traction de l'épine nasale antérieure par la mise en tension du ligament pré-spinal émanant du dorsum. D'autre part, le septum cartilagineux joue un rôle actif dans la croissance du nez, à sa partie haute, sous l'effet de l'imprégnation hormonale en période para-pubertaire, déterminant l'apparition des cyphoses à cet âge.

Plus récemment, d'autres auteurs ont mis en avant le rôle du vomer dans la croissance de la face en lui attribuant une action directe par l'intermédiaire de la suture voméro-pré-maxillaire.

FRIEDE, MORGAN (44), BURDI(12), MONROE (87, 88, 89) soulignent l'importance de la suture voméro-pré maxillaire dans la projection antérieure du pré-maxillaire, à partir d'études expérimentales (les traumatismes chirurgicaux au niveau de la suture provoquent de graves troubles de croissance).

SARNAT (107, 106, 108) résectionne la région septo-vomérianne chez le lapin et met en évidence d'importants troubles de croissance du tiers médian de la face.

LATHAM (71) étudie la croissance de la face chez des chiens porteurs de fentes spontanées et d'autres chez qui la fente a été provoquée expérimentalement avec résection du vomer.

Il constate un trouble de croissance évident dans la cohorte ayant subi une résection de vomer, alors qu'il n'y en a pas dans les fentes spontanées, vomer en place.

Au contraire, **FRENG (41)** dans une étude expérimentale chez le chat, vient contredire cette théorie.

Il avance d'une part, que les différentes études publiées font appel à des rongeurs. Ce modèle n'est en aucun cas adapté car trop distinct de la morphologie locale humaine (en effet, chez le rongeur, la poutre voméro-septale n'est en contact que sur une faible surface avec le palais dur en arrière et le prémaxillaire en avant.)

Il utilise donc le chat qui se rapproche mieux selon lui du modèle humain.

L'expérimentation est réalisée chez de jeunes chats chez qui il extirpe la poutre voméro-septale ainsi que toute la zone de contact avec le palatin, le maxillaire et le prémaxillaire.

Il ne relève aucun trouble de croissance par rapport au groupe témoin et signale par ailleurs ne jamais avoir retrouvé de ligament septo-prémaxillaire.

L'auteur conclue que le rôle de la poutre voméro-septale dans la croissance antéro-postérieure et verticale de la face est limité dans le temps à la période néonatale.

Il ajoute qu'en conséquence, la chirurgie septale peut être envisagée chez l'enfant sans risque.

On note que curieusement les différentes publications sur le septum et son rôle dans la croissance occultent totalement le vomer dont il n'est pas fait état.

Pour **STRICKER et RAPHAEL** ceci dénote probablement une ambiguïté initiale dans la conception du septum.

En effet, pour beaucoup ce terme recouvre l'ensemble de la poutre sagittale médiane alors qu'il convient de la décomposer en une partie supérieure cartilagineuse, le septum, et une partie inférieure mésenchymateuse, le vomer.

Pour **STRICKER et RAPHAEL**, seule cette portion vomérienne possède une action pré-maxillaire directe, et plusieurs observations militent en sa faveur :

- La forme en V de l'articulation du vomer avec le sphénoïde en arrière, le mésethmoïde en haut et le pré-maxillaire en avant est adaptée à la propulsion.

- L'échappée du pré-maxillaire dans les fentes labio-palatines bilatérales totales.

- La plicature du vomer dans les fentes unilatérales totales, due à l'absence de contre-pression qui déséquilibre la lame sagittale. Argument biomécanique confirmant l'effet de poussée sagittale oblique en bas et en avant.

- L'ensemble vomer-pré-maxillaire est indépendant du maxillaire comme le démontre les observations d'enfants porteurs de fentes bilatérales du palais primaire à palais secondaire intact (**VEAU, BERGLAND, BORCHGREVINK**).

Au vu de ces différentes publications, il apparaît clairement que le vomer longtemps délaissé au détriment du septum ou confondu avec lui, et peu étudié, semble intervenir de façon prépondérante dans la croissance antéro-postérieure du tiers médian de la face.

Mais les études expérimentales chez l'animal doivent être interprétées avec beaucoup de prudence, pour preuve la multitude d'études animales paraissant similaires mais avec des résultats très divergents !!

Il faut en fait tenir compte d'une part du type d'animal utilisé (est-il superposable à l'homme ?) et d'autre part de la période à laquelle l'étude a été faite (ante ou post natal ?).

Il apparaîtrait alors que le rôle du vomer dans la croissance faciale se limiterait essentiellement à la période anténatale et post-natale précoce.

Finalement le meilleur modèle dans cette étude est l'homme lui-même et nous verrons plus loin que l'analyse de certaines malformations cranio-faciales congénitales et de leurs relations avec le vomer procurent les meilleurs arguments en faveur de son rôle dans la croissance du tiers médian de la face.

Chapitre III

PHYLOGENESE

L'étude du squelette crânio-facial a toujours intéressé d'une part les anthropologistes pour établir le diagnostic des races, d'autre part les embryologistes pour connaître les différentes étapes de son évolution ontogénique.

Les cliniciens se sont aussi intéressés à cette évolution phylogénique pour élucider les étiologies des malformations congénitales de la face.

Le crâne des mammifères non humains et celui de l'homme comprennent les mêmes éléments mais leur forme est cependant très différente.

Les anthropologistes se sont évertués à expliquer la transition du crâne animal au crâne humain, mais le problème apparaît extrêmement complexe.

Les considérations théoriques s'opposent quant à l'existence d'une homologie entre mammifères et non mammifères.

Les anciens auteurs cherchaient à établir des homologies en pensant que les différents types d'êtres vivants avaient été créés indépendamment en plusieurs groupes distincts.

Ainsi, pour SUTTON et WATSON, le vomer des mammifères n'est pas l'homologue de l'os du même nom des poissons et des amphibiens, et correspond plutôt au parasphénoïde.

Plus tard, l'idée d'évolution s'est imposée et la simple notion d'homologie était dépassée. (72, 98)

FUCHS, REINBACH, démontrent l'existence d'un parasphénoïde impair en arrière du vomer de certains mammifères.

L'homologie du vomer des non mammifères avec celui des mammifères est donc établie, et nous verrons que celui-ci apparaît très tôt dans l'évolution, dès le stade de vertébré primitif, chez les poissons osseux (*sarcoptérygiens*).

COULY déclare (22) : « *la croissance du squelette membraneux facial est vassale des organes neuro-sensoriels que celui-ci protège* ».

Nous verrons, en effet, que la phylogenèse des organes cognitifs, en particulier de l'organe olfactif, est intimement liée à la phylogenèse du squelette septo-vomérien.

Après un bref rappel des différents grands stades de l'évolution du vertébré, nous étudierons l'évolution du vomer à travers les espèces, du vertébré primitif au primate puis au cours de l'homínisation.

I / Les grandes étapes de l'évolution

Les différentes étapes de l'évolution dans le règne animal aboutissant à l'homme actuel peuvent être schématiquement divisées en cinq changements successifs : (72)

- le passage des êtres unicellulaires aux êtres pluricellulaires.
- l'apparition des vertébrés.
- la sortie du milieu aquatique et la conquête du milieu aérien.
- le passage du type reptilien au type mammalien.
- le processus d'hominisation.

Ces différentes étapes se succèdent dans un ordre chronologique et avec une vitesse d'évolution très variable en fonction des stades.

Au niveau cranio-facial, cette évolution phylogénétique va être intimement liée à l'évolution des organes des sens, à l'accroissement cérébral ainsi qu'à la bascule faciale au cours de la station verticale.

Très tôt au stade de vertébré primitif, vont s'individualiser le neurocrâne et le splanchnocrâne avec le développement des organes des sens (céphalisation) .

Au stade de poisson osseux (350 millions d'années), va apparaître le VOMER bordé par deux cavités nasales distinctes. Dès ce stade de poisson osseux, le crâne est complet et dans toutes les espèces qui en dérivent, il n'apparaîtra pas d'éléments nouveaux, mais au contraire l'évolution va se faire vers une certaine simplification, notamment par la fusion de certains éléments du crâne (72).

Homo sapiens sapiens (10 000 ans)
Homo sapiens neanderthal (0.2 MA)
Homo erectus (1.5 MA)
Homo habilis (3.7 MA)
Australopithèque (10 MA)

HOMINIDES

PRIMATES

(100 MA)
Insectivores
Carnivores
Herbivores
Rongeurs
Placentaires
Marsupiaux
Prothériens

MAMMIFERES

Reptiles (250 MA)
Amphibiens (300MA)
Poissons (350MA)
Agnathes

VERTEBRES PRIMITIFS

Tableau 1

Les principales étapes de l'évolution
aboutissant à l'homme actuel (72)

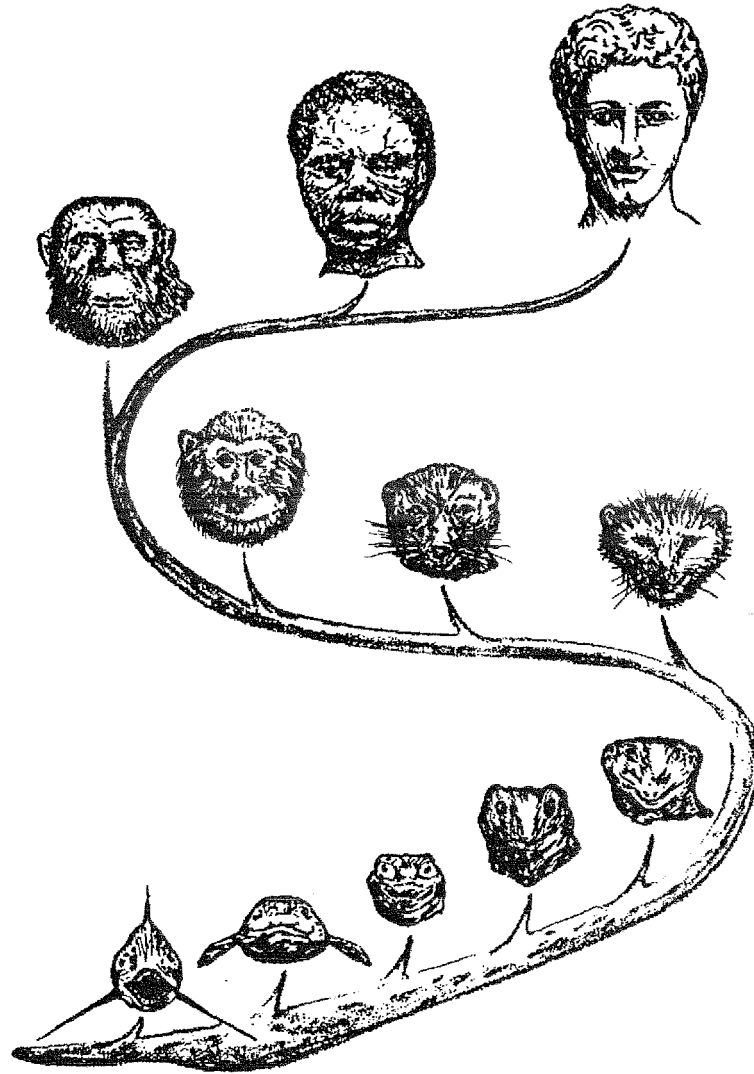


Figure 22

La face : du poisson à l'homme (52)

II/ Du vertébré primitif au primate

C'est sans doute dans cette partie de l'évolution que vont s'opérer les changements les plus spectaculaires. Les différentes structures osseuses cranio-faciales vont se mettre progressivement en place en relation étroite avec les organes des sens qui vont se concentrer vers l'extrémité céphalique antérieure. Ces différentes structures vont subir des bouleversements majeurs qui vont s'étager sur des dizaines de millions d'années par adaptation de certaines structures et régression d'autres.

C'est chez le vertébré primitif inférieur que l'on voit se développer les premiers processus d'ossification dermique sous la forme de plaques osseuses qui vont délimiter progressivement le neurocrâne et le splanchnocrâne. Cette charpente squelettique primordiale est initialement composée de trois pièces cartilagineuses paires que sont : le palatin, le carré et le cartilage de Meckel. Puis au cours de l'évolution, d'autres pièces osseuses vont apparaître, se diviser ou encore fusionner avant d'aboutir au squelette osseux humain.(81)

A/ L' agnathe

C'est le premier vertébré primitif à être individualisé. Il se caractérise par un organe olfactif impair médian en relation direct avec l'encéphale par l'intermédiaire de l'orifice naso-hypophysaire. Il ne possède pas de mandibule, tout au plus une ébauche de maxillaire supérieur.

Parmi les formes actuelles, on reconnaît la Lamproie.

B/ Les poissons (gnathostomes)

Ils se caractérisent par la présence d'une mâchoire inférieure et supérieure et d'un système vertébral complet métamérisé.

Ils se répartissent en deux classes principales :

- les poissons cartilagineux (requins, raies, formes fossiles)

L'appareil olfactif est une cavité impaire et médiane divisée en deux par une cloison transversale avec une narine inhalante et une narine exhalante.

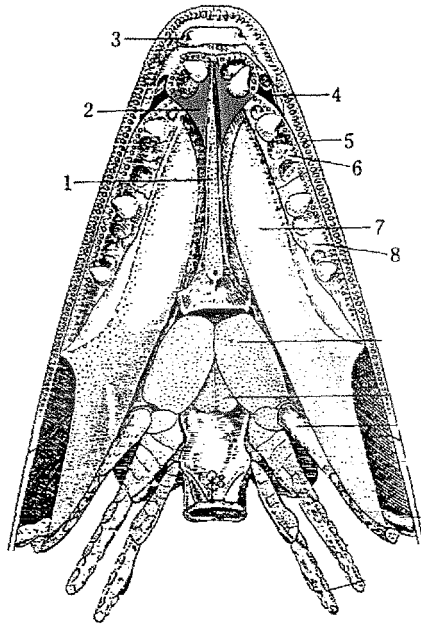
-les poissons osseux à nageoires rayonnées (actinoptérygiens) ou charnues (sarcoptérygiens), représentent une classe plus évoluée.

C'est à ce stade de poisson osseux qu'est individualisé pour la première fois le vomer qui se présente en deux parties distinctes (une droite et une gauche), si bien que certains auteurs lui ont donné le nom de « pré vomer ».

Si pour les auteurs les plus anciens, ce pré vomer ne correspond pas au vomer des mammifères mais plutôt au présphénoïde, il a été fait la preuve plus tard (STARK 1979) de l'homologie certaine entre le pré vomer des vertébrés inférieurs et le vomer des vertébrés supérieurs.

On individualise également chez ces poissons osseux, deux fosses nasales externes distinctes communiquant avec la cavité buccale qui n'est pas encore cloisonnée par le palais.

Le crâne des poissons osseux est caractérisé par sa complexité. Dans toutes les espèces qui en dérivent, il n'apparaîtra plus d'élément nouveau, au contraire, l'évolution va se faire vers une simplification avec notamment la fusion de certains éléments entre eux.



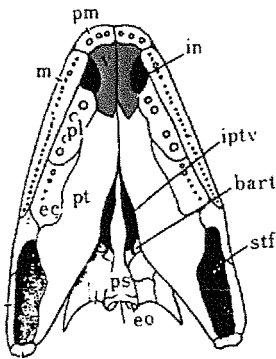
- | | |
|---|---------------------------------|
| 1 | : parasphénoïde |
| 2 | : vomer |
| 3 | : naso-rostro-
prémaxillaire |
| 4 | : orifice nasal interne |
| 5 | : maxillaire |
| 6 | : dermopalatinum |
| 7 | : ento-ptérygoïde |
| 8 | : ecto-ptérygoïde |

Figure 23

Vue palatine d'un poisson osseux (123)

C/ Les amphibiens

On note une tendance à la simplification des os du crâne par des fusions.
Le vomer se forme par un début de fusion des deux pré vomers des poissons.
Le vomer, parasphénoïde, palatin et ptérygoïdes évoluent et commencent à former le plafond buccal.



pm : prémaxillaire
m : maxillaire
v : vomer
in : orifice nasal interne
pl : palatin
pt : ptérygoïde
ec : ectoptérygoïde
ps : parasphénoïde
eo : exoccipital
stf : fosse subtemporale
bart : articulation basale entre neurocranium et palais
iptv : fosse interptérygoïde

Figure 24

Vue palatine d'un amphibien

D/ Les reptiles

Le crâne des reptiles présente une très grande diversité de forme. Néanmoins, il existe un certain nombre de caractères généraux permettant la distinction avec les amphibiens et traduisant l'évolution vers la classe des mammifères :

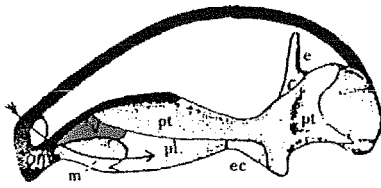
-Latéralisation des fosses nasales

-Formation du palais primaire puis secondaire et des choanes.

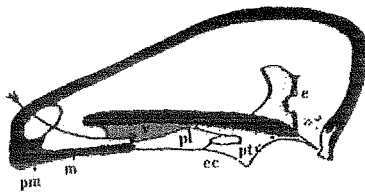
Le vomer est un os unique et médian, jusque là horizontal, il va se verticaliser progressivement. La partie antérieure du vomer fusionne avec le pré-maxillaire et la partie postérieure avec le sphénoïde.

Chez le reptile mammalien, le palais osseux a terminé sa formation et sépare la cavité buccale de la cavité nasale.

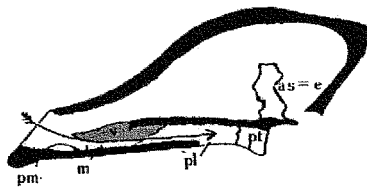
Les choanes sont également individualisées en arrière.



Reptile primitif



Reptile mammalien



Mammifère

<p>pm : prémaxillaire m : maxillaire v : vomer pt : ptérygoïde pl: palatin as : alisphénoïde</p>

Figure 25

Evolution du palais du reptile primitif au mammifère (coupes sagittales)(123)
Chez le reptile primitif, cavité nasale et buccale ne sont pas encore cloisonnées,
aux stades suivants, le palais secondaire est formé.

E/ Les mammifères

Le cerveau est développé de façon importante surtout au niveau du télencéphale et des hémisphères cérébraux.

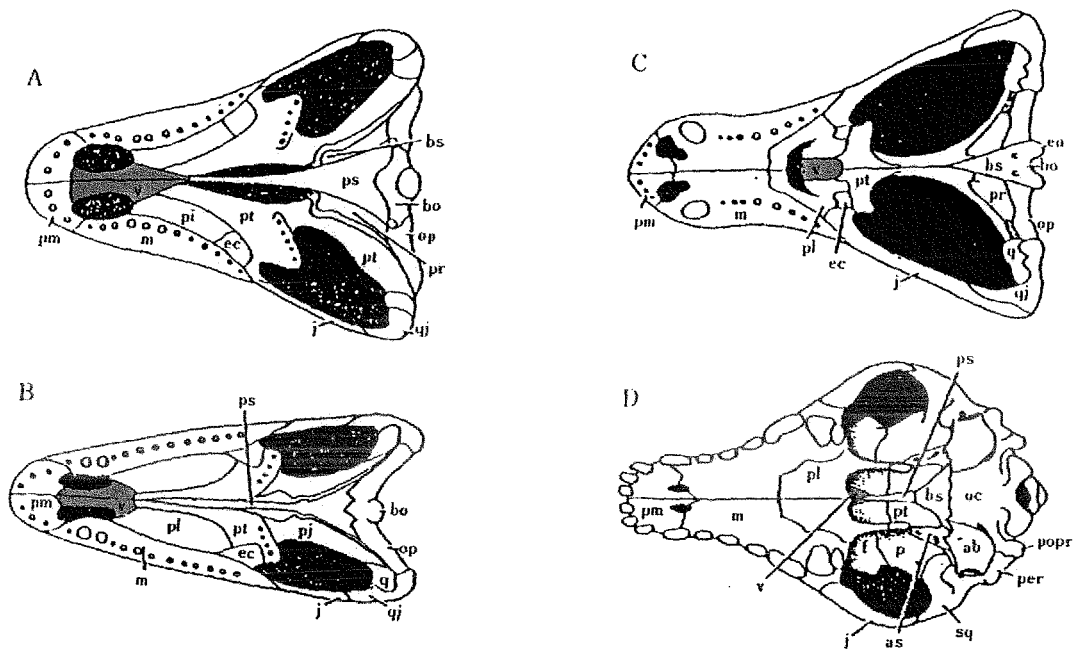
Le squelette crânien est caractérisé par la réduction du nombre d'os par fusion de divers éléments (formation de l'occipital à partir des deux exo-occipitaux).

L'ouverture osseuse des narines paires chez les reptiles devient un orifice médian unique chez les mammifères. Les fosses nasales se dotent de cornets destinés à l'orientation du flux gazeux favorisant l'olfaction et le réchauffement de l'air.

Le palais osseux est constitué et prend une grande expansion grâce au développement des processus palatins des maxillaires et des lames horizontales des palatins, favorisant ainsi la mastication. Le palais osseux se complète en arrière par le voile mou avec l'isolement des cavités nasales et buccale.

Le septum et le vomer croissent en direction antéro-postérieure, le septum se développe vers l'avant et contribue à la formation du museau. La partie postéro-supérieure du septum s'ossifie pour devenir le mésethmoïde puis s'accroît et s'étend pour former la lame perpendiculaire. Les carnivores ont une ossification plus importante de la lame perpendiculaire que les herbivores.

TAKAHASHI (123) dans une étude poussée sur la phylogenèse, l'embryogenèse et la croissance du septum nasal démontre l'existence entre la rainure vomérienne et le septum, d'une couche graisseuse absente chez l'homme. D'autre part la croissance entre maxillaire et pré-maxillaire se poursuit jusqu'à la fin de la croissance faciale chez le mammifère alors que chez l'Homme cette fusion maxillaire-prémaxillaire se produit pendant la vie fœtale.

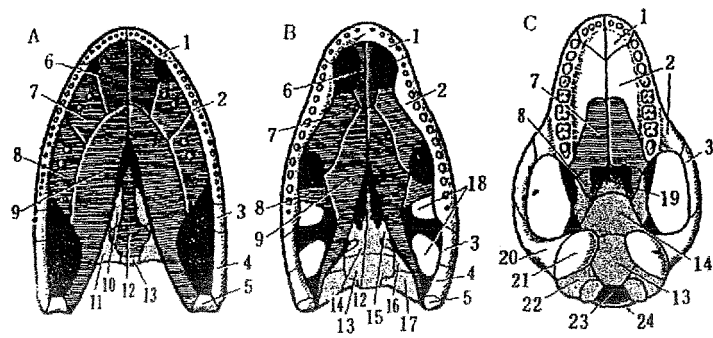


- A : Reptile primitif
- B : Reptile mammalien
- C : Reptile mammalien avancé
- D : Mammifère placentaire

Figure 26

Evolution du palais chez le mammifère (coupes ventrales)(123)

Régression des ptérygoïdes, formation du palais secondaire par fusion des deux palatins, les maxillaires s'élargissent, se médialisent puis fusionnent, le vomer migre en direction postéro-supérieure.



A : Poisson osseux

B : Reptile primitif

C : Mammifère

1 : prémaxillaire

2 : maxillaire

7 : palatin

6 : vomer

8 : ectoptérygoïde

9 : endoptérygoïde

10 : éthmosphénoïde

12 : paraspénoïde

13 : os basi-occipital

14 : basi-sphénoïde

15 : basi-ptérygoïde

19 : pré-sphénoïde

Figure 27

Formation du palais au cours de l'évolution(123)

F/ Les primates

Les primates sont caractérisés par deux éléments principaux : développement du cerveau et réduction du massif facial qui se déplace en bas et en arrière.

Cette angulation au niveau de la base du crâne va se marquer progressivement avec le développement de la verticalisation.

On note également une réduction du sens olfactif avec diminution en taille et en nombre des cornets et rapprochement des orifices narinaux.

Tous ces caractères évolutifs vont se préciser encore au cours de l'hominisation.

II/ L'hominisation : du primate à l'homme (123, 33, 72)

Les hominidés sont apparus il y a environ 5 à 6 millions d'années et se divisent en deux grands groupes :

-les australopithèques

-les homos comprenant par ordre chronologique, l'homo habilis, l'homo erectus, l'homo heidelbergensis, l'homo sapiens neanderthalis et enfin l'homo sapiens sapiens, homme actuel.

Trois grands phénomènes essentiels vont marquer cette évolution au niveau cranio-facial :

-diminution du sens de l'olfaction, la respiration devenant prédominante. Ceci étant responsable des changements de relation entre le neurocrâne et le massif facial.

-Apparition de la bipédie, changement d'orientation de la face et bascule occipitale.

-Important développement du volume cérébral.

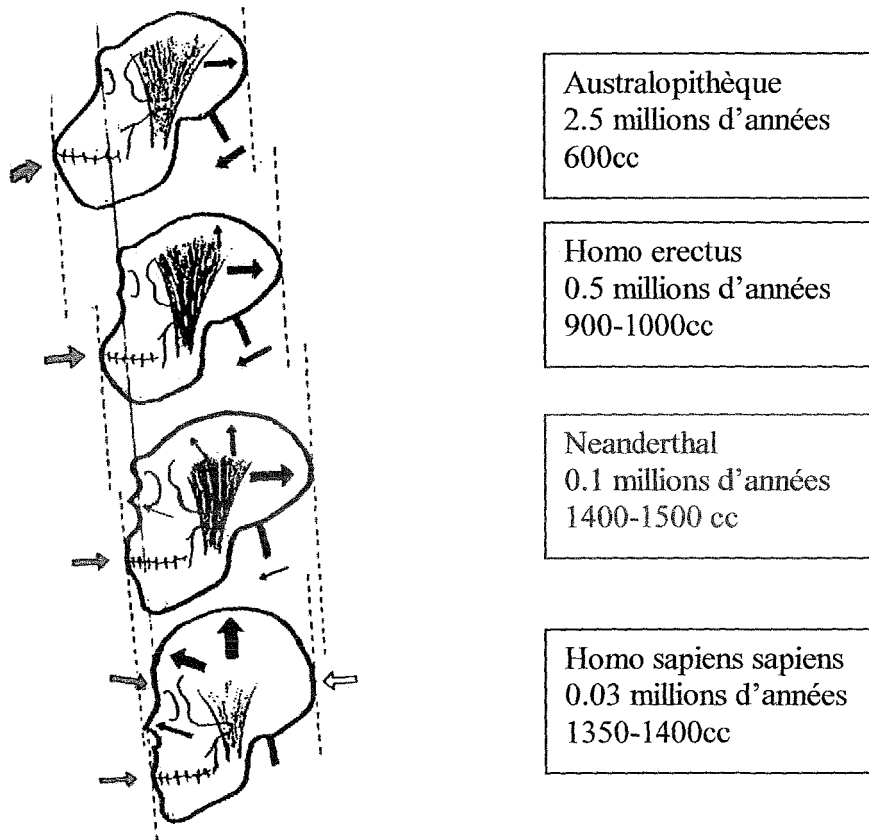


Figure 28

Vues latérales des crânes au cours de l'hominisation

Evolution des volumes cérébraux (123)

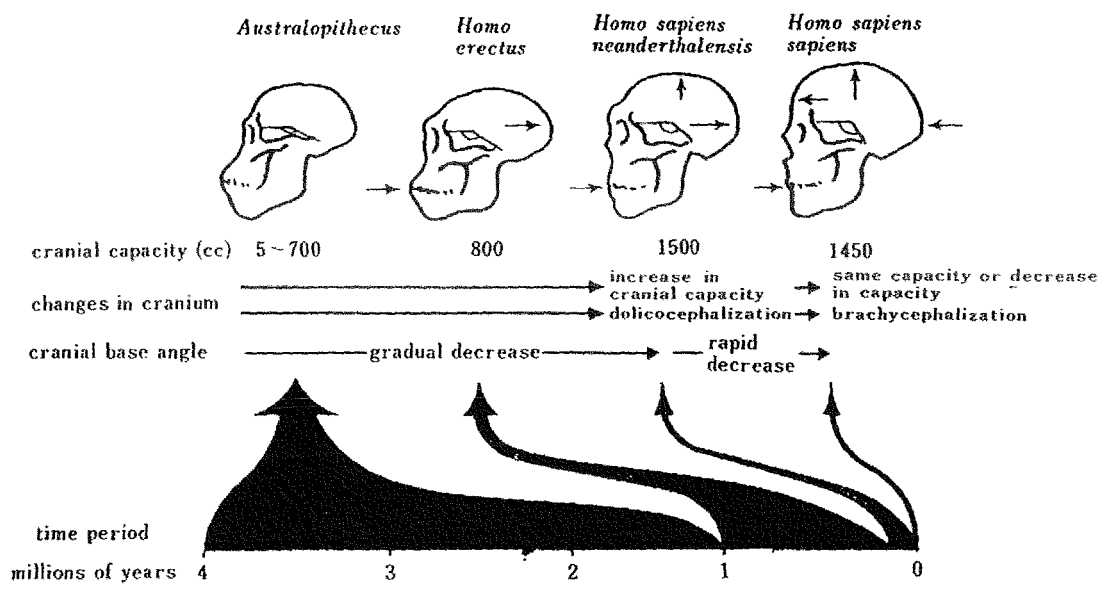
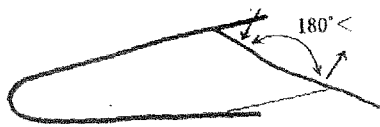


Figure 29

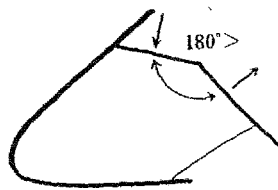
Les grandes variations du crâne au cours de l'hominisation (123)

Ces changements vont entraîner des modifications importantes au niveau cranio-facial .

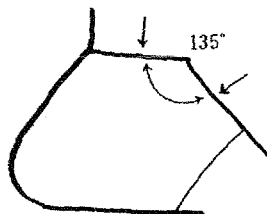
-Flexion de l'axe basi-cranien avec apparition d'un angle entre le pré-sphénoïde et le basi-sphénoïde. Cet angle va augmenter progressivement avec le développement de la verticalisation, tout comme il s'accroîtra chez l'homme au cours des périodes initiales de la vie post-natale.



Mammifères : la croissance maxillo-faciale est prépondérante par rapport au développement du neurocrâne. Le septum nasal croît en direction antéro-postérieure



Hominidés : flexion de la base du crâne, développement en hauteur des cavités nasales. Les rapports entre base du crâne et septum changent.



Homme : poursuite de la flexion de la base du crâne, la partie antérieure devenant parallèle au palais, changement de direction de croissance du septum vers une direction supéro-inférieure.

Figure 30

La flexion de la base du crâne
et ses conséquences sur la croissance septale (123).

- Le massif occipital bascule en arrière entraînant une horizontalisation et une migration du foramen magnum en avant. L'accroissement cérébral et la bascule postérieure sont responsables de la formation de la nuque inexistante chez l'animal même anthropoïde.

- Le massif facial migre en bas et en arrière et tend progressivement à se placer en dessous de la partie antérieure du crâne.

- La longueur antéro-postérieure des fosses nasales diminue mais elles se développent en hauteur, les choanes basses et larges chez les animaux carnassiers deviennent hautes chez l'homme.

- Avec la régression de l'olfaction, les cornets diminuent en nombre et en taille, les sinus aériens apparaissent et les corticales osseuses s'amincissent contribuant à l'allègement cranio-facial.

- Les orifices narinaux se rapprochent.

- L'épine nasale antérieure apparaît et contribue à l'externation de la pyramide nasale.

Les changements les plus flagrants au cours du processus d'hominisation au niveau septo-vomérien surviennent au moment de la transition entre homo sapiens neanderthalis et homo sapiens sapiens.

TAKAHASHI (43) dans une étude poussée sur la phylogénèse septale et les malformations septales, démontre une augmentation brutale et significative du taux de déviations septo-vomériennes au cours de l'hominisation.

Ceci étant la conséquence du déséquilibre entre l'accroissement du neurocrâne et la régression maxillo-faciale.

Le changement de direction de la portion septo-vomérienne qui croît en direction verticale (recul du museau), et la flexion rapide de la base du crâne, augmentent les forces exercées sur le septum et contribuent à l'apparition des déviations.

Il démontre que les déviations vomériennes sont conjointement liées aux déviations septales, le vomer répondant aux forces de croissance exercées sur le septum.

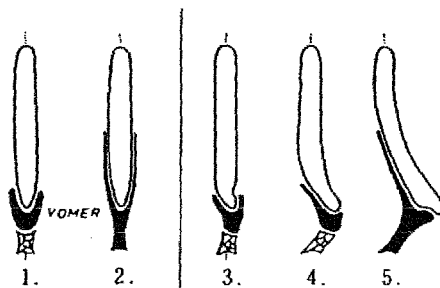


Figure 31

Les déviations septo-vomériennes (123)

1 et 2 : croissance normale du septum et vomer

3, 4, et 5 : déviations septales et retentissement sur le vomer

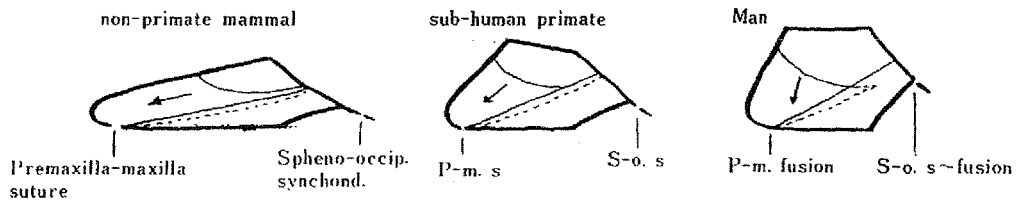


Figure 32

Croissance septo-vomérienne au cours de l'évolution.

La direction de croissance septo-vomérienne change, en relation directe avec la flexion de la base du crâne.

Le décalage chronologique entre la fusion prémaxillaire-maxillaire et la fermeture de la synchondrose sphéno-occipitale contribue au changement de direction de croissance du septum.

IV/ Conclusion

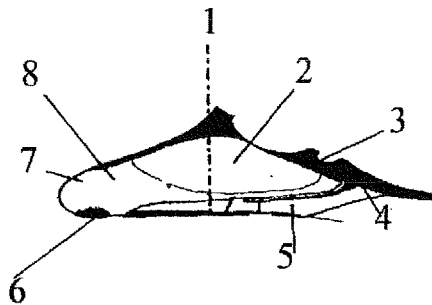
L'étude phylogénétique nous éclaire sur l'embryogénèse humaine et la survenue des malformations.

Les stades préliminaires de la formation septo-vomérianne sont mise en évidence chez les poissons osseux . A ce stade, le vomer est double, positionné dans un même plan horizontal que le palatin, le prémaxillaire et la maxillaire.

Avec l'évolution, nous voyons apparaître progressivement un palais primaire puis secondaire permettant le cloisonnement entre cavités nasale et buccale, une fusion des deux portions du vomer tout comme au stade d'embryogénèse humaine, et un changement de direction de croissance avec migration septo-vomérianne en direction postéro-supérieure.

Ces modifications s'opèrent sur des millions d'années et sont rythmées par des phénomènes évolutifs essentiels que sont le passage de la vie aquatique à la vie aérienne, le développement des organes des sens avec accentuation puis régression de l'olfaction, la verticalisation.

Les modifications crâniennes, cérébrales et le changement d'orientation de la base du crâne durant l'hominisation vont se répercuter directement sur les structures nasales et avoisinantes avec l'apparition des déformations septo-vomériennes.



- 1 : augmentation en hauteur des cavités nasales
- 2 : amincissement de la lame perpendiculaire
- 3 : flexion de la base du crâne
- 4 : attachement du vomer au sphénoïde
- 5 : croissance du vomer en direction verticale
- 6 : fusion prémaxillaire-maxillaire
- 7 : réduction de la prognathie, disparition du museau
- 8 : croissance septale en direction verticale

Figure 33

Transformation de la région voméro-septale au cours de l'évolution du mammifère à l'Homme

Chapitre IV

L'IMAGERIE

Depuis dix ans, l'imagerie a connu un développement considérable tout particulièrement au niveau de l'extrémité céphalique et dans le domaine malformatif.

Elle est devenue un outil diagnostique indispensable dans l'évaluation des malformations cranio-faciales.

Le rôle du radiologue aujourd'hui est non seulement de préciser le diagnostic de la malformation et de ses répercussions sur les structures avoisinantes, mais intervient également dans l'indication thérapeutique et permet enfin de contrôler les effets du traitement .

Par ailleurs il est d'une aide inestimable quand il s'agit de faire des diagnostics précoces, avant même que la malformation ait un retentissement morphologique évident, et ceci bien évidemment dans le but d'éviter ou d'atténuer les complications cérébrales irréversibles par un traitement précoce adapté (complication de l'hydrocéphalie par exemple).

Pendant longtemps, la radiologie standard était le seul moyen d'exploration complémentaire à visée diagnostique. Cette exploration radiologique était rendue très difficile par la superposition des structures osseuses aux formes multiples et enchevêtrées au niveau cranio-maxillo-facial.

La tomодensitométrie autorise aujourd'hui une approche anatomique des structures profondes de la face, d'architecture complexe, et facilitent la compréhension, l'analyse et le traitement des dysmorphoses cranio-faciales.

I/ LA RADIOLOGIE STANDARD

Elle reste toujours aujourd'hui l'examen de base de première intention surtout en traumatologie.

Les incidences du massif facial en radiologie standard sont nombreuses. Cette diversité s'explique par le fait qu'elles ont été longtemps le seul moyen d'exploration.

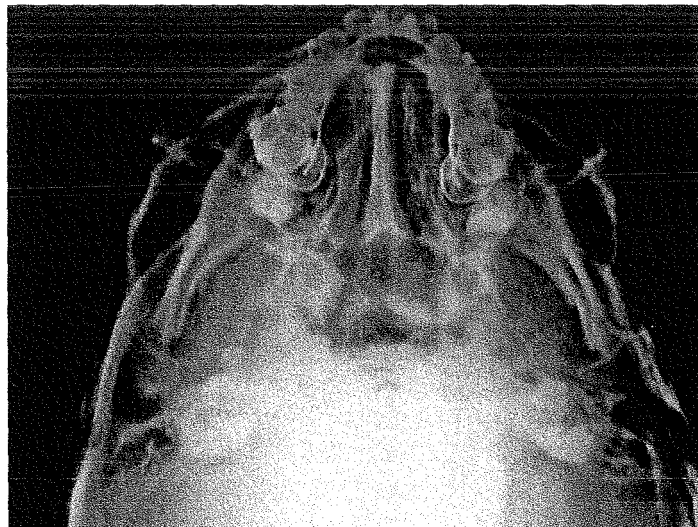
La superpositions des structures, leur faible discrimination et la seule vision en deux dimensions qu'elles offrent, font qu'elles ont largement perdu de leur intérêt avec l'avènement du scanner et de l'IRM qui ont limité leur emploi à quelques incidences fondamentales :

- face haute
- clichés de face en incidence de GOSSEREZ
- incidence de Blondeau
- profil
- orthopanthomogramme

Le vomer est une structure osseuse mince située au voisinage de la base du crâne, aux confins de structures épaisses et denses, et entouré de part et d'autre de formations osseuses aux formes complexes. Il est donc mal discernable sur des radiographies standards, celle-ci n'auront un intérêt tout au plus pour démasquer une déviation médiane (Blondeau) ou encore pour

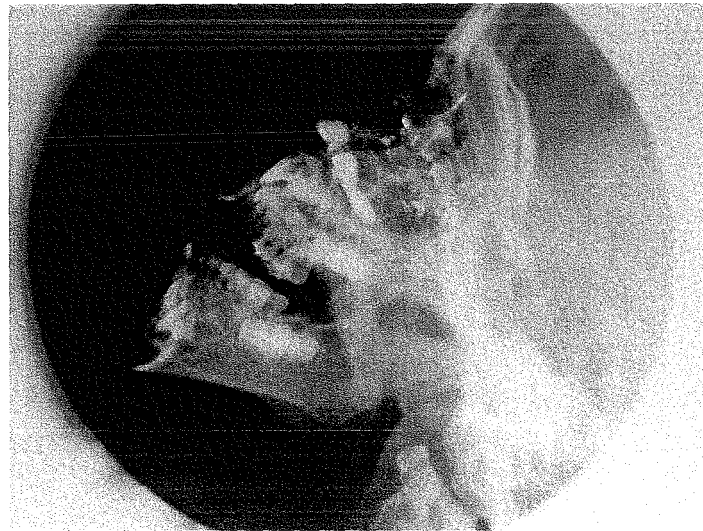
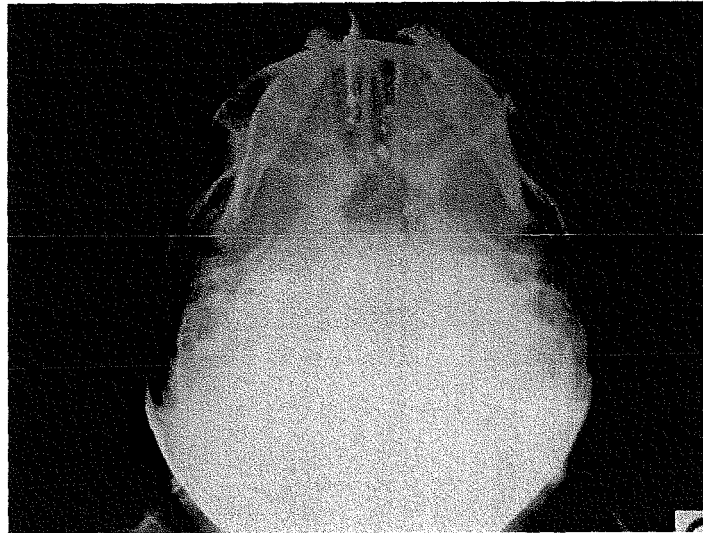apprécier les retentissements sur l'occlusion (téléradiographies, études céphalométriques).

La radiologie conventionnelle est donc très décevante dans l'exploration de malformations cranio-faciales complexes, la pièce maîtresse, à savoir la base du crâne, échappant à l'exploration du fait des superpositions du massif facial.



Photographie 3

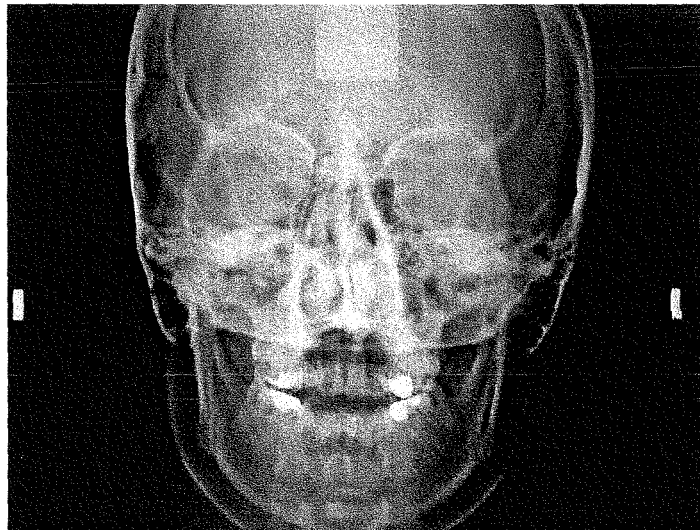
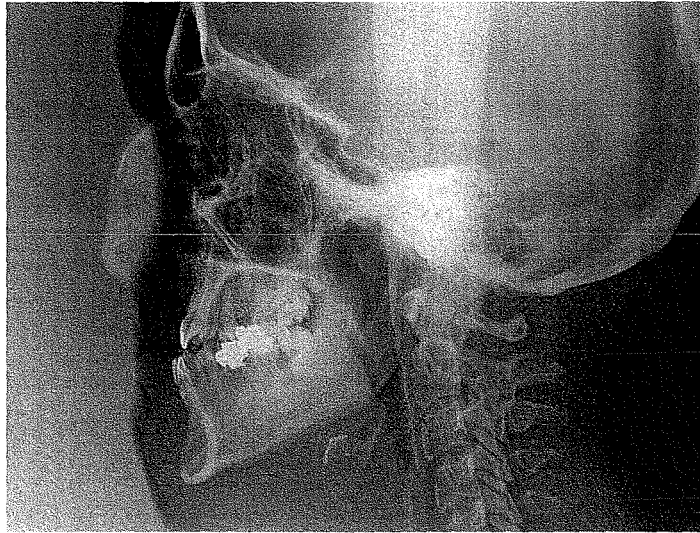
Radiographie standard en incidence de HIRTZ
Aspect normal du vomer, poutre médiane osseuse



Photographies 4

Radiographies standards lipiodolées en incidence de HIRTZ et profil dans une
atrésie choanale bilatérale.

L'examen permet le diagnostic positif sans renseigner sur la forme
(membraneuse ou osseuse)

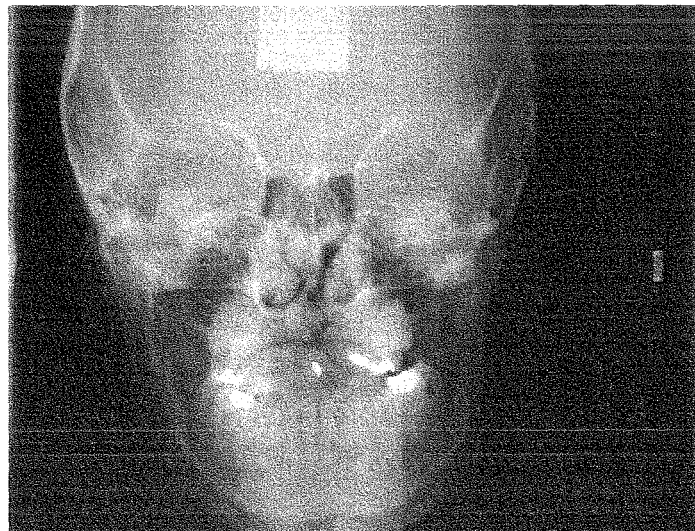
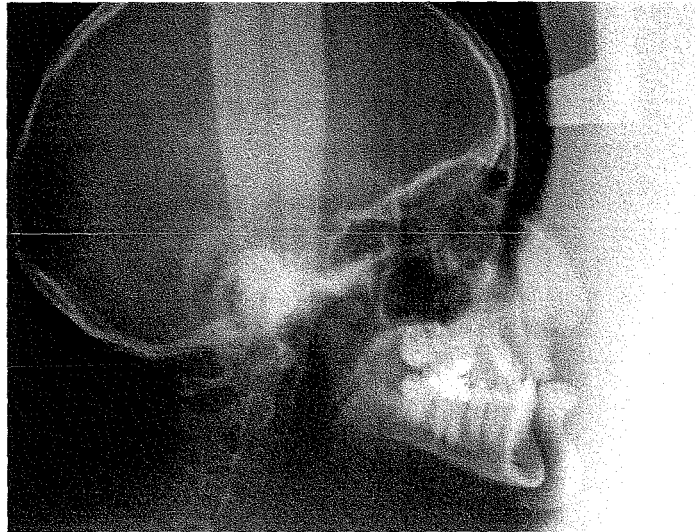


Photographies 5

Téléradiographies de face et de profil dans un syndrome de BINDER

Absence d'épine nasale antérieure, rétromaxillie et trouble occlusal en classe

III d'angle



Photographies 6

Téléradiographies de face et de profil objectivant les séquelles d'une fente labio-maxillo-palatine unilatérale

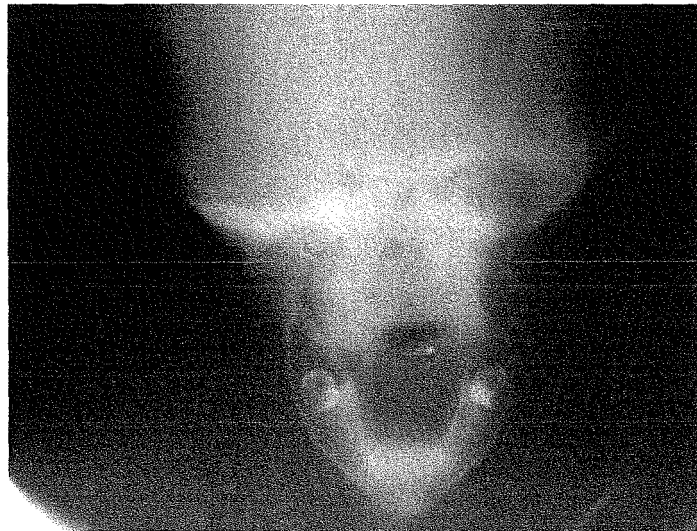
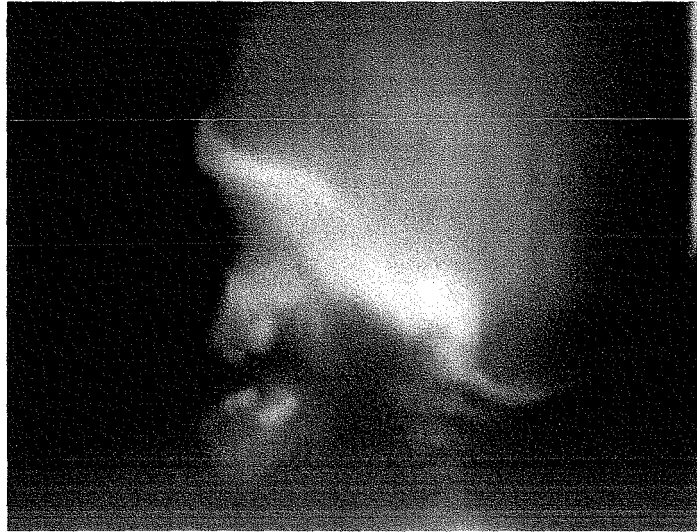
On note une déviation nasale et rétrusion faciale marquées avec trouble occlusal en classe III d'angle

II/ LES TOMOGRAPHIES

Très utilisées avant l'avènement du scanner, elles permettaient de dissocier les images des différents plans et réglaient ainsi les problèmes de superpositions des radiologies standards.

Leurs inconvénients majeurs étaient l'irradiation importante qu'elles nécessitaient ainsi que l'immobilisation stricte.

Elles n'ont plus d'indication aujourd'hui.



Photographies 7

Aspect tomographiques de face et de profil d'un syndrome d' APERT
Rétrusion faciale en béance sagittale et verticale, hypertélorisme, hypoplasie
de l'étage moyen

III/ LA TOMODENSITOMETRIE

C'est l'examen de choix à l'heure actuelle dans l'exploration du massif facial, que ce soit en pathologie traumatique ou malformative .

Sa haute résolution des images, ces coupes dans différents plans et ses reconstructions en trois dimensions, en font un outil indispensable dans l'exploration des structures osseuses, en offrant des renseignements précis sur les déformations et le retentissement sur les structures avoisinantes.

Elle apporte une confirmation et précision diagnostique, une aide à l'indication chirurgicale et enfin permet d'apprécier les effets du traitement.

Elle sera réalisée habituellement selon deux plans de coupes (dans le plan frontal et horizontal parallèle au palais dur) à partir desquels des reconstructions coronales, sagittales ou encore en trois dimensions viendront préciser le diagnostic.

L'intervalle de coupe varie entre 1 et 5mm en fonction de l'indication et du nombre de plans à effectuer.

Si des reconstructions sont souhaitées, des coupes chevauchées avec un intervalle le plus souvent de 1.5 à 2 mm sont nécessaires.

Les images 3D sont obtenues à partir de coupes horizontales acquises à l'aide d'un système spiralé ou conventionnel. La qualité de l'examen est directement corrélée à l'immobilité du patient, pouvant impliquer une anesthésie générale dans certains cas.

Le plus souvent, aucune injection de produit de contraste ne sera nécessaire.

Plusieurs auteurs (50, 55, 28, 91) ont démontré à travers différentes publications , l'intérêt des reconstructions en 3D dans la précision d'analyse des malformations cranio-faciales complexes.

DAVID (28), publie une étude scannographique en 3D des différents types de fentes faciales selon la classification de TESSIER , a propos de 253 patients, et apporte des renseignements supplémentaires sur la description des anomalies osseuses. En effet, l'intérêt majeur du scanner 3D est de pouvoir enfin obtenir une image complète des zones profondes cranio-faciales qui étaient jusque là mal appréhendées par les études anatomo-cliniques et radiologiques en 2D.

L'analyse tomodensitométrique tridimensionnelle reste l'élément fondamental du bilan en terme de malformations cranio-faciales en « *réalisant une véritable dissection anatomique de chaque os* » (MONTROYA (91)).

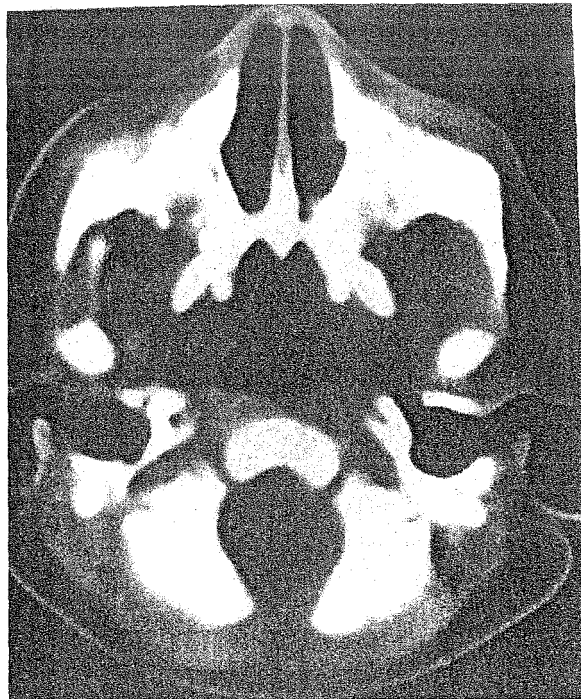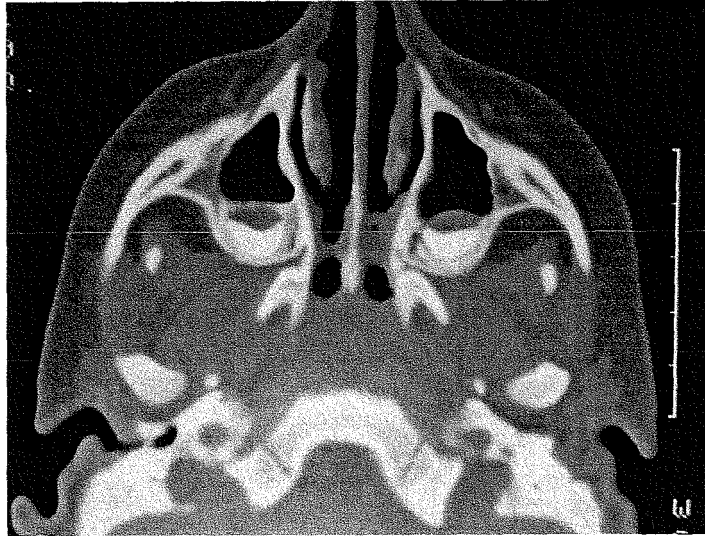L'étude tomodensitométrique permet en effet une véritable étude anatomique des diverses structures cranio-faciales par étages.

- la voûte du crâne
- la base du crâne
- l'étage médio-facial
- l'étage latéro-facial

Elle précise :

- l'importance des déformations osseuses et des déficits squelettiques surtout au niveau profond basicrânien et au niveau postérieur du massif facial.
- les répercussions sur les structures avoisinantes
- la visualisation directe des systèmes suturaux
- le retentissement cérébral et les moyens d'adaptation

En conclusion, l'imagerie moderne, tout particulièrement l'étude tridimensionnelle du squelette, va permettre un meilleur abord de la pathologie malformative cranio-faciale, à la fois sur le plan du bilan préopératoire en précisant l'importance des déformations, mais également sur le plan dysmorphologique en aidant au typage nosologique des différentes malformations et enfin sur le plan de la surveillance post-opératoire concernant la qualité de la reconstruction et la croissance.

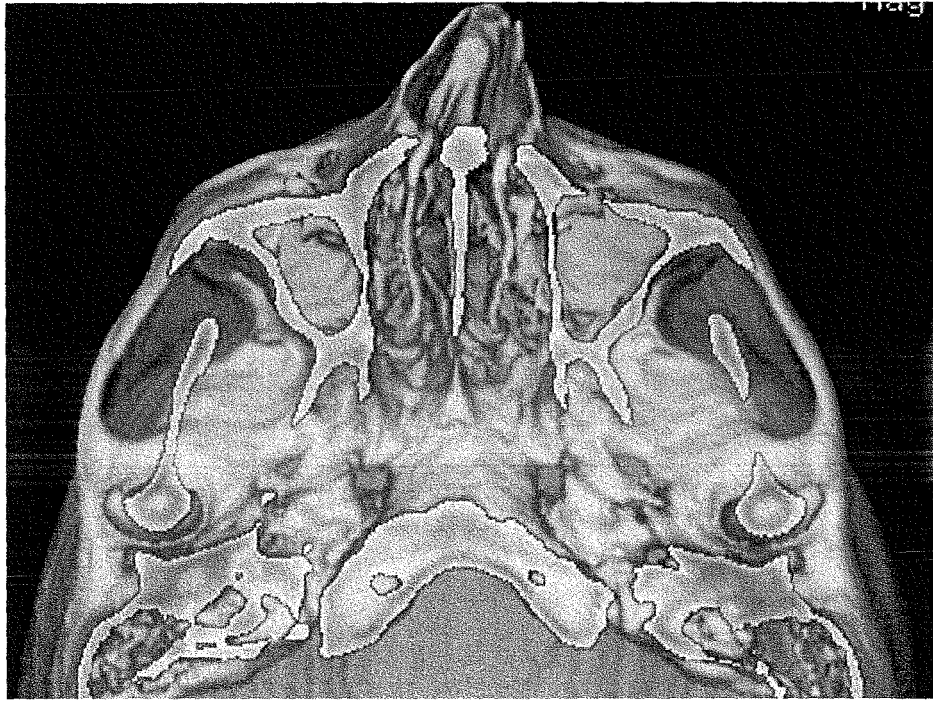


Photographies

Coupes tomodensitométriques axiales d'atrésie choanale bilatérale

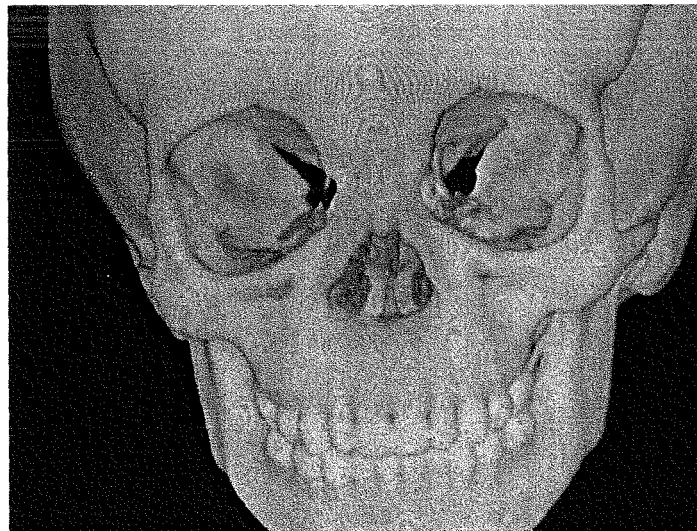
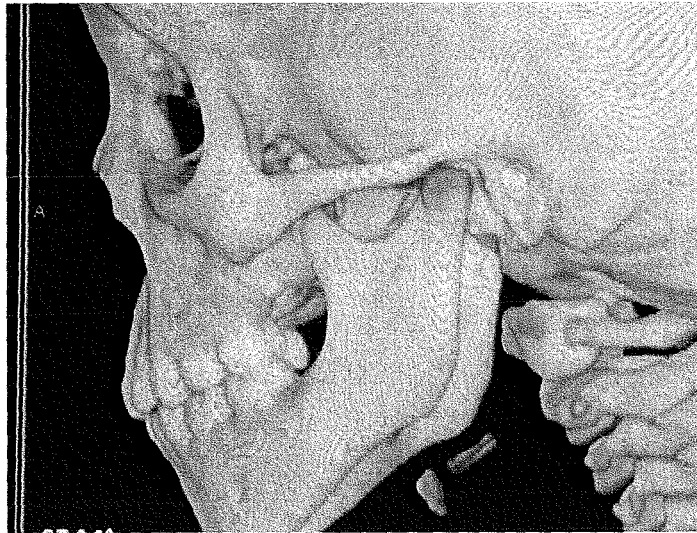
En haut : atrésie membraneuse

En bas : atrésie osseuse avec élargissement du vomer et médialisation des ptérygoïdes qui viennent au contact



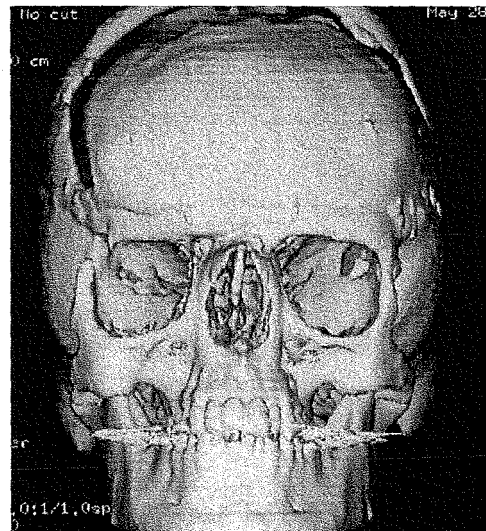
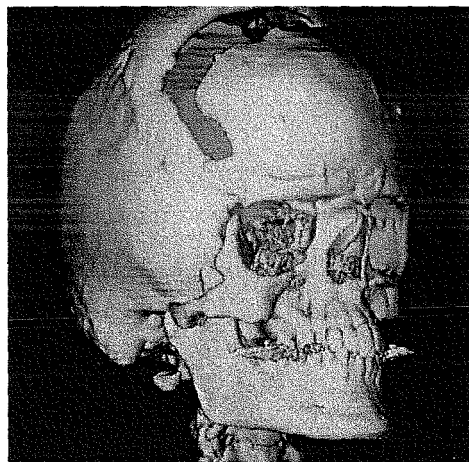
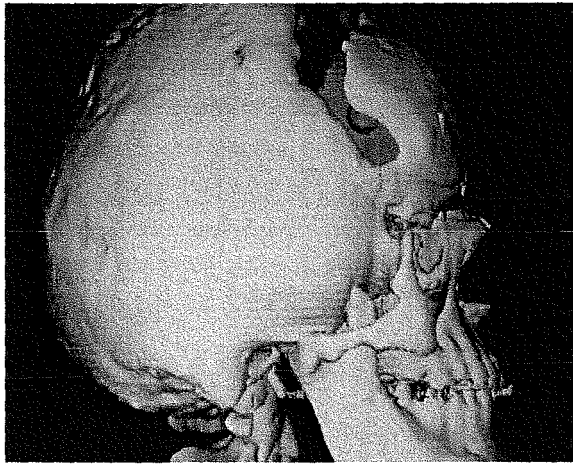
Photographie 9

Coupe axiale avec reconstruction en 3D visualisant la poutre osseuse voméro-prémaxillaire . Le vomer est « tendu » entre sphénoïde et prémaxillaire



Photographies 10

Reconstruction tomodensitométriques en 3D d'un syndrome de BINDER chez
une enfant de 5 ans.



Photographies 11

Reconstruction en 3D d'un syndrome de CROUZON
Rétrusion médiofaciale, hypertélorisme, brachycéphalie opérée

IV/ LA SCINTIGRAPHIE

Elle peut être utile dans l'étude de l'activité suturale afin de démasquer précocement des troubles de croissance.

Certains auteurs couplent en effet le scanner à la scintigraphie au technétium 99m dans l'étude des craniosynostoses afin de sensibiliser l'étude de l'activité suturale (122).

C'est un examen donc la pratique reste encore rare dans cette indication, en revanche elle trouve pour nous son indication de choix dans l'examen pré-opératoire d'une fente labio-alvéolo-palatine totale afin d'évaluer l'importance du déficit osseux et quelques mois après la réparation primaire avec greffe périostée pour évaluer l'intégration de celle-ci.

Chapitre V

ETUDE CLINIQUE

Vomer et malformations cranio- faciales

Nous avons vu précédemment que le vomer jouait un rôle important dans la croissance cranio-faciale.

L'étude de certaines malformations cranio-faciales et les répercussions chirurgicales nous donnent l'opportunité d'étudier la croissance faciale après traumatisme, résection ou ostéotomie du vomer chez l'enfant, réalisant ainsi un véritable modèle expérimental humain.

Le vomer va se trouver altéré dans diverses circonstances :

- En **traumatologie**, que le traumatisme soit spontané ou iatrogène (chirurgical).

- Dans certaines **malformations congénitales** de mécanismes physiopathologiques variés.

Les malformations cranio-faciales congénitales se caractérisent par un grand polymorphisme clinique pour une origine embryologique commune, ceci faisant toute la difficulté de l'analyse et de la compréhension .

Les dysplasies cranio-faciales qui nous intéressent ici vont faire appel à des mécanismes physiopathologiques et à des moments d'apparition variés.

Ainsi nous verrons que le vomer se trouve impliqué dans :

- Les fentes labiopalatines totales résultant d'un conflit entre mésenchyme et épithélium .

- Certaines dysostoses, altérations intrinsèques de la pièce osseuse, dont l'atrésie choanale.

- Certaines synostoses, vieillissement prématuré des sutures, dont le syndrome de BINDER.

- Des pathologies associant dysostoses et synostoses comme le syndrome d'APERT et de CROUZON

- Certaines dysplasies cérébro-faciales comme les hyporhinencéphalies, où la dysplasie cérébrale domine avec retentissement facial, notamment dans la séquence holoprosencéphalique.

Dans tous ces cas, la malformation touche la poutre médiane et le territoire naso-fronto-prémaxillaire, donc quelque soit le mécanisme, les caractéristiques communes seront à des degrés divers, l'hyporhinie au sens large (défaut de croissance sagittal médian) et la rétro-maxillie.

Nous vous proposons de reprendre chacune de ces malformations en nous appuyant sur des cas cliniques concrets.

I/ LES TRAUMATISMES SEPTO-VOMERIENS.

Ils sont de deux types, soit accidentels au cours d'un traumatisme facial plus ou moins important ou dans le syndrome des enfants battus (SILVERMAN), soit chirurgicaux.

A/ Les fractures nasales

Les fractures du nez sont les plus fréquentes des fractures du massif facial (environ 50%). Elles ont souvent une fausse réputation de bénignité. En effet, dans 50% des cas, ces fractures s'intègrent dans des traumatismes plus complexes. Souvent sous-estimées, leur méconnaissance expose à des séquelles certes esthétiques et fonctionnelles mais aussi à des retentissements sur la croissance lorsqu'elles surviennent chez l'enfant.

Les fractures du nez chez le nouveau-né (traumatisme obstétrical) et le jeune enfant sont relativement fréquentes et posent des problèmes liés :

- A la difficulté d'obtenir un bilan précis des lésions
- Aux complications dues à l'obstruction nasale.
- A l'impossibilité de prévoir l'évolution de ces lésions notamment au niveau de la croissance future.

Doit-on opérer un traumatisme nasal chez l'enfant et quand ?

L'importance de la poutre voméro-septale comme déterminateur de croissance a été prouvée à de multiples reprises au cours d'expérimentations animales (effet hypoplasiant des ablations de septum ou de vomer).

Les conséquences des traumatismes nasaux sur la croissance en pathologie humaine demeurent mal élucidés. Certes une déviation septale post-traumatique va le plus souvent se consacrer avec la croissance sous forme de dysmorphose nasale, mais qu'en est il de la croissance antéro-postérieure prémaxillo-maxillaire ?

Il est logique de penser que lorsque les centres de croissance ne sont pas touchés, la croissance n'est pas entravée !!

Le problème reste toujours posé.

Des études récentes ont tenté d'apporter des éléments de réponse.

PIRSIG (95, 96, 97) conclut timidement que des troubles de la croissance prémaxillo-maxillaire sont effectifs lorsque le traumatisme est survenu précocement (in utero ou à l'accouchement), dans certains cas avant l'âge de 10 ans (exemple de jumeaux homozygotes dont l'un a été victime d'un traumatisme nasal sévère à l'âge de 6 ans avec un trouble de croissance manifeste par rapport à son frère indemne). En aucun cas il n'a mis en évidence de retentissement sur la croissance lorsque le traumatisme survenait après l'âge de 10 ans.

Néanmoins, devant cette incertitude, la plupart des auteurs incitent à la prudence dans le traitement des fractures nasales de l'enfant, ne retenant d'indication chirurgicale que dans les cas de déviations importantes avec gêne fonctionnelle. (53, 56, 10, 1, 102). Les manœuvres de réductions devront alors être les plus atraumatiques et conservatrices possible et les ostéotomies proscrites.

Cependant la logique impose de corriger précocement les déformations squelettiques, faute de quoi, l'asymétrie des parties molles s'accroît au fil du temps et pose des problèmes de réparation plus délicats à résoudre.

B/ Les traumatismes chirurgicaux

Le traitement chirurgical de certaines malformations craniofaciales nous donne l'opportunité d'étudier les conséquences des résections ou ostéotomies de vomer sur la croissance ultérieure en pathologie humaine. Néanmoins nous verrons que les études sur ce sujet sont là encore rares, pourtant les applications sont directes.

-peut-on envisager une résection vomérienne ou septo-vomérienne chez un patient en cours de croissance ?

-Quelles conséquences peut-on en attendre ?

-Quel est le moment opportun d'un tel geste ?

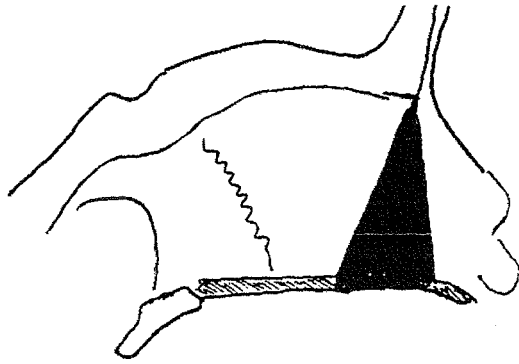
1/ Les ostéotomies du vomer dans les fentes

Au début de la chirurgie des fentes, la saillie extrême du tubercule médian dans les fentes bilatérales totales formait un obstacle insurmontable à la réparation labiale, de sorte que certains auteurs prônaient la résection totale du tubercule médian avec ses conséquences esthétiques et fonctionnelles désastreuses.

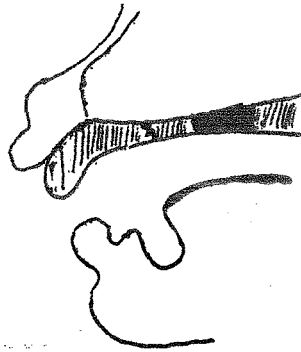
Puis sont apparues les techniques de section et de résection au niveau de la poutre médiane voméro-prémaxillaire qu'il s'agisse d'une résection partielle du vomer en arrière de la suture (BROPHY, CRONIN) ,ou bien d'une résection avec reposition du vomer (BLANDIN, PICHLER, WILDE).

VEAU (126), condamne ces résections vomériennes. Selon lui : « *il ne faut jamais repousser le prémaxillaire par une section, mais conserver l'intégrité de la poutre osseuse médiane qui commande tout le profil futur de l'individu. . il faut perdre cette notion de rigidité de l'os sur lequel on ne peut agir que par section, résection. »*

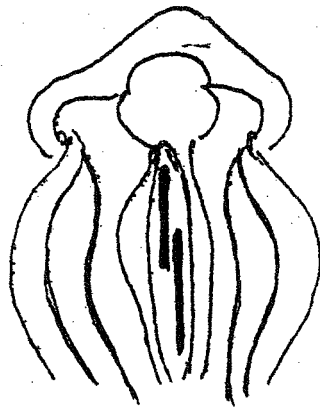
Il annonce ainsi l'essor de l'orthopédie de réalignement de l'arcade supérieure par rétro position du prémaxillaire, respectant ainsi la continuité de la poutre médiane.



BLANDIN



CRONIN
MONROE



PICHLER

Figure 33

Résection-reposition du vomer dans les fentes bilatérales

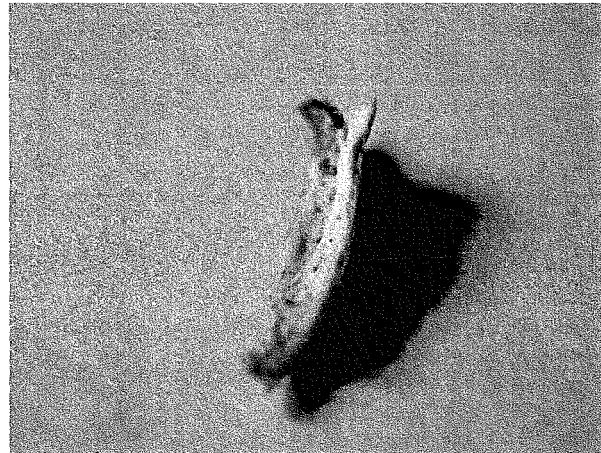
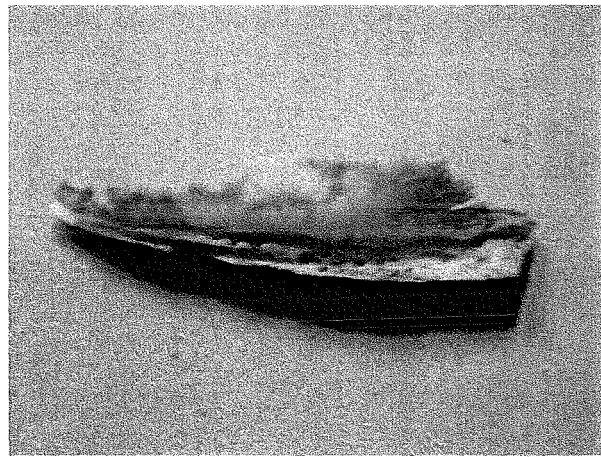
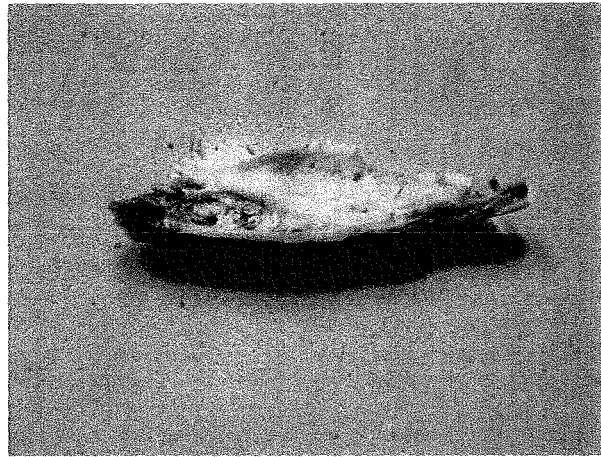
2/ La vomerectomie

Dans les séquelles de **fentes labio-palatines**, elle est avouée par TESSIER dès l'âge de 8 ans. Elle a été longtemps contesté car jugée responsable de rétroposition du tubercule médian.

Dans le service, le professeur STRICKER la réalise dans le traitement primaire des fentes unilatérales totales, c'est à dire à l'âge de 6 mois, depuis 1990 pour permettre un réalignement axial. En effet le vomer couché dans la fente obstrue la filière ventilatoire et consacre ainsi les déformations.

La section du vomer en arrière de la suture voméro-prémaxillaire semblerait sans séquelles majeures. D'autre part, la dissection et résection extra-périostée autorise une ré ossification du vomer objectivable sur les scanners de contrôle à distance.

Mais une fois encore, sa pratique relativement récente et l'absence actuelle d'une évaluation précise ne nous permettent pas de conclusion, d'autant que la rétromaxillie peut être imputée à la malformation ou à son traitement, voire à l'équipement génétique, l'analyse morphologique des parents faisant partie intégrante de l'étude clinique et du pronostic.



Photographies 12

Vues d'un vomer réséqué au cours du traitement primaire d'une fente unilatérale totale chez un enfant de 6 mois

Le traitement de l'**atrésie choanale** fournit un autre modèle intéressant.

En effet, les techniques de chirurgie conventionnelle de restauration de la perméabilité nasale dans l'atrésie choanale uni ou bilatérale font appel à une résection subtotalaire de la jonction voméro-palatine par voie transpalatine.

FRENG (41) publie en 1979 une étude visant à établir les conséquences de cette chirurgie sur la croissance ultérieure en comparant les cas opérés à des patients témoins présentant une atrésie unilatérale non opérée.

Il conclut que lorsque la chirurgie est réalisée tôt (en moyenne vers l'âge de 4 ans), on note un trouble net de croissance du tiers médian avec rétro-maxillie décelable seulement en fin de croissance vers l'âge de 17 ans.

En revanche, lorsque le traitement est réalisé plus tard, on ne note aucun trouble de croissance significative.

De plus, il retrouve des déficits de croissance du maxillaire chez les patients non opérés d'atrésie unilatérale, et les attribue à une respiration buccale, exclusive ou prédominante, explication des plus contestables.

En somme, pour l'auteur, le traumatisme n'entrave la croissance que lorsqu'il est précoce.

En fait il convient d'avoir présent à l'esprit que l'atrésie choanale osseuse est une dysplasie du sphénoïde avec dystopie basse et interne, de sorte que cette disposition participe à la perturbation de croissance plutôt que d'une ventilation buccale, le rôle de la ventilation dans la croissance ayant été très surestimé. (STRICKER)

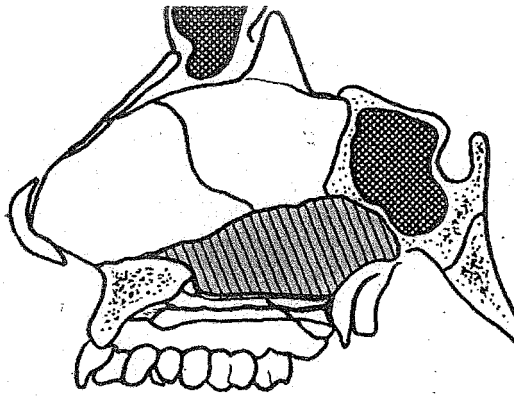
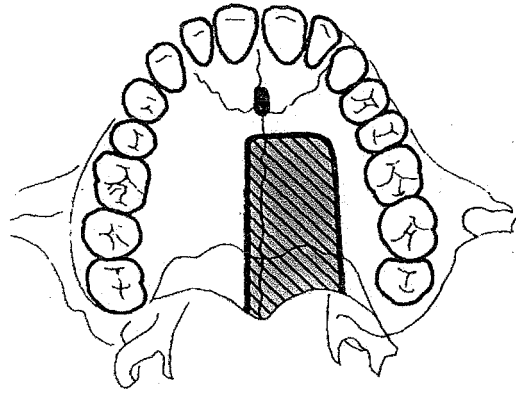


Figure 35

Resection voméro-palatine dans l'atrésie choanale unilatérale (41)

3 /Le repositionnement septal dans les fentes unilatérales .

SMAHEL (117) publie récemment une étude comparative sur le repositionnement précoce du septum au cours du traitement primaire des fentes unilatérales. Il note une meilleure croissance verticale du maxillaire ainsi qu'une meilleure projection nasale sans aggravation significative de la rétromaxillie par rapport au groupe témoin.

Pour STRICKER, il est illusoire de vouloir réaligner le septum, car l'épine nasale antérieure du maxillaire est en situation de déviation du côté sain et par ailleurs le septum n'interfère que de façon très indirecte sur la croissance verticale.

4/ Les ostéotomies de LEFORT I

Pour certains, la chirurgie orthognathique peut s'imposer en période de croissance lorsque le retentissement morphologique, psychologique ou encore fonctionnel est important. Cette chirurgie est contestable en période de croissance et n'est généralement réalisée qu'après l'évolution des canines (après 12ans, la croissance transversale du maxillaire est terminée)) et une préparation orthodontique.

L'ostéotomie de LEFORT I permettant de mobiliser le maxillaire impose une ostéotomie du vomer. Quelles en sont les conséquences sur la croissance lorsque cette chirurgie est réalisée chez l'enfant ?

Récemment, MOGAVERO en 1997 (86) puis WOLFORD en 2001 (130) proposent une alternative à l'ostéotomie de Lefort I quand celle ci doit être réalisée en période de croissance.

Ils rappellent que la croissance antéro-postérieure du maxillaire s'achève vers 14 ans, la croissance transversale vers 12 ans alors que la croissance verticale se poursuit chez l'adulte.

A partir d' études rétrospectives de cas opérés entre 8 et 10 ans, ils proposent une technique conservatrice de type ostéotomie dento-alvéolaire préservant le vomer.

Il ressort de ces deux études que les ostéotomies de LEFORT I entravent de façon significative la croissance antéro-postérieure du maxillaire lorsque cette chirurgie est réalisée en période de croissance. Quand seule la région dento-alvéolaire est mobilisée, donc sans ostéotomie du vomer, aucun déficit de croissance n'est observé.

Une alternative aux ostéotomies classiques avec greffes osseuses conventionnelle est apparue ces dix dernières années : la distraction ostéogénique.

Elle a cet avantage de dispenser de greffes osseuses source de résorption ou de lambeaux osseux préfabriqués microanastomosés à forte morbidité.

Néanmoins les ostéotomies nécessaires sont identiques aux techniques classiques même si certains auteurs publient des cas de distraction SANS ostéotomie du vomer, l'avancée se faisant par action directe sur les sutures.

Ne s'agit-il pas plutôt d'une bascule que d'une avancée réelle au sein de systèmes suturaux oblitérés ?

5/ Les ostéotomies inter-orbitaires pour hypertélorisme

La correction chirurgicale des hypertélorismes quelqu'en soit la cause peut imposer une résection septale chondromuqueuse et osseuse afin de libérer la filière respiratoire au moment du rapprochement orbitaire.

Paul TESSIER (76) publie en 1986 une étude rétrospective de 8 enfants opérés selon cette technique, entre 4 à 11 ans et tente d'évaluer les conséquences de telles résections sur la croissance ultérieure.

Il ressort de cette étude que tous les patients ont présenté un déficit significatif de croissance du prémaxillaire, dans la région de l'épine nasale antérieure et seulement dans le sens antéro-postérieur

Cette analyse doit être tempérée par le fait que la résection de la poutre septale sacrifie la partie haute du septum cartilagineux, site de croissance active pendant la période para-pubertaire et prive donc le tiers médian de cette propulsion.

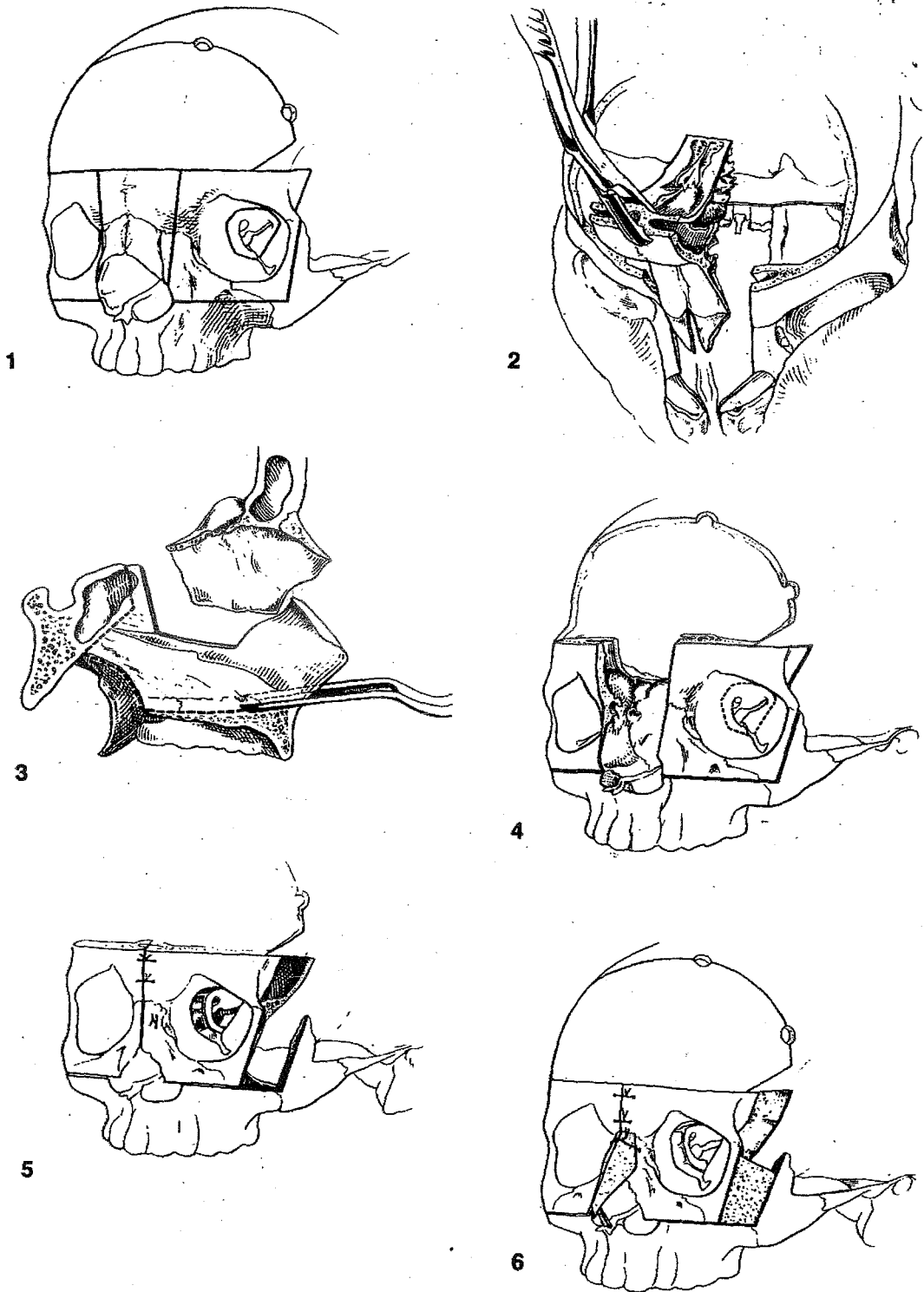


Figure 36

Cure d'hypertélorisme selon TESSIER (76)

Ces observations semblent plaider une fois de plus en faveur du rôle de poussée du vomer dans la croissance antéro-postérieure du maxillaire. Toutefois, ce rôle semble limité dans le temps à une période post-natale relativement précoce.

Enfin, la vitesse de croissance n'étant pas linéaire (rapide en anténatal et postnatal précoce, elle ralentit jusqu'à la puberté pour reprendre au moment de l'adolescence jusqu'à l'âge adulte), les conséquences de traumatismes en période de croissance lente ne seront appréciables que tardivement plusieurs années après.

II/ LES MALFORMATIONS CONGENITALES

A/ Les fentes labio-maxillo-palatines

La fente, solution de continuité résultant d'un conflit entre épithélium et mésenchyme, crée une rupture d'équilibre au sein du territoire centro-facial. Elle évolue en s'amplifiant au cours de la période foetale et post-natale. Les déformations osseuses sont évolutives consacrées par la rupture d'équilibre musculaire.

Le vomer se trouve altéré dans les fentes labio-palatines totales uni ou bilatérales de façon différente.

La déformation squelettique s'observe dans les trois plans de l'espace et concerne outre la poutre voméro-septale, le maxillaire, le prémaxillaire et le nez.

1/ Les fentes unilatérales

Selon Victor VEAU (126), le vomer dans les fentes unilatérales totales est toujours dévié. Cette déviation existe dès que la fente est constituée et va évoluer rapidement chez l'embryon, siège de transformations rapides, puis se poursuivra jusqu'à l'adolescence.

« chez l'embryon, c'est le vomer qui commande. Il est le facteur principal des premières transformations. Puis rapidement c'est la face qui prend le dessus, le vomer ne faisant qu'obéir à des forces qui lui sont étrangères »

« le coté soudé va subir l'influence de la croissance dynamique de la face, le coté opposé fendu va se développer par ses propres moyens, d'où les déviations »

Le vomer se trouve donc plicaturé dans la fente avec une horizontalisation variable à sa partie inférieure, pouvant former un angle jusqu'à 90° avec sa partie verticale supérieure.

Il se couche dans la fente entraînant avec lui le septum cartilagineux, le nez est dévié vers le coté sain et l'asymétrie de direction de l'arête osseuse s'accroît avec la croissance (51).

Cette poussée voméro-septale asymétrique va donc participer aux déformations squelettiques, en association avec la poussée linguale et la rupture d'équilibre musculaire (antérieur orbiculaire et postérieur vélo-pharyngé).

On note donc les déformations suivantes :

- dans le plan frontal, l'orifice piriforme est modifié du coté de la fente. Le plancher nasal s'engouffre dans la déhiscence osseuse.

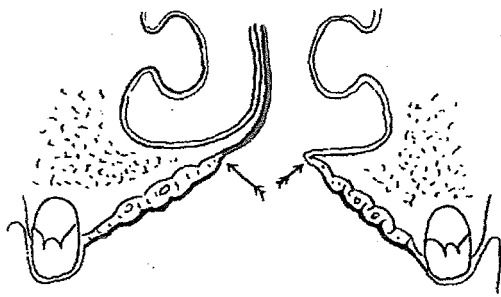
- dans le plan sagittal et axial :

Le grand fragment est le siège d'une rotation en avant, en dehors et d'une version interne avec ascension de son extrémité antérieure. L'épine nasale antérieure est déviée du coté sain. Ces déformations sont dues à la traction anormale qu'exercent sur l'épine nasale antérieure les insertions musculaires. La pression linguale et la croissance septo-vomérianne repoussent la région incisive en avant et en dehors. Il en résulte une déviation du grand fragment du coté sain, cette déviation étant maximale au niveau de l'épine nasale antérieure.

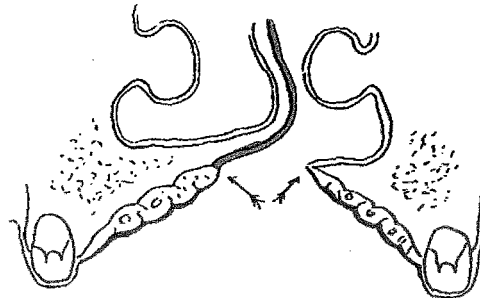
Le petit fragment , privé de la poussée vomérienne, se trouve déplacé vers le haut, l'avant et plus ou moins le dedans. Sa dimension verticale et sa projection sont réduites, provoquant une modification spatiale du pied d'aile dont il est le socle . (STRICKER, RAPHAEL)

Avec la croissance vont apparaître des déformations maxillo-dentaires :

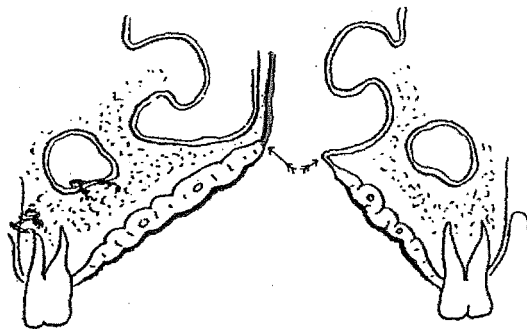
- rétrognathisme supérieur avec pseudo-prognathisme mandibulaire
- infragnathie dans le plan vertical
- endognathie dans le plan transversal



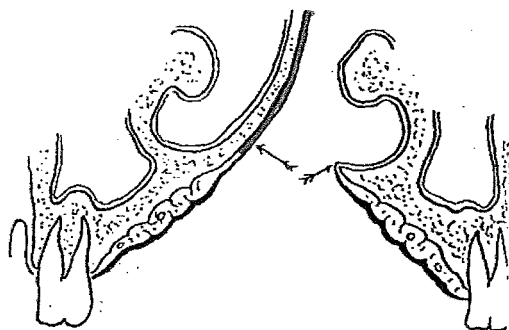
Forme typique chez le nouveau-né



Le vomer est encore plus dévié.
« comme si le vomer s'était trop allongé et ne pouvait pas pousser en bas »



Le vomer s'insère perpendiculairement sur la lame palatine.
Disposition fréquente chez enfant quand la lèvre a été suturée dans le jeune âge.



Le vomer se continue en entonnoir sans démarcation avec la lame palatine.
Disposition fréquente chez l'adolescent et l'adulte.

Figure 37

Disposition du vomer dans les fentes labio-palatines totales unilatérales
selon VEAU (126)

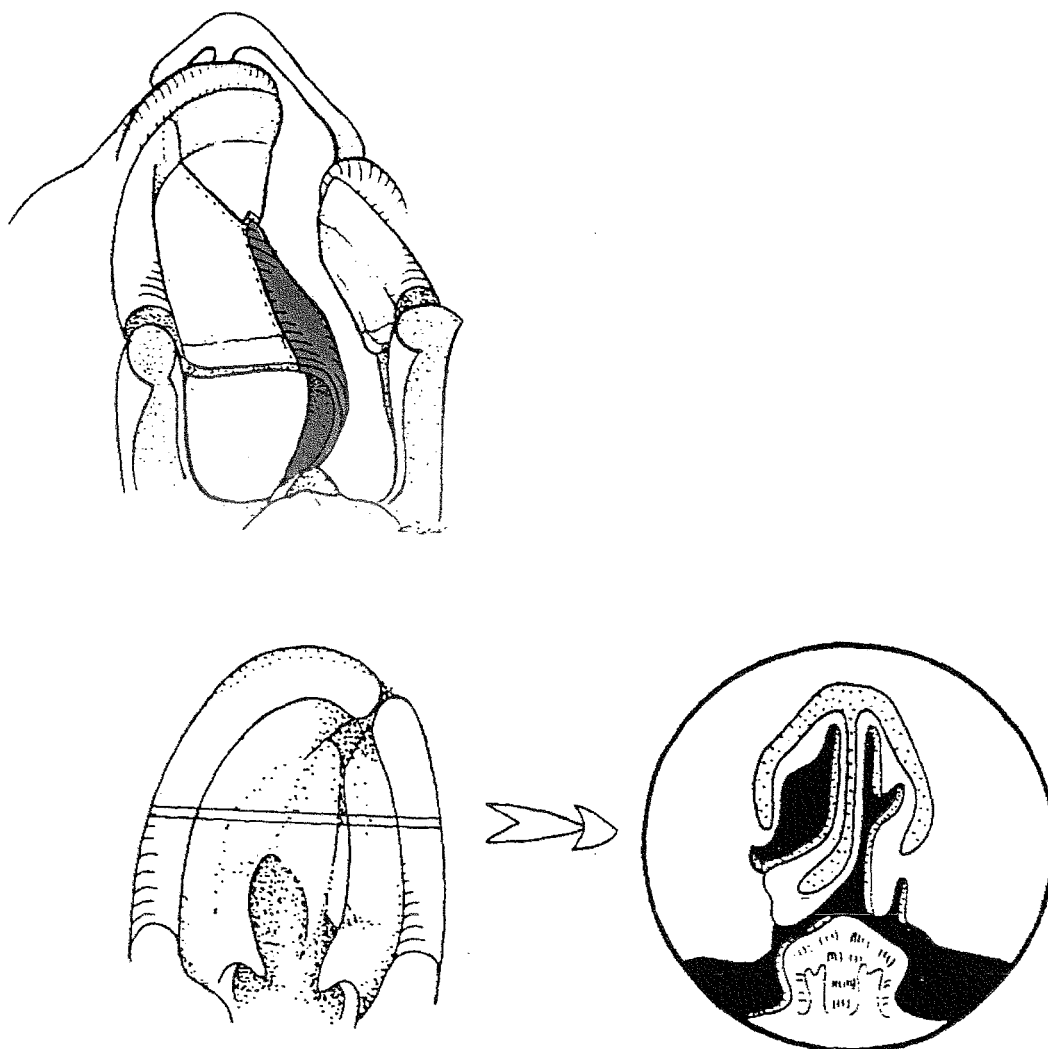


Figure 38

Plicature et horizontalisation du vomer dans les fentes totales unilatérales
selon STRICKER et RAPHAEL

LATHAM (70) précise la survenue de ces déformations squelettiques au cours de la vie intra-utérine, à travers une étude histologique sur 6 embryons ou fœtus d'âge différent porteurs de fente labiopalatine unilatérale.

Il démontre à travers cette étude, que les déformations squelettiques apparaissent en deux phases selon deux mécanismes de croissance consécutifs (poussée voméro-septale aidée du ligament septo-prémaxillaire puis croissance intrinsèque du maxillaire), avec une inversion relative du sens des déformations.

La première phase apparaît très tôt dès la 6^{ème} semaine de développement au moment de l'apparition de la fente. Les déformations évoluent rapidement dues à la rapidité du développement des structures squelettiques à cette période. La poutre voméro-septale joue un rôle prépondérant dans la survenue des déformations de part sa croissance en bas et en avant.

A ce stade, la suture interprémaxillaire est incliné du coté sain.

La seconde phase débute à la 12^{ème} semaine. Elle est marquée par la croissance intrinsèque du maxillaire. Cette croissance maxillaire va être gênée médialement par l'attache du septum dévié. Le sens de l'incurvation de maxillaire s'annule puis s'inverse et la suture interprémaxillaire se trouve déviée du coté fendu.

Mais LATHAM dans ses conclusions méconnaît le rôle du muscle, en l'occurrence le chef externe de l'orbiculaire, dans la déviation septale, rôle illustré par la constatation d'une déviation de la portion caudale du septum du coté sain dans les fentes labiales sans interruption osseuse (STRICKER).

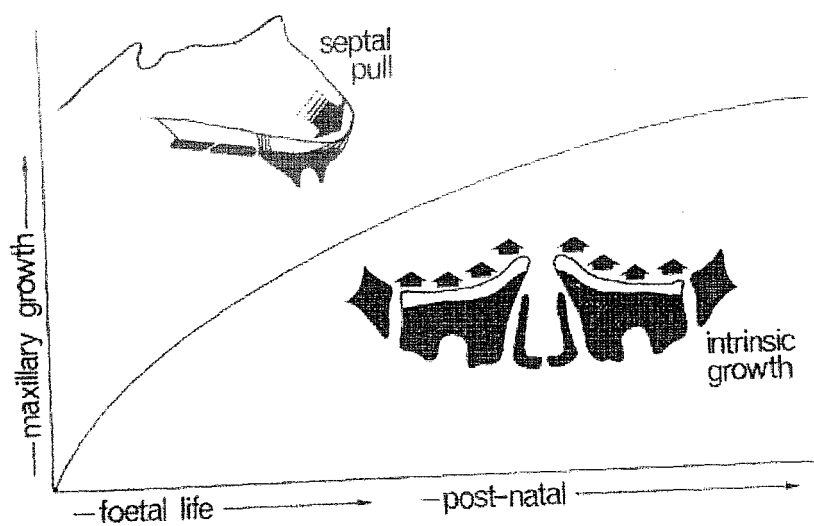
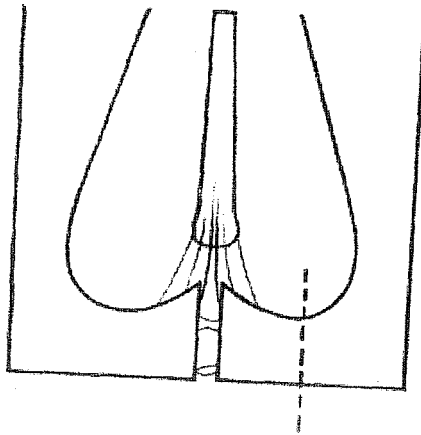
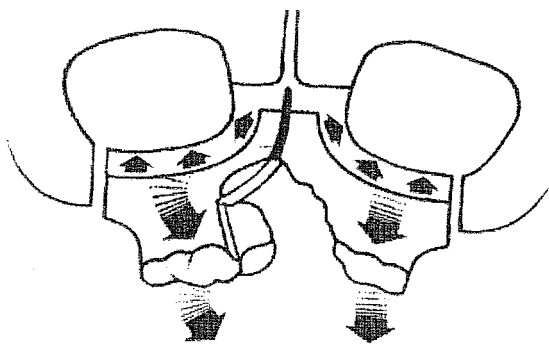
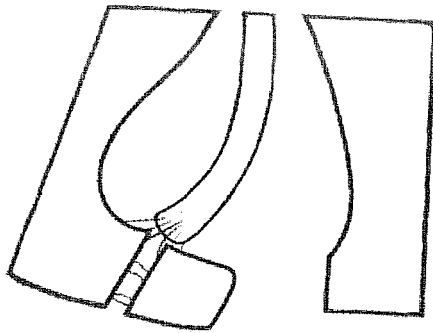


Figure 39

Mécanismes de croissance anténataux du maxillaire selon LATHAM (70)
 Croissance septale par l'intermédiaire du ligament septo-prémaxillaire chez
 l'embryon, et croissance intrinsèque du maxillaire chez le fœtus.



Phase 1
 (6^{ème} à 12^{ème} semaine)
 Déviation septale et déviation de la suture interprémaxillaire du côté sain

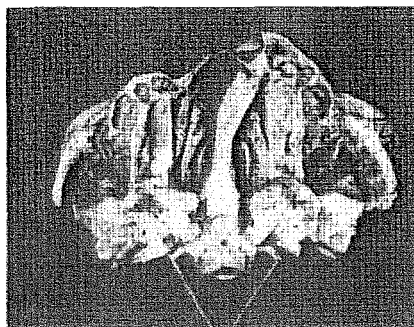


Phase 2
 (après la 12^{ème} semaine)
 Croissance intrinsèque du maxillaire, rotation médiale du maxillaire, suture interprémaxillaire déviée du côté de la fente

Figure 40

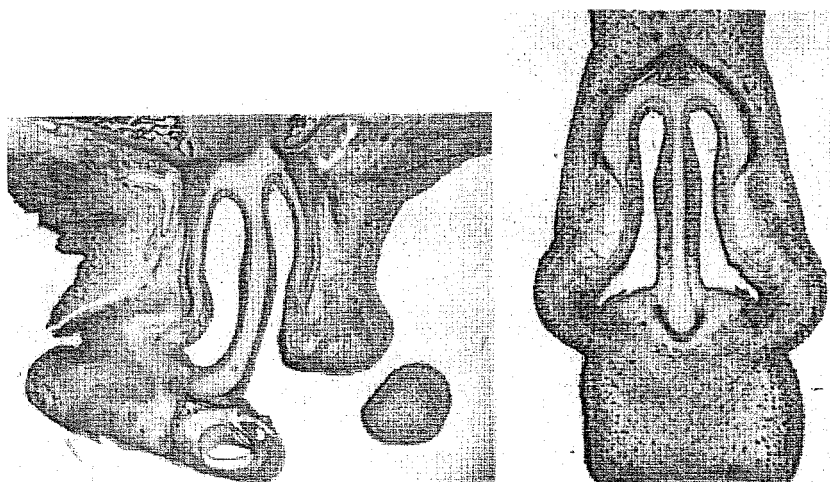
Les deux phases de déformations squelettiques selon LATHAM

ATHERTON (4) réalise une étude similaire sur 15 des fœtus d'âge différents porteurs de fentes unilatérales totales et abouti aux mêmes conclusions quand à la précocité et la constance des déformations squelettiques.



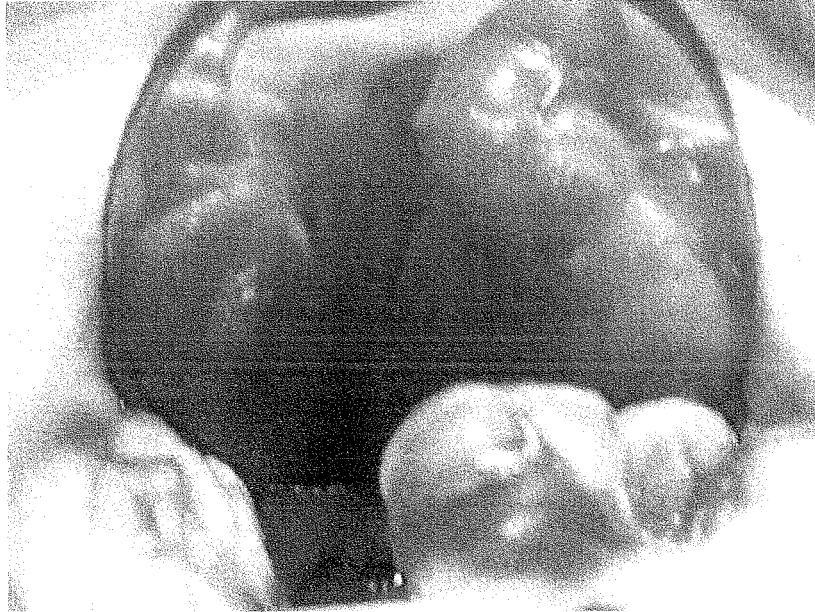Photographie 13

Vue palatine d'une fente totale unilatérale droite (4)
Notez la déviation du vomer



Photographie 14

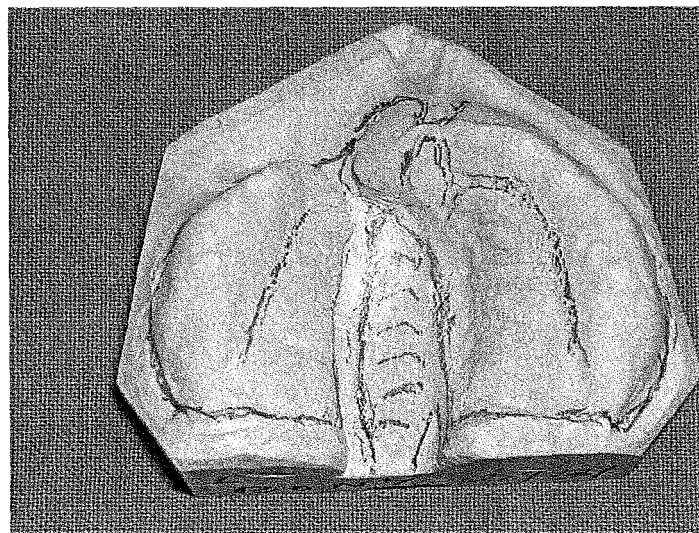
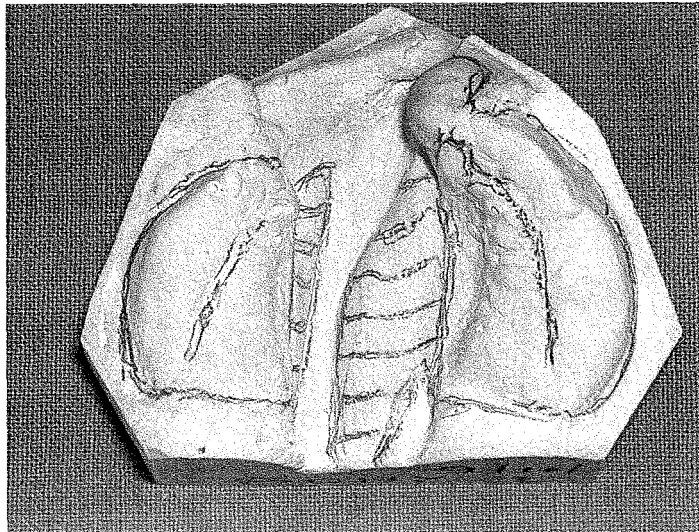
Coupe histologique en vue coronale à travers l'épine nasale antérieure chez un fœtus porteur d'une fente unilatérale (à gauche) et un fœtus normal (droite) (4)



Photographie 15

Fente unilatérale totale gauche chez un enfant de 6 mois

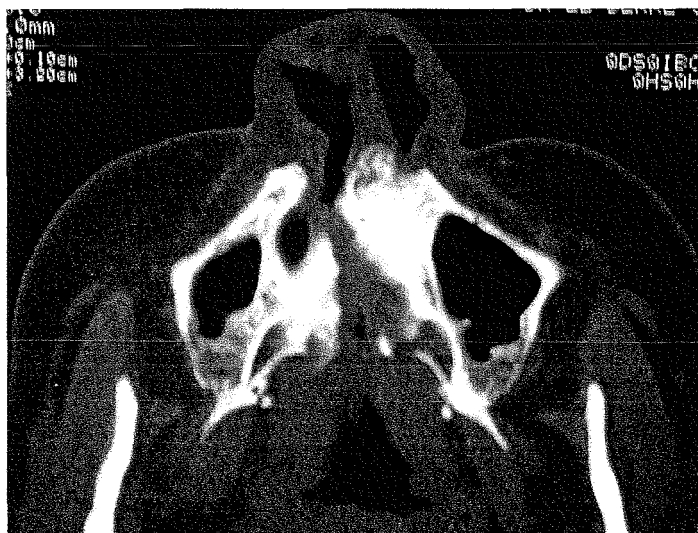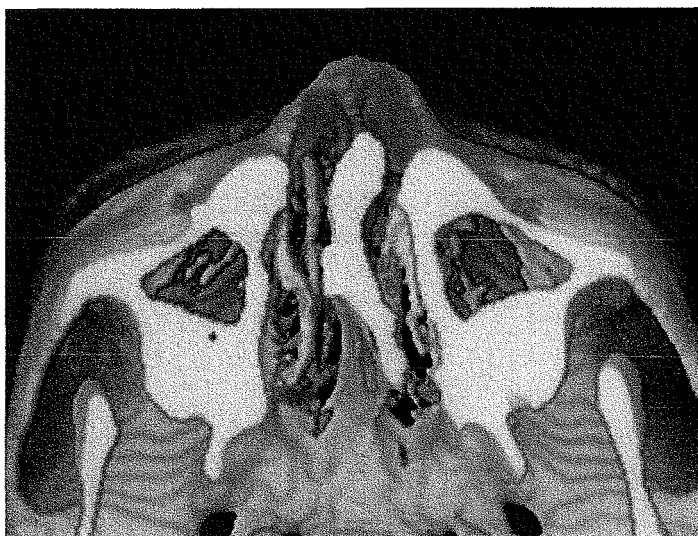
Noter la déviation du vomer



Photographies 16

Modèles en plâtre d'une fente totale unilatérale avant (en haut) et après (en bas) la préparation orthopédique pré-opératoire (traction élastique et lipadhésion)

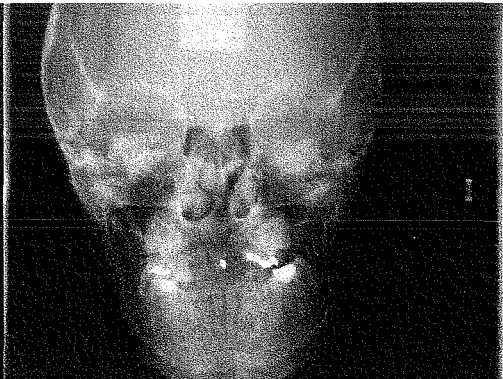

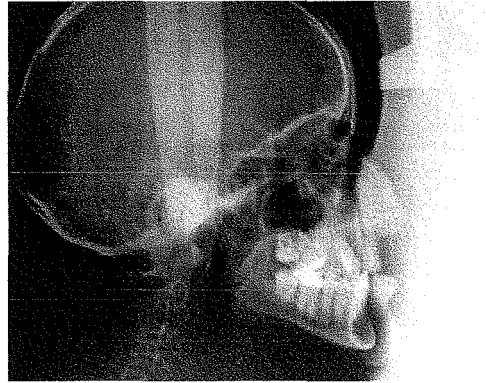
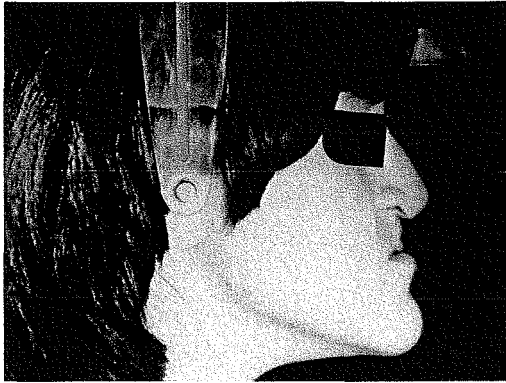
Noter la déviation initiale du vomer



Photographies 17

Coupes axiales tomodensitométriques d'une séquelle de fente unilatérale.

Solution de continuité au niveau du palais dur et déviation du vomer



Photographies 18

Séquelles de fente unilatérale

Déviation nasale et rétrusion faciale marquée avec trouble occlusal en classe III

2/ Les fentes totales bilatérales

La fente bilatérale se distingue de la fente unilatérale par sa pseudo symétrie. L'ensemble voméro-prémaxillaire est séparé du plateau maxillaire et pousse sans entrave vers l'avant.

Le vomer et le prémaxillaire constituent une poutre plus ou moins rectiligne entre les lames palatines fendues.

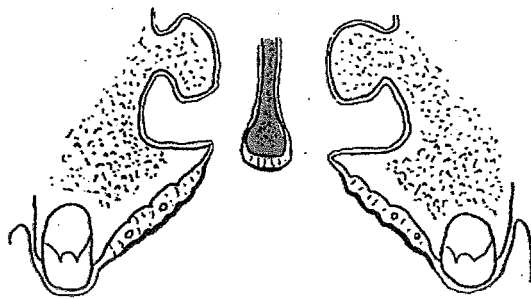
Dans la forme typique, le vomer est rectiligne et symétrique. En fait, il est rare que cette poutre voméro-prémaxillaire portant le tubercule médian soit dans l'axe de la fente, très souvent il existe une légère incurvation latérale.

*« comme si dans l'évolution intra-utérine, un pont l'avait rattaché pendant un temps à l'une des berges de la fente »*_(VEAU)

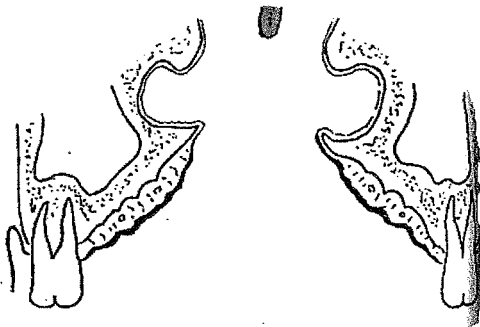
VEAU distingue plusieurs formes de vomer :

- Vomer en massue, descendant en dessous des lames palatines. Sa partie inférieure est alors recouverte d'une muqueuse buccale blanchâtre contrastant avec la muqueuse nasale rouge.

- Vomer atrophié, réduit à une languette minuscule au sommet des fosses nasales. Pour VEAU, cet état serait la conséquence d'un acte chirurgical antérieur qui aurait traumatisé le vomer le rendant inutilisable (sa muqueuse) dans la fermeture de la fente. Cette forme annoncerait une croissance ultérieure défavorable.



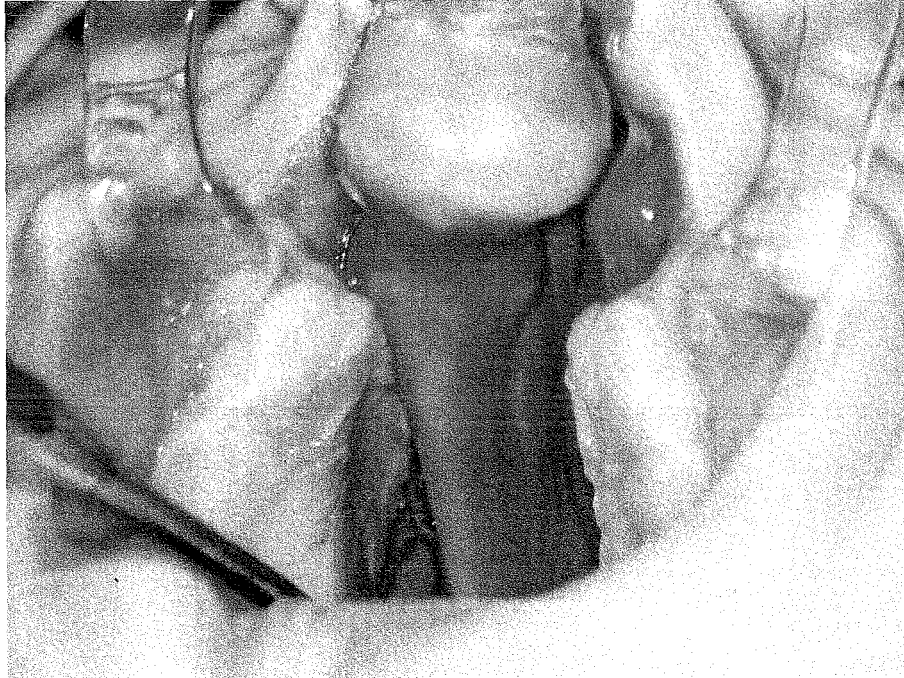
Vomer en massue descendant en dessous des lames palatines



Vomer atrophié probablement consécutif à un acte chirurgical

Figure 41

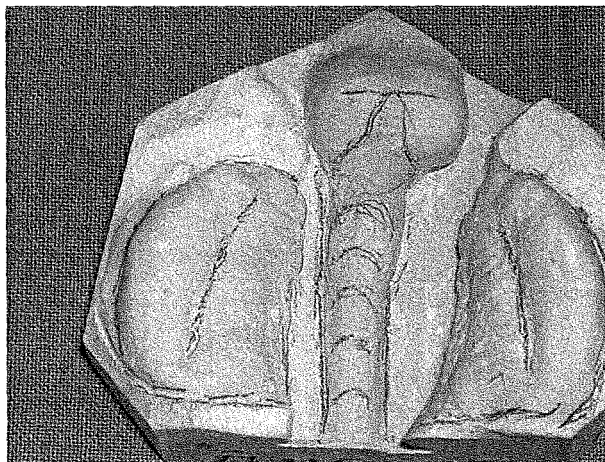
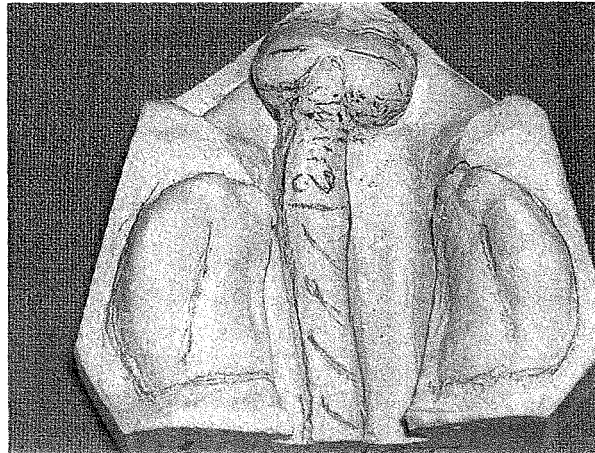
Le vomer dans les fentes bilatérales selon VEAU (126)



Photographie 19

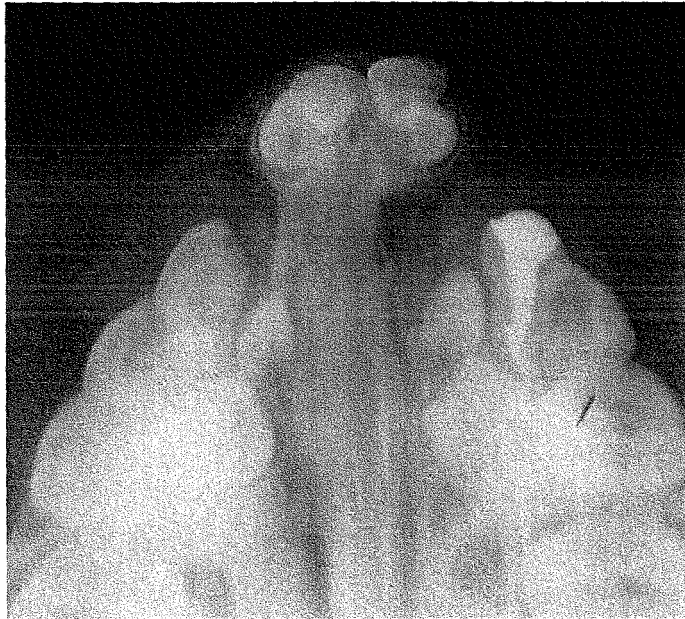
Fente totale bilatérale chez un enfant de 6 mois

Noter l'échappée antérieure du prémaxillaire poussé par le vomer



Photographies 20

Modèles en plâtre d'une fente bilatérale asymétrique avant et après la
préparation orthopédique



Photographie 21

« L'échappée » du prémaxillaire poussé par le vomer dans la fente bilatérale

B/ Le syndrome de BINDER

Le syndrome de BINDER décrit en 1962 , encore nommé dysostose maxillo-nasale, est une hyporhinie d'origine mésenchymateuse, caractérisée par un défaut de croissance sagittal médian, due à une **synostose voméro-prémaxillaire**.

L'atteinte de la poutre voméro-prémaxillaire est responsable d'une diminution de croissance antéro-postérieure du tiers moyen facial, avec rétrusion de l'orifice piriforme par défaut de projection du maxillaire par le vomer.

Les déformations caractéristiques sont :

- Nez plat, court, non projeté avec ouverture de l'angle naso-frontal.
- Un philtrum court, élargi en colonne
- Un enlèvement des pieds d'aile
- Une columelle courte
- Une hypoplasie verticale et antéro-postérieure du maxillaire (rétromaxillie vraie)
- L'occlusion est soit respectée dans les formes mineures soit en articulé croisé des secteurs incisivo-canins, soit encore en classe III d'angle.
- L'épine nasale antérieure est hypoplasique voire absente.

Le diagnostic différentiel devra être fait avec les hyporhinies d'origine cartilagineuses des dyschondroplasies où le déficit siège à la partie haute (mes ethmoïde) et le trouble occlusal est modéré.

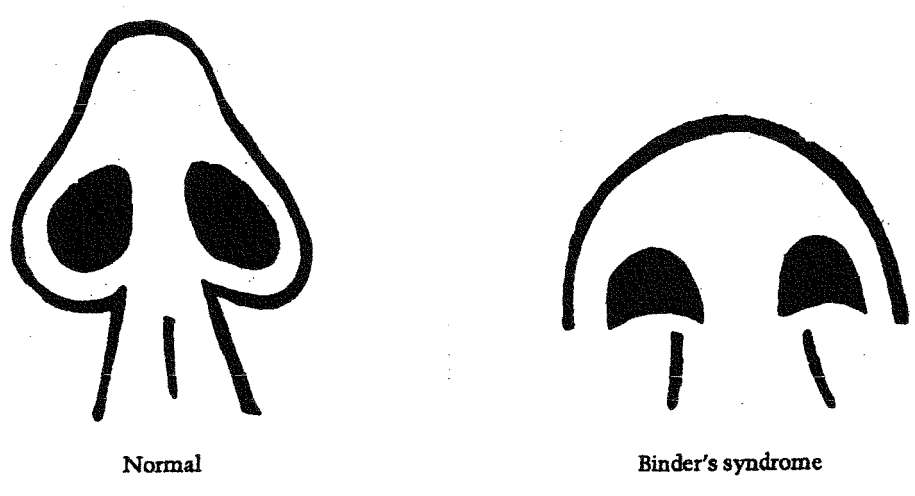
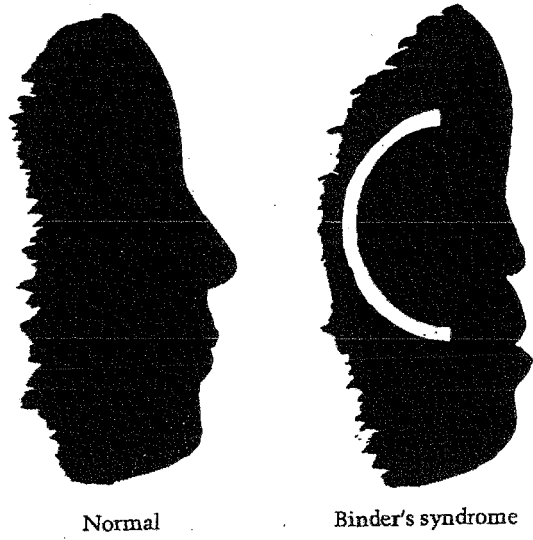


Figure 42

Vues schématiques des déformations dans le syndrome de BINDER

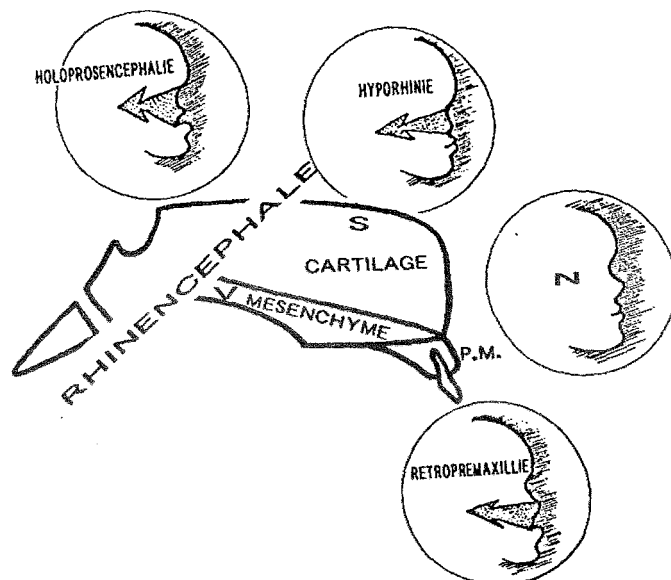
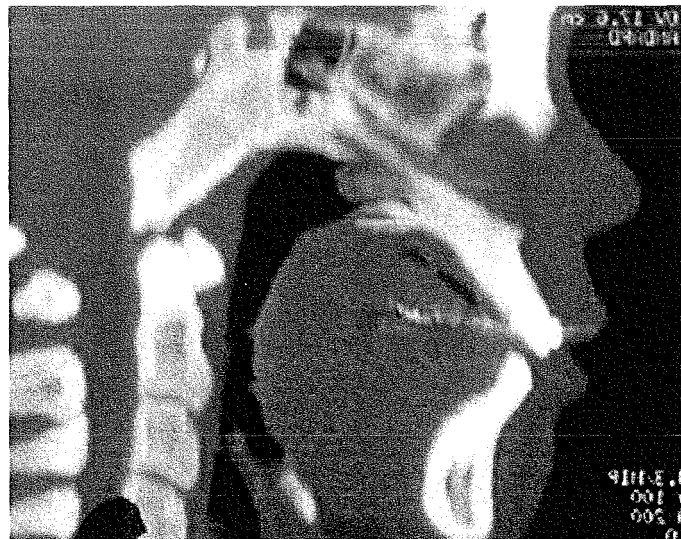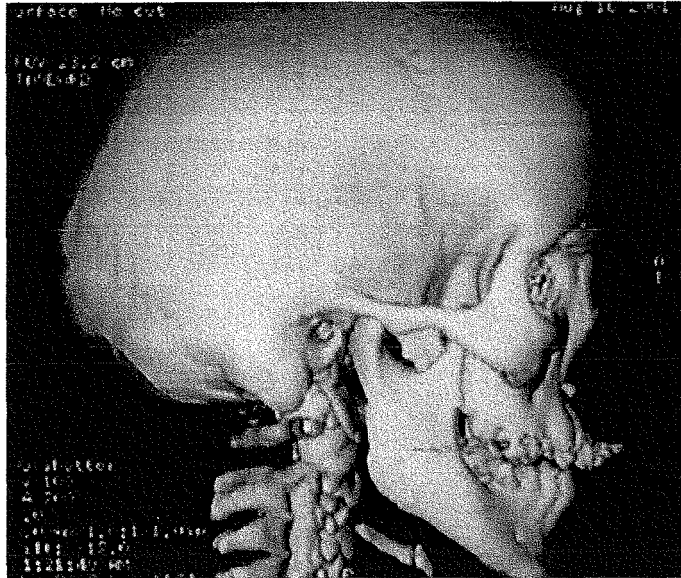


Figure 43

Variétés étiologiques des hyporhinies,
cartilagineuses ou mésenchymateuses (121)

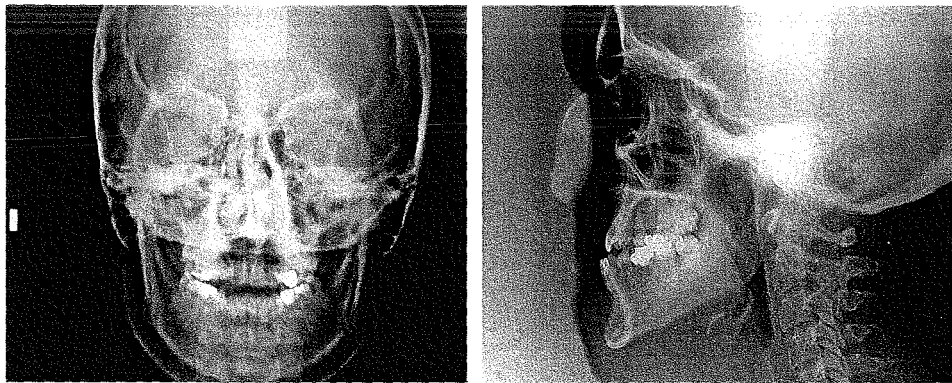
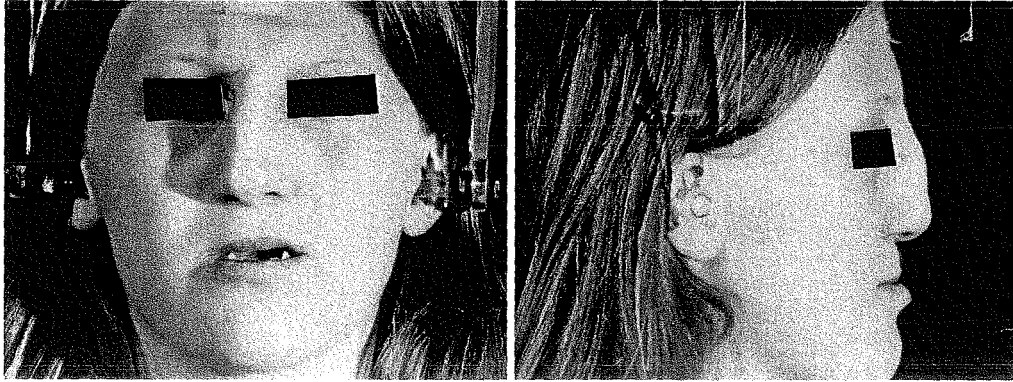


Photographies 22

Vues scannographiques d'un syndrome de BINDER chez un enfant de 5 ans

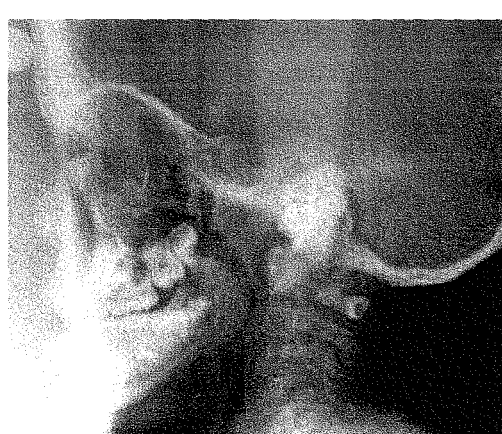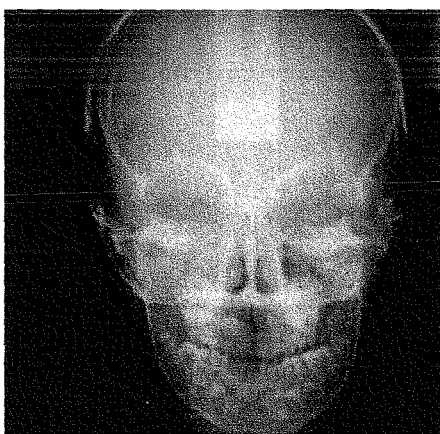
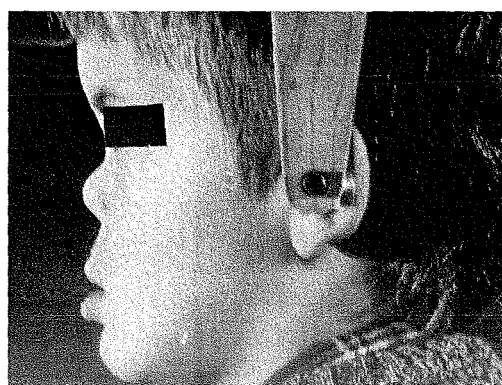
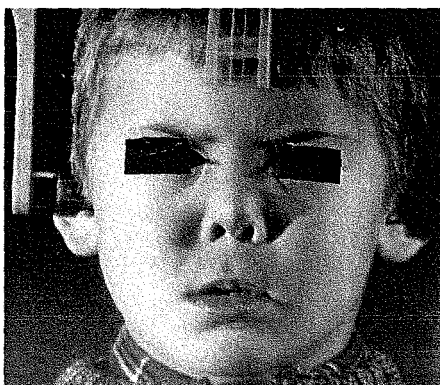
Absence de projection nasale et d'épine nasale antérieure (en haut)

Visualisation de la poutre voméro-prémaxillaire (en bas)



Photographies 23

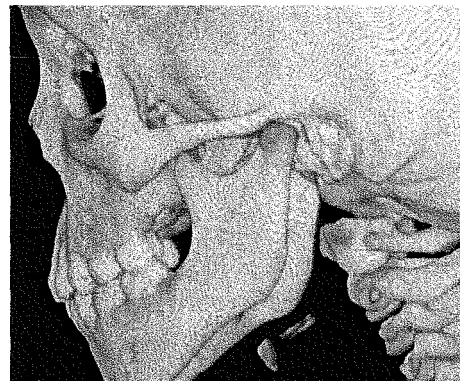
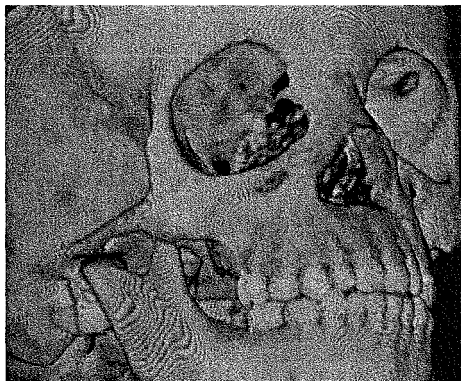
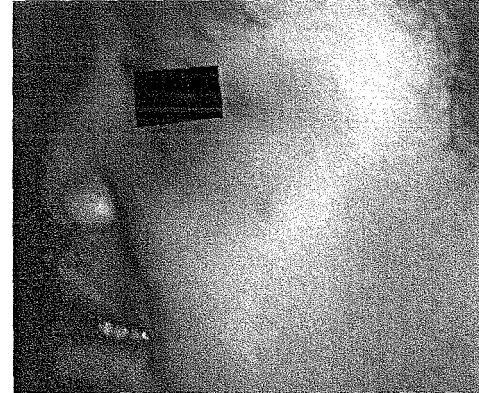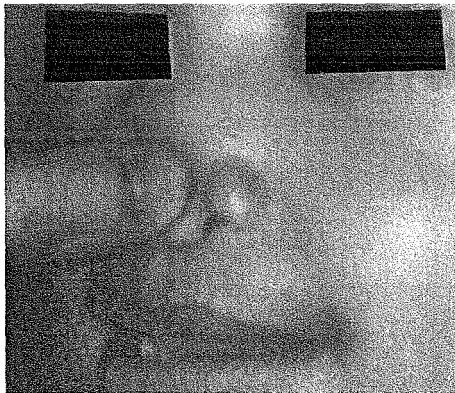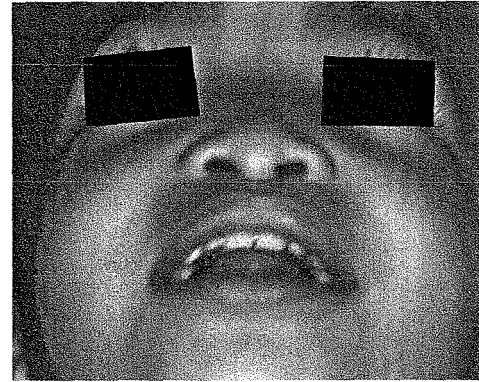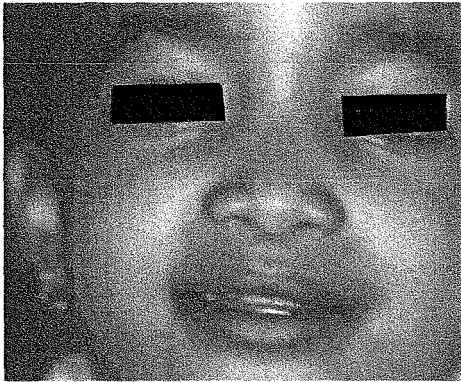Syndrome de BINDER chez une adulte
Rétromaxillie, classe III d'angle, distorsion nasale



Photographies 24

Syndrome de BINDER chez un enfant de 5 ans

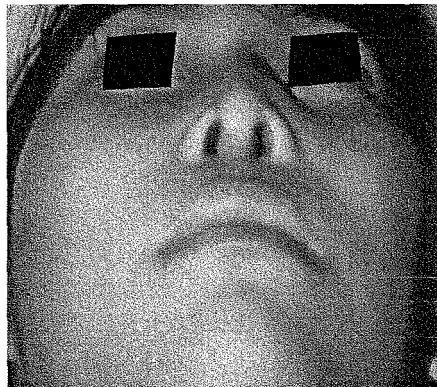
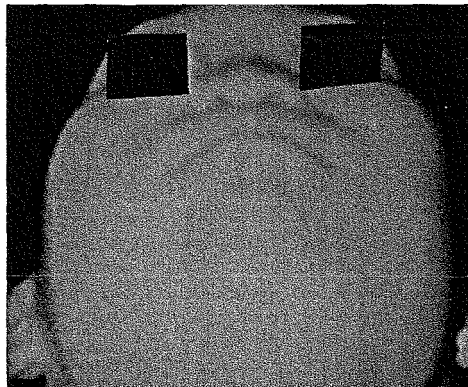
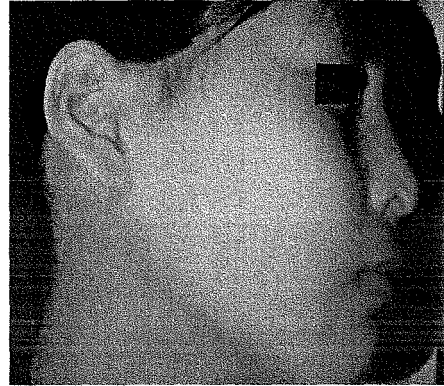
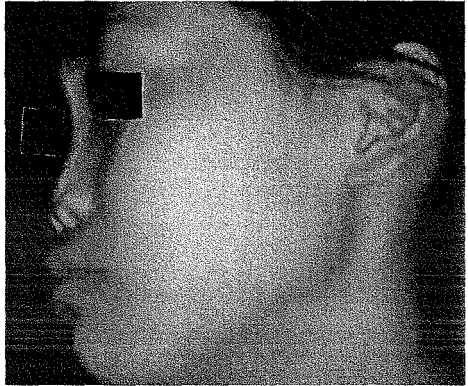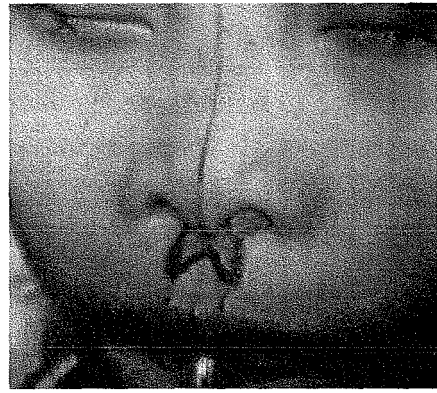
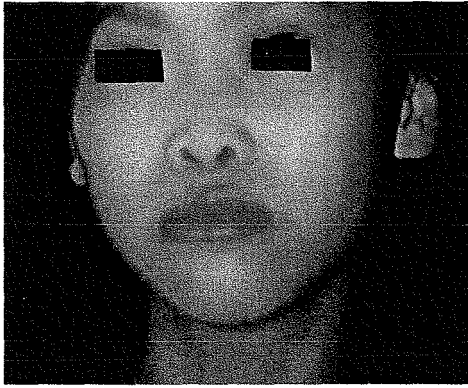
Rétrusion médiofaciale, hyporhinie sévère, tendance à la classe III



Photographies 25

Syndrome de BINDER chez une asiatique de 5 ans

Hyporhinie, enlèvement des pieds d'ailes, défaut de soutien de la pointe,
absence d'épine nasale antérieure



AVANT

APRES

Photographies 26

Syndrome de BINDER chez une asiatique

Avant et après reconstruction columellaire et greffon osseux de l'arête nasale

C/ Les syndromes de CROUZON ET APERT

Certaines dysplasies craniofaciales cumulent synostose et dysostose. L'exemple type est représenté par les « CROUPERT ». Ces craniosynostoses prématurées associent une atteinte de la suture membraneuse séparant les différentes pièces squelettiques de la face et du crâne et une atteinte osseuse intrinsèque (dysostose) dont l'étiopathogénie est encore mal connue. (121, 120, 3), mais à forte connotation génétique (découverte récente d'une mutation localisée du gène FGFR2 sur le chromosome 10).

L'atteinte crânienne est représentée dans la majorité des cas par une brachycéphalie.

Les lésions osseuses portent essentiellement sur la base de crâne et en premier lieu le sphénoïde. Plus la dysostose sphénoïdale est marquée, plus grave est la rétrusion faciale.

L'atteinte faciale se manifeste par une rétrusion plus ou moins marquée et un exorbitisme par réduction de la contenance orbitaire. Le désordre occlusal correspond à une classe III d'angle avec une béance plus ou moins surajoutée.

La pathogénie de la rétrusion faciale est encore mal élucidée. TESSIER (125) soulève le problème . Est-ce dû à une atteinte primaire des centres d'ossification ou encore à une origine suturale faciale ? Pour STRICKER (121), elle serait due à une fusion prématurée de la synchondrose sphéno-occipitale, et sphéno-vomérienne responsable d'une défaut de poussée vomérienne et d'une diminution du potentiel de croissance de la base de crâne (121, 120).

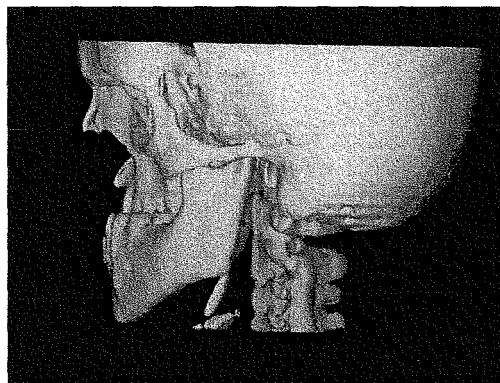
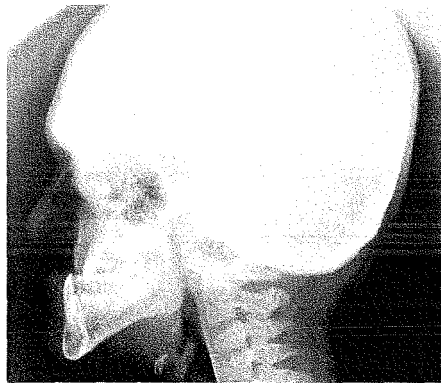
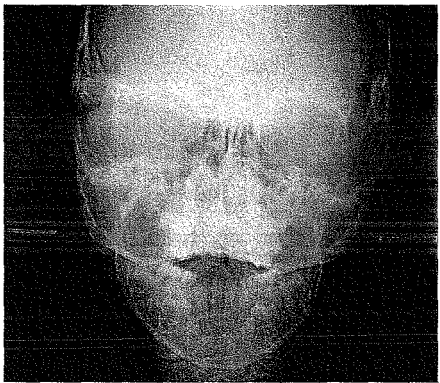
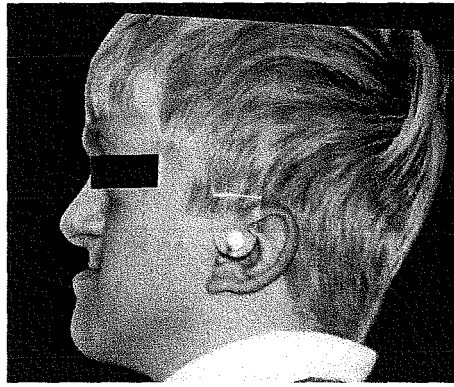
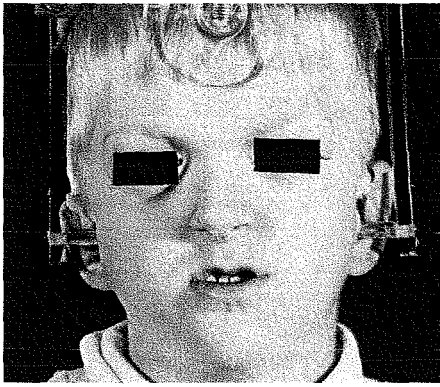
On distingue du point de vue clinique deux groupes dissemblables : les CROUZON et les APERT.

1/ Le syndrome de CROUZON

Décrit pour la première fois par l'auteur en 1912 à partir d'un cas familial concernant une mère et son enfant, d'où le nom donné de « dysostose cranio-faciale héréditaire »(27). il décrit le syndrome comme une malformation osseuse portant à la fois sur le crâne et la face et se caractérisant par « une brachycéphalie ou scaphocéphalie, une bosse frontale volumineuse, une brièveté de la lèvre supérieure, un exorbitisme, un palis ogival et une rétrusion naso-maxillaire avec profil d'oiseau » .

Plus tard d'autres auteurs préciseront les déformations squelettiques a propos d'analyses céphalométriques (15, 67) et tenteront d'apporter des réponses sur les mécanismes physiopathologiques.

Il apparaît que l'atteinte faciale est souvent retardée par rapport à la synostose crânienne. Les déformations se font essentiellement dans le plan sagittal à symétrie transversale. Les éléments constants sont l'exorbitisme par brièveté antéro-postérieure de l'orbite et la rétrusion naso-maxillaire. Différents stades sont observés selon que la rétrusion se porte sur la partie inférieure seulement ou s'étend vers le haut jusqu'au stade total de rétrusion fronto-faciale.



Photographies 27

Syndrome de CROUZON chez un enfant de 9 ans

Rétromaxillie sévère, exorbitisme

2/ Le syndrome d'APERT

Encore appelé « acrocéphalosyndactylie », il est décrit en 1906 a propos de neuf patients porteurs d'une malformation cranio-faciale caractéristique et une syndactylie des quatre extrémités (2). L'auteur évoque déjà à l'époque « une affection osseuse responsable d'un arrêt de développement du crâne. »

MATHIJSEN (83), dans une étude récente chez l'embryon et à l'aide de la tomодensitométrie, conclut à une atteinte primitive des centres de croissance du frontal et pariétal avec retentissement secondaire sur les sutures métopique et coronales. (les centres de croissances dystopiques empêchent la formation des sutures , il ne s'agit donc pas d'une synostose prématurée mais d'une absence de suture « sutural agenesis » par dysostose). Cette théorie était déjà évoquée par COHEN (20), et KOKISH.

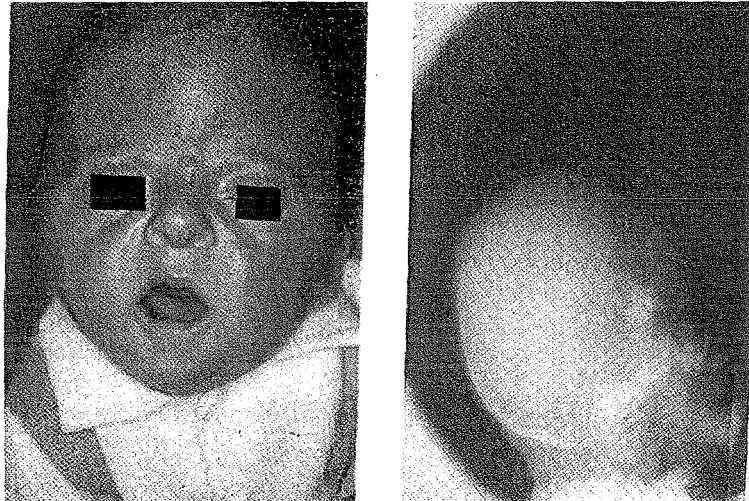
Ces constatations sur l'anormalité des centres de croissance n'est pas retrouvée chez les CROUZON,chez qui l'atteinte suturale paraît être primitive, et l'auteur évoque donc une pathogénie différente pour les deux syndromes.

Dans le syndrome d'APERT l'atteinte cranio-faciale est évidente dès la naissance. La déformation est simultanément sagittale et verticale.

Brachycéphalie et rétrusion faciale sont prédominantes, la voûte est ogivale et le voile fendu dans 75% des cas.

Y est associé fréquemment une atrésie choanale osseuse du fait d'un sphénoïde en situation basse avec des apophyses ptérygoïdes déplacées en dedans au contact direct du vomer , formant ainsi un mur osseux.

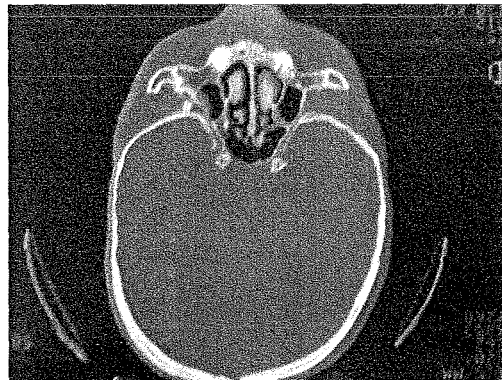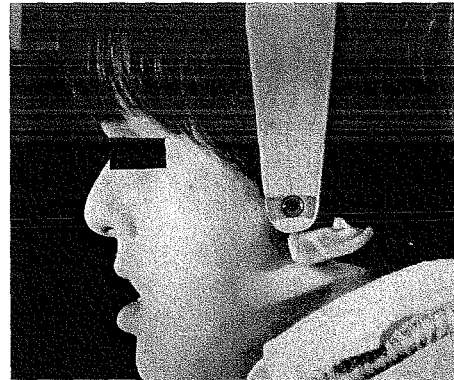
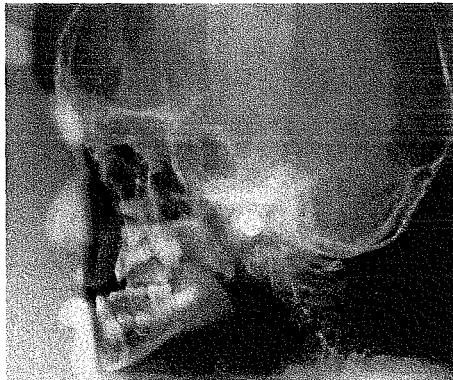
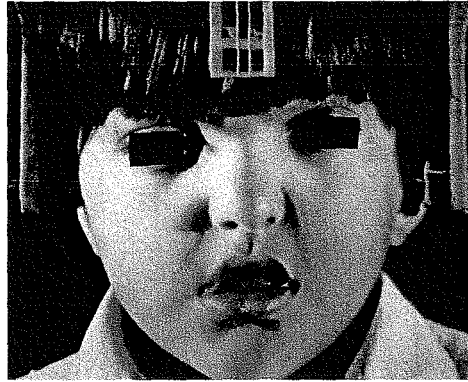
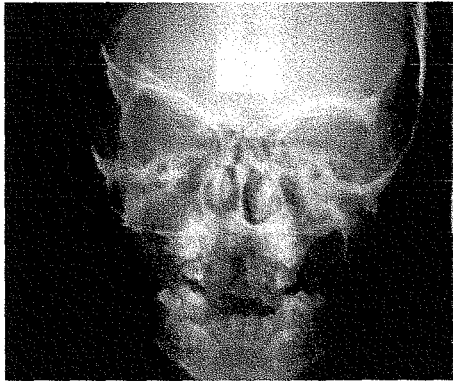
L'exorbitisme est souvent plus modéré et le syndrome associe des syndactylies aux quatre membres.



Photographies 28

Syndrome d'APERT chez un enfant de 3 mois (85)

Noter l'hypoplasie du maxillaire déjà décelable à la naissance



Photographies 29

Syndrome d'APERT

Rétrusion faciale marquée, Hypertélorisme

D/ L'atrésie choanale

L'atrésie choanale est une pathologie relativement rare, 1/5000 à 1/8000 naissance, posant un problème diagnostique et thérapeutique urgent à la naissance lorsqu'elle est bilatérale (35% des cas)(101, 11).

On distingue deux types : l'atrésie osseuse qui représente 90% des cas et nous intéresse ici, et l'atrésie membraneuse.

Dans l'atrésie osseuse, la pathogénie n'est pas clairement élucidée, il s'agirait d'une dysostose sphénoïdale avec implication du vomer (121, 37).

Dans 50% des cas elle s'intègre dans un syndrome polymalformatif (V.A.T.E.R. ...) ou dans une dysmorphose cranio-faciale plus complexe (syndrome APERT ou de CROUZON)

L'avènement de la tomodensitométrie a permis ces dernières années de préciser le diagnostic qui n'était fait jusqu'alors que sur l'examen clinique (sondage des fosses nasales à la naissance), confirmé par les radiographies lipiodolées.

Ce dernier met en évidence les anomalies osseuse suivantes :

- sphénoïde en dystopie basse
- apophyses ptérygoïdes déplacées en dedans au contact du vomer
- élargissement localisé du vomer en regard des apophyses ptérygoïdes formant un mur osseux obstructif.

RAMOS-ARROYO (100) publie un cas familial d'atrésie choanale osseuse bilatérale dans une fratrie, sans autre malformation associée, avec apparition d'une rétrusion faciale marquée au cours de la croissance et suite au geste chirurgical néonatal.

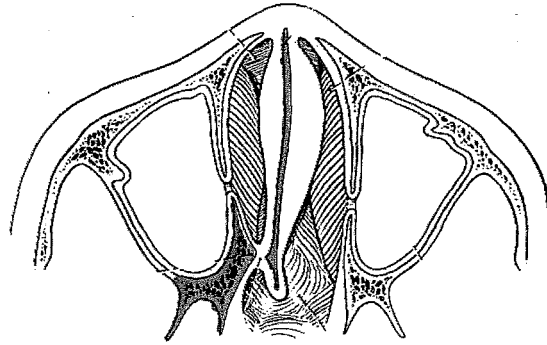
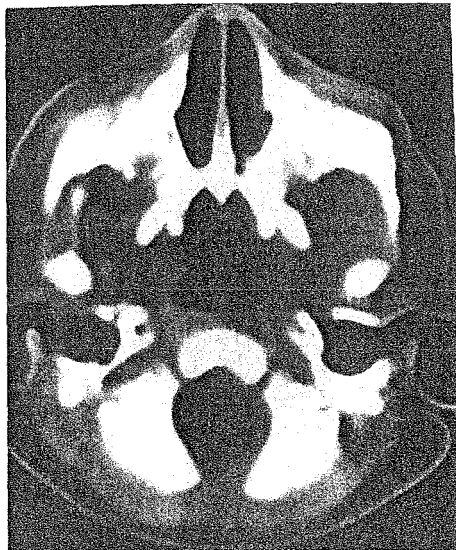

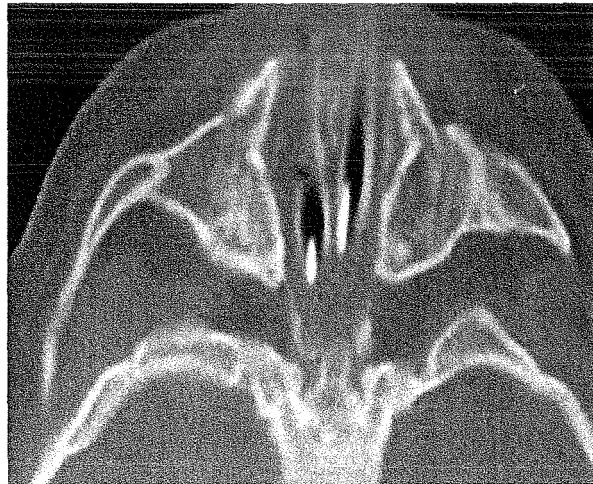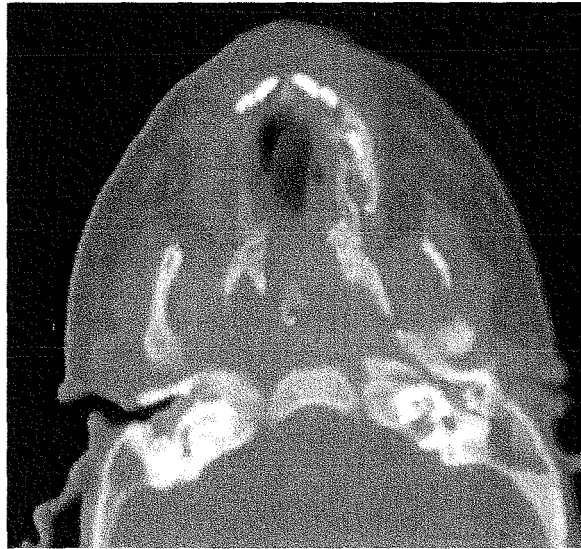
Figure 44

Anomalies osseuses dans l'atrésie choanale unilatérale (54)



Photographie 30

Coupe tomographique d'une atrésie choanale osseuse bilatérale (116)
Elargissement du vomer et fusion avec la paroi latérale



Photographies 31

Séquelles chirurgicales d'une atrésie choanale osseuse bilatérale

Noter la médialisation des ptérygoïdes (en haut)

Cure chirurgicale avec vomérectomie (en bas)

E/ Les holoprosencéphalies

Autrefois nommées « dysplasies du rhinencéphale ou arhinencéphalie de KUNDRAT », les holoprosencéphalies regroupent plusieurs formes cliniques de gravité variables, résultants d'un trouble de l'induction neurale primaire. (26, 19, 114, 14)

Elles associent de sévères anomalies du prosencéphale et des malformations des dérivés squelettiques du bourgeon naso-frontal .

En effet, si on considère qu'à un territoire facial correspond un segment cérébral (26) , au prosencéphale correspondent les structures naso-fronto-prémaxillaires.

La lésion princeps est un défaut de segmentation du prosencéphale avec un retentissement direct sur le bourgeon naso-frontal, bourgeon précurseur des structures médianes de la face (région inter orbitaire, nez, ethmoïde, prémaxillaire, vomer, septum) Il en résulte donc des anomalies cérébrales associées à des troubles de croissance du tiers médian de la face.

DE MYER (1963) classent les holoprosencéphalies en trois sous catégories de gravité décroissante : l'holoprosencéphalie alobaire, semi-lobaire et lobaire.

Les malformations faciales associées sont de degré variable en fonction la gravité de l'atteinte cérébrale. Ainsi on distingue la cyclopie, forme extrême et létale, l'ethmocéphalie, la cébocéphalie, l'agénésie ou hypoplasie prémaxillaire.

Nous intéresse ici, la forme mineure de l'holoprosencéphalie représentée par l'hypoplasie du tiers médian facial, associant une hypoplasie prémaxillaire, une rétromaxillie, une poutre voméro-septale réduite, un nez plat et non projeté, et quelque fois y est associée une fente médiane ou labio-maxillo-palatine avec agénésie du bourgeon médian.

Le diagnostic différentiel avec la fente bilatérale totale repose sur la constatation d'un hypotélorisme et l'existence d'une lésion du rhinencéphale.

Ces observations argumentent une fois de plus en faveur du rôle des structures médianes voméro-septales dans la croissance du tiers médian de la face.

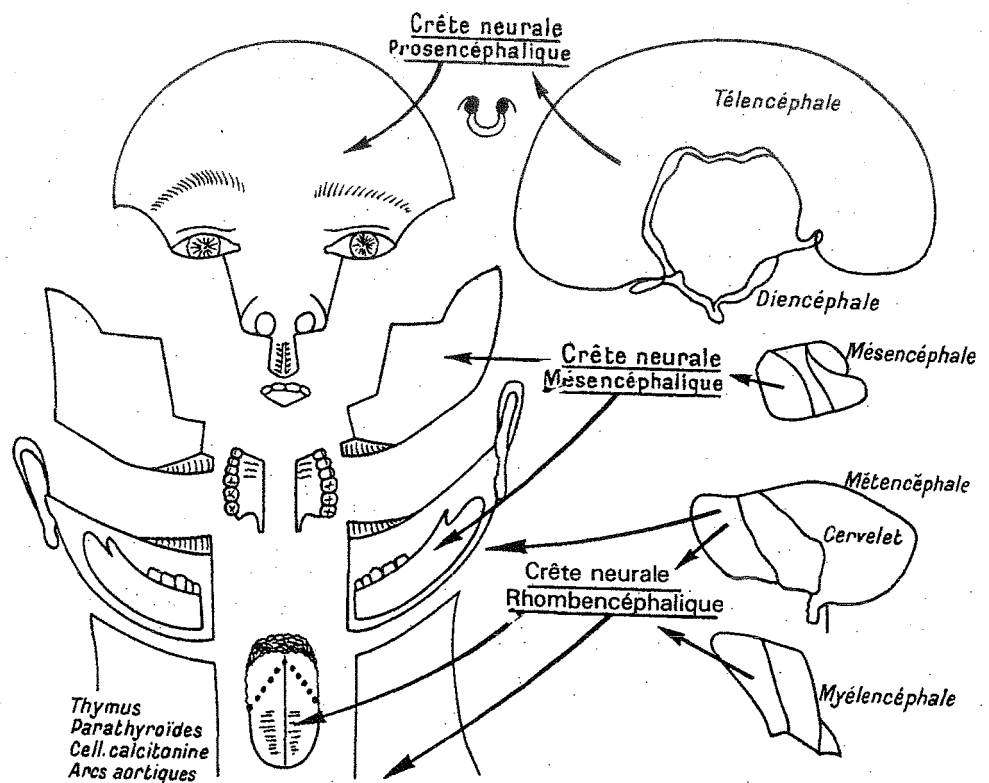
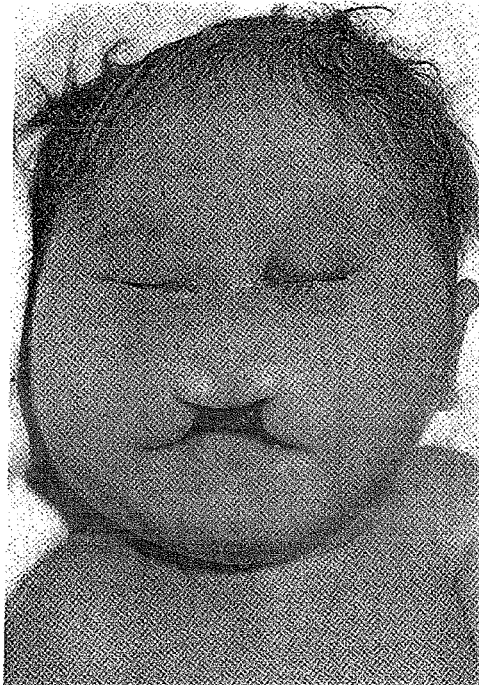

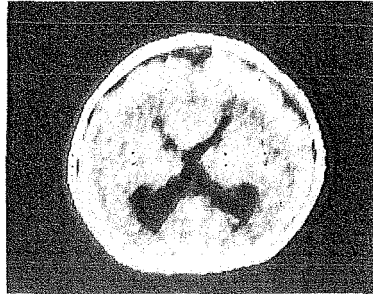
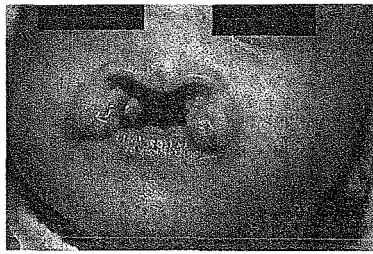
Figure 45

Correspondance entre segments cérébraux et territoires faciaux (COULY)



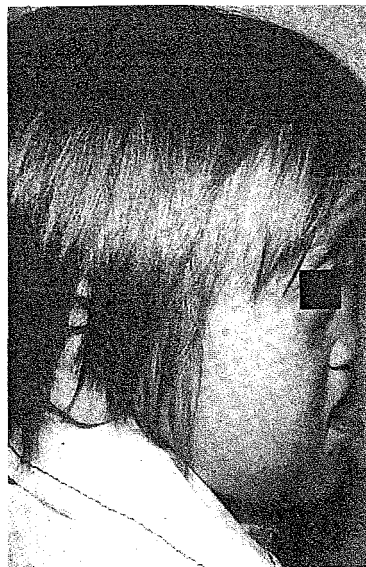Photographie 32

Nouveau né atteint de trisomie 13 avec holoprosencéphalie associant fente labio-maxillo-palatine bilatérale, agénésie du bourgeon médian et microcéphalie (85)



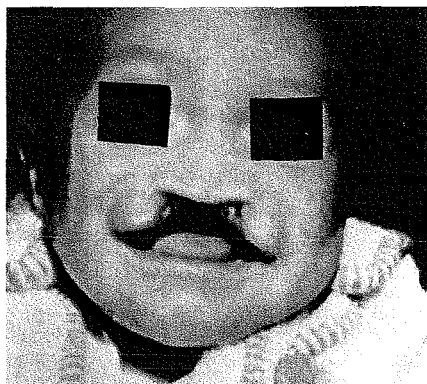
Photographies 33

Agénésie naso-philtrale dans le cadre d'une holoprosencéphalie

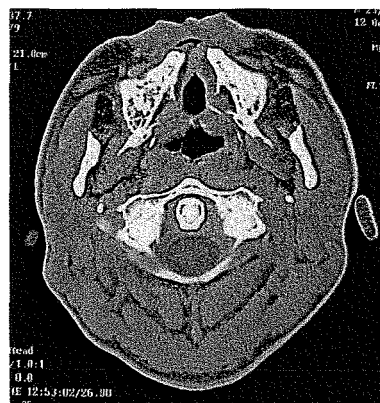
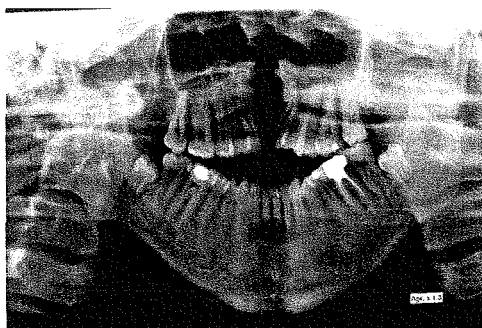
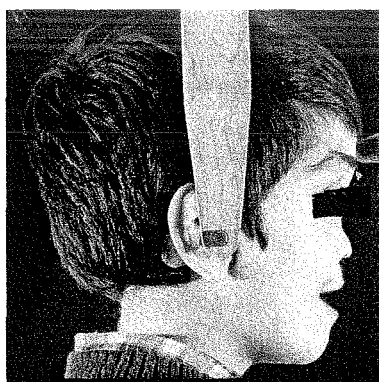
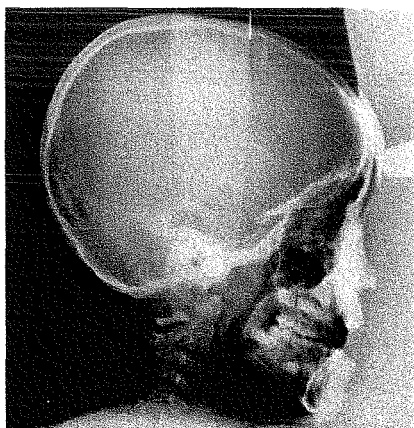


Photographie 34

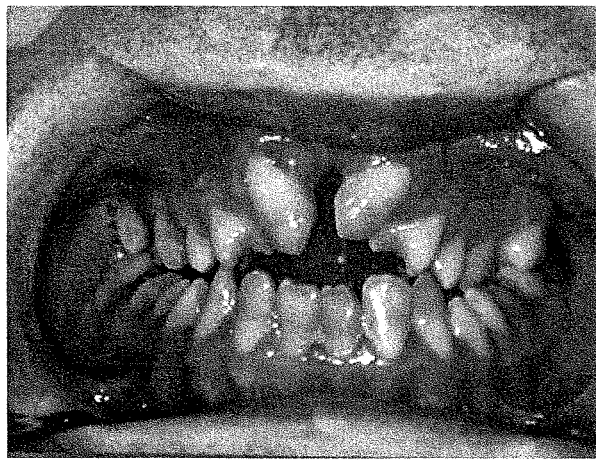
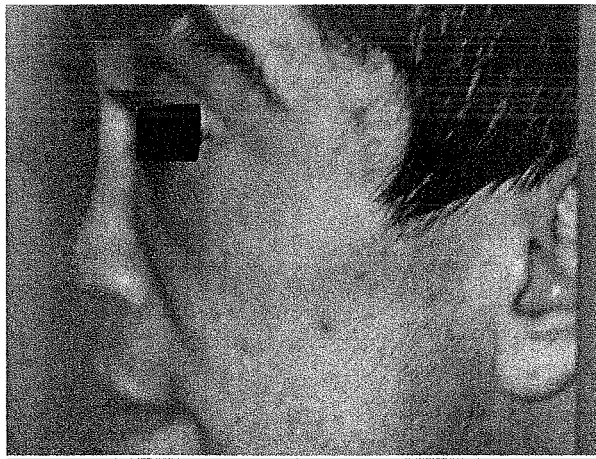
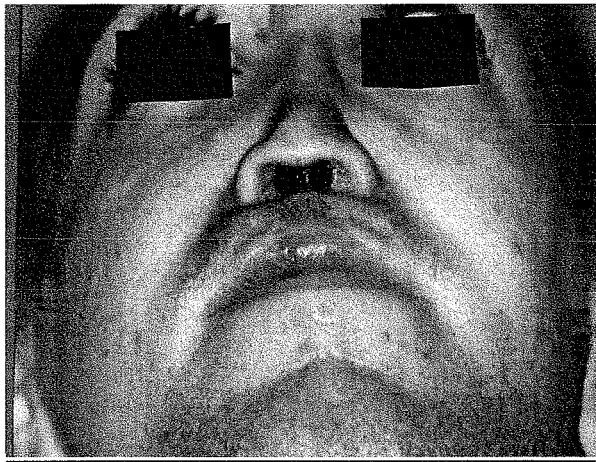
Hypoplasie naso-philtro-prémaxillaire de l'holoprosencéphalie



Nourrisson



A 6 ans



Photographies 35

Forme d'holoprosencéphalie avec fente médiane, agénésie du vomer
Rétrusion médiofaciale (à la naissance, 6 ans et âge adulte)

Chapitre VI

APPLICATIONS **THERAPEUTIQUES :** **Les lambeaux vomériens**

En matière de malformations congénitales en général et de fentes en particulier, aucun consensus thérapeutique n'est établi et les auteurs s'affrontent quant à la technique chirurgicale idéale et au moment opportun de cette chirurgie. Le but recherché étant de concilier la morphologie et la fonction tout en préservant un potentiel de croissance optimal !!!

Ainsi la fermeture du palais osseux est encore un objet de controverses sur le moment et la technique à employer. En effet tout geste chirurgical à son niveau, en période de croissance était et est encore accusé par certains de perturber sévèrement la croissance maxillaire.

C'est ainsi que deux grands courants d'opinion s'affrontent :

- Le premier tenant pour nocif tout geste chirurgical réalisé en période de croissance , retarde la réparation du palais osseux jusqu'à l'âge approximatif de denture lactéale ou même pour certains jusqu'à la croissance maximale du maxillaire.(variation de 2 à 7 ans)

Ils préconisent une fermeture précoce des sphincters musculaires antérieur (la lèvre) et postérieur (le voile) et notent une réduction spontanée de la largeur de la fente osseuse permettant une fermeture retardée plus facile sans interférer sur la croissance. (SCHWECKENDICK, PERKO, FRIEDE) (46, 48, 43, 45).

En 1921, GILLIES tenait déjà ce raisonnement : « *les opérations portant sur le palais osseux provoquent de graves troubles de la croissance et la phonation et souvent déficiente. Par conséquent, il n'y a pas grand chose à perdre à laisser le palais dur ouvert* »

- Le second récuse le caractère nocif a priori du geste chirurgical et condamne la fermeture retardée car source de fistules, de rhinites, de troubles phonatoires et psychologiques majorés. La réparation primaire de la totalité de la fente est possible en période de croissance à condition de préserver le potentiel de croissance par des gestes atraumatiques et en respectant le périoste et la suture voméro-prémaxillaire.

Concernant la fermeture du palais osseux, là aussi de nombreuses techniques ont été proposées. Les principales :

- les lambeaux muqueux labiaux et alvéolaires
- les lambeaux fibro-muqueux palatins source de rétractions cicatricielles et de troubles de la croissance.
- les greffes osseuses, accusées d'être des verrous à l'expansion maxillaire.
- les lambeaux vomériens dont les premières descriptions semblent appartenir à LANNELONGUE (1872), PICHLER (1926), VEAU (1931).

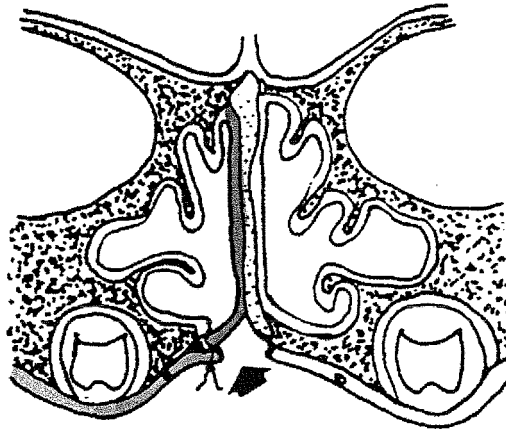


Figure 46

Lambeau vomérien à pédicule supérieur
selon LANNELONGUE- PICHLER

La muqueuse vomérienne est utilisée dans la réparation du palais osseux de manière variable en fonction de l'évolution des idées et de la philosophie de prise en charge des fentes labio-alvéolo-palatines :

- Classiquement la réparation s'effectue en deux plans, le plan nasal étant réalisé par l'adossement du retournement en cornet de la muqueuse vomérienne et de la muqueuse nasale externe.
- Lors de l'ostéoplastie primaire, le lambeau vomérien est utilisé pour protéger la greffe osseuse.

Sans aucun souci d'exhaustivité, nous allons décrire les principales techniques utilisant les lambeaux vomériens en fonction de l'évolution des idées. La technique diffèrera selon que le lambeau reconstruit le plan nasal ou buccal, et selon le pédicule employé.

VEAU (126) dans son ouvrage sur les fentes insiste déjà sur « *le vomer dont la muqueuse fournit un lambeau merveilleux qu'on n'a pas assez utilisé jusqu'à présent* ».

Il reproche à la technique de LANGENBECK(1861), utilisant la fibromuqueuse palatine de sectionner la muqueuse nasale pour permettre l'abaissement des deux lambeaux buccaux, de créer un espace mort et surtout de ne reconstruire qu'un seul plan.

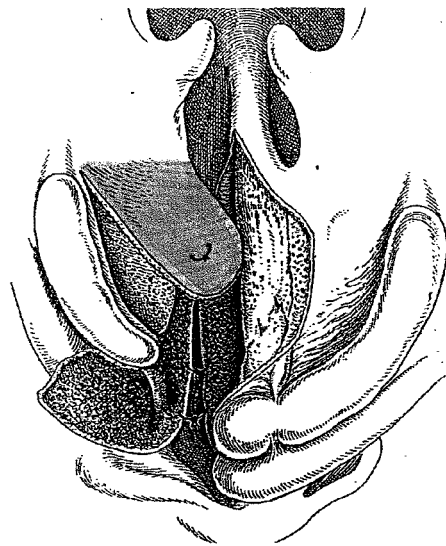
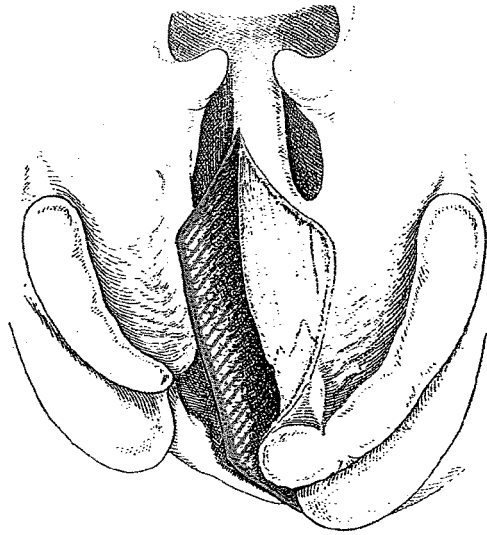
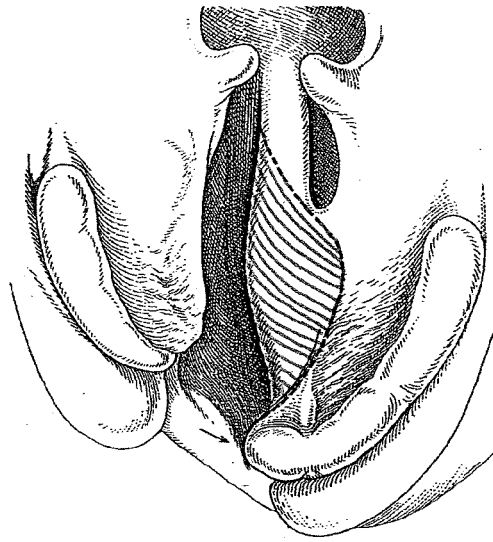
Pour VEAU, « *la bonne méthode pour fermer la voûte doit chercher à reconstituer tous les plans, l'uranoplastie idéale consisterait à fermer la muqueuse nasale et buccale* ». mais la muqueuse buccale est inextensible, n'autorisant pas de fermeture simple.

C'est d'après ces réflexions que VEAU utilise la muqueuse du vomer pour reconstruire le plan nasal en vantant ses mérites.

« *toute la muqueuse du vomer et du tubercule médian appartient aux fosses nasales* ». « *cette muqueuse fournit un lambeau autoplastique qui a des qualités admirables : elle se décolle facilement de l'os, sauf au niveau de la jonction voméro-prémaxillaire, elle est résistante, ne coupe pas sous l'aiguille, est élastique, et très vasculaire, on fait ce qu'on veut du lambeau contrairement à la muqueuse buccale* ».

Il ajoute que « *une méthode qui utilise la muqueuse buccale pour reconstruire le plancher nasal est une erreur embryologique comme il est irrationnel de prendre une partie de la muqueuse vomérienne pour reconstituer la muqueuse buccale (technique de LANNELONGUE)*.

L'auteur utilise donc un lambeau vomérien à pédicule supérieur pour fermer le plan nasal. Il précise que l'incision doit porter entre la muqueuse vomérienne rouge et buccale blanche. Il y associe un lambeau fibro-muqueux palatin à pédicule postérieur. A noter que la dissection muqueuse emporte la muqueuse du tubercule médian, donc s'étend au delà de la suture voméro-prémaxillaire.



Figures 47

Le lambeau vomérien dans le fente unilatérale selon VEAU (126)

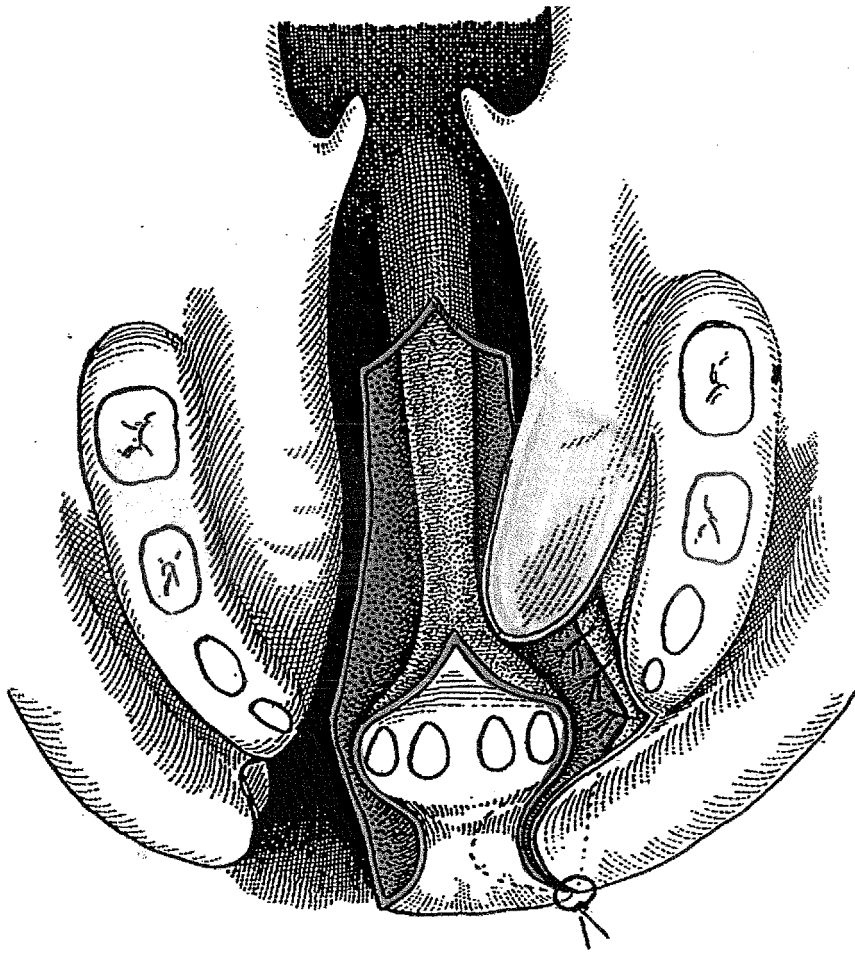


Figure 48

Fermeture des fentes bilatérales selon VEAU (126)
Association de deux lambeaux vomériens à pédicule supérieur et deux
lambeaux de fibro-muqueuse palatine

CAMPBELL (1925) et **WASSEMUND** (1939), décrivent une technique d'uranoplastie en deux plans. Le plan nasal réalisé à l'aide d'un lambeau de muqueuse nasale à pédicule supérieur prélevé sur la face latérale du nez, le plan buccal à l'aide d'un lambeau vomérien à pédicule inférieur. (figure)
Les deux plans sont donc reconstruits mais le plan buccal est réalisé avec de la muqueuse nasale.

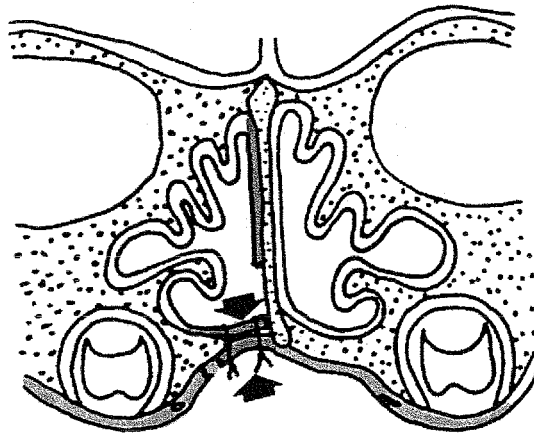


Figure 49

Fermeture du palais dur en deux plans selon CAMPBELL

Cette technique de fermeture en deux plans va bénéficier de l'engouement des « activistes osseux » qui proposent une ostéoplastie primaire par greffe corticospongieuse. Ils assimilent en effet la fente à une pseudarthrose congénitale. La greffe osseuse rétablit donc la continuité de l'arche alvéolaire et la poche receveuse muqueuse est réalisée par différentes techniques utilisant des lambeaux vomériens.

La greffe osseuse était iliaque ou costale et certains auteurs prélevaient la zone de croissance de crête iliaque (VIDMAIER) dans l'espoir de transférer un potentiel de croissance.

On distingue ainsi plusieurs techniques dont:

NORDIN et BACKDAHL, utilisent la technique de CAMPBELL (plan nasal par un lambeau de muqueuse nasale à pédicule supérieur et plan buccal par un lambeau vomérien à pédicule inférieur). La greffe osseuse iliaque est insérée au niveau de la fente alvéolaire et palatine entre la double couche muqueuse.

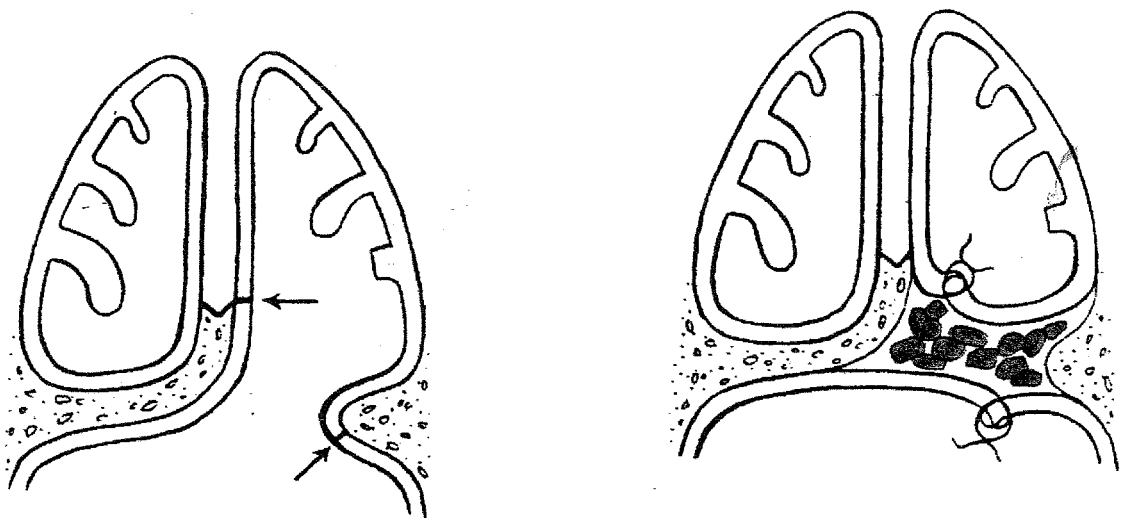


Figure 50

Ostéoplastie primaire selon BLACKDAHL et NORDIN

VIDMAIER (1952), prélève une greffe osseuse iliaque en zone de croissance. La poche receveuse est réalisée par un lambeau de muqueuse nasale prélevée sur la face latérale du nez pour le plan nasal, et un grand lambeau vomérien et septal à pédicule inférieur pour le plan buccal.

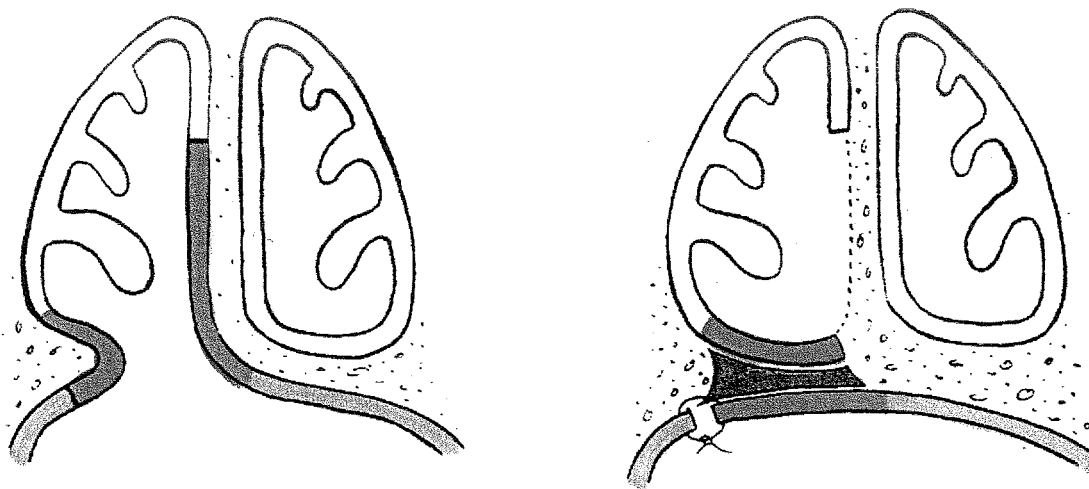


Figure 51

Ostéoplastie primaire selon VIDMAIER

L'étude des patients traités par ostéoplastie primaire révélait un défaut d'expansion du maxillaire responsable d'une hypoplasie. La greffe osseuse était accusé d'être un verrou à la croissance maxillaire et fût donc abandonnée. En fait, il semble bien que le trouble de croissance résultait surtout de la rétraction du plan palatin par la poche créée pour protéger la greffe osseuse.

Par ailleurs, ATHERTON (5) démontre dans une étude expérimentale chez le porc, que la muqueuse palatine est une fibromuqueuse appositionnelle, alors que la muqueuse nasale est résorptive.

Cette observation est confirmée par l'étude de cas opérés selon la technique de WIDMAIER dans le service du Professeur STRICKER (thèse de MONTOYA 1976), où on observe au niveau du lambeau vomérien prélevé pour reconstruire le plan buccal, une dépression du palais à concavité buccale (la muqueuse nasale transférée en bouche garde son activité résorptive).

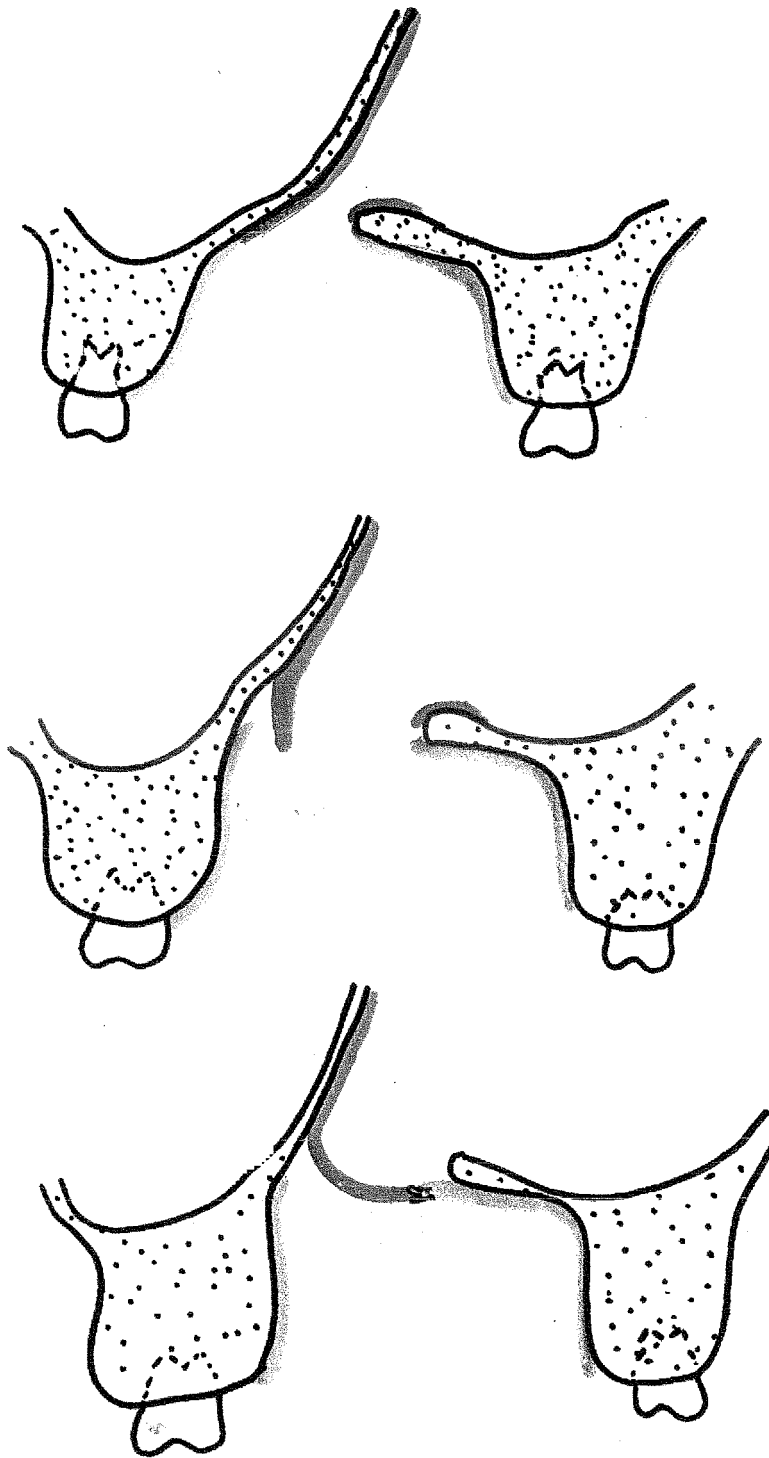
Selon VEAU : « *la muqueuse vomérienne transplantée conserve ses caractères de muqueuse nasale* ».

DUNN (1951), après une revue des cas opérés selon la technique de LANGENBECK (utilisant la fibro-muqueuse palatine), conclut à de graves défauts de développement du maxillaire en comparaison à des patients non opérés chez lesquels le trouble de croissance n'était pas si majeur (35).

Il accuse le lambeau muco-périosté d'interférer sur la croissance et modifie sa technique en utilisant un lambeau vomérien à pédicule supérieur et une cicatrisation dirigée de la zone cruentée.

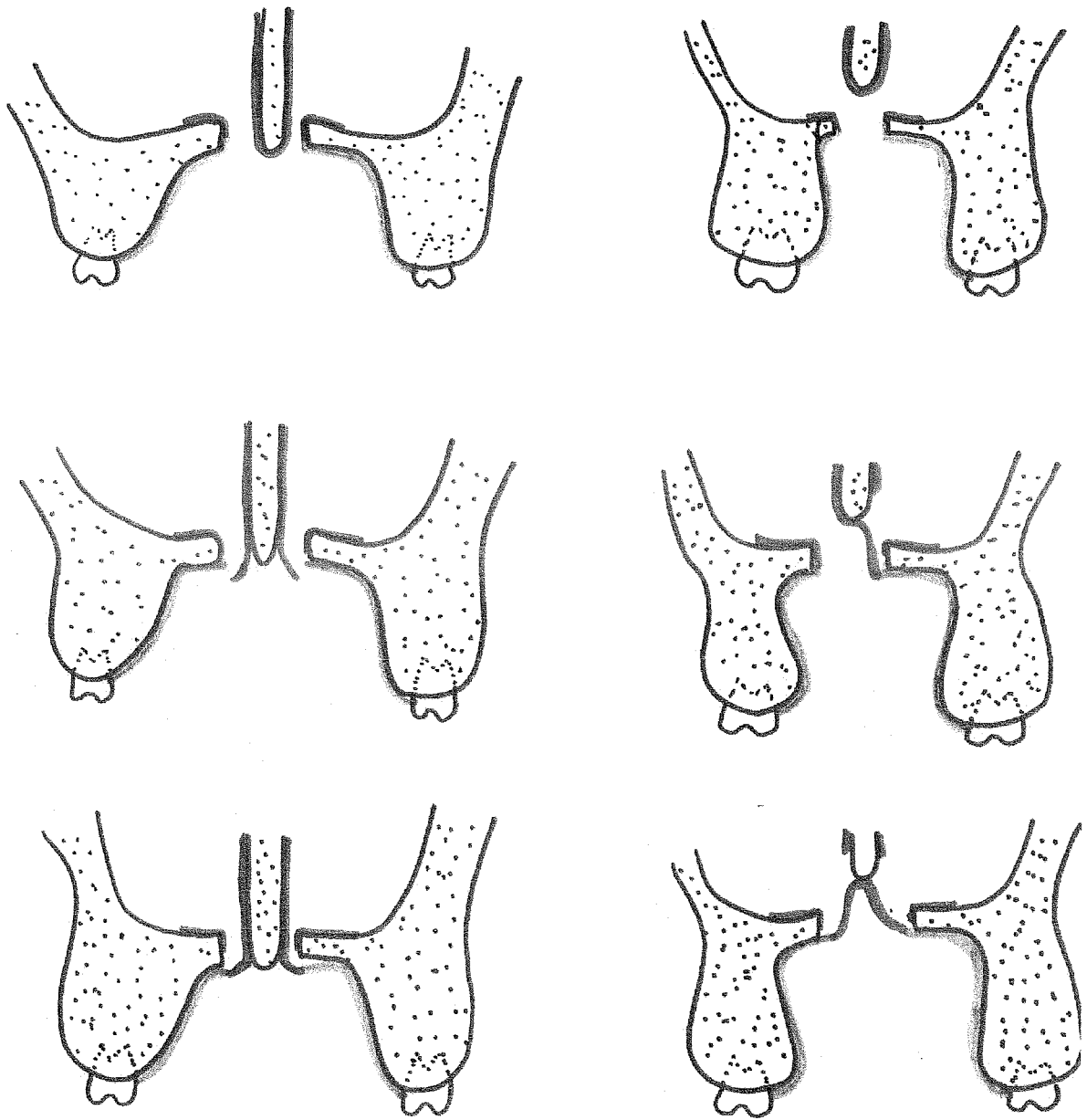
Cette technique permet une fermeture du palais osseux en un seul plan avec préservation de la fibro-muqueuse palatine.

Dans les fentes bilatérales, lorsque le vomer est en position haute, il taille un lambeau vomérien à pédicule inférieur est diffère la fermeture du deuxième coté de 6 mois.



Figures 52

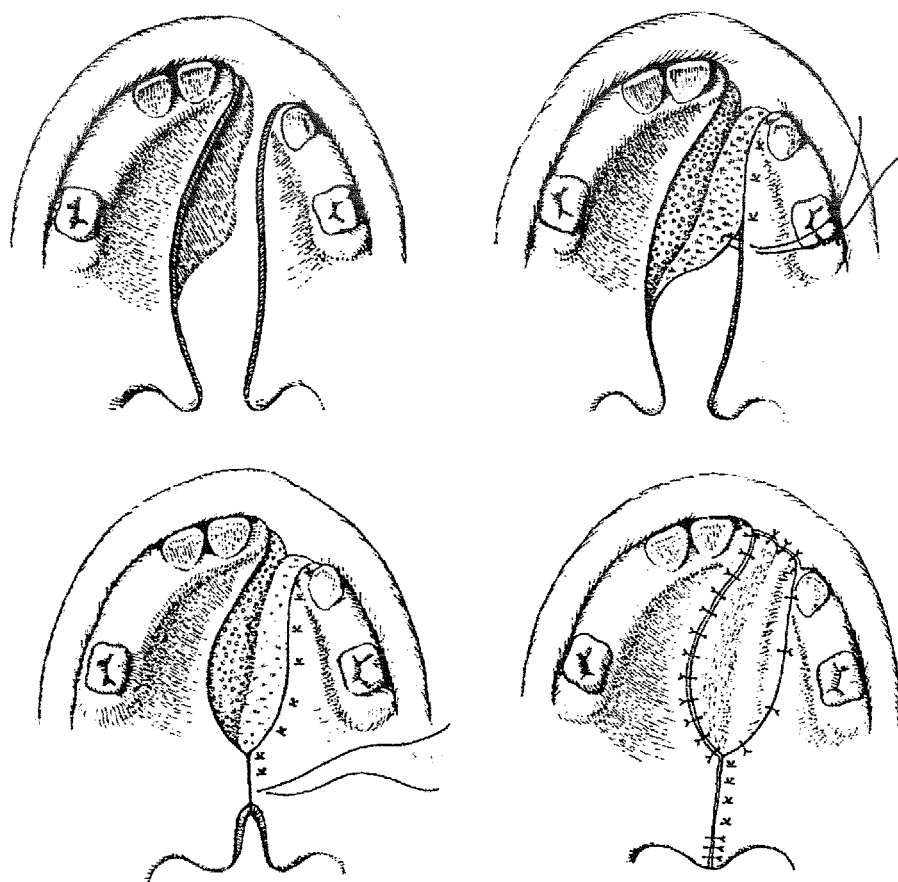
Lambeau vomérien à pédicule supérieur dans les fentes unilatérales associé à une cicatrisation dirigée , selon DUNN (35)



Figures 53

Lambeaux vomériens à pédicule supérieur ou inférieur dans les fentes bilatérales en fonction de la position du vomer , selon DUNN (35)

Mais le principal reproche à la technique de DUNN consiste en la création d'une zone cruentée source de cicatrisation par seconde intention. C'est ainsi que **JONSSON, STENSTRÖM, THILANDER** (62, 62), modifient en 1974 la technique de DUNN en associant au lambeau vomérien à pédicule supérieur une greffe de peau demi-épaisse.



Figures 54

Lambeau vomérien à pédicule supérieur et greffe de peau selon **JONSSON, STENSTRÖM, THILANDER** (62)

KOBUS (1983) (66), utilise un large lambeau vomérien asymétrique dans sa partie postérieure, à pédicule antérieur afin de couvrir au mieux la jonction palais dur- palais mou, zone de tension importante. Il y associe deux lambeaux fibro-muqueux palatins à pédicule postérieur (1983). En 1987 il ajoute à cette technique une greffe muqueuse sur le versant nasal pour renforcer davantage la jonction palais dur- palais mou.

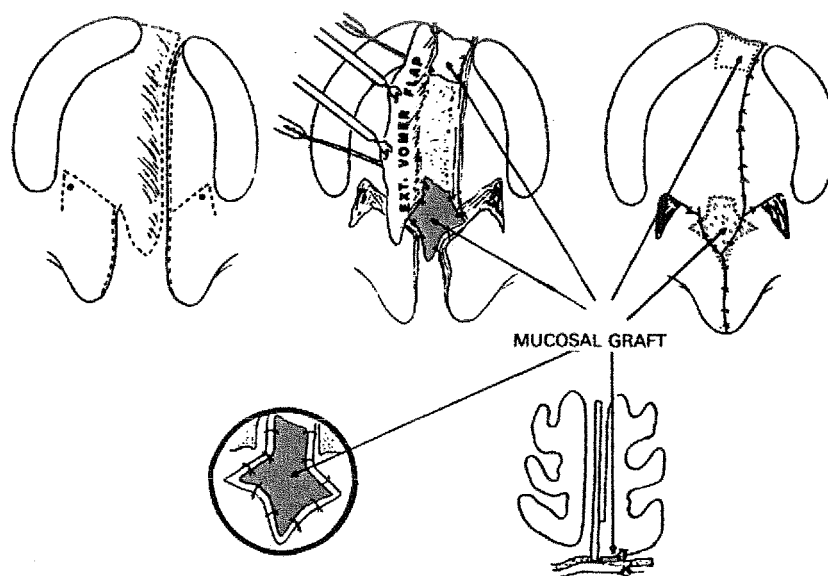


Figure 55

Lambeau vomérien et greffe muqueuse selon KOBUS (66)

Si les lambeaux vomériens sont aujourd'hui largement utilisés dans la fermeture du plan nasal, ils ne font pas pour autant l'unanimité et sont encore controversés par certains auteurs.

Ces derniers prônent une chirurgie primaire sur les sphincters (chéiloplastie et véloplastie) en retardant la fermeture du palais osseux dont la chirurgie précoce est une entrave à la croissance, même dans le cas de lambeaux vomériens.

Ainsi **DELAIRE** (32), condamne les techniques utilisant la muqueuse vomérienne car « *toute cicatrice à la jonction vomer-maxillaire est source de troubles de croissance* »(figure) . Il préconise une fermeture différée du palais osseux sans toucher à la muqueuse vomérienne , à 18 mois lorsque la fente résiduelle est minimale (fermeture par la fibromuqueuse palatine), à 7 ans si elle reste trop large.

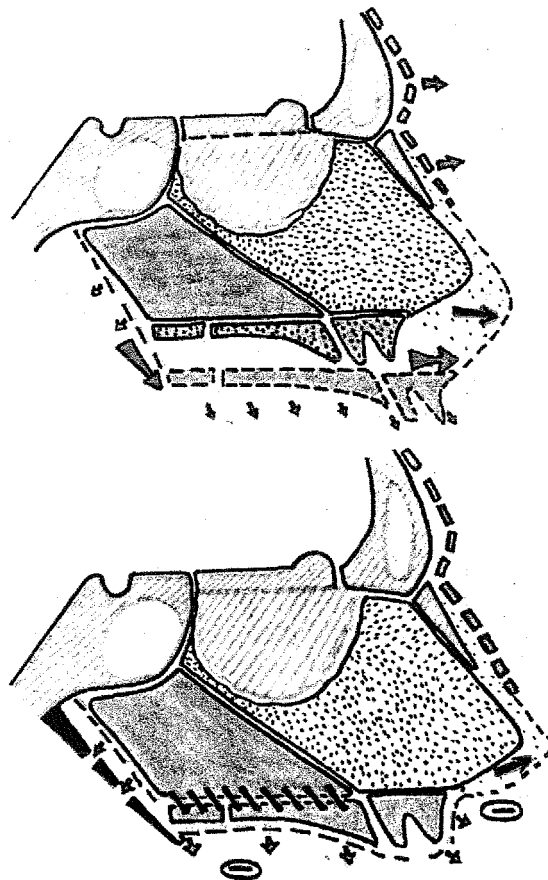


Figure 56

La croissance maxillaire normale (en haut) et entravée (en bas) en cas de zone cicatricielle au niveau de la suture voméro-palatine , selon DELAIRE (32)

FRIEDE (46, 47, 48) est aussi abstentionniste et retarde la fermeture du palais osseux entre 7 et 10 ans. Après une revue récente de cas (en 2001) comparant une technique de fermeture précoce du palais dur par lambeau vomérien et une technique retardant cette fermeture à 8 ans par greffe osseuse, conclue à une croissance médiofaciale plus favorable dans le deuxième groupe. Les lambeaux vomériens étant responsables selon lui de rétromaxillie sévère dans plus de 25% des cas en perturbant la suture voméro-prémaxillaire.

A l'inverse, en 1997 **TANINO** (124) publie une étude rétrospective similaire (gr 1 lambeau vomérien et greffe de peau à 18 mois, versus gr 2 lambeau muco-périosté à 6 ans) dans laquelle la croissance maxillaire est plus entravée dans le groupe 2. Il condamne ainsi les lambeaux muco-périostés entravant le potentiel de croissance du maxillaire.

Nous voyons donc que même après plus d'un siècle, la fermeture du palais osseux dans les fentes labio-maxillo-palatine reste un sujet encore très débattu.

Outre le geste chirurgical à son niveau, de nombreux autres facteurs vont influencer la croissance maxillaire future (type de fente et sa sévérité, le moment de l'intervention, la technique chirurgicale, le potentiel de croissance du patient...). Ainsi les chirurgiens sont partagés entre une chirurgie précoce et son risque potentiel sur la croissance, et une fermeture retardée qui n'est pas non plus dénuée de complications (persistance de communication bucco-nasale avec rhinites à répétition, trouble de la phonation en pleine période d'acquisition du langage, retentissement psychologique....).

Ainsi, **STRICKER** et **RAPHAEL** adoptent la doctrine interventionniste. La chirurgie doit être globale, précoce, la plus physiologique possible, en respectant les zones de croissance (respect de la suture voméro-prémaxillaire et respect de la fibro-muqueuse palatine).

La réparation se déroule donc en un seul temps, au 6^{ème} mois environ en fonction du poids, après une préparation orthopédique maxillaire et nasale.

- le plan nasal est fermé à l'aide d'un lambeau vomérien à pédicule postérieur qui permet une fermeture du voile avec une plus grande facilité à la jonction palais dur-palais mou où la tension est maximale.
- le plan buccal est réparé sans utiliser le plan palatin mais une greffe périostée tibiale disposée longitudinalement dans la fente permettant une production osseuse appréciable dans le territoire antérieur et une aide à l'épithélialisation sur le versant buccal.

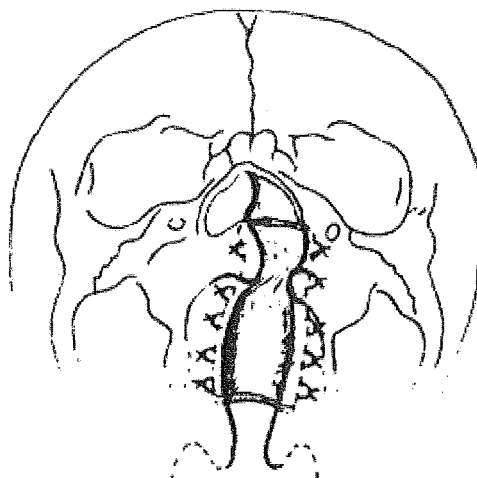
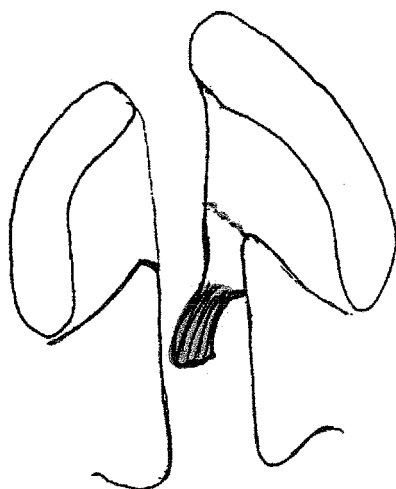


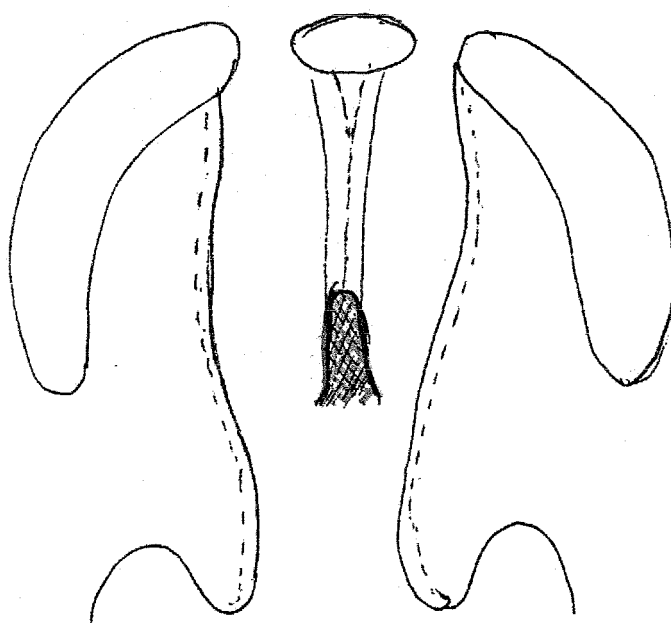
Figure 57

La greffe périostée tibiale dans la réparation primaire des fentes

STRICKER (121)



fente unilatérale



fente bilatérale

Figure 58

Lambeaux vomériens à pédicule postérieur selon STRICKER, SKOOG,
MALEK

CONCLUSION

Malgré de nombreuses investigations depuis plus d'un siècle, le rôle de la poutre sagittale médiane voméro-septale dans la croissance faciale n'est pas parfaitement élucidé.

Pendant longtemps le septum cartilagineux a été considéré comme le moteur principal de la croissance antéro-postérieure de la face et aujourd'hui encore plusieurs auteurs lui confèrent un rôle actif privilégié.

Mais le septum ne joue certainement pas le rôle qu'on a voulu lui attribuer.

La jonction voméro-prémaxillaire comme site de croissance est une notion beaucoup plus récente.

Le vomer, os impair et médian, tendu entre sphénoïde et prémaxillaire réalise un intermédiaire entre la base du crâne et le massif facial.

Il possède une efficacité de croissance prémaxillaire directe, prémaxillaire qu'il propulse en avant grâce à son effet de bélier, selon une modalité précoce et rapide, et par l'intermédiaire d'une suture en éventail, active, la suture voméro-prémaxillaire.

Le vomer, partie mésenchymateuse de la poutre médiane, présente donc un rôle actif dans la croissance prémaxillaire, le rôle du septum (partie cartilagineuse de cette poutre) se limitant à la traction de l'épine nasale antérieure du maxillaire par la mise en tension du ligament préspinal.

Si les résultats des multiples et variées études expérimentales animales sont très contestables et doivent être interprétées avec beaucoup de prudence, car non superposables à l'Homme, l'étude des malformations cranio-faciales et de leur impact chirurgical viennent confirmer, comme nous l'avons vu, ce rôle privilégié du vomer dans la croissance antéro-postérieure médio-faciale.

Il semblerait par ailleurs que cet effet se limiterait à la période anténatale et post-natale précoce, autorisant des gestes chirurgicaux, dans la seconde enfance, sans risque pour la croissance ultérieure.

Enfin le vomer fournit une muqueuse d'origine nasale très appréciable lors de la fermeture du plan nasal des fentes labio-maxillo-palatines.

L'école nancéenne (PR STRICKER) prône l'utilisation d'un lambeau vomérien à pédicule postérieur lors de l'uranoplastie et une vomérectomie primaire dans les fentes unilatérales pour permettre le réalignement axial.

BIBLIOGRAPHIE

1- ALVAREZ H, OSORIO J, DE DIEGO JJ, PRIM M P, De La TORRE C, GAVILAN J.

Sequelae after nasal septum injuries in children.

Auris nasus larynx 27 (2000) 339-342.

2- APERT M E.

Acrocéphalosyndactylie.

Bulletin et mémoires de la société médicale des hôpitaux de Paris. 1906,

23 : 1310-1330.

3- ARNAUD E.

Les craniosynostoses et faciocraniosynostoses.

Annales de chirurgie plastique et esthétique. 1997. 42, n°5, 443-480.

4- ATHERTON J D.

A descriptive anatomy of the face in human fetuses with unilateral cleft lip and palate.

Cleft palate journal. 1967, 4: 104-114.

5- ATHERTON J D, LOVIUS B B, MAISELS D O.

The growth of the bony palate of the pig consequent to transpositioning the oral and nasal mucoperiosteum.

British journal of plastic surgery; 1970; 23: 429-438.

6- BABULA W J, SMILEY G R, DIXON A D .

The role of the cartilaginous nasal septum in midfacial growth.

American journal of orthodontology. 1970, 58, 3: 250- 263.

7- BACON W, MATHIS R.

Craniofacial characteristics of cyclopia in man and swine. Implications on role of medial structures in normal growth and development.

The angle orthodontist. October 1983. vol 53. n°4.

8- BERGLAND O, BORCHGREVINK H.

The role of the nasal septum in midfacial growth in man elucidated by the maxillary development in certain types of facial clefts.

Scandinavian journal of plastic and reconstructive surgery. 8: 42-48, 1974.

9- BJÖRK A, SKIELLER V.

Growth of the maxilla in three dimensions as revealed radiographically by the implant method.

British journal of orthodontics. 1975, vol 4, 2, 53-64.

10- BREIER T, HEMPRICH A.

The surgical correction of the injured nose. A follow-up study of 243 cases in 12 years.

Revue de stomatologie et chirurgie maxillo-faciale. 1993, 94, n°2, 97-99.

11- BROWN O, SMITH T, ARMSTRONG E, GRUNDFAST K.

The evaluation of choanal atresia by computed tomography.

International journal of pediatric otorhinolaryngology. 1986. 12. 85-98.

12- BURDI A.

The premaxillary vomerine junction: an anatomic viewpoint.

Cleft palate journal. 1971, 8, 364- 370.

13- BUTOW K-W, STEINHAUSER E W.

Follow-up investigation of palatal closure by means of a one-layer cranially-based vomer-flap.

International journal of oral surgery. 1984, 13, 396-400.

14- CANNISTRA C, BARBET P, PARISI P, IANNETTI G.

Cyclopia : a radiological and anatomical cranio-facial post mortem study.

Journal of cranio-maxillofacial surgery. 2001. 29, 150-155.

15- CARINCI F, AVANTAGGIATO A, CURIONI C.

Crouzon syndrome: céphalometric analysis and evaluation of pathogenesis.
Cleft palate and craniofacial journal. May 1994, volume 31, number 3: 201-209.

16- CAVERSACCIO M, HAUSLER R.

Unilateral choanal atresia. A possible indication for computer aided surgery.
"A report of two cases".
Rhinology. 2000. 38. 93-95.

17- CHUAN WEN I.

Ontogeny and phylogeny of the nasal cartilages in primates.
Laboratory of physical anthropology, Johns Hopkins University. Contributions to embryology, no 130.

18- CLAVIN H D, OWSLEY J Q.

A lining vomer flap for palate pushback in unilateral cleft palate repair.
Cleft palate journal, January 1979. volume 15 n°1. 30-32.

19- COHEN M.

Problems in the definition of holoprosencephaly.
American journal of medical genetics. 2001. 103, 183-187.

20- COHEN M, KREIBORG S.

A clinical study of the craniofacial features in Apert syndrome.
International journal of oral and maxillofacial surgery. 1996. 25: 45-53.

21-COSSIN M.

Etude radiotomographique du vomer et du palatin chez le sujet normal et chez les enfants porteurs de fente palatine.
Mémoire de radiologie oto-neuro-ophtalmologique.

22- COULY G.

La tête humaine, système cognitif et de communication.

Revue de stomatologie, Paris, 1977, 78, n° 4, 235-240.

23- COULY G.

Le méséthmoïde cartilagineux humain. Son rôle morphogénétique sur la face humaine en croissance. Applications.

Revue de stomatologie et chirurgie maxillo-faciale. 1980, 81, 3, 135-151.

24- COULY G.

Croissance cranio-faciale du foetus et du jeune enfant.

Editions techniques. Encyclopédie Médico-Chirurgicale Paris France, stomatologie, 22001 A, 1991, 11p.

25- COULY G .

Les fentes labio-maxillaires et vélopalatines. Clinique et thérapeutique.

Revue du praticien Paris. 1991, 41 (1) : 29-32.

26- COULY G.

Malformations de la face et du cou.

Editions techniques. Encyclopédie Médico-Chirurgicale Paris France, stomatologie, 22066 A, 1992, 12p.

27- CROUZON M O.

Dysostose craniofaciale héréditaire.

Bulletin et mémoires de la société médicale des hôpitaux de Paris. 1912, 33 : 545-555.

28- DAVID.J.D, MOORE M.H, COOTER R.D.

TESSIER clefts revisited with a third dimension.

Cleft palate journal, july 1989, vol 26 no 3.

- 29- DELAIRE J, BILLET J, FERRE J, FAUCHER O, JULIA P.**
Malformations faciales et asymétrie de la base du crâne. Un nouveau syndrome malformatif intéressant l'orthodontiste.
Revue de stomatologie, Paris, 1965; 60, 7-8: 379-396.
- 30- DELAIRE J.**
Considérations sur la croissance faciale, en particulier du maxillaire supérieur.
Déductions thérapeutiques.
Revue de stomatologie, Paris. 1971, 72, 1, 57-76.
- 31- DELAIRE J, CHATEAU JP.**
Comment le septum nasal influence t-il la croissance prémaxillaire et maxillaire. Déductions en chirurgie des fentes labio-maxillaires.
Revue de stomatologie, Paris. 1977, 78, 4, 241-254.
- 32- DELAIRE J, PRECIOUS D, SCOTIA N.**
Avoidance of the use of vomerine mucosa in primary surgical management of velopalatine cleft.
Oral surgical, Oral medical and Oral pathology. 1985; 60: 589-597
- 33- DELATTRE A.**
Du crâne animal au crâne humain.
Editions Masson 1951.
- 34- DICKSON D R .**
Normal and cleft palate anatomy.
Cleft palate journal. 1972, 9, 280-290.
- 35- DUNN F S.**
Management of cleft palate cases involving the hard palate so as not to interfere with the growth of the maxilla.
Plastic and reconstructive surgery. 1952, 9, 108-114.

36- EARWAKER J.

Anatomic variants in sinonasal CT.
Radiographics 1993;13: 381-415.

37- FAUST R A, PHILLIPS C D.

Assessment of congenital bony nasal obstruction by 3-dimensional CT volume rendering.
International journal of pediatric otorhinolaryngology. 2001. 61. 71-75.

38- FAWCETT.

The development of the human maxilla, vomer and paraseptal cartilages.
Journal of anatomy of London. 1911; 45: 378-405.

39- FIELDS H W, METZNER L, GAROL J D, KOKICH V G.

The craniofacial skeleton in anencephalic human fetuses.
Teratology. 1978, 17, 57-66.

40 – FOUCART JM, PHARABOZ C, GOASDOVE P, POJONI D.

Atlas d'anatomie normale en imagerie maxillo-faciale : standard, IRM, TDM.
Encyclopédie Médico-Chirurgicale, stomatologie et odontologie. I, 22-010-D-50, 1996, 24p.

41- FRENG A, KVAM E.

Facial sagittal growth following partial basal resection of the nasal septum: a retrospective study in man.
European journal of orthodontics. 1979, 1: 89-96.

42 – FRENG A.

Mid facial sagittal growth following resection of the nasal septum-vomer. A roentgencephalometric study in the domestic cat.
Acta otolaryngologica. 1981. 92: 363-370.

43- FRIEDE H, JOHANSON B.

A follow-up study of cleft children treated with primary bone grafting.
Scandinavian journal of plastic and reconstructive surgery. 1974. 8, 88.

44- FRIEDE H, MORGAN P.

Growth of the vomero- premaxillary suture in children with bilateral cleft lip and palate.

Scandinavian journal of plastic and reconstructive surgery. 1976, 10, 45-55.

45- FRIEDE H, JOHANSON B.

A follow-up study of cleft children treated with vomer flap as part of a three-stage soft tissue surgical procedure.

Scandinavian journal of plastic and reconstructive surgery. 1977. 11, 45.

46- FRIEDE H, LILJA J, JOHANSON B.

Cleft lip and palate treatment with delayed closure of the hard palate. A preliminary report.

Scandinavian journal of plastic and reconstructive surgery. 1980. 14: 49-53.

47- FRIEDE H, LILJA J.

Dentofacial morphology in adolescent or early adult patients with cleft lip and palate after a treatment regimen included vomer flap surgery and pushback palatal repair.

Scandinavian journal of plastic and reconstructive and hand surgery. June 1994. Volume 28. Number 2. 113-121.

48- FRIEDE H, ENEMARK H.

Long-term evidence for favorable midfacial growth after delayed hard palate repair in UCLP patients.

Cleft palate-craniofacial journal, July 2001, volume 38, number 4. 323-329.

49- GARABEDIAN E.N, DUCROZ V, ROGER G, DENOYELLE F, CATALA M.

Nasal fossa malformations and para median facial cleft: New perspectives.
Journal of craniofacial, genetics and developmental biology, 1999: 19; 12-19.

50- GILLESPIE J.E , QUAYLE A.A, BARKER G, ISHERWOOD I.

Three dimensional CT reformations in the assessment of congenital and traumatic craniofacial deformities.

British journal of oral and maxillo-facial surgery. 1987. 25, 171-177.

51- GOSSEREZ M, STRICKER M.

Les déformations squelettiques dans les séquelles des fentes labio-narinales.
Incidences thérapeutiques.

Extrait des annales de chirurgie plastique. 1969. vol XIV. n°3. 231-240.

52- GREGORY W.K.

Our face from fish to man.

Hefner publishing company, new York, 1929.

53- GRYMER L F, GUTIERREZ C, STOKSTED P.

Nasal fractures in children: influence on the development of the nose.

The journal of laryngology and otology. August 1985. vol 99. 735-739.

54- HARNER S G, MAC DONALD T J, REESE D F.

The anatomy of congenital choanal atresia.

Otolaryngology head and neck surgery. 1981, 89, 7-9.

55- HART C.W, GILLESPIE J.E.

Three dimensional cranio-facial reformations.

Radiology, july / august, 1987, vol 53, no 609.

56 – HEYMANS O, NELISSEN X, MADOT M, LAHAYE TH, FISSETTE

J. Les traumatismes du nez.

Revue médicale de LIEGE. 1997 ; 52 : 12 : 764- 767.

57- HIRSHOWITZ B, KAUFMAN T.

A method for securing vomerine flaps to the hard palate in the repair of a complete cleft palate.

Plastic and reconstructive surgery. 1982 January. 69 (1): 132-133.

58- HOLMSTROM H.

Surgical correction of the nose and midface in maxillonasal dysplasia (BINDER syndrom).

Plastic and reconstructive surgery, November 1986, VOLUME 78, n°5, 568-582.

59- JACKSON I T, MOOS K F, SHARPE D T.

Total surgical management of BINDER's syndrome.

Annals of plastic surgery. 1981. vol 7. 25- 34.

60- JOHNSON A, JOSEPHSON R, HAWKE M.

Clinical and histological evidence for the presence of the vomeronasal organ in adult humans.

The journal of otolaryngology. 1985, 14, 2, 71-79.

61- JONSSON G, STENSTRÖM S, THILANDER B.

Use of vomer flap covered with full-thickness skin graft in cleft palate repair.

Scandinavian journal of plastic and reconstructive surgery; 1974, 8, 67-70.

62- JONSSON G, STENSTRÖM S, THILANDER B.

The use of a vomer flap covered with an autogenous skin graft as a part of the palatal repair in children with unilateral cleft lip and palate.

Scandinavian journal of plastic and reconstructive surgery. 1980. 14: 13-21.

63- KIMES K R, MOONEY M P, SIEGEL M I, TODHUNTER J S.

Growth rate of the vomer in normal and cleft lip and palate human fetal specimens.

Cleft palate cranio facial journal. January 1992, vol 29, 1, 38-43.

64- KJAER I, KEELING J W, GRAEM N.

Cranial base and vertebral column in human anencephalic fetuses
Journal of craniofacial genet dev biol 1994;14, 235-244.

65-KLEIN P.

Etude morphologique comparative de l'organisation embryonnaire de la face normale et pathologique à propos d'un cas de fente labio-alvéolo-palatine totale bilatérale.

Thèse de médecine soutenue à NANCY.

66- KOBUS K.

Extended vomer flaps in cleft palate repair: a preliminary report.
Plastic and reconstructive surgery. 1984, 73, 6, 895-903

67- KOLAR J, MUNRO I, FARKAS L.

Patterns of dysmorphology in Crouzon syndrome: An anthropometric study.
Cleft palate journal. July 1998, VOLUME 25, n°3: 235- 244.

68- KUMAR P.

The use of a vomerine flap for palatal lengthening: the modified Nagpur technique.

British journal of plastic surgery. 1985. 38: 343-346.

69- LATHAM R A.

Maxillary development and growth: the septo-premaxillary ligament.
Journal of anatomy. 1970, 107, 3, 471-478.

70- LATHAM R A.

The pathogenesis of the skeletal deformity associated with unilateral cleft lip and palate.

Cleft palate journal. October 1969. Number 6.

71- LATHAM R A, DEATON T G, CALABRESE.

A question of the role of the vomer in the growth of the premaxillary segment.
Cleft palate journal. 1975, 12, 351-355.

72- LAVERGNE L, VANNEUVILLE G, SANTONI S.

Précis d'anatomie comparée cranio-faciale des vertébrés.
Editions heures de France. Mars 1996

73- LE DIASCORN H.

Anatomie et physiologie des sutures de la face.
Association de la revue d'orthopédie dento-faciale. Edition Julien PRELAT
Paris.

74- LE DOUBLE.

Variations des os du crâne.
Vigot, éditions Paris 1903.

75- LEHMAN J, DOUGLAS B, HO W, HUSAMI T.

One-stage closure of the entire primary palate.
Plastic and reconstructive surgery. October 1990. Volume 86. Number 4. 675-
681.

76- LEJOYEUX E, TULASNE J F, TESSIER P.

Maxillary growth following total septal resection in correction of orbital
hypertelorism.
Cleft palate journal. Supplement. December 1986, 27-39.

77- LEROI-GOURHAN A.

Mécanique vivante. Le crâne des vertébrés du poisson à l'homme.
Editions Fayard, 1983.

78- LOREILLE JP.

Histoire du nez.
Revue d'orthopédie dento-faciale. 18 : 443-457, 1984

79- MANDARIM DE LA CERDA, ALVES MU.

Growth of cranial bones in human fetuses.

Surgical radiology and anatomy; 1992; 14:125-129

80- MANIGLIA.A.J, NOYEK.A.M.

Phylogeny and its clinical significance.

Otolaryngologic clinics of north America. Volume 14, number 1, February 1981. 39-46.

81- MARONNEAUD P.L.

La constitution du squelette branchial meckelien primordial, ses variations phylogénétiques, les processus invo-évolutifs observés à son niveau chez l'homme.

Archives d'anatomie et d'embryologie. Tome 34, 1951 et 1952.

82- MARTIN-DUVERNEUIL N, CHIRAS M.

Imagerie maxillo-faciale.

Médecine-sciences. Editions FLAMMARION. PARIS.

83- MATHIJSSSEN I, VAANDRAGER J, VEN DER MEULEN J C, PIETERMEN H, KREIBORG S.

The role of bone centers in the pathogenesis of craniosynostosis: An embryologic approach using CT measurements in isolated craniosynostosis and Apert and Crouzon syndromes.

Plastic and reconstructive surgery. July 1996, volume 98, n°1: 17- 26.

84- MELVIN L, MOSS, BERTRAM E, BROMBERG, IN CHUL SONG, EISENMAN G.

The passive role of nasal septal cartilage in mid facial growth.

Plastic and reconstructive surgery, june, 1968, 41, 6, 536-542.

85- MERCIER J.

Les accidents morphologiques autres que les fentes labio-maxillaires.

Revue du praticien Paris. 1990, 41, (1) : 38-44.

86- MOGAVERO F, BUSCHANG P, WOLFORD L.

Orthognathic surgery effects on maxillary growth in patients with vertical maxillary excess.

American journal of orthodontics and dentofacial orthopedics. March 1997, volume 111, n°3: 288- 296.

87- MONROE C W.

The surgical factors influencing bone growth in the middle third of the upper jaw in cleft palate.

Plastic and reconstructive surgery. 1959; 24; 5: 481-497.

88- MONROE C W.

Recession of the premaxilla in bilateral cleft lip and palate.

Plastic and reconstructive surgery. 1965; 35; 5: 512-530.

89- MONROE C W, GRIFFITH B H, MAC KINNEY P, ROSENSTEIN S W, JACOBSON B N.

Surgical recession of the premaxilla and its effect on maxillary growth in patients with bilateral clefts.

Cleft palate journal. 1970, 7: 784-793.

90- MONTAUT, STRICKER M.

Dysmorphies cranio-faciales. Les synostoses prématurées.

Neurochirurgie 23. supplément 2. 1977.

91- MONTOYA P.

Imagerie moderne des malformations cranio-faciales.

Annales de chirurgie plastique et esthétique. 1997. 42, n°5, 365-399.

92- MOSS M L, BROMBERG B E, SONG I C, EISENMAN G.

The passive role of nasal septal cartilage in mild facial growth.

Plastic and reconstructive surgery. 1968; 41; 6: 536-542.

93- MUNRO I R, SINCLAIR W J, RUDD N L.

Maxillonasal dysplasia (BINDER's syndrom).

Plastic and reconstructive surgery, may 1979, VOLUME 63, n°5, 657-663.

94- ONIZUKA T, OHKUBO F, HIRAKAWA K, TAKAHASHI M.

A new cleft palate repair.

Annals of plastic surgery. November 1996. Volume 37. Number 5. 457- 464.

95- PIRSIG W, LEHMANN I.

The influence of trauma on the growing septal cartilage.

Rhinology. 1975. 13 (1): 39- 46.

96- PIRSIG W.

Open questions in nasal surgery in children.

Rhinology. 1986. 24. 37-40.

97- PIRSIG W.

Growth of the deviated septum and its influence on midfacial development.

Facial plastic surgery. 1992. 8 (4): 224-232.

98- PIRU P.

Le développement du massif facial, ontogenèse.

Revue belge de médecine dentaire. Volume 26, n°1, 1971, 105-130.

99- PRITCHARD J.J, SCOTT J.H, GIRGIS F.G.

The structure and development of cranial and facial sutures.

Journal of anatomy, volume 90, part 1, 73-86.

100- RAMOS-ARROYO M A, VALIENTE R, RODRIGUEZ-TORAL E, ALONSO A, MORENO S, WEAVER D.

Familial choanal atresia with maxillary hypoplasia, prognathism and hypodontia.

American journal of medical genetics. 2000. 95. 237-240.

101- RESOULY A, BARNARD J D, PURNELL A.

Access by Le Fort I osteotomy for correction of unilateral choanal atresia. Clinic otolaryngology. 1990. 15. 281-282.

102- ROHRICH R, ADAMS W.

Nasal fracture management: minimizing secondary nasal deformity.

Plastic and reconstructive surgery. August 2000. Vol 106, n° 2, 266-273.

103-ROUVIERE H.

Traité d'anatomie humaine.

Editions MASSON, Paris, tome 1.

104- SALAZAR I, QUINTEIRO P S, CIFUENTES J M.

Comparative anatomy of the vomeronasal cartilage in mammals: minks, cat, dog, pig, cow and horse.

Annals of anatomy. 1995, 177: 475-481.

105- SANDIKCIOGLU M, MELSTED K, KJAER I.

The prenatal development of the human nasal and vomeral bones.

Journal of craniofacial genet dev biol 1994: 14: 124-134.

106- SARNAT B G.

Post natal growth of the face: some experimental considerations.

Angle orthodontic. 1963, 33, 423-430.

107-SARNAT B G, WEXLER M R.

Growth of the face and jaws after resection of the septal cartilage in the rabbit.

American journal of anatomy. 1966, 118, 755-768.

108- SARNAT B G, WEXLER M R.

Postnatal growth of the nose and face after resection of septal cartilage in the rabbit.

Oral surgical, Oral medical and Oral pathology. November 1968; 26; 5: 712-727.

109- SARNAT B.

Effects and noneffects of personal environmental experimentation on postnatal craniofacial growth.

The journal of craniofacial surgery. May 2001. vol 12. n°3. 205- 217.

110- SCOTT J.

Growth at facial sutures.

American journal of orthodonty. 1956, 42, 281-292.

111- SENECHAL B, SAUVI G, SENECHAL G.

Traumatismes du nez chez le nouveau-né et le jeune enfant.

Annales d'otolaryngologie (Paris). 1983, 100, 563-597.

112- SIEGEL M, MOONEY M, EICHBERG J, GEST T, LEE D.

Septopremaxillary ligament resection and midfacial growth in a chimpanzee animal model.

The journal of craniofacial surgery. Volume 1, number 4, October 1990. 182-186.

113- SILAU A M, NIJO B, SOLOW B, KJAER I.

Prenatal sagittal growth of the osseous components of the human palate.

Journal of craniofacial genet dev biol 1994: 14/ 252-256.

114- SIMON E M, BARKOVICH J.

Holoprosencephaly: new concepts.

Magnetic resonance imaging clinics of north America. February 2001. 9, (1), 149-164.

115- SKOOG T.

Plastic surgery: new methods and refinements.

Almqvist and Wiksell international. STOCKHOLM, SWEDEN.

116- SLOVIS T L, RENFRO B, WATTS F B, KUHNS L R, BELENKY W, SPOYLAR J.

Choanal atresia: precise CT evaluation.

Radiology 1985, 155, 345-348.

117- SMAHEL Z, MULLEROVA Z, NEJEDLY A.

Effect of primary repositioning of the nasal septum on facial growth in unilateral cleft lip and palate.

Cleft palate and craniofacial journal. July 1999. vol 36. n°4. 310- 313.

118- SOBOTA.

Atlas d'anatomie humaine.

Editions Médicales Internationales.

119- STRICKER M, CHASSAGNE JF, PABST A, MALKA G, FLOT F, RAPHAEL B.

L'équilibre labial et sa rupture dans les fentes. Analyse des déformations et de la réparation.

Annales de chirurgie plastique. 1977, 22, 2, 109-115.

120- STRICKER M, VAN DER MEULEN J C, RAPHAEL B, MAZZOLA R, TOLHURST D E, MURRAY J E.

Craniofacial malformations.

CHURCHILL LIVINGSTONE. Edinburgh London Melbourne and New York
1990

121- STRICKER M, RAPHAEL B.

Croissance crânio-faciale normale et pathologique.

Editions MORFOS- FRANCE-REIMS 1993.

122- TAIT M V, GILDAY D L, ASH J M, BOLDT J, HARWOOD-NASH D, FITZ C, BARRY J.

Craniosynostosis: correlation of bone scans, radiographs and surgical findings. Radiology. December 1979. 133: 615-621.

123- TAKAHASHI R.

The formation of the nasal septum and the etiology of septal deformity. The concept of evolutionary paradox.

Acta oto-laryngologica supplementum 443: 1-160.

124- TANINO R, AKAMATSU T, NISHIMURA M, OSADA M.

The influence of different types of hard-palate closure in two-stage palatoplasty on maxillary growth : Cephalometric analyses and long-term follow-up.

Annals of plastic surgery. September 1997. volume 39, number 3, 245-253.

125- TESSIER P.

Relationship of craniostenoses to craniofacial dysostoses and to faciostenoses.

Plastic and reconstructive surgery. September 1971. vol 48, n°3, 224-237.

126- VEAU V

Division palatine. Anatomie, chirurgie, phonétique.

Edition Masson 1931

127- VERWOERD C, URBANUS, NIDJAM.

The effects of septal surgery on the growth of nose and maxilla.

Rhinology, 1979. XVII. 53-63.

128- VERWOERD C, VAN LOOSEN J, SCHÜTTE H, VERWOERD VERHOEF H, VAN VELZEN D.

Surgical aspects of the anatomy of the vomer in children and adults.

Rhinology, suppl. 9 1989, 87-96.

**129- WILTON M, KROGMAN, MAZAHERI M, HARDING R L,
ISHIGURO K, BARIANA G, MEIER J, CANTER H, ROSS P.**

A longitudinal study of the craniofacial growth pattern in children with clefts as compared to normal, birth to six years.

130- WOLFORD L, KARRAS S, MEHRA P.

Considerations for orthognathic surgery during growth, part 2: maxillary deformities.

American journal of orthodontics and dentofacial orthopedics. February 2001, volume 119, n° 2: 102- 105.

VU

NANCY, le 05 mars 2002
Le Président de Thèse

NANCY, le 17 avril 2002
Le Doyen de la Faculté de Médecine

Professeur M. STRICKER

Professeur J. ROLAND

AUTORISE À SOUTENIR ET À IMPRIMER LA THÈSE

NANCY, le 22 avril 2002

LE PRÉSIDENT DE L'UNIVERSITÉ DE NANCY 1

Professeur C. BURLET

RESUME DE LA THESE

Malgré de nombreuses investigations depuis plus d'un siècle, le rôle du vomer dans la croissance cranio-faciale n'est pas parfaitement élucidé.

Pendant longtemps le septum cartilagineux a été considéré, au détriment du vomer, comme le moteur principal de la croissance antéro-postérieure de la face.

Après une étude de la phylogénèse, de l'organogénèse et de la croissance, l'auteur analysera les différentes études expérimentales animales publiées sur le sujet, en dégagera les conclusions, insuffisances et les biais d'interprétation.

A partir de l'expérience personnelle du service et des faits cliniques concrets, il tentera de mettre en évidence le rôle et les mécanismes d'action du vomer dans la croissance médio-faciale, pour en déduire des applications thérapeutiques directes dans la prise en charge de certaines malformations dont les fentes labio-maxillo-palatines représentent la variété la plus fréquente.

Vomer and its implications in craniofacial growth and malformations

THESE DE MEDECINE SPECIALISEE – ANNEE 2002

MOTS CLEFS: croissance cranio-faciale, vomer, poutre sagittale médiane, suture voméro-prémaxillaire

Faculté de médecine de Nancy

9, avenue de la forêt de Haye

54505 VANDOEUVRE LES NANCY cedex
