



HAL
open science

Etude anatomique des orifices excréteurs de la glande lacrymale chez l'homme

Hervé Chenal

► **To cite this version:**

Hervé Chenal. Etude anatomique des orifices excréteurs de la glande lacrymale chez l'homme. Sciences du Vivant [q-bio]. 2002. hal-01739056

HAL Id: hal-01739056

<https://hal.univ-lorraine.fr/hal-01739056v1>

Submitted on 20 Mar 2018

HAL is a multi-disciplinary open access archive for the deposit and dissemination of scientific research documents, whether they are published or not. The documents may come from teaching and research institutions in France or abroad, or from public or private research centers.

L'archive ouverte pluridisciplinaire **HAL**, est destinée au dépôt et à la diffusion de documents scientifiques de niveau recherche, publiés ou non, émanant des établissements d'enseignement et de recherche français ou étrangers, des laboratoires publics ou privés.



AVERTISSEMENT

Ce document est le fruit d'un long travail approuvé par le jury de soutenance et mis à disposition de l'ensemble de la communauté universitaire élargie.

Il est soumis à la propriété intellectuelle de l'auteur. Ceci implique une obligation de citation et de référencement lors de l'utilisation de ce document.

D'autre part, toute contrefaçon, plagiat, reproduction illicite encourt une poursuite pénale.

Contact : ddoc-theses-contact@univ-lorraine.fr

LIENS

Code de la Propriété Intellectuelle. articles L 122. 4

Code de la Propriété Intellectuelle. articles L 335.2- L 335.10

http://www.cfcopies.com/V2/leg/leg_droi.php

<http://www.culture.gouv.fr/culture/infos-pratiques/droits/protection.htm>

THESE

Pour obtenir le grade de
DOCTEUR EN MEDECINE



Présentée et soutenue publiquement
dans le cadre du troisième cycle de médecine spécialisée
le 23 Octobre 2002

par

Hervé CHENAL

né le 4 Juin 1972 à EPINAL (Vosges)

**ETUDE ANATOMIQUE DES ORIFICES EXCRETEURS
DE LA GLANDE LACRYMALE CHEZ L'HOMME.**

Examineurs de la thèse :

M. J.L GEORGE	Professeur	Président
M. J.P BERROD	Professeur	Juge
M. M. BRAUN	Professeur	Juge
M. T. MAALOUF	Docteur en Médecine	Juge



THESE

Pour obtenir le grade de
DOCTEUR EN MEDECINE

Présentée et soutenue publiquement
dans le cadre du troisième cycle de médecine spécialisée

le 23 Octobre 2002

par

Hervé CHENAL

né le 4 Juin 1972 à EPINAL (Vosges)



ETUDE ANATOMIQUE DES ORIFICES EXCRETEURS DE LA GLANDE LACRYMALE CHEZ L'HOMME.

Examineurs de la thèse :

M. J.L GEORGE	Professeur	Président
M. J.P BERROD	Professeur	Juge
M. M. BRAUN	Professeur	Juge
M. T. MAALOUF	Docteur en Médecine	Juge

FACULTÉ DE MÉDECINE DE NANCY

Président de l'Université : Professeur Claude BURLET

Doyen de la Faculté de Médecine : Professeur Jacques ROLAND

Vice-Doyen de la Faculté de Médecine : Professeur Hervé VESPIGNANI

Assesseurs

du 1^{er} Cycle :

du 2^{ème} Cycle :

du 3^{ème} Cycle :

de la Vie Facultaire :

Mme le Docteur Chantal KOHLER

Mr le Professeur Jean-Pierre BRONOWICKI

Mr le Professeur Henry COUDANE

Mr le Professeur Bruno LEHEUP

DOYENS HONORAIRES

Professeur Adrien DUPREZ – Professeur Jean-Bernard DUREUX

Professeur Georges GRIGNON

PROFESSEURS HONORAIRES

Louis PIERQUIN – Etienne LEGAIT – Jean LOCHARD – René HERBEUVAL – Gabriel FAIVRE – Jean-Marie FOLIGUET
Guy RAUBER – Paul SADOUL – Raoul SENAULT – Pierre ARNOULD – Roger BENICHOX – Marcel RIBON
Jacques LACOSTE – Jean BEUREY – Jean SOMMELET – Pierre HARTEMANN – Emile de LAVERGNE
Augusta TREHEUX – Michel MANCIAUX – Paul GUILLEMIN – Pierre PAYSANT
Jean-Claude BURDIN – Claude CHARDOT – Jean-Bernard DUREUX – Jean DUHEILLE – Jean-Pierre GRILLIAT
Pierre LAMY – Jean-Marie GILGENKRANTZ – Simone GILGENKRANTZ
Pierre ALEXANDRE – Robert FRISCH – Michel PIERSON – Jacques ROBERT
Gérard DEBRY – Georges GRIGNON – Pierre TRIDON – Michel WAYOFF – François CHERRIER – Oliéro GUERCI
Gilbert PERCEBOIS – Claude PERRIN – Jean PREVOT – Pierre BERNADAC – Jean FLOQUET
Alain GAUCHER – Michel LAXENAIRE – Michel BOULANGE – Michel DUC – Claude HURIET – Pierre LANDES
Alain LARCAN – Gérard VAILLANT – Daniel ANTHOINE – Pierre GAUCHER – René-Jean ROYER
Hubert UFFHOLTZ – Jacques LECLERE – Francine NABET – Jacques BORRELLY
Michel RENARD – Jean-Pierre DESCHAMPS – Pierre NABET – Marie-Claire LAXENAIRE – Adrien DUPREZ – Paul VERT

=====

PROFESSEURS DES UNIVERSITÉS -
PRATICIENS HOSPITALIERS

(Disciplines du Conseil National des Universités)

42^{ème} Section : MORPHOLOGIE ET MORPHOGENÈSE

1^{ère} sous-section : (*Anatomie*)

Professeur Jacques ROLAND – Professeur Gilles GROSDIDIER

Professeur Pierre LASCOMBES – Professeur Marc BRAUN

2^{ème} sous-section : (*Cytologie et histologie*)

Professeur Bernard FOLIGUET

3^{ème} sous-section : (*Anatomie et cytologie pathologiques*)

Professeur François PLENAT - Professeur Jean-Michel VIGNAUD – Professeur Eric LABOUYRIE

43^{ème} Section : BIOPHYSIQUE ET IMAGERIE MÉDICALE

1^{ère} sous-section : (*Biophysique et médecine nucléaire*)

Professeur Alain BERTRAND – Professeur Gilles KARCHER – Professeur Pierre-Yves MARIE

2^{ème} sous-section : (*Radiologie et imagerie médicale*)

Professeur Jean-Claude HOFFEL – Professeur Luc PICARD – Professeur Denis REGENT

Professeur Michel CLAUDON – Professeur Serge BRACARD – Professeur Alain BLUM

Professeur Jacques FELBLINGER

44^{ème} Section : BIOCHIMIE, BIOLOGIE CELLULAIRE ET MOLÉCULAIRE, PHYSIOLOGIE ET NUTRITION

1^{ère} sous-section : (*Biochimie et biologie moléculaire*)

Professeur Jean-Pierre NICOLAS

Professeur Jean-Louis GUÉANT – Professeur Jean-Luc OLIVIER

2^{ème} sous-section : (*Physiologie*)

Professeur Jean-Pierre CRANCE – Professeur Jean-Pierre MALLIE

Professeur François MARCHAL – Professeur Philippe HAOUZI

3^{ème} sous-section : (*Biologie cellulaire*)

Professeur Claude BURLET

4^{ème} sous-section : (*Nutrition*)

Professeur Olivier ZIEGLER

45^{ème} Section : MICROBIOLOGIE, MALADIES TRANSMISSIBLES ET HYGIÈNE

1^{ère} sous-section : (*Bactériologie – virologie ; hygiène hospitalière*)

Professeur Alain LE FAOU

2^{ème} sous-section : (*Parasitologie et mycologie*)

Professeur Bernard FORTIER

3^{ème} sous-section : (*Maladies infectieuses ; maladies tropicales*)

Professeur Philippe CANTON – Professeur Thierry MAY – Professeur Christian RABAUD

46^{ème} Section : SANTÉ PUBLIQUE, ENVIRONNEMENT ET SOCIÉTÉ

1^{ère} sous-section : (*Épidémiologie, économie de la santé et prévention*)

Professeur Philippe HARTEMANN – Professeur Serge BRIANÇON

Professeur Francis GUILLEMIN – Professeur Denis ZMIROU

2^{ème} sous-section : (*Médecine et santé au travail*)

Professeur Guy PETIET

3^{ème} sous-section : (*Médecine légale et droit de la santé*)

Professeur Henry COUDANE

4^{ème} sous-section : (*Biostatistiques, informatique médicale et technologies de communication*)

Professeur Bernard LEGRAS – Professeur François KOHLER

47^{ème} Section : CANCÉROLOGIE, GÉNÉTIQUE, HÉMATOLOGIE, IMMUNOLOGIE

1^{ère} sous-section : (*Hématologie ; transfusion*)

Professeur Christian JANOT – Professeur Thomas LECOMPTE – Professeur Pierre BORDIGONI

Professeur Pierre LEDERLIN – Professeur Jean-François STOLTZ

2^{ème} sous-section : (*Cancérologie ; radiothérapie*)

Professeur François GUILLEMIN – Professeur Thierry CONROY

Professeur Pierre BEY – Professeur Didier PEIFFERT

3^{ème} sous-section : (*Immunologie*)

Professeur Gilbert FAURE – Professeur Marie-Christine BENE

4^{ème} sous-section : (*Génétique*)

Professeur Philippe JONVEAUX – Professeur Bruno LEHEUP

48^{ème} Section : ANESTHÉSIOLOGIE, RÉANIMATION, MÉDECINE D'URGENCE,
PHARMACOLOGIE ET THÉRAPEUTIQUE

1^{ère} sous-section : (*Anesthésiologie et réanimation chirurgicale*)

Professeur Claude MEISTELMAN – Professeur Dan LONGROIS - Professeur Hervé BOUAZIZ – Professeur Paul-Michel MERTEZ

2^{ème} sous-section : (*Réanimation médicale*)

Professeur Henri LAMBERT – Professeur Alain GERARD – Professeur Bruno LÉVY

Professeur Pierre-Edouard BOLLAERT

3^{ème} sous-section : (*Pharmacologie fondamentale ; pharmacologie clinique*)

Professeur Patrick NETTER – Professeur Pierre GILLET

4^{ème} sous-section : (*Thérapeutique*)

Professeur François PAILLE – Professeur Gérard GAY – Professeur Faiez ZANNAD

49^{ème} Section : PATHOLOGIE NERVEUSE ET MUSCULAIRE, PATHOLOGIE MENTALE, HANDICAP et RÉÉDUCATION

1^{ère} sous-section : (*Neurologie*)

Professeur Michel WEBER – Professeur Gérard BARROCHE – Professeur Hervé VESPIGNANI
Professeur Xavier DUCROCQ

2^{ème} sous-section : (*Neurochirurgie*)

Professeur Henri HEPNER – Professeur Jean-Claude MARCHAL – Professeur Jean AUQUE
Professeur Thierry CIVIT

3^{ème} sous-section : (*Psychiatrie d'adultes*)

Professeur Jean-Pierre KAHN

4^{ème} sous-section : (*Pédopsychiatrie*)

Professeur Colette VIDAILHET – Professeur Daniel SIBERTIN-BLANC

5^{ème} sous-section : (*Médecine physique et de réadaptation*)

Professeur Jean-Marie ANDRE

50^{ème} Section : PATHOLOGIE OSTÉO-ARTICULAIRE, DERMATOLOGIE et CHIRURGIE PLASTIQUE

1^{ère} sous-section : (*Rhumatologie*)

Professeur Jacques POUREL – Professeur Isabelle VALCKENAERE

2^{ème} sous-section : (*Chirurgie orthopédique et traumatologique*)

Professeur Daniel SCHMITT – Professeur Jean-Pierre DELAGOUTTE – Professeur Daniel MOLE
Professeur Didier MAINARD

3^{ème} sous-section : (*Dermato-vénérologie*)

Professeur Jean-Luc SCHMUTZ – Professeur Annick BARBAUD

4^{ème} sous-section : (*Chirurgie plastique, reconstructrice et esthétique*)

Professeur François DAP

51^{ème} Section : PATHOLOGIE CARDIORESPIRATOIRE et VASCULAIRE

1^{ère} sous-section : (*Pneumologie*)

Professeur Jean-Marie POLU - Professeur Yves MARTINET

Professeur Jean-François CHABOT

2^{ème} sous-section : (*Cardiologie*)

Professeur Etienne ALIOT – Professeur Yves JUILLIERE – Professeur Nicolas SADOUL –
Professeur Christian de CHILLOU de CHURET

3^{ème} sous-section : (*Chirurgie thoracique et cardiovasculaire*)

Professeur Pierre MATHIEU – Professeur Jean-Pierre VILLEMOT

Professeur Jean-Pierre CARTEAUX – Professeur Loïc MACE

4^{ème} sous-section : (*Chirurgie vasculaire ; médecine vasculaire*)

Professeur Gérard FIEVE

52^{ème} Section : MALADIES DES APPAREILS DIGESTIF et URINAIRE

1^{ère} sous-section : (*Gastroentérologie ; hépatologie*)

Professeur Marc-André BIGARD

Professeur Jean-Pierre BRONOWICKI

2^{ème} sous-section : (*Chirurgie digestive*)

3^{ème} sous-section : (*Néphrologie*)

Professeur Michèle KESSLER – Professeur Dominique HESTIN (Mme)

4^{ème} sous-section : (*Urologie*)

Professeur Philippe MANGIN – Professeur Jacques HUBERT

53^{ème} Section : MÉDECINE INTERNE, GÉRIATRIE et CHIRURGIE GÉNÉRALE

1^{ère} sous-section : (*Médecine interne*)

Professeur Gilbert THIBAUT – Professeur Francis PENIN

Professeur Denise MONERET-VAUTRIN – Professeur Denis WAHL

Professeur Jean DE KORWIN KROKOWSKI – Professeur Pierre KAMINSKY – Professeur Athanase BENETOS
Professeur Gisèle KANNY

2^{ème} sous-section : (*Chirurgie générale*)

Professeur Patrick BOISSEL – Professeur Laurent BRESLER

**54^{ème} Section : DÉVELOPPEMENT ET PATHOLOGIE DE L'ENFANT, GYNÉCOLOGIE-OBSTÉTRIQUE,
ENDOCRINOLOGIE ET REPRODUCTION**

1^{ère} sous-section : (Pédiatrie)

Professeur Danièle SOMMELET – Professeur Michel VIDAILHET
Professeur Pierre MONIN – Professeur Jean-Michel HASCOET – Professeur Pascal CHASTAGNER

2^{ème} sous-section : (Chirurgie infantile)

Professeur Michel SCHMITT – Professeur Gilles DAUTEL

3^{ème} sous-section : (Gynécologie-obstétrique ; gynécologie médicale)

Professeur Michel SCHWEITZER – Professeur Jean-Louis BOUTROY

Professeur Philippe JUDLIN – Professeur Patricia BARBARINO

4^{ème} sous-section : (Endocrinologie et maladies métaboliques)

Professeur Pierre DROUIN – Professeur Georges WERYHA – Professeur Marc KLEIN

5^{ème} sous-section : (Biologie et médecine du développement et de la reproduction)

Professeur Hubert GERARD

55^{ème} Section : PATHOLOGIE DE LA TÊTE ET DU COU

1^{ère} sous-section : (Oto-rhino-laryngologie)

Professeur Claude SIMON – Professeur Roger JANKOWSKI

2^{ème} sous-section : (Ophtalmologie)

Professeur Antoine RASPILLER – Professeur Jean-Luc GEORGE – Professeur Jean-Paul BERROD

3^{ème} sous-section : (Chirurgie maxillo-faciale et stomatologie)

Professeur Michel STRICKER – Professeur Jean-François CHASSAGNE

=====

PROFESSEURS DES UNIVERSITÉS

27^{ème} section : INFORMATIQUE

Professeur Jean-Pierre MUSSE

64^{ème} Section : BIOCHIMIE ET BIOLOGIE MOLÉCULAIRE

Professeur Daniel BURNEL

=====

PROFESSEUR ASSOCIÉ

Épidémiologie, économie de la santé et prévention

Professeur Tan XIAODONG

=====

MAÎTRES DE CONFÉRENCES DES UNIVERSITÉS - PRATICIENS HOSPITALIERS

42^{ème} Section : MORPHOLOGIE ET MORPHOGENÈSE

1^{ère} sous-section : (Anatomie)

Docteur Bruno GRIGNON – Docteur Jean-Pascal FYAD

2^{ème} sous-section : (Cytologie et histologie)

Docteur Edouard BARRAT – Docteur Jean-Claude GUEDENET

Docteur Françoise TOUATI – Docteur Chantal KOHLER

3^{ème} sous-section : (Anatomie et cytologie pathologiques)

Docteur Yves GRIGNON – Docteur Béatrice MARIE

Docteur Laurent ANTUNES

43^{ème} Section : BIOPHYSIQUE ET IMAGERIE MÉDICALE

1^{ère} sous-section : (*Biophysique et médecine nucléaire*)

Docteur Marie-Hélène LAURENS – Docteur Jean-Claude MAYER

Docteur Pierre THOUVENOT – Docteur Jean-Marie ESCANYE – Docteur Amar NAOUN

44^{ème} Section : BIOCHIMIE, BIOLOGIE CELLULAIRE ET MOLÉCULAIRE, PHYSIOLOGIE ET NUTRITION

1^{ère} sous-section : (*Biochimie et biologie moléculaire*)

Docteur Xavier HERBEUVAL – Docteur Jean STRACZEK

Docteur Sophie FREMONT – Docteur Isabelle GASTIN – Dr Bernard NAMOUR

2^{ème} sous-section : (*Physiologie*)

Docteur Gérard ETHEVENOT – Docteur Nicole LEMAU de TALANCE – Christian BEYAERT

45^{ème} Section : MICROBIOLOGIE, MALADIES TRANSMISSIBLES ET HYGIÈNE

1^{ère} sous-section : (*Bactériologie – Virologie ; hygiène hospitalière*)

Docteur Francine MORY – Docteur Michèle WEBER – Docteur Christine LION

Docteur Michèle DAILLOUX – Docteur Alain LOZNIOWSKI – Docteur Véronique VENARD

2^{ème} sous-section : (*Parasitologie et mycologie*)

Docteur Marie-France BIAVA – Docteur Nelly CONTET-AUDONNEAU

46^{ème} Section : SANTÉ PUBLIQUE, ENVIRONNEMENT ET SOCIÉTÉ

1^{ère} sous-section : (*Epidémiologie, économie de la santé et prévention*)

Docteur Mickaël KRAMER – Docteur François ALLA

4^{ème} sous-section : (*Biostatistiques, informatique médicale et technologies de communication (type biologique)*)

Docteur Pierre GILLOIS

47^{ème} Section : CANCÉROLOGIE, GÉNÉTIQUE, HÉMATOLOGIE, IMMUNOLOGIE

1^{ère} sous-section : (*Hématologie ; transfusion*)

Docteur Jean-Claude HUMBERT – Docteur François SCHOONEMAN

3^{ème} sous-section : (*Immunologie*)

Docteur Marie-Nathalie SARDA

4^{ème} sous-section : (*Génétique*)

Docteur Christophe PHILIPPE

48^{ème} Section : ANESTHÉSIOLOGIE, RÉANIMATION, MÉDECINE D'URGENCE,
PHARMACOLOGIE ET THÉRAPEUTIQUE

1^{ère} sous-section : (*Anesthésiologie et réanimation chirurgicale*)

Docteur Jacqueline HELMER – Docteur Gérard AUDIBERT

3^{ème} sous-section : (*Pharmacologie fondamentale ; pharmacologie clinique*)

Docteur Françoise LAPICQUE – Docteur Marie-José ROYER-MORROT

Docteur Damien LOEUILLE

54^{ème} Section : DÉVELOPPEMENT ET PATHOLOGIE DE L'ENFANT, GYNÉCOLOGIE-OBSTÉTRIQUE,
ENDOCRINOLOGIE ET REPRODUCTION

5^{ème} sous-section : (*Biologie et médecine du développement et de la reproduction*)

Docteur Jean-Louis CORDONNIER

=====

MAÎTRES DE CONFÉRENCES

19^{ème} section : SOCIOLOGIE, DÉMOGRAPHIE

Madame Michèle BAUMANN

32^{ème} section : CHIMIE ORGANIQUE, MINÉRALE, INDUSTRIELLE

Monsieur Jean-Claude RAFT

40^{ème} section : SCIENCES DU MÉDICAMENT
Monsieur Jean-Yves JOUZEAU

60^{ème} section : MÉCANIQUE, GÉNIE MÉCANIQUE ET GÉNIE CIVILE
Monsieur Alain DURAND

64^{ème} section : BIOCHIMIE ET BIOLOGIE MOLÉCULAIRE
Madame Marie-Odile PERRIN – Mademoiselle Marie-Claire LANHERS

65^{ème} section : BIOLOGIE CELLULAIRE
Mademoiselle Françoise DREYFUSS – Monsieur Jean-Louis GELLY – Madame Anne GERARD
Madame Ketsia HESS – Monsieur Pierre TANKOSIC – Monsieur Hervé MEMBRE

67^{ème} section : BIOLOGIE DES POPULATIONS ET ÉCOLOGIE
Madame Nadine MUSSE

68^{ème} section : BIOLOGIE DES ORGANISMES
Madame Tao XU-JIANG

=====

MAÎTRES DE CONFÉRENCES ASSOCIÉS

Médecine Générale
Docteur Alain AUBREGE
Docteur Louis FRANCO

=====

PROFESSEURS ÉMÉRITES

Professeur Georges GRIGNON – Professeur Michel PIERSON
Professeur Michel BOULANGE – Professeur Alain LARCAN – Professeur Michel DUC
Professeur Michel WAYOFF – Professeur Daniel ANTHOINE – Professeur Claude HURIET
Professeur Hubert UFFHOLTZ – Professeur René-Jean ROYER
Professeur Pierre GAUCHER – Professeur Claude CHARDOT – Professeur Adrien DUPREZ

=====

DOCTEURS HONORIS CAUSA

Professeur Norman SHUMWAY (1972)
Université de Stanford, Californie (U.S.A)
Professeur Paul MICHIELSEN (1979)
Université Catholique, Louvain (Belgique)
Professeur Charles A. BERRY (1982)
Centre de Médecine Préventive, Houston (U.S.A)
Professeur Pierre-Marie GALETTI (1982)
Brown University, Providence (U.S.A)
Professeur Mamish Nisbet MUNRO (1982)
Massachusetts Institute of Technology (U.S.A)
Professeur Mildred T. STAHLMAN (1982)
Wanderbilt University, Nashville (U.S.A)
Professeur Harry J. BUNCKE (1989)
Université de Californie, San Francisco (U.S.A)
Professeur Théodore H. SCHIEBLER (1989)
Institut d'Anatomie de Würzburg (R.F.A)
Professeur Maria DELIVORIA-PAPADOPOULOS (1996)
Université de Pennsylvanie (U.S.A)

Professeur Mashaki KASHIWARA (1996)
Research Institute for Mathematical Sciences de Kyoto (JAPON)
Professeur Ralph GRÄSBECK (1996)
Université d'Helsinki (FINLANDE)
Professeur James STEICHEN (1997)
Université d'Indianapolis (U.S.A)
Professeur Duong Quang TRUNG (1997)
*Centre Universitaire de Formation et de Perfectionnement des
Professionnels de Santé d'Hô Chi Minh-Ville (VIËTNAM)*

A NOTRE MAITRE ET PRESIDENT DE THESE

Monsieur le Professeur J.L. GEORGE

Professeur d'ophtalmologie

Vous nous avez fait l'honneur de nous confier ce travail et de présider cette thèse.

Vous avez accompagné nos premiers pas en ophtalmologie au sein de votre équipe dynamique.

Votre rigueur clinique et votre dextérité chirurgicale resteront, pour nous, un exemple à suivre.

Nous sommes honorés de la confiance que vous nous portez.

Nous vous témoignons notre profond respect.

A NOTRE MAITRE ET JUGE

Monsieur le professeur J.P. BERROD

Professeur d'ophtalmologie

Vous nous faites l'honneur de juger ce travail.

Votre culture médicale et votre dextérité opératoire sont un modèle pour nous.

Soyez assuré de notre profonde admiration.

A NOTRE MAITRE ET JUGE

Monsieur le professeur M. BRAUN

Professeur d'Anatomie (option clinique, radiologie et imagerie
médicale)

Vous avez accepté de juger cette thèse.

Vous nous avez accueilli avec une grande gentillesse au sein
du Laboratoire d'Anatomie.

Vous nous avez accordé l'accès à la bibliothèque du
Laboratoire d'Anatomie ce qui nous a permis de consulter
des livres rares et anciens et de retracer le plus précisément
possible l'historique du sujet.

Soyez assuré de notre profond respect.

A NOTRE JUGE

Monsieur le Docteur T. MAALOUF

Ophtalmologiste des Hôpitaux

Vous avez accepté avec bienveillance de nous épauler dans ce travail et de le juger.

Votre culture ophtalmologique et votre dextérité chirurgicale sont pour nous des références.

Nous vous témoignons notre profond respect et notre amitié sincère.

Au Docteur Pierre LESURE

Vos conseils éclairés, votre disponibilité et votre bonne humeur nous ont permis de nous intégrer dans le service.

Soyez assuré de notre amitié sincère.

Au Docteur Karine ANGIOÏ-DUPREZ

Votre culture ophtalmologique et votre bienveillance nous ont accompagné tout au long de notre formation.

Nous vous témoignons notre gratitude et notre amitié.

Au Docteur Jean-Luc FAU

Vous nous avez fait partager votre savoir et vos compétences chirurgicales.

Nous vous assurons de notre reconnaissance et de notre amitié.

A EVA

Qui m'a sans cesse soutenu pour la réalisation de ce travail et tout au long de mes études.

Avec tout mon amour.

A mes parents Jacques et Annette CHENAL

Qui m'ont toujours encouragé dans la voie que j'ai choisie.
Qu'ils trouvent ici la marque de toute mon affection.

A mes beaux-parents Jacques et Hélène MICHEAU

Qui m'ont toujours accueilli comme leur fils.
Avec toute mon affection.

A Julien, Céline et Valentin.

A mes grands-parents.

A toute ma famille.

A mes amis.

Je dédie ce travail.

Remerciements à :

Marie-Paule, Marie-France, Tania, Joëlle, Régine, Marie-France,

Madame Marinelli,

Monsieur Arnould.

SERMENT

"Au moment d'être admis à exercer la médecine, je promets et je jure d'être fidèle aux lois de l'honneur et de la probité. Mon premier souci sera de rétablir, de préserver ou de promouvoir la santé dans tous ses éléments, physiques et mentaux, individuels et sociaux. Je respecterai toutes les personnes, leur autonomie et leur volonté, sans aucune discrimination selon leur état ou leurs convictions. J'interviendrai pour les protéger si elles sont affaiblies, vulnérables ou menacées dans leur intégrité ou leur dignité. Même sous la contrainte, je ne ferai pas usage de mes connaissances contre les lois de l'humanité. J'informerai les patients des décisions envisagées, de leurs raisons et de leurs conséquences. Je ne tromperai jamais leur confiance et n'exploiterai pas le pouvoir hérité des circonstances pour forcer les consciences. Je donnerai mes soins à l'indigent et à quiconque me les demandera. Je ne me laisserai pas influencer par la soif du gain ou la recherche de la gloire.

Admis dans l'intimité des personnes, je tairai les secrets qui me sont confiés. Reçu à l'intérieur des maisons, je respecterai les secrets des foyers et ma conduite ne servira pas à corrompre les mœurs. Je ferai tout pour soulager les souffrances. Je ne prolongerai pas abusivement les agonies. Je ne provoquerai jamais la mort délibérément.

Je préserverai l'indépendance nécessaire à l'accomplissement de ma mission. Je n'entreprendrai rien qui dépasse mes compétences. Je les entretiendrai et les perfectionnerai pour assurer au mieux les services qui me seront demandés.

J'apporterai mon aide à mes confrères ainsi qu'à leurs familles dans l'adversité. Que les hommes et mes confrères m'accordent leur estime si je suis fidèle à mes promesses ; que je sois déshonoré et méprisé si j'y manque".

TABLE DES MATIERES



INTRODUCTION	P 19
HISTORIQUE	P 20
DISSECTIONS	P 30
✦ GENERALITES	P 30
✦ TECHNIQUE DE DISSECTION	P 32
✦ RESULTATS	P 35
• DISSECTION N° 1	P 35
• DISSECTION N° 2	P 38
ETUDE CLINIQUE	P 43
✦ MATERIEL ET METHODES	P 43
✦ RESULTATS	P 46
• PATIENT N° 1	P 46
• PATIENT N° 2	P 48
• PATIENT N° 3	P 51
• PATIENT N° 4	P 54
• PATIENT N° 5	P 56
• PATIENT N° 6	P 59
• PATIENT N° 7	P 61

ANALYSE	P 63
✦ POPULATION	P 63
✦ NOMBRE D'ORIFICES	P 63
✦ POSITION DES ORIFICES	P 65
✦ MESURES	P 67
DISCUSSION	P 70
CONCLUSION	P 77
BIBLIOGRAPHIE	P 79

INTRODUCTION

Le larmoiement correspond à un motif très fréquent de consultation en ophtalmologie.

Si la prise en charge des troubles des voies lacrymales excrétrices est bien codifiée, il reste tout un champ étiologique, le larmoiement rebelle, pour lequel le schéma thérapeutique reste mal défini.

Actuellement, le service d'ophtalmologie B du C.H.R.U. de Nancy-Brabois du professeur GEORGE tente une nouvelle approche thérapeutique pour ce type de larmoiement. Ce traitement consiste en la cautérisation sélective des orifices excréteurs de la glande lacrymale après repérage au microscope, à l'aide d'une coloration à la fluorescéine.

L'étude anatomique des orifices excréteurs de la glande lacrymale chez l'Homme s'inscrit dans l'axe de cette recherche.

Dans une première partie, une analyse de la littérature médicale retrace l'historique du sujet.

Puis une étude anatomique est réalisée comprenant un travail de dissection de cadavres complété par une étude clinique in vivo.

Les résultats de ces observations sont analysés et comparés aux données historiques dans une dernière partie.

HISTORIQUE

La pathologie oculaire a toujours représenté une préoccupation importante pour les auteurs, même les plus anciens. Ainsi on retrouve les premières traces ophtalmologiques écrites aux environs de 2000 avant J-C en Chine, en Egypte puis en Grèce.

Mais les deux pathologies principales et qui vont le rester pendant des siècles, étaient la cataracte et la fistule du sac lacrymal souvent comparée à une fistule purulente tuberculeuse aussi appelée « écrouelle ».

L'excrétion lacrymale resta pour sa part longtemps une énigme.

Ainsi CLAUDIUS GALENUS, de Pergame (131-201 après J-C) dit GALIEN (1) fut le premier à décrire deux glandes distinctes :

- une latérale qu'il désigna glande innominée correspondant à la glande lacrymale,
- et une médiale correspondant à la caroncule.

Mais pour lui, la petite taille de ces deux structures anatomiques ne pouvait pas expliquer la grande production de larmes responsable des pleurs.

Il fallut attendre la fin du Moyen Age pour voir de nouvelles théories apparaître.

Pour JULIUS CASSERIUS (1) (1561-1616), anatomiste italien de Padoue, les larmes étaient conduites par des veines venant de la lame criblée.

Mais, WHARTON (1610-1673), anatomiste britannique, montra que la lame criblée s'ouvrait non pas dans l'orbite mais dans le nez ce qui réfutait la théorie de CASSERIUS.

Pour WHARTON, les larmes étaient issues du cerveau par contraction de celui-ci lors de l'état de tristesse et cheminaient le long des nerfs.

Les études de NIELS STENSSEN dit NICOLAS STENON (1638-1680), anatomiste danois, lui permirent de faire la description en 1672 des canaux excréteurs de la glande lacrymale en faisant macérer un œil dans un bain teinté de sang (2). Il affirma aussi le caractère sécrétant de la glande lacrymale en faisant un lien avec les larmes.

Par contre, son rôle sécréteur était minimisé voire secondaire depuis la théorie émise par SCHNEIDER (1) (1614-1680), en 1661 qui estimait que la sécrétion lacrymale n'était pas issue du cerveau mais par transsudation de la muqueuse conjonctivale. Ce fait était étayé par plusieurs observations de cas d'ablation de la glande lacrymale qui n'avait pas ôté la faculté de pleurer.

Deux siècles plus tard, DESMARRES (3) en 1854, apporta la notion de sécrétion lacrymale périodique après diverses stimulations d'organes ayant des connexions « sympathiques » avec la glande lacrymale.

Pour lui, la glande était une réserve servant à expulser un corps étranger irritant la conjonctive. Hors de ces périodes, la glande était au repos et la conjonctive se suffisait à elle-même pour assurer une lubrification oculaire correcte.

Le premier à avoir réussi à injecter un canal lacrymal excréteur à l'aide de mercure, était MONRO LE FILS en 1758 (2). Il fut vite rejoint par SCARPA, RIBES et quelques autres. Il décrivit dix à douze orifices dans le cul-de-sac conjonctival supérieur à 2 mm du tarse supérieur.

Pourtant, de nombreuses interrogations subsistaient à propos du drainage de chaque partie de la glande ainsi que sur le nombre et la répartition des orifices.

GOSSELIN (2) tenta d'y répondre en 1843. Il retrouva deux canaux excréteurs pour la partie orbitaire de la glande et six à huit pour la partie palpébrale. Ils étaient tous indépendants et venaient s'ouvrir séparément dans la conjonctive. Il y avait donc entre huit et dix orifices.

A partir de 1851, SAPPEY (4) entreprit une longue et fastidieuse recherche, d'abord infructueuse chez l'adulte puis, chez l'enfant qui lui permit d'injecter, de façon rétrograde, les canaux excréteurs avec du mercure à l'aide d'un tube à injection lymphatique en repérant en premier les orifices, plus exactement l'orifice le plus externe se situant au niveau du canthus externe.

En effet, selon SAPPEY, cet orifice était le plus constant.

A partir de ce dernier et par tâtonnement, il retrouva les autres orifices et put injecter les différents canaux excréteurs, pour individualiser les canaux de la portion orbitaire et ceux de la portion palpébrale.

Il en dénombra trois à cinq pour la portion orbitaire cheminant parallèlement entre eux et traversant la portion palpébrale d'arrière en avant. Durant cette traversée, plusieurs canaux excréteurs de la portion palpébrale venaient s'aboucher aux canaux de la portion orbitaire dits principaux.

Ces derniers s'ouvraient dans le cul de sac conjonctival supérieur à cinq ou six millimètres au dessus du tarse et non à un ou deux millimètres comme cela avait été décrit auparavant (Schéma 1).

Le reste de la partie palpébrale se drainait de façon indépendante par deux ou trois canaux qui s'abouchaient eux aussi dans le cul de sac conjonctival en faisant suite aux orifices de la partie orbitaire.

Au total, SAPPEY retrouva à partir de l'orifice quasi constant proche du canthus externe, cinq à huit orifices espacés d'environ trois millimètres et décrivant une ligne courbe à concavité inférieure, située à cinq millimètres du bord supérieur du tarse supérieur (schéma 2).

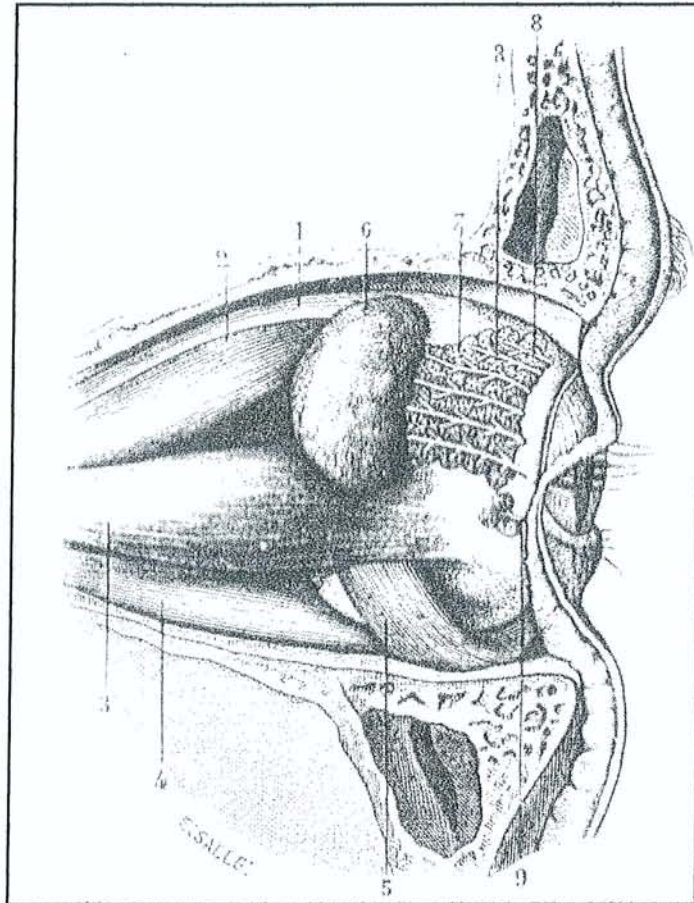


Schéma 1: Glande lacrymale vue par sa face supérieure et externe.

(Selon Sappey)

1. : muscle élévateur de la paupière supérieure dont l'expansion tendineuse a été coupée en partie pour laisser voir la portion palpébrale de la glande lacrymale qu'elle recouvre
2. : muscle élévateur de la pupille
3. : muscle abducteur de la pupille
4. : muscle abaisseur de la pupille
5. : muscle petit oblique
6. : portion orbitaire de la glande lacrymale
7. : portion palpébrale de la glande lacrymale traversée par quatre conduits émanés de la portion orbitaire, et envoyant dans ces conduits les canalicules de la plupart de ces lobules
8. : conduits accessoires
9. : autre conduit accessoire

In SAPPEY Ph C : Traité d'anatomie descriptive. Tome 2, deuxième partie.

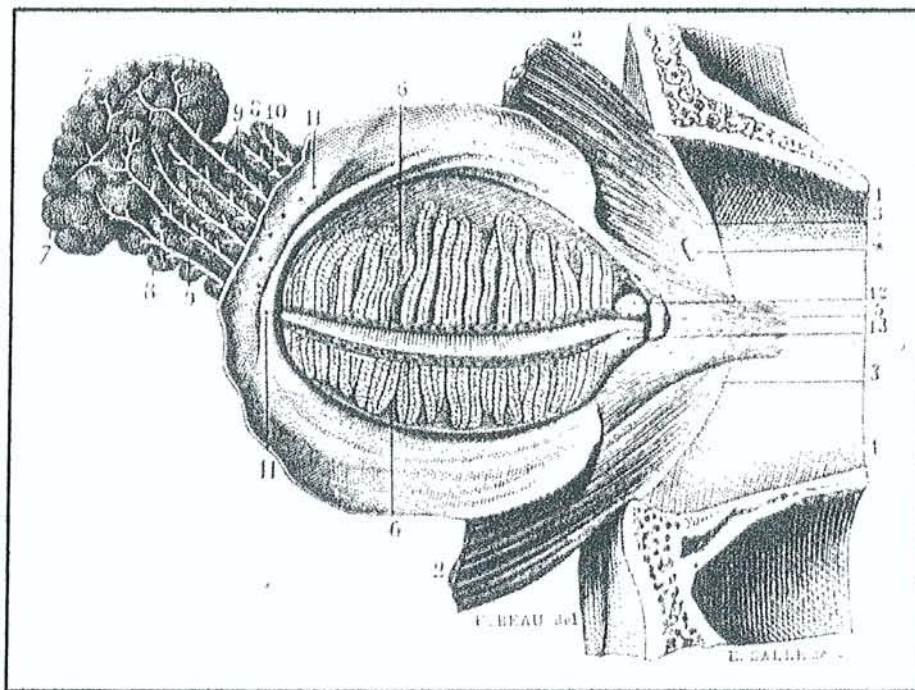


Schéma 2 : Glande lacrymale vue par sa face inférieure.

(Selon Sappey)

- 1. : paroi interne de l'orbite
- 2. : partie interne du muscle orbitaire
- 3. : insertion du muscle orbitaire à la partie interne de l'orbite
- 4. : orifice de l'artère nasale
- 5. : muscle de Horner
- 6. : glandes de Meibomius
- 7. : portion orbitaire de la glande lacrymale
- 8. : portion palpébrale de la glande lacrymale
- 9. : conduits principaux de la glande lacrymale
- 10. : conduits accessoires de la glande lacrymale
- 11. : orifices des sept conduits

In SAPPEY Ph C : Traité d'anatomie descriptive. Tome 2, deuxième partie.

Il décrit aussi quelques fois un orifice plus inférieur que celui du canthus externe correspondant, soit à quelques lobules de la portion palpébrale, soit à quelques lobules indépendants, qui selon Sir DUKE-ELDER (1) pourrait se rapporter à un reliquat de la migration de la glande lacrymale dans son évolution phylogénétique.

En effet, celle-ci migrait de l'angle inféro-interne chez les amphibiens vers l'angle inféro-externe chez les reptiles jusqu'à sa position chez les mammifères et l'Homme dans l'angle supéro-externe (Schéma 3).

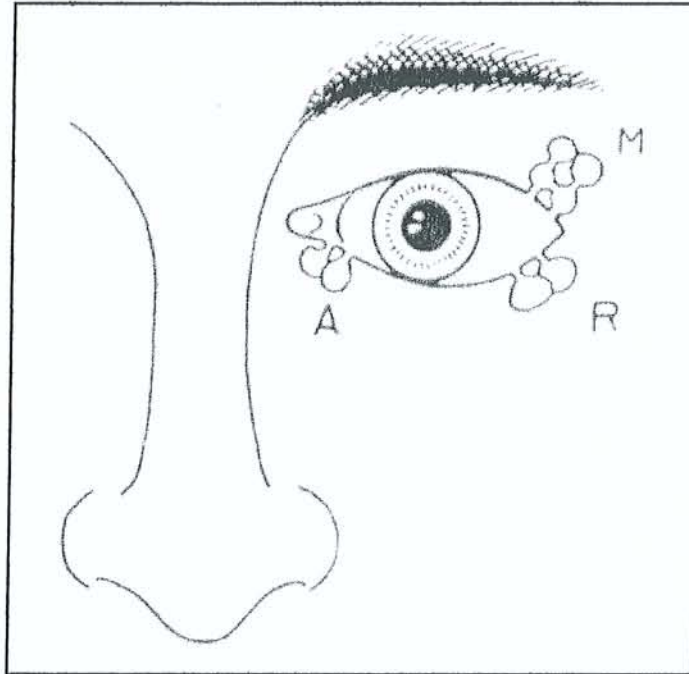


Schéma 3 : La migration de la glande lacrymale au cours du développement phylogénétique.

(D'après Wiedersheim)

A. : position chez les amphibiens

R. : position chez les reptiles

M. : position chez l'Homme

In DUKE-ELDER S : The anatomy of the visual system vol 2.

Dans une série d'études de quinze glandes lacrymales, TILLAUX, en 1859, repris par TESTUT (5), trouva treize fois la disposition anatomique décrite par GOSSELIN et deux fois celle de SAPPEY.

Pour WHITNALL (6), il existait une ou deux glandes accessoires en plus avec des canaux excréteurs indépendants dont les orifices se situaient au niveau du canthus externe.

Après cette période très riche en travaux anatomiques, les idées n'allaient plus progresser et la disposition retenue était celle décrite par SAPPEY avec quelques nuances.

En effet, pour ROUVIERE (7), il existait huit à dix orifices. Pour TESTUT (5), six à dix orifices étaient décrits (Schéma 4).

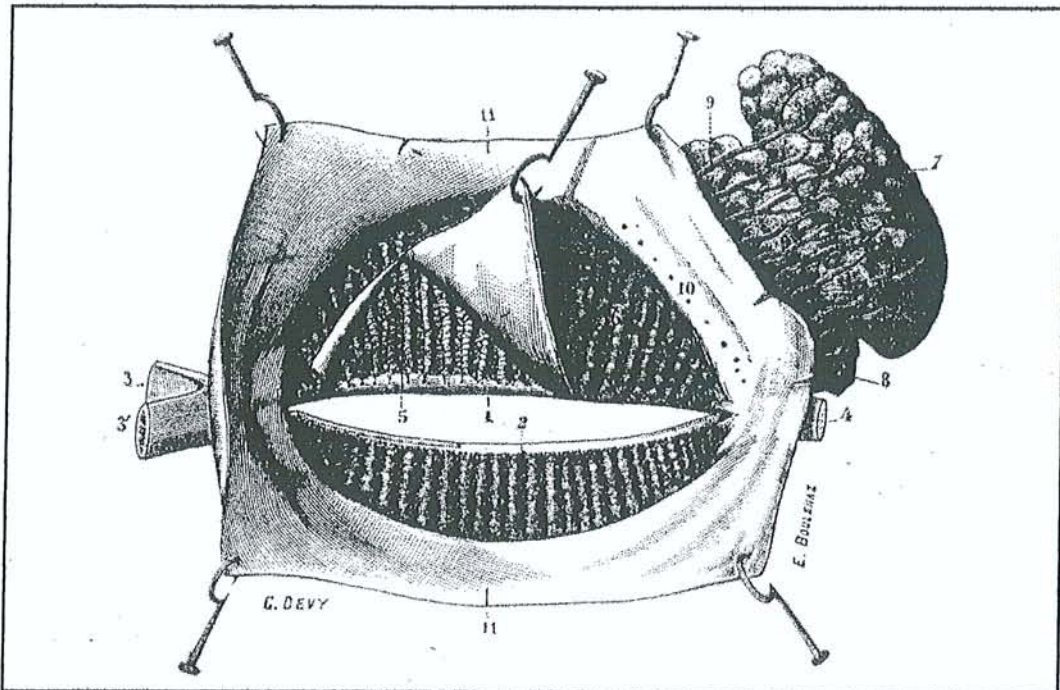


Schéma 4 : Les deux portions de la glande lacrymale et leurs canaux excréteurs, vus en arrière.

(Selon Testut)

La conjonctive oculaire a été disséquée et érignée en haut pour montrer le cul-de-sac oculo-conjonctival, tout particulièrement la partie supéro-externe de ce cul-de-sac, où s'ouvrent les conduits excréteurs de la glande lacrymale.

- 1. : bord libre de la paupière supérieure
- 2. : bord libre de la paupière inférieure
- 3&3' : tendons de l'orbiculaire
- 4. : ligament externe
- 5&6. : glandes de Meibomius
- 7. : portion orbitaire de la glande lacrymale
- 8. : portion palpébrale de la glande lacrymale
- 9. : canaux excréteurs
- 10. : orifices des canaux excréteurs dans le cul-de-sac conjonctival
- 11. : conjonctive

In TESTUT L, LATARJET A : **Traité d'anatomie humaine. Tome 3.**

Par contre, pour RENARD (8), ainsi que pour ROYER et coll. (9) et pour ADENIS (10), dix à quatorze orifices étaient dénombrés.

Le schéma 5, d'après MAISONNET et COUDANE (11) reprenait l'anatomie générale du système lacrymal.

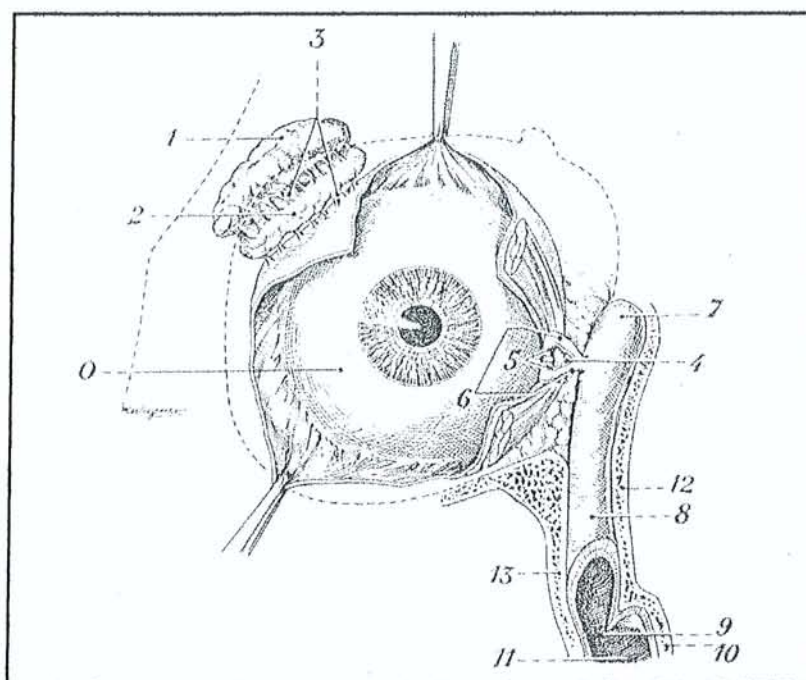


Schéma 5 : L'appareil lacrymal.

(Selon Maisonnnet et Coudane)

- 0. : face antérieure du globe oculaire
- 1. : portion orbitaire de la glande lacrymale
- 2. : portion palpébrale de la glande lacrymale
- 3. : canaux excréteurs de la glande lacrymale
- 4. : lac lacrymal
- 5. : points lacrymaux
- 6. : canalicules
- 7. : sac lacrymal
- 8. : canal lacrymo-nasal
- 9. : orifice inférieur du canal lacrymo-nasal
- 10. : cornet inférieur
- 11. : méat inférieur
- 12. : paroi osseuse interne
- 13. : paroi osseuse externe

In MAISONNET J, COUDANE R : Anatomie clinique et opératoire. Tome 3.

Malgré un intérêt toujours croissant pour la physiologie et la pathologie de la surface conjonctivale durant les dernières années, ainsi que pour la sécrétion lacrymale surtout sur le versant biochimique, la recherche sur la glande lacrymale s'est bornée à l'analyse histopathologique de son vieillissement (12 et 13) pour tenter d'éclaircir le tarissement de son flux connu depuis longtemps (14).

Même STASIOR et ROEN, qui ont été parmi les premiers auteurs à émettre la théorie sur la fibrose péri-ductulaire (15) pour expliquer l'hyposécrétion liée à l'âge, concluent à la nécessité de poursuivre les études cliniques et anatomiques sur les canaux excréteurs et leurs orifices afin de pouvoir mettre au point des techniques médico-chirurgicales pour traiter ce type de lésion et donc augmenter la sécrétion lacrymale (16).

Notre axe de travail est diamétralement à l'opposé de ces préoccupations, mais pour nous aussi, il convient de contrôler l'anatomie des orifices excréteurs de la glande lacrymale car cette disposition bien qu'admise par tous, n'a jamais fait, à notre connaissance, l'objet de nouveaux travaux.

La fréquence du larmolement avec un système de drainage lacrymo-nasal perméable et les applications cliniques importantes à respecter qui découlent de cette anatomie (17) nous confortent dans cette idée.

DISSECTIONS

✦ Généralités :

Nous avons entrepris l'étude anatomique des orifices excréteurs de la glande lacrymale avec beaucoup d'enthousiasme même s'il nous paraissait quelque peu étrange qu'aucun travail sur ce sujet n'ait été réalisé depuis ceux de SAPPEY au milieu du XIX^{ème} siècle.

Il nous a fallu trouver des techniques d'étude récentes adaptées aux particularités du sujet puisqu'il n'existait pas de références actuelles et que la technique utilisée par SAPPEY bien que très astucieuse, était un peu obsolète.

Aux vues des progrès réalisés depuis cette période, nous espérons reprendre à zéro le travail de Sappey, non seulement en repérant les orifices excréteurs de la glande lacrymale mais aussi en les injectant de façon rétrograde comme il l'avait fait à l'époque. Nous espérons même utiliser des résines colorées pour permettre de visualiser l'arborescence complète du système de drainage de la glande lacrymale et ainsi contrôler la pertinence de la séparation entre la portion orbitaire et la portion palpébrale.

Cette partie de l'étude n'était bien évidemment réalisable que sur cadavre frais.

Nous touchons ici le principal écueil de ce travail. Malgré une disponibilité sans faille du personnel du laboratoire d'Anatomie de la

Faculté de Médecine de Nancy et l'intérêt immédiat dont a fait preuve le professeur BRAUN pour ce travail de recherche, la pénurie de dons du corps à la science a tempéré nos espérances.

En effet, sur douze mois, nous n'avons pu réaliser que quatre dissections.

Pour les deux premières, il s'agissait de têtes congelées qui, sur un plan anatomique n'étaient pas exploitables mais nous ont permis de mettre au point la technique d'étude qui fut utilisée pour les deux dissections suivantes.

De plus le matériel nécessaire aux injections ne devait pas être traumatique pour les orifices.

Nous avons essayé de nombreux cathéters et aiguilles, du plus petit diamètre possible allant jusqu'à utiliser du matériel de réanimation néonatale. Néanmoins, leur diamètre était encore inadapté pour les 0,3 mm de diamètre des orifices.

Nous avons alors tenté, en vain de nous procurer du matériel de micro-injection.

Pour toutes ces raisons, nous avons donc réduit la recherche à l'étude anatomique des orifices excréteurs de la glande lacrymale.

Mais du fait du nombre restreint de dissections, nous avons élargi le champ de l'étude à l'examen clinique de patients sains informés.

L'instillation d'un colorant a permis de mettre en évidence les différents orifices in vivo après examen au biomicroscope.

Les techniques de coloration étaient impossibles pour l'étude sur cadavres. Seul l'aide du microscope opératoire nous permettait de les observer, car même l'examen attentif de coupes fines de la conjonctive du cul-de-sac supérieur au microscope, entre lame et lamelle, ne parvenait pas à différencier les orifices de simples bulles d'air piégées entre les deux surfaces.

Mêmes les coupes histologiques étaient ininterprétables car le matériel conjonctival prélevé sur cadavre était dégradé par la conservation au froid durant une période d'environ sept jours en moyenne, correspondant au délai de retour des résultats des contrôles sérologiques en vigueur.

✦ Technique de dissections :

La tête était placée sous le microscope opératoire afin, dans un premier temps de regonfler le globe oculaire avec un produit viscoélastique en évitant soigneusement de le faire diffuser sous la conjonctive pour ne pas créer un décollement.

A l'aide d'un fil passé au limbe, nous orientons le globe oculaire pour qu'il adopte une position inféro-interne et ainsi dégager la partie externe du cul-de-sac conjonctival supérieur.

Un second fil déplissait au maximum le fornix supérieur en étirant la conjonctive bulbaire supéro-externe vers le bas.

Un troisième fil maintenait la paupière supérieure éversée.

Enfin, un quatrième tirait la partie externe de la paupière inférieure vers le bas.

Nous avons alors un accès total au fornix supérieur à partir du canthus externe en visualisant en permanence le tarse supérieur (Photo 1).

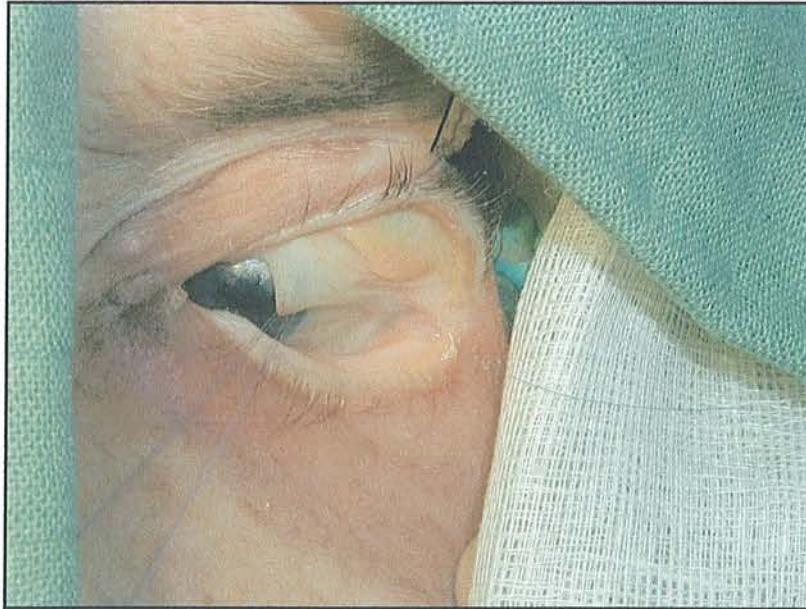

Photo 1

L'étude de cette portion de conjonctive au microscope opératoire, nous permettait de visualiser, toujours en premier, un orifice externe proche du canthus et souvent d'un diamètre un peu supérieur aux autres orifices.

A partir de celui-ci, nous retrouvions les orifices suivants en observant minutieusement la conjonctive suivant une ligne courbe à concavité inférieure se dirigeant en haut et vers l'intérieur.

Les différents orifices étaient matérialisés par l'introduction d'un fil de polyamide : Cardionyl[®] 6/0.

Ce fil offrait plusieurs avantages : il était non seulement de couleur bleue pour un bon contraste photographique mais aussi à la fois souple et pas trop rigide pour ne pas percer la conjonctive et créer des fausses routes pouvant faire penser à tort à l'existence d'un orifice.

Nous pratiquions alors différentes mesures entre le canthus externe et le premier orifice puis entre les orifices, et par rapport au tarse supérieur qui avait été volontairement dégagé comme nous l'avions décrit plus haut.

Tous ces résultats étaient colligés à la fois sur un schéma synthétique (d'après Kessing) reprenant les différents repères anatomiques (schéma 6) et dans un tableau.

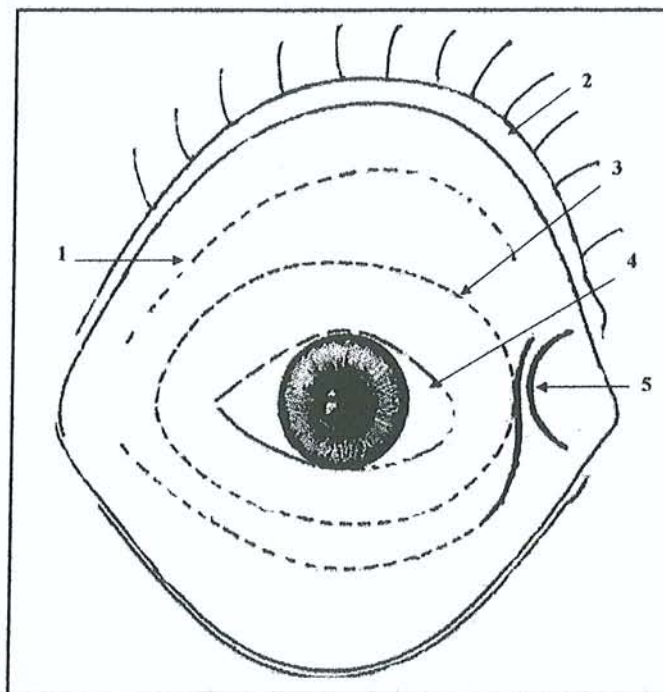


Schéma 6 : Schéma de la distribution des orifices excréteurs de la glande lacrymale.

(D'après Kessing 1968)

- 1. : bord supérieur du tarse supérieur
- 2. : bord libre de la paupière supérieure
- 3. : fornix supérieur
- 4. : ouverture de la fente palpébrale
- 5. : caroncule

✦ Résultats :

- Dissection n°1 :

Il s'agissait d'un cadavre de sexe féminin âgé de 90 ans.

La dissection a été réalisée à 6 jours post-mortem.

Nous avons mis en évidence **4** orifices excréteurs de la glande lacrymale droite et seulement **3** pour la glande gauche (Schéma 7).

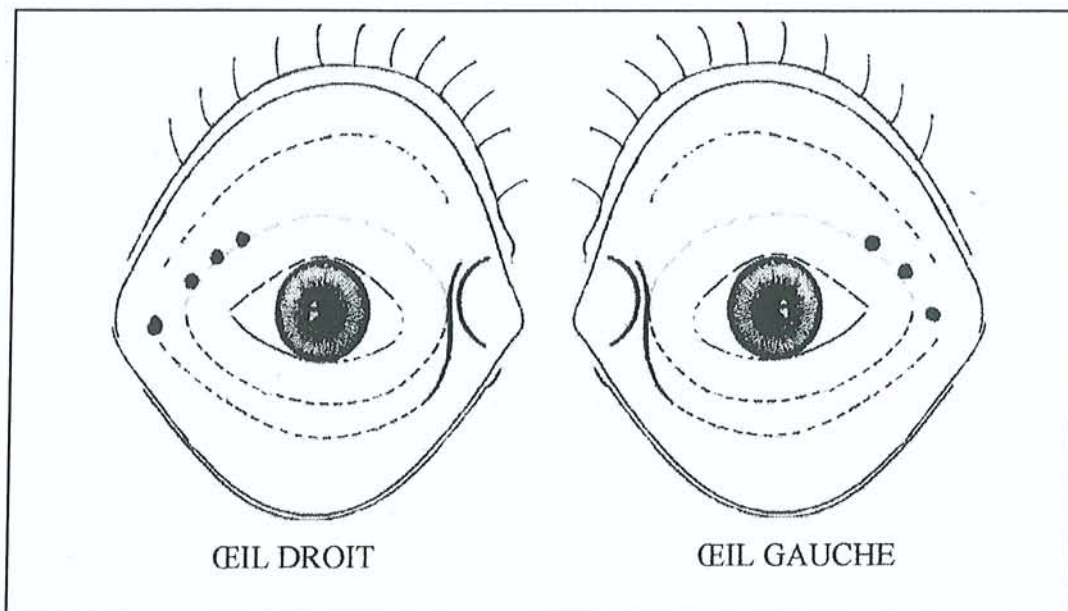


Schéma 7

Distribution des orifices excréteurs des glandes lacrymales pour la première dissection.

Le premier orifice excréteur du côté droit était situé à 2 mm du canthus externe alors qu'à gauche il était à 2,5 mm.

A droite, le deuxième orifice était distant de 3 mm du premier alors qu'entre les deux suivants il n'y avait que 2 mm.

A gauche, les orifices étaient espacés de 3 mm entre eux.

Tous ces résultats sont répertoriés dans le tableau 1.

Tous les orifices excréteurs droits et gauches se trouvaient sur une ligne courbe à 5 mm du bord supérieur du tarse supérieur.

<i>distance en mm</i>	canthus externe- orifice 1	orifice 1- orifice 2	orifice 2- orifice 3	orifice 3- orifice 4
ŒIL DROIT	2	3	2	2
ŒIL GAUCHE	2,5	3	3	X

Tableau 1

Distances (en mm) entre le canthus externe et les orifices excréteurs des glandes lacrymales pour la première dissection.

La photo 2 nous montre la position de trois des quatre orifices excréteurs de la glande lacrymale droite.

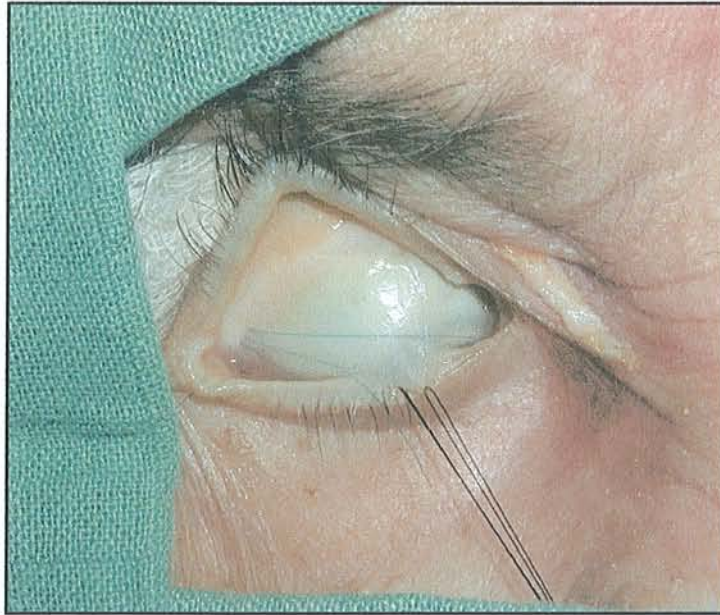


Photo 2

Un peu plus tard, après une tentative infructueuse d'injection des canaux (ce qui explique la couleur bleue de la conjonctive), le fil matérialisant le premier orifice a été repositionné (Photo 3).

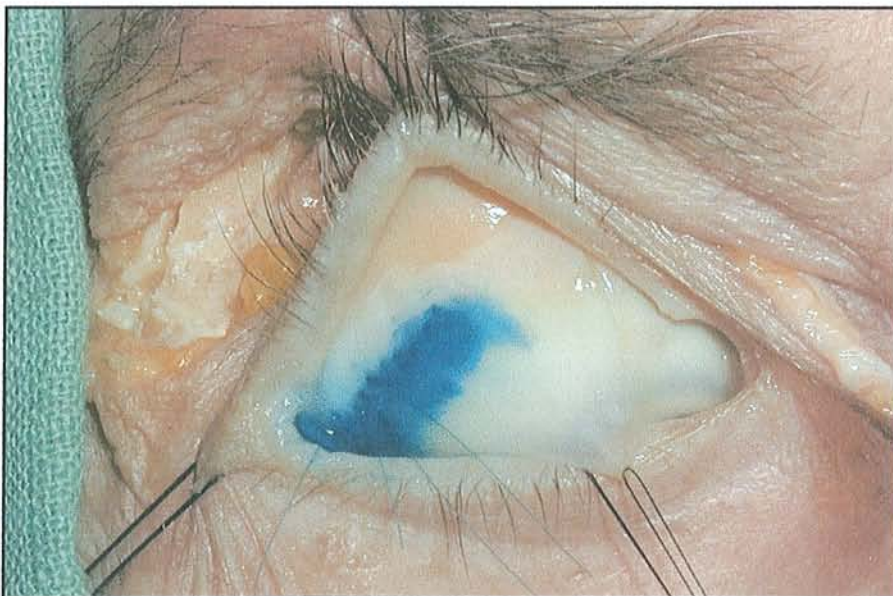


Photo 3

La photo 4 montre les trois orifices excréteurs de la glande lacrymale gauche mis en évidence par le positionnement des trois fils.

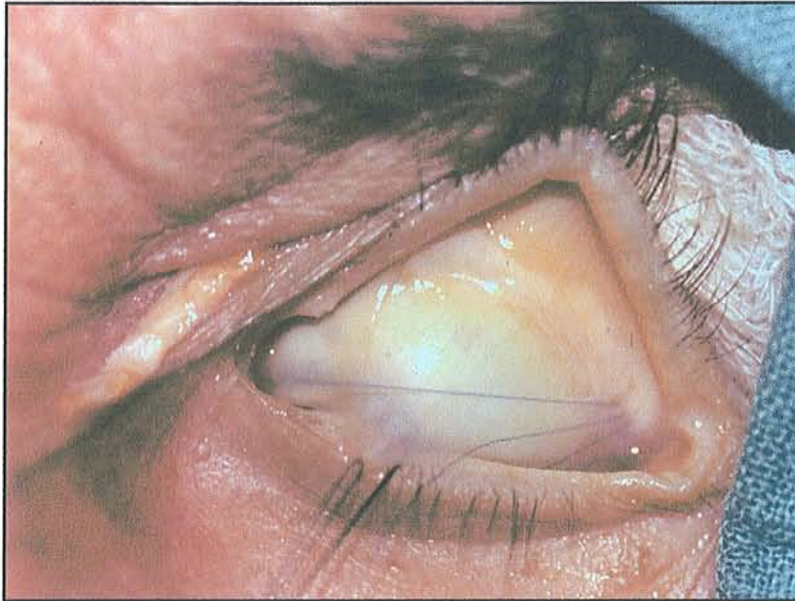

Photo 4

- Dissection n°2 :

Il s'agissait d'un cadavre de sexe féminin âgé de 86 ans.

La dissection a été réalisée à 8 jours post-mortem.

Nous avons mis en évidence **3** orifices excréteurs de la glande lacrymale droite et **3** pour la glande lacrymale gauche (Schéma 8).

Tous ces orifices se trouvaient sur une ligne parallèle à la convexité du bord supérieur du tarse supérieur à 5mm.

Au niveau de la glande lacrymale droite, le premier orifice excréteur retrouvé était le plus proche du canthus externe, à 2 mm de celui-ci. Le deuxième orifice se situait à 3 mm du premier pour seulement 2 mm d'intervalle avec le troisième (Photo 5 et 6).

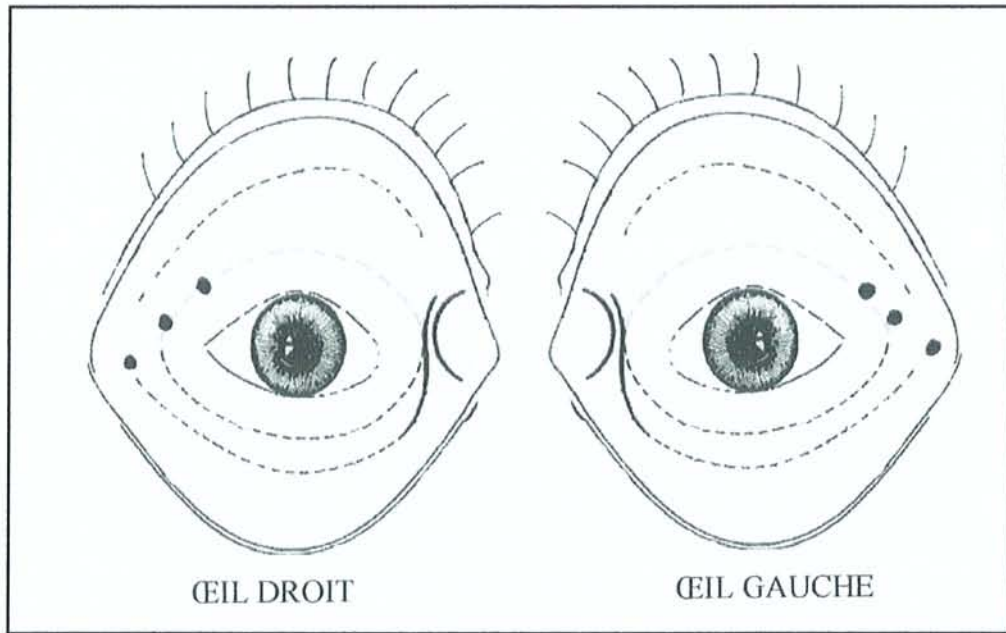


Schéma 8

Distribution des orifices excréteurs des glandes lacrymales pour la seconde dissection.

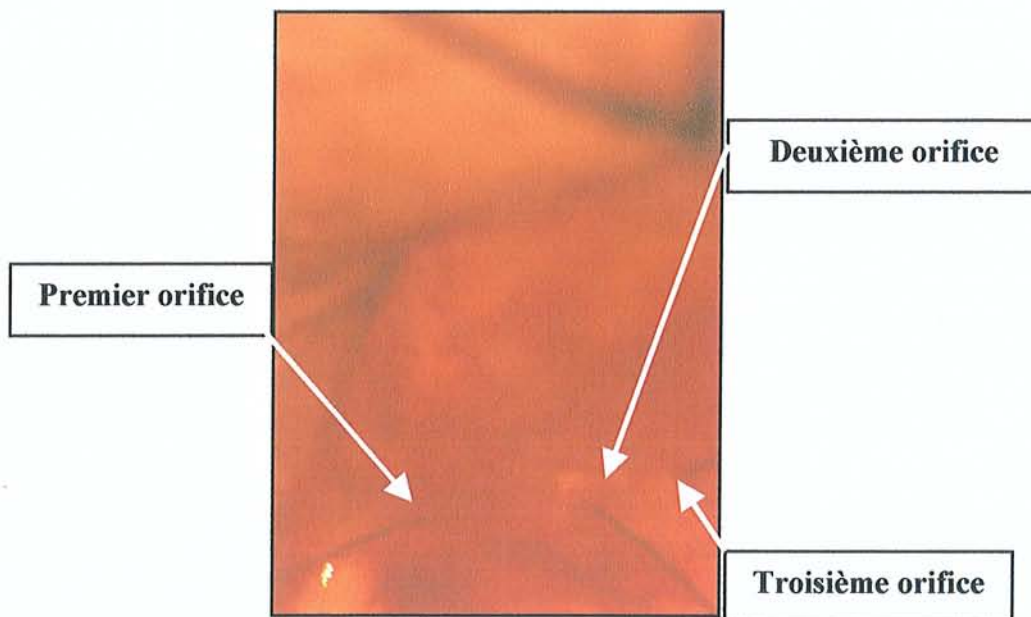


Photo 5

Les 3 orifices excréteurs droits sont mis en évidence par la présence des fils à partir du canthus externe (en bas à gauche).




Photo 6

Mesure entre les 3 orifices excréteurs droits vus précédemment.

Le deuxième orifice est peu visible (cf. flèches).

Quant à l'œil gauche, le premier orifice mis en évidence était, une fois encore le plus externe, à 1,5 mm du canthus. Il nous a permis de découvrir les deux suivants espacés de 3 mm (Photo 7 et 8).

Le tableau 2 résume les différentes distances entre le canthus externe et les 3 orifices retrouvés de façon bilatérale.

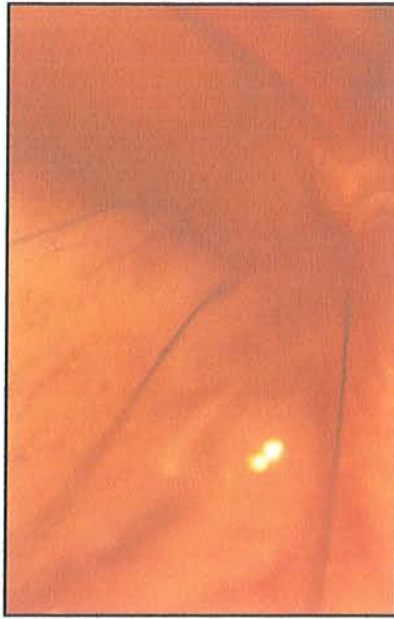

Photo 7

Position des 3 orifices excréteurs gauches.



Photo 8

Mesures de ces 3 points.

<i>distance en mm</i>	canthus externe-orifice 1	orifice 1-orifice 2	orifice 2-orifice 3
ŒIL DROIT	2	3	2
ŒIL GAUCHE	1,5	3	3

Tableau 2

Distances (en mm) entre le canthus externe et les orifices excréteurs des glandes lacrymales pour la deuxième dissection.

ETUDE CLINIQUE

Le but de ce travail anatomique était de consolider la nouvelle approche thérapeutique des larmoiements avec un système lacrymo-nasal fonctionnel ou non récupérable. Cet objectif, associé au faible nombre de dissections réalisées pour les raisons développées précédemment, nous ont conduit à effectuer une étude clinique sur des patients sains.

✦ Matériel et méthodes :

Cette étude incluait des patients sélectionnés selon des critères anatomiques précis lors d'un examen ophtalmologique classique dans le service d'ophtalmologie B du C.H.R.U. de Nancy Brabois du Pr. George.

En effet, pour permettre une analyse la plus complète possible du fornix supérieur, nous choisissons des sujets avec un certain degré de ptose de la glande lacrymale ainsi qu'une laxité palpébrale supérieure suffisante pour réaliser une éversion la plus complète possible.

Pour chacun, un interrogatoire recherchait les antécédents généraux mais surtout ophtalmologiques et lacrymaux médicaux et chirurgicaux.

Aucun d'entre eux ne devait prendre de traitement pouvant interférer avec l'étude.

Un traitement local d'une hyposécrétion lacrymale ou un traitement général connu pour engendrer un syndrome sec entraînait l'exclusion du sujet.

Avec ces critères, 7 patients ont été retenus, 4 hommes et 3 femmes âgés de plus de 50 ans.

Chacun était informé et signait un formulaire d'accord reprenant les explications sur l'intérêt de l'examen et ses modalités (document 1).

Un exemplaire de ce formulaire était donné au patient et un autre conservé dans son dossier médical.

Dans un premier temps, un test de Schirmer de type 1 et un temps de rupture du film lacrymal (noté BUT pour Break Up Time) étaient effectués.

Puis, après instillation d'une goutte de fluorescéine à 10% (présentation utilisée pour les angiographies fluorescéiniques rétiniennes) dans le cul de sac conjonctival supérieur, l'œil était observé au biomicroscope en lumière bleue cobalt en demandant au patient de regarder vers le bas et médialement pour dégager la partie externe du cul-de-sac conjonctival supérieur.

Les orifices excréteurs productifs apparaissaient alors sous la forme d'un pseudo effet Seidel par dilution de la fluorescéine qui passait d'une teinte bleue très foncée à la couleur jaune fluorescente que l'on connaît.

Les orifices ainsi mis en évidence, pour chaque œil, étaient dénombrés et photographiés à la lampe à fente en lumière bleue.

Nous pratiquions les mesures de distance entre le canthus externe et le premier orifice puis entre chaque orifice visible et enfin entre les orifices et le bord supérieur du tarse supérieur sur le patient avec l'aide de la lampe en fente.

Nous ne réalisons pas les mesures sur les photographies à cause des distorsions, des difficultés techniques de prise photographique et de repérage sur les clichés. De plus tous les orifices n'étaient pas visibles sur chaque épreuve.

Comme pour les dissections, les différents résultats étaient rassemblés sur un schéma et dans un tableau récapitulatif.

CENTRE HOSPITALIER UNIVERSITAIRE DE NANCY

HOPITAUX DE BRABOIS

Rue du Morvan - 54511 VANDOEUVRE CEDEX

Tél. 03.83.15.30.30 - Télèx 960-561

SERVICE D'OPHTALMOLOGIE

Hopital d'Adultes

ETUDE SUR LES ORIFICES DE LA GLANDE LACRYMALE

Je soussigné M.

déclare avoir été informé par le médecin de l'Etude sur les Orifices des glandes lacrymales et accepte d'y participer.

Cette étude a pour but de mettre en place de nouvelles modalités de traitement du larmoiement excessif et de l'œil sec.

Un collyre orange (fluorescéine) pouvant tacher mais n'étant pas nocif, puisqu'utilisé de façon courante dans l'examen ophtalmologique, est instillé dans chaque œil afin d'objectiver, sous une lumière bleue, les différents orifices.

Je ne me connais pas d'allergie à ce produit.

Une photographie pourra être prise pour pratiquer des mesures dans le cadre de l'étude.

Vandoeuvre, le

Professeur GEORGE

Docteur CHENAL

M.

Médecins du service :
Professeur J.-L. GEORGE
03.83.15.30.09
Docteur P. LESURE
03.83.15.30.47
Docteur K. ANGIOÛ-DUPREZ
03.83.15.30.29
Docteur T. MAALOUF
03.83.15.30.29
Chef de clinique :
Docteur J.L. FAU
03.83.15.30.29

Médecins Attachés :
Docteur CAISSIAL Chantal
Docteur CRANCE Joëlle
Docteur FLECHON Jean-Paul
Docteur FLECHON Pierre-Ernie
Docteur GEOFFROY Dominique
Docteur MARX HUBERT Michèle

Consultations :
Lundi-Mardi-Jeudi
matins sur rendez-vous
TÉL. : 03 83 15 30 29
FAX. : 03 83 15 36 00
E. mail :
ophlabrabois@chu-nancy.fr
Hospitalisation :
03.83.15.30.42

Document 1

✦ Résultats :

- Patient n° 1 :

Il s'agissait d'un homme de 67 ans ayant pour antécédents ophtalmologiques une uvéite antérieure sur un terrain HLA B 27.

Le test de Schirmer retrouvait 2,5 graduations à 5 min de façon bilatérale.

Le BUT était à 10 secondes à droite pour 11 à gauche.

A l'œil droit, nous avons mis en évidence **4** orifices (Schéma 9).

Le premier orifice visible était le plus externe, distant de 3 mm du canthus externe. Entre les orifices, l'espace était de 2,5 mm (Photo 9).

A l'œil gauche, il existait **5** orifices distants de 2 mm entre eux.

Quant au premier orifice, il était éloigné de 3 mm du canthus externe.

Toutes les mesures sont reprises dans le tableau 3.

Chaque orifice se situait à 5 mm du bord supérieur du tarse supérieur.

<i>distance en mm</i>	canthus externe-orifice 1	orifice 1-orifice 2	orifice 2-orifice 3	orifice 3-orifice 4	orifice 4-orifice 5
ŒIL DROIT	3	2,5	2,5	2,5	X
ŒIL GAUCHE	2	2	2	2	2

Tableau 3

Distances (en mm) entre le canthus externe et les orifices excréteurs des glandes lacrymales pour le premier patient.

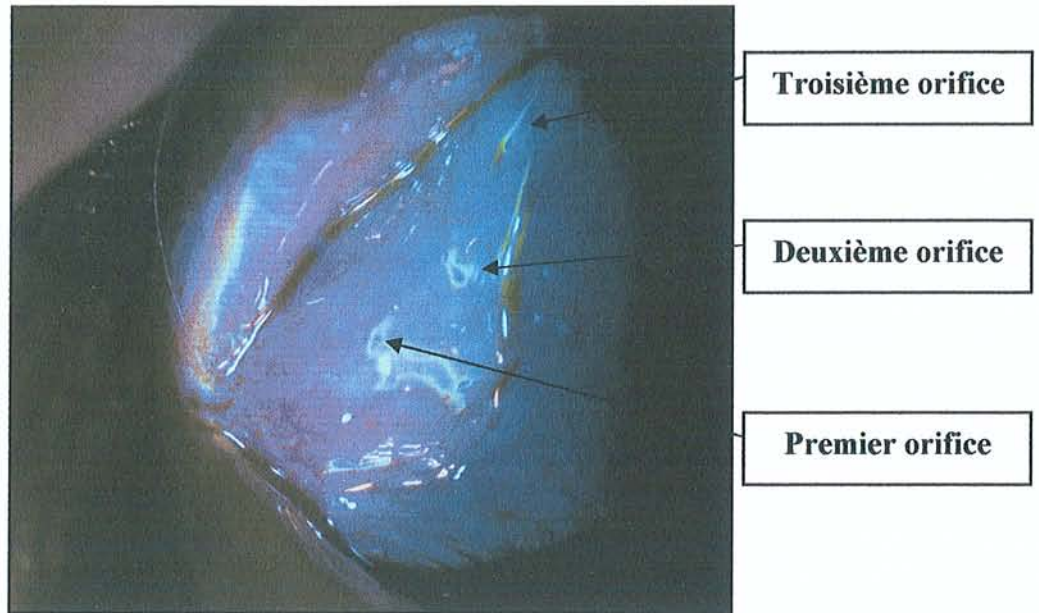


Photo 9

3 des 4 orifices excréteurs de la glande lacrymale droite visibles par effet de dilution.

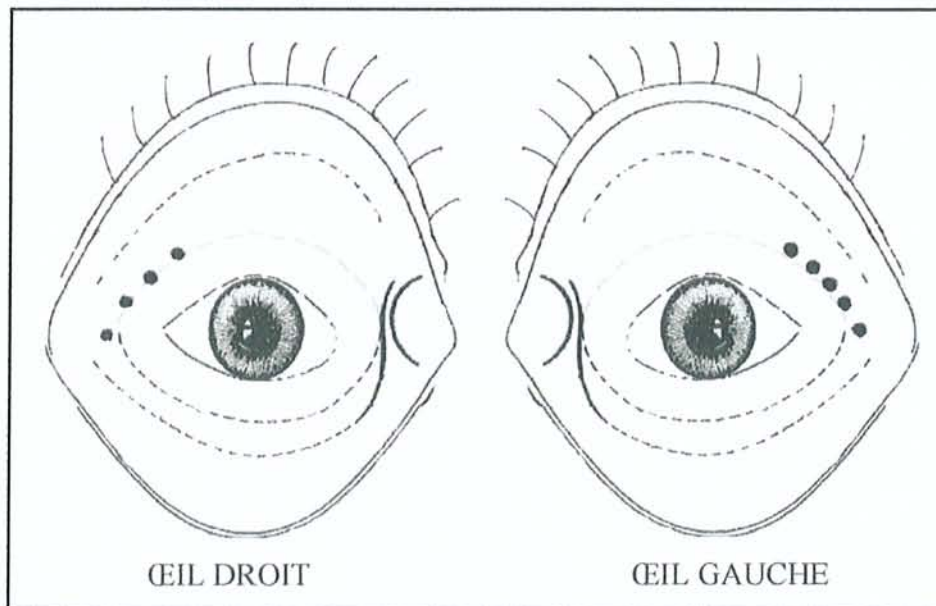


Schéma 9

Distribution des orifices excréteurs des glandes lacrymales pour le premier patient.

- Patient n° 2 :

Le deuxième patient était un homme âgé de 61 ans sans antécédents médicaux mais avec un début de floppy eyelid.

Le test de Schirmer montrait 2,5 graduations à 5 minutes pour un BUT à 12 secondes pour les deux yeux.

L'examen en lumière bleue retrouvait **6** orifices à droite comme à gauche (Schéma 10).

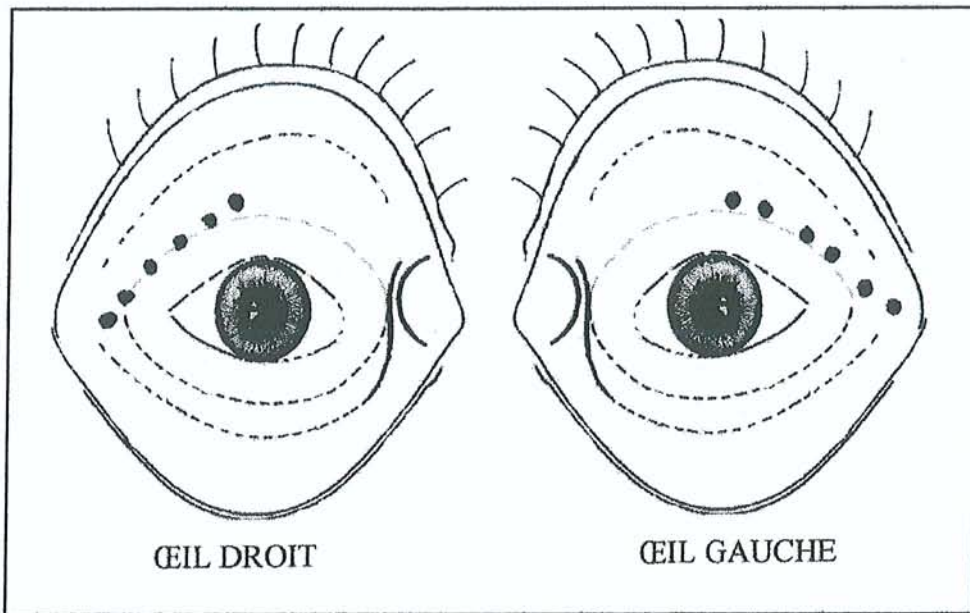


Schéma 10

Distribution des orifices excréteurs des glandes lacrymales pour le deuxième patient.

Au niveau de l'œil droit, l'orifice visible en premier était une nouvelle fois le plus proche du canthus externe à 3 mm. Le suivant était à 2 mm puis les quatre derniers séparés par 3 mm (Tableau 4).

Il était important de noter que le troisième orifice ne produisait pas au moment de l'examen (Photo 10 et 11).

<i>distance en mm</i>	canthus externe-orifice 1	orifice 1-orifice 2	orifice 2-orifice 3	orifice 3-orifice 4	orifice 4-orifice 5	orifice 5-orifice 6
ŒIL DROIT	3	2	3	3	3	3
ŒIL GAUCHE	2	2	3	2	4	3

Tableau 4

Distances (en mm) entre le canthus externe et les orifices excréteurs des glandes lacrymales pour le deuxième patient.

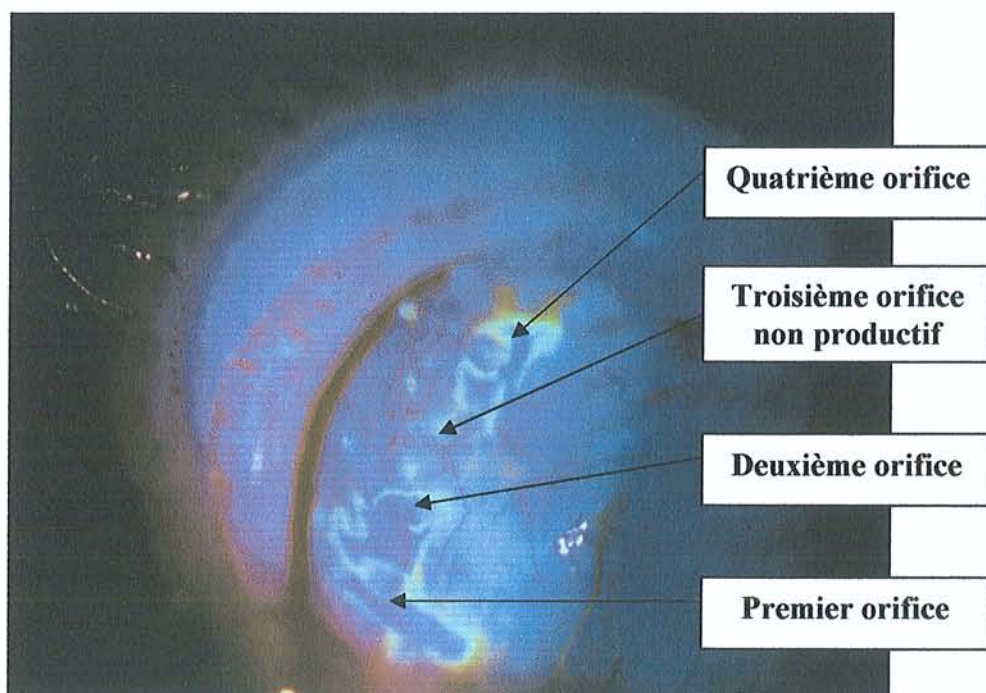


Photo 10

Les quatre premiers orifices excréteurs de la glande lacrymale droite avec le troisième orifice non productif.

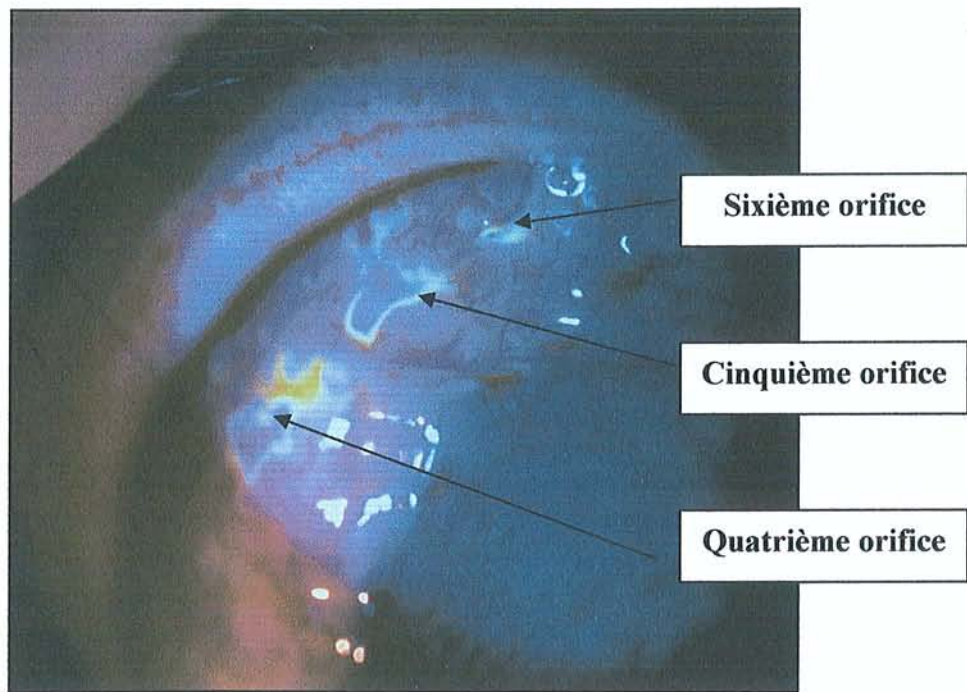


Photo 11

Les trois orifices excréteurs supérieurs de la glande lacrymale droite.

Au niveau de l'œil gauche, le premier orifice individualisé était à proximité du canthus externe, à 2 mm de celui-ci et distant de 2 mm aussi de l'orifice suivant (Photo 12).

On notait chez ce patient une variation importante des distances séparant les orifices 3 à 6.

En effet, entre le deuxième et le troisième orifice, la distance était mesurée à 3 mm puis entre le troisième et le quatrième à 2 mm pour 4 mm entre le quatrième et le cinquième. Enfin 3 mm séparaient les deux derniers orifices.

Le sixième orifice gauche n'excrétait pas, tout comme le troisième du côté droit.

Les 6 orifices droits et gauches formaient une ligne courbe suivant la courbure du bord supérieur du tarse supérieur à une distance constante de 5 mm.

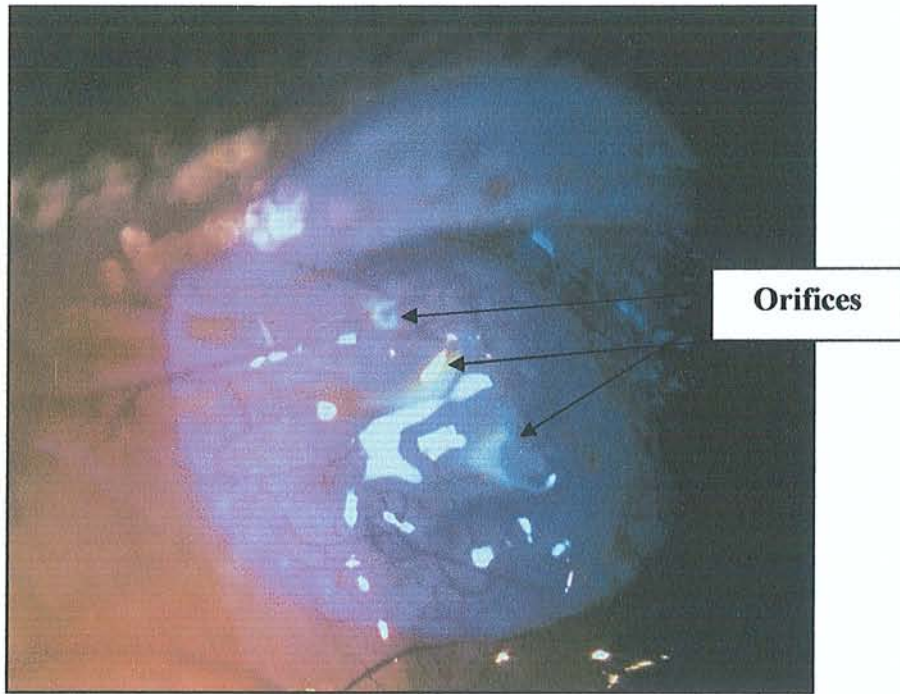


Photo 12

Trois orifices excréteurs de la glande lacrymale gauche.

- Patient n° 3 :

Cette patiente âgée de 70 ans ne présentait pas d'antécédents médicaux notables.

Le test de Schirmer était chiffré à 4 graduations à l'œil droit et 3 à l'œil gauche à 5 minutes, et le BUT à 10 secondes à l'œil droit et 11 secondes à l'œil gauche.

Nous distinguons 7 orifices excréteurs de la glande lacrymale droite et 8 de la glande lacrymale gauche (Schéma 11).

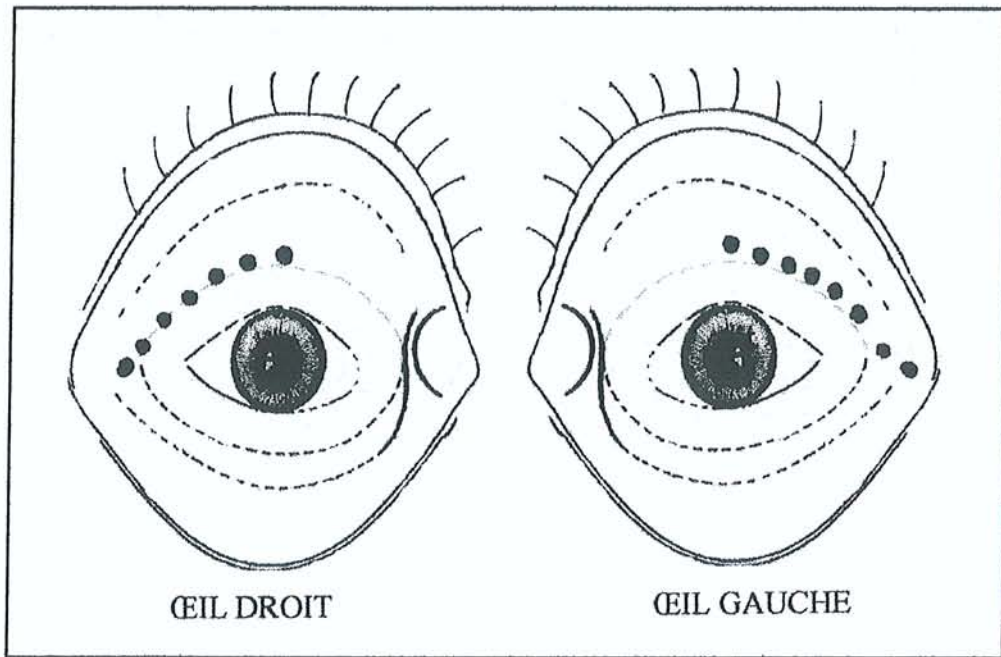


Schéma 11

Distribution des orifices excréteurs des glandes lacrymales pour le troisième patient.

Pour l'œil droit, l'orifice excréteur visualisé en premier était distant de 3 mm du canthus externe et de 2 mm de l'orifice suivant (Tableau 5).

Pour tous les autres orifices, l'espace était de 3 mm (Photo 13).

L'œil gauche comptait 8 orifices espacés de 3 mm entre eux sauf pour le premier orifice se situant à 2 mm du canthus externe et du deuxième orifice (Photo 14).

A droite comme à gauche, ils se disposaient selon une ligne parallèle au bord supérieur du tarse, à 5 mm.

<i>distance en mm</i>	canthus externe-orifice 1	orifice 1 -orifice 2	orifice 2 -orifice 3	orifice 3 -orifice 4	orifice 4 -orifice 5	orifice 5 -orifice 6	orifice 6 -orifice 7	orifice 7 -orifice 8
ŒIL DROIT	3	2	3	3	3	3	3	X
ŒIL GAUCHE	2	2	3	3	3	3	3	3

Tableau 5

Distances (en mm) entre le canthus externe et les orifices excréteurs des glandes lacrymales pour le troisième patient.

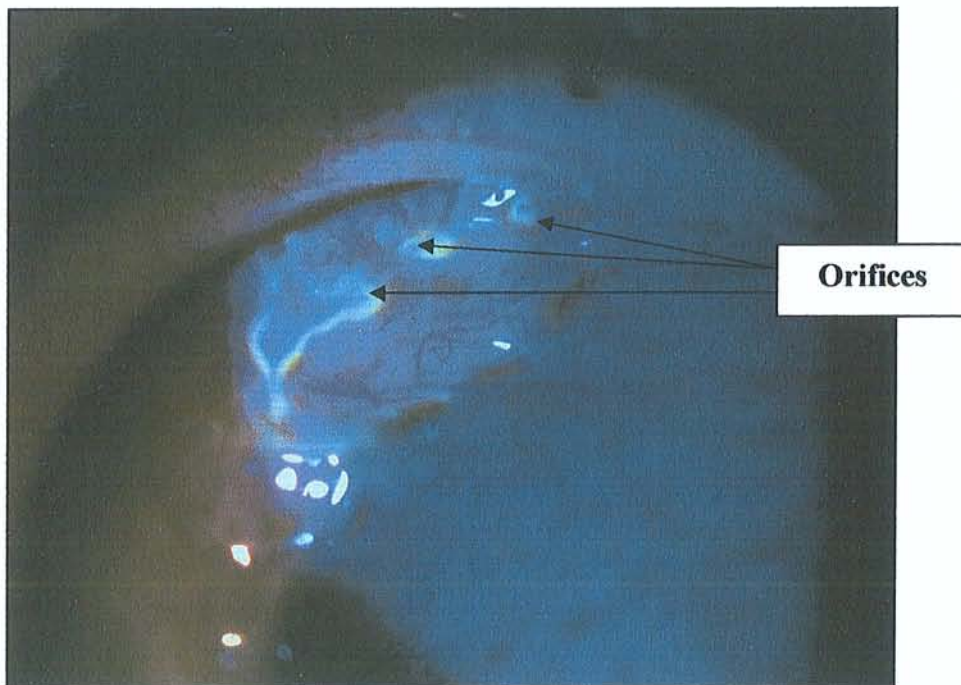

Photo 13

Les trois orifices excréteurs supérieurs de la glande lacrymale droite.

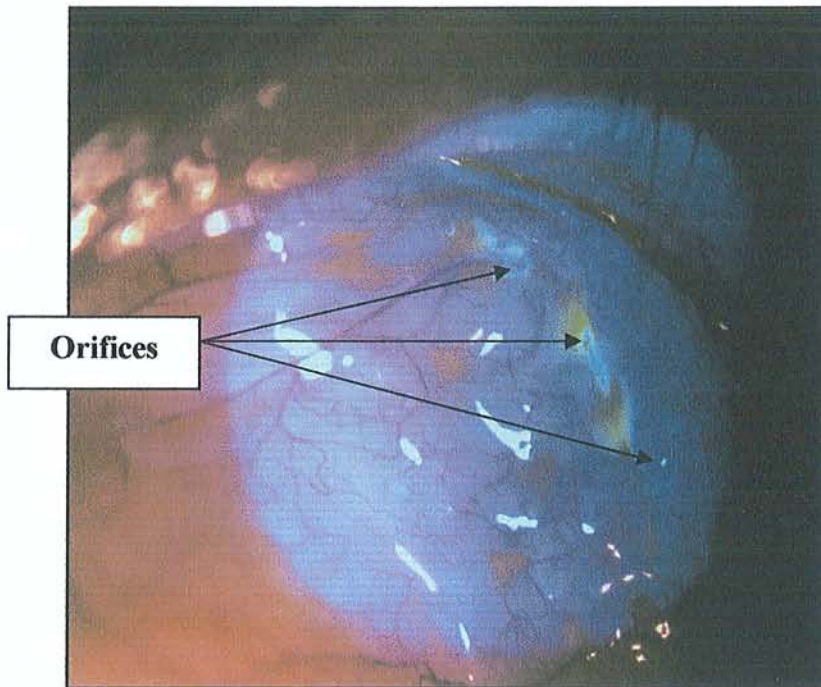


Photo 14

Trois orifices excréteurs de la glande lacrymale gauche.

● Patient n° 4 :

Il s'agissait d'un homme de 55 ans avec une blépharite bilatérale.

Le test de Schirmer était raccourci à 1,5 graduation à 5 minutes pour les deux yeux.

Le BUT était court lui aussi à 5 secondes.

Nous avons mis en évidence **5** orifices excréteurs au niveau de la glande lacrymale droite et **4** pour la gauche (Schéma 12).

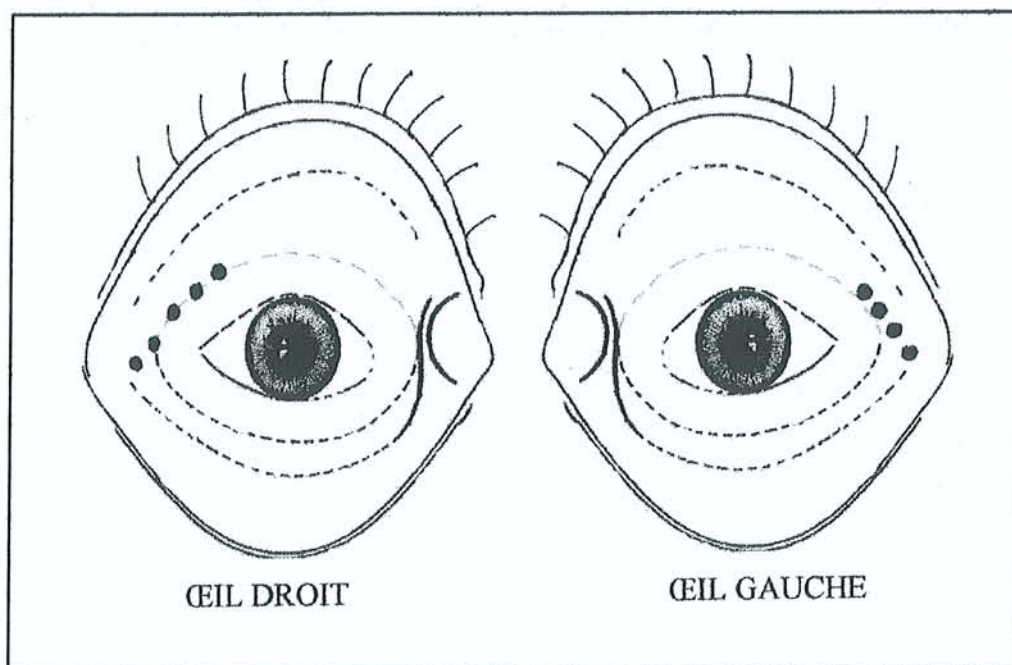


Schéma 12

Distribution des orifices excréteurs des glandes lacrymales pour le quatrième patient.

Le premier orifice découvert se situait à 3 mm du canthus externe pour les deux yeux (Photo 15).

Les orifices suivants, en ce qui concerne l'œil droit, étaient séparés de respectivement de 2 mm, 3 mm et enfin de 2 mm pour les deux derniers.

Pour l'œil gauche, l'espace inter orifice mesurait 2 mm (Tableau 6).

<i>distance en mm</i>	canthus externe-orifice 1	orifice 1-orifice 2	orifice 2-orifice 3	orifice 3-orifice 4	orifice 4-orifice 5
ŒIL DROIT	3	2	3	2	2
ŒIL GAUCHE	3	2	2	2	X

Tableau 6

Distances (en mm) entre le canthus externe et les orifices excréteurs des glandes lacrymales pour le quatrième patient.

Les 9 orifices se positionnaient à 4 mm du tarse supérieur.

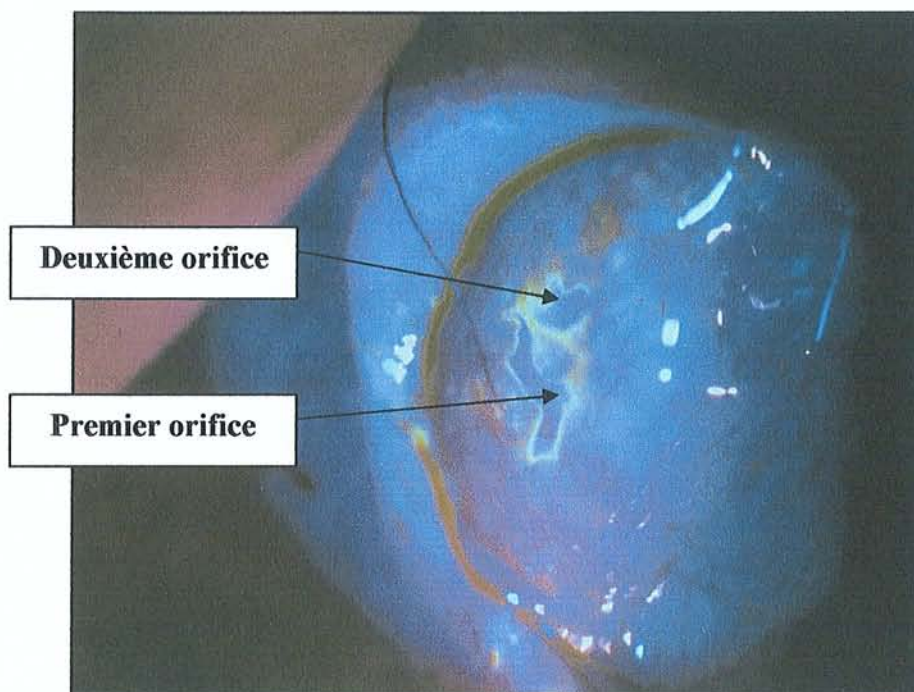


Photo 15

Les deux premiers orifices excréteurs de la glande lacrymale droite.

- Patient n° 5 :

Cette patiente âgée de 74 ans, sans antécédent ophtalmologique avait un test de Schirmer à 1,5 graduation à droite et 5 à gauche à 5 minutes.

Le BUT était normal.

L'examen en lumière bleue retrouvait 4 orifices excréteurs pour la glande lacrymale droite et 5 pour la gauche (Schéma 13).

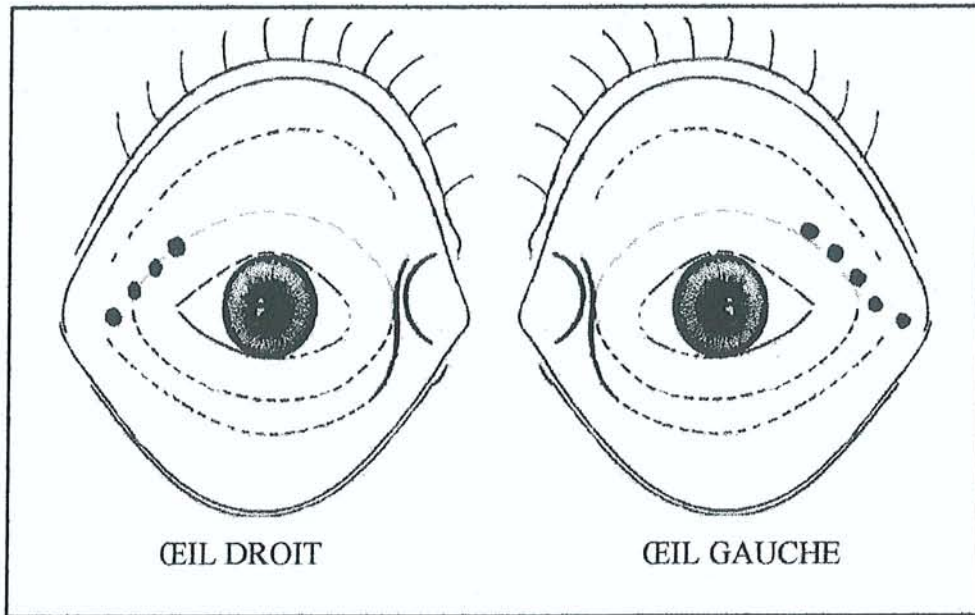


Schéma 13

Distribution des orifices excréteurs des glandes lacrymales pour le cinquième patient.

Au niveau de l'œil droit, le premier orifice visible se trouvait à 3 mm du canthus externe. La distance entre les quatre autres était de 2 mm (Photo 16).

Ces quatre orifices se situaient à 4 mm du tarse supérieur.

Les cinq orifices gauches étaient, quant à eux, espacés de 2 mm et distants de 4,5 mm du tarse supérieur (Tableau 7).

Il est à noter que le deuxième orifice gauche ne sécrétait pas au moment de l'examen.

<i>distance en mm</i>	canthus externe-orifice 1	orifice 1-orifice 2	orifice 2-orifice 3	orifice 3-orifice 4	orifice 4-orifice 5
ŒIL DROIT	3	2	2	2	X
ŒIL GAUCHE	2	2	2	2	2

Tableau 7

Distances (en mm) entre le canthus externe et les orifices excréteurs des glandes lacrymales pour le cinquième patient.

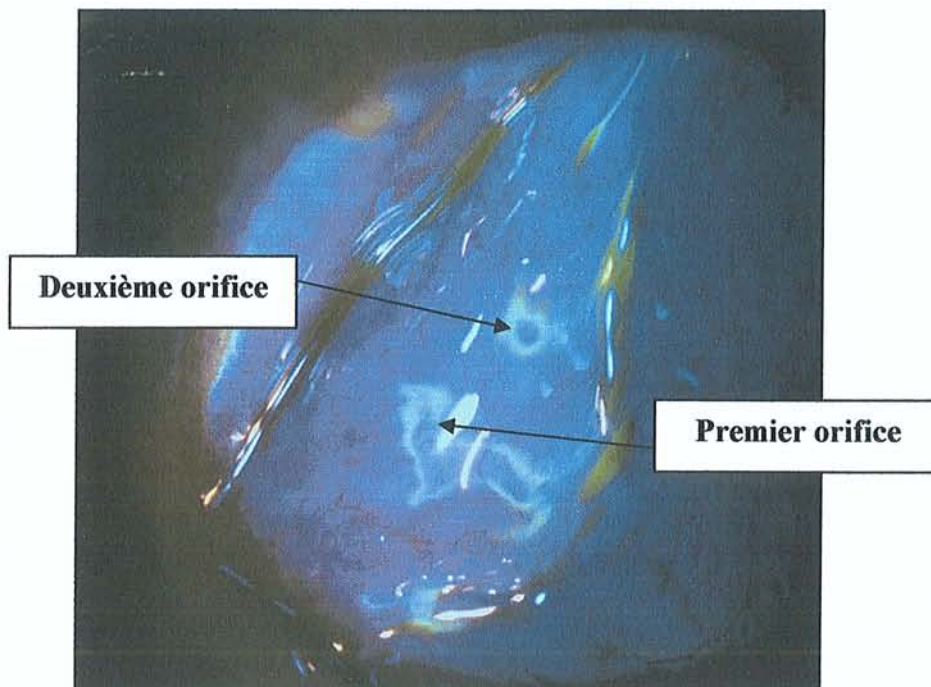


Photo 16

Les deux premiers orifices excréteurs de la glande lacrymale droite.

- Patient n° 6 :

Il s'agissait d'une femme âgée de 71 ans.

Nous notions au test de Schirmer 4,5 graduations à 5 minutes pour les deux yeux.

Le BUT était raccourci à 5 secondes pour l'œil droit et 4 secondes à l'œil gauche.

Nous avons dénombré 4 orifices excréteurs pour la glande droite et la glande gauche (Schéma 14).

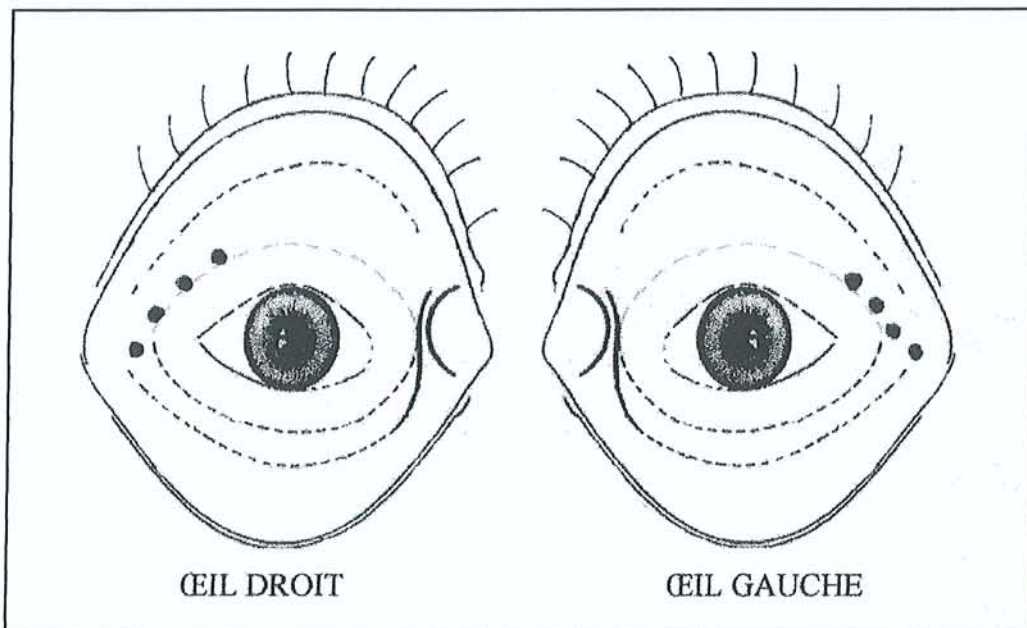


Schéma 14

Distribution des orifices excréteurs des glandes lacrymales pour le sixième patient.

Une nouvelle fois, le premier orifice observé était le plus proche du canthus externe, à 3 mm pour l'œil droit (Photo 17) et 2,5 mm pour l'œil gauche.

Les trois autres orifices droits étaient séparés de 2,5 mm.

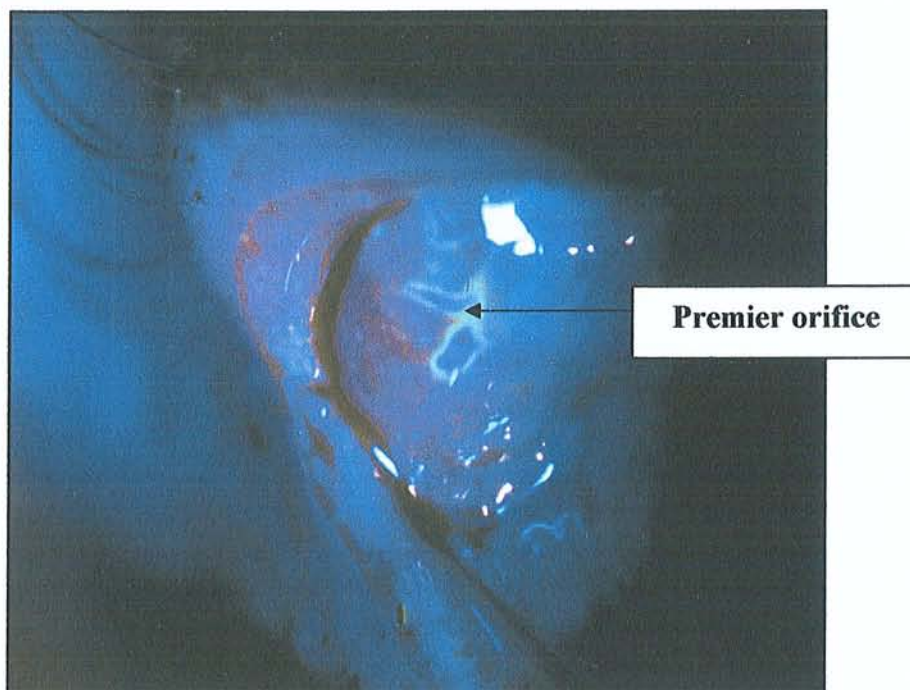


Photo 17

Le premier orifice excréteur droit observé.

Pour les 3 autres orifices gauches, nous retrouvons 2 mm d'espacement (Tableau 8).

<i>distance en mm</i>	canthus externe-orifice 1	orifice 1-orifice 2	orifice 2-orifice 3	orifice 3-orifice 4
ŒIL DROIT	3	2,5	2,5	2,5
ŒIL GAUCHE	2,5	2	2	2

Tableau 8

Distances (en mm) entre le canthus externe et les orifices excréteurs des glandes lacrymales pour le sixième patient.

Les 8 orifices droits et gauches se situaient à 4 mm du bord supérieur du tarse supérieur.

• Patient n° 7 :

Le sujet était un homme de 64 ans sans antécédents notables.

Le test de Schirmer à 5 minutes montrait 2,5 graduations de façon bilatéral et le BUT retrouvait 11 secondes à l'œil droit et 12 secondes à l'œil gauche.

Nous avons mis en évidence 4 orifices excréteurs pour la glande lacrymale droite ainsi que pour la gauche (Schéma 15).

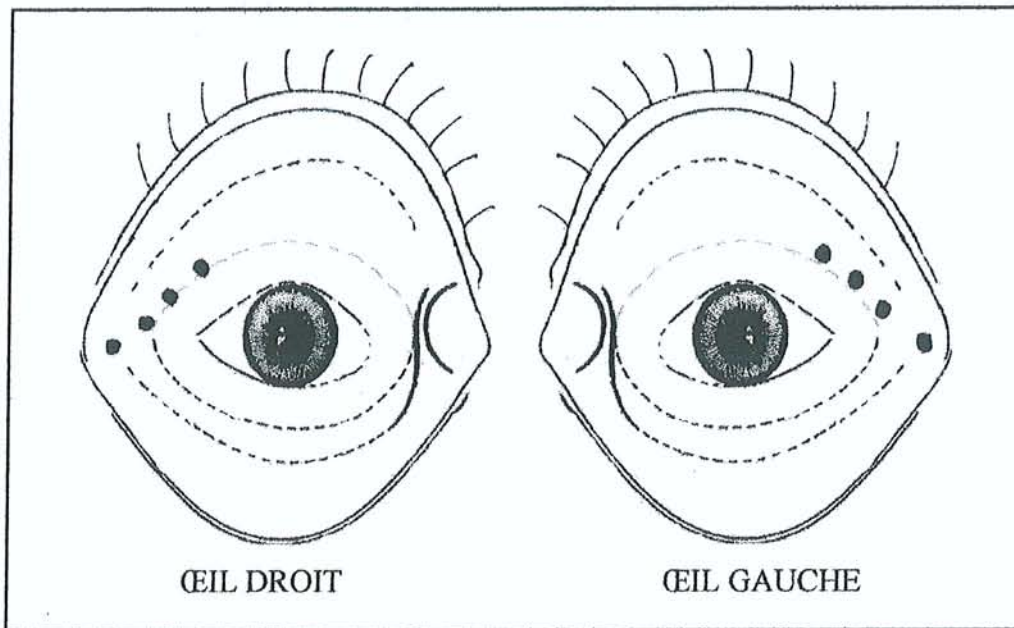


Schéma 15

Distribution des orifices excréteurs des glandes lacrymales pour le septième patient.

Le premier orifice observé était le plus externe à 2 mm du canthus externe aussi bien à droite qu'à gauche (Photo 18).

Les orifices droits suivants avaient un espacement de 2,5 mm.

A gauche, l'intervalle entre les orifices était de 3 mm (Tableau 9).

Tous les orifices droits et gauches se dessinaient sur une ligne courbe suivant le bord supérieur du tarse supérieur à 5 mm de ce dernier.

<i>distance en mm</i>	canthus externe-orifice 1	orifice 1-orifice 2	orifice 2-orifice 3	orifice 3-orifice 4
ŒIL DROIT	2	2,5	2,5	2,5
ŒIL GAUCHE	2	3	3	3

Tableau 9

Distances (en mm) entre le canthus externe et les orifices excréteurs des glandes lacrymales pour le septième patient.

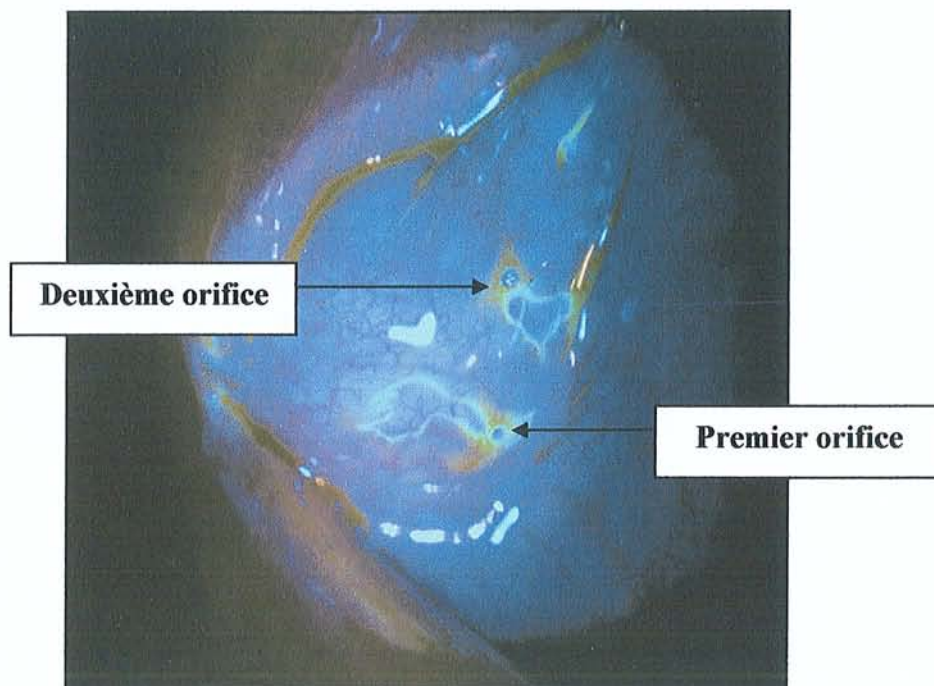


Photo 18

Les deux premiers orifices excréteurs de la glande lacrymale droite.

Les 4 orifices droits et les 4 gauches décrivaient une ligne parallèle au bord supérieur du tarse à une distance de 5 mm.

ANALYSE

✦ Population :

La population de notre étude possédait une répartition par sexe homogène.

En effet, en cumulant les deux cas de dissection aux sept patients de l'étude clinique, nous retrouvions 4 hommes et 5 femmes.

La différence essentielle se situait au niveau de l'âge des deux sous-populations.

Même si la moyenne d'âge dans la série clinique était de 66 ans du fait des critères d'inclusion permettant une meilleure analyse de la partie supéro-externe du fornix supérieur, elle était très nettement inférieure au 88 ans des deux dissections.

Cette moyenne d'âge élevée était représentative de la population faisant don de son corps à la science.

La moyenne d'âge de l'étude clinique était en accord avec celle de la population consultant pour larmolement.

Nous pouvions noter une différence de moyenne d'âge dans le groupe de l'étude clinique, entre les hommes avec 61,7 ans contre 71,7 ans pour les femmes.

✦ Nombre d'orifices :

Nous avons mis en évidence peu de différence entre le nombre d'orifices visualisés lors des dissections et chez les patients de l'étude clinique (Tableau 10).

Seule la qualité de conservation du tissu conjonctival due aux délais de mise à disposition du matériel de dissection pourrait expliquer que nous avons retrouvé en moyenne un orifice de moins que dans l'étude clinique.

Ce même problème nous a empêché de réaliser des contrôles histologiques fiables pour tenter de dénombrer tous les orifices.

<i>nombre d'orifices</i>	Dissec 1	Dissec 2	Pat 1	Pat 2	Pat 3	Pat 4	Pat 5	Pat 6	Pat 7	Moy
ŒIL DROIT	4	3	4	6	7	5	4	4	4	4,56
ŒIL GAUCHE	3	3	5	6	8	4	5	4	4	4,67

Tableau 10

Nombre d'orifices excréteurs des glandes lacrymales pour les dissections (Dissec) et pour les patients (Pat) de l'étude clinique.

Nous retrouvions, en moyenne 4,56 orifices pour le côté droit et 4,67 pour le côté gauche.

Nous ne notions pas de distinction individuelle droite-gauche du nombre d'orifices hormis à une unité près, aussi bien dans l'étude clinique que lors des dissections.

Les hommes possédaient 4,75 orifices et les femmes 4,50.

Nous avons mis en évidence à deux reprises, parmi les patients de l'étude clinique, des orifices visibles mais n'excrétant pas au moment de l'examen. Il s'agissait du patient 2, un homme chez lequel le troisième

orifice droit et le sixième orifice gauche ne diluaient pas la fluorescéine par leur flux. La même constatation était faite chez la patiente 5 au niveau de son deuxième orifice gauche.

✦ Position des orifices :

Aussi bien lors des dissections que de l'étude clinique, le premier orifice visualisé était le plus externe et le plus proche du canthus externe et ce de façon constante, même si la distance le séparant de ce dernier variait de 1,5 mm à 3 mm.

Le schéma 16 répertorie la position de tous les orifices excréteurs observés dans les deux sous- populations de notre étude. Il correspond à une densité de localisation des orifices qui montre une homogénéité de la répartition avec une symétrie droite-gauche franche.

Il apparaissait tout de même une plus forte concentration de la localisation des premiers orifices au voisinage de la commissure externe.

Nous avons constaté que cet orifice externe était bien souvent le plus productif réalisant une dilution plus rapide et plus importante de la fluorescéine que les autres orifices.

De même, celui-ci était souvent d'une taille un peu supérieure aux suivants bien que nous n'ayons pu réaliser de mesures fiables des diamètres pour le démontrer.

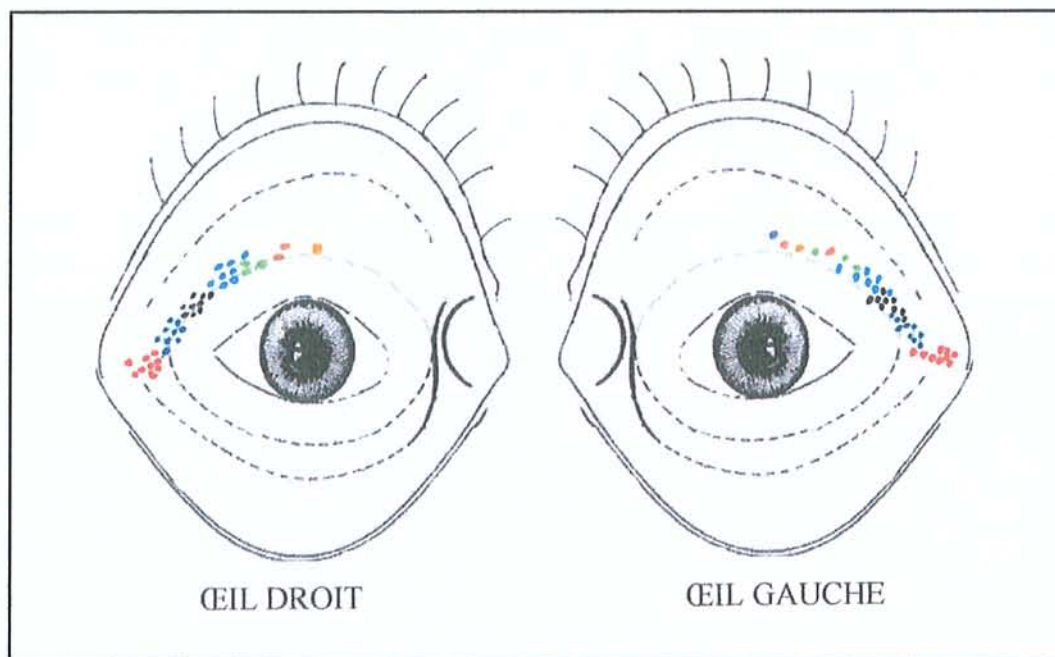


Schéma 16

Distribution récapitulative de tous les orifices excréteurs de toutes les glandes lacrymales étudiées.

- : premiers orifices
- : deuxièmes orifices
- : troisièmes orifices
- : quatrièmes orifices
- : cinquièmes orifices
- : sixièmes orifices
- : septièmes orifices
- : huitième orifice

Pour chaque glande, les orifices mis en évidence se positionnaient sur une ligne parallèle à la concavité du tarse supérieur.

La distance moyenne séparant cette ligne du bord supérieur du tarse supérieur était dans notre étude de 4,65 mm.

Nous ne notions pas de différences de mesures entre les cas de dissections et ceux de l'étude clinique.

Aucune variation individuelle de l'intervalle entre les orifices et le bord supérieur du tarse n'a été notée, excepté pour le patient 5 chez lequel un écart de 0,5 mm a été observé.

✦ Mesures :

Le tableau 11 reprend toutes les distances entre le canthus externe et le premier orifice excréteur, et les orifices entre eux, pour chaque cas.

L'espace séparant ce premier orifice de la commissure externe était le moins constant. Il pouvait varier de 1,5 mm à 3 mm, alors qu'entre chaque orifice, les mesures s'étalaient seulement de 2 à 3 mm avec, à une seule occasion, 4 mm pour l'œil gauche du patient 2.

L'écart moyen entre le canthus externe et le premier orifice était donc de 2,67 mm pour le côté droit et de 2,28 mm pour le côté gauche.

Nous ne notions pas une telle fluctuation interindividuelle de l'espace entre les autres orifices.

Les écarts individuels entre l'œil droit et l'œil gauche étaient moins constants surtout pour la dissection 1.

La distance moyenne globale entre les orifices était de 2,55 mm pour l'œil droit et de 2,46 mm pour l'œil gauche. Nous notions une fois de plus, le caractère symétrique de l'intervalle.

<i>Distance en mm</i>		Canth ext- orifice 1	Orifice 1- orifice 2	Orifice 2- orifice 3	Orifice 3- orifice 4	Orifice 4- orifice 5	Orifice 5- orifice 6	Orifice 6- orifice 7	Orifice 7- orifice 8	Moyen ne
Dissection 1	O D	2	3	2	2	X	X	X	X	2,25
	O G	2,5	3	3	X	X	X	X	X	2,83
Dissection 2	O D	2	3	2	X	X	X	X	X	2,33
	O G	1,5	3	3	X	X	X	X	X	2,50
Patient 1	O D	3	2,5	2,5	2,5	X	X	X	X	2,63
	O G	3	2	2	2	2	X	X	X	2,20
Patient 2	O D	3	2	3	3	3	3	X	X	2,83
	O G	2	2	3	2	4	3	X	X	2,67
Patient 3	O D	3	2	3	3	3	3	3	X	2,86
	O G	2	2	3	3	3	3	3	3	2,75
Patient 4	O D	3	2	3	2	2	X	X	X	2,40
	O G	3	2	2	2	X	X	X	X	2,25
Patient 5	O D	3	2	2	2	X	X	X	X	2,25
	O G	2	2	2	2	2	X	X	X	2,00
Patient 6	O D	3	2,5	2,5	2,5	X	X	X	X	2,63
	O G	2,5	2	2	2	X	X	X	X	2,13
Patient 7	O D	2	2,5	2,5	2,5	X	X	X	X	2,38
	O G	2	3	3	3	X	X	X	X	2,75
Moyenne	O D	2,67	2,39	2,50	2,44	2,67	3,00	3,00	X	2,55
	O G	2,28	2,33	2,56	2,29	2,75	3,00	3,00	3,00	2,46

Tableau 11

Distances entre les orifices excréteurs des glandes lacrymales.

De plus, nous ne notons pas de corrélation directe entre le nombre d'orifice et l'existence ou non d'une sécrétion lacrymale normale mesurée dans l'étude par le test de Schirmer.

Cette analyse nous montre la grande régularité, non seulement du nombre des orifices, de leur positionnement par rapport au tarse supérieur mais aussi de leur espacement.

DISCUSSION

Le petit nombre de dissections réalisées et surtout l'absence d'information histologique patente de notre étude sont la conséquence d'un défaut de qualité du matériel « frais ». En effet, le délai de mise à disposition du cadavre était bien souvent de plus de 7 jours post mortem en particulier du fait des contrôles sérologiques en vigueur. On comprend qu'avec un tel laps de temps écoulé, on ne puisse mettre en évidence les structures histologiques.

Pour ces mêmes raisons, les conclusions des injections des canaux excréteurs auraient été, elles aussi, très difficilement interprétables.

Nous pensons que pour parvenir aux meilleurs résultats, ce type d'étude anatomique doit être effectué sur du matériel frais, c'est-à-dire dans un délai n'excédant pas 6 heures après le prélèvement. Cela réduit considérablement les possibilités de recueil des pièces anatomiques.

Il faudrait alors, comme pour les études anatomo-pathologiques, utiliser du matériel prélevé soit lors d'énucléation comme EGEBERG (18) et ORZALESI (19) pour leurs travaux sur l'ultra structure de la glande lacrymale, soit par biopsie comme pour ALLANSMITH (20), soit encore lors d'autopsies comme l'ont fait CHOMETTE (13) en France en 1988 pour une série de 8 analyses, OBATA (12) au Japon en 1994 pour une série de 80 cas et ROEN et STASIOR (15) avec 32 examens. Ces derniers avaient pour but l'étude du vieillissement de la glande lacrymale.

La première possibilité nous paraît très critiquable sur le plan éthique et la seconde ne pourrait s'appliquer à notre recherche.

Le recours au matériel d'autopsie nous semblerait être la meilleure solution avec les difficultés de mise en place que l'on connaît.

Notre étude clinique était basée sur l'observation de la dilution de la fluorescéine par le flux sécrétoire des orifices des glandes lacrymales tout comme l'avait déjà fait A.J BRON (21) en 1986. Il était le premier à les examiner en utilisant pour ses expériences de la fluorescéine à 2 % ce qui est, pour nous, une concentration trop faible pour bien mettre en évidence l'effet de lavage du colorant car le contraste avec la teinte prise par la conjonctive après l'instillation est trop faible. Nous préférons la fluorescéine à 10 % qui est habituellement injectée pour les angiographies rétiniennes.

Nous n'avons pas noté d'effet secondaire local ou général après son application.

A.J BRON quantifiait aussi le flux lacrymal lors de ses observations, ce qui nous apparaît peu fiable.

Il retrouvait sur les 31 patients inclus dans son étude, de 0 à 12 orifices avec en moyenne 4,48 à l'œil droit et 4,33 à l'œil gauche. Ces chiffres sont très proches de ceux de notre travail clinique puisque nous trouvons 4,75 orifices pour le côté droit et 4,5 pour le côté gauche. Nous avons pour notre part toujours visualisé des orifices et même à deux reprises des orifices ne sécrétant pas au moment de l'examen.

Nous n'avons pas mis en évidence de relation entre le nombre d'orifices découverts dans l'étude clinique et la sécrétion lacrymale mesurée par le test de Schirmer, peut-être parce que nous n'avons pas réussi à observer la totalité des orifices existants. Le petit nombre de patients inclus peut lui aussi expliquer ce fait.

Le nombre des orifices excréteurs observés dans notre étude se rapproche des conclusions des travaux de SAPPEY (4). Notre moyenne était de 4,56 pour la glande lacrymale droite et 4,67 pour la gauche, alors que SAPPEY en dénombrait de 5 à 8. Nos décomptes allaient de 3 à 8 orifices. TESTUT et LATARJET (5) faisaient mention de 6 à 10 canaux qui venaient s'aboucher par autant d'orifices.

Par contre, nous retrouvions moins d'orifices que ROUVIERE (7), qui en décrivait 8 à 10 et surtout que RENARD (8), ADENIS (10) et ROYER et coll. (9) qui en décomptaient entre 10 et 14.

Comme SAPPEY, nous avons observé que les orifices se dessinaient suivant une ligne courbe à concavité inférieure parallèle au bord supérieur du tarse supérieur, dont elle était distante de 4 à 5 mm. Dans sa thèse, TERSON (22) arrivait aux mêmes conclusions.

Lors de nos travaux, nous avons remarqué que l'orifice le plus facilement visible, souvent le plus productif avec un diamètre peut-être un peu supérieur aux autres était le plus externe, situé à 2 ou 3 mm du canthus externe et parfois même plus près. Cette observation rejoint celle d'A.J BRON et de SAPPEY.

Par contre, contrairement à ce dernier et à Sir DUKE-ELDER (1), nous n'avons jamais mis en évidence un orifice plus inférieur que celui-ci.

Les distances mesurées entre les orifices, pour les dissections ou chez les patients de l'étude clinique, variaient, en général entre 2 et 4 mm, comme le notaient SAPPEY, RENARD et ADENIS.

A.J BRON, dans son article, ne faisait aucunement part de mesure.

Nos constatations sont donc très proches de la description anatomique qu'a faite SAPPEY au milieu du XIX^{ème} siècle car nous n'avons pas découvert plus de 8 orifices contrairement à ce que des ouvrages plus récents, reprenant souvent les travaux de SAPPEY, peuvent laisser penser.

Ce petit nombre a, pour nous, une grande importance clinique.

En effet, il convient de respecter au maximum cette zone conjonctivale du fornix supéro-externe lors d'actes chirurgicaux (17) pour ne pas léser, non seulement les orifices, mais aussi les canaux excréteurs qui y débouchent, risquant par la même, de réduire considérablement la sécrétion lacrymale.

Le faible nombre d'orifices rend la glande lacrymale encore plus vulnérable et le syndrome sec plus grave.

Cette notion était connue et utilisée en thérapeutique depuis que P. BERNARD (23) en 1843 réalisa la première extirpation de glande lacrymale pour traiter un larmolement incoercible.

TERSON (22) rapportait dans sa thèse en 1892, les tentatives par CHIBRET et DE WECKER, à la fin du XIX^{ème} de cautériser au thermocautère la région conjonctivale de la glande lacrymale après l'échec du traitement d'un larmolement rebelle par ablation de cette dernière. Cette technique connaîtra un certain engouement à l'époque.

Plus tard, en 1937, JAMESON (24), repris par JONES (25), décrivait la section de tous les canaux excréteurs de la glande lacrymale par voie conjonctivale pour traiter avec succès, l'épiphora lorsque les voies excrétrices lacrymales étaient perméables. Il mettait l'accent sur la simplicité de l'acte chirurgical et des suites opératoires, sur la rareté des complications ainsi que sur l'effet rapide de la thérapeutique. Il affirmait même qu'il avait la possibilité de ne sectionner qu'une partie des canaux excréteurs pour guérir d'un larmolement moins important.

Nous trouvons dans ces travaux, les idées maîtresses qui ont conduit le service du Pr. GEORGE à mettre au point une nouvelle modalité de traitement des larmolements rebelles par cautérisation des orifices excréteurs de la glande lacrymale, repérés par fluorescéine.

Le principe de cette approche thérapeutique est d'essayer de réduire la production de la glande lacrymale dans les larmolements rebelles lorsque les voies lacrymales excrétrices sont perméables, les éventuels larmolements excessifs et tous les cas où les voies lacrymales ne peuvent pas être reconstituées en raison de conditions locales défavorables (sténose étendue, agénésie, radiothérapie, pemphigoïde...) ou de contre-indications générales à une chirurgie (état général précaire, traitement anticoagulant...).

Il s'agit d'une alternative aux autres procédés de même objectif : section du nerf lacrymal dans la chirurgie de Whitwell, et plus récemment l'injection de toxine botulinique dans la glande lacrymale.

Par rapport aux descriptions anciennes que nous avons retrouvées, la nouvelle approche proposée a l'intérêt de bien visualiser les orifices de production lacrymale et d'observer même leur débit.

Les principaux avantages sont la simplicité, le faible coût et la rapidité permettant de proposer un essai de solution thérapeutique sans grand risque à des patients jusque là abandonnés.

Notre contribution anatomique confirme essentiellement l'existence d'un orifice principal de production juste en arrière de la commissure latérale et la présence de 3 ou 4 autres orifices plus en nasal sur une ligne courbe. Il nous faut donc, dans notre technique cautériser en priorité cet orifice latéral.

L'autre intérêt de ce travail anatomique est de mieux connaître les risques de lésion iatrogène de la production de la glande lacrymale lors de chirurgies de voisinage (chirurgie palpébro-orbitaire, strabisme...) (17). Les procédés comportant une canthotomie externe, en particulier, sont susceptibles de léser l'orifice principal de production sur lequel nous avons insisté.

Les résultats préliminaires ont déjà fait l'objet de deux présentations, l'une à la Société Française d'Ophtalmologie en 2001 (26), et l'autre en septembre 2002 lors du congrès de l'European Society of Ophthalmic Plastic and Reconstructive Surgery (27).

Nous notions chez 60 à 70 % des patients une régression du larmolement à 6 mois avec pour complications, trois cas de dacryops asymptomatiques, deux cas de symblépharon et un cas de k ratite.

Ce travail anatomique s'inscrit, nous l'esp rons, pleinement dans le d veloppement de cet axe de recherche.

CONCLUSION

L'anatomie des orifices de production des glandes lacrymales avait été en partie oubliée depuis le XIX^{ème} siècle. Or cette connaissance nous paraissait précieuse pour développer une nouvelle approche de traitement palliatif des larmoiements rebelles.

Notre travail retrouve des résultats très proches des conclusions de SAPPEY et met surtout en évidence le caractère symétrique et la grande constance du nombre d'orifices, de leur position et des distances entre eux.

L'orifice le plus constant est le plus externe, à proximité du canthus externe. Il semble le plus productif.

Nous devons donc apporter un soin tout particulier à son repérage pour le cautériser en premier lieu, dans le cadre du traitement d'un larmoiement rebelle et pour le respecter lors d'une chirurgie de cette région, pour ne pas risquer de le léser surtout dans la canthotomie externe.

Mais pour étayer ces constatations, il conviendrait de poursuivre la recherche sur le plan histologique avec des analyses de tissu frais et mettre au point une technique de mesure in vivo du flux de chaque orifice, car comme pour SAPPEY, nous ne pouvons être sûr d'avoir observé tous les orifices existants.

Même si l'étude anatomique n'a pas été aussi étoffée que nous l'espérions au départ, nous avons eu un grand plaisir à la réaliser.

Bien sûr nous aurions aimé injecter les différents orifices pour vérifier plus avant les résultats de SAPPEY. Les aléas développés précédemment ont très largement tempéré nos espérances, mais n'ont en aucun cas entamé notre volonté de réussite.

BIBLIOGRAPHIE

1. DUKE-ELDER S.

The anatomy of the visual system vol 2.
In: System of ophthalmology.
London: Kimpton, 1961, 15.-901p.

2. CRUVEILHIER J.

Traité d'anatomie descriptive. Tome 4.-2^e éd.
Paris : Masson, 1845, 4.-839p.

3. DESMARRES P.

Traité théorique et pratique des maladies des yeux.
Paris : Germer-Baillière, 1854.

4. SAPPEY Ph C.

Traité d'anatomie descriptive. Tome 2, deuxième partie.-1^{ère} éd.
Paris : Masson, 1855, 3.-792p.

5. TESTUT L., LATARJET A.

Traité d'anatomie humaine. Tome 3.-9^e éd.
Paris : G Doin et Cie, 1949, 5.-1164p.

6. WHITNALL SE.

Anatomy of the human orbit and accessory organs of vision.
-2^e éd.
New York : Oxford, 1932, p 214.

7. ROUVIERE H.

Anatomie humaine descriptive et topographique. Tome 1.-7^e éd.
Paris : Masson, 1954, 3.-544p.

8. RENARD G., LEMASSON C., SARAUX H.

Anatomie de l'œil et de ses annexes.
Paris : Masson, 1965.-374p.

**9. ROYER J., ADENIS JP., BERNARD JA., METAIREAU JP.,
RENY A.**

Le système sécréteur des larmes et sa pathologie.
In : L'appareil lacrymal.
Paris : Masson, 1982, 17-30

10. ADENIS JP., ROBERT PY., BONCOEUR-MARTEL MP.

Anatomie des glandes et des voies lacrymales.
Encycl. Méd. Chir., Ophtalmologie, 1, 21-006-A-25, 1996, 9p.

11. MAISONNET J., COUDANE R.

Anatomie clinique et opératoire. Tome 3.
Paris : G Doin et Cie, 1950, 3.-2564p.

**12. OBATA H., YAMAMOTO S., HORIUCHI H., MACHINAMI
R.**

Histopathologic study of human lacrimal gland.
Statistical analysis with special reference to aging.
Ophthalmology., 1995, 102, 4, 678-686

13. CHOMETTE G., LIOTET S., AURIOL M., KOULIBALY M., LABROUSSE F.

Morphological changes in the lacrimal gland during aging.
Arch. Anat. Cytol. Pathol., 1988, 36, 1-2, 27-32

14. NORN MS.

Tear secretion in normal eyes. Estimated by a new method:
the lacrimal streak dilution test.
Acta Ophthalmol., 1965, 43, 4, 567-573

15. ROEN JL., STASIOR OG., JAKOBIEC FA.

Aging changes in the human lacrimal gland: role of the ducts.
CLAO. J., 1985, 11, 3, 237-242

16. STASIOR OG., ROEN JL.

Thoughts on the ductules of the aging human lacrimal gland.
Adv. Exp. Med. Biol., 1994, 350, 49-52

17. GEORGE JL., TERCERO ME., ANGIO-DUPREZ K., MAALOUF T.

Risk of dry eye after mullerectomy via the posterior conjunctival
approach for thyroid-related upper eyelid retraction.
Orbit., 2002, 21, 1, 19-25

18. EGEBERG J., JENSEN OA.

The ultrastructure of the acini of the human lacrimal gland.
Acta Ophthalmol., 1969, 47, 2, 400-410

19. ORZALESI N., RIVA A., TESTA F.

Fine structure of human lacrimal gland. The normal gland.
J. Sub. Cytol., 1971, 3, 283-296

20. ALLANSMITH MR., GILLETTE TE.

Secretory component in human ocular tissues.
Am. J. Ophthalmol., 1980, 89, 3, 353-361

21. BRON AJ.

Lacrimal streams: the demonstration of human lacrimal fluid
secretion and the lacrimal ductules.
Br. J. Ophthalmol., 1986, 70, 4, 241-245

22. TERSON A.

Les glandes lacrymales conjonctivales et orbito-palpébrales.
L'ablation des glandes lacrymales palpébrales.-128p.
Th : Méd. : Paris, Hôtel-Dieu : 1892 ; 50.

23. BERNARD P.

Mémoire sur un moyen de guérir les fistules lacrymales.
Ann. Oculist., 1843, 10, 193p.

24. JAMESON PC.

Subconjunctival section of the ductules of the lacrimal gland as a
cure for epiphora.
Arch. Ophthalmol., 1937, 17, 207-212

25. JONES LT.

The lacrimal secretory system and its treatment.

Am. J. Ophthalmol., 1966, 62, 1, 47-60

**26. FAU JL., MAALOUF T., ANGIOÏ-DUPREZ K., HUBERT-
NAOUN I., GEORGE JL.**

Traitement d'appoint des larmoiements rebelles par coagulation
des ostiums de sécrétion.

Communication au Club francophone de chirurgie plastique et
reconstructrice orbito-palpébro-lacrymale. 1^{ère} Edition.

Dans le cadre de la 107^{ème} Société Française d'Ophtalmologie.

Mai 2001, Paris.

27. FAU JL., MAALOUF T., CHENAL H., GEORGE JL.

Lacrimal duct orifices cauterization for rebel tearing. Why not?

Communication au 20ème congrès de l'European Society of

Ophthalmic Plastic and Reconstructive Surgery. Septembre 2002,

Muenster.



VU

NANCY, le 26 août 2002
Le Président de Thèse

NANCY, le 24 septembre 2002
Le Doyen de la Faculté de Médecine

Professeur J.L. GEORGE

Professeur J. ROLAND

AUTORISE À SOUTENIR ET À IMPRIMER LA THÈSE

NANCY, le 30 septembre 2002

LE PRÉSIDENT DE L'UNIVERSITÉ DE NANCY 1

Professeur C. BURLET

RESUME DE LA THESE :

L'anatomie des orifices excréteurs de la glande lacrymale humaine n'a plus été étudiée depuis la description de SAPPEY dans la deuxième moitié du XIX^{ème} siècle.

Cette étude s'inscrit dans le développement d'un nouveau traitement des larmoiements rebelles par cautérisation des orifices excréteurs de la glande lacrymale.

Dans une première partie, une revue de la littérature retrace l'histoire du sujet.

Dans une seconde partie, l'étude anatomique est composée de dissections de cadavres et d'une étude clinique *in vivo* chez le patient sain informé.

Les différents résultats sont analysés et comparés aux données bibliographiques.

L'orifice le plus constant est le plus proche de la commissure externe.

En moyenne, il existe 4,56 orifices pour la glande lacrymale droite et 4,67 pour la gauche.

Nos résultats sont en accord avec la description de SAPPEY.

La position du premier orifice a une grande importance pour l'application de notre traitement mais aussi pour les actes chirurgicaux de cette région.

TITRE EN ANGLAIS :

Anatomic study of the excretory orifices of the human lacrimal gland.

THESE : MEDECINE SPECIALISEE ANNEE 2002

MOTS CLEFS :

- orifices excréteurs
- glande lacrymale
- conjonctive
- canthus externe
- cautérisation
- larmoiement

OPHTALMOLOGIE

INTITULE ET ADRESSE DE L'U.F.R.

Faculté de Médecine de Nancy
9 avenue de la forêt de Haye
54505 VANDOEUVRE LES NANCY Cedex