



**HAL**  
open science

# Dépassements de matériaux d'obturation canalaire dans le sinus maxillaire : étiologies, diagnostic, conséquences et traitements

Vincent Denizart

## ► To cite this version:

Vincent Denizart. Dépassements de matériaux d'obturation canalaire dans le sinus maxillaire : étiologies, diagnostic, conséquences et traitements. Sciences du Vivant [q-bio]. 2011. hal-01739074

**HAL Id: hal-01739074**

**<https://hal.univ-lorraine.fr/hal-01739074v1>**

Submitted on 20 Mar 2018

**HAL** is a multi-disciplinary open access archive for the deposit and dissemination of scientific research documents, whether they are published or not. The documents may come from teaching and research institutions in France or abroad, or from public or private research centers.

L'archive ouverte pluridisciplinaire **HAL**, est destinée au dépôt et à la diffusion de documents scientifiques de niveau recherche, publiés ou non, émanant des établissements d'enseignement et de recherche français ou étrangers, des laboratoires publics ou privés.



## AVERTISSEMENT

Ce document est le fruit d'un long travail approuvé par le jury de soutenance et mis à disposition de l'ensemble de la communauté universitaire élargie.

Il est soumis à la propriété intellectuelle de l'auteur. Ceci implique une obligation de citation et de référencement lors de l'utilisation de ce document.

D'autre part, toute contrefaçon, plagiat, reproduction illicite encourt une poursuite pénale.

Contact : [ddoc-theses-contact@univ-lorraine.fr](mailto:ddoc-theses-contact@univ-lorraine.fr)

## LIENS

Code de la Propriété Intellectuelle. articles L 122. 4

Code de la Propriété Intellectuelle. articles L 335.2- L 335.10

[http://www.cfcopies.com/V2/leg/leg\\_droi.php](http://www.cfcopies.com/V2/leg/leg_droi.php)

<http://www.culture.gouv.fr/culture/infos-pratiques/droits/protection.htm>



**ACADEMIE DE NANCY – METZ**

**UNIVERSITE HENRI POINCARÉ – NANCY 1  
FACULTE D'ODONTOLOGIE**

Année 2011

N°3692

---

**THESE**

pour le

**DIPLÔME D'ETAT DE DOCTEUR EN  
CHIRURGIE DENTAIRE**

par

**Vincent DENIZART**

Né le 1<sup>er</sup> Août 1985 à Epernay (51)

**DEPASSEMENTS DE MATERIAUX D'OBTURATION  
CANALAIRE DANS LE SINUS MAXILLAIRE :  
ETIOLOGIES, DIAGNOSTIC, CONSEQUENCES ET  
TRAITEMENTS**

Présentée et soutenue publiquement  
le 20 Octobre 2011

Examineurs de la Thèse :

Professeur J-P. LOUIS

Docteur M. ENGELS-DEUTSCH

Docteur A. SOURDOT

Docteur C. HODEZ

Docteur D. BATTA

Professeur des Universités

Maître de Conférences

Assistant hospitalo-universitaire

Docteur en Médecine

Docteur en Médecine

Président

Juge

Juge

Juge

Invité

Président : Professeur J.P. FINANCE

Doyen : Docteur Pierre BRAVETTI

Vice-Doyens : Pr Pascal AMBROSINI – Dr Jean-Marc MARTRETTE

Membres Honoraires : Dr L. BABEL – Pr. S. DURIVAUX – Pr A. FONTAINE – Pr G. JACQUART – Pr D. ROZENCWEIG - Pr M. VIVIER

Doyen Honoraire : Pr J. VADOT

<b>Sous-section 56-01</b> Odontologie pédiatrique	Mme M. M. Mlle Mlle	<b>DROZ Dominique (Desprez)</b> PREVOST Jacques BOCQUEL Julien COSTER Charlotte PHULPIN Bérengère	Maître de Conférences* Maître de Conférences Assistant Assistante Assistante
<b>Sous-section 56-02</b> Orthopédie Dento-Faciale	Mme M. Mlle M.	<b>FILLEUL Marie Pierryle</b> BOLENDER Yves PY Catherine EGLOFF Benoît	Professeur des Universités* Maître de Conférences Assistante Assistant
<b>Sous-section 56-03</b> Prévention, Epidémiologie, Economie de la Santé, Odontologie légale	M.	<i>Par intérim</i> <b>ARTIS Jean Paul</b> JANOT Francis Poste transféré en 57-02	Professeur 1 <sup>er</sup> grade Professeur Contractuel Assistant
<b>Sous-section 57-01</b> Parodontologie	M. Mme M. M. M. M.	<b>AMBROSINI Pascal</b> BOUTELLIEZ Catherine (Bisson) MILLER Neal PENAUD Jacques GALLINA Sébastien JOSEPH David	Professeur des Universités* Maître de Conférences* Maître de Conférences Maître de Conférences Assistant Assistant
<b>Sous-section 57-02</b> Chirurgie Buccale, Pathologie et Thérapeutique Anesthésiologie et Réanimation	M. M. M. M. M. M. Mlle Mlle	<b>BRAVETTI Pierre</b> ARTIS Jean-Paul VIENNET Daniel WANG Christian BALLY Julien CURIEN Rémi GUILLET Julie SOURDOT Alexandra	Maître de Conférences Professeur 1er grade Maître de Conférences Maître de Conférences* Assistant (ex 58-01) Assistant Assistante (ex 56-03) Assistante
<b>Sous-section 57-03</b> Sciences Biologiques (Biochimie, Immunologie, Histologie, Embryologie, Génétique, Anatomie pathologique, Bactériologie, Pharmacologie)	M. M. Mlle	<b>WESTPHAL Alain</b> MARTRETTE Jean-Marc ERBRECH Aude	Maître de Conférences* Maître de Conférences* Assistante Associée au 01/10/2007
<b>Sous-section 58-01</b> Odontologie Conservatrice, Endodontie	M. M. M. M. M. Mlle	<b>ENGELS-DEUTSCH Marc</b> AMORY Christophe MORTIER Eric CUNY Pierre HESS Stephan PECHOUX Sophie	Maître de Conférences Maître de Conférences Maître de Conférences Assistant Assistant Assistante
<b>Sous-section 58-02</b> Prothèses (Prothèse conjointe, Prothèse adjointe partielle, Prothèse complète, Prothèse maxillo-faciale)	M. M. M. M. M. Mlle Mlle Mlle M.	<b>LOUIS Jean-Paul</b> ARCHIEN Claude DE MARCH Pascal SCHOUVER Jacques BARONE Serge BEMER Julie MONDON Hélène RIFFAULT Amélie SIMON Franck	Professeur des Universités* Maître de Conférences* Maître de Conférences Maître de Conférences Assistant Assistante Assistante Assistante Assistant
<b>Sous-section 58-03</b> Sciences Anatomiques et Physiologiques Occlusodontiques, Biomatériaux, Biophysique, Radiologie	Mlle M. Mme M. Mme	<b>STRAZIELLE Catherine</b> RAPIN Christophe (Section 33) MOBY Vanessa (Stutzmann) SALOMON Jean-Pierre JAVELOT Cécile (Jacquelin)	Professeur des Universités* Professeur des Universités Maître de Conférences* Maître de Conférences Assistante Associée au 01/01/2009

souligné : responsable de la sous-section \* temps plein

Mis à jour le 01.03.2011

*Par délibération en date du 11 décembre 1972,  
la Faculté de Chirurgie Dentaire a arrêté que  
les opinions émises dans les dissertations  
qui lui seront présentées  
doivent être considérées comme propres à  
leurs auteurs et qu'elle n'entend leur donner  
aucune approbation ni improbation.*

## A NOTRE PRÉSIDENT ET JUGE

**Monsieur le Professeur Jean-Paul LOUIS,**

Officier des Palmes Académiques  
Docteur en Chirurgie Dentaire  
Docteur en Sciences Odontologiques  
Docteur d'État en Odontologie  
Professeur des Universités  
Membre de l'Académie Nationale de Chirurgie Dentaire  
Sous-section : Prothèses

*Pour l'honneur que vous nous faites en acceptant de présider notre jury de thèse. Nous avons eu le grand plaisir d'apprendre à connaître, sous votre direction, le côté passionnant et intéressant de la chirurgie dentaire. Votre conscience professionnelle, votre dévouement envers les patients, votre disponibilité ainsi que votre gentillesse nous sont un grand exemple. Veuillez trouver ici, Monsieur, l'expression de notre respectueuse reconnaissance.*

## **A NOTRE DIRECTEUR DE THESE**

**Monsieur le Docteur Marc ENGELS-DEUTSCH**

Docteur en Chirurgie Dentaire

Docteur de l'Université Louis Pasteur, Strasbourg

Maître de conférences des Universités

Responsable de la Sous-section : Odontologie Conservatrice Endodontie

*Nous vous remercions pour votre disponibilité  
et vos conseils durant la préparation de cette  
thèse et l'encadrement de nos vacances  
d'odontologie conservatrice.*

*Veillez trouver ici l'expression de notre profond  
respect pour la qualité de votre enseignement tout  
au long de notre cursus.*

*Qu'il vous assure de nos sincères remerciements et  
de notre profond respect*



## A NOTRE DIRECTRICE DE THESE

**Mademoiselle le Docteur Alexandra Sourdot**

Docteur en Chirurgie Dentaire  
Ancienne interne des hôpitaux  
Assistante hospitalier universitaire  
Sous-section: Chirurgie Buccale, Pathologie et thérapeutique,  
Anesthésiologie et réanimation

*Vous nous avez fait le très grand honneur de  
diriger ce travail.  
Nous avons toujours compté sur votre  
disponibilité et nous vous sommes  
particulièrement reconnaissants pour votre  
investissement et vos précieux conseils.  
La qualité de votre enseignement, la rigueur  
de votre travail et la passion pour votre métier  
vous honore, et nous inspire un profond respect.  
Sachez trouver dans ce travail le témoignage  
de notre sympathie et de nos remerciements les  
plus sincères.*

## **A NOTRE JUGE**

### **Monsieur le Docteur Claude HODEZ**

Docteur en Médecine  
Ancien interne des hôpitaux  
Ancien Chef de Clinique et Assistant des Hôpitaux de Brabois  
Médecin radiologue

*Nous vous remercions pour l'intérêt spontané que vous avez porté à notre travail ainsi que pour votre disponibilité.*  
*Vous êtes, à nos yeux, un exemple, tant par vos compétences que par votre enthousiasme quotidien dans l'exercice de votre activité.*  
*Vos connaissances et votre expérience sont l'âme de ce travail.*  
*Qu'il nous soit permis de vous exprimer ici toute notre gratitude et notre estime.*

## **A NOTRE INVITE**

**Monsieur le Docteur Daniel BATTA**

Docteur en Médecine  
Medecin oto-rhino-laryngologiste

*Vous nous avez fait l'honneur de juger cette thèse.  
Nous vous remercions pour votre accueil et pour les  
connaissances que vous avez apporté à ce travail.  
Soyez assuré, Monsieur, de notre gratitude et de  
notre profond respect.*

1. Introduction	1
2. Anatomie et physiologie du sinus maxillaire	2
2.1. Anatomie du sinus maxillaire	2
2.1.1. Localisation du sinus maxillaire	2
2.1.2. Forme générale du sinus maxillaire	2
2.1.3. Anatomie descriptive du sinus maxillaire	2
2.1.3.1. Paroi antérieure	2
2.1.3.2. Paroi postérieure	4
2.1.3.3. Paroi supérieure	6
2.1.3.4. Paroi médiale	6
2.1.3.5. Prolongements	8
2.1.4. Radioanatomie	9
2.1.4.1. Radioanatomie tomodensitométrique (TDM) des cavités nasosinusiennes	9
2.1.4.2. Radioanatomie en imagerie par résonnance magnétique (IRM) des cavités nasosinusiennes	10
2.1.5. Histologie : la muqueuse sinusienne	10
2.1.5.1. L'épithélium	10
2.1.5.2. Le chorion	11
2.1.6. Vascularisation et innervation du sinus maxillaire	11
2.1.6.1 Paroi antérieure	11
2.1.6.2. Paroi postérieure	11
2.1.6.3. Paroi supérieure	13
2.1.7. Les rapports dents-sinus	14
2.1.7.1. Les molaires maxillaires	17
2.1.7.2. Les prémolaires maxillaires	18
2.2. Physiologie des sinus maxillaires	19
2.2.1. Physiologie de la muqueuse sinusienne	19
2.2.1.1. Fonctions de conditionnement	19
2.2.1.2. Fonctions immunitaires	19
2.2.2. Physiologie de l'ostium	19
2.2.2.1. Ventilation du sinus	19
2.2.2.1.1. Air intra-sinusien	20
2.2.2.1.2. Echanges gazeux transmuqueux	20
2.2.2.1.3. Echanges gazeux transostiaux	20
2.2.2.2. Drainage sinusien	21
2.2.2.2.1 Mécanismes physiques du drainage sinusien	21
2.2.2.2.2. Mécanismes biologiques du drainage sinusien	21
2.2.2.3. Fonction ostiale	22
2.2.2.4. Protection des organes sensoriels	22
2.2.2.5. Phonation	23
2.2.2.6. Respiration	23
3. Facteurs de dépassements de matériaux d'obturation canalaire dans le sinus maxillaire	24
3.1. Nettoyage et mise en forme du système canalaire	25
3.1.1. Détermination de la longueur de travail (LT)	25

3.1.1.1. Rappels anatomiques sur la région apicale	25
3.1.1.2. Choix de la limite apicale de préparation et d'obturation	30
3.1.1.3. Détermination radiographique de la longueur de travail	31
3.1.1.3.1. Utilisation de différentes incidences	32
3.1.1.3.2. Limites à la détermination radiographique de la longueur de travail	33
3.1.1.4. Détermination électronique de la longueur de travail	34
3.1.1.4.1. Historique	34
3.1.1.4.2. Principe de fonctionnement des appareils à ratio d'impédance	35
3.1.1.4.3. Description de la méthode de mise en œuvre	36
3.1.1.4.4. Fiabilité, avantages et limites	37
3.1.1.5. Utilisation du sens tactile	38
3.1.2. Alésage et mise en forme canalaire	38
3.1.2.1. Respect de l'anatomie canalaire originelle	40
3.1.2.2. Respect de la trajectoire canalaire	40
3.1.2.3. Respect de la position du foramen apical	42
3.1.2.4. Conservation de la longueur de travail tout au long de la préparation	43
3.1.2.5. Alésage et mise en forme canalaire par les limes manuelles	43
3.1.2.6. Alésage et mise en forme canalaire par les limes de rotation continue	44
3.1.2.7. Erreurs de mise en forme	45
3.1.2.7.1. Manque de conicité	45
3.1.2.7.2. Stripping	45
3.1.2.7.3. Transport du foramen apical	45
3.1.2.7.4. Déchirure foraminale	46
3.1.2.7.5. Perforation	46
3.1.2.7.6. Butée	47
3.2. Obturation du système canalaire	47
3.2.1. Matériaux	49
3.2.1.1. Gutta percha	49
3.2.1.2. Ciments	51
3.2.1.2.1. Composition du ciment d'obturation canalaire	52
3.2.1.2.1.1. Ciments base ZnO-eugénol	52
3.2.1.2.1.1.1. Génotoxicité	53
3.2.1.2.1.1.2. Biocompatibilité	53
3.2.1.2.1.1.3. Biocompatibilité <i>in vivo</i>	53
3.2.1.2.1.1.4. Effet bactéricide	53
3.2.1.2.1.2. Ciments à base de copolymère de résine bakélite (AH26 <sup>®</sup> , Diacket <sup>®</sup> )	54
3.2.1.2.1.3. Ciments à base d'hydroxyde de calcium (Apexit <sup>®</sup> , Sealapex <sup>®</sup> )	54
3.2.1.2.1.4. Ciments verre ionomère (Ketac Endo <sup>®</sup> )	54
3.2.1.2.1.5. Ciments à base de phosphate de calcium	54
3.2.2. Méthodes d'obturation du système endocanalaire	54
3.2.2.1. Condensation latérale à froid	55
3.2.2.2. Condensation verticale à chaud (technique de Schilder)	58
3.2.2.3. Condensation verticale thermomécanique (technique de Mac Spadden)	63

3.2.2.4. Technique mixte de compactage latéral et thermomécanique	67
3.2.2.5. Injection de gutta chaude	67
3.2.2.6. Systèmes à tuteur (Herofill, Thermafill...)	68
3.2.2.7. Technique de compactage « en une vague » ou système B <sup>®</sup>	71
4. Moyens de diagnostic des dépassements de matériaux d'obturation canaulaire dans le sinus maxillaire	73
4.1. Signes cliniques	73
4.2. Signes radiologiques	73
4.2.1. Radiographie conventionnelle	73
4.2.1.1. Radiographies rétro alvéolaires	73
4.2.1.2. OPT	74
4.2.1.3. Cliché en incidence de Blondeau	75
4.2.1.4. Cliché en incidence de Hirtz	76
4.2.2. Scanner	77
4.2.3. Imagerie dento-maxillo-faciale par faisceau conique : « cone beam »	79
4.2.3.1. Description de l'imagerie dento-maxillo-faciale par faisceau conique (« cone beam »)	79
4.2.3.2. Avantages et inconvénients du « cone beam » sur le scanner	82
4.2.3.2.1. Avantages du cone beam	82
4.2.3.2.1.1. Irradiation	82
4.2.3.2.1.2. Isotropie des voxels et résolution spatiale	83
4.2.3.2.1.3. Artéfacts métalliques	83
4.2.3.2.1.4. Temps d'acquisition et exploitation	83
4.2.3.2.1.5. Prix	83
4.2.3.2.2. Inconvénients du « cone beam »	83
4.2.3.2.2.1. Résolution en densité	83
4.2.3.2.2.2. Bruit	84
4.2.4. IRM	85
4.3. Examens d'exploration ORL	85
4.3.1. La rhinoscopie et la fibroscopie	85
4.3.1.1. La rhinoscopie	85
4.3.1.1.1. La rhinoscopie antérieure et postérieure	85
4.3.1.1.2. La fibroscopie	87
4.3.1.1.3. Contre indications à la rhinoscopie et à la fibroscopie	87
4.3.2. Sinusoscopie	87
4.4. Examens biologiques et histologiques	89
5. Conséquences du dépassement de matériaux d'obturation canalaire dans le sinus maxillaire	91
5.1. Aspergillose sinusienne	91
5.1.1. Symptomatologie	91
5.1.2. L'endoscopie et la radiologie au service du diagnostic	92
5.1.3. Localisation	98
5.1.4. L' <i>aspergillus</i>	99
5.1.5. Développement de l'aspergillose	100
5.1.5.1. Facteurs locaux	100
5.1.5.2. Facteurs généraux	104

5.1.6. Formes invasives	106
5.1.6.1. Formes fulminantes	106
5.1.6.2. Formes indolentes	106
5.1.6.3. Forme granulomateuse	107
5.1.7. Complications	107
5.2. Epaissement de la muqueuse sinusienne	107
5.3. Sinusite chronique unilatérale infectieuse odontogène	110
5.4. Sinusite aigüe unilatérale infectieuse	111
5.5. Pseudo kystes du bas fond sinusien	111
5.6. Calcifications pariétales	112
5.7. Polypes réactionnel	113
5.8. Mucocèles	113
5.9. Pansinusite	114
6. Diagnostic différentiel	115
6.1. Sinusites d'origine non dentaire	115
6.1.1. Sinusites maxillaires d'origine nasale	115
6.1.1.1. Sinusite aigüe	115
6.1.1.2. Sinusite chronique	116
6.1.2. L'aspergillose allergique	116
6.1.3. Sinusites spécifiques	118
6.1.3.1. Mucormycose	118
6.1.3.2. Actinomyose	118
6.1.4. Sinusite fongique invasive chronique	118
6.2. Sinusites d'origine dentaire sans dépassements de matériaux d'obturation canaulaire dans le sinus maxillaire	119
6.2.1. Sinusite maxillaire aigüe d'origine dentaire	119
6.2.1.1. Signes cliniques	120
6.2.1.2. Bilan radiologique	120
6.2.1.3. Bactériologie	120
6.2.2. Sinusite maxillaire chronique d'origine dentaire	121
6.2.2.1. Signes cliniques	121
6.2.2.2. Bilan radiologique	121
6.2.3. Causes dentaires	123
6.2.3.1. Nécrose dentaire	123
6.2.3.2. Défaut dans la réalisation du traitement endodontique	123
6.2.3.3. Accidents lors d'extractions dentaires	124
6.2.3.4. Implants	124
6.2.3.5. Communication bucco sinusienne	124
6.2.3.6. Poche parodontale atteignant l'apex	125
6.3. Lésions bénignes du sinus maxillaire (kystes)	125
6.3.1. Kystes du bas fond du sinus maxillaire	125
6.4. Tumeurs malignes du sinus maxillaire	126
6.5. Polypose naso-sinusienne	126
7. Traitements des conséquences du dépassement de matériaux d'obturation canalaire dans le sinus maxillaire	128
7.1. Traitement préventif du dépassement de matériaux d'obturation canalaire	128

dans le sinus maxillaire	
7.2. Moyens de traitements chirurgicaux du dépassement de matériaux d'obturation canalaire	129
7.2.1. Traitement chirurgical dentaire	129
7.2.1.1. Résection apicale	129
7.2.1.2. Avulsion	135
7.2.2. Traitement chirurgical ORL	136
7.2.2.1. La voie de Caldwell-Luc	136
7.2.2.2. Microchirurgie endosinusienne et chirurgie endoscopique des sinus par voie endonasale	141
7.2.2.2.1. Le matériel	141
7.2.2.2.1.1. La chaîne vidéo-optique	141
7.2.2.2.1.2. Le set d'instruments	141
7.2.2.2.2. Méatotomie moyenne	142
7.2.2.2.3. Méatotomie inférieure	146
7.3. Traitements des pathologies provoquées par un dépassement de matériaux d'obturation canalaire dans le sinus maxillaire	147
7.3.1. Mucocèles	147
7.3.2. Epaissement de muqueuse	149
7.3.3. Pansinusite	149
7.3.4. Polype réactionnel	149
7.3.5. Aspergillose	149
7.3.6. Calcifications pariétales	150
7.3.7. Sinusite aigüe infectieuse	150
7.3.8. Sinusite chronique infectieuse	151
7.3.9. Pseudo kystes du bas fond sinusien	151
7.4. Ethmoïdectomie	151
8. Conclusion	153
9. Figures	155
10. Bibliographie	159



# **1. Introduction**

Sur 7,5 millions de traitements endodontiques réalisés en France chaque année, 1,7 million sont des retraitements. Ce chiffre montre bien le nombre considérable d'échecs et la difficulté à réaliser ce soin quotidiennement par le chirurgien dentiste. De nombreux facteurs peuvent expliquer cet état de fait : manque de visibilité, douleur associée aux pathologies endodontiques, techniques thérapeutiques parfois difficiles à maîtriser etc... Un autre paramètre est constitué par la complexité anatomique du réseau endocanalaire.

Cette complexité est souvent, et depuis très longtemps, incriminée dans les échecs des traitements endodontiques.

Les dépassements de matériaux d'obturation canalaire dans le sinus maxillaire font ainsi partie des échecs de ces traitements endodontiques.

Le développement des techniques 3D en radiologie a permis de mieux comprendre les conséquences sinusiennes de ces dépassements de matériaux endodontiques ce qui contraint le chirurgien dentiste à se soucier des conséquences sur la sphère ORL de ces soins.

Avec l'évolution des techniques endodontiques, différents moyens sont apparus pour éviter ces dépassements. En effet, des méthodes multiples permettant l'évaluation de la longueur de travail se sont développées, ainsi que des techniques instrumentales permettant un alésage, puis une obturation canalaire adéquates.

S'ils ont lieu, ces dépassements de ciments endodontiques ou de gutta percha pourront être localisés par des techniques d'imagerie. Celles-ci fourniront une aide précieuse à l'ORL (oto-rhino-laryngologiste), s'il est nécessaire de réaliser une chirurgie, devenant de moins en moins traumatisante de nos jours.

Après des rappels d'anatomie et à de physiologie du sinus maxillaire, nous décrivons les facteurs qui peuvent expliquer un dépassement de ciment endodontique ou de gutta percha dans le sinus maxillaire.

Une fois les causes identifiées, nous détaillerons les moyens de diagnostic de ces dépassements puis les conséquences de ces dépassements. Nous évoquerons également les autres pathologies sinusiennes possibles afin de permettre le diagnostic différentiel.

Enfin nous décrivons les traitements permettant de rétablir la physiologie sinusienne initiale.

## **2. Anatomie et physiologie du sinus maxillaire (Legent et Perlemuter, 1986)**

Les sinus de la face ou sinus paranasaux sont des cavités sinusiennes creusées dans les différents os de la charpente osseuse de la face. Ce sont des organes pairs disposés de part et d'autre des fosses nasales avec lesquelles ils communiquent par des canaux ou par des simples orifices appelés ostiums.

### **2.1. Anatomie du sinus maxillaire**

#### **2.1.1. Localisation du sinus maxillaire**

Le sinus maxillaire (ou antra d'Highmore) est une cavité pneumatique creusée dans le corps de l'os maxillaire et annexée à chaque cavité nasale avec laquelle elle communique par un ostium maxillaire.

#### **2.1.2. Forme générale du sinus maxillaire**

Le sinus maxillaire peut être comparé à une pyramide triangulaire avec :

- une base ou paroi médiale qui correspond à la moitié inférieure de la cavité nasale ;
- une face supérieure ou orbitaire ;
- une face antérieure ou jugale ;
- une face postérieure ou ptérygo-maxillaire ;
- un sommet latéral qui correspond au processus zygomatique du maxillaire.

Le volume du sinus maxillaire varie de 5 cm<sup>3</sup> à 20 cm<sup>3</sup> avec une moyenne de 12 cm<sup>3</sup>.

#### **2.1.3. Anatomie descriptive du sinus maxillaire**

##### **2.1.3.1. Paroi antérieure**

C'est la paroi d'abord chirurgical. Elle est limitée en dedans par le bord antérieur du corps du maxillaire, en haut par le rebord orbitaire inférieur, en dehors par le contrefort de l'os zygomatique et en bas par le rebord alvéolaire, depuis la canine jusqu'à la deuxième prémolaire.

La paroi antérieure a la forme d'un quadrilatère, regarde en avant et un peu en bas et en dehors.

Elle présente deux repères importants qui sont la fosse canine et le trou infra orbitaire.

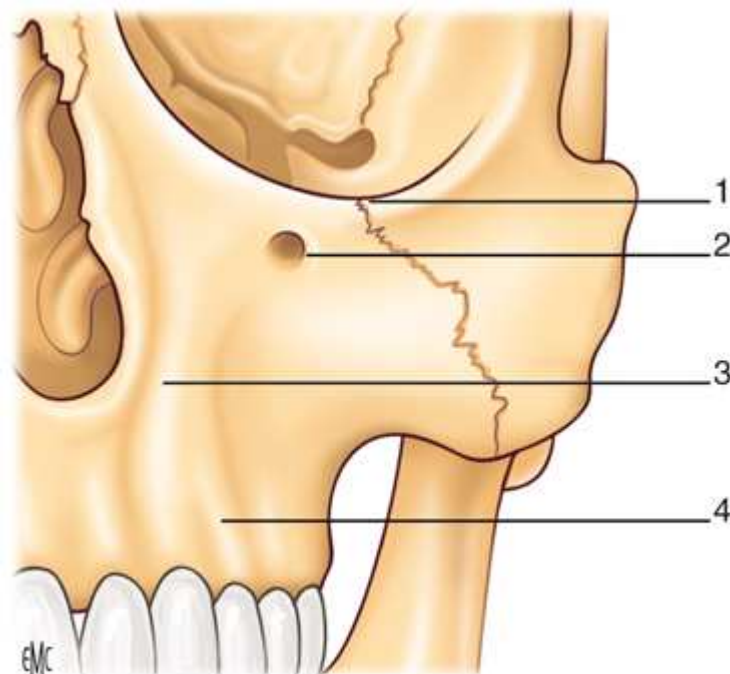
La fosse canine, zone située en regard des deux premières prémolaires, est la région où l'excavation est la plus prononcée. Elle est bordée en dedans et en avant par la bosse canine qui est soulevée par la longue racine de la canine.

Le trou infra-orbitaire est situé de 5 à 10 mm au-dessous du rebord orbitaire inférieur et se projette un peu en dedans du milieu de ce rebord, sur la verticale menée par l'incisure supra-orbitaire. Ce trou est de forme ovale à grand axe vertical contenant les vaisseaux infra-orbitaires en dedans et le nerf infra-orbitaire en dehors.

Cette paroi contient aussi les germes des dents définitives qui séparent les dents temporaires de la cavité sinusienne.

La paroi antérieure est séparée en une zone inférieure tapissée par le muco-périoste de la gencive et une zone supérieure ou jugale recouverte par le périoste ainsi qu'un plan musculaire et des éléments vasculo-nerveux. Le plan musculaire est composé du muscle releveur de l'angle de la bouche, du releveur naso-labial et des petit et grand zygomatiques.

Cette paroi antérieure est constituée d'os compact, mince au niveau de la fosse canine et épais à la périphérie.



**Figure 1 : paroi antérieure du sinus maxillaire (Klossek et al., 1997).**

1 : rebord orbitaire inférieur, 2 : orifice infraorbitaire, 3 : sinus piriforme, 4 : os alvéolaire.

### 2.1.3.2. Paroi postérieure

Elle répond à la tubérosité maxillaire séparant le sinus de la fosse ptérygo-maxillaire.

Cette paroi est de forme convexe en tous sens dans ses deux tiers médiaux et légèrement concave en arrière dans son tiers latéral. Elle regarde en arrière et en dehors.

Cette paroi est de constitution épaisse (plus de 2 mm), tapissée par un périoste sur sa face pérygo-maxillaire.

Cette paroi postérieure est en rapport avec le contrefort malaire (c'est-à-dire la région de passage entre le vestibule buccal et la région ptérygo-maxillaire) avec le muscle buccinateur en avant, le muscle masséter en dehors et la boule de Bichat en arrière.

Elle est en rapport avec la région ptérygo-maxillaire située entre le processus ptérygoïde en dedans et un écran ostéo-musculaire, avec la branche montante de la mandibule et les muscles masséter et temporal, en dehors. Cette région ptérygo-maxillaire est elle-même subdivisée en trois régions :

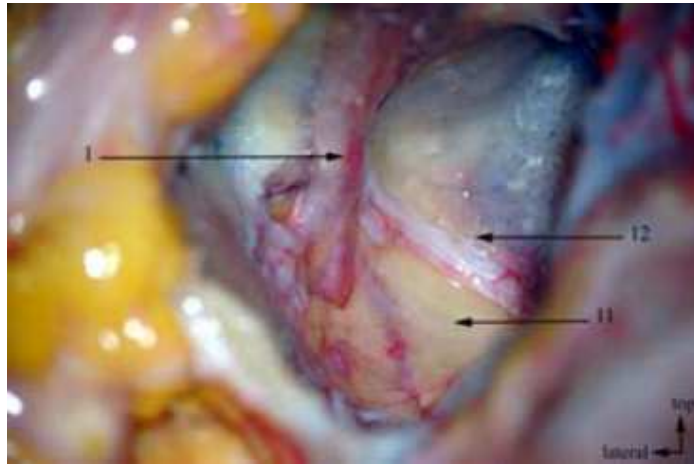
-la région rétro-maxillaire contenant le corps adipeux de la joue,

-la région des ptérygoidiens avec les muscles ptérygoidiens latéral et médial s'insérant essentiellement sur le processus ptérygoïde mais tous les deux ont quelques fibres qui s'attachent sur la tubérosité maxillaire,

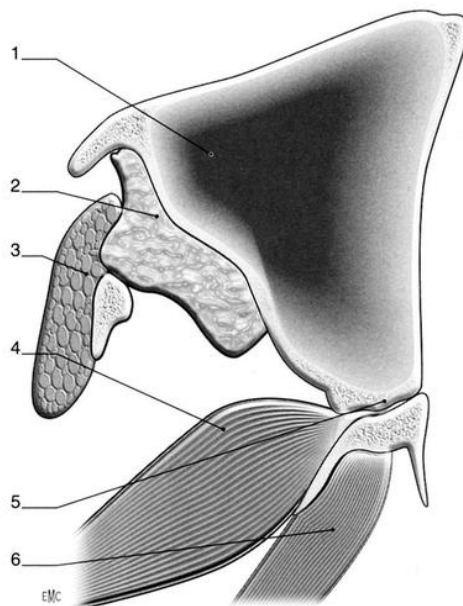
-la fosse ptérygo palatine est la dernière subdivision de la région ptérygo-maxillaire.

Elle est située entre la tubérosité maxillaire en avant, la lame perpendiculaire du palatin en dedans, le processus ptérygoïde en arrière et enfin la racine de la grande aile du sphénoïde en haut.

Cette fosse communique avec la cavité nasale par le trou sphéno-palatin situé à la partie supérieure de la paroi médiale.



**Figure 2 : photo de dissection représentant la paroi postérieure du sinus maxillaire, ouverte, montrant la fosse ptérygopalatine (Seizeur et al., 2008).**  
 1 : nerf infra-orbitaire, 11 : fosse ptérygo-palatine, 12 : paroi postérieure du sinus maxillaire



**Figure 3 : anatomie macroscopique : paroi postérieure du sinus maxillaire en coupe horizontale (Klossek et al. 1997).**  
 1 : sinus maxillaire, 2 corps adipeux de la joue, 3 masséter, 4 muscle ptérygoïdien latéral, 5 région ptérygopalatine, 6 muscle ptérygoïdien médial.

### **2.1.3.3. Paroi supérieure**

Elle constitue une grande partie du plancher de l'orbite.

Elle est limitée en avant par le rebord orbitaire inférieur, en dedans par le bord inférieur de l'os lacrymal en avant et par le bord inférieur de la lame orbitaire en arrière. Cette paroi est limitée en dehors par la suture maxillo-malaire dans le tiers antérieur et par la fissure orbitaire inférieure (fente sphéno-maxillaire) dans les deux tiers postérieurs

La paroi est de forme triangulaire avec un sommet postérieur qui répond au processus orbitaire du palatin et se situe dans un plan incliné en bas, en dehors et en avant ;

Cette paroi, particulièrement mince et fragile, est parcourue par la gouttière et le canal infra-orbitaire. La gouttière infra-orbitaire, longue d'environ 15mm, naît à la partie moyenne de la fissure orbitaire inférieure et se dirige en bas et en avant, creusée dans la moitié postérieure du plancher de l'orbite. Quant au canal infra-orbitaire, il prolonge la gouttière infra-orbitaire en avant et est constitué par un dédoublement de la paroi osseuse.

La paroi supérieure possède des rapports avec les éléments du contenu orbitaire, le périoste, le coussinet adipeux, la gaine du globe, le sac lacrymal et l'origine du canal lacrymo-nasal en avant et en dedans. Enfin, cette paroi est en rapport avec le cône musculo-aponévrotique constitué par les muscles moteurs de l'œil, les gaines musculaires et les membranes intermusculaires.

### **2.1.3.4. Paroi médiale**

C'est la cloison intersinuso-nasale. Elle constitue la moitié inférieure de la paroi latérale de la cavité nasale.

Cette paroi présente une forme souvent quadrilatère en raison de l'extension que prend la paroi postérieure en bas et en arrière. Dans les cas contraires, elle sera triangulaire avec un sommet inférieur.

Cette paroi médiale comprend un élément central qui est la paroi médiale du corps du maxillaire :

-cette paroi médiale du corps du maxillaire est épaisse en avant, mince en arrière.

-au centre, elle présente une grande échancrure de forme triangulaire à base supérieure. Du sommet de l'échancrure part une fissure oblique en bas et un peu en arrière : la fissure palatine.

En arrière, on note la lame perpendiculaire du palatin qui est appliquée sur la face médiale du maxillaire qu'elle renforce ; elle empiète sur la partie postérieure de l'échancrure.

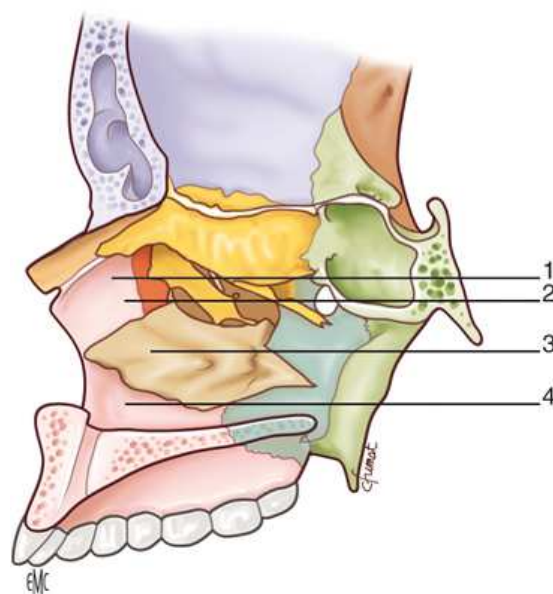
En haut, la base de l'échancrure est fermée par :

- le bord inféro-latéral du labyrinthe ethmoïdal en arrière et au centre
- le bord inférieur de l'os lacrymal en avant.

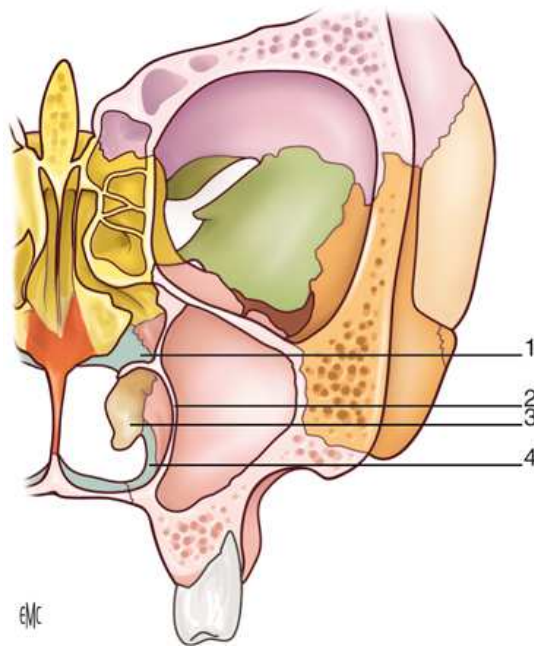
Le grand hiatus central ainsi délimité est barré, en dedans, par le bord supérieur du cornet inférieur qui s'insère :

- en avant sur le processus frontal du maxillaire ;
- en arrière sur la lame perpendiculaire du palatin ;
- la ligne d'insertion du cornet inférieur coupe en diagonale la paroi médiale du sinus allant de l'angle antéro-supérieur au milieu du bord postérieur.

-le cornet inférieur émet vers le bas, au niveau du hiatus, une mince lame triangulaire à sommet inférieur : le processus maxillaire du cornet inférieur. Elle comble toute la partie du hiatus située au-dessous du bord supérieur du cornet inférieur. Il arrive qu'elle soit manquante.



**Figure 4 : paroi médiale de profil en coupe sagittale (Klossek et al. 1997).**  
1 : face nasale du septum intersinus nasal, 2 : méat moyen, 3 : cornet inférieur, 4 : méat inférieur.



**Figure 5 : paroi médiale de face en coupe frontale (Klossek et al., 1997).**  
 1 : méat moyen, 2 : paroi intersinusal, 3 : cornet inférieur, 4 : méat inférieur.

#### 2.1.3.5. Prolongements

Le sinus maxillaire est une cavité située dans le corps du maxillaire qui communique avec la cavité nasale par le hiatus maxillaire. Celui-ci est partiellement obturé par le cornet inférieur, le processus unciforme et l'os palatin.

Un certain nombre d'orifices sont ainsi créés : ce sont les fontanelles nasales antéro-inférieure, postéro-inférieure, postéro-supérieure. Elles sont fermées par l'accolement des muqueuses nasales et sinusienne. Seul l'orifice antéro-supérieur reste perméable : il correspond à l'ostium maxillaire.

Cet ostium est en réalité un canal ostial. C'est une structure ethmoïdale formée, en haut par la paroi inférieure de la bulle ethmoïdale et, en bas, par le processus maxillaire du processus unciforme.

L'ostium représente une zone de transition entre les muqueuses nasale et sinusienne. En effet on observe un amincissement du chorion, l'axe sanguin disparaît, les glandes séro-muqueuses et les cellules caliciformes se raréfient. Au contraire, les cellules ciliées y sont très nombreuses.

L'ostium n'est franchi par aucune structure artériolaire ou nerveuse importante (Legent et Perlemuter, 1986).

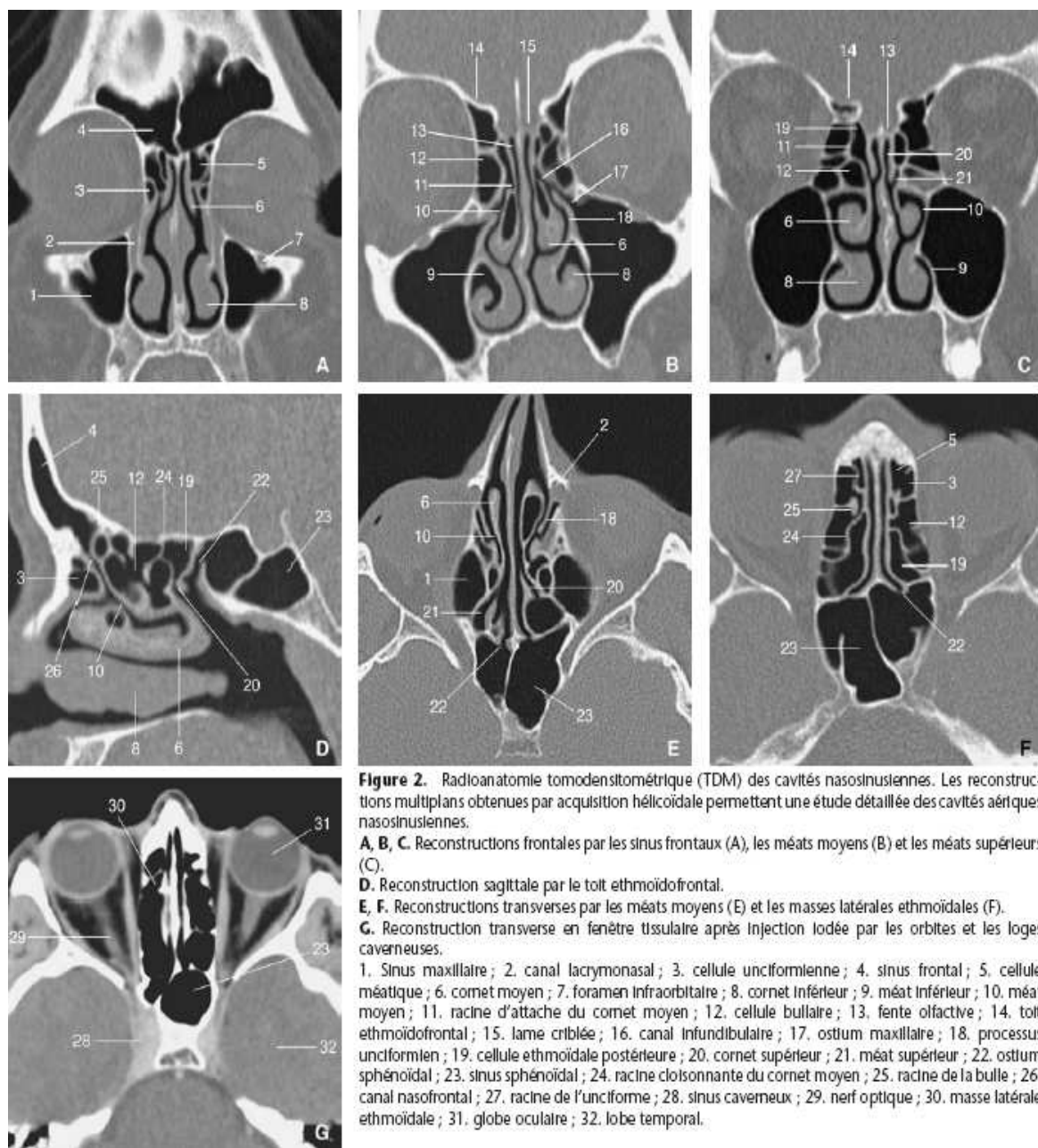


## 2.1.4. Radioanatomie

### 2.1.4.1. Radioanatomie tomodensitométrique (TDM) des cavités nasosinusiennes

Le scanner est un des examens de choix des cavités naso-sinusiennes (avec l'imagerie dento-maxillo-faciale par faisceau conique ou « cone beam »). Il a remplacé définitivement les examens de radiographie conventionnelle (clichés de Blondeau et Hirtz).

Ce scanner des cavités naso-sinusiennes montre que celles ci apparaissent radiotransparentes si elles sont saines.

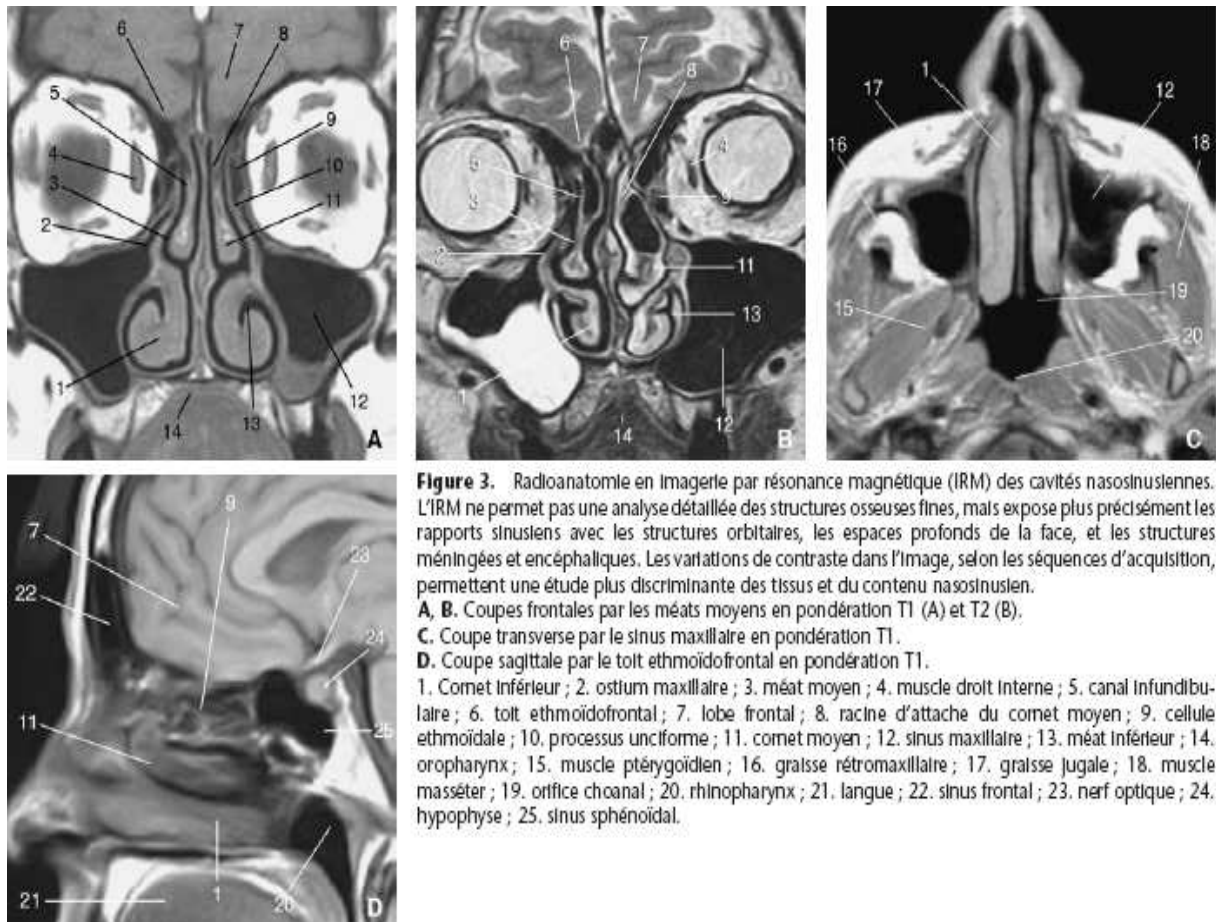


**Figure 6 : Scanner des cavités naso-sinusiennes (Ferrie et al., 2008).**

### 2.1.4.2. Radioanatomie en imagerie par résonance magnétique (IRM) des cavités nasosinusiennes

L'IRM permet d'obtenir des séries de coupes horizontales et verticales.

Elle n'est pas un examen de première intention pour l'exploration des sinus, néanmoins elle est de plus en plus demandée, non seulement pour l'exploration des tumeurs mais également dans le cadre de nombre de pathologies inflammatoires.



**Figure 3.** Radioanatomie en Imagerie par résonance magnétique (IRM) des cavités nasosinusiennes. L'IRM ne permet pas une analyse détaillée des structures osseuses fines, mais expose plus précisément les rapports sinusiens avec les structures orbitales, les espaces profonds de la face, et les structures méningées et encéphaliques. Les variations de contraste dans l'image, selon les séquences d'acquisition, permettent une étude plus discriminante des tissus et du contenu nasosinusien.  
**A, B.** Coupes frontales par les méats moyens en pondération T1 (A) et T2 (B).  
**C.** Coupe transverse par le sinus maxillaire en pondération T1.  
**D.** Coupe sagittale par le toit ethmoïdofrontal en pondération T1.  
 1. Comet inférieur ; 2. ostium maxillaire ; 3. méat moyen ; 4. muscle droit interne ; 5. canal infundibulaire ; 6. toit ethmoïdofrontal ; 7. lobe frontal ; 8. racine d'attache du comet moyen ; 9. cellule ethmoïdale ; 10. processus unciforme ; 11. comet moyen ; 12. sinus maxillaire ; 13. méat inférieur ; 14. oropharynx ; 15. muscle ptérygoidien ; 16. graisse rétromaxillaire ; 17. graisse jugale ; 18. muscle masséter ; 19. orifice choanal ; 20. rhinopharynx ; 21. langue ; 22. sinus frontal ; 23. nerf optique ; 24. hypophyse ; 25. sinus sphénoïdal.

**Figure 7 : IRM des cavités naso-sinusiennes (Ferrie et al., 2008).**

## 2.1.5. Histologie : la muqueuse sinusienne

### 2.1.5.1. L'épithélium

L'épithélium pseudo-stratifié cilié est caractérisé par une abondance relative de cellules à mucus qui compense la rareté des glandes séro-muqueuses annexées. Celles ci sont petites et dix fois moins nombreuses que dans les fosses nasales. Leur répartition est plus abondante au voisinage de l'ostium.

### **2.1.5.2. Le chorion**

Le chorion est pauvre en éléments figurés. Il existe un réseau de capillaires fenêtrés sous épithéliaux, reliés aux anastomoses veineuses du chorion profond, tandis que les vaisseaux de capacitance sont absents.

## **2.1.6. Vascularisation et innervation du sinus maxillaire**

### **2.1.6.1. Paroi antérieure**

Cette paroi antérieure contient des canalicules osseux dont les canaux nerveux pour les nerfs dentaires comme le nerf alvéolaire supérieur et antérieur, naissant du nerf infra-orbitaire, à la partie inférieure du trou infra-orbitaire qui se termine dans le plexus des incisives et de la canine et qui est accompagné par l'artère homonyme qui est une branche de l'artère infra-orbitaire.

En outre, on note aussi dans ces canaux nerveux le nerf alvéolaire supérieur et moyen, qui est inconstant, qui chemine en dehors du nerf alvéolaire supérieur et antérieur pour se terminer au niveau de la première prémolaire.

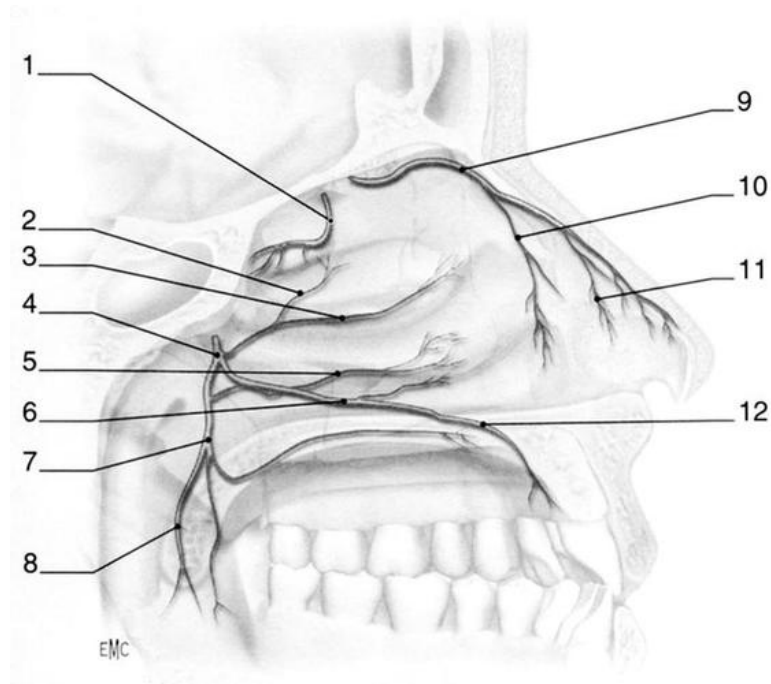
On retrouve également des canaux vasculaires dans les canalicules osseux de la paroi antérieure du sinus maxillaire. On retrouve le canal de Parinaud qui est étendu de l'alvéole de la canine à l'angle inféro-médial de l'orbite.

Les éléments vasculo-nerveux cheminent sur les muscles releveurs mais derrière les muscles zygomatiques. On note alors l'artère faciale qui se dirige en haut et en dedans vers l'angle médial de l'œil, la veine faciale située derrière l'artère, des lymphatiques et des nerfs moteurs (branches du nerf facial pour les muscles peauciers) et sensitifs (branche du nerf infra-orbitaire).

### **2.1.6.2. Paroi postérieure**

La paroi postérieure est parcourue par des canaux. En dehors on observe le canal du nerf dentaire supérieur et postérieur. Ce nerf naissant à l'entrée de la gouttière infra orbitaire est destiné à l'innervation des molaires et de la deuxième prémolaire.

En dedans on observe le canal grand palatin qui permet le passage du nerf grand palatin et de l'artère palatine descendante. Toujours en dedans, on note des canaux palatins accessoires pour les nerfs petits palatins.



**Figure 8 : anatomie macroscopique : innervation des cavités sinusiennes (Klossek et al., 1997).**

1 : nerf ethmoïdal postérieur, 2 : nerf nasopalatin, 3 : nerf nasal supérieur, 4 : foramen sphéno-palatin, 5 : rameaux nasaux inférieurs, 6 : nerf nasopalatin, 7 : nerf grand palatin, 8 : nerf petit palatin, 9 : nerf ethmoïdal antérieur, 10 : rameaux nasaux internes, 11 : nerf nasolobaire (branche du nerf ophtalmique), 12 : rameau palatin antérieur.

Dans la région des ptérygoïdiens appartenant à la région ptérygo-maxillaire, on note le nerf mandibulaire et ses branches, qui restent à distance de la paroi sinusienne.

On observe également l'artère maxillaire située en dehors loin de la paroi sinusienne tandis qu'elle se dirige vers la partie haute de la fosse ptérygo-palatine en dedans. Au voisinage de son entrée dans la fosse, elle décrit une courbe dont la convexité antérieure s'appuie sur la partie supérieure de la tubérosité maxillaire. C'est à ce niveau qu'elle est la plus près de la paroi sinusienne, qu'elle varie le moins d'un sujet à l'autre et qu'elle donne l'artère alvéolaire supérieure et postérieure (descendant appliquée sur la tubérosité), l'artère infra-orbitaire (gagnant la gouttière homonyme), l'artère palatine descendante qui descend vers le canal grand palatin et enfin l'artère du canal ptérygoidien qui se dirige en haut et en arrière pour accompagner le nerf du canal ptérygoidien .

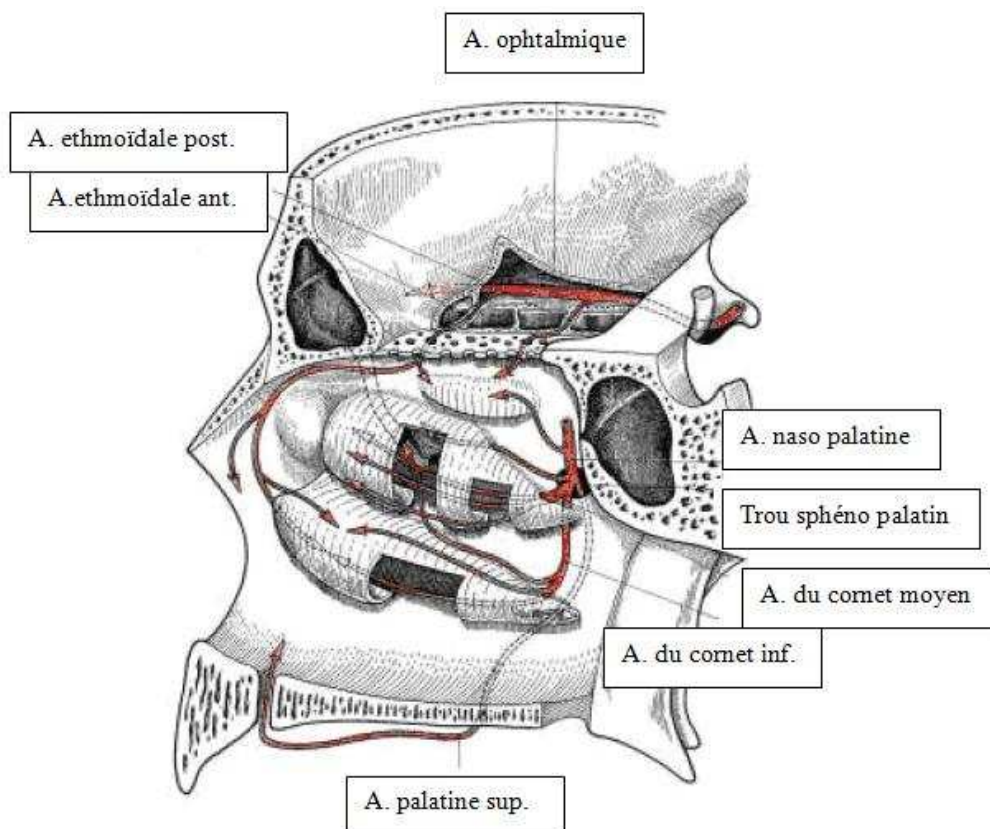
La région des ptérygoïdiens est également composée du nerf maxillaire qui vient du toit de la fosse ptérygo-palatine par le trou grand rond et se dirige en dehors, en bas et en avant. Son trajet est décrit en baïonnette au dessus de l'artère maxillaire, donne le nerf ptérygo-palatin et rejoint la gouttière infra-orbitaire où il prend le nom de nerf infra-orbitaire. Il se place d'abord en dedans puis au dessus de l'artère homonyme.

Enfin, cette région des ptérygoïdes est constituée de veines constituant le plexus ptérygoidien.

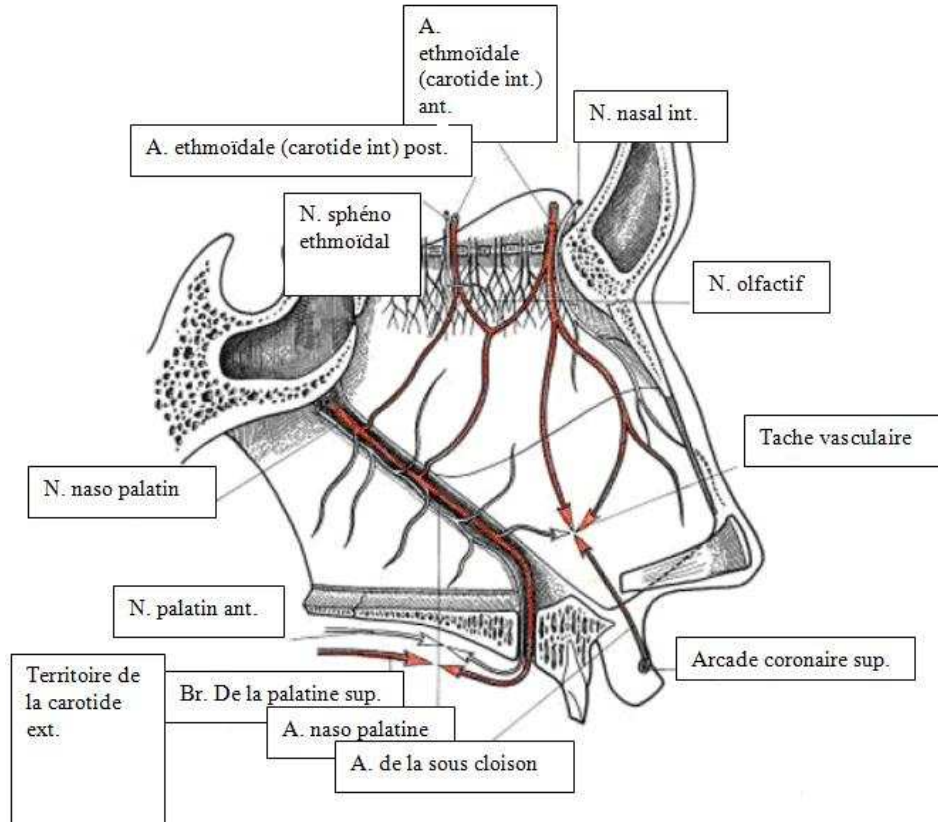
La fosse ptérygo palatine est la dernière subdivision de la région ptérygo-maxillaire. Cette fosse communique avec la cavité nasale par le trou sphéno-palatin situé à la partie supérieure de la paroi médiale. C'est à ce niveau que l'artère maxillaire devient sphéno-palatine. C'est aussi à ce niveau que siège le ganglion ptérygo-palatin, situé à la partie supéro-médiale de la fosse ptérygo-palatine devant le canal ptérygoïdien souvent masqué par l'artère maxillaire. Il émerge du canal ptérygoïdien situé au dessous et en dedans du trou rond. Il se situe presque dans le plan de la paroi médiale du sinus maxillaire.

### 2.1.6.3. Paroi supérieure

La gouttière et le canal infra-orbitaires forment une saillie dans le sinus. Ils contiennent le pédicule infra-orbitaire qui est séparé du sinus par un feuillet périostique et une mince paroi osseuse (Legent et Perlemuter, 1986).



**Figure 9 : vascularisation du sinus maxillaire (Legent et Perlemuter, 1986).**



**Figure 10 : innervation et vascularisation du sinus maxillaire (Legent et Perlemuter, 1986).**

### **2.1.7. Les rapports dents – sinus**

En raison d'une proximité parfois très intime entre le sinus maxillaire et certaines dents antrales, on peut observer des dépassements de matériaux d'obturation canalaire dans le sinus maxillaire.

Les dents qui ont des rapports étroits avec le sinus sont appelées dents « antrales ». Ces dents antrales sont : la première et la deuxième molaire, qui correspondent au point le plus déclive du plancher du sinus, puis la deuxième prémolaire, plus rarement la première prémolaire et exceptionnellement la canine. L'anatomie canalaire varie également selon les dents. La canine par exemple est d'une longueur moyenne de 27mm, de section ovoïde avec une courbure distale dans 32% des cas. La canine présente un seul foramen apical contrairement à la racine mésio-vestibulaire de la première molaire maxillaire qui présente souvent deux foramens apicaux.

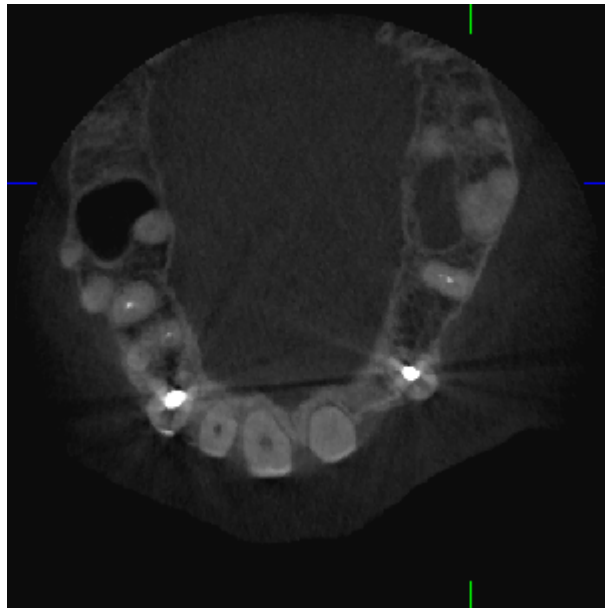
Les dimensions du sinus maxillaire sont très variables. Il existe des petits sinus, comme des grands sinus dans lesquels on rencontre des prolongements, notamment des prolongements

alvéolaires. L'os qui sépare le plancher sinusien des apex des dents antrales peut être extrêmement réduit, les alvéoles faisant alors saillie dans la lumière du sinus. Ces faits anatomiques sont importants à connaître puisqu'ils expliquent une cause importante d'erreurs lors de l'interprétation de clichés radiographiques. En effet, la radiographie rétro-alvéolaire est une projection et l'image d'une racine située dans la paroi sinusienne peut donner l'illusion qu'elle est intra sinusienne alors qu'il existe entre les deux une lame osseuse plus ou moins épaisse.

Ces rapports sont complètement modifiés en cas d'avulsions prématurées d'une ou plusieurs dents (Legent et Perlemuter, 1969). En effet, une avulsion prématurée amène une perte osseuse dans la zone d'extraction ce qui rapproche le sinus du niveau de la gencive et des dents voisines.

Plus encore que les rapports anatomiques normaux, ce sont les variations individuelles qui favorisent les accidents au niveau du sinus maxillaire.

Ces dispositions favorisent la propagation des infections d'origine dentaire au sinus et augmentent les risques d'effraction post-chirurgicale de celui-ci.



**Figure 11 : invagination du sinus entre les racines de la dent n°16**

Les racines vestibulaires des molaires maxillaires sont généralement situées entre la face antéro-latérale du sinus et la paroi alvéolaire externe. La racine palatine se situe quant à elle entre la base du sinus et la paroi palatine de l'os maxillaire. L'épaisseur moyenne d'os recouvrant les apex des racines des premières et deuxième prémolaires et molaires

supérieures a été calculée par Eberhardt et al. en 1992, d'après des mesures réalisées sur des tomographies numériques.

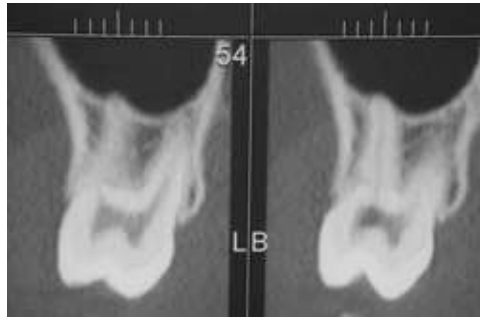
	Racine vestibulaire ou mésio-vestibulaire	Racine unique ou disto-vestibulaire	Racine palatine
Première Prémolaire	1.63mm		5.42mm
Deuxième Prémolaire		3.16mm	
Première Molaire	2.22mm	1.72mm	3.01mm
Deuxième Molaire	4.25mm	3.19mm	2.76mm

**Figure 12 épaisseur osseuse moyenne recouvrant les apex des racines des prémolaires et molaires du sinus maxillaire (Eberhardt et al., 1992).**

Le point le plus bas du sinus maxillaire se situe le plus souvent dans la région des racines des molaires. La distance entre le plancher osseux du sinus et les apex est inférieure ou égale à 0,5mm au niveau de la racine palatine de la première molaire dans 40% des cas. Cette épaisseur est nulle sur cette racine dans 20% des cas.

Quelques rares cas ont été décrits où le sinus s'étendait dans les procès alvéolaires entre les racines des dents adjacentes ou dans la portion inter radiculaire des molaires, certaines fois jusqu'à la furcation des racines et même jusqu'au rebord alvéolaire (Eberhardt et al., 1992).





**Figure 13 : exemple d'une dent antrale. Coupe coronale obtenue par « cone beam » (Briche et al., 2008).**

Ceci nous montre qu'en raison de la morphologie des dents maxillaires et des rapports de ces dents avec le sinus, un dépassement de matériau d'obturation canalaire dans le sinus maxillaire paraît facilement concevable.

#### **2.1.7.1. Les molaires maxillaires**

La première molaire maxillaire a une longueur moyenne de 21,7 mm avec une longueur maximale de 25,5 mm. On note des courbures plus ou moins fréquentes sur chacune des racines permettant une liaison plus ou moins étroite avec le sinus selon sa position :

	palatines	mésiales	distales
droites	40	21	54
courbes distales	10	78	17
courbes vestibulaires	55	0	0
courbes mésiales	4	0	19
courbes palatines	0	0	0
courbes en baïonnette	0	1	10

**Figure 14 : fréquence des différents types de courbure des racines palatines, mésiales et distales de la première molaire maxillaire en pourcentage (Eberhardt et al., 1992).**

La deuxième molaire maxillaire a une longueur moyenne de 22.2 mm avec une longueur maximale de 27mm. Les racines sont fusionnées dans 46% des cas. De la même manière que sur la première molaire maxillaire, on note des courbures plus ou moins fréquente sur chacune des racines ce qui modifie la liaison de cette dent avec le sinus (Eberhardt et al., 1992).

	palatines	mésiales	distales
droites	63	22	54
courbes distales	0	54	?
courbes vestibulaires	37		?
courbes mésiales	0	0	17
courbes palatines	0		?
courbes en baïonette		?	?

**Figure 15 : fréquence des différents types de courbure des racines palatines, mésiales et distales de la deuxième molaire maxillaire en pourcentage (Eberhardt et al., 1992).**

### 2.1.7.2. Les prémolaires maxillaires

La première prémolaire maxillaire présente une longueur moyenne de 21,2 mm avec une maximale à 25,5 mm. On observe une seule racine dans 43% des cas, une bifurcation apicale dans 33% des cas et deux racines bien distinctes dans 22% des cas (mais 2 canaux séparés dans 74% des cas selon Vertucci).

Les racines présentent également des courbures dont voici la répartition :

	1 racine	2 racines	
		mésiales	distales
droites	38	28	45
courbes distales	34	14	14
courbes vestibulaires	15	14	28
courbes mésiales	0	0	0
courbes palatines	3	36	9
courbes en baïonette	0	8	0

**Figure 16 : fréquence des différents types de courbure des racines de la première prémolaire supérieure en pourcentage (Eberhardt et al., 1992).**

La deuxième prémolaire maxillaire a une longueur moyenne de 21,5 mm avec une maximale de 26 mm. On n'observe qu'une seule racine dans 90% des cas (Eberhardt et al., 1992).

Voici la répartition des courbures radiculaires :

	1 racine	2 racines	
		mésiales	distales
droites	38	28	45
courbes distales	34	14	14
courbes vestibulaires	15	14	28
courbes mésiales	0	0	0
courbes palatines	3	36	9
courbes en baïonette	0	8	0

**Figure 17 : fréquence des différents types de courbure radiculaire de la deuxième prémolaire maxillaire en pourcentage (Eberhardt et al., 1992).**

## **2.2. Physiologie des sinus maxillaires**

La physiologie des sinus est dominée par celle de la muqueuse qui les tapisse ainsi que par les propriétés des ostiums.

### **2.2.1. Physiologie de la muqueuse sinusienne**

#### **2.2.1.1. Fonctions de conditionnement**

L'air intrasinusien est un milieu relativement constant et ceci malgré des échanges gazeux transostiaux permanents. Sa participation au conditionnement de l'air respiratoire paraît par contre accessoire étant donné le faible volume des échanges gazeux.

#### **2.2.1.2. Fonctions immunitaires**

Le milieu intrasinusien est physiologiquement stérile. Les trois lignes de défense propres à la muqueuse respiratoire sont morphologiquement présentes, mais les fonctions immunitaires et inflammatoires restent à l'état de veille. La première ligne de défense épithéliale suffit, dans les conditions normales, à assurer la protection du sinus.

Hilding et al., dès 1932, avait mis en évidence l'importance de la fonction muco-ciliaire. En effet, lorsqu'il injectait dans le sinus frontal du chien des cultures de streptocoques puis de pneumocoques ou d'autres organismes virulents puis du pus épais provenant de malades, il constatait une heure plus tard que le sinus était redevenu une cavité propre et saine avec une muqueuse nacrée et un film muqueux limpide.

Dans les cas où la fonction muco-ciliaire ne suffit pas, une réponse inflammatoire essentiellement assurée par l'intermédiaire des macrophages et des polynucléaires neutrophiles va être mise en œuvre (Brandtzaeg et al., 1996).

## **2.2.2. Physiologie de l'ostium**

L'ostium est un rétrécissement anatomique à partir duquel se développe la cavité sinusienne. Il protège le sinus et concourt au maintien des constantes physiologiques intracavitaires.

### **2.2.2.1. Ventilation du sinus**

Elle assure le renouvellement constant de l'air intrasinusien. La ventilation transostiale compense en permanence les échanges transmuqueux.

#### **2.2.2.1.1. Air intra-sinusien**

La température intra-sinusienne est pratiquement constante (environ 35 degrés) et l'hygrométrie voisine de 100%.

La pression intrasinusienne est en équilibre avec la pression atmosphérique. Le mouchage produit des surpressions dans les sinus pouvant atteindre 200mm H<sub>2</sub>O tandis que le reniflement des dépressions de 180 mm H<sub>2</sub>O.

#### **2.2.2.1.2. Echanges gazeux transmuqueux**

La muqueuse sinusienne est perméable aux gaz et permet les échanges entre la cavité sinusienne et le sang qui l'irrigue.

#### **2.2.2.1.3. Echanges gazeux transostiaux**

Ils permettent le renouvellement constant de l'air intrasinusien et compensent les échanges transmuqueux.

Il existe plusieurs théories concernant les échanges gazeux transostiaux :

La plus probable concerne un mécanisme de diffusion gazeuse. Elle rend permanents les échanges qui s'effectuent à travers l'ostium pendant tout le cycle respiratoire. Elle résulte de l'agitation thermique moléculaire des gaz, qui se manifeste par des mouvements désordonnés et incessants des molécules gazeuses. La quantité de gaz diffusé dépend de la température, de la pression partielle (concentration), de la densité, du diamètre et de la longueur du canal de

communication. En effet, Doiteau et Flottes ont montré que le renouvellement de l'air intra-sinusien variait entre 9 minutes pour un sinus de 3 ml et 30 minutes pour un sinus de 7 ml.

Il existe également deux autres théories mineures qui sont la variation de pression au cours du cycle respiratoire et l'effet Bernoulli.

Les variations de pression au cours du cycle respiratoire correspondent à la pénétration et à la sortie de l'air en début d'expiration et en fin d'inspiration.

L'effet Bernoulli représente la dépression créée par l'écoulement d'un gaz à chaque fois que se produit un élargissement succédant à un rétrécissement de conduite ou un changement de direction de la paroi. Les turbulences se produisant autour des ostiums des sinus favorisent leur ventilation (Chabrola et Isnes, 2001).

#### **2.2.2.2. Drainage sinusien**

Le mouvement mucociliaire permet seul le drainage continu des sinus au travers de l'ostium quel que soit sa position.

Le mouvement muco-ciliaire est toujours polarisé vers l'ostium.

Ce drainage s'effectue par deux mécanismes : l'un purement physique, l'autre de nature biologique reposant sur la fonction ciliaire et sur la fonction sécrétoire.

##### **2.2.2.2.1. Mécanismes physiques du drainage sinusien**

La gravité : l'écoulement des sécrétions ne se produit que si la quantité à évacuer est remplacée par un volume égal d'air. Si l'ostium est trop petit pour permettre l'entrée d'air, le drainage s'arrête dès que la pression intra-sinusienne est inférieure à la pression atmosphérique. C'est le cas lorsque l'ostium est bloqué par un corps étranger (comme de la pâte dentaire ou une balle fongique par exemple).

Les variations de pression du cycle respiratoire : seuls le reniflement et le mouchage provoquent l'issue de sécrétions par sortie de liquide à la dépression et l'entrée d'air pendant la surpression extérieure.

L'effet Bernoulli : il ne peut favoriser le drainage que lorsque le courant d'air nasal est suffisamment intense, c'est le cas lors du mouchage et de l'éternuement.

Pour conclure, le drainage purement physique sans participation ciliaire ne peut avoir lieu que si l'ostium est placé à la partie inférieure du sinus

En revanche, la fonction ciliaire permet seule le drainage continu des sinus quelle que soit la position des ostiums (Labo Dulcis, 2001).

#### 2.2.2.2.2. Mécanismes biologiques du drainage sinusien

Les cils jouent un rôle essentiel en assurant le drainage des sécrétions normales et pathologiques.

Fonction ciliaire : chaque cil est animé d'environ 10 battements par seconde. Les mouvements ciliaires sont polarisés pour former des courants dirigés vers l'ostium. La vitesse de ces courants ciliaires augmente lorsque l'on se rapproche de l'ostium. L'activité ciliaire dépend de plusieurs facteurs : la température, le degré hygrométrique de l'air ambiant, la teneur en oxygène de l'air, son pH et enfin l'équilibre ionique du milieu ambiant.

Fonction sécrétoire : elle fournit aux cellules ciliées un milieu liquide adéquat pour leur fonctionnement et un tapis transportant les particules étrangères susceptibles d'être introduites. Elle comprend donc la sécrétion de mucus (glandes caliciformes et partiellement glandes séro-muqueuses par leurs cellules caliciformes) mais aussi d'eau et de sel (cellules séreuses des glandes séro-muqueuses).

#### 2.2.2.3. Fonction ostiale

L'ostium constitue le rétrécissement anatomique à partir duquel se développe la cavité sinusienne.

La taille de l'ostium est très variable d'un individu à l'autre mais ne dépend ni de la taille du sinus maxillaire, ni du sexe.

Le diamètre fonctionnel moyen est de 2,4mm. Ce diamètre conditionne la teneur en oxygène du gaz intrasinusien qui a tendance à diminuer pour un diamètre inférieur à 2,5mm.

L'ostium, par sa structure doublement ciliée, s'oppose à toute pénétration de corps étranger dans le sinus. En effet la muqueuse de l'ostium est ciliée sur sa face interne pour drainer vers lui les sécrétions de la cavité sinusienne et ciliée sur sa face nasale de façon à éloigner de lui les sécrétions.

#### **2.2.2.4. Protection des organes sensoriels**

Les sinus sont limités par des pièces squelettiques qui présentent des renforcements (sorte de « piliers ») verticaux et horizontaux. Ce cadre osseux est établi pendant la croissance par les principales activités fonctionnelles de la face et il est très bien adapté aux contraintes biomécaniques physiologiques. Les sinus ont donc une forme de pyramide à base faciale et à sommet sphénoïdal ce qui crée des poutres de résistance qui protègent des chocs verticaux plus que des chocs antérieurs.

Ces piliers et ces cavités présentent néanmoins des zones de faiblesse en matière de traumatologie. Ces zones ont permis une certaine systématisation des lésions traumatiques (LEFORT I, II, III) (Bery et al. 1996).

#### **2.2.2.5. Phonation**

Les sinus n'ont aucun rôle phonatoire (Perello, 1952). Néanmoins, ils jouent un rôle dans les propriétés acoustiques de la tête. Il y a peut être un rôle d'isolateur phonique pour les sons émis par les individus.

#### **2.2.2.6. Respiration**

Les sinus pourraient jouer un rôle dans le réchauffement, l'humidification, et l'épuration de l'air inspiré (Déjà et al., 2003) (Eloy et al., 2005).

### **3. Facteurs de dépassements de matériaux d'obturation canalaire dans le sinus maxillaire**

Le traitement endodontique est l'extirpation de tout le tissu vasculo-nerveux de la dent (pulpe) ainsi que l'obturation totale et hermétique du système canalaire. L'obturation doit permettre la création d'une barrière physique étanche empêchant le passage de micro-organismes.

Le traitement endodontique consiste en une première étape de préparation canalaire chimiomécanique qui vise à éliminer le contenu canalaire et à en assurer la désinfection, suivie d'une seconde étape d'obturation de l'ensemble du volume canalaire qui doit être étanche à ses deux extrémités, apicale et coronaire. L'endodonte est ainsi protégé d'une éventuelle colonisation par les microorganismes ; ce traitement permet également la cicatrisation des tissus périradiculaires affectés.

L'atteinte de ces objectifs nécessite le choix d'une limite apicale de préparation mesurée par rapport à un repère coronaire fixe. La détermination de cette distance, appelée longueur de travail, est indispensable pour éviter la sous- ou la surinstrumentation, toutes les deux préjudiciables à la santé du périapex. Différentes techniques permettent d'effectuer la mesure, mais elles nécessitent toutes au préalable une bonne connaissance de l'anatomie canalaire.

La principale cause de dépassement est l'absence de butée apicale précise empêchant le matériau d'être refoulé hors des limites physiologiques lors de l'obturation canalaire (compression axiale, thermomécanique, ...). Ce débordement est considéré par l'organisme comme un corps étranger retardant ou empêchant la cicatrisation périapicale, en particulier osseuse. De ce fait, le dépassement systématique est une aberration thérapeutique et peut être considéré comme une faute professionnelle (Chikhani et al.,1998).

Il faut savoir que d'un point de vue médico-légal, il est indispensable de réaliser un cliché radiologique après obturation radiculaire (Chikhani et al.,1998).

Les contrôles par la Sécurité Sociale demandent même trois clichés : préopératoire, peropératoire instruments en place pour la détermination de la longueur de travail et postopératoire obturation faite.

Les chirurgiens dentistes doivent être sensibilisés au problème de dépassement de pâte dentaire et des conséquences potentielles afin de réaliser des traitements endodontiques plus sûrs et adaptés.



Concernant les dents antrales, en raison des liens étroits entre les apex de ces dents et le sinus maxillaire, le traitement canalaire, qui a pour but le nettoyage du système canalaire ainsi que l'obturation tridimensionnelle étanche doit être réalisé avec la plus grande rigueur afin d'éviter les dépassements intra-sinusiens.

Ainsi, les recommandations suivantes font l'unanimité des praticiens :

- la détermination de la longueur de travail et le respect des différentes étapes du traitement canalaire. Différentes méthodes ont été proposées pour mesurer cette longueur : radiographies rétro-alvéolaires, localisateur d'apex.

- l'ajustage du maître cône qui doit présenter une résistance au retrait, et une butée apicale ce qui prévient le dépassement de matériaux d'obturation.

- l'utilisation de produits d'obturation bio-compatibles et stables dans le temps (gutta percha).

- la concertation avec un otorhinolaryngologiste en cas de complications par dépassement canalaire. L'attitude sera aussi fonction des antécédents rhino-sinusiens du patient (Chelly et al., 2000).

- la radio-opacité des matériaux d'obturation afin de pouvoir visualiser une sous ou sur obturation.

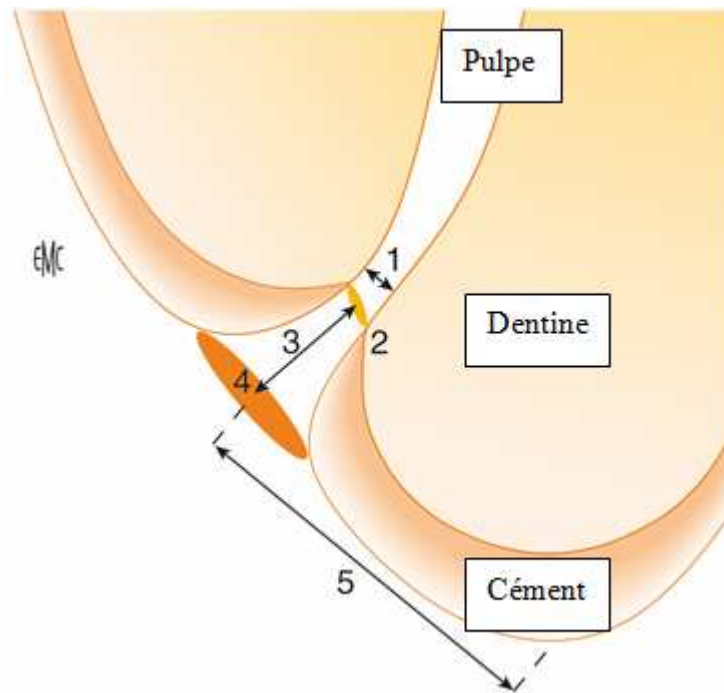
### **3.1. Nettoyage et mise en forme du système canalaire**

#### **3.1.1. Détermination de la longueur de travail (LT)**

La longueur de travail (LT) est la distance séparant la limite apicale d'un repère coronaire fixe. Il y a différents moyens pour déterminer la longueur de travail. En effet la LT peut être déterminée radiographiquement, électroniquement ou alors par le sens tactile. Une mauvaise détermination de la LT conduit à une surinstrumentation amenant à un dépassement de matériau d'obturation ou à une sous instrumentation conduisant à une sous obturation.

##### **3.1.1.1. Rappels anatomiques sur la région apicale**

L'endodonte radulaire ne peut être réduit à un canal conique à base camérale et à pointe apicale. La structure de l'extrémité apicale est complexe. En effet, Kuttler en 1955 a montré que la région apicale est en fait constitué de deux troncs de cône, l'un dentinaire et l'autre cémentaire qui s'opposent par leurs petites bases.



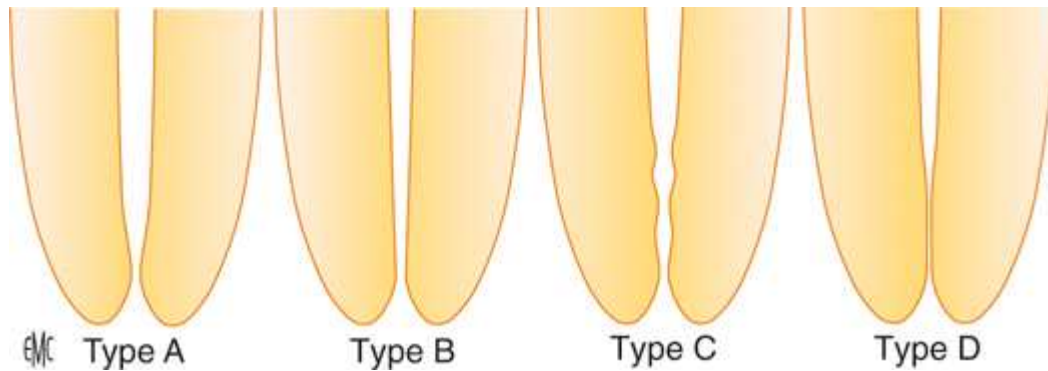
**Figure 18 : schéma de la région apicale (d'après Kuttler) (Perard et al., 2009).**

1 : constriction apicale. Au dessus du point 1, on observe le cône dentinaire, 2 : jonction cémentodentinaire, 3 : distance séparant le centre du foramen de la jonction cémentodentinaire (cône cémentaire), 4 : foramen, 5 : distance séparant le centre du foramen du vertex.

Dans la partie dentinaire, le canal se rétrécit plus ou moins jusqu'à la constriction apicale, généralement situé à la jonction cémentodentinaire ou très proche de cette jonction. Dans sa partie cémentaire, il s'élargit à nouveau jusqu'au foramen. Les deux cônes forment un angle variable, le cône cémentaire étant souvent dévié distalement par rapport à l'axe du canal (il est dans l'axe du canal principal dans 20% des cas). L'espace de Black est délimité par le cône cémentaire et la lame cribliforme de l'os alvéolaire. La constriction apicale est définie comme l'endroit où la pulpe se termine et où le parodonte commence. Il existe une augmentation significative de l'épaisseur du cément apical avec l'âge (décrit par Kuttler). Le diamètre du foramen augmente avec l'âge en raison de l'allongement du cône cémentaire, ce qui en élargit la base.

Dummer et al. en 1984 ont décrit quatre types de constriction apicales. Le type A est qualifié de traditionnel, observé dans 46% des cas. Le type B correspond à une forme effilée de la constriction ce qui la rend plus difficile à percevoir. Il représente 30 % des canaux mais se retrouve plus souvent au niveau des incisives mandibulaires. Le type C est repérable par ses constriction multiples qui sont sources d'erreurs (si on utilise son sens tactile pour la détermination de la LT). Ce type représente 19% des canaux observés. Enfin, le type D pour les constriction parallèles ne se rencontre que dans 5% des cas (Kuttler, 1955). Ces canaux

ont une constriction qui s'observe en deçà de l'apex et qui se poursuit jusqu'au cône cémentaire par une portion étroite et parallèle du canal.



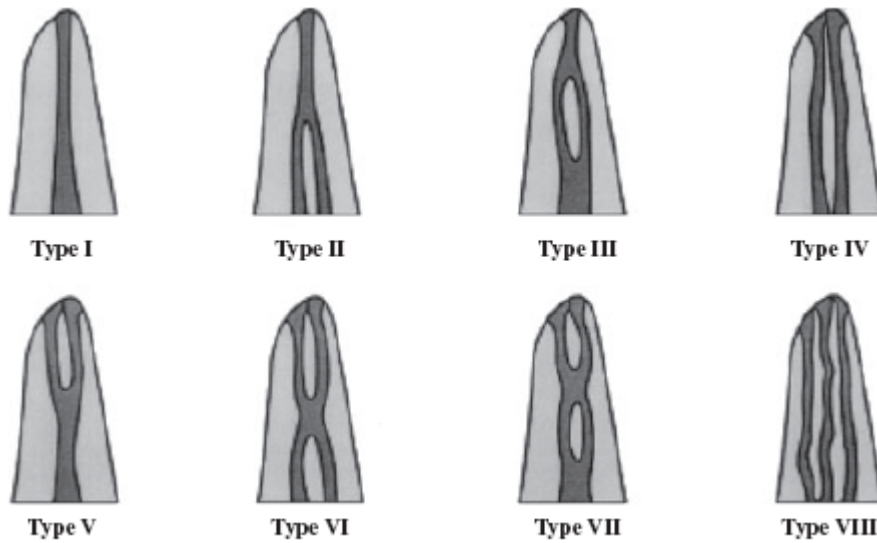
**Figure 19 : les quatre types de constrictions apicales (Perard et al., 2009).**

Type A : traditionnelle, type B : effilée, type C : multiple, type D : parallèle.

Certaines formes de constriction et la variabilité de la distance qui le sépare du vertex rendent délicate la détermination précise de la longueur de travail et sont susceptibles d'induire le praticien en erreur (Dummer et al., 1984).

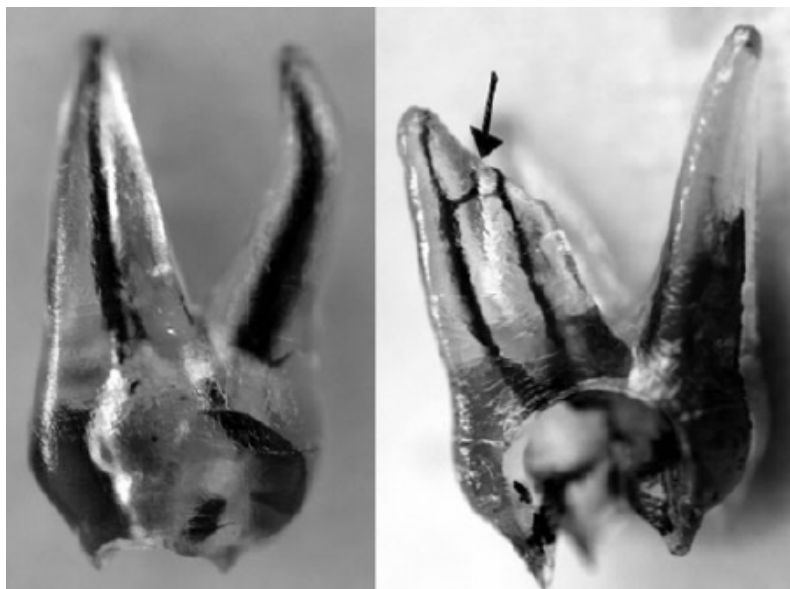Le canal peut présenter à différents niveaux des bifurcations et former des canaux latéraux qui présentent chacun un foramen indépendant situé latéralement sur la surface radiculaire. Ces canaux se localisent le plus souvent dans le tiers apical. La présence des canaux latéraux varie de 24 % à 50 % selon les dents et les racines, avec la plus grande incidence au niveau des racines mésio-vestibulaires des molaires maxillaires et mandibulaires. Ces canaux ne pourront pas être mis en forme de la même façon que le canal principal, mais pourront être nettoyés par la solution d'irrigation si les procédures de mise en forme et d'irrigation du canal principal ont été bien menées, et surtout obturés par une technique de compactage adaptée (Dahan et al., 2010).

La classification de Vertucci détaille les diversités de l'anatomie canalaire :



**Figure 20 : classification de Vertucci (Krishnaprasad et al., 2003).**

Les trois premiers types de canaux ont un seul foramen apical mais peuvent se diviser au début ou au milieu de la racine. Les types IV, V, VI et VII ont deux foramens apicaux tandis que le type VIII a 3 foramens bien distincts.



**Figure 21 : 1ère molaire maxillaire: à gauche une configuration canalaire de type I, à droite, une configuration de type IV avec une anastomose apicale transverse caractérisée par la flèche (Vertucci, 2005).**

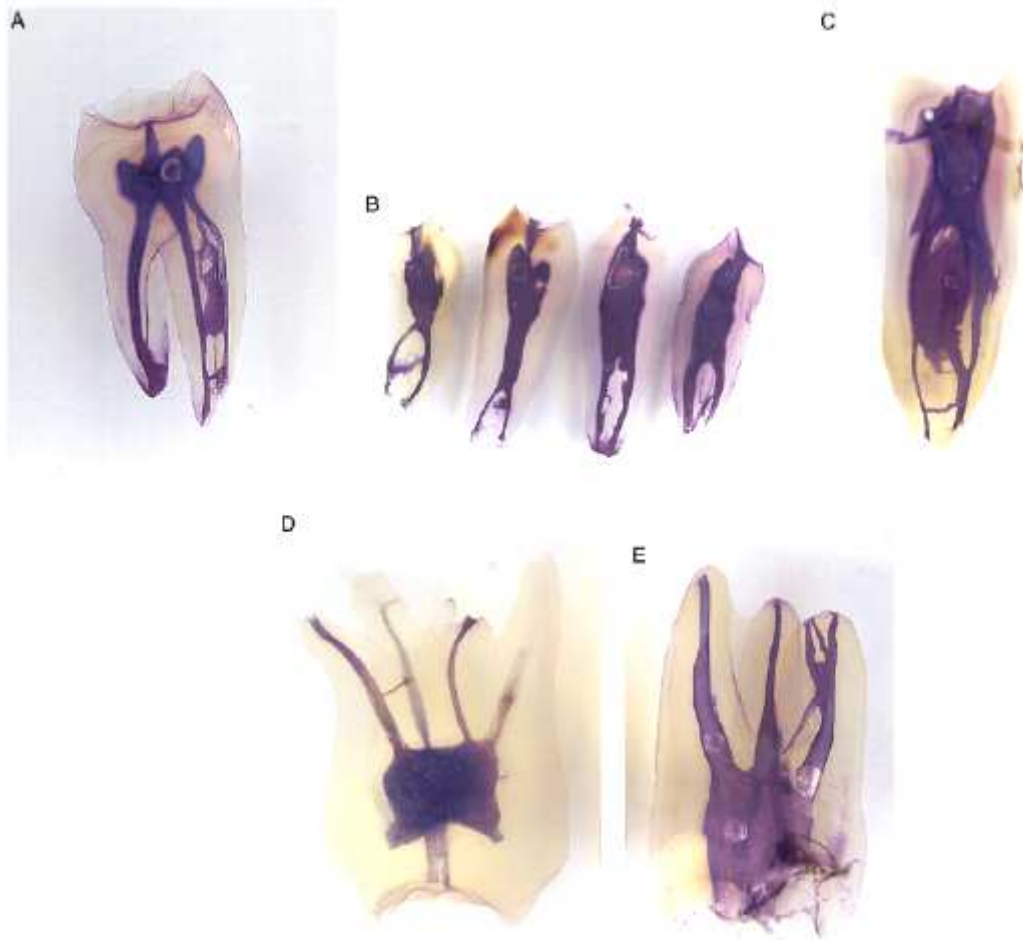
La photo ci-dessus montre la complexité du système canalaire et donc la difficulté pour bien nettoyer et mettre en forme l'ensemble du système endo-canalinaire.

Table 1. Morphology of the maxillary permanent teeth\*

Tooth	Root	No. of teeth	Canals with lateral canals	Position of lateral canals				Transverse anastomosis between canals	Position of transverse anastomosis			Position of apical foramen		
				Cervical	Middle	Apical	Furcation		Cervical	Middle	Apical	Central	Lateral	Apical deltas
Central	-	100	24	1	6	93	-	-	-	-	-	12	88	1
Lateral	-	100	26	1	8	91	-	-	-	-	-	22	78	3
Canine	-	100	30	0	10	90	-	-	-	-	-	14	86	3
First premolar	-	400	49.5	4.7	10.3	74	11	34.2	16.4	58	25.6	12	88	3.2
Second premolar	-	200	59.5	4	16.2	78.2	1.6	30.8	18.8	50	31.2	22.2	77.8	15.1
First molar	MB	100	51	10.7	13.1	58.2	↑	52	10	75	15	24	76	8
	DB	100	36	10.1	12.3	59.6	18	0	0	0	0	19	81	2
	P	100	48	9.4	11.3	61.3	↓	0	0	0	0	18	82	4
Second molar	MB	100	50	10.1	14.1	65.8	↑	21	8	72	20	12	88	3
	DB	100	29	9.1	13.3	67.6	10	0	0	0	0	17	83	2
	P	100	42	8.7	11.2	70.1	↓	0	0	0	0	19	81	4

**Figure 22 : tableau expliquant la morphologie des dents permanentes maxillaires (Vertucci, 1984).**

Ce tableau montre la complexité du réseau canalaire. Du fait de la position le plus souvent latérale du foramen apical, on comprend aisément qu'en se basant uniquement sur la longueur de travail mesurée sur la radiographie, des erreurs peuvent être commises lors de l'alésage. En effet, des éventuelles perforations apicales à l'aide d'instruments endodontiques peuvent avoir lieu si la forme du canal n'est pas respectée. Il suffit alors que cette partie apicale soit en relation avec le sinus et des dépassements de matériaux d'obturation peuvent avoir lieu.



**Figure 23 : exemple de variations canales (Khraisat et Smadi, 2007).**

Sur la photo ci-dessus, les dents ont été préparées d'abord par immersion dans une solution d'hypochlorite de sodium à 3% pendant 5 à 10 jours pour dissoudre les tissus de la pulpe, ensuite, les dents ont été rincées à l'eau courante et séchées pendant une nuit. Enfin de l'encre de Chine a été injectée. Les dents sont alors à nouveau séchées à l'air.

Les dents sont ensuite décalcifiées par immersion dans une solution d'acide nitrique pendant 10-15 jours. Après un nouveau séchage les dents sont déshydratées par de l'éthanol.

Les dents sont rendues transparentes par le salicylate de méthyle.

### **3.1.1.2. Choix de la limite apicale de préparation et d'obturation**

L'endodontie vise à neutraliser un espace que le corps humain n'est plus capable de défendre contre une invasion bactérienne. La limite du traitement endodontique doit donc être définie par la limite entre l'endodonte et le parodonte. Ainsi, toute infection de l'espace endodontique est neutralisée par le traitement canalaire et toute infection de l'espace parodontal est prise en charge par les tissus parodontaux.

Cette limite théorique est la jonction cémento-dentinaire.

Cliniquement, cette limite est impossible à déterminer. Dans son analyse histologique, Kuttler a montré que cette limite est très irrégulière et ce à plusieurs niveaux : d'abord au niveau d'un même canal la limite cémento-dentinaire n'est pas régulière sur le pourtour des parois, ensuite pour certains canaux il arrive que cette jonction se fasse à l'extérieur du canal. On ne peut donc pas mener le traitement endodontique en prenant pour limite la jonction cémento-dentinaire.

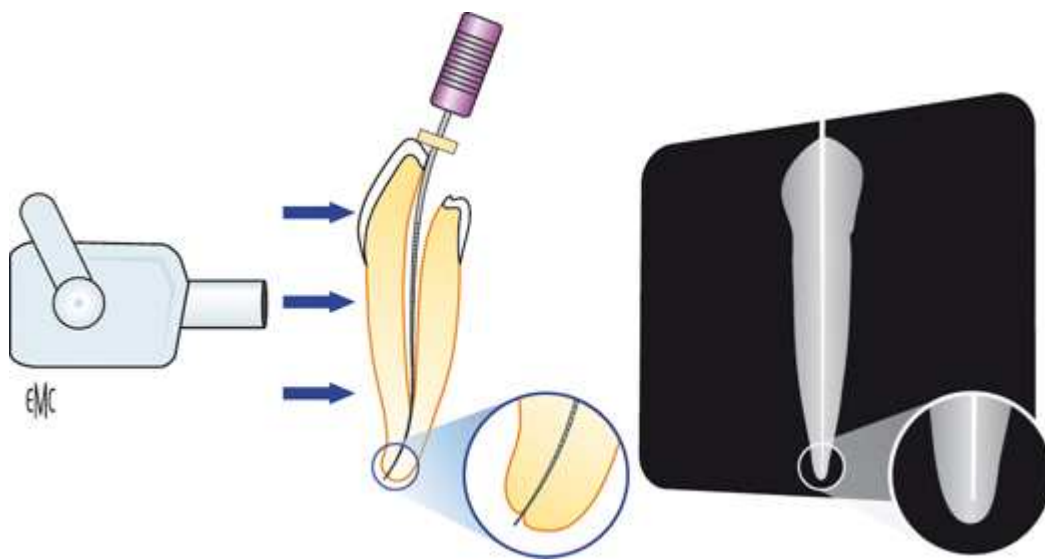
La plupart des auteurs s'accordent sur le choix de la constriction apicale comme limite apicale de préparation et d'obturation. Ce rétrécissement constitue une barrière anatomique. La constriction est la partie la plus étroite du canal, la choisir comme limite de préparation rend possible la création d'un cône d'arrêt (butée préparée instrumentalement empêchant aux matériaux d'obturation canalaire de passer hors de l'apex) capable d'assurer l'étanchéité de l'obturation et d'empêcher le dépassement des matériaux dans l'espace de Black. Cela permet également de conserver l'intégrité du cône cémentaire qui a un rôle dans la cicatrisation apicale. Si celui-ci demeure indemne à l'extrémité du canal scellé hermétiquement, une apposition cémentaire va venir le recouvrir et ainsi parfaire l'étanchéité du traitement. Dans les cas de lésions inflammatoires péri-radicaux d'origine endodontique (LIPOE), la résorption de l'apex amène à la disparition de la constriction canalaire apicale et conduit à devoir préparer le canal jusqu'à une limite située légèrement en deçà du foramen, là où il sera possible d'établir un cône d'arrêt (Perard et al., 2009).

Le respect de cette limite dans la gestion du traitement est indispensable. Si le traitement est interrompu en amont, il restera un espace disponible pour une niche bactérienne. Compte tenu de la taille des bactéries, un manque, même d'une très courte distance, représente un réservoir bactérien conséquent (Dahan et al., 2010).

Il existe différentes possibilités pour mesurer la longueur de travail.

### **3.1.1.3. Détermination radiographique de la longueur de travail**

La radiographie rétroalvéolaire est encore à l'heure actuelle, une technique très utilisée pour la détermination de la longueur de travail en endodontie. La détermination de la longueur de travail par la méthode radiographique impose d'obtenir des clichés présentant le moins de déformation possible. L'utilisation de différentes incidences permet au praticien de rassembler un maximum d'informations possibles à partir de ces radiographies.



**Figure 24 : surestimation de la longueur de travail par la technique radiographique. La longueur de travail, qui semble bien choisie sur le cliché, est en réalité surestimée en raison de la position vestibulée du foramen (Perard et al., 2009).**

La première radiographie préopératoire a pour objectif d'estimer l'anatomie du système canalaire ce qui comprend la longueur de travail. Les courbures vestibulaires et linguales n'étant pas mesurables, une simple mesure de la radiographie ne nous permet pas de nous indiquer la longueur définitive de travail. C'est pourquoi, certains auteurs proposent de mesurer sur la radiographie préopératoire la distance entre un repère coronaire et l'apex radiographique. On introduit alors une lime de faible diamètre dans le canal en retranchant 2 mm sur la longueur mesurée. On effectue alors une radiographie qui nous indique la distance entre l'apex et la pointe de la lime. On corrige alors l'estimation de la longueur de travail en fonction de la position de la lime par rapport à l'apex sur la radiographie tout en retranchant 0.5 mm pour garder une marge de sécurité étant donné la déformation radiographique. Enfin une autre radiographie est effectuée pour confirmer la longueur de travail. Il est très difficile de trouver son repère sur des dents à apex ouvert ainsi que sur des dents immatures.

#### 3.1.1.3.1. Utilisation de différentes incidences

Si le film ou le capteur placé derrière l'arcade n'est pas parallèle au grand axe de la dent et que le générateur est perpendiculaire à ce même axe, alors l'image obtenue s'en trouve étirée. Pour diminuer cette déformation, la règle d'isométrie de Cieszynski préconise de placer le tube radiogène perpendiculairement à la bissectrice de l'angle formé par l'axe de la dent et le plan du film ou du capteur. Mais la détermination précise du bon angle d'incidence est



difficile. Par ailleurs, cette technique ne tient pas compte des déformations occasionnées au film par les obstacles anatomiques.

L'incidence des plans parallèles permet d'obtenir des images aux dimensions très proches de la réalité. Pour ce faire, il convient d'utiliser un angulateur qui permet de positionner le film ou le capteur parallèlement au grand axe des dents à radiographier. Associé à un générateur de rayons X long cône, l'angulateur permet de diminuer de manière importante les déformations et l'agrandissement car les rayons incidents projettent l'image de la dent perpendiculairement sur le film. Les images obtenues sont donc à l'échelle 1/1 sous condition que le film n'ait pas été déformé en bouche sous la pression d'un obstacle anatomique.

Pour compléter les techniques précédentes, l'utilisation d'incidences obliques dans le sens horizontal peut se révéler utile notamment dans le cas de canaux superposés. En effet, en décalant de 15 à 20 degrés le tube radiogène mésialement ou distalement, les canaux deviennent alors différenciables et l'on peut alors visualiser des courbures apicales non visibles en incidence centrée. Si, en incidence mésiale, la courbure apparaît dirigée vers la partie distale du film, alors la courbure est vestibulaire et inversement (Perard et al., 2009).

#### 3.1.1.3.2. Limites à la détermination radiographique de la longueur de travail

Malgré les précautions prises pour limiter les erreurs d'appréciation de la LT, des erreurs persistent. En effet, la principale raison est due au fait que le foramen du canal n'est situé à l'apex radiologique que dans 20 à 32% des cas. De plus lorsque la déviation est vestibulaire ou linguale, celle-ci ne s'observe pas sur la radiographie contrairement à une déviation mésiale ou distale. En effet, la projection du volume de la dent sur le film (ou capteur radiographique) masque ces déviations et conduit à une surestimation de la longueur de travail. Par ailleurs, l'interprétation des clichés est rendue difficile lors de la superposition des racines avec des structures anatomiques telles que le processus zygomatique.

Une autre limite à cette méthode de détermination de la LT par la radiographie est la difficulté à replacer l'angulateur dans la même position pour chaque cliché ce qui rend difficile la comparaison.

Enfin, l'expérience, l'acuité visuelle du praticien ainsi que le matériel du praticien font varier les résultats obtenus (Perard et al., 2009).

### 3.1.1.4. Détermination électronique de la longueur de travail

#### 3.1.1.4.1. Historique

Si l'utilisation généralisée des localisateurs électroniques d'apex est relativement récente, il faut noter que les premiers essais dans le domaine datent du début du XX<sup>e</sup> siècle. Conscient des limites de la méthode radiologique, Custer expérimente en 1918 l'utilisation d'un ampèremètre pour mesurer la longueur de travail. En plaçant une électrode dans le vestibule en regard de la dent et une seconde électrode reliée à un instrument dans le canal, il observe une déviation progressive de l'aiguille à mesure qu'il s'approche de l'apex, puis plus soudaine au passage du foramen. L'appellation « localisateurs d'apex » communément admise est donc inexacte, puisqu'il s'agit en réalité de localisateurs de foramen.

Suzuki, en 1942, se livre le premier à des mesures de résistance des tissus dentaires et parodontaux chez le chien. En plaçant des électrodes dans le canal pulpaire et dans le vestibule, il détermine que la résistance entre le desmodonte et la muqueuse buccale est constante, se situant aux environs de 6,5 k $\Omega$  et ce, quel que soit la forme de la dent, l'âge du patient et le diamètre canalaire.

C'est en partant de ce constat, qu'en 1958, Sunada réalise le premier localisateur électronique d'apex. L'appareil délivre un courant continu en étant relié à une cathode buccale et une anode insérée dans le canal. Il doit être préalablement calibré. Ainsi, lors de la progression de la lime dans le canal, l'appareil signale la bonne longueur en donnant une valeur numérique lorsque la résistance enregistrée atteint 6,5 k $\Omega$  pour une intensité de 40  $\mu$ A. La méthode est d'une efficacité relative : les mesures ne sont valables que dans un canal dépourvu d'électrolytes et donc, de préférence, sec et bien mis en forme.

Les appareils qui arrivent par la suite fonctionnent tous en courant alternatif par mesure de l'impédance canalaire. Ils rencontrent un succès limité, car ils affichent des résultats peu reproductibles. Ces difficultés sont causées par l'impossibilité pour certains appareils d'effectuer des mesures en canal humide, tandis que d'autres ne fonctionnent que dans des canaux préalablement élargis.

Une nette amélioration des performances est atteinte lors de la mise au point de nouveaux appareils conçus pour fonctionner avec plusieurs fréquences. Le premier appareil de cette catégorie, l'Apit<sup>®</sup>, est capable de détecter une augmentation de la différence entre les

impédances mesurées à deux fréquences données lorsque la lime atteint la zone foraminale du canal. Il indique la longueur de travail au praticien grâce à un écran, mais ne fonctionne que lorsque les canaux sont humides.

Les appareils les plus récents s'inspirent des travaux de Kobayashi et Suda, en 1994. Ces dispositifs fonctionnent sur le principe du ratio d'impédance (Perard et al., 2009).

#### 3.1.1.4.2. Principe de fonctionnement des appareils à ratio d'impédance

Bien comprendre le fonctionnement des appareils à ratio d'impédance nécessite au préalable la connaissance des propriétés électriques d'un canal dans lequel circule un courant alternatif. Ces propriétés sont complexes en raison de l'hétérogénéité des tissus dentaires. En effet, lorsqu'un courant électrique circule entre l'électrode canalaire et l'électrode labiale, plusieurs trajets s'offrent à lui. Une partie circule dans le canal jusqu'aux foramina pour rejoindre le ligament, l'autre traverse directement la dentine via les tubulis en affrontant la résistance tissulaire lors de ces trajets.

L'impédance est une grandeur qui caractérise la manière dont le circuit freine le passage d'un courant alternatif. Elle est la somme d'une composante résistive et d'une composante réactive, cette dernière pouvant être de nature capacitive et inductive. Dans le cas de la dent, à la résistance propre des tissus dentaires s'ajoute leur capacitance, qui reflète l'aptitude de la dentine à se comporter comme un condensateur. Selon Meredith et Gulabivala en 1997, le canal radiculaire se comporte comme un réseau complexe avec des éléments qui ont des résistances efficaces différentes à des fréquences différentes. Lorsqu'un courant est appliqué à une intensité et une fréquence données entre une électrode canalaire et une électrode labiale et que l'électrode est approchée progressivement du foramen, l'impédance mesurée diminue d'abord progressivement, puis plus franchement dans les deux derniers millimètres, en raison de la proximité du foramen et de la plus faible épaisseur des parois dans la région apicale. Lorsqu'est mesurée la seule composante résistive de l'impédance, la diminution enregistrée à l'approche du foramen est assez similaire, quelle que soit la fréquence utilisée. La composante capacitive de l'impédance n'a que peu d'impact à distance du foramen, car elle est faible en comparaison avec la composante résistive. En revanche, à l'approche du foramen, où la composante résistive s'effondre, la composante capacitive gagne en importance, en particulier pour les basses fréquences, puisque sa valeur est inversement proportionnelle à la fréquence.

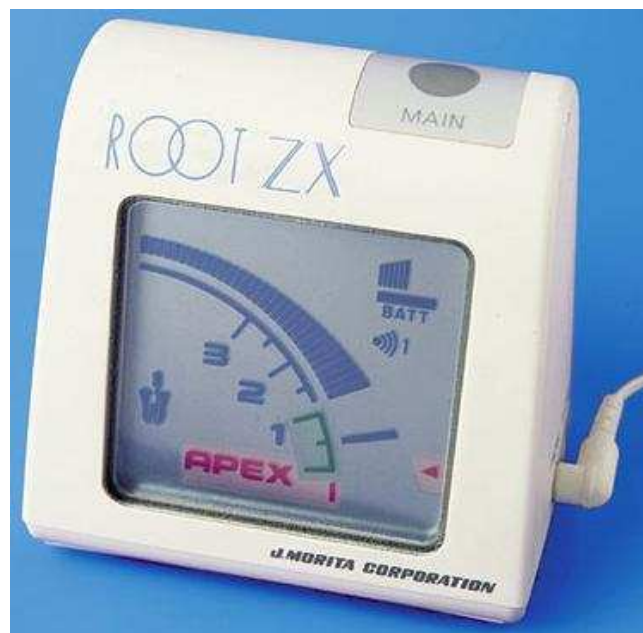
Le système de détermination électronique de la longueur de travail par ratio d'impédance mis au point par Kobayashi exploite ces propriétés. Les appareils fonctionnant sur ce principe délivrent entre les électrodes un courant comportant au moins deux fréquences différentes. À la sortie du circuit, les deux fréquences sont isolées et le ratio de leurs impédances est mesuré. Ce ratio est sensiblement constant jusqu'à 1 mm du foramen. À l'approche du foramen, l'impédance correspondant à la plus basse des deux fréquences, supportée par sa plus forte composante capacitive, diminue moins vite que celle de la haute fréquence et provoque une chute du ratio. Cette chute du ratio, qui se poursuit jusqu'au franchissement du foramen, est détectée par l'appareil et est traduite à l'écran (Perard et al., 2009).

#### 3.1.1.4.3. Description de la méthode de mise en œuvre

La radiographie préopératoire est indispensable pour repérer la forme de l'endodonte et estimer les longueurs de travail. Après aménagement de la cavité d'accès, il est conseillé d'évaser le tiers cervical des canaux à l'aide d'un instrument de forte conicité.

L'exploration initiale est réalisée avec une lime n°8 (8/100<sup>ème</sup> de mm) ou n°10. La cavité d'accès est séchée pour éviter les courts-circuits, tandis que les canaux peuvent rester humides sans perturber la mesure. L'appareil doit ensuite être utilisé conformément aux recommandations du fabricant. L'électrode labiale est mise en place à la commissure des lèvres et l'appareil mis sous tension. Les deux électrodes sont mises en contact pour tester le fonctionnement de l'appareil. Lors de cette manoeuvre, l'écran de l'appareil doit afficher « apex ». La mesure est effectuée à l'aide d'une lime K10 pour les constrictions étroites ; pour les constrictions plus larges, des limes de plus fort diamètre peuvent être utilisées, car une lime trop étroite « flotte » dans le canal et rend la mesure incohérente ou moins précise. La lime K est introduite dans le canal et l'extrémité de l'électrode canalaire est fixée sous le manche. L'instrument est avancé progressivement jusqu'à ce que la position du foramen soit indiquée à l'écran et par un signal sonore. Un demi-millimètre est retranché à cette mesure afin d'obtenir une longueur de travail à la position supposée de la constriction apicale. La mesure doit être répétée plusieurs fois pour s'assurer de sa reproductibilité. Les graduations chiffrées à l'écran n'existent qu'à titre indicatif, afin de se faire une idée de la progression lors de la pénétration initiale ; ce ne sont pas des graduations en millimètres. En effet, comme cela a été expliqué précédemment, l'appareil détecte la chute du ratio des impédances, qui ne se manifeste précisément qu'à une distance d'environ 1 mm du foramen et ne peut donc, à ce titre, fournir d'indication fiable dans la partie du canal située en deçà. Après la mesure

électronique, une radiographie de contrôle, lime en place, peut être effectuée. La mesure est validée si l'image de la pointe de la lime ne dépasse pas l'apex radiologique. Dans les cas de racines courbes, il est conseillé de renouveler la mesure du canal au cours de la mise en forme, car l'élargissement de ces canaux en réduit fréquemment la longueur. En effet, si les instruments travaillent préférentiellement sur la paroi correspondant à la concavité du canal, cela raccourcit le trajet à effectuer par la lime. Ce phénomène peut donc être à l'origine d'un dépassement de la limite apicale de préparation par les instruments de fort diamètre (Kaufman et al., 2002).



**Figure 25 : localisateur d'apex : le Root ZX**

#### 3.1.1.4.4. Fiabilité, avantages et limites

De nombreuses études ont été réalisées sur la fiabilité des localisateurs d'apex. Les études menées estiment que l'appareil réalisera une mesure située à plus ou moins 0,5 mm de la constriction apicale dans 75 à 100% des cas. La variabilité des résultats s'exprime du fait de la variabilité des protocoles. Cependant, on observe une plus grande précision pour la méthode électronique par rapport à la méthode radiographique (Kaufman et al., 2002). Ces localisateurs sont fiables dans les canaux secs, remplis de sang, de pulpe, de pus, d'hypochlorite de sodium et EDTA. Cependant certains appareils comme le Root ZX sont plus efficaces en présence d'hypochlorite de sodium.

La grande majorité des erreurs est due à une dérivation du courant électrique qui se produit lorsque l'instrument canalaire ou son électrode entrent en contact avec la muqueuse buccale

par l'intermédiaire d'un liquide comme la salive ou d'un élément métallique comme le crampon ou encore un amalgame. De plus un délabrement juxtagingival ou une carie cervicale peuvent avoir les mêmes effets. Pour prévenir ces désagréments, il est important, après avoir enlevé la carie et les éléments métalliques en contact avec la cavité, de reconstruire les parois de la dent pour obtenir une reconstitution pré-endodontique. Le champ opératoire doit également être mis en place.

La complexité du système canalaire peut aussi induire des erreurs lors de l'estimation électronique de la LT lors de la présence de canaux latéraux, secondaires ou accessoires mais aussi en présence de dents nécrosées ou immatures.

Par ailleurs, la présence d'une calcification canalaire ou d'un bouchon d'enduit pariétal peut bloquer le passage du courant et empêcher la mesure. De plus en raison de la nature isolante des matériaux d'obturation, le localisateur d'apex ne fonctionne, dans le cas d'un retraitement canalaire, qu'à l'issue de la désobturation complète du canal.

Pour conclure, la détermination de la longueur de travail est important pour l'odontologiste car son résultat conditionne le succès du traitement endodontique et peut donc conduire à des préparations et des obturations au-delà et en deçà du foramen si cette longueur a été mal évaluée.

#### **3.1.1.5. Utilisation du sens tactile**

Le praticien cherche à déterminer la situation de la constriction apicale en introduisant une lime de faible diamètre dans le canal jusqu'au blocage dans la progression. Plusieurs études ont démontré que cette technique est empirique et que les résultats ne sont pas reproductible. Cette technique est en effet aléatoire du fait de l'étroitesse fréquente des derniers millimètres apicaux du canal et de l'absence de constriction apicale rencontrée dans les cas de dents nécrosées ou immatures. Cette solution ne doit donc être utilisée qu'en complément des autres techniques (Stabholz et al., 1995).

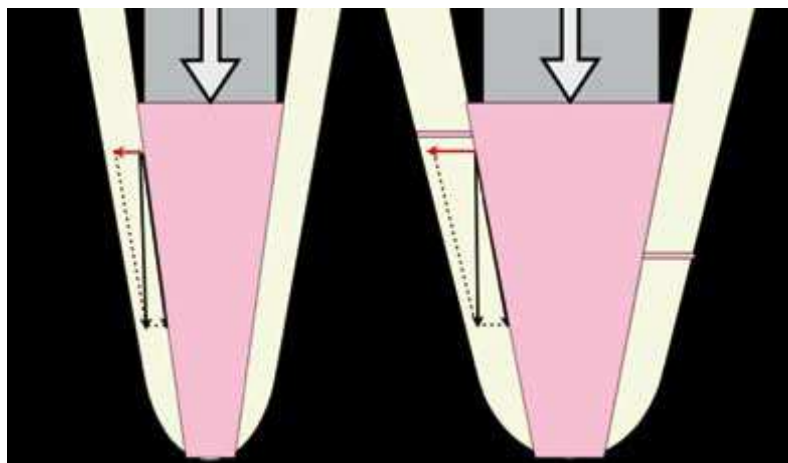
#### **3.1.2. Alésage et mise en forme canalaire**

L'alésage correspond à la mise en forme canalaire c'est-à-dire à la préparation canalaire à l'aide d'une instrumentation manuelle ou mécanisée.

Un des objectifs principaux de la préparation canalaire est constitué par le respect du trajet canalaire, des structures apicales et de la position foraminale.

En 2004, Albrecht et al. ont réalisé une étude sur des dents extraites visant à évaluer la quantité de débris résiduels d'une préparation (à l'aide d'une instrumentation rotative en NiTi) à un et trois millimètres de l'apex selon quatre conicités, 4% 6% 8% et 10%, avec un diamètre apical maintenu à vingt centièmes de millimètre. Les groupes 4% et 6% ont montré significativement plus de débris à un millimètre de l'apex que les autres groupes. Par ailleurs, les auteurs ont étudié la profondeur de pénétration de l'aiguille de la seringue d'irrigation canalaire en mesurant la distance entre son extrémité et le foramen. Les distances moyennes sont 3,25 mm, 2,83 mm, 1,5 mm et 1,29 mm respectivement pour les groupes 4%, 6%, 8% et 10%. Ainsi, plus la conicité est importante, plus l'aiguille pénètre profondément dans le canal et plus les débris sont éliminés. La différence se fait essentiellement ressentir lors du passage de 6% à 8%. Il semble donc préférable de réaliser une mise en forme apicale présentant une conicité allant de 8% à 10%. Nous notons ici l'importance de l'utilisation d'une aiguille d'irrigation de faible calibre qui permet d'approcher plus près de l'apex.

Plus la conicité est importante, plus la composante latérale de la force de condensation verticale est grande. Cette composante latérale permet d'obturer les espaces non instrumentés et les canaux latéraux.



**Figure 26 : effet de la conicité sur la mise en forme (Dahan et al., 2010).**

Selon Albrecht et al., les débris résiduels sont plus importants lors d'une préparation avec un diamètre 20 qu'avec un diamètre 40, et ce quelle que soit la conicité (4, 6 ou 8 %). Ceci paraît être en accord avec d'autres études qui ont trouvé que les canaux étaient mieux nettoyés lors d'une préparation apicale plus large.

Toutefois, un élargissement minimal de la zone apicale a été suggéré pour conserver la structure radiculaire et pour éviter toute extrusion du matériau d'obturation. Schilder et al. ont

proposé en 1974 de créer un élargissement continu du canal tout en maintenant le foramen apical aussi petit que possible.

En effet, la taille de préparation minimale pour permettre l'élimination des débris et une bonne pénétration de l'irrigant au niveau du tiers apical serait de 30/100 mm, avec une conicité de 6 % (Baugh et Wallace, 2005).

Il ne semble pas nécessaire d'élargir au-delà de 30/100 mm au niveau apical dans la mesure où un bon élargissement a été réalisé au niveau coronaire (Khademi et al., 2006).

D'une manière générale, quelle que soit la technique utilisée, il n'y a jamais de débridement total de la partie apicale. Même l'association instrumentation et irrigation ne suffit pas à éliminer la totalité des microorganismes du réseau canalaire radiculaire (Vallaeyts et al., 2009).

Même après cinq méthodes d'instrumentation, incluant une activation ultrasonique de l'irrigant, le débridement complet du réseau canalaire radiculaire n'est pas possible (Usman et al., 2004).

#### **3.1.2.1. Respect de l'anatomie canalaire originelle**

Faut-il élargir puis pénétrer le canal, pénétrer puis élargir ou pénétrer en élargissant ? Il faut retenir cette dernière proposition, c'est-à-dire réaliser l'ampliation du canal, qui dès le cathétérisme permettra de respecter l'anatomie canalaire originelle, d'autant plus que, outre la technique choisie, voire même le type d'instrument, c'est le concept du volume à obtenir qu'il faut considérer.

#### **3.1.2.2. Respect de la trajectoire canalaire**

Le respect de la trajectoire canalaire, possible avec les instruments endodontiques pour techniques manuelles ou de rotation continue, évite de faire des perforations apicales qui, dans le cas de dents antrales, peuvent amener à des dépassements de matériaux d'obturation canalaire dans le sinus maxillaire.

Les techniques manuelles sérielles qui permettent de conserver une sensibilité tactile, associées à la pré-courbure des instruments permettent de respecter la trajectoire canalaire.

Par ailleurs, la superélasticité du Ni-Ti (alliages employés dans la fabrication d'instruments de rotation continue) favorise le respect de l'anatomie canalaire lors de la préparation et permet



de maintenir la constriction apicale en minimisant les phénomènes d'évasement et/ou de transport. Le risque d'erreurs peropératoires telles que la butée, le faux canal, ou encore la perforation, est plus réduit. Le trajet canalaire initial et le centre de gravité de la dent sont mieux respectés.

Plus le diamètre est important, moins les instruments sont flexibles et plus ils amènent à des erreurs de respect de la trajectoire canalaire. C'est pourquoi il est important de bien suivre les protocoles opératoires du fabricant en passant toutes les limes les unes après les autres après avoir réalisé une cavité d'accès permettant un accès aux canaux sans contraintes.

Le respect de la trajectoire canalaire dépend en partie des alliages qui composent les instruments endodontiques.

Alliages employés dans la fabrication des instruments endodontiques :

Les instruments endodontiques sont réalisés soit en acier inoxydable, soit en alliage à mémoire de forme à base de nickel et de titane. Dans cette partie sont décrits succinctement ces matériaux métalliques.

- Alliages d'acier inoxydable

Les aciers inoxydables sont des groupes de métaux à base de fer contenant au moins 10 % de chrome.

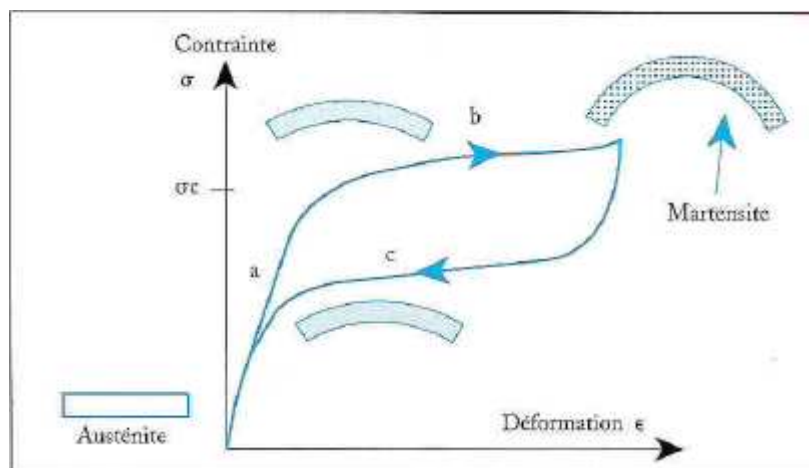
La présence du chrome comme élément d'addition permet la création d'une barrière invisible d'oxyde de chrome qui protège le fer contre la plupart des corrosions. Cette couche est trop fine pour être visible, ce qui signifie que le métal reste brillant.

En cas de contraintes, l'instrument en acier tend à reprendre sa forme rectiligne initiale ce qui induit des risques de déplacement de la trajectoire initiale, des perforations, des butées, des déplacements du foramen apical. L'instrument en acier sera également déformé après une contrainte (Lacombe et al. 1990).

- Alliages en nickel-titane

Les alliages Ni-Ti utilisés appartiennent à la famille des alliages à mémoire de forme (AMF) Les AMF exhibent des comportements mécaniques tout à fait particuliers par rapport aux alliages métalliques classiques. Les différentes particularités de leur comportement mécanique

s'expliquent par un changement de phase solide-solide d'austénite en martensite. Lorsque ces matériaux sont sollicités à une température supérieure de leur température caractéristique  $A_f$  (austenite finish), ils se déforment de manière réversible jusqu'à des niveaux de déformation pouvant atteindre 8 %. On parle de comportement superélastique. Cette propriété rend ces alliages attractifs dans le cadre de la réalisation d'instruments dentaires. En dessous de la limite de début de transformation ( $\pm 500$  MPa), l'alliage a un comportement élastique (élasticité de la phase austénitique). Au-dessus de cette contrainte seuil, la transformation de phase (austénite  $\rightarrow$  martensite) a lieu, donnant naissance à un nouveau mécanisme de déformation. Au-delà d'une déformation maximale ( $\pm 7$  %), la transformation martensitique est totale et le comportement redevient purement élastique (élasticité de la phase martensitique). Lors de la décharge, la transformation inverse (martensite  $\rightarrow$  austénite) se met en place de manière hystérétique. On constate qu'aucune déformation résiduelle ne subsiste à la fin de la décharge (Berveiller et Patoor, 1994).



**Figure 27 : graphique montrant les déformations provoquées sur les instruments en nickel-titane en fonction des contraintes (<http://www.univ-brest.fr>).**

La composition chimique des alliages Ni-Ti allie 50 % de nickel et 50 % de titane, mais peut enregistrer des variations de quelques %. Enfin, un autre point fort de ces matériaux reste leurs bonnes propriétés mécaniques.

### 3.1.2.3. Respect de la position du foramen apical

Les normes de l'ISO imposent maintenant à tous les fabricants d'instruments endodontiques de réaliser des pointes mousses. Dans certaines techniques de préparation des canaux courbes les pointes sont même modifiées de façon à être totalement inactives. De ce fait, la position du foramen apical est le plus souvent respectée. Lorsque la position du foramen n'est pas

respectée, cela est plutôt du à une erreur de localisation du foramen apical plutôt qu'à l'instrument en lui-même (Benkiran et al., 2009).

#### **3.1.2.4. Conservation de la longueur de travail tout au long de la préparation**

Si les règles du cathétérisme sont rigoureusement appliquées, et la technique de mise en forme, quelle qu'elle soit, vérifiée par une récapitulation manuelle (travail passif des limes endodontiques manuelles), la conservation de la LT pose peu de problèmes. Les problèmes viendront plutôt de la détermination de cette LT ou du choix de la limite apicale qui fait encore aujourd'hui l'objet de controverses puisqu'il est impossible de la déterminer avec exactitude et de façon répétitive (Voir partie sur la détermination de la LT). Il est encore plus difficile de déterminer la LT sur des dents immatures ou ayant des apex ouverts en raison d'une nécrose par exemple. En effet, la fiabilité des détecteurs d'apex sur ces dents à apex ouverts est très mauvaise.

#### **3.1.2.5. Alésage et mise ne forme canalaire par les limes manuelles**

Le principe de toutes les techniques manuelles a pour référence la technique " step back " de Schilder et la " serial préparation " de Weine ou méthode de l'alternance (Simon et Pertot, 2008).

Il s'agit de réaliser la préparation du canal, depuis le cathétérisme jusqu'à la mise en forme définitive, à l'aide d'instruments manuels de diamètre croissant, sans jamais sauter de numéro, sous irrigation abondante. Le passage à l'instrument de diamètre supérieur ne se fera que si l'instrument précédent est libre dans le canal, à la longueur de travail, jusqu'au 25/100<sup>ème</sup> de mm minimum, avec au besoin retour à un instrument de diamètre inférieur si l'instrument considéré n'était pas libre dans le canal et à la bonne longueur.

C'est d'ailleurs le même principe que reprennent toutes les autres techniques, mécanisées, sonores et ultrasonores : c'est la seule façon de respecter la forme originelle du canal.

Les instruments de base sont la lime K et la lime H. D'autres instruments ont été proposés, mais les différentes études comparatives ne montrent pas d'amélioration significative.

Après le cathétérisme et la détermination de la LT, sous irrigation de 1 à 2 ml d'hypochlorite de sodium à 2,5 % entre chaque passage d'instrument, on effectue la finition télescopique dont

la séquence est la suivante : lime 15, 20, 25 à la LT puis lime 30 à LT -1mm, 35 à LT -2mm... (« step back »)

La lime K n° 25 constituant la lime apicale maîtresse (LAM) ou lime apicale de référence (LAR) de Weine : c'est le minimum de diamètre à atteindre à la LT.

Il est important dans cette technique d'arriver à la LT avec la LAM en fonction du diamètre du canal et de réaliser un cône d'arrêt à la limite apicale choisie.

La lime K s'utilise en un huitième de tour dans les sens horaire et antihoraire alternativement, avec une légère pression apicale et retrait tandis que la lime H s'utilise uniquement en traction ou retrait avec appui pariétal circonférentiel. Cette technique permet de préparer la plupart des canaux radiculaires, même ceux ayant une courbure modérée, et ce avec des résultats constants (Medioni, 1995).

Le volume ainsi obtenu avec une préparation sérielle manuelle permet de réaliser une condensation latérale de la gutta percha à froid.

#### **3.1.2.6. Alésage et mise en forme canalaire par les limes de rotation continue**

L'utilisation d'instruments endodontiques en nickel-titane (Ni-Ti) en rotation continue a incontestablement permis une amélioration de la qualité des préparations, un abord plus aisé des cas complexes, une meilleure ergonomie et des complications per- et postopératoires moindres (Calas et Vulcain, 1999).

La superélasticité du Ni-Ti permet de respecter l'anatomie canalaire lors de la préparation et permet de maintenir la constriction apicale en minimisant les phénomènes d'évasement et/ou de transport. Avec ces instruments en Ni-Ti, le risque d'erreurs peropératoires telles que la butée, le faux canal, ou encore la perforation, est plus réduit. Le trajet canalaire initial et le centre de gravité de la dent sont mieux respectés (Ricci et al., 1999).

La conicité augmentée de l'instrument permet une préparation coronapicale optimale sur les plans mécanique (meilleur parage et évacuation améliorée des débris) et chimique (irrigation facilitée et profonde). Toutefois, la conicité majorée a pour inconvénient de rendre rigides les instruments de gros diamètre et d'augmenter les risques d'erreurs peropératoires. Afin d'y

pallier et pour diminuer le phénomène de vissage, diverses solutions ont été envisagées : diminution progressive du pas de l'instrument et/ou augmentation de l'angle d'hélice sur la partie apicale, « concept du pas adapté » ou encore mise au point d'instruments à conicité variable, permettant la réduction du risque de blocage par diminution des surfaces de contact entre l'instrument et les parois dentinaires (Gambill et al., 1996).

L'amélioration de l'évacuation par voie coronaire et une moindre extrusion au niveau périapical permettent de diminuer le risque de complications per- et postopératoires; le nombre réduit d'instruments, les séquences bien établies, l'utilisation d'une assistance (mécanisation de la technique) et la rapidité de réalisation rendent la préparation plus ergonomique et moins fatigante qu'avec une instrumentation manuelle, aussi bien pour le patient que pour le praticien (Arbab-Chirani, 2010).

### **3.1.2.7. Erreurs de mise en forme**

#### 3.1.2.7.1. Manque de conicité

Lorsque les parois canalaires sont coniques, le compactage permet une décomposition vectorielle de toutes les forces verticales en une composante verticale faible et latérale importante (Mandel, 1992). La constriction apicale permet au matériau d'obturation d'être confiné à l'intérieur du canal. Si des parois parallèles sont obtenues lors de la préparation canalaire, il s'en suivra, lors de l'obturation canalaire, une tendance inverse. Les forces latérales seront minimales tandis que les forces verticales seront importantes, entraînant facilement un dépassement apical du cône de gutta. Ainsi, la convergence des parois empêche le cône d'avancer de manière excessive, fournissant ainsi un contrôle apical de l'obturation et une résistance à la condensation des matériaux. D'où la recherche en pratique clinique de la résistance au retrait du maître cône (Itzhak, 2006).

#### 3.1.2.7.2. Stripping

C'est l'usure la plus importante d'une des parois par rapport aux autres (Mandel, 1983). C'est-à-dire qu'il n'y a pas le respect de l'homothétie de l'anatomie externe de la racine qui peut entraîner une perforation latérale (Weine et al., 1975).

#### 3.1.2.7.3. Transport du foramen apical

Encore appelé transport externe, il s'agit de la formation d'un sablier au niveau du tiers apical. Ce type de préparation en forme de « zip » a été noté pour la première fois par Gutierrez et

Garcia en 1968. Ce « zip » ou « sablier » ou encore « larme » se distingue par une constriction à la jonction du tiers moyen et du tiers apical suivi d'un évasement, donnant ainsi à la préparation une forme de sablier (Weine et al., 1975). Il est dû à la mémoire élastique de l'instrument, combiné ou non à l'effet de gaine. Lors de l'instrumentation, deux forces s'opposent : l'effet de pointe et l'effet de gaine.

L'effet de gaine correspond aux contacts défectueux engendrés par des restrictions périphériques et courbures supplémentaires situées en amont de la courbure apicale. Cet effet plaque l'instrument sur l'une des parois et entraîne son usure anormale au cours du débridement, et il efface l'incurvation de la pointe de l'instrument (Mandel, 1990).

L'effet de pointe est provoqué par la mémoire élastique des instruments.

Quand on introduit un instrument non pré-courbé au niveau d'une courbure apicale, on introduit une flexion de l'instrument. La pointe de l'instrument restitue l'énergie emmagasinée en se redressant. L'instrument aura un pouvoir de coupe plus important du côté opposé à la courbure (Kwak et al., 2004).

Ceci concerne les instruments en acier inoxydable.

#### 3.1.2.7.4. Déchirure foraminale

L'un des principes de la préparation de Schilder est de maintenir le foramen apical aussi étroit que possible. Lorsque cette règle est transgressée, au cours de la mise en forme, une déchirure du foramen existe.

Si la longueur de travail n'est pas respectée, une déchirure du foramen apical due au dépassement instrumental aboutit le plus souvent à un dépassement du matériau d'obturation (Weine et al., 1975).

#### 3.1.2.7.5. Perforation

Une perforation est une communication pathologique ou iatrogène entre l'espace canalaire et le desmodonte.

Laissée sans traitement, la mise en communication entre le réseau canalaire et le paradonte aboutit à une inflammation et à une perte des tissus de soutien de la dent provoquées par les bactéries, comme cela se produit pour une lésion apicale.

Dans le cadre des dents antrales, une perforation peut créer une communication entre le réseau canalaire et la cavité sinusienne ce qui peut amener à des dépassements importants de

matériaux d'obturation canalaire dans le sinus maxillaire puisque l'anatomie canalaire n'a pas été respectée.

#### 3.1.2.7.6. Butée

Une butée conduit à laisser en place des espaces canaux non obturés pouvant amener des infections endodontiques apicales. Elles sont souvent dues à l'absence de cathétérisme manuel jusqu'au diamètre 20.

Le passage d'une butée nécessite l'utilisation d'une lime fortement précourbée dont la courbure permet de retrouver le canal et de progresser apicalement.

### **3.2. Obturation du système canalaire**

Afin de prévenir le développement bactérien après assainissement canalaire, le matériau doit permettre une obturation tridimensionnelle permettant d'obturer à la fois le canal principal et les canaux latéraux et accessoires par la composante latérale de la force de condensation.

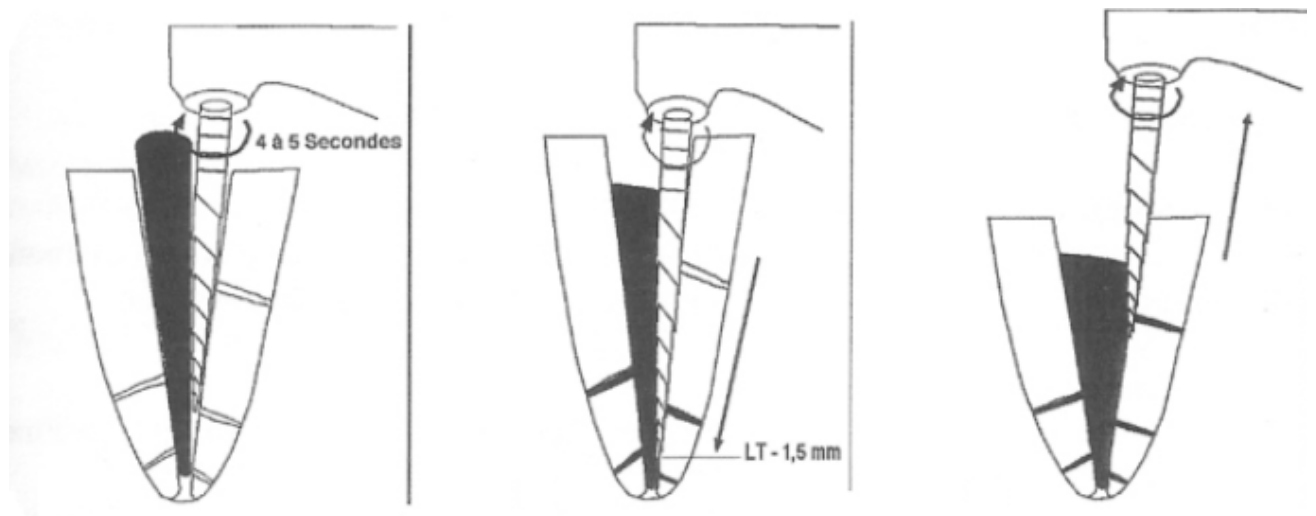
Seul un matériau compactable, foulé dans toutes les irrégularités du système est une solution satisfaisante. Seule la gutta percha présente ces qualités. Cependant, comme elle n'adhère pas spontanément aux parois canales, un filet de ciment servira de joint d'étanchéité.

L'obturation débute par l'ajustage du maître cône de gutta percha à la longueur de travail. Ce qui signifie que le maître cône entre en contact avec les parois au niveau du foramen tout en restant libre sur l'ensemble de la longueur du canal. Par conséquent, le cône doit être légèrement moins conique que la préparation. Cet ajustage limité au foramen donne une brève résistance au retrait (Weine et al., 1975).

Si l'ajustage est réalisé avec précision, le compactage peut être effectué fermement sans dépassement du cône dans le périapex. Il est admis aujourd'hui que seules les méthodes d'obturation par compactage vertical de gutta percha chaude permettent d'atteindre l'objectif d'obturation tridimensionnelle de l'espace endodontique. Il s'agit des techniques de tuteurs recouverts de gutta (Thermafil®, Hérofil®) et de celles de compactage vertical de gutta percha chaude en vagues successives (technique de Schilder) ou continue (System B®, Beefill®). Si la mise en forme est cylindrique, la gutta est extrudée par le foramen lors du compactage, et n'est pas propulsée dans les zones inaccessibles à la mise en forme comme les isthmes et les canaux latéraux. En revanche, si la mise en forme est conique, la force de

compression appliquée verticalement sur la gutta percha lors du compactage se transforme en une composante verticale et une composante latérale perpendiculaire à la paroi canalaire qui favorise l'obturation des espaces non instrumentés et des canaux latéraux. De plus, les parois convergentes retiennent le cône de gutta percha et lui évitent de fuser dans le périapex. Ainsi, plus la conicité est importante, plus le compactage est efficace.

La qualité de la mise en forme permet un compactage efficace créant une obturation tridimensionnelle adéquate. Une mise en forme conique permet un ajustage précis du cône dans le dernier millimètre apical et favorise l'obturation des zones non instrumentées lors du compactage (canaux latéraux et secondaires) (Dahan et al., 2010).



**Figure 28 : thermocompactage, phase de descente et de remontée (Panighi et al., 2003)**

Facilité de la technique d'obturation :

Ce sont encore les préparations " ampliatives " qui facilitent le plus les manoeuvres d'obturation canalaire, quelle que soit la technique envisagée : si les interférences des deux tiers coronaires sont éliminées, l'obturation s'en trouve facilitée. Il faudra toutefois éviter une surpréparation du canal dans ce seul but, surpréparation qui pourrait s'avérer dangereuse et fragilisante.

Respect de la limite apicale :

Toutes les techniques de préparation canalaire doivent réaliser une butée apicale afin d'éviter tout refoulement de matériau d'obturation dans le périapex.



S'il est impératif de rejoindre le foramen, il faut aussi le respecter. Le respect de la zone apicale passe par l'évaluation précise et répétée de la longueur de travail puis par la détermination du diamètre du foramen après une première étape de mise en forme. A partir du volume du canal, la mise en forme est réalisée à l'aide d'une séquence instrumentale adaptée afin de créer une conicité apicale suffisante. Celle-ci favorise l'élimination des débris par la solution d'irrigation et une obturation tridimensionnelle du réseau canalaire (Peli et Oriez, 2010).

### **3.2.1. Matériaux**

Le matériau d'obturation est la gutta percha seule. Le ciment n'est présent qu'en faible quantité pour palier le manque d'adhérence de la gutta percha à la dent.

Dans les cas où l'on observe une extrusion de ciment canalaire, celui-ci restera en contact avec les tissus périapicaux pour une période prolongée. C'est pourquoi la compatibilité biologique des ciments canalaires est un facteur crucial de guérison.

#### **3.2.1.1. Gutta percha**

Le bon positionnement du cône de gutta-percha dans le canal est un facteur de réussite du traitement endodontique. En effet, lorsque l'on introduit le cône de gutta percha dans le canal, celui-ci peut se plier et ne pas atteindre la longueur de travail, surtout dans les canaux étroits et courbés, d'où l'importance d'une bonne préparation.

Les variations des propriétés physico-chimiques de la gutta percha comme la viscosité et la rigidité rendent possible un dépassement apical lors de la condensation en cas de viscosité trop faible.

La gutta-percha est utilisée depuis plus d'un siècle comme élément solide de l'obturation canalaire. C'est un isomère du latex provenant d'un arbre de Malaisie. Essentiellement présentée sous forme de cône, la gutta-percha utilisée en endodontie a pour composition :

- gutta-percha : 20 % ;
- oxyde de zinc : 66 % ;
- sulfates de métaux lourds (opacifiants) : 11 % ;
- résine ou cire (plastifiants) : 3 %.

Cette composition, variant d'un fabricant à l'autre, explique les mauvaises qualités mécaniques de ce matériau, son manque de stabilité dimensionnelle, mais aussi sa bonne biocompatibilité, sa non-résorbabilité.

Le manque de rigidité est un des inconvénients de la gutta percha. La rigidité varie sensiblement selon les fabricants et aussi parmi les cônes d'une même marque et d'un diamètre différent (Weiger et al., 1991). Ils ont une rigidité plus importante à basse température.

La viscosité est inversement proportionnelle à la température et permet au matériau de franchir plus facilement les irrégularités canalaires. Cependant, une trop faible viscosité peut avoir pour risques un dépassement apical.

Enfin, les cônes ne sont pas tous adaptés au compactage

La gutta percha est un matériau thermoplastique : en effet, à froid, elle est solide, sous forme bêtacristalline tandis qu'à chaud elle change d'état : elle est sous phase plastique à 42°-49 °C, sous forme alpha ; et sous forme amorphe à 53°-59 °C.

Les cônes sont présentés de deux façons :

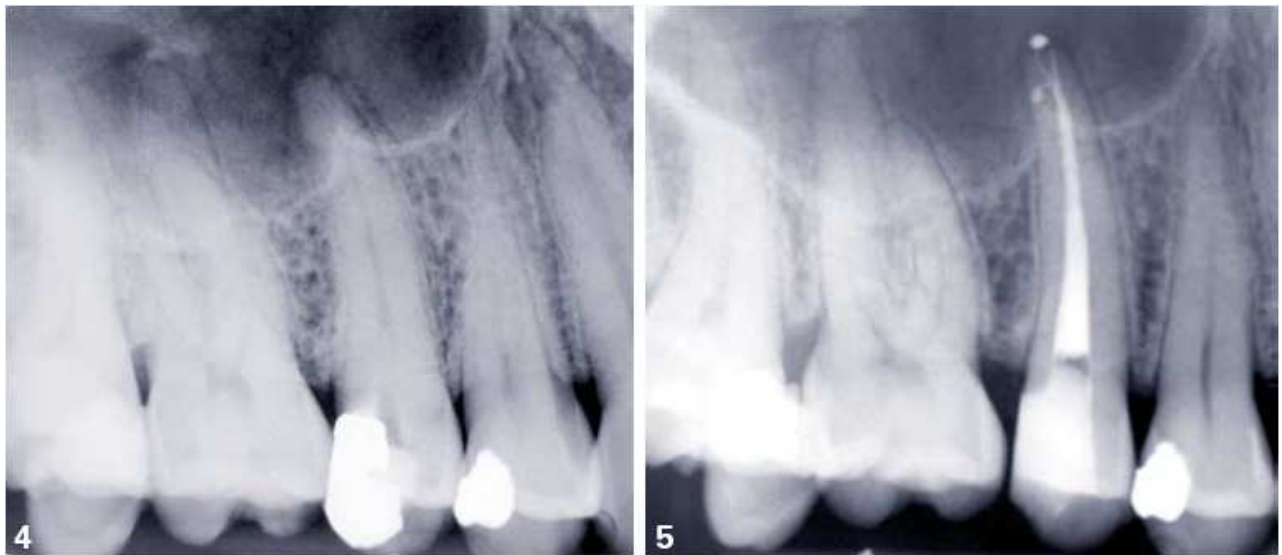Les cônes normalisés : ils sont calibrés aux normes ISO en diamètre, parfois colorés aux couleurs ISO. Plus durs (davantage de ZnO dans la composition), ils sont employés dans la technique monocône (technique désuète).

Le deuxième type de présentation est non normalisé, avec différents diamètres : « fine, fine medium, medium fine, medium et large ». Ces cônes, plus mous, sont utilisés dans les techniques de condensation.

La gutta percha est également présentée en solution : c'est l'ancienne Traumatine de Calahan, appelée aujourd'hui Chloropercha, solution de gutta-percha dans du chloroforme, son solvant électif.

Des techniques plus récentes offrent une présentation originale de la gutta-percha : en seringue pour la technique Gutta Phase II de Mac Spadden, en capsule pour le système Ultrafill® et enfin enrobant des pointes acryliques pour le système Herofill® (Panighi et al., 2003).

Il semblerait que l'on soit arrivé au bout des possibilités de ce matériau : en effet, tant au niveau de sa composition que de sa manipulation, tout a été essayé, avec plus ou moins de succès, et nous n'avons toujours pas obtenu l'herméticité totale de nos obturations. C'est avec un ciment de scellement canalaire associé à la gutta-percha condensée à chaud que nous obtenons la meilleure étanchéité, mais tant que nous poursuivrons dans cette voie, ce n'est qu'en améliorant les propriétés adhésives et mécaniques et cicatrisantes du ciment de scellement canalaire que l'on progressera. L'autre voie prometteuse, en dehors de la fermeture apicale par cémentogenèse naturelle que nous pouvons contrôler cliniquement, c'est peut-être l'emploi de rayon Laser sur fibre optique, capable de stériliser canal et apex et de fermer toutes les ouvertures (principales ou accessoires par fonte de la dentine canalaire) ce qui empêchera tout dépassement de ciment d'obturation endodontique dans le sinus maxillaire (Medioni et al., 1995).



4 et 5. Cas clinique: la mise en forme a été effectuée avec une séquence de ProTaper. La conicité apicale d'environ 10 % a été réalisée par le passage des trois finishers en step-back (F1 à la LT, F2 à LT - 0,5 mm, F3 à LT - 1 mm). La préparation a été suivie d'une séquence d'activation de la solution d'irrigation par agitation d'un cône de gutta ajusté à la longueur de travail. L'obturation a été faite par compactage vertical de gutta chaude (technique de Schilder).

**Figure 29 : Cas clinique avec une mise en forme canalaire effectuée avec une séquence de ProTaper® (Dahan et al., 2010).**

### 3.2.1.2. Ciments

Ces ciments doivent répondre aux qualités exigibles des matériaux pour techniques d'obturation classiques et modernes à la gutta-percha. Ils doivent avoir une manipulation aisée, un durcissement relativement lent, des propriétés mécaniques en faible épaisseur acceptables, ils doivent être stables dans le temps et donc peu résorbables. En outre ils doivent être antiseptiques, bactériostatiques et cytophylactiques (protection des cellules de

l'organisme), radio-opaques, ne pas colorer la dent, avoir une bonne adhérence aux parois canalaires, une tension superficielle et une fluidité qui permet l'obturation des tubulis et des canaux accessoires. Ils doivent assurer l'étanchéité apicale et enfin ces ciments doivent permettre une éventuelle désobturation (Medioni et al., 1995).

### 3.2.1.2.1. Composition du ciment d'obturation canalair

Ces ciments sont dérivés de la pâte de Robin (ciments base ZnO-eugéol) et du ciment de Rickert's (ciment base résine-bakélite) dont voici les formules :

<b>Pâte de Robin</b>	<b>Pâte de Rickert's</b>
<b>Poudre :</b> - ZnO..... 2 g - Trioxyméthylène..... 1 g - Minium..... 8 g	<b>Poudre :</b> - Ag précipité..... 30 g - Zn..... 41,2 g - Aristol..... 12,8 g - Résine..... 16 g
<b>Liquide : eugéol</b>	<b>Liquide :</b> eugéol du Canada..... 78 ml + baume..... 22 ml

**Figure 30 : tableau présentant la composition du ciment d'obturation canalair selon deux formules (Panighi et al., 2003).**

#### 3.2.1.2.1.1. Ciments base ZnO-eugéol

Les ciments actuels dérivent pour la plupart de la formule de Robin, à laquelle ont été faites diverses adjonctions : antiseptiques, corticoïdes, ...

L'adjonction de résines a pour but de contrôler la vitesse de la réaction de prise mais aussi d'améliorer l'adhésion à la dentine et les propriétés mécaniques du ciment. La littérature a montré par de nombreuses études, l'inutilité voire le danger de telles adjonctions notamment en ce qui concerne les corticoïdes et les paraformaldéhydes par les risques de sensibilisation qu'ils provoquent (Grossman et al., 1978). C'est pourquoi ne sont utilisés actuellement que les ciments base ZnO-eugéol avec opacifiants tels que : Kerr Pulp Canal sealer ®, Grossman sealer ®, Endobtur ®, etc.

Le ciment endodontique va amener une libération d'eugéol (Hashieh et al., 1999) dont le comportement diffère selon la concentration : le ciment est toxique à haute concentration mais aussi anti-inflammatoire et sédatif à faible concentration (Markowitz et al., 1992).

A une concentration de 10 mM/L, le produit a une activité bactéricide et prévient l'infiltration bactérienne. Les germes enfermés dans le système canalaire lors de l'obturation sont alors au contact d'un ciment bactéricide. Par contre, la clairance du ligament parodontal descend la concentration d'eugénol au niveau apical de  $10^{-1}$  à  $10^{-2}$  mM/L (Abou Hashieh et al., 1999) ce qui provoque un effet anti-inflammatoire et sédatif transitoire lors de sa mise en place.

#### 3.2.1.2.1.1.1. Génotoxicité

Certains composants des ciments endodontiques, comme le formaldéhyde, sont génotoxiques (Leonardo et al., 1999).

La polymérisation des résines doit être contrôlée pour diminuer la libération de formaldéhyde. Les ciments oxyde de zinc-eugénol, sans formaldéhyde, ne sont pas génotoxiques.

#### 3.2.1.2.1.1.2. Biocompatibilité

Dans l'idéal, le ciment devrait être bactéricide car il est impossible d'éliminer toutes les bactéries de l'endodonte, même avec une irrigation parfaite lors de la préparation canalaire associée à une médication d'hydroxyde de calcium en interséance.

Par ailleurs, il ne devrait pas être toxique pour les cellules du péri-apex.

Cependant, il est difficile de concilier les deux qualités. En effet, aucun matériau ne peut être toxique pour les bactéries pathogènes et inoffensif pour les cellules du péri-apex.

Nous pouvons donc dire que la cytotoxicité est un phénomène dose-dépendant, les matériaux seront de toutes manières plus toxiques face aux germes emmurés dans les canalicules que face aux cellules du péri-apex grâce à la clairance du ligament parodontal et des fluides biologiques (Alliet, 1988).

#### 3.2.1.2.1.1.3. Biocompatibilité *in vivo*

Après une période initiale d'inflammation liée au traumatisme opératoire, toutes les études montrent une diminution de l'inflammation (Kolokuris et al., 1996). Les ciments contenant des antiseptiques et des anti-inflammatoires entraînent des réactions plus importantes (Pertot et al., 1992). Même après trois mois, on note une légère couche fibreuse d'interposition.

#### 3.2.1.2.1.1.4. Effet bactéricide

Les ciments à base d'oxyde de zinc-eugénol ont un potentiel toxique à une concentration supérieure à 10mM/L. Cela lui confère un potentiel antibactérien d'au moins une semaine. L'adjonction de formaldéhyde augmente le potentiel antibactérien du ciment oxyde de zinc-

eugénol (Pertot et al., 1992).

#### 3.2.1.2.1.2. Ciments à base de copolymère de résine bakélite (AH26<sup>®</sup>, Diacket<sup>®</sup>)

Pour la plupart dérivés du ciment de Rickert's, ces ciments sont essentiellement composés de phénol et de formol : on obtient des résines-bakélite polymérisées. Utilisés plus aux États-Unis qu'en Europe, ces ciments semblent donner de bons résultats tant au niveau du scellement des cônes de gutta percha qu'au niveau de la tolérance et de la stabilité dans le temps. Leur seul inconvénient, et il est de taille, c'est qu'ils deviennent très durs et impénétrables en cas de reprise de traitement. Il n'existe aucun solvant de ces ciments.

#### 3.2.1.2.1.3. Ciments à base d'hydroxyde de calcium (Apexit<sup>®</sup>, Sealapex<sup>®</sup>)

Ce sont des ciments prêts à l'emploi, par mélange de deux pâtes en tube ou en seringue. Ils semblent donner d'excellents résultats notamment au niveau de la tolérance. Nous n'avons pas assez de recul concernant leur stabilité dans le temps.

#### 3.2.1.2.1.4. Ciments verre ionomère (Ketac Endo<sup>®</sup>)

Récemment commercialisés, sous forme de capsules prédosées, ces ciments sont recommandés dans les techniques monocônes, pour les excellentes propriétés adhésives du matériau, et sa résistance sous faible épaisseur. Cependant peu d'études existent ; leur stabilité dans le temps dépendra certainement de leur solubilité et de l'état d'humidité du canal au moment de l'obturation. Ces ciments sont également difficiles à désobturer.

#### 3.2.1.2.1.5. Ciments à base de phosphate de calcium

Associé à l'hydroxyapatite et au fluorure de sodium, avec comme excipient de la glycérine, ce ciment donnerait d'excellents résultats, mais *in vitro* (produit non encore commercialisé).

### **3.2.2. Méthodes d'obturation du système endocanalaire**

Il est nécessaire de réaliser un scellement complet de l'endodonte associé à une restauration coronaire étanche pour isoler la dent dépulpée du reste de l'organisme ce qui assurera le succès de la thérapeutique endodontique.

Il existe différentes méthodes d'obturation canalaire qui sont plus ou moins susceptibles de conduire à des dépassements (Péli et Oriez, 2010).

### 3.2.2.1. Condensation latérale à froid

La malléabilité de la gutta-percha utilisée pour un compactage latéral à froid est un facteur déterminant pour effectuer le moulage des cônes sur les parois dentinaires du canal. C'est pourquoi il faut des cônes contenant moins d'oxyde de zinc et plus de gutta percha, ce qui augmente l'élasticité, la résistance à l'étirement et la plasticité. Il faut utiliser des cônes à forte conicité, car leur conicité plus marquée facilite l'enfoncement du condenseur ("spreader"), l'écoulement du ciment de scellement canalaire vers la partie coronaire, évitant ainsi tout risque de surpression vers le foramen et, parce que leur rigidité est plus importante.

Ce type d'obturation ne peut s'envisager qu'après une mise en forme importante des canaux, accentuant leur conicité pour permettre l'insertion de ces cônes et le passage des condenseurs (ampliation ...) (Guettier, 1990).

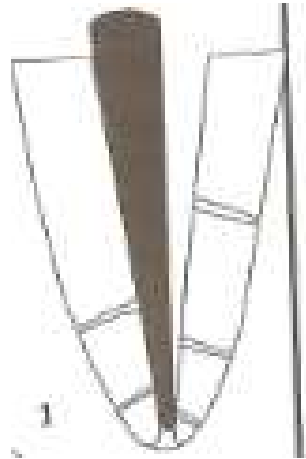Matériels et matériaux :

- Cônes de gutta percha non normalisés (Mynol®, Set, Hygenic®).
- Condenseurs à main ou " finger spreaders "
- Source de chaleur
- Ciment de scellement canalaire.
- Réglette endodontique (Maillefer®).
- Bistouri stérile (lame n° 15).
- Fouloir à canal " plugger ".

Technique :

Choix du maître cône (avec canal irrigué): le diamètre du cône est choisi en fonction du volume du canal ; à l'aide de la réglette endodontique, on ajuste la pointe du cône au diamètre de la lime apicale maîtresse (LAM). Si le diamètre de la LAM est de 25/100, il suffit de placer le cône dans l'orifice de la réglette marqué 25 et de sectionner l'excédent au bistouri.

Essayage du maître cône : il doit pénétrer jusqu'à la limite apicale de préparation moins 1 mm et présenter une légère résistance au retrait. Un cliché radiographique " cône en place " permet de vérifier sa position.



**Figure 31 : schéma représentant l'essayage du maître cône (Panighi et al., 2003)**

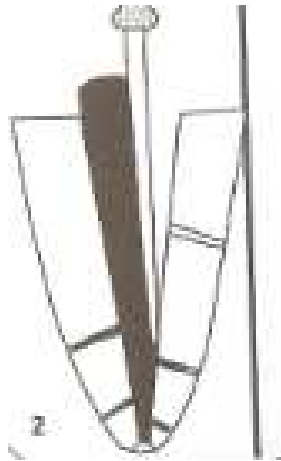Séchage du canal.

Essayage du spreader (condenseur) : le stop doit être réglé à  $LT - 2mm$  pour éviter les risques de casse.

Scellement du maître cône : après contrôle et retrait du cône, on badigeonne légèrement les parois canalaires de ciment de scellement, consistance " vaseline ", à l'aide du spreader. L'extrémité du cône est elle-même enduite de ciment, et le cône est introduit dans le canal jusqu'à la longueur de travail  $- 1mm$ .

Le condenseur correspondant au diamètre de la LAM (lime apicale maitresse = dernière lime passée jusqu'à l'apex) est positionné le long du maître cône, avec une poussée apicale et latérale (mouvement rotatif simultané), puis retiré en faisant des mouvements alternatifs de quart de tour à droite et à gauche, de faible amplitude. Le maître cône doit atteindre la longueur déterminée et un espace doit être créé par le spreader (Luccy et al., 1990).





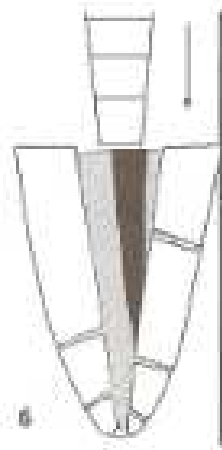**Figure 32 : scellement et compactage du maître cône. (Panighi et al., 2003)**

Mise en place des cônes accessoires : un cône accessoire, enduit de ciment, est alors introduit dans cet espace. Ce cône est condensé en suivant les mêmes opérations que précédemment avec le fouloir toujours du même côté. On continue ainsi à rajouter des cônes accessoires jusqu'au moment où le condenseur ne pénètre plus que de 3 ou 4 mm dans le canal : un dernier cône est alors inséré, et l'ensemble des extrémités des cônes est sectionnée à l'aide d'un instrument chauffé au rouge.



**Figure 33 : mise en place et compactage des cônes accessoires (Panighi et al., 2003)**

L'obturation est terminée en utilisant un fouloir à de Schilder ou Foc qui permet d'exercer une compression verticale dans la partie coronaire de l'obturation : cela déplace le ciment de scellement en direction apicale en créant un effet de piston qui permet l'obturation des canaux secondaires et accessoires.



**Figure 34 : compactage vertical final (Panighi et al., 2003)**

Une radiographie de contrôle est réalisée

Avantages et inconvénients :

Cette technique nécessite une préparation particulière, évasée de l'apex vers la partie coronaire pour permettre le compactage latéral. C'est une technique longue qui ne présente aucune difficulté majeure qui reste sûre et reproductible. L'obturation des canaux accessoires est possible, et le scellement apical est de bonne qualité sans pour autant être parfaitement hermétique (Greene et al., 1990).

### **3.2.2.2. Condensation verticale à chaud (technique de Schilder)**

Le principe directeur repose sur la mise à profit des propriétés thermoplastiques de la gutta percha. Le type de préparation est là aussi prépondérant : le canal doit avoir été considérablement élargi avec une forme conique pour faciliter l'accès au tiers apical des fouloirs.

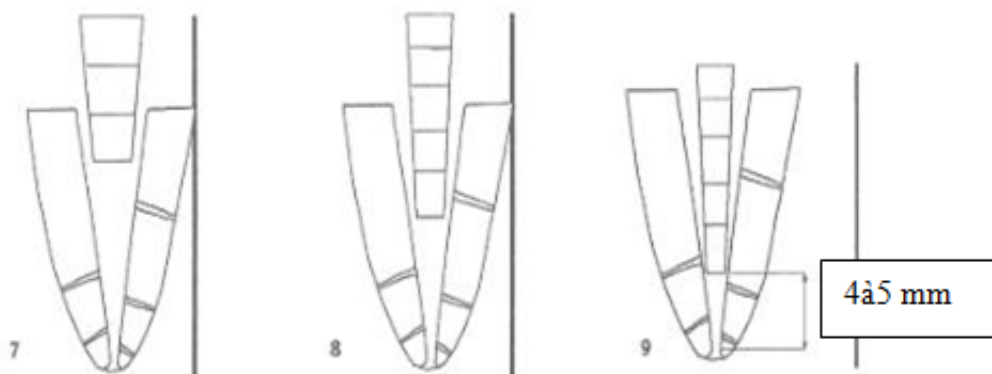
Matériels et matériaux :

- Cônes de gutta-percha non normalisés.
- Ciment de scellement canalaire (base ZnO-eugénol).
- Fouloirs verticaux ou " pluggers " et réchauffeurs ou " heat-carriers ".
- Source de chaleur (lampe à gaz ou système électrique).
- Poudre de ciment oxyphosphate de zinc.
- Compresses stériles

Technique :

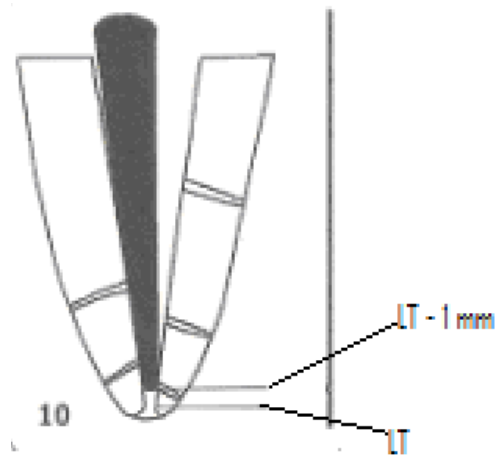
Choix du maître cône : son diamètre est choisi de façon à ce qu'il pénètre dans le canal jusqu'à la longueur de travail moins 1 mm ; il doit se produire dans les derniers millimètres apicaux une légère friction, et l'on doit ressentir une légère résistance au retrait. Une radiographie de contrôle est indispensable à ce stade. Le maître cône est alors retiré et immergé dans une solution de chlorure de sodium à 5,25 %.

Sélection des fouloirs verticaux : les fouloirs à canaux de calibre décroissant vont être essayés dans le canal ; trois fouloirs sont généralement suffisants : ils doivent pénétrer dans le canal sans interférer avec les parois, jusqu'à des longueurs " autorisées " correspondant respectivement à un travail au niveau du tiers cervical, à mi-longueur canalaire et au niveau du tiers apical.



**Figure 35 : sélection des fouloirs verticaux (Panighi et al., 2003).**

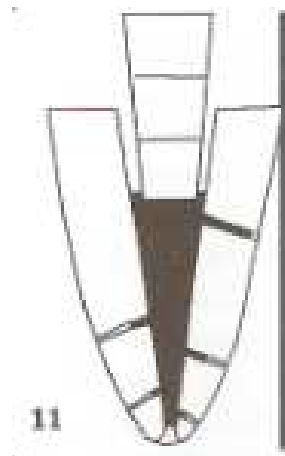Scellement du maître cône : le ciment de scellement canalaire est déposé dans le canal à l'aide d'une lime, sans chercher à atteindre la limite apicale.



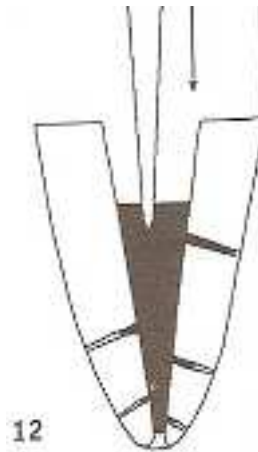**Figure 36 : essayage puis scellement du maître cône (Panighi et al., 2003).**

Le maître cône, dont l'extrémité apicale est enduite de ciment, est introduit dans le canal jusqu'à son blocage, il est sectionné au niveau de l'entrée canalaire avec un instrument chauffé au rouge.

Condensation verticale : avec le premier fouloir (le plus gros diamètre), dont l'extrémité a été préalablement trempée dans la poudre d'oxyphosphate de zinc, on effectue une première condensation en direction apicale.

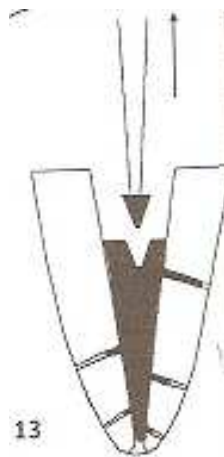


**Figure 37 : compactage du maître cône avec le gros fouloir en direction apicale (Panighi et al., 2003).**



**Figure 38 : le réchauffeur ou « heat carrier » pénètre la gutta dans 2 à 3mm (Panighi et al., 2003).**

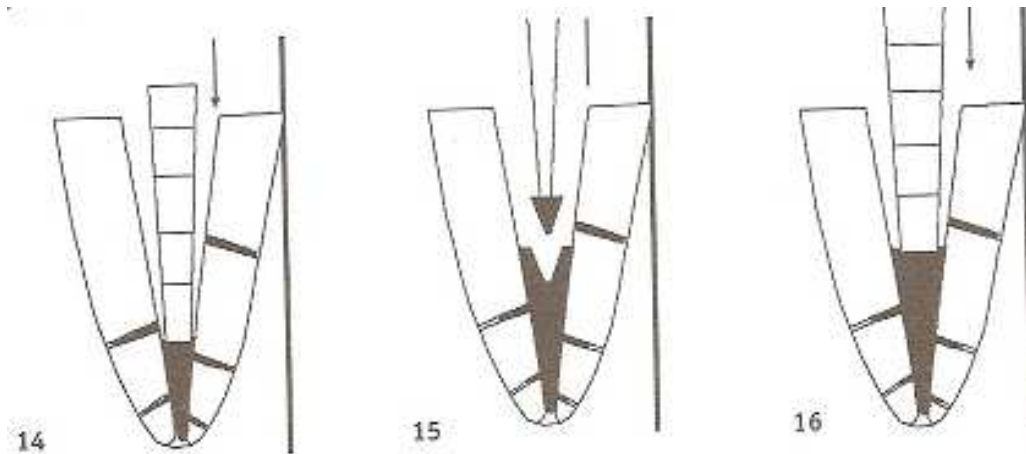
Le même fouloir pénètre à nouveau la masse de gutta-percha ramollie en créant une dépression centrale. Il faut le retirer légèrement et effectuer une série de petites poussées verticales de faible amplitude, en cherchant à ramener vers le centre la gutta percha pour obtenir une surface aussi plane que possible. Ces opérations sont répétées plusieurs fois, jusqu'à ce que le premier fouloir atteigne son point de pénétration autorisé.



**Figure 39 : le même fouloir compacte apicalement la Gutta-percha (Panighi et al., 2003).**

On peut alors utiliser le deuxième fouloir pour réaliser la condensation de la partie médiane du canal en effectuant les opérations successives précédemment décrites. A ce stade, l'extrémité apicale du maître cône n'est pas encore concernée par la condensation car l'élévation de température dans la zone apicale reste faible.

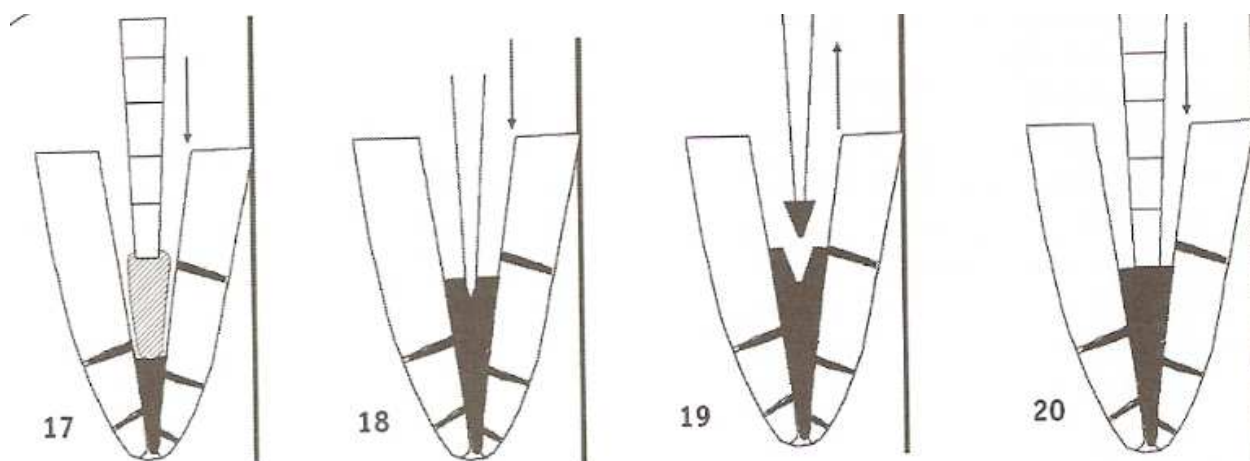
Ce n'est qu'avec le troisième fouloir travaillant à une distance de 5 à 7 mm de l'extrémité apicale que l'on déplacera de façon contrôlée le " bouchon " de gutta-percha rendue plastique, et qu'on réalisera le scellement apical recherché. Un contrôle radiographique est indispensable à ce stade.



**Figure 40 : répétition de l'opération avec des fouloirs plus étroits (Panighi et al., 2003)**

Postcondensation (ou phase de remontée) : avant de commencer, il est conseillé d'enlever les débris de gutta qui collent aux parois du canal. La postcondensation peut être réalisée selon différentes techniques : avec des segments de cônes de gutta de 3 à 5 mm de longueur comme le préconise Schilder.

A l'aide du réchauffeur porté au rouge, on pique légèrement la masse de gutta déjà compactée dans la région apicale, pour en ramollir la surface. On colle le premier segment de gutta sur l'extrémité tiédie du fouloir et on l'insère, à froid, au contact de la gutta déjà en place. Un petit mouvement de rotation permet de détacher le segment de gutta du fouloir ; il est alors immédiatement compacté, à froid. Le réchauffeur, porté au rouge, est alors à nouveau utilisé pour ramollir le segment collé, que l'on compacte immédiatement par une série de poussées verticales jusqu'à l'obtention d'une surface plane. L'opération est répétée pour les segments suivants, en utilisant des fouloirs de calibre croissant jusqu'au remplissage complet du canal.



**Figure 41 : phase de remontée (Panighi et al., 2003).**

Avantages et inconvénients :

C'est la technique la plus longue, la plus difficile à maîtriser, nécessitant une préparation très importante des canaux, voire traumatisante à l'excès dans le cas de canaux courbes ou de racines frêles. Cette technique est indiquée pour les canaux rectilignes et peu courbés. Par contre, la plupart des auteurs reconnaissent la qualité et l'herméticité du scellement apical obtenu avec cette technique (Pertot et Simon, 2004).

### **3.2.2.3. Condensation verticale thermomécanique (technique de Mac Spadden)**

L'originalité de la technique repose sur l'utilisation d'un instrument rotatif : le compacteur ou condenseur de Mac Spadden, monté sur contre-angle bague bleue, utilisé à une vitesse de rotation rapide de plus de 8 000 tours/min.

Principe de la technique :

La vitesse de rotation de l'instrument va provoquer un échauffement au contact de la gutta percha, ce qui va la ramollir. Ensuite les spires de l'instrument vont pousser et compacter la gutta percha ramollie, verticalement et en direction apicale.

Technique opératoire :

La préparation idéale est l'ampliation. En effet, l'effet de la première lime MMC (microméga cathétérisme) qui atteint l'apex est « amplifié » par le passage d'une lime MME (microméga

élargisseur) de même diamètre. L'élargissement ainsi obtenu facilite le passage de la lime MMC de diamètre supérieur et ainsi de suite. En effet, pour pouvoir introduire l'instrument le long du cône de gutta, il faut avoir éliminé les irrégularités intracanalaires.

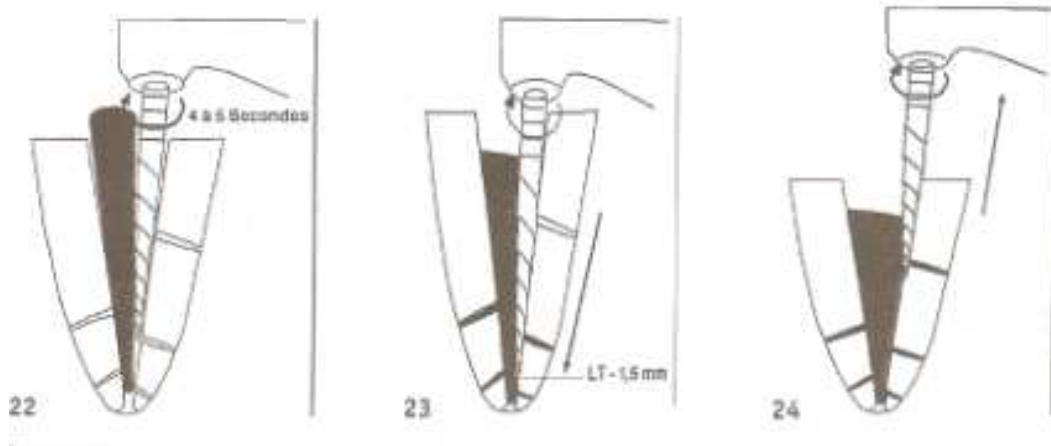
- Le maître cône est choisi et adapté au diamètre du canal, ajusté à la longueur de travail (LT) moins 1 mm.



**Figure 42 : choix et mise en place du maître cône (Panighi et al., 2003).**

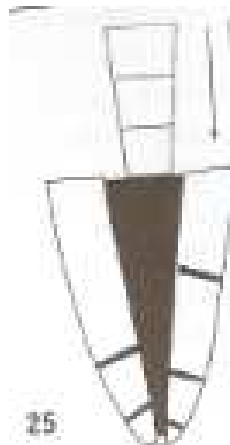
- Un ciment de scellement canalaire est introduit manuellement à l'apex, à l'aide d'un spreader correspondant au diamètre de la LAM. On enduit la partie apicale du cône de ciment et on le place dans le canal.
- Le compacteur, adapté en diamètre au dernier instrument passé dans le tiers apical (la LAM) est introduit, à l'arrêt, dans le canal à LT moins 2 mm.
- Le micromoteur est actionné, d'emblée à vitesse rapide dans le sens horaire. Dès que l'on sent une répulsion (l'instrument est véritablement éjecté hors du canal), on stoppe le mouvement. Le temps de fonctionnement est de 5 à 10 secondes : on observe le cône s'enfoncer dans le canal (d'où l'importance d'avoir une butée apicale). Si le canal est large dans sa portion coronaire, il est possible de recommencer l'opération avec un autre cône afin d'obturer de manière compacte la portion coronaire du canal et d'essayer de combler les canaux latéraux.





**Figure 43 : utilisation des compacteurs (Panighi et al., 2003).**

- L'obturation est terminée par un compactage vertical manuel avec un "plugger", et l'excès de gutta est éliminé.



**Figure 44 : compactage vertical manuel final à l'aide d'un plugger (Panighi et al., 2003).**

Avantages et inconvénients :

C'est une technique efficace, simple et rapide. Il faut toutefois s'exercer sur des modèles, pour bien sentir cet effet de répulsion de l'instrument. L'obturation obtenue est très compacte et de bonne qualité.

Le ciment de scellement apical est alors propulsé vers les canaux accessoires. L'herméticité de telles obturations est au moins aussi bonne que l'obturation par condensation latérale à froid.

Par contre, c'est une technique à ne réserver qu'aux canaux droits et relativement larges, bien que Mac Spadden ait prévu une technique particulière pour les canaux courbes, mais cette technique difficilement applicable en clinique. D'autre part, les risques de fracture de l'instrument sont plus importants s'il est utilisé pendant une période trop longue ou s'il se bloque contre les parois canalaires. Quelques études ont toutefois montré quelques vacuoles dans ce type d'obturation, vraisemblablement dues à un échauffement trop important de la gutta percha.

C'est pourquoi, tout récemment, Mac Spadden a mis au point un nouvel instrument et une nouvelle technique d'obturation s'adressant aux canaux fins et courbes : l'obturation à la gutta phases I et II, et le NT Condensor.

Nouvelle technique de Mac Spadden : Gutta phase I et II.

- L'instrument : le compacteur NT condensor. Le profil de l'instrument et l'emploi de nickel-titane pour sa fabrication lui confèrent une flexibilité extraordinaire.

- La gutta-percha : c'est l'autre originalité du système. Mac Spadden utilise deux sortes de gutta percha, présentées en seringues prêtes à l'emploi après réchauffement.

La gutta phase I : c'est une gutta de type bêta, à haute température de fusion, et viscosité élevée.

La gutta phase II : de type alpha, fluide à basse température et possédant de bonnes propriétés adhésives.

Le principe est d'utiliser simultanément les deux types de gutta.

Matériel rotatif et réchauffeur :

Mac Spadden a prévu également un micromoteur et un contre-angle permettant d'avoir une vitesse de rotation constante, le " NT Matic ", et un réchauffeur spécialement conçu et réglé en température pour les deux types de gutta le " GPII Heater ".

Technique opératoire

- Réchauffement des seringues dans le GP Heater.

- Introduction du compacteur dans la seringue de gutta phase I et prélèvement.
- Introduction du compacteur enduit de gutta phase I dans la seringue de gutta phase II et prélèvement.
- Introduction, à l'arrêt, du compacteur à LT moins 1 mm ; mettre en marche le micromoteur entre 3 000 et 4 000 t/min, pendant 2 à 6 secondes, sans interrompre l'action. S'il y a répulsion ne pas résister et retirer l'instrument en marche en maintenant une pression contre la paroi dentinaire canalaire, très lentement.

La technique est simple, rapide et très efficace, d'autant qu'elle fait partie d'un concept complet de traitement endodontique, basé sur des principes nouveaux d'utilisation d'instruments en nickel-titane en rotation pure. Le seul inconvénient, pour cette technique trop récente, c'est peut-être le coût des différents matériaux nécessaires à sa mise en oeuvre (Laurichesse et al., 1986).

#### **3.2.2.4. Technique mixte de compactage latéral et thermomécanique**

Il s'agit d'une condensation latérale classique pour l'obturation du tiers apical, et un compactage thermomécanique selon la technique de Mac Spadden (l'ancienne) pour les deux tiers coronaires du canal. Cette technique présenterait différents avantages : apprentissage de la technique de Mac Spadden, sans risque de fracture instrumentale, moins de risques de dépassements si l'apex est plus ouvert, meilleures homogénéité de la gutta et étanchéité au niveau des tiers moyen et supérieur de l'obturation, gain de temps appréciable par rapport à la technique classique de condensation latérale (Péli et Oriez, 2010).

Cette technique est plus sécurisante puisqu'elle bénéficie de la sécurité de la condensation latérale à froid (peu de risques de dépassements si la préparation est bonne) tout en obtenant l'herméticité du compactage thermomécanique de Mac Spadden.

#### **3.2.2.5. Injection de gutta chaude**

Il s'agit des systèmes Obtura® de Yee et coll. apparu en 1983 et Ultrafill® commercialisé par la société Hygenic. Ces appareils permettent d'injecter directement dans le canal préparé, à l'aide d'une seringue munie d'un embout métallique, de la gutta-percha préalablement ramollie, en phase plastique. Ces techniques ont eu beaucoup de succès aux États-Unis car la technique est très rapide et utilisait de la gutta chaude. Mais les nombreuses études ont montré qu'il était difficile de contrôler l'injection de la gutta et que l'on obtenait soit un dépassement soit une obturation incomplète (Vassalo et al., 1991).

### **3.2.2.6. Systèmes à tuteurs (Herofill, Thermafill...)**

Ce système original a été proposé par Johnson en 1978

Il a subi depuis de nombreuses améliorations, et est seulement apparu en France en 1992, commercialisé par Septodont®.

L'originalité du système réside dans la présentation du système d'obturation : il s'agit d'un cône métallique en plastique (autrefois en nickel), enduit de gutta-percha, et muni d'un manche. Un appareil de chauffage précis, permettant de ramollir la gutta (à une température de 59 °C) pour l'amener en phase alpha et permettre l'insertion de l'obturateur Thermafill® dans le canal, est associé au système. Actuellement, les cônes de nickel et de résine, présentant de nombreux inconvénients notamment en cas de mise en place de pivots ou de reprises de traitement, sont abandonnés au profit de cônes en plastique. Le système comporte en plus une série de jauges en résine correspondant en diamètre aux normes ISO de numérotation des instruments endodontiques, tout comme les systèmes d'obturateurs qui sont colorés selon les normes ISO.

# HEROfill® Méthode d'obturation

HEROfill®, méthode d'obturation de troisième génération, permet de réaliser une obturation rapide et fiable. Basée sur le principe d'une âme plastique solide recouverte de gutta percha thermoplastique, la méthode HEROfill® apporte une précision et une sécurité inégalées.

- Une méthode d'obturation rapide, fiable et précise.
- Un manche d'obturateur détachable.
- Une longueur de travail ajustable.
- Un contrôle aisé par les HEROfill® Verifiers.
- Un réchauffage rapide par le HEROfill® Oven.
- Une préparation de logement pour tenon radiculaire facilitée.

## Le Réchauffeur HEROfill®

- Nouveau design : plus compact et plus ergonomique.
- 4 obturateurs peuvent être réchauffés simultanément.
- Chambre de réchauffage composée de 3 éléments chauffants en céramique.
- Haut du four amovible.



## Les Obturateurs et les Verifiers



Un seul HEROfill® est nécessaire pour obturer entièrement un canal.

L'Obturateur HEROfill® se compose de trois parties :

1. Un manche plastique dans lequel est insérée une tige métallique.
2. Une couche de gutta percha thermoplastique.
3. Une âme plastique biocompatible et une rondelle stop.



HEROfill® Verifier

Le HEROfill® Verifier est composé d'une âme plastique non recouverte de gutta percha dont les dimensions sont identiques à celles du HEROfill®. Il permet de vérifier que le canal a été correctement mis en forme et que le numéro du HEROfill® choisi convient.

MICRO-MEGA® HEROfill®

Figure 45 : présentation du Herofill® (<http://www.micro-mega.com>)

Technique :

Essayage de la jauge correspondant au diamètre de la lime apicale maîtresse, elle doit arriver à la longueur de travail.

Réchauffement de l'obturateur dans l'appareil prévu à cet effet. L'appareil nécessite un temps de préchauffage, relativement long à la première mise en route. Le temps de réchauffement est variable selon le diamètre de l'obturateur choisi. Le système est très ergonomique et permet de réchauffer plusieurs cônes en même temps.

Pendant ce temps, les manœuvres de séchage, de jaugeage et de mise en place du ciment de scellement canalaire peuvent être entreprises. Il ne faudra mettre que très peu de ciment au niveau apical, à l'aide d'une lime sur laquelle on applique une rotation anti-horaire.

L'obturateur réchauffé est alors introduit dans le canal, lentement et sans à-coups, jusqu'à la limite apicale.

Après 1 minute, le manche de l'obturateur et la tige dépassant de l'entrée du canal sont sectionnés à la fraise montée sur turbine. L'obturation est terminée.

**HEROfill®** Le protocole

La méthode HEROfill® en 7 points. Après avoir idéalement utilisé Revo-S™ ou HERO Shaper® pour le traitement ou R-Endo® pour le retraitement, assurez-vous avant de réaliser une obturation avec HEROfill®, que :

- Le canal soit bien nettoyé et mis en forme.
- Le canal soit sec.
- La longueur de travail soit définie.

**1**



Sélectionner le HEROfill® approprié. En général, il sera du même numéro que le dernier instrument utilisé à l'apex du canal lors de la préparation.

**2**



Insérer dans le canal le HEROfill®. Vérifier du numéro correspondant jusqu'à la longueur de travail afin de valider le choix du HEROfill® précédemment sélectionné.

**3**



Placer l'obturateur HEROfill® dans une encoche du réchauffeur et presser sur le bouton ON.

**4**



Mélanger et placer du sealer résistant à la chaleur (MM-Seal recommandé). A l'aide du Verfier, enduire les parois du canal d'une fine couche de sealer.

**5**



AU signal sonore, retirer l'obturateur HEROfill®. Sans tourner le manche, l'insérer immédiatement dans le canal jusqu'à l'apex.

**6**



Laisser la gutta percha refroidir pendant 3 à 4 minutes. Il est possible de faire des radiographies de contrôle pendant ce temps.

**7**



Casser le manche en le pliant. Couper la partie plastique qui dépasse à l'aide d'une petite fraise à cône renversé et enlever l'excédent de gutta percha.

**\*Autre Technique**  
Stabiliser l'âme plastique à l'aide de précelles et couper plus avec une petite fraise à cône renversé. Plus le manche et l'excédent d'âme plastique. Attention à ne pas générer de mouvements verticaux de l'âme afin de ne pas empêcher le scellement apical.

MICRO-MEGA® HEROfill®

Figure 46 : protocole pour l'utilisation du Herofil® (<http://www.micro-mega.com>)

Avantages :

Un gain de temps considérable.

Une facilité déconcertante, même pour un opérateur non expérimenté.

Un remplissage complet du canal : la gutta percha se positionne bien jusqu'à l'extrémité du canal, ce n'est pas seulement le cône de plastique qui réalise l'obturation.

Quelques précautions sont toutefois à respecter : réaliser lors de la préparation une excellente butée apicale, car la pression exercée lors de l'insertion est très grande ; il faut très peu de ciment de scellement, et une viscosité pas trop fluide, sous peine d'avoir de sérieux dépassements.

Inconvénients :

L'inconvénient majeur de cette technique est le prix des obturateurs et de l'appareil de préchauffage.

Un autre inconvénient est l'obturation du tiers apical car on observe parfois la présence de vides au sein de l'obturation. (Yücel et Ciftçi, 2006).

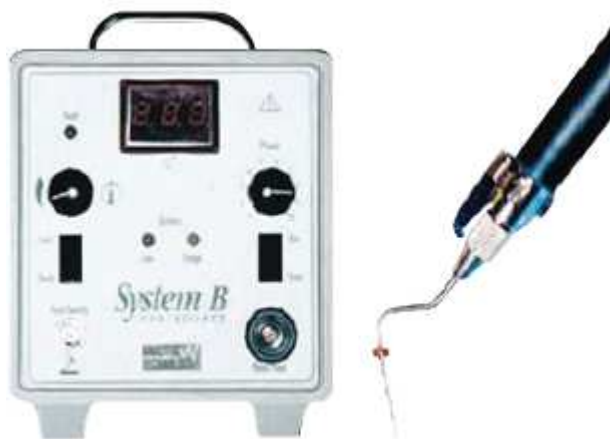### **3.2.2.7. Technique de compactage « en une vague » ou système B®**

Le System B®, proposé par Buchanan dès 1994, est un appareil qui simplifie le compactage vertical à chaud en restant fidèle aux principes de base de la technique initiale (choix et ajustage du maître cône, traitement de la gutta percha chaude).

Il est composé d'un boîtier électrique relié à une pièce à main munie d'un fouloir (il existe différentes conicités) qui réchauffe et compacte en un seul temps la gutta percha. Cette source électrique et la conception des fouloirs permettent un contrôle précis de la chaleur amenée dans le canal au contact du cône. Cette manœuvre en un mouvement unique et continu jusqu'à environ 4 mm de l'apex assure, par les forces latérales et verticales développées, l'obturation du tiers apical et des canaux accessoires. Cette technique est rapide, reproductible et ergonomique, mais le coût du matériel reste élevé.

Au niveau de l'appareillage et des matériaux, des évolutions continuent d'être proposées par adjonction d'un système d'injection de gutta percha thermo- plastifiée pour le remplissage des deux tiers coronaires (Obturation Unit® Sybron, système Calamus®, système Beefill®). On

observe maintenant la possibilité d'utiliser de nouveaux matériaux synthétiques d'obturation canalaire (type Resilon®) (Schilder, 1974).



**Figure 47 : boîtier électrique et pièce à main du Système B® (Péli et Oriez, 2010).**



## **4. Moyens de diagnostic des dépassements de matériaux d'obturation canalaire dans le sinus maxillaire**

### **4.1. Signes cliniques**

Le diagnostic des dépassements de matériaux d'obturation canalaire s'effectue d'abord cliniquement. Il est nécessaire d'effectuer une observation et une palpation de la muqueuse vestibulaire et palatine, une palpation des sinus qui peut se révéler douloureuse. Un examen de la dent sur laquelle on suspecte le dépassement doit être effectué en réalisant un test à la percussion verticale et horizontale.

### **4.2. Signes radiologiques**

L'étude des sinus de la face dans leur ensemble est réalisable de façon complète et exhaustive avec dans le même temps une enquête étiologique dentaire.

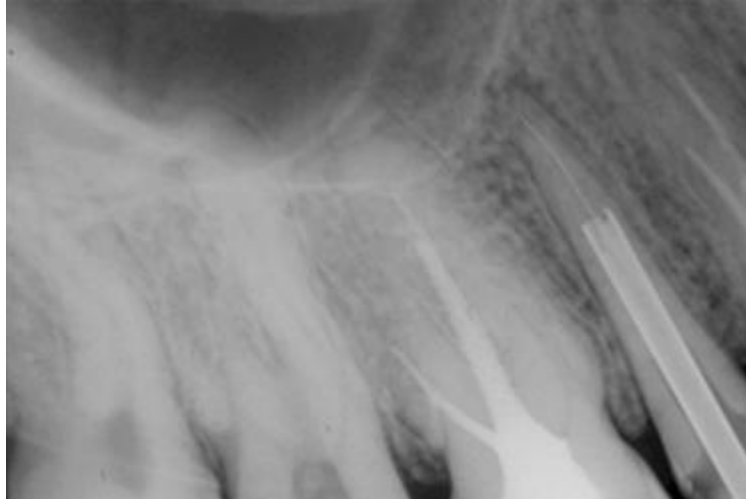
#### **4.2.1. Radiographie conventionnelle**

La radiographie conventionnelle était autrefois utilisée pour établir un bilan simple et peu coûteux du massif facial et en particulier des sinus de la face. Elle est encore parfois utilisée en cas de sinusites aiguës traînantes, de recherche de foyer infectieux sinusien, ou de contrôle après traitement de ce foyer. Cependant, à ce jour, la HAS (haute autorité de santé) recommande l'utilisation des techniques d'imagerie par coupes pour visualiser les sinus.

##### **4.2.1.1. Radiographies rétro alvéolaires**

Ces radiographies révèlent les particularités anatomiques radiculaires et canalaires. Sur les dents pluriradiculées, ces radiographies sont réalisées sous diverses incidences pour mettre en évidence chaque racine dentaire et les canaux radiculaires. Elles complètent la radiographie panoramique dentaire sur toutes les dents suspectes.

Par contre cette radiographie ne permet pas de bien voir le sinus étant donné que le capteur bloque sur le palais. De plus la radiographie rétro alvéolaire est en 2 dimensions ce qui rend difficile la localisation des racines des dents antrales par rapport au sinus.



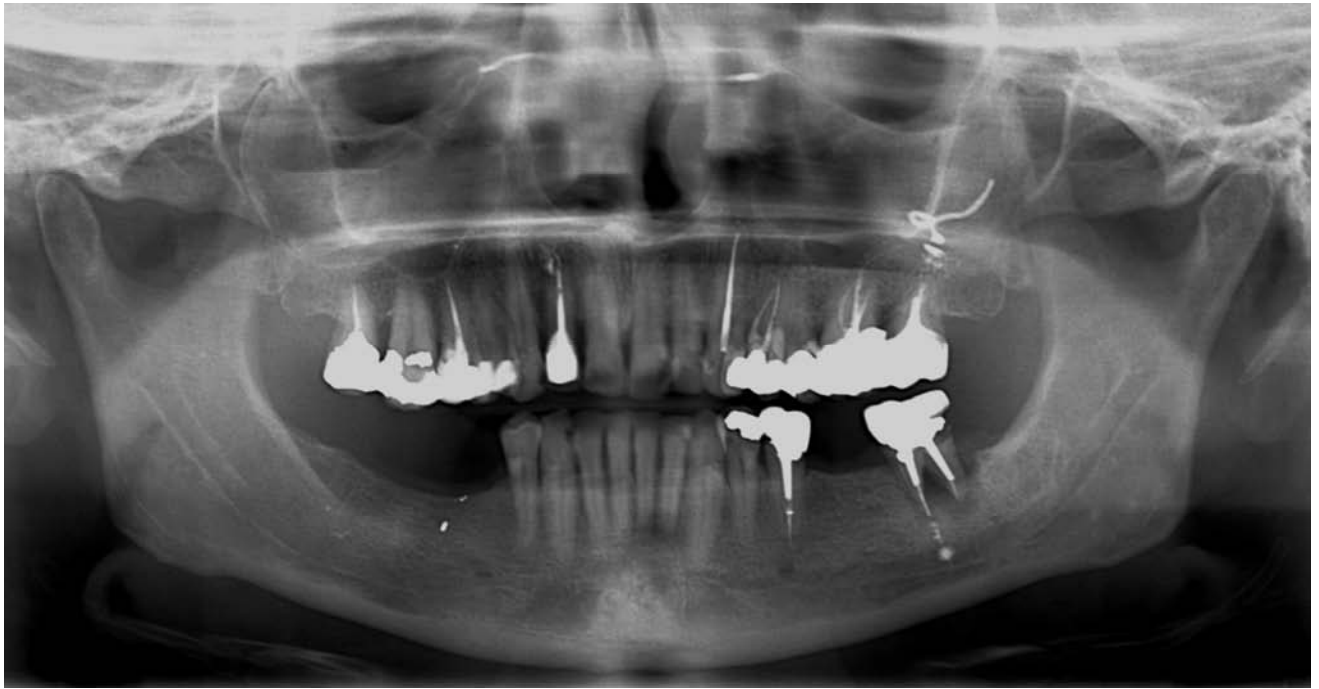
**Figure 48 : radiographie rétro alvéolaire (Sauveur et Mesbah, 2008)**

#### **4.2.1.2. Radiographie panoramique dentaire (OPT)**

Appelé également orthopantomogramme (OPT), la radiographie panoramique dentaire permet de visualiser sur un seul cliché les arcades dentaires, les maxillaires et les parties inférieures des fosses nasales et des sinus maxillaires

Le bilan radiographique réalisé par le chirurgien dentiste en cas de sinusite chronique doit comprendre systématiquement un cliché panoramique dentaire. Il permet de visualiser toutes les dents maxillaires présentant des traitements endodontiques et donc les traitements iatrogènes (dépassement apical par exemple) mais aussi les lésions apicales, les dents incluses, le niveau de l'alvéolyse...

Cependant, elle reste insuffisante pour apprécier les rapports entre le foyer infectieux apical et le bas fond du sinus maxillaire. En effet, la radiographie panoramique n'est qu'un plan de coupe. Par ailleurs, la qualité de l'image, le coefficient d'agrandissement et la distorsion volumétrique varient selon l'appareil utilisé.

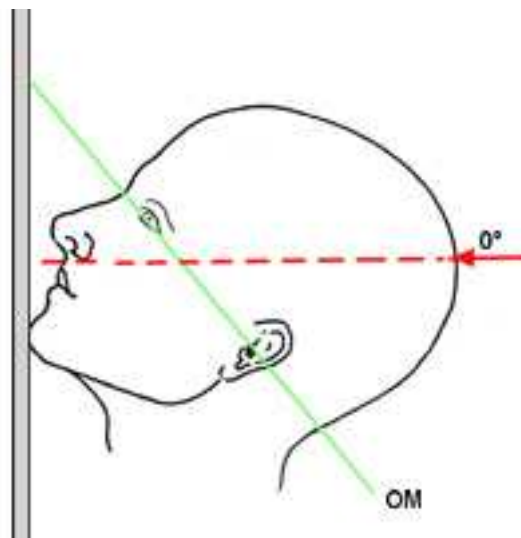


**Figure 49 : dépassement de pâte intra-sinuisien sur 27 visible sur la radiographie panoramique dentaire (OPT)**

#### **4.2.1.3. Cliché en incidence de Blondeau**

Ce cliché n'est plus utilisé de nos jours pour l'exploration sinusienne.

Appelé également incidence nez-menton, il se réalise le menton et le nez du patient contre la plaque de radiographie ; le rayon incident est incliné vers les pieds du patient de  $50^\circ$  formant un angle de  $-50^\circ$  par rapport au plan orbito-méatal.

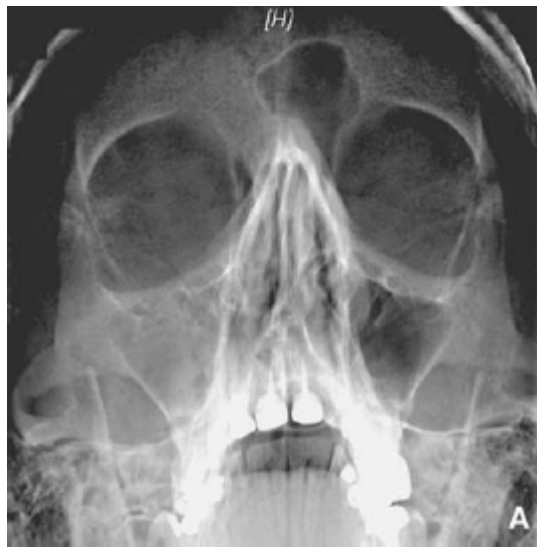


**Figure 50 : schéma représentant l'axe des rayons lors d'une radiographie de type Blondeau**

Dans cette incidence, les rochers se projettent au dessous des sinus maxillaires exposant ainsi tous les sinus antérieurs. Elle peut être réalisée bouche ouverte, le sinus sphénoïdal se projetant alors dans l'ouverture buccale.

Par cette incidence, on peut observer les sinus frontaux et maxillaires ainsi que les fosses nasales tandis que l'éthmoïde et le sphénoïde sont d'interprétation plus délicate.

Le Blondeau n'est quasiment plus utilisé à ce jour, en tout cas il n'est plus recommandé car il ne permet qu'une visualisation partielle des cavités sinusienne. (Recommandation HAS de 2008).

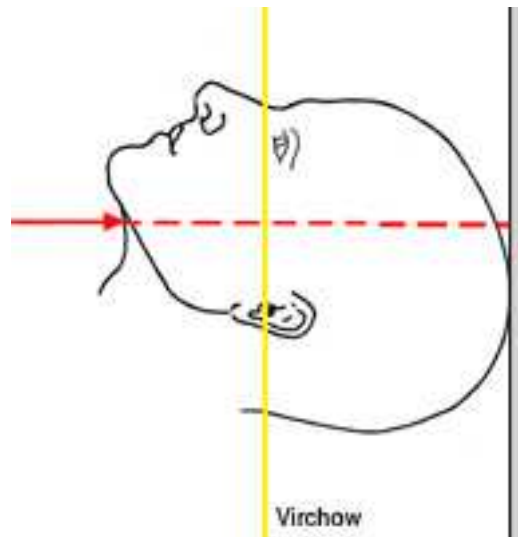


**Figure 51 : visualisation des sinus par l'intermédiaire d'un cliché radiographique en incidence de Blondeau.**

#### **4.2.1.4. Cliché en incidence de Hirtz**

Cette radiographie n'est plus utilisée de nos jours pour l'exploration sinusienne.

Incidence axiale de la base du crâne, elle est plus délicate à réaliser. En effet, le rayon incident est perpendiculaire à la base du crâne, passant sous le menton chez le patient qui a la tête complètement en arrière (ce qui est dangereux en raison du risque d'entorse du cou lors de l'hyperflexion). Cette incidence permet le déploiement de l'éthmoïde et du sphénoïde et permet de visualiser le cavum en incidence axiale. Il est nécessaire de tenir compte, lors de son interprétation, de la projection des structures de la fosse nasale sur l'éthmoïde, en particulier les cornets moyens et inférieurs qui peuvent donner des images trompeuses.



**Figure 52 : schéma représentant l'axe des rayons lors d'une radiographie de type Hirtz**

Les clichés en incidence de Hirtz et Blondeau ne sont plus utilisés à ce jour pour mettre en évidence des dépassements de matériau endodontique dans le sinus maxillaire. En effet, les renseignements qu'ils apportent sont de toute façon visibles sur la tomodensitométrie et il est inutile de multiplier les incidences de radiographie conventionnelle.

#### **4.2.2. Scanner**

La tomodensitométrie est, comme la radiographie standard, une exploration radiologique avec utilisation de rayons X. Les techniques d'exposition, de recueil et de traitement du rayonnement diffèrent toutefois et permettent actuellement l'acquisition d'un volume de données informatiques sur la région examinée. Un traitement informatique permet ensuite de fragmenter le volume des données en coupes transverses millimétriques ou infra millimétriques. Les appareillages actuels génèrent donc une quantité importante d'images qui servent à l'analyse sur des consoles de visualisation dédiées à l'expertise médicale. Un traitement de l'image est nécessaire pour fournir au clinicien une imagerie plus pertinente et adaptée au contexte clinique (Flohr et al., 2005).

Des reconstructions à l'aide de logiciels spécifiques, permettent d'obtenir des images frontales, transversales et sagittales qui sont fournies dans le document radiologique. Des reconstructions complémentaires obliques, curvilignes ou tridimensionnelles (volumiques) sont possibles selon le contexte.

Les données initiales (coupes transverses millimétriques) peuvent aussi être gravées au format DICOM (Digital Imaging and communication in Medicine) sur un support informatique afin

d'être intégrées dans un programme de chirurgie assistée. Les paramètres de reconstruction privilégient, selon l'étude souhaitée, la résolution anatomique ou la résolution en densité. Pour une étude anatomique des sinus (bilan avant chirurgie endoscopique, dysfonctionnements rhino sinusiens), la résolution spatiale est privilégiée et l'analyse des images se fait avec des fenêtres larges : 2000 à 3000 unités Hounsfield (ou UH) (l'échelle Hounsfield va de - 1000 à + 1000. La valeur - 1000 est attribuée à l'air, la valeur 0 est attribuée à l'eau et la valeur + 1000 est attribuée à l'os compact) qui offrent un bon contraste entre les structures de densité très différentes comme l'air, les tissus et l'os. L'étude du contenu sinusien ou des tissus mous périsinusiens (lors de sinusites compliquées par exemple) se fait avec des fenêtres plus étroites (200 à 400 UH) en privilégiant la résolution en densité.

Grâce à une excellente résolution spatiale et à la possibilité d'obtenir des reconstructions dans tous les plans de l'espace, la tomodensitométrie est un des examens permettant l'exploration de la pathologie rhino-sinusienne. Elle est le complément indispensable de l'exploration clinique et endoscopique. Sa parfaite visualisation des structures osseuses en fait un examen incomparable pour la recherche d'anomalies ou de variations anatomiques susceptibles de générer des complications opératoires parfois très graves.

En effet, elle permet de visualiser une « concha bullosa » (pneumatisation du cornet nasal moyen), une inversion de courbure du cornet moyen ou encore une déviation septale majeure avec éperon septal obstruant (il existe souvent une petite déviation de la cloison nasale, non pathologique).

Dans le cadre du bilan diagnostique des sinusites chroniques, il peut être réalisé un scanner en coupes de 2 à 3 mm, en acquisition hélicoïdale, tous les 1,7 à 2 mm environ. Les filtres de reconstructions osseuses et les fenêtres osseuses sont privilégiés. Compte tenu des risques liés à l'irradiation (risque de cataracte après 10 Gy (Gray) (Maury et al. 2007), les constantes d'acquisition doivent être aussi basses que possible en utilisant des protocoles « low dose » (Zinreich et al., 1988).

En effet, la partie de l'œil la plus radiosensible est le cristallin. En cas d'exposition brève unique, la dose équivalente seuil pouvant engendrer des opacités cristalliniennes se situe entre 0,5 et 2 Sv (Sievert). 5 Sv provoquant une cataracte vraie (c'est à dire avec perte de vision).

Son délai d'apparition est de 1 à 10 ans, et celui-ci est d'autant plus court que la dose a été grande. Lorsque l'exposition est fractionnée, les seuils sont respectivement de 5 et 8 Sv

(CIPR : Commission internationale de protection radiologique 41, 1984). A titre de comparaison, les limites de dose recommandée (volontairement très basses) pour les travailleurs exposés est de 150 mSv/an et 15 mSv/an pour la population générale.

En TDM (tomodensitométrie) chez l'adulte, les doses délivrées au cristallin ont été évaluées entre 30 et 130 mGy selon les protocoles (CIPR 87) (Brisse et al., 2002).

C'est pourquoi, la plupart des auteurs accordent actuellement une qualité diagnostique suffisante aux scanners réalisés avec des mAs (milli Ampères) aussi faibles que possible (de l'ordre de 25 à 30 mAs par coupe effective.) L'injection intraveineuse de produit de contraste n'est en règle générale pas nécessaire. Elle ne se justifie, le plus souvent qu'en cas de complication locale ou en cas de suspicion de lésion tumorale (Braun et Bourjat, 2000).

Le mode « denta-scanner » permet la réalisation de véritables panoramiques dentaires et des reconstructions à l'échelle 1/1 des dents et des racines dentaires ainsi que de l'infrastructure du maxillaire. Il doit être réalisé en coupes millimétriques jointives. Les reconstructions se font dans l'axe déroulé du maxillaire et perpendiculairement à lui (Moulin et al., 2003).

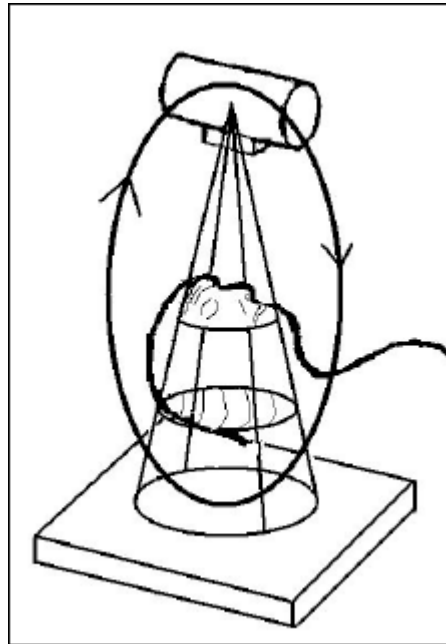
### **4.2.3. Imagerie dento-maxillo-faciale par faisceau conique : « cone beam »**

#### **4.2.3.1. Description de l'imagerie dento-maxillo-faciale par faisceau conique (« cone beam »)**

Il s'agit d'une nouvelle famille d'appareils utilisant une technique d'acquisition fondée sur l'émission d'un faisceau conique de rayons X et permettant la reconstruction multiplanaire d'images explorant l'ensemble de la sphère dento-maxillofaciale.

Le dispositif comprend une source de rayons X émettant un faisceau de forme conique et de largeur constante. Le volume anatomique à explorer est traversé par les rayons X qui vont terminer leur course sur une aire détectrice plane.

Le système va engendrer une rotation unique de 360 degrés autour de la tête du patient (axe de rotation) pour acquérir l'ensemble du volume (parfois simplement 180 degrés). Une courte impulsion de rayons X est libérée pour chaque degré entraînant l'acquisition de 360 images. Du fait de la conicité du faisceau, une unique rotation du complexe source-détecteur permet d'obtenir les données brutes de l'ensemble du volume sans translation du patient (Hauret et Hodez, 2009).



**Figure 53 : rotation de la source de rayons X autour de la tête du patient dans la technique d'imagerie par faisceau conique (Hodez et al., 2011).**

Ce volume numérique a une forme assimilée à un cylindre. Chaque unité de volume est appelée « voxel » (de volume element) correspondant en 3D à ce que le « pixel » (picture element) est à une surface numérique (2D). Les voxels d'un volume « cone beam » ont une forme cubique, conférant au volume un caractère « isotrope », c'est à dire possédant les mêmes caractéristiques dans toutes les directions de l'espace. Cette propriété des volumes cone beam permet d'obtenir des coupes dont la résolution spatiale est identique quelle que soit leur orientation dans le volume.

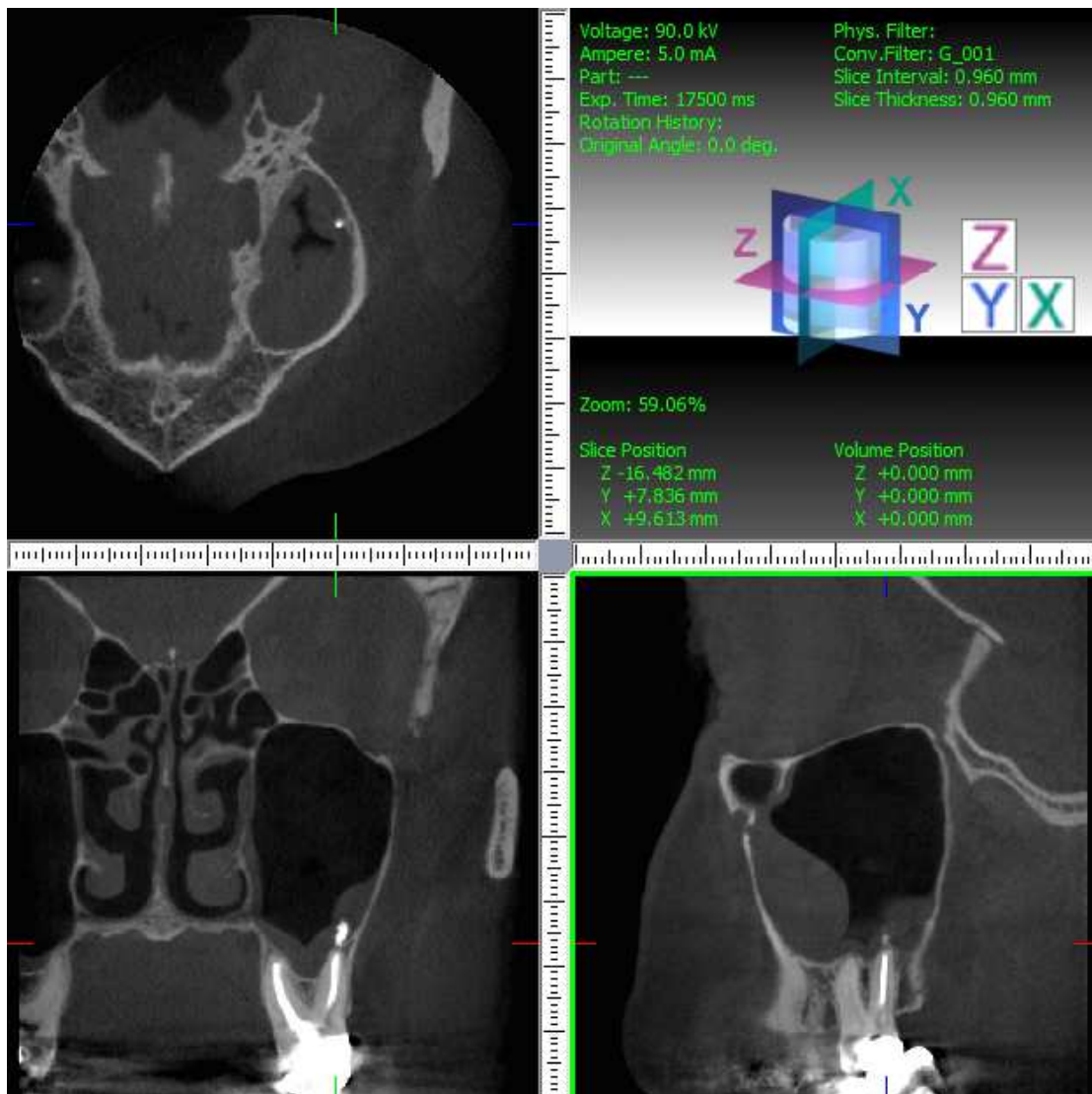
La technique d'imagerie dento-maxillo-faciale par faisceau conique permet aujourd'hui, grâce à une amélioration spectaculaire de la résolution spatiale des machines, d'obtenir des images comparables voire supérieures à celles obtenues au scanner X notamment dans certaines indications et avec certaines machines spécifiquement dédiées à l'étude de volumes réduits en haute définition.

En cas de dépassements de matériaux d'obturation dans le sinus maxillaire, il convient d'abord de déterminer si le matériel dentaire est vraiment dans le sinus ou s'il est plutôt intra osseux ou sous muqueux. En fonction de sa position le traitement sera différent. Pour déterminer l'emplacement du matériau dentaire par rapport au sinus une radiographie conventionnelle ne peut suffire puisque les images sont superposées. Pour déterminer sa



position, on utilisera plutôt l'imagerie en coupes telle que le scanner ou la radiographie par faisceau conique (« cone beam » par exemple).

Sur ce cliché radiologique obtenu par « cone beam », on observe bien le dépassement de ciment canalare dans le sinus maxillaire due à la relation étroite entre la molaire maxillaire et le sinus maxillaire :



**Figure 54 : radiographie en coupes prise par « cone beam » montrant le dépassement de ciment d'obturation canalare du au lien étroit entre dent et sinus. Cela entraîne un épaissement muqueux réactionnel.**

## 4.2.3.2. Avantages et inconvénients du « cone beam » sur le scanner

### 4.2.3.2.1. Avantages du cone beam

#### 4.2.3.2.1.1. Irradiation

L'imagerie « cone beam » se distingue essentiellement par son caractère peu irradiant. La dosimétrie est notablement inférieure à celle de l'examen scanographique, que ce soit en matière de sinus ou d'oreilles. À titre d'exemple, le Computed Tomographic Dose Index (CTDI) d'un scanner pour les oreilles moyennes est d'environ 170 mGy alors qu'il est d'environ 15 à 30 mGy en imagerie « cone beam ». Cette particularité fait du « cone beam » l'examen de choix pour les explorations ORL chez l'enfant et pour les personnes devant être soumises à des examens répétitifs. En effet, le scanner est contre indiqué chez les enfants en raison du passage des rayons au niveau de l'œil. Pour l'adulte, des risques de cataracte sont observés à partir de 5 scanners des sinus de la face.

L'irradiation est d'autant plus faible que l'on utilise des petits formats d'image (4x4cm) bien suffisants pour une étude localisée sur une dent (il faut cependant noter que le format de 8x8cm est utilisé pour l'étude des sinus maxillaires et que l'étude globale des sinus nécessite des champs de l'ordre de 14x10cm). En outre le temps de reconstruction sera également réduit dans ce cas.

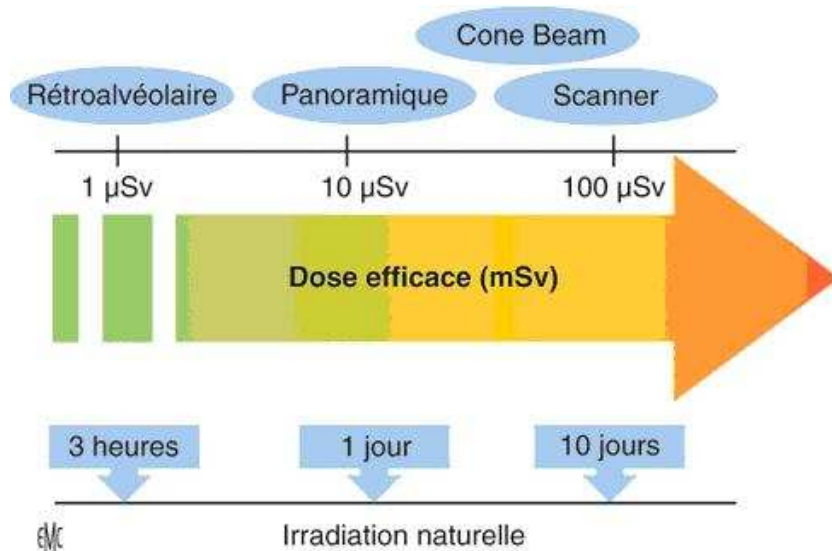


Figure 55 : schéma comparant l'irradiation médicale à l'irradiation naturelle (Teman, 2009).

#### 4.2.3.2.1.2. Isotropie des voxels et résolution spatiale

La taille des voxels conditionne la finesse de l'image, appelée résolution spatiale. Si l'arête des voxels est petite, la résolution spatiale égale, voire dépasse nettement celle du scanner. Les images 3D sont d'une grande précision, notamment en matière de structure osseuse, et ce dans toutes les directions de l'espace en raison du caractère isotrope des voxels. Une étude globale des sinus se fera par une acquisition à grand champ, mais la recherche d'un foyer dentaire responsable d'une sinusite devra privilégier un champ plus réduit avec une meilleure résolution spatiale (Liang et al., 2009).

#### 4.2.3.2.1.3. Artéfacts métalliques

L'imagerie « cone beam » produit moins d'artéfacts que le scanner au voisinage des structures métalliques denses.

Cela a son intérêt en bordure des matériaux chirurgicaux et prothétiques, des couronnes dentaires, des corps étrangers métalliques intra sinusiens et des implants cochléaires ainsi qu'en prévision de la pose d'implants.

#### 4.2.3.2.1.4. Temps d'acquisition et exploitation

Le temps d'acquisition est de 17 secondes et tous les plans de l'espace sont accessibles sans renouveler l'acquisition. Ce qui permet au chirurgien dentiste ou à l'ORL de se déplacer dans le volume et d'effectuer toutes les mesures préalables à l'intervention par informatique.

#### 4.2.3.2.1.5. Prix

Le « cone beam » est moins coûteux que le scanner.

### 4.2.3.2.2. Inconvénients du « cone beam »

#### 4.2.3.2.2.1. Résolution en densité

En raison de la faible irradiation, l'échelle des densités est beaucoup moins large que celle du scanner. Il n'est pas possible d'obtenir une discrimination aussi fine des densités de parties molles. L'échelle de Hounsfield n'existe pas et le réglage des densités se fait par simple modulation du noircissement et du contraste. Il en découle une impossibilité d'étude de l'extension aux parties molles des différents processus pathologiques : tumeurs, infections et épanchements hématiques de la face. Il est également impossible d'envisager une injection de produit de contraste. Le scanner quant à lui permet l'injection de produits de contraste qui

marquera les zones vascularisées et pourra donc nous montrer si la muqueuse est simplement épaissie (toute la muqueuse se « rehausse » sur le scanner) ou si elle contient un liquide (on n'aura dans ce cas qu'une fine bande de muqueuse brillante sur le scanner reposant sur un niveau liquidien) En conséquence, la découverte d'un envahissement des parties molles par un processus quelconque implique l'abandon de l'imagerie « cone beam » au profit du scanner et/ou de l'IRM (Cavezian et Pasquet, 2005).

#### 4.2.3.2.2.2. Bruit

Le rapport signal/bruit est un facteur essentiel de qualité d'image. Le signal correspond aux voxels fournissant de l'information. Le bruit correspond aux voxels parasites qui dégradent la qualité de l'image. Là encore, la faible irradiation entraîne une augmentation du bruit, souvent peu perceptible, mais qui devient gênant pour des études en haute résolution et en fort contraste, en particulier pour l'oreille moyenne et interne. Le bruit augmente quand la taille des voxels et l'épaisseur de coupe diminuent (Hodez et al., 2011).

Pour conclure, on peut affirmer qu'il est plus avantageux d'utiliser le « cone beam » pour étudier les dents et leurs relations avec le sinus plutôt que le scanner s'il n'y a aucun soupçon de malignité. La radiographie en « cone beam » résout la plupart des indications. Cette machine n'est cependant pas disponible partout (Hodez et Bravetti, 2010).

	Scanner	Cone Beam
Technologie	Tomodensitométrie (rayons X) Nécessite une autorisation	Tomographie volumique (rayons X) Ne nécessite pas d'autorisation pour les radiologues, médecins et chirurgiens dentistes)
Prix de l'appareil	1000000 euros	70000 à 250000 euros
Maintenance par an	100000 euros	
Irradiation	--	-
Résolution spatiale	++	+++
Résolution en densité	+++	+
Rapport signal sur bruit	++	+

**Figure 56 : avantages et inconvénients du scanner face au cône beam (Teman, 2010).**

#### **4.2.4. IRM**

L'IRM a un intérêt limité dans l'exploration dentomaxillaire ; en effet elle intervient principalement dans le bilan de détermination et d'extension des tumeurs. Elle est également de plus en plus utilisée pour l'étude de certains processus inflammatoires, mais elle n'intervient qu'en seconde intention pour des indications précises (Martin-Duverneuil et Auriol, 2004).

Dans le cas de pathologies liées au dépassement de matériaux d'obturation, l'IRM permet de discriminer les éléments solides par rapport aux épanchements, d'évaluer le caractère récent ou ancien d'une sinusite ou de diagnostiquer avec une bonne précision une éventuelle greffe aspergillaire dans les cas douteux. Le contenu plus ou moins solide d'une sinusite aspergillaire apparaît en hyposignal, voire en asignal en T1 (dans une image pondérée en T1, la graisse apparaît hyperintense donc de couleur claire et l'eau hypointense) et T2 (dans une image pondérée en T2, l'eau apparaît hyperintense donc de couleur claire et la graisse un peu plus sombre que l'eau) en raison de la densité protéique élevée et de la déshydratation. L'image IRM peut donc sembler normale. D'où l'importance d'une étude préalable par imagerie en coupes à rayons X (scanner ou « cone beam »). L'IRM reste un examen de seconde intention à éviter en présence de métal. En effet, si la bouche du patient contient du métal comme des amalgames, l'abondance des artéfacts de susceptibilité magnétique peut rendre l'examen impossible (Yousem, 1993) (Kopp et al., 1985).

### **4.3. Examens d'exploration ORL**

#### **4.3.1. La rhinoscopie et la fibroscopie**

##### **4.3.1.1. La rhinoscopie**

La rhinoscopie a pour but la visualisation des fosses nasales. Elle fait appel principalement à la rhinoscopie antérieure et à la fibroscopie endonasale. Ce dernier examen, de pratique ORL courante, donne de précieux renseignements concernant la morphologie endonasale, l'état des muqueuses des fosses nasales et permet de voir l'existence ou non d'une pathologie sinusienne par la visualisation des méats (Briche et al., 2008).

##### **4.3.1.1.1. La rhinoscopie antérieure et postérieure**

La rhinoscopie antérieure permet de visualiser une hypertrophie des cornets inférieurs, une muqueuse inflammatoire et des sécrétions purulentes dans la fosse nasale ou au mieux au

niveau de l'ostium du sinus maxillaire. Parfois le pus n'est visible que dans le cavum et indique une rhinorrhée postérieure. Mais les sécrétions visibles au niveau du méat moyen peuvent aussi avoir comme origine le sinus frontal ou ethmoïdal antérieur. L'examen de la cavité buccale peut retrouver une traînée mucopurulente sur la paroi postérieure du pharynx. En l'absence d'écoulement purulent spontané, la palpation douce et prudente par un aspirateur boutonné de la région du méat moyen peut induire l'extériorisation de pus. La connaissance de la flore bactérienne probabiliste dispense d'un prélèvement dans les formes non compliquées (Gay B. et al., 2006).

#### Technique :

La rhinoscopie antérieure peut être réalisée en consultation et nécessite l'instrumentation minimale suivante :

une source lumineuse (miroir de Clar),

un spéculum de nez,

une pince de Politzer,

une cotonnette

des produits anesthésiques et vasoconstricteurs locaux.

La rhinoscopie postérieure nécessite par ailleurs un abaisse-langue rigide et des miroirs à cavum de différentes tailles.

Le patient est installé sur le fauteuil d'examen tête calée dans un appui tête. On réalise l'examen après tamponnement par des produits anesthésiques et vasoconstricteurs locaux (Xylocaïne naphazolinée ®). Le spéculum doit être dirigé selon les trois positions de Lermoyez (le spéculum est dirigé d'abord dans l'axe de la fosse nasale, puis dans toutes les directions : du plancher à la partie supérieure de la fosse nasale) afin d'étudier respectivement les méats inférieurs, moyens puis supérieurs. La rhinoscopie postérieure est souvent de réalisation délicate, l'examen étant conditionné par un réflexe nauséux et le type de conformation anatomique. Le miroir préalablement chauffé, pour limiter la formation de buée, est introduit sous le voile mou, la langue étant maintenue vers le bas par l'abaisse langue. En jouant sur l'inclinaison du miroir, l'exploration du rhino-pharynx pourra être plus ou moins complète (Dubreuil et al., 2002).

La rhinoscopie permet une bonne exploration du vestibule et de la valve nasale. Elle permet l'analyse plus ou moins correcte du septum nasal, du cornet inférieur, de l'opercule du cornet moyen et plus difficilement du cornet supérieur. La rhinoscopie objective des déformations

architecturales, des atteintes inflammatoires ou infectieuses, et la présence de formations tumorales bénignes ou malignes suffisamment évoluées.

#### 4.3.1.1.2. La fibroscopie

##### Technique :

Pour la fibroscopie, la source lumineuse est une lumière froide. Le fibroscope est souple, ne possède habituellement pas de canal opérateur ni aspirateur ce qui permet d'avoir un matériel de petit diamètre peu traumatique (de 2,2 mm pour le nasofibroscope pédiatrique à 3,6 mm pour le nasofibroscope adulte). Certains possèdent un canal opérateur-aspirateur, mais sont exceptionnellement utilisés pour l'exploration endonasale. L'utilisation d'anesthésie de contact n'est pas habituelle si l'opérateur est entraîné. Il ne faut pas utiliser de vasoconstricteurs avant l'examen pour ne pas modifier les données de l'observation.

#### 4.3.1.1.3. Contre indications à la rhinoscopie et à la fibroscopie

Il n'y a pas de contre indications, simplement l'examen peut être difficile, en particulier chez le nourrisson et l'enfant, chez certains malades agités et chez certains adultes avec réflexes exubérants.

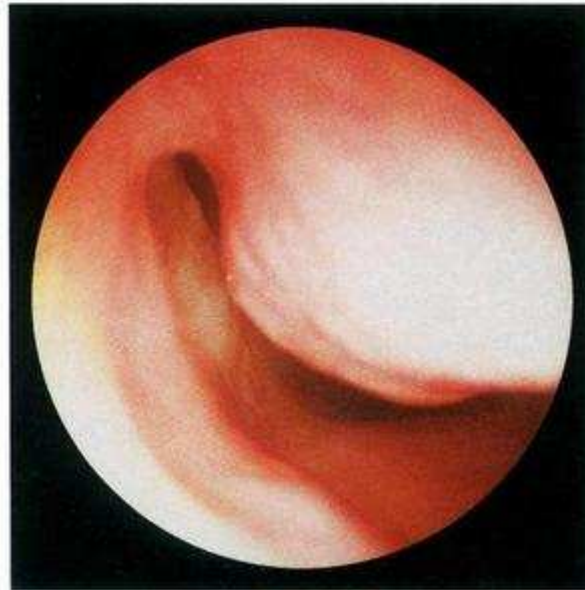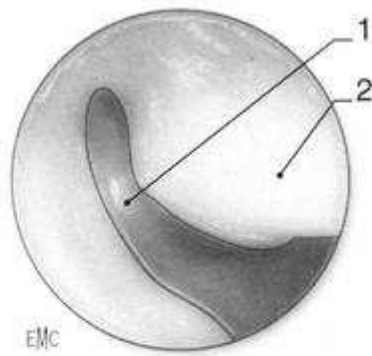
Un simple attouchement de la muqueuse ou l'application d'une anesthésie de contact peut créer un malaise cédant par la mise en position couchée du patient.

Tout traumatisme sur une muqueuse nasale angiomateuse peut déclencher une épistaxis plus ou moins importante pouvant nécessiter un méchage (Legent et al., 2003).

### **4.3.2. Sinusoscopie**

L'endoscopie (ou sinusoscopie) nécessite:

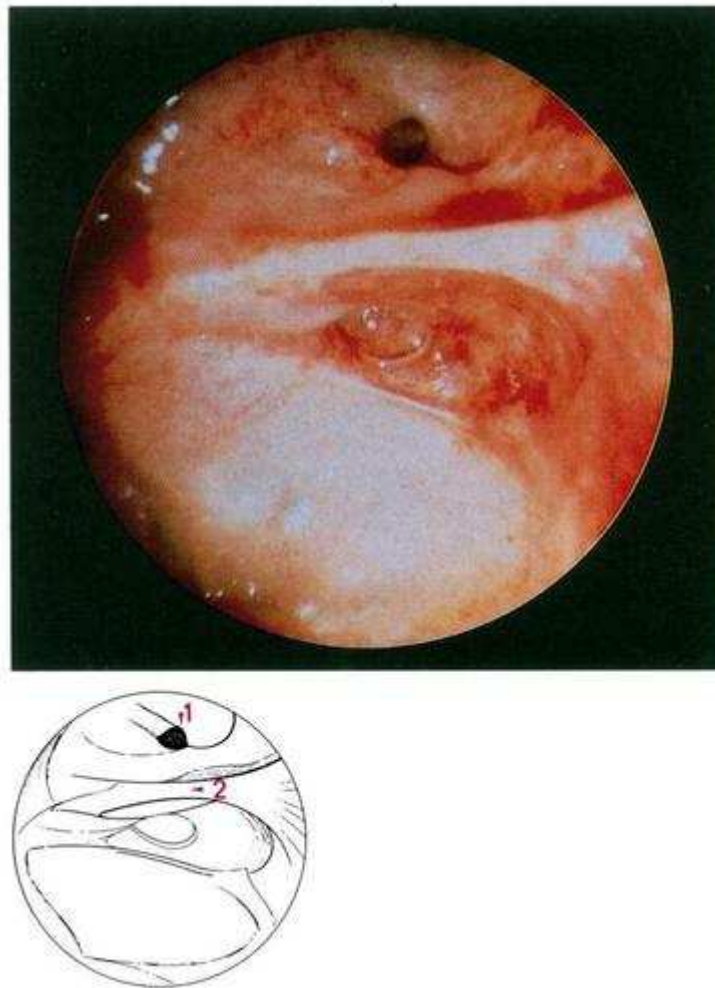
- des optiques rigides de diamètre 4mm. Deux optiques à 0° et 30° (ou 70°) sont souhaitables. Les optiques de 2,7mm de diamètre sont utiles chez l'enfant et dans les fosses nasales étroites.
- un trocart à ponction de sinus de 4,5mm de diamètre pour permettre une éventuelle sinusoscopie maxillaire.
- une source de lumière froide de 150 à 250 W.
- du matériel pour anesthésie locale (Xylocaïne naphazolinée ®), du coton stérile, une spatule mousse pour écarter le cornet moyen, des canules d'aspiration boutonnées, des pinces pour effectuer des prélèvements, des brosses en Dacron ® pour étude cytologique, un piège aspirateur pour la bactériologie.



**Figure 57 : vue endoscopique : fosse nasale droite. Méat inférieur (Klossek et al., 1997).**  
1 : méat inférieur 2 : cornet inférieur

L'examen est réalisé patient allongé pour de meilleurs résultats. L'examen débute par une rhinoscopie antérieure, puis moyenne et enfin postérieure. C'est au niveau du cornet inférieur et de son méat que se réalise la ponction de sinusoscopie : une trépanation du méat inférieur a lieu en arrière et au dessous de la tête du cornet inférieur (Dubreuil et al., 2002) (Legent et al., 2003).





**Figure 58 : vue endoscopique d'une sinuscopie maxillaire (Klossek et al., 1997).**  
1 : ostium 2 : corniche

#### **4.4. Examens biologiques et histologiques**

Les examens cités précédemment permettent de faire le diagnostic pathologique. Cependant un examen biologique tel qu'un examen anatomopathologique ou mycologique peuvent permettre de confirmer le diagnostic. L'examen anatomopathologique après coloration spéciale permet facilement de visualiser les filaments mycéliens sans autre précision en dehors des rares cas avec des têtes aspergillaires bien individualisées ou de champignons identifiables à l'examen morphologique.

Dans le cadre du diagnostic d'aspergillose, les différents examens biologiques (NFS, IgE totales, IgE spécifiques vis-à-vis d'*Aspergillus*, sérologie aspergillaire) ne sont d'aucune utilité diagnostique dans les mycoses sinusiennes non invasives à l'inverse des mycoses invasives ou des rares aspergilloses sinusiennes allergiques.

L'examen anatomopathologique de la muqueuse du sinus maxillaire, en présence d'une sinusite chronique rebelle aux traitements d'un corps étranger intrasinusien, note une muqueuse ulcérée avec un chorion oedémateux, congestif, un infiltrat inflammatoire lymphoplasmocytaire et de polynucléaires avec parfois quelques éosinophiles ; des filaments mycéliens sont parfois retrouvés; on note l'absence d'envahissement tissulaire par les filaments mycéliens. On retrouve parfois l'existence de microcalcifications de la muqueuse et toujours une absence de thrombose vasculaire (Braun et Bourjat, 2000).

## **5. Conséquences du dépassement de matériaux d'obturation canalaire dans le sinus maxillaire**

Les conséquences du dépassement de matériau d'obturation canalaire dans le sinus maxillaire sont variées et ne se résument pas à l'aspergillose. Par ailleurs, il faut bien noter que le sinus est très résistant et un dépassement ne provoque dans la plupart des cas aucune infection ou réaction. Cependant, sur un patient qui présente des antécédants d'infection sinusienne, des rhinites allergiques à répétition ou encore s'il est fumeur, la présence d'une inflammation préalable du sinus pourra contribuer plus fortement au développement d'une infection.

### **5.1. Aspergillose sinusienne**

C'est la forme la plus fréquente des sinusites maxillaires d'origine fongique. C'est une sinusite fongique de forme non invasive retrouvée le plus souvent chez des personnes en pleine santé. La prédominance féminine est notée dans toutes les études, généralement autour de 2/3 des cas. Elle est aussi appelée balle fongique ou aspergillome. Elle est due à un champignon appelé *Aspergillus*.

L'introduction de matériaux d'obturation endodontique dans le sinus maxillaire chez le sujet immunocompétent prédispose à une sinusite fongique aspergillaire non invasive.

#### **5.1.1. Symptomatologie**

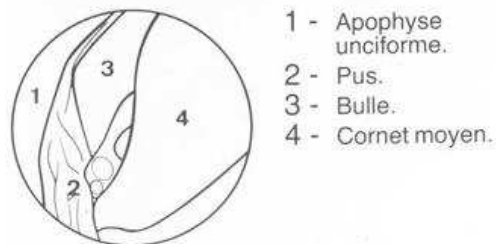
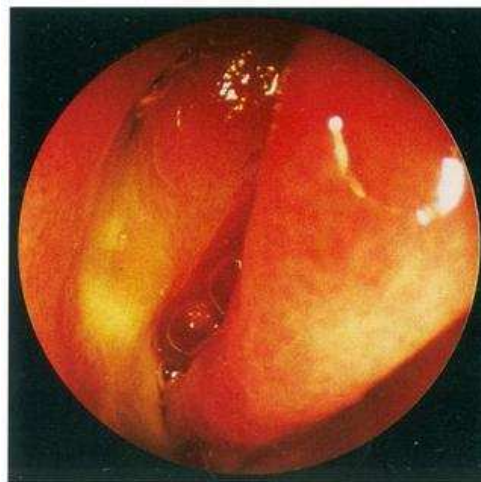
La symptomatologie ressemble à celle de la sinusite maxillaire chronique. La rhinorrhée postérieure mucopurulente ou purulente en est le principal symptôme, parfois associée à une toux chronique et à une cacosmie. L'obstruction nasale est le deuxième symptôme le plus fréquent. Elle traduit l'existence de la congestion de la fosse nasale consécutive à l'infection sinusienne. Parfois ces formes s'expriment sous une forme aiguë avec fièvre. Dans d'autres cas, cela s'exprime comme une sinusite maxillaire chronique unilatérale avec des poussées aiguës récidivantes et ou résistantes aux antibiotiques. La rhinorrhée chronique unilatérale plus ou moins fétide, parfois noirâtre et sanglante, est beaucoup plus caractéristique. Cette entité, présente chez les individus en bonne santé, a donc les mêmes symptômes qu'une sinusite chronique et est à ce titre souvent traitée sans succès selon les protocoles conventionnels.

Chez environ 10 % des patients traités par chirurgie pour sinusite chronique, il s'agit en fait d'une aspergillose (Loidolt et al., 1989).

Cette sinusite aspergillaire peut également être asymptomatique, la découverte étant fortuite lors d'un bilan ORL ou dentaire (asthme, implants dentaires, chirurgie thoracique).

### 5.1.2. L'endoscopie et la radiologie au service du diagnostic

L'examen endoscopique des cavités nasales est d'habitude très banal : souvent normal, parfois il est retrouvé une simple rhinite hypertrophique sans ou avec polype inflammatoire au méat moyen ; rarement, apparaît une masse brunâtre ou noirâtre au méat moyen visible après rétraction de la muqueuse.

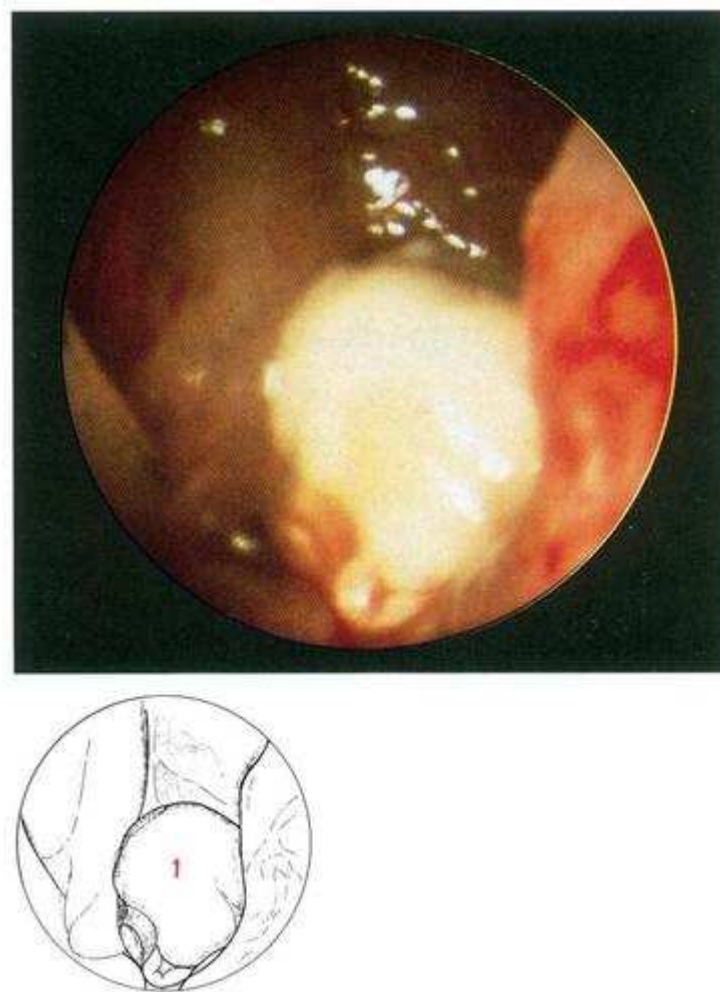


**Figure 59 : vue endoscopique d'une sinusite maxillaire droite purulente (Peynegre et al., 1990).**

L'endoscopie nasale permet de faire le diagnostic de sinusite maxillaire. L'examen de la région de l'ostium de sinus maxillaire retrouve un aspect quasiment toujours pathologique soit polypoïde inflammatoire, soit inflammatoire avec des sécrétions muccopurulentes parfois noirâtres pouvant alors faire évoquer directement le diagnostic d'atteinte mycotique. Il est très rare que l'endoscopie nasale soit normale alors qu'une symptomatologie est présente (Gilain et Laurent, 2005).

L'endoscopie peut reconnaître la masse mycélienne noirâtre avec des zones blanchâtres ou vert jaunâtre, parfois caséuse mais peu adhérente, lors du lavage (Liimplahi et al., 2009).

Il convient d'évoquer le diagnostic de mycose devant des poussées de sinusites aiguës maxillaires récidivantes malgré des traitements antibiotiques adaptés (Gilain et Laurent, 2005)

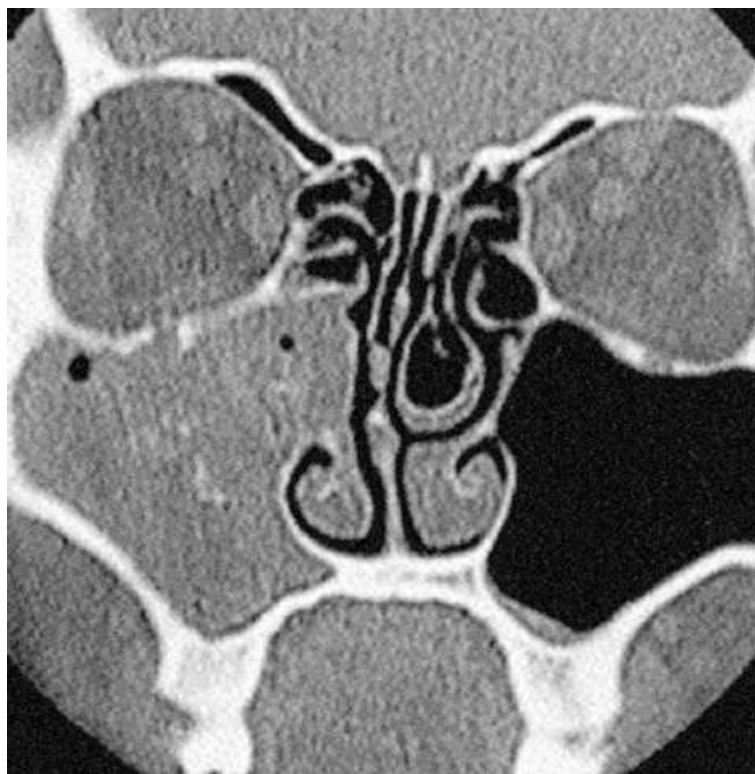


**Figure 60 : sinuscopie maxillaire (Klossek et al., 1997).**  
1 : corps étranger (ciment d'obturation endodontique)

Sur le plan radiologique, l'élément orientant le diagnostic est la présence de concrétions d'allure calcique au sein de cette opacité. Dans la forme habituelle, la présence de pâte dentaire de tonalité métallique est entourée d'un halo hyperdense comprenant des « filaments radioopaques » correspondant aux calcifications de la truffe mycélienne. Ces calcifications sont associées soit à une lyse osseuse, soit à une condensation périostée avec des zones de déminéralisation osseuse (Marsot-Dupuch et Portier, 2001).

Dans le cas de pathologies sinusiennes, l'examen TDM retrouve soit une opacité homogène non spécifique avec dans certains cas des parois osseuses bien épaissies témoignant du caractère chronique de l'atteinte ou une opacité avec présence d'une image spontanément hyperdense irrégulière et le plus souvent centrée qui fait évoquer le diagnostic de balle fongique. Dans ces formes non invasives, il n'existe pas de lyse osseuse associée (Kopp et al., 1985).

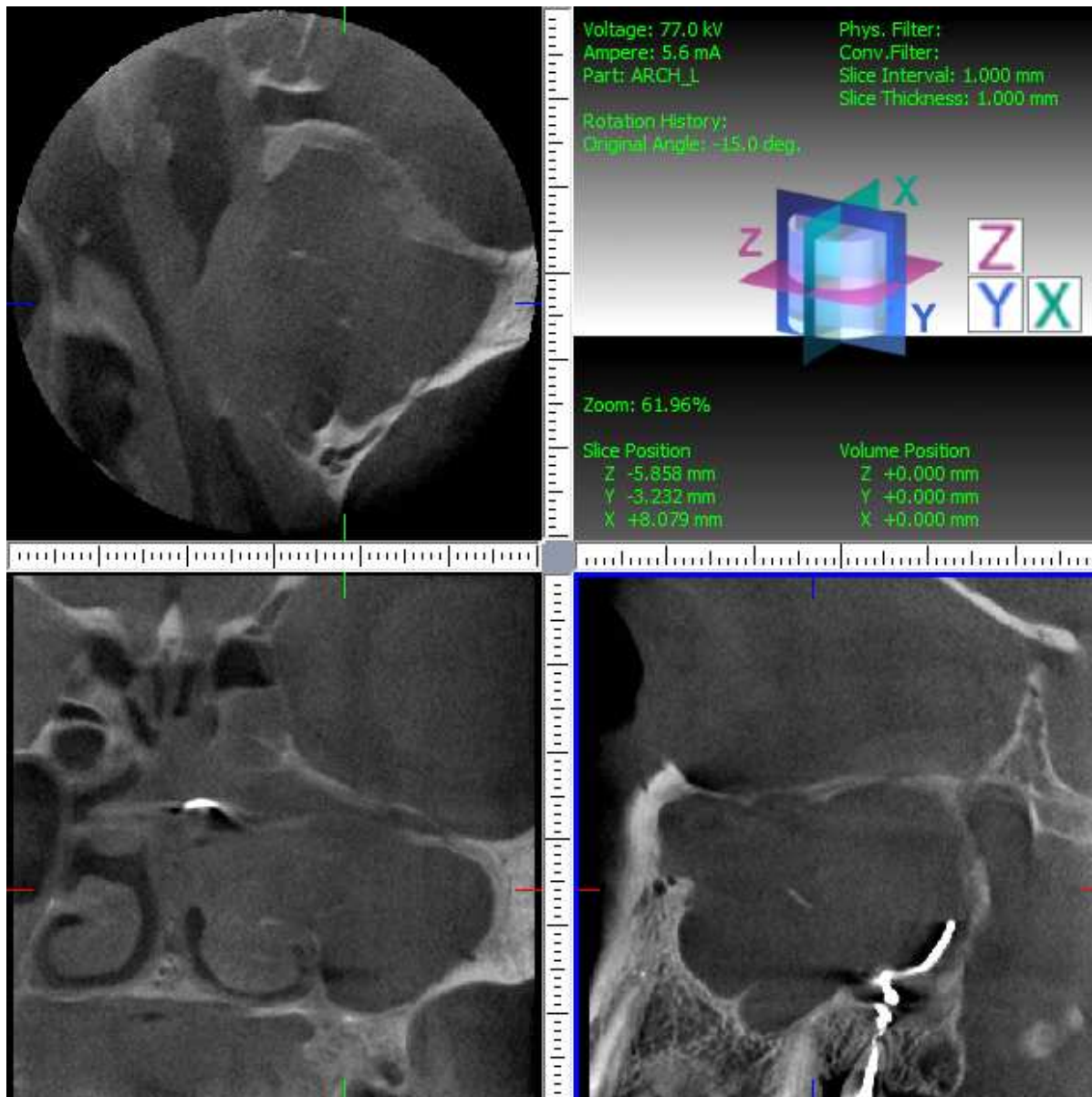
En présence d'une aspergillose maxillaire, on observe, à l'examen TDM, des microcalcifications caractéristiques de l'aspergillose au sein de la balle fongique. Dans la littérature, il a été affirmé que leur présence serait un signe formel de mycose (Falworth et Herold, 1996). Cependant, il faut reconnaître les fausses calcifications résultant des traces hyperdenses de balayage induites par la densité métallique du corps étranger et celles résultant de la dégradation de la pâte dentaire. Plus difficiles sont à différencier les calcifications vraies des reliquats d'ostéolyse de la paroi médiale du sinus ou du squelette du cornet moyen. Il n'y a pas de concordance obligatoire entre la présence d'un corps étranger et celle de microcalcifications, mais leur présence simultanée est un argument évocateur en faveur de l'origine mycosique (Stammberger et al., 1984) (Ferrie et al., 2008).



**Figure 61 : TDM, coupe coronale en fenêtres osseuses passant par la région bullaire : opacité complète et calcifications évoquant un aspergillome.**

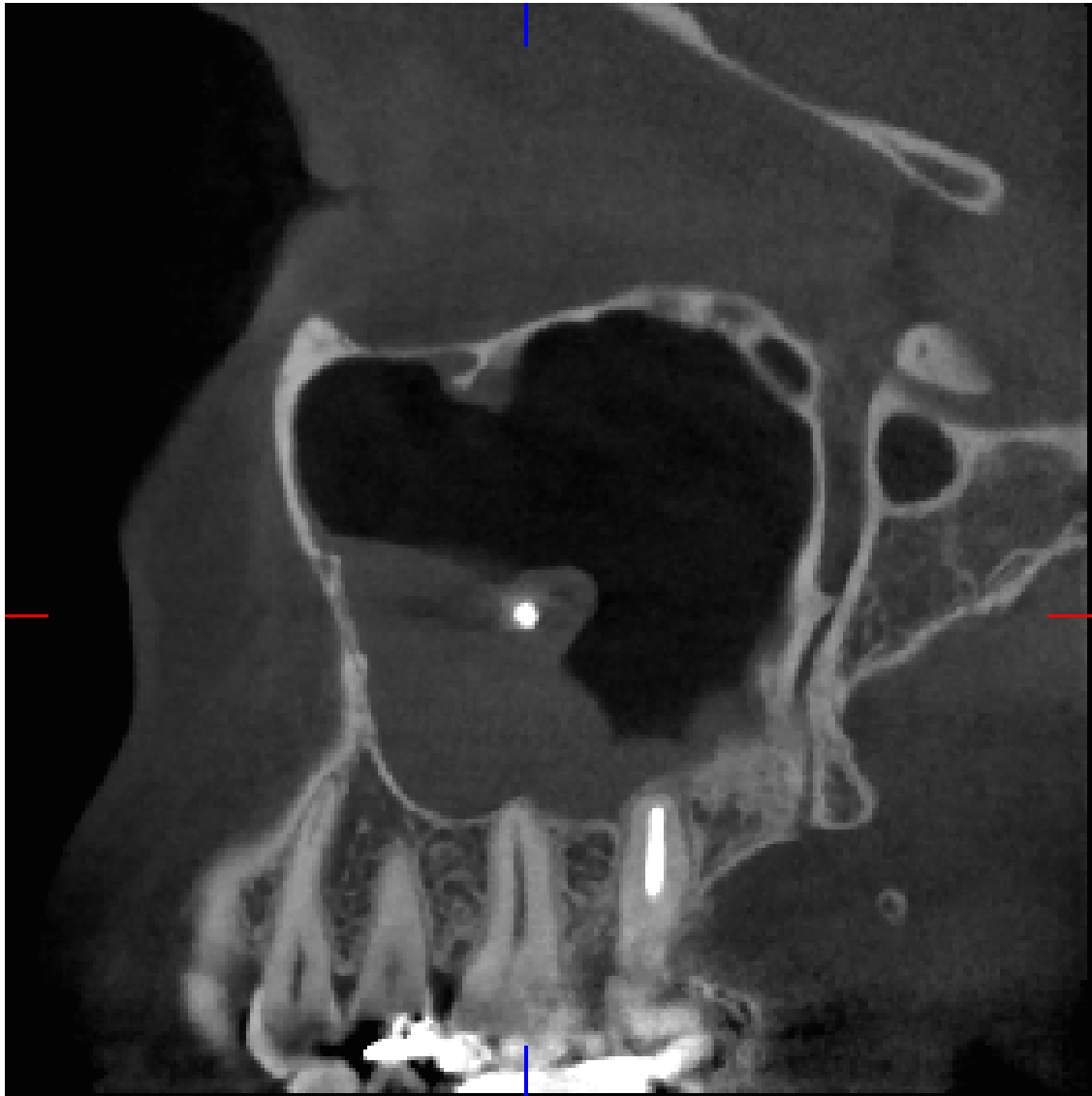


Un élément caractéristique d'une aspergillose sur une radiographie est la présence de calcifications dans le sinus ainsi que l'aspect de la truffe aspergillaire.



**Figure 62 : radiographie « cone beam » présentant des calcifications témoignant de la présence d'une aspergillose suite à un dépassement de pâte.**

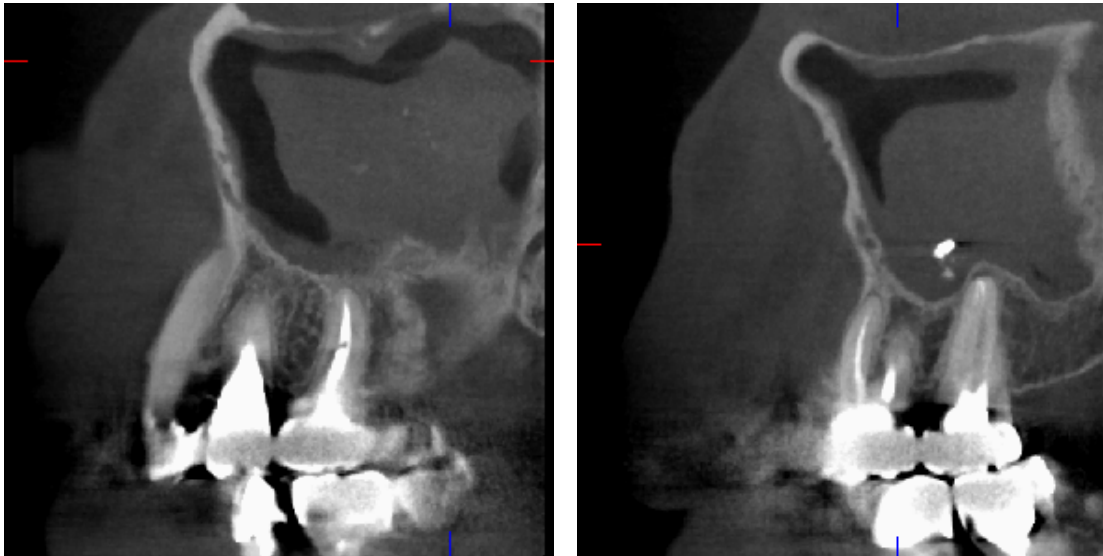
De plus, on observe une évagination d'allure opaque sur la radiographie correspondant à la truffe aspergillaire.



**Figure 63 : truffe aspergillaire . Ce cliché pris en imagerie par faisceau conique (3D Accuitomo Morita®) montre bien l'aspect de « truffe » caractéristique qui évolue depuis le matériel dentaire.**

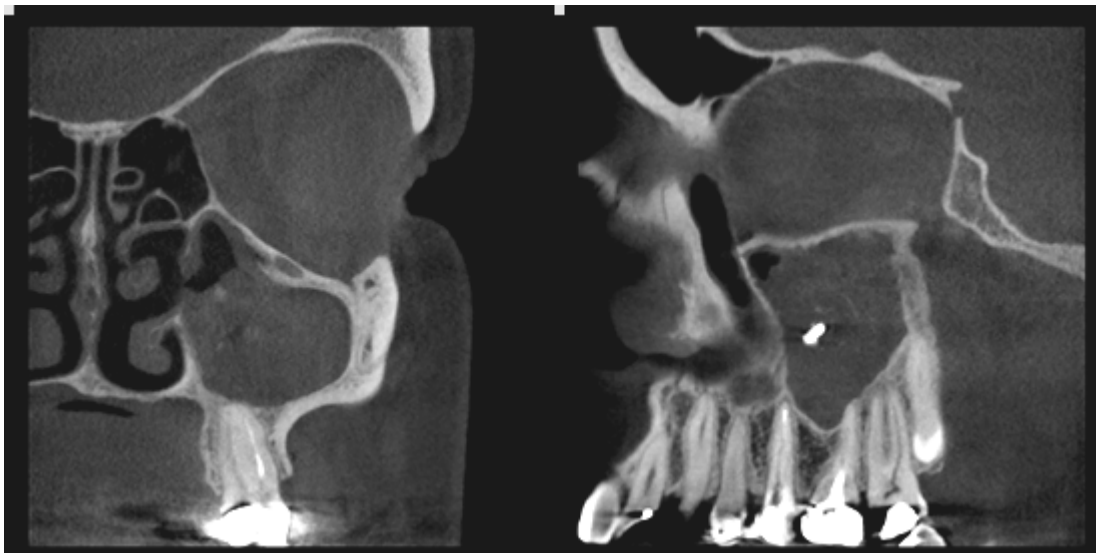
Par ailleurs, Ashley B. Robey et al. ont décrit en 2009 dans leur étude portant sur 24 patients ayant une balle fongique que 54% des patients (c'est-à-dire 13 sur les 24) présentent une dilatation de l'ostium du méat moyen. Cette dilatation de l'ostium intervient plus fréquemment sur des patients sains que sur des patients immunodéprimés (Moulin et al., 2003).



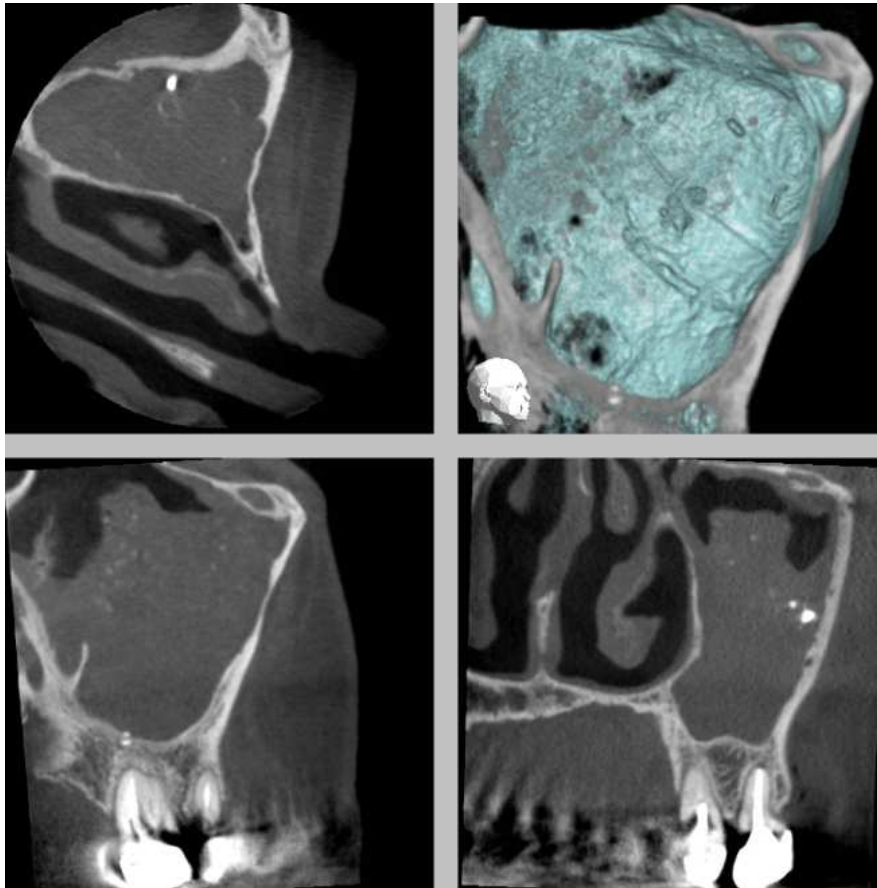


**Figure 64 : cliché radiographique pris par « cone beam »: patient présentant des concrétions d'allure calciques qui est le symptôme d'un dépassement de ciment d'obturation canalaire ayant évolué en aspergillome**

Ce cliché radiographique ci dessous obtenu avec une machine « 3D Accuitomo » de la firme Morita® et par le déplacement dans l'espace à partir du logiciel ODViewer® sur les données obtenues par reconstruction nous montre qu'une partie du matériel endodontique s'est déplacé dans le sinus et s'entoure d'une truffe aspergillaire accompagnée de calcifications caractéristiques de l'aspergillose (Yamaguchi et al., 2007).



**Figure 65 : radiographie « cone beam » (3D accuitomo Morita®) montrant le matériel endodontique, la balle fongique ainsi que des calcifications dues à l'aspergillome.**



**Figure 66 : bilan 3D cone beam laissant apparaître de nombreuses calcifications ainsi que du ciment d’obturation canalaire au sein du sinus maxillaire.**

Des différences de densité du comblement nasosinusien sont parfois observées en fenêtre « parties molles ». Les zones de forte densité correspondent généralement à un contenu déshydraté, rarement à des reliquats hémorragiques. Le long des parois osseuses du sinus maxillaire, le liseré moins dense représente la muqueuse épaissie oedémato-inflammatoire. De telles différences de densité ne sont cependant pas spécifiques, puisque également rencontrées par exemple dans de vieilles polyposes obstructives.

### **5.1.3. Localisation**

La localisation maxillaire est de loin la plus fréquente et l'unilatéralité est la règle. La participation ethmoïdale antérieure est relativement fréquente (46 %) résultant du blocage des ostia au méat moyen ce qui empêche la ventilation et le drainage sinusien. L'atteinte frontale homolatérale est plus rare (16 %), sans doute du fait de la situation plus haute de l'abouchement de l'ostium méatique du canal nasofrontal (Braun et Bourjat, 2000).

#### 5.1.4. L'*Aspergillus*

*Aspergillus* est un champignon filamenteux, encore appelé moisissure, rencontré dans le monde entier. Il appartient à la classe des Ascomycètes de l'ordre des Plectomycètes et de la famille des Aspergillacés.

Nous connaissons actuellement environ 900 espèces d'*Aspergillus*, classé en 18 groupes, et dont seulement 12 sont en rapport avec une pathologie humaine dont l'*Aspergillus fumigatus* (85%), *flavus* (5 à 10%), *niger* (2 à 3 %), *terreus* (2 à 3%) , *clavitus*, *nidulans*...

L'*Aspergillus* est un champignon ubiquitaire et opportuniste présent dans le monde entier. Il se développe lorsqu'il rencontre des conditions favorables.

Il se développe sur la matière organique en décomposition dans le sol. Lors de sa croissance saprophyte, il produit des millions de spores (ou conidies) qui sont véhiculées par l'air et sont inhalées par tous les individus en raison de la très petite taille des spores. Les spores peuvent également pénétrer dans l'organisme par voie digestive chirurgicale, lors de blessures.

En raison de leurs petites tailles, les spores se logent dans tous les compartiments du poumon, des cavités sinusiennes... Ce champignon reste totalement inoffensif pour la majorité de la population. Il est normalement éliminé par les défenses naturelles de l'homme par l'intermédiaire des fonctions ciliaires et sécrétoires des muqueuses et par une réaction immunitaire (production de polynucléaires neutrophiles et de macrophages). Cependant, un petit nombre d'espèces est capable de se développer à 37°C et peut provoquer des mycoses chez l'homme et l'animal.

Les mycoses causées par *Aspergillus* sont appelées aspergillose. Il en existe plusieurs formes qui vont d'une maladie de type allergique à une infection généralisée gravissime, le plus souvent mortelle. La sévérité de l'aspergillose dépend de plusieurs facteurs parmi lesquels le plus important est l'état du système immunitaire de la personne infectée.

Les espèces du genre *Aspergillus* produisent quelques unes des mycotoxines les plus importantes parmi lesquelles les aflatoxines (*A. flavus*, *A. parasiticus*) ou l'ochratoxine (*A. ochraceus*). *A. fumigatus* produit aussi des substances antibiotiques plus ou moins toxiques: des polycétones (fumigatine, spinulosine), des terpenoïdes (acide helvolique, fumagilline) une épidthiadiodioxopipérazine, la gliotoxine et des alcaloïdes neurotoxiques (fumigaclavines,

fumitrémorgines). Parmi ces mycotoxines, seule la gliotoxine semble pouvoir jouer un rôle dans le phénomène infectieux (<http://www.pasteur.fr>, 2005).

### **5.1.5. Développement de l'aspergillose**

Le ciment canalair contenant de l'oxyde de zinc a été considéré comme un facteur favorisant l'apparition d'une aspergillose. Un patient ayant eu un dépassement de pâte à base d'oxyde de zinc dans le sinus maxillaire peut ne pas avoir de symptômes pendant plusieurs années après le traitement endodontique ce qui explique que l'aspergillose est rare avant 35 ans. Par contre, une réaction inflammatoire initiale fait suite au dépassement de matériau d'obturation canalair. Cette réaction disparaît au bout de quelques semaines.

La présence d'*Aspergillus* au sein d'une cavité sinusienne ne prédispose pas au développement d'une aspergillose. En effet, il faudra des facteurs locaux ou généraux qui devront créer les conditions favorables au développement de cette pathologie.

#### **5.1.5.1. Facteurs locaux**

L'*Aspergillus* se développera aisément dans des cavités préformées telles que les cavités broncho-pulmonaires ou un sinus mal ventilé, infecté où les défenses locales sont diminuées.

La température du sinus maxillaire est de 34° et il a un degré d'hygrométrie élevé, d'où son caractère propice à la colonisation des champignons.

La présence d'un matériau exogène dans le sinus maxillaire, notamment suite à l'effraction de la paroi inférieure du sinus est un facteur favorisant le développement de l'*Aspergillus*. En effet, ce matériau, créant une épine irritative dans le bas fond sinusien, forme alors le lit de l'*Aspergillus* lorsque les défenses locales sont diminuées et incapables, par dysfonctionnement des cils vibratiles, d'éliminer le corps étranger (Braun et Bourjat, 1987).

Il existe par ailleurs une pathologie des cils vibratiles appelée dyskinésie ciliaire s'exprimant par une absence de mobilité des cils conduisant aux conséquences vues précédemment.

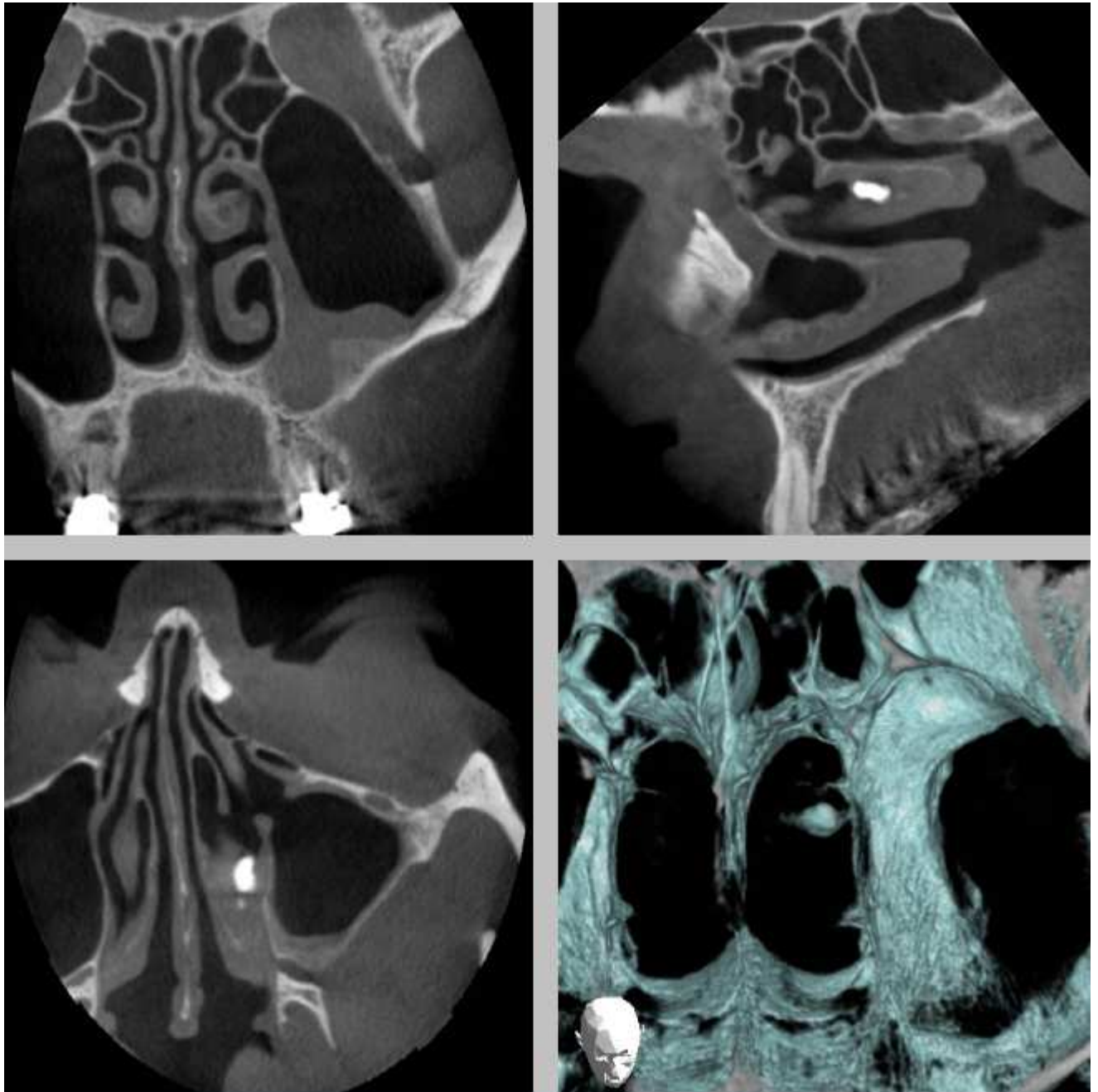
Parmi les épines irritatives, on note la présence de cône de gutta percha qui peut donc être à l'origine d'une sinusite aspergillaire chez un patient en bonne santé. De plus les matériaux d'obturation canalair ne sont pas stériles. Il est indispensable de désinfecter les cônes de gutta percha dans de l'hypochlorite de sodium puis de les sécher avant de réaliser l'obturation. Lorsqu'un corps étranger tel qu'un morceau de cône de gutta percha est expulsé dans le sinus,

il se produit une réaction d'inflammation qui persiste jusqu'à la disparition du corps étranger. Cette inflammation qui devient alors chronique devient un lieu privilégié pour le développement de l'*Aspergillus Fumigatus*.

Des études faites sur la gutta percha ont montré que l'on pouvait avoir des réactions tissulaires différentes en fonction de la taille et des caractéristiques du matériau. S'il s'agit d'un grand morceau de gutta percha, il sera encapsulé et les tissus environnants ne seront pas inflammatoires. S'il s'agit au contraire de petites particules, la réaction tissulaire sera importante et localisée et l'on observera la présence de macrophages et de cellules géantes polynuclées (Sjögren et al., 1995).

D'autres corps étrangers intra-sinusiens comme le ciment d'obturation canalaire peuvent causer des sinusites maxillaires découlant de l'irritation de la membrane sinusienne, plus particulièrement quand le corps étranger est plus gros que le diamètre de l'ostium.

Le ciment endodontique agit comme un corps étranger qui bouleverse l'équilibre physiologique du sinus basé sur la clairance muco-ciliaire. Les cellules ciliées de la muqueuse vont avoir tendance à faire bouger le corps étranger vers l'ostium pour l'expulser ce qui peut boucher l'ostium lorsque le corps étranger est trop volumineux. La stase des sécrétions amène à des conditions anaérobiques dans le sinus qui favorise la croissance des spores aspergillaires qui sont présentes par le fait qu'elles font partie de la flore saprophyte du sinus maxillaire ou qu'elles ont été inhalées (Leclercq et Lesclous, 2002).



**Figure 67 : radiographie prise par « cone beam » mettant en évidence la pâte dentaire ayant franchi l'ostium du sinus et se trouvant dans le cornet moyen.**

Les composants du ciment canalaire vont causer des réactions inflammatoires et bloquent le mouvement ciliaire. Le paraformaldéhyde provoque une nécrose locale de la muqueuse. Suite à cela l'eugénol perd sa capacité à inhiber la croissance des *Aspergillus* et l'oxyde de zinc amène une accélération de la croissance des spores aspergillaires en suspension. Le zinc est en effet indispensable à la croissance des spores aspergillaires tout comme l'hydrocortisone présente dans certains ciments endodontiques (Lechartier et al., 1877). Des hyphes (filaments plus ou moins ramifiés) fongiques vont se déposer par intermittence par couches

concentriques autour de l'excès de matériau créant un aspect typique de balle fongique (Giardino et al., 2006).

La sinusite aspergillaire peut se développer de nombreuses années après le dépassement endodontique, sous une forme chronique non douloureuse. C'est pourquoi, la plupart des patients ayant cette pathologie sont plutôt âgés puisqu'ils ont eu un traitement endodontique antérieur sur une dent antrale ainsi qu'un dépassement de pâte dans le sinus. Il a alors fallu quelques années supplémentaires pour qu'une greffe aspergillaire se produise et que des symptômes apparaissent.

Généralement, l'aspergillose se développe dans un seul sinus. Une fois symptomatique, on se rend compte que le sinus maxillaire est obstrué ce qui peut provoquer une nécrose osseuse sous la pression et exige un traitement chirurgical. La symptomatologie est due à la présence d'un important fragment de pâte, ou à la présence de la truffe aspergillaire, bloquant l'ostium du méat moyen ce qui crée un confinement empêchant la ventilation du sinus amenant l'apparition de symptômes.

La surinfection bactérienne peut également conduire à une destruction de la paroi antrale du sinus. Il existe certains cas où la truffe aspergillaire va lyser la paroi entourant le méat moyen ce qui permettra l'expulsion par mouchage de la truffe aspergillaire. Certaines conditions comme l'immunodépression peuvent amener cette forme non invasive de l'aspergillose à devenir une forme invasive, qui peut devenir mortelle (Chao, 2004).



**Figure 68 : truffe aspergillaire expulsée (Klossek et Fontanel, 1992).**



Le chirurgien dentiste doit être vigilant lorsqu'il existe un lien intime entre les racines dentaires et le sinus maxillaire (visible par la radiographie), en raison des dangers liés au dépassement et à la présence d'oxyde de zinc eugénol dans le sinus maxillaire. Il faut donc faire attention à ne pas propulser le ciment au-delà de l'apex ce qui nécessite de limiter la quantité de ciment d'obturation introduite dans le canal radiculaire. Il faut également garder à l'esprit qu'outre les défauts iatrogènes survenant pendant les procédures endodontiques, les toxines émises dans les tissus péri-apicaux suite à un processus infectieux lié à une pathologie pulpaire vont décalcifier l'os entre l'apex dentaire et le sinus en augmentant le potentiel d'implantation du matériau endodontique dans la cavité sinusienne (Bader, 1989).

Le ciment endodontique peut dans certains cas migrer vers l'ostium et être expulsé vers les fosses nasales par l'intermédiaire des cils vibratiles de la muqueuse sinusienne (Yusuf Burak Batur et Ersev, 2008).

Même si les truffes aspergillaires se retrouvent dans le maxillaire dans 89% des cas, il n'en demeure pas moins que toutes les cavités sinusiennes peuvent être concernées. Le zinc contenu dans le ciment d'obturation canalaire favorise en effet le développement des aspergillomes mais nécessite d'autres éléments. D'autres facteurs interviennent dans le développement de truffes fongiques qu'ils soient climatiques, physiologiques locaux, anatomiques ou environnementaux.

Ces facteurs sont, entres autres :

- les foyers infectieux d'origine dentaire,
- les troubles de la ventilation sinusienne par hypertrophie de la muqueuse, déviation de la cloison nasale ou présence de polypes intrasinusiens par exemple,
- les dyskinésies ciliaires (problème de mobilité des cils) (Klossek et al., 1997).

#### **5.1.5.2. Facteurs généraux**

La sinusite aspergillaire peut être liée à un terrain pathologique du patient ; il peut s'agir soit d'une diminution des défenses immunitaires, soit d'une maladie systémique (Leclercq et Lesclous, 2002).

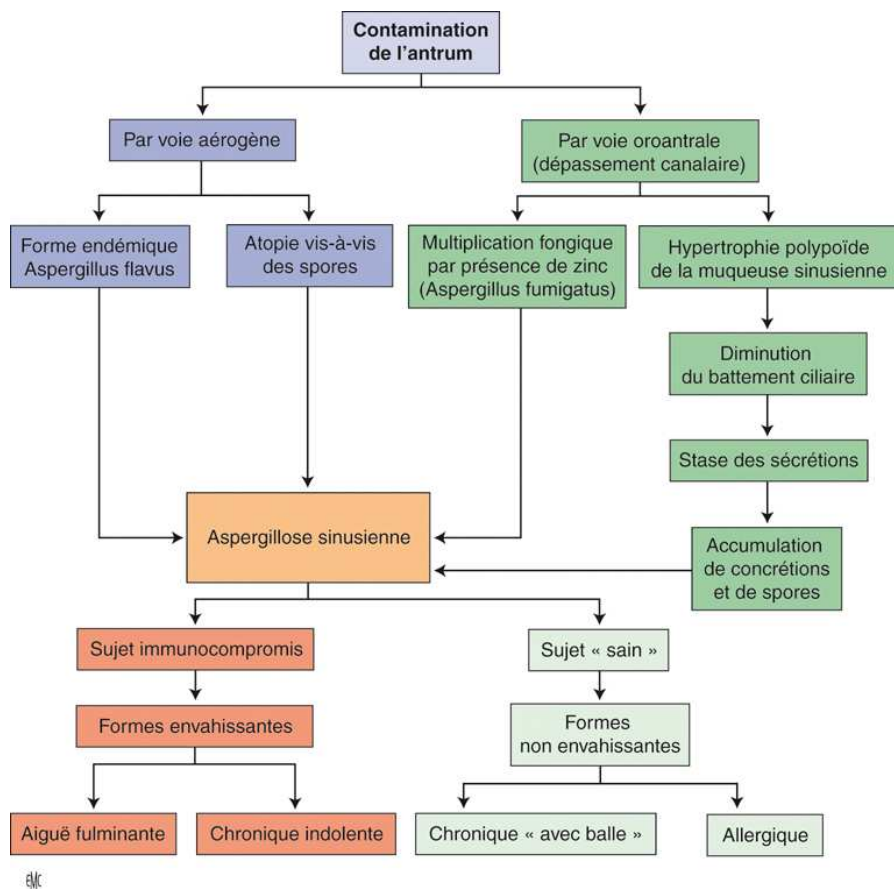
Ces maladies systémiques peuvent être : un diabète insulino-dépendant de type I, une insuffisance rénale chronique, une hémopathie maligne, une hépatite, une pancréatite.



L'immunodépression peut également être due à une antibiothérapie au long cours, la prise d'immunosuppresseurs lors de greffe d'organe, une corticothérapie au long cours, à une infection par le virus de l'immunodéficience humaine (VIH) mais aussi à la prise d'immunosuppresseurs faisant suite à une greffe, à une chimiothérapie ou à une toxicomanie (Braun et al., 1987).

Par ailleurs, l'*aspergillus* se développant particulièrement dans les matières organiques, il convient de noter que certaines professions sont plus exposées que d'autres, notamment les agriculteurs.

Dans les formes soudanaises d'*Aspergillus*, le mode de vie est également un facteur influent. En effet, le crottin de bétail, matière organique en décomposition et lieu de développement privilégié de l'*aspergillus*, est utilisé pour plâtrer les murs et les planchers des huttes, mais également comme plâtre pour protéger les blessures et comme dentifrice. (Montagnac et al., 1994).



**Figure 69 : mode d'apparition des différentes formes d'aspergillose (Marsot-Dupuch et Potier, 2001).**

## **5.1.6. Formes invasives**

### **5.1.6.1. Formes fulminantes**

Les sinusites fongiques aiguës fulminantes se rencontrent chez les sujets immunodéprimés atteints du syndrome d'immunodépression acquise (SIDA) ou d'hémopathies malignes. L'atteinte ne se limite jamais au seul sinus maxillaire. En effet la localisation la plus fréquente est ethmoïdo-maxillaire. Elles se caractérisent par la fréquence des complications orbitaires, le plus souvent révélatrices. Outre le terrain sur lequel elles surviennent, les signes permettant d'évoquer le diagnostic sont l'importance des céphalées, le plus souvent rétro-orbitaires, la présence d'une fièvre parfois élevée et une altération de l'état général. En fait, le plus souvent le tableau est d'emblée compliqué et le patient se présente avec une ou plusieurs complications de type oculo-orbitaires (cellulite orbitaire ou périorbitaire, abcès sous périoste orbitaire, abcès intraorbitaire et enfin thrombophlébite du sinus caverneux), des ostéites et les complications endocrâniennes (abcès intracrâniens, méningites, empyèmes sous-duraux et enfin thrombophlébites cérébrales) qui sont la conséquence de la diffusion de l'atteinte sinusienne aux structures et tissus adjacents.

L'examen TDM met en évidence une opacité ethmoïdomaxillaire avec signes de lyse osseuse et confirme l'existence de la diffusion de l'atteinte aux organes adjacents.

L'IRM permet de visualiser l'étendue de la diffusion du processus infectieux.

Le traitement doit être instauré en urgence. La méatotomie ethmoïdomaxillaire permet de réaliser plusieurs prélèvements permettant de confirmer le diagnostic d'atteinte fongique et d'identifier l'agent fongique en cause. Le traitement repose sur l'administration par voie parentérale d'antifongiques (amphotéricine B avec ou sans itraconazole®). Des lavages par antifongiques de la cavité peuvent être associés. Un débridement chirurgical large par voie externe est conseillé.

Le pronostic est lié à l'importance de la diffusion de l'infection, à la rapidité de mise en route du traitement, à la gravité de l'immunodépression et aux possibilités d'éradication chirurgicale (Moulin et al., 2003).

### **5.1.6.2. Formes indolentes**

Les sinusites fongiques chroniques indolentes sont rares. L'atteinte du sinus maxillaire est la plus fréquente.

Cette forme de sinusite se voit surtout chez certains patients immunodéprimés, principalement les diabétiques ou ceux sous corticothérapie. Le terrain et le type de réaction inflammatoire

sont ceux de la sinusite fongique fulminante, mais le mode évolutif chronique rapproche cette forme de la forme granulomateuse. De plus, la présence d'une masse fongique compacte évoque le mycétome (« pseudo-tumeur » inflammatoire résultant d'une infection associant un champignon) mais la présence d'hyphes dans les tissus est le témoin de l'existence d'un processus invasif. Le premier signe d'appel correspond à des troubles de motilité oculaire associée à une diminution de l'acuité visuelle. Cela reflète l'envahissement de la partie supérieure de l'orbite (deShazo et al., 1997).

L'expression clinique fait évoquer une pathologie tumorale maligne ou une granulomatose. L'examen histologique et mycologique permet d'en faire le diagnostic (Moulin et al., 2003).

### **5.1.6.3. Forme granulomateuse**

Elle touche principalement l'individu immunocompétent et survient le plus souvent sous des climats tropicaux secs. C'est essentiellement en Afrique du Nord et en Inde qu'elle est observée.

Seul le germe *Aspergillus flavus* semble être à l'origine des cas d'aspergillose granulomateuse.

Cette forme est généralement moins sévère que les autres formes invasives (Alrajhi et al., 2001).

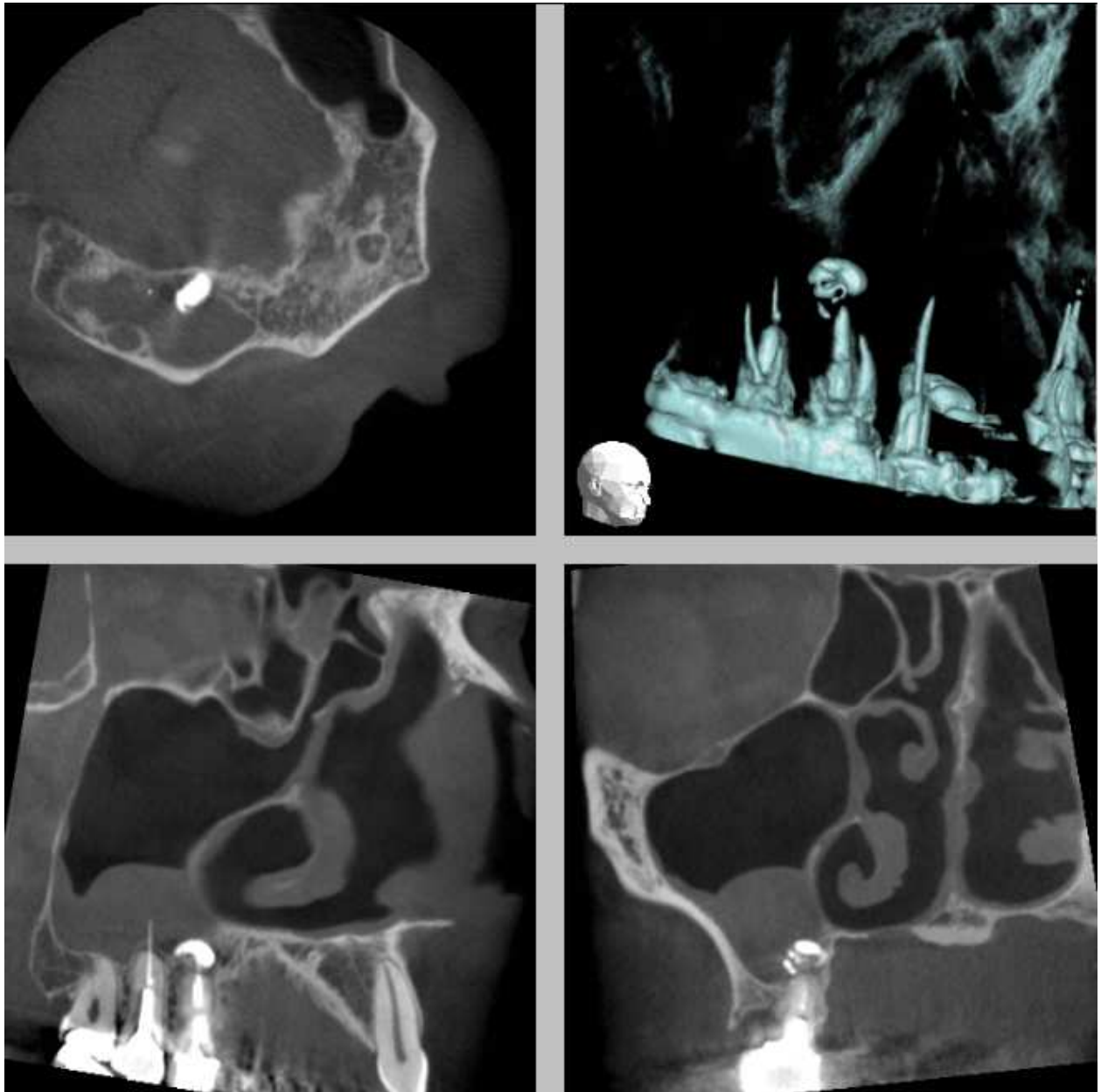
### **5.1.7. Complications**

On peut parfois observer une balle fongique bloquée au niveau de l'ostium du méat moyen avec ou sans passage dans les fosses nasales, une sinusite caséuse plus bas dans le sinus ainsi que des formes pseudo tumorales (Alrajhi et al., 2001).

## **5.2. Épaississement de la muqueuse sinusienne**

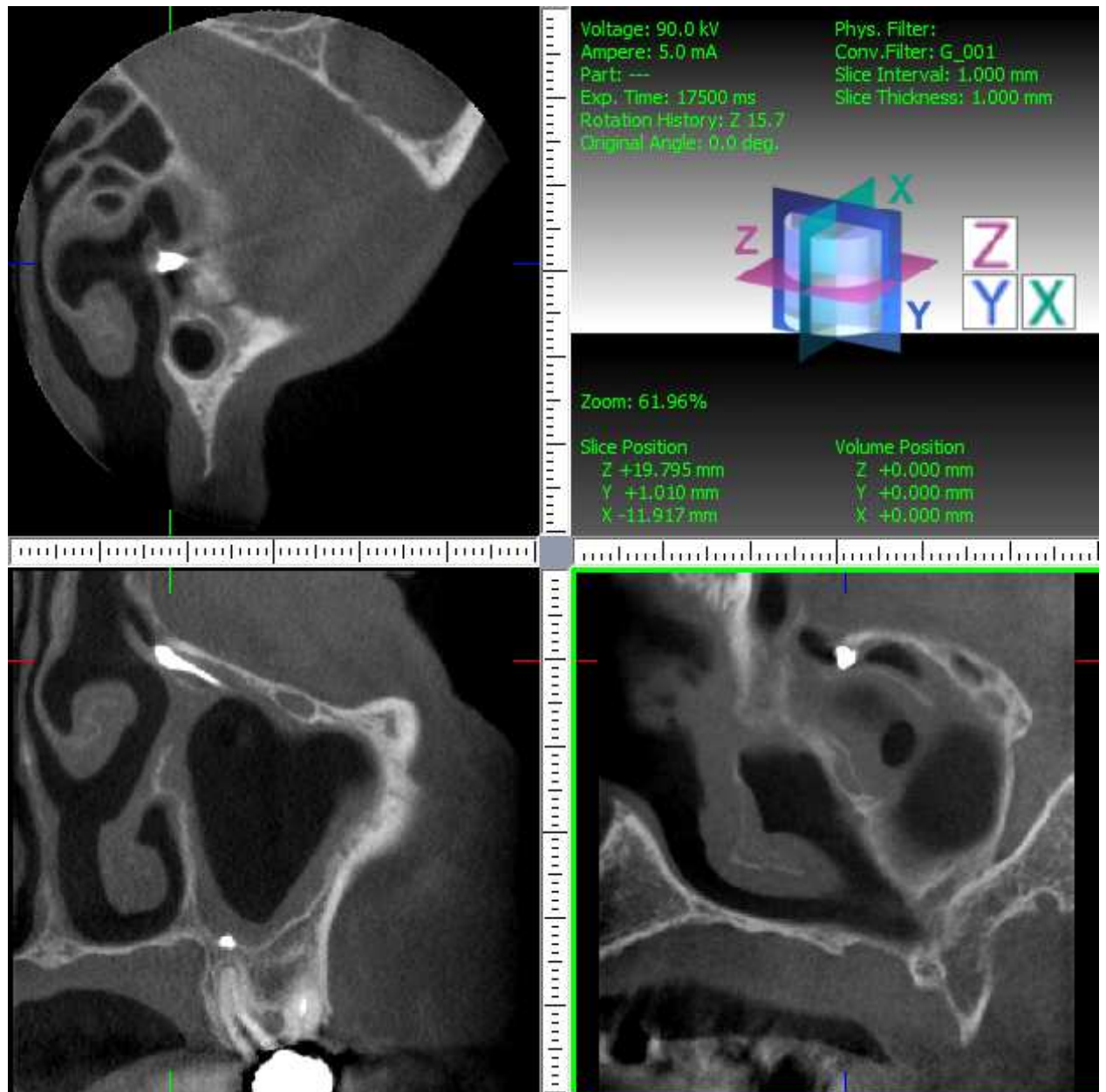
L'étude du plancher sinusien lors de l'évaluation des relations entre les apex et le sinus maxillaire montre que la plupart des modifications de la muqueuse sinusienne localisées à la partie déclive des sinus sont liées à une inflammation ou à une infection sous jacente. Ces remaniements prennent en général l'aspect d'un simple épaississement, ou d'une opacité arrondie pouvant correspondre à un épaississement muqueux pseudo polypoïde ou à un kyste muqueux rétentionnel, parfois dénommé « pseudo kyste sous muqueux ». Ces remaniements peuvent donc être liés à une inflammation due à un dépassement de matériaux d'obturation traversant ou non la muqueuse sinusienne (Hauret et Hodez, 2009).

En cas de dépassement de matériaux d'obturation canalaire au niveau d'une dent antrale, on observe souvent un œdème réactionnel de la muqueuse sinusienne du au dépassement qui est asymptomatique dans la plupart des cas. Le fait d'avoir cet œdème est un facteur prédisposant à une infection sinusienne en cas de banal accident infectieux. Cependant on observe parfois des dépassements de matériaux endodontiques dans le sinus sans épaissement muqueux (Sugiura, 2004).



**Figure 70 : images obtenues par l'imagerie en coupes par faisceau conique : on observe un dépassement sous muqueux de ciment d'obturation sur 14 et de gutta percha sur 15. On note alors un épaissement réactionnel de la muqueuse sinusienne**


Un épaissement de la muqueuse sinusienne en réaction au dépassement de ciment d'obturation endodontique est visible sur la radiographie ci dessous:



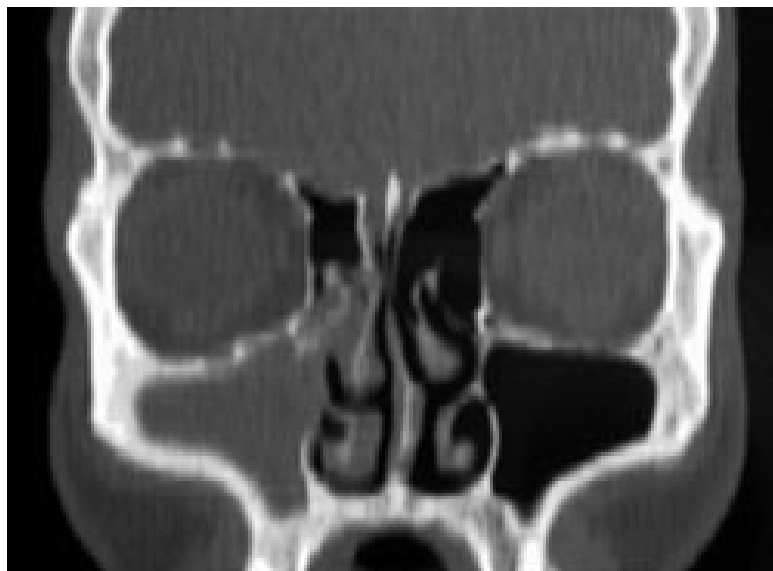
**Figure 71 : présence de deux fragments de pâte : l'un sous muqueux en regard de la racine palatine de 26, l'autre, allongé et bloqué dans l'ostium sinusien. Par ailleurs, épaissement modéré, « en cadre » de la muqueuse du sinus.**

### **5.3. Sinusite chronique unilatérale infectieuse odontogène**

Les sinusites chroniques se traduisent par une opacité d'un sinus maxillaire, elles peuvent secondairement, par une évolution ascendante, intéresser l'ethmoïde antérieur et le sinus frontal, par diffusion du processus inflammatoire ou infectieux au niveau de la muqueuse du méat moyen et des différentes structures qui s'y drainent (gouttière unciformienne et gouttière rétro-bullaire). Ce cas de figure sera suspecté devant la présence radiologique de matériel d'obturation canalaire dans le sinus ou d'un kyste apical (Moulin et al., 2003).



**Figure 72 : représentation schématique d'une sinusite maxillaire droite chronique par obstruction du méat du sinus maxillaire (Moulin et al., 2003).**



**Figure 73 : scanner en coupe frontale d'une sinusite maxillaire droite chronique par obstruction du méat du sinus maxillaire (Moulin et al., 2003).**

On observe que c'est la partie latérale et basse de la gouttière unciformienne qui est obstruée ce qui explique l'atteinte maxillaire prédominante et le caractère très partiel de l'ethmoïdite.

#### **5.4. Sinusite aigüe unilatérale infectieuse**

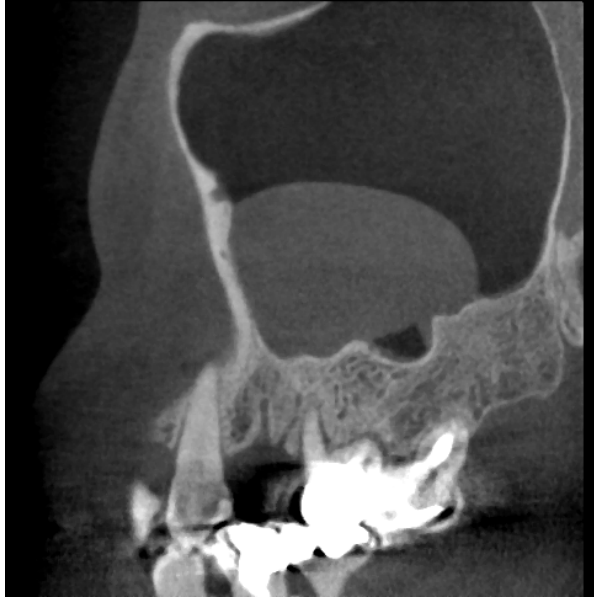Dans le cas d'un traitement endodontique réalisé sans champ opératoire adéquat, en cas de dépassement à l'apex et de perforation de la muqueuse sinusienne par la lime endodontique contaminée, on peut favoriser l'obtention d'une sinusite aigüe (Piette et Goldberg, 2001).

En effet cela peut être le cas lorsque le canal est rempli de salive du fait que le patient ferme la bouche entre chaque instrument ; dans ce cas, la lime propulse des bactéries dans le sinus en cas de perforation. C'est également le cas lorsque les dents sont nécrosées et comportant ou non un granulome à l'apex (Papon, 2009).

#### **5.5. Pseudo kystes du bas fond sinusien**

Ce sont des sécrétions importantes par les cellules de la muqueuse sinusienne donnant l'aspect arrondi de kystes mais il n'y a aucune calcification. Cela peut être dû à des irritations, inflammations dues au dépassement de pâte ou de gutta percha irritant la membrane sinusienne.

Ils sont dus à une inflammation chronique qui induit la production de sécrétions se collectant dans le chorion pour former une cavité remplie de liquide sans paroi propre reposant directement sur la paroi osseuse et dont le contenu coagule rapidement après ponction. Ces formations sont évoquées devant une opacité homogène à limites régulières et se raccordant à angle aigu avec la paroi du sinus. Toutefois seule l'IRM est en mesure de différencier un kyste rétentionnel d'un épaissement muqueux pseudo polypoïde en précisant son caractère liquide ou solide (Cudennec et al., 1991).



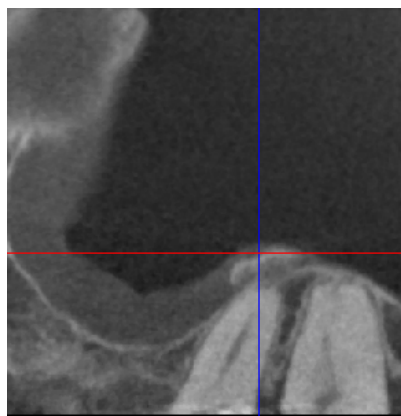
**Figure 74 : « cone beam » mettant en évidence un pseudo kyste du bas fond sinusien avec son angle de raccordement**

### **5.6. Calcifications pariétales**

Elles sont dues à une métaplasie osseuse de la muqueuse lors d'inflammations chroniques ou à répétition.

Il faut bien distinguer ces calcifications de celles provoquées par la présence d'un aspergillome (Hodez et al., 2011).

On peut observer ces calcifications pariétales quand le dépassement a eu lieu de nombreuses années auparavant :



**Figure 75 : calcifications pariétales**



## **5.7. Polypes réactionnels**

Un polype est en relation avec des anomalies muqueuses à type de dégénérescence œdémateuse multifocale associées à un remaniement inflammatoire chronique. L'œdème inflammatoire et l'infiltration cellulaire génèrent un prolapsus de la muqueuse aboutissant à la formation de masses pédiculées.

Il faut bien distinguer le polype de la polypose naso-sinusienne. En effet un polype est un symptôme, qui fait partie des conséquences du dépassement de matériaux d'obturation canalaire dans le sinus maxillaire, quand la polypose naso sinusienne, qui est une entité nosologique, fait partie du diagnostic différentiel.

Un polype apparaît en réaction suite à une sinusite par exemple (aspergillaire ou non) ou suite à un dépassement. Le traitement consiste à enlever la cause (Marsot-Dupuch et Potier, 2001).

## **5.8. Mucocèles**

Les mucocèles nasosinusiennes sont une pathologie peu fréquente qui correspond à la formation de kystes rétentionnels d'évolution généralement lente. Cette formation kystique est tapissée par un épithélium respiratoire, sans connexion avec les cavités sinusiennes. Elle contient un liquide qui correspond en partie aux sécrétions des éléments glandulaires présents au sein de la muqueuse qui la tapisse. Leur découverte peut être fortuite mais elle est due le plus souvent à leur retentissement sur les organes de voisinage (peau, orbite). Ils peuvent se développer aux dépens de toute la muqueuse sinusienne et les localisations maxillaires sont fréquentes (Marques et al., 2011).

Pour cette localisation, les modes de révélation les plus fréquents sont une voussure jugale, du vestibule gingival, voire une obstruction nasale due à une déformation de la cloison intersinusal. Dans les formes très extensives, un refoulement du globe oculaire peut être observé. Dans certains cas, en particulier postchirurgicaux, l'examen peut être strictement normal, car la mucocèle siège au sein d'un tissu fibreux et n'est découverte que lors d'un contrôle radiologique (Klossek et al., 2003).

Traumatismes et chirurgie endonasale en sont les principales causes, leur développement spontané étant rare (les irritations dues à un dépassement de matériaux d'obturation endodontique font partie des causes bien que ce soit peu fréquent). Les mucocèles peuvent aussi être associées à des polyposes, à des variations anatomiques (« concha bullosa »). Elles touchent surtout l'adulte. Chez l'enfant, elles s'observent surtout lors de mucoviscidoses.

Enfin, leur découverte peut être fortuite. Elles donnent une tuméfaction plus ou moins tendue, lisse et régulière, peu douloureuse à la palpation, rénitente en raison de son contenu liquidien. L'examen TDM montre une tuméfaction arrondie, homogène, soufflant, voire lysant les parois osseuses à son contact ainsi qu'une opacité complète du sinus maxillaire. Les mucocèles sont le plus souvent retrouvés après une chirurgie sinusienne.

Comme les kystes, la mucocèle reste longtemps asymptomatique. Les symptômes peuvent être secondaires à la pression induite dans la cavité par les sécrétions mucocéliques, ou à la compression des organes de voisinage (par exemple la fosse ptérygomaxillaire). La mucocèle peut entraîner une érosion du plancher orbitaire avec manifestation ophtalmologique (refoulement du globe orbitaire vers le haut, diplopie...). Il peut exister une tuméfaction jugale ou vestibulaire et au niveau endonasal, un refoulement de la cloison intersinusal (Marques et al., 2011).

## **5.9. Pansinusite**

Un dépassement de matériaux dentaires peut provoquer une inflammation de la muqueuse sinusienne. Si le processus inflammatoire atteint l'ostium du sinus maxillaire et donc que l'ensemble de la muqueuse du sinus maxillaire est atteinte, cela entraîne un œdème réactionnel dans la région du méat moyen bloquant les voies de drainage des cellules ethmoïdales antérieures et du sinus frontal. Ce mécanisme amène donc à la pansinusite (Legent et al., 2003).

La pansinusite peut également apparaître suite à une balle fongique qui vient bloquer l'ostium du méat moyen et diminuer la ventilation des cellules ethmoïdales et du sinus frontal (Dubreuil et al., 2002).

## **6. Diagnostic différentiel**

En règle générale, le tableau clinique de sinusite chronique non résolue conduit facilement à la réalisation d'un « cone beam » des sinus qui va faire évoquer le diagnostic de dépassement de matériaux d'obturation canalaire intra-sinusien et porter l'indication chirurgicale ou non . Les examens anatomopathologique et mycologique vont pouvoir, dans certains cas, confirmer le diagnostic. Néanmoins de nombreuses pathologies telles que les sinusites aspergillaires ne sont parfois détectées qu'après plusieurs séquences de traitements antibiotiques ne résolvant pas le problème.

De plus, devant une forme pseudotumorale de truffe fongique peuvent se discuter une sinusite fongique allergique, une sinusite fongique invasive chronique ou encore un processus tumoral d'autant que les associations entre balle fongique et tumeur sont possibles.

### **6.1. Sinusites d'origine non dentaire**

#### **6.1.1. Sinusites maxillaires d'origine nasale**

##### **6.1.1.1. Sinusite aigüe**

Les rhino-sinusites aigües correspondent à une infection de la muqueuse des cavités nasales et sinusiennes de la face durant moins de trois mois. D'origine virale, il peut y avoir une surinfection bactérienne.

La muqueuse sinusienne, prolongeant la muqueuse nasale inflammatoire lors d'un rhume, peut donc s'enflammer à son tour d'où l'appellation de rhino-sinusite.

La muqueuse des fosses nasales va donc subir un épaissement aigü, inflammatoire, d'origine virale ce qui remplit l'espace normalement existant entre les cornets et la cloison des fosses nasales ce qui conduit à l'obstruction nasale. Cette obstruction nasale peut conduire à une fermeture des ostiums faisant communiquer sinus et fosses nasales. Du fait de la raréfaction de l'air endo-sinusien, l'occlusion des ostiums entraîne un barotraumatisme produisant des douleurs faciales. C'est le stade de rhino-sinusite aigüe virale.

La colonisation bactérienne des sinus va être favorisée par la dépression atmosphérique endo-sinusienne due à l'obstruction ostiale et à l'altération du mouvement mucociliaire du à l'agression virale de la muqueuse sinusienne.

Les germes le plus souvent responsables de sinusite aiguë sont le *Streptococcus pneumonia*, *Haemophilus influenzae* et chez l'enfant *Branhamella catarrhalis* (Su et al., 1981).

La rhino-sinusite aiguë virale présente les symptômes suivants: obstruction nasale, rhinorrhée plus ou moins colorée, douleurs faciales le plus souvent sous orbitaires, céphalées, malaise général plus ou moins marqué accompagné de fièvre.

En ce qui concerne la rhino-sinusite aiguë bactérienne, on retrouve une douleur sous orbitaire qui est pulsatile, irradiant vers les dents, augmentée par l'antéflexion de la tête ce qui accroît son caractère pulsatile. La douleur est plus violente en fin d'après midi et la nuit (Papon, 2009).

#### **6.1.1.2. Sinusite chronique**

C'est une atteinte inflammatoire et/ou infectieuse évoluant depuis plus de trois mois. La sinusite chronique se définit par une symptomatologie et des signes cliniques qui restent patents pendant toute la durée d'évolution de la sinusite.

Les signes cliniques sont les signes habituels de la pathologie naso-sinusienne inflammatoire ou infectieuse. La rhinorrhée postérieure muqueuse ou mucopurulente, l'obstruction nasale, la pesanteur faciale et la toux chronique nocturne ou matinale sont les signes les plus fréquents. Ils sont diversement associés. D'autres signes sont décrits comme une asthénie chronique, des difficultés de concentration et des signes visuels mineurs comme un léger flou visuel. La fièvre est habituellement absente (Chester et al., 1996).

Le diagnostic de la sinusite chronique doit en pratique reposer sur un faisceau d'arguments incluant l'histoire étiopathogénique, la symptomatologie, l'examen endoscopique des fosses nasales (anomalies siégeant au niveau du méat moyen homolatéral à l'atteinte maxillaire) et l'examen tomodensitométrique (opacité sinusienne) (Papon et al., 2009).

Les germes responsables de sinusite chronique sont différents. Il s'agit le plus souvent d'anaérobies se développant dans un milieu propice (*Propionobacterium*, *Eubacterium*, *Actinomyces*..) et résistants à la pénicilline (Gilain et Laurent, 2005).

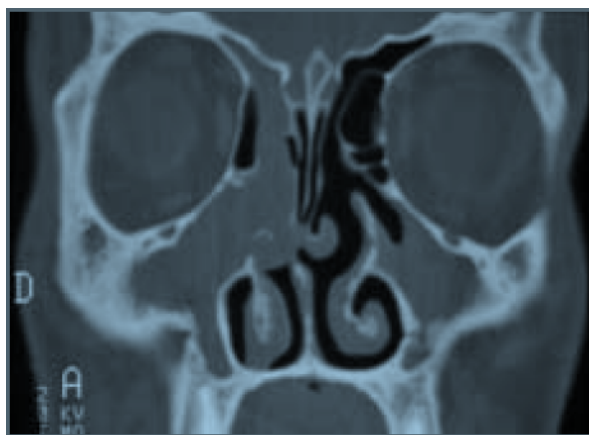
#### **6.1.2. L'aspergillose allergique**

Bien distinctes des rhinites allergiques fongiques classiques médiées par les immunoglobulines E (IgE), le concept des RSFA (Rhino Sinusite Fongique Allergique) s'inspire du modèle de l'asthme broncho-pulmonaire allergique (ABPA) où la pathogénicité de l'agent fongique résulterait à la fois de mécanismes allergiques IgE-dépendants

(hypersensibilité à la fois immédiate et semi-retardée) et de mécanismes immunopathologiques d'origine infectieuse. L'ABPA se développe toujours sur un terrain particulier : asthme ancien avec terrain atopique ou mucoviscidose. L'agent pathogène, le plus souvent *Aspergillus fumigatus*, est retrouvé dans l'expectoration (Katzenstein et al., 1983).

Le tableau clinique est celui d'une sinusite chronique hyperplasique avec fréquemment une polypose nasosinusienne, souvent opérée à de nombreuses reprises et donc en échec thérapeutique, uni ou bilatérale touchant le plus souvent les sinus maxillaires. Le patient n'est généralement pas immunodéprimé mais présente fréquemment un asthme (Waxman et al., 1987). La polypose peut être «agressive», parfois unilatérale avec des opacités tomodensitométriques sinusiennes hétérogènes avec parfois des aspects de pseudocalcifications et des lyses osseuses. Le diagnostic positif reposait sur l'histologie qui montre la présence dans la « mucine allergique » (bouchon muqueux extrait des cavités sinusiennes), d'hyphes aspergillaires, d'éosinophiles (cellules sanguines de la lignée blanche ayant donc un rôle dans le système immunitaire) et de cristaux de Charcot-Leyden (cristaux provenant de la destruction des polynucléaires éosinophiles). En outre, 60 % des patients avaient des tests cutanés positifs à *Aspergillus*, 85 % avaient des taux élevés d'IgE sériques totales et 85 % avaient des précipitines sériques à *Aspergillus*. Dans les séries ultérieures, le critère diagnostique principal est la présence de cette « mucine allergique ».

L'imagerie TDM révèle une pansinusite unilatérale ou bilatérale mais asymétrique avec comblements hétérogènes des cavités sinusiennes, calcifications, ostéosclérose pariétale, érosions osseuses, ostéolyses et parfois aspect pseudo tumoral (Braun et al., 2004).



**Figure 76 : sinusite fongique allergique visualisée par coupe frontale de scanner: pansinusite bilatérale avec comblement des sinus maxillaires, du sinus ethmoïdal et du sinus frontal droits. Polypose du méat moyen droit.**

### **6.1.3. Sinusites spécifiques**

#### **6.1.3.1. Mucormycose**

Très rare, elle survient d'habitude sur un terrain particulier comme un diabète mal équilibré, un traitement immunosupresseur ou encore une leucose. La mycose sinusienne n'est généralement que la manifestation d'une infection massive naso-orbito-cérébrale au pronostic très sombre. Il est donc important de réaliser un diagnostic précoce lorsque l'on retrouve une muqueuse nécrotique avec des symptômes de sinusite.

Le diagnostic se fait par culture bactérienne et examen anatomo-pathologique.

L'absence de traitement amène une évolution foudroyante en deux à dix jours, dans un tableau de méningo-encéphalite associée à une exophtalmie, une ophtalmoplégie (paralysie des muscles moteurs de l'œil) et une nécrose ischémique des paupières.

Le traitement est chirurgical et médical par administration d'antifongiques et rééquilibration du diabète (Gilain et Laurent, 2005).

#### **6.1.3.2. Actinomyose**

Ce syndrome de sinusite maxillaire chronique s'accompagne d'une tuméfaction génienne à caractère infiltrant progressif avec fistulisations multiples du sillon gingivojugal ; l'atteinte initiale peut être un apex dentaire, d'où sourd un pus grumeleux évocateur s'il contient des grains jaunes. La culture en milieu anaérobie confirme le diagnostic qui reste cependant exceptionnel (Gilain et Laurent, 2005) (Briche et al., 2008).

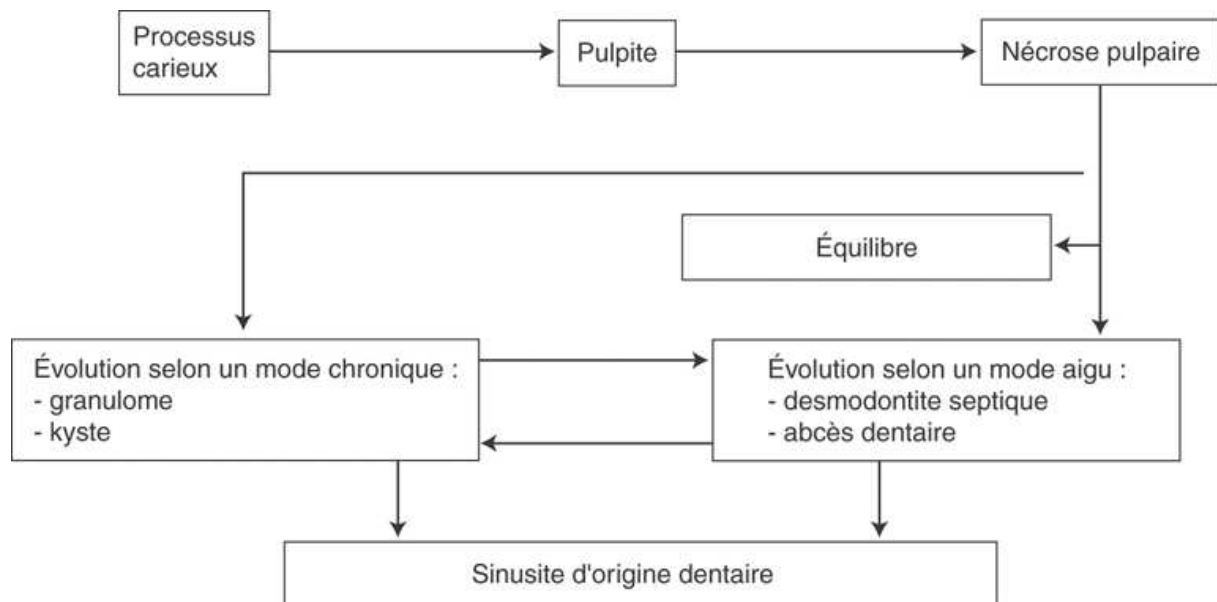
### **6.1.4. Sinusite fongique invasive chronique**

La sinusite fongique invasive chronique à forme granulomateuse ou non est rapportée en Amérique du Nord. Le tableau clinique de sinusite chronique est non spécifique, en revanche, l'imagerie montre un syndrome pseudotumoral ce qui peut poser un problème de diagnostic dans les cas de balle fongique à aspect pseudotumoral. Le traitement, peu codifié, associe chirurgie (qui permet de réaliser des biopsies et cultures diagnostiques) et antifongiques par voie générale. La sinusite correspond au même tableau (Klossek et al., 2001).

## **6.2. Sinusites d'origine dentaire sans dépassements de matériaux d'obturation canalaire dans le sinus maxillaire**

Toute infection développée à partir d'une racine dentaire d'une molaire maxillaire peut se propager dans le sinus.

La pulpite souvent provoquée par la carie dentaire peut évoluer en desmodontite. L'évolution se fera alors soit vers l'apparition d'un granulome au dépend d'une racine dentaire dans le sinus, soit vers la propagation de l'infection avec destruction de la membrane de Schneider et l'apparition d'une ostéite du plancher sinusien. Une sinusite peut finalement apparaître à la suite de cette infection dentaire. Les germes responsables sont alors le plus souvent des anaérobies se développant dans un milieu propice (*Propionobacterium*, *Eubacterium*, *Actinomyces*..) et résistants à la pénicilline (Briche et al., 2008).



**Figure 77 : Physiopathologie des sinusites maxillaires d'origine dentaire sans dépassement de matériau d'obturation canalaire dans le sinus maxillaire (Briche et al., 2008).**

### **6.2.1. Sinusite maxillaire aiguë d'origine dentaire**

La sinusite aiguë est rarement d'origine dentaire; c'est le plus souvent une sinusite chronique en poussée réchauffée, qui s'accompagne de signes cliniques caractéristiques d'une affection aiguë (Briche et al., 2008).

### **6.2.1.1. Signes cliniques**

Les signes fonctionnels d'une sinusite d'origine dentaire sont identiques à ceux d'une sinusite aiguë classique avec cependant trois particularités : l'unilatéralité de l'infection, la rhinorrhée fétide à l'origine d'une cacosmie homolatérale, les douleurs dentaires. On note la présence d'une fièvre atteignant 38,5°C -39°C, une rhinorrhée purulente et une douleur typiquement sous-orbitaire, unilatérale, irradiant vers l'arcade dentaire et /ou l'orbite homolatérale (sinusalgie au niveau du territoire du nerf trijumeau V2). Classiquement, la douleur est pulsatile, augmente lors des efforts ou de la mise en position déclive de la tête et en période nocturne. Un mouchage unilatéral purulent, mêlé parfois à quelques filets sanglants, complète le tableau initial. Une rougeur de la pommette s'associe parfois aux symptômes précédents. La rhinoscopie antérieure à l'aide d'un spéculum et au miroir de Clar confirme la congestion des cornets et la présence de sécrétions purulentes obstruant la fosse nasale. Après instillation de vasoconstricteurs et mouchage, il est souvent possible de repérer le pus dans le méat moyen et/ou sur le dos du cornet inférieur. Parfois, le pus n'est visible que dans le cavum et traduit la rhinorrhée postérieure (Fligny et al., 1991).

### **6.2.1.2. Bilan radiologique**

L'examen radiographique recherche avant tout une dent causale susceptible d'avoir pu créer la sinusite aiguë par un granulome, un kyste ou par l'intermédiaire d'un dépassement d'une lime endodontique sur une dent antrale ayant créé un apport de bactéries dans le sinus.

L'examen radiographique en coupes et plus particulièrement le « cone beam » prend tout son intérêt ici puisqu'il permet donc de voir les liens entre dents antrales et sinus et donc de savoir si la cause de la sinusite est dentaire (Hähnel et al., 1999).

### **6.2.1.3. Bactériologie**

Le prélèvement n'est pas systématique et n'est réalisé que pour des formes graves ou compliquées ou survenant sur des terrains particuliers (greffe, immunodépression...). Les germes les plus fréquents sont : *Haemophilus influenzae*, *pneumocoque*, *streptocoque moraxella*. Les germes anaérobies d'origine dentaire sont aussi fréquemment retrouvés (Pushkar et Haitham, 2004) (Aidan, 2005).



## **6.2.2. Sinusite maxillaire chronique d'origine dentaire**

L'épisode infectieux aigü, douloureux, est généralement oublié du patient ou est passé inaperçu.

### **6.2.2.1. Signes cliniques**

La rhinorrhée postérieure, parfois associée à une toux irritative, une gêne pharyngée à la déglutition, est fréquente. Son caractère physique (séreux, muqueux ou purulent) est peu spécifique. Une obstruction nasale est parfois notée ; d'intensité modérée, elle est améliorée par le mouchage des sécrétions nasales unilatérales (Florant et al., 1995). Les douleurs sont rares en dehors d'une pesanteur périorbitaire modérée. La rhinoscopie au miroir, à l'optique souple ou rigide explore la fosse nasale et en particulier le méat moyen où siège l'ostium maxillaire. L'état dentaire doit être analysé, en particulier de la prémolaire à la dernière molaire supérieure (Liemlahi et al., 2009).

### **6.2.2.2. Bilan radiologique**

L'unilatéralité des troubles, un état dentaire douteux amènent à demander une radiographie en coupes. La radiographie montre une opacité homogène du sinus atteint, unilatérale, parfois localisée au bas fond sinusien sous forme d'image en soleil levant. L'épaississement muqueux et l'accumulation des sécrétions associées à la sinusite réduisent le volume d'air intra sinusien. Le sinus devient de plus en plus radio-opaque.

L'imagerie en coupes a totalement remplacé les clichés radiographiques standards dans l'exploration des sinus.

On observe au niveau de la tomодensitométrie qu'il n'y a aucune image spécifique de la sinusite maxillaire chronique. L'atteinte polysinusienne est systématiquement recherchée (en particulier ethmoïdale). Les aspects les plus fréquemment rencontrés sont des opacités localisées ou diffuses, en cadre ou limitées au bas fond sinusien ; parfois c'est un niveau hydroaérique ou une microopacité au sein d'une opacité complète. Les relations dentosinusiennes et l'état des apex dentaires sont particulièrement étudiés (Chester et al., 1996).

On note donc différents aspects du sinus possible en TDM pour une sinusite chronique d'origine dentaire :

-opacité complète sans modification des parois osseuses

- opacité complète avec remaniement et épaissement des parois osseuses témoignant de l'ancienneté de l'atteinte sinusienne.
- opacité incomplète localisée au niveau du bas fond sinusien d'aspect arrondi, kystique ou polypoïde
- opacité « en cadre » du sinus maxillaire témoignant de l'épaississement des parois muqueuses.
- aspect de corps étranger intrasinusien avec ou sans opacité associée
- la présence de calcifications oriente vers le diagnostic de mycose sinusienne (Cheynet, 1991).

	Sinusite maxillaire d'origine dentaire	Aspergillose naso sinusienne non invasive	polypose naso sinusienne
interrogatoire	Antécédent de soins dentaires Douleur sous orbitaire Cacosmie subjective	Douleur +++ Antécédent de dépassement de pâte d'obturation Croûte noirâtre dans le produit de jetage	Intolérance à l'aspirine asthme (Maladie de Widal) Hyposomie, anosmie, obstruction nasale
Examen clinique et endoscopie nasale	Foyer infectieux dentaire	Présence de croûtes noirâtres sous le cornet moyen	Polypes translucides sous le cornet moyen dans les deux fosses nasales
Aspect tomodensitométrique	Atteinte sinusienne maxillaire Pansinusite antérieure si atteinte du sinus maxillaire, des cellules ethmoïdales antérieures et du sinus frontal	Présence d'un corps étranger intra sinusien  Le plus souvent sinusite maxillaire unilatérale	Opacités multiples bilatérales
Consultation dentaire	Recherche d'une étiologie dentaire	Recherche d'une étiologie dentaire	Recherche d'une étiologie dentaire

**Figure 78 : exemples d'orientations diagnostiques face à une sinusite chronique.**

### **6.2.3. Causes dentaires**

Dans la plupart des cas, les germes en cause ne sont pas spécifiques. On retrouve des *pneumocoques*, des *streptocoques*, des *haemophilus* et des *staphylocoques*.

#### **6.2.3.1. Nécrose dentaire**

Après l'atteinte de la pulpe, l'infection gagne l'apex de la racine dentaire réalisant une desmodontite septique. Celle-ci peut évoluer soit vers un granulome ou un kyste qui va s'organiser sur un mode chronique, soit vers une ostéite du plancher, prélude à la constitution d'une collection sous muqueuse (Briche et al., 2008).

#### **6.2.3.2. Défaut dans la réalisation du traitement endodontique**

Au cours des différentes manipulations, les techniques d'alésage et d'obturation endodontiques peuvent être génératrices d'effets iatrogènes par excès ou défaut de traitement :

Le défaut de traitement d'une partie ou de la totalité d'un canal dentaire conduit à un espace vacant constituant un réservoir bactérien potentiel plus particulièrement favorable au développement d'une flore bactérienne anaérobie et mobile. Ce défaut de traitement peut être du, lors de l'alésage, à des butées créées à différents niveaux, à un transport du foramen apical ou encore à un manque de conicité qui empêchera d'obtenir une obturation tridimensionnelle du canal principal et des canaux latéraux et accessoires (Itzhak et al., 2006). Le protocole opératoire doit être parfaitement suivi lors de l'obturation canalaire afin d'éviter tout défaut dans l'obturation (le maître cône doit pouvoir s'insérer jusqu'à la LT – 1mm avec une légère résistance au retrait dans l'obturation par condensation latérale à froid). Ces défauts dans la réalisation du traitement endodontique sont également plus fréquents en l'absence de finition télescopique dans le cas d'un alésage manuel (Medioni et al., 1995). La flore bactérienne contenue dans l'espace vacant peut alors conduire, à plus ou moins long terme, à l'apparition et au développement d'une pathologie péri-apicale selon un mode aigu ou le plus souvent chronique (granulome et kyste). Le sinus proche peut ainsi être contaminé (Briche et al., 2008).

Le non-respect des limites du péri-apex par dépassement instrumental et/ou débordement du matériel d'obturation canalaire au-delà de l'extrémité radiculaire (parfois même directement dans le sinus maxillaire par effraction du plancher et de la muqueuse associée), constitue

également une étiologie fréquente d'apparition de pathologies péri-apicales et/ou directement d'infections sinusales.

#### **6.2.3.3. Accidents lors d'extractions dentaires**

La projection d'une dent ou d'une racine dentaire dans le sinus maxillaire peut avoir lieu lors d'une manœuvre mal contrôlée ou lorsque la dent se brise au moment de l'élévation ou de l'avulsion, une partie de la dent ou sa totalité peut être propulsée hors de son alvéole et échapper au contrôle de l'opérateur (Briche et al., 2008).

#### **6.2.3.4. Implants**

Il existe différentes erreurs pouvant être réalisées lors de la chirurgie implantaire ou pré implantaire amenant à des pathologies sinusiennes : un forage trop profond avec pénétration endosinuale par défaut de manipulation ou erreur d'interprétation dimensionnelle du dentascan® ou encore une insertion en partie endosinuale de l'extrémité apicale de l'implant dentaire. Une perforation de la membrane sinusienne peut également avoir lieu lors d'un comblement de sinus. Ce risque est cependant limité du fait de la stérilité de l'implant et des instruments employés (Ardekian et al., 2006).

Ces événements peuvent être à l'origine, d'une part, d'un échec de la thérapeutique implantaire par défaut d'ostéo-intégration, et d'autre part, d'une infection sinusale au cours de la chirurgie pré-implantaire (mise en place d'une greffe osseuse intra-sinusienne sous-muqueuse) : effraction ou brèche de la muqueuse sinusienne. Une brèche trop importante non traitée peut d'une part favoriser l'infection du greffon, d'autre part laisser passer des fragments de greffes libérés dans le sinus qui peuvent, le cas échéant, obstruer l'ostium (Ardekian et al., 2006).

#### **6.2.3.5. Communication bucco sinusienne**

Une communication bucco sinusienne peut se produire après avulsion dentaire, curetage d'un granulome ou d'un kyste ou encore perforation instrumentale. Cette communication peut amener à une sinusite (Briche et al., 2008).

#### **6.2.3.6. Poche parodontale atteignant l'apex**

Les bactéries contenues dans les poches parodontales atteignant l'apex peuvent conduire à une inflammation et une infection du sinus (Briche et al., 2008).

### **6.3. Lésions bénignes du sinus maxillaire (kystes)**

#### **6.3.1. Kystes du bas fond du sinus maxillaire**

Il s'agit de kystes développés au sein de la muqueuse pituitaire, dont on distingue deux variétés différentes par leur contenu et leur structure histologique.

- Les kystes sécrétants : il s'agit de kystes développés au sein de la muqueuse pituitaire qui font partie avec les kystes non sécrétants des « pseudo » kystes du bas fond sinusien. Les kystes sécrétants représentent 3 à 30 % des cas et résultent de l'occlusion de plusieurs glandes muqueuses ; la rétention du mucus aboutit à la constitution d'un kyste mucoïde, sous une muqueuse normale et dans un chorion oedémateux. Le mucus, blanc grisâtre, est incoagulable (Hervé et al., 2003).
- Les kystes non sécrétants sont dus à une inflammation chronique qui induit la production de sérosités dans le chorion puis de grandes lacunes et enfin de pseudo-kystes sans paroi propre reposant directement sur la paroi osseuse et dont le contenu coagule rapidement après ponction. Cette inflammation chronique peut provenir de dépassement de matériaux d'obturation canalaire (Hervé et al., 2003).

Les kystes du bas-fond du sinus maxillaire appelés aussi kystes sous muqueux sont le plus souvent découverts sur un cliché radiologique standard, demandé pour recherche de foyer infectieux ou aptitude à certaines activités (plongeurs). On observe alors une opacité intra sinusienne inférieure, arrondie, régulière, sans lyse osseuse. Ce kyste est exceptionnellement symptomatique, provoquant alors de brèves douleurs infraorbitaires. Cette découverte justifie une enquête rigoureuse à la recherche d'une affection rhino-sinusienne chronique et d'un foyer dentaire. L'endoscopie nasale cherche un facteur obstructif du méat moyen (déviation septale, concha bullosa, inversion de courbure du cornet moyen, polype, etc), une surinfection maxillaire et une polypose nasosinusienne. Devant de telles anomalies, un examen TDM est alors demandé (Hervé et al., 2003).

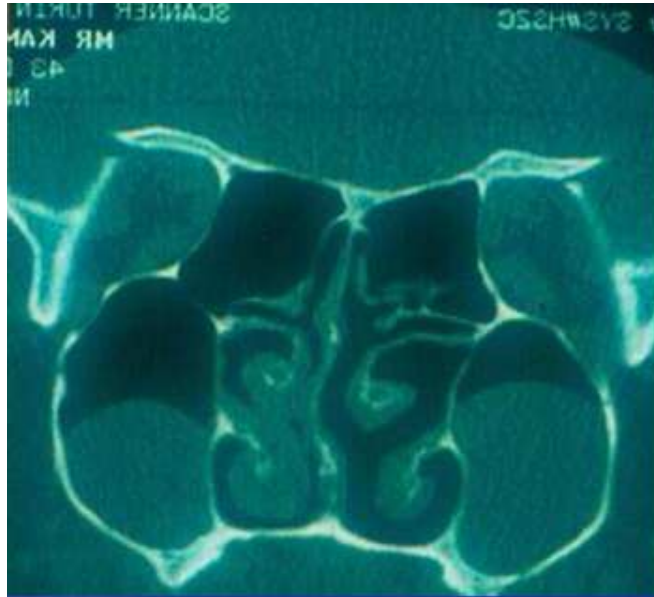

Figure 79 : kystes du bas fond sinusien

#### **6.4. Tumeurs malignes du sinus maxillaire**

Toute tumeur sinusienne bénigne ou maligne peut se manifester sous forme d'une symptomatologie de sinusite chronique, le plus souvent localisée. Le bilan endoscopique et la TDM parfois complétée par une IRM des sinus ont une valeur d'orientation. En cas de suspicion de tumeur, une biopsie doit être systématique, pouvant parfois nécessiter une ouverture du sinus sous anesthésie générale. Le traitement repose sur la chirurgie souvent complétée par une radiochimiothérapie.

Les éléments faisant suspecter une tumeur rhinosinusienne devant une sinusite sont des antécédents d'exposition aux poussières de bois, des signes cliniques unilatéraux de déformation faciale, troubles visuels, anesthésie faciale, épistaxis.

Les traitements médicaux se finissent toujours par des échecs ce qui amène à penser à la tumeur maligne. Enfin une tuméfaction est visible en rhinoscopie (Briche et al., 2008).

#### **6.5. Polypose naso-sinusienne**

La polypose naso sinusienne, à ne pas confondre avec un polype réactionnel, est une dégénérescence œdémateuse de la muqueuse du labyrinthe ethmoïdal. Au début la muqueuse reste dans ce labyrinthe ethmoïdal puis, à cause de la pesanteur, la muqueuse va « tomber » dans les fosses nasales. Lors de l'examen rhinoscopique antérieur, on peut observer des polypes sous le cornet moyen. Enfin, au dernier stade de cette polypose, on retrouve des polypes dans le sinus maxillaire et frontal.

Il faut donc bien observer la vacuité des autres sinus de la face pour déterminer si le ou les polypes présents dans le sinus maxillaire peuvent être dus à un dépassement de matériaux d'obturation canalaire (Legent et al., 2003).

De plus la polypose est toujours bilatérale, parfois asymétrique. C'est dans ces cas de polyposes asymétriques que peuvent se poser le problème du diagnostic différentiel (Marsot-Dupuch et Potier, 2001).

Par ailleurs, la découverte d'une polypose nasosinusienne implique la réalisation d'un bilan pneumologique visant à rechercher une hyperactivité bronchique sous jacente. Un patient atteint de polypose nasosinusienne présente un risque de voir apparaître un asthme. De plus, 40% des patients ayant une polypose nasosinusienne vont évoluer vers une maladie de Widal (maladie associant polypose nasosinusienne, intolérance à l'aspirine et un asthme). Il faut donc bien différencier les polyposes nasosinusiennes rentrant dans le cadre de cette maladie aux polypes nasosinusiens dus aux dépassements de matériaux d'obturation endodontique dans le sinus maxillaire (Dubreuil et al., 2002) (Stoll et Dumont, 1996).

## **7. Traitements des conséquences du dépassement de matériaux d'obturation canalaire dans le sinus maxillaire**

Parfois le matériel endodontique, s'il est de petite taille, peut migrer vers l'ostium par les cils de l'épithélium de la muqueuse sinusienne et peut donc ensuite être expulsé. Ce phénomène peut prendre de quelques semaines à 15 ans. Il est donc conseillé d'attendre avant d'intervenir chirurgicalement. Cependant quand le matériel endodontique est de plus grande taille (supérieur au diamètre de l'ostium), celui-ci ne pourra pas être expulsé (Bjornland et al., 1987).

Le plus important est la nécessité pour le sinus d'être ventilé. Si le sinus est bien ventilé, il n'y a pas de raison d'opérer même en présence de pâte ou de dépassement d'un cône de gutta percha irritant la muqueuse sinusienne et amenant un œdème de cette muqueuse. En effet un sinus bien ventilé n'amènera aucune gêne pour le patient.

En revanche, à partir du moment où un aspergillome se développe, des symptômes apparaîtront forcément même s'ils peuvent se déclarer de nombreuses années après le dépassement de matériaux d'obturation canalaire dans le sinus maxillaire. C'est pourquoi il est conseillé d'opérer dès la découverte de la balle fongique (Burak Batur et Ersev, 2008).

### **7.1. Traitement préventif du dépassement de matériaux d'obturation canalaire dans le sinus maxillaire**

Le traitement préventif correspond à une préparation canalaire et une obturation canalaire adéquate. Il faut d'abord une bonne détermination de la longueur de travail, un alésage adéquat à une forte conicité. Lors de l'obturation, il est nécessaire de vérifier que le maître cône est à la LT-1mm et qu'une légère friction au retrait soit ressentie lors de l'essayage du maître cône.

En cas de dépassement de matériel d'obturation canalaire, il est judicieux de surveiller régulièrement la symptomatologie de la dent par des contrôles cliniques et radiologiques.



## **7.2. Moyens de traitements chirurgicaux du dépassement de matériaux d'obturation canalaire**

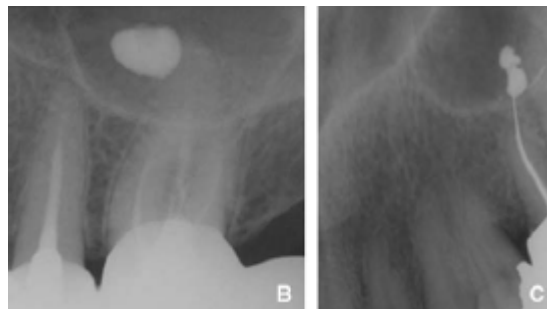
### **7.2.1. Traitement chirurgical dentaire**

Une dent provoquant une sinusite en raison d'un dépassement de pâte canalaire ou de cône d'obturation n'est pas toujours conservable. En effet, en cas de dépassement de pâte, dans les cas asymptomatiques, l'abstention est de règle. Par contre, si des symptômes cliniques apparaissent, le traitement est de rigueur.

Une résection apicale peut également s'appliquer dans les cas de dépassements sinusiens sous muqueux. L'excès de gutta percha doit être enlevé car il entraîne à plus ou moins long terme des troubles inflammatoires puis infectieux (Cheynet, 1991).

#### **7.2.1.1. Résection apicale**

La résection apicale (technique permettant l'exérèse d'un kyste à l'apex d'une dent) peut intervenir dans les cas où la pâte est projetée dans le sinus en sous muqueux mais pas en intra sinusien. Cependant, de la pâte située en sous muqueux ou encore un cône de gutta dépassant jusque dans le sinus ou transperçant la muqueuse sinusienne peut conduire à une inflammation du sinus amenant les pathologies vues précédemment. C'est pourquoi la résection apicale est un traitement indiqué en cas de dépassements sous muqueux de pâte dentaire ou de cône de gutta percha créant une pathologie sinusienne.



**Figure 80 : Figure 72 : en B, radiographie de projection de pâte dans le sinus, intra-cavitaire. Délicat d'accès.**

**En C, radiographie de projection de pâte dans le sinus, sous muqueuse. Facile d'accès (Sauveur et Mesbah, 2008).**

Cette résection apicale est réalisée par un abord muqueux et une corticotomie limitée ce qui permettra un curetage de la lésion osseuse, ainsi qu'une résection apicale de la racine dentaire concernée. Une obturation, dite « par voie rétrograde » du néoapex, permet d'obtenir une étanchéité de la nouvelle limite apicale (Sauveur et Mesbah, 2008).

Voici le protocole opératoire :

Il comprend les étapes suivantes :

1. Anesthésie :

-Utilisation d'un anesthésique avec vasoconstricteur (sauf dans les rares cas de contre-indications médicale)

-injection sous périostée puis périapicale et vestibulaire (et palatine dans certains cas)

2. L'incision se fait à distance d'un défaut osseux, doit éviter les convexités osseuses et proéminences radiculaires et doit suivre la vascularisation.

Il existe différents tracés d'incision en fonction du site opératoire :

-Incision horizontale sulculaire en cas de dents postérieures non visibles lors du sourire.

-Incision submarginale qui se fait quelques mm sous le collet des dents ayant le moins de conséquences esthétiques.

Dans tout les cas il faut un lambeau muco-périosté.

Le lambeau peut être rectangulaire, à distance d'une à deux dents plus loin que celle qui va être opérée. Ce lambeau rectangulaire trouve ses indications pour les dents antérieures avec des longues racines, peu de gencive attachée mais aussi lorsque des grosses lésions sont présentes. Il présente comme intérêt d'avoir un bon accès aux lésions et un repositionnement facile sans tension.

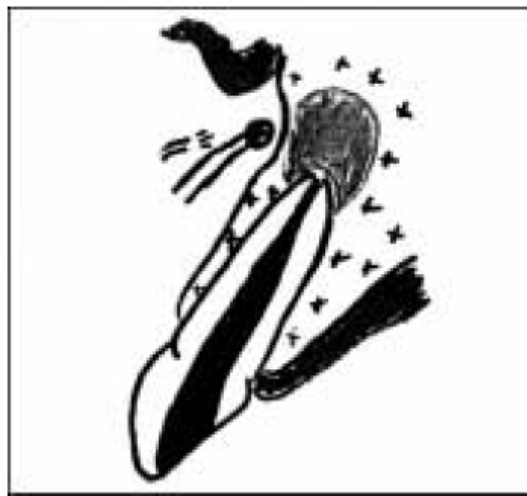
Il existe également le lambeau perpendiculaire de Luebke-Ochsenbein qui présente cependant pour principal inconvénient un risque de nécrose trop important même si il permet un bon accès à la lésion.

Enfin on note le lambeau triangulaire avec incision horizontale sulculaire, une seule incision verticale et une extension à distance. Ce lambeau prend tout son intérêt pour les racines courtes, les prémolaires inférieures en raison du nerf mentonnier et les racines palatines des molaires maxillaires. Les avantages de ce lambeau sont une incision ne croisant pas la lésion osseuse, un décollement facile au début ainsi qu'un repositionnement facile. De plus l'accès

aux lésions latéro-radicales est très bon et la vascularisation est préservée. Cependant il peut y avoir des poches et des récessions post opératoires.

3. Décollement sous-périosté du lambeau de pleine épaisseur permettant une bonne visibilité de la lésion. Il faut faire attention lors du décollement au fait que le tissu de granulation et la muqueuse peuvent fusionner. L'écarteur doit toujours se trouver sur l'os pour éviter la nécrose du lambeau.

4. La trépanation transosseuse est facilitée par l'effraction de la corticale, élargie afin de dégager l'apex.



**Figure 81 : résection osseuse (Saffarzadeh, 2000).**

5. Le curetage périapical permet d'éliminer les tissus de granulation et de dégager l'apex.



**Figure 82 : curetage apical (Saffarzadeh, 2000).**

6. L'examen de l'apex s'effectue à l'aide d'un microscope ou d'une loupe binoculaire ( $\times 2,5$  ou  $\times 3$ ).

7. La section de l'apex est réalisée, le plan de section est examiné, la présence éventuelle des différents foramina est évaluée. En raison de la présence de différents foramina, l'apex doit être supprimé sur 3mm minimum.



**Figure 83 : résection apicale (Saffarzadeh, 2000).**

8. On procède au curetage de la cavité.

9. On réalise une cavité pour permettre l'obturation à rétro : on pénètre le néo-apex à l'aide d'un instrument courbé. Pour cette étape, les instruments piezzo-électriques présentent un intérêt considérable puisqu'ils permettent une véritable préparation canalaire, plus précise, dans l'axe du canal. Avant, cette étape était réalisée à la fraise boule ce qui avait pour inconvénient de fragiliser les parois.



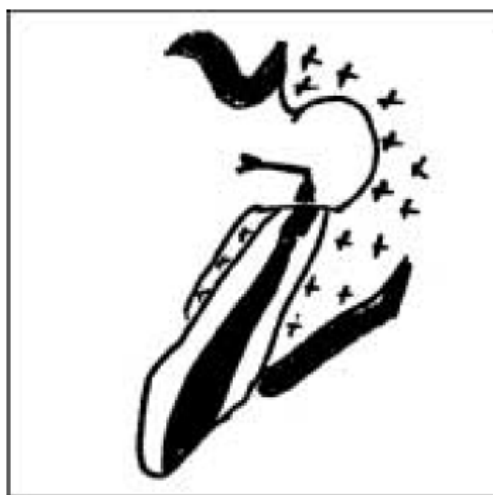**Figure 84 : préparation de la cavité apicale (Saffarzadeh, 2000).**

10. Pour l'obturation, le matériau d'obturation choisi (IRM<sup>®</sup>, EBA<sup>®</sup> [IRM et EBA sont des ciments à base d'oxyde de zinc eugéol], gutta percha, mineral trioxide aggregate<sup>®</sup> [MTA<sup>®</sup>]) est mis en place.

L' EBA<sup>®</sup> présente un temps de prise plus faible que l'IRM<sup>®</sup> et des capacités physiques augmentées.

Le MTA<sup>®</sup> quant à lui présente un durcissement s'effectuant en 3 à 4 heures.

La biodentine<sup>®</sup> est un nouveau matériau qui présente un temps de travail de 5 à 6 minutes et un temps de prise en bouche de 5 à 12 minutes. Ce matériau est comparable au MTA<sup>®</sup>.

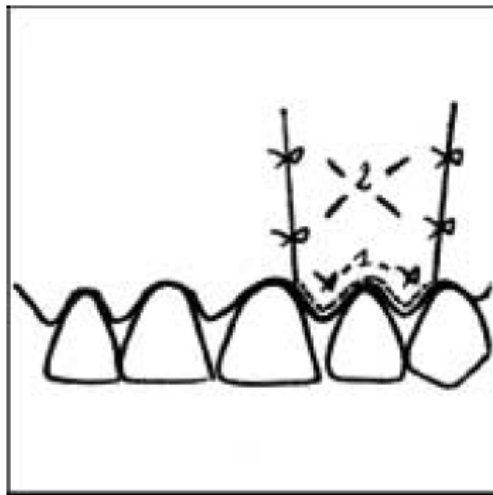


**Figure 85 : l'obturation à rétro (Saffarzadeh, 2000).**

11. On procède à la toilette de la cavité : désinfection du site à la Bétadine® à 5 %. A la fin de l'intervention, il est important de provoquer un saignement amenant la formation du caillot.

12. Dans certains cas, on effectue un comblement du site à l'aide d'un matériau hémostatique ou permettant la régénération osseuse guidée (substitut osseux avec membrane) pour isoler l'apex du lambeau.

13. On réalise les sutures pour remettre en place le lambeau en position initiale.



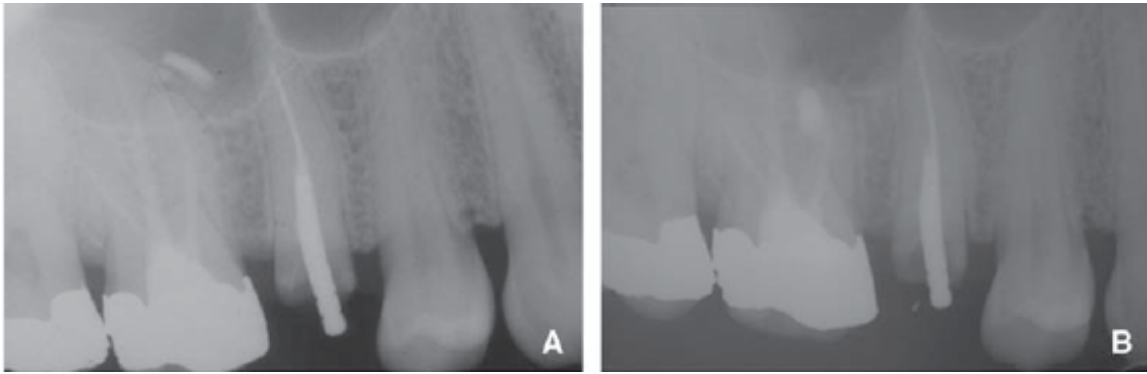
**Figure 86 : mise en place de sutures (Saffarzadeh, 2000).**

14. Une radiographie de contrôle est effectuée.

15. Les sutures sont déposées 10 jours après.

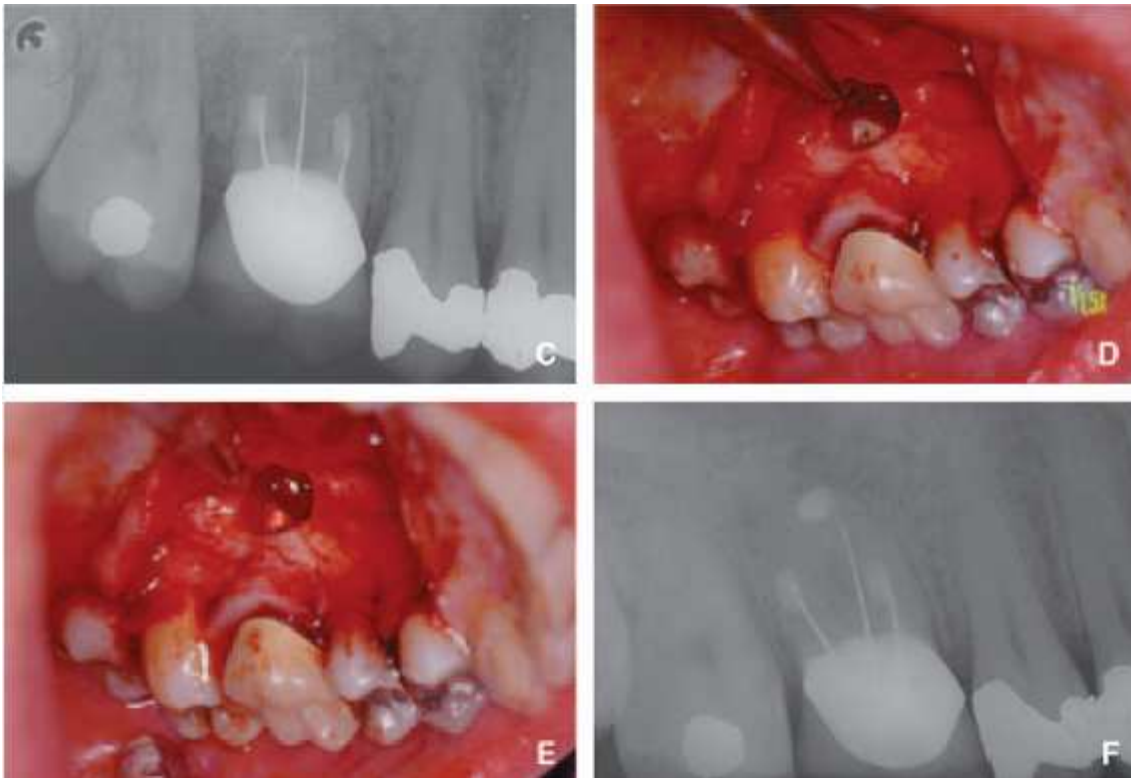
16. Un contrôle est effectué à 8 mois, montrant l'absence de lésion apicale.

Lors de la voie d'abord, et plus particulièrement de la corticotomie généralement vestibulaire, une effraction de la paroi externe ou inférieure du sinus maxillaire peut avoir lieu. La résection apicale et l'obturation à rétro, peuvent être à l'origine d'une projection endosinuale de matériel d'obturation dentaire ou de reliquats d'apex (Simon et Machtou, 2009).



**Figure 87 : exemple de résection apicale sur racine mésiovestibulaire de 16 (Sauveur et Mesbah, 2008).**

a : dépassement de pâte sous muqueux, lésion apicale sur racine mésiovestibulaire de 16.  
 b : dégagement de la pâte et obturation à rétro de la racine mésiovestibulaire.



**Figure 88 : exemple de résection apicale sur 16 (Sauveur et Mesbah, 2008).**

c : canaux vestibulaires obturés à rétro 6 mois auparavant. Il reste l'obturation de la racine palatine à réaliser (lésion apicale).  
 d : résection de l'apex après incision triangulaire puis trépanation palatine.  
 e : apex obturé à retro.  
 f : radiographie après guérison.

#### 7.2.1.2. Avulsion

L'extraction de la dent fait disparaître le facteur irritant et évite les récives. Par exemple, lorsqu'un cône de gutta percha dépasse de la dent et irrite la muqueuse sinusienne en la perforant, l'extraction peut s'avérer nécessaire en cas d'apparitions de symptômes. L'avulsion

de la dent ne se fait cependant que si la résection apicale serait trop délabrante ou quand la dent n'est pas conservable.

Lorsque l'avulsion de la dent causale s'avère nécessaire, celle-ci doit être réalisée avec douceur, en prenant garde à laisser une alvéole propre, sans débris, apex ou restes de matériel d'obturation endodontique et sans perforation de la membrane sinusienne.

Sur ces dents antrales, l'avulsion peut conduire à la constitution d'une communication bucco-sinusienne (C.B.S) qui se ferme en général spontanément avec la disparition des phénomènes infectieux lorsque la CBS est liée à une seule dent. Il faut cependant refermer la région alvéolaire par des sutures hermétiques, prescrire des antibiotiques en postopératoire et informer le patient d'éviter de provoquer des mouchages trop violents ou de pratiquer un sport pendant dix jours pour ne pas augmenter la pression intrasinusienne (Fligny et al., 1991).

## **7.2.2. Traitement chirurgical ORL**

La ventilation et le drainage sinusien peuvent être perturbés soit par une inflammation due au dépassement de matériau d'obturation canalaire, soit par une pathologie sinusienne pré-existante. Ces deux composantes de la physiologie sinusienne étant perturbées, une réaction inflammatoire va être stimulée ce qui les perturbe encore plus. Un cercle vicieux est alors créé (Legent et al., 2003).

Parfois, les symptômes persistent même après disparition de la cause (avulsion, résection apicale). C'est le cas en présence d'un aspergillome qui nécessite forcément une exérèse chirurgicale pour une obtenir une guérison sinusienne.

Le but de la chirurgie ORL est donc de rétablir la perméabilité des ostia afin de retrouver un drainage et une ventilation du sinus (Messerklinger, 1978).

### **7.2.2.1. La voie de Caldwell-Luc**

Le principe de cette technique est « l'extraction » des lésions et de la muqueuse sinusienne à partir d'un abord antérieur du sinus par la fosse canine et d'une contre ouverture méatale inférieure.

#### Indications :

Moins utilisée de nos jours, la technique de Caldwell-Luc est très souvent remplacée par l'endoscopie nasale depuis l'amélioration des systèmes optiques et des connaissances sur la physiologie sinusienne. La technique de Caldwell-Luc conserve toutefois son utilité, en particulier lors d'échecs de la microchirurgie endonasale. Bien effectuée, l'intervention



n'entraîne que des séquelles réduites. La réalisation d'une contre-ouverture au niveau du méat moyen plutôt qu'au niveau du méat inférieur permettrait d'obtenir des conditions post opératoires plus physiologiques, tout en améliorant les conditions de la surveillance post opératoire par un contrôle visuel direct de la cicatrisation endosinusienne.

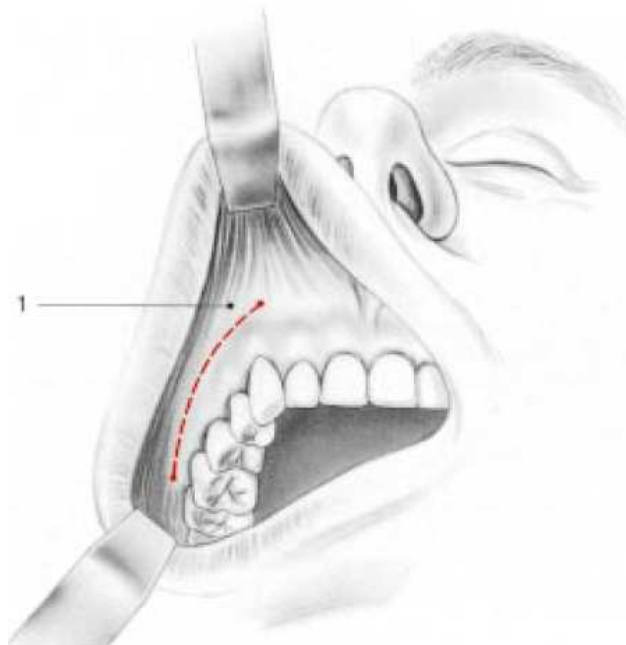
Dans tous les cas une contre ouverture méatale est préférable et a des avantages per et post opératoires. En effet, cela permet par exemple un meilleur suivi post opératoire du sinus maxillaire du fait de la présence d'un accès visuel (Sugiura, 2004).

#### Anesthésie :

L'anesthésie générale est préférée à l'anesthésie locale qui reste néanmoins possible.

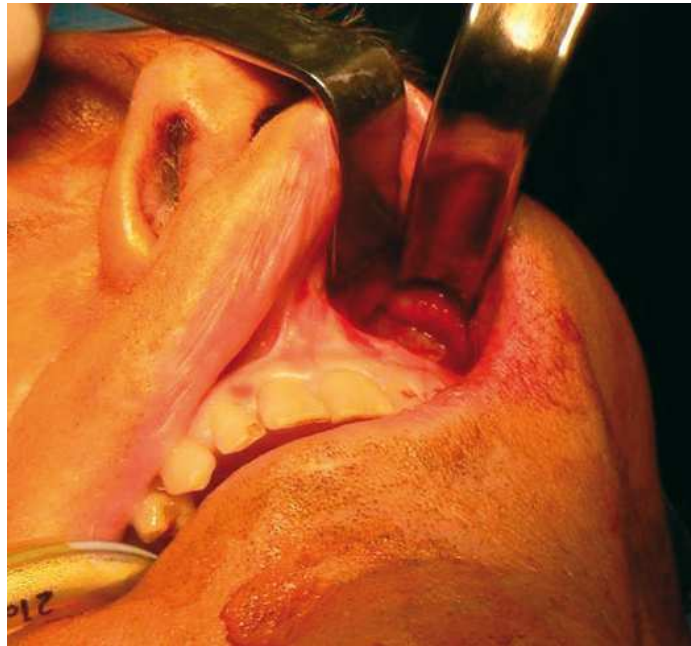#### Technique :

Pour réaliser l'abord du sinus par la fosse canine, on commence par une infiltration sous-muqueuse du vestibule jugal supérieur avec de la xylocaïne adrénalinée. L'incision débute à la base de l'orifice piriforme, suit la ligne parallèle au collet dentaire et se termine au niveau de la console maxillomalaire afin de permettre un accès large à la face antérieure du sinus.



**Figure 89 : technique de Caldwell-Luc : tracé de l'incision mucopériostée (Fontanel et al., 2002).**

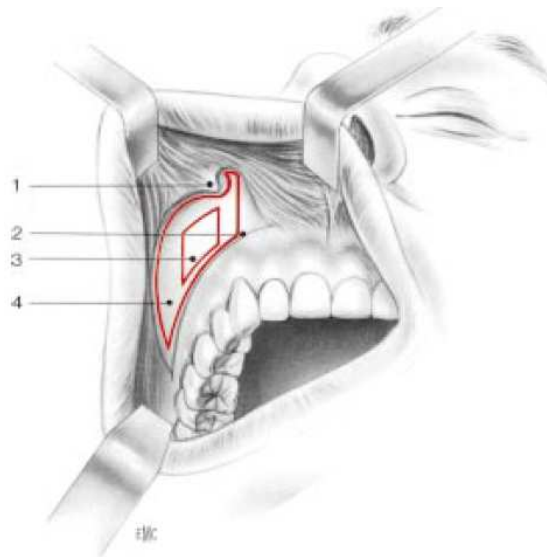
1 : lambeau jugal.



**Figure 90 : sur cette photo : décollement sous périosté de lambeau muqueux dans la technique de Caldwell-Luc (<http://www.institut-nez.fr>).**

Le décollement sous-périosté du lambeau muqueux est poursuivi vers le haut jusqu'à l'émergence du nerf infraorbitaire. Après avoir repéré le nerf, il convient de le protéger de toute traction excessive.

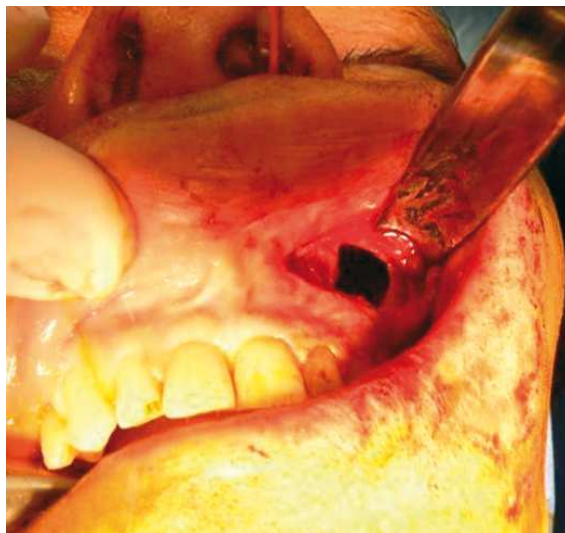
La trépanation osseuse débute au niveau de la fosse canine, à l'aide d'une gouge ou d'un trocart. L'ouverture est ensuite agrandie avec une pince emporte-pièce (pince de Citelli). La taille de la fenestration doit permettre le passage de curettes et d'une optique pour visualiser le sinus maxillaire. Elle est limitée par la présence du nerf infraorbitaire en haut et, en bas et en dedans, le nerf dentaire antérieur (Klossek et De Montreuil, 2007).



25 Technique de Caldwell-Luc : trépanation osseuse. 1. Nerf infraorbitaire ; 2. bosse canine ; 3. trépanation initiale (fosse canine) ; 4. extension de la trépanation osseuse.

**Figure 91 : technique de Caldwell-Luc : trépanation osseuse (Fontanel et Klossek, 2002).**

1 : nerf infraorbitaire, 2 : bosse canine, 3 : trépanation initiale (fosse canine), 4 : extension de la trépanation osseuse.



**Figure 92 : photo montrant l'accès obtenu après avoir réalisé la trépanation osseuse dans le cadre de la technique de Caldwell-Luc (<http://www.institut-nez.fr>)**

Lorsqu'un abord plus important est nécessaire, il est souhaitable d'effectuer une trépanation avec conservation du volet ostéopériosté. Une fois le sinus ouvert, l'inspection intracavitaire permet de décider de la conservation ou non de la muqueuse sinusienne. Une muqueuse épaisse, nécrotique, couverte de sécrétions purulentes sera le plus souvent enlevée. Le contrôle de la muqueuse sera réalisé sous aide optique ayant un angle de 25 à 70 degrés. Le curetage du bas fond sinusien s'effectue avec des instruments malléables pouvant se courber.

La contre-ouverture méatale est réalisée en fin d'intervention. Une aspiration de gros diamètre ou un trocart courbe sont fréquemment employés pour perforer la paroi. L'orifice est ensuite agrandi avec une pince emporte-pièce permettant d'atteindre une ouverture de 15mm de diamètre. Une sonde de Petzer est alors introduite par cette ouverture, à partir de la cavité sinusienne. Une pince glissée dans la cavité nasale, saisit l'extrémité endonasale de la sonde qui est ressortie à l'extérieur, par l'orifice narinaire.

La voie d'abord antérieure sera refermée après nettoyage de la cavité et mise en place du drainage. Si le volet osseux a été conservé, sa remise en place précède la fermeture du lambeau jugal. Une contention avec un fil résorbable est le plus souvent suffisante et évite l'emploi de fil d'acier. Par contre, si l'ouverture a été réalisée à os perdu, il faut éviter la rétraction des tissus mous dans l'orifice créé (diamètre inférieur à 15mm). Cela nécessite le respect du périoste et reconstitution correcte lors de la fermeture (Facon et Dessi, 2005).

Soins post opératoires :

La mise en place du drain a pour objectif de prévenir l'infection de l'hémosinus secondaire à l'intervention. Une antibiothérapie est instaurée pour 8 à 10 jours. Deux à trois jours plus tard, le drain est retiré, et seuls des lavages de la cavité nasale sont prescrits durant une dizaine de jours. Le patient doit être prévenu du risque lié au mouchage forcé qui est l'emphysème sous cutané jugal (Dubreuil et al., 2002).

Suites postopératoires :

Fréquemment, on retrouve un œdème jugal dans la semaine suivant l'intervention. Il disparaît habituellement sans séquelles. On note parfois la présence de paresthésies dans les territoires maxillaires et dentaires homolatéraux. Il peut y avoir des douleurs dues à un étirement du nerf infraorbitaire ou à la section de filets nerveux dentaires lors de l'incision vestibulaire.

Complications :

Comme évoqué précédemment, ce sont essentiellement un œdème jugal ou des paresthésies dentaires. La rétraction des tissus mous dans la fenestration maxillaire antérieure peut, dans certains cas, entraîner une gêne jugale pouvant nécessiter une réintervention. Le plus souvent ce phénomène reste asymptomatique et ne se traduit que par une opacité sur le cliché de sinus. L'interprétation peut être difficile lorsqu'il persiste une symptomatologie nasale (rhinorrhée postérieure, obstruction nasale). Une étude tomodensitométrique peut, dans de tels cas,

apporter des renseignements très précieux sur l'état de la cavité opératoire (Fontanel et al., 2002) (Briche et al., 2008).

#### **7.2.2.2. Microchirurgie endosinusienne et chirurgie endoscopique des sinus par voie endonasale**

Les indications de la chirurgie endonasale vidéo-endoscopique n'ont cessé de croître en remplacement de voies externes trop invasives. Sinusites chroniques, bactériennes et fongiques, polypose naso-sinusienne, mucocèles, papillomes inversés, sténoses des voies lacrymales sont désormais traités par chirurgie endonasale vidéo-endoscopique. L'intérêt de cette technique est de préserver les propriétés physiologiques de la muqueuse tout en assurant une ventilation nasale et sinusienne (Facon et Dessi, 2005).

##### 7.2.2.2.1. Le matériel

Il comporte un ensemble d'optiques associé à une chaîne vidéo permettant à l'opérateur d'avoir un confort chirurgical idéal avec une vision déportée à la demande sur un moniteur et permet un enregistrement peropératoire.

##### 7.2.2.2.1.1. La chaîne vidéo-optique

Elle comprend :

- des endoscopes de 4 mm permettant une vision panoramique à 0°, 30°, 70° et plus récemment 45°,
- une caméra, actuellement Tri CCD,
- une source de lumière froide au Xénon,
- un écran vidéo,
- un système d'archivage numérique,
- un auto-laveur de Dessi permettant le nettoyage des optiques au sein du champ opératoire.

##### 7.2.2.2.1.2. Le set d'instruments

Il est constitué :

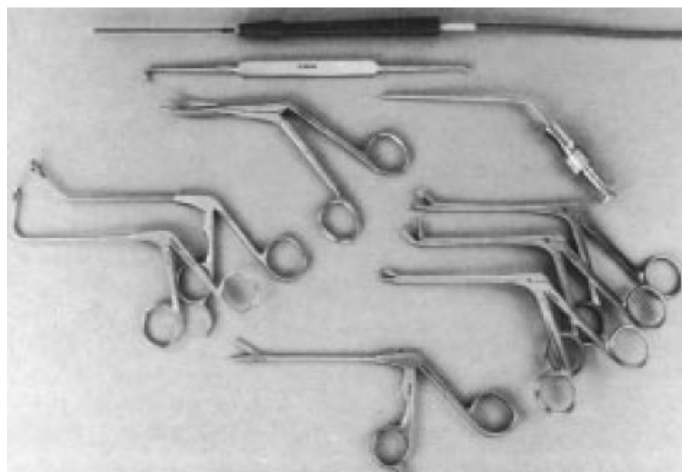
- d'un plateau endonasal comportant :
  - 1 micro-pince d'oreille à mors-cupules,
  - 1 jeu d'aspirations courbes et boutonnées de Wigand,
  - 1 jeu de pinces Blakesley 0°, 45° fine et large et 90°,
  - 1 pince d'Ostrom-Terrier,

- 1 pince contre-coudée à mors-cupules,
- 1 faux,
- 1 pince bipolaire de Dessi,
- 1 paire de ciseaux de Prades
- 1 pince Politzer,
- 1 pince Citelli.

— du matériel de tamponnement fréquemment utilisé pour une durée de 48 à 72 heures. Il convient alors d'y associer une antibiothérapie.

— du matériel particulier :

- sonde bicanalaire et dilateurs lacrymaux en cas de chirurgie lacrymale,
- microréssecteur muni d'une lame ou d'une fraise lors des dacryocystorhinostomies (Klossek et al., 2007).



**Figure 93 : matériel utilisé par la chirurgie endonasale (Fontanel et Klossek, 2002).**

#### 7.2.2.2.2. Méatotomie moyenne

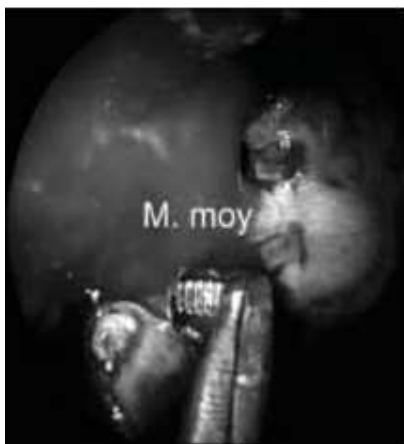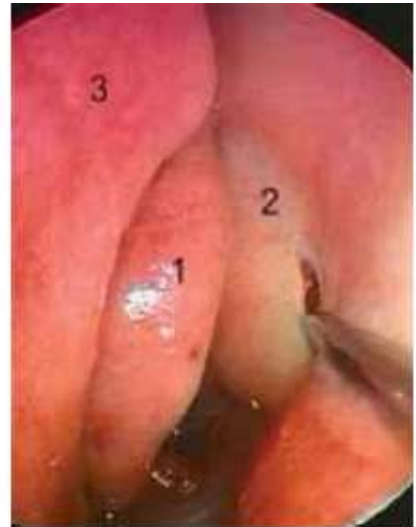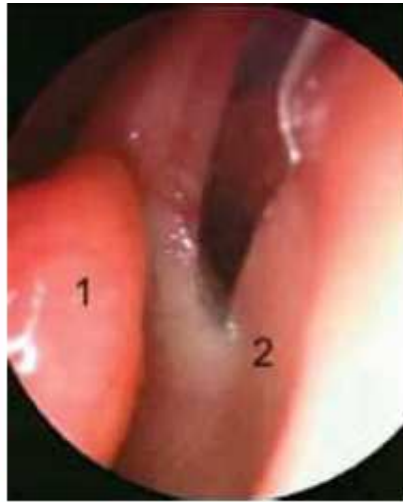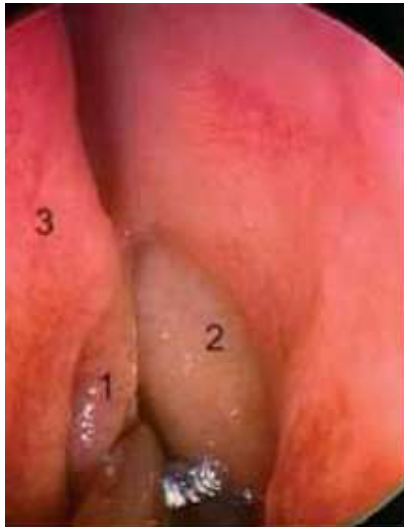C'est l'ouverture du sinus maxillaire à partir de l'ostium sinusien au niveau du méat moyen. L'objectif est d'ouvrir le sinus maxillaire sans altérer son fonctionnement.

La méatotomie moyenne est pratiquée pour extraire un corps étranger ou une balle fongique mais aussi en cas de sinusites maxillaires à répétition ou enfin associée à un évidement ethmoïdal.

Il existe deux procédés pour cette méatotomie ; soit d'avant en arrière ou d'arrière en avant mais dans les deux cas l'ouverture incorpore l'ostium maxillaire.

Nous détaillerons d'abord la méatotomie d'avant en arrière :

Il faut tout d'abord repérer les éléments du méat moyen c'est-à-dire le cornet moyen, la bosse lacrymale, le processus unciforme et la bulle. Ensuite, il faut repérer l'ostium du sinus maxillaire à l'aide d'une sonde boutonnée coudée à 90° qui identifie le niveau de l'incision du processus unciforme. La section de la partie inférieure du processus unciforme se fait juste au dessus du niveau de l'ostium maxillaire afin de ne pas retirer la portion verticale du processus unciforme. Une fois sectionné à l'aide d'un microciseau ou d'un couteau falciforme, le processus unciforme est repoussé en arrière et en bas pour élargir la méatotomie. Le fait de basculer l'unciforme rend visible la cavité maxillaire. On introduit alors un aspirateur coudé à l'extrémité boutonnée dans l'ouverture réalisée pour apprécier la taille de la cavité sinusienne. Après excision de la partie antérieure du processus unciforme, l'élargissement de la méatotomie est conduit en arrière jusqu'à la paroi postérieure du sinus maxillaire et/ou en bas sur le dos du cornet inférieur. En avant, l'ouverture peut être menée jusqu'au relief du conduit lacrymonasal. L'ouverture est limitée en haut par la paroi bullaire. En fin d'intervention, selon la largeur du méat moyen et la forme du cornet moyen (convexité paradoxale, concha bullosa), un geste complémentaire sur le cornet moyen peut être proposé pour réduire le risque de synéchies (adhérence cicatricielle de deux surfaces ulcérées) et le nombre de soins post opératoires. Il consiste le plus souvent à réséquer la portion libre antérieure du cornet moyen en regard de l'orifice de méatotomie, ce geste n'entraînant pas de conséquences fonctionnelles. Cette ablation permet également un meilleur examen post opératoire de la méatotomie. La taille moyenne de la méatotomie est de 2 cm de diamètre (Fontanel et Klossek, 2002).



9	10	11
12		

**Figure 9 :** Vue endoscopique de la fosse nasale gauche. Luxation du cornet moyen et visualisation de l'unciforme. 1 : cornet moyen ; 2 : unciforme ; 3 : cloison nasale.

**Figure 10 :** Vue endoscopique de la fosse nasale gauche. Repérage de l'unciforme avant son incision.

**Figure 11 :** Vue endoscopique de la fosse nasale gauche. Unciformectomie.

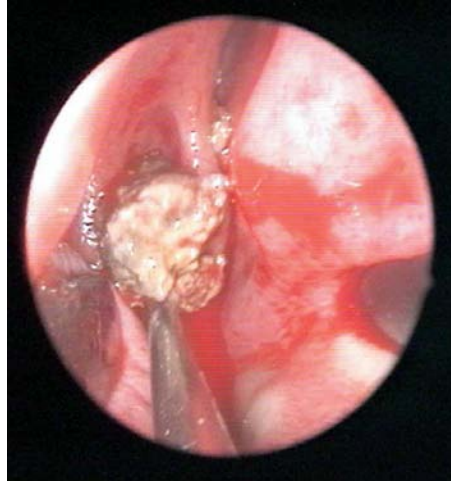**Figure 12 :** Élargissement à la pince rétrograde du méat moyen droit. M. moy : méatotomie moyenne.

**Figure 94 : photos prises lors d'une méatotomie moyenne (Facon et Dessi, 2005).**

Intéressons nous maintenant à la méatotomie d'arrière en avant :

La trépanation est débutée en regard de la fontanelle postéro inférieure (ou orifice de Giralès). A partir de l'orifice crée, l'ouverture est agrandie vers l'avant jusqu'à l'ostium qui est incorporé à l'aide d'une pièce à l'emporte pièce à mors rétrograde. Cette technique nécessite de bien vérifier l'incorporation de l'ostium dans la méatotomie (Facon et Dessi, 2005).





**Figure 95 : extraction des concrétions mycosiques par le méat moyen après lavages sinusiens (Aidan, 2010).**

Selon les conditions opératoires, un pansement est mis en place pour prévenir les saignements et synéchies. Il se compose d'un simple tampon placé sous endoscope entre le cornet moyen et la paroi latérale, associé éventuellement à un méchage ou un tampon inséré dans la cavité nasale. Il n'y a parfois aucun pansement mis en place. Cela dépend de l'aspect du champ opératoire à la fin de l'intervention. L'évolution normale de la cicatrisation conduit à observer un coagulum plus ou moins abondant comblant le méat moyen : il doit être retiré dans les 48 heures pour prévenir la survenue de synéchies. L'intensité de la réaction inflammatoire guide le rythme et la chronologie des consultations post opératoires (Facon et Dessi, 2005).

Après l'intervention, des lavages de la fosse nasale sont pratiqués trois à quatre fois par jour. Une pulvérisation de corticoïdes associée à un vasoconstricteur est instillée deux fois par jour jusqu'à la cicatrisation complète qui est de l'ordre de quatre à six semaines. L'antibiothérapie postopératoire n'est pas systématique et est prescrite en cas de foyers infectieux constatés lors de l'opération. Une antibioprofylaxie est prescrite en cas de chirurgie à risque septique (Klossek et De Montreuil, 2007).

Il existe quelques risques post opératoires comme une blessure orbitaire lors de l'agrandissement vers le haut, une blessure de l'artère sphénoïdale en cas d'agrandissement au-delà de la paroi postérieure. On observe également parfois une blessure de la voie lacrymale lors de l'agrandissement vers l'avant, en particulier en cas d'utilisation d'une pince rétrograde. Enfin il peut y avoir une non incorporation de l'ostium maxillaire, surtout dans la technique de l'arrière vers l'avant.

Des complications peuvent apparaître par la suite comme des synéchies du méat moyen qui surviennent parfois si l'accès au méat moyen est étroit ou un accollement du cornet moyen qui est souvent asymptomatique. Le fait de sectionner la portion antérieure du cornet moyen pendant l'opération réduit ce risque. Par ailleurs on observe un court-circuit muqueux lorsque l'ostium n'a pas été incorporé dans la méatotomie. Enfin la fermeture de la méatotomie survient rarement si elle a été réalisée correctement (Klossek et De Montreuil, 2007).

#### 7.2.2.2.3. Méatotomie inférieure

La méatotomie inférieure consiste à ouvrir le sinus maxillaire sous le cornet inférieur. Les indications sont rares mais elle peut être associée à une méatotomie moyenne pour extraire un corps étranger ou une balle fongique. Elle est le plus souvent réalisée en association à une méatotomie moyenne, l'intervention portant alors le nom de biméatotomie maxillaire. La méatotomie inférieure ne trouve son utilité qu'en cas de mauvaise exposition de certaines zones par la méatotomie moyenne ou en cas de passage des instruments par une des méatotomies et contrôle endoscopique par l'autre. Les pathologies ciliaires congénitales, les mucocèles post Caldwell-Luc, les biopsies sinusiennes, le drainage des sinusites aiguës et les kystes surinfectés du bas fond sinusien sont les seules indications de la méatotomie inférieure isolée (Facon et Dessi, 2005).

La technique consiste dans un premier temps à luxer vers le haut le cornet inférieur pour accéder à la cloison inter-sinusal. Cette luxation doit être minutieuse pour éviter des blessures de la tête du cornet inférieur. La trépanation de la cloison inter-sinusal débute en haut et en arrière, au niveau de la zone d'insertion du cornet inférieur sur le maxillaire, sous le cornet inférieur. Elle peut être réalisée, selon l'épaisseur osseuse, à l'aide d'un aspirateur coudé, d'une pince angulée ou plus rarement d'un trocart. A partir de l'orifice obtenu, la méatotomie est élargie vers l'avant et le bas à l'aide d'une pince à emporte-pièce à mors rétrograde. L'élargissement est plus ou moins important selon l'objectif de l'intervention et l'accès à obtenir dans la cavité sinusienne. En fin d'intervention, le cornet inférieur est remis en place contre la paroi latérale. Le cornet inférieur doit être remis en bonne position pour éviter une obstruction de la cavité nasale. Une mèche ou un tampon peut être glissé entre le cornet inférieur et le septum nasal. Des lavages de la cavité nasale pendant une dizaine de jours sont le plus souvent suffisants pour obtenir une cicatrisation stable. Il n'est pas utile de prescrire des antibiotiques sauf cas particuliers. Les soins endoscopiques sont réduits car le maintien de perméabilité de l'orifice de méatotomie n'est pas l'objectif. Cet

orifice se réduit après quelques mois pour parfois disparaître complètement. Seule la survenue d'une synéchie entre le cornet inférieur et le septum nasal est à prévenir. Un accolement cicatriciel entre la paroi nasale latérale et la tête du cornet inférieur peut survenir, témoignant fréquemment d'une blessure lors de l'intervention. Elle est la plupart du temps asymptomatique (Klossek et De Montreuil, 2007).

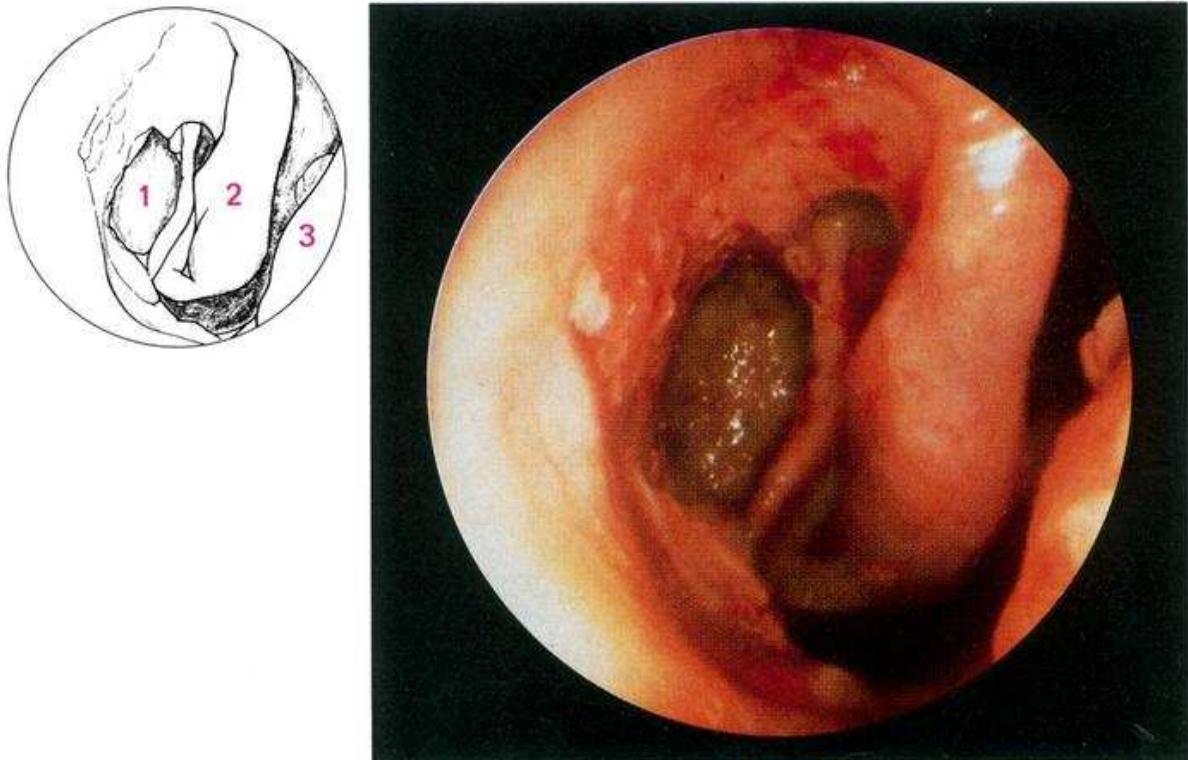


Figure 96 : photo et schéma d'une méatotomie inférieure :  
1-Méatotomie inférieure. 2-Cornet inférieur. 3-Septum (Klossek et Fontanel, 1992).

### **7.3. Traitements des pathologies provoquées par un dépassement de matériaux d'obturation canalaire dans le sinus maxillaire**

#### **7.3.1. Mucocèles**

Si l'ablation de la poche mucocélique a longtemps été la règle, il est maintenant bien établi qu'une large marsupialisation par voie endonasale amène une guérison définitive et une restitutio ad integrum de l'anatomie des organes voisins qui étaient auparavant refoulés.

Jusqu'à ces trente dernières années, en dehors de quelques rares observations, le principe du traitement d'une mucocèle consistait à réaliser son exérèse en totalité. Si cette exérèse était

parfois aisée, certaines localisations juxtaorbitaires ou méningées entraînaient des risques opératoires majeurs (Kennedy et al., 1989).

Avec le renouveau de la chirurgie endonasale, le concept de marsupialisation de la poche mucocélique dans la cavité nasale s'est imposé. Le choix de la technique chirurgicale est guidé après l'exploration radiologique comprenant une tomodensitométrie et si nécessaire une IRM (Klossek et al., 2000).

La voie endonasale est privilégiée si une ou plusieurs des parois de la mucocèle sont accessibles. Le principe de l'intervention consiste à ouvrir largement la mucocèle afin d'évacuer son contenu, et de faire communiquer largement la poche mucocélique avec la cavité nasale. La poche mucocélique, en particulier les parois au contact de l'orbite ou de la base du crâne est laissée en place. Une fois la poche mucocélique ouverte, le liquide est aspiré lentement, en particulier dans les formes très volumineuses ayant envahi l'étage antérieur (Klossek et al., 2003).

Pour les formes maxillaires, une méatotomie moyenne et/ou inférieure selon la position de la mucocèle est appropriée. Les difficultés d'accès sont surtout observées lorsque la mucocèle est apparue après une chirurgie du sinus maxillaire avec exérèse de la muqueuse (Caldwell-Luc), source de fibrose endocavitaire parfois très épaisse (Klossek et al., 2003).

Les soins postopératoires se réduisent à quelques lavages quotidiens de la cavité nasale par le patient. La bonne perméabilité de la marsupialisation est vérifiée au cours de la consultation par un examen endonasal endoscopique. En principe, un contrôle radiologique est inutile sauf si on souhaite vérifier le retour à la normale des structures adjacentes, et la reconstruction osseuse, visible 6 mois à 1 an après l'intervention (Klossek et al., 2003).

Les limites de cette technique endonasale correspondent aux formes enchâssées dans du tissu fibreux épais et non accessible par la voie endonasale, ainsi qu'aux formes frontales très latéralisées. Dans ces cas, une voie externe est envisagée. Le principe reste la réintégration de la poche mucocélique dans la cavité nasale. Pour les formes maxillaires, un abord sous-labial offre une vision suffisante quelle que soit la position de la mucocèle dans le sinus. Lorsque la mucocèle ne peut être mise en communication avec la cavité nasale, son exérèse complète doit être réalisée. Cette situation est devenue rare avec la qualité des instrumentations disponibles pour la chirurgie endonasale (Har-El, 2001).

### **7.3.2. Epaissement de muqueuse**

L'abstention thérapeutique est de rigueur dans les cas d'épaississement muqueux dûs à un dépassement de matériel d'obturation canalaire (Moulin et al., 2003).

### **7.3.3. Pansinusite**

Dans les cas de pansinusite, il convient de réaliser une ethmoïdectomie antérieure qui consiste à associer un geste de méatotomie moyenne à une ouverture des cellules ethmoïdales antérieures (Klossek et De Montreuil, 2007). Le sinus maxillaire et les cellules ethmoïdales antérieures communiquent largement avec la fosse nasale. Le canal nasofrontal est repéré et nettoyé. Cette intervention peut être indiquée par exemple, dans les pansinusites antérieures chroniques (par exemple lors d'une sinusite chronique ethmoïdo-maxillaire) (Liemlahi et al., 2009).

### **7.3.4. Polype réactionnel**

Un polype n'est pas synonyme de polypose. Le polype est un symptôme : ce n'est pas une étiologie d'une maladie naso-sinusienne. Par conséquent, devant la présence d'un polype il faut en rechercher la cause (polype réactionnel suite à une sinusite antérieure de la face ou encore polype sentinelle devant une tumeur bénigne ou maligne des sinus) et ne pas traiter le polype en tant que tel, c'est-à-dire ne pas réaliser une simple polypectomie ; enfin, il faut traiter sa cause si les symptômes sont invalidants (Marsot-Dupuch et Potier, 2001). Dans le cas de polype réactionnel à un dépassement de ciment d'obturation canalaire par exemple, il convient de réaliser l'excérèse du ciment si le polype empêche la ventilation sinusienne (Klossek et De Montreuil, 2007).

### **7.3.5. Aspergillose**

L'élimination des balles fongiques et l'amélioration des aérations des sinus en cause est le meilleur traitement pour une telle pathologie.

La chirurgie endonasale est à réaliser. Elle sera complétée en cas d'échecs par la chirurgie de Caldwell-Luc. En effet, en cas d'échec de la chirurgie endonasale, la voie d'abord de type Caldwell-Luc est alors utilisée en complément d'une méatotomie moyenne et ou inférieure pour accéder au bas fond sinusien et permettre une exploration et un contrôle du plancher sinusien.

On observe peu de récurrences d'aspergillose. Cependant, en cas de récurrences, le traitement simple par lavages (intérêt de la méatotomie moyenne) permet d'évacuer l'aspergillome (Sugiura, 2004).

### **7.3.6. Calcifications pariétales**

Les calcifications pariétales ne sont que la conséquence d'une inflammation subaiguë ou chronique de la membrane sinusienne et ne nécessite pas de traitement (Hodez et al., 2011).

### **7.3.7. Sinusite aiguë infectieuse**

Le traitement repose sur le traitement de la dent causale et une antibiothérapie probabiliste de première intention, à visée sinusienne et éventuellement drainage sinusien par endoscopie et mise en place d'un drain temporaire pour faciliter les irrigations. Le traitement médical comprend une antibiothérapie de première intention instaurée par voie générale pour 8 jours : association amoxicilline/acide clavulanique per os ;(2g/jour en 2 prises), céphalosporine de 2<sup>e</sup> ou 3<sup>e</sup> génération per os ;(500mg/jour en 2 prises pour la 2<sup>e</sup> génération ; 200mg 2 fois par jour en 2 prises à 12heures d'intervalle pour la 3<sup>e</sup> génération), ou pristnamycine en cas d'allergie (2à3 g/jour en 2 ou 3 prises.).

Des anti-inflammatoires stéroïdiens ou non stéroïdiens, des antalgiques, antipyrétiques, vasoconstricteurs locaux, fumigations mentholées et aérosols compléteront le traitement.

Le traitement dentaire consiste en l'extraction ou la conservation de la dent causale, sous couverture antibiotique. Le traitement endodontique permet l'éradication du foyer infectieux, et « ferme » donc la porte d'entrée pathogène.

Si les objectifs endodontiques ne sont pas atteints, le traitement devra être complété par une endodontie chirurgicale avec obturation à rétro de la zone non traitée conventionnellement.

Un délai de 6 mois semble nécessaire à la régénération tissulaire périphérique à la dent traitée et à la visualisation par imagerie de la guérison ou de la bonne évolution de la pathologie initiale.

Si l'extraction est indiquée et en présence de dents antrales, le geste doit être le moins traumatisant possible.

En l'absence de traitement adapté, l'évolution peut se faire vers la pansinusite antérieure ethmoïdo-fronto-maxillaire avec rhinorrhée purulente et fétide avec, à l'examen, un méat moyen très oedématié, inflammatoire, avec issue de pus franc.

L'évolution peut amener à une sinusite aiguë récidivante qui s'individualise par la répétition d'épisodes infectieux, séparés par des périodes de guérison clinique, radiologique et endoscopique.

Enfin, le passage à la chronicité peut également être une des suites possibles en l'absence de traitement adapté (Liemlahi et al., 2009).

### **7.3.8. Sinusite chronique infectieuse**

Son traitement repose sur le traitement de la porte d'entrée dentaire (éradication du foyer infectieux principalement par extraction de la dent causale) associé à un traitement antibiotique à large spectre et probabiliste : amoxicilline et acide clavulanique en première intention (pristinamycine en cas d'allergie aux pénicillines), associé au métronidazole. On associera une corticothérapie en cure courte (prednisolone 1mg/kg/pendant 8jours) et un décongestionnant local. La chirurgie sera indiquée en cas d'échec du traitement médical bien conduit. Elle repose sur l'endoscopie endonasale qui dans certains cas peut être effectuée sous-anesthésie locale en ambulatoire. L'intervention de Caldwell Luc (voie d'abord vestibulaire) ne sera proposée que dans de très rares cas d'échec de l'endoscopie (Cheynet et al., 1991) (Liemlahi et al., 2009).

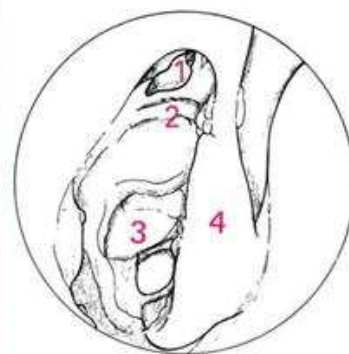
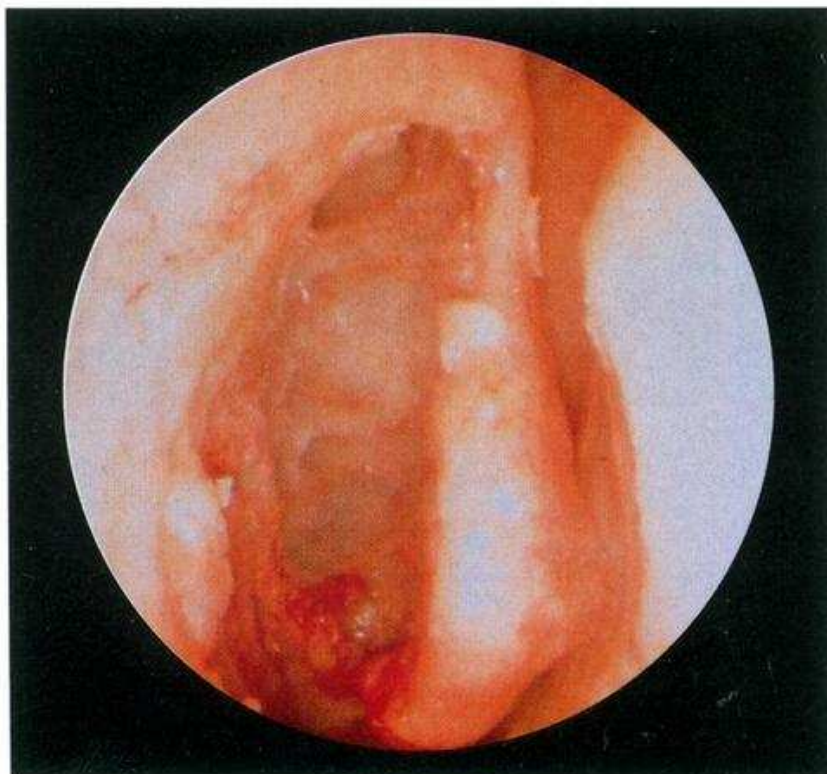### **7.3.9. Pseudo kystes du bas fond sinusien**

Abstention thérapeutique (Cudennec et al., 1991)

## **7.4. Ethmoïdectomie**

Elle consiste à ouvrir toutes les cellules et cloisons de l'ethmoïde dont les parois sont en rapport avec les méninges en haut, l'œil en dehors. Un méchage est habituel. Les soins post-opératoires sont longs et importants pour garantir un bon résultat. L'ethmoïdectomie a pour but l'aération des cavités sinusiennes, de traiter le foyer infectieux chronique ou pratiquer l'ablation des polypes responsables de l'obstruction nasale après échec des traitements médicaux et après scanner des sinus (<http://www.orl-info.com>).

Une ethmoïdectomie sera associée en cas d'extension aux cellules ethmoïdales de la pathologie sinusienne.



**Figure 97 : vue endoscopique d'une ethmoïdectomie totale (vue de dissection) (Klossek et Fontanel, 1992).**

1- sinus frontal, 2- artère ethmoïdale antérieure, 3- toit de l'ethmoïde, 4- cornet moyen



## **8. Conclusion**

Certaines dents dites « antrales » ont des rapports étroits avec le sinus maxillaire. Ceci dépend de l'anatomie sinusienne (volume, prolongements alvéolaires). Ce lien étroit permet les dépassements de matériaux d'obturation canalaire dans le sinus maxillaire. Au niveau physiologique, le sinus nécessite une ventilation qui peut être perturbée par la présence de corps étrangers.

Il faut donc évaluer les facteurs de dépassements de matériaux d'obturation canalaire dans le sinus maxillaire.

Une mauvaise évaluation de la longueur de travail peut conduire à une surestimation de la LT amenant parfois une perforation de l'apex. C'est pourquoi il est nécessaire de combiner la lecture radiographique, l'utilisation du localisateur d'apex et la sensibilité tactile pour évaluer cette longueur le plus précisément possible. Par ailleurs, il est nécessaire de bien utiliser les instruments d'alésage et de parage canalaire selon le protocole opératoire du fabricant pour éviter toute déconvenue. A l'issue de l'alésage et du parage canalaire, le maître cône doit présenter une résistance au retrait.

Il existe de nombreuses techniques pour l'obturation canalaire : condensation latérale à froid, condensation verticale à chaud, condensation verticale thermomécanique de Mac Spadden, injection de gutta chaude, systèmes à tuteurs, technique mixte... il est important de choisir une technique d'obturation sûre évitant tout dépassement (condensation latérale à froid ou technique mixte de compactage latéral et thermomécanique par exemple). Certaines techniques comme l'injection de gutta chaude, difficilement contrôlable, sont plus propices à des dépassements. Si les étapes précédentes ont été bien réalisées, l'obturation canalaire ne doit pas amener de dépassement de matériaux d'obturation canalaire.

Si la dent est en relation étroite avec le sinus, ce dépassement d'abord instrumental puis de matériaux d'obturation canalaire peuvent entraîner des pathologies diagnostiquées par différents moyens cliniques, radiologiques, ORL ou biologiques.

Le diagnostic radiologique joue un rôle primordial avec le développement de l'imagerie 3D par faisceau conique (« cone beam »). Seul une radiographie en 3D telle qu'un scanner ou une tomographie par faisceaux coniques permet de localiser la position exacte du ciment endodontique ou de la gutta percha.

Le ciment et la gutta percha perforant la membrane sinusienne sont des facteurs d'irritation qui pourront amener à une pathologie sinusienne si d'autres facteurs locaux ou généraux sont déjà présents. En effet si une inflammation sinusienne est déjà présente, les cils vibratiles n'arriveront pas à expulser le ciment endodontique par l'ostium. Le matériau dentaire restera bloqué dans le sinus maxillaire provoquant des pathologies diverses telles qu'une aspergillose, un épaississement de la muqueuse sinusienne, une sinusite aiguë ou chronique par l'inflammation provoquée par le matériau étranger... ces pathologies sont à différencier des sinusites d'origine non dentaire et des sinusites d'origine dentaire mais sans dépassements de matériaux d'obturation canalaire dans le sinus maxillaire.

En l'absence de symptômes, l'intervention chirurgicale ayant pour but l'exérèse du corps étranger n'est pas nécessaire.

C'est lorsque des symptômes apparaissent que le chirurgien dentiste doit se poser la question du traitement chirurgical dentaire (résection apicale ou avulsion) ou ORL en fonction de la position du matériel d'obturation (sous la muqueuse sinusienne ou dans la cavité sinusienne). Si le traitement chirurgical dentaire n'est pas suffisant, le chirurgien dentiste doit entrer en relation avec l'ORL pour prévoir une intervention chirurgicale dans le but de restaurer une ventilation sinusienne et d'enlever le corps étranger. Si le dépassement est asymptomatique et qu'il se situe sous la muqueuse sinusienne ou intra sinusien, il faut surveiller. Si le dépassement est sous muqueux et entraîne des douleurs, une résection apicale ou l'avulsion de la dent concernée est à réaliser.

En cas de dépassement intra sinusien avec des signes d'aspergillome avec ou sans douleurs, une chirurgie ORL sera à prévoir. Dans les cas où le dépassement est intra sinusien avec présence d'une sinusite chronique, il faut traiter la cause (avulsion, résection apicale) et les symptômes.

Malgré la possibilité d'enlever le ciment endodontique et la gutta percha chirurgicalement, il faut que les chirurgiens dentistes prennent conscience de ce risque et améliorent la qualité de leurs traitements endodontiques grâce à la formation continue par exemple. Ces traitements sont en effet souvent mal réalisés et peuvent causer de nombreux problèmes même en cas de sous obturation. Il faut cependant souligner que le chirurgien dentiste n'est pas l'unique responsable de ces pathologies sinusiennes. Une inflammation préexistante doit souvent être présente pour qu'une pathologie se développe. C'est pourquoi la coopération entre les chirurgiens dentistes, les oto-rhino-laryngologistes et les radiologues est importante.

## 9. Figures

Figure 1 : paroi antérieure du sinus maxillaire (Klossek et al., 1997).	3
Figure 2 : photo de dissection représentant la paroi postérieure du sinus maxillaire, ouverte, montrant la fosse ptérygopalatine (Seizeur et al., 2008).	5
Figure 3 : anatomie macroscopique : paroi postérieure du sinus maxillaire en coupe horizontale (Klossek et al. 1997).	5
Figure 4 : paroi médiale de profil en coupe sagittale (Klossek et al. 1997).	7
Figure 5 : paroi médiale de face en coupe frontale (Klossek et al., 1997).	8
Figure 6 : Scanner des cavités naso-sinusiennes (Ferrie et al., 2008).	9
Figure 7 : IRM des cavités naso-sinusiennes (Ferrie et al., 2008).	10
Figure 8 : anatomie macroscopique : innervation des cavités sinusiennes (Klossek et al., 1997).	12
Figure 9 : vascularisation du sinus maxillaire (Legent et Perlemuter, 1986).	13
Figure 10 : innervation et vascularisation du sinus maxillaire (Legent et Perlemuter, 1986).	14
Figure 11 : invagination du sinus entre les racines de la dent n°16	15
Figure 12 épaisseur osseuse moyenne recouvrant les apex des racines des prémolaires et molaires du sinus maxillaire (Eberhardt et al., 1992).	16
Figure 13 : exemple d'une dent antrale. Coupe coronale obtenue par « cone beam » (Briche et al., 2008).	17
Figure 14 : fréquence des différents types de courbure des racines palatines, mésiales et distales de la première molaire maxillaire en pourcentage (Eberhardt et al., 1992).	17
Figure 15 : fréquence des différents types de courbure des racines palatines, mésiales et distales de la deuxième molaire maxillaire en pourcentage (Eberhardt et al., 1992).	18
Figure 16 : fréquence des différents types de courbure des racines de la première prémolaire supérieure en pourcentage (Eberhardt et al., 1992).	18
Figure 17 : fréquence des différents types de courbure radiculaire de la deuxième prémolaire maxillaire en pourcentage (Eberhardt et al., 1992).	19
Figure 18 : schéma de la région apicale (d'après Kuttler) (Perard et al., 2009).	26
Figure 19 : les quatre types de constrictions apicales (Perard et al., 2009).	27
Figure 20 : classification de Vertucci (Krishnaprasad et al., 2003).	28
Figure 21 : 1ère molaire maxillaire: à gauche une configuration canalaire de type I, à droite, une configuration de type IV avec une anastomose apicale transverse caractérisée par la flèche (Vertucci, 2005).	28
Figure 22 : tableau expliquant la morphologie des dents permanentes maxillaires (Vertucci, 1984).	29
Figure 23 : exemple de variations canalaires (Khraisat et Smadi, 2007).	30
Figure 24 : surestimation de la longueur de travail par la technique radiographique. La longueur de travail, qui semble bien choisie sur le cliché, est en réalité surestimée en raison de la position vestibulée du foramen (Perard et al., 2009).	32
Figure 25 : localisateur d'apex : le Root ZX	37
Figure 26 : effet de la conicité sur la mise en forme (Dahan et al., 2010).	39
Figure 27 : graphique montrant les déformations provoquées sur les instruments en nickel-titane en fonction des contraintes ( <a href="http://www.univ-brest.fr">http://www.univ-brest.fr</a> ).	42
Figure 28 : thermocompactage, phase de descente et de remontée (Panighi et al., 2003)	48
Figure 29 : Cas clinique avec une mise en forme canalaire effectuée avec une séquence de ProTaper® (Dahan et al., 2010).	51
Figure 30 : tableau présentant la composition du ciment d'obturation canalaire selon deux formules (Panighi et al., 2003).	52
Figure 31 : schéma représentant l'essayage du maître cône (Panighi et al., 2003).	56

Figure 32 : scellement et compactage du maître cône. (Panighi et al., 2003).....	57
Figure 33 : mise en place et compactage des cônes accessoires (Panighi et al., 2003).....	57
Figure 34 : compactage vertical final (Panighi et al., 2003) .....	58
Figure 35 : sélection des fouloirs verticaux (Panighi et al., 2003).....	59
Figure 36 : essayage puis scellement du maître cône (Panighi et al., 2003).....	60
Figure 37 : compactage du maître cône avec le gros fouloir en direction apicale (Panighi et al., 2003).....	60
Figure 38 : le réchauffeur ou « heat carrier » pénètre la gutta dans 2 à 3mm (Panighi et al., 2003).....	61
Figure 39 : le même fouloir compacte apicalement la Gutta-percha (Panighi et al., 2003).....	61
Figure 40 : répétition de l'opération avec des fouloirs plus étroits (Panighi et al., 2003) .....	62
Figure 41 : phase de remontée (Panighi et al., 2003).....	63
Figure 42 : choix et mise en place du maître cône (Panighi et al., 2003). .....	64
Figure 43 : utilisation des compacteurs (Panighi et al., 2003). .....	65
Figure 44 : compactage vertical manuel final à l'aide d'un plugger (Panighi et al., 2003). ....	65
Figure 45 : présentation du Herofill® ( <a href="http://www.micro-mega.com">http://www.micro-mega.com</a> ) .....	69
Figure 46 : protocole pour l'utilisation du Herofil® ( <a href="http://www.micro-mega.com">http://www.micro-mega.com</a> ).....	70
Figure 47 : boîtier électrique et pièce à main du Système B® (Péli et Oriez, 2010). .....	72
Figure 48 : radiographie rétro alvéolaire (Sauveur et Mesbah, 2008).....	74
Figure 49 : dépassement de pâte intra-sinuisien sur 27 visible sur la radiographie panoramique dentaire (OPT).....	75
Figure 50 : schéma représentant l'axe des rayons lors d'une radiographie de type Blondeau. 75	
Figure 51 : visualisation des sinus par l'intermédiaire d'un cliché radiographique en incidence de Blondeau.....	76
Figure 52 : schéma représentant l'axe des rayons lors d'une radiographie de type Hirtz.....	77
Figure 53 : rotation de la source de rayons X autour de la tête du patient dans la technique d'imagerie par faisceau conique (Hodez et al., 2011).....	80
Figure 54 : radiographie en coupes prise par « cone beam » montrant le dépassement de ciment d'obturation canalaire du au lien étroit entre dent et sinus. Cela entraîne un épaissement muqueux réactionnel. ....	81
Figure 55 : schéma comparant l'irradiation médicale à l'irradiation naturelle (Teman, 2009). .....	82
Figure 56 : avantages et inconvénients du scanner face au cône beam (Teman, 2010).....	84
Figure 57 : vue endoscopique : fosse nasale droite. Méat inférieur (Klossek et al., 1997).....	88
Figure 58 : vue endoscopique d'une sinuscopie maxillaire (Klossek et al., 1997).....	89
Figure 59 : vue endoscopique d'une sinusite maxillaire droite purulente (Peynegre et al., 1990).....	92
Figure 60 : sinuscopie maxillaire (Klossek et al., 1997).....	93
Figure 61 : TDM, coupe coronale en fenêtres osseuses passant par la région bullaire : opacité complète et calcifications évoquant un aspergillome.....	94
Figure 62 : radiographie « cone beam » présentant des calcifications témoignant de la présence d'une aspergillose suite à un dépassement de pâte. ....	95
Figure 63 : truffe aspergillaire . Ce cliché pris en imagerie par faisceau conique (3D Accuitomo Morita®) montre bien l'aspect de « truffe » caractéristique qui évolue depuis le matériel dentaire.....	96
Figure 64 : cliché radiographique pris par « cone beam »: patient présentant des concrétions d'allure calciques qui est le symptôme d'un dépassement de ciment d'obturation canalaire ayant évolué en aspergillome .....	97
Figure 65 : radiographie « cone beam » (3D accuitomo Morita®) montrant le matériel endodontique, la balle fongique ainsi que des calcifications dues à l'aspergillome.....	97

Figure 66 : bilan 3D cone beam laissant apparaître de nombreuses calcifications ainsi que du ciment d’obturation canalaire au sein du sinus maxillaire. ....	98
Figure 67 : radiographie prise par « cone beam » mettant en évidence la pâte dentaire ayant franchi l’ostium du sinus et se trouvant dans le cornet moyen. ....	102
Figure 68 : truffe aspergillaire expulsée (Klossek et Fontanel, 1992). ....	103
Figure 69 : mode d’apparition des différentes formes d’aspergillose (Marsot-Dupuch et Potier, 2001). ....	105
Figure 70 : images obtenues par l’imagerie en coupes par faisceau conique : on observe un dépassement sous muqueux de ciment d’obturation sur 14 et de gutta percha sur 15. On note alors un épaissement réactionnel de la muqueuse sinusienne. ....	108
Figure 71 : présence de deux fragments de pâte : l’un sous muqueux en regard de la racine palatine de 26, l’autre, allongé et bloqué dans l’ostium sinusien. Par ailleurs, épaissement modéré, « en cadre » de la muqueuse du sinus. ....	109
Figure 72 : représentation schématique d’une sinusite maxillaire droite chronique par obstruction du méat du sinus maxillaire (Moulin et al., 2003). ....	110
Figure 73 : scanner en coupe frontale d’une sinusite maxillaire droite chronique par obstruction du méat du sinus maxillaire (Moulin et al., 2003). ....	110
Figure 74 : « cone beam » mettant en évidence un pseudo kyste du bas fond sinusien avec son angle de raccordement. ....	112
Figure 75 : calcifications pariétales. ....	112
Figure 76 : sinusite fongique allergique visualisée par coupe frontale de scanner: pansinusite bilatérale avec comblement des sinus maxillaires, du sinus ethmoïdal et du sinus frontal droits. Polypose du méat moyen droit. ....	117
Figure 77 : Physiopathologie des sinusites maxillaires d’origine dentaire sans dépassement de matériau d’obturation canalaire dans le sinus maxillaire (Briche et al., 2008). ....	119
Figure 78 : exemples d’orientations diagnostiques face à une sinusite chronique. ....	122
Figure 79 : kystes du bas fond sinusien. ....	126
Figure 80 : Figure 72 : en B, radiographie de projection de pâte dans le sinus, intra-cavitaire. Délicat d’accès. ....	129
Figure 81 : résection osseuse (Saffarzadeh, 2000). ....	131
Figure 82 : curetage apical (Saffarzadeh, 2000). ....	131
Figure 83 : résection apicale (Saffarzadeh, 2000). ....	132
Figure 84 : préparation de la cavité apicale (Saffarzadeh, 2000). ....	133
Figure 85 : l’obturation à rétro (Saffarzadeh, 2000). ....	133
Figure 86 : mise en place de sutures (Saffarzadeh, 2000). ....	134
Figure 87 : exemple de résection apicale sur racine mésiovestibulaire de 16 (Sauveur et Mesbah, 2008). ....	135
Figure 88 : exemple de résection apicale sur 16 (Sauveur et Mesbah, 2008). ....	135
Figure 89 : technique de Caldwell-Luc : tracé de l’incision mucopériostée (Fontanel et al., 2002). ....	137
Figure 90 : sur cette photo : décollement sous périosté de lambeau muqueux dans la technique de Caldwell-Luc ( <a href="http://www.institut-nez.fr">http://www.institut-nez.fr</a> ). ....	138
Figure 91 : technique de Caldwell-Luc : trépanation osseuse (Fontanel et Klossek, 2002). .	139
Figure 92 : photo montrant l’accès obtenu après avoir réalisé la trépanation osseuse dans le cadre de la technique de Caldwell-Luc ( <a href="http://www.institut-nez.fr">http://www.institut-nez.fr</a> ). ....	139
Figure 93 : matériel utilisé par la chirurgie endonasale (Fontanel et Klossek, 2002). ....	142
Figure 94 : photos prises lors d’une méatotomie moyenne (Facon et Dessi, 2005). ....	144
Figure 95 : extraction des concrétions mycosiques par le méat moyen après lavages sinusiens (Aidan, 2010). ....	145
Figure 96 : photo et schéma d’une méatotomie inférieure : ....	147

Figure 97 : vue endoscopique d'une ethmoïdectomie totale (vue de dissection) (Klossek et Fontanel, 1992)..... 152

## 10. Bibliographie

Aidan P.

La sinusite maxillaire chronique d'origine dentaire.  
Inf. Dent. 2005 ; 87 (9) : 505-507

Albrecht L J, Baumgartner J C, Marshall J G.

Evaluation of apical debris removal using various sizes and tapers of ProFile GT files.  
J. Endod. 2004 ; 30 (6) : 128-38; 425-428.

Alliet P.

Traitement endodontique : mise au point.  
Rev. Belge Med. Dent. 1988 ; 1 : 11-23

Alrajhi AA., Enani M., Mahasin Z., Al-omran K.

Chronic invasive aspergillosis of the paranasal sinuses in immunocompetent hosts from Saudi Arabia.

Am. J. Trop. Med.Hyg. 2001; 65: 83-6

Arbab-Chirani R.

Instrumentation canalaire de préparation.

In :Encycl.Med.Chir., Médecine buccale, 28-725-A-10, 2010

Ardekian L., Oved-Peleg E., Mactei EE., Peled M.

The clinical significance of sinus membrane perforation during augmentation of the maxillary sinus.

J. Oral. Maxillofac. Surg. 2006 Feb; 64 (2) :277-82.

Ashley B. Robey, O'Brien EK., Richardson BE., Baker JJ., Poage DP, Leopold DA.

The changing face of paranasal sinus fungus balls.

Annals of O.R.L. 2009; 118(7): 500-505

Bader G.

Sinusites aseptiques d'origine dentaire.

Rev. odonto-stomatol. 1989; 18(4): 345-353

Baugh D, Wallace J.

The role of apical instrumentation in root canal treatment : a review of the literature.

J. Endod. 2005 ; 31 : 333-40

Berveiller M., Patoor E.

Comportement thermomécanique des matériaux usuels et des alliages à mémoire de forme.

Technologie des alliages à mémoire de forme : comportement mécanique et mise en œuvre.

Paris : Hermès, 1994.

Bery A., Creusot G., Sapanet M.

L'expertise dentaire et maxillo-faciale.

Paris : Masson, 1996. VIII- 147p. Collection des Abrégés d'Odontologie et de Stomatologie.

Bjornland T, Haanass HR., Beyer-Olsen EMS.  
Sinusitis caused by endodontic materials displaced into the maxillary sinus.  
Endod Dent Traumatol 1987; 3: 37-40

Brandtzaeg P., Jahnsen F, Farstad I.  
Immune functions and immunopathology of the mucosa of the upper respiratory pathways.  
Acta Otolaryngol.1996, Vol 116, 149-159

Braun JJ, Paurobally AE, Conraux C.  
Les aspergilloses naso-sinusiennes. A propos de 35 cas.  
Ann. Oto-Laryng. 1987, 104, 1-8

Braun JJ., Bourjat P.  
Imagerie TDM des sinusites caséuses fongiques et non fongiques. A propos de 50 observations.  
J Radiol 2000 ; 81 :227-231

Braun J.J., Letscher-Bru V., Gasser B., Gentine A.  
La Sinusite Fongique Allergique (SFA) A propos de 10 cas.  
Ann Otolaryngol Chir Cervicofac, 2004; 121, 3, 167-174

Briche T., Seigneuric J.-B., Raynal M., Lepage P., Kossowski M., Denhez F.  
Relations pathologiques entre dents et sinus maxillaires.  
In : Encycl. Med. Chir., Medecine buccale, 28-270-V-10, 2008

Calas P., Vulcain J.M.  
Le concept du Hero 642  
Rev. Odontostomatol. (Paris) 1999 ; 28 : 47-55

Cavezian R, Pasquet G.  
L'imagerie médicale en odontologie.  
Paris : CdP , 2005. 183p. Memento

Chabrola, Jones N.  
The nose and paranasal sinuses physiology and anatomy.  
Adv. drug deliv. rev. 2001 ; 51 : 5-19

Chao T.K.  
Triple discrete fungus balls of the paranasal sinuses.  
Otolaryngol Head Neck Surg 2004; 131:1014-5

Chelly H., Jabri M., Kadiri F., Chekkoury IA., Benchakroun Y.  
Les corps étrangers intra-sinusiens d'origine dentaire.  
Le courrier du dentiste. Fevrier 2000

Cheyne F.  
Sinusite maxillaire d'origine dentaire: diagnostic et principes du traitement.  
Chir. Dent. Fr., 1991,61 (550), 27-32.



Chester A.C.  
Chronic sinusitis  
Am. Fam. Physician 1996 ; 53 : 877-887

Chikhani L., Dichamp J., Bertrand J.C., Guilbert F.  
Dépassement de pâte dentaire dans le sinus maxillaire, une complication qui peut être mortelle : vers une nouvelle responsabilité professionnelle. Aspects médico-légaux et incidences pratiques.  
Rev. fr. dommage corpor. 1998 ; 1 : 11-20

Cudennec Y.F., Poncet J.L., Buffe P.  
Kystes du maxillaire supérieur.  
In : Encycl. Med. Chir. Oto-rhino-laryngologie, 20-482-A-10, 1991

Dahan S., Aronis D., Martin D.  
Zone apicale attention danger !  
Inf. dent. 2010 ; 22 : 71-75

Da Silva D., Endal U., Reynaud A., Portenier I., Orstavik D., Haapasalo M.  
A comparative study of lateral condensation, heat-softened gutta-percha, and a modified master cone heat-softened backfilling technique.  
Int. endod. j. 2002 ; 35 : 1005-1011

Deja M., Busch T., Bachmann S., Riskowski K., Campean V., Wiedmann B., Schwabe M.  
Reduced nitric oxide in sinus epithelium of patients with radiologic maxillary sinusitis and sepsis.  
Am J Respir Care Med. 2003, 56 : 168-281

DeShazo RD, Chapin K and Swain RE  
Fungal sinusitis.  
N Engl J Med, 1997, 337(4): 254-259.

Dubreuil C., Pignat J.-C., Bolot G.  
ORL : pour le praticien. 2<sup>e</sup> éd.  
Paris : Masson, 2002. XVII- 333p. Pour le praticien

Dummer PM, McGinn JH, Rees DG.  
The position and topography of the apical canal constriction and apical foramen.  
Int Endod J. 1984 ;17: 192-8.

Eberhardt J.A., Torabinejad M., Christiansen E.L.  
A computed tomographic study of the distances between the maxillary sinus floor and the apices of the maxillary posterior teeth.  
Oral Surg Oral Med Oral Pathol. 1992 ; 73(3) : 345-6.

Eloy P., Nollevaux M., Bertrand B.  
Physiologie des sinus paranasaux.  
In : Encycl. Med. Chir. , Oto-Rhino-Laryngologie, 20-416-A-10, 2005

Facon F., Dessi P .  
Chirurgie endonasale micro-invasive : apport de l'endoscopie en chirurgie maxillo-faciale.  
Rev. Stomatol. Chir. Maxillofac. 2005 ; 106(4) : 230-242

Falworth MS, Herold J.  
Aspergillosis of the paranasal sinuses. A case report and radiographic review.  
Oral Surg Oral Med Oral Pathol Oral Radiol Endod. 1996 ; 81(2):255-60.

Ferrie J.-C., Fontanel J.-P., Dufour X., Klossek J.-M.  
Imagerie radiologique des cavités sinusiennes et nasales  
In : Encycl. Med. Chir., Oto-rhino-laryngologie, 20-422-A-10, Radiodiagnostic- Cœur-poumon, 32-619-A-30, 2008

Fligny I, Lamas G, Rouhani F, Soudant J.  
Sinusites maxillaires chroniques d'origine dentaire et aspergillose nasosinusienne. Quelle conduite à tenir vis-à-vis des corps étrangers intrasinusiens ?  
Ann Otolaryngol Chir Cervicofac 1991 ; 108 : 465-468.

Flohr T.G., Schaller S., Stierstorfer K., Bruder H., Ohnesorge B.M., Schoepf U.J.  
Multi-detector row CT systems and image-reconstruction techniques  
Radiology 2005 ; 235 : 756-773

Florant A.  
Sinusite d'origine dentaire.  
Impact intern 1995; 161 – 168]

Fontanel J.P. et Klossek JM.  
Chirurgie du sinus maxillaire en dehors des traumatismes et des tumeurs.  
In : Encycl. Méd. Chir., Techniques chirurgicales-Tête et cou, 46-140, 2002, 11p.

Gambill J.M., Alder M., Del Rio C.E.  
Comparison of nickel-titanium and stainless steel hand-file instrumentation using computed tomography  
J. Endod. 1996 ; 22 : 369-375

Gay B., Saccone P., Valverde-Carillo A.  
80 gestes en médecine générale. Guide des bonnes pratiques.  
Paris : Masson, 2006 : 2-4 p.

Giardino L, Pontiert F, Savoldi E, Tallarigo F.  
Aspergillus mycetoma of the maxillary sinus secondary to overfilling of a root canal.  
J Endod. 2006 Jul, 32(7), 692-4

Gilain L., Laurent S.  
Sinusites maxillaires.  
In : Encycl. Med. Chir., Oto-rhino-laryngologie, 20-430-A-10, 2005

Grossman L.I.  
Endodontic practice. 9ème ed.  
Philadelphie : Lea & Febiger, 1978. 440p.

Greene HA., Wong M., Ingram TA.  
Comparison of the sealing ability of four obturation techniques.  
J Endod 1990 ; 16 : 423-428

Guettier P.  
L'obturation endodontique : application quotidienne des concepts actuels par l'omnipraticien :  
réalité ou utopie ?  
Inf Dent 1990 ; 39 : 3675-3690

Hähnel S., Ertl-Wagner B., Tasman A.J., Forsting M., Jansen O.  
Relative value of MR imaging as compared with CT in the diagnosis of inflammatory  
paranasal sinus disease  
Radiology 1999 ; 210 : 171-176

Har-El G.  
Endoscopic management of 108 sinus mucoceles.  
Laryngoscope 2001 ; 111 : 2131-4

Hashieh L., Pommel L., Camps J.  
Concentration of eugenol apically released from zinc oxide-eugenol-based sealers  
J.Endod., 1999, 25 : 713-5

Hauret L., Hodez C.,  
Nouveauté en radiologie dento-maxillofaciale : la tomographie volumétrique à faisceau  
conique.  
J Radiol 2009 ; 90 : 604-17

Hervé S., Conessa C., Chollet O., Poncet JL.  
Kystes du maxillaire.  
In : Encycl. Med. Chir., ORL, 20-482-A-10, 2003

Hodez C. Bravetti P.  
Imagerie dento-maxillo-faciale par faisceau conique : Cone beam : Journée de Nancy du 13  
mars 2010.  
Montpellier : Sauramps medical , 2010. 251p.

Hodez C., Griffaton-Taillandier C., Bensimon I.  
Imagerie par faisceau conique « cone beam ». Applications en ORL  
Annales françaises d'oto-rhino-laryngologie et de pathologie cervico-faciale. 2011 ; 128 : 77-  
91

Ingle J.I., Taintor J.F.  
Endodontics .- 3rd ed.  
Philadelphia :Lea & Febiger, 1985. XIX- 881p.

Itzhak B.  
Sinusitis of odontogenic origin.  
Otolaryngology Head and Neck Surgery. 2006, Vol. 135, 349-355

- Katzenstein AL., Sale SR., Greenberger PA.  
Allergic Aspergillus sinusitis: a newly recognized form of sinusitis.  
J Allergy Clin Immunol 1983 ; 72 : 89-93
- Kaufman A.Y., Keila S., Yoshpe M.  
Accuracy of a new apex locator: an in vitro study  
Int. Endod. J. 2002 ; 35 : 186-192
- Kennedy DW., Josephson JS., Zinreich SJ., Mattox DE., Goldsmith MM.  
Endoscopic sinus surgery for mucoceles: a viable alternative.  
Laryngoscope 1989 ; 99 : 885-95
- Khademi A, Yazdizadeh M, Feizianfard M.  
Determination of the minimum instrumentation size for penetration of irrigants to the apical third of root canal systems.  
J. endod. 2006; 32 : 417-20
- Khraisat A., Smadi L.  
Canal configuration in the mesio-buccal root of maxillary first molar teeth of a Jordanian population.  
Australian Endodontic Journal. 2007 ; 33(1) : 13-17.
- Klossek J-M., Fontanel JP.  
Exploration physique et thérapeutiques spéciales des sinus.  
In : Encycl. Med. Chir., Oto-rhino-laryngologie, 20-420-A-10, 1992.
- Klossek JM, Poitout F, Fontanel JP  
Faut-il traiter les kystes du bas-fond sinusien ?  
J Fr ORL 1992 ; 41 : 205-207
- Klossek J-M., Desmons C., Serrano E., Percodani J.  
Anatomie des cavités nasosinusiennes.  
In : Encycl. Med. Chir., Oto-rhino-laryngologie, 20-265-A-10, 1997
- Klossek JM ., Serrano E., Peloquin L., Percodani J., Fontanel JP., Pessey JJ.  
Functional Endoscopic Sinus Surgery and 109 Mycetomas of Paranasal Sinuses.  
Laryngoscope. 1997 : 112–117.
- Klossek J.M., Fabry W., Fontanel JP.  
Mucocèles nasosinusiennes : quoi de neuf ? In : Les sinusites et rhinosinusites.  
Paris : Masson, 2000 : 111-116p.
- Klossek J.M., Kauffmann-Lacroix C., Dufour X.  
Sinusites fongiques :classification, méthodes diagnostiques et prise en charge.  
J. mycol. méd. 2001 ; 11(4) : 216-221
- Klossek J.M., Dufour X., Ferrie JC., Fontanel JP.  
Pneumosinus dilatans et mucocèles des cavités nasosinusiennes.  
ORL.  
In : Encycl. Med. Chir., Oto-rhino-laryngologie, 20-465-A-10, 2003

Klossek J.M., De Montreuil C.  
Chirurgie du nez, des fosses nasales et des sinus.  
Collection Techniques chirurgicales ORL Editions Masson, 2007. 62p.

Klossek J.M., Beauvillain de Montreuil C.  
Chirurgie du nez, des fosses nasales et des sinus  
Issy-les-Moulineaux : Masson , 2007. XII-179p. Techniques chirurgicales ORL.

Kolokuris I., Beltes P., Economides N., Vlemmas I.  
Experimental study of the biocompatibility of a new glass-ionomer ...  
J. Endod. 1996 ; 22(8) : 395-398.

Kopp W., Fotter R., Steiner H., Beaufort F., Stammberger H.  
Aspergillosis of the paranasal sinuses.  
Radiology 1985; 156: 7156.

Krishnaprasad P., Goel BR., Tyagi S.  
Endodontic Miscellany : Maxillary first molar with two canals in the palatal root.  
Endodontology 2003 ; 15 : 31

Kuttler Y.  
Microscopic investigation of root apexes  
J. Am. Dent. Assoc. 1955 ; 50 : 544-552

Kwak HH, Park DD, Kang MK, Koh HJ, Kim HJ.  
Topographic anatomy of the inferior wall of the maxillary sinus koreans.  
Int J Oral Maxillo Facial Surgery 2004 ; 33 : 382-388

Labo Dulcis.  
Les sinus périorbitaires. Nouvelles leçons d'anatomie et de physiologie ophtalmiques.  
Monaco : Laboratoires Dulcis, 1987

Lacombe P., Baroux B., Beranger G.  
Les aciers inoxydables  
Les Ulis: Ed. de physique, 1990. XXII-1016p.

Laurichesse J-M., Breillat J., Maestroni F.  
Endodontie clinique.  
Paris : Editions CDP, 1986. XVI-755p.

Liang X. et al.  
A comparative evaluation of Cone Beam Computed Tomography (CBCT) and Multi-Slice CT (MSCT) Part one. On subjective image quality  
Eur J Radiol. 2009, 03 : 42

Leclercq O, Lesclous P.  
Aspergillome d'un sinus maxillaire : à propos d'une observation clinique.  
Inf. dent. Fev. 2002 ; 6 : 319-324

Leonardo M.R., Da Silva L.A., Filho M.T.  
Release of formaldehyde by four endodontic sealers  
Oral surg. 1999 ; 88 : 221-5

Legent F., Perlemuter L., Vandenbrouck C.  
Cahiers d'anatomie ORL: Fosses nasales, pharynx. Tome 2.  
Paris : Masson, 1969. 125p.

Legent, Perlemuter.  
Cahiers d'anatomie O.R.L. : Fosses nasales, pharynx. Tome 2  
Paris : Masson, 1985

Legent F., Nancy P., Beauvillain C.  
ORL Pathologie cervico-faciale.  
Paris : Masson, 2003. 139-188

Liemlahi A., Chbicheb S., El Wady W.  
Sinusites maxillaires d'origine dentaire.  
Web journal du dentiste 2009 ; 4(3)

Loidolt D., Mangge H., Wilders-Trusching M., Beaufort F., Schauenstein K.  
In vivo and in vitro suppression of lymphocyte function in aspergillus sinusitis Arch.  
Otorhinolaryngol. 1989 ; 246 : 321-323

Luccy CT., Weller N., Kulild J-C.  
An evaluation of the apical seal produced by lateral and warm lateral condensation  
techniques.  
J Endod 1990 ; 16 : 170-172

Mandel E. et al.  
Obturation canalaire et position du foramen apical.  
Rev Fr Endod. 1983, Vol 2, 45-59

Mandel E.  
La conicité des parois canalaire en endodontie : une nécessité thérapeutique.  
Chir Dent Fr. 1990, Vol 256, 41-48

Mandel E.  
Compactage vertical de la gutta chaude.  
Revue fr endod. 1992, Vol 11, 37-50

Markowitz K., Moynihan M., Liu M., Kim S.  
Biologic properties of eugenol and zinc oxide-eugenol  
Oral surg., 1992, 73: 729-37

Marsot-Dupuch K., Portier F.  
Les sinus, de la clinique à l'image.  
Sauramps medical. 2001. p59-96

- Martin-Duverneuil N., Auriol M.  
Les tumeurs maxillo-faciales : imagerie- anatomopathologie  
Montpellier : Sauramps Médical, 2004. 402p.
- Marques J., Figueiredo R., Aguirre-Urizar JM., Berini-Aytès L., Gay-Escoda C.  
Root resorption caused by a maxillary sinus mucocele: a case report.  
Oral Surg., 2011, 111: 37-40.
- Maury E., Mercat A.  
Imagerie en réanimation  
Issy-les-Moulineaux : Elsevier Masson, 2007. XVI- 562p.
- Medioni E.  
Matériaux endodontiques.  
Paris : Éditions Scientifiques et Médicales Elsevier SAS, 1995
- Medioni E., Vene M.  
Complications des traitements radiculaires.  
In: Encycl. Méd. Chir., Endodontie. 1994; 23-060-A-10
- Mensi M., Salgarello S., Pinsi G., Piccioni M.  
Mycetoma of the maxillary sinus: Endodontic and microbiological correlations.  
Oral Surg Oral Med Oral Pathol Oral Radiol Endod. 1996; 81. 255-60
- Meredith N., Gulabivala K.  
Electrical impedance measurements of root canal length.  
Endod Dent Traumatol 1997 ; 13 : 126-31
- Messerklinger W.  
Endoscopy of the nose.  
Baltimore: Urban and Schwarzenberg, 1978.
- Montagnac R, Bokowy C, Ciupea A, Delagne JM, Schillinger F.  
L'aspergillose sinusienne, discussion étiopathogénique.  
Inf dent. 1994 ; 30 : 2593-2597
- Moulin G., Pascal T., Jacquier A., Vidal V., Facon F., Dessi P., Bartoli JM.  
Imagerie des sinusites chroniques de l'adulte.  
J. Radiol. 2003, 84 ; 901-919
- Oukabli M., Ennouali H., Chadhi H., Qamouss O., Damiri A.  
Rhinosinusite chronique invasive aspergillaire chez une patiente immunocompétente.  
J. mycol. méd. 2010 ; 20 (2) : 120-123
- Panighi M., Camps J., Demars Fremault C., Freymann M., Perez F., Pilipili C., Tubiana JH.  
Matériaux et techniques d'obturation endodontique.  
Les dossiers de l'ADF. 2003

Papon J.-F.  
Sinusite.

In : Encycl. Med. Chir., AKOS (Traité de Médecine), 6-0460, 2009

Péli J.-F., Oriez D.

Obturation canalaire. Précision et rigueur pour éviter les échecs.

Inf. dent. 2010 ; 22 : 77-84

Perard M., Le Goff A., Hingant B., Le Clerc J., Perez F., Vulcain J.-M., Dautel A.  
Choix de la limite apicale et de la longueur de travail.

In: Encycl. Med. Chir., Médecine buccale, 28-725-C-10, 2009.

Perello J.

Role of the paranasal sinuses in phonation

Acta Otorhinolaryngol. Iber. Am. 1952; 3(3): 137-43

Pertot W J; Camps J; Remusat M; Proust J P

In vivo comparison of the biocompatibility of two root canal sealers implanted into the mandibular bone of rabbits.

Oral surg. oral med. oral pathol. 1992 ; 73(5) : 613-20

Pertot W.-J., Simon S.

Réussir le traitement endodontique.

Quintessence int. 2004 : 108-127

Peynègre R., Bossard B.

Exploration physique et fonctionnelle des fosses nasales.

In : Encycl. Med. Chir., Oto-rhino-laryngologie, 20-280-A-10, 1990

Piette E., Goldberg M.

La dent normale et pathologique.

De Boeck Université, 2001

Pushkar M, Haitham M.

Maxillary sinus disease of odontogenic origin.

Oto laryngol Clin N Am 2004 ; 37 : 347-364.

Ricci C., Naaman A., Claisse-Crinquette A.

Les instruments en Nickel-Titane : les Quantec™ série 2000

Rev. Odontostomatol. 1999 ; 28 : 65-72

Sauveur G., Mesbah M.

Chirurgie périapicale.

In: Encycl. med. chir., Médecine buccale, 28-745-G-10, 2008.

Saffarzadeh A.

La résection apicale: indications et technique opératoire

Rev. Stomatol. Chir. Maxillofac., 2000; 101 : 325-329



- Schilder H.  
Filling root canals in three dimensions.  
Dent Clin North Am 1974 ; 11 : 723-744.
- Seizeur R., Forlodou P., Quintin-Roue I., Person H., Besson G.  
Voie d'abord transmaxillaire de la base du crâne : anatomie chirurgicale et repères.  
Morphologie 2008 ; 92(299) : 181-187
- Simon S., Pertot WJ.  
Endodontie. Tome 1, traitements  
Paris : Editions CDP, 2008, p62
- Simon S., Machtou P.  
Endodontie. Volume 2, retraitements  
Paris: Editions CDP, 2009, p.56
- Sjögren U., Sundqvist G., Nair PN.  
Tissue reaction to gutta percha particles of varying sizes when implanted subcutaneously in guinea pigs.  
European Journal of Oral Science. 1995; 103 : 313-21
- Stabholz A., Rotstein I., Torabinejad M.  
Effect of preflaring on tactile detection of the apical constriction  
J. Endod. 1995 ; 21 : 92-94
- Stammberger H., Jakse R., Beaufort F.  
Aspergillosis of the paranasal sinuses Xray diagnosis, histopathology, and clinical aspects.  
Ann Otol Rhinol Laryngol 1984; 93: 2516.
- Stoll D., Dumont T.  
Les mycoses pseudo-tumorales.  
Les cahiers d'ORL. 1996 ; 8 :495-498
- Su WY, Liu C, Hung SY.  
Bacteriological flora of normal maxillary sinuses.  
Laryngoscope 1981 ; 91 : 372-6.
- Sugiura N.  
Endoscopic extraction of a foreign body from the maxillary Sinus.  
Otolaryngol Head Neck Surg 2004;130:279-80.
- Temam G.  
Imagerie dentomaxillaire.  
In : Encycl. Med. Chir., Radiologie et imagerie médicale-musculosquelettique-neurologique-maxillofaciale, 31-676-A-10, 2009
- Temam G., Lacan A., Suissa M., Sarazin L.  
Stratégies des explorations en imagerie dentaire et maxillofaciale.  
In: Encycl. Med. Chir., Médecine buccale, 28-250-B-10

- Usman N, Baumgartner C, Marshall J. G.  
Influence of instrument size on root canal debridement.  
J. Endod. 2004 ; (30) : 110-2
- Vallaëys K., Maret D., Mallet J-P., Diemer F.  
Quelle préparation apicale ?  
Inf. dent. 2009 ; (35) : 2012-2018
- Vassalo A. et al.  
Etude in vitro de l'étanchéité apicale créée par une technique récente d'obturation à la gutta chaude.  
Clin Odontol 1991 ; (1) : 5
- Vertucci F.J.  
Root canal anatomy of the human permanent teeth.  
Oral Surg Oral Med Oral Pathol Oral Radiol Endod 1984; (58) : 589-599
- Vertucci F.J.  
Root canal morphology and its relationship to endodontic procedure.  
Endod Topics 2005; 10: 3–29.
- Waxman JE, Spector JG, Sale SR, Katzenstein AL  
Allergic Aspergillus sinusitis: concepts in diagnosis and treatment of a new clinical entity.  
Laryngoscope 1987 ; (97) : 261-6
- Weiger R; Dick M; Löst C  
Relative rigidity of standardized gutta-percha points.  
Deutsche zahnärztliche Zeitschrift 1991;46(12):797-9
- Weine FS, Kelly RF, Lio PJ.  
The effect of preparation procedures on original canal shape and apical foramen shape.  
J Endod. 1975, Vol.1(8), 256-261
- Yamaguchi K., Matsunaga T., Hayashi Y.  
Gross extrusion of endodontic obturation materials into the maxillary sinus : a case of report.  
Oral Surg Oral Med Oral Pathol Oral Radiol Endod 2007; 104:131-4
- Youngs R. et al.  
Sinusitis in adults  
Curr Opin Pulmon Med 2000 ; 6 : 217-220
- Yousem D.  
Imaging of sinusonasal inflammatory disease.  
Radiology 1993; 188: 30314.
- Yücel, A.Ç., Çiftçi A.  
Effects of different root canal obturation techniques on bacterial penetration.  
Oral Surg. Oral Med. Oral Pathol. Oral Radiol. Endod. 2006; 102(4): 88-92.

Yusuf Burak Batur, Ersev H.  
Five-year follow-up of a root canal filling material in the  
maxillary sinus: a case report.  
Oral Surg Oral Med Oral Pathol Oral Radiol Endod 2008;106:e54-e56

Zinreich SJ, Kennedy DW, Malat J, Curtin HD.  
Fungal sinusitis: diagnosis with CT and MR imaging.  
Radiology 1988; 169: 43944.

### Références internet :

<http://arachosia.univ-lille2.fr/labos/parasito/internat/courspar/aspergil.html>

<http://arachosia.univ-lille2.fr/labos/parasito/internat/courspar/aspergil.html>  
Bug bulletin: Aspergillus and aspergillosis.  
Dental Nursing February 2009 Vol 5 No 2

<http://www.dentalespace.com/dentiste/formation/386-complications-sinusiennes-odontologie.htm>

[http://www.has-sante.fr/portail/upload/docs/application/pdf/2008-10/fbutm\\_radio\\_facial.pdf](http://www.has-sante.fr/portail/upload/docs/application/pdf/2008-10/fbutm_radio_facial.pdf)

<http://www.institut-nez.fr/les-interventions-chirurgicales/chirurgie-des-sinus/chirurgie-externe-des-sinus-le-caldwell-luc-125.html>

<http://www.institut-nez.fr/les-interventions-chirurgicales/chirurgie-des-sinus/chirurgie-externe-des-sinus-le-caldwell-luc-125.html>

<http://www.micro-mega.com>

[http://www.orl-info.com/traitements/traitements\\_chirurgicaux/ethmoidectomie.shtml](http://www.orl-info.com/traitements/traitements_chirurgicaux/ethmoidectomie.shtml)

<http://www.pasteur.fr/recherche/unites/aspergillus/th1-aspergillus.htm>

[http://www.univ-brest.fr/UFR\\_ODONTOLOGIE/documents/OCE/Prep%20endo%20assistee.pdf](http://www.univ-brest.fr/UFR_ODONTOLOGIE/documents/OCE/Prep%20endo%20assistee.pdf)

Benkiran et al.  
Introduction du nickel en endodontie.  
Le courrier du dentiste. Octobre 2009.  
<http://www.lecourrierdudentiste.com/dossiers-du-mois/introduction-du-nickel-titane-en-endodontie.html>

Brisse H.  
TDM et irradiation en pratique ORL pédiatrique.  
<http://www.sfip-radiopediatrie.org/SFIPoldpages/EPUTIM02/BR2TIM02.HTM>

Blanchard M.

Mémoire de l'école nationale de santé publique. 2001

<http://www.pasteur.fr/recherche/unites/aspergillus/th1-aspergillus.htm>

**DENIZART Vincent – Dépassements de matériaux d’obturation canalaire dans le sinus maxillaire : Etiologies, diagnostic, conséquences et traitements.**

Nancy 2011 : 172 f. : 97 ill.

Th. : Chir.-Dent. : Nancy-I : 2011

MOTS CLES : - Traitement endodontique  
- Dépassement de ciment  
- Sinus maxillaire  
- Aspergillose  
- Chirurgie ORL

**DENIZART Vincent – Dépassements de matériaux d’obturation canalaire dans le sinus maxillaire : Etiologies, diagnostic, conséquences et traitements.**

Th. : Chir.-Dent. : NANCY I : 2011

Une mauvaise utilisation des instruments endodontiques peut conduire à une surinstrumentation puis à des dépassements de matériaux d’obturation canalaire dans le sinus maxillaire. En fonction de la composition du matériau d’obturation employé et de facteurs locaux et généraux (telle qu’une inflammation sinusienne préalable, une immunodéficience...), une pathologie sinusienne peut se développer.

Parmi ces pathologies, l’aspergillose est la plus fréquente. Cependant les oto-rhino-laryngologistes sont désormais d’accord pour déculpabiliser les chirurgiens dentistes puisque le dépassement de matériau d’obturation canalaire n’est qu’un facteur favorisant.

Le chirurgien dentiste doit donc être en étroite relation avec le radiologue qui réalise la radiographie « cone beam » et l’oto-rhino-laryngologiste qui réalise la chirurgie permettant de rétablir la ventilation sinusienne.

**JURY :**

Professeur J-P. LOUIS	Professeur des Universités	Président
<u>Docteur M. ENGELS-DEUTSCH</u>	Maître de Conférences	Juge
<u>Docteur A. SOURDOT</u>	Assistant hospitalo-universitaire	Juge
Docteur C. HODEZ	Docteur en Médecine	Juge
Docteur D. BATTA	Docteur en Médecine	Invité

Adresse de l’auteur : Vincent DENIZART  
10 rue de marsal  
54000 NANCY

Jury : Président : J.P. LOUIS – Professeur des Universités  
Juges : M. ENGELS-DEUTSCH – Maître de Conférence des Universités  
A.SOURDOT – Assistante Hospitalier Universitaire  
C. HODEZ – Docteur en Médecine  
D.BATTA – Docteur en Médecine

Thèse pour obtenir le diplôme D'Etat de Docteur en Chirurgie Dentaire

Présentée par: Monsieur DENIZART Vincent, Eric, Eve

né(e) à: EPERNAY (Marne)

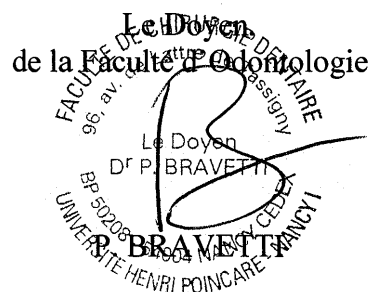
le 1<sup>er</sup> août 1985

et ayant pour titre : « **Dépassements de matériaux d'obturation canalaire dans le sinus maxillaire : étiologies, diagnostic, conséquences et traitements** ».

Le Président du jury,



J.P. LOUIS




Autorise à soutenir et imprimer la thèse 3692

NANCY, le 2.09.2011

Le Président de l'Université Henri Poincaré, Nancy-1

Pour le Président  
et par Délégation,  
La Vice-Présidente du Conseil  
des Etudes et de la Vie Universitaire,  
J-P. FINANCE



C. CARDEVILLE-ATKINSON

