



HAL
open science

Les nouvelles techniques de chirurgie mandibulaire tumorale : rôle et place de l'odontologiste

Franck Sibille

► **To cite this version:**

Franck Sibille. Les nouvelles techniques de chirurgie mandibulaire tumorale : rôle et place de l'odontologiste. Sciences du Vivant [q-bio]. 2000. hal-01739081

HAL Id: hal-01739081

<https://hal.univ-lorraine.fr/hal-01739081v1>

Submitted on 20 Mar 2018

HAL is a multi-disciplinary open access archive for the deposit and dissemination of scientific research documents, whether they are published or not. The documents may come from teaching and research institutions in France or abroad, or from public or private research centers.

L'archive ouverte pluridisciplinaire **HAL**, est destinée au dépôt et à la diffusion de documents scientifiques de niveau recherche, publiés ou non, émanant des établissements d'enseignement et de recherche français ou étrangers, des laboratoires publics ou privés.



AVERTISSEMENT

Ce document est le fruit d'un long travail approuvé par le jury de soutenance et mis à disposition de l'ensemble de la communauté universitaire élargie.

Il est soumis à la propriété intellectuelle de l'auteur. Ceci implique une obligation de citation et de référencement lors de l'utilisation de ce document.

D'autre part, toute contrefaçon, plagiat, reproduction illicite encourt une poursuite pénale.

Contact : ddoc-theses-contact@univ-lorraine.fr

LIENS

Code de la Propriété Intellectuelle. articles L 122. 4

Code de la Propriété Intellectuelle. articles L 335.2- L 335.10

http://www.cfcopies.com/V2/leg/leg_droi.php

<http://www.culture.gouv.fr/culture/infos-pratiques/droits/protection.htm>

Année 2000

N° 38.00
Douze

THESE

pour le

**DIPLÔME D'ETAT DE DOCTEUR
EN CHIRURGIE DENTAIRE**



par

Franck SIBILLE
Né le 22 mars 1977 à Creutzwald (57)

**LES NOUVELLES TECHNIQUES
DE CHIRURGIE MANDIBULAIRE TUMORALE :
RÔLE ET PLACE DE L'ODONTOLOGISTE**

Présentée et soutenue publiquement le : 21 NOV. 2000

Examineurs de thèse :

M. J.-P. LOUIS

Professeur des Universités

Président

M. H. VANNESSON

Professeur 1^{er} Grade

Juge

Mme S. KELCHE

Assistant Hospitalier Universitaire

Juge

M. F. MAIRE

Docteur en Chirurgie Dentaire

Juge

BU PHARM. ODONTOL.



D 104 054525 9

ACADEMIE DE NANCY-METZ

UNIVERSITE HENRI POINCARÉ – NANCY I
FACULTE DE CHIRURGIE DENTAIRE

Année 2000

N° 38

DB 23700

THESE

pour le

DIPLÔME D'ETAT DE DOCTEUR EN CHIRURGIE DENTAIRE

par

Franck SIBILLE
Né le 22 mars 1977 à Creutzwald (57)



LES NOUVELLES TECHNIQUES DE CHIRURGIE MANDIBULAIRE TUMORALE : RÔLE ET PLACE DE L'ODONTOLOGISTE

Présentée et soutenue publiquement le :

Examineurs de thèse :

<u>M. J.-P. LOUIS</u>	<u>Professeur des Universités</u>	Président
M. H. VANNESSON	Professeur 1 ^{er} Grade	Juge
Mme S. KELCHE	Assistant Hospitalier Universitaire	Juge
<u>M. F. MAIRE</u>	<u>Docteur en Chirurgie Dentaire</u>	Juge

*Par délibération en date du 11 décembre 1972,
la Faculté de Chirurgie Dentaire a arrêté que
les opinions émises dans les dissertations
qui lui seront présentées
doivent être considérées comme propres à
leurs auteurs et qu'elle n'entend leur donner
aucune approbation ni improbation.*

Assesseur(s) : Docteur C. ARCHIEN -
 Professeurs Honoraires : MM. F. ABT - S. DURIVAUX - G. JACQUART - D. ROZENCWEIG - M. VIVIER
 Doyen Honoraire : J. VADOT

Sous-section 56-01 Odontologie Pédiatrique	Mme M Mlle Mme Mlle	<i>D. DESPREZ-DROZ</i> J. PREVOST S. CREUSOT M.J. LABORIE-SCHIELE SARRAND Anne	Maître de Conférences Maître de Conférences Assistant Assistant Assistant
Sous-section 56-02 Orthopédie Dento-Faciale	M. Mme Mme Mme	<i>L. DEBLOCK</i> C. COUNOT-NOUQUE G. GROSHENS-ROYER MOUROT-BETTEMBOURG	Professeur des Universités* Assistant Assistant Assistant
Sous-section 56-03 Prévention, Epidémiologie, Economie de la Santé, Odontologie légale	M. M.	<i>M. WEISSENBACH</i> N. CORDEBAR	Maître de Conférences* Assistant
Sous-section 57-01 Parodontologie	M. M. M. Mme M.	<i>N. MILLER</i> P. AMBROSINI J. PENAUD C. BISSON-BOUETILLEZ M. REICHERT	Maître de Conférences Maître de Conférences Maître de Conférences Assistant Assistant
Sous-section 57-02 Chirurgie Buccale, Pathologie et Thérapeutique, Anesthésiologie Et Réanimation	M. M. M. M. M. Mlle	<i>C. WANG</i> J.P. ARTIS P. BRAVETTI D. VIENNET S. KELCHE	Maître de Conférences* Professeur 2 ^{ème} grade Maître de Conférences Maître de Conférences Assistant Assistant
Sous-section 57-03 Sciences Biologiques (Biochimie, Immunologie, Histologie, Embryologie, Génétique, Anatomie pathologique, Bactériologie, Pharmacologie)	M. Mme	<i>A. WESTPHAL</i> L. DELASSAUX-FAVOT	Maître de Conférences* Assistant
Sous-section 58-01 Odontologie Conservatrice, Endodontie	M. M. M. M. M. Mme M. M.	<i>M. PANIGHI</i> A. FONTAINE H. VANNESSON C. AMORY J.J. BONNIN L. CUNIN J. ELIAS	Professeur des Universités* Professeur 1 ^{er} grade* Professeur 1 ^{er} grade* Maître de Conférences Maître de Conférences Assistant Assistant Assistant
Sous-section 58-02 Prothèses (Prothèse conjointe, Prothèse adjointe partielle, Prothèse complète, Prothèse maxillo-faciale)	M. M. M. M. M. M. M. M. M.	<i>J.P. LOUIS</i> C. ARCHIEN L. BABEL J. SCHOUVER D. DE MARCH A. GOENGRICH J. LIBERMAN J.G. VOIRY	Professeur des Universités* Maître de Conférences* Maître de Conférences Maître de Conférences Assistant Assistant Assistant Assistant Assistant
Sous-section 58-03 Sciences Anatomiques et Physiologiques Occlusodontiques, Biomatériaux, Biophysique, Radiologie	M. Mlle Mme	<i>B. JACQUOT</i> C. STRAZIELLE V. SCHMIDT MASCHINO	Maître de Conférences Maître de Conférences Assistant
Anglais	Mme	S. BYLINSKI	Professeur agrégé d'anglais

REMERCIEMENTS

A notre Président et Directeur de thèse

M. Jean-Paul LOUIS

Chevalier des Palmes académiques

Doyen de la Faculté de Chirurgie Dentaire de l'Université H. Poincaré – Nancy I

Docteur en Chirurgie Dentaire

Docteur en Sciences Odontologiques

Docteur d'Etat en Odontologie

Professeur des Universités

Responsable de la sous-section de Prothèse

Vous nous avez fait l'honneur d'accepter la présidence de cette thèse. Veuillez accepter nos sincères remerciements ainsi que notre reconnaissance pour l'enseignement que vous nous avez prodigué tout au long de nos études.

A notre Juge

M. Hubert VANNESSON

Officier des palmes académiques

Docteur en Chirurgie Dentaire

Docteur en Sciences Odontologiques

Professeur 1^{er} grade

Sous-section : Odontologie Conservatrice-Endodontie

Vous avez aimablement accepté de juger notre travail. Veuillez recevoir l'expression de notre profonde gratitude.

A notre Juge

Mme Sophie KELCHE

Docteur en Chirurgie dentaire

Assistant hospitalier universitaire

Sous-section : Chirurgie Buccale, pathologie et Thérapeutique, Anesthésiologie et Réanimation

Vous nous faites l'honneur de siéger parmi ce jury.

Veillez trouver ici le témoignage de notre gratitude et de notre profond respect.

A notre Juge

M. François MAIRE

Chef du Service Dentaire du Centre Alexis Vautrin

Docteur en Chirurgie Dentaire

Que ce travail soit l'expression de notre sincère reconnaissance et de notre profonde estime. Votre expérience et vos conseils nous ont été précieux, tant au cours de nos années de stage au Centre Alexis Vautrin où votre enseignement s'est fait dans une ambiance conviviale que durant la réalisation de ce travail.

**A MM. Philippe BICHET, Philippe KREHER,
Jean-Paul MULLER et Tuan TRAN**

Soyez assurés que votre amitié et votre aide ont été vivement appréciées durant ces trois dernières années. Recevez le témoignage de ma profonde gratitude.

A mes parents et à ma sœur,

Soyez remerciés pour votre soutien et votre affection.
Votre présence me sera toujours précieuse.

A toi,

Parce que tu as toujours été à mes côtés pour me soutenir et m'encourager.
Merci pour ta patience et ta compréhension.
Reçois l'expression de mes profonds sentiments.

A ma famille,

A mes amis,

Pour tous les bons moments que nous avons passés ensemble.
En espérant que nous puissions continuer à nous rencontrer.

A tous ceux qui ont apporté une contribution à ce travail.

PLAN

1. RAPPELS	page 2
1.1. RAPPELS ANATOMIQUES	page 3
1.1.1. La mandibule	page 3
1.1.1.1. Le corps	page 3
1.1.1.2. Les branches montantes	page 6
1.1.2. L'articulation temporo-mandibulaire	page 8
1.1.2.1. Les surfaces articulaires	page 8
1.1.2.2. Les moyens de l'union articulaire	page 8
1.1.3. Les muscles masticateurs	page 10
1.1.3.1. Les muscles élévateurs de la mandibule	page 10
1.1.3.1.1. Le masséter	
1.1.3.1.2. Le muscle temporal	
1.1.3.1.3. Le ptérygoïdien interne	
1.1.3.1.4. Le ptérygoïdien externe	
1.1.3.2. Les muscles abaisseurs de la mandibule	page 12
1.1.3.2.1. Le digastrique	
1.1.3.2.2. Le stylo-hyoïdien	
1.1.3.2.3. Le mylo-hyoïdien	
1.1.3.2.4. Le génio-hyoïdien	
1.1.4. Le plancher buccal	page 15
1.2. RAPPELS PHYSIOLOGIQUES	page 17
1.2.1. La situation de repos mandibulaire	page 18
1.2.2. Le mouvement d'abaissement	page 18
1.2.3. Le mouvement d'élévation	page 19
1.2.4. Les mouvements de propulsion et de rétropulsion	page 19
1.2.5. Les mouvements de latéralité	page 19

1.3. ETIOLOGIE DES PERTES DE SUBSTANCE MANDIBULAIRE page 20

1.3.1. Les traumatismes page 20

1.3.2. Les nécroses page 20

1.3.2.1. Les agents infectieux page 20

1.3.2.2. Les agents physiques : l'ostéoradionécrose page 20

1.3.3. Les tumeurs de la mandibule page 21

1.3.3.1. Les tumeurs bénignes page 21

1.3.3.1.1. Les tumeurs récidivantes

1.3.3.1.2. Les tumeurs à transformation maligne

1.3.3.2. Les tumeurs malignes page 22

1.3.3.2.1. Les tumeurs à localisation primaire

1.3.3.2.2. Les tumeurs secondaires

**2. PRISE EN CHARGE DU PATIENT
EN L'ABSENCE DE RECONSTRUCTION MANDIBULAIRE** page 24

**2.1. LES DIFFERENTES TECHNIQUES
CHIRURGICALES D'EXERERE** page 25

2.1.1. L'électrochirurgie page 25

2.1.2. Le curetage page 25

2.1.3. La technique du « pull-through » page 26

2.1.4. Les résections interromptrices page 27

2.1.4.1. P.S.I.M. I page 27

2.1.4.2. P.S.I.M. II page 27

2.1.4.3. P.S.I.M. III page 28

2.1.4.4. P.S.I.M. IV page 28

2.2. CONSEQUENCES DE L'ABSENCE DE RECONSTRUCTION	page 30
2.2.1. Conséquences anatomiques	page 30
2.2.2. Conséquences esthétiques	page 30
2.2.3. Conséquences fonctionnelles	page 31
2.2.3.1. Les troubles de la statique mandibulaire	page 31
2.2.3.2. Les troubles de la mastication	page 32
2.2.3.3. L'incontinence salivaire	page 33
2.2.3.4. Les troubles de la déglutition	page 33
2.2.3.5. Les troubles du langage	page 34
2.2.4. Conséquences psychologiques	page 34
2.3. APPORT DE L'ODONTOLOGISTE	page 35
2.3.1. Prévention et correction de la latéro-déviati on	page 35
2.3.1.1. But et description des guides	page 35
2.3.1.2. Les différents types de guide	page 35
2.3.1.3. Réalisation des guides à volet incliné	page 41
2.3.1.4. Avantages des guides à volet incliné	page 42
2.3.1.5. Inconvénients et limites des guides	page 42
2.3.2. Réappareillage prothétique du patient	page 43
2.3.2.1. Patient édenté partiel vu précocement	page 43
2.3.2.2. Patient édenté partiel vu tardivement	page 44
2.3.2.3. Patient édenté total	page 45
2.3.2.3.1. Patient édenté haut et bas	
2.3.2.3.2. Patient édenté bas, denté haut	
2.3.2.3.3. Patient édenté haut, denté bas	
2.3.2.4. Le cas des résections antérieures	page 46

3. PRISE EN CHARGE DU PATIENT LORS D'UNE RECONSTRUCTION MANDIBULAIRE	page 47
3.1. LES DIFFERENTES TECHNIQUES DE RECONSTRUCTION MANDIBULAIRE CHIRURGICALE	page 48
3.1.1. Les lambeaux myocutanés	page 48
3.1.2. La greffe de peau totale	page 49
3.1.3. La reconstruction mandibulaire par plaque de titane	page 49
3.1.4. La greffe osseuse	page 50
3.1.5. La reconstruction micro-chirurgicale	page 51
3.1.5.1. Le lambeau ostéo-cutané brachial externe	page 51
3.1.5.2. Le lambeau ostéo-musculaire libre serrato-costal	page 53
3.1.5.3. Le lambeau circonflexe iliaque profond	page 54
3.1.5.4. Le lambeau libre du péroné	page 55
3.2. APPORT DE LA RECONSTRUCTION MANDIBULAIRE	page 58
3.2.1. Bénéfice selon le type de perte de substance	page 58
3.2.1.1. Première étude	page 58
3.2.1.1.1. Résultats à la suite d'une mandibulectomie marginale	
3.2.1.1.2. Résultats à la suite d'une mandibulectomie interruptrice	
3.2.1.2. Seconde étude	page 60
3.2.2. Bénéfice selon le type de reconstruction	page 64
3.3. APPORT DE L'ODONTOLOGISTE	page 67
3.3.1. Rôle odontologique pré-opératoire	page 67

3.3.1.1. Prise de contact avec le patient	page 67
3.3.1.2. Remise en état buccale	page 68
3.3.1.2.1. Préparation du terrain en vue d'un traitement uniquement chirurgical	
3.3.1.2.2. Préparation du terrain en vue d'un traitement chirurgical associé à une radiothérapie externe	
3.3.1.3. Entretien avec le chirurgien ORL	page 71
3.3.1.4. Enregistrement de l'occlusion et confection d'un système de blocage inter-maxillaire	page 72
3.3.2. Rôle odontologique post-opératoire	page 74
3.3.2.1. Attitude odontologique face aux effets de la radiothérapie associée	page 74
3.3.2.2. Réappareillage lors d'une reconstitution par greffe osseuse conventionnelle	page 75
3.3.2.3. Réappareillage après reconstruction par lambeau libre micro-vascularisé	page 77
3.3.2.3.1. Appareillage chez le patient encore denté mandibulaire	
3.3.2.3.2. Appareillage chez le patient édenté mandibulaire	
4. CAS CLINIQUES	page 81
4.1. CAS n° 1 : M. MIL.	page 82
4.2. CAS n° 2 : M. RIC.	page 87
4.3. CAS n° 3 : Mme COU.	page 90
4.4. CAS n° 4 : Mme MAL.	page 92
4.5. CAS n° 5 : M. ME.	page 95
4.6. CAS n° 6 : M. AU	page 98

INTRODUCTION :

Le traitement des lésions tumorales mandibulaires par méthodes chirurgicales est généralement lourd de conséquences tant sur le plan fonctionnel, esthétique que psychologique.

Les progrès de la chirurgie maxillo-faciale permettent actuellement de limiter les séquelles liées à l'exérèse de la tumeur, notamment avec l'apparition de nouvelles techniques faisant appel à la micro-chirurgie.

Cependant, l'odontologiste conserve toujours une place dans la réhabilitation de la cavité buccale en assurant le suivi fonctionnel et le réappareillage prothétique, mais il lutte également contre l'installation de séquelles chez des patients ne bénéficiant pas d'une reconstruction mandibulaire ou après échec de celle-ci.

Ainsi, après quelques rappels anatomiques et physiologiques, nous étudierons la prise en charge odontologique des patients n'ayant pas bénéficié d'une reconstruction mandibulaire puis dans un second temps, des patients chez lesquels une reconstruction a été réalisée. Enfin, nous présenterons quelques cas cliniques.

1. RAPPELS

1.1. RAPPELS ANATOMIQUES

1.1.1. LA MANDIBULE (31,34)

Il s'agit d'un os impair, médian et symétrique, situé au niveau de la partie inférieure de la face. On distingue trois parties : le corps constituant la partie moyenne et les deux branches montantes qui sont les parties latérales et qui s'élèvent depuis les deux extrémités postérieures du corps.

1.1.1.1. LE CORPS

Cette partie est incurvée en forme de fer à cheval. Elle présente une face externe convexe, une face interne concave, un bord supérieur ou alvéolaire ainsi qu'un bord inférieur ou basilaire.

- La face externe (*fig. 1*)

Elle présente sur la ligne médiane une crête verticale, appelée symphyse mentonnière, qui représente la trace de suture des deux pièces latérales dont le maxillaire inférieur est formé. La symphyse se termine en bas sur le sommet d'une saillie triangulaire à base inférieure qui est l'éminence mentonnière. De celle-ci naît de chaque côté une crête appelée ligne oblique externe, qui divise en diagonale la face externe du corps. Au-dessus de cette ligne se trouve le trou mentonnier livrant passage aux vaisseaux et au nerf mentonnier.

Parallèlement à la ligne oblique externe, et en regard des molaires, on note l'insertion des fibres postéro-inférieures du buccinateur. Ceci marque sur l'os la limite inférieure du vestibule buccal.

Sur la partie antérieure de la ligne oblique externe, se situent les insertions horizontales et parallèles de haut en bas du muscle carré du menton et du triangulaire des lèvres, puis en dessous de ce dernier, délimitant le bord inférieur de l'os, on trouve l'insertion du paucier du cou.

- La face interne (*fig. 2*)

On observe sur la partie médiane et près du bord inférieur, quatre petites saillies superposées, deux à droite et deux à gauche. Ce sont les apophyses géni supérieures et inférieures. Les supérieures donnent insertion aux muscles génio-glosses, les inférieures aux muscles génio-hyoïdiens. Il arrive parfois que ces quatre apophyses soient fusionnées en une seule.

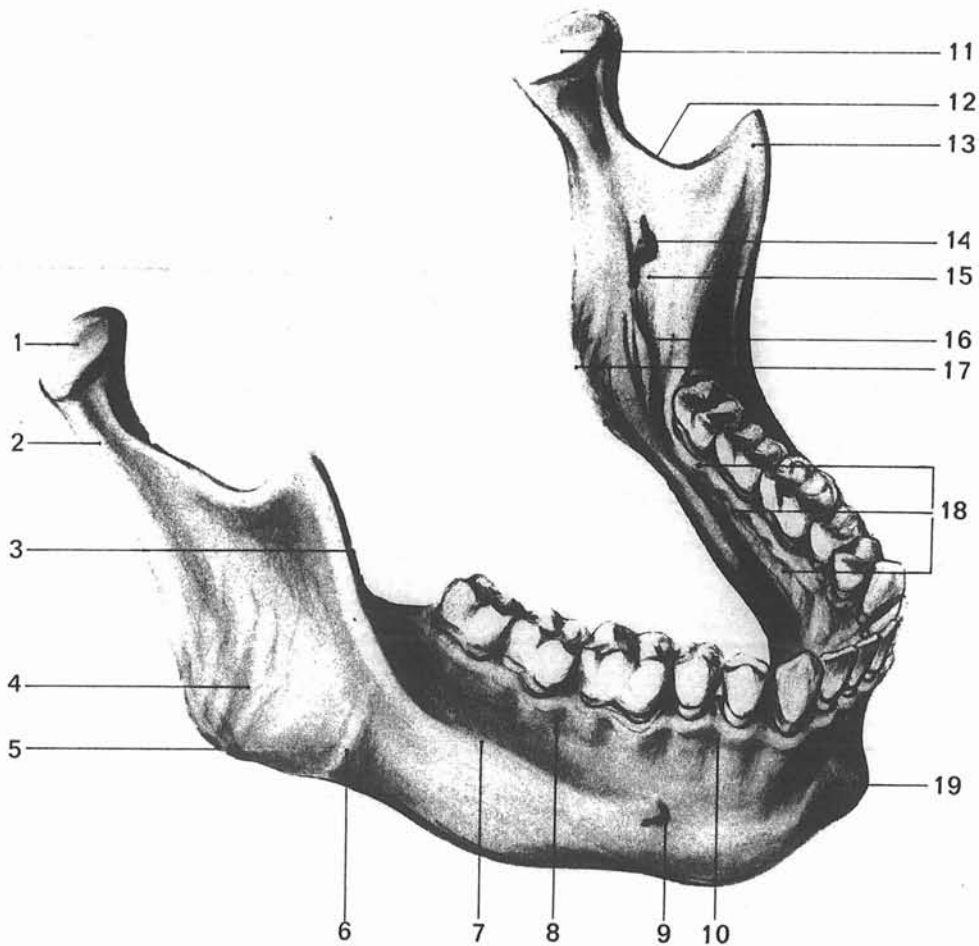


Fig.1 : Vue en élévation du maxillaire inférieur (31)

- | | | | |
|----------------|--|-----------|--|
| <i>1 et 11</i> | <i>tête du condyle</i> | <i>12</i> | <i>trou mentonnier</i> |
| <i>2</i> | <i>col du condyle</i> | <i>13</i> | <i>échancrure sigmoïde</i> |
| <i>3</i> | <i>bord antérieur de la branche montante</i> | <i>14</i> | <i>apophyse coronoïde</i> |
| <i>4</i> | <i>crêtes d'insertion du masséter</i> | <i>15</i> | <i>orifice du canal dentaire</i> |
| <i>5</i> | <i>angle goniale</i> | <i>16</i> | <i>épine de Spix</i> |
| <i>6</i> | <i>gouttière de l'artère faciale</i> | <i>17</i> | <i>gouttière mylo-hyoïdienne</i> |
| <i>7</i> | <i>ligne oblique externe</i> | <i>18</i> | <i>crête du ptérygoïdien interne</i> |
| <i>8 et 10</i> | <i>bord supérieur du corps et rempart alvéolaire (table externe)</i> | <i>19</i> | <i>table interne du rempart alvéolaire</i> |
| | | <i>20</i> | <i>éminence mentonnière et symphise</i> |

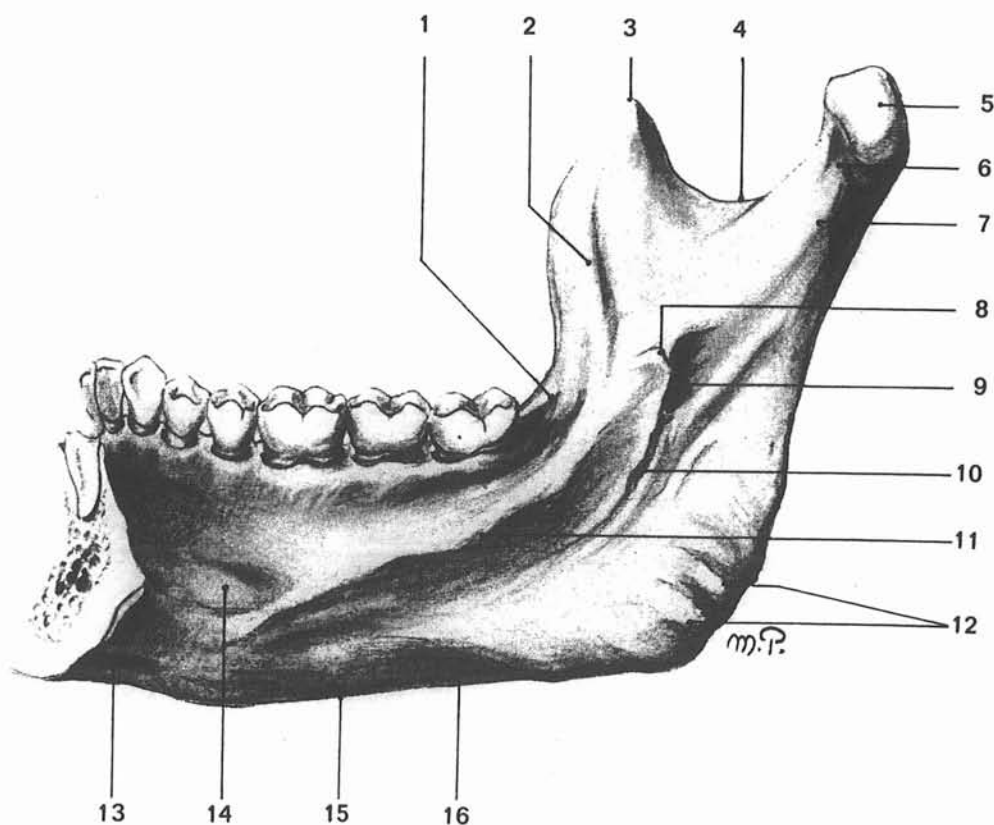


Fig. 2 : Face interne du maxillaire inférieur (31)

- 1 triangle rétro-molaire
- 2 crête temporale
- 3 apophyse coronoïde
- 4 échancrure sigmoïde
- 5 tête du condyle
- 6 fossette du ptérygoïdien externe
- 7 pilier interne du col
- 8 épine de Spix

- 9 orifice du canal dentaire
- 10 gouttière mylo-hyoïdienne
- 11 ligne oblique interne
- 12 crête du ptérygoïdien interne
- 13 fossette du digastrique
- 14 fossette sublinguale
- 15 bord inférieur
- 16 fossette sous-maxillaire

Des apophyses géni naît, de chaque côté, une crête, appelée ligne oblique interne ou ligne mylo-hyoïdienne. Elle monte régulièrement en arrière et en haut jusqu'au rempart alvéolaire de la troisième molaire où elle se perd. Cette ligne donne insertion au muscle mylo-hyoïdien ainsi qu'au niveau de son extrémité postérieure, au ligament ptérygo-maxillaire et au constricteur supérieur du pharynx. Enfin, elle divise la face interne du corps en deux parties : l'une supérieure, est appelée fossette sublinguale, en rapport avec la glande du même nom ; l'autre inférieure, est dite fossette sous-maxillaire, en rapport avec la glande sous-maxillaire.

Au-dessous de la ligne oblique interne se trouve la gouttière mylo-hyoïdienne où cheminent les vaisseaux et nerfs homonymes.

- Le bord inférieur

Il est épais, lisse et arrondi. Il présente un peu, en dehors de la ligne médiane, une surface ovale appelée la fossette digastrique sur laquelle s'insère le ventre antérieur du muscle digastrique.

- Le bord supérieur

Il est creusé de cavités qui sont les alvéoles dentaires. Leur paroi externe constitue la table alvéolaire externe tandis que leur paroi interne constitue la table alvéolaire interne.

1.1.1.2. LES BRANCHES MONTANTES

Elles sont rectangulaires, allongées de haut en bas et présentent deux faces, l'une externe, l'autre interne, ainsi que quatre bords.

- La face externe

Elle présente dans sa partie inférieure des crêtes rugueuses sur lesquelles s'insèrent les lames tendineuses du masséter.

- La face interne

Elle reçoit au voisinage de l'angle goniale des insertions musculaires du ptérygoïdien interne.

Au milieu de cette face, se trouve l'orifice d'entrée du canal dentaire inférieur. Il est limité en avant par une saillie triangulaire aiguë, l'épine de Spix, sur laquelle s'insère le ligament sphéno-maxillaire.

Le canal dentaire, où cheminent l'artère et le nerf dentaires inférieurs, part de cet orifice et aboutit au trou mentonnier.

- Le bord antérieur

Il est mince, tranchant et se poursuit avec la ligne oblique externe. Il donne insertion au muscle temporal.

- Le bord postérieur

Epais, il s'élargit en haut pour former le condyle.

- Le bord inférieur

Il forme en arrière l'angle de la mâchoire, appelé gonion, en s'unissant avec le bord postérieur de la branche montante. Il porte parfois l'empreinte de l'artère faciale.

- Le bord supérieur

Il présente deux saillies, l'une postérieure, appelée condyle, l'autre antérieure appelée apophyse coronoïde, séparées l'une de l'autre par l'échancrure sigmoïde qui donne passage aux vaisseaux et au nerf massétéris.

Le condyle est supporté par son col et constitue l'extrémité supéro-postérieure de l'os. Il est dirigé de dehors en dedans et un peu d'avant en arrière. Sa tête présente deux versants, l'un antérieur, l'autre postérieur. Seul le versant antérieur convexe et la tête qui le surmonte sont réellement articulaires et de ce fait, encroûtés de cartilage. Le versant postérieur, presque vertical, n'est pas fonctionnel.

Le col du condyle est un segment osseux intermédiaire dont la base supporte le condyle, et dont le sommet l'unit à la branche montante. Sa face postérieure est convexe transversalement. Sa face antérieure concave présente dans sa partie interne une fossette où s'insère le ptérygoïdien externe. Le bord interne donne insertion au ligament latéral interne, tandis que le bord externe donne insertion au ligament latéral externe.

L'apophyse coronoïde, quant à elle, est triangulaire et donne insertion au muscle temporal.

1.1.2. L'ARTICULATION TEMPORO- MANDIBULAIRE (2, 31)

1.1.2.1. LES SURFACES ARTICULAIRES

Elles se composent de plusieurs éléments, à savoir : le condyle mandibulaire que l'on ne décrira plus, le condyle temporal, la cavité glénoïde, et enfin, le ménisque intercondylien.

Le condyle temporal est constitué par la racine transverse de l'apophyse zygomatique. Il est limité en avant par la surface triangulaire plane sous-temporale, sur laquelle s'insère la capsule articulaire et se continue directement en arrière par la cavité glénoïde.

Cette cavité, large et profonde, a un axe oblongue transversal comme le condyle. Elle est limitée en arrière par la paroi tympanale du conduit auditif externe, en dedans par l'épine du sphénoïde, et en dehors par une échancrure de la racine longitudinale du zygoma. Cette cavité est divisée en deux parties par la scissure tympano-squameuse de Glasser et seule la partie antérieure squameuse est en continuité avec le condyle et de nature articulaire.

Le ménisque est un fibrocartilage en forme de lentille biconcave qui s'interpose entre les deux condyles pour assurer leur concordance à l'état statique ainsi qu'à l'état dynamique du mécanisme articulaire. Il vient coiffer la crête du condyle maxillaire, débordant sur le versant postérieur de celui-ci. Solidement attaché à la capsule articulaire, notamment en avant et en arrière, il accomplit des mouvements par rapport à chacun des condyles de façon à transformer l'articulation elle-même en deux articulations secondaires : l'une antéro-supérieure ménisco-temporale, l'autre postéro-inférieure ménisco-mandibulaire.

1.1.2.2. LES MOYENS DE L'UNION ARTICULAIRE

Les surfaces articulaires sont unies et enfermées par la capsule articulaire. Celle-ci est renforcée par des ligaments propres, et accessoirement à distance par des ligaments extrinsèques.

- La capsule

C'est un manchon fibreux, assez mince et lâche qui s'insère respectivement au pourtour de chacun des condyles.

- Les ligaments propres de l'articulation

Il s'agit des ligaments latéral externe et latéral interne.

- Les ligaments à distance ou extrinsèques

Ce ne sont pas des ligaments articulaires au sens propre, mais par leur situation, ils assurent néanmoins un certain maintien périphérique à l'articulation. En effet, ces ligaments s'opposent à tout mouvement de charnière de l'articulation temporo-mandibulaire. Dans l'abaissement de la mandibule, il doit se produire nécessairement un pro-glissement du condyle.

Ces ligaments sont les ligaments sphéno-maxillaire, ptérygo-maxillaire ainsi que stylo-maxillaire.

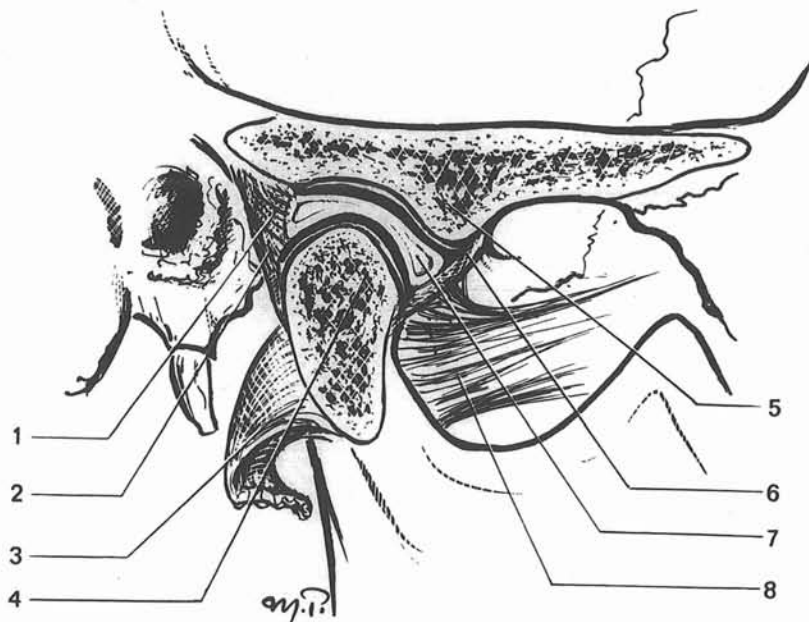


Fig. 3 : Articulation temporo-mandibulaire en coupe et à l'état de repos (31)

- 1 Frein méniscal postérieur
- 2 Capsule articulaire
- 3 Ligament latéral externe désinséré
- 4 Condyle maxillaire

- 5 Condyle temporal
- 6 Frein méniscal antérieur
- 7 Ménisque
- 8 Muscle ptérygoidien externe

1.1.3. LES MUSCLES MASTICATEURS (31, 34) (fig. 4,5 et 6)

1.1.3.1. LES MUSCLES ELEVATEURS DE LA MANDIBULE

On désigne généralement sous ce terme quatre muscles : le masséter, le temporal, le ptérygoïdien interne et le ptérygoïdien externe.

En effet, ils ont en commun leur origine, leur insertion sur la branche montante du maxillaire inférieur, une innervation motrice par le nerf maxillaire inférieur (branche du trijumeau) et enfin leur action élévatrice sur la mâchoire inférieure.

1.1.3.1.1. LE MASSETER

C'est un muscle puissant, rectangulaire, obliquement allongé de l'arcade zygomatique à la face externe de la branche montante du maxillaire inférieur. Il se compose de trois faisceaux :

- le faisceau superficiel : il naît par un tendon du bord inférieur de l'arcade zygomatique. De là, le muscle se dirige sous forme de faisceau charnu, obliquement en arrière et en bas vers la région de l'angle mandibulaire. Il se fixe alors sur les crêtes parallèles que présente la mandibule dans toute la région du tiers inférieur de la face externe de la branche montante.
- le faisceau moyen : il s'insère sur toute l'étendue du bord inférieur de l'arcade zygomatique. De là, les fibres charnues descendent presque verticalement et s'insèrent en avant et au-dessus du chef superficiel.
- le faisceau profond : plus mince que les précédents, il naît de la face interne de l'arcade zygomatique. De là, les fibres se dirigent verticalement en bas en prenant insertion sur la face externe de la base de l'apophyse coronoïde.

→ **Action** : le masséter est classé parmi les muscles élévateurs de la mandibule.

La contraction des fibres antérieures de son faisceau superficiel amène également depuis la position de bouche ouverte et même depuis la position de repos des arcades dentaires un léger mouvement de propulsion.

Le chef profond détermine une élévation mais aussi une légère rétropropulsion mandibulaire.

1.1.3.1.2. LE MUSCLE TEMPORAL

C'est un muscle puissant, large, épais, étalé en éventail depuis la face latérale du crâne jusqu'à l'apophyse coronoïde du maxillaire inférieur.

Il naît par des fibres charnues de la fosse temporale. Dès leur origine, elles convergent en bas vers l'échancrure zgomatique. Les fibres antérieures sont presque verticales, les fibres moyennes sont obliques en bas et en avant et les fibres postérieures sont presque horizontales. Elles se terminent toutes très tôt par un tendon puissant qui occupe la presque totalité de l'étendue interne et externe de l'apophyse coronoïde.

→ **Action** : le temporal est un muscle élévateur mais par ses faisceaux horizontaux insérés à la partie postéro-inférieure de l'écaille temporale, il est un puissant rétropulseur, surtout lorsque la mâchoire inférieure n'est pas trop abaissée.

1.1.3.1.3. LE PTÉRYGOÏDIEN INTERNE

C'est un muscle épais, quadrilatère, obliquement étendu de la fosse ptérygoïde à la partie inférieure et interne de la branche montante.

Il naît en avant sur toute la surface de la fosse ptérygoïde comprise entre les deux ailes divergentes de l'apophyse ptérygoïde. De là, le corps du muscle se dirige en arrière, en bas et en dehors vers l'angle du maxillaire inférieur. Il se fixe sur toute la région inférieure de la face interne de la branche montante comprise entre son bord postérieur en arrière, son bord inférieur en bas et la gouttière mylo-hyoïdienne en avant.

→ **Action** : le ptérygoïdien interne est surtout un muscle élévateur dont l'action équilibre celle du masséter

1.1.3.1.4. LE PTÉRYGOÏDIEN EXTERNE

C'est un muscle court, triangulaire, presque horizontal, allant de l'apophyse ptérygoïde et du maxillaire supérieur au col condylien de la mandibule.

→ **Action** : si l'on considère la direction presque horizontale des fibres du ptérygoïdien externe, on comprend que la contraction simultanée des deux muscles homonymes amène une action de propulsion, tandis que la contraction d'un seul coté produit une action de diduction qui porte l'éminence mentonnière du côté opposé où se produit la contraction.

1.1.3.2. LES MUSCLES ABAISSEURS DE LA MANDIBULE

Il s'agit des muscles sus-hyoïdiens, c'est-à-dire le digastrique, le stylo-hyoïdien, le mylo-hyoïdien et enfin le génio-hyoïdien.

1.1.3.2.1. LE DIGASTRIQUE

Il est composé de deux corps charnus, fusiformes, unis entre eux par un tendon intermédiaire.

Ce muscle naît en dedans et en arrière de l'apophyse mastoïde. De là, il forme un corps charnu fusiforme, qui est le ventre postérieur du muscle. Il descend obliquement jusqu'au-dessus de l'os hyoïde auquel il est uni, au niveau d'un tendon intermédiaire, par une anse fibreuse dans laquelle passe ce tendon. Le muscle se continue en avant par un autre corps charnu qui vient s'insérer dans la fossette digastrique.

1.1.3.2.2. LE STYLO-HYOÏDIEN

C'est un muscle grêle, fusiforme, étendu depuis l'apophyse styloïde jusqu'à l'os hyoïde

1.1.3.2.3. LE MYLO-HYOÏDIEN

C'est un corps musculaire aplati de haut en bas. Il s'attache en haut et en dehors sur toute la largeur de la ligne oblique interne. De là, les fibres se dirigent obliquement en dedans pour se terminer, sur le raphé tendineux médian qui les sépare du muscle homologue opposé, et plus en arrière sur la face antérieure du corps de l'os hyoïde.

Réunis sur la ligne médiane, les deux mylo-hyoïdiens droit et gauche forment, depuis l'extrémité postérieure des lignes obliques internes jusqu'à la partie antérieure du corps hyoïde, une sorte de cloisonnement musculaire qui contribue à former le plancher buccal.

1.1.3.1.4. LE GENIO-HYOÏDIEN

C'est un muscle court, aplati de haut en bas. Il s'insère en avant sur l'apophyse génio inférieure pour se terminer sur la face antérieure de l'os hyoïde. Il renforce, au niveau de sa face inférieure et sur la ligne médiane, la sangle musculaire formée par les mylo-hyoïdiens.

→ **Action des muscles abaisseurs** : le ventre postérieur du digastrique et le stylo-hyoïdien surtout, ne sont pas à proprement parler des abaisseurs de la mandibule.

En effet, leur contraction amène une élévation de l'os hyoïde, mais se faisant, ils maintiennent l'os plus fixement, favorisant l'action des vrais abaisseurs que sont le mylo-hyoïdien, le génio-hyoïdien et le ventre antérieur des digastriques.

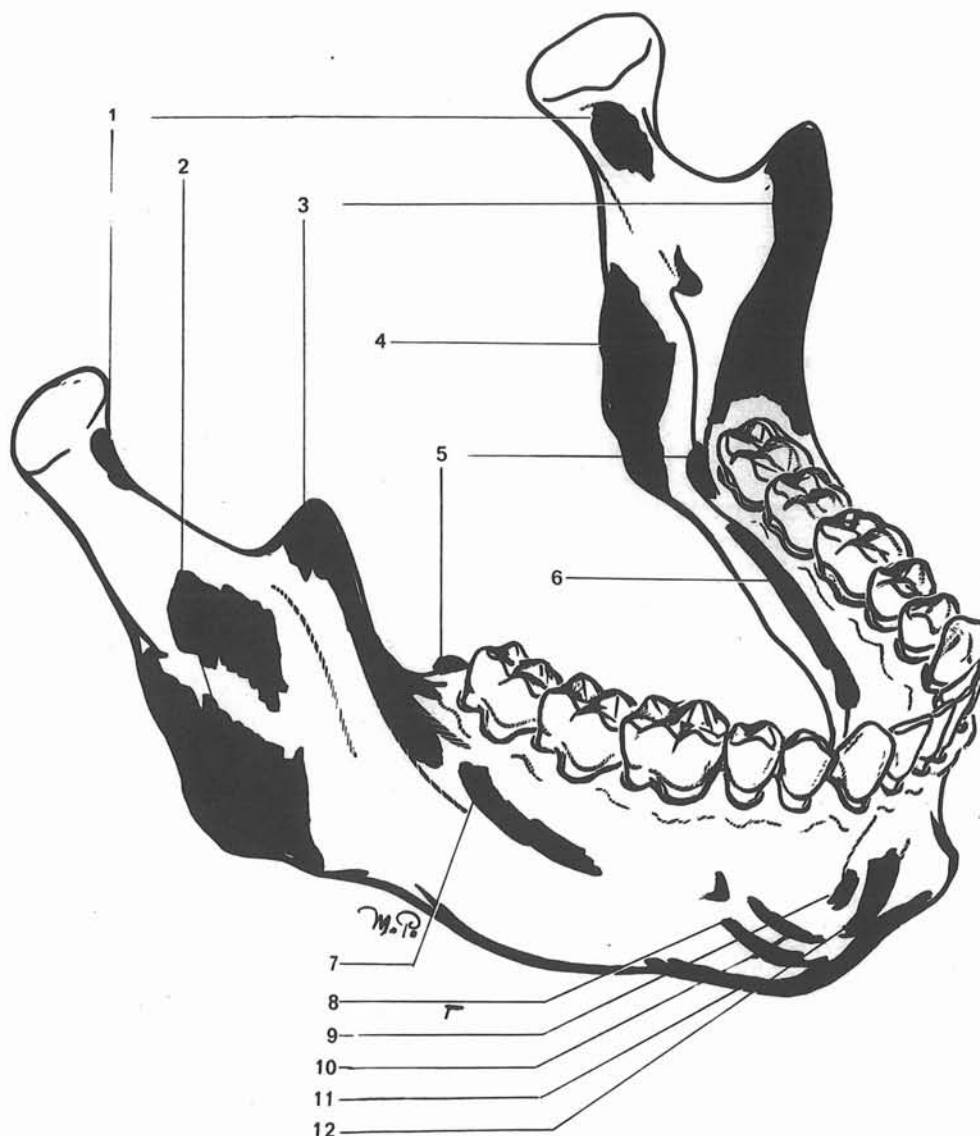


Fig. 4 : Insertion musculaire sur le maxillaire inférieur (31)

- | | | | |
|---|-----------------------------------|----|-------------------------|
| 1 | Ptérygoïdien externe | 7 | Buccinateur |
| 2 | Masséter | 8 | Carré du menton |
| 3 | Temporal | 9 | Incisif inférieur |
| 4 | Ptérygoïdien interne | 10 | Triangulaire des lèvres |
| 5 | Constricteur supérieur du pharynx | 11 | Paucier du cou |
| 6 | Mylo-hyoïdien | 12 | Muscle de la houppe |

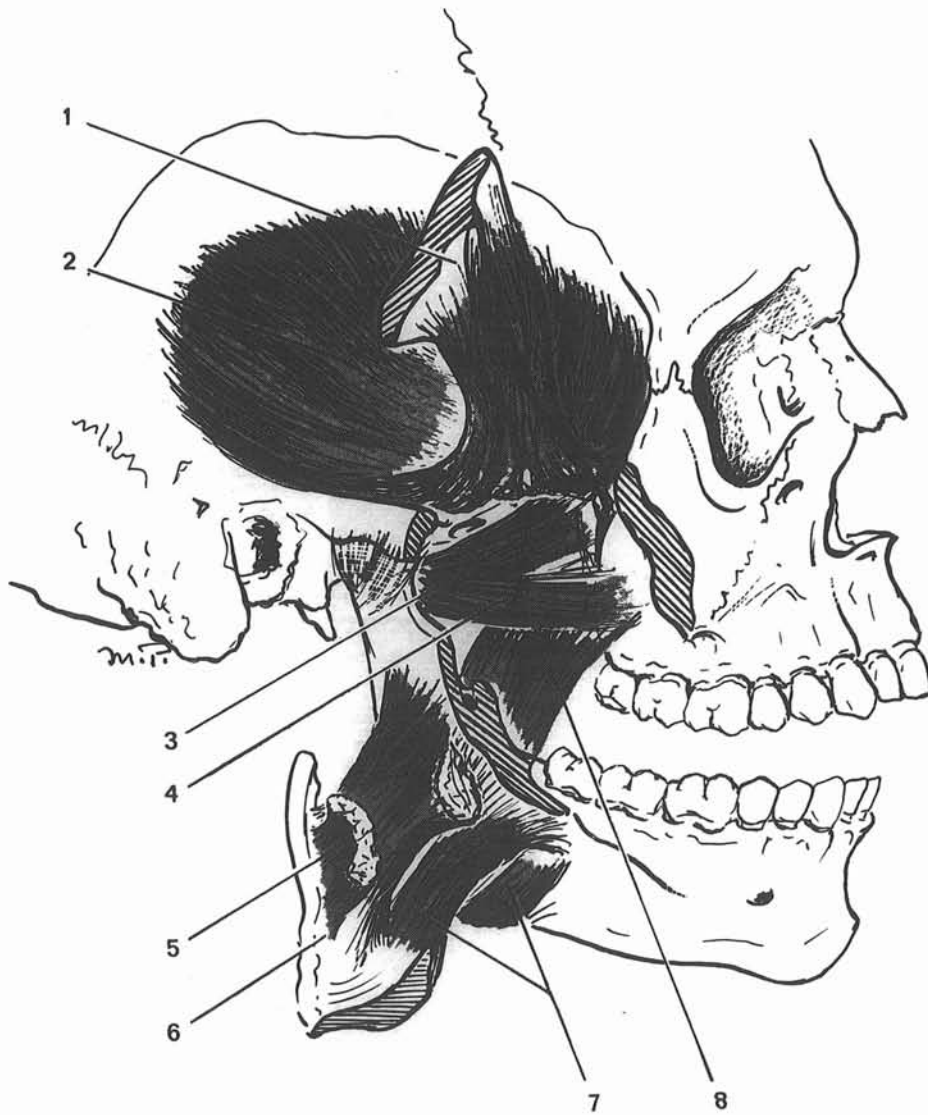


Fig. 5 : Muscles masticateurs après résection et réclinaison de l'arcade zygomatique et de l'apophyse coronoïde (31)

- 1 Apophyse coronoïde et tendon du temporal
- 2 Temporal
- 3 Chef sphénoïdal du ptérygoïdien externe
- 4 Chef ptérygo-maxillaire du ptérygoïdien externe
- 5 Chef profond sectionné du masséter
- 6 Face interne de l'arcade zygomatique
- 7 Chef superficiel du masséter
- 8 Ptérygoïdien interne

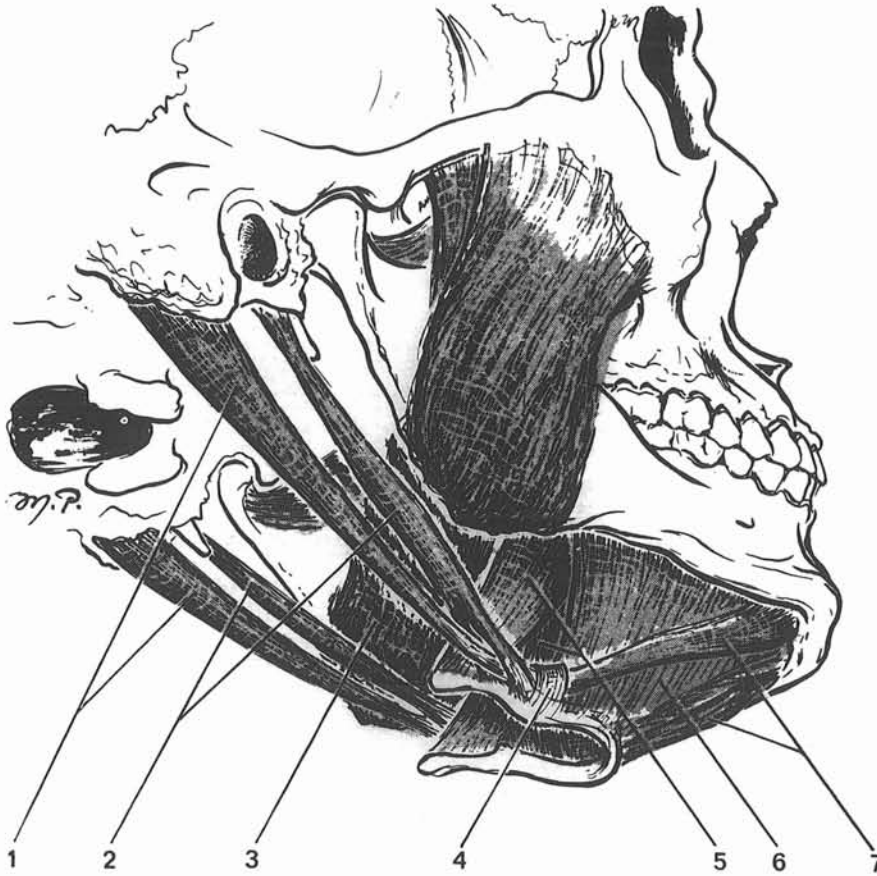


Fig. 6 : Muscles abaisseurs de la mandibule (31)

- 1 *Ventre postérieur des digastriques*
- 2 *Stylo-hyoïdien*
- 3 *Ptérygoïdien interne*
- 4 *Caulisseau fibreux de digastrique*
- 5 *Hyo-glosse*
- 6 *Mylo-hyoïdien*
- 7 *Ventre antérieur des digastriques*

1.1.4. LE PLANCHER BUCCAL (34)

Le plancher buccal est l'espace viscéral compris entre la concavité du corps du maxillaire inférieur et la convexité de l'os hyoïde. Il est limité en haut par la muqueuse buccale et en bas par le plan cutané sus-hyoïdien.

La sangle musculaire des deux mylo-hyoïdiens, tendue de la mandibule à l'os hyoïde, divise le plancher buccal en deux étages : l'un, supérieur, dit sus-mylo-hyoïdien ; l'autre inférieur dit sous-mylo-hyoïdien. Chacun de ces deux étages peut se subdiviser à son tour en trois régions : une partie médiane et deux parties latérales.

A l'étage sus-mylo-hyoïdien du plancher, la région médiane est la région linguale, tandis que les régions latérales sont les régions sublinguales. Chaque région sublinguale est comprise entre la partie fixée de la langue en dedans, le rempart alvéolo-dentaire en dehors, le mylo-hyoïdien en dessous et la muqueuse du sillon alvéolo-lingual au dessus. Ces régions forment la loge sublinguale qui contient la glande du même nom ainsi que le prolongement sublinguale de la glande sous-maxillaire.

A l'étage sous-mylo-hyoïdien, la région médiane est située dans l'intervalle compris entre les deux ventres antérieurs des digastriques. Les régions latérales de cet étage forment, de part et d'autre de la précédente, la région sous-maxillaire où se trouve la glande du même nom.

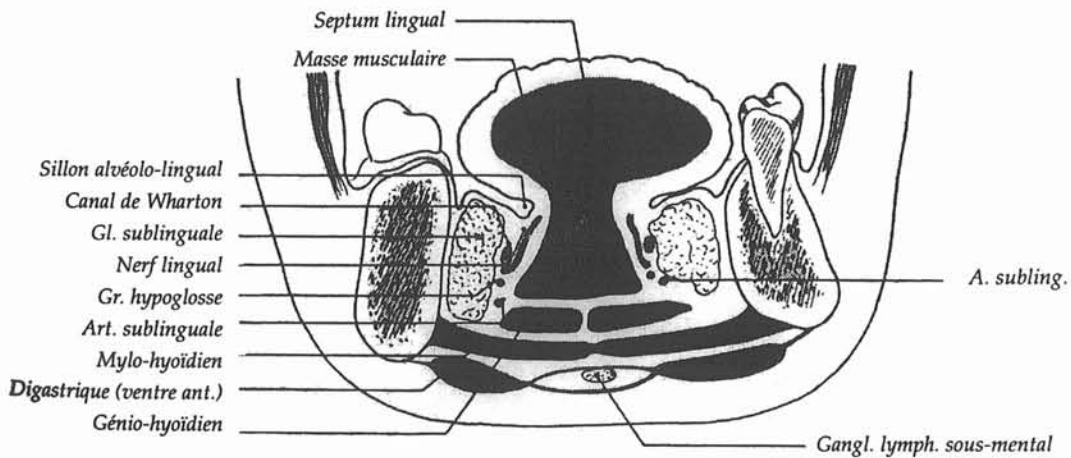


Fig. 7 : Coupe du plancher buccal (34)

1.2. RAPPELS PHYSIOLOGIQUES (2, 31)

La physiologie de la mandibule correspond à la physiologie de l'articulation temporo-mandibulaire. La mandibule est fixée au complexe crâno-facial par la capsule articulaire, les ligaments proches, les ligaments périphériques et par des muscles.

Les trois premiers éléments cités s'opposent au mouvement extrême de la mandibule en propulsion, en rétrusion, ou en latéralité et participent également au maintien de l'intégrité des structures articulaires.

Les muscles élévateurs suspendent la mandibule au crâne tandis que les muscles sus- et sous-hyoïdiens la relient à la ceinture scapulaire.

L'articulation temporo-mandibulaire a un mécanisme très complexe car elle est capable d'exécuter trois types de mouvement, alors qu'un seul de ces mouvements n'est possible chez la plupart des animaux :

- le sens vertical comme chez les carnassiers
- le sens antéro-postérieur qui existe chez les rongeurs
- le sens latéral que possèdent les herbivores

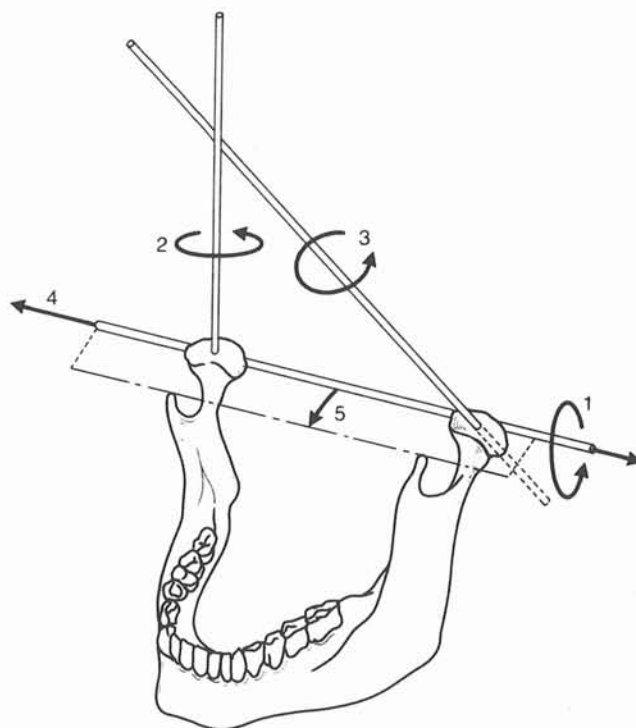


Fig. 8 : Illustration des degrés de liberté de la mandibule dans l'espace (2)

1 : abaissement en rotation pure

2 et 3 : rotation condylienne autour d'axes obliques (diductions droite et gauche)

4 : mouvement de translation

5 : déplacement antérieur (propulsion)

1.2.1. LA SITUATION DE REPOS MANDIBULAIRE

Cette situation de repos est caractérisée par le relâchement des muscles antagonistes, seulement affectés par leur tonus propre. Elle correspond au niveau des arcades dentaires à un éloignement de 2 à 3 millimètres de leur surface occlusale. Dans cette position, le versant antérieur du condyle mandibulaire s'oppose au versant postérieur du condyle temporal par l'intermédiaire du ménisque .

1.2.2. LE MOUVEMENT D'ABAISSEMENT

Il résulte de la combinaison de la translation du condyle mandibulaire d'arrière en avant, ainsi que de la rotation de ce même condyle.

Il se traduit au niveau de l'articulation temporo-méniscale par un glissement sinusoïdal du ménisque vers l'avant. Ce dernier est en effet retenu par ses extrémités au condyle mandibulaire qui bascule et l'entraîne.

Ainsi, le ménisque va se placer en dessous du condyle temporal et coiffer la partie culminante du condyle mandibulaire. Le mouvement de projection en avant du ménisque est arrêté par la tension du frein méniscal postérieur.

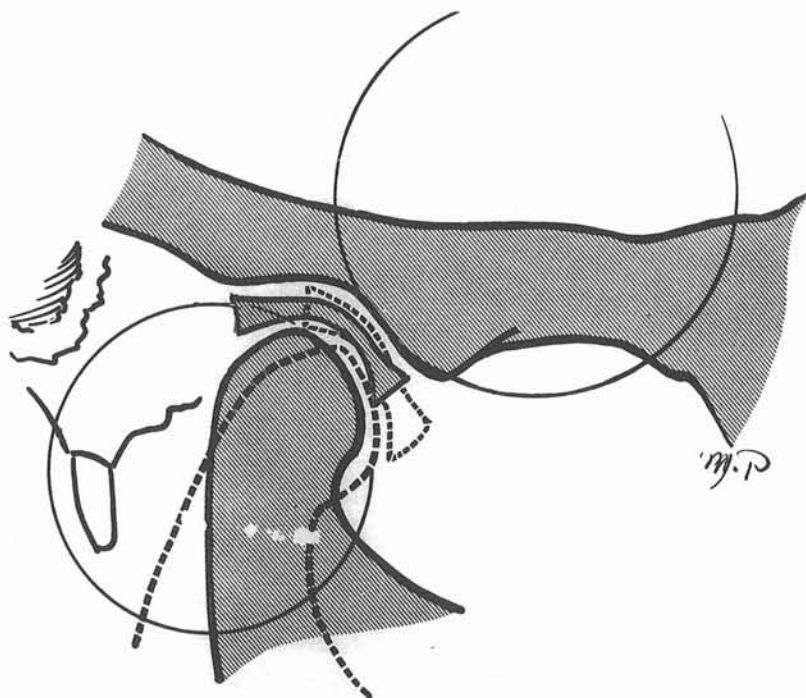


Fig. 9 : Mouvements condyliens et méniscaux (31)

1.2.3 LE MOUVEMENT D'ELEVATION

Il s'effectue à l'inverse du précédent. Le frein méniscal joue un rôle important dans le retour du ménisque vers la cavité glénoïde.

1.2.4. LES MOUVEMENTS DE PROPULSION ET DE RETROPLUSION

Le mouvement de propulsion est celui par lequel la mandibule est portée en avant. La rétropropulsion correspond au mouvement inverse.

La propulsion met en jeu le ptérygoïdien externe qui tire le ménisque vers l'avant. Le mouvement se traduit donc par une translation du ménisque sur le condyle temporal. Le ménisque est retenu par le frein méniscal antérieur, lui-même composé de fibres du ptérygoïdien externe. Ces mouvements n'affectent ainsi que l'articulation temporo-méniscale.

1.2.5. LES MOUVEMENTS DE LATERALITE

Ils affectent de manière différente les deux articulations temporo-mandibulaires droites et gauches. Tandis que d'un côté, le condyle mandibulaire pivote dans le plan horizontal, le condyle opposé se déplace dans le sens où va la pointe du menton et va se placer progressivement sous le condyle temporal.

D'un côté, c'est l'articulation ménisco-mandibulaire qui travaille, alors que du côté où se produit le mouvement, c'est l'articulation temporo-méniscale.

1.3. ETIOLOGIE DES PERTES DE SUBSTANCE MANDIBULAIRE

Les résections mandibulaires ont habituellement pour cause les traumatismes, les nécroses osseuses et les tumeurs de la région buccale.

1.3.1. LES TRAUMATISMES

Ils comprennent les blessures par arme à feu, mais également l'ensemble des chocs violents reçus au niveau de la face (chutes, accidents de la route, ...)

Ces traumatismes peuvent entraîner des constrictions d'origine osseuse dues à une ankylose temporo-mandibulaire. Le traitement est de lever l'obstacle, et l'on a parfois recours à l'ablation plus ou moins importante de la branche montante.

1.3.2. LES NECROSES

1.3.2.1. LES AGENTS INFECTIEUX

Toutes les ostéites de cause locale ou générale peuvent se compliquer en nécrose. Celles de cause locale sont dues soit à des extractions, soit à des infections apicales ou à des granulomes suppurés. Celles de cause générale sont dues à la colonisation secondaire par voie hématogène.

1.3.2.2. LES AGENTS PHYSIQUES : l'ostéoradionécrose

(9, 20)

L'ostéoradionécrose est une nécrose en rapport avec les substances radioactives. Elles touchent les malades traités par des agents ionisants externes (radiothérapie) ou internes (curiethérapie).

La fréquence d'apparition des ostéoradionécroses varient selon : *(9)*

- La localisation de la tumeur buccale : les cancers de la langue, du plancher buccal et de la gencive entraînent les risques les plus importants.

- La situation de la tumeur par rapport à l'os avec un risque plus important pour des tumeurs au contact de la mandibule ou en présence d'envahissement mandibulaire.
- La dose et la technique d'irradiation : il existe un rapport croissant entre le risque et la dose délivrée ; de plus, la curiethérapie semble être un facteur étiologique important.
- L'hygiène du patient : l'ostéoradionécrose apparaît de deux manières chez les patients irradiés. Elle peut se produire soit à la suite d'un surdosage et sans traumatisme apparent, soit à la suite d'un traumatisme créant une brèche dans la muqueuse buccale. Le contact du milieu buccal septique et de l'os irradié entraînera une nécrose. Un traumatisme de ce type peut notamment être créé par une prothèse mal adaptée ou bien par une extraction dentaire.

Le traitement curatif consiste en une antibiothérapie, une excision des tissus nécrosés, une séquestrectomie associée à une oxygénation hyperbare, ou en un traitement chirurgical radical avec reconstitution de la perte de substance.

Le traitement préventif consiste à : (20)

- extraire les dents douteuses situées dans les champs d'irradiation avant la radiothérapie.
- réaliser des gouttières fluorées afin de pallier à la xérostomie due à l'irradiation des glandes salivaires.
- réaliser des protections plombées lors d'une curiethérapie afin d'éloigner la substance radioactive de l'os mandibulaire.
- motiver le patient au sujet de l'hygiène bucco-dentaire.

1.3.3. LES TUMEURS DE LA MANDIBULE

1.3.3.1. LES TUMEURS BENIGNES

La presque totalité des tumeurs bénignes de la mandibule avec ou sans étiologie dentaire ne nécessitent qu'une ablation chirurgicale par curetage. Cependant, certaines de ces tumeurs peuvent amener lors de leur énucléation une résection large des tissus et quelquefois une interruption de la continuité osseuse de la mandibule. C'est le cas de

certains kystes radiculo-dentaires très importants, d'un kyste marginal postérieur de la dent de sagesse inférieure ou de chondromes mandibulaires.

Dans les tumeurs bénignes, on distingue celles qui ont un pouvoir de récurrence locale, ainsi que celles à transformation maligne.

1.3.3.1.1. TUMEURS A POUVOIR RECIDIVANT

Il s'agit de l'améloblastome. C'est une tumeur bénigne, récidivante et qui peut évoluer vers la malignité. Elle se rencontre principalement chez les hommes jeunes, souvent dans la région angulaire, rétromolaire, qui semble être son siège préférentiel.

Dans son évolution, l'améloblastome passe par une phase endo-osseuse pure, puis de soufflure corticale et enfin d'extériorisation dans les parties molles.

Le traitement nécessite une exérèse large qui, presque obligatoirement, aboutit à la section d'un segment mandibulaire.

1.3.3.1.2. TUMEURS A TRANSFORMATION MALIGNNE

C'est le cas de la tumeur mixte de la parotide. Elle évolue d'un stade bénin en tumeur maligne avec envahissement des tissus mous adjacents. Elle peut envahir les muscles masticateurs, obligeant la résection de la branche montante lors de son exérèse.

1.3.3.2. LES TUMEURS MALIGNES

On distingue les tumeurs malignes primitives et secondaires de la mandibule.

1.3.3.2.1. TUMEURS PRIMITIVES A LOCALISATION MANDIBULAIRE

- L'ostéosarcome :

Cette tumeur évolue pendant la période de croissance du squelette. Elle concerne essentiellement le corps mandibulaire au niveau de l'angle.

- Le lymphosarcome :

Il s'agit d'une tumeur conjonctive, née aux dépens des cellules hémato-poïétiques. Les douleurs sont fréquentes, souvent vives et tenaces.

1.3.3.2.2. TUMEURS SECONDAIRES DE LA MANDIBULE

Ce sont des lésions où l'os s'est laissé envahir par une tumeur se développant à son contact. On les retrouve dans le cas de cancers du plancher buccal. Ces cancers sont associés fréquemment à l'alcoolisme, au tabagisme, aux déséquilibres diététiques, au manque d'hygiène, ainsi qu'à des facteurs irritatifs chroniques.

Sur le plan radiologique, l'os alvéolaire est détruit et les dents présentes sur l'arcade paraissent suspendues dans l'image lacunaire. Le tissu dentaire n'est jamais détruit. Une fracture spontanée est parfois découverte.

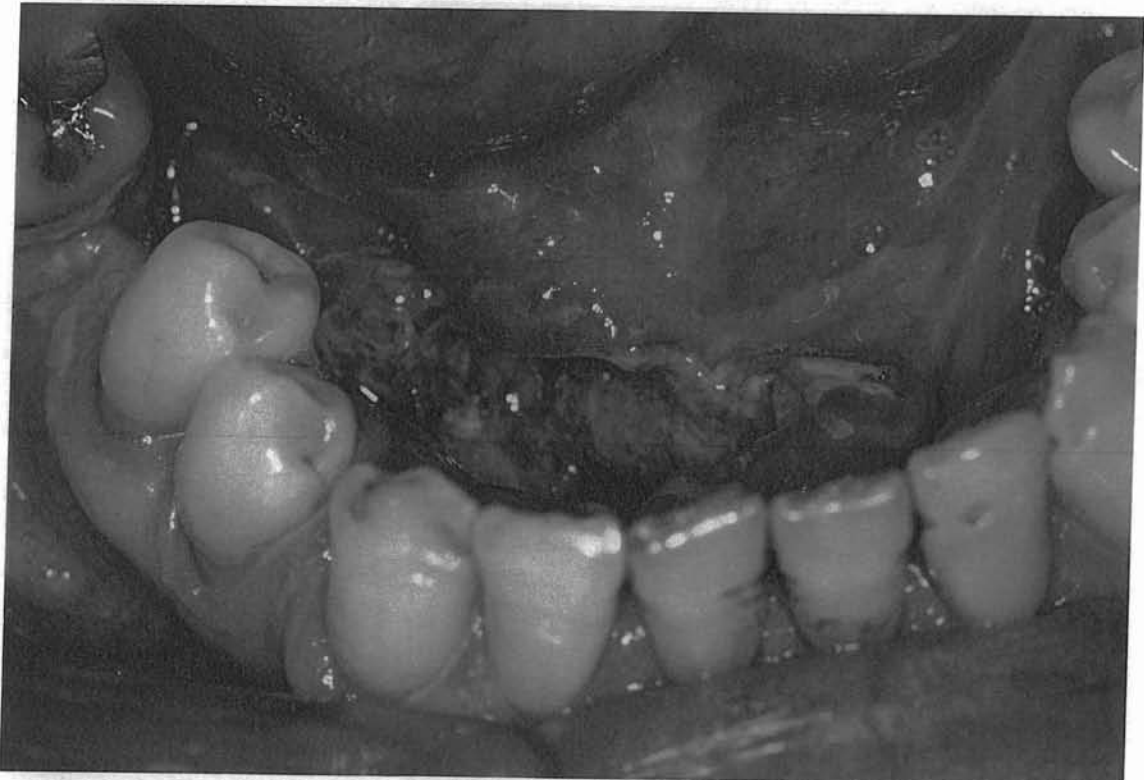


Photo n° 1 : Exemple de tumeur maligne du plancher buccal (Service Dentaire du CAV)

2. PRISE EN CHARGE DU PATIENT EN L'ABSENCE DE RECONSTRUCTION MANDIBULAIRE

2.1. LES DIFFERENTES TECHNIQUES CHIRURGICALES D'EXERERESE

Les techniques chirurgicales d'exérèse varient en fonction de la taille ainsi que de la localisation de la tumeur.

2.1.1. L'ELECTROCHIRURGIE (20)

Elle consiste en une destruction thermique par coagulation des tissus malades.

La destruction tumorale est réalisée à l'aide d'électrodes constituées par des boules de cuivre. On procède à l'exérèse des tissus coagulés à l'aide d'une curette ou de ciseaux. Lorsqu'un envahissement osseux a été reconnu, on place l'électrode en contact direct avec la table osseuse après avoir réalisé la coagulation de la muqueuse.

Cette technique permet l'électro-ostéonécrose d'un segment mandibulaire et peut, à la demande, respecter la continuité osseuse puisqu'il est possible d'obtenir des séquestres de forme et de taille voulues ou bien provoquer des résections retardées car le séquestre s'élimine un mois plus tard. Cependant, cette technique retarde la cicatrisation et rend impossible une greffe immédiate. De plus, elle compromet la prise de greffes ultérieures.

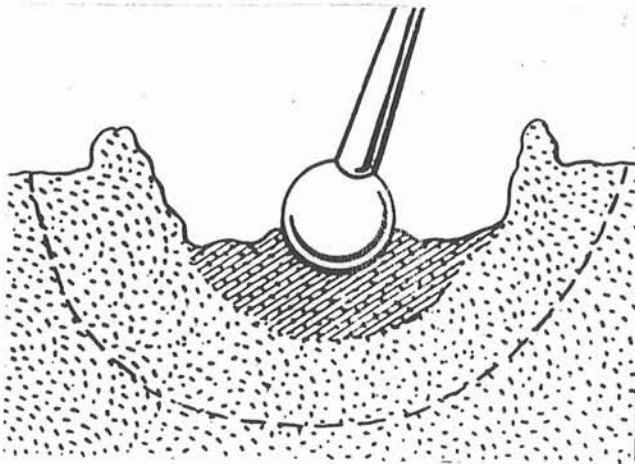


Fig. 10 : Destruction progressive du fond d'une ulcération par électrocoagulation (11)

2.1.2. LE CURETAGE

Il fait suite à une énucléation et peut être abordé suivant deux voies : buccale ou cutanée.

Le curetage doit être méthodique, attaquant successivement chaque plan, chaque angle, afin de retirer les couches suspectées péri-tumorales.

Cette intervention respecte la baguette basilaire et son périoste ; elle n'entraîne de troubles esthétiques que lorsqu'elle se fait par voie cutanée. Cependant en utilisant comme voie d'accès la voie cutanée, on obtient une exposition des lésions, et il est alors possible de s'orienter vers une résection plus large si le volume de la tumeur le nécessite.

L'inconvénient de cette méthode réside dans son pourcentage de récurrence.

2.1.3. LA TECHNIQUE DE « PULL-THROUGH » (9, 30)

L'opération consiste à extirper en un seul bloc les tissus du plancher buccal antérieur, la partie attenante de la langue, le rebord alvéolaire osseux (en ménageant le rebord inférieur de la mandibule), les glandes sous-maxillaires ainsi que les espaces cellulo-ganglionnaires sous-maxillaires et supra-hyoïdiens.

C'est la méthode de choix pour les tumeurs du plancher buccal antérieur adhérentes à l'os, mais demeurant à distance du rebord basilaire de la branche horizontale ou du bord postérieur de la branche montante.

L'opération consiste à réaliser une incision parallèle au rebord inférieur de la mandibule. Après ligature des pédicules faciaux, on procède à l'évidement des deux loges sous-maxillaires et sous-mentales. On sectionne ou on désinsère les muscles du plancher buccal afin de relever au maximum les rebords cutanés pour exposer le rebord alvéolaire. On entame alors à la scie la face antérieure de la mandibule. Enfin, on sectionne la masse musculaire de la langue le plus loin possible de la lésion ainsi que la muqueuse saine du plancher pour rejoindre la section latérale de l'os. On peut alors faire passer la totalité du bloc ainsi libéré, comportant la partie antérieure de la langue, la partie antérieure du plancher buccal et la partie supérieure de l'arc mandibulaire.

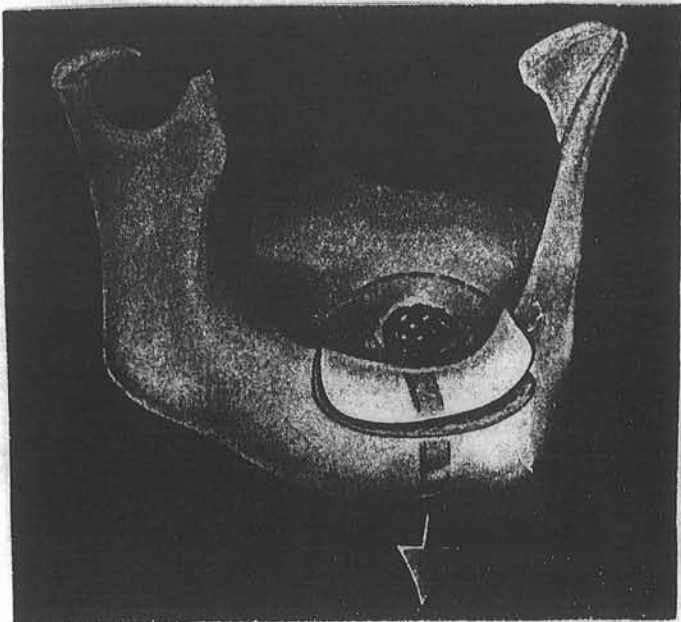


Fig. 11 : Représentation schématique de la technique de « pull-through » (30)

Cette technique permet l'exérèse de la tumeur en restant à distance de celle-ci, donc en tissu sain, sans rompre toutefois la continuité osseuse.

2.1.4. LES RESECTIONS INTERRUPTRICES

Il s'agit de résections qui sacrifient d'emblée la continuité de l'os.

L'intervention commence par une incision de la lèvre inférieure sur la ligne médiane et poursuit son trajet dans la région sous-maxillaire jusqu'en arrière de l'angle. Après libération de la face externe et du bord basilaire de la face interne de la mandibule, on pratique la section osseuse à deux alvéoles de la limite clinique et radiologique de la lésion.

Cette méthode pose le problème de la reconstruction mandibulaire et de l'appareillage post-opératoire qui lutte contre les désordres fonctionnels résultant de l'intervention.

La localisation de la perte de substance interruptrice est à prendre en considération dans le cas d'une future reconstruction. Nous reprendrons pour type de description la classification de la Société Française de Chirurgie Maxillo-faciale de 1989. Elle distingue quatre grands types de pertes de substance interruptrices mandibulaires (abrégées par P.S.I.M).

2.1.4.1. P.S.I.M. I

C'est la résection intéressant l'arc antérieur.

Elle est lourde de conséquences fonctionnelles et esthétiques. La désinsertion des muscles génio-glosses et génio-hyoïdiens entraînent une absence de fixation de la langue en avant et une bascule postérieure de celle-ci. Il peut en résulter un syndrome asphyxique aigu. On assiste également à un déplacement des fragments osseux situés de chaque côté de la perte de substance. Enfin, à long terme, sous l'action des différents muscles concernés et de la fibrose cicatricielle, se forment des brides qui fixent les moignons mandibulaires et pérennisent le trouble de l'articulé dentaire.

La reconstitution est impérative.

2.1.4.2. P.S.I.M. II

C'est la résection latérale segmentaire sans désarticulation, intéressant la branche horizontale et/ou l'angle mandibulaire en respectant les extrémités osseuses.

- **Le fragment antérieur**

Dans le plan sagittal, il est attiré en bas par l'action des muscles abaisseurs qui n'est plus compensée par l'action des muscles éleveurs homo-latéraux.

Dans le plan horizontal, il est attiré en arrière puisque les muscles abaisseurs sont également rétropulseurs.

Dans le plan frontal enfin, il se déplace du côté de la résection car l'action des muscles mylo-hyoïdiens et ptérygoïdiens opposés à la résection n'est plus contre-balançée par les muscles contro-latéraux.

- **Le fragment postérieur**

Dans le plan sagittal, il se déplace toujours en haut et en avant, alors que dans le plan frontal, il se déplace de façon différente selon la localisation et l'importance de la résection.

De plus, on assistera à une anesthésie du territoire labio-mentonnier due au sacrifice du V-3, ainsi qu'un trouble d'articulé dentaire.

2.1.4.3. P.S.I.M. III

C'est la résection termino-latérale unilatérale pouvant aller jusqu'à l'hémi-mandibulectomie.

La désarticulation de la mandibule va entraîner des déplacements du moignon mandibulaire identiques à ceux induits dans les P.S.I.M II.

2.1.4.4. P.S.I.M. IV

Il s'agit de l'amputation de l'articulation et du condyle mandibulaire pouvant empiéter sur la branche montante.

Les déplacements sont les mêmes que ceux observés dans les fractures sous-condyliennes déplacées avec latéro-déviations du côté de la résection.

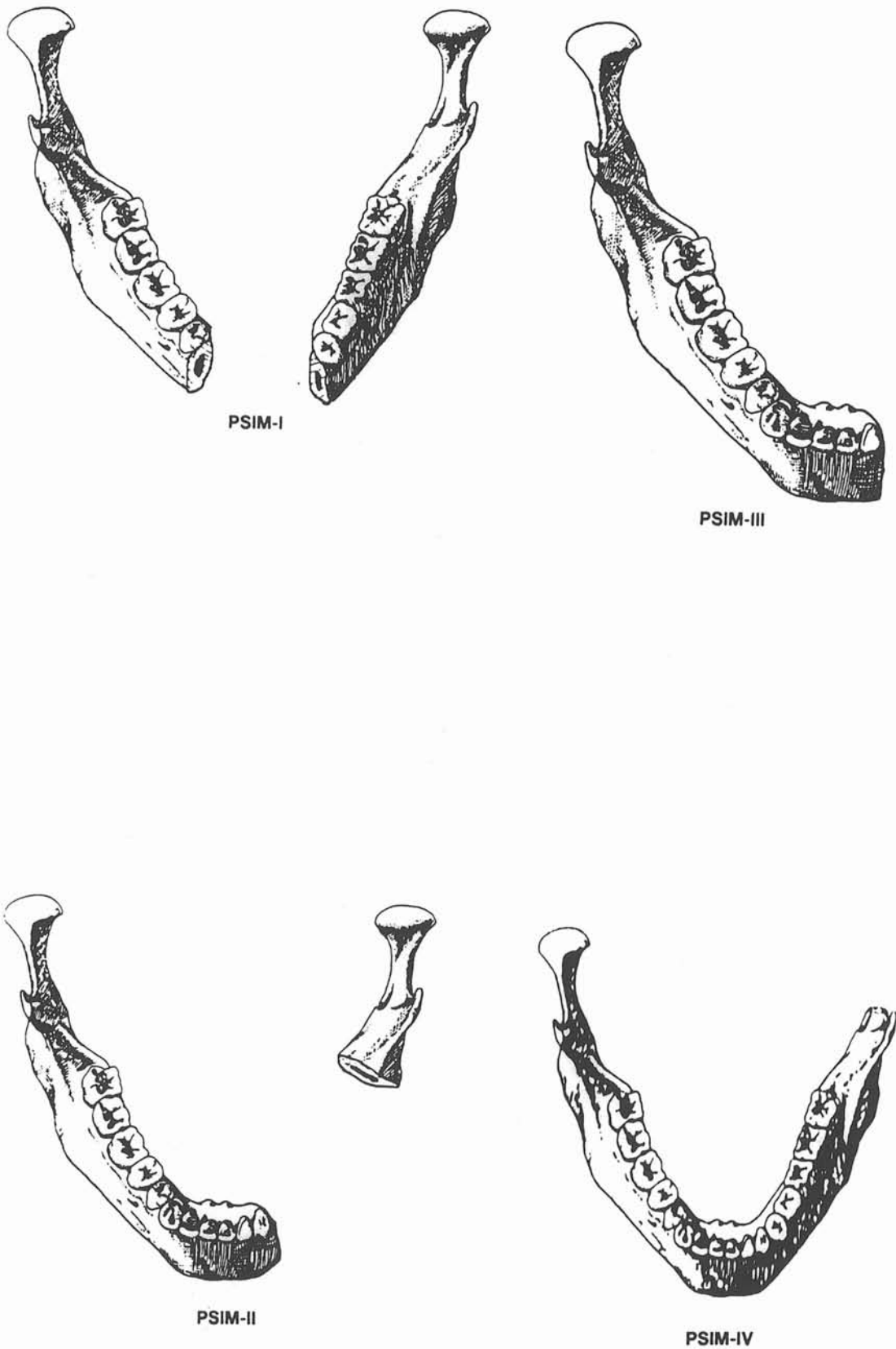


Fig. 12 : Les différentes pertes de substance interruptrice de la mandibule (P.S.I.M) (13)

2.2. CONSEQUENCES DE L'ABSENCE DE RECONSTRUCTION (16)

2.2.1. CONSEQUENCES ANATOMIQUES

Les conséquences anatomiques des exérèses tumorales varient d'un cas à l'autre en fonction de la largeur de l'exérèse des tissus osseux et des tissus mous. L'essentiel des modifications anatomiques consiste en la suppression de la partie antérieure de la langue et de sa pointe, avec une suture intra-buccale unissant la muqueuse de la section linguale ou du plancher buccal avec la muqueuse jugale ou labiale.

Dans le cas d'une suture directe de la muqueuse linguale à la muqueuse jugale, on assiste à la disparition des sillons gingivo-glosses et gingivo-jugaux, associée à une diminution de la mobilité de la langue. Ceci va s'opposer à l'adaptation d'une prothèse dentaire.

Dans le cas d'une suture entre la muqueuse linguale et la muqueuse labiale, la contraction des parties restantes de la langue lors des mouvements de déglutition, de phonation ou même au repos, exerce une traction sur la lèvre inférieure. Cela va entraîner une immobilisation partielle de la langue. De plus, la lèvre inférieure, privée du soutien du rebord alvéolaire de la mandibule dans certains cas, et soumise à la traction linguale, va s'infléchir et entraîner une béance labiale avec ses conséquences sur la continence salivaire.

Notons encore la section des nerfs linguaux et alvéolaires inférieurs, entraînant une perte de la sensibilité dans les muqueuses de la joue, de la lèvre inférieure et des téguments du menton.

2.2.2. CONSEQUENCES ESTHETIQUES

La déformation du visage se traduit par une aplasie des téguments du côté réséqué, caractérisée par la disparition du relief osseux. En effet, normalement, le bord basilaire surplombe la région sous-maxillaire et dessine plus en arrière l'angle mandibulaire qui est un élément important dans l'harmonie du visage.

En l'absence du segment réséqué, les différents reliefs sont remplacés par une dépression inesthétique. La cicatrisation s'effectue en attirant les plans superficiels en dedans et en creusant des plis cutanés plus ou moins profonds. La rétraction cicatricielle provoque ainsi un effet de vieillissement du visage du côté réséqué, entraînant une asymétrie faciale. Celle-ci est accentuée par la latéro-déviations mandibulaire qui déporte la pointe du menton du côté de la résection et déforme le contour labial.

Lorsque la résection osseuse affecte l'arc osseux antérieur (soit par résection antérieure totale, soit par résection latérale atteignant ou dépassant la ligne médiane), la perte du soutien mentonnier occasionne une mutilation du visage en « en profil d'oiseau » ou « de tête de serpent », peu compatible avec la réinsertion sociale du malade.

Parmi les préjudices esthétiques, il faut également tenir compte de la cicatrice de l'intervention, et de la diminution de la motricité de la lèvre inférieure et une perte de sensibilité par atteinte des filets nerveux.

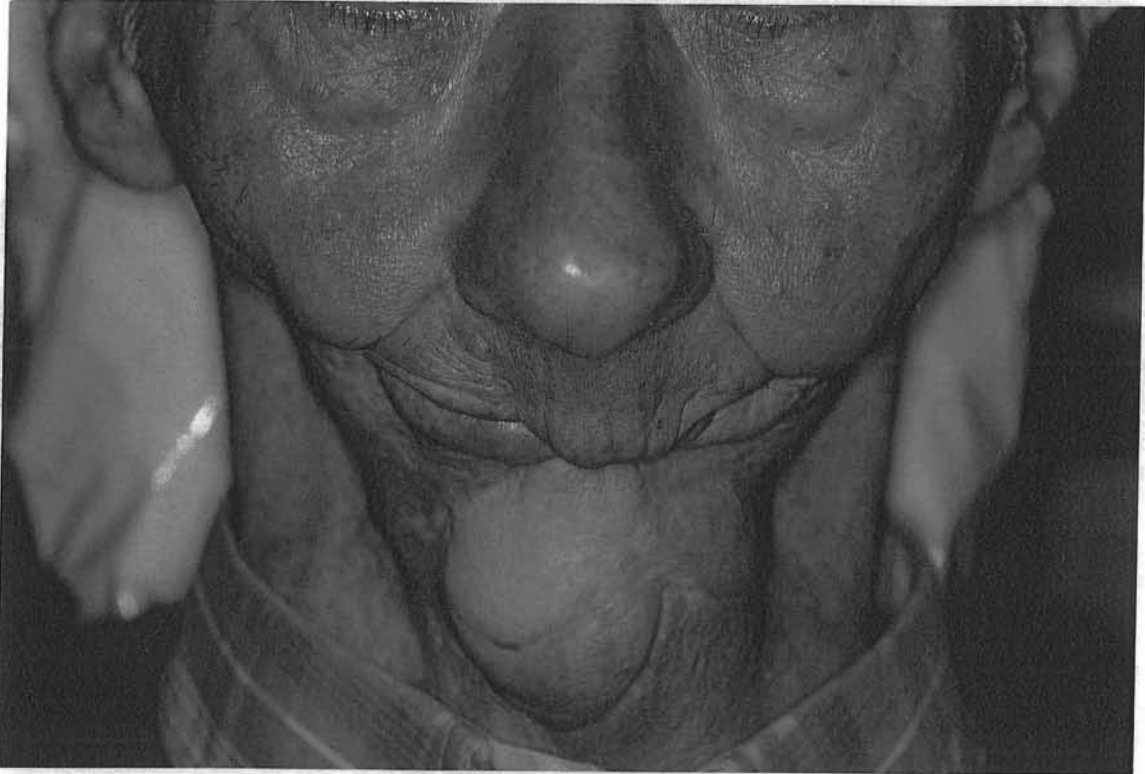


Photo n° 2 : Conséquences esthétiques d'une résection osseuse interruptrice antérieure non reconstruite (Service dentaire du CAV)

2.2.3. CONSEQUENCES FONCTIONNELLES

2.2.3.1. LES TROUBLES DE LA STATIQUE MANDIBULAIRE (28)

Lors de pertes de substance mandibulaire interruptrices, une latéro-déviations de la mandibule apparaît spontanément du côté réséqué.

Dans un premier temps, la déviation est engendrée par un déséquilibre de la fonction musculaire entre le côté réséqué et le côté sain, puis elle est stabilisée par le biais de brides cicatricielles. Ces brides inter-fragmentaires ont pour conséquences un déplacement progressif des fragments osseux qui tendent à se rapprocher l'un de l'autre, entraînant une altération importante de l'articulé dentaire.

Lorsque la perte de substance concerne la région incisive, il se produit un rapprochement sagittal des deux fragments et l'arc mandibulaire prend la forme d'un « V » à sommet antérieur. Les deux hémi-arcades dentaires inférieures perdent le contact avec les dents antagonistes.

Lors de pertes de substance latérales, il apparaît une déviation de l'hémi-arcade conservée du côté réséqué, tandis que sur le plan dentaire, l'hémi-arcade n'entre plus normalement en contact avec l'antagoniste, mais vient en occlusion avec la voûte palatine.

Dans le cas de résections terminales étendues (englobant le condyle), il se produit un mouvement de rotation et de bascule de la branche horizontale sous l'action du masséter. Cela abaisse la région incisive de telle façon que sa ligne occlusale soit oblique en bas et en dedans, provoquant une béance.

2.2.3.2. LES TROUBLES DE LA MASTICATION (26)

La qualité de la mastication dépend :

- des relations inter-dentaires
- de l'articulation temporo-mandibulaire
- de l'intégrité des muscles masticateurs
- de l'intégrité des tissus et muscles environnants (lèvre, joue, langue,...)

Or, tous ces facteurs sont modifiés dans le cas d'une chirurgie mandibulaire.

Les mouvements mandibulaires se produisant par l'action symétrique des articulations temporo-mandibulaires (ou ATM) , une désarticulation d'un côté aura pour résultat une distorsion contro-latérale. Cependant, cette distorsion reste limitée grâce au jeu musculaire de chaque ATM qui leur permet de conserver un équilibre fonctionnel.

En effet, en cas d'hémi-mandibulectomie, le ptérygoïdien interne et le mylo-hyoïdien attirent le fragment restant tandis que le temporal et le masséter compensent par une traction supérieure et externe. Mais cet équilibre musculaire n'est possible qu'après une rééducation et en l'absence de brides cicatricielles qui fixeraient la latéro-déviaton.

Cependant, si un état d'équilibre relatif peut être trouvé en position de repos ou à l'occlusion, lors des mouvements de mastication, il existe un déséquilibre profond entre les groupes musculaires du côté sain et les groupes restants du côté de la perte de substance.

Ce déséquilibre va s'accroître au fur et à mesure de la mise en tension des muscles masticatoires, ce qui se traduit par une augmentation de la latéro-déviaton jusqu'à

l'ouverture buccale maximale. Nous aurons donc une modification des mouvements possibles pour le point incisif étudié par Posselt et schématisé dans son diagramme.

Les relations inter-maxillaires seront également fortement modifiées par la latéro-déviaton. Le nombre de contacts occlusaux va diminuer, entraînant ainsi une diminution du pouvoir masticatoire.

L'intégrité des tissus mous environnants est également à prendre en compte. Comme nous l'avons vu précédemment, lors de glossectomies associées, il peut exister une suture linguo-jugale ou linguo-labiale affectant la mobilité de la langue. Or, la langue intervient dans la mastication en venant placer le bol alimentaire sur les faces occlusales des molaires.

On peut également noter une diminution du volume de la cavité buccale. En effet, il se produit de façon plus tardive une atrésie du maxillaire supérieur lors de pertes de substance mandibulaire importantes. Toutefois, cela n'intervient que chez des patients édentés mandibulaires car la présence de dents au niveau de la mandibule en rapport avec des dents maxillaires constitue un véritable soutien du maxillaire.

2.2.3.3. L'INCONTINENCE SALIVAIRE

La limitation de la mobilité linguale, la disparition des sillons labial, buccal et lingual, ainsi que l'altération de l'innervation labiale entraînent des difficultés à maintenir la salive à l'intérieur de la cavité buccale. Si l'incontinence est permanente, cela peut être un handicap social considérable pour le patient.

2.2.3.4. LES TROUBLES DE LA DEGLUTITION

Dans les suites opératoires, la déglutition peut être perturbée temporairement ou de façon permanente.

Le temps buccal de la déglutition est affecté par la perte de tissus au niveau du plancher de bouche et de la langue, empêchant l'élévation antéro-postérieure du dos de la langue. Le temps pharyngien est troublé par l'immobilité linguale ainsi que par l'atteinte des nerfs glosso-pharyngien, pneumo-gastrique et laryngé postérieur, ce qui amène des « fausses routes ».

Cependant, comme il s'agit d'une fonction primaire, la récupération se fait d'ordinaire et l'occlusion volontaire de la glotte peut être apprise.

2.2.3.5. LES TROUBLES DU LANGAGE (19)

Lors de mandibulectomies, les troubles de la parole se produisent par lésion du mécanisme de l'articulation ou par altération des chambres de résonance.

La langue est le principal organe mobile dans la production du langage, et des modifications extrêmement rapides de position et de morphologie lui sont demandées. Or, nous avons vu que les structures telles que la langue, les joues et les lèvres sont parfois profondément modifiées. Généralement, les voyelles sont prononcées sans trop de difficultés mais les consonnes sont les plus affectées, notamment :

- V,F, pour les lésions de la lèvre inférieure
- D,T, pour les réductions antérieures de la langue
- G,K pour les réductions postérieures de la langue

Le pharynx et la cavité orale sont des caisses de résonance. Les modifications chirurgicales vont modifier leur qualité de résonance et le langage devient sourd et soufflé .

2.2.4. CONSEQUENCES PSYCHOLOGIQUES

L'apparence de l'individu joue un grand rôle dans les relations sociales et un aspect peu engageant peut amener des réactions d'hostilité ou de rejet vis-à-vis du patient. Cela peut entraîner le malade à traduire sa détresse psychique par une irritabilité accrue ou au contraire par un état dépressif avec un besoin de s'isoler pour ne plus paraître.

Pour le patient, la maladie est interprétée comme une déchéance physique, accentuée par l'atteinte des fonctions telles que la nutrition, le langage, ...

Pour certains, le praticien sera la personne qui l'aide à surmonter ses difficultés. Pour d'autres, le praticien et la maladie seront confondus dans un même refus.

Il est important pour l'odontologiste de ne pas négliger l'aspect psychologique afin d'obtenir la coopération du patient.

2.3. APPORT DE L'ODONTOLOGISTE

Le rôle de l'odontologiste va être de réappareiller ces patients en atténuant le plus possible les conséquences des mandibulectomies. Pour cela, avant de réaliser la prothèse amovible, le praticien devra s'attacher plus particulièrement à la prévention ou à la correction de la latéro-déviations.

2.3.1. PREVENTION ET CORRECTION DE LA LATERO-DEVIATION (22, 33)

Le moyen le plus couramment utilisé pour prévenir les latéro-déviations post-opératoires est l'appareil guide.

2.3.1.1. BUT ET DESCRIPTION DES GUIDES

L'appareil guide est un appareil de rééducation destiné à ramener le fragment mandibulaire dévié vers l'occlusion correcte à l'aide d'un dispositif à glissière interposé entre les deux maxillaires. Il ne fait que discipliner l'effort musculaire en neutralisant les forces qui causent le déplacement vicieux, mais il conserve toute l'action de ces forces afin d'amener la mandibule vers l'occlusion correcte.

Il devra être mis en bouche le plus précocement possible après l'intervention et porté en continu durant deux à trois mois (sauf pendant les repas), puis la nuit uniquement pendant la durée nécessaire à la stabilisation définitive de l'articulé.

2.3.1.2. LES DIFFERENTS TYPES DE GUIDES (18)

Les plaques de glissement de l'appareil guide, pour s'opposer au déplacement anormal de la mandibule, peuvent être disposées perpendiculairement au sens de ce déplacement. Suivant les cas, elles seront orientées dans un plan sagittal, dans un plan frontal ou encore dans ces deux plans à la fois. Elles pourront également être inclinées.

On distingue donc :

- les guides sagittaux
- les guides frontaux
- les guides mixtes ou sagitto-frontaux
- les guides à plan incliné

- Guides sagittaux : (17)

Dans ce cas, le plan de glissement peut être vestibulaire ou palatin.

Le guide vestibulaire est constitué de deux lames métalliques soudées, l'une à une gouttière inférieure, l'autre à une gouttière supérieure. La lame inférieure glisse sur la supérieure à l'ouverture et à la fermeture, empêchant les linguo-déviation du fragment mandibulaire restant.

Le guide palatin, quant à lui, se compose d'une plaque métallique soudée à une plaque palatine, s'opposant à la déviation de la mandibule du côté réséqué.

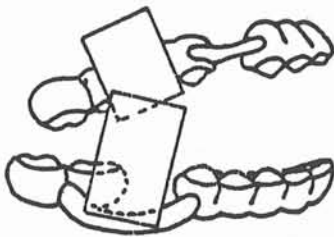


Fig. 13 : Guide sagittal vestibulaire (19)

- Guides frontaux :

Ils doivent corriger la rétropulsion des molaires. Ils sont indiqués dans les pertes de substance rétromolaire et doivent être placés du côté de la lésion.

Ils se composent de deux plaques soudées à la face vestibulaire de deux gouttières inférieure et supérieure.

Parmi ces guides, on peut citer le guide de Herbst.

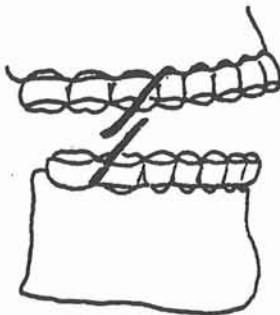


Fig. 14 : Guide frontal (19)

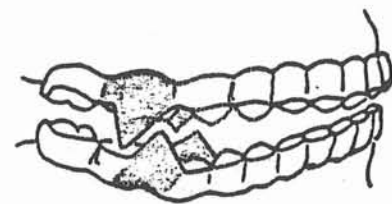


Fig. 15 : Guide frontal de HERBST (19)

Il existe également des guides frontaux de type bielle ou à glissière mobile, qui sont des procédés plus puissants, utilisés lorsque les pertes de substance sont abandonnées à elles-mêmes ou traitées tardivement. Ce sont alors des guides actifs qui permettent de corriger une latéro-déviatation et non plus de la prévenir.

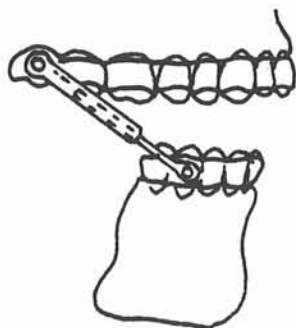


Fig. 16 : Bielle à tige lisse (19)

- Guides mixtes (frontaux-sagittaux) :

Ils s'opposent au déplacement dans le sens antéro-postérieur et dans le sens transversal. Ce sont également des guides puissants utilisés lorsque la déviation est fixée. Parmi ces guides, on peut notamment citer celui de Schroder ou de Rubbrecht.

Le guide de Schroder est constitué de deux arcs métalliques, soudés à des bagues qui sont elles-mêmes scellées sur les molaires et prémolaires. L'arc supérieur comporte une pièce métallique femelle en forme de gouttière curviligne à concavité postérieure. L'arc inférieur est quant à lui, soudé à une pièce mâle, recourbée qui s'engage dans la précédente. En occlusion, la pièce inférieure coulisse dans la supérieure et exerce une force considérable, dirigée en avant et en dehors.

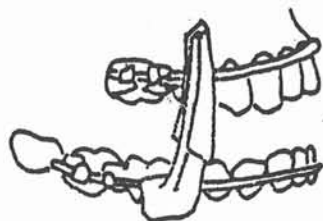


Fig. 17 : Guide mixte de SCHRODER (19)

Le guide de Rubbrecht est conçu selon le même principe mais la pièce mâle est alors solidaire de l'arc supérieur.

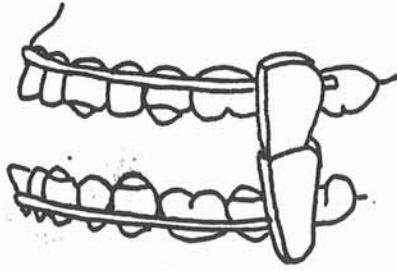


Fig. 18 : Guide mixte de RUBBRECHT (19)

- Guides à plan incliné : (18)

Ils sont constitués de deux éléments, à savoir : la base prothétique et le plan incliné à proprement dit. Ces guides sont entièrement conçus en résine, ce qui rend leur réalisation aisée, peu onéreuse, facilement modifiable et possible au fauteuil en évitant l'intermédiaire d'un laboratoire spécialisé.

Ils doivent être suffisamment hauts pour que les dents opposées puissent entrer en contact avec eux sans difficulté. De plus, ils doivent mettre en jeu le maximum de dents de l'arcade antagoniste pour éviter la concentration de forces sur un minimum de celles-ci.

Ces guides peuvent être de trois types :

- guides mandibulaires à volet vestibulaire
- guides maxillaires à volet palatin
- guides à association des deux volets

Le guide mandibulaire à volet vestibulaire est formé d'une gouttière mandibulaire, avec un plan incliné vestibulaire qui s'oppose à la déviation de l'hémi-arcade inférieure vers le côté réséqué en venant prendre appui et glisser sur la face vestibulaire des molaires et prémolaires supérieures. Cependant, le plan incliné vestibulaire sollicite fortement les dents support de crochets, et tend à les luxer vers le vestibule.

Comme le guide mandibulaire, le guide maxillaire à volet palatin s'oppose à la déviation grâce à un plan incliné, fixé sur une plaque palatine, qui prend appui et glisse sur la face linguale des molaires et prémolaires inférieures.

L'ancrage de la plaque est plus simple que celle de la gouttière mandibulaire. De plus, de par son étendue, elle présente une stabilité propre plus importante en prenant appui sur toute la surface du palais. Le porte-à-faux du plan incliné palatin est presque nul car la base de sustentation est ramenée à l'intérieur de l'arcade dentaire et sollicite peu les dents supports de crochets. Enfin, la plaque palatine s'oppose d'emblée à l'atrésie systématique du maxillaire supérieur qui apparaît chez les patients présentant une importante perte de substance du maxillaire inférieur.

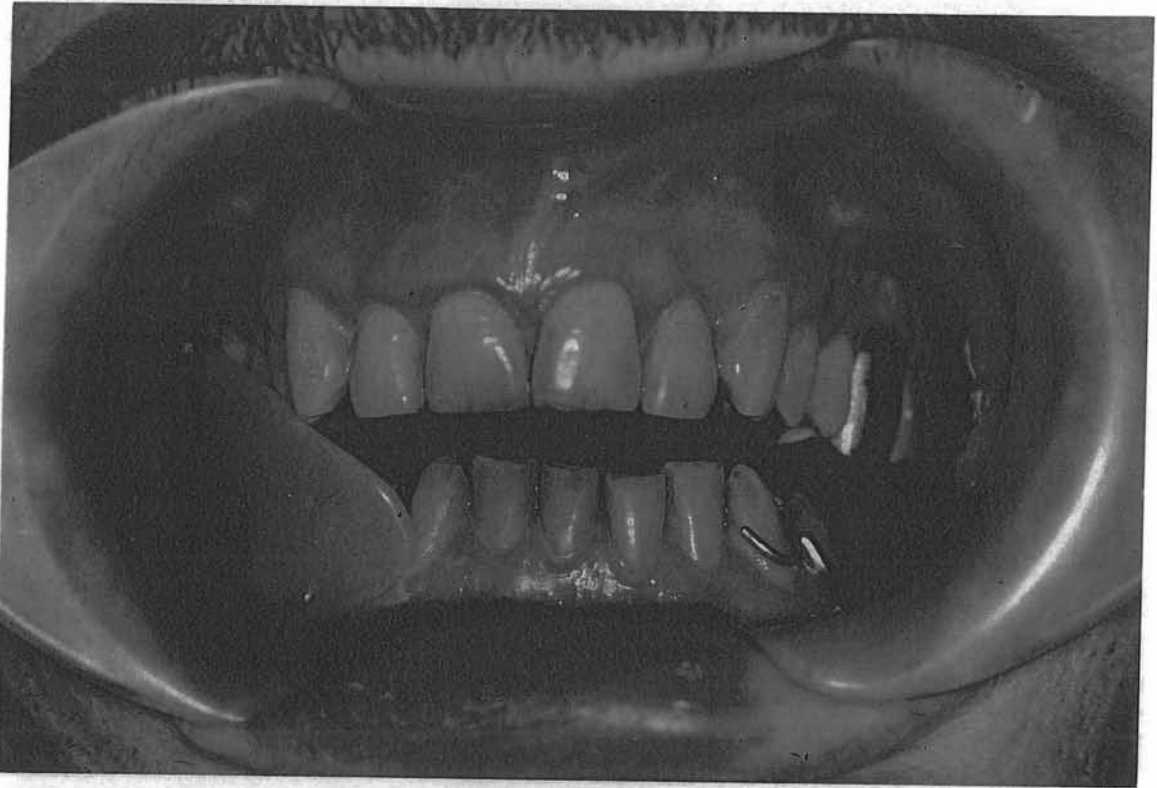
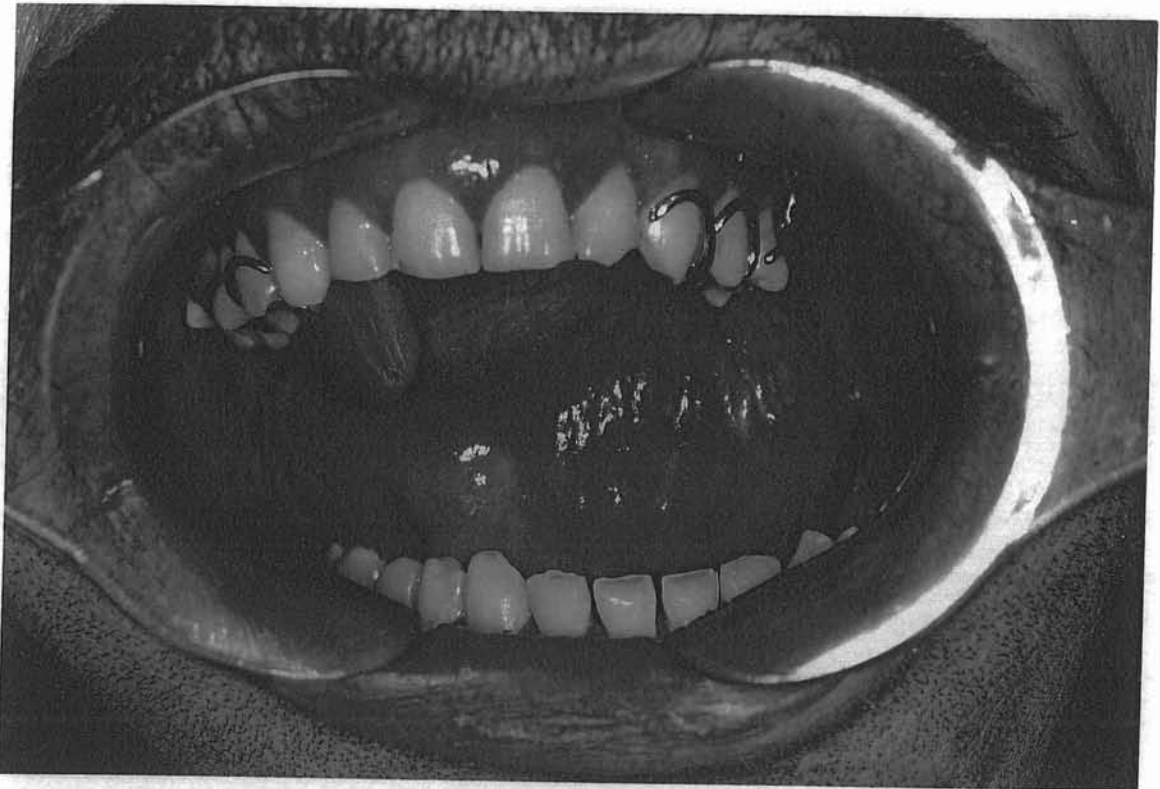


Photo n° 3 : Exemple de guide mandibulaire à plan incliné (Service dentaire du CAV)

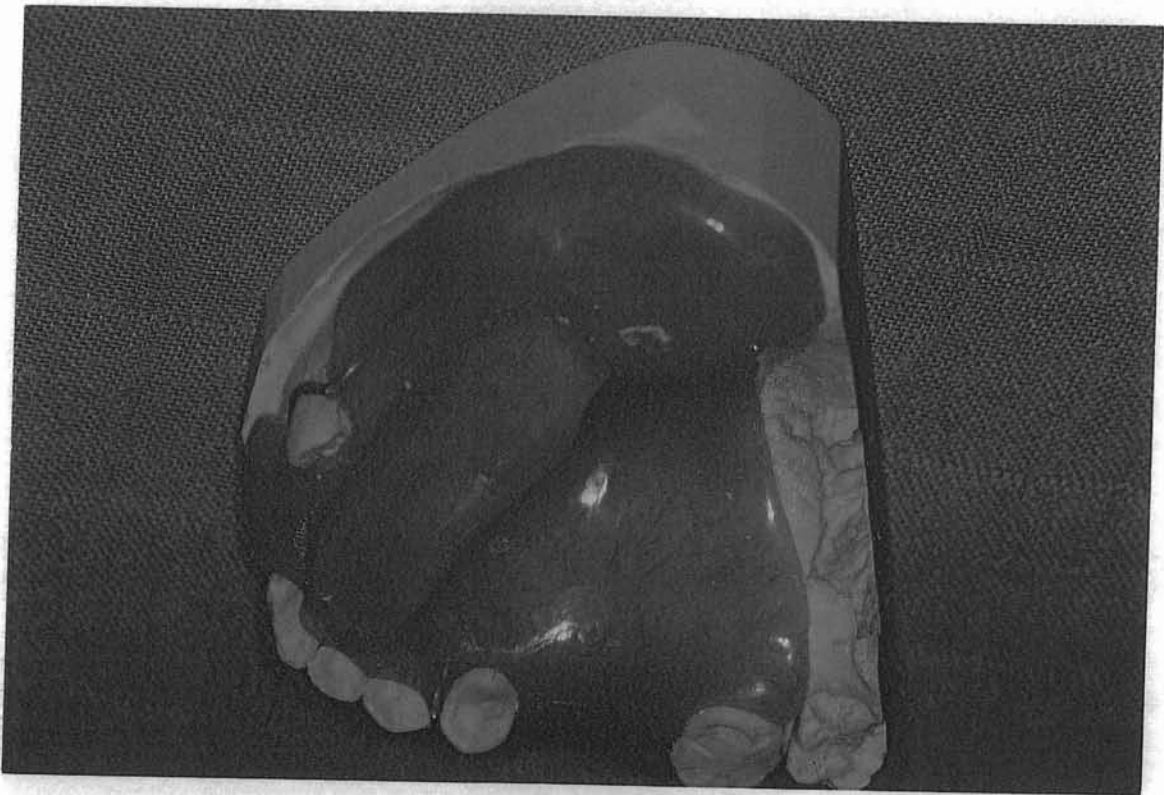
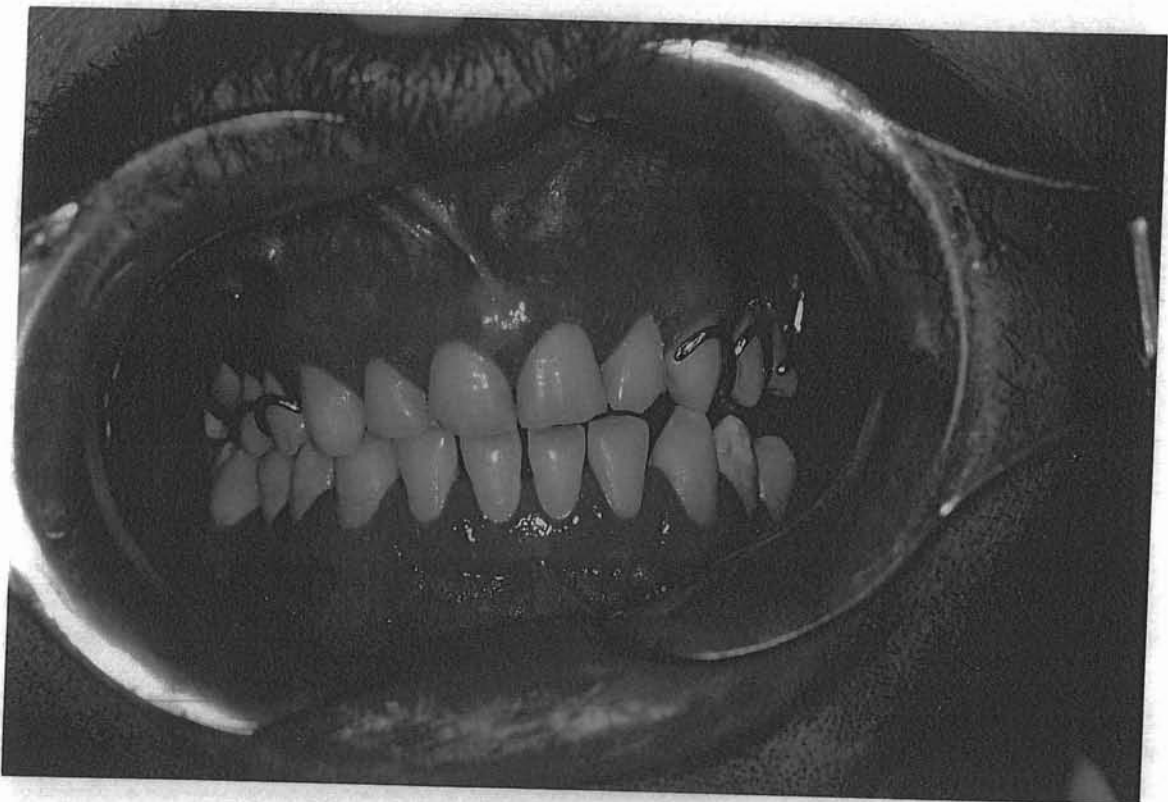
Photo n° 4 : Guide maxillaire à volet palatin (Service dentaire du CAV)



Photos n° 5 et 6 : Correction d'une latéro-déviatiion grâce à un guide maxillaire à volet palatin (Service dentaire du CAV)

Le guide à association des deux volets se compose de deux appareils en résines, amovibles, formés au niveau du maxillaire d'une plaque palatine avec un plan incliné palatin, et au niveau de la mandibule, d'une gouttière avec un plan incliné vestibulaire. Il s'oppose à la déviation par l'appui et le glissement du plan palatin et vestibulaire l'un contre l'autre.

Il est utilisé dans le cas d'édentation partielle de l'arcade antagoniste au guide maxillaire ou mandibulaire. En effet, puisque les dents devant être guidées sont absentes, elles sont remplacées par un volet antagoniste.

2.3.1.3. REALISATION DES GUIDES A VOLET INCLINE (18)

Il est très souhaitable que cet appareil soit préparé avant l'intervention chirurgicale. En effet, dans les suites immédiates de l'opération, le patient supporte difficilement les manœuvres d'empreinte et d'ajustage de l'appareil. De plus, la prise d'empreintes préopératoire permet également de prendre contact avec le malade .

Les empreintes sont donc prises à l'alginate avant l'intervention chirurgicale. Au laboratoire, elles sont coulées et l'on supprime sur le modèle les dents amenées à disparaître durant l'opération. Sur les modèles, on conçoit une plaque palatine ou bien une gouttière mandibulaire en résine cuite selon le type de guide retenu.

Après l'intervention chirurgicale, on règle au fauteuil l'inclinaison approximative du volet à l'aide d'une feuille de cire. On recouvre celle-ci d'une petite quantité de résine auto-polymérisable de type PALAX ou MELIODENT, ce qui servira de « tuteur » pour régler le plan incliné en bouche. Le guidage est ensuite affiné par apports et éliminations successifs de résine auto-polymérisable.

La hauteur de l'auvent est déterminée en fonction de la profondeur du vestibule des deux arcades en occlusion mais aussi de l'importance de la déviation à corriger. Cette hauteur doit permettre l'accrochage du bord libre des dents antagonistes et ne doit pas traumatiser la langue, les joues ou le plancher buccal.

Une fois le guidage satisfaisant, le plan incliné est alors poli.

L'appareil guide est porté par le patient pendant trois mois. Régulièrement, on pratique un contrôle du guide en modifiant l'auvent par des apports de résine au fur et à mesure de la rééducation. On vérifie également la qualité de l'hygiène buccale, la présence ou non de lésions traumatiques ainsi que la cicatrisation de la muqueuse.

2.3.1.4. AVANTAGES DES GUIDES A VOLET INCLINE (18)

Ce type de guide est facile à réaliser, peu onéreux, et facilement mis en place ou retiré. Cela permet au malade de s'alimenter normalement. On peut également suivre plus aisément la cicatrisation de la plaie opératoire, rendre possible une hygiène buccale stricte du fait de l'absence de rétention alimentaire et du nettoyage facile de l'appareil, et enfin, d'éviter les rayonnements secondaires réfléchis par les appareils fixes lors d'irradiations post-opératoires.

Enfin, en cas de radiomucites, le malade peut porter le guide de façon intermittente pour ne pas augmenter la fragilité muqueuse.

2.3.1.5. INCONVENIENTS ET LIMITES DES GUIDES (réf. 5)

Le port de ces appareils peut parfois être douloureux. En effet, leur but étant de s'opposer à la rétraction fibreuse, il tire sur le plan de recouvrement muqueux. De plus, il n'empêche pas la déformation due à la dépression cutanée en regard de la branche réséquée ni ne permet pas la reconstruction des plans musculaires.

Mais leur inconvénient majeur est lié au fait qu'ils nécessitent un large ancrage dentaire, ce qui les contre-indique chez des patients présentant une alvéolyse importante ou chez les personnes totalement édentées. Malheureusement, de nombreux malades relevant de ce type de chirurgie mandibulaire sont totalement édentés.

Il est à noter que d'autres méthodes sont utilisées pour corriger la latéro-déviations. Mais ce ne sont plus des dispositifs de rééducation mais de contention mandibulaire. On distingue notamment les méthodes de contention par blocage inter-maxillaire telles que les ligatures bimaxillaires par fils métalliques. Ce sont les moyens de contention les plus simples car elles présentent un dispositif d'accrochage (boucle, anneau ou arc vestibulaire métallique, gouttière résine, ...) afin de permettre la solidarisation des arcades entre elles. Il existe également des méthodes de contention sans blocage, où les dispositifs d'accrochage précédemment cités sont reliés par des élastiques. Ces derniers permettent par application d'une force verticale, oblique ou horizontale de lutter contre la latéro-déviations.

Cependant, ces méthodes de contention présentent de nombreux inconvénients. Les blocages inter-maxillaires ne favorisent pas la bonne alimentation du patient qui devra être liquide ni l'hygiène buccale, pas plus que la surveillance de la cicatrisation post-opératoire. Ils constituent également un obstacle au traitement local et interdisent toute mécanothérapie de l'articulation temporo-mandibulaire.

Enfin, ces systèmes de contention nécessitent l'installation d'un appareillage qui sera permanent en bouche, qu'il s'agisse de bagues ou d'arcs. Dans le cas où le patient est faiblement denté, les dents supportant les bagues sont isolées, ce qui diminue la correction de la déviations et risque de mobiliser les dents restantes.

Ainsi, parmi les différents moyens permettent de corriger la latéro-déviaton, il apparaît que le dispositif présentant le moins d'inconvénients est le guide, et plus particulièrement celui à plan incliné lorsqu'il est indiqué.

Après avoir réalisé la prévention ou la correction de la déviaton, le rôle de l'odontologiste va consister à réappareiller le patient.

2.3.2. REAPPAREILLAGE PROTHETIQUE DU PATIENT

2.3.2.1. PATIENT EDENTE PARTIEL VU PRECOCEMENT (5, 17, 28)

Ce patient peut être pris en charge rapidement et la latéro-déviaton est traitée.

Une prothèse amovible sera réalisée après cicatrisation complète des parties molles et stabilisation de l'articulation. La zone de résection va se combler progressivement de tissus fibreux mais n'offrira jamais une résistance suffisante pour supporter un effort quelconque de mastication. Cet effort sera alors supporté par l'arcade saine.

La prothèse aura donc pour but de :

- maintenir l'articulé en bonne position
- soutenir la lèvre inférieure et la partie antérieure de la joue
- remplacer les dents antérieures que la résection a supprimées

Pour être correctement stabilisée, elle devra disposer de moyens de rétention solides, répartis sur l'hémi-arcade saine. La meilleure solution consistera à réaliser une plaque stellite. La selle en résine du côté de la résection ne devra pas exercer de pression sur la muqueuse et pourra être éventuellement doublée par une base souple.

Les dents utilisées sont en résine et l'on évite de remplacer les molaires du côté réséqué. La fausse gencive et les incisives devront soutenir, du côté de la résection, l'hémi-lèvre qui aura tendance à s'affaisser.

L'enregistrement de l'occlusion doit être précise, ce qui peut être difficile à obtenir chez ces patients. Pour cela, il est préférable de réaliser les maquettes d'occlusion sur une base résine munie de crochets, ce qui améliore la stabilité de la cire et permet de déterminer le volume et la forme à donner à la fausse gencive. On s'efforcera ainsi d'effacer autant que possible l'aplasie des téguments. Au cours du montage, on cherchera à obtenir un engrenement des

dents s'opposant à la latéro-déviaton, en exagérant au besoin l'intercuspidation pour assurer un léger guidage mandibulaire.

Une fois la prothèse définitive en bouche, on pourra éventuellement rajouter un petit auvent en résine qui servira de guide et aidera le patient.

2.3.2.2. PATIENT EDENTE PARTIEL VU TARDIVEMENT (5)

Dans ce cas, les déformations post-opératoires sont fixées. La latéro-déviaton peut parfois être corrigée par l'utilisation de guides puissants (type Schroder, Rubrecht, bielle, ...) et l'on se retrouve alors dans la situation précédente.

Cependant, la déviaton peut rarement être réduite par les moyens orthopédiques. On devra se résoudre à réaliser un appareillage en fonction de l'articulé de convenance du patient. L'hémi-arcade inférieure se place alors en occlusion en dedans de l'arcade supérieure. Pour éviter une irritation de la muqueuse palatine et assurer un plan d'occlusion permettant la mastication, on construit une plaque palatine, munie d'une surface occlusale située en dedans de l'arcade supérieure. Son emplacement est déterminé sur la cire d'occlusion après divers essais pour assurer le meilleur confort.

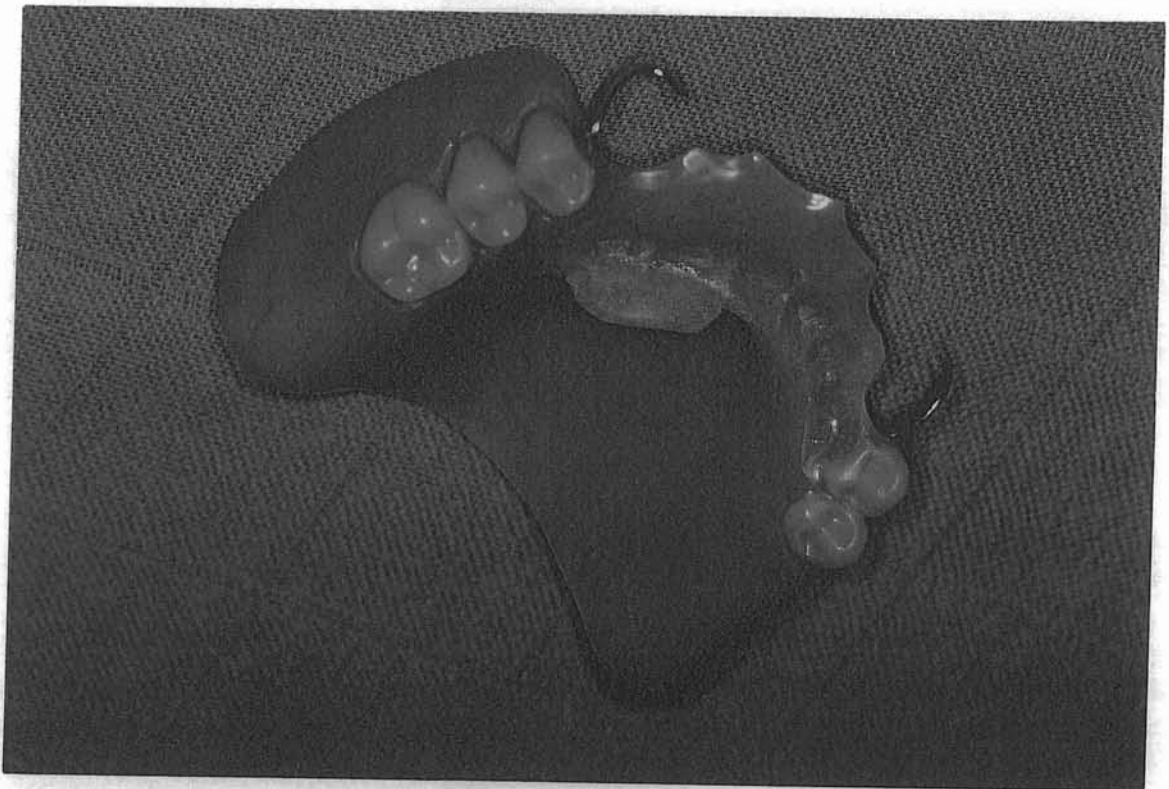


Photo n° 7 : Prothèse maxillaire avec plan d'occlusion rétro-incisif, permettant le maintien de l'articulé de convenance du patient (Service dentaire du CAV)

2.3.2.3. PATIENT EDENTE TOTAL (5, 17, 28, 35)

Trois cas peuvent se présenter.

2.3.2.3.1. PATIENT EDENTE HAUT ET BAS

Il est illusoire d'espérer maintenir les rapports normaux des deux arcades grâce à l'appareil guide chez ces patients. D'ailleurs, la conservation d'un articulé n'est pas souhaitable puisque la pression de l'hémi-arcade inférieure aurait pour effet de déséquilibrer la prothèse complète maxillaire et de rendre la mastication impossible. Il est donc préférable dans ce type d'édentation de constituer de toutes pièces un articulé de convenance.

Les prothèses vont être confectionnées de manière traditionnelle, à savoir : empreintes primaires supérieures et inférieures à l'alginate, puis coulée des modèles et réalisation de porte-empreintes individuels (PEI) et enfin marginage à la pâte de Kerr ou au silicone, suivi du lavis final.

Afin d'assurer la stabilisation de la prothèse durant la mastication, on fait converger les forces masticatoires vers le centre de la prothèse supérieure pour éviter les déséquilibres. Pour cela, on aura donc tendance à monter les dents maxillaires le plus en dedans de la crête, afin que les dents mandibulaires ne soient pas trop en dehors de la crête. Ceci évitera que la montage mandibulaire ne déstabilise la prothèse inférieure.

De plus, la plaque palatine sera munie, d'une surface occlusale qui se situera dans la région rétro-incisive et latérale. L'emplacement exact de cette surface sera enregistrée directement sur la cire d'occlusion.

2.3.2.3.2. EDENTE BAS, DENTE HAUT

Il n'existe également pas de correction possible, ni souhaitable dans ce cas. Une plaque palatine sera cependant réalisée et ce, dans un double but :

- éviter l'atrésie du maxillaire supérieur qui apparaît dans ce cas précis
- présenter un plan occlusal rétro-incisif destiné à stabiliser la prothèse inférieure en occlusion.

La prothèse mandibulaire sera réalisée classiquement en s'aidant de toutes les extensions possibles et selon un articulé de convenance.

2.3.2.3.3. EDENTE HAUT, DENTE BAS

Deux possibilités peuvent alors être envisagées :

- la latéro-déviations est faible et la correction à effectuer ne nécessite pas une force importante. Elle peut alors être corrigée à l'aide d'un guide supérieur à plan incliné palatin glissant sur les dents mandibulaires. Il faut cependant considérer que les dents mandibulaires auront tendance à faire basculer le guide supérieure. C'est pourquoi il est souvent plus facile de stabiliser la prothèse maxillaire en créant une surface occlusale antagoniste en articulé de convenance.
- La latéro-déviations est importante et la correction est impossible. Une prothèse supérieure sera réalisée en fonction de l'articulé de convenance et stabilisé par un plan d'occlusion rétro-incisif.

En conclusion, les problèmes résident essentiellement chez l'édenté dans la stabilisation des prothèses et dans le montage des dents.

2.3.2.4. LE CAS DES RESECTIONS ANTERIEURES (5)

Dans les opérations de type « pull-through », nous avons vu qu'il persistait une languette osseuse inférieure. Il n'y a pas de déplacement latéral de la mandibule mais on peut observer une déformation des parties molles avec suture des muqueuses linguale et labiale, ce qui altère fortement la stabilité de la prothèse inférieure. En effet, la traction exercée par les contractions de la langue lors de la déglutition ou de la phonation entraîne une rétraction de la lèvre inférieure.

On réalise, dans ce cas, une prothèse prenant appui sur les deux branches latérales intactes, reliées au niveau de l'arc antérieur par un pont cylindrique dont la hauteur dépendra de la profondeur de la ligne de suture de la langue à la lèvre, mais qui tendra à rétablir la hauteur du rebord alvéolaire réséqué en continuité avec le rebord alvéolaire des branches horizontales restées intactes. Ce pont, muni de dents, assure un soutien efficace de la lèvre inférieure.

La stabilité de cette prothèse pourra être améliorée par l'utilisation d'adhésif ou de base souple et exceptionnellement, en la couplant avec la prothèse supérieure par l'intermédiaire de ressorts.

3. PRISE EN CHARGE DU PATIENT LORS D'UNE RECONSTRUCTION MANDIBULAIRE

Le premier impératif en cancérologie est de tout mettre en œuvre pour assurer au patient le maximum de chances de guérison. Ainsi, les techniques reconstructrices devront s'adapter aux conditions de la thérapeutique, et non l'inverse. Or, la thérapeutique étant fonction du siège et de l'extension de la tumeur à traiter, la technique de reconstruction sera nécessairement variable d'un cas à l'autre.

On peut regrouper les techniques de reconstruction mandibulaires en 3 catégories :

- reconstruction des tissus mous mais pas de la perte de substance osseuse (lambeau myocutané pédiculé ou greffe de peau totale)
- reconstruction intermédiaire (plaque de reconstruction mandibulaire ou greffe osseuse simple associée et lambeau myocutané ou lambeau ostéomyocutané de trapèze)
- reconstruction complexe faisant appel à la microchirurgie

3.1. LES DIFFERENTES TECHNIQUES DE RECONSTRUCTION MANDIBULAIRE CHIRURGICALE

3.1.1. LES LAMBEAUX MYOCUTANES (30)

Ils sont destinés à reconstruire les pertes de substance concernant les tissus mous. Ils peuvent être utilisés seuls dans le cas où l'on ne reconstruit pas la perte de substance osseuse, ou associés à des greffes osseuses conventionnelles et à des plaques de titane en tant que lambeaux de recouvrement.

Leur but sera de restaurer l'anatomie du plancher buccal, c'est-à-dire principalement recréer les sillons gingivo-labial et gingivo-jugual. Ceci permet de retrouver une mobilité linguale proche de la normale et de favoriser le réappareillage dentaire par l'espace laissé entre le sillon gingivo-labial et la racine de la langue.

Ces lambeaux devront apporter une quantité de tissu correspondant grossièrement à la quantité de tissu réséquée, tout en étant relativement minces et souples afin de conserver la souplesse du plancher buccal antérieur.

Les lambeaux les plus couramment utilisés sont le grand dorsal, le grand pectoral, le sterno-cléïdo-mastoïdien, le cervical, le naso-génien ou encore le trapèze latéral.

3.1.2. LA GREFFE DE PEAU TOTALE (9)

Cette technique est utilisée dans le cas d'une pelvi-mandibulectomie non interruptrice afin de limiter les séquelles fonctionnelles entraînées par la suture de la langue au versant muqueux de la lèvre inférieure.

Comme précédemment, le but est ici double, à savoir : améliorer la parole et la déglutition par libération de la langue ainsi que permettre la mise en place d'une prothèse dentaire à visées fonctionnelle et esthétique.

La greffe est prise au niveau de la face interne du bras. Notons qu'elle doit être de grande dimension. Après prélèvement, il faut préparer le greffon en éliminant tous les reliquats graisseux qui sont autant de points d'appel à la nécrose secondaire de la greffe. Ensuite, on réincise la suture primitive de manière à avoir un point d'appui pour la future prothèse. Le plancher buccal est largement disséqué et reculé de manière à obtenir une mobilité linguale satisfaisante. Le greffon est alors mis en place par simple suture avec les bords muqueux puis il est maintenu par une gouttière plastique sous laquelle va être interposée une couche de silicone afin de parfaitement modeler la greffe sur les tissus receveurs. Ce conformateur est solidarisé à la mandibule par un cerclage péri-mandibulaire au fil d'acier. L'ablation de la gouttière se fait au 10^{ème} jour et des empreintes sont prises immédiatement de manière à confectionner la prothèse dentaire.

Cette intervention n'est réalisée que deux mois après l'exérèse tumorale s'il n'y a pas de radiothérapie associée. Dans le cas contraire, on attendra deux à trois mois après la fin de la radiothérapie post-opératoire. Ces délais sont nécessaires :

- dans le 1^{er} cas, afin de permettre une cicatrisation de bonne qualité et l'apparition d'une fibrose recouvrant la face supérieure de la mandibule et qui constituera le plan sur lequel la greffe sera appliquée.
- dans le 2^{ème} cas, après radiothérapie post-opératoire, d'éviter les risques liés aux rayons (brûlures, radiomucites,...)

3.1.3. LA RECONSTRUCTION MANDIBULAIRE PAR PLAQUE DE TITANE (9)

Depuis quelques années, le titane a fait preuve de sa supériorité sur tous les autres matériaux en ce qui concerne la reconstruction mandibulaire après exérèse carcinologique, grâce à ses qualités d'ostéointégration, sa facilité de mise en place, sa rigidité et sa solidité offrant une excellente résistance aux forces masticatoires. Les plaques de grande taille

comprenant l'arc antérieur ont été à l'origine de problèmes locaux et fonctionnels les plus invalidants. L'utilisation des lambeaux libres micro-anastomosés paraît donc plus adaptée pour la reconstruction de ces pertes de substance à condition que l'état général du patient et les conditions locales permettent une telle intervention.

La reconstruction mandibulaire par macro-plaque de titane garde sa place en première intention pour des pertes osseuses latérales avec un lambeau myocutané de couverture associé.

3.1.4. LA GREFFE OSSEUSE (20, 23)

Elle consiste en le remplacement du fragment réséqué par un greffon osseux de forme et de dimensions semblables, prélevé le plus souvent au niveau de l'os iliaque ou d'une côte du patient.

L'os iliaque est le site de prélèvement le plus courant car il existe, en arrière de l'épine iliaque antéro-supérieure, une zone dense et dont la courbure correspond approximativement à l'ouverture de l'angle goniale. Ceci permet d'obtenir un greffon d'une seule pièce pour reconstituer à la fois la branche horizontale et la branche montante. Si la perte de substance est trop importante, on utilise plusieurs greffons juxtaposés, stabilisés par une attèle porte-greffon ou par une plaque de titane.

Cette autogreffe évite l'apport de corps étrangers et permet un modelage précis. De plus, l'intervention peut se faire théoriquement par voie intra-buccale, évitant ainsi les cicatrices cutanées.

Sur le plan chirurgical, on pratique dans un premier temps l'exérèse de la tumeur, puis le prélèvement du greffon. La prise de greffe iliaque respecte la moitié externe de la crête et ne concerne que la partie interne cortico-spongieuse de l'aile. L'épaisseur du greffon obtenu est suffisante et son doublage cortical garantit sa solidité.

Le modelage du greffon se fait sur la table opératoire en s'aidant du modèle de l'hémi-mandibule réséquée. La pièce est alors reliée à la mandibule restante par une attèle porte-greffon ou des plaques d'ostéosynthèse qui seront éventuellement retirées après la consolidation osseuse.

L'ensemble du greffon est en légère hypercorrection pour anticiper la lyse osseuse secondaire

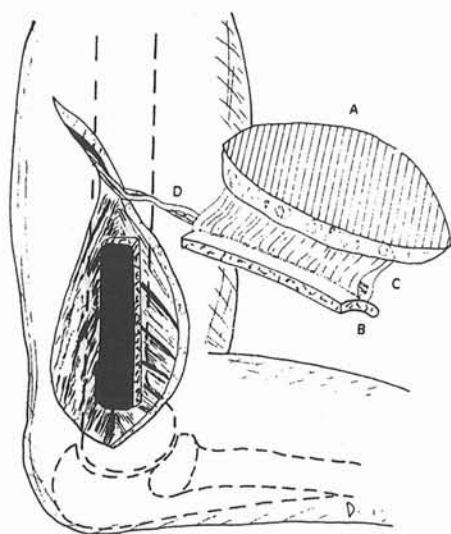
3.1.5. LA RECONSTRUCTION MICRO-CHIRURGICALE

3.1.5.1. RECONSTRUCTION PAR LAMBEAU OSTEO-CUTANE BRACHIAL EXTERNE (25)

Elle est indiquée dans le traitement des pertes de substance de moyenne étendue (7 cm au plus). Il s'agit d'un lambeau fiable, rapide à prélever, facile à modeler par des ostéotomies, apportant une peau fixe, très mobile par rapport à l'os et dont la rançon cicatricielle au niveau de site donneur est très modérée.

La technique opératoire nécessite deux équipes chirurgicales. Alors qu'une équipe prépare le site mandibulaire, la seconde réalise le prélèvement du lambeau.

La dissection de ce lambeau est menée jusqu'à l'os, en passant au ras des fibres de triceps en arrière, du brachial antérieur, du long supinateur et des muscles radiaux en avant. Les attaches du septum qui contiennent le pédicule huméral profond sont soigneusement ménagées. L'humérus est exposé latéralement jusqu'à la largeur désirée en épargnant le périoste. L'ostéotomie est ensuite faite en restant à 1 cm au-dessus de l'épicondyle.



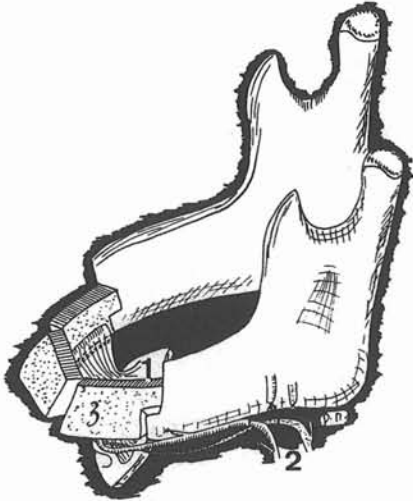
*A : palette cutanée
B : baguette osseuse humérale
C : septum contenant le pédicule
vasculaire huméral profond*

Fig. 18 : Vue per-opératoire du prélèvement du lambeau (25)

On dispose ainsi d'un lambeau dont le segment osseux peut atteindre 10 cm de longueur et 2 cm de hauteur, tandis que les dimensions de la palette cutanée peuvent être de 15 cm sur 12 cm selon l'anatomie du bras.

La dissection du pédicule huméral profond se fera prudemment sur la longueur souhaitée, en protégeant le nerf radial.

Le segment osseux est très richement vascularisé. La possibilité de l'ostéotomiser en trois ou quatre fragments sans prendre de risque vasculaire pour chacun d'eux permet un modelage sur mesures particulièrement utile dans les reconstructions symphysaires.



- 1 Palette cutanée appendue à son long septum
- 2 Branchement sur les vaisseaux faciaux
- 3 Baguette humérale ostéotomisée et remodelée

Fig. 19 : Mise en place du lambeau sur la mandibule (25)

Chaque fragment ostéotomisé sera fixé au segment adjacent ou au moignon mandibulaire par l'intermédiaire de plaques ou d'une attelle pontant la perte de substance. Puis est réalisé le branchement micro-chirurgical qui est relativement aisé, compte tenu du diamètre des vaisseaux du lambeau. Pendant qu'une équipe réalise les différents anastomoses, la seconde ferme le site donneur par simple rapprochement.

Les inconvénients de ce lambeau résident dans :

- le fait qu'il s'agisse d'un os purement cortical, donc à priori de qualité biomécanique moindre qu'un transfert cortico-spongieux
- l'importance du prélèvement qui peut fragiliser l'extrémité inférieure de l'humérus
- les séquelles cicatricielles au niveau du bras

Les avantages sont :

- la position du prélèvement en décubitus dorsal permettant le travail simultané de deux équipes
- la simplicité et la rapidité du prélèvement
- le caractère constant du calibre du pédicule comprenant généralement une artère de 2 mm et deux veines de 2,5 mm de diamètre.
- l'importance de la longueur du pédicule
- la qualité de la vascularisation
- la possibilité d'ostéotomiser le segment osseux

- l'obtention d'une peau fine, mobilisable de 90° par rapport à l'axe de la baguette osseuse, ce qui est d'un grand intérêt pour les reconstructions associées du plancher buccal.

3.1.5.2. LE LAMBEAU OSTEO-MUSCULAIRE LIBRE SERRATO-COSTAL (8)

Ce lambeau permet un prélèvement costal de grande dimension, vascularisé par une digitation du muscle serratus antérieur (grand dentelé) pédiculé sur l'artère thoraco-dorsale.

Le prélèvement est simple et rapide et la réparation obtenue est satisfaisante sur le plan fonctionnel mais il n'autorise pas la mise en place d'implants.

Le muscle grand dentelé est tendu en éventail du bord spinal de l'omoplate à la paroi antéro-latérale du thorax par des digitations étagées sur les dix premières côtes. Cette insertion costale se fait sur environ 13 à 15 cm en assurant à ce niveau une riche vascularisation périostée.

La vascularisation principale est assurée par la branche thoracique de l'artère thoraco-dorsale (issue de l'artère sous-scapulaire), constante de 2,5 mm de diamètre et accompagnée de sa veine.

Le nerf thoracique long suit la face latérale du muscle et peut être épargné lors du prélèvement.

Le prélèvement est réalisé en décubitus dorsal, le bras étant libre. L'incision peut être axillaire moyenne verticale ou mieux, oblique en avant, rejoignant le sillon sous-mammaire. Le pédicule thoraco-dorsal est d'abord repéré dans le creux axillaire puis suivi le long du muscle jusqu'au niveau de la 6^{ème} ou 7^{ème} côte. La côte est alors prélevée d'avant en arrière après section des muscles inter-costaux sus- et sous-jacents, puis section costale antérieure. Le plan de décollement passe au contact de la plèvre pariétale.

Cette dissection délicate est poursuivie jusqu'à obtention de la longueur souhaitée, puis la côte est coupée en arrière.

Le lambeau est alors autonomisé sur son pédicule qui est sectionné soit en aval de la collatérale dorsale (pédicule court), soit en amont (pédicule long).

La brèche thoracique est colmatée soit par plastie du tissu sous-cutané, soit par plastie musculaire de voisinage. Un drainage aspiratif extra-pleural est mis en place.

Le cintrage de la côte peut être réalisé par ostéotomie dans sa partie concave. L'ostéosynthèse au niveau du site receveur sera assurée soit au fil métallique, soit par vis ou plaques.

Le temps micro-chirurgical est aisé, compte tenu du calibre des vaisseaux et de la longueur du pédicule.

Les avantages de ce lambeau sont nombreux :

- le prélèvement est simple et rapide, ceci est important chez le sujet âgé ou fragile.
- la côte est malléable et sa longueur prélevable permet de répondre à la plupart des indications. De plus, la faible épaisseur du muscle ne crée pas de relief excessif et permet ainsi la reconstruction du plancher endo-buccal.
- le pédicule est fiable sur le plan micro-chirurgical
- Le respect du nerf thoracique long évite les phénomènes d'instabilité de l'épaule

Les inconvénients sont liés à la nature même de l'os utilisé : en effet, la vascularisation costale n'est que périostée. Le défaut essentiel est le petit diamètre de l'os et sa fragilité, ce qui n'autorise pas la pose d'implants et rend difficile la réhabilitation prothétique.

La principale indication concerne le sujet âgé ou lorsque les sites de prélèvement iliaque ne sont pas utilisables.

3.1.5.3. LE LAMBEAU CIRCONFLEXE ILIAQUE PROFOND (15)

Il s'agit d'un lambeau ostéo-musculaire ou ostéo-musculocutané de la crête iliaque, revascularisé par le pédicule circonflexe profond. La technique opératoire consiste à disséquer le greffon, ce qui est réalisé par une équipe chirurgicale, tandis que la seconde prépare le site receveur. Après prélèvement, le greffon est façonné et stabilisé sur le site receveur par des fils d'acier.

Puis vient la phase micro-chirurgicale d'anastomose en bout à bout des vaisseaux du greffon sur les vaisseaux faciaux ou thyroïdiens, ou par implantation latérale sur la veine jugulaire interne et l'artère carotide primitive.

Le lambeau libre de la crête iliaque, revascularisé par son pédicule circonflexe profond reste aujourd'hui l'un des meilleurs lambeaux ostéo-musculaires dans un terrain compromis par la radiothérapie. En effet, sa composante osseuse combine un excellent potentiel ostéogénique et une très bonne vascularisation, ce qui lui offre une grande résistance à l'infection. De plus, sa riche vascularisation endostale donne à cette greffe un effet catalyseur sur les moignons irradiés environnants.

Enfin, sur un plan esthétique, sa courbure naturelle diminue le nombre des ostéotomies nécessaires pour obtenir une bonne adaptation et l'épine iliaque antéro-supérieure redonne un angle mandibulaire naturel.

Par contre, si la fiabilité du transfert osseux de crête iliaque est prouvée par sa vascularisation centro-osseuse, il n'en est pas de même pour la palette cutanée qui lui est associée et dont les nécroses sont fréquentes, d'où la nécessité d'y associer un deuxième lambeau de recouvrement soit libre soit pédiculé.

Cette greffe est donc principalement indiquée lors des reconstructions d'une mandibule fortement irradiée ou lors de reconstructions osseuses pures intéressant l'angle mandibulaire.

3.1.5.4. LE LAMBEAU LIBRE DU PERONE (7)

L'utilisation de ce transplant pour les reconstructions mandibulaires semble se développer actuellement. En effet, la vascularisation du transfert libre de péroné est assurée par l'artère péronière, accompagnée de deux veines. Il s'agit d'une vascularisation comprenant un double contingent, à la fois médullaire et périosté, mais il faut néanmoins reconnaître que la réalisation des ostéotomies interrompt le contingent médullaire. Le contingent périosté présente une distribution vasculaire en échelle, préservant la vascularisation de chaque fragment après ostéotomie.

La longueur du pédicule obtenu atteint 8 à 12 cm et est inversement proportionnelle à la longueur de l'os utilisée. Le calibre de l'artère est constant de 2 à 3 mm.

Le greffon est de nature cortico-spongieuse à os cortical prédominant, ce qui lui confère une grande résistance. Sa forme triangulaire à la coupe est bien adaptée à la reconstruction mandibulaire. Sa longueur peut atteindre 20 à 25 cm chez l'adulte.

Enfin, ce transplant peut comporter un segment musculaire et/ou une ou plusieurs palettes cutanées, qui présentent une grande mobilité par rapport au péroné, facilitant le repositionnement sur le site receveur.

Durant l'intervention, le patient est installé en décubitus dorsal, jambe semi-fléchie, bassin surélevé du côté du prélèvement pour obtenir une rotation interne.

L'abord de la face latérale du péroné s'effectue entre les muscles péroniens latéraux en avant et le soléaire en arrière.

Les muscles antéro-externes et postérieurs sont libérés du péroné en extra-périosté, préservant une fine couche musculaire tout autour de l'os. Le pédicule vasculaire est découvert au niveau inférieur et est sectionné entre deux ligatures. La dissection s'effectue alors de bas en haut, sectionnant le ligament interosseux, emportant le pédicule et son environnement musculaire. La section osseuse se fait alors à l'aide d'un custotome, d'une scie de Gigli ou d'une scie électrique. Il est nécessaire de préserver une longueur d'os de 4 cm au-dessous de la tête du péroné et de 7 cm au-dessus de la malléole externe.

L'hémostase est vérifiée et l'extrémité supérieure du pédicule est sectionnée après ligature en dessous de la bifurcation du tronc tibio-péronier.

La fermeture du site donneur s'effectue pendant le modelage et la mise en place du greffon par une seconde équipe chirurgicale. En effet, pendant le prélèvement, la 2^{ème} équipe prépare le site receveur en réalisant une mandibulectomie segmentaire interruptrice, plus ou moins élargie aux tissus avoisinants (langue et plancher buccal notamment).

Les vaisseaux receveurs sont isolés au cours de l'évidement ganglionnaire cervical. Il convient de préserver au maximum le capital veineux, le choix d'un pédicule artériel posant généralement peu de problèmes.

Un blocage inter-maxillaire est alors mis en place si le patient est suffisamment denté, la longueur et la forme de la perte de substance sont alors évaluées. Le péroné est modelé par des ostéotomies cunéiformes, réalisées du côté opposé à l'axe vasculaire et selon une valeur angulaire correspondant à la courbure désirée. Selon les cas, une à quatre ostéotomies sont nécessaires, aboutissant à deux, trois ou quatre fragments réunis partiellement par leur enveloppe périostée et stabilisés par des mini plaques vissées.

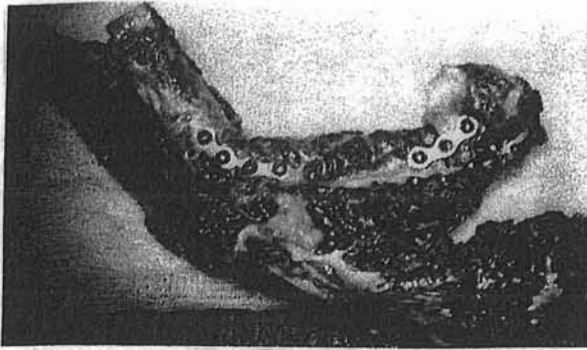


Photo n° 8 : Le greffon remodelé avant sa mise en place (7)

Le greffon ainsi modelé est mis en place et ostéosynthésé sur les moignons mandibulaires préalablement maintenus en place par une plaque de titane les solidarisant. Le temps micro-chirurgical est alors réalisé, les anastomoses se faisant :

- au niveau artériel sur une des branches de l'artère carotide externe (thyroïdienne supérieure, linguale) ou sur la carotide externe elle-même.
- au niveau veineux sur une des branches du tronc veineux thyro-linguo-facial ou sur la veine jugulaire externe.

La fermeture s'effectue après un délai d'observation indispensable après le déclampage, afin de vérifier l'absence de perméabilité au niveau des anastomoses.

Ainsi, ce type de lambeau présente un grand nombre d'avantages :

- une bonne fiabilité générale
- une faible morbidité au niveau du site donneur
- une bonne adaptabilité au niveau du site receveur
- des dimensions du greffon adaptables à de larges reconstructions

- le travail possible de deux équipes car aucun changement de position per-opératoire n'intervient
- la vascularisation par étage qui préserve la distribution vasculaire de chaque fragment après ostéotomie

Mais ce n'est pas encore le transfert idéal et on peut noter les inconvénients suivants :

- une structure essentiellement corticale
- une forme peu adaptée à la reconstruction de la branche montante
- le risque de phlébite post-opératoire au niveau de la jambe
- la palette cutanée prélevée qui ne peut être que d'une largeur maximale de 5 cm pour que le site donneur soit auto-fermant, ce qui est insuffisant lors de grosses pertes de substance des parties molles.

La principale contre-indication du lambeau de péroné est l'artériopathie des membres inférieurs. Une artériographie est donc indispensable dans le bilan pré-opératoire, d'autant plus que le patient atteint d'un carcinome endobuccal est souvent un gros fumeur.

3.2. APPORT DE LA RECONSTRUCTION MANDIBULAIRE

Il est évident que le but de cette reconstruction est de corriger l'ensemble des conséquences amenées par l'exérèse chirurgicale de la tumeur, tant sur le plan esthétique, fonctionnel que psychologique. Cependant, nous verrons à travers plusieurs études réalisées que le bénéfice d'une reconstruction dépend de nombreux facteurs, et notamment du type de reconstruction, du type de perte de substance, de l'état général du patient et enfin de la possibilité d'un futur réappareillage dentaire.

3.2.1. BENEFICE SELON LE TYPE DE PERTE DE SUBSTANCE

3.2.1.1. PREMIERE ETUDE ⁽⁹⁾

Elle a été réalisée au CHU de Bruxelles, dans le but d'évaluer les résultats fonctionnels et esthétiques des reconstructions réalisées après mandibulectomie marginale et interruptrice. Elle concerne 80 patients dont 32 ont subi une mandibulectomie marginale et 48 une mandibulectomie interruptrice.

3.2.1.1.1. Résultats à la suite d'une mandibulectomie marginale

Pour 32 de ces patients, la reconstruction s'est limitée au revêtement de la tranche de section osseuse mandibulaire, par greffe épidermique libre ou par un lambeau delto-pectoral. Un appareillage prothétique dentaire a été réalisé chez 14 personnes, soit par ajustement d'une prothèse adjointe sur le relief osseux (5 cas), soit par la pose d'un bridge (2 cas), soit encore par l'intermédiaire d'implants intra-osseux en titane (7 cas).

Sur le plan alimentaire, les 7 patients réappareillés à l'aide d'implants ont retrouvé une alimentation normale. Ceux ayant été réappareillés par une prothèse adjointe n'ont retrouvé de capacité masticatoire normale que dans 2 cas sur 5, surtout à cause de l'instabilité des prothèses. Il est à noter que chez les 18 patients non réappareillés, la moitié a néanmoins pu reprendre une alimentation normale.

Sur le plan phonétique, seulement 9 patients sur les 14 réappareillés ont retrouvé une élocution normale. Quant aux 18 cas non réappareillés, tous présentent des déficiences d'élocution liées aux résections des tissus mous et plus particulièrement aux amputations de la langue.

Ainsi, dans le cas des résections mandibulaires marginales, cette étude laisse apparaître qu'après reconstruction, l'apport fonctionnel n'est pas systématique mais peut être important lorsque le patient bénéficie d'une réhabilitation dentaire, et plus particulièrement lors de la pose d'implants intra-osseux.

3.2.1.1.2. Résultats à la suite d'une mandibulectomie interruptrice

Ils concernent 48 patients. La reconstruction osseuse n'a été réalisée que chez 18 patients. La reconstruction des tissus mous a été pratiquée dans 25 cas.

Sur le plan masticatoire :

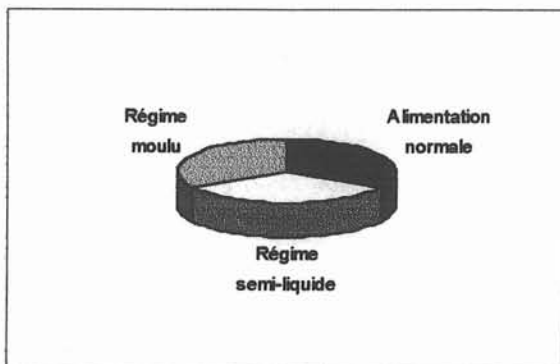


Fig. 20 : Répartition des patients suivant leur régime alimentaire après mandibulectomie non reconstruite (30 cas)

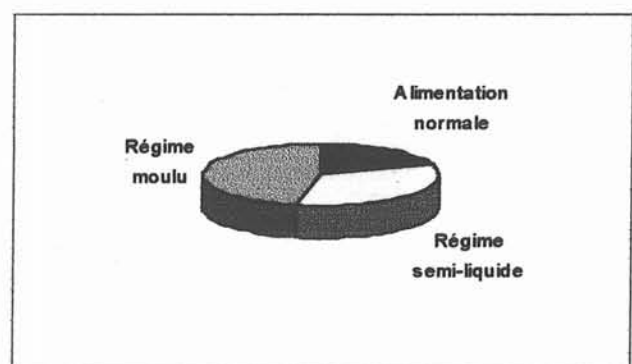


Fig. 21 : Répartition des patients suivant leur régime alimentaire après mandibulectomie reconstruite (18 cas)

Sur le plan phonétique :

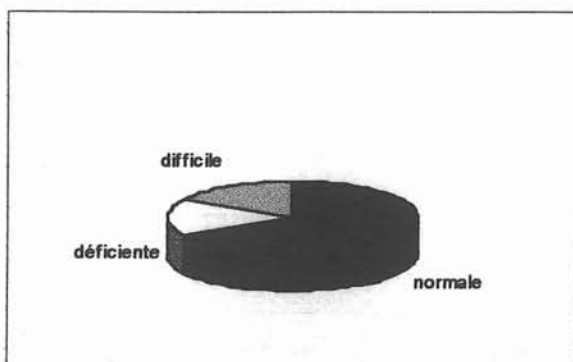


Fig. 22 : Répartition des patients suivant la qualité de leur élocution après mandibulectomie non reconstruite (30 cas)

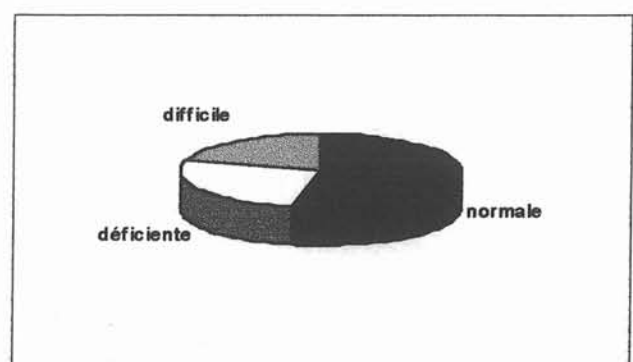


Fig. 23 : Répartition des patients suivant la qualité de leur élocution après mandibulectomie reconstruite (18 cas)

Il n'apparaît pas ici de différence significative sur le plan fonctionnel entre les patients ayant bénéficié d'une reconstruction et ceux qui n'en ont pas bénéficié.

Cependant, en approfondissant l'étude, on peut se rendre compte qu'en l'absence de reconstruction, les résultats fonctionnels ne sont guère différents lorsque la perte de substance concerne l'angle de la mandibule où la latéro-déviaton peut être bien corrigée par des guides. A l'inverse, les résultats sont catastrophiques pour les patients n'ayant pas bénéficié d'une reconstruction après résection de l'arc antérieur de la mandibule car le patient est alors incapable de coapter les lèvres, ce qui augmente les problèmes de déglutition ainsi que les problèmes d'incontinence salivaire.

De plus, sur le plan esthétique, la reconstruction anatomique a pour effet immédiat de redonner une harmonie au visage, soit en empêchant la déviation du menton (résection latérale), soit en empêchant le rapprochement des moignons osseux (résection antérieure).

Le bénéfice sera donc fonction du type de perte de substance interruptrice antérieure (il sera important surtout dans le cas de résections antérieures) ainsi que de la possibilité d'un réappareillage dentaire, ce qui est notamment lié à la méthode de reconstruction utilisée.

3.2.1.2. SECONDE ETUDE (20)

Elle consistait à faire remplir un questionnaire par des patients (au nombre de 47) ayant subi une résection mandibulaire interruptrice ou non-interruptrice, reconstruite ou non reconstruite, réappareillé ou non sur le plan dentaire.

Cette enquête comportait 11 questions, abordant les thèmes des fonctions de la cavité orale (Q1 à Q6) et de la vie quotidienne (Q7 à Q11) (voir Tableau I).

Pour chaque question, il était demandé au patient d'attribuer un score :

- 0 pour une forte invalidation
- 1 pour une faible invalidation
- 2 pour l'absence d'inconvénients

En l'absence de réponse de la part du patient, la lettre A était attribuée à la question.

Numéro de question	Thème concerné par la question
Q1	La mastication
Q2	L'étanchéité orale
Q3	La déglutition
Q4	La phonation
Q5	L'usage de prothèse dentaire
Q6	La manipulation et l'entretien prothétique
Q7	La relation familiale
Q8	La vie en société
Q9	La vie professionnelle
Q10	La situation psychologique
Q11	L'haleine et le goût

Tableau I : Questionnaire soumis aux patients

- Comparaison des résultats après reconstruction lors de mandibulectomies non interruptrices (MNI) et de mandibulectomies interruptrices (MI)

On peut voir à travers ces tableaux que dans l'ensemble, la qualité de vie est meilleure après reconstruction dans le cas de MI, notamment pour les thèmes concernés par les questions Q1, Q2, Q3, Q4 et Q11 et qui se rapportaient au domaine fonctionnel. Cela s'explique par le fait que, dans les MNI, les bords des incisions ont été le plus souvent rapprochés par une fermeture entraînant une ankyloglossie. Dans les cas de MI, en revanche, la reconstruction mandibulaire a utilisé une transfert microvascularisé de péroné avec apport de tissus mous autorisant une meilleure mobilité linguale.

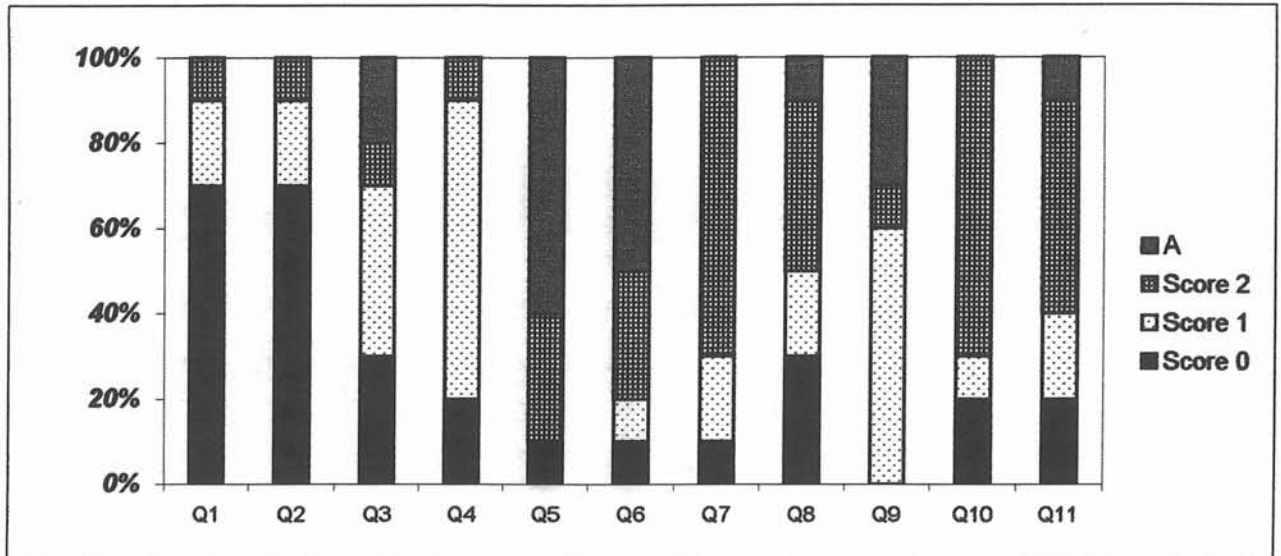


Tableau II : Scores obtenus dans le cas de MNI (10 patients)

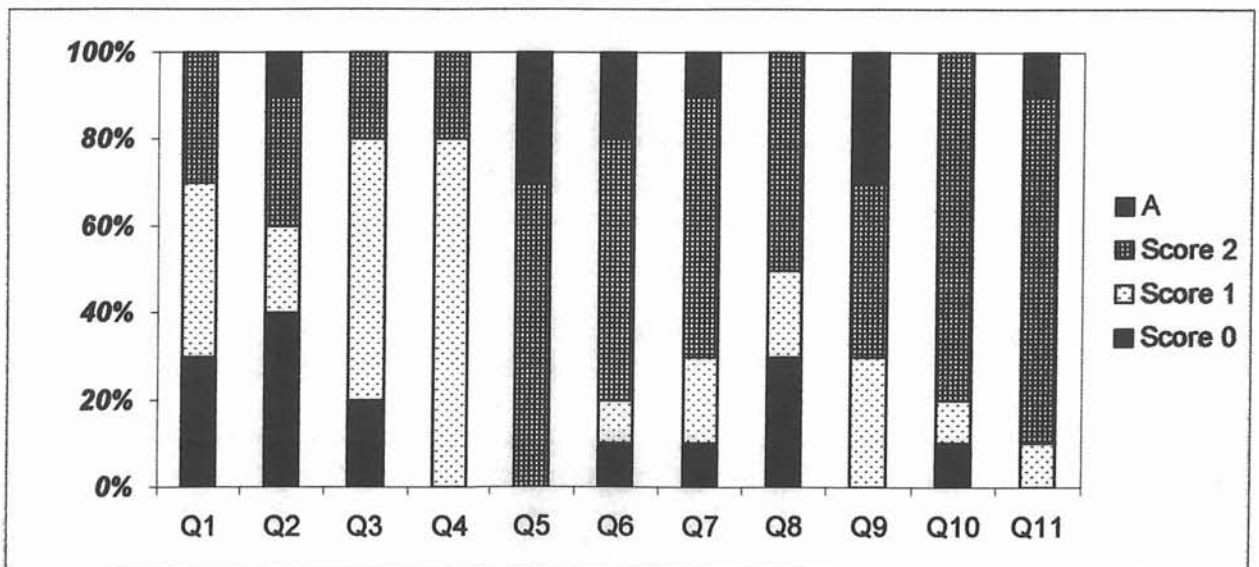


Tableau III : Scores obtenus dans le cas de MI (9 patients)

- Comparaison des résultats lors de mandibulectomies après reconstruction chez des patients avec ou sans prothèse dentaire

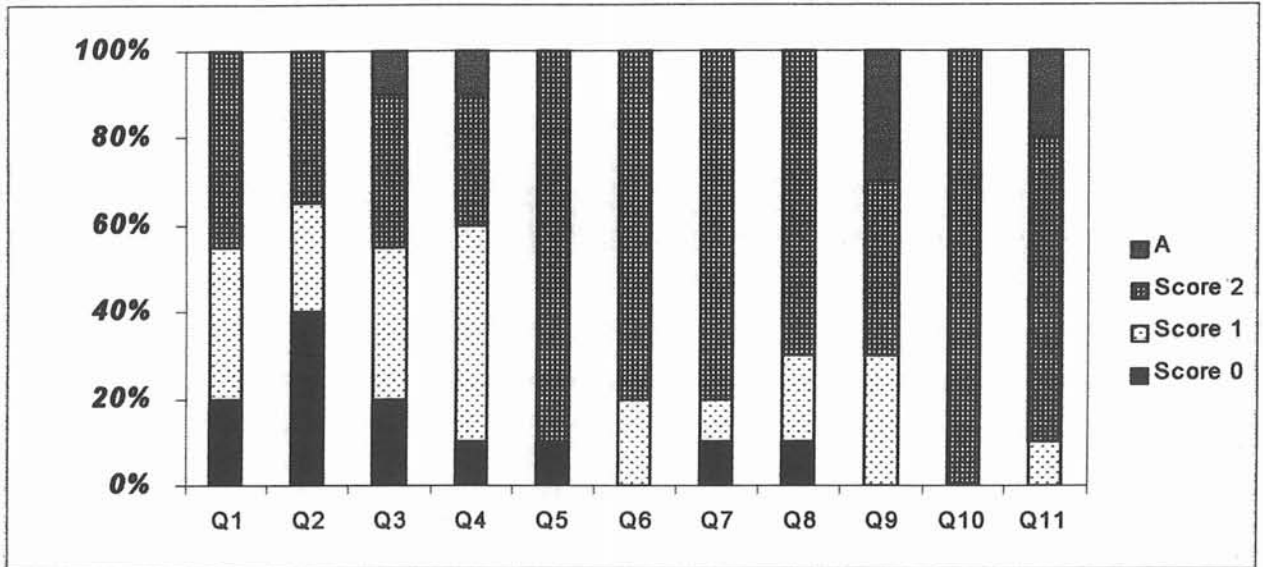


Tableau IV : Scores obtenus en présence de prothèse

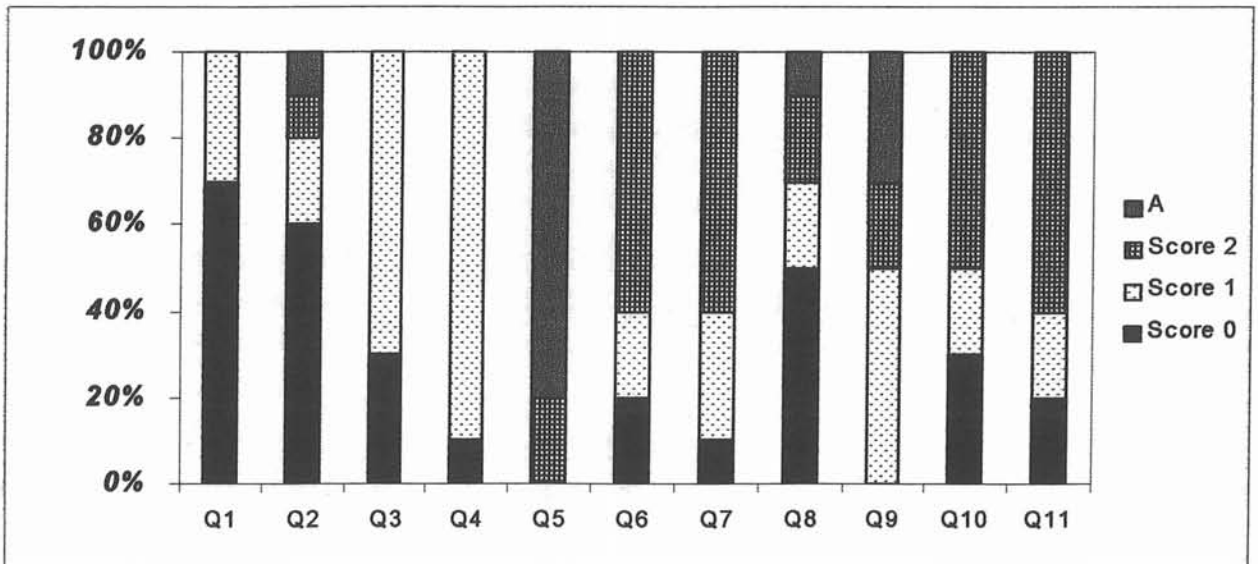


Tableau V : Scores obtenus en l'absence de prothèse

D'après ces tableaux, on voit que la réhabilitation par prothèse dentaire apporte un bénéfice considérable, tant sur le plan fonctionnel que sur le plan psychologique.

Ainsi, à nouveau, il apparaît que le bénéfice dépend du type de perte de substance (les reconstructions après MI apportent de meilleurs résultats), ainsi que de la possibilité ou non d'un réappareillage dentaire.

3.2.2. BENEFICE SELON LE TYPE DE RECONSTRUCTION ⁽⁹⁾

Pour comparer les apports des différentes techniques de reconstruction mandibulaire, nous allons nous servir d'une étude réalisée à l'Institut Gustave Roussy, portant sur 60 patients. Parmi eux, 14 personnes avaient bénéficié d'une reconstruction par lambeaux libres. Des méthodes diverses ont été utilisées pour les 46 autres cas (blocage maxillaire, attelle,...)

Les résultats concernant les complications post-opératoires et les bénéfices fonctionnels ressentis sont résumés dans les tableaux ci-dessous :

Complications	Lambeaux libres	Autres méthodes
Nécrose du lambeau	2	7
Hématome	0	1
Abcès	5	4
Orostome	1	7
Exposition du matériel (muqueuse)	0	6
Exposition du matériel (cutanée)	1	3
Ablation du matériel	2	17
Complications	0	6
Décès post-opératoire	0	0

Tableau VI : Complications post-opératoires observées en fonction du type de reconstruction

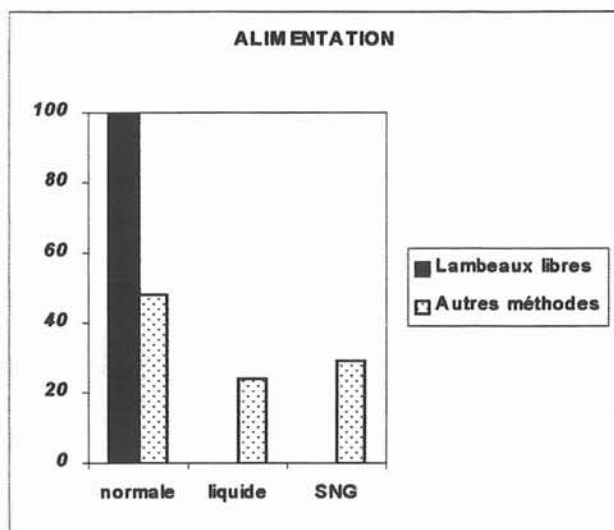


Tableau VII

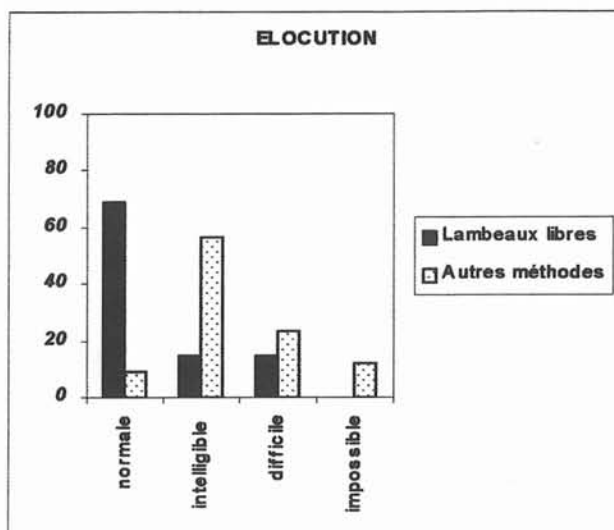


Tableau VIII

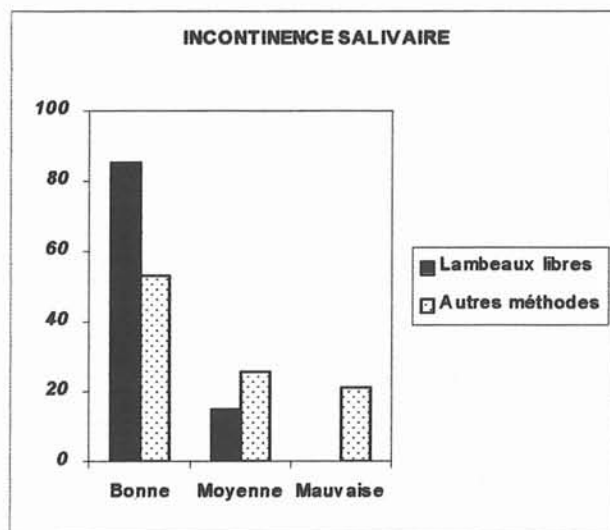


Tableau IX

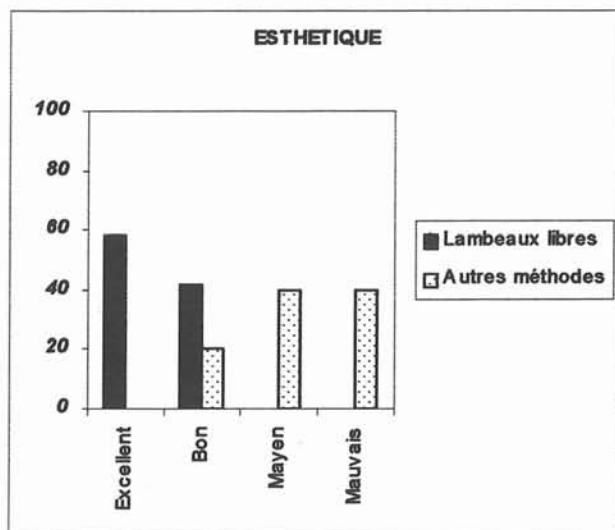


Tableau X

Tableaux VII à X: Résultats obtenus dans différents domaines suivant la méthode de reconstruction utilisée

Ainsi, l'étude de cette série de cas n'a pas montré de différences significatives en ce qui concerne les suites opératoires entre les différents modes de reconstruction utilisés. Sur le plan général, l'absence de complications post-opératoires dans le groupe lambeau libre face au groupe non micro-chirurgical est probablement lié au bon état général des patients sélectionnés pour une reconstruction micro-chirurgicale. Quoiqu'il en soit, le taux de succès des lambeaux micro-anastomosés est habituellement élevé.

Dans le groupe non-chirurgical, le phénomène de dépose de matériel ou d'exposition d'endoprothèse ou de plaque survient essentiellement dans les pelvimandibulectomies antérieures.

Il est également à noter que les résultats en cas d'interruption symphysaire reconstruite par des méthodes traditionnelles ont été nettement plus mauvais qu'en cas d'interruption latérale. En cas d'interruption symphysaire, les auteurs insistent sur l'apport fonctionnel des lambeaux libres. De plus, ces lambeaux apportent de meilleurs résultats face à l'incontinence salivaire et surtout dans le domaine esthétique.

Enfin, la possibilité d'une réhabilitation dentaire est un élément majeur à considérer. Dans cette étude, aucun appareillage fonctionnel sur le plan masticatoire n'a pu être effectué après reconstruction par des méthodes traditionnelles. Par contre, dans le groupe des lambeaux libres, deux patients ont bénéficié d'un appareil amovible avec un résultat jugé bon, et deux autres personnes ont pu bénéficier de la mise en place d'implants.

En conclusion, on peut s'apercevoir que les améliorations sont les plus nettes tant sur le plan fonctionnel que sur le plan esthétique, lors de reconstruction après MI, principalement dans la région antérieure, à l'aide de lambeaux libres osseux, suivis d'une réhabilitation prothétique dentaire, améliorée par des implants intra-osseux.

Malheureusement, ce type de reconstruction complexe nécessite un bon état général du patient, ce qui n'est pas souvent le cas. De plus, il convient de constater que la réhabilitation dentaire reste encore trop rare, notamment car la chirurgie péri-prothétique, destinée à diminuer les séquelles fonctionnelles, ne semble intéresser que peu d'équipes chirurgicales.

3.3. APPORT DE L'ODONTOLOGISTE

3.3.1. RÔLE ODONTOLGIQUE PRE-OPERATOIRE

3.3.1.1. PRISE DE CONTACT AVEC LE PATIENT

Lorsque le patient est adressé au service odontologique, il vient juste d'apprendre le protocole thérapeutique oncologique qu'il va devoir suivre. Auparavant, il aura effectué de nombreux examens tout en se trouvant confronté à la vérité sur sa maladie. Il devra donc rapidement intégrer une quantité importante d'informations issues d'un domaine médical qui lui est souvent méconnu. De plus, à l'angoisse liée aux risques de toute intervention chirurgicale vient se rajouter la crainte de son devenir post-opératoire tant sur le plan esthétique que fonctionnel car l'apparence de l'individu joue un grand rôle dans les relations sociales et un aspect peu engageant peut amener des réactions d'hostilité et de non-communication de la part de l'entourage du patient.

De ce fait, lors de sa première visite, le patient nous apparaît dans un état psychologique fragile.

Notre rôle va être de le rassurer, de l'écouter, de le comprendre et de répondre à ses éventuelles interrogations sur le traitement qu'il va subir. Il est important de prendre du temps afin d'expliquer clairement au patient les conséquences de l'intervention chirurgicale.

Après avoir répondu à ses craintes et à ses questions, il nous faudra lui exposer les éventuelles possibilités d'un réappareillage post-opératoire afin de limiter ou d'éliminer les gênes liées à l'intervention. Néanmoins, il ne faut pas lui donner de faux espoirs et insister, si nécessaire, sur le fait que certains désagréments pourraient persister, notamment l'absence de salive liée à la radiothérapie ou bien une gêne à la déglutition, à la mastication, des difficultés de langage ou encore une instabilité prothétique due à de faibles possibilités de rétention.

Le fait de rencontrer le patient avant l'intervention et d'évoquer avec lui les possibilités d'un futur réappareillage constitue un facteur psychologique favorable car le malade peut ainsi percevoir que l'on se préoccupe de son devenir post-opératoire et donc de sa réinsertion sociale.

Il est donc important de ne pas négliger ces premiers contacts car ils vont servir de bases à la relation de confiance que l'odontologiste veut instaurer avec le malade et qui sera la clef de voûte de la réussite du futur traitement chirurgico-prothétique.

3.3.1.2. REMISE EN ETAT BUCCALE (12)

L'attitude que l'on va adopter va être fonction du plan de traitement carcinologique de la tumeur. En effet, on distingue deux protocoles différents :

- soit l'élimination tumorale sera uniquement chirurgicale
- soit elle fera intervenir une technique chirurgicale associée à une radiothérapie externe.

3.3.1.2.1. PREPARATION DU TERRAIN EN VUE D'UN TRAITEMENT UNIQUEMENT CHIRURGICAL

Dans ce cas de figure, l'attitude odontologique sera conservatrice. La préparation de la cavité buccale débutera par un examen clinique où l'on note les dents présentes sur l'arcade, leur valeur intrinsèque et extrinsèque, l'état parodontal, ainsi que la qualité de l'hygiène dentaire du malade.

Cet examen sera suivi d'un examen radiologique où l'on notera la présence d'éventuelles lésions péri-apicales ou d'autres atteintes osseuses, ainsi que la présence d'éléments odontologiques résiduels ou inclus.

Le traitement prophylactique consistera en un détartrage minutieux, une motivation à l'hygiène bucco-dentaire et en l'élimination des éléments dentaires trop délabrés pour être utilisables par la suite.

Certaines dents douteuses pourront être conservées afin d'assurer la rétention d'un appareil guide ou d'une prothèse après l'intervention. Néanmoins, si l'une de ces dents venait à poser des problèmes infectieux, elle serait alors extraite sans précautions particulières et sans risques pour le patient.

3.3.1.2.2. PREPARATION DU TERRAIN EN VUE D'UN TRAITEMENT CHIRURGICAL ASSOCIE A UNE RADIOTHERAPIE EXTERNE

Contrairement au cas de figure précédent, l'attitude odontologique sera nettement moins conservatrice. Ceci est lié aux nombreuses manifestations cliniques qu'engendrent les irradiations.

Au niveau cutané, un érythème et une pigmentation plus ou moins foncée apparaissent rapidement après le début de la radiothérapie en regard de la zone irradiée.

Au niveau muqueux, on note rapidement une coloration rougeâtre des muqueuses au niveau de la zone irradiée. Au bout de huit jours s'installe une véritable radio-mucite induisant un processus douloureux.

Au niveau lingual, on observe l'apparition d'une hypertrophie papillaire accompagnée d'une coloration plus ou moins foncée.

Au niveau vasculaire, on note une diminution de la lumière des capillaires sanguins par augmentation de l'épaisseur de leur paroi. Ce phénomène peut aller dans certains cas jusqu'à la thrombose et explique certaines nécroses tissulaires.

Cet effet secondaire va amener l'odontologiste à extraire de manière prophylactique les dents douteuses situées à l'intérieur des champs d'irradiation, ceci afin d'éviter tout risque d'ostéoradionécrose par la suite. Malheureusement, on perd ainsi des points d'appui pour les futures prothèses. Il convient donc d'étudier soigneusement les champs d'irradiation afin de n'extraire que ce qui est obligatoire.

Au niveau des glandes salivaires, après une courte phase d'hypersalivation réflexe, due à la radiomucite, s'installe progressivement une diminution quantitative et qualitative de la salive pouvant aller jusqu'à une asialie totale. En général, la salive est peu abondante, épaisse et visqueuse, le tout associé à une chute de pH. L'ensemble de ces modifications de la salive amène des troubles de la déglutition, induisant eux-mêmes des troubles digestifs.

En outre, s'associent des difficultés techniques importantes pour permettre à ces patients de maintenir un niveau d'hygiène bucco-dentaire convenable.

Une étude de FOIX, POURQUIER, GOLDSMITH et BOUISSON (14) montre que pendant la radiothérapie, le taux salivaire de lactobacilles (bactéries associées à l'activité carieuse) aurait tendance à augmenter.

Ainsi, les radiations vont aggraver le mauvais état bucco-dentaire fréquemment présent chez les malades atteints de cancers des voies aéro-digestives supérieures. Pour pallier à cela, il sera réalisé après l'intervention chirurgicale des gouttières de fluoruration afin de renforcer les dents qui restent sur l'arcade.

La préparation de la cavité buccale va se dérouler en 4 phases :

1. L'examen clinique endo-buccal

Il doit être minutieux et aboutir à la confection pour chaque patient d'une fiche odontologique sur laquelle seront indiqués :

- les dents présentes sur l'arcade
- leur valeur extrinsèque et intrinsèque

- la présence, la localisation et la qualité des soins conservateurs
- l'aspect et la pérennité parodontale
- la qualité de l'hygiène bucco-dentaire

Plus qu'un simple « état des lieux », cet examen doit permettre au praticien d'objectiver l'importance accordée par le malade à ses dents et à leur environnement.

2. L'examen radiologique

Il intervient en complément indispensable et indissociable de l'examen clinique. Dans la plupart des cas, il est effectué à l'aide d'un orthopantomogramme, et pourra être approfondi en cas de doute par un bilan rétro-alvéolaire.

Cet examen tend tout d'abord à vérifier les données de l'examen clinique endo-buccal. Puis, il permet la recherche systématique de foyers infectieux potentiels. La fiche odontologique est alors complétée.

On notera :

- la présence, la localisation et la taille des lésions péri-apicales
- les atteintes parodontales osseuses
- la qualité des soins endodontiques
- la présence et la position de dents ou d'éléments odontologiques inclus
- la présence de lésions osseuses
- la présence et la localisation d'implants endo- ou juxta-osseux

3. L'évaluation des risques

Elle se fait en fonction de renseignements obtenus par deux voies différentes.

Le radiothérapeute indique :

- la durée de l'irradiation
- les doses d'irradiation
- la position des champs d'irradiation
- la date précise de début de séance

Le chirurgien maxillo-facial indique :

- l'importance prévisible de la perte de substance
- la localisation du trait de résection osseuse mandibulaire

Cette phase d'évaluation va permettre d'adapter notre thérapeutique aux conditions générales que l'on nous a fournies.

4. Le traitement prophylactique

Il va consister en l'extraction des organes dentaires pouvant entraîner des problèmes infectieux par la suite, et plus particulièrement à l'intérieur des champs d'irradiation. Le choix et le nombre d'extractions, dont l'intérêt n'apparaît pas toujours clairement au patient, se font en fonction de l'évaluation des risques d'ORN par la suite.

En plus des extractions, un enseignement et une motivation à l'hygiène bucco-dentaire accompagnent une mise en état parodontale générale ainsi que les soins conservateurs nécessaires.

Ces soins se font en gardant à l'esprit la relativisation de leur importance dans le complexe thérapeutique global mais en essayant de s'assurer la compréhension et la collaboration du patient. Par la suite, en fonction des dents restantes sur l'arcade après la résection tumorale, seront réalisées les gouttières de fluoration.

3.3.1.3. ENTRETIEN AVEC LE CHIRURGIEN ORL

La réhabilitation fonctionnelle de la bouche nécessite un travail d'équipe et donc une étroite collaboration entre le chirurgien ORL et l'odontologiste. En effet, il est intéressant de voir ensemble avant intervention la technique chirurgicale d'exérèse qui sera utilisée, la technique de reconstruction, si cette dernière a lieu, et enfin la possibilité et la technique de réappareillage prothétique.

Ainsi, le chirurgien pourra préparer le terrain afin d'optimiser les chances de réussite du traitement chirurgico-prothétique. Pour cela, il devra notamment connaître les points d'appui de la future prothèse.

Si aucune reconstruction n'est prévue, l'odontologiste réalise des empreintes afin de confectionner une plaque palatine support de guide qui sera mise en bouche après l'intervention, évitant ainsi les manipulations d'empreintes post-opératoires toujours douloureuses pour le patient.

Si le chirurgien programme une reconstruction mandibulaire, l'odontologiste confectionnera un système de blocage inter-maxillaire qui sera utilisé durant l'intervention afin de positionner le greffon selon l'occlusion dentaire initiale.

3.3.1.4. ENREGISTREMENT DE L'OCCLUSION et CONFECTION D'UN SYSTEME DE BLOCAGE INTER-MAXILLAIRE

Lors d'une reconstruction mandibulaire chirurgicale immédiate chez un patient denté, la mandibule doit être repositionnée de manière à retrouver l'occlusion dentaire initiale. Cependant, après l'exérèse tumorale aboutissant à une mandibulectomie interruptrice, le chirurgien maxillo-facial perd tous les repères positionnels de la mandibule. En effet, les berges osseuses de la résection vont avoir tendance à se rapprocher, modifiant ainsi les rapports inter-arcades.

Dans le but de pallier à ceci, il faut réaliser au préalable un système de blocage intermaxillaire (BIM) au cabinet dentaire. Ces systèmes peuvent être réalisés de différentes manières.

La méthode la plus courante consiste en la prise d'empreintes maxillaire et mandibulaire qui seront coulées en plâtre puis montées en articulateur à l'aide d'une cire d'occlusion. A ce stade, le laboratoire confectionne des gouttières mandibulaire et maxillaire en résine, solidarisées dans la position d'occlusion.

Elles peuvent être unies par un système de ligatures mais ce n'est pas la solution idéale car le BIM doit pouvoir être levé et remis en place rapidement durant l'intervention chirurgicale.

Un autre procédé consiste à solidariser les deux gouttières en résine par un système de verrous : il s'agit d'une tige ou d'une targette coulissant dans deux ou plusieurs tubes fixés à la gouttière maxillaire et à la gouttière mandibulaire. Il suffit alors de faire glisser la tige pour libérer le verrou et lever le BIM. Le système peut ainsi être remis en place et ôté facilement durant le positionnement du greffon.

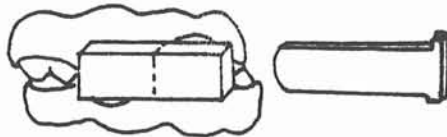

Fig. 19 : Targette sur gaine double (19)

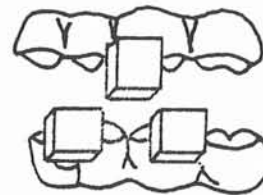


Fig. 20 : Gaine triple (19)

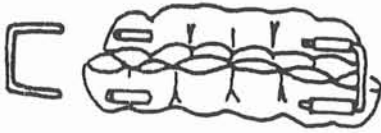


Fig. 21 : Verrou par tige en U (19)

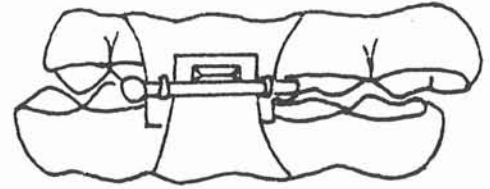


Fig. 22 : Appareil à verrou de LEMAIRE (19)

L'inconvénient de ce dernier système est la nécessité de passer par des étapes de laboratoire afin de confectionner les gouttières et fixer les verrous.

C'est pourquoi, au Centre Alexis Vautrin, a été établie une autre manière de confectionner un BIM. Pour ce faire, on prend chez le patient une empreinte maxillaire et mandibulaire à l'alginat, à l'aide de porte-empreintes RIMLOOK. Durant cette séance seront également enregistrées les relations inter-mandibulaires grâce à une cire d'occlusion. Ces empreintes sont ensuite envoyées au laboratoire et coulées en plâtre dur. On élimine alors sur le modèle inférieur les dents amenées à disparaître durant l'exérèse chirurgicale.

Sur chacun de ces modèles, va être réalisée une gouttière thermo-formée, pressée sous vide, qui sera ensuite découpée de manière à suivre le collet des dents à une distance de 2 à 3 mm. A l'aide de la cire d'occlusion, les modèles sont alors montés sur un articulateur semi-adaptable. Les gouttières thermo-formées sont ensuite replacées sur les modèles et solidarisées l'une à l'autre par soudure, stabilisant ainsi les rapports entre les deux arcades dentaires.

Le jour de l'intervention, le chirurgien maxillo-facial n'a plus qu'à replacer la gouttière sur les deux maxillaires.

Cela va maintenir à distance les berges osseuses de la résection et permettre au chirurgien d'établir la reconstruction chirurgicale soit par plaque, soit par attèle, soit encore par lambeaux ostéo-myocutanés en respectant la position initiale de la mandibule.

Ce système a l'avantage d'être peu onéreux, de ne pas faire intervenir de laboratoire ; il est peu encombrant et peut se retirer ou être rapidement remis en place au cours de l'intervention.

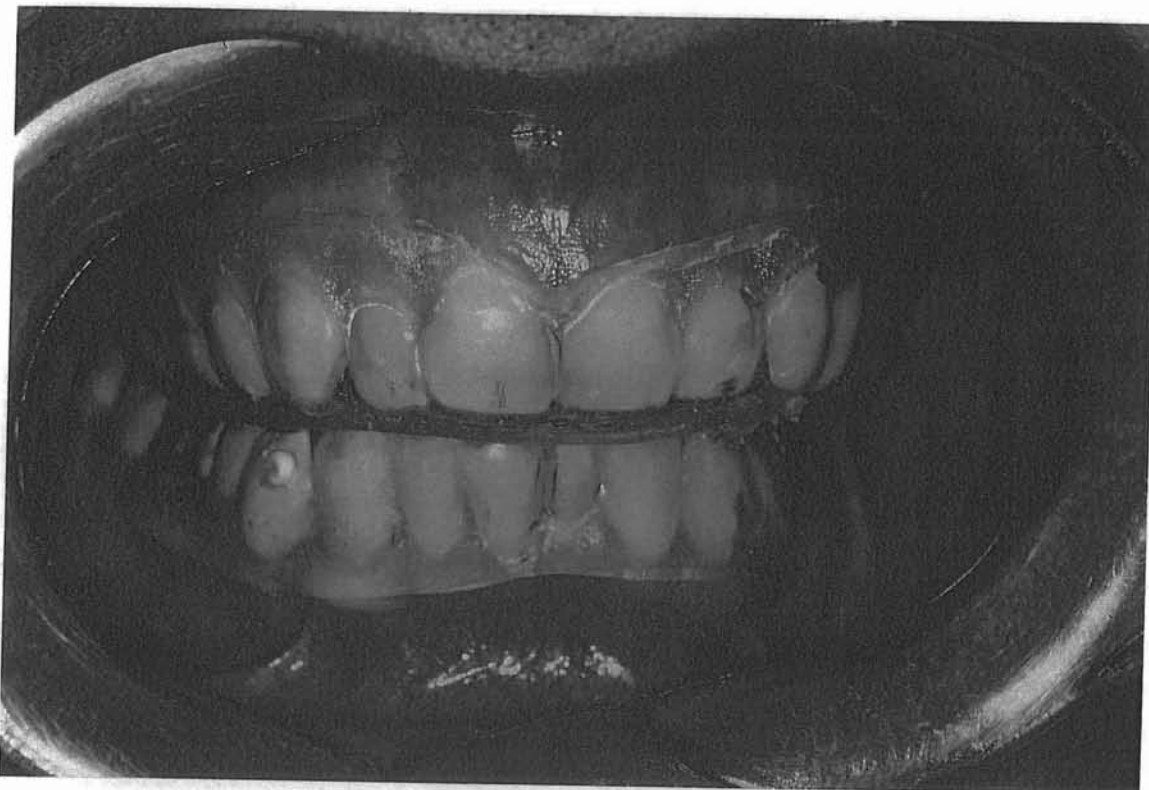


Photo n° 9 : Essayage de la gouttière de BIM (Service dentaire du CAV)

3.3.2. RÔLE ODONTOLOGIQUE POST-OPERATOIRE

Le rôle de l'odontologiste va être évidemment de tenter de réappareiller ces patients. Si dans le cas de reconstructions mandibulaires, nous ne sommes plus confrontés à des problèmes de latéro-déviations, il persiste néanmoins des difficultés comme l'instabilité prothétique liée aux modifications de la cavité buccale ainsi qu'à la xérostomie due au traitement radiothérapeutique.

Nous allons donc nous heurter à différents problèmes, induits soit par les irradiations externes, soit par la technique de reconstruction employée.

3.3.2.1. ATTITUDE ODONTOLOGIQUE FACE AUX EFFETS DE LA RADIOTHERAPIE ASSOCIEE

Les principales gênes sont engendrées par l'irradiation de la muqueuse buccale qui va alors se fragiliser et par celle des glandes salivaires qui entraîne une xérostomie.

La salive, devenant moins abondante, visqueuse et épaisse, constitue chez le malade un inconfort au langage, à la mastication et à la déglutition par l'absence de lubrification des aliments. De plus, une modification de la viscosité et de la tension superficielle de la salive, ou à plus forte raison, une absence totale de celle-ci, diminue la rétention de la prothèse et augmente ainsi les difficultés du réappareillage.

Comme la sécheresse buccale est associée à une fragilité de la muqueuse, la tolérance de la prothèse est difficile et l'on peut avoir facilement des ulcérations. Or, tout traumatisme des tissus mous sur un os irradié amène un risque d'ORN. Il importera donc de confectionner des prothèses très bien adaptées.

Enfin, chez les patients encore dentés, la xérostomie entraînera l'apparition de polycaries, aboutissant rapidement à la destruction de toutes les couronnes dentaires. L'odontologiste devra donc protéger l'ensemble des dents grâce à des gouttières de fluoruration.

Pour cela, nous réalisons l'empreinte des arcades dentées et les coulons en plâtre. Sur les modèles seront pressées des plaques souples. Les gouttières thermo-formées sont ensuite découpées en restant à 2 mm du collet des dents.

Le protocole d'utilisation consiste en l'application quotidienne d'un gel à haute teneur en fluor (FLUOGEL) et ce, durant 5 minutes.

3.3.2.2. REAPPAREILLAGE LORS D'UNE RECONSTITUTION PAR GREFFE OSSEUSE CONVENTIONNELLE

Chez des patient, où la greffe a été réalisée en tenant compte de l'occlusion par l'intermédiaire d'un système de blocage inter-maxillaire, on se retrouve alors dans un cas prothétique conventionnel.

A l'inverse, si la reconstruction n'a pas tenu compte de l'occlusion, on se retrouve avec une greffe plus ou moins exploitable.

Notre rôle va être d'utiliser au maximum les éléments anatomiques de la cavité buccale afin d'assurer une rétention, une stabilisation et une sustentation satisfaisantes à la prothèse, qui devra être agréable à porter pour le patient.

Chez les édentés totaux, les problèmes concernant la stabilité de la prothèse se retrouvent presque identiques aux cas non greffés. Dans les cas les plus favorables, qui n'ont pas nécessité une trop large résection des parties molles, il sera possible de retrouver une petite crête ostéo-muqueuse sur laquelle pourra prendre appui la prothèse.

Les prothèses se réaliseront de manière classique avec des empreintes primaires, puis secondaires, le réglage des maquettes d'occlusion, puis l'essayage du montage prothétique et enfin la finition.

Il est à noter que dans les semaines qui suivent la mise en place de la prothèse, il se produit un tassement des tissus sous-jacents dans toute la zone réséquée et greffée. Il faudra donc rebaser l'intrados prothétique jusqu'à obtention d'une surface d'appui stable.

Afin d'améliorer la stabilité de la prothèse, on pourra s'aider d'adhésif ou de base souple. Exceptionnellement, dans le cas où l'exérèse tumorale a été associée à une glossectomie totale, on pourra coupler la prothèse inférieure à la supérieure à l'aide de ressort .

Chez des patients très faiblement dentés, il est préférable de conserver les éléments dentaires restants afin de ne pas se retrouver dans le situation de l'édenté total. Les dents restantes pourront être rasées et leurs racines seront alors utilisées comme supports d'attachement ou de chape magnétique. Néanmoins, les attachements sont préférables au système aimant-capteur, car ils prennent en considération la dépressibilité muqueuse en relation avec la prothèse.

Pour ce faire, on effectue d'abord une empreinte primaire à l'alginate ainsi que l'enregistrement des rapports inter-maxillaires. A partir de là, on réalise un montage prospectif sur articulateur afin de visualiser la place disponible pour la mise en place d'attachements. Si la hauteur présente est suffisante, on alèse la ou les racines des deux ou trois dents résiduelles et après y avoir placé un tenon calcinable calibré, on réalise une empreinte conjointe par une technique « double mélange ». L'empreinte sera envoyée au laboratoire qui va confectionner une chape métallique, comprenant la partie mâle du système d'attachement. Par la suite, deux méthodes de mise en place de la partie femelle sont possibles :

- soit la partie femelle est placée au laboratoire.

Dans ce cas, on ne scelle pas la partie mâle mais elle est simplement mise en place après avoir été essayée. On effectue alors le marginage ainsi que l'empreinte secondaire qui servira également d'empreinte de situation des chapes métalliques qui ressortiront dans l'empreinte. Le tout est alors coulé en plâtre au laboratoire.

Ensuite, la prothèse complète est polymérisée et les parties femelles sont fixées dans l'intrados prothétique à partir du modèle en plâtre.

Le jour de la livraison, les attachements sont scellés et la prothèse est mise en bouche.

- soit la partie femelle est mise en place au fauteuil.

La partie mâle est alors scellée. On effectue ensuite l'empreinte secondaire qui sera coulée au laboratoire. De là, la prothèse sera polymérisée et évidée à l'endroit des futures parties femelles. Le jour de la livraison, la prothèse est essayée et l'occlusion est vérifiée. La partie femelle est alors placée sur la partie mâle. On met un peu de résine auto-polymérisable dans l'intrados prothétique, au niveau des zones évidées à cet effet et la prothèse est mise en place sous occlusion.

Une fois la résine durcie, il suffit de retirer la prothèse dans laquelle seront fixées les parties femelles.

Cette méthode est préférable à la première car elle permet la mise en place du système d'attachement sous contrôle occlusal et en appréciant la dépressibilité muqueuse.

3.3.2.3. REAPPAREILLAGE APRES RECONSTRUCTION PAR LAMBEAU LIBRE MICRO-VASCULARISE

(9, 20, 24, 26, 36)

A nouveau, notre but sera de réappareiller le malade en faisant en sorte que la prothèse soit le plus agréable à porter. En effet, l'appareil doit apporter un bénéfice au patient et s'il est trop encombrant, trop instable ou encore blessant, le patient se lassera et cessera de le porter.

Si les reconstructions par lambeau libre ont beaucoup amélioré les résultats fonctionnels et esthétiques des mandibulectomies interruptrices par rapport aux autres méthodes, leur l'appareillage reste néanmoins très délicat.

3.3.2.3.1. APPAREILLAGE CHEZ LE PATIENT ENCORE DENTE MANDIBULAIRE

Les reconstructions par lambeau micro-vascularisé concernant généralement une grande étendue mandibulaire, le patient ne sera plus que faiblement denté.

Dans ce cas, l'odontologiste peut concevoir la prothèse en prenant le maximum d'appuis sur les tissus mous et en utilisant les dents restantes pour améliorer la rétention par des crochets ou des attachements comme nous l'avons vu précédemment.

Mais, dans le cas de reconstructions intéressant la région antérieure, on assiste à une différence de dépressibilité muqueuse, entraînant une bascule de la prothèse. Afin d'améliorer la sustentation de l'appareil dans cette région, l'odontologiste pourra mettre en place deux implants endo-osseux sur la néo-symphise mandibulaire. A partir de ces implants, on pourra positionner une supra-structure composée d'un système d'attachement qui sera cliqué dans l'intrados de la prothèse lors de son insertion en bouche.

Ainsi, la prothèse possèdera des appuis postérieurs dentaires et antérieurs implantaires afin d'avoir une rétention, une stabilisation et une sustentation satisfaisantes.

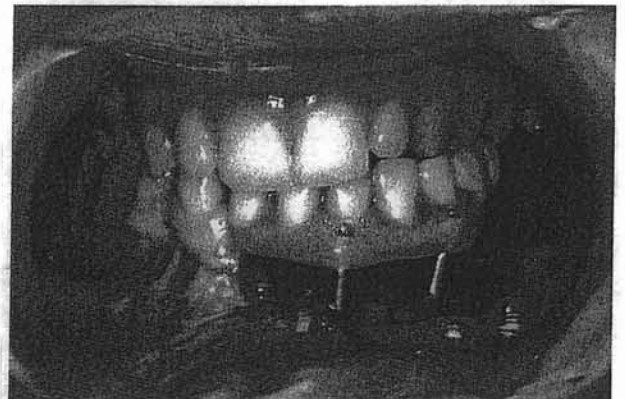
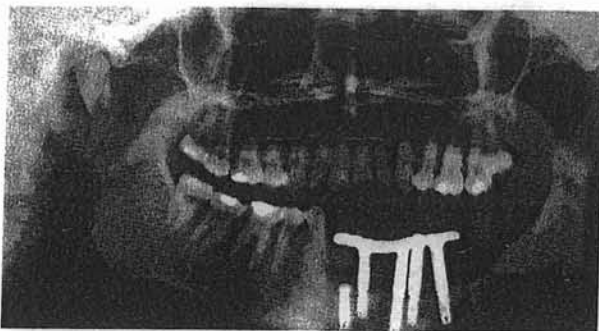


Fig. 23 : Exemple de réappareillage à l'aide d'implants intra-osseux associés à une barre d'attachement (36)

3.3.2.3.2. APPAREILLAGE CHEZ LE PATIENT EDENTE MANDIBULAIRE

Il est évident que cette situation est la plus délicate. En effet, les moyens de rétention sont faibles, voire nuls. A nouveau, l'odontologiste pourra s'orienter vers la solution implantaire pour stabiliser la prothèse complète. Comme dans le cas précédent, la pose de deux ou trois implants sur la symphise, associés à une barre d'attachement ou à un système de boutons pression, permettent d'augmenter le confort de la prothèse. Néanmoins, la solution implantaire doit être mûrement réfléchi car les implants ne représentent pas une solution miracle pouvant résoudre tous les problèmes prothétiques et leurs indications ne peuvent être posées que si les autres critères de réussite sont déjà réunis.

Après une reconstruction mandibulaire par lambeau libre micro-anastomosé, lors d'une pelvi-mandibulectomie interruptrice, il faudra, comme pour l'appareillage traditionnel, réaliser la dépose du matériel d'ostéosynthèse. La réalisation d'un dento-scanner pré-implantaire et un amincissement de la palette cutanée sont fondamentaux. En effet, tous les systèmes implantaires existants, qu'il soient enfouis ou juxta-muqueux, sont conçus pour une épaisseur de muqueuse de 2 à 3 mm. Même s'il existe des bagues trans-épithéliales allant jusqu'à 5 mm, le lambeau dans les zones d'implantation ne devra jamais dépasser cette épaisseur. De plus, le greffon osseux ne doit pas être surdimensionné, et l'angle mandibulaire doit être correctement reproduit afin de restituer une occlusion dentaire fonctionnelle.

Une fois le terrain favorable, et le scanner pré-implantaire réalisé, les empreintes d'étude avec mise en articulateur sont indispensables pour l'indication définitive d'implants, ainsi que leur nombre et leur situation. Enfin, la solution implantaire ne doit être retenue que si le traitement prothétique global est pré-déterminé, car il est toujours risqué d'implanter un patient et de déterminer secondairement le mode de supra-structure prothétique. C'est pourquoi nous réaliserons d'abord la prothèse complète de manière traditionnelle. Celle-ci sera ensuite mise en bouche quelques semaines afin d'affiner l'occlusion et de vérifier la tolérance de la prothèse par le patient. C'est seulement une fois que le malade sera habitué à ses appareils que l'odontologiste enfouira les implants et les mettra en fonction par la suite, selon le système de rétention retenu.

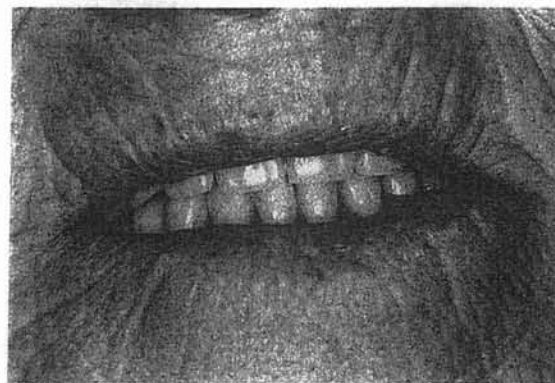
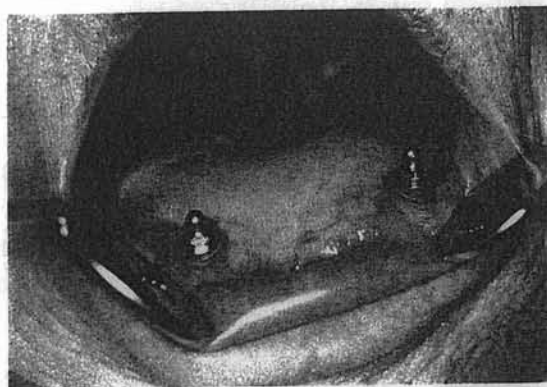


Fig. 24 : Exemple de réalisation prothétique à l'aide de deux attachements soutenus par deux implants symphisiaires (9)

Une autre méthode de réappareillage, plus rarement utilisée, peut également être appliquée. Il s'agit dans ce cas d'implanter nettement plus d'implants afin de mettre en place, par dessus, une supra-structure prothétique fixe. Ce procédé de bridge complet implanto-porté est moins utilisé car nettement plus difficile à exécuter et plus onéreux.

Il est à noter, que dans le cas d'édentés mandibulaires, on peut distinguer deux situations :

- le patient est édenté maxillaire.

Dans ce cas, l'appareillage se réalise comme décrit précédemment, à savoir un complet maxillaire qui peut être associé :

- à une prothèse inférieure uniquement
- à une prothèse complète inférieure couplée à deux implants par un système d'attachements
- à un bridge complet sur implants.

Les prothèses mandibulaire et maxillaire permettront alors de retrouver une occlusion satisfaisante en rapport avec les courbes de Spee et de Wilson.

- Le patient est denté maxillaire.

Dans ce cas, il est impératif de réappareiller le patient pour éviter des morsures répétées du greffon. Si le malade refusait le réappareillage ou si celui-ci était impossible, il est indiqué d'extraire les dents en regard du lambeau pour éviter tout traumatisme qui peut être lourd de conséquences.

En ce qui concerne la réalisation prothétique, il faudra, dans un premier temps, préparer le « berceau » de la future prothèse mandibulaire en rétablissant au niveau du maxillaire les courbes de Spee et de Wilson idéales. Cela sera réalisé par des couronnes ou une prothèse adjointe si des extractions nombreuses sont nécessaires.

Une fois le lit de la future prothèse mandibulaire établi, l'odontologiste commencera alors sa réalisation selon les mêmes possibilités citées précédemment.

Il est certain que l'implantologie peut théoriquement nous apporter beaucoup dans ce type d'indication, mais qu'elle ne doit être envisagée qu'en cas d'échec prothétique traditionnel. Par ailleurs, seuls les malades ayant un recul carcinologique suffisant ou présentant un pronostic favorable, accompagné d'une bonne motivation à l'hygiène bucco-dentaire peuvent bénéficier de ce type de réhabilitation.

De plus, se pose la question de l'intérêt d'une pose d'implants lorsque la chirurgie a été suivie d'un traitement radiothérapeutique. Les avis des différents auteurs sont partagés, mais il faut savoir que dans ce cas, le risque d'ORN reste permanent et le protocole chirurgical est lourd (9). Il consiste en la prescription d'une antibiothérapie, de vasodilatateurs, d'inhibiteurs de la résorption osseuse, de stéroïdes anabolisants, d'immuno-stimulants ainsi que de complémentation fluorée, calcique et phosphorée.

Une oxygénothérapie hyperbare est également recommandée en pré- et post-implantation. La chirurgie implantaire, quant à elle, est pratiquée sous anesthésie générale avec une asepsie stricte

Ainsi, nous avons vu que la confection d'appareils dentaires traditionnels après reconstruction mandibulaires reste très délicate, et dépend de nombreux facteurs de réussite dont nous ne sommes pas toujours maîtres. La priorité reste évidemment la qualité carcinologique de la résection, et qu'aucune concession en vue d'un éventuel réappareillage ne doit être envisagée dans ce domaine.

4. CAS CLINIQUES

4.1. CAS n° 1 : M. MIL.

Historique médical :

Ce patient de 48 ans, venu consulter pour une dysphagie douloureuse en novembre 1996, est atteint d'une tumeur de l'oropharynx droit, classé T4.N1.

Le traitement chirurgical consiste en une buccopharyngectomie trans-maxillaire associée à un lambeau infra-hyoïdien et un curetage gingivo-cervical droit. On lui associe une radiothérapie externe et une curiethérapie de barrage.

En 1999, un examen de contrôle met en évidence une lésion du plancher buccal antéro-latéral droit mais en dehors de la zone déjà traitée. Les biopsies révèlent une structure de type carcinome épidermoïde peu différencié, infiltrant l'os mandibulaire sur sa face interne. A nouveau, on a recours à un traitement chirurgical en novembre 1999, à savoir une pelvi-mandibulectomie non-interruptrice antérieure avec curetage jugulo-carotidien gauche. La reconstruction est réalisée grâce à une greffe osseuse iliaque associée à des plaques de renfort mandibulaire en titane, le tout recouvert par un lambeau pectoral droit.

Bilan orthophonique :

A sa sortie, M. MIL. présente un léger trouble d'articulation et une dysphagie au solide sur le temps oral avec, entre autre, une édentation totale.

L'examen orthophonique montre :

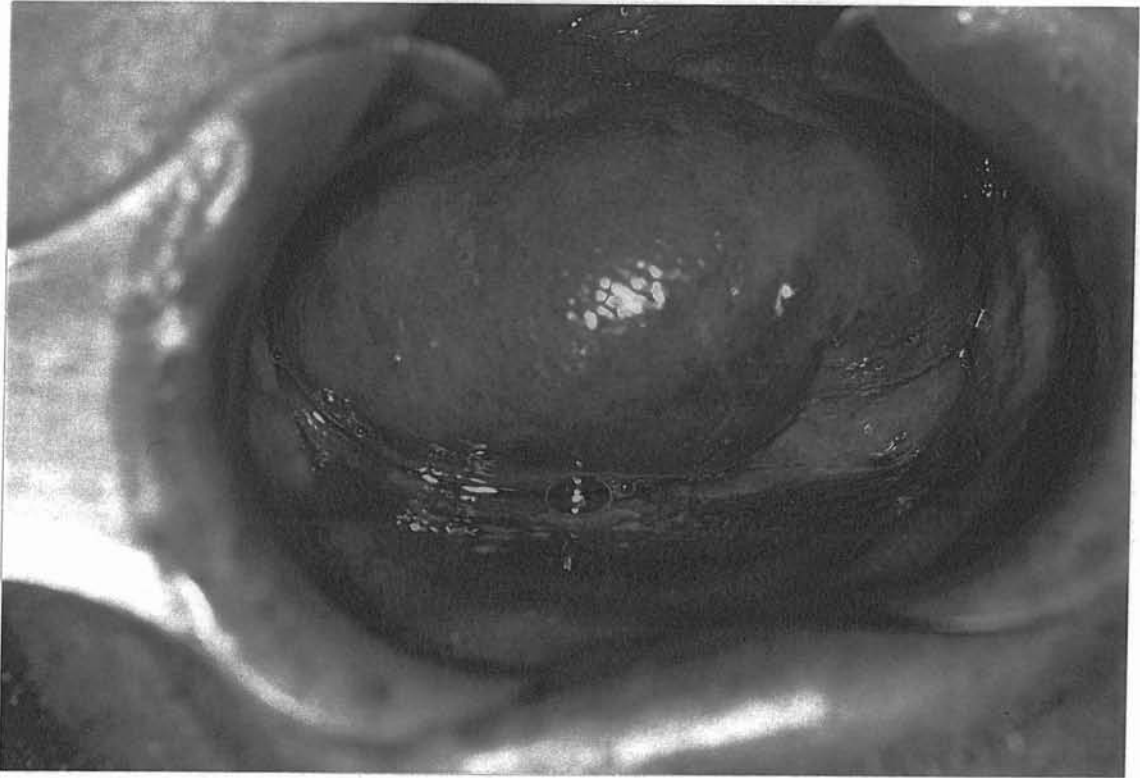
- des praxies linguales diminuées (élévation notamment) : les sensibilités gustative et thermique sont altérées.
- une déglutition bouche ouverte possible avec effort.
- une articulation fonctionnelle, bien qu'encore légèrement hypotonique.
- une conversation correcte mais manquant d'intensité.

Consultation au cabinet dentaire :

Le patient est vu pour la première fois en 1997 pour réaliser des protections plombées en vue de la curiethérapie. Il est totalement édenté.

En 1999, il revient au cabinet dentaire afin d'être réappareillé.

Il présente une mobilité linguale réduite et une absence de crête osseuse au niveau antéro-inférieur. La crête est remplacée par le lambeau de recouvrement qui est volumineux dans le sens linguo-vestibulaire. La tenue d'une prothèse inférieure étant illusoire, il est décidé de réaliser des prothèses inférieure et supérieure complétées par des ressorts.



*Photo n° 10 : Situation en bouche lors de la 1^{ère} visite au cabinet dentaire
(Service dentaire du CAV)*

La confection des nouvelles prothèses se fait de manière classique :

- prise d'empreintes primaires à l'alginate
- prise d'empreintes secondaires avec des porte-empreintes individuels, un remarginage à la pâte de Kerr et un lavis final avec du PERMLASTIC (2/3 light et 1/3 régular)
- réglage de la relation inter-maxillaire à l'aide de cires d'occlusion (la cire inférieure est réalisée sur une base dure en résine cuite)
- choix de la forme et de la teinte des dents
- essayage du montage prothétique
- transformation des maquettes en résine et mise en place des ressorts

Les ressorts utilisés ici sont commercialisés par les établissements JOUVEL.

Leur mise en place consiste en la réalisation d'une gorge dans la résine au niveau vestibulaire, afin que le ressort s'y stabilise lorsqu'il est replié en bouche fermée. Ensuite, on définit l'axe de mise en place des porte-ressorts. Pour cela, on trace au feutre sur la prothèse l'axe sagittal de celle-ci passant par le milieu incisif (D1); puis, on trace la perpendiculaire à cette droite, passant entre les deux prémolaires (D2). Les porte-ressorts sont alors fixés par de la résine entre les deux prémolaires en suivant l'axe donné par la perpendiculaire (D2). Enfin, les ressorts sont solidarités par simple emboîtement dans les porte-ressorts des prothèses inférieure et supérieure.

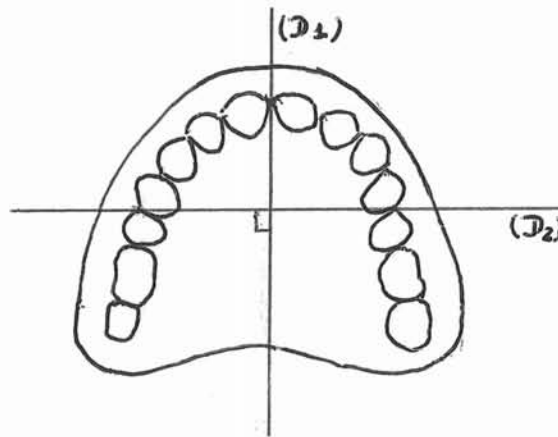


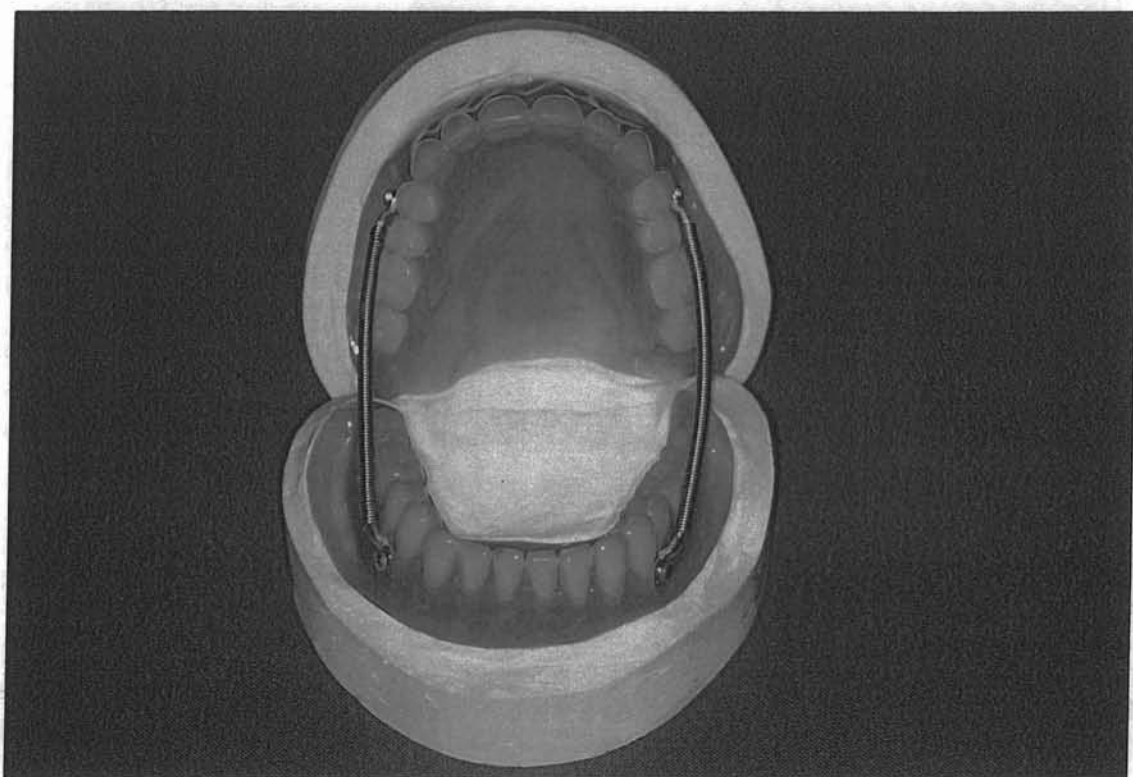
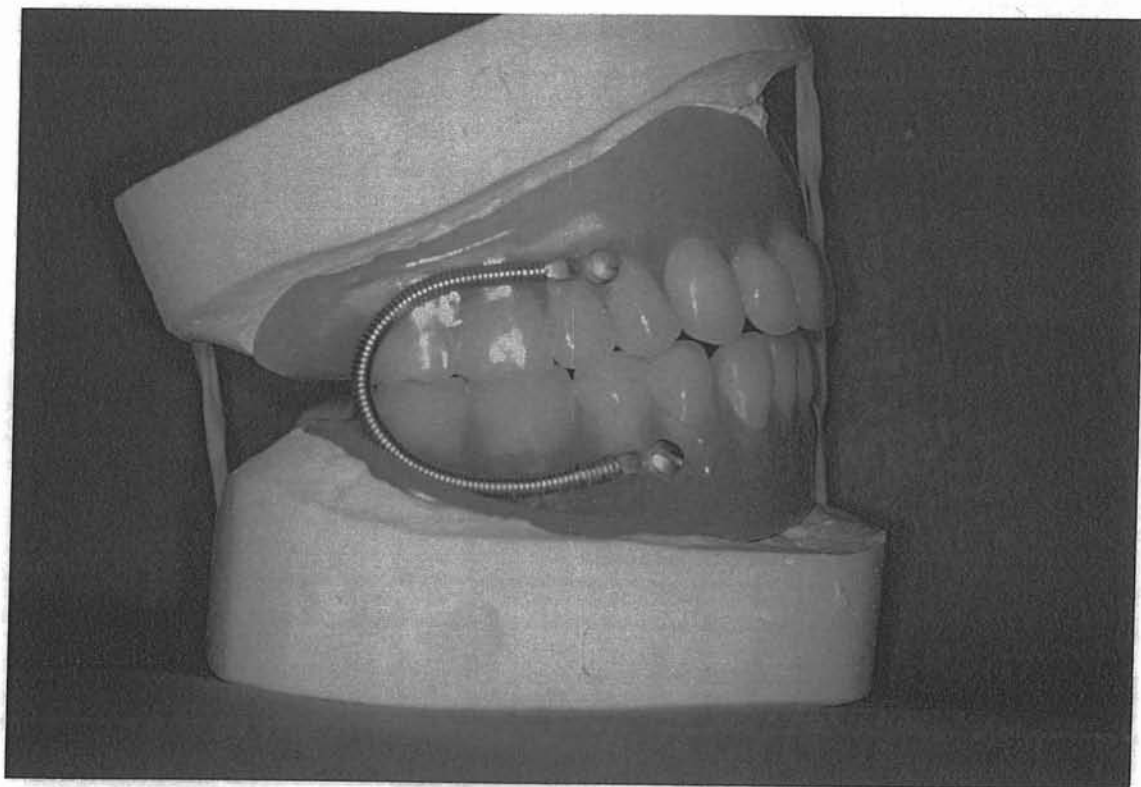
Fig. 25 : Axes de mise en place des ressorts

A la mise en bouche, M. MIL. se montre satisfait de la tenue et de l'esthétique des appareils. Cependant, une semaine plus tard, il se plaint de difficultés de déglutition.

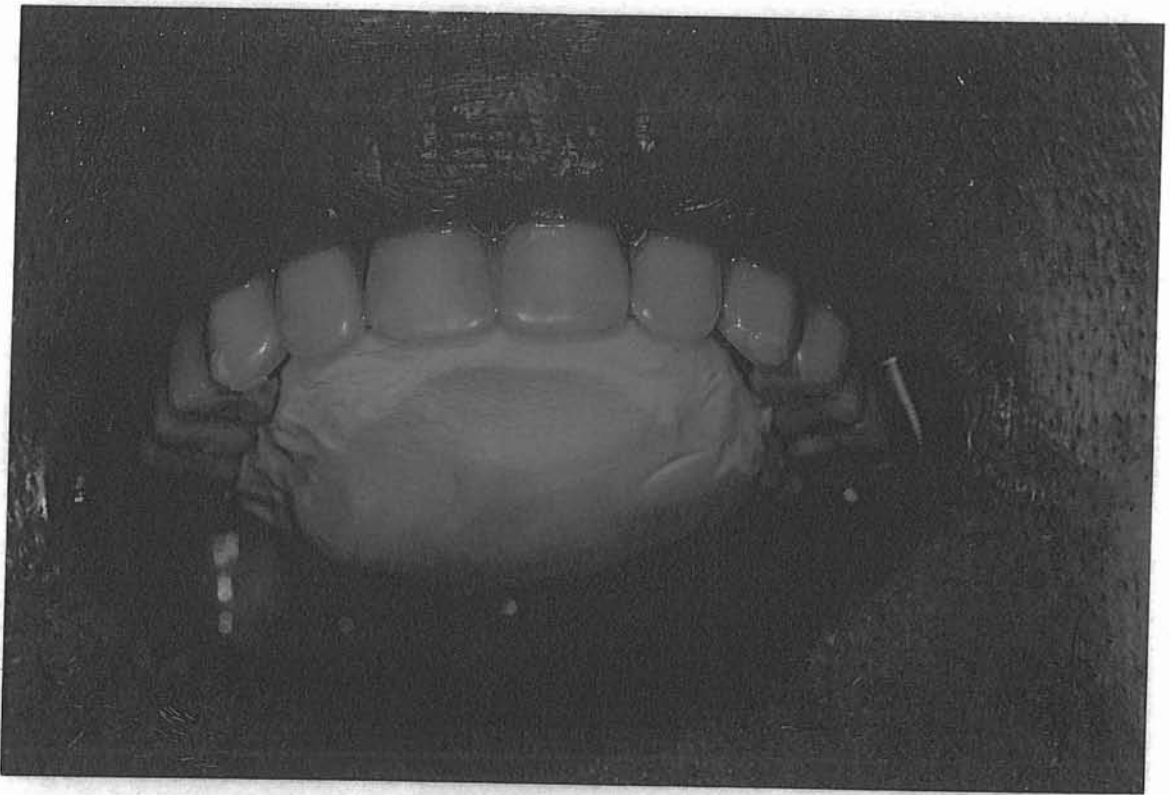
On décide alors de réaliser une prothèse d'abaissement palatin afin que la langue, dont la mobilité est réduite, retrouve des appuis lors de la phase buccale de la déglutition. Pour cela, une « balle de silicone » (OPTOSIL) est déposée au niveau du palais sur la prothèse supérieure. Le patient effectue alors tous les mouvements possibles avec la langue et déglutit plusieurs fois de manière à modeler le matériau durant sa prise.

La partie siliconée est alors désolidarisée et mise en moufle avant d'être évidée, ce qui permet de l'alléger. Elle est ensuite solidaritée à la prothèse supérieure.

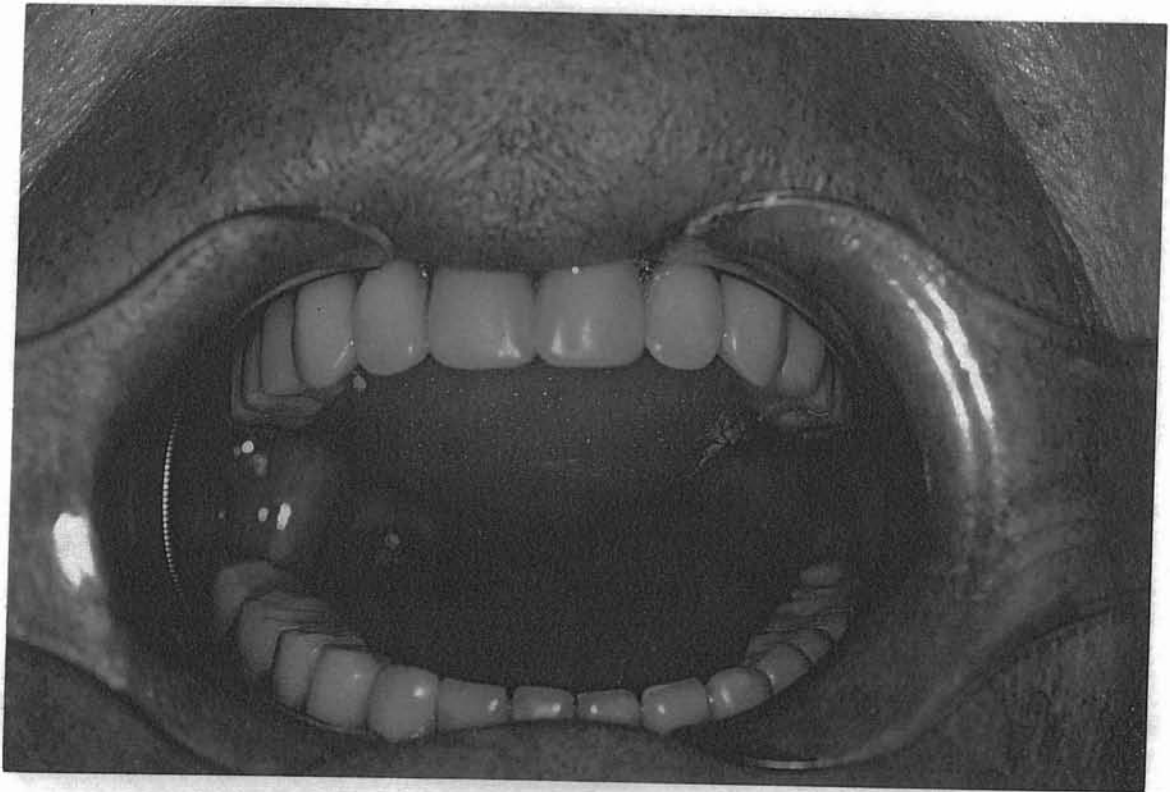
Lorsque les prothèses sont remises en bouche, le patient constate que sa déglutition est beaucoup plus facile.



*Photos n° 11 et 12 : Ressorts mis en place sur les prothèses
(Service dentaire du CAV)*



*Photo n° 13 : Modelage de la balle de silicone par les mouvements linguaux
(Service dentaire du CAV)*



*Photo n° 14: Résultat final avec vue de l'abaissement palatin
(Service dentaire du CAV)*

4.2. CAS n° 2 : M. RIC.

Historique médical :

En 1995, ce patient de 42 ans est adressé au service ORL pour un avis concernant un cylindrome de type cribiforme de la glande sub-linguale gauche classé T2b.N0.

Le traitement associe chirurgie et radiothérapie externe.

En novembre 1996, sont réalisées une pelvimandibulectomie en bloc latéral gauche avec curetage jugulo-carotidien gauche et une reconstruction par deux lambeaux musculo-cutanés de grand pectoral et infra-hyoïdien. La continuité mandibulaire a pu être préservée par une baguette osseuse latéro-inférieure.

Lors d'une visite de contrôle, en janvier 1998, le patient signale un épisode de craquement mandibulaire gauche récent. L'orthopantomogramme (OPT) révèle l'apparition d'une fracture de la baguette osseuse restante du côté gauche.

Après un mois de surveillance, on observe un cal osseux en cours de formation au niveau de la fracture mandibulaire mais cependant les conséquences de cette dernière se font de plus en plus sentir du point de vue fonctionnel : déviation de la branche montante de la mandibule gauche, trouble de l'occlusion dentaire, etc...

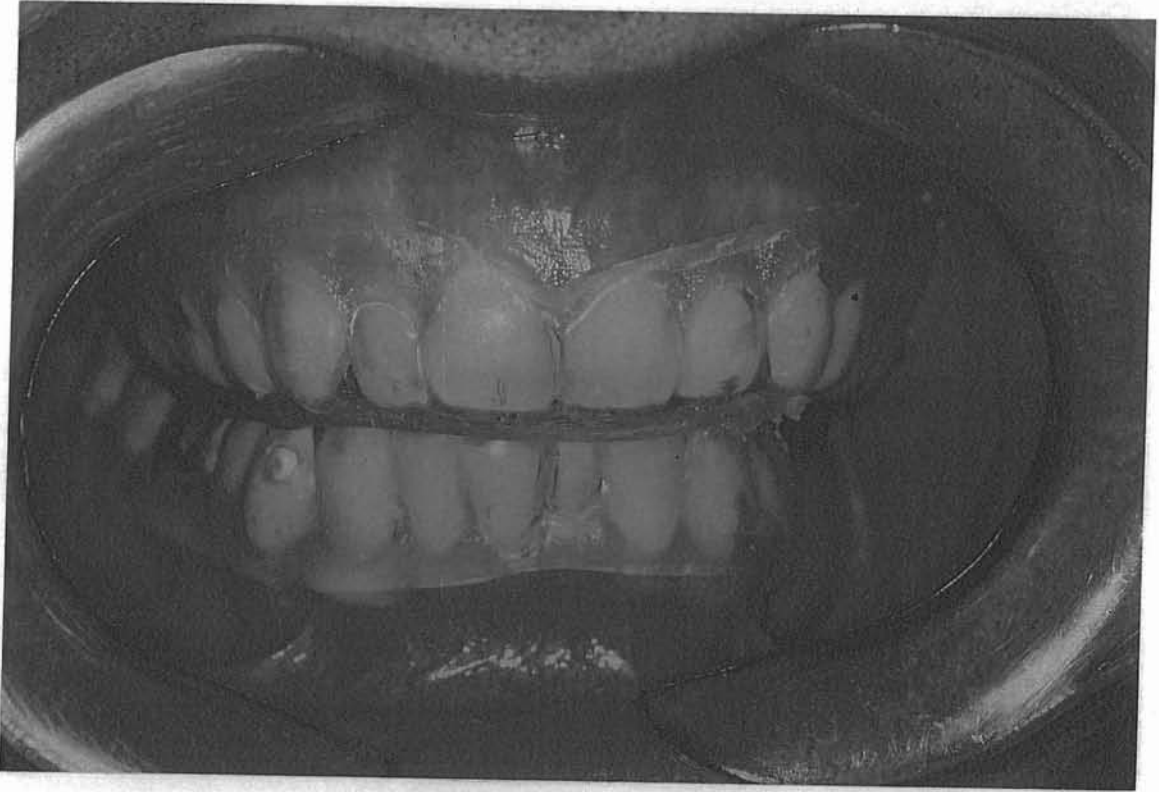
Il est alors décidé de réintervenir en avril 1998 pour réaliser une ostéosynthèse mandibulaire grâce à des plaques de titane et une greffe osseuse à partir d'un prélèvement dans la région iliaque.

Consultation au cabinet dentaire :

Le patient est adressé en vue de la réalisation d'un blocage inter-maxillaire (BIM) avant l'intervention prévue en avril 1998. En effet, afin de stabiliser la reconstruction mandibulaire dans les meilleures conditions, il a été décidé, en accord avec le chirurgien ORL, de réaliser des gouttières de blocage occlusal. Ceci permet, durant l'intervention, la mise en place du greffon tout en tenant compte de l'occlusion initiale du patient.

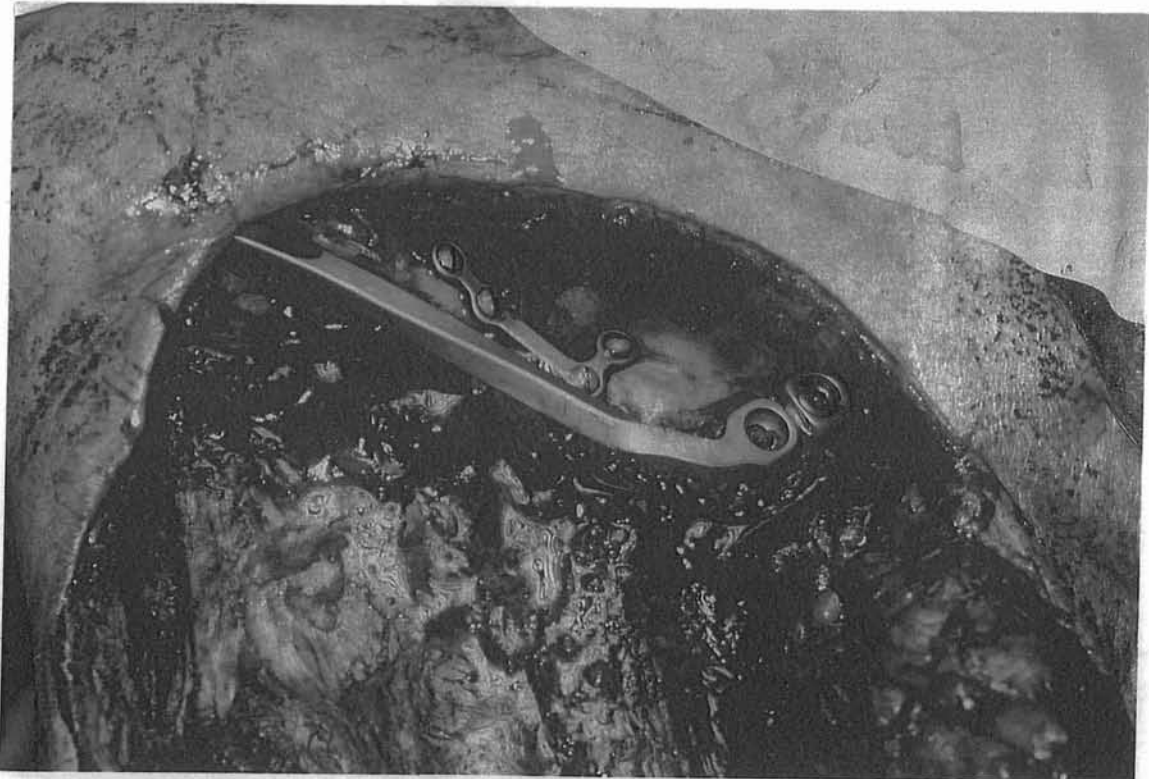
Pour réaliser ces gouttières, on effectue d'abord à l'alginate des empreintes des mâchoires inférieure et supérieure, qui seront coulées en plâtre dur, ainsi qu'un enregistrement de l'occlusion du patient à l'aide d'une cire d'occlusion.

A partir de ces modèles, on réalise des gouttières thermo-formées, pressées sous vide. Elles sont ensuite découpées à 2 mm du collet des dents. Les modèles sont alors montés sur articulateur grâce à la cire d'occlusion. Les gouttières sont remises en place et solidarisées l'une à l'autre. Le dispositif est alors essayé en bouche.



*Photo n° 15 : Essayage du dispositif de blocage avant l'intervention chirurgicale
(Service dentaire du CAV)*

Durant l'intervention, le chirurgien, après avoir supprimé le cal osseux qui s'était formé, met en place les gouttières et stabilise alors les moignons mandibulaires par le greffon et les plaques d'ostéosynthèse.



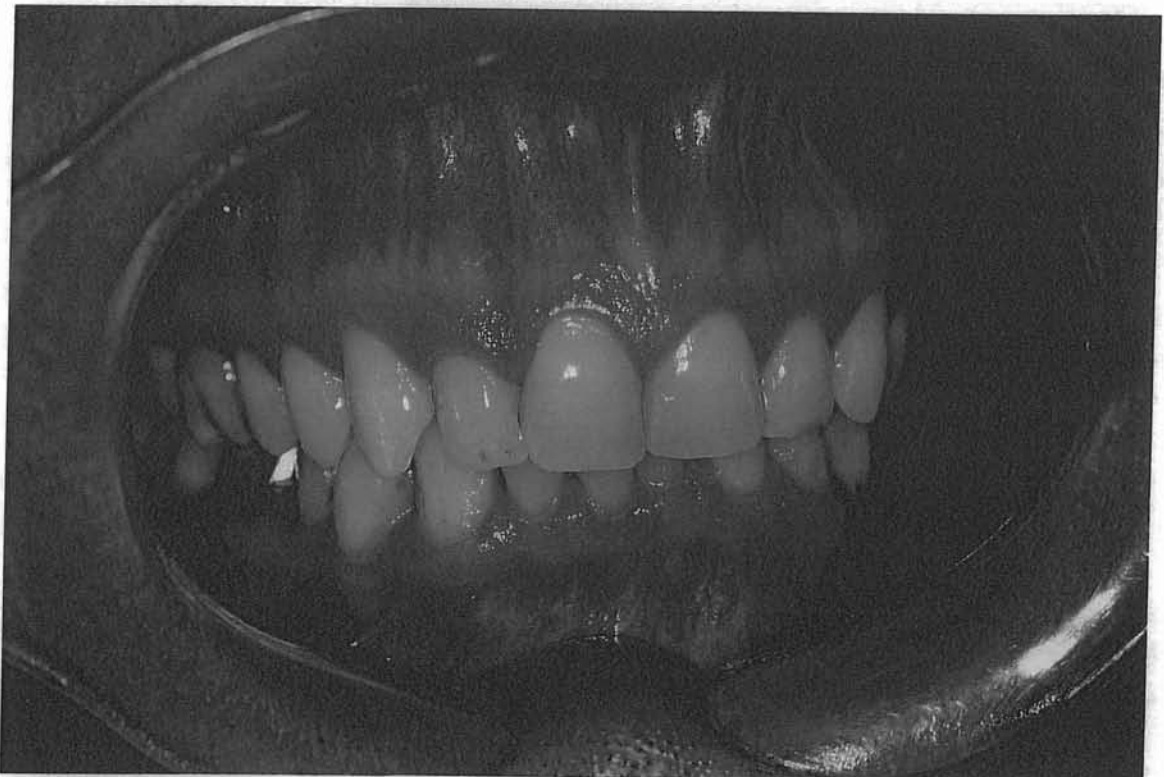*Photo n° 16 : Mise en place des plaques d'ostéosynthèse durant l'intervention
(Service dentaire du CAV)*

L'articulé dentaire obtenu au final est tout à fait correct. M. RIC. est revu au cabinet pour être réappareillé, les dents 35, 36, 37 et 38 étant manquantes. Il est donc décidé de réaliser un stellite inférieur pour remplacer 35, 36 et 37. Celui-ci est réalisé de manière traditionnelle :

- empreintes primaires à l'alginate et confection d'un PEI au laboratoire
- taille des taquets occlusaux, des plans de guidage et de calage et empreintes à l'aide du PEI avec de l'IMPREGUM
- essayage de la plaque avec bourrelets d'occlusion et selle en résine, enregistrement de l'occlusion
- essayage du montage : afin d'être le moins traumatisant possible pour le lambeau, la selle du stellite doit être très bien adaptée. Pour cela, on remargine la selle en résine avec de la pâte de Kerr et on effectue une empreinte fonctionnelle avec du PERMLASTIC. Le laboratoire coule alors cette dernière afin d'obtenir une empreinte fractionnée.
- mise en bouche du stellite et ajustage de l'occlusion.

Il est à noter que la 34 bordant la résection osseuse n'a pas été prise comme support de crochet car elle présentait une perte osseuse importante en distal.

Le patient est satisfait du stellite inférieur qui a été confectionné.



*Photo n° 17 : Vue de l'occlusion après l'intervention
(Service dentaire du CAV)*

4.3. CAS n° 3 : Mme COU.

Historique médical :

Cette patiente consulte en décembre 1996 pour une petite tumeur du plancher de bouche. Des examens complémentaires révèlent un carcinome épidermoïde pelvi-buccal antérieur classé T1.N0.

Le traitement sera chirurgical, à savoir : une pelvi-mandibulectomie non-interruptrice, un double curetage ganglionnaire jugulo-carotidien et une reconstruction par lambeau infra-hyoïdien gauche. Il est complété par une curiethérapie post-opératoire.

Consultation au cabinet dentaire :

La patiente est adressée afin d'être réappareillée.

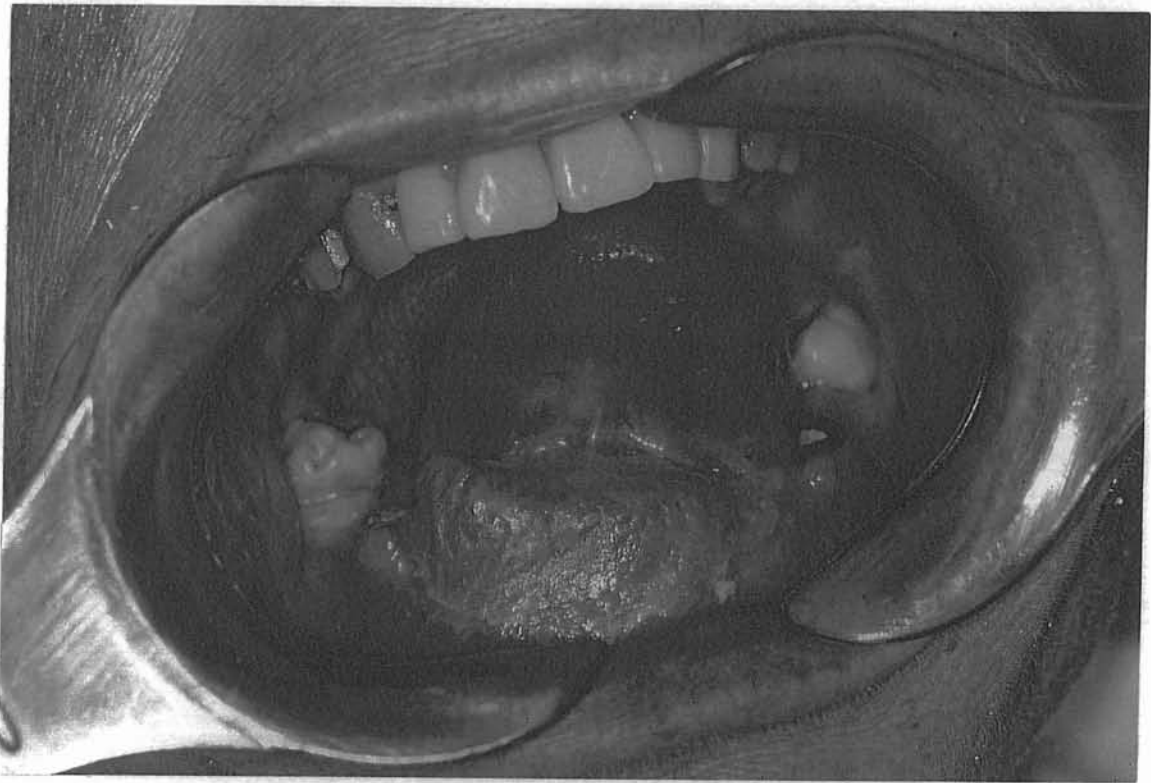En bouche, les dents 18,17,15,13,12,11,21,22,23,27 et 28 sont présentes sur le maxillaire ; les dents 47,45,35 et 37 se trouvent sur la mandibule, la dent 38 est incluse. Il persiste une bride cicatricielle gênant le réappareillage. De plus, la palette cutanée du lambeau est volumineuse.

Une réintervention chirurgicale est nécessaire pour désépaissir le lambeau et lever les brides au laser. A la mandibule, l'absence de crête alvéolaire au niveau inférieur oblige à être le plus conservateur possible envers les dents restantes afin d'améliorer la rétention et la stabilisation de la future prothèse.

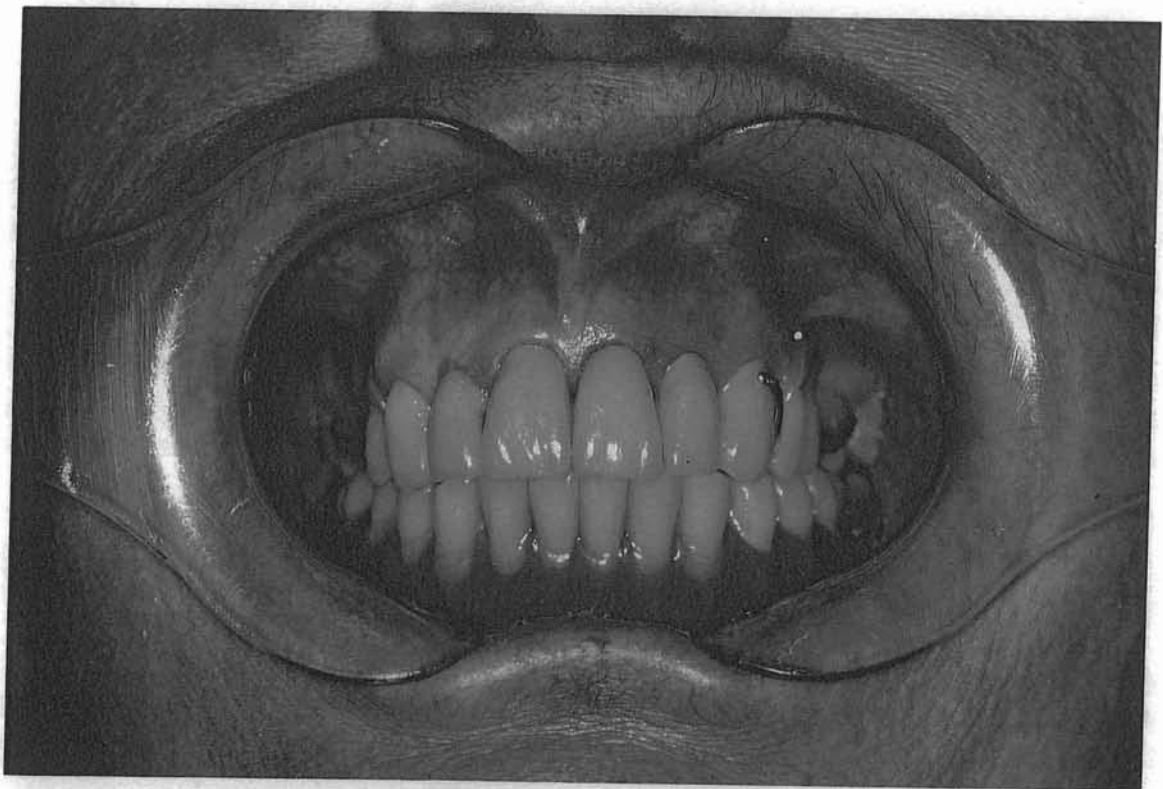
Le plan de traitement prothétique va consister à :

- reconstituer le bloc incisivo-canin supérieur avec des couronnes céramo-métalliques
- réaliser un stellite supérieur 5 dents et un inférieur 12 dents, en utilisant 35 et 45 comme support d'attachement de type aimant

En juillet 1998, le réappareillage est achevé et satisfait la patiente.



*Photo n° 18 : Situation en bouche avant réappareillage
(Service dentaire du CAV)*



*Photo n° 19 : Situation en bouche après réappareillage
(Service dentaire du CAV)*

4.4. CAS n° 4 : Mme MAL.

Historique médical :

Cette patiente de 60 ans est reçue en consultation ORL pour avis concernant une lésion suspecte en janvier 1999. Les examens complémentaires mettent en évidence un carcinome épidermoïde du plancher antérieur droit de bouche, classé T1.N0, et du trigone rétro-molaire gauche, atteignant la commissure et également classé T1.N0.

Le traitement consiste en une chirurgie simultanée des deux lésions avec curetage cervical gauche. L'équipe chirurgicale réalise ainsi, en février 1999, une buccopharyngectomie par voie endo-buccale, intéressant toute la région du trigone, du pilier antérieur de l'amygdale et le tiers de la joue gauche, ainsi qu'une pelvi-mandibulectomie interruptrice avec reconstitution par lambeaux infra-hyoïdien gauche et naso-génien. Le tout est consolidé par la mise en place de deux plaques d'ostéosynthèse avec vis et l'intercalage d'un greffon osseux spongieux iliaque.

Par la suite, la patiente est revue afin de :

- supprimer la persistance d'une bride cicatricielle entre la joue et le plancher de bouche
- dégraisser le lambeau naso-génien qui est trop épais
- déposer le matériel d'ostéosynthèse

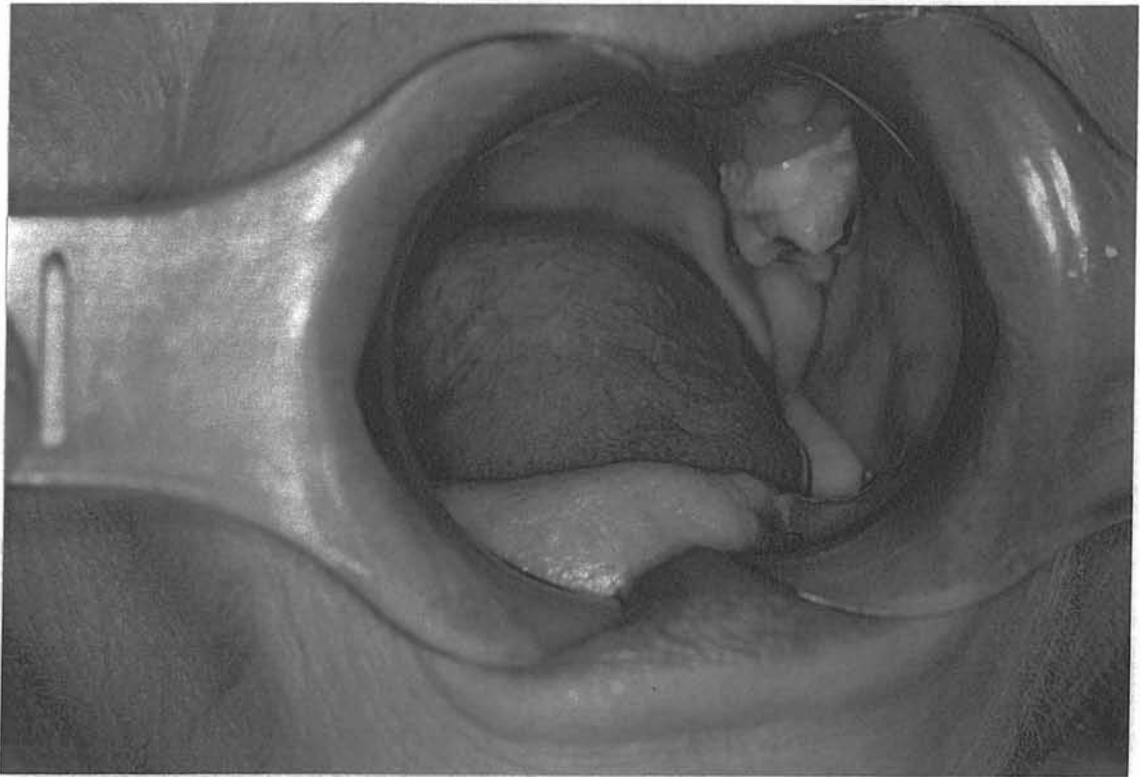Consultation au cabinet dentaire :

La patiente est adressée pour un réappareillage.

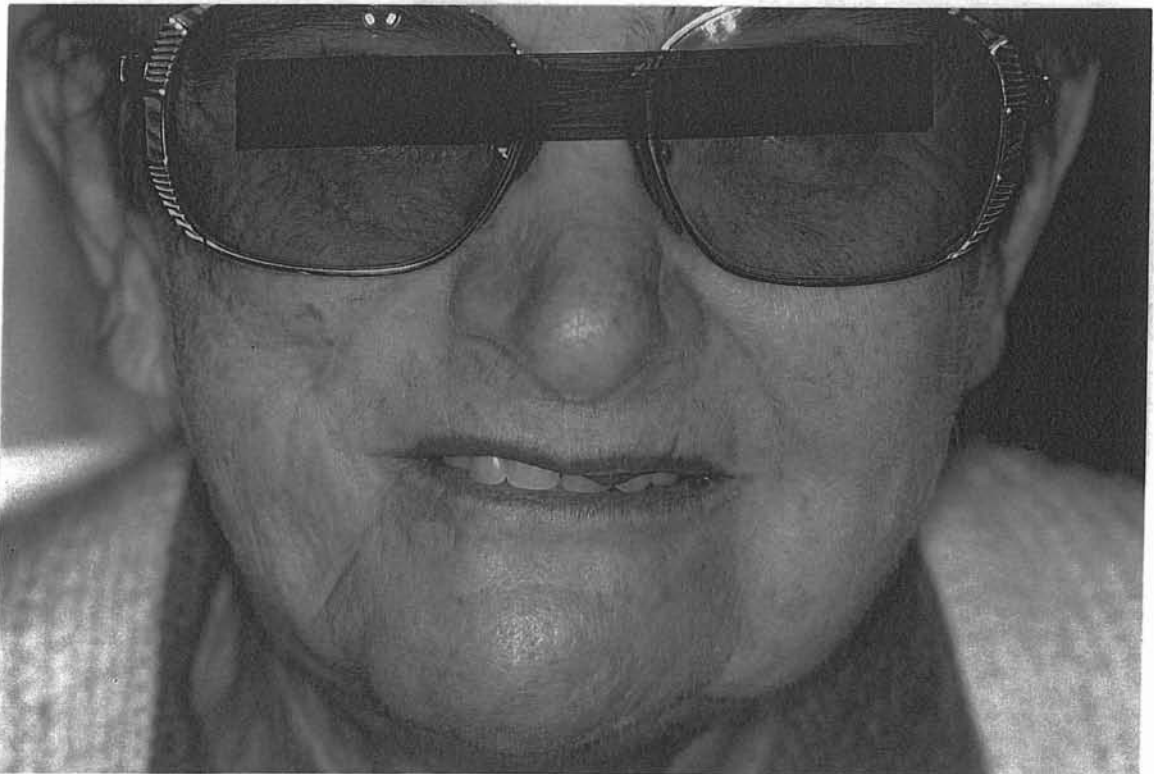A l'examen clinique, on note une très faible dimension verticale disponible. En effet, le lambeau est encore volumineux et flottant. De plus, il persiste une bride cicatricielle rendant le réappareillage délicat.

Il est donc décidé, dans un premier temps, de ne réappareiller que le maxillaire supérieur, ceci pour des raisons esthétiques mais surtout pour permettre une contention du maxillaire. En effet, en l'absence d'appareillage inférieur, on observe une atrésie du maxillaire supérieur. Ce phénomène est bien visible chez cette patiente : on peut noter une diminution de la largeur de la nouvelle prothèse de 7 mm par rapport à l'ancienne.


Le nouvel appareil satisfait la patiente sur le plan esthétique mais le manque de dimension verticale empêche tout réappareillage inférieur.




*Photo n° 20 : Situation en bouche lors de la 1^{ère} visite au cabinet dentaire
(Service dentaire du CAV)*



*Photo n° 21 : Résultats esthétiques après réappareillage
(Service dentaire du CAV)*



*Photo n° 22 : Visualisation de la largeur de l'ancienne prothèse (33,8 mm)
(Service dentaire du CAV)*



*Photo n° 23 : Visualisation de la largeur de la nouvelle prothèse (26,7 mm)
(Service dentaire du CAV)*

4.5. CAS n° 5 : M. ME.

Historique médical :

Ce patient de 54 ans est reçu en consultation ORL en 1993 pour une plaie persistante au niveau buccal.

Il s'agit d'une lésion bourgeonnante de 25 mm de longueur, 18 mm de largeur et 8 mm d'épaisseur, dépassant la ligne médiane au niveau du plancher de bouche antérieur.

L'examen ana-pathologique révèle un carcinome épidermoïde différencié, classé T2.N0.

Le traitement consiste alors en une curiethérapie à l'aide de fils d'iridium, associée à un curetage jugulo-carotidien et sous-maxillaire.

En 1998, lors d'une visite de contrôle, le patient se plaint de douleurs localisées. En effet, on observe une dénudation de la branche horizontale de la mandibule du côté droit, sans atteinte osseuse. On préconise l'application de soins locaux.

Malheureusement, la lésion s'étend et l'OPT montre une zone radio-sombre d'environ 3 cm de longueur, liée à une ostéo-radionécrose. Le traitement sera chirurgical par plastie du plancher buccal latéral droit avec lambeau de recouvrement infra-hyoïdien.

Consultation au cabinet dentaire :

Le patient est adressé pour être réappareillé.

Lors de la première consultation, on observe la persistance d'un pertuis antéro-latéral droit épithélialisé. Du fait de l'absence de crête alvéolaire mandibulaire, il est décidé d'utiliser ce pertuis comme moyen de rétention de la future prothèse. Les appareils actuels ayant été réalisés juste avant l'intervention chirurgicale, seule la prothèse mandibulaire sera refaite. Les étapes de réalisation sont classiques :

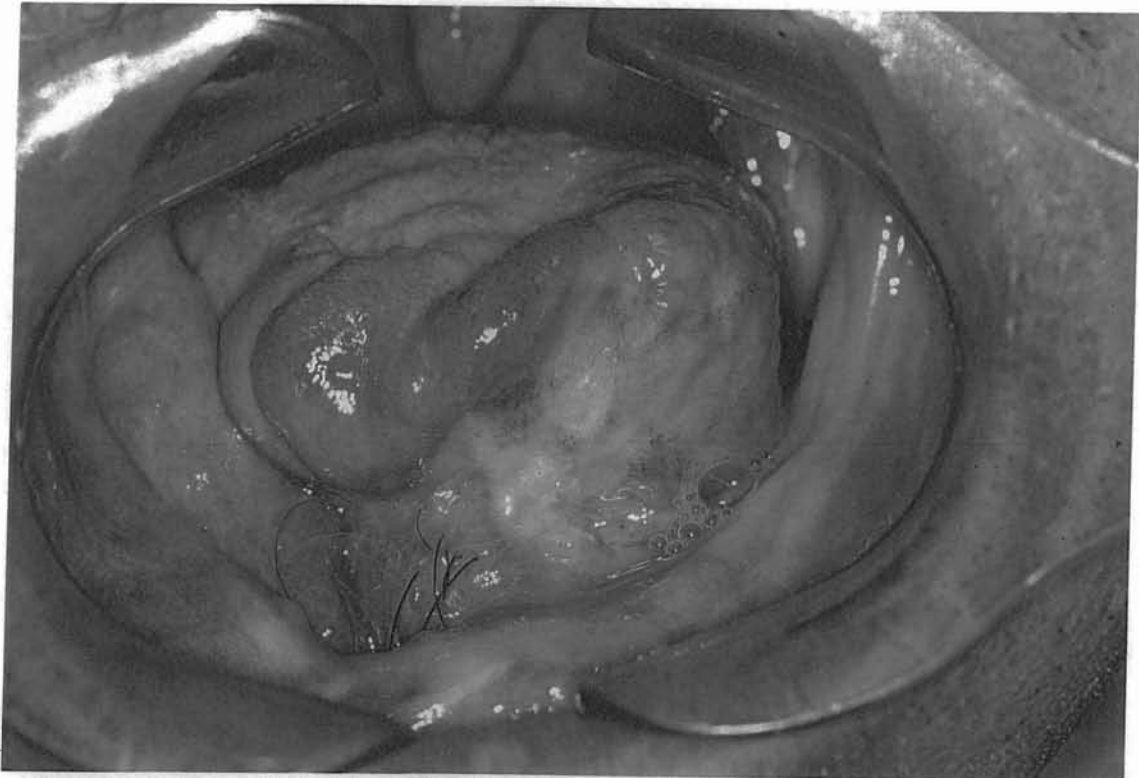
- prise d'empreinte primaire inférieure à l'alginat ainsi que prise d'empreinte de l'appareil antagoniste
- prise d'empreinte secondaire (PEI, remarginage à la pâte de Kerr et lavis final au PERMLASTIC). Durant le remarginage, on prendra l'empreinte du pertuis à l'aide de pâte de Kerr. Au laboratoire, l'empreinte secondaire sera coulée et l'on réalisera une plaque base en résine cuite. Il est à noter que le prolongement de pâte de Kerr comportant l'empreinte du pertuis sera également transformée en résine. Sur cette plaque base est placée un bourrelet de cire.

- enregistrement des relations inter-maxillaires avec la cire d'occlusion
- choix de la teinte et de la forme des dents
- essayage du montage prothétique
- rebasage de la plaque base résine avec du PERMLASTIC sous contrôle occlusal

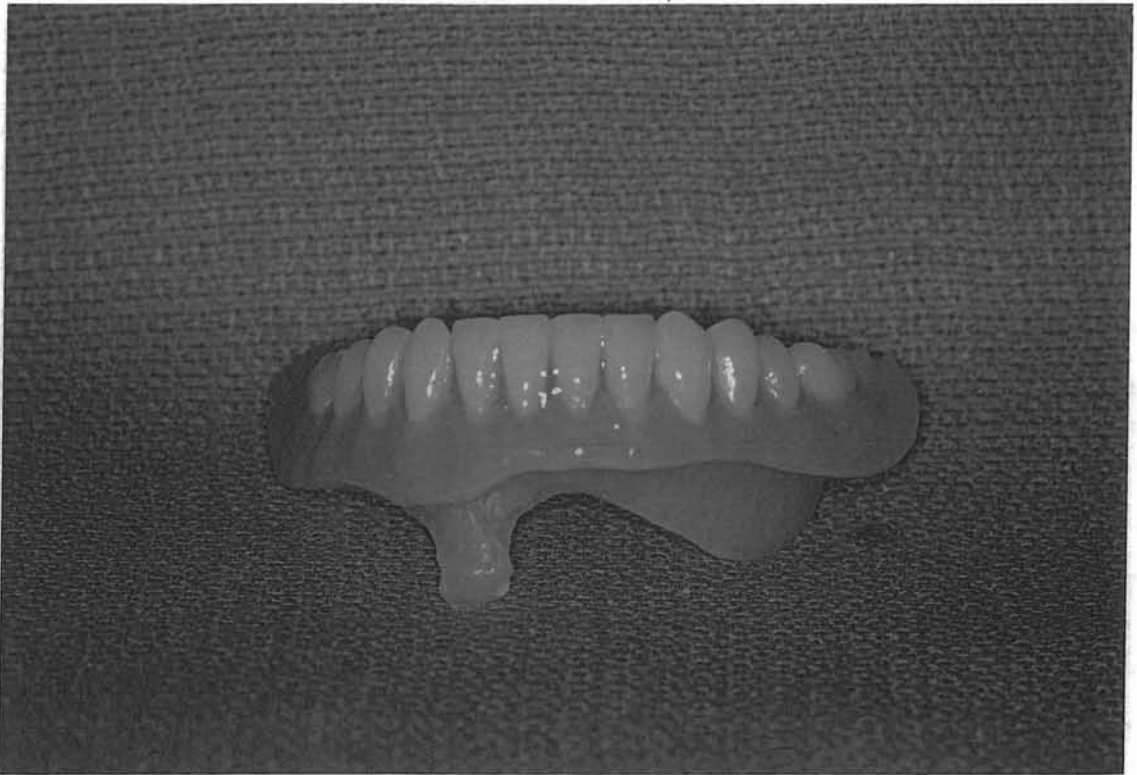
Le jour de la mise en bouche, il est décidé, afin de ne pas blesser le greffon, de réaliser un obturateur souple en silicone pour combler le pertuis. Pour cela, on élimine une partie du prolongement en résine pour ne conserver qu'un moignon qui servira de tuteur à l'obturateur silicone. Ce moignon est alors enduit d'un adhésif commercialisé chez PREVENT, qui a la particularité de permettre une adhésion chimique entre la résine et un silicone non réticulé.

Sur l'adhésif est appliqué du silicone DROP-ORTHO 558 $\frac{3}{4}$ de chez PREVENT également. La prothèse est alors mise en bouche sous contrôle occlusal.

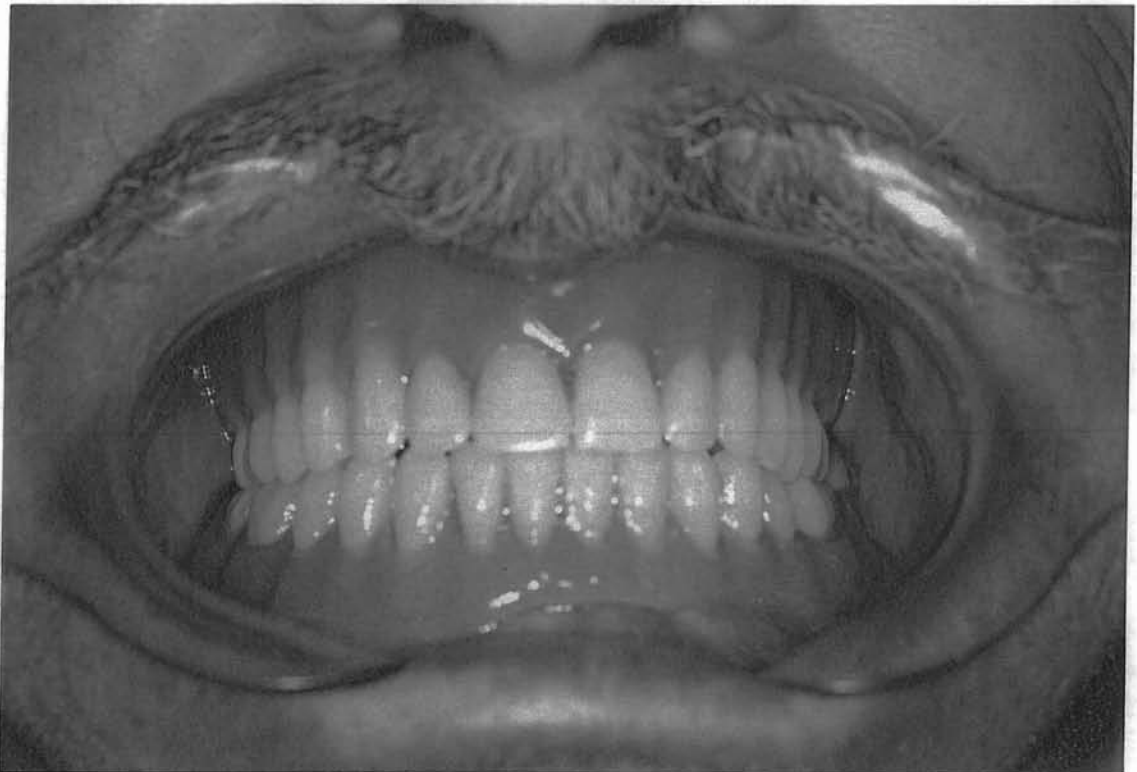Après un court délai permettant la prise du silicone, il ne reste qu'à éliminer les surplus de matériau et de livrer la prothèse. Celle-ci est stable, non blessante et le patient est satisfait.



*Photo n° 24 : Situation en bouche lors de la 1^{ère} visite au cabinet dentaire
(Service dentaire du CAV)*



*Photo n° 25 : Prothèse inférieure avec prolongement correspondant au pertuis
(Service dentaire du CAV)*



*Photo n° 26 : Résultat obtenu après réappareillage
(Service dentaire du CAV)*

4.6. CAS n°6 : M. AU.

Historique médical :

En 1997, ce patient consulte au service ORL du CHU DE NANCY pour une lésion du plancher buccal droit. La lésion occupe alors toute la largeur du plancher de bouche, touchant la gencive et se prolongeant sur la face inférieure de la langue par une plage de dysplasie sévère.

Après examens complémentaires, la lésion se révèle être un épithélioma classé T2.N0.

Le traitement consistera en une chirurgie suivi d'une curiethérapie.

En janvier 1998, il est pratiqué une pelvi-glossectomie ainsi qu'une mandibulectomie interruptrice non reconstruite. Néanmoins, les parties molles ont été reconstruites par un lambeau myo-cutané Grand Pectoral.

Consultation au cabinet dentaire :

Le patient nous est adressé en novembre 1998. Il est édenté maxillaire et il ne reste en bouche que les dents 33 et 35.

Il est très désireux d'un réappareillage prothétique, mais il lui est clairement expliqué qu'en l'état, la réalisation prothétique paraît très délicate. En effet, la perte de continuité entre les deux fragments mandibulaires rend l'appareillage très problématique : le fragment droit édenté est tiré vers le haut et rentre en contact avec la tubérosité droite ; le fragment gauche denté est tiré en haut et en dedans. La position des deux fragments est différente bouche ouverte et bouche fermée, ce qui amènera une instabilité de la prothèse maxillaire. De plus, l'augmentation de la dimension verticale d'occlusion risque d'être très préjudiciable à une déglutition satisfaisante.

Nous nous retrouvons ainsi dans une situation de réappareillage défavorable. Néanmoins, face à l'insistance du patient, il est décidé d'essayer de le réappareiller. Il sera alors confectionné une prothèse complète supérieure avec une prothèse mandibulaire ne concernant que l'hémi-mandibule gauche et étant stabilisée par des crochets sur 33 et 35.

Rapidement, M. AU. constate que la prothèse inférieure lui apporte plus de désagréments que de bénéfices. En effet, elle est instable et blessante et le malade cesse de la porter.

Le chirurgien ORL est alors informé que le rétablissement de la continuité entre les deux fragments mandibulaires résoudrait un certain nombre de problèmes.

En mars 2000, M. AU. est revu au CHU afin de pratiquer une reconstruction de la branche horizontale droite de la mandibule par un lambeau libre de crête iliaque.

En mai 2000, le patient nous est ré-adressé pour avis concernant une ulcération linguale. Celle-ci s'avère être d'origine traumatique car elle disparaît après meulage des dents 33 et 35.

En août 2000, il est décidé de réappareiller M. AU. On se trouve cette fois devant un terrain nettement plus favorable qu'en 1998 : la continuité de la mandibule est retrouvée et la branche horizontale droite ne rentre plus en contact avec la tubérosité antagoniste.

On décide alors de confectionner une prothèse mandibulaire complète avec un système d'attachement magnétique sur 33 et 35 pour améliorer la rétention prothétique et de refaire la prothèse complète supérieure.

Pour cela, on réalise des empreintes primaires à l'alginat. On effectue alors l'alésage des racines des dents 33 et 35 où l'on met en place des tenons calcinables calibrés. Cela est suivi de l'empreinte secondaire au PERMLASTIC à l'aide d'un PEI préalablement remarginé à la pâte de Kerr.

Les tenons ressortent dans l'empreinte et le tout est coulé au laboratoire.

Les séances suivantes consistent en l'enregistrement des relations inter-maxillaires à l'aide d'une cire d'occlusion, puis l'essayage du montage prothétique.

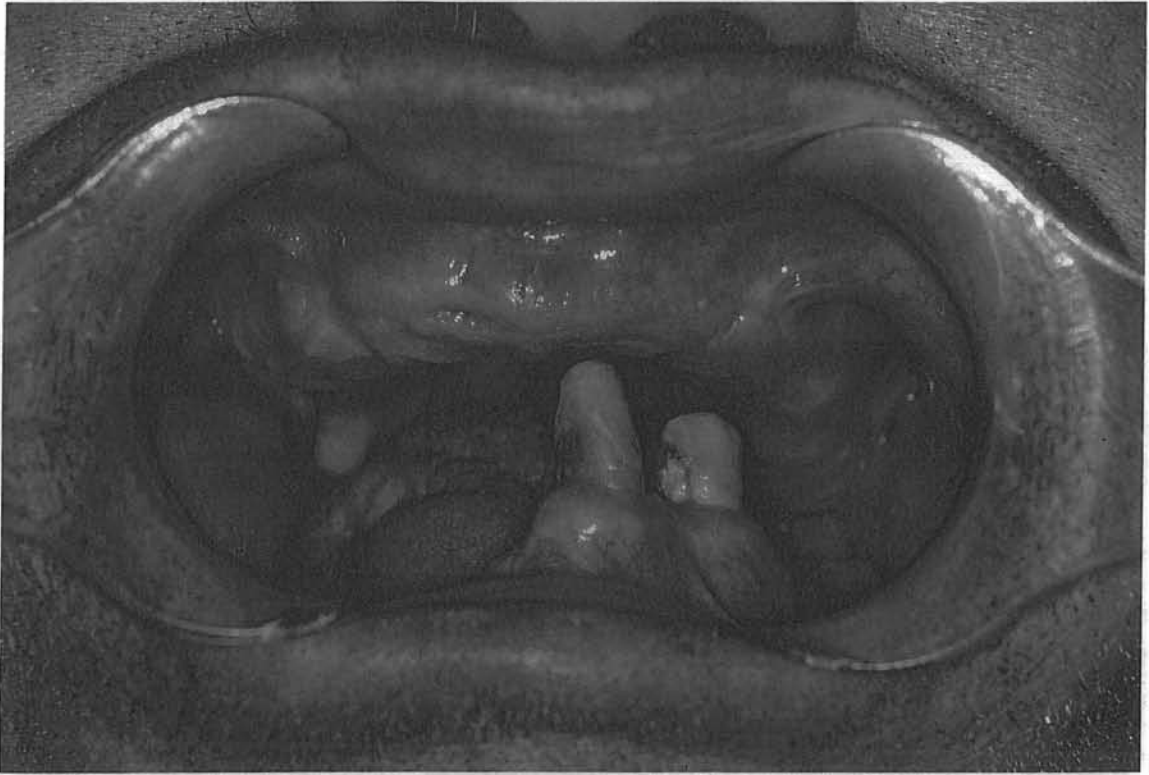Ensuite, le laboratoire confectionne les chapes magnétiques à partir de l'empreinte au PERMLASTIC et polymérise les prothèses maxillaire et mandibulaire.

Les prothèses sont alors mises en bouche, les chapes magnétiques sont scellées et l'occlusion est ajustée. Le patient gardera ses prothèses une semaine puis on mettra en place au fauteuil les aimants dans l'intrados prothétique.

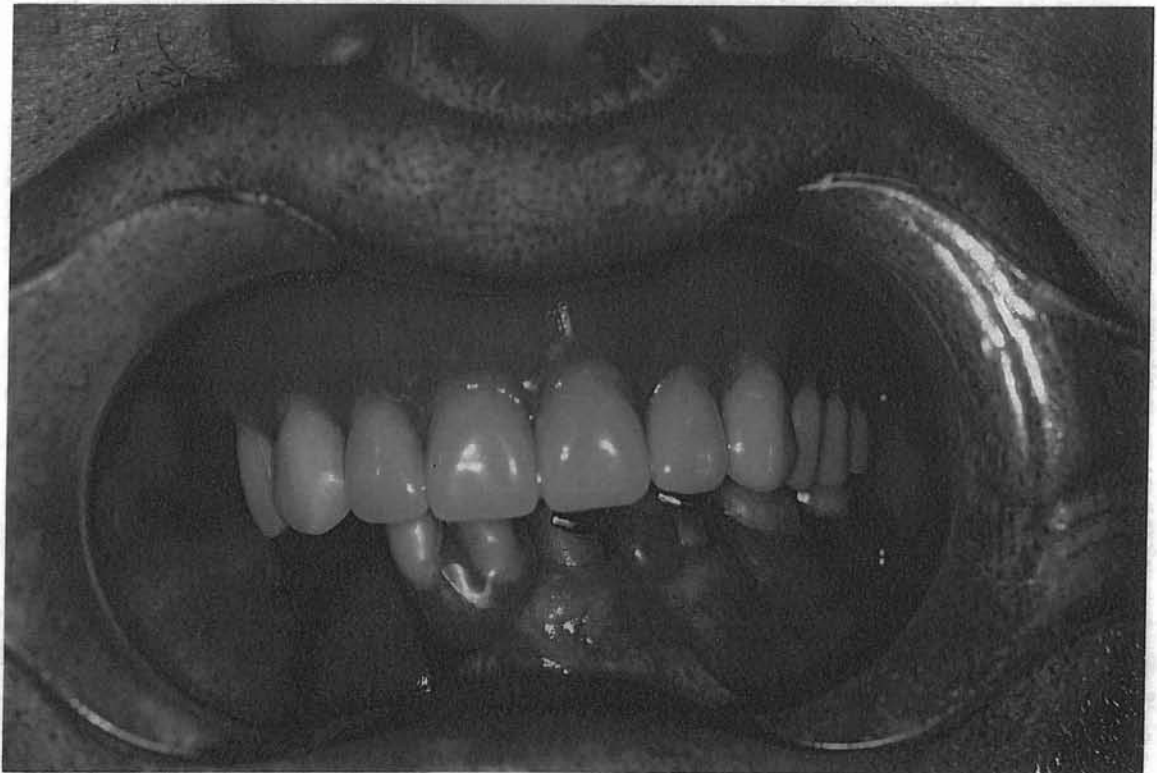
Pour cela, on évide l'intrados de la prothèse mandibulaire en regard des chapes magnétiques. On place l'aimant sur la chape, on ajoute de la résine auto-polymérisable dans la partie évidée et l'on met l'appareil en place sous occlusion. Après polymérisation de la résine, il ne reste qu'à dégager les excès de matériau.

Le patient est satisfait de l'esthétique et de la stabilité de ses prothèses, mais se plaint d'une difficulté à déglutir car la langue ne vient plus en contact avec le palais. Pour limiter cette gêne, on réalise une prothèse d'abaissement palatin en venant placer une « balle » de silicone sur la prothèse maxillaire. Le patient modèle la « balle » en déglutissant plusieurs fois. La partie en silicone est alors désolidarisée de la prothèse, puis mise en moufle au laboratoire, transformée en résine cuite et évidée. L'abaissement palatin est alors resolidarisé à la prothèse supérieure à l'aide de résine auto-polymérisable. La déglutition est améliorée.

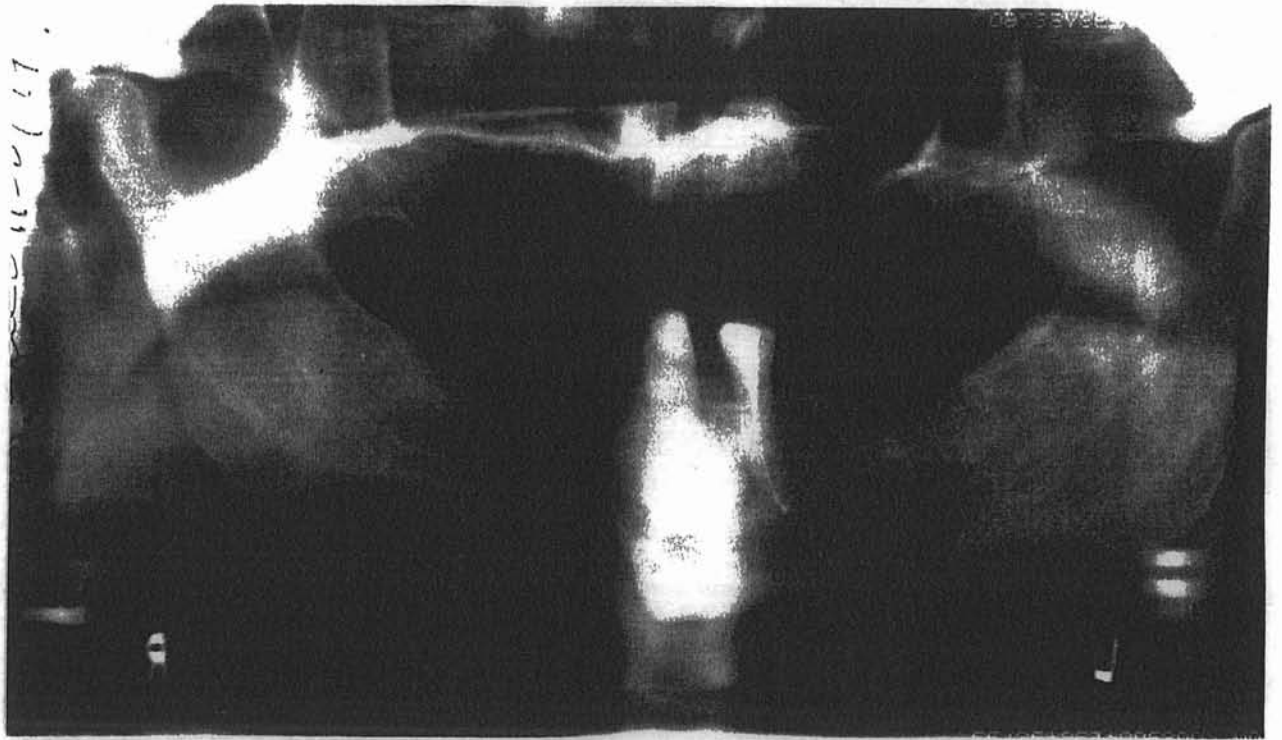
Ainsi, nous voyons bien, dans ce cas, que la reconstruction mandibulaire a rendu la réhabilitation prothétique.



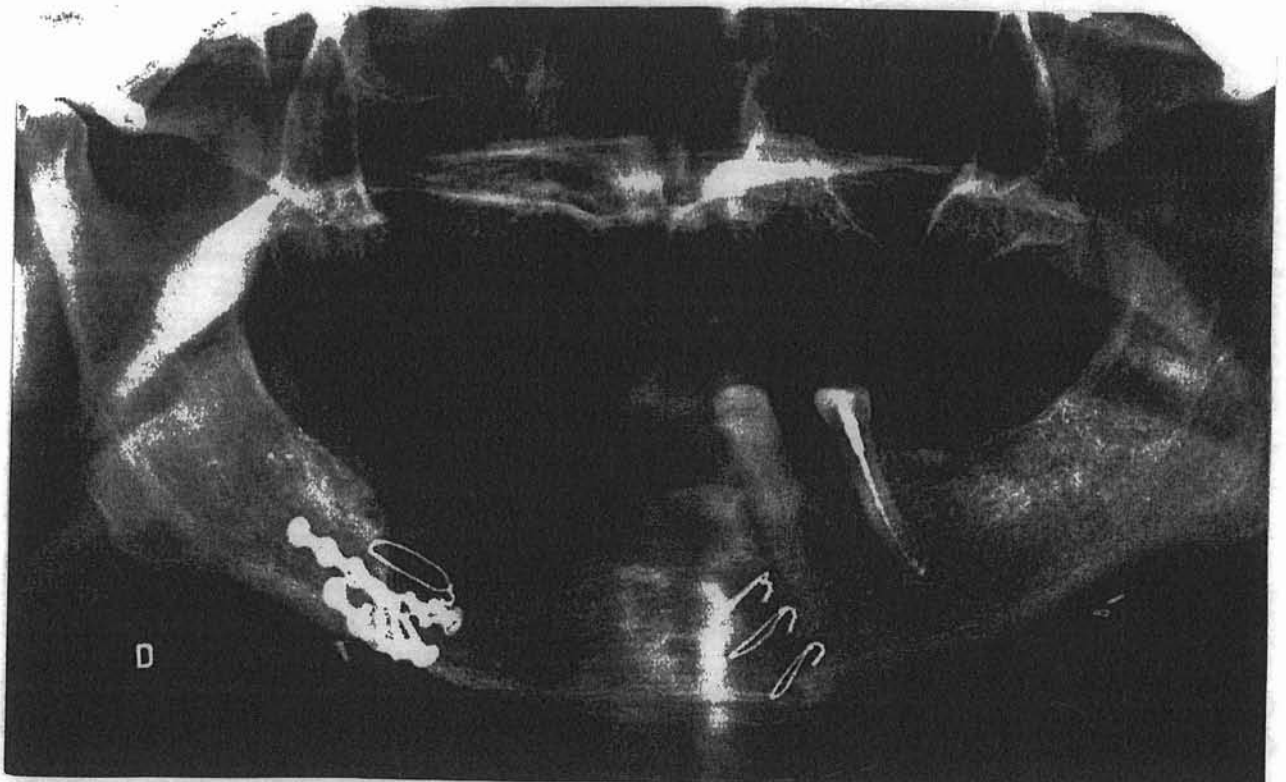
*Photo n° 27 : Situation en bouche initiale en 1998
(Service dentaire du CAV)*



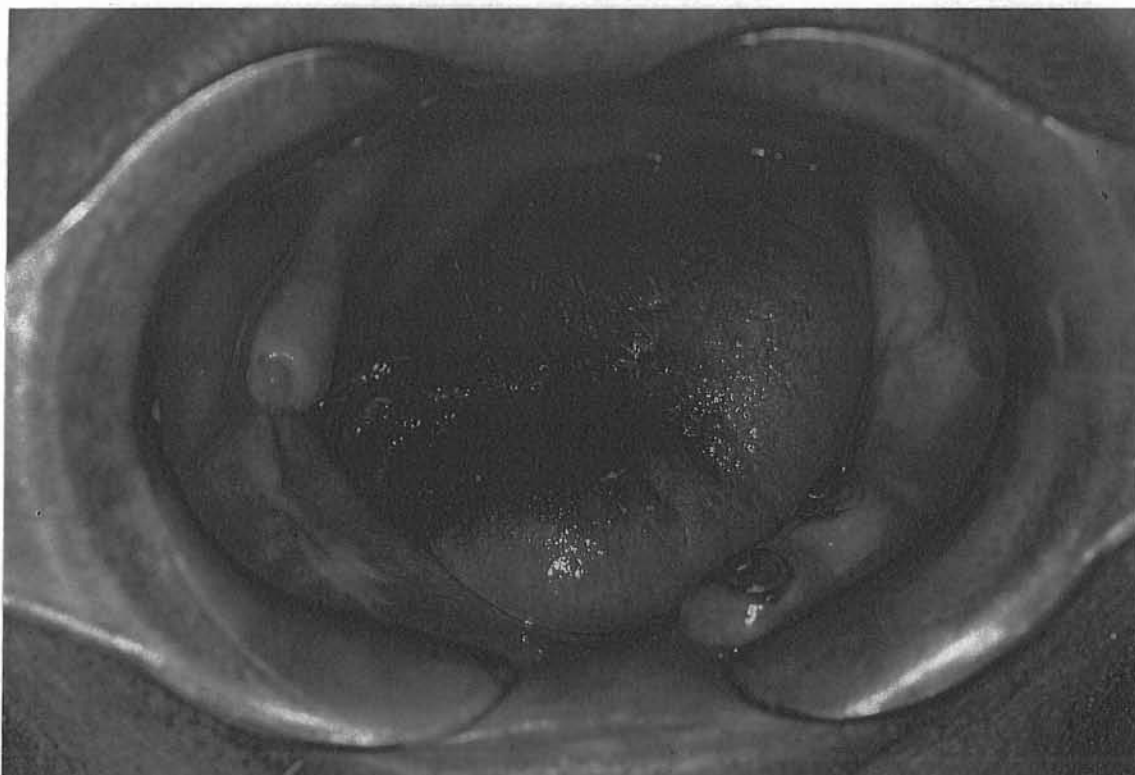
*Photo n° 28 : Prothèse sur hémi-mandibule réalisée en 1998
(Service dentaire du CAV)*



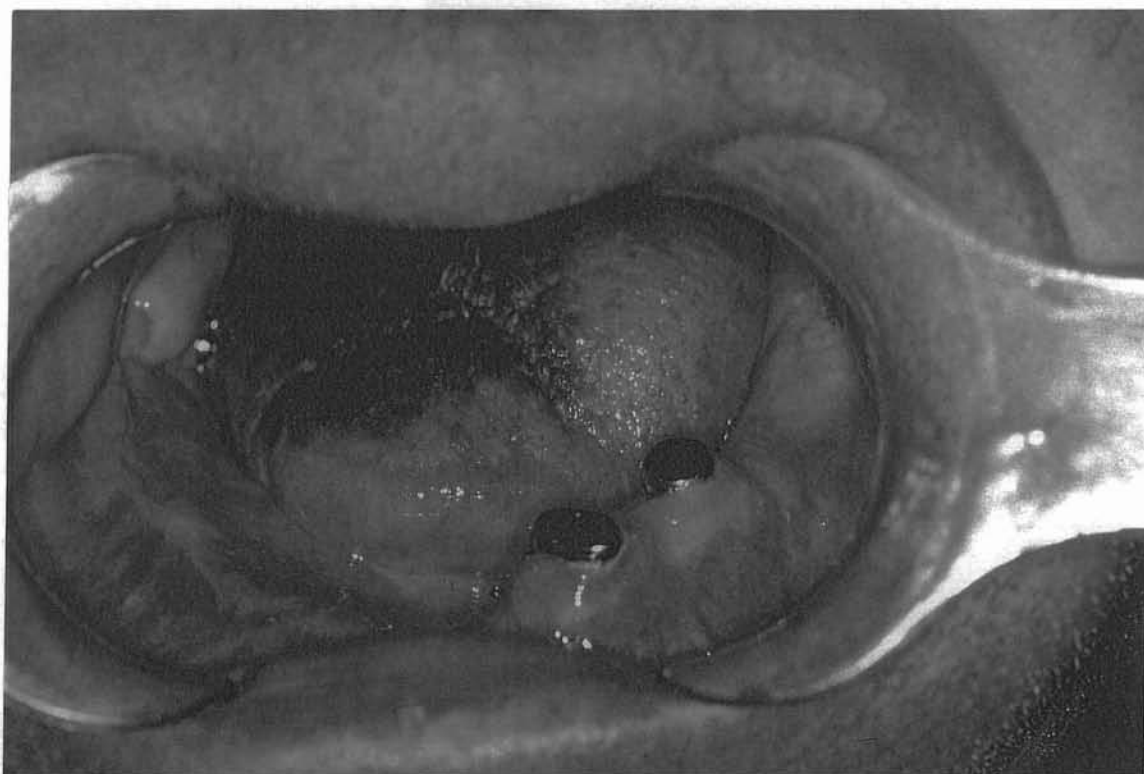*Figure 26 : Orthopentomogramme après exérèse tumorale sans reconstruction (1998)
(Service dentaire du CAV)*



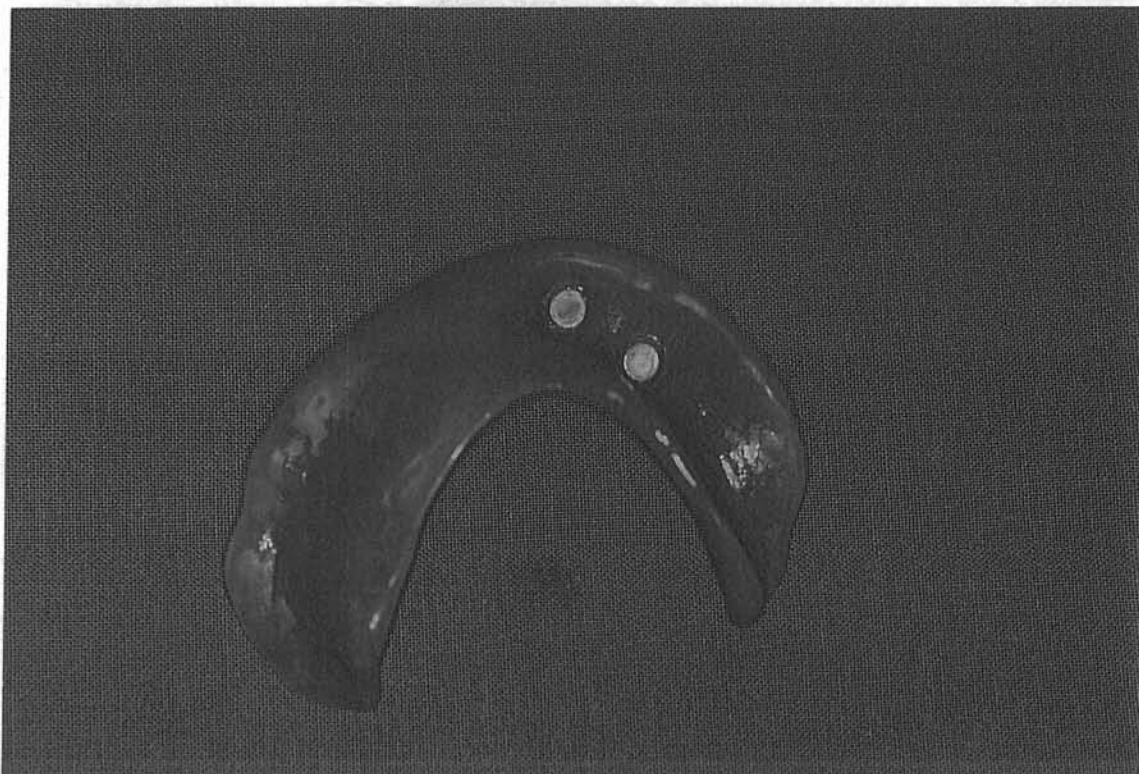
*Figure n° 27 : Orthopentomogramme après reconstruction par lambeau libre de crête iliaque (2000)
(Service dentaire du CAV)*



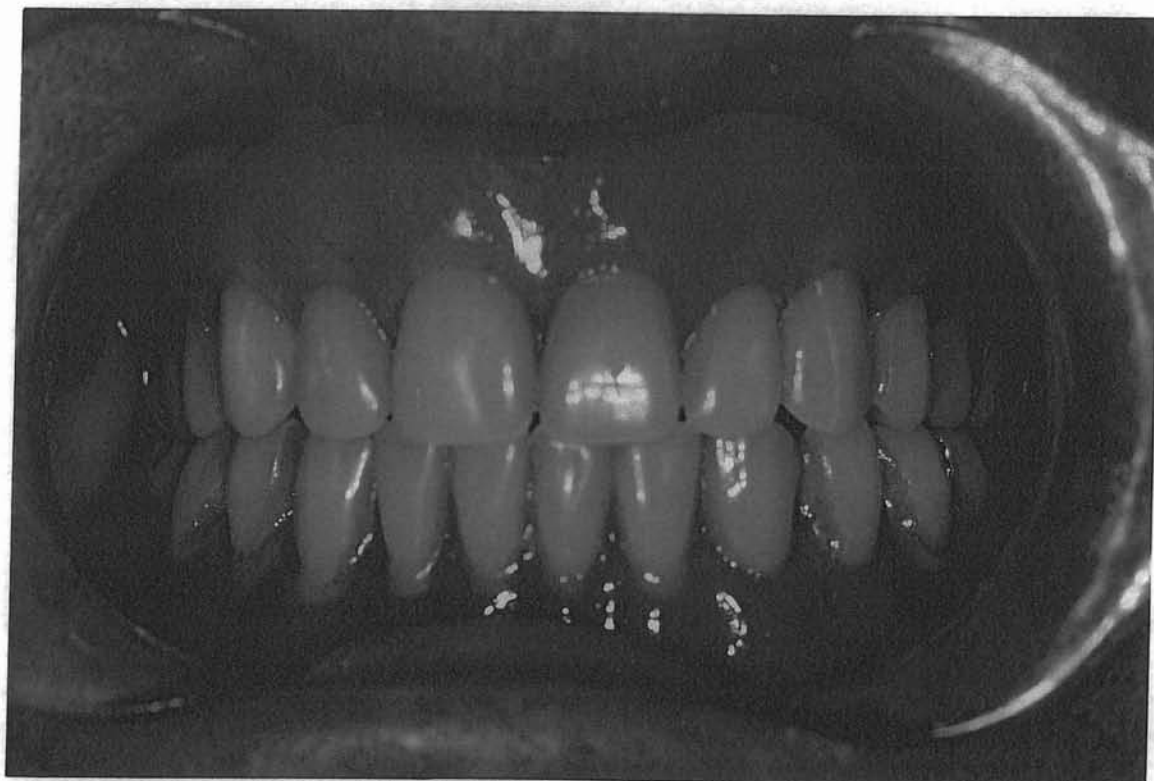
*Photo n° 29 : Situation en bouche après reconstruction mandibulaire (2000)
(Service dentaire du CAV)*



*Photo n° 30 : Situation en bouche après scellement des chapes métalliques en bouche
(Service dentaire du CAV)*



*Photo n° 31 : Vue de l'intrados prothétique après fixation des aimants
(Service dentaire du CAV)*



*Photo n° 32 : Résultat final après réappareillage
(Service dentaire du CAV)*

CONCLUSION :

De nos jours, la reconstruction mandibulaire après exérèse tumorale semble être une démarche acquise, mais on peut noter une évolution des techniques utilisées.

En effet, si à l'origine, on se contentait de substituer le segment réséqué par une endoprothèse ou par une plaque d'ostéosynthèse, les nouvelles techniques mises en œuvre aujourd'hui semblent plus s'attacher à la réhabilitation de la cavité buccale tant sur le plan fonctionnel qu'esthétique et prennent en considération les possibilités de réinsertion sociale du malade. Elles consistent à recréer l'anatomie initiale de la bouche à l'aide de la micro-chirurgie.

Sur le plan odontologique, ces nouvelles méthodes de reconstruction permettent de contrer l'apparition de troubles de l'articulé dentaire, notamment grâce à la réalisation pré-opératoire de gouttières de blocage inter-maxillaire. Néanmoins, le réappareillage prothétique de ces patients reste très délicat quelles que soient les méthodes chirurgicales employées. Grâce à l'apparition des lambeaux ostéo-myocutanés micro-anastomosés, l'odontologiste a accès au domaine de l'implantologie pour parfaire les réalisations prothétiques conjointes ou adjoindes traditionnelles.

Ainsi, les nouvelles techniques de chirurgie mandibulaire permettent d'étoffer l'arsenal des possibilités de réhabilitation prothétique du patient.

Cependant, il faut savoir que la reconstruction de la mandibule n'est pas encore systématique. On est encore confronté à des malades présentant des latéro-déviation et pour lesquels le réappareillage devra être précédé d'une kinésithérapie où les guides gardent encore de nos jours toute leur place.

Enfin, il est important d'insister sur le facteur non négligeable de réussite du traitement chirurgico-prothétique qu'est la nécessité d'une étroite collaboration entre le chirurgien maxillo-facial et l'odontologiste. En effet, dès l'établissement du plan de traitement de la lésion tumorale, il leur faut étudier ensemble les possibilités d'une future réhabilitation de la cavité orale. Cela augmente les chances de réussite de la future prothèse dentaire et apporte également un soutien psychologique au patient qui perçoit que l'on se préoccupe de son avenir.

BIBLIOGRAPHIE

-1-ASHOK R. SHAHA, PETER G. CORDEIRO, DAVID A. HIDALGO

Resection and immediate microvascular reconstruction in the management of osteoradionecrosis of the mandible.

Head and Neck, 1997 August, 3, 406 – 411

-2-AZERAD J.

Physiologie de la manducation.

Paris : Masson, 192. – 175p.

-3-BAIMA R.

Implant-supported restoration of a mandibular reconstruction with an osteocutaneous microvascular free flap : A clinical report.

J. Prosthodont., 1995, 4, 3, 150 – 159

-4-BENOIST M.

Banc d'essai des endoprothèses utilisées pour la reconstruction de la mandibule.

Rev. Franç. de Proth. Max. Fac., 1973, 2, 1, 43 – 54

-5-BENOIST M.

Reconstruction mandibulaire par endoprothèse après hémi-résection .

Rev. Franç. de Proth. Max. Fac , 1973, 2, 1, 56 – 62

-6-BENOIST M.,

Appareillage des hémi-résections mandibulaire .

Rev. Franç. de Proth. Max. Fac., 1973, 2, 3, 217 – 222

-7-BOUTAULT F., CHAVOIN JP., PATY E., PAOLI JR., CLOUET M.

Reconstruction mandibulaire par transfert libre de péroné après exérèse carcinologique.

Ann. Chir. Plast. Esthet., 1992, 37, 3, 263 – 268

-8-BRETON P., HENRY JF., CREZOIT E., SOUCHERE B., FREIDEL M.

Le lambeau ostéo-musculaire libre serrato-costal : Application à la reconstruction mandibulaire.

Ann. Chir. Plast. Esthet., 1992, 37, 3, 258 – 262

-9-BRUGERE J.

La mandibule en cancérologie.

Paris : Masson, 1995. - 305 p. (Actualités de carcinologie cervico-faciale)

-10-CARIOU JL., BELLAVOIR A.

Les lambeaux libres composites avec péroné et leur adaptation à la chirurgie reconstructrice mandibulaire .

Ann. Chir. Plast. Esthet., 1992, 37, 3, 269 – 284

- 11-CELEBIOGLU S., UNLU RE., KOCER U., SENSOL O., MENGI AS.
Reconstruction of mandible with fibula free flap.
Microsurgery, 1998, 18, 3, 156 – 159
- 12-COHEN PP., AUGIER MC., VIGNON M.
Mise en état buccale avant radiothérapie et mandibulectomie terminale interruptrice.
Rev. Odonto-Stomatol., 1995, 24, 1, 33 – 39
- 13-DIVARIS M., GOUDOT P., PRINC G., LALO J., VAILLANT JM.
Reconstruction mandibulaire par lambeaux libres osseux micro-anastomosés. Nos indications actuelles.
Ann. Chir. Plast. Esthet., 1992, 32, 31, 297 – 308
- 14-FOIX AM., POURQUIER M., GOLDSMITH MC., BOUISSON AM.
Effets immédiats de l'irradiation de la sphère oro-faciale sur le pH salivaire et les lactobacilles salivaires .
Actual. Odonto-Stomatol., 1991, 173, 131 – 139
- 15-FOSSION E., BOECKX W., JACOBS D., IOANNIDES C., VRIELINCK L.
La reconstruction micro-chirurgicale de la mandibule irradiée par le lambeau circonflexe iliaque profond.
Ann. Chir. Plast. Esthet., 1992, 37, 3, 246 - 251
- 16-GRELLET M., FERRAND D.
Séquelles fonctionnelles et esthétiques des hémi-réséqués mandibulaires sans reconstitution. Essai d'appareillage immédiat.
Rev. Franç. de Prot. Max. Fac., 1973, 2, 3, 169 – 172
- 17-HASANREISOGLU U., UCTASLI S., GURBUZ A.
Mandibular guidance prostheses following resection procedures. Three case reports.
Eur. J. Prosthodont. Restor. Dent., 1992 Dec, 1, 2, 69 – 72
- 18-JANVIER L., ROLLAND R., NATAF E.
Prévention des latéro-déviation après résection partielle de la mandibule.
Rev. Franç. de Proth. Max. Fac., 1973, 2, 3, 151 – 156
- 19-JOLY P.
Les mandibulectomies terminales, conséquences et problèmes prothétiques.-92 f.
Th : Chir. Dent : NANCY 1 : 1979
- 20-JORTAY A.M.
Réhabilitation anatomique et fonctionnelle après les traitements des cancers bucco-pharyngés.
Paris : EDK, 1998. –221p.

- 21-JULIERON M., GERMAIN MA., SCHWAAB G., MARGAINAUD JP., SALVANT DP., CAZELLE L., LUBOINSKI B.
Apport des lambeaux libres osseux dans la réhabilitation esthétique et fonctionnelle après mandibulectomie interruptrice : A propos de 38 cas.
Ann. Oto-laryngol. Chir. Cervico-fac., 1996, 113, 6, 353 – 358
- 22-KOUMJIAN JH., FIRTELL DN.
An appliance to correct mandibular deviations in a dentulous patient with a discontinuity defect.
J. Prosthet. Dent., 1992 Jun, 67, 6, 833 – 834
- 23-LEVET Y., LEOVSKI S., CASTILHO E., JOST G.
Hémi-mandibulectomie avec reconstitution immédiate par greffe osseuse iliaque.
Ann. Oto-Laryng., 1983, 100, 83 – 85
- 24-Mc GHEE MA., STERN SJ., CALLAN D., SHEWMAKE K., SMITH T.
Osseointegrated implants in the head and neck cancer patients.
Head Neck, 1997 Dec, 19, 8, 659 – 665
- 25-MARTIN D., BRETON P., HENRY JF., PASCAL JF., MONDIE JM.
Place des lambeaux ostéo-cutanés brachial externe dans le traitement des pertes de substance composite de la mandibule.
Ann. Chir. Plast. Esthet., 1992, 37 n°3, 252 – 257
- 26-MARUNICK MT., ROUMANAS ED.
Functional criteria for mandibular implant placement post recession and reconstruction for cancer.
J. Prosthet. Dent., 1999 Jul, 82, 1, 107 – 113
- 27-MARUNICK MT., MATHES BE., KLEIN BB.
Masticatory function in hemimandibulectomy patients.
J. Oral. Rehabil., 1992 May, 19, 289 – 295
- 28-NATAF E., QUENTIN PY., ABRAVANEL J.
Restauration d'une occlusion dans les séquelles de résection mandibulaire.
Rev. Franc. de Proth. Max. Fac., 1972, 2, 3, 157 – 161
- 29-NORMAN G., SCHAAF
Oral reconstruction for edentulous patient after partial mandibulectomies.
J. Prosthet. Dent., 1976, 36, 3, 292 – 297
- 30-PAPARELLA, SHUMRICK, GLUCKMAN, MEYERHOFF
Otolaryngology – 3^{ème} éd.
Philadelphia : W.B. SAUNDERS COMPANY, 1991. – 4 vol., 3257 p.

-31-PELLETIER M.

Anatomie Maxillo-Faciale.

Paris : Librairie Maloine SA, 1969. – 559p.

-32-RIGAUD A., KNEIP L., BOFFERDING M., VOREAUX P.

Traitement prothético-chirurgical d'une hémi-résection mandibulaire.

Rev. Franc. de Proth. Max. Fac, 1973, 2, (3), 173 – 178

-33-ROBERT L., SCHNEIDER

Mandibular resection guidance prosthese : A litterature review.

J. Prosthet. Dent., 1986, 55, (1), 84 – 86

-34-ROUVIERE H.

Anatomie humaine descriptive, topographique et fonctionnelle.

Paris : Masson , 1974. - 608 p.

-35-SHAUKAT CHANEY

Denture stability for partial mandibular resection patients.

J. Prosthet. Dent., 1983, 49, 1, 77 – 79

-36-WICHMANN R.

Implant supported protheses after mandibular discontinuity resection and reconstruction.

In : First International Congress on Maxillofacial Prothetics

Indian Wells California : Library of Congress Catalog ; 1994, p. 230 – 233

-37-WILSON KM., RIZK NM., AMSTRONG SL., GLUCKMAN JL.

Effects of hemimandibulectomy on quality of life.

Laryngoscope, 1998 Oct, 108, 10, 1574 – 1577

FACULTE DE CHIRURGIE DENTAIRE

Jury : Président : J.P. LOUIS – Professeur des Universités
Juges H. VANNESSON – Professeur de 1^{er} grade
S. KELCHE – Assistant Hospitalier universitaire
F. MAIRE – Docteur en Chirurgie Dentaire

THESE POUR OBTENIR LE DIPLOME D'ETAT DE DOCTEUR EN CHIRURGIE DENTAIRE

présentée par: **Monsieur SIBILLE Franck**

né (e) à: **CREUTZWALD (Moselle)**

le **22 Mars 1977**

et ayant pour titre : «**Les nouvelles techniques de chirurgie mandibulaire tumorale : Rôle et place de l'Odontologiste.**»

Le Président du jury,



J.P. LOUIS

Le Doyen
de la Faculté de Chirurgie Dentaire



Autorise à soutenir et imprimer la thèse

NANCY, le *16* *avril* 2000 n° 306

Le Président de l'Université Henri Poincaré, Nancy-1



SIBILLE Franck-« LES NOUVELLES TECHNIQUES DE CHIRURGIE MANDIBULAIRE TUMORALE : RÔLE ET PLACE DE L'ODONTOLOGISTE » 109 f.

Th. : Chir.-Dent. : Nancy : 2000

Mots-clés: -Mandibulectomie
 -Reconstruction mandibule
 -Prothèse dentaire



SIBILLE Franck-« LES NOUVELLES TECHNIQUES DE CHIRURGIE MANDIBULAIRE TUMORALE : RÔLE ET PLACE DE L'ODONTOLOGISTE »

Th. : Chir.-Dent. : Nancy : 2000

Les patients présentant une tumeur au niveau de la mandibule doivent parfois subir une mandibulectomie qui s'avérera interruptrice ou non-interruptrice selon les possibilités de reconstruction.

Les séquelles anatomiques, esthétiques, fonctionnelles ainsi que psychologiques entraînées par l'exérèse varie selon la technique utilisée et peuvent être diminuées par un réappareillage prothétique spécifique.

Ce travail met en évidence le rôle de l'odontologiste dans la réhabilitation de la cavité buccale selon que le patient a bénéficié ou non d'une reconstruction mandibulaire chirurgicale, et en fonction du type de technique chirurgicale utilisée.

Enfin, la présentation de 6 cas cliniques montre la variété des situation que l'on peut rencontrer , les difficultés auxquelles on peut être confronté lors du réappareillage de ces patients, ainsi que les possibilités de réhabilitation prothétique.

JURY :

<u>M. J.-P. LOUIS</u>	<u>Professeur des Universités</u>	Président
M. H. VANNESSON	Professeur 1 ^{er} Grade	Juge
Mme S. KELCHE	Assistant Hospitalier Universitaire	Juge
<u>M. F. MAIRE</u>	<u>Docteur en Chirurgie Dentaire</u>	Juge

Adresse de l'auteur : **SIBILLE Franck**
 18 a Rue Principale
 57320 CHEMERY-LES-DEUX

SIBILLE Franck-« LES NOUVELLES TECHNIQUES DE CHIRURGIE MANDIBULAIRE TUMORALE : RÔLE ET PLACE DE L'ODONTOLOGISTE » 109 f.

Th. : Chir.-Dent. : Nancy : 2000

Mots-clés: -Mandibulectomie
-Reconstruction mandibule
-Prothèse dentaire

SIBILLE Franck-« LES NOUVELLES TECHNIQUES DE CHIRURGIE MANDIBULAIRE TUMORALE : RÔLE ET PLACE DE L'ODONTOLOGISTE »

Th. : Chir.-Dent. : Nancy : 2000

Les patients présentant une tumeur au niveau de la mandibule doivent parfois subir une mandibulectomie qui s'avérera interruptrice ou non-interruptrice selon les possibilités de reconstruction.

Les séquelles anatomiques, esthétiques, fonctionnelles ainsi que psychologiques entraînées par l'exérèse varie selon la technique utilisée et peuvent être diminuées par un réappareillage prothétique spécifique.

Ce travail met en évidence le rôle de l'odontologiste dans la réhabilitation de la cavité buccale selon que le patient a bénéficié ou non d'une reconstruction mandibulaire chirurgicale, et en fonction du type de technique chirurgicale utilisée.

Enfin, la présentation de 6 cas cliniques montre la variété des situation que l'on peut rencontrer, les difficultés auxquelles on peut être confronté lors du réappareillage de ces patients, ainsi que les possibilités de réhabilitation prothétique.

JURY :

<u>M. J.-P. LOUIS</u>	<u>Professeur des Universités</u>	Président
M. H. VANNESSON	Professeur 1 ^{er} Grade	Juge
Mme S. FELCHE	Assistant Hospitalier Universitaire	Juge
<u>M. F. MAIRE</u>	<u>Docteur en Chirurgie Dentaire</u>	Juge

Adresse de l'auteur : SIBILLE Franck
18 a Rue Principale
57320 CHEMERY-LES-DEUX