



HAL
open science

Le point actuel sur l'étiopathogénie du lichen plan buccal

Bahya Mansar

► **To cite this version:**

Bahya Mansar. Le point actuel sur l'étiopathogénie du lichen plan buccal. Sciences du Vivant [q-bio]. 2012. hal-01739096

HAL Id: hal-01739096

<https://hal.univ-lorraine.fr/hal-01739096>

Submitted on 20 Mar 2018

HAL is a multi-disciplinary open access archive for the deposit and dissemination of scientific research documents, whether they are published or not. The documents may come from teaching and research institutions in France or abroad, or from public or private research centers.

L'archive ouverte pluridisciplinaire **HAL**, est destinée au dépôt et à la diffusion de documents scientifiques de niveau recherche, publiés ou non, émanant des établissements d'enseignement et de recherche français ou étrangers, des laboratoires publics ou privés.



AVERTISSEMENT

Ce document est le fruit d'un long travail approuvé par le jury de soutenance et mis à disposition de l'ensemble de la communauté universitaire élargie.

Il est soumis à la propriété intellectuelle de l'auteur. Ceci implique une obligation de citation et de référencement lors de l'utilisation de ce document.

D'autre part, toute contrefaçon, plagiat, reproduction illicite encourt une poursuite pénale.

Contact : ddoc-thesesexercice-contact@univ-lorraine.fr

LIENS

Code de la Propriété Intellectuelle. articles L 122. 4

Code de la Propriété Intellectuelle. articles L 335.2- L 335.10

http://www.cfcopies.com/V2/leg/leg_droi.php

<http://www.culture.gouv.fr/culture/infos-pratiques/droits/protection.htm>

NANCY – METZ

UNIVERSITÉ HENRI POINCARÉ – NANCY 1
FACULTÉ D'ODONTOLOGIE

Année 2012

N°3869

THÈSE

pour le

DIPLÔME D'ÉTAT DE DOCTEUR EN
CHIRURGIE DENTAIRE

par

Bahya MANSAR

Née le 05 Juin 1985 à Chalon sur Saône (71)

LE POINT ACTUEL SUR L'ÉTIOPATHOGÉNIE DU LICHEN PLAN BUCCAL

Présentée et soutenue publiquement le
03 Février 2012

Examineurs de la thèse :

Pr P. AMBROSINI	Professeur des Universités	Président
Dr D. VIENNET	Maître de Conférences Universitaire	Juge
<u>Dr R. CURIEN</u>	<u>Assistant Hospitalier Universitaire</u>	<u>Juge</u>
Dr A. LÊ	Ancienne Assistante Hospitalier Universitaire	Juge

À NOTRE PRÉSIDENT DE THÈSE,

Monsieur le Professeur Pascal AMBROSINI

Docteur en Chirurgie Dentaire
Docteur de l'Université Henri Poincaré, Nancy 1
Vice – Doyen au budget et aux affaires hospitalières
Habilité à diriger des recherches
Professeur des Universités
Responsable de la sous – section : Parodontologie

*Nous vous remercions de l'honneur que vous nous faites, en
présidant le jury de notre thèse.*

*Nous vous remercions pour vos qualités pédagogiques et humaines
et pour votre confiance durant ces deux années de clinique.*

*Nous vous exprimons ici, notre sincère reconnaissance et notre
profond respect.*

À NOTRE DIRECTEUR DE THÈSE,

Monsieur le Docteur Rémi CURIEN,

Docteur en Chirurgie Dentaire
Docteur de l'Université Henri Poincaré
Assistant Hospitalier Universitaire
Sous-section: Chirurgie Buccale, Pathologie
et Thérapeutique, Anesthésiologie et Réanimation

*Vous nous avez fait, avec gentillesse, l'honneur de diriger cette thèse.
Vous nous avez prodigués tout au long de ce travail les conseils les
plus profitables. Nous vous remercions pour votre disponibilité,
votre patience et votre sympathie.
Veuillez trouver ici le témoignage de notre gratitude et de notre
profond respect.*

À NOTRE JUGE,

Monsieur le Docteur Daniel VIENNET,

Docteur en Chirurgie Dentaire
Docteur en Sciences Odontologiques
Maître de Conférences des Universités
Sous-section: Chirurgie buccale-Pathologie et
Thérapeutique, Anesthésiologie et Réanimation

*Vous avez accepté avec gentillesse de bien vouloir juger notre travail.
Nous vous sommes reconnaissants de l'enseignement que vous nous
avez apporté. Veuillez trouver ici l'expression de nos remerciements
les plus sincères.*

À NOTRE JUGE,

Mademoiselle le Docteur Audrey LÊ,

Docteur en Chirurgie Dentaire
Ancienne Assistante Hospitalier Universitaire
Sous-section : Chirurgie buccale, Pathologie et Thérapeutiques,
Anesthésiologie et Réanimation

Nous vous remercions d'avoir accepté aussi spontanément de nous faire l'honneur de participer à ce jury de thèse. Nous vous prions de trouver ici l'expression de notre sincère reconnaissance pour vos précieux conseils et votre gentillesse. Veuillez trouver ici l'expression de notre entière sympathie.

À mes parents qui ont toujours été là, pour leur amour et leurs encouragements.

À Yacine, mon frère et mon confident. On s'est soutenu dans les bons et mauvais moments. Je suis confiante quant à l'avenir

À Khalil, mon petit frère, je suis fière de toi.

À ma grand-mère Selma, qui a vécu beaucoup d'épreuves

À mon grand père Abdeljalil, qui est venu il y a maintenant plus de 50 ans en France pour améliorer la vie de sa famille.

À mon oncle Fayçal et ma grand-mère Faïza qui ne sont plus parmi nous, mais que je n'oublie pas.

À ma tante, Chelbia une femme courageuse, ainsi qu'à mes trois cousines Yousra, Samia et Aliya.

À mes cousines Nesrine, Donia, Mouna, Mihène, Sabra, Manel, Samah, Inès, et Nidhal, pour tous nos bonheurs partagés et nos souvenirs passés et futurs.

À toute ma famille, mes oncles, tantes, cousins et cousines en Tunisie et en France.

À Saïda et Fouzia, mes amies de toujours.

À Marine, Gonca, Rémy et Julie et à tous mes amis de la fac.

À Pascale, tes encouragements ont été précieux lors de la rédaction, 2012 sera l'année de nos thèses.

À Ludivine, et Mélanie qui sont parties tenter leur chance à la Réunion, vous me manquez.

À mes amis qui m'ont soutenu lors de la rédaction de ma thèse, Julia, Adel, Inès, Sabrina et Nasrine.

À Aurélie, Léa, Mathieu, et Fabien, la colloc des lyonnais et aux soirées dijonnaises avec le grand interne.

À la Tunisie, mon pays qui a vécu une révolution il y a plus d'un an, le chemin vers la démocratie est encore long mais je suis optimiste.

À tous ceux que j'ai oublié : mes amis de la fac et d'ailleurs.

TABLE DES MATIÈRES

INTRODUCTION	5
1 RAPPELS	6
1.1 Épidémiologie	6
1.2 Signes Cliniques	8
1.2.1 Les différentes phases	8
1.2.2 Les différentes formes.....	9
1.2.2.1 Forme réticulée	9
1.2.2.2 Forme érythémateuse	11
1.2.2.3 Forme érosive	12
1.2.2.4 Forme bulleuse	13
1.2.2.5 Forme atrophique.....	14
1.2.2.6 Forme hyperkératosique ou verruqueuse	15
1.2.2.7 Forme hypertrophique.....	16
1.2.2.8 Etat post-lichénien	16
1.2.3 Différentes localisations.....	18
1.3 Signes biologiques.....	19
1.4 Histopathologie	19
1.5 Diagnostic	22
1.5.1 Diagnostic positif.....	22
1.5.1.1 Anamnèse.....	22
1.5.1.2 Examen clinique	22

1.5.2	Diagnostic différentiel.....	23
1.5.2.1	Lésions lichénoïdes.....	23
	<i>Réaction du greffon contre l'hôte (Graft Versus Host Disease)</i>	25
1.5.2.2	Lésions blanches.....	26
1.5.2.3	Les lésions érythémateuses et érosives	28
2	Etiopathogénie.....	30
2.1	Le Lichen plan buccal, pathologie dysimmunitaire ?.....	30
2.1.1	Rappels d'immunologie	30
2.1.1.1	Les cellules de l'immunité non spécifique.....	30
2.1.1.2	Les cellules de l'immunité spécifique	31
2.1.1.3	Notion d'auto-immunité.....	31
2.1.2	Mécanismes immuns.....	32
2.1.2.1	La réponse immune spécifique.....	32
2.1.2.1.1	Migration des LT à travers l'épithélium	33
2.1.2.1.2	L'activation des cellules T.....	33
2.1.2.1.3	Destruction des kératinocytes	35
2.1.2.1.4	Synthèse des mécanismes spécifiques	36
2.1.2.2	Mécanismes non spécifiques.....	36
2.1.2.2.1	La membrane basale épithéliale	36
2.1.2.2.2	Métalloprotéinases matricielles.....	38
2.1.2.2.3	Chémokines.....	39
2.1.2.2.4	Mastocytes	40
2.1.2.2.5	Synthèse des mécanismes non spécifiques	42
2.1.2.3	Chronicité du LPB : l'auto-immunité	44

2.1.2.3.1	Déficience d'un antigène spécifique de l'immunosuppression: le TGFβ1.....	44
2.1.2.3.2	Interruption de l'immunité dans le LPB.	46
2.1.2.3.3	L'apoptose des kératinocytes et maturation des cellules de Langerhans dans le LPB.	48
2.1.2.3.4	HSP (Heat Shock Protein).....	50
2.1.2.3.5	Synthèse des mécanismes expliquant la chronicité et l'auto-immunité du LPB	51
2.1.2.4	Immunité humorale	52
2.1.3	Une hypothèse pour résumer la pathogénie du LPB	53
2.1.4	Particularités immunologiques du lichen plan buccal érosif.....	55
2.2	Génétique	57
2.3	Comorbidité	59
2.3.1	Le diabète	59
2.3.2	Hypertension artérielle.....	61
2.3.3	Les virus.....	62
2.3.3.1	Herpes Simplex Virus (HSV).....	62
2.3.3.2	Epstein Barr Virus (EBV)	62
2.3.3.3	Human Papilloma Virus (HPV).....	63
2.3.3.4	Hépatite C Virus (HCV).....	63
2.3.4	Hypothyroïdie.....	66
2.3.5	Maladies inflammatoires.....	67
2.3.5.1	Maladie cœliaque.....	67
2.3.5.2	Syndrome de Good.....	69
2.4	Psychopathogénie	71
2.5	Etiologies multiples	76

3	Implications cliniques	77
3.1	Implications diagnostiques.....	77
3.1.1	Anamnèse.....	77
3.1.2	Examen clinique.....	78
3.1.3	Examen histopathologique.....	78
3.1.4	Signes biologiques.....	78
3.1.5	Psychogénie.....	79
3.2	Implications thérapeutiques.....	80
3.2.1	Rappels concernant le traitement du LPB.....	80
3.2.1.1	Avant le traitement médicamenteux.....	80
3.2.1.1.1	Hygiène buccodentaire.....	80
3.2.1.1.2	Suppression des irritations locales.....	81
3.2.1.1.3	Traitement des maladies générales.....	81
3.2.1.1.4	Psychothérapie.....	81
3.2.1.2	Le traitement médicamenteux.....	82
3.2.1.2.1	Corticothérapie locale.....	82
3.2.1.2.2	Rétinoïdes topiques.....	84
3.2.1.2.3	Corticothérapie générale.....	84
3.2.1.2.4	Corticothérapie mixte.....	85
3.2.1.2.5	Rétinoïdes par voie systémique.....	85
3.2.1.2.6	Inhibiteurs de la calcineurine.....	86
3.2.1.2.7	Thalidomide.....	88
3.2.1.3	Synthèse des recommandations concernant le traitement du LPB.....	89

3.2.2	Nouvelles thérapies biologiques	91
3.2.2.1	Alefacept	91
3.2.2.2	Efalizumab	93
3.2.2.3	Les inhibiteurs de TNF α	93
3.2.2.4	Basiliximab	95
3.2.2.5	BCG-PSN (Polysaccharide Nucleic acid fraction of bacillus Calmette-Guerin).....	96
3.2.2.6	Rituximab.....	96
3.2.3	Perspectives.....	98
	CONCLUSION	99
	RÉFÉRENCES BIBLIOGRAPHIQUES	100
	RÉFÉRENCES ICONOGRAPHIQUES	123

INTRODUCTION

Le lichen plan est une affection cutanéomuqueuse inflammatoire chronique, dont la description clinique a été faite par Wilson en 1869 et la description histologique par Dubreuil en 1906 [35].

Le lichen plan buccal (LPB) est relativement fréquent et son étiopathogénie est la cible de nombreuses controverses.

Le LPB évolue par poussées, parfois déclenchées par des émotions ou des situations de stress. Les lésions cutanées sont relativement passagères alors que les lésions dans la cavité buccale semblent y persister toute la vie et y prendre des formes cliniques diverses, comme par exemple la forme atrophique qui comporte un risque d'évolution carcinomateuse [93].

Le but de ce travail est de faire le point actuel sur l'étiopathogénie du lichen plan buccal, afin d'avoir une meilleure prise en charge des patients au niveau diagnostique et thérapeutique. Ceci d'autant plus que cette pathologie a un potentiel dégénératif malin, et que son diagnostic ainsi que sa prise en charge par le chirurgien dentiste sont primordiaux.

1 RAPPELS

1.1 Épidémiologie

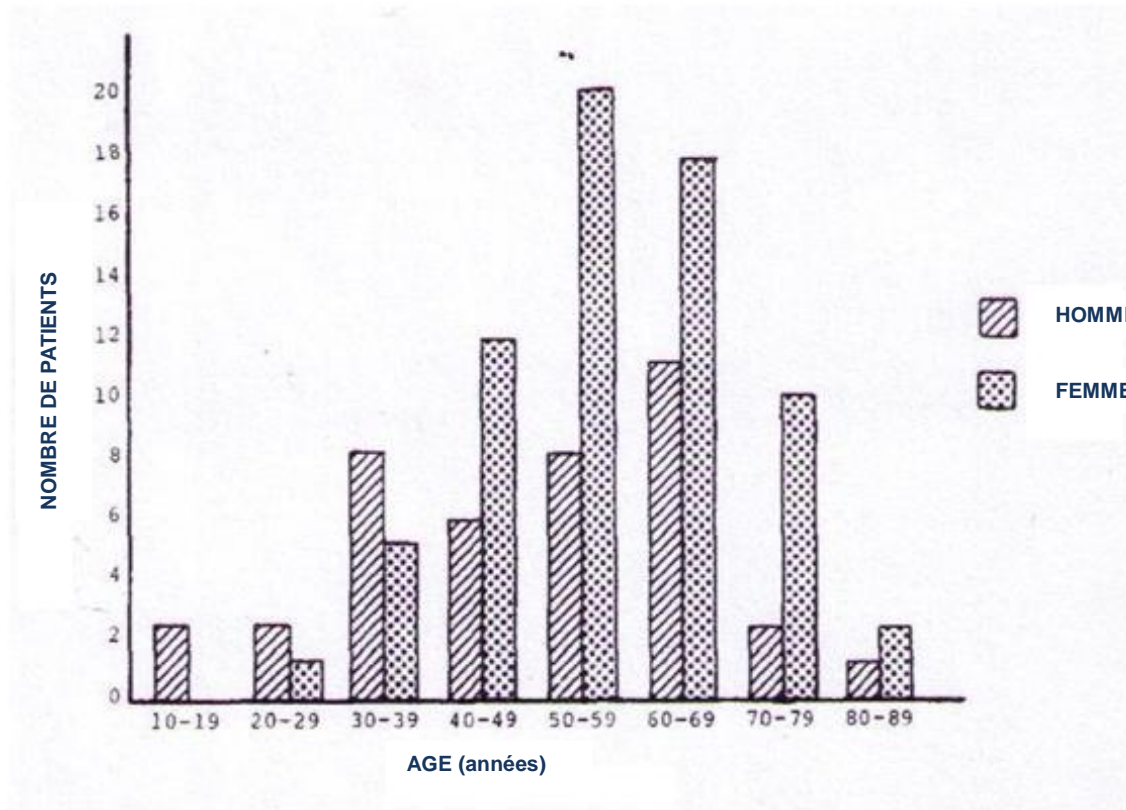
Le Lichen plan est une dermatose inflammatoire chronique, bénigne, pouvant atteindre la peau, les phanères, et les muqueuses malpighiennes, surtout la muqueuse buccale [35].

La prévalence dans la population générale est de 1 à 2%. Selon McCartan et Healy (2008), les études sur la prévalence du lichen plan buccal souffrent d'un biais lié à un manque de critères [104]. D'après l'article, une seule étude d'Axell et Rundquist sur une période de quinze ans contient des détails suffisants pour estimer la prévalence du LPB dans la population. Elle serait de 1,27% dans la population générale, dont 0,96% pour les hommes et 1,57% pour les femmes.

Le LPB touche plus les femmes que les hommes. Kövesi et Bándóczy [86] ont réalisé une étude sur 326 patients souffrant d'un lichen plan buccal et ont rapporté que 63% étaient des femmes. Dans une enquête de Silverman et Griffith [135] menée auprès de 200 patients, 65% des personnes atteintes de lichen plan buccal étaient des femmes.

Le LPB atteint les 2 sexes surtout entre 30 et 60 ans. Il débute rarement chez les sujets plus âgés et exceptionnellement chez l'enfant. Dans une étude rétrospective de 723 patients avec une biopsie confirmant un LPB, l'âge moyen représenté pour la femme est de 57 ans et 47 ans pour l'homme [50].

D'après une étude de Lacy, Reade, et Hay (Graphique 1) effectuée sur 108 patients, la majorité des patients sont des femmes entre 50 et 70 ans. La plupart des hommes représentés ont entre 40 et 60 ans, et sont touchés en moyenne une dizaine d'années plus tôt que les femmes [94].



Graphique 1 : Répartition de 108 patients atteints de LPB en fonction de l'âge et du sexe (d'après Lacy, Reade et Hay)

On estime que 30 à 77% des malades présentant un lichen plan cutané ont une atteinte muqueuse associée. Le lichen plan muqueux isolé représente 25% des cas de lichen plan. La muqueuse buccale est le plus souvent touchée, mais toutes les muqueuses peuvent être atteintes [98].

Contrairement aux lésions cutanées qui guérissent spontanément en un à deux ans, les lésions muqueuses évoluent sur plusieurs années [106].

1.2 Signes Cliniques

1.2.1 Les différentes phases

Le Lichen Plan Buccal évolue en quatre phases: la phase initiale, la phase d'état avec ses périodes de quiescence et d'activité, la phase tardive et l'état post-lichénien.

- La phase initiale qui dure environ six à douze mois, se traduit par des lésions blanches punctiformes, hémisphériques, siégeant le plus souvent dans la région jugale postérieure, et sur le dos de la langue.
- La phase d'état dure une dizaine d'années ou plus et s'accompagne de poussées inflammatoires d'intensités variables.
- La phase tardive commence après plusieurs années d'évolution, et quelquefois sans que le LPB n'ait été diagnostiqué. Elle se traduit par le développement d'un état atrophique ou scléroatrophique. L'atrophie favorise le développement d'érosions pour des traumatismes mineurs.
- Lors du passage au stade post-lichénien, et surtout pendant le stade post-lichénien, la muqueuse scléroatrophique peut être le siège de foyers de transformation maligne aboutissant au développement d'un carcinome verruqueux ou d'un carcinome épidermoïde [35].

Ce point est d'autant plus important à connaître que cette phase passe souvent inaperçue du fait de la discrétion des signes.

1.2.2 Les différentes formes

Le LPB est classé en différentes formes, la forme réticulée caractéristique et correspondant à la phase quiescente de la maladie. Chaque poussée d'activité est marquée par l'apparition de plages érythémateuses, voire d'érosions (LPB érosif), ou seulement par l'extension des lésions kératosiques préexistantes. Exceptionnellement, le plus souvent dans la région jugale postérieure, des bulles peuvent apparaître (LPB bulleux) [93].

L'évolution du LPB est très longue, en comparaison avec le LP cutané qui disparaît avec le temps. L'évolution prolongée du LPB peut s'expliquer avec le phénomène de Koebner, dans certaines dermatoses une irritation sur une zone saine peut provoquer l'apparition de nouveaux éléments sur cette dermatose.

1.2.2.1 Forme réticulée

Elle est en général asymptomatique et est découverte de manière fortuite lors d'un examen dentaire. Elle forme le réseau linéaire de papules cutanées caractéristiques des stries de Wickham. Le type de dessin qu'elles forment varie avec le temps et permet de dater approximativement l'ancienneté du LPB.

Le LPB dans sa phase initiale, d'apparition très récente, de quelques jours à quelques mois, prend l'aspect de points blancs de la taille d'une tête d'épingle plus ou moins distants les uns des autres.

Lorsque le LPB est plus ancien, de quelques mois à quelques années, de fines lignes blanches réunissent les points initiaux en formant le réseau classique de type réticulé.

Les lésions débutantes sont symétriques et occupent souvent une grande étendue de la muqueuse. Plus tard leur surface diminuera progressivement et les lésions tendront à ne plus occuper que certaines zones d'élection telles que la partie postéro-inférieure de la joue, le fond du cul de sac vestibulaire inférieur, les zones marginales du dos de la langue [93].

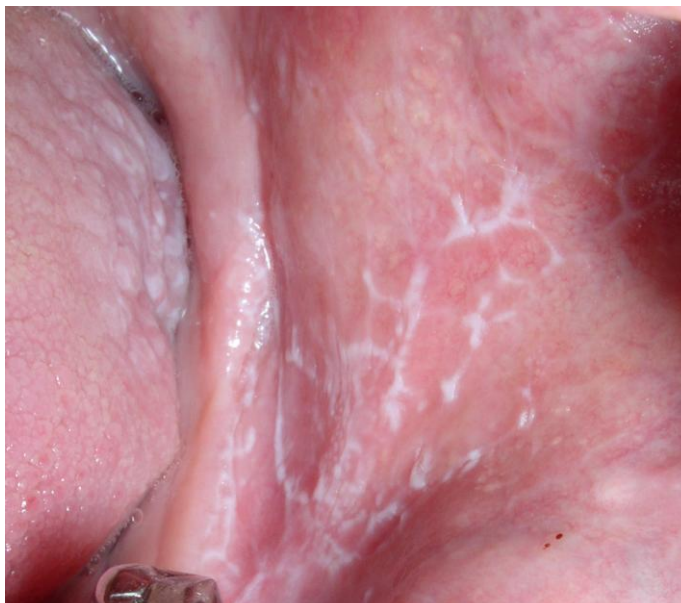

Photo 1 : Lichen plan buccal réticulé caractérisé par des stries blanches de Wickham au niveau de la muqueuse interne de la joue.
(Photographie Dr. R. CURIEN)

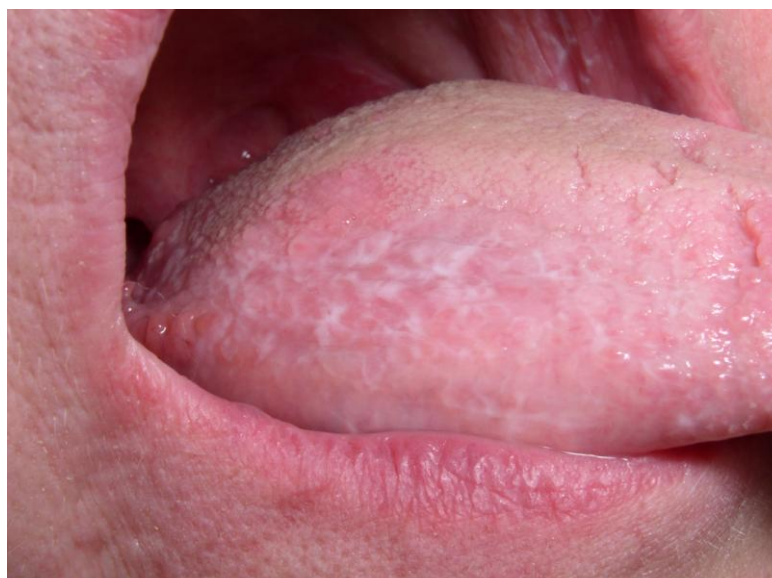

Photo 2 : Forme réticulée au niveau du bord de la langue
(Photographie Dr. R. CURIEN)

1.2.2.2 Forme érythémateuse

L'érythème passe au premier plan et les lésions blanches sont en grande partie masquées ou visible en filigrane. Le LPB érythémateux peut être confondu avec une stomatite ou une gingivite de cause infectieuse. Cette forme est fréquente dans le syndrome vulvo-vagino-gingivale. [93]

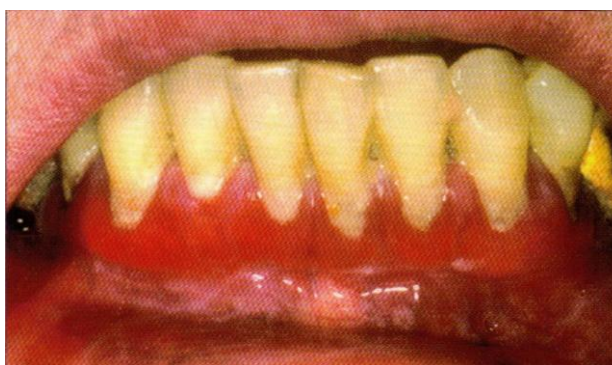

Photo 3 : LPB érythémateux de la gencive inférieure au cours d'un syndrome vulvo-vagino-gingival, aggravé par le mauvais état parodontale (d'après Kuffer 2009).

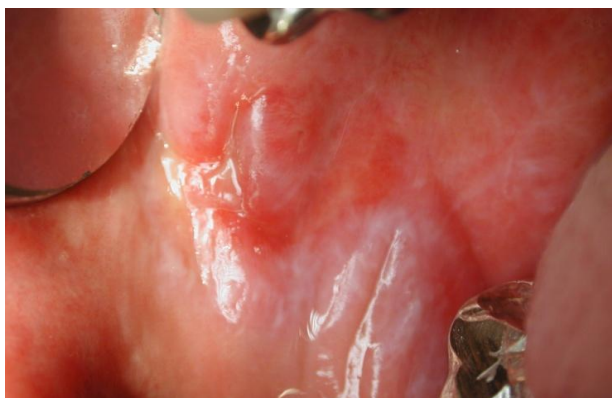

Photo 4 : Forme érosive entourée de zones érythémateuses, et de stries blanches. CHU Hôpital général Dijon (Photographie Dr. V. Ahossi)

1.2.2.3 Forme érosive

Une forme érosive, correspond à une poussée aiguë. Elle se manifeste par des ulcérations larges, à contours irréguliers, et douloureuses. Un phénomène de Koebner est constaté au niveau muqueux, les traumatismes exacerbant les lésions érosives. Le patient gêné dans son alimentation et ses soins bucco-dentaires habituels, décrit des sensations de cuisson, un goût métallique, une irritation ou des saignements au brossage [30].

Les lésions sont de taille variable allant de quelques millimètres à plusieurs centimètres, de forme irrégulière, dont le fond est recouvert d'un enduit fibrineux jaunâtre. Les bords plats sont parfois marqués par un fin sillon, et la muqueuse des berges est le siège d'une aréole érythémateuse plus ou moins large.

Le LPB érythémateux et érosif est la plupart du temps accompagné de papules ou stries blanches et réticulées que l'on retrouve en filigrane [93].

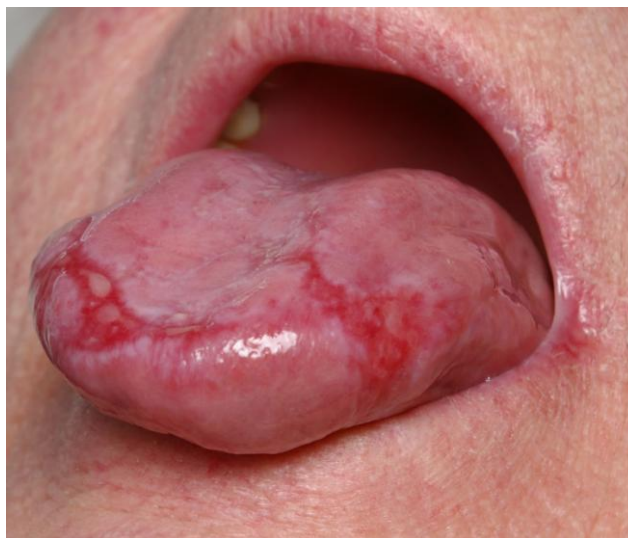

Photo 5 : Forme érosive sur fond réticulé et atrophique d'un lichen plan ancien au niveau de la langue
(Photographie Dr. R. CURIEN)

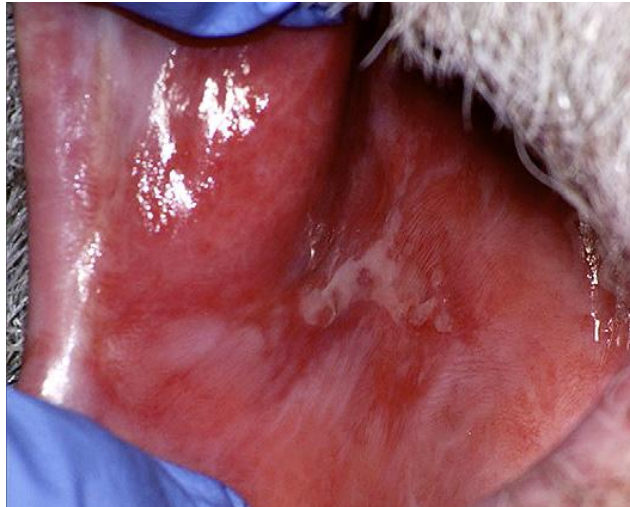

Photo 6 : Forme érosive, ulcération entourée d'une zone érythémateuse et de stries blanches visible en filigrane. (d'après Parashar 2011)

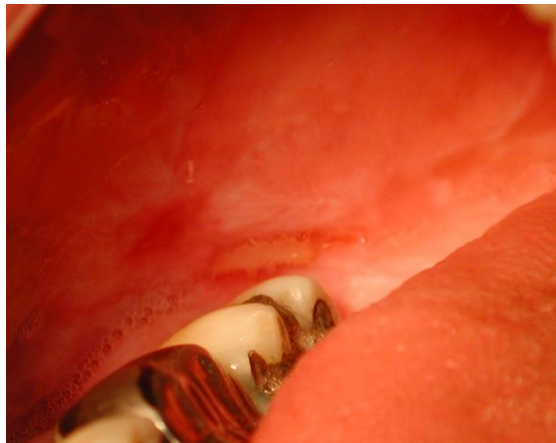


Photo 7 : Forme érosive, zones de frottement
CHU Hôpital général Dijon (Photographie Dr. V. Ahossi)

1.2.2.4 Forme bulleuse

Rarement des vésicules intactes peuvent être observées, en effet la forme bulleuse précède la forme érosive, le toit de la bulle est alors quelques fois retrouvé en périphérie [149].

La distinction clinique avec le LP érosif peut être difficile à établir : elle repose sur l'anamnèse de la notion de « cloques », sur la fréquente localisation gingivale, plus rare dans la forme érosive, et sur l'absence de sillon périphérique autour des érosions.

1.2.2.5 Forme atrophique

Elle apparaît après plusieurs années d'évolution, en phase tardive. Elle est caractérisée par une atrophie de l'épithélium, cliniquement on observe une dépapillation symétrique définitive au niveau du dos de la langue, avec persistance de stries lichénoïdes ou d'une simple kératose d'épaisseur variable.

L'atrophie intéresse principalement les zones de la muqueuse buccale ayant présenté des lésions actives, donc le plus souvent la face interne des joues. La couleur de la muqueuse change et perd son homogénéité : on observe des plages de couleurs discrètement jaunâtre, brunâtre ou rougeâtre; l'atrophie permet parfois de voir par transparence le réseau vasculaire sous-muqueux.

L'atrophie de la fibromuqueuse gingivale entraîne une rétraction gingivale souvent associée à une diminution de la profondeur des vestibules, surtout visible dans les régions postéro-inférieures. L'atrophie favorise le développement d'érosions dans le cas de traumatismes mineurs [106].

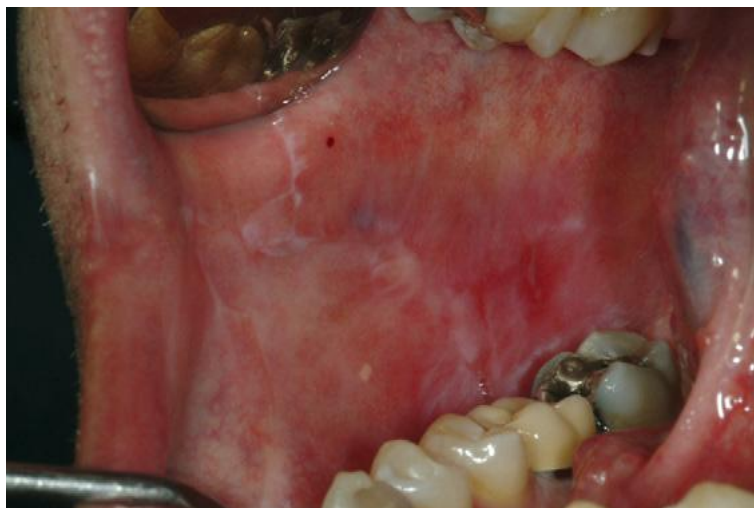

Photo 8 : Forme atrophique (d'après Scully 2008)

1.2.2.6 Forme hyperkératosique ou verruqueuse

Le LPB hyperkératosique, plus fréquent chez les fumeurs, comporte en surface une couche cornée ortho- ou parakératosique d'épaisseur assez régulière. L'aspect clinique est celui de plaques kératosiques à surfaces lisses, souvent nommées « leucoplasies » [93].

Le LPB est dit verruqueux quand la kératose est très épaisse et sa surface irrégulière, donnant à la palpation une sensation de rugosité « en langue de chat ».

Quand la forme kératosique touche la langue, les plaques de kératose sont décrites comme des tâches de cire de bougie.

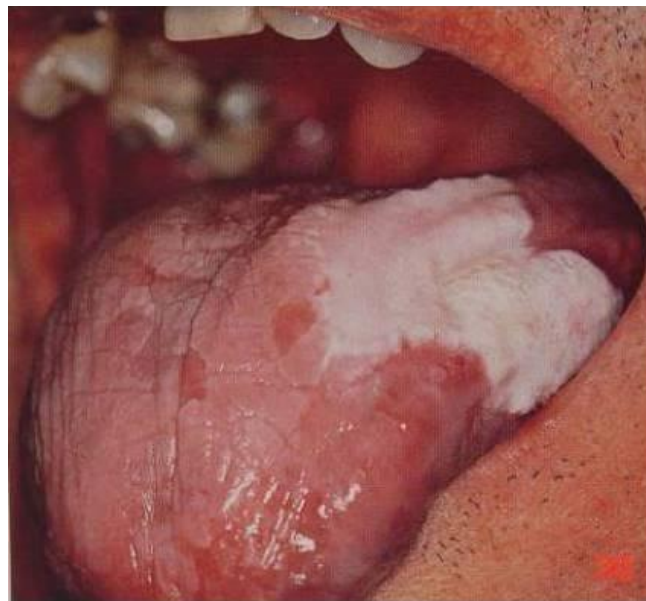

Photo 9 : Forme hyperkératosique
CHU Hôpital général Dijon (Photographie Dr. V. Ahossi)

1.2.2.7 Forme hypertrophique

Cette forme rare correspond à une activité réactionnelle de régénération épithéliale dont l'importance dépasse celle de la destruction due à l'activité lichénienne, et se traduit par des lésions épaisses et plus ou moins hyperkératosiques, parfois disposés en îlots séparés par des sillons [93].

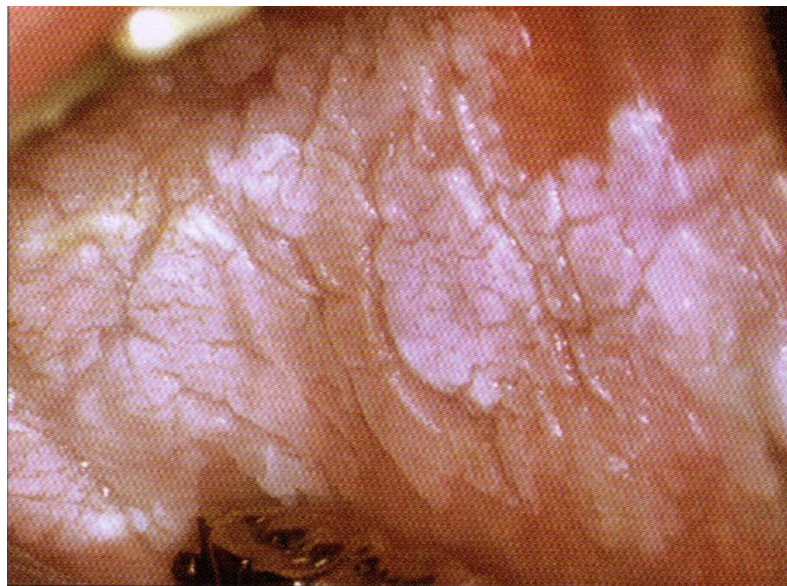


Photo 10 : Forme hypertrophique de la joue.
(D'après Kuffer 2009)

1.2.2.8 État post-lichénien

Avec ou sans traitement chez le sujet âgé, l'activité du LPB diminue et tend à s'étendre progressivement, mais les altérations de la muqueuse qu'il a provoqué persistent, réalisant un état post-lichénien cicatriciel irréversible. Selon la prédominance de l'une ou l'association plus ou moins complète des diverses composantes -atrophie épithéliale, hyperkératose, fibrose, pigmentation- il existe des variantes atrophiques, atrophiques et kératosiques, et/ou fibreuses, et/ou pigmentées de l'état post-lichénien, qui tantôt ressemblent à la forme clinique active correspondante, tantôt s'éloignent plus ou moins de l'aspect habituel du LPB.

L'absence d'érythème, de stries blanches lichéniennes plus larges et plus étalées, une prédominance de la kératose, des antécédents connus de LP, l'ancienneté et l'apparente fixité de lésions qui ont la topographie mais non l'aspect d'un lichen font penser à l'état post-lichénien.

Lors du passage au stade post-lichénien, et surtout pendant ce stade, la muqueuse scléro-atrophique peut être le siège de foyers de transformation maligne aboutissant au développement d'un carcinome verruqueux ou d'un carcinome épidermoïde, souvent bien différencié.

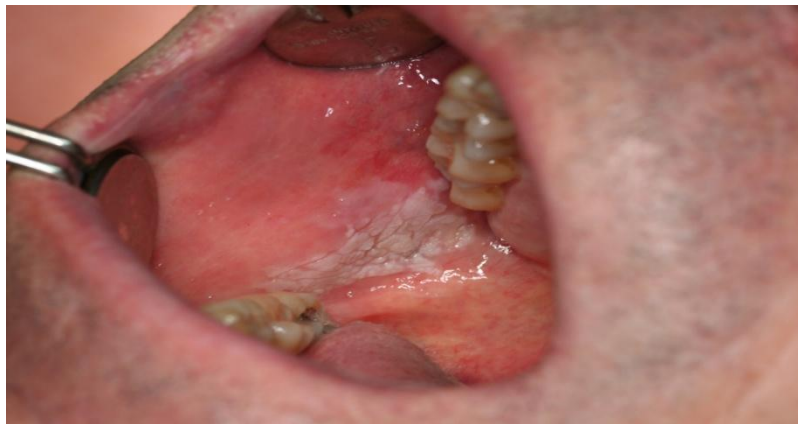

Photo 11 : Etat post- lichénien
CHU Hôpital général Dijon (Photographie Dr. V. Ahossi)

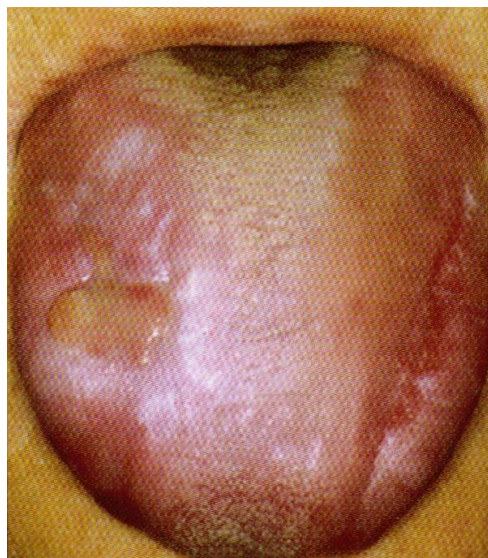

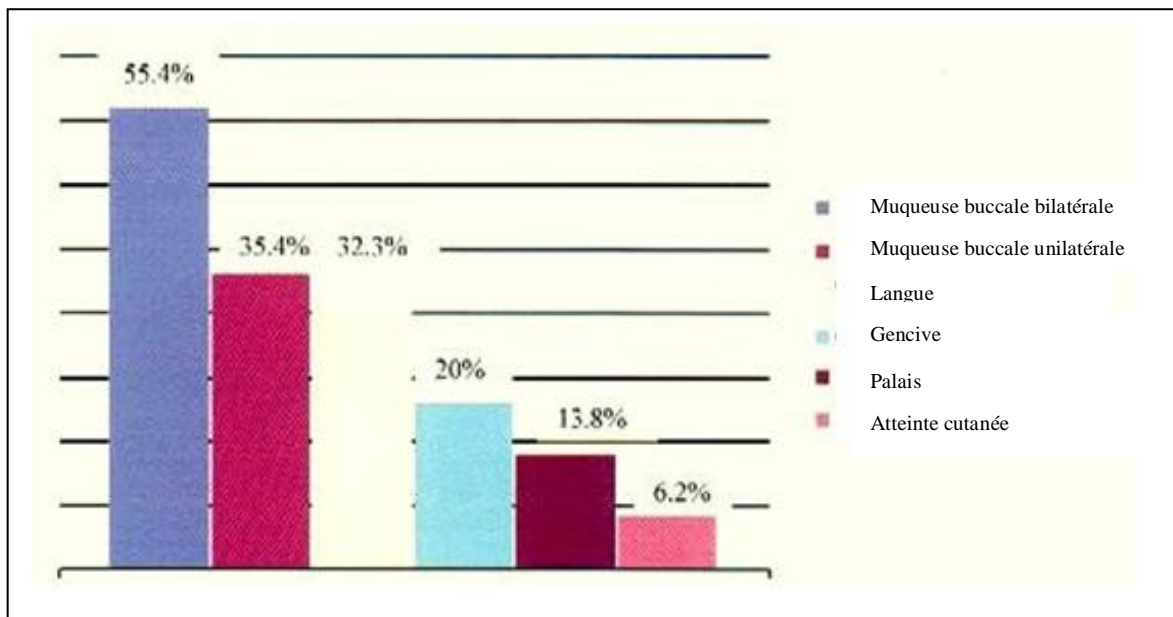
Photo 12 : Etat post-lichénien avec à droite une ulcération trophique à gauche l'empreinte de la prothèse dentaire supérieure (absence d'antagonistes) (d'après Kuffer 2009)

1.2.3 Différentes localisations

Toutes ces formes peuvent être présentes simultanément [12].

Le LPB peut être présent partout dans la cavité buccale. La muqueuse buccale, la langue, et la gencive sont les sites les plus souvent touchés, alors que les lésions au palais sont peu communes. Il y a généralement des lésions symétriques et bilatérales dans la cavité buccale [113].

Par ordre décroissant de fréquence, les localisations sont les suivantes : la muqueuse jugale postéro-inférieure, le dos de la langue, la fibromuqueuse gingivale, la fibromuqueuse palatine, la face ventrale de la langue, la muqueuse ou demi-muqueuse labiale, et le plancher buccale [93] (graphique 2).



Graphique 2 : Graphique des principales localisations du LPB (d'après Torrente-Castells 2010)

1.3 Signes biologiques

Ils sont peu spécifiques: la numération formule sanguine objective souvent une hyperéosinophilie, une augmentation de la vitesse de sédimentation et de la protéine C réactive soulignant quant à elles le processus inflammatoire [94]. La biologie n'est cependant pas un élément clé du diagnostic.

1.4 Histopathologie

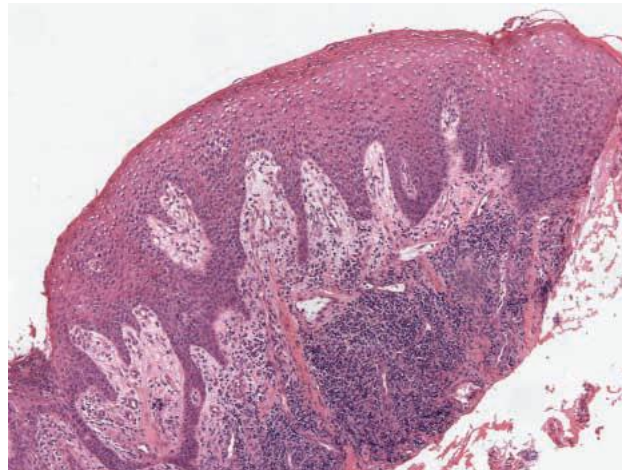
L'examen anatomopathologique présente un double intérêt : il affirme le diagnostic et évalue l'activité et le retentissement du LPB, dans un but thérapeutique et de suivi [106].

Le siège de la biopsie doit être choisi avec soin, à cheval entre tissu sain et lésion. Le fragment doit être étroit mais profond pour obtenir les couches cellulaires de l'épithélium et du chorion.

Le diagnostic anatomopathologique nécessite l'association de trois signes caractéristiques: une parakératose ou hyperkératose, une dégénérescence vacuolaire du stratum germinatum, un infiltrat lymphocytaire en bande, sous épithélial [128].

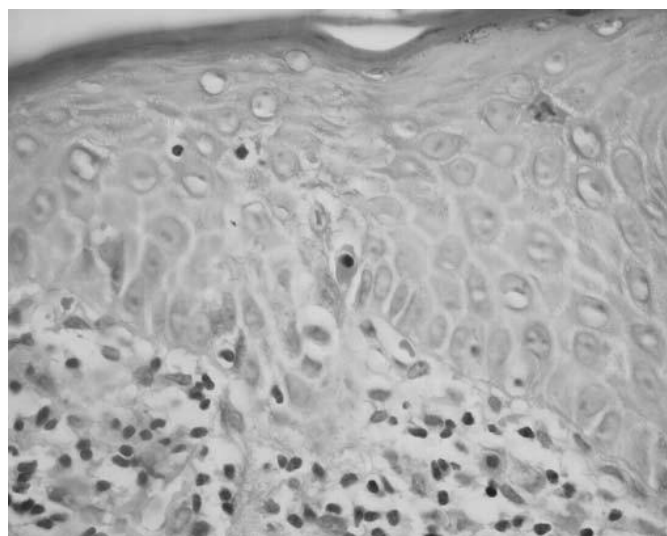
À la phase initiale, on observe les éléments suivants : une parakératose de surface, un épaissement ou un amincissement de l'épithélium, un effilochage des crêtes interpapillaires, la présence d'une couche granuleuse irrégulière qui, avec l'infiltrat inflammatoire sous-épithélial nodulaire, sont responsables de l'apparition des lésions blanches, punctiformes ou réticulées, caractéristiques de la phase initiale [35].

À la phase d'état, il existe une ortho ou parakératose de surface, les crêtes épithéliales qui après avoir perdu leur extrémité profonde, prennent progressivement un aspect en dents de scie (Coupe 1). Les papilles prennent une forme en dôme, et on observe dans l'assise basale quelques corps hyalins ou corps de Civatte qui correspondent à des kératinocytes en apoptose. Le chorion superficiel est le siège d'un infiltrat inflammatoire en bande, à prédominance lymphocytaire [106]. Cet infiltrat est constitué de lymphocytes T mêlés à quelques macrophages et plasmocytes.



Coupe 1 : Cette coupe histologique montre la présence d'un épithélium irrégulièrement épaissi. Tout à gauche de la lame, on observe une zone érosive. On note une ortho-kératose de surface et un infiltrat lymphocytaire important du chorion sous-jacent. Et les crêtes épithéliales prennent progressivement un aspect en dents de scie. (d'après Gerber 2009)

La « lésion lichénoïde » de la zone de jonction chorion épithélium est l'expression histologique essentielle du lichen plan. Des lymphocytes de l'infiltrat sous-épithélial franchissent la membrane basale et pénètrent les assises épithéliales profondes dont ils détruisent focalement les kératinocytes. Se forment alors de petites cavités contenant les corps de Civatte, des kératinocytes en apoptose (Coupe 2).



Coupe 2. : L'épithélium montre une liquéfaction de la membrane basale. Les corps de Civatte (kératinocytes en apoptose) sont au centre de la coupe (d'après Garcia de Sousa 2008)

Les poussées d'activité sont marquées par une diminution de la kératose de surface, la présence éventuelle d'érosions, d'une spongieuse, d'une exocytose, d'une augmentation du nombre de corps hyalins et d'une augmentation de la densité de l'infiltrat inflammatoire.

Progressivement, l'aspect initial évolue et la membrane basale tend à devenir rectiligne. À la fin de l'évolution l'épithélium est aminci, la membrane basale est rectiligne, la kératose est intense, mais surtout le chorion est le siège d'une sclérose diffuse avec des bandes de collagène qui entraînent une sclérose mutilante. L'épithélium est aminci, fragilisé, pris entre la parakératose en surface et la sclérose sous-jacente. Il laisse affleurer l'inflammation parfois sous forme d'érosion [93].

L'érosion correspond à une destruction focale de toute l'épaisseur de l'épithélium, qui est « grignoté » par sa face profonde, progressivement aminci jusqu'à l'extrême, et finalement « percé » par l'infiltrat lymphocytaire qui affleure en surface, bientôt recouvert par un enduit fibrino-lymphocytaire [93].

Au stade post-lichénien, la muqueuse est atrophique et l'infiltrat inflammatoire a disparu. Ce stade est caractérisé par une atrophie de l'épithélium qui perd ses crêtes et dont la face profonde devient rectiligne, une hyperkératose épithéliale réactionnelle de surface et une fibrose de chorion superficiel [105]. Les altérations de la muqueuse persistent avec le temps et réalisent un état post-lichénien cicatriciel [93].

1.5 Diagnostic

1.5.1 Diagnostic positif

Le diagnostic clinique se base en premier chef sur l'aspect clinique, souvent évident pour l'aspect réticulé, parfois ambigu pour la forme bulleuse, érosive ou tardive voire très discret lors de l'état post-lichénien. Dans tous les cas, la suspicion clinique devra être confirmée par l'examen anatomo-pathologique.

1.5.1.1 Anamnèse

L'interrogatoire médical est effectué dans le but de mettre en évidence d'éventuels antécédents familiaux, une prise médicamenteuse, un état de santé général afin de détecter une pathologie générale, et permet aussi d'évaluer l'état psychologique du patient.

Le motif de consultation doit être déterminé, le patient peut se plaindre de brûlures, de douleurs, de difficultés à l'alimentation, de sensations rugueuses, et de sécheresse buccale. Un antécédent de LPB diagnostiqué dans le passé mais cliniquement non évident au moment de l'examen devra faire rechercher un état post-lichénien.

1.5.1.2 Examen clinique

L'examen exobuccal doit comprendre une exploration des aires ganglionnaires, afin de dépister un éventuel envahissement ganglionnaire d'un carcinome épidermoïde.

On doit rechercher d'autres localisations exobuccales du LP.

Au plan cutané, le lichen plan touche toutes les parties du corps mais il faut surtout s'intéresser à la face antérieure des poignets et des avant-bras qui constituent la zone cutanée de prédilection du LP. La lésion cutanée élémentaire est une papule ferme, polygonale, brillante, de quelques millimètres de diamètre, de coloration rouge rosé puis violine, parcourue en surface par de fines stries grisâtres caractéristiques appelées stries de Wickham [98].

Pour finir, l'examen endobuccal doit intéresser la totalité de la muqueuse buccale afin de retrouver des lésions caractéristiques du LPB. De plus l'état et la qualité des restaurations et des prothèses dentaires devront être évalués. [35].

Après l'examen clinique, un examen anatomopathologique est nécessaire afin de confirmer le diagnostic.

1.5.2 Diagnostic différentiel

1.5.2.1 Lésions lichénoïdes

Ces lésions sont généralement assimilées au LPB qui est alors qualifié de LPB « induit », ce qui crée une confusion pour la compréhension et le traitement du LPB.

Pinkus a publié en 1973 la première description microscopique de ces réactions. En 1986 Lind employa le terme de lésions lichénoïdes pour se référer aux lésions cliniques en relation avec des restaurations à l'amalgame [99].

Il semble en effet exister un lien entre lésion lichénoïde et amalgames dentaires. Deux hypothèses pourraient expliquer cette association : le rôle traumatique de l'amalgame avec le phénomène de Koebner ou bien une réaction d'hypersensibilité retardée comme en témoignerait la positivité des patchs tests. Les lésions sont limitées à la zone de contact avec le matériau de restauration et associées à des douleurs ou à une sensation de sécheresse buccale. Après ablation de l'amalgame, une amélioration significative des lésions est observée (Photo 13) [95].

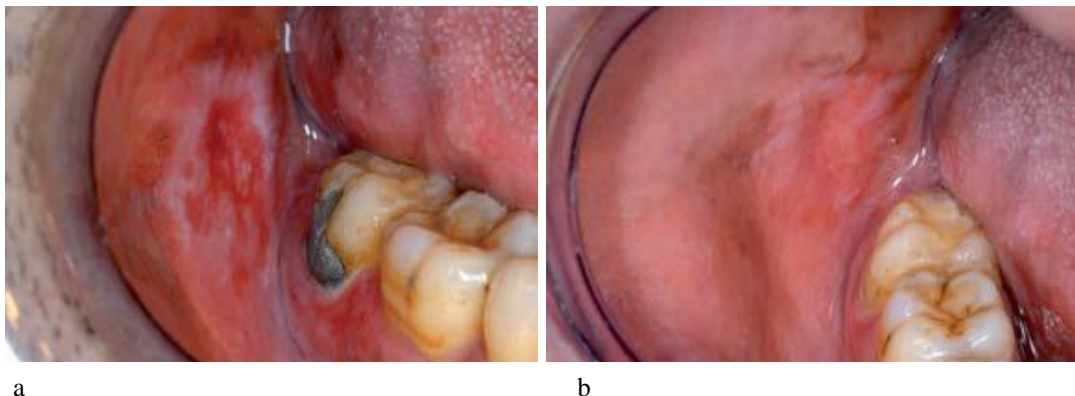


Photo 13 : Lésions lichénoïdes, contact prolongé avec une restauration à l'amalgame en 47 (a), Cicatrisation deux mois après le remplacement de la restauration (b) (D'après Van der Waal 2009)

Les lésions lichénoïdes peuvent aussi être déclenchées par d'autres agents causals, comme les matériaux utilisés pour les restaurations dentaires, les plus cités sont le mercure, l'or, le chrome le sulfate de cuivre et les résines méthacrylates, ainsi que les médicaments tels que : les sels d'or, la pénicilline, l'arsenic, les β -bloquants, les anti-inflammatoires non stéroïdiens, la tétracycline, la carbamazépine, et les antipaludéens de synthèse [121]. Dans ce cas l'altération des tissus est causée par la fixation d'un antigène sur les kératinocytes, qui sont reconnus et détruits par les cellules du système immunitaire [22].

Les lésions sont cliniquement semblables au LPB mais elles ont tendance à disparaître quand la médication est supprimée [119].

Les critères cliniques et histopathologiques utilisés pour distinguer les lésions, sont basées sur la définition du LPB de l'OMS et d'autres informations valables incluant l'historique médical du patient, l'examen clinique et histopathologique [81].

Au niveau histologique, on observe dans le cas de lésions lichénoïdes un infiltrat inflammatoire chronique avec une limite inférieure mal définie dans la zone sous-épithéliale et la présence de quelques cellules inflammatoires comme les éosinophiles et les neutrophiles (Tableau 1).

Alors que le LPB présente un infiltrat inflammatoire chronique avec une limite nette composée principalement de lymphocytes immédiatement sous-jacents à l'épithélium, et une absence d'éosinophiles et neutrophiles (Tableau 1) [81].

	Lichen plan buccal	Lésions lichénoïdes
Critères cliniques	<ul style="list-style-type: none"> -Lésions unilatérales ou bilatérales sans médication systémique -Lésions unilatérales ou bilatérales qui ne sont pas en contact avec des restaurations dentaires 	<ul style="list-style-type: none"> -Lésions unilatérales ou bilatérales avec médication systémique -Lésions unilatérales ou bilatérales en contact avec des restaurations dentaires
Critères histologiques	<ul style="list-style-type: none"> -Infiltrat inflammatoire en bande bien défini composé de lymphocytes, immédiatement sous jacent à l'épithélium -Liquéfaction de la membrane basale cellulaire -Absence d'éosinophiles ou neutrophiles 	<ul style="list-style-type: none"> -Infiltrat chronique inflammatoire avec un bord mal défini au niveau de la zone sous épithélial et présence de cellules inflammatoires aigües comme les éosinophiles et les neutrophiles. -Présence d'un nombre important de cellules plasmatiques dans l'infiltrat inflammatoire -Infiltrat inflammatoire périvasculaire

Tableau 1 : Différences cliniques et histologiques entre le LPB et les lésions lichénoïdes
(D'après Jahanshahi 2010)

Réaction du greffon contre l'hôte (Graft Versus Host Disease)

La GVHD est une complication majeure des greffes de moelle allogéniques et des cellules souches au cours de laquelle les cellules immunocompétentes du donneur reconnaissent comme étrangères les cellules du receveur. Des manifestations dermatologiques sont présentes chez plus de 80% des patients [58].

La peau et les muqueuses sont atteintes dans 90% à 100% des GVHD chroniques. Les manifestations cutanées sont de type lichéniennes ou sclérodermiformes. Elles peuvent débuter spontanément ou être déclenchées par une irradiation aux rayons ultraviolets, un traumatisme physique [107 ; 59]

Dans le GVHD, on observe souvent des lésions buccales qui ressemblent cliniquement et histologiquement au LPB [16]. Elles sont retrouvées dans 33% à 55% des cas pendant la phase aiguë qui correspond aux cent premiers jours après la transplantation et chez 85% des patients pendant la phase chronique de la GVHD, après les cent premiers jours suivant la transplantation [112]. Il est probable que le LPB et la GVHD partagent les mêmes mécanismes immunopathologiques : un infiltrat de cellules T, une apoptose des kératinocytes et une altération de la membrane basale [59 ; 15].

Le GVHD buccale présente un risque de transformation maligne comme le LPB. Mais dans le cas de la réaction du greffon contre l'hôte, il y a d'autres facteurs comme : une immunodéficience primaire, un traitement immunosuppresseur, des infections virales, ou une prédisposition génétique au cancer, susceptibles de favoriser la transformation maligne. Néanmoins, il existe une grande similitude entre ces deux affections – les aspects cliniques et histopathologiques, le potentiel de transformation maligne – qui doit être pris en considération [73]. Malgré la ressemblance clinique et histologique avec le LPB, le GVHD est considéré comme une lésion lichénoïde, car il est induit par la réaction immunologique du greffon contre l'hôte.

1.5.2.2 Lésions blanches

Lorsque les lésions blanches prédominent, il faut éliminer :

- les kératoses tabagiques : l'aspect de ces lésions est parfois très caractéristique ; en effet, elles s'accompagnent de petits points rouges saillants au niveau des orifices glandulaires.
- les kératoses réactionnelles endogènes au voisinage de certaines tumeurs ou cicatrices ;
- la glossite scléroatrophique et la kératose de la syphilis tertiaire
- certaines formes de candidoses chroniques
- les stomatites lichénoïdes et les kératoses d'origine toxique ou médicamenteuse

- le lupus érythémateux chronique discoïde qui ressemble de très près au lichen et avec lequel il peut être associé. L'aspect de la lésion est caractérisé par un fin liseré kératosique avec de courtes stries radiées, mêlées de télangiectasies en poils de brosse. Ces stries circonscrivent une plage rouge atrophique semée d'éléments blanchâtres irréguliers ;
- le psoriasis qui n'est pas rare aux lèvres mais reste exceptionnel à la muqueuse buccale [35].

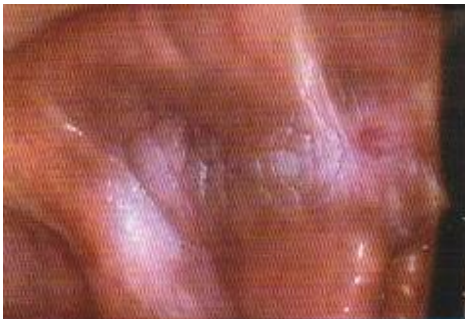

Photo 14 : kératose tabagique marquée étendue de la zone rétro commissurale à la joue et au trigone rétromolaire (d'après Kuffer 2009).

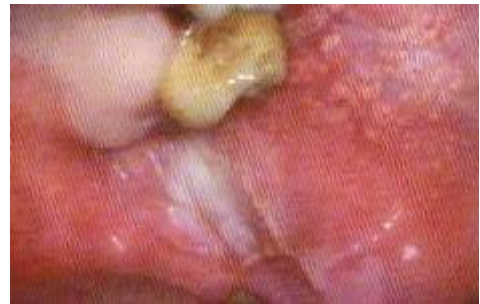

Photo 15 : kératose de friction de la joue (malposition 28 cachée par 27) (d'après Kuffer 2009).

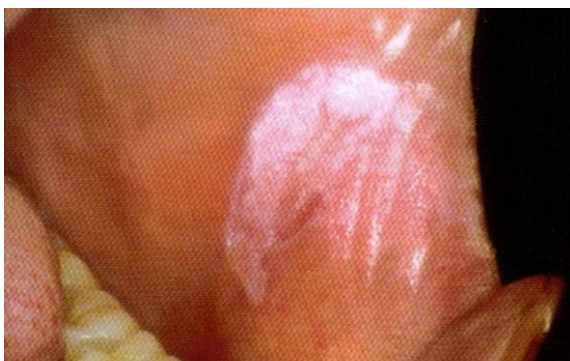

Photo 16 : lupus érythémateux chronique dans la zone rétro commissurale à type de plaque kératosique à limite nette, pinceautée. (d'après Kuffer 2009).

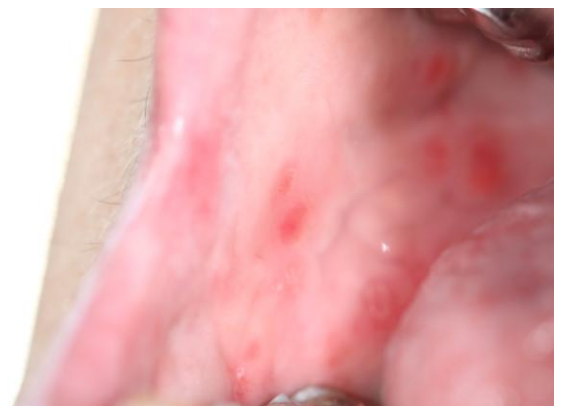


Photo 17 : psoriasis (Photographie du Dr. R. CURIEN)

1.5.2.3 Les lésions érythémateuses et érosives

En présence de lésions érosives, il faut éliminer le pemphigus vulgaire buccal, la pemphigoïde cicatricielle, l'érythème polymorphe.

- Le pemphigus vulgaire buccal est une dermatose bulleuse auto-immune intraépithéliale, révélée dans plus de la moitié des cas par des érosions buccales. Celles-ci sont chroniques et sans cause apparente. L'atteinte cutanée survient de trois à six mois après la première lésion buccale. Le diagnostic repose sur l'examen histologique, il se caractérise par des bulles intraépithéliales contenant des cellules acantholytiques, et la présence d'anticorps en immunofluorescence directe avec présence de dépôts intercellulaires dans l'épithélium, donnant un aspect en résille [35].

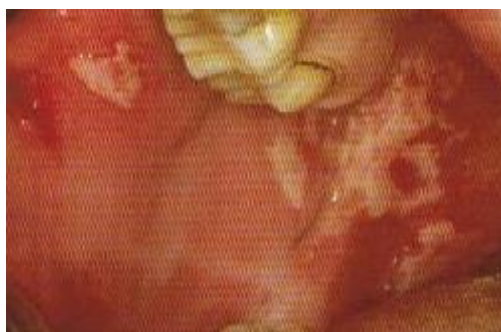

Photo 18 : pemphigus vulgaire érythémateux :
érosions postbulleuses anciennes à fond fibrineux
(d'après Kuffner)

- La pemphigoïde cicatricielle est une dermatose bulleuse auto-immune qui atteint préférentiellement les muqueuses, avec une évolution cicatricielle. Sa gravité est liée à l'atteinte oculaire, responsable de cécité. La muqueuse buccale est la plus fréquemment atteinte avec une gingivite érosive, associée ou non à des bulles ou des érosions au palais. Le diagnostic clinique se fait sur le signe de la pince : la pince détache l'épithélium en très larges lambeaux, en périphérie des érosions gingivales. Le diagnostic de certitude se base sur la présence d'anticorps le long de la jonction chorioépithéliale et est mis en évidence par immunofluorescence directe et immunomicroscopie électronique directe [35].

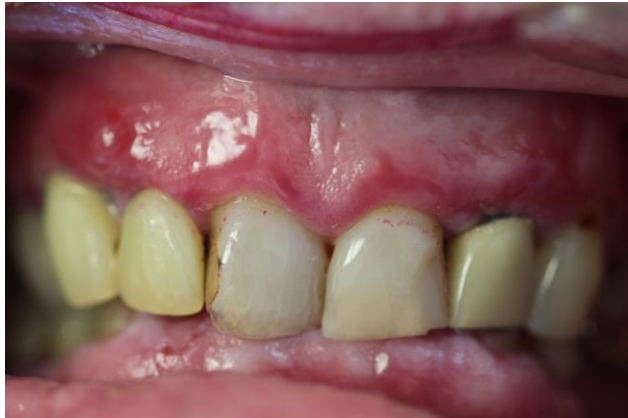

Photo 19 : Pemphigoïde cicatricielle (d'après R. CURIEN)

- Les manifestations buccales de l'érythème polymorphe sont reconnues par leur caractère fébrile saisonnier et parfois épidémique, la présence éventuelle d'une atteinte des autres muqueuses et de la peau, et un infiltrat polymorphe contenant de nombreux polynucléaires caryolisés, ainsi que des plages de nécrose éosinophile de l'épithélium. Dans certains cas l'érythème polymorphe peut ressembler au LP bulleux mais il est plus persistant et généralement apparaît au niveau de la muqueuse labiale [35].

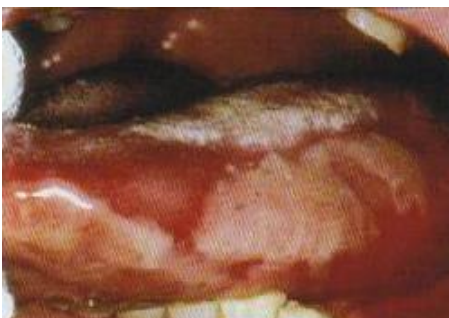

Photo 20 : érythème polymorphe érosions postbulleuses confluentes (d'après Kuffer).

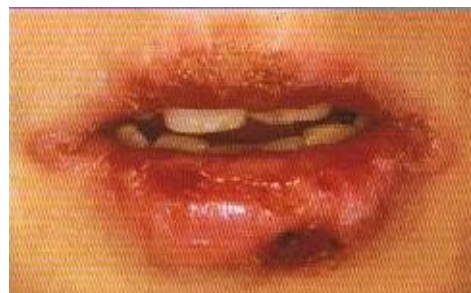

Photo 21 : érythème polymorphe demi muqueuse labiale (d'après Kuffer)

L'utilisation de l'immunofluorescence directe pour le diagnostic du LPB a été suggérée par Kolde et al. (2003) [91], particulièrement quand d'autres maladies auto-immunes sont incluses dans le diagnostic différentiel.

2 Étiopathogénie

2.1 Le Lichen plan buccal, pathologie dysimmunitaire ?

Des hypothèses ont été formulées quant au caractère auto-immun du LPB. Le rôle de l'auto-immunité dans la pathogénie de la maladie est supporté par différentes caractéristiques auto-immunes du LPB incluant la chronicité de la maladie, la prédilection féminine, l'apparition à l'âge adulte, l'association à d'autres maladies auto-immunes et la présence de clones de cellules T cytotoxiques dans les lésions du LPB [143].

2.1.1 Rappels d'immunologie

L'immunité est l'ensemble des mécanismes biologiques permettant à un organisme de maintenir une cohérence et une intégrité en éliminant les agents étrangers ou infectieux. Elle permet aussi de tolérer ce qui lui est propre et de reconnaître ou rejeter ce qui lui est étranger : le Soi et le non soi.

On distingue plusieurs types d'immunités ; l'immunité non spécifique est polyvalente, sa mise en œuvre est immédiate car elle existe avant tout contact avec un agent infectieux.

L'immunité spécifique nécessite quant à elle une reconnaissance préalable, ce qui implique que sa première mise en œuvre est retardée. Enfin l'auto-immunité est la rupture des mécanismes de tolérance qui conduit à l'action pathogène du système immunitaire vis-à-vis de constituants naturels de l'organisme et à l'apparition d'une maladie dite auto-immune.

2.1.1.1 Les cellules de l'immunité non spécifique

Ce sont les monocytes, les macrophages, les cellules dendritiques, les polynucléaires, les mastocytes, et les cellules NK natural killer. Il s'agit de cellules cytotoxiques agissant en l'absence d'anticorps et en dehors de toute immunisation préalable.

2.1.1.2 Les cellules de l'immunité spécifique

Les lymphocytes T CD4 ou helpers (LTCD4) ont une fonction de coordinateurs centraux dans une réponse immunitaire, qui permet d'aboutir soit à une réponse cellulaire avec activation des lymphocytes T CD8, soit une réponse humorale par activation des lymphocytes B. Les LTCD4 sont activés lors de la présentation de leur antigène au CMH, le complexe majeur d'histocompatibilité de classe II.

Les lymphocytes T CD8 ou cytotoxiques (LTCD8) sont capables de détruire des cellules étrangères ou des cellules infectées. Ces lymphocytes peuvent avoir une activité suppressive. Les LTCD8 sont activés quand leur antigène est présenté au CMH de classe I.

Les antigènes qui sont présentés par le CMH de classe II sont traités par voie cellulaire endosomale ; et les antigènes qui sont présentés par le CMH de classe I sont traités par voie cellulaire cytosolique.

Par conséquent l'agent causal présenté par le CMH de classe II aux LTCD4+ est différent de celui présenté par le CMH de classe I aux LTCD8+.

2.1.1.3 Notion d'auto-immunité

L'auto-immunité est un phénomène naturel qui correspond à une tolérance du système immunitaire. Il existe des lymphocytes B auto-réactifs qui répondent à des anticorps naturels de faible activité et des lymphocytes T auto-réactifs de faible activité également. Il s'agit d'une auto-immunité physiologique qui régule l'homéostasie du système immunitaire. Elle permet d'éliminer la production de clones auto-réactifs ou la production d'auto-anticorps. Le système de régulation de cette auto-immunité peut être défaillant. Apparaît alors une auto-immunité pathologique, auto-agressive, qui va aboutir au déclenchement d'une maladie auto-immune, soit par la prolifération de lymphocytes B auto-agressifs, soit par la prolifération de lymphocytes T auto-agressifs.

2.1.2 Mécanismes immuns

Plusieurs controverses existent à propos de la pathogénie du LPB. Une large partie des preuves tend à montrer une dérégulation immune dans la pathologie. Il y a différents mécanismes hypothétiques qui sont impliqués dans l'immunopathogénie [128].

- La réponse immune spécifique.
- Des mécanismes non spécifiques.
- Les mécanismes de chronicité : l'auto-immunité.
- L'immunité humorale.

2.1.2.1 La réponse immune spécifique

L'antigène du LPB est inconnu, il peut être un autopeptide ce qui définirait le LPB comme une vraie maladie auto-immune. Le premier événement dans la formation d'une lésion de LPB peut être induit par un antigène d'un kératinocyte ou par une médication systémique, le contact allergique avec des matériaux dentaires, des traumatismes mécaniques (phénomène de Koebner), ou une infection bactérienne ou virale [143].

Une controverse existe à propos du nombre d'antigènes, un ou deux semblent impliqués.

L'immunité par médiation cellulaire semble jouer un rôle majeur dans la pathogénie du LPB. Une majorité des LT qui endommagent, et détruisent les kératinocytes sont des LTCD8+ [166].

La réponse immune spécifique de cet antigène inconnu implique différentes étapes :

- Migration des LT à travers l'épithélium.
- Activation des LT.
- Destruction des kératinocytes.

Ces différentes étapes sont détaillées ci-après.

2.1.2.1.1 Migration des LT à travers l'épithélium

Deux hypothèses ont été proposées pour la migration des LT à travers l'épithélium concerné par le LPB :

- L'hypothèse « rencontre par hasard » : Les LTCD8+ spécifiques de l'antigène peuvent entrer dans l'épithélium et rencontrent « par hasard » l'antigène dans l'épithélium.
- L'hypothèse « migration dirigée » : Les cytokines sécrétées par les kératinocytes dirigent les LT à travers l'épithélium [101].

2.1.2.1.2 L'activation des cellules T.

Les LTCD4+ et les LTCD8+ sont actifs dans le LPB. La majorité des lymphocytes intra-épithéliaux sont des LTCD8 et la plupart des lymphocytes dans la lamina propria sont des LTCD4 (Matthews et al. 1984; Ishii, 1987; Kilpi, 1988) [143].

L'infiltrat lymphocytaire dans le LPB est composé presque exclusivement de cellules T, et une majorité des cellules T au sein de l'épithélium et à côté des kératinocytes endommagés sont activés par les LTCD8 [166].

Les LTCD8 reconnaissent l'antigène 1 par l'intermédiaire du CMH de classe I. L'antigène 1 serait plutôt un produit de dégradation cellulaire voire kératinocytaire. Les kératinocytes présentent l'antigène 1 par le CMH de classe I aux LTCD8. Suite à cette présentation le LTCD8 sécrète à sa surface le ligand RCA : Request Cytotoxic Activity.

La présentation de l'antigène au CMH de classe II peut être effectuée par les cellules de Langerhans ou les kératinocytes, qui sont les cellules présentatrices de l'antigène. Il y a une augmentation du nombre de cellules de Langerhans dans les lésions du LPB, avec une augmentation de l'expression du CMH de classe II.

La liaison de l'antigène 2 du CMH de classe II avec le ligand des cellules présentatrices de l'antigène, active les LTCD4+ qui sécrètent de l'IL2.

Les LTCD4+ présentent à leur surface un récepteur du RCA (RCR), activent les LTCD8+ par l'interaction Récepteur du RCA et RCA (présent sur les LTCD8).

Une fois la liaison établie il y aura une sécrétion d'IL2 (Interleukine 2) et IFN γ (Interféron γ) par LTCD4+, ce qui va induire une prolifération de LTCD8 capable de reconnaître l'antigène1 ainsi que leur activation en lymphocytes cytotoxiques, les LTCD8+.

Les LTCD8+ développent des récepteurs IL2 et IFN γ seulement après avoir été liés par le complexe RCA/RCR. (Schéma 1)

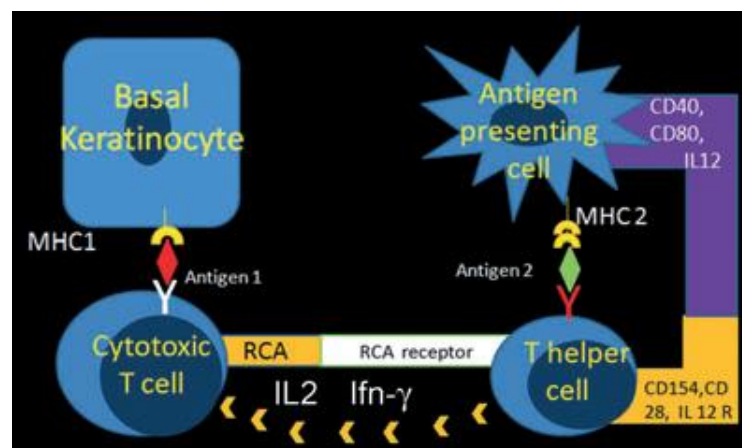


Schéma 1 : Les kératinocytes présentent l'antigène 1 aux cellules T cytotoxiques (LTCD8+) par le biais du CMH de classe I, suite à cette présentation les LTCD8 sécrètent à leur surface du RCA (Request cytotoxic activity). Les cellules T helpers (LTCD4+) sont activées par l'antigène 2 présenté par les cellules de Langerhans et qui en retour active les cellules T cytotoxiques par la sécrétion d'IL2 et IFN γ et par la liaison du récepteur RCA avec RCA (d'après Roopashree 2010).

2.1.2.1.3 Destruction des kératinocytes

Les LT cytotoxiques CD8⁺ activés vont détruire les kératinocytes.

L'apoptose est le mécanisme de mort cellulaire. Il y a différentes étapes conduisant à l'apoptose :

- les cellules T cytotoxiques sécrètent du TNF α (Tumor Necrosis Factor α) qui va se lier au Récepteur TNF α (TNF α R) qui est à la surface des kératinocytes.
- les cellules T ont à leur surface un ligand CD95 (Fas ligand) qui se lie au CD95 à la surface des kératinocytes.
- les cellules T sécrètent la granzyme B, une enzyme protéolytique, qui entre dans les kératinocytes via une perforine à travers les pores de la membrane. (Schéma 2)
- Tous ces mécanismes activent une cascade de caspases ayant pour conséquence l'apoptose des kératinocytes [143].

Une réduction ou une absence de taux de cellules inflammatoires en apoptose dans le LPB est censée contribuer au développement du LPB [143].

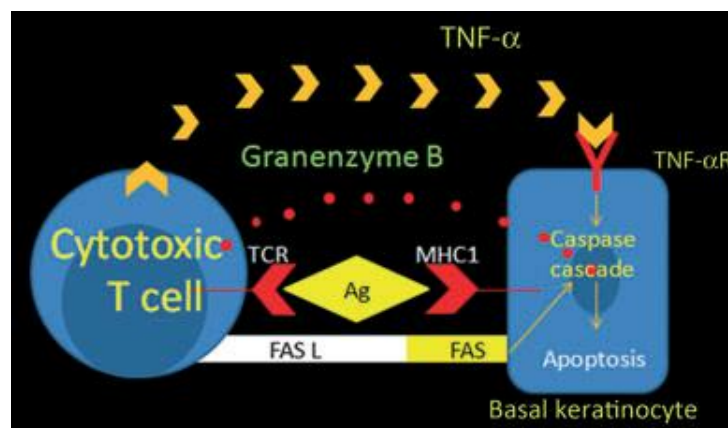


Schéma 2 Mécanismes de l'apoptose des kératinocytes incluant l'interaction Fas-Fas ligand entre les kératinocytes basaux et les cellules cytotoxiques (LTCD8⁺). Une production de granzyme et de TNF α (qui va se lier à son récepteur sur les kératinocytes) par les cellules T cytotoxiques qui vont déclencher une cascade de caspases dans les kératinocytes et déclencher l'apoptose de ces derniers (d'après Roopashree 2010).

2.1.2.1.4 Synthèse des mécanismes spécifiques

Dans les mécanismes spécifiques il y a :

- une présentation d'antigènes par le biais du CMH de classe I et II aux kératinocytes lésionnels.
- l'activation par des antigènes spécifiques de LTCD4+ et LTCD8+.
- l'expansion clonale des cellules T spécifiques des antigènes, avec sécrétion de cytokines.
- Puis l'apoptose des kératinocytes basaux provoquée par les LTCD8+ et leurs cytokines.

2.1.2.2 Mécanismes non spécifiques

Certaines cellules T dans l'infiltrat inflammatoire dans le LPB sont non spécifiques.

Les lymphocytes sont peut être attirés et « retenus » par les lésions du LP par différents mécanismes associés à une inflammation préexistante.

Ces mécanismes ont pour résultat le mouvement des lymphocytes à l'intérieur de l'épithélium qui cause la destruction des kératinocytes. Les différents facteurs peuvent être responsables d'une réponse immune non spécifique [143 ; 31].

2.1.2.2.1 La membrane basale épithéliale

L'apoptose des kératinocytes et la dégradation au niveau de la membrane basale épithéliale peuvent être impliqués dans la pathogénie du LPB [86].

Les kératinocytes contribuent à la structure de la membrane basale épithéliale en sécrétant des protéines telles que le collagène IV et la lamina V (Marinkovich et al., 1993 [109]). (Schéma 3)

De plus, les kératinocytes basaux ont besoin d'un signal de survie pour prévenir la survenue de l'apoptose (Pullman et al. 96 [122]).

Par conséquent, l'apoptose des kératinocytes déclenchée par les LTCD8+ intraépithéliaux va diminuer la sécrétion des protéines et induire une destruction de la membrane basale.

La destruction de la membrane basale va induire une absence de signal de survie ce qui va provoquer l'apoptose des kératinocytes. Les lésions au niveau de la membrane basale épithéliale dans le LPB vont permettre aux LT non spécifiques présents dans la zone sous épithéliale de migrer jusqu'à l'épithélium et donc d'accélérer le processus apoptotique. Ce sont des mécanismes cycliques qui peuvent expliquer la chronicité de la maladie [100].

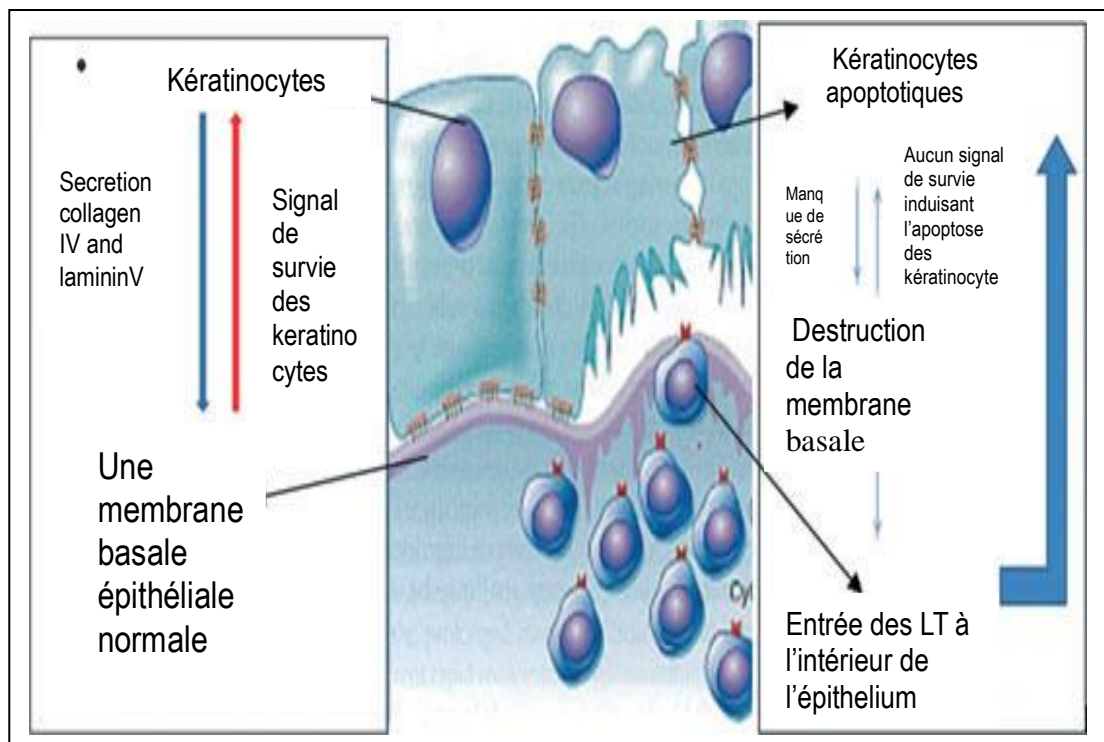


Schéma 3 : Côté gauche du schéma : Rôle de la membrane basale dans la survie du kératinocyte. Côté droit du schéma : Les conséquences de la destruction de la membrane basale résultant de l'apoptose des kératinocytes et la migration des cellules T à travers l'épithélium (d'après Roopashree 2010).

2.1.2.2.2 Métalloprotéinases matricielles (MMP)

Elles appartiennent à une famille d'endoprotéinases contenant du zinc, et qui compte une vingtaine de familles.

Les MMPs ont été identifiées dans l'infiltrat inflammatoire du LPB. Elles faciliteraient la dégradation protéolytique de la membrane basale et donc le passage de LTCD8+ dans l'épithélium. Les gélatinases notamment MMP2 et 9 coupent le collagène IV et les stromélysines telles que MMP3 et 10 coupent le collagène IV et la laminine.

La protéolyse des MMP est régulée par l'action d'inhibiteurs endogènes, incluant les inhibiteurs des métalloprotéinases de tissu : TIMPs, qui forment un complexe stable et inactif enzyme-inhibiteur [167].

La MMP-9 est identifiée dans l'infiltrat inflammatoire, dans la lamina propria. De plus, la culture de surnageant de cellules T issue de lésions du LPB contient une forte concentration de MMP9 en comparaison aux cellules T issues du sang périphérique et sain. Et toutes les cellules T contiennent de l'ARNm de MMP9 et TIMP1 [143].

Les LTCD8 sécrètent les MMP9 sous forme de pro-enzymes inactives, les PRO-MMP9. Les mastocytes libèrent une chymase qui va activer ces pro-enzymes et les transformer en MMP9.

La dégradation de la membrane basale va faciliter le passage de l'antigène spécifique des LTCD8+ cytotoxiques à travers l'épithélium, où à nouveau l'antigène va provoquer l'apoptose des kératinocytes par le mécanisme spécifique expliqué auparavant.

2.1.2.2.3 Chémokines

Les chémokines sont des cytokines proinflammatoires. La chémokine RANTES : Regulated upon Activation, Normal T cell Expressed and Secreted, est un membre de la famille CC chémokines, et elle est produite par différentes cellules incluant les LT activés, les cellules épithéliales des bronches, les fibroblastes du liquide synovial, les kératinocytes oraux et les mastocytes.

RANTES joue un rôle critique dans le recrutement des lymphocytes, des monocytes, des LTCD8+, des éosinophiles, des basophiles, des mastocytes dans le LPB.

Les effets biologiques des chémokines sont transmis par leur liaison avec des récepteurs à la surface des cellules. Plusieurs récepteurs de RANTES ont été identifiés dans le LPB, incluant CCR1, CCR3, CCR4, CCR5, CCR9 et CCR10 [162].

Les mastocytes expriment le récepteur CCR1 RANTES. RANTES est sécrétée par les cellules T et peut attirer les mastocytes dans le développement des lésions du LPB et par conséquent stimuler la dégranulation des mastocytes.

La dégranulation des mastocytes dans le LPB libèrent du TNF α et des chymases qui vont augmenter la sécrétion de RANTES par les cellules T [143].

En outre, RANTES induit l'expression de PI-3Kinase qui est impliquée dans la transduction du signal du chimiotactisme et l'activation des protéines kinases qui ont une activité mitogène.

La PI-3Kinase active AKt/Protéine Kinase B qui est un composant important pour le mécanisme de survie cellulaire (Kane et al. 1999 [127]).

En stimulant le chimiotactisme des mastocytes et leur dégranulation, RANTES permet sans doute de prolonger la survie des cellules inflammatoires dans le LPB ce qui contribue à la chronicité de la maladie [101].

2.1.2.2.4 Mastocytes

Des études montrent une diminution du taux de mastocytes dans le LPB [163]. Approximativement 60% des mastocytes sont dégranulés dans le LPB comparé à 20% dans une muqueuse normale. Ces mastocytes sont certainement impliqués dans la pathogénie du LPB [167].

Les LT sécrètent RANTES et d'autres cytokines qui vont se fixer sur le récepteur CCR1 des mastocytes, puis vont provoquer leur dégranulation, libérer des médiateurs de l'inflammation et vont aussi provoquer leur migration à travers le tissu. Les mastocytes vont libérer aussi à leur tour du TNF α en réponse au RANTES (Schéma 4).

Le TNF α peut augmenter l'expression de molécules d'adhésion cellulaire dans le LPB, comme les CD62, CD54, CD106, qui sont nécessaires pour l'adhésion des lymphocytes au niveau des surfaces lumineuses des vaisseaux sanguins et leur extravasation en conséquent (Klein et al. 1989 [91]; Walsh et al., 1991 [155] ; Walton et al., 1994 [156]).

Le TNF α synthétisé par les mastocytes augmente la sécrétion de RANTES par les LT ainsi que la sécrétion de MMPs.

La chymase est une protéase du mastocyte, qui est aussi un activateur connu de MMP9 (Fang et al. 1997 [54]). Les lésions au niveau de la membrane basale épithéliale peuvent être directement provoquées par les protéases des mastocytes ou indirectement par l'activation des cellules T sécrétant du MMP [158].

Le TNF α et la chymase stimulent la sécrétion de RANTES par les cellules T et en retour RANTES stimule les mastocytes par la sécrétion de TNF α et chymase. Cette activité cyclique explique la chronicité de la maladie.

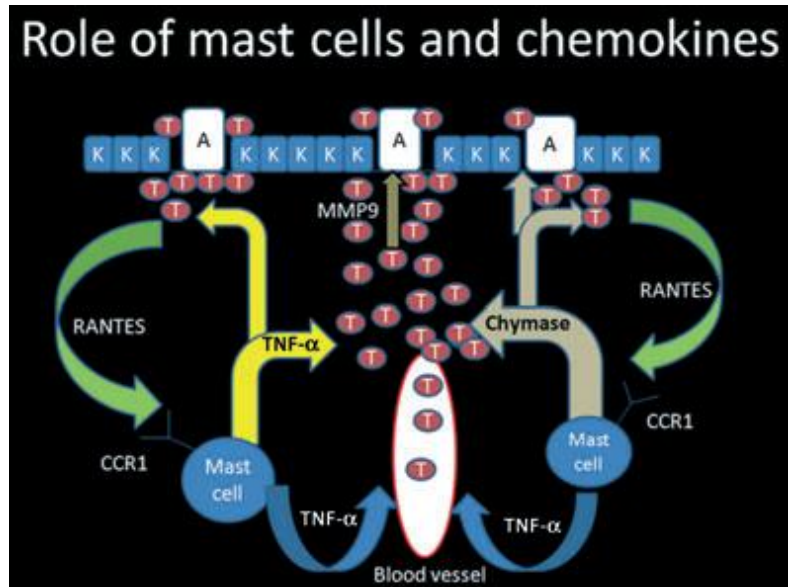


Schéma 4 Le rôle des mastocytes et chémokines dans la pathogénie du LPB. Le $TNF\alpha$ et la chymase sont sécrétés par les mastocytes. $TNF\alpha$ stimule l'extravasation des LT à travers les vaisseaux sanguins. Les cellules T sécrètent du Pro MMP9 qui s'active en MMP9, grâce à la chymase, causant une dégradation de la membrane basale; le TNF et la chymase stimulent la production de RANTES par les cellules T, RANTES va activer les récepteurs CCR1 des mastocytes et ainsi provoquer la dégranulation des mastocytes (d'après Roopashree 2010).

2.1.2.2.5 Synthèse des mécanismes non spécifiques

Il y a plusieurs mécanismes non spécifiques impliqués dans la pathogénie du LPB, incluant :

- Les LTCD8⁺ migrent à travers la membrane basale, ils sécrètent des PRO-MMP9 et du RANTES.
- Les PRO-MMP9 sont coupés par la chymase sécrétée par les mastocytes et deviennent des MMP9.
- La dégradation de la membrane basale est assurée directement par une protéase des mastocytes ou indirectement par les MMP9 sécrétés sous forme inactive par les cellules T et activés par la chymase [167 ; 162].
- RANTES provoque le chimiotactisme et la dégranulation des mastocytes. Les mastocytes vont libérer du TNF α et des chymases.
- Le TNF α stimule l'expression des molécules d'adhésion cellulaire endothéliale, nécessaire à l'adhésion, l'extravasation et à la migration des lymphocytes T à travers les vaisseaux sanguins. De plus, TNF α active la sécrétion de RANTES et MMP9 par les lymphocytes T, ce qui peut expliquer le caractère chronique de la maladie.
- Pour finir, l'apoptose des kératinocytes est déclenchée par la dégradation de la membrane basale ; et par la migration des cellules T CD8⁺ après la dégradation de la membrane basale.

Un faible pourcentage de lymphocytes recrutés dans une lésion du LPB est spécifique à l'antigène du LP. Les cellules T non spécifiques doivent contribuer à la pathogénie de la maladie, en sécrétant RANTES et MMP9 [143].

L'évènement initial dans la formation des lésions du LPB :

L'expression d'un antigène par le kératinocyte semble être l'évènement initial dans la formation de la lésion. Par conséquent, « l'agent » du LPB est reconnu par les cellules T spécifiques de l'antigène circulant à travers l'épithélium buccal, et les cellules T sont attirées au niveau de l'épithélium buccal par les chémokines dérivées des kératinocytes. Suivant l'activation et la reconnaissance de l'antigène, les cellules T (CD40L) doivent stimuler la maturation des cellules de Langerhans. L'expression de l'antigène ou la sécrétion des chémokines dans le LPB sont certainement stimulées par une infection virale, des produits bactériens, des traumatismes mécaniques, des médications systémiques. Dans ce scénario, la dégranulation des mastocytes et les autres mécanismes non spécifiques sont des évènements se produisant en aval de la formation du LPB. Inversement, la dégranulation des mastocytes peut être un évènement déclenchant la dégradation de la membrane épithéliale et stimuler l'expression de l'antigène par les kératinocytes oraux et la maturation des cellules de Langerhans. Cette fois-ci l'interaction spécifique des kératinocytes et des cellules T par l'intermédiaire de l'antigène sont des évènements qui adviennent en aval de la formation des lésions du LPB. Donc cet évènement qui induit la formation des lésions du LPB ainsi que les facteurs qui déterminent la susceptibilité du LPB restent inconnus et varient d'un patient à l'autre [143].

2.1.2.3 Chronicité du LPB : l'auto-immunité

Comme expliqué précédemment, on considère le LPB comme une maladie auto-immune. Le rôle de l'auto-immunité dans la pathogénie de la maladie est supporté par différentes caractéristiques auto-immunes du LPB incluant la chronicité de la maladie, la prédilection féminine, l'apparition à l'âge adulte, l'association à d'autres maladies auto-immunes et la présence de clones de cellules T cytotoxiques dans les lésions du LPB [143].

Quatre hypothèses ont été proposées expliquant la réaction auto-immune du LPB :

- Déficience d'un antigène spécifique de l'immunosuppression : manque de TGFβ1
- Interruption de l'immunité dans le LPB.
- L'apoptose des kératinocytes et la maturation des cellules de Langerhans dans le LPB.
- Heat Shock Proteins

2.1.2.3.1 Déficience d'un antigène spécifique de l'immunosuppression: le TGFβ1

Le TGFβ1 (Transforming Growth Factor β1) a des effets immunosuppresseurs. Il interfère dans la présentation de l'antigène, et il inhibe l'effet de prolifération et de différenciation des cellules T, ainsi que la sécrétion des cytokines. Le TGFβ1 diminue la production d'IL12 par les cellules présentatrices de l'antigène (CPA), ce qui bloque la différenciation TH1 des LT CD4+, la sécrétion d'IFNγ et la réponse des cellules T cytotoxiques [128].

Dans un cas de déficit en TGFβ1, on pourra observer une importante prolifération et différenciation des lymphocytes T, une augmentation de la sécrétion des cytokines ainsi qu'une réponse importante des cellules T cytotoxiques. Le TGFβ1 se comporte comme un régulateur de l'immunité, son déficit va alors créer une rupture de tolérance et une auto-immunité.

Dans le cas du LPB, on observe un déficit en TGF β 1 qui peut prédisposer à une inflammation lymphocytaire auto-immune.

La chronicité du LPB peut être causée par un déficit en TGF β 1, et cela de différentes manières :

- Un nombre insuffisant de cellules T régulées par Th3 sécrétant TGF β 1.
- Un blocage de la sécrétion de TGF β 1
- Une sécrétion non fonctionnelle de TGF β 1
- Une expression du récepteur TGF β 1 diminuée ou inadéquate
- Un signal défectueux intracellulaire en aval des récepteurs TGF β 1.

De récentes études montrent que les lymphocytes intraépithéliaux dans le LPB sont tous déficients en TGF β 1, suggérant un nombre insuffisant de cellules T régulatrices dans l'épithélium du LPB [143]. La cytokine IFN γ (Th1) inhibe l'activité immunosuppressive de TGF β 1.

La balance entre le signal TGF β 1 et IFN γ peut déterminer le niveau d'activité immunologique dans les lésions du LPB. Une surproduction locale d'IFN γ par LTCD4⁺ (Th1) dans les lésions du LPB doit diminuer l'effet immunosuppressif de TGF β 1 et augmenter l'expression des kératinocytes du CMH de classe II et l'activité des cellules T cytotoxiques [100].

2.1.2.3.2 Interruption de l'immunité dans le LPB.

D'après une étude récente, on a découvert que $TNF\alpha$ est exprimé comme une bande continue par des cellules épithéliales basales et $TNF-R1$ (récepteur du $TNF\alpha$) est exprimé par les cellules T infiltrées dans le LPB [89].

Le $TNF\alpha$ dérivant des kératinocytes, peut déclencher l'apoptose des cellules T via $TNF-R1$. L'activité de la maladie peut être déterminée par une balance entre l'apoptose des kératinocytes par les cellules T infiltrantes et l'apoptose des cellules T par les kératinocytes résidents. Donc le LPB peut résulter d'une défaillance de l'apoptose des cellules T par les kératinocytes résidents. (Schéma 5)

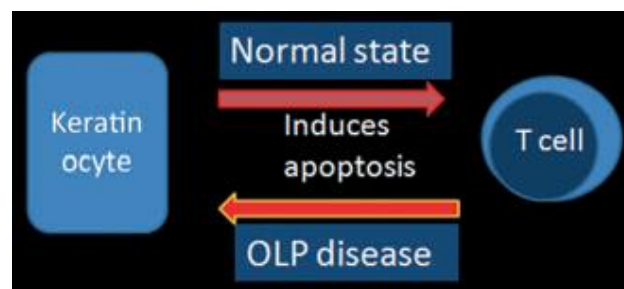


Schéma 5 : les kératinocytes induisent l'apoptose des cellules T dans un tissu sain. Dans le LPB, les cellules T induisent l'apoptose des kératinocytes (d'après Roopashree 2010).

Soit les kératinocytes dans le LPB n'expriment pas assez de $TNF\alpha$ ou bien la sécrétion de $TNF\alpha$ est bloquée à la surface des kératinocytes, peut être à cause d'une faible activité des MMP.

La muqueuse buccale normale peut être un site immun privilégié, induisant l'apoptose des cellules T infiltrantes. Dans ces sites, la réaction auto-immune est médiée par Fas-ligand (CD95L) exprimé par les cellules stromales qui déclenche l'apoptose des cellules inflammatoires et infiltrantes exprimant Fas (CD95) (Bellgrau et al. ,1995 [9] ; Griffith et al. 1995 [69]).

Les kératinocytes sécrétant du CD95L ou du TNF α déclenchent l'apoptose des cellules T via CD95 ou TNF-R1 et donc peuvent donc prévenir l'excès d'infiltration des cellules T dans une muqueuse buccale normale. Tous les échecs de ces mécanismes sont à l'origine du LPB ou d'autres maladies auto-immunes.

Le LPB et d'autres maladies auto-immunes telles que la sclérose en plaque, le diabète, le syndrome de Sjögren doivent résulter :

- d'une expression inadéquate de CD95L ou TNF α par les kératinocytes oraux, les cellules neurales de Schwann, les cellules pancréatiques, et les cellules des acinis salivaires respectivement ;
- l'expression inadéquate de CD95 ou TNF R1 par les cellules T infiltrantes ;
- ou un signal apoptotique défectueux des cellules T en aval de CD95 et TNF R1.

Une explication alternative par rapport à ces résultats est que le TNF α dérivé des kératinocytes déclenche l'apoptose des cellules T via TNF R1, et l'apoptose peut être limitée aux cellules T immunosuppressives telles que celles produisant du TGF β 1. Il a été montré récemment que les cellules T intraépithéliales dans le LPB n'expriment pas de cytokine immunosuppressive TGF β 1.

La lyse sélective des cellules T intraépithéliales immunosuppressives (TNF R1+ TGF β 1+ : exprimant à leur surface le récepteur de TNF α et sécrétant du TGF β 1) par TNF α dérivé des kératinocytes promeut l'activité du LPB.

Cette hypothèse suggère que le signal apoptotique (TNF R1, TRADD, FADD et caspases 8, 1, et 3) est totalement fonctionnelle sur les cellules T immunosuppressives, mais non fonctionnelle pour les cellules T cytotoxiques dans le LPB [143].

2.1.2.3.3 L'apoptose des kératinocytes et maturation des cellules de Langerhans dans le LPB.

Pour stimuler la réponse des cellules T, les cellules dendritiques et les cellules de Langerhans doivent subir un processus de différenciation terminale appelée : la maturation. La stimulation des cellules dendritiques et la maturation des cellules de Langerhans, va se faire par la sécrétion des cytokines inflammatoires telles que IL1 β , TNF α , ou par les cellules T activées, les cellules nécrotiques, les HSP, les nucléotides, les neurotransmetteurs, les MMP-9, les produits de dégradation de la matrice extracellulaire, les traumatismes mécaniques, les différents allergènes, l'agrégation des récepteurs Fc, l'ARN viral, les lipopolysaccharides bactériens [143].

Dans des circonstances normales, il n'y a pas de stimuli de maturation, ni de réponse des cellules T autoréactives, quand les cellules présentatrices de l'antigène (CPA) endocytent les peptides dérivés des cellules apoptotiques.

Les différentes causes expliquant que les cellules T auto-réactives ne sont pas activées par le biais des cellules présentatrices de l'antigène (CPA) sont immatures :

- l'échec pour former des CMH,
- l'absence d'expression de molécules co-stimulatrices,
- l'apoptose directe des cellules T auto-réactives

Dans le LPB, les kératinocytes apoptotiques basaux sont endocytés par les CPA. Cela peut activer les LTCD4 auto-réactifs différenciés par le phénotype Th1 ou Th2 et déclencher des réactions auto-immunes médiées par les cellules ou anticorps contre les kératinocytes basaux.

La nature des stimuli de la maturation des CPA notamment les cytokines, le CD40L, les cellules nécrotiques, le HSP doit déterminer l'origine Th1 ou Th2 de l'activation des LTCD4+. (Schéma 6)

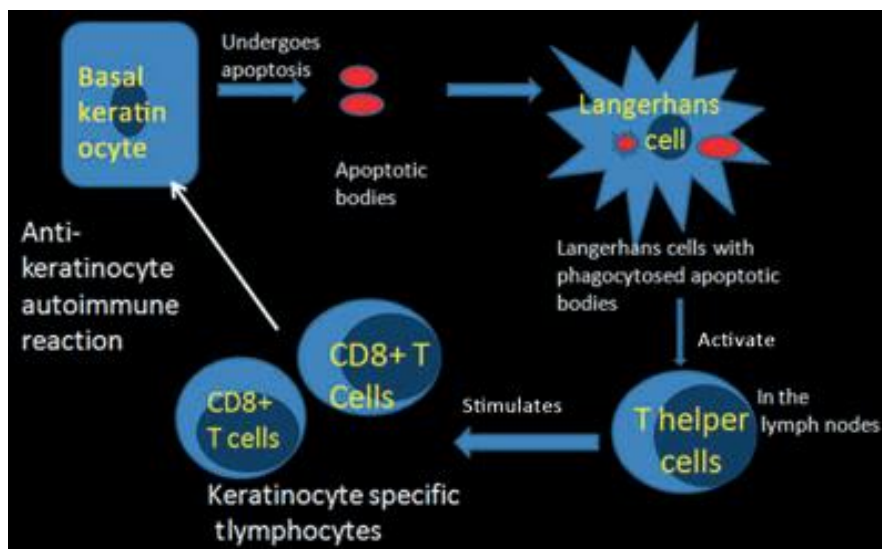


Schéma 6 : Mécanisme de la réaction auto-immune des kératinocytes. Les cellules de Langerhans phagocytent les corps apoptotiques des kératinocytes basaux et vont activer les cellules T CD4+helper, qui vont à leur tour stimuler les cellules T CD8+ contre les kératinocytes basaux (d'après Roopashree 2010).

Une apoptose physiologique des kératinocytes dans une muqueuse normale est associée à un turnover épithélial normal. Les cellules dendritiques doivent endocyter les kératinocytes apoptotiques et migrer vers les ganglions lymphatiques régionaux.

Dans une muqueuse buccale saine, les cellules de Langerhans ne reçoivent pas de stimuli de maturation. Par conséquent l'apoptose physiologique des kératinocytes oraux n'obtient pas de réponse auto-immune des cellules T contre les kératinocytes.

Le LPB est déclenché ou exacerbé par un traumatisme mécanique, une infection virale, des produits bactériens, ou des médicaments systémiques. Ces éléments vont augmenter l'expression de HSP (Heat Shock Protein) par les kératinocytes oraux, et stimuler la réponse auto-immune des cellules T anti-HSP. Une explication alternative est que les agents exogènes et /ou l'augmentation de HSP doit stimuler la maturation des cellules de Langerhans (Steinman et al., 2000 [143]; Gallucci et Matzinger, 2001 [61]).

Dans le LPB, les cytokines Th1 ou Th2 sécrétées par les LTCD4+ helpers, activés pas les kératinocytes, doivent co-stimuler les LTCD8+ ou LTCD4+. Cela entraîne une inflammation localisée ou généralisée auto-immune contre les kératinocytes. Le phénotype de la pathologie de la muqueuse buccale dépend d'un peptide précis issu d'un kératinocyte présenté par les cellules de Langerhans matures et le profil Th1 ou Th2 des cytokines répondant aux cellules T CD4+.

Dans ce contexte, le peptide des kératinocytes basaux déclenchant la réponse Th1 doit activer les LTCD8+ cytotoxiques auto-réactifs, déclenchant le LPB [143].

Une fois que le LPB a été initié, la combinaison de la cytotoxicité médiée par les cellules et les cytokines inflammatoires continuent à fournir des kératinocytes oraux apoptotiques et des stimuli de maturation des cellules de Langerhans, ce qui contribue à la chronicité de la lésion.

2.1.2.3.4 HSP (Heat Shock Protein)

Les heat shock proteins (HSP) ou « protéines de stress » sont des chaperons moléculaires qui s'associent à d'autres protéines ayant perdu par dénaturation thermique ou oxydative ou n'ayant pas encore acquis comme les protéines en cours de synthèse, leur conformation tridimensionnelle. Les HSP favorisent leur assemblage, leur repliement, leur transport dans différents organites intracellulaires et leur dégradation. Elles ont un rôle majeur dans le bon fonctionnement cellulaire, non seulement au cours d'un stress mais aussi à l'état basal. Son expression augmente par des stress variables et permet une survie cellulaire.

Les kératinocytes dans le LPB montrent une augmentation de l'expression des HSP.

Cette expression de HSP peut être un phénomène associé à une inflammation préexistante. Cette augmentation de l'expression des HSP peut être déclenchée par un médicament, une infection, des éléments bactériens, des traumatismes. Les cellules T prolifèrent en réponse à ces protéines HSP, qui sont suspectées d'être auto-antigéniques dans le LPB. Mais l'antigène du LP reste inconnu [78].

La susceptibilité du LPB peut résulter de la dérégulation de l'expression du gène HSP par les kératinocytes oraux « stressés » ou par une impossibilité de supprimer une réponse immune déclenchée par la reconnaissance d'auto-HSP.

2.1.2.3.5 Synthèse des mécanismes expliquant la chronicité et l'auto-immunité du LPB

Différents éléments vont jouer un rôle dans l'auto-immunité et la chronicité du LPB :

- Le TGF β 1 a une action immunosuppressive car il inhibe la prolifération et la différenciation des cellules T ainsi que la sécrétion des cytokines. Une balance entre IFN γ et TGF β 1 existe dans le LPB : IFN γ va inhiber l'action du TGF β 1. En cas de déficit de TGF β 1 cela va provoquer une augmentation de la sécrétion des cytokines et une importante réponse des cellules T cytotoxiques. Dans le LPB le déficit en TGF β 1 provoque une rupture de la tolérance et une réaction auto-immune des LT.
- Les kératinocytes sécrétant TNF α et CD95L déclenchent l'apoptose des cellules T via CD95 et TNF R1, et préviennent l'excès d'infiltrat des cellules T. L'activité de la maladie peut être déterminée par une balance entre l'apoptose des kératinocytes par les cellules T infiltrantes et l'apoptose des cellules T par les kératinocytes résidents. Le déséquilibre de cette balance peut être à l'origine du LPB. La lyse sélective des cellules T intraépithéliales immunosuppressives TNF R1+ TGF β 1+ (exprimant à leur surface le récepteur de TNF α et sécrétant du TGF β 1) par TNF α dérivé des kératinocytes doit promouvoir l'activité du LPB.
- Pour stimuler la réponse des cellules T, les cellules dendritiques et les cellules de Langerhans doivent subir un processus de différenciation appelé la maturation. La stimulation des cellules dendritiques et la maturation des cellules de Langerhans, résulte de la sécrétion des cytokines inflammatoires comme IL1 β , TNF α , CD40L (CD154) par les cellules T, et d'autres agents exogènes. Les kératinocytes apoptotiques sont phagocytés par les cellules de Langerhans, les cellules présentatrices de l'antigène, qui activent les LTCD4+. Ils activent alors les cellules T cytotoxiques LTCD8+, qui vont déclencher une réaction auto-immune contre les kératinocytes.

- Les HSP jouent un rôle important dans la réponse inflammatoire et immune. Son expression augmente par des stress variables afin de permettre la survie cellulaire. Le LPB est déclenché ou exacerbé par un traumatisme mécanique, une infection virale, des produits bactériens, des médicaments systémiques. Ces éléments vont augmenter l'expression de HSP (Heat Shock Protein) par les kératinocytes oraux, et stimuler la réponse auto-immune des cellules T anti-HSP. Une explication alternative est que les agents exogènes tels que les produits bactériens, les traumatismes mécaniques et /ou l'augmentation de HSP, sécrétés par les kératinocytes, stimulent la maturation des cellules de Langerhans, et la réaction auto-immune des cellules T.

2.1.2.4 Immunité humorale

Les anticorps circulants ont été identifiés, incluant les auto-anticorps contre la desmogléine 1 et 3 [35]. Cela indique un rôle de l'immunité humorale dans le LPB. D'autres études sont nécessaires pour connaître le rôle exact de l'immunité humorale.

2.1.3 Une hypothèse pour résumer la pathogénie du LPB

Sur la base des récents résultats expérimentaux, une hypothèse réunissant les deux mécanismes spécifiques d'antigène et non spécifiques dans la pathogénie du LPB a été proposée par Sugerman et al. (2002) [143].

Les mécanismes spécifiques incluent la présentation d'un antigène par les kératinocytes basaux aux LTCD8+, ces derniers vont causer la mort cellulaire des kératinocytes spécifiques de l'antigène via la sécrétion de TNF α . Les cellules T activées vont subir une expansion clonale et libérer du RANTES et des cytokines. RANTES va augmenter l'expression de CCR1 par les mastocytes et donc stimuler la migration et la dégranulation des mastocytes intralésionnels.

Les mécanismes non spécifiques incluent la dégranulation des mastocytes et l'activation des MMP. En effet, la dégranulation des mastocytes libère du TNF α qui va activer l'expression des molécules d'adhésion cellulaire endothéliale et donc favoriser l'extravasation et la migration des LT. De plus, TNF α va activer la sécrétion de RANTES et MMP par les lymphocytes.

La dégranulation des mastocytes va aussi libérer une chymase qui endommage la membrane basale épithéliale directement ou indirectement via l'activation des MMP9, sécrétés par les cellules T. La dégradation de la membrane basale va faciliter le passage des LT à travers l'épithélium et provoquer une absence du signal de survie cellulaire des kératinocytes déclenchant l'apoptose des kératinocytes.

Ces deux mécanismes combinés causeraient :

- l'accumulation des LT dans la lamina propria sous-jacente à l'épithélium
- la rupture de la membrane basale
- la migration des LT intraépithéliaux
- l'apoptose des kératinocytes ; ces événements sont tous caractéristiques du LPB.

En outre, la nature chronique semble en partie expliquée par une immunosuppression déficiente médiée par TGF β (Schéma 7).

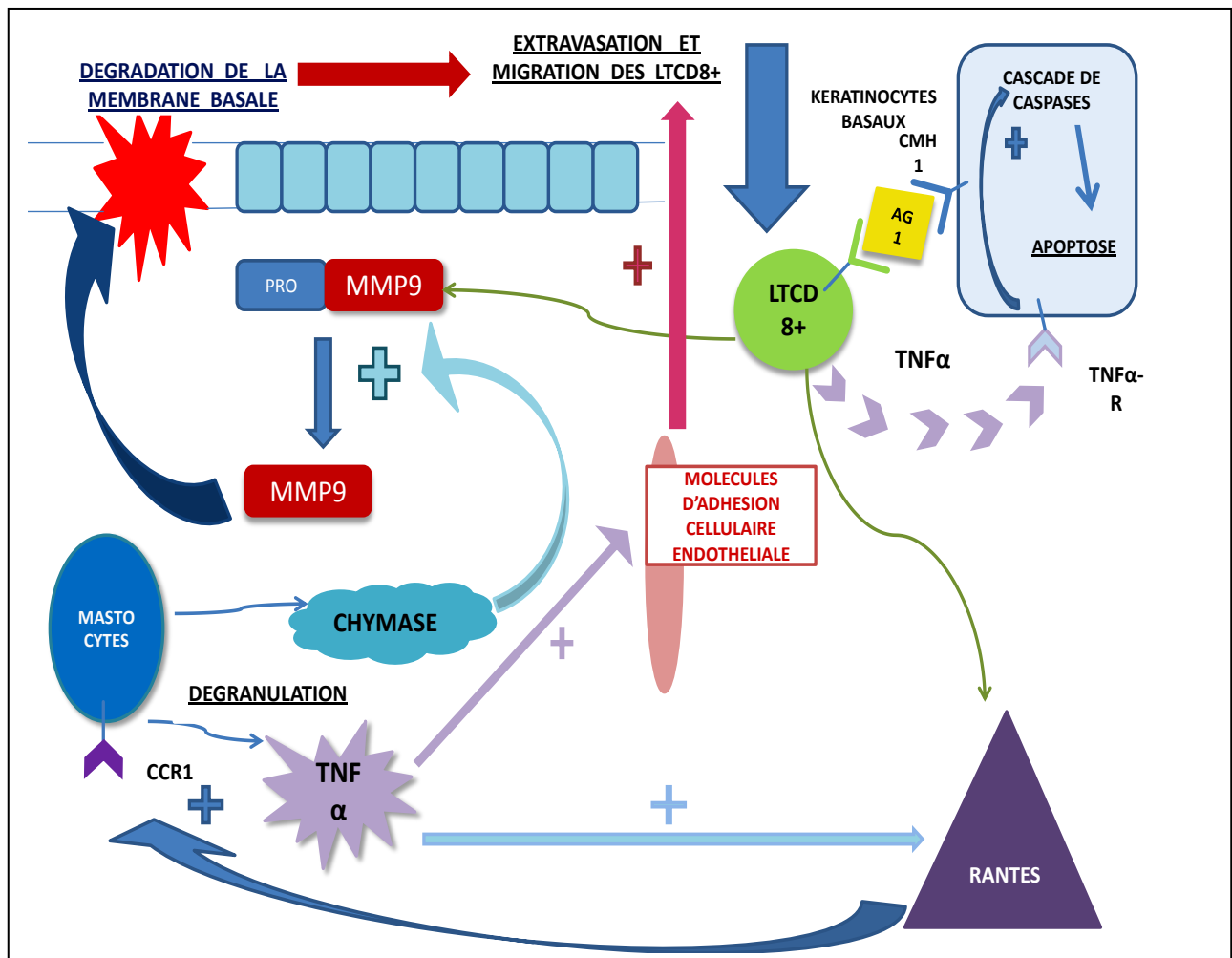


Schéma 7: Hypothèse pour expliquer la pathogénie du LPB impliquant les mécanismes immunologiques spécifiques et non spécifiques. (B. MANSAR)

2.1.4 Particularités immunologiques du lichen plan buccal érosif

Il existe une réaction cytotoxique lymphocytaire T dirigée contre les kératinocytes épithéliaux [98]. Les lymphocytes de l'infiltrat du LP sont CD8⁺ cytotoxiques et CD45RO⁺ ou mémoires, et expriment le TCR (T cell receptor). Ils reconnaîtraient un antigène spécifique du LP associé au complexe majeur d'histocompatibilité (CMH) de classe I sur les kératinocytes impliqués [107].

La nature de cet antigène est inconnue : peptide auto-réactif, antigène exogène comme une protéine altérée, un médicament, un allergène de contact ou un agent infectieux. Les cellules présentatrices d'antigène pourraient être impliquées dans la reconnaissance antigénique initiale.

L'activation des lymphocytes cytotoxiques conduit à une prolifération oligo- ou parfois polyclonale, avec relargage de cytokines : interleukines 2, 4 et 10, interféron γ , TNF α , mélange de profils Th1 et Th2 pro- et anti-inflammatoires. Cette balance entre l'activation et le freinage lymphocytaire déterminerait le comportement clinique du LP. L'augmentation des molécules d'adhésions intercellulaires telles que ICAM-1 et des molécules d'adhésions des cellules endothéliales comme VCAM-1 par les kératinocytes des couches basales sous l'effet des cytokines permet une potentialisation des phénomènes locaux [92]. Le taux sérique de TNF α était significativement augmenté chez les patients par rapport à 54 sujets sains, de façon parallèle à la sévérité des lésions [135]. Il existerait une corrélation entre l'angiogenèse et l'expression du facteur de croissance de l'endothélium vasculaire (VEGF) dans les différentes formes cliniques de LPB, en particulier plus fortes dans les formes érosives [50].

Des taux élevés de métalloprotéinases MMP-1 et 3, intervenant dans l'altération de la membrane basale et l'induction du processus apoptotique, sont plus fréquents dans le LPBE que dans les formes réticulaires ou chez les sujets sains [110].

Une forte activité proliférative et une instabilité chromosomique observée dans les LPBE seraient liées à une hyperexpression du Ki67 et de la protéine P53, dans le cadre de l'important turn-over des cellules des lésions lichéniennes, et impliquées dans la transformation cancéreuse de ces lésions [30].

À la différence du LPB réticulaire, un « mécanisme humoral auto-immun » est possible : des taux sériques d'auto-anticorps dirigés contre les antidesmogléines 1 et 3 sont plus élevés dans les LPBE que dans les LP réticulaires, les sujets témoins ou ceux atteints d'aphtes récidivants [12]. Il pourrait s'agir aussi d'une conséquence du caractère érosif du LP.

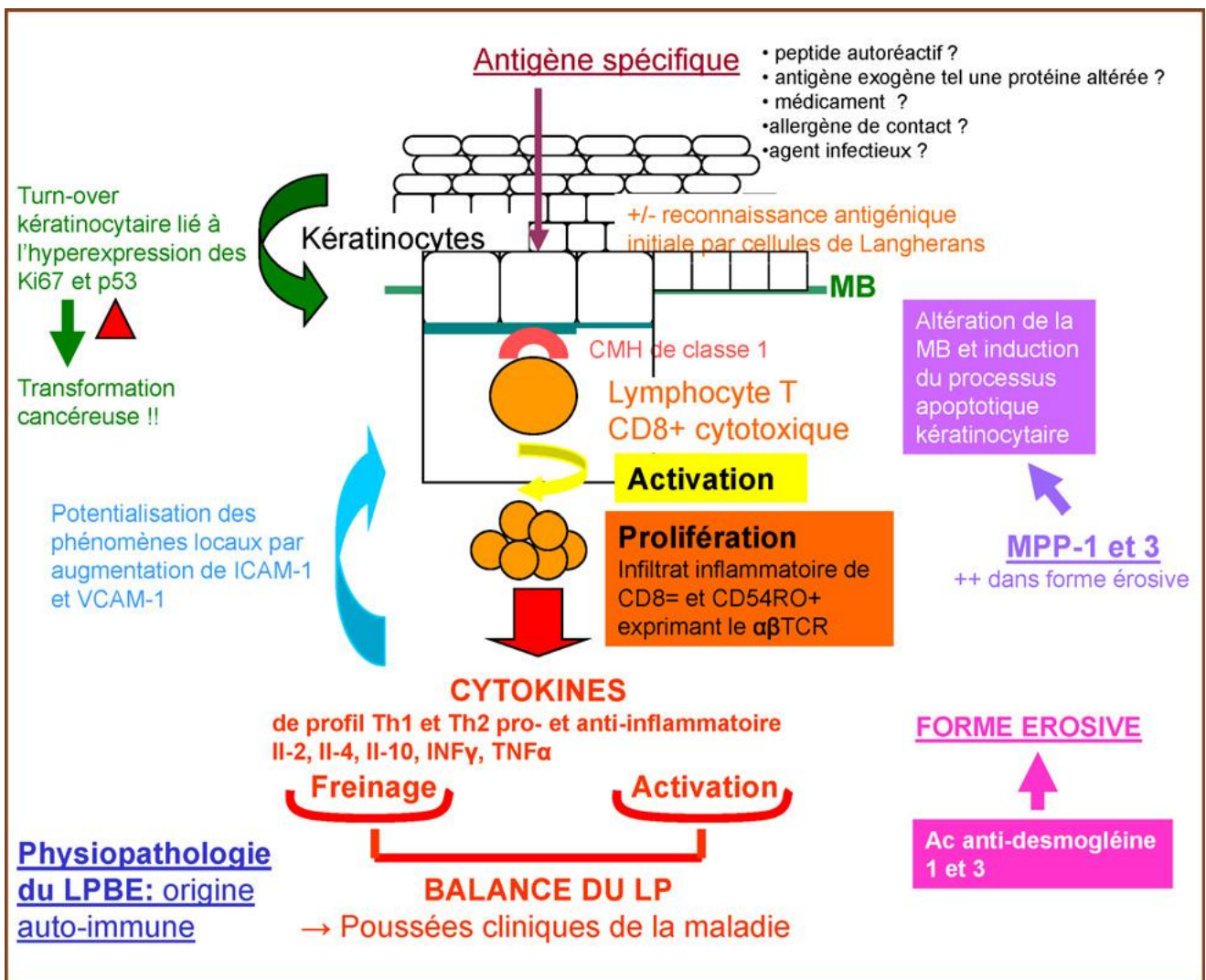


Schéma 8 : Physiopathologie du lichen plan buccal érosif (d'après Cendras 2009).

2.2 Génétique

La cause génétique du LP a été proposée après des résultats d'études de LP familiaux et la fréquence de certains HLA (Human Leucocyte Antigen). En comparaison au LP « classique », le LP familial est caractérisé par une apparition précoce, un tableau clinique atypique et généralisé, et une forte tendance à devenir sévère et chronique.

Sodayfy et Vollum (1978) ont décrit une famille où tous les membres sont atteints par un LPB à Shiraz en Iran, la mère et ses quatre fils ainsi que les neuf enfants de sa fille [140].

Copeman et al. (1978) étudièrent le cas de cinq familles dont chacune avaient deux membres affectés – les mères et leurs enfants dans quatre familles et deux frères dans la cinquième famille [40]. Ils ont trouvé une augmentation de la fréquence de HLA-B7 chez huit des dix membres affectés. Ils ont suggéré que le LP familial affecte les jeunes personnes, récidive et se déclenche de manière plus aiguë, extensive et sévère que dans le cas de LP non familial.

Valsecchi et al. (1990) ont décrit le cas d'une famille italienne dont le père de 68 ans ainsi que ses fils étaient atteints de LP. Le père a présenté ses premiers symptômes de LP à l'âge de 54 ans avec une atteinte du tronc entier, et une atteinte des muqueuses. Les deux fils sont des jumeaux monozygotes et ont développé des lésions typiques beaucoup plus tôt que leur père, à 34 ans [152].

Ces précédentes études mettent l'accent sur l'importance de l'interrogatoire médical, et donc de prendre en compte toute histoire familiale dans tous les cas de LP. Mais le rôle exact de l'implication génétique reste à clarifier.

Un exemple de LPB familial dans trois générations successives :

Depuis 1970, de nombreux cas de LP familiaux ont été rapportés. Ces cas arrivent à deux ou plus des membres d'une même famille. Le cas décrit par Singal en 2005 est celui d'une femme, son fils ainsi que son petit fils qui sont atteints de LPB, sans atteinte cutanée.

La femme (cas n°1) âgée de 65ans se plaint de douleurs au niveau buccal, depuis environ dix ans. Elle ressent un inconfort et une sensation de brûlure en consommant des aliments chauds et épicés. À l'examen, on observe une plaque de 2 cm sur 1,5 au milieu de la moitié droite de la langue. Elle n'a pas eu d'atteinte au niveau cutané. Un diagnostic clinique du LP a été confirmé avec un examen histopathologique.

Un an plus tard le fils de la femme (cas n°1) présente une papule violacée qui démarre au niveau du gland du pénis durant six mois et de multiples lésions violacées douloureuses et bilatérales au niveau de la muqueuse buccale.

En même temps le petit fils de la femme, âgé de 11 ans présente une lésion douloureuse et érythémateuse de 1 cm sur 1,5 sur la moitié droite de la langue pendant une durée de deux mois. Des examens histopathologiques ont été effectués pour confirmer le diagnostic.

L'ascendance de la famille suggère une transmission autosomale dominante. Le LPB se manifeste chez une femme et deux hommes à travers trois générations successives. Dans les précédentes études, seulement deux générations sont affectées, et donc le mode de transmission n'a pas été établi [137].

Les facteurs héréditaires pourraient jouer un rôle dans le LPB, et peuvent aider à mieux comprendre l'étiopathogénie du LPB.

2.3 Comorbidité

Les maladies systémiques et leur médications sont considérées comme des facteurs « précipitants » dans le développement du LPB. Les maladies systémiques associées avec un LPB se retrouvent chez 89% des patients. Dans l'étude de Canjuga et al. les résultats ont montré que les patients avec un LPB présentent plus souvent une ou plusieurs maladies systémiques en comparaison à la population générale [22].

De plus, de nombreuses associations ont été rapportées entre le LPB et des maladies auto-immunes ou inflammatoires (Thyroidite d'Hashimoto, sclérodermie systémique, myasthénie, pemphigus superficiel et profond, vitiligo, lupus érythémateux), certaines étant probablement fortuites [98].

Quelques considérations sont à prendre en compte concernant l'association du LPB à certaines maladies systémiques. En effet, le LPB est une affection relativement commune, par conséquent un certain pourcentage de patients atteints de LPB sera aussi probablement affecté d'une maladie systémique qui n'est pas nécessairement liée au LPB. De plus, le LPB atteint de manière prédominante les individus de plus de 50 ans, donc cela augmente le risque d'être atteint d'une maladie systémique. La difficulté réside aussi dans le diagnostic différentiel entre le LPB et les lésions lichénoïdes, car par simple observation clinique il est impossible de les différencier.

2.3.1 Le diabète

L'association entre le diabète et le LPB fait l'objet d'une controverse.

L'incidence est plus importante quant à l'intolérance aux carbohydrates chez les patients atteints d'un LPB, suggérant un possible rôle étiopathogénique de cette pathologie [115].

En 1966, Grinspan et al. ont rapporté 40% de prévalence de diabète chez les patients atteints de LPB [70]. D'après De Souza et al., le LPB a été diagnostiqué chez 6,1% des patients atteints de diabète.

Selon différentes études, la prévalence du diabète parmi les patients atteints de LPB varie de 1,6% à 85% [153 ; 132]. L'incohérence des résultats est surtout due à l'absence de standardisation dans les choix des critères retenus pour le diagnostic du diabète [153].

Certains auteurs (Ponte et al. 2001 ; Silverman et al.1991) n'ont trouvé aucune corrélation statistiquement prouvée entre le diabète et le LPB [120 ; 134].

Quelques auteurs ont rapporté un lien entre la prise d'antidiabétiques et des lésions lichénoïdes. Dès lors, on peut se poser la question de savoir si certaines études n'ont pas inclu des patients atteints de lésions lichénoïdes, pouvant être la conséquence de la prise médicamenteuse, afin d'augmenter la prévalence de LPB mal diagnostiquée parmi les patients diabétiques.

Dans l'étude de Seyhan et al. (2005) le groupe d'étude est composé de 30 patients atteints de LPB, et le groupe contrôle est composé de 30 volontaires n'ayant aucun antécédent de diabète ou d'autres maladies systémiques et ayant une distribution en taille, poids, âge et sexe qui n'est pas différente significativement du groupe d'étude. Le diagnostic de tous les patients atteints de LPB a été confirmé par des examens histopathologiques et immunologiques. Il n'y a pas d'infiltrations d'éosinophiles dans les examens histopathologiques des patients, ce qui exclut les lésions lichénoïdes. Le diabète et l'altération de la tolérance au glucose (Impaired Glucose Tolerance) ont été diagnostiqués en accord avec les critères établis par l'ADA * (American Diabetes Association).

Les résultats de l'étude ont montré que 20% des patients avec un LPB ont une intolérance au glucose, et 13,5% dans le groupe contrôle, 26,7% des patients avec un LPB ont un diabète et seulement 3% dans le groupe contrôle. La différence entre les patients atteints de LPB et le groupe contrôle est statistiquement significative. Dans cette étude le diabète semble jouer un rôle dans la pathogénie du LPB, mais des études sont nécessaires afin d'expliquer cette association [154].

** Selon les critères de l'ADA, l'altération de la tolérance au glucose est établie si la glycémie à jeûn est inférieure à 126mg/dl et la glycémie se situe entre 140 et 200mg/dl 2 heures après la prise de 75g de glucose (test standard). Le diabète est établi si la glycémie à jeûn est supérieure à 126mg/dl et la glycémie est supérieure à 200mg/dl 2 heures après la prise de glucose.*

2.3.2 Hypertension artérielle

Dans l'étude de Canjuga et al. (2010) l'hypertension artérielle est la maladie la plus commune dans la population générale avec 37,5% de prévalence, mais sa fréquence varie de 29 à 43,5% dans les différents pays [22]. La maladie prédominante qui a été trouvée chez les patients atteints de LPB est l'hypertension artérielle avec 46% des patients [22].

Ces résultats correspondent avec ceux de Thongprasom et al. (2009) pour qui la prévalence de l'hypertension chez les patients ayant un LPB correspond à la prévalence dans la population générale [148]. Donc il ne semble pas y avoir une association entre ces 2 affections.

En 1998 dans l'étude de Cekić-Arambašin et al. [23] l'hypertension est présente chez une minorité de patients (2%) atteints de LPB. Dans cette étude, les maladies les plus communes chez les patients ayant un LPB sont la gastrite, les maladies du foie, et le diabète.

Ces différences peuvent s'expliquer par le fait que les critères de diagnostic pour l'hypertension ont changé durant les dix dernières années et aujourd'hui les patients sont probablement plus soucieux de leur santé et donc les cas sont détectés et traités plus tôt.

Ainsi, une augmentation de la prévalence de l'hypertension chez les patients atteints de LPB en comparaison à la prévalence dans la population générale ne peut être interprétée comme un facteur étiologique dans le développement du LPB.

Le Syndrome de Grinspan

En 1966, Grinspan a rapporté 7 cas de LPB associé au diabète et à l'hypertension artérielle [108]. Cette association est décrite sous l'éponyme syndrome de Grinspan. Ce syndrome semble d'origine iatrogène, en effet les médicaments prescrits pour le traitement du diabète ou de l'hypertension artérielle induiraient des lésions lichénoïdes [70].

2.3.3 Les virus

2.3.3.1 Herpes Simplex Virus (HSV)

Les infections du HSV1, Herpes Simplex Virus, sont communes aux lésions vésiculaires de la peau et de la muqueuse. HSV1 est occasionnellement trouvé dans le LPB, principalement dans les lésions érosives [100]. En 1993, Cox et al. rapportèrent 50% de positivité de HSV1 [41]. À l'opposé De Vries et al. n'ont détecté aucun ADN de HSV1 chez les patients atteints de LPB [45]. De même Oflatharta et al. [116] ont conclu que le HSV n'a pas de rôle causal dans l'étiopathogénie du LPB.

Dans l'étude menée par Yildirim et al. en 2010 chez 60 patients atteints de LPB en comparaison à un groupe contrôle de 50 personnes, le HSV est positif dans 9% des cas de LPB, ce résultat n'est pas statistiquement significatif par rapport au groupe contrôle. Ce faible pourcentage de présence d'HSV dans les lésions du LPB n'implique pas de relation causale entre les deux.

2.3.3.2 Epstein Barr Virus (EBV)

Le EBV est un membre de la famille Human Herpes Virus (HHV), très répandu dans la population. Il est capable de persister tout au long de la vie dans le corps humain. Sand et al. , en 2002, reportèrent 26,1% de positivité à EBV chez les patients présentant un LPB [127]. Cruz qui a observé l'ADN spécifique d'EBV dans quelques cas de LPB évoque une implication du EBV dans la pathogénie du LPB [41]. Dans l'étude de Yildirim et al. 35% des cas de LPB sont positifs pour le EBV, ce qui est statistiquement significatif par rapport au groupe contrôle, où aucun cas n'a été détecté. Dans cette étude le virus EBV semble jouer un rôle dans l'étiopathogénie du LPB, mais le faible échantillon ne nous permet pas de conclure quant à l'implication du EBV dans l'étiopathogénie du LPB.

2.3.3.3 Human Papilloma Virus (HPV)

Le HPV16 est un papillomavirus humain qui se multiplie au niveau de la peau et des muqueuses, responsable avec le HPV18 de dysplasies et de cancers du col de l'utérus ; il s'avère également associé à près d'un cancer de l'oropharynx sur cinq, ainsi qu'à une petite proportion de cancer de la cavité buccale. De l'ADN d'HPV a été trouvé dans 3,9% des cas de cancers de la cavité buccale, dans 18,3% des cas de cancer de l'oropharynx et dans 95% des cas il s'agissait du HPV16.

Le rôle du HPV dans l'étiopathogénie du LPB est controversé. HPV16 est positif dans 21% des cas de LPB, ce qui est statistiquement significatif comparé au groupe contrôle où aucun cas n'a été détecté (Yildirim B. et al. 2010). Dans la littérature des fréquences importantes d'HPV, 27,3% à 65% ont été rapportées, ces variations sont certainement dues à la sensibilité et spécificité des différentes méthodes utilisées [126 ; 84].

La détection d'ADN des HPV dans le LPB ne prouve pas de relation causale, la présence des HPV pourrait être fortuite ou favorisée par le traitement immunosuppresseur du LPB [20].

Le potentiel oncogénique du EBV et HPV16 est à prendre en compte, leur présence dans les cas de LPB doit être détectée.

2.3.3.4 Hépatite C Virus (HCV)

La corrélation entre HCV et le LPB a fait dans les dernières années l'objet d'une intense controverse.

Dans une méta-analyse de Lodi et al. en 2010 [102], un certain nombre d'études sur l'association entre HCV et le LPB ont été sélectionnées et étudiées : 33 études comparant la séroprévalence du HCV parmi les patients atteints du LPB et 6 études sur la prévalence du LPB chez des patients séropositifs au HCV.

Les études sont incluses selon différents critères :

- Si l'étude est basée sur une comparaison à la population générale ou à un groupe contrôle.
- Le diagnostic du LPB est basé sur des signes cliniques et histopathologiques
- La séropositivité du HCV est basée sur un test sérologique des anticorps anti-HCV circulants.

Les études ont été sélectionnées et évaluées sur la base des caractéristiques du groupe d'étude et du groupe contrôle. Ce dernier ne doit pas différer de manière importante par rapport au groupe d'étude : âge, sexe. La validité globale des études est évaluée en utilisant trois catégories :

- faible risque de biais (tous les critères sont rencontrés)
- risque moyen de biais (un ou deux critères peu clairs)
- risque élevé de biais (au moins un critère pas rencontré ou trois critères peu clairs)

Trente trois études comparant la séoprévalence du HCV parmi les patients atteints du LPB et six études sur la prévalence du LPB chez des patients séropositifs au HCV ont été sélectionnées.

Dans cette revue il semble y avoir une association entre l'infection au HCV et le LPB. Les patients atteints de LPB ont cinq fois plus de risque que le groupe contrôle d'être séropositif au HCV. Il semble y avoir une variabilité géographique dans l'association entre le HCV et le LPB, avec une forte prévalence au Japon, dans les pays de la Méditerranée, et les Etats-Unis. En effet, selon plusieurs études au Japon, Italie, Nigeria, Thaïlande (Nagao et al., 1995 [114] ; Carrozzo et al., 1996 [26]; Figueiredo et al., 2002 [56] ; Daramola et al., 2003 [45] ; Klanrit et al., 2003 [89] ; Lodi et al., 2004 [100]), la prévalence de l'infection par le HCV chez les patients atteints de LPB se situe entre 8,33% et 60%, ce qui est statistiquement significatif par rapport au groupe contrôle. Mais dans d'autres études, et d'autres régions comme le Pays-Bas, l'Allemagne, la Serbie, le Brésil (Van der Meij et al., 2000 [153]; Friedrich et al., 2003 [60] ; Bokor-Bratic et al., 2004 [16] ; Cunha et al. 2005 [43]), il n'y a pas de différence de taux d'infection au virus HCV entre les patients atteints de LPB et la population générale.

La méta-analyse de Lodi (2010) [102] semble aussi mettre en évidence une différence entre les pays. Les données récentes recueillies montrent que dans des études africaines où la prévalence en HCV est très haute dans la population générale, il n'y a pas d'association significative entre HCV et LPB (Ibrahim 1999 [78], Daramola 2002 [44]).

Les différences génétiques entre les populations doivent être prises en compte. Le HLA (Human Leucocyte Antigen) semble jouer un rôle important dans cette variation [168].

Le LPB relatif au HCV semble être associé principalement avec l'allèle HLA-DR6. Cela peut partiellement expliquer ces variations géographiques à l'association entre LPB et HCV (Carrozzo 2001 [24]).

D'autres facteurs en plus des différences géographiques peuvent être responsables des variations observées dans les résultats. Cela peut inclure le mauvais diagnostic du LPB, une forte prévalence de l'infection au HCV pour certains pays, une différence de susceptibilité génétique, et une variation dans la conception des études. Pour éviter un mauvais diagnostic du LPB, les études ne sont incluses que si un examen histopathologique a confirmé le diagnostic. Mais quelques études ont montré des variations interobservateurs et intraobservateurs, qui peuvent influencer sur les résultats.

Si les lésions lichénoïdes sont incluses dans les échantillons cela risque de surestimer l'association entre le LPB et le HCV. En regardant le traitement antiviral chez certains patients infectés par le HCV, les lésions lichénoïdes peuvent être secondaires aux traitements médicamenteux antiviraux.

La majorité des études incluses dans cette analyse sont composées de moins de 100 personnes. On peut donc se demander si ces études ont sélectionné des échantillons assez grands afin de pouvoir conclure sur l'association entre HCV et le LPB.

L'âge peut être un élément confondant dans beaucoup de population, la prévalence de la séropositivité au HCV variant en fonction de l'âge (Alter 2007[4]) et les individus plus âgés ont une prévalence plus élevée au LPB. De plus, l'analyse semble conforter cette hypothèse qu'une forte prévalence de séropositivité au HCV est trouvée chez les patients atteints de LPB. Elle serait causée par une prévalence augmentée d'infection au HCV chez les patients âgés (Campisi 2004 [21]).

Cette analyse ne permet pas de conclure de façon certaine à une association significative entre le LPB et la séropositivité au HCV. Cette conclusion est à moduler en fonction de l'âge, de la population, et de la géographie.

2.3.4 Hypothyroïdie

En 2010, dans l'étude de Siponen et al., 222 patients sont atteints de LPB ou de lésions lichénoïdes, 152 atteints de LPB, et 70 atteints de lésions lichénoïdes. La confirmation est obtenue par un examen histopathologique et 222 personnes sont sélectionnées dans le groupe contrôle. Les résultats trouvés sont : 15% de prévalence de maladie thyroïdienne, incluant n'importe quelle pathologie de la glande trouvée dans l'historique médicale, chez les patients atteints de LPB ; 13% chez les patients ayant des lésions lichénoïdes et 8% de prévalence dans le groupe contrôle. Quand on limite l'observation à l'hypothyroïdie, il y a 10% de prévalence chez les patients atteints de LPB, 9% de prévalence chez les patients ayant des lésions lichénoïdes et 5% pour le groupe contrôle.

Ces résultats suggèrent une forte prévalence, significativement plus élevée, de maladies de la thyroïde dans cette population en comparaison à la population générale en Finlande : 1,6% de la population finlandaise utilise de la thyroxine en 2007 dont 2,7% de femmes et 0,5% d'hommes [140], et ceci est en partie dû à la sélection par l'âge, avec une moyenne d'âge de 50ans, et par le sexe car deux tiers sont des femmes. Cela dépend également des cas et du groupe contrôle.

Les patients ayant eu dans le passé une pathologie de la glande thyroïde, ont deux fois plus de risque d'avoir un LPB ou des lésions lichénoïdes, comparé à des patients sans aucune pathologie de la thyroïde. L'association semble être plus importante pour l'hypothyroïdie [139].

Le LPB est considéré comme une maladie à médiation immunitaire, on pourrait donc penser qu'il y a une association avec d'autres maladies auto-immunes comme par exemple la maladie auto-immune de la thyroïde, qui est la cause la plus commune de dysfonction de la glande thyroïde.

En conclusion, il semble y avoir une association entre l'hypothyroïdie et le LPB, mais des études sont nécessaires afin de déterminer le mécanisme. De plus, la plupart des études sont effectuées sur un faible échantillon et dans une zone géographique limitée, d'autres études sur un plus large échantillon et dans différentes régions du monde sont nécessaires pour confirmer cette association.

2.3.5 Maladies inflammatoires

Plusieurs auteurs ont rapporté une association entre LP et d'autres maladies inflammatoires et à médiation immunitaire [128 ; 71].

2.3.5.1 Maladie cœliaque

La maladie cœliaque est une maladie chronique inflammatoire à médiation immunitaire provoquée par une ingestion de gluten et une susceptibilité génétique des sujets provoquant des lésions au niveau de la muqueuse de l'intestin grêle et par conséquent une malabsorption des nutriments.

Quelques études ont rapporté une association entre la maladie cœliaque (MC) et le LPB. La première association qui a été rapportée par Fortune et al. en 1993, est un homme de 70 ans avec un LPB érosif, dont le diagnostic est vérifié par examen histopathologique, qui avait une maladie cœliaque confirmée par un déficit en fer, vitamine B12 et folates et par la suite par une biopsie. Une amélioration du LPB a été observée après 6 mois d'alimentation sans gluten [57].

L'hypothèse d'association entre la MC et le LPB a été contredite par Scully et al. en 1993. L'étude n'a révélé aucun cas de MC parmi les 103 patients atteints de LPB, suggérant ainsi que l'association semblait être accidentelle [130].

Compilato et al. (2011) ont évalué la fréquence de maladie cœliaque (MC) parmi les patients atteints de LPB, et les possibles effets du régime sans gluten sur les lésions du LPB chez les patients atteints de MC.

23 patients atteints de LPB, confirmé de manière clinique et histologique, ont reçu un traitement de corticostéroïdes et ont subi un examen sanguin comprenant NFS, folates, Vitamine B12, fer, dosage des anticorps de la maladie cœliaque.

Parmi les 23 patients, deux patientes sans aucuns signes ou symptômes systémiques, sont positifs aux anticorps de la maladie cœliaque, associés à des déficits vitaminiques (folates, vitamine B12, fer). Ces 2 patientes ont subi une biopsie intestinale confirmant le diagnostic de MC et ont été réévaluées après 6 mois de régime sans gluten. Les niveaux des folates, vitamine B12, et fer se sont normalisés après 6 mois de régime sans gluten, accompagnés d'une amélioration des douleurs orales des zones atrophiées et érosives. La diminution de la sensation de brûlures, l'amélioration des lésions érosives et la normalisation des déficiences vitaminiques après un régime sans gluten sont observées chez les patients avec un LPB réfractaire à la thérapie locale. Les résultats obtenus avec un petit échantillon ne permettent pas de confirmer une association entre MC et LPB mais cela représente une observation intéressante [82].

Des lésions orales atrophiques/érosives et ulcéraives sont souvent associées de manière sous jacente à des déficiences vitaminiques, ce qui caractérise le statut de malabsorption des nutriments des patients atteints de MC. La vitamine B12, et l'acide folique ont un tropisme tissulaire, en agissant sur les tissus comme l'épithélium buccal, avec un turnover cellulaire qui permet une régénération. De plus, la déficience vitaminique des patients peut influencer de manière négative la cicatrisation des cellules de la muqueuse orale affectée par un LPB préexistant.

Pour conclure, dans cette étude l'amélioration du statut nutritionnel entraîne un soulagement des douleurs buccales à l'opposé d'un traitement palliatif souvent moins efficace. L'étude suggère la recherche de déficience nutritionnelle chez les patients ayant des lésions buccales érosives ou atrophiques incluant le LPB [37].

D'autres études sont nécessaires avec des échantillons plus grands, afin de déterminer si une association statistiquement significative existe entre la MC et le LPB, et de comprendre les mécanismes de cette association.

2.3.5.2 Syndrome de Good

Cette affection a été rapportée pour la première fois par Robert Good et al., et est décrite sous l'éponyme de syndrome de Good [77 ; 78]. Il s'agit d'une cause rare de déficit immunitaire de l'adulte associant une hypogammaglobulinémie, une diminution ou une absence de lymphocytes B circulants, et de manière variable, un thymome (dans 1 à 3% des cas), et une diminution de l'immunité à médiation cellulaire avec lymphopénie T CD4 circulante et inversion du rapport CD4/CD8 [87 ; 147].

Les circonstances de découverte sont liées au développement d'une tumeur médiastinale, à la survenue de complications infectieuses, ou à l'existence des maladies auto-immunes associées.

Dans une étude de Blanchard et al. en 2010, un cas d'une association entre le LPB et le syndrome de Good a été rapporté [13]. Cette association a été décrite dans la littérature dans 12 cas incluant cette étude [146 ; 131]. Dix cas publiés en français ou en anglais ont pu être analysés. Le LPB est présent dans quatre cas avant thymectomie, réfractaires à des multiples traitements, dans trois cas il apparaît après l'exérèse chirurgicale. Quand les lésions buccales sont décrites, il s'agit toujours d'un lichen plan buccal érosif touchant la face interne des joues, le palais et la langue. Cette atteinte est isolée, ou s'accompagne de lésions cutanées ou unguéales. Le LPB est réfractaire quand il précède l'exérèse de la tumeur thymique [13]. L'évolution du LPB, après l'exérèse du thymome n'est pas toujours précisée, mais une amélioration est observée [63 ; 76].

L'association d'un LPB à un thymome (présent dans 1 à 3% des cas de Syndrome de Good) a été rapportée dans moins de 30 cas. Cette association pourrait être fortuite puisque Gibson et al. trouvent 2 cas (1%) de LP parmi 172 patients ayant un thymome, ce qui correspond à la fréquence du LP au sein de la population générale [60].

Cependant, au cours du syndrome de Good, le LPB paraît bien plus fréquent, avec une atteinte essentiellement de la cavité buccale, toujours érosive quand elle est décrite, suggérant que cette association n'est probablement pas fortuite.

Les mécanismes physiopathologiques pouvant expliquer l'association du LPB au syndrome de Good demeurent inconnus. La survenue de l'hypogammaglobulinémie et des manifestations auto-immunes seraient secondaires à une défaillance thymique des processus de maturation des lymphocytes T régulateurs. La défaillance thymique induirait une sélection des lymphocytes T auto-réactifs et une augmentation des auto-anticorps en périphérie, ainsi qu'un blocage de maturation des lymphocytes B. Le lichen plan est actuellement considéré comme une réaction auto-immune médiée par les lymphocytes T et dirigée contre les kératinocytes de la membrane basale. Le LPB pourrait s'ajouter à la liste des maladies auto-immunes associées au syndrome de Good [13].

2.4 Psychopathogénie

Plusieurs études ont été réalisées sur le rôle des troubles psychiatriques et du stress comme facteurs étiologiques du LPB. La majorité de ces études ont utilisé le Hamilton Anxiety Scale (HAS) - une échelle qui mesure la sévérité de l'état d'anxiété et comporte 14 items cotés de 0 à 4 - ainsi que le Hamilton Depression Scale (HDS) et le Beck Depression Score (BDS) pour comparer le niveau d'anxiété et de dépression des patients souffrant de LPB avec un groupe contrôle composé de sujets en bonne santé. Certaines études ont détecté un haut niveau de stress et de dépression chez un certain nombre de patients atteints de LPB [1 ; 151 ; 36].

Le lien pathogénique entre le stress et le LPB est basé sur des études expérimentales sur des animaux. En effet, les animaux répondent par le stress en réduisant le nombre de cellules mononucléaires (spécialement les LT) dans la rate et le sang périphérique [8] avec une diminution du ratio T helper/ T suppressor et une augmentation de la présence des cellules NK (Natural Killer) [7 ; 17].

Dans la population générale l'anxiété est un trouble relativement commun. La prévalence de l'anxiété selon une enquête de l'OMS conduite dans 11 pays est de 10% [150].

Dans l'étude de Garcia-Pola et al. en 2001, le groupe d'étude est composé de 80 patients atteints de LPB. Les patients souffrant de maladies systémiques, et ceux sous traitement médicamenteux sont exclus. Le groupe contrôle est composé de 80 patients sélectionnés dans le même service médical présentant des aphtes, ulcérations traumatiques, épulis, polype fibroépithélial. La prévalence de l'anxiété est de 8,7% dans le groupe contrôle [62]. L'enquête conduite par l'OMS suggère 3,5% de prévalence de dépression parmi la population générale contre 3,7% dans le groupe contrôle dans l'étude de Garcia-Pola [158]. Ces résultats confirment que les lésions orales bénignes diagnostiquées dans le groupe contrôle ne sont pas relatives à l'anxiété ou à une dépression car on retrouve les mêmes pourcentages que dans la population générale. En revanche, l'anxiété est à 28,7% chez les patients atteints de LPB ce qui est significativement plus élevé que dans le groupe contrôle.

Ces résultats corroborent l'hypothèse suggérée par certains auteurs [92 ; 77 ; 96; 36] qui considèrent qu'il y a une association significative entre l'anxiété et le LPB, et sont à l'opposé de l'opinion d'Allen et al. [3] et McLeod [112] qui considèrent l'association entre l'anxiété et le LPB comme un phénomène fortuit.

Lowenthal et al. (1984) ont proposé deux catégories de LPB accordant des caractéristiques biopsychosociales aux patients atteints. Ils ont décrit la forme érosive et bulleuse, symptomatique généralement associée aux conditions psychologiques stressantes, et la forme la plus chronique réticulaire (non érosive) asymptomatique qui n'est pas en relation avec le stress et l'anxiété [105]. À l'opposé Hampf et al. [72] et Mc Cartan [110] ont établis que les formes cliniques atrophiques et/ou érosives de la maladie ne sont pas significativement relatives au degré d'anxiété du patient. Les formes érosives et réticulaires peuvent se retrouver chez un même patient, la forme érosive étant une forme plus douloureuse et donc génératrice de stress.

En 1987, dans une étude de Hampf et al. [72] utilisant le questionnaire psychologique Cornell Medical Index, chez les patients atteints de LPB, 21,4% souffrent de troubles mentaux faibles, 5,4% de troubles mentaux moyens, et 25% de troubles mentaux sévères, et 21% nécessitent une prise en charge psychiatrique.

En 1997, Burkhart et al. ont évalué l'historique médicale, le mode de vie, et les habitudes de vie et ont souligné la survenue d'évènements stressants dans l'apparition du LPB chez 51% des sujets [19].

Dans l'étude de Chaudhary et al. en 2004, deux échelles ont été utilisées pour mesurer l'anxiété, le stress et la dépression. Le GHQ-28 (General Health Questionnaire-28 items) est un questionnaire proposé par Goldberg et Hillier composé de 4 sous-échelles : les symptômes somatiques ; l'anxiété et l'insomnie ; les dysfonctions sociales et la dépression sévère [68]. L'échelle GHQ-28 est utilisée pour sa simplicité et pour diagnostiquer les troubles psychologiques.

La seconde échelle est HADS (Hospital Anxiety and Depression Scale) qui est un autoquestionnaire de 14 items destiné à dépister rapidement en médecine générale ambulatoire les troubles psychopathologiques courants. Il est utilisé pour identifier et quantifier les deux formes les plus communes de troubles psychologiques : l'anxiété et la dépression.

Le but de l'étude de Chaudhary est d'identifier la présence d'un stress psychosocial chez les patients atteints de LPB, pas de les traiter. Dans l'étude de Chaudhary, le groupe expérimental est composé de 41 patients atteints de LPB dont le diagnostic est confirmé par un examen histopathologique. Ce groupe est constitué d'un groupe contrôle « négatif » composé de 73 personnes en bonne santé, et d'un groupe contrôle « positif » composé de patients atteints de sensation de brûlures, de douleur atypique de la face, ou de syndrome dysfonctionnel de douleur myofaciale.

Les résultats de l'étude ont montré des niveaux significatifs de stress, d'anxiété et de dépression chez les patients atteints de LPB ainsi que dans le groupe positif par rapport au groupe contrôle « négatif ». Il n'y a pas de différence significative entre les patients atteints de LPB et le groupe contrôle positif, suggérant que la douleur semble augmenter le stress et l'anxiété.

Dans l'étude de Delavarian et al. (2010) la combinaison d'une psychothérapie associée aux traitements pour le LPB démontre une diminution notable des symptômes du LPB en comparaison au traitement seul pour le LPB [47].

Contrairement aux études précédentes, l'étude de Delavarian et al. détermine le type de désordres psychiatriques avec une consultation auprès d'un psychologue et l'étude évalue l'effet du traitement médical utilisé pour ces troubles sur la rémission des lésions du LPB. Les troubles répertoriés sont l'anxiété, l'humeur, les troubles somatoformes (avec entre autres somatisations, hypocondrie...), les troubles de l'adaptation et les troubles de la personnalité.

Sur 55 des patients atteints de LPB, 93,22% souffrent de troubles de l'anxiété, 52,54% souffrent de troubles de l'humeur, 10,16% ont des troubles somatoformes et 1,17% des troubles de la personnalité. Les résultats de l'étude ont montré que la combinaison d'une psychothérapie avec le traitement habituel pour le LPB donne une amélioration notable avec une diminution de la taille des lésions comparées au traitement habituel du LPB seul.

Quelques patients ont plusieurs troubles psychologiques concomitants. Le trouble le plus commun parmi les patients est le trouble de l'anxiété généralisé (GAD : generalised anxiety disorder) avec une prévalence de 54,32% ; en second le trouble de dépression majeur avec une prévalence de 35,59% et seulement 5,08% des patients n'ont aucuns troubles psychiatriques.

En 1993 Collela et al. ont aussi observé un haut niveau d'anxiété et de dépression chez les patients atteints de LPB en comparaison au groupe contrôle [36]. Le niveau de dépression observé dans l'étude de Delavarian est comparable au niveau observé par Akay en 2002 qui rapporta un niveau de dépression de 53% de patients souffrant de LPB [1].

En 2011 Girardi et al. ont examiné le niveau salivaire des corticostéroïdes et de DHEA (dihydroépiandrostérone) ainsi que leur association avec le stress, l'anxiété et la dépression chez les patients atteints de LPB. Le stress cause une augmentation de la concentration de cortisol et une diminution de la concentration de DHEA. Ces altérations sont associées à un déséquilibre des cytokines TH1/TH2 qui peuvent prédisposer le développement des maladies auto-immunes [18 ; 145 ; 74].

Dans l'étude de Girardi et al. il n'y a pas de différence significative en ce qui concerne le niveau de corticostéroïdes et de DHEA entre les patients atteints de LPB et le groupe contrôle. Dans cette étude les patients sous anxiolytiques et antidépresseurs ont été exclus car les médicaments auraient pu influencer le niveau salivaire de cortisol et de DHEA. Il est possible que cette exclusion de profils stressés et anxieux ait influencé les résultats [65].

Une autre considération importante dans une étude courante est le fait que pour quelques patients il existe une aggravation de l'état concernant la taille des lésions, la forme des lésions, la douleur dès qu'ils ont été soumis à un certain type de stress (une maladie d'un membre de leur famille, des problèmes financiers ou légaux, la phobie du cancer, les désaccords familiaux, la solitude, les complications lors d'une grossesse, les accidents...) durant l'étude. Mais quelques études ont démontré que le stress ne résulte pas du développement du LPB. Le LPB va modifier chez le patient son image de soi, influencer sa vie sociale et conduit quelque fois à une dépression secondaire [1]. D'autres études ont échoué à établir une relation directe de cause à effet entre les troubles psychiatriques et le LPB [125].

Les précédentes études s'appuient sur des informations rapportées par le patient lui-même qui peuvent être vues différemment, spécialement si l'information est basée sur la mémoire du patient. Les gens ont une forte tendance à chercher des explications pour comprendre ce qui leur arrive. Les événements de la vie stressants sont communs, il est possible que les patients qui pensent que leur maladie est relative à un stress ont une tendance à se rappeler des événements stressants plus facilement que les patients qui n'en ont pas la certitude [108].

2.5 Étiologies multiples

L'étiopathogénie du LPB est complexe et multiple. En effet, une des étiologies citées précédemment ne peut être seule responsable de la maladie. Beaucoup d'études et d'hypothèses ont été élaborées pour expliquer la survenue et les causes du LPB.

L'étiopathogénie est dépendante de l'interaction des facteurs génétiques et environnementaux, ainsi que du mode de vie des individus et leur difficulté d'adaptation au stress.

La génétique semble jouer un rôle dans l'étiopathogénie du LPB. Le LPB familial a un tableau clinique atypique et généralisé, avec une apparition précoce et une forte tendance à devenir sévère et chronique. Une augmentation de la fréquence de HLAB7 a été trouvée dans le LPB. Mais le rôle exact de l'implication génétique dans le LPB reste à clarifier.

Le LPB semble être une maladie dysimmunitaire. De nombreuses caractéristiques auto-immunes sont retrouvées dans le LPB comme la chronicité de la pathologie, une prédilection féminine, une apparition à l'âge adulte, une association à d'autres maladies auto-immunes ainsi que la présence de cellules T cytotoxiques.

De nombreux mécanismes immuns spécifiques et non spécifiques entrent en jeu, mais certaines données comme l'origine de l'antigène ou l'évènement initial du LPB restent inconnues.

Le LPB semble être associé avec certaines maladies. Mais plusieurs études semblent contradictoires concernant l'association à des maladies systémiques, comme l'hypertension artérielle ou le diabète. L'incohérence des résultats est surtout due à l'absence de standardisation dans les choix des critères retenus et des différentes méthodes utilisées. De nombreuses études ont trouvé des associations entre le LPB et des maladies comme: le diabète, l'hypothyroïdie, des maladies auto-immunes comme la maladie cœliaque et le Syndrome de Good, certains virus (EBV, HPV, HCV). D'autres études sont nécessaires avec de plus grands échantillons, afin de confirmer cette association et de comprendre leurs mécanismes.

La composante psychologique semble jouer un rôle dans l'étiopathogénie du LPB. Mais la dépression et le stress peuvent être secondaires au LPB.

En résumé, le terrain génétique serait responsable d'une dysimmunité dont les manifestations sont modulées par l'environnement.

3 Implications cliniques

3.1 Implications diagnostiques

Les implications cliniques diagnostiques et thérapeutiques vont être déterminées à partir de l'étiopathogénie du LPB et ceci afin d'avoir une meilleure prise en charge du patient. L'interrogatoire médical est un élément important dans l'établissement du diagnostic du LPB. L'anamnèse, l'examen clinique minutieux ainsi que les examens histopathologiques et sanguins sont autant d'éléments nécessaires à l'établissement du diagnostic du LPB. D'après nos conclusions précédentes la découverte d'un LPB pourra éventuellement inciter au dépistage de certaines pathologies associées.

3.1.1 Anamnèse

Lors de l'interrogatoire médical, il faudra mettre en évidence d'éventuels antécédents familiaux, l'état de santé général du patient (diabète, hypothyroïdie, immunodépression...), une prise médicamenteuse, et aussi d'évaluer l'état psychologique du patient (dépression ou stress suite à un décès, un divorce, une perte d'emploi...). Le recueil de ces informations permettra de déterminer si le patient a des risques plus importants de développer un LPB, et aussi de pouvoir faire un diagnostic différentiel avec les lésions lichénoïdes dans le cas de médication. La question de l'intoxication tabagique et alcoolique est à poser, car ce sont des facteurs aggravants dans le LPB.

3.1.2 Examen clinique

L'aspect général du patient est à observer. Dans le cas d'hypothyroïdie qui pourrait être associée à un LPB on pourra observer un goître dans certains cas, et un aspect caractéristique des personnes atteintes d'hypothyroïdie : prise de poids importante malgré le manque d'appétit, une irritabilité, un aspect « bouffi » (visage et yeux enflés), et une asthénie.

Un état diabétique pourra être suspecté devant une surcharge pondérale (diabète de type 2), un état bucco-dentaire délabré, une parodontite chronique généralisée.

À l'examen endobuccal, un examen complet de la denture est nécessaire, avec une évaluation des restaurations dentaires ainsi que des prothèses. En effet les restaurations dentaires coupantes, mal ajustées, ainsi que les prothèses mal adaptées peuvent aggraver le LPB (phénomène de Koebner).

3.1.3 Examen histopathologique

Cet examen permet de confirmer le diagnostic de LPB et de faire le diagnostic différentiel avec les lésions lichénoïdes, où dans ce cas l'infiltrat sera composé d'éosinophiles.

3.1.4 Signes biologiques

Un bilan comprenant une NFS (numération formule sanguine), une VS (vitesse de sédimentation), une CRP (Protéine C Réactive), une glycémie à jeûn peut être considérés comme un bilan biologique au cours d'une démarche diagnostique de LPB.

La NFS permettra de détecter une anémie macrocytaire qui est souvent accompagnée d'un déficit vitaminique en folates et vitamine B12. Ce bilan est intéressant en dépistage d'une maladie cœliaque, ou d'un déficit vitaminique.

Une augmentation de la CRP et de la VS peut être observée, et orienter le diagnostic étiologique vers des troubles inflammatoires. Cette augmentation peut concerner aussi d'autres maladies inflammatoires comme la maladie cœliaque.

S'il y a des signes cliniques (prise de poids, fatigue, irritabilité, hypotension...) pouvant faire penser à une hypothyroïdie, il faudra prescrire un examen des hormones thyroïdiennes : TSH, T3, T4.

Une électrophorèse des protéines plasmatiques peut être prescrite afin de détecter une éventuelle hypogammaglobulinémie, qui se retrouve dans les déficits immunitaires comme le syndrome de Good.

Pour certains cas familiaux ou suspicion de cas familiaux, il peut être intéressant de demander un typage HLA.

Dans les recommandations du Fourth World Workshop on Oral Medicine (2007) concernant le LPB, le test de sérologie du HCV n'est plus indiqué pour les patients atteints de LPB (Al Hashimi et al. 2007) [69]. En cas de suspicion d'infections par le HPV ou l'EBV, une sérologie est nécessaire. Ces deux virus ont un potentiel de transformation maligne important et nécessite une surveillance régulière du patient. On pourrait se demander si la sérologie pour le HPV 16 et EBV ne devrait pas être systématiquement prescrite pour les patients atteints de LPB, étant donné leur potentiel de transformation maligne, et le pourcentage d'association entre ces virus et le LPB. D'autres études sont nécessaires afin de déterminer les mécanismes d'association entre ces pathologies.

3.1.5 Psychogénie

Il est important que le praticien diagnostique un profil anxieux, stressé ou dépressif. En effet le stress, l'anxiété ainsi que la dépression semblent être des facteurs étiologiques sinon aggravants du LPB. Il faut amener le patient à se confier, et à parler de ses problèmes et ses craintes pouvant concerner la maladie ou d'autres problèmes personnels. Dans certains cas le fait d'écouter et rassurer le patient, peut diminuer son stress et son anxiété.

3.2 Implications thérapeutiques

Le traitement du LPB n'est pas curatif, mais il permet de contrôler les symptômes. Le traitement des symptômes est extrêmement important pour la qualité de vie du patient. En effet la prise en charge thérapeutique du LPB est fonction de la forme clinique. Le LPB asymptomatique nécessite un arrêt d'une éventuelle intoxication alcool-tabagique avec un soutien anxiolytique, une mise en état buccodentaire avec une parfaite hygiène buccal et un contrôle dès l'apparition des symptômes.

De plus, le traitement du LPB symptomatique autorise des thérapeutiques plus efficaces visant à éradiquer la douleur et obtenir une rémission [35].

Mais des récentes études ont mis en évidence des thérapies biologiques qui vont agir au niveau du système immunitaire, et permettre une diminution des symptômes du LPB.

3.2.1 Rappels concernant le traitement du LPB

3.2.1.1 Avant le traitement médicamenteux

Avant tout traitement médicamenteux, il faudra éliminer tous les facteurs locaux aggravants comme la mauvaise hygiène bucco-dentaire, les prothèses dentaires mal adaptées, les restaurations dentaires coupantes ou usées, les traumatismes de la muqueuse buccale liés au bruxisme ainsi que le tabac et l'alcool qui vont favoriser et aggraver le développement des lésions (phénomène de Koebner) [107].

3.2.1.1.1 Hygiène buccodentaire

L'optimisation de l'hygiène orale est fondamentale dans le traitement du LPB.

Le brossage peut être compliqué à instaurer dans le cas de lésions ulcératives et érosives à cause de la douleur gingivale et du saignement. La plaque dentaire s'accumulant va activer l'inflammation intraorale et exacerber l'activité du LPB [75 ; 123].

Le brossage doit être effectué au moins deux fois par jour, avec une brosse à dent à poils souples et du dentifrice doux, sans parfum menthe. Le nettoyage professionnel doit être effectué tous les 3 à 6 mois. L'utilisation de bain de bouche au gluconate de chlorexidine sans alcool réduit la plaque bactérienne mais ne se substitue pas au brossage [75 ; 51].

3.2.1.1.2 Suppression des irritations locales

Il faut tenter de minimiser les traumatismes mécaniques et chimiques. Un examen dentaire minutieux doit être effectué, avec une évaluation des restaurations dentaires usées ou fissurées ainsi que des cuspides coupantes. L'état et l'ajustement des prothèses dentaires doivent être évalués et les prothèses remplacés si besoin. Une remise en état de la cavité buccale est donc nécessaire [35].

Le patient doit éviter tous les aliments et boissons acides, épicés, durs, et chauds [51 ; 101]. L'élimination des facteurs exacerbants permet un retour vers des lésions moins sévères, réticulaires et asymptomatiques ou même une rémission. La consommation d'alcool et de tabac, connus comme carcinogènes, doit être réduite sinon éliminée complètement [12].

3.2.1.1.3 Traitement des maladies générales.

Il est nécessaire de traiter toutes maladies associées au LPB, ou qui pourraient aggraver la pathologie.

3.2.1.1.4 Psychothérapie

Le praticien doit dépister les patients présentant un terrain anxieux ou déprimé. Dans une étude de Delavarian et al. la combinaison d'une psychothérapie avec le traitement habituel pour le LPB donne une amélioration notable avec une diminution des symptômes comparé au traitement habituel du LPB seul. Cela va permettre de diminuer l'utilisation de corticoïdes en local ou systémique, qui ont des effets secondaires locaux comme la candidose ou la xérostomie, ou des effets secondaires généralisés comme la tachycardie, l'hypertension artérielle, l'ulcère, l'œdème, le diabète, la diminution de la densité minérale osseuse... [47]

3.2.1.2 Le traitement médicamenteux

Le choix du traitement va dépendre de la sévérité de l'inconfort, de la santé globale du patient, des autres maladies associées, et des questions de compliance [31]. Il faut appliquer les mesures précédentes mais elles sont insuffisantes dans le cas de LPB symptomatique. Un traitement plus spécifique doit être mis en œuvre.

3.2.1.2.1 Corticothérapie locale

Les corticoïdes topiques sont les médicaments les plus utilisés dans le traitement du LPB [2]. 66 à 100% des patients traités répondent au moins partiellement aux corticoïdes topiques, avec une variation de l'efficacité due à la différence de puissance des corticoïdes [26].

Le plus gros problème de l'utilisation des corticoïdes topiques en bouche est de les faire adhérer à la muqueuse buccale pendant un temps suffisant. Pour cette raison ils sont utilisés en association avec une pâte adhésive ou des pastilles adhésives (Orobace®) qui vont permettre une application plus longue. Généralement les pommades sont préférées car les crèmes sont amères et les gels brûlent car ils contiennent de l'alcool [38]. Les corticoïdes topiques appliqués sur des pâtes adhésives incluent l'acétonide de triamcinolone, l'acétonide de fluocinolone, le fluocinonide (Topsyne®), ou le propionate de clobétasol (Dermoval®) [129].

Le propionate de clobétasol semble être le corticoïde topique le plus efficace, avec 56 à 75% des patients ayant une rémission des signes et symptômes [26].

Ce corticoïde est plus efficace dans une pâte adhésive que seul. Il faut donc utiliser le propionate de clobétasol avec l'Orobace® (mélange en quantité égale), et ceci à appliquer deux fois par jour [35]. De plus le propionate de clobétasol (Dermoval®) semble être plus efficace que l'acétonide de triamcinolone et le fluocinonide [28].

Une association de plusieurs corticoïdes comportant β méthasone (Diprosone®), le clobétasol de proprionate (Dermoval®), et le fluocinonide (Topsyne®) est indiquée notamment en cas d'atteinte gingivale. Cette préparation est appliquée le soir au coucher. Elle peut être mise en place dans une gouttière moulée en polyuréthane. La décroissance thérapeutique est réalisée sur plusieurs mois (de un à trois mois) afin de limiter le nombre de récurrences [10].

D'autres alternatives sont proposées mais sont moins efficaces, comme :

- le budénisole en inhalation (Pulmicort® 100), deux pulvérisations deux fois par jour [10].
- le valérate de β méthasone topique (Buccobet® en comprimé de 0,1mg quatre fois par jour) à laisser fondre au contact de la lésion. Ce traitement est à poursuivre dix jours, à prolonger si nécessaire et à renouveler à chaque poussée [35].
- la prednisolone (Solupred®) en comprimé effervescent de 20 mg qui est dissous dans un demi verre d'eau tiède, à faire en bain de bouche trois fois par jour, à distance des repas. Il peut être aussi utilisé en préparation composée de Fungizone®, d'Eludril® et de solution de bicarbonate [86].

La corticothérapie locale est indiquée pour le traitement de LPB récent et peu actif.

Devant des lésions anciennes, actives et diffuses, les corticoïdes locaux en bain de bouche (Solupred® 20mg effervescent trois fois par jour en bain de bouche) ou en comprimé à sucer (Buccobet® en comprimé à sucer cinq fois par jour) sont à utiliser en première intention [35].

Si la régression des lésions est inférieure à 50% après quinze jours de traitement, ou si les symptômes douloureux persistent, une corticothérapie générale (Cortancyl 1mg/kg) est utilisée, rapidement en dégressif sur un mois avec un relais par une corticothérapie locale [86].

3.2.1.2.2 Rétinoïdes topiques

En cas d'absence de résultats, la trétinoïde qui est un dérivé de la vitamine A, a un effet anti-inflammatoire et immunomodulateur [10]. Elle s'utilise uniquement par voie topique, deux fois par jour et pendant plusieurs mois. Une solution de trétinoïne à 0,1% diluée dix fois (Locacid® solution 0,1%), associée à un corticoïde local (Buccobet®) est utilisée. L'application se fait à l'aide d'un coton-tige. Les effets secondaires sont des sensations de brûlures au moment de l'application, et une sécheresse buccale [35].

Les rétinoïdes locaux sont utilisés pour les formes hyperkératosiques du LPB, et n'ont pas d'intérêt pour les formes érosives [10].

3.2.1.2.3 Corticothérapie générale

La corticothérapie systémique est indiquée pour des formes érosives et sévères, dans les formes touchant plusieurs sites (comme le LP vulvovaginal) et des formes récalcitrantes qui ne répondent pas aux traitements topiques. La corticothérapie générale peut être administrée par voie buccale, intraveineuse ou intramusculaire.

Un bilan préalable avant prescription est nécessaire, avec une glycémie à jeun, un bilan biologique lipidique, hépatique, rénal, un contrôle de la tension artérielle, une radiographie pulmonaire ainsi qu'un examen parasitologique des selles [98].

Les contre-indications de la corticothérapie systémique sont l'hypertension artérielle, l'ulcère gastroduodéal, le diabète insulino-dépendant, l'insuffisance rénale ou hépatique, la goutte, une infection évolutive, l'âge et les états psychotiques [98].

Les effets secondaires sont une polyurie, une altération de l'humeur, des insomnies, des tremblements, des problèmes gastro-intestinaux, et un changement de la pression sanguine et de la glycémie chez certains patients [113]. C'est pour cette raison que le traitement doit être de courte durée. La corticothérapie systémique est utilisée à une dose de 0,5 à 1mg/kg/jour pendant 3 semaines puis la dose sera diminuée jusqu'à un seuil d'efficacité et prise en alternance avec la corticothérapie locale [2].

Une surveillance pour les patients sous corticothérapie systémique de longue durée est nécessaire, avec une surveillance de l'hypertension, du diabète, des ulcères, de la densité minérale osseuse et du risque de cataracte [2].

3.2.1.2.4 Corticothérapie mixte

Il existe une corticothérapie mixte qui consiste en des injections intra-lésionnelles de corticoïdes, telle que la préaméthasone (Dilar®) ou la triamcinolone (Kénacort retard®). L'injection se fait une fois par mois pendant trois mois [10]. L'hydrocortisone, la dexaméthasone ou la méthylprednisolone peuvent également être utilisées [35]. Les effets secondaires des injections intra-lésionnelles sont assez importants (pétéchies et ecchymoses, dermite allergique, urticaire...) donc la corticothérapie mixte est rarement utilisée.

L'utilisation des corticostéroïdes de manière topique, systémique ou mixte devra être adaptée à chaque patient, et en fonction de la réponse clinique.

3.2.1.2.5 Rétinoïdes par voie systémique

a) Etrétinate (Tigason ®)

Il s'emploie uniquement par voie générale. L'utilisation de l'étrétinate est très limitée par l'importance des effets secondaires qui interviennent à plusieurs niveaux : la tératogénicité, la sécheresse cutanée, une muqueuse avec chérite fissuraire constante, parfois une conjonctivite, un érythème diffus avec ou sans prurit, une chute de cheveux, une élévation des triglycérides et des transaminases dans certains cas [11]. Une surveillance régulière des fonctions hépatiques et des constantes lipidiques est nécessaire. L'étrétinate est formellement contre-indiqué chez la femme enceinte, et toute grossesse est exclue au moins jusqu'à un an après l'arrêt du traitement, en raison de la tératogénicité des rétinoïdes [11]. Les contre-indications relatives sont l'hypertriglycémie, les insuffisances hépatiques, le diabète, l'obésité et l'alcoolisme.

La posologie est de 75 mg par jour (en trois fois) pendant deux mois, avec une diminution progressive jusqu'à atteindre une dose efficace [11].

Les rémissions sont partielles et les récurrences fréquentes.

b) Isotrétinoïne (Roaccuttane ®)

Les effets secondaires sont identiques à ceux de l'étrétinate (tératogénicité, sécheresse cutanée...), et en limitent l'utilisation. L'isotrétinoïne s'élimine plus rapidement que l'étrétinate (quatre semaines contre 140 jours). La fonction hépatique est préservée mais des complications osseuses ont été constatées dans les traitements de longue durée [11].

La forme topique d'isotrétinoïne a été récemment testée, avec de bons résultats. Une application du gel à 0,1% deux fois par jour pendant deux mois permet une amélioration totale ou partielle sans effets secondaires, juste une sensation transitoire de brûlure et parfois de desquamation [14].

3.2.1.2.6 Inhibiteurs de la calcineurine

a) Ciclosporine

La ciclosporine A possède des effets immunosuppresseurs. Elle a une action spécifique sur les lymphocytes T. La ciclosporine est indiquée pour les patients atteints de LPB grave évoluant depuis plus de six mois et résistant aux autres thérapeutiques. Elle n'est prescrite que lorsque le traitement n'est plus efficace, ou est contre-indiqué [14].

Le mécanisme d'action de la ciclosporine est basé sur l'inhibition des LT helpers, et la production d'interleukine qui est un médiateur dans l'activation des LT cytotoxiques.

La ciclosporine est utilisée en application topique, en bain de bouche trois fois par jour pendant deux mois. Elle peut également être utilisée sous forme de pâte adhésive [11]. La ciclosporine n'est pas toujours efficace [80 ; 133]. Son efficacité est comparable aux corticoïdes topiques comme l'acétonide de triamcinolone [129], mais moins efficace que le clobétasol de propionate [39].

La ciclosporine possède un taux de passage systémique qui est faible, ce qui encourage son utilisation à long terme. Ses effets secondaires sont minimes, sensation faible de brûlures au début de l'application. Mais la ciclosporine ne peut être considérée comme un traitement de choix, étant donné son coût élevé, et des résultats incertains à long terme, avec un risque de récurrence quelque temps après l'arrêt du traitement [104 ; 53].

b) Tacrolimus (Protopic®)

Le tacrolimus est un immunosuppresseur, il est dix à cent fois plus puissant que la ciclosporine, et a une meilleure absorption percutanée que la ciclosporine [28].

Il va inhiber l'activation des lymphocytes T en se fixant sur la protéine intracellulaire FKBP12. Par conséquent la transcription du gène IL-12 sera inhibée, ainsi que la transcription des gènes codant pour d'autres lymphokines (IL-3, 4, 5) qui participent au premier stade d'activation des lymphocytes T [103].

Le Tacrolimus semble être une alternative intéressante aux traitements classiques. Une administration biquotidienne de tacrolimus pendant une période courte (quelques mois environ), a amené une disparition presque complète des érosions ou ulcères chez des patients souffrant de lichen plan érosif récalcitrant au traitement habituel.

En usage topique, il peut être responsable d'irritations cutanées (brûlures, démangeaisons, rougeurs...)

En raison de son effet immunosuppresseur, il doit être évité chez des patients souffrant d'infection cutanée active, et un traitement antifongique pourra être associé [35]. Un risque accru d'infection par le virus varicelle-zona et herpes simplex a été observé chez des patients traités par le tacrolimus. L'exposition aux rayons UV doit être évitée [103] à cause des risques de transformation maligne. Une récurrence du LPB est fréquente après arrêt du traitement [98].

c) Pimecrolimus

Pimecrolimus est un nouvel inhibiteur de la calcineurine, utilisé dans le traitement du LPB. Son action est similaire à celle de Tacrolimus mais sans effet sur les cellules de Langerhans. La capacité immunosuppressive de pimecrolimus est plus faible que la ciclosporine et le tacrolimus.

Le pimecrolimus à 1% semble avoir une efficacité identique à l'acétonide de triamcinolone à 0,1% [48].

De plus la FDA (Food and Drugs Administration US) a mis en garde sur l'utilisation du tacrolimus et pimecrolimus car ils présentent un risque de transformation maligne (carcinome, lymphome) [28].

3.2.1.2.7 Thalidomide

La Thalidomide est utilisée pour le traitement des LPB érosifs, cortico-résistants ou cortico-dépendants, et en cas de contre-indication à la corticothérapie générale. Le mécanisme d'action est mal connu, mais l'effet cicatrisant de la thalidomide a été montré sur un grand nombre de lésions inflammatoires érosives ou ulcérées de la cavité buccale. La dose est de 50 à 100 mg par jour en une prise le soir durant trois mois. En cas d'échec, elle est augmentée progressivement jusqu'à une dose maximale de 150 mg par jour [35].

3.2.1.3 Synthèse des recommandations concernant le traitement du LPB.

L'élimination des facteurs précipitants et aggravants est la première étape importante dans la gestion des symptômes du LPB. Le remplacement des prothèses mal adaptées, et des restaurations usées ou fêlées devra être effectué. Un enseignement d'une bonne hygiène bucco-dentaire ainsi que des aliments et boissons à éviter devra être expliqué au patient.

Au niveau du traitement médicamenteux, les corticoïdes topiques sont le traitement de premier choix (sous différentes formes), pouvant être associés à des antimycotiques afin de prévenir le risque de candidose. Les corticoïdes systémiques sont un traitement de choix, uniquement pour les LPB sévères et étendus (par exemple avec une atteinte vulvo-vaginale), ou des LPB récalcitrants ou résistants au traitement topique.

Les rétinoïdes topiques doivent être considérés comme le traitement de second choix car de nombreux effets secondaires (sécheresse des muqueuses..), les rétinoïdes systémiques ne sont pas recommandés.

Les inhibiteurs de la calcineurine sont aussi considérés comme un traitement de second choix. Le Pimecrolimus et Tacrolimus ont un potentiel de transformation maligne. Leur utilisation doit se faire uniquement en cas d'échecs des autres traitements.

La combinaison de plusieurs thérapies ou des thérapies alternées est supérieure à la monothérapie en termes d'efficacité, et elle contrôle et limite les effets secondaires.

Un contrôle régulier (trois à quatre fois par an) est nécessaire pour suivre l'évolution du LPB, et afin de dépister tous les foyers de transformation maligne. Dans les cas de LPB quiescents et asymptomatiques, un traitement n'est pas nécessaire mais un suivi régulier est indiqué, afin de rassurer le patient et surveiller l'évolution.

Schéma 9 : **SCHEMA**

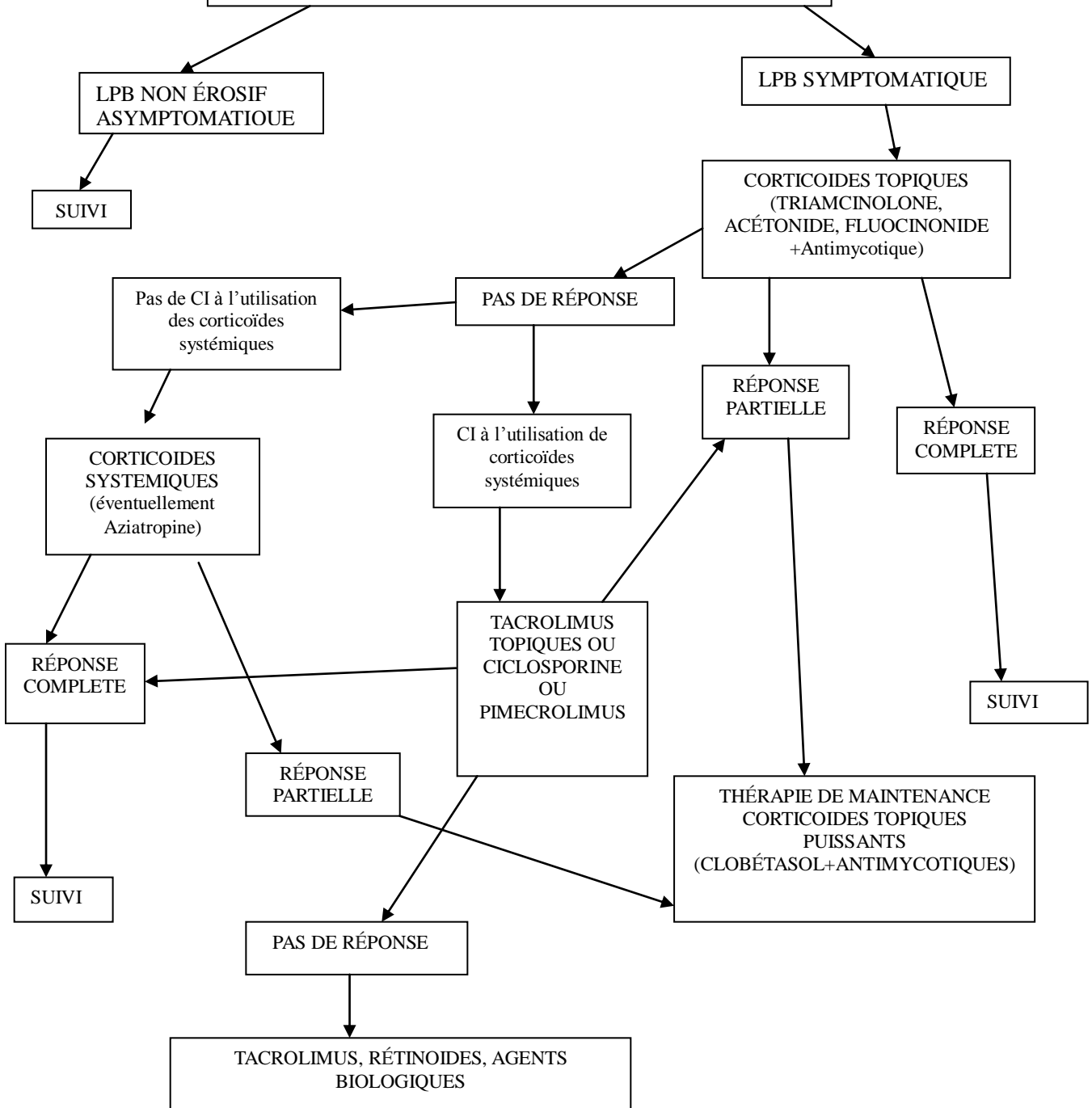
RÉCAPITULATIF

(d'après Carrozzo 2009)

DIAGNOSTIC :
-ANAMNÈSE
-INTERROGATOIRE MÉDICAL
-EXAMEN CLINIQUE
-BIOPSIE (HISTOPATHOLOGIE)
-IMMUNOFLUORESCENCE DIRECT

ÉLIMINATION DES IRRITANTS :

-ALCOOL ET TABAC
-DENTS EN MALOCCLUSION OU FRACTURÉS
-RESTAURATIONS DENTAIRES FÊLÉES OU COUPANTES
-PROTHÈSES MAL ADAPTÉES
-MAUVAISE HBD
-RECONSIDÉRER LES MÉDICAMENTS PROVOCANTS DES LÉSIONS LICHÉNOIDES (EN CONCERTATION AVEC MÉDECIN TRAITANT)
-RÉÉVALUER RESTAURATIONS+PROTHÈSES



3.2.2 Nouvelles thérapies biologiques

La thérapie biologique est caractérisée par une biotechnologie recombinante qui cible chaque étape spéciale de la pathogénie des maladies immuno-inflammatoires.

Au niveau de la structure, les thérapies biologiques incluent des protéines fusionnées avec des récepteurs, des anticorps monoclonaux, des cytokines recombinantes.

Au niveau fonctionnel ils peuvent être divisés en modulateurs des cellules T ou des cytokines.

Les immuno-modulateurs biologiques peuvent représenter une approche efficace et ciblée.

Les agents biotechnologiques ont pour cible directe ou indirecte les cellules T, Alefacept, Efalizumab, Basilixine, les inhibiteurs du TNF α (Etanercept, Infliximab, Basiliximab, Adalimumab), les BCG-PSN (fraction nucléique du polysaccharide du bacille de Calmette –Guérin) et le Rituximab ont été étudiés pour le traitement du LPB [161].

3.2.2.1 Alefacept

Alefacept (Amevive™, Biogen, Cambridge, MA, USA) est le premier agent biologique approuvé en janvier 2003 par FDA (Food and Drug Administration US), mais non commercialisé en France, pour le traitement d'un psoriasis modéré à sévère.

C'est une protéine totalement humaine de la fusion de LFA-3/IgG1, qui aura pour cible préférentielle les cellules T mémoires (CD45RO+) avec un niveau élevée de CD2, mais n'aura pas pour cible les cellules T naïves (CD45RA+).

La portion de LFA-3 d'Alefacept s'accroche au CD2 des cellules T et donc l'interaction de LFA-3 des cellules présentatrices de l'antigène avec le CD2 des cellules T est bloquée. Cela va interrompre l'activation des cellules T.

La portion IgG1 d'Alefacept interagit avec le récepteur Fc γ RIII sur les cellules NK et les macrophages, ce qui induit sélectivement une apoptose des cellules mémoires.

Alefacept va produire un effet double sur les cellules T, réduire les cellules T CD4+ et CD8+ mémoires circulants et laisser les cellules T CD4+ et CD8+ naïves participer à une réponse immune normale à l'antigène.

Les effets secondaires sont les vertiges, les nausées, des frissons après perfusion, mais l'incidence des effets secondaires sont faibles [52]. L'Alefacept doit être proposé en option thérapeutique efficace pour des LPB érosifs et récalcitrants [161].

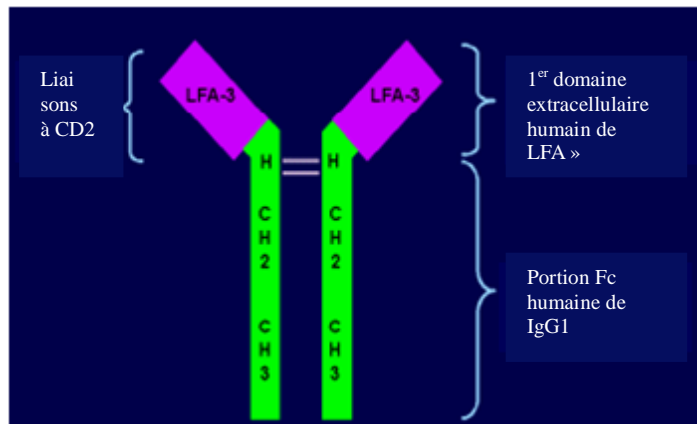


Schéma 10 : Alectine protéine de fusion humaine (d'après Ertel)

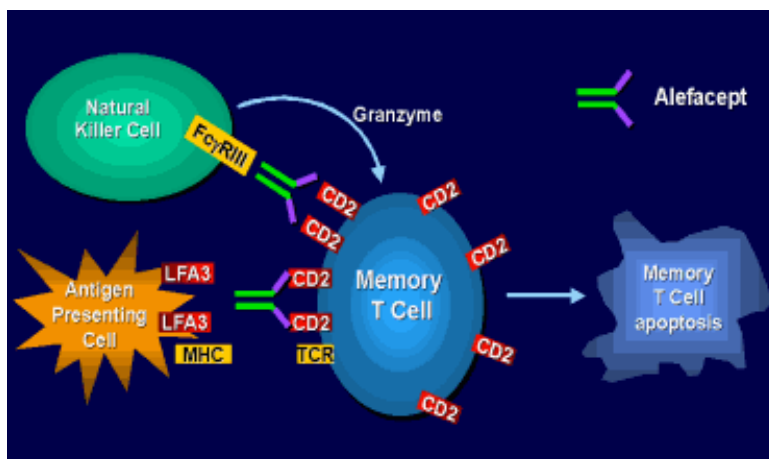


Schéma 11 : Mécanismes d'action d'Alectine La portion de LFA-3 d'Alectine s'accroche au CD2 des cellules T et donc l'interaction de LFA-3 des cellules présentatrices de l'antigène avec le CD2 des cellules T est bloquée. Cela va interrompre l'activation des cellules T. La portion IgG1 d'Alectine interagit avec le récepteur FcγRIII qui sont sur les cellules NK et les macrophages, ce qui induit sélectivement une apoptose des cellules mémoires.

3.2.2.2 Efalizumab

Efalizumab (Raptiva™, Genentech Inc., San Francisco, CA, USA) a aussi été approuvé en tant que traitement pour le psoriasis aux Etats-Unis et en Europe. C'est un anticorps monoclonal humanisé qui transporte la portion CD11 de LFA-1. Il interrompt l'interaction entre LFA1, présent sur les cellules T et ICAM-1, ainsi que la liaison entre les cellules T avec les CPA, les cellules endothéliales et les kératinocytes épithéliaux. Par conséquent Efalizumab va bloquer l'activation et la migration des cellules T, qui jouent un rôle vital dans l'immunopathogénie du LPB [67].

Efalizumab semble être bénéfique pour le traitement du LP et du LPB érosif [34].

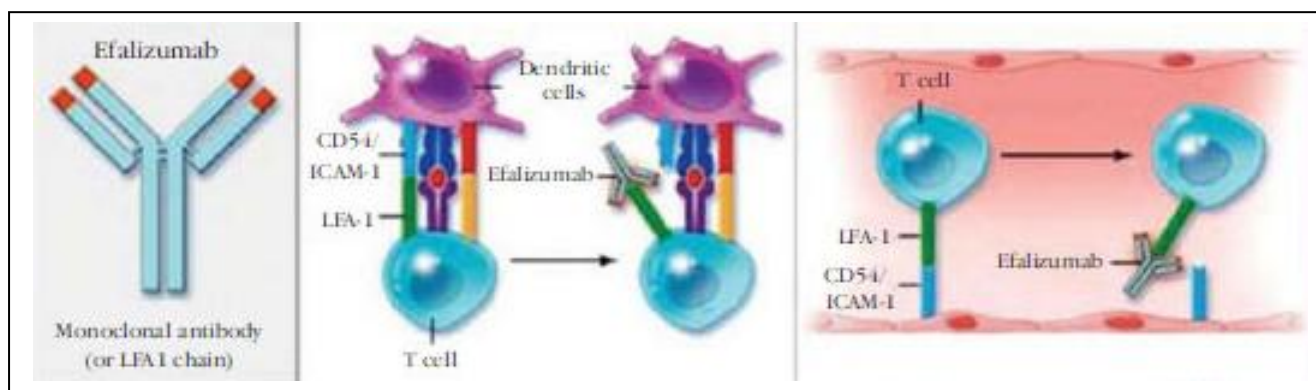


Schéma 12 : Efalizumab, un anticorps monoclonal humanisé qui interrompt la liaison entre cellules T et les CPA, ainsi que la liaison avec les cellules endothéliales, bloquant ainsi l'activation et la migration des cellules T (d'après Nestlé 2009).

3.2.2.3 Les inhibiteurs de TNF α

Les inhibiteurs du TNF α comprennent Etanercept, Infliximab, Adalimumab, ils sont tous approuvés et validés par la FDA pour le traitement du psoriasis, et sont commercialisés en France.

- Etanercept

Etanercept (Enbrel™, Amgen Inc., Thousand Oaks, CA, USA) est une protéine de fusion du récepteur TNF- et IgG, qui peut empêcher l'interaction au récepteur présent à la surface de la cellule, en transportant TNF α soluble, ce qui bloque les fonctions du TNF α .

- Infliximab

Infliximab (Remicade™, Centocor Inc., Horsham, PA, USA) est un anticorps monoclonal chimérique humain-souris qui peut bloquer l'activation du récepteur, par le biais de la liaison et de la destruction du TNF α soluble et du TNF α transmembranaire. Il répare le complément, la cytotoxicité directe anticorps dépendant, et déclenche l'apoptose des cellules T.

- Adalimumab

Adalimumab (Humira™, Abbott Laboratories, Chicago, IL, USA) est une recombinaison humaine de IgG1 et de l'anticorps monoclonal anti TNF α , qui peut se lier au TNF α soluble et transmembranaire, il répare le complément aussi bien qu'il lyse les cellules cibles dont le TNF α est attaché à la membrane.

Un niveau élevé de TNF α dans le sérum des patients atteints de LPB, associé à l'ARNm du TNF α contenu dans les cellules T lésionnels du LPB et la sécrétion TNF α in vitro suggère que le TNF α est impliqué dans la pathogénie du LPB [144 ; 136].

Les LT CD8+ sécrètent du TNF α qui va aller sur les récepteurs TNF α qui sont à la surface des kératinocytes, déclenchant ainsi leur apoptose. Donc les inhibiteurs du TNF α sont indiqués pour le traitement du LPB [67].

L'efficacité d'Etanercept a été démontrée pour le LPB [160], ainsi que l'efficacité d'Adalimumab pour le traitement du LP cutané et LPB [32].

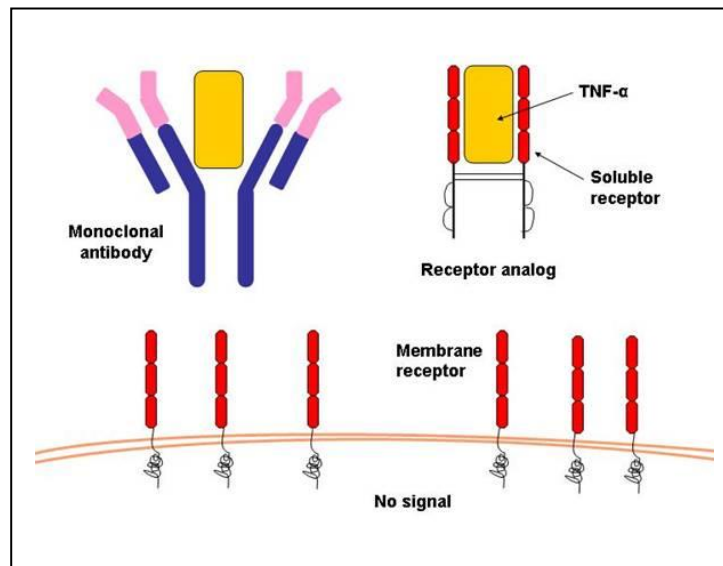


Schéma 13 : Les inhibiteurs du TNF α ; Etanercept, Infliximab, Adalimumab sont des anticorps chimériques, qui vont se lier au TNF α , Par conséquent ils vont bloquer la migration des cellules T à travers la membrane ainsi que l'apoptose des kératinocytes dans le LPB. (d'après Magnani)

Parmi les effets secondaires constatés, un cas a été rapporté d'un LPB induit chez un patient après un traitement à l'Infliximab pour un psoriasis. Il a été suggéré que l'inhibition du TNF α déclenche des réactions lichénoïdes, en perturbant la délicate balance entre TNF α et IFN α chez des patients sensibles [6]. De plus, d'autres effets secondaires ont été rapportés comme des infections, et des maux de tête causés pas les inhibiteurs du TNF α [139].

3.2.2.4 Basiliximab

Basiliximab (Simulect™, Novartis, Pharmaceuticals, East Hanover, NJ, USA) est un anticorps monoclonal chimérique récepteur IL2/IgG1. Il agit en transportant de manière compétitive la chaîne α du récepteur IL-2 sur des lymphocytes T activés, pour inhiber l'activation des LT dépendant de l'IL-2 [55]. Des résultats récents ont montré que le Basiliximab en traitement pour le LPB sévère érosif au niveau buccal et vaginal est indiqué comme étant un agent efficace sur une courte période de temps [124]. Des études sont nécessaires afin d'établir l'efficacité et l'innocuité à long terme.

3.2.2.5 BCG-PSN (Polysaccharide Nucleic acid fraction of bacillus Calmette-Guerin)

La fraction de l'acide nucléique du polysaccharide du bacille de Calmette-Guérin (BCG-PSN) est un immunomodulateur biologique efficace qui peut équilibrer les sous-ensembles des cellules T et induire une production de cytokines TH1 par les cellules CD4+, spécialement IFN γ [66].

Une diminution du niveau d'IFN γ et un déséquilibre IFN γ /IL-4 ont été trouvés dans le LPB [165]. Donc en stimulant dans le LPB, les cellules mononuclées du sang périphérique, nous observons que la sécrétion d'IFN γ augmente et la balance IFN γ /IL-4 est correcte.

Par conséquent BCG-PSN est une thérapie potentielle contre le LPB en ayant pour cible les cellules T [165].

L'efficacité et l'innocuité de l'injection intra-lésionnelle de BCG-PSN (0,5ml de BCG-PSN, six fois et tous les jours) pour les LPB érosif ont été étudiées dans une étude randomisée [159].

Il a été prouvé que BCG-PSN en injection intra-lésionnelle topique a des bénéfices thérapeutiques pour le LPB érosif et récalcitrant aux traitements classiques. Mais des études sont nécessaires pour déterminer les effets secondaires du traitement.

3.2.2.6 Rituximab

Rituximab (RituxanTM, Genentech Inc, South San Francisco, CA, and IDEC Pharmaceuticals, San Diego, CA, USA) approuvé pour le traitement de la malignité par la FDA en 1997, pour certains lymphomes de cellules B et le traitement de polyarthrite rhumatoïde résistante [23].

C'est un anticorps monoclonal chimérique souris-humain anti- CD20, qui réduit CD20 et les cellules B malignes à la normal. Les réactions à la perfusion sont les effets secondaires les plus communs [23]. Récemment Parmentier et al. rapportèrent de bons résultats avec le traitement de Rituximab sur le LP mucco-cutané avec une atteinte de l'œsophage [117].

Le Rituximab est un traitement alternatif pour le LPB récalcitrant aux traitements classiques.

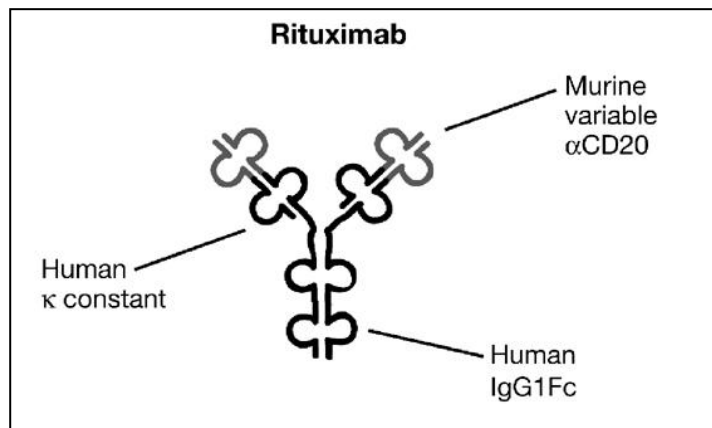


Schéma 14 : Rituximab, anticorps monoclonal chimérique souris-humain anti- CD20 (d'après Smith)

Conclusion des thérapies biologiques :

Les récentes données sur la compréhension de la pathogénie du LPB, les progressions en biologie, et le traitement biologique du LPB réussi ont permis le développement de nouveaux agents biologiques pour le LPB récalcitrant.

Des études randomisées sont nécessaires afin de déterminer l'efficacité, l'innocuité à long terme ainsi que les effets secondaires de ces thérapies biologiques. De plus, le dosage optimum et les formes d'administration doivent être établis. Le rapport bénéfice/risque est un point important à considérer.

En conclusion, les thérapies biologiques fournissent des options de traitement prometteur pour le patient atteint de LPB réfractaire aux thérapies conventionnelles, mais néanmoins les cliniciens doivent toujours mesurer les avantages et inconvénients avec attention avant d'envisager l'utilisation de ces thérapies dans le LPB.

3.2.3 Perspectives

D'autres études sont nécessaires pour déterminer les possibles associations entre le LPB et certaines maladies systémiques.

Une étude pourra être effectuée sur un très grand échantillon de patients atteints de LPB, avec un groupe contrôle de même taille et de même distribution.

Un bilan complet devra être entrepris pour chaque patient, avec une NFS, VS, CRP, une glycémie, un bilan thyroïdien (TSH, T3, T4), une sérologie HCV, HPV16, EBV. Il serait possible à partir des résultats d'établir un lien d'association entre le LPB et les maladies systémiques. Afin de déterminer un lien entre le LPB et la maladie systémique, le patient devra être atteint d'une seule maladie systémique, ce qui n'est parfois pas le cas.

Il serait également intéressant d'effectuer une étude de prévalence du LPB chez les patients atteints d'une pathologie déterminée. Des critères d'inclusion et d'exclusion devront être établis afin de minimiser le risque de biais. Par exemple le diagnostic des patients atteints de LPB devra être établi de manière clinique et histopathologique, une vérification du diagnostic pourra être effectuée par un deuxième et même troisième praticien. De plus, il faudra exclure les patients prenant une médication susceptible de déclencher des lésions lichénoïdes.

Enfin le volet thérapeutique pourrait profiter d'autres voies de recherches basées sur l'étiopathogénie, et en particulier la génétique, et l'immunopathologie qui semblent être des éléments clés dans le LPB.

CONCLUSION

L'étiopathogénie du Lichen plan buccal restant complexe et multifactorielle, nous ne pouvons pas conclure sur une seule cause responsable de la pathologie.

L'association de signes cliniques et histopathologiques doivent nous permettre de faire le diagnostic de la maladie.

Il est important de faire un interrogatoire médical, ainsi qu'un diagnostic clinique rigoureux afin de déterminer les facteurs pouvant causer, ou aggraver la maladie.

Si un patient présente un LPB il sera intéressant d'évaluer son état de santé général et psychologique. On pourra l'interroger sur un possible état de stress ou d'anxiété, et dépister un éventuel problème de santé (diabète, hypothyroïdie ou d'autres maladies auto-immunes) par un bilan clinique et paraclinique simple.

Le traitement étant symptomatique, tous les éléments irritatifs comme des restaurations débordantes, des prothèses mal ajustées, le tabac, l'alcool sont des éléments aggravants pour la maladie (phénomène de Koebner) et ils devront donc être éliminés.

Un suivi régulier chez le chirurgien dentiste est nécessaire, afin d'évaluer l'évolution de la pathologie et prévenir tout risque de transformation maligne.

RÉFÉRENCES BIBLIOGRAPHIQUES

- [1] Akay A, Pekcanlar A, Bozdogan KE, Altintas L, Karaman A.
Assessment of depression in subjects with psoriasis vulgaris and lichen planus.
J Eur Acad Dermatol Venereol. 2002 ; 16 : 347-52.
- [2] Al-Hashimi I, Schifter M, Lockhart P, Wray D, Brennan M, Migliorati CA et al.
Recommendations from the Fourth World Workshop on Oral Medicine.
Oral lichen planus and oral lichenoid lesions: diagnostic and therapeutic considerations.
Oral Surg Oral Med Oral Pathol Oral Radiol Endod 2007 ; 103 (1) : 25
- [3] Allen C, Beck F, Rossie K, Kaul T
Relation of stress and anxiety to oral lichen planus
Oral Surg Oral Med Oral Pathol 1986 ; 61 : 44-46.
- [4] Alter MJ.
Epidemiology of hepatitis C virus infection.
World J Gastroenterol 2007 ; 13 : 2436-2441.
- [5] Andreason JO
Oral lichen planus. I. A clinical evaluation of 115 cases
Oral Surg Oral Med Oral Pathol 1968 ; 25 : 31-42.
- [6] Asarch A, Gottlieb AB, Lee J, et al.
Lichen planus-like eruptions: an emerging side effect of tumor necrosis factor alpha
antagonists.
J Am Acad Dermatol 2009 ; 61 : 104-11.
- [7] Bachen EA, Manuck SB, Marsland AL, Cohen S, Malkoff S, Muldoon M, Rabin B.
Lymphocyte subset and cellular immune response to a brief experimental stressor.
Psychosom Med 1992 ; 54 : 673-679.

- [8] Batuman OA, Sajewski D, Ottenweller JE, Pitman DL, Natelson BH.
Effects of repeated stress on T cell numbers and function in rats.
Brain Behav Immunol 1990 ; 4 : 105–117.
- [9] Bellgrau D, Gold D, Selawry H, Moore J, Franzusoff A, Duke RC.
A role for CD95 ligand in preventing graft rejection.
Nature 1995 ; 377 : 630-632.
- [10] Ben Slama L, Boisnic S, Samsom J, Vaillant L, Fontes V, Frances C.
Lichen plan buccal.
Rev Stomatol Chir Maxillofac 2002 ; 103 : 297-303.
- [11] Berbis P.
Acitrétine.
Ann Dermatol 2001 ; 128 : 737-745.
- [12] Bethanee J. Schlosser.
Lichen planus and lichenoid reactions of the oral mucosa.
Dermatologic Therapy 2010; 23 : 251-267.
- [13] Blanchard M., Méneret A, Moguelet P, Brian E, Baron M, Khosrotehrani K et al.
Oral erosive lichen planus associated with Good syndrome
Revue de Medecine Interne 31 2010 ; (7): 498-501.
- [14] Boisnic S, Branchet MC, Pascal F, Ben Slama L, Rostin M, Szpirglas H.
Trétinoïne topique dans le traitement des lichens plans et des leucoplasies de la muqueuse
buccale.
Ann Dermatol Venereol 1994 ; 121 : 459-463.
- [15] Boisrame-Gastrin S, Pascal F, Gluckmann E, Deboise A et al.
Le lichen plan dans la réaction du greffon contre l'hôte.
Méd Buccale Chir Buccale 2006 ; 12 : 47-56.

[16] Bokor-Bratic M.

Lack of evidence of hepatic disease in patients with oral lichen planus in Serbia.
Oral Dis, 2004 ; 10 (5): 283–286.

[17] Boscarino JA, Chang J.

Higher abnormal leukocyte and lymphocyte counts 20 years after exposure
to severe stress.

Research and clinical implications. Psychosom Med 1999 ; 61 : 378–386.

[18] Boscolo P., Youinou P., Theoharides TC, Cerulli G., Conti P.

Environmental and occupational stress and autoimmunity.

Autoimmun Rev 2008 ; 7 (4) : 340–3.

[19] Burkhart NW, Burkes EJ, Burker EJ.

Meeting the educational needs of patients with oral lichen planus.

Gen Dent 1997 ; 45 : 126-132.

[20] Campisi G, Giovanelli L, Arico P, Lama A, Di Liberto C, Ammatuna P et al.

HPV DNA in clinically different variants of oral leukoplakia and lichen planus.

Oral Surg Oral Med Oral Pathol Oral Radiol Endod 2004 ; 98: 705-11.

[21] Campisi G, Fedele S, Lo RL, et al.

HCV infection and oral lichen planus: a weak association
when HCV is endemic.

J Viral Hepat 2004 ; 11: 465–470.

[22] Canjuga I, Mravak-Stipetić M, Lončar B, Kern J.

The Prevalence of Systemic Diseases and Medications in Patients
with Oral Lichen Planus.

Acta Stomatol Croat 2010 ;44 (2) : 96-100.

- [23] Carr DR, Heffernan MP.
Off-label uses of rituximab in dermatology.
Dermatol Ther 2007 ; 20 : 277–87.
- [24] Carrozzo M.
Oral health in patients with hepatitis C virus infection: an underestimated problem?
Oral Dis 2001; 7 : 267–270.
- [25] Carrozzo M, Francia Di Celle P, Gandolfo S, Carbone M. et al.
Increased frequency of HLA-DR6 allele in Italian patients with
hepatitis C virus-associated oral lichen planus.
Br J Dermatol 2001 ; 144 (4): 803–808.
- [26] Carrozzo M, Gandolfo S, Carbone M, Colombatto P, Broccoletti R, Garzino-Demo P.
Hepatitis C virus infection in Italian patients with oral lichen planus:
a prospective case-control study.
J Oral Pathol Med 1996 ; 25 (10): 527–533.
- [27] Carrozzo M, Gandolfo S.
The management of oral lichen planus.
Oral Dis 1999 ; 5 : 196-205.
- [28] Carrozzo M, Thorpe R.
Oral lichen planus: a review.
Minerva Stomatol 2009 ; 58 : 519-537.
- [29] Cekić-Arambasin A, Biocina-Lukenda D, Lazić-Segula B.
Characteristics of oral lichen in the Croatian population.
Coll Antropol 1998 ; 22 Suppl : 73-81.
- [30] Cendras J, Bonnetblanc J.
Lichen plan buccal érosif
EMC (Elsevier Masson SAS,Paris),Dermatologie. 2009 ; 136 : 458-468.

- [31] Chainani-Wu N, Silverman S Jr, Lozada-Nur F, Mayer P, Watson JJ.
Oral lichen planus: patient profile, disease progression and treatment responses.
J Am Dent Assoc 2001 ; 132 : 901–9
- [32] Chao TJ.
Adalimumab in the management of cutaneous and oral lichen planus.
Cutis 2009 ; 84 : 325–8.
- [33] Chaudhary S.
Psychosocial stressors in oral lichen planus.
Aust Dent J. 2004 ; 49 : 192-5.
- [34] Cheng A, Mann C.
Oral erosive lichen planus treated with efalizumab.
Arch Dermatol 2006 ; 142 : 680–2.
- [35] Chibecheb S, El Wady W.
Lichen plan buccal
EMC (Elsevier Masson SAS, Paris), Stomatologie, 2008 ; 22-050-10, Médecine Bucco-cale,28-285-G-10,2008
- [36] Colella G, Gritti P, De Luca F, De Vito M.
The psychopathological aspects of oral lichen planus.
Minerva Stomatol. 1993 ; 42 : 265-70.
- [37] Compilato D, Carroccio A, Campisi G.
Hidden coeliac disease in patients suffering from oral lichen planus.
J Eur Acad Dermatol Venereol 2011.
- [38] Conklin RJ, Blasberg B.
Oral lichen planus.
Dermatol Clin 1987; 5: 663-73.

[39] Conrotto D, Carbone M, Carrozzo M, Arduino P, Broccoletti R et al.
Ciclosporine vs. Clobetasol in the topical management of atrophic
erosive oral lichen planus: a double-blind, randomized controlled trial.
Br J Dermatol 2006 ; 154 : 139-145.

[40] Copeman PW, Tan RS, Timlin D, Samman PD.
Familial lichen planus. Another disease or distinct people?
Br J Dermatol 1978 ; 98 : 573-7.

[41] Cox M, Maitland N, Scully C.
Human herpes simplex-1 and papillomavirus type 16 homologous DNA
sequences in normal, potentially malignant and malignant oral mucosa.
Eur J Cancer B Oral Oncol 1993 ; 29B : 215-9.

[42] Cruz I, Van den Brule AJ, Steenbergen RD, Snijders PJ, Meijer CJ,
Walboomers JM, et al.
Prevalence of Epstein-Barr virus in oral squamous cell carcinomas, premalignant
lesions and normal mucosa--a study using the polymerase chain reaction.
Oral Oncol 1997 ; (33) : 182-8.

[43] Cunha KS, Manso AC, Cardoso AS, Paixão JB, Coelho HS, Torres SR.
Prevalence of oral lichen planus in Brazilian patients with HCV infection.
Oral Surg Oral Med Oral Pathol Oral Radiol Endod, 2005 ; 100 (3): 330–333.

[44] Daramola OO, George AO, Ogunbiyi AO .
Hepatitis C virus and lichen planus in Nigerians: any relationship?
Int J Dermatol 2002 ; 41 : 217–219.

[45] Daramola OO, Ogunbiyi AO, George AO.
Evaluation of clinical types of cutaneous lichen planus in anti-hepatitis C virus
seronegative and seropositive Nigerian patients.
Int J Dermatol 2003 ; 42 (12): 933–935.

[46] De Vries HJ, van Marle J, Teunissen MB, Picavet D, Zorgdrager F, Bos JD, et al.
Lichen planus is associated with human herpesvirus type 7 replication and
infiltration of plasmacytoid dendritic cells.

Br J Dermatol 2006 ; 154 : 361-4.

[47] Delavarian Z, Javadzade-Bolouri A, Dalirsani Z, Arshadi H, Toofani-Asl H
The evaluation of psychiatric drug therapy on oral lichen planus
patients with psychiatric disorders.

Med Oral Patol Oral Chir Bucal. 2010 ; 15 (2) : 322-7.

[48] Dissemond J, Shröter S, Franckson T, Herbig S, Goos M.

Pimecrolimus in an adhesive ointment as a new treatment option for oral lichen planus.

Br J Dermatol 2004 ; 150 : 782-784.

[49] Dreiherr J, Shapiro J, Cohen AD.

Lichen planus and dyslipidemia: a case-control study.

Br J Dermatol 2009 ; 161 : 626-9.

[50] Eisen D.

The clinical features, malignant potential, and systemic associations of
oral lichen planus: a study of 723 patients.

J Am Acad Dermatol 2002 ; 46 (2): 207-214.

[51] Eisen D, Carrozzo M, Bagan Sebastian JV, Thongprasom K.

Oral lichen planus: clinical features and management.

Oral Dis 2005 ; 11 (6) : 338-349.

[52] Ellis CN, Krueger GG, Alefacept Clinical Study Group.

Treatment of chronic plaque psoriasis by selective targeting of
memory effector T lymphocytes.

N Engl J Med 2001 ; 345 : 248-55.

- [53] Epstein J.
Topical cyclosporine in a bioadhesive for treatment of oral lichenoid mucosal reactions.
Oral Surg Oral Med Oral Pathol Oral Radiol Endod 1996 ; 82 : 532-536.
- [54] Fang KC, Raymond WW, Blount JL, Caughey GH.
Dog mast cell alpha-chymase activates progelatinase B by cleaving the
Phe88-Gln89 and Phe91-Glu92 bonds of the catalytic domain.
J Biol Chem 1997 ; 272 : 25628-25635.
- [55] Ferrer F, Machado S, Alves R, et al.
Induction with basiliximab in renal transplantation.
Transplant Proc 2010 ; 42 : 467–70.
- [56] Figueiredo LC, Carrilho FJ, de Andrade HF, Migliari DA.
Oral lichen planus and hepatitis C virus infection.
Oral Dis 2002 ; 8 (1): 42–46.
- [57] Fortune F, Buchanan JA.
Oral lichen planus and coeliac disease.
Lancet 1993 ; 341 : 1154–1155.
- [58] Franca CM., Domingues-Martin M., Volpe I., Filho RS, Soares de Araujo N.
Severe oral manifestations of chronic graft-vs-host disease.
J Am Dent Assoc 2001 ; 132 : 1124-7.
- [59] Fricain JC, Sibaud V, Hafian H, Deminiere C, Taieb A, Boiron JM
Les manifestations buccales de la réaction de greffon contre l'hôte.
Ann Dermatol Venerol 2005 ; 132 : 1017-25.
- [60] Friedrich RE, Heiland M., El-Moawen A., Dogan A., Von Schrenck T., Löning T.
Oral lichen planus in patients with chronic liver diseases.
Infection, 2003 ; 31 (6): 383–386.

- [61] Gallucci S, Matzinger P.
Danger signals: SOS to the immune system.
Curr Opin Immunol 2001 ; 13 : 114-119
- [62] Garcia-Pola Vallejo M.J., Huerta G., Cerero R., Seoane J.M.
Anxiety and Depression as Risk Factors for Oral Lichen planus.
Dermatology 2001 ; 203 : 303–307
- [63] Ghigliotti, G., Nigro, A., Gambini, C., Burrioni, A., De Marchi, R.
Lichen planus and thymoma: A case report.
Annales de Dermatologie et de Venereologie, 1995 ; 122 (10) : 692-694.
- [64] Gibson, L.E., Muller, S.A.
Dermatologic disorders in patients with thymoma .
Acta Dermato-Venereologica, 1987 ; 67 (4) : 351-356.
- [65] Girardi C., Luz C., Cherubini K., Zancanaro de Figueiredo M.,
Tiellet Nunes M., Salum FG.
Salivary cortisol and dehydroepiandrosterone (DHEA) levels, psychological
factors in patients with oral lichen planus.
Arch of Oral Bio-2530 2011 ; 56 (9) :864-8.
- [66] Giri PK, Schorey JS.
Exosomes derived from M. bovis BCG infected macrophages activate
antigen-specific CD4+ and CD8+ T cells in vitro and in vivo.
P LoS ONE 2008 ; 3 : e2461.
- [67] Gisondi P, Girolomoni G.
Biologic therapies in psoriasis: a new therapeutic approach.
Autoimmun Rev 2007 ; 6 : 515–9.

- [68] Goldberg DP, Hillier VF.
A scaled version of the General Health Questionnaire.
Psychol Med 1979 ; 9 : 139-145.
- [69] Griffith TS, Brunner T, Fletcher SM, Green DR, Ferguson TA.
Fas ligand-induced apoptosis as a mechanism of immune privilege.
Science 1995 ; 270 : 1189-1192.
- [70] Grinspan D, Diaz J, Villapol L, Schneiderman J, Berdichesky R,
Palese D, Fearman J.
Lichen ruber planus of buccal mucosa: Its association with diabetes.
Bull Soc Fr Dermatol Syphiligr 1966 ; 3 : 898–899.
- [71] Gruppo Italiano Studi Epidemiologi in Dermatologia (GISED).
Epidemiological evidence of the association between lichen planus and two immune-
related diseases: Alopecia areata and ulcerative colitis.
Arch Dermatol 1991 ; 127 : 688-91.
- [72] Hampf BG, Malmstrom MJ, Aalberg VA, Hannula JA, Vikkula J.
Psychiatric disturbance in patients with oral lichen planus.
Oral Surg Oral Med Oral Pathol 1987 ; 63 : 429-432.
- [73] Hatchel DA , Peters E, Lemmer J, Hille JJ, McGaw WT.
Candidal infection in oral lichen planus.
Clin Exp Dermatol 2000 ; 25 : 176-82.
- [74] Hazeldine J, Arlt W., Lord JM.
Dehydroepiandrosteroneasa regulator of immunecellfunction.
J Steroid Biochem Mol Biol 2010 ; 120 (2–3) : 127–36.
- [75] Holmstrup P, Schiotz AW, Westergaard J.
Effect of dental plaque control on gingival lichen planus.
Oral Surg Oral Med Oral Pathol 1990 ; 69 (5) : 585–590.

- [76] Hon, C., Chui, W.-H., Cheng, L.-C., Shek, T.W., Jones, B.M., Au, W.Y.
Thymoma associated with keratoconjunctivitis, lichen planus, hypogammaglobinemia, and absent circulating B cells.
J Clin Oncol, 2006 ; 24 (18) : 2960-2961.
- [77]Humphris G, Field EA
Psychological factors in oral lichen planus
Br Dent J 1992 ; 173: 331.
- [78] Ibrahim HA, Baddour MM, Morsi MG, Abdelkader AA
Should we routinely check for hepatitis B and C in patients with lichen planus or cutaneous vasculitis?
East Mediterr Health J 1999 ;. 5: 71–78.
- [79] Ismail SB, Kumar SKS, Zain RB.
Oral lichen planus and Lichenoid reactions : etiopathogenesis, diagnosis, management and malignant transformation.
J Oral Sci 2007 ; 49 : 89–106.
- [80] Itin P, Surber C, Buchner S.
Lack of effect after local treatment with a new ciclosporin formulation in recalcitrant erosive oral lichen planus.
Dermatology 1992 ; 185 : 262-265.
- [81] Jahanshahi G, Aminzadeh A.
A histochemical and immunohistochemical study of mast cells in differentiating oral lichen planus from oral lichenoid reactions.
Quintessence Int 2010 ; 41 (3) : 221-227.
- [82] Jokinen J, Peters U, Maki M et al.
Celiac sprue in patients with chronic oral mucosal symptoms.
J Clin Gastroenterol 1998 ; 26 : 23–26.

[83] Jontell M, Hansson HA, Nygren H.

Mast cells in oral lichen planus.

J Oral Pathol 1986 ; 15 : 273-5.

[84] Jontell M, Watts S, Wallström M, Levin L, Sloberg K.

Human Papilloma virus in erosive oral lichen planus.

J Oral Pathol Med 1990 ; 19 :273-7.

[85] Kane LP, Shapiro VS, Stokoe D, Weiss A

Induction of NFkappaB by the Akt/PKB kinase.

Curr Biol 1999 ; 9 : 601-604.

[86] Kelett JK, Ead RD.

Treatment of lichen planus with a short course of oral prednisolone.

Br J Dermatol 1990 ; 123 : 550-551.

[87] Kelleher P., Misbah SA.

What is Good's syndrome? Immunological abnormalities in patients with thymoma.

J Clin Pathol 2003 ; 56 : 12-6

[88] Khan A, Farah CS, Savage NW, Walsh LJ, Harbrow DJ,

Sugerman PB.

Cytokines in oral lichen planus.

J Oral Pathol Med 2003 ; 32 (2):77-83.

[89] Klanrit P., Thongprasom K., Rojanawatsirivej S., Theam-Boonlers A., Poovorawan Y.

Hepatitis C virus infection in Thai patients with oral lichen planus.

Oral Dis 2003 ; 9 (6): 292-297.

[90] Klein LM, Lavker RM, Matis WL, Murphy GF.

Degranulation of human mast cells induces an endothelial antigen central to leukocyte adhesion.

Proc Natl Acad Sci USA 1989 ; 86 : 8972-8976.

[91] Kolde G, Wesendahl C, Stein H, Reichart PA.

Oral lichen planus: diagnostic immunofluorescence testing on routine histological material.

Br J Dermatol 2003 ; 148 (2) : 374-6.

[92] Kövesi G, Bãndöczy J.

Follow-up studies in oral lichen planus.

International J Oral Surg 1973; 2: 13–19.

[93] Kuffer R, Lombardi T, Husson-Bui C, Courrier B, Samson J.

La muqueuse buccale : de la clinique au traitement, chapitre 7, Le lichen plan buccal.

Paris éditions : MED'COM ; 2009.

[94] Lacy MF, Reade PC, Hay KD.

Lichen planus: A theory of pathogenesis.

Oral surgery 1983 ; volume 56 numéro 5.

[95] Laeijendecker R., Decker S., Burger P., Mulder P., Van Joost T., Neumann M.

Oral lichen planus and allergy to dental amalgam restorations.

Arch Dermatol Venereol 1994 ; 121 : 798-801.

[96] Lamey P-I, Gibson J, Barclay SC, Miller S.

Grinspan's syndrome: a drug-induced phenomenon?

Oral Surg Oral Med Oral Pathol 1990 ; 70 : 184-185.

[97] Letterio JJ, Roberts AB.

Regulation of immune responses by TGF β 1.

Annu Rev Immunol 1998 ; 16 : 137-161.

[98] Levy A, Le Cleach L.

Lichen plan et dermatoses lichénoides.

EMC (Elsevier Masson SAS, Paris), Dermatologie, 98-525-A-10,2005

[99] Lind PO, Hurlen B, Lyberg T, Aas E.

Amalgam-related oral lichenoid reaction.

Scand J Dent Res 1986 ; 94 : 448-51.

[100] Lodi G., Giuliani M., Majorana A., Sardelia A., Bez C., Demarrosi F., et al.

Lichen planus and hepatitis C virus: a multicentre study of patients with oral lesions and a systematic review.

Br J Dermatol 2004 ; 151 (6): 1172–1181

[101] Lodi G, Scully C, Carozzo M, et al.

Current controversies in oral lichen planus: report on an international consensus meeting
Part 1: Viral infections and etiopathogenesis.

Oral Surg Oral Med Oral Pathol Oral Radiol Endod 2005 ; 100 : 40–51.

[102] Lodi G, Pellicano R, Carozzo M.

Hepatitis C virus infection and lichen planus: a systematic
review with meta-analysis

Oral Diseases 2010 ; 16, 601–612.

[103] Loeb I, Daelemans A, André J.

Lichen plan buccal érosif et onguent de tacrolimus.

Rev Stomatol Chir Maxillofac 2005 ; 106 (4) : 255-256.

[104] Lopez J.

Ciclosporine A, an alternative to the oral lichen planus erosive treatment.

Bull Group Int Rech Somatol Odontol 1995 ; 2 : 33-38.

[105] Lowental U, Pisanti S

Oral lichen planus according to the modern medical model.

J Oral Med 1984 ; 39 : 224–226.

[106] Lukač J, Brozović S, Vučićević-Boras V, et al.
Serum autoantibodies to desmogleins 1 and 3 in patients with oral lichen planus.
Croat Med J 2006 ; 47 : 53–8.

[107] Lysitsa S, Abi Najm S, Lombardi T, Samson J.
Lichen plan buccal : histoire naturelle d'une transformation maligne.
Méd buccale Chir buccale 2007 vol 13 N°1 : 19.

[108] Mansur A.T., Kilic Z., Atalay F.
Psychological Evaluation of Patients with Cutaneous Lichen Planus.
Dermatol Psychosom 2004 ; 5 : 132–136.

[109] Marinkovich MP, Keene DR, Rimberg CS, Burgeson RE.
Cellular origin of the dermal-epidermal basement membrane.
Dev Dyn 1993 ; 197 : 255-267.

[110] Mc Cartan BE, Healy CM.
The reported prevalence of oral lichen planus: a review and critique
J Oral Pathol Med 2008 ; 37 : 447–453

[111] McCartan BE
Psychological factors associated with oral lichen planus.
J Oral Pathol Med 1995 ; 24 : 273–275.

[112] McLeod IR
Psychological factors in oral lichen planus.
Br Dent J 1992 ; 17 : 88.

[113] Mollaoglu N.
Oral lichen planus: a review
Brit J of Oral and Maxillofacial Surg 2000 ; 38 : 370-377.

- [114] Nagao Y, Sata M, Tanikawa K, Itoh K, Kameyama T.
Lichen planus and hepatitis C virus in the northern Kyushu region of Japan.
Eur J Clin Invest 1995 ; 25 (12): 910–914.
- [115] Nigam PK, Sharma L, Agrawal JK, Singh G, Khurana SK.
Glucose tolerance studies in lichen planus.
Dermatologica 1987 ; 175 : 284–287.
- [116] Oflatharta C, Flint SR, Toner M, Butler D, Mabruk MJ.
Investigation into a possible association between oral lichen planus, the human herpesviruses, and the human papillomaviruses.
Mol Diagn 2003 ; 7 : 73-83.
- [117] Parmentier L, Bron BA, Prins C, Samson J, Masouye I, Borradori L.
Mucocutaneous lichen planus with esophageal involvement: successful treatment with an anti-CD20 monoclonal antibody.
Arch Dermatol 2008 ; 144 : 1427–30.
- [118] Patrazi A, Neri I, Fiorentini C, Bonci A, Ricci G.
Lichen striatus clinical and laboratory features of 115 children.
Pediatr Dermatol 2004 ; 21 : 197-204.
- [119] Plette E.,Reychler H.
Lésions blanches de la muqueuse buccale et des lèvres.
EMC (Elsevier Masson SAS Paris) Stomatologie, 22-045-K-10, 2006,Médecine buccale, 28-280-G-10, 2008
- [120] Ponte E, Tabaj M, Maglione M, Melato M,
Diabetes mellitus and oral disease.
Acta Diabetol 2001 ; 38 : 57–62.

[121] Prado RFD, Marocchio LS, Felipini RC.

Oral lichen planus versus oral lichenoid reaction: Difficulties in the diagnosis.

Indian J Dent Res 2009 ; 20 : 361-4.

[122] Pullan S, Wilson J, Metcalfe A, Edwards GM, Goberdhan N,

Tilly J et al.

Requirement of basement membrane for the suppression

of programmed cell death in mammary epithelium. J

Cell Sci 1996 ; 109 : 631-642.

[123] Ramon-Fluixa C, Bagan-Sebastian J, Milian-Masanet M,

Scully C.

Periodontal status in patients with oral lichen planus: a study of 90 cases.

Oral Dis 1999 ; 5 (4) : 303–306.

[124] Rebora A, Parodi A, Murialdo G.

Basiliximab is effective for erosive lichen planus.

Arch Dermatol 2002 ; 138 : 1100–1.

[125] Rojo-Moreno JL, Bagán JV, Rojo-Moreno J, Donat JS, Milián MA, Jiménez Y.

Psychologic factors and oral lichen planus: A psychometric evaluation of 100 cases.

Oral Surg Oral Med Oral Pathol Oral Radiol Endod. 1998 ; 86 : 687-91.

[126] Sand L, Jalouli J, Larsson PA, Hirsch JM.

Human papilloma viruses in oral lesions.

Anticancer Res 2000 ; 20 : 1183-8.

[127] Sand LP, Jalouli J, Larsson PA, Hirsch JM.

Prevalence of Epstein-Barr virus in oral squamous cell carcinoma, oral lichen planus, and normal oral mucosa.

Oral Surg Oral Med Oral Pathol Oral Radiol Endod. 2002 ; 93 : 586-92.

- [128] Scully C, Beyli M, Ferreiro MC, Ficarra G, Gill Y, Griffiths M et al.
Update on oral lichen planus : Etiopathogenesis and management.
Crit Rev Oral Biol Med 1998 ; 9 ; 86.
- [129] Scully C, Eisen D et Carrozzo M.
Management of Oral Lichen Planus.
Am J Clin Dermatol 2000 ; 1 (5) : 287-306.
- [130] Scully C, Porter SR, Eveson JW.
Oral lichen planus and coeliac disease.
Lancet 1993 ; 341 : 1660
- [131] Seneschal J., Orlandini V., Duffau P., Viallard J.F., Pellegrin, J.L., Doutre M.S. et al.
Oral erosive lichen planus and Good's syndrome: Just a coincidence or a direct link between the two diseases ?
J Eur Acad Dermatol Venereol 2008 ; 22 (4) : 506-507.
- [132] Seyhan M, Ozcan H, Sahin I, Bayram N, Karıncaoglu Y.
High prevalence of glucose metabolism disturbance in patients with lichen planus.
Diabetes Res Clin Pract 2007 ; 77 : 198–202.
- [133] Sieg P, Von Domarus H, Von Zitzewitz V, Iven H, Farber L.
Topical ciclosporin in oral lichen planus: a controlled, randomized, prospective trial.
Br J Dermatol 1995 ; 132 : 790-794.
- [134] Silverman S, Gorsky M, Lozada-Nur F, Gianotti K, Francisco S,
A prospective study of findings and management in 214 patients with oral lichen planus.
Oral Surg Oral Med Oral Pathol 1991 ; 72 : 665–670.

- [135] Silverman S Jr, Griffith M.
Studies on oral lichen planus. II. Follow-up on 200 patients, clinical characteristics, and associated malignancy.
Oral Surg Oral Med Oral Pathol 1974 ; 37 (5) : 705-710
- [136] Simark-Mattsson C, Bergenholtz G, Jontell M, et al.
Distribution of interleukin-2,-4,-10, tumour necrosis factor- α and transforming growth factor- β mRNAs in oral lichen planus.
Arch Oral Biol 1999; 44: 499–507.
- [137] Singal A.
Familial mucosal lichen planus in three successive generations.
Int J of Dermatol 2005 ; 44 : 81 –82.
- [138] Siponen M, Huuskonen L, Läärä E, Salo T.
Association of oral lichen planus with thyroid disease in a Finnish population: a retrospective case-control study.
Oral Surg Oral Med Oral Pathol Oral Radiol Endod 2010 ; 110 :319-324.
- [139] Sivamani RK, Correa G, Ono Y, Bowen MP, Raychaudhuri SP, Maverakis E.
Biological therapy of psoriasis.
Indian J Dermatol 2010; 55: 161–70.
- [140] Social Insurance Institution of Finland 2007.
Annual National Health Insurance Statistics. Available from:
[http://www.kela.fi/it/kelasto/kelasto.nsf/NET/110908120830TL/\\$File/Sava_07.pdf?OpenElement](http://www.kela.fi/it/kelasto/kelasto.nsf/NET/110908120830TL/$File/Sava_07.pdf?OpenElement).
- [141] Sodaify M, Vollum DI.
Familial lichen planus: a case report.
Br J Dermatol 1978 ; 98 : 579-82.

- [142] Steinman RM, Turley S, Mellman I, Inaba K.
The induction of tolerance by dendritic cells that have captured apoptotic cells.
J Exp Med 2000 ; 191 : 411-416
- [143] Sugerman PB, Savage NW, Walsh LJ, et al.
The pathogenesis of oral lichen planus.
Crit Rev Oral Biol Med 2002 ; 13 : 350–65.
- [144] Sugermann PB, Savage NW, Seymour GJ, Walsh LJ.
Is there a role for tumour necrosis factor-alpha (TNF- α) in
oral lichen planus?
J Oral Pathol Med 1996; 25: 219–24.
- [145] Suzuki T., Suzuki N., Engleman EG, Mizushima Y., Sakane T.
Low serum levels of dehydroepiandrosterone may cause deficient IL2 production by lymphocytes in patients with systemic lupus erythematosus (SLE).
Clin Exp Immunol 1995 ; 99 (2) : 251–5.
- [146] Tan R.S.H.
Thymoma, acquired hypogammaglobulinaemia, lichen planus, alopecia areata.
Proceedings of the Royal Society of Medicine, 1974 ; 67 (3) : 196-198.
- [147] Tarr PE, Sneller MC, Mechanic IJ, Economides A., Eger CM, Strober W et al.
Infections in patients with immunodeficiency with thymoma (Good syndrome)
Report of 5 cases and review of the literature.
Medicine (Baltimore) 2001 ; 80 : 123-33
- [148] Thongprasom K, Mravak-Stipetić M, Luckprom P, Canjuga I, Biocina-Lukenda D, Vidović-Juras D et al.
Oral lichen planus: a retrospective comparative study between Thai and Croatian patients.
Acta Dermatovenerol Croat. 2009 ; 17 (1):2-8.

- [149] Thorn JJ, Holmstrup P, Rindum J, Pindborg JJ.
Course of various clinical forms of oral lichen planus. A prospective follow-up study of 611 patients.
J Oral Pathol 1988 ; 17 (5): 213–218.
- [150] Ustün BT, Sartorius N.
Mental Illness in General Health Practice.
An International Study. Chichester, Wiley & Sons, 1995, pp 47–51.
- [151] Vallejo MJ, Huerta G, Cerero R, Seoane JM.
Anxiety and depression as risk factors for oral lichen planus.
Dermatol. 2001 ; 203 : 303-7.
- [152] Valsecchi R, Bontempelli M, di Landro A, Barcella A, Lainelli T.
Familial lichen planus.
Acta Derm Venereol 1990 ; 70 : 272-3.
- [153] Van der Meij EH, Van der Waal I.
Hepatitis C virus infection and oral lichen planus: a report from the Netherlands.
J Oral Pathol Med 2000 ; 29 (6): 255–258.
- [154] Van Dis ML, Parks ET.
Prevalence of oral lichen planus in patients with diabetes mellitus.
Oral Surg Oral Med Oral Pathol Oral Radiol Endod 1995 ; 79 : 696–700.
- [155] Walsh LJ, Trinchieri G, Waldorf HA, Whitaker D, Murphy GF.
Human dermal mast cells contain and release tumor necrosis factor α , which induces endothelial leukocyte adhesion molecule 1.
Proc Natl Acad Sci USA 1991 ; 88 : 4220-4224.

- [156] Walton LJ, Thornhill MH, Farthing PM.
VCAM-1 and ICAM-1 are expressed by Langerhans cells, macrophages and endothelial cells in oral lichen planus.
J Oral Pathol Med 1994 ; 23 : 262-268.
- [157] Weedon D.
The lichenoid tissue reaction.
Int J Dermatol 1982 ; 21 : 203-6.
- [158] WHO: Trastornos mentales y del comportamiento.
Madrid, Meditor CIE-10, 1992.
- [159] Xiong C, Li Q, Lin M, et al.
The efficacy of topical intralesional BCG-PSN injection in the treatment of erosive oral lichen planus: a randomized controlled trial.
J Oral Pathol Med 2009 ; 38 : 551–8.
- [160] Yarom N.
Etanercept for the management of oral lichen planus.
Am J Clin Dermatol 2007 ; 8 : 121.
- [161] Zhang J, Zhou G, Du GF, Xu XY, Zhou HM.
Biologics, an alternative therapeutic approach for oral lichen planus.
J Oral Pathol Med 2011 ; 40 : 521–524.
- [162] Zhao ZZ, Sugerman PB, Zhou XJ, Walsh LJ, Savage NW.
Mast cell degranulation and the role of T cell RANTES in oral lichen planus.
Oral Dis 2001 ; 7 : 246–51.
- [163] Zhao ZZ, Savage NW, Pujic Z, Walsh LJ.
Immunohistochemical localization of mast cells and mast cell–nerve interactions in oral lichen planus.
Oral Dis 1997 ; 3 : 71–6.

[164] Zhao ZZ, Sugerman PB, Walsh LJ, Savage NW.

Expression of RANTES and CCR1 in oral lichen planus and association with mast cell migration.

J Oral Pathol Med 2002 ; 31 : 158–62.

[165] Zhou G, Fan MW, Liu JY.

Regulation of BCG-polysaccharide nucleic acid on Th1/Th2 cytokines from peripheral blood mononuclear cells in oral lichen planus.

Chin J Dent Res 2004; 7: 5–10.

[166] Zhou XJ, Sugerman PB, Savage NW, et al.

Intra-epithelial CD8+ T cells and basement membrane disruption in oral lichen planus.

J Oral Pathol Med 2002 ; 31 : 23–7.

[167] Zhou XJ, Sugerman PB, Savage NW, Walsh LJ.

Matrix metalloproteinases and their inhibitors in oral lichen planus.

J Cutan Pathol 2001 ; 28 : 72–82.

[168] Zhou Y., Jiang L., Liu J., Zeng J., Chen Q.

The Prevalence of Hepatitis C Virus Infection in Oral Lichen Planus in an Ethnic Chinese Cohort of 232 Patients.

Int J Oral Sci, 2010 ; 2 (2): 90–97.

RÉFÉRENCES ICONOGRAPHIQUES

Graphique 1: graphique. Lacy MF, Reade PC, Hay KD. Lichen planus: A theory of pathogenesis. Oral surgery 1983 ; volume 56 numéro 5.

Photo 1 : Lichen plan buccal réticulé. Photographie Dr. R. Curien.

Photo 2 : LPB réticulé au niveau de la langue. Photographie Dr. R. Curien.

Photo 3 : LPB érythémateux de la gencive inférieure

Kuffer R, Lombardi T, Husson-Bui C, Courrier B, Samson J. La muqueuse buccale : de la clinique au traitement, chapitre 7, Le lichen plan buccal. Paris éditions : MED'COM ; 2009.

Photo 4: LPB Forme érosive entourée de zones érythémateuses Hôpital général Dijon.

Photo 5 : LPB Forme érosive au niveau de la langue. Photographie Dr. R. Curien.

Photo 6 : LPB érosif Parashar P. Oral lichen planus. Otolaryngol Clin North Am. 2011 ; 44 (1) :89-107, vi.

Photo 7 : LPB Forme érosive au niveau d'une zone de frottements Hôpital général Dijon.

Photo 8: LPB atrophique Scully C., Carrozzo M. Oral mucosal disease :Lichen Planus. Brit J of Oral Maxillofac Surg 2008; 46: 15–21.

Photo 9:LPB Forme hyperkératosique Hôpital général Dijon.

Photo 10 : LPB Forme hypertrophique

Kuffer R, Lombardi T, Husson-Bui C, Courrier B, Samson J. *La muqueuse buccale : de la clinique au traitement, chapitre 7, Le lichen plan buccal. Paris éditions : MED'COM ; 2009.*

Photo 11 : LPB Etat post lichénien Hôpital général Dijon.

Graphique 2: graphique Torrente-Castells E., Figueiredo R., Berini-Aytès L., Gay-Escoda C. *Clinical features of oral lichen planus. A retrospective study of 65 cases. Med Oral Patol Oral Cir Bucal. 2010 ;15 (5):e685-90.*

Coupe 1: Coupe histologique Gerber C., Lucas C., Sourdot A., Kirchner S., Bravetti P. *Le lichen plan gingival érosif : à propos de 3 cas AOS 2009;248:000-000 DOI/10.1051/AOS/2009000*

Coupe 2: Coupe histologique. Garcia de Sousa F , Blumer Rosa L. *Oral lichen planus: clinical and histopathological considerations Rev Bras Otorrinolaringol 2008 ; 74 (2) :284-92.*

Photo 12 :LPB Etat post-lichénien

Kuffer R, Lombardi T, Husson-Bui C, Courrier B, Samson J. *La muqueuse buccale : de la clinique au traitement, chapitre 7, Le lichen plan buccal. Paris éditions : MED'COM ; 2009.*

Photo 13 : lésions lichénoïdes Van der Waal. *Oral lichen planus and oral lichenoid lesions; a critical appraisal with emphasis on the diagnostic aspects Med Oral Patol Oral Cir Bucal. 2009 Jul 1;14 (7):E310-4.*

Tableau 1 :

Jahanshahi G, Aminzadeh A.

A histochemical and immunohistochemical study of mast cells in differentiating oral lichen planus from oral lichenoid reactions.

Quintessence Int 2010 ; 41 (3) : 221-227.

Photo 14 : kératose tabagique marquée étendue de la zone rétrocommissurale à la joue et au trigone rétromolaire.

Kuffer R, Lombardi T, Husson-Bui C, Courrier B, Samson J. La muqueuse buccale : de la clinique au traitement, chapitre 7, Le lichen plan buccal. Paris éditions : MED'COM ; 2009.

Photo15: kératose de friction de la joue (malposition 28 cachée par 27)

Kuffer R, Lombardi T, Husson-Bui C, Courrier B, Samson J. La muqueuse buccale : de la clinique au traitement, chapitre 7, Le lichen plan buccal. Paris éditions : MED'COM ; 2009.

Photo 16 : lupus érythémateux chronique

Kuffer R, Lombardi T, Husson-Bui C, Courrier B, Samson J. La muqueuse buccale : de la clinique au traitement, chapitre 7, Le lichen plan buccal. Paris éditions : MED'COM ; 2009.

Photo 17 : Psoriasis (au niveau de la langue) d'après Photographie Dr. R. Curien.

Photo 18: pemphigus vulgaire érythémateux :érosions postbulleuses anciennes à fond fibrineux, Kuffer R, Lombardi T, Husson-Bui C, Courrier B, Samson J. La muqueuse buccale : de la clinique au traitement, chapitre 7, Le lichen plan buccal. Paris éditions : MED'COM ; 2009.

Photo 19: Pemphigoïde cicatricielle

Photo 20 : érythème polymorphe érosions postbulleuses confluentes

Kuffer R, Lombardi T, Husson-Bui C, Courrier B, Samson J. La muqueuse buccale : de la clinique au traitement, chapitre 7, Le lichen plan buccal. Paris éditions : MED'COM ; 2009.

Photo 21 : érythème polymorphe demi muqueuse labiale

Kuffer R, Lombardi T, Husson-Bui C, Courrier B, Samson J. La muqueuse buccale : de la clinique au traitement, chapitre 7, Le lichen plan buccal. Paris éditions : MED'COM ; 2009.

Schéma 1: Roopashree M.R., Gondhalekar R.V., Shashikanth M. C., George J.,

Thippeswamy S. H. , Shukla A. Pathogenesis of oral lichen planus – a review J Oral Pathol Med 2010 ; 39 : 729–734.

Schéma 2: Roopashree M.R., Gondhalekar R.V., Shashikanth M. C., George J.,

Thippeswamy S. H. , Shukla A. Pathogenesis of oral lichen planus – a review J Oral Pathol Med 2010 ; 39 : 729–734.

Schéma 3: Roopashree M.R., Gondhalekar R.V., Shashikanth M. C., George J.,

Thippeswamy S. H. , Shukla A. Pathogenesis of oral lichen planus – a review J Oral Pathol Med 2010 ; 39 : 729–734.

Schéma 4: Roopashree M.R., Gondhalekar R.V., Shashikanth M. C., George J.,

Thippeswamy S. H. , Shukla A. Pathogenesis of oral lichen planus – a review J Oral Pathol Med 2010 ; 39 : 729–734.

Schéma 5: Roopashree M.R., Gondhalekar R.V., Shashikanth M. C., George J.,

Thippeswamy S. H. , Shukla A. Pathogenesis of oral lichen planus – a review J Oral Pathol Med 2010 ; 39 : 729–734.

Schéma 6: Roopashree M.R., Gondhalekar R.V., Shashikanth M. C., George J.,

Thippeswamy S. H. , Shukla A. Pathogenesis of oral lichen planus – a review J Oral Pathol Med 2010 ; 39 : 729–734.

Schéma 7: Mansar B. thèse d'exercice : Le point actuel sur l'étiopathogénie du lichen plan buccal, 2012.

Schéma 8: Cendras J, Bonnetblanc J. Lichen plan buccal érosif
EMC (Elsevier Masson SAS,Paris),Dermatologie. 2009 ; 136 : 458-468.

Schéma 9: Tableau récapitulatif des thérapeutiques pour le LPB.
Carrozzo M, Thorpe R. Oral lichen planus: a review. Minerva Stomatol 2009;58 : 519-537.

Schéma 10: Alefacept A Fully Human Fusion Protein S. Ertel
http://www.fda.gov/ohrms/dockets/ac/02/slides/3865S1_02_Biogen-Overview/index.htm

Schéma 11 : Alefacept Mechanism of Action S. Ertel
http://www.fda.gov/ohrms/dockets/ac/02/slides/3865S1_02_Biogen-Overview/index.htm

Schéma 12 : Efalizumab. Nestle F, Kaplan DH, Barker J. Psoriasis. N England J Med.
2009;361 : 496-509.

Schéma 13: Les inhibiteurs de TNF α . Magnani A., Palmisani E, Sala I. and al .Review for
the Generalist: Update on biologic therapies for pediatric rheumatic diseases.
<http://www.pedrheumonlinejournal.org/july-august05/Biologics.htm>

Schéma 14: Rituximab. Smith M.
http://www.nature.com/onc/journal/v22/n47/fig_tab/1206939f1.html

MANSAR Bahya – Le point actuel sur l'étiopathogénie du lichen plan buccal.

Nancy 2012 : 128 f. : 40 ill.

Th. : Chir.-Dent. : Nancy-1 : 2012

Mots clés :

Lichen plan buccal
Etiopathogénie
Immunologie
Comorbidité
Génétique
Psychopathogénie

MeSh:

Oral lichen Planus
Etiopathogenesis
Immunology
Comorbidity
Genetics
Psychopathology

Résumé :

MANSAR Bahya – Le point actuel sur l'étiopathogénie du lichen plan buccal.

Th. : Chir.-Dent. : Nancy-1 : 2012

Le lichen plan buccal est une dermatose inflammatoire chronique, bénigne, pouvant atteindre la peau, les phanères, et les muqueuses malpighiennes.

Le LPB évolue par poussées, parfois déclenchées par des émotions ou des situations de stress. Les lésions cutanées sont relativement passagères alors que les lésions dans la cavité buccale semblent y persister toute la vie et y prendre des formes cliniques diverses, comme par exemple la forme atrophique qui comporte un risque d'évolution carcinomateuse Le but de ce travail est de faire le point actuel sur l'étiopathogénie du lichen plan buccal, en vue d'une meilleure prise en charge diagnostique et thérapeutique.

Ceci d'autant plus que cette pathologie a un potentiel dégénératif malin, et que son diagnostic ainsi que sa prise en charge par le chirurgien dentiste sont primordiaux.

Membres du jury :

Pr P. AMBROSINI	Professeur des Universités	Président
Dr D. VIENNET	Maitre de Conférences Universitaire	Juge
<u>Dr R. CURIEN</u>	<u>Assistant hospitalo-universitaire</u>	<u>Juge</u>
Dr A. LÊ	Ancienne Assistante hospitalo-universitaire	Juge

Adresse de l'auteur :

MANSAR Bahya
80 rue Philibert GUIDE, 71100 Chalon sur Saône