



**HAL**  
open science

# Les substituts osseux allogéniques et xénogéniques : utilisation en chirurgie pré-implantaire

Olivier Saad

► **To cite this version:**

Olivier Saad. Les substituts osseux allogéniques et xénogéniques : utilisation en chirurgie pré-implantaire. Sciences du Vivant [q-bio]. 2012. hal-01739102

**HAL Id: hal-01739102**

**<https://hal.univ-lorraine.fr/hal-01739102>**

Submitted on 20 Mar 2018

**HAL** is a multi-disciplinary open access archive for the deposit and dissemination of scientific research documents, whether they are published or not. The documents may come from teaching and research institutions in France or abroad, or from public or private research centers.

L'archive ouverte pluridisciplinaire **HAL**, est destinée au dépôt et à la diffusion de documents scientifiques de niveau recherche, publiés ou non, émanant des établissements d'enseignement et de recherche français ou étrangers, des laboratoires publics ou privés.



## AVERTISSEMENT

Ce document est le fruit d'un long travail approuvé par le jury de soutenance et mis à disposition de l'ensemble de la communauté universitaire élargie.

Il est soumis à la propriété intellectuelle de l'auteur. Ceci implique une obligation de citation et de référencement lors de l'utilisation de ce document.

D'autre part, toute contrefaçon, plagiat, reproduction illicite encourt une poursuite pénale.

Contact : [ddoc-thesesexercice-contact@univ-lorraine.fr](mailto:ddoc-thesesexercice-contact@univ-lorraine.fr)

## LIENS

Code de la Propriété Intellectuelle. articles L 122. 4

Code de la Propriété Intellectuelle. articles L 335.2- L 335.10

[http://www.cfcopies.com/V2/leg/leg\\_droi.php](http://www.cfcopies.com/V2/leg/leg_droi.php)

<http://www.culture.gouv.fr/culture/infos-pratiques/droits/protection.htm>

**ACADEMIE DE NANCY – METZ**

**UNIVERSITE DE LORRAINE  
FACULTE D'ODONTOLOGIE**

Année 2012

N° 4031

**THESE**

pour le

**DIPLÔME D'ETAT DE DOCTEUR**

**EN CHIRURGIE DENTAIRE**

par

**Olivier SAAD**

Né le 05 juin 1985 à Nancy (54)

**LES SUBSTITUTS OSSEUX ALLOGENIQUES ET XENOGENIQUES :  
UTILISATION EN CHIRURGIE PRE-IMPLANTAIRE**

Présentée et soutenue publiquement le

27 septembre 2012

**Examineurs de la thèse :**

Pr P. AMBROSINI

Professeur des Universités

Président

Dr N. MILLER

Maître de Conférences des Universités

Juge

Dr S. GALLINA

Assistant des Universités

Juge

Dr D. JOSEPH

Assistant des Universités

Juge

Vice-Doyens : Pr Pascal AMBROSINI – Pr Francis JANOT - Dr Céline CLEMENT

Membres Honoraires : Dr L. BABEL – Pr S. DURIVAUX – Pr A. FONTAINE – Pr G. JACQUART – Pr D. ROZENCWEIG - Pr M. VIVIER

Doyen Honoraire : Pr J. VADOT

<b>Sous-section 56-01</b> Odontologie pédiatrique	Mme M. M. Mme Mlle	<u>DROZ Dominique (Desprez)</u> PREVOST Jacques BOCQUEL Julien JULHIEN-COSTER Charlotte PHULPIN Bérengère	Maître de Conférences* Maître de Conférences Assistant Assistante Assistante
<b>Sous-section 56-02</b> Orthopédie Dento-Faciale	Mme M. M. Mlle	<u>FILLEUL Marie Pierryle</u> BOLENDER Yves EGLOFF Benoît PY Catherine	Professeur des Universités* Maître de Conférences Assistant Assistante
<b>Sous-section 56-03</b> Prévention, Epidémiologie, Economie de la Santé, Odontologie légale	Mme M.	<u>CLEMENT Céline</u> JANOT Francis	Maître de Conférences* Professeur Contractuel
<b>Sous-section 57-01</b> Parodontologie	M. Mme M. M. M. M.	<u>AMBROSINI Pascal</u> BISSON Catherine MILLER Neal PENAUD Jacques GALLINA Sébastien JOSEPH David	Professeur des Universités* Maître de Conférences* Maître de Conférences Maître de Conférences Assistant Assistant
<b>Sous-section 57-02</b> Chirurgie Buccale, Pathologie et Thérapeutique Anesthésiologie et Réanimation	M. M. M. M. M. M. M. Mme	<u>BRAVETTI Pierre</u> ARTIS Jean-Paul VIENNET Daniel WANG Christian BALLY Julien BAPTISTA Augusto-André CURIEN Rémi GUILLET Julie	Maître de Conférences Professeur 1er grade Maître de Conférences Maître de Conférences* Assistant Assistant Assistant Assistante
<b>Sous-section 57-03</b> Sciences Biologiques (Biochimie, Immunologie, Histologie, Embryologie, génétique, Anatomie pathologique, Bactériologie, Pharmacologie)	M. M. M.	<u>WESTPHAL Alain</u> MARTRETTE Jean-Marc YASUKAWA Kazutoyo	Maître de Conférences* Maître de Conférences* Assistant Associé
<b>Sous-section 58-01</b> Odontologie Conservatrice, Endodontie	M. M. M. M. M. Mlle	<u>ENGELS-DEUTSCH Marc</u> AMORY Christophe MORTIER Eric BALHAZARD Rémy CUNY Pierre PECHOUX Sophie	Maître de Conférences Maître de Conférences Maître de Conférences Assistant Assistant Assistante
<b>Sous-section 58-02</b> Prothèses (Prothèse conjointe, Prothèse adjointe partielle, Prothèse complète, Prothèse maxillo-faciale)	M. M. M. M. M. M. M. Mlle Mlle	<u>LOUIS Jean-Paul</u> ARCHIEN Claude DE MARCH Pascal SCHOUVER Jacques BARONE Serge LACZNY Sébastien MAGNIN Gilles MONDON-MARQUES Hélène RIFFAULT Amélie	Professeur des Universités* Maître de Conférences* Maître de Conférences Maître de Conférences Assistant Assistant Assistant Assistante Assistante
<b>Sous-section 58-03</b> Sciences Anatomiques et Physiologiques Occlusodontiques, Biomatériaux, Biophysique, Radiologie	Mlle M. Mme M. Mme	<u>STRAZIELLE Catherine</u> RAPIN Christophe (Sect. 33) MOBY Vanessa (Stutzmann) SALOMON Jean-Pierre JAVELOT Cécile (Jacquelin)	Professeur des Universités* Professeur des Universités* Maître de Conférences* Maître de Conférences Assistante Associée

*Par délibération en date du 11 décembre 1972,  
la Faculté de Chirurgie Dentaire a arrêté que  
les opinions émises dans les dissertations  
qui lui seront présentées  
doivent être considérées comme propres à  
leurs auteurs et qu'elle n'entend leur donner  
aucune approbation ni improbation.*

## **A NOTRE PRESIDENT ET DIRECTEUR DE THESE**

### **Monsieur le Professeur Pascal AMBROSINI**

Docteur en Chirurgie Dentaire

Docteur de l'Université Henri Poincaré, Nancy 1

Vice-Doyen au budget et aux affaires hospitalières

Habilité à diriger des Recherches

Professeur des Universités - Praticien Hospitalier

Responsable de la Sous-section : Parodontologie

*Nous vous remercions de l'honneur que vous nous faites  
en acceptant de présider le jury de cette thèse.*

*Vos conseils, votre gentillesse, votre disponibilité et vos  
qualités d'enseignant ont su nous guider tout au long de  
nos études.*

*Veuillez trouver dans ce travail le résultat de votre  
enseignement, ainsi que l'expression de notre  
reconnaissance et de notre profonde admiration.*

## **A NOTRE JUGE**

### **Monsieur le Docteur Neal MILLER**

Chevalier des Palmes Académiques

Docteur en Chirurgie Dentaire

Docteur en Sciences Odontologiques

Docteur d'Etat en Odontologie

Maître de Conférences des Universités - Praticien Hospitalier

Sous-section : Parodontologie

*Nous vous sommes très reconnaissant d'avoir accepté de faire partie du jury de cette thèse.*

*Nous garderons en mémoire votre gentillesse, votre disponibilité et la qualité de l'enseignement dont vous nous avez fait bénéficier tout au long de nos études.*

*Veillez trouver dans ce travail le résultat de votre enseignement, ainsi que l'expression de notre gratitude et de notre profonde admiration.*

## **A NOTRE JUGE**

**Monsieur le Docteur Sébastien GALLINA**

Docteur en Chirurgie Dentaire

Docteur de l'Université Paris Descartes

Assistant hospitalier universitaire

Sous-section : Parodontologie

*Nous vous remercions sincèrement d'avoir accepté de faire partie du jury de cette thèse.*

*Nous n'avons malheureusement pas pu bénéficier de votre enseignement pratique en clinique mais nous garderons en mémoire l'enseignement théorique que vous nous avez prodigué, ainsi que votre grande gentillesse.*

*Veillez trouver dans ce travail l'expression de notre gratitude et notre plus profond respect.*



**A NOTRE JUGE ET DIRECTEUR DE THESE**

**Monsieur le Docteur David JOSEPH**

Docteur en Chirurgie Dentaire

Assistant hospitalier universitaire

Sous-section : Parodontologie

*Nous vous remercions très chaleureusement d'avoir  
accepté de diriger ce travail.*

*Merci pour vos conseils, votre gentillesse, votre patience  
et votre grande disponibilité tout au long de la rédaction  
de cette thèse. La route a été longue mais nous y  
sommes finalement arrivés.*

*Veillez trouver dans ce travail l'expression de notre  
gratitude et notre plus profond respect.*

## **A MA FAMILLE**

### **A mes parents,**

Merci pour votre soutien, pour vos précieux conseils et pour votre amour. Merci d'avoir toujours fait passer le bonheur de vos enfants avant tout le reste. Votre éducation a fait de moi l'homme que je suis aujourd'hui. Vous m'avez toujours soutenu dans mes choix, dans mes études et dans mes moments de stress (il y en a eu pas mal) et j'ai toujours pu compter sur vous quelque soit l'heure du jour ou de la nuit. Je ne serais pas grand-chose sans des parents aussi formidables. Je vous aime fort.

### **A Stéphanie, Max et Gabriel**

Parce que depuis l'école primaire jusqu'aux bancs de la faculté, ma grande sœur a toujours été un modèle de réussite pour moi. J'ai tâché de suivre ton exemple et jusqu'ici, cela m'a plutôt bien réussi. Merci pour toute l'aide que tu m'as apportée tout au long de mes études, pour nos moments de complicité et pour tous les bons moments partagés avec toi et ta petite famille.

### **A Christelle,**

Merci pour la grande complicité que nous partageons, pour les délires, les tranches de rigolade que nous avons eu et pour tout le soutien que tu m'apportes dans les bons comme dans les mauvais moments. Je sais que je peux toujours compter sur toi. Merci aussi pour la relecture de ma thèse (je suis sûr que tu as adoré ça). J'ai beaucoup de chance d'avoir une sœur comme toi.

### **A Emilie**

Il y a tellement de choses à dire... Merci pour ton soutien, pour ta patience et pour l'amour inconditionnel que tu me portes depuis le premier jour. Merci pour ta bonne humeur, pour ta joie de vivre et pour tous les moments délirants que nous avons partagés ensemble. Toutes ces années passées avec toi ont été les plus belles de ma vie et j'espère que celles à venir seront aussi merveilleuses. Je suis très fier d'avoir une fiancée comme toi. Je t'aime très fort.

### **A mes grands-parents et à ma famille canadienne**

Merci pour votre soutien et votre bienveillance. Merci pour tous les moments complices que nous avons passés ensemble et pour toutes les soirées de folie qui ont rythmé nos étés. Je vous adore tous.

### **A ma future belle-famille**

Parce qu'il n'y a que vous pour me faire manger des petits plats vietnamiens aussi bons et me faire goûter de l'alcool de serpent et de scorpion. Merci pour toutes les choses que vous m'avez fait découvrir, pour votre soutien et pour tous les bons moments passés ensemble.

### **A MES AMIS**

#### **A Marin et Vinu,**

A mes deux potes les plus précieux. Merci pour tous les moments que nous avons passés ensemble, pour tous les délires, les soirées boîtes, les soirées galas (Vinu, c'est normal si tu ne t'en souviens pas), les virées 4L Trophy, les soirées PS3, mais aussi pour tout le soutien que vous m'avez apporté dans les bons comme dans les mauvais moments.

#### **A Mathieu, Clémence, Etienne, Rémy, Pascale, Guillaume, Delphin et Bérengère**

Merci pour toutes les soirées que nous avons passées ensemble depuis toutes ces années et pour le harcèlement moral que certains m'ont fait subir par SMS pour que je finisse ma thèse dans les plus brefs délais (je crois que c'est raté !!).

#### **A Marie, Julie et Virginie,**

La fine équipe de Toul et Krug. Merci pour tous ces bons moments passés en votre compagnie. Je retournerais volontiers en arrière pour revivre cette année de stage avec vous (et oui Marie, je me rappelle très bien de la CBS morveuse).

#### **Aux dentaires,**

Pour tous les bons moments passés à vos côtés, que ce soit en cours, en TP, en clinique ou en soirée. Grâce à vous je garderai toujours de très bons souvenirs de ma vie étudiante.

#### **A Yalcin**

Mon vieux pote. Nous en avons fait du chemin depuis le collège. Merci pour toutes les après-midi tennis (il faudrait vite remettre ça) et pour tous les bons moments passés avec toi.

#### **A toute l'équipe du Cabinet Schlick-Lewicki,**

Je n'aurais pas pu mieux tomber pour ma première expérience professionnelle. Merci pour votre accueil, votre soutien et votre gentillesse.

**Les substituts osseux  
allogéniques et xénogéniques :  
utilisation en chirurgie pré-implantaire**

# SOMMAIRE

<b>INTRODUCTION.....</b>	<b>7</b>
<b>I     GENERALITES SUR L'OS ALVEOLAIRE.....</b>	<b>9</b>
I.1    INTRODUCTION.....	9
I.2    RAPPELS EMBRYOLOGIQUES ET FORMATION DE L'OS ALVEOLAIRE .....	9
I.3    ANATOMIE DE L'OS ALVEOLAIRE .....	10
I.3.1    Les corticales externes.....	11
I.3.2    La corticale interne .....	11
I.3.3    Les alvéoles dentaires.....	12
I.3.4    Les septa inter-dentaires et inter-radiculaires .....	13
I.3.5    La crête alvéolaire.....	13
I.4    HISTOLOGIE DE L'OS ALVEOLAIRE .....	13
I.4.1    Structure osseuse .....	13
I.4.1.1    L'os compact .....	14
I.4.1.2    L'os spongieux.....	16
I.4.1.3    Le périoste .....	17
I.4.1.4    L'endoste .....	17
I.4.2    Structure cellulaire .....	17
I.4.2.1    Les cellules ostéoprogénitrices.....	17
I.4.2.2    Les ostéoblastes.....	18
I.4.2.3    Les ostéocytes.....	18
I.4.2.4    Les cellules bordantes.....	19

I.4.2.5	Les ostéoclastes .....	20
I.4.3	Matrice osseuse extra-cellulaire.....	21
I.4.3.1	La phase minérale.....	22
I.4.3.2	La phase organique.....	22
I.5	PHYSIOLOGIE DE L'OS ALVEOLAIRE.....	23
I.5.1	Vascularisation et innervation.....	23
I.5.2	Le remodelage osseux .....	24
I.5.3	Rôle de l'os dans l'homéostasie du calcium .....	26
I.5.4	Résorption de l'os alvéolaire .....	27
I.5.4.1	Etiologie physiologique.....	28
I.5.4.2	Etiologie post-extractionnelle.....	28
I.5.4.3	Etiologie traumatique .....	29
I.5.4.4	Etiologie infectieuse.....	30
I.5.4.5	Autres facteurs influençant la résorption alvéolaire .....	31
<b>II</b>	<b>GREFFES OSSEUSES ET SUBSTITUTS OSSEUX .....</b>	<b>33</b>
II.1	DEFINITIONS ET NOTIONS IMPORTANTES .....	33
II.2	LES DIFFERENTS TYPES DE GREFFES ET SUBSTITUTS OSSEUX .....	36
II.2.1	Les greffes autogènes .....	36
II.2.1.1	Nature du greffon autogène.....	36
II.2.1.2	Sites de prélèvement .....	37
II.2.1.2.1	Sites intra-oraux .....	38
II.2.1.2.2	Sites extra-oraux .....	40
II.2.1.3	Avantages et inconvénients.....	41

II.2.2	Les substituts osseux allogéniques .....	42
II.2.3	Les substituts osseux xénogéniques .....	42
II.2.4	Les matériaux alloplastiques .....	43
II.3	PRINCIPES BIOLOGIQUES DES GREFFES ET RECONSTRUCTIONS OSSEUSES. ....	44
II.3.1	La cicatrisation osseuse .....	44
II.3.1.1	Réaction immédiate au traumatisme .....	44
II.3.1.2	Différenciation ostéoblastique et formation de l'ostéoïde .....	46
II.3.1.3	Remodelage osseux .....	48
II.3.2	Facteurs influençant la cicatrisation osseuse .....	49
<b>III</b>	<b>LES SUBSTITUTS OSSEUX ALLOGENIQUES.....</b>	<b>52</b>
III.1	PRELEVEMENT ET PRISE EN CHARGE DES TISSUS OSSEUX .....	53
III.1.1	Sélection des donneurs .....	54
III.1.2	Prélèvement et transport des tissus osseux.....	55
III.1.3	Tests de dépistage .....	55
III.2	DIFFERENTS TYPES DE SUBSTITUTS OSSEUX ALLOGENIQUES .....	56
III.2.1	L'os lyophilisé non déminéralisé (FDBA).....	56
III.2.1.1	Processus de traitement .....	57
III.2.1.2	Conditionnements .....	58
III.2.1.3	Avantages et inconvénients.....	59
III.2.1.4	Quelques exemples de produits commerciaux .....	60
III.2.1.4.1	Phoenix® .....	60
III.2.1.4.2	MinerOss® .....	61
III.2.2	L'os lyophilisé déminéralisé (DFDBA) .....	62

III.2.2.1	Processus de traitement .....	62
III.2.2.2	Facteurs influençant le potentiel ostéo-inducteur du DFDBA.....	63
III.2.2.3	Conditionnements .....	66
III.2.2.4	Avantages et inconvénients.....	68
III.2.2.5	Quelques exemples de produits commerciaux .....	69
III.2.2.5.1	Grafton® DBM .....	69
III.2.2.5.2	Regenaform® .....	70
III.2.3	L'os délipidé-déprotéinisé .....	71
III.2.3.1	Processus de traitement .....	71
III.2.3.2	Conditionnements .....	74
III.2.3.3	Avantages et inconvénients.....	74
III.2.3.4	Quelques exemples de produits commerciaux .....	75
III.2.3.4.1	Puros® .....	75
III.2.3.4.2	Os allogénique BIOBank® .....	78
<b>IV</b>	<b>LES SUBSTITUTS OSSEUX XENOGENIQUES.....</b>	<b>81</b>
IV.1	LES SUBSTITUTS OSSEUX ISSUS DE MAMMIFERES.....	82
IV.1.1	Sélection des animaux donneurs.....	83
IV.1.2	Processus de traitement.....	85
IV.1.3	Conditionnements .....	87
IV.1.4	Quelques exemples de produits commerciaux .....	88
IV.1.4.1	Bio-Oss® .....	88
IV.1.4.2	OsteoBioI® .....	90
IV.2	LES SUBSTITUTS OSSEUX D'ORIGINE CORALLIENNE .....	92



IV.2.1	Processus de traitement.....	93
IV.2.2	Conditionnements.....	94
IV.2.3	Quelques exemples de produits commerciaux.....	95
IV.2.3.1	Biocoral®.....	95
IV.2.3.2	Pro Osteon® 200R et 500R.....	96
IV.3	AVANTAGES ET INCONVENIENTS DES SUBSTITUTS OSSEUX XENOGENIQUES.....	97
<b>V</b>	<b>UTILISATION DES SUBSTITUTS OSSEUX EN CHIRURGIE PRE-IMPLANTAIRE.....</b>	<b>100</b>
V.1	LE BILAN PREOPERATOIRE.....	100
V.1.1	Anamnèse du patient.....	101
V.1.2	Examen clinique.....	102
V.1.3	Examens radiologiques.....	104
V.2	DIAGNOSTIC ET EVALUATION DES INSUFFISANCES OSSEUSES.....	107
V.2.1	Evaluation quantitative.....	107
V.2.2	Evaluation qualitative.....	111
V.3	INDICATIONS ET CONTRE-INDICATIONS DE LA CHIRURGIE OSSEUSE PRE-IMPLANTAIRE.....	112
V.3.1	Indications.....	112
V.3.2	Contre-indications.....	113
V.4	LES PRINCIPALES TECHNIQUES DE CHIRURGIE OSSEUSE PRE-IMPLANTAIRE.....	114
V.4.1	Techniques de comblement alvéolaire.....	114
V.4.1.1	Indications.....	115
V.4.1.2	Principe et techniques chirurgicales.....	115
V.4.1.3	Choix du substitut osseux et comparaison de résultats.....	118
V.4.2	Techniques de reconstruction crestale.....	123

V.4.2.1	Indications.....	123
V.4.2.2	Reconstruction crestale par régénération osseuse guidée .....	124
V.4.2.2.1	Principe .....	124
V.4.2.2.2	Technique opératoire.....	125
V.4.2.3	Reconstruction crestale par apposition de blocs osseux.....	127
V.4.2.3.1	Principe .....	127
V.4.2.3.2	Technique opératoire.....	128
V.4.2.4	Choix du substitut osseux et comparaison de résultats .....	130
V.4.3	Techniques de comblement sinusien .....	135
V.4.3.1	Indications.....	136
V.4.3.2	Contre-indications spécifiques .....	137
V.4.3.3	Comblement sinusien par abord latéral .....	138
V.4.3.3.1	Principe .....	138
V.4.3.3.2	Technique chirurgicale.....	138
V.4.3.4	Comblement sinusien par abord crestal.....	141
V.4.3.4.1	Principe .....	141
V.4.3.4.2	Technique chirurgicale.....	142
V.4.3.5	Choix du substitut osseux et comparaison de résultats .....	145
<b>CONCLUSION.....</b>		<b>149</b>
<b>BIBLIOGRAPHIE .....</b>		<b>150</b>
<b>ICONOGRAPHIE .....</b>		<b>162</b>
<b>LISTE DES TABLEAUX .....</b>		<b>168</b>

# INTRODUCTION

L'avènement de l'implantologie dans l'arsenal thérapeutique du chirurgien-dentiste a permis d'améliorer la prise en charge des patients présentant des secteurs édentés et de répondre aux nombreux problèmes que posaient la prothèse amovible et le remplacement des pertes dentaires unitaires. Elle a apporté de nouvelles solutions thérapeutiques plus modernes et plus confortables pour le patient.

Cependant, la position et l'axe des implants étant totalement tributaires de la réhabilitation prothétique, les praticiens se sont retrouvés confrontés au problème de la résorption alvéolaire et des insuffisances osseuses qui en résultent, rendant le positionnement des implants tel qu'il était prévu par la prothèse très difficile, voire impossible. Afin de remédier à ce problème, des techniques de comblement et de reconstruction osseuse ont été mises au point, dans le but de rétablir un volume osseux favorable à la bonne réussite du traitement implantaire et prothétique.

L'os autogène est depuis longtemps le matériau de choix pour ce type d'intervention, mais il pose le problème du deuxième site opératoire et de tous les inconvénients qui en résultent. C'est ainsi que d'autres solutions ont vu le jour, impliquant l'utilisation de biomatériaux de substitution osseuse de type allogénique, xénogénique et alloplastique.

La finalité de ce travail est de s'intéresser de plus près aux substituts osseux allogéniques et xénogéniques impliqués dans les techniques de chirurgie pré-implantaire, de déterminer si ces biomatériaux peuvent être une alternative valable à l'os autogène et de comparer les résultats qu'ils obtiennent à court et long terme.

Ainsi, après quelques généralités sur l'anatomie, l'histologie et la physiologie de l'os alvéolaire, nous nous intéresserons aux notions fondamentales des greffes et reconstructions osseuses ainsi qu'aux principes biologiques qui régissent la cicatrisation osseuse. Nous détaillerons ensuite les différents types de substituts osseux allogéniques et xénogéniques existants à l'heure actuelle, leurs origines, procédés de fabrications et caractéristiques finales. Par la suite, nous aborderons le bilan préopératoire, le diagnostic et l'évaluation des insuffisances osseuses, ainsi que les contre-indications de la chirurgie osseuse, avant d'enchaîner sur les principales techniques de chirurgie pré-implantaire qui impliquent l'utilisation de ces substituts osseux. Enfin, au travers d'une revue de littérature, nous tenterons de comparer les résultats obtenus par l'os autogène et les substituts osseux pour chaque type d'intervention.

# **I. Généralités sur l'os alvéolaire**

## I Généralités sur l'os alvéolaire

### I.1 Introduction

L'os maxillaire est un os pair et contient avec son homologue controlatéral l'arcade dentaire supérieure, tandis que la mandibulaire est un os unique et contient l'arcade dentaire inférieure. Ils peuvent être séparés en deux zones :

- Le corps ou base : c'est la partie la plus volumineuse des os maxillaires et mandibulaire. Sa morphologie est complexe, mais ne dépend pas de l'évolution des organes dentaires. L'os basal qui la constitue persiste après la perte des dents.
- Le processus alvéolaire : c'est l'extension du corps des os maxillaires et mandibulaire. Il forme et contient les alvéoles dentaires. Le tissu osseux qui le constitue se nomme l'os alvéolaire, il est en continuité avec l'os basal mais a la particularité de naître et disparaître avec les dents. Il assure la fixation de ces dernières par l'intermédiaire des fibres de Sharpey qui viennent s'insérer dans la paroi alvéolaire.

(BERKOVITZ B.K.B. et al., 2009)

### I.2 Rappels embryologiques et formation de l'os alvéolaire

Initialement, l'odontogenèse débute pendant les premières étapes du développement craniofacial, à partir de la sixième semaine de vie intra-utérine. Des cellules ectomésenchymateuses migrent depuis les crêtes neurales pour venir se placer sous l'épithélium stomodéal odontogène avec lequel elles vont interagir. Ce dernier s'épaissit pour donner la lame dentaire, puis les cellules épithéliales migrent et s'invaginent dans l'ectomésenchyme pour donner les différents stades de développement de l'organe dentaire : le stade du bourgeon, de la cupule, de la cloche, pour aboutir à l'édification terminale de la couronne, puis à l'édification radiculaire. (PIETTE E., GOLDBERG M., 2001)

Les cellules épithéliales donneront l'émail tandis que les cellules ectomésenchymateuses donneront la dentine, la pulpe et le parodonte profond (incluant le ciment, le desmodonte et l'os alvéolaire). (PIETTE E., GOLDBERG M., 2001)

L'os alvéolaire se développe pendant la formation de la racine dentaire par le biais d'une ossification de membrane (ou ossification intramembraneuse). Le sac folliculaire, constitué de

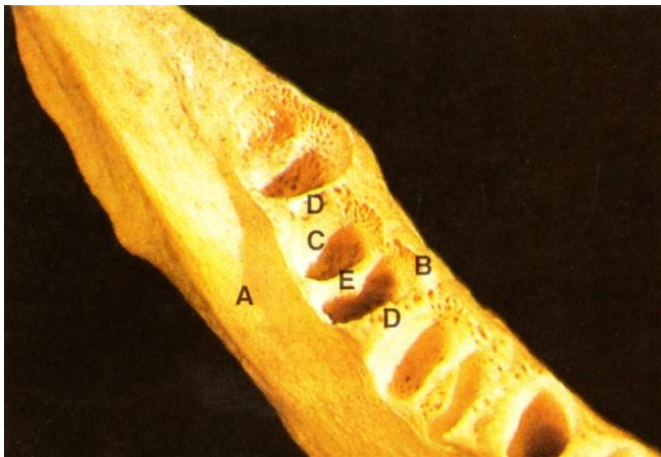cellules ectomésenchymateuses, entoure le germe dentaire et tandis que la cémentogenèse débute à la face interne du sac folliculaire, les cellules de la face externe se différencient en précurseurs ostéogéniques qui vont évoluer en ostéoblastes. Ces derniers sécrètent une matrice organique ostéoïde constituée de fibres de collagène d'épaisseurs et d'orientations multiples (les nouvelles fibres de collagène se mêlant à celles préexistantes dans le tissu conjonctif). Cette matrice va, au fur et à mesure de sa formation, complètement recouvrir les ostéoblastes qui vont se transformer en ostéocytes, et va subir au bout de quelques jours une minéralisation par apport de calcium et de sels minéraux. A ce stade, on obtient un os embryonnaire immature, également appelé os primaire ou fibreux.

Par la suite, sous l'influence des forces éruptives de la dent et des tensions environnantes, cet os immature subit un remodelage par résorption ostéoclastique et apposition ostéoblastique jusqu'à obtenir un tissu osseux lamellaire, bien différencié, avec des fibres de collagène parallèles. Tandis que sur la face externe de l'os, le mésenchyme se condense et se différencie en périoste, l'os en périphérie se transforme en os lamellaire compact. Au centre, il se transforme en os lamellaire spongieux et au niveau de la paroi alvéolaire, il devient un os fasciculé qui incorpore les fibres de Sharpey (portion des fibres ligamentaires du desmodonte qui est incluse dans l'os).

Au fur et à mesure de l'éruption de l'organe dentaire, les cellules du sac folliculaire se différencient en ostéoblastes et de l'os est créé sur l'os préexistant. C'est une ossification par apposition osseuse. Ainsi, l'os alvéolaire accompagne la dent lors de son éruption et n'acquiert sa morphologie fonctionnelle que lorsque la dent est impliquée dans sa fonction occlusale.

### **I.3 Anatomie de l'os alvéolaire**

L'os alvéolaire enveloppe et supporte les racines dentaires. Schématiquement, Il est constitué de deux corticales (ou tables osseuses) externes, d'une corticale interne qui tapisse la paroi de l'alvéole dentaire et de septa osseux inter-dentaires et inter-radiculaires. Le bord cervical de l'os alvéolaire où se réunissent les deux corticales et les alvéoles dentaires se nomme la crête alvéolaire.



- A : Corticale externe vestibulaire
- B : Corticale externe linguale
- C : Corticale interne (lame cribreuse)
- D : Septum inter-dentaire
- E : Septum inter-radicaire

Figure 1 : Os alvéolaire. (BERKOVITZ B.K.B. et al., 2009)

### I.3.1 Les corticales externes

Elles forment les parois externes de l'os alvéolaire, en contact avec le périoste et en regard de la gencive attachée. On distingue la corticale vestibulaire et la corticale palatine (au maxillaire) ou linguale (à la mandibule). Elles sont en continuité avec les corticales de l'os basal et sont constituées d'os compact. L'épaisseur des corticales varie entre 1,5 et 3mm dans les secteurs postérieurs et diminue dans les secteurs antérieurs où elle dépend directement de la position et de l'inclinaison des dents. (BERKOVITZ B.K.B. et al., 2009)

L'épaisseur des corticales est également plus réduite au maxillaire qu'à la mandibule. (CHANDRA S. et al., 2004)

### I.3.2 La corticale interne

Elle constitue la paroi des alvéoles dentaires, son épaisseur varie de 100 à 500 µm et se présente comme une fine lame d'os compact perforée de nombreux pertuis, appelés canaux de Volkmann, permettant le passage des nerfs, vaisseaux sanguins et lymphatiques. Cet os est qualifié de fasciculé étant donné qu'il est le lieu d'insertion des fibres ligamentaires (fibres de Sharpey) qui soutiennent la dent dans son alvéole. Au niveau des dents antérieures maxillaires et mandibulaires, la corticale interne fusionne généralement avec les corticales externes, contrairement aux secteurs prémolaires et molaires où il y a généralement interposition d'os spongieux.

La dénomination de cette corticale est très variable dans la littérature :

- Paroi alvéolaire : du fait qu'elle délimite l'alvéole dentaire.
- Lame criblée ou cribriforme : du fait de sa structure perforée de nombreux canaux de Volkmann.
- Lamina dura : dû au fait qu'elle apparaît radiologiquement sous la forme d'une ligne radio-opaque limitant l'espace radio-clair du desmodonte.

(BERKOVITZ B.K.B. et al., 2009)

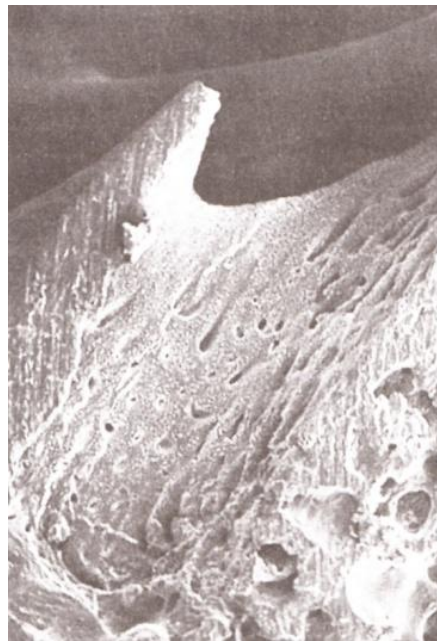


Figure 2 : Lame cribriforme au microscope électronique à balayage (X5).  
(BERKOVITZ B.K.B. et al., 2009)

### **I.3.3 Les alvéoles dentaires**

Ce sont des logettes qui accueillent les racines dentaires. Elles sont situées entre les deux corticales externes et tapissées par la corticale interne. Leur morphologie et leur profondeur dépendent de l'anatomie et de la longueur des racines dentaires qu'elles épousent, de la position de la dent sur l'arcade et de sa fonction occlusale. Lorsque ces alvéoles hébergent une dent pluriradiculée, elles apparaissent cloisonnées par des septa osseux inter-radiculaires. Au maxillaire, le fond des alvéoles est en rapport avec les fosses nasales au niveau des dents antérieures et avec les



sinus maxillaires au niveau des dents postérieures. A la mandibule et au niveau des dents postérieures, le fond des alvéoles est en rapport avec le canal du nerf alvéolaire inférieur. (BERKOVITZ B.K.B. et al., 2009)

### **I.3.4 Les septa inter-dentaires et inter-radiculaires**

Les septa inter-dentaires sont situés entre les alvéoles dentaires et les septa inter-radiculaires compartimentent les alvéoles des dents pluriradiculées. Ils sont constitués d'os spongieux et sont traversés par les canaux de Zuckerkandl et Hirschfeld qui permettent le passage des vaisseaux sanguins, vaisseaux lymphatiques et nerfs inter-radiculaires. (CHANDRA S. et al., 2004)

### **I.3.5 La crête alvéolaire**

C'est le bord cervical de l'os alvéolaire où se réunissent les corticales externes et les parois alvéolaires. Elle est habituellement située 1,5 à 2mm sous le niveau de la jonction émail-cément des dents et son aspect dépend de la largeur des dents, de leur position sur l'arcade et de leur degré d'éruption. Cette crête présente un contour interproximal qui varie entre une forme lancéolée dans le secteur antérieur et pratiquement plate dans les secteurs postérieurs.

## **I.4 Histologie de l'os alvéolaire**

### **I.4.1 Structure osseuse**

L'os alvéolaire est constitué de trois types d'os. Les corticales externes sont constituées d'os compact tandis que les septa inter-dentaires et inter-radiculaires sont constitués d'os spongieux. Le tissu osseux constituant la paroi alvéolaire est particulier étant donné qu'il a la structure d'un os compact, mais qu'il est perforé de nombreux pertuis fibreux du fait qu'il incorpore les fibres de Sharpey du desmodonte. Il est qualifié d'os fasciculé. (GARG A.K., 2010)

La surface externe du tissu osseux est entièrement recouverte de périoste qui représente la limite externe de l'os, tandis que l'endoste forme la limite interne de l'os, au contact de la cavité médullaire, et tapisse les canaux qui parcourent le tissu osseux.

### I.4.1.1 L'os compact

L'os compact est un os lamellaire dont la structure est dense et complexe.

L'unité structurale de l'os compact est appelée ostéon ou système de Havers. Chaque ostéon présente une forme cylindrique et se trouve parallèle à l'axe longitudinal de l'os. Il est constitué d'un canal central de l'ostéon, ou canal de Havers, dans lequel passent les vaisseaux sanguins, les vaisseaux lymphatiques et les neurofibres. Ce canal est lui-même entouré de lamelles concentriques composées de matrice osseuse extra-cellulaire. Toutes les fibres de collagène présentes à l'intérieur d'une lamelle sont parallèles, mais les fibres collagéniques de deux lamelles adjacentes présentent toujours une orientation différente, ce qui a pour effet d'offrir une résistance importante aux forces de torsion que peut subir l'os.

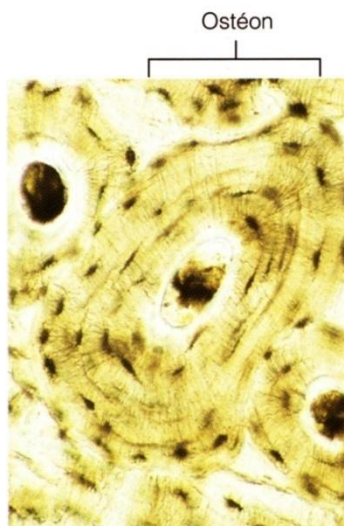


Figure 3 : Photomicrographie d'un ostéon complet (144 X). (MARIEB E. N., 1999)

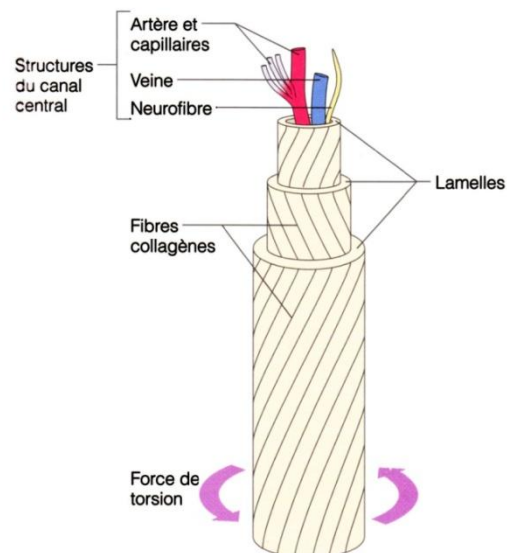


Figure 4 : Schéma d'un ostéon. (MARIEB E. N., 1999)

Entre les lamelles se trouvent de petits espaces, appelés lacunes ostéocytaires ou ostéoplastes, qui contiennent les ostéocytes. De ces lacunes partent de minuscules canalicules, remplis de liquide extra-cellulaire et contenant les minces prolongements des ostéocytes. Ils vont dans toutes les directions et relient les lacunes entre elles ainsi que le canal central de l'ostéon. Les nombreuses ramifications de ce réseau permettent aux nutriments provenant des vaisseaux sanguins de passer facilement d'un ostéocyte à un autre afin de les alimenter, malgré l'imperméabilité de la matrice osseuse. Il en est de-même pour l'évacuation des déchets, mais dans le sens inverse.

Les vaisseaux sanguins et fibres nerveuses du périoste, des canaux centraux de Havers et de la cavité médullaire sont reliés entre eux grâce à des canaux orientés perpendiculairement à l'axe des ostéons, ce sont les canaux perforants ou canaux de Volkmann.

Entre les ostéons se trouvent des lamelles incomplètes nommées lamelles interstitielles. Ce sont des fragments d'ostéons qui ont été partiellement détruits lors du remaniement osseux. Par ailleurs, des lamelles circonférentielles sont situées juste en dessous du périoste et entourent l'os. Elles offrent une résistance efficace aux forces de torsion qui s'exercent sur l'ensemble de l'os.

(MARIEB E.N., 1999)

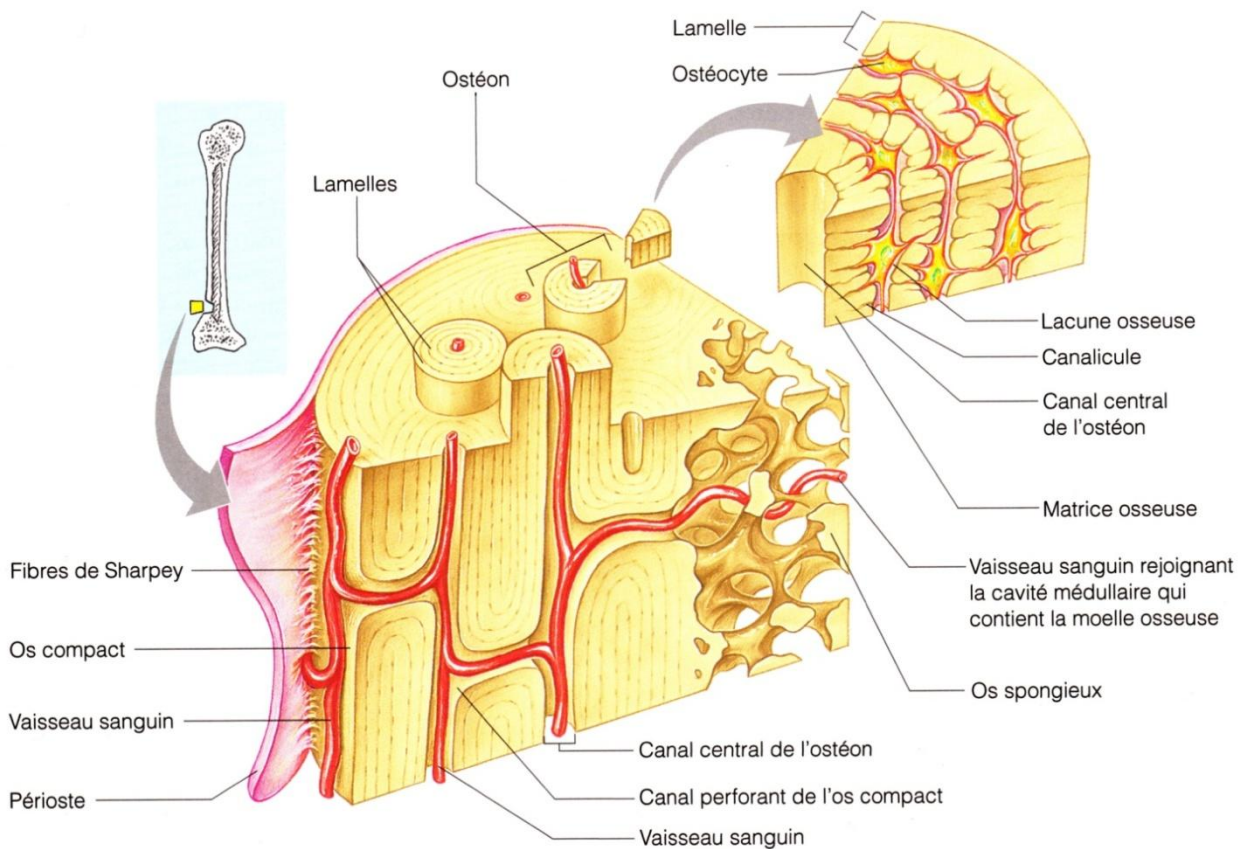


Figure 5 : Structure microscopique de l'os compact. (MARIEB E.N., 2008)

### I.4.1.2 L'os spongieux

L'os spongieux constitue la plus grande partie du tissu osseux de l'os alvéolaire et est constitué d'une trame irrégulière de colonnes appelées trabécules osseuses. Elles sont constituées de lamelles irrégulières et d'ostéocytes reliés entre eux par des canalicules, mais ne contiennent pas d'ostéons. L'espace situé entre les trabécules est appelé espace ou cavité médullaire et contient la moelle osseuse. Les ostéocytes des trabécules sont nourris directement par le sang circulant dans cette cavité par diffusion à travers les canalicules. (MARIEB E. N., 1999)

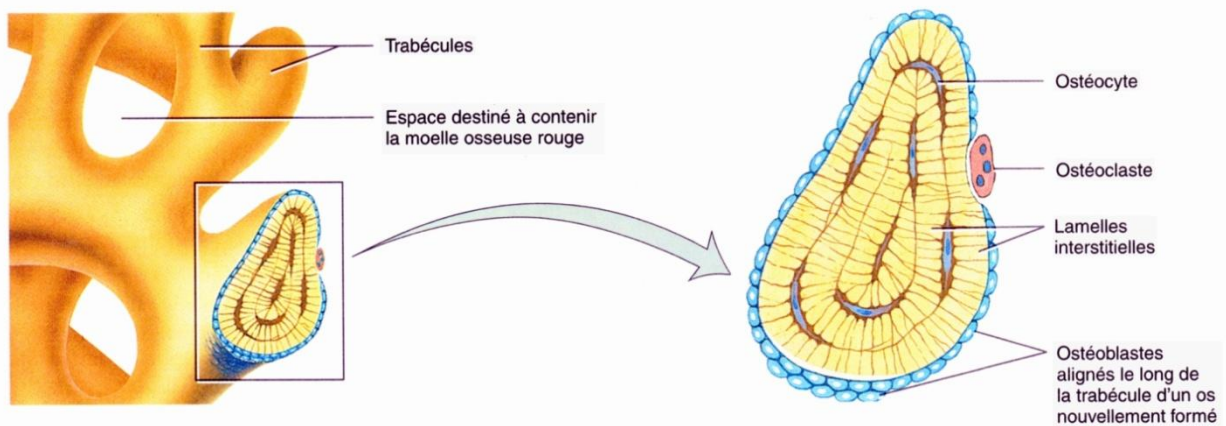


Figure 6 : Coupe d'une trabécule osseuse de l'os spongieux. (TORTORA G.J., GRABOWSKI S.R., 2001)

La structure de l'os spongieux pourrait paraître totalement désorganisée mais en fait, les trabécules osseuses sont orientées précisément le long des lignes de contraintes, ce qui permet à l'os d'y résister sans se rompre. Contrairement à l'os compact, l'os spongieux est mécaniquement faible, il est situé principalement dans les zones où l'os ne subit pas de contraintes importantes et où ces dernières proviennent de nombreuses directions à la fois. (TORTORA G.J., GRABOWSKI S.R., 2001)

### **I.4.1.3 Le périoste**

C'est un tissu très vascularisé qui enveloppe la surface externe de l'os. Cette enveloppe est constituée de deux couches :

- une couche fibreuse externe constituée d'un réseau dense de fibres de collagène, qui joue essentiellement un rôle d'encapsulation.
- une couche cellulaire interne, ou couche ostéogène d'Ollier, qui abrite des cellules endothéliales vasculaires, des cellules ostéoprogénitrices et des ostéoblastes. Pendant la croissance, les ostéoblastes du périoste permettent l'accroissement de l'os en épaisseur par dépôt successif d'os lamellaire, tandis que chez l'adulte, ils entretiennent les couches osseuses sous-jacentes, interviennent dans le remodelage osseux et dans la réparation des fractures.

### **I.4.1.4 L'endoste**

L'endoste tapisse toute la cavité médullaire en enveloppant l'os compact adjacent (endoste cortical) et les travées osseuses de l'os spongieux (endoste trabéculaire). Il tapisse également l'intérieur des canaux de Havers et de Volkmann. Il possède la même structure histologique que le périoste à la différence que sa couche fibreuse est constituée d'un tissu conjonctif lâche.

## **I.4.2 Structure cellulaire**

Plusieurs types de cellules osseuses sont responsables de la formation, du maintien et de la résorption de l'os. Elles peuvent être classées en deux familles selon leur origine. Les cellules ostéoprogénitrices, les ostéoblastes, les ostéocytes et les cellules bordantes dérivent des cellules souches mésenchymateuses pluripotentes tandis que les ostéoclastes dérivent de la lignée hématopoïétique monocyttaire. (BERKOVITZ B.K.B. et al., 2009)

### **I.4.2.1 Les cellules ostéoprogénitrices**

Ce sont des cellules souches non spécialisées dérivées du mésenchyme, qui évolueront en ostéoblastes. Ce sont les seules cellules osseuses capables de se diviser. Lors de la mitose, une des

deux cellules filles restera une cellule ostéoprogénitrice tandis que l'autre évoluera en pré-ostéoblaste puis en ostéoblaste. (BERKOVITZ B.K.B. et al., 2009)

Elles sont présentes dans la partie interne du périoste, dans l'endoste, ainsi que dans les canaux de Havers et de Volkmann. (TORTORA G.J., GRABOWSKI S.R., 2001)

Dans l'os mature avec un faible renouvellement, ces cellules sont fusiformes, très petites, ressemblant à des fibroblastes et situées proches de la surface osseuse. Cependant, en cas de croissance osseuse active ou en cas de remaniement osseux intense, elles sont beaucoup plus grosses, plus nombreuses et contiennent un noyau volumineux ovale et un cytoplasme fusiforme plus abondant. (STEVENS A., LOWE J., 2002)

#### **I.4.2.2 Les ostéoblastes**

Les ostéoblastes synthétisent le composant organique de la matrice osseuse, appelé ostéoïde. Ils sont impliqués dans sa minéralisation et jouent également un rôle dans le remodelage osseux étant donné qu'ils ont une influence sur l'activation des ostéoclastes. Ils sont cubiques ou polygonaux, avec un cytoplasme basophile traduisant l'abondance du réticulum endoplasmique granuleux (responsables de la synthèse protéique). Ils possèdent également un appareil de Golgi très développé, de nombreuses mitochondries et vésicules. Ils sont situés en bordure du tissu ostéoïde qu'ils sécrètent et sont reliés entre eux et avec les ostéocytes voisins par des jonctions communicantes.

Ils peuvent évoluer de différentes manières et devenir des ostéocytes, des cellules bordantes ou disparaître par apoptose. (LOWE J., STEVENS A., 2002).

#### **I.4.2.3 Les ostéocytes**

Lors de la synthèse de la matrice extra-cellulaire, de nombreux ostéoblastes se trouvent emprisonnés dans la sécrétion de tissu ostéoïde et se différencient en ostéocytes. Ce sont les cellules les plus abondantes du tissu osseux, leur corps cellulaire est fusiforme, de plus petite taille que celui des ostéoblastes et contient moins d'organites. Les ostéocytes siègent dans des lacunes présentant de nombreux canalicules anastomosés, partant dans toutes les directions. Leurs fins prolongements cytoplasmiques parcourent ces canalicules et sont reliés, par l'intermédiaire de jonctions communicantes, aux prolongements des ostéocytes voisins, aux ostéoblastes, aux cellules bordantes voisines ainsi qu'au canal central de l'ostéon. Ce réseau canaliculaire permet aux ostéocytes de

recevoir des nutriments provenant du système sanguin et d'évacuer les déchets. Ainsi, bien qu'ils ne secrètent plus de matrice extra-cellulaire, ils ont un rôle très important dans le maintien du tissu osseux et contribuent à l'homéostasie de la calcémie. (BERKOVITZ B.K.B. et al., 2009)

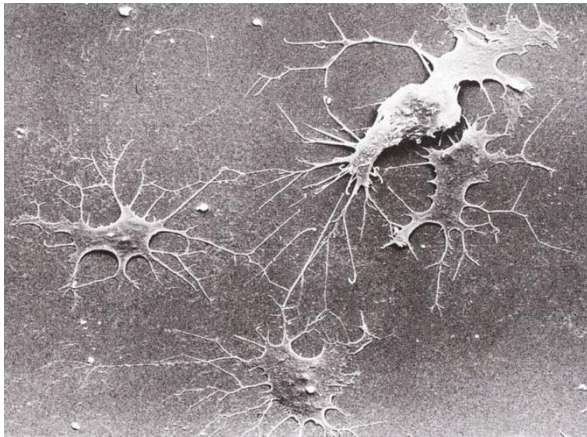


Figure 7 : Ostéocytes en culture (X1000).  
(BERKOVITZ B.K.B. et al., 2009)

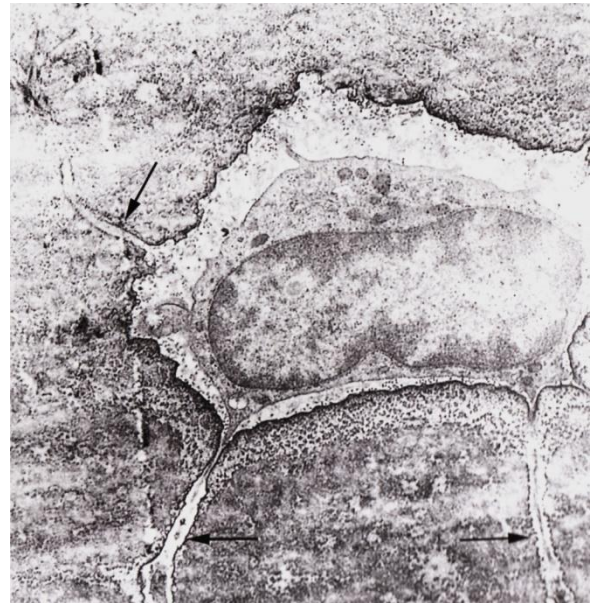

Figure 8 : Ostéocyte (X5300).  
(BERKOVITZ B.K.B. et al., 2009)

#### **I.4.2.4 Les cellules bordantes**

Les cellules bordantes sont des ostéoblastes au repos, présents en couche à la surface du tissu osseux lorsque celui-ci ne présente plus de signes de formation ou de remaniement. Ce sont des cellules aplaties et allongées, possédant peu d'organites et reliées entre elles et avec les ostéocytes voisins par des jonctions communicantes. Il semblerait qu'elles jouent un rôle dans le métabolisme phosphocalcique, qu'elles protègent la surface osseuse contre la résorption due aux ostéoclastes et qu'elles participent à l'initiation du remodelage osseux. (BERKOVITZ B.K.B. et al., 2009)

#### **I.4.2.5 Les ostéoclastes**

Les ostéoclastes sont responsables de la résorption osseuse. Ce sont des cellules volumineuses, plurinucléées, hautement mobiles, capables de se déplacer à la surface des travées osseuses d'un site de résorption à un autre. Lorsqu'ils sont activés, les ostéoclastes se polarisent fortement. Leur membrane plasmique se différencie pour présenter 4 zones distinctes :

- Le domaine apical : en regard du tissu osseux à résorber se développe une bordure en brosse au niveau de laquelle se trouvent des pompes à protons sécrétant des ions  $H^+$ . Ces derniers vont dissoudre la phase minérale de la matrice osseuse extra-cellulaire. Par la suite, au niveau de cette bordure en brosse, de nombreux lysosomes vont déverser des enzymes destinées à digérer la composante organique de la matrice. Lors de la résorption osseuse, les ostéoclastes creusent des cavités dans lesquelles ils logent et qu'on appelle lacunes de Howship.
- Le domaine basal : la membrane plasmique à l'opposé du tissu osseux présente une zone sécrétoire avec de nombreuses vésicules d'exocytose. La matrice osseuse dégradée au niveau de la bordure en brosse est absorbée par l'ostéoclaste par endocytose, traverse son cytoplasme et subit une exocytose au niveau de son domaine basal.
- Les zones d'attachement : également appelées zones claires ou annulaires, elles séparent les domaines basal et apical. De part et d'autre de la bordure en brosse, elles présentent des jonctions cellule-matrice étanches, qui ont pour but de fixer l'ostéoclaste à la matrice osseuse extra-cellulaire et de limiter la résorption osseuse à ce qu'on appelle une chambre de résorption, hors de laquelle les protons et les enzymes ne pourront pas diffuser.
- Les surfaces basolatérales : elles ont une fonction de régulation en permettant à l'ostéoclaste de recevoir des messages de la part des cellules voisines.

(BERKOVITZ B.K.B., et al., 2009)



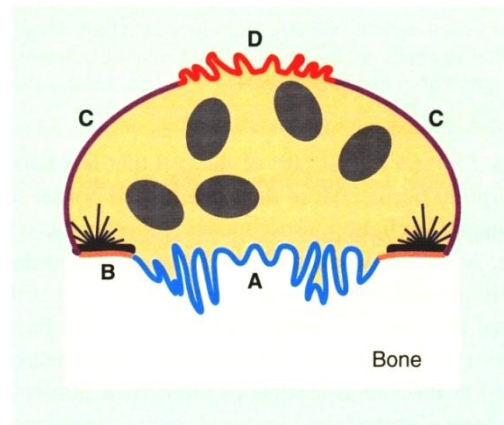


Figure 9 : Schéma d'un ostéoblaste activé dont la membrane plasmique présente plusieurs zones distinctes : la bordure en brosse (A), les zones d'attachement (B), les surfaces basolatérales (C) et le domaine basal (D) (BERKOVITZ B.K.B. et al., 2009)

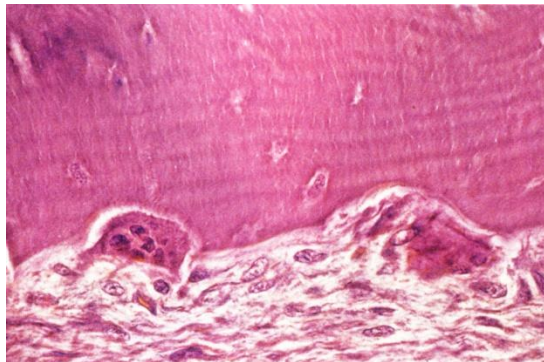


Figure 10 : Deux ostéoclastes dans leurs lacunes de Howship (X350). (BERKOVITZ B.K.B. et al., 2009)

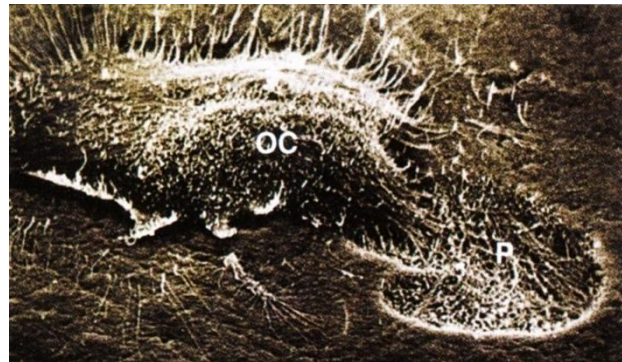

Figure 11 : Ostéoclaste partant de sa chambre de résorption dans laquelle les fibres de collagène sont exposées après déminéralisation (X700). (BERKOVITZ B.K.B. et al., 2009)

### I.4.3 Matrice osseuse extra-cellulaire

La matrice extra-cellulaire de l'os entoure les cellules osseuses disséminées. Elle est constituée à 60% d'une phase minérale, à 25% d'une phase organique et à 15% d'eau (BERKOVITZ B.K.B. et al., 2009). Si l'on considère le poids sec osseux, la phase minérale et la phase organique représentent respectivement 65% et 35% du poids total. (GARG A.K., 2004)

La combinaison adéquate d'éléments organiques et inorganiques dans la matrice permet à l'os d'être extrêmement durable et résistant sans devenir cassant. (MARIEB E.N., 1999)

#### **I.4.3.1 La phase minérale**

Elle est principalement constituée de cristaux d'apatite, qui se présentent sous la forme de minuscules aiguilles hexagonales mesurant 20 à 50 nm de large, 5 à 8 nm d'épaisseur et ayant une longueur variable. Ils se distribuent à la surface des fibres de collagène et dans les espaces entre ces dernières. Leur présence explique la dureté exceptionnelle de l'os qui lui permet de résister à la compression.

En 1946, Beevers et McIntyre ont décrit ces cristaux comme étant de l'hydroxyapatite ( $\text{Ca}_{10}(\text{PO}_4)_6(\text{OH})_2$ ). Encore aujourd'hui, dans la littérature scientifique, on parle très souvent d'hydroxyapatite ou d'hydroxyapatite carbonatée comme constituant du minéral osseux. Pourtant, plusieurs études ont montré que la phase minérale du tissu osseux est en fait constituée de cristaux d'apatite carbonatée, faisant l'objet de nombreuses substitutions ioniques telles que  $\text{HPO}_4^{2-}$ ,  $\text{Na}^+$  ou  $\text{Mg}^{2+}$  et ne présentant que très peu de groupements hydroxyle  $\text{HO}^-$ . (KUHN L.T. et al., 2008) (WOPENKA B., PASTERIS J.D., 2005)

Les cristaux d'apatite présents au sein du tissu osseux ont également la particularité d'avoir à leur surface un environnement ionique non apatitique se traduisant par une couche hydratée relativement bien structurée contenant des ions labiles ( $\text{Ca}^{2+}$ ,  $\text{CO}_3^{2-}$ ,  $\text{HPO}_4^{2-}$  et  $\text{PO}_4^{3-}$ ). (BANU M. et al., 2002).

L'os, qui contient 98 % du calcium de l'organisme, représente un réservoir de calcium et joue un rôle primordial dans le métabolisme phosphocalcique du corps humain. Les ions calcium  $\text{Ca}^{2+}$  et phosphate  $\text{PO}_4^{3-}$  situés en surface des cristaux d'apatites participent à des échanges rapides avec le liquide interstitiel et donc avec le système sanguin.

#### **I.4.3.2 La phase organique**

Elle est composée à 90% de microfibrilles de collagène. Le collagène de type I est largement majoritaire mais des collagènes de type III et V ont également été détectés en plus infime quantité. Cette structure collagénique assure la viscoélasticité de l'os.

Des protéines solubles non-collagéniques sont également présentes dans la matrice organique. Une grande majorité est d'origine endogène, sécrétée par les cellules osseuses, mais certaines protéines proviennent du système sanguin et sont incorporées à l'os pendant sa formation. Ces protéines sont très nombreuses et assurent des fonctions variées dans la formation, la minéralisation et le remodelage osseux, on trouve notamment :

- Des protéoglycanes : ils ont une affinité pour les fibres de collagène et pourraient réguler leur diamètre où encore jouer un rôle dans la minéralisation osseuse.
- L'ostéonectine : elle intervient dans la minéralisation de la matrice grâce à son affinité pour le collagène de type I et pour le calcium.
- L'ostéocalcine : c'est un marqueur des ostéoblastes matures, elle intervient dans la minéralisation de l'ostéoïde grâce à son affinité pour le calcium.
- La sialoprotéine osseuse et l'ostéopontine : elles présentent la séquence tripeptidique RGD (Arg-Gly-Asp) reconnue par des récepteurs membranaires appartenant à la famille des intégrines qui se trouvent à la surface des cellules osseuses. Elles permettent donc l'attache de ces dernières à la matrice extra-cellulaire.

On trouve également des cytokines (interleukines, TNFs, CSFs) et des facteurs de croissance (BMPs, TGFs, FGFs, PDGFs, IGFs) qui ont été emprisonnés dans la matrice pendant la formation osseuse. Ces protéines sont inactives mais semblent jouer un rôle déterminant dans le métabolisme osseux, une fois libérées de la matrice grâce à la résorption osseuse ostéoclastique.

Les protéines morphogénétiques osseuses (BMPs) font partie de la superfamille des TGFβ et ont des propriétés ostéo-inductrices intéressantes. Elles joueraient un rôle significatif dans l'initiation de la formation osseuse, en influant sur la mobilité, la division et la différenciation des cellules mésenchymateuses et ostéoprogénitrices. Elles sont actuellement la cible d'études visant à les utiliser lors des greffes et reconstructions osseuses afin d'améliorer l'ostéo-induction.

(BERKOVITZ B.K.B. et al., 2009) (GARANT P., 2003)

## **I.5 Physiologie de l'os alvéolaire**

### **I.5.1 Vascularisation et innervation**

L'os alvéolaire est richement vascularisé, surtout au niveau des espaces médullaires. Il est irrigué par les vaisseaux sanguins présents dans le périoste, qui pénètrent dans l'os grâce aux canaux perforants de Volkmann, mais également par les artères intra-osseuses, qui présentent de très nombreuses ramifications destinées à vasculariser l'os et les dents. Tous ces vaisseaux parcourent le tissu osseux grâce aux canaux de Volkmann, aux canaux centraux des ostéons et aux espaces médullaires, tout en s'anastomosant entre eux. (TORTORA G.J., GRABOWSKI S.R., 2001)

Au maxillaire, la vascularisation est assurée par les artères alvéolaires supérieures, par des branches collatérales de l'artère infra-orbitaire et par les artères grandes palatines, toutes issues de l'artère maxillaire.

A la mandibule, l'irrigation sanguine provient de l'artère alvéolaire inférieure, elle aussi branche collatérale de l'artère maxillaire.

La mandibule est mal vascularisée par rapport au maxillaire. D'une part, elle reçoit une vascularisation terminale, contrairement au maxillaire où les artères s'anastomosent entre elles, d'autre part, les tables osseuses internes et externes sont relativement rapprochées, de sorte que la quantité d'os spongieux (la partie la plus vascularisée de l'os) est faible. (SOUAGA K. et al., 1997)

Les veines ont une disposition semblable à celle des artères. Les veines alvéolaires supérieures et inférieures rejoignent la veine faciale et le plexus veineux ptérygoïdien.

L'innervation de l'os alvéolaire est uniquement sensitive et provient des branches du nerf trijumeau (cinquième paire des nerfs crâniens). Au maxillaire, elle provient des nerfs alvéolaires supérieurs, branches du nerf maxillaire (V2). A la mandibule, elle est assurée par le nerf alvéolaire inférieur, branche du nerf mandibulaire (V3).

(KAMINA P., 2006) (NETTER F.H., 2004)

## **I.5.2 Le remodelage osseux**

Le tissu osseux subit constamment un remodelage ou remaniement. C'est un processus qui permet à l'os de se renouveler perpétuellement tout au long de la vie de l'individu, de se réparer et de s'adapter aux contraintes mécaniques auxquelles il est soumis. Il permet également de réguler le taux de calcium et de phosphate dans le sang.

Le remodelage osseux est un mécanisme physiologique complexe qui fait intervenir des cellules osseuses, la matrice extra-cellulaire calcifiée ainsi que des facteurs de régulation systémiques et locaux. Pour que l'homéostasie osseuse soit maintenue, les activités de résorption osseuse et de reconstruction osseuse doivent s'équilibrer, de telle sorte que la masse totale d'os reste constante.

Les travaux de FROST en 1969 mettent en évidence un remodelage osseux en trois phases, qui correspondent à la séquence A.R.F (Activation, Résorption, Formation). Par la suite, en 1983, BARON modifie cette séquence en ajoutant une phase d'inversion entre la phase de résorption et celle de formation, ce qui aboutit à une nouvelle séquence de remodelage en quatre phases A.R.I.F :

- Activation : c'est le point de départ du processus de remodelage osseux. A partir d'une surface osseuse quiescente et sous l'influence de facteurs encore mal connus, les cellules bordantes se retirent de la surface osseuse concernée, il y a recrutement, migration et activation des pré-ostéoclastes qui vont se diriger vers les zones à résorber.
- Résorption : les pré-ostéoclastes prolifèrent et fusionnent pour donner des ostéoclastes plurinucléés. Ces derniers se polarisent, adhèrent à la surface de l'os et commencent leur travail de résorption de la matrice extra-cellulaire, limitée à une zone appelée chambre de résorption. Au niveau de leur bordure en brosse, des pompes à protons libèrent des ions H<sup>+</sup> qui vont acidifier le milieu et dissoudre la phase minérale de la matrice, puis des enzymes lysosomiales sont libérées et dégradent la phase organique mise à nue. Cette activité ostéoclastique crée des espaces d'os résorbé appelés lacunes de Howship. Les protéines osseuses et les minéraux libérés de la matrice dégradée pénètrent dans l'ostéoclaste par endocytose, traversent la cellule et ressortent au niveau du domaine basal par exocytose. Ils se retrouvent ainsi dans le liquide interstitiel et diffusent dans les capillaires sanguins adjacents.
- Inversion : une fois la résorption terminée, les ostéoclastes se retirent, des cellules macrophagiques nettoient la surface résorbée et les cellules ostéoprogénitrices se différencient en pré-ostéoblastes puis en ostéoblastes.
- Formation : les ostéoblastes sécrètent une matrice ostéoïde au niveau des sites osseux résorbés, qui va se minéraliser dans un deuxième temps. Ainsi, le tissu osseux disparu est remplacé par un tissu nouvellement formé. Une fois leur travail terminé, les ostéoblastes emprisonnés dans la matrice au cours de sa sécrétion se transforment en ostéocytes, ceux restant à la surface du tissu osseux se transforment en cellules bordantes et les autres disparaissent par apoptose.

Cette séquence A.R.I.F est suivie d'une phase de quiescence durant laquelle l'os nouvellement formé ne subit aucun remodelage, jusqu'au moment où le processus sera de nouveau déclenché par un stimulus mécanique, systémique ou local. (SOUEIDAN A., HAMEL L., 2000) (PANEPUCCI M., 2005)

Une séquence de remodelage dure en moyenne entre 4 et 6 mois. (PRINC G., PIRAL T., 2008)

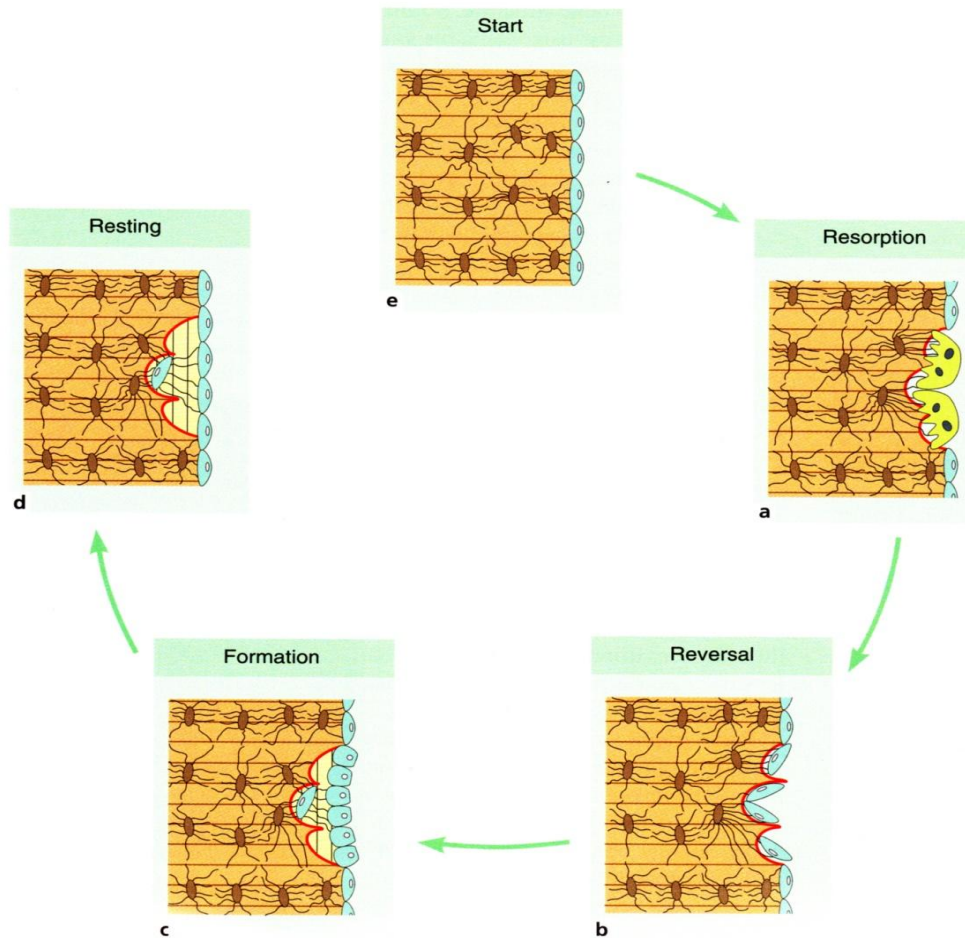


Figure 12 : Cycle du remaniement osseux. (BERKOVITZ B.K.B., et al., 2009)

### I.5.3 Rôle de l'os dans l'homéostasie du calcium

L'os est le premier réservoir de calcium du corps humain et joue un rôle capital dans son métabolisme. Grâce à sa capacité à se remodeler continuellement, il permet de maintenir l'homéostasie du calcium sanguin en libérant des ions  $\text{Ca}^{2+}$  lors des phases de résorption osseuse ou en les incorporant à sa structure lors des phases de reformation osseuse. Ainsi, le remaniement osseux subit une régulation hormonale qui résulte de l'interaction entre la parathormone (PTH), sécrétée par les glandes parathyroïdes, et la calcitonine issue des cellules parafolliculaires de la glande thyroïde. La parathormone est libérée en cas d'hypocalcémie, stimule l'activité des ostéoclastes et donc la libération d'ions  $\text{Ca}^{2+}$  dans le sang. La calcitonine est libérée en cas d'hypercalcémie, inhibe la résorption osseuse et induit le dépôt de sels de calcium dans la matrice osseuse.

La régulation hormonale tend à maintenir un taux constant de calcium dans le sang plutôt que de préserver la résistance du squelette, donc en cas d'hypocalcémie prolongée, l'os peut se déminéraliser et se fragiliser.

(MARIEB E.N., 1999)

#### I.5.4 Résorption de l'os alvéolaire

La résorption alvéolaire se caractérise par une perte osseuse tridimensionnelle touchant le processus alvéolaire maxillaire ou mandibulaire. C'est un processus multifactoriel qui présente une grande variabilité en fonction des individus, mais également en fonction des conditions locales et régionales au sein d'une même cavité buccale.

Au maxillaire, la résorption est centripète du fait de l'inclinaison vestibulaire des dents, ce qui se traduit par une réduction de l'arc maxillaire dans toutes ses dimensions. A la mandibule, au contraire, la résorption est centrifuge et l'arc mandibulaire s'élargit, en particulier au niveau postérieur. En antérieur, la résorption dépend de l'inclinaison du bloc incisivo-canin.

La résorption alvéolaire peut avoir plusieurs étiologies et de nombreux facteurs peuvent l'influencer.

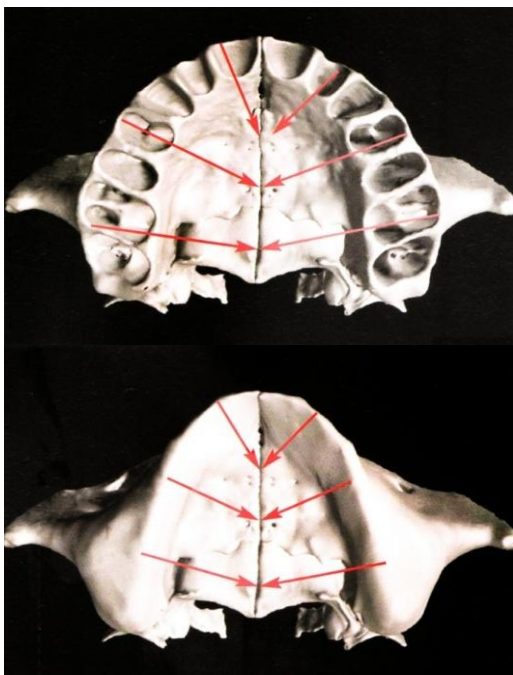


Figure 13 : Modélisation de la résorption maxillaire centripète. (GAUDY J-F., 2006)

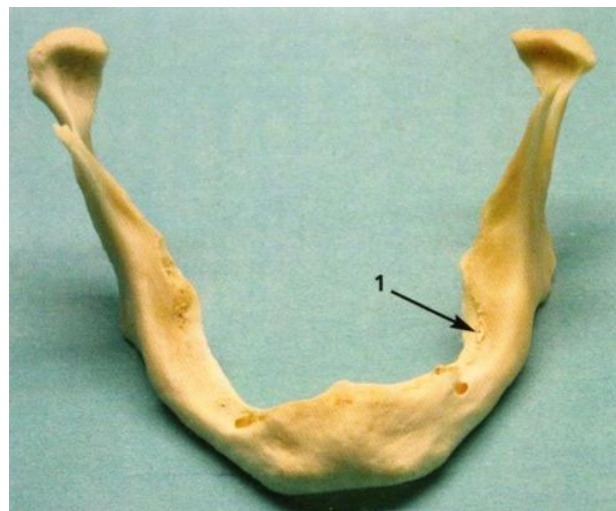


Figure 14 : Vue antérieure d'une mandibule édentée ayant subi une résorption centrifuge. (GAUDY J-F., 2006)

#### **I.5.4.1 Etiologie physiologique**

Chez le jeune adulte, l'intégrité du tissu osseux est maintenue par un remaniement constant pendant lequel s'équilibrent les phases de résorption et d'apposition osseuse. Or, lors du vieillissement, à mesure que la concentration sanguine en stéroïdes sexuels diminue, la masse osseuse diminue car la résorption ostéoclastique est plus rapide que la formation osseuse par les ostéoblastes. Le vieillissement a deux effets principaux sur le tissu osseux.

Le premier effet du vieillissement est une diminution de la masse osseuse par déminéralisation, causée par une baisse de la concentration sanguine en calcium. La déperdition de calcium osseux est l'une des caractéristiques de l'ostéoporose. Les femmes sont plus touchées par ce phénomène car d'une part, leurs os sont d'ordinaire plus petits et moins massifs que ceux des hommes, d'autre part, leur masse commence à diminuer après l'âge de 30 ans, pour s'accélérer après la ménopause, jusqu'à ce qu'elles aient perdu 30% de leur masse osseuse à 70 ans. Les femmes perdent environ 8% de leur masse osseuse par décennie. Les hommes ne perdent habituellement pas de masse osseuse avant 60 ans, et cette perte se limite à 3% par décennie.

Le deuxième effet majeur du vieillissement est une fragilisation du tissu osseux, due à la diminution de la synthèse de protéines matricielles, notamment les fibres de collagène qui confèrent à l'os sa résistance aux forces de traction. Les os sont donc plus cassants et se fracturent plus facilement. Chez certaines personnes âgées, le ralentissement de la synthèse des fibres de collagène est causé en partie par une diminution de la production de l'hormone de croissance humaine.

(TORTORA G.J., GRABOWSKI S.R., 2001)

#### **I.5.4.2 Etiologie post-extractionnelle**

L'existence du processus alvéolaire et son intégrité dépendent directement de la présence des dents sur l'arcade. C'est un tissu très sensible aux pressions et aux tensions et répond à la fonction de la dent tant quantitativement que qualitativement. Les racines dentaires transmettent les forces masticatoires au processus alvéolaire et maintiennent cet os dans un constant équilibre de formation et résorption osseuse. Si l'organe dentaire vient à disparaître, il n'y a plus de stimulation masticatoire et l'os commence à se résorber.

Après l'avulsion de l'organe dentaire, la résorption du processus alvéolaire est particulièrement importante au cours de la première année, surtout dans les premiers mois. D'après Carlsson et Persson (1967), à la mandibule, elle atteindrait en moyenne 21% à 3 mois, 36% à 6 mois



et 44% à 12 mois de la résorption évaluée à 10 mm sur une période de 25 ans. Au maxillaire, la résorption est 4 fois moins importante avec une perte osseuse moyenne de 2,5 à 3 mm sur 25 ans (SOUEIDAN A., HAMEL L., 2000). Une étude plus récente (SCHROPP L. et al., 2003) constate que la crête alvéolaire perd 50% de sa largeur coronaire initiale après 12 mois (dont les 2/3 après 3 mois). Bien sûr, il s'agit de valeurs moyennes et dans certains cas, la résorption peut être beaucoup plus importante, allant même jusqu'à atteindre l'os basal. De nombreux facteurs locaux et systémiques entrent en jeu, expliquant la grande variabilité individuelle et inter-individuelle du taux de résorption alvéolaire.

Afin de réduire au maximum l'impact d'une avulsion dentaire sur l'os alvéolaire environnant, il convient de prendre certaines précautions. L'intervention se doit d'être la moins traumatique possible afin d'éviter tout risque de fracture de la table osseuse et des mesures doivent être prises afin d'éviter une infection post-opératoire (conditions d'intervention, prescription médicamenteuse, bain de bouche antiseptique, etc.)

#### **I.5.4.3 Etiologie traumatique**

Le processus alvéolaire peut également subir une résorption plus ou moins importante dans le cas d'un accident traumatique touchant la dent ou l'os lui-même :

- Un traumatisme dento-maxillo-facial peut entraîner l'expulsion accidentelle de la dent avec fracas osseux.
- Une fracture de l'os alvéolaire lors d'un choc peut avoir du mal à cicatriser convenablement.
- Une fracture radiculaire entraîne en général une lésion osseuse verticale en regard de cette dernière.
- Une avulsion dentaire traumatique peut s'accompagner d'une fracture de la table osseuse (la corticale vestibulaire étant la plus fragile, notamment dans le secteur antérieur).
- Une prothèse amovible mal adaptée peut blesser la gencive et exercer une pression trop importante sur une zone précise de l'os alvéolaire, entraînant sa résorption.

(BORGHETTI A., MONNET-CORTI V., 2008)

#### I.5.4.4 Etiologie infectieuse

L'os alvéolaire est très sensible aux foyers infectieux, étant donné que la réaction inflammatoire qu'ils impliquent est très agressive envers les tissus environnants, allant jusqu'à dissoudre l'os adjacent :

- La parodontite, dont il existe plusieurs formes, se traduit par une inflammation des tissus de soutien de l'organe dentaire (le parodonte, incluant la gencive, le desmodonte et l'os alvéolaire) entraînant leur destruction. C'est une des causes principales de la résorption alvéolaire chez l'adulte. Elle peut provoquer une alvéolyse verticale (ou angulaire) localisée ou une alvéolyse horizontale pouvant toucher tout un secteur de l'arcade dentaire. Ces pertes osseuses peuvent être très importantes, pouvant engendrer des mobilités dentaires plus ou moins sévères. La parodontite est principalement causée par la plaque dentaire.
- Une lésion osseuse péri-apicale ou latéro-radulaire, d'origine endodontique, peut également avoir des conséquences néfastes sur l'os environnant.
- Une lésion kystique peut entraîner des dégâts irréversibles sur l'os si elle se révèle être trop volumineuse.
- Un échec implantaire se traduisant par une péri-implantite (perte progressive de l'os entourant l'implant à la suite d'une réaction inflammatoire) peut également être la cause d'une perte osseuse localisée.

(BORGHETTI A., MONNET-CORTI V., 2008)

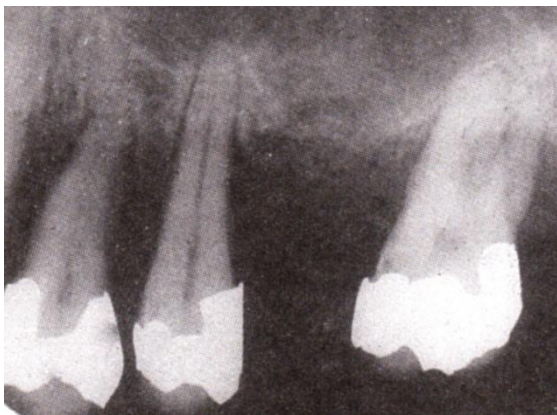


Figure 15 : Parodontite avec alvéolyse horizontale sévère vue à la radiographie rétro-alvéolaire. (LINDHE J. et al., 2008)

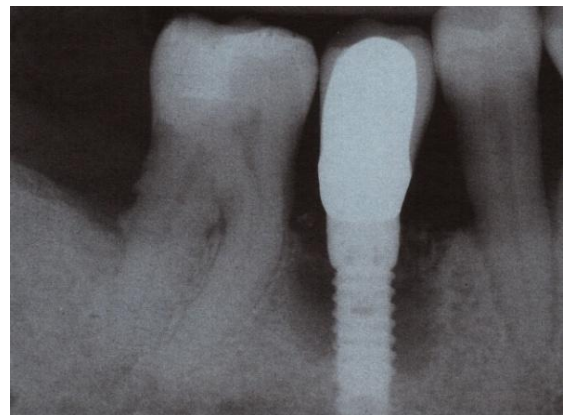


Figure 16 : Péri-implantite sévère vue à la radiographie rétro-alvéolaire. (BARTOLUCCI E. G., MANGANO C., 2006)

#### I.5.4.5 Autres facteurs influençant la résorption alvéolaire

Le processus de résorption est un mécanisme complexe qui, en plus des différentes origines qu'il peut avoir, fait entrer en jeu de nombreux facteurs qui peuvent freiner ou au contraire accélérer et aggraver la perte osseuse.

- Facteurs anatomiques : il faut prendre en considération la quantité et la qualité osseuse de la crête alvéolaire. En effet, plus la table osseuse est fine, plus la résorption sera rapide et importante. Au maxillaire, la table osseuse vestibulaire est extrêmement fine comparé à la table palatine, d'où l'intérêt de ne pas la fracturer lors d'une avulsion dentaire et d'essayer de la conserver le plus longtemps possible avant la pose de l'implant. La qualité de l'os peut également varier selon le site considéré, plus il sera dense, moins la résorption sera importante. Un os contenant une portion plus importante de corticale est considéré comme plus dense qu'un os contenant une portion plus importante de spongieux.
- Facteurs pathologiques : certaines pathologies peuvent avoir un effet néfaste sur l'os alvéolaire. Par exemple, certaines malformations telles que les fentes labio-palatines peuvent engendrer un manque localisé d'os, une hyperthyroïdie peut provoquer une augmentation de l'activité ostéoclastique due à une sécrétion trop importante de la parathormone, et les personnes atteintes de diabète ont un os moins dense et une mauvaise cicatrisation osseuse, ce qui peut favoriser la résorption osseuse à la suite d'une avulsion dentaire.

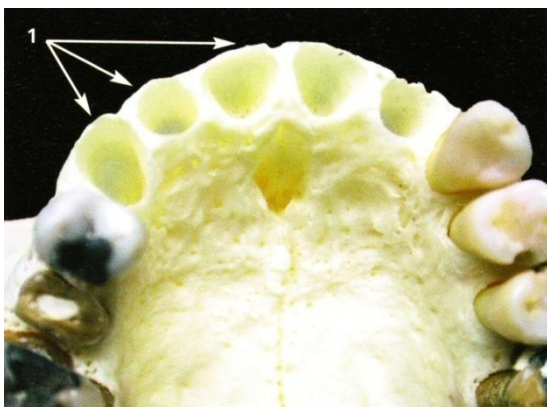


Figure 17 : Vue inférieure de la région incisive maxillaire montrant la finesse des tables vestibulaires en regard des incisives [1]. (GAUDY J-F., 2006)

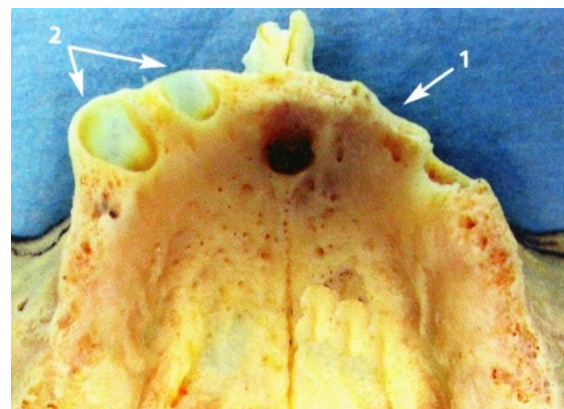


Figure 18 : Vue inférieure de la région incisive maxillaire montrant une crête résorbée en lame de couteau [1] et la finesse des tables vestibulaires restantes en regard des alvéoles dentaires de 12 et 13 [2]. (GAUDY J-F., 2006)

## **II. Greffes osseuses et substituts osseux**

## II Greffes osseuses et substituts osseux

La résorption alvéolaire peut être un frein à l'élaboration d'une prothèse implanto-portée pour plusieurs raisons : dans un premier temps, le volume de la crête alvéolaire résiduelle peut être insuffisant pour accueillir dans de bonnes conditions un implant de diamètre et de longueur appropriés pour la future réhabilitation prothétique, du fait d'une largeur ou d'une hauteur d'os insuffisante. Dans un second temps, le manque de support osseux peut influencer fortement sur la disposition et l'intégrité des tissus mous, compromettant ainsi l'esthétique de la future prothèse.

Des conditions plus favorables peuvent être restaurées grâce à un apport d'os, que ce soit par l'utilisation d'un greffon d'os autogène ou par l'utilisation de substituts osseux allogéniques, xénogéniques ou alloplastiques (synthétiques). Le but de ce type d'intervention est de provoquer une néoformation osseuse au niveau du site opératoire afin d'obtenir, dans l'idéal, un rétablissement complet de la morphologie et de la fonction du squelette original. Ainsi, des greffons ou substituts osseux peuvent être utilisés dans le cadre de comblements afin de réparer des défauts osseux plus ou moins importants, d'augmenter la hauteur d'os disponible sous les sinus maxillaires et même de prévenir la résorption alvéolaire post-extractionnelle. Ils peuvent également être utilisés dans le cadre de reconstructions osseuses par apposition qui ont pour but d'augmenter le volume de la crête résiduelle, de manière tridimensionnelle, dans le cas où cette dernière serait insuffisante pour la mise en place d'implants.

### II.1 Définitions et notions importantes

- Greffon osseux : morceau de tissu osseux vivant prélevé sur un site donneur afin d'être mis en place sur un site receveur, dans le cadre d'une greffe osseuse. Un greffon est dit autogène s'il est prélevé et greffé sur un même individu.
- Substitut osseux : biomatériau mis en place chirurgicalement sur un site receveur afin de restaurer une perte de substance osseuse. Il peut avoir une origine allogénique (autre individu de la même espèce), xénogénique (autre espèce) ou synthétique. Un substitut osseux se doit d'avoir certaines caractéristiques :
  - ↳ Il doit être biocompatible, ce qui signifie qu'il ne doit pas être toxique et ne doit pas provoquer d'effets indésirables sur les tissus environnants.

- ↪ Il doit être bioactif, et donc avoir la capacité de créer des liaisons chimiques avec les tissus environnants. Ainsi, il permet sa colonisation par les cellules osseuses de l'os environnant.
  - ↪ Idéalement, il doit être totalement résorbable et remplacé par de l'os néoformé, sa vitesse de résorption ne doit être ni trop rapide ni trop lente, afin de bien maintenir l'espace jusqu'à ce qu'un tissu osseux de bonne qualité puisse prendre sa place.
  - ↪ Il doit être au moins ostéoconducteur et si possible, ostéo-inducteur.
  - ↪ Il doit être exempt de tout agent pathogène ou allergène.
  - ↪ Il doit avoir une surface rugueuse afin de faciliter la néoformation osseuse.
  - ↪ Ses propriétés mécaniques et son module d'élasticité doivent être équivalents à ceux de l'os, au risque de modifier le remodelage.
  - ↪ Il doit être poreux afin de permettre son envahissement par les cellules osseuses environnantes. Ses macropores doivent avoir un diamètre supérieur à 100µm et sa porosité doit être d'au moins 40%.
  - ↪ En cas d'utilisation sous forme de granules, leur taille ne doit pas être inférieure à 10µm, sous peine d'être phagocytées par les macrophages, et de favoriser une réaction inflammatoire qui limiterait fortement la formation osseuse.
- Ostéo-induction : processus induisant une néoformation osseuse. Il fait référence à la capacité de nombreux agents chimiques à stimuler le recrutement de cellules mésenchymateuses et leur différenciation en pré-ostéoblastes, puis en ostéoblastes, capables de synthétiser une matrice osseuse minéralisable dans un site qui en est dépourvu. La plupart de ces agents chimiques sont des cytokines et des facteurs de croissance, dont les fameuses Bone Morphogenetic Proteins (BMP) qui ont un pouvoir de stimulation très important sur la néoformation osseuse. Un matériau est dit « ostéo-inducteur » s'il contient ces protéines et facteurs de croissance, lui conférant ainsi la capacité d'induire une néoformation osseuse au sein du site receveur.
  - Ostéoconduction : capacité d'un greffon ou d'un biomatériau à servir d'échafaudage auquel les cellules vasculaires et osseuses environnantes peuvent adhérer, afin qu'elles

puissent migrer sur le site receveur, le coloniser, le revasculariser et synthétiser la nouvelle matrice osseuse.

- Ostéogénèse : néoformation osseuse à partir de cellules ostéogéniques. Le greffon d'os autogène est le seul à pouvoir être qualifié d'ostéogénique étant donné qu'il contient des cellules osseuses vivantes, contrairement aux substituts osseux allogéniques et xénogéniques qui doivent subir des traitements afin de devenir des matériaux acellulaires, ceci pour éviter tout risque de transmission virale.

Ainsi, contrairement aux autres substituts osseux, l'os autogène est un matériau vivant, contenant des cellules osseuses vivantes. Il est donc le seul à être à la fois ostéogénique, ostéoconducteur et ostéo-inducteur (bien qu'en fait, la plupart des cellules osseuses meurent lors de l'intervention et le greffon perd en partie ses propriétés ostéogéniques). (TULASNE J.F., ANDREANI J.F., 2005)

Matériaux	Contenu	Ostéogénique	Ostéo-inducteur	Ostéo-conducteur
<b>Os autogène</b>	Matrice osseuse Cellules ostéogéniques Facteurs de croissance	+ / -	+	+
<b>Substituts osseux allogéniques</b>	Matrice osseuse despécifiée Absence de cellules Facteurs de croissance (+ / -)	-	+ / -	+
<b>Substituts osseux xénogéniques</b>	Matrice inorganique minéralisée despécifiée Absence de cellules Absence de facteurs de croissance	-	-	+
<b>Substituts osseux synthétiques</b>	Absence de cellules Absence de facteurs de croissance	-	-	+

Tableau 1 : Principales propriétés des matériaux utilisés dans le cadre des greffes osseuses. (TULASNE J.F., ANDREANI J.F., 2005)

## **II.2 Les différents types de greffes et substituts osseux**

### **II.2.1 Les greffes autogènes**

Une greffe autogène implique que le tissu osseux soit prélevé et greffé sur un même individu. On parle alors de greffon osseux autogène. Dans le domaine des greffes osseuses, ses propriétés ostéogéniques, ostéoconductrices et ostéo-inductrices en font un matériau de référence, auquel tous les autres sont comparés.

#### **II.2.1.1 Nature du greffon autogène**

Après prélèvement, un greffon osseux autogène ne subit aucun traitement particulier, il est directement transposé du site donneur au site receveur et présente donc la même composition histologique qu'un tissu osseux vivant.

Ce greffon est qualifié d'ostéogénique car il contient des cellules osseuses spécialisées telles que des ostéoblastes, des ostéocytes et des ostéoclastes. Cependant, il semblerait que la plupart de ces cellules meurent par hypoxie et manque de nutrition lors du transfert du site donneur au site receveur, réduisant ainsi le pouvoir ostéogénique du greffon (TULASNE J.F., ANDREANI J.F., 2005). De plus, en cas d'utilisation d'os autogène sous forme de particules, le nombre de cellules osseuses viables diminue d'avantage. (SPRINGER I.N. et al., 2004)

Il est également ostéo-inducteur, du fait de la présence dans la matrice extracellulaire de protéines et facteurs de croissance ayant un pouvoir significatif sur l'induction de la néoformation osseuse. Il faut cependant noter que ces protéines matricielles sont prisonnières du squelette minéralisé et qu'elles ne seront actives qu'après avoir été libérées par la résorption ostéoclastique lors du remaniement osseux. (TULASNE J.F., ANDREANI J.F., 2005)

Enfin, il est ostéoconducteur de part sa structure minérale qui agit comme un échafaudage pour permettre la colonisation du site receveur par les cellules osseuses et vasculaires du tissu osseux environnant.



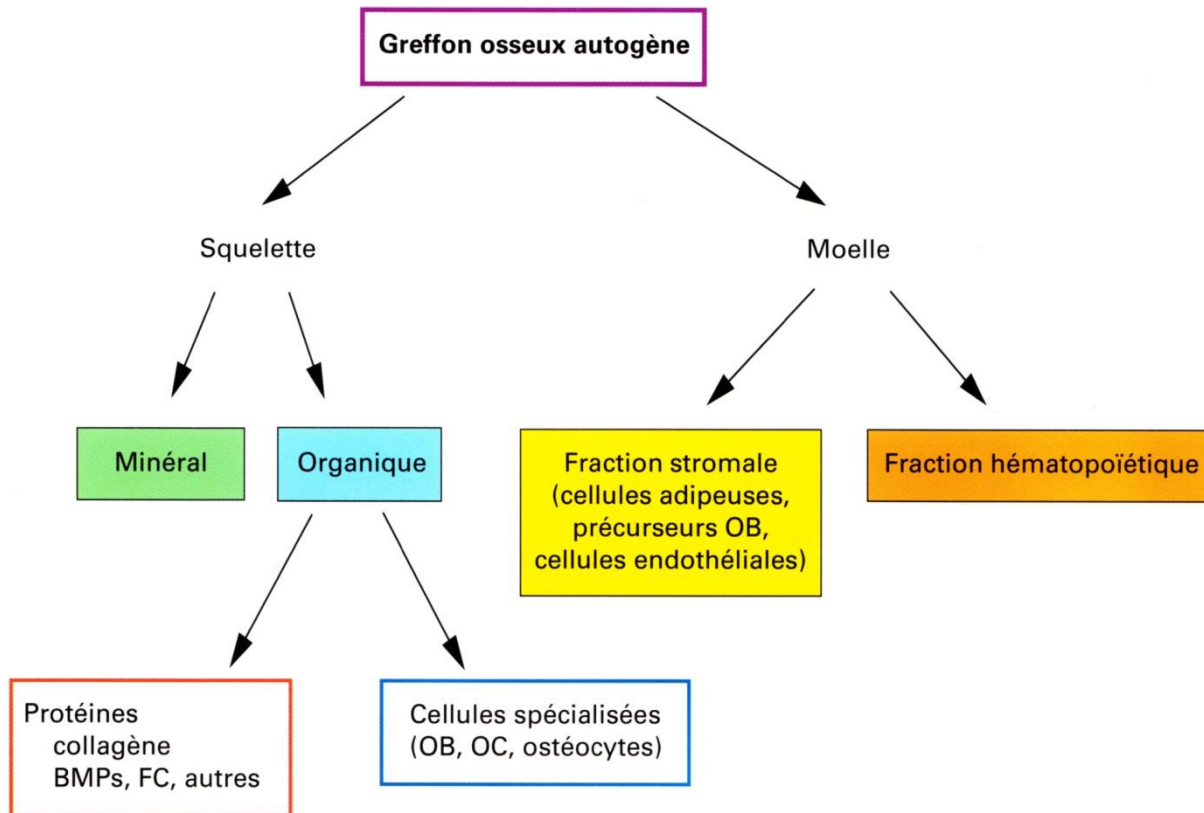


Figure 19 : Composition d'un greffon osseux autogène. (TULASNE J.F., ANDREANI J.F., 2005)

### II.2.1.2 Sites de prélèvement

Un greffon d'os autogène peut être prélevé à différents endroits du corps humain, sur des sites intra-oraux ou extra-oraux. Le choix du site est à étudier avant tout prélèvement et se fera en fonction de plusieurs éléments :

- L'origine embryologique des sites donneurs et receveurs : les meilleurs résultats étant obtenus quand les deux sites ont la même origine embryologique. En effet, sur un site receveur d'origine membranaire, un greffon d'origine membranaire présente un taux de résorption plus faible qu'un greffon d'origine enchondrale, tout en obtenant un os de meilleure qualité. (MATSUMOTO M.A. et al., 2002)
- L'étendue de la reconstruction osseuse, et donc le volume du greffon nécessaire pour combler le site receveur de manière optimale.
- La nature du greffon voulu : cortical, spongieux ou les deux.

- La volonté du patient, qui devra être clairement informé au préalable des risques encourus, des suites opératoires et des complications éventuelles en fonction des sites de prélèvement.

#### **II.2.1.2.1 Sites intra-oraux**

Le maxillaire et la mandibule peuvent être utilisés comme sites donneurs. Ils ont l'avantage d'avoir la même origine embryologique membranaire que le site receveur, d'être à proximité de ce dernier, et permettent d'effectuer le prélèvement sous anesthésie locale, ce qui rassure en général le patient et rend l'intervention plus aisée. (TULASNE J.F., ANDREANI J.F., 2005)

Ils sont en général utilisés pour traiter des insuffisances osseuses de faible ou moyenne étendues, étant donné la quantité limitée d'os pouvant être prélevé. Si les défauts sont plus volumineux ou bilatéraux, les prélèvements peuvent être envisagés sur plusieurs sites donneurs intra-oraux à la fois. (PALACCI P., ERICSSON I., 2001)

Au maxillaire, le site donneur principalement utilisé est la région tubérositaire. L'os obtenu est de nature essentiellement spongieuse et la quantité disponible est très faible, environ 1cm<sup>2</sup>. Son utilisation est donc limitée aux comblements de petite taille et à la régénération osseuse guidée. (TULASNE J.F., ANDREANI J.F., 2005)

A la mandibule, deux sites sont principalement utilisés :

- La symphyse mentonnière : la zone de prélèvement est comprise entre les forams mentonniers, les racines dentaires et le bord basilaire. Les greffons obtenus ont une nature principalement corticale, avec une faible quantité d'os spongieux. Pour les défauts étroits (équivalent à la largeur d'une dent), un bloc osseux est prélevé sur la ligne médiane du menton, tandis que pour des défauts plus volumineux, un ou deux blocs peuvent être prélevés de chaque côté de la ligne médiane, qu'il convient de préserver pour ne pas altérer la forme du menton. Les deux blocs parasymphysaires obtenus peuvent couvrir un déficit osseux correspondant à l'absence de 3 à 4 dents. Les suites opératoires sont relativement discrètes, sans douleurs ni œdèmes importants grâce à l'utilisation d'un pansement compressif. Cependant, le patient doit être prévenu de l'apparition éventuelle d'ecchymoses. (PALACCI P., ERICSSON I., 2001) (SEBAN A., 2008)

- La région latéro-postérieure : la zone de prélèvement s'étend de la partie latérale du corps de la mandibule (en arrière du trou mentonnier) jusqu'à la moitié antérieure du ramus. Il est possible de prélever un greffon avec un volume cortical important pouvant couvrir un défaut correspondant à une étendue de 4 dents avec un seul prélèvement. La quantité d'os spongieux disponible à la curette dans la zone rétro-molaire est variable et est limitée par la présence du nerf alvéolaire inférieur. Les suites opératoires sont comparables à l'avulsion d'une 3<sup>ème</sup> molaire avec une tuméfaction et un trismus qui régressent normalement en 8-10 jours. (TULASNE J.F., ANDREANI J.F., 2005) (SEBAN A., 2008)

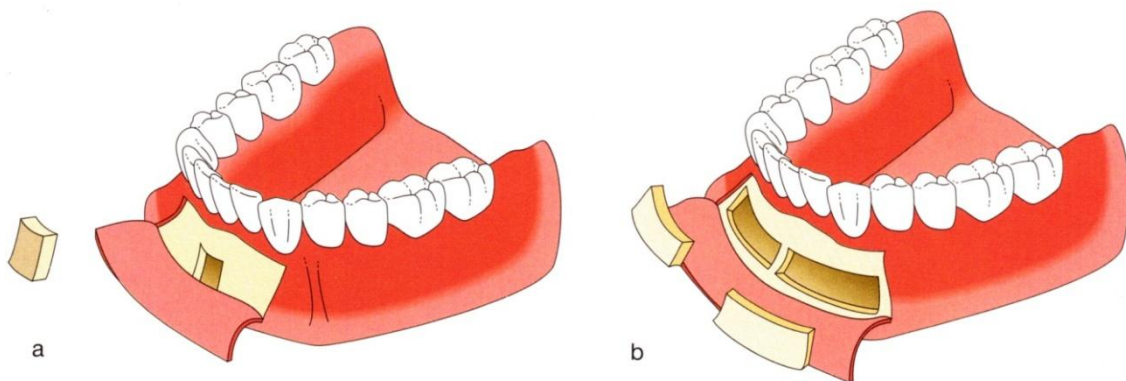


Figure 20 : Prélèvement d'un bloc osseux au centre de la symphyse (a) et prélèvement bilatéral de part et d'autre de la ligne médiane (b). (PALACCI P., ERICSSON I., 2001)

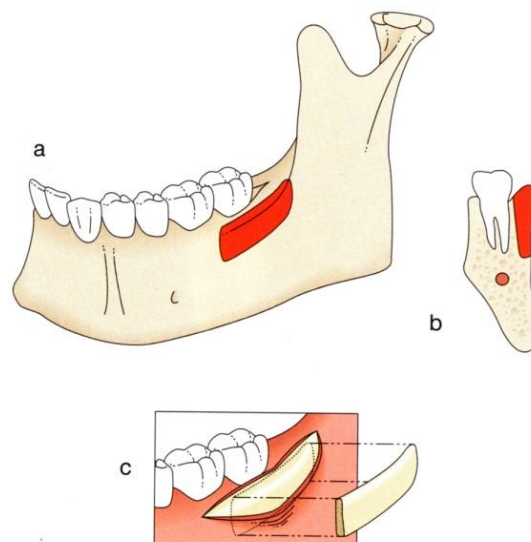


Figure 21 : Site donneur dans la région du ramus. (PALACCI P., ERICSSON I., 2001)

### II.2.1.2.2 Sites extra-oraux

Lorsque la restauration concerne des défauts osseux de grande étendue ou des crêtes alvéolaires très résorbées, il est possible d'effectuer des prélèvements osseux extra-oraux, principalement au niveau de l'os pariétal et de la crête iliaque. Cependant, ces prélèvements ont l'inconvénient de nécessiter une anesthésie générale, ainsi qu'une équipe pluridisciplinaire (chirurgien dentiste, chirurgien orthopédiste ou maxillo-facial en fonction du site de prélèvement, anesthésiste). De plus, le patient doit subir les suites opératoires à la fois au niveau des sites donneur et receveur. (SEBAN A., 2008)

- Le prélèvement pariétal est initié par TESSIER en 1982 et représente un greffon de choix pour les reconstructions pré-implantaires quand le praticien est familiarisé avec la technique. Des blocs cortico-spongieux denses et très volumineux peuvent être prélevés de part et d'autre et à distance de la suture sagittale, ils présentent un faible taux de résorption étant donné qu'ils sont d'origine membranaire. Les suites opératoires sont légères, les douleurs ressenties sont très modérées et la cicatrice est invisible (excepté en cas de calvitie). Cependant, cette technique présente certains inconvénients, l'approche psychologique consistant à proposer au patient un tel prélèvement est délicate, le risque neurologique par fracture n'est pas à écarter et l'os prélevé ne se régénère pas, il persiste une dépression qui peut être gênante esthétiquement, surtout en cas de calvitie et de prélèvement unilatéral. (TULASNE J.F., ANDREANI J.F., 2005) (SEBAN A., 2008)
- Le prélèvement iliaque s'effectue sur la crête iliaque antérieure et permet d'obtenir un bloc cortico-spongieux volumineux. Cependant, l'os étant d'origine enchondrale, il présente un pourcentage de résorption d'environ 30%, ce qui nous oblige à réaliser une hypercorrection lors de la greffe osseuse pour prévenir cette dernière. De plus, les suites post-opératoires sont souvent pénibles et les douleurs au niveau de la crête iliaque gênent la marche pendant plusieurs jours et peuvent prolonger l'hospitalisation. (SEBAN A., 2008) (TULASNE J.F., ANDREANI J.F., 2005)

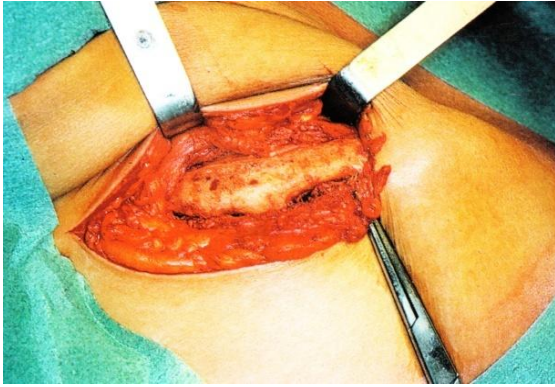


Figure 22 : Prélèvement iliaque.

(TULASNE J.F., ANDREANI J.F., 2005)

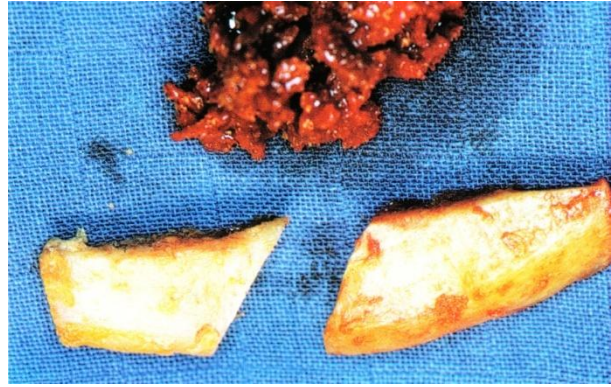


Figure 23 : Greffons d'os iliaque.

(TULASNE J.F., ANDREANI J.F., 2005)

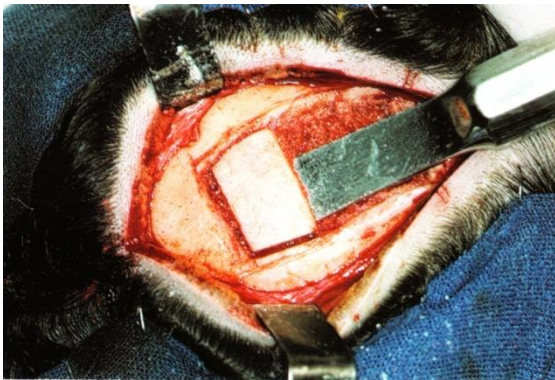


Figure 24 : Prélèvement pariétal.

(TULASNE J.F., ANDREANI J.F., 2005)



Figure 25 : Greffons d'os pariétal.

(TULASNE J.F., ANDREANI J.F., 2005)

### II.2.1.3 Avantages et inconvénients

L'os autogène est le matériau de référence dans le cadre des greffes osseuses pré-implantaires. Les résultats obtenus sont très bons, il a la particularité d'être à la fois ostéogénique, ostéo-inducteur et ostéoconducteur, contrairement aux substituts osseux, et il ne présente absolument aucun risque de transmission pathogène de part son origine.

Cependant, le taux de résorption post-opératoire peut être élevé, notamment si le greffon provient d'un os d'origine enchondrale, et le protocole opératoire est relativement lourd : non seulement il oblige le patient à subir les suites opératoires de deux sites chirurgicaux à la fois, mais l'intervention en elle-même est aussi plus longue, et nécessite en cas de prélèvement extra-oral, une hospitalisation, une anesthésie générale et la mobilisation d'une équipe pluridisciplinaire. De plus, il

n'est pas exclu que des complications plus ou moins graves puissent survenir au niveau du site de prélèvement, dont la cicatrisation peut être longue et douloureuse (surtout au niveau de la crête iliaque). Enfin, la disponibilité limitée de l'os autogène peut aussi être un frein à son utilisation, surtout dans le cas des greffes osseuses visant à corriger des insuffisances osseuses étendues.

D'autres alternatives existent. En effet, l'utilisation de substituts osseux allogéniques, xénogéniques ou alloplastiques permet d'alléger l'intervention pour le patient et pour le praticien et d'avoir un unique site opératoire. De plus, les progrès dans ce domaine permettent d'avoir des résultats très satisfaisants par rapport à l'os autogène.

## **II.2.2 Les substituts osseux allogéniques**

Les substituts osseux allogéniques sont fabriqués à partir d'os provenant d'un individu de la même espèce que celle du receveur et peuvent être utilisés, à l'instar d'un greffon osseux autogène, dans le cadre de comblements ou de reconstructions osseuses pré-implantaires.

Ils sont obtenus à partir de prélèvements sur des donneurs vivants ou sur des cadavres frais, puis sont conservés, traités, stérilisés et conditionnés dans des banques d'os qui assurent également leur distribution. Ces banques d'os sont utilisées depuis 50 ans en chirurgie orthopédique et n'ont commencé à être utilisées en odonto-stomatologie que depuis les années 1970. Ces produits sont très utilisés aux Etats-Unis et se sont récemment démocratisés en France, notamment depuis l'arrivée du Puros®. (COLAT-PARROS J., JORDANA F., 2010)

Les substituts osseux allogéniques seront détaillés ultérieurement dans une partie qui leur est dédiée (cf. III Les substituts osseux allogéniques).

## **II.2.3 Les substituts osseux xénogéniques**

Les substituts osseux xénogéniques sont obtenus à partir d'os provenant d'une espèce différente de celle du receveur. Dans le domaine de la chirurgie osseuse en odonto-stomatologie, l'os d'origine bovine est de loin le plus utilisé, mais il peut également être d'origine porcine, ovine, équine ou corallienne. Une fois prélevé, l'os subit divers traitements afin de ne garder que la trame minérale et de supprimer tout risque de contamination. La suppression de toutes les protéines matricielles a pour effet de priver ces substituts osseux de tout pouvoir ostéo-inducteur, les rendant donc uniquement ostéoconducteurs.

Les substituts osseux xénogéniques seront détaillés ultérieurement dans une partie qui leur est consacrée (cf. III Les substituts osseux xénogéniques)

#### **II.2.4 Les matériaux alloplastiques**

Les matériaux alloplastiques sont d'origine synthétique et peuvent également faire office de substitut osseux dans les comblements et reconstructions osseuses. Ils doivent être biocompatibles, bioactifs, ostéoconducteurs et peuvent être résorbables ou non. Leur efficacité dépend directement de leurs propriétés physico-chimiques, qui doivent se rapprocher le plus possible de celles de l'os : architecture du matériau, composition chimique, rapport atomique du calcium au phosphore (CaP) proche de celui de l'os (environ 1,6), porosité, etc. (SEBAN A., 2008)

Plusieurs matériaux alloplastiques sont actuellement utilisés en odonto-stomatologie :

- Les phosphates tricalciques.
- Les carbonates de calcium.
- Les hydroxyapatites de synthèse.
- Les céramiques biphasées.
- Les matériaux composites.
- Les bioverres.

(PRINC G., PIRAL T., 2008)

Ces matériaux présentent certains avantages face à l'os autogène et aux substituts osseux allogéniques et xénogéniques : leur disponibilité est illimitée, ce qui nous permet d'avoir la quantité de matériaux que l'on souhaite, contrairement à l'os autogène, et il n'y a pas besoin d'avoir recours à une banque d'os, contrairement aux matériaux allogéniques. Ils ont également l'avantage de ne présenter aucun risque de transmission d'agents pathogènes. Cependant, ils n'ont aucun potentiel ostéo-inducteur et ostéogénique, ils sont exclusivement ostéoconducteurs.

## **II.3 Principes biologiques des greffes et reconstructions osseuses.**

Les greffes et reconstructions osseuses en chirurgie pré-implantaire ont pour but de restaurer un terrain osseux optimal pour une bonne mise en place et une bonne ostéointégration du ou des futur(s) implant(s).

Ainsi, le résultat idéal recherché serait une reformation complète du volume osseux, l'obtention d'un os de bonne qualité, une restauration de la structure et de la fonction osseuse, ainsi qu'une substitution complète du substitut osseux par l'os néoformé, avec à long terme, une résorption minimale et un bon maintien du volume obtenu.

Le traumatisme lié à l'intervention et à la procédure de greffe induit un processus de cicatrisation osseuse au niveau du site receveur, régulé par de nombreuses cytokines et facteurs de croissance. Le greffon ou substitut osseux est alors incorporé lors de la néoformation osseuse et lors du processus de remodelage. Dans le cas d'un matériau résorbable, il sera progressivement remplacé par l'os nouvellement formé, tandis qu'un matériau non résorbable persistera dans l'os.

### **II.3.1 La cicatrisation osseuse**

Suite à l'intervention, la cicatrisation osseuse se déroule en trois étapes :

- Réaction immédiate au traumatisme opératoire, impliquant la formation d'un caillot sanguin et la libération de cytokines et facteurs de croissance.
- Différenciation ostéoblastique et formation de l'ostéoïde.
- Remodelage osseux avec adaptation de l'architecture osseuse en fonction des contraintes mécaniques locales.

(KHOURY F. et al, 2007)

#### **II.3.1.1 Réaction immédiate au traumatisme**

L'intervention provoque des dommages vasculaires induisant un saignement plus ou moins important, notamment suite au décollement du périoste, qui représente une partie importante de la vascularisation de la surface osseuse sous-jacente.



Immédiatement après l'intervention, il y a d'abord une vasoconstriction intense des vaisseaux environnants afin de permettre l'hémostase des tissus lésés. Le sang qui occupe tout le site opératoire coagule et aboutit à la formation d'un caillot sanguin (thrombus). Ce dernier recouvre ainsi le greffon et l'emprisonne au sein d'une matrice extracellulaire riche en fibrine. Il y a ensuite apparition d'une réaction inflammatoire avec recrutement des cellules de l'inflammation telles que les granulocytes neutrophiles et les macrophages.

Les plaquettes, les neutrophiles et les macrophages présents sur le site sont la source de nombreuses cytokines et facteurs de croissance, comme par exemple le Platelet-Derived Growth Factor (PDGF), le Vascular Endothelial Growth Factor (VEGF), le Basic Fibroblast Growth Factor (bFGF ou FGF-2), le Transforming Growth Factor beta (TGF $\beta$ ), les Insulin-like Growth Factor I et II (IGF-I et II), qui jouent un rôle dans le chimiotactisme, la division, la prolifération et la différenciation cellulaire, notamment lors de l'angiogénèse. (JENSEN O.T., 2006)

De nouveaux vaisseaux sanguins se forment alors au sein du caillot, à partir des vaisseaux sanguins environnants préexistants. Ce phénomène porte le nom d'angiogénèse. Ces nouveaux vaisseaux germent au sein de l'architecture du greffon ou substitut (dans les canaux de Volkmann, de Havers et entre les trabécules osseuses) et entre les particules osseuses. (JENSEN O.T., 2006)

Il semblerait que le processus de néovascularisation soit 30% plus rapide au sein du tissu osseux spongieux. Cela est sûrement dû à la structure très aérée des trabécules osseuses de l'os spongieux, tandis que l'os de nature corticale possède une structure très dense. (LUNDGREN S., SENNERBY L., 2008).

En parallèle de ce phénomène, si des perforations sont réalisées à travers la corticale osseuse sous-jacente au greffon ou substitut, des précurseurs des cellules endothéliales provenant des espaces médullaires peuvent atteindre le site de néovascularisation et contribuer à la formation de nouveaux capillaires, indépendamment des capillaires préexistants, par un processus que l'on nomme vasculogénèse. (JENSEN O.T., 2006)

A ce stade, le caillot sanguin va progressivement disparaître pour laisser place à un tissu de granulation richement vascularisé.

### **II.3.1.2 Différenciation ostéoblastique et formation de l'ostéoïde**

La cicatrisation osseuse repose sur les trois principes expliqués précédemment : l'ostéogénèse, l'ostéo-induction et l'ostéoconduction (cf. II.1 Définitions et notions importantes)

Le réseau vasculaire nouvellement formé permet la migration de cellules ostéoprogénitrices provenant du tissu osseux et du périoste adjacents au site de greffe, mais également du système sanguin circulant.

La présence de cellules au potentiel ostéogénique dans la circulation sanguine a longtemps été controversée. Quelques études avaient démontré leur présence dans le sang, mais à des concentrations tellement infimes et négligeables que leur implication dans la cicatrisation osseuse était alors improbable. (KUZNETSOV S.A. et al., 2001)

Enfin, de récentes études ont démontré que des cellules au potentiel ostéogénique étaient effectivement présentes dans le système sanguin circulant, à des concentrations significatives et non négligeables, pouvant avoir une réelle implication dans la cicatrisation osseuse. (EGHBALI-FATOURECHI G.Z. et al., 2005).

En cas d'utilisation d'un greffon autogène, un pool de cellules ostéogéniques se trouve directement dans la structure du greffon. Cependant, il semblerait qu'une partie de ces cellules ne survive pas au transfert du greffon du site donneur au site receveur, à cause de l'hypoxie et du manque de nutrition lié à l'arrêt de la vascularisation. Cela a donc pour effet de réduire le pouvoir ostéogénique de l'os autogène. Les cellules osseuses ayant survécu peuvent par contre contribuer à la consolidation du greffon à condition bien sûr que le réseau vasculaire néoformé puisse leur apporter l'oxygène, les nutriments, ainsi que les facteurs de croissance nécessaires à leur survie et à leur activité ostéogénique.

Le recrutement, la prolifération et la différenciation des cellules ostéoprogénitrices en ostéoblastes sont régulés par des facteurs de croissance, qui sont d'une part libérés par les plaquettes activées, les neutrophiles, les macrophages, les cellules ostéogéniques et les cellules endothéliales, et qui sont d'autre part présents dans la matrice osseuse extracellulaire de l'os adjacent au site, ou du greffon ou substitut lui-même (greffon autogène et substitut allogène). Ce phénomène de régulation se nomme ostéo-induction. La migration des cellules ostéogéniques est également facilitée par le greffon ou substitut osseux, qui agit comme un échafaudage sur lequel les cellules osseuses peuvent adhérer et se déplacer, c'est l'ostéoconduction.

Parmi les facteurs de croissance jouant un rôle dans l'ostéo-induction, on retrouve notamment :

- Le PDGF (Platelet-Derived Growth Factor) : il stimule la multiplication et la prolifération des cellules ostéoprogénitrices. (ROSE L.F., ROSENBERG E., 2001)
- L'IGF-I et II (Insulin Growth Factor) : bien que ces deux facteurs soient présents dans l'os, il semble que l'IGF-II soit moins impliqué dans la cicatrisation osseuse. L'IGF-I a une action synergique avec le PDGF dans la multiplication et la prolifération des cellules ostéoprogénitrices. En effet, il semble que ces deux facteurs soient plus efficaces ensemble que seuls. (OGINO Y. et al., 2006)
- Le TGF $\beta$  (Transforming Growth Factor beta) : c'est le facteur de croissance le plus abondant dans l'os humain. Il est impliqué dans la différenciation des cellules ostéoprogénitrices en ostéoblastes, dans la synthèse de la matrice osseuse et dans sa minéralisation. (KANAAN R.A., KANAAN L.A., 2006)
- bFGF ou FGF-2 (Basic Fibroblast Growth Factor) : il stimule la multiplication et la prolifération des cellules ostéoprogénitrices.
- Les BMP (Bone Morphogenetic Proteins) : ces protéines purement ostéo-inductrices ont été isolées ces 20 dernières années et font l'objet de nombreuses études cliniques en raison de l'intérêt qu'elles représentent dans la cicatrisation osseuse. Elles font partie de la superfamille des facteurs de croissance TGF $\beta$ . Elles sont secrétées par les ostéoblastes et stockées dans la matrice osseuse lors de sa formation, mais ne peuvent exprimer leur potentiel ostéo-inducteur qu'une fois libérées par la déminéralisation ostéoclastique. A ce jour, 22 protéines différentes ont été isolées dont les BMP-2, BMP-3, BMP-4 et BMP-7 qui ont clairement été identifiées comme ayant un potentiel ostéo-inducteur. Elles agissent directement sur la différenciation ostéoblastique. Les BMP-2 stimulent particulièrement la différenciation des cellules mésenchymateuses en cellules ostéoprogénitrices, tandis que les BMP-7 agissent plus tardivement, en stimulant essentiellement la différenciation des cellules ostéoprogénitrices en ostéoblastes (CHIRON P., 2004). Il semble également que les BMP aient une action synergique avec le facteur IGF-I (YEH L.C. et al., 1997).

Une fois les ostéoblastes activés, ils sécrètent une matrice ostéoïde à la surface de la trame minérale du greffon ou substitut osseux dans un premier temps, puis sous forme d'îlots de tissu ostéoïde isolés entre les trabécules de spongieux ou entre les particules de matériau. Ces trames de

tissu ostéoïde vont se rejoindre et commencer à incorporer et consolider le greffon ou substitut osseux. Au fur et à mesure de la formation de l'ostéoïde, les ostéoblastes vont se retrouver prisonniers à l'intérieur et se transformer en ostéocytes, d'où la nécessité d'un recrutement continu de nouvelles cellules ostéogéniques.

Le tissu ostéoïde subit dans un deuxième temps une minéralisation. Cette dernière est amorcée par les ostéoblastes et les ostéocytes qui accumulent des ions  $\text{Ca}^{2+}$ ,  $\text{PO}_4^{2-}$  et des phosphatases alcalines dans des vésicules de sécrétion, qu'ils libèrent dans le tissu ostéoïde. Des cristaux d'apatite se forment dans ces vésicules et après dissolution de ces dernières, ils se fixent sur la matrice ostéoïde (en priorité sur les fibres de collagène et les protéines osseuses matricielles liant le calcium, telles que l'ostéocalcine). Ainsi, l'ostéoïde se minéralise en plusieurs points, qui finiront par se rejoindre pour constituer une matrice ostéoïde minéralisée. A ce stade, l'os obtenu est qualifié de primaire, fibreux, réticulaire ou immature. Il est à noter que les phosphatases alcalines jouent un rôle très important dans la minéralisation osseuse car l'absence de cette enzyme se traduit par une formation osseuse défectueuse. (KHOURY F., 2011)

En l'espace de 4 à 6 semaines, la production de tissu ostéoïde minéralisé permet une consolidation suffisante du greffon ou substitut pour envisager l'apparition d'une fonction osseuse. Mais à ce stade, le tissu obtenu reste désorganisé et doit passer par une phase de remodelage afin d'avoir une structure lamellaire plus organisée, plus minéralisée et plus résistante aux contraintes mécaniques locales. (GARG A.K., 2010)

### **II.3.1.3 Remodelage osseux**

Le remodelage osseux permet d'obtenir un os mature lamellaire cortical ou spongieux, dont l'architecture répond directement aux contraintes mécaniques locales. Les signaux qui permettent l'adaptation du tissu osseux en fonction des contraintes impliquent de nombreux mécanismes. Le mouvement du liquide interstitiel situé à l'intérieur des canalicules osseux, ainsi qu'un système complexe de capteurs propres aux ostéocytes leur permettent de percevoir ces contraintes et d'interagir avec les ostéoblastes à travers le réseau ostéocytaire. Les ostéoblastes libèrent alors des cytokines chimiotactiques qui vont entraîner le recrutement de précurseurs ostéoclastiques provenant de la circulation sanguine, de la cavité médullaire de l'os à proximité, ou d'un pool de cellules présent sur place. Ces précurseurs se différencient en ostéoclastes activés grâce notamment au système RANK/RANKL exprimé à la surface des ostéoblastes, entre autres. (KHOURY F. et al, 2007)

Par la suite, les ostéoclastes vont jouer leur rôle de résorption osseuse dans le cadre d'un processus de remodelage (résorption puis formation osseuse). Ce dernier s'effectue à plusieurs endroits du tissu osseux grâce aux unités fonctionnelles de remodelage, constituées de deux équipes de cellules comprenant un sous groupe ostéoclastique et un sous groupe ostéoblastique dont les activités métaboliques sont étroitement couplées dans l'espace et dans le temps.

Le mécanisme du remodelage osseux a été traité auparavant (cf. I.5.2 Le remodelage osseux).

### **II.3.2 Facteurs influençant la cicatrisation osseuse**

Plusieurs conditions doivent être réunies afin d'obtenir une bonne cicatrisation osseuse :

- Un apport vasculaire suffisant : le succès d'une reconstruction osseuse dépend toujours de la revascularisation du greffon ou substitut, le pronostic étant déterminé par la qualité et la vitesse de cette revascularisation (KHOURY F., 2011). En effet, la cicatrisation osseuse ne peut se faire sans apport d'oxygène, de nutriments et de facteurs de croissance par la circulation sanguine. Il est donc capital que de nouveaux vaisseaux sanguins apparaissent très rapidement pour coloniser et revasculariser tout le site receveur. Or, la plupart des vaisseaux sanguins néoformés le sont grâce au processus d'angiogénèse qui nécessite la présence de vaisseaux sanguins adjacents au site opératoire. Plus il y aura de vaisseaux sanguins environnants, plus l'angiogénèse sera rapide et importante. Quelques précautions doivent ainsi être prises lors de l'intervention : l'élévation du lambeau mucopériosté doit être la plus atraumatique possible afin de préserver le périoste, qui est une source de vascularisation importante lors d'une reconstruction osseuse. Des pertuis peuvent également être réalisés à travers la corticale de l'os sous-jacent au greffon ou substitut osseux, afin de permettre aux cellules ostéogéniques et facteurs de croissance des espaces médullaires de migrer et coloniser le site receveur.
- Une bonne stabilité primaire : le greffon ou substitut osseux doit être bien maintenu en place afin de potentialiser la cicatrisation osseuse et d'obtenir un os de bonne qualité. Dans le cas d'une greffe d'apposition, des vis d'ostéosynthèse doivent être utilisées pour maintenir le bloc osseux en place.
- L'absence de tissu fibreux cicatriciel : la réparation des défauts osseux doit aboutir à la néoformation d'un tissu osseux de bonne qualité sans interposition de tissu conjonctif. Le site opératoire doit donc bien être nettoyé de tout tissu conjonctif avant la mise en place

du greffon ou substitut osseux. De plus, ce dernier doit être bien maintenu et bien vascularisé afin d'éviter la néoformation de tissu conjonctif qui viendrait se mêler à l'os nouvellement formé.

- Le maintien à distance des tissus mous environnants : la régénération des défauts osseux implique une compétition entre les différents tissus. Or, le tissu conjonctif se forme plus rapidement que le tissu osseux. Il convient donc de maintenir les tissus mous à distance du site receveur afin d'éviter que du tissu conjonctif néoformé n'occupe l'espace initialement dédié à l'os. Pour se faire, nous pouvons d'ores et déjà compter sur le greffon ou substitut qui jouera le rôle de mainteneur d'espace, mais l'utilisation d'une membrane peut être judicieuse dans le sens où cette dernière va recouvrir et bien délimiter le site receveur, tenant la gencive à l'écart. Cependant, il faut noter que l'utilisation d'une membrane empêche la revascularisation périostée de la surface du greffon ou substitut, qui sera plus faiblement vascularisée et remodelée. La surface du bloc peut alors présenter une couleur blanchâtre et sera exposée plus tardivement à une résorption accrue, comparé au reste du bloc osseux. Une étude comparative a été réalisée sur des rats, dans laquelle la revascularisation de blocs osseux autogènes, avec ou sans recouvrement par une membrane e-PTFE, a été examinée. Dans le groupe des reconstructions sans membrane, la revascularisation a été plus précoce, plus intensive et plus étendue pendant toute la période de guérison. (DE MARCO A.C., JARDINI M.A. et al., 2005)
- Le respect des délais de cicatrisation : en fonction du type de reconstruction osseuse réalisée, la mise en place immédiate d'implants peut être possible et est parfois favorisée par certains auteurs, mais dans le cas d'une implantation différée, il convient d'attendre un délai de 4 à 6 mois (varie en fonction des auteurs) afin que l'os soit bien cicatrisé, de bonne qualité, et qu'il permette une bonne stabilité primaire du ou des implant(s).
- La prévention des infections éventuelles : l'intervention doit se faire dans des conditions stériles et le patient doit avoir une couverture antibiotique adaptée avant, pendant et après l'intervention afin d'éviter tout risque d'infection.

### **III. Les substituts osseux allogéniques**

### III Les substituts osseux allogéniques

Les substituts osseux allogéniques, ou homologues, peuvent être une alternative à l'os autogène lors de comblements ou de reconstructions osseuses pré-implantaires. Leur utilisation est souvent assimilée à une allogreffe, à tort, car ce ne sont pas des tissus vivants mais des biomatériaux inertes (une « greffe » implique que le tissu implanté soit vivant).

Ces biomatériaux sont obtenus après prélèvement de morceaux d'os sur des têtes fémorales de donneurs vivants ou sur des os longs de cadavres. Ils subissent par la suite toute une série de traitements chimiques et une stérilisation par irradiation, visant à supprimer tout risque de transmission pathogène entre le donneur et le receveur. A ce jour, aucune contamination n'a été rapportée mais le risque de transmission d'un agent pathogène encore non identifié peut toujours être possible. Il convient donc de rester vigilant. (SEBAN A., 2008)

La conservation, le traitement, la stérilisation et le conditionnement de ces biomatériaux sont assurés par des banques d'os, qui sont également responsables de leur distribution. Ces banques d'os sont utilisées depuis 50 ans en chirurgie orthopédique et n'ont commencé à être utilisées en odonto-stomatologie que depuis les années 1970 (COLAT-PARROS J., JORDANA F., 2010).

Les substituts osseux allogéniques n'ont aucun pouvoir ostéogénique, du fait de l'absence de cellules osseuses spécialisées au sein du matériau. Cependant, comme tous les substituts osseux, ils ont un pouvoir ostéoconducteur grâce à leur capacité à servir d'échafaudage avec lequel les cellules osseuses et vasculaires environnantes peuvent établir des liaisons chimiques, leur permettant ainsi de coloniser le site et commencer la néoformation osseuse. Enfin, en fonction des traitements qu'ils subissent, ils peuvent également être ostéo-inducteurs, dépendant de la préservation des protéines matricielles et de leur disponibilité. (TULASNE J.F., ANDREANI J.F., 2005)

Afin de mieux répondre à la demande des praticiens et à l'usage qu'ils en font, et en fonction des traitements qu'ils subissent, ces substituts osseux peuvent être conditionnés sous différentes formes. On trouve notamment :

- Des blocs d'os spongieux ou cortico-spongieux.
- Des particules d'os spongieux, d'os cortical, ou un mélange des deux.
- Des formes plus souples dans le cas du DFDBA (grâce à la déminéralisation) : mastics, pâtes, gels en pots ou en seringues, feuilles flexibles, etc.



L'os en bloc est essentiellement utilisé dans les reconstructions osseuses de moyenne et grande étendues. L'os en particules et les formes plus souples, dont la manipulation plus aisée permet une adaptation plus facile au site à combler, sont principalement utilisés dans le comblement des défauts osseux de petite étendue. Ils peuvent également être utilisés en complément d'un ou de plusieurs blocs osseux afin de combler les espaces vides et ainsi obtenir un résultat plus homogène.

L'os spongieux et l'os cortical présentent quelques différences au niveau de la cicatrisation osseuse. L'os spongieux permet une revascularisation et une néoformation osseuse plus rapide et plus complète par rapport à l'os cortical, grâce notamment à sa structure trabéculaire, à sa faible densité et à sa résorption plus rapide et plus complète. Ainsi, lors de la cicatrisation osseuse, il est plus rapidement colonisé, vascularisé et remodelé, laissant place plus rapidement à de l'os néoformé. L'os cortical est beaucoup plus dense, ce qui lui confère des propriétés mécaniques plus élevées, une capacité accrue à maintenir l'espace et les volumes, mais une résorption plus lente et plus incomplète. Ainsi, en fonction de la situation clinique, les propriétés d'un type d'os pourront être préférées à l'autre, mais les particules et les blocs osseux contenant à la fois de l'os spongieux et de l'os cortical ont l'avantage d'allier la rapidité de cicatrisation de l'os spongieux à la résistance mécanique de l'os cortical. (BURCHARDT H., 1983) (BIOHORIZONS <sup>[2]</sup> : en ligne, 2012)



Figure 26 : Particules corticales.  
(BIOHORIZONS <sup>[2]</sup> : en ligne, 2012)



Figure 27 : Particules spongieuses.  
(BIOHORIZONS <sup>[2]</sup> : en ligne, 2012)

### III.1 Prélèvement et prise en charge des tissus osseux

Chaque étape du prélèvement des tissus doit se faire dans des conditions très strictes afin d'éviter tout risque de transmission pathogène entre le donneur et le receveur. Ces conditions doivent répondre à la réglementation en vigueur dans le pays concerné (Code de la santé publique en France), ainsi qu'aux exigences imposées par les organismes de régulation européens et américains notamment. En France, c'est l'Agence Française de Sécurité Sanitaire des Produits de Santé (AFSSAPS) qui s'occupe de dicter les règles à respecter tandis qu'aux Etats-Unis, ce sont l'U.S. Food and Drug Administration (U.S. FDA) et l'American Association of Tissue Banks (AAATB). (TUTOGEN MEDIAL : en ligne, 2012)

### III.1.1 Sélection des donneurs

La sélection des donneurs potentiels se fait au niveau des hôpitaux ou structures spécialisées. Les tissus peuvent être prélevés sur des donneurs vivants ou décédés, un consentement éclairé étant indispensable.

Dans le cas d'un donneur vivant, les tissus osseux proviennent essentiellement des patients subissant une arthroplastie de la hanche avec mise en place d'une prothèse. La tête fémorale peut alors être récupérée afin d'être transformée en substitut osseux. Afin de recueillir le consentement éclairé du patient (de sa famille ou d'un tuteur légal dans le cas d'un patient mineur), un entretien approfondi doit être réalisé avant l'intervention afin d'informer le patient du procédé utilisé et des utilisations potentielles de ce don. La décision doit être strictement volontaire, sans que le patient ne subisse de pressions morales ou de compensation financière.

Dans le cas d'un patient décédé, les tissus peuvent être prélevés dans un délai de 24 heures après le décès. Le consentement éclairé doit être obtenu auprès de proches ou parents légaux.

(TUTOGEN MEDICAL : en ligne)

Une fois le consentement obtenu, le médecin en charge du prélèvement doit auparavant vérifier les antécédents médicaux et chirurgicaux personnels et familiaux du patient, lui faire passer un examen clinique et un interrogatoire médical approfondi, afin de connaître ses éventuelles pathologies, habitudes de vie et conduites à risques. Par la suite, le patient doit subir des analyses médicales afin de vérifier qu'il ne présente aucune maladie transmissible citée ci-dessous.

Conformément à la réglementation en vigueur en France (Décret n° 2003-462 du 21 mai 2003, articles R.1211-13, R.1211-14, et R.1211-15), tout prélèvement de tissus à des fins thérapeutiques ne peut se faire si le donneur présente un risque potentiel de transmission de la maladie de Creutzfeldt-Jakob ou d'autres encéphalopathies subaiguës spongiformes transmissibles, ou s'il présente les pathologies infectieuses suivantes :

- Infection par les virus de l'immunodéficience humaine HIV-1 et HIV-2.
- Infection par le virus T-lymphotrope humain HTLV-1.
- Infection par le virus de l'hépatite B ou de l'hépatite C.
- Syphilis.

Lorsque le tissu prélevé est importé sur le territoire français, et que ces analyses n'ont pas été réalisées, le tissu doit être accompagné d'un échantillon biologique permettant l'exécution de ces analyses en France. Si ces conditions ne sont pas réunies, le tissu sera interdit d'utilisation sur le sol français.

(LEGIFRANCE : en ligne, 2003)

### **III.1.2 Prélèvement et transport des tissus osseux**

Si toutes les conditions sont réunies, le prélèvement peut avoir lieu. Il doit bien sûr être réalisé dans des conditions stériles afin d'éviter tout risque de contamination du tissu prélevé. Dans le cas d'une personne vivante, le prélèvement de la tête fémorale se fait pendant l'arthroplastie de la hanche, tandis que dans le cas d'une personne décédée, le prélèvement concerne généralement les os longs et doit se faire dans les 24h maximum après le décès.

Une fois le prélèvement effectué, le tissu osseux doit être conservé à basse température dans un congélateur avant d'être acheminé vers la banque d'os qui va s'occuper de son traitement. Le transport doit se faire à température contrôlée, sous la responsabilité de la banque d'os concernée. Une fois arrivé à destination, le tissu osseux est conservé à -80°C dans l'azote liquide.

En France, d'après l'article L1243-2 du code de la santé publique, afin d'exister en tant que telles, les banques d'os doivent d'abord obtenir l'approbation de l'Agence Française de Sécurité Sanitaire des Produits de Santé (AFSSAPS) qui délivre, après avis de l'Agence de la biomédecine, des autorisations de 5 ans renouvelables. (LEGIFRANCE : en ligne, 2011)

### **III.1.3 Tests de dépistage**

Après la réception des tissus par la banque d'os, cette dernière réalise toute une série de tests de dépistage afin de déceler une éventuelle présence infectieuse dans le tissu osseux. Ces tests sont propres aux banques d'os mais couvrent en général les pathologies citées en II.1.1.

Si aucune présence virale ou bactérienne n'est décelée, le tissu entre alors dans un processus de traitement afin qu'il obtienne ses propriétés finales de substitut osseux allogénique. Si au contraire, une anomalie est détectée, le tissu osseux peut soit servir dans le cadre d'une utilisation non thérapeutique, soit être détruit.

### **III.2 Différents types de substituts osseux allogéniques**

On distingue plusieurs types de substituts osseux allogéniques utilisés en odonto-stomatologie, ils sont classés en fonction des traitements qu'ils subissent :

- L'os lyophilisé non déminéralisé (FDBA : Freeze-Dried Bone Allograft).
- L'os lyophilisé déminéralisé (DFDBA : Demineralized Freeze-Dried Bone Allograft).
- L'os délipidé-déprotéinisé.

Le FDBA et le DFDBA sont très utilisés aux Etats-Unis mais peu en France, tandis que l'os délipidé-déprotéinisé se démocratise en France depuis quelques années.

Il existe également des allogreffes fraîches et congelées mais elles ne seront pas traitées ici étant donné qu'elles ne sont pas utilisées en odonto-stomatologie.

#### **III.2.1 L'os lyophilisé non déminéralisé (FDBA)**

L'os allogénique lyophilisé non déminéralisé, souvent désigné par le terme anglais « Freeze-Dried Bone Allograft » (FDBA), est un os de banque d'origine humaine. Il est traité chimiquement afin d'inactiver les virus et supprimer les agents pathogènes, puis subit une lyophilisation qui est un procédé de conservation qui déshydrate sans dénaturer la matière, grâce à l'action conjuguée du vide et du froid. Ce procédé a l'avantage de permettre la conservation des tissus osseux traités pendant 5 ans à température ambiante, ce qui facilite énormément la logistique pour le stockage et le transport. Après lyophilisation, le tissu osseux est stérilisé par irradiation.

Contrairement à l'os autogène, la moelle osseuse est supprimée et seul le squelette osseux est conservé, représenté par sa fraction minérale intacte et sa fraction organique despecifiée, ce qui signifie que les cellules osseuses spécialisées sont supprimées, tout en préservant les protéines matricielles. Ces dernières peuvent lui conférer un pouvoir ostéo-inducteur, cependant, sans déminéralisation, ces protéines sont emprisonnées dans la fraction minérale et ne peuvent donc pas s'exprimer avant d'être libérées par la résorption ostéoclastique lorsque le matériau subit un remodelage. Ainsi, la mise à disposition tardive des protéines matricielles lors de la cicatrisation osseuse peut remettre en cause l'efficacité du pouvoir ostéo-inducteur de l'os lyophilisé, qui serait alors seulement ostéoconducteur.

### III.2.1.1 Processus de traitement

Voici les étapes d'un traitement type que doit subir le tissu osseux prélevé avant de devenir de l'os allogénique lyophilisé (FDBA). Ces étapes, proposées par HOLTZCLAW D. et al., et publiées dans le *Journal of the American Dental Association (J.A.D.A)*, concernent un substitut osseux en particules :

<p><b>Etape 1 : Elimination des tissus mous</b> Le technicien élimine les tissus résiduels musculaires, tendineux et ligamentaires, entre autres.</p>
<p><b>Etape 2 : Réduction de taille initiale</b> Le technicien réduit l'os en particules d'environ 5 mm de diamètre pour une manipulation plus aisée.</p>
<p><b>Etape 3 : Nettoyage et décontamination initiale</b> Le technicien rince, agite et centrifuge les particules d'os en utilisant diverses solutions (saline, acétone, éthanol ou peroxyde d'hydrogène) pour supprimer toute charge bactérienne résiduelle et réduire l'antigénicité.</p>
<p><b>Etape 4 : Traitement microbiologique</b> Le technicien baigne les particules d'os dans des solutions antibactériennes, antimycosiques et antifongiques.</p>
<p><b>Etape 5 : Congélation</b> Le technicien congèle les particules osseuses dans de l'azote liquide à -80°C.</p>
<p><b>Etape 6 : Déshydratation</b> Le technicien déshydrate les particules osseuses par lyophilisation, afin d'éliminer toute trace d'eau et réduire l'antigénicité.</p>
<p><b>Etape 7 : Réduction secondaire de la taille des particules</b> Le technicien réduit les particules osseuses jusqu'à leur taille finale, variant entre 250 et 750 µm.</p>
<p><b>Etape 8 : Conditionnement</b> Le technicien conditionne l'os allogénique dans un conteneur stérile.</p>
<p><b>Etape 9 : Stérilisation finale</b> Le technicien applique une faible dose irradiante de rayons gamma à faible température afin d'assurer la stérilité du produit (niveau d'assurance de stérilité (SAL) de <math>10^{-6}</math>).</p>

Tableau 2 : Etapes du traitement de l'os allogénique lyophilisé. (HOLTZCLAW D. et al., 2008)

### III.2.1.2 Conditionnements

Les substituts osseux allogéniques lyophilisés peuvent être conditionnés sous différentes formes afin de pouvoir être adaptés et utilisés efficacement dans différentes situations cliniques.

- Sous forme de particules (chips) : l'os en chips ou en particules est particulièrement adapté aux comblements d'alvéoles, aux comblements des défauts osseux de petite étendue, ainsi qu'aux comblements sinusiers. Les produits du commerce peuvent se présenter sous forme de particules osseuses broyées d'origine corticale, spongieuse, ou un mélange des deux. De plus, ils sont souvent proposés avec différentes tailles de particules disponibles.



Figure 28 : articles d'os spongieux.  
(MTF : en ligne, 2012)



Figure 29 : Particules d'os spongieux et cortical (50/50).  
(MTF : en ligne, 2012)

- Sous forme de copeaux : les copeaux osseux représentent une solution intermédiaire entre l'os en particules broyées et l'os en bloc. Ils sont destinés aux reconstructions osseuses de moyenne étendue.



Figure 30 : Copeaux d'os spongieux. (MTF : en ligne, 2012)

- Sous forme de bloc : les blocs osseux sont plus adaptés aux reconstructions osseuses de moyenne et grande étendues, lors de reconstructions osseuses par apposition. Il existe des blocs d'os spongieux et des blocs cortico-spongieux.



Figure 31 : Bloc osseux spongieux.  
(MTF : en ligne, 2012)



Figure 32 : Bloc osseux cortico-spongieux.  
(CITAGENIX : en ligne, 2012)

### III.2.1.3 Avantages et inconvénients

Les substituts osseux allogéniques lyophilisés non déminéralisés présentent de nombreux avantages par rapport à l'os autogène :

- Le protocole opératoire est plus simple et plus rapide, améliorant le confort du praticien et du patient. En effet, il n'y a plus besoin d'avoir recours à un deuxième site opératoire pour le prélèvement. Cela améliore également les suites post-opératoires pour le patient et diminue les risques de complications au niveau du site de prélèvement.
- Leur disponibilité est illimitée. Le praticien a accès à une quantité illimitée d'os spongieux ou cortical, contrairement à l'os autogène. De plus, ils sont directement conditionnés en particules ou blocs, en fonction des besoins du praticien et de la situation clinique.
- La prescription de ces produits est très aisée, une simple ordonnance nominative suffit.

Ils présentent cependant quelques inconvénients, que ce soit par rapport à l'os autogène ou même aux autres substituts osseux allogéniques :

- Ils n'ont aucun pouvoir ostéogénique, contrairement à l'os autogène, et ne semblent pas présenter de potentiel ostéo-inducteur efficace, malgré les protéines matricielles qu'ils renferment.
- Du fait de l'absence de cellules ostéogéniques au sein du substitut, la formation osseuse se fait plus lentement qu'avec de l'os autogène et la période de cicatrisation est plus longue.
- La lyophilisation d'un tissu osseux le rend plus fragile, et lorsque celle-ci est associée à une stérilisation par irradiation, la résistance du tissu osseux diminue d'autant plus et de manière très importante, ce qui le rend plus fragile et plus cassant. (CORNU O. et al., 2000)
- Bien qu'aucune contamination entre le donneur et le receveur n'ait encore été rapportée, il y a toujours un risque qu'un agent pathogène encore inconnu puisse être transmis malgré toutes les précautions prises au niveau de la sélection du donneur et du traitement du tissu osseux prélevé.

### III.2.1.4 Quelques exemples de produits commerciaux

Voici deux exemples de produits commerciaux appartenant à la famille des substituts osseux allogéniques lyophilisés non déminéralisés (FDBA).

#### III.2.1.4.1 Phoenix<sup>®</sup>

Les produits allogéniques de la gamme Phoenix<sup>®</sup> sont proposés par la société TBF Génie tissulaire (France) créée en 1992. Ces produits disposent d'un recul de plus de 100 000 implantations depuis 1995 et sont utilisés en chirurgie dentaire et maxillo-faciale depuis 1998.

Ils sont issus de têtes fémorales prélevées par des chirurgiens orthopédistes sur des donneurs vivants, soigneusement sélectionnés.

Les produits de la gamme Phoenix<sup>®</sup> destinés à un usage dentaire et maxillo-facial se présentent sous différentes formes et différents conditionnements :

- Poudre d'os spongieux :

- ↳ Granulométrie maîtrisée, variant entre 0.2 mm et 1.6 mm
- ↳ Volumes disponibles : 0.5 cc - 1cc - 2 cc - 3.6 cc



Figure 33 : Phoenix<sup>®</sup> en particules.  
(TBF : en ligne, 2012)

- Copeaux d'os spongieux :

- ↳ Volumes disponibles : 5 cc - 7 cc



Figure 34 : Phoenix<sup>®</sup> en copeaux.  
(TBF : en ligne, 2012)

- Blocs d'os spongieux :

- ↳ Tailles disponibles : 20x20x10 mm - 30x10x10 mm



Figure 35 : Phoenix<sup>®</sup> en bloc spongieux.  
(TBF : en ligne, 2012)

- Lamelles d'os cortico-spongieux :

- ↳ Tailles disponibles : 15x10x5 mm - 20x15x5 mm



Figure 36 : Phoenix<sup>®</sup> en bloc cortico-spongieux.  
(TBF : en ligne, 2012)

(TBF : en ligne, 2012)



### III.2.1.4.2 MinerOss®

La gamme de produits allogéniques MinerOss® est proposée par la société BioHorizons®, qui propose depuis 1997 de nombreuses solutions dans le domaine de l'implantologie et de la régénération osseuse.

Deux types de produits sont proposés dans la gamme MinerOss®, tous les deux étant de l'os allogénique lyophilisé non déminéralisé :

- MinerOss® Cortical & Cancellous Chips :

- ↪ Os en particules, constitué d'un mélange de particules osseuses corticales et spongieuses. L'os cortical apporte sa résistance architecturale et sa capacité de maintenir d'espace et de volume, grâce à sa résorption plus lente, tandis que l'os spongieux offre, grâce à son architecture poreuse, une ostéoconduction et une revascularisation plus rapide.
- ↪ La taille des particules varie entre 0.6 et 1.25 mm
- ↪ Volumes disponibles : 0.5 cc - 1 cc - 2.5 cc



Figure 37 : MinerOss® en particules. (BIOHORIZONS [1] : en ligne, 2012)

- MinerOss® Bloc Allograft :

- ↪ Bloc osseux pour restauration de volumes osseux importants.
- ↪ Tailles disponibles :

- Largeur (w) : 10 mm - 12 mm
- Largeur (w) : 13 mm - 15 mm

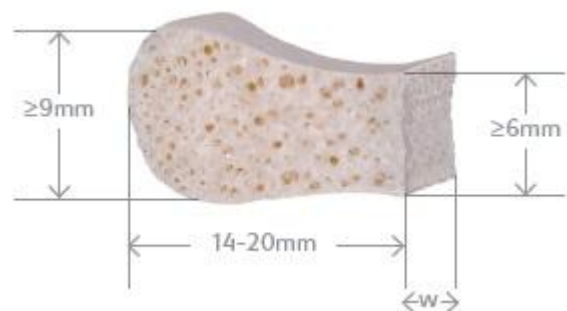


Figure 38 : MinerOss® en bloc. (BIOHORIZONS [1] : en ligne, 2012)

(BIOHORIZONS [1] : en ligne, 2012)

### III.2.2 L'os lyophilisé déminéralisé (DFDBA)

L'os allogénique lyophilisé déminéralisé, que l'on trouve souvent dans la littérature sous les termes anglais « Demineralized Freeze-Dried Bone Allograft » (DFDBA) ou « Demineralized Bone Matrix » (DBM), est un os de banque d'origine humaine. Il est traité chimiquement afin d'inactiver les virus et supprimer les agents pathogènes, puis lyophilisé et stérilisé par irradiation, à la manière de l'os lyophilisé non déminéralisé (FDBA).

Cependant, contrairement au FDBA, la fraction minérale est supprimée par déminéralisation (en grande partie ou totalement), tandis que la matrice collagénique et les protéines matricielles non-collagéniques sont conservées. Ces dernières, dont font partie les Bone Morphogenetic Proteins (BMP), ne sont donc plus prisonnières du squelette minéral osseux et peuvent ainsi exprimer leur potentiel ostéo-inducteur lors de la cicatrisation osseuse. Ainsi, grâce à ces protéines, le DFDBA présente un pouvoir ostéo-inducteur aujourd'hui démontré. (DUMITRESCU A.L., 2011)

Grâce à la suppression du squelette minéral, le DFDBA (ou DBM) peut se présenter sous des formes souples comme des mastics, des pâtes, des feuilles flexibles ou encore des gels en pot ou en seringue, entre autres. Cela présente l'avantage d'être plus malléable, plus facile d'utilisation pour le praticien et permet une adaptation parfaite du substitut osseux à la morphologie du défaut osseux à corriger.

Il est également possible de trouver du DFDBA en particules osseuses, dans le cas où le squelette minéral n'est pas totalement supprimé. Cependant, la fraction minérale résiduelle doit obligatoirement être inférieure à 8% pour être considéré, par l'AATB notamment, comme du DFDBA. (LIFENET HEALTH : en ligne, 2012)

#### III.2.2.1 Processus de traitement

Voici les étapes d'un traitement type que doit subir le tissu osseux prélevé avant de devenir de l'os allogénique lyophilisé déminéralisé (DFDBA). Ces étapes sont proposées par HOLTZCLAW D. et al., et publiées dans le *Journal of the American Dental Association (J.A.D.A.)*.

Les 7 premières étapes du processus de traitement sont les mêmes que pour le FDBA (cf. III.2.1.1 Processus de traitement), la différence réside dans le fait qu'avant le conditionnement et la stérilisation finale, le DFDBA doit subir des étapes supplémentaires afin d'être déminéralisé (étapes 8, 9, 10).

<b>Etapes 1 à 7 : se reporter au tableau sur le traitement du FDBA (cf. Tableau 2)</b>
<p><b>Etape 8 : Déminéralisation</b></p> <p>Le technicien immerge les particules allogéniques dans un bain d'acide chlorhydrique à des concentrations variant entre 0,5 et 0,6 N pendant des durées variables.</p>
<p><b>Etape 9 : Stabilisation</b></p> <p>Le technicien immerge les particules déminéralisées dans une solution tampon pour éliminer l'acide résiduel.</p>
<p><b>Etape 10 : Rinçage final</b></p> <p>Le technicien rince les particules dans différentes solutions (de l'eau distillée par exemple) afin d'éliminer toute trace résiduelle de la solution tampon.</p>
<p><b>Etape 11 : Conditionnement</b></p> <p>Le technicien conditionne l'os allogénique dans un conteneur stérile.</p>
<p><b>Etape 12 : Stérilisation finale</b></p> <p>Le technicien applique une faible dose irradiante de rayons gamma à faible température afin d'assurer la stérilité du produit (niveau d'assurance de stérilité (SAL) de <math>10^{-6}</math>).</p>

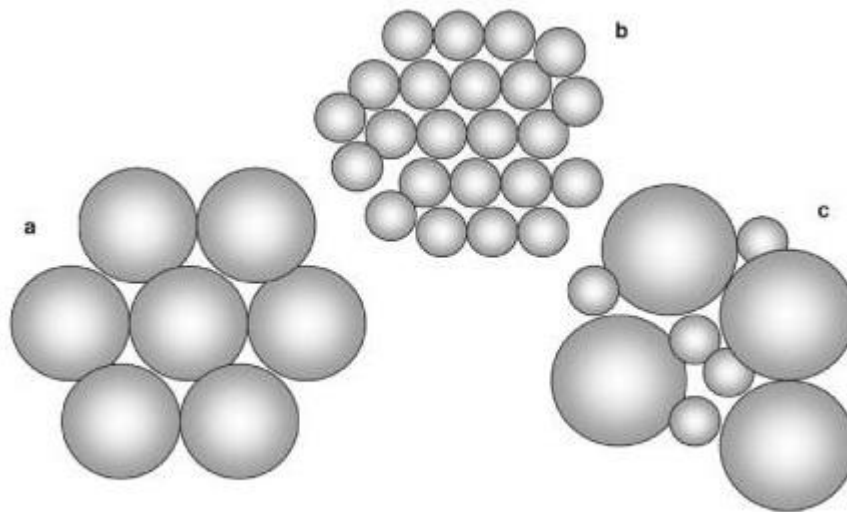
Tableau 3 : Etapes du traitement de l'os allogénique lyophilisé déminéralisé (HOLTZCLAW D. et al., 2008)

### III.2.2.2 Facteurs influençant le potentiel ostéo-inducteur du DFDBA

Des études tentent de mettre en évidence les facteurs qui influencent positivement ou négativement le potentiel ostéo-inducteur de l'os allogénique lyophilisé déminéralisé. Il en ressort que la taille des particules et le pourcentage de calcium résiduel sont deux facteurs importants mais qu'il faut également prendre en considération le processus de déminéralisation.

- La taille des particules : la taille des particules dépend directement du procédé de traitement utilisé. L'os prélevé peut subir une fragmentation par impact ou être broyé, ce qui aura une influence sur la taille et la forme des particules. Il s'avère que pour avoir un potentiel ostéo-inducteur optimal, la taille de ces particules doit s'échelonner entre 500 et 710  $\mu\text{m}$  (ZHANG M et al., 1997), juste équilibre entre l'aire de surface et la densité du matériau. Les particules plus petites sont rapidement phagocytées et entraînent une réaction inflammatoire tandis que les particules plus grosses ne permettent pas au matériau final d'avoir une porosité optimale sur le site chirurgical. La porosité considérée

ici est définie comme le ratio entre l'espace vide situé entre les particules et le volume total du substitut osseux. Or, cette porosité varie en fonction de la taille des particules et de leur arrangement. Un ensemble de particules osseuses larges aura des espaces vides plus grands entre chaque particule, comparé à un ensemble de particules de petite taille. Cependant, le volume total d'espace vide est plus important pour un ensemble de petites particules. Ainsi, afin de mieux contrôler la porosité d'un matériau osseux déminéralisé, il convient de mélanger des particules de tailles différentes, s'échelonnant entre 2 valeurs prédéfinies (500 à 710  $\mu\text{m}$  par exemple). (WOLFINBARGER L. et al., 2008)



**Figure 39 : Illustration de la porosité et de la taille moyenne des espaces entre les particules osseuses (représentées ici comme de parfaites sphères) dans le cas de particules de grandes tailles (a), de petites tailles (b) ou d'un mélange contrôlé des deux (c) (WOLFINBARGER L. et al., 2008)**

La porosité liée à l'arrangement des particules influence l'ostéo-induction dans le sens où elle doit être assez importante pour encourager la migration des cellules vasculaires et osseuses, ainsi que la néoformation osseuse, mais pas trop importante pour que les biomolécules ne diffusent pas trop rapidement hors du site à reconstruire. (EISENLOHR L.M., WOLFINBARGER L., 2006)

- Le pourcentage de calcium résiduel : des études sur la relation entre le calcium résiduel et l'ostéo-induction du DFDBA ont été menées. C'est notamment le cas de l'étude de Zhang et collaborateurs (1997), qui a démontré que l'ostéo-induction est optimale lorsque la fraction de calcium résiduel est de 2%, (résultat obtenu avec des particules entre 250 et 710 µm). (EISENLOHR L.M., WOLFINBARGER L., 2006)

Lorsque la déminéralisation est trop importante, elle dénature les protéines et facteurs de croissances libérés du squelette minéral, ce qui nuit à l'ostéo-induction. Par contre, si le tissu osseux est sous-déminéralisé, les protéines matricielles restent pour la plupart prisonnières de la matrice minérale et ne peuvent donc pas s'exprimer pleinement. Ainsi, afin d'optimiser le potentiel ostéo-inducteur du DFDBA, le pourcentage de calcium résiduel doit être compris entre 1 et 4%. (LIFENET HEALTH : en ligne, 2012)

- Le processus de déminéralisation : plusieurs méthodes propriétaires de déminéralisation existent et certaines revendiquent une efficacité accrue et une optimisation du potentiel ostéo-inducteur grâce à un contrôle plus strict de la déminéralisation. Les méthodes classiques consistent à remuer le tissu osseux dans un bain d'acide chlorhydrique que l'on change régulièrement, ou dans de très grands volumes d'acides que l'on ne change pas. Une autre méthode plus évoluée consiste à mettre le tissu osseux au sein d'une chambre de déminéralisation au travers de laquelle un flux constant d'acide chlorhydrique est pompé, ce qui permet une solubilisation continue de la phase minérale de l'os. Par la suite, le système a été amélioré afin de remplacer le flux continu d'acide par un flux à impulsion qui accélère la déminéralisation. Ce système plus évolué a l'avantage de pouvoir être géré automatiquement par ordinateur, qui va contrôler le taux de déminéralisation afin d'arrêter le processus qu'une fois que le taux calcium résiduel sera entre 1 et 4% (afin que le produit final ait un potentiel ostéo-inducteur optimal). C'est notamment le cas du système PAD™ de LifeNet Health® qui expose le tissu osseux à une succession de flux à impulsion d'acide entrecoupés de phases de neutralisation avec une solution tampon.

### III.2.2.3 Conditionnements

L'os lyophilisé déminéralisé peut être utilisé seul ou mélangé à un autre produit, il peut être conditionné sous différentes formes et de très nombreux produits aux caractéristiques différentes existent sur le marché (surtout en Amérique du Nord).

- Sous forme de particules : l'os de type DFDBA peut être présenté sous forme de particules, à condition d'avoir un pourcentage de calcium résiduel inférieur à 8%. Cependant, contrairement à de l'os bien minéralisé, les particules sont plus friables. Ces particules peuvent être d'origine spongieuse ou corticale et sont particulièrement adaptées aux comblements d'alvéoles, aux comblements des défauts osseux de petite étendue, ainsi qu'aux comblements sinusiens.



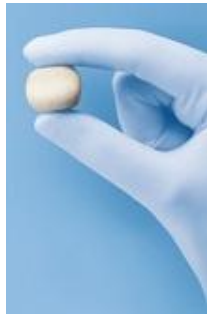Figure 40 : Particules d'os cortical déminéralisé.  
(LIFENET HEALTH : en ligne, 2012)

- Sous forme de copeaux : leur plus grande taille leur permet d'être plus adaptés pour des reconstructions osseuses de moyenne étendue.

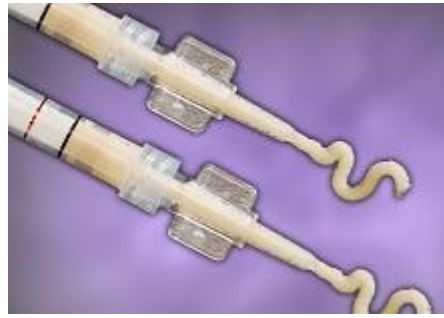

Figure 41 : Copeaux d'os cortical déminéralisé.  
(LIFENET HEALTH : en ligne, 2012)

- Sous des formes souples : le DFDBA peut également se trouver sous des formes plus souples, qui ont l'avantage d'être plus malléables, de pouvoir être présentées en seringue et ainsi faciliter le travail du praticien et la mise en place du substitut osseux dans le défaut à corriger. On trouve notamment du DFDBA en mastic (putty), en feuilles flexibles, en pâte, gels en pot ou en seringue. Ces formes sont particulièrement adaptées aux comblements d'alvéoles, aux comblements sinusiens et peuvent également être utilisées dans les reconstructions osseuses en complément d'un bloc osseux, dans le but d'obtenir une forme plus homogène et d'apporter leur potentiel ostéo-inducteur.



**Figure 42 : DFDBA en putty.**  
(SYNTHESES : en ligne, 2012)



**Figure 43 : DFDBA en seringue.**  
(EXACTECH : en ligne, 2012)

Ces mastics, feuilles, pâtes et gels ne sont pas constitués uniquement de DFDBA, ce dernier est en effet mélangé à un produit porteur qui permet d'obtenir une certaine consistance et une certaine viscosité. Ces porteurs, dont l'origine peut être synthétique ou biologique, peuvent être constitués, entre autres, de glycérol, d'acide hyaluronique, de collagène ou de polymères synthétiques. Ils servent essentiellement à rendre le matériau plus malléable, plus volumineux (par rapport à la quantité d'os incluse au produit), plus facilement adaptable et plus résistant à la migration hors du site opératoire (il sert de liant entre les particules).

Le sang ou des composants sanguins du patient (PRF) peuvent également être utilisés de manière extemporanée à l'intervention avec des particules de DFDBA afin de jouer le rôle de porteur.

Le DFDBA, en plus d'être commercialisé seul ou avec un porteur, peut également être commercialisé associé à un autre produit, comme des particules osseuses allogéniques minéralisées corticales ou spongieuses (ou les deux), ou encore des granules de phosphate tricalcique. Il peut également être associé à l'os du patient récupéré lors de l'intervention.

### III.2.2.4 Avantages et inconvénients

Les substituts osseux allogéniques lyophilisés déminéralisés présentent de nombreux avantages, que ce soit par rapport à l'os autogène ou à d'autres substituts osseux :

- Le protocole opératoire est plus simple et plus rapide qu'avec l'os autogène, améliorant le confort du praticien et du patient. En effet, il n'y a plus besoin d'avoir recours à un deuxième site opératoire pour le prélèvement. Cela améliore également les suites post-opératoires pour le patient et diminue les risques de complications au niveau du site de prélèvement.
- Le DFDBA présente un pouvoir ostéo-inducteur aujourd'hui démontré, grâce à la libération des protéines matricielles, contrairement aux autres substituts osseux allogéniques.
- Les formes souples, plus malléables, permettent une mise en place plus aisée du produit et une meilleure adaptation au site de comblement. Elles sont également moins sujettes à la migration hors du site opératoire grâce à leur viscosité (contrairement à des particules d'os non liées entre elles).
- Leur disponibilité est illimitée. De plus, ils sont directement conditionnés en particules, copeaux ou formes souples, en fonction des besoins du praticien et de la situation clinique.
- La prescription de ces produits est très aisée, une simple ordonnance nominative suffit.

Ils présentent cependant quelques inconvénients :

- Ils n'ont aucun pouvoir ostéogénique, contrairement à l'os autogène.
- Du fait de l'absence de cellules ostéogéniques au sein du substitut, la formation osseuse se fait plus lentement qu'avec de l'os autogène et la période de cicatrisation est plus longue.
- La déminéralisation réduisant le squelette minéral au minimum, les particules de DFDBA sont plus friables.
- Bien qu'aucune contamination entre le donneur et le receveur n'ait encore été rapportée, il y a toujours un risque qu'un agent pathogène encore inconnu puisse être transmis malgré toutes les précautions prises au niveau de la sélection du donneur et du traitement du tissu osseux prélevé.



### III.2.2.5 Quelques exemples de produits commerciaux

On trouve de très nombreux produits à base d'os allogénique lyophilisé déminéralisé dans le commerce, sous différentes formes. En voici deux exemples :

#### III.2.2.5.1 Grafton<sup>®</sup> DBM

L'os allogénique déminéralisé de la gamme Grafton<sup>®</sup> est proposé par la société BioHorizons<sup>®</sup>, et contrairement à la concurrence, il n'est pas constitué de particules osseuses mais de fibres osseuses, censées améliorer son potentiel ostéo-inducteur.

Le Grafton<sup>®</sup> DBM est disponible sous différentes formes et différents conditionnements :

- Grafton<sup>®</sup> DBM en bloc :

- ↪ Boîte de 5 blocs de 8 mm x 8 mm x 10 mm



Figure 44 : Grafton<sup>®</sup> DBM en bloc.  
(BIOHORIZONS [2] : en ligne, 2012)

- Grafton<sup>®</sup> DBM en putty :

- ↪ Disponible en pot de 0.5cc - 1.0 cc - 2.5 cc - 5.0 cc
- ↪ Disponible en seringue de 0.25 cc (boîte de 2)

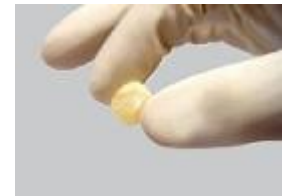

Figure 45 : Grafton<sup>®</sup> DBM en putty.  
(BIOHORIZONS [2] : en ligne, 2012)

- Grafton<sup>®</sup> DBM en feuille flexible :

- ↪ 1.5 cm x 1.5 cm
- ↪ 2.5 cm x 5.0 cm

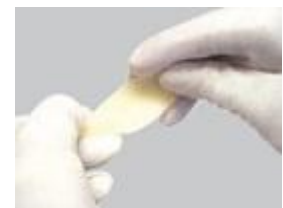

Figure 46 : Grafton<sup>®</sup> DBM en feuille flexible.  
(BIOHORIZONS [2] : en ligne, 2012)

- Grafton<sup>®</sup> DBM en gel ou pâte :

- ↪ Seringue de gel en 0.5 cc - 1.0 cc
- ↪ Seringue de pâte en 1.0 cc - 5.0 cc

(BIOHORIZONS [2] : en ligne, 2012)

### III.2.2.5.2 Regenaform®

Regenaform® est un produit traité par RTI Biologics® et distribué par Exactech®.

Il est constitué d'os allogénique lyophilisé déminéralisé mélangé à des particules osseuses corticales et spongieuses allogéniques et minéralisées (afin d'augmenter l'ostéoconduction). Le tout étant contenu dans une matrice de gélatine porcine inerte pour être présenté en pâte. Ce produit est disponible dans une version congelée pré-mélangée et dans une version à température ambiante à mélanger soit même (poudre + fluide).

- Regenaform® congelé : pâte en sachet stérile, à tremper dans de l'eau à 50°C pendant 5 à 8 minutes pour décongélation. Le produit devient alors malléable pour être adapté à la morphologie du défaut osseux à corriger. Il se solidifie par la suite à la température du corps ou à température ambiante. Différentes tailles sont disponibles :

↪ 1 cm x 1 cm x 0.5 cm

↪ 1 cm x 1 cm x 0.5 cm

↪ 1 cm x 1 cm x 0.5 cm

- Regenaform® à température ambiante : poudre en pot à mélanger avec une certaine quantité d'eau stérile ou de sang. Il en résulte une pâte malléable qui se solidifie par la suite à la température du corps ou à température ambiante. Différents volumes sont disponibles :

↪ 1.0 cc

↪ 2.0 cc



Figure 47 : Regenaform®. (EXACTECH : en ligne, 2012)

(EXACTECH : en ligne, 2012)

### **III.2.3 L'os délipidé-déprotéinisé**

L'os allogénique délipidé-déprotéinisé est un os d'origine humaine subissant un traitement spécial visant à éliminer les graisses présentes dans le tissu et à supprimer tout risque de transmission pathogène. Contrairement aux autres substituts allogéniques détaillés précédemment, il ne subit pas de lyophilisation et n'est donc pas concerné par la fragilisation et la perte de résistance mécanique que ce procédé peut provoquer. La déshydratation de ce type d'os se fait par bains successifs de solvants et sa résistance mécanique, notamment à la rupture et à la déformation, ne montre pas de différence significative avec de l'os naturel non traité. (ZIMMER DENTAL <sup>[2]</sup> : en ligne, 2012)

Après traitement, seuls le squelette minéral et la matrice collagénique sont conservés. La moelle osseuse, les cellules osseuses ainsi que les protéines matricielles non-collagéniques sont éliminées, ce qui a pour conséquence de supprimer le potentiel ostéogénique et ostéo-inducteur du matériau. Ainsi, l'os délipidé-déprotéinisé est seulement ostéoconducteur.

Cependant, l'absence de potentiel ostéo-inducteur est contrebalancée par le grand pouvoir de mouillabilité de cet os. En effet, ce dernier est un facteur essentiel de l'angiogénèse, améliorant la rapidité et la qualité de la revascularisation du tissu lors de la cicatrisation osseuse. Cela a pour effet de potentialiser l'ostéoconduction des cellules responsables de la néoformation osseuse. Ce principe est d'autant plus vrai dans le cas de l'os spongieux, dont la structure aérée permet une revascularisation plus rapide. (KHOURY G., 2008)

#### **III.2.3.1 Processus de traitement**

Une fois le tissu osseux prélevé et pris en charge par la banque d'os, dans les conditions strictes détaillées précédemment et conformément à la réglementation en vigueur dans le pays concerné (cf. III.3 Prélèvement et prise en charge des tissus osseux), il doit subir un traitement type afin de devenir un substitut osseux délipidé-déprotéinisé.

Pour détailler les étapes de ce traitement, nous allons prendre l'exemple du procédé Tutoplast<sup>®</sup>, développé par Tutogen Medical GmbH, filiale de RTI Biologics, Inc.

Le procédé de viro-inactivation et de stérilisation Tutoplast<sup>®</sup> consiste à éliminer les graisses présentes dans le tissu osseux par délipidation, à éliminer et inactiver les virus, bactéries et autres agents transmissibles non-conventionnels (prions), à déshydrater et stériliser le tissu, tout en préservant ses propriétés mécaniques. Il comprend 5 étapes :

### 1. La délipidation :

Rinçage du tissu dans l'acétone sous ultra-sons, cela permet d'éliminer les graisses, qui peuvent interférer dans le processus de cicatrisation, stimuler la croissance bactérienne et même devenir cytotoxiques une fois irradiées (MOREAU M.F., 2000). Cette étape permet également d'inactiver les virus (du SIDA et de l'hépatite C notamment), de réduire l'activité des prions, et de favoriser la pénétration des produits lors des étapes suivantes.

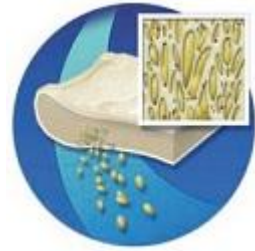


Figure 48 : Délipidation.  
(ZIMMER DENTAL <sup>[2]</sup> : en ligne, 2012)

### 2. Le traitement osmotique :

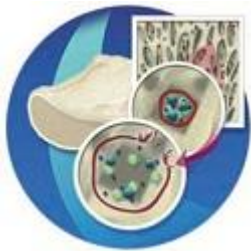


Figure 49 : Traitement osmotique.  
(ZIMMER DENTAL <sup>[2]</sup> : en ligne, 2012)

Lavages successifs dans une solution hyper-osmotique de chlorure de sodium, en alternance avec de l'eau distillée. Cela a pour effet de rompre les membranes cellulaires, tuant ainsi les bactéries et éliminant les débris cellulaires et les antigènes. Cette étape rend également tous les virus intracellulaires, éventuellement présents, accessibles à l'étape suivante d'inactivation virale.

### 3. Le traitement oxydant à l'eau oxygénée :

Rinçage à deux reprises avec une solution à 3% d'eau oxygénée (H<sub>2</sub>O<sub>2</sub>). Cela entraîne une destruction des protéines restantes, réduisant ainsi le risque antigénique, inactive les virus non enveloppés ainsi que les spores bactériennes. Les fibres de collagène sont préservées.

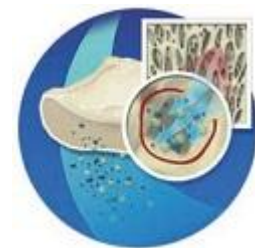


Figure 50 : traitement oxydant.  
(ZIMMER DENTAL <sup>[2]</sup> : en ligne, 2012)

#### 4. La déshydratation par l'acétone :




Figure 51 : Déshydratation.  
(ZIMMER DENTAL <sup>[2]</sup> : en ligne, 2012)

Lavage à sept reprises dans un bain d'acétone pure. A la fin de cette étape, l'acétone est évaporé à température ambiante, permettant une déshydratation en douceur, garantissant la conservation des propriétés biomécaniques du tissu. Ce dernier est alors sec avec moins de 5% d'eau, et conservable pendant 5 ans. Les agents pathogènes résiduels tels que les virus encapsidés sont également inactivés pendant cette étape.

#### 5. L'irradiation aux rayons gamma à faible dose :

Stérilisation du tissu dans son double emballage définitif par irradiation aux rayons  $\gamma$  à faible dose, comprise entre 17,8 kGy et 23 kGy (le collagène se désagrège à partir de 25 kGy). Une irradiation faible et contrôlée permet la conservation des propriétés biomécaniques du tissu. Le produit fini possède alors un niveau d'assurance de stérilité niveau  $10^{-6}$  (SAL), correspondant aux standards américains et européens.

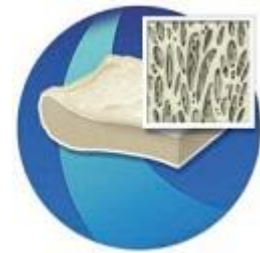

Figure 52 : Stérilisation.  
(ZIMMER DENTAL <sup>[2]</sup> : en ligne, 2012)

(ZIMMER DENTAL <sup>[2]</sup><sup>[3]</sup> : en ligne, 2012)

Il existe d'autres procédés de traitement répondant au même principe, c'est notamment le cas du procédé Supercrit<sup>®</sup> mis au point par la banque française de tissus BIOBank<sup>®</sup>. La différence de ce traitement réside principalement dans la méthode utilisée pour la délipidation, basée sur une méthode brevetée utilisant du CO<sub>2</sub> à l'état supercritique, élevé à une température de 50°C et à une pression supérieure à 260 bars. Ce CO<sub>2</sub> traverse le tissu osseux, dont il dissout et capte les lipides afin d'assurer une délipidation complète quelque soit le volume du tissu à traiter. Le CO<sub>2</sub> étant un produit naturel, il ne laisse aucun résidu toxique. (BIOBANK <sup>[1]</sup> : en ligne, 2012)

### **III.2.3.2 Conditionnements**

L'os délipidé-déprotéinéisé peut se présenter sous différentes formes et conditionnements afin de répondre à la demande des praticiens et de s'adapter à chaque situation clinique :

- Sous forme de particules d'os spongieux, cortical ou un mélange des deux.
- Sous forme de copeaux.
- Sous forme de blocs osseux spongieux ou cortico-spongieux.

Etant donné que l'os délipidé-déprotéinéisé se présente sous les mêmes formes que l'os lyophilisé non déminéralisé (FDBA), se reporter à la section III.2.1.2 pour plus de détails.

### **III.2.3.3 Avantages et inconvénients**

Les substituts osseux allogéniques délipidés-déprotéinéisés présentent de nombreux avantages par rapport à l'os autogène ou autres substituts osseux allogéniques :

- Le protocole opératoire est plus simple et plus rapide qu'avec l'os autogène, améliorant le confort du praticien et du patient. En effet, il n'y a plus besoin d'avoir recours à un deuxième site opératoire pour le prélèvement. Cela améliore également les suites post-opératoires pour le patient et diminue les risques de complications au niveau du site de prélèvement.
- Grâce au système des banques d'os, le praticien a accès à une quantité illimitée d'os spongieux ou cortical, contrairement à l'os autogène. De plus, ils sont directement conditionnés en particules ou blocs, en fonction des besoins du praticien et de la situation clinique.
- Les traitements qu'ils subissent permettent la délipidation complète du tissu osseux, la suppression du risque de transmission pathogène, la déshydratation et la stérilisation du produit, sans altération des propriétés mécaniques de la structure minérale, contrairement à l'os lyophilisé.
- Le dégraissage du tissu osseux offre une meilleure mouillabilité au produit final, facilitant l'angiogénèse et donc la revascularisation du substitut osseux, ce qui a pour effet de potentialiser l'ostéoconduction des cellules osseuses environnantes.

Ces substituts osseux présentent cependant quelques inconvénients :

- Ils n'ont aucun pouvoir ostéogénique et ne présentent pas non plus de potentiel ostéo-inducteur, contrairement à l'os autogène et à l'os lyophilisé déminéralisé (ce dernier étant seulement ostéo-inducteur).
- Du fait de l'absence de cellules ostéogéniques au sein du substitut, la formation osseuse se fait plus lentement qu'avec de l'os autogène et la période de cicatrisation est plus longue.
- Bien qu'aucune contamination entre le donneur et le receveur n'ait encore été rapportée, il y a toujours un risque qu'un agent pathogène encore inconnu puisse être transmis malgré toutes les précautions prises au niveau de la sélection du donneur et du traitement du tissu osseux prélevé.

#### **III.2.3.4 Quelques exemples de produits commerciaux**

Les substituts osseux allogéniques délipidés-déprotéinisés se démocratisent de plus en plus en France, c'est notamment le cas de deux produits : le Puros<sup>®</sup> (Zimmer Dental<sup>®</sup>) et l'os allogénique provenant de la banque de tissus française BIOBank<sup>®</sup>.

##### **III.2.3.4.1 Puros<sup>®</sup>**

La gamme de produits allogéniques Puros<sup>®</sup> est proposée par la société allemande Zimmer Dental<sup>®</sup>. Ces produits sont traités par le procédé Tutoplast<sup>®</sup>, détaillé précédemment, mis au point par Tutogen Medical GmbH, filiale de RTI Biologics, Inc.

En France, les produits Puros<sup>®</sup> ont le statut de tissu et ne peuvent donc être distribués que par une banque de tissus autorisée par l'AFSSAPS. (ZIMMER DENTAL<sup>[4]</sup> : en ligne, 2012)

Par soucis de traçabilité, les produits Puros<sup>®</sup>, et en général tous les tissus traités par le procédé Tutoplast<sup>®</sup>, ne proviennent pas d'un pool de tissus osseux. En effet, la provenance et le donneur de chaque tissu peuvent être identifiés (le donneur est anonyme mais son dossier médical est transféré à la banque d'os en même temps que le tissu). (NOVOMEDICS : en ligne, 2012)

Il convient également de savoir que par précaution, un patient ayant bénéficié d'une reconstruction osseuse avec un produit Puros<sup>®</sup> ne peut plus donner son sang.

La traçabilité des produits Puros<sup>®</sup> est capitale et c'est pour cette raison qu'une procédure de mise à disposition bien spécifique doit être respectée (ZIMMER DENTAL<sup>[4]</sup> : en ligne, 2012) :

**1. Demande d'affiliation auprès de l'EFS (Etablissement Français du Sang) :**

Au préalable, un acte d'affiliation doit être signé entre le chirurgien dentiste prescripteur et la Banque de Tissus EFS. Il définit les obligations de chacune des parties, notamment en termes de traçabilité et de biovigilance.

**2. Demande de Puros<sup>®</sup> :**

Une ordonnance nominative avec un tampon du cabinet dentaire doit être adressée à la Banque de Tissus par fax.

**3. Livraison :**

Les produits Puros<sup>®</sup> sont livrés par la Banque de Tissus à l'adresse et lieu indiqués sur la prescription. L'accusé de réception doit alors être complété, signé et retourné à l'EFS (par fax ou courrier)

**4. Après utilisation :**

Il convient de compléter la fiche de distribution immédiatement après l'intervention et de l'adresser le jour même par fax à la Banque de Tissus.

**5. Retour des produits non utilisés :**

Si le ou les produits commandés n'ont pas été utilisés, le praticien doit prévenir immédiatement la Banque de Tissus pour qu'elle organise leur rapatriement. En aucun cas les produits ne doivent être conservés au cabinet dentaire ou utilisés pour un autre patient.

**6. Facturation :**

Zimmer Dental<sup>®</sup> adresse au praticien une facture mensuelle sur la base des fiches de distribution.



Les produits Puros<sup>®</sup> sont disponibles sous différentes formes et différents conditionnements, afin de pouvoir satisfaire la demande des praticiens et s'adapter à chaque situation clinique :

- Chips spongieux Puros<sup>®</sup> : os d'origine spongieuse en particules, dont la structure trabéculaire représente un environnement idéal pour faciliter la revascularisation et le remodelage lors de la cicatrisation osseuse. Idéal pour les comblements d'alvéoles ou pour les reconstructions de petite étendue.

↳ Granulométries disponibles :

- 0.25 mm - 1 mm
- 1 mm - 2 mm

↳ Volumes disponibles :

- 0.5 cc
- 1.0 cc
- 2.0 cc



Figure 53 : Chips spongieux Puros<sup>®</sup>.  
(ZIMMER DENTAL <sup>[2]</sup> : en ligne, 2012)

- Chips Corticaux Puros<sup>®</sup> : os d'origine cortical en particules, dont la densité confère aux particules une résistance accrue et un délai de résorption plus long. Il est particulièrement adapté dans les préservations et les augmentations de volumes à moyen et long terme, notamment dans les techniques de sinus lift (offre un meilleur maintien de l'espace sous-sinusal comparé à l'os spongieux).

↳ Granulométries disponibles :

- 0.25 mm - 1 mm
- 1 mm - 2 mm

↳ Volumes disponibles :

- 0.5 cc
- 1.0 cc
- 2.0 cc



Figure 54 : Chips corticaux Puros<sup>®</sup>.  
(ZIMMER DENTAL <sup>[5]</sup> : en ligne, 2012)

- Bloc cortico-spongieux Puros<sup>®</sup> : combine les capacités de revascularisation et de remodelage rapide de l'os spongieux et la robustesse de l'os cortical. Cette association est idéale pour les restaurations de volumes osseux de grande taille (crêtes sévèrement résorbées), la partie spongieuse permet une revascularisation plus rapide tandis que la partie corticale offre une infrastructure robuste tout en préservant le volume.

↪ Formats disponibles :

- 15x10x9 mm
- 15x15x9 mm



Figure 55 : Bloc cortico-spongieux Puros<sup>®</sup>.  
(ZIMMER DENTAL <sup>[2]</sup> : en ligne, 2012)

(ZIMMER DENTAL <sup>[2]</sup> : en ligne, 2012)

### III.2.3.4.2 Os allogénique BIOBank<sup>®</sup>

Les produits allogéniques de la banque d'os française BIOBank<sup>®</sup> sont traités par le procédé Supercrit<sup>®</sup>, mis au point par cette même société et basé sur une méthode brevetée utilisant du CO<sub>2</sub> à l'état supercritique pour délipider les tissus :

- Poudre d'os spongieux : constituée de fines particules d'os spongieux de 0.5 mm, elle est idéale pour les comblements alvéolaires, les comblements sinusiens sans sollicitation mécanique et les défauts osseux de petite taille.

Plusieurs volumes sont disponibles :

- ↪ 0.5 cc
- ↪ 1 cc
- ↪ 2 cc
- ↪ 5 cc



Figure 56 : Poudre d'os spongieux Biobank<sup>®</sup>.  
(BIOBANK <sup>[2]</sup> : en ligne, 2012)

- Blocs osseux : plusieurs types de blocs sont disponibles.
  - ↪ Bloc d'os spongieux : il permet une revascularisation et un remodelage rapide mais n'est pas très résistant aux sollicitations mécaniques. Il est disponible en une taille unique : 20x10x10 mm
  - ↪ Bloc cortico-spongieux : allie les qualités de l'os cortical et de l'os spongieux et peut donc être utilisé dans des reconstructions de crêtes de grande étendue. Il est disponible en deux tailles :
    - 20x10x4 mm
    - 30x15x5 mm



Figure 57 : Blocs osseux Biobank. (BIOBANK <sup>[2]</sup> : en ligne, 2012)

(BIOBANK <sup>[2]</sup> : en ligne, 2012)

## **IV. Les substituts osseux xénogéniques**

#### **IV Les substituts osseux xénogéniques**

Les substituts osseux xénogéniques peuvent également être une alternative à l'os autogène lors de comblements ou de reconstructions osseuses pré-implantaires. Ils sont fabriqués à partir de tissus osseux provenant d'espèces différentes de celle du receveur. Leur utilisation est souvent assimilée à une xéngreffe, à tort, car ce ne sont pas des tissus vivants mais des biomatériaux inertes (une « greffe » implique que le tissu implanté soit vivant).

L'os xénogénique (ou hétérologue) peut avoir diverses origines, il peut provenir d'espèces mammifères (boeufs, porcs, moutons, chevaux) ou avoir une origine corallienne, mais le plus utilisé dans le domaine de la chirurgie dentaire reste l'os bovin. Après prélèvement, le tissu osseux (ou exosquelette dans le cas du corail) subit toute une série de traitements despécifiants visant à prévenir une réaction immunologique de la part du receveur, à éliminer tout risque de transmission pathogène (bactéries, virus et prions) entre l'espèce donneur et le receveur, et à assurer la biocompatibilité du substitut osseux. Ces traitements varient en fonction des laboratoires et des espèces concernées, mais consistent en général à supprimer toute trace organique afin de ne conserver que le squelette minéral, dont la structure, la porosité et la composition chimique sont similaires à l'os humain.

Les substituts osseux xénogéniques n'ont de ce fait aucun pouvoir ostéogénique et ostéo-inducteur. Ils sont uniquement ostéoconducteurs, grâce à la capacité de la structure minérale à servir d'échafaudage pour la migration et la colonisation des cellules vasculaires et ostéogéniques, provenant du tissu osseux adjacent au site d'intervention. Les produits dont le processus de traitement inclut une délipidation voient leur potentiel ostéoconducteur potentialisé par la nette augmentation de leur mouillabilité, à la manière de l'os allogénique délipidé-déprotéinisé (cf. III.2.3 L'os délipidé-déprotéinisé).

Les substituts osseux xénogéniques sont considérés en Europe comme des dispositifs médicaux de classe III, dont la mise sur le marché est régie par la directive européenne 93/42/CEE. Depuis Juin 1998, ils doivent obligatoirement obtenir le marquage CE afin de pouvoir être commercialisés. D'autres mesures règlementaires complémentaires renforcent celles précitées, c'est notamment le cas de la directive européenne 2003/32/CE, élaborée dans le but de fixer des spécifications détaillées en ce qui concerne le risque de transmission d'encéphalopathies spongiformes transmissibles (EST). Cette dernière directive, transposée au droit français par le décret n°2005-1180 du 13 septembre et l'arrêté du 13 septembre 2005, concerne uniquement les dispositifs médicaux dérivés ou à base de tissus d'origine animale pour lesquelles le risque de transmission

existe. C'est notamment le cas des espèces bovine, ovine et caprine, ainsi que les cerfs, élans, bisons et chats. (AFSSAPS : en ligne, 2012) (COMMISSION EUROPEENNE, 2003)

Une série de normes européennes a permis d'harmoniser les moyens mis en œuvre par les industriels pour atteindre l'objectif de sécurité imposé aux substituts osseux xénogéniques par la directive européenne 93/42/CEE. Elles datent de mars 2008 (HAS : en ligne, 2012) :

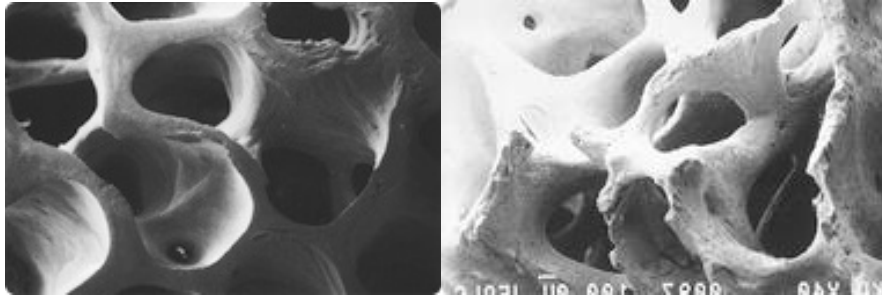
- NF EN ISO 22442-1 : Dispositifs médicaux utilisant des tissus animaux et leurs dérivés - Partie 1 : application de la gestion des risques.
- NF EN ISO 22442-2 : Dispositifs médicaux utilisant des tissus animaux et leurs dérivés - Partie 2 : contrôles de l'origine, de la collecte et du traitement.
- NF EN ISO 22442-3 : Dispositifs médicaux utilisant des tissus animaux et leurs dérivés - Partie 3 : validation de l'élimination et/ou de l'inactivation des virus et autres agents responsables d'encéphalopathie spongiforme transmissible (EST).

En France, tout dispositif médical de classe III ayant reçu le marquage CE et ayant reçu l'autorisation de mise sur le marché (AMM) figure sur une liste régulièrement mise à jour et disponible sur le site de l'AFSSAPS. (AFSSAPS : en ligne, 2012)

#### **IV.1 Les substituts osseux issus de mammifères**

Les substituts osseux xénogéniques d'origine bovine sont de loin les plus utilisés en chirurgie dentaire. Ils existent depuis de nombreuses années et ont fait l'objet de très nombreuses études. Il en existe également à base d'os de mouton ou de cheval, beaucoup moins utilisés, tandis que d'autres ont récemment fait leur apparition, c'est notamment le cas des substituts osseux d'origine porcine.

En règle générale, l'utilisation de tissus osseux provenant d'espèces mammifères représente un grand intérêt en chirurgie osseuse, étant donné leur similitude avec l'os humain. Leur structure et leur porosité sont sensiblement identiques à l'os humain, facilitant la migration des cellules vasculaires, la formation des vaisseaux sanguins et l'ostéoconduction des cellules osseuses. Leur structure cristalline est aussi fine que la notre, gage d'une bonne ostéointégration lors du processus de remodelage osseux, et leur composition chimique identique assure une compatibilité tissulaire élevée. (GEISTLICH BIOMATERIALS<sup>[1]</sup> : en ligne, 2012)



**Figure 58 : Grande similitude entre la structure minérale macroporeuse du Geistlich Bio-Oss® (à gauche) et celle de l'os humain (à droite). (GEISTLICH BIOMATERIALS<sup>[1]</sup> : en ligne, 2012)**

L'autre intérêt principal des substituts osseux xénogéniques réside dans la grande disponibilité des tissus osseux d'origine animale, dont la source est quasiment illimitée et dont le prélèvement est plus aisé que celui de l'os allogénique.

#### **IV.1.1 Sélection des animaux donneurs**

Les traitements subis par les tissus osseux prélevés permettent d'écartier le risque de transmission pathogène entre le donneur et le receveur. Cependant, même si le risque est très faible et qu'à ce jour, aucun cas n'a été déclaré, le risque n'est pas nul. Ainsi, il convient de respecter certaines règles au niveau du choix des animaux donneurs afin de réduire au maximum le risque de contamination, surtout en ce qui concerne les encéphalopathies spongiformes transmissibles qui ont beaucoup fait parler d'elles ces dix dernières années.

La directive européenne 93/42/CEE stipule que les tissus d'origine animale doivent provenir d'animaux qui ont été soumis à des contrôles vétérinaires et à des mesures de surveillance adaptées à l'utilisation à laquelle les tissus sont destinés. (COMMISSION EUROPEENNE, 1993)

D'après la directive européenne 2003/32/CE et conformément à l'arrêté du 13 septembre 2005, la sélection d'animaux jeunes et en bonne santé est considérée comme un facteur de réduction du risque d'encéphalopathie spongiforme transmissible, dont l'infectiosité s'accumule sur une période d'incubation de plusieurs années. Les animaux à risque tels que les bêtes trouvées mortes, abattues en urgence ou suspectées d'EST sont à exclure. (MINISTERE DE LA SANTE, 2005)

L'origine géographique de l'animal donneur a également son importance. Dans le cas de l'encéphalopathie spongiforme bovine (ESB), l'Autorité européenne de sécurité des aliments (EFSA) a établi un indicateur servant à évaluer le risque lié au pays d'origine. C'est le Risque géographique d'encéphalopathie spongiforme bovine (RGE). Ce dernier est un indicateur qualitatif de la probabilité

de présence d'un ou de plusieurs bovins infectés par l'encéphalopathie spongiforme bovine, à un stade préclinique ou clinique, à un moment donné et dans un pays donné. Si cette présence est confirmée, le RGE fournit une indication du niveau d'infection tel que défini dans le tableau ci-dessous (MINISTERE DE LA SANTE, 2005) :

Niveau de RGE	Présence d'un ou de plusieurs bovins cliniquement ou pré-cliniquement porteurs de l'agent de l'ESB dans une région géographique ou un pays
I	Très peu probable
II	Peu probable mais non exclue
III	Probable, mais non confirmée ou confirmée à un moindre niveau
IV	Confirmée à un niveau supérieur

**Tableau 4 : Indication du niveau d'infection par le RGE. (COMMISSION EUROPEENNE, 2003)**

Ainsi, il est recommandé que les tissus osseux bovins destinés à un usage médical proviennent de pays ayant un RGE de faible niveau, afin de diminuer la probabilité de sélectionner un animal donneur contaminé par l'encéphalopathie spongiforme bovine.

Une fois le tissu osseux prélevé, ce dernier doit être soumis au contrôle et à l'inspection d'un vétérinaire, tandis que la carcasse de l'animal d'où il provient doit être certifiée propre à la consommation humaine. (MINISTERE DE LA SANTE, 2005)

Le fabricant du dispositif médical doit également garantir que tout risque de contamination croisée au moment de l'abattage est exclu. (MINISTERE DE LA SANTE, 2005)



#### IV.1.2 Processus de traitement

Les procédés de fabrication diffèrent énormément en fonction des laboratoires et des produits commercialisés, mais ils doivent tous être conformes aux règles de sécurité édictées par la directive européenne 93/42/CEE, ainsi qu'aux normes européennes ISO. Ils doivent assurer la totale biocompatibilité du biomatériau, l'absence de réaction antigénique et supprimer tout risque de transmission pathogène.

Ainsi, les traitements que subissent les tissus osseux xénogéniques consistent généralement à supprimer la moelle osseuse, les cellules osseuses, les protéines matricielles collagéniques et non-collagéniques, à délipider le tissu, afin de ne préserver que le squelette minéral. Par la suite, le tissu osseux subit des traitements de suppression et de désactivation des agents pathogènes éventuels (bactéries, virus, prions) puis une stérilisation par irradiation.

La déprotéinisation peut être plus ou moins complète et spécifique en fonction des méthodes utilisées, c'est notamment le cas de certains substituts osseux d'origine porcine dont la matrice collagénique est conservée (gamme OsteoBiol<sup>®</sup> de Tecnos<sup>®</sup>).

Voici quelques exemples de procédures de traitement propriétaires :

- Procédé Tutoplast<sup>®</sup> : ce processus de traitement développé par Tutogen Medical GmbH (filiale de RTI Biologics, Inc), que nous avons vu précédemment dans le cadre des substituts osseux allogéniques délipidés-déprotéinisés, sert également à traiter des substituts osseux xénogéniques, comme le Tutobone<sup>®</sup>. Il aboutit à un os totalement délipidé, déprotéinisé et stérilisé. Il comprend 5 étapes :

↳ *Délipidation.*

↳ *Traitement osmotique.*

↳ *Traitement oxydant à l'eau oxygénée.*

↳ *Déshydratation à l'acétone.*

↳ *Irradiation aux rayons gamma à faible dose.*

(cf. section III.2.3.1 pour plus de détails)

- Traitement du Bio-Oss<sup>®</sup> : la gamme de produits Bio-Oss<sup>®</sup>, proposé par la société Geistlich Biomaterials<sup>®</sup> (filiale du groupe Geistlich Pharma<sup>®</sup>), subit un traitement spécifique, interne à la société. Ce dernier allie un traitement chimique et un traitement thermique (céramisation à haute température) afin de supprimer toute trace organique du squelette minéral :

- ↳ *Traitement chimique à l'ammoniaque.*

- ↳ *Traitement thermique à plus de 300°C pendant plus de 15h combiné à un traitement chimique alcalin qui élimine tout risque de transmission de germes pathogènes et de réaction immunologique.*

- ↳ *Stérilisation finale à 160°C.*

L'hydroxyapatite naturelle céramisée ainsi obtenue présente de nombreuses similitudes avec l'os humain et permet une bonne ostéoconduction lors de la cicatrisation osseuse. De plus, elle entraîne une réponse cellulaire ostéoclastique lente, et donc une résorption longue, permettant un bon maintien de l'espace dans le temps.

- Procédé OsteoBioI<sup>®</sup> : les laboratoires TecnoSS<sup>®</sup>, qui proposent notamment la gamme de substituts osseux OsteoBioI<sup>®</sup>, ont mis au point un procédé moins agressif capable de rendre un tissu osseux xénogénique biocompatible pour l'espèce humaine, sans altérer la structure cristalline et la matrice collagénique qui le constitue. Cela a pour effet de stimuler plus rapidement la réponse cellulaire ostéoclastique, et donc d'obtenir un remodelage osseux dans un délai similaire à un remodelage osseux physiologique, avec une résorption progressive du matériau de substitution osseuse.

Pour atteindre cet objectif, l'étape de céramisation à haute température a été supprimée afin de privilégier des techniques de neutralisation et de dénaturation du minéral osseux et de la matrice collagénique, permettant leur transfert de l'espèce animale à l'espèce humaine sans réaction indésirable.

### IV.1.3 Conditionnements

Les substituts osseux xénogéniques sont en général disponibles sous plusieurs formes et sous différents conditionnements, dans le but de répondre aux différentes demandes des praticiens et de s'adapter à chaque situation clinique.

- Sous forme de particules seules : l'os en particules est essentiellement destiné aux comblements d'alvéoles, aux comblements des défauts osseux de petite étendue, ainsi qu'aux techniques de sinus lift. Les substituts osseux vendus dans le commerce peuvent se présenter sous forme de particules spongieuses, idéales pour une revascularisation et une cicatrisation osseuse rapide, sous formes de particules corticales, dont les propriétés mécaniques sont plus élevées, ou un mélange des deux, alliant les qualités de ces deux types d'os. De plus, ils sont souvent proposés avec différentes tailles de particules disponibles.
- Sous forme de particules associées à une matrice collagénique : certains substituts osseux sont constitués de particules osseuses noyées au sein d'une matrice collagénique animale (souvent d'origine porcine). Cette dernière peut avoir plusieurs rôles : elle sert de liant afin d'éviter la dispersion trop rapide des particules hors du site opératoire, et rend le matériau plus volumineux (par rapport à la quantité d'os incluse au produit) et plus malléable pour le praticien. Elle confère également au matériau des propriétés adhésives afin de mieux tenir en place. Les produits commercialisés se trouvent sous forme de granules, d'éponges (blocs) ou de seringues.
- Sous forme de bloc : les substituts osseux commercialisés peuvent être disponibles sous forme de bloc spongieux ou cortico-spongieux, ce dernier alliant la rapidité de cicatrisation de l'os spongieux à la densité et à la résistance mécanique de l'os cortical, propriétés capitales dans le cadre de reconstructions osseuses de moyenne et grande étendues.

#### IV.1.4 Quelques exemples de produits commerciaux

Voici quelques exemples de substituts osseux xénogéniques dérivés de mammifères.

##### IV.1.4.1 Bio-Oss®

La gamme de produits de régénération osseuse Bio-Oss® est proposée par la société Geistlich Biomaterials®, filiale du groupe Geistlich Pharma®.

Les produits Bio-Oss® sont des substituts osseux d'origine naturelle dérivés de la partie minérale de l'os bovin et dont la porosité, la surface interne, la structure cristalline et la composition chimique (CaP) sont similaires à l'os humain. Les tissus osseux utilisés pour leur fabrication sont prélevés exclusivement sur les os des extrémités, classés par la réglementation européenne dans la catégorie des tissus exempts du prion et donc sans risque pour la santé. De plus, ils proviennent d'Australie et de Nouvelle-Zélande, deux des pays les plus sûrs concernant le risque potentiel d'encéphalopathie spongiforme bovine. (GEISTLICH BIOMATERIALS [2] : en ligne, 2012)

Les produits de la gamme Bio-Oss® sont disponibles sous différentes formes et différents conditionnements :

- Geistlich Bio-Oss® : os spongieux en granules, destiné aux comblements d'alvéoles, comblements sinusiens et comblements de défauts osseux de petite taille. Il peut également être utilisé en complément d'un bloc osseux dans le cadre d'une reconstruction de crête alvéolaire. Plusieurs tailles de particules sont disponibles, en quantité variable :

↳ Granules de petite taille : 0.25 - 1 mm

- 0.25 g - 0.50 g - 2.00 g - 5.00 g

↳ Granules de grande taille : 1 - 2 mm

- 0.50 g - 2.00 g

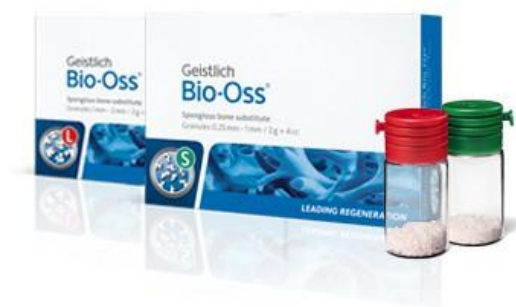

Figure 59 : Gamme Bio-Oss® en particules.  
(GEISTLICH BIOMATERIALS [3] : en ligne, 2012)

- Geistlich Bio-Oss<sup>®</sup> Collagen : os spongieux en granules de petite taille mélangé à 10% de collagène d'origine porcine. Cette association permet d'obtenir un substitut osseux ayant la texture d'une éponge, plus malléable et plus facilement adaptable à la morphologie du défaut osseux à corriger. De plus, la matrice collagénique sert de liant et évite que les particules osseuses ne se dispersent hors du site opératoire. Plusieurs conditionnements sont disponibles :

↪ 100 mg

↪ 250 mg

↪ 500 mg

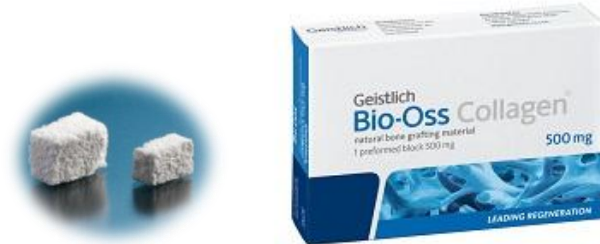

Figure 60 : Bio-Oss<sup>®</sup> Collagen. (GEISTLICH BIOMATERIALS <sup>[3]</sup> : en ligne, 2012)

- Geistlich Bio-Oss<sup>®</sup> Bloc : os spongieux en bloc, essentiellement destiné aux reconstructions osseuses de moyenne et grande étendues. Le fait d'être constitué uniquement d'os spongieux le rend peu résistant aux contraintes mécaniques, il convient donc de rester vigilant lors de reconstructions osseuses importantes. Ce produit est encore à l'étude et n'est pour l'instant pas commercialisé en France.

↪ Il sera disponible en taille unique : 2 x 1 x 1 cm



Figure 61 : Bio-Oss<sup>®</sup> Block. (GEISTLICH BIOMATERIALS <sup>[3]</sup> : en ligne, 2012)

(GEISTLICH BIOMATERIALS <sup>[3]</sup> : en ligne, 2012)

#### IV.1.4.2 OsteoBiol®

La gamme de produits OsteoBiol® est proposée par la société Tecnos® Dental (Italie) et distribuée en France par les laboratoires Pred®.

Le procédé de fabrication exclusif Tecnos® est capable de neutraliser les composants antigéniques présents dans l'os xénogénique afin de le rendre biocompatible, tout en préservant la matrice collagénique dans les granules du biomatériau. De plus, la structure moléculaire du squelette minéral ne subit pas de modifications significatives grâce à la suppression de la céramisation à haute température. Le collagène présent dans les granules permet d'améliorer l'angiogénèse ainsi que la prolifération des cellules ostéogéniques au sein du biomatériau lors de la cicatrisation osseuse, mais il présente également un autre intérêt : en rendant les granules hydrophiles, il facilite leur association à un gel de collagène porteur, qui donnera au produit final une consistance idéale pour une manipulation simple et une mise en place rapide dans le défaut osseux à corriger.

La gamme OsteoBiol® compte plusieurs produits de substitution osseuse aux caractéristiques bien différentes, dont voici quelques exemples :

- Gen-Os : granules osseuses constituées d'un mélange d'os spongieux et cortical d'origine porcine, dont la matrice collagénique a été conservée. Après hydratation, le volume des granules augmente de 50% et grâce au collagène qu'elles contiennent, leur pouvoir d'adhésion augmente également.



Figure 62 : Gen-Os. (OSTEOBIOL : en ligne, 2012)

- ↳ Granulométrie : 250 - 1000 µm
- ↳ Disponible en flacons de 0.25 g - 0.5 g - 1.0 g - 2.0 g

- Mp3 : granules osseuses spongieuses et corticales d'origine porcine, dont la matrice collagénique a été conservée, intimement mélangées avec un gel collagénique (OsteoBiol

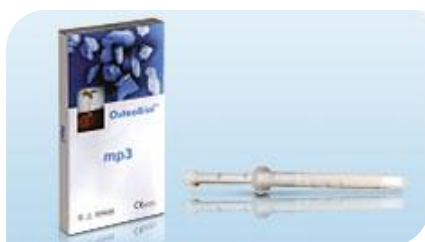

Figure 63 : Mp3. (OSTEOBIOL : en ligne, 2012)

Gel 0) à hauteur de 10%. Cette association permet de faciliter la formation du caillot sanguin et la colonisation du substitut osseux par les cellules vasculaires et osseuses. Elle permet également une manipulation plus aisée du produit, qui se présente

dans une seringue flexible, idéale pour appliquer et adapter le matériau dans le défaut osseux à corriger.

- ↪ Granulométrie : 600 - 1000  $\mu\text{m}$
- ↪ Disponible en seringues de 0.5 cc (x1 ou x3) - 1.0 cc (x1 ou x3) - 2.0 cc

- Putty : pâte osseuse de consistance plastique composée d'un gel de collagène (OsteoBiol Gel 0) chargé à 80% d'un mélange d'os porcin cortico-spongieux micronisé (granulométrie inférieure à 300  $\mu\text{m}$ ). Cette association donne au produit une malléabilité et une plasticité accrue. Il doit être injecté sans compression dans des cavités d'au moins trois parois, capables de le maintenir en place (il est donc déconseillé dans le comblement des défauts osseux à deux parois résiduelles et dans les sinus lift par abord latéral).

- ↪ Disponible en seringues de 0.25 cc (x3) - 0.5 cc (x1 ou x3) - 1.0 cc



Figure 64 : Putty. (OSTEOBIOL : en ligne, 2012)

- SP-Block : bloc d'os spongieux d'origine équine, dont la matrice collagénique a été conservée. Idéal pour maintenir les volumes dans les reconstructions osseuses de grande étendue. Cependant, sa constitution spongieuse ne permet de pas de lui conférer une résistance suffisante pour l'exposer à des contraintes mécaniques.

- ↪ Disponible en taille unique : 1 x 1 x 2 cm



Figure 65 : Sp-Block. (OSTEOBIOL : en ligne, 2012)

(OSTEOBIOL : en ligne, 2012)

## IV.2 Les substituts osseux d'origine corallienne

Les substituts osseux d'origine corallienne sont fabriqués à partir d'exosquelettes de coraux marins madréporaires. Ces derniers sont des animaux aquatiques constitués d'un polype et de son squelette minéralisé. Il existe une similarité très nette entre l'élaboration de l'exosquelette corallien par les cellules de l'ectoderme du polype et celle de l'endosquelette des mammifères par les ostéoblastes. Cependant, la nature du minéral composant ces deux squelettes diffère : l'exosquelette des coraux est constitué essentiellement de carbonate de calcium tandis que l'endosquelette des mammifères est constitué principalement de phosphate de calcium, associé à du carbonate de calcium. (GUILLEMIN G. : en ligne, 1995) (DEMERS C. et al, 2002)

L'exosquelette corallien est constitué, entre 97 et 99%, de carbonate de calcium sous forme de cristal d'aragonite. Les 1 à 3% restant représentent divers éléments présents en très faible quantité, comme des oligo-éléments, du magnésium, du sodium, des acides aminés, du potassium, du strontium, de la fluorine et du phosphore sous forme de phosphate. (DEMERS C. et al, 2002)

A titre d'exemple, voici la composition chimique du substitut osseux Biocoral<sup>®</sup> :

<i>Composition chimique de Biocoral<sup>®</sup></i>	
Carbonate de Calcium (CaCo3) (dont calcium)	> 98 % > 40 %
Oligo-éléments (dont fluor et strontium)	0,7 à 1 %
Magnésium	0,05 à 0,2 %
Sodium	< 1 %
Potassium	< 0,03 %
Phosphore sous forme de phosphate	< 0,05 %
Eau	< 0,5 %

Tableau 5 : Composition chimique du Biocoral<sup>®</sup>. (BIOCORAL : en ligne, 2012)



Deux oligo-éléments ont des effets spécifiques sur la cicatrisation osseuse :

- Le strontium : il est impliqué dans la formation et la croissance du composant cristallin de l'os, il protège les mécanismes de calcification et augmente la minéralisation.
- Le fluor : il augmente la formation d'os cortical par des effets directs sur la prolifération des précurseurs ostéoblastiques.

Au niveau structurel, le corail possède une porosité interconnectée en trois dimensions primordiale pour une bonne cicatrisation osseuse et un bon remodelage, étant donné que ces pores permettent la migration des cellules vasculaires et l'ostéoconduction des cellules osseuses à travers tout le biomatériau. Cette porosité est variable en fonction de l'espèce corallienne choisie. A titre d'exemple, l'espèce *Acropora* possède une porosité de 20%, similaire à l'os cortical, tandis que l'espèce *Porites* offre une porosité d'environ 50%, se rapprochant de l'os spongieux. La taille de ces pores est généralement comprise entre 150 et 500  $\mu\text{m}$ , dépendant également de l'espèce corallienne retenue. Ainsi, dans le cas où la situation clinique expose le biomatériau à de fortes contraintes mécaniques de compression, il convient d'utiliser un substitut osseux à base de corail microporeux comme *Acropora*. (BIOCORAL : en ligne, 2012)

#### **IV.2.1 Processus de traitement**

Comme décrit précédemment, les procédés de fabrication des dispositifs médicaux à base de corail doivent être conformes aux règles de sécurité édictées par la directive européenne 93/42/CEE, ainsi qu'aux normes européennes ISO. Ils doivent assurer la totale biocompatibilité du biomatériau, l'absence de réaction antigénique et supprimer tout risque de transmission pathogène.

Ainsi, tous les traitements que subissent les substituts osseux d'origine corallienne consistent à supprimer toute trace organique (cellules, protéines), à désactiver et supprimer tous les agents pathogènes (bactéries, virus), afin de ne conserver que la partie minérale de l'exosquelette corallien, stérilisée par irradiation.

Cependant, deux types de traitements existent et s'opposent : l'un conserve la composition chimique initiale de l'exosquelette corallien (e.g. Biocoral<sup>®</sup>), tandis que l'autre transforme le carbonate de calcium de l'exosquelette en hydroxyapatite phosphocalcique, grâce à un procédé thermo-chimique (e.g. Pro Osteon<sup>®</sup>). (SOFROT : en ligne, 2012)

Des études ont démontré que l'hydroxyapatite obtenue par conversion du carbonate de calcium corallien se résorbe très peu et reste dans le tissu osseux de nombreuses années après l'intervention (peu de résorption après 3 à 5 ans). Il semble que dans les deux premières années, seulement 8% de l'hydroxyapatite soit résorbée. Or, une faible résorption à long terme peut affecter le remodelage osseux et même présenter d'autres risques éventuels. (NING Y. et al., 2009)

Cependant, une solution consiste à contrôler les conditions du procédé thermo-chimique responsable de la transformation du carbonate de calcium en hydroxyapatite (température, durée du traitement), afin d'obtenir une conversion incomplète et ainsi aboutir à un mélange de carbonate de calcium et d'hydroxyapatite avec un ratio variable. En effet, le carbonate de calcium est rapidement résorbé tandis que l'hydroxyapatite possède un très faible taux de résorption. Ainsi, en jouant sur le ratio carbonate de calcium/hydroxyapatite, il est possible d'obtenir un biomatériau ayant un délai de résorption adéquat pour permettre un bon maintien du volume et une bonne résistance mécanique dans un premier temps, laissant progressivement place à l'os néoformé dans un deuxième temps. (NING Y. et al., 2009)

#### **IV.2.2 Conditionnements**

Les substituts osseux dérivés de coraux madréporaires sont en général disponibles sous plusieurs formes et sous différents conditionnements, dans le but de répondre aux différentes demandes des praticiens et de s'adapter à chaque situation clinique :

- Sous forme de particules : les particules sont essentiellement destinées aux comblements d'alvéoles, aux comblements des défauts osseux de petite étendue, ainsi qu'aux techniques de sinus lift. Elles peuvent avoir une porosité différente en fonction de l'espèce corallienne utilisée et donc avoir des propriétés se rapprochant soit de l'os spongieux (macroporeux), soit de l'os cortical (microporeux). De plus, plusieurs tailles de particules sont souvent disponibles.
- Sous forme de copeaux : les copeaux ont des formes irrégulières et sont plus volumineux que les particules. Ils peuvent également être proposés avec différentes porosités, et sont réservés aux comblements osseux plus étendus.

### IV.2.3 Quelques exemples de produits commerciaux

Voici deux exemples de substituts osseux dérivés de coraux madréporaires marins.

#### IV.2.3.1 Biocoral®

Le substitut osseux Biocoral® est proposé par la société Biocoral France, filière de Biocoral Inc. Il est constitué à plus de 98% de carbonate de calcium sous forme cristalline (cristal d'aragonite) dérivé d'exosquelettes de coraux naturels. Il est proposé avec deux porosités différentes : 20 % (propriétés se rapprochant de l'os cortical) et 50% (propriétés se rapprochant de l'os spongieux).

- Biocoral® 450 : carbonate de calcium en particules de petite taille, destiné aux comblements des défauts osseux très légers et peu étendus (défauts osseux parodontaux ou péri-implantaires par exemple).
  - ↪ Taille des particules : entre 300 et 450 µm
  - ↪ Volume : 0.5 cc
  
- Biocoral® 1000 : particules de taille moyenne, particulièrement adaptés aux comblements d'alvéoles, comblements de défauts osseux de petite taille et aux techniques de sinus lift.
  - ↪ Taille des particules : entre 630 et 1000 µm
  - ↪ Volume : 0.5 cc
  
- Biocoral® 2000 : grâce à ses particules de plus grande taille, il est plus adapté aux techniques de sinus lift et aux comblements de défauts osseux plus volumineux.
  - ↪ Taille des particules : entre 1600 et 2000 µm
  - ↪ Volume : 0.5 cc

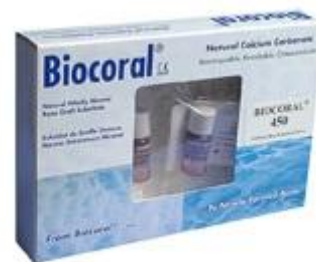

Figure 66 : Biocoral® 450. (BIOCORAL [2] : en ligne, 2012)

(BIOCORAL [2] : en ligne, 2012)

#### IV.2.3.2 Pro Osteon<sup>®</sup> 200R et 500R

Pro Osteon<sup>®</sup> 200R et Pro Osteon<sup>®</sup> 500R sont deux substituts osseux dérivés de coraux marins, développés par la société Interpore International et distribués par Biomet. Ils proviennent d'espèces coralliennes différentes et ont donc deux porosités différentes.

Ces substituts osseux ont la particularité, par rapport à Biocoral<sup>®</sup>, de subir un traitement thermochimique spécifique qui transforme le carbonate de calcium corallien en hydroxyapatite biologique. Ils sont ensuite stérilisés par irradiation. Voici leur composition chimique après traitement (le taux d'hydroxyapatite implique une résorption très lente) :

Hydroxyapatite	> 90 %
Sulfate tricalcique	< 10 %
Carbonate de calcium	< 3 %
Acides aminés	< 0,0003 %

Tableau 6 : Composition chimique des substituts osseux Pro Osteon<sup>®</sup>. (SOFROT : en ligne, 2012)

- Pro Osteon<sup>®</sup> 200R : préparé à base de l'espèce corallienne *Goniopora*, sa porosité et sa densité lui confèrent une certaine résistance aux contraintes mécaniques, à la manière de l'os cortical. Il se présente sous formes de particules et est destiné aux comblements osseux de petite taille, aux comblements alvéolaires et techniques de sinus lift.

↪ Granulométrie : 500 à 1000 µm

↪ Taille des pores : 190 - 230 µm

↪ Porosité : 20 %



Figure 67: Pro Osteon<sup>®</sup> 200R. (BIOMET : en ligne, 2012)

- Pro Osteon<sup>®</sup> 500R : dérivé de l'espèce corallienne *Porites*, il se présente sous forme de copeaux ou de blocs irréguliers. Sa porosité élevée lui confère des propriétés proches de l'os spongieux (rapidité de revascularisation et ostéoconduction améliorée des cellules osseuses).

↪ Taille des pores : 260 - 600  $\mu\text{m}$

↪ Porosité : 65 %



Figure 68 : Pro Osteon<sup>®</sup> 500R. (BIOMET : en ligne, 2012)

(BIOMET : en ligne, 2012) (SOFROT : en ligne, 2012)

### IV.3 Avantages et inconvénients des substituts osseux xénogéniques

Les substituts osseux xénogéniques présentent de nombreux avantages par rapport à l'os autogène, mais également par rapport à l'os allogénique :

- Le protocole opératoire est plus simple et plus rapide qu'avec l'os autogène, améliorant le confort du praticien et du patient. En effet, il n'y a plus besoin d'avoir recours à un deuxième site opératoire pour le prélèvement. Cela améliore également les suites post-opératoires pour le patient et diminue les risques de complications au niveau du site de prélèvement.
- Les substituts osseux xénogéniques étant considérés comme des dispositifs médicaux de classe III, leur distribution n'est pas effectuée par des banques d'os (contrairement à l'os allogénique) et les procédures de mise à disposition de ces produits s'en retrouvent simplifiées.
- Les tissus osseux d'origine animale et les exosquelettes provenant d'espèces coralliennes sont disponibles en très grande quantité et les procédures de prélèvements sont bien plus

aisées que pour l'os autogène ou l'os allogénique. Le praticien a ainsi accès à une quantité illimitée d'os spongieux ou cortical, directement conditionnés en particules ou blocs, en fonction de ses besoins et de la situation clinique.

- Les traitements qu'ils subissent n'altèrent pas (ou peu) les propriétés mécaniques de la structure minérale, contrairement à l'os lyophilisé.
- Le dégraissage du tissu osseux rend le produit final hydrophile, facilitant l'angiogénèse et potentialisant l'ostéoconduction des cellules osseuses environnantes.
- Le résorption de ces produits est plus lente et permet donc de maintenir les volumes plus longtemps après l'intervention.
- Leur prix est en général inférieur aux substituts osseux allogéniques.

Ces substituts osseux présentent cependant quelques inconvénients :

- Ils n'ont aucun pouvoir ostéogénique et ne présentent pas non plus de potentiel ostéo-inducteur, contrairement à l'os autogène et à l'os lyophilisé déminéralisé (ce dernier étant seulement ostéo-inducteur).
- Du fait de l'absence de cellules ostéogéniques au sein du substitut, la formation osseuse se fait plus lentement qu'avec de l'os autogène et la période de cicatrisation est plus longue.
- Certains substituts osseux xénogéniques peuvent avoir une résorption trop lente, voire incomplète, entraînant un mauvais remodelage osseux, aboutissant à un os néoformé de moins bonne qualité.
- Bien qu'aucune contamination entre le donneur et le receveur n'ait encore été rapportée, il y a toujours un risque qu'un agent pathogène encore inconnu puisse être transmis malgré toutes les précautions prises au niveau de la sélection du donneur et du traitement du tissu osseux prélevé. Il convient par exemple d'être prudent par rapport à d'éventuelles encéphalopathies spongiformes transmissibles qui pourraient faire leur apparition.

## **V. Utilisation des substituts osseux en chirurgie pré-implantaire**

## **V Utilisation des substituts osseux en chirurgie pré-implantaire**

L'intégrité, le volume et la qualité du tissu osseux sont des facteurs essentiels pour la bonne réussite d'un traitement implantaire. Le tissu osseux qui va supporter l'implant doit être en bonne santé et son intégrité structurelle doit être intacte. Son volume et sa densité doivent être suffisants pour d'une part, assurer une bonne stabilité primaire de l'implant, condition sine qua non pour une bonne ostéointégration de ce dernier, et d'autre part, pour éviter toute exposition des spires de l'implant, qui doivent être complètement incluses dans l'os, sans déhiscence ni fenestration.

L'épaisseur d'os péri-implantaire doit être au minimum de 1mm le jour de la pose (2 mm en vestibulaire en cas d'exigence esthétique), afin d'éviter une perte osseuse et une exposition latérale de l'implant dans les mois suivant l'intervention (essentiellement due à un manque de vascularisation). (DAVARPANA M. et al., 2008)

Cependant, en cas de résorption osseuse alvéolaire, le volume osseux disponible peut être insuffisant pour accueillir un implant dans de bonnes conditions, compromettant ainsi le succès du traitement implantaire, voire même la faisabilité de l'intervention elle-même. Afin de remédier à ce déficit osseux, des techniques de comblement osseux (dans le cadre d'une lacune osseuse, d'une alvéole, d'un relevé de sinus ou d'un léger manque péri-implantaire) ou de reconstruction osseuse par apposition peuvent être réalisées en utilisant de l'os autogène ou des substituts osseux allogéniques, xénogéniques ou alloplastiques.

L'évaluation de la situation osseuse, l'indication ou non d'un apport osseux et le choix du type de chirurgie osseuse à réaliser se posent lors du bilan préopératoire précédant tout traitement implantaire.

### **V.1 Le bilan préopératoire**

Avant toute chirurgie osseuse ou implantaire, il est important de réaliser un bilan préopératoire en plusieurs séances afin de connaître l'état de santé général et bucco-dentaire du patient, de déceler d'éventuelles contre-indications à la chirurgie, de diagnostiquer le déficit osseux à corriger et de planifier l'intervention chirurgicale la plus indiquée dans une telle situation clinique. Ce bilan comprend plusieurs étapes : l'anamnèse du patient, un examen exobuccal suivi d'un examen endobuccal, ainsi que des examens radiologiques complémentaires.



### V.1.1 Anamnèse du patient

L'anamnèse du patient se traduit par un interrogatoire ou un questionnaire médical visant à rechercher d'éventuels antécédents médicaux et chirurgicaux personnels ou familiaux, d'éventuelles toxicomanies (alcoolisme, tabagisme, prise de stupéfiants), maladies neurologiques et pathologies pouvant favoriser une complication chirurgicale ou contre-indiquer l'intervention. Il convient notamment de déceler les risques et pathologies suivantes :

- Affection cardiaque présentant ou non un risque d'endocardite infectieuse, infarctus du myocarde récent.
- Affection respiratoire sévère.
- Pathologie osseuse (ostéomalacie, ostéomyélite, maladie de Paget, maladie des os de verre).
- Pathologie métabolique (diabète non équilibré, hyperparathyroïdie sévère).
- Pathologie neurologique.
- Pathologie psychiatrique.
- Pathologie tumorale.
- Risque hémorragique (prise d'anticoagulants, hémophilie).
- Risque infectieux.
- Risque allergique.
- Risque lié à un traitement médicamenteux (biphosphonates), une chimiothérapie ou une radiothérapie.

Dans le cas où l'intervention chirurgicale présente un risque pour le patient, le praticien peut, grâce à cet interrogatoire, prendre les précautions nécessaires afin de réduire ce risque au minimum ou même annuler l'intervention si le risque vital est en jeu.

Ce premier contact avec le patient est également l'occasion d'évaluer sa motivation, ses attentes, sa coopération et sa capacité à s'engager dans un traitement à long terme.

## V.1.2 Examen clinique

L'examen clinique se réalise en deux temps : un examen exobuccal, suivi d'un examen endobuccal :

- L'examen exobuccal comprend trois étapes :
  - ↪ Examen au repos : il est réalisé de face comme de profil et renseigne le praticien sur la physionomie du visage dans le cadre de la réhabilitation proposée. La forme du visage, la symétrie de ce dernier dans les plans frontal et sagittal, la teinte et la texture des téguments, le maintien tissulaire des lèvres et des joues, la dimension verticale sont autant d'éléments à analyser, le but étant d'orienter la décision du praticien sur la future réhabilitation prothétique et de pouvoir ainsi planifier la chirurgie osseuse et le traitement implantaire les plus adaptés.
  - ↪ Examen dynamique : il est fondamental d'analyser la ligne du sourire. La position de la lèvre supérieure, la dimension et la situation des dents, le contour gingival sont les éléments constitutifs du sourire et l'harmonie de ce dernier est fonction de l'interaction entre ces trois éléments. La position de la ligne du sourire (plus ou moins haute) a un impact majeur sur l'esthétique, surtout dans le cadre d'un traitement implantaire au niveau du secteur antérieur. Un sourire gingival dont la gencive est visible est beaucoup plus délicat à appréhender d'un point de vue esthétique et peut nécessiter le recours à des techniques chirurgicales pré-implantaires gingivales et/ou osseuses afin de rétablir un contour gingival harmonieux. Il convient également d'examiner la cinétique mandibulaire afin d'évaluer l'ouverture buccale maximale et minimale et de déceler un éventuel trismus, afin de s'assurer que l'accès à la zone d'intervention peut se faire sans difficulté particulière (surtout dans les secteurs postérieurs).
  - ↪ Palpation : elle permet d'examiner les tissus, d'évaluer la mobilité et l'élasticité des téguments, la tonicité musculaire, de mettre en évidence d'éventuelles douleurs orofaciales (algies musculaires, névralgies) et troubles de la sensibilité, des désordres de l'articulation temporo-mandibulaire ou encore de déceler la présence d'adénopathies ou de tuméfactions.

(SEBAN A., BONNAUD P., 2009)

- L'examen endobuccal consiste à analyser les éléments suivants :
  - ↪ La muqueuse buccale : son examen permet de dépister d'éventuelles lésions asymptomatiques à potentiel malin (leucoplasies), un lichen plan, une candidose, des ulcérations ou encore des anomalies malformatives de la muqueuse buccale (fentes labio-palatines, brides et freins exerçant une tension trop élevée sur les tissus mous et prédisposant à une récession tissulaire autour des futurs implants). Suite à cet examen, des examens complémentaires (biopsie, analyse anatomopathologique) peuvent être réalisés en cas de lésion suspecte.
  - ↪ Les tissus parodontaux : il convient de mettre en évidence toute affection des tissus parodontaux, comme une gingivite ou une parodontite, qui peut être responsable de complications infectieuses péri-implantaires (péri-implantite) si elle n'est pas traitée ou stabilisée avant l'intervention. Il faut également évaluer la nature du tissu parodontal au niveau du site d'intervention (épais et plat ou fin et festonné) car il peut avoir une influence sur la décision thérapeutique.
  - ↪ L'état de la denture : l'état de la denture doit être correct avec des soins de bonne qualité, surtout au niveau des dents adjacentes au site d'intervention. Les anomalies dentaires doivent être détectées, ainsi que les facettes d'usure et les parafunctions (bruxisme).
  - ↪ L'hygiène bucco-dentaire : une bonne hygiène bucco-dentaire est primordiale pour la réussite d'un traitement implantaire. Dans le cas contraire, si beaucoup de plaque est présente en bouche, il convient d'éduquer et de sensibiliser le patient à ce problème avant de débiter toute démarche implantaire.
  - ↪ Les rapports inter-arcades et insuffisances osseuses : l'analyse des rapports inter-arcades permet de repérer les situations cliniques où l'espace prothétique disponible est trop faible (égression des dents antagonistes), ainsi que les insuffisances osseuses verticales où l'espace prothétique disponible est trop important. Une analyse et une palpation de la crête osseuse résiduelle permet également de suspecter une possible insuffisance osseuse transversale. Cependant, il est très difficile de quantifier ces déficits osseux avec un simple examen clinique étant donné l'épaisseur variable des tissus mous, d'où la nécessité de confirmer ou d'infirmer ce diagnostic grâce à des examens radiologiques complémentaires.

- ↳ L'occlusion : une analyse occlusale statique et fonctionnelle peut permettre d'anticiper des troubles de l'articulé dentaire auxquels certains auteurs imputent leurs échecs de prothèse sur implant.

(SEBAN A., BONNAUD P., 2009)

### V.1.3 Examens radiologiques

Les examens radiologiques sont des examens complémentaires indispensables dans tout bilan pré-implantaire car l'analyse de leurs données appuie fortement la décision thérapeutique. Ils permettent de visualiser les structures anatomiques adjacentes au site d'intervention, de prendre la décision finale sur la faisabilité du traitement implantaire, sur la nécessité d'un apport osseux et sur le choix de l'implant. Plusieurs types de clichés radiographiques sont à notre disposition :

- La radiographie rétro-alvéolaire : elle apporte des informations très précises sur un ensemble de trois à quatre dents ainsi que leur proche environnement. Elle nous renseigne sur l'état de santé des dents, sur leur valeur intrinsèque, leur axe ainsi que sur leur état parodontal. Ce type de radiographie sert également de support de contrôle lors de l'intervention et lors du suivi post-opératoire.
- La radiographie panoramique (ou orthopantomogramme) : moins précise qu'un cliché rétro-alvéolaire, elle nous donne une vue d'ensemble des arcades dentaires, des structures osseuses et des structures anatomiques proches, grâce à une image en deux dimensions. Elle permet ainsi d'analyser les arcades dentaires (nombre et position des dents, soins et caries, anomalies du développement, lésions péri-apicales, etc.), de mettre en évidence des affections ou traumatismes (parodontites, kystes osseux, lésions tumorales, fractures, présence de corps étrangers, anomalie des articulations temporo-mandibulaires, pathologies de la muqueuse sinusienne) et de visualiser l'anatomie et la morphologie des maxillaires (position des sinus, des fosses nasales et des canaux empruntés par les nerfs alvéolaires inférieurs). Cette radiographie permet de visualiser la hauteur de la crête alvéolaire et de déceler une éventuelle insuffisance osseuse verticale, cependant cela reste très imprécis (étant donné la déformation des structures osseuses inhérente à cette technique radiologique) et en deux dimensions. De plus, elle ne permet pas de visualiser l'épaisseur de la crête alvéolaire et donc de mettre en évidence un déficit osseux dans le sens transversal (vestibulo-lingual).

- La tomodontométrie (scanner) : après acquisition d'images en coupe axiale tous les 0,5 mm sur toute la hauteur du maxillaire ou de la mandibule, un logiciel de reconstruction spécifique dentaire (Dentascan®) se charge d'élaborer des reconstructions bidimensionnelles coronales obliques perpendiculaires à la courbure de la crête alvéolaire, et panoramiques curvilignes parallèles à cette courbure. Il est également possible d'obtenir des images en trois dimensions du maxillaire ou de la mandibule. Grâce aux informations très détaillées délivrées par le scanner, il est possible de confirmer, quantifier et mesurer précisément un déficit osseux dans les trois plans de l'espace, d'évaluer la densité osseuse et de mesurer la position exacte des structures anatomiques à respecter (trajets nerveux, sinus maxillaires, fosses nasales). Il permet également de distinguer les tissus mous. Ainsi, en recoupant toutes ces informations, le praticien peut alors établir un diagnostic clinique précis, décider de la technique de reconstruction osseuse la plus adaptée (si besoin) et planifier la chirurgie implantaire.

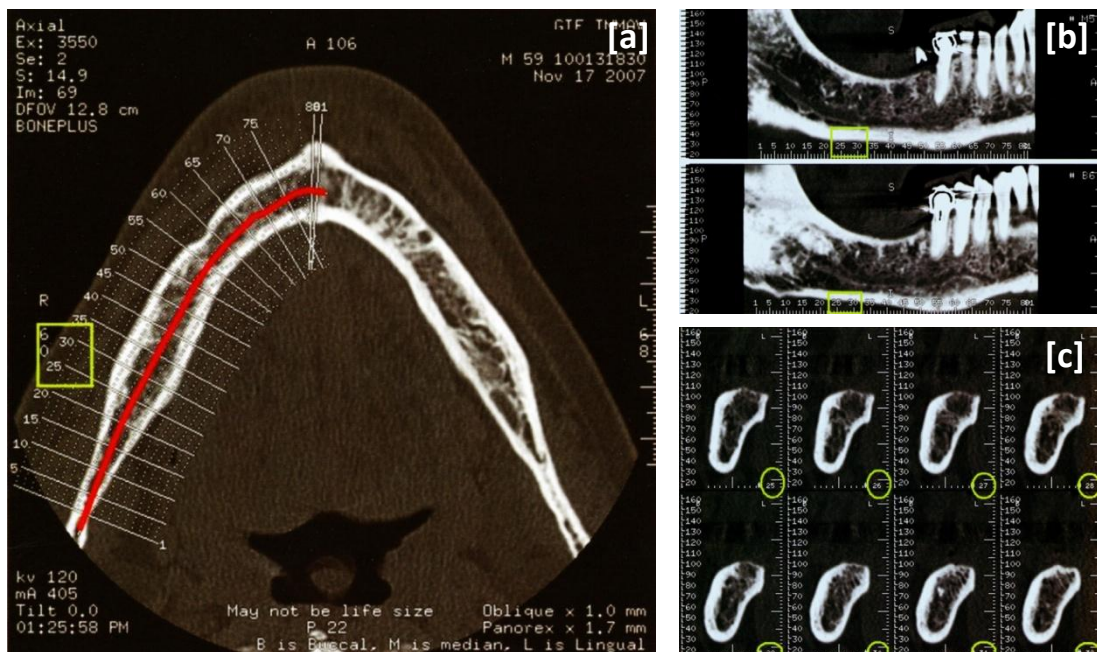


Figure 69 : Incidence axiale de référence d'un scanner avec en rouge le tracé de la ligne curviligne parallèle à l'axe de la mandibule [a], reconstructions curvilignes panoramiques [b] et reconstructions coronales obliques [c]. (SEBAN A., BONNAUD P., 2009)

- La tomographie volumique à faisceau conique (cone beam computed tomography) : le cone beam est la technique d'imagerie la plus avancée à l'heure actuelle pour la capture d'images en trois dimensions. Son élément de base est le voxel isotropique, équivalent à un cube dont la faible dimension permet d'obtenir une image identique et de grande qualité dans les trois plans de l'espace, ce qui est capital pour la planification de la chirurgie osseuse et implantaire. Le cone beam a des applications très proches de celles du scanner et donne le même type d'informations (à l'exception de la visualisation des tissus mous) tout en étant moins irradiant. Les résultats sont visibles avec un viewer sur ordinateur, permettant au praticien de se déplacer librement dans les trois plans de l'espace et de réaliser toutes les mesures nécessaires, ce qui fait du cone beam une technique de choix pour le diagnostic des insuffisances osseuses et pour la planification implantaire (d'autant plus que ce viewer peut être couplé à un logiciel dédié à la planification implantaire).

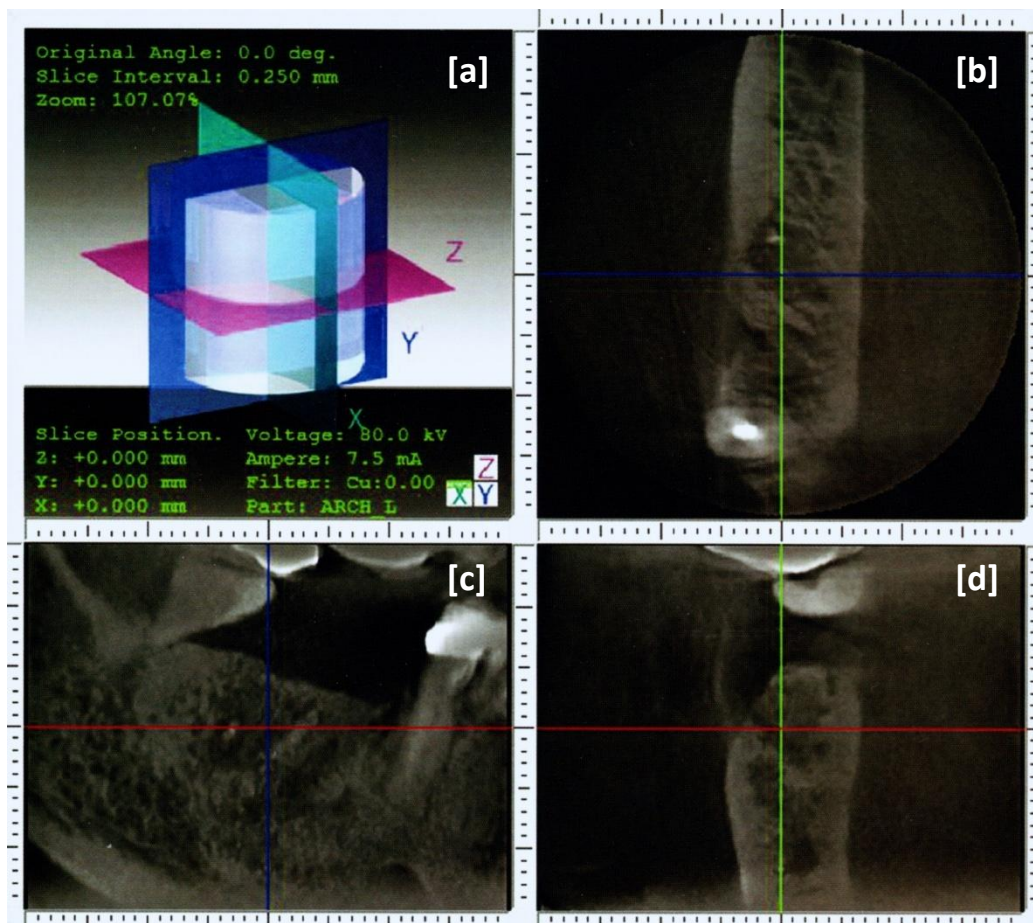


Figure 70 : Tomographie volumique à faisceau conique vue sur l'écran de l'ordinateur. Les quatre cadrans correspondent à la représentation des plans de coupe sur le site anatomique [a] et à la visualisation des coupes horizontales [b], panoramiques [c] et coronales obliques [d]. (SEBAN A., BONNAUD P., 2009)

## V.2 Diagnostic et évaluation des insuffisances osseuses

Les insuffisances osseuses peuvent être abordées de deux manières. Une évaluation quantitative permet de mettre en évidence un manque de volume osseux dans les trois plans de l'espace tandis qu'une évaluation qualitative permet d'analyser la densité et la qualité du tissu osseux.

### V.2.1 Evaluation quantitative

La résorption osseuse alvéolaire pouvant s'opérer différemment dans les trois plans de l'espace, il est capital pour la bonne réussite du traitement implantaire de visualiser, de diagnostiquer et de traiter les insuffisances osseuses dans les trois plans de l'espace également.

Comme expliqué précédemment, les meilleurs outils diagnostiques à notre disposition sont les techniques radiologiques de type tomодensitométrie et tomographie volumique à faisceau conique. Le praticien peut repérer l'endroit exact du positionnement de l'implant grâce notamment à l'utilisation d'un guide radiologique radio-opaque (que le patient porte lors de la radiographie) et réaliser les mesures nécessaires sur les clichés radiographiques afin de s'assurer que le volume osseux résiduel est suffisant pour accueillir l'implant dans de bonnes conditions. Il peut également s'aider d'un calque transparent sur lequel sont représentés des implants de longueurs et de diamètres différents afin de s'assurer que l'implant choisi peut être entouré d'au moins 1 mm d'os sur toute sa longueur, sans déhiscence ni fenestration (au moins 2 mm sont nécessaires en vestibulaire dans les secteurs esthétiques).

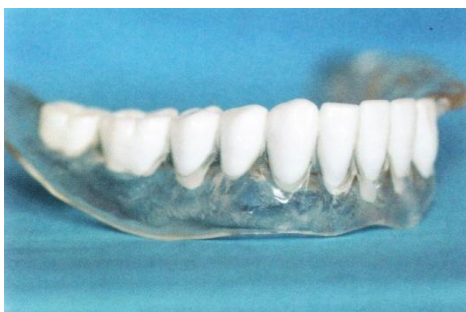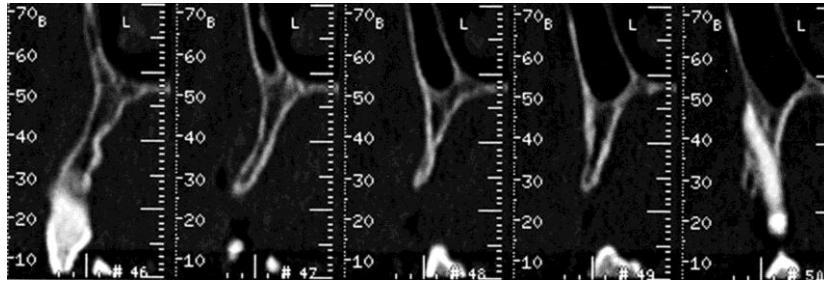


Figure 71 : Guide radiologique radio-opaque utilisant du sulfate de baryum. (SEBAN A., BONNAUD P., 2009)

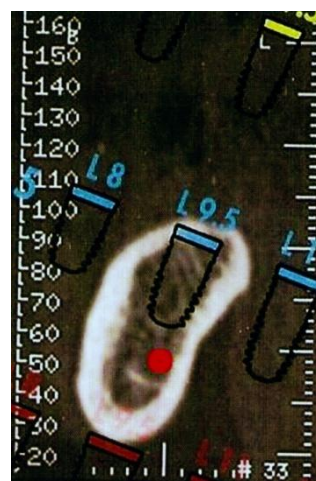

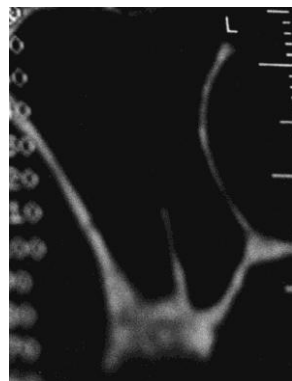
Figure 72 : Positionnement d'un calque transparent sur une reconstruction coronale oblique mandibulaire. (SEBAN A., BONNAUD P., 2009)

Les insuffisances osseuses transversales (axe vestibulo-lingual ou palatin) peuvent être mises en évidence et mesurées sur des coupes coronales obliques perpendiculaires à l'axe de la crête alvéolaire. Pour visualiser l'étendue du déficit osseux dans l'axe mésio-distal, il peut être judicieux d'analyser des coupes axiales parallèles au plan d'occlusion et s'échelonnant du sommet de la crête alvéolaire jusqu'au palais osseux (au maxillaire) ou jusqu'au plan basilaire (à la mandibule).



**Figure 73 : Insuffisance osseuse transversale au maxillaire, visualisée sur des reconstitutions coronales obliques de scanner. (SEBAN A., BONNAUD P., 2009)**

Les insuffisances osseuses verticales peuvent être visualisées sur des coupes panoramiques positionnées dans l'axe des obstacles anatomiques à respecter (nerf alvéolaire inférieur, sinus maxillaire, fosses nasales, trou mentonnier, etc.) ainsi que sur des coupes coronales obliques. Il est alors possible de mesurer la hauteur d'os résiduel disponible entre le sommet de la crête alvéolaire et la structure anatomique sous-jacente afin de quantifier le déficit osseux et de savoir en quelle proportion il doit être traité.



**Figure 74 : Insuffisance osseuse verticale au maxillaire, visualisée sur une reconstitution coronaire oblique de scanner. La difficulté du cas est accentuée par le septum osseux intra-sinusien. (SEBAN A., BONNAUD P., 2009)**

Afin de pouvoir définir et décrire les différents types de déficits osseux, plusieurs classifications sont apparues au cours de ces dernières années.



La première classification a été proposée par SEIBERT en 1983, elle se base sur la direction de la perte osseuse mais ne donne aucune indication quantitative sur le déficit osseux. Trois classes sont décrites :

- Classe I : perte osseuse transversale avec une hauteur de crête normale.
- Classe II : perte osseuse verticale avec une largeur de crête normale.
- Classe III : perte osseuse mixte verticale et transversale.

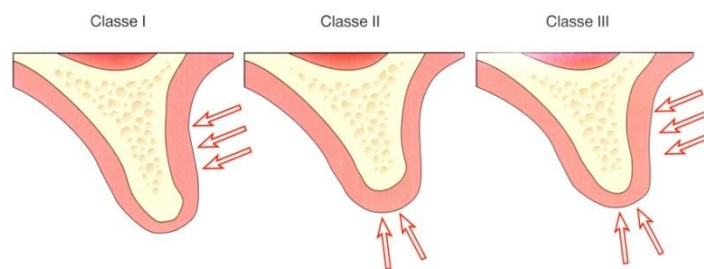


Figure 75 : Classification de SEIBERT (1983). (PALACCI P., ERICSSON I., 2001)

En 1985, Lekholm et Zarb proposent à leur tour leur propre classification se basant sur le degré de la perte osseuse et la forme de la crête :

- Type A : crête alvéolaire pratiquement intacte.
- Type B : crête présentant une résorption modérée.
- Type C : crête très résorbée (il ne reste que l'os basal).
- Type D : début de résorption de l'os basal.
- Type E : résorption de l'os basal très avancée.

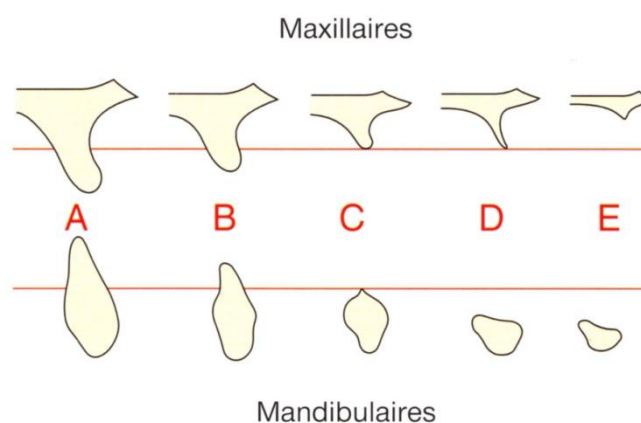


Figure 76 : Classification de Lekholm et Zarb (1985). (PALACCI P., ERICSSON I., 2001)

Par la suite, de nombreuses autres classifications ont vu le jour, se basant sur des critères différents. Le nombre de ces classifications témoigne de la difficulté de schématiser les pertes osseuses. Voici un tableau récapitulatif des principales classifications existantes :

Auteur Date	Critère	Classification
<b>Cawood et Howell (1988)</b>	Quantité d'os résiduel	<ul style="list-style-type: none"> <li>• Classe I : arcade dentée.</li> <li>• Classe II : hauteur osseuse après avulsion.</li> <li>• Classe III : crête arrondie de hauteur et d'épaisseur normales.</li> <li>• Classe IV : crête très mince, hauteur normale.</li> <li>• Classe V : crête plate, très résorbée.</li> <li>• Classe VI : crête négative avec résorption de l'os basal</li> </ul>
<b>Jensen (1999)</b>	Hauteur d'os résiduelle	<ul style="list-style-type: none"> <li>• Classe A : os résiduel &gt; 10mm, un implant de 10mm est totalement recouvert d'os.</li> <li>• Classe B : 7mm &lt; os résiduel &lt; 9mm, un implant de 10mm est recouvert d'os à hauteur de 70 à 90 %.</li> <li>• Classe C : 4mm &lt; os résiduel &lt; 6mm, un implant de 10mm est recouvert d'os à hauteur de 40 à 60 %.</li> <li>• Classe D : 1mm &lt; os résiduel &lt; 3mm, un implant de 10mm est recouvert d'os à hauteur de 10 à 30 %.</li> </ul>
<b>Gardella et Renouard (1999)</b>	Evaluation des composantes (classification de Lekholm et Zarb):  - mésio-distale  - vestibulo-linguale ou palatine  - dimension verticale	<ul style="list-style-type: none"> <li>• Classe I :               <ul style="list-style-type: none"> <li>↳ Edentement limité à 1 ou 2 dents.</li> <li>↳ 3 ou 4 parois osseuses résiduelles dans le sens vestibulo-lingual.</li> <li>↳ Perte osseuse verticale parfois importante (A, B, C, D).</li> </ul> </li> <li>• Classe II : crête en lame de couteau.               <ul style="list-style-type: none"> <li>↳ Edentement limité à 3 ou 4 dents.</li> <li>↳ 1 ou 2 parois osseuses résiduelles dans le sens vestibulo-lingual.</li> <li>↳ Perte osseuse verticale de type B ou C.</li> </ul> </li> <li>• Classe III : faible perte de substance.               <ul style="list-style-type: none"> <li>↳ Edentement limité à une ou plusieurs dents.</li> <li>↳ 3 ou 4 parois osseuses résiduelles dans le sens vestibulo-lingual.</li> <li>↳ Perte osseuse verticale réduite (A, B).</li> </ul> </li> </ul>
<b>Wang et Schammari (2005)</b>	Sens et degré de la perte osseuse	Défaut transversal, vertical et combiné, puis chaque classe est définie en petit (P < 3mm), moyen (4mm < M < 6mm) et gros défaut (G > 7mm).

Tableau 7 : Classifications des pertes de substance osseuse alvéolaire. (PRINC G., PIRAL T., 2008)

## V.2.2 Evaluation qualitative

La qualité du tissu osseux est une caractéristique capitale pour la bonne réussite d'un traitement implantaire. En effet, lors de sa mise en place dans l'os, l'implant doit jouir d'une bonne stabilité primaire et ne doit absolument pas être mobile, même lorsqu'il est soumis à des contraintes mécaniques faibles ou modérées (ce que le praticien ne manquera pas de tester). Cette condition est essentielle pour assurer l'ostéointégration et la pérennité de l'implant. Ainsi, le tissu osseux qui va recevoir l'implant doit être en bonne santé, son intégrité structurelle doit être intacte et sa densité doit être suffisante pour assurer une bonne stabilité primaire de l'implant.

Lekholm et Zarb ont présenté en 1985 une classification sur la qualité de l'os alvéolaire :

- Type I : os constitué presque exclusivement d'os compact homogène.
- Type II : os cortical épais entourant un noyau d'os trabéculaire dense.
- Type III : os cortical fin entourant un noyau d'os trabéculaire dense.
- Type IV : os cortical fin entourant un noyau d'os trabéculaire de faible densité.

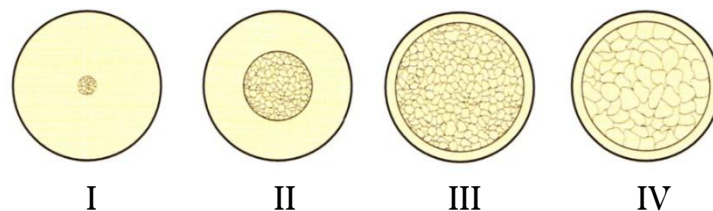


Figure 77 : Classification de Lekholm et Zarb sur la qualité osseuse en fonction de la densité. (PALACCI P., ERICSSON I., 2001)

Les types I et II se trouvent plus fréquemment à la mandibule, tandis que les types III et IV se trouvent plus fréquemment au maxillaire.

Misch a proposé une autre classification en 1990 qui décrit quatre densités osseuses (D1 à D4) avec leur localisation dans les maxillaires. Elle est plus subjective et se base sur la perception tactile et la résistance osseuse lors du forage (MARTINEZ H. et al., 2008) :

- D1 : os très dense composé presque exclusivement d'os cortical. L'auteur compare cet os au bois d'érable ou de chêne. L'os D1 est souvent localisé dans le secteur mandibulaire

antérieur mais peut également se trouver dans le secteur mandibulaire postérieur. Il présente un apport vasculaire diminué.

- D2 : association d'une corticale dense et d'un os spongieux intermédiaire à l'intérieur. La sensibilité tactile lors de la préparation chirurgicale est comparable à la préparation du bois d'épicéa ou de pin blanc. L'os D2 est souvent localisé dans le secteur mandibulaire mais également dans le secteur maxillaire antérieur.
- D3 : os constitué d'une corticale poreuse et d'un os spongieux de faible densité. La couche d'os cortical est plus fine sur la crête vestibulaire au maxillaire qu'ailleurs. La sensation tactile est similaire au forage d'un bois de balsa comprimé. L'os D3 est fréquemment localisé dans la partie antérieure du maxillaire et dans les régions postérieures de la mandibule et du maxillaire.
- D4 : os caractérisé par une qualité tissulaire de très faible densité et une très fine couche de corticale. La sensation tactile pour ce type d'os est similaire au forage dans un bois mou de balsa. L'os D4 se localise dans la partie postérieure du maxillaire surtout chez les sujets édentés de longue date. Il est exceptionnellement présent à la mandibule.

### **V.3 Indications et contre-indications de la chirurgie osseuse pré-implantaire**

#### **V.3.1 Indications**

Il existe trois principales indications pour l'utilisation des substituts osseux en chirurgie osseuse pré-implantaire :

- La prévention de la résorption osseuse post-extractionnelle de l'os alvéolaire.
- La réhabilitation tridimensionnelle du volume et de la morphologie osseuse de la crête alvéolaire lorsque celle-ci ne permet plus d'accueillir un ou plusieurs implants dans de bonnes conditions, suite à une insuffisance osseuse verticale, transversale ou mixte. Cela peut concerner la correction de petits défauts osseux ou la reconstruction de déficits osseux plus importants et plus étendus.
- L'augmentation de la hauteur d'os sous-sinusienne lorsque celle-ci est insuffisante pour accueillir un ou plusieurs implants dans toute leur longueur.

### V.3.2 Contre-indications

La chirurgie osseuse peut être contre-indiquée dans certaines situations cliniques, d'où l'importance d'effectuer consciencieusement l'interrogatoire médical et l'examen clinique. Ces contre-indications sont directement liées au caractère invasif de la chirurgie osseuse. Elles peuvent être générales ou locales, absolues (à respecter scrupuleusement) ou relatives (le rapport bénéfice/risque doit être évalué au cas par cas par l'équipe médicale pluridisciplinaire) :

- Contre-indications absolues :

- ↪ Cardiopathies présentant un haut risque d'endocardite infectieuse (prothèse valvulaire, antécédent d'endocardite infectieuse, cardiopathie congénitale cyanogène).
- ↪ Enfant de moins de 15 ans ou encore en période de croissance.

- Contre-indications relatives générales :

- ↪ Pathologies métaboliques (diabète non équilibré, hyperparathyroïdie sévère).
- ↪ Pathologies osseuses (ostéomalacie, maladie de Paget, ostéogénèse imparfaite).
- ↪ Insuffisance respiratoire sévère.
- ↪ Insuffisance rénale ou hépatique sévère.
- ↪ Certaines maladies psychiatriques (schizophrénie, paranoïa, hystérie, etc.).
- ↪ SIDA déclaré (le risque infectieux doit être évalué par le médecin spécialiste).
- ↪ Pathologie tumorale en évolution.
- ↪ Thérapie aux biphosphonates (surtout en intraveineux, les biphosphonates prescrits par voie orale à des doses plus faibles que dans un contexte tumoral ne semblent pas contre-indiquer la chirurgie osseuse. Pour autant, le risque de complications est encore mal connu et fait l'objet de controverses).
- ↪ Patients sous traitement immunosuppresseur ou en attente d'une transplantation.
- ↪ Thérapie aux corticostéroïdes à dose élevée.
- ↪ Dépendances importantes (tabac, alcool, drogues, médicaments).

- Contre-indications relatives locales :
  - ↪ Mauvaise hygiène bucco-dentaire.
  - ↪ Pathologies parodontales non traitées.
  - ↪ Ostéomyélite au niveau du site chirurgical.
  - ↪ Foyers infectieux latents au niveau ou autour du site d'intervention.
  - ↪ Radiothérapie de la région cervico-faciale.
  - ↪ Ouverture buccale insuffisante pour assurer un bon accès au site opératoire.

## **V.4 Les principales techniques de chirurgie osseuse pré-implantaire**

Plusieurs techniques chirurgicales impliquent l'utilisation d'os autogène ou de substituts osseux dans le cadre d'une réhabilitation du volume et de la morphologie osseuse en vue d'un traitement implantaire. Le choix de la technique dépend de la situation clinique, de l'insuffisance osseuse en présence, du plan de traitement prothétique et du plan de traitement implantaire qui en découle.

Nous allons passer en revue les principales techniques chirurgicales qui font appel aux substituts osseux et essayer d'évaluer l'influence que peut avoir le choix du matériau sur le succès implantaire à court et long terme.

### **V.4.1 Techniques de comblement alvéolaire**

Comme expliqué précédemment (cf. I.5.4.2 Etiologie post-extractionnelle), les racines dentaires transfèrent les forces masticatoires vers le tissu osseux, dont la stimulation entretient le processus d'apposition-résorption qui maintient l'intégrité de la structure osseuse du procès alvéolaire. En conséquence, l'avulsion d'une dent entraîne inévitablement une résorption osseuse rapide et une modification morphologique de l'alvéole dentaire, qui peut non seulement compromettre le résultat esthétique et fonctionnel du traitement implantaire mais également empêcher la mise en place d'un implant sans chirurgie osseuse préalable. Cela est d'autant plus vrai dans les secteurs antérieurs où la table osseuse vestibulaire, souvent très fine, subit une résorption verticale et transversale importante et rapide.

Il convient donc de prendre certaines précautions lors d'une avulsion dentaire, surtout lorsque l'on prévoit de remplacer la dent par un implant. L'avulsion doit être la plus atraumatique possible, afin de conserver le septum inter-radicaire et les tables osseuses intactes, et des mesures doivent être prises pour éviter toute infection post-opératoire (conditions d'intervention, prescription médicamenteuse, bain de bouche antiseptique, etc.).

Une fois la dent extraite, il est possible de la remplacer immédiatement par un implant, associé ou non à un comblement osseux, mais cette technique nécessite un plan de traitement préalable et s'avère être déconseillée sous certaines conditions (stabilité primaire insuffisante, taille de l'alvéole surdimensionnée par rapport au diamètre de l'implant, fragilité ou fracture des parois osseuses, insuffisance osseuse crestale, déhiscence ou fenestration, perte du septum inter-radicaire, etc.) (SEBAN A., 2008).

Ainsi, dans le cadre d'une limitation de la résorption osseuse, d'une meilleure préservation de la structure alvéolaire et en prévision d'un traitement implantaire ultérieur, les techniques de comblement alvéolaire peuvent s'avérer être un choix judicieux.

#### **V.4.1.1 Indications**

Les techniques de comblement alvéolaire sont indiquées lorsque la vascularisation provenant du fond de l'alvéole et des parois osseuses latérales est suffisante, et lorsque l'alvéole est indemne de foyer infectieux étendu ou en phase aiguë (auquel cas l'intervention est différée de quelques semaines). (SEBAN A., 2008)

#### **V.4.1.2 Principe et techniques chirurgicales**

Les techniques de comblement alvéolaire consistent à combler l'alvéole dentaire avec des particules d'os autogène ou de substitut osseux (ou un mélange des deux) immédiatement après l'avulsion de la dent, afin de limiter la résorption osseuse et d'améliorer la régénération osseuse au sein de l'alvéole. Des études ont montré que la perte osseuse est significativement diminuée lors d'un comblement alvéolaire comparé à une extraction seule, mais sans pour autant l'éviter totalement. (IASELLA J.M. et al., 2003) (BARONE A. et al., 2008) (ARAUJO M.G., LINDHE J., 2009).

Voici les différentes étapes types d'un comblement alvéolaire (SEBAN A., 2008) :

- L'anesthésie du site opératoire se fait en plusieurs points par des infiltrations locales para-apicales en vestibulaire et en palatin/lingual, s'étendant au-delà de la région concernée par le soulevé de lambeau.
- Des incisions intra-sulculaires sont réalisées en vestibulaire et en palatin/lingual au niveau de la dent à extraire et des dents adjacentes. Une incision de décharge peut être réalisée en mésial afin d'avoir un meilleur accès à la crête alvéolaire, surtout dans le cas d'une alvéolyse verticale d'une table osseuse ou dans le cas d'une fistule osseuse secondaire à une lésion péri-apicale. Un lambeau de pleine épaisseur est ensuite récliné en vestibulaire (au-delà de la ligne mucogingivale) et légèrement en palatin si besoin.
- L'avulsion de la dent est réalisée de la manière la plus atraumatique possible, puis l'alvéole est révisée à la curette et détergée au sérum physiologique.
- Le biomatériau de comblement, préalablement réhydraté dans une solution stérile de chlorure de sodium (0,9%), est alors déposé et condensé légèrement sur toutes les parois de l'alvéole dentaire jusqu'à la remplir complètement.
- Une membrane résorbable ou non résorbable peut être positionnée sur le site opératoire afin de protéger ce dernier de la prolifération rapide des tissus mous et d'éviter également que les particules de biomatériau ne se dispersent hors de l'alvéole.
- A ce stade, afin de s'opposer à la colonisation bactérienne du biomatériau, le lambeau doit être repositionné sans tension et la coaptation des berges vestibulaires et palatines/linguales doit garantir une bonne étanchéité. Lorsque les berges ne peuvent pas venir en contact l'une de l'autre, il convient alors de déplacer le lambeau coronairement grâce à une dissection partielle de la muqueuse alvéolaire. Le lambeau est ensuite suturé hermétiquement. Lors d'un comblement alvéolaire différé, la fermeture du lambeau est facilitée par la néoformation gingivale qui s'est opérée entre les deux phases opératoires.

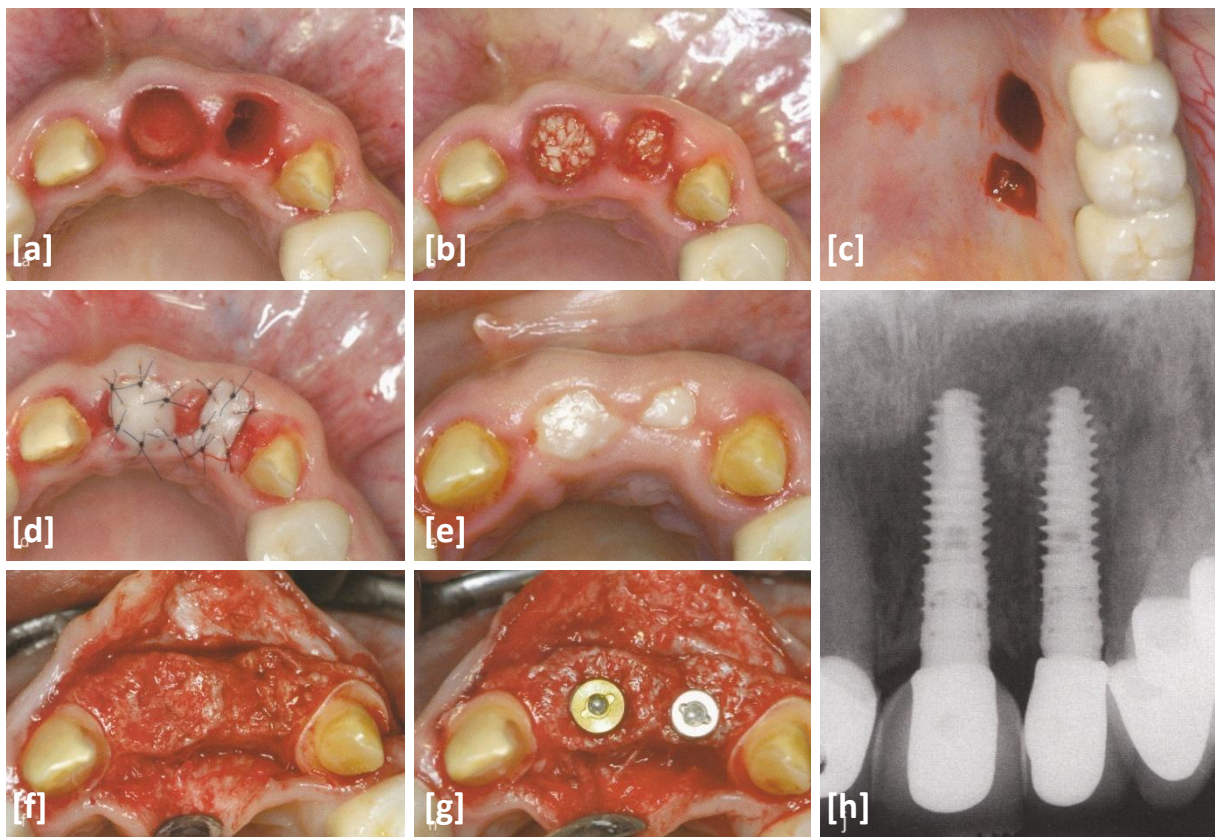
Cette intervention peut également être réalisée sans lambeau, selon une technique de gestion des tissus mous proposée par Landsberg et Bichacho (1994) et Jung et al. (2004). Cette technique permet d'éviter le traumatisme tissulaire lié à l'incision de décharge et au soulevé du lambeau, et permet également d'obtenir un meilleur résultat esthétique, comparé à un lambeau déplacé coronairement (pas de décalage de la ligne mucogingivale).



De plus, d'après une étude de Fickl et al. (2008), un comblement alvéolaire réalisé sans lambeau, et donc sans altération du périoste, offre une meilleure conservation du volume osseux.

Cette technique est surtout indiquée dans les secteurs antérieurs et prémolaires, à condition que l'intégrité structurelle de l'alvéole soit intacte :

- Après l'extraction atraumatique, l'alvéole est révisée et détergée au sérum physiologique, puis la gencive marginale est supprimée à la fraise diamantée.
- L'alvéole est ensuite comblée avec des particules d'os autogène ou de substitut osseux préalablement réhydratés.
- Enfin, elle est recouverte et fermée par un greffon gingival épithélio-conjonctif libre prélevé au palais et suturé hermétiquement. Pour limiter le risque de prolifération du tissu conjonctif sous la greffe, une membrane collagénique découpée selon les contours de l'alvéole peut être interposée entre le comblement et le greffon gingival.



**Figure 78 : Cas clinique d'un comblement alvéolaire immédiat sans lambeau. [a] Alvéoles dentaires juste après l'avulsion de 21 et 22. [b] Comblement de l'alvéole avec des particules osseuses autogènes. [c] Prélèvement de deux greffons épithélio-conjonctifs au palais. [d] Fermeture des alvéoles dentaires à l'aide des deux greffons gingivaux. [e] Cicatrisation à 3 mois après l'intervention. [f] Os alvéolaire régénéré 3 mois après l'intervention. [g] Pose des deux implants. [h] Radiographie de contrôle 3 ans après le traitement implantaire. (KHOURY F., 2011)**

### V.4.1.3 Choix du substitut osseux et comparaison de résultats

Les comblements alvéolaires ont-ils une réelle efficacité sur la préservation du volume crestal et sur le succès implantaire ? Le choix du matériau de comblement a-t-il une influence sur le résultat de l'intervention et sur la qualité de la cicatrisation osseuse ? Nous allons tenter de répondre à ces questions au travers de ces quelques études :

- **Etude de Lee et al. (2009)**

Le but de cette étude est de comparer les propriétés ostéoconductrices de trois types de substitut osseux dans le cadre d'un comblement alvéolaire post-extractionnel précédant un traitement implantaire : le Bio-Oss<sup>®</sup> de Geistlich Pharma (os xénogénique minéralisé déprotéinisé d'origine bovine DBBM), le Puros<sup>®</sup> de Zimmer Dental (os allogénique délipidé-déprotéinisé) et le IBA<sup>®</sup> de Rocky Mountain Tissue Bank (os allogénique spongieux irradié).

↳ *Matériel et méthodes*

Cette étude, conduite entre 2004 et 2005, est basée sur 20 patients (16 hommes et 4 femmes âgés de 39 à 68 ans) traités pour une parodontite chronique sévère, et dont les dents ne peuvent plus être conservées. Ont été exclus de cette étude les dents présentant une lésion péri-apicale ou un abcès, ainsi que les sites présentant une alvéolyse horizontale sévère. Après avulsion dentaire, les alvéoles de profondeur inférieure ou égale à 5 mm ont été également exclues de l'étude.

Les patients ont été répartis en 3 groupes et ont fait l'objet d'une avulsion dentaire suivie d'un comblement alvéolaire (recouvert par une membrane résorbable Bio-Gide<sup>®</sup>). Un matériau de comblement différent a été utilisé pour chaque groupe :

- 7 patients ont bénéficié d'un comblement avec des particules de Bio-Oss<sup>®</sup>.
- 8 patients ont bénéficié d'un comblement avec des particules d'IBA<sup>®</sup>.
- 5 patients ont bénéficié d'un comblement avec des particules de Puros<sup>®</sup> (dont un patient a été exclu de l'étude après 6 mois).

Après une période 4 à 6 mois, tous les sites chirurgicaux ont cicatrisé sans incident particulier. Chez chaque patient, une biopsie du site comblé a été réalisée, afin d'effectuer une analyse histomorphométrique, puis un implant a été posé au centre de l'alvéole.

Lors de l'analyse histomorphométrique, trois éléments ont été mesurés : l'os néoformé (vivant et non vivant), les particules résiduelles de matériau et le tissu fibreux.

#### ↳ *Résultats*

Au bout d'une période de cicatrisation de 4 à 6 mois, les trois matériaux de comblement ont participé à la néoformation osseuse. D'après les mesures histomorphométriques, on retrouve un taux plus important de particules résiduelles de Bio-Oss<sup>®</sup> (25.4%) que de Puros<sup>®</sup> (13.7%) et d'IBA<sup>®</sup> (12%) dont la résorption a été plus rapide. La néoformation osseuse a été plus importante avec le Bio-Oss<sup>®</sup> (23.6%) qu'avec l'IBA<sup>®</sup> (17.2%) ou le Puros<sup>®</sup> (12%) et le taux de tissu fibreux est plus important avec le Puros<sup>®</sup> (46.3%) et l'IBA<sup>®</sup> (45.9%) qu'avec le Bio-Oss<sup>®</sup> (34.1%).

De plus, les coupes histologiques montrent que les particules résiduelles de Bio-Oss<sup>®</sup> ont généré plus de contacts entre elles et l'os néoformé que les particules de Puros<sup>®</sup> ou d'IBA<sup>®</sup> qui se sont progressivement entourées de tissu fibreux et vasculaire.

#### ↳ *Conclusion*

Les auteurs concluent leur étude en estimant que l'os de type DBBM présente de meilleures propriétés ostéoconductrices que les deux autres matériaux, s'expliquant par un taux plus élevé d'os néoformé, un contact plus étroit avec les particules résiduelles et une quantité moins importante de tissu fibreux autour des particules. Ainsi, ils recommandent de préférer l'utilisation de DBBM pour les alvéoles sévèrement touchées par la résorption osseuse (d'autant plus que sa résorption lente permettra un meilleur maintien du volume) tandis que l'utilisation d'os de type allogénique délipidé-déprotéinisé ou spongieux irradié, plus rapidement résorbés, peut être davantage indiqué pour les alvéoles intactes ou faiblement altérées.

#### ↳ *Commentaire*

Il convient cependant de prendre en considération le biais que peuvent engendrer certains facteurs tels que le secteur concerné par l'intervention (postérieur ou antérieur), la période de cicatrisation variable entre 13 et 24 mois et la sévérité de la résorption alvéolaire initiale. De plus, cette étude ne prend pas en compte l'effet du comblement alvéolaire sur la résorption osseuse post-extractionnelle, sur la possibilité d'un traitement implantaire ultérieur sans apport osseux et sur le taux de survie implantaire à court et long terme.

▪ ***Etude de Darby et al. (2009)***

Cette revue systématique a pour objectif d'évaluer les techniques de préservation post-extractionnelle de la crête alvéolaire, leurs résultats, ainsi que l'efficacité de ces procédures dans le cadre d'un traitement implantaire ultérieur.

↳ *Matériel et méthodes*

Leur recherche couvre la période de 1999 à mars 2008 et concerne des essais cliniques randomisés, des études prospectives et rétrospectives, avec un minimum de 5 patients. Sur un total de 135 articles, dont 53 lus intégralement, 37 articles (portant sur des humains) ont finalement été retenus pour cette étude. 10 articles portant sur des études animales ont également été incorporés.

Au travers de ces articles, neuf méthodes différentes de préservation de la crête alvéolaire ont été identifiées. Les trois méthodes les plus utilisées sont, de la première à la troisième, un comblement alvéolaire recouvert par une membrane avec repositionnement d'un lambeau, un comblement alvéolaire avec lambeau mais sans membrane, l'utilisation d'une membrane seule (sans matériau de comblement) complètement ou partiellement recouverte de tissus mous. Les autres méthodes utilisées consistent à utiliser un matériau de comblement seul, à le couvrir par une membrane sans lambeau, à utiliser une membrane seule sans recouvrement, à utiliser un matériau de comblement recouvert d'un pansement de collagène, à utiliser une éponge de collagène pour combler l'alvéole sans recouvrement, à utiliser une éponge collagénique avec recouvrement de tissus mous.

Les matériaux de comblement les plus utilisés sont le DFDBA et l'os bovin minéralisé déprotéinisé (DBBM). Les autres matériaux utilisés incluent de l'os autogène, des verres bioactifs, des hydroxyapatites, du calcium sulfate, un matériau allogénique délipidé-déprotéinisé et du biocoral.

↳ *Résultats*

Parmi les articles sélectionnés, six ont comparé l'évolution tridimensionnelle de la crête alvéolaire avec et sans intervention. Cinq de ces études obtiennent une meilleure préservation de la hauteur et de la largeur crestale lorsqu'un comblement alvéolaire ou une régénération osseuse guidée sans comblement est réalisé, par rapport à une cicatrisation physiologique de l'alvéole. A titre d'exemple, l'étude de Iasella et al. (2003), basée sur des essais cliniques contrôlés randomisés et sur la réalisation de comblements alvéolaires utilisant du DFDBA et une membrane collagénique, rapporte au bout de 6 mois de cicatrisation les résultats suivants :

Evolution verticale (mm, moyenne $\pm$ EC)		Evolution horizontale (mm, moyenne $\pm$ EC)	
Groupe CA	Groupe ES	Groupe CA	Groupe ES
1.3 $\pm$ 2.0	- 0.9 $\pm$ 1.6	- 1.2 $\pm$ 0.9	- 2.6 $\pm$ 2.3

**Tableau 8 : Evolution post-extractionnelle de la crête alvéolaire. CA = comblement alvéolaire avec DFDBA + membrane ; ES = Extraction seule ; EC = écart-type. (IASELLA J.M. et al., 2003)**

Après analyse histomorphométrique, le groupe CA révèle 28% d'os vital et 37% de particules résiduelles de FDDBA contre 54% d'os néoformé pour le groupe ES.

Si l'on compare les résultats histomorphométriques de tous les articles sélectionnés dans cette revue, on constate les résultats suivants :

- Le DFDBA semble bien incorporé à l'os néoformé, qui représente en moyenne entre 35% et 62% du tissu présent dans l'alvéole. Cependant, plusieurs études rapportent qu'il n'y a pas de différence significative entre la quantité d'os néoformé obtenue avec le DFDBA, le DBBM ou sans comblement. La durée de cicatrisation avant analyse de ces études varie entre 4 semaines et 23 mois.
- Les sites traités avec du DBBM (bien incorporé également) présentent entre 18% et 64% d'os néoformé et 20% à 30% de particules résiduelles.
- Wang et Tsao (2008) décrivent un taux d'os vital de 68.5% obtenu avec de l'os délipidé-déprotéinisé (Puros<sup>®</sup>, Zimmer Dental) 6 mois après l'intervention. Seulement 3.8% de particules résiduelles sont présentes.
- Froum et al. (2002) rapportent que le taux d'os néoformé est plus élevé avec du verre bioactif (59.5%) qu'avec du DFDBA (34.7%) ou sans comblement (32.4%). Les résultats sont comparables avec l'étude de Vance et al. (2004) mais sont contradictoires avec l'étude de Norton et Wilson (2002) qui ne décrit que très peu d'os néoformé avec du verre bioactif.
- Molly et al. (2008) trouvent un taux plus important d'os néoformé avec l'utilisation d'une éponge collagénique qu'avec du DBBM ou du Biocoral<sup>®</sup>, sachant que le taux le plus élevé d'os néoformé revient au groupe des alvéoles sans comblement.

Prenons en considération le succès de la pose implantaire, qui est l'aboutissement des techniques de préservation crestale : même si certaines études ne donnent aucune information à ce sujet, d'autres rapportent la pose d'implants sans incident, mais sans préciser le diamètre des implants ni la position et l'angle dans lesquels ils sont placés. D'après Sàndor et al. (2003), parmi les

sites du secteur antérieur traités avec des particules de corail suite à des avulsions post-traumatiques, seulement 17.6% n'ont pas eu besoin de greffe osseuse préalable à la mise en place d'implants. Molly et al. (2008) rapportent que 27 des 36 sites traités ont pu recevoir un implant sans greffe préalable, les autres sites ayant du faire face à des problèmes d'ordre esthétique et biomécanique.

Parmi tous les articles sélectionnés, seulement quatre ont fourni des informations sur le succès implantaire à long terme. Norton et Wilson (2002) rapportent un succès cumulé de 88.6% avec 40 implants posés sur des sites comblés avec du verre bioactif, sur une période de 22 à 24 mois. Une autre étude de Norton et al. (2003) a obtenu un taux de survie implantaire de 97% sur une période de 13 à 33 semaines, avec des implants posés sur des sites traités avec du DBBM (Bio-Oss®). Sàndor et al. (2003) rapportent, sur leur groupe d'enfants/jeunes adultes, 93.7% d'implants toujours en fonction après une période variant de 3 à 7 ans.

#### ↳ Discussion

L'étude des articles retenus dans cette revue donne des résultats relativement disparates. Cela peut s'expliquer par la difficulté de comparer des études qui ont été réalisées dans des conditions différentes. De nombreux facteurs influencent les résultats obtenus : la technique employée, la durée de cicatrisation après laquelle les analyses sont réalisées, le type de membrane utilisé, le type de lambeau effectué, le secteur concerné par l'intervention (antérieur ou postérieur), la morphologie et la sévérité des défauts osseux au niveau de l'alvéole qui ne font pas souvent l'objet d'une description anatomique précise, etc.

#### ↳ Conclusion

A l'heure actuelle, on peut considérer que les techniques de comblement alvéolaires sont réellement efficaces pour diminuer la résorption alvéolaire post-extractionnelle, bien qu'elles ne peuvent pas l'empêcher totalement. Cependant, il n'y a pas de preuve scientifique établie prouvant la supériorité d'un matériau de comblement par rapport à un autre. Les substituts osseux allogéniques ou xénogéniques utilisés dans cette étude semblent avoir des résultats équivalents.

D'autres études cliniques contrôlées randomisées à haut niveau de preuve scientifique sont nécessaires, afin de mesurer l'efficacité des divers matériaux de comblement sur des périodes de cicatrisation identiques et dans des situations cliniques équivalentes. En attendant, il ne serait pas prudent de recommander un matériau de comblement particulier plutôt qu'un autre.

## **V.4.2 Techniques de reconstruction crestale**

Les indications des techniques de reconstruction crestale se posent en présence d'une crête alvéolaire atrophiée, caractérisée par une insuffisance osseuse transversale, verticale ou mixte.

Lors de la mise en place d'un implant dans un secteur sans exigence esthétique, la largeur minimale de la crête alvéolaire doit être égale à la largeur de l'implant auquel on ajoute 1 mm en vestibulaire et 1 mm en palatin/lingual. Cependant, en cas d'exigence esthétique, il faut anticiper la lyse osseuse péri-implantaire (cratérisation) qui prendra place durant les premiers mois de la mise en fonction. Il convient alors d'ajouter au moins 2 mm au diamètre de l'implant en vestibulaire et au moins 1 mm en palatin/lingual. Si la largeur crestale est insuffisante pour accueillir un implant dans de telles conditions, nous sommes alors en présence d'une insuffisance osseuse transversale que l'on peut traiter par une technique de reconstruction crestale. (DAVARPANA M. et al., 2008)

On considère que la longueur standard d'un implant est de 10 mm. Or, leur mise en place est parfois impossible due à une hauteur crestale limitée par la présence d'obstacles anatomiques nobles qu'il faut absolument respecter (nerf alvéolaire inférieur, trou mentonnier, fosses nasales, sinus maxillaires). Lorsque la situation osseuse ne permet pas la mise en place d'un implant d'au moins 10 mm, on considère la présence d'une insuffisance osseuse verticale, que l'on peut soit contourner grâce à l'utilisation d'implants courts ou angulés, soit corriger par des techniques de reconstruction crestale. (DAVARPANA M. et al., 2008) (ANTOUN H., 2011)

Il existe deux types d'intervention chirurgicale permettant de corriger les insuffisances osseuses transversales, verticales ou mixtes avec de l'os autogène ou des substituts osseux :

- Les reconstructions crestales par régénération osseuse guidée.
- Les reconstructions crestales par apposition de blocs osseux.

### **V.4.2.1 Indications**

Les reconstructions crestales par régénération osseuse guidée sont indiquées pour le traitement des défauts localisés de la crête osseuse (1 ou 2 dents). Avec l'évolution des concepts chirurgicaux, quelques équipes ont élargi le champ d'application de la R.O.G aux insuffisances osseuses étendues de la crête alvéolaire (TOSCANO N. et al., 2010) (URBAN I.A. et al., 2009), mais vu le manque de recul clinique et le manque de publications sur le sujet, il reste préférable de privilégier les reconstructions par apposition osseuse. (SEBAN A., BONNAUD P., 2012)

Les reconstructions crestales par apposition de blocs osseux peuvent être indiquées pour les augmentations crestales localisées à condition que le défaut osseux soit assez large pour accueillir le bloc osseux, mais leur indication principale reste la reconstruction des insuffisances osseuses crestales plus sévères et plus étendues.

## V.4.2.2 Reconstruction crestale par régénération osseuse guidée

### V.4.2.2.1 Principe

La régénération osseuse guidée (R.O.G) dérive du principe de la régénération tissulaire guidée (R.T.G) qui désigne, en parodontologie, toute technique chirurgicale susceptible de stimuler le repeuplement cellulaire sélectif de la surface radiculaire, afin d'obtenir une nouvelle attache impliquant la régénération de tous les éléments du parodonte profond : les fibres parodontales, le cément et l'os alvéolaire. (BETTACH R., 2010)

La régénération osseuse guidée, appliquée au domaine de l'implantologie depuis la fin des années 1980, a été mise en évidence pour la première fois par Murray et al. en 1957, qui ont isolé mécaniquement, à l'aide d'une cage en plastique, un défaut osseux créé dans un os iliaque de chien. Après cicatrisation, l'intérieur de la cage a été comblé par un os néoformé. (BETTACH R., 2010)

Pour bien comprendre le principe de la R.O.G, il faut connaître la notion de compétition cellulaire, qui explique que la régénération et la prolifération des tissus mous est bien plus rapide que la régénération osseuse. Ainsi, pour corriger un défaut osseux et rétablir un bon volume crestal, il convient de stabiliser et protéger le caillot sanguin au contact du défaut osseux, tout en maintenant les tissus mous à distance grâce à une membrane résorbable (PLA ou collagène) ou non résorbable (ePTFE).

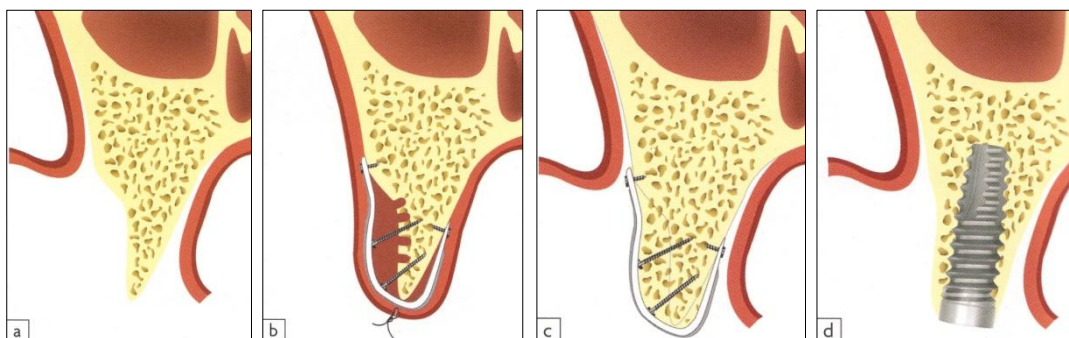


Figure 79 : Correction d'un défaut osseux transversal par régénération osseuse guidée. [a] Insuffisance osseuse transversale ; [b] Stabilisation du caillot sanguin avec une membrane, fixée grâce à des vis d'ostéosynthèse ; [c] Régénération osseuse ; [d] Mise en place de l'implant. (MARTINEZ H. et al., 2008)



A l'heure actuelle, les techniques de reconstruction crestale par régénération osseuse guidée appliquées au traitement des insuffisances osseuses transversales, verticales ou mixtes, consistent le plus souvent à combiner l'utilisation d'une membrane de R.O.G à un comblement osseux. En pratique, le matériau de comblement (os autogène broyé ou substituts osseux en particules) est introduit entre le défaut osseux et la membrane, permettant un meilleur maintien de l'espace et améliorant la régénération osseuse grâce à ses propriétés ostéogéniques (os autogène), ostéo-inductrices (os autogène et DFDBA) et ostéoconductrices.

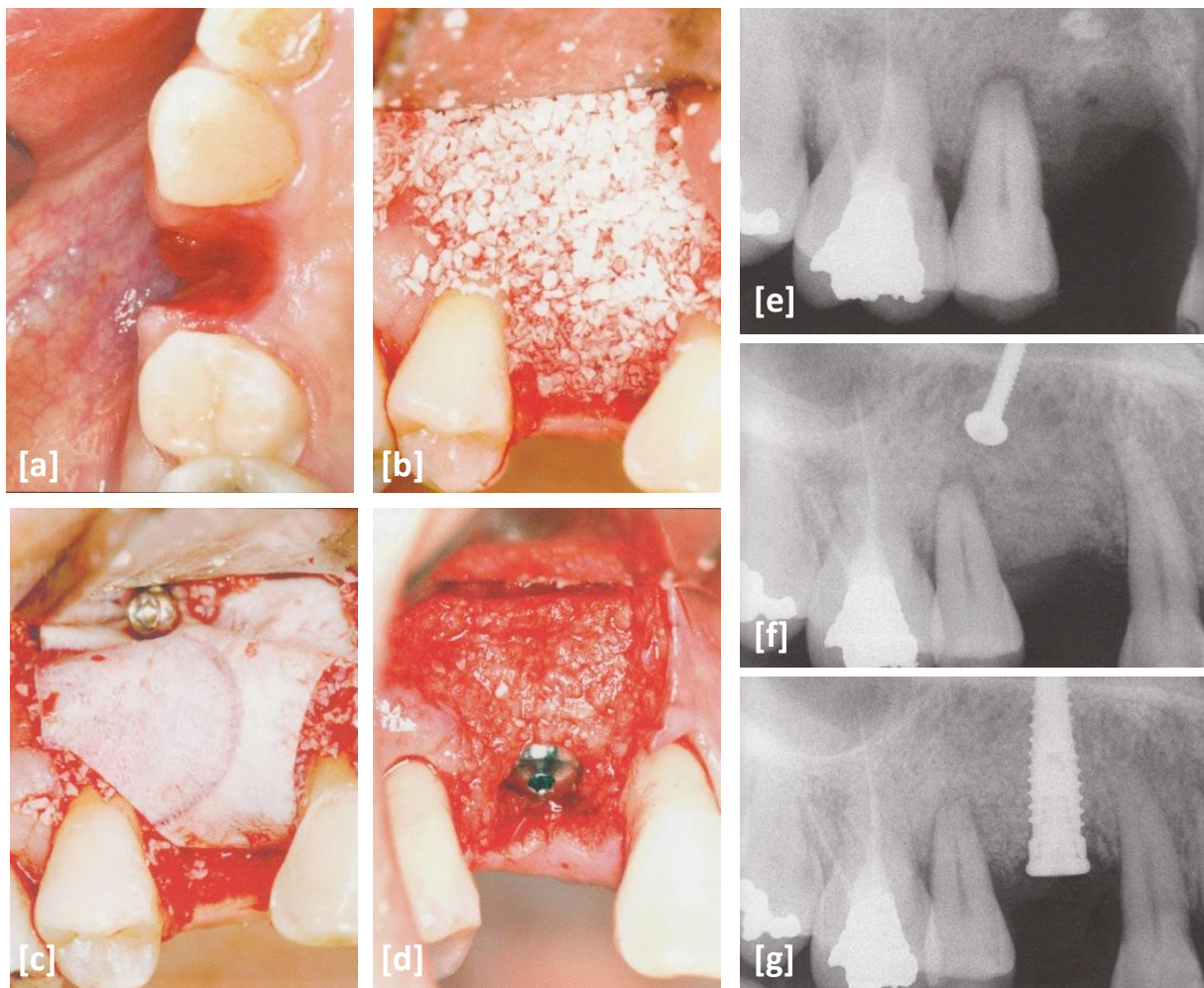
#### **V.4.2.2.2                    Technique opératoire**

Voici les différentes étapes opératoires pour la correction d'un défaut osseux localisé par régénération osseuse guidée :

- L'anesthésie du site opératoire se fait en plusieurs points par des infiltrations locales para-apicales en vestibulaire et en palatin/lingual, s'étendant au-delà de la région concernée par le soulevé de lambeau.
- Une incision crestale est réalisée à distance du défaut osseux à corriger, le long de la crête édentée, légèrement décalée en palatin/lingual, puis est prolongée en intra-sulculaire au niveau des dents adjacentes. Une incision de décharge est réalisée en mésial afin d'améliorer l'accès au site d'intervention. Enfin, un lambeau de pleine épaisseur est récliné en vestibulaire (au-delà de la ligne mucogingivale) et légèrement en palatin/lingual si besoin.
- Le site chirurgical présentant le défaut osseux est préparé pour accueillir le matériau de comblement : il fait tout d'abord l'objet d'un assainissement par débridement des zones d'adhérences fibreuses, excision des tissus nécrotiques et application d'antiseptiques locaux. Puis, des perforations peuvent être réalisées à la fraise boule au niveau de la corticale du site receveur afin de favoriser l'apport vasculaire, la libération de facteurs de croissance et le recrutement de cellules mésenchymateuses et ostéogéniques provenant des espaces médullaires sous-jacents.
- Le défaut osseux est ensuite comblé et recouvert par un matériau de comblement, préalablement réhydraté dans une solution stérile de chlorure de sodium à 0,9% (os autogène broyé, substitut osseux en particules ou mélange des deux). Une membrane résorbable ou non résorbable est alors façonnée, adaptée et positionnée sur le

comblement osseux, le recouvrant totalement, avant d'être fixée et maintenue en place par des vis d'ostéosynthèse.

- Le lambeau est repositionné sans tension et suturé hermétiquement. Il doit recouvrir de manière étanche l'intégralité du site opératoire (lambeau déplacé coronairement).



**Figure 80 : Cas clinique d'une régénération osseuse guidée. [a] Vue occlusale du défaut osseux ; [b] Comblement du défaut osseux avec du Bio-Oss® ; [c] Mise en place d'une membrane non résorbable recouvrant le site en vestibulaire, occlusal et lingual, fixée grâce à une vis d'ostéosynthèse en apical ; [d] Mise en place d'un implant après 8 mois de cicatrisation ; [e] Radiographie du défaut osseux ; [f] Radiographie de contrôle après 3 mois de cicatrisation ; [g] Radiographie de contrôle après la mise en place de l'implant. (MARTINEZ H. et al., 2008)**

### V.4.2.3 Reconstruction crestale par apposition de blocs osseux

#### V.4.2.3.1 Principe

Les reconstructions crestales par apposition de blocs osseux consistent à corriger une insuffisance osseuse localisée ou étendue grâce à l'utilisation d'un ou plusieurs bloc(s) osseux spongieux ou cortico-spongieux, d'origine autogène ou allogénique. La disposition, le nombre et la taille des blocs osseux varient énormément en fonction de la nature et de la sévérité du défaut osseux à corriger.

Dans le cas d'une insuffisance osseuse transversale, le bloc osseux est positionné en latéral par rapport à la crête résiduelle. Dans le cas d'une insuffisance osseuse verticale, le bloc osseux est positionné à l'horizontale, coronairement à la crête osseuse. Pour le traitement des insuffisances osseuses sévères et mixtes, une variante nommée « reconstruction en 3D » permet d'obtenir, à l'aide de plusieurs blocs osseux positionnés selon la morphologie crestale, un gain osseux à la fois vertical et transversal. Par exemple, en cas d'insuffisance osseuse mixte sévère, deux blocs cortico-spongieux peuvent être positionnés à la verticale de part et d'autre de la crête résiduelle, l'espace entre les deux étant comblé avec un matériau de comblement.

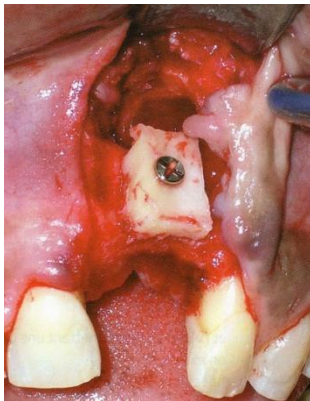


Figure 81 : Reconstruction osseuse par apposition latérale d'un bloc cortico-spongieux. (PRINC G., PIRAL T., 2008)

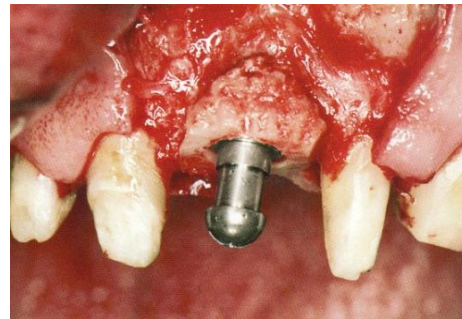


Figure 82 : Reconstruction osseuse par apposition coronaire d'un bloc cortico-spongieux avec implantation immédiate. (PRINC G., PIRAL T., 2008)

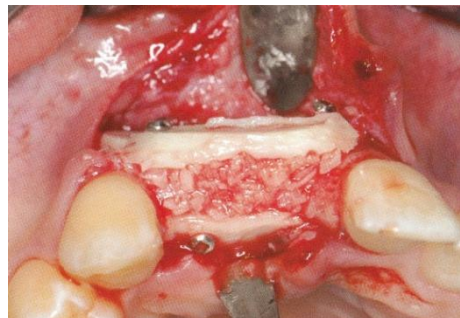


Figure 83 : Reconstruction en 3D de la crête alvéolaire antérieure. (KHOURY F., 2011)

#### V.4.2.3.2                    **Technique opératoire**

La technique opératoire peut être très différente en fonction de la situation clinique et doit être adaptée à chaque cas clinique (SEBAN A., BONNAUD P., 2009) (PRINC G., PIRAL T., 2008) :

- L'anesthésie du site opératoire se fait en plusieurs points par des infiltrations locales para-apicales en vestibulaire et en palatin/lingual, s'étendant au-delà de la région concernée par le soulevé de lambeau.
- Une incision crestale est réalisée le long de la crête édentée, légèrement décalée en palatin/lingual, puis est prolongée en intra-sulculaire en présence des dents. Deux incisions de décharge peuvent être réalisées à distance du défaut osseux, en mésial et en distal, afin d'améliorer l'accès au site d'intervention. Enfin, un lambeau mucopériosté de pleine épaisseur est récliné en vestibulaire (au-delà de la ligne mucogingivale) et en palatin/lingual.
- Le site chirurgical présentant le défaut osseux est préparé pour accueillir le matériau de comblement : il fait tout d'abord l'objet d'un assainissement par débridement des zones d'adhérences fibreuses, excision des tissus nécrotiques et application d'antiseptiques locaux. Puis, des perforations sont réalisées à la fraise boule au niveau de la corticale du site receveur afin de favoriser l'apport vasculaire, la libération de facteurs de croissance et le recrutement de cellules mésenchymateuses et ostéogéniques provenant des espaces médullaires sous-jacents.
- Le bloc osseux cortico-spongieux (ou spongieux) doit tout d'abord être réhydraté dans une solution stérile de chlorure de sodium à 0,9% pendant quelques minutes. Puis, il est essayé sur le site receveur et façonné en fonction de ce dernier, à l'aide de disques ou fraises montés sur pièce à main chirurgicale. En effet, afin que la vascularisation du bloc osseux puisse se faire de manière optimale, il faut que ce dernier soit adapté le plus précisément possible à la morphologie de la crête résiduelle, limitant au maximum la présence d'espaces vides entre la crête et le bloc osseux. De plus, les angles du bloc doivent être adoucis afin d'éviter toute lésion des tissus mous après l'intervention.
- Une fois correctement positionné, le bloc osseux est solidement fixé à la crête résiduelle grâce à des vis d'ostéosynthèse. Afin de garantir une bonne cicatrisation osseuse, le bloc doit être totalement immobile même s'il est soumis à des contraintes mécaniques. Puis, de l'os autogène broyé ou un substitut osseux en particules peut être utilisé pour combler les

espaces vides, parfaire et lisser la morphologie de la reconstruction osseuse. Une membrane résorbable ou non résorbable peut être utilisée pour couvrir le site opératoire.

- Enfin, le lambeau est repositionné de manière à ce que les berges vestibulaires et palatines/linguales soient en contact sans tension (lambeau déplacé coronairement), puis est suturé hermétiquement.

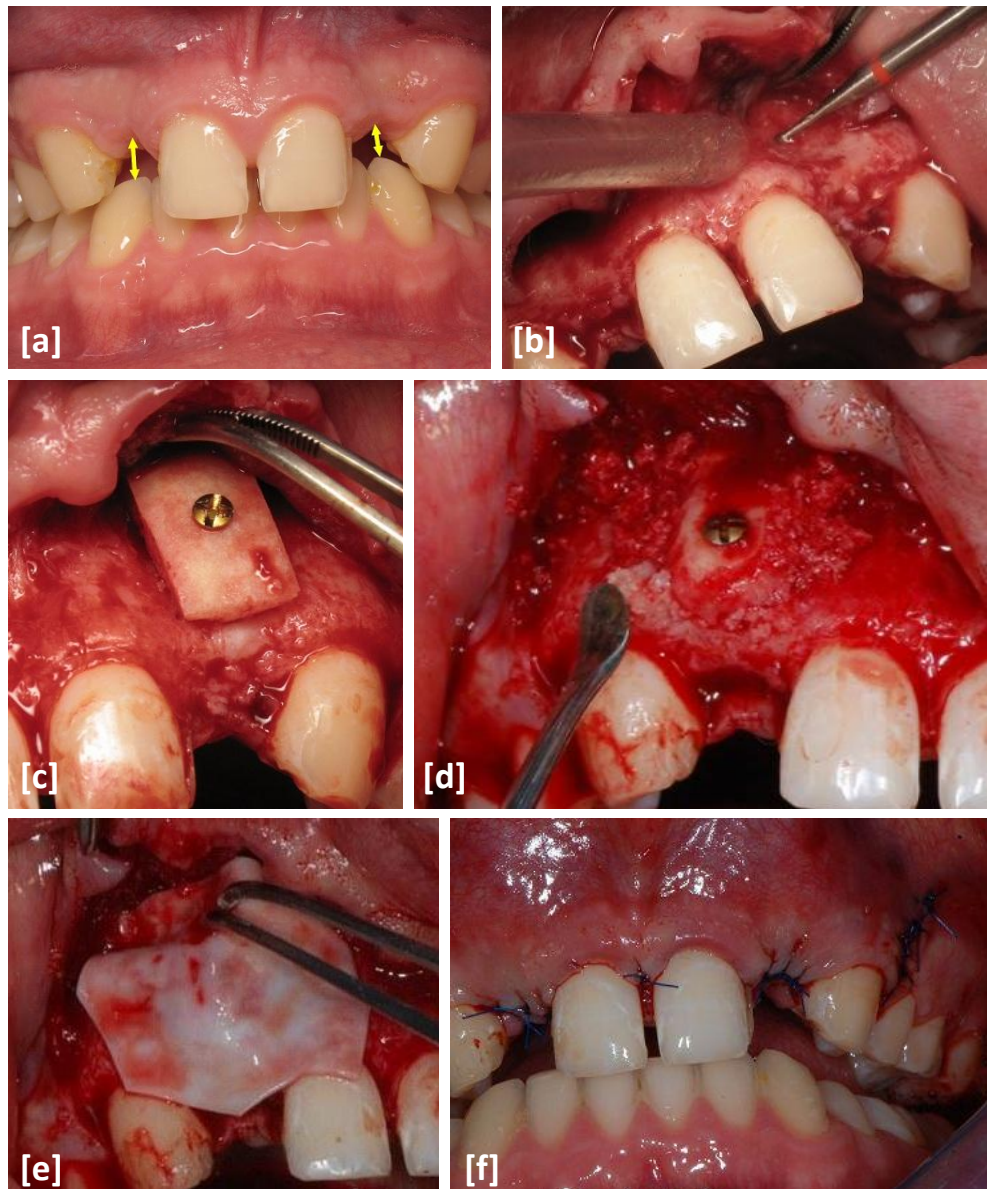


Figure 84 : Cas clinique d'une reconstruction osseuse par apposition latérale d'un bloc Puros®. [a] Situation initiale ; [b] Préparation du site receveur ; [c] Pose et fixation du bloc osseux grâce à une vis d'ostéosynthèse ; [d] Adjonction d'os en particules afin d'homogénéiser la reconstruction osseuse ; [e] Pose d'une membrane de collagène ; [f] Suture hermétique du lambeau. (JOSEPH D., 2010)

#### V.4.2.4 Choix du substitut osseux et comparaison de résultats

Nous allons tenter d'évaluer, au travers de cette revue de littérature, l'efficacité et l'influence que peuvent avoir les différents greffons et substituts osseux sur le taux de survie implantaire à court et long terme :

- ***Etude d'Aghaloo et Moy (2007)***

Cette revue systématique a pour objectif d'identifier les meilleures techniques permettant d'assurer un volume osseux adéquat à la pose d'implants et à leur survie à long terme.

↳ *Matériel et méthodes*

Leur recherche couvre les articles publiés entre 1980 et 2005. Tous les articles retenus concernent des études sur des humains, et parmi les critères d'inclusion figurent la pose d'au moins 1 implant sur un site augmenté par comblement ou reconstruction osseuse, un recul minimal de 12 mois et un nombre de patients supérieur ou égal à 10. Sur un nombre initial de 526 articles, 155 sont lus intégralement pour ne retenir au final que 90 articles.

Parmi les articles sélectionnés, une majorité porte sur les comblements sinusiens, suivi des techniques de régénération osseuse guidée puis des greffes et reconstructions par apposition de bloc osseux. D'autres techniques ont été traitées, mais en nombre plus réduit.

↳ *Résultats*

Le taux de survie implantaire (TSI) a été évalué pour chaque type de technique d'augmentation du volume crestal. La période entre l'implantation et l'évaluation de la survie implantaire varie de 12 à 72 mois.

Pour les techniques de régénération osseuse guidée, le taux global de survie des 1 232 implants posés, est évalué à 95.5%. Si l'on considère le taux de survie implantaire en fonction du matériau utilisé, on obtient les résultats suivants :

- TSI = 97.7% lorsque le matériau utilisé n'est pas précisé (sur un total de 970 implants).
- TSI = 96.2% avec l'os xénogénique (sur un total de 237 implants).
- TSI = 68% avec l'os autogène (sur un total de 25 implants).

Cependant, les auteurs précisent qu'il faut considérer ces résultats avec prudence. Il reste difficile de comparer l'influence de l'os autogène et de l'os xénogénique sur la survie implantaire,

étant donné que les résultats de l'os xénogénique proviennent de seulement deux études, tandis que ceux de l'os autogène proviennent d'une seule étude. De plus, le site de prélèvement de l'os autogène n'est pas précisé.

Concernant les greffes et reconstructions osseuses par apposition de bloc osseux, le taux global de survie implantaire atteint 90.4% (sur un total de 986 implants). Voici les résultats obtenus en fonction du matériau utilisé (ordre décroissant) :

- TSI = 100% avec un bloc osseux autogène prélevé en intra-oral (sur 58 implants).
- TSI = 97.1% avec un bloc osseux xénogénique (sur 68 implants).
- TSI = 95% avec une combinaison d'un prélèvement iliaque et d'un matériau alloplastique (sur 75 implants).
- TSI = 88% avec un bloc osseux autogène provenant de la crête iliaque (sur 753 implants).
- TSI = 82% avec une combinaison d'un prélèvement intra-oral et d'un matériau xénogénique (sur 32 implants).

D'après les auteurs, il est cependant difficile de tirer des conclusions à partir de ces résultats, car dans la plupart des cas, les données obtenues ci-dessus ne proviennent que d'une voire deux études pour chaque catégorie de matériau.

#### ↳ Discussion

Les auteurs insistent sur le fait que cette revue systématique ne se base pas sur des études à haut degré de preuve, étant donné le nombre très réduit des études contrôlées randomisées publiées sur ce sujet (seulement 3 sont incluses dans cette revue). Presque la moitié des articles sélectionnés n'ont pas utilisé des critères objectifs pour évaluer le taux de succès implantaire, et la plupart d'entre eux ne prennent pas en considération des facteurs tels que l'état de santé des patients, le tabagisme, les parafunctions ou le type de traitement prothétique en place, ce qui réduit d'autant plus la qualité des résultats obtenus.

Toujours d'après les auteurs, les articles portant sur la régénération osseuse guidée sont dans l'ensemble plutôt homogènes et peuvent faire l'objet d'une comparaison, mais les articles sur les greffes et reconstructions osseuses par apposition sont plus hétérogènes et donc plus difficiles à comparer. Il est également difficile de comparer les résultats obtenus avec chaque substitut osseux étant donné que souvent, les résultats obtenus avec un type de matériau provenaient d'un nombre très limité d'articles (un ou deux).

## ↳ Conclusion

Selon les résultats de cette revue, la pose d'implants sur des sites augmentés par des techniques de régénération osseuse guidée ou par des greffes et reconstructions osseuses par apposition semble présenter de bons résultats, avec des taux de survie implantaire tout à fait acceptables (entre 90.4 et 95.5% en moyenne). Si l'on considère le type de matériau utilisé, l'os xénogénique semble obtenir des résultats très satisfaisants (TSI moyen compris entre 96.2% et 97.1%), parfois supérieurs à l'os autogène (surtout en cas de prélèvement iliaque) et semble être une alternative légitime à l'utilisation de ce dernier.

Cependant, le niveau de preuve des études sélectionnées dans cette revue étant faible, d'autres études contrôlées randomisées doivent être réalisées afin de confirmer ou d'infirmer ces résultats.

### ▪ **Revue de Waasdorp et Reynolds (2010)**

Cette revue systématique a pour objectif d'évaluer l'efficacité et la prédictibilité des blocs osseux allogéniques dans le traitement des insuffisances osseuses crestales, en vue d'un traitement implantaire ultérieur.

## ↳ Matériel et méthodes

Leur recherche bibliographique couvre la période entre 1950 et 2008 et se limite aux études portées sur des humains et utilisant des blocs allogéniques pour des reconstructions osseuses par apposition. Sur un nombre initial de 35 articles, 9 ont été retenus.

124 blocs allogéniques ont été utilisés sur 110 patients, dont 58 dans le secteur maxillaire antérieur, 41 dans le secteur antérieur mandibulaire, 12 dans les secteurs postérieurs maxillaires et 10 dans les secteurs postérieurs mandibulaires. 3 locations anatomiques n'ont pas été précisées. 79% des blocs utilisés sont de type cortico-spongieux et 21% sont de type spongieux.

Le bloc allogénique a été accompagné d'os en particules dans 67% des cas et le site opératoire a été recouvert d'une membrane dans 80.7% des cas. De plus, sur 36 reconstructions osseuses, du Platelet-rich plasma (PRP) a été utilisé conjointement.



### ↳ Résultats cliniques

Sur une période minimale de 1 an, le taux global de survie implantaire (TSI) est de 99.9% :

- 7 articles rapportent un TSI = 100% sur un total de 46 implants.
- 1 seul article trouve un TSI = 99% sur un total de 97 implants (KEITH J.D. Jr. et al., 2006).
- 1 article ne donne aucune information sur le sujet.

L'étude de Keith et al. (2006) rapporte un taux de survie des blocs allogéniques de 93% à 12 mois. Les échecs étant causés par un mauvais façonnement du bloc, un mauvais positionnement entraînant une fracture du bloc, une prothèse transitoire trop compressive et/ou une inflammation des tissus mous due à une mauvaise hygiène bucco-dentaire. 69% des cas ne présentent aucune résorption et les 31% restants ne présentent qu'une résorption légère (inférieure à 1-2 mm) localisée autour de la tête de la vis d'ostéointégration et/ou limitée à certaines zones de surface du bloc osseux.

Le gain osseux en hauteur et en largeur n'a été renseigné que par 5 articles :

- Le gain vertical moyen est de 3.5 mm (sur un total de 2 sites opératoires).
- Le gain transversal moyen est de 3.92 mm (sur un total de 36 sites opératoires).

### ↳ Résultats histologiques

Parmi les 9 articles sélectionnés, seulement 5 patients ont fait l'objet d'une analyse histologique au moment de la pose d'implant(s). Il en ressort que dans tous les cas, un os néoformé fait son apparition, sans aucun incident inflammatoire. En cas d'utilisation de PRP conjointement au bloc osseux, on peut remarquer la présence d'un matériel éosinophile amorphe correspondant à des composants résiduels plaquettaires.

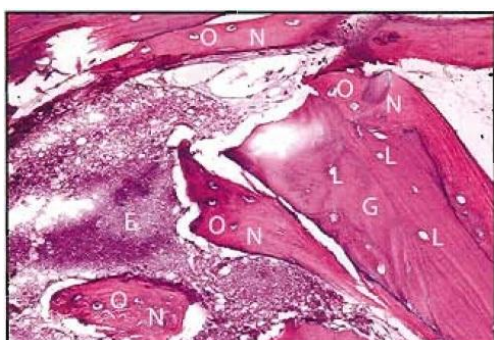


Figure 85 : Incorporation rapide du bloc allogénique à 6 mois. On note la présence d'os néoformé (N) contenant des ostéocytes viables (O) et peu de particules allogéniques résiduelles (G) contenant des lacunes vides (L). On remarque également la présence de matériel amorphe éosinophile (E). (coloration au H&E, agrandissement X200) (KEITH J.D. Jr. et al., 2006)

## ↳ Discussion

Les résultats obtenus dans cette revue par les blocs osseux allogéniques sont très encourageants, avec un TSI global de 99.9%, un gain vertical moyen de 3.5 mm et un gain transversal moyen de 3.92 mm. Les seuls cas d'échec rapportés proviennent de l'étude de Keith et al. (2006) et impliquent une mauvaise utilisation du bloc osseux et/ou une mauvaise hygiène bucco-dentaire. Concernant l'adjonction de facteurs de croissance grâce au PRP, selon les auteurs, les résultats publiés dans la littérature sont aujourd'hui contradictoires. Bien que le PRP semble avoir un effet bénéfique dans le traitement des défauts parodontaux, son utilité dans le domaine des greffes et reconstructions osseuses reste encore à prouver.

Pour terminer, les auteurs insistent sur le fait que cette revue de littérature est basée sur des articles trop peu nombreux et à faible niveau de preuve (bien que ces derniers soient relativement homogènes). De plus, le faible nombre d'interventions, d'implants posés et les périodes de suivi trop courtes ne permettent pas de généraliser ces résultats, ni d'obtenir des informations sur le taux de survie implantaire à long terme.

## ↳ Conclusion

Les blocs allogéniques présentent des résultats très encourageants à court terme et pourraient représenter une alternative sérieuse aux blocs osseux autogènes. Cependant, il convient de rester prudent au regard de ces résultats, en attendant la publication de nouvelles études contrôlées randomisées à plus haut niveau de preuve et portant sur un panel de cas plus important. De plus, il est nécessaire de réaliser des études évaluant le taux de survie implantaire à long terme afin de confirmer ou infirmer l'efficacité des blocs osseux allogéniques dans les techniques d'augmentation du volume cristallin.

### V.4.3 Techniques de comblement sinusien

Le processus alvéolaire et les apex des racines dentaires des secteurs maxillaires postérieurs sont en rapport, en haut, avec la paroi inférieure des sinus maxillaires (ou plancher sinusien). Ces secteurs sont très souvent sujets à des insuffisances osseuses verticales importantes, dû au fait que la résorption alvéolaire post-extractionnelle, qui fait évoluer la crête alvéolaire en direction apicale et palatine, est associée à un phénomène de pneumatisation des sinus qui agit en direction coronaire. Cette résorption peut également être aggravée par d'autres facteurs tels que des lésions péri-apicales, une parodontite avancée ou encore le port d'une prothèse amovible. Ainsi, il arrive souvent qu'après quelques années d'édentement, il ne reste plus qu'une fine couche osseuse séparant la membrane sinusienne du sommet de la crête alvéolaire, empêchant la mise en place d'implants du fait d'une mauvaise stabilité primaire. (DAVARPANA M. et al., 2008)

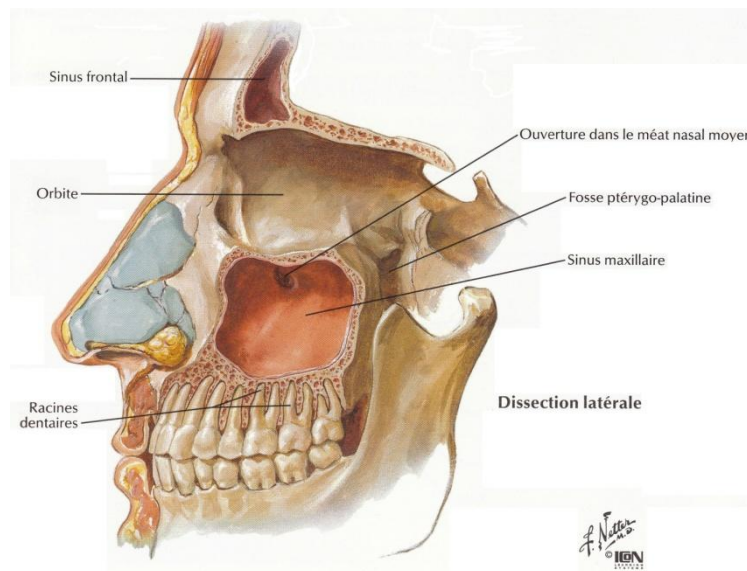


Figure 86 : Dissection latérale permettant de voir le rapport entre le sinus maxillaire et les racines dentaires. (NETTER F.H., 2004)

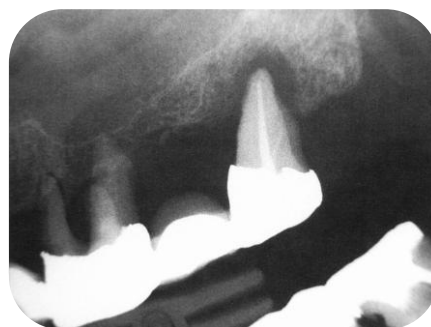

Figure 87 : Radiographie rétro-alvéolaire du maxillaire postérieur. La hauteur d'os est significativement limitée suite à une parodontite avancée et des lésions péri-apicales. (DAVARPANA M. et al., 2008)

Lorsque la hauteur d'os disponible entre le sommet de la crête alvéolaire et la paroi sinusienne est insuffisante pour accueillir un ou plusieurs implants dans toute leur longueur, il est possible de recourir à des techniques d'élévation du plancher sinusien, que l'on retrouve dans la littérature sous différents termes : comblement sinusien, soulevé de sinus ou sinus lift. Elles consistent à augmenter la hauteur d'os disponible sous le sinus maxillaire en soulevant la membrane sinusienne (membrane de Schneider) de quelques millimètres. L'espace créé entre la membrane de Schneider et l'os alvéolaire est ensuite comblé grâce à de l'os autogène broyé ou des substituts osseux en particules.

A l'heure actuelle, il existe deux principales techniques d'élévation du plancher sinusien :

- Le comblement sinusien par abord latéral.
- Le comblement sinusien par abord crestal.

#### **V.4.3.1 Indications**

L'indication d'un comblement sinusien se pose devant une impossibilité de placer dans le secteur maxillaire postérieur un ou plusieurs implants ayant un minimum de 10 mm de longueur, le choix de la méthode d'approche chirurgicale s'appuyant sur la hauteur d'os résiduelle. (SEBAN A., 2008).

A ce titre, la conférence consensus de 1996 sur le soulevé de sinus (JENSEN et al., 1998) préconisait de s'appuyer sur la classification de Jensen (cf. V.2.1 Evaluation quantitative) pour orienter la décision thérapeutique et décider de la voie d'abord : si la hauteur de crête résiduelle était de classe A (10 mm) ou B (7 à 9 mm), la technique d'abord latéral pouvait être remplacée par la technique d'abord crestal avec pose simultanée d'implants. En revanche, pour les classes C (4 à 6 mm) et D (1 à 3 mm), l'abord latéral était presque exclusivement recommandé.

Depuis, des études ont été réalisées sur la voie d'abord crestal dans le cadre d'une hauteur de crête résiduelle entre 4 et 6 mm. Elles ont montré un taux de réussite comparable à la voie d'abord latérale, dû notamment à une meilleure maîtrise de cette technique et à l'utilisation d'implants coniques aux états de surface de plus en plus performants. De plus, pour un implant de 5 ou 6 mm de diamètre, la voie d'abord crestale peut même être réalisée lorsque la hauteur de crête résiduelle est de 3 mm. (ANTOUN H., 2011) (WINTER A.A. et al., 2002) (EMMERICH D. et al., 2005) (SHALABI M.M. et al., 2007) (NEDIR R. et al., 2009) (PJETURSSON B.E. et al., 2009)

#### V.4.3.2 Contre-indications spécifiques

Les techniques de comblement sinusien font l'objet de contre-indications spécifiques qui s'ajoutent aux contre-indications générales et locales citées précédemment (cf. V.3.2 Contre-indications). Elles concernent certaines particularités anatomiques et pathologies sinusiennes (ANTOUN H., 2011) :

- Sinusite aiguë purulente : elle contre-indique temporairement l'intervention et nécessite une recherche étiologique afin d'être traitée.
- Sinusites à répétition : afin d'éviter tout risque infectieux qui pourrait compromettre le comblement sinusien, une prise en charge ORL est nécessaire afin d'effectuer une recherche étiologique.
- Sinusite chronique : il peut s'agir d'une sinusite chronique infectieuse d'origine endodontique, parodontale ou encore liée à la présence d'une truffe aspergillaire secondaire à un dépassement intra-susien de pâte dentaire. Elle peut également avoir une origine sinusienne, secondaire à un obstacle anatomique obstruant l'ostium du sinus maxillaire au niveau du méat moyen (polype, tumeur bénigne, mucocèle, déviation de la cloison nasale venant au contact du cornet moyen avec étroitesse du méat). Le risque principal d'une telle sinusite est la contamination du site implantaire suite à une rupture de la membrane sinusienne.
- Polypose naso-sinusienne : les multiples polypes qu'elle engendre peuvent aboutir à une obstruction nasale bilatérale.
- Polype ou kyste intra-susien volumineux, hyperplasie importante de la muqueuse sinusienne : le risque se présente lors du décollement de la membrane sinusienne, à la suite duquel l'ostium peut se retrouver obstrué par un polype volumineux, un kyste ou la membrane de Schneider elle-même. Il convient de demander l'avis d'un ORL afin de s'assurer qu'il n'y a pas de risque d'obstruction du méat moyen. Dans le cas contraire, il faut réaliser l'ablation de ces tissus au cours d'une chirurgie endoscopique avant toute intervention.
- Anatomie sinusienne : la présence d'un septum intra-susien peut compliquer significativement le décollement de la muqueuse sinusienne et augmenter le risque de déchirure. Il en est de même pour l'angle formé par les parois latérales et médiales du

sinus maxillaire, plus cet angle est fermé, plus le risque de déchirer la membrane sinusienne est élevé.

### **V.4.3.3 Comblement sinusien par abord latéral**

#### **V.4.3.3.1 Principe**

C'est la première technique de comblement sinusien à avoir vu le jour, elle est dérivée de la technique de Caldwell-Luc qui consiste à aborder la cavité sinusienne par la voie vestibulaire. Cette technique a fait l'objet d'une première publication en 1980 par Boyne et James puis par Tatum en 1986. Depuis, elle a subi plusieurs modifications. A l'heure actuelle, la technique de comblement sinusien par abord latéral consiste à créer un volet osseux latéral au niveau du sinus maxillaire, à soulever la membrane sinusienne à l'aide de curettes manuelles, puis à combler l'espace ainsi créé par de l'os autogène, un biomatériau de substitution osseuse ou un mélange des deux.

#### **V.4.3.3.2 Technique chirurgicale**

La technique de comblement sinusien par abord latéral peut être réalisée en un ou deux temps, c'est-à-dire avec la pose d'implant(s) simultanée ou différée. Avec une hauteur d'os résiduelle de 5 à 6 mm et une bonne densité osseuse, la stabilité primaire est généralement suffisante et les implants peuvent être posés pendant la même séance, avant ou après le comblement de la cavité sous-sinusienne nouvellement aménagée (il est cependant préférable que le comblement se fasse avant la pose des implants pour éviter les zones inaccessibles). Dans le cas contraire où la hauteur d'os est inférieure à 5 mm et où la stabilité primaire ne peut être garantie, les implants sont posés dans un second temps, une fois que le site opératoire aura cicatrisé. (KHOURY F., 2011)

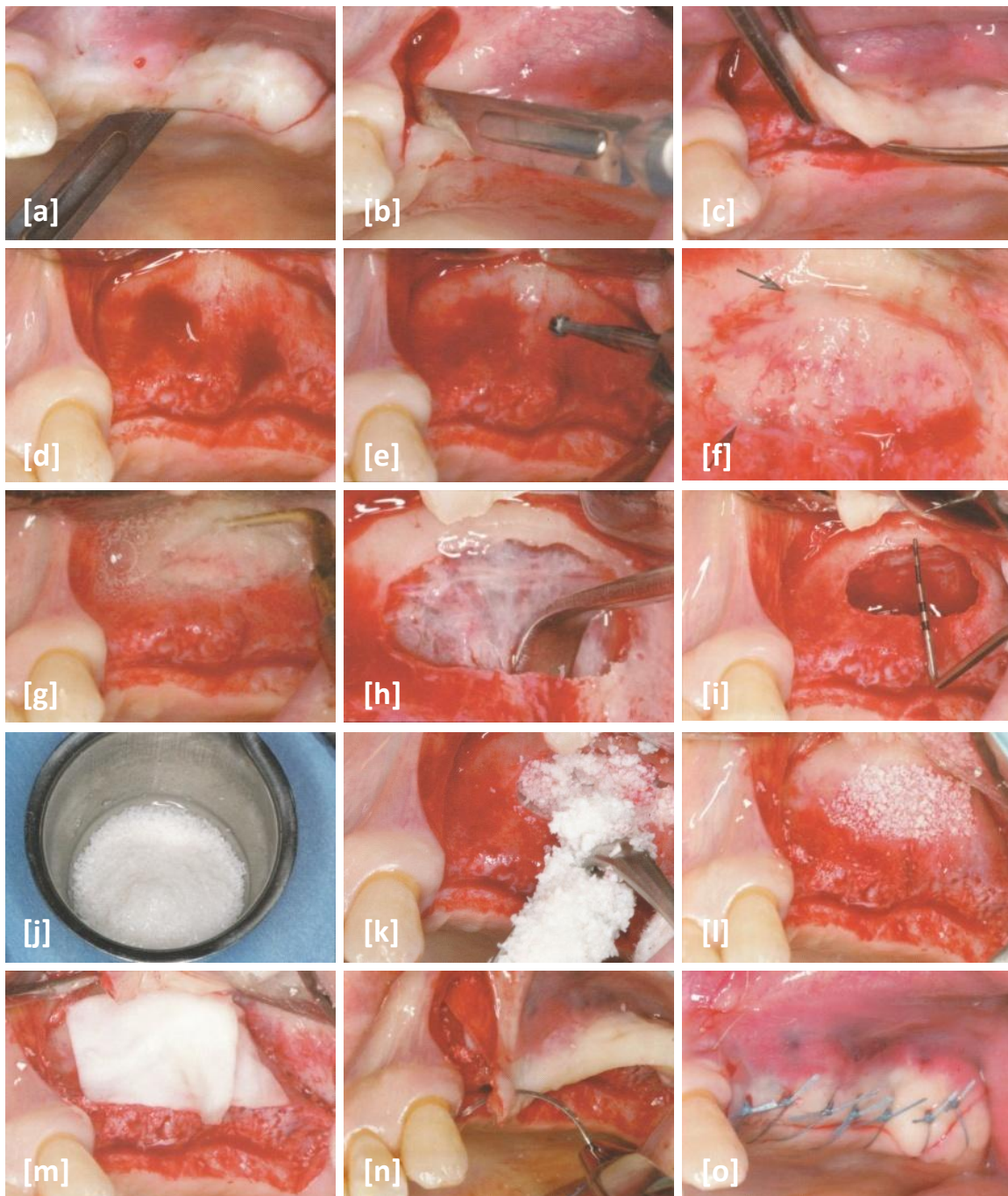
Voici les différentes étapes de la technique de comblement sinusien par abord latéral (ANTOUN H., 2011) (KHOURY F., 2011) :

- L'anesthésie du site opératoire se fait en plusieurs points par des infiltrations locales para-apicales en vestibulaire et en palatin, s'étendant sur toute la région concernée par le soulèvement de sinus, de la région canine ou prémolaire jusqu'à la région tubérositaire.
- Une incision crestale est réalisée sur toute la longueur de la crête édentée, légèrement décalée en palatin, s'étendant en moyenne de 1 cm en distal et de 5 à 7 mm en mésial de la fenêtre osseuse prévue. L'incision est prolongée en intra-sulculaire en présence des

dents. Une incision de décharge est ensuite réalisée en mésial afin d'améliorer l'accès au site chirurgical.

- Un lambeau de pleine épaisseur est décollé délicatement afin de préserver le périoste, jusqu'à la base de l'os malaire afin de bien exposer la face latérale du maxillaire. Le périoste ne doit pas être altéré car il joue un rôle important dans la vascularisation et la cicatrisation du site opératoire.
- Une fenêtration osseuse est réalisée 2 et 3 mm au dessus du plancher sinusien à l'aide d'une fraise boule diamantée ou en carbure de tungstène. La taille de la fenêtration doit être assez grande pour permettre un bon accès au sinus et un décollement sans risque de la membrane de Schneider, mais elle doit également être aussi petite que possible pour favoriser la cicatrisation osseuse grâce à une meilleure vascularisation. De plus, les angles doivent être arrondis afin d'éviter une déchirure de la membrane sinusienne. Lors de l'ostéotomie de la fenêtration osseuse, la fraise boule peut être utilisée pour amincir l'os jusqu'à voir le sinus par transparence, puis un insert piézoélectrique peut être utilisé pour enlever la fine couche osseuse restante afin de réduire le risque de déchirement de la membrane sinusienne. Une fois l'ostéotomie terminée, le volet osseux peut être totalement retiré ou être pivoté vers l'intérieur lors du décollement de la membrane afin qu'il devienne le nouveau plancher sinusien.
- La membrane sinusienne est ensuite délicatement décollée grâce à une série de curettes manuelles angulées. Afin d'éviter tout risque de déchirement de la membrane, la curette doit toujours rester en contact avec la paroi osseuse et sa partie convexe doit toujours être dirigée vers la membrane sinusienne.
- Le nouvel espace aménagé sous le sinus est ensuite comblé avec de l'os autogène, un substitut osseux ou un mélange des deux, que l'on tasse très légèrement vers le bas et vers l'avant. Le comblement doit se limiter le plus possible à la zone à implanter car un comblement par excès risque de retarder la cicatrisation osseuse.
- La fenêtration osseuse est ensuite recouverte d'une membrane résorbable ou non résorbable, qui sert notamment à protéger le site opératoire des tissus mous environnants et à éviter l'expulsion du matériau de comblement hors de la cavité due à la surpression régnant dans le sinus maxillaire. Plusieurs études ont montré que l'utilisation d'une membrane engendrait une meilleure néoformation osseuse et améliorerait le taux de survie implantaire. (TAWIL G., MAWLA M., 2001) (WALLACE S.S. et al., 2005)

- Enfin, le lambeau est repositionné et suturé de manière étanche.



**Figure 88 : Cas clinique d'un comblement sinusien par abord latéral. [a] Incision crestale ; [b] Incision de décharge mésiale ; [c] Décollement du lambeau de pleine épaisseur ; [d] Face latérale du sinus maxillaire exposée ; [e] Fenêtre osseuse entamée à la fraise boule ; [f] Le sinus est visible par transparence ; [g] ostéotomie terminée grâce à un insert piézoélectrique ; [h] Décollement de la muqueuse sinusienne ; [i] Mesure du gain d'espace infra-sinusien ; [j] Réhydratation du biomatériau ; [k] Le matériau de comblement est foulé dans le nouvel espace aménagé ; [l] L'espace infra-sinusien nouvellement créé est totalement rempli de matériau de comblement ; [m] Mise en place d'une membrane pour protéger le comblement osseux ; [n] et [o] Le lambeau est repositionné et suturé hermétiquement. (ANTOUN H., 2011)**



#### V.4.3.4 Comblement sinusien par abord crestal

##### V.4.3.4.1 Principe

Afin d'éviter les suites post-opératoires assez lourdes de la première technique par abord latéral, Summers propose en 1994 sa propre technique, moins invasive et dont les suites opératoires sont minimales. Elle consiste à utiliser des ostéotomes pour soulever la membrane de Schneider par voie crestale. (ANTOUN H., 2011)

Les ostéotomes sont des instruments chirurgicaux manuels composés d'un manche (droit ou coudé), d'un embout non travaillant de forme variable (cylindrique, conique, cylindro-conique, doté ou non de gradins) qui se termine par une extrémité travaillante, dont la forme variée est directement liée à sa fonction (convexe, concave, arrondie, pointue, coupante, émoussée, etc.). Les systèmes d'ostéotomes sont constitués de plusieurs instruments gradués de diamètres croissants, accompagnés parfois de butées de profondeur et d'un maillet chirurgical.

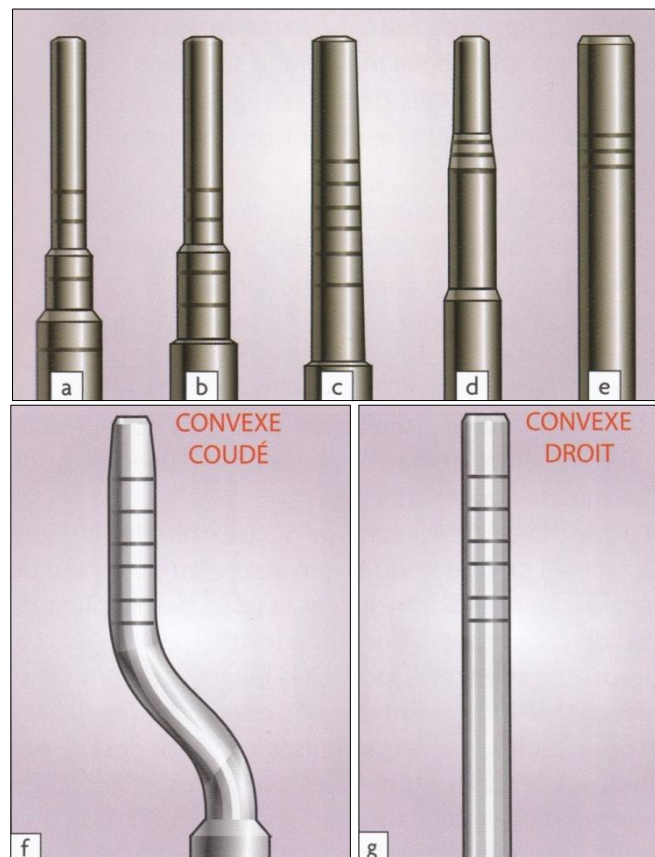


Figure 89 : Ostéotomes de Summers n°1 [a], n°2 [b], n°3 [c], n°4 [d], n°5 [e], coudé [f] et droit [g]. (DAVARPANA M. et al., 2008)

Il existe plusieurs types d'ostéotomes, avec des extrémités travaillantes de formes diverses. Les ostéotomes de Summers, utilisés pour les comblements sinusiens par voie crestale, ont une extrémité travaillante en forme de cupule concave aux bords sécants permettant de racler l'os des parois afin de le pousser en apical vers le plancher sinusien, ce qui permet, avec une série d'ostéotomes de diamètres croissants, d'augmenter le diamètre du lit implantaire. De plus, de part leur forme conique, ils permettent également d'augmenter la densité osseuse au niveau du lit implantaire en comprimant les trabécules osseuses latéralement et apicalement, améliorant ainsi la stabilité primaire du futur implant. (ANTOUN H., 2011)

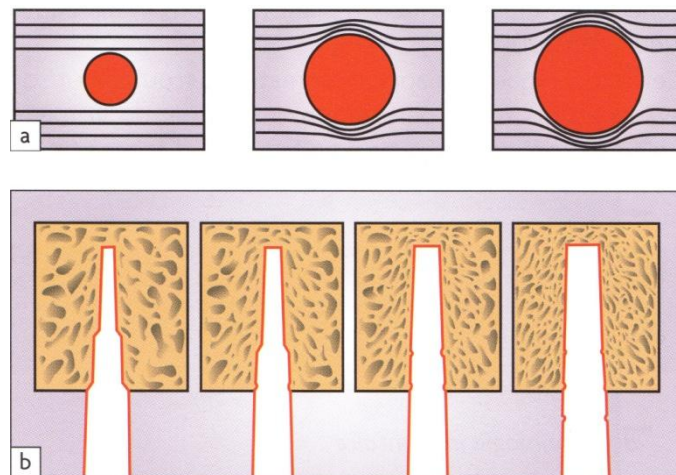


Figure 90 : Compression des trabécules et augmentation de la densité osseuse grâce aux ostéotomes. Vue de haut [a] et vue latérale [b]. (DAVARPANA M. et al., 2008)

#### V.4.3.4.2 Technique chirurgicale

La technique d'élévation du plancher sinusien par abord crestal peut varier en fonction des auteurs et de la situation clinique. Elle peut être réalisée avec ou sans matériau de comblement et la mise en place du ou des implants peut se faire de manière simultanée ou différée.

D'après une étude comparative réalisée en 2009, le gain osseux moyen obtenu sur une période de suivi d'environ 3 ans serait de 4,1 mm avec comblement osseux contre 1,7 mm sans comblement. (PJETURSSON B.E et al., 2009).

Voici les différentes étapes du protocole opératoire de la technique de comblement sinusien par abord crestal avec utilisation d'un matériau de comblement et mise en place immédiate de l'implant (ANTOUN H., 2011) (DAVARPANA M. et al., 2008) :

- Le site opératoire est anesthésié en plusieurs points grâce à des infiltrations locales para-apicales en vestibulaire et en palatin.
- Une incision crestale est réalisée au centre de la crête, prolongée par des incisions sulculaires en mésial et en distal du site en cas d'édentement encastré. Une incision de décharge peut être réalisée en mésial afin d'avoir un meilleur accès à la crête osseuse.
- Un lambeau de pleine épaisseur est décollé en vestibulaire et légèrement en palatin afin d'apprécier toute la largeur crestale.
- L'emplacement du site d'ostéotomie est déterminé soit à l'aide d'un guide chirurgical, soit en reportant les mesures effectuées sur les radiographies à l'aide d'une sonde parodontale.
- La corticale crestale est perforée à l'aide d'une fraise boule afin de marquer précisément le site d'ostéotomie.
- Si l'os est de type III ou IV, le site implantaire est préparé par passage successif d'ostéotomes de diamètres croissants qui, grâce à leur extrémité concave à bords tranchants, raclent l'os des parois et le poussent vers le plancher sinusien. Le diamètre final du lit implantaire doit être 1 mm inférieur au diamètre du futur implant et doit rester à 1 mm du plancher sinusien. A ce stade, une radiographie rétro-alvéolaire de contrôle est prise avec une jauge de profondeur en place afin de vérifier le respect de la distance de 1 mm séparant le lit implantaire et le plancher sinusien.
- Si l'os est de type II, la préparation se fait de la même manière, mais en utilisant des forets au lieu des ostéotomes. Il convient de faire très attention à l'évaluation de la distance restante par rapport au plancher sinusien car l'utilisation des forets augmente le risque de perforer la membrane sinusienne.
- Une fois le lit implantaire préparé, de l'os autogène broyé ou un substitut osseux en particules (préalablement réhydraté avec du sérum physiologique ou du sang) est introduit dans le site implantaire à l'aide d'une curette. L'ostéotome dont le diamètre est de 1 ou 2 numéros inférieurs au dernier ostéotome utilisé pour la préparation du site est utilisé pour faire progresser délicatement le matériau de comblement jusqu'au plancher sinusien. Ce matériau servira d'amortisseur lors de la fracture de la corticale du plancher sinusien.
- Le plancher sinusien est fracturé en donnant délicatement des coups de maillet sur l'extrémité inférieure de l'ostéotome et en le poussant d'un peu plus d'1 mm en direction

apicale. Un deuxième ostéotome de diamètre supérieur (mais toujours inférieur au dernier ostéotome utilisé pour la préparation du site) est introduit afin d'élargir la fracture du plancher, puis finalement, le dernier ostéotome utilisé pour la préparation est utilisé une seule et dernière fois dans le but d'élargir d'avantage la fracture du plancher.

- L'intégrité de la membrane sinusienne est vérifiée à l'aide de la jauge de profondeur dont l'extrémité est convexe ou grâce à la manœuvre de Valsalva.
- Des doses d'os autogène broyé ou de substitut osseux en particules sont introduites successivement et avec parcimonie dans le lit implantaire, afin d'être foulées délicatement sous la membrane sinusienne avec l'avant-dernier ostéotome utilisé pour la préparation du site (le dernier ostéotome n'est pas utilisé afin d'éviter tout élargissement du lit implantaire). Des radiographies rétro-alvéolaires peuvent être réalisées en cours d'intervention afin d'évaluer la quantité d'os à apporter. Selon l'étude d'Uchida et al. (1998), il convient d'apporter un volume de 1,17 cc en moyenne pour obtenir un gain de hauteur d'os de 5 mm sous la membrane sinusienne. Ainsi, à titre d'exemple, pour obtenir 4 mm d'os, un flacon de 0,5 g (1,05 cc) de Bio-Oss<sup>®</sup> suffit.
- Après contrôle radiographique, l'implant est inséré au moteur jusqu'à la limite apicale de la crête osseuse résiduelle, puis l'insertion à la hauteur voulue est terminée lentement et progressivement à la clé à cliquet.
- La vis de couverture est mise en place sur l'implant puis le lambeau est repositionné et suturé de manière étanche.

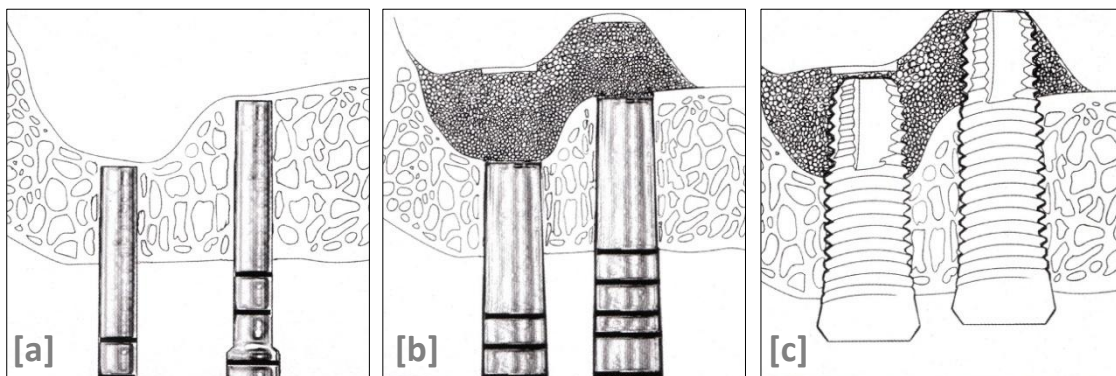


Figure 91 : Comblement sinusien par voie crestale. [a] Préparation du lit implantaire avec les ostéotomes en laissant 1 mm de distance avec le plancher sinusien ; [b] Le matériau de comblement est introduit sous la membrane sinusienne ; [c] Pose des implants. (JENSEN O.T., 2006)

#### V.4.3.5 Choix du substitut osseux et comparaison de résultats

Au travers de ces quelques revues systématiques, nous allons tenter d'évaluer l'efficacité de l'os autogène et des différents matériaux de substitution osseuse dans le cadre des comblements sinusiers, ainsi que l'influence que peut avoir le choix du matériau sur la survie implantaire à court et long terme :

- ***Etude d'Aghaloo et Moy (2007)***

Cette revue systématique a déjà été abordée précédemment dans le cadre des techniques de reconstruction crestale (cf. V.4.2.4 Choix du substitut osseux et comparaison de résultats), cependant, les résultats obtenus avec les techniques de comblement sinusien n'ont pas été abordés afin d'être traités ici.

↳ *Matériel et méthodes*

Parmi les 90 articles retenus pour cette revue, 27 portent sur les différentes techniques de comblement sinusien. Ils rapportent le taux de survie implantaire (TSI) de 5 571 implants sur une période post-opératoire allant de 12 à 102 mois.

↳ *Résultats*

Voici les résultats obtenus en fonction du matériau utilisé pour le comblement sinusien (ordre décroissant) :

- TSI = 95.6% avec de l'os xénogénique (sur 443 implants).
- TSI = 93.3% avec de l'os allogénique (sur 189 implants).
- TSI = 92% avec de l'os autogène prélevé en intra-oral (sur 2 904 implants).
- TSI = 88% avec de l'os autogène prélevé sur la crête iliaque (sur 1 845 implants).
- TSI = 81% avec un substitut osseux alloplastique (sur 190 implants).

Les auteurs précisent cependant que dans les articles où l'os autogène prélevé en intra-oral est utilisé, il est souvent associé à d'autres matériaux alloplastiques ou xénogéniques, ce qui impliquent forcément un biais dans les résultats obtenus.

Le taux de survie implantaire a également été évalué lorsque le matériau de comblement est utilisé conjointement avec du plasma riche en plaquette (PRP), une colle de fibrine ou du sang veineux. Cependant, les résultats obtenus proviennent souvent d'une seule, voire de deux études,

pour chaque catégorie de matériau, ce qui est relativement peu pour généraliser les résultats. Il en ressort néanmoins que les résultats obtenus sont comparables aux résultats ci-dessus, à l'exception des matériaux alloplastiques qui voient leur TSI grandement amélioré (95.1% au lieu de 81%).

#### ↳ *Discussion*

Selon les auteurs, les comblements sinusiens sont considérés comme des techniques efficaces et prédictibles depuis le consensus de 1996, qui rapporte un taux de succès moyen de 90% sur 2 997 implants posés et 1 007 comblements sinusiens effectués sur une période de 10 ans (JENSEN O.T. et al., 1998). De nombreuses autres études ont été réalisées et rapportent un taux de survie implantaire entre 75% et 100%, ce qui concorde avec les résultats de cette revue, dont le TSI est compris entre 81% et 95.6%. Aucune différence significative n'a été révélée entre les différents matériaux, à l'exception des substituts osseux alloplastiques qui semblent avoir des résultats inférieurs lorsqu'ils sont utilisés seuls.

Cependant, les auteurs insistent sur le fait que cette revue systématique ne se base que sur des études à faible degré de preuve, étant donné le nombre très réduit des études contrôlées randomisées publiées sur ce sujet (seulement 3 sont incluses dans cette revue). Presque la moitié des articles sélectionnés n'a pas utilisé des critères objectifs pour évaluer le taux de succès implantaire, et la plupart d'entre eux ne prend pas en considération des facteurs tels que l'état de santé des patients, le tabagisme, les parafonctions ou le type de traitement prothétique en place, ce qui réduit d'autant plus la qualité des résultats obtenus.

#### ↳ *Conclusion*

Les techniques de comblement sinusien sont relativement bien documentées dans la littérature, avec des taux de survie implantaire à court et long terme (supérieur à 5 ans) équivalents aux résultats obtenus par les traitements implantaires ne nécessitant aucune chirurgie osseuse. Les substituts osseux allogéniques et xénogéniques semblent présenter des résultats concluants et même supérieurs à l'os autogène, dont l'utilisation peut être remise en cause. Cependant, ces résultats étant basés sur un faible nombre d'études, avec un faible niveau de preuve, il serait prudent d'attendre la publication d'un nombre plus important d'études contrôlées randomisées afin de généraliser ces résultats.

▪ **Etude de Del Fabbro et al. (2008)**

L'objectif de cette revue systématique est d'évaluer le taux de survie implantaire dans le cadre des comblements sinusiers et de déterminer si le choix du matériau utilisé peut influencer ce résultat.

↳ *Matériel et méthodes*

Cette revue couvre la période entre 1986 et février 2007. Sur un nombre initial de 496 articles, seulement 59 sont retenus, dont 4 essais cliniques contrôlés randomisés, 11 essais contrôlés, 23 séries de cas et 21 études rétrospectives. Parmi les critères d'inclusion figurent notamment la pose d'au moins 1 implant sur un site ayant fait l'objet d'un comblement sinusien (voie d'abord latérale seulement), moins de 5% de patients perdus et une période de suivi post-opératoire de 12 mois minimum.

Les données issues de ces articles ont ensuite été classées en fonction :

- du type de matériau : os autogène seul, os autogène associé à un substitut osseux, substitut osseux seul.
- du type de surface implantaire : implants usinés ou rugueux.
- du délai implantaire : pose simultanée ou différée.

Chaque groupe étant également divisé en fonction de la période de suivi post-opératoire (moins de 36 mois, 36 mois ou plus).

↳ *Résultats*

Sur un total de 13 000 implants posés sur des sites ayant fait l'objet d'un comblement sinusiers, le taux de survie implantaire (TSI) global est de 93.62%.

Concernant le type de matériau utilisé, on obtient les taux de survie implantaire suivants :

TSI moyen	global	< 36 mois	> 36 mois
Os autogène	88.9 %	90.0 %	88.4 %
Os autogène + substitut osseux	94.7 %	96.7 %	90.9 %
Substitut osseux	96.1 %	96.3 %	95.2 %

**Tableau 9 : Taux de survie implantaire (TSI) moyen en fonction du matériau utilisé et de la durée de suivi post-opératoire.**

Indépendamment du type de matériau utilisé, les implants rugueux présentent un meilleur taux de survie implantaire moyen (96.7%) que celui des implants à surface usinée (86.3%). Concernant les résultats obtenus avec la pose d'implants simultanée ou différée, aucune différence significative n'a été relevée.

#### ↳ *Discussion*

D'après les auteurs, cette revue trouve un taux de survie implantaire global moyen (93.8%) supérieur à celui rapporté par le consensus de 1996 (90.0%), comme la plupart des études réalisées récemment qui obtiennent également d'excellents résultats. Dans cette revue, les substituts osseux utilisés seuls ou en association avec de l'os autogène obtiennent de meilleurs résultats (96.1% et 94.7% respectivement) que l'os autogène utilisé seul (88.9%). Il convient néanmoins de prendre en considération le fait qu'une grande majorité des implants utilisés avec des substituts osseux étaient rugueux (90%), tandis que la plupart des implants utilisés avec l'os autogène étaient usinés (60%). Or, il a été démontré dans cette revue et dans d'autres études que les implants rugueux offrent de meilleurs résultats que les implants usinés (ici, 96.7% contre 86.3% respectivement).

Les auteurs insistent sur le fait que les résultats obtenus dans cette revue proviennent d'articles ayant en général un faible niveau de preuve et que de nombreuses variables n'ont pas été prises en compte (âge et état de santé des patients, tabagisme, type d'implants, utilisation ou non d'une membrane, la sévérité des insuffisances osseuses traitées, etc.). De plus, la littérature scientifique manque encore de publications contrôlées randomisées sur le taux de survie implantaire à long terme lié à l'utilisation des substituts osseux. Ainsi, la comparaison entre les différents types de matériaux utilisés et la généralisation des résultats obtenus restent difficiles.

#### ↳ *Conclusion*

Les techniques de comblement sinusien présentent un haut niveau de prédictibilité, avec de nombreuses études rapportant des taux de succès supérieurs à 95%. Concernant les différents matériaux utilisés, les substituts osseux, associés ou non à l'os autogène, présentent de très bons résultats, supérieurs à ceux obtenus avec l'os autogène seul. Cependant, il est difficile de généraliser ces résultats étant donné les limites de cette revue. De nombreuses études à haut niveau de preuve doivent encore être réalisées afin de confirmer ou infirmer la supériorité d'un type de matériau par rapport à un autre.



## CONCLUSION

Les techniques chirurgicales de préservation et d'augmentation du volume créal sont aujourd'hui très largement utilisées dans le domaine de la chirurgie osseuse pré-implantaire, et présentent des résultats très concluants. Depuis l'avènement de ces techniques, l'os autogène fait office de matériau de choix et de « gold standard ». Cependant, son utilisation dans le cadre d'une greffe osseuse présente de nombreux inconvénients, liés notamment à la lourdeur et à la morbidité du prélèvement, à sa résorption rapide, ainsi qu'à sa disponibilité limitée, souvent insuffisante.

L'utilisation des substituts osseux allogéniques et xénogéniques en remplacement de l'os autogène pourrait permettre de pallier tous ces inconvénients et simplifier le protocole opératoire, rendant l'intervention plus confortable pour le patient et plus accessible au plus grand nombre de praticiens. De plus, ils présentent de nombreux avantages, en rapport avec leur disponibilité illimitée, leur conditionnement en particules ou blocs de forme et de taille standardisées, leur facilité de conservation ainsi que leur facilité de manipulation.

Depuis quelques années, l'utilisation des substituts osseux en chirurgie pré-implantaire rapporte des résultats très encourageants, voire même dans certains cas, meilleurs que ceux obtenus avec l'os autogène, ce qui fait de ces biomatériaux une alternative valable et légitime à l'utilisation de l'os autogène. Cependant, il convient de rester prudent face à ces résultats, étant donné qu'ils sont généralement basés sur un nombre limité d'études, ayant le plus souvent un niveau de preuve faible. De plus, à l'heure actuelle, nous manquons encore d'études évaluant l'efficacité de ces matériaux ainsi que le taux de survie implantaire à long terme.

A l'avenir, d'autres études contrôlées randomisées à niveau de preuve élevée devront être réalisées, afin de confirmer ou d'infirmer l'efficacité de ces matériaux à court terme et à long terme. De plus, il serait intéressant de surveiller les progrès réalisés dans le domaine de l'ingénierie tissulaire, afin d'évaluer l'influence que peut avoir un apport de facteurs de croissance sur l'efficacité des substituts osseux en chirurgie pré-implantaire.

## BIBLIOGRAPHIE

- [1] **AFSSAPS**  
*ESB et dispositifs médicaux d'origine animale* [en ligne]. Disponible sur <[http://www.afssaps.fr/Dossiers-thematiques/Creutzfeldt-Jakob-et-produits-de-sante/ESB-et-dispositifs-medicaux-d-origine-animale/\(offset\)/2](http://www.afssaps.fr/Dossiers-thematiques/Creutzfeldt-Jakob-et-produits-de-sante/ESB-et-dispositifs-medicaux-d-origine-animale/(offset)/2)> [consulté le 02/04/2012]
- [2] **AGHALOO T.L., MOY P.K.**  
Which hard tissue augmentation techniques are the most successful in furnishing bony support for implant placement? *Int J Oral Maxillofac Implants*, 2007, 22 Suppl:49-70
- [3] **ANTOUN H.**  
*Les greffes de sinus en implantologie*. Rueil-Malmaison : Editions CdP, 2011, 269p.
- [4] **ARAUJO M.G., LINDHE J.**  
Ridge preservation with the use of Bio-Oss collagen : a 6-month study in the dog. *Clin Oral Impl Res*, 2009, 20(5):433-440
- [5] **BANU M., CAZALBOU S. et al.**  
Surface structure of nanocrystalline apatites for bioceramics and coating. *Proceeding of CIMTEC, Materials in clinical applications*, Faenza, 2002
- [6] **BARON R., VIGNERY A., HOROWITZ M.**  
Lymphocytes, macrophages and the regulation of bone remodeling. In PECK W.A. (éd.) *Bone and Mineral Research Annual 2*. Amsterdam : Elsevier, 1983, p175-243.
- [7] **BARONE A., ALDINI N.N., FINI M. et al.**  
Xenograft versus extraction alone for ridge preservation after tooth removal : a clinical and histomorphometric study. *J Periodont*, 2008, 79(8):1370-1377
- [8] **BARTOLUCCI E.G., MANGANO C.**  
*Réussir les implants dentaires*. Paris : Elsevier Masson, 2006, 210p.
- [9] **BERKOVITZ B.K.B., HOLLAND G.R., MOXHAM B.J.**  
*Oral anatomy, histology and embryology. 4ème édition*. Mosby Elsevier, 2009, 397p.
- [10] **BETTACH R.**  
La régénération osseuse guidée. *Le Fil Dentaire*, 2010, 54:30-35
- [11] **BIOBANK<sup>[1]</sup>**  
*Procédé Supercrit* [en ligne]. Disponible sur <<http://www.biobank.fr/fonctionnement.php>> [consulté le 23/03/12]

- [12] **BIOBANK** <sup>[2]</sup>  
*Les produits BIOBank* [en ligne]. Disponible sur <<http://www.biobank.fr/dentaire.php>> [consulté le 23/03/12]
- [13] **BIOCORAL** <sup>[1]</sup>  
*Biocoral*® [en ligne]. Disponible sur <<http://www.biocoral.com/Biocoral-France-/Products/Biocoral>> [consulté le 19/04/12]
- [14] **BIOCORAL** <sup>[2]</sup>  
*Oral surgery* [en ligne]. Disponible sur <<http://www.biocoral.com/Biocoral-France-/Catalogue/ORAL-SURGERY>> [consulté le 19/04/12]
- [15] **BIOCORAL**  
*L'univers de Biocoral*® [en ligne]. Disponible sur <<http://www.biocoral.com/files/Univers%20de%20Biocoral%20VF.pdf>> [consulté le 15/04/12]
- [16] **BIOHORIZONS** <sup>[1]</sup>  
*Biologics product catalog* [en ligne]. Disponible sur <<http://www.biohorizons.com/documents/ML0203.pdf>> [consulté le 08/03/2012]
- [17] **BIOHORIZONS** <sup>[2]</sup>  
*Comprehensive Bone Regeneration Solutions* [en ligne]. Disponible sur <<http://www.biohorizons.com/documents/ML0222.pdf>> [consulté le 08/03/2012]
- [18] **BIOMET**  
*Osteobiologics* [en ligne]. Disponible sur <<http://www.biomet.com/trauma/products.cfm?pdid=4&majcid=17>> [consulté le 17/04/12]
- [19] **BORGHETTI A., MONNET-CORTI V.**  
*Chirurgie plastique parodontale*. 2ème édition. Rueil-Malmaison : Editions CdP, 2008, 449p.
- [20] **BURCHARDT H.**  
The biology of bone repair. *Clinical Orthopaedics and Related Research*, 1983, 174:28-42.
- [21] **CARLSSON G. E., PERSSON G.**  
Morphologic changes of the mandible after extraction and wearing of dentures. *Odontol Revy*, 1967, 18(1):27-54
- [22] **CHANDRA S., CHANDRA S., CHANDRA M. et al.**  
*Textbook of dental and oral histology with embryology and MCQs*. Daryaganj : Jaypee Brothers Medical Publishers, 2004, 349p.
- [23] **CHIRON P.**  
Les protéines inductrices de l'os. *Cahiers d'enseignement de la SOFCOT*, 2004, 85:271-291.

- [24] **COLAT-PARROS J., JORDANA F.**  
*Les substituts osseux* [en ligne]. Dossier mis à jour le 01/06/2010. Disponible sur  
 <<http://umvf.univ-nantes.fr/odontologie/enseignement/chap223/site/html/cours.pdf>>  
 [consulté le 10/01/2012]
- [25] **COMMISSION EUROPEENNE**  
*Directive 2003/32/CE introduisant des spécifications détaillées en ce qui concerne les exigences prévues à la directive 93/42/CEE du Conseil pour les dispositifs médicaux fabriqués à partir de tissus d'origine animale.* Journal officiel de l'Union européenne n° L 105 du 26/04/03, p.18-23
- [26] **COMMISSION EUROPEENNE**  
*Directive 93/42/CEE relative aux dispositifs médicaux.* Journal officiel de l'Union européenne n° L 169 du 12/07/93, p.01-43
- [27] **CORNU O., BANSE X., DOCQUIER P.L. et al.**  
 Effect of Freeze-Drying and Gamma Irradiation on the Mechanical Properties of Human Cancellous Bone. *Journal of Orthopaedic Research*, 2000, 18(3):426-431.
- [28] **DARBY I., CHEN S.T., BUSER D.**  
 Ridge preservation techniques for implant therapy. *Int J Oral Maxillofac Implants*, 2009, 24 Suppl:260-271
- [29] **DAVARPANAH M., SZMUKLER-MONCLER S., KHOURY P.M.**  
*Manuel d'implantologie clinique : concepts, protocoles et innovations récentes.* 2ème édition. Rueil-Malmaison : Editions CdP, 2008, 539p.
- [30] **DE MARCO A.C., JARDINI M.A. et al.**  
 Revascularization of autogenous block grafts with or without an e-PTFE membrane. *The International journal of oral & maxillofacial implants*, 2005, 20(6):867-874.
- [31] **DEL FABBRO M., ROSANO G., TASCHEI S.**  
 Implant survival rates after maxillary sinus augmentation. *Eur J Oral Sci*, 2008, 116(6):497-506
- [32] **DEMERS C., HAMDY C.R., CORSI K. et al.**  
 Natural coral exoskeleton as a bone graft substitute : a review. *Bio-medical materials and engineering*, 2002, 12(1):15-35
- [33] **DUMITRESCU A.L.**  
 Chemicals in Surgical Periodontal Therapy. Berlin : Springer, 2008, 316p.
- [34] **EGHBALI-FATOURECHI G.Z., LAMSAM J., FRASER D. et al.**  
 Circulating osteoblast-lineage cells in humans. *New England Journal of Medicine*, 2005, 352(19):1959-66.

- [35] **EISENLOHR L.M., WOLFINBARGER L.**  
*Maximizing osteoinductivity in demineralized bone products : Critical factors contributing to successful bone formation* [en ligne]. Mis en ligne en 2006. Disponible sur <[www.hasystems.co.il/\\_uploads/dbsattachedfiles/osteoinductivity-dbm-white-paper.pdf](http://www.hasystems.co.il/_uploads/dbsattachedfiles/osteoinductivity-dbm-white-paper.pdf)>
- [36] **EMMERICH D., ATT W., STAPPERT C.**  
 Sinus floor elevation using osteotomes: a systematic review and meta-analysis. *J Periodontol*, 2005, 76(8):1237-1251
- [37] **EXACTECH**  
*Dental biologics* [en ligne]. Disponible sur <<http://www.exac.com/products/dental-biologics>> [consulté le 16/03/2012]
- [38] **FICKL S., ZUHR O, WACHTEL H. et al.**  
 Tissue alterations after tooth extraction with and without surgical trauma : a volumetric study in the beagle dog. *J Clin Periodontol*, 2008, 35(4):356-363
- [39] **FROST H-M.**  
 Tetracycline based histological analysis of bone remodeling. *Calcified Tissues Research*, 1969, 3(1):211-237
- [40] **FROUM S., CHO S.C., ROSENBERG E. et al.**  
 Histological comparison of healing extraction sockets implanted with bioactive glass or demineralised freeze-dried bone allograft:A pilot study. *J Periodontol*, 2002, 73(1):94-102
- [41] **GARANT P.R.**  
*Oral Cells and Tissues*. Carol Stream : Quintessence Publishing Co, Inc, 2003, 430p.
- [42] **GARG A.K.**  
*BONE Biology, Harvesting, Grafting for Dental Implants: Rationale and Clinical Applications*. Carol Stream : Quintessence Publishing Co, Inc, 2004, 270p.
- [43] **GARG A.K.**  
*Implant dentistry: A practical approach*. 2ème édition. Missouri : Mosby Elsevier, 2010, 338p.
- [44] **GAUDY J-F.**  
*Atlas d'anatomie implantaire*. Issy-les-Moulineaux : Elsevier Masson, 2006, 282p.
- [45] **GEISTLICH BIOMATERIALS**<sup>[1]</sup>  
 Propriétés de Geistlich Bio-Oss® [en ligne]. Disponible sur <<http://www.geistlich.fr/?dom=1020&rub=2382>> [consulté le 10/04/12]
- [46] **GEISTLICH BIOMATERIALS**<sup>[2]</sup>  
 Sécurité [en ligne]. Disponible sur <<http://www.geistlich.fr/?dom=1020&rub=2387>> [consulté le 10/04/12]

- [47] **GEISTLICH BIOMATERIALS**<sup>[3]</sup>  
Order Geistlich Products Online [en ligne]. Disponible sur  
<<http://www.geistlichonline.com/products.html>> [consulté le 10/04/12]
- [48] **GUILLEMIN G.**  
*Biomatériaux orthopédiques : recherche et règlementations* [en ligne]. Mis en ligne en 1995.  
Disponible sur  
<[http://www.ethique.inserm.fr/inserm/ethique.nsf/0/9B1D2FA4EAE35D15C12570A500515345/\\$File/DEA+Guillemin.pdf?OpenElement](http://www.ethique.inserm.fr/inserm/ethique.nsf/0/9B1D2FA4EAE35D15C12570A500515345/$File/DEA+Guillemin.pdf?OpenElement)> [consulté le 19/04/12]
- [49] **HAS**  
*Substituts osseux : Révision de catégories homogènes de dispositifs médicaux - Note de cadrage* [en ligne]. Mis en ligne en mars 2012. Disponible sur <[http://www.has-sante.fr/portail/jcms/c\\_1225007/substituts-osseux-note-de-cadrage](http://www.has-sante.fr/portail/jcms/c_1225007/substituts-osseux-note-de-cadrage)> [consulté le 18/04/12]
- [50] **HOLTZCLAW D., TOSCANO N., EISENLOHR L. et al.**  
The safety of bone allografts used in dentistry : a review. *The Journal of the American Dental Association*, 2008, 139:1192–1199.
- [51] **IASELLA J.M., GREENWELL H., MILLER R.L. et al.**  
Ridge preservation with freeze-dried bone allograft and a collagen membrane compared to extraction alone for implant site development : a clinical and histologic study in humans. *J Periodontol*, 2003, 74(7):990-999
- [52] **JENSEN O.T.**  
The sinus bone graft. 2ème Edition. Hanover Park : Quintessence Publishing, 2006, 366p.
- [53] **JENSEN O.T., SHULMAN L.B., BLOCK M.S. et al.**  
Report of the Sinus Consensus Conference of 1996. *Int J Oral Maxillofac Implants*, 1998, 13(suppl):11–45
- [54] **JUNG R.E., SIEGENTHALER D.W., HAMMERLE C.H.F**  
Postextraction tissue management : a soft tissue punch technique. *Int J Periodontics Restorative Dent*, 2004, 24(6):545-553
- [55] **KAMINA P.**  
*Anatomie clinique*. Tome 2. 3ème édition. Paris : Editions Maloine, 2006, 405p.
- [56] **KANAAN R.A., KANAAN L.A.**  
Transforming growth factor beta1, bone connection. *Medical science monitor : international medical journal of experimental and clinical research*, 2006, 12(8):164-169.
- [57] **KEITH J.D. Jr., PETRUNGARO P., LEONETTI J.A.**  
Clinical and histologic evaluation of a mineralized block allograft: results from the developmental period (2001-2004). *Int J Periodontics Restorative Dent*, 2006, 26(4):321-327

- [58] **KHOURY F.**  
*Greffe osseuse en implantologie*. Paris : Quintessence International, 2011, 519p.
- [59] **KHOURY F., ANTOUN H., MISSIKA P.**  
*Bone augmentation in oral implantology*. New Malden : Quintessence Publishing, 2007, 435p.
- [60] **KHOURY G.**  
Les matériaux allogéniques de substitution osseuse. *Clinic*, 2008, 29(7):11-15
- [61] **KHOURY G., KHOURY E., MEZIANE S.**  
Reconstitution de maxillaire complet atrophié par blocs allogéniques et mise en charge immédiate sur implants transitoires. *Le Fil Dentaire*, 2010, 54:36-39.
- [62] **KUHN L.T., GRYNPAS M.D., REY C.C. et al.**  
A comparison of the physical and chemical differences between cancellous and cortical bovine bone mineral at two ages. *Calcif Tissue Int*, 2008, 83(2):146-154
- [63] **KUZNETSOV S.A. et al.**  
Circulating skeletal stem cells. *The Journal of Cell Biology*, 2001, 153:1133–1139.
- [64] **LEE D.W., PI S.H., LEE S.K. et al.**  
Comparative histomorphometric analysis of extraction sockets healing implanted with bovine xenografts, irradiated cancellous allografts, and solvent-dehydrated allografts in humans. *Int J Oral Maxillofac Implants*, 2009, 24(4):609-615
- [65] **LEGIFRANCE**  
Article L1243-2 du Code de la santé publique [en ligne]. Mis à jour le 07/07/2011. Disponible sur  
<[http://www.legifrance.gouv.fr/affichCodeArticle.do;jsessionid=4EA0316D92C494D08AFD491A9FBBA70F.tpdjo14v\\_3?idArticle=LEGIARTI000024325413&cidTexte=LEGITEXT000006072665&dateTexte=20120319](http://www.legifrance.gouv.fr/affichCodeArticle.do;jsessionid=4EA0316D92C494D08AFD491A9FBBA70F.tpdjo14v_3?idArticle=LEGIARTI000024325413&cidTexte=LEGITEXT000006072665&dateTexte=20120319)> [consulté le 25/02/2012]
- [66] **LEGIFRANCE**  
Décret n° 2003-462 du 21 mai 2003 [en ligne]. Mis en ligne le 27/05/2003. Disponible sur  
<[http://www.legifrance.gouv.fr/affichTexte.do;jsessionid=36956CC4E863BFA56CDD37C773D48362.tpdjo14v\\_2?cidTexte=JORFTEXT000000412528&dateTexte=20030526&categorieLien=id#JORFSCTA000000915807](http://www.legifrance.gouv.fr/affichTexte.do;jsessionid=36956CC4E863BFA56CDD37C773D48362.tpdjo14v_2?cidTexte=JORFTEXT000000412528&dateTexte=20030526&categorieLien=id#JORFSCTA000000915807)> [consulté le 23/02/2012]
- [67] **LIFENET HEALTH**  
*PAD* [en ligne]. Disponible sur <<http://www.accesslifenethealth.org/innovation/pad>>  
[consulté le 15/03/12]
- [68] **LINDHE J. et al.**  
*Clinical Periodontology and Implant Dentistry*. Volume 1. 5<sup>ème</sup> édition. Oxford : Blackwell Munksgaard, 2008, 570p.

- [69] **LUNDGREN S., SENNERBY L.**  
*Bone reformation : Contemporary bone augmentation procedures in oral and maxillofacial implant surgery.* New Malden : Quintessence Publishing, 2008, 134p.
- [70] **MARIEB E.N.**  
*Anatomie et physiologie humaines.* 4ème édition. Paris, Bruxelles : Editions De Boeck Université, 1999, 1194p.
- [71] **MARIEB E.N.**  
*Biologie humaine, Principes d'anatomie et de physiologie.* 8ème édition. Paris, Pearson Education France, 2008, 631p.
- [72] **MARTINEZ H., RENAULT P., GEORGES-RENAULT G. et al.**  
*Les implants : chirurgie et prothèse. Choix thérapeutique stratégique.* Rueil-Malmaison : Editions CdP, 2008, 379p.
- [73] **MATSUMOTO M.A., FILHO H.N., FRANCISCHONE E. et al.**  
 Microscopic analysis of reconstructed maxillary alveolar ridges using autogenous bone grafts from the chin and iliac crest. *The International Journal of Oral & Maxillofacial Implants*, 2002, 17(4):507-516.
- [74] **MINISTERE DE LA SANTE**  
 Arrêté du 13 septembre 2005 relatif aux spécifications détaillées précisant les exigences essentielles auxquelles doivent se conformer les dispositifs médicaux fabriqués à partir de tissus d'origine animale. *Journal Officiel* n°219 du 20/09/05, p.15149
- [75] **MOLLY L., VANDROMME H., QUIRYNEN M. et al.**  
 Bone formation following implantation of bone biomaterials into extraction sites. *J Periodontol*, 2008, 79(6):1108-1115
- [76] **MOREAU M.F., GALLOIS Y., BASLE M.F. et al.**  
 Gamma irradiation of human bone allografts after medullary lipids and releases toxic compounds for osteoblast-like cells. *Biomaterials*, 2000, 21(4):369-376
- [77] **MURRAY G., HOLDEN R., ROACHLAU W.**  
 Experimental and clinical study of new growth of bone in a cavity. *Ann J Surg*, 1957, 93(3):385-387
- [78] **NEDIR R., BISCHOF M., VASQUEZ L. et al.**  
 Osteotome sinus floor elevation technique without grafting material: 3-year results of a prospective pilot study. *Clin Oral Implants Res*, 2009, 20(7):701-707
- [79] **NETTER F.H.**  
 Atlas d'anatomie humaine. 3<sup>ème</sup> édition. Teterboro : Icon Learning Systems, 2004, 552p.



- [80] **NING Y., WEI T., DEFU C. et al.**  
The research of degradability of a novel biodegradable coralline hydroxyapatite after implanted into rabbit. *Journal of Biomedical Materials Research Part A*, 2008, 88A(3):741-746
- [81] **NORTON M.R., ODELL E.W., THOMPSON I.D. et al.**  
Efficacy of bovine bone mineral for alveolar augmentation: A human histologic study. *Clin Oral Implants Res*, 2003, 14(6):775-783
- [82] **NORTON M.R., WILSON J.**  
Dental implants placed in extraction sites implanted with bioactive glass: human histology and clinical outcome. *Int J Oral Maxillofac Implants*, 2002, 17(2):249-257
- [83] **NOVOMEDICS**  
*Le processus Tutoplast®* [en ligne]. Disponible sur  
<[http://www.novomedics.ch/cms/daten/file/tutoplast\\_proc\\_f.pdf](http://www.novomedics.ch/cms/daten/file/tutoplast_proc_f.pdf)> [consulté le 20/03/2012]
- [84] **NOVOMEDICS**  
*Xenogenic Grafts* [en ligne]. Disponible sur  
<<http://www.novomedics.ch/cms/daten/file/Xenogen.pdf>> [consulté le 12/04/12]
- [86] **OGINO Y., AYUKAWA Y., KUKITA T. et al.**  
The contribution of platelet-derived growth factor, transforming growth factor-beta1, and insulin-like growth factor-I in platelet-rich plasma to the proliferation of osteoblast-like cells. *Oral Surgery, Oral Medicine, Oral Pathology, Oral Radiology and Endodontology*, 2006, 101(6):724-729. ISSN : 1079-2104
- [87] **OSTEOBIOL**  
*Products* [en ligne]. Disponible sur <<http://www.osteobiol.com/dental/products.php>>. [consulté le 13/04/12]
- [88] **PALACCI P., ERICSSON I.**  
Esthétique et Implantologie : Gestion des tissus osseux et péri-implantaires. Paris : Quintessence International, 2001, 227p.
- [89] **PANEPUCCI M.**  
Techniques d'augmentation de la crête en vue de la pose d'implants. Nancy : Université Henri Poincaré-Nancy 1, 2005, 153p.
- [90] **PIETTE E., GOLDBERG M.**  
*La dent normale et pathologique*. 1ère édition. Bruxelles : Editions De Boeck Université, 2001, 392p.
- [91] **PJETURSSON B.E, IGNJATOVIC D., MATULIENE G. et al.**  
Transalveolar maxillary sinus floor elevation using osteotomes with or without grafting material. Part II : radiographic tissue remodeling. *Clinical Oral Implants Research*, 2009, 20(7):677-683

- [92] **PJETURSSON B.E., IGNJATOVIC D., MATULIENE G. et al.**  
Transalveolar maxillary sinus floor elevation using osteotomes with or without grafting material. Part II: Radiographic tissue remodeling. *Clin Oral Implants Res*, 2009, 20(7):677-683
- [93] **PRINC G., PIRAL T.**  
Chirurgie osseuse préimplantaire. Paris : Editions CdP, 2008, 121p.
- [94] **ROSE L.F., ROSENBERG E.**  
Bone grafts and growth and differentiation factors for regenerative therapy : a review. *Practical procedures & aesthetic dentistry*, 2001, 13(9):725-34.
- [95] **SANDOR G.K., KAINULAINEN V.T., QUEIROZ J.O. et al.**  
Preservation of ridge dimensions following grafting with coral granules of 48 post-traumatic and post-extraction dento-alveolar defects. *Dent Traumatol*, 2003, 19(4):221-227
- [96] **SCHROPP L., WENZEL A., KOSTOPOULOS L. et al.**  
Bone healing and soft tissue contour changes following single-tooth extraction : a clinical and radiographic 12-month prospective study. *Int J Periodontics Restorative Dent*, 2003, 23(4):313-323
- [97] **SEBAN A.**  
Greffes osseuses et implant. Paris : Elsevier Masson, 2008, 259p.
- [98] **SEBAN A., BONNAUD P.**  
*Le bilan préopératoire à visée implantaire*. Issy-les-Moulineaux : Elsevier Masson S.A.S, 2009, 314p.
- [99] **SEBAN A., BONNAUD P.**  
*Pratique clinique des greffes osseuses et implants : Modalités thérapeutiques et prise en charge des complications*. Issy-les-Moulineaux : Elsevier Masson S.A.S, 2012, 439p.
- [100] **SHALABI M.M., MANDERS P., MULDER J. et al.**  
A meta-analysis of clinical studies to estimate the 4.5-year survival rate of implants placed with the osteotome technique. *Int J Oral Maxillofac Implants*, 2007, 22(1):110-116
- [101] **SOFROT**  
*Biocoral* [en ligne]. Disponible sur <<http://www.maitrise-orthop.com/sofrot/biocoral.shtml>> [consulté le 15/04/12]
- [102] **SOUAGA K., ADOU A., AMANTCHI D. et al.**  
Le traitement des alvéolites en pratique odonto-stomatologique – Notre expérience. *OST*, 1997, 20:21-25.
- [103] **SOUeidAN A., HAMEL L.**  
« Peut-on contrôler la résorption osseuse ? En avons-nous les moyens ? » *Les cahiers de l'ADF*, 2000, 8:10-13

- [104] **SPRINGER I.N., TERHEYDEN H., GEISS S. et al.**  
Particulated bone grafts : effectiveness of bone cell supply. *Clinical Oral Implants Research*, 2004, 15(2):205-212.
- [106] **STEVENS A., LOWE J.**  
*Histologie humaine*. 2ème édition. Paris, Bruxelles : Editions De Boeck Université, 2002, 408p.
- [107] **TAWIL G., MAWLA M.**  
Sinus floor elevation using a bovine bone mineral (Bio-Oss) with or without the concomitant use of a bilayered collagen barrier (Bio-Gide): a clinical report of immediate and delayed implant placement. *Int J Oral Maxillofac Implants*, 2001, 16(5):713-721
- [108] **TBF**  
*Greffons Phoenix®* [en ligne]. Disponible sur <[http://www.tbf-lab.com/dent/index.php?option=com\\_content&view=category&id=17&Itemid=69&lang=fr](http://www.tbf-lab.com/dent/index.php?option=com_content&view=category&id=17&Itemid=69&lang=fr)> [consulté le 08/03/2012]
- [109] **TESSIER P.**  
Autogenous bone grafts taken from the calvarium for facial and cranial applications. *Clinics in Plastic Surgery*, 1982, 9(4):531-538
- [110] **TORTORA G.J., GRABOWSKI S.R.**  
*Principes d'anatomie et de physiologie*. 3ème édition française. Bruxelles : Editions De Boeck Université, 2001, 1121p.
- [111] **TOSCANO N., HOLTZCLAW D., MAZOR Z.**  
Horizontal ridge augmentation utilizing a composite graft of demineralized freeze-dried allograft, mineralized cortical cancellous chips, and a biologically degradable thermoplastic carrier combined with a resorbable membrane: a retrospective evaluation of 73 consecutively treated cases from private practices. *J Oral Implantol*, 2010, 36(6):467-474
- [112] **TULASNE J.F., ANDREANI J.F.**  
*Les greffes osseuses en implantologie*. Paris : Quintessence International, 2005, 117p. (Collection Réussir)
- [113] **TUTOGEN MEDICAL**  
*Tutogen F.A.Q.* [en ligne]. Disponible sur <<http://www.tutogen.fr/faq.html>> [consulté le 20/02/2012]
- [114] **UCHIDA Y., GOTO M., KATSUKI T. et al.**  
Measurement of maxillary sinus volume using computerized images. *The International Journal of Oral & Maxillofacial Implants*, 1998, 13(6):811-818.
- [115] **URBAN I.A., JOVANOVIC S.A., LOZADA J.L.**  
Vertical ridge augmentation using guided bone regeneration (GBR) in three clinical scenarios prior to implant placement: a retrospective study of 35 patients 12 to 72 months after loading. *Int J Oral Maxillofac Implants*, 2009, 24(3):502-510

- [116] **VANCE G.S., GREENWELL H., MILLER R.L. et al.**  
Comparison of an allograft in an experimental putty carrier and a bovine-derived xenograft used in ridge preservation: A clinical and histologic study in humans. *Int J Oral Maxillofac Implants*, 2004 19(4):491-497
- [117] **WAASDORP J., REYNOLDS M.A**  
Allogeneic bone onlay grafts for alveolar ridge augmentation: a systematic review. *Int J Oral Maxillofac Implants*, 2010, 25(3):525-531
- [118] **WALLACE S.S., FROUM S.J., CHO S.C et al.**  
Sinus augmentation utilizing anorganic bovine bone (Bio-Oss) with absorbable and nonabsorbable membranes placed over the lateral window: histomorphometric and clinical analyses. *Int J Periodontics Restorative Dent*, 2005, 25(6):551-559
- [119] **WANG H.L., TSAO Y.P.**  
Histologic evaluation of socket augmentation with mineralized human allograft. *Int J Periodontics Restorative Dent*, 2008, 28(3):231-237
- [120] **WINTER A.A., POLLACK A.S., ODRICH R.B.**  
Placement of implants in the severely atrophic posterior maxilla using localized management of the sinus floor: a preliminary study. *Int J Oral Maxillofac Implants*, 2002, 17(5):687-695
- [121] **WOLFINBARGER L., EISENLOHR L.M., RUTH K.**  
Demineralized Bone Matrix : Maximizing New Bone Formation for Successful Bone Implantation. In : PIETRZAK W.S. (ed) *Musculoskeletal Tissue Regeneration*. Totowa, NJ : Humana Press, 2008, p93-118
- [122] **WOPENKA B., PASTERIS J.D.**  
A mineral perspective on the apatite in bone. *Materials Science and Engineering C*, 2005, 25:131-143
- [123] **YEH L.C., ADAMO M.L., OLSON M.S. et al.**  
Osteogenic protein-1 and insulin-like growth factor I synergistically stimulate rat osteoblastic cell differentiation and proliferation. *Endocrinology*, 1997, 138(10):4181-90.
- [124] **ZHANG M, POWERS R.M., WOLFINBARGER L. et al.**  
Effect(s) of the demineralization process on the osteoinductivity of demineralized bone matrix. *Journal of Periodontology*, 1997, 68(11):1085-1092.
- [125] **ZIMMER DENTAL** <sup>[1]</sup>  
*Procédé Tutoplast®* [en ligne]. Disponible sur <<http://www.zimmerdental.fr>> [consulté le 20/03/12]
- [126] **ZIMMER DENTAL** <sup>[2]</sup>  
*Allogreffes Puros®* [en ligne]. Disponible sur <[http://www.zimmerdental.fr/pdf\\_even/zimmer-allogreffes-puros.pdf](http://www.zimmerdental.fr/pdf_even/zimmer-allogreffes-puros.pdf)> [consulté le 20/03/12]

- [127] **ZIMMER DENTAL** <sup>[3]</sup>  
*Allograft safety : Efficacy of the Tutoplast® process* [en ligne]. Disponible sur  
<<http://www.zimmerdental.fr/admin/docs/allograft-safety.pdf>> [consulté le 20/03/12]
- [128] **ZIMMER DENTAL** <sup>[4]</sup>  
*Procédure d'affiliation pour les allogreffes Puros®* [en ligne]. Disponible sur  
<[http://www.zimmerdental.fr/pdf\\_even/procedure-d-affiliation-allogreffes-puros\\_vf.pdf](http://www.zimmerdental.fr/pdf_even/procedure-d-affiliation-allogreffes-puros_vf.pdf)>  
[consulté le 20/03/12]
- [129] **ZIMMER DENTAL** <sup>[5]</sup>  
*Produits* [en ligne]. Disponible sur <<http://www.zimmerdental.fr/home.php?pg=1.3.0>>  
[consulté le 20/03/12]

## ICONOGRAPHIE

Figure 1 : Os alvéolaire. (BERKOVITZ B.K.B. et al., 2009)

Figure 2 : Lame cribriforme au microscope électronique à balayage (X5). (BERKOVITZ B.K.B. et al., 2009)

Figure 3 : Photomicrographie d'un ostéon complet (144 X). (MARIEB E. N., 1999)

Figure 4 : Schéma d'un ostéon. (MARIEB E. N., 1999)

Figure 5 : Structure microscopique de l'os compact. (MARIEB E.N., 2008)

Figure 6 : Coupe d'une trabécule osseuse de l'os spongieux. (TORTORA G.J., GRABOWSKI S.R., 2001)

Figure 7 : Ostéocytes en culture (X1000). (BERKOVITZ B.K.B. et al., 2009)

Figure 8 : Ostéocyte (X5300). (BERKOVITZ B.K.B. et al., 2009)

Figure 9 : Schéma d'un ostéoblaste activé dont la membrane plasmique présente plusieurs zones distinctes : la bordure en brosse (A), les zones d'attachement (B), les surfaces basolatérales (C) et le domaine basal (D) (BERKOVITZ B.K.B. et al., 2009)

Figure 10 : Deux ostéoclastes dans leurs lacunes de Howship (X350). (BERKOVITZ B.K.B. et al., 2009)

Figure 11 : Ostéoclaste partant de sa chambre de résorption dans laquelle les fibres de collagène sont exposées après déminéralisation (X700). (BERKOVITZ B.K.B. et al., 2009)

Figure 12 : Cycle du remaniement osseux. (BERKOVITZ B.K.B., et al., 2009)

Figure 13 : Modélisation de la résorption maxillaire centripète. (GAUDY J-F., 2006)

Figure 14 : Vue antérieure d'une mandibule édentée ayant subie une résorption centrifuge. (GAUDY J-F., 2006)

Figure 15 : Parodontite avec alvéolyse horizontale sévère vue à la radiographie rétro-alvéolaire. (LINDHE J. et al., 2008)

Figure 16 : Péri-implantite sévère vue à la radiographie rétro-alvéolaire. (BARTOLUCCI E. G., MANGANO C., 2006)

Figure 17 : Vue inférieure de la région incisive maxillaire montrant la finesse des tables vestibulaires en regard des incisives [1]. (GAUDY J-F., 2006)

Figure 18 : Vue inférieure de la région incisive maxillaire montrant une crête résorbée en lame de couteau [1] et la finesse des tables vestibulaires restantes en regard des alvéoles dentaires de 12 et 13 [2]. (GAUDY J-F., 2006)

Figure 19 : Composition d'un greffon osseux autogène. (TULASNE J.F., ANDREANI J.F., 2005)

Figure 20 : Prélèvement d'un bloc osseux au centre de la symphyse (a) et prélèvement bilatéral de part et d'autre de la ligne médiane (b). (PALACCI P., ERICSSON I., 2001)

Figure 21 : Site donneur dans la région du ramus. (PALACCI P., ERICSSON I., 2001)

Figure 22 : Prélèvement iliaque. (TULASNE J.F., ANDREANI J.F., 2005)

Figure 23 : Greffons d'os iliaque. (TULASNE J.F., ANDREANI J.F., 2005)

Figure 24 : Prélèvement pariétal. (TULASNE J.F., ANDREANI J.F., 2005)

Figure 25 : Greffons d'os pariétal. (TULASNE J.F., ANDREANI J.F., 2005)

Figure 26 : Particules corticales. (BIOHORIZONS <sup>[2]</sup> : en ligne, 2012)

Figure 27 : Particules spongieuses. (BIOHORIZONS <sup>[2]</sup> : en ligne, 2012)

Figure 28 : articles d'os spongieux. (MTF : en ligne, 2012)

Figure 29 : Particules d'os spongieux et cortical (50/50). (MTF : en ligne, 2012)

Figure 30 : Copeaux d'os spongieux. (MTF : en ligne, 2012)

Figure 31 : Bloc osseux spongieux. (MTF : en ligne, 2012)

Figure 32 : Bloc osseux cortico-spongieux. (CITAGENIX : en ligne, 2012)

Figure 33 : Phoenix® en particules. (TBF : en ligne, 2012)

Figure 34 : Phoenix® en copeaux. (TBF : en ligne, 2012)

Figure 35 : Phoenix® en bloc spongieux. (TBF : en ligne, 2012)

Figure 36 : Phoenix® en bloc cortico-spongieux. (TBF : en ligne, 2012)

Figure 37 : MinerOss® en particules. (BIOHORIZONS <sup>[1]</sup> : en ligne, 2012)

Figure 38 : MinerOss® en bloc. (BIOHORIZONS <sup>[1]</sup> : en ligne, 2012)

Figure 39 : Illustration de la porosité et de la taille moyenne des espaces entre les particules osseuses (représentées ici comme de parfaites sphères) dans le cas de particules de grandes tailles (a), de petites tailles (b) ou d'un mélange contrôlé des deux (c) (WOLFINBARGER L. et al., 2008)

Figure 40 : Particules d'os cortical déminéralisé. (LIFENET HEALTH : en ligne, 2012)

Figure 41 : Copeaux d'os cortical déminéralisé. (LIFENET HEALTH : en ligne, 2012)

Figure 42 : DFDBA en putty. (SYNTHESES : en ligne, 2012)

Figure 43 : DFDBA en seringue. (EXACTECH : en ligne, 2012)

Figure 44 : Grafton® DBM en bloc. (BIOHORIZONS <sup>[2]</sup> : en ligne, 2012)

Figure 45 : Grafton® DBM en putty. (BIOHORIZONS <sup>[2]</sup> : en ligne, 2012)

Figure 46 : Grafton® DBM en feuille flexible. (BIOHORIZONS <sup>[2]</sup> : en ligne, 2012)

Figure 47 : Regenaform®. (EXACTECH : en ligne, 2012)

Figure 48 : Délipidation. (ZIMMER DENTAL <sup>[2]</sup> : en ligne, 2012)

Figure 49 : Traitement osmotique. (ZIMMER DENTAL <sup>[2]</sup> : en ligne, 2012)

Figure 50 : traitement oxydant. (ZIMMER DENTAL <sup>[2]</sup> : en ligne, 2012)

Figure 51 : Déshydratation. (ZIMMER DENTAL <sup>[2]</sup> : en ligne, 2012)

Figure 52 : Stérilisation. (ZIMMER DENTAL <sup>[2]</sup> : en ligne, 2012)

Figure 53 : Chips spongieux Puros®. (ZIMMER DENTAL <sup>[2]</sup> : en ligne, 2012)

Figure 54 : Chips corticaux Puros®. (ZIMMER DENTAL <sup>[5]</sup> : en ligne, 2012)

Figure 55 : Bloc cortico-spongieux Puros®. (ZIMMER DENTAL <sup>[2]</sup> : en ligne, 2012)

Figure 56 : Poudre d'os spongieux Biobank®. (BIOBANK <sup>[2]</sup> : en ligne, 2012)

Figure 57 : Blocs osseux Biobank. (BIOBANK <sup>[2]</sup> : en ligne, 2012)

Figure 58 : Grande similitude entre la structure minérale macroporeuse du Geistlich Bio-Oss® (à gauche) et celle de l'os humain (à droite). (GEISTLICH BIOMATERIALS <sup>[1]</sup> : en ligne, 2012)



Figure 59 : Gamme Bio-Oss® en particules. (GEISTLICH BIOMATERIALS <sup>[3]</sup> : en ligne, 2012)

Figure 60 : Bio-Oss® Collagen. (GEISTLICH BIOMATERIALS <sup>[3]</sup> : en ligne, 2012)

Figure 61 : Bio-Oss® Block. (GEISTLICH BIOMATERIALS <sup>[3]</sup> : en ligne, 2012)

Figure 62 : Gen-Os. (OSTEOBIOL : en ligne, 2012)

Figure 63 : Mp3. (OSTEOBIOL : en ligne, 2012)

Figure 64 : Putty. (OSTEOBIOL : en ligne, 2012)

Figure 65 : Sp-Block. (OSTEOBIOL : en ligne, 2012)

Figure 66 : Biocoral® 450. (BIOCORAL <sup>[2]</sup> : en ligne, 2012)

Figure 67: Pro Osteon® 200R. (BIOMET : en ligne, 2012)

Figure 68 : Pro Osteon® 500R. (BIOMET : en ligne, 2012)

Figure 69 : Incidence axiale de référence d'un scanner avec en rouge le tracé de la ligne curviligne parallèle à l'axe de la mandibule [a], reconstructions curvilignes panoramiques [b] et reconstructions coronales obliques [c]. (SEBAN A., BONNAUD P., 2009)

Figure 70 : Tomographie volumique à faisceau conique vue sur l'écran de l'ordinateur. Les quatre cadrans correspondent à la représentation des plans de coupe sur le site anatomique [a] et à la visualisation des coupes horizontales [b], panoramiques [c] et coronales obliques [d]. (SEBAN A., BONNAUD P., 2009)

Figure 71 : Guide radiologique radio-opaque utilisant du sulfate de baryum. (SEBAN A., BONNAUD P., 2009) (SEBAN A., BONNAUD P., 2009)

Figure 72 : Positionnement d'un calque transparent sur une reconstruction coronale oblique mandibulaire. (SEBAN A., BONNAUD P., 2009)

Figure 73 : Insuffisance osseuse transversale au maxillaire, visualisée sur des reconstitutions coronales obliques de scanner. (SEBAN A., BONNAUD P., 2009)

Figure 74 : Insuffisance osseuse verticale au maxillaire, visualisée sur une reconstitution coronaire oblique de scanner. La difficulté du cas est accentuée par le septum osseux intra-sinusien. (SEBAN A., BONNAUD P., 2009)

Figure 75 : Classification de SEIBERT (1983). (PALACCI P., ERICSSON I., 2001)

Figure 76 : Classification de Lekholm et Zarb (1985). (PALACCI P., ERICSSON I., 2001)

Figure 77 : Classification de Lekholm et Zarb sur la qualité osseuse en fonction de la densité. (PALACCI P., ERICSSON I., 2001)

Figure 78 : Cas clinique d'un comblement alvéolaire immédiat sans lambeau. [a] Alvéoles dentaires juste après l'avulsion de 21 et 22. [b] Comblement de l'alvéole avec des particules osseuses autogènes. [c] Prélèvement de deux greffons épithélio-conjonctifs au palais. [d] Fermeture des alvéoles dentaires à l'aide des deux greffons gingivaux. [e] Cicatrisation à 3 mois après l'intervention. [f] Os alvéolaire régénéré 3 mois après l'intervention. [g] Pose des deux implants. [h] Radiographie de contrôle 3 ans après le traitement implantaire. (KHOURY F., 2011)

Figure 79 : Correction d'un défaut osseux transversal par régénération osseuse guidée. [a] Insuffisance osseuse transversale ; [b] Stabilisation du caillot sanguin avec une membrane, fixée grâce à des vis d'ostéosynthèse ; [c] Régénération osseuse ; [d] Mise en place de l'implant. (MARTINEZ H. et al., 2008)

Figure 80 : Cas clinique d'une régénération osseuse guidée. [a] Vue occlusale du défaut osseux ; [b] Comblement du défaut osseux avec du Bio-Oss® ; [c] Mise en place d'une membrane non résorbable recouvrant le site en vestibulaire, occlusal et lingual, fixée grâce à une vis d'ostéosynthèse en apical ; [d] Mise en place d'un implant après 8 mois de cicatrisation ; [e] Radiographie du défaut osseux ; [f] Radiographie de contrôle après 3 mois de cicatrisation ; [g] Radiographie de contrôle après la mise en place de l'implant. (MARTINEZ H. et al., 2008)

Figure 81 : Reconstruction osseuse par apposition latérale d'un bloc cortico-spongieux. (PRINC G., PIRAL T., 2008)

Figure 82 : Reconstruction osseuse par apposition coronaire d'un bloc cortico-spongieux avec implantation immédiate. (PRINC G., PIRAL T., 2008)

Figure 83 : Reconstruction en 3D de la crête alvéolaire antérieure. (KHOURY F., 2011)

Figure 84 : Cas clinique d'une reconstruction osseuse par apposition latérale d'un bloc Puros®. [a] Situation initiale ; [b] Préparation du site receveur ; [c] Pose et fixation du bloc osseux grâce à une vis d'ostéosynthèse ; [d] Adjonction d'os en particules afin d'homogénéiser la reconstruction osseuse ; [e] Pose d'une membrane de collagène ; [f] Suture hermétique du lambeau. (JOSEPH D., 2010)

Figure 85 : Incorporation rapide du bloc allogénique à 6 mois. On note la présence d'os néoformé (N) contenant des ostéocytes viables (O) et peu de particules allogéniques résiduelles (G) contenant des

lacunes vides (L). On remarque également la présence de matériel amorphe éosinophile (E). (coloration au H&E, agrandissement X200) (KEITH J.D. Jr. et al., 2006)

Figure 86 : Dissection latérale permettant de voir le rapport entre le sinus maxillaire et les racines dentaires. (NETTER F.H., 2004)

Figure 87 : Radiographie rétro-alvéolaire du maxillaire postérieur. La hauteur d'os est significativement limitée suite à une parodontite avancée et des lésions péri-apicales. (DAVARPANA M. et al., 2008)

Figure 88 : Cas clinique d'un comblement sinusien par abord latéral. [a] Incision crestale ; [b] Incision de décharge mésiale ; [c] Décollement du lambeau de pleine épaisseur ; [d] Face latérale du sinus maxillaire exposée ; [e] Fenêtre osseuse entamée à la fraise boule ; [f] Le sinus est visible par transparence ; [g] ostéotomie terminée grâce à un insert piezoélectrique ; [h] Décollement de la muqueuse sinusienne ; [i] Mesure du gain d'espace infra-sinusien ; [j] Réhydratation du biomatériau ; [k] Le matériau de comblement est foulé dans le nouvel espace aménagé ; [l] L'espace infra-sinusien nouvellement créé est totalement rempli de matériau de comblement ; [m] Mise en place d'une membrane pour protéger le comblement osseux ; [n] et [o] Le lambeau est repositionné et suturé hermétiquement. (ANTOUN H., 2011)

Figure 89 : Ostéotomes de Summers n°1 [a], n°2 [b], n°3 [c], n°4 [d], n°5 [e], coudé [f] et droit [g]. (DAVARPANA M. et al., 2008)

Figure 90 : Compression des trabécules et augmentation de la densité osseuse grâce aux ostéotomes. Vue de haut [a] et vue latérale [b]. (DAVARPANA M. et al., 2008)

Figure 91 : Comblement sinusien par voie crestale. [a] Préparation du lit implantaire avec les ostéotomes en laissant 1 mm de distance avec le plancher sinusien ; [b] Le matériau de comblement est introduit sous la membrane sinusienne ; [c] Pose des implants. (JENSEN O.T., 2006)

## LISTE DES TABLEAUX

Tableau 1 : Principales propriétés des matériaux utilisés dans le cadre des greffes osseuses. (TULASNE J.F., ANDREANI J.F., 2005)

Tableau 2 : Etapes du traitement de l'os allogénique lyophilisé. (HOLTZCLAW D. et al., 2008)

Tableau 3 : Etapes du traitement de l'os allogénique lyophilisé déminéralisé (HOLTZCLAW D. et al., 2008)

Tableau 4 : Indication du niveau d'infection par le RGE. (COMMISSION EUROPEENNE, 2003)

Tableau 5 : Composition chimique du Biocoral<sup>®</sup>. (BIOCORAL : en ligne, 2012)

Tableau 6 : Composition chimique des substituts osseux Pro Osteon<sup>®</sup>. (SOFROT : en ligne, 2012)

Tableau 7 : Classifications des pertes de substance osseuse alvéolaire. (PRINC G., PIRAL T., 2008)

Tableau 8 : Evolution post-extractionnelle de la crête alvéolaire. CA = comblement alvéolaire avec DFDBA + membrane ; ES = Extraction seule ; EC = écart-type. (IASELLA J.M. et al., 2003)

Tableau 9 : Taux de survie implantaire (TSI) moyen en fonction du matériau utilisé et de la durée de suivi post-opératoire.

**SAAD Olivier** – Les substituts osseux allogéniques et xénogéniques : utilisation en chirurgie pré-implantaire.

Nancy 2012 : 168 pages, 91 ill., 9 tab.

Th. : Chir.-Dent. : Nancy-1 : 2012

**Mots clés :** Greffes osseuses  
Substituts osseux  
Allogénique  
Xénogénique  
Chirurgie pré-implantaire

**Résumé :**

SAAD Olivier – Les substituts osseux allogéniques et xénogéniques : utilisation en chirurgie pré-implantaire.

Th. : Chir.-Dent. : Nancy-1 : 2012

L'avènement de l'implantologie a permis d'améliorer la prise en charge des patients présentant des secteurs édentés. Cependant, la résorption alvéolaire et les insuffisances osseuses qui en résultent rendent souvent le positionnement des implants difficile voire impossible. Afin de remédier à ce problème, des techniques de comblement et de reconstruction osseuse peuvent être réalisées, en utilisant de l'os autogène ou des substituts osseux.

L'os autogène est depuis longtemps considéré comme le « gold standard » dans ce domaine, mais il présente de nombreux inconvénients liés notamment à la lourdeur et à la morbidité du prélèvement, à sa résorption rapide et à sa disponibilité limitée. Ainsi, l'utilisation de substituts osseux allogéniques et xénogéniques peut être une alternative légitime à l'os autogène, d'autant plus qu'ils présentent depuis quelques années des résultats très encourageants, voire même parfois meilleurs que ceux obtenus avec l'os autogène.

Il convient cependant de rester prudent. D'autres études à niveau de preuve élevée doivent être réalisées afin de confirmer ou d'infirmer l'efficacité de ces biomatériaux à court et long terme.

**Membres du jury :**

<u>Pr P. AMBROSINI</u>	<u>Professeur des Universités</u>	<u>Président</u>
Dr N. MILLER	Maître de Conférences des Universités	Juge
Dr S. GALLINA	Assistant des Universités	Juge
<u>Dr D. JOSEPH</u>	<u>Assistant des Universités</u>	<u>Juge</u>

**Adresse de l'auteur :**

SAAD Olivier  
8, avenue de la Malgrange. Bat B, Appt 201.  
54140 Jarville La Malgrange

Jury : Président : P.AMBROSINI – Professeur des Universités  
Juges : N.MILLER - Maître de Conférence des Universités  
D.JOSEPH – Assistant Hospitalier Universitaire  
S.GALLINA – Assistant Hospitalier Universitaire

Thèse pour obtenir le diplôme D'Etat de Docteur en Chirurgie Dentaire

Présentée par: **Monsieur SAAD Olivier**

né(e) à: **NANCY (Meurthe-et-Moselle)**

le **5 juin 1985**

et ayant pour titre : « **Les substituts osseux allogéniques et xénogéniques : utilisation en chirurgie pré-implantaire.** »

Le Président du jury,



P.AMBROSINI

  
Le Doyen  
de la Faculté d'Odontologie  
J.M. MARTELLE

Autorise à soutenir et imprimer la thèse 4031

NANCY, le 2.07.2012

Le Président de l'Université de Lorraine



P. MUTZENHARDT

