



**HAL**  
open science

# Autotransplantations de dents de sagesse en site de première molaire délabrée. Critères de décision

Jean-Simon Baillot

► **To cite this version:**

Jean-Simon Baillot. Autotransplantations de dents de sagesse en site de première molaire délabrée. Critères de décision. Sciences du Vivant [q-bio]. 2011. hal-01739110

**HAL Id: hal-01739110**

**<https://hal.univ-lorraine.fr/hal-01739110v1>**

Submitted on 20 Mar 2018

**HAL** is a multi-disciplinary open access archive for the deposit and dissemination of scientific research documents, whether they are published or not. The documents may come from teaching and research institutions in France or abroad, or from public or private research centers.

L'archive ouverte pluridisciplinaire **HAL**, est destinée au dépôt et à la diffusion de documents scientifiques de niveau recherche, publiés ou non, émanant des établissements d'enseignement et de recherche français ou étrangers, des laboratoires publics ou privés.



## AVERTISSEMENT

Ce document est le fruit d'un long travail approuvé par le jury de soutenance et mis à disposition de l'ensemble de la communauté universitaire élargie.

Il est soumis à la propriété intellectuelle de l'auteur. Ceci implique une obligation de citation et de référencement lors de l'utilisation de ce document.

D'autre part, toute contrefaçon, plagiat, reproduction illicite encourt une poursuite pénale.

Contact : [ddoc-theses-contact@univ-lorraine.fr](mailto:ddoc-theses-contact@univ-lorraine.fr)

## LIENS

Code de la Propriété Intellectuelle. articles L 122. 4

Code de la Propriété Intellectuelle. articles L 335.2- L 335.10

[http://www.cfcopies.com/V2/leg/leg\\_droi.php](http://www.cfcopies.com/V2/leg/leg_droi.php)

<http://www.culture.gouv.fr/culture/infos-pratiques/droits/protection.htm>

**ACADEMIE DE NANCY-METZ**

---

**UNIVERSITE HENRI POINCARRE NANCY I  
FACULTE DE CHIRURGIE DENTAIRE**

Année 2011

N° 3564

---

**THESE**  
pour le

**DIPLOME D'ETAT DE DOCTEUR  
EN CHIRURGIE DENTAIRE**

par

Jean-simon BAILLOT  
Né le 23 mai 1984 à Thionville (Moselle)

**AUTOTRANSPLANTATIONS DE DENTS DE SAGESSE EN  
SITE DE PREMIÈRE MOLAIRE DÉLABRÉE.  
CRITÈRES DE DÉCISION**

présentée et soutenue le 15 avril 2011

Examineurs de la thèse :

**Monsieur J-P. LOUIS**  
**Monsieur D. VIENNET**  
**Monsieur R. CURIEN**  
**Monsieur S. BARONE**

**Professeur des Universités**  
**Maître de Conférences des Universités**  
**Assistant hospitalier universitaire**  
**Docteur en Chirurgie Dentaire**

**Président**  
**Juge**  
**Juge**  
**Juge**

# INTRODUCTION

Au cours des dernières décennies, de nets progrès ont été réalisés dans le domaine des transplantations dentaires. Une technique chirurgicale respectant les tissus et le choix du germe pour transplant assurent désormais aux autotransplantations un succès à long terme comparable à celui des implants ostéo-intégrés.

Les agénésies, les pertes traumatiques ou les destructions carieuses sont les plus fréquentes des multiples indications. Ce travail sera principalement axé sur l'utilisation et l'intérêt d'une telle technique dans le but de remplacer une première molaire définitive, inférieure ou supérieure, quand celle-ci ne peut être conservée sur l'arcade dentaire ; la cause principale étant un fort délabrement dû à un processus carieux ou traumatique (la conservation par un traitement radiculaire et une réhabilitation prothétique sont devenu impossible).

Cette alternative thérapeutique permet, en raison de son bon pronostic, d'apporter de manière originale une autre dimension au plan de traitement de l'édentement unitaire.

Cependant, cette thérapeutique impose le respect de certaines notions pour espérer obtenir un résultat probant. Sa mise en oeuvre reposera sur un bilan préopératoire rigoureux qui permettra de mettre en évidence les facteurs favorables et défavorables à son application.

Par conséquent, nous essaierons, à travers ce travail, de définir les critères qui permettront de confirmer ou de réfuter la solution d'autotransplantation face à un édentement unitaire.

Nous présenterons successivement les généralités concernant les autotransplantations dentaires, suivis d'un chapitre de rappels revenant sur les éléments à considérer lors d'une autotransplantation, et sur la technique conventionnelle de réalisation d'un tel traitement.

Dans un troisième chapitre, nous analyserons les résultats de différentes études pour en exposer les facteurs de réussite et les facteurs de prédictibilité. Puis, nous étudierons les différents examens préopératoires mis à notre disposition qui nous permettront, en fonction des résultats observés, de nous orienter vers l'exécution ou l'abandon de cette thérapeutique.

Dans un cinquième chapitre, nous énumérerons les modalités opératoires qui reviendront sur le type d'anesthésie, la conservation extra alvéolaire du greffon, ou encore la gestion de la vitalité du transplant. Puis, nous présenterons quelques cas cliniques afin de mettre en évidence les critères plus ou moins favorables d'une autotransplantation en fonction de la situation. Enfin, nous proposerons une comparaison de cette thérapeutique avec la solution implantaire en guise de discussion.

# 1) Généralités

## 1.1) Quelques définitions

Une transplantation désigne le déplacement d'un organe fonctionnel (transplant ou greffon) d'un site donneur vers un site receveur.

Le terme de greffe, plus général, peut concerner aussi bien le déplacement d'un fragment de tissu que celui d'un organe entier. S'agissant en l'occurrence d'une transposition d'un organe dentaire, il est plus judicieux de parler de transplantation que de greffe dentaire.<sup>38</sup>

Selon Vincent et Merle-Béral, la transplantation dentaire est une « opération qui consiste à placer dans une cavité alvéolaire naturelle ou préparée artificiellement une dent récemment extraite, une dent conservée ou un germe dentaire »

Lorsque le sujet est à la fois donneur et receveur, on parle alors d'autotransplantation (ou transplantation autogène).<sup>30</sup>

Si le donneur et le receveur sont des sujets différents mais appartiennent à la même espèce, on parle d'homotransplantation (ou transplantation homologue ou allogénique).

Enfin, si le donneur et le receveur appartiennent à des espèces animales différentes, nous emploierons la dénomination d'hétérotransplantation (ou transplantation hétérogène ou xénogénique).<sup>13; 19</sup>

## 1.2) Historique

« C'est un vieux rêve humain que de transplanter les dents, et si les échecs ont été nombreux, il faut admirer la persévérance des thérapeutes et quelques fois leur imagination » (Durivaux)<sup>25</sup>

La transplantation dentaire est une pratique bien plus ancestrale qu'elle n'y paraît. Bien que la technique d'autotransplantation n'ait été maîtrisée qu'à partir des années 1950 (grâce notamment à des pionniers de l'autotransplantation comme Apfel ou Miller)<sup>92</sup>, les tentatives de remplacement ou de réimplantation ont été décrites dans des ouvrages datant de plusieurs siècles.

Selon Renier, c'est au troisième millénaire avant J-C que remontent les premiers écrits concernant les réimplantations.<sup>78</sup>

Il est mentionné dans un compendium médical retrouvé en Chine : « lorsque les dents sont ébranlées ou sorties de leurs alvéoles, on les remet en place et on les maintient avec des baguettes de bambou reliées entre elles par des fils d'or ». L'idée de réimplantation et de contention est déjà mentionnée, et ce 3216 et 2636 avant J-C sous le règne des empereurs Chin-Noug et Hou-Angty

En 460 avant J-C, Hippocrate aurait conseillé de replacer les dents luxées lors de fractures de maxillaire inférieur et de les maintenir à l'aide de fils d'or. Au cours de l'an mille, des personnages de la grande civilisation arabe, comme Abulcassis, auraient préconisé ces mêmes protocoles en vue de fixer les dents ou de les transplanter.<sup>5; 15</sup>

En 1554, Ambroise Paré rapporte un cas d'homotransplantation : « Un homme digne d'être creu m'a affirmé qu'une princesse ayant fait arracher une dent, s'en fit remettre subit une autre d'une sienne damoiselle, laquelle se reprint, et quelque temps après maschait dessus comme sur celle qu'elle avait fait arracher auparavant. Cela ay-je ouy dire, mais je ne l'ay pas veu et s'il est vrai, il peut bien être. »<sup>41</sup>

En 1595, dans *Le miroir de la beauté et santé corporelle*, Guyon écrit : « si l'on arrache une dent pour une autre, il faut la remettre soudain dans son alvéole et qu'on l'attache avec filet à la voisine et se reprendra ainsi que je l'ai vu souvent. »

En 1633, Dupont, opérateur du roi Louis XIII, traite les odontalgies par des extractions et réimplantations immédiates des dents douloureuses. Il décrit également des cas de traitement d'édentation partielle par hétéro ou homotransplantation de dents prélevées sur des cadavres ou sur des vivants

En 1728, Pierre Fauchard, dans son traité *Le Chirurgien Dentiste*, recommande de pratiquer la transplantation et la réimplantation sur des sujets jeunes.<sup>27</sup>

En 1771, un brillant chirurgien britannique, John Hunter, fervent défenseur de la chirurgie expérimentale en médecine, s'inspire d'une ancienne méthode chinoise consistant à greffer les ergots de jeunes coq sur leur crête : il greffe des dents saines, humaines et animales, dans des crêtes de coqs et assure leur préservation et les garde vivantes. En 1780, il reprend les travaux de Dupont sur les hétéro et homotransplantations.<sup>8</sup>

Au XIX<sup>ème</sup> siècle, de nouvelles idées apparaissent. Dès 1804, Pfaff conseille de ne plus avoir recours aux hétéro et homotransplantations après avoir constaté que de telles interventions pouvaient entraîner la transmission de maladies. A cette époque, il est encore courant de pratiquer de telles interventions en achetant des dents fraîchement extraites.

En 1861, Vasey préconise « la transplantation dentaire avant que la dent ait terminé sa formation et ceci pour éviter la résorption et la transmission d'une infection.

En 1874, Legros et Magitot sont les premiers à publier leurs essais de transplantation de germes dentaires<sup>54</sup>

Il faudra attendre le XX<sup>ème</sup> siècle pour voir se fonder un corpus scientifique fondé sur l'expérimentation, la clinique, l'histologie et la compréhension des processus de cicatrisation. A partir de ces données, il en résultera un grand nombre de publications ayant toutes pour objectif d'améliorer les techniques de transplantation et d'optimiser les chances de réussite au traitement.<sup>22; 37; 67; 76; 91; 92</sup>



## 2) Rappels

### 2.1) Eléments anatomiques à considérer au cours d'une autotransplantation

#### 2.1.1) Le sac folliculaire

##### 2.1.1.1) Définition

C'est un tissu conjonctif, riche en facteurs de croissance, qui sépare le germe dentaire de l'os environnant. Ce tissu est à l'origine commune des tissus parodontaux, comprenant le cément, le ligament alvéolo-dentaire et la paroi ligamentaire de l'os alvéolaire. Leur origine a été démontrée expérimentalement : un germe dentaire prélevé en totalité et transplanté dans des sites variés (tissu sous-cutané, os, chambre antérieure de l'œil) aboutit à la formation d'une dent avec son tissu de support (cément, os alvéolaire et ligament). De même, après injection de thymidine tritiée dans le follicule de germes dentaires, nous retrouvons un marquage des fibroblastes du ligament, mais aussi des ostéoblastes et cémentoblastes.<sup>9</sup>

Ce sac folliculaire est également à l'origine de l'attache épithélioconjonctive et joue donc un rôle essentiel lors de l'éruption dentaire. Il est particulièrement riche en facteur de croissance (epidermal growth factor ou E.G.F.) pendant la phase de développement desmodontal.<sup>17; 76</sup>

L'anatomie du sac folliculaire varie considérablement au cours du développement, elle constituera un facteur décisif dans le choix de l'abord chirurgical lors de la transplantation de germes.

Afin de réaliser un prélèvement atraumatique du greffon, une connaissance de l'architecture des fibres de collagène se révèle indispensable. L'extraction du greffon peut créer des zones de compression qui dépendent du nombre et des sites d'insertion des fibres de collagène. Ces zones de compression entraîneront la mort de cellules du sac folliculaire et du LAD.<sup>8</sup>

### 2.1.1.2) Rôle

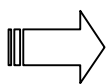
Selon les travaux de Kristerson et Andreasen, le sac folliculaire doit être conservé afin de minimiser le phénomène d'ankylose du greffon suite à la transplantation.<sup>50 16</sup>

Les travaux de Pogrel, à propos de 400 cas de transplantations, montrent que le maintien de l'intégrité du sac folliculaire lors du temps chirurgical est nécessaire à la bonne conservation du ligament.<sup>72</sup>

Au cours de l'éruption dentaire et dans le cadre d'une autotransplantation, les cellules du sac folliculaire se différencient en ostéoblastes et élaborent un tissu osseux contre la crypte du tissu osseux spongieux autour des fibres ligamentaires en voie d'organisation. Ce tissu osseux constitue la paroi alvéolaire.

Les faisceaux de fibres de collagène du futur ligament parodontal y sont progressivement incorporés sous forme de fibre de Sharpey.

La formation de la paroi alvéolaire assure donc la fusion entre les procès alvéolaires en formation et le ligament parodontal qui s'organise : elle est dépendante du sac folliculaire qui investit le germe dentaire pendant sa formation.<sup>8; 32</sup>



Le germe dentaire et le sac folliculaire constituent donc une unité embryologique responsable de la formation de la dent et de son système d'attache (cément - ligament parodontal – os alvéolaire).

### 2.1.2) Gencive et périoste

La fonction de la gencive libre est de sceller, maintenir et défendre la zone critique où la dent traverse le tissu conjonctif et entre dans la cavité buccale. C'est l'épithélium de jonction qui

représente la limite entre le parodonte et la cavité buccale, puisque l'épithélium sulculaire fait face à la dent sans être en contact direct avec elle.<sup>8</sup>

Le système fibrillaire de la gencive est très complexe : il est formé par des groupes de fibres de collagène qui ont différents sites d'insertion (voir figure 1 et 2) :

- fibres gingivo-alvéolaire
- fibres dento-périostées
- fibres dento-gingivales
- fibres gingivo-périostées
- fibres circulaires

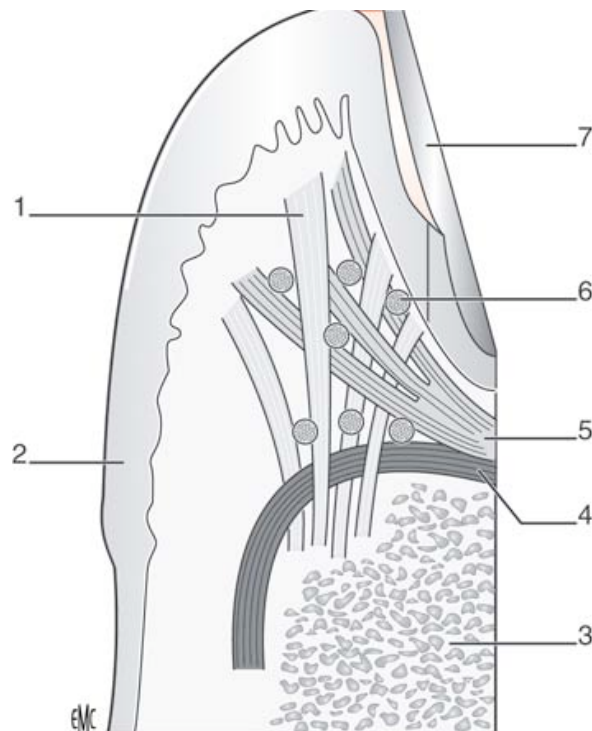


Figure 1 : schéma du système fibrillaire gingival. 1. Groupe gingivo-alvéolaire ; 2. Epithélium gingival ; 3. Os alvéolaire ; 4. Groupe dento-périosté ; 5. Groupe dento-gingival ; 6. Fibres circulaires ; 7. Email.

Source : Auriol M-M, Le Charpentier Y, Le Naour G.<sup>9</sup>

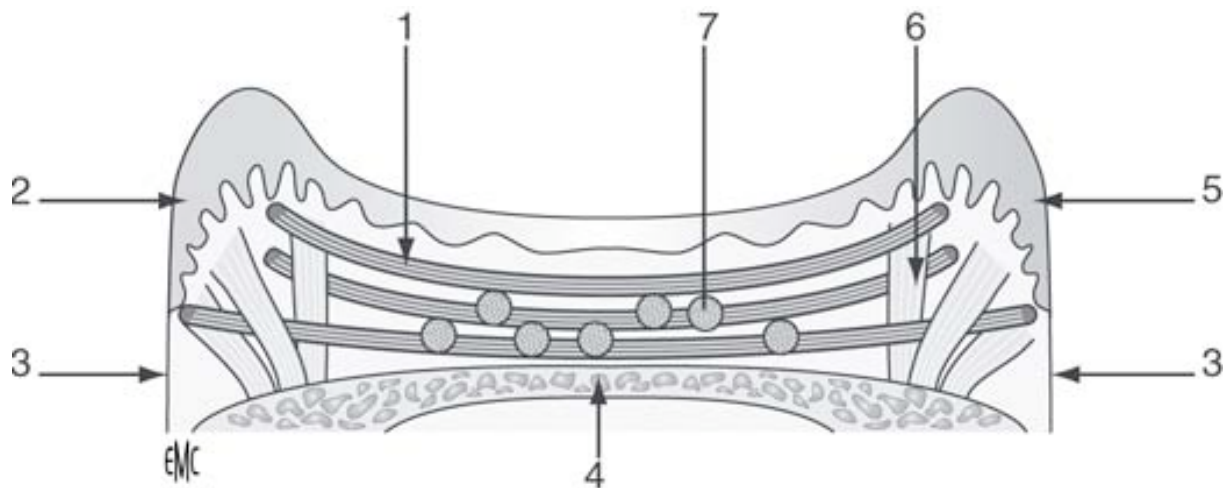


Figure 2 : schéma du ligament gingival : fibres circulaires du ligament transseptal. 1. Groupe circulaire ; 2. Versant buccal ; 3. Cément ; 4. Os alvéolaire ; 5. Versant lingual ; 6. Groupe gingivo-alvéolaire ; 7. Groupe dento-gingival.

Source : Auriol M-M, Le Charpentier Y, Le Naour G<sup>9</sup>

Le périoste recouvre les procès alvéolaires et de par sa nature ostéogénique, il joue un rôle important dans la croissance, le remodelage et la cicatrisation osseuse post traumatique.<sup>90</sup> De plus, le périoste ancre des tendons et renferme des vaisseaux sanguins et lymphatiques ainsi que des nerfs.<sup>8</sup>

Il existe une résorption initiale osseuse consécutive à la réclinaison de la gencive, à la rugination du périoste sous-jacent et à la perte de substance osseuse (due à l'avulsion de la dent délabrée ou à la préparation du site receveur). Cette étape, caractérisée par un œdème post-opératoire, crée les conditions d'une apposition osseuse réparatrice, en fonction du potentiel ostéogénique, lequel s'estompe avec l'âge.<sup>91</sup>

### 2.1.3) Os alvéolaire

Situé sous la gencive des deux maxillaires, l'os alvéolaire est creusé d'alvéoles dans lesquelles s'implantent les racines dentaires. La paroi osseuse alvéolaire est une structure perforée par les vaisseaux et les nerfs, une « lame cribiforme » permettant la connexion du desmodonte aux espaces médullaires de l'os spongieux des maxillaires.

L'os alvéolaire assure l'ancrage des fibres de Sharpey desmodontales. Après l'éruption, un mécanisme d'adaptation préserve cet ancrage osseux ainsi que l'intégrité du desmodonte, source de cellules progénitrices permettant le renouvellement des tissus. L'aspect de cet os, appelé aussi procès alvéolaire, est dépendant de la dent. Il varie, en effet, en fonction du type de dent (uni- ou pluriradiculée), de sa position sur l'arcade dentaire, de l'intensité et de la direction des forces occlusales qu'il supporte ; il subit un remodelage constant entre phénomène d'apposition ostéoblastique et résorption ostéoclastique.<sup>71</sup>

Cet os appartient au groupe des os plats. Comme eux, il comporte deux corticales (interne et externe) constituées par un os compact où les lacunes médullaires sont de petite taille. Ces corticales délimitent l'alvéole dentaire. Entre deux alvéoles contiguës, s'érige le septum interdentaire constitué d'os spongieux (travées osseuses anastomosées entre elles et séparées par de larges lacunes de moelle osseuse).<sup>9</sup>

Dans le cadre des transplantations autogènes, de nombreux modèles expérimentaux, décrits par Garcia et Saffar, ont permis de mettre en évidence la formation, autour des racines greffées, d'un os réactionnel de soutien. Cette apposition résulterait de la propriété que possède l'os alvéolaire, à s'adapter en permanence aux modifications de contraintes biomécaniques qu'il subit (par exemple lors d'un forage ou de la mise en place d'un greffon radiculaire). Cette propriété a été décrite par Frost sous le nom de « mécanostat ».<sup>29</sup>

## 2.1.4) Ligament alvéolo-dentaire

### 2.1.4.1) Définition et composition

Le LAD ou desmodonte est un tissu conjonctif spécialisé étendu entre le ciment radiculaire et l'os alvéolaire. Il répond de façon spécifique aux lésions d'origine chirurgicales et traumatiques ainsi qu'aux agressions bactériennes. Il a pour fonction principale d'assurer la fixation de la dent dans son alvéole, en en même temps qu'il contrecarre les forces considérables exercées pendant la mastication. Il est doué, de plus, d'un rôle sensoriel, car il assure la perception des diverses positions des mâchoires pendant leur fonctionnement. Sa largeur varie de 0,15 à 0,38 mm avec une zone plus étroite en regard du tiers moyen de la racine et elle tend à diminuer au cours du vieillissement. Il contracte des rapports anatomophysiologiques avec le ciment, l'os alvéolaire et la pulpe dentaire avec laquelle il communique par l'espace périapical et par les canaux radiculaires accessoires.

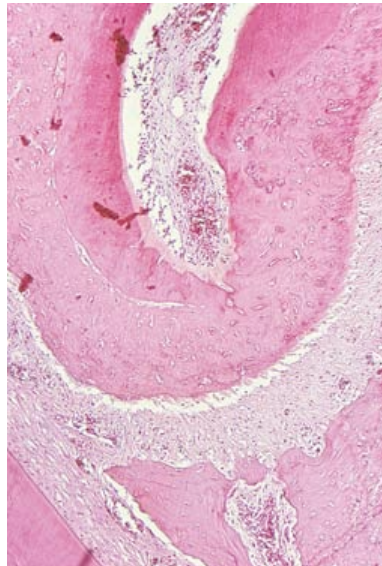


Figure 3 : ligament parodontal autour de l'apex d'une dent. Os alvéolaire situé en bas  
Source : Auriol M-M, Le Charpentier Y, Le Naour G<sup>9</sup>

Comme les autres tissus conjonctifs, ce ligament est constitué :

- de **cellules conjonctives** (cémentoblastes, cellules mésenchymateuses indifférenciées, ostéoblastes, ostéoclastes, fibroblastes)
- d'une **matrice extracellulaire** (substance fondamentale)
- d'un **réseau fibreux dense** ( fibres de Sharpey, fibres de collagène).
- d'un **système vasculaire et nerveux**

#### 2.1.4.1.1) Les cellules conjonctives

Les cellules sont très actives et ont un fort potentiel de différenciation, surtout les fibroblastes. Les cellules indifférenciées, retrouvées autour des vaisseaux, sont capables sous l'influence de certains facteurs de se différencier en :

-Cémentoblastes : ce sont les cellules responsables de la formation de la matrice organique du ciment (fibres de collagène intrinsèques et substance fondamentale)

-Fibroblastes : ils forment les fibres extrinsèques (fibres de Sharpey) et sont les cellules majoritaires du LAD. Ils sont parallèles et enveloppent les faisceaux des fibres de Sharpey. Cette relation étroite entre fibroblastes et fibres de Sharpey joue un rôle important lors du remodelage et de la cicatrisation post traumatique rapide du LAD.

-Ostéoblastes : ils s'alignent le long des parois de l'alvéole, des espaces médullaires et des canaux haversiens. Certaines études, réalisées chez le rongeur, démontrent que des cellules indifférenciées du LAD se différencient en ostéoblastes.

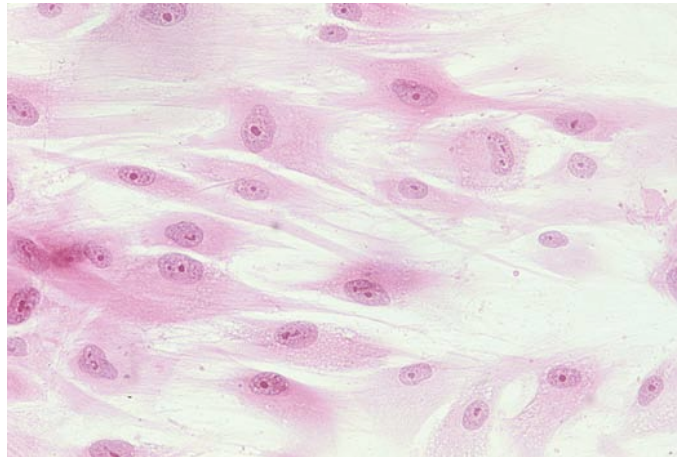


Figure 4: Fibroblastes du ligament parodontal.

Source : Auriol M-M, Le Charpentier Y, Le Naour G<sup>9</sup>

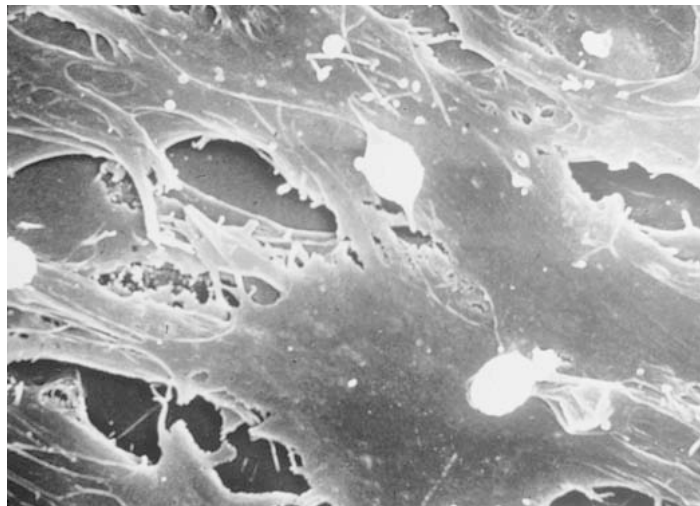


Figure 5 : culture de fibroblastes du parodonte (microscopie électronique à balayage).  
Petites cellules jeunes, rondes, accolées à la surface de fibroblastes différenciés.

Source : Auriol M-M, Le Charpentier Y, Le Naour G<sup>9</sup>



Les expériences de Hosoya et *al* consistent à transplanter des dents matures de rat dans des sites ectopiques (tissus sous cutané) : au bout du 10<sup>ème</sup> jour, les ostéoblastes du desmodonte élaborent une paroi osseuse autour du germe transplanté dans un environnement totalement dépourvu de cellules osseuses. La présence de certains facteurs tels que BMP4, Runx2, BSP et OPN témoigne du pouvoir ostéogénique des cellules du LAD.<sup>16; 43</sup> Les ostéoblastes sont donc responsables de la formation de l'os néoformé. Avec les ostéoclastes, ils participent ensemble au remodelage osseux.

D'autres études, comme celle de Kitagawa, ont corroboré les affirmations de Hosoya. Face à un cas de perforation du plancher sinusien, expliquée par un phénomène kystique périapical, Kitagawa a montré que l'extraction de la dent antrale causale, suivie de l'autotransplantation d'une dent mature pouvait fermer cette communication. Le pouvoir ostéogénique du desmodonte de la dent transplantée a permis de rétablir la barrière sinusienne par une néoformation osseuse.<sup>47</sup>

#### 2.1.4.1.2) Réseau fibreux dense

La majorité des fibres de collagène du LAD s'organise en faisceaux distincts, appelés fibres principales (fibres de Sharpey). Dans leur trajet du cément vers l'os alvéolaire, la plupart des fibres principales traverse tout l'espace ligamentaire bien que habituellement, elles se ramifient et se raccordent aux fibres adjacentes, créant une architecture en échelle.<sup>8</sup>

### 2.1.4.1.3) Vascularisation et innervation du desmodonte

La vascularisation du LAD provient au maxillaire supérieur des branches de l'artère alvéolaire supérieure, et à la mandibule des branches de l'artère dentaire inférieure. Au cours de leur trajet vers la crête alvéolaire, les artérioles se ramifient en de multiples branches qui perforent latéralement la corticale interne et forment un plexus vasculaire entourant la surface radiculaire (voir figure 6).

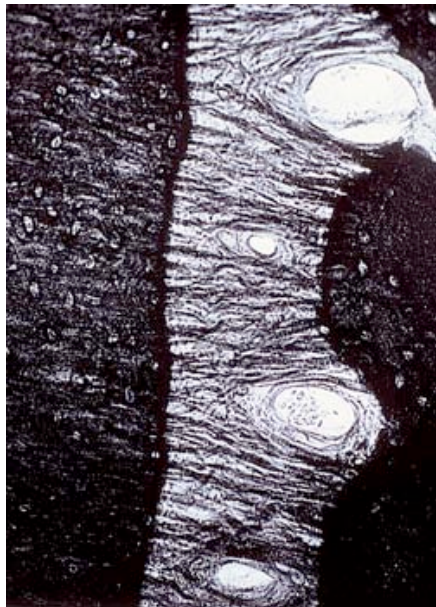


Figure 6: Ligament parodontal. Fibres de collagène parallèles séparées par des espaces où circulent les vaisseaux sanguins.

Source : Auriol M-M, Le Charpentier Y, Le Naour G<sup>9</sup>

Au niveau cervicale, des anastomoses avec les vaisseaux gingivaux se forment. En général, l'innervation suit les mêmes trajets que la vascularisation.<sup>32</sup>

## 2.1.4.2) Rôle du ligament alvéolo-dentaire sur la cicatrisation parodontale

Lors de la cicatrisation parodontale d'une transplantation, le desmodonte fournit les cellules chargées de reconstituer les structures lésées.

Sous l'influence de facteurs de croissance, les cellules indifférenciées se différencient en :

-**fibroblastes** afin de produire des fibres de collagène destinées à s'ancrer dans le ciment de la zone cervicale, les autres assurant le rétablissement des fibres gingivales circulaires ou inter-dentaires.

-**cémentoblastes** qui concourent au rétablissement de l'ancrage des fibres.

-**ostéoblastes** et en **ostéoclastes** qui participe au remodelage osseux.

C'est pourquoi les cellules du desmodonte jouent un grand rôle dans la cicatrisation. Ce processus exige l'éviction des bactéries et des toxines bactériennes qui ont pénétré dans l'épaisseur du ciment.<sup>8</sup>

Au cours de la cicatrisation et de la maturation tissulaire, il est possible d'observer la différenciation d'un espace desmodontal fonctionnel stable. La reconstruction du système d'attache est le garant de l'intégrité radiculaire dans le temps. Cette reconstruction est contrôlable cliniquement par la mobilité physiologique du greffon et radiographiquement par la présence d'une ligne péri-radulaire radioclaire associée à une ligne radio-opaque à sa proximité immédiate (lamina dura).<sup>29</sup>

## 2.1.5) Gaine de Hertwig

### 2.1.5.1) Définition

C'est un feuillet continu des cellules épithéliales (deux assises épithéliales accolées l'une à l'autre). Issue des épithéliums adamantins interne et externe, la gaine de Hertwig joue un rôle important dans l'édification radulaire de la dent et sur son potentiel éruptif.

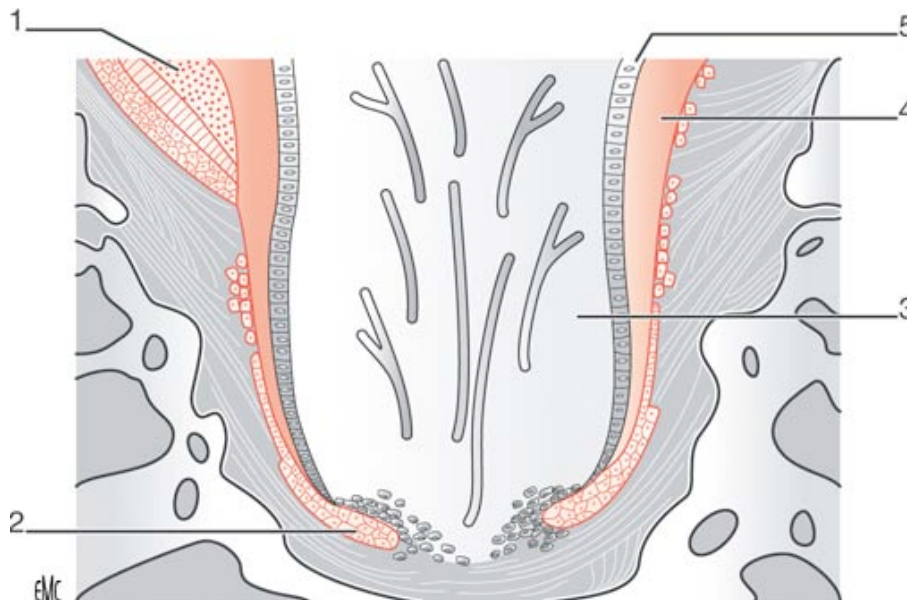


Figure 7 : schéma représentant la formation dentinaire et cémentaire sous l'influence de la gaine épithéliale de Hertwig. (1) : émail. (2) : gaine de Hertwig. (3) papille, future pulpe dentaire. (4) : dentine radulaire. (5) odontoblaste.

Source : Auriol M-M, Le Charpentier Y, Le Naour G<sup>9</sup>

Pendant l'édification radulaire, la gaine progresse vers la région apicale et induit la formation des odontoblastes responsables de l'apposition dentinaire. Sous l'induction de cette dentine radulaire, les cémentoblastes se différencient à partir des cellules mésenchymateuses du sac folliculaire afin de synthétiser du ciment.<sup>76 32</sup>

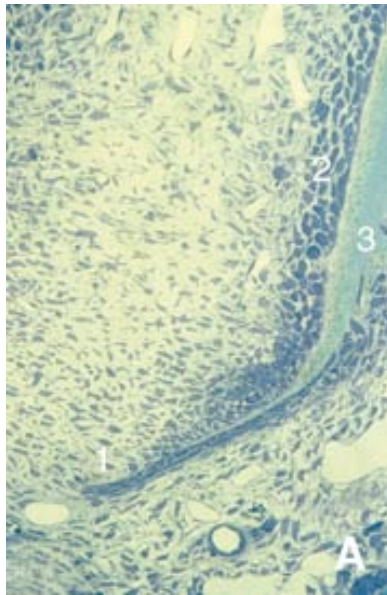


Figure 8 A : la gaine de Hertwig (1) induit la différenciation de préodontoblastes, qui deviennent des odontoblastes (2), produisant de la dentine radulaire (3).

Source : Goldberg M et Gaucher C.<sup>33</sup>

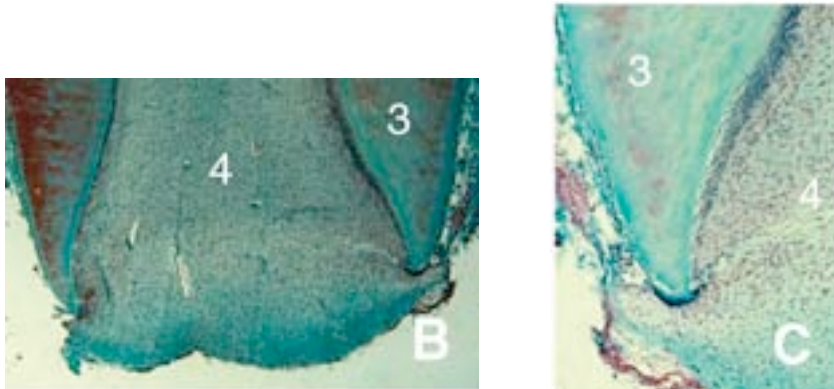


Figure 8 B et 8 C : les cellules du ligament alvéolo-dentaire contribuent à la différenciation de cémentoblastes, déposant du cément sur la surface externe de la racine, tandis que la pulpe (4) est graduellement réduite du fait de l'apposition de dentine circumplulpaire

Source : Goldberg M et Gaucher C.<sup>33</sup>

Après fragmentation de la gaine, les cellules épithéliales migrent vers le ligament parodontal en voie de formation. Elles y forment des îlots résiduels appelés restes de Malassez, entourés d'une membrane basale. Ces îlots, dans certaines conditions pathologiques, peuvent être à l'origine de kystes dentaires.

### 2.1.5.2) Rôle de la gaine de Hertwig dans l'autotransplantation

Au cours d'une autotransplantation, la gaine de Hertwig peut subir des traumatismes ou être sectionnée au niveau de la base de la pulpe lors de l'avulsion ou pendant le repositionnement du greffon. Lorsque ceci se produit, une pause ou un arrêt de la croissance radiculaire peut être observé et l'os provenant du fond de l'alvéole va coloniser le canal radiculaire. Dans ce cas, l'os sera séparé du canal radiculaire par un LAD interne créé grâce à un afflux de cellules osseuses et ligamentaires.<sup>8; 50</sup>

Force est de constater que l'endommagement de la gaine de Hertwig n'entraîne pas systématiquement l'arrêt de la croissance radiculaire ; il a été prouvé qu'à l'inverse, l'ablation du sac folliculaire stoppe indéniablement toute éruption dentaire.<sup>16</sup>

La gaine de Hertwig est très résistante aux processus inflammatoires. Dans le cas d'une autotransplantation, il apparaît un phénomène de nécrose pulpaire partielle responsable de l'inflammation ; le fait que la gaine de Hertwig puisse rester fonctionnelle malgré cette inflammation démontre que le développement radiculaire en tant que tel ne peut être considéré comme un critère de la vitalité pulpaire.<sup>8</sup>

## 2.2) Phénomènes observés au cours de l'autotransplantation

### 2.2.1) Processus de cicatrisation du LAD après autotransplantation

L'idée selon laquelle les autotransplantations dentaires aboutissent inévitablement à l'ankylose de la racine, à sa résorption et à son remplacement par de l'os est contestable. La revue de la littérature révèle que l'ankylose radiculaire peut être évitée à condition que la couche cellulaire restant à la surface des racines extraites soit conservée. Il est alors possible d'observer, au cours de la cicatrisation et de la maturation tissulaire, la différenciation d'un espace desmodontal fonctionnel stable. La reconstruction de ce système d'attache est le garant de l'intégrité du transplant dans le temps. Cette reconstruction est contrôlable cliniquement par la mobilité physiologique du greffon et radiographiquement par la présence d'une ligne péri-radriculaire radioclaire associée à une ligne radio-opaque à sa proximité immédiate (lamina dura).<sup>29</sup> Il nous reste à déterminer les facteurs permettant d'optimiser la cicatrisation desmodontale.

La vitalité du ligament alvéolo-dentaire apparaît comme un des facteurs les plus importants pour la cicatrisation et la pérennité du transplant. Sans qu'on sache véritablement l'expliquer, ce tissu réagit mieux chez le sujet jeune.<sup>79</sup> Lors d'une autotransplantation, la préservation de la vitalité des cellules du LAD dépend également du temps d'exposition du transplant hors de la cavité buccale : un temps d'exposition minimisé améliorera les chances de succès de la transplantation.<sup>44</sup>

Toutes les techniques opératoires qui favorisent la préservation du desmodonte permettent d'améliorer le résultat des autogreffes dentaires. Il existe effectivement une relation directe entre le traumatisme subi par les fibres desmodontales lésées et leurs possibilités régénératrices. La chronologie opératoire, choisie en fonction de l'anatomie des sites donneurs et receveurs, doit répondre le mieux possible selon Garcia à cette exigence

paradoxe : extraire une dent en lésant le moins possible son parodonte pour permettre la régénération de ce dernier.<sup>29</sup>

Bien entendu, l'état du desmodonte est étroitement lié au stade d'édification radiculaire. A côté des aspects histologiques existent aussi des considérations mécaniques : le prélèvement d'un germe dentaire implique une mobilisation réduite pour l'avulsion et occasionne moins de détérioration au parodonte par rapport au prélèvement d'une dent complètement édifiée.<sup>81</sup>

La mauvaise adaptation du transplant au site receveur et donc l'apparition de traumatismes du ligament alvéolo-dentaire constitue également un facteur d'échec de l'autotransplantation. A l'inverse, l'absence de sollicitation ligamentaire par des forces occlusales modérées est aussi un facteur d'échec. Il convient donc d'obtenir une adaptation correcte du transplant pour optimiser les chances de succès.<sup>56</sup>

En résumé, la cicatrisation du LAD sera donc optimisée par le maintien des cellules du LAD vivantes (temps d'exposition extra-alvéolaire minimisé et prélèvement atraumatique) et par l'obtention d'une adaptation correcte entre le greffon et l'alvéole du site receveur.<sup>93</sup>

### 2.2.1.1) Cicatrisation avec un LAD vivant

Le processus de cicatrisation se distingue en plusieurs stades :

-Stade 1 : Dans les 24 premières heures suivant l'intervention, les fibres lésées du LAD sont séparées par un caillot qui comble l'interstice de déchirement des fibres desmodontales, le long de la racine.

-Stade 2 : 2 à 4 jours après, de nombreuses zones du LAD présentent une hyalinisation, caractéristique des néoformations granuleuses, avec nécrose des cellules osseuses,



cémentaires, et desmodontales. A ce stade, il n'y a pas de sang circulant dans les vaisseaux de la partie cémentaire du LAD.

-Stade 3 : 1 semaine est généralement nécessaire pour observer une régénération des fibres de collagène gingivales tandis que la cicatrisation des fibres principales du desmodonte débute à peine. A ce stade, la circulation sanguine est rétablie au niveau des parties cémentaire et alvéolaire du LAD, et des phénomènes de résorption peuvent être observés (en relation avec l'atteinte desmodontale et cémentaire).

Il est important de signaler que tant que le LAD est maintenu vivant et grâce à son potentiel ostéogénique, toute perte alvéolaire est compensé par une réparation osseuse favorable.

-Stade 4 : 2 à 3 semaines sont nécessaires pour la cicatrisation de l'ensemble des fibres principales par les fibroblastes desmodontaux, organisé en réseaux cellulaire, parallèlement aux fibres de collagène. La dent devient modérément fonctionnelle et doit encore être protégée des microtraumatismes de l'occlusion et de la mastication.

-Stade 5 : Après 8 semaines, l'architecture des fibres principales semble être normale tant en quantité qu'en orientation. Histologiquement, il n'y a plus de lésions séquellaires discernables au niveau du desmodonte. La lamina dura réapparaît en 1 à 6 mois.<sup>8; 34; 52; 91</sup>

### 2.2.1.2) Cicatrisation avec un LAD nécrosé

Ceci arrive généralement après :

- un séchage excessif du transplant
- le traumatisme de l'avulsion
- un temps d'exposition extra buccal trop important.

Le processus de cicatrisation conduit à un attachement gingival cervical apparemment normal, tandis que la cicatrisation intra-alvéolaire consiste en une ankylose étendue. En fonction des conditions endodontiques de la dent, une résorption inflammatoire peut aussi être observée.<sup>8</sup>

## 2.2.2) Processus de cicatrisation pulpaire après autotransplantation

### 2.2.2.1) Cas des dents immatures

Le cas des dents immatures est le plus favorable. La revascularisation est induite dès le 4<sup>ème</sup> jour, dans 80% des cas.

Lors d'une autotransplantation, la section du tissu pulpaire apical interrompt le flux sanguin, ce qui provoque une ischémie rapide. Les premières nécroses pulpaires apparaissent 8 heures plus tard.

Le processus cicatriciel peut être décrit en 4 phases :

- Stade 1: A 3 jours, nous observons des modifications pulpaires avec une nécrose évidente surtout dans la partie la plus coronaire de la pulpe
- Stade 2 : A 4 jours, il y a induction d'un processus de revascularisation au niveau apical avec une prolifération de cellules mésenchymateuses et de capillaires qui viennent remplacer le tissu pulpaire endommagé par l'ischémie.
- Stade 3 : A 5 semaines, la pulpe est désormais revascularisée avec la formation d'une nouvelle couche dentinogénique. Dans certains cas, une anastomose peut se former

entre les anciens et les nouveaux vaisseaux entraînant une revascularisation complète entre 1 et 4 semaine.<sup>8; 84; 91</sup>

-Stade 4 : Entre 1 et 8 mois, une régénération de fibres nerveuses pulpaire peut être observée ; ce qui signifie que les tests de vitalité pulpaire peuvent s'avérer négatifs pendant plusieurs mois bien que la vascularisation soit fonctionnelle au bout de 5 semaines.<sup>80</sup>

La nouvelle couche cellulaire formée le long des parois dentinaires est dans un premier temps un tissu calcifié dépourvu de canalicules dentinaires mais qui présente des inclusions cellulaires (ostéodentine).

Le long des parois du canal pulpaire, nous retrouvons des cellules qui commencent à ressembler à des odontoblastes avec des prolongements cytoplasmiques inclus dans une matrice néoformée qui donnera plus tard la dentine tubulaire.

Une bonne adaptation morphologique du transplant au lit receveur reste l'un des facteurs les plus importants pour obtenir une cicatrisation pulpaire correcte et espérer une revascularisation, voir une réinnervation (elle n'est pas systématique contrairement à la revascularisation).<sup>65</sup>

Par ailleurs, l'apport d'une antibiothérapie locale lors du geste chirurgical permettrait une augmentation de fréquence de la revascularisation et une diminution de fréquence d'ankylose.<sup>21</sup>

#### 2.2.2.2) Cas des dents matures

Le cas des dent matures est plus défavorable, la revascularisation dépassant rarement 2mm. Dès 4 semaines, il existe donc un risque infectieux majeur, exposant, outre aux complications habituelles, à des phénomènes de résorption et d'ankylose.

Ces accidents peuvent être prévenus par une obturation endo-canaire systématique des dents matures transplantées. Le traitement sera différé 1 à 2 semaines après l'intervention, afin de prévenir une résorption inflammatoire, tout en évitant de favoriser l'ankylose apicale.<sup>91</sup>

### 2.2.3) Croissance radiculaire des germes transplantés

Le traumatisme chirurgical de la transplantation perturbe le germe dentaire en pleine rhizagénèse. Selon les stades d'édification radiculaire (classification de Moorrees, Fanning et Hunt de 1963), une autotransplantation de dent de sagesse peut être réalisée à différents stades :

-Au cours du stade 1 (formation radiculaire initiale), la transplantation est contre-indiquée du fait de la fragilité du germe et du risque d'induire une hypoplasie de l'émail.<sup>61</sup>

-Elle devient possible à partir du stade 2 où le premier quart radiculaire est formé. A ce stade, il faut tenir compte de la fragilité des fibres de collagène qui courent circonférentiellement autour du germe, et du tissu pulpaire qui peut être arraché en manipulant le germe. Les fibres de collagène n'ont alors pas d'insertion au ciment à peine formé ou à la crypte osseuse.

-Au stade 3 (la moitié du développement radiculaire), apparaissent quelques fibres dites principales entre le ciment et l'os alvéolaire tandis que les plus cervicales d'entre elles fusionnent avec les fibres gingivales sus-jacentes.

-C'est au stade 4 (les  $\frac{3}{4}$  du développement radiculaire) que la dent en éruption va commencer à se désinclure pour apparaître dans la cavité buccale. Les fibres principales de Sharpey forment progressivement le LAD. Elles présentent une orientation oblique, presque perpendiculaire à la paroi alvéolaire, et s'insèrent au ciment et à l'os alvéolaire. C'est à ce stade que la transplantation offre son meilleur pronostic selon les différents auteurs.

-Au stade 5, la longueur radiculaire est complète avec un apex largement ouvert.

-Au stade 6, le foramen apical est fermé de moitié.

-Au stade 7, le foramen apical est fermé.<sup>35; 91</sup>

Selon Garcia, le potentiel d'édification radiculaire d'un germe transplanté est vraisemblablement affaibli lorsque la dent est très immature : il considère que le greffon perd environs 50 % de son potentiel d'édification lorsque la transplantation est réalisée à des stades trop précoces (stade 2 et 3).<sup>28</sup>

Dans le cadre d'une transplantation, il est nécessaire de pratiquer cet acte chirurgical en limitant au maximum les traumatismes dus à l'avulsion et de s'assurer du bon repositionnement du germe dans le site receveur. Le délabrement même involontaire du sac folliculaire ou de la gaine de Hertwig peut avoir des répercussions sur le développement radiculaire.

Après un traumatisme, la croissance radiculaire peut reprendre, mais elle est en général incomplète. En dehors de tout traumatisme, la dent achève son édification radiculaire de manière tout à fait normale.<sup>69</sup>

## 2.2.4) Mécanismes d'éruption des germes transplantés

### 2.2.4.1) Théories de l'éruption dentaire

L'éruption dentaire est un phénomène observé et reconnu depuis des siècles. Cependant les mécanismes d'éruption restent encore aujourd'hui au stade de théories. La communauté scientifique n'a pu établir un consensus pour expliquer ce phénomène.

Il existe plusieurs théories :

-La pression hydrostatique pulpaire et vasculaire : la force permettant l'éruption dentaire proviendrait de la pression vasculaire sanguine qui s'exerce au niveau de la pulpe et de la région apicale.<sup>63</sup>

- L'édification radiculaire se réalisant au contact osseux, l'éruption dentaire serait le résultat de la pression exercée par la racine en formation sur une base solide.<sup>59</sup>

-La théorie de la croissance de l'os alvéolaire et du desmodonte suggère que l'impulsion permettant l'éruption serait induite par les cellules du complexe ciment-desmodonte-os alvéolaire.<sup>16</sup>

-La théorie du sac folliculaire : elle attribue un rôle très important au sac folliculaire dans l'éruption dentaire. Il est probable que le tissu conjonctif lâche du sac folliculaire soit responsable des phénomènes d'apposition et de résorption osseuse, et l'éruption dentaire est un processus qui dépend du remodelage osseux. Certains facteurs provenant du sac

folliculaire, responsables du remodelage osseux (comme la paracrine ou l'autocrine) seraient les responsables de l'éruption dentaire.<sup>16; 85</sup>

#### 2.2.4.2) Evaluation du potentiel éruptif et du potentiel d'édification radiculaire d'une dent transplantée

##### Etude de Paulsen

En 2001, Paulsen et ses collaborateurs ont étudié l'éruption d'une prémolaire immature transplantée à l'aide d'une visualisation radiographique. Elle permet grâce à un code de couleur, de comparer le développement de la dent transplantée avec la dent controlatérale ( qui est au même stade d'édification radiculaire et qui a le même pouvoir éruptif).

Sur le groupe des 14 patients suivis, 2 ont été exclus de l'étude pour cause d'ankylose. Pour les 12 patients restants, il a été noté qu'il n'y avait pas de différence significative entre l'éruption des transplants et leurs controlatérales 3 mois après la transplantation. En outre, l'édification radiculaire n'en a pas été plus affectée.

Tableau n°1 comparant le potentiel éruptif des transplants et de leurs homologues controlatéraux entre le 30<sup>ème</sup> et le 60<sup>ème</sup> jour après transplantation

	Longueur maximale d'éruption enregistrée en un jour (en $\mu\text{m}$ )	Longueurs minimale et maximale enregistrée sur 30 jours (en $\mu\text{m}$ )
Dent transplantée	64	6 à 302
Dent controlatérale	45	1 à 153

Tableau n°2 comparant la croissance radiculaire des transplants et de leurs homologues controlatéraux entre le 30<sup>ème</sup> et le 60<sup>ème</sup> jour après transplantation :

	Croissance maximale enregistrée en un jour (en $\mu\text{m}$ )	Croissance minimale et maximale enregistrée sur 30 jours (en $\mu\text{m}$ )
Dent transplantée	35	4 à 72
Dent controlatérale	54	1 à 127

Les résultats obtenus ne concernent que les autotransplantations de prémolaires. En attente d'une étude relative aux molaires, nous pouvons constater que l'acte chirurgical, réalisé en respectant au maximum l'intégrité du transplant, n'affecte que faiblement le pouvoir éruptif d'une dent transplantée. Quant à son édification radiculaire, elle est plus ou moins perturbée par la transplantation, mais pas de manière significative.<sup>28; 69</sup>



### **Etude de Bauss, Zonios et Engelke (2008)**

L'étude concerne 90 dents de sagesse immatures chez 88 patients. Tous les greffons ont une édification radiculaire de stade 3-4 selon la classification de Moorrees et Fanning. Le but de l'expérience est de déterminer l'influence des procédures chirurgicales sur l'édification radiculaire des dents transplantées.

Dans 23 cas, la transplantation est associée à une greffe osseuse pour compenser l'alvéolyse verticale des procès alvéolaires (groupe 1). Dans 25 cas, l'alvéolyse des procès alvéolaires étant trop marquée, une ostéotomie et un élargissement du site receveur sont pratiqués avant la transplantation (groupe 2). Enfin, 42 dents de sagesse ont été transplantées dans leur site receveur immédiatement après l'extraction (groupe 3 « témoin »).

Au stade 3, nous observons une différence significative de la croissance radiculaire des transplants du groupe 2 avec ceux du groupe 3. Pour les dents au stade 4, il n'y a pas de différence significative entre les différents groupes.

Ces travaux montrent que le maintien d'une quantité osseuse alvéolaire suffisante lors de la préparation du site receveur est un facteur non négligeable pour assurer une croissance radiculaire complète du transplant. Ce principe est d'autant plus important à respecter que la dent est à un stade précoce d'édification radiculaire.<sup>11</sup>

En outre, les travaux de Kristerson, au même titre que ceux de Garcia, montrent que la transplantation d'une dent à un stade précoce du développement radiculaire aboutit à une longueur radiculaire finale courte. Il convient donc de pratiquer cette technique essentiellement avec des transplants ayant un stade d'édification radiculaire avancé (2/3 à 3/4) pour obtenir une longueur radiculaire suffisante et par conséquent, une stabilité correcte du transplant.<sup>51</sup>

## 2.2.5) Phénomènes indésirables

### 2.2.5.1) Résorption de surface

Ce type de résorption résulte de petites lésions dans la couche la plus profonde du LAD et du ciment, qui provoquent une attaque ostéoclastique superficielle de la surface radiculaire.

La cicatrisation se fait à partir du LAD vivant adjacent (grâce aux cémentoblastes et aux fibroblastes) pendant que la cavité de résorption initiale est plus ou moins complètement réparée avec du ciment néoformé.

Les lésions du LAD peuvent être dues :

- au traumatisme de l'avulsion
- au séchage excessif du LAD

Radiologiquement, il est difficile de détecter ces résorptions à cause de leur petite taille.<sup>8</sup>

### 2.2.5.2) Résorption inflammatoire

Comme la résorption de surface, la résorption inflammatoire résulte d'une lésion dans la couche la plus profonde du LAD et du ciment provoquant ainsi une attaque ostéoclastique. Dans ce cas l'attaque est plus profonde dans la surface radiculaire et les canalicules dentinaires sont exposés. Quand ces canalicules sont envahis par des bactéries d'origine pulpaire, la résorption est entretenue par un processus inflammatoire. Ces germes sont issus de la pulpe nécrosée infectée ou d'un foyer parodontal cervical. Cette réaction érode la racine de 1/10 mm/j.

Si le stimulus bactérien est faible ou si un traitement endodontique a été effectué, la réparation peut avoir lieu.

Nous pouvons considérer une résorption comme inflammatoire lorsqu'elle est consécutive à certaines observations :

- Existence d'une lésion du LAD
- Exposition des canalicules
- Les canalicules communiquent avec le tissu pulpaire nécrosé ou avec une zone leucocytaire hébergeant des bactéries

Cette résorption est la plus fréquemment observée lors des autotransplantations de dents matures.

Le traitement endo-canalair, bien qu'il favorise l'ankylose, prend alors un caractère d'urgence, car c'est le seul moyen de pérenniser le transplant.<sup>6</sup> Un traitement endo-canalair, réalisé au cours du geste chirurgical, est susceptible de supprimer d'emblé le risque bactérien d'origine pulpaire. La résorption inflammatoire des dents matures diminue alors nettement, mais une ankylose apicale apparaît. Elle est consécutive à l'action de substances cytotoxiques sur le périapex, en particulier sur un ligament dont la cicatrisation n'est pas suffisamment avancée. S'il s'avère nécessaire, le traitement endo-canalair ne sera réalisé qu'à partir de 1 à 2 semaines après l'intervention afin de favoriser la cicatrisation du tissu parodontal.<sup>91</sup>

Radiologiquement, la résorption est perçue comme une cavité en forme de cuvette située dans la surface radiculaire et l'os adjacent.<sup>8</sup>

### 2.2.5.3) Résorption osseuse

Si les traumatismes du LAD ont lieu dans sa partie alvéolaire, un nouveau tissu conjonctif va repeupler la région lésée. La surface osseuse endommagée est résorbée par une activation des ostéoclastes au niveau des parois alvéolaires .

Cette résorption finit par s'arrêter et il y a comblement de la cavité de résorption par de l'os néoformé. L'architecture et la fonction du LAD sont alors totalement rétablies.<sup>8</sup>

#### 2.2.5.4) Ankylose

L'ankylose est le résultat d'une lésion étendue de la couche profonde du LAD et probablement aussi du ciment. Elle dépend de la durée et des conditions du séjour extra-alvéolaire, mais peut également être favorisée par une fracture osseuse alvéolaire associée.<sup>7</sup> La cicatrisation se fait alors à partir de l'os adjacent par lequel une ankylose est établie.

Indépendamment, la pulpe peut rester vivante. En surface, la gencive cervicale s'attache normalement à la dent. Le ligament résiduel induit un processus cicatriciel. Mais l'os, étant plus inducteur, imposera son cycle de remodelage à la racine. Compte tenu du cycle normal de remodelage osseux, la dent devient une partie intégrante du système et la racine est graduellement transformée en os de la même manière que d'autres parties du corps. Ce phénomène d'ankylose, appelé aussi résorption de remplacement, peut intervenir plus rapidement chez l'enfant (en l'espace de 2 semaines) et diminue de manière significative chez l'adulte.

La pathogénie de l'ankylose se manifeste de deux manières :

- une résorption *permanente* qui intéresse toute la surface de la racine
- une résorption *transitoire* au cours de laquelle l'ankylose pourra ensuite disparaître

La forme permanente est toujours atteinte quand le LAD est totalement nécrosé avant la réimplantation. Tandis que la résorption transitoire n'est observée qu'en cas de lésions limitées de la surface radiculaire.

Dans le cas d'une résorption transitoire, une ankylose apparaît initialement avant de se résorber sous l'action du LAD. Le desmodonte possède en effet des ressources pour récupérer, en particulier un facteur desmodontal « anti-invasif » (AIF), modulant la croissance de l'os *in vitro* et qui assurerait la prévention de l'ankylose alvéolo-dentaire.<sup>57</sup>

Radiologiquement, l'ankylose est observée dans un premier temps comme une oblitération de l'espace desmodontal. Outre l'absence de mobilité de la dent dans son alvéole, le diagnostic d'ankylose est orienté par une percussion transversale produisant un son aigu et métallique.<sup>91</sup>

### **Mécanismes :**

1° Le traumatisme a lésé une portion tissulaire plus ou moins étendue au niveau de la surface radiculaire : figure 9 A

2° Il y a alors une néoformation tissulaire ; un nouveau tissu conjonctif originaire de la moelle osseuse ou de la portion alvéolaire du LAD, repeuple le site lésé : figure 9 B

3° Une phase de résorption où les ostéoclastes s'attaquent à la surface radiculaire : figure 9 C

4° Le tissu cicatriciel formé lie l'os immature à la surface radiculaire pour former une ankylose : figure 9 D

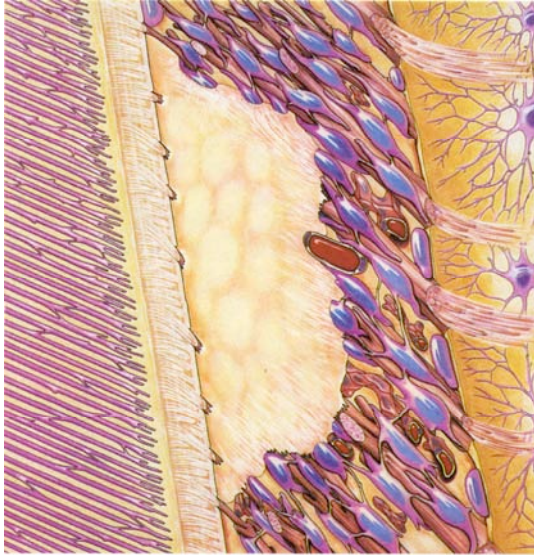


Figure 9 A : ankylose induite par un traumatisme chirurgical ou accidentel dans la partie cémentaire du ligament

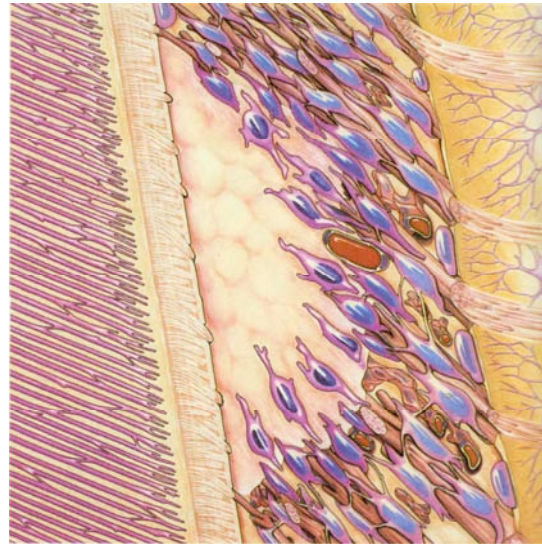


Figure 9 B : néoformation tissulaire

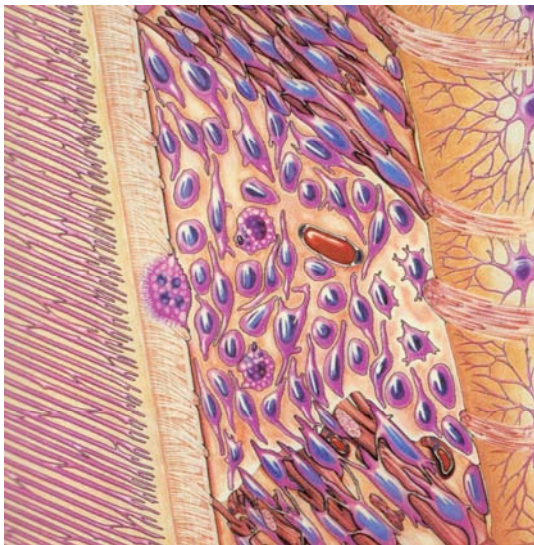


Figure 9 C : résorption

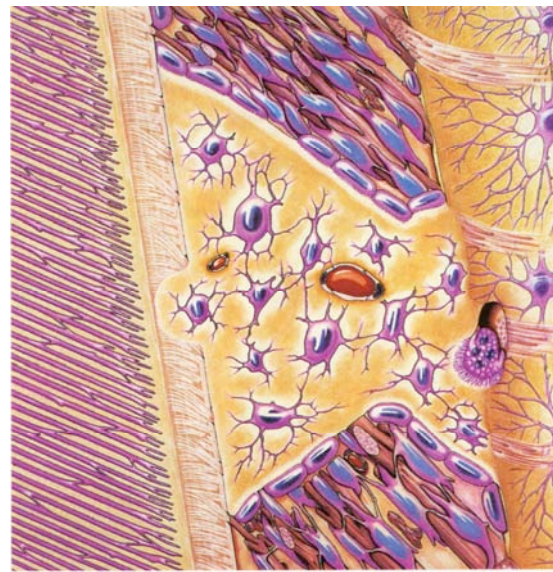


Figure 9 D : ankylose

Source : Andreasen J.<sup>8</sup>

A la différence de ce qui est recherché pour les implants dentaires, l'ankylose en matière de transplantation est un phénomène indésirable, qui aboutit généralement à la destruction de la racine.<sup>91</sup>

## 2.3) Technique standard de transplantation autogène

### 2.3.1) Préparation du site receveur

Préalablement à l'intervention, il est recommandé d'administrer une antibiothérapie flash 1 heure avant la chirurgie, afin de limiter la bactériémie et le risque d'induire un phénomène infectieux.

La technique consiste à extraire la dent pathologique en essayant de préserver au maximum la gencive et le périoste du site, qui jouent un rôle essentiel dans la vascularisation et le remodelage osseux. La présence d'un granulome périapical ou d'une formation kystique doit être contrôlée par l'opérateur. S'il existe une infection apicale au moment de l'avulsion, il faut la cureter soigneusement, rincer abondamment, surfaçonner l'alvéole à la fraise boule et rincer à nouveau au sérum physiologique.

La préparation de l'alvéole réceptrice nécessite l'élimination du septum interradiculaire à l'aide de la pince gouge. Cette préparation a également pour but d'élargir les dimensions de l'alvéole à l'aide des forets implantaires ou de fraises boules. Contrairement aux techniques d'implantologie, où les forets sont calibrés, l'ajustage du transplant reste approximatif. La précision est toutefois de moindre importance car on ne cherche pas le même type d'interface avec le tissu osseux. Pour Torres, L'existence d'un hiatus entre l'os et le transplant n'est pas un facteur d'échec, pour peu qu'il demeure de faible épaisseur (le caillot sanguin qui comble l'espace doit être le plus étroit possible). Cette préparation doit se faire avec des instruments rotatifs à basse vitesse sous irrigation de sérum physiologique.

La préservation des corticales interne et externe est impérative. Cependant, il peut advenir que l'une d'entre elles ait été partiellement détruite par l'infection ou par une manœuvre d'extraction traumatisante. Les études de Reade et Graham, de même que celles de

Lundberg et Isaksson, démontrent qu'une résorption osseuse dans le site receveur, quand elle est modérée, n'est pas une contre-indication aux autotransplantations.<sup>75 58</sup>

Dans ce cas, l'apposition du greffon n'est pas contre indiquée et peut être au contraire utile : le potentiel ostéogénique de la dent de sagesse, que ce soit au niveau de son sac folliculaire si elle est immature ou au niveau du desmodonte, peut entraîner une réparation osseuse. Cette affirmation est corroborée par les travaux de Politis et Kitagawa. Selon eux, nous pourrions placer un transplant dentaire, même mature, dans un site d'extraction maxillaire où réside une communication bucco-sinusienne et espérer une réparation de la corticale sinusienne par néoformation osseuse.<sup>47; 58; 73</sup>

N'oublions pas les études de Bauss, Zonios et Engelke, qui reviennent sur l'importance de la préservation de l'os alvéolaire, nécessaire pour espérer une édification radiculaire complète, surtout lorsque le transplant est un peu trop immature. Dans tous les cas, il conviendra donc de limiter au maximum la perte osseuse au niveau du site receveur.<sup>11</sup>

Enfin, on s'attachera à rincer abondamment l'alvéole avec du sérum physiologique pour éliminer les débris du forage et toute trace de contamination salivaire.

Le décollement d'un lambeau mucopériosté n'est pas toujours utile lorsque la transplantation est consécutive à l'extraction. Lorsqu'il est nécessaire, il peut se faire par simple clivage étendu au collet des dents voisines. Toutefois, une incision vestibulaire de décharge à distance paraît souvent utile :

- elle donne une meilleure visibilité
- elle facilite le clivage atraumatique du périoste
- elle facilite le désépaississement éventuel de la gencive attachée
- elle rend possible une section horizontale du périoste au-delà de la zone de réimplantation

La souplesse ainsi gagnée facilite l'adaptation de la gencive attachée à la nouvelle situation anatomique créée par la mise en place du transplant.<sup>17; 76; 91</sup>



Cette première étape, méticuleuse, n'est surtout pas à négliger. Le praticien doit tenter de conserver le maximum de tissus parodontaux, et en particulier d'os alvéolaire, pour assurer la pérennité du futur transplant.

### 2.3.2) Prélèvement de la troisième molaire

Cette étape demande beaucoup de minutie car le greffon doit être avulsé en essayant de respecter au maximum la surface radiculaire, en particulier le desmodonte et l'attache du sac folliculaire.

#### 2.3.2.1) A la mandibule

##### **Temps muqueux :**

L'incision est réalisée le plus souvent à l'aide d'une lame de bistouri n° 15 ou n° 12. Elle doit être franche et nette, intéressant dans un même temps la muqueuse et le périoste. Le tracé de l'incision se doit de respecter les éléments de voisinage richement vascularisés : l'incision est réalisée avec un contact osseux permanent.

Plusieurs types de tracés ont été décrits (voir figure 10). La présence de cuspides apparentes, les habitudes de l'opérateur et l'état local de la muqueuse peuvent orienter ces choix. L'incision angulaire est composée de deux segments :

-Un segment postérieur en regard du bord externe du trigone, allant de la face distale de la couronne de la deuxième molaire, au bord antérieur de la branche montante. Après avoir apprécié le relief osseux à la palpation, l'opérateur va orienter l'extension postérieure latéralement, à travers le sillon temporal, vers le bord antérieur du ramus mandibulaire. Cette extension oblique muco-périostée postérieure donne accès à la zone distale de la couronne et joue le rôle d'une incision de décharge vestibulaire selon Korbendau.

-Un segment qui correspond à une incision de décharge vestibulaire permettant une meilleure exposition du site opératoire. Elle peut être réalisée au niveau du tiers mésial de la

première molaire (figure 10 ,3), du bord mésial de l'hémipapille entre la première et la deuxième molaire (figure 10 ,2), ou au bord distal de cette papille (figure 10,1).<sup>49; 82</sup>

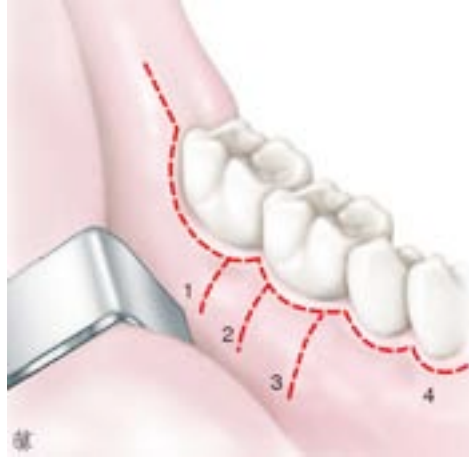

Figure 10: différents tracés d'incision pour l'abord de la troisième molaire mandibulaire.

Source : Seigneuric F et Seigneuric J.<sup>82</sup>

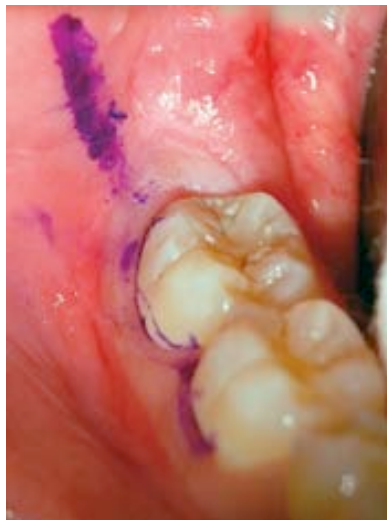

Figure 11: Tracé d'incision linéaire aux collets de 47 et 46, et tracé de l'extension oblique muco-périosté postérieure

Source : Seigneuric F et Seigneuric J.<sup>82</sup>

Notons que l'incision au niveau du bord mésial de l'hémipapille entre la première et la deuxième molaire n'est pas la plus indiquée pour une transplantation autogène d'une dent de sagesse à la place d'une première molaire.

L'incision peut être linéaire et se superpose à la partie postérieure de l'incision précédente, contourne la face mésiale de la deuxième molaire et se poursuit jusqu'à la première molaire ou deuxième prémolaire au collet des dents, sectionnant l'attache de la gencive marginale (figure 10,4 et figure 11). Cette voie d'abord reprenant les collets dentaires nous semble confortable et bien adaptée, reproduisant sur sa partie antérieure une incision dite « anatomique ». Elle évite ainsi l'incision de décharge vestibulaire qui présente plusieurs inconvénients :

- Incision en pleine muqueuse avec risque de saignement postopératoire.
- Application et sutures imparfaites avec risque de rétraction gingivale au collet des dents concernées par l'incision de décharge.

La muqueuse vestibulaire est libérée au décolleur ou à la rugine sur toute la surface permise par l'incision, sans traction excessive du lambeau. Le décollement est strictement sous-périosté et permet l'exposition de la dent, de la corticale externe de l'angle et de la branche montante. Un écarteur atraumatique expose toute la zone chirurgicale et protège le périoste.

La muqueuse rétromolaire est décollée avec prudence. Ce temps est souvent rendu difficile par les nombreuses adhérences et la présence du capuchon muqueux.

Le lambeau interne est récliné et protégé par un instrument sous-périosté destiné à protéger le nerf lingual durant toute l'intervention (lame de Schneck, lame malléable ou rugine).<sup>82</sup>

### **Temps osseux :**

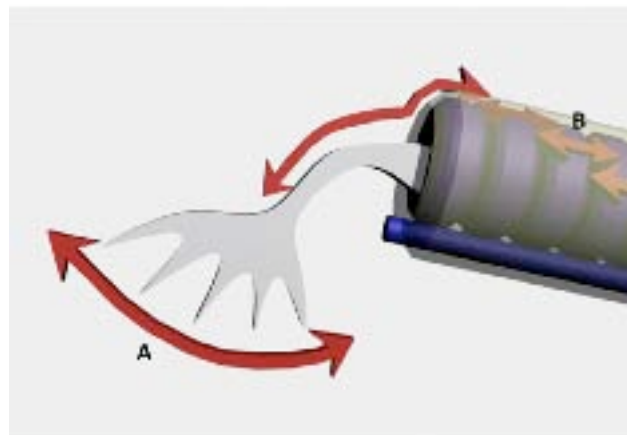
Le tracé de l'ostéotomie dépend de nombreux facteurs et ne peut être systématisé. Il dépend des caractères anatomiques particuliers de la dent, de ses rapports et de son degré

d'inclusion. Le praticien doit garder à l'esprit un souci d'économie osseuse lors de ce temps chirurgical, mais l'ostéotomie doit être suffisante pour permettre une avulsion du greffon la plus atraumatique possible pour le desmodonte et le sac folliculaire ; le respect du tissu parodontal sera donc souvent privilégié au détriment d'une économie osseuse.

Pendant le temps d'ostéotomie, l'os doit être irrigué par du sérum physiologique de façon permanente pour éviter tout risque d'échauffement.

Après l'incision et le décollement d'un lambeau mucopériosté, l'os recouvrant la périphérie du greffon est enlevée à l'aide d'une fraise afin qu'une extraction axiale, et donc atraumatique, soit possible. Pour protéger le sac folliculaire, l'opérateur doit insérer une spatule de Hollenback entre ce dernier et l'os pendant l'alvéolectomie. Il est souvent nécessaire d'enlever une quantité non négligeable d'os en vestibulaire, en distal et même en linguale pour espérer une avulsion atraumatique.

La chirurgie piézoélectrique est une alternative intéressante aux techniques classiques de chirurgie osseuse. A l'aide d'un tel instrument, il est possible de réaliser une découpe osseuse de grande précision et de manière quasi atraumatique en comparaison des autres instruments à notre disposition (voir figure 30).



**Figure 12:** Fonctionnement d'une pièce à main piézoélectrique. A. la vibration de l'insert induit un effet de coupe par microabrasion ; B. Ces micromouvements sont produits en fixant l'insert dans le prolongement de pastilles de céramiques piézoélectrique empilées dans le manche, et vibrant en moyenne fréquence.

Source : Peivandi A, Bugnet R, Debize E et al.<sup>70</sup>

Cette technique semble être une solution de choix car elle nous permet d'obtenir un trait d'ostéotomie net et précis, sans risquer de léser le desmodonte et le sac folliculaire, tout en limitant le risque d'échauffement osseux grâce à une irrigation efficace.<sup>70</sup>

La couronne est ainsi progressivement dégagée de sa gangue osseuse. Lorsque la dent est enclavée, la couronne est dégagée au moyen d'un sillon distovestibulaire. Toute résection osseuse en avant de la dent doit être réalisée de façon extrêmement prudente pour ne pas risquer de léser la deuxième molaire. Tout dégagement lingual se fait sous contrôle de la vue avec protection rigide sous-périostée.

### **Avulsion :**

Il est préférable d'utiliser un davier plutôt qu'un élévateur, de façon à limiter les manœuvres qui tendent à endommager le desmodonte. Les mouvements de rotation et de cisaillement doivent être privilégiés, plutôt que les mouvements pendulaires, qui sont susceptibles d'écraser les cellules du desmodonte. Dans tous les cas, les contacts se font au niveau de la couronne sans prendre appui sur le collet ni sur la racine.

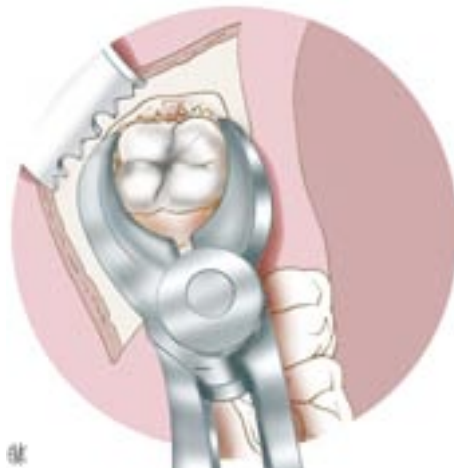

Figure 13 : saisie de la dent au davier.

Source : Seigneuric F et Seigneuric J.<sup>82</sup>

Avant toute tentative de luxation du greffon, il faut être certain que le sac folliculaire est complètement séparé du tissu conjonctif adjacent. Pour cela, la meilleure méthode est

d'insérer une spatule de Hollenback dans l'espace séparant l'os du sac folliculaire et de séparer les fibres d'insertion qui sont concentrées dans la région cervicale. Si cette étape est omise, la totalité du sac folliculaire peut être arrachée au cours de l'extraction.<sup>8; 91</sup>

Il sera ensuite supprimé au niveau de la partie coronaire du transplant par une incision à l'aide d'un bistouri en restant toujours en contact de l'émail.

Une fois le transplant extrait, celui-ci est mesuré de même que la taille de l'alvéole, à l'aide de forets ou de sondes gradués. La taille de l'alvéole du site receveur doit alors être ajustée. Pendant ce temps, le transplant doit être placé dans un milieu de conservation adéquat.

### 2.3.2.2) Au maxillaire

#### **Temps muqueux :**

L'incision réponds aux mêmes impératifs que ceux décrits pour la troisième molaire mandibulaire. Le choix d'une lame de bistouri courbe avec le tranchant dans la concavité peut être plus facile pour réaliser les incisions dans cette région très postérieure. L'usage et les habitudes de l'opérateur doivent guider celui-ci dans ses choix. Plusieurs types de tracés sont proposés :

-Le tracé angulaire (figure 14), le plus souvent décrit, est composé d'un segment médiotubérositaire sagittal et d'un autre vestibulaire vertical, dit de décharge. L'incision vestibulaire est réalisée au choix : en regard de la partie distale ou mésiale de la deuxième molaire. Cette incision de décharge est d'autant plus antérieure que le transplant est haut et que le geste nécessite une visibilité plus grande de la zone opératoire.

-L'incision linéaire (figure 15 et 16) commence au collet de la deuxième molaire et va jusqu'à l'angle distovestibulaire de la deuxième molaire. L'incision est ensuite prolongée en arrière par le segment tubérositaire

-La muqueuse vestibulaire est libérée par décollement strictement sous-périosté. Un écarteur expose prudemment le lambeau car celui-ci est fragile et sujet aux déchirures (figure).

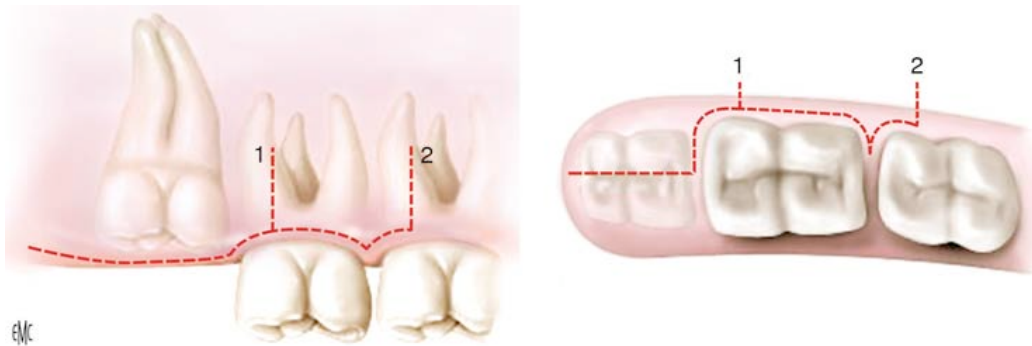


Figure 14 : tracé d'incision angulaire de la tubérosité

Source : Seigneuric F et Seigneuric J.<sup>82</sup>

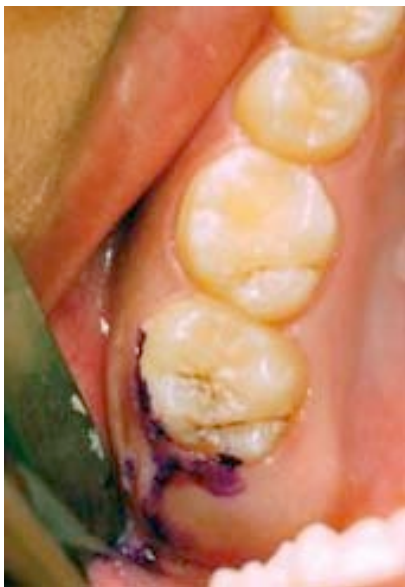

Figure 15: tracé d'incision linéaire

Source : Seigneuric F et Seigneuric J.<sup>82</sup>

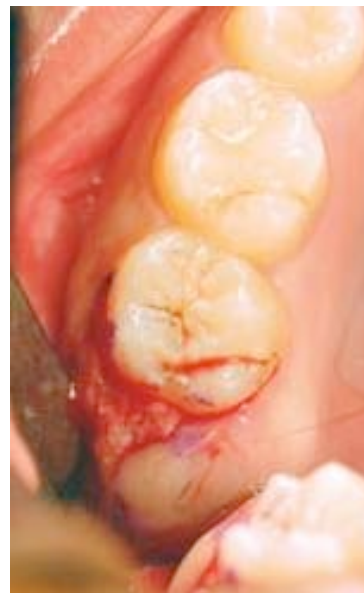

Figure 16 : libération muqueuse de la tubérosité

Source : Seigneuric F et Seigneuric J.<sup>82</sup>

### **Temps osseux :**

La couronne est exposée. Si la dent est en position basse, l'ostéotomie est facile : l'os est friable comme une coquille d'œuf et peut être dégagé avec la pointe d'un syndesmotome. En cas d'inclusion plus haute, l'os plus épais est dégagé à la fraise ou à la pièce à main piezoélectrique en regard du lieu présumé de la dent.

La cavité est ensuite agrandie afin de visualiser la dent et son anatomie en exposant, dans le meilleur des cas, trois de ses faces :

- La face vestibulaire
- La face occlusale
- La face distale

### **Avulsion :**

La luxation de la dent peut être effectuée dans trois directions différentes. Le choix en est défini par la qualité du dégagement osseux et les dispositions anatomiques. Les gestes doivent être mesurés et doux afin de prévenir la fracture de l'os tubérositaire.

La mobilisation du transplant est rarement réalisable à l'aide d'un davier, surtout lorsqu'il est en position haute. Dans cette situation, la luxation est réalisée à l'aide d'un élévateur ou, si l'espace de mobilisation ne le permet pas, grâce à un syndesmotome droit. Par des mouvements de rotation horaires et antihoraires, la dent est progressivement luxée. L'opérateur garde un index en protection au fond du vestibule supérieur afin de la retenir.

Dès que possible, la dent est saisie au davier avec une prise assurée, un doigt protège les dents antagonistes.



### 2.3.3) Mise en place de la troisième molaire dans le site receveur

Une fois le site receveur préparé, le transplant est retiré du site d'extraction pour être placé dans son nouveau logement. L'opérateur vérifie à ce moment qu'il peut être inséré sans forcer. Si ce n'est pas le cas, il ne faut pas hésiter à le retirer et le placer dans un milieu de conservation adéquat afin de parfaire l'aménagement du site receveur.

La mise en place du transplant dans la néoalvéole doit être pratiquée de manière non forcée. Il doit être placé en légère sous-occlusion pour ne pas avoir de compression au niveau de la zone apicale (nous nous souvenons qu'une lésion de la gaine de Hertwig compromet la poursuite de l'édification radulaire). Les études de Nordenram en 1953, et Monsour et Addkins en 1983, ont démontré qu'une position du transplant en occlusion ou proche de l'occlusion, conduit à une croissance radulaire perturbée.<sup>24</sup>

L'ajustage idéal, légèrement lâche, en sous-occlusion, doit éliminer toute contrainte sur le desmodonte. L'espace entre le transplant et la néoalvéole doit être le plus étroit possible afin de limiter l'épaisseur du caillot sanguin.

A ce stade, il faut respecter l'espace biologique entre la jonction amélo-cémentaire et le rebord de la crête alvéolaire, espace qui se situe entre 2 et 3 mm.

Avant de placer définitivement le transplant dans sa nouvelle alvéole, l'opérateur doit la rincer abondamment avec du sérum physiologique pour éliminer les débris de l'ajustage et toute trace de contamination salivaire.

La difficulté de cet exercice réside dans l'obtention rapide d'un bon ajustage du transplant avec son site receveur. L'idéal serait de pouvoir transplanter le greffon immédiatement après son avulsion, sans avoir à le manipuler, et par conséquent, sans risquer de léser les tissus qui l'accompagne.<sup>8; 51; 76; 91</sup>

L'étude du Dr LEE Seung-Young, professeur à la faculté d'odontologie de Séoul, revient sur une technique permettant de lutter contre la perte de vitalité des cellules du LAD : elle consiste à élaborer une dent en résine qui sera la réplique exacte de la troisième molaire que l'on cherche à transplanter. Pendant l'acte opératoire, le praticien muni de cette dent jumelle peut s'assurer de la bonne adaptation du futur greffon, après avoir préalablement préparé l'alvéole de la première molaire avulsée, et ainsi minimiser le temps extra alvéolaire du greffon.

La fabrication de cette réplique passe par un examen radiologique de type scanner avec reconstitution dentascan\* (figure 17) ou tomographie volumique à faisceaux conique (figure 18), de manière à reporter les mesures de la dent à répliquer.

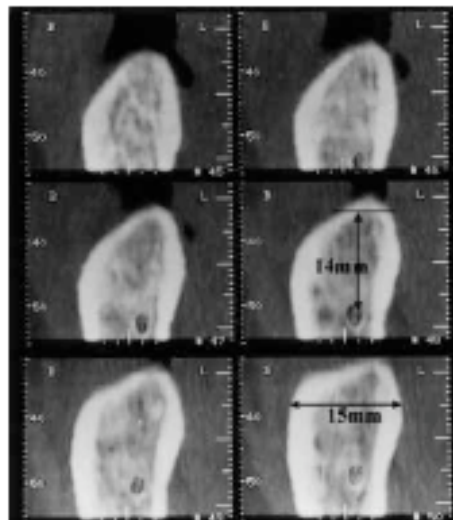



Figure 17 : examen tomodensitométrie permettant de reporter les hauteurs et largeur osseuses du site receveur, ainsi que la distance entre les apex et le nerf alvéolaire inférieur

Source : Lee S, Jung I, Lee C et al <sup>53</sup>



Figure 18 : modélisation 3-D d'une dent de sagesse permettant d'apprécier son anatomie et de reporter ses mesures.

Source : Lee S, Jung I, Lee C et al <sup>53</sup>



En résumé, la technique « computer-aided rapid prototyping », basée sur le principe de la stéréolithographie, permettra de préparer le site receveur de façon à :

-limiter le temps extra-alvéolaire du greffon

-éviter toute compression du ligament alvéolo-dentaire due à une mauvaise adaptation du transplant.<sup>42; 53</sup>

### 2.3.4) Contention

Toutes les sortes de contention ont été préconisées pour les autotransplantations :

- ligature au fil métallique
- sutures
- gouttières
- pansements chirurgicaux
- attelle métallique collée au composite
- ligature ou collage de matériaux photopolymérisables

La contention doit permettre de :

- stabiliser le transplant
- éviter l'extrusion du transplant

Elle diminue aussi le passage des bactéries du milieu buccal vers l'espace desmodontal qui est particulièrement fragile pendant la phase de cicatrisation. En effet, une mobilité importante du greffon dans les premiers jours de cicatrisation ne ferait que favoriser une diffusion bactérienne au niveau de la zone desmodontale. Au bout de 2 à 3 semaines, nous pouvons considérer que le manchon épithélial est devenu étanche.

Quelques soit la contention choisie, le praticien doit s'assurer que le transplant est bien fixé en sous-occlusion. Avant de libérer le patient, il convient également de lui conseiller un régime alimentaire mou ou liquide pendant quelques jours afin de limiter les sollicitations occlusales et masticatoires.

La durée de la contention varie de 1 semaine à 2-3 mois en fonction de la mobilité clinique observée.<sup>76, 91</sup>

### 2.3.5) Suivi postopératoire

Il est important de contrôler le processus de cicatrisation et la réponse de l'organisme à court, moyen et long terme.

#### 2.3.5.1) Surveillance à court terme

Lorsque la transplantation est réalisée, les suites opératoires sont favorisées par l'administration d'une antibiothérapie pendant 6 jours. L'hygiène doit être stricte, l'alimentation adaptée.

Les contrôles sont rapprochés dans les premières semaines qui suivent l'intervention. Ils sont :

**-cliniques** : on contrôle :  
-la cicatrisation gingivale  
-la stabilisation,  
-l'éruption s'il s'agit d'un germe  
-la sous-occlusion

-**radiographiques** : la première radiographie post-opératoire peut être prise au moment de la dépose des sutures (6 à 10 jours). Elle servira de radiographie référence et pourra être comparée avec celles qui seront faites ultérieurement.<sup>76; 91</sup>

### 2.3.5.2) Surveillance à moyen et long terme

Ces contrôles cliniques et radiographiques peuvent se dérouler à 2 mois, 6 mois, 12 mois et 18 mois après l'intervention, puis une fois par an pendant 5 ans. Ensuite, ils n'auront lieu qu'une fois tous les ans lors des visites de routine.

⇒ La surveillance clinique ne doit pas être négligée. L'opérateur contrôle :

-La mobilité du transplant : elle apparaît normale au bout de 3 mois en général et témoigne de la cicatrisation osseuse et parodontale.

-La vitalité du transplant : une sensibilité au froid peut apparaître après quelques semaines, mais une réponse positive peut parfois n'être observée qu'à partir de 12 mois. L'insensibilité au froid et au chaud ne signifie pas une mortification du transplant qui peut, néanmoins, se comporter comme une dent vivante : il n'y a pas d'association significative entre le test de vitalité et la cicatrisation parodontale.

-Un changement éventuel de coloration du transplant

-Le parodonte

-Le son obtenu à la percussion du transplant et des dents voisines : un son mat est de bonne augure à l'inverse du son clair, voir métallique, qui est signe d'une ankylose.



La surveillance radiographique apporte des informations essentielles. Les clichés suivants doivent montrer :

-Une normalisation de l'os alvéolaire

-Une restauration de la lamina dura (observée dans 50 % des cas après 6 mois)

-L'apparition, à partir de 2 mois, de microcalcifications à l'intérieur du canal radiculaire et de la chambre pulpaire. Ce phénomène atteste la reprise d'un processus vital de la dent.<sup>76; 94</sup>

Les investigations cliniques et radiographiques vont permettre de juger du comportement du transplant au fil du temps. Il convient donc de revenir sur les différents résultats observés dans la littérature en fonction des techniques utilisées et des conditions rencontrées.

### 3) **Résultats et pronostics**

Dans un cas idéal d'autotransplantation, le praticien cherchera à obtenir une dent totalement indiscernable des autres que ce soit sur le plan clinique et radiographique. Elle devra répondre à certains critères :

- aucune gêne
- pas d'inflammation
- une sondage parodontal normal
- une mobilité physiologique identique aux dents voisines
- une interligne radio-claire périradiculaire associée à une ligne radio-opaque à sa proximité immédiate (lamina dura)
- aucun signe radiologique d'infection apicale, d'ankylose ou de résorption

Dans le cas d'une transplantation d'un germe, il faut aussi contrôler le développement radiculaire, qui doit être suffisant pour assurer une fonction correcte.

L'échec d'une autotransplantation est souvent caractérisé par :

- une mobilité anormale par perte de tissu osseux
- une perte du transplant occasionnée par une résorption ou une poche parodontale profonde
- un mauvais positionnement du transplant provoquant un problème esthétique ou fonctionnel.



Il existe également des situations intermédiaires, où des phénomènes indésirables peuvent se manifester sans pour autant compromettre la pérennité du transplant. Nous pourrions citer par exemple :

- Une résorption radiculaire non progressive
- Une légère ankylose
- Une nécrose pulpaire
- Une modification de la couleur naturelle de la dent
- Une absence de lamina dura
- Une anomalie parodontale

Suite à une autotransplantation, ces phénomènes sont fréquemment rencontrés, mais ne constituent pas obligatoirement des situations d'échec puisque le patient conserve l'usage du transplant.

On peut donc considérer que l'intervention est un succès tant que la dent reste fonctionnelle, et qu'elle ne présente pas de pathologie infectieuse périapicale.<sup>91</sup>

### 3.1) Analyse des résultats de différentes études

De récentes études, utilisant une technique chirurgicale respectueuse des tissus desmodontaux et portant sur des troisièmes molaires immatures, retrouvent en général un taux de survie du transplant de l'ordre de 90 à 100 % à 5 ans.<sup>8</sup>

### 3.1.1) Etude de Lundberg et Isaksson (1996)

Elle évalue 278 autotransplantations sur une période de 6 ans ; 204 dents immatures contre 74 dents matures. Le choix des dents immatures se porte sur des transplants ayant une édification radiculaire comprise entre 50 et 75 %. Toutes les interventions respectent le même protocole : préparation et ajustement du site receveur, avulsion atraumatique du greffon, conservation du greffon dans une solution saline, et mise en position du transplant en sous-occlusion.

Les auteurs précisent que les interventions ont été réalisées en respectant les critères de réussite de Kristersson :

- temps extra alvéolaire du greffon minime
- technique opératoire la plus atraumatique possible
- un traitement endo-canalair systématique des dents matures à partir de j+14
- contention par suture

Au total, 296 dents ont été transplantées, et 18 patients ont été exclus de l'étude (3 pour radiographies inadaptées et 15 par manque de coopération des patients), laissant 278 dents à analyser.

En ce qui concerne les autotransplantations du secteur molaire, l'étude affiche un taux de 91 % de réussite pour les molaires immatures (31 dents sur 34) et 82 % pour les molaires matures (41 dents sur 50).<sup>58</sup>

### 3.1.2) Etude de Nethander (1994)

Cette étude s'est essentiellement intéressée à l'évolution des tissus parodontaux dans 75 cas d'autotransplantations de dents matures. La technique utilisée, préconisée par l'école scandinave, est celle qui consiste à pratiquer la transplantation en deux temps. Le suivi postopératoire est réalisé sur une période allant de 1 mois à 5 ans en fonction des cas.

Les résultats concernent la profondeur des poches parodontales et ils s'avèrent très proches des valeurs des dents normales.

Dans les cas les plus sévères, soit seulement 5%, la récession parodontale a conduit à l'avulsion du transplant.

### 3.1.3) Etude d'Akiyama (1998)

Elle concerne 25 autotransplantations de troisièmes molaires matures pour 23 patients dont l'âge moyen est de 29,6 ans. 9 dents ont été directement transplantées dans un site d'extraction, 11 cas ont subi un aménagement du site receveur avec l'emploi d'une fraise boule, et dans 5 cas, une alvéole a été créée dans une section édentée. Les transplants ont été stabilisés avec différents types de contention (sutures, attelles, collage au composite), et le traitement endo-canalair a été réalisé sur tous les transplants 2 à 3 semaines après l'intervention.

Les 25 autotransplantations ont été suivies sur une période allant de 3 à 5 ans, et le taux de réussite s'élève à 75 %.<sup>2</sup>

### 3.1.4) Etude de Bauss, Engelke et al. (2004)

Le but de l'étude est de comparer les résultats de 85 transplantations de 3<sup>ème</sup> molaires immatures selon différentes modalités :

- Le groupe (1) concernera les transplantations de dents de sagesse vers un site édenté
- le groupe (2) comprend les transplantations avec ostéotomie des procès alvéolaires du site receveur
- le groupe (3) regroupe les transplantations associées à une autogreffe osseuse au niveau du site receveur

-le groupe (4), qui est le groupe témoin, concernera les transplantations consécutives à l'extraction de la dent que l'on cherche à remplacer.

Les résultats ne témoignent pas de différence significative entre le taux de réussite des transplantations du groupe (1) et celui du groupe (4) : 94% respectivement. Pour le groupe (3), le taux de réussite s'élève à 84% , et à 63% pour le groupe (2).

Le test de vitalité pulpaire s'est révélé positif dans 88% des cas pour les transplants du groupe (4) contre 63% pour ceux du groupe (3) et 62,5% pour ceux du groupe (2).

Seulement 6% des 85 autotransplantations ont montré une mobilité pathologique.

Le phénomène d'ankylose représente 5% de l'ensemble des cas traités. Quant aux phénomènes de résorption inflammatoire, ils concernent essentiellement les transplants appartenant au groupe (2) : 31% de cas de résorption contre des taux inférieurs à 2% pour les autres groupes.<sup>10</sup>

### 3.1.5) Etude de Garcia (2005)

L'analyse des résultats cliniques a porté sur 215 cas d'autotransplantations réalisées avec un recul de 4 à 22 ans. Les critères d'évaluation clinique et radiographique de succès retenus pour cette étude sont :

- la présence de la dent greffée
- l'absence de pathologie associées (ankylose, résorption, lésion parodontale ou endodontique)

Cette étude a permis de mettre en évidence le rôle néfaste du tabac et du bruxisme qui, lorsqu'ils sont conjugués, multiplient par 7 les risques d'échec.

Pour les patients souffrant de bruxisme seul, le taux de réussite atteint les 70%. Les résultats concernant les patients fumeurs sont inférieurs mais pas de manière significative. En revanche, le taux de réussite ne dépasse pas les 30% pour les patients associant tabagisme et bruxisme.<sup>29</sup>

### 3.1.6) Etude de Reich (2008)

Elle concerne 44 dents de sagesse (37 immatures et 7 matures) transplantées en site de premières molaires délabrées chez 31 patients. Toutes les interventions respectent les mêmes concepts :

- manipulations atraumatiques
- préparation adéquate du site receveur
- pas d'interférence occlusale
- contention par suture

Sur les 44 transplantations réalisées, aucun traitement canalaire n'a été requis, mais deux transplants ont développé une infection obligeant le praticien à les retirer. Le taux de réussite s'élève à 95,5% sur un suivi moyen de 19 mois.<sup>77</sup>

### 3.1.7) Etude de Sugai et Yoshizawa (2010)

Le but de cette étude prospective est d'évaluer les facteurs qui affectent le pronostic des autotransplantations de dents ayant achevées leur formation radiculaire. Elle regroupe 90 molaires (77%), 26 prémolaires (22%) et une incisive (1%).

Sur les 117 transplantations réalisées, le taux de réussite s'élève à 96% au bout d'un an, et 84% au bout de 5 ans.

Les causes d'échec sont essentiellement dues à :

- un problème de cicatrisation initial (35,7%)
- une résorption radiculaire accompagnée d'une inflammation du desmodonte (35,7%)
- un défaut d'ostéogénèse autour du transplant (7,1%)

-une fracture radiculaire (7,1%)

-une sinusite maxillaire causée par une infection parodontale et/ou périapicale du transplant (7,1%)

-autre (7,1%)

D'après les auteurs, certains facteurs comme l'âge (quand supérieur à 40 ans), l'anatomie radiculaire (dent bi ou triradiculée), la difficulté de maintenir les cellules desmodontales vivantes, un sondage parodontal excédant 4mm et les contentions réalisées par sutures, tendent à diminuer le taux de réussite des autotransplantations de dents matures.<sup>87</sup>

En résumé, les résultats actuels sont meilleurs que ce que rapportait l'école scandinave au début des années 1980, à savoir une survie des autotransplantations à 10 ans de l'ordre de 60%.<sup>91</sup>

Aujourd'hui, avec un taux de réussite oscillant entre 80 et 95%, la transplantation dentaire, qu'elle soit consécutive à l'extraction de la dent délabrée ou qu'elle concerne un site édenté, reste une technique qui offre des résultats satisfaisants, surtout lorsqu'il s'agit de dents immatures, .<sup>20</sup>

### 3.2) Facteurs influençant le résultat

Il ressort de l'ensemble des conclusions émises par les auteurs un certain nombre de facteurs influençant le résultat de la transplantation.

On se situe dans la meilleure situation possible si :

-le patient est jeune, avec un bon état général

-l'hygiène est bonne et que le praticien peut compter sur sa collaboration

-le site receveur est bien vascularisé et non infecté

- la dent est immature, et les racines édifiées d'au moins trois quarts
- le transplant subit un temps d'exposition extra alvéolaire minimisé
- la technique chirurgicale n'est pas agressive pour le sac folliculaire et les tissus parodontaux en général

### 3.2.1) Stade d'édification radiculaire

Il semblerait, au vue des résultats obtenus, que les stades extrêmes du développement radiculaire aient un plus mauvais pronostic.

Ainsi, une dent mature transplantée constitue un élément stable, car sa racine est longue. Cependant, la cicatrisation des tissus parodontaux matures sera moins bonne et les risques de résorption plus élevés.

Bien que la solution de choix se porte sur un transplant aux apex largement ouvert, la transplantation d'une 3<sup>ème</sup> molaire mature n'est pas contre-indiquée pour autant : les résultats proposés par les études citées ci-dessus (Lundberg et Isaksson, Nethander) démontrent bien que le pronostic d'une autotransplantation est moins bon pour une dent mature mais les résultats restent tout de même satisfaisants (85% pour les dents matures contre 95% pour les dents immatures). Cette technique pourra être envisagée si l'opérateur estime que l'indication mérite d'être posée ; la surveillance doit alors être accentuée.

### 3.2.2) Revascularisation pulpaire

Il est clair que les résultats des transplantations les plus favorables sont obtenus sur des dents immatures dont la pulpe est conservée vivante ; selon Andreasen, 80 à 90% des dents transplantées avec une ou des racines incomplètement formées retrouvent une vascularisation pulpaire (88% pour l'étude de Bauss et *al*, 95% pour l'étude de Reich et 91% selon l'étude de Lundberg et Isaksson). Les signes d'une revascularisation pulpaire sont :

- une poursuite d'édification radiculaire
- une oblitération pulpaire

-puis le retour d'une sensibilité<sup>76; 94</sup>

Pour les dents transplantées avec un ou des apex fermés, cette revascularisation est beaucoup plus rare : la transplantation de dents matures menant presque toujours à une nécrose pulpaire, il est donc recommandé de procéder systématiquement au traitement endodontique afin d'éviter tout phénomène de résorption inflammatoire. Certains auteurs, comme Garcia, préconiseront le traitement endodontique en un temps (gutta-percha + ciment d'obturation), et d'autres en deux temps (hydroxyde de calcium, puis gutta-percha avec un ciment d'obturation canalaire).

Une autre catégorie d'auteurs comme Skoglund, préconisera une apicectomie du transplant mature pour faciliter la revascularisation de la pulpe et ainsi éviter le traitement endo-canalaire systématique.<sup>86</sup>

### 3.2.3) Vitalité du ligament parodontal

Le desmodonte apparaît comme le tissu le plus important pour la pérennité du transplant. Son altération aura des répercussions désastreuses sur la cicatrisation du greffon, entraînant l'apparition d'un phénomène d'ankylose étendue, voire une résorption inflammatoire en fonction de l'état pulpaire.

Il convient donc de préserver le desmodonte :

#### Au moment de l'avulsion du transplant :

- en pratiquant une alvéolectomie adaptée en fonction de sa position (intérêt de la piezochirurgie)
- en le manipulant avec tact
- en limitant le temps passé hors de son alvéole

#### Au moment de l'essayage du transplant :

- en l'insérant sans forcer
- en le plaçant en sous-occlusion s'il est immature
- en adaptant au mieux le site receveur aux dimensions du transplant



-en employant une réplique en résine du transplant

Le risque d'ankylose, qui est atténué si le transplant est immature, peut s'expliquer par son potentiel de régénération tissulaire accentué.

On voit donc que les différents facteurs influençant les résultats sont nombreux et souvent intriqués. Lundberg et Isaksson rapportent de meilleurs résultats dans les sites prémolaires par rapport aux sites molaires. L'explication tient certes à un meilleur accès chirurgical, une morphologie et une vascularisation différentes du site osseux receveur, mais surtout au fait que les prémolaires sont le plus souvent transplantées pour des raisons d'agénésie, donc à un âge et à un stade plus précoce que les molaires.<sup>29; 87</sup>

### 3.3) Facteurs de prédictibilité

L'analyse des résultats, observés au cours de l'étude de Garcia, a permis de mettre en évidence le rôle de certains éléments, fournis par l'observation clinique, indépendants de l'anatomie dentaire ou de la technique opératoire utilisée. Ces facteurs sont la présence d'un tabagisme, d'une parafonction occlusale, l'âge du patient et le manque de coopération du patient.<sup>29</sup>

#### 3.3.1) Tabagisme

L'action néfaste du tabac et de ses dérivés sur les résultats des différentes thérapeutiques parodontales et implantaire est bien étayée par la littérature scientifique.<sup>74</sup>

Nous avons constaté dans l'étude de Garcia la multiplication par 3,5 du risque d'échec en cas de tabagisme. Ce résultat, homogène avec la littérature, peut nous amener à contre-indiquer les autotransplantations dentaires dans les cas de tabagisme.<sup>29</sup>

### 3.3.2) Bruxisme

L'incidence du bruxisme est moins évidente que celle du tabagisme. Nous pouvons supposer qu'elle tient aux conditions de contention et de mise en charge du greffon.

En effet, si dans la phase initiale de cicatrisation, le transplant est soumis aux contraintes traumatiques résultant d'une para fonction, il existe un risque de percolation bactérienne dans l'espace périradiculaire occupé par le caillot sanguin à partir du milieu buccal. Ceci aboutit à une désorganisation du caillot et inévitablement à une nécrose du ligament desmodontal.

Dans ce cas précis, le transplant doit être systématiquement placé en sous-occlusion avec une contention en suture.

### 3.3.3) Âge du patient

Il apparaît, dans tous nos résultats, comme un élément pronostic important.

Nous avons remarqué que les patients de moins de 20 ans ont un taux de réussite proche de 100%, alors qu'il n'atteint que 75 % chez les plus de 20 ans. Une telle différence peut avoir plusieurs explications :

- les sujets en cours de croissance possèdent des possibilités cicatricielles supérieures à celles des adultes
- les transplants ayant des racines en cours d'édification ont des possibilités régénératrices supérieures à celles des dents adultes, et des conditions d'extraction moins traumatisantes
- les adolescents et les enfants traités présentaient un taux de fumeurs bien plus faible que celui des adultes

En conclusion, ces données, fournies par un simple examen clinique, constituent des éléments de prédictibilité qui permettent d'orienter la thérapeutique.

## 4) Examen préopératoire et prise de décision

Dans ce chapitre, nous nous attacherons à développer principalement ce qui peut avoir un retentissement sur la prise de décision concernant une éventuelle transplantation de troisième molaire en lieu et place d'une première molaire.

### 4.1) Bilan médical général

#### 4.1.1) Interrogatoire

Il est réalisé par le chirurgien dentiste à chaque consultation dentaire afin de mieux cerner le passé médical du patient. Il concernera :

- les nom, prénom, âge et profession du patient
- les antécédents médicaux
- les antécédents chirurgicaux
- les antécédents de radiothérapie
- les traitements médicaux en cours (nature, posologie, durée)
- les troubles de l'hémostase
- les allergies médicamenteuses
- les complications lors d'intervention chirurgicales antérieures ou de soins dentaire (ex : intolérance à certains produits de l'anesthésie)
- la fréquence de ses visites chez le chirurgien dentiste
- les éventuels traitements orthodontiques réalisés
- les consommations de tabac, d'alcool et/ou de stupéfiants

Selon l'ANAES, (l'agence nationale d'accréditation et d'évaluation en santé) il est recommandé que l'interrogatoire médicale ne se limite pas à un simple questionnaire écrit que le patient complète seul. Il doit en effet être systématiquement complété par un interrogatoire

médicalisé oral. Il répertorie ainsi les antécédents médico-chirurgicaux, personnels et familiaux et nous informe sur l'environnement socio-professionnel.<sup>3</sup>

L'information et la préparation du patient sont des éléments fondamentaux, non seulement d'un point de vue médico-légal (loi du 4 mars 2002), mais aussi d'un point de vue technique. L'interrogatoire systématique et orienté permettra de mettre en évidence des pathologies médicales ou des traitements spécifiques. Le renseignement d'un questionnaire médical par le patient reste un support précieux. Dans tous les cas et au moindre doute, il est possible de préparer l'intervention en concertation avec le spécialiste traitant ou d'adresser le patient en milieu hospitalier pour une prise en charge pluridisciplinaire le cas échéant.

Il est indispensable d'obtenir le consentement éclairé du patient, et s'il est mineur, de ses parents ou tuteurs légaux. Les risques et les possibilités d'échec doivent être clairement expliqués.

#### 4.1.2) Prise en charge des patients à risque

Un bilan général, la consultation du carnet de santé, au besoin la prise de contact avec le médecin de famille, permettent de dépister des contre-indications d'ordre général telles que :

- Risque oslérien
- Pathologies endocriniennes (diabète, pathologie de l'axe surrénalien, hyperthyroïde)
- Patient immunodéprimé
- Pathologie cancéreuse de la sphère orofaciale (ostéoradionécrose)
- Hémopathies (hémophilie, maladie de Willebrand)
- Insuffisance rénale
- Patient atteint de troubles neurologiques (entraînant des tics faciaux, brycomanie)
- Risques infectieux (VIH, Hépatites virales)

L'étude de toutes les pathologies interférant avec la chirurgie bucco-dentaire ne peut être exhaustive : nous présenterons par conséquent les cas de figure les plus fréquents et/ou les plus graves.

#### 4.1.2.1) Patients présentant un risque oslérien

Ces patients peuvent être classés selon différents types de pathologie :

- Les cardiopathies valvulaires
- Les cardiopathies congénitales
- Les antécédents de chirurgie cardiaque

Tous ces patients, notamment ceux présentant des malformations congénitales ou ayant bénéficié d'interventions cardiaques, n'encourent pas les mêmes risques vis-à-vis de l'endocardite infectieuse (EI). Au moindre doute, le praticien fera appel au médecin traitant ou directement au cardiologue. Rappelons que, d'après certains auteurs, le risque de bactériémie varie entre 51 et 85% pour les actes chirurgicaux concernant la sphère buccale.<sup>83</sup>

Tableau n°3

Cardiopathies à risque d'endocardite infectieuse.		
Groupe A	Groupe B	
Cardiopathies à haut risque	Cardiopathies à risque moins élevé	Cardiopathies à faible risque
Prothèses valvulaires (mécaniques, homogreffes ou bioprothèses)	Valvulopathies (IA, IM, RA)	CIA et pathologies afférentes
Cardiopathies congénitales cyanogènes non opérées et dérivations chirurgicales (pulmonaire systémique)	Prolapsus mitral ± IM et ou épaissement valvulaire	Plasties mitrales
Antécédents d'EI	Bicuspidie aortique	Pontage et angioplasties coronaires
	Cardiopathies congénitales non cyanogènes sauf communication interauriculaire	RM pur
	Cardiomyopathies hypertrophiques, obstructives avec souffle auscultatoire	Souffle valvulaire fonctionnel
		Maladie de Kawasaki, RAA, transplantation cardiaque

IA : insuffisance aortique ; EI : endocardite infectieuse ; IM : insuffisance mitrale ; RA : rétrécissement aortique ; CIA : communication interauriculaire ; RM : rétrécissement mitral ; RAA : rhumatisme articulaire aigu.

Source : Semur F et Seigneuric J-B<sup>83</sup>

Les transplantations, au même titre que les amputations radiculaires, les réimplantations, les traitements des dents à pulpe non vivante, les reprises de traitement canalaire, et l'implantologie, sont contre-indiquées chez les patients des groupes A et B. Pour les sujets porteurs de cardiopathies à faible risque (3<sup>ème</sup> groupe), c'est-à-dire les porteurs dont l'atteinte cardiaque n'implique pas plus de risque qu'un patient sans pathologie, les autotransplantations peuvent être réalisées.<sup>23</sup>

Notons toutefois qu'à l'heure où nous écrivons ces lignes, une mise à jour des recommandations concernant ces pathologies est en cours de réalisation par l'AFSSAPS ; des changements importants pourraient intervenir.

#### 4.1.2.2) Patients sous anticoagulants ou antiagrégants plaquettaires

La prise en charge de patients bénéficiant de médicaments anticoagulants ou par antiagrégants plaquettaires est une situation courante dont il faut connaître les implications. Il est clairement démontré que les véritables risques encourus par le patient sont d'ordre thromboembolique et sont rarement hémorragiques.

En outre, la rééquilibration de l'*international normalized ratio* (INR) après relais par héparine de bas poids moléculaire (HBPM) est difficile et entraîne parfois des défauts

d'anticoagulation pendant plusieurs jours (un relais du traitement antivitamine K par HBPM doit rester exceptionnel).

Ainsi, le rapport bénéfice/risque reste largement en faveur d'un maintien des thérapeutiques anticoagulantes et antiagrégantes.

### **Transplantation et antivitamine K**

De nombreuses études ont montré clairement que le risque hémorragique (facilement jugulé par des moyens locaux) est moindre que le risque thromboembolique.

En 2003, Garcia-Darenes et al. proposent le protocole suivant :

-La réalisation d'un INR la veille du geste. Si l'INR est supérieur à 2,8, l'intervention est reportée de quelques jours avec réduction du traitement en accord avec le cardiologue (réduction d'1/4 de comprimé tous les 2 jours).

-Une prise en charge peropératoire. Les procédures d'hémostase locale sont indispensables. Un matériau hémostatique résorbable intra-alvéolaire doit être mis en place dans le site d'extraction. Toute plaie doit être suturée. L'utilisation de colle biologique et/ou agent fibrinolytique est conseillé en cas de chirurgie hémorragique. Notons que les colles biologiques ne sont disponibles, en France, qu'en secteur hospitalier.

-Une explication rigoureuse des précautions postopératoires. Alimentation froide ou tiède, des bains de bouche à partir de j1 ou j2 postopératoire, contre-indication des anti-inflammatoires non stéroïdiens (AINS) et des salicylés à visée antalgique.

Enfin les auteurs précisent que le recours à l'hospitalisation n'est pas nécessaire en l'absence d'autres risques médicaux spécifiques. Mais l'anesthésie locorégionale est formellement contre-indiquée, ce qui orientera le choix du praticien vers une prise en charge hospitalière pour pratiquer une transplantation autogène sous anesthésie générale.<sup>23</sup>

## **Transplantation et antiagrégants plaquettaires.**

L'arrêt du traitement par clopidogrel, par salicylés à faible dose (75 à 325 mg/j) avant une avulsion dentaire n'est pas justifié.

Dans le cas de traitement par aspirine à forte dose (supérieur à 500 mg/j), il convient de retenir que ce traitement répond à des indications antalgiques ou anti-inflammatoires et non antiagrégantes. Dès lors, l'arrêt peut être envisagé sans risque pour le patient. Nous veillerons à suspendre le traitement 5 jours avant le geste chirurgical si l'on tient compte de la compétence hémostatique et 10 jours avant si l'on souhaite que l'action de l'aspirine ait complètement disparu.

L'anesthésie locorégionale du nerf alvéolaire inférieur est à éviter, et ne sera pratiquée qu'en cas d'échec ou d'impossibilité de réaliser une AL. L'anesthésie générale est réalisable, mais l'intubation nasotrachéale est délicate dans ce cas.

Dans tous les cas, on recommandera la délivrance d'une fiche de conseils au patient, spécialement adaptée aux précautions postopératoires vis-à-vis du risque hémorragique. Une consultation de contrôle à 48-72 heures permettra de vérifier la bonne observance thérapeutique et l'évolution locale.<sup>23</sup>

### **4.1.2.3) Pathologies endocriniennes**

#### **Diabète**

Le patient souffrant d'un diabète connu non équilibré présente des spécificités vis-à-vis de la pathologie elle-même (modalité de prise en charge) et des problèmes vis-à-vis de la cicatrisation. Les vasoconstricteurs ne sont pas contre-indiqués chez les patients porteurs d'un diabète de type I ou II bien équilibré.



Les troubles affectant les parois des vaisseaux réduisent le flux sanguin et donc la pression locale en oxygène : un retard de cicatrisation et une infection postopératoires sont deux complications fréquentes qu'il faut prendre en compte et prévenir.

Le diabète est une pathologie à considérer pour un patient sujet à une transplantation autogène. Lorsqu'il est équilibré et que le patient présente une hygiène bucco-dentaire correcte, les précautions se limitent à une antibioprofylaxie. Pour les patients ayant un diabète instable et un risque infectieux évalué, la solution d'autotransplantation mérite d'être reconsidérée et le praticien devra s'orienter vers une thérapeutique annexe.<sup>83</sup>

### **Pathologies de l'axe surrénalien**

Les patients porteurs de pathologies de l'axe surrénalien et bénéficiant ou ayant bénéficié d'une corticothérapie au long cours doivent faire l'objet d'une attention particulière ; l'avis du spécialiste ou du médecin traitant est requis.

Dans la plupart des cas, on préfère éviter l'usage de vasoconstricteurs lors de l'anesthésie locale.

Dans le cadre du phéochromocytome, la contre-indication aux vasoconstricteurs est absolue. Nous proposerons la réalisation de la ou des autotransplantations en milieu hospitalier avec structure de réanimation.

Les risques majorés de l'infection dus aux effets immunosuppresseurs des corticothérapies au long cours induisent un traitement d'antibiothérapie prophylactique et une surveillance postopératoire prolongée.

### **Hyperthyroïdie**

Elle se traduit par des troubles cardiovasculaires qui reproduisent l'effet d'un surdosage en adrénaline (tachycardie, arythmie, ischémie du myocarde). Pendant longtemps,

on a cru que les vasoconstricteurs agissaient de façon synergique. En pratique, les réponses hémodynamiques aux VC ne sont pas fondamentalement changées.

Bien que le risque de potentialisation thyroxine-adrénaline soit sérieux, il n'existe pas de contre-indication formelle à l'usage des VC chez les patients hyperthyroïdiens.<sup>83</sup>

#### 4.1.2.4) Troubles de l'hémostase

Nous avons vu dans ce chapitre les différentes recommandations pour la prise en charge des patients bénéficiant d'un traitement antivitamine K ou antiagrégant plaquettaire. Pour les patients présentant une anomalie de la crase sanguine non médicamenteuse, il est intéressant d'approfondir l'interrogatoire afin de dépister une telle pathologie (voir tableau n°5).

Un bilan préopératoire permet de préciser l'importance du trouble de la coagulation et d'en préciser l'étiologie (caractère héréditaire de l'hémophilie).

Le bilan de base comprend les trois tests suivants :

- Numération de formule sanguine
- Temps de céphaline activée (TCA) explorant la voie endogène de l'hémostase
- Temps de quick plasmatique (TQP) explorant la voie exogène

Lorsque le nombre de plaquettes circulantes est inférieur à 100 000 par mm<sup>3</sup>, tout acte pouvant faire saigner doit être évité.<sup>83</sup>

#### Tableau n°4

Interrogatoire à la recherche d'une anomalie de la crase sanguine.

**Données générales**

Âge

Sexe

Groupe sanguin : groupe O/non O

Traitement

Pathologies associées potentiellement hémorragiques :  
hépatique/rénale/hématologique

**Antécédents (ATCD)**

ATCD personnels chirurgicaux :

- amygdalectomie/adénoïdectomies/avulsions dentaires/autres
- complications hémorragiques

ATCD obstétricaux :

- nombre et type d'accouchements/type d'accouchement
- complications hémorragiques

ATCD personnels chirurgicaux : analyse des complications hémorragiques :

- subjectifs : saignements « anormaux » immédiats ou retardés
- objectifs : hématome/transfusion/reprise chirurgicale

ATCD familiaux

Source : Semur F et Seigneure J-B <sup>83</sup>

D'une manière générale, la transplantation sera contre-indiquée pour les patients souffrant d'un trouble de l'hémostase de type hémophilie ou maladie de Willebrand car le rapport risque/bénéfice est trop important.

#### 4.2) Examen exobuccal

En dehors d'un examen classique de consultation, il s'attache aux éléments suivants :

- harmonie faciale
- recherche de dysharmonie maxillo-mandibulaire
- recherche d'adénopathie
- examen des articulations temporo-mandibulaires (ATM)

- °trajet condylien en ouverture et fermeture
- °diduction
- °existence de claquements ou de craquements
- °gêne fonctionnelle détaillée par le patient (blocage, acouphènes, douleur)<sup>82</sup>

### 4.3) Examen endobuccal

#### 4.3.1) Examen visuel

Lors de l'inspection endobuccal, l'opérateur reportera les informations suivantes :

##### 4.3.1.1) Etat général de la denture et hygiène buccale

L'hygiène est un des critères important à considérer. Elle influence de manière significative la pérennité du transplant, et nécessite par conséquent une coopération irréprochable du patient.

Néanmoins, au moment de l'intervention, un bain de bouche antiseptique devra toujours être réalisé, ce qui permettra un lavage de la cavité buccale et la réalisation du geste dans des conditions d'hygiène optimisées. Les désinfections péri-buccales et endobuccales pourront être réalisé avec un simple bain de bouche à base de chlorhexidine. Elles pourront aussi faire appel à de véritables antiseptiques adaptés à la muqueuse buccale (polyvinylpyrrolidone iodée scrub 4 % pour la détersion et dermique 10 % pour l'antisepsie).<sup>31; 82</sup>

#### 4.3.1.2) Etat de la première molaire et de son environnement parodontal

L'examen clinique doit comporter une analyse de la première molaire afin de déterminer le degré de son délabrement qui permettra de se positionner sur le caractère conservable ou inconservable de la dent. La présence d'un phénomène infectieux ou kystique est, quant à elle, généralement mise en évidence grâce à l'examen radiographique.

Il est également important de noter l'état du parodonte environnemental car il aura une influence certaine sur l'intégration du transplant dans son nouveau logement : un parodonte sain offrira des conditions de cicatrisation optimales et permettra ainsi d'obtenir un manchon épithélial étanche plus rapidement ; la diffusion bactérienne vers l'espace desmodontal, qui a un effet dommageable sur le transplant, n'en sera que limitée.

#### 4.3.1.3) Etat des dents voisines mésiales et distales de la première molaire

Le praticien notera les informations suivantes :

- Existence de soins restaurateurs (reprise carieuse, amalgame volumineux, couronne prothétique bien ou mal adaptée) sur les dents voisines
- Mobilité de la 2<sup>ème</sup> molaire qui peut poser problème lors de la mobilisation du greffon

Après destruction de la couronne de la première molaire cariée, la deuxième molaire tend à se mésialiser, ce qui réduit d'autant l'espace disponible. Cependant, le diamètre mésio-distal de la dent de sagesse est généralement inférieur à celui de la première molaire, ce qui autorise souvent la transplantation.

Dans le cas contraire , il conviendra soit de préparer l'intervention chirurgicale par une étape orthodontique, soit de procéder au meulage proximal du transplant ou des dents adjacentes si elles sont le siège d'une carie proximale. On peut également utiliser une dent de sagesse maxillaire pour remplacer une première molaire mandibulaire, car son diamètre inter-proximal est en général plus faible que celui de la dent de sagesse mandibulaire.<sup>91</sup>

#### 4.3.1.4) Egression des dents antagonistes

Suite à la destruction de la première molaire cariée, les premières molaires et/ou les deuxièmes prémolaires antagonistes peuvent s'égresser et ainsi limiter la hauteur disponible au niveau du site receveur pour accueillir le greffon.

En fonction du degré d'égression, le praticien devra réaliser une éventuelle coronoplastie des dents antagonistes concernées, ou abandonner l'idée de pratiquer la transplantation dans le cas où l'égression est trop importante.

#### 4.3.1.5) Situation de la dent de sagesse et environnement parodontal

Bien que la situation des dents de sagesse soit souvent révélée après un examen radiographique, l'observation clinique peut apporter des informations essentielles :

- Taille du segment rétro molaire
- Absence ou présence d'inflammation locale active.<sup>8; 82</sup>

Devant un épisode aigu comme la péri coronarite, il est préférable d'administrer au patient une antibiothérapie avant de réaliser une intervention chirurgicale. Le parodonte est également examiné, notamment en ce qui concerne la hauteur et l'épaisseur de gencive kératinisée.

#### 4.3.1.6) Degré d'ouverture buccale

Il est également à considérer car il contre indiquera dans certains cas le recours à une transplantation. En effet, lorsque la dent de sagesse présente des caractéristiques évoquant des difficultés de prélèvement, le manque de visibilité induit par la limitation d'ouverture buccale interdira la transplantation.<sup>82</sup>

Dans certains cas, une ouverture buccale trop réduite amènera le praticien à procéder à une transplantation sous anesthésie générale afin de faciliter les conditions d'intervention de l'opérateur.<sup>4</sup>

#### 4.3.2) Examen tactile : la palpation

Au niveau de la première molaire, une palpation peut s'avérer nécessaire pour déceler une fluctuation qui est l'indice, outre de phénomène infectieux, de la présence d'une formation kystique.

Au niveau de la troisième molaire, une palpation vestibulaire, linguale ou palatine permet de mettre en évidence l'inclusion sous la forme d'une saillie.<sup>24</sup>

### 4.3.3) Enregistrement de la situation : empreinte d'étude

Une prise d'empreinte peut s'avérer nécessaire afin de mieux visualiser les différents problèmes. Elle complète utilement l'examen clinique et permet d'anticiper avec précision l'occlusion de la dent transplantée.

L'étude des moulages permet également d'apprécier :

- Les dimensions mésio-distales
- Les dimensions vestibulo-linguales
- La hauteur des sites de prélèvement et d'implantation
- L'épaisseur d'os alvéolaire (obtenue en soustrayant l'épaisseur de la muqueuse qui est habituellement d'environ 2 mm)

Remarque : l'espace disponible au niveau du site receveur doit comporter une marge d'au moins 1 mm par rapport aux mesures du site donneur.

### 4.4) Examens radiographiques

Utilisés en préopératoire, ils sont indispensables au praticien pour le guider vers la bonne décision thérapeutique.

Ils permettent en outre de renseigner le praticien sur l'anatomie des dents concernées par l'intervention afin d'évaluer les difficultés opératoires. Ils apportent également des informations capitales dans l'étude des sites donneurs et receveurs qui intéressent une transplantation autogène. Un bilan radiographique ressemble à celui qui est préconisé en matière d'implantologie. Nous chercherons à définir non seulement les mensurations du site



receveur, mais également celles du transplant, ce qui induit une difficulté supplémentaire par rapport à l'implantologie.

Nous présenterons successivement les différents moyens radiographiques mis à notre disposition, lesquels nous permettront de prendre une décision quant à la possibilité ou non de réaliser une autotransplantation de dent de sagesse.

#### 4.4.1) Bilan radiographique

##### 4.4.1.1) Examens radiographiques « standards »

###### 4.4.1.1.1) Rétro alvéolaire

Ce cliché peut suffire et donner une image complète de la dent et de son environnement. Il est suffisant pour venir confirmer le diagnostic clinique au niveau de la première molaire.

Au niveau des dents de sagesse, il est difficilement réalisé dans des conditions parfaites, aussi bien dans la région mandibulaire que maxillaire (réflexes nauséux).

L'usage d'un angulateur de Rihn est très utile en maintenant le film perpendiculairement au rayon principal. L'orthogonalité du rayon au film et à l'objet, ainsi qu'une distance réduite film-dent, permettent d'obtenir une projection morphologique et dimensionnelle la plus fidèle possible des structures dentaires et alvéolaires. L'absence de déformation et d'agrandissement rend l'image directement et fidèlement mesurable sur le cliché.

Le cliché rétro alvéolaire offre des informations capitales :

- Présence ou absence de la dent de sagesse
- Morphologie des dents de sagesse
- Situation des dents (incluses ou enclavées)
- Orientation des dents (vestibulaire, linguale ou palatine, intermédiaire)
- Mesures de la longueur radiculaire et du diamètre mésio-distal des dents concernées
- Position de la dent de sagesse (verticale, horizontale, en bascule mésiale ou distale)
- Stade d'édification radiculaire
- Rapport avec le nerf alvéolaire inférieur à la mandibule
- Apex sinusiens
- Qualité et quantité d'os alvéolaire

Il est cependant insuffisant pour interpréter certaines situations, notamment la superposition des structures, mais son acquisition, presque incontournable dans un bilan préopératoire, suffit souvent en complément du cliché panoramique à interpréter les situations de la dent de sagesse et de la première molaire que nous cherchons à remplacer. <sup>18; 82</sup>

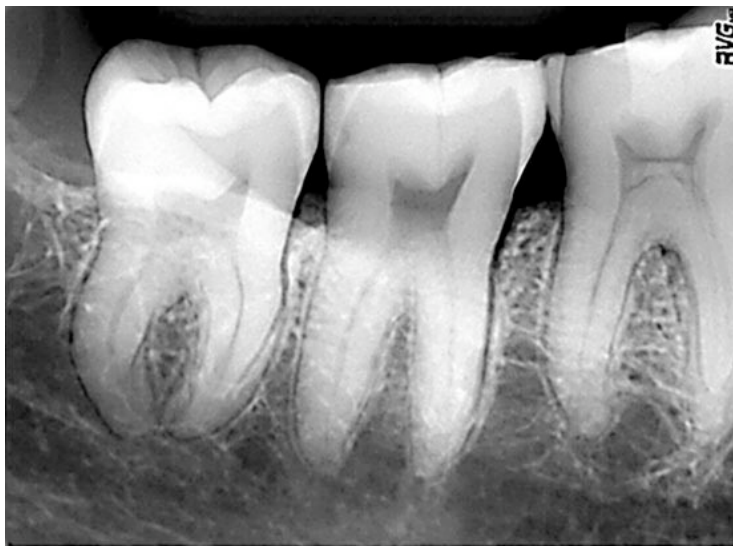

Figure 19 : cliché rétro alvéolaire permettant d'analyser la situation d'une 48

Source : Cavezian R, Pasquet G, Bel G et al <sup>18</sup>

#### 4.4.1.1.2) Orthopantomogramme

Comme le cliché rétro alvéolaire, l'orthopantomogramme nous renseigne sur :

- . Le degré d'inclusion de la dent
- . La distance par rapport au ramus
- . La forme des racines
- . L'orientation des dents.
- . Le stade d'édification radiculaire
- . Les rapports avec le nerf alvéolaire inférieur
- . Les apex sinusiens.<sup>12; 18</sup>

De plus, il donne une bonne vision globale de l'état de la denture et de son tissu de soutien.

L'orthopantomogramme, appelé plus communément cliché panoramique, reste l'examen de base pour confirmer ou réfuter la possibilité de réaliser une autotransplantation de dent de sagesse à la place d'une 1<sup>ère</sup> molaire délabrée. Il permet notamment de suspecter les rapports entre le nerf alvéolaire inférieur et les apex dentaires à la mandibule, et les rapports des apex avec les cavités sinusiennes au maxillaire. Il permet également d'apprécier le stade d'édification radiculaire des quatre dents de sagesse en un seul cliché et nous savons que la maturité des troisièmes molaires est un critère important dans la décision de pratiquer ou non une autotransplantation.

Cet examen permettra d'orienter le choix de l'intervention vers la dent qui sera la plus en adéquation avec le site receveur ; la transplantation n'intéressera pas systématiquement la dent de sagesse contiguë à la première molaire que nous cherchons à remplacer. Il peut s'avérer nécessaire de transplanter une dent de sagesse maxillaire à la mandibule lorsque son homologue mandibulaire est absente ou difficilement abordable (position horizontale, racine divergente ou coudées).

Quand le nerf alvéolaire inférieur se projette sous les apex d'une troisième molaire mature ou quasi mature, le bilan d'imagerie est suffisant. Lorsque son trajet se superpose aux images apicales, il convient de préciser leur rapport par des examens complémentaires (de type scanner ou « cone beam »).

Quand l'édification radiculaire de la troisième molaire n'est pas achevée, le bilan radiologique est généralement limité à la radiographie panoramique et au cliché rétroalvéolaire.

Des études comparant la qualité des clichés panoramiques numériques et argentiques n'ont pas montré de différences significatives au niveau de la précision des rapports entre les dents de sagesse et le nerf alvéolaire inférieur. Cependant, le cliché panoramique ne saurait rivaliser avec la parfaite définition du film dentaire intra buccal (argentique ou numérique).<sup>18</sup>

La radiographie panoramique, très largement utilisée pour les troisièmes molaires, augmente les dimensions verticales de 9 à 23 % et les dimensions horizontales de 52 à 64 %. Ces distorsions empêchent d'utiliser la radiographie panoramique pour évaluer la taille du greffon.<sup>82</sup>

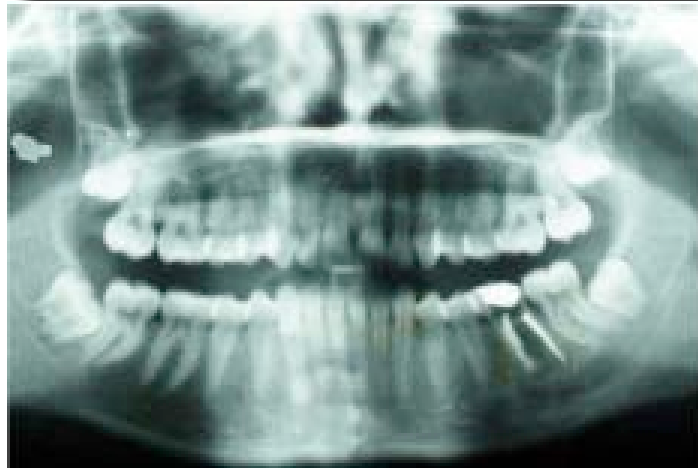

Figure 20: orthopantomogramme numérique. L'examen permet en une prise radiographique d'interpréter la situation des quatre dents de sagesse.

Source : Catherine J, Mockers O, Richard O et al. <sup>17</sup>

#### 4.4.1.2) Examens radiographiques « complémentaires »

Ces examens ne vont être généralement prescrits ou réalisés qu'en deuxième intention, lorsque les résultats précédemment obtenus s'avèrent insuffisants. Dès lors qu'une difficulté est prévisible pour le prélèvement du transplant ou au niveau du site receveur, un examen tomodensitométrique ou tridimensionnel est souvent demandé. Ces examens pourront apporter de nombreuses précisions tant au niveau des caractéristiques anatomiques des dents concernées que de leur environnement, et ainsi éclairer l'opérateur lorsque celui-ci émettra des doutes sur :

- L'orientation du transplant
- L'édification radiculaire du transplant
- L'anatomie radiculaire du transplant et de la 1<sup>ère</sup> molaire
- Les rapports de la première molaire et du transplant avec les cavités sinusiennes, le nerf alvéolaire inférieur

##### 4.4.1.2.1) Film occlusal

Diffusée en France par Belot dès 1907, cette méthode utilise un film de 57 x 76 mm maintenu dans le plan occlusal par morsure légère du patient. C'est une technique complémentaire des incidences fondamentales (panoramique ou rétro-alvéolaire) qui procure la 3<sup>ème</sup> dimension. Dans le cas où le patient est dans l'impossibilité de pratiquer un examen radiographique en 3D par faute de moyen, le film occlusal, en complément des clichés rétro-alvéolaires ou panoramiques, est une solution de choix.<sup>18</sup>

Deux types de projection se complètent, ils sont définis par l'angulation du rayonnement par rapport au film :

## **Incidences ortho-occlusales : méthode « mensurative »**

Le rayon est orthogonal au plan du film.

Dans cette technique, une arcade dentaire est isolée sur le plan horizontal dans un but topographique (localisation simple d'une dent incluse).

- Au maxillaire :
  - ° Incidence de Simpson : la tête est fléchie, le rayon directeur aborde la région frontale, le rayon est perpendiculaire au plan occlusal matérialisé par le film.
  - ° Incidence de Simpson modifiée : dans certains cas, afin d'éviter la superposition de la densité du front, nous plaçons le tube à hauteur de la racine du nez incliné de 10° vers l'arrière.
  - ° Incidence transcrânienne : le rayon est orienté vers l'avant dans l'axe des incisives ; cette incidence permet en cas d'inclinaison exagérée de celles-ci de rétablir « l'orthogonalité » de la projection.
  
- A la mandibule :

La tête du patient est défléchie, le rayon directeur ascendant est perpendiculaire au plan du film. De réalisation plus aisée (faible épaisseur des tissus), cette incidence isole, outre l'arcade mandibulaire, le plancher buccal et les trajets des canaux salivaires de Wharton.<sup>18</sup>

## **Incidences dysocclusales : méthodes « morphologiques »**

Le rayon oblique par rapport au plan du film entraîne une déformation volontaire de l'image destinée à discriminer des structures ou des éléments contigus :

- Au maxillaire :

- ° Dysocclusale médiane : initialement et théoriquement, elle consiste à incliner le rayon directeur dans un but d'isométrie. En pratique, nous chercherons surtout une déformation de l'image dento-maxillaire volontairement « défilée » dans un but discriminatif et morphologique.

Cette incidence n'a aucun intérêt dans notre étude.

- ° Dysocclusales supérieures latérales (droite ou gauche) : le rayon toujours oblique est latéralisé à hauteur du rebord orbitaire inférieur. Ce sont les incidences de choix dans l'étude des rapports réciproques entre les apex des dents antrales et les planchers des sinus maxillaires. Cette technique est aussi appelée incidence de Pasquet et Tridon.

- A la mandibule : l'incidence dysocclusale, qu'elle soit médiane ou latérale, n'aura aucun intérêt dans notre étude.

### **Intérêts du film occlusal**

En résumé, les intérêts principaux du film occlusal sont de mettre en évidence :

- ° A la mandibule : -la position axiale des dents de sagesse

- le diamètre vestibulo-lingual des dents de sagesse

- ° Au maxillaire : les rapports des sinus maxillaires avec les apex des 1<sup>ère</sup> molaires

Quant aux dents de sagesse maxillaires, il convient de pratiquer un examen scanographique ou tridimensionnel pour préciser son orientation ou son diamètre vestibulo-palatin.

Nous retiendrons que la méthode préférentiellement choisie est l'angulation ortho-occlusale (orthogonale) ainsi que l'incidence dysocclusale supérieure latérale dite de Pasquet et Tridon qui permet de mettre en évidence des rapports du sinus maxillaire et des apex dentaires.

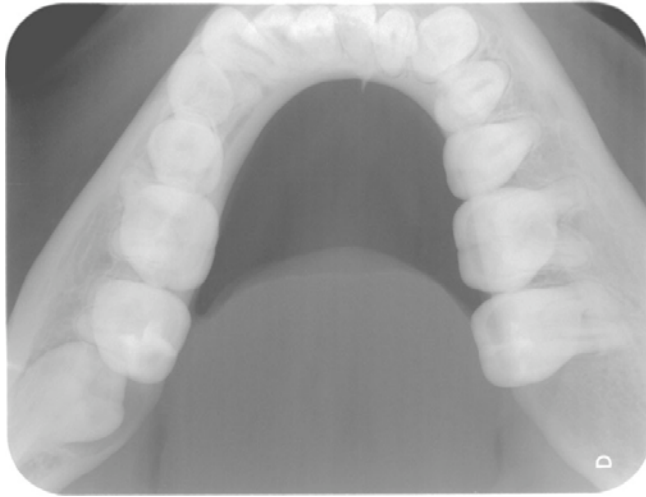


figure 21: film occlusal mandibulaire par incidence ortho-occlusale qui permet d'analyser la situation de la 3<sup>ème</sup> molaire mandibulaire gauche (38)

source : techniques de radiologie dentaire, Cavezian R, Pasquet G, 1992, radiologie et imagerie médicale

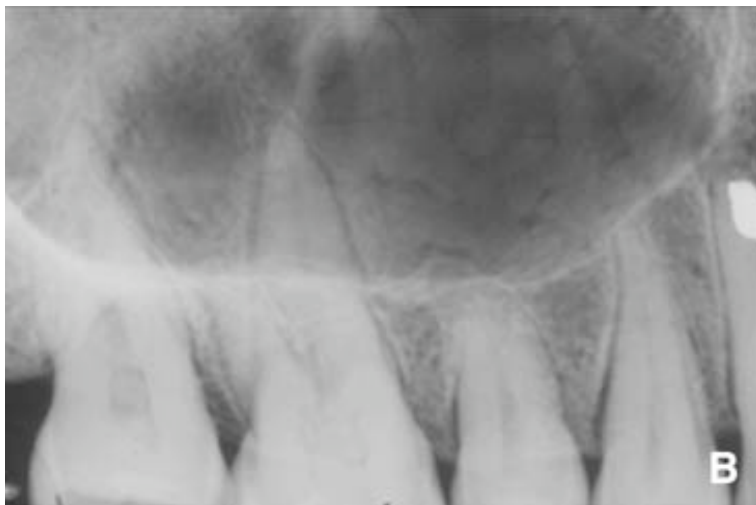

Figure 22: film occlusal de l'arcade maxillaire avec incidence dysocclusal supérieure latérale droite de Pasquet et Tridon. Mise en évidence des rapports du sinus maxillaire et des apex dentaires de 17, 16 et 14. Les apex sont hors du sinus ; la corticale du sinus ne suit pas le contour des dents.

Source : Sauveur G., Ferkdadji I., Gilbert E., Mesbah M., Kystes des maxillaires, 2008, EMC (Elsevier Masson SAS), 28-550-G-10.



Ce cliché peut donc guider le chirurgien dentiste dans le choix de sa voie d'abord, mais il n'a toutefois pas la précision morphologique et topographique d'un scanner avec reconstitution dentascan\*. Il reste cependant un examen facile à réaliser en complément d'un cliché rétroalvéolaire ou d'un orthopantomogramme.<sup>18, 82</sup>

#### 4.4.1.2.2) Tomodensitométrie

A l'inverse du cliché panoramique, l'examen tomodensitométrique (ou scanner) localise sans déformation et sans agrandissement les structures anatomiques dans les trois plans de l'espace. C'est un examen fiable qui permet de préciser et de mesurer les rapports des 1<sup>ère</sup> et 3<sup>ème</sup> molaires avec les différentes structures anatomiques :

- Au maxillaire : les cavités sinusiennes, les fosses nasales, le canal infra-orbitaire.
- A la mandibules : le canal mandibulaire et le foramen mentonnier.

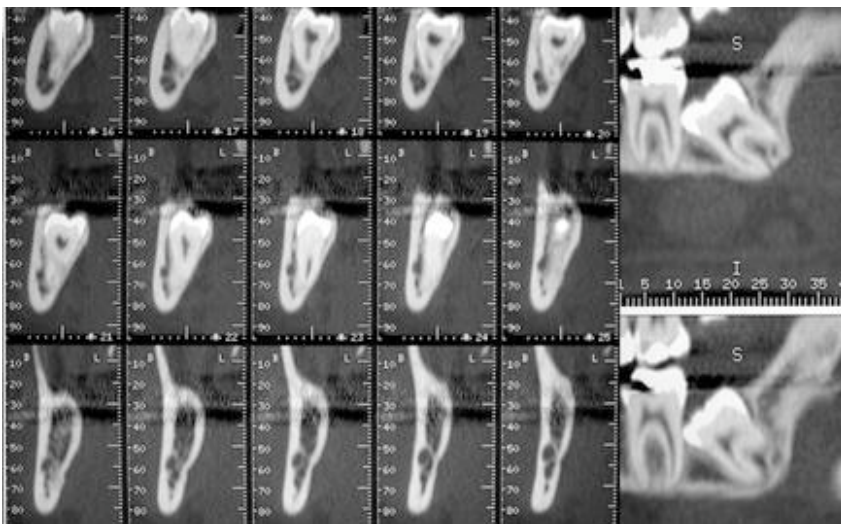


Figure 23 : le scanner permet de définir les rapports des dents de sagesse avec le canal mandibulaire. Dans ce cas, la dent n°38 est incluse, le canal mandibulaire est au contact du bord vestibulaire des racines.

Source : Teman G, Lacan A, Suissa M et al.<sup>89</sup>

L'examen scanographique facilite également l'appréciation de l'état d'évolution du transplant en visualisant le degré d'ouverture ou de fermeture de son apex, lorsque celui-ci est peu visible sur les clichés « classiques ».

Cet examen, relativement irradiant et assez onéreux, ne doit être prescrit qu'en deuxième intention dans le cas où les informations données par les clichés rétro alvéolaires et panoramiques sont insuffisantes. Cette technique offre l'avantage de donner la véritable position des éléments anatomiques, mais elle présente une résolution spatiale inférieure aux nouvelles techniques d'imagerie en coupe numérique, telle que la technique cone beam, puisque ce sont des coupes qui vont reformer un volume (à la différence du cone beam où ce sont des coupes qui seront réalisées dans un volume).<sup>18; 82; 88</sup>

#### 4.4.1.2.3) Tomographie volumique à faisceaux conique

L'imagerie issue des tomographes volumiques à faisceaux conique (cone beam computerized tomography) tend peu à peu à remplacer l'imagerie tomodensitométrique.

Cette technique sectionnelle se distingue du scanner traditionnel, qui effectue plusieurs coupes linéaires, par l'utilisation d'un faisceau ouvert conique qui permet en une seule révolution de balayer l'ensemble du volume à radiographier. La largeur du faisceau est constante : elle correspond à une angulation de 14°. Il est capable d'acquérir les données brutes d'un cube de 13cm de côté en une seule acquisition ; tous les plans de l'espace sont accessibles sans renouveler l'acquisition. Les résultats pourront être obtenus sur des clichés radiographiques, papiers ou CD-Rom.<sup>39</sup>

Cette technique, jugée très prometteuse en raison de sa faible dosimétrie (elle est jusqu'à six fois inférieure à celle du scanner en fonction du site anatomique) et du caractère tridimensionnel de son image, est un examen à considérer par le praticien en complément des clichés rétro alvéolaire et panoramique, lorsque les résultats obtenus s'avèrent insuffisants. <sup>14;</sup>

36

La technique cone-beam permet aujourd'hui, grâce à une amélioration spectaculaire de la résolution spatiale des machines, d'obtenir des images comparables voire supérieures à celles obtenues au scanner.

Il n'y a pas actuellement un appareil mais des appareils cone-beam dont les applications sont différentes :

- Un appareil à champ large : le Newtom 3 G de QR (Vérona, Italie)
- Un appareil à champ réduit : l'Accuitomo de Morita (Kyoto, Japon)

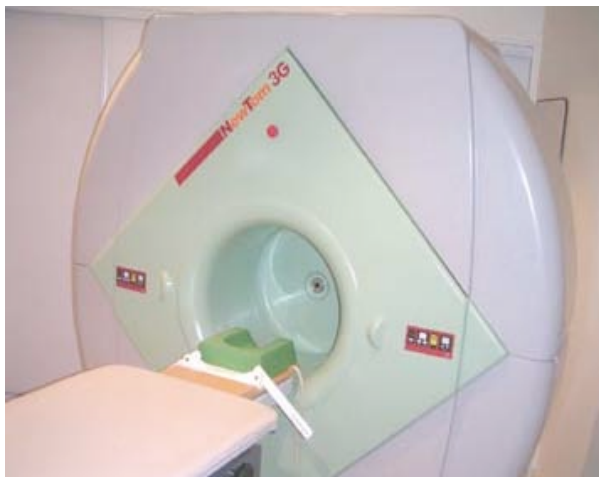

Figure 24 A : appareil New tom 3G

Source : Pasquet G et Cavezian R. <sup>68</sup>

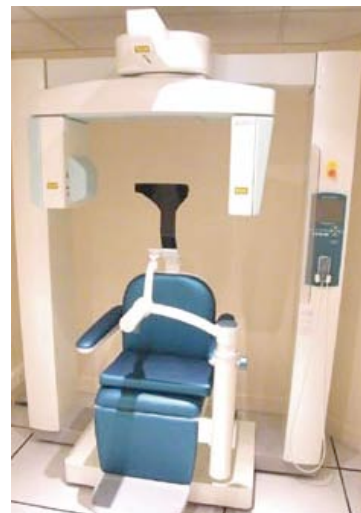

Figure 24 B : vue l'Accuitomo de Morita

Source : Pasquet G et Cavezian R. <sup>68</sup>

Cet examen présente les avantages suivants :

- Une haute résolution spatiale
- Il permet d'effectuer des mesures : distance, angle, densité...
- Il est formé de reconstitutions curvilignes
- Les artefacts métalliques sont moins importants que lors de la réalisation de scanners
- Il est peu irradiant
- Il est peu coûteux (significativement inférieur à la tomodensitométrie)

Par contre, il présente une moindre résolution en densité que le scanner.<sup>39; 40; 68</sup>

L'imagerie tridimensionnelle par soustraction ou par transparence des différentes densités permet de déterminer avec précision les rapports du transplant et de la 1<sup>ère</sup> molaire avec leur environnement dans les trois plans de l'espace. Elle révèle en outre leur morphologie, les éventuelles courbures de racine, les rapports avec le sinus au maxillaire et le nerf alvéolo-dentaire inférieur à la mandibule (voir figure), et dépiste des dysplasies ou des anomalies ligamentaires.

Cet appareil s'inscrit en plein dans l'évolution des techniques d'imagerie médicale, avec une diminution des doses d'irradiation et la conservation d'une bonne qualité des images radiologiques. Il constitue une solution de choix pour l'exploration des différentes structures anatomiques qui avoisinent les dents concernées.

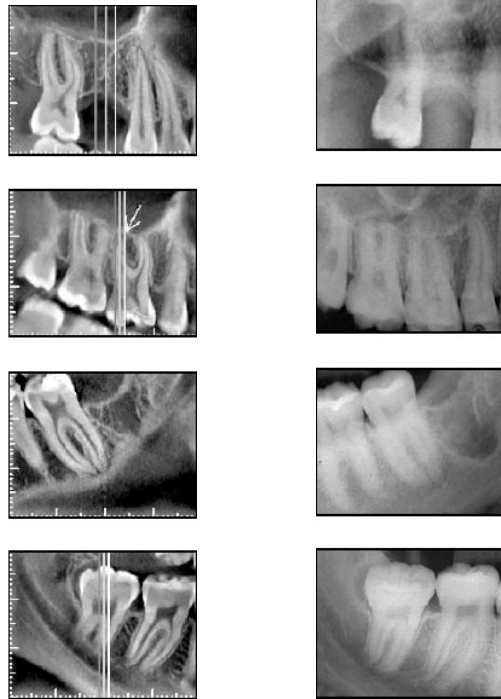


figure 25 : comparaison qualitative entre un examen tomographique à faisceau volumique (à gauche) et un examen rétro alvéolaire (à droite) pour un même site.

Source : Estrala C et Bueno M-R. <sup>26</sup>

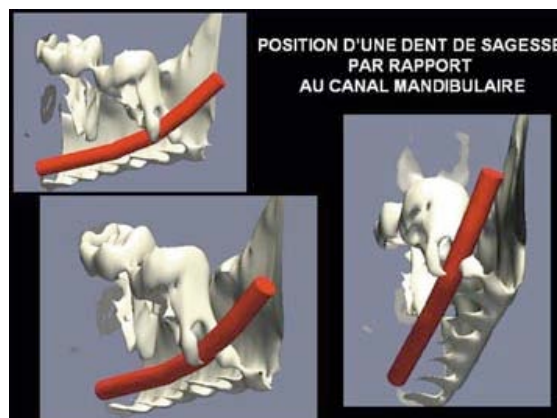


figure 26: Image obtenue par un appareil Newtom 3G. Localisation d'une dent de sagesse mandibulaire gauche (38). Reconstitution tridimensionnelle avec rendu de volume, surlignage du canal mandibulaire et soustraction osseuse partielle : le canal mandibulaire se situe entre les deux apex de 38.

Source : Pasquet G et Cavezian R. <sup>68</sup>

#### 4.4.1.2.4) Examens annexes

##### Radiographie en incidence de maxillaire défilé

Cette radiographie est de moins en moins utilisée, rendue obsolète par l'orthopantomogramme. Même si le cliché présente d'importantes déformations, il offre une bonne projection latérale à la mandibule, mais reste un examen inapproprié pour le maxillaire.

En revanche, son utilisation peut trouver un intérêt chez un patient impotent ou intransportable (tétraplégie ou coma par exemple) à l'inverse du cliché panoramique nécessitant une stature en position debout.

##### Incidence « face-basse bouche-ouverte »

Classiquement, le cliché est effectué sur une cassette plane centrée sur la mandibule ; le sujet est placé en appui front-nez-plaque. Les appareils panoramiques modernes incluent souvent un programme sectoriel permettant la réalisation immédiate de cette incidence en complément de l'OPT initial.

La projection frontale est bien meilleure que celle obtenue par incidence mordue.<sup>82</sup>

Il constitue souvent un préalable discriminatif à l'imagerie sectionnelle dans l'étude des rapports dent de sagesse avec le canal dentaire inférieur.

Si dans cette incidence, les apex de la dent de sagesse mandibulaire se projettent à distance de l'image du canal dentaire, la discrimination est facilement faite ; le canal est généralement vestibulé par rapport aux racines de la dent de sagesse. Par contre, si les apex se projettent, comme en technique panoramique, sur l'image du canal dentaire, il faudra avoir

recours à une technique d'imagerie en coupe avec reconstructions millimétriques (scanner) ou à une technique cone beam.<sup>18</sup>

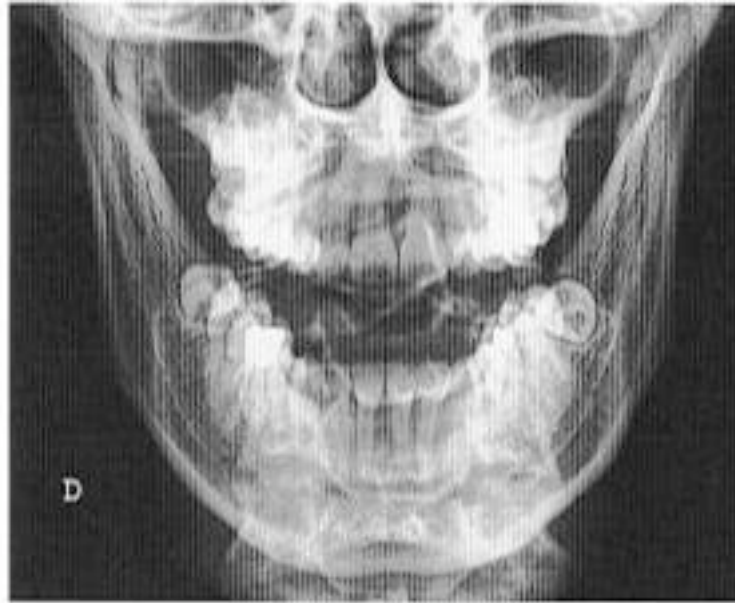

Figure 27 : Incidence face basse montre que les dents de sagesse mandibulaires se placent dans l'alignement de l'arcade dentaire. Nous observons que les canaux mandibulaires se situent du côté vestibulaire et à distance des apex de 38 et 48.

Source : Cavezian R, Pasquet G, Bel G et al <sup>18</sup>

#### 4.4.2) Analyse des données et prise de décision

Bien qu'un simple cliché rétroalvéolaire, en complément d'un orthopantomogramme, suffise le plus souvent pour étudier les sites donneurs et receveurs, il est souvent intéressant, et parfois obligatoire, d'approfondir l'examen radiographique par des techniques scanographiques ou tridimensionnelles, quand des difficultés sont à envisager au niveau du prélèvement du transplant, ou de la mise en place du greffon dans le site receveur.

Par exemple, si les racines d'une 3<sup>ème</sup> molaire mandibulaire se superposent au canal mandibulaire sur le cliché panoramique, le recours à l'imagerie sectionnelle est tout

indiqué pour déterminer de manière plus précise les rapports anatomiques entre les apex et le canal.

Les techniques tridimensionnelles donnent à l'opérateur une excellente approximation de ce qu'il va rencontrer au cours de son intervention, et peuvent offrir des informations très précises notamment au niveau des dimensions du greffon :

- mésio-distale
- vestibulo-linguale/palatine
- longueur radiculaire

Les images scanographiques facilitent également l'appréciation des rapports du transplant choisi avec les cavités sinusiennes du maxillaire et le canal dentaire inférieur à la mandibule. Néanmoins, le praticien optera préférentiellement pour un examen de type cone-beam qui est moins irradiant, moins onéreux et dont la résolution spatiale est presque identique à la tomodensitométrie <sup>8; 17; 76</sup>

En résumé, lorsque les examens radiographiques « classiques », comprenant l'orthopantomogramme et le cliché rétro alvéolaire, s'avèrent incomplets, le praticien doit s'orienter vers un examen d'imagerie adéquat en fonction des caractéristiques anatomiques du transplant (voir tableau page suivante).



		F.O avec incidence ortho-occlusale	F.O avec incidence dysocclusale	Incidence face basse bouche ouverte	Scanner	Cone-beam
Maxillaire	Orientation et dimensions					++
	Edification radiculaire				+	+
	Anatomie radiculaire				+	++
	Rapports sinusiens		+/-		++	++
Mandibule	Orientation et dimensions	+		+/-		++
	Edification radiculaire				+	+
	Rapports avec nerf alvéolaire inférieur			+/-	++	++
	Anatomie radiculaire				+	++

Tableaux exposant les examens radiographiques complémentaires à réaliser dans le cadre de l'étude d'un site donneur (maxillaire et/ou mandibulaire) en fonction des caractéristiques anatomiques du transplant.

Légende : +/- examen possible mais avec une précision des données recueillis limité

+ examen offrant des résultats satisfaisants

++ examen idéal

F.O : film occlusal

#### 4.4.2.1) Aspects et environnement du site receveur

Le praticien s'intéressera aux aspects biologiques du site receveur, pour s'assurer notamment qu'il n'est pas le siège d'une infection. Néanmoins, la présence d'un phénomène infectieux ou kystique ne doit pas contre indiquer de manière systématique la transplantation. En effet, elle intéressera des sites où la première molaire est condamnée, et le plus souvent à cause d'une infection. L'indication d'autotransplantation doit être posée en fonction du caractère plus ou moins favorable du site receveur, c'est-à-dire en fonction de la taille et du caractère invasif de l'infection.

Le praticien évaluera également la quantité et la qualité osseuse du site receveur. La hauteur et le volume osseux doivent être suffisants pour contenir et intégrer correctement le transplant dans son nouveau logement.. De même, un phénomène infectieux peut réduire considérablement le soutien osseux et compromettre ainsi la réalisation d'une transplantation.

Il est évident que la longueur radiculaire du transplant et le volume osseux du site receveur doivent être mesurés afin de s'assurer que la hauteur d'os alvéolaire au niveau du site receveur est suffisante pour le greffon. En outre, le nerf alvéolo-dentaire inférieur ne doit en aucun cas être menacé par la transplantation de la dent de sagesse lorsque celle-ci est placée au niveau de son nouveau logement.<sup>51; 76</sup>

#### 4.4.2.2) Stade d'édification radiculaire du transplant

C'est un des critères les plus important à respecter par le praticien pour espérer une réussite optimale du traitement. Le taux d'échec est souvent très faible lorsque cette condition est respectée. Néanmoins, l'évaluation du stade d'édification radiculaire se fait presque exclusivement à partir des données radiographiques, même si l'âge du patient restreint inéluctablement le champ d'investigation. Cette technique intéressera donc dans

la majorité des cas des sujets jeunes dont l'âge est compris entre 16 et 25 ans, bien que son emploi ne soit pas contre-indiqué pour les sujets à l'âge plus avancé.<sup>62</sup>

Il semblerait que les stades extrêmes du développement radiculaire (stade 7 de Moorrees et Fanning) aient un plus mauvais pronostic. Ainsi, une dent mature transplantée constitue un élément stable car sa racine est longue. Cependant, la cicatrisation des tissus parodontaux matures sera moins bonne et les risques de résorption plus élevés.

A l'inverse, on se place dans des conditions optimales de cicatrisation parodontale lorsque la transplantation concerne une dent à l'état de germe. En l'occurrence, s'il s'agit d'un germe très immature, les tissus peuvent être lésés lors du prélèvement. En particulier, avant la minéralisation de la bifurcation radiculaire d'une molaire (stade 1 de Moorrees et Fanning), les tissus pulpaire peuvent être arrachés en manipulant le germe. De plus, un germe très immature voit son développement radiculaire très perturbé par la transplantation : on peut considérer qu'il perd environ 50 % de son potentiel d'édification, et fournit une assise mécaniquement inférieure à celle obtenue quand la dent ne subit pas de transplantation.<sup>28</sup> Ainsi, au stade du bourgeon folliculaire, le pronostic semble globalement médiocre : les techniques de transplantation de bourgeons folliculaires enfouis sont actuellement abandonnées.

Le transplant idéal se situe entre ces deux extrêmes. C'est une dent immature, avec un desmodonte épais. Le stade idéal de transplantation correspond à une dent dont le degré d'édification radiculaire est compris entre les deux tiers et les trois quarts (ce qui correspond au stade 4 de Moorrees et Fanning), cela afin :

-D'assurer la stabilité du transplant

-De bénéficier d'apex largement ouverts nécessaires à la cicatrisation pulpaire.

#### 4.4.2.3) Anatomie du transplant

Il est important de remarquer que l'appréciation de l'anatomie radicaire du transplant a son importance dans le bilan préopératoire : une dent de sagesse, même immature, présentant des racines trop « rétentives », ne pourra pas être extraite sans procéder à une séparation radicaire. De plus, une dent dont la morphologie radicaire est trop divergentes ou coudées ne pourra pas offrir une adaptation satisfaisante au niveau du site receveur (figure ).

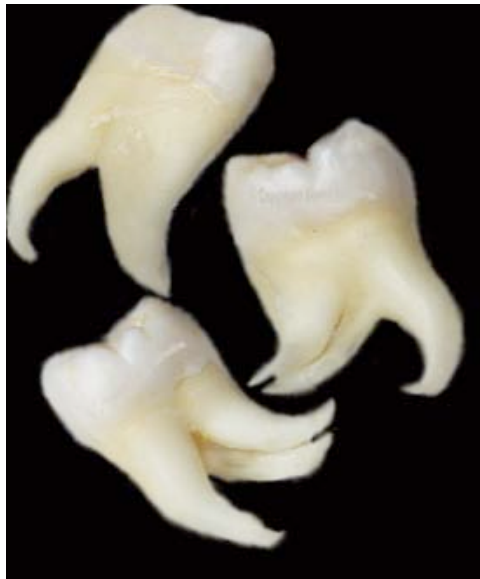

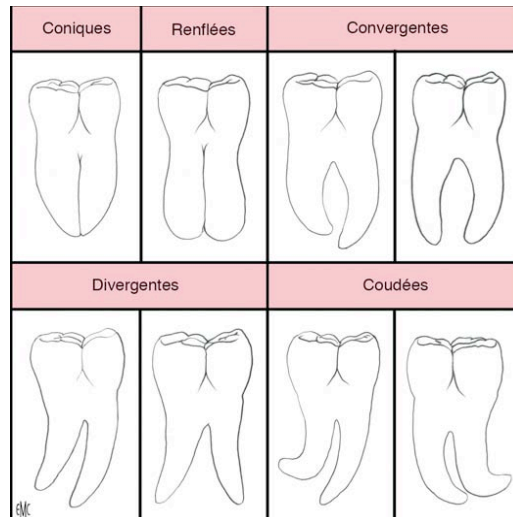
Figure 28 : photo de 3ème molaires au racine coudées

Source : Lee S, Jung I, Lee C et al. <sup>53</sup>

#### A la mandibule

Son volume est le plus souvent inférieur à celui des autres molaires mandibulaires. La couronne est grossièrement rectangulaire et a peu de caractéristiques constantes, hormis sa forme globuleuse.

Les racines sont surtout à considérer dans leur forme et dans leur nombre. Elles peuvent être soit groupées (coniques ou renflées) ou plus fréquemment séparées (convergentes, divergentes ou coudées).



**Figure 29** : type de 3<sup>ème</sup> molaire mandibulaire

Source : Seigneuric F et Seigneuric J.<sup>82</sup>

Pour les racines convergentes, l'opérateur peut parfois s'abstenir d'une séparation radiculaire pour extraire la dent, surtout lorsque les racines de celle-ci ne sont pas totalement édifiées.

Lorsque les racines sont divergentes, coudées ou en « bouchon de champagne », leur anatomie impose, dans la grande majorité des cas, une séparation inter-radiculaire condamnant le recours à une transplantation.<sup>82</sup>

### **Au maxillaire**

Son volume est inférieur à celui de la troisième molaire mandibulaire.

Les racines sont rarement rétentives, très souvent soudées avec une forte inclinaison distale. Attention toutefois à la fausse image de racines groupées, donnée par une radiographie rétroalvéolaire : les deux racines vestibulaires sont effectivement groupées mais cachent une racine palatine parfois très divergente.

#### 4.4.2.4) Position du transplant

En fonction de sa position et de son degré d'inclusion, le protocole chirurgical peut être différent. Dans certaines situations, le praticien sera contraint de pratiquer une séparation coronaradiculaire pour réussir l'avulsion et le transplant ne sera alors plus exploitable.

#### A la mandibule

Le plus habituellement, la troisième molaire se situe dans le trigone rétromolaire, en arrière de la deuxième molaire. Elle peut aussi être dystopique (dans l'angle ou proche du rebord basilaire) ou ectopique (au niveau de la branche montante, du condyle ou du coroné).

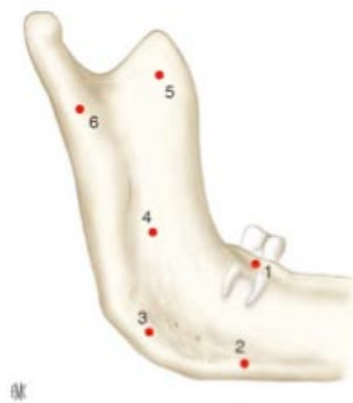

Figure 30 : localisation de la troisième molaire mandibulaire. 1. Trigone rétromolaire ; 2. Rebord basilaire ; 3. Angle ; 4. Branche montante ; 5. Coroné ; 6. Condyle

Source : Seigneuric F et Seigneuric J.<sup>82</sup>

En situation normale, la troisième molaire peut se définir dans les trois plans de l'espace :

- Dans le plan sagittal :
  - °verticale
  - °oblique mésiale ou distale
  - °horizontale

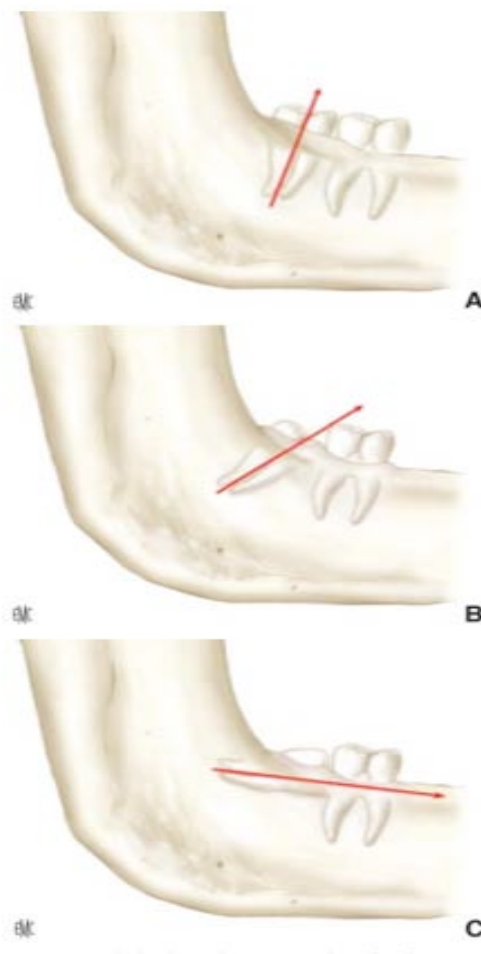

Figure 31 : position de la dent de sagesse dans le plan sagittal. A. Verticale ; B. Oblique mésiale ; C. Horizontale

Source : Seigneuric F et Seigneuric J. <sup>82</sup>

-Dans le plan frontal : elle peut être basse ou complètement incluse dans l'os. A l'inverse, plus haute, elle peut être partiellement incluse mais complètement recouverte par la muqueuse (inclusion muqueuse). Enfin, elle peut affleurer la muqueuse, découvrant ainsi une ou plusieurs cuspides : on parle d'une dent en désinclusion.

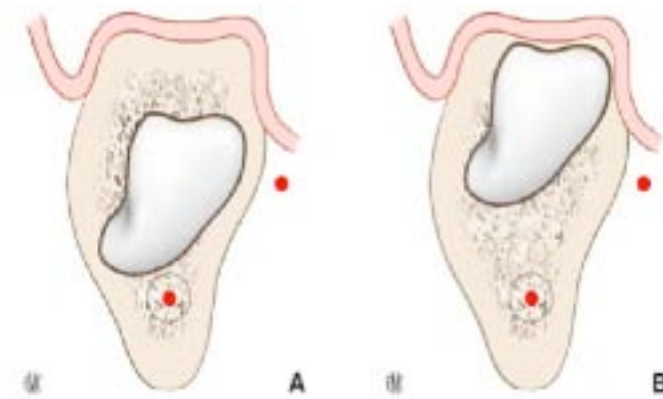


figure 32 : position de la dent de sagesse dans le plan frontal. A. Inclusion basse ; B. Inclusion haute (muqueuse)

Source : Seigneuric F et Seigneuric J. <sup>82</sup>

-Dans le plan horizontal : elle peut être alignée sur l'arcade ou versée latéralement vers le vestibule (vestibuloversion) ou vers le plancher buccal (linguoversion).



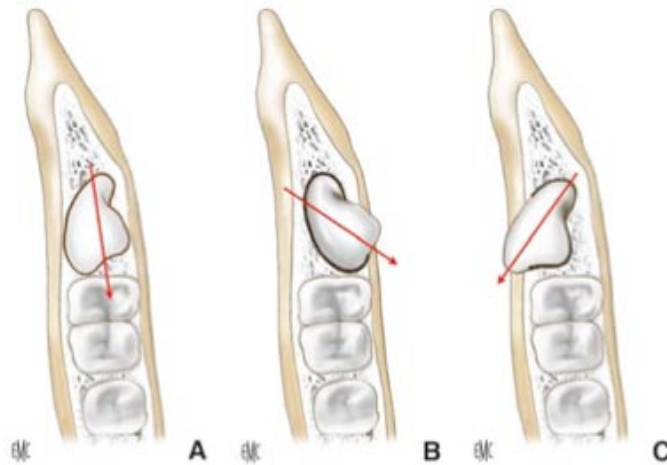


Figure 33: position de la dent de sagesse dans le plan horizontal. A. Dent alignée. B. Version linguale. C. Version vestibulaire

Source : Seigneuric F et Seigneuric J.<sup>82</sup>

La position de la troisième molaire mandibulaire est une situation à prendre en compte dans notre démarche préopératoire. Lorsque le futur transplant est en position verticale ou légèrement oblique avec des racines de conformation anatomique simple, l'indication d'autotransplantation peut être posée.

En position linguale, la dent est luxée du côté lingual. Il faut avoir pris soin au préalable de protéger le nerf lingual avec un instrument sous-périosté. L'opérateur vérifie l'intégrité de la corticale interne ; le cas échéant, l'esquille osseuse est ôtée très prudemment. En règle générale, la dent de sagesse peut être extraite sans séparation coronoradiculaire.

Pour les positions obliques (mésiale et distale) et horizontales, la séparation coronoradiculaire est presque systématique et contre-indique par conséquent le recours à une autotransplantation dans la majorité des cas.<sup>82</sup>

## Au maxillaire

Elle se trouve au niveau de la tubérosité maxillaire, en arrière du sinus maxillaire et de la deuxième molaire. Par rapport à la tubérosité maxillaire, sa position peut se définir dans les trois plans de l'espace :

- Dans le plan sagittal : ° horizontale en arrière ou au-dessus de la deuxième molaire
- ° oblique mésiale ou distale
- ° verticale

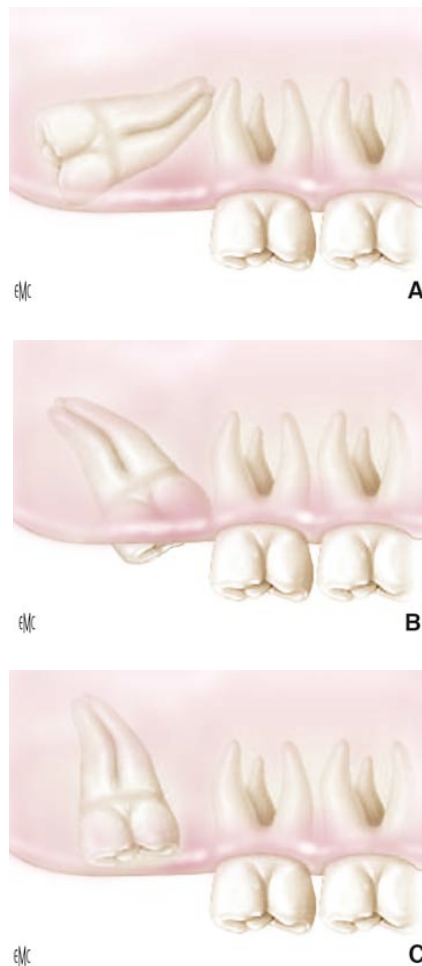


Figure 34: localisation anatomique de la troisième molaire maxillaire.

A. Distale ; B. Oblique en version mésiale ; C. Verticale

Source : Seigneuric F et Seigneuric J.<sup>82</sup>

-Dans le plan frontal : elle peut être haute et complètement incluse dans l'os. A l'inverse, plus basse, elle peut être en inclusion muqueuse simple. Elle peut aussi affleurer la muqueuse, découvrant une ou plusieurs cuspides. Enfin, nous pouvons la trouver sur l'arcade en place en arrière de la deuxième molaire

-Dans le plan horizontal : elle peut être alignée sur l'arcade ou vestibulo- ou palatoversée.

Quelque soit la position de la dent de sagesse maxillaire, l'avulsion peut généralement se pratiquer sans séparation coronaradiculaire mais avec une alvéolectomie plus ou moins importante en fonction du degré d'inclusion et de l'inclinaison de la dent. Effectivement, les manœuvres plus ou moins importantes, nécessaires à la luxation d'une dent en position compliquée, sont d'autant de sources de lésions au niveau du LAD et par conséquent d'éléments défavorables à une bonne intégration du transplant. <sup>82</sup>

## 5) Protocole opératoire et prise de décision

Suite à l'étude des différents critères, nous conduisant à prescrire ou non l'autotransplantation, quelques éléments concernant la réalisation du protocole d'intervention peuvent encore influencer sur notre décision.

### 5.1) Indications d'anesthésie

#### 5.1.1) Loco régionale

Dans la majorité des cas, une anesthésie locorégionale, potentialisée à l'aide d'un anxiolytique de type benzodiazépines, est suffisante : il n'est pas nécessaire que le patient soit à jeun et les frais d'hospitalisation sont évités.

Cette solution beaucoup moins risquée et onéreuse que l'anesthésie générale est préconisée par la plupart des auteurs dans le cas où l'intervention ne présente pas de risque ou de difficulté majeure.<sup>76</sup>

#### 5.1.2) Générale

L'anesthésie générale apporte un confort non négligeable au praticien. En effet, c'est une intervention relativement longue et délicate, parfois éprouvante pour le patient, en particulier chez l'enfant. Dans ce cas, le choix se portera sur une anesthésie générale ambulatoire avec intubation nasotrachéale et tamponnement pharyngé à l'aide d'une éponge en mousse synthétique peu traumatisante (packing). L'intérêt de l'intubation nasotrachéale est de :

-Permettre un contrôle per-opératoire de l'occlusion

- Offrir une meilleure visibilité intra-buccale.
- Préserver d'une interférence avec le champ opératoire

Le travail peut ainsi être effectué dans le calme sans laisser à l'enfant de souvenir désagréable. L'intervention est pratiquée de préférence tôt le matin pour limiter la durée du jeûn et autoriser une sortie de clinique dès l'après-midi, sans obligation de passer la nuit dans l'établissement.

Dans le cas d'adolescents ou d'adultes particulièrement craintifs, ou si l'on prévoit des difficultés pour le prélèvement du (ou des) transplant(s), l'anesthésie générale peut être envisagée. En outre, la neuroleptanalgie complétée d'une anesthésie loco-régionale est également une solution de choix. Elle requiert, comme l'anesthésie générale, la présence du médecin anesthésiste et une consultation chez ce dernier au préalable.

L'anesthésie générale ne contre-indique pas l'infiltration préalable qui, outre la potentialisation de celle-ci, permet un meilleur décollement des tissus et limite le saignement per-opératoire par action des amines constrictives associées. Cette technique est également très utile pour diminuer la profondeur de l'anesthésie et obtenir un réveil du patient beaucoup plus calme et sans douleur.<sup>31; 76; 91</sup>

### **Indications liées à l'état général du patient<sup>4</sup>**

Elles ont été énoncées par la Haute Autorité de Santé (HAS) :

- Limitation de l'ouverture buccale interdisant un examen et/ou un traitement dans les conditions classiques de l'anesthésie locale
- Réflexe nauséux prononcés

## **Indications liées à une contre-indication à l'anesthésie locale.**<sup>4</sup>

-Allergie confirmée par un bilan d'allergologie, mais aussi contre-indications spécifiées dans l'autorisation de mise sur le marché (porphyrie, épilepsie non contrôlée par les médicaments)

-Impossibilité d'obtenir un niveau d'anesthésie locale suffisant après des tentatives répétées au cours de séances antérieures.

-Impossibilité de réaliser une anesthésie loco-régionale au foramen mandibulaire chez les patients porteurs de troubles de l'hémostase ou bénéficiant d'une thérapeutique anti-coagulante (AVK ou antiagrégants plaquettaire). Notons que dans ce cas, la transplantation n'est pas toujours indiquée (voir 4.1.2.2).

Notons également que le refus du patient ou de son représentant légale et/ou un risque anesthésique majeur contre-indiquent le recours à l'anesthésie générale.

## **5.2) Types d'autotransplantations**

### **5.2.1) Autotransplantation sur un site édenté**

Dans le cas où la première molaire est déjà absente, l'autotransplantation peut être tout de même réalisée. Après incision et décollement du lambeau, l'opérateur pratique un forage dans l'axe souhaité, à l'aide d'une fraise boule en rotation lente et sous irrigation permanente, en tenant compte des structures anatomiques avoisinantes :

-épaisseur osseuse vestibulo-linguale ou vestibulo-palatine

-sinus maxillaire

-fosses nasales

- canal alvéolaire inférieur
- racines des dents voisines

La préparation de l'alvéole a pour but de créer, entre les corticales interne et externe, un espace suffisant pour accueillir le transplant. Elle tient compte du volume, de la longueur et de la forme des racines. Elle est forcément approximative, mais doit être suffisante pour que la mise en place du transplant puisse se faire aisément sans provoquer de traumatisme desmodontal. Elle doit être orientée de telle sorte que la mise en place du greffon se fasse dans l'axe souhaité. L'utilisation d'une jauge ou d'une dent réplique permet de vérifier l'orientation et l'adaptabilité du futur transplant.

A la fin de l'intervention, l'opérateur prend soin de faire des sutures qui :

- assurent une bonne protection
- permettent de limiter les risques d'infection
- Facilitent l'activité ostéogénique du périoste<sup>76</sup>

### 5.2.2) Autotransplantation en deux temps

Face à une autotransplantation de dent de sagesse en site de première molaire, certains auteurs scandinaves comme Nethander et Andersson recommandent d'extraire la dent condamnée au cours d'une séance antérieure : le greffon sera ensuite transplanté à j+14 jours dans le site d'extraction où réside un tissu cicatriciel très souple et richement vascularisé. Selon eux, les problèmes d'ankylose et de résorption radiculaire sont dus à une carence nutritionnelle du transplant : cette carence peut être expliquée par un hiatus (comblé par le caillot sanguin) trop important entre la surface radiculaire du transplant et la paroi alvéolaire du site receveur lors des transplantation autogènes « classiques ». Pour les auteurs, ce contact entre le greffon et le tissu de cicatrisation favorise l'intégration tout en diminuant les

possibilités d'ankylose. C'est la solution qu'on retiendra essentiellement en présence d'une infection.

S'il existe une infection apicale au moment de l'extraction, le praticien doit cureter l'alvéole puis laisser cicatriser. Dans un deuxième temps, une à deux semaines plus tard, le site récepteur est réouvert et le transplant est placé dans un tissu sain cicatriciel qui n'est pas encore ossifié.

L'inconvénient de cette technique, pour le patient, est l'obligation de subir une seconde intervention peu de temps après la première.<sup>17: 66</sup>

### 5.3) Conditions de conservation extra-alvéolaire du greffon

A ce stade, le praticien vérifie l'anatomie radiculaire afin de confirmer la faisabilité de la transplantation. Dès lors il est préférable de replacer le greffon dans son alvéole ou de le déposer dans une cupule de solution saline : il s'agit de le conserver dans le milieu le plus favorable possible, avec des conditions physiologiques de tension d'oxygène et d'osmolarité. Toute souillure bactérienne du transplant (notamment par la salive) doit être évitée, ainsi que sa déshydratation qui pourrait avoir des conséquences très préjudiciables sur la vitalité des cellules du LAD.

L'idéal est de pouvoir raccourcir autant que possible le temps de séjour du transplant hors de son alvéole.

La revascularisation pulpaire et parodontale dépend donc des conditions de conservation extra-alvéolaire. Une revascularisation pulpaire peut être espérée si la conservation, à l'abri de la dessiccation, n'excède pas 2 heures.<sup>8: 48</sup>



Il existe des procédés de conservations qui tendent à abaisser la température tels que la cryoconservations : le greffon est plongé dans un milieu concentré en cryoprotecteur (diméthylsulfoxyde ou glycérol) avant d'être placé dans une ampoule de congélation à -196°C. Le stockage à l'azote liquide peut alors se poursuivre pratiquement sans limitation de temps. Cependant, cette méthode intéresse presque exclusivement les allogreffes et ne constitue pas une alternative de conservations dans le cadre des autotransplantations.<sup>8;46</sup>

## 5.4) Contention

### 5.4.1) Suture

La contention la plus simple consiste à utiliser une suture en croix par dessus la face occlusale du transplant : elle est réalisée de telle sorte qu'un hamac en X coiffe la couronne de la dent greffée. Ce type de contention aisé à mettre en œuvre offre une certaine souplesse qui favorise la stimulation desmodontale et le processus de revascularisation pulpaire.

Une mobilité résiduelle importante du transplant, suite à la pose d'une contention par suture, obligera le praticien à s'orienter vers une contention plus rigide.<sup>76;93</sup>

### 5.4.2) Contention par ligature ou par collage de matériaux photopolymérisables

Une des précautions à prendre par le praticien, qui opte pour ce type de contention, est de veiller à ne mordancer que la zone amélaire du transplant : l'agressivité de l'acide phosphorique peut compromettre la vitalité des cellules du desmodonte.

Divers procédés sont recommandés suivant les auteurs :

-les attelles collées non rigides

-la fixation sur un arc orthodontique préexistant à l'intervention. Il aura souvent servi à aménager l'espace interproximal requis

-Le collage d'un fil d'acier souple sur la surface vestibulaire du transplant et sur les brackets des dents adjacentes.

La stabilisation du transplant, obtenue par la contention, permet d'éviter d'autres dommages de la pulpe et du tissu parodontal. Des études ont montré que la contention rigide sur une longue période endommage le tissu parodontal de manière irréversible et peut même engendrer une résorption de remplacement (ankylose).

La stimulation fonctionnelle des dents transplantées (tout comme celle des dents réimplantées ou traumatisées) par une contention flexible est importante : elle autorise des mouvements fonctionnels de faible amplitude, ce qui stimule la formation de néovaisseaux pulpaire, favorise la reconstitution du tissu parodontal, et réduit les risques d'ankylose et de résorption radiculaire,<sup>45; 91</sup>

L'utilisation du système de contention TTS (Titanium Trauma Splint), habituellement utilisé pour des dents ayant subies un traumatisme, pourrait être une solution de choix pour les autotransplantations. Sa structure rhomboïdale et sa composition (titane pur) offre à ce matériau :

-Une grande flexibilité lui permettant de la plier facilement et de l'adapter à l'arcade dentaire sans instruments

-Cette flexibilité confère également une certaine résilience aux dents pendant la durée du port de la contention

-Une résistance suffisante pour stabiliser les dents transplantées.<sup>45; 76</sup>

En cas d'ankylose limitée, un traitement simple consiste à luxer la dent qui commence à s'ankyloser, sans la fracturer, pour la remettre en fonction, en sollicitant sa mobilité pendant au moins un mois.

D'un point de vue clinique, nous pouvons considérer qu'une contention trop rigide, c'est-à-dire un blocage dans la zone d'articulation dentoalvéolaire, favorise l'ankylose, en perturbant la revascularisation pulpaire et parodontale.<sup>7</sup> Mais les conséquences cliniques d'une contention rigide sont vraisemblablement négligeables, car il existe toujours une certaine liberté de mouvement, liée d'une part à la flexibilité du matériel de contention utilisé et, d'autre part, à la mobilité physiologique des dents sur lesquelles s'ancre la contention.

## 5.5) Gestion de la vitalité du transplant

### 5.5.1) Dent immature

Dans l'immense majorité des cas, la pulpe des transplants semble cicatriser dans de bonnes conditions. C'est le cas lorsqu'on transplante, chez un sujet jeune, une dent à l'apex largement ouvert et dont l'édification radiculaire n'excède pas les 2/3 ou les 3/4 pour la plupart des auteurs. Il est donc préconisé de conserver systématiquement la pulpe vivante car dans l'immense majorité des cas, la pulpe des germes transplantés semble cicatriser dans de bonnes conditions.<sup>91</sup>

Le contrôle de l'état pulpaire fait bien sûre partie de la surveillance, et en cas de pathologie, un traitement endodontique provisoire à l'hydroxyde de calcium sera réalisé afin

d'obtenir une apexification de la dent. L'objectif de cette thérapeutique est d'induire une fermeture apicale avant de réaliser le traitement endo-canalair définitif. Le délai moyen d'une apexification est de 12 à 18 mois.<sup>76</sup>

### 5.5.2) Dent mature

Lorsque le transplant est une dent mature avec des apex fermés, il paraît difficile d'espérer une cicatrisation pulpaire. Pour Andreasen et Garcia, le traitement endo-canalair est indispensable. En aucun cas, il ne doit être réalisé dans le temps de l'intervention.

Autrefois préconisée, la réalisation du traitement endo-canalair de la dent « dans la main » est formellement prohibée car elle augmente :

- Le risque de résorption de surface radiculaire en rapport avec le temps d'exposition extra-buccale
- Le risque de lésion du desmodonte au cours des manipulations

Le traitement endodontique peut se réaliser en un ou deux temps :

#### **-Technique en deux temps :**

La pulpe est retirée et une obturation canalair est réalisée à l'aide d'hydroxyde de calcium dont les propriétés antiseptiques, anti-inflammatoire et ostéogéniques sont reconnues. Ce produit ne doit pas être placé le jour même de l'intervention car il aurait un effet cytotoxique sur le ligament parodontal.<sup>24</sup>

L'association des endodontistes américains recommande de pratiquer cette technique à partir la deuxième semaine qui suit la transplantation, dès lors qu'une anomalie de cicatrisation du transplant est constatée :

- inflammation du desmodonte
- résorption de surface qui tend à s'aggraver au lieu de disparaître.

Dans ce cas, le traitement endo-canalair en deux temps permet de freiner, parfois d'arrêter cette évolution.

Ce traitement est répété au moins une fois 4 semaines plus tard et l'obturation définitive, à l'aide de gutta-percha et de ciment de scellement endo-canalair, est réalisée entre 6 et 12 mois plus tard selon les auteurs.

### **-Technique en un temps :**

La technique en un temps consiste en l'obturation définitive de la dent, dès la première séance, à l'aide de gutta-percha et de ciment de scellement endo-canalair.

Cette technique est préconisée par Garcia mais uniquement pour les dents matures.<sup>76</sup>

Les études expérimentales de Lengheden et Blomlof permettent de mettre en évidence que le traitement endodontique avec gutta-percha est moins efficace au niveau de l'élimination bactérienne, ce qui favorise les phénomènes de résorption, mais n'interfère pas avec la cicatrisation ligamentaire. A l'inverse, l'hydroxyde de calcium prévient la colonisation bactérienne mais nécrose les cellules intervenant dans la cicatrisation parodontale, permettant ainsi à l'ankylose de se développer.

L'hydroxyde de calcium peut être un excellent traitement canalair initial des dents présentant un ligament parodontal sain. Dans le cas contraire, l'obturation définitive, sans passer par une phase d'hydroxyde de calcium, peut être envisagée pour les dents matures à condition de limiter au maximum la contamination bactérienne.<sup>24</sup>

D'autres études, comme celle de Skoglund, ont montré qu'une dent mature transplantée peut se comporter comme une dent immature si une apicectomie est réalisée. Le principe de cette technique est de rouvrir les apex fermés du greffon à l'aide d'une pince gouge bien affûtée avant de le placer dans son logement.

C'est pourquoi, sous réserve d'une surveillance stricte et rapprochée, le traitement endodontique systématique des dents matures transplantées, n'est pas préconisé par Skoglund. Selon lui, il ne doit être mis en œuvre, sans tarder, que si l'on constate une évolution défavorable.<sup>55; 60; 76; 91</sup>

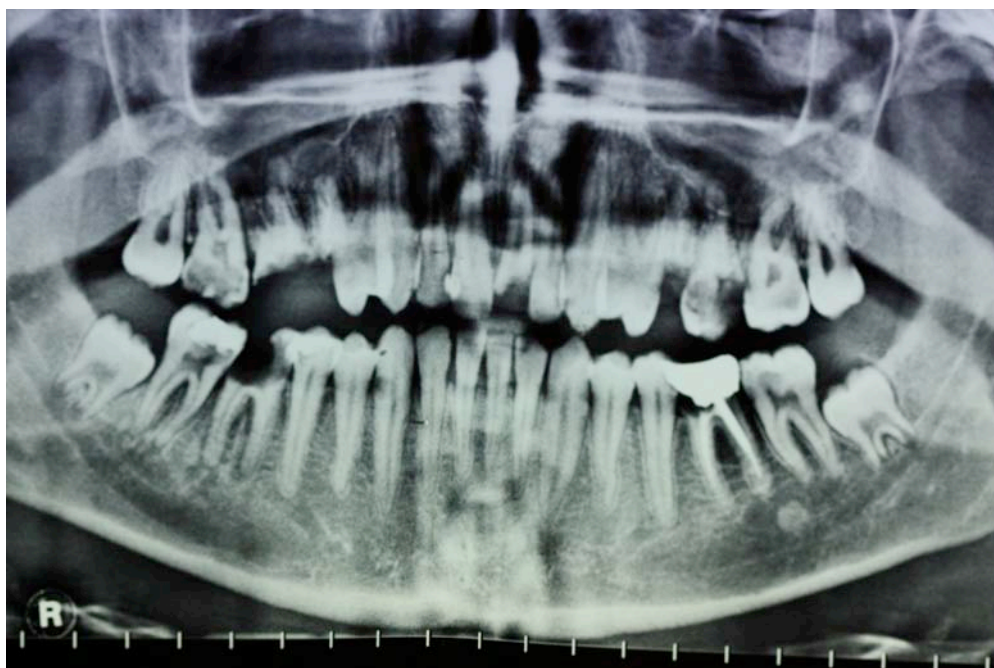## 6) Cas cliniques

### Cas numéro 1 :

(Intervention et photographies réalisées par le docteur Seckinger C.)

#### Examens préopératoires

Monsieur L. Kevin, âgé de 21 ans, ne présente pas de problème d'ordre général. A l'examen clinique, il a été noté une absence d'hygiène importante, un terrain polycarié, une mésioversion de 47, une absence d'égression au niveau des dents antagonistes de 36 et 46, et un délabrement fort avancé de 36 et 46. La présence d'une carie occluso-mésiale sur 47 a permis de travailler la zone mésiale de 47 de façon à recréer un espace suffisant pour accueillir le transplant.



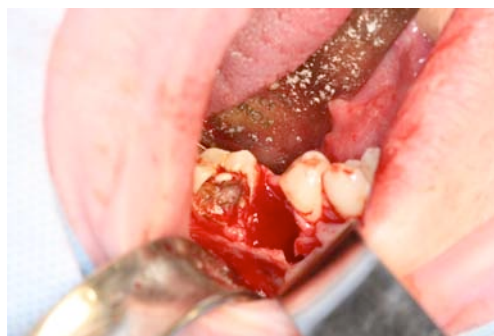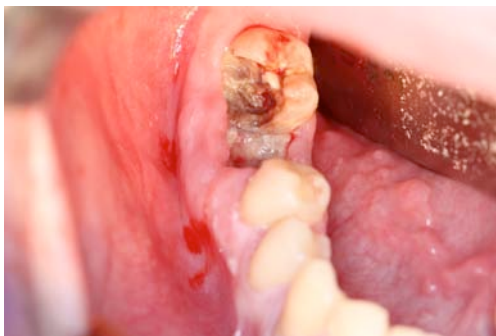Orthopantomogramme initial

Sur la radiographie panoramique datant du juin 2009, nous pouvons constater que l'édification radiculaire de 38 et 48 est comprise entre 2/3 et 3/4. La hauteur alvéolaire au niveau des sites 36 et 46 est suffisante bien que légèrement diminuée du côté de 36. Les dents de sagesse ne présentent pas de difficulté particulière au niveau du prélèvement. Dans de telles conditions, les indications de transplantation de 48 à la place de 46, et de 38 à la place de 36 ont pu être posées.

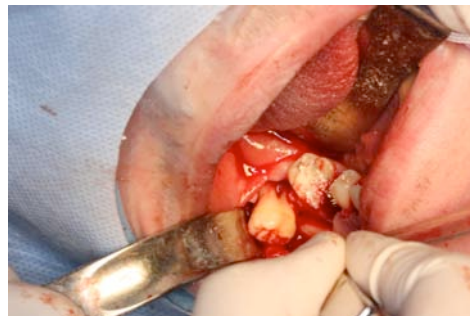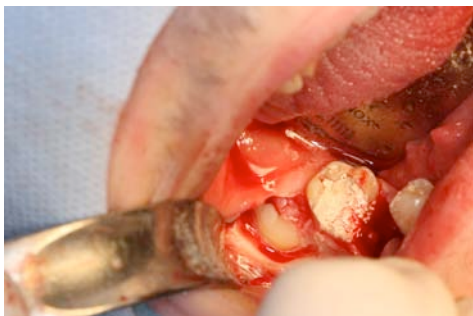### **Protocole**

Les transplantations sont réalisées selon un protocole classique, sous anesthésie générale :

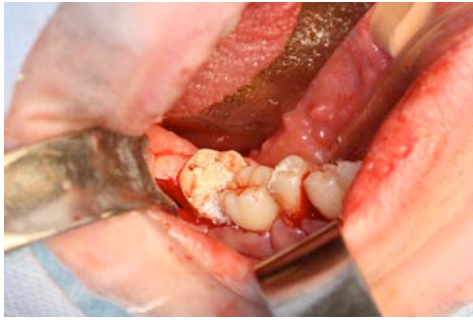-avulsion de 46 et préparation du site receveur



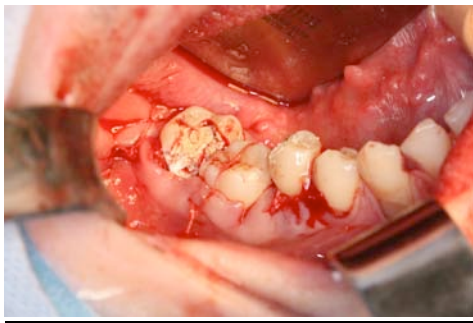
-avulsion de 48



-mise en place du greffon dans le site receveur

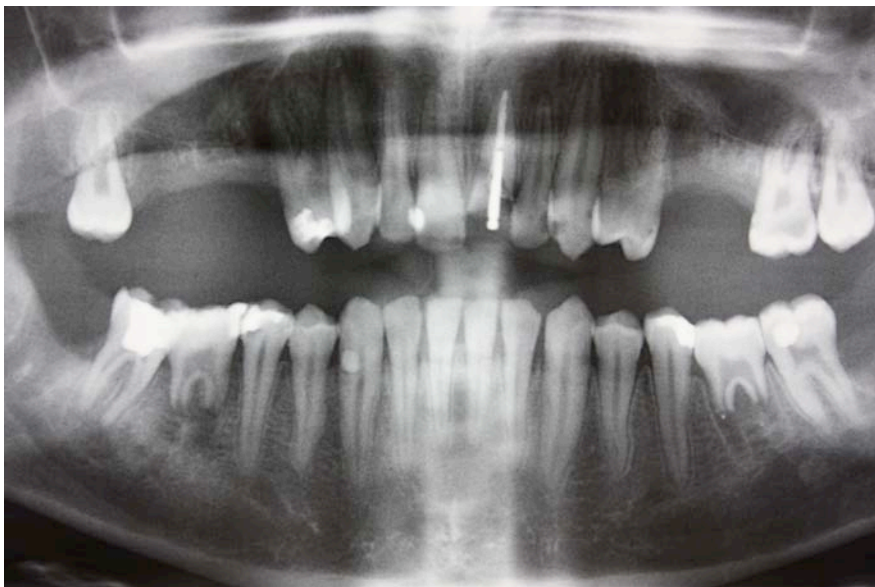

-contention réalisée à l'aide de sutures



Le protocole est strictement identique pour la transplantation de 38 à la place de 36.

## **Résultats**



Orthopantomogramme à 1mois



Sur la radiographie panoramique postopératoire, datant de novembre 2009, soit 1 mois après l'intervention, nous constatons que les greffons sont à cet instant bien intégrés dans leur nouveau site mais à l'observation clinique, il persiste une légère mobilité au niveau de 48. Les transplants ne présentent cependant pas de symptômes particuliers et au moment du contrôle, le test de vitalité est encore négatif. À l'issue de ce contrôle, le patient ne revint pas à ses rendez-vous de consultation, et l'évolution des transplants n'a pu être évalué. Le manque d'assiduité de la part du patient pourrait nous laisser supposer que les transplants se sont correctement intégrés aux sites receveurs, mais il est impossible de définir si les autotransplantations furent un succès.

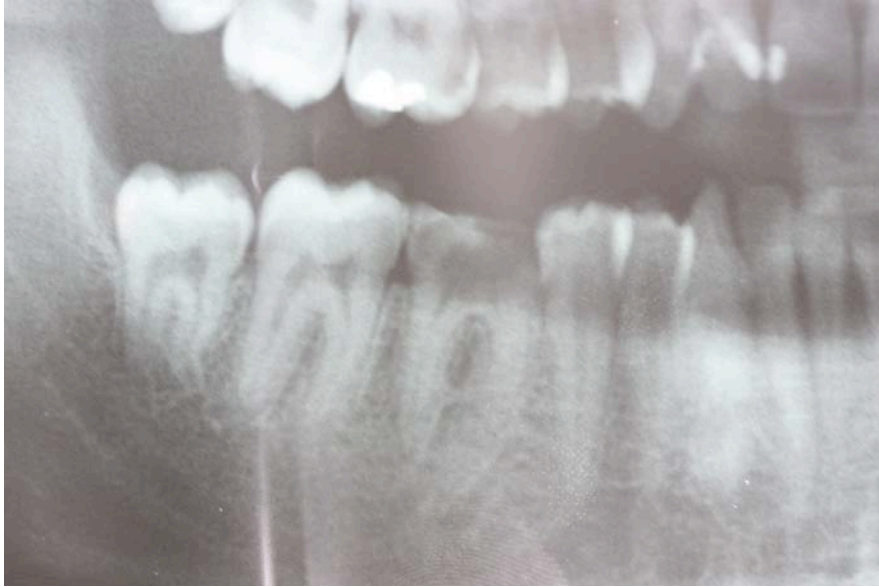## **Cas numéro 2 :**

### **(Intervention et photographies réalisées par le docteur Seckinger C.)**

#### **Examens préopératoires**

Monsieur S. Guillaume, âgé de 25 ans, ne présente pas de problème d'ordre général. Au cours de l'examen de consultation, il a été noté :

- une hygiène relativement correcte
- un délabrement important de 46
- une absence de mésioversion de 47
- une absence d'égression de 16
- un espace interproximal au niveau du site receveur (46) suffisant pour accueillir 48



### Orthopantomogramme initial

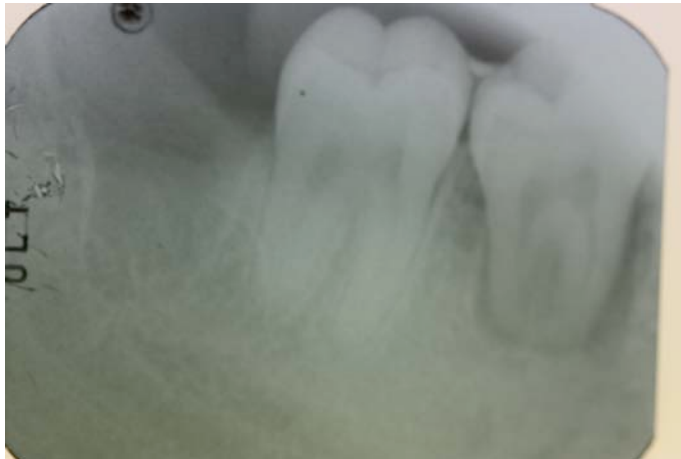A l'examen radiographique, on note :

- une édification radulaire de 48 achevée
- une quantité osseuse non négligeable au niveau du futur site receveur
- pas de difficulté particulière à relever au niveau du prélèvement de 48

L'indication d'autotransplantation a tout de même été posée. Malgré une maturation radulaire achevée du transplant, le docteur Seckinger décida de pratiquer la transplantation de 48 à la place de 46.

### Résultats

Au rendez-vous de contrôle postopératoire, le patient présentait une mobilité résiduelle de 48 et les examens radiographiques et cliniques laissaient apercevoir un phénomène infectieux symptomatique au niveau du greffon : ce dernier a donc été avulsé.



Radiographie rétroalvéolaire postopératoire du transplant à 1 mois

### **Cas numéro 3 :**

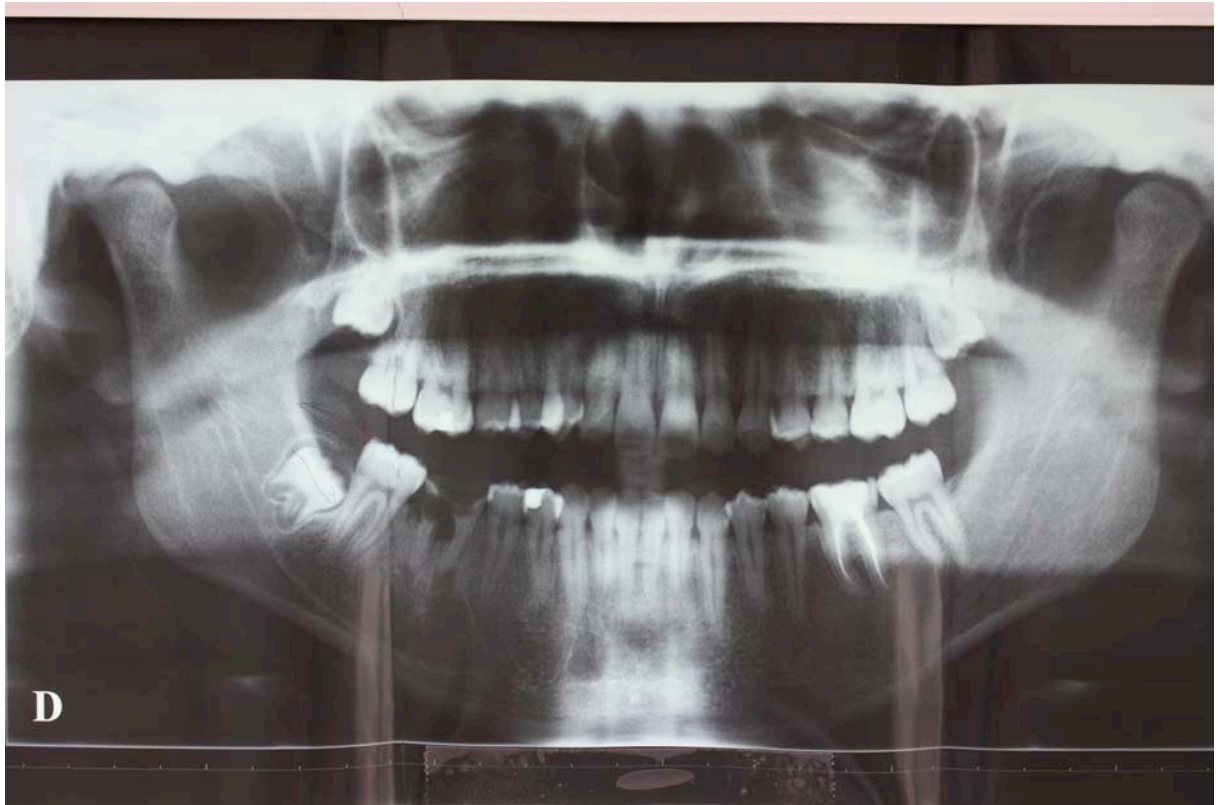
#### **(Intervention et photographies réalisées par le docteur Curien R.)**

##### **Examens préopératoires**

Monsieur S. Abdelhamid, âgé de 17 ans au moment de l'intervention, ne présente pas de problème d'ordre général. A l'examen clinique, il est noté que l'hygiène et l'état du parodonte sont correctes, malgré un fort délabrement de la première molaire mandibulaire droite (46). Aux dires du patient, la dent en question a été le siège de phénomènes infectieux et algiques redondants au cours des dernières années, et généralement traitée par des antibiothérapies successives. Il est également noté que la première molaire maxillaire droite (16) présente une légère égression qui ne compromet en aucun cas la réalisation d'une éventuelle transplantation. L'absence de mésioversion de 47 ainsi qu'un espace inter proximal suffisant au niveau du site receveur (46) nous laisseraient penser qu'une autotransplantation serait possible. Il reste à déterminer à l'aide d'un examen radiographique si le remplacement de 46 par une dent de sagesse est possible.

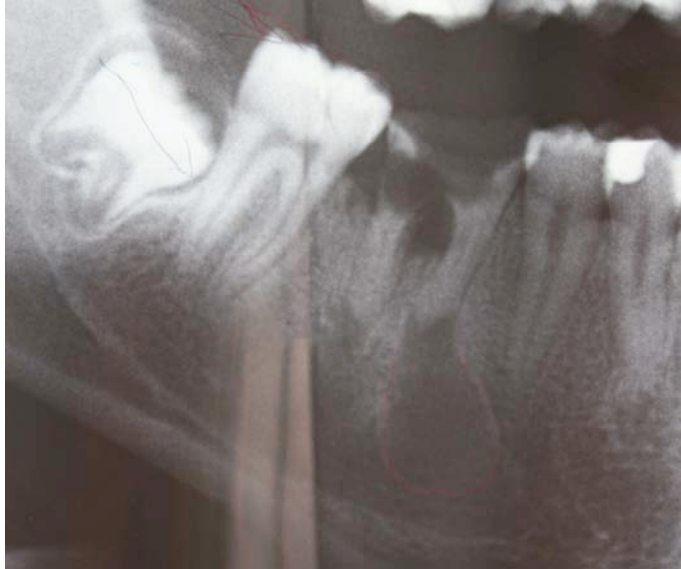L'orthopantomogramme initial, datant d'août 2007, permet de mettre en évidence la présence de trois dents de sagesse (18-28-48) et une agénésie de 38. La dent de sagesse mandibulaire droite (48), ayant un diamètre mésio-distal inférieur au diamètre inter proximal du site receveur, se présente comme un transplant de choix. L'édification

radiculaire de 48 est certes un peu limitée pour considérer le transplant choisi comme idéal, mais elle est suffisante pour réaliser la transplantation. L'os alvéolaire présent au niveau du site receveur semble satisfaisant pour accueillir le greffon, mais il y réside un phénomène kystique de grande envergure, originaire des racines mésiales de 46, qui pourrait compromettre la transplantation.



Orthopantomogramme initial

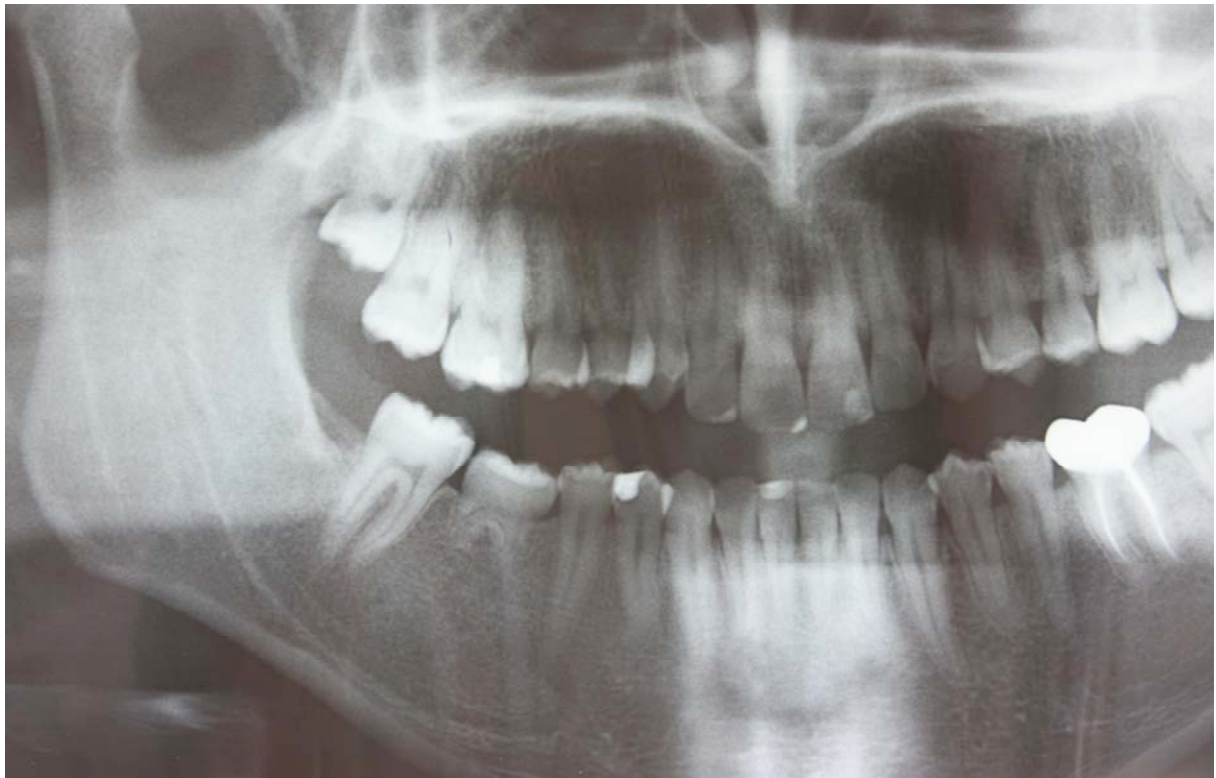Il est vrai qu'à cet instant, la présence d'un kyste aussi volumineux pose un véritable problème, car elle influence défavorablement les chances de succès d'une autotransplantation de 48 à la place de 46.



Cependant, tous les autres critères cliniques et radiographiques étant favorables à une transplantation, le Docteur Curien jugea que l'intervention méritait d'être tentée, en prenant soin de pratiquer une exérèse minutieuse du kyste avant la mise en place du greffon dans sa néoalvéole.

### **Résultats**

La transplantation de 48 à la place de 46 a été réalisée selon un mode opératoire classique, sous anesthésie locale, en respectant au maximum l'intégrité des tissus, et en limitant le temps extra alvéolaire du greffon. Au rendez-vous de consultation postopératoire à 1 mois, le transplant semble s'être parfaitement intégré et la contention par suture est retirée. Un examen de contrôle, accompagné d'une radiographie panoramique, est réalisé en avril 2010, soit 3 ans après l'intervention. Ils nous permettent de constater que le transplant est toujours en place, fonctionnel, esthétique et sans mobilité résiduelle. La percussion du transplant est asymptomatique, et nous retrouvons un son un peu près normal : mat mais légèrement métallique en comparaison avec les dents voisines. Ceci pourrait laisser soupçonner l'apparition d'une légère ankylose. Le test de vitalité est quant à lui positif, ce qui signifie que le transplant a retrouvé une vascularisation et une innervation tout à fait normales.



### Radiographie panoramique à 3 ans

Nous pouvons constater sur l'orthopantomogramme que l'édification radiculaire est cependant limitée malgré la reprise de vitalité pulpaire. Ceci peut certainement être expliqué par le fait que la transplantation a été réalisée avec un greffon ayant un stade d'édification radiculaire plutôt précoce. Rappelons que, selon Garcia les transplantations pratiquées avec des greffons trop immatures (racines édifiées de moitié ou moins), perdent environ 50% de leur potentiel d'édification radiculaire. Le manque de mobilité du greffon, au vu de la hauteur radiculaire réduite, pourrait être expliqué par l'apparition d'une ankylose, déjà suspectée par la tonalité métallique de la percussion du transplant : celle-ci est d'ailleurs visible sur la radiographie panoramique par un espace desmodontal réduit. Les résultats restent cependant satisfaisants et nous pouvons considérer que l'intervention est un succès.

## 7) **Discussion**

Les techniques de transplantations utilisées par le passé ont obtenus des résultats divers et variés.

D'après la littérature, les premiers cas de succès par technique autogène remontent aux années 1950. Les greffons utilisés concernaient en majorité des dents de sagesse incluses, très immatures (au stade de bourgeon folliculaire), qui étaient complètement enfouies dans leur néoalvéole. Les chirurgiens dentistes espéraient observer une ré-éruption du germe après transplantation, mais cette technique fut alors abandonnée par manque de résultats.

De nos jours, grâce aux progrès techniques de ces dernières décennies, la transplantation est une thérapeutique fiable. Elle n'occupe pourtant pas une place de choix, au sein des plans de traitements conventionnels, contrairement à l'implantologie.

Une comparaison « transplantation / implant » s'impose :

Il est impératif d'avoir pour les deux techniques, un site d'implantation de bonne qualité.

L'implant pourra être utilisé plus fréquemment que la transplantation, car il ne nécessite pas l'existence d'un site donneur. Cependant la biocompatibilité d'un matériel autologue supplante tous les matériaux existant à ce jour pour les implants. Il permet un maintien du parodonte aussi bien en quantité qu'en qualité. Le volume alvéolaire reste constant et peut même se voir augmenté, grâce au potentiel ostéogénique du desmodonte. Il existe néanmoins un risque important de résorption du transplant, mais celui-ci n'est pas à prendre en compte dans le cas des implants. En effet, ils sont usinés dans un matériau inerte, toléré par l'organisme. L'ankylose est même un phénomène recherché.

Cependant, celle-ci empêchera tout déplacement orthodontique de l'implant. Les dents transplantées pourront, quant à elles, faire l'objet d'un repositionnement. Elles possèdent un desmodonte fonctionnel, qui leur confère une mobilité physiologique. L'adaptation est optimale aussi bien durant le fonctionnement quotidien du système stomatognathique que lors de son vieillissement. De plus, l'autotransplantation peut être pratiquée chez les enfant,

contrairement à l'implant. En effet, le traitement implantaire conduirait, du fait de la croissance alvéolaire, à une infracclusion relative.

Pour la partie technique, les modalités de mise en oeuvre d'un traitement par implant se révèlent plus pratiques grâce à une succession d'étapes standardisées. Effectivement, l'utilisation de forets calibrés rend l'acte opératoire plus commode, celui-ci étant délicat et minutieux lors d'une autotransplantation. De plus, la certitude de résultats, aussi bien esthétiques que fonctionnels, constitue un atout en faveur du traitement implantaire. Dans le cas d'une transplantation, teinte, morphologie coronaire et ajustage occlusal ne sont pas modulables par le praticien.

En conclusion, c'est la situation clinique qui oriente le praticien en faveur d'une autotransplantation ou d'un implant. Il convient de garder en mémoire que l'autotransplantation, bien que moins facile à mettre en oeuvre, demeure une solution fiable, au coût très raisonnable. En effet, le transplant ne nécessite aucun frais ni pour l'obtenir, ni par la suite, car il est rarement coiffé par une couronne prothétique. Son coût raisonnable et sa fiabilité, place l'autotransplantation comme un traitement de choix en solution d'attente, surtout chez une population jeune.



## **Conclusion**

Utilisées chez l'homme depuis des millénaires, les autotransplantations dentaires n'ont épuisé ni leurs indications, ni les améliorations susceptibles d'optimiser leur pronostic. L'amélioration du pronostic des autogreffes dentaires a été permise par une meilleure compréhension de la physiologie du parodonte, et par un affinement de la technique opératoire qui en résulte. Malgré leur caractère parfois imprévisible, elles peuvent prétendre, au vu des résultats observés dans la littérature, à un succès à long terme comparable aux implants ostéo-intégrés. Si chez l'adulte, l'indication d'autotransplantation est devenue quelque peu obsolète, elle doit, en revanche, être considérée comme une solution de choix chez l'adolescent du fait de son risque d'ankylose et de résorption inflammatoire minorées, et de l'action ostéogénique du transplant sur l'os alvéolaire qui l'entoure.

Nous avons cependant vu que son indication doit être modulée en fonction des caractères favorables ou défavorables du cas considéré. La réussite d'un traitement d'autotransplantation dépendra du respect de certaines règles : un maintien de la vitalité des cellules du desmodonte, une édification radiculaire comprise entre deux tiers et trois quarts, et un site receveur accueillant tant au niveau de la quantité qu'au niveau de la qualité osseuse. Certains aspects étudiés en préopératoire, comme la position ou l'anatomie du transplant, ainsi que des rapports intimes de ce dernier avec les éléments nerveux environnants, peuvent compromettre le recours à une transplantation de la dent de sagesse.

Nous avons pu constater que ce traitement pouvait non seulement offrir une intégration desmodontale correcte, mais aussi une revascularisation pulpaire quasi systématique pour les autogreffes qui concernent les dents immatures.

Peu coûteuses, cotée DC 100 à la NGAP, elles n'exigent pas de reconstitution prothétique dans la majorité des cas. Réussies, elles permettent la mise en place d'une dent « naturelle » dont l'évolution accompagnera dans le temps celle du reste de la denture.

Rappelons la règle du « tout à gagner, rien à perdre », qui doit guider les praticiens dans la prise de décision thérapeutique et dans le choix des techniques employées.

Selon les travaux de Adda, l'utilisation, in situ, de facteurs de croissance permettrait d'espérer de nets progrès au niveau de la cicatrisation et de l'intégration des greffes osseuses et dentaires. Après une greffe, un processus vasculaire et un processus d'activation de substances biochimiques facilitent la régénération des cellules épithélioconjonctives et osseuses. Les facteurs de croissance (IGF1, PDGF, TGF bêta) qui interviennent sont principalement contenus dans les granules alpha des plaquettes sanguines. Leur caractéristique est de faciliter le recrutement des cellules nécessaires à la réparation des éléments lésés. L'isolation des facteurs de croissance par centrifugation sanguine, relativement facile et peu coûteuse, pourrait paraître comme une alternative prometteuse en ce qui concerne les transplantations dentaires. <sup>1</sup>

L'utilisation de cellule souches dans une transplantation dentaire est à considérer selon des auteurs comme Nakao et Tsuji, mais il reste à élucider les mécanismes complexes de la morphogénèse dentaire avant de pouvoir obtenir des résultats concluants. <sup>64</sup>

Notons enfin que les prises de décision, concernant la réalisation d'une autotransplantation, peuvent être différentes selon les opérateurs et leur approche clinique. Il n'existe pas de règles absolues qui puissent confirmer ou réfuter l'emploi d'une telle technique lorsqu'il n'y a pas de contre-indication d'ordre général, et que tous les critères ne sont pas favorables : le chirurgien dentiste devra alors moduler son jugement en fonction de son expérience clinique.

## **Bibliographie**

- 1 ADDA F.  
*Promouvoir la cicatrisation en paro-implantologie. La FRP (fibrine riche en plaquettes) ou (fibrin rich plaquet)*  
Cah. Stomatol. Chir. Maxillofac., 2004, 4, pp. 13
- 2 AKIYAMA Y., FUKUDA H. et HASHIMOTO K.  
*A clinical and radiographic study of 25 autotransplanted third molars*  
J. Oral. Rehabil., 1998, 25, pp. 640-644
- 3 ANAES  
*Le dossier du patient en odontologie. Recommandations en odontologie*  
2000, pp.
- 4 ANAES  
*Indications et contre-indications de l'anesthésie générale pour les actes courants d'odontologie et de stomatologie*  
2005, pp. 5
- 5 ANDRE BONNET J.  
*Histoire générale de la chirurgie dentaire*  
Lyon: 1955.- vol. p.
- 6 ANDREASEN J.  
*Analysis of topography of surface and inflammatory root resorption after replantation of mature permanent incisors in monkeys*  
Swed. Dent. J., 1980, 4, pp. 135-144
- 7 ANDREASEN J.  
*The effect of excessive occlusal trauma upon periodontal healing after replantation of mature permanent incisors in monkeys*  
Swed. Dent. J, 1981, 5, pp. 115-122
- 8 ANDREASEN J. (1993). Atlas de réimplantation et de transplantation dentaire.  
MASSON. Paris.
- 9 AURIOL M.-M., LE CHARPENTIER Y. et LE NAOUR G.  
*Histologie du parodonte*  
Med. Bucc. Stomatol. Odontol., 2008, 28-115-P-10, pp. 1-23
- 10 BAUSS O., ENGELKE W., FENSKE C. *et al.*

- Autotransplantation of immature third molars into edentulous and atrophied jaw sections*  
J. Oral. Maxillofac. Surg., 2004, 33, pp. 558-563
- 11 BAUSS O., ZONIOS I. et ENGELKE W.  
*Effect of additional surgical procedures on root development of transplanted immature third molars*  
J. Oral. Maxillofac. Surg., 2008, 37, pp. 730-735
- 12 BENEDIKTSDOTTIR I., HINTZE H., PETERSON J. *et al.*  
*Accuracy of digital and film panoramic radiographs for assessment of position and morphology of mandibular third molars and prevalence of dental anomalies and pathologies.*  
Dentomaxillofac. Radiol, 2003, 32, pp. 109-115
- 13 BORDAIS P., DEPLAGNE H. et GINESTE P.  
*Greffes dentaires et implantations*  
Encycl. Med. Chir, 1992, 22-305-A-10, pp. 12
- 14 BOUQUET A., COUDERT J., BOURGEOIS D. *et al.*  
*A comparative study of cone-beam computed tomography and conventional panoramic radiography in assessing the topographic relationship between the mandibular canal and impacted third molars*  
Oral. Surg. Oral. Med. Oral. Pathol. Oral. Radiol. Endod, 2007, 103, pp. 253-259
- 15 BOUSSIER R.  
*L'art dentaire dans l'Antiquité.*  
Paris: Albin Michel, 1936.- vol. 609-616 p.
- 16 CAHILL D. et MARKS S.  
*Tooth eruption: evidence for the central role of the dental follicle*  
J. Oral. Pathol., 1980, 9, pp. 189-200
- 17 CATHERINE J., MOCKERS O., RICHARD O. *et al.*  
*Autotransplantation de dent immature*  
Rev. Stomatol. Chir. Maxillofac., 2007, 108, pp. 46-50
- 18 CAVEZIAN R., PASQUET G., BEL G. *et al.*  
*Imagerie dento-maxillaire. Approche radio-clinique*  
Elsevier. Masson. S.A.S, 2006, 3ème édition, pp. 13-328
- 19 CLAVEL J.  
*Les greffes dentaires. Réimplatations. Implantations*  
1978, Thèse 3ème Cycle Scientifique odontologique, pp.
- 20 COHEN A., SHEN T. et POGREL M.  
*Transplanting teeth successfully : autografts and allografts that work*  
Am. Dent. Assoc., 1995, 126, pp. 481-485

- 21 CVEK M., CLEATON-JONES P., AUSTIN J. *et al.*  
*Effect of topical application of doxycycline on pulp revascularization and periodontal healing in reimplanted monkey incisors*  
 Endod. Dent. Traumatol, 1990, 6, pp. 170-176
- 22 DECHAUME M. et HUARD P.  
*Histoire illustré de l'art dentaire*  
 Paris: Da Costa, 1977.- vol. p.
- 23 DELANNOY B., DELANNOY G., VICHOVA Z. *et al.*  
*Risque cardiovasculaire en odontologie*  
 EMC. (Elsevier MAsson SAS). Med. Buccale, 2009, 28-860-B-10, pp. 1-8
- 24 DIMEGLIO F.  
*Transplantation de la troisième molaire à la place de la première molaire*  
 Thèse. Nice, 1993, pp. 21-30
- 25 DURIVAUX S.  
*A propos de la transplantation de la canine supérieure*  
 Rev. Odontostomatol, 1979, 8, pp. 81-85
- 26 ESTRALA C. et BUENO M.-R.  
*Method for determination of root curvature radius using cone-beam computed tomography images*  
 Braz. Dent. J., 2008, 19, N°2, pp.
- 27 FAUCHARD P.  
*Le chirurgien dentiste ou traité des dents*  
 Paris: 1728.- vol. p.
- 28 GARCIA A.  
*Autogreffes dentaires et orthodontie*  
 J. Edge, 1996, 33, pp. 39-48
- 29 GARCIA A.  
*Apport des techniques d'autogreffes dentaires à l'orthodontie*  
 Int. Orthodont., 2005, 3, pp. 221-234
- 30 GARCIA A., BIGOT C., FIEVET C. *et al.*  
*Traitement d'un édentement maxillaire postérieur par deux autogreffes dentaires*  
 Inf, Dent, 1996, 78, pp. 97-100
- 31 GERARD E. et MOIZAN H.  
*Pratique odontologique au bloc opératoire. De la chirurgie ambulatoire à l'anesthésie générale*  
 2010, pp. 27-135

- 32 GOLDBERG M.  
*Manuel d'histologie et de biologie buccale*  
Paris: 1989.- vol. p.
- 33 GOLDBERG M. et GAUCHER C.  
*Embryologie de la dent*  
Med. Buccale, 2010, pp.
- 34 GOSPODAROWICZ D. et CHENG J.  
*Heparin protects basic and acidic F.G.F from inactivation*  
J. Cell. Physiol., 1986, 128, pp. 475-484
- 35 GRANT D. et BERNICK S.  
*formation of the periodontal ligament*  
J. Periodontol., 1972, 43, pp. 17-25
- 36 H.A.S.  
*Tomographie volumique à faisceau conique de la face (cone-beam computerized tomography)*  
2009, pp. 1-10
- 37 HALE M.  
*Autogenous dental transplants*  
Dent. Clin. North. Am, 1959, 3, pp. 74-79
- 38 HAMBURGER J.  
*Dictionnaire de medecine*  
Paris: Flammarion, 1975.- vol. p.
- 39 HAURET L., BAR D., MARION P. *et al.*  
*Imagerie dento-maxillo-faciale. Radiologie conventionnelle analogique et numérique. Echographie.*  
EMC Elsevier. Masson. SAS Stomatologie, 2008, 28-245-H-10, pp. 1-12
- 40 HAURET L. et HODEZ C.  
*Nouveauté en radiologie dento-maxillofaciale: la tomographie volumétrique à faisceaux conique*  
J. Radiol., 2009, 90, pp. 604-623
- 41 HELEWA A.  
*Autotransplantation de prémolaires: intérêt au cours des traitement orthodontique*  
1993.- vol. p.
- 42 HONDA M., UEHARA H., UEHARA T. *et al.*  
*Use of a replica graft tooth evaluation before autotransplantation of a tooth. A CAD/CAM model produced using dental-cone-beam computed tomography.*  
Int. J. Oral. Maxillofac. Surg., 2010, 39, pp. 1016-1019

- 43 HOSOYA A., TADASHI N., TORU H. *et al.*  
*Alveolar bone regeneration of subcutaneously transplanted rat molar*  
Bone 2008, 42, pp. 350-357
- 44 HUPP J., MESAROS S., AUKHIL I. *et al.*  
*Periodontal ligament vitality and histological healing of teeth stored for  
extended periods before transplantation*  
Endod. Dent. Traumatol, 1998, 14, pp. 79-83
- 45 INGIMARSSON S. et ARX T.  
*Technique de contention en traumatologie dentaire*  
Rev. Mens. Suisse. Odontostomatol, 2002, 112, pp. 1271-1273
- 46 KAWASAKI N., HANAMOTO Y. et NAKAJIMA T.  
*Periodontal regeneration of transplanted rat molars after cryopreservation.*  
Archiv. Oral. Biol., 2004, 49, pp. 59-69
- 47 KITAGAWA Y., SANO K., NAKAMURA M. *et al.*  
*Use of third molar transplantation for closure of the oroantral communication  
after tooth extraction: a report of 2 cases.*  
Oral. Surg. Med. Pathol. Radiol. Endod, 2003, 95, pp. 409-424
- 48 KLING M., CVEK M. et MEJARE I.  
*Rate and predictability of pulp revascularization in therapeutically reimplanted  
permanent incisors.*  
Endod. Dent. Traumatol., 1986, 2, pp. 83-89
- 49 KORBENDAU J.-M. et KORBENDAU X.  
*L'extraction de la dent de sagesse*  
Quintessence. International., 2001, pp. 30-134
- 50 KRISTERSON L. et ANDREASEN J.  
*Autotransplantation and replantation of tooth germs in monkeys. Effect of  
damage to the dental follicle and position of transplant in the alvéolous.*  
J. Oral. Surg, 1984, 13, pp. 324-333
- 51 KRISTERSON L., JOHANSSON L., KISCH J. *et al.*  
*Autotransplantation of third molars as treatment in advanced periodontal  
disease*  
J. Clin. Periodontal., 1991, 18, pp. 521-528
- 52 LAFONT J., BLANQUAERT F., COLOMBIER M. *et al.*  
*Effects des RTGA sur la cicatrisation osseuse*  
Innov. Techn. Boil. Med, 1997, 18, pp. 21-25
- 53 LEE S., JUNG I., LEE C. *et al.*  
*Clinical application of computer-aided rapid prototyping for tooth  
transplantation*  
Dent. Traumatol, 2001, 17, pp. 114-119

- 54 LEGROS C. et MAGITOT E.  
*Greffes de follicules dentaires et de leurs organes*  
Compte rendu, Acad Sci, 1874, 78, pp. 357
- 55 LENGHEDEN A., BLOMLÖF L. et LINDSKOG S.  
*Effect of immediate calcium hydroxide treatment and permanent root-filling on periodontal healing in contaminated replanted teeth.*  
J. Dent. Res., 1991, 99, pp. 139-185
- 56 LERICI S., DEVILLARD R. et FRICAIN J.  
*Utilisation d'un calque dans le cadre des autotransplantations dentaires: à propos d'un cas*  
Med. Buccale Chir. Buccale, 2009, 15, pp. 177-181
- 57 LINDSKOG S., BLOMLOF L. et HAMMARSTROM L.  
*Dentin resorption in replanted monkey incisors. Morphology of dentinoclast spreading in vivo*  
J. Clin. Periodontol, 1988, 15, pp. 365-370
- 58 LUNDBERG T. et ISAKSSON S.  
*A clinical follow-up study of 278 autotransplanted teeth*  
British. J. Oral. Maxillofac. Surg., 1996, 34, pp. 181-185
- 59 MARKS S. et CAHILL D.  
*Experimental study in the dog of the non-active role of the tooth in the eruptive process*  
Arch. Oral. Biol., 1984, 29, pp. 311-33
- 60 MEJARE B., WANNFORS K. et JANSSON L.  
*A prospective study on transplantation of third molars with complete root formation*  
Oral. Surg. Med. Pathol. Radiol. Endol., 2004, 97, pp. 231-239
- 61 MONSOUR F. et ADKINS K.  
*Aberrations involving the enamel epithelium in transplanted developing teeth*  
J. Oral. Maxillofac. Surg, 1983, 41, pp. 377-384
- 62 MORGON L. et BÉRY A.  
*Examen de la denture*  
EMC. Odont. Orthopéd.Dentofac., 2005, 23-460-D-10, Elsevier SAS Paris, pp. 1-11
- 63 MOXHAM B.  
*The role of periodontal vasculature in tooth eruption*  
Alabama: EBSCO Media, 1988.- vol. 207 p.
- 64 NAKAO K. et TSUJI T.



- Dental regenerative therapy: stem cell transplantation and bioengineered tooth replacement*  
Japan. Dent. Scien. Review, 2008, 44, pp. 70-75
- 65 NETHANDER G.  
*Oral restauration with fixed partial dentures on transplanted abutment teeth*  
Int. J. Prosthodont, 1995, 8, pp. 17-26
- 66 NETHANDER G., HIRSCH J. et ANDERSSON J.  
*Autogenous free tooth transplantation in man by two-stage operation technique. A longitudinal intraindividual radiographic study.*  
Int. J. Oral. Maxillofac. Surg., 1988, 17, pp. 330-336
- 67 PALU C.  
*Autotransplantation dentaire: données actuelles à propos de deux cas cliniques*  
1995.- vol. p.
- 68 PASQUET G. et CAVEZIAN R.  
*Moyens diagnostiques en imagerie odonto-stomatologique cone beam : résultats*  
J. Radiol., 2009, 90-618-23, Elsevier Masson SAS, pp. 1-6
- 69 PAULSEN H., SHI X., WELANDER U. *et al.*  
*Eruption pattern of transplanted premolars visualized by radiographic color-coding*  
Am. J. Orthod. Dentofac. Orthoped., 2001, 119, pp. 338-345
- 70 PEIVANDI A., BUGNET R., DEBIZE E. *et al.*  
*L'ostéotomie piézoélectrique: applications en chirurgie parodontale et implantaire.*  
Rev. Stomatol. Chir. Maxillofac., 2007, 108, pp. 431-440
- 71 PIETTE E. et GOLDBERG M.  
*La dent. Normale et pathologique.*  
Editions de De Boeck Université, 2001, pp. 139
- 72 POGREL M.  
*Evaluation of over 400 autogenous tooth transplants*  
J. Oral. Maxillofac. Surg., 1987, 45, pp. 205-211
- 73 POLITIS C., VRIELINCK L., SCHEPERS S. *et al.*  
*Cryopreservation of teeth. Organizational aspects of a tissue bank for tooth tissues.*  
Acta. Stomatol. Belg, 1995, 92, pp. 149-154
- 74 PREBER H.  
*Consommation de tabac et maladie parodontale.*  
J. Parodontol, 1998, 17, pp. 189-204

- 75 READE P. et GRAHAM M.  
*A clinical study of the autotransplantation of maxillary canine teeth*  
Oral. Immunogenet. Tissue. Transplant., 1982, 16, pp. 291-301
- 76 RECOING J.  
*Transplantations et réimplantations dentaires*  
Encycl. Med. Chir., 2004, 22-305-A-10, pp. 1-16
- 77 REICH P.-P.  
*Autogenous transplantation of maxillary and mandibular molars.*  
J. Oral. Maxillofac. Surg., 2008, 66, pp. 2314-2317
- 78 RENIER S.  
*La greffe dentaire chez les anciens*  
Inf. Dent, 1953, 35, pp. 1083-1089
- 79 SCHATZ J. et JOHO J.  
*A clinical and radiologic study of autotransplanted impacted canines*  
Int. J. Oral maxillofac. surg., 1993, 22, pp. 342-346
- 80 SCHENDEL K., SCHWARTZ O., ANDREASEN J. *et al.*  
*Reinnervation of autotransplanted teeth. A histological investigation in monkeys*  
Int. J. Oral. Maxillofac. Surg., 1990, 19, pp. 247-251
- 81 SCHLIEPHAKE H. et NEUKAM F.  
*Influence of root development and root anatomy on the occurrence of periodontal damage during removal of third molars for transplantation*  
Oral Maxillofac. Surg., 1990, 48, pp. 601-605
- 82 SEIGNEURIC F. et SEIGNEURIC J.  
*Avulsion des dents incluses: troisième molaire*  
EMC (Elsevier Masson SAS, Paris), 2010, 28-755, pp. 1-24
- 83 SEMUR F. et SEIGNEURIC J.-B.  
*Complications des avulsions dentaires: prophylaxie et traitement*  
EMC (Elsevier Masson SAS, Paris). Stomatologie, 2007, 22-092-B-10, pp. 1-26
- 84 SHALTZ J. et JOHO J.  
*Indications of autotransplantation of teeth in orthodontic problem cases*  
Orthod. Dentofac. Orthop. , 1994, 106, pp. 351-357
- 85 SHROFF B., PILEGGI R., NORRIS K. *et al.*  
*Dynamic variations in the expression of type 1 collagen and its molecular chaperone Hsp47 in cells of the mouse dental follicle during tooth eruption*  
Arch. Oral. Biol., 1994, 39, pp. 231-274
- 86 SKOGLUND A.

- Pulpal changes in replanted and autotransplanted apicectomized mature teeth of dogs*  
Int. J. Oral. Surg. , 1981, 10, pp. 111-121
- 87 SUGAI T., YOSHIZAWA M., KOBAYASHI T. *et al.*  
*Clinical study on prognostic factors for autotransplantation of teeth with complete root formation.*  
J. Oral. Maxillofac. Surg., 2010, 39, pp. 1193-1203
- 88 TEMAN G., LACAN A., SUISSA M. *et al.*  
*Stratégie des explorations en imagerie maxillofaciale*  
Encycl. Méd. Chir. (Elsevier), 2004, 22-010-D-60, pp. 1-8
- 89 TEMAN G., LACAN A., SUISSA M. *et al.*  
*Imagerie dentomaxillaire*  
Radiol. Imag. Med.-Musculosquelettique-Neurologique-Maxillofaciale, 2009, 31-676-A-10, pp. 1-19
- 90 TONNA E.  
*Electron microscopy of aging skeletal cells. The periosteum*  
Lab. Invest., 1974, 31, pp. 609-632
- 91 TORRES J., FAVRE DE THIERRENS C., JACQUARD C. *et al.*  
*Transplantations et réimplantations dentaires*  
Encycl. Méd. Chir. (Elsevier, Paris), 1999, 22-305-A-10, pp. 1-11
- 92 TSUKIBOSHI M.  
*Transplantation dentaire autogène. Réévaluation*  
Rev. Int. Parodont. Dent. Restaur, 1993, 13, n°2, pp.
- 93 TSUKIBOSHI M.  
*Autotransplantation of teeth: requirements for predictable success*  
Dent. Traumatol., 2002, 18, pp. 157-180
- 94 WAIKAKUL A., KASETSUWAN J. et PUNWUTIKORN J.  
*Reponse of transplanted teeth to electric pulp testing*  
Oral. Surg. Med. Pathol. Radiol. Endod., 2002, 94, pp. 249-255

BAILLOT Jean-Simon – Autotransplantations de dents de sagesse en site de première molaire délabrée. Critères de décision

Nancy 2011:

Th.: Chir-Dent. : Nancy I : 2011

Mots clés : autotransplantation  
Dent de sagesse  
greffe

---

BAILLOT Jean-Simon – Autotransplantations de dents de sagesse en site de première molaire délabrée. Critères de décision

Th.: Chir-Dent. : Nancy I : 2011

L'autotransplantation d'une dent de sagesse en vue de remplacer une première molaire délabrée est une technique datant des années 1950. De nos jours, face à la recrudescence des techniques d'implantologie, cette technique s'est quelque peu effacée et ne fait plus partie des solutions proposées en cabinet dentaire pour pallier un édentement unitaire.

Différentes études récentes ont montré que cette technique offrait des résultats souvent satisfaisants, voire comparables aux résultats des solutions implantaires.

Le but de ce travail est de redéfinir la place de l'autotransplantation de dent de sagesse dans notre exercice quotidien, et de déterminer les critères sur lesquels nous pouvons nous reposer pour faciliter la prise de décision.

---

**Jury :**

<b>Monsieur J-P. LOUIS</b>	<b>Professeur des Universités</b>	<b>Président</b>
<b>Monsieur D. VIENNET</b>	<b>Maître de Conférences des Universités</b>	<b>Juge</b>
<b>Monsieur R. CURIEN</b>	<b>Assistant hospitalier universitaire</b>	<b>Juge</b>
<b>Monsieur S. BARONE</b>	<b>Docteur en Chirurgie Dentaire</b>	<b>Juge</b>

---

Nom et adresse de l'auteur:

BAILLOT Jean-Simon  
82 avenue du general Leclerc  
54000 NANCY