



HAL
open science

L'analgésie mandibulaire en odontostomatologie : Stratégie contre les échecs d'anesthésie

Sarah Sarri

► **To cite this version:**

Sarah Sarri. L'analgésie mandibulaire en odontostomatologie : Stratégie contre les échecs d'anesthésie. Sciences du Vivant [q-bio]. 2010. hal-01739116

HAL Id: hal-01739116

<https://hal.univ-lorraine.fr/hal-01739116>

Submitted on 20 Mar 2018

HAL is a multi-disciplinary open access archive for the deposit and dissemination of scientific research documents, whether they are published or not. The documents may come from teaching and research institutions in France or abroad, or from public or private research centers.

L'archive ouverte pluridisciplinaire **HAL**, est destinée au dépôt et à la diffusion de documents scientifiques de niveau recherche, publiés ou non, émanant des établissements d'enseignement et de recherche français ou étrangers, des laboratoires publics ou privés.



AVERTISSEMENT

Ce document est le fruit d'un long travail approuvé par le jury de soutenance et mis à disposition de l'ensemble de la communauté universitaire élargie.

Il est soumis à la propriété intellectuelle de l'auteur. Ceci implique une obligation de citation et de référencement lors de l'utilisation de ce document.

D'autre part, toute contrefaçon, plagiat, reproduction illicite encourt une poursuite pénale.

Contact : ddoc-theses-contact@univ-lorraine.fr

LIENS

Code de la Propriété Intellectuelle. articles L 122. 4

Code de la Propriété Intellectuelle. articles L 335.2- L 335.10

http://www.cfcopies.com/V2/leg/leg_droi.php

<http://www.culture.gouv.fr/culture/infos-pratiques/droits/protection.htm>

ACADEMIE DE NANCY-METZ
UNIVERSITE HENRI POINCARÉ – NANCY 1
FACULTE D'ODONTOLOGIE

Année 2010

N° 3256

THESE

Pour le

DIPLOME D'ETAT DE DOCTEUR
EN CHIRURGIE-DENTAIRE

Par

Sarah SARRI

Née le 13 Juillet 1983 à Metz (Moselle)

**L'ANALGESIE MANDIBULAIRE EN
ODONTOSTOMATOLOGIE**
Stratégies contre les échecs d'anesthésie

Présentée et soutenue publiquement le 26 avril 2010

Examineurs de la thèse :

Pr C. STRAZIELLE
Dr P. BRAVETTI
Dr J. BOCQUEL
Dr A. LÊ

Professeur des Universités
Maître de Conférences des Universités
Assistant Hospitalier Universitaire
Docteur en Chirurgie Dentaire

Président
Juge
Juge
Juge

Président : Professeur J.P. FINANCE

Doyen : Docteur Pierre BRAVETTI

Vice-Doyens : Pr. Pascal AMBROSINI - Dr. Jean-Marc MARTRETTE

Membres Honoraires : Dr. L. BABEL - Pr. S. DURIVAUX - Pr. G. JACQUART - Pr. D. ROZENCWEIG - Pr. M. VIVIER

Doyen Honoraire : Pr. J. VADOT

Sous-section 56-01 Odontologie pédiatrique	Mme <u>DROZ Dominique (Desprez)</u> M. PREVOST Jacques M. BOCQUEL Julien Mlle PHULPIN Bérengère M. SABATIER Antoine	Maître de Conférences Maître de Conférences Assistant Assistant Assistant
Sous-section 56-02 Orthopédie Dento-Faciale	Mme <u>FILLEUL Marie Pierryle</u> M. BOLENDER Yves Mlle PY Catherine M. REDON Nicolas	Professeur des Universités* Maître de Conférences Assistant Assistant
Sous-section 56-03 Prévention, Epidémiologie, Economie de la Santé, Odontologie légale	M. <u>Par. intérim ARTIS Jean Paul</u> Mme JANTZEN-OSSOLA Caroline	Professeur 1 ^{er} grade Assistant
Sous-section 57-01 Parodontologie	M. <u>AMBROSINI Pascal</u> Mme BOUTELLIEZ Catherine (Bisson) M. MILLER Neal M. PENAUD Jacques M. GALLINA Sébastien M. JOSEPH David	Professeur des Universités* Maître de Conférences Maître de Conférences Maître de Conférences Assistant Assistant
Sous-section 57-02 Chirurgie Buccale, Pathologie et Thérapeutique Anesthésiologie et Réanimation	M. <u>BRAVETTI Pierre</u> M. ARTIS Jean-Paul M. VIENNET Daniel M. WANG Christian M. BALLY Julien M. CURIEN Rémi Mlle SOURDOT Alexandra	Maître de Conférences Professeur 1 ^{er} grade Maître de Conférences Maître de Conférences* Assistant Assistant Assistante
Sous-section 57-03 Sciences Biologiques (Biochimie, Immunologie, Histologie, Embryologie, Généétique, Anatomie pathologique, Bactériologie, Pharmacologie)	M. <u>WESTPHAL Alain</u> M. MARTRETTE Jean-Marc Mlle ERBRECH Aude	Maître de Conférences* Maître de Conférences* Assistante Associée au 01/10/2007
Sous-section 58-01 Odontologie Conservatrice, Endodontie	M. <u>ENGELS-DEUTSCH Marc</u> M. AMORY Christophe M. MORTIER Eric M. CUNY Pierre M. HESS Stephan Mlle PECHOUX Sophie	Maître de Conférences Maître de Conférences Maître de Conférences Assistant Assistant Assistante
Sous-section 58-02 Prothèses (Prothèse conjointe, Prothèse adjointe partielle, Prothèse complète, Prothèse maxillo-faciale)	M. <u>SCHOVER Jacques</u> M. LOUIS Jean-Paul M. ARCHIEN Claude M. DE MARCH Pascal M. BARONE Serge Mlle BEMER Julie Mlle RIFFAULT Amélie Mlle MONDON Hélène M. SIMON Franck	Maître de Conférences Professeur des Universités* Maître de Conférences* Maître de Conférences Assistant Assistante Assistante Assistant Assistant
Sous-section 58-03 Sciences Anatomiques et Physiologiques Occlusodontiques, Biomatériaux, Biophysique, Radiologie	Mlle <u>STRAZIELLE Catherine</u> M. RAPIN Christophe (Section 33) Mme MOBY Vanessa (Stutzmann) M. SALOMON Jean-Pierre Mme JAVELOT Cécile (Jacquelin)	Professeur des Universités* Professeur des Universités Maître de Conférences* Maître de Conférences Assistante Associée au 01/01/2009

souligné : responsable de la sous-section

*temps plein

Mis à jour le 01.02.2010

*Par délibération en date du 11 décembre 1972,
la Faculté de Chirurgie Dentaire a arrêté que
les opinions émises dans les dissertations
qui lui seront présentées
doivent être considérées comme propres à
leurs auteurs et qu'elle n'entend leur donner
aucune approbation ni improbation.*

A notre président,

STRAZIELLE Catherine

Docteur en Chirurgie Dentaire
Professeur des Universités
Habilité à diriger des Recherches
Responsable de la Sous-section : Sciences Anatomiques et Physiologiques,
Occlusodontiques, Biomatériaux, Biophysique, Radiologie

Vous nous avez fait le grand honneur d'accepter la présidence de ce jury et nous vous remercions de l'intérêt que vous avez bien voulu témoigner.

Nous vous sommes reconnaissants pour l'enseignement que vous nous avez dispensé et nous vous remercions pour les qualités humaines que vous nous avez inculqué.

Nous vous prions de trouver ici l'expression de notre respectueuse gratitude et de toute notre estime.

A notre juge et directeur de thèse,

BRAVETTI Pierre

Docteur en Chirurgie Dentaire
Doyen de la Faculté d'Odontologie de l'Université Henri Poincaré, Nancy-I
Docteur de l'Université René Descartes de Paris V
Maître de conférences des Universités
Responsable de la Sous-section : Chirurgie buccale – Pathologie et
Thérapeutique, Anesthésiologie et Réanimation

*Nous vous sommes très
reconnaisants d'avoir accepté de diriger
notre travail.*

*Par la qualité de vos
enseignements, vous avez su nous
communiquer et nous transmettre votre
passion pour la chirurgie buccale.*

*Veillez trouver dans ce travail
l'expression de notre sincère
reconnaissance.*

A notre juge,

BOCQUEL Julien

Docteur en Chirurgie Dentaire
Assistant hospitalier universitaire

Vous avez accepté de participer à ce jury et nous vous en remercions vivement.

Nous sommes très heureux de partager avec vous ce moment qui marque la fin de nos études.

Veillez trouver ici le témoignage de notre gratitude et de notre estime.

A notre juge et co-directeur de thèse,

LÊ Audrey

Docteur en Chirurgie Dentaire
Ex-Assistante hospitalière universitaire

Vous nous avez fait l'honneur de suivre notre travail avec attention et nous vous en remercions.

Nous sommes reconnaissants pour votre savoir et votre technique clinique que vous avez su nous transmettre.

Nous avons toujours pu compter sur vos bons conseils et nous vous sommes gré de la gentillesse dont avez fait preuve à notre égard.

Nous vous prions de trouver dans ce travail l'expression de notre sincère et profond respect.

A ma mère,

Tu m'as toujours soutenu et je t'en remercie.

A ma sœur Tisseem et à mon frère Selim,

Merci d'avoir cru en moi.

A Aurélien,

Je te dédie cette thèse qui signe la fin de mes études mais également le début de notre nouvelle vie.

A Elise, Ziden, Héloïse, Smahane, Virginie et Sabine,

Votre amitié m'a été précieuse, j'espère que nous parviendrons à rester en contact.

A Fanny et Sabine,

Vous avez fait de mon stage actif un moment très agréable. Merci pour votre simplicité et votre spontanéité.

A Nancy, Anne- Marie, Julien, Smahane et Céline,

Grace à vous mon stage à Brabois enfant restera un bon souvenir.

TABLE DES MATIERES

Introduction	1
<u>Chapitre 1: Généralités sur la douleur</u>	2
1 Les mécanismes de la douleur	2
1.1 La perception douloureuse	4
1.2 La conduction nerveuse	6
1.3 La réaction à la douleur	8
2 La suppression de la douleur	8
2.1 L'élimination de la cause de la douleur	9
2.2 Le blocage de la conduction des influx douloureux	9
2.3 L'élévation du seuil de la douleur	9
2.4 La suppression de la réaction à la douleur par dépression corticale	9
2.5 L'emploi de méthodes psychosomatiques	10
3 Le blocage de la conduction des influx douloureux par les molécules d'analgésie locale	10
3.1 La cible des molécules d'analgésie locale	10
3.2 Caractéristiques physico-chimiques	12
3.2.1 La liposolubilité	12
3.2.2 La liaison aux protéines	13
3.2.3 Le pKa	14
3.3 Mécanismes d'action des molécules d'analgésie locale	15

<u>Chapitre 2</u> : Les cartouches anesthésiques	17
1 Les molécules anesthésiques	18
1.1 Les amino-éthers	18
1.2 Les amino-esters	19
1.3 Les amino-amides	19
1.3.1 La lidocaïne ou liguocaïne	20
1.3.2 La mépivacaïne	20
1.3.3 L'artocaïne	21
1.3.4 L'articaïne	21
1.4 Critères de choix de la molécule anesthésique chez le sujet sain	22
2 Les vasoconstricteurs	23
2.1 Mode d'action	23
2.2 Aspects pharmacologiques cliniques	24
2.2.1 Réduction de la toxicité de la molécule d'analgésie locale	24
2.2.2 Accroissement de l'efficacité de l'analgésie	25
2.2.3 Réduction du saignement	25
2.3 En résumé	25
3 Les agents conservateurs	26
3.1 Objectifs	26
3.2 Moyens	27
4 La solution de remplissage	27
5 Liste des anesthésiques locaux utilisés en odontologie	28

Chapitre 3 : Les techniques d'analgésie locales et loco-régionales **31**

1 Technique locale ou para-apicale	31
1.1 Matériel	31
1.2 Technique	32
1.3 Avantages	32
1.4 Inconvénients	32
1.5 Indications	32
1.6 Contre- indications	33
2 Techniques d'analgésie locales particulières	33
2.1 La technique intraligamentaire	33
2.1.1. Matériel	33
2.1.2 Technique	35
2.1.3. Indications	36
2.1.4. Contre-indications	36
2.2 La technique intra pulpaire	36
2.2.1 Avantages	37
2.2.2 Inconvénients	37

2.3 Les techniques intradiplôiques	37
2.3.1 L'anesthésie intraseptale	37
2.3.1.1 Matériel	38
2.3.1.2 Technique	38
2.3.1.3 Indications	38
2.3.1.4 Limitations	38
2.3.1.5 Incidents et accidents	39
2.3.1.6. En résumé	39
2.3.2 Les techniques transcorticale et ostéocentrale	39
2.3.2.1 Principe	39
2.3.2.2 Avantages	42
2.3.2.3 Inconvénients	43
2.3.2.4 Indications	43
2.3.2.5 Contre-indications, incidents et accidents	43
3 Techniques d'analgésie locales spécifiques	43
3.1 Analgésie du nerf lingual	44
3.2 Analgésie du nerf buccal	44
3.3 Technique intracavitaire pour la germectomie des dents de sagesse	45
3.3.1 Principe	45
3.3.2 Avantages	46
3.3.3 Inconvénients	46
3.3.4 Indications	46

4 Techniques d'analgésie locorégionales	47
4.1 Analgésie au foramen mentonnier	47
4.1.1 Matériel	47
4.1.2 Technique	47
4.1.3 Avantages	48
4.1.4 Inconvénients	48
4.2 Analgésie au foramen mandibulaire	48
4.2.1 Techniques anciennes	49
4.2.1.1 Méthode classique dite 1-2-3	49
4.2.1.2 Autres méthodes	49
4.2.1.3 Inconvénients de ces techniques	50
4.2.2 Technique anatomique d'analgésie régionale	50
4.2.2.1 Repères	51
4.2.2.1.1 Repères muqueux	51
4.2.2.1.2 Repères ostéo-musculaires	52
4.2.2.2 Position du foramen mandibulaire	53
4.2.2.3 Matériel	54
4.2.2.4 Technique	54
4.2.2.5 Avantages	58
4.2.2.6. Inconvénients	58
4.2.2.7 Incidents et accidents	58
4.2.2.8 En résumé	59

4.2.3 Techniques de substitution	59
4.2.3.1 Technique de Gow-Gates	59
4.2.3.1.1 Repères	59
4.2.3.1.2 Matériel	60
4.2.3.1.3 Technique	60
4.2.3.1.4 Avantages	61
4.2.3.1.5 Inconvénients	61
4.2.3.2 Technique d'Akinosi	62
4.2.3.2.1 Matériel	63
4.2.3.2.2 Technique	63
4.2.3.2.3 Avantages	64
4.2.3.2.4 Inconvénients	65
4.2.3.3 Tableau comparatif de la méthode de Gow-Gates et la méthode d'Akinosi	65

Chapitre 4 : Les différentes causes d'échec de l'analgésie mandibulaire 66

1 Les variations squelettiques	66
1.1 La densité osseuse	66
1.1.1 L'os alvéolaire	66
1.1.2 La composition osseuse	67
1.1.3 Classification de Lekholm et Zarb	67
1.1.4 Rapports des dents mandibulaires avec la corticale externe	68
1.1.4.1 Les prémolaires	68
1.1.4.2 Les molaires	68
1.1.5 Exposé du problème	68
1.1.6 En résumé	68
1.2 Les spécificités anatomiques	69
1.2.1 Le ligament sphéno-mandibulaire	69
1.2.2 L'orifice d'entrée ou foramen mandibulaire	69
1.2.3 La typologie faciale	70
1.2.4 Le patient présentant une surcharge pondérale	71

2 Variations neuro-anatomiques	71
2.1 L'innervation de la mandibule	72
2.1.1 Le nerf mandibulaire V3	72
2.1.1.1 Le nerf buccal	74
2.1.1.2 Le nerf lingual	75
2.1.1.3 Le nerf alvéolaire inférieur	77
2.1.1.4 Le nerf auriculo-temporal	82
2.1.2 L'innervation sensitive à la mandibule	83
2.2 Les variations de l'innervation dentaire mandibulaire	84
2.2.1 Le nerf lingual	84
2.2.2 Le nerf mylo-hyoïdien	84
2.2.3 Le plexus cervical	85
2.3 L'épaisseur du nerf	85
3 La vascularisation	86
4 Phénomène de dilution de l'anesthésique	86
5 Echecs imputables au choix du matériel et à la technique	87
5.1 La différence de dimensions entre l'aiguille et la mâchoire	87
5.2 La déflexion de l'aiguille	87
5.3 Dégradation de l'anesthésique local et du vasoconstricteur	88
6 Facteurs d'échecs liés au pKa et pH de la solution	88
6.1 Mode d'action de la molécule d'analgésie locale	88
6.2 Influence du pH et du pKa	89
6.3 Le phénomène de tachyphylaxie	90

7 L'état de la pulpe	90
7.1 Innervation et vascularisation pulpaire	90
7.2 Les pulpopathies	91
7.2.1 L'inflammation du tissu pulpaire	91
7.2.2 L'hyperhémie pulpaire ou le syndrome réversible	91
7.2.3 Le syndrome pulpaire irréversible ou pulpite	92
7.2.4 La nécrose pulpaire associée à une parodontite apicale aiguë	92
7.3 Le cas de la pulpite	92
7.3.1 La définition de la pulpite	92
7.3.2 Physiopathologie de la pulpite	93
7.3.3 Les difficultés spécifiques à l'état de pulpite	93
7.3.4 Le contexte de l'urgence	94
8 Echechs imputables au psychisme du patient	94
8.1 Le seuil de réaction à la douleur	94
8.2 Facteurs subjectifs	95
8.2.1 L'état émotionnel	95
8.2.2 La fatigue	95
8.2.3 L'âge	95
8.2.4 Les particularités ethniques, nationales et culturelles	95
8.2.5 Le sexe	96
8.2.6 La peur et l'appréhension	96

Chapitre 5 : Stratégies anesthésiques appliquées à quelques cas cliniques **97**

1 Chez l'adulte sain	97
1.1 Soin en urgence ou soin unique	97
1.1.1 Secteur incisivo-canin	97
1.1.2 Secteur prémolaire	97
1.1.3 Secteur molaire	98
1.2 Soins multiples ou longs	98
1.2.1 Secteur incisivo-canin	98
1.2.2 Secteur prémolaire	99
1.2.3 Secteur molaire	99
1.3 Thérapeutique pulpaire sur dents vivantes	99
1.3.1 Secteur incisivo-canin	100
1.3.1.1 Sans contexte douloureux	100
1.3.1.2 Dans un contexte inflammatoire	100
1.3.2 Secteur prémolaire	100
1.3.2.1 Sans contexte douloureux	100
1.3.2.2 Dans un contexte inflammatoire	100
1.3.3 Secteur molaire	100
1.3.3.1 Sans contexte douloureux	100
1.3.3.2 Dans un contexte inflammatoire	101

1.4 L'extraction dentaire simple d'une ou plusieurs dents sur l'arcade.	101
1.4.1 Secteur incisivo-canin	101
1.4.2 Secteur prémolaire	101
1.4.3 Secteur molaire	102
1.5 Pour un traitement parodontal ou des préparations coronaires	102
1.5.1 Le secteur incisivo-canin	102
1.5.2 Secteur prémolaire	102
1.5.3 Secteur molaire	102
1.6 Pour une régularisation de crête après extractions ou une crête flottante	102
1.6.1 Secteur incisivo-canin	102
1.6.2 Secteur prémolaire	103
1.6.3 Secteur molaire	103
1.7 Résection apicale dans le secteur incisivo-canin	103
1.8 Avulsion des dents de sagesse	103
1.8.1 Extraction d'une dent de sagesse sur l'arcade	103
1.8.2 Avulsion d'une dent de sagesse incluse	103
1.9 Chirurgie du plancher buccal et de la langue	104
1.9.1 Pour une petite chirurgie du plancher buccal	104
1.9.2 Freinectomie linguale	104
1.10 L'implantologie	104
1.11 Règles à observer pour l'analgésie à la mandibule	105

2 Chez l'enfant	105
2.1 Evolution de la perception douloureuse	105
2.2 Abord psychologique	106
2.3 Croissance et développement	107
2.3.1 Au niveau du crâne	107
2.3.2 Au niveau de l'os maxillaire	107
2.3.3 Au niveau de la mandibule	108
2.4 Différences avec l'adulte	111
2.4.1 Les différences anatomiques	111
2.4.2 Les différences pharmacologiques	112
2.5 Attitude du praticien	112
2.5.1 Préparation de la séance	112
2.5.2 Explications du geste	112
2.5.3 Analgésie de surface	113
2.6 Choix de la solution analgésique	114
2.6.1 Pour les infiltrations locales	114
2.6.2 Pour les infiltrations régionales	114
2.7 Techniques à la mandibule	115
2.7.1 Analgésie para-apicale	115
2.7.1.1 Matériel	115
2.7.1.2 Technique	115
2.7.1.3 Indications	115
2.7.1.4 Contre-indications	116

2.7.2 Anesthésie intraligamentaire	116
2.7.2.1 Matériel	116
2.7.2.2 Technique	116
2.7.2.3 Indications	117
2.7.2.4 Contre-indications	117
2.7.3 Anesthésie intraseptale	117
2.7.4 Analgésie régionale au foramen mandibulaire	117
2.7.4.1 Matériel	118
2.7.4.2 Repères	118
2.7.4.3 Technique	118
2.7.4.4 Indications	120
2.7.5 La technique d'Akinosi	120
2.7.6 Analgésie du nerf lingual	120
2.7.6.1 Matériel	120
2.7.6.2 Technique	120
2.7.6.3 Indications	121
2.7.7 Infiltration du nerf buccal	121
2.7.7.1 Matériel	121
2.7.7.2 Technique	121
2.7.7.3 Indications	121
2.7.8 Germectomie des dents de sagesse	121
2.7.9 Choix des différents types d'anesthésie	122
2.8 Echech de l'analgésie chez l'enfant	122
Conclusion	123

Introduction

Contrairement à l'idée reçue que l'on se fait, les premières anesthésies réalisées furent des anesthésies générales. Elles sont découvertes, à quelques années d'intervalles, par deux dentistes américains : Horace Wells, en 1844, utilisera le protoxyde d'azote alors que son compatriote William Morton, en 1846, préférera l'éther.

Depuis cette époque, soulager et éliminer la douleur restent les préoccupations majeurs des chirurgiens-dentistes, qui ont en permanence recherché l'amélioration des techniques d'analgésie.

La découverte de molécules analgésiques plus puissantes et moins toxiques par les laboratoires pharmaceutiques a largement contribué au développement d'une technique de soins fiable et sans douleurs.

Grâce à ces nombreux progrès, l'analgésie locale est devenue un geste simple, représentant l'acte le plus courant au cabinet dentaire. Pourtant, qui pourrait se flatter de n'avoir jamais connu un échec ou une difficulté ?

Certes, les situations cliniques associées à un échec anesthésique sont peu nombreuses mais elles existent et sont, le plus souvent, mal vécues par le patient et le praticien.

L'une de ces situations est l'analgésie mandibulaire qui représente toujours une difficulté majeure en anesthésiologie dentaire, surtout en ce qui concerne le secteur molaire.

Cette thèse aura pour objectif de référencer les différentes causes et situations pouvant mener à un échec de l'analgésie et d'établir un protocole adapté aux actes cliniques les plus fréquemment rencontrés au cabinet dentaire.

Afin d'utiliser au mieux les moyens techniques mis à sa disposition, le chirurgien-dentiste doit tout d'abord identifier l'étiologie et le mécanisme du phénomène douloureux. Ceux-ci seront décrits dans une première partie consacrée aux généralités sur la douleur.

La suppression de celle-ci fait suite à l'injection d'une solution analgésique dans les tissus, à proximité du nerf visé. La connaissance de la composition d'une cartouche anesthésique est donc essentielle, le praticien doit, en effet, savoir choisir la molécule analgésique qui sera la plus adaptée à l'acte clinique qu'il s'apprête à réaliser.

Puis nous ferons le point sur toutes les techniques anesthésiques, appliquées à la mandibule, actuellement disponibles, qu'elles soient locales ou loco-régionales, leurs indications ainsi que leurs limites.

Dans la quatrième partie, nous décrirons les principales causes d'échecs des analgésies mandibulaires. Si la situation des dents à anesthésier, les conditions locales ou le terrain peuvent expliquer, pour partie, l'origine de ces échecs, un autre facteur entre en jeu : c'est le choix de la technique anesthésique qui reste primordial.

Cette dernière partie sera justement consacrée au choix de la technique en fonction de l'acte à réaliser chez l'adulte et l'enfant en dehors de toute pathologie.

Chapitre 1 : Généralités sur la douleur

En art dentaire, la douleur est un symptôme fréquemment rencontré. Les patients peuvent considérer ce symptôme comme un échec, voire un manque de technique du praticien, aussi doit-elle être l'une de ses préoccupations essentielles. La douleur est souvent décrite comme un mécanisme protecteur, révélateur d'une modification de l'environnement entraînée par une lésion des tissus sensibles. (4)

La douleur est extrêmement difficile à définir, parce qu'elle est ressentie très différemment selon la charge émotionnelle qui l'accompagne.

L'Association Internationale pour l'Etude de la Douleur (IASP) définit la douleur comme « une expérience sensorielle et émotionnelle désagréable en relation avec une lésion tissulaire réelle ou potentielle, ou décrite dans des termes évoquant une telle lésion » (49). Elle fait donc intervenir deux composantes : une réponse sensorielle et une interprétation cérébrale propre à chaque individu.

1 Les mécanismes de la douleur (4)

Pendant longtemps, deux théories opposées sur la nature de la douleur ont prédominé, celle de la spécificité de la douleur et celle de sa non-spécificité, la première étant la plus communément acceptée.

Une troisième théorie, toujours d'actualité, vise à mieux expliquer les mécanismes de la douleur, celle du contrôle de la porte médullaire de Melzack et Wall ou théorie du « portillon ». On peut la résumer ainsi : les influx nerveux résultant d'une stimulation périphérique sont transmis à trois systèmes spinaux, la substance gélatineuse de la corne postérieure de la moelle, les fibres des cordons postérieures à projection cérébrale et les cellules assurant la transmission centrale au niveau de la corne postérieure de la moelle (cellules en T).

La substance gélatineuse agit comme un portillon régulateur qui module les afférences, avant que celles-ci n'influencent les cellules en T. Une partie des afférences de la colonne postérieure se comportent comme une gâchette centrale, dont la mise en jeu déclenche certains processus cérébraux. Ceux-ci vont à leur tour modifier, par l'intermédiaire de fibres descendantes, les actions modulatrices du portillon. La théorie suggère que les manifestations de la douleur résultent d'interactions entre les trois systèmes.

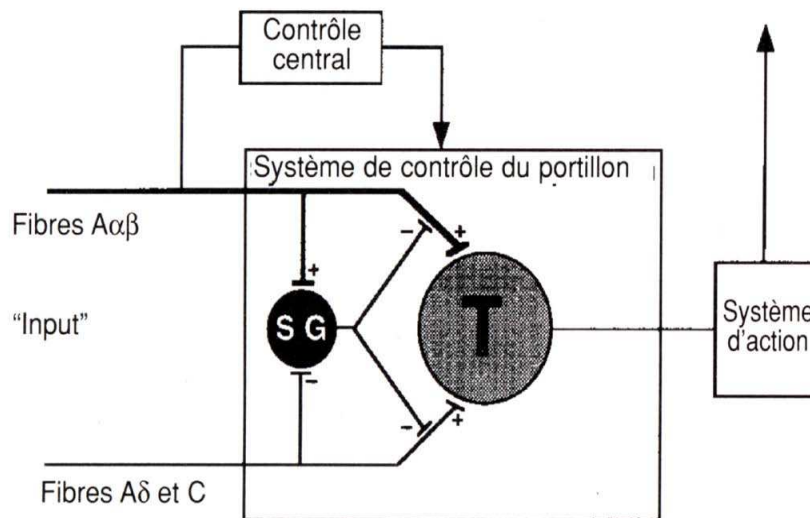


Fig.1-Système de contrôle de la porte médullaire : (+) = facilitation, (-) = inhibition (4)

La transmission est sous la dépendance d'un double contrôle émanant d'influx afférents qui agissent sur la porte médullaire, et d'influx descendants en provenance du cerveau.

Initialement, les salves d'influx parcourant les fibres de gros calibre (responsable de la sensibilité vibratoire, à la pression, etc...) provoquent la décharge des cellules en T, mais leur effet est ensuite diminué par le contrôle présynaptique de la porte. Les trains d'influx en provenance des fibres de faible diamètre (qui conduisent les influx douloureux) réduisent l'inhibition présynaptique et amplifient ainsi l'effet des influx afférents. Des fibres descendantes, d'origine cérébrale, contrôlent en outre le dispositif présynaptique, de sorte que la pénétration des influx dans les cellules médullaires est réglée à la fois par l'activité afférente et par le contrôle central issu de l'encéphale. L'importance des influx afférents provenant des cellules en T est déterminée par le nombre de fibres nerveuses activées et par la fréquence de leurs influx, par la proportion respective des fibres de gros et de petit diamètre mises en jeu, par le niveau d'activité des structures centrales. Les influx engendrés par la stimulation des cellules en T cheminent ensuite vers les centres nerveux supérieurs, siège du système effecteur chargé de déclencher la réaction aux afférences périphériques.

Si des divergences subsistent quant à la définition et aux mécanismes exacts de la douleur, toutes les théories s'accordent sur la dualité de sa nature. Elles distinguent la perception douloureuse, la transmission d'un influx au système nerveux central et la réaction douloureuse qui est la façon dont le patient réagit à cette perception.

1.1 La perception douloureuse

C'est le processus anatomo-physiologique selon lequel la douleur est reçue par des organes terminaux, ou algorécepteurs puis transmise par des structures nerveuses aux dispositifs de conduction et de perception. Cette perception de la douleur est peu sujette à variations parmi les individus sains, mais peut être modifiée par la maladie et les intoxications. Son maintien repose sur l'intégrité des dispositifs nerveux concernés.

Les transmissions nerveuses libres, algorécepteurs sont des terminaisons nerveuses nues, provenant surtout de fibres amyéliniques. Elles peuvent prendre la forme de fines boucles ou de longs réseaux chevelus dépourvus de gaines. On les dénomme aussi nocicepteurs. (4)

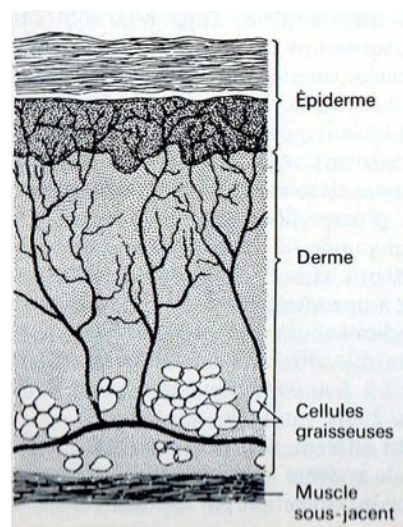


Fig.2-Le fin réseau des terminaisons nerveuses libres (4)

Il existe deux types de nocicepteurs (23) :

- Les mécanonocicepteurs : Ils sont surtout liés aux fibres A δ . Au niveau de la peau, ils sont localisés dans l'épiderme et dans le derme. Leurs champs récepteurs sont larges et séparés par des zones où les stimulations sont inefficaces. Ils répondent à des stimuli intenses de nature mécanique (piqûre, coupure, pincement,...) et sont à l'origine d'une sensation brève et précise. Au niveau des viscères, les mécanonocicepteurs sont sensibles à la distension des parois des organes creux.
- Les nocicepteurs polymodaux : Ils sont surtout liés aux fibres C. Principalement situés au niveau musculaire, tendineux et articulaire, ces nocicepteurs répondent à des stimuli mécaniques, thermiques (<18°C, >45°C) et chimiques (agents toxiques externes, substances algogènes,...) et sont à l'origine d'une sensation de faible discrimination spatio-temporelle.

Les nocicepteurs présentent des caractéristiques communes :

- Un seuil d'activation élevé : une stimulation intense est nécessaire pour déclencher un potentiel d'action ;
- Une capacité à coder l'intensité du stimulus : leur réponse augmente parallèlement à l'intensité du stimulus ;
- Une capacité de sensibilisation : la répétition des stimulations nociceptives diminue le seuil des nocicepteurs et augmente leur capacité.

Toutes les structures susceptibles d'être le siège d'une douleur possèdent ces terminaisons. On considère que les influx douloureux sont transmis au système nerveux central par deux types de fibres nerveuses (23) :

- Les fibres A δ : Elles sont issues principalement des nocicepteurs mécaniques, elles ont un diamètre de 2 à 5 μm et sont engainées de fines lamelles de myéline. La transmission dans ces fibres est de l'ordre de 20 m/s. Leur champ récepteur est petit ce qui permet une discrimination fine du stimulus douloureux. Les fibres A δ ont par ailleurs un seuil de sensibilité supérieur à celui des afférences non nociceptives. Elles augmentent considérablement leur fréquence de décharge lorsque l'intensité du stimulus croît.
- Les fibres C : Elles sont issues principalement des nocicepteurs polymodaux, elles ont moins de 1,2 μm de diamètre et ne sont pas myélinisées. Du fait de leur petite taille et de l'absence de myéline, qui accroît considérablement la vitesse de transmission, la vitesse y est modérée et de l'ordre de 1 m/s. Ces fibres ont un large champ récepteur ; elles sont sensibles aux stimuli mécaniques, thermiques ou chimiques, en particulier lorsque ceux-ci sont répétitifs, elles répondent par une décharge durable.

Il existe ainsi une double composante dans la sensation douloureuse transmise par ces deux types de fibres :

- Une douleur rapide, à forte discrimination spatio-temporelle, à type de pincement, de piqûre, ... supportée par les fibres A δ . Ces fibres permettent à une activité réflexe de se développer en quelques millisecondes.
- Une douleur retardée, à faible discrimination spatio-temporelle, à type de brûlure ou d'écrasement sous la responsabilité de fibres C. Ces fibres C ne permettent l'apparition que de phénomènes réflexes lents, parfois de latence supérieure à la seconde.

Toute fibre nerveuse constitue une voie individualisée de transmission des influx vers le système central. Chacune de ces voies est une unité propre, et leur juxtaposition par milliers constitue un tronc nerveux afférent.

La modification survenant dans l'environnement du tissu nerveux excitable est appelée stimulus, elle peut être de nature électrique, thermique, chimique ou mécanique et son intensité doit être suffisante pour exciter les terminaisons nerveuses libres, créant un influx. Cet influx ou onde d'excitation, qui progresse le long de la fibre nerveuse, est auto-propagé et d'intensité constante, quelle que soit l'importance de la stimulation. Ce phénomène est connu sous le nom de « loi du tout ou rien », ce qui signifie qu'un stimulus liminaire crée un influx aussi intense et transmis aussi rapidement que celui résultant d'un stimulus beaucoup plus fort.

Le stimulus liminaire est le stimulus tout juste suffisant pour exciter les terminaisons nerveuses libres au prix d'une altération minimale de l'environnement tissulaire. Un stimulus subliminaire ne pourra ni exciter les terminaisons nerveuses libres ni créer d'influx, quelle que soit sa durée.

Chaque sensation est asservie à un type spécifique de terminaison nerveuse sensorielle, ainsi les récepteurs à la douleur, à la température et au toucher sont distincts et indépendants les uns des autres. La douleur est la sensation prépondérante au niveau de structures comme la cornée, la pulpe dentaire et les vaisseaux sanguins. Pour autant, la pression, la chaleur et le froid peuvent engendrer une douleur, car ils peuvent stimuler les terminaisons nerveuses libres mais pour cela, la variation de température ou de pression doit être suffisante pour altérer l'environnement du tissu excitable.

Chaque organe excitable possède ses propres voies de conduction vers le système nerveux central. L'onde d'excitation créée par le stimulus, appelée influx, se propage d'elle-même en puisant l'énergie nécessaire à son entretien au sein de la fibre nerveuse. S'il n'est pas bloqué, l'influx se propage vers les centres, sans diminution de son intensité et de sa vitesse le long du trajet. Cette propagation auto-entretenu est appelée conduction.

1.2 La conduction nerveuse (4)

La conduction nerveuse de l'influx est sous la dépendance du potentiel électrique qui règne de part et d'autre de la membrane du nerf. La cellule nerveuse, étant excitable, a la propriété de conduire les influx sur toute sa longueur. Le phénomène est provoqué par le passage d'un courant à travers la membrane, quand le nerf passe de l'état de repos à l'état d'excitation.

La membrane de la cellule nerveuse est une mince enveloppe élastique, formée d'une couche lipidique enserrée entre deux couches protéiques.

Lorsque le nerf est à l'état de repos, les anions (-) prédominent à l'intérieur de la membrane cellulaire, un nombre équivalent de cations (+) étant par contre rassemblés à l'intérieur de cette membrane. Ainsi, les ions potassium se concentrent à l'intérieur, les ions sodium et chlorure à l'extérieur de la membrane. L'écart des concentrations ioniques respectives de part et d'autre de la membrane du nerf, crée une différence de potentiel électrique entre l'intérieur qui est chargé négativement et l'extérieur qui est chargé positivement.

Entre l'intérieur et l'extérieur de la membrane du nerf, le gradient électrochimique est d'environ -70 à -90 mV, ce qui indique que l'intérieur de la membrane est rendu plus négatif que son extérieur de 70 à 90 mV. Ainsi le nerf non stimulé présente un potentiel dit de repos.

On suppose que la création et l'entretien du potentiel de repos résultent de la relative perméabilité au potassium de la membrane cellulaire et de sa relative imperméabilité aux ions sodium. Le potentiel de repos est maintenu principalement par un mécanisme actif, la « pompe à sodium », qui déplace le sodium d'une zone basse concentration située à l'intérieur du nerf vers une zone de haute concentration à l'extérieur de ce nerf. Ce pompage actif règle la concentration de sodium des deux côtés de la membrane.

Quand on applique au nerf un stimulus d'intensité suffisante pour créer un influx, la membrane est activée par un changement de sa perméabilité, qui accroît le débit de diffusion transmembranaire du sodium vers l'intérieur de la cellule nerveuse. La forte augmentation de la diffusion du sodium à l'intérieur de la cellule est suivie d'une sortie de potassium. On doit à cette migration l'abolition du potentiel de repos et de la dépolarisation de la membrane cellulaire.

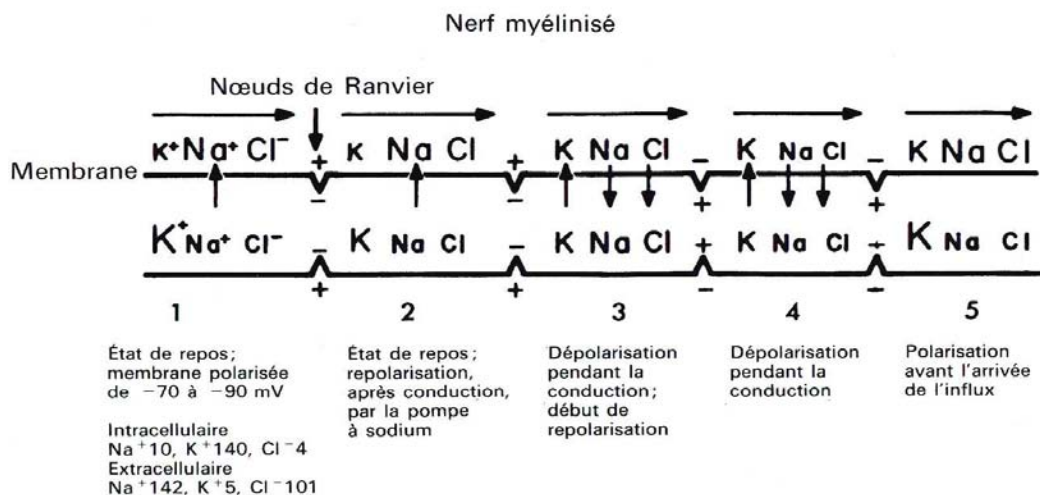


Fig.3-Diagramme représentant les différents états de la membrane du nerf avant, pendant et après conduction d'un influx. L'influx a dépassé 1 et 2, est en train de franchir 3 et 4 et va être transmis à 5. Remarquer qu'il n'y a jamais plus de deux segments dépolarisés à la fois (4)

La propagation de l'influx, ou vitesse du potentiel d'action, résulte d'une stimulation continue par réaction en chaîne, où chaque zone engendre son propre potentiel par altération de la perméabilité membranaire permettant une entrée de sodium suivie d'une extrusion du potassium. Dans les grosses fibres myélinisées, la stimulation ne peut s'opérer qu'au niveau des nœuds de Ranvier, et l'influx saute le long de la fibre nerveuse de nœud en nœud, du fait de sa propre énergie. La repolarisation survient rapidement après le passage de l'influx d'un nœud de Ranvier à un autre, si bien qu'à un instant donné, seul un court segment de la fibre nerveuse est dépolarisé.

Le retour à la valeur du potentiel de repos se fait en 3 à 4 m/s, après la stimulation initiale. Pendant cet intervalle, la membrane, dont le potentiel est inversé, ne peut plus être stimulée. Le nerf est alors en période réfractaire absolue. Quand la distribution ionique commence à se normaliser, le nerf redevient stimuable, mais seulement au prix d'un stimulus supérieur à la normale. On dit que le nerf est en période réfractaire relative.

Après la période réfractaire relative, lorsque les gradients de concentration ont repris leur valeur initiale, la membrane retrouve une polarisation dite normale qui lui permet de réagir à un stimulus d'intensité normale.

1.3 La réaction à la douleur

La réaction à la douleur, comme sa perception, fait appel au cortex cérébral et représente son intégration et son évaluation au sein du système nerveux cérébral. L'étape de réaction douloureuse met en œuvre des facteurs neuro-anatomiques et psycho-physiologiques extrêmement complexes qui impliquent le système limbique, l'hypothalamus et le thalamus. Ces facteurs complexes, analogues aux systèmes effecteurs décrits dans la théorie de contrôle de la porte d'entrée, déterminent le mode de réaction de l'individu confronté à une expérience désagréable. L'influx une fois intégré et modulé dans le système nerveux central, déclenche chez l'individu une séquence de réactions : sursaut, réflexe de flexion, réajustement postural, phonation, orientation de la tête et des yeux vers la zone lésée, réflexes végétatifs aboutissant à une modification des paramètres vitaux, évocation des expériences antérieures de situations semblables, évaluation des conséquences de la stimulation, et de nombreux autres schémas comportementaux visant à minimiser les composantes sensorielle et affective de l'expérience globale. Cette réaction varie d'un jour à l'autre chez une même personne et encore plus d'un sujet à l'autre.

C'est en premier lieu des fonctions intégrées thalamiques et corticales que dépend la réaction à la douleur. La dépression du thalamus aboutit à une évaluation du seuil de la douleur et en conséquence, à une meilleure tolérance de celle-ci. A l'opposé, une dépression corticale légère est susceptible d'accroître la réponse à la douleur du fait d'une levée des inhibitions. Une pression corticale plus prononcée peut supprimer totalement la réaction à la douleur en créant un état d'inconscience et une anesthésie générale. (4)

2 La suppression de la douleur

La suppression de la douleur ou son élimination constitue l'un des aspects les plus importants de notre discipline.

Bien que la douleur soit considérée comme le signal avertisseur d'un trouble pathologique, en odontostomatologie elle constitue un mal qu'il faut éliminer.

Les méthodes suivantes permettent de maîtriser la douleur :

2.1 L'élimination de la cause de la douleur

La méthode de choix pour supprimer la douleur serait, bien entendu, d'en éliminer la cause. Pour cela il faudrait empêcher toute altération de l'environnement tissulaire des terminaisons nerveuses ; les terminaisons nerveuses libres n'étant pas excitées, aucun influx n'apparaîtrait.

Cette méthode de contrôle de la douleur modifie la perception douloureuse.

2.2 Le blocage de la conduction des influx douloureux

La méthode la plus usitée en odontostomatologie afin de supprimer la douleur est le blocage de la conduction des influx douloureux. Elle consiste à injecter dans les tissus, à proximité du ou des nerfs impliqués, un produit doué de propriétés anesthésiques locales. Dans la zone de fixation, la solution anesthésique locale empêche la dépolarisation des fibres nerveuses et bloque donc la conduction centripète des influx au-delà de cette zone. Le blocage sera efficace aussi longtemps que la solution restera présente dans les nerfs à une concentration suffisante pour prévenir sa dépolarisation.

Cette méthode de suppression de la douleur interfère avec la perception douloureuse et sera traitée plus en détail ultérieurement.

2.3 L'élévation du seuil de la douleur (4)

L'élévation du seuil de la douleur résulte de l'action pharmacologique de drogues douées de propriétés analgésiques. Ces drogues modifient la réaction à la douleur, en élevant le seuil de la perception douloureuse par une action centrale. Cette méthode laisse persister sans la modifier le stimulus douloureux initial. Les voies neuro-anatomiques sont intactes et demeurent aptes à conduire les influx nerveux. En d'autres termes, la perception de la douleur n'est pas modifiée, mais la réaction à la douleur est diminuée et le seuil de réaction est plus élevé. Il est entendu que le seuil de réponse à la douleur ne peut être augmenté que dans certaines limites, qui sont fonction de la molécule utilisée. Autrement dit, il faut savoir recourir au blocage de la conduction des influx nerveux ou supprimer complètement la réponse à la douleur au moyen d'une anesthésie générale, en présence de stimuli très nocifs entraînant de violentes douleurs.

2.4 La suppression de la réaction à la douleur par dépression corticale

La suppression de la réaction à la douleur par dépression corticale est du ressort de l'anesthésie générale et des agents anesthésiques généraux. Dans ce cas c'est par une dépression accrue du système nerveux central que l'anesthésie utilisée prévient toute réaction consciente au stimulus douloureux.

2.5 L'emploi de méthodes psychosomatiques (4)

Pour supprimer ou contrôler la douleur, l'approche psychosomatique est malheureusement trop souvent négligée en pratique dentaire.

Pour être efficace, cette méthode, qui ne modifie que la réaction à la douleur, requiert de provoquer chez le patient un état mental approprié.

Dans cette approche, l'honnêteté et la sincérité constituent des facteurs primordiaux. Il faut donc tenir le patient bien informé du déroulement de l'intervention et de ce qui va lui arriver. C'est un axiome bien connu en physiologie que le système nerveux n'aime pas les surprises et qu'il y réagit souvent avec violence. Pour expliquer au patient le degré d'inconfort auquel il peut s'attendre, on aura recours à une prise de contact pleine de bienveillance et de prévenance. Il faudra également convaincre le malade que toute sensation désagréable peut être supprimée grâce aux connaissances et aux méthodes actuelles, et que celles-ci seraient employées s'il accusait le moindre inconfort. Les patients aiment sentir que leur chirurgien-dentiste a pour premier souci d'assurer leur confort. Lorsqu'ils sont ainsi rassurés, ils ont tendance à mieux supporter les sensations désagréables. Il en résulte que la réponse à la douleur est réduite et inversement le seuil douloureux accru. Cette méthode agit par modification de la réponse à la douleur.

3 Le blocage de la conduction des influx douloureux par les molécules d'analgésie locale

La molécule d'analgésie locale est le principe actif de la cartouche, l'élément essentiel de l'efficacité de l'analgésie locale.

Au plan expérimental, la fonction analgésique locale peut s'envisager comme un phénomène de stabilisation de membrane. Au plan clinique, cette fonction correspond à une diminution voire une abolition des sensations douloureuses transmises localement.

3.1 La cible des molécules d'analgésie locale

L'anesthésique local est un amphiphile. La molécule est donc composée d'une portion hydrophobe, afin de franchir la gaine et la membrane du nerf, et d'une portion hydrophile afin de se fixer sur la membrane du nerf. Ces deux portions sont reliées par une liaison amide ou ester (voire éther). (22)

3.2 Caractéristiques physico-chimiques

De ces deux notions découlent des propriétés physico-chimiques permettant de caractériser chaque molécule d'analgésie locale :

3.2.1 La liposolubilité (21)

Deux parties de la molécule d'analgésie locale sont responsables de cette propriété :

- Le pôle lipophile, constitué d'un noyau benzénique ou d'un hétérocycle.
- La chaîne carbonée intermédiaire (chaîne aliphatique), sur laquelle peuvent se greffer d'autres radicaux aliphatiques aboutissant à une chaîne ramifiée. On rappellera que l'ensemble des atomes de carbone de la molécule d'analgésie locale constitue son squelette carboné et que pour les molécules d'analgésie locale, il est interrompu par différents types de liaison qui conduisent à les classer selon leur présence.

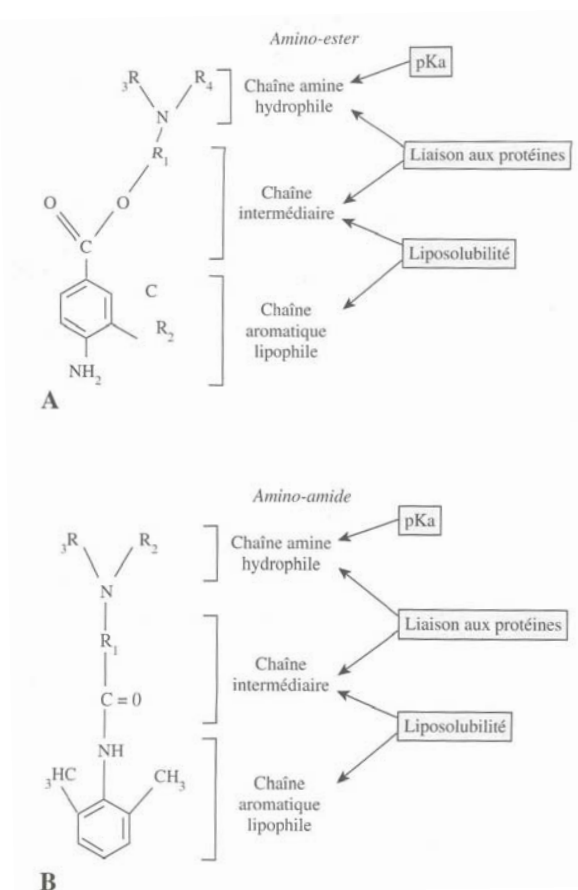


Fig.6-A : amino-ester B : amino-amide (21)

La liposolubilité s'évalue par la détermination du coefficient de partage huile/eau de la molécule, c'est-à-dire sa répartition entre une phase huileuse et une phase aqueuse, superposées l'une à l'autre. Elle permet donc à la molécule d'analgésie locale soit de franchir la membrane de la cellule nerveuse pour atteindre son site d'action, la bouche interne du canal sodium, soit de se placer au sein de cette membrane pour y provoquer une expansion. La liposolubilité va ainsi conditionner l'activité de la molécule d'analgésie locale et sa puissance intrinsèque déterminant à la fois son efficacité et sa toxicité expérimentales et cliniques. Au plan clinique, une molécule puissante, donc efficace, sera toujours à redouter sur le plan toxique.

3.2.2 La liaison aux protéines (21)


Cette interaction physico-chimique s'opère par des liaisons non covalentes de faible énergie (liaison ionique, liaison hydrogène liaisons de Von der Waals, liaison hydrophobe, ...) et concerne aussi bien la partie hydrophile ionisée que la partie hydrophobe non ionisée de la molécule d'analgésie locale.

Ce paramètre va influencer aussi bien l'efficacité et la durée de l'action de la molécule d'analgésie locale que son devenir dans l'organisme. Les protéines concernées sont d'une part les récepteurs des analgésiques locaux et d'autre part les accepteurs représentés par les protéines plasmatiques et tissulaires. La distinction entre un récepteur et un accepteur réside dans l'enchaînement de l'événement biochimique avec une incidence pharmaco-toxicologique au niveau cellulaire : lors de la fixation sur un récepteur, on assiste au niveau cellulaire à une réponse biologique qu'on peut modifier avec des substances pharmaco-toxicologiques spécifiques ; la fixation sur un accepteur n'étant suivie d'aucun effet, on peut la moduler de façon non spécifique en vérifiant l'environnement physico-chimique (pH, température, salinité, ...). Elle constitue la forme liée du médicament empêchant ce dernier d'être actif, c'est-à-dire de se fixer spécifiquement sur son récepteur. Ainsi, la bouche interne du canal sodium est considérée comme le récepteur alors que les autres protéines (plasmatiques, de la membrane du neurone ou du globule rouge, ...) sont des accepteurs.

Lorsqu'on modifie la structure chimique de la molécule d'analgésie locale afin d'accroître sa liposolubilité (par allongement de son pôle lipophile), on augmente également sa liaison aux protéines : la tétracaine présente une liaison aux protéines dix fois supérieure à celle de la procaïne (Conseiller et coll., 1989).

3.2.3 Le pKa

Cette propriété physico-chimique implique le pôle hydrophile de la molécule d'analgésie locale et détermine le pouvoir de dissociation des molécules d'analgésie locale en fonction du milieu où elles sont injectées. Etant des bases faibles, les molécules d'analgésie locale sont peu hydrosolubles ; c'est sous la forme de sels d'acide fort (acide chlorhydrique) qu'on retrouve les molécules d'analgésie locale stables en solution dans la cartouche. Ces chlorhydrates d'analgésiques locaux se présentent en solution sous forme hydrophobe non chargée (base ou amine tertiaire : $R\equiv N$) en équilibre avec la forme hydrophile chargée (cation ammonium : $R\equiv NH^+$), suivant l'état d'équilibre chimique suivant :



L'espèce prédominante (base ou cation), pour une molécule d'analgésie locale possédant un pKa dans un milieu de pH déterminé, est donnée par l'équation d'Henderson-Hasselbach ($\log(\text{cation}) / (\text{base}) = \text{pH} - \text{pKa}$). Cette équation permet de déduire que lorsque $\text{pH} > \text{pKa}$, le cation est l'espèce prédominante ; quand $\text{pH} < \text{pKa}$, c'est la base qui l'est. (21)

La base étant la seule à pouvoir franchir la membrane de la fibre nerveuse, les molécules d'analgésie locale devront présenter de préférence un pKa supérieur à 7,4, correspondant au pH tissulaire physiologique, pour être efficace. Les solutions d'analgésiques locaux sont à base de chlorhydrates donc acides, il y a une majorité de cation. Leur injection dans un tissu à l'état physiologique permet à ces molécules de se présenter sous forme de base, assurant ainsi leur efficacité optimale.

Tableau 1- Caractéristiques physico-chimiques des molécules d'analgésie locale utilisées en odontostomatologie (D'après Gaudy, Arreto)(21)

DCI (-caïne)	PM	Solubilité lipidique*	Liaison aux protéines (%)	pKa
Amino-esters				
pro-	273	0,6	6	8,9
tétra-	300	80	75	8,5
Amino-amides				
lido-	270	2,9	64	7,9
prilo-	257	0,8	55	7,9
mépi-	283	1	78	7,6
(c) artica-	321	40	95	7,8

*Évaluée par le coefficient de partage huile/eau

3.3 Mécanismes d'action des molécules d'analgésie locale

Plusieurs théories visant à expliquer le mode d'action exact des anesthésiques locaux ont été avancées.

La principale théorie propose le contrôle des mouvements ioniques. La membrane de neurone présente un site de fixation de la molécule d'analgésie locale appelé canal sodium de nature glycoprotéique : cette entité laisse passer sélectivement des ions sodium, ion majoritaire dans le milieu extra-cellulaire.

Des études menées par Narahashi et Coll. (1970) montrent que, pour se fixer, les molécules d'analgésie locale doivent nécessairement atteindre la face interne de la membrane neuronale, plus précisément sur la face interne du canal sodium et se trouver sous la forme de cation. (21)

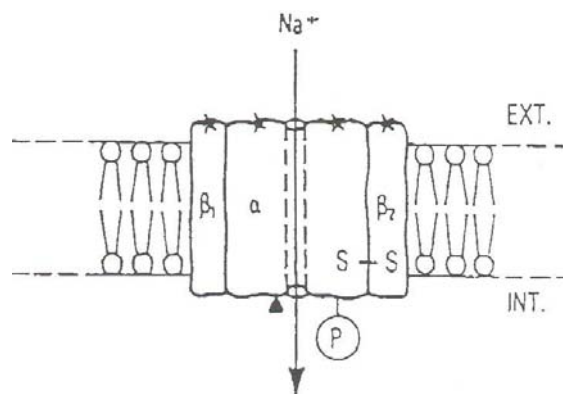


Fig.7- Représentation schématique d'un canal sodium au sein d'une membrane plasmique (21)

Sous sa forme dissociée, l'analgésique local peut se fixer sur la partie interne de la membrane sur le canal de sodium voltage-dépendant, sa cible pharmacologique moléculaire. En bloquant la pénétration du sodium à l'intérieur de l'axone, l'anesthésique local empêche la transmission de l'influx nerveux, tout particulièrement les fibres A δ et C, dévolues à la transmission de l'influx douloureux. (22)

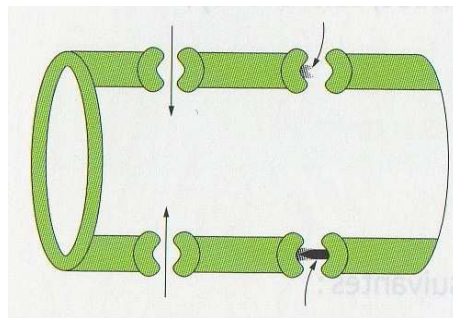


Fig.8- Fonctionnement de l'analgésique local (22)

D'autres théories moins argumentées ont été avancées :

- La théorie de l'action avec le calcium : les mouvements de sodium à travers la membrane du nerf pourraient être régulés par les ions calcium, dont on sait qu'ils contractent des liaisons avec la membrane. On a suggéré que la libération de ce calcium lié serait le facteur primitif responsable de l'augmentation de la perméabilité membranaire au sodium et pourrait représenter l'étape initiale de la dépolarisation. Les anesthésiques locaux pourraient entrer en compétition avec le calcium au niveau de certains sites de la membrane nerveuse. Il en résulterait une diminution de la perméabilité aux ions sodium, et une réduction de la vitesse de dépolarisation du potentiel d'action membranaire. Le blocage de la conduction serait obtenu par perte de la propagation du potentiel d'action. Cette activité n'est plus reconnue comme spécifique. (4)

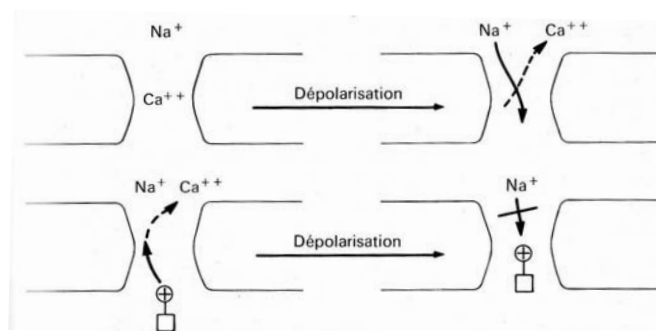


Fig.9-Schéma représentant la compétition des ions sodium avec les ions calcium (4)

- La théorie de l'expansion membranaire (Skon, 1954) : cette théorie postule que les anesthésiques locaux produisent un accroissement de la pression latérale exercée au sein de la membrane nerveuse. L'augmentation de pression entraîne la constriction des pores servant au passage du sodium devant la dépolarisation. Le passage du sodium et l'excitation nerveuse sont interrompus, en raison de modifications de structure de la matrice lipoprotéique de la membrane cellulaire (4). Ceci semble plausible pour une molécule connue, la benzocaïne, qui n'est pratiquement pas dissociée en cation en milieu physiologique du fait de son pKa.

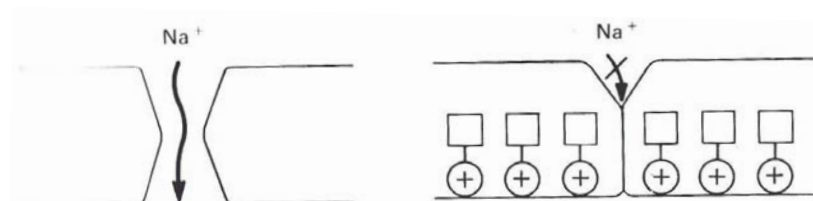


Fig.10-Représentation schématique de l'expansion membranaire (4)

Chapitre 2 : Les cartouches anesthésiques

Les cartouches ou capsules d'anesthésiques sont en verre transparent à usage unique. Leur étanchéité est assurée par un piston en caoutchouc qui permet de pousser le produit à injecter et à l'autre extrémité par un opercule destiné à être percuté par l'aiguille. Cet opercule n'étant pas stérile, il faut le désinfecter avant d'introduire l'aiguille.

Leur volume est standardisé à 1,8 ml (on peut cependant trouver des molécules conditionnées dans des cartouches de 1,7 ml).

Sur les cartouches figurent des indications destinées à informer le praticien de son contenu.

On y trouve:

1. Le nom de la molécule et sa concentration
2. Le nom du vasoconstricteur et sa quantité (0,0 mg/1,8 ml)
3. La date de péremption

Selon la molécule et la présence ou non de vasoconstricteur la couleur de ces indications diffère, malheureusement, il n'existe pas de standardisation donc chaque marque a son propre code couleur.

La cartouche d'analgésie locale est une préparation galénique soumise à des impératifs d'administration par voie sous-muqueuse, de stérilité et de durée de conservation.

Afin de satisfaire ces exigences, l'analyse du contenu de la cartouche d'analgésie locale révèle la présence, dans des proportions restant à la discrétion des laboratoires qui conditionnent ces préparations :

- D'une molécule d'analgésie locale,
- D'un vasoconstricteur ou pas,
- D'agents de conservation, sauf s'il n'y a pas de vasoconstricteur,
- D'une solution de remplissage.

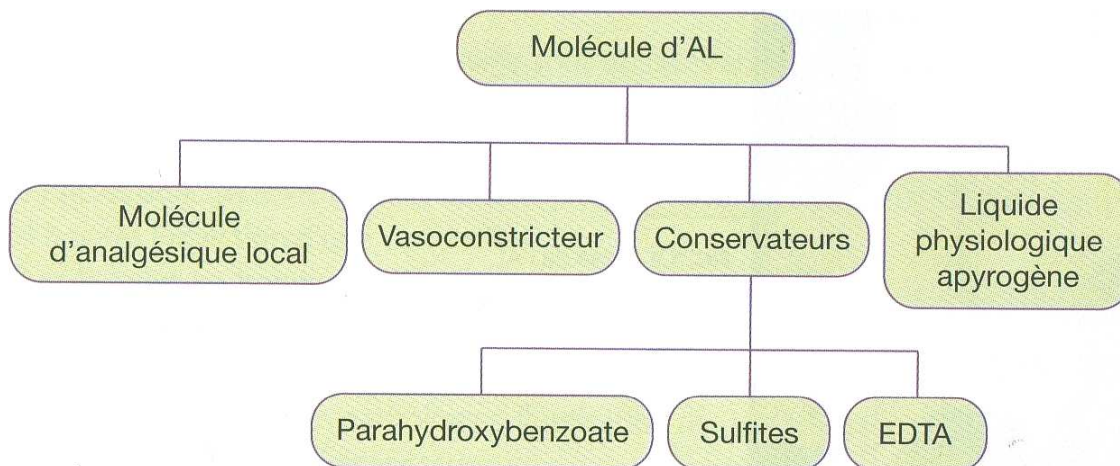


Fig.11-Composition de la molécule d'analgésique local (D'après Gaudy, Arreto)(22)

1 Les molécules anesthésiques

Les molécules d'analgésie locale présentent dans leur chaîne aliphatique des types de liaison caractéristiques.

On y retrouve ainsi des liaisons de type:

1. Amino-ether
2. Amino-ester
3. Amino-amide

1.1 Les amino-ethers (21)(29)

L'unique molécule utilisée actuellement est la pramocaïne (thronotame) présentée sous forme d'un gel hydrosoluble pour application locale lors de préparations à certaines explorations endoscopiques ou en intubation trachéale.

En analgésie de surface, son activité est huit fois plus grande que celle de la lidocaïne. En analgésie d'infiltration, son activité n'est plus que de 0.75 fois celle de la lidocaïne. Sa toxicité aiguë (exprimée en DL50) par voie sous-cutanée est 2,4 fois plus grande que celle de la lidocaïne.

1.2 Les amino-esters

La procaine en est le principal représentant.

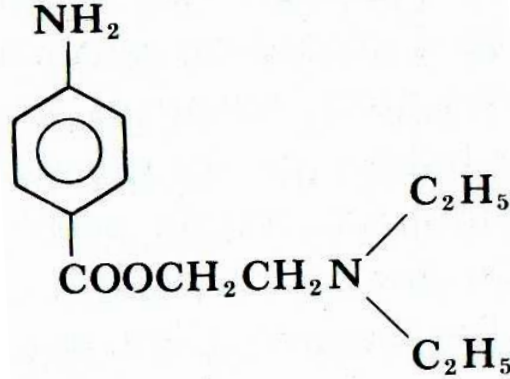


Fig.12-Formule chimique de la Procaine

Son usage est tombé en désuétude en odontostomatologie pour trois raisons:

1. Ses effets secondaires indésirables de type allergique.
2. Elle est moins stable chimiquement que les amino-amides et doit être conservée à l'abri de la lumière.
3. Ses performances discutables.

Il existe une seule indication dans le cas de porphyries hépatiques.

On retrouve également la procaine dans des préparations d'usage local en odontostomatologie comme le Pulpéryl®.

1.3 Les amino-amides

Cette famille d'analgésiques locaux permet de pallier les inconvénients de faibles performances et le rapport bénéfique / risque défavorable des amino-esters, notamment en analgésie d'infiltration en odontostomatologie.

On est passé, à dose équivalente, de molécules à action courte (procaine: 15-120 minutes) à des molécules d'action moyenne (lidocaïne, mépivacaïne, articaïne: 30-300 minutes). (29)

1.3.1 La lidocaïne ou liguocaïne

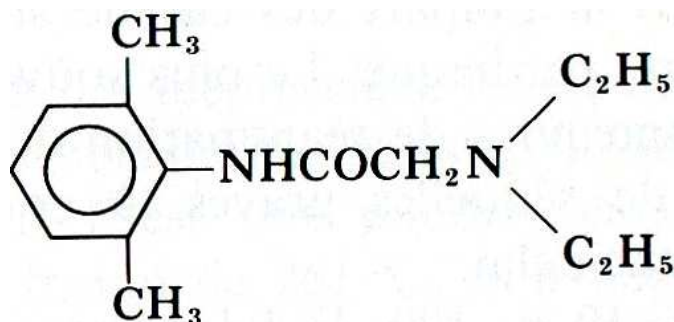


Fig.13-Formule chimique de la lidocaïne

Synthétisée par le suédois Löfgren en 1943, cette molécule présente des propriétés anti-arythmiques.

Son action est deux à trois fois plus importante que la procaine, elle est rapide, prolongée et peu vasodilatatrice.

Elle peut avoir un effet toxique sur le système nerveux central par surdosage.

En solution à 4 % ou 10 %, la lidocaïne est un excellent anesthésique de contact (xylocaïne).

La lidocaïne est présentée aux concentrations de 5, 10 et 20 mg/ml avec ou sans vasoconstricteurs. Elle est utilisable chez l'adulte et l'enfant pour l'anesthésie par infiltration et pour l'anesthésie des blocs nerveux. Son intérêt majeur est une action rapide (5 à 10 minutes), prolongée (60 à 120 minutes) sur les douleurs chroniques mais son action sur les douleurs aiguës comme la douleur post-opératoire peut donner des résultats contradictoires. (23)

La contre-indication majeure est celle d'une hypersensibilité à la lidocaïne ou aux autres anesthésiques locaux à liaison amide.

1.3.2 La mépivacaïne (29)

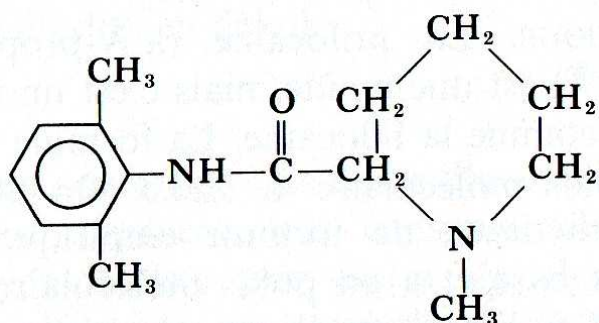


Fig.14-Formule chimique de la mépivacaïne

La mépivacaïne présente dans sa structure chimique un noyau pipéridine qui la différencie de la lidocaïne.

C'est la moins performante des amino-amides mais elle présente des caractéristiques physico-chimiques proches de la lidocaïne mis à part son comportement sur les vaisseaux sanguins: alors que la lidocaïne est vasodilatatrice, la mépivacaïne est neutre voir légèrement vasoconstrictrice.

La vasodilatation étant prédominante à proximité d'un territoire enflammé, on recommande l'utilisation de la mépivacaïne notamment lorsqu'aucun vasoconstricteur n'est utilisé.

Elle est utilisable chez l'adulte et l'enfant de plus de 6 ans, par infiltration.

La contre-indication majeure est celle d'une hypersensibilité à la mépivacaïne ou aux autres anesthésiques locaux à liaison amide.

1.3.3 L'aptocaïne (21)

C'est le seul amino-amide pouvant être utilisé en cas de porphyrie hépatique lors d'une allergie aux amino-esters et comme alternative obligatoire aux autres molécules de cette famille.

1.3.4 L'articaïne (23)(30)

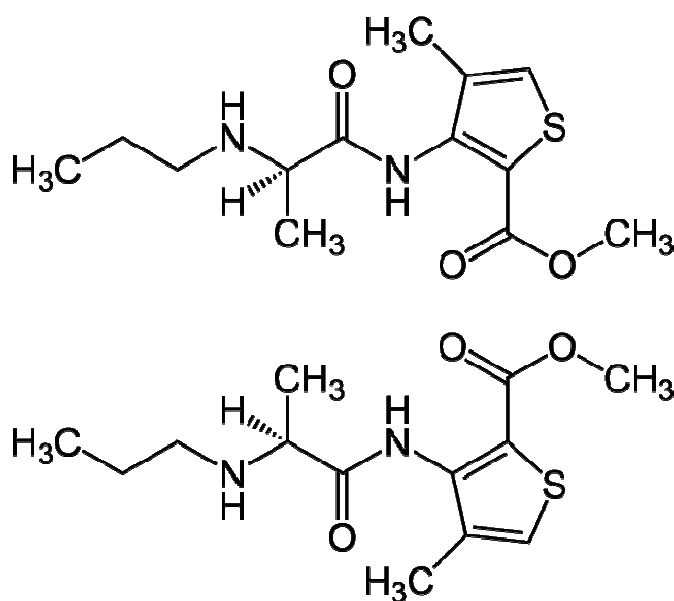


Fig.14-Formule chimique de l'articaïne

L'articaïne est une amino-amide possédant trois caractéristiques :

- Un hétérocycle de 5 atomes: cycle thiophène avec un atome de soufre ;
- Une liaison amino-ester ;
- Une liaison amino-amide sur la chaîne intermédiaire.

Elle possède des caractéristiques physico-chimiques et pharmacotoxicologiques comparables à la lidocaïne mis à part pour sa liaison aux protéines qui est plus importante et sa solubilité lipidique qui font d'elle la meilleure des amino-amides utilisés en odontostomatologie.

Ces propriétés permettent un délai d'action rapide, une anesthésie plus profonde, une durée d'action plus longue et une toxicité systémique réduite.

Ces propriétés pharmacologiques avantageuses seraient directement liées à sa structure chimique. En effet, l'articaïne diffère des autres molécules car elle possède comme pôle lipophile aromatique un noyau thiophène lui donnant une plus grande solubilité, elle peut ainsi traverser plus aisément les barrières lipidiques comme par exemple la membrane nerveuse.

Cette molécule est recommandée chez la femme enceinte car sa forte liaison aux protéines réduit la fraction libre de celle-ci qui est la seule susceptible de diffuser à travers la barrière foeto-placentaire (concentration fœtale/concentration maternelle de 0,33 à comparer à 0,55 pour la lidocaïne et à 0,7 pour la mépivacaïne).

Dépourvue d'effet vaso-constricteur intrinsèque, elle est à associer à une substance vasoconstrictrice.

1.4 Critères de choix de la molécule anesthésique chez le sujet sain

La famille de choix reste les amino-amides dont on retiendra plus spécifiquement la mépivacaïne, l'articaïne ainsi que la lidocaïne. En effet, l'artocaïne doit être réservée aux patients porteurs de porphyries hépatiques.

La mépivacaïne est la molécule de choix lorsqu'un vasoconstricteur ne peut être utilisé; l'articaïne et la lidocaïne, plus polyvalentes, sont à associer à un vasoconstricteur afin d'en limiter la toxicité et la diffusion.

Tableau 2-Capacités d'analgésie locale relatives des principales molécules utilisées en odontostomatologie (D'après Gaudy, Arreto)(21)

DCI	Puissance anesthésique	Délai d'action	Durée d'action
Procaïne	1	1	1
Lidocaïne	4	0,8	1,5
Mépivacaïne	2	1	1,5
Prilocaïne	3	1	1,5
(c) articaïne	1,5	1	3

2 Les vasoconstricteurs

Les vasoconstricteurs constituent une partie intégrante et indispensable des solutions anesthésiques locales utilisées en odontostomatologie.

Ils présentent quatre avantages indiscutables (4) :

1. Réduire la toxicité de la molécule en retardant son absorption
2. En retardant l'absorption de l'anesthésique local, ils prolongent sa durée d'action
3. Ils permettent l'emploi d'un plus faible volume de solution anesthésique en retardant son absorption
4. Par conséquent, ils accroissent l'efficacité de la solution d'anesthésique local

Les vasoconstricteurs les plus couramment rencontrés en France en odontostomatologie sont:

1. L'épinéphrine ou adrénaline
2. La norépinéphrine ou noradrénaline.

Ces molécules sont de la famille des catécholamines.

Le terme de « vasoconstricteur » employé pour les dérivés adrénergiques ne représente que la fonction vasculaire de ces produits.

2.1 Mode d'action

Les travaux d'Alhquist (1948) ont mis en évidence l'existence de deux types de récepteurs adrénergiques (29) :

- Les récepteurs α subdivisés en récepteurs α_1 et α_2 . Au niveau de la synapse, les récepteurs α_1 , post-synaptiques, sont localisés sur le muscle lisse de la paroi vasculaire alors que les récepteurs α_2 présynaptiques, sont localisés sur les cellules endothéliales dans la lumière du vaisseau.
- Les récepteurs β subdivisés en récepteurs β_1 et β_2 . Les récepteurs β_1 sont localisés sur le cardiomyocyte alors que les récepteurs β_2 sont au niveau du muscle lisse bronchique ou vasculaire. Des travaux récents mettent en évidence la présence d'un récepteur β_3 sur l'adipocyte.

Les agents vasoconstricteurs sont des sympathomimétiques dont les effets résultent de la stimulation des récepteurs α qui sont des constricteurs adrénergiques. Dans de nombreuses circonstances, ils peuvent également stimuler les récepteurs β qui sont des dilatateurs adrénergiques, aboutissant ainsi à une vasodilatation. (4)

Aux faibles doses utilisées en odontostomatologie, seules les artérioles à proximité de la zone d'injection sont affectées.

Tableau 3-Principaux agents vasoconstricteurs utilisés dans les cartouches d'analgésie (D'après Gaudy, Arreto)(21)

DCI	μg par cartouche	Récepteur (spécificité %)
Epinéphrine	9, 18, 36	adrénergique ($\alpha = 50, \beta = 50$)
Nor-épinéphrine	60	adrénergique ($\alpha = 80, \beta = 20$)
Nordéphrine ¹	180	adrénergique (α, β)
Lévo-nordéphrine ²	90	adrénergique (α, β)
Phényléphrine ³	720	adrénergique ($\alpha = 95$)
Félypressine	0,054 UI	ADH
Omnipressine	0,03 UI	ADH

1. α -méthylnor-épinéphrine : Corbadrine

2. Néo-cobéfrine

3. Néo-synéphrine

2.2 Aspects pharmacologiques cliniques

L'intérêt de l'apport des vasoconstricteurs réside dans une réduction de la toxicité de la molécule d'analgésie locale, dans l'accroissement de l'efficacité de l'analgésie et dans la réduction du saignement.

2.2.1 Réduction de la toxicité de la molécule d'analgésie locale

En réduisant la diffusion de la molécule d'analgésie locale, on évite la saturation des sites récepteurs tissulaires et plasmatiques, chargés de diminuer la forme libre active de la molécule mais également les sites récepteurs de celle-ci.

Pour exemple, on peut réduire le pic de concentration plasmatique jusqu'à 50% pour la lidocaïne lors d'une infiltration sous-cutanée utilisant de l'adrénaline à 5 $\mu\text{g}/\text{ml}$. (21)

2.2.2 Accroissement de l'efficacité de l'analgésie

En diminuant la vitesse de l'installation de l'analgésie locale (environ 20%) et en prolongeant sa durée, on augmente la qualité de l'analgésie obtenue. On peut attribuer cette situation au fait de conserver localement des quantités importantes de molécules d'analgésie locale afin qu'elles puissent pénétrer dans la cellule nerveuse pour y agir. (21)

Le vasoconstricteur injecté localement agit d'abord sur les récepteurs présents au site d'injection. Lorsque ceux-ci sont saturés, les vasoconstricteurs subissent une résorption ainsi qu'une distribution à distance vers d'autres organes via la circulation sanguine, pouvant engendrer d'éventuels effets indésirables.

La dose pharmaco-thérapeutique pour l'épinéphrine (adrénaline) est de 0.01 mg/kg renouvelable dans un délai de quinze minutes chez l'adulte sous peine de majorer le risque d'apparitions d'effets indésirables (palpitations, difficulté respiratoire, pâleur, étourdissements, faiblesse, tremblements, fièvre, céphalées, hypertension artérielle brutale). (4)

2.2.3 Réduction du saignement (29)

Ceci est surtout valable pour l'adrénaline et s'opère uniquement pendant la phase opératoire avec comme inconvénient le risque d'un saignement postopératoire.

Le volume total des cartouches anesthésiques étant de 1.8 ml, les concentrations injectées sont relativement faibles. En prenant la dose maximale injectable d'analgésique locale avant l'apparition d'effets indésirables avec l'exemple de la lidocaïne (7 mg/kg), on obtient 13,6 cartouches à 2% pour un homme de 70 kg; ceci représente pour un vasoconstricteur au 1/100 000 (soit 10 µg/ml) une quantité totale de 244.8 µg .

Les conditions d'utilisation des analgésiques locaux en odontostomatologie font que nous restons dans un intervalle de 5 à 20 µg/ml (1/200 000 à 1/50 000) de vasoconstricteurs.

Pour l'adrénaline, on constate que la concentration de 5 µg/ml (1/200 000) conduit à une efficacité comparable à des concentrations plus élevées.

Ceci nous amène à considérer que la toxicité de l'analgésie locale réside plus dans les quantités cumulées de molécules d'analgésie locale que dans celles des vasoconstricteurs, notamment chez les sujets sains.

2.3 En résumé

Les vasoconstricteurs utilisés en dentisterie vont prolonger l'anesthésie, mais en augmentent également l'intensité. Toutefois, ceci n'est pas nécessairement dû à une véritable potentialisation, mais au fait que le vasoconstricteur permet, à une concentration plus élevée de base anesthésique, de rester en contact plus prolongé avec le nerf, facilitant ainsi le développement d'une anesthésie plus profonde.

De tous les vasoconstricteurs utilisés en art dentaire, le plus efficace reste l'adrénaline suivie par la noradrénaline puis vient la corbadrine dont l'utilisation reste limitée.

L'adrénaline est le vasoconstricteur de choix. En effet, elle possède des propriétés vasoconstrictrices quatre fois plus importante que la noradrénaline ainsi qu'une cardiotoxicité moins élevée que celle-ci.

En général, il est recommandé d'employer des solutions à 1/200 000 et de ne pas dépasser les 15 µg d'adrénaline chez la femme enceinte. L'utilisation de solutions dosées à 1/100 000 pour réaliser des anesthésies intra ligamentaires, intra septales ou palatines est contre-indiquée car le risque de nécrose tissulaire est important. Par contre, l'emploi de solution fortement dosée en épinéphrine à 1/100 000 et 1/80 000, ne semble pas contre-indiqué lors d'anesthésie intraosseuse, car histologiquement l'os spongieux situé dans les alvéoles dentaires est un tissu richement vascularisé.

On ne saurait trop insister sur l'adjonction de vasoconstricteurs aux anesthésiques locaux mais il faut rester vigilant et bien connaître leurs contre-indications et leurs précautions d'emploi. (47)

3 Les agents conservateurs (29)

Tableau 4-Principaux conservateurs retrouvés dans les cartouches d'analgésie locale (D'après Gaudy, Arreto)(21)

Agents conservateurs	Produit à conserver	Propriétés
Parahydroxybenzoate de méthyle	Solution injectable	Antiseptique
Parahydroxybenzoate de propyle	Solution injectable	Antiseptique
Métalsulfite de sodium ou de potassium	Vasoconstricteur	Anti-oxydant
Ethylène Diamine Tétra-Acétate (EDTA)	Agent conservateur (sulfites)	Chélateur de métaux lourds

3.1 Objectifs

Afin de garantir leur sécurité et de faciliter leur usage au cours des infiltrations, les cartouches d'analgésie locale sont conditionnées selon des critères pharmaco-techniques permettant d'éviter des manipulations hasardeuses lors de préparations extemporanées. Ceci suppose la présence d'agents conservateurs permettant l'utilisation de cartouches jusqu'à une date de péremption. Par ailleurs, ces agents assurent le maintien dans le temps des qualités physico-chimiques et bactériologiques des cartouches. Leurs caractéristiques principales sont d'assurer la stabilité du pH de la solution d'analgésie locale, le maintien aseptique des solutions grâce à leurs activités bactériostatiques (bactéries gram⁺ et surtout gram⁻) et antifongique, de présenter une faible toxicité (solution à 1%) et enfin d'empêcher l'oxydation du vasoconstricteur.

3.2 Moyens

Les parahydroxybenzonates et les sulfites sont des composés qui présentent comme inconvénient majeur d'être allergisants. Leur capacité allergisante est nettement supérieure à celles des molécules d'analgésie locale du groupe des amino-amides, exclusion faite des amino-esters.

Les fabricants renoncent à l'utilisation des parahydroxybenzonates mais utilisent encore des sulfites dont le pouvoir allergisant est certes moindre, mais peuvent occasionner des réactions toxiques chez les sujets hypersensibles (atopie) à ce produit. La présence de cet agent conservateur est pourtant essentielle car elle permet de prévenir l'oxydation des catécholamines comme l'adrénaline.

La présence d'EDTA disodique permet de prévenir l'oxydation des sulfites par des traces de métaux lourds dans les solutions d'analgésie locale dont le degré de pureté est insuffisant. La dose d'EDTA retrouvée dans les cartouches étant de 450 µg et la posologie recommandée étant de 500 à 1 500 mg.m⁻².24h⁻¹, les effets indésirables, même s'ils existent, ne doivent pas être une limitation à l'utilisation des cartouches. En revanche, l'EDTA possédant des effets histamino-libérateurs consécutifs à une administration trop rapide, une injection lente du contenu est souhaitable et correspond à la technique préconisée.

Tableau 5-Effets indésirables de l'EDTA (D'après Gaudy, Arreto)(21)

Effets indésirables	Etiologie
Douleur au point d'injection (IM) ou le long du trajet veineux (IV)	Histaminolibération suite à une injection trop rapide
Fièvre, frissons, nausées, vomissements, céphalées, éternuements, rhinorrées, congestion nasale, larmoiement, hypotension	Histaminolibération suite à une injection trop rapide
Atteinte tubulaire rénale	Formation de chélates non excrétables
Réactions allergiques (éruptions cutanées, bronchospasme)	Histaminolibération suite à une injection trop rapide et hypersensibilité
Déficit en zinc	Traitement prolongé

4 La solution de remplissage (21)

Cette solution est en faite une solution saline isotonique pour préparation injectables présentant comme caractéristiques d'être stérile, mais d'être également dépourvue d'endotoxine, constituant majeur de la paroi des bactéries gram⁻ (< 0,03 unités.ml⁻¹), donc apyrogène.

5 Liste des anesthésiques locaux utilisés en odontologie (29)

Tous ces anesthésiques sont commercialisés sous forme de cartouche sauf les anesthésiques à molécule ester commercialisées sous formes d'ampoules de verre.

Tableau 6-Liste des anesthésiques locaux utilisés en odontologie (D'après Guérin, Maman, Wiezerba)(27)

Famille	Molécule	pKa	Laboratoire	Nom de la spécialité	Dénomination commerciale	pH de la solution injectée	Vasoconstricteur	Concentration en anesthésique (%)	Concentration en anesthésique (µg/1,8 ml)	Concentration en vasoconstricteur	Concentration en vasoconstricteur (µg/1,8 ml)	Présence de parahydroxybenzoate de méthyle (mg/1,8 ml)	Présence de parahydroxybenzoate de propyle (mg/1,8 ml)	SO ₂ (mg/ml)	EDETATE (mg/ml)		
Amino-acide	Articaïne (= ultracaïne) (= carticaïne)	7,8	Spad	Alphacaïne®	Normale N Spéciale SP	4,2 ± 0,2	Adrénaline	4	72 000	1/200 000	9	Non	Non	0,33	Non		
						4,2 ± 0,2	Adrénaline	4	72 000	1/100 000	18	Non	Non	0,33	Non		
			Pierre Rolland	Primacaïne®	Adrénaline 1/200 000 Adrénaline 1/100 000	4 ± 0,4	Adrénaline	4	72 000*	1/200 000	9*	(8,5 µg/1,7 ml)	Non	Non	0,31	Non	
						4 ± 0,4	Adrénaline	4	72 000*	1/100 000	18*	Non	Non	0,31	Non		
			Septodont	Septanest®	4 % sans vasoconstricteur Adrénaline au 1/100 000 Adrénaline au 1/200 000	4,5 ± 0,2	Non	4	72 000	Non	Non	Non	Non	Non	Non	Non	Non
						5,3 ± 0,2	Adrénaline	4	72 000	1/100 000	18	Non	Non	0,335	0,25		
						5,3 ± 0,2	Adrénaline	4	72 000	1/200 000	9	Non	Non	0,335	0,25		
			Biodica	Bucanest®	4 % sans vasoconstricteur Adrénaline au 1/100 000 Adrénaline au 1/200 000	4,5 ± 0,2	Non	4	72 000	Non	Non	Non	Non	Non	Non	Non	Non
						5,3 ± 0,2	Adrénaline	4	72 000	1/100 000	18	Non	Non	0,335	0,25		
						5,3 ± 0,2	Adrénaline	4	72 000	1/200 000	9	Non	Non	0,335	0,25		
ATO Zizine	Deltazine®	4 % sans vasoconstricteur Adrénaline au 1/100 000 Adrénaline au 1/200 000	4,5 ± 0,2	Non	4	72 000	Non	Non	Non	Non	Non	Non	Non	Non			
			5,3 ± 0,2	Adrénaline	4	72 000	1/100 000	18	Non	Non	0,335	0,25					
			5,3 ± 0,2	Adrénaline	4	72 000	1/200 000	9	Non	Non	0,335	0,25					
Amino-amide	Aptocaïne	8,28	Pierre Rolland	Pradicaïne®	Sans vasoconstricteur Pradicaïne Corbadrine	± 5	Non	3	54 000	Non	Non	Non	Non	Non	Non		
						4,7 à 5,7	Corbadrine HCL	3	54 000	1/7 700	234	Non	Non	1	Non		
	Mépivacaïne Carbocaïne	7,6	Septodont	Scandicaïne®	3 % sans vasoconstricteur 2 % Noradrénaline 2 % Spéciale	6,48 ± 0,2	Non	3	54 000			1,44	0,36	Non	Non		
						5 ± 0,2	Noradrénaline Tartrate	2	36 000	1/100 000	18	1,44	0,36	0,69	0,25		
						5 ± 0,2	Adrénaline	2	36 000	1/100 000	18	1,44	0,36	0,69	0,25		
						6,4 ± 0,2	Non	2	36 000			1,44	0,36	Non	Non		
Lidocaïne	Septodont	Xylonor®	2 % sans vasoconstricteur 2 % Noradrénaline 2 % Spéciale 3 % Noradrénaline	5 ± 0,2	Noradrénaline	2	36 000	1/25 000	72	1,44	0,36	0,69	0,25				
				5 ± 0,2	Adrénaline	2	36 000	1/50 000	36	1,44	0,36	0,69	0,25				
				5 ± 0,2	Noradrénaline	2	36 000	1/50 000	36	1,44	0,36	0,69	0,25				
				5 ± 8,2	Noradrénaline	3	54 000	1/25 000	72	1,44	0,36	0,69	0,25				

* = Produit actuellement commercialisé en cartouche de 1,7 ml.
Tableau exprimé en adrénaline et noradrénaline base.

Famille	Molécule	pKa	Laboratoire	Nom de la spécialité	Dénomination commerciale	pH de la solution injectée	Vasoconstricteur	Concentration en anesthésique (%)	Concentration en anesthésique (µg/1,8 ml)	Concentration en vasoconstricteur	Concentration en vasoconstricteur (µg/1,8 ml)	Présence de parahydroxybenzoate de méthyle (mg/1,8 ml)	Présence de parahydroxybenzoate de propyle (mg/1,8 ml)	SO ₂ (mg/ml)	EDETATE (mg/ml)	
Amido-amide (suite)	Lidocaïne	7,9	Pierre Rolland	Xylo-Rolland®	Sans adrénaline	3,9 à 5,1	Non	2	36 000	Non	Non	1,21	0,59	0,36	Non	
					Avec adrénaline		Adrénaline	2	36 000	1/80 000	22,5	1	0,10			
					Avec Noradrénaline		Noradrénaline	2	36 000	1/80 000	22,5	1	0,10			
			Dentoria (Astra)	Xylocaïne®	O2	3,85	Non	2	36 000	Non	Non	1,8	Non	Non	Non	Non
					A2		Adrénaline	2	36 000	1/80 000	22,5	1,8	Non	0,32	Non	
					SA2		Adrénaline	2	36 000	1/50 000	36	1,8	Non	0,32	Non	
					NA2		Noradrénaline	2	36 000	1/80 000	22,5	1,8	Non	0,32	Non	
					NSA2		Noradrénaline	2	36 000	1/50 000	36	1,8	Non	0,32	Non	
			Spad	Pressicaïne®	Pressicaïne A	7 ± 0,5 3,7 ± 0,2 3,7 ± 0,2	Non	3	54 000	Non	Non	2,16	Non	Non	Non	
					Pressicaïne N		Noradrénaline	2	36 000	1/28 000	76	2,16	Non	1,70	Non	
					Pressicaïne SP		Adrénaline	2	36 000	1/45 000	41,4	2,16	Non	1,70	0,25	
			Biodica	Xylestésine®	« 0 » à 3 %	6 ± 0,2 5 ± 0,2 5 ± 0,2 5 ± 0,2	Non	3	54 000	Non	Non	Non	Non	Non	Non	Non
					Xylestésine		Noradrénaline	2	36 000	1/25 000	72	Non	Non	0,69	0,25	
					S		Adrénaline	2	36 000	1/80 000	22,5	Non	Non	0,69	0,25	
					F		Noradrénaline	3	54 000	1/25 000	72	Non	Non	0,69	0,25	
ATO Zizine	Ziacaïne®	2 % sans vasoconstricteur	6,4 ± 0,2 5 ± 0,2 5 ± 0,2 5 ± 0,2 5 ± 0,2	Non	2	36 000	Non	Non	1,44	0,36	Non	Non				
		2 % Noradrénaline		Noradrénaline	2	36 000	1/25 000	72	1,44	0,36	0,69	0,25				
		3 % Noradrénaline		Noradrénaline	3	54 000	1/25 000	72	1,44	0,36	0,69	0,25				
		2 % Spéciale		Adrénaline	2	36 000	1/50 000	36	1,44	0,36	0,69	0,25				
				Noradrénaline	2	36 000	1/50 000	36	1,44	0,36	0,69	0,25				
Prilocaine	7,89	Dentoria	Citanest*	O4	6,7 3,85 3,85	Non	4	72 000	Non	Non	1,80	Oui	Non	Non		
				3A		Adrénaline	3	54 000	1/300 000	5,94	1,80	Non	0,32	Non		
				4A		Adrénaline	4	72 000	1/200 000	99	Non	Non	0,32	Non		

* = Produit actuellement commercialisé en cartouche de 1,7 ml.
Tableau exprimé en adrénaline et noradrénaline base.

Tableau IIb Liste de molécules ester (commercialisés sous forme d'ampoules de verre).

Famille	Molécule	pKa	Laboratoire	Nom de la spécialité	Dénomination commerciale	pH de la solution injectée	Vasoconstricteur	Concentration en anesthésique (%)	Concentration en anesthésique (µg/1,8 ml)	Présence de parahydroxybenzoate (mg/ml)	SO ₂ (mg/ml)	EDETATE (mg/ml)
Ester	Procaïne	8,9	Chaix et Dumarais	Procaïne Lavoisier	Procaïne Lavoisier	3,5	Non	1	18 000	Non	0,06	Non
							Non	2	36 000	Non	0,10	Non
			Biostablix Urap	Procaïne Biostablix	Procaïne Biostablix	3,5	Non	2	36 000	Non	0,14	Non

Chapitre 3 : Les techniques d'analgésie locales et loco-régionales

Afin d'éviter toute douleur lors de l'injection, il faut respecter plusieurs critères (22) :

1. La température de la solution doit être proche de celle du site d'injection. L'injection doit être lente: goutte à goutte pour le premier millilitre alors que le reste peut être injecté plus rapidement. Ceci évite la douleur générée par une injection rapide et permet au vasoactif d'agir et d'empêcher la diffusion trop grande de la molécule.
2. Pour éviter tout contact avec l'aiguille qui pourrait entraîner un décollement périosté et une douleur, l'aiguille doit toujours être parallèle à la table osseuse, dans les tissus mous.
3. Ne jamais injecter dans un foramen afin d'éviter les blessures des pédicules vasculo-nerveux.
4. Mettre le patient en confiance avant de piquer car un patient qui a peur est un patient qui aura mal.

La meilleure façon de piquer sans douleur est de saisir entre le pouce et l'index la joue ou la lèvre pour la mettre en légère tension.

Puis poser la pointe de l'aiguille au contact du fond du vestibule après avoir vérifié sa perméabilité. L'axe de l'aiguille étant parallèle à la table osseuse.

Tirer sur la joue tout en poussant l'aiguille et injecter lentement la première partie de la cartouche puis plus rapidement le reste.

1 Technique locale ou para-apicale (22)(49)

C'est la technique la plus employée car elle permet de réaliser la grande majorité des actes courants. Le principe de ces infiltrations consiste à déposer la solution analgésique au plus près du site d'intervention, au niveau de la table externe, au voisinage des apex dentaires.

1.1 Matériel

Une seringue à cartouche avec une aiguille de 16 mm de long et 30/100° de diamètre.

1.2 Technique

Le biseau de l'aiguille est orienté vers la table osseuse. L'aiguille est introduite parallèlement à la table osseuse et enfoncée de 5 à 10 mm ce qui permet de déposer la solution analgésique au voisinage des apex dentaires.

1.3 Avantages

Ils sont limités:

- La petite étendue du secteur analgésié rend les suites postopératoires moins inconfortables que pour les techniques régionales notamment dans les secteurs mandibulaires.
- La technique est simple, rapide d'exécution.

1.4 Inconvénients

Ils sont nombreux:

- Le secteur analgésié est très limité et ne permet, en général, que le traitement d'une seule dent.
- La zone d'infiltration est proche du site opératoire, de ce fait, le saignement autour de la dent peut entraîner une élimination plus rapide de la solution.
- Cette technique n'est pas applicable s'il existe une infection au voisinage ou au niveau de la dent à cause du risque de dissémination.
- En cas de racines divergentes au maxillaire, les racines palatines ne sont en général pas touchées.
- Cette technique n'est pas toujours applicable, en particulier en ce qui concerne les molaires mandibulaires.

1.5 Indications

Les indications sont les suivantes:

- Soin unique limité dans le temps,
- Extraction d'une dent sur l'arcade,
- Complément à la technique régionale pour une pulpite,
- Patient sous antiagrégant ou anti-vitamine K.

1.6 Contre- indications

Les contre-indications sont les suivantes :

- Soins multiples dans une même séance et à la même arcade,
- Dent infectée avec un foyer apical,
- Parodontite avec poches parodontales profondes,
- Analgésie de dents à racines divergents au maxillaire,
- Analgésie des molaires mandibulaires, voire des prémolaires.

2 Techniques d'analgésie locales particulières

Selon Gaudy, ces techniques sont à considérer comme des techniques de complément à utiliser dans des cas particuliers et pas comme des techniques de substitution aux infiltrations régionales dont elles n'ont pas l'étendue des indications, la fiabilité et l'innocuité.

2.1 La technique intraligamentaire (22)(29)(34)(49)

Le but de l'analgésie intraligamentaire est d'amener la solution analgésique au niveau de l'espace desmodontal afin d'obtenir une analgésie spécifique de la dent.

2.1.1. Matériel

Même si souvent, les praticiens utilisent une seringue et une aiguille classique, il est recommandé de se servir d'une seringue et d'une aiguille spécifique pour les infiltrations intraligamentaires afin de réduire l'importance des lésions desmodontales.

Les aiguilles ont un diamètre de 30/100^e et possèdent une lumière réduite rendant l'aiguille plus rigide.

Les seringues ont la particularité d'avoir un poussoir cranté ou animé par un galet asymétrique permettant de délivrer, à chaque poussée sur la gâchette, une quantité limitée de solution analgésique.

Elles se présentent sous deux aspects:

- Stylo pour les citoject ou parobject :




Fig.15-Seringues pour intra-ligamentaires de forme « stylo » : seringue Citoject (d'après Gaudy, Arreto)(21)

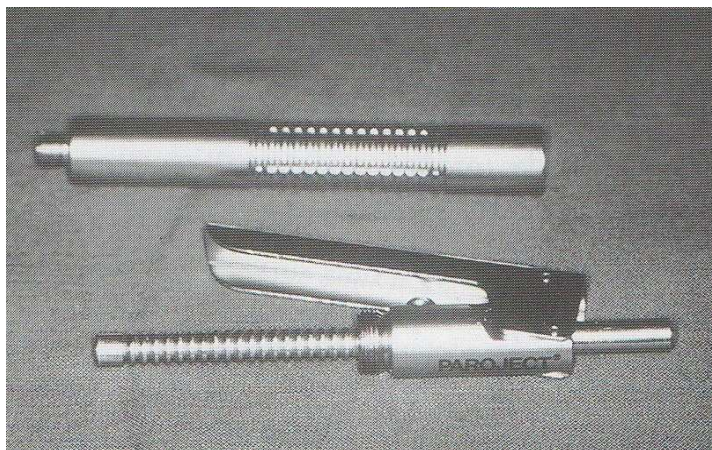


Fig.16-Seringues pour intra-ligamentaires de forme « stylo » : seringue Parobject (D'après Gaudy, Arreto)(21)

- Pistolet pour l'Ergoject ou la Miltex N-Tralig :

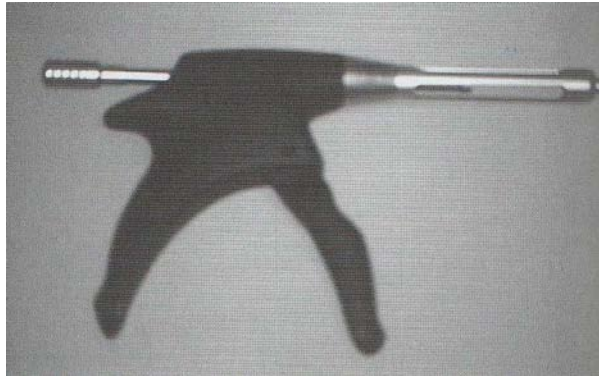


Fig.17-Seringues pour intra-ligementaires de forme « pistolet » : seringue Ergoject (D'après Gaudy, Arreto)(21)




Fig.18-Seringues pour intra-ligementaires de forme « pistolet » : seringue Miltex N-Tralig (D'après Gaudy, Arreto)(21)

2.1.2 Technique

C'est une technique en deux temps:

- Analgésie de la gencive marginale par une faible quantité de solution.
- Analgésie du ligament et de la pulpe:
 - l'aiguille restant au contact de la dent, elle est introduite dans le sillon gingivodentaire, en mésial et en distal selon un angle d'environ 30° jusqu'à une profondeur de 2 à 4 mm où l'on perçoit la résistance du desmodonte. Pour les pluriradiculaires, l'injection peut être réalisée en palatin voire en vestibulaire.
 - l'injection s'effectue par des poussées successives afin de libérer à chaque fois qu'une faible quantité de solution.

2.1.3. Indications

Cette technique peut être utilisée en première intention dans le cas d'un soin conservateur localisé sur une dent mandibulaire, pour une analgésie sélective dans l'aide au diagnostic endodontique, l'extraction d'une dent isolée ou encore chez les malades sous anticoagulants.

Elle peut constituer la deuxième étape analgésique dans l'infiltration pour une pulpite.

L'analgésie sélective qu'elle engendre peut être utile au diagnostic de certaines pathologies d'origine endodontique.

Elle a pour avantage de n'utiliser qu'une faible quantité d'analgésique lui permettant d'être utilisée chez presque tous les patients.

2.1.4. Contre-indications

Elle est contre-indiquée lors des parodontopathies sauf lors d'extraction, et de façon relative, en première intention pour des soins longs ou des soins sur une ou plusieurs dents du groupe molaire.

La manipulation du matériel spécifique demande un certain apprentissage pour être efficace et indolore.

2.2 La technique intra pulpaire (29)(49)(50)

Le principe est très simple, il s'agit d'injecter la solution analgésique directement dans la cavité pulpaire d'une dent.

Si la perméabilité des canaux est bonne, l'analgésie peut être très efficace. Cette manœuvre réalisée sur dent vivante est toujours douloureuse, elle est donc à considérer comme un geste complémentaire à une infiltration régionale ou para-apicale insuffisante pour réaliser l'éviction pulpaire.

On utilise une aiguille fine comme lors de la technique para-apicale afin d'aller loin dans le canal, ce qui va provoquer une compression responsable de l'analgésie.

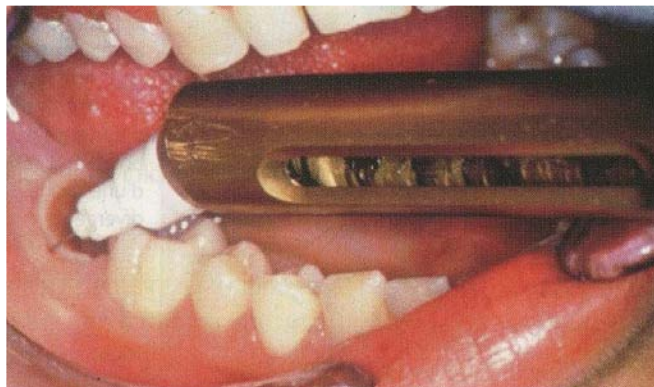


Fig.19-Utilisation d'une seringue à intraligamentaire pour réaliser une injection intrapulpaire (D'après Gaudy, Arreto)(22)

2.2.1 Avantages

C'est une technique simple à réaliser et qui permet souvent d'obtenir un silence clinique suffisant pour poursuivre l'acte endodontique.

Elle peut être réalisée, en cours d'acte, sans déposer le champ opératoire.

Elle constitue l'une des étapes analgésiques dans l'infiltration pour une pulpite.

Elle met en jeu une quantité faible de produit lui permettant d'être utilisée chez n'importe quel patient.

2.2.2 Inconvénients

C'est un geste très douloureux quand il est effectué en première intention.

Il intervient en général après un échec partiel ou total d'une infiltration régionale et suppose une perméabilité des canaux.

2.3 Les techniques intradiploïques

L'anesthésie dite « diploïque » décrite par le docteur Nogué en 1907, consiste à placer l'anesthésique dans l'os spongieux « supportant » les dents après avoir perforé les corticales osseuses.

Ce principe fondamental permet de déposer la solution anesthésique au plus près des dents.

2.3.1 L'anesthésie intraseptale (2)(22)(29)

Cette technique est censée se substituer aux infiltrations régionales mandibulaires mettant à profit la finesse relative de la corticale du septum interdentaire.

C'est une technique d'anesthésie locale qui consiste à faire passer en force à travers la corticale osseuse des septa, là où l'os cortical est le plus mince, une solution anesthésique qui va diffuser à travers l'os spongieux vers les fibres desmodontales et pulpaire de la ou des deux dents adjacentes à l'aiguille.

Certains auteurs la considèrent comme une anesthésie du complément des para-apicales ou des tronculaires mais en fait son champ d'utilisation est bien plus vaste.

2.3.1.1 Matériel

On utilise en général une seringue à cartouche avec une aiguille de 8 à 10 mm de long et de 40/100^e à 50/100^e de diamètre.

Le passage intra vasculaire de la solution associée au risque de nécrose tissulaire fera préférer des solutions de concentration moyenne à 2 ou 3%, ne contenant pas de vaso-constricteur.

2.3.1.2 Technique

L'aiguille est introduite au milieu de la papille interdentaire à 90° par rapport à la corticale. La seringue est tenue comme un stylo et on réalise un mouvement de rotation de l'aiguille pour qu'elle pénètre le tissu osseux. Dès que la traversée de la corticale est réalisée, la solution analgésique est injectée lentement. Un blanchiment transitoire de la gencive au pourtour de l'aiguille peut être observé ainsi qu'un saignement ponctiforme au point d'impact.

La papille distale est choisie en priorité à moins d'un accès plus aisé en mésial.

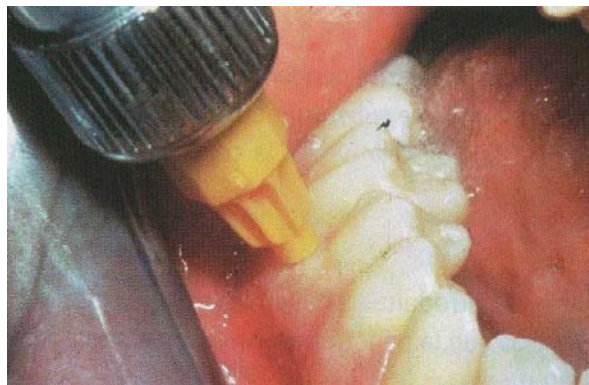

Fig.20-Injection intradiploïque à la mandibule (D'après Gaudy, Arreto)(22)

2.3.1.3 Indications

Elles sont limitées aux soins d'une dent quand une para-apicale n'est pas réalisable et chez les phobiques de la régionale.

2.3.1.4 Limitations

La présence d'une poche parodontale qui détruit le septum interdentaire.

C'est une zone très septique.

Le risque de diffusion de la solution vers le sac folliculaire de la ou des dents permanentes sous-jacentes contre-indique cette technique pour les dents temporaires.

2.3.1.5 Incidents et accidents

Le principal accident est la nécrose partielle ou complète du septum.

Les incidents sont une douleur à l'injection lors du mauvais contrôle de la pression, la torsion ainsi que l'obstruction de l'aiguille.

2.3.1.6. En résumé

C'est une technique difficile mais qui peut donner de bons résultats.

On peut utiliser une seringue pistolet si l'injection est difficile.

2.3.2 Les techniques transcorticale et ostéocentrale (12)(49)

Les techniques intra-osseuses bénéficient actuellement d'un regain d'intérêt en raison de l'apparition de nouveaux matériels offrant une meilleure garantie anesthésique. Ces techniques ont été proposées pour pallier les échecs rencontrés lors d'infiltrations régionales mandibulaires.

Elles utilisent un appareillage plus ou moins sophistiqué dont le principe est d'injecter la solution anesthésique dans l'os spongieux, près d'une dent, après avoir perforé la corticale osseuse grâce à un micromoteur.

2.3.2.1 Principe (26)

La réalisation d'une infiltration transcorticale consiste à déposer la solution analgésique dans le tissu osseux spongieux, au voisinage d'une dent, après avoir perforé la corticale osseuse.

Pour la réalisation d'une anesthésie transcorticale au niveau des prémolaires et molaires mandibulaires, il y a deux sites d'accès:

- Le trigone qui est facile d'accès, ne nécessite pas une grande précision et l'angulation verticale est favorable car la commissure est peu sollicitée.

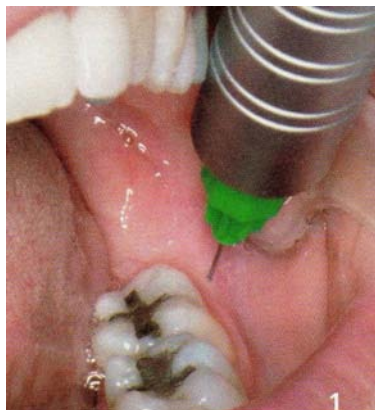

Fig.21-Anesthésie transcorticale réalisée au trigone (D'après Gréaud, Pasquier, Villette)(26)

- Les espaces interdentaires: l'aiguille traverse la corticale perpendiculairement à celle-ci, au niveau de l'espace interdentaire, la commissure labiale est donc très « sollicitée », les critères de réussite ne sont pas optimisés.

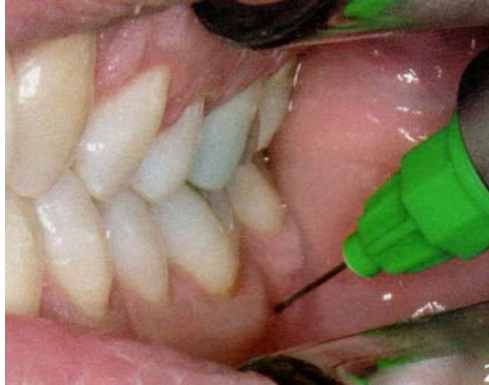

Fig.22-Anesthésie transcorticale réalisée en distal 36 (D'après Gréaud, Pasquier, Villette)(26)

Pour contourner le problème d'accès, la technique ostéocentrale propose de traverser le septum qui présente une corticale moins épaisse et moins dense. Une fois le septum traversé, les différentes trabéculations se présentent comme une succession de mini corticales faciles à pénétrer.

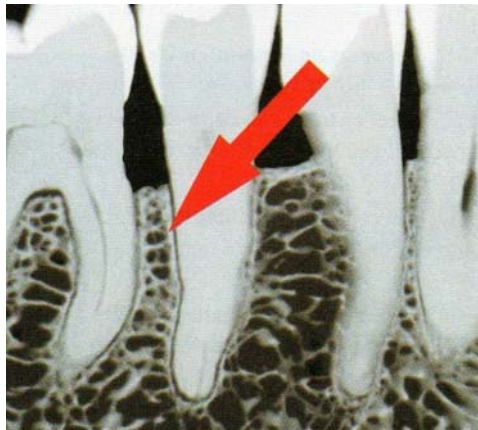


Fig.23-Radio représentant la superposition des différentes mini corticales représentant le septum (D'après Gréaud, Pasquier, Villette)(26)

Pour atteindre cette zone, l'angle formé par l'aiguille et l'axe des dents devient plus aigu que pour la transcorticale et plus proche de celle d'une intra ligamentaire ou d'une intra septale (30 à 45°).

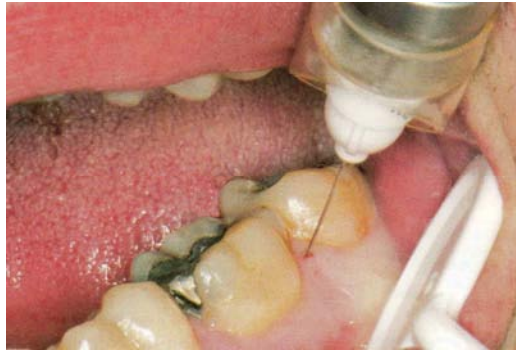

Fig.24 Anesthésie ostéocentrale (D'après Gréaud, Pasquier, Villette)(26)

La phase de perforation diffère entre les deux techniques:

- Pour la transcorticale, ça se traduit par la perception d'un seul « déclic ».
- Pour l'ostéocentrale, il y a une succession de plusieurs « déclics » correspondant à la traversée des mini corticales qui forment les trabécules.

L'anesthésie transcorticale garde encore quelques indications :

- Les espaces interdentaires où il n'y a pas d'os spongieux comme le sommet de septum trop dense et/ou trop étroit où la technique ostéocentrale sera remplacée par la transcorticale réalisée plus apicalement.
- Les emplacements où il n'y a pas d'espace interdentaire, autrement dit les espaces édentés et le trigone.

Pour toutes ces techniques, il faut tout d'abord procéder à l'analgésie de la gencive en regard du site d'injection. Puis on perce selon la technique choisie. L'injection est réalisée lentement dans l'os spongieux à raison d'une demi-cartouche à une cartouche. L'aiguille est retirée en faisant tourner le micromoteur à vitesse réduite.

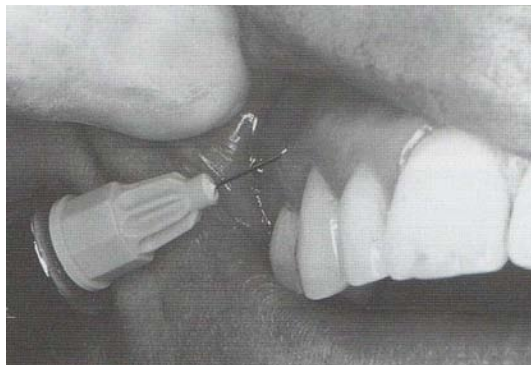

Fig.25-Seringues pour injection intra-diploïque : analgésie de la muqueuse au niveau du site d'infiltration avec le système Stabident (D'après Gaudy, Arreto)(21)

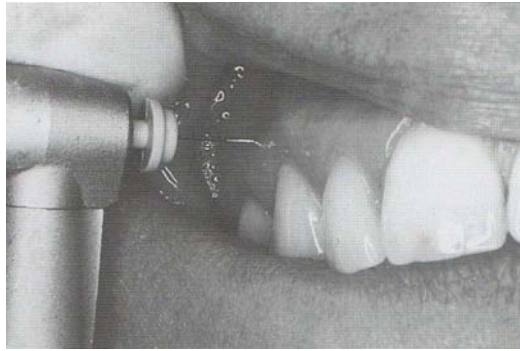


Fig.26 -Seringues pour injection intra-diploïque : forage de la corticale externe avec le perforateur du système Stabident (D'après Gaudy, Arreto)(21)

2.3.2.2 Avantages (22)

Le faible taux d'échec en est le principal argument commercial.

Selon les auteurs, les avantages sont nombreux: une analgésie limitée à une ou deux dents, l'absence d'analgésie labio-mentonnaire, etc...

Selon Gaudy, ces arguments sont infondés sur le plan anatomique et discutable cliniquement. D'après lui, l'efficacité mise en avant par ces techniques est comparée aux échecs rencontrés lors d'analgésies régionales mal réalisées.

2.3.2.3 Inconvénients(22)

Les inconvénients de ces techniques sont:

- L'innocuité de ces techniques n'a pas été démontrée.
- L'infiltration des tissus osseux spongieux équivaut à une infiltration intraveineuse. La résorption sanguine et le passage dans le sang sont maximaux.
- Les embolies gazeuse ou graisseuse, bien qu'il n'ait pas été rapporté, ne sont pas exclues.
- La contamination bactérienne du tissu osseux est inévitable.
- Le risque de lésion radiculaire impose une étude radiologique pré-opératoire.
- Le principe des ces techniques est rarement expliqué au patient, pas plus que les risques potentiels.
- Le matériel requis est couteux par rapport au bénéfice obtenu.

2.3.2.4 Indications (22)

Elles doivent être bien réfléchies:

- Soins uniques sur une ou deux dents, limité dans le temps.
- Patient phobique.
- Incapacité du praticien à réaliser une infiltration régionale mandibulaire.

Ces techniques nécessitent une asepsie rigoureuse de la gencive avant infiltration, par exemple, par de la chlorhexidine.

Elles ne doivent pas être systématisées car elles ne sont pas universelles.

2.3.2.5 Contre-indications, incidents et accidents (22)

Les contre-indications sont :

- Soins multiples dans une même séance et à la même arcade (piqûres multiples).
- Maladies parodontales

Les incidents et accidents sont :

- Lésions séquellaires gingivales possibles.
- Risques de lésions radiculaires
- Contamination bactérienne possible.

3 Techniques d'analgésie locales spécifiques

Ces techniques visent à infiltrer une branche nerveuse particulière, en général à titre de complément pour une intervention chirurgicale.

3.1 Analgésie du nerf lingual (22)(29)(32)

Cette technique peut être recherchée pour la chirurgie du plancher de la bouche ou de la langue.

L'injection est réalisée dans la muqueuse, sur le versant lingual de la crête temporale au niveau de la dent de sagesse mandibulaire.

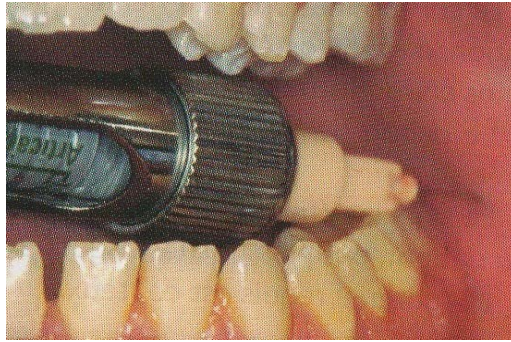


Fig.27-Infiltration du nerf lingual (D'après Gaudy, Arreto)(22)

Le seul risque est d'infiltrer la gaine nerveuse, entraînant des paresthésies pouvant persister plusieurs semaines. Comme le nerf lingual est uniquement sensitif, il n'y a pas de risque pour la mobilité de la langue.

3.2 Analgésie du nerf buccal

Du fait de la protection de ce nerf par l'aponévrose profonde du tendon de la partie orbitaire du temporal lors de son trajet inter-ptérygoïdien, on obtient rarement cette anesthésie avec des techniques régionales au foramen mandibulaire.

L'injection se réalise dans le fond du vestibule, en regard de l'angle disto-vestibulaire de la dernière molaire mandibulaire. Une demi-cartouche est souvent suffisante.

Cette analgésie est le complément indispensable de l'analgésie régionale pour la chirurgie des molaires mandibulaires.

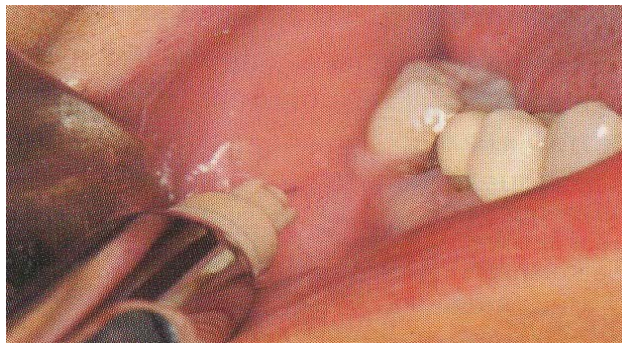


Fig.28-Infiltration du nerf buccal (D'après Gaudy, Arreto)(22)

3.3 Technique intracavitaire pour la germectomie des dents de sagesse (6)(22)(29)

Son objectif est d'infiltrer le sac folliculaire d'un germe ou d'une dent de sagesse mandibulaire incluse. Cette technique peut également concerner les dents en désinclusion ou incluse quand le toit osseux est effractable par l'aiguille.

Au niveau mandibulaire, le canal de Robinson est destiné à la dent de sagesse. Il naît au niveau du foramen mandibulaire dans sa concavité et se distribue à la dent de sagesse puis émerge sur la crête en arrière de la deuxième molaire.

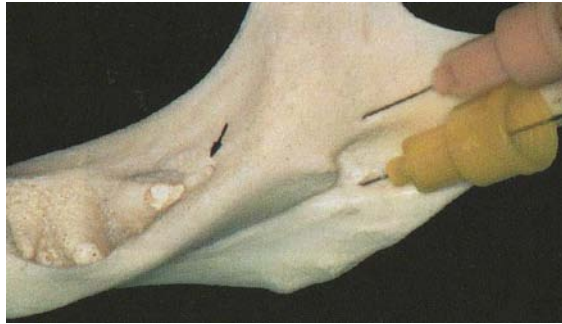

Fig.29-Vue médiale d'une mandibule sèche d'enfant montrant les canaux de Robinson (aiguille du haut) et de Serre (aiguille du bas). Le canal de Robinson ressort sur la crête (flèche) (D'après Gaudy, Arreto)(22)

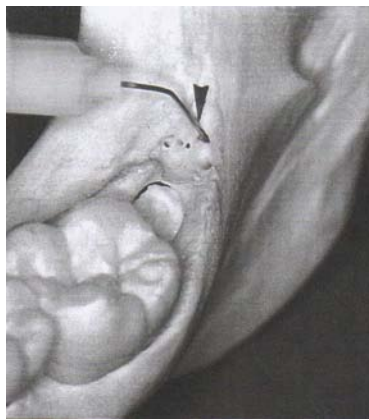


Fig.30-Repérage (flèche) des pertuis osseux rétromolaire (D'après Besson, Rimet)(6)

3.3.1 Principe

L'objectif est de pénétrer dans l'orifice antérieur du canal de Robinson avec l'aiguille, dans le sac alvéolaire. Si la dent de sagesse est proche de la crête, l'aiguille peut effondrer le toit osseux et pénétrer le sac.

On utilisera une seringue à cartouche et une aiguille de 30/100° de diamètre et de 16 mm de long. L'injection doit être très lente, la quantité n'excédant pas la demi-cartouche. L'effet est immédiat, l'intervention peut débuter directement.

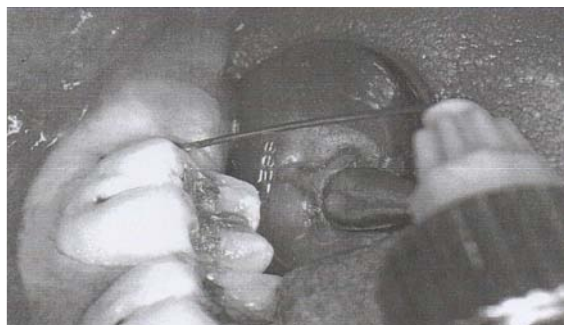

Fig.31-Infiltration intracavitaire au canal de Robinson (D'après Besson et Rimet)(6)

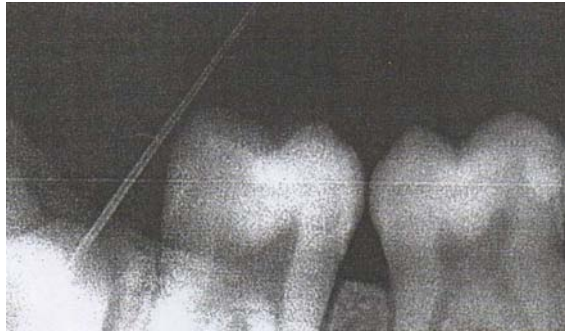


Fig.32-Imagerie montrant le passage de l'aiguille dans le pertuis osseux (D'après Guérin, Phan et Wiezrba)((28)

3.3.2 Avantages

Simple à réaliser, elle donne de bons résultats, permettant de compléter une infiltration régionale insuffisante.

Une très petite dose est suffisante (un quart à une demi-cartouche) avec un effet très localisé limitant les risques de surdosage.

Elle évite le désagrément durable de l'anesthésie de la totalité du territoire du nerf alvéolaire mandibulaire provoquant l'analgésie labio-mentonnaire.

Elle permet la germectomie des deux dents de sagesse mandibulaires dans la même séance car elle n'entraîne pas d'anesthésie linguale.

L'effet anesthésique immédiat permet de diminuer d'autant la durée de l'intervention et son caractère peu agressif.

3.3.3 Inconvénients

Elle ne peut être réalisée que si le canal de Robinson est accessible ou si la corticale de la crête est de faible épaisseur.

La technique peut être douloureuse surtout si l'injection est rapide et trop abondante.

Son inconvénient majeur est sa durée trop faible pour l'extraction d'une dent incluse complexe.

3.3.4 Indications

Elles restent très limitées: la germectomie de dents de sagesse mandibulaires chez les sujets jeunes lorsque l'on sait que l'extraction sera rapide.

Elle permet d'éviter une infiltration régionale et son inconfort.

4 Techniques d'analgésie locorégionales

Ces techniques permettent de supprimer la transmission sensitive des stimuli appliqués dans une région située en aval du point d'injection. La solution anesthésique vise les fibres d'un tronc nerveux, donc tout le territoire sous la dépendance de ce nerf est anesthésié.

Cette méthode permet l'analgésie profonde et durable d'un territoire étendu en une seule injection d'une faible quantité d'anesthésique. De plus, l'infiltration s'effectuant à distance de la zone concernée, on limitera les risques de diffusion septique en milieu infecté.

4.1 Analgésie au foramen mentonnier (49)

Cette technique permet l'analgésie du bloc incisivo-canin et prémolaire mandibulaire.

La situation du foramen mentonnier est assez stable, il se trouve soit au niveau de l'apex de la deuxième prémolaire ou entre les deux prémolaires, il est repéré par une simple radiographie.

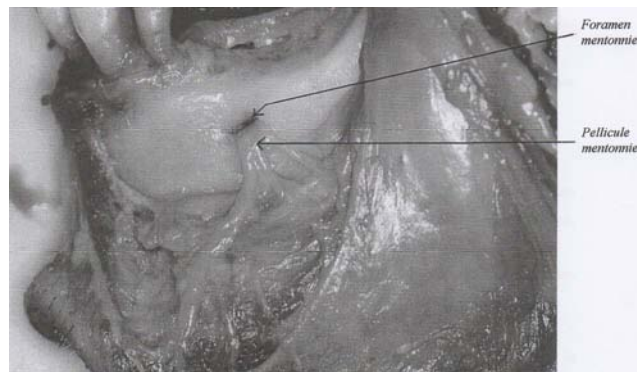


Fig.33-Situation et contenu du foramen mentonnier (Iconographie de P. Bravetti)(29)

4.1.1 Matériel

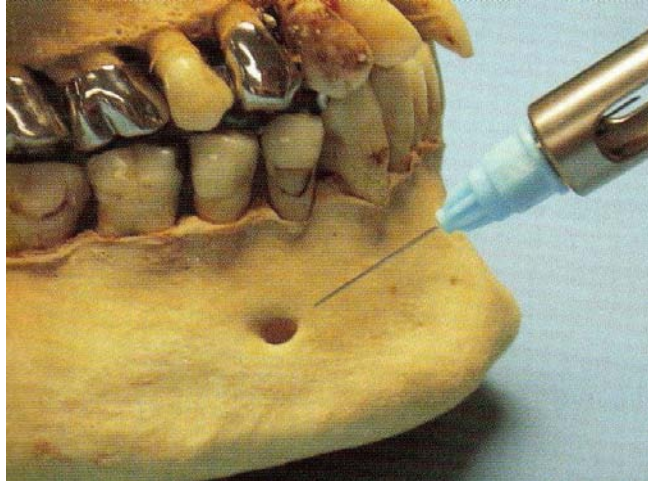
On utilisera une seringue à cartouche dotée d'une aiguille de 16 mm de long et de 30/100° de diamètre.

4.1.2 Technique

Il faut se placer devant le patient pour éviter de pénétrer dans le foramen responsable de douleur et d'hématome.

L'aiguille pénètre d'avant en arrière en tractant la muqueuse afin d'éviter la douleur, parallèlement à l'os, en dehors du foramen.

Le massage de la peau en regard de la région va activer la diffusion de la solution anesthésique.



**Fig.34-Orientation de l'aiguille pour une infiltration au foramen mentonnier
(D'après Gaudy, Arreto)(23)**

4.1.3 Avantages

C'est une technique simple, efficace et facile à réaliser.

4.1.4 Inconvénients

Cette technique est moins efficace si le conduit forme un coude prononcé ce qui entrave la diffusion du produit anesthésique.

L'analgésie est unilatérale et ne passe jamais la symphyse.

4.2 Analgésie au foramen mandibulaire

C'est la technique la plus fréquemment utilisée pour une anesthésie mandibulaire unilatérale.

Elle est très fiable lorsqu'elle est correctement exécutée.

L'objectif de cette technique est d'infiltrer le nerf alvéolaire inférieur au niveau où il pénètre dans la mandibule par le foramen mandibulaire.

On la réalise en déposant une solution anesthésique à proximité d'un nerf, ou de fibres nerveuses spécifiques. La diffusion de l'anesthésique local à travers les tissus environnants lui permet d'entrer en contact avec le nerf, de se fixer sur la membrane nerveuse, et d'empêcher la transmission centripète de tout influx au-delà de ce point.

Des méthodes et des techniques bien définies ont été mises au point pour faciliter l'insertion de l'aiguille et le dépôt de la solution anesthésique au lieu d'élection.

4.2.1 Techniques anciennes (21)

De nombreuses méthodes ont été décrites pour l'analgésie au foramen mandibulaire. Toutes ces méthodes ont des imperfections pouvant conduire à des échecs. Nous les décrirons donc le plus succinctement possible.

4.2.1.1 Méthode classique dite 1-2-3

Cette technique fut décrite en 1906 par Nogue et Pageix. L'opérateur se place face au patient, la pulpe de l'index palpant la saillie du bord antérieur de la branche mandibulaire et, en dedans et en arrière de celui-ci, la crête temporale.

Dans un premier temps, l'aiguille pénètre de 8 à 10 mm au-dessus du plan occlusal des molaires mandibulaires, pour butter rapidement sur le triangle rétro-molaire.

Dans un second temps, on décale le corps de la seringue vers la canine opposée, dépassant ainsi la crête temporale.

Dans un troisième temps, on enfonce l'aiguille de 15 mm, en longeant la face médiale de la branche et en gardant le contact osseux.

On aspire pour vérifier que l'on ne se trouve pas dans un vaisseau sanguin, puis on injecte lentement.

4.2.1.2 Autres méthodes

D'autres auteurs ont décrit des méthodes proches de la méthode classique:

- La méthode de Ginestat, Bercher, Pmig, et Frézières :

Les auteurs proposent de faire pénétrer l'aiguille directement en dedans de la crête temporale.

- La méthode de Sargenti :

L'aiguille va pénétrer en dedans de la crête temporale, à 8 ou 10 mm, au-dessus des faces occlusales des molaires mandibulaires. Le corps de la seringue dirigé vers la canine controlatérale permet, d'après l'auteur, d'injecter au plus près du foramen mandibulaire.

- La méthode de « Bernheim » :

On prendra comme repère le bord antérieur du muscle ptérygoïdien médial. L'aiguille pénètre dans la muqueuse, en dedans de la crête temporale et en dehors du ptérygoïdien médial. Le corps de la seringue est orienté vers les prémolaires du côté opposé. L'aiguille est enfoncée jusqu'au contact osseux.

- La méthode de Macary :

Elle est censée limiter le traumatisme tissulaire provoqué par la technique 1-2-3 et déposer la solution analgésique au-dessus et en arrière de la lingula mandibulaire. Le point de pénétration se situe à 15mm au-dessus des faces occlusales des molaires, à 2-3 mm en dedans de la crête temporale. Le patient ayant la bouche ouverte, il faut saisir la branche entre le pouce (en dedans) et les quatre autres doigts (en dehors). L'ongle du pouce étant au niveau de la crête temporale et le corps de la seringue vers les incisives centrales ou latérale maxillaires controlatérales. L'aiguille est enfoncée de 12 à 15 mm.

4.2.1.3 Inconvénients de ces techniques

Bien que ces techniques aient l'air commode, elles ne sont pourtant pas fiables pour les raisons suivantes:

- L'édentation totale ou partielle rend caduque les repères décrits,
- La position du foramen mandibulaire est variable au plan d'occlusion au cours de la croissance mandibulaire,
- De plus, le diamètre de l'index humain est encore plus variable.

4.2.2 Technique anatomique d'analgésie régionale

Contrairement aux techniques précédentes, cette méthode utilise exclusivement des repères ostéo-musculaires invariables.

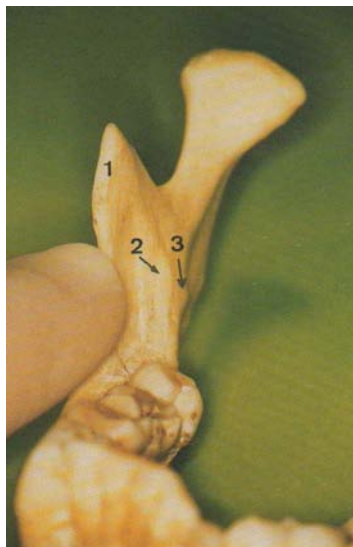

Fig.35-Repère anatomique (D'après Gaudy, Arreto)(21)

- 1 Processus coronoïde
- 2 Crête temporale de la branche mandibulaire
- 3 Lingula

Ces repères sont cachés par un rideau musculo-aponévrotique et muqueux constitué successivement d'avant en arrière par:

- La muqueuse buccale,
- Le buccinateur, adhérent fortement à la muqueuse par sa face médiale,
- L'aponévrose buccinatrice qui recouvre le muscle sur sa face latérale en arrière de l'entrée du conduit parotidien.

4.2.2.1 Repères (21)(22)(29)

Il existe deux types de repères:

4.2.2.1.1 Repères muqueux

Le patient ayant la bouche grande ouverte, la palpation détermine un triangle isocèle dont les côtés, identifiables, sont constitués:

- En dehors, par la muqueuse recouvrant la saillie du bord antérieur de la branche mandibulaire,
- En dedans, par la muqueuse recouvrant le bord antérieur du muscle ptérygoïdien médial,
- Et en haut, la base de ce triangle est le fond du vestibule maxillaire.

La pénétration de l'aiguille se fait juste en-dessous de la base.

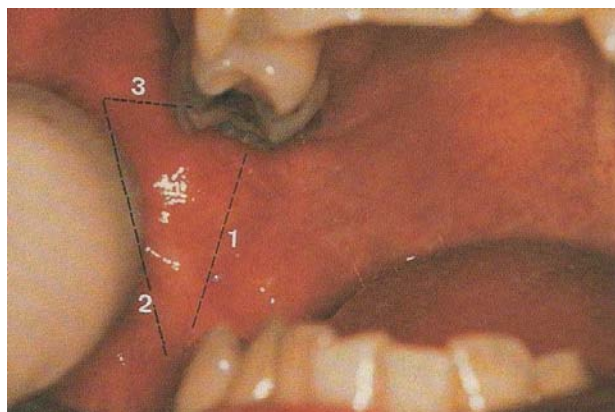


Fig.36-Infiltration régionale mandibulaire (D'après Gaudy, Arreto)(21)

- 1 Muscle ptérygoïdien médial
- 2 Bord antérieur de la mandibule et portion orbitaire du muscle temporal
- 3 Muscle ptérygoïdien latéral

4.2.2.1.2 Repères ostéo-musculaires

Ce triangle muqueux répond en profondeur à un triangle ostéo-musculaire constitué:

- En dehors, par le bord antérieur de la branche mandibulaire qui est doublé en dedans par le tendon de la portion orbitaire du muscle temporal,
- En dedans, par le bord antérieur épais du muscle ptérygoïdien médial, toujours confondu avec le raphé ptérygo-mandibulaire dont l'existence est exceptionnelle dans la plupart des populations,
- En haut, par le bord inférieur du muscle ptérygoïdien latéral, sous lequel s'effectue la pénétration de l'aiguille, au niveau où la muqueuse est la plus dépressible. Ce point se situe dans le même plan ou presque en dessous du collet des molaires maxillaires.

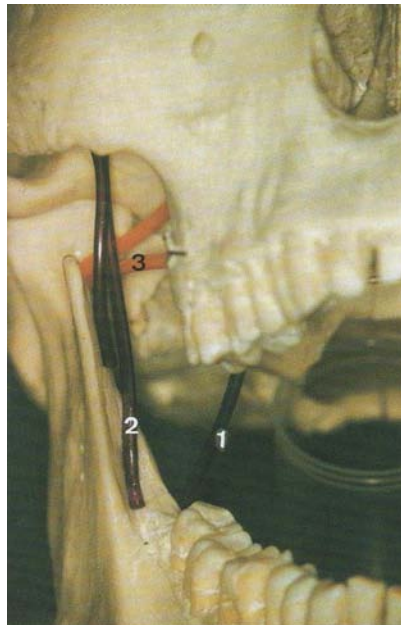


Fig.37-Limites osseuses et musculaires de l'analgésie régionale mandibulaire
(D'après Gaudy, Arreto)(21)

- 1 Muscle ptérygoïdien médial
- 2 Portion orbitaire du muscle temporal
- 3 Muscle ptérygoïdien latéral

La pyramide triangulaire ainsi constituée est remplie de tissus cellulo-graisseux et parcourue par le nerf alvéolaire intérieur et lingual. Le nerf buccal, qui chemine sur la face interne du muscle puis du tendon de la partie orbitaire du temporal, est protégé de la solution analgésique par l'aponévrose profonde de recouvrement de cette portion du temporal.

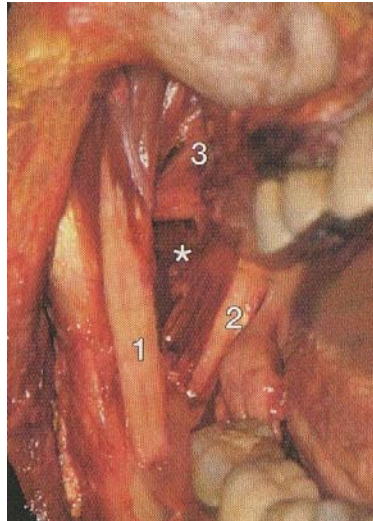


Fig.38-Le triangle ostéomusculaire dans lequel doit se faire l'injection au foramen mandibulaire (*) (D'après Gaudy, Arreto)(22)

- 1 Muscle ptérygoïdien médial
- 2 Portion orbitaire du muscle temporal
- 3 Muscle ptérygoïdien latéral

4.2.2.2 Position du foramen mandibulaire (29)

Le foramen mandibulaire est situé à égale distance de la concavité maximale de l'incisure mandibulaire et du bord antérieur de la branche mandibulaire: 20 mm environ du sommet de ces deux incisures.

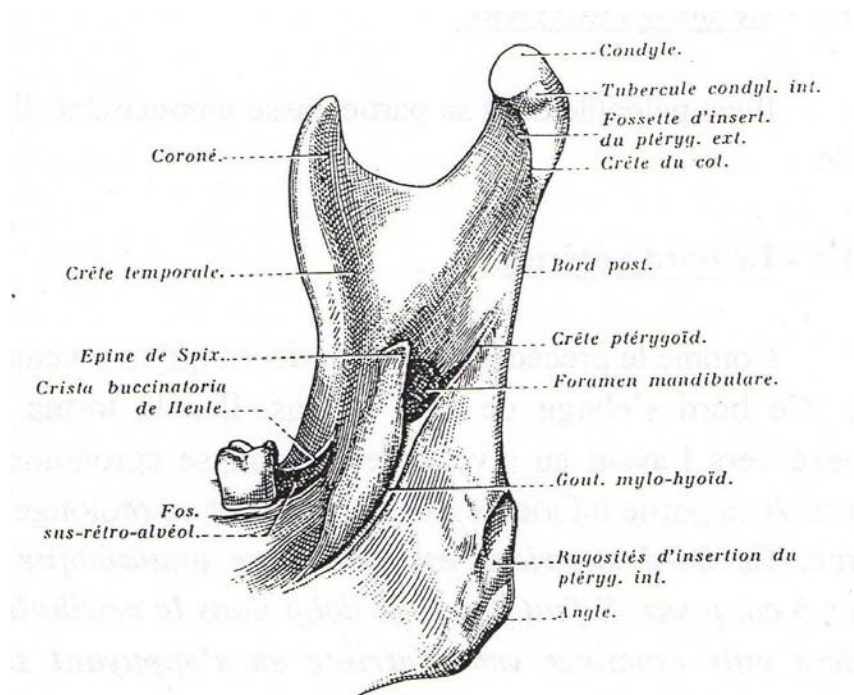


Fig.39-Position du foramen mandibulaire (43)

4.2.2.3 Matériel (21)(29)(32)

On choisira une seringue à cartouche munie d'un système d'auto-aspiration qui évitera les faux positifs et permettra de faire la différence entre une ponction vasculaire et la ponction d'un hématome. En effet, la pression insuffisante d'un hématome ne provoquera pas la pénétration du sang dans la seringue.



Fig.40-Exemple de seringue auto-aspirante : système Anthoject (D'après Gaudy, Arreto)(21)

On utilisera une aiguille de 16mm de long et 30/100° de diamètre pour la pré-analgésie de la muqueuse et les infiltrations complémentaires éventuelles.

Pour cette technique l'aiguille doit être rigide, d'un diamètre minimum de 40/100° (dans l'idéal, un diamètre de 50/100°) pour une longueur minimale de 30mm.

Il faut éviter les aiguilles fines, plus souples. En effet, c'est un choix inefficace car l'aiguille ne traverse pas seulement la muqueuse et le muscle buccinateur mais également l'aponévrose buccinatrice qui tapisse le muscle sur sa face externe. De ce fait, l'aiguille peut glisser sur la face profonde de l'aponévrose sans la traverser, se plier et glisser en dedans vers le muscle ptérygoïdien médial dont le bord antérieur fortement tendinifère peut donner l'impression d'un contact osseux.

Ce choix peut être dangereux car, avec une aiguille fine, on peut déchirer plus facilement un vaisseau ou y pénétrer, alors qu'une aiguille de 50 à 60/100° ne pourra pénétrer dans la lumière de la plupart des vaisseaux de cette région et ne fera que glisser sur eux.

4.2.2.4 Technique (21)(22)(29)(32)(46)(49)

Dans un premier temps, on réalise une analgésie de la muqueuse dans la zone d'injection avec une aiguille de 16 mm de long et de 30/100° de diamètre.

L'analgésie au foramen mandibulaire est réalisée avec une aiguille longue et rigide.

L'index palpe à travers la muqueuse le bord antérieur de la branche, en arrière et en dehors de l'arcade dentaire.

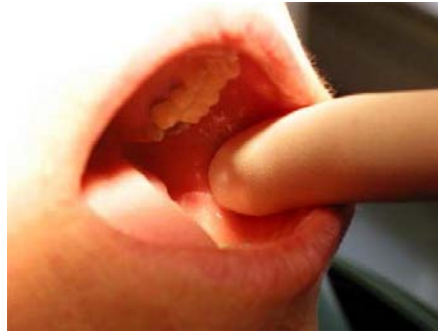


Fig.41-Palpation du bord antérieur de la branche au niveau de l'encoche coronoïde (D'après Isen)(46)

Faisant suite à la convexité du processus coronoïde, coiffé du muscle temporal, le bord antérieur de la branche est régulièrement concave. Ce repère décrit par Jörgensen est remarquablement stable. Le plan horizontal passant par le début de la concavité correspond à celui du foramen mandibulaire. La crête temporale est en arrière et en dedans.

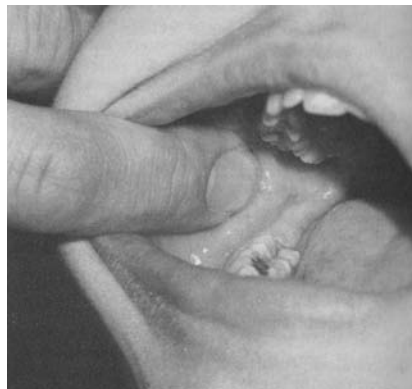

Fig.42-L'index gauche est placé dans la gouttière vestibulaire et glissé en arrière jusqu'à ce qu'il entre en contact avec le bord antérieur de la branche montante de la mandibule (4)

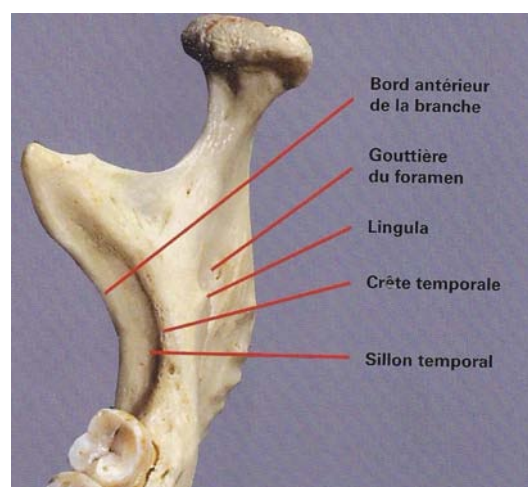


Fig.43-La crête temporale est facilement repérée à la palpation, en arrière et en dedans du bord antérieur de la branche mandibulaire (D'après Korbendau)(32)

Lorsque la bouche est largement ouverte, on remarque que la muqueuse présente une dépression triangulaire à base supérieure, limitée latéralement par le bord antérieur de la branche mandibulaire et médialement par le bord antérieur du muscle ptérygoïdien médial.

L'injection sera faite au niveau de la moitié de ce triangle.

L'aiguille est introduite dans la muqueuse entre la crête temporale et le ptérygoïdien médial.

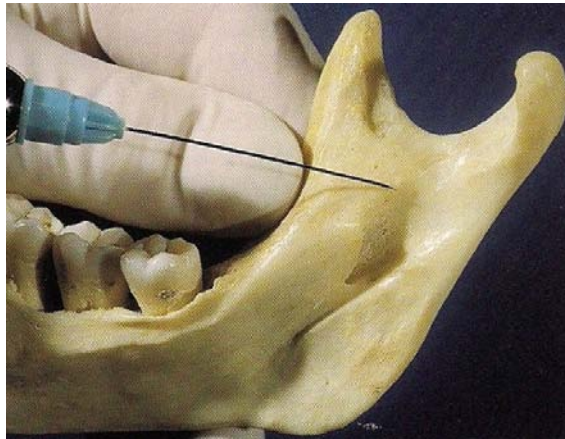


Fig.44-La pénétration de l'aiguille s'effectue en direction du plan osseux, contre le pouce placé dans le sillon temporal pour atteindre directement la gouttière du foramen (D'après Korbendau)(32)

L'aiguille traverse la muqueuse de façon à fixer la pointe de l'aiguille au bon niveau de pénétration. Le corps de la seringue doit être horizontal et orienté vers les prémolaires ou les molaires contro-latérales selon l'orientation de la branche mandibulaire.

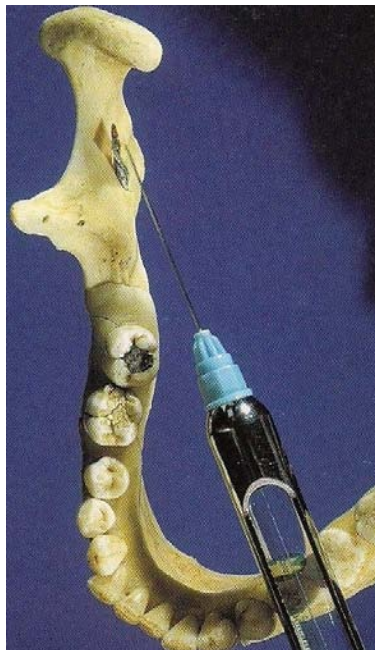


Fig.45-Le corps de la seringue est placé au-dessus des prémolaires controlatérales avant la pénétration de l'aiguille (D'après Korbendau)(32)

Après 20 mm de course, le contact osseux est perçu, il faut se retirer de 1 mm. S'il n'y a pas de contact, c'est que l'extrémité de l'aiguille se trouve dans la concavité en forme de cône, souvent très importante du foramen mandibulaire.

Avant d'injecter vérifier que l'aiguille est tangente à la tubérosité maxillaire, ce qui correspond à une situation de l'aiguille à 4 ou 5 mm en dessous du ptérygoïdien latéral.

Aspirer pour vérifier si l'aiguille ne se trouve pas dans un vaisseau.
L'injection d'une cartouche est effectuée lentement.

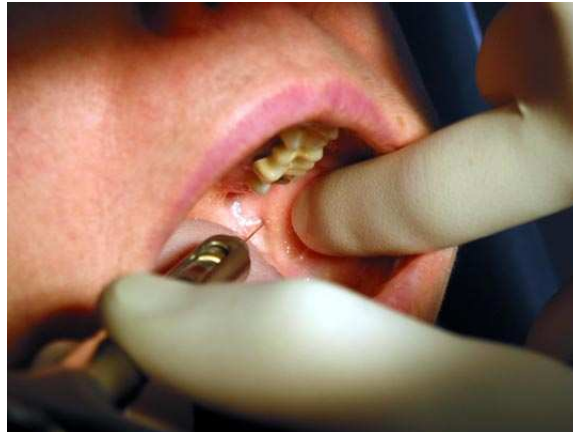

Fig.46-Vue clinique d'une infiltration au foramen mandibulaire (D'après Isen)(46)

Chez l'édenté, la technique sera rigoureusement identique.

Chez l'enfant de moins de quinze ans, le foramen mandibulaire étant situé plus bas, les repères seront les mêmes, mais l'aiguille sera orientée en bas et en arrière, en plaçant le corps de la seringue vers les molaires maxillaires contro-latérales.

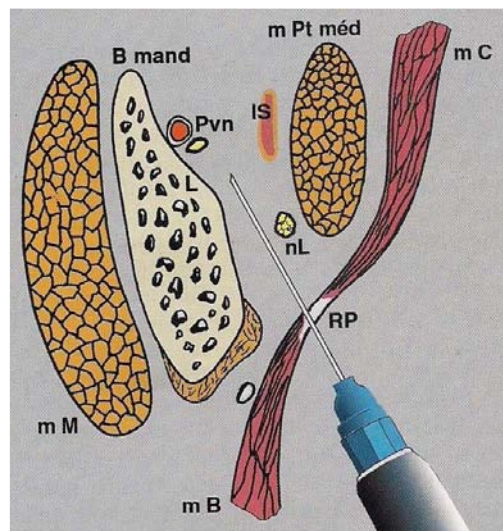


Fig.47-Espace ptérygomandibulaire au-dessus de la lingula (d'après Alling)(32)

Muscle Buccinateur (m B), raphé ptérygomandibulaire (RP), muscle constricteur supérieur du pharynx (m C), branche mandibulaire (B mand), lingula (L), plexus vasculo-nerveux (Pvn), nerf lingual (n L), ligament sphéno-mandibulaire (s), muscle ptérygoïdien médial (m Pt méd)

4.2.2.5 Avantages (22)

C'est une technique fiable, peu traumatique et qui donne en une à deux minutes une analgésie de toute l'hémi-arcade dentaire avec une seule cartouche de 1,8 ml.

4.2.2.6. Inconvénients (22)

Le foramen mandibulaire est toujours masqué par la lingula et le ligament sphéno-mandibulaire qui peut-être calcifié, créant un rempart osseux devant le nerf.

La nécessité d'avoir une bouche largement ouverte tend les muscles temporal et ptérygoïdien médial et réduit la longueur du ptérygoïdien latéral, réduisant le couloir analgésique dans tous les sens.

De plus, cette technique nécessite une bonne connaissance de l'anatomie de la région.

4.2.2.7 Incidents et accidents (21)

Les incidents sont toujours dus au non respect de la technique :

- Une analgésie partielle ou même une absence d'analgésie est due à une injection trop basse ou trop éloignée du foramen mandibulaire,
- Une douleur à la pénétration de l'aiguille qui peut-être due à une aponévrose buccinatrice particulièrement épaisse,
- Une douleur ou un trismus post-opératoire dus à une blessure musculaire.

Une mauvaise réalisation de la technique peut, entre autre, provoquer une analgésie labio-mentonnière sans analgésie dentaire. C'est un incident fréquent, déroutant pour le patient et le praticien et qui correspond dans tous les cas, à une injection trop à distance du nerf. Elle est due à une imprégnation de la périphérie du nerf où se trouvent les filets à destination labio-mentonnière, alors que les filets dentaires sont au centre. Il faudra recommencer l'infiltration le plus vite possible avant que le mécanisme de tachyphylaxie (qui correspond à l'inactivation de la solution par dissociation de la molécule analgésique du fait de l'acidification du milieu) n'intervienne, ou réaliser des intraligamentaires au niveau des dents. Cet incident peut être du également à un phénomène inflammatoire local qui entraîne une dissociation, rendant la molécule analgésique inactive dès son injection.

Les accidents sont surtout dus aux hématomes provoqués par une technique hésitante.

4.2.2.8 En résumé

C'est une technique fiable à condition de maîtriser les périmètres anatomiques. C'est la seule technique permettant des soins longs et multiples à la mandibule avec un confort opératoire total.

Elle est applicable à tous les patients à l'exception des malades sous antiagrégants ou anticoagulants ainsi que les hémophiles.

Elle doit toujours être réalisée en première intention et complétée par d'autres techniques si nécessaire.

4.2.3 Techniques de substitution

Devant des difficultés, toujours imputée à la technique, rencontrées lors des analgésies régionales mandibulaires, des auteurs ont proposé des solutions alternatives sensées résoudre tous les problèmes.

4.2.3.1 Technique de Gow-Gates (25)

Cette technique a été proposée dans les années 1970 comme technique de substitution aux infiltrations régionales mandibulaires.

Le but de cette technique est avant tout d'essayer de résoudre des problèmes de suppléances nerveuses en injectant le plus près possible du foramen ovale.

Cette technique permettrait d'après l'auteur, d'infiltrer en une fois les nerfs alvéolaire inférieur, buccal et lingual, ce qui est totalement utopique, du fait de l'interposition du muscle ptérygoïdien latéral entre le site d'injection et le foramen.

4.2.3.1.1 Repères (29)(46)

Les repères extra-oraux sont l'incisure intertragique d'une part et la commissure des lèvres homolatérale d'autre part. La ligne unissant ces deux points donne l'orientation de l'aiguille.

Le repère intra-oral est constitué par le bord antérieur du tendon de la portion temporale du muscle temporal, facilement palpable avec le doigt dans le prolongement supérieur du bord antérieur de la branche mandibulaire.

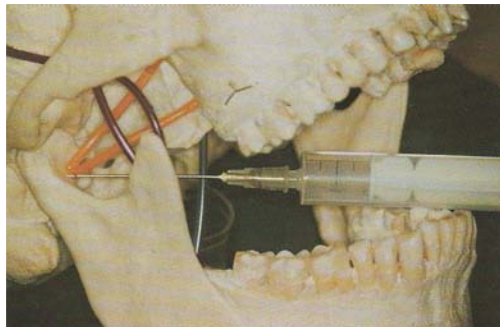


Fig.48-Repères osseux de la technique de Gow-Gates sur crâne sec (D'après Gaudy, Arreto)(21)

4.2.3.1.2 Matériel

On utilise le même matériel que celui d'une régionale mandibulaire, c'est-à-dire une seringue à cartouche et une aiguille de 40 à 60/100^e de diamètre et de 35 mm de long.

4.2.3.1.3 Technique (21)(22)(29)(32)(46)

Le patient est en décubitus dorsal, en position semi-allongée dans le fauteuil. La tête est en hyperextension et inclinée vers l'opérateur. La bouche est grande ouverte. L'orientation de l'auricule (pavillon de l'oreille) par rapport au plan sagittal renseigne sur l'orientation de la branche mandibulaire.

On repère le méat acoustique externe en y plaçant le capuchon de l'aiguille.

L'index repère le bord antérieur du processus coronoïde coiffé par le tendon du temporal. La direction générale de la seringue est oblique en haut et en dehors, parallèlement à une ligne unissant l'échancrure intertragiennne à la commissure labiale.

La pointe de l'aiguille est orientée vers le repère placé dans le méat acoustique externe et poussé jusqu'au contact osseux du col mandibulaire. Après un trajet d'environ 25 mm, l'aiguille est légèrement retirée.

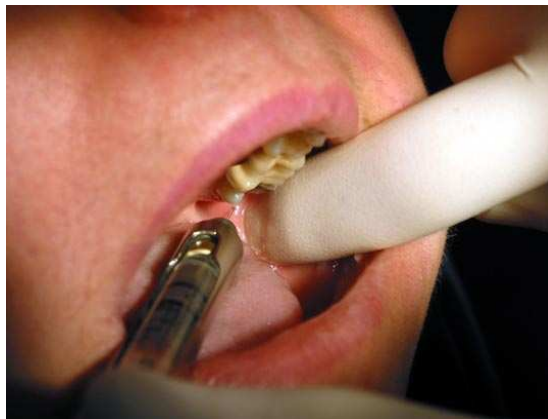

Fig.49-Le corps de la seringue repose sur les prémolaires contro-latérales (D'après Isen)(46)

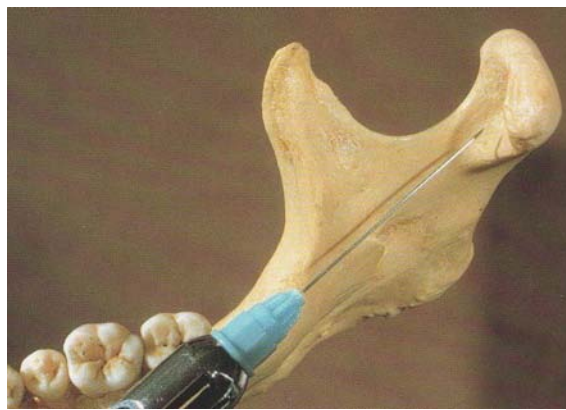

Fig.50-La solution anesthésique est déposée au niveau de la face antéro-médiale du col de la mandibule (D'après Korbendau)(32)

On réalise une aspiration, puis on injecte rapidement la solution.
L'analgésie est effective en dix minutes.

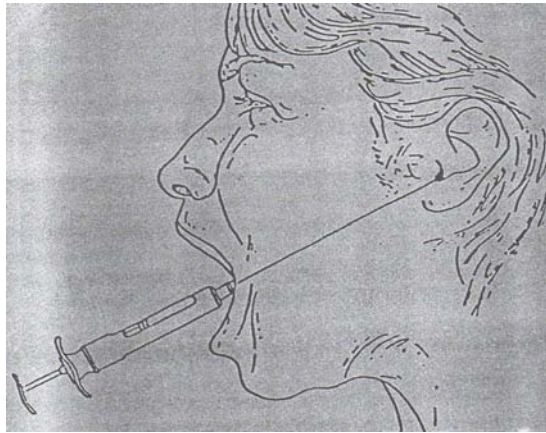


Fig.51-Technique de Gow-Gates : Direction de l'aiguille (D'après Vaillant)(50)

4.2.3.1.4 Avantages

Le seul avantage possible est celui de la nouveauté pour le praticien qui aura tendance à respecter scrupuleusement la méthodologie, les repères étant facilement visualisables.

4.2.3.1.5 Inconvénients (21)

Les inconvénients sont les suivants :

- D'une part, l'auteur semble ignorer que le muscle temporal est constitué de deux portions (orbitaire et temporal) dont l'orientation est différente. En effet si la portion temporale se fixe bien sur le processus coronoïde, la portion orbitaire qui se fixe en bas sur l'extrémité inférieure de la crête temporale, s'interpose sur le trajet de l'aiguille du fait de son trajet en haut et en dedans vers la grande aile du sphénoïde,
- D'autre part, cette technique fait complètement abstraction de l'existence du ptérygoïdien latéral qui s'interpose entre le site d'injection et l'émergence des branches du nerf mandibulaire. Le temps de latence nécessaire pour obtenir la prise de l'analgésie en est la conséquence.

Le risque d'injection intra-vasculaire est très supérieur à celui des techniques au foramen mandibulaire du fait des calibres des vaisseaux et de leur présence sur le trajet de l'aiguille. L'artère maxillaire de 4 à 5 mm de diamètre et certains troncs communs à plusieurs branches collatérales, tels que le tronc commun des artères buccales, alvéolaires inférieure et temporale profonde antérieure, sont souvent retrouvés à ce niveau.

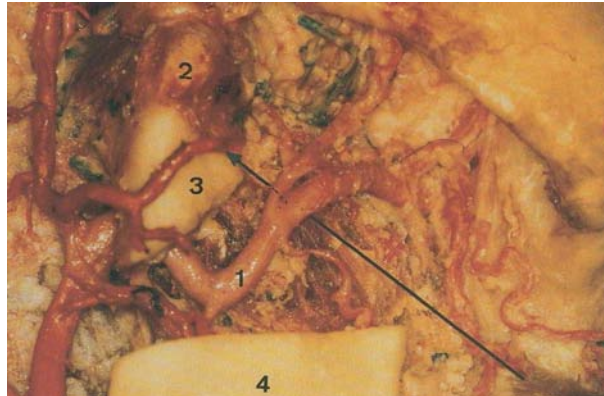


Fig.52-Rapport vasculaire de la technique de Gow-Gates (D'après Gaudy, Arreto)(21)

- 1 Artère maxillaire
- 2 Processus condylien de la mandibule
- 3 Col mandibulaire
- 4 Branche mandibulaire

On a rapporté également l'existence d'injections intra-articulaires.

Cette technique n'a que peu d'intérêt. Il faut attendre la diffusion de la solution dans son environnement pour avoir un début d'analgésie qui, de toute façon, est limitée dans le temps quand elle se produit. Elle est dangereuse et le plus souvent inefficace.

4.2.3.2 Technique d'Akinosi (1)

La technique d'écrite par Akinosi a comme objectif principal de réaliser une infiltration régionale mandibulaire chez les patients ayant une ouverture buccale limitée et, accessoirement, le site d'injection étant plus haut, d'obtenir plus fréquemment l'analgésie du nerf lingual.

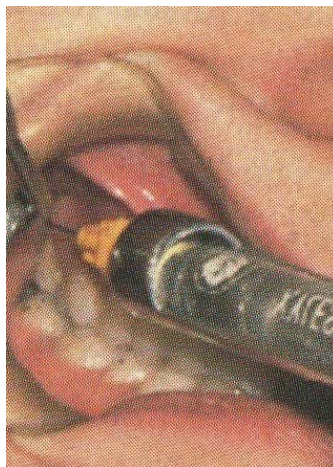


Fig.53-Technique d'Akinosi : l'aiguille et la seringue sont parallèles au collet des dents et la bouche est fermée (D'après Gaudy, Arreto)((22)

4.2.3.2.1 Matériel

Dans la pratique actuelle, on utilise une seringue à cartouche munie d'une aiguille de 40/100^e de diamètre et de 30 à 35 mm de long.

4.2.3.2.2 Technique (29)(46)

Le patient doit être en position semi-couchée, bien soutenu au niveau de la tête, de la nuque et des épaules. Les joues et les muscles masticateurs doivent être relâchés. Les dents sont en contact sans effort.

On écarte la joue avec le pouce et l'index pour sentir le bord antérieur du processus coronoïde.

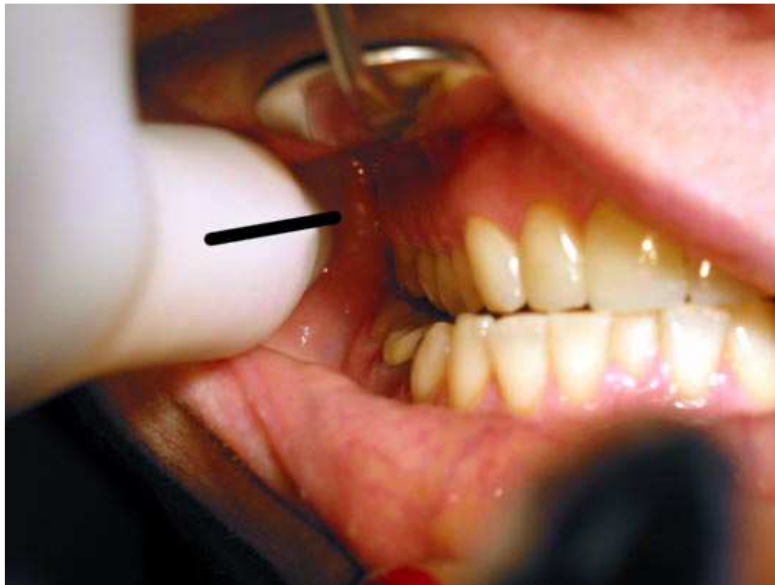


Fig.54-Palpation de l'encoche coronoïde, le pouce est glissé sur la crête oblique interne (D'après Isen)(46)

L'aiguille est placée parallèlement au plan d'occlusion et à 2 mm au-dessus du collet des dents. Si c'est un enfant, l'aiguille est placée à 2 mm en-dessous du collet des dents.

L'aiguille est dirigée en arrière le plus près possible du muscle temporal, sur une profondeur de 15 à 20 mm environ. On injectera lentement la valeur d'une cartouche anesthésique.

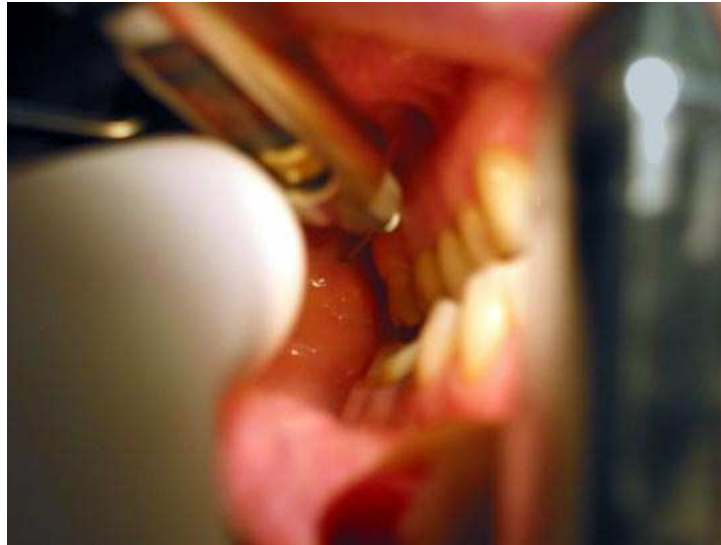


Fig.55-Injection du contenu de la seringue à une profondeur de 15 à 20 mm chez un adulte de corpulence moyenne (D'après Isen)(46)

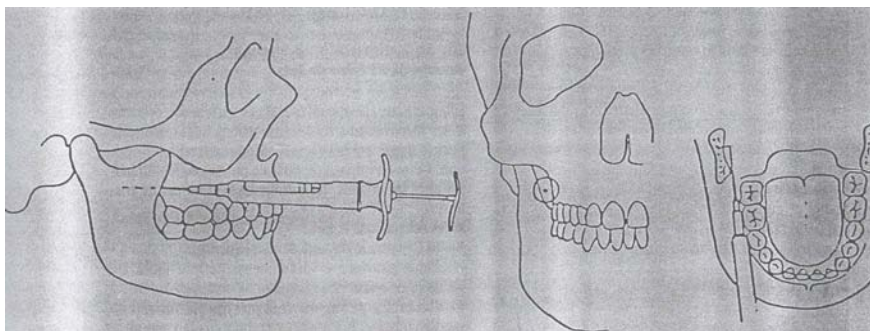


Fig.56-Technique d'Akinosi : Direction et pénétration de l'aiguille (D'après Vaillant)(29)

Ces repères étant assez aléatoires, surtout quand les molaires maxillaires sont égressées ou absentes, il est préférable d'apprécier le niveau du bord inférieur de l'aile latérale du processus ptérygoïde avec la pulpe de l'index en arrière de la tubérosité, et de piquer 2 mm en-dessous de ce point.

4.2.3.2.3 Avantages

La technique est réalisée bouche fermée, ce qui permet de moins impressionner le patient. Elle est indiquée chez les patients phobiques, présentant un trismus, ou encore chez les enfants.

La technique est facilement réalisable et très efficace. Elle dispose de repères simples qui guident littéralement l'aiguille jusqu'à sa cible.

L'injection se pratique à l'endroit où les troncs nerveux sont encore proches les uns des autres et, en général, ils n'ont pas encore fourni des branches de division.

4.2.3.2.4 Inconvénients

Selon la technique anatomique, la validité des repères dentaires rend cette technique assez aléatoire car chez l'enfant, tous les degrés d'évolution dentaires sont possibles. Et chez l'adulte, les dents peuvent être absentes ou égressées et le degré de résorption d'une crête édentée est aussi difficilement appréciable.

Le développement exagéré de l'aile latérale du processus ptérygoïde peut gêner le passage de l'aiguille, obligeant à tâtonner dans la région interptérygoïdienne pour trouver le passage.

L'absence de contact osseux peut dérouter l'opérateur et rend la technique difficile à enseigner.

4.2.3.3 Tableau comparatif de la méthode de Gow-Gates et la méthode d'Akinosi

Tableau 7- D'après Lindenbaum (29)

	Technique de Gow-Gates	Technique d'Akinosi
Matériel	Seringue à IM jetable Ampoule de 2 cc de 1,8 ml avec ou sans vasoconstricteur Aiguille 5 cm	Seringue à IM jetable Ampoule de 2 cc de 1,8 ml avec ou sans vasoconstricteur Aiguille 5 cm
Position du patient	Allongé, tête tournée vers l'opérateur Bouche ouverte	Semi-couché Bouche fermée
Points de repère	Echancrure intertragiennne Commissure labiale	Défilé vertical compris entre le ramus en dehors et le rempart tubérositaire externe en dedans
Profondeur de pénétration	15 à 20 mm, aiguille dirigée suivant la ligne passant par les points repères	32 mm, parallèlement au plan d'occlusion et au plan sagittal, à la hauteur de la jonction muco-gingivale des molaires maxillaires
Injection	Dès l'obtention du contact osseux	Après une pénétration de 32 mm sans contact osseux
Temps d'induction	De 5 à 7 minutes	De 3 à 5 minutes
Aspiration positive	1,60%	2%
Territoires anesthésiés	Les territoires innervés par le nerf dentaire inférieur et ses collatérales	Les territoires innervés par le nerf dentaire inférieur et ses collatérales
Séquelles post-opératoires	Rares	Rares

Chapitre 4 : Les différentes causes d'échec de l'analgésie mandibulaire

Alors que l'analgésie dentaire au maxillaire ne pose que peu de problème au praticien, il en va tout autrement pour les analgésies dentaires appliquées à la mandibule. En effet, au maxillaire, l'utilisation de la technique para-apicale permet dans la majorité des cas d'obtenir un silence clinique suffisant, une technique de complément englobant la totalité des actes.

A la mandibule, ce n'est pas toujours aussi simple. De nombreuses techniques ont été développées, les laboratoires ont créé du matériel sophistiqué et coûteux, tout cela afin d'obtenir une analgésie efficace en toutes circonstances.

Pour autant, avant d'investir dans des appareils onéreux, ou d'essayer des techniques plus ou moins réalistes, le praticien doit avant tout savoir repérer les situations pouvant mener à un échec afin de choisir au mieux la méthode conduisant à une analgésie optimale.

Nous développerons dans ce chapitre les causes d'échecs les plus fréquemment rencontrées.

1 Les variations squelettiques

1.1 La densité osseuse

1.1.1 L'os alvéolaire

Il correspond au bord supérieur du corps de la mandibule. Il est principalement composé d'os cortical. L'os spongieux apparaît uniquement dans le tiers apical des dents.

L'os cortical est très épais et varie entre deux et huit millimètres au niveau des apex, en augmentant d'avant en arrière, la ligne oblique externe constituant une véritable deuxième corticale à partir des prémolaires. Cette disposition anatomique contrarie la diffusion de l'anesthésique dans les techniques para-apicales et rend très délicate la chirurgie endodontique des molaires.

Sur le versant lingual, au-dessus de la ligne oblique interne, l'os cortical est plus épais qu'en vestibulaire. Sous l'insertion du mylo-hyoïdien, il devient au contraire plus fin et porte l'empreinte des glandes sub-linguale et sous-maxillaire. Il peut présenter des exostoses en regard des prémolaires : les tori mandibulaires.

1.1.2 La composition osseuse (35)

Lors de l'étude de la composition osseuse d'une mandibule, on constate que l'épaisseur du tissu osseux cortical est moins épaisse dans la région molaire qu'au niveau symphysaire.

Sur des coupes vestibulo-linguales, le pourcentage d'os corticalisé est de l'ordre de 57% pour le secteur antérieur, tandis qu'il est de l'ordre de 47% pour le reste de la mandibule.

Toutefois l'étui cortical est toujours bien constitué et du fait de sa propre densité, forme une solide barrière contre les anesthésies locales de type para-apicale.

1.1.3 Classification de Lekholm et Zarb (35)

Lekholm et Zarb ont défini quatre types d'os, correspondant à différentes densités osseuses mesurées en unité hundsfield (UH) :

- Type 1: os essentiellement corticalisé.
Densité osseuse comprise entre 750 et 1 000 UH
- Type 2: os cortico-spongieux dense.
Densité osseuse comprise entre 500 et 750 UH
- Type 3: os cortico-spongieux peu dense.
Densité osseuse comprise entre 250 et 500 UH
- Type 4: os avec fine corticale et médullaire très peu dense.
Densité osseuse comprise entre 0 et 250 UH

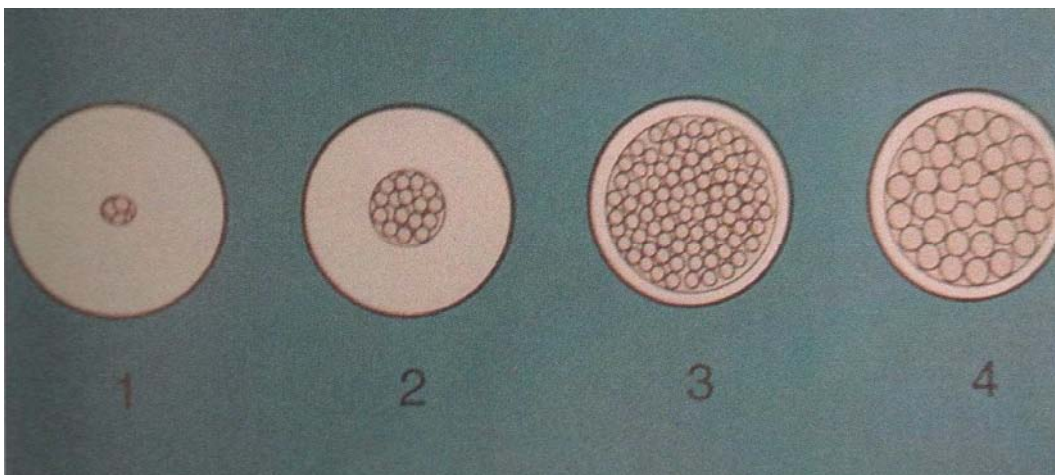


Fig.58-Coupes transverses (D'après Lekholm et Zarb)(35)

1.1.4 Rapports des dents mandibulaires avec la corticale externe (43)

1.1.4.1 Les prémolaires

La table osseuse externe va s'épaissir au niveau des prémolaires pour atteindre 8mm au niveau des apex.

La première prémolaire est proche de la table externe, mais la deuxième prémolaire s'en éloigne pour développer des rapports plus étroits avec la table interne.

1.1.4.2 Les molaires

Les molaires inférieures sont emprisonnées dans une épaisse couche d'os qui est, elle-même, doublée sur le versant vestibulaire par la ligne oblique externe. Elles se situent à l'intérieur de l'arc mandibulaire, beaucoup plus proche de la table interne que de la table externe.

1.1.5 Exposé du problème

L'imprégnation fluïdique des tissus et leur texture plus ou moins dense agissent de la manière suivante :

L'anesthésique injecté diffuse en toutes directions par l'intermédiaire du liquide intercellulaire et cette diffusion est fonction de l'abondance relative de ce liquide interstitiel ; si celui-ci est abondant, la diffusion à distance est facilitée et la concentration au lieu d'injection diminue rapidement.

Lorsque le tissu est dense la diffusion est plus lente et la concentration au lieu d'injection reste forte plus longtemps.

1.1.6 En résumé

Une infiltration au contact osseux permet un passage du liquide anesthésique dans l'os par l'intermédiaire des canaux haversiens. Elle permet aussi d'atteindre le desmodonte et la dent. Cette technique est malheureusement inefficace devant une corticale épaisse ou dense ou dans les cas de fermeture des canaux haversiens dû à l'âge ou à certaines pathologies.

La table externe du bloc incisivo-canin est suffisamment fine pour permettre l'utilisation de simples anesthésies locales para-apicales. En arrière, à partir de la deuxième prémolaire, les dents sont plus proches de la table interne et la présence de la ligne oblique externe augmente encore l'épaisseur d'os que la solution d'anesthésique aurait à traverser lors d'une anesthésie para-apicale. La technique de tronculaire est donc tout à fait indiquée.

Pour les dents postérieures, les anesthésies intraligamentaire et intraseptale peuvent également être utilisées en première intention pour des soins, afin d'éviter au patient le désagrément de l'anesthésie labio-mentonnaire qui accompagne l'anesthésie tronculaire du nerf dentaire inférieur.

1.2 Les spécificités anatomiques

1.2.1 Le ligament sphéno-mandibulaire

Le ligament sphéno-mandibulaire et ses bandes associées représentent une structure anatomique empêchant l'anesthésique de rejoindre le nerf mandibulaire.

Ils empêcheraient l'anesthésique d'atteindre le nerf alvéolaire inférieur. Ce ligament, auquel sont attachées des fibres déployées en direction sagittale, relie l'apophyse sphénoïdale à l'épine de Spix. L'anesthésique local ne pouvant traverser cette barrière, il est donc impératif de réaliser l'injection du côté externe au ligament afin d'éviter au patient une sensation de douleur due à une anesthésie incomplète, voire absente.

1.2.2 L'orifice d'entrée ou foramen mandibulaire

Cet orifice large de quatre millimètres est précédé d'une gouttière oblique en bas et en avant. La partie antérieure de cet orifice est surmontée par l'épine de Spix ou lingula. Perier a étudié les variations morphologiques de l'épine de Spix et a défini trois types spigiens (43) :

- Le type A correspond à proprement parler à la véritable épine de Spix. Cette lamelle osseuse se détache de la face interne, s'orienté en arrière et en dedans, recouvrant ainsi près de la moitié de la gouttière précédant l'orifice mandibulaire.
- Le type B est caractérisé par l'absence de lamelle obturatrice qui laisse le sillon du nerf mandibulaire largement ouvert et dégagé.
- Le type C regroupe les cas où aucune trace de lingula n'est visible mais où la gouttière du nerf mandibulaire est oblitérée complètement par du tissu osseux épais, comme si le conduit du canal mandibulaire sortait de la branche montante.

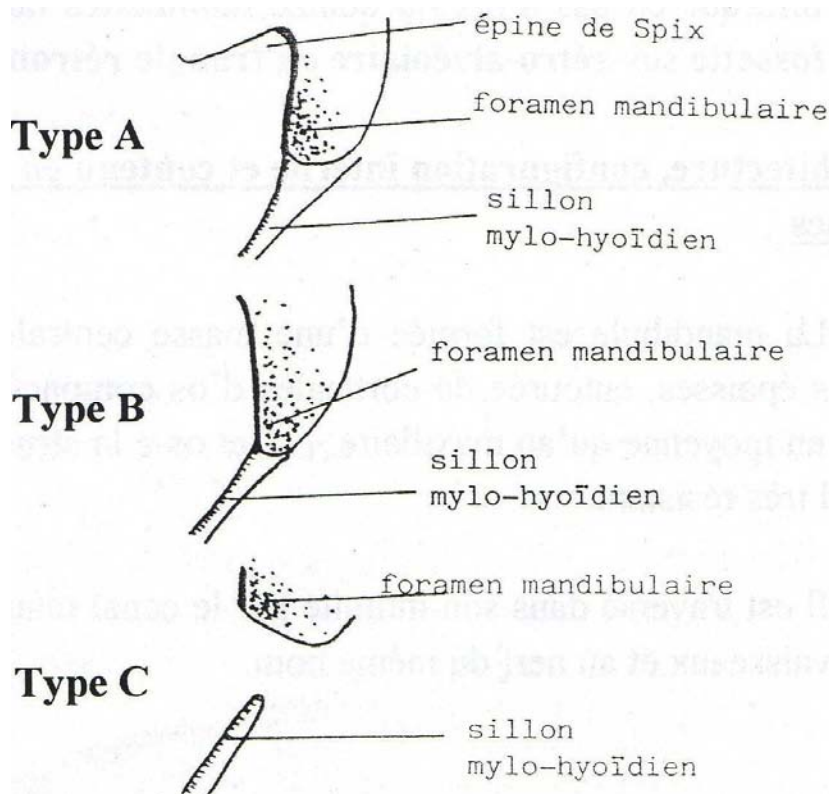


Fig.59-Typologie de l'épine de Spix (D'après Perier)(43)

Cet orifice n'est pas palpable, pour le localiser, il faut utiliser l'environnement anatomique plus directement accessible. La lingula constitue une saillie osseuse, parfois importante, qui masque le foramen. Au cours de la croissance, entre 9 et 19 ans, elle est plus haute et plus postérieure que chez l'adulte. Il faut en tenir compte lorsque l'on réalise une tronculaire chez l'adolescent.

La zone d'infiltration de l'anesthésie loco-régionale à la mandibule correspond au triangle muqueux dépressible compris entre le bord antérieur de la branche montante en-dehors, le ligament ptérygo-maxillaire en dedans et le relief plus ou moins saillant de la boule de Bichat en haut. Le repérage s'effectue bouche largement ouverte pour tendre le ligament ptérygo-maxillaire.

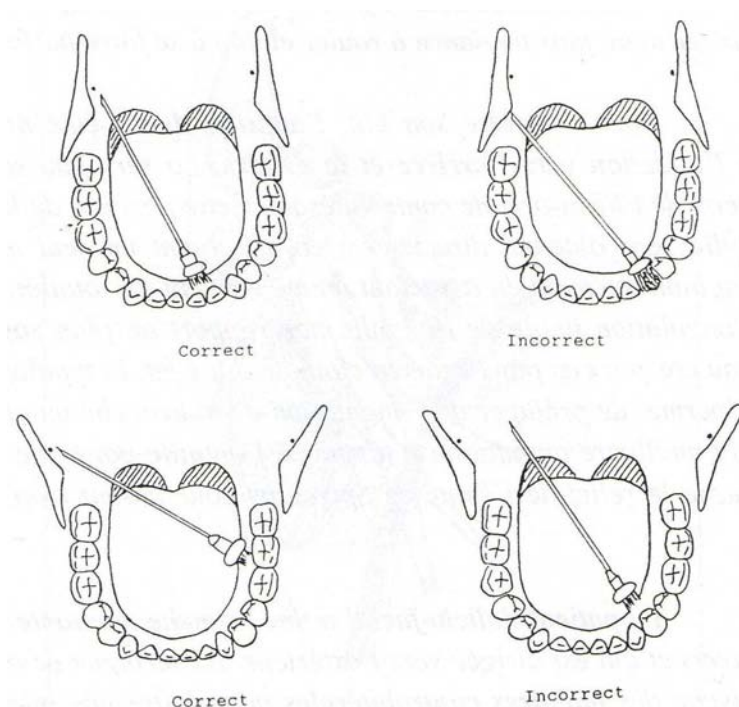
1.2.3 La typologie faciale

Pour atteindre son but, l'aiguille devra être orientée au moment de l'injection vers l'arrière et en dehors. La seringue se trouvera donc au niveau de l'hémi-arcade controlatérale. La typologie faciale des patients permet de préjuger de l'angulation de la branche montante et de déterminer la meilleure angulation à donner à l'aiguille pour que cette dernière contourne le relief de l'épine de Spix sans pour autant trop s'en éloigner.

Le patient dolichofacial a une branche montante qui forme un angle ouvert et qui est dirigée vers l'extérieur. La seringue devra donc se placer au niveau des molaires controlatérales pour éviter une injection trop interne et à distance du foramen mandibulaire. (43)

Le patient brachyfacial a une branche montante qui forme un angle fermé avec le plan sagittal. La seringue se placera donc à hauteur de l'incisive latérale controlatérale pour que l'aiguille ne bute pas sur l'épine de Spix. (43)

Il faut donc s'adapter car les techniques décrites par les auteurs concernent les patients mésiofaciaux pour lesquels la seringue est placée au niveau des prémolaires controlatérales, or il existe d'autres morphologies mandibulaires qui impliquent d'autres repères vu précédemment.



Angulation de l'aiguille lors d'une anesthésie à l'épine de Spix en fonction de la forme de la mandibule (43)

1.2.4 Le patient présentant une surcharge pondérale

Le tissu graisseux provoque un effacement des reliefs muqueux permettant de visualiser le site d'injection de la tronculaire, ce qui peut rendre la réalisation de cette dernière plus difficile.

De plus, une plus grande quantité d'anesthésique pourrait être nécessaire pour ces patients.

2 Variations neuro-anatomiques

La connaissance des trajets nerveux est un facteur déterminant pour réussir dans les meilleures conditions une anesthésie locale dans la cavité orale.

L'anesthésie locale est devenue une étape indispensable à la réalisation d'un grand nombre d'actes. Les solutions anesthésiques actuelles sont d'une grande efficacité. Dès lors, la connaissance des trajets nerveux principaux, ainsi que les suppléances, devient un facteur déterminant pour réussir dans les meilleures conditions une anesthésie locale.

2.1 L'innervation de la mandibule

C'est à partir de ganglion trigéminal ou ganglion de Gasser que vont se différencier les trois branches de division du nerf trijumeau, nerf branchial du premier arc : les nerfs ophtalmique V1, maxillaire V2 et mandibulaire V3, le seul à contenir des fibres efférentes destinées principalement aux muscles masticateurs.

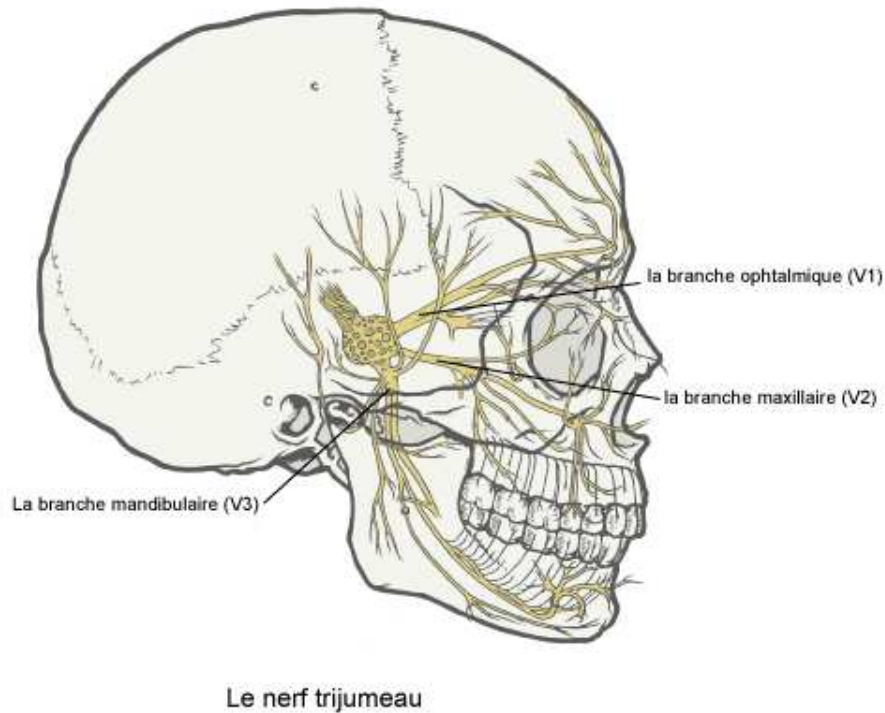


Fig.60-Division du nerf trijumeau (D'après Isen)(46)

2.1.1 Le nerf mandibulaire V3

Le nerf mandibulaire sort de la base du crâne par le foramen ovale et se divise classiquement en deux troncs. Le tronc terminal antérieur qui donne des branches pour les muscles temporal, masséter et ptérygoïdien latéral, possède également une branche sensitive : le nerf buccal. (9)

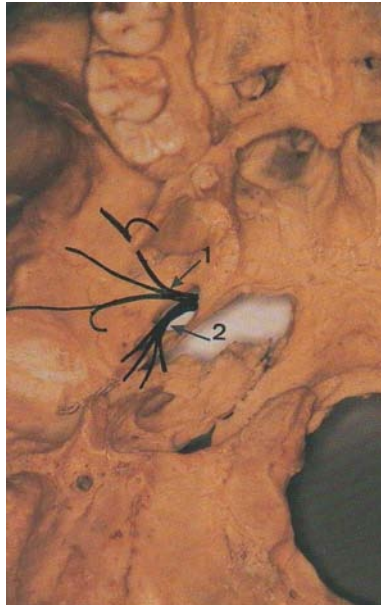

Fig.61-Vue inférieure de la base du crâne : division du nerf mandibulaire au niveau du foramen ovale (D'après Gaudy, Arreto)(21)

- 1 tronc terminal antérieur
- 2 tronc terminal postérieur

Le tronc terminal postérieur se divise en quatre branches : le nerf alvéolaire inférieur, le nerf lingual, l'auriculo-temporal et le tronc commun des muscles ptérygoidien médial, tenseur du voile et tenseur de la membrane du tympan. Nous étudierons pour ce tronc, les nerfs lingual, alvéolaire inférieur et auriculo-temporal.

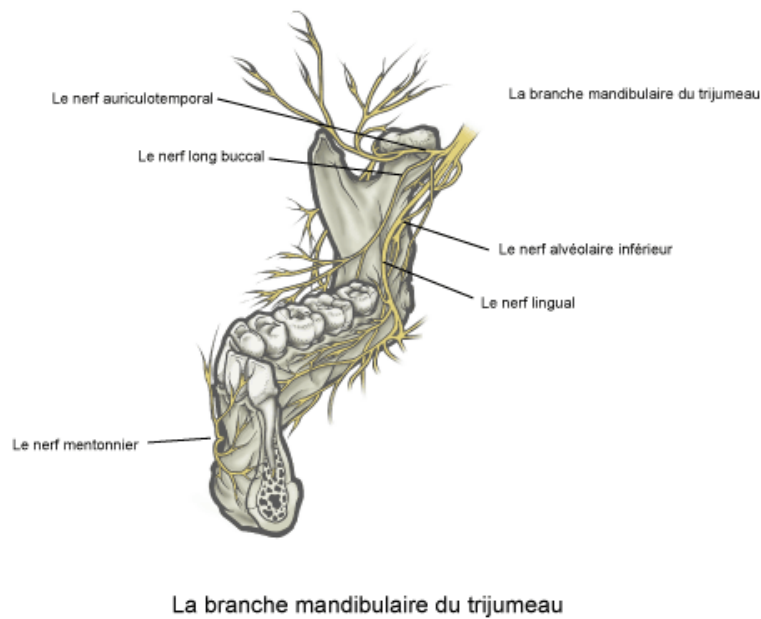


Fig.62-Représentation de la branche mandibulaire du nerf trijumeau (D'après Isen)(46)

2.1.1.1 Le nerf buccal

Le nerf temporo-buccal se dirige en dehors vers la face profonde du muscle ptérygoïdien latéral qu'il traverse, puis se divise en deux branches : une branche ascendante, le nerf temporal profond antérieur et une branche descendante, le nerf buccal.

Dès son origine, la branche buccale entre en contact avec la face profonde de la portion orbitaire du temporal. Le nerf glisse le long de la face profonde du muscle et de son aponévrose de recouvrement. Le nerf accompagne ainsi la portion orbitaire du temporal jusqu'à sa terminaison sur le quart inférieur de la crête temporale. A ce niveau, le nerf passe sous le prolongement latéral de l'aponévrose buccinatrice et se divise en deux branches :

- Une branche externe qui se dirige franchement en dehors, contourne le bord antérieur du masséter pour se distribuer à la peau de la région massétérine, à l'exclusion de celle de l'angle mandibulaire dont l'innervation est assurée par le nerf grand auriculaire.
- Une branche interne qui poursuit le trajet initial du nerf pour se distribuer au muscle buccinateur et à la gencive correspondante. (21)

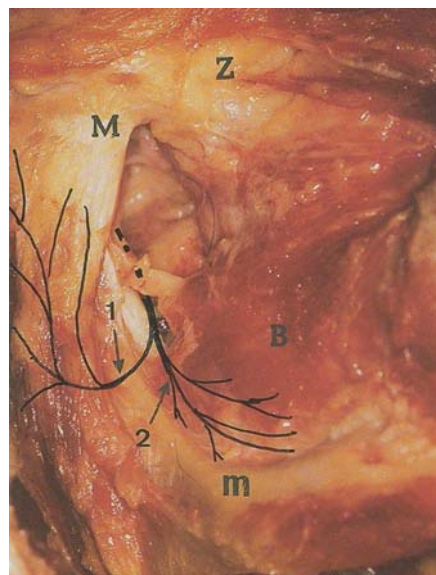


Fig.63-Branche de division du nerf buccal (D'après Gaudy, Arreto)(21)

1. branche externe destinée à la peau de la région massétérine
 2. branche interne destinée au vestibule des molaires mandibulaires
- M. muscle masséter
B. muscle buccinateur
Z. os zygomatique
m. mandibule

De par sa situation entre la portion orbitaire du temporal et son aponévrose, le nerf buccal ne peut normalement pas être intéressé par une infiltration régionale mandibulaire, celui-ci étant protégé et situé à distance du point d'infiltration.

Une des principales causes d'échec est l'infiltration trop basse qui fait que l'injection s'effectue dans le tendon de la partie orbitaire du temporal. Dans ce cas, le nerf buccal est intéressé. Cette erreur se traduit par une analgésie de la peau de la région massétérine que le patient décrit très bien.

La raison pour laquelle il est si fréquent que l'aiguille arrive dans la partie orbitaire du temporal est que l'aponévrose buccinatrice, par son expansion latérale épaisse, conduit l'aiguille vers le muscle.

La branche interne, qui seule nous intéresse, peut facilement être infiltrée dans la partie postérieure du vestibule molaire inférieur.

2.1.1.2 Le nerf lingual

Naissant du tronc terminal postérieur, le nerf lingual présente, sur un à trois millimètres, un trajet commun avec le nerf alvéolaire inférieur. Il s'en sépare ensuite pour se diriger en avant et en dedans. (21)

Dans la région infratemporal, le nerf lingual reçoit une branche collatérale du nerf facial : la corde du tympan. C'est par cette voie que transitent :

- Les afférences gustatives en provenance de la muqueuse linguale située en avant du V ;
- Les efférences viscérales générales parasympathiques issues du noyau salivaire supérieur destiné aux glandes submandibulaires et sublinguales. (9)




Fig.64-Nerf lingual à son origine (D'après Gaudy, Arreto)(21)

La corde du tympan borde le nerf lingual à un angle aigu

1. Nerf lingual
2. Nerf alvéolaire inférieur
3. Plexus veineux ptérygoïdien
4. Foramen mandibulaire

A la partie postérieure du creux sublingual, le nerf est collé à la table interne, puis il se dirige en avant et en dedans. Il sous-croise le conduit sub-mandibulaire et plonge dans la langue où il se distribue.

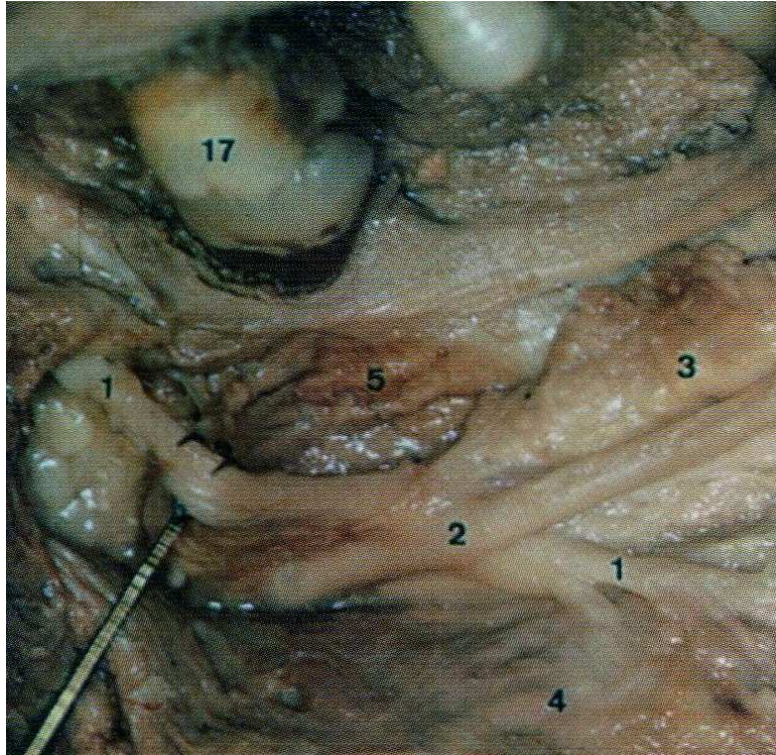


Fig.65-Mise en évidence du nerf lingual sous la muqueuse du récessus sublingual latéral (D'après Carpentier)(9)

1. Faisceau mylo-hyoïdien du constricteur supérieur du pharynx
2. Nerf lingual
3. Muqueuse sublinguale
4. Muscle mylo-hyoïdien

Par ses branches collatérales, le nerf lingual assure l'innervation de la muqueuse du creux sublingual. Par ses branches terminales, il assure l'innervation sensitive de la langue.

Le praticien est souvent plus préoccupé par le risque chirurgical que représente le nerf lingual dans le secteur de la dent de sagesse que par l'anesthésie de ce tronc nerveux. Celle-ci est obtenue, même si elle n'est pas souhaitée lors d'une anesthésie à l'épine de Spix, à cause de la proximité des troncs nerveux

Ce nerf peut facilement être infiltré dans le creux sublingual en regard de la dent de sagesse.

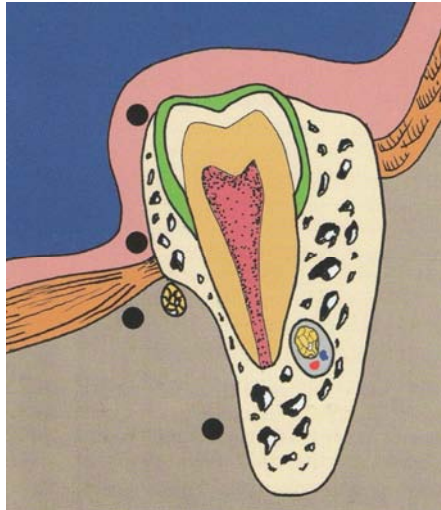


Fig.66-Situations du nerf lingual (D'après Mozsary et Alling)(32)

A proximité de la troisième molaire le nerf lingual n'a qu'une branche dont la situation peut être variable par rapport au muscle mylo-hyoïdien (cercle noir). Il est parfois très proche du rebord alvéolaire. (32)

Le nerf lingual est très vulnérable tout au long de son trajet dans le creux sublingual. Il faut le protéger du dérapage d'un instrument rotatif en incurvant le bord de la langue en bas et en dedans vers le plancher buccal.

Il est fréquent, lors d'une infiltration analgésique au foramen mandibulaire que seul le nerf lingual soit anesthésié car il est plus en dedans et en avant du nerf alvéolaire inférieur, qui est protégé par le ligament sphéno mandibulaire.

2.1.1.3 Le nerf alvéolaire inférieur (9)(11)(21)

Le nerf alvéolaire inférieur est celui dont le blocage intéresse tout particulièrement le chirurgien-dentiste.

Le trajet et les rapports du nerf alvéolaire inférieur dans la région infratemporale sont déterminants pour la compréhension de l'anesthésie tronculaire à l'épine de Spix.

Après s'être séparé du nerf lingual, le nerf alvéolaire inférieur se dirige en bas et en dehors vers le foramen mandibulaire dans lequel il pénètre. Il est contenu dans du tissu graisseux qui comble l'espace ménagé entre :

- Le tendon profond du temporal et la face interne de la branche montante latéralement ;
- Le ptérygoïdien médial et le ligament sphéno-mandibulaire, médialement.

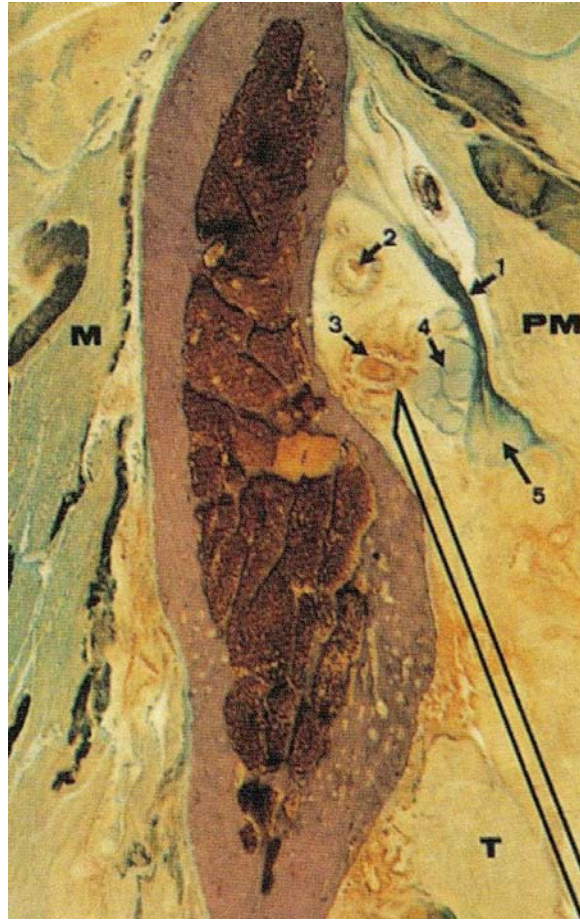


Fig.67-Coupe axiale de la branche montante passant au-dessus de l'épine de Spix, illustrant la relation d'une aiguille avec les éléments qui s'engagent dans le canal mandibulaire (D'après Carpentier)(9)

- M. Masséter
- PM. Ptérygoïdien médial
- T. Tendon profond du temporal
- 1. Ligament sphéno-mandibulaire
- 2. Artère alvéolaire inférieure
- 3. Veine alvéolaire inférieure
- 4. Nerf alvéolaire inférieur
- 5. Partie antérieure du ligament sphéno-mandibulaire

Il est en rapport avec l'artère alvéolaire inférieure en arrière et le nerf lingual 1 cm en avant environ.

Au moment où il pénètre dans le foramen mandibulaire, le nerf alvéolaire inférieur donne le nerf mylo-hyoïdien qui se distribue au muscle mylo-hyoïdien et au ventre antérieur du digastrique.

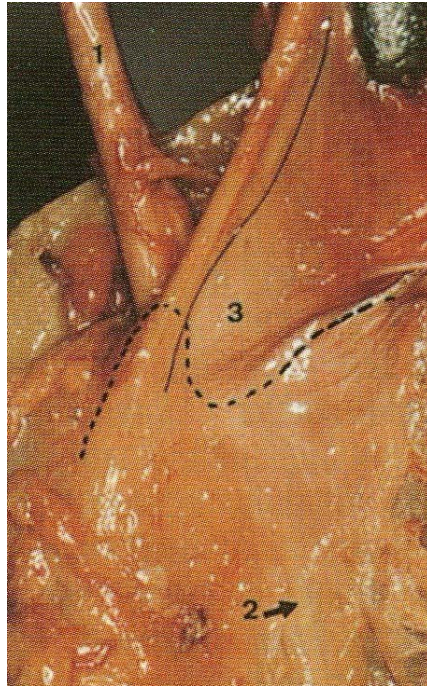


Fig.68-Face médiale de la branche montante (D'après Carpentier)(9)

1. Nerf alvéolaire inférieur
2. Nerf du mylo-hyoïdien et du ventre antérieur du digastrique
3. Ligament sphéno-mandibulaire

Dans le canal mandibulaire, de l'échancrure à la racine mésiale de la deuxième molaire, le nerf alvéolaire inférieur est au-dessus de l'artère, puis celle-ci le contourne pour se placer progressivement au-dessus de lui. Dans la mandibule, le nerf chemine au sein de l'os spongieux en compagnie des vaisseaux homologues.

Les travaux de Carter et Keen ont mis en évidence les différentes conformations du nerf alvéolaire inférieur (43) :

- Type 1 : le plus fréquent, il se présente sous la forme d'un tronc unique situé dans un canal en étroit rapport avec les apex molaires. Les rameaux dentaires et desmodentaires sont alors très courts et directs.
- Type 2 : le canal étant situé à distance des apex, ces rameaux se détachent plus dorsalement, ils sont plus longs et présentent des anastomoses.
- Type 3 : il représente près d'un tiers des cas. Le nerf différencie deux branches dès sa pénétration dans le canal, l'une supérieure, destinée à l'os, à la pulpe et au desmodonte des molaires et prémolaires qui peut être considérée comme une branche alvéolaire ; l'autre, plus volumineuse, contient les nerfs mentonnier et incisif.

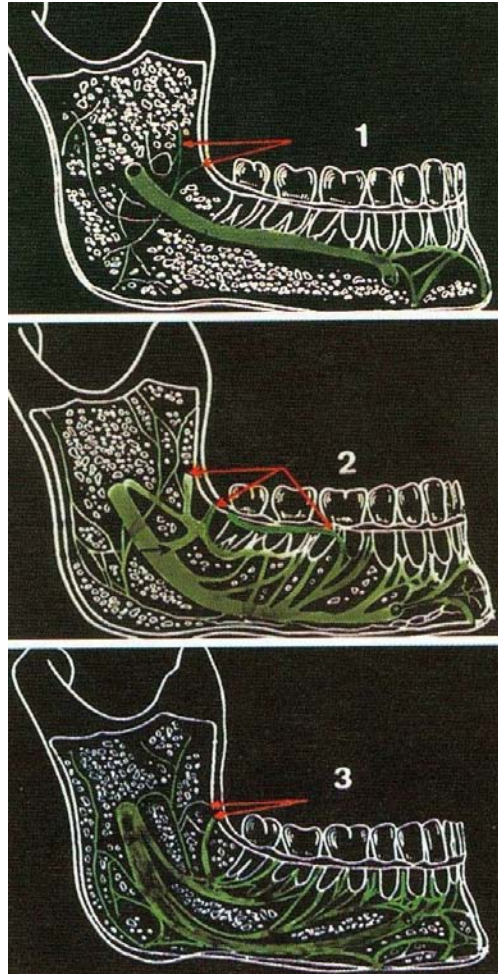


Fig.69-Distribution intra-mandibulaire du nerf alvéolaire inférieur (D'après Carter et Keen)(9)

Les rameaux perforants sont indiqués par des flèches rouges

Quel que soit le type rencontré, on retrouve des rameaux perforants qui émergent à travers l'os cortical de la fosse rétro-molaire et du vestibule en regard des molaires et que l'on bloque en réalisant une anesthésie du nerf buccal.

Dans la région prémolaire, le nerf alvéolaire inférieur se divise classiquement en deux branches :

- Le nerf mentonnier : depuis la division du nerf alvéolaire inférieur, le nerf mentonnier peut présenter deux types de trajets :
 - Un trajet rétrograde : dans ce cas, le pédicule est souvent profond et forme une boucle antérieure, puis revient en arrière et en dehors pour émerger au voisinage de l'apex de la deuxième prémolaire. L'orifice d'émergence a alors un aspect circulaire et de petite taille. Cette boucle peut-être bien visible sur une radiographie rétro-alvéolaire de bonne qualité.

- une sortie directe : dans ce cas, le pédicule s'est rapproché progressivement de la corticale externe, l'affleure en émettant le pédicule mentonnier, puis replonge dans la mandibule.

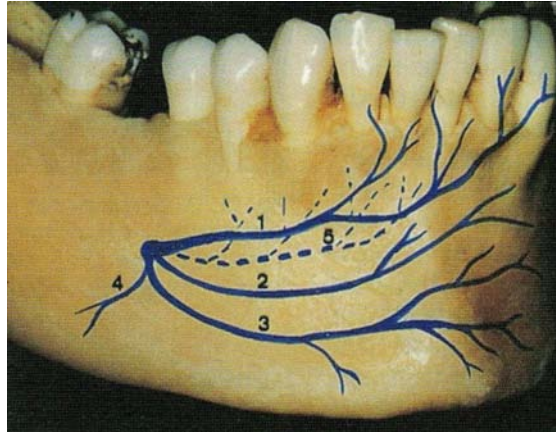


Fig.70-Rameaux mentonniers (D'après Carpentier)(9)

1. Rameau muco-gingivo-labial
2. Rameau labial
3. Rameau mentonnier
4. Rameau buccal
5. Nerf incisif en pointillé

- Le nerf incisif : il poursuit son trajet à travers l'os trabéculaire jusqu'à la symphyse, tout en donnant des rameaux pour la première prémolaire et le groupe incisivo-canin. Depuis son origine, ce nerf, qui est le plus souvent le plus proche de la table interne, présente deux dispositions qui peuvent se retrouver chez un même sujet :
 - un trajet curviligne, décrivant une courbe à concavité postéro-supérieure de laquelle partent les rameaux dentaires.
 - un trajet en chandelier, dans lequel le tronc principal est rectiligne et les branches dentaires partent verticalement.

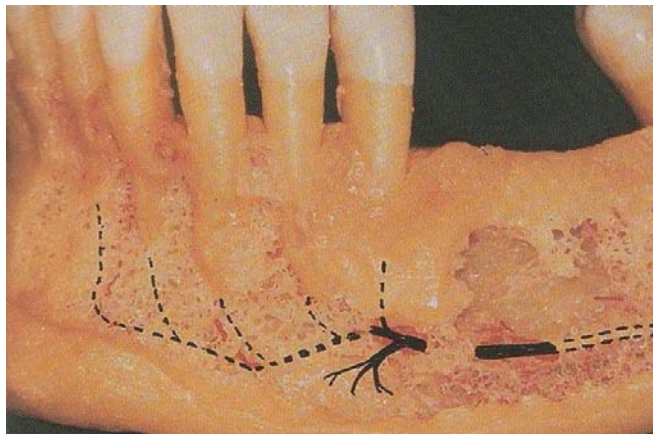


Fig.71-Distribution du nerf incisif (D'après Gaudy, Arreto)(21)

La pénétration du foramen mentonnier avec une aiguille est source de lésion vasculaire et donc d'hématome toujours fort disgracieux dans cette région. L'anesthésie para-apicale du groupe incisivo-canin est efficace, sous réserve de ne pas trop enfoncer l'aiguille dans le vestibule, afin d'éviter la protubérance mentonnière dont l'épaisseur d'os cortical est un obstacle à la diffusion de la solution anesthésique.

2.1.1.4 Le nerf auriculo-temporal (9)(23)

C'est la branche terminale la plus postérieure du nerf mandibulaire. Il naît par deux racines dans la fosse infra-temporale, juste au-dessous du ganglion otique. Ces deux racines contournent l'artère méningée moyenne pour se réunir en un seul tronc qui longe la face médiale du muscle ptérygoïdien latérale. Il passe ensuite entre le col du condyle et le ligament sphéno-mandibulaire, puis forme, en avant du tragus, un angle droit pour remonter en avant de l'auricule et en arrière des vaisseaux temporaux superficiels vers la région temporale.

Il assure l'innervation sensitive de région temporale, des téguments de l'auricule, du méat acoustique externe et de la membrane du tympan.

Il donne à la parotide son innervation sécrétoire par le biais de fibres parasympathiques issues du ganglion otique.

Ce nerf auriculo-temporal peut intéresser le praticien concerné par les dysfonctionnements de l'articulation temporo-mandibulaire, car il véhicule les quatre cinquièmes des afférences en provenance de l'articulation.

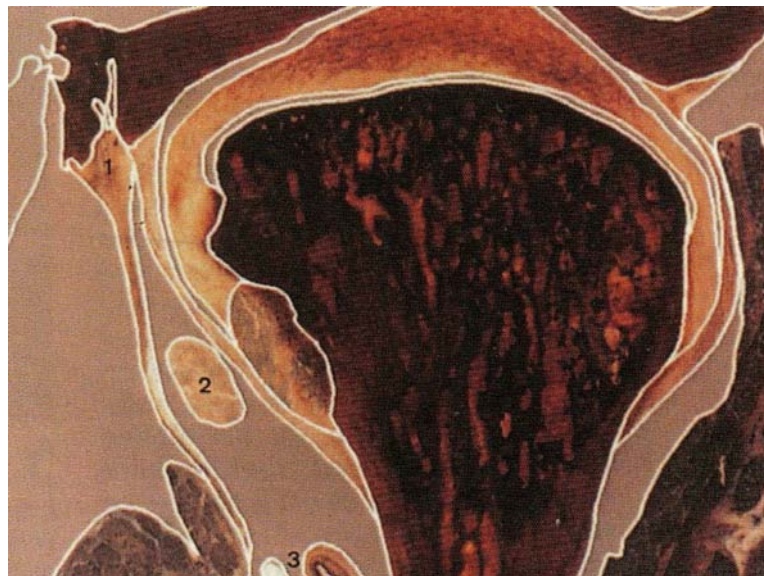


Fig.72-Coupe frontale numérisée d'une ATM gauche vue de face (D'après Carpentier)(9)

- 1 : Insertion crâniale du ligament sphéno-mandibulaire sur l'épine du sphénoïde
- 2 : nerf auriculo-temporal
- 3 : vaisseaux maxillaires

2.1.2 L'innervation sensitive à la mandibule (21)(23)

Tableau 8-Innervation sensitive à la mandibule (D'après Gaudy, Arreto)

Nerf	Secteur					
	Frein de la lèvre	Vestibule labial		Vestibule jugal		Gencive linguale
		Muqueuse	Gencive	Muqueuse	Gencive	
Rameaux dentaires du nerf alvéolaire inférieur	non	non	en partie: collerette gingivale	non	en partie: collerette gingivale	en partie: collerette gingivale
Nerf mentonnier	oui	oui	oui	dans le secteur prémolaire, rameaux postérieurs	non	non
Nerf lingual	non	non	en partie: collerette gingivale	non	en partie: collerette gingivale	oui
Nerf transverse du cou (C2-C3)	peut être: le fond du vestibule	en partie: le fond du vestibule	non	en partie: le fond du vestibule	non	non
Nerf grand auriculaire(C2-C3)	non	non	non	possible, en regard des molaires	non	non
Nerf buccal	non	non	non	oui	oui	non

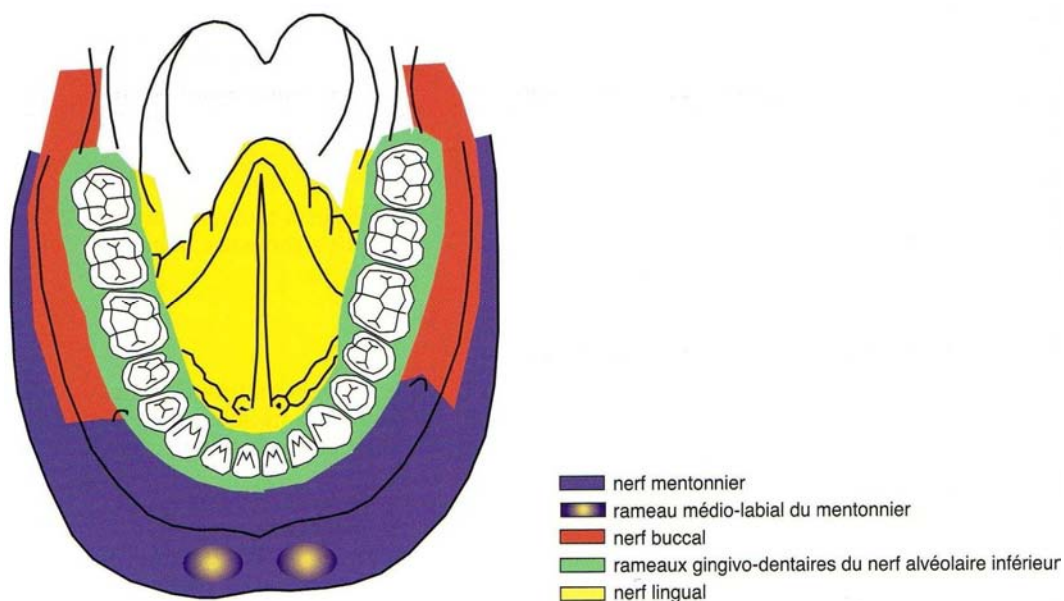


Fig.73-Territoire d'innervation sensitive à la mandibule (D'après Gaudy, Arreto)

2.2 Les variations de l'innervation dentaire mandibulaire(21)(43)

Toutes les dents mandibulaires sont innervées par le nerf alvéolaire inférieur, les difficultés rencontrées lors des infiltrations régionales ont fait rechercher les innervations complémentaires.

Les nombreuses anastomoses des nerfs entre eux, les innervations mixtes de certaines régions innervées par les branches du trijumeau, font que l'on n'obtient pas toujours, par la section physiologique d'un tronc nerveux, l'anesthésie absolue de la région innervée par lui.

En ce qui concerne les suppléances nerveuses, le praticien doit garder à l'esprit l'existence de ces variations anatomiques pour ne pas être déconcerté devant l'insuffisance d'une analgésie.

De nombreux apports ont été décrits :

2.2.1 Le nerf lingual

Il pourrait, par des rameaux perforants, innerver une partie des dents mandibulaires et particulièrement le secteur incisif par les rameaux perforants accompagnant le rameau transcortical de l'artère sublinguale.

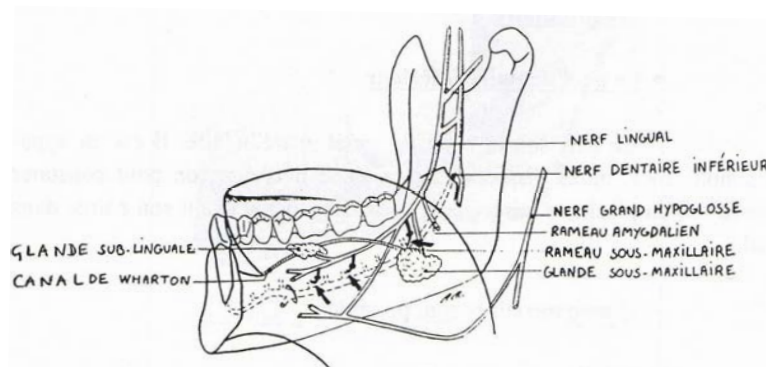


Fig.74-Anastomoses entre le nerf dentaire inférieur et le nerf lingual (43)

2.2.2 Le nerf mylo-hyoïdien

C'est une branche collatérale mixte du nerf alvéolaire inférieur au moment où celui-ci pénètre dans le foramen mandibulaire. De son origine, le nerf passe dans le hiatus constitué par les insertions du ligament sphéno-mandibulaire sur la lingula et l'anti-lingula. Il poursuit son chemin sur la face médiale de la branche mandibulaire, où il creuse un léger sillon. Au niveau du bord postérieur du muscle mylo-hyoïdien, le nerf se détache de la mandibule pour passer sur la face inférieure du mylo-hyoïdien auquel, il va abandonner quelques filets moteurs. Ensuite, le nerf accompagne la branche médiale de l'artère sub-mentale et pénètre dans le ventre antérieur du muscle digastrique, auquel il fournit son innervation motrice. Traversant les insertions mentonnières du digastrique, les filets terminaux du nerf mylo-hyoïdien se distribuent aux tissus cutanés de la région mentonnière dont il assure l'innervation sensitive.

Il semblerait que ce nerf participe à l'innervation des incisives et même des prémolaires pour certains.

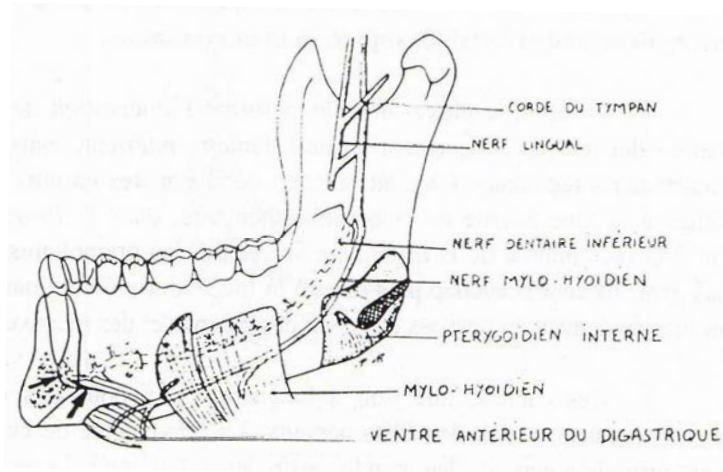


Fig.75-Anastomoses entre le nerf dentaire inférieur et le nerf mylo-hyoïdien (43)

2.2.3 Le plexus cervical

Certains rameaux des nerfs transverse du cou et grand auriculaire peuvent participer par l'intermédiaire de rameaux perforants à l'innervation des dents mandibulaires.

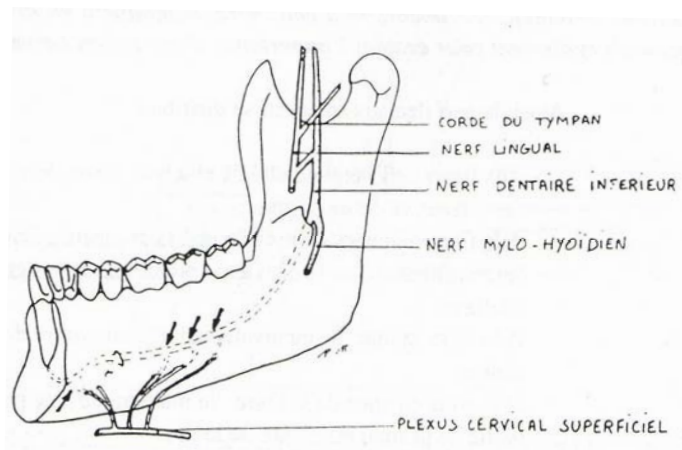


Fig.76-Anastomoses entre le nerf dentaire inférieur et le plexus cervical (43)

2.3 L'épaisseur du nerf

De façon générale, la grosseur et la catégorie du nerf jouent un rôle important dans l'installation d'une anesthésie satisfaisante. Ainsi, le blocage des nerfs myélinisés demande une concentration plus forte de solution anesthésique et s'installe plus lentement que celui des fibres non myélinisées car les premiers ne peuvent être atteints par l'anesthésique qu'au niveau des nœuds de Ranvier.

De plus, la taille ou le diamètre du nerf joue un rôle important, puisque la concentration d'anesthésique nécessaire pour empêcher la conduction de l'influx nerveux sera d'autant plus élevée que le diamètre de la fibre nerveuse sera plus grand.

A l'endroit visé pour un bloc mandibulaire conventionnel, le nerf alvéolaire inférieur est moins épais comparé au nerf mandibulaire impliqué dans la technique de Gow-Gates.

Ce dernier, étant plus épais, nécessite un délai plus long pour son infiltration ; une analgésie loco-régionale à l'épine de Spix conventionnelle nécessite 3-4 minutes de latence, comparé aux 10-12 minutes de la technique de Gow-Gates. L'autre explication repose dans la distance plus longue que doit parcourir l'analgésique dans la technique de Gow-Gates. **(46)**

Le praticien doit donc attendre 3 à 4 minutes après l'injection afin de s'assurer que le nerf ait été totalement imprégné et anesthésié. Si ce temps requis et la quantité de solution anesthésique ne sont pas suffisants avant le début de l'intervention, le patient pourra ressentir une gêne du au fait que la quantité injectée n'a pas pu pénétrer toute l'épaisseur du nerf.

3 La vascularisation

Des solutions anesthésiques différentes sont éliminées du lieu d'injection à des vitesses différentes. Plus une solution est absorbée rapidement dans la circulation générale, moins elle aura de chances de réaliser une anesthésie convenable si elle a été déposée trop loin du nerf choisi.

Une solution anesthésique injectée dans une région très vascularisée, quelque soit la technique, est absorbée rapidement dans la circulation systémique. Cette absorption rapide abaisse bientôt la concentration efficace à l'extérieur du nerf et entraîne la diminution de la durée utilisable de l'anesthésique.

L'effet anesthésique risque d'être insuffisant et fugace, d'autant plus que la plupart des anesthésiques possèdent eux-mêmes des propriétés vaso-dilatatrices.

Sauf contre indication, l'adjonction d'un vaso-constricteur à la molécule anesthésique peut être la solution à ce problème.

4 Phénomène de dilution de l'anesthésique

A peine la solution anesthésique est-elle déposée dans les tissus, que le liquide extra cellulaire qui baigne les cellules commence à la diluer. Les molécules de la solution diffusent dans toutes les directions, leur concentration diminuant en progression géométrique lorsqu'elles s'éloignent du point d'injection initial. Aussi, plus la distance séparant le point d'injection initial de la cible à atteindre est grande, plus faible est le nombre de molécules atteignant le point visé et plus réduite est l'intensité de l'anesthésie obtenue.

La justification du recours à des concentrations d'anesthésique local plus élevées repose sur le fait qu'il intervient une dilution de la solution, lors de sa diffusion à travers le tissu interstitiel, d'où il résulte une baisse du gradient de concentration à partir du point d'injection. Par conséquence, si l'anesthésique ne peut être déposé au voisinage immédiat du nerf à bloquer, la probabilité de réaliser une anesthésie efficace sera augmentée par l'utilisation d'une solution de concentration élevée.

5 Echecs imputables au choix du matériel et à la technique

5.1 La différence de dimensions entre l'aiguille et la mâchoire

Lors de blocs mandibulaires chez les patients adultes, les aiguilles courtes mesurant environ 25 mm sont déconseillées. En effet, la profondeur requise pour ce type d'anesthésie est de 25 mm environ, donc avec une aiguille courte, le praticien devra enfoncer l'aiguille sur toute sa longueur afin d'atteindre la cible. Des complications peuvent survenir en cas de bris d'aiguille bien que cette situation reste rare. Il est également facile de perdre l'orientation et la trajectoire avec un risque d'injecter au mauvais endroit. De plus, avec un patient corpulent, la profondeur finale ne sera atteinte que si le praticien enfonce l'aiguille assez loin dans les tissus mous au-delà de la douille métallique.

Une aiguille longue permet une meilleure vision de la partie visible de l'aiguille dès l'atteinte du point d'injection le plus profond. Pour une anesthésie au foramen mandibulaire conventionnelle chez un adulte de taille moyenne, le praticien devrait être en mesure de voir 10 mm de l'aiguille à l'extérieur des tissus mous une fois la position finale atteinte, et ainsi augmenter le taux de succès de cette technique.

5.2 La déflexion de l'aiguille (46)(47)

Lors de l'insertion d'une aiguille dans un tissu, la densité de ce dernier repousse le biseau de l'aiguille, la faisant ainsi dévier de sa trajectoire initiale. Plus l'aiguille pénètre profondément et plus l'aiguille est fine, plus la déviation est marquée. Une déflexion marquée pouvant aller jusqu'à 4 mm pour une aiguille fine peut alors faire passer outre un repère anatomique lors d'une analgésie au foramen mandibulaire. Pour ce type d'anesthésie, il est donc justifié d'utiliser des aiguilles plus stable avec une lumière plus grande.

L'orientation du biseau de l'aiguille est également importante du fait de la déflexion mais également afin de pouvoir localiser le biseau après la pénétration de l'aiguille dans le tissu. Il est fréquent de diriger le biseau face à l'os afin de gratter le périoste. Certaines aiguilles disponibles sur le marché comportent un marquage de la position du biseau.

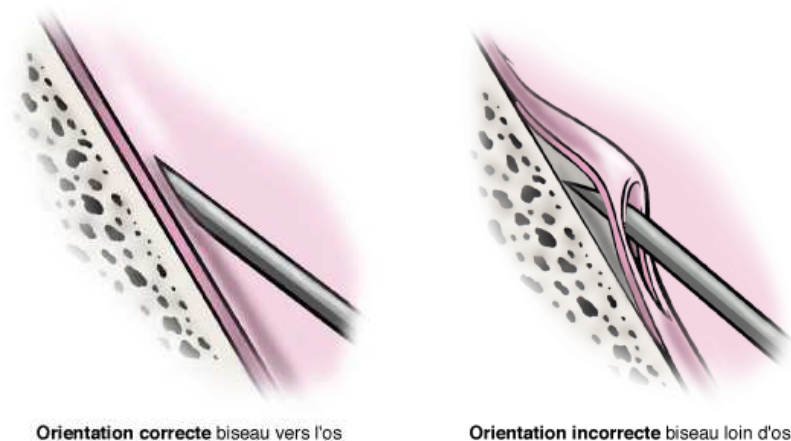


Fig.77-Orientation du biseau (D'après Isen)(46)

5.3 Dégradation de l'anesthésique local et du vasoconstricteur

Toutes les cartouches d'anesthésique local portent une date d'expiration, ce qui indique au praticien la durée de vie du produit de sa production jusqu'au moment où un certain nombre de molécules, d'anesthésique ou de vasoconstricteur, est dégradé entraînant une diminution de son efficacité.

Les molécules de l'anesthésique local sont relativement stables et se dégradent très lentement. Ainsi, la durée de vie du produit dépend plutôt de la stabilité du vasoconstricteur. De ce fait, le méta bisulfite de sodium est utilisé comme stabilisateur du vasoconstricteur.

Un certain nombre de facteurs peuvent entraîner une dégradation prématurée de l'anesthésique et du vasoconstricteur, tels que des températures extrêmes, une lumière intense ou une exposition à l'oxygène. Afin de maximiser la durée de vie de ces produits, les cartouches d'anesthésique local doivent être conservées à température ambiante et à l'abri de la lumière naturelle et artificielle. Les variations de température peuvent entraîner une dégradation accélérée des molécules en solution.

L'achat de cartouches anesthésiques doit donc se faire en respectant la date de péremption afin de ne pas entreposer d'importantes quantités faisant courir le risque de dépasser le délai d'expiration.

6 Facteurs d'échecs liés au pKa et pH de la solution

6.1 Mode d'action de la molécule d'analgésie locale (4)

Les anesthésiques locaux sont des bases alcaloïdes combinées à des acides, l'acide chlorhydrique habituellement, pour former des sels hydrosolubles. Tous les sels anesthésiques résultent de la combinaison d'une base faible avec un acide fort. On les utilise sous forme de sels parce qu'ils sont stables et solubles dans l'eau ; l'hydrosolubilité est nécessaire à leur diffusion jusqu'à la fibre nerveuse à travers les liquides interstitiels. En solution, les sels des composés anesthésiques locaux sont présents sous forme à la fois de molécules non ionisées (B) et sous forme de cations porteurs d'une charge électrique positive (BH⁺), ces deux formes étant en équilibre de concentration l'une avec l'autre.



La proportion relative existant entre la base non ionisée et la cation porteur d'une charge électrique positive dépend du pH de la solution et du pKa (pH auquel le composé est pour moitié ionisé et pour moitié non ionisé) de chaque espèce chimique spécifique. Cette relation peut être exprimée par l'équation :

$$\text{pH} = \text{pKa} - \log (\text{BH}^+ - \text{B})$$

La concentration totale de l'agent anesthésique (C) au lieu d'injection est la somme de la quantité présente sous forme de cations (chargés positivement) et celle présente sous forme de base :

$$\text{C} = \text{BH}^+ + \text{B}$$

Comme le pKa est une constante pour un anesthésique donné, la portion relative de la base libre et des cations porteurs d'une charge positive au sein de la solution anesthésique locale dépend du pH de la solution.

Si le pH de la solution s'abaisse tandis que la concentration d'ions hydrogènes s'élève, l'équilibre est déplacé en faveur de la forme cationique (hydrosoluble). Il existera alors d'avantage de cations que de bases libres. Inversement, si le pH s'élève tandis que la concentration d'ions hydrogène diminue, l'équilibre est déplacé en faveur de la base libre (liposoluble), et une relativement plus grande quantité d'anesthésique local sera présente sous forme de cation porteur d'une charge positive. Si bien que la perte d'un proton (conversion de BH^+ en B) provoquée par l'alcalinité des tissus (pH 7,3 à 7,4) libère la base non dissociée qui pénètre facilement la membrane riche en lipides du nerf. En d'autres termes, un milieu alcalin élève la concentration de base libre en neutralisant les H^+ , ce qui déplace l'équilibre vers la droite.

Il apparaît donc le processus global de pénétration du nerf et de blocage de la conduction fait appel aussi bien à la base non ionisée qu'à la forme cationique ionisée des anesthésiques locaux. On pense que la forme liposoluble électriquement neutre permet une diffusion optimale à travers la gaine du nerf. Lorsque l'anesthésique est parvenu à l'intérieur de la gaine, une rééquilibration s'effectue entre les formes basique et cationique puis, au niveau de la membrane elle-même, le cation électriquement chargé se fixe à un site récepteur ; il est donc, en fin de compte, responsable de la suppression de la transmission nerveuse.

Comme l'action de l'anesthésique local sur le nerf prend place au niveau de la membrane nerveuse, l'anesthésique, pour fournir une efficacité maximale, doit atteindre la membrane sous forme active et à une concentration suffisante. C'est pourquoi il est nécessaire d'injecter l'anesthésique suffisamment près de sa cible nerveuse pour qu'une concentration suffisante permette sa diffusion à l'intérieur du nerf.

6.2 Influence du pH et du pKa

Dans un tissu normal, le pH est égal à 7,4 donc si l'on injectait un anesthésique local avec un pH de 7,4 et dont la molécule aurait pour pKa 7,4, on retrouverait autant de particules chargées (hydrophiles) et neutre (lipophiles).

De ce fait, l'anesthésique aurait probablement un début d'action rapide puisque la proportion initiale de particules de particules lipophiles serait assez importante pour traverser rapidement la membrane nerveuse.

Cependant, tous les anesthésiques locaux ont un pKa supérieur à 7,4, ce qui augmente la proportion de particules hydrophiles et diminue proportionnellement le nombre de particules lipophiles. Plus le pKa est élevé moins le produit est puissant.

Un pH tissulaire bas, tel qu'on en rencontre dans les régions infectées (le pus a un pH de 5,5 à 5,6), peut s'opposer à l'installation d'une anesthésie satisfaisante en empêchant la migration des protons et la libération de base libre, ce qui donne un effet similaire à celui d'un pKa élevé de la molécule anesthésique local.

Mais l'anesthésique local lui-même peut causer des problèmes de pH. Les solutions avec vasoconstricteur contiennent un agent conservateur, le méta bisulfite de sodium. Or, ce produit est acide, et peut, à des concentrations élevées, abaisser le pH de la solution à 4 ou 5. Plus la concentration du vasoconstricteur est élevée, plus la quantité d'agent conservateur requise est grande et ainsi plus le pH est bas. La solution injectée dans les tissus peut donc être très acide.

Malgré une injection anatomiquement correcte de l'agent anesthésique local, il arrive qu'on ne puisse obtenir une anesthésie suffisante. Cet échec peut être rattaché à des problèmes de pH décrit précédemment. En effet, il n'existe aucune preuve qu'un patient puisse être résistant à l'action d'un anesthésique local en l'absence de troubles physio-pathologiques.

6.3 Le phénomène de tachyphylaxie (35)

Au cours d'injections répétées, un phénomène de tolérance de l'organisme aux solutions analgésiques se met en place : il s'agit du phénomène de tachyphylaxie.

Celui-ci correspond à l'inactivation de la solution par dissociation de la molécule, du fait de l'acidification du milieu.

En effet, les solutions anesthésiques avec vasoconstricteurs contiennent du méta bisulfite de sodium comme agent de conservation. Or ce produit acide, est susceptible en cas d'injections répétées, de diminuer localement le pH des tissus et de défavoriser la formation de particules lipophiles (formes non ionisées), capables de pénétrer à l'intérieur de la membrane neurale; il en résulte une diminution de l'efficacité de l'anesthésie.

Ainsi, il est préférable d'éviter de débiter par une infiltration locale, mais plutôt commencer par une infiltration loco-régionale, car si l'acte n'est pas terminée quand l'analgésie disparaît, on ne pourra pas la renouveler du fait de l'acidification du milieu produit par la solution.

7 L'état de la pulpe

7.1 Innervation et vascularisation pulpaire (49)

La pulpe est un tissu conjonctif spécialisé qui assure les fonctions nutritives, sensorielles et de défense de l'organe dentaire.

Le réseau vasculaire de la pulpe est extrêmement abondant. Dans la région péri-apicale, les vaisseaux pulpaires s'anastomosent avec les vaisseaux parodontaux. Une ou deux artérioles pénètrent dans le canal par l'orifice apical et se ramifient en artérioles pour se distribuer à la zone sous-endoblastique.

L'innervation de pulpe est assurée :

- d'une part, par des fibres sensibles pénétrant dans la pulpe sous forme de faisceaux myélinisés. Ces fibres véhiculent la sensibilité douloureuse et les impressions de chaleur, de froid et de compression mécanique. La majorité de ces fibres est constituée de fibres A δ et C. Elles sont capables, si elles sont stimulées, de transmettre l'information au système nerveux central qui l'interprète comme une sensation de douleur quelque soit le stimulus (chimique, thermique, mécanique). Ces fibres sensibles sont issues du nerf alvéolaire inférieur pour les dents mandibulaires ;
- d'autre part, par des fibres vasomotrices provenant du système sympathique. Ces fibres sont amyéliniques et présentent des rapports étroits avec les assises musculaires artérielles et veineuses. Elles contrôlent le débit sanguin par constriction ou dilatation des vaisseaux. Au sein de la pulpe, ce contrôle est sous la dépendance des conditions locales dentaires ou péri dentaires.

7.2 Les pulpopathies (49)

Toute agression entraîne des répercussions pulpaires dont l'évolution dépend de l'intensité et de durée de l'agression, mais également de l'état préalable du tissu pulpaire.

7.2.1 Inflammation du tissu pulpaire

La pression intra-pulpaire physiologique est relativement basse, de l'ordre de 15cm H₂O. L'agression mécanique, thermique ou chimique de la dent va entraîner la libération de médiateurs de l'inflammation et de neuropeptides qui altèrent les fonctions vasculaires et nerveuses se traduisant par une augmentation de la pression pulpaire. La cavité pulpaire étant délimitée par des parois rigides, cette augmentation de pression provoque une compression de vaisseaux et une diminution du flot sanguin, favorisant l'accumulation des médiateurs et l'apparition de brèches vasculaires.

Le seuil de stimulation des fibres nerveuses est généralement abaissé en présence d'un phénomène inflammatoire. Cependant, l'inflammation pulpaire peut être douloureuse ou totalement asymptomatique. Cette situation d'inflammation pulpaire réversible, puis irréversible, évolue alors vers la nécrose et la parodontite apicale aiguë.

7.2.2 L'hyperhémie pulpaire ou le syndrome réversible

L'hyperhémie pulpaire se traduit par des douleurs d'intensité variable. Le patient décrit généralement une sensibilité au froid cessant à la suppression du stimulus mais identifie mal la dent causale. A ce stade, l'inflammation pulpaire est réversible.

7.2.3 Le syndrome pulpaire irréversible ou pulpite

Le tableau clinique est plus sévère et l'atteinte devient irréversible. La douleur est vive, pulsatile, spontanée et irradiante. Elle est aggravée par le froid, le chaud et le décubitus.

7.2.4 La nécrose pulpaire associée à une parodontite apicale aiguë

Le phénomène inflammatoire gagne les tissus péri-apicaux. Le patient rapporte une hypersensibilité à la mastication associée à une douleur lancinante, aggravée par le chaud. L'accès au réseau pulpaire d'une dent nécrosée ne requiert généralement pas d'analgésie. Cependant, la pénétration des instruments endodontiques peut s'avérer douloureuse en raison de la sensibilité persistante des fibres C résistantes à l'hypoxie et imposer une analgésie.

7.3 Le cas de la pulpite

7.3.1 La définition de la pulpite

La pulpite constitue « l'ensemble des modifications vasculaires, tissulaires et humorales produites chez des êtres pluricellulaires par toute atteinte à leur intégrité tissulaire ». (35)

Les atteintes pulpaires inflammatoires se manifestent sous divers aspects en rapport avec les modifications anatomo-pathologiques du tissu pulpaire.

La pulpe est une masse conjonctivo-vasculo-nerveuse située dans une loge inextensible, en liaison avec le parodonte, principalement par un étroit foramen apical. L'artère pulpaire est une artère terminale et les nerfs sensitifs viennent du trijumeau ; le système neuro-végétatif y est très développé.

Les principales fonctions de la pulpe consistent à élaborer la dentine par sa zone marginale odontoblastique, assurer les échanges métaboliques de toute la masse dentinaire, jouer un rôle de défense par ses capacités inflammatoires et immunitaires et assurer en partie la sensibilité dentinaire.

Les conséquences de la pulpite sont nombreuses et associent :

- Une entrave sérieuse à la circulation : rapidité de l'étranglement pulpaire à l'orifice apical, créant une condition favorable à la nécrose.
- Une compression œdémateuse en vase clos des fibres sensitives à l'origine de violentes douleurs.
- Une modification, une accentuation ou un arrêt de la fonction minéralisatrice (formation de dentine réactionnelle).

Lorsque la cavité pulpaire communique avec la cavité buccale, la pulpite est ouverte, dans le cas contraire, on dit qu'elle est fermée.

Les pulpites aiguës sont des pulpites fermées, car il n'y a pas de drainage possible autre que la voie des canaux radiculaires. Ceci explique le caractère douloureux, et tendance à la nécrose.

7.3.2 Physiopathologie de la pulpite (35)

Les conséquences de l'inflammation sont nombreuses et reflètent les altérations tissulaires.

On note un arrêt de la dentinogenèse consécutif à l'altération de la couche odontoblastique, cet arrêt se traduit histologiquement par la ligne calcio-traumatique.

Les troubles métaboliques intrapulpaires empêchent toute éventuelle minéralisation ; en effet, alors que le pH intrapulpaire de la pulpe saine évolue autour de 7,2 en cas de pulpite aiguë, le milieu devient acide, et se situe entre 5,5 et 7,2 avec une valeur moyenne de 6,6.

L'acidification augmente à mesure que le processus inflammatoire s'accroît et cela jusqu'à l'inflammation totale purulente.

La vascularisation est très perturbée. Il existe une vasodilatation, et des stases veineuses qui favorisent l'œdème source de nécrose, étant donné l'aspect terminal de la circulation pulpaire et du rétrécissement apical.

7.3.3 Les difficultés spécifiques à l'état de pulpite

Lorsqu'une dent est en pulpite, il se produit de nombreuses modifications au sein, et aux environs du parenchyme pulpaire qui diminuent l'efficacité de l'anesthésie, notamment en ce qui concerne les anesthésies locales.

Ainsi lors d'une inflammation pulpaire, on constate :

- Une acidification du milieu :

Celle-ci provoque une diminution du pH intrapulpaire qui passe de 7,2 dans une pulpe saine à 6,6 avec des variations se situant entre 5,5 et 7,2. L'acidification provoque une dégradation de la molécule anesthésique.

- Une perturbation de la vascularisation :

Des vasodilatations, et surtout des stases veineuses favorisant l'œdème, empêchent la bonne diffusion de la solution anesthésique.

7.3.4 Le contexte de l'urgence (35)

La pulpite engendre une douleur et une gêne conséquente ; il n'est pas rare que les patients n'aient pas dormi depuis plusieurs nuits ; ce qui explique sans doute leur nervosité et parfois même l'agressivité de ces derniers qui ne viennent consulter que lorsque la situation devient insupportable.

Il faut noter que dans de nombreux cas, ces patients qui attendent la dernière minute pour se rendre dans un cabinet dentaire n'ont pas, ce qu'on pourrait appeler, un suivi régulier. Ceci est souvent dû à l'angoisse et à la peur que leur inspirent les soins dentaires.

Dans ce contexte, la réalisation des soins peut s'avérer bien plus délicate pour le chirurgien-dentiste.

8 Echecs imputables au psychisme du patient

S'il est généralement admis que le seuil d'excitabilité des fibrilles nerveuses ne varie que dans des limites restreintes, par contre, l'expérience montre qu'il existe une grande marge d'amplitude dans la perception de la douleur, et des variations importantes de mode et d'intensité de réaction à l'égard de ces sensations. Le seuil de sensation douloureuse est donc variable en fonction des fibrilles nerveuses envisagées, mais surtout des circonstances et des individus.

8.1 Le seuil de réaction à la douleur (4)

On admet habituellement que le niveau de seuil de réaction à la douleur est inversement proportionnel à l'intensité de la réaction à la douleur. Le niveau du seuil douloureux d'un sujet dénote sa réaction consciente à une expérience sensorielle spécifique déplaisante.

Le stimulus liminaire nécessaire peut altérer le tissu excitable créant un influx nerveux qui variera dans des limites très étroites d'un patient à un autre. Chez des sujets normaux, toute modification de la perception douloureuse dépendra de l'intensité du stimulus et des variations physiologiques induites, et devra être appréciée par rapport au seuil de perception douloureuse.

La perception douloureuse étant considérée comme constante, c'est principalement par l'élévation du seuil de la perception douloureuse qu'agissent les médicaments diminuant la perception de la douleur.

Pour autant, c'est à l'intensité de la réponse à la douleur qu'est considérée le seuil et non à la perception douloureuse. Tout changement dans la tolérance du malade à la douleur dépendra des facteurs neuro-anatomiques et psychophysiologiques complexes qui gouvernent la réponse à la douleur. Il n'existe pas d'adaptation à la douleur, au contraire, les patients y sont plus sensibles et ont tendance à exagérer cette douleur.

Alors que la perception douloureuse a un caractère uniforme, il faut souligner le caractère variable de la réponse à la douleur. Cette variabilité va élever ou abaisser le seuil de la douleur. De nombreux facteurs peuvent agir sur le seuil individuel de réponse à la douleur. Ils sont très probablement en rapport avec la possibilité de moduler les afférences, en amont les cellules en T, par des influx cérébraux descendants et sont donc responsables des variations du seuil de réaction à la douleur.

8.2 Facteurs subjectifs

Parmi les facteurs susceptibles d'exercer une influence sur l'intensité des sensations douloureuses et la manière de les interpréter, il convient de citer :

8.2.1 Etats émotionnels

Le seuil de réponse à la douleur d'un patient est étroitement lié à son comportement vis-à-vis de l'intervention pratiquée, de l'opérateur et de son entourage. L'instabilité émotionnelle s'accompagne en général d'un seuil bas. La même constatation est faite chez des patients très anxieux ou ayant des soucis pouvant être totalement étrangers à leur problème dentaire. Des études ont montré que, bien que leur perception de la douleur soit peu différente de celle des patients normaux, la réponse à la douleur des patients émotifs est significativement augmentée.

8.2.2 La fatigue

La fatigue retentit notablement sur le seuil douloureux. Il a été prouvé que des patients bien reposés, après une bonne nuit de sommeil, ont un seuil de réponse à la douleur bien plus élevé que celui d'individus fatigués.

8.2.3 L'âge (4)

Les sujets âgés supportent souvent mieux la douleur que les adultes jeunes et les enfants. Malgré tout, il est possible que le seuil de la perception douloureuse soit lui-même abaissé dans le grand âge ou la sénilité.

8.2.4 Les particularités ethniques, nationales et culturelles

La variation du seuil de la perception douloureuse entre les différents groupes ethniques est minime voir insignifiante.

Par contre, les groupes nationaux offrent un tableau plus contrasté. On a pu constater une émotivité plus grande des Sud-Américains et des Latins qui ont un seuil de réponse inférieur à celui des Nord-Américains ou des Nordique. (4)

Les facteurs culturels influencent également notre réaction à la douleur. En effet, les convictions philosophiques ou religieuses, en représentant la douleur comme une épreuve, un châtement, un mal nécessaire ou une fatalité, peuvent avoir un effet certain sur la façon dont elle est vécue.

Un individu élevé dans une famille ou dans une culture où l'on enseigne à « serrer les dents et à endurer » ou à « prendre son mal en patience » manifesterait ainsi moins d'inconfort qu'un autre qui concentre son attention sur sa douleur.

8.2.5 Le sexe (4)

On considère, en général, que le seuil de réponse à la douleur est plus élevé chez les hommes que chez les femmes. Il se peut que l'homme veuille affirmer son désir de supériorité en s'efforçant de résister à la douleur.

8.2.6 La peur et l'appréhension

Dans la plupart des cas, le seuil de réaction varie inversement à la peur et à l'appréhension. Les patients très craintifs ont tendance à amplifier l'inconfort de l'intervention dans leur esprit. Ils se rendent hyper réactifs et exagèrent démesurément leur douleur par rapport au stimulus initial. Il est donc indispensable que l'opérateur s'efforce de gagner la confiance de son malade. (4)

En effet, plusieurs patients ayant une phobie des soins dentaires rapportent un historique de douleurs liées à un traitement dentaire. Une anesthésie profonde peut être difficile à réaliser chez un patient atteint d'une telle phobie.

Dans ces cas complexes, le praticien doit exercer beaucoup d'effort afin d'obtenir la coopération du patient.

Pour le praticien, il n'est pas toujours évident qu'une anesthésie, si parfaitement réalisée soit-elle, permette à elle seule d'obtenir des conditions de travail satisfaisantes. Ceci non seulement chez les sujets indociles et agités, mais aussi chez ceux qui sont calmes, car il peut persister des mouvements involontaires, des réflexes ou encore une salivation parfois démesurée, qui est incompatible avec l'exécution de certains actes endodontiques ou chirurgicaux.

Afin de pallier à tous ces inconvénients, il est possible de prescrire une prémédication sédatrice qui permet de compléter sur le plan général et psychique, ce que l'anesthésie réalise sur le plan local.

Chapitre 5 : Stratégies anesthésiques appliquées à quelques cas cliniques

Le choix de la technique analgésique dépend du patient ainsi que de l'acte à réaliser.

A chaque acte et pour chaque secteur correspond une ou plusieurs techniques de références que nous décrirons pour l'adulte sain et chez l'enfant.

1 Chez l'adulte sain

1.1 Soin en urgence ou soin unique

Il est rare d'avoir plus d'une à deux dents par secteur.

Les techniques utilisées diffèrent selon la situation de la dent atteinte.

1.1.1 Secteur incisivo-canin

Dans ce secteur, il n'y a en principe pas de problème analgésique mais les infiltrations sont très souvent douloureuses du fait de la présence du muscle mentonnier qui se fixe sur la mandibule.

Dans ce cas, on optera de préférence pour une infiltration para-apicale qui, dans la majorité des cas, donnera un silence opératoire suffisant.

L'infiltration doit se faire en respectant scrupuleusement les règles de l'analgésie indolore et surtout en injectant très lentement la solution pour éviter toute douleur.

L'orientation du muscle mentonnier en bas et en avant depuis la table externe jusqu'à la face profonde de la peau du menton fait qu'il est toujours irrité par les infiltrations et par la chirurgie de ce secteur. (21)

On pourra également réaliser une intra-ligamentaire ou intradiploïque si le parodonte est sain.

On peut, aussi, faire une infiltration au foramen mentonnier uni ou bilatérale si nécessaire.

1.1.2 Secteur prémolaire

Le secteur des prémolaires mandibulaires présente un rapport étroit avec l'émergence du pédicule mentonnier. Ce rapport peut être à l'origine de certaines difficultés chirurgicales ou analgésiques. A ce niveau, le pédicule mentonnier présente deux types de trajets. Ces dispositions conditionnent la réussite et modulent l'intensité de l'analgésie pour les infiltrations à ce niveau.

La notion de para-apicale est donc confondue, ici, avec celle d'infiltration au foramen mentonnier.

Du fait de la proximité des apex dentaires avec le foramen mentonnier, on optera dans ce cas, pour une infiltration au foramen mentonnier en prenant soin de ne pas pénétrer dans le foramen. On peut également réaliser une intraligamentaire voire une intradiploïque.

1.1.3 Secteur molaire

Chez un adulte sain qui ne présente pas de parodontolyse, la corticale mandibulaire est au niveau molaire particulièrement épaisse et la réalisation d'une para-apicale peut paraître utopique.

L'infiltration para-apicale peut toutefois être réalisée à condition d'utiliser des solutions fortement concentrées en vasoconstricteurs.

Pour un soin unitaire limité, a fortiori en urgence, le temps nécessaire n'impose pas d'avoir une analgésie très longue.

Dans la plupart des cas, des techniques analgésiques de complément pourront être utilisées. Si l'état du parodonte le permet, on utilisera l'intraligamentaire qui paraît la plus fiable et la plus simple à utiliser à condition d'utiliser un matériel adapté. Au niveau des molaires mandibulaires, il faudra tenir compte de l'orientation légèrement oblique en bas et en arrière des racines pour introduire l'aiguille, qui doit suivre l'axe des racines pour pénétrer suffisamment.

On peut également employer une technique intradiploïque mais il faudra faire attention au point de pénétration afin d'éviter la lésion des racines.

En cas d'échec de l'analgésie, pour des raisons locales ou générales, le malade reçoit un traitement symptomatique type IRM® (pansement provisoire) puis le patient est prémédié dans l'attente d'une séance ultérieure.

1.2 Soins multiples ou longs

Ce chapitre concerne des soins programmés touchant au minimum un cadran ou des soins dont on sait à l'avance qu'ils dureront plus d'une demi-heure.

1.2.1 Secteur incisivo-canin (22)

Dans ce cas, les infiltrations para-apicales n'ont aucun intérêt, on fera d'emblée une infiltration au voisinage du foramen mentonnier uni ou bilatéral selon le nombre de dents à soigner. Les autres techniques locales comme l'intraligamentaire ou l'intraseptale peuvent aussi être utilisées.

1.2.2 Secteur prémolaire(22)

Si des soins sont envisagés sur les prémolaires et éventuellement sur la canine, on fait une infiltration au foramen mentonnier. Si le foramen est ovale, l'analgésie sera en générale très efficace. En cas de durée insuffisante, on complètera par une intraligamentaire ou intradiploïque.

En cas d'échec, il sera préférable de réaliser une analgésie régionale au foramen mandibulaire ultérieurement lors d'un autre rendez-vous.

1.2.3 Secteur molaire

Dès que la durée d'un soin dépasse trente minutes ou que plusieurs dents sont à traiter, il faut exclure les techniques locales, quelles qu'elles soient, car aucune de ces techniques n'a une durée suffisante.

Le temps nécessaire à la réalisation de soins impose l'analgésie régionale en première intention, car elle seule permet un temps de travail et un confort suffisants pour le patient et le praticien. (22)

Si la durée du ou des soins excède celui de l'analgésie régionale au foramen mandibulaire, dont la durée moyenne est de deux heures, on peut alors avoir recours à une infiltration intraligamentaire ou intradiploïque, éventuellement une para-apicale mais la solution doit être fortement adrénalinée.

Si le patient est un enfant, un patient anxieux ou une personne ayant une ouverture buccale limitée, on pourra préférer la technique d'Akinosi. Dans tous les autres cas, on réalisera une analgésie régionale selon la technique anatomique.

Il ne faut jamais commencer par une infiltration locale car si le soin n'est pas terminé quand l'analgésie disparaît on ne pourra pas la renouveler du fait du phénomène de tachyphylaxie produit par la solution. Il en est de même lorsque la durée des soins excède le temps d'action de l'analgésie, on ne fera pas une deuxième injection régionale du fait de l'acidification du milieu mais une technique locale.

1.3 Thérapeutique pulpaire sur dents vivantes (8)

La première spécificité de l'acte endodontique est qu'il nécessite toujours d'avoir recours à une analgésie des tissus pulpaire et parodontaux, et ce pour toutes les phases du traitement, c'est-à-dire de la réalisation de la cavité d'accès à l'obturation canalair. La seconde spécificité réside dans les indications du traitement endodontique qui nous contraignent fréquemment à intervenir dans un contexte algique (pulpite aiguë irréversible, parodontite apicale aiguë et abcès alvéolaire aigu). La dernière est la durée prévisible de l'acte opératoire.

La réalisation d'une thérapeutique endodontique sur une pulpe vivante, et à plus forte raison inflammatoire, requiert une analgésie parfaite afin d'être menée dans de bonnes conditions, surtout lorsque le praticien doit intervenir dans un contexte d'urgence.

Par ailleurs, lors de pulpopathies irréversibles, le phénomène inflammatoire entraîne une acidification du milieu qui engendre la dissociation de la molécule anesthésique dès qu'elle est injectée, la rendant ainsi moins efficace. Dans ce contexte inflammatoire, l'analgésie est donc d'une efficacité moindre et de plus courte durée.

1.3.1 Secteur incisivo-canin (22)(49)

1.3.1.1 Sans contexte douloureux

On commencera par une infiltration au foramen mentonnier.

Si la durée de l'analgésie est insuffisante, on complètera par une infiltration intraligamentaire.

1.3.1.2 Dans un contexte inflammatoire

On commence toujours par une régionale, au foramen mentonnier puis une intraligamentaire, et enfin une intrapulpaire dès l'ouverture de la chambre.

1.3.2 Secteur prémolaire

1.3.2.1 Sans contexte douloureux

On réalisera une infiltration au foramen mentonnier.

Une durée d'analgésie insuffisante nous amènera à compléter par une infiltration intraligamentaire.

1.3.2.2 Dans un contexte inflammatoire

On fera d'abord une infiltration au voisinage du foramen mentonnier, suivie immédiatement d'une intraligamentaire ou d'une intradiploïque, puis d'une intrapulpaire dès l'ouverture de la chambre.

1.3.3 Secteur molaire

1.3.3.1 Sans contexte douloureux

On pratiquera une infiltration régionale au foramen mandibulaire qui permettra de travailler jusqu'à deux heures.

Si l'intervention est plus longue, on pourra prolonger la durée de l'analgésie par une infiltration intraligamentaire.

1.3.3.2 Dans un contexte inflammatoire

La pulpite d'une molaire mandibulaire est difficile à traiter du fait de la difficulté de réalisation de l'analgésie. Cela peut-être dû au confinement du phénomène inflammatoire dans la mandibule, ou à la consultation tardive des patients qui ont laissé évoluer le phénomène inflammatoire.

On réalisera en première intention une régionale au foramen mandibulaire avant l'apparition du phénomène de tachyphylaxie. Dans nombre de cas, même si la régionale est bien faite, elle est de courte durée ; c'est pourquoi, il est préférable de pratiquer tout de suite après, une anesthésie de complément, comme une intraligamentaire ou une intraseptale. Celles-ci ont pour but d'augmenter les chances de parvenir jusqu'à une corne pulpaire.

Si le patient ne ressent plus aucune douceur lors de la perforation du plafond ou d'une corne pulpaire, alors on pourra passer des instruments endodontiques.

En revanche, en cas de sensibilités ou de douleurs persistantes, une anesthésie intrapulpaire est alors indispensable. Lorsque les sensations douloureuses ont disparu, le praticien peut choisir de réaliser le traitement endodontique dans la même séance si le temps le permet ou mettre en place une phase d'hydroxyde de calcium. Toutefois, il est préférable d'obturer définitivement la dent lorsque la situation le permet afin de limiter le risque de contamination bactérienne présent lors de chaque nouvelle intervention au sein de l'odonte.

Si des douleurs persistent encore malgré une intrapulpaire, il est alors nécessaire de mettre en place dans la chambre pulpaire une boulette de coton imprégnée d'un produit à base d'eugénol comme du pulparthrol® ou du pulpéryl®, qui permettra de calmer le patient et facilitera une seconde intervention ultérieure. La cavité sera alors protégée par un pansement provisoire type cavit® ou IRM. (35)

1.4 L'extraction dentaire simple d'une ou plusieurs dents sur l'arcade.

1.4.1 Secteur incisivo-canin (22)

On peut au choix réaliser des infiltrations para-apicales sachant qu'elles peuvent être douloureuses ou bien deux infiltrations aux foramens mentonniers. Il faut compléter ces infiltrations par l'analgésie des collerettes gingivales.

1.4.2 Secteur prémolaire

Dans ce cas, on peut faire une infiltration au voisinage du foramen mentonnier, puis on réalisera une infiltration de la collerette gingivale, en commençant par le vestibule, et enfin le versant lingual, en passant par la papille. (22)

On réalisera ensuite une intraligamentaire, quel que soit l'état du parodonte, puisque celui-ci sera supprimé par l'extraction.

1.4.3 Secteur molaire (22)

Pour l'extraction d'une molaire sur l'arcade, sauf en cas d'anomalies radiculaires, il n'est pas nécessaire de réaliser une infiltration régionale au foramen mandibulaire mais elle peut tout de même être envisagée.

On réalisera en général une infiltration du nerf buccal, dans le vestibule en regard de la dernière molaire puis on infiltre les collets vestibulaires, puis les collets linguaux, pour terminer en pratiquant quelques infiltrations intraligamentaires.

1.5 Pour un traitement parodontal ou des préparations coronaires

1.5.1 Le secteur incisivo-canin (22)

Une infiltration au foramen mentonnier assure l'analgésie de la gencive vestibulaire. Pour la gencive linguale, le plus simple est d'infiltrer localement en passant en transpapillaire d'abord à chaque extrémité de la zone et éventuellement au milieu, si c'est vraiment nécessaire.

1.5.2 Secteur prémolaire (22)

Pour ce type d'acte, il est nécessaire d'avoir une analgésie suffisante de la gencive vestibulaire et linguale.

On réalisera donc une infiltration des nerfs buccal et lingual. Cette infiltration peut ne pas être suffisante, car des rameaux gingivaux de nerf mentonnier peuvent se distribuer à la gencive vestibulaire. Il suffit d'injecter cette gencive si nécessaire.

1.5.3 Secteur molaire

Dans ce cas, on réalisera une infiltration du nerf buccal dans le vestibule, en regard de la dernière molaire, puis du nerf lingual, sur le versant lingual, au même niveau. Avec ces deux infiltrations, il y a une hypoalgésie en général suffisante pour ce type de soins. On pourra, si nécessaire, y ajouter des infiltrations de la gencive marginale qui est également tributaire du nerf alvéolaire inférieur.

1.6 Pour une régularisation de crête après extractions ou une crête flottante

1.6.1 Secteur incisivo-canin

Ici, en plus d'une bonne analgésie dentaire, il faut que la gencive vestibulaire et linguale soit bien analgésiée. Dans ce cas, on fera une double infiltration bilatérale linguale en regard des prémolaires pour les rameaux antérieurs du nerf lingual. Il est inutile d'infiltrer le nerf lingual à son arrivée dans le creux sublingual, car on obtiendrait une analgésie de la langue dont on n'a pas besoin.

1.6.2 Secteur prémolaire (22)

Il faut vérifier au préalable, sur une radiographie panoramique de la situation du foramen mentonnier. On commence par réaliser l'infiltration des nerfs buccal et lingual, complétée par une infiltration au voisinage du foramen.

1.6.3 Secteur molaire (22)

Il n'y a aucune nécessité à faire une régionale au foramen mandibulaire, l'infiltration des nerfs buccal et lingual suffit.

1.7 Résection apicale dans le secteur incisivo-canin

Une infiltration au foramen mentonnier suffit pour obtenir à la fois l'analgésie gingivale et des filets intra-osseux.

Ce type de soin est difficilement réalisable dans le secteur prémolaire du fait de la présence du foramen mentonnier, et dans le secteur molaire, du fait de l'épaisseur et de la densité de la corticale vestibulaire.

1.8 Avulsion des dents de sagesse (32)

Du fait de l'anxiété liée à ce type d'intervention, une prémédication sédatrice sera souvent indiquée.

1.8.1 Extraction d'une dent de sagesse sur l'arcade

La technique est identique à l'extraction simple dans le secteur molaire (1.4.3).

1.8.2 Avulsion d'une dent de sagesse incluse

Il faut prévoir dans ce cas, les complications éventuelles. On réalise d'abord une régionale au foramen mandibulaire, puis une infiltration du nerf buccal et du nerf lingual. Ces deux infiltrations complémentaires sont nécessaires car, normalement, si la régionale est bien faite, il n'y a pas d'analgésie de ces deux nerfs. La durée d'une telle analgésie est de deux heures avec une cartouche.

Chez le sujet anxieux, on pourra préférer la technique d'Akinosi pour réaliser l'analgésie régionale.

1.9 Chirurgie du plancher buccal et de la langue

La sensibilité du plancher buccal et de la langue est assurée par le nerf lingual. Le nerf glosso-pharyngien peut donner quelques rameaux au plancher dans la partie antérieure.

1.9.1 Pour une petite chirurgie du plancher buccal (21)

Pour cette chirurgie, une analgésie du nerf lingual à son entrée dans le creux sublingual, unilatéral, suffit, en général, à obtenir un silence opératoire.

Cette infiltration suffit pour le traitement d'une lithiase salivaire ou d'une blessure muqueuse par un instrument rotatif.

L'infiltration directe du plancher est à éviter à cause des déformations locales provoquées par la solution. On infiltrera le plancher que dans le cas de sensibilité résiduelle due aux suppléances nerveuses.

1.9.2 Freinectomie linguale (22)

On réalisera une analgésie linguale bilatérale, sans infiltration directe de la langue, puis une infiltration de plancher à la base du frein.

1.10 L'implantologie (21)

Il n'y a pas de techniques spécifiques à l'implantologie. La chirurgie implantaire est une intervention chirurgicale comme les autres.

Les implantologistes s'accordent pour proscrire l'analgésie régionale mandibulaire, uniquement pour le motif d'éviter la lésion du pédicule mandibulaire lors du forage.

Avec les techniques d'imagerie actuelles, la réalisation d'un guide d'imagerie permet de connaître avec précision la longueur et l'orientation de l'implant et la réalisation d'un guide chirurgical permet de placer cet implant exactement dans la même position. On n'a donc pas besoin du signal d'alarme illusoire de l'irritation nerveuse car quand le signal arrive, il est souvent trop tard.

L'analgésie régionale n'est pas donc pas interdite en implantologie et doit être utilisé selon le cas bien que cela soit très restreint.

1.11 Règles à observer pour l'analgésie à la mandibule (49)

En cas de pathologie inflammatoire ou infectieuse, il faudra injecter le plus loin possible du site, c'est-à-dire réaliser une analgésie régionale.

La corticale mandibulaire est épaisse, particulièrement au niveau des molaires. L'infiltration para-apicale peut s'avérer inefficace chez le sujet adulte ne présentant aucune alvéolyse.

Si la pose d'un crampon sur une dent délabrée s'avère douloureuse, il est possible de réaliser une infiltration de la collerette gingivale en commençant par le vestibule puis le versant lingual en passant par la papille.

Si on suspecte un soin long, il ne faut pas commencer par une infiltration locale, car si le soin n'est pas terminé quand l'effet analgésique disparaît, on ne peut pas la renouveler du fait de la tachyphylaxie induite par la solution provoquant l'acidification du milieu.

La pénétration des instruments endodontiques dans le canal d'une dent apparemment nécrosée peut s'avérer douloureuse en raison de la sensibilité persistante des fibres C résistantes à l'hypoxie et imposer une analgésie.

L'infiltration para-apicale au niveau des incisives mandibulaires est généralement douloureuse du fait de présence du muscle mentonnier, et donc à déconseiller.

Au niveau du foramen mentonnier, le nerf présente soit une émergence directe avec un foramen large et ovale, soit une émergence sous la forme d'un foramen rond, le pédicule formant un coude plus ou moins marqué. Ces dispositions conditionnent la réussite et l'intensité de l'analgésie.

2 Chez l'enfant

Lors du chapitre précédent, nous avons vu les cas cliniques les plus rencontrés en odontostomatologie chez l'adulte exempt de toute pathologie.

L'odontologie pédiatrique est trop souvent considérée comme une activité chronophage et peu rentable. L'analgésie locale chez l'enfant est plus que chez l'adulte, un acte à part entière qui conditionnera la réussite de l'acte à venir.

Nous traiterons dans ce chapitre le cas particulier de l'enfant : nous évoquerons ses différences quant à son évolution anatomique et cognitive et de ce fait, la prise en charge de ce patient singulier.

2.1 Evolution de la perception douloureuse

De sa part son immaturité cognitive, l'enfant réagit de façon spécifique à la douleur quand il la rencontre.

On a longtemps considéré que l'enfant n'éprouvait pas la douleur comme l'adulte. En fait, les nocicepteurs et les voies de conduction sont en place dès le sixième mois de vie intra-utérine.

Bien qu'un enfant ressente la douleur de la même manière que l'adulte, de par son manque d'expérience, il est incapable de lui attribuer un sens d'anormalité et donc de réagir.

Cette différence de perception fait qu'un enfant pourra jusque vers cinq ans supporter des douleurs assez importantes avec un apparent fatalisme ou avec résignation.

La notion de punition est l'une des premières relations de l'enfant avec la douleur. Puis l'enfant va progressivement affiner sa description avec des notions abstraites, il sait alors comparer sa douleur avec une manifestation précédente et donner à ces expériences une relation hiérarchique. **(21)**

L'auto-évaluation de la douleur peut se faire de façon fiable à partir de cinq ou six ans. Auparavant, elle peut toujours être tentée mais doit être interprétée avec précaution.

En dehors des douleurs dentaires où ces moyens d'analyse ne sont pas applicables, cette évaluation se fera par un questionnaire simple appelant des réponses simples comme « oui » ou « non ». On ne demandera jamais à l'enfant où il a mal, mais plutôt si telle ou telle région est douloureuse. Pour qualifier la douleur, on lui proposera des qualificatifs qu'il connaît, comme « est-ce que ça brûle » ou « est-ce que ça pique ». **(22)**

L'enfant a plus d'imagination et peut ressentir une douleur au moindre mouvement ou situation inconfortable. Le praticien doit donc savoir reconnaître la douleur, la peur ou l'anxiété chez un jeune patient afin de lui apporter la meilleure aide possible, car peur et douleur sont étroitement liées : un enfant qui a peur aura un seuil de douleur abaissé et un enfant qui a eu mal aura peur d'avoir mal.

2.2 Abord psychologique (21)

Le premier contact de l'enfant avec le praticien est souvent déterminant pour son comportement ultérieur. Il est primordial dans l'approche psychologique de l'enfant.

L'information est un droit de l'enfant et une obligation du professionnel de santé. Elle doit être adaptée à son niveau cognitif. Le praticien doit expliquer de façon simple la douleur et les actes douloureux attachés à sa prise en charge, et surtout éviter de le faire au tout dernier moment.

Chez l'enfant de deux à cinq ans, il faut expliquer ce qu'on va lui faire, temps par temps, le familiariser avec le matériel, en lui montrant les différents instruments qui seront utilisés et lui permettre d'en toucher certains. Il faut ensuite lui faire admettre que l'on va les mettre dans sa bouche et réaliser un examen en utilisant tout le matériel. En ce qui concerne l'analgésie, il vaut mieux éviter de lui faire voir l'aiguille, mais lui expliquer ce qu'on va faire. On ne laissera jamais repartir l'enfant sans avoir fait d'acte. Pour tous les soins on réalisera une analgésie de contact, puis une infiltration en prenant soin de ne provoquer aucune douleur pour lui montrer ce que donne l'analgésie. Les soins seront limités dans le temps afin d'être certain de ne pas provoquer de douleur.

Chez l'enfant plus âgé, l'abord sera légèrement modifié, car celui-ci aura pu avoir de mauvaises expériences antérieures et, surtout une angoisse induite, soit par ses propres craintes et l'attitude de ses parents, soit par les expériences rapportées par ses camarades.

On évitera d'aborder l'enfant de face avec la seringue. Le praticien se placera derrière l'enfant, faisant en sorte de cacher par l'une de ses mains la seringue au moment où elle est introduite en bouche.

2.3 Croissance et développement (22)

La croissance faciale est concomitante aux phénomènes de dentition. Les remodelages anatomiques qui en résultent entraînent des modifications de repères utilisés pour la réalisation de l'analgésie.

Le remodelage anatomique que va subir le massif facial au cours de la croissance va modifier sans arrêt les repères anatomiques et compliquer la réalisation de l'acte.

Le crâne et le massif facial évoluent de façon différente dans le temps et dans l'espace et selon les secteurs.

2.3.1 Au niveau du crâne

Pour la voûte crânienne, c'est la poussée encéphalique qui est le moteur de l'expansion. Cette poussée s'exerce dans tous les sens en s'appuyant sur les structures de la base du crâne. La poussée encéphalique cesse vers l'âge de trois ans, alors que le massif facial est encore au balbutiement de son développement.

Le secteur orbitaire se développe individuellement selon le même schéma que la voûte crânienne. Le globe oculaire croît rapidement jusqu'à trois ans et atteint sa taille définitive vers l'âge de sept ans.

L'infrastructure de la base du crâne garde un potentiel évolutif à plus long terme en évoluant jusque vers la dixième année.

Par l'intermédiaire des processus ptérygoïdes et de sa poussée sur le vomer, le sphénoïde régite la position du massif facial moyen

2.3.2 Au niveau de l'os maxillaire

Celui-ci va se développer dans quatre directions :

- Vers l'avant : le vomer arc-bouté sur le sphénoïde va propulser violemment et précocement le bloc incisivo-canin.
- Transversalement : la distance inter-canine serait fixe dès l'âge de trois ans. Cette notion est très contestée. Dans le secteur molaire, le développement transversal est sous la dépendance de la suture palatine sagittale activée par le jeu lingual.
- Vers l'arrière : la région tubérositaire est l'objet d'un important phénomène d'apposition-résorption. L'évolution des molaires repousse le maxillaire vers l'arrière en écartant les tubérosités. Ce mouvement va se poursuivre jusque vers la puberté.
- Verticalement : le développement vertical est essentiellement lié au développement des procès alvéolaires et à l'éruption dentaire qui libère progressivement l'espace nécessaire au développement sinusien. Ce développement est terminé vers l'âge de quinze ans.

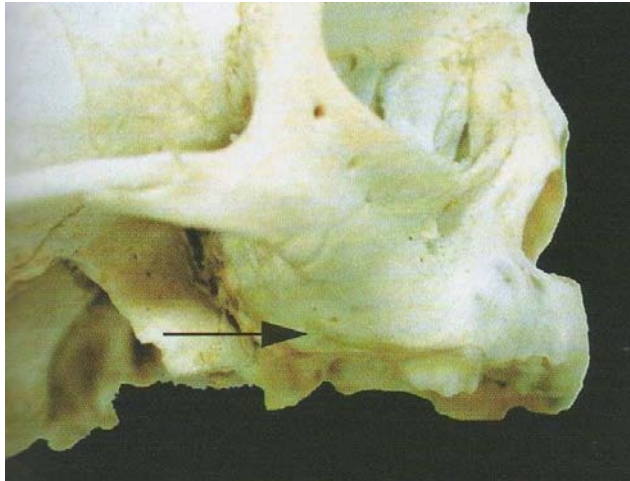


Fig.78-Maxillaire d'un enfant de 2 ans (D'après Gaudy, Arreto)(21)

Le niveau de la tubérosité maxillaire est situé au-dessus du bord inférieur du processus coronoïde

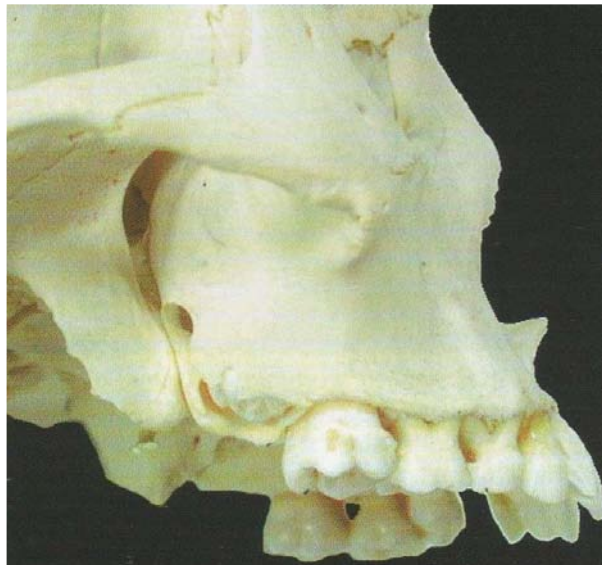


Fig.79-Maxillaire d'un enfant de 12 ans (D'après Gaudy, Arreto)(21)

2.3.3 Au niveau de la mandibule

La croissance mandibulaire va se faire dans trois directions :

- Dans le sens antéro-postérieur : ce mouvement est essentiellement lié à la croissance de la branche mandibulaire. La branche se déplace vers l'arrière sous l'effet de phénomènes d'apposition-résorption liés à l'activité musculaire. Ce déplacement libère en avant de lui l'espace nécessaire à l'évolution des molaires.
- Dans le sens transversal : dans le secteur antérieur, la distance inter-canines est fixée précocement. L'écartement transversal des condyles mandibulaires est conditionné par le développement transversal de la base du crâne.

- Dans le sens vertical :

Deux phénomènes vont intervenir :

- La croissance verticale du ramus va accompagner le recul de l'angle mandibulaire et se traduire par des modifications de position du foramen mandibulaire. Le foramen mandibulaire est limité sur son bord antérieur par la lingula, dont le relief anatomique est peu développé pendant l'enfance et qui se situe à mi-distance entre la crête temporale et le rebord postérieur de la branche mandibulaire. La distance du foramen au bord antérieur de cette même branche varie peu pendant la croissance (entre 17,5 mm et 19 mm), mais sa position par rapport au plan d'occlusion se modifie. De deux à cinq ans, lorsque la denture lactéale est stable, l'orifice du canal dentaire se situe en-dessous du plan d'occlusion. Puis, il va progressivement s'élever pour être au niveau du plan d'occlusion vers sept ans et se trouver légèrement au-dessus vers l'âge de dix ans. La situation définitive du foramen est acquise vers douze ans.

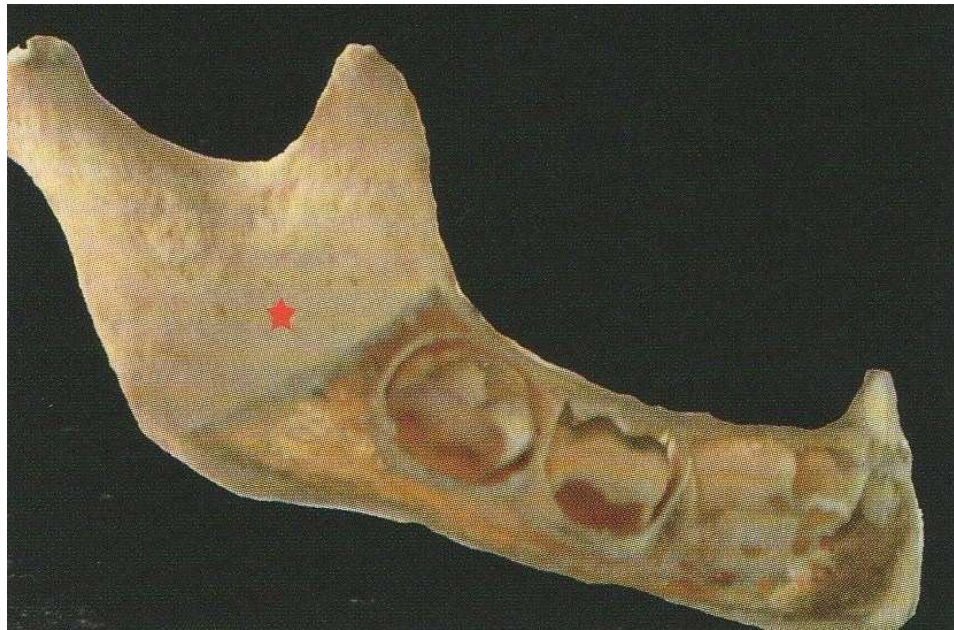

Fig.80-Mandibule d'un enfant de 11 mois (D'après Gaudy, Arreto)(21)

Le foramen mandibulaire (étoile) est situé au niveau de la crête dentaire

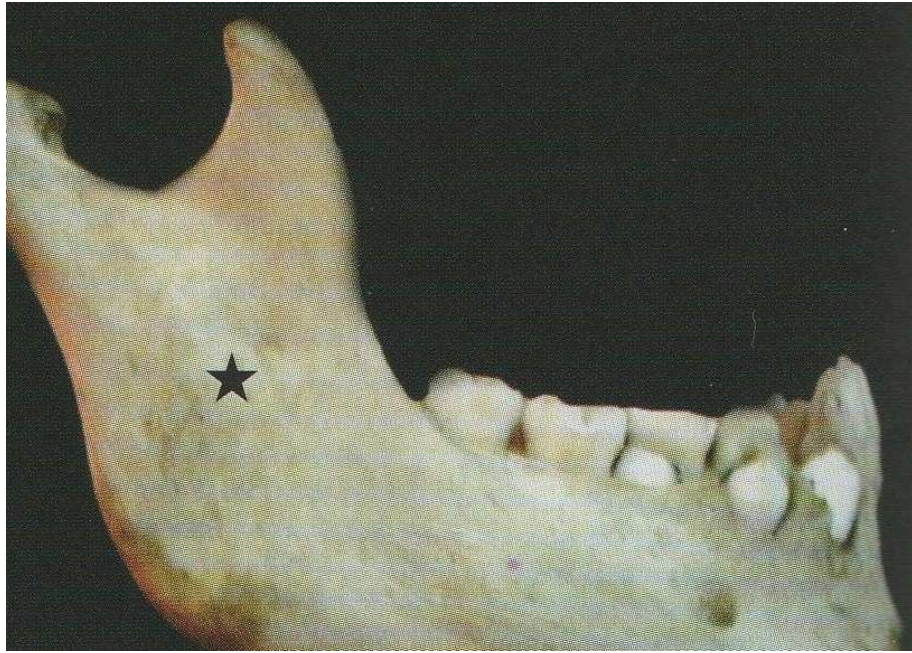


Fig.81-Mandibule d'un enfant de 12 ans (D'après Gaudy, Arreto)(21)
Le foramen mandibulaire (étoile noire) est situé au-dessus des couronnes dentaires

- Le développement de l'os alvéolaire constitue le phénomène où, parallèlement, l'éruption dentaire et le développement de la musculature masticatoire vont modifier les repères de l'analgésie :
 - L'augmentation de la puissance de la portion orbitaire du muscle temporal va se traduire par le développement de la crête temporale et celle de la portion temporale par le développement du processus coronoïde. Vers l'âge de douze ans, la crête temporale pourra être retenue comme repère.
 - L'évolution des molaires va se traduire par des modifications de volume de la gencive dans le secteur postérieur, compliquant la recherche des repères osseux. Dès l'éruption de la première molaire, la corticale va s'épaissir rendant impossible les infiltrations para-apicales à la mandibule, alors qu'elles étaient possibles jusqu'à cet âge.

2.4 Différences avec l'adulte

Elles sont d'ordre anatomique et pharmacologique.

2.4.1 Les différences anatomiques

Les structures osseuses moins denses permettent une diffusion plus rapide de l'anesthésique. Ainsi, chez l'enfant, une simple anesthésie para-apicale peut être suffisante, alors que dans la même situation clinique, une anesthésie locorégionale est recommandée chez l'adulte. (5)

Du fait de la petitesse des structures anatomiques, la pénétration de l'aiguille est moindre.

De plus les modifications rencontrées pendant la croissance cranio-faciale, vues précédemment, vont faire varier les repères anatomiques que connaît le praticien.

Les anesthésiques locaux vont bloquer de façon réversible la conduction nerveuse. Ce blocage dépend du diamètre des fibres nerveuses, de leur longueur et de leur degré de myélinisation. La vitesse de conduction des fibres non myélinisées est la même chez l'adulte et chez l'enfant, mais celle des fibres myélinisées est diminuée chez le jeune enfant. Les fibres nerveuses sont plus fines, la couche de myéline est moins épaisse et la distance entre les nœuds de Ranvier est plus courte. La conduction minimale efficace est donc plus faible chez les enfants. Plus l'enfant est jeune, plus les anesthésiques locaux sont actifs tant en terme d'efficacité que de délai d'action, mais la durée d'action est plus courte en raison d'une vascularisation plus riche.

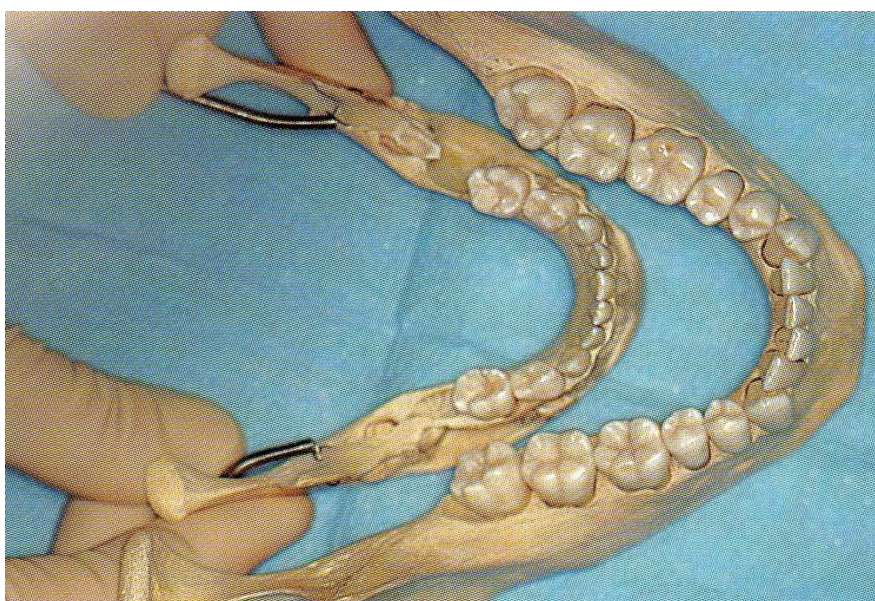

Fig.82-Les variations anatomiques de la mandibule pendant la croissance modifient les repères (D'après Berthet, Droz)(5)

2.4.2 Les différences pharmacologiques

Prétextant que l'anesthésie locale chez l'enfant est « plus toxique » que chez l'adulte, certains praticiens hésitent à la pratiquer. En réalité, c'est la marge de sécurité qui est plus petite.

Durant les deux premières années de la vie, la clairance des amino-amides est réduite, et leur demi-vie est augmentée, ce qui accroît les risques d'accumulation en cas de réinjection. La clairance augmente progressivement avec l'âge et finit par dépasser les valeurs adultes.

Le niveau d'anesthésique dans l'organisme est proportionnel au volume sanguin. Donc, pour une dose égale d'anesthésique, un patient en bonne santé avec un grand volume sanguin, aura une concentration inférieure d'anesthésique qu'un patient avec un plus petit volume. Le volume sanguin est proportionnel au poids de l'enfant, sauf en cas d'obésité. La dose maximale est donc calculée selon le poids. Ainsi, « petit patient » n'est pas synonyme de « petite anesthésie », et dès l'âge d'un an, l'utilisation d'une cartouche entière peut être nécessaire pour s'assurer la coopération de l'enfant.

Tableau 9-Nombre maximum de cartouches de 1,8 ml avec vasoconstricteur chez un enfant de poids normal (D'après Gaudy, Arreto)(21)

0 à 2 ans	1 cartouche
3 à 4 ans	2 cartouches
5 à 12 ans	3 cartouches
> 12 ans	4 cartouches

2.5 Attitude du praticien (5)(21)

Encore plus que chez l'adulte, le praticien doit respecter un protocole strict.

2.5.1 Préparation de la séance

Dans tous les cas, même si l'enfant est déjà habitué au cabinet et au praticien, la séance de soin doit être pensée et tout le matériel nécessaire aux soins doit être préparé et mis hors de portée visuelle de l'enfant tout en restant accessible.

2.5.2 Explications du geste

Dans tous les cas, il faudra réexpliquer à l'enfant ce que l'on va lui faire et quels instruments on va utiliser en les lui montrant individuellement avant leur utilisation, mis à part les seringues.

2.5.3 Analgésie de surface

L'analgésie de contact est l'anesthésie obtenue par application directe de l'anesthésique à la surface d'une muqueuse. Ce type d'anesthésie a une place bien définie en pratique dentaire. Son emploi judicieux, associé à l'utilisation d'aiguilles très acérées, peut rendre indolores presque toutes les insertions d'aiguilles. (23)

Contrairement aux soins chez l'adulte, cette étape est indispensable chez l'enfant, car elle permet de le mettre en confiance en lui montrant les effets.

Dans tous les cas, on évitera l'utilisation d'analgésique en spray ou en boulettes qui ne permettent pas de contrôler la zone traitée. Il faut éviter le risque que la solution analgésique coule dans le pharynx, car l'analgésie de la muqueuse pharyngienne donne une sensation d'étouffement très désagréable pouvant paniquer l'enfant.

On préférera des préparations en pâte, gels ou disques imprégnés qui permettent de mieux cibler la zone d'action.

On laisse agir l'analgésique suffisamment longtemps.

Trois points sont essentiels (5) :

- La muqueuse à anesthésier doit être sèche,
- L'anesthésique doit être déposé sur une zone délimitée,
- Le produit doit agir au moins pendant deux minutes.

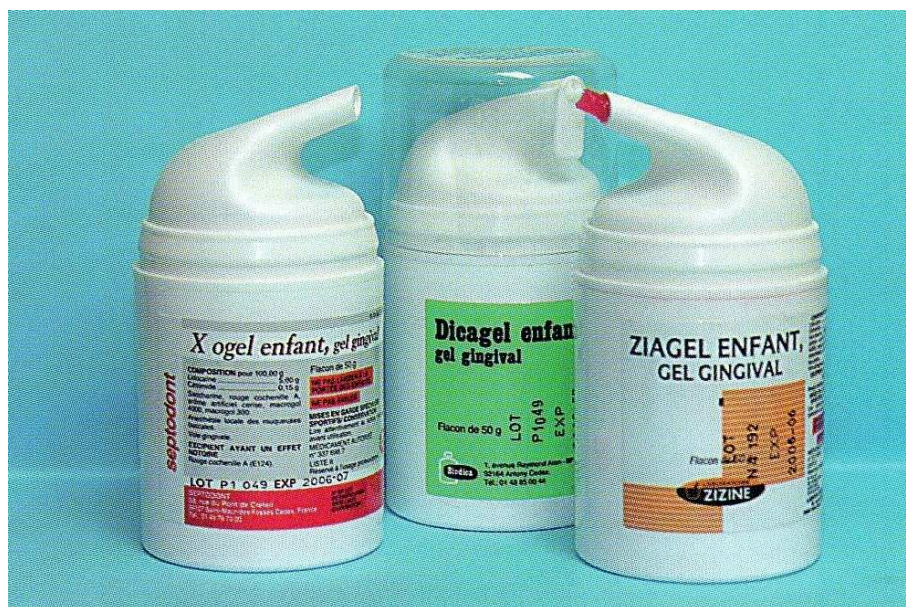

Fig.83-Gels aromatisés dont le principe actif est la lidocaïne (D'après Berthet, Droz)(5)

2.6 Choix de la solution analgésique

Le choix de la solution analgésique ne pose pas plus de problème que chez l'adulte, car la capacité d'élimination de l'enfant est comparable à partir de 6 mois.

Cependant, il ne vaut mieux pas utiliser des solutions avec vasoconstricteurs avant douze pour la réalisation d'analgésies régionales, non pas qu'il y ait une contre-indication due au produit mais ceci est simplement due au fait que les vasoconstricteurs maintiennent plus longtemps l'effet analgésique et donc augmente le risque de morsures graves liées à l'indolence de la région infiltrée.

Le choix se portera, de préférence, vers des molécules analgésiques à fonction amino-amide.

Chez le jeune enfant, la liaison aux protéines plasmatiques est diminuée, on retrouve donc une plus grande quantité de la molécule sous forme libre.

Tableau 10-Doses maximales de molécules anesthésiques injectables lors d'infiltrations locales (D'après Berthet, Droz)(5)

Anesthésique Local	Doses Courantes (mg/kg)	Doses maximales (mg/kg) sans adrénaline	Doses maximales (mg/kg) avec adrénaline
Lidocaïne	5	7,5	10
Mépipacaïne	5-7	8	10
Articaïne	7	3	7

2.6.1 Pour les infiltrations locales (21)

Avant quatre-cinq ans : lidocaïne à 2% sans vasoconstricteur, pour sa durée plus courte.

A partir de quatre-cinq ans : mépipacaïne dosée à 2 % sans vasoconstricteur, ou avec adjonction d'adrénaline pour l'enfant plus grand, si aucune contre-indication d'ordre général ne s'y oppose.

2.6.2 Pour les infiltrations régionales (21)

On utilise la Mépipacaïne® dosée à 3% sans vasoconstricteur. En revanche, si elle est nécessaire, l'analgésie du nerf buccal est réalisée avec une solution dosée à 2% avec adjonction d'adrénaline.

Dans la littérature, les doses maximales à administrer sont évaluées pour des solutions analgésiques contenant un vasoconstricteur. Il est conseillé de diminuer ces doses maximales d'un tiers pour l'utilisation des solutions analgésiques sans vasoconstricteur.

2.7 Techniques à la mandibule (5)(22)(31)

Chez l'enfant, avant douze ans, on utilisera plus souvent les techniques locales plutôt que les techniques régionales en raison de la durée de ces dernières et de l'inconvénient, chez les enfants, d'une insensibilisation de longue durée.

Un principe de base est qu'il n'y a pas de « petites analgésies pour les petits ».

Il faudra choisir une technique permettant de réaliser un soin sans avoir besoin de pratiquer une ou plusieurs injections complémentaires devant l'apparition de douleur.

2.7.1 Analgésie para-apicale

L'anesthésie para-apicale est favorisée par une plus grande perméabilité osseuse. Son indication est très large chez le jeune enfant. Elle évite les infiltrations régionales et leurs inconvénients.

2.7.1.1 Matériel

Comme pour l'adulte, ce type d'analgésie est effectuée à l'aide d'aiguilles de 16 mm de long pour 40/100^e de diamètre.

On peut éventuellement utiliser des aiguilles de 30/100^e de diamètre chez les jeunes gens.

2.7.1.2 Technique

L'aiguille pénètre la muqueuse alvéolaire sur 3 à 4 mm, juste sous la ligne muco-gingivale, en direction apicale.

Pour les molaires temporaires, l'aiguille est orientée à 45° par rapport à l'axe de la dent et dirigée vers l'apex concerné. Les racines de ces dents étant très divergentes, il est recommandé de réaliser une injection en mésial et une autre, en distal de la dent ou des dents à traiter.

2.7.1.3 Indications

Cette technique analgésique peut être utilisée :

- Dans le secteur incisivo-canin à tout âge ;
- Pour les molaires temporaires chez l'enfant de deux à quatre ans ;
- Pour la première molaire permanente en denture mixte, si l'épaisseur de la corticale le permet.

2.7.1.4 Contre-indications

En fin de denture temporaire stable, les modifications osseuses, liées à l'évolution de la première molaire permanente, s'accompagnant d'un épaissement de la corticale vestibulaire en regard de la deuxième molaire temporaire. La réalisation d'une injection para-apicale doit donc être discutée, en fonction de l'épaisseur de cette corticale. Il existe, en effet, un taux d'échec non négligeable pour les traitements endodontiques sur dents vitales des deuxièmes molaires temporaires mandibulaires.

2.7.2 Anesthésie intraligamentaire

La technique intraligamentaire peut s'avérer très utile lorsque la technique régionale n'est pas possible chez l'enfant.

2.7.2.1 Matériel

Une anesthésie intraligamentaire de qualité s'obtient avec des seringues dédiées à cet usage. L'aiguille est de 30/100° de diamètre et de 12 mm de long voir un diamètre de 40/100° pour 8 mm de long pour les cas les plus difficiles. La forme « stylo » procure une excellente prise en main avec de bons points d'appuis.

2.7.2.2 Technique

Le point d'impact se situe dans l'espace interdentaire. L'aiguille est orientée à 30° par rapport au grand axe de la dent, le biseau est orienté vers le cément radiculaire.

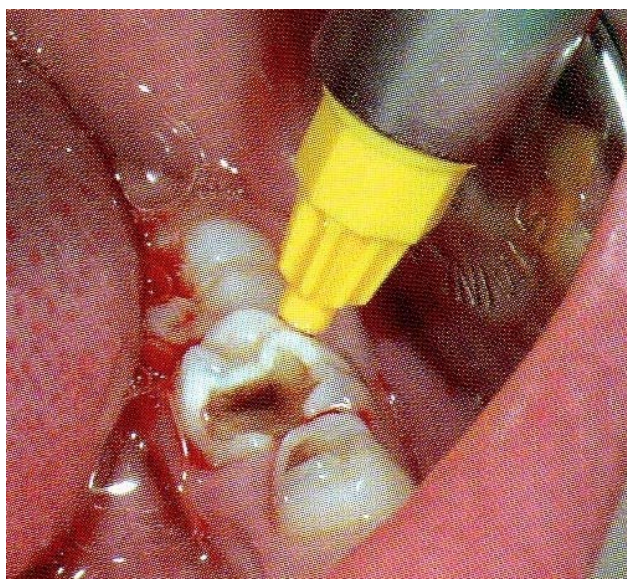


Fig.84-Infiltration intraligamentaire en disto-vestibulaire (D'après Berthet, Droz)(5)

L'approche initiale se fait en intrasulculaire ce qui permet alors une pénétration sans douleur de l'aiguille dans l'espace desmodontal sur une profondeur de 3 à 5 mm. L'injection de 0,2 ml se fait sous pression, ce qui est la condition principale à son efficacité, et aux quatre points cardinaux de la molaire temporaire, lorsqu'il s'agit d'une pulpotomie, d'une pulpectomie ou d'une avulsion. Il suffit de deux injections, l'une en mésiovestibulaire et l'autre en distovestibulaire, pour les soins conservateurs.

L'injection ne doit pas être trop violente ou trop rapide, ce qui entraînerait une fuite de la solution anesthésique dans la cavité buccale ayant pour conséquences un goût désagréable et une efficacité réduite.

Afin d'éviter tout risque de bactériémie, il est recommandé de pratiquer une déterision du sulcus avant d'intervenir.

L'un des risques de cette technique est un risque de nécrose des papilles.

2.7.2.3 Indications

Elle peut être réalisée en première intention mais également en seconde intention lorsque les techniques conventionnelles ne donnent pas satisfaction ou ne peuvent pas être pratiquées en raison d'un manque de coopération de l'enfant. Elle est particulièrement utile pour les molaires temporaires mandibulaires aux stades physiologiques 1 et 2, et les molaires permanentes mandibulaires.

Elle assure un silence clinique quasi immédiat de la dent causale sans une analgésie trop importante des tissus mous et est de courte durée.

2.7.2.4 Contre-indications

Elle est contre-indiquée chez les patients à risque infectieux et pour les molaires temporaires au stade physiologique 3 en raison de la proximité du germe de remplacement, ainsi que dans les zones infectées.

D'une façon générale, on peut observer une possible augmentation des effets systémiques.

2.7.3 Anesthésie intraseptale

L'analgésie intraosseuse n'est pas recommandée chez le jeune patient car elle nécessite une pression trop importante pouvant entraîner une nécrose du septum avec présence de séquestres osseux importants. Elle n'est pas indiquée pour les dents à apex immatures.

2.7.4 Analgésie régionale au foramen mandibulaire (5)(21)

Cette technique est plus fréquemment utilisée chez l'enfant après douze ans, en raison de difficultés de repérage du foramen mandibulaire, et aussi en raison de la durée importante de l'analgésie pouvant être à l'origine de morsure graves chez les jeunes enfants.

2.7.4.1 Matériel

Ce type d'analgésie s'effectue grâce à une seringue auto-aspirante et une aiguille de 30 à 35 mm de long et de 50/100^e de diamètre. Une plus grande rigidité et une longueur importante assure un meilleur contrôle du trajet de l'aiguille. On pourra utiliser des aiguilles de 21 mm de long pour les jeunes enfants.

2.7.4.2 Repères

Les repères anatomiques recherchés pour la réalisation d'une analgésie régionale sont identiques à ceux de l'adulte, soit :

- Le bord antérieur de la branche mandibulaire, en dehors ;
- Le muscle ptérygoïdien médial en dedans, qui est en tension lors de l'ouverture buccale maximale ;
- Le muscle ptérygoïdien latéral, en haut.

Ces trois structures forment ainsi un triangle à base supérieure et dont le sommet se situe, selon l'âge, au-dessus ou dans le plan occlusal mandibulaire.

Le point de pénétration de l'aiguille se situe au niveau du plan d'occlusion chez les enfants de trois à huit ans (sommet du triangle), puis progressivement, ce point tend à s'élever pour passer au-dessus de ce plan chez l'enfant plus grand.

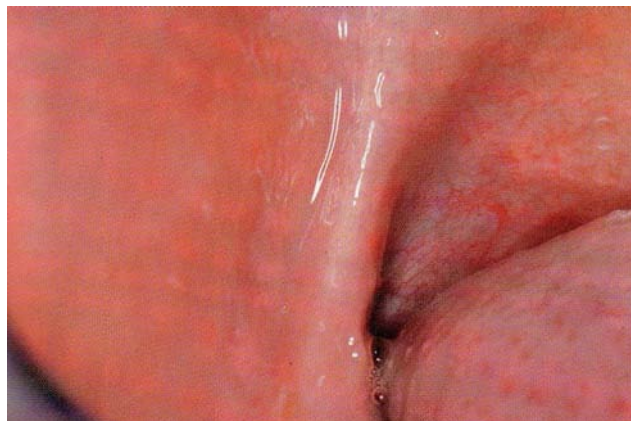


Fig.85-Repère anatomique pour l'anesthésie loco-régionale à la mandibule (D'après Berthet, Droz)(5)

2.7.4.3 Technique

Contrairement à l'adulte, chez qui l'aiguille est orientée horizontalement, chez l'enfant, elle sera dirigée en arrière, en dehors et en bas par rapport au plan d'occlusion. Cette obliquité vers le bas diminue avec l'âge. Ainsi, chez un adolescent, les conditions de réalisation de ce type d'analgésie sont proches de celles recherchées pour un adulte.

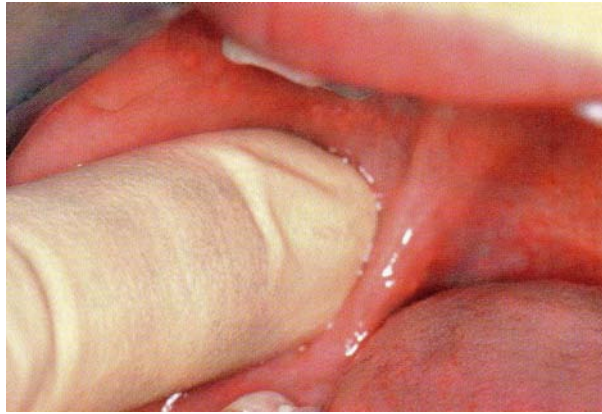


Fig.86-L'index de l'opérateur recherche le bord antérieur de la branche mandibulaire (D'après Berthet, Droz)(5)

L'injection se fait en ouverture buccale modérée. Le contact osseux est recherché, tout en injectant lentement la solution analgésique.

Si on est conduit à devoir réaliser une régionale, il faut diminuer les doses puisque les espaces cellulaires sont réduits et éviter les vasoactifs qui augmentent la durée d'action de la molécule.

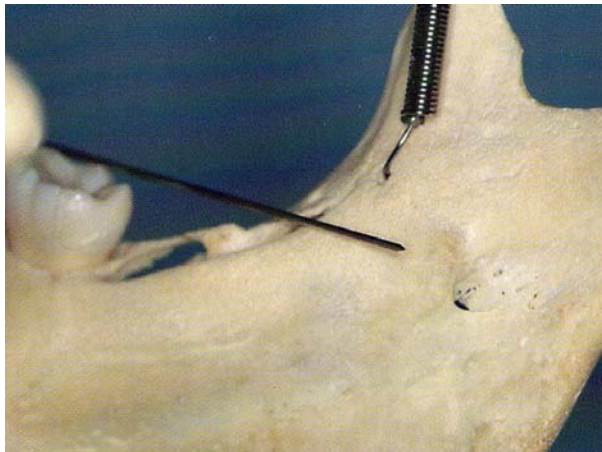


Fig.87-Obliquité en bas et en arrière de la seringue chez l'enfant (D'après Berthet, Droz)(5)

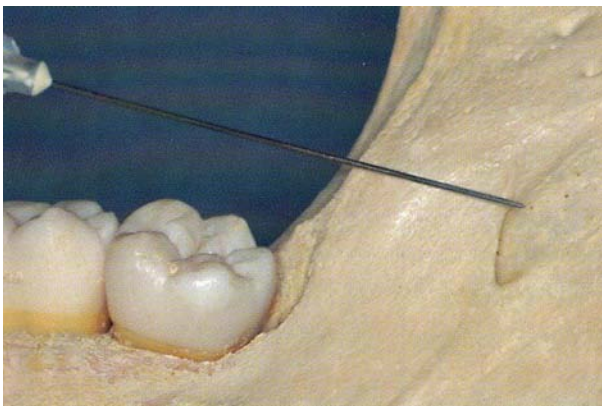


Fig.88-L'obliquité diminue chez l'adolescent (D'après Berthet, Droz)(5)

2.7.4.4 Indications

L'analgésie régionale est une technique de choix :

- Pour réaliser les soins molaires par quadrant ;
- Pour les soins de la deuxième molaire temporaire, dès l'évolution de la première molaire permanente ;
- Pour l'avulsion de molaires temporaires à partir de quatre-cinq ans.

Dans cette dernière situation, l'analgésie régionale doit être complétée par une infiltration du nerf buccal, en arrière de la dernière molaire concernée.

A partir de douze ans, ces indications sont les mêmes que chez l'adulte.

Chez le jeune enfant, cette technique est indiquée en cas d'extractions multiples ou des soins multiples sur une même hémi-arcade, afin d'éviter les para-apicales multiples.

2.7.5 La technique d'Akinosi (5)

La technique d'Akinosi permet l'anesthésie du nerf alvéolaire inférieur, bouche fermée. Elle peut donc s'avérer utile en cas de trismus ou de traumatisme limitant l'ouverture buccale.

Néanmoins, elle repose sur des repères dentaires, ce qui la rend aléatoire chez l'enfant.

2.7.6 Analgésie du nerf lingual (22)

2.7.6.1 Matériel

Ce type d'analgésie est effectuée à l'aide de l'aiguille de 16 mm de long et de 40/100° de diamètre.

2.7.6.2 Technique

Cette infiltration est effectuée localement soit après en abord transpapillaire, soit directement, mais toujours en maîtrisant le mouvement de l'aiguille

2.7.6.3 Indications

L'analgésie linguale est réalisée pour les extractions d'incisives ou de canines, mais également pour les avulsions de molaires, lorsqu'une analgésie régionale n'a pas été effectuée.

Elle peut, également, être au préalable nécessaire à la pose d'un crampon sur une molaire délabrée ou peu évoluée, en absence d'analgésie régionale.

2.7.7 Infiltration du nerf buccal

2.7.7.1 Matériel

Ce type d'analgésie est effectué à l'aide d'aiguilles de 16 mm de long et de 40/100° de diamètre.

2.7.7.2 Technique

L'aiguille pénètre la muqueuse alvéolaire, au fond du vestibule jugal.

2.7.7.3 Indications

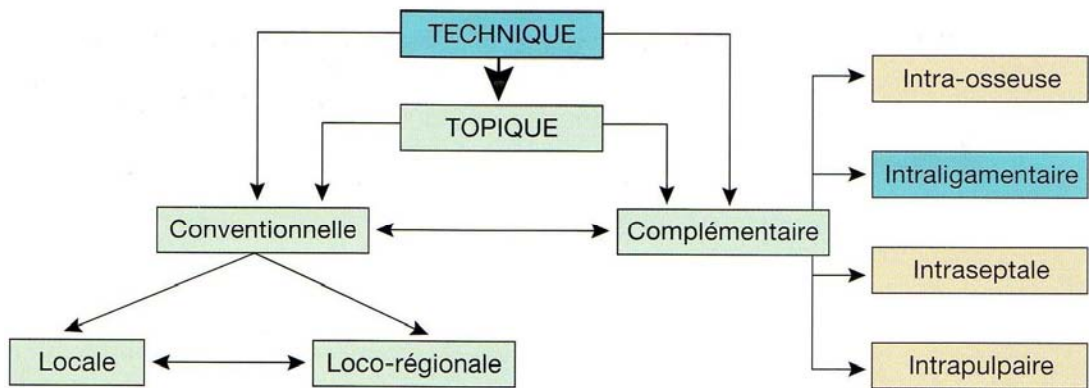
L'infiltration du nerf buccal est nécessaire pour réaliser les extractions des molaires temporaires ou permanentes. Elle complète l'analgésie régionale.

2.7.8 Germectomie de dent de sagesse (22)

On réalise ce type de chirurgie, en général chez des enfants. Après avoir examiné les clichés radiographiques, si l'édification radiculaire permet de penser que l'intervention sera de courte durée, on optera pour infiltration intracavitaire complétée par l'infiltration des nerfs buccal et lingual.

Dans le cas contraire, on réalisera une injection régionale par la technique anatomique ou selon la technique d'Akinosi si le sujet est anxieux.

2.7.9 Choix des différents types d'anesthésie (5)



En orange, les anesthésies non recommandées chez l'enfant

Fig.89-Schéma référençant les différentes techniques anesthésiques chez l'enfant (D'après Berthet, Droz)(5)

2.8 Echec de l'analgésie chez l'enfant

Un échec de l'analgésie chez l'enfant est le plus souvent dû à un point d'injection mal choisi ou à une dose insuffisante. Il est préférable de mettre une dose plus importante qu'insuffisante car il existe une marge de sécurité entre la dose effective et la dose toxique.

Le temps de latence peut-être trop bref. Si une anesthésie n'est pas efficace après cinq minutes, il faudra la compléter.

L'échec de l'anesthésie peut également être le fait d'une injection dans un tissu enflammé ou de l'utilisation d'une solution anesthésique périmée.

Les hypominéralisations incisivo-molaires, de plus en plus fréquentes dans nos cabinets, constituent un challenge en termes d'anesthésie avant même la thérapeutique. L'inflammation pulpaire chronique nécessite parfois d'avoir recours aux techniques combinés lorsqu'il y a déjà eu de nombreux échecs d'anesthésie.

Le praticien doit rester attentif s'il ne veut pas perdre la confiance ainsi que la coopération de son jeune patient.

Conclusion

Le choix de la technique et de la molécule analgésique est essentiel à la réalisation d'un acte clinique indolore. En effet, la majorité des échecs anesthésiques mandibulaires survient le plus souvent après la réalisation d'une anesthésie para-apicale, éventuellement complétée de techniques ponctuelles type intraligamentaire ou intraseptale. Maîtriser uniquement ces techniques s'avère insuffisant même si elles nous rendent de grands services tous les jours.

Le choix de la technique sera tout d'abord fonction de l'arcade considérée, de la position de la dent sur celle-ci et de sa situation clinique (symptomatique ou non). Ce choix, et celui de la solution anesthésique utilisée, devra tenir compte du bénéfice pour le patient en termes d'efficacité.

Les techniques loco-régionales bien que souvent délaissées par de nombreux praticiens, soit à cause effets secondaires associés tel que l'hypoesthésie labio-mentonnaire, les risques de morsures de la lèvre,...soit par une mauvaise connaissance de la technique et de l'anatomie de la région, reste incontournable dans de nombreuses situations.

L'erreur est dans la recherche d'une technique universelle indépendante des conditions cliniques et anatomiques. Si l'on veut améliorer les taux de réussite d'un opérateur, il faut que ce dernier soit correctement formé à comprendre ses échecs et à adapter sa méthode au cas traité.

L'apparition de dispositifs séduisants et sécurisants ne remplacera jamais le bon jugement du praticien, qui reste seul à analyser la spécificité de chaque solution clinique afin d'adapter son geste analgésique.

REFERENCES

BIBLIOGRAPHIQUES

1. AKINOSI J.O.
A new approach to the mandibular nerve block
Brit. J. Oral Surg., 1977, 15: 83-87
2. ALANTAR S.A., CARA M., KAQUELER J.C.
L'anesthésie intra septale. A propos de sept cas cliniques
Rev. Odonto-stomatol., 1993, 22 (2) : 105-112
3. ALDOUS J.A.
Needle deflection: A factor in the administration of local anesthetics
JADA, 1968, 77 (3): 602-604.
4. BENNETT C.R.
Anesthésie locale et traitement de la douleur en pratique dentaire
Doin éditeurs, 1980, 331p
5. BERTHET A., DROZ D., MANIERE M.C.
Traitement de la douleur et de l'anxiété chez l'enfant
Ed. Quintessence Internationale, 2006, 125p
6. BESSON A., RIMET J.L.
L'anesthésie transmuqueuse intra-cavitaire pour la germectomie des dents de sagesse mandibulaire
Réal. Clin., 1991, 2: 117-120
7. BONFILS P., CHEVALIER J.M.
Anatomie ORL
Médecine-sciences Flammarion
8. BRONNEC F.
L'anesthésie en endodontie
Réal. Clin., 2003, 17(2) : 65-94
9. CARPENTIER P.
Les voies sensitives trigéminales : un guide pour l'anesthésie
Actual. Odonto-stomatol., 2008, 243 : 207-223
10. CARPENTIER P., FELIZARDO R., CLEDES G.
Anatomie des techniques anesthésiques intra-orales
Réal. Clin., 2006, 17 (2) : 159-176
11. CARTIER R.B., KEEN E.N.
The intramandibular course of the inferior alveolar nerve
J. Anat., 1971, 108: 433-440
12. COLLIER T
L'anesthésie transcorticale: technique de première intention
Information dentaire N°4 janvier-2006

13. DAVIDSON M.
Bevel-oriented mandibular injections: Needle deflection can be beneficial.
Gen Dent, 1989, 36 (3): 410-412
14. DELMAS A.
Voies et centres nerveux
Masson, 1991
15. FROMMER J., MELE F.A., MONEROE C.W.
The possible role of the mylohyoid nerve in mandibular posterior tooth sensation
J. Amer. Dent. Ass., 1972, 85: 113-117
16. GAILLARD M.M., CHARLOT M.F.
Techniques nouvelles d'anesthésie loco-régionale. Quelles valeurs leur accorder ?
Inf. Dent., 1988, 70 (39) : 3901-3906
17. GAILLARD, NOGUE
Traité de stomatologie Anesthésie,
JB Baillères et fils, 1912
18. GAUDY J.F.
Choix de la technique analgésique en fonction de l'acte opératoire
Clinic, 1998, 19 (4) : 241
19. GAUDY J.F.
Choix de la technique analgésique en fonction du terrain
Clinic, 1998, 19 (3): 165
20. GAUDY J.F.
Les risques et les échecs
Clinic, 1998, 19 (7) : 411
21. GAUDY J.F., ARRETO C.D.
Manuel d'analgésie en odontostomatologie
Paris: Masson, 2005, 201p
22. GAUDY J.F., ARRETO C.D., CHARRIER J.L.
La pratique de l'analgésie en odontologie
Paris : Editions CdP, 2005, 127p
23. GAUDY J.F., ARRETO C.D., DONNADIEU S.
Techniques analgésiques cranio-cervico-faciales
Paris : Masson, 2009, 249p
24. GAUDY J.F., CHARRIER J.L., DUNGLAS C., BRAVETTI P.
La technique de freinectomie linguale
Clinic, 2001, 22 (4): 237-240
25. GOW GATES G.E.A.
Mandibular conduction anaesthesia: a new technique using extra oral land marks
Oral. Surg., 1973, 36: 321-327
26. GREAUD P.Y., PASQUIER E., VILETTE A.
L'anesthésie ostéocentrale. Une nouvelle technique en anesthésie dentaire
ID, 2008, 14 (90) : 701-704
27. GUERIN T., MAMAN L., WIERZBA C.B.
Anesthésie loco-régionale. Le choix des solutions et des molécules
Actual. Odonto-stomatol., 1996, 193: 30-57

28. GUERIN T., PHAN M., WIERZBA C.B.
Contribution à la gestion clinique d'une déficience de l'anesthésie pendant une chirurgie à la mandibule
Rev. Odonto-stomatol, 1999, 28: 193-203
29. HOFFMANN J.
Analgésie en odontostomatologie chez l'adulte : données actuelles – 183f
Th : Chir. Dent. : Nancy1 : 2002 ; 17-02
30. ISEN D.A.
Articaïne: pharmacologie et applications cliniques d'un anesthésique local récemment approuvé
J Dent Québec; 2001, 38: 473-479
31. KLAPISZ-WOLIKOW M., LAISON F., BIBES D.
L'anesthésie locale et loco-régionale chez l'enfant
Réal. Clin., 1991, 2 (1) : 99-115
32. KORBENDAU J.M.
L'extraction de la dent de sagesse
Ed. Quintessence Internationale, 2001, 136p
33. KAUFMANN E., Weinstein P., MILGROM P.
Difficulties in achieving local anesthesia.
JADA, 1984, 8: 108-205
34. LAISON F.
L'anesthésie intra-ligamentaire
Réal. Clin., 1991, 2 (1) : 73-76
35. LEPINE J.
Technique de choix d'analgésie lors d'une pulpite dans le secteur mandibulaire – 93f
Th : Chir. Dent. : Nancy1 : 2008 ; 15-01
36. MACHETOU P.
Réussir l'anesthésie des molaires mandibulaires
Actual. Odonto-stomatol., 1992, 179: 487-495
37. MALAMED S.F.
Hand book of local anesthesia
Fifth edition Elsevier Mosby
38. MALAMED S.F.
Malamed's local anaesthesia administration
Elsevier Science Health Science 2, 2004
39. MALAMED S.F., GAGNON S., LEBLANC D.
Articaïne hydrochloride : a study of the safety of a new amide local anesthetic
JADA, 2001, 132:17785
40. MADRID C., COURTOIS B., VIRONNEAU M.
Emploi des vaso-constricteurs en odontostomatologie Recommandations
41. MARIE-COUSIN A., SIXOU J.L.
Evolution de l'anesthésie dentaire chez l'enfant
Clinic, 2008, 29 : 434-442

42. MARTINEAU C.
Anesthésie locale et loco-régionale : matériel et technique
Actual. Odonto-stomatol., 1992, 179 : 487-495

43. NICOLAS C.
Anatomie clinique de la cavité buccale : ses pièges en chirurgie dentaire – 303f
Th : Chir. Dent. : Nancy1 : 1999 ; 25-03

44. PROUST J.P., BOTTERO-CORNILLAC M.J., PERTOT W.J.
Anesthésie loco-régionale en endodontie
Rev. fr. Endo., 1994, 13 (4): 19-34

45. RODA R., BLANTON P.
The anatomy of local anesthesia.
Ed. Quintessence Internationale, 1994, 25 (1): 27-38

46. SEPTODONT (page consultée le 27 avril 2009)
Techniques d'anesthésie locale par Isen D.A., D.D.S. [En ligne]
Adresse URL : <http://www.novocol.com/septodont/français/divers/cea-dio2.html>

47. SIXOU J.L.
Du bon usage du biseau lors de l'anesthésie
Info. Dentaire, 2006, 88: 2286-2288

48. SOCIETE FRANCOPHONE DE MEDECINE BUCCALE ET CHIRURGIE BUCCALE
Emploi des vasoconstricteurs en odontostomatologie. Recommandations
Médecine buccale et chirurgie buccale, 2003, 9 (2): 65-94

49. TILOTTA F.
L'analgésie en endodontie
Rev. Odonto-stomatol., 2009, 38: 111-125

50. VAILLANT J.P, PETRAU-GAY N.
L'anesthésie intra-pulpaire
Chir. Dent. Fr., 1989, 481-482: 45-47

51. VAZIRANI S.
Closed mouth mandibular nerve block : A new technique
Dent Digest, 1960, 66: 10-13

52. VREE TB, GILEN MJM
Clinic pharmacology and use of articaine for local and regional anesthesia
Best practice and research clinicat Anaesthesiology; 2005, 19(2)

SARRI Sarah – L’analgésie mandibulaire en odontostomatologie. Stratégies contre les échecs d’anesthésie.

Th : Chir.-Dent. : Nancy-I : 2010 : 127f

Mots Clés : anesthésie, analgésie, mandibulaire, échecs, loco-régionale

SARRI Sarah – L’analgésie mandibulaire en odontostomatologie. Stratégies contre les échecs d’anesthésie.

Th : Chir.-Dent. : Nancy-I : 2010

Résumé de la thèse :

L’échec le plus redouté par le praticien lors d’un soin est une absence d’analgésie ou une analgésie incomplète. En effet, la douleur, source de stress pour le patient, peut devenir un obstacle au bon déroulement d’un acte clinique.

Nous ferons un récapitulatif quant aux mécanismes de la douleur et à la suppression de celle-ci, avant de décrire les techniques d’analgésie que nous avons à notre disposition à la mandibule.

Alors que l’analgésie maxillaire ne pose que très rarement problème, il en est tout autrement de l’analgésie mandibulaire.

Afin d’aider le praticien lors de sa prise de décision, nous expliquerons dans cet ouvrage, les causes de cet insuccès afin d’en comprendre les mécanismes.

Puis, nous tenterons de proposer les techniques de choix selon l’acte à réaliser et la situation du soin sur l’arcade chez l’adulte et l’enfant en dehors de toute pathologie.

JURY :

Pr C. STRAZIELLE

Dr P. BRAVETTI

Dr J. BOCQUEL

Dr A. LÊ

Professeur des Universités

Maître de Conférences des Universités

Assistant Hospitalier Universitaire

Docteur en Chirurgie Dentaire

Président

Juge

Juge

Juge

Adresse de l’auteur :

SARRI Sarah :

7 rue de l’Abbé Grégoire

88000 EPINAL

Nancy-Université

Faculté
d'Odontologie



Jury : Président : C. STRAZIELLE – Professeur des Universités
Juges : P. BRAVETTI – Maître de Conférence des Universités
A.LÉ – Docteur en Chirurgie Dentaire
J.BOCQUEL – Assistant Hospitalier Universitaire

Thèse pour obtenir le diplôme D'Etat de Docteur en Chirurgie Dentaire

Présentée par: **Mademoiselle SARRI Sarah**

né(e) à: **METZ (Moselle)**

le **13 juillet 1983**

et ayant pour titre : « **L'analgésie mandibulaire en odontostomatologie. Stratégie contre les échecs d'anesthésie** ».

Le Président du jury,

C. STRAZIELLE

Le Doyen,
de la Faculté d'Odontologie



Autorise à soutenir et imprimer la thèse 3256

NANCY, le 12.04.2010

Le Président de l'Université Henri Poincaré, Nancy-1

Pour le Président
et par Délégation,
Le Vice-Président du Conseil
des Etudes et de la Vie Universitaire,

J-P. FINANCE

C. CARPEVILLE-ATKINSON