



HAL
open science

L'apport du laser Nd: YAP dans le traitement des tissus péri-dentaires et péri-implantaires

Adrien Moster

► **To cite this version:**

Adrien Moster. L'apport du laser Nd: YAP dans le traitement des tissus péri-dentaires et péri-implantaires. Sciences du Vivant [q-bio]. 2011. hal-01739122

HAL Id: hal-01739122

<https://hal.univ-lorraine.fr/hal-01739122>

Submitted on 20 Mar 2018

HAL is a multi-disciplinary open access archive for the deposit and dissemination of scientific research documents, whether they are published or not. The documents may come from teaching and research institutions in France or abroad, or from public or private research centers.

L'archive ouverte pluridisciplinaire **HAL**, est destinée au dépôt et à la diffusion de documents scientifiques de niveau recherche, publiés ou non, émanant des établissements d'enseignement et de recherche français ou étrangers, des laboratoires publics ou privés.



AVERTISSEMENT

Ce document est le fruit d'un long travail approuvé par le jury de soutenance et mis à disposition de l'ensemble de la communauté universitaire élargie.

Il est soumis à la propriété intellectuelle de l'auteur. Ceci implique une obligation de citation et de référencement lors de l'utilisation de ce document.

D'autre part, toute contrefaçon, plagiat, reproduction illicite encourt une poursuite pénale.

Contact : ddoc-theses-contact@univ-lorraine.fr

LIENS

Code de la Propriété Intellectuelle. articles L 122. 4

Code de la Propriété Intellectuelle. articles L 335.2- L 335.10

http://www.cfcopies.com/V2/leg/leg_droi.php

<http://www.culture.gouv.fr/culture/infos-pratiques/droits/protection.htm>

ACADEMIE DE NANCY-METZ
UNIVERSITE HENRI POINCARE – NANCY 1
FACULTE DE CHIRURGIE DENTAIRE

Année 2011

N° 3577

THESE

Pour le

DIPLOME D'ETAT DE DOCTEUR
EN CHIRURGIE DENTAIRE

Par

Adrien MOSTER

Né le 24 Janvier 1985 à Strasbourg (67)

**L'apport du laser Nd : YAP dans le traitement des tissus péri-
dentaires et péri-implantaires**

Présentée et soutenue publiquement le : 21 Avril 2011

Examineurs de la thèse :

Pr. STRAZIELLE C.	Professeur des Universités	Présidente
<u>Dr. WANG C.</u>	Maitre de Conférences des Universités	Juge
Dr. BALLY J.	Assistant Hospitalier Universitaire	Juge
<u>Dr. SECKINGER C.</u>	Praticien Hospitalier	Juge

TABLE DES MATIERES

INTRODUCTION.....	5
1. PHYSIQUE DES LASERS.....	8
1.1. Rappels sur la lumière.....	9
1.1.1. Qu'est ce que la lumière ?.....	9
1.1.2. Les rayonnements électromagnétiques	10
1.1.3. Naissance de la lumière.....	12
1.1.4. Propriété de la lumière.....	13
1.2. Notions d'atome et de conversion d'énergie.....	14
1.2.1. Pompage et absorption	14
1.2.2. Emission spontanée.....	14
1.2.3. Emission stimulée ou induite.....	15
1.2.4. Inversion de population.....	16
1.3. Aspect technologique d'un laser.....	17
1.3.1. Le milieu actif.....	17
1.3.2. Le système de pompage.....	19
1.3.3. La cavité optique ou résonateur optique.....	19
1.3.4. Autres éléments du laser.....	20
1.4. Particularités de l'émission laser.....	21
1.4.1. Les différents modes d'émission du faisceau laser.....	22
1.4.1.1. <i>Mode continu</i>	22
1.4.1.2. <i>Mode impulsional et impulsional déclenché</i>	22
1.4.2. Notions de puissance et d'énergie	23
1.4.3. Caractéristiques du laser Nd : YAP 1,34µm	24
2. PRINCIPES BIOLOGIQUES DES LASERS.....	26
2.1. Interactions faisceau/tissus.....	27
2.2. Le coefficient d'absorption dans l'eau et l'hémoglobine.....	29
2.3. Effets physico-chimiques du faisceau laser.....	30
2.3.1. Effets thermiques	31
2.3.1.1. <i>Effet photothermique</i>	31
2.3.1.2. <i>Effet photo-acoustique</i>	32
2.3.2. Effets non thermiques.....	32
2.3.2.1. <i>Effet électromagnétique</i>	33
2.3.2.2. <i>Effet photochimique</i>	33
2.3.3. Effet biostimulant.....	33
2.4. Effets biologiques du laser sur les tissus mous et osseux.....	36
2.4.1. Sur les tissus mous.....	36
2.4.2. Sur le tissu osseux.....	37
2.5. Effet bactéricide du laser Nd : YAP sur les bactéries parodontogènes.....	38
2.5.1. Rappels sur les différentes bactéries étudiées.....	38
2.5.2. Etude in vitro de Rey et Caccianiga.....	40
2.5.2.1. <i>Matériel et méthode</i>	41

2.5.2.2.	<i>Résultats</i>	43
2.5.2.3.	<i>Conclusion de l'étude</i>	45

3. APPORTS DU LASER ND : YAP DANS LE TRAITEMENT DES TISSUS PERI-DENTAIRE ET PERI-IMPLANTAIRES.....47

3.1. Le laser Nd : YAP dans le traitement de la parodontite chronique.....48		
3.1.1. Rappels sur la parodontite chronique de l'adulte.....48		
3.1.1.1. <i>Définition</i>		48
3.1.1.2. <i>Etiopathogénie</i>		49
3.1.1.3. <i>Les facteurs aggravants locaux</i>		50
3.1.1.4. <i>Diagnostic clinique de la parodontite chronique</i>		51
3.1.1.5. <i>Diagnostic radiologique</i>		52
3.1.1.6. <i>Evolution</i>		53
3.1.2. Traitement de la parodontite chronique.....53		
3.1.2.1. <i>Traitements non chirurgicaux</i>		54
3.1.2.2. <i>Traitements chirurgicaux</i>		55
3.1.3. Traitement au laser Nd : YAP de la parodontite chronique.....56		
3.1.3.1. <i>Protocole</i>		56
3.1.3.2. <i>Cas clinique</i>		57
3.1.4. Conclusion.....		61
3.2. Le laser Nd : YAP dans le traitement de la péri-implantite.....62		
3.2.1. Rappels sur la péri-implantite..... 62		
3.2.1.1. <i>Définition</i>		62
3.2.1.2. <i>Etiologie et évolution de la pathologie</i>		62
3.2.1.3. <i>Facteurs aggravants</i>		64
3.2.1.4. <i>Tableau clinique</i>		65
3.2.1.5. <i>Aspect radiologique</i>		66
3.2.1.6. <i>Bactériologie des péri-implantites</i>		66
3.2.2. Traitement de la péri-implantite.....67		
3.2.2.1. <i>Traitement initial (non chirurgical)</i>		67
3.2.2.2. <i>Traitements chirurgicaux</i>		68
3.2.3. Traitement au laser Nd : YAP de la péri-implantite.....69		
3.2.3.1. <i>Protocole</i>		69
3.2.3.2. <i>Cas clinique</i>		70
3.2.4. Conclusion.....		74
3.3. Le laser Nd:YAP dans le traitement de l'ostéochimionécrose sous biphosphonates.....75		
3.3.1. Rappels sur les biphosphonates.....75		
3.3.1.1. <i>Définition</i>		75
3.3.1.2. <i>Principaux effets biologiques des biphosphonates</i>		76
3.3.2. L'ostéochimionécrose des maxillaires.....77		
3.3.2.1. <i>Définition</i>		78
3.3.2.2. <i>Etiologie</i>		78
3.3.2.3. <i>Tableau clinique</i>		79

3.3.2.4.	<i>Aspect radiologique.....</i>	80
3.3.2.5.	<i>Diagnostic positif et différentiel.....</i>	81
3.3.3.	Prise en charge et traitements actuels des ostéochimionécroses.....	82
3.3.4.	Traitement de l'ostéochimionécrose avec le laser Nd : YAP.....	83
3.3.4.1.	<i>Protocole.....</i>	83
3.3.4.2.	<i>Cas cliniques.....</i>	84
3.3.5.	Conclusion.....	93
4.	CONCLUSION.....	95

INTRODUCTION

Le “laser” optique (“Light Amplification by Stimulated Emission of Radiation”) fête son cinquantenaire en 2010 après un développement exponentiel des systèmes laser et de leurs applications maintenant innombrables.

Curieusement le mot « laser » apparaît dans un texte latin de Pline l’Ancien (23-79 après J.-C.) tiré de sa *Naturalis Historica*, XXII, 49 : « Le laser est l’un des présents les plus miraculeux de la nature, et il se prête à une grande diversité d’applications » ; il s’agissait d’une plante ombellifère rare qui avait la réputation de guérir de maladies diverses et de servir d’antidotes de poisons et de venins. Contrairement à cette plante, l’efficacité des lasers optique n’est plus à démontrer dans bien des spécialités médicales tel que la dermatologie et l’ophtalmologie. Cette technologie a permis la mise au point d’interventions moins mutilantes, plus confortables et conservatrices. De même la particularité du faisceau laser ainsi que sa transmission sous forme de fibres optiques très fines comme sur le laser Nd : YAP (Lokki) va permettre l’accès et le nettoyage de zones difficiles comme les spires d’un implant et les poches parodontales ou bien le traitement de pathologies nouvelles comme les ostéonécroses sous biphosphonates. Il convient donc de s’interroger sur les apports du laser Nd : YAP au sein de la cavité buccale dans le traitement des tissus péri-dentaires et péri-implantaires. Dans un premier temps, nous étudierons le principe de l’émission laser ainsi que ses différents effets physico-chimiques et biologiques. Dans les parties suivantes, nous aborderons d’un point de vue clinique, les bénéfices de cette technologie avant-gardiste au travers de 3 pathologies diverses affectant les tissus de soutien :

- la parodontite chronique de l’adulte
- la péri-implantite
- l’ostéochimionécrose des patients traités par biphosphonates.

Historique des lasers :

En 1905, Einstein publie un article dans lequel il pose l’hypothèse que la lumière est constituée de quanta d’énergie, de photons, que l’on appelle parfois des « grains de lumière ».

En 1917, il présente finalement sa théorie de l'émission stimulée, selon laquelle un matériau peut émettre de la lumière s'il est correctement excité. Par la même occasion, il présente sa théorie de l'effet photo-électrique, pour laquelle il mérite le prix Nobel de physique en 1921.

Les bases théoriques du fonctionnement du laser sont alors posées, mais de nombreux chercheurs pensent qu'il est techniquement impossible de construire un dispositif produisant de la lumière par émission stimulée (laser). Il faut donc attendre près de 35 ans après la publication de la théorie d'Einstein pour que des scientifiques s'intéressent de nouveau au phénomène de l'émission stimulée. Au cours de la Seconde guerre mondiale, les États-Unis veulent développer de nouveaux systèmes de radar, Charles Townes, travaillant alors aux Bell Laboratories, tente de construire des émetteurs de micro-ondes de plus haute fréquence que ceux utilisés à l'époque.

En 1947, alors qu'il travaille à l'Université Columbia, Townes a besoin d'une nouvelle source de micro-ondes afin de pouvoir faire des études spectroscopiques de molécules plus poussées.

En 1953, il fabrique, le premier maser (acronyme de Microwave Amplification by Stimulated Emission of Radiation.) qui produit un rayonnement monochromatique à une longueur d'onde de 1,25 cm. Au cours des années qui suivent, de nombreux autres masers sont fabriqués. Tous fonctionnent dans le domaine des micro-ondes, le pas vers le domaine de la lumière visible et de ses courtes longueurs d'onde semble infranchissable.

En 1957, Townes commence à considérer les problèmes liés à la fabrication d'un dispositif semblable au maser, mais émettant du rayonnement infrarouge ou de la lumière visible. En collaboration avec Arthur Schawlow, il publie les premières propositions détaillées de masers optiques. Ils considèrent alors l'utilisation d'une cavité résonnante pour amplifier la lumière. Ils déposent une demande de brevet en 1958.

Le premier laser fonctionnel (laser Rubis) est fabriqué par Théodore Maiman en 1960 qui découvre que les ions de chrome d'un rubis artificiel émettent de la lumière rouge lorsqu'ils sont irradiés par la lumière verte d'une lampe au xénon.

Chapitre 1 :
PHYSIQUE DES LASERS

1. PHYSIQUE DES LASERS

Afin de mieux comprendre ce qui fait l'originalité du rayonnement laser, il est nécessaire, au préalable, d'expliquer ce qu'est une source lumineuse classique.

1.1. Rappels sur la lumière

1.1.1. Qu'est-ce que la lumière ?

La lumière est un rayonnement électromagnétique. La *Figure 1* montre que, la longueur d'onde, comprise entre 400nm et 700nm, correspond à la zone de sensibilité de l'œil humain, entre l'ultraviolet et l'infrarouge. (37)

Elle correspond à la partie des ondes électromagnétiques détectée par notre système visuel. Nous l'appellerons rayonnement visible pour indiquer qu'il existe d'autres rayonnements qui sont invisibles à notre système visuel mais qui accompagnent, dans des proportions diverses, le rayonnement visible. En effet, les sources de lumière, du soleil aux tubes fluorescents en passant par les lampes halogènes, toutes émettent une très grande quantité de radiations, dans le domaine du visible, comme de l'invisible.

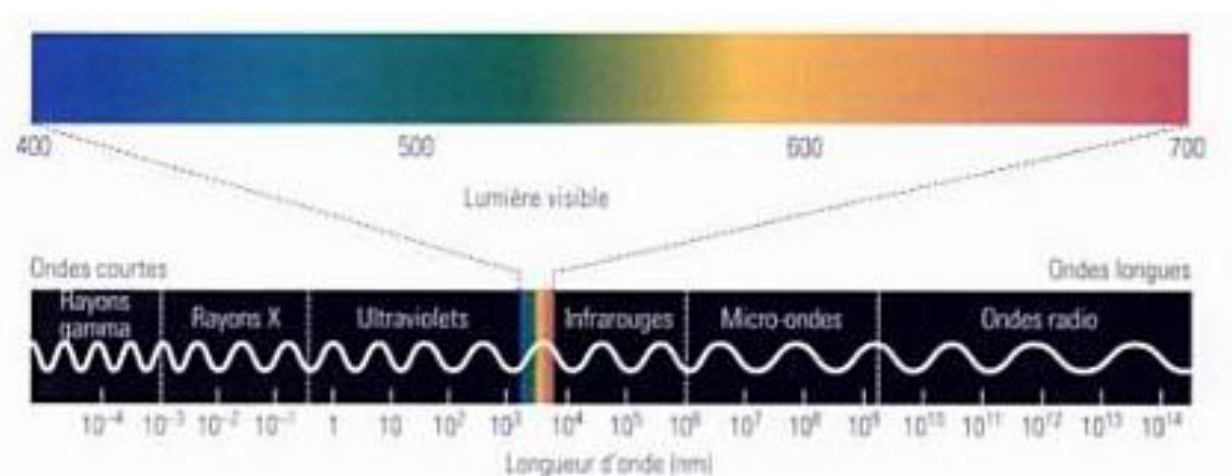


Figure 1 : Spectre de la lumière et longueurs d'onde (37)

1.1.2. Les rayonnements électromagnétiques

Les rayonnements électromagnétiques sont des ondes. Une onde est la propagation d'une perturbation produisant sur son passage une variation réversible de propriétés physiques locales. Elle transporte de l'énergie sans transporter de matière et est caractérisée par sa « longueur d'onde » (distance entre deux maxima ou minima successifs). Elle se propage dans le vide ou dans l'air à la même vitesse que la lumière ($c = 300\,000\text{ Km/s}$).

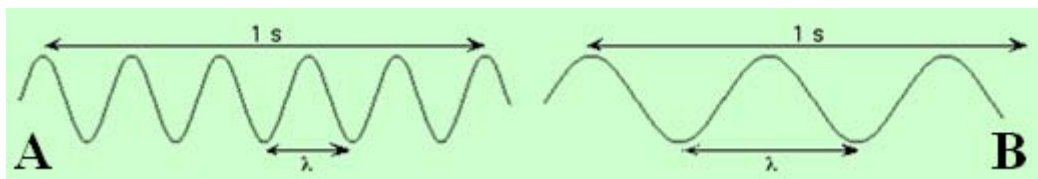


Figure 2 : illustration schématique d'une onde et de sa longueur d'onde (11)

La longueur d'onde se note en général λ (lambda). Elle se mesure en mètres, (très souvent dans une subdivision, millimètre, micromètre, nanomètre). Sur la Figure 2, la courbe de droite présente une longueur d'onde double de celle de gauche. Les flèches horizontales placées au-dessus des courbes représentent la durée d'une seconde. La fréquence ν de l'onde, exprimée en hertz (Hz), correspond au nombre d'oscillations par seconde tel que : $\nu = 1 / \lambda$. Lorsque la longueur d'onde double, la fréquence se réduit de moitié car ces deux valeurs sont liées par la relation suivante : $\lambda \nu = c$ où c correspond à la vitesse de l'onde considérée comme constante et égale à 300.000 Km/s .

Exemple :

Au niveau de la Figure 2, on retrouve :

- une onde **A** de fréquence ν_A et de longueur d'onde λ_A .
- une onde **B** de fréquence ν_B et de longueur d'onde double de celle de A tel que $\lambda_B = 2 \lambda_A$.

Or $\lambda_A \nu_A = c$ et $\lambda_B \nu_B = c$ d'où $\lambda_A \nu_A = \lambda_B \nu_B$.

Comme $\lambda_B = 2 \lambda_A$ alors $\lambda_A \nu_A = 2 \lambda_A \nu_B$ par conséquent : $\nu_B = \nu_A / 2$.

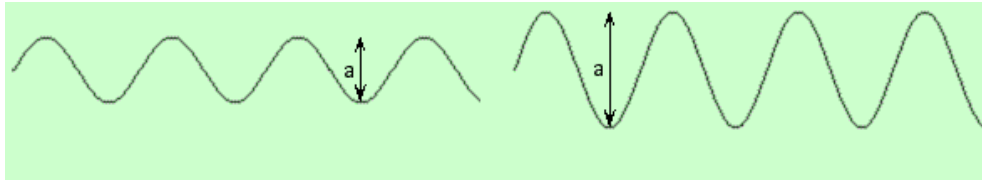


Figure 3 : Notion d'amplitude de l'onde (11)

L'amplitude a de l'onde correspond à l'écart entre les valeurs maximales et minimales de l'onde (cf Figure 3). Une dernière grandeur est nécessaire pour caractériser totalement une onde : la phase.

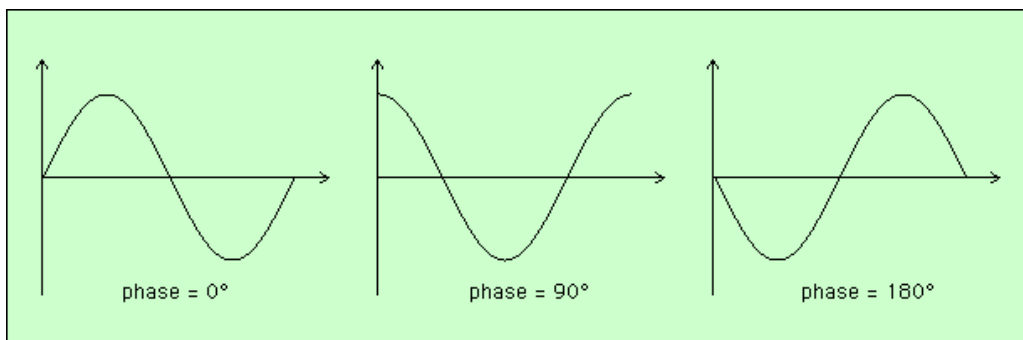


Figure 4 : Représentation du phénomène de phase (11)

Il s'agit du décalage de l'onde. Elle s'exprime en degrés. On remarquera que sur le premier et le troisième dessin, les 2 figures sont parfaitement symétriques par rapport à l'axe horizontal. On parle alors d'opposition de phase.

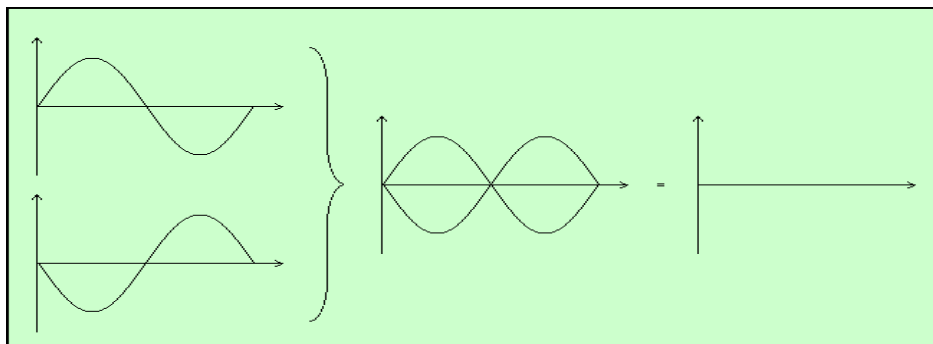


Figure 5 : Exemple d'opposition de phase (11)

L'opposition de phase a une importance capitale en physique. Si on ajoute deux ondes identiques mais en opposition de phase, le résultat est une absence d'onde. En effet, en chaque point, la valeur de l'une est exactement l'opposée de celle de l'autre, et donc elles s'annulent (cf *Figure 5*). De même, lorsque 2 ondes identiques en phase (identité de phase) se rencontrent, il y a alors addition des valeurs des 2 ondes (cf *Figure 6*) et donc amplification du rayonnement électromagnétique (principe du rayonnement laser).

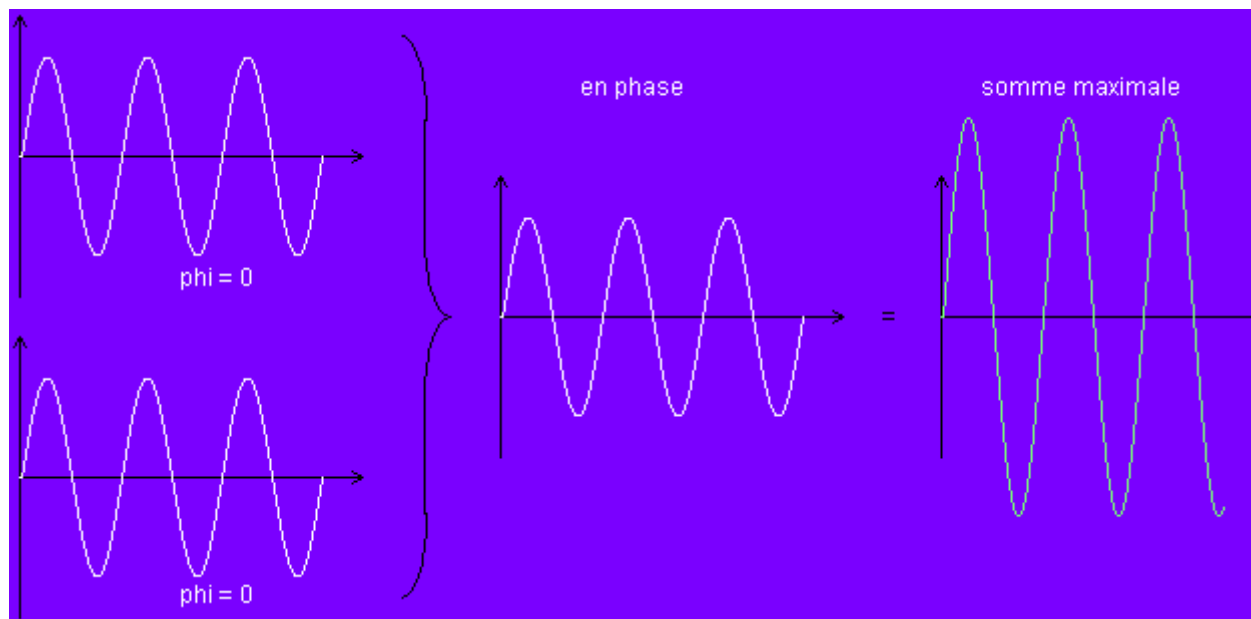


Figure 6 : illustration schématique de l'amplification du rayonnement (11)

1.1.3. Naissance de la lumière

La lumière est une forme d'énergie véhiculée à l'échelle microscopique par des « grains de lumière » appelés photons (Théorie photonique d'Einstein).

Les ondes lumineuses sont produites au sein de la matière. Tout se joue à l'intérieur des atomes. Un atome est constitué d'un noyau et d'électrons qui gravitent autour de celui-ci. Les électrons gravitant au plus près des noyaux possèdent une énergie inférieure à ceux dont les trajectoires sont plus éloignées. Les énergies autorisées sont caractéristiques de chaque atome de la nature. Nous pouvons représenter ces niveaux d'énergie comme les barreaux d'une échelle qui peuvent être non également

espacés .Il est possible d'apporter de l'énergie aux électrons afin qu'ils puissent transiter d'un barreau d'énergie donnée au barreau d'énergie supérieure .On dit alors que l'atome est excité, il a stocké de l'énergie en trop. Afin de revenir sur son orbite initiale, l'électron va convertir ce surplus d'énergie en photon. Dans une étoile telle que le soleil, ce sont les réactions de fusions nucléaire qui fournissent l'énergie excitatrice. Dans un tube à gaz néon, on provoque une décharge électrique qui excite les atomes de néon enfermés dans le tube (25).

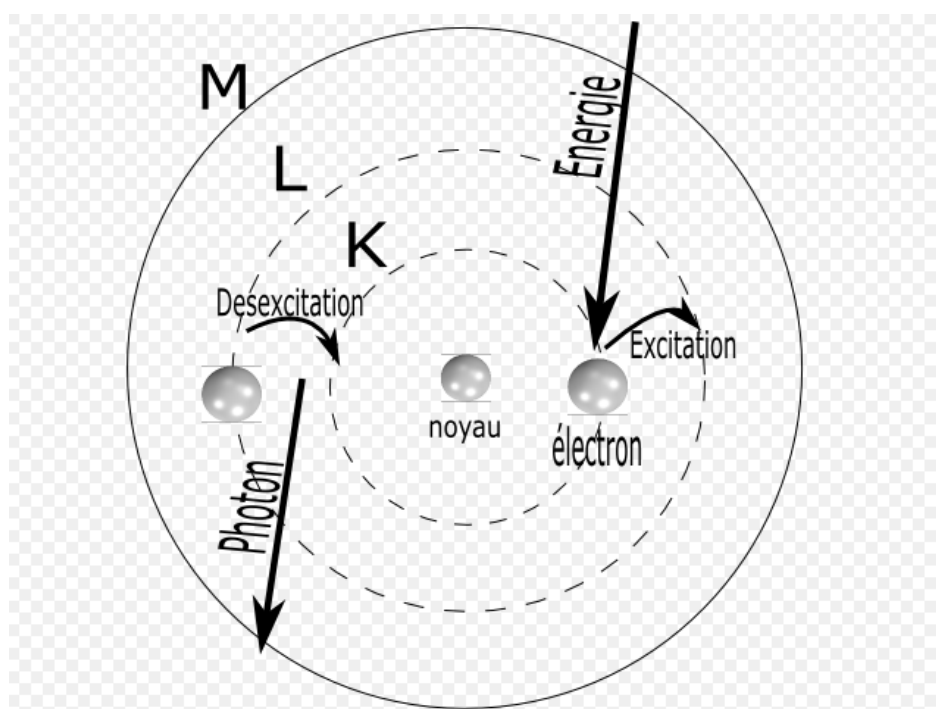


Figure 7 : mécanisme de formation de la lumière (33)

1.1.4. Propriété de la lumière

Les photons ainsi émis vont osciller selon une longueur d'onde qui sera dépendante à la fois de la hauteur de la chute des électrons pour revenir sur leur orbite d'origine, et du type d'atome stimulé. La direction prise par les photons est totalement aléatoire ,la lumière ainsi émise sera polychromatique (constituée de plusieurs longueurs d'onde) et multidirectionnelle (20).

1.2. Notions d'atome et de conversion d'énergie (18,27,58)

Le milieu actif d'un laser peut être constitué d'atomes, de molécules, d'ions, de semi-conducteurs : pour simplifier, on utilise le terme générique «atome » pour tous ces éléments. Les postulats de Bohr (1913) indiquent que l'énergie totale d'un atome ne peut prendre que certaines valeurs discrètes, et qu'elle ne peut changer que lors de « sauts quantiques » accompagnés notamment de l'émission ou de l'absorption d'un photon. Cette conversion d'énergie particulière fait partie de la théorie d'Einstein (1917) des interactions entre matière et rayonnement électromagnétique .

1.2.1. Pompage et absorption

Le pompage consiste à faire passer des atomes d'un état fondamental **0** ou faiblement excité **E1** à un état plus fortement excité **E2**. On réalise ce pompage par un apport d'énergie cinétique ou électromagnétique au milieu actif. Dans le cadre d'une excitation de l'atome par un rayonnement électromagnétique (on parle alors **d'absorption**), un photon d'énergie **E = hν0** sera totalement ou partiellement absorbé tel que **E2 – E1 = hν0**

h = constante de Planck = 6.62. 10⁻³⁴ J.s

ν0 représente la fréquence du photon incident

1.2.2. Emission spontanée

Lorsqu'un atome se trouve sur un niveau excité, il cherche naturellement à retourner vers son niveau de plus basse énergie (qu'on appelle niveau fondamental). Pour cela, il émet un ou plusieurs photons afin de descendre de niveau en niveau, jusqu'à arriver sur à son niveau fondamental.

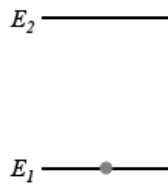
Exemple : Un atome excité au niveau **E2** a une durée de vie limitée et passe spontanément au niveau **E1** en émettant un photon de fréquence ν telle que :

$$h\nu = E2 - E1$$

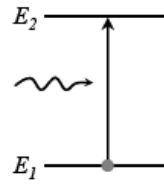
Dans le phénomène d'émission spontanée, chaque atome excité d'un cristal va émettre indépendamment des autres et pendant une durée très brève, un photon de manière à se désexciter. L'ensemble de ces photons émis vont différer par leur longueur d'onde, leur direction, leur phase. Par conséquent le rayonnement est défini comme incohérent et omnidirectionnel.

1.2.3. Emission stimulée ou induite

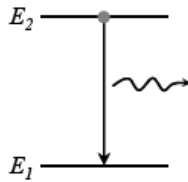
En 1917, Einstein met en évidence un troisième type d'interaction entre rayonnement et matière, autre que l'absorption et l'émission spontanée. Il s'agit de l'émission stimulée qui sera à l'origine même du rayonnement laser. En effet, contrairement à l'émission spontanée, la désexcitation de l'atome est provoquée par l'arrivée d'un photon de même énergie que celle susceptible d'être libérée par l'atome retombant à un niveau inférieur. En d'autres termes le photon « inducteur » doit avoir la même fréquence que celui dont il va induire l'émission. Ceci aura pour conséquence la libération de 2 photons parfaitement identiques (même fréquence, même direction, même énergie). La lumière se trouve alors amplifiée par l'atome.



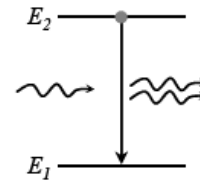
2 niveaux énergétiques d'un atome avec un électron sur le niveau E_1



Absorption: un photon d'énergie $h\nu$ fait passer l'électron sur le niveau supérieur E_2 : $\Delta E = E_2 - E_1 = h\nu$



Emission spontanée: un photon d'énergie $h\nu = E_2 - E_1$ est émis lorsque l'électron retourne spontanément sur le niveau E_1



Emission stimulée: un photon incident d'énergie $h\nu = E_2 - E_1$ stimule le passage de l'électron du niveau E_2 vers le niveau E_1 . Un photon est alors émis par émission stimulée. En sortie les deux photons ont même direction de propagation, polarisation et fréquence c'est l'effet laser

Figure 8 : Schéma récapitulatif des différents processus de conversion d'énergie (18)

1.2.4. Inversion de population

Pour qu'il y ait amplification du rayonnement par traversée du milieu atomique, il faut que le nombre d'émissions stimulées par unité de temps soit supérieur à celui des absorptions. Il doit donc y avoir d'avantage d'atomes dans le niveau **E2** que dans le niveau **E1**. L'émission stimulée agit donc comme une duplication de la lumière.

En répétant de nombreuses fois ce phénomène, il est possible de créer une lumière qui est composée de photons tous identiques, de même couleur, émis en même temps et dans la même direction comme s'ils étaient la copie conforme les uns des autres : c'est la lumière laser.

La seule découverte de l'émission stimulée n'a cependant pas été suffisante pour créer des lasers. En effet, dans la matière, les atomes, les ions ou les molécules sont beaucoup plus nombreux dans un état non excité que dans un état excité. Il n'est donc pas possible de provoquer assez d'émission

stimulée pour produire de la lumière laser. Il fallait trouver un moyen de renverser la tendance et d'obtenir dans le milieu plus d'atomes (ou ions ou molécules) excités que d'atomes au repos. Ce processus est appelé inversion de population.

Le physicien français Alfred Kastler, en 1949, apporta une solution à ce problème : le pompage optique. Cette méthode permet de transférer de l'énergie lumineuse à des atomes. Ces résultats lui valurent le prix Nobel de physique en 1966. Le pompage optique n'est pas la seule façon d'obtenir l'inversion de population : celle-ci peut être aussi provoquée par décharge électrique ou par certaines réactions chimiques.

1.3. Aspect technologique d'un laser

Un laser est généralement défini par son milieu actif et la longueur d'onde du rayonnement émis (ex : Nd YAP 1,34 μ m). Il existe un grand nombre de lasers qui diffèrent par leur milieu actif et leur mode d'excitation. Les plus connus sont :

-les lasers à gaz : laser Hélium-Néon et laser CO₂ ...

-les lasers à solides : laser à rubis, laser YAG (ophtalmologie), laser YAP (dentisterie) ...

Au-delà de cette diversité, on peut distinguer, pour un laser de base, 3 éléments fondamentaux :

-un milieu actif

-un système d'excitation ou de pompage

- une cavité optique ou résonateur optique.

1.3.1. Le milieu actif (47)

Le milieu actif peut se trouver sous différentes formes (gaz, liquide ou solide) et a pour particularité de pouvoir stocker de l'énergie de l'extérieur en rentrant dans un état d'excitation d'une durée de vie

suffisamment importante afin qu'il se désexcite par le phénomène d'émission stimulée (cf paragraphe 1.2.3.). Le milieu actif est lui-même constitué de 2 parties : la matrice généralement un cristal (ex : YAP = Yttrium Aluminium Pérovskite) et le dopant généralement une « terre rare » (ex: Nd pour Néodyme). Le Néodyme permet d'obtenir différentes longueur d'onde en fonction du cristal YAP ou YAG. Entre les différentes longueurs d'onde possibles, la longueur d'onde de travail est sélectionnée par construction grâce aux miroirs de la cavité amplificatrice.

Les terres rares sont un groupe de métaux aux propriétés voisines comprenant le scandium Sc₂₁, l'yttrium Y₃₉ et les quinze lanthanides. Les lanthanides comprennent le lanthane et les 14 éléments chimiques qui le suivent dans le tableau de classification périodique des éléments (numéros atomiques allant de 57 à 71). Malgré un qualificatif dû à leur découverte tardive et aux difficultés à les séparer, les terres rares sont significativement présentes dans l'écorce terrestre : les réserves mondiales sont estimées à 45 Mt et, à titre d'exemples, le lanthane et le néodyme sont plus abondants dans la nature que le plomb, et le cérium est aussi répandu que l'étain ou le zinc. Les terres rares n'existent pas à l'état individuel mais en mélange dans plus de 150 minerais répertoriés, dont aucun ne présente la même répartition. La consommation mondiale de terres rares exprimée en oxydes est estimée à 25 000 t/an. (Encyclopédie Larousse)

Numéro atomique ou nombre de protons : Z
Masse atomique exprimée en multiple de la masse d'un proton (arrondie à 10⁻³) H : symbole atomique

	I	II	III	IV	V	VI	VII	VIII	IX	X	XI	XII	XIII	XIV	XV	XVI	XVII	XVIII
1	H Hydrogène			métaux alcalins	métaux alcalino-terreux	métaux de transition	non métaux	métaux pauvres	halogènes	gaz rares								He Hélium
2	Li Lithium	Be Béryllium				éléments gazeux	éléments liquides	éléments solides	éléments artificiels				B Bore	C Carbone	N Azote	O Oxygène	F Fluor	Ne Néon
3	Na Sodium	Mg Magnésium											Al Aluminium	Si Silicium	P Phosphore	S Soufre	Cl Chlore	Ar Argon
4	K Potassium	Ca Calcium	Sc Scandium	Ti Titane	V Vanadium	Cr Chrome	Mn Manganèse	Fe Fer	Co Cobalt	Ni Nickel	Cu Cuivre	Zn Zinc	Ga Gallium	Ge Germanium	As Arsenic	Se Sélénium	Br Brome	Kr Krypton
5	Rb Rubidium	Sr Strontium	Y Yttrium	Zr Zirconium	Nb Niobium	Mo Molybdène	Tc Technétium	Ru Ruthénium	Rh Rhodium	Pd Palladium	Ag Argent	Cd Cadmium	In Indium	Sn Étain	Sb Antimoine	Te Tellure	I Iode	Xe Xénon
6	Cs Césium	Ba Baryum	* Lanthanides	Hf Hafnium	Ta Tantale	W Tungstène	Re Rhenium	Os Osmium	Ir Iridium	Pt Platine	Au Or	Hg Mercure	Tl Thallium	Pb Plomb	Bi Bismuth	Po Polonium	At Astate	Rn Radon
7	Fr Francium	Ra Radium	** Actinides	Rf Rutherfordium	Db Dubnium	Sg Seaborgium	Bh Bohrium	Hs Hassium	Mt Meitnerium	Ds Darmstadtium	Rg Roentgenium							
* Lanthanides				57 La Lanthane	58 Ce Cérium	59 Pr Praséodyme	60 Nd Néodyme	61 Pm Prométhium	62 Sm Samarium	63 Eu Europium	64 Gd Gadolinium	65 Tb Terbium	66 Dy Dysprosium	67 Ho Holmium	68 Er Erbium	69 Tm Thulium	70 Yb Ytterbium	71 Lu Lutétium
** Actinides				89 Ac Actinium	90 Th Thorium	91 Pa Protactinium	92 U Uranium	93 Np Neptunium	94 Pu Plutonium	95 Am Américium	96 Cm Curium	97 Bk Berkélium	98 Cf Californium	99 Es Einsteinium	100 Fm Fermium	101 Md Mendelevium	102 No Nobélium	103 Lr Lawrencium

Figure 9 : Tableau périodique des éléments (11)

1.3.2. Le système de pompage (18,20)

Ce système a pour but de créer une excitation au niveau des molécules du milieu actif .Cette instabilité moléculaire a pour but de favoriser les phénomènes d'émission stimulée, il s'agit de l'inversion de population (cf paragraphe 1.2.4) .

Les méthodes de pompage les plus utilisées sont :

- pompage optique : flash lumineux (ex : laser Lokki), lampe à arc, autres lasers.
- pompage électronique : décharge électronique (continue, radiofréquence...).
- pompage chimique : combustion (flammes, explosions).

1.3.3. La cavité optique ou résonateur optique (61,55)

La cavité optique a pour but d'amplifier le phénomène de pompage afin d'obtenir un champ électromagnétique (constitué de photons de même longueur d'onde, de même énergie et de même direction) suffisamment puissant. Cette prouesse est rendue possible par la présence au sein de cette cavité de 2 miroirs hautement réfléchissants placés face à face et séparés par une distance en relation avec la longueur d'onde produite. Dans le tube, les électrons rebondissent contre les miroirs réfléchissants et provoquent d'autres émissions stimulées s'ajoutant à l'excitation. Lorsque l'énergie au sein de la cavité est suffisante, ces photons parfaitement en phase les uns avec les autres vont pouvoir traverser le miroir de transmission et ainsi constituer le faisceau laser.

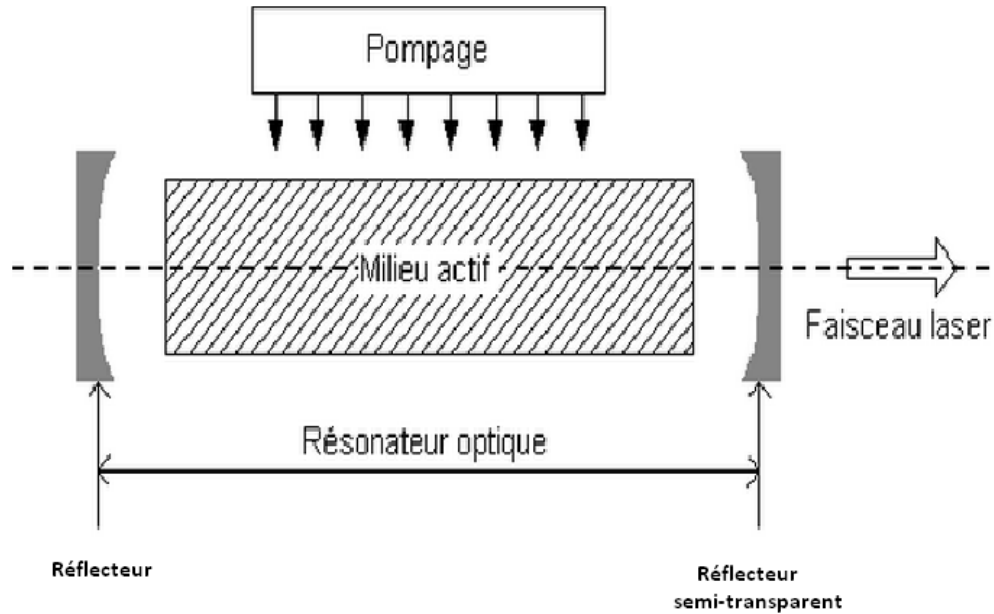


Figure 10 : Représentation schématique d'une cavité laser (33)

1.3.4. Autres éléments du laser (33)

Le **faisceau de visée** : les lasers dentaires émettent dans l'infrarouge, le rayonnement est invisible pour l'œil. Afin de guider l'acte chirurgical, il est nécessaire de pouvoir visualiser le rayon. Un laser de visée émettant dans le domaine du visible est donc couplé au laser thérapeutique. Il permet de concrétiser le rayon par un réticule de visée rouge au point d'impact.

L'amplification du rayonnement laser lors du pompage au sein de la cavité optique génère énormément de chaleur qu'il convient d'éliminer au moyen d'un système de refroidissement.

Le **système de refroidissement** empêche donc toute surchauffe de l'appareil pouvant entraîner des dommages. Il peut consister en un courant d'air permanent produit par un ventilateur interne ou en un flux continu d'eau qui est ensuite recyclée au sein du laser afin d'être réutilisée.

La **source d'alimentation** fournit l'énergie nécessaire au fonctionnement du système de pompage du résonateur.

Le **tableau de bord** permet la sélection du mode d'émission (continu ou pulsé) ainsi que la fréquence.

1.4. Particularités de l'émission laser (20)

La lumière dite « classique » est constituée d'une population très hétérogène de photons, on parle d'incohérence et de polychromatisme de la source lumineuse. La direction de ces photons est aléatoire et pluridirectionnelle d'où une divergence du faisceau lumineux.

L'émission laser se caractérise par :

- sa **cohérence spatio-temporelle** : l'identité de phase des photons composants le faisceau est à l'origine des caractéristiques de l'émission laser.
- sa **monochromaticité** : on parle de pureté spectrale, à chaque type de laser correspond une longueur d'onde s'étendant de l'infrarouge moyen aux plus proches U.V.
- sa **directivité** : les photons possèdent la même direction, donnant un aspect très directif au rayonnement, depuis son émission jusqu'à l'infini.
- sa **brillance** : elle s'exprime en puissance par unité de surface pendant un temps donné.

On constate notamment que :

- pour une puissance 100 000 fois moindre, le laser possède une brillance 10^7 fois supérieure à celle d'une source lumineuse conventionnelle.
- le faisceau laser possède une très faible divergence, d'où sa grande directivité.

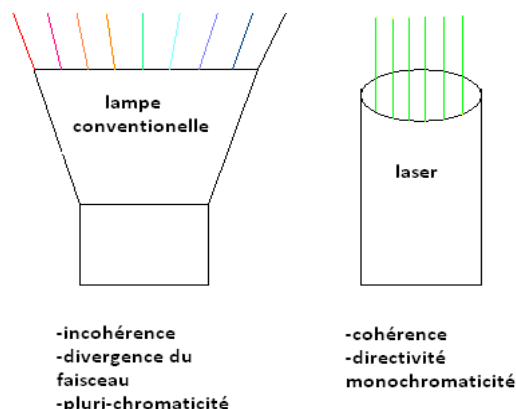


Figure 11 : Comparaison d'une source lumineuse classique et d'une source laser (20)

1.4.1. Les différents modes d'émission du faisceau laser

L'émission laser peut être délivrée à la sortie du résonateur optique selon 3 modes :

- mode continu,
- mode impulsionnel,
- mode impulsionnel déclenché.

1.4.1.1. Mode continu

La puissance du faisceau est maintenue à un niveau constant pendant toute la durée de la stimulation. Néanmoins on observe au début de l'émission un court laps de temps (de l'ordre de la microseconde) durant lequel la puissance est multipliée par 5 à 8. On parle alors de puissance crête.
(20)

1.4.1.2. Mode impulsionnel et impulsionnel déclenché (20,56)

Le mode impulsionnel va permettre la libération du faisceau par de très courtes impulsions entrecoupées de périodes de repos. L'intérêt est de pouvoir travailler en puissance crête ce qui est possible en diminuant les temps d'exposition et de repos. Le mode impulsionnel déclenché va libérer le faisceau lorsque l'inversion de population est maximale et ainsi obtenir des puissances crêtes de l'ordre du gigawatt. On parle alors de laser Q-switché ou superpulsé.

Ces types d'émission provoquent des effets tissulaires différents. Les lasers à émission continue ou de quelques millisecondes sont à l'origine d'effets thermiques, ceux émettant des micro- ou nanosecondes produisent des effets mécaniques en plus de l'effet thermique.




Figure 12 : Les différents modes d'émission laser

(Source : Dental Laser Academy : Formation du 3 juillet 2010 Paris)

1.4.2. Notions de puissance et d'énergie (56)

Rappelons quelques principes et définitions :

-la puissance de sortie d'un laser se mesure en **Watt**

-la puissance crête est donnée par la relation : $P_c = (P_n \cdot f) / t$

P_c : puissance crête en Watt

P_n : puissance nominale en Watt

f : fréquence de l'impulsion en Hertz

t : temps d'émission

-l'énergie de sortie d'un laser se mesure en joule : 1 joule correspond à l'exposition à une puissance de 1 watt pendant 1seconde ;

-la **fluence** d'un laser est l'énergie mesurée sur une surface de 1 cm² : elle s'exprime en joule/cm².

1.4.3. Caractéristiques du laser Nd : Yap 1,34µm (source Lokki)

Ce laser a été développé au milieu des années 1990 par une société française du nom de Lokki, en partenariat avec différentes facultés dentaires.

-dimensions : 460x534x800mm

-poids : 54kg

Par ses proportions contenues, le laser Lokki est un matériel ergonomique et peu encombrant. De même, sa mobilité permet un transfert aisé et facilite la désinfection de la salle de soins.

Le milieu actif est constitué par un cristal solide d'Yttrium-Aluminium-Pérovskite (YAP) dopé par le Néodyme (Nd). Il en résulte un rayonnement invisible (cf figure 1) d'une longueur d'onde de 1.34 µm (1340nm). C'est pourquoi un laser de visée (655nm pour 1mW) vient guider le geste.

Le rayon laser est acheminé le long d'une fibre optique de silice biocompatible. Des pulses de 150µs permettent un travail en puissance crête (jusqu' à 2.6 kW pour une puissance moyenne de 10W) et limitent ainsi la diffusion thermique.

Le laser Lokki est équipé de 2 pièces à main en titane, démontables et autoclavables, véhiculant respectivement une fibre de 200µm et 320µm de diamètre.

La fibre de 200µm est adaptée au traitement de l'endodonte du fait de sa faible section. Elle est utilisée dans le but de stériliser, désobturer le système canalaire voir même de détruire certains fragments d'instruments endodontiques (limes, racleurs).

La fibre de 320µm, plus robuste, est employée lors du traitement des tissus mous (parodontologie, implantologie, chirurgie buccale) et des traitements dentinaires (fond de cavité, collets sensibles).

On retrouve sur l'unité centrale un clavier de commande présentant trois modes de fonctionnement pré-réglés :

-**vert** : fonction canal à une fréquence de 5Hertz

-**jaune** : fonction dentine à une fréquence de 10Hertz

-**rouge** : fonction gencive à une fréquence de 30Hertz

Pour chaque mode il est possible de sélectionner trois niveaux de puissance allant de 100 à 450 Mj.



Figure 13 : le laser Nd : YAP 1, 34 μ m de chez Lokki (Source : Lokki)

LASERS	CO2	Er YAG	Nd YAG	Nd YAG	Nd YAP
Historique			1970	1980	1994
Longueur d'onde	10,6	2,94	1,06	1,32	1,34
Mode d'émission	Continu ou ultra pulsé	Pulsé	Pulsé	Pulsé	Pulsé
Energie par impulsion		60 à 500 mJ	300 à 150 mJ	300 à 150 mJ	100 à 450 mJ
Durée de l'impulsion	10 à 500 μ s	150 μ s	200 μ s		150 μ s
Fréquence de répétition		1 à 15 Hz	1 à 40 Hz		5, 10 et 30 Hz
Puissance max.	15 W	7,5 W	6 W	20 W	10 W
Transmission du faisceau	Tube creux	Tube creux + embout en verre ou quartz	Fibres en silice	Fibres en silice	Fibres en silice 200 et 320 μ m
Laser de visée	NON	OUI	OUI	OUI	OUI
Absorption	Très forte	Très forte	Faible	10 x > YAG 1,06	20 x > YAG 1,06

Figure 14 : schéma récapitulatif des lasers les plus utilisés en odontologie (47)

Chapitre 2 :
PRINCIPES BIOLOGIQUES DES
LASERS

2. PRINCIPES BIOLOGIQUES DES LASERS

2.1. Interaction faisceau / tissu (21,22)

La longueur d'onde du laser va conditionner les effets biologiques du rayonnement. En effet, les lasers dentaires émettent dans l'infrarouge (entre 800nm et 10600nm) mais les capacités de pénétration et d'absorption vont différer selon la longueur d'onde utilisée. (53)

Pour une utilisation optimale, il est donc nécessaire d'utiliser un laser dont la longueur d'onde est adaptée aux tissus cibles.

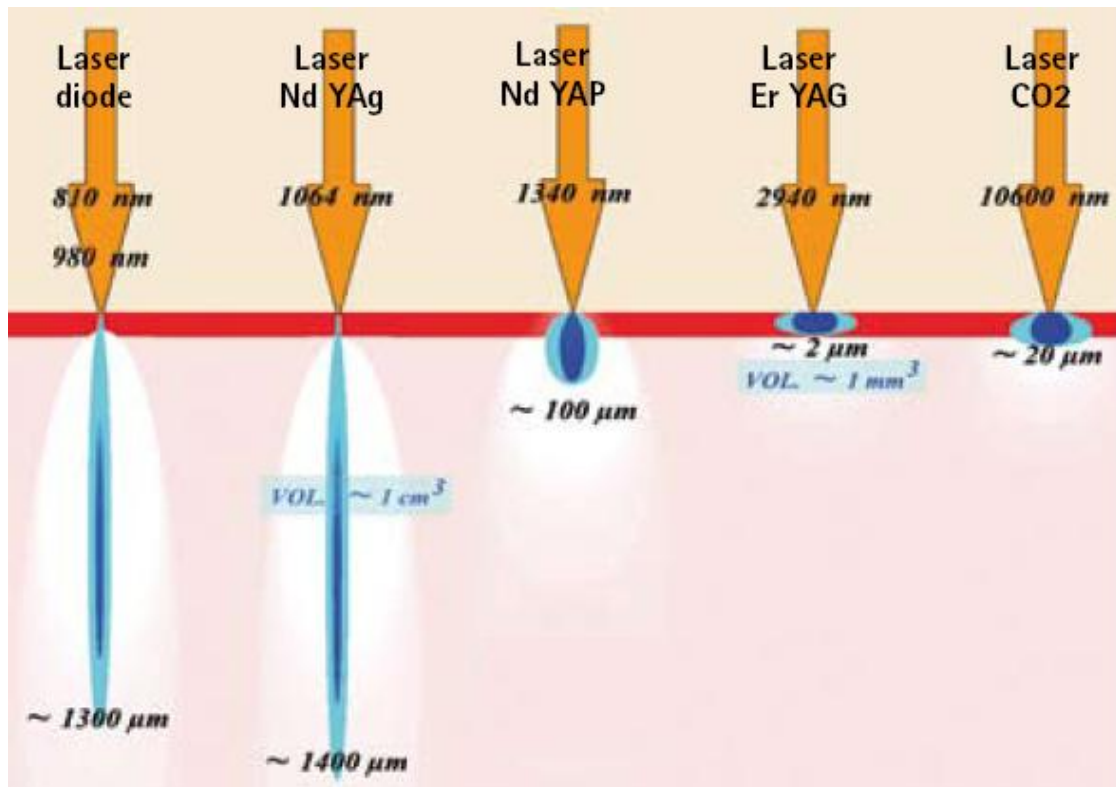


Figure 15 : Pénétration relative de l'Énergie des rayonnements dans les tissus mous (53)

Il existe quatre types de réactions tissulaires lors de l'irradiation :

-transmission : le rayonnement est en mesure de traverser le tissu cible et de toucher les structures sous-jacentes. Il peut être transmis au travers de la matière comme la lumière à travers un verre

n'ayant que peu ou pas d'effets thermiques sur ce tissu du fait de sa longueur d'onde. Cette action peut être mise en évidence lors d'interventions au niveau de la vessie avec le laser Nd-YAG, passant au sein du liquide urinaire pour vaporiser une tumeur de la paroi vésicale.

-réflexion : le rayonnement est réfléchi par la cible, puis se disperse au sein de la cavité buccale. Ce phénomène ne produit aucun dommage car l'énergie se dissipe rapidement après réflexion.

-diffusion : les molécules présentes au sein des tissus (ex : le collagène) induisent une dispersion des photons, réduisant l'efficacité de leur progression jusqu'à la cible. La diffusion va distribuer l'énergie lumineuse dans un volume tissulaire plus important limitant la conversion en énergie thermique ainsi que l'effet thérapeutique.

-absorption : lorsque l'énergie lumineuse est absorbée, elle est convertie en énergie thermique, qui entraîne une élévation de la température des cellules qui constituent le tissu. Plus le faisceau est absorbé par le tissu, plus son action est superficielle. Par opposition, une longueur d'onde faiblement absorbée aura un pouvoir de pénétration augmenté. Ce processus qui s'oppose à la diffusion, est nécessaire pour obtenir une action thérapeutique. La plupart des traitements lasers en odontologie sont fondés sur l'action thermique, plus rarement mécanique.

Le pourcentage de chacun de ces phénomènes dépendra des caractéristiques du rayonnement laser ainsi que de la constitution du tissu irradié.

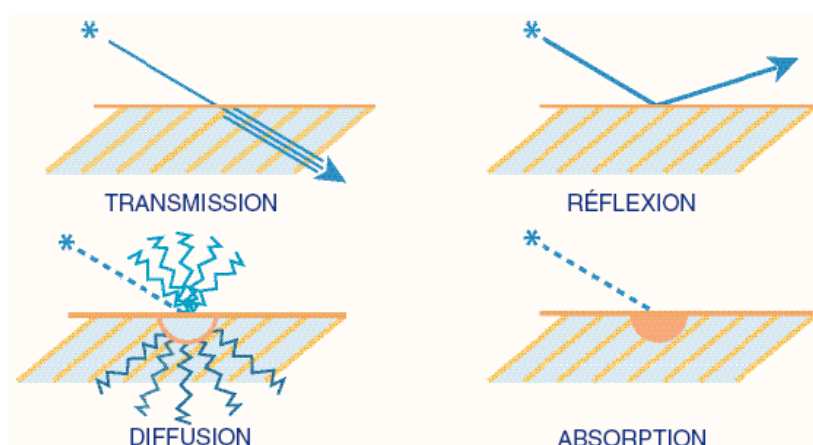


Figure 16 : Action du faisceau laser sur un tissu (33)

2.2. Le coefficient d'absorption dans l'eau et l'hémoglobine

Le coefficient d'absorption dépend de la longueur d'onde de la source laser utilisée et il faut une concordance entre la longueur d'onde du rayonnement et le spectre d'absorption de la matière. Dans les tissus biologiques, la présence de molécules d'eau, protéines, pigments et autres macromolécules va déterminer un coefficient d'absorption caractéristique.

L'os est constitué de 67% de phase minérale et de 33% de phase organique (protéines collagéniques et non collagéniques) alors que la gencive est constituée de 70% d'eau. Les pics d'absorption de ces 2 tissus seront donc différents (29).

Les absorptions dans l'eau et l'hémoglobine vont permettre de définir les effets sur les tissus mous.

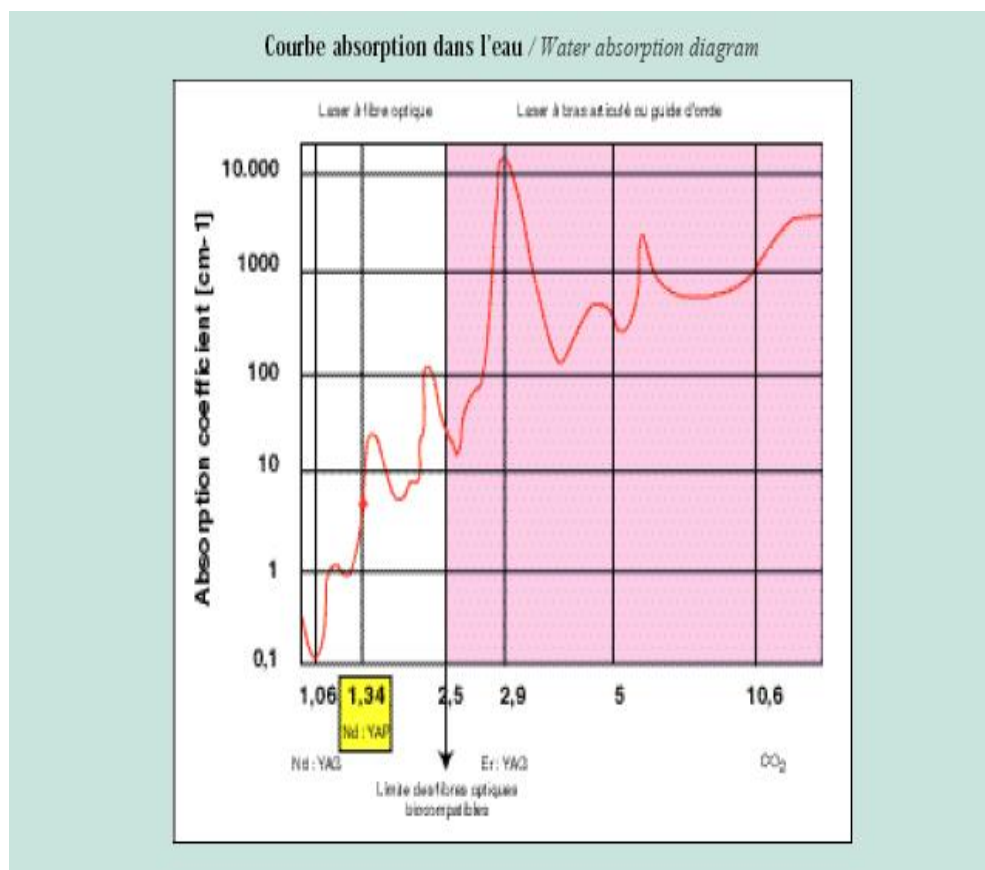


Figure 17 : Courbe d'absorption dans l'eau en fonction de la longueur d'onde (47)

Explication de la courbe hémoglobine eau
Explanation of the water haemoglobin diagram

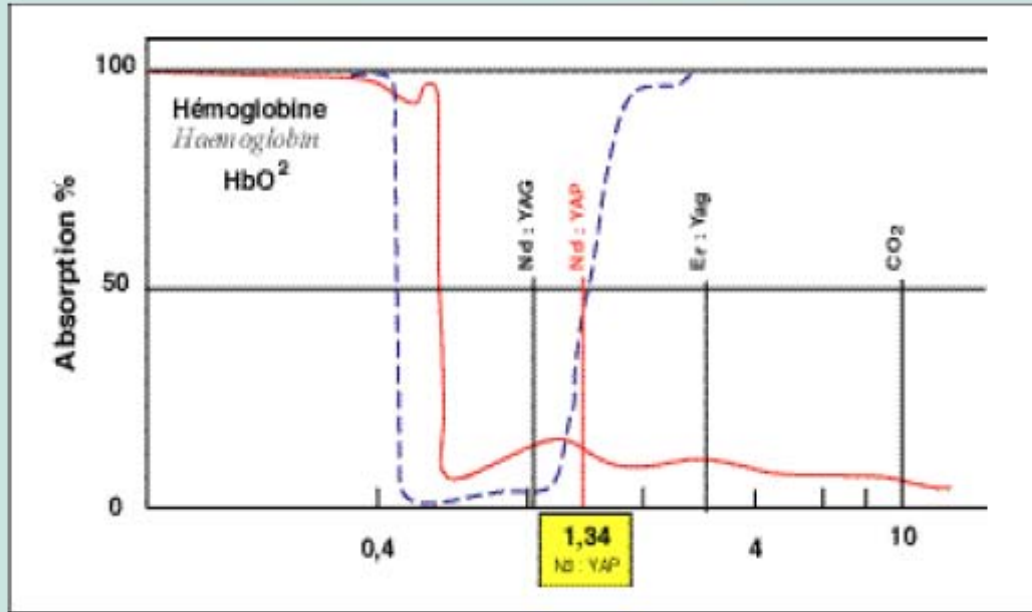


Figure 18 : Absorption hémoglobine/eau en fonction de la longueur d'onde (47)

On constate, sur les courbes précédentes, une absorption dans l'eau nettement supérieure pour les lasers CO₂ et Er: YAG de longueurs d'ondes respectives de 10,6 μm et 2,94 μm. La pénétration tissulaire de ces rayonnements est très faible d'où leur grande efficacité en coupe. Néanmoins l'absorption dans l'hémoglobine est insuffisante pour garantir une hémostase efficace.

Le laser Nd : YAG (1,06 μm) présente une absorption très faible dans l'eau mais nettement supérieure aux 2 précédents dans l'hémoglobine. L'efficacité en coupe est donc peu satisfaisante. Néanmoins il permet un traitement en profondeur du tissu avec une bonne action hémostatique.

Le rayonnement du laser Nd : YAP (1,34 μm) est 20 fois plus absorbé dans l'eau que celui du Nd : YAG. De même, son absorption dans l'hémoglobine est supérieure aux 3 autres lasers. Il constitue donc le meilleur compromis coupe /coagulation parmi les lasers actuels.

2.3. Effets physico-chimiques du faisceau laser

Lorsque le rayonnement est absorbé par la cible, il s'en suit une série d'effets au sein du tissu. La fraction absorbée de cette énergie électromagnétique est transformée en énergie, ce qui provoque des

manifestations pouvant revêtir différentes formes, en fonction du mode de fonctionnement du laser.
(20)

On retrouve notamment :

- des effets thermiques : effet photothermique, effet photo-acoustique
- des effets non thermiques : effet électromagnétique, effet photochimique
- un effet biostimulant.

2.3.1. Effets thermiques

2.3.1.1. Effet photothermique

Il résulte de l'élévation de la température au niveau de la cible et va dépendre de la conductivité thermique du tissu ainsi que de la vascularisation locale. Selon les points critiques de température propre à chaque tissu, on retrouvera un effet tissulaire différent.

Température	Changement visuel	Changement biologique
100°C	Fumée épaisse	Vaporisation, carbonisation des tissus
90-100°C	Rétraction tissulaire	Dessiccation
65-90°C	Teint blanc/gris	Dénaturation des protéines plasmatiques
60°C	Blanchiment	Coagulation
37-60°C	Aucun changement	Réchauffement, fusion, vasodilatation

Figure 19 : Effets thermiques tissulaires observés au niveau des tissus mous (33)

Selon KAMAMI Y.V, au-dessus de 44°C, les tissus se rétractent et les vaisseaux se dilatent avec une atteinte endothéliale. A 50°C, il y a disparition de l'activité enzymatique. Entre 60°C et 80°C, il y a coagulation, avec dénaturation des protéines plasmatiques, ce qui se traduit visuellement par un blanchiment des tissus. Il se produit également une dénaturation du collagène et du protocollagène

vers 75°C avec formation d'une sorte de << colle >> : la fibronectine, par contraction et fusion des fibres de collagène.

Vers 100°C, l'eau intracellulaire commence à bouillir et à se volatiliser. Lorsque la cellule explose, il y a évaporation de l'eau intracellulaire et volatilisation des constituants tissulaires sous forme d'une fumée épaisse. A plus forte température, dès que l'eau s'est évaporée, on observe une carbonisation, puis une combustion. (33)

2.3.1.2. Effet photo-acoustique (9)

Les lasers, dont le mode d'émission est pulsé, travaillent constamment en puissance crête. Cette quantité très importante d'énergie entraîne une élévation extrême de la température. Ce choc thermique crée un plasma au niveau du point de focalisation. Les couches superficielles sont vaporisées. Le rayonnement va ensuite interagir avec ce plasma, le porter à haute température et pression en l'ionisant, créant une onde de choc puissante capable d'arracher mécaniquement la matière sous-jacente.

2.3.2. Effets non thermiques

Selon DEZILE (1995), il résulte du caractère électromagnétique du rayonnement laser. Le champ électromagnétique ainsi créé peut atteindre des valeurs supérieures aux forces de cohésion moléculaire.

On conçoit bien alors que l'irradiation laser puisse engendrer des désordres moléculaires qui peuvent être :

- un effet électromagnétique ;
- un effet photochimique ;
- un effet biostimulant.

2.3.2.1. Effet électromagnétique

Le champ magnétique développé lors de l'irradiation va entraîner des perturbations électriques des milieux traversés (ionisations, polarisations membranaires des cellules vivantes, perturbations des échanges transmembranaires ...).

2.3.2.2. Effet photochimique

Les composants moléculaires de la cellule peuvent absorber le rayonnement laser de manière très sélective. Selon la longueur d'onde utilisée ainsi que le spectre d'absorption des constituants cellulaires, nous serons en mesure de dégrader ou de potentialiser l'effet de telle ou telle molécules et ainsi provoquer des effets biologiques allant jusqu'à la nécrose cellulaire (ex : certaines cellules cancéreuses). C'est la photothérapie dynamique bien connue en médecine : « activation d'une substance par un rayonnement mono ou polychromatique ». La molécule est activée par un rayonnement approprié qui va induire une réaction photochimique dont l'accepteur est l'oxygène (14). La présence d'oxygène dans les tissus cibles est nécessaire pour obtenir un effet décontaminant efficace sans effet thermique nuisible à la survie des tissus cibles (53). C'est pourquoi, lors du traitement des tissus parodontaux, le peroxyde d'hydrogène (H₂O₂) sera utilisé afin de limiter l'échauffement des tissus mous et son action bactéricide sera potentialiser par le rayonnement laser.

2.3.3. Effet biostimulant (53,29)

Les rayons lasers ont été décrits comme favorisant la cicatrisation grâce à la stimulation de la synthèse de collagène. En effet, l'effet photo-électrique repose sur le principe de la polarisation cellulaire et entraînerait une biostimulation des tissus. Cette énergie agit par prolifération cellulaire (macrophages, lymphocytes, fibroblastes...), libération des facteurs de croissance sanguins, synthèse

de l'adénosine triphosphate, transformation des fibroblastes en myofibroblastes et synthèse de collagène. L'effet anti-inflammatoire est surprenant par son efficacité et sa rapidité.

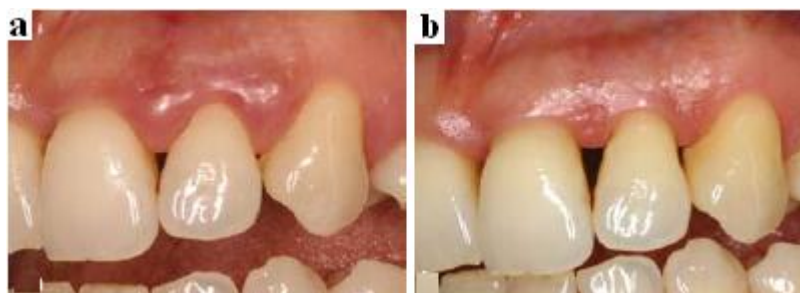


Figure 20 (53) a: état inflammatoire initiale b : disparition de l'inflammation après application de l'effet biostimulant

Cette action est plus efficace avec les lasers pénétrants (rayonnement compris entre 800nm et 1340nm) et peut se produire soit sur le tissu gingival par activation des fibroblastes, soit sur le tissu osseux par activation sur les ostéoblastes.

Dans ses travaux, Hawkins (28) a cherché à mettre en évidence ce phénomène en exposant in vitro des fibroblastes cutanés humains sains et lésés au rayonnement d'un laser Hélium-Néon (632,8nm) en utilisant différentes fluences (cf partie 1.4.2.). La stimulation cellulaire est réalisée une fois par jour pendant 2 jours consécutifs. Son équipe a ensuite étudié différents facteurs :

- l'**activité mitochondriale adénosine triphosphate dépendante (ATP)** : elle reflète l'activité énergétique cellulaire.
- le **dosage de l'alkaline phosphatase (ALP)** : témoin de la prolifération cellulaire.
- l'**intégrité de la membrane cellulaire** en relation avec le taux d'enzyme lactate déshydrogénase.
- le **pourcentage de cytotoxicité et d'altération de l'ADN**

Résultat :

L'étude a mis en évidence une croissance accélérée de 3 à 6 fois pour une fluence de 5 J /cm² .Ces études montrent également l'importance du choix des puissances et des temps opératoires utilisés,

pour obtenir cette biostimulation. Avec des puissances plus élevées, les cellules subissent des altérations moléculaires (10 à 16 J/cm²).

Fonctionnement de la biostimulation :

Chaque cellule contient un certain nombre de centrales énergétiques appelées mitochondries. Ces dernières produisent l'adénosine triphosphate (ATP) nécessaire au bon fonctionnement cellulaire (croissance, différenciation, migration, prolifération, réparation...). L'énergie photonique du rayonnement laser est convertie en énergie chimique sous forme d'ATP à l'intérieur de la cellule. L'activité mitochondriale augmente, ce qui mène à une normalisation de l'activité cellulaire, à un soulagement de la douleur ainsi qu'à la guérison. La littérature indique que la biostimulation laser module le taux de prostaglandine (médiateur chimique de l'inflammation), améliore l'action des macrophages, favorise la prolifération fibroblastique, facilite la synthèse du collagène, et donc améliore la cicatrisation. (28)

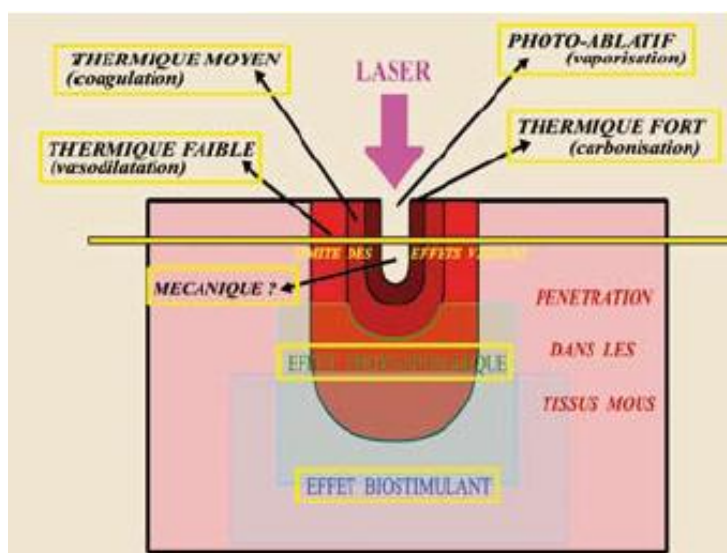


Figure 21 : Les principaux effets du rayonnement laser sur les tissus ciblés (54)

2.4. Effets biologiques du laser sur les tissus mous et osseux

2.4.1. Sur les tissus mous (9)

Dans leurs travaux (non publiés), T. Selli et J.M. Lair, ont comparés les effets d'une coupe au laser Nd : YAP à ceux d'une coupe au laser CO₂ et au bistouri électrique sur de la muqueuse palatine de porc. Après différentes coupes, des biopsies de 10µm ont été réalisées tous les 5 à 10mm, fixées au liquide de Bouin et colorées au trichome de Masson pour être étudiées au microscope optique.

Les tirs lasers ont été réalisés au contact de la muqueuse pour le laser Nd : YAP et avec un faisceau collimaté pour le laser CO₂.

Ils ont observé, pour le laser Nd : YAP, la présence d'une large zone de tissu photo-coagulé de 0,5 à 1mm sous le site d'ablation du faisceau laser : elle représente la zone affectée thermiquement. Ce phénomène se retrouve aussi au niveau des coupes au laser CO₂ et au bistouri électrique mais dans des proportions moins importantes (de l'ordre de 0,1mm pour le laser CO₂).

Par contre, l'efficacité de coupe du laser CO₂ est environ 4 fois supérieure à celle du laser Nd : YAP, laissant une incision nette moins dommageable pour les tissus .L'incision due à l'irradiation laser diffère de celle engendrée par une lame de bistouri. La zone de tissu endommagé de part et d'autre de la coupe laser est plus restreinte. Ce n'est pas une brûlure car il y a vaporisation instantanée du liquide intracellulaire et de la structure même de la cellule.

Une telle destruction ne permet pas la libération des médiateurs de l'inflammation, et la vaporisation des fluides extracellulaires va de paire avec une dénaturation de la structure des protéines .Ainsi le collagène dénaturé de la surface de la zone irradiée forme, d'après S.E. Fischer et Coll. (1983), une sorte de manteau imperméable qui, dans les premiers temps postopératoires, protège le tissu d'une éventuelle irritation venant de l'environnement buccal.

Cela explique la différence significative d'inflammation entre une incision laser et une incision conventionnelle, ainsi que le délai de formation plus important de la surface fibrineuse du coagulum. La contraction du caillot sera aussi beaucoup plus faible. De ce fait, même si la migration épithéliale débute approximativement en même temps, la surface à recouvrir sera plus importante et demandera une période plus grande pour une complète réépithélialisation du site opératoire (environ 28 jours).

La faible contraction du caillot est certainement la conséquence du plus faible nombre de myofibroblastes présent sur le site de cicatrisation.

Ces cellules ne sont pas les seules à être moins nombreuses au cours de la cicatrisation après chirurgie laser. Il y a aussi peu de leucocytes polymorphonucléaires, expliquant la plus faible couche de surface fibrineuse du caillot ainsi que la plus faible infiltration inflammatoire.

De plus, comme la zone périphérique de la plaie laser a subi une élévation de température importante, nombreux petits vaisseaux sanguins et lymphatiques ont été scellés par thermocoagulation. C'est un élément important de la chirurgie laser car cette technique permet d'avoir un site opératoire exempt de saignement per et postopératoire. En contrepartie, cela retarde la cicatrisation primitive des tissus qui est sous la dépendance de la multiplication vasculaire et lymphatique. C'est pourquoi la réponse inflammatoire est généralement retardée d'un ou deux jours et se montre moins importante par rapport à la cicatrisation de la plaie normale. De plus, la plaie due au laser possède l'avantage d'être stérilisée par le passage du faisceau laser ce qui la place dans des conditions idéales de cicatrisation : plaie non hémorragique, peu inflammatoire et donc moins douloureuse que celle réalisée au bistouri.

2.4.2. Sur le tissu osseux

Le tissu osseux est très sensible à l'élévation de température engendrée par l'irradiation laser. Au-delà de 47°C l'os commence à se résorber et se nécrose à partir de 60°C. L'utilisation de lasers refroidis par spray est indispensable afin d'éviter des dommages tissulaires. Le laser Nd : YAP n'est donc pas indiqué dans la chirurgie osseuse proprement dite (plastie osseuse, ostéotomie ...)(29). Cependant, les travaux de Desmons S. ont montré les bénéfices de l'irradiation laser dans le préconditionnement du tissu osseux. Dans son étude réalisée in vivo, du tissu osseux de lapin a été irradié par un laser diode (815nm) puis secondairement dégradé par un rayon X de basse énergie. Les dommages tissulaires avec et sans irradiation laser au préalable ont ensuite été étudiés. Il en ressort que le stress thermique induit par le laser joue un rôle protecteur. En effet, le préconditionnement laser préserve la vascularisation osseuse superficielle des dommages induits par l'irradiation aux rayons X. Pour la première fois, cet effet cytoprotecteur est décrit in situ osseux. Ainsi, son étude montre que l'application laser utilisée comme méthode de chauffage localisée et reproductible, favorise la résistance aux effets antiangiogéniques des rayons X. Cet effet protecteur

est observé in vivo au niveau vasculaire en particulier pour les vaisseaux les plus larges. Le marquage immunohistochimique confirme que le préconditionnement laser induit au niveau du réseau vasculaire osseux la production de HSP70, molécule chaperonne décrite pour son action protectrice. Ce travail offre la perspective d'accélérer et de favoriser la cicatrisation osseuse après une chirurgie programmée grâce à une mise en condition tissulaire.(19)

2.5. Effet bactéricide du laser Nd : YAP sur les bactéries parodontogènes

(14,49)

Selon Mouton et Robert, les germes les plus communément retrouvés dans les poches parodontales sont anaérobies et aéro-anaérobies. De même, ils décrivent la péri-implantite comme une infection poly-microbienne proche de celle de la parodontite chronique, donnant à penser qu'il s'agit aussi d'une infection parodontale. Une étude publiée par REY et son équipe a évalué in vitro l'effet bactéricide du laser Nd : YAP associé ou non au peroxyde d'hydrogène sur 5 souches bactériennes principalement retrouvées au niveau des poches parodontales et donc aussi impliquées dans les infections péri-implantaires :

- Tannerella forsythensis (anciennement dénommée Bactéroïdes forsythus)
- Actinobacillus actinomycetemcomitans
- Porphyromonas gingivalis
- Peptostreptococcus micros
- Fusobacterium nucleatum.

Ces bactéries sont considérées comme les germes les plus parodontogènes de la cavité buccale et leur élimination est une tâche complexe.

2.5.1. Rappels sur les différentes bactéries étudiées

Tannerella forsythensis : il s'agit d'un bacille à gram négatif, anaérobie non motile, non pigmenté de la famille des Bactéroïdes. Elle fut identifiée à Boston et est une des bactéries dominantes de la flore des poches parodontales en phase de destruction active. Elle est longtemps passée inaperçue du

fait de sa difficulté de mise en culture. C'est une des rares bactéries buccales à produire une enzyme pseudo-trypsine capable de scinder les liaisons peptidiques.

Actinobacillus actinomycetemcomitans : il s'agit d'un bacille anaérobie facultatif, Gram négatif, non motile. Cette bactérie est présente dans la plaque associée à plusieurs pathologies parodontales, notamment dans les formes les plus destructrices chez le sujet jeune. On la considère maintenant comme l'agent étiologique de la parodontite juvénile localisée : 90% des sites progressifs contiennent cet agent contre 44% dans les sites sains ou non progressifs. De même, ce bacille est très envahissant, très résistant à l'antibiothérapie et serait retrouvé dans 30% à 55% des parodontites réfractaires.

Porphyromonas gingivalis (Pg) : il s'agit d'un bacille à gram négatif, anaérobie, non motile, pigmenté en noir. Des études quantitatives de la flore prédominante cultivable, prélevée au niveau de poches parodontales en période de destruction active, indiquent une prédominance de cette bactérie. Elle est donc considérée comme un agent pathogène majeur des parodontites. Son potentiel destructeur des tissus s'expliquerait par son ensemble exceptionnel d'enzymes protéolytiques.

Figure 22 : arsenal enzymatique de *Porphyromonas gingivalis* (49)

Enzyme ou substrat	Pg.	Action enzymatique
Gélatinase	+	Hydrolyse du collagène dénaturé
Collagénase	+	Scinde le collagène en petits fragments
Protéinase	++	Hydrolyse des protéines
Peptidase	++	Hydrolyse des peptides
Pseudo-trypsine	+	Scinde les liaisons peptidiques
Phospholipase A	+	Hydrolyse des phospholipides membranaires
Phosphatase acide	+	Résorption osseuse
Phosphatase alcaline	+	Résorption osseuse
Chondroïtine sulfatase	+	Lyse de la substance cartilagineuse
Hyaluronidase	+	Lyse de la substance intercellulaire
Héparinase	+	Hydrolyse de l'héparine
Fibrinolysine	+	Lyse de la fibrine
Kératinase	+	Lyse de la kératine

Neuraminidase	+	Détache l'acide sialique des glycoprotéines
Immunoglobuline protéase	+	Dégradation des immunoglobulines
Superoxyde dismutase	+	Inhibition des ions superoxydes
Désoxyribonucléase	+	Lyse de l'ADN des cellules de l'hôte
β -lactamase	-	Dégradation des β -lactamines
Elastase	-	Lyse des fibres d'élastine

Peptostreptococcus micros : il s'agit d'une bactérie de la famille des cocci à gram positif anaérobies stricts participant à la flore commensale buccale .De part sa production de collagénase et d'hyaluronidase, en coopération avec d'autres pathogènes il peut contribuer à la destruction des tissus .Il est isolé dans les poches parodontales chez 60% des patients parodontopathiques et constitue jusqu'à 15% du compte total viable.

Fusobacterium nucleatum : il s'agit d'une bactérie anaérobie, gram négatif, non motile, non pigmentée. Elle est un hôte constant de la cavité buccale (dos de la langue) et surtout de la plaque dentaire sous-gingivale qu'elle semble coloniser grâce à ses propriétés d'adhérence aux streptocoques et aux actinomycètes. Son incidence est élevée dans la plaque sous gingivale en présence de gingivite ou de parodontite. Une très haute incidence de F. nucleatum semble caractéristique de la flore anaérobie des parodontopathies réfractaires aux traitements. Par contre son rôle étiologique dans les parodontopathies reste à prouver.

2.5.2. Etude in vitro de Rey et Caccianiga (14)

Cette étude menée avec le laboratoire Biomatech en 2001 vise à vérifier l'efficacité du protocole H₂O₂ + Laser Nd : YAP.

2.5.2.1. Matériel et méthode (54)

-Protocole :

-souches bactériennes :

Actinobacillus actinomycetemcomitans CIP 52103T

Tannerella forsythensis (anciennement dénommée Bactéroides forsythus) CIP 105219T

Porphyromonas gingivalis CIP 103683T

Peptostreptococcus micros CIP 105294T

Fusobacterium nucleatum CIP 101130T

-fournisseur : Institut Pasteur-Paris-France

-conservation : suspension en DMSO à 10% conservée à -20°C.

-Réactifs :

-peroxyde d'hydrogène à 3% lot 054801

-gélose Schaedler + 5% de sang de mouton

Des étapes de mise au point ont été nécessaires. Différentes conditions ont donc été testées vis-à-vis de Porphyromonas gingivalis. Elles ont permis de déterminer les conditions réelles du test .Ces conditions ont été utilisées pour la réalisation des différents tests vis-à-vis des cinq souches bactériennes.

30µl de chaque suspension ont été filtrés sur gélose Schaedler + 5% de sang de mouton. La membrane a été rincée une fois à l'aide d'un diluant neutre et les suspensions ont été exposées à l'eau oxygénée. Les boîtes de Pétri ont alors été incubées pendant 2 jours à 37°C en conditions d'anaérobiose.

50µl de chaque suspension bactérienne exposée ou non à l'eau oxygénée a été irradiés séparément par le laser dans des tubes Eppendorf stériles de 1,5mL.

Chaque essai a été réalisé en double exemplaire.

La réduction bactérienne de chacun des échantillons est exprimée en réduction logarithmique.

Réduction logarithmique :

L'analyse quantitative des microbes permet de mesurer l'efficacité du germicide sur l'organisme en test.

Les résultats obtenus sont généralement exprimés en réduction logarithmique ou en pourcentage de réduction. La réduction logarithmique (log) est calculée en convertissant la charge microbienne (par ex. le nombre de bactéries) en log 10, en soustrayant le résultat de l'échantillon test de l'échantillon témoin (autrement dit, l'échantillon sans germicide).

Une corrélation peut être établie entre la réduction logarithmique et le pourcentage de réduction :

- une diminution de 1 Log représente 90%
- une diminution de 2 Log représente 99%
- une diminution de 3 Log représente 99,9%
- une diminution de 4 Log représente 99,99%
- une diminution de 5 Log représente 99,999%.

Ces pourcentages sont essentiels puisque les échantillons peuvent contenir des millions de bactéries. Par exemple, s'il y a 6 000.000 de bactéries, une diminution de 90% signifiera qu'il reste encore 600.000 bactéries. Avec une diminution de 99,999%, il ne restera seulement que 60 bactéries.

2.5.2.2. Résultats

Actinobacillus actinomycetemcomitans :						
Titre de la suspension : $4,62 \times 10^6$ UFC/30μl						
	Sans irradiation laser		Irradiation pendant 5 secondes		Irradiation pendant 10 secondes	
	UFC/30 μ l	Réduction logarithmique	UFC/30 μ l	Réduction logarithmique	UFC/30 μ l	Réduction logarithmique
Sans H ₂ O ₂	ND	/	0	8,19	0	8,19
H ₂ O ₂ 0,5%	7,5	5,79	0	8,19	0	8,19
H ₂ O ₂ 3%	0	8,19	0	8,19	0	8,19

Tannerella forsythensis						
Titre de la suspension : $2,16 \times 10^5$ UFC/30μl						
	Sans irradiation laser		Irradiation laser pendant 5 secondes		Irradiation laser pendant 10 secondes	
	UFC/30 μ l	Réduction logarithmique	UFC/30 μ l	Réduction logarithmique	UFC/30 μ l	Réduction logarithmique
Sans H ₂ O ₂	ND	/	ND	/	ND	/
H ₂ O ₂ 0,5%	ND	/	ND	/	ND	/
H ₂ O ₂ 3%	ND	/	500	2,63	24	3,95

Porphyromonas gingivalis						
Titre de la suspension : $1,21 \times 10^5$ UFC/30μl						
	Sans irradiation laser		Irradiation laser pendant 5 secondes		Irradiation laser pendant 10 secondes	
	UFC/30 μ l	Réduction logarithmique	UFC/30 μ l	Réduction logarithmique	UFC/30 μ l	Réduction logarithmique
Sans H ₂ O ₂	ND	/	328	2,57	52	3,37
H ₂ O ₂ 0,5%	ND	/	229	2,72	2	4,78
H ₂ O ₂ 3%	104	3,06	250	2,68	0	6,60

Peptostreptococcus micros Titre de la suspension : $2,25 \times 10^6$ UFC/30 μ l						
	Sans irradiation laser		Irradiation laser pendant 5 secondes		Irradiation laser pendant 10 secondes	
	UFC/30 μ l	Réduction logarithmique	UFC/30 μ l	Réduction logarithmique	UFC/30 μ l	Réduction logarithmique
Sans H ₂ O ₂	ND	/	ND	/	ND	/
H ₂ O ₂ 0,5%	ND	/	ND	/	ND	/
H ₂ O ₂ 3%	ND	/	368	3,79	95	4,37

Fusobacterium nucleatum Titre de la suspension : $1,32 \times 10^5$ UFC/30 μ l						
	Sans irradiation laser		Irradiation laser pendant 5 secondes		Irradiation laser pendant 10 secondes	
	UFC/30 μ l	Réduction logarithmique	UFC/30 μ l	Réduction logarithmique	UFC/30 μ l	Réduction logarithmique
Sans H ₂ O ₂	ND	/	ND	/	ND	/
H ₂ O ₂ 0,5%	ND	/	ND	/	750	2,25
H ₂ O ₂ 3%	ND	/	244	2,73	42	3,5

ND = Non Démontrable / = Sans réduction significative du nombre de bactéries

Actinobacillus actinomycetemcomitans :

L'emploi exclusif d'eau oxygénée à 0,5% a entraîné une réduction logarithmique du nombre de bactéries de 5,79 alors que l'utilisation de l'eau oxygénée à 3%, l'exposition à l'irradiation laser pendant 5 ou 10 secondes ainsi que l'usage des 2 traitements associés permettent de décimer la colonie bactérienne .

Tannerella forsythensis :

L'emploi de façon isolé de l'eau oxygénée et de l'irradiation laser ne semble pas produire d'effets efficaces. En revanche, l'association de l'eau oxygénée à 3% et de l'irradiation laser entraîne une

réduction notable des bactéries. Les résultats témoignent aussi d'un lien entre le temps d'irradiation et l'effet bactéricide : une exposition importante au rayonnement laser augmente l'efficacité du traitement.

Porphyromonas gingivalis :

Hors irradiation laser, seul le peroxyde d'hydrogène concentré à 3% s'est montré efficace contre cette souche. Comme précédemment, l'efficacité laser augmente avec le temps d'exposition. Les 2 traitements associés sont synergiques et entraînent une réduction logarithmique du nombre de bactéries de 6,60 et une concentration bactérienne de 0 UFC/30µl (peroxyde à 3% + irradiation pendant 10 secondes).

Peptostreptococcus micros :

Seule l'association des 2 traitements s'est révélée être efficace contre cette bactérie .De même, les meilleurs résultats ont été obtenus par l'action de l'eau oxygénée à 3% et une irradiation laser pendant 10 secondes.

Fusobacterium nucleatum :

L'utilisation du laser est nécessaire pour obtenir un effet bactéricide sur cette bactérie .L'association du peroxyde d'hydrogène à 3% s'est montrée la plus efficace.

2.5.2.3. Conclusion de l'étude

L'examen des différentes cultures bactériennes a démontré que l'association de l'eau oxygénée à 3% et d'une irradiation laser de 10 secondes permet une éradication très marquée voire totale de chaque colonie. Au contraire, la diminution a été moins évidente voir absente lors de l'utilisation séparée

de chaque traitement. On peut conclure qu'aucune des bactéries étudiées n'est résistante au protocole peroxyde d'hydrogène + laser. L'effet photochimique laser va potentialiser la libération d'oxygène singulet, puissant bactéricide, à partir du peroxyde d'hydrogène. In vivo, l'absorption du rayonnement laser par la solution limitera aussi la diffusion énergétique et ainsi les dommages aux structures collatérales et améliorera ainsi la cicatrisation.

Germes testés	Absence de traitement	H ₂ O ₂ à 3 %	Irradiation laser pendant 10 secondes	H ₂ O ₂ à 3 % puis irradiation laser pendant 10 secondes
<i>Haemophilus actinomycetemcomitans</i>	++++	-	-	-
<i>Bacteroides forsythus</i>	+++	++++	+++	+
<i>Porphyromonas gingivalis</i>	+++	++	++	-
<i>Micromonas micros</i>	++++	++++	++++	++
<i>Fusobacterium nucleatum</i>	+++	+++	++++	++

- : absence de germe; + : 1 à 10² UFC/mL; ++ : 101 à 10⁴ UFC/mL; +++ : 10001 à 10⁶ UFL/mL; ++++ : 1 000 000 UFC/mL.

Figure 23 : Tableau récapitulatif (54)

Chapitre 3 :

APPORTS DU LASER ND : YAP DANS LE TRAITEMENT DES TISSUS PERI- DENTAIRES ET PERI- IMPLANTAIRES

3. APPORTS DU LASER ND : YAP DANS LE TRAITEMENT DES TISSUS PERI-DENTAIRE ET PERI-IMPLANTAIRES

Après avoir développé les principes de l'émission laser ainsi que les nombreux effets physico-chimiques et biologiques qui lui sont attribués, nous allons étudier d'un point de vue clinique les bénéfices de cette technologie au travers de 3 pathologies en complément des thérapies actuelles :

- la parodontite chronique de l'adulte
- la péri-implantite
- l'ostéochimionécrose sous biphosphonates.

3.1. Le laser Nd : YAP dans le traitement de la parodontite chronique

3.1.1. Rappels sur la parodontite chronique de l'adulte

3.1.1.1. Définition

Au niveau marginal, les caractéristiques de la parodontite sont identiques à celles de la gingivite. Mais les mécanismes inflammatoires atteignent également des structures parodontales plus profondes, l'os alvéolaire et le ligament parodontal. La parodontite chronique se caractérise par une alvéolyse horizontale simple et l'apparition d'une poche. La poche parodontale est le résultat de la migration apicale de l'attache épithélio-conjonctive par destruction de l'ancrage cémentaire des fibres du ligament alvéolo-dentaire. Les manifestations inflammatoires entraînent la destruction des tissus de soutien de la dent. L'environnement spécifique et les facteurs génétiques de l'hôte déterminent la susceptibilité du sujet à développer une flore bactérienne pathogène, une infection et une réponse inflammatoire destructrice (30). La parodontite est donc une maladie multifactorielle due à la conjonction de bactéries et d'une réponse inflammatoire modifiée (1). Elle se développe en général à partir d'une gingivite, néanmoins toutes les gingivites n'évoluent pas en parodontites.

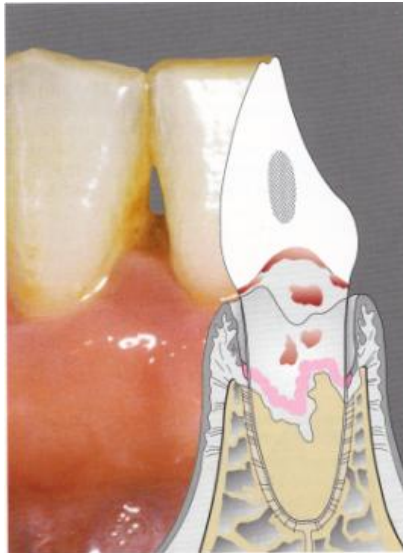


Figure 24 : représentation schématique de la parodontite (65)

3.1.1.2. Etiopathogénie (2)

Les facteurs d'initiation des parodontopathies sont la flore bactérienne et la réponse inflammatoire à l'agression. Ces facteurs existent chez le sujet sain mais dans certaines circonstances, une flambée pathogène se produit (2). Les bactéries incriminées sont en particulier des Gram négatif (49). Cependant le terme de maladie infectieuse est peu adapté à cette pathologie. Contrairement aux infections habituelles dans lesquelles un élément pathogène étranger pénètre au sein de l'organisme, la parodontopathie est déclenchée par l'accumulation anormale de germes symbiotes et non pathogènes, provenant de la flore commensale buccale. Initialement, les bactéries présentes dans la plaque supra et sous-gingivale colonisent et pénètrent la surface tissulaire. Cette colonie poly-bactérienne va ensuite se multiplier localement. La survie des bactéries invasives se fait à la faveur de la création d'une niche écologique qui échappe aux systèmes de défense de l'hôte. La conséquence éventuelle de ce processus est la destruction du tissu-hôte. Les bactéries synthétisent des enzymes protéolytiques (ex : collagénases, hyaluronidases ...) en mesure de dégrader les molécules de la matrice extracellulaire. Ces enzymes seraient aussi en mesure de favoriser l'adhérence bactérienne. Au niveau de l'hôte, les lipopolysaccharides (LPS) sécrétés par les bactéries entraînent l'activation des cellules épithéliales gingivales qui vont synthétiser des médiateurs de l'inflammation capables à leur tour d'activer de nombreux types cellulaires : fibroblastes, cellules endothéliales, monocytes, lymphocytes B et T, neutrophiles. Toutes ces cellules synthétisent et

sécrètent un grand nombre de cytokines inflammatoires (38). La présence de lymphocytes T, sécrétant de l'interleukine 2, témoigne du développement d'une réponse immunitaire consécutive à la modification de l'écosystème bucco-dentaire et en aucun cas la maladie parodontale n'est la conséquence d'une anomalie fonctionnelle du système immunitaire (2).

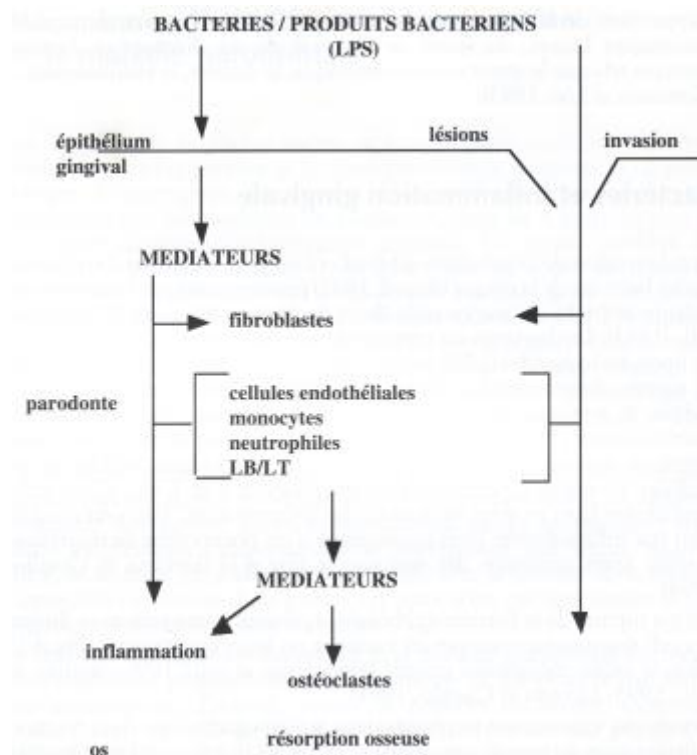


Figure 25 : interaction bactéries / produits bactériens avec l'environnement gingival (2)

3.1.1.3. Les facteurs aggravants locaux (36)

Ils sont fort nombreux .Ils peuvent être dus à des caractéristiques morphologiques favorisant les possibilités de rétention de la plaque bactérienne :

- positions dentaires anormales
- formes dentaires anormales

- dents sans antagonistes
- manque de points de contacts
- contours gingivaux non défectueux
- patient étant un respirateur buccal
- tartre supra et sous-gingival.

Ils peuvent être des facteurs iatrogènes de toutes sortes dont :

- mauvaise adaptation cervicale des restaurations prothétiques
- restaurations débordantes ou mal polies
- points de contact mal réalisés
- mauvaise adaptation des crochets et barres des prothèses
- fractures radiculaires
- traumatismes occlusaux.

3.1.1.4. Diagnostic clinique de la parodontite chronique

Le diagnostic découle d'un examen clinique et radiologique précis.

Des paramètres comme la profondeur des poches parodontales, le saignement au sondage (Bleeding on Probing d'Ainamo et Bay 1975), l'inflammation gingivale (Gingival Indice de Løe et Silness 1963), les récessions gingivales (classification de Miller 1985), les mobilités dentaires, la quantité de plaque dentaire, permettent de diagnostiquer la pathologie parodontale. Les résultats de ces examens permettent une visualisation précise de l'ensemble de la cavité buccale touchée par la pathologie.

Cliniquement on retrouve chez les patients :

- une denture avec une atteinte carieuse variable
- de la plaque dentaire en abondance visible à l'œil nu.
- du tartre de façon systématique
- une inflammation gingivale normale à modérée

-saignement au sondage

-profondeur de poche d'environ 4 à 5mm mais pouvant aller jusqu'à plus de 10mm dans les stades très avancée.

-mobilité variable selon le stade de la pathologie.

3.1.1.5. Diagnostic radiologique (2,10)

La radiographie panoramique même si elle permet une vision globale de la cavité buccale, n'a pas la résolution nécessaire pour évaluer précisément la pathologie.

L'examen radiologique de base est le bilan long cône. Le bilan long cône donne une évaluation satisfaisante des pertes osseuses interproximales mais conduit à sous-estimer les pertes vestibulaires et linguales du fait de la superposition. On note de façon claire une résorption horizontale équivalente sur toutes les dents. L'étude des corticales va permettre aussi de juger du caractère actif ou non de la parodontite.

La radiographie ne permet pas de visualiser l'infection parodontale, pas plus que la migration de l'épithélium de jonction dans la lésion parodontale initiale. Elle ne sera que le reflet de l'état des structures minéralisées du parodonte. Néanmoins, elle apparaît indispensable pour évaluer la perte osseuse, déterminer l'activité ou non du processus pathologique et surtout apprécier la valeur résiduelle.

La radiographie permet aussi de révéler certaines concrétions tartriques ainsi que des restaurations débordantes. Elle mettra en évidence certaines atteintes parodontales éventuellement passées inaperçues lors du sondage. Certaines lésions, en effet, ne progressent pas selon le grand axe de la dent, mais ont tendance à tourner autour de celui-ci. De plus le bilan long cône se révélera essentiel dans le diagnostic différentiel de la pathologie en révélant :

- les lésions endodontiques
- les fêlures et fractures radiculaires
- les fausses routes endodontiques
- les résorptions radiculaires
- les traumatismes occlusaux primaires ou secondaires
- les lésions tumorales.

Enfin la radiographie fera déceler certaines impossibilités thérapeutiques comme les racines en << S >>, les contacts interradiculaires, la proximité de dents incluses.

3.1.1.6. Evolution

Dans la majorité des cas, l'alvéolyse horizontale s'est révélée relativement lente mis-à-part en phase terminale. L'évolution est variable selon les patients. Les phases de destruction active et de pause se succèdent. Les crises peuvent se succéder très rapidement ou être ponctuées par de longs intervalles (65). L'anatomie radicaire particulière des dents pluri-radulées les rend difficiles à traiter et précipite leur extraction.

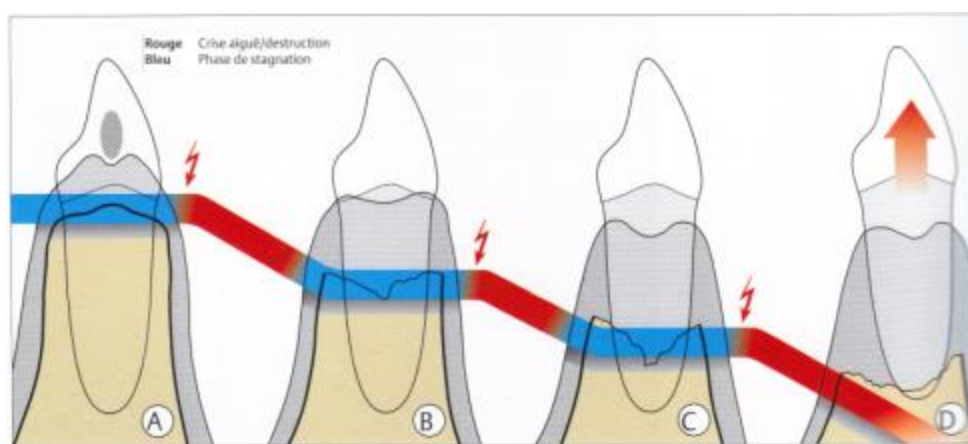


Figure 26 : progression de la parodontite chronique (65)

3.1.2. Traitement de la parodontite chronique (2)

En dehors du cadre de la prévention, on peut distinguer 2 approches thérapeutiques : les traitements non chirurgicaux et les traitements chirurgicaux.

Ces 2 thérapeutiques visent globalement à traiter la maladie parodontale, en l'arrêtant et si possible en gommant les altérations tissulaires engendrées. On réalise souvent une thérapeutique non chirurgicale en première intention (traitement initial) suivie éventuellement d'une thérapeutique chirurgicale après réévaluation.

3.1.2.1. Traitements non chirurgicaux

Les thérapeutiques conventionnelles non chirurgicales des parodontopathies chroniques consistent en l'élimination professionnelle répétitive de la plaque et du tartre supra et sous-gingivale associée à une hygiène bucco-dentaire minutieuse et journalière du patient.

Ce sont essentiellement des traitements à visée antibactérienne qui incluent le détartrage suivi d'un surfaçage radiculaire, puis d'une pharmacothérapie.

De nombreuses études ont démontré que l'élimination de la plaque et du tartre suffisait à réduire l'état inflammatoire.

Contrôle de la plaque supra-gingivale :

Ce contrôle, effectué par des soins personnels pluriquotidiens d'hygiène bucco-dentaire et par des déplaquages /détartrages pratiqués régulièrement par des professionnels, permet de résoudre les cas d'inflammation gingivale et prévient le passage d'une gingivite réversible vers une parodontite irréversible. Ce contrôle de plaque passe par des mesures d'hygiène strictes incluant un brossage rigoureux (minimum 3 fois par jour) suivi de l'élimination de la plaque bactérienne des espaces interproximaux à l'aide de brossettes interdentaires adaptées. La technique de brossage recommandée est celle de Bass modifiée, la brosse à dent à poils souples est placée horizontalement par rapport à l'axe de la dent avec une inclinaison des poils à 45° de manière à permettre le nettoyage du sillon gingivo-dentaire et des espaces interproximaux. Grâce à de petits mouvements circulaires ou de va-et-vient dans cette position, on obtient une élimination efficace de la plaque .(65)

Un contrôle de plaque efficace permet aussi au patient de ralentir la recolonisation bactérienne des sites parodontaux après traitement.

Quelque soit le degré de l'atteinte parodontale du patient, l'enseignement du contrôle de plaque doit toujours être la première mesure thérapeutique.

Détartrage :

L'élimination la plus complète du tartre supra et sous-gingival s'accompagnera de l'élimination des endotoxines associées aux surfaces radiculaires. Le détartrage doit toujours être complété par un polissage.

Surfaçage :

Il consiste à éliminer le tartre, la plaque bactérienne, les endotoxines contaminant les surfaces radiculaires exposées et à réduire les irrégularités de surface. Le but est d'obtenir une surface saine, dure et lisse, compatible avec la santé des tissus parodontaux et la reformation d'une attache épithélio-conjonctive.

Curetage :

Le curetage des parois sous gingivales des poches parodontales est toujours associé au surfaçage radiculaire. Il consiste en l'élimination sur le versant muqueux de la poche de l'épithélium et d'une partie du chorion conjonctif contaminé.

3.1.2.2. Traitements chirurgicaux

Chirurgie muco-gingivale :

Il s'agit d'une chirurgie de surface visant à améliorer l'environnement parodontal et le bon contrôle de la plaque par le patient. Ces interventions sont destinées à corriger des défauts de morphologie, la position ou la quantité de gencive qui cerclent la dent. La plastie parodontale dans le traitement de la parodontite chronique se révèle être plus esthétique et fonctionnelle que thérapeutique.

Chirurgie gingivo-osseuse :

Ce sont des procédures d'élimination des poches par lambeau d'accès suivis d'un repositionnement apical avec ou sans chirurgie osseuse.

Les lambeaux esthétiques d'accès peuvent être effectués de manière à ménager un accès visuel optimal pour le traitement de sites parodontaux difficiles d'accès par les techniques conventionnelles à ciel fermé de détartrage et surfaçage radiculaire. Certains sites peuvent nécessiter la réalisation d'un comblement ou d'un remodelage du tissu osseux, mais ce n'est que très rarement le cas dans la thérapeutique de la parodontite chronique simple de l'adulte.

Dans le cadre strict de la parodontite chronique simple de l'adulte, l'approche non chirurgicale est à elle seule suffisante dans la majorité des cas. Un lambeau d'accès ne sera effectué que pour parfaire un accès visuel.

Le principal objectif des thérapeutiques parodontales est de rétablir les conditions qui conduisent à un exercice optimal du contrôle de plaque par le patient et à la prévention de la prolifération bactérienne sous gingivale. Les résultats des thérapeutiques chirurgicales et non chirurgicales ne peuvent rester stables et satisfaisants que si la maintenance est assurée de manière sérieuse.

3.1.3. Traitement au laser Nd : YAP de la parodontite chronique

3.1.3.1. Protocole

Au cours de ce traitement, il est préférable d'éviter la suppression des tissus gingivaux et osseux. Le surfaçage radiculaire par curetage est remplacé par une action ultrasonique relativement douce sur les racines dentaires, l'action du laser en association avec le peroxyde d'hydrogène à 3% permettant par la suite de détoxifier et de décontaminer toutes les surfaces dentaires (54).

Réglage : Gencive (-)

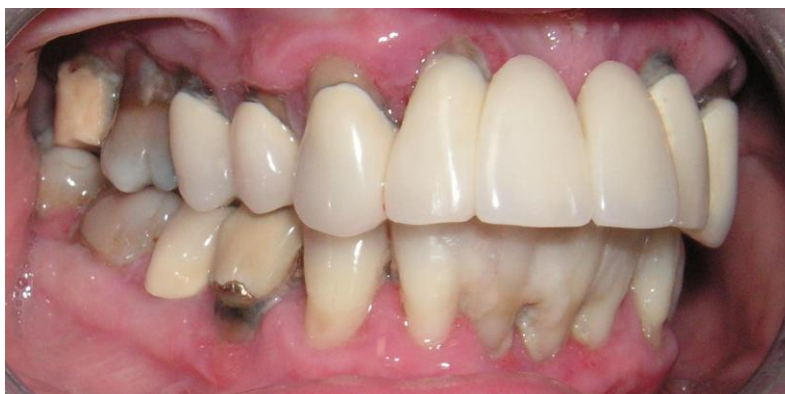Fibre : 320µm

Le traitement ultrasonique élimine la plaque dentaire, le tartre supra et sous-gingivale, rendant la surface radiculaire lisse et compatible avec la ré-attache épithéliale. La fibre laser est placée au sein de la poche parodontale irriguée préalablement en peroxyde d'hydrogène. Les tirs lasers sont effectués en balayage, tangents à la racine dentaire et orientés vers les parois et le fond de la poche afin d'éviter les sensibilités dentaires en l'absence d'anesthésie. Le laser va permettre une vaporisation précise et exsangue de l'épithélium de poche et du tissu de granulation. L'irrigation limite l'échauffement des tissus et la pénétration du rayon. L'association de l'irrigation et de l'effet laser entraîne une désinfection et une stérilisation du site.

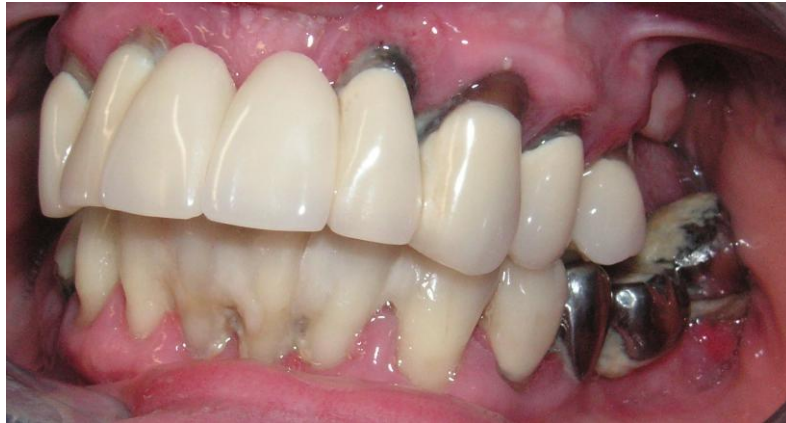3.1.3.2. Cas clinique

Mme S. âgée de 46 ans vient consulter pour une parodontite chronique de l'adulte.

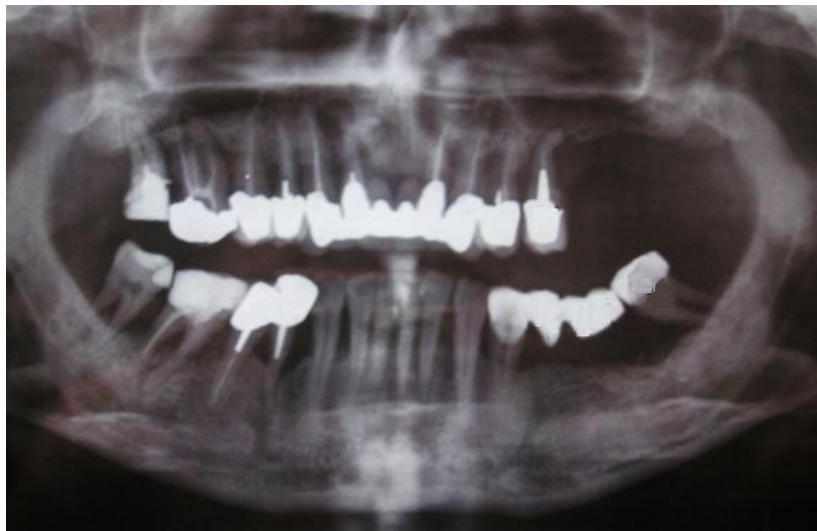L'examen clinique montre une hygiène buccale insuffisante, des récessions gingivales généralisées, une gencive œdématiée et sanguinolente ainsi que des mobilités dentaires. Le sondage confirme la présence de poches parodontales qui ont entraîné une atteinte de furcation de classe 3 sur 46-47-37. La radiographie panoramique révèle une alvéolyse horizontale importante particulièrement avancée au niveau de 16, des spicules de tartre radiculaire, une lésion osseuse angulaire sur 34 ainsi qu'une pathologie péri-apicale sur 12-23. Le soutien osseux très insuffisant et la mobilité de 25-37 condamne ces 2 dents. L'absence de lamina dura au niveau des zones de résorption témoigne de la phase active du processus pathologique.



Photographie intra-buccale initiale côté droit (7)

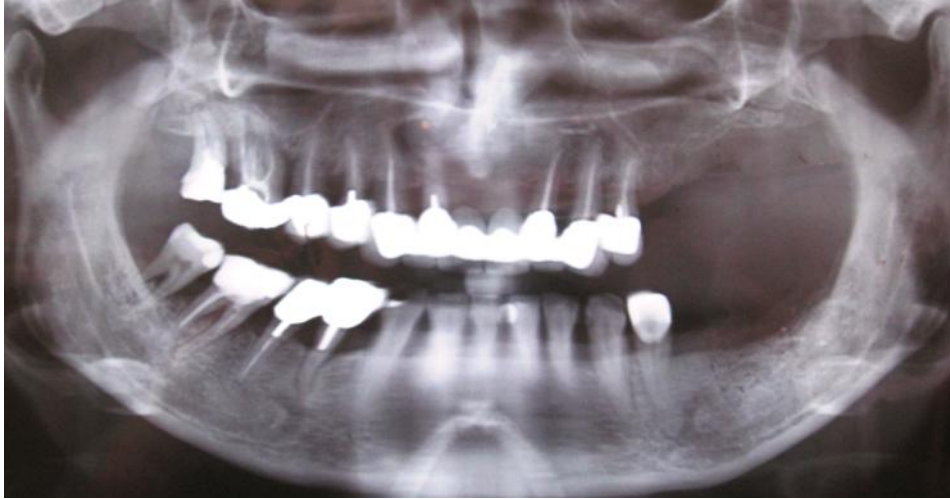

Photographie intra-buccale initiale côté gauche (7)



Radiographie panoramique initiale (7)

Mme S. s'est vue proposer à plusieurs reprises chez des confrères, une réhabilitation implantaire après édentation totale bimaxillaire. Devant sa volonté de conserver ses dents naturelles, une thérapeutique au laser Nd : YAP est envisagée. Après une révision complète des méthodes d'hygiène bucco-dentaire, le traitement est réalisé en une seule fois selon le protocole défini précédemment. Les dents 25 et 37 sont extraites durant la même séance, le bridge en secteur 3 est sectionné au niveau de la connexion 34-35 et une correction occlusale est effectuée sur 34.

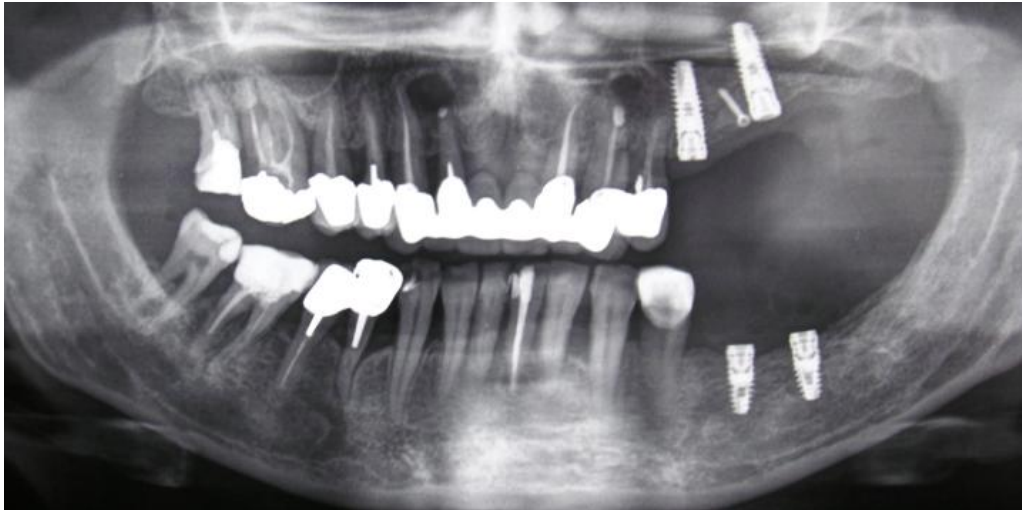


Radiographie panoramique 4 mois après traitement (7)

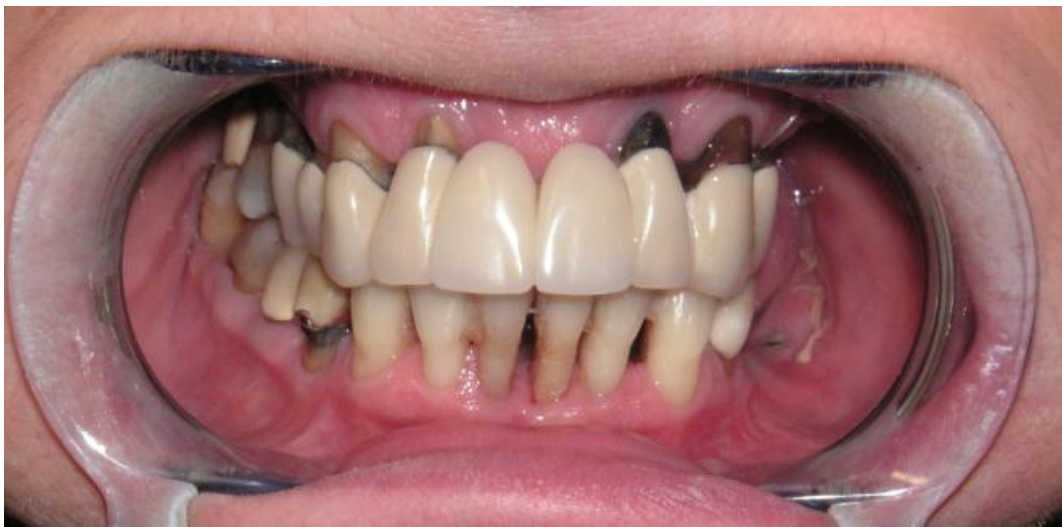Les radiographies panoramiques n'étant pas réalisées dans les mêmes conditions, les deux clichés sont difficilement comparables. En revanche, la réévaluation clinique 4 mois après le traitement montre :

- une régression des atteintes de furcation sur 46-47 qui passent d'un stade 3 à un stade 1
- une régénération osseuse d'environ 3 mm au niveau de 16
- une lamina dura reminéralisée, témoin de la stabilisation du processus pathologique
- une réduction notable de la lésion osseuse angulaire sur 34 suite au traitement parodontale et à la correction occlusale
- l'inflammation gingivale et sa tendance au saignement ont disparu
- une réduction généralisée de la mobilité dentaire.

La réhabilitation globale se poursuit par une chirurgie apicale avec obturation rétrograde sur 12 et 23, la mise en place de 2 implants au maxillaire avec soulevé de sinus gauche par voie d'abord latérale type Caldwell-Luc et greffe d'apposition autogène sur la crête , ainsi que celle 2 implants au niveau mandibulaire gauche .



Radiographie Panoramique post-opératoire (7)



Photographie post-opératoire (7)

La réhabilitation prothétique finale envisagée est un bridge complet dento-porté au maxillaire et 4 couronnes scellées sur piliers implantaires au niveau des implants en position 25-26-35-36.

3.1.4. Conclusion

L'étude clinique de Sauvêtre et Coll. (60) montre que l'utilisation du laser Nd : YAP associée à une thérapeutique initiale améliore les indices de saignement et de plaque ainsi que la diminution de la profondeur des poches parodontales et de la mobilité dentaire comparée à un traitement initial classique. Par ailleurs, l'ensemble des sites traités avec le laser Nd : YAP présentaient tous une meilleure hémostase que les sites non traités par laser. Ce résultat semble être due à une thermocoagulation par hyperthermie des micro-lésions induites inévitablement par le surfaçage. L'effet bactéricide du laser semble potentialisé par le rinçage au peroxyde d'hydrogène à 3% conformément au rapport Biomatech 2001 (cf 2.5.2.3.). De même, il a été observé que l'ensemble des patients traités avec le passage laser Nd : YAP dans les poches parodontales, se sont moins plaints de douleurs post-opératoires et de sensibilités thermiques durant les premiers jours et semaines qui ont suivi le traitement parodontal. L'utilisation du couple laser Nd : YAP / H₂O₂ à 3% pourrait rejoindre l'arsenal thérapeutique de la parodontite chronique rendant ces traitements plus confortables pour le patient. Néanmoins, la durabilité des résultats obtenus dépend d'une maintenance rigoureuse.

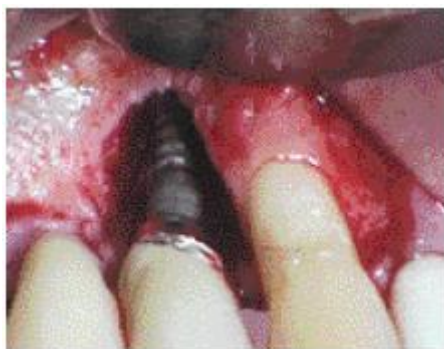3.2. Le laser Nd : YAP dans le traitement de la péri-implantite

3.2.1. Rappels sur la péri-implantite

3.2.1.1. Définition

Roos-Jansåker et al. définissent la péri-implantite comme une perte osseuse supérieure ou égale à 3 spires (soit une perte osseuse minimum de 1,8 mm) après un an de mise en fonction, associée à un saignement et/ou une suppuration au sondage. (17)

Cette pathologie, qui n'est pas sans rappeler les complications rencontrées en denture naturelle, à savoir la parodontite, condamne, à un stade avancé la vis implantaire. (26)



Vue clinique d'une péri-implantite au niveau de 14 (47)

3.2.1.2. Etiologie et évolution de la pathologie

Les différents facteurs étiologiques connus sont le choix de l'implant, le site d'implantation, l'occlusion traumatique ou l'infection péri-implantaire (26). Cependant, de nombreuses études ont

démontré que la plaque bactérienne est le facteur étiologique dominant de la majorité des péri-implantites. Les études de Brånemark et coll. en 1969 et Lindquist et coll. en 1992 montrent notamment une perte osseuse plus importante chez les patients avec une hygiène déficiente (64). De même, l'observation de la réduction des signes cliniques de l'inflammation après traitement antibactérien conforte cette hypothèse (48).

D'un point de vue étiologique, la péri-implantite est très proche de la parodontite. Initiée par la plaque microbienne, elle peut être aggravée par des cofacteurs de destruction de l'os péri-implantaire à savoir l'état de surface du matériau et le trauma occlusal (Rosenberg et coll. 1991) (44).

Dans leur phase initiale, les manifestations de la réaction inflammatoire, en particulier l'augmentation de la vascularisation, la prolifération des cellules inflammatoires et la destruction du collagène, s'observent à l'identique autour des dents et des implants dans une même bouche. Par contre, lorsque l'inflammation persiste, son cheminement va différer au travers des tissus péri-dentaires et péri-implantaires : l'atteinte osseuse péri-implantaire est plus rapide. La maladie parodontale peut être considérée comme une pathologie inflammatoire du tissu conjonctif au cours de laquelle l'os disparaît progressivement, tout en étant séparé de l'infiltrat inflammatoire par une zone de tissu conjonctif non dégradé. La péri-implantite est, à l'opposé, une pathologie de l'os. C'est la destruction conjonctive, et notamment desmodontale, qui conduit à la perte de l'organe dentaire alors que c'est la dégradation de l'os qui se trouve à l'origine de la perte de l'implant (10).

Cette différence dans l'évolution de la péri-implantite par rapport à la parodontite peut s'expliquer par une organisation des tissus parodontaux clairement distincte. En effet, l'absence de système d'attache conjonctive au niveau de l'implant va favoriser la migration apicale de l'infiltrat inflammatoire (26).

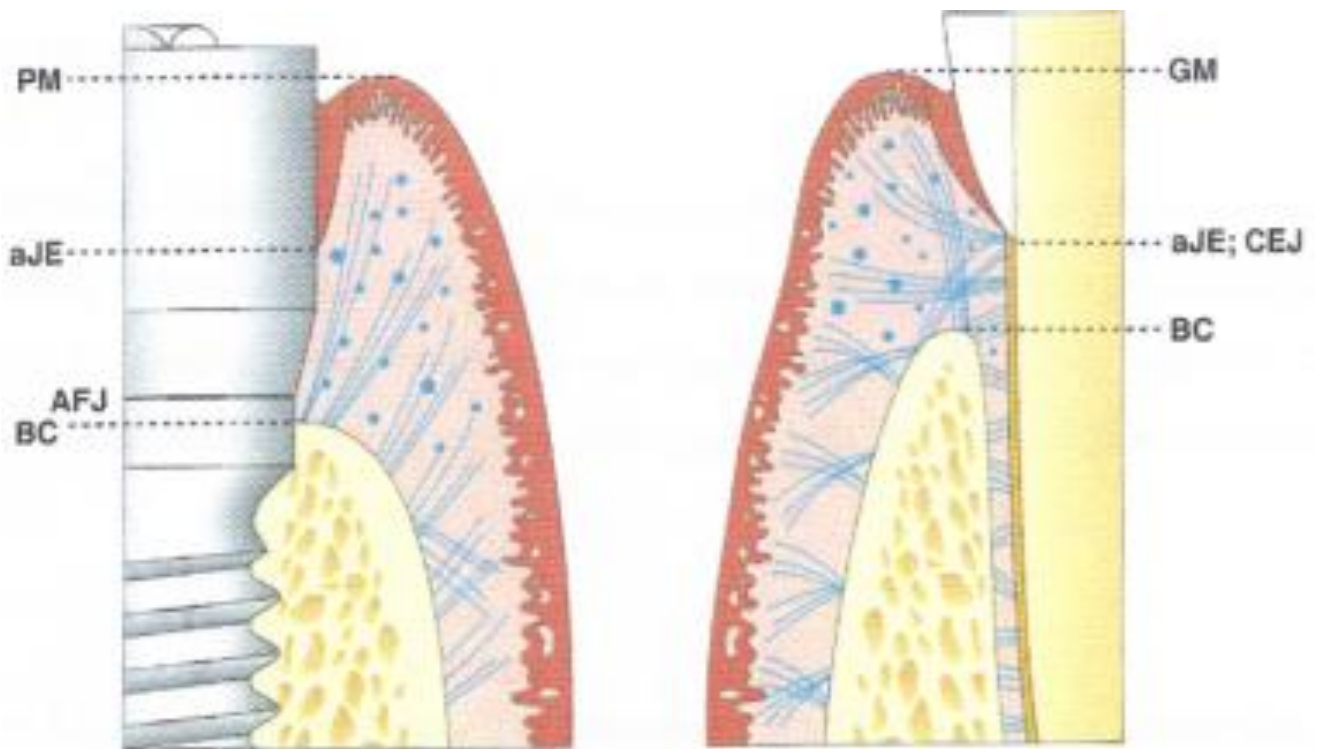


Figure 27 : Anatomie des tissus parodontaux et péri-implantaires sains (51)

PM : limite des tissus mous péri-implantaires

aJE : limite apicale de l'épithélium

AFJ : jonction implant-pilier

BC : crête osseuse marginale

GM : gencive marginale

CEJ : jonction émail-cément

3.2.1.3. Facteurs aggravants

-L'état de surface : la qualité de l'attache épithéliale sur les matériaux implantaires dépend directement des caractéristiques de surface du substrat, qui doivent permettre une interaction optimale entre polymères et cellules (Keller et coll. 1988) (26). Elle est indispensable d'un point de

vue biologique pour permettre la survie de l'implant dans son environnement, elle empêche la pénétration bactérienne et chimique. Toute modification, tant chimique que physique, de l'état de surface des matériaux, peut avoir une grande influence sur cette attache, notamment en la fragilisant et en facilitant ainsi la progression apicale de l'infiltrat inflammatoire en situation pathologique (31). C'est l'état de surface du col implantaire qui conditionne la qualité de l'attache épithéliale. Cependant, la rugosité de cette partie, en favorisant l'adhésion bactérienne initiale et en modifiant l'interaction cellulaire et tissulaire, peut être un facteur aggravant de la pathologie implantaire.

-Le trauma occlusal : tout comme dans la parodontite, le trauma occlusal en complément de l'infection bactérienne et du phénomène inflammatoire, va accélérer le processus de lyse osseuse. Selon Jovanovic (32), des contraintes biomécaniques excessives causent des microfractures au niveau de la partie coronaire de l'interface os-implant et entraînent une perte d'ostéointégration au niveau du col de l'implant. L'occlusion devra donc être vérifiée voire réglée avant tout traitement de la pathologie, afin d'assurer la pérennité de nos traitements.

3.2.1.4. Tableau clinique

Dans le tableau clinique habituel décrit par la littérature on retrouve essentiellement :

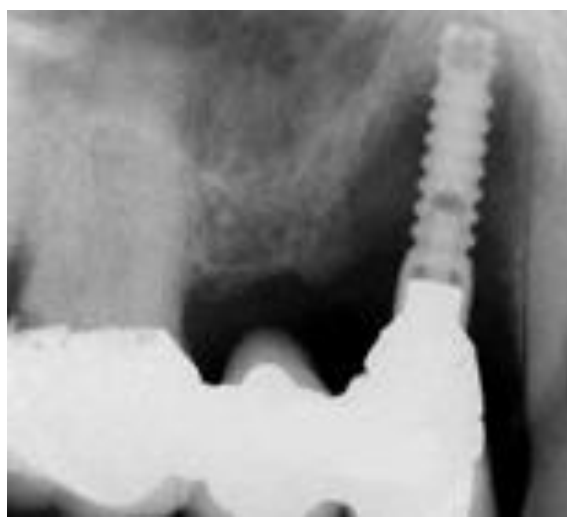- saignement au sondage
- suppuration
- gencive très inflammatoire
- augmentation de la profondeur du sillon gingivo-implantaire et transformation en poche (plus de 5mm)
- présence de tissu de granulation
- mobilité éventuelle de l'implant
- douleur. (15)

Ces signes cliniques dont la fiabilité est éprouvée en parodontologie, ne sont pas infaillibles en implantologie. Après un examen clinique complet, tout signe clinique ne répondant pas aux critères

de succès implantaires doit faire penser à l'apparition d'une péri-implantite, et de ce fait être confirmé par un examen radiologique.

3.2.1.5. Aspect radiologique

Tout comme la parodontite, la péri-implantite se caractérise par des pertes osseuses verticales ou horizontales (35). Cependant, l'alvéolyse horizontale telle qu'on la rencontre dans les parodontites simples est rare. L'image caractéristique de la péri-implantite est une perte osseuse en forme de cratère plus ou moins importante. (26)



Péri-implantite au niveau de 14 (47)

3.2.1.6. Bactériologie des péri-implantites

La flore bactérienne des péri-implantites est composée majoritairement de bactéries anaérobies Gram négatif avec des fusiformes, des spirochètes et des anaérobies à pigmentation noire (12,48).

Porphyromonas gingivalis (Pg) et *Prevotella intermedia* (Pi), peu visibles dans les tissus sains, sont retrouvés à 37,4% autour des implants, et à 21% autour des dents en présence de gingivite (12).

D'après Listgarten, *Porphyromonas gingivalis*, spécifique des parodontopathies, représente à lui-seul 27% des espèces retrouvées au niveau d'un implant défaillant. Dans son étude datant de 1999, il met en évidence les flores bactériennes suivantes ainsi que leur répartition au niveau des implants défaillants : *Tannerella forsythensis* (59%), spirochètes (54%), *Fusobacterium* (41%), *Peptostreptococcus micros* (39%), *Porphyromonas gingivalis* (27%) (39) .

Les espèces bactériennes incriminées dans les parodontites et les péri-implantites sont très semblables. De même, *Porphyromonas gingivalis* semble jouer un rôle très important dans l'initiation de ces 2 processus pathologiques.

3.2.2. Traitements de la péri-implantite

3.2.2.1. Traitement initial (non chirurgical)

Thérapie anti-infectieuse :

Elle comprend notamment :

- l'élimination minutieuse de la plaque dentaire ainsi que le polissage des surfaces accessibles rétentes de plaque (52,62,63)
- l'irrigation sous-gingivale des poches péri-implantaires avec de la chlorexidine à 0,12% ou un antiseptique local (32)
- un traitement par antibiotique systémique pendant 10 jours consécutifs. Comme dans le traitement de certaines parodontites, les antibiotiques sont préconisés comme adjuvant pendant la phase de traitement de la maladie péri-implantaire. Les molécules les plus souvent utilisées sont la doxycycline ou l'amoxicilline associées à la métronidazole (45,31).

Les traitements antiseptiques et antibiotiques doivent obligatoirement être associés au débridement mécanique au niveau de la lésion.

Débridement mécanique, traitement de surface :

Lors de la péri-implantite, la surface de l'implant est contaminée par des débris cellulaires, des bactéries et leurs endotoxines (66). L'adhésion bactérienne est augmentée par les micro-irrégularités de surface et tant que la contamination est présente, la cicatrisation est compromise. Pour espérer une régénération osseuse et une ré-ostéointégration, la poche péri-implantaire doit être débridée et la surface de l'implant décontaminée. Les instruments manuels et ultrasoniques conventionnels sont peu appropriés pour la préparation et la désintoxication de l'implant, habituellement, des curettes et des brochettes en titane sont utilisées afin d'éviter d'altérer la surface implantaire. A l'heure actuelle, l'utilisation d'un abrasif aérien-poudré (mélange de bicarbonate de sodium et eau stérile) est recommandée pour enlever les dépôts bactériens au niveau des spires de l'implant. D'après Philip et al (1989), ceci ne modifie pas significativement la topographie superficielle de la surface de titane implantaire et n'a aucun effet indésirable sur l'adhésion cellulaire (52). Cependant, il existe un risque d'emphysème aérien lors de l'utilisation de cette instrumentation au niveau chirurgical. (13)

Une fois le traitement initial achevé, une visite de contrôle est prévue afin de réévaluer la situation clinique. En l'absence d'amélioration, un traitement chirurgical pourra être envisagé.

3.2.2.2. Traitements chirurgicaux

On retrouve deux grandes thérapies chirurgicales conservatrices, résective et régénérative. Le choix de l'une ou l'autre sera dicté par la morphologie de la lésion. La hauteur de cratérisation, son étendue et sa forme détermineront aussi les types d'incision et les matériaux à utiliser (35).

Technique restrictive :

Un lambeau déplacé apicalement ainsi qu'une plastie du cratère osseux sont utilisés pour corriger les pertes osseuses horizontales et modérément verticales (< à 3mm) et réduire la profondeur de poche (32). La technique est très proche de celle utilisée dans les traitements parodontaux des lésions infra-osseuses. Une couverture antibiotique de l'acte chirurgical est nécessaire et les spires de l'implant exposées doivent être meulées à l'aide d'une fraise Zekrya Endo ® afin d'éviter l'accumulation et la rétention de plaque dentaire (26).

Technique régénérative :

Le principe de régénération tissulaire guidée, utilisé en parodontie pour reconstruire le système d'attache épithéliale a été appliqué en implantologie afin de reconstruire l'os. On ne parlera donc pas de régénération tissulaire guidée, mais plutôt de régénération osseuse guidée (26). La membrane est conçue pour être recouverte et pour jouer le rôle d'une barrière passive empêchant le conjonctif gingival de s'interposer dans le processus de cicatrisation ; elle permet alors à l'os, et à lui seul, d'accéder à l'espace vacant du défaut (46). Il en existe deux types, des résorbables et des non-résorbables (qu'il faudra alors déposer après régénération osseuse).

Dépose de l'implant :

Elle survient en cas d'échecs des traitements cités précédemment, de mobilité ou de fracture implantaire afin de préserver le capital osseux (35).

Le traitement au laser Nd : YAP, grâce à sa longueur d'onde spécifique et associé au peroxyde d'hydrogène, offre une alternative supplémentaire aux traitements des pathologies péri-implantaires. (47)

3.2.3. Traitement au laser Nd : YAP de la péri-implantite

3.2.3.1. Protocole

Le traitement associe un débridement chirurgical de la lésion, des tirs lasers et des irrigations à l'eau oxygénée à 10 volumes (3%).

La transmission du rayonnement le long de la fibre optique permet l'accès au parodonte profond sans abord chirurgical. Néanmoins il est préférable de récliner un lambeau muco-périosté afin d'apprécier

en vision directe le cratère osseux et la contamination des spires. Le tissu de granulation est éliminé au moyen de curettes et d'une pince gouge fine jusqu'au contact osseux. Après exérèse totale du tissu de granulation, toute la zone est abondamment irriguée avec du peroxyde d'hydrogène. Les irrigations sont immédiatement suivies de tirs lasers en rafales de quelques secondes, espacés de brefs temps d'arrêt. La fibre doit être utilisée en balayage parallèlement à l'implant orientée sur les parois et en direction du fond du cratère afin d'éviter de créer des impacts sur le titane.

A ce protocole peut s'ajouter un nettoyage des spires implantaire par aéropolissage (cf 3.2.2.1.) ou à l'aide de curettes en titane adaptées. Les ultrasons sont à éviter car ils altèrent la surface de l'implant.

Réglage : Gencive (médium)

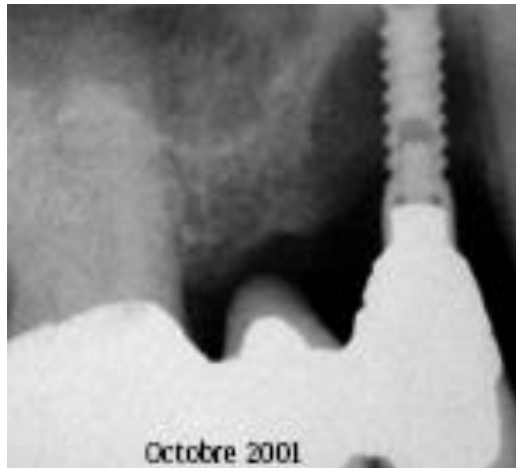Fibre : 320µm

3.2.3.2. Cas clinique (47)

Monsieur V. 62 ans, consulte en Octobre 2001 pour des douleurs et des saignements qu'il met en relation avec un implant posé depuis plusieurs années au niveau de la 14.

L'anamnèse révèle que le patient avait déjà ressenti, en Aout 2001, une douleur importante à ce niveau avec suppuration de la gencive. Le patient affirme être en bonne santé générale. L'examen exo-buccale, montre une légère tuméfaction jugale supérieure droite.

L'examen endo-buccal révèle une gencive œdématisée et sanguinolente en région de 14, autour d'un implant servant d'ancrage mésial pour un bridge implanto-dento-porté de trois éléments (14-15-16). Ce bridge ne présente aucune mobilité. Le sondage met en évidence une profondeur de poche de 12 mm autour de l'implant. Enfin, l'examen radiologique objective une zone d'ostéolyse caractéristique en mésial et en distal de l'implant, dont seules 2 spires apicales semblent encore ostéo-intégrées. Le diagnostic de péri-implantite est posé.

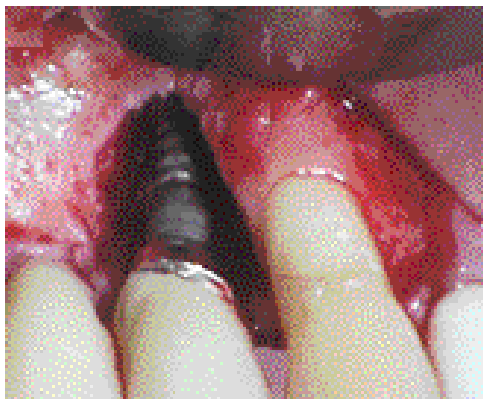


Radiographie montrant la perte osseuse péri-implantaire (47)

Le traitement associe trois phases fondamentales :

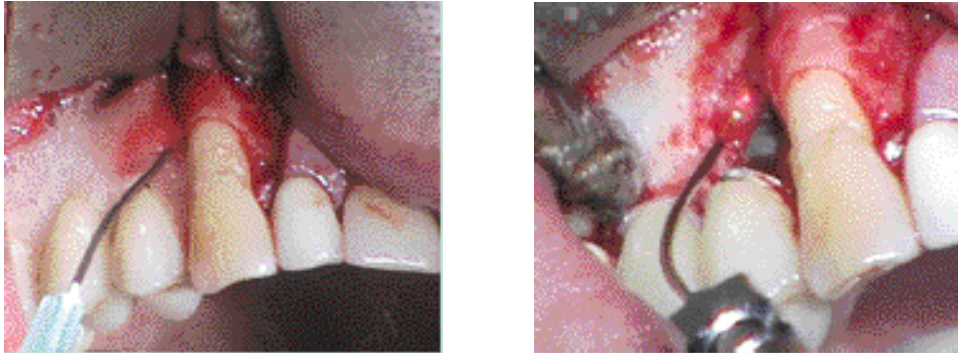
- un temps chirurgical avec utilisation laser
- la participation active du patient au programme d'hygiène et de maintenance
- des contrôles cliniques et radiographiques réguliers.

Lors du temps opératoire, une incision intra-sulculaire au niveau des dents adjacentes, suivie d'une incision péri-implantaire avec une décharge en distal de la 12, permettent de récliner un lambeau muco-périosté. Ceci met en évidence un important tissu de granulation qui est soigneusement disséqué puis éliminé à la curette et à la pince gouge découvrant alors un volumineux cratère osseux hémorragique. Les cannelures des spires contaminées de l'implant sont également exposées .On dénombre sept spires apparentes sur une hauteur de 12 mm.



Vue clinique de la perte osseuse péri-implantaire (47)

Le traitement laser est renouvelé plusieurs fois, entrecoupé de brèves séquences de repos. L'utilisation du laser de visée, émettant une lumière rouge de 655 nanomètres, permet de visualiser la zone de tir et de l'adapter à l'anatomie de la zone de travail. L'action hémostatique du laser permet un bon contrôle visuel du site opératoire en fin d'intervention, sans être gêné par une hémorragie en nappe.

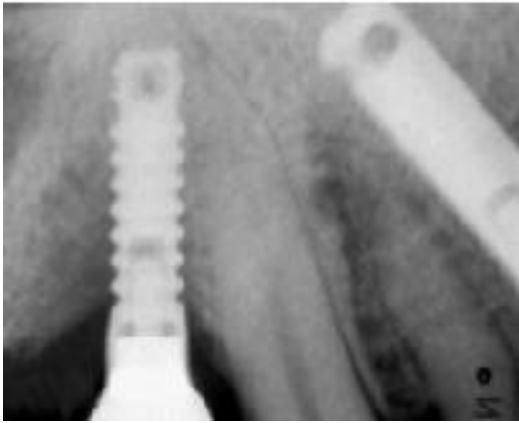

Irrigation au peroxyde d'hydrogène et traitement laser (47)

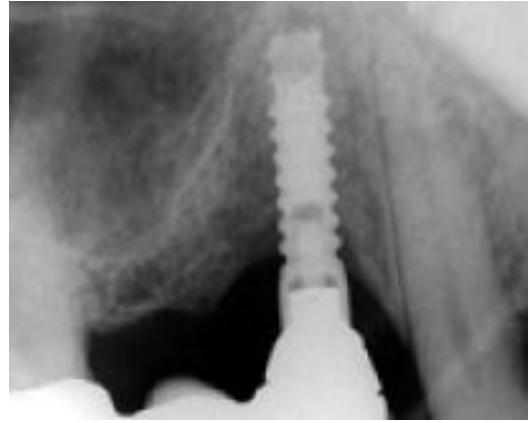Aucun autre adjuvant thérapeutique ne sera utilisé, ni matériau de comblement, ni technique de régénération osseuse guidée. Le lambeau est repositionné et suturé à l'aide d'un fil Vicryl, à résorption rapide.

L'ordonnance post-opératoire associe antibiotiques, bains de bouche, bicarbonate de sodium et eau oxygénée à 10 volumes ainsi que des consignes d'hygiène rigoureuse.

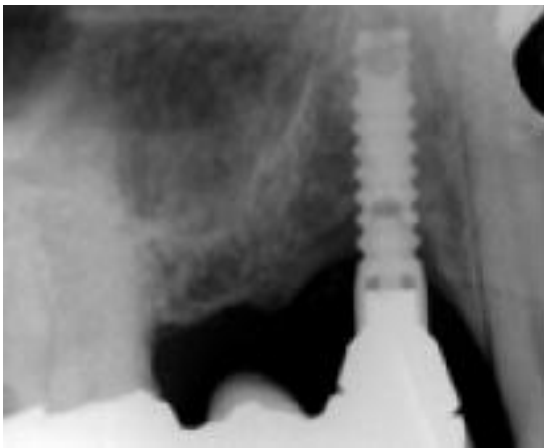48 heures après le traitement qui a associé un lambeau, un curetage, une irrigation avec de l'eau oxygénée et le laser Nd:YAP ainsi qu'une antibiothérapie post-opératoire, les symptômes avaient disparu, le patient ne ressentant plus ni douleur, ni saignement gingival. Quinze jours plus tard, à la séance de contrôle suivante, le patient ne présente plus aucune symptomatologie, ne se plaint de rien. Durant toute l'année, ce patient, très motivé, fait preuve d'une hygiène irréprochable et d'une ponctualité à tous ses rendez-vous de contrôle. En effet, une fois par mois durant 15 mois, un examen clinique et un examen radiologique sont effectués. Dès le quatrième mois, la sonde graduée ne pénètre plus qu'à 3 mm. Radiologiquement, l'évolution de l'ostéogénèse semble progresser régulièrement et se confirmer, de mois en mois, autour de l'implant. Au cours des mois suivants, les radiographies réalisées révèlent une amélioration de la densité osseuse autour de l'implant, confirmant les données cliniques qui indiquent la stabilisation de la régénération osseuse péri-implantaire.



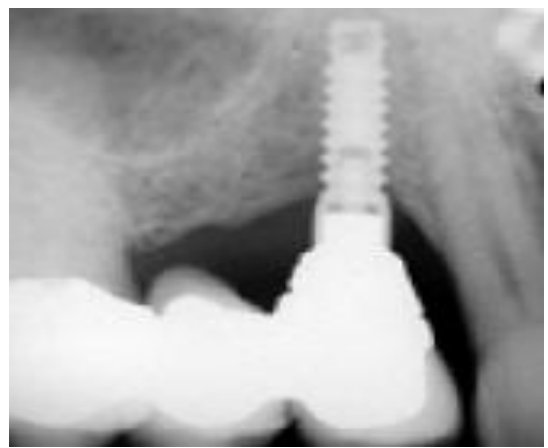Radiographie post-opératoire à 9 mois (47)



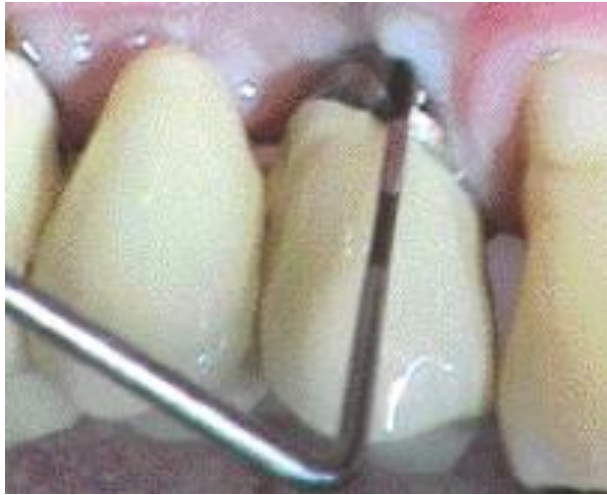Radiographie post-opératoire à 14 mois (47)



Radiographie post-opératoire à 16 mois (47)



Radiographie post-opératoire à 19 mois (47)



Cicatrisation à 19 mois post-opératoire (47)

3.2.4. Conclusion

L'efficacité bactéricide du protocole peroxyde d'hydrogène / laser Nd : YAP se vérifie in vivo. La désinfection et la stérilisation obtenues au niveau du cratère osseux ainsi que des spires de l'implant semblent compatibles avec la ré-ostéointégration de celui-ci. L'irrigation au peroxyde d'hydrogène couplée au rayonnement laser entraîne aussi la formation d'une nouvelle couche d'oxyde de titane à la surface de l'implant décontaminé rendant la ré-ostéointégration possible. La forte absorption dans l'eau du laser Nd : YAP, permet une vaporisation efficace des tissus infectés sans carbonisation. Le site opératoire est exempt de saignement grâce au pouvoir hémostatique. La biostimulation, même si les mécanismes précis sont encore mal connus, entraîne une minoration des suites post-opératoires : saignement, inflammation et œdème. Par analogie avec la parodontite, la stabilité des résultats obtenus dépend d'une maintenance professionnelle et personnelle rigoureuse.

3.3. Le laser Nd : YAP dans le traitement de l'ostéochimionécrose sous biphosphonates

3.3.1. Rappels sur les biphosphonates

3.3.1.1. Définition (4,5)

Les biphosphonates (BPS) sont des molécules prescrites essentiellement pour diminuer la résorption osseuse, donc l'ostéopénie, liée à des affections comme l'ostéoporose, la maladie de Paget, les dysplasies fibreuses ou les processus ostéolytiques rencontrés dans certaines affections malignes, en particulier le myélome multiple ou les métastases osseuses de tumeurs malignes solides (sein, prostate ...).

Les premières utilisations sur l'homme datent des années 60 après la découverte de l'inhibition des pyrophosphates sur la formation et la destruction des cristaux d'hydroxyapatite. La trame osseuse minérale étant constituée majoritairement par ces cristaux, les biphosphonates sont devenus des produits de référence pour le traitement des affections ostéolytiques, bénignes ou malignes, par leurs propriétés anti-résorbantes.

Les biphosphonates sont classés en 3 générations en fonction de la puissance de leurs effets, elle-même fonction du radical R2. Les 2^{ème} et 3^{ème} générations sont composées d'aminobiphosphonates comportant un atome d'azote N au niveau de R2.

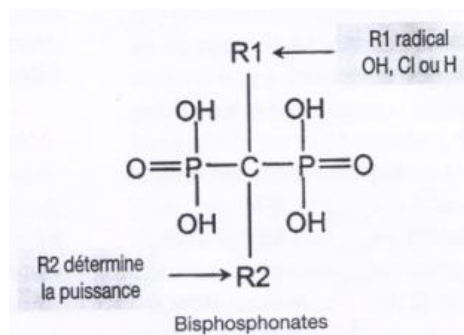


Figure 28 : structure moléculaire de base des biphosphonates (4)

DCI	Radical R2	Puissance	Nom Commercial	Voie d'administration	Indications
Biphosphonate de 1ère génération					
Etidronate	CH3	1	Didrone®	Orale	Ostéoporose
			Clastoban®	Orale/IV	
Clodronate	Cl	10	Lytos®	Orale	Onco-hématologie
Tiludronate	S-Cl	10	Skelid®	Orale	Maladie de Paget
Biphosphonate de 2ème génération					
Pamidronate	CH2-CH2-NH2	100	Aredia®	IV	Onco-hématologie, Maladie de Paget
			Fosamax®	Orale	
Alendronate	CH2-CH2-CH2-NH2	1000	Fosavance®	Orale	Ostéoporose
Biphosphonate de 3ème génération					
Risédrionate	CH2-C5H4-N	5000	Actonel®	Orale	Ostéoporose, Maladie de Paget
			Bonviva®	Orale/IV	Ostéoporose
Ibandronate	CH2-CH2-N-C5H11	10000	Bondronat®	IV	Onco-hématologie
			Zometa®	IV (1 injection/mois)	Onco-hématologie
Zclédronate	CH2-C3H3N2	20000	Aclasta®	IV (1 injection/an)	Ostéoporose, Maladie de Paget

Figure 29 : Biphosphonates commercialisés en France (4,5)

3.3.1.2. Principaux effets biologiques des biphosphonates

Inhibition de la résorption osseuse : (4)

Les études in vivo et in vitro ont établies que le principal effet des biphosphonates est l'inhibition de la résorption osseuse. Cet effet s'observe aussi bien chez les sujets sains que chez les sujets atteints d'une affection ostéolytiques. Les biphosphonates se fixent de façon sélective sur la structure cristalline de l'hydroxyapatite de la phase minérale du tissu osseux : ils sont absorbés par les ostéoclastes ce qui perturbe leur fonctionnement et induit leur apoptose. Les biphosphonates ne sont pas métabolisés : environ la moitié de la dose se fixe dans le tissu osseux, l'autre moitié est éliminée par le rein, sans modification de leur structure.

Action antiangiogénique : (8,43)

Certaines molécules de biphosphonates comme le zoledronate et le ibandronate seraient en mesure de d'inhiber l'angiogénèse, processus nécessaire à la croissance tumorale et à la dissémination métastasiq. L'angiogénèse correspond à la capacité de notre organisme à synthétiser un nouveau

réseau vasculaire nécessaire à la réparation tissulaire et à la croissance. Ces biphosphonates entraîneraient une diminution de la prolifération cellulaire endothéliale par apoptose, ainsi que du taux circulant de V.E.G.F (Vascular Endothelial Growth Factor). Cette action antiangiogénique associée à une perturbation de la physiologie osseuse serait responsable d'une ischémie chronique fragilisant le tissu osseux et pouvant induire une ostéonécrose.

Inhibition de la calcification dans les tissus mous : (4)

Les biphosphonates sont capables de prévenir les calcifications ectopiques en régulant le métabolisme du calcium endogène mais aussi par leurs effets sur le cholestérol, l'élastine et le collagène des parois artérielles. Ils ont récemment été utilisés dans le traitement des calcifications intracérébrales.

3.3.2. L'ostéochimionécrose des maxillaires

En 2003, Marx a décrit une série de cas d'ostéonécroses des maxillaires chez des patients traités par biphosphonates (Voie intraveineuse) pour des pathologies principalement malignes.

Les molécules le plus souvent incriminées dans le processus ostéonécrotique sont :

- le zoledronate (Zométa) par voie intraveineuse
- le pamidronate (Arédia) par voie intraveineuse

Cependant tous les biphosphonates de 2^{ème} et 3^{ème} génération peuvent induire une ostéochimionécrose. En effet depuis les observations de Marx, la littérature décrit une augmentation du nombre de cas avec l'apparition d'ostéonécrose lors de traitements per os à l'alendronate (Fosamax). D'après une étude de Sedghizadeh et coll. sur 208 patients féminins âgées de 63 à 80 ans et traités par biphosphonates pendant 12mois et plus, 9 ayant un traitement par Fosamax ont développé une ostéonécrose. Quatre d'entre eux avaient subi une avulsion dentaire, cinq un traumatisme gingival (4). Les biphosphonates de 1^{ère} génération quant à eux induiraient peu de nécrose (3).

3.3.2.1. Définition

La définition de l'ostéochimionécrose retenue par l'American Association of Oral et Maxillo-facial surgery est la présence d'os exposé dans la région maxillo-faciale persistant plus de 8 semaines chez un patient ayant reçu ou en cours de traitement par biphosphonates, sans antécédent de radiothérapie cervico-faciale, en l'absence de localisation métastatique au niveau de la zone d'ostéonécrose (42).

3.3.2.2. Etiologie

L'ostéochimionécrose est une pathologie multifactorielle. Compte tenu de la multiplicité des facteurs en cause, la physiopathologie est encore mal connue. Cependant, la littérature s'accorde sur des éléments importants intervenant dans le processus. Tout d'abord, l'accumulation de biphosphonates au niveau des maxillaires bloquerait le remodelage osseux et leur action antiangiogénique diminuerait ses capacités de réparation (Théorie de l'hypovascularisation). Ce tissu osseux, aux capacités de remodelage altérées, ne serait plus en mesure d'absorber correctement les contraintes liées à la fonction ou à un traumatisme mineur (Théorie des microfractures). Ces processus induiraient une mise à nu de l'os, colonisé secondairement par les bactéries buccales. La flore microbienne peut être responsable de douleurs ou d'accidents infectieux souvent révélateurs de l'ostéonécrose (Théorie infectieuse) (4). Un autre facteur important est lié à la molécule utilisée. En effet, la puissance de la préparation (aminobiphosphonates), la durée du traitement, la forme d'administration (prévalence augmentée lors de prise en intraveineuse par rapport à la voie per-os), sont corrélées avec l'apparition de l'ostéochimionécrose. De nombreux cofacteurs comme les pathologies de base du patient (diabète, cancer...), les facteurs environnementaux (tabac, obésité...), les interventions (avulsions dentaires ...), les médications (corticoïdes, immunosuppresseurs,...) ont un rôle relativement important dans la survenue d'une ostéochimionécrose dues aux biphosphonates. (6,57)

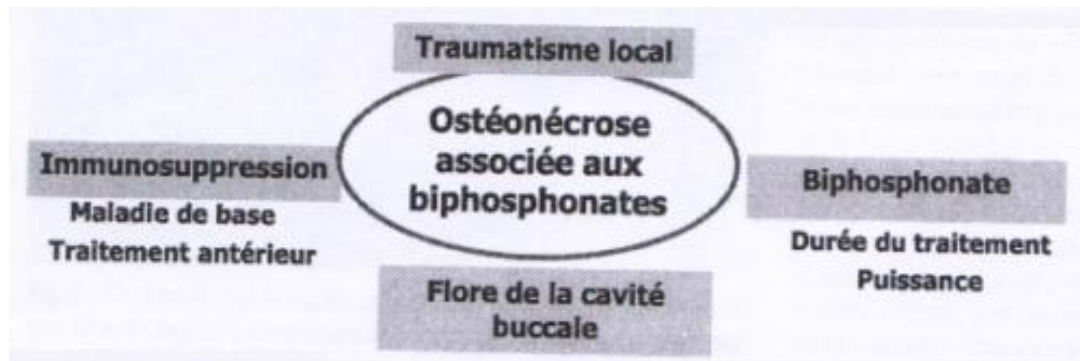
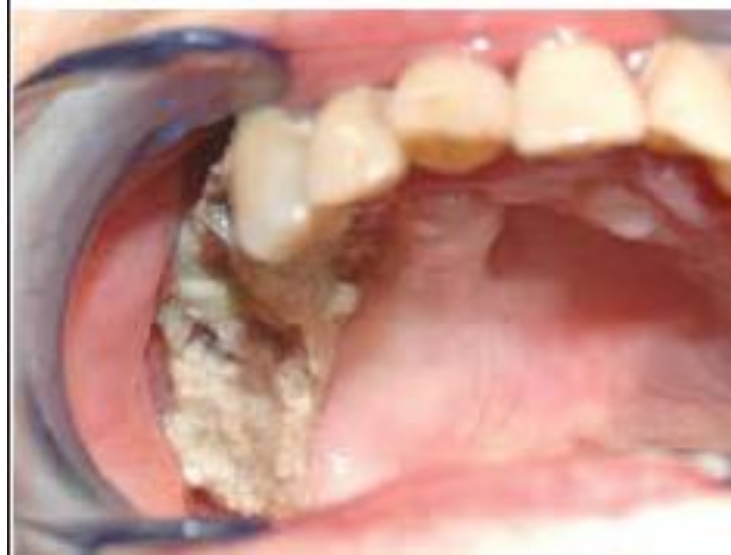
Figure 30 : Facteurs de risque d'apparition de l'ostéonécrose maxillaire associée aux biphosphonates (16)

3.3.2.3. Tableau clinique

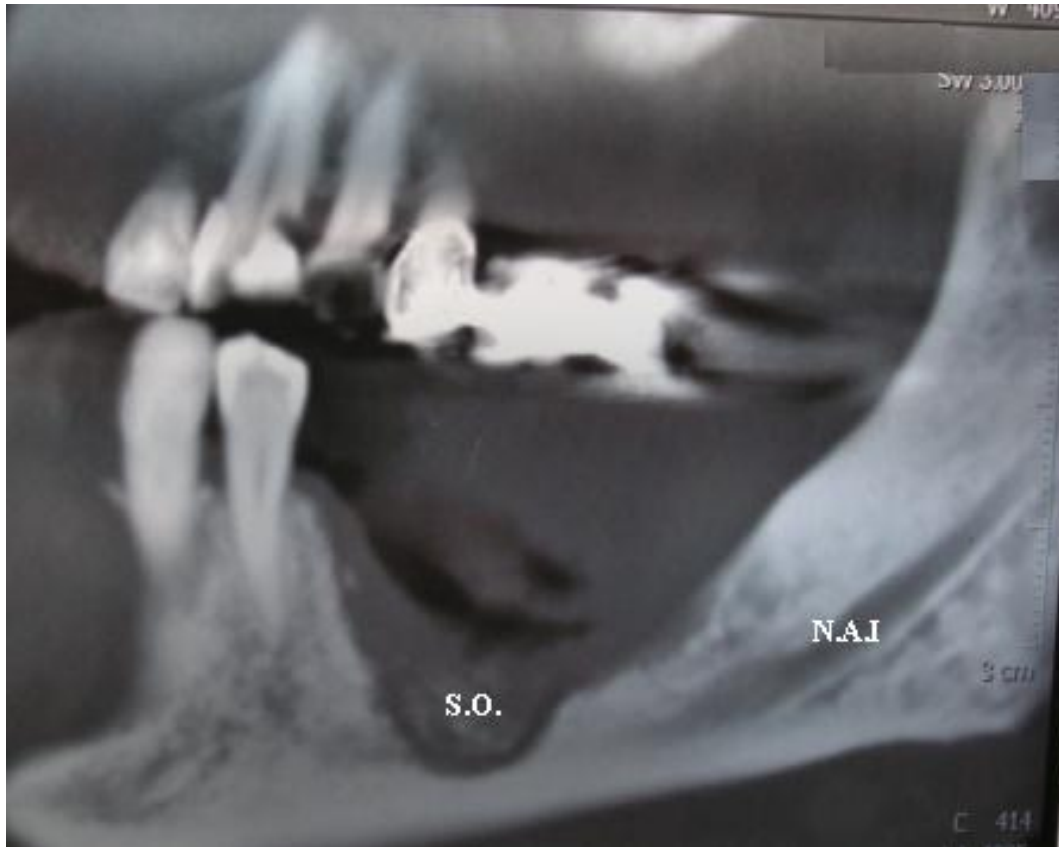
L'os nécrotique peut apparaître spontanément mais c'est le plus souvent la conséquence d'un geste dentaire peu invasif (extraction dentaire simple), curetage parodontale, traitement endodontique (41). La symptomatologie de cette maladie n'est pas très spécifique et l'aspect clinique est très variable (3). La douleur dans ce type de pathologie est inconstante et dépend de l'étendue de la zone de nécrose, tantôt très importante, tantôt absente voire parfois des pertes de sensibilité lors d'atteinte du nerf alvéolaire inférieur. Les autres symptômes correspondent généralement à une infection concomitante : hyperhémie, œdèmes, sécrétions putrides ou manifestation d'un abcès d'une loge maxillaire. Au niveau clinique, l'ostéochimionécrose peut se présenter sous la forme d'une alvéole guérissant mal après une extraction dentaire, en passant par une petite zone osseuse dénudée, jusqu'à une nécrose massive de la mâchoire toute entière. La grande majorité des patients présente l'image typique d'une dénudation associée aux biphosphonates : une zone osseuse dénudée, de consistance dure, de couleur brun-jaunâtre et à surface généralement rugueuse, indolore et ne saignant pas au sondage. Les localisations typiques sont les suivantes : alvéole après avulsion dentaire, crête alvéolaire d'un maxillaire édenté, ou encore au niveau de la face linguale du maxillaire inférieur dans la région molaire (16). Il n'y a aucune tendance à la guérison spontanée (4).



Large zone d'ostéonécrose maxillaire supérieure droite après avulsions dentaires (42)

3.3.2.4. Aspect radiologique

Les signes radiologiques de l'ostéonécrose restent peu spécifiques. L'origine médicamenteuse doit cependant être évoquée devant une ostéolyse associée à une ostéosclérose. L'imagerie est un examen complémentaire et le diagnostic ne sera posé qu'en présence d'un contexte clinique évocateur. Néanmoins, elle permet d'évaluer le degré d'atteinte et d'évolution de la pathologie et d'orienter la prise en charge thérapeutique (50).



Ostéochimionécrose mandibulaire gauche sur coupe scanner sagittale (7)

3.3.2.5. Diagnostique positif et différentiel

Diagnostique positif :

Une exposition osseuse persistante, pendant plus de 2 mois, chez un sujet non irradié, traité par biphosphonates signe le début d'une ostéochimionécrose (34). Ruggerio (41,59) a développé une classification en fonction de l'évolution clinique de la pathologie. Cette classification comporte 3 stades :

- stade 1 : exposition osseuse asymptomatique
- stade 2 : exposition osseuse + douleur et /ou infection

- stade 3 : exposition osseuse + douleur et /ou infection + fracture ou fistule externe.

Diagnostic différentiel : (24)

-Les tumeurs osseuses malignes

-L'ostéomyélite

-L'alvéolite

-Traumatisme prothétique ou autre (également facteur déclenchant de l'ostéochimionécrose)

-L'alvéolite

-La gingivite ulcéro-nécrotique.

3.3.3. Prise en charge et traitements actuels des ostéochimionécroses

La prise en charge de l'ostéochimionécrose des maxillaires est particulièrement difficile et reste mal codifiée (3). Les traitements antibiotiques ainsi que les antiseptiques locaux ne permettent pas la guérison de tous les cas. Selon l'Afssaps (5), il n'existe pas à l'heure actuelle de traitement curatif. De même, en raison des altérations du remodelage et de la cicatrisation osseuse engendrées par la prise de biphosphonates, tous les actes chirurgicaux invasifs doivent être évités. En effet, les lambeaux de couverture entraînent des fistules importantes et il est difficile de réséquer en marge saine l'os atteint, sous peine de provoquer une dénudation encore plus importante (24). Les traitements chirurgicaux doivent donc s'envisager à minima. Il conviendra de préférer une chirurgie de propreté : régularisation des bords traumatisants les tissus mous environnants, élimination de séquestre mobile. En cas de perte osseuse importante la prise en charge chirurgicale est hospitalière. A l'heure actuelle, l'attitude est conservatrice avec une antiseptie locale et une chirurgie à la demande (séquestrectomie). Les techniques de résection large, de débridement étendu sont sujettes à caution (23). Pour les ostéonécroses invalidantes il n'existe pour le moment aucun consensus quant

au traitement. Cependant Madrid et coll. (40) proposent une classification du traitement chirurgical en cas d'ostéonécrose invalidante en particulier la pose d'une plaque. La reconstruction par lambeau osseux semble hasardeuse. En cas de fracture mandibulaire, la réalisation d'une plaque d'ostéosynthèse est la meilleure solution afin de rétablir la fonction. Il existe d'autres traitements de l'ostéonécrose : l'oxygénothérapie hyperbare, seule ou en combinaison avec d'autres mesures thérapeutiques, permet, sur les tissus hypoxiques, d'améliorer la microcirculation par vasodilatation. La mise en œuvre de ce traitement est difficile et l'ostéonécrose associée aux BPS ne semble pas être une indication d'un tel traitement (8). Le laser Nd : YAP est une technique qui semble prometteuse car elle améliore la microcirculation par vasodilatation des vaisseaux, ce qui permet une régénération de la muqueuse et du périoste diminuant l'inflammation, la douleur avec en plus un pouvoir bactéricide (23).

3.3.4. Traitement de l'ostéochimionécrose avec le laser Nd : YAP

3.3.4.1. Protocole

En complément de la thérapeutique chirurgicale à minima (séquestrectomie ; curetage tissu osseux nécrosé ...) et de l'antibiothérapie, le rayonnement du laser Nd : YAP est utilisé pour 2 grands types de traitement :

- un conditionnement du site pathologique à des fins de biostimulation et de désensibilisation de la plaie. Ces effets sont observés lors du passage de la fibre de façon percutanée et à distance (1 à 2cm) de la zone de nécrose.

Réglage : Gencive (-) ou médium

Fibre : 320µm

- une désinfection et stérilisation de la plaie par passage de la fibre sur le site et irrigation abondante avec de l'eau oxygénée à 3%.

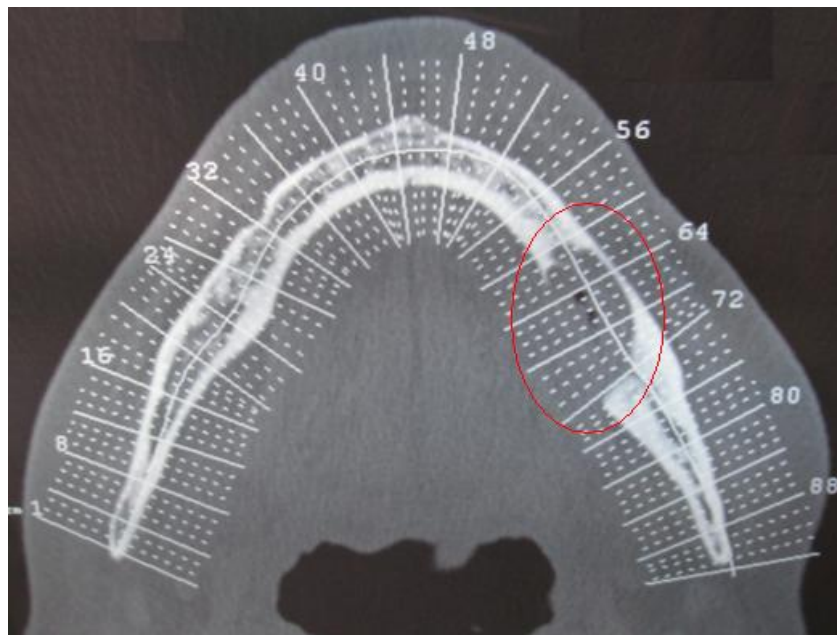
Réglage : Gencive (-)

Fibre : 320µm

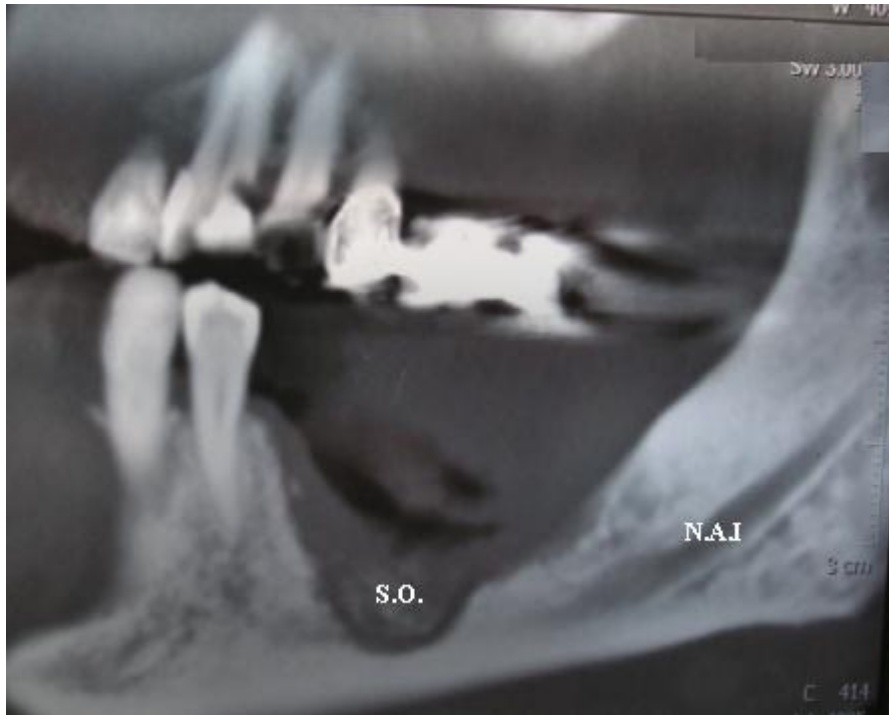
3.3.4.2. Cas cliniques

1^{er} Cas clinique : (7)

Monsieur R. est âgé de 85 ans. Ce patient est traité par biphosphonates en intraveineuse depuis 5ans pour métastases osseuses au niveau du rachis lombaire. Suite à des avulsions dentaires dans le secteur 3, Monsieur R. a développé une ostéochimionécrose mandibulaire gauche. Il se plaint de vives douleurs très handicapantes au niveau de la zone de nécrose et 2 pompes à morphine sont nécessaires pour une antalgie efficace. Il vient consulter en Février 2010.



Coupe Scanner transversale (7)



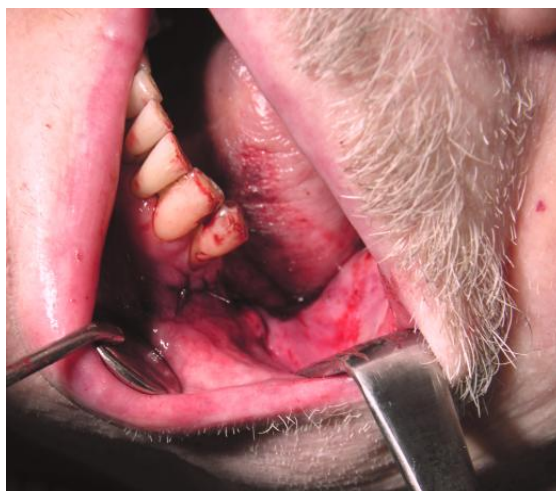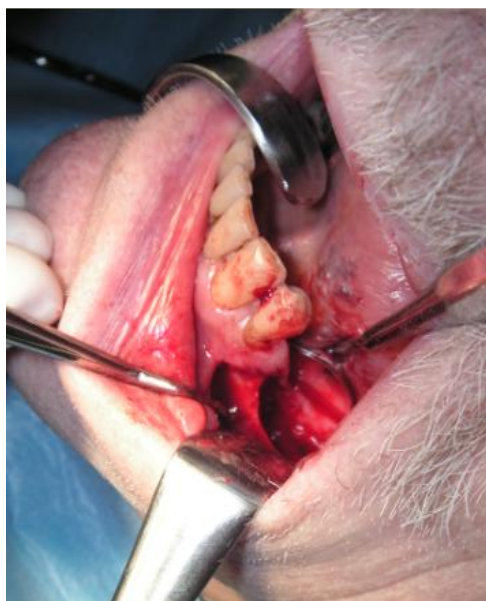
Coupe Scanner sagittale (7)

Le scanner au moment de la première consultation montre une importante résorption osseuse avec destruction complète de la corticale linguale. Au niveau de la coupe sagittale, on remarque une atteinte du nerf alvéolaire inférieure (N.A.I) ainsi qu'un séquestre osseux (S.O.), probablement à l'origine des douleurs importantes du patient.

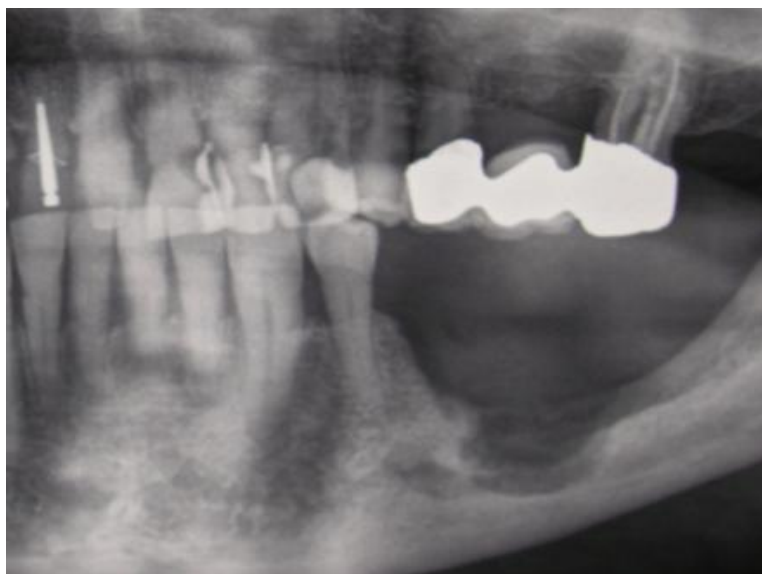Avant toute intervention chirurgicale, 3 séances de traitement laser sont organisées sur 1 mois durant lesquelles le site opératoire va être irradié à des fins de biostimulation, désensibilisation et de désinfection en association avec H₂O₂.

Ceci a pour conséquence une réduction de la douleur et place la lésion dans des conditions de cicatrisation optimale.

En mars 2010, une intervention chirurgicale de séquestromie est réalisée sous sédation consciente par *Hypnovel*® en intraveineuse et anesthésie locale. Une couverture antibiotique par Augmentin® 2g/jour et Flagyl® 1g/jour est prescrite pendant 15 jours et débutée la veille de l'intervention. Un lambeau muco-périosté est récliné et le séquestre osseux déposé en respectant le clivage os sain / os pathologique. Le lambeau est plaqué sur le site par des sutures garantissant l'étanchéité et aucun matériau de comblement n'a été placé.

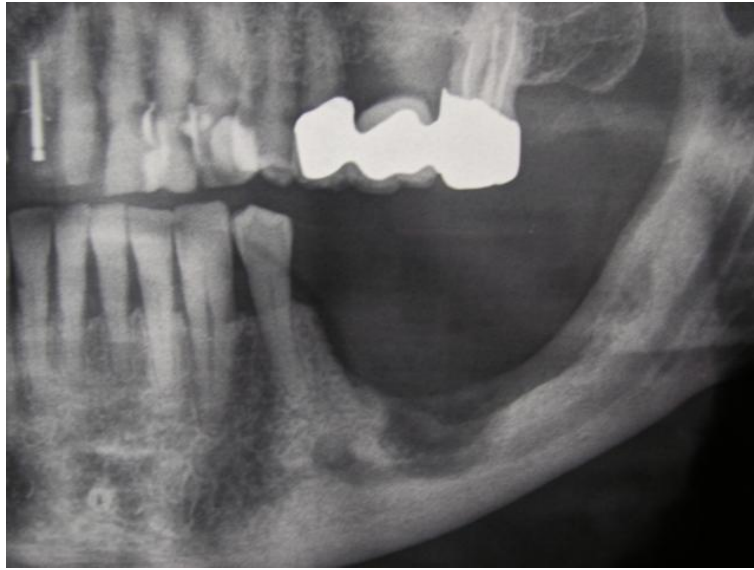

Séquestromie et fermeture étanche du site mars 2010 (7)



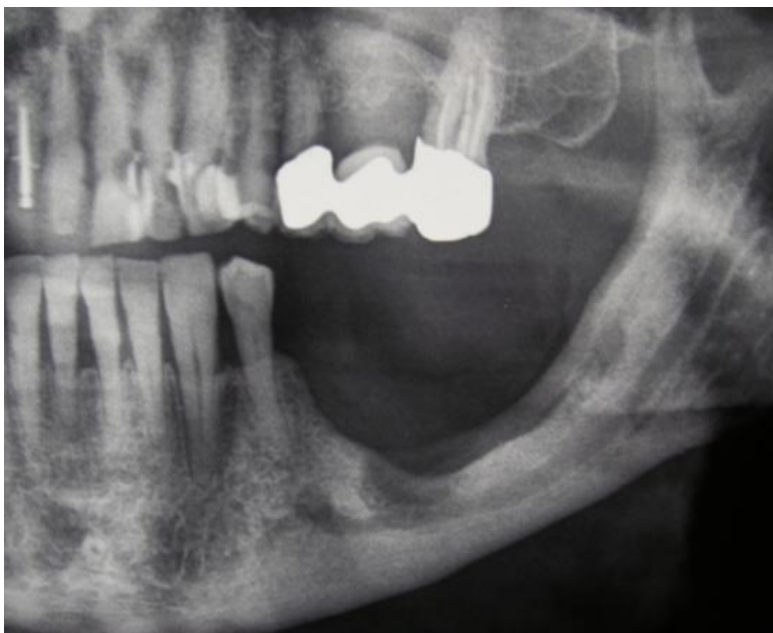Radiographie panoramique post-opératoire immédiate (7)

Après traitement chirurgical, la biostimulation et la désensibilisation sont continuées à raison de 2 séances par mois jusqu'à fermeture hermétique de la lésion. Après 1 mois post-opératoire, la douleur a fortement régressé. Le traitement antalgique est passé à 1g /jour de paracétamol.

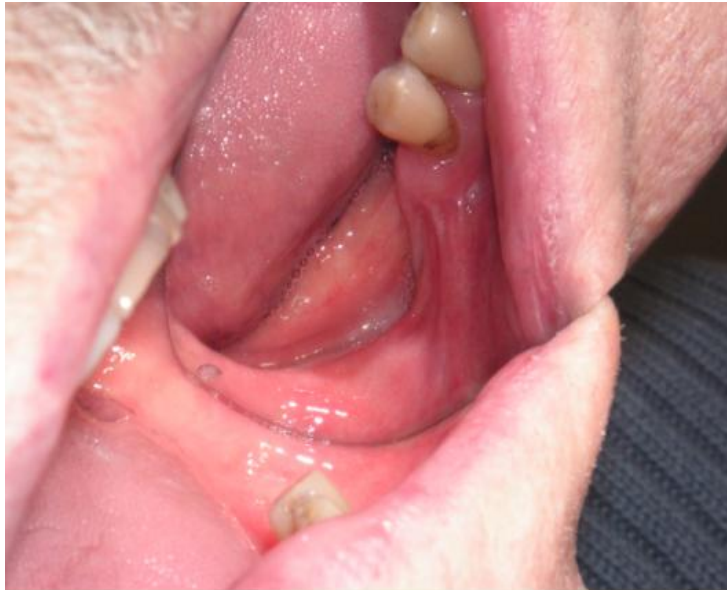

Radiographie panoramique à 2 mois post-opératoire (7)

A 2 mois post-opératoire, on devine de très légères trabéculations au niveau de la lacune osseuse. Les limites du canal alvéolaire inférieur semblent mieux définies. Le processus de cicatrisation osseuse est initié.



Radiographie panoramique à 7 mois post-opératoire (7)

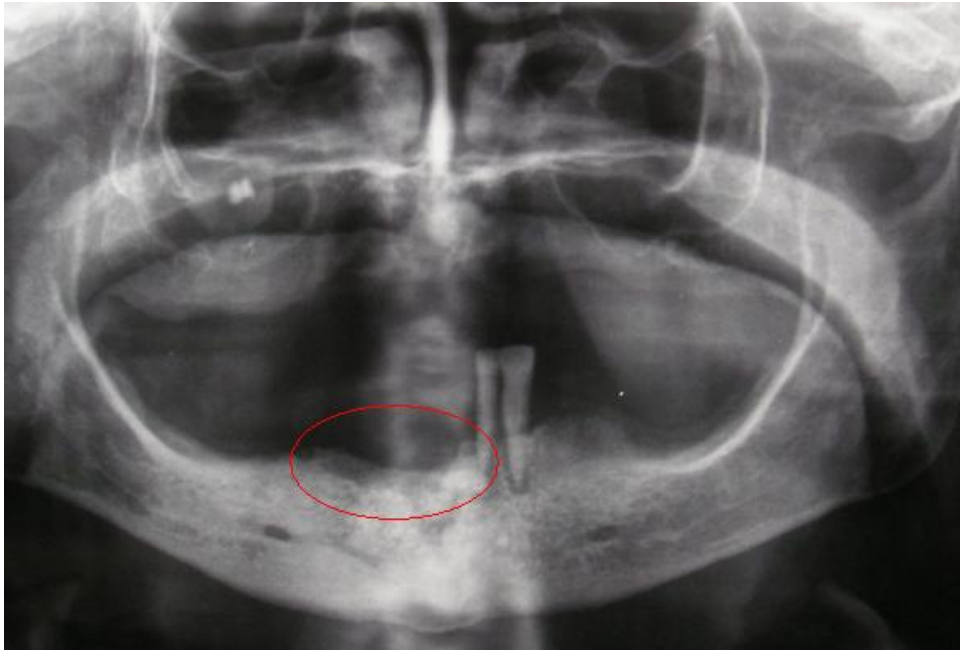


Cicatrisation à 7 mois post-opératoire (7)

A 7 mois post-opératoire, la cicatrisation gingivale est complète. La symptomatologie douloureuse a totalement disparue, le patient n'est soumis à aucun traitement antalgique. Radiologiquement, on observe une amélioration très nette de la densité osseuse, de nombreuses trabéculations parcourent la lésion. La régénération osseuse est indéniable.

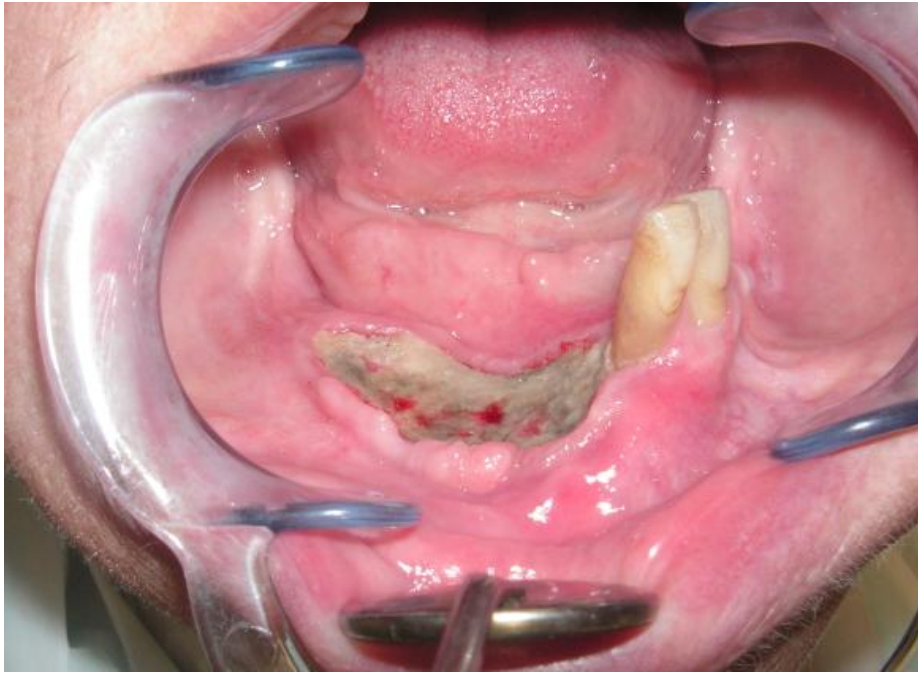2^{ème} Cas clinique :

Mme K. est âgée de 74 ans. La patiente est traitée par biphosphonates en intraveineuse pour des métastases osseuses et une récurrence de cancer du sein. Elle vient consulter le 1^{er} octobre 2008 pour des douleurs importantes sous sa prothèse amovible partielle dans le secteur 4. La patiente présente une large zone de nécrose intéressant la crête édentée ainsi qu'une perte de sensibilité au niveau mentonnier. La photographie initiale n'a pu être réalisée car la mobilisation des tissus mous autour de la lésion était trop douloureuse. Le diagnostic d'ostéochimionécrose suite à un traumatisme prothétique est posé.



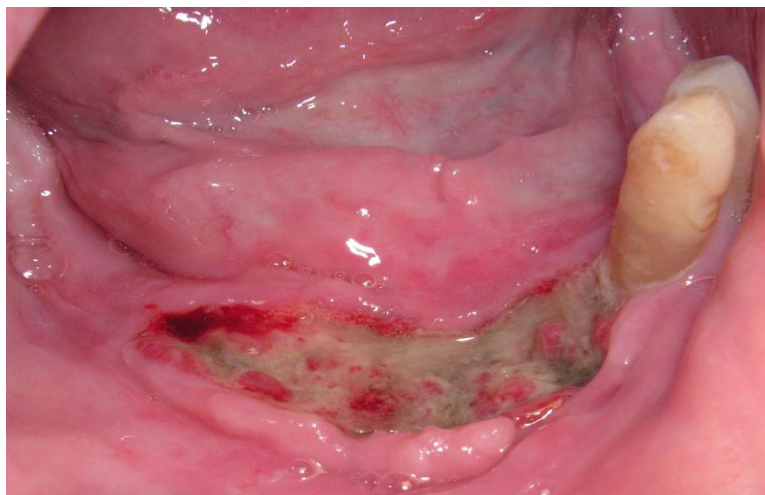
Radiographie panoramique octobre 2008 (7)

Toutes les 2 semaines, le tissu nécrosé est éliminé sans anesthésie au moyen d'une fraise boule sur pièce à main chirurgicale avec une irrigation abondante au sérum physiologique. La lésion ne présentant pas de clivage os sain / os pathologique, le débridement est réalisé jusqu'à exposition des tissus et vaisseaux sains sous-jacents. Avant chaque curetage, une biostimulation et une décontamination laser en association avec H₂O₂ sont réalisées par passage de la fibre du Nd : YAP.



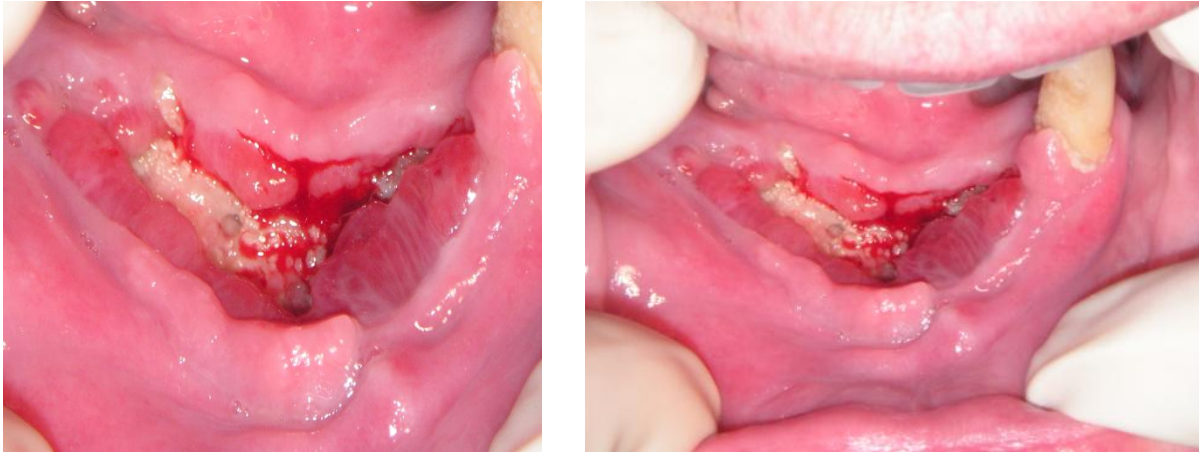
Photographie 2 mois après le début du traitement (7)

Après 2 mois de traitement, on observe une discrète revascularisation du site. Les douleurs ont complètement disparues au bout de 3 séances.



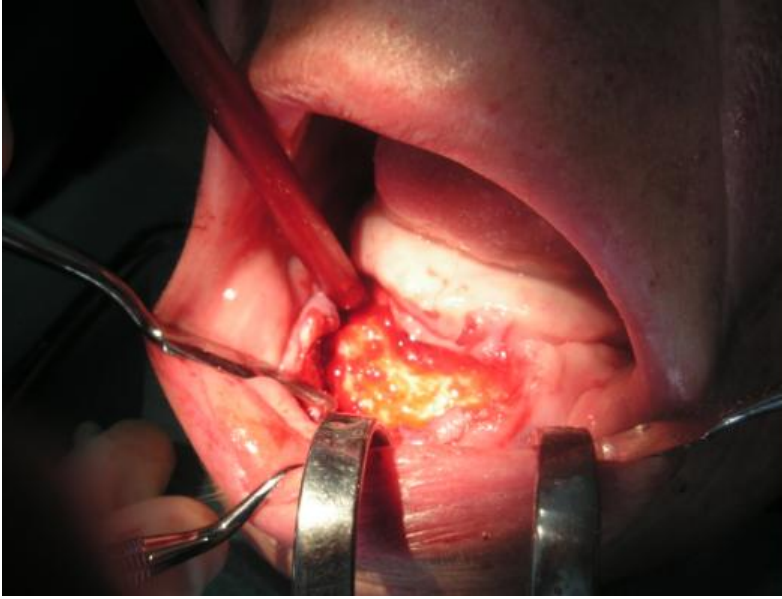
3 mois après le début du traitement (7)

Après 3 mois, on constate chez la patiente un retour de la sensibilité mentonnière ainsi qu'une prolifération muqueuse au niveau du site.



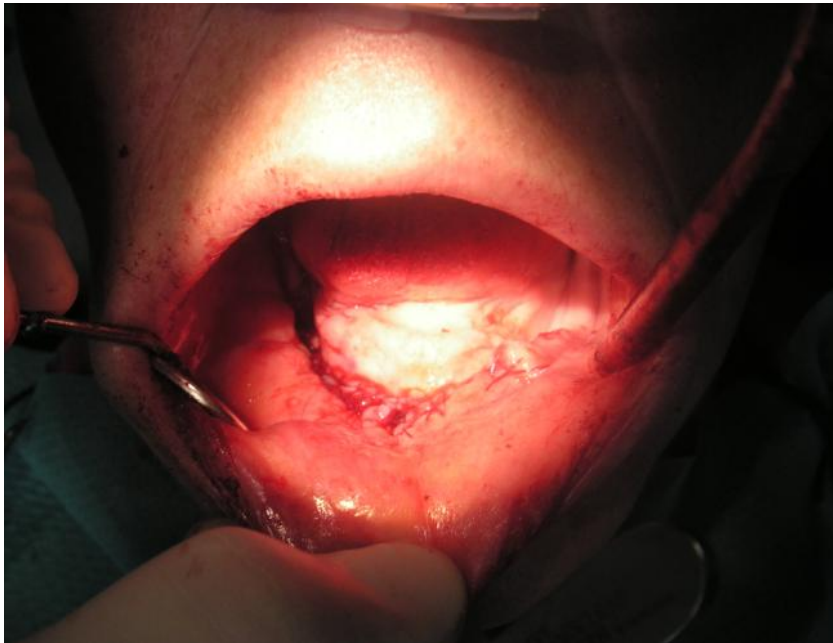6 mois après le début du traitement (7)

Après 6 mois de traitement, la réduction de la zone de nécrose est évidente au profit d'une colonisation muqueuse et d'une revascularisation du site. Devant ces résultats encourageants, une fermeture chirurgicale a été décidée. L'intervention s'est déroulée en mai 2009 sous sédation consciente par intraveineuse (*Hypnovel*®) et anesthésie locale. Une couverture antibiotique par Augmentin® 2g/jour et Flagyl® 1g/jour est prescrite pendant 15 jours et débutée la veille de l'intervention. Une incision crestale et intrasulculaire au niveau de 32-33 est réalisée, puis un lambeau de 48 à 32 est récliné. Les dents 32 et 33 sont extraites, de façon atraumatique, en raison de leur pathologie péri-apicale et du faible soutien osseux. Leurs alvéoles sont curetées minutieusement. Dans un second temps, le site osseux pathologique est régularisé afin d'éliminer les tissus nécrosés et épines osseuses pouvant empêcher la cicatrisation muqueuse.



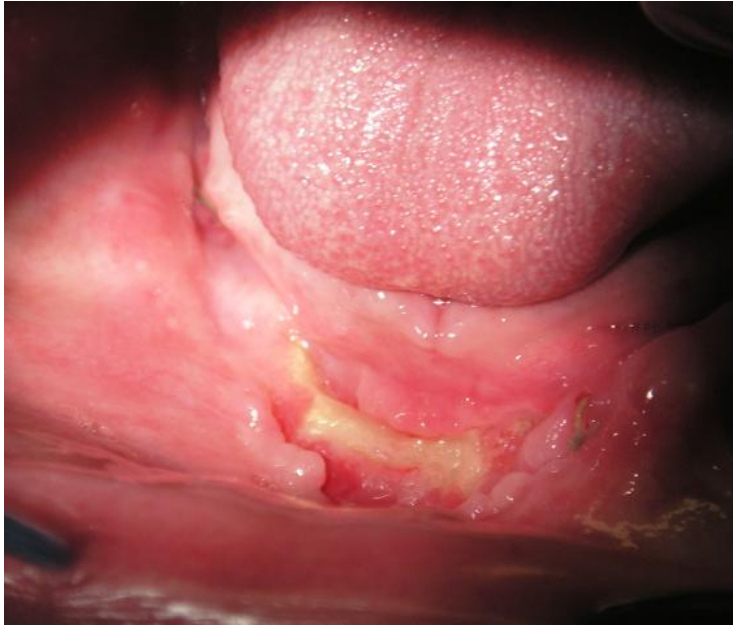Lambeau muco-périosté (7)

Le site opératoire est ensuite refermé hermétiquement à l'aide de suture sans utilisation de colle biologique.



Fermeture étanche du site (7)

Après traitement chirurgical, la biostimulation et la désensibilisation laser sont continuées à raison de 2 séances par mois jusqu'à octobre 2009.



Cicatrisation à 6 mois post-opératoire (7)

En octobre 2009, 6 mois après la fermeture chirurgicale du site par lambeau, les douleurs ont disparu et la sensibilité mentonnière est revenue. La nécrose osseuse est circonscrite, mais l'état de la muqueuse ne permet pas un réappareillage dans l'immédiat. Il faudra attendre juin 2010 pour réaliser une prothèse complète mandibulaire sur base souple afin d'éviter tous les traumatismes.

3.3.5. Conclusion

L'ostéochimionécrose est une pathologie décrite très récemment (2003) par Marx. L'accumulation de biphosphonates au sein du tissu osseux des maxillaires, est à l'origine du développement de celle-ci. Ces molécules vont altérer le métabolisme osseux ainsi que les processus de cicatrisation, entraînant une nécrose de ces structures. Les modifications du métabolisme expliquent en grande

partie les difficultés de traitement de cette pathologie. Selon l'Afssaps il n'existe à l'heure actuelle aucun traitement curatif (5). Le laser Nd : YAP est une technique qui semble prometteuse car elle améliore la microcirculation par vasodilatation des vaisseaux, ce qui permet une régénération de la muqueuse et du périoste diminuant l'inflammation, la douleur avec en plus un pouvoir bactéricide (23). En complément de thérapies antibiotiques et chirurgicales peu invasives (séquestrectomie, régularisation osseuse ...), la biostimulation laser permet une réduction de la symptomatologie douloureuse et un préconditionnement du tissu osseux lésé améliorant ainsi le potentiel de cicatrisation par relargage de protéine HSP70 (19). Le protocole peroxyde d'hygiène / laser Nd : YAP assure une désinfection et une stérilisation efficace du site opératoire. Néanmoins, d'avantages d'études sont nécessaires afin d'optimiser au maximum les résultats.

CONCLUSION

4. CONCLUSION

En 2010, les lasers optiques fêtaient leur cinquantième anniversaire. Cette technologie, largement éprouvée dans bien des spécialités de la médecine telles que la dermatologie et l'ophtalmologie, n'est que peu développée en odontologie. Pourtant, les caractéristiques du rayonnement laser et les effets biologiques décrits, en font un allié de choix dans l'arsenal thérapeutique de l'omnipraticien, plus particulièrement dans le traitement des tissus péri-dentaires et péri-implantaires.

En effet, le rapport Biomatech (54) évaluant le potentiel bactéricide in vitro du couple laser Nd : YAP / peroxyde d'hydrogène sur les souches bactériennes les plus parodontogènes, conclu qu'aucune des bactéries étudiées n'est résistante à ce protocole. Le traitement laser trouve alors sa place dans l'assainissement et la désinfection des tissus de soutien de la dent ou de l'implant .De plus, la transmission du rayonnement le long de la fibre du laser Nd : YAP (200µm et 320µm) permet l'accès à des zones difficiles comme les spires d'un implant, les furcations dentaires et les poches parodontales profondes. En conséquence, les résultats cliniques, combinant thérapeutiques conventionnelles et lasers lors de traitements de la parodontite et de la péri-implantite, se révèlent meilleurs.

Une autre particularité de la lumière laser est la biostimulation cellulaire décrite par Kamami (33). Les mécanismes sont complexes et encore mal connus. Les photons constituant le faisceau agiraient comme un stimulus cellulaire permettant d'améliorer le potentiel de cicatrisation. D'un point de vue clinique, cela se traduit par une réduction de la symptomatologie douloureuse, de l'inflammation et des saignements, une amélioration de la régénération osseuse et de la vitesse de cicatrisation.

Plus récemment, le laser Nd : YAP a été utilisé dans le traitement de l'ostéochimionécrose sous biphosphonates comme conditionnement du site pathologique (désinfection, biostimulation) afin d'optimiser les traitements chirurgicaux. Les résultats sont encourageants, néanmoins la bibliographie actuelle est relativement restreinte. Des études supplémentaires seront nécessaires.

Les traitements laser assistés font partie de ces nouvelles technologies incontournables qui s'intègrent parfaitement dans la rigueur de nos acquis universitaires en améliorant notablement le confort opératoire et les suites postopératoires d'un grand nombre d'actes effectués quotidiennement en odontostomatologie. Toutefois, cette technologie est onéreuse et nécessite une formation appropriée, de respecter les données préconisées par les constructeurs, et enfin de s'assurer que sa machine reste performante.

BIBLIOGRAPHIE

- 1 *The American Academy of Periodontology*
Epidemiology of periodontal diseases
J. Periodontol., 1996, 67, pp. 935-945
- 2 *Groupe d'expertise de l' INSERM*
Maladies parodontales : Thérapeutiques et prévention
Expertise Collective INSERM, 1999
- 3 ABI NAJM S., LESCLOUS P., TOMMASO L. *et al.*
Ostéonécrose des maxillaires dues aux biphosphonates (2ème partie) : expérience genevoise.
Médecine buccale, chirurgie buccale, 2008, 14, 2, pp. 63-84
- 4 ABI NAJM S., LESCLOUS P., TOMMASO L. *et al.*
Ostéonécrose des maxillaires dues aux biphosphonates : mise au point (1ère partie)
Médecine buccale, chirurgie buccale, 2008 14, 1.
- 5 AFSSAPS.
Lettre aux professionnels de santé :recommandations sur la prise en charge bucco-dentaire des patients traités par biphosphonates
18 Dec 2007, pp. 1-4
- 6 ALLEN M. R. et BURR D. B.
The pathogenesis of bisphosphonate-related osteonecrosis of the jaw : so many hypotheses, so few data.
Journal of Oral and Maxillofacial Surgery, 2009, 67, 1, pp. 61-70
- 7 BAUMANN B.
Collection Personnelle
Service d'odontologie , CHU Strasbourg
- 8 BEATRIX J. C. et JAVELOT M. J.
Biphosphonates et ostéonécrose des maxillaires
Titane Mars 2009, 6, 1, pp. 38-42
- 9 BEAU R.
Le laser Nd : YAP et les tissus gingivaux : a propos de dix cas cliniques.
Th: Chir. Dent., Lyon 1997,
- 10 BERCY P. et TENENBAUM H.
Parodontologie: du diagnostic à la pratique
Editions De Boeck 1996,
- 11 BERNARD L., FORT L., MONTANGERAND M. *et al.*
Physique-Chimie terminal S
Paris: Nathan 2006
- 12 BERT M.
Complications et échecs en implantologie .Causes , traitement , prévention.
Editions CdP, 1994,

- 13 BROWN F. H., OGLETREE R. C. et HOUSTON G. D.
Pneumoparotitis associated with the use of an air-powder prophylaxis unit.
J. Periodontol., 1992, 63, pp. 642-644
- 14 CACCIANIGA G. L., URSO E., MONGUZZI R. *et al.*
Estudio in vitro efecto bactericida del laser Nd Yap
Avances en odontostomatologia 2007 mars, pp. 127-133
- 15 CHASSIGNOLLE V.
Interrogations au sujet d'une péri-implantite: étiologie chirurgicale, infectieuse ou traumatique?
Implantodontie, 2000, 37, pp. 27-33
- 16 DANNEMANN C., GRÄTZ K. W. et ZWAHLEN R. A.
Ostéonécrose maxillaire associée aux biphosphonates.
Revue Mensuelle Suisse d'Odontostomatologie, 2008 118, 2, pp. 119-123
- 17 DAVARPANAH M., SZMUKLER-MONCLER S., KHOURY P. M. *et al.*
Manuel d'implantologie clinique : Concepts, protocoles et innovations récentes.
Editions CdP, 2008
- 18 DELSART C.
Lasers et optique non linéaire
Ellipses, 2008, pp. 426
- 19 DESMONS S.
Préconditionnement laser en site osseux membraneux
Th. Chir. Dent., Lille 2008, pp. 157
- 20 DEZILE B.
Les lasers en odonto-stomatologie, principe de fonctionnement.
Trib.Dent., 1995, 3, n°18, pp. 13-21
- 21 DOUGLAS N. et DEDERICH B.
Laser/Tissue Interaction.
Alpha Omegan,, 1991, 84, pp. 33-36
- 22 DOUGLAS N. et DEDERICH B.
Laser/Tissue Interaction: What happens to laser when it strikes tissue ?
J Am Dent Am, 1993, 124, pp. 57-61
- 23 DUFRASNE L., MAGREMANNE M., AUBERT C. *et al.*
Belgian news in stomatology and maxillo facial surgery.
Réunion scientifique 17 Novembre 2007
- 24 GALL P.
Implants et biphosphonates : évaluation du risque d'ostéochimionécrose et rapprochement avec l'implantologie en secteur irradié et l'ostéoradionécrose.
Th. Chir. Dent., Nancy 2010

- 25 GIL E.
D'où vient la lumière Laser?
2006.- 77 vol. Les petites pommes du savoir
- 26 GREBOVAL S.
La péri-implantite peut-elle être comparée à la parodontite ?
Th. Chir. Dent., Nancy 2002
- 27 HAGEGE V.
*L'application des lasers en odontologie conservatrice et en endodontie .
Etude et applications cliniques des lasers CO2, Nd:YAG, Nd :YAP et Er:YAG*
Th: Chir. Dent., Paris 7:1997
- 28 HAWKINS D.H, TECH M et H. A.
The role of laser fluence viability, proliferation , and membrane integrity of wounded human skin fibroblasts following helium-neon laser irradiation.
Lasers Surg. Med., 2006, 38, pp. 74-83
- 29 HONNORAT V.
Le laser en parodontologie
Inf. Dent., 2007 Décembre, 42, pp. 2742-2748
- 30 JEANNIN V.
Intérêt du laser Er : YAG 2,94µm dans le traitement de la parodontite chronique de l'adulte
Th. Chir. Dent., Nancy 2008, pp. 137
- 31 JOVANOVIC S. A.
The management of peri-implant breakdown around functioning osseointegrated dental implants.
J. Periodontol., 1993, 64, 11, pp. 1176-1183
- 32 JOVANOVIC S. A.
PERI-IMPLANT TISSUE RESPONSE TO PATHOLOGICAL INSULTS.
Adv. Dent. Res., 1999, 13, pp. 82-86
- 33 KAMAMI Y. V.
Le laser en pratique médicale.
Masson, 1997
- 34 KHAN A. A.
Canadian consensus practice guidelines for biphosphonates associated osteonecrosis of the jaws.
J Rheumatol, 2008, 35, 7, pp. 1391-1397
- 35 KHAYAT P., HABRE P., JOACHIM F. *et al.*
Que faire face à une cratérisation : intervenir ou non ?
Implant 1998, 4, 2, pp. 115-119
- 36 KLEWANSKY P.
Abrégé de parodontologie
Masson : Paris, 1981, pp. 181

- 37 KOLB B. et WHISHAW I.
Cerveau et comportement
De Boeck, 2001, pp. 281-282
- 38 LIEBANA J. et CASTILLO A.
Physiopathology of primary periodontitis associated with plaque. Microbial and host factors. A review. Part 2.
Aust. Dent. J., 1994, 28, 5, pp. 310-5
- 39 LISTGARTEN M. A. et LAI C. H.
Comparative microbiological characteristics of failing implants and periodontally diseased teeth
J. Periodontol., 1999, 70, 4, pp. 432-437
- 40 MADRID C., JACQUES B., BOUFERRACHE K. *et al.*
Management of complications of biphosphonates in oncology patients : jaw osteonecrosis.
Revue Médicale Suisse, 2007, 3, 112, pp. 1322-1331
- 41 MADRID C., JACQUES B., BOUFERRACHE K. *et al.*
Ostéonécrose des maxillaires en rapport avec la prise de biphosphonates : que faire ?
Revue Médicale Suisse 2007, 3, 112, pp. 1322-1331
- 42 MAGREMANNE M.
Ostéoporose, bisphosphonates et ostéochimionécrose maxillo-mandibulaire.
Rev. Mens. Brux., 2008, 29, pp. 262-268
- 43 MARX R. E.
Pamidronate (Aredia) and zoledronate (Zometa) induced avascular necrosis of the jaws : a growing epidemic.
J. Oral. Maxillofac. Surg., 2003, 61, 9, pp. 1115-1117
- 44 MATTOUT P. et MATTOUT C.
La péri-implantite et sa thérapeutique .Cas clinique et étude au microscope électronique à balayage.
J. Parodontol., 1994, 13, 4, pp. 399-405
- 45 MEFFERT R. M., LANGER B. et FRITZ M. E.
Dental implants : A review
J. Periodental. , 1992, 63.
- 46 MELLONING J. T., GRIFFITHS G., MATHYS E. E. *et al.*
Traitement de l' <<implant défaillant>> : cas cliniques
Rev. Int. Paro. Dent. Rest., 1995, 15, 4, pp. 385-395
- 47 MISSIKA P. et STROUMZA J.
Traitement des péri-implantites avec le laser Nd Yap : à propos d'un cas
Revue d'odontostomatologie, 2003 sept, pp. 215-229
- 48 MOMBELLI A.
Microbiology of the dental implant.
Adv. Dent. Res., 1993, 7, 2, pp. 202-206

- 49 MOUTON C. et ROBERT J.
Bactériologie bucco-dentaire
Masson, 1994.- vol. p.
- 50 ORLANDINI F., BOSSARD D., BLANC G. *et al.*
Ostéonécrose de la mâchoire sous biphosphonates : aspects radiologiques.
Journal of Radiology, 2009, 90, pp. 199-205
- 51 PALACCI P., ERICSSON I., ENGSTRAND P. *et al.*
Optimal Implant Positioning and soft tissue management for the Branemark system.
Quintessence Books, 1995, pp. 83
- 52 PHILIP L., PARHAM P. L. J., COBB C. M. *et al.*
Effects of air-powder abrasive system on plasma-sprayed titanium implant surfaces: an in vitro evaluation
J. Oral. Implantol., 1989, 15, pp. 78-86
- 53 REY G. et MISSIKA P.
Lasers et implantologie : simplicité et efficacité
Inf. Dent., 2010, 16.
- 54 REY G. et MISSIKA P.
Traitements parodontaux et lasers en omnipratique dentaire
MASSON, 2010
- 55 ROBERT M.
Using lasers in clinical dental practice
J Am Dent Am, 1993, 124, 2, pp. 37
- 56 ROCCA J. P.
Les lasers en odontologie.
Editions CdP, 2005
- 57 ROUX C., CORTET B. et THOMAS T.
Ostéonécrose de la mâchoire et bisphosphonates.
La lettre du Rhumatologue, 2006, 324, pp. 9-11
- 58 ROYERE C.
Le laser dentaire ND:YAP μ m PULSE : Principes physiques,effets biologiques et applications cliniques
.Evolution ou révolution ?
Th. Chir. Dent. , Nancy 1998
- 59 RUGGIERO S. L. et MEHROTRA B.
Biphosphonate-related osteonecrosis of the jaw : diagnosis , prevention and management.
Annual Review of Medicine 2009, 60, pp. 85-96
- 60 SAUVETRE E., RASTEGAR B. et EL YAZAMI H.
Evaluation clinique du laser YAP en Parodontologie
Inf. Dent., 2004 avril, 16, pp. 1077-1082

- 61 SEVERIN C., MAQUIN M. et RAGOT-ROY B.
Aspects physiques et biophysiques des différentes types de laser
Réal. Clin., 1994, 3, pp. 267-274
- 62 STEPHANI L. A.
The care and maintenance of the dental implant patient
J. Dent. Hygiene, 1988, 62, pp. 447
- 63 THOMPSON-NEAL D., EVANS G. et AL.
Effects of various prophylactic treatments on titanium, sapphire, and hydroxylapatite-coated implants: an SEM study
Int. J. Periodont. Rest. Dent., 1989, 9, pp. 301
- 64 VAN STEENBERGHE D., KLINGE B. et LINDEN U.
Periodontal indices around natural and titanium abutments : a longitudinal multicenter study.
J. Periodontol., 1993, 64, 6, pp. 538-541
- 65 WOLF H. F., RATEITSCHAK E. M. et RATEITSCHAK K. H.
Parodontologie
Masson : Paris, 2005
- 66 ZABLOTSKY M., DIEDRICH D. et MEFFERT R. M.
Detoxification of endotoxin-contaminated titanium and hydroxyapatitecoated surfaces utilizing various chemotherapeutic and mechanical modalities
Implant. Dent., 1992, 1, pp. 154-158

MOSTER (Adrien). L'apport du laser Nd : YAP dans le traitement des tissus péri-dentaires et péri-implantaires.

Th : Chir-Dent. : 104 pages ; NANCY : 2011

Mots-clés : - Laser Nd : YAP

- Cicatrisation gingivale et osseuse
- Parodontite chronique
- Péri-implantite
- Ostéochimionécrose sous biphosphonates

MOSTER (Adrien). L'apport du laser Nd : YAP dans le traitement des tissus péri-dentaires et péri-implantaires.

Th : Chir-Dent. : 104 pages ; NANCY : 2011

L'efficacité des lasers optiques n'est plus à démontrer dans bien des spécialités médicales telles que la dermatologie et l'ophtalmologie. Cette technologie a permis la mise au point d'interventions moins mutilantes, plus confortables et conservatrices. Il est donc intéressant d'évaluer la place de celle-ci au niveau buccal, dans le traitement des tissus péri-dentaires et péri-implantaires en complément des thérapies actuelles.

Afin de comprendre ce qui fait l'originalité du rayonnement laser, les mécanismes de production ainsi que les propriétés biologiques et physico-chimiques du faisceau seront étudiés dans un premier temps.

Les effets thérapeutiques du laser Nd : YAP, au niveau des tissus mous et osseux, seront ensuite évalués cliniquement au travers de diverses pathologies affectant les tissus de soutien de la dent :

- la parodontite chronique de l'adulte
- la péri-implantite
- l'ostéochimionécrose sous biphosphonates.

JURY :

Pr. STRAZIELLE C.	Professeur des universités	Présidente
<u>Dr. WANG C.</u>	Maître de conférences	Juge
Dr. BALLY J.	Assistant hospitalier universitaire	Juge
<u>Dr. SECKINGER C.</u>	Praticien hospitalier	Juge

Adresse de l'auteur
MOSTER Adrien
20 Place de le Carrière
54000 Nancy