



**HAL**  
open science

# La dysplasie cleïdo-crânienne : prise en charge et solutions thérapeutiques des anomalies dento-maxillaires

Charlotte Balzarini

## ► To cite this version:

Charlotte Balzarini. La dysplasie cleïdo-crânienne : prise en charge et solutions thérapeutiques des anomalies dento-maxillaires. Sciences du Vivant [q-bio]. 2013. hal-01739141

**HAL Id: hal-01739141**

**<https://hal.univ-lorraine.fr/hal-01739141>**

Submitted on 20 Mar 2018

**HAL** is a multi-disciplinary open access archive for the deposit and dissemination of scientific research documents, whether they are published or not. The documents may come from teaching and research institutions in France or abroad, or from public or private research centers.

L'archive ouverte pluridisciplinaire **HAL**, est destinée au dépôt et à la diffusion de documents scientifiques de niveau recherche, publiés ou non, émanant des établissements d'enseignement et de recherche français ou étrangers, des laboratoires publics ou privés.



## AVERTISSEMENT

Ce document est le fruit d'un long travail approuvé par le jury de soutenance et mis à disposition de l'ensemble de la communauté universitaire élargie.

Il est soumis à la propriété intellectuelle de l'auteur. Ceci implique une obligation de citation et de référencement lors de l'utilisation de ce document.

D'autre part, toute contrefaçon, plagiat, reproduction illicite encourt une poursuite pénale.

Contact : [ddoc-thesesexercice-contact@univ-lorraine.fr](mailto:ddoc-thesesexercice-contact@univ-lorraine.fr)

## LIENS

Code de la Propriété Intellectuelle. articles L 122. 4

Code de la Propriété Intellectuelle. articles L 335.2- L 335.10

[http://www.cfcopies.com/V2/leg/leg\\_droi.php](http://www.cfcopies.com/V2/leg/leg_droi.php)

<http://www.culture.gouv.fr/culture/infos-pratiques/droits/protection.htm>

ACADEMIE DE NANCY-METZ

---

UNIVERSITE DE LORRAINE  
FACULTE D'ODONTOLOGIE

Année 2013

N° 6051

---

**THESE**

pour le

**DIPLÔME D'ETAT DE DOCTEUR  
EN CHIRURGIE-DENTAIRE**

par

**Charlotte BALZARINI**

Née le 13 octobre 1987 à LAXOU (Meurthe et Moselle)

**LA DYSPLASIE CLEIDO-CRANIENNE : PRISE EN CHARGE ET  
SOLUTIONS THERAPEUTIQUES DES ANOMALIES DENTO-  
MAXILLAIRES.**

Présentée et soutenue publiquement le  
Jeudi 21 février 2013

Examineurs de la Thèse :

Monsieur JP. LOUIS	Professeur des Universités	Président
<u>Monsieur D.VIENNET</u>	Maître de Conférences des Universités	Juge
Monsieur C. WANG	Maître de Conférences des Universités	Juge
Madame J. GUILLET-THIBAUT	Assistant Hospitalier Universitaire	Juge

Vice-Doyens : Pr Pascal AMBROSINI – Pr Francis JANOT - Dr Céline CLEMENT

Membres Honoraires : Dr L. BABEL – Pr. S. DURIVAUX – Pr A. FONTAINE – Pr G. JACQUART – Pr D. ROZENCWEIG - Pr M. VIVIER

Doyen Honoraire : Pr J. VADOT

<b>Sous-section 56-01</b> Odontologie pédiatrique	Mme M. Mlle Mme Mlle	<b><u>DROZ Dominique (Desprez)</u></b> PREVOST Jacques JAGER Stéphanie JULHIEN-COSTER Charlotte LUCAS Cécile	Maître de Conférences* Maître de Conférences Assistante* Assistante Assistante
<b>Sous-section 56-02</b> Orthopédie Dento-Faciale	Mme M. Mlle M.	<b><u>FILLEUL Marie Pierryle</u></b> GEORGE Olivier BLAISE Claire EGLOFF Benoît	Professeur des Universités* Maître de Conf. Associé Assistante Assistant
<b>Sous-section 56-03</b> Prévention, Epidémiologie, Economie de la Santé, Odontologie légale	Mme M. M.	<b><u>CLEMENT Céline</u></b> JANOT Francis CAMELOT Frédéric	Maître de Conférences* Professeur Contractuel Assistant
<b>Sous-section 57-01</b> Parodontologie	M. Mme M. M. Mlle M.	<b><u>AMBROSINI Pascal</u></b> BISSON Catherine MILLER Neal PENAUD Jacques BÖLÖNI Eszter JOSEPH David	Professeur des Universités* Maître de Conférences* Maître de Conférences Maître de Conférences Assistante Assistant
<b>Sous-section 57-02</b> Chirurgie Buccale, Pathologie et Thérapeutique Anesthésiologie et Réanimation	M. M. M. M. M. M. Mme M.	<b><u>BRAVETTI Pierre</u></b> ARTIS Jean-Paul VIENNET Daniel WANG Christian BAPTISTA Augusto-André CURIEN Rémi GUILLET-THIBAUT Julie MASCHAL François	Maître de Conférences Professeur 1er grade Maître de Conférences Maître de Conférences* Assistant Assistant Assistante* Assistant
<b>Sous-section 57-03</b> Sciences Biologiques (Biochimie, Immunologie, Histologie, Embryologie, génétique, Anatomie pathologique, Bactériologie, Pharmacologie)	M. M. M.	<b><u>WESTPHAL Alain</u></b> MARTRETTE Jean-Marc YASUKAWA Kazutoyo	Maître de Conférences* Professeur des Universités* Assistant Associé
<b>Sous-section 58-01</b> Odontologie Conservatrice, Endodontie	M. M. M. M. Mlle M.	<b><u>ENGELS-DEUTSCH Marc</u></b> AMORY Christophe MORTIER Eric BALHAZARD Rémy PECHOUX Sophie VINCENT Marin	Maître de Conférences Maître de Conférences Maître de Conférences Assistant* Assistante Assistant
<b>Sous-section 58-02</b> Prothèses (Prothèse conjointe, Prothèse adjointe partielle, Prothèse complète, Prothèse maxillo-faciale)	M. M. M. M. Mlle M. M. Mlle Mlle	<b><u>DE MARCH Pascal</u></b> LOUIS Jean-Paul ARCHIEN Claude SCHOUVER Jacques CORNE Pascale LACZNY Sébastien MAGNIN Gilles MONDON-MARQUES Hélène RIFFAULT-EGUETHER Amélie	Maître de Conférences Professeur des Universités* Maître de Conférences* Maître de Conférences Assistante Assistante Assistant Assistante Assistante
<b>Sous-section 58-03</b> Sciences Anatomiques et Physiologiques Occlusodontiques, Biomatériaux, Biophysique, Radiologie	Mlle M. Mme M. M.	<b><u>STRAZIELLE Catherine</u></b> RAPIN Christophe (Sect. 33) MOBY Vanessa (Stutzmann) SALOMON Jean-Pierre HARLE Guillaume	Professeur des Universités* Professeur des Universités* Maître de Conférences* Maître de Conférences Assistant Associé

souligné : responsable de la sous-section \* temps plein

Mis à jour le 01.12.2012

Par délibération en date du 11 décembre 1972,  
La Faculté de Chirurgie Dentaire a arrêté que  
les opinions émises dans les dissertations  
qui lui seront présentées  
doivent être considérées comme propres à  
leurs auteurs et qu'elle n'entend leur donner  
aucune approbation ni improbation.

**A NOTRE PRESIDENT,**

**Monsieur le Professeur Jean-Paul LOUIS**

Officier des Palmes Académiques

Docteur en Chirurgie Dentaire

Docteur en Sciences Odontologiques

Docteur d'Etat en Odontologie

Professeur des Universités-Praticien Hospitalier

Président Honoraire et Secrétaire perpétuel de l'Académie

Nationale de Chirurgie Dentaire

Membre de l'Académie Lorraine des Sciences

Responsable de la Sous-section Prothèse

Vous nous avez fait l'honneur d'accepter  
la présidence de notre jury de thèse.  
Veuillez trouver dans ce travail le  
témoignage de notre admiration et de  
notre profond respect.

**A NOTRE JUGE ET DIRECTEUR DE THESE,**

**Monsieur le Docteur Daniel VIENNET**

Docteur en Chirurgie Dentaire

Docteur en Sciences Odontologiques

Maître de Conférences des Universités - Praticien Hospitalier

Sous-section : Chirurgie Buccale, Pathologie et Thérapeutique

Anesthésiologie et Réanimation

Vous nous avez fait l'honneur de diriger cette thèse. Vous avez été le témoin de nos débuts dans notre spécialité, votre écoute attentive, vos conseils, vos enseignements et vos encouragements nous ont permis de mener à bien ce travail. Par ce dernier, nous vous témoignons notre profond respect, notre reconnaissance et toute notre admiration.

**A NOTRE JUGE,**

**Monsieur le Docteur Christian WANG**

Docteur en Chirurgie Dentaire

Docteur en Sciences Odontologiques

Maître de Conférences des Universités - Praticien Hospitalier

Sous-section : Chirurgie Buccale, Pathologie et Thérapeutique

Anesthésiologie et Réanimation

Vous avez chaleureusement accepté de faire  
partie de notre jury.

Soyez assuré de notre profonde gratitude et de  
toute notre reconnaissance pour votre aide et le  
riche enseignement que vous nous avez  
prodigué.



**A NOTRE JUGE,**

**Madame le Docteur Julie GUILLET-THIBAUT**

Docteur en Chirurgie Dentaire

Assistant Hospitalo-Universitaire

Sous-section : Chirurgie Buccale, Pathologie et Thérapeutique

Vous nous avez fait l'honneur d'accepter  
de faire partie de notre jury.

Nous vous remercions pour la vitalité  
dont vous savez faire preuve, votre  
enthousiasme et votre chaleureux  
soutien.

Veillez accepter l'expression de notre  
reconnaissance et notre sincère amitié.

A mes parents,

Qui ont fait de moi celle que je suis, à leur image, j'en suis très fière, un grand merci. Soyez assuré de tout mon amour et mon admiration.

A mes frères et sœurs,

Merci d'avoir aussi bien réussi et m'avoir permis d'avoir les meilleurs modèles qu'il soit et je n'ai pas fini de copier !! Je vous aime fort.

A ma Godiche, tu as fait du sacré bon boulot pendant ces 25 ans, merci et surtout ne t'arrête pas...

A Phanou,

Merci d'être aussi présent pour moi, merci pour ton réconfort et ton soutien au quotidien.

A mes Doudous,

Qui me prouvent au quotidien que leur sourire est la plus belle chose qui soit.

A Monsieur VIENNET,

Je suis fière d'avoir réalisé ce travail avec vous, heureuse de vous avoir à mes côtés pour ce jour inoubliable. Merci pour tout ce que vous m'avez appris, merci pour votre présence, votre soutien et réconfort, merci pour ces jolies leçons de vie.

A Vincent et Christelle

Je suis ravie que mon quotidien partage le vôtre. J'espère que cela durera encore longtemps.

Merci de m'avoir donné ma chance...

A Juliette,

Merci pour toutes ces années magnifiques passées ensemble. Il nous reste toute une vie pour continuer à faire de cette amitié ce quelque chose si précieux. Tu es témoin aujourd'hui du début de ma vie professionnelle, et je suis plus que ravie d'être celle que tu as choisi pour être témoin de ta vie sentimentale.

A Camille,

Ma crevette, merci pour tout, tous ces moments partagés depuis toutes ces années, des rires aux pleurs. Du concours de P1 à la soutenance de nos thèses...

De cette période qui nous aura marqué a vie... Un grand merci.

A Elodie,

Ma révélation, peu d'années depuis notre rencontre mais tellement d'autres qui nous attendent. Merci d'être celle que tu es...

A Clément et à la CCC cie,

Elle a plutôt intérêt à faire long feu !

A quelques jours je soutenais avant toi Clem... OUF !

A Marine, Antho et Tom

Toujours présents depuis toutes ces années ... Merci

A toute ma famille,

Merci pour votre présence et tout votre amour.

A mes amis, Edouard, Juliette, Pauline, Marine, Nicolas, Thomas, Thibault, Françoise, Anthony, Marie, Manon, Hélène, Charlène, Méryl, Julia, Nathalie, Basie et tous les autres que je n'oublie pas.

# SOMMAIRE

## INTRODUCTION

### PARTIE 1 : GENERALITES CONCERNANT LA DYSPLASIE CLEIDO-CRANIENNE

1. DEFINITION
2. HISTORIQUE
3. FREQUENCE
4. ETIOPATHOGENIES
  - 4.1 Généralités ou mécanismes génétiques
  - 4.2 Sur le plan général
  - 4.3 Sur le plan dentaire
5. FORMES CLINIQUES
  - 5.1 Formes selon âge
  - 5.2 Formes étiologiques
  - 5.3 Formes associées
  - 5.4 Formes atypiques
6. DIAGNOSTIC
  - 6.1 Diagnostic positif
  - 6.2 Diagnostic différentiel

### PARTIE 2 : LES PROBLEMES POSES PAS LA DYSPLASIE CLEIDO-CRANIENNE

1. SUR LE PLAN GENERAL
  - 1.1. Le membre supérieur
  - 1.2. La ceinture scapulaire
  - 1.3. Le rachis

- 1.4. Le thorax
- 1.5. La ceinture pelvienne
- 1.6. Le membre inférieur
- 2. SUR LA TETE
  - 2.1. Le crâne
  - 2.2. . La face
- 3. SUR LA CAVITE BUCCALE
  - 3.1. Les dents
  - 3.2. Les tissus parodontaux
  - 3.3. La denture
  - 3.4. Conclusion

## PARTIE 3 : THERAPEUTIQUES DES ANOMALIES DENTO-MAXILLAIRES

- 1. INTRODUCTION
  - 1.1 Rappel sur les caractéristiques cliniques dento-maxillaires
  - 1.2 But des traitements dento-maxillaire
- 2. LES TRAITEMENTS PROTHÉTIQUES
- 3. LES TRAITEMENTS CONSERVATEURS
- 4. LES TAITEMENTS CHIRURGICO - ORTHODONTIQUES
  - 4.1 Chez l'enfant
  - 4.2 Chez l'adulte
- 5. LES TRAITEMENTS CHIRURGICAUX OU OSTEOTOMIES
  - 5.1 Ostéotomies maxillaires
  - 5.2 Ostéotomies mandibulaires

## 6. LES IMPLANTS

### 6.1 Cas clinique

### 6.2 Conclusion

## 7. LES AUTOTRANSPLANTATIONS

### PARTIE 4 : CAS CLINIQUES

1. Monsieur C. René : le père
2. Monsieur C. Pierre : 1<sup>er</sup> enfant
3. Monsieur C. Louis : 2<sup>nd</sup> enfant
4. Conclusion

### CONCLUSION

### BIBLIOGRAPHIE

### TABLE DES MATIÈRES

# INTRODUCTION



La dysplasie cléido-crânienne est une maladie génétique rare, aux formes d'expressions étonnamment variables.

Elle se manifeste principalement par des anomalies squelettiques, claviculaires et cranio-faciales nombreuses et évolutives. Parmi elles, les signes dentaires restent encore souvent à l'origine du diagnostic et se révèlent parmi les plus handicapants pour les patients.

Ainsi, à l'adolescence, la démarche thérapeutique s'axe presque exclusivement sur la sphère oro-faciale et mobilise l'ensemble des disciplines odontologiques.

Aujourd'hui, les stratégies thérapeutiques tiennent compte des mécanismes physiopathologiques de l'affection et aboutissent à des résultats satisfaisants justifiant de longues périodes de traitement. (1)

**PREMIERE PARTIE :**

**GENERALITES CONCERNANT  
LA DYSPLASIE CLEIDO-  
CRANIENNE**

## **1. DEFINITION**

La dysplasie cléido-crânienne, également connue sous le nom de dysostose cléido-crânienne (DCC) est une maladie génétique héréditaire rare, à transmission autosomique dominante.

La DCC est un trouble qui affecte le plus souvent les os issus d'une ossification endochondrale et membraneuse. Elle est caractérisée par un défaut de développement des os du crane (larges sutures crâniennes), par une fermeture tardive des fontanelles, par l'absence complète ou partielle des clavicules, des anomalies dentaires, un thorax en forme de cône, une large symphyse pubienne, des anomalies des phalanges et des malformations vertébrales.

MUNDLOS et al en 1997 (3)(4) ont démontré que le gène responsable de la DCC se situait sur le bras court du chromosome 6p21.

Les anomalies dentaires sont pathognomiques de la maladie, l'éruption de la denture temporaire est retardée, il existe de nombreux défauts d'éruption de la denture permanente et de multiples dents surnuméraires.

## **2. HISTORIQUE**

Les premières observations ont été rapportées par MECKEL (1760) suivi de MARTIN (1765) qui mis en évidence le premier cas de défauts claviculaires, puis PROSCHASKA (1819) suivi de SCHEUTHAUER (1871) qui rapporta un cas avec les deux clavicules et le crâne affectés (5).

GREIG, en 1933, fit la découverte sur un crâne d'un homme de Neandertal, d'anomalies typiques de la DCC.

C'est en 1897 que Pierre MARIE et Paul SAINTON (2) ont effectué la première description détaillée de cette affection à laquelle ils donnèrent le nom de Dysostose cléido-crânienne.

HESSE fut le premier à décrire en détails les défauts de la denture et des mâchoires associés à la DCC.

En 1908, le suédois HULTKRANZ décrit la « physionomie quaternoon », il s'agit des quatre éléments caractéristiques de la DCC, à savoir l'absence de l'os nasal, des bosses au niveau de l'os frontal, un prognathisme mandibulaire et une hypoplasie maxillaire. (11)

### **3. FREQUENCE**

La dysplasie cléido-crânienne est répertoriée comme une maladie rare par le bureau des maladies rares (ORD) de l'institut national de la santé (NIH). (35)

La DCC a une prévalence estimée à 1 cas sur 1 000 000.

Elle possède une pénétrance complète et une expressivité variable.

Il est possible de sous diagnostiquer des cas en raison du manque relatif de complications médicales.

La DCC peut être découverte à tous âges, les lacunes crâniennes pouvant être remarquées dès la naissance.

Les deux sexes sont affectés dans des proportions quasiment identiques.

Le défaut apparaît souvent dans plusieurs générations successives. (8)

## **4. ETHIOPATHOGENIES**

### **4.1. Généralités ou mécanismes génétiques**

La DCC est une maladie transmise selon le mode autosomique dominant ou causée par une mutation génétique spontanée. Il s'agit d'une anomalie chromosomique située dans le bras court du chromosome 6. Trois gènes ont été localisés dans la région 6p21, ce sont TCTE1, MUT et Cbfa1 (Run 2). (21)

A ce jour, RUNX2 appelé aussi CBFA1 est le gène connu pour être associé à cette maladie. Tous les cas diagnostiqués cliniquement présentent des mutations de RUNX2, mais il y a peu de preuves supplémentaires de l'hétérogénéité du locus. Les mutations au sein de RUNX2 ont une pénétrance complète, élevée et une variabilité extrême. (26)

Il a été suggéré que 70% des patients atteints de dysplasie cléido-crânienne ont une mutation ponctuelle impliquant RUNX2 et 13% présentent une délétion.

RUNX2 est un gène codant pour un facteur de transcription, qui régule de façon majeure la différenciation ostéoblastique et la formation osseuse. Il contrôlerait la différenciation des cellules pré ostéoblastiques en cellules ostéoblastiques durant le développement. En post natal, il contrôlerait le dépôt de matrice osseuse par les ostéoblastes différenciés, ainsi que la résorption osseuse par les ostéoclastes. De récentes découvertes suggèrent que ce gène joue aussi un rôle important dans l'odontogenèse en participant à la différenciation des odontoblastes, la formation de l'organe de l'émail et la prolifération de la lame dentaire (10). L'haplo insuffisance, c'est-à-dire la perte hétérozygote de fonction de ce facteur de transcription, est suffisante pour engendrer la pathologie. (43)

L'invalidation du gène est létale à la naissance pour les souris homozygotes avec une absence totale d'os, tandis que les formes hétérozygotes montrent des anomalies très similaires à celles de la DCC. Ceci prouve donc que le gène CBFA1 est un facteur primordial de l'ostéogenèse, qu'elle soit endochondrale ou intra membranaire.

Il existe une grande variabilité phénotypique, pouvant engendrer de simples anomalies dentaires jusqu'à des troubles plus importants tels l'ostéoporose, mais il n'y a pas d'évidentes corrélations entre le génotype et le phénotype (Otto et al., 2002).

## **4.2. Sur le plan général**

Une étude réalisée sur deux familles, et portant sur les étiologies génétiques moléculaires, a révélée une mutation non sens dans la famille 1 et une mutation faux sens dans la famille 2. Les personnes présentant une mutation non sens ont montré un maxillaire hypoplasique, un retard d'éruption, plusieurs dents surnuméraires et une stature normale. En revanche, les personnes ayant une mutation faux sens de novo dans le domaine RUNT ont montré une seule dent surnuméraire et une petite taille. La conclusion de cette étude est que les analyses mutationnelles et phénotypiques montrent que la gravité des mutations sur le système squelettique ne sont pas nécessairement en corrélation avec celle de la perturbation du développement des dents. (37)

## **4.3. Sur le plan dentaire**

Environ 94% des patients DCC ont une dentition anormale.

Plusieurs hypothèses ont été émises concernant les étiopathogénies possibles en fonction des différentes anomalies dentaires retrouvées.

### **4.3.1. Retard d'éruption**

Dans la littérature, le retard ou l'arrêt d'éruption des dents permanentes a été attribué à divers facteurs, notamment, la présence de plusieurs dents surnuméraires, la présence de racines mal formées avec absence de cément cellulaire, un os trop dense et une anormale résorption de l'os et des dents temporaires. (31)

L'éruption de la dent commence après la fin de la formation de la couronne et l'activation de la gaine de Hertwig; suit ensuite la formation de la dentine radiculaire et la désintégration de la gaine permettant le dépôt de cément sur la dentine radiculaire. Il est possible qu'il se produise un défaut de désintégration de la gaine,

ne permettant pas le dépôt de ciment. En l'absence de formation de ciment à la bonne période, le manque d'attachement des fibres parodontales pourrait conduire à un probable retard d'éruption (6).

Il a été également suggéré que la présence de ciment acellulaire à l'apex des dents temporaires et définitives pourrait entraîner l'échec ou le retard d'éruption. Une étude a été publiée par MANJUNATH K. et al. (6) en 2008, dans le cas présent, le patient atteint de dysplasie cléido-crânienne se plaignait de l'éruption de nouvelles dents sur un site ayant subi des avulsions précédentes. Le but de cette étude était d'analyser le ciment présent sur la racine de dents surnuméraires permanentes du patient et de le comparer à celui de sujets normaux. Malgré l'absence de ciment cellulaire, les dents surnuméraires ont fait leur éruption. Par conséquent, il est peu probable que l'absence de ciment cellulaire ait une quelconque influence sur le processus d'éruption.

UNGER S. et al. en 2002, ont observé l'activité des phosphatases alcalines sériques chez les patients atteints de DCC, ils ont évoqué l'hypothèse selon laquelle, la baisse de niveau de phosphatases alcalines pourrait être un des facteurs de retard d'éruption.

Le retard d'éruption est un phénomène qui semble être multifactoriel. La présence de plusieurs dents surnuméraires, une résorption anormale d'un os qui semble être trop dense et une concentration de phosphatases alcalines trop faible sont autant de facteurs potentiellement responsables du retard d'éruption observé. Cependant, la présence de ciment acellulaire au niveau des racines des dents temporaires et permanentes n'est pas une hypothèse qui semble vérifiée.

#### **4.3.2. Inclusions dentaires**

La formation et l'éruption dentaires sont des processus complexes et très réglementés qui impliquent les cellules de l'organe dentaire ainsi que celles du tissu osseux environnant. Les causes possibles de l'inclusion peuvent être attribuées à la perturbation de la résorption osseuse, la perte précoce du canal gubernaculaire, l'absence de ciment cellulaire ou le manque d'union entre le follicule dentaire et la

muqueuse en raison de la possible présence de tissu fibreux s'interposant et agissant comme une barrière à l'éruption.

Dans l'étude de MANJUNATH K. et al. (6) en 2008, il a été observé une résorption apicale dans 100% des dents permanentes et dans 88,8% des dents surnuméraires chez le patient atteint de DCC, alors que les dents des individus normaux n'ont montré aucune résorption. Il a été rapporté que l'os alvéolaire environnant des dents n'ayant pas fait leur éruption chez les patients atteints de DCC est dense et présente une inversion de l'orientation des trabéculations (lignes d'inversion), suggérant qu'il posséderait un rôle dans la résorption dentaire anormale (7). Un faible taux de résorption osseuse pourrait entraîner une cascade d'évènements liés à la fatigue conduisant à la résorption des racines.

Les inclusions dentaires, sont, de la même manière que le retard d'éruption, des phénomènes multifactoriels, par lesquels aucune hypothèse ne semble être privilégiée par rapport à une autre.

#### **4.3.3. Dents surnuméraires**

La formation de dents permanentes surnuméraires peut être expliquée par une résorption incomplète ou fortement retardée de la lame dentaire, qui est ensuite réactivée au moment de l'achèvement de la couronne des dents permanentes normales. L'hypothèse d'une résorption incomplète ou nettement retardée de la lame dentaire est en conformité avec une remodelisation osseuse anormale de l'os chez les patients atteints de DCC. Il semblerait ainsi, que le développement des dents surnuméraires chez les patients atteints de DCC soit directement lié à la dysplasie osseuse généralisée. (31)

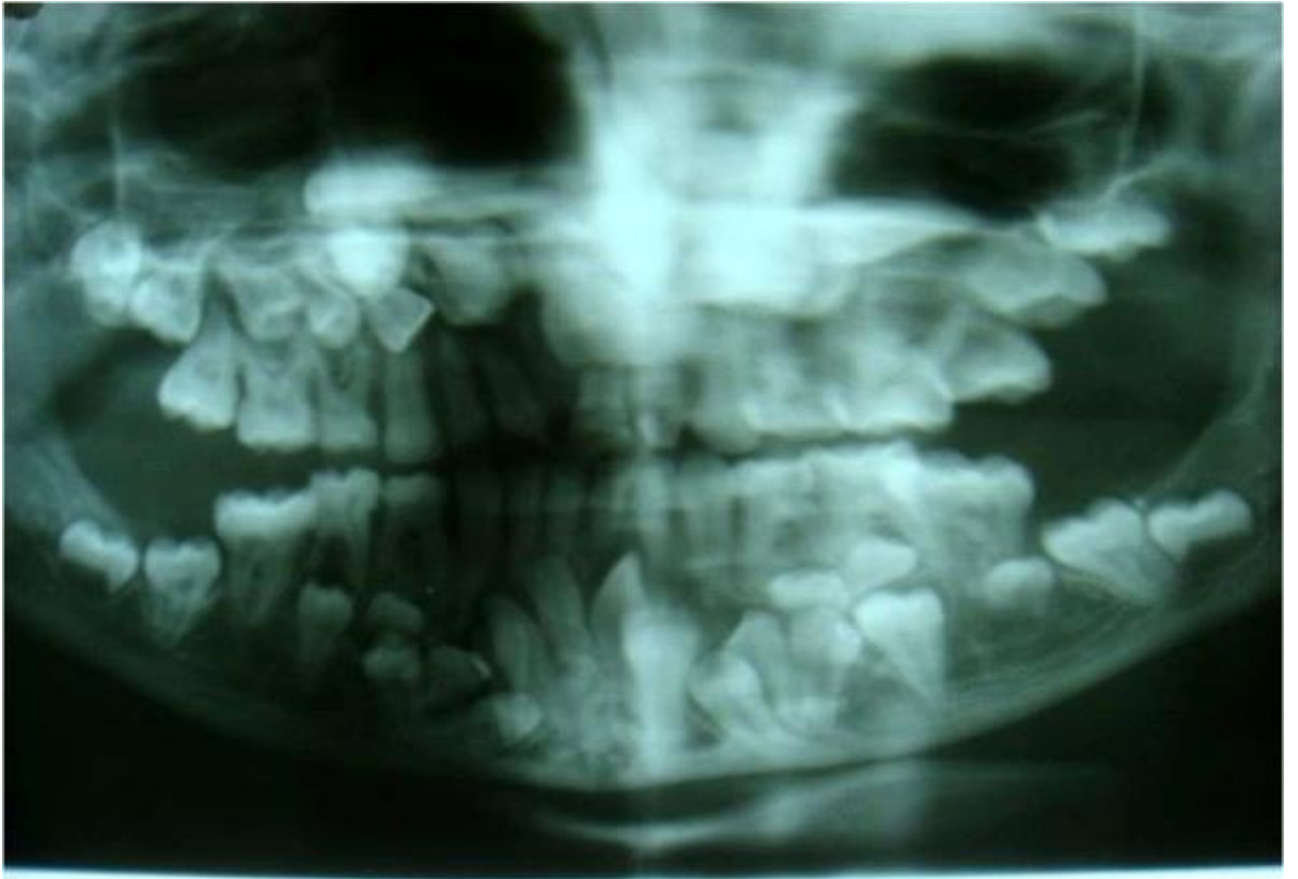Il a été également avancé qu'une hyperplasie ou une segmentation des germes dentaires en raison de la perte de contrôle génétique puisse expliquer la présence de dents surnuméraires. (6) On dénombre un maximum de 63 dents surnuméraires chez un patient DCC.



Une analyse génétique mutationnelle de trois frères et sœurs japonais DCC, dont le père était également atteint, a été réalisée. Les caractéristiques squelettiques et dentaires ont été examinées par l'enquête et des radiographies. Cette étude montre l'implication de la régulation non génétique ou épigénétique dans la formation de dents surnuméraires dans la DCC. En effet, les frères et sœurs avaient des modèles complètement différents au niveau de la formation des dents surnuméraires, même s'ils partageaient une mutation génétique identique.

Une explication possible de la diversité de la formation de dents surnuméraires dans la famille DCC est la réglementation non génétique ou épigénétique de la formation des dents. Le règlement non génétique inclurait les facteurs environnementaux, par exemple la position fœtale, la nutrition, les traumatismes et l'exposition aux rayons X. La régulation épigénétique est définie comme la réglementation héréditaire de la fonction des gènes qui ne peuvent pas être expliqués par des changements dans la séquence d'ADN. (36)

Selon RYOO et al. en 2002 et SUDA et al. en 2007 et 2010, les patients atteints de DCC ayant des mutations du gène RUNX2 identiques ont montré une grande variation dans la formation des dents surnuméraires et bon nombre de dents surnuméraires sont disposées de manière asymétrique dans le maxillaire et la mandibule, ce qui implique que le nombre et la position des dents surnuméraires ne sont pas uniquement régis par des mutations de RUNX2. Ainsi, la présence de dents surnuméraires serait également due à des gènes modificateurs ou des variations de copies. (40)



Orthopantomogram montrant des dents surnuméraires.

D'après SHAKUNTALA et Coll., J Med Case Reports. 2012. (51)

## **5. FORMES CLINIQUES**

Comme dans toutes les pathologies génétiques, la diversité des phénotypes est considérable, allant de phénotype ostéoporotique sévère à des cas où les anomalies dentaires sont les seules manifestations.

### **5.1. Formes selon l'âge**

Les malformations associées à la DCC, ne sont pas fixées mais sont par ailleurs peu évolutives. Elles vont en général s'atténuer au cours de la croissance, certaines peuvent même disparaître après quelques années.

Etant donné que la DCC est une maladie caractérisée par des troubles de l'ossification, ceux-ci sont d'autant plus apparents et nombreux que l'enfant est jeune.

### **5.2. Formes étiologiques**

Dans les formes étiologiques, on peut rencontrer la forme héréditaire, la plus fréquente et la forme sporadique avec environ un patient sur trois dont les parents ne sont pas atteints.

### 5.3. Formes associées

La DCC peut être associée à d'autres troubles :

- DCC et rachitisme.
- DCC et malformations auriculaires. Un cas a été mis en évidence, la malformation atteignait les pavillons, les conduits auditifs externes, il s'y associait également une atrésie de l'oreille moyenne et des malformations des osselets.
- DCC et troubles nerveux. Chez les patients atteints de DCC, les manifestations neurologiques sont un peu plus fréquentes que dans l'ensemble de la population. En effet, la plupart des auteurs insistent sur l'intégralité de l'intelligence, mais PATTISAPI (1986) rapporte que l'épilepsie et le retard mental sont fréquemment observés dans la DCC. D'après certains auteurs, les examens anatomo-pathologiques montrent des lésions constantes du système nerveux central. On remarque notamment des lésions inflammatoires ou hémorragiques du cerveau. (39)

Certains auteurs ont tenté de trouver une explication à l'association DCC et troubles nerveux.

Pour KILGORE et LASKER, l'ossification crânienne défectueuse accroît le risque de traumatisme crânio-encéphalique lors de l'accouchement. Ce risque est favorisé également par les fréquentes anomalies pelviennes chez les mères atteintes de DCC. Au cours de l'enfance, l'absence de fermeture des fontanelles et des sutures rendent le cerveau plus vulnérable.

Pour KAHLER (1939), il semblerait que les patients atteints de DCC, étant donné leur aspect physique peu attirant, soient attirés par les déficients mentaux, entraînant ainsi la réunion des deux tares dans la descendance.

#### **5.4. Formes atypiques**

Il existe des formes atypiques de cette maladie :

- formes qui respectent les clavicules décrites entre autres par CONTE (1961), COLLADO OTERO (1956) ou encore JOB, NAHUM et FAURE (1965)
- formes qui respectent la voûte crânienne, ZAFFARONI (1959) rapporte 7 cas de DCC parmi lesquels 3 sujets ont des anomalies claviculaires isolées sans atteintes crânienne.
- formes qui respectent à la fois les clavicules et le crâne. Elles sont plus exceptionnelles. COLE et LEVINE (1951) mentionnent dans l'une de leurs observations, un garçon issu d'une fratrie de dysostoses, présentant des anomalies des mains, du rachis et du bassin mais ayant un crâne et des clavicules normaux.

Ce syndrome regroupe des formes cliniques diverses, tant sur le plan des localisations que sur celui du degré de retard d'ossification. Mais il n'est pas exagéré d'affirmer la présence quasi constante d'anomalies de la dentition permanente associées à un retard de la maturation osseuse plus ou moins marqué.

## **6. DIAGNOSTIC**

### **6.1. Diagnostic positif**

Les difficultés rencontrées dans le diagnostic précoce sont le résultat des caractéristiques génétiques et du développement de la maladie.

#### **6.1.1. Diagnostic prénatal**

Plusieurs méthodes de diagnostic prénatal sont disponibles.

Dans les familles avec un parent atteint, le risque de donner naissance à un enfant également touché est de 50% à chaque grossesse. Les femmes atteintes de DCC présentent un rétrécissement du diamètre pelvien nécessitant une césarienne lors de l'accouchement.

Des tests classiques d'ADN peuvent être réalisés, à la recherche d'une mutation dans le gène Cbfa1.

L'analyse de liaison est également une option pour le diagnostic prénatal. Le but des analyses de liaison est de localiser les régions contenant les gènes responsables du trait ou de la maladie sur le génome au moyen d'observations sur des individus reliés

Cependant toutes les familles touchées montrent un lien avec 6p21 et cette approche nécessite au préalable une disponibilité des membres de la famille pour des tests génétiques multiples. (38)

Pour les familles qui ne disposent pas d'une mutation identifiable ou ne montrent pas de liaison génétique ou pour lesquels le dépistage invasif n'est pas une option, une échographie pour le diagnostic prénatal reste une alternative. Elle peut également être considérée comme un complément aux tests génétiques. (38)

A l'échographie, les résultats osseux sont présents au début et peut être détectables à la fin du premier trimestre. Les résultats de l'échographie de clavicules

hypoplasiques sont très révélateurs de la dysplasie cléido-crânienne dans une famille à risque.

Il est important de noter que sans antécédent de DCC, un diagnostic différentiel de l'hypoplasie des clavicules est à poser. (38)

## **6.1.2. Diagnostic postnatal**

### **6.1.2.1. Diagnostic physique, morphologique**

L'apparence du patient atteint de DCC est souvent diagnostique.

Le diagnostic est précoce, pendant la première enfance. On remarque très tôt une aplasie ou hypoplasie des clavicules, une ossification insuffisante et un élargissement des sutures.

Pour les formes incomplètes surtout, le diagnostic est plus tardif, il ne s'impose qu'après élimination des autres affections qui ont avec cette maladie des caractères communs.

Les manifestations dentaires et relatives aux maxillaires mènent souvent au diagnostic initial à savoir (10) :

- un palais étroit et profond
- une augmentation de la prévalence des fentes palatines
- une rétention prolongée des dents temporaires
- un délai d'éruption ou aucune éruption des dents permanentes
- le 1/3 inférieur du visage court
- un angle goniale aigu
- kystes associés aux dents incluses

### 6.1.2.2. Diagnostic radiologique

L'examen clinique doit être complété par un examen radiologique du crâne et du thorax. La radiographie du crâne visualise l'ossification insuffisante et l'élargissement des sutures, le scanner met en évidence une disjonction de toutes les sutures et la radiographie du thorax montre l'aplasie ou l'hypoplasie des clavicules.

L'association agénésie des clavicules et élargissement des sutures crâniennes font poser le diagnostic de DCC.

La radiographie panoramique permet aussi d'obtenir sur le même cliché les deux étages inférieurs de la face à savoir, le maxillaire, les articulations temporo-mandibulaires, la mandibule et les sinus.

Grâce à la radiographie panoramique, de nombreuses caractéristiques anatomiques de la DCC sont visualisées :

#### Au niveau dentaire :

- les dents permanentes incluses
- de nombreuses dents surnuméraires
- les dents permanentes et surnuméraires en position ectopique
- les kystes associés aux dents surnuméraires
- le retard de résorption des dents temporaires

#### Au niveau osseux :

- Les trabécules grossières de la mandibule
- L'augmentation de densité osseuse au dessus des dents incluses
- L'augmentation de densité du ramus ascendant entre le bord antérieur de la mandibule et le canal dentaire inférieur
- L'absence de fusion de la symphyse mandibulaire

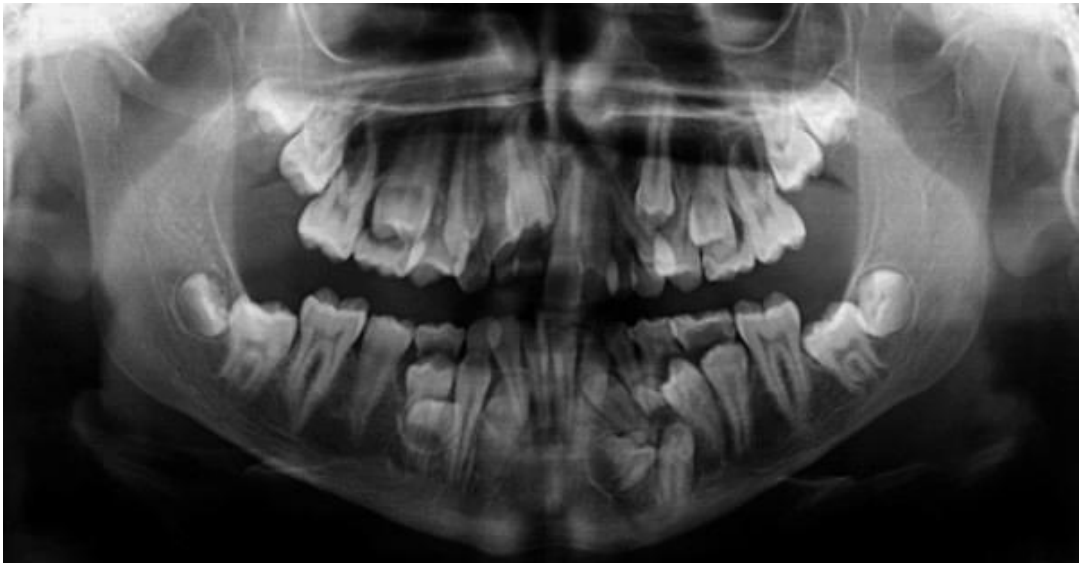


- Un sinus maxillaire très petit voire absent. Le bord infra orbitaire paraît plus bas que la normale
- Un processus coronoïde fin
- Un arc zygomatique fin avec une inclinaison vers le bas
- Le plancher des fosses nasales incliné vers le bas au niveau de l'épine nasale antérieure
- Le ramus ascendant étroit dont les bords antérieurs et postérieurs sont parallèles et rapprochés

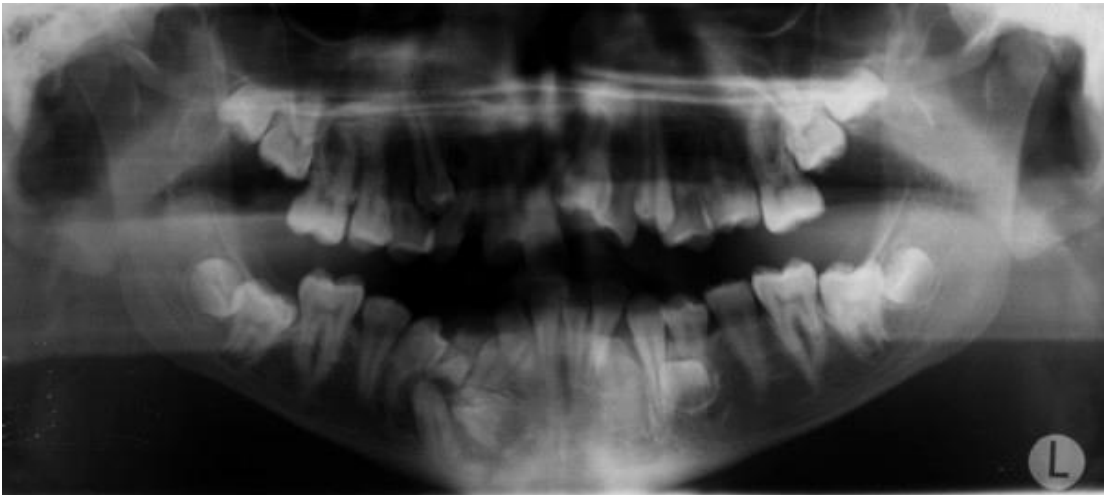Malheureusement, surtout lorsqu'il y a beaucoup de dents surnuméraires, les traditionnelles radiographies dentaires ne sont pas assez riches en détails afin de permettre la planification correcte du traitement des patients. Dans ce cas, il est approprié de demander un examen tomодensitométrique donnant une information précise sur l'anatomie tridimensionnelle de chaque dent, sa relation avec les structures environnantes et les autres dents :

- Soit une tomодensitométrie classique avec le denta-scanner
- Soit une tomographie à faisceaux coniques : Cône Beam

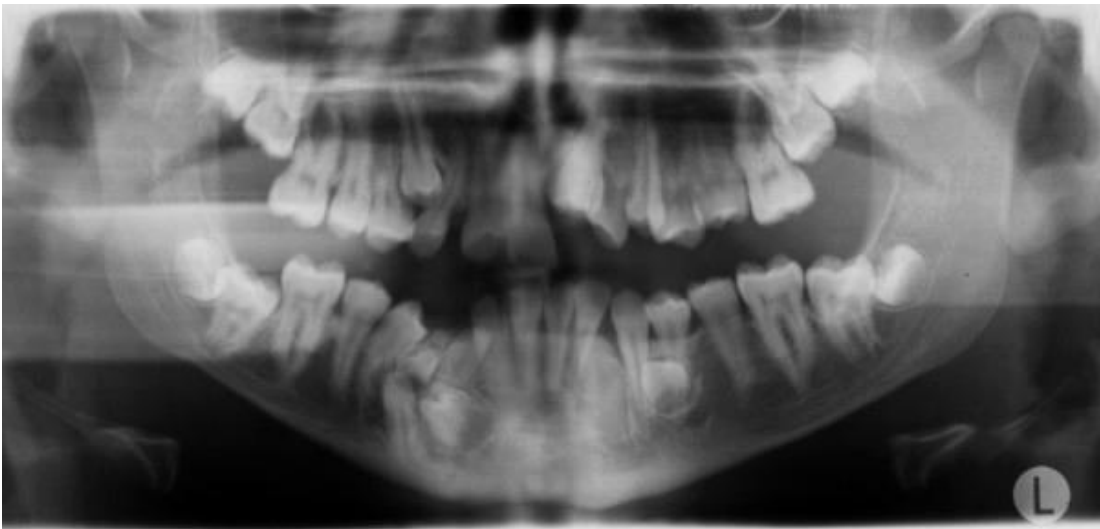D'après DALESSANDRI et Coll., Head Face Med. 2011 (26)




Orthopantomogramme d'un enfant de 13 ans et 2mois



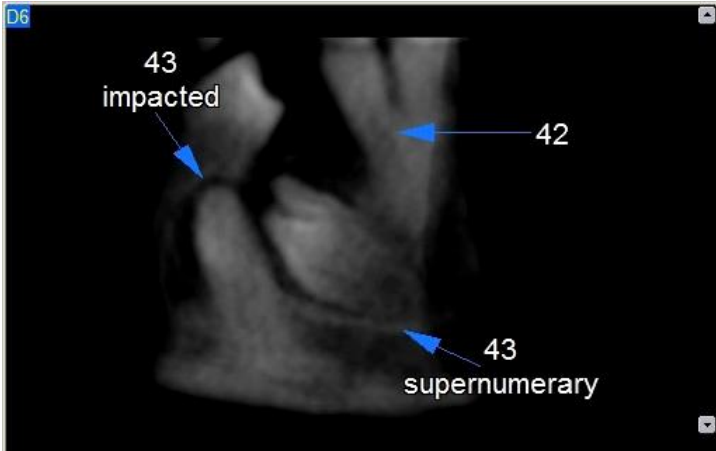
Orthopantomogramme à 13 ans et 9 mois



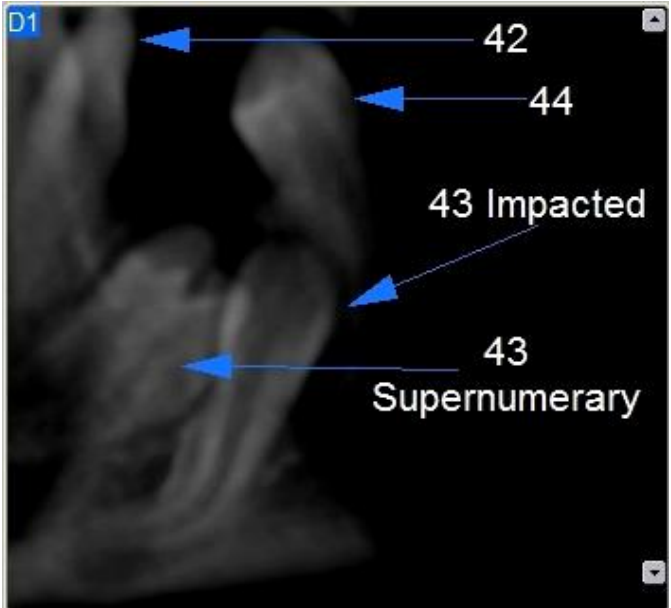
Orthopantomogramme à 14 ans et 1 mois



Partie gauche de la mandibule.

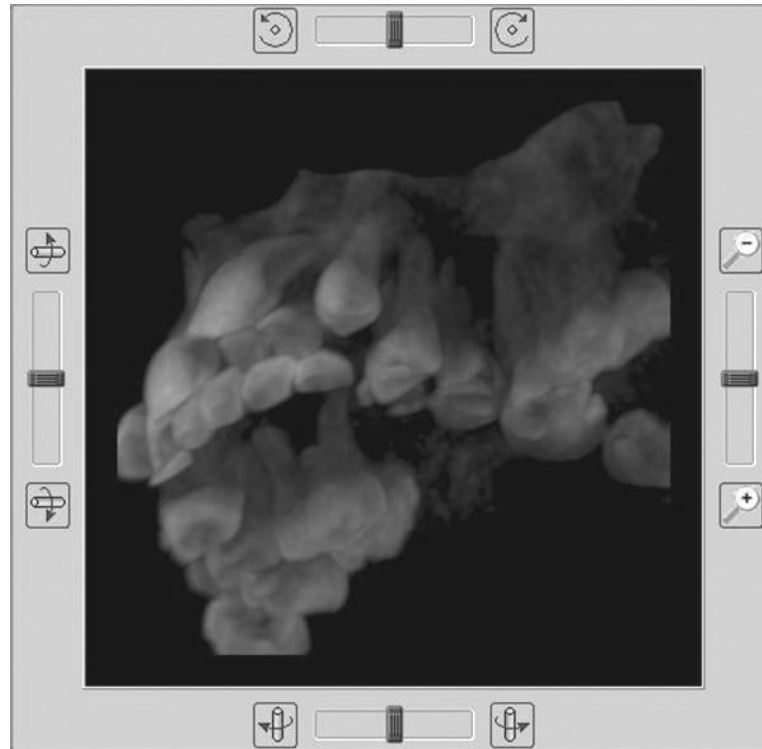


Vue vestibulaire des dents 43 impactées et surnuméraires.



Vue linguale des dents 43 impactées et surnuméraires.

**Arcade maxillaire :**



Coupe sagittale de l'arcade maxillaire affichée en mode MIP: vue de côté en bas à gauche.

D'après DALESSANDRI et Coll., Head Face Med. 2011 (26)

## **6.2. Diagnostic différentiel**

Il existe de nombreux syndromes, environ 20, pour lesquels on note la présence de dents surnuméraires, il est indispensable de réaliser un diagnostic différentiel afin d'éviter toute erreur.

De même, la présence d'os wormiens est un indicateur de nombreuses maladies congénitales et anomalies telles que la macrocéphalie, la trisomie 21 ou l'ostéogénèse imparfaite.

### **6.2.1. Syndrome de RUBINSTEIN-TAYBI**

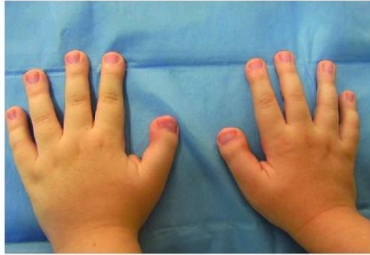Parmi les syndromes, celui de RUBINSTEIN-TAYBI (RTS) présente de nombreux signes cliniques communs à ceux de la DCC.

Il s'agit d'une maladie autosomique dominante caractérisée par des manifestations osseuses, telles que retard de croissance, des pouces larges et de gros orteils. Il se manifeste également par des anomalies oculaires : fente sous palpébrale oblique, glaucome, strabisme et des sourcils lourds ou très arqués.

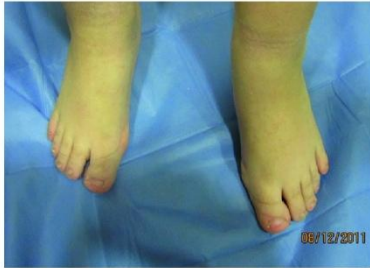Le syndrome de RTS peut résulter de micro délétions ou mutations ponctuelles au niveau du gène CBP sur le chromosome 16p13.3 qui code pour une protéine nucléaire participant en tant que co-activateur dans l'expression des gènes cycliques AMP régulés.

Alors que l'espérance et la qualité de vie des patients atteints de DCC ne sont touchées que marginalement, les patients souffrant de RTS sont mentalement retardés et peuvent avoir une durée de vie raccourcie. (13)

**Syndrôme de RUBINSTEIN-TAYBI :**

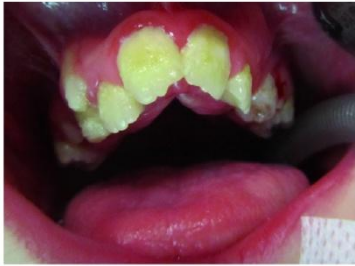

(a)

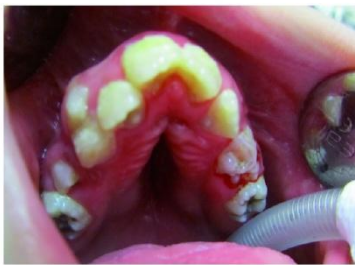

(b)

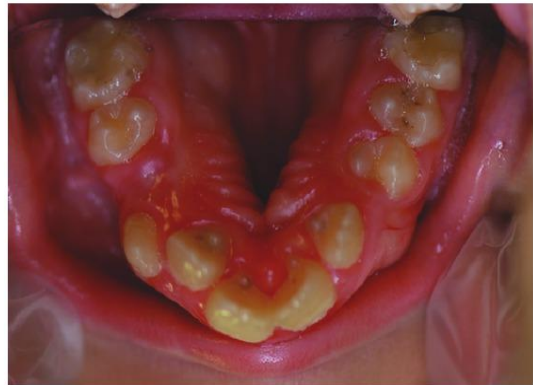On remarque des pouces larges et de gros orteils.



(a)



(b)



(c)

(a) On constate une petite bouche et une malocclusion.

(b) En intra-oral, le palais est ogival et les molaires supérieures ont des lésions carieuses.

(c) Vue intra buccale du maxillaire supérieur.

D'après MUNEVVEROGLU et Coll., Case Rep Dent. 2012 (55)

### 6.2.2. Ostéogénèse imparfaite

L'ostéogénèse imparfaite (OI) ou maladie de LOBSTEIN, encore appelée maladie des os de verre, survient chez environ un individu sur 10 000. L'ostéogénèse imparfaite se caractérise par une fragilité osseuse associée radiologiquement à une ostéoporose avec amincissement des corticales et ossification insuffisante de la voûte crânienne (donnant un aspect d'os wormiens aux clichés du crâne).

Le plus souvent, on retrouve également un nanisme, une laxité ligamentaire et cutanée et une surdité (hypoacousie par malformation des osselets).

Les ostéogénèses imparfaites de types I consistent en une diminution quantitative du collagène de type I tandis que les types II, III et IV cumulent une altération quantitative et qualitative.

L'OI peut toucher uniquement l'os, sans altération dentaire associée, mais on retrouve également un continuum allant d'une dentine de structure apparemment normale à des formes sévères de dentinogénèse imparfaite.

La littérature s'intéresse peu aux manifestations orofaciales des ostéogénèses imparfaites. Deux auteurs, cependant, ont réalisé des études cliniques, plus spécifiquement dentaires, permettant ainsi de chiffrer la prévalence des altérations faciales. (41) (42)

Selon MALMGREN, les manifestations dentaires les plus fréquentes sont :

- des dents opalescentes pour 42%
- des malocclusions (classe III 70% au lieu de 3-8% dans la population générale, articulé inversé, béance antérieure. Plus l'OI est sévère, plus la malocclusion est importante.

On trouve aussi des agénésies, des taurodontismes, des impactions de la deuxième molaire et des éruptions ectopiques plus fréquemment que dans la population générale.

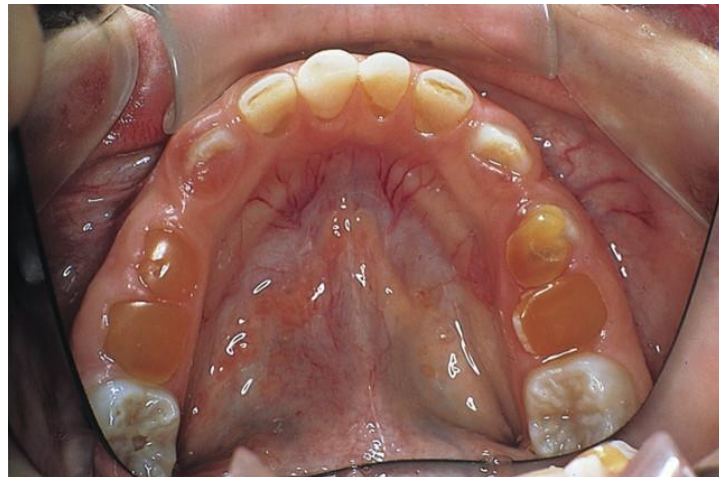
Les altérations dentaires associées aux ostéogénèses imparfaites sont

cliniquement très similaires à celles des dentinogenèses imparfaites isolées : dents opalescentes facilement abrasées avec des pertes d'émail.

Une fois encore, la denture temporaire est plus sévèrement atteinte que la denture permanente. Les couronnes ont un aspect globuleux du fait de l'importante constriction cervicale. La taille et la forme des racines varient parfois. Enfin, la pulpe est oblitérée ou présente des calcifications. (43)

Certains auteurs, ainsi que PERTERSEN et al., (44) ont montré qu'il n'existe aucune corrélation entre le degré de coloration dentaire et le type ou la sévérité de l'ostéogénèse imparfaite. De même, l'atteinte de la denture temporaire n'implique pas forcément celle de la denture permanente. Au sein d'une même famille, les anomalies dentaires peuvent être très variables, certains sujets ayant des dents opalescentes et d'autres non. Toutefois MALMGREN et LINDSKOG (45) établissent une corrélation entre la sévérité de l'ostéogénèse imparfaite et l'atteinte ultrastructurale de la dentine.

### **Denture supérieure d'un patient atteint d'ostéogénèse imparfaite :**



D'après RUTH et Coll West J Med. 2001 (56)



### 6.2.3. Pycnodysostose

La pycnodysostose est une ostéochondrodysplasie décrite par MAROTEAUX et LAMY en 1962. C'est une maladie génétique autosomique récessive. Elle est liée à un déficit de l'activité de la cathepsine K, enzyme clé de la dégradation du collagène osseux.

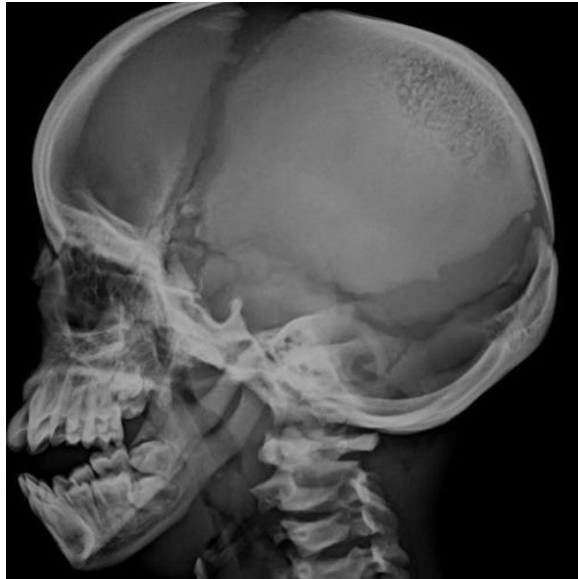Il s'agit d'une maladie très rare, sa prévalence exacte est inconnue mais elle est inférieure à 1/100 000.

Parmi les manifestations cliniques habituelles on retrouve :

- une ostéosclérose
- une petite taille
- une acro-ostéolyse des phalanges distales
- une fragilité osseuse avec fractures spontanées
- une dysplasie des clavicules
- une fragilité dentaire
- une hyperdensité osseuse
- des déformations des os du crâne avec absence de fermeture de la fontanelle antérieure
- des anomalies crâniofaciales très spécifiques
- une hypoplasie maxillaire
- une verticalisation de la mandibule
- un palais ogival

L'ostéomyélite et les fractures sont des complications fréquentes au niveau de la mandibule. (46)

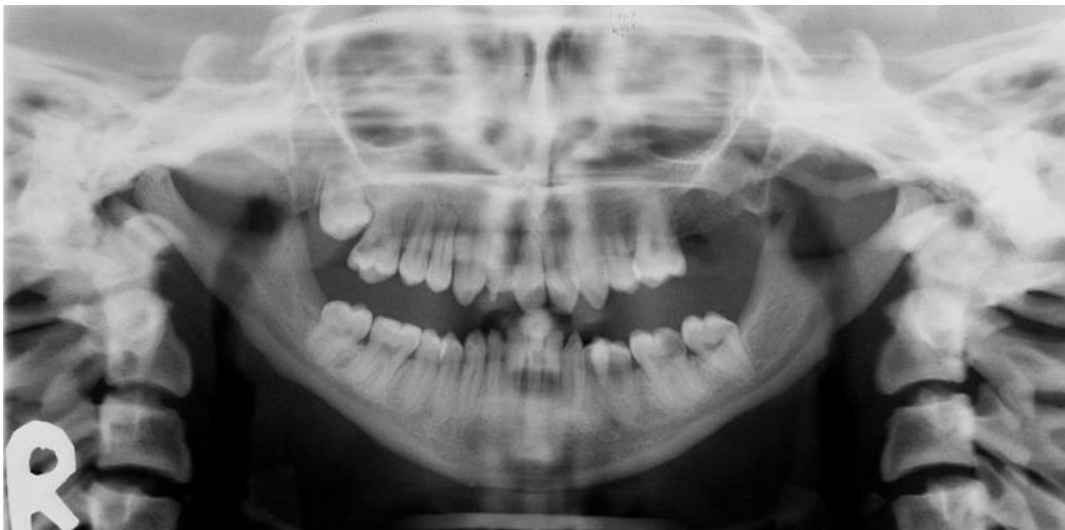**Radiographie du crâne d'un patient atteint de Pycnodysostose :**



La radiographie montre un angle mandibulaire obtus, une fontanelle antérieure et postérieure ouverte et des sinus non pneumatisés.

D'après QUAIS et Coll., Cases J. 2009 (57)

**Radiographie panoramique d'un patient atteint de Pycnodysostose :**



Sur cet OPT, on remarque une petite mandibule, une hypodontie, et une mal position dentaire.

D'après HASAN et Coll., Eur J Dent. 2012 (58)

#### **6.2.4. Rachitisme**

Le rachitisme est un syndrome résultant d'un défaut de minéralisation du tissu préosseux nouvellement formé (tissu ostéoïde) de l'organisme en croissance.

Les signes cliniques varient selon le degré de carence vitaminique et en fonction du délai de diagnostic.

L'atteinte osseuse est prédominante : les lésions, symétriques, siègent dans les zones de croissance osseuse active et sont spontanément indolores.

Les lésions débutent au niveau du crâne entre 4 et 6 mois, sous la forme d'un craniotabès marqué par le caractère dépressible des os du crâne dans les régions pariétales et occipitales (sensation de balles de ping-pong à la pression dans la région de l'écaille de l'occipital). Au niveau du crâne, il pourra également exister d'autres signes évocateurs et non pathognomoniques, comme le retard de fermeture des fontanelles, des déformations à type de bosse frontale et aplatissement occipitopariétal.

Le rachitisme peut se manifester par des déformations du thorax avec notamment aplatissement antéropostérieur et dépression dans la région sous mammaire.

Enfin, d'autres atteintes plus rares, non spécifiques, peuvent être retrouvées : un retard d'apparition des dents, des lésions du rachis et du bassin.

#### **6.2.5. Hypothyroïdie néonatale**

L'hypothyroïdie congénitale est dépistée systématiquement à la naissance, ce qui permet d'éviter une affection autrefois dénommée crétinisme.

L'hypothyroïdie est une situation d'imprégnation insuffisante de l'organisme en hormones thyroïdiennes, le plus souvent à cause d'un mauvais fonctionnement de la glande thyroïde.

Les symptômes de l'hypothyroïdie découlent d'un ralentissement métabolique général. On notera un retard de l'ossification de l'ensemble du squelette, une fragmentation multiple des têtes fémorales et un élargissement cortical.

### **6.2.6. Maladie de CROUZON**

Il s'agit d'une dysostose craniofaciale de type acrobrachycéphalie, d'origine héréditaire, à transmission autosomique dominante. L'atteinte siège au niveau des sutures coronales et sagittales du crâne, plus rarement au niveau des sutures lambdoïdes.

Au niveau de la face, l'hypoplasie frontale, sphénoïdale, ethmoïdienne et maxillaire, rend compte de la rétraction naso-maxillaire, des troubles de l'articulé dentaire et des troubles respiratoires.

L'exophtalmie constante, d'importance variable, s'explique par l'étroitesse de la cavité orbitaire, en rapport avec le déplacement du sphénoïde en avant, la poussée du cerveau en arrière, l'hypoplasie faciale.

L'hypertélorisme et la divergence des axes orbitaires sont fréquents. Les signes ophtalmologiques sont directement liés à la synostose craniofaciale : baisse d'acuité visuelle en rapport avec une compression du nerf optique, une hypertension intracrânienne, une exposition cornéenne du fait de l'exophtalmie ; troubles oculomoteurs par l'hypoplasie musculaire d'origine mésodermique, ou par malposition des globes oculaires, directement en rapport avec une malposition orbitaire.

### **6.2.7. Le syndrome d'APERT**

Décrit par APERT en 1906 (47), c'est une malformation majeure, associant une facio-cranio-sténose et des syndactylies osseuses et membranaires des quatre extrémités. Le syndrome d'Apert est constitué dès la naissance. Il fait partie du groupe des acrocéphalosyndactylies. La transmission se fait sur un mode héréditaire autosomique dominant, avec une fréquence élevée de cas sporadiques.

La craniosynostose est toujours bicoronale et respecte le système longitudinal (sutures métopique et sagittale) qui est même anormalement large durant les premiers mois de vie. Le maxillaire est très hypoplasique, avec inversion de l'articulé

dentaire, la face est large, avec un nez en bec, un hypertélorisme constant et un exophtalmie pouvant là aussi être majeur.

La syndactylie des doigts et orteils est totale, respectant souvent le pouce et/ou le cinquième doigt (aspect en « moufle » des extrémités)

Il se rapproche de la maladie de CROUZON, l'hypertélorisme et l'exophtalmie sont moins marqués que dans la maladie de CROUZON. Les fentes antimongoloïdes sont plus fréquentes. L'hypoplasie de l'étage moyen de la face explique les anomalies palatines dentaires, occasionnant des troubles de l'articulé dentaire.

Des anomalies cardiaques et viscérales sont souvent associées. Sur le plan cérébral, l'hydrocéphalie et le retard mental ne sont pas rares. L'œil et ses annexes sont atteints, au même titre que dans la maladie de Crouzon, on retrouve des agénésies de certains muscles (droit supérieur, oblique supérieur), par atteinte mésodermique. (27)

#### **6.2.8. Syndrôme de GARDNER**

Il s'agit d'une polypose familiale adénomateuse autosomique dominante. On retrouve ainsi des risques de tumeur maligne au niveau de la peau (caractérisée par une hyperpigmentation), du squelette (ostéomes, notamment au niveau du crâne et du maxillaire) (48), des kératokystes, et des cancers colorectaux.

Les anomalies dentaires sont diverses :

- dents impactées
- dents surnuméraires
- agénésies
- anomalies de la forme des racines.

Le gène impliqué dans cette pathologie est *APC* situé au locus 5q21.q22. (49) Ce gène est impliqué dans la voie de signalisation Wnt. Dans les familles atteintes, les manifestations orofaciales peuvent être les premières et permettre le dépistage précoce de cette pathologie avant la transformation des polypes intestinaux en cancer colorectal. (50)

### **6.2.9. Conclusion**

Il existe de nombreuses pathologies dont les signes cliniques se recoupent avec ceux de la DCC. Les quelques pathologies présentées ici sont celles qui présentent le plus de similitudes avec la DCC, cette liste n'est évidemment pas exhaustive.

De ce fait, il est nécessaire de connaître toutes les caractéristiques cliniques et radiologiques de la DCC afin d'éviter toute erreur diagnostic.

**DEUXIEME PARTIE :**

**LES PROBLEMES POSES PAR  
LA DYSPLASIE CLEIDO-  
CRANIENNE**

## **1. SUR LE PLAN GENERAL**

La majorité des observations réalisées montrent des sujets qui ont une taille et un développement quasi normal.

Cependant d'après une étude réalisée en 1990, les personnes atteintes de DCC ont une taille significativement réduite quelque soit le sexe. (14)

La majorité des personnes atteintes, ont un corps typiquement large et court, résultant d'une ossification des os longs retardée et déficiente.

### **1.1. Le membre supérieur**

Il est fréquent de retrouver un retard de maturation osseuse au niveau des membres supérieurs. Il a été montré que les patients atteints de DCC pouvaient présenter une hypoplasie du radius et de l'humérus.

Selon une étude réalisée par JENSEN, il semblerait que le radius ait une longueur plus courte chez les personnes atteintes de DCC, ceci étant davantage significatif chez les femmes. (14)

Les anomalies sont fréquentes aux extrémités distales des membres, notamment au niveau de la main. On remarque que les doigts sont courts et trapus, excepté l'index qui est long en raison d'un long deuxième métacarpien.

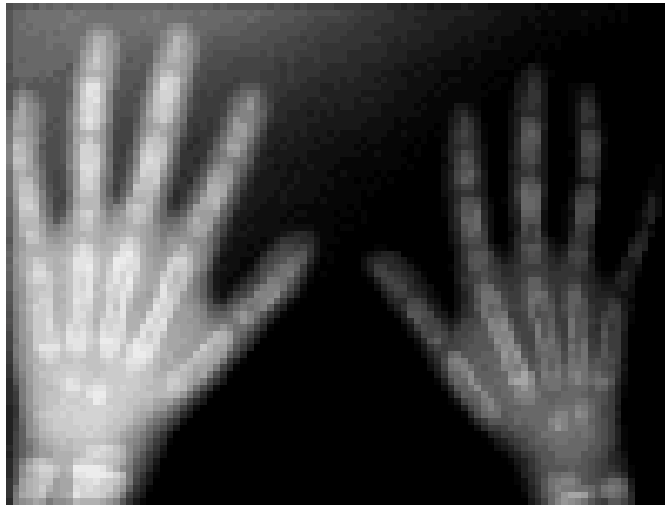
La longueur des deuxième et cinquième métacarpes est souvent exagérée, avec la présence d'épiphyses surnuméraires à la base des quatre derniers métacarpes. On retrouve en général une brachymésophalangie de l'index et de l'auriculaire.

Radiologiquement, on constate que les phalanges sont courtes, effilées et pointues, leur houppe terminale est absente ou mal formée et d'aspect discoïde. On voit également que les épiphyses ont une déformation en cône notamment au niveau des deuxièmes phalanges.

Une hyperlaxité au niveau des coudes peut-être observée mais sans augmentation de fréquence des fractures.



**Radiographie de mains d'un patient atteint de DCC :**



On remarque la présence de deux os au niveau du carpe.

D'après DIXIT et Coll., Lung India. 2010 (54)

## **1.2. La ceinture scapulaire**

L'agénésie des clavicules fut considérée par Pierre MARIE et Paul SAINTON comme étant l'un des signes essentiels de la maladie. Seul 10% des personnes atteintes ont une agénésie totale des clavicules.

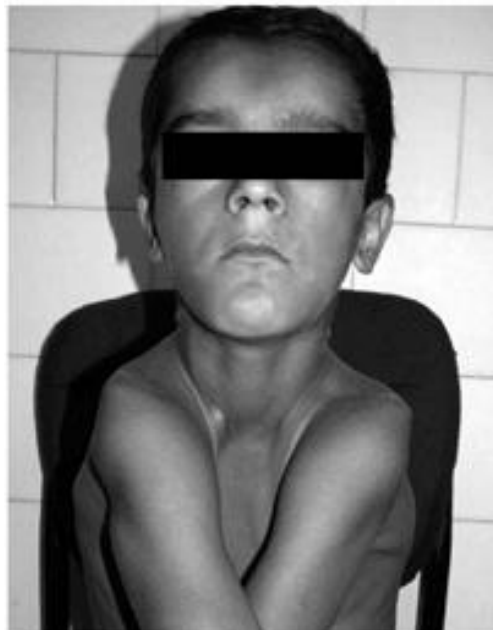Les anomalies claviculaires sont fréquentes, souvent bilatérales avec différents degrés de dysplasie donnant un aspect clinique variable, allant d'une simple dépression en regard des clavicules, jusqu'à des épaules tombantes qui peuvent être facilement mises en opposition.

L'hypoplasie avec persistance d'un reliquat osseux parasternal peut entraîner une compression du plexus brachial ou de l'artère sous-clavière.

Les anomalies claviculaires ne nécessitent pas de traitement particulier, sauf en cas de compression vasculo-nerveuse qui peut nécessiter l'excision des débits claviculaires. (15)

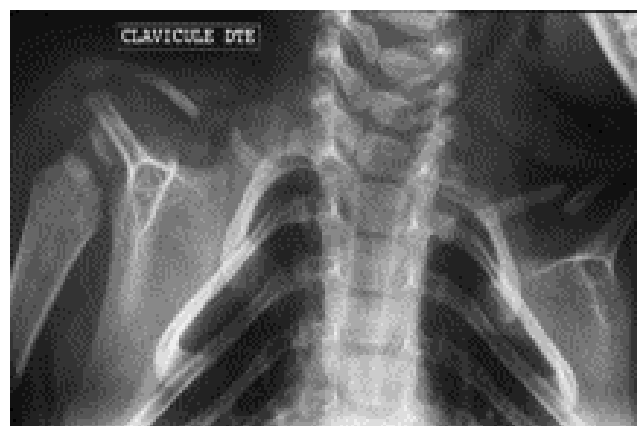Le processus coracoïde et l'acromion peuvent avoir un aspect bipartite.

**Les clavicules :**



Mise en opposition des clavicules

D'après MOHAN et Coll., Journal of Oral Science.2010 (52)



Hypoplasie avec pseudarthrose des 2 clavicules.

D'après TRIGUI et Coll., Archives de pédiatrie 2011 (53)

### 1.3. Le rachis

Les anomalies rachidiennes sont très fréquentes. Le retard ou l'absence de fusion des arcs postérieurs sont très fréquent, donnant souvent lieu à une spina bifida plus ou moins étendue. Cette malformation correspond à une fissure du rachis, due au défaut de soudure d'un ou plusieurs arcs vertébraux, à travers laquelle font hernie, sous forme d'une tumeur plus ou moins volumineuse, les méninges, et parfois la moelle, avec une quantité variable de liquide céphalo-rachidien.

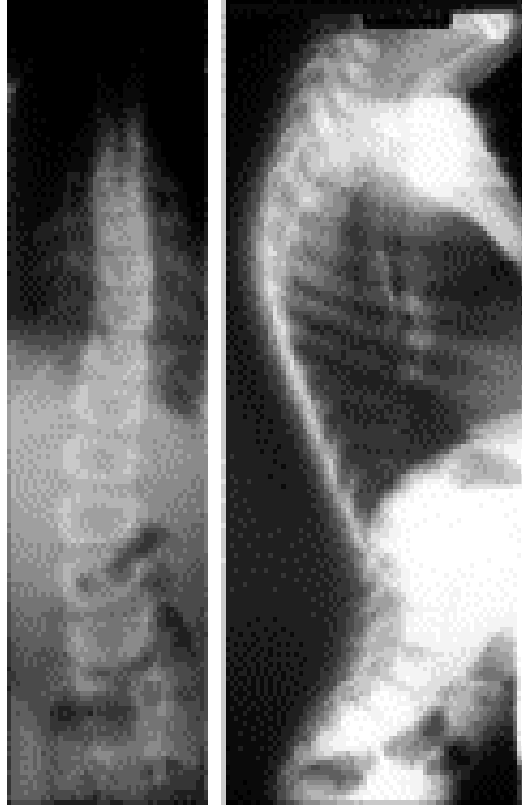On observe parfois une spina bifida occulta dans laquelle la peau, normalement développée au niveau de la fissure la cache complètement.

Les anomalies des corps vertébraux sont moins constantes : aplasie partielle, présence de vertèbres surnuméraires ou d'hémi vertèbres pouvant entraîner scoliose, cyphose ou lordose pathologique.

Le défaut total d'ossification des corps vertébraux a été mis en évidence, atteignant même le sacrum et le coccyx.

On remarque également au niveau des corps vertébraux, des vertèbres cunéiformes, une platyspondylie, une fusion entre la dernière vertèbre cervicale et la première thoracique. On note chez l'enfant que le retard d'ossification des corps vertébraux se manifeste par une forme ovoïde bi-convexe des corps vertébraux et la persistance anormale de la synchondrose entre les corps et les axes postérieurs.

**Radiographie du rachis : scoliose lombaire gauche associée à une hyperlordose lombaire :**



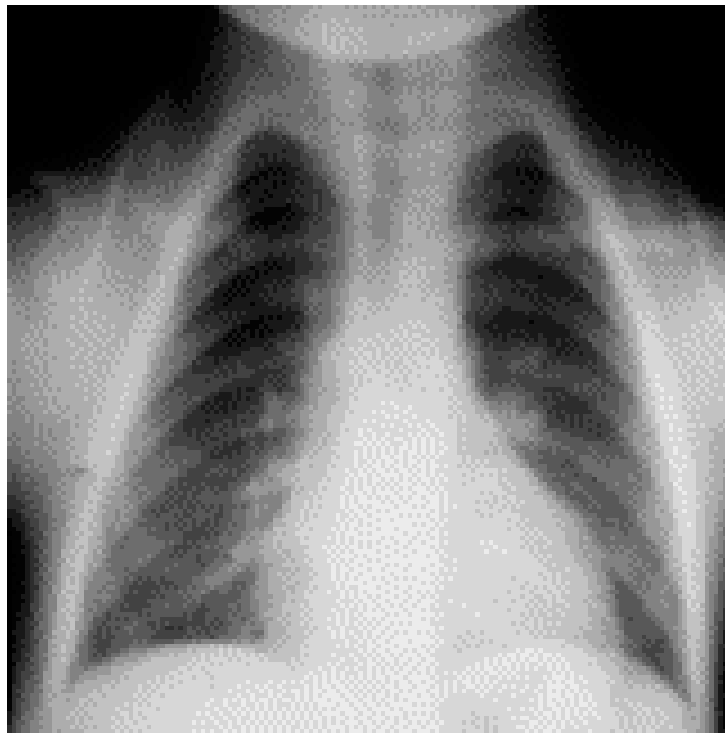
D'après TRIGUI et Coll., Archives de pédiatrie 2011 (53)

#### 1.4. Le thorax

Le thorax est étroit, de forme conique. Les anomalies vertébrales de type scoliose et/ou cyphose sont fréquentes.

On peut remarquer la présence de côtes cervicales et surnuméraires, certaines côtes peuvent présenter une hyperobliquité vers le bas.

On peut également observer l'agénésie du manubrium ainsi que l'absence complète du sternum.



**Aspect conique du thorax et des champs pulmonaires.**

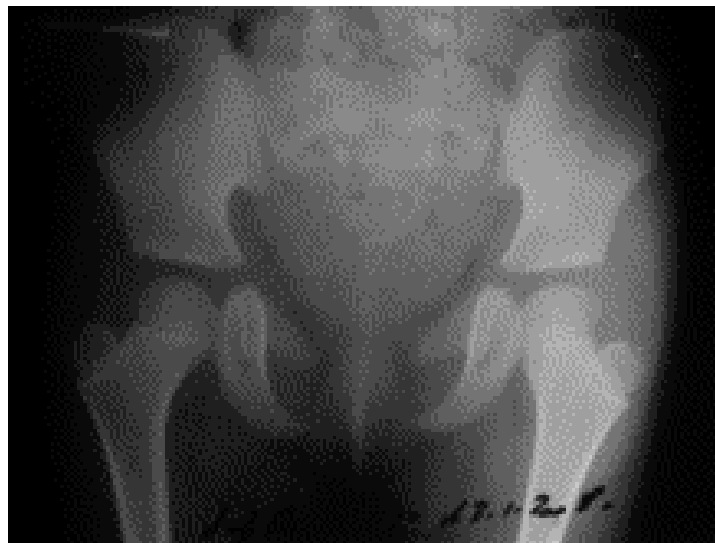D'après TRIGUI et Coll., Archives de pédiatrie 2011 (53)

## 1.5. La ceinture pelvienne

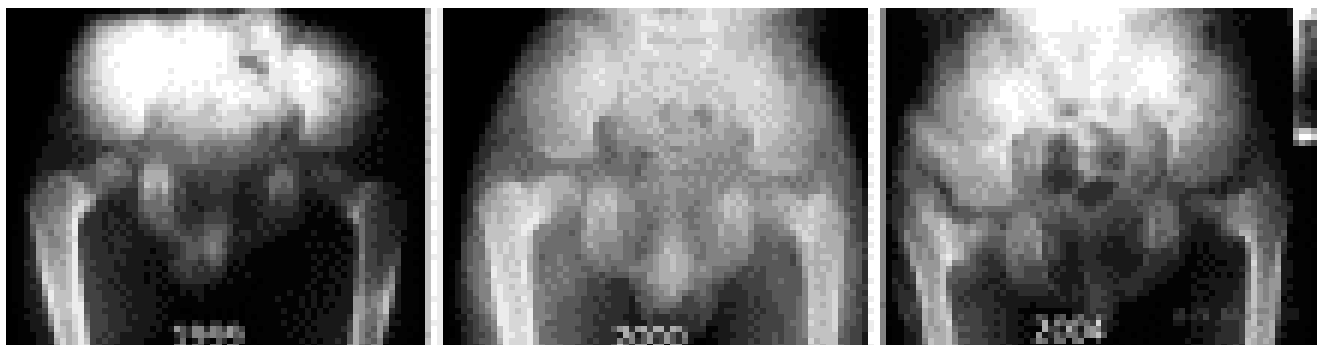
Radiologiquement, le bassin a un aspect caractéristique avec une hypoplasie des ailes iliaques et un retard d'ossification des branches ischio et ilio pubiennes. (15)

Des dislocations congénitales de la hanche ne sont pas rares.

Ces anomalies ont pour conséquence un rétrécissement du diamètre pelvien, nécessitant lors de l'accouchement, une césarienne chez 35% des femmes atteintes. (16)



Radiographie du bassin : déficit d'ossification des branches pubiennes, cols fémoraux courts et exagération de hauteur des épiphyses fémorales.



Radiographies du bassin : coxa vara évolutive, associée à un retard d'ossification des branches ilio et ischio-pubiennes.

D'après TRIGUI et Coll., Archives de pédiatrie 2011 (53)

## 1.6. Le membre inférieur

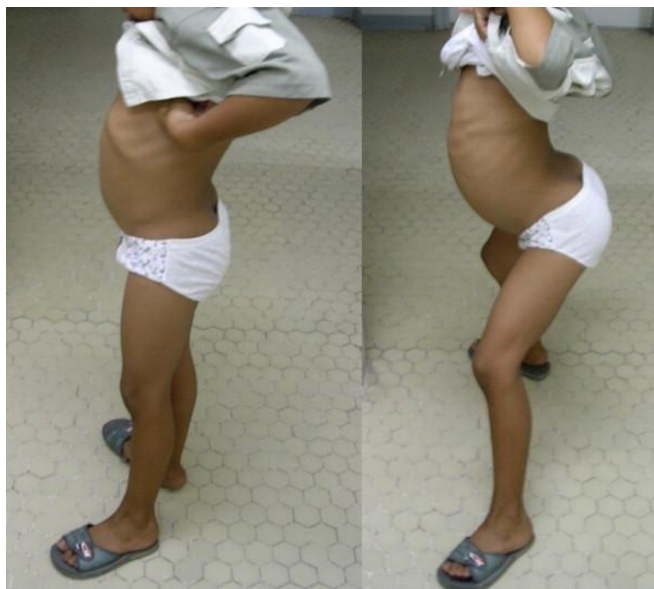Au niveau des membres inférieurs, une boiterie à la marche par inégalité de longueur des membres ou secondaires à une réduction de mobilité des hanches à cause d'une coxa vara peut être observée.

Le genu-valgum et le pied plat sont aussi des motifs de consultation fréquents.

L'épiphyse fémorale supérieure est plus haute que large donnant l'aspect d'un chapeau. La tête fémorale est hypoplasique et s'adapte mal à un condyle peu profond.

Une coxa vara évolutive peut être observée et peut nécessiter une ostéotomie de valgisation en cas de gêne fonctionnelle avec un angle cervico diaphysaire inférieur ou égal à  $90^\circ$  ou un angle épiphysaire de Hilgenreiner supérieur ou égal à  $60^\circ$ . (15)

Les phalanges des pieds peuvent présenter les mêmes altérations que celles décrites au niveau des mains, essentiellement les épiphyses en cône.



L'abduction des hanches n'est possible qu'avec exagération du flessum et hyperlordose lombaire compensatrice.

D'après TRIGUI et Coll., Archives de pédiatrie 2011 (53)



## **2. SUR LA TETE**

Les manifestations cranio-faciales sont liées à l'âge et ne deviennent évidentes qu'à l'adolescence.

### **2.1. Le crâne**

Le crâne est dit brachycéphale, c'est-à-dire qu'il y a une modification des diamètres antéropostérieurs et transversaux. Le diamètre transversal est d'autant plus augmenté que ne l'est le diamètre sagittal.

Le massif crânien est trop développé par rapport au massif facial.

#### **2.1.1. Au niveau de la voûte du crâne ou calvaria**

Selon JENSEN qui a réalisé plusieurs études à propos du développement cranio-facial des patients atteints de DCC, on peut constater que la calvaria a une forme de poire inversée et présente une ouverture persistante de la fontanelle antérieure (19) qui semble diminuer avec l'âge (17).

La largeur de la calvaria est accrue et la région frontale est relativement plus importante. (18)

La longueur de la calvaria est relativement identique chez les hommes souffrant de DCC et les hommes sains, au contraire, les femmes atteintes de DCC ont une calvaria plus petite par rapport aux femmes non atteintes. (18)

La hauteur de la voûte du crâne est diminuée tant chez les hommes que chez les femmes atteints de DCC, il semblerait que seuls les os pariétaux aient des dimensions similaires. (18)

On note également pour tous les os de la calvaria, une forte réduction de la calcification osseuse. (20). La calcification des os de la voûte du crâne chez un nouveau né atteint de DCC est équivalente à celle d'un fœtus d'environ 20 semaines d'âge gestationnel. (20)

Le crâne présente un retard d'ossification avec pour principale conséquence la persistance de fontanelles et la non fermeture des sutures.

Les sutures de la voûte sont irrégulières et d'aspect dentelé.

La suture sagittale se présente déprimée donnant au crâne un aspect plat parfois appelé « tête d'Arnold ». (21)

Les fontanelles persistent longtemps à l'état membraneux, surtout la fontanelle bregmatique (antérieure) qui demeure largement ouverte et visible jusqu'à l'adolescence voire même jusqu'à l'âge adulte.

On remarque, surtout au niveau de la suture lambda, la présence d'îlots d'ossification dits os wormiens. Ces derniers sont souvent surnuméraires, donnant à la voûte un aspect en mosaïque.

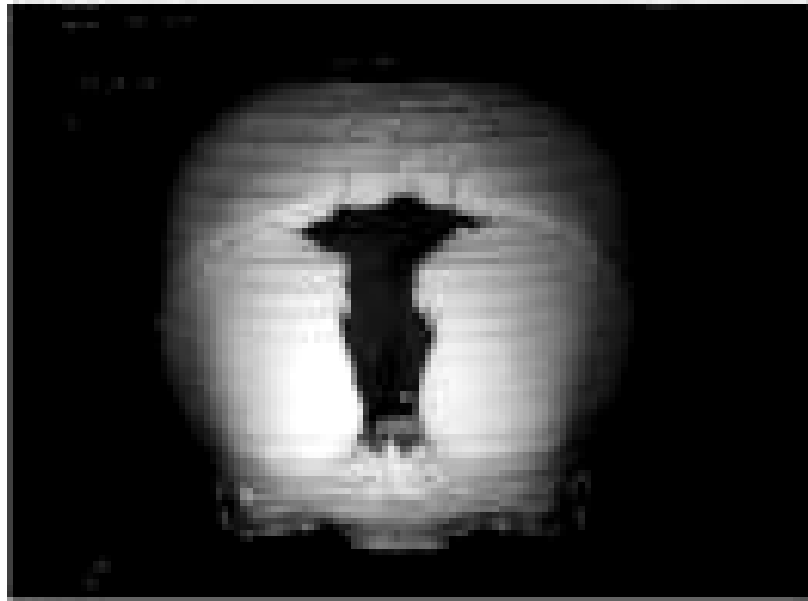
Les os wormiens sont de petits os surnuméraires que l'on rencontre accidentellement entre les divers os du crâne. Ils sont ainsi appelés du nom d'un médecin danois Olaus Wormius Worm, qui les a décrits au commencement du XVIIe siècle (1611).

On rencontre les os wormiens, soit au niveau des sutures, soit au niveau des fontanelles, d'où leur subdivision en wormiens suturaux et wormiens fontanellaires.

Manouvrier (1886) a décrit sous le nom d'os insulés, un groupe d'os wormiens qui se développent, loin des sutures et des fontanelles, au milieu même d'un os normal. Il ne les a observés que sur le frontal, le temporal et le sphénoïde et sur la table interne seulement, d'où le nom d'os wormiens endocraniens sous lequel il les a désignés. Ces osselets paraissent, du reste, être assez fréquents.

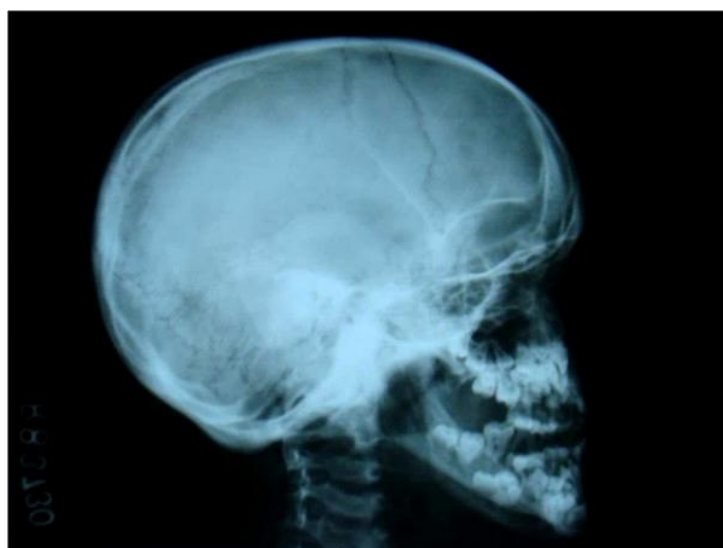Quel que soit le groupe auquel ils appartiennent, les os wormiens sont très variables dans leurs dimensions, dans leur forme et aussi dans leur épaisseur. Ils sont formés le plus souvent aux dépens de toute l'épaisseur du crâne; mais ils peuvent aussi être formés seulement aux dépens de la table externe (exocraniens), plus rarement aux dépens de l'interne (endocraniens).

**Scanner tridimensionnel de la face antero-supérieure d'un crâne d'un patient atteint de DCC :**



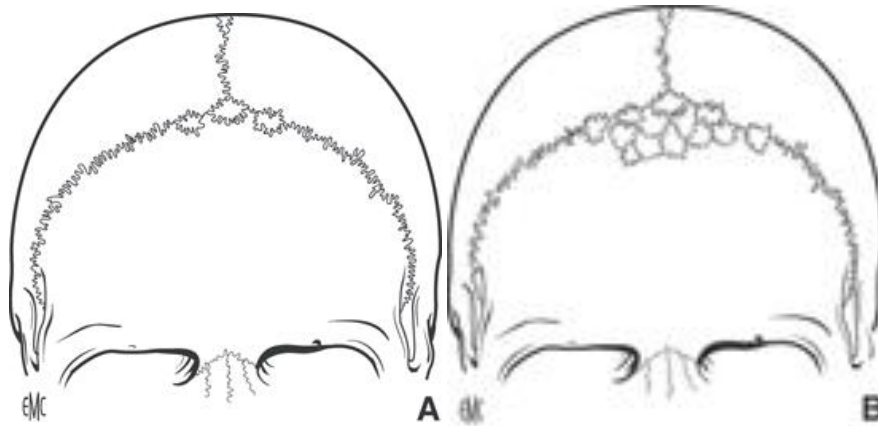
D'après MOHAN et Coll., J Oral Science. 2010 (52)

**Téléradiographie de profil montrant les sutures crâniennes ouvertes d'une fille de 15 ans atteinte de DCC :**



D'après C N, et Coll., J Med Case Reports. 2012 (51)

## Os wormiens :



A. Crâne normal.

B. Présence d'os wormiens sous la forme de petits îlots semblant découper les sutures et les fontanelles en mosaïque.

D'après KALIFA et Coll., Radiologie et imagerie médicale (59)

### **2.1.2. Au niveau de la base du crâne**

L'anomalie la plus remarquable au niveau de la base du crâne se situe au niveau de l'os sphénoïde. En effet, ce dernier est hypoplasique dans le sens sagittal alors qu'il est élargi dans le sens transversal.

On remarque également un hypertélorisme au niveau du sphénoïde. L'Hypertélorisme est un syndrome caractérisé par des malformations cranio-faciales se révélant par un agrandissement de la petite aile du sphénoïde, entraînant un élargissement de la distance inter-orbitaire (l'espace inter-oculaire est normalement à peu près égal à la largeur d'un œil) et de la racine du nez.

Le clivus, surface osseuse inclinée en haut et en avant formée de la lame quadrilatère du sphénoïde et de la partie basilaire de l'occipital, est déplacée crânialement chez les patients atteints de DCC. (18)

D'après l'étude de Jensen, examinant les radiographies de crâne de 22 enfants atteints de DCC (17), le clivus fléchit dans la plupart des cas, mais la flexion reste stable au cours des périodes d'observation.

La selle turcique a la forme d'un petit bulbe (19), mais d'après l'étude de JENSEN (17), l'augmentation de la taille de la selle turcique est réduite à la suite de légères résorptions.

Au niveau de l'os occipital, on remarque une antéversion du foramen magnum. Ce dernier est également plus long chez les patients atteints de DCC et ce, de façon plus nette chez les hommes souffrant de DCC.

La fermeture de la synchondrose occipitale ne se fait pas. Une fente médiane prolonge en arrière le trou occipital, cette fente paraît traduire un défaut de fusion des ébauches latérales de l'occiput.

Au niveau des mastoïdes, on observe l'absence de pneumatisation. D'après DELAIRE et LE DIASCORN (22), l'aspect éburné des rochers n'a, en général, aucun problème sur l'audition.

Certains auteurs ont montré, malgré tout, qu'une surdité de transmission peut s'observer avec une prédisposition à faire des otites moyennes à répétition (23). Ces problèmes seraient secondaires à la réduction des canaux auditifs, à un défaut de pneumatisation des mastoïdes et aux malformations des osselets. (24)

Les arcades zygomatiques sont diminuées ou incomplètes dans tous les cas observés. (19). Dans le plan frontal, la distance entre les arcades zygomatiques controlatérales est réduite. (18)

Dans la DCC, l'éminence articulaire, au niveau de l'os zygomatique et du processus zygomatique de l'os temporal, est souvent plate et l'os zygomatique est hypoplasique.

## **2.2. La face**

La face est triangulaire et plate, le relief des pommettes est effacé.

On constate que le maxillaire est en légère rétroposition, à la différence de la mandibule qui, elle, se trouve plutôt en antéposition, donnant ainsi cette notion de prognathisme.

### **2.2.1. La région nasale**

Le nez est large et épaté, les orifices narinaux sont presque transversaux.

Presque tous les patients ont montré une hypoplasie ou une absence des os propres du nez. (19)

De profil, le nez est plus proéminent par rapport aux tissus mous du nasion, la racine du nez est continue et sans dépression évidente avec le front.

On remarque que les cavités sinusiennes péri-nasales sont absentes ou petites et que les choanes sont extrêmement étroites.

### **2.2.2. La région orbitaire**

Les patients atteints de DCC présentent un hypertélorisme, il s'agit d'un syndrome caractérisé par des malformations cranio-faciales se manifestant par un agrandissement de la petite aile du sphénoïde, entraînant un élargissement de la distance inter-orbitaire et de la racine du nez.

On peut également remarquer une obliquité anti-mongoloïde des fentes palpébrales.

D'après JENSEN (18), les ouvertures orbitaires sont hautes et étroites. Le plancher de l'orbite est plus proche du plancher des fosses nasales. Le plafond de l'orbite est plus plat et légèrement plus court.

Les os zygomatiques et lacrymaux peuvent se présenter sous développés.  
(21)

### **2.2.3. Les maxillaires**

De manière générale, le maxillaire et la mandibule ont été réduits en hauteur et en largeur et la mandibule est antero-portée.

#### **2.2.3.1. Le maxillaire**

La croissance en hauteur du maxillaire a été fortement réduite, principalement en raison de la minime résorption du plancher nasal. (17). Le maxillaire apparaît donc sous développé et plus court par rapport à un développement normal de la mandibule résultant d'un prognathisme pseudo mandibulaire. (21)

Cependant, la longueur du maxillaire est normale dans la DCC. (18)

Le maxillaire est souvent associé à une mince arcade zygomatique et on note la présence de petits sinus maxillaires parfois absents, expliquant une dimension verticale maxillaire petite. (10)

Une division palatine est généralement observée, entraînant un aspect ogival du palais osseux. Cette arcade supérieure s'inscrit très au large dans l'arcade inférieure.

Le maxillaire est truffé d'inclusions dentaires que l'on retrouve jusqu'au niveau des rebords orbitaires inférieurs.

#### 2.2.3.2. La mandibule

La mandibule donne au profil une allure prognathe, on peut également noter un retard voire une non fermeture de la symphyse mentonnière.

Dans la majorité des cas, le prognathisme mis en évidence, est dû à l'augmentation de la longueur mandibulaire et à la diminution de celle de la base du crâne. (25)

Les branches montantes de la mandibule sont étroites et élancées, les faces des bords antérieur et postérieur sont parallèles, se rétrécissant parfois vers le condyle et le processus coronoïde. (12)

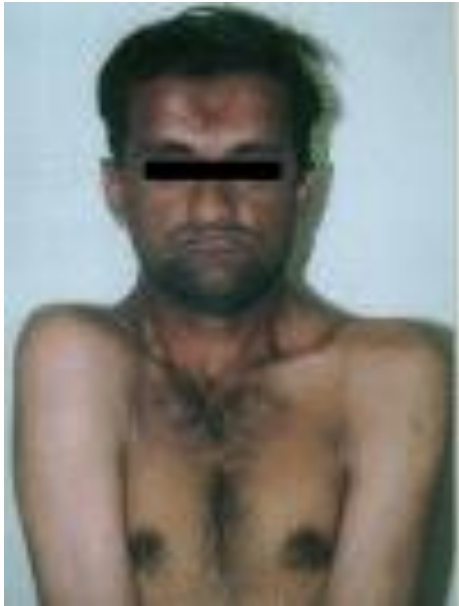La croissance condylienne est verticale, donnant lieu à une rotation de la mandibule vers l'avant par rapport à la base antérieure du crâne. (17) L'absence fréquente des molaires qui permettent de garder une position verticale normale de la mandibule et un manque de résorption osseuse postérieure sur le bord mandibulaire inférieur explique également la rotation antérieure de la mandibule.

La longueur et la hauteur postérieure de la mandibule sont plus petites dans la DCC.

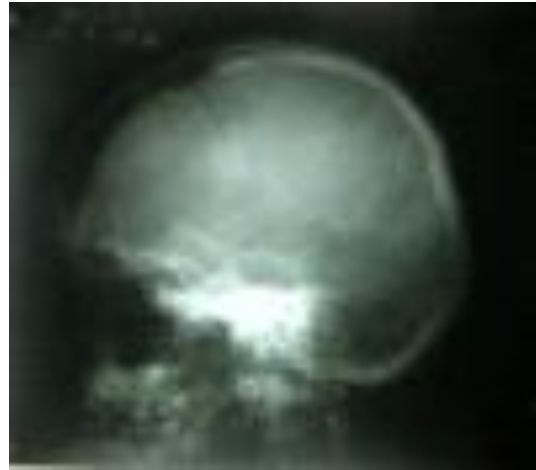
La mandibule montre une trabéculatation grossière avec des régions où la densité est augmentée. (10) JENSEN et KREIBORG notent que l'aspect du ramus ascendant lingual par rapport au canal alvéolaire inférieur est considérablement épaissi. Cela se traduit sur un panoramique dentaire par une augmentation de la densité osseuse entre le canal alvéolaire inférieur et le bord antérieur du ramus.



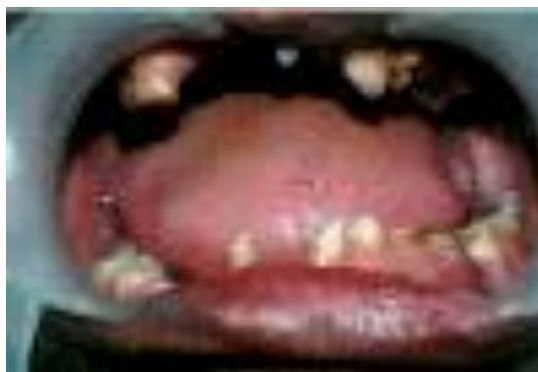**Faciès d'un patient de 30 ans atteint de dysplasie cleido-crânienne :**



Vue de face mettant en évidence une hypermobilité des clavicules, la présence de bosses frontales, une dimension verticale diminuée et un prognathisme.



Radiographie latérale du crâne montrant des sutures crâniennes ouvertes, des fontanelles larges, plusieurs os wormien et les sinus de la face sous développés.



Vue intra buccale montrant de nombreuses dents absentes.

Le panoramique dentaire, impossible à reproduire car de mauvaise qualité, montre malgré tout, les nombreuses dents surnuméraires, les sinus maxillaire ainsi que l'angle goniale sous développé.

D'après RAJEEV et Coll., Cases J. 2008 (60)

### **3. SUR LA CAVITE BUCCALE**

#### **3.1. Les dents**

##### **3.1.1. Morphologie générale**

Le problème dentaire le plus remarquable est la malocclusion et le surpeuplement des arcades dentaires causés par la rétention des dents définitives et la présence de multiples dents surnuméraires. La présence de ces dents incluses s'expliquant entre autres par une diminution de la résorption osseuse alvéolaire, conduisant également à l'impaction ou la localisation ectopique des dents permanentes. (26)

L'examen radiographique du développement des dents chez les patients atteints de DCC sur plusieurs années a indiqué que les dents surnuméraires se forment après l'élaboration des dents permanentes correspondantes. Par conséquent, les dents surnuméraires dans la DCC sont susceptibles d'être engendrées à partir des dents permanentes, et pourraient représenter une partie de la troisième dentition selon JENSEN et KREIBORG (1990).

##### **3.1.2. L'émail**

La structure de l'émail ainsi que sa minéralisation semblent normales pour certains. (67)

Mais selon certaines études, la longueur moyenne des jonctions lacunaires dans les dents permanentes normales sont de 209,1um alors qu'elles sont respectivement de 109,4um et 108um pour les dents surnuméraires et les dents permanentes chez les patients atteints de DCC. (6)

Il semblerait également que l'activité phosphatase alcaline sérique soit réduite chez les patients souffrant de DCC. (6)

KLEES en 1983, a observé des évaginations de l'émail, localisées symétriquement sur les faces vestibulaires et palatines chez les patients atteints de DCC. Ceci peut s'expliquer par une augmentation de la pression tissulaire qui s'est exercée plus généralement et plus ou moins simultanément sur les tissus non encore minéralisés des germes de ces dents.

Les racines et la couronne peuvent présenter des dépressions à leur surface quand elles sont en étroite relation avec d'autres dents incluses, on peut alors retrouver dans ces dépressions des hypoplasies de l'émail. (28)

### **3.1.3. La dentine**

La matrice dentinaire apparaît normale. La quantité et la distribution de la dentine interglobulaire varient. L'interface entre odontoblastes et pré-dentine est inégale, mais la couche odontoblastique apparaît normale. Les murs de la chambre pulpaire sont fréquemment inégaux.

### **3.1.4. La pulpe**

Un examen des dents temporaires à l'aide d'un microscope à lumière polarisée a montré la présence de calcification massive et irrégulière dans la chambre pulpaire. (29)

## **3.2. Les tissus parodontaux**

### **3.2.1. Le ciment**

On peut trouver des dépressions à la surface des racines qui tendent à être nivelées par des couches de ciment cellulaire. C'est un phénomène fréquemment rencontré sur les dents incluses des patients souffrant de DCC.

Au niveau des molaires, des hypercémentoses ou des cémenticules attachés sont associés ou enfoncés dans le ciment hyperplasique.

Le ciment cellulaire manque au niveau des dents permanentes où sa distribution est limitée, ceci étant également possible au niveau des dents lactéales.  
(32)

Le ciment acellulaire, qui est généralement normal en épaisseur et bien formé sur les dents temporaires, peut être mince voire absent sur les dents permanentes.  
(32)

Une étude de 2001, conclut que l'observation d'une prépondérance de ciment acellulaire rapportée par RUSHTON, SMITH et SYNDNEY ne peut être une caractéristique distinctive de dents touchées par la dysplasie cléido-cranienne. L'étude suggère que la différence de ciment n'est pas significative entre un patient atteint de DCC et un patient non atteint de DCC. Par conséquent, la quantité de ciment cellulaire ou acellulaire ne peut pas être un facteur dans l'augmentation du nombre de dents n'ayant pas fait leur éruption chez les patients souffrant de DCC.  
(33)

### **3.2.2. Le ligament alvéolo-dentaire**

Il semblerait, que les cellules provenant du desmodonte de patients atteints de DCC, expriment un phénotype ostéoblastique moins distinctif, ceci se traduisant par une altération de la capacité à soutenir l'ostéoclasie et pouvant expliquer, en partie, le retard d'éruption des dents.(30)

Des cémenticules arrondis et libres ont été vus dans le ligament.

Quelques îlots d'épithélium odontogène sont vus dans le ligament parodontal, on note également la présence de micro calcifications, la radio densité de ces structures hétérotypiques minéralisées est généralement quasi similaire à celle de l'os et de la dentine. (34)

### **3.2.3. L'os alvéolaire**

RUSHTON, en 1937, a posé l'hypothèse selon laquelle, dans la DCC il y aurait une anomalie de la résorption osseuse qui créerait une résistance mécanique à l'éruption et expliquerait certaines anomalies dentaires associées à ces conditions.

HITCHIN et FAIRLEY, en 1974, ont amené davantage de preuves concernant cette théorie et ont montré que si les anomalies d'éruption des dents permanentes étaient dues à une anomalie génétique contrôlant l'éruption, alors une perturbation similaire aurait dû être constatée pour l'éruption des dents temporaires, ce qui n'est pas le cas. Cette éruption normale serait due au fait qu'il y a peu d'os au dessus des dents temporaires ainsi qu'au dessus des premières molaires.

Les impactions dentaires occupent la majeure partie du volume mandibulaire. De l'os cortical est présent en quantité normale.

L'os est en grande partie dense et compact, dans les zones où il est spongieux, la trabéculatation est grossière. Les espaces médullaires contiennent du tissu conjonctif vasculaire lâche ou de la moelle grasseuse.

Dans de nombreuses zones, des inversions d'orientation des trabéculations osseuses sont présentes (lignes d'inversion), soit parallèles soit en forme de mosaïque inégale.

Les fibres de Sharpey, perpendiculaires à la surface osseuse, sont enfouies dans la matrice. (32)

L'os alvéolaire est recouvert par une muqueuse fibreuse et résistante.

### **3.3. La denture**

#### **3.3.1. La denture temporaire**

La dentition temporaire semble se dérouler d'une manière relativement normale.

La formation, la maturation et l'éruption des dents temporaires dans la DCC est normale. Les racines des dents temporaires sont complètement formées ainsi aucun retard d'éruption n'est à remarquer. (31)

La rétention de dents temporaires n'est que très rarement observée.

La perturbation la plus marquée semble être le retard ou l'arrêt de la résorption radiculaire des dents temporaires. Cette constatation est probablement liée à la réduction osseuse généralisée observée dans les mâchoires et à l'absence d'éruption des dents permanentes.

#### **3.3.2. La denture permanente**

Chez les patients souffrant de DCC, la denture permanente est gravement perturbée, on constate, notamment, un échec d'éruption, une position ectopique et une morphologie dentaire anormale intéressant surtout les racines, une prédisposition pour de multiples dents surnuméraires. (31)

En général, les patients atteints de DCC n'ont connaissance d'aucun problème dentaire avant l'âge de 10 ans, âge correspondant au début de l'éruption de la denture permanente.

Tous les patients atteints de DCC montrent des problèmes d'éruption des dents permanentes, qu'il y ait présence ou non de dents surnuméraires.

Les germes des dents permanentes sont normaux et positionnés de manière normale dans l'arc dentaire, cependant, au moment du processus d'éruption, très lent et par la présence de dents surnuméraires, ils sont déplacés vers un chemin d'éruption aberrant. Dans de nombreux cas, le non respect de l'éruption des dents permanentes, entraîne une persistance de la denture temporaire complète ou quasi complète. (31)

Selon GOLAN et Coll., on remarque qu'en général, la dentition a un retard d'environ 18 à 36 mois. (11)

D'autre part, d'après JENSEN et Coll., les premières molaires font leur éruption spontanément mais avec un retard considérable allant de 1 à 4 ans.

Mise à part les troisièmes molaires, les canines et les prémolaires ont des difficultés à faire leur éruption, ceci s'expliquant par la position plus fréquente de dents ectopiques dans les régions prémolaire et canine. (31)

Les anomalies de morphologie radiculaire des dents permanentes sont secondaires aux perturbations de leur évolution.

La présence des premières molaires permanentes, ainsi que la présence des dents temporaires, s'expliquent par leur localisation superficielle dans les mâchoires avec une couverture osseuse minime, comme nous l'avons déjà vu. (31)

En ce qui concerne les dents surnuméraires, les malformations des couronnes et des racines de ces dents peuvent s'expliquer par leur rétention et le peu d'espace dont elles disposent dans les mâchoires au cours de leur évolution. (31)

Les dents surnuméraires se positionnent souvent en lingual ou en occlusal de la dent permanente normale. Selon une étude de JENSEN et ses collaborateurs (31), la présence de plus d'une dent surnuméraire par dent normale n'a jamais été observée.

La non éruption des dents surnuméraires, ainsi que leur position occlusale sur les dents permanentes normales, contribuent, sans aucun doute, à l'arrêt de l'éruption, à la migration secondaire et au positionnement ectopique des dents permanentes. (31)

### **3.4. Conclusion**

Le retard ou l'arrêt d'éruption de la denture permanente, responsable de l'image chaotique de la denture dans la DCC, est probablement principalement causé par une diminution de la résorption osseuse, par la diminution de la résorption radiculaire des dents temporaires et secondairement par la présence de multiples dents surnuméraires.

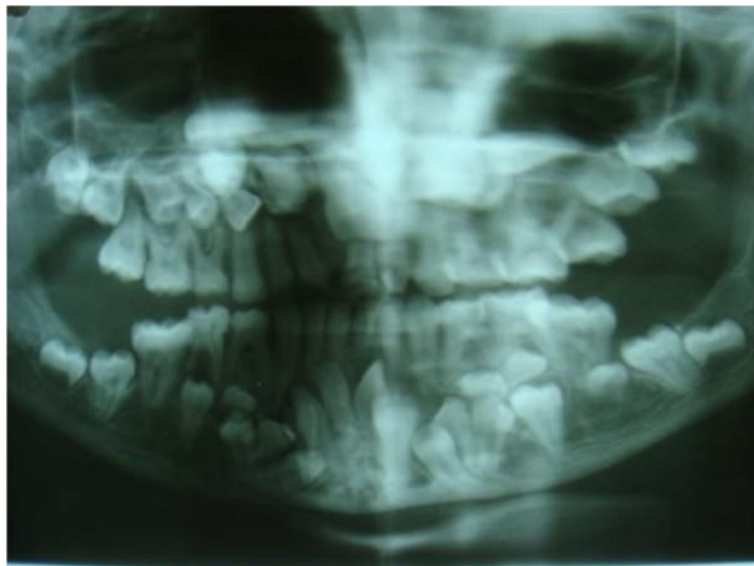
Ces résultats sont importants pour aborder le traitement stratégique des anomalies dentaires dans la DCC.



**Denture d'une patiente de 15 ans atteinte de DCC :**

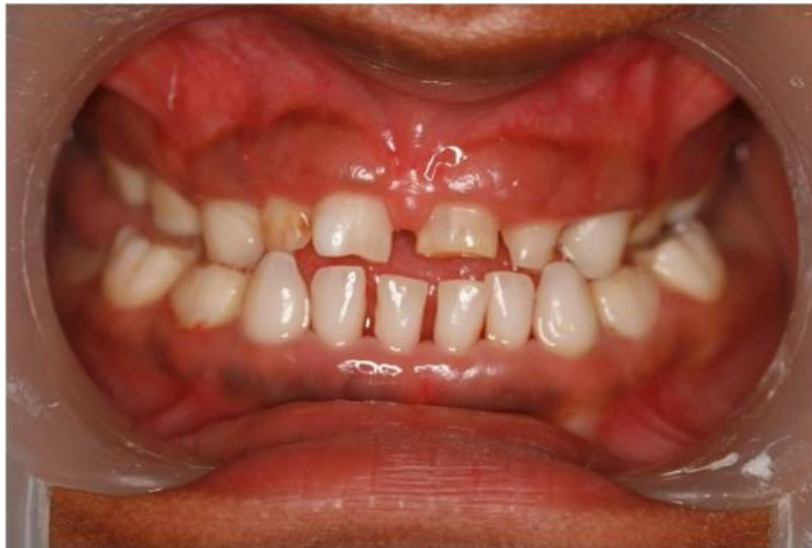

Photo de la denture temporaire, on remarque qu'elle n'est pas atteinte et que toutes les dents temporaires sont en place.



Panoramique dentaire montrant les nombreuses dents impactées et surnuméraires

D'après SHAKUNTALA et Coll., J Med Case Reports. 2012. (51)

TROISIEME PARTIE :

THÉRAPEUTIQUES DES  
ANOMALIES DENTO-  
MAXILLAIRES

Aucun traitement n'existe pour le crâne, les clavicules et les autres anomalies osseuses associées à la DCC. La plupart des patients ont une existence normale ou quasi normale. (10)

La planification du traitement « dentaire » pour un patient présentant une DCC est compliquée par la présence d'une foule de facteurs. Le plan de traitement est largement tributaire des âges chronologique et dentaire du patient.

La détermination du moment idéal d'intervention se fait en fonction du développement des racines d'une part, et de l'éruption des dents permanentes retardée ou bloquée par les dents surnuméraires d'autre part. (21)

Idéalement, le diagnostic doit être fait avant l'âge de 9 ans. (11)

# **1. INTRODUCTION**

## **1.1 Rappel sur les caractéristiques cliniques dento-maxillaires**

Chacune des caractéristiques dento-alvéolaires suivantes est probablement présente dans tous les cas de DCC, à un degré plus ou moins important. (61 ; 62)

- Les dents lactéales ne s'exfolient pas, les racines ne sont pas résorbées. Ces dents ne sont pas esthétiques.
- Les dents surnuméraires déplacent les dents permanentes, perturbent leur développement et empêchent leur éruption. On observe un retard de maturation des dents permanentes, avec une position ectopique des dents normales et des dents surnuméraires dans les maxillaires. Ce phénomène augmente avec l'âge.
- L'éruption est retardée du fait d'un potentiel éruptif diminué, bien qu'il ne soit pas entièrement absent. Il existe donc des espaces au niveau des arcades, où les dents permanentes n'ont pas remplacé les dents temporaires exfoliées.
- La hauteur du tiers inférieur de la face est réduite et on observe une tendance à la classe III squelettique due à un hypodéveloppement du maxillaire et à une rotation mandibulaire vers le haut et l'avant. Le développement vertical de l'os alvéolaire est réduit de façon marquée, avec un vestibule profond.
- On observe une éruption tardive mais spontanée des premières et généralement secondes molaires dans les deux arcades.
- Il existe un retard sérieux, d'environ 3ans, du développement des racines des dents permanentes.

## **1.2 But des traitements dento-maxillaires**

Les problèmes fonctionnels et les pathologies associées à ce syndrome incluent des difficultés à la mastication, la formation de kystes associés aux dents incluses, des risques d'ostéites et des fractures des maxillaires ainsi qu'une mauvaise estime de soi des patients, due à leur difformité squelettique.

Nous avons donc une demande esthétique et fonctionnelle de la part du patient, ce qui représente un challenge important pour le praticien.

Le but de chaque traitement dentaire doit inclure l'élimination de ces perturbations, la mise en place d'un mécanisme manducateur fonctionnel et l'amélioration de l'apparence des patients.

Pour atteindre ses buts, différentes approches de traitement ont été décrites dans la littérature, chacune reflétant la spécialité du praticien traitant.

- Remplacement prothétique avec ou sans extraction au préalable des dents incluses. Dans quelques cas, les dents incluses sont exposées et utilisées comme support pour les prothèses.
- Approche chirurgicale qui consiste en la suppression des dents surnuméraires, suivi du repositionnement chirurgical ou de la transplantation des dents permanentes.
- Combinaison des traitements orthodontiques et chirurgicaux avec comme but l'éruption active et l'alignement des dents permanentes incluses. Cette méthode implique la suppression chirurgicale des dents temporaires et des dents surnuméraires retenues, suivie de l'éruption des dents permanentes, soit spontanément, soit par traction orthodontique, puis leur alignement méticuleux. Ce type de traitement doit être envisagé comme étant potentiellement le plus prometteur.
- Enfin les ostéotomies d'avancée de la face peuvent être envisagées pour traiter l'hypoplasie du massif facial.

- En dernier recours, nous verrons que l'implantologie et les autotransplantations dentaires peuvent être utilisées.

## **2. LES TRAITEMENTS PROTHÉTIQUES**

La gestion prothétique comprend, la plupart du temps, la mise en place de prothèses partielles ou complètes. Les restaurations, grâce à des prothèses fixes, sont plus rares.

D'après KSHAR et UMARI, la prothèse complète présente de nombreux avantages pour le patient. (21)

- La mastication, l'esthétique et la phonation sont améliorées.
- La tenue de la prothèse est facilitée par le maintien de l'os alvéolaire grâce à la rétention des dents, alors qu'il a tendance à se résorber lorsque les dents sont extraites.
- La pose d'une prothèse sur des dents avec leur ligament parodontal permet d'augmenter la proprioception par rapport à une prothèse qui serait réalisée sur une crête édentée.
- Dans certains cas, après évaluation de la quantité et du type d'os et en effectuant tous les examens nécessaires, la pose d'implant est prévue. Celle-ci permet une meilleure tenue de la prothèse complète sur l'arcade dentaire.

Certains auteurs ont recommandé la suppression de toutes les dents présentes sur l'arcade ou incluses, suivie de l'élaboration de prothèse complète.

KELLY et NAKAMOTO ont décrit en 1947 (65) le cas d'un patient atteint de DCC et traité par la suppression de toutes les dents, deux prothèses complètes ont ensuite été réalisées. Cette méthode thérapeutique a été réfutée par d'autres auteurs, qui ont noté que la suppression des dents impliquait une perte importante d'os alvéolaire.

La construction des prothèses au-dessus de la crête alvéolaire contenant des dents permanentes incluses et des dents surnuméraires a été critiquée par plusieurs auteurs sur la base de possible formations kystiques et d'inconfort au niveau des prothèses.

Ainsi, dans certains cas on peut observer l'apparition de dents incluses sous les selles prothétiques. On parle alors de désinclusion dentaire, qui, contrairement à l'éruption normale, est un phénomène passif. Ces dents étant situées moins profondément, elles pourront être extraites avec un délabrement osseux moins important. (66)

KELLY et NAKAMOTO (65) considèrent que les dents incluses doivent être laissées en place, à moins d'observer une formation kystique. Elles servent à former une crête bien arrondie et permettent de retarder la résorption osseuse.

Les dents peuvent également être conservées et servir de support pour une prothèse supra-dentaire ou pour une prothèse fixe et adjointe partielle dans un traitement prothétique conventionnel.

Actuellement, pour gérer les problèmes dentaires de patients atteints de DCC, l'extraction de toutes les dents permanentes suivies de la réalisation de prothèses complètes a été complètement abandonnée, sauf lorsque les pathologies kystiques et/ou infectieuses nous y obligent.

Pour les personnes âgées, le traitement consiste en l'obtention ou en la maintenance d'une crête alvéolaire adéquate pour la confection de prothèses. Les extractions des molaires résiduelles associées à des lésions kystiques provoquent des pertes osseuses importantes. Ces pertes peuvent être comblées par des greffes osseuses autogènes de crête iliaque ou de côtes ou par de l'os synthétique.

Ces matériaux procurent un support pour les tissus mous sus-jacents et permettent une forme adéquate sur laquelle une prothèse peut-être confectionnée.

En cas d'édentation complète, la mise en place de greffons osseux puis d'implants est possible.

Pour les patients jeunes, on ne doit recourir à la prothèse que lorsque les moyens orthodontiques se sont révélés impuissants. En fin de traitement il peut persister des zones édentées qui seront comblées grâce à la prothèse adjointe ou conjointe, éventuellement par la prothèse supra-implantaire.

### **3. LES TRAITEMENTS CONSERVATEURS**

Dans la DCC, les traitements durent généralement de nombreuses années, la santé des dents doit donc être préservée et le nombre de caries réduit au minimum.

Des instructions sur l'hygiène buccale sont données. Un haut niveau de motivation est demandé au patient et un suivi régulier est réalisé.

Des soins classiques sont effectués si nécessaire, des sealants et fluorations sont régulièrement mis en place.

Cette partie du traitement est initiée dès l'établissement du diagnostic.

### **4. LES TAITEMENTS CHIRURGICO - ORTHODONTIQUES**

Afin que les forces orthodontiques soient efficaces, certaines conditions sont requises :

- Un nombre suffisant de dents sur l'arcade servant d'ancrage
- Une certaine rigidité du système est nécessaire pour résister à la distorsion de la part des fonctions orales.
- L'application de forces légères sur les dents n'ayant pas évoluées.
- Un appareil suffisamment souple pour appliquer des forces dans le plan vertical afin de résoudre les multiples inclusions, de préparer les espaces nécessaires à la mise en place de dents, d'établir des contacts interproximaux, d'améliorer la forme d'arcade et d'amener en occlusion ces dents avec un réalignement de leur grand axe.



## **4.1 Chez l'enfant**

Lorsque la migration spontanée des germes dentaires ne se fait pas, il est possible de les mettre en place grâce à des tractions mécaniques.

Il s'agit alors de procéder au dégagement fibreux et osseux de la couronne de la dent, puis à la mise en place d'un moyen de traction sur lequel on exercera des forces de tractions douces.

Plusieurs approches ortho-chirurgicales ont été décrites. Chacune d'elles, constitue une prise en charge différente.

### **4.1.1 Approche TORONTO-MELBOURNE**

Elle a été décrite en 1974 par SMYLSKI et Coll. puis en 1978 par HALL et Coll. (61)

Il s'agit d'une approche ortho-chirurgicale multiple. Elle consiste, à extraire en plusieurs étapes, les dents temporaires en tenant compte du développement des racines des dents permanentes. Les interventions chirurgicales sont les mêmes mais à des intervalles de temps (âge) différents.

La première intervention chirurgicale a lieu à environ 5–6 ans ; elle consiste en l'extraction des incisives temporaires, sous anesthésie générale, les dents temporaires postérieures restent en place généralement jusqu'à 9-10 ans. Les incisives permanentes sont exposées de manière chirurgicale au moment de l'éruption spontanée des premières molaires permanentes. Une protection est alors placée, permettant une période de cicatrisation avant la pose de brackets orthodontiques.

La seconde intervention se fait aux alentours de 9 -12 ans, la procédure est similaire à celle réalisée en première intention. Il s'agit d'avulser les dents temporaires postérieures restantes et d'exposer chirurgicalement les prémolaires. La zone exposée est recouverte d'un pansement chirurgical. Après une cicatrisation totale, les brackets sont placés sur les prémolaires et les canines.

## **Approche TORONTO-MELBOURNE :**

### ***Phase 1***

### ***Chirurgie***

A 5-6 ans

Extraction des incisives temporaires

A 9 –10 ans

Extraction des dents postérieures temporaires

---

### ***Phase 2***

### ***Chirurgie***

1<sup>eres</sup> molaires baguées

Chirurgie d'exposition des incisives permanentes

Après cicatrisation de la  
mise en place des incisives

Pose brackets sur les incisives

A 9 – 12 ans

Chirurgie de mise en place des prémolaires et  
extraction des dents surnuméraires restantes

Après cicatrisation de la mise  
en place des prémolaires

Pose de brackets sur les prémolaires et canines

#### **4.1.2 Approche BELFAST-HAMBOURG**

Approche décrite en 1987 par RICHARDSON et Coll. et par BEHLFELT et Coll. (61)

C'est une approche qui consiste à réaliser une seule et unique chirurgie.

Toutes les dents surnuméraires ainsi que toutes les dents permanentes, n'ayant pas fait leur éruption, sont respectivement extraites et préparées à la mise en place (orthodontique) sous anesthésie générale.

Une protection chirurgicale est placée sur le site d'exposition. Ces dernières sont régulièrement changées jusqu'à ce que les brackets puissent être posées, cela permettant de diminuer la contamination salivaire et sanguine pendant le collage.

L'appareil orthodontique est placé sur les quelques dents ayant fait éruption, des élastiques sont positionnés sur les dents qui n'ont pas évoluées permettant de faciliter et d'encourager leur éruption.

#### **4.1.3 Conclusion sur les approches TORONTO-MELBOURNE et BELFAST-HAMBOURG**

L'approche TORONTO-MELBOURNE est basée sur la réalisation de plusieurs petites interventions chirurgicales s'étendant sur une longue période. Le succès n'est que partiel concernant l'éruption spontanée des dents.

Dans les deux méthodes précédentes, il est nécessaire d'attendre une plus ou moins longue période de cicatrisation avant de pouvoir toucher aux dents permanentes situées plus profondément. Les attachements sont collés dans un second temps, ce qui entraîne un délai considérable jusqu'à ce que l'éruption dentaire soit initiée. Dans de nombreux cas, une éruption dentaire spontanée doit avoir lieu pour que le collage soit possible, rallongeant encore de plusieurs semaines ou mois le temps nécessaire avant le collage des attachements.

De plus, la présence des pansements chirurgicaux et la nécessité de les changer fréquemment provoquent des douleurs, compromettent l'hygiène buccale et perturbent les fonctions normales. On constate souvent une halitose associée.

L'approche BELFAST-HAMBOURG offre une procédure chirurgicale simple et unique afin d'éliminer les dents superflues et exposer les dents restantes.

Cependant, cela entraîne en terme de développement radiculaire, soit une exposition prématurée des dents postérieures, soit une exposition retardée des dents antérieures. Cela pourrait affecter défavorablement le développement radiculaire entraînant un éventuel potentiel d'éruption latent. En effet, ce traitement doit être réalisé entre 12 et 14 ans, cela implique que les dents surnuméraires qui se développent génèrent une obstruction de plus en plus importante vis à vis des dents normales, augmentant ainsi le nombre des structures radiculaires anormales.

Une stratégie de traitement est donc nécessaire en tenant compte des nouvelles données qui permettent de prédire le moment de la formation et la localisation des dents surnuméraires et ainsi, contrôler la planification du traitement.

Etant donné que les dents surnuméraires initient leur minéralisation environ 4 ans plus tard que les dents permanentes normales correspondantes, il est possible de diagnostiquer leur présence radiologiquement dès l'âge de 5 à 7 ans pour les incisives et quelques années plus tard pour les canines et les prémolaires. De même, les molaires surnuméraires initient leur minéralisation environ 4 ans après la formation de la molaire précédente. (62)

#### **4.1.4 Approche JERUSALEM**

Approche décrite par BECKER et Coll. en 1997. (61)

Dans cette approche, deux interventions chirurgicales sont planifiées en fonction du développement des racines des dents permanentes.

Toutes ces étapes sont réalisées simultanément au niveau des deux arcades dentaires et sous anesthésie générale.

Le but de cette approche est de traiter immédiatement l'absence des dents antérieures en plaçant un appareil orthodontique pour permettre à ces dernières de faire leur éruption en premier.

Cette technique concentre les efforts initiaux à mettre en place très tôt les dents antérieures afin d'améliorer autant que possible l'image personnelle du patient.

La première intervention se fait vers 10 ans, elle permet :

- D'extraire toutes les dents temporaires antérieures ainsi que toutes les dents surnuméraires.
- D'exposer les incisives permanentes
- De coller les brackets orthodontiques immédiatement
- De fermer le site opératoire

Le retard de développement de la dentition, environ 3 ans, fait que cette étape ne concerne que les enfants d'âge civil de 10 ans. (âge dentaire 7-8 ans)

Etant donné que les canines et les prémolaires ont, à ce stade, des racines qui mesurent le tiers voire la moitié de leur longueur finale, elles ne sont pas exposées à ce moment.

L'intervention chirurgicale dans cette région est, par conséquent, limitée à la suppression de toutes les dents surnuméraires existantes, ainsi que leurs dents temporaires associées.

La deuxième intervention se fait à 13 ans et plus, elle permet :

- D'extraire les dents temporaires restantes
- D'exposer les prémolaires et les canines n'ayant pas fait leur éruption
- De coller immédiatement les brackets
- De fermer les sites opératoires

Les dents peuvent ainsi effectuer leur éruption active car la longueur de leur racine est d'environ deux tiers de la longueur finale attendue.

Il est à noter, que seule la quantité d'os nécessaire est enlevé pour pouvoir accéder à la dent.

Un espace suffisant est créé autour de la couronne de la dent permanente incluse pour permettre le collage immédiat des attachements.

De larges lambeaux d'accès sont nécessaires à une bonne visibilité et à un bon accès, ils sont parfaitement repositionnés à la fin de l'intervention afin de recouvrir le site opératoire, favorisant une bonne cicatrisation primaire en l'absence de pansement chirurgical.

**Approche Jerusalem :**

***Intervention 1***

***Chirurgie / Orthodontie***

Age dentaire 7 – 8 ans

Extraction de toutes les dents temporaires  
antérieures et toutes les dents surnuméraires

Exposition des incisives permanentes

Brackets posées immédiatement

Fermeture du site chirurgical

---

***Intervention 2***

***Chirurgie / Orthodontie***

Age dentaire 10 – 11 ans

Extraction des dents temporaires restantes

Exposition des canines et prémolaires incluses

Brackets collées immédiatement

Fermeture du site chirurgical

#### **4.1.5 Approche BRONX**

Les trois approches mentionnées ci-dessus, ne prennent pas en compte l'aspect esthétique durant toute la durée du traitement. Une nouvelle approche est décrite : l'approche BRONX.

Cette approche, utilise une prothèse dentaire de recouvrement pendant toute la durée du traitement.

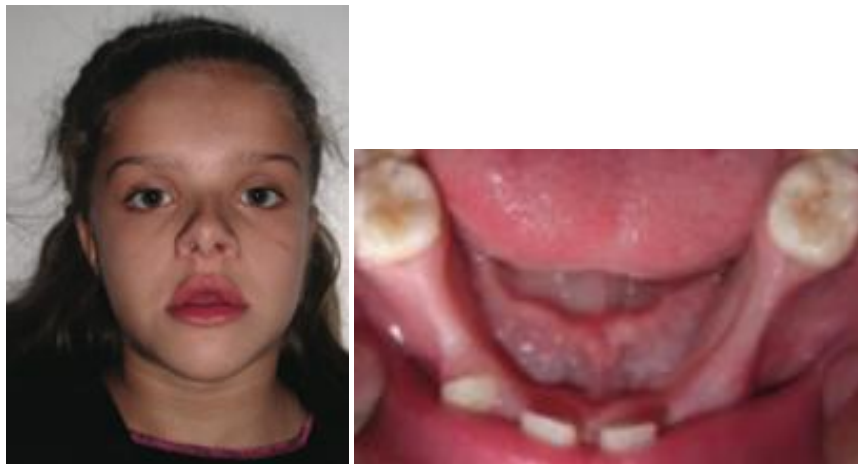Il s'agit de réaliser une intervention chirurgicale sous anesthésie générale afin de procéder à l'avulsion des dents surnuméraires et temporaires. Cette intervention est réalisée en fonction du développement des racines des dents permanentes. Pendant toute la période de mise en place des dents permanentes, une prothèse est placée afin de pallier au défaut esthétique. (63)

Pour illustrer cette approche, nous présenterons un cas clinique.

#### 4.1.5.1 Cas clinique de l'approche BRONX

Une jeune fille de 13 ans s'est présentée, se plaignant de l'absence des ses dents antérieures, entraînant des difficultés d'ordre relationnel et social.

Cette jeune fille a subi, il y a plusieurs années, une intervention chirurgicale afin d'extraire toutes les dents lactéales et surnuméraires.



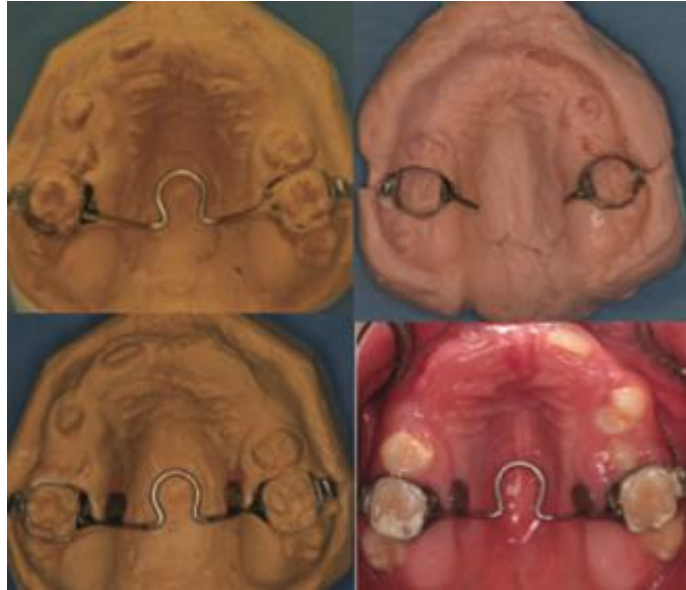
Présentation initiale intra et extra-orale.

Etat buccal après une intervention chirurgicale sous anesthésie générale réalisée plusieurs années avant la prise en charge par cette approche.

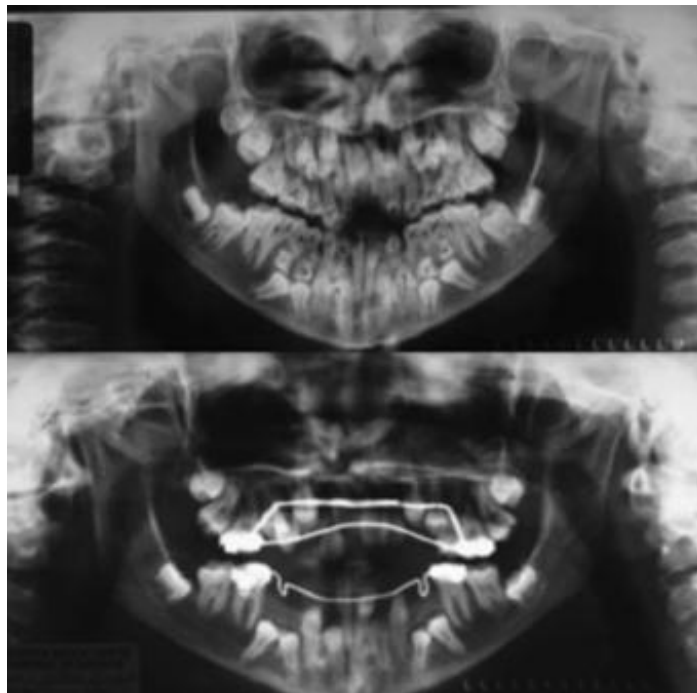


Patiente pouvant joindre ses épaules.

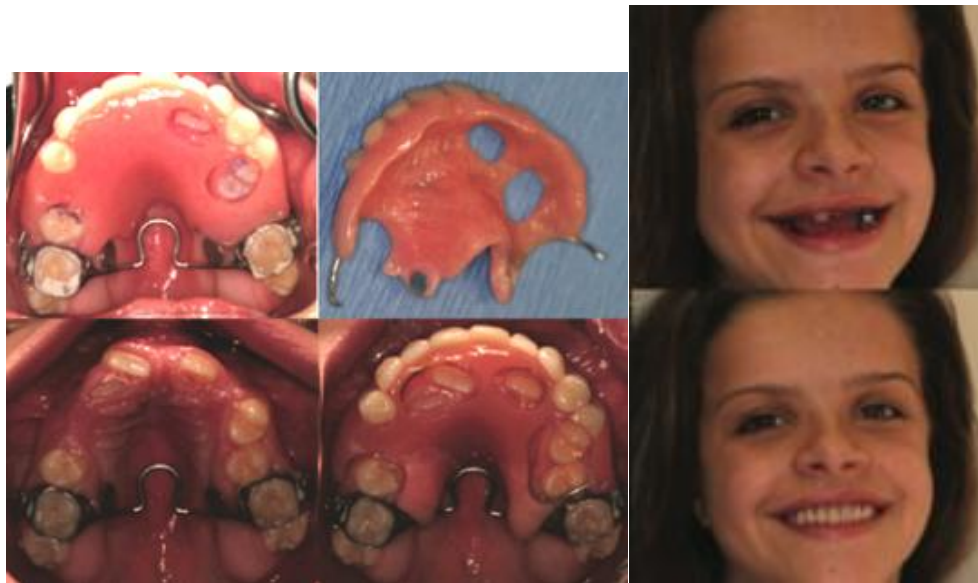



Dans le sens antihoraire, on peut voir les bagues qui vont être posées sur les premières molaires permanentes. Les molaires permanentes sont très importantes pour la rétention et la tenue de l'appareil. Sur ces bagues est soudé un arc transpalatin et sur ce dernier, des aimants sont fixés bilatéralement dans des plans différents. Ces aimants améliorent considérablement la tenue de la prothèse.

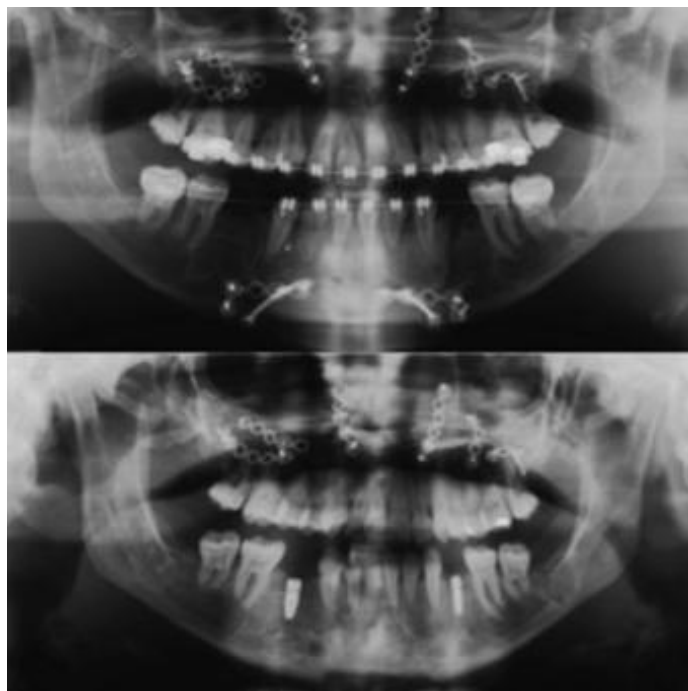


Radiographies comparatives de l'éruption guidée des dents de chaque arcade.



Vue extra et intra buccale de la prothèse.

On remarque que des fenêtres ont été aménagées sur la prothèse au niveau des sites d'éruption des futures dents permanentes, afin d'éviter toute interférence.



Une intervention de type Lefort I a été réalisée sur la patiente, un appareil orthodontique classique a été mis en place.

Dans la zone prémolaire inférieure, des implants ont été posés bilatéralement.



Patient après le traitement

D'après BERG et Coll., J Prosthodont, 2011 (63)

#### 4.1.5.2 Conclusion sur l'approche BRONX

Les différentes approches diffèrent par le nombre et le calendrier des interventions chirurgicales.

La principale différence entre l'approche nouvellement introduite et les approches précédentes est le maintien de l'esthétique sur le long terme, c'est-à-dire tout le long de la mise en place des dents sur l'arcade.

Cette technique proposée présente de nombreux avantages.

L'utilisation d'un arc transpalatin est quasi idéale dans cette situation, car il ne limite pas la croissance maxillaire et n'interfère pas dans l'éruption de la dent permanente. Il permet également le maintien des premières molaires, empêchant la rotation mésiale et assurant le maintien de l'espace nécessaire à l'éruption des dents dans la cavité buccale.

L'arc permet également de fixer des aimants permettant d'améliorer la tenue de la prothèse. Ils peuvent être, selon les cas, placés différemment, mais, en plaçant les aimants dans des plans différents, il est possible d'augmenter la rétention de la prothèse.

La difficulté de cette approche est de pouvoir avoir un suivi régulier, afin d'ajuster la prothèse au fur et à mesure des différentes percées dentaires. En effet, celle-ci peut interférer au moment de l'éruption si elle n'est pas réglée de manière régulière. La prothèse reste en place jusqu'à ce qu'un nombre suffisant de dents soient présentes en bouche afin d'avoir un ancrage permettant la mise en place et l'alignement des dents restantes. (63)

Notons que ce dispositif est possible et efficace uniquement dans le cas où les dents font leur éruption spontanément. Nous avons vu que ce n'est pas la règle générale dans la DCC, où il y a souvent nécessité de « tracter » pour les remettre en place sur l'arcade.

## **4.2 Chez l'adulte**

Afin d'illustrer notre propos, nous relatons un cas clinique décrit par FARRONATO et Coll. en 2009. (8)

Il s'agit d'un patient de 28 ans atteint de dysplasie cléido-crânienne, sa principale plainte était l'échec d'éruption des incisives permanentes. Il souffre d'une déficience de la mastication en raison de la distribution et de l'éruption anormale des dents. Il présente également une malocclusion molaire de classe III.

Un traitement orthodontique a été mis en place avec les objectifs suivants : réaliser une éruption dentaire complète par exposition chirurgicale des dents incluses, corriger l'articulé croisé antérieur et augmenter la dimension verticale.

En raison de l'âge avancé du patient, la thérapie s'est effectuée en plusieurs étapes. Dans un premier temps, on a procédé à l'extraction de toutes les dents temporaires et surnuméraires puis à l'exposition des dents incluses. (Fig. 4)

Pour le début du traitement orthodontique, l'option a été la traction orthodontique des dents incluses en utilisant une puissante unité d'ancrage. (Fig. 5)

Une longue période de traction orthodontique à l'aide d'élastiques a été nécessaire à la mise en place des dents, elle a exigé une bonne coopération du patient. (Fig. 6 a-c)

Lorsque toutes les dents ont été en place et qu'une relation fonctionnelle occlusale a pu être établie, l'occlusion croisée antérieure était toujours présente. Une grille linguale a été placée afin de rétablir un positionnement lingual normal ainsi qu'une réduction de l'articulé croisé antérieur. (Fig.7) Pour corriger cette occlusion croisée, il a fallu mettre en place une traction élastique intra orale portée pendant plusieurs heures par jour. (Fig.8)

A la fin du traitement orthodontique, l'éruption des incisives supérieures n'était pas complète et pas esthétiquement acceptable (Fig.10 a-b). Par conséquent, un traitement prothétique a été réalisé sur les six dents antérieures supérieures. (Fig. 11 a-c)

L'étape finale a consisté en la stabilisation de la relation occlusale, pour cela, une gouttière de contention a été réalisée, le port était de quelques heures par jour et toute la nuit au début puis seulement pendant la nuit et cela pendant un an. (Fig. 16 a-c)

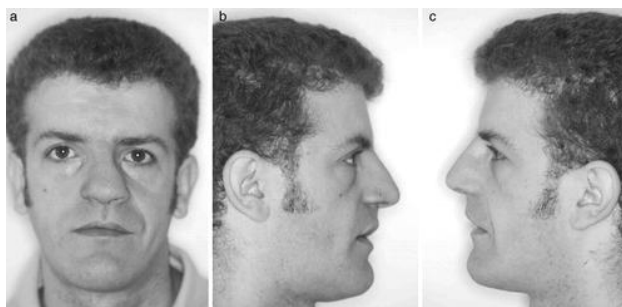

Fig 1 Patient atteint de DCC

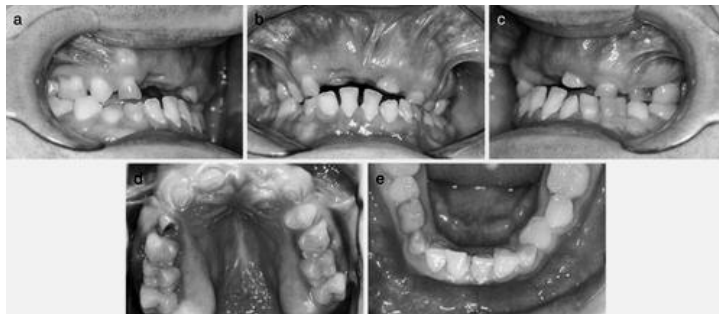

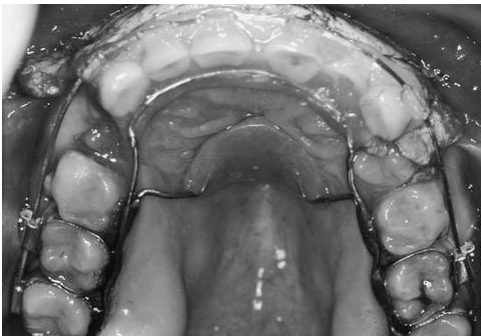
Fig 2 Vue orale avant traitement

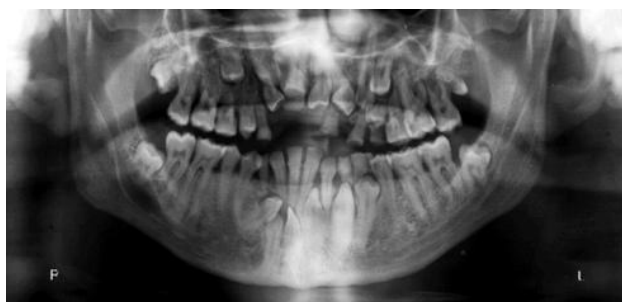
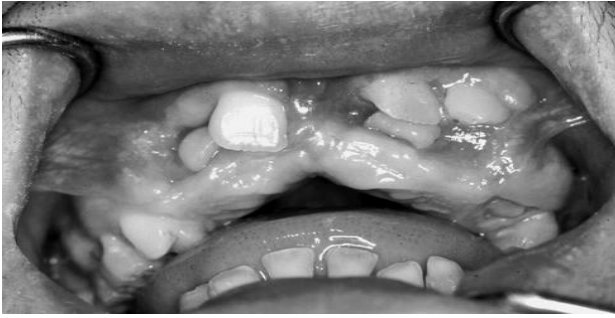
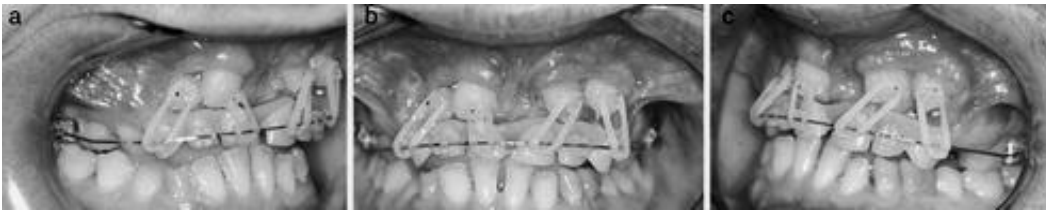Fig 3 OPT avant traitement



**Fig 4 Après avulsion des dents temporaires et surnuméraires**

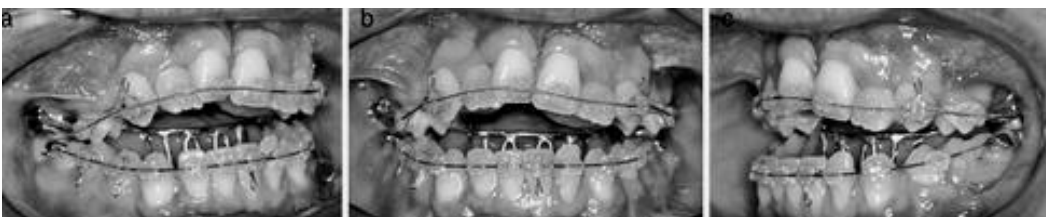

**Fig 5 Vue de l'accroche intra orale**



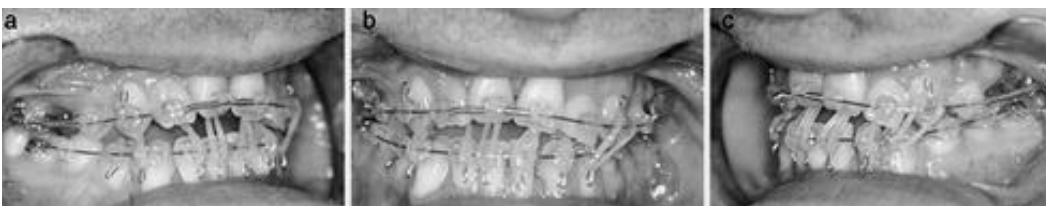**Fig 6**

**Vue intra orale des élastiques de traction**



**Fig 7**

**Brackets et arc en place ainsi que la grille linguale**



**Fig 8**

**Phase de traction élastique pour la fin de l'éruption et l'alignement**

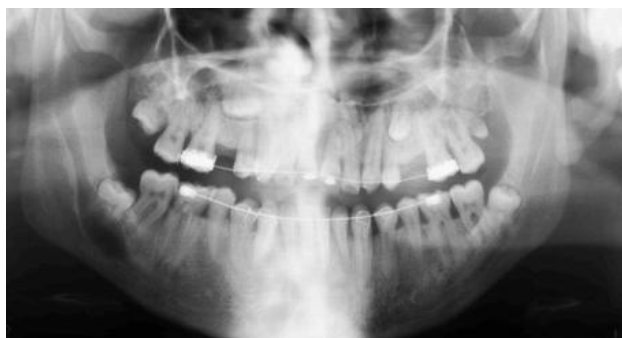

Fig 9 OPT de fin de traitement

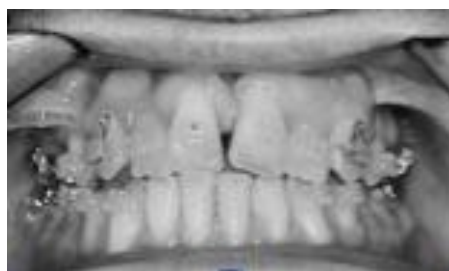
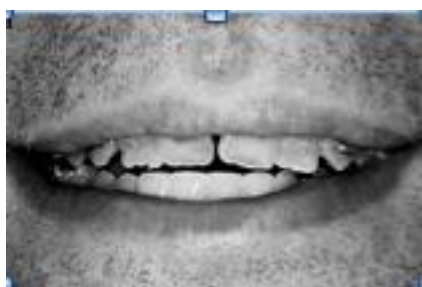
Fig 10

**Sourire du patient après la phase orthodontique. L'esthétique peut-être améliorée.**

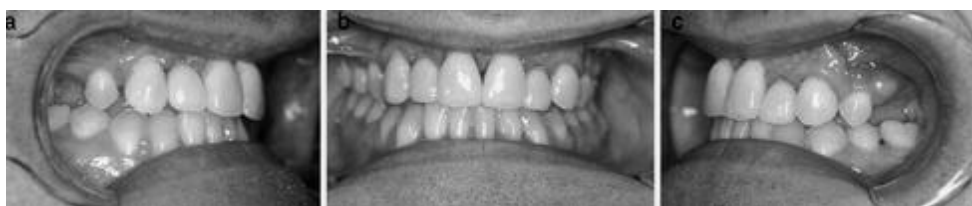

Fig 11

**Six couronnes ont été posées sur les dents antérieures maxillaires améliorant l'esthétique.**

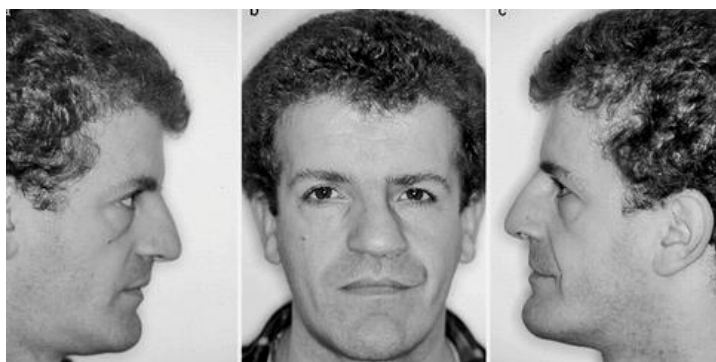


Fig 12

**Patient après traitement**

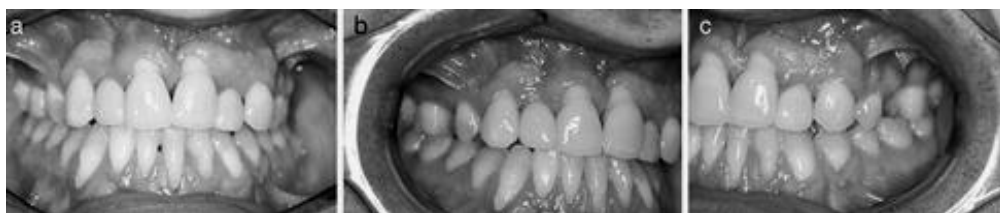

Fig 13

**Vue intra orale du patient après traitement**

D'après Farronato G et Coll., The Angle Orthodontist. 2009 (8)

## **5. LES TRAITEMENTS CHIRURGICAUX OU OSTÉOTOMIES**

Dans le plan de traitement, cette intervention de chirurgie maxillo-faciale intervient après l'alignement orthodontique du plan occlusal. Le traitement orthodontique est ainsi complété afin d'établir un résultat optimal sur le plan fonctionnel et esthétique.

Idéalement, la chirurgie orthognatique est presque toujours indiquée. Le traitement de l'hypoplasie du massif facial moyen et des relations anormales des mâchoires relève logiquement des ostéotomies d'avancée de la face. (69)

### **5.1 Ostéotomies maxillaires**

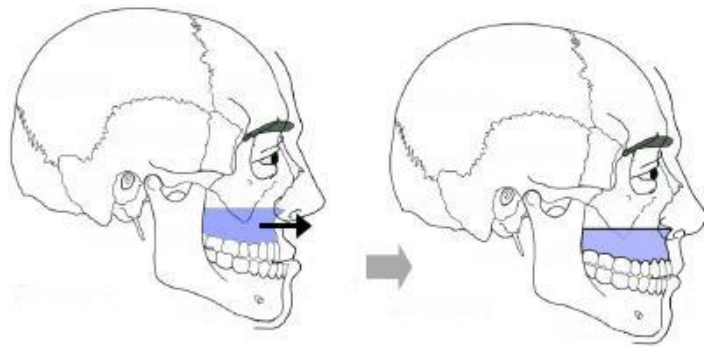
#### **5.1.1 Ostéotomies de type LEFORT I**

L'ostéotomie maxillaire de LEFORT I est l'intervention qui permet de mobiliser la totalité de l'arcade dentaire supérieure et du palais afin de corriger une anomalie de positionnement de celui-ci. Cette intervention permettra donc de corriger les anomalies du squelette de la face liées à la mâchoire supérieure.

Les bénéfices attendus de l'ostéotomie maxillaire de LEFORT I sont de plusieurs ordres:

- La restitution de rapports normaux entre les dents et d'une fonction masticatoire normale, prévenant ainsi les risques de problèmes dentaires à long terme (l'alvéolyse par exemple) ou d'articulation de la mâchoire.
- La restitution de rapports normaux entre les deux mâchoires quand il existe un décalage tel qu'il est impossible ou difficile de proposer une réhabilitation prothétique dentaire.
- L'amélioration de l'harmonie et de l'esthétique globale du visage de face comme de profil. Cette intervention peut corriger des anomalies. (70)





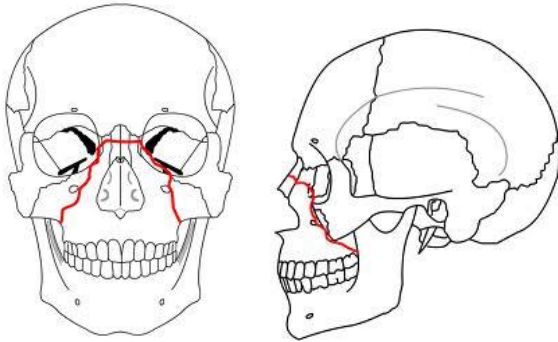
Ostéotomie LEFORT I

DANN et Coll. (71) en 1980, ont rapporté un cas d'une patiente présentant une déficience verticale maxillaire en association avec une DCC. Il a été pratiqué une ostéotomie de type LEFORT I modifiée afin de corriger l'occlusion, accompagnée de l'interposition, dans la région de l'ostéotomie, de greffons osseux provenant de la crête iliaque. La hauteur faciale a pu être augmentée de 11mm.

MUSSIG et Coll., ont présenté en 1991, le cas d'une patiente de 20ans atteinte de DCC, elle présentait une hypoplasie maxillaire et une importante occlusion de classe III ainsi qu'une béance de 12mm. Elle a été traitée par une ostéotomie de type LEFORT I. (72)

### **5.1.2 Ostéotomies de type LEFORT II**

Elles ont pour objectif la mobilisation du tiers médian nasomaxillaire selon un tracé plus ou moins proche de la fracture pyramidale.



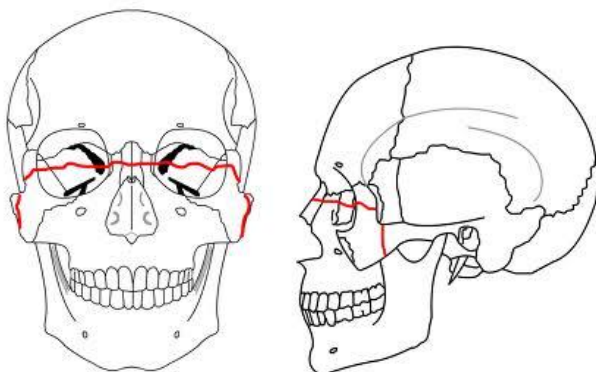
Ostéotomie de type LEFORT II

En 1990, STEINHAUSER et Coll., ont réalisé une ostéotomie de type LEFORT II modifiée pour traiter un patient de 22 ans atteint de DCC. Ce patient présentait une position en retrait du maxillaire avec une hypoplasie de l'étage moyen de la face ainsi qu'une occlusion de classe III. (69)

### **5.1.3 Ostéotomie de type LEFORT III**

L'ostéotomie de type LEFORT III, semble être la chirurgie de choix, puisqu'elle intéresse la partie inférieure des cavités orbitaires, elle corrige l'exophtalmie.

C'est une chirurgie lourde qui recommande une surveillance importante et notamment au moment de l'intervention par des neurochirurgiens.



Ostéotomie de type LEFORT III

## **5.2 Ostéotomies mandibulaires**

Un cas fut décrit en 1977 par HARRIES et Coll. Ces derniers ont procédé à une ostéotomie de recul mandibulaire, cette technique a permis la fermeture de l'espace vertical entre les dents antérieures maxillaires et mandibulaires, grâce à la rotation des fragments mandibulaire lors de la chirurgie.

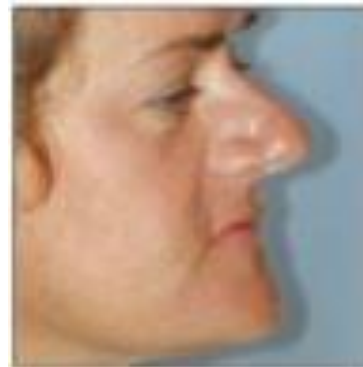## **6. LES IMPLANTS**

L'utilisation des implants dans le traitement des patients atteints de DCC est de plus en plus évoqués et mise en place.

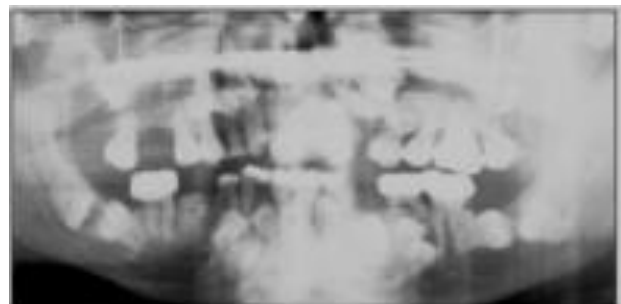
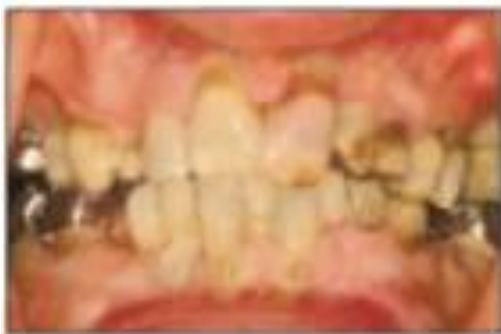Afin d'illustrer cette approche nous présenterons un cas clinique.

### **6.1 Cas clinique**

Il s'agit d'une femme de 42 ans atteinte de dysplasie cléido-crânienne. Enfant elle a subi plusieurs interventions chirurgicales permettant d'exposer les dents incluses. Ses principales plaintes étaient « j'ai de vilaine dents, je suis incapable de mâcher correctement ». (64)



Vue pré opératoire. On peut remarquer la large base du nez ainsi que le pont nasal déprimé. On note également un profil concave avec une tendance au prognathisme.



Vue intra buccale des dents en occlusion. OPT montrant les nombreuses dents surnuméraires. On peut en dénombrer 29.

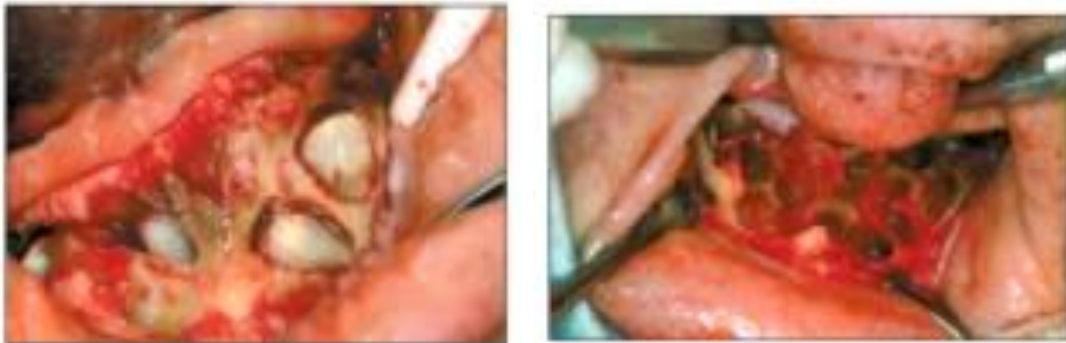Des empreintes primaires ont été réalisées, permettant la fabrication de prothèses provisoires, la dimension verticale a été légèrement améliorée.

La patiente a subi une intervention chirurgicale sous anesthésie générale complétée par une anesthésie locale, pendant cette intervention, toutes ses dents ont été avulsées.

A la suite des extractions, une alvéoplastie a été réalisée afin de récupérer de l'os ensuite replacé dans les zones de défauts osseux. L'os greffé a été mélangé avec une solution de tétracycline et légèrement tassé.

Une fermeture étanche a permis de créer un joint d'étanchéité vis à vis de la prothèse provisoire.

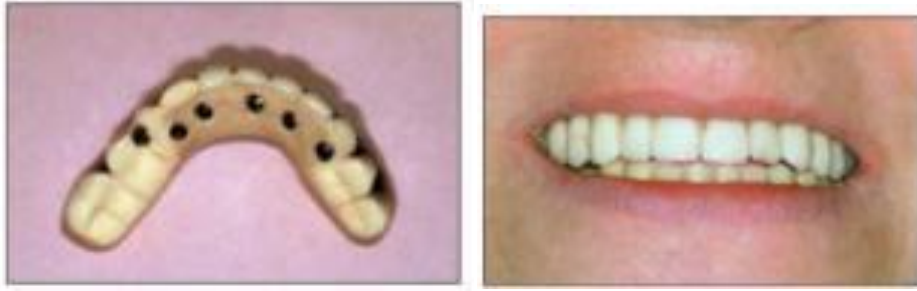Après quelques jours, la patiente est revenue pour le retrait des fils de suture ainsi que pour le rebasage mensuelle de ses prothèses provisoires.



Exposition chirurgicale des dents surnuméraires incluses avant extraction, Après extraction, on peut voir de grands vides comblés par des copeaux d'os précédemment récupérés.

Trois mois après l'avulsion de toutes les dents, la patiente s'est représentée pour la pose d'implants, sous anesthésie générale. 6 ont été posés à la mandibule et 10 au maxillaire.

Immédiatement après la pose des implants mandibulaires, la prothèse temporaire a été mise en place, tandis que la prothèse temporaire maxillaire a été placée 10 jours après la chirurgie implantaire.

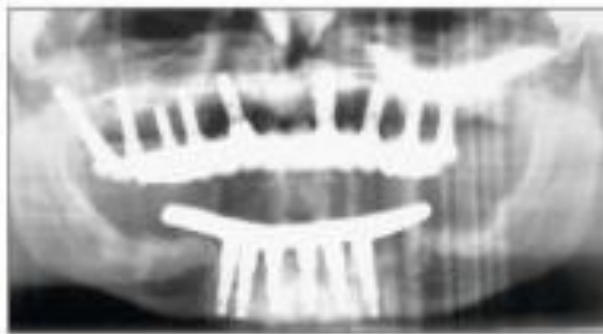

Vue occlusale de la prothèse temporaire mandibulaire.

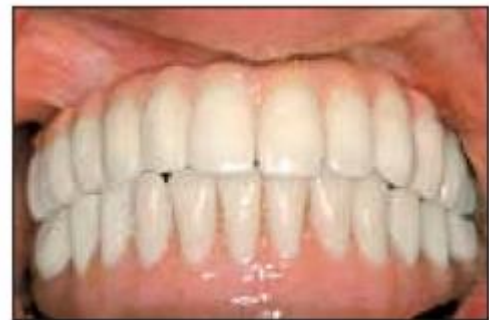Mise en place des deux prothèses temporaires.

Trois mois après la chirurgie implantaire, la patiente est revenue afin de réaliser la prothèse mandibulaire définitive. La prothèse mandibulaire temporaire a servi de guide à la fabrication de la prothèse définitive.

Six mois après leur pose, les implants maxillaires ont été découverts, tous s'étaient ostéo-intégrés sauf un dans la région molaire qui a été retiré.



Contrôle radiographique de la position des implants



Prothèses définitives en place



Patiente à la fin du traitement.

D'après PETROPOULOS, V. et Coll., J. International Journal of Oral & Maxillofacial Implants. (2004) (64)

## **6.2 Conclusion**

L'utilisation d'implants endo-osseux dans le traitement de patients atteints de DCC offre une option de prise en charge efficace. Ils permettent d'éviter les longues périodes inesthétiques dues à l'absence des dents ou au port de prothèse amovible.

En dépit d'un manque de données fondées sur le potentiel d'ostéointégration des implants en titane chez un patient souffrant de DCC, il a été montré par le précédent cas clinique, que le remodelage osseux et l'ostéointégration des implants sont possibles, malgré le fait que cette anomalie génétique affecte l'activité ostéoblastique. (64)

## **7. LES AUTOTRANSPANTATIONS**

L'amélioration des connaissances scientifiques portant sur la cicatrisation pulpaire et parodontale fait que les autotransplantations dentaires sont considérées actuellement comme des techniques fiables et reproductibles.

Cette technique offre une autre alternative, spécialement dans les cas où les traitements orthodontiques ne donnent pas de résultats satisfaisants et quand les traitements prothétiques ne sont pas désirés.

La transplantation fournit un moyen de placer les propres dents du patient dans une position fonctionnelle en un temps de traitement relativement court.

La technique consiste à procéder à l'extraction chirurgicale de la dent incluse et à sa réimplantation immédiate dans une alvéole néoformée.

Un examen radiologique et clinique correct de la bouche doit être effectué afin de connaître la position de la dent, il est souvent rendu difficile par la présence de dents surnuméraires et incluses superposées.

Si la dent transplantée est mature, il faudra la dépulper 10 jours après l'intervention, étant donné que l'on sectionne le paquet vasculo-nerveux. En revanche, si la dent est immature, il n'existe pas d'apex avec un paquet vasculo-nerveux mais une partie germinative en transplantant le tout, la vitalité va persister et la racine pourra continuer sa formation.

Le maintien de la dent transplantée doit se faire avec un arc et une ligature, de plus, l'occlusion doit être réglée afin d'éviter toute interférence nocive.

L'opération peut être réalisée complètement en une fois pour toute la bouche ou par secteur. Il semble que l'opération puisse être mieux contrôlée quand on procède par secteur, bien que la possibilité de sélection des dents soit alors limitée. (68)

Certains auteurs, comme HALAZONETIS et Coll., (73) considèrent que plusieurs facteurs font de l'autotransplantation une technique particulièrement efficace dans la DCC :

- Les dents donneuses sont en abondance
- Du fait du retard de maturation dentaire et du développement tardif des dents surnuméraires, on peut envisager de préserver la vitalité pulpaire même si la transplantation est réalisée plus tardivement que chez les patients sans DCC.

Cependant, certains facteurs sont défavorables :

- Les dents repositionnées chirurgicalement souffrent souvent d'un certain degré de résorption
- Les transplantations sont considérées comme des traitements temporaires, donc à ne choisir qu'en dernier recours (la durée de vie des dents transplantées est d'environ 10 ans)
- Il faut pouvoir extraire les dents dans leur intégralité sans léser le parodonte (risque d'ankylose).
- Il faut une certaine quantité d'os pour que la dent soit stabilisée dans l'alvéole néo-formée, ce qui n'est pas toujours le cas après les extractions multiples et les exérèses kystiques.



**QUATRIEME PARTIE :**

**CAS CLINIQUES**

Afin d'illustrer de manière concrète les problèmes bucco-dentaires engendrés par la DCC, Monsieur le Docteur VIENNET Daniel a bien voulu nous confier son iconographie concernant le suivi d'une famille atteinte de ce syndrome :

- Le père, porteur de la maladie a été vu tardivement à l'âge de 41 ans.
- Ses deux enfants, tous deux atteints de DCC ont été suivis depuis l'enfance.

Comme nous le verrons, les thérapeutiques instaurées chez les enfants ne correspondent pas parfaitement aux modèles présentés précédemment.

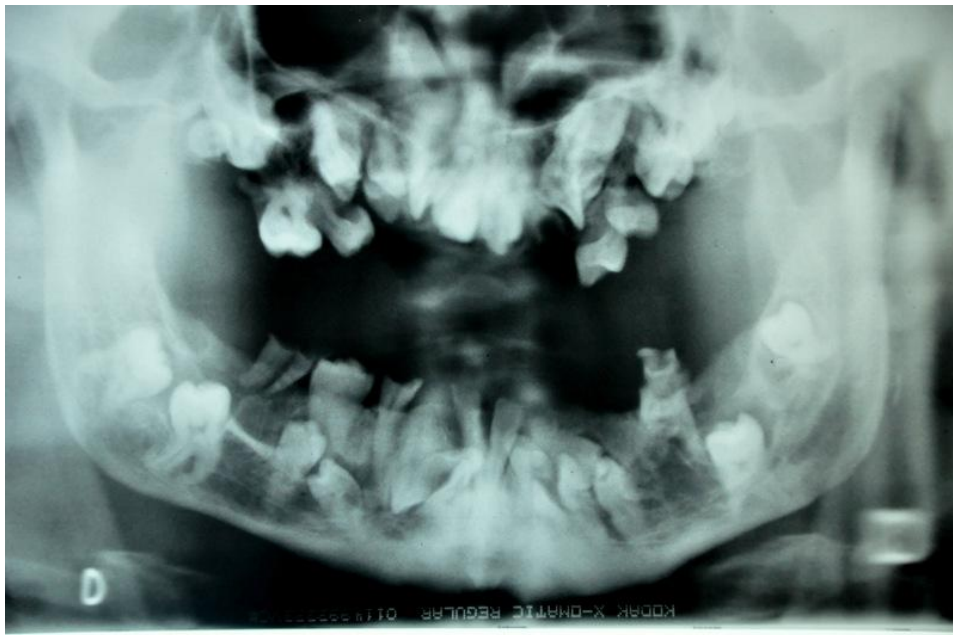On peut considérer que la technique utilisée est voisine de l'approche JERUSALEM, décrite par BECKER et Coll., en 1997, mais avec quelques variantes concernant l'adaptation à l'individu. Elle est notamment tributaire de l'apparition des dents surnuméraires et de la rapidité d'évolution dentaire et osseuse de chaque enfant. Il semble difficile en effet, d'indiquer arbitrairement des âges précis pour pratiquer les différents stades de la thérapeutique.

## **1. MONSIEUR C. RENÉ : LE PÈRE**

M. C. René est né le 27 juin 1950.

C'est un homme de petite taille mais non difforme.

Il consulte pour la première fois en 1991 à l'âge de 41 ans. Le motif de la consultation concerne des infections dentaires multifocales et répétitives.

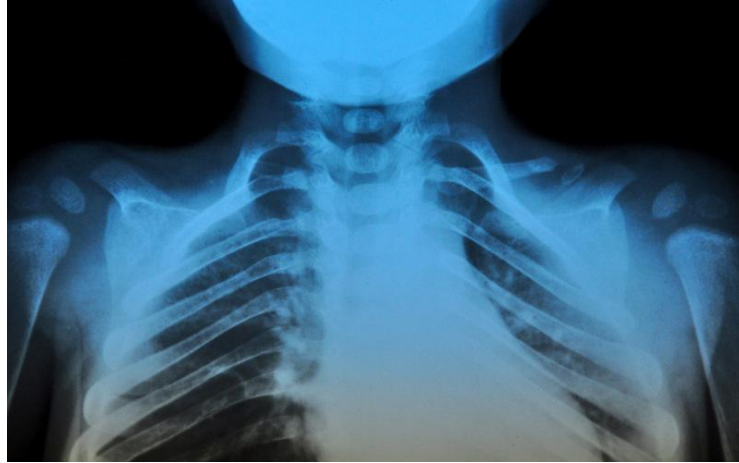

L'examen clinique et la radiographie panoramique nous montrent la présence sur l'arcade de quelques dents fort délabrées et irrécupérables ainsi que la présence d'un nombre considérable de dents incluses (27 au total).

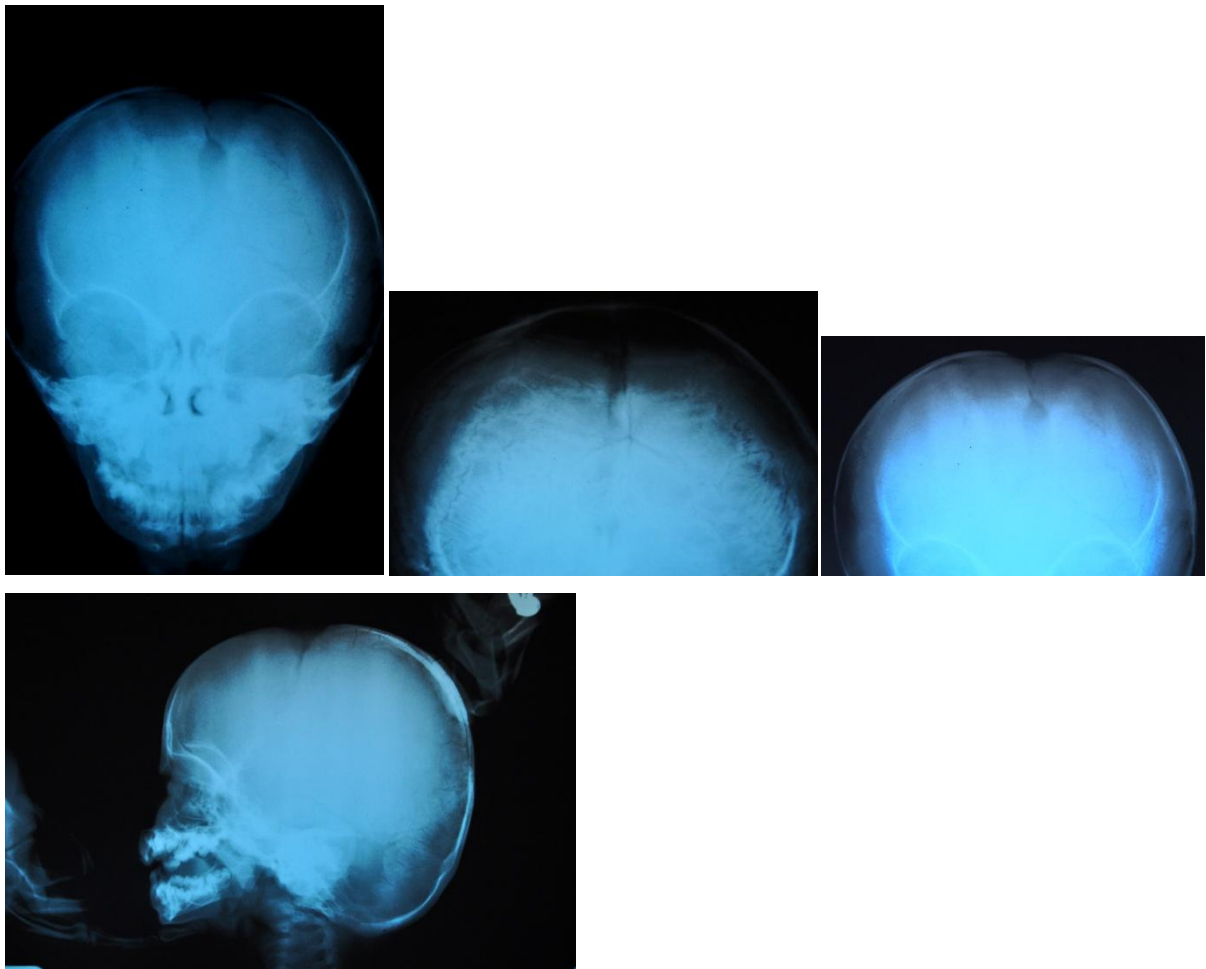
A la suite de ce constat, la décision est prise de réaliser l'avulsion, sous anesthésie générale, de toutes les dents évoluées et incluses et de faire réaliser ensuite une réhabilitation par prothèse adjointe totale.

L'enquête médicale réalisée à la première consultation, met en évidence le syndrome de Dysplasie Cléido-Crânienne, qui était connu du patient depuis l'enfance.

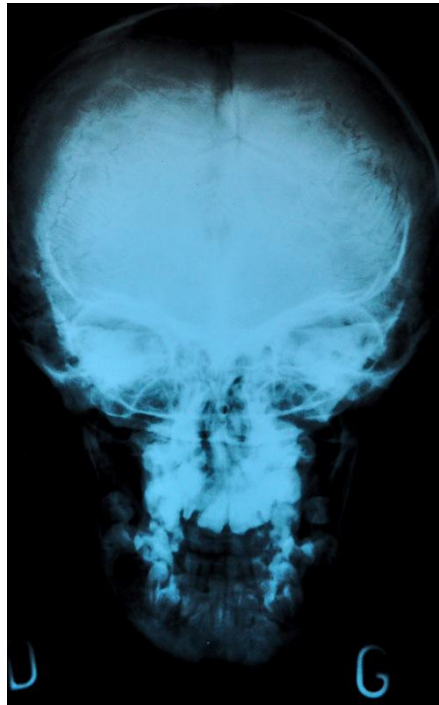
Nous avons pu retrouver les radiographies réalisées le 17 septembre 1951 à l'âge de 15 mois, radiographies qui ont permis d'affirmer le diagnostic de DCC.



Sur cette radiographie thoracique de face, nous pouvons noter une agénésie de la clavicule droite et la présence d'un reliquat osseux para sternal gauche. Le thorax est étroit et de forme conique.



Sur ces radiographies face et profil du crâne, nous constatons une ouverture persistante importante des fontanelles et la non fermeture des sutures osseuses.



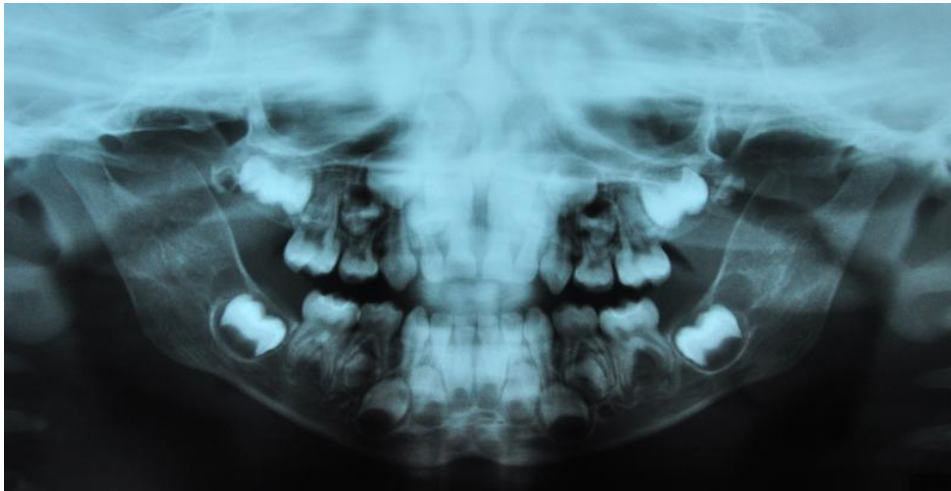
Une radiographie de la tête réalisée en 1963, à 13 ans, montre la non fermeture des sutures des os du crâne, ainsi que la présence de nombreuses inclusions tant des dents définitives que des dents surnuméraires.

## **MONSIEUR C. PIERRE : 1<sup>ER</sup> ENFANT**

M. C. Pierre est né le 20 octobre 1987.

Le diagnostic de DCC a été posé à la naissance mais malheureusement, les radiographies ont été égarées lors d'un déménagement.

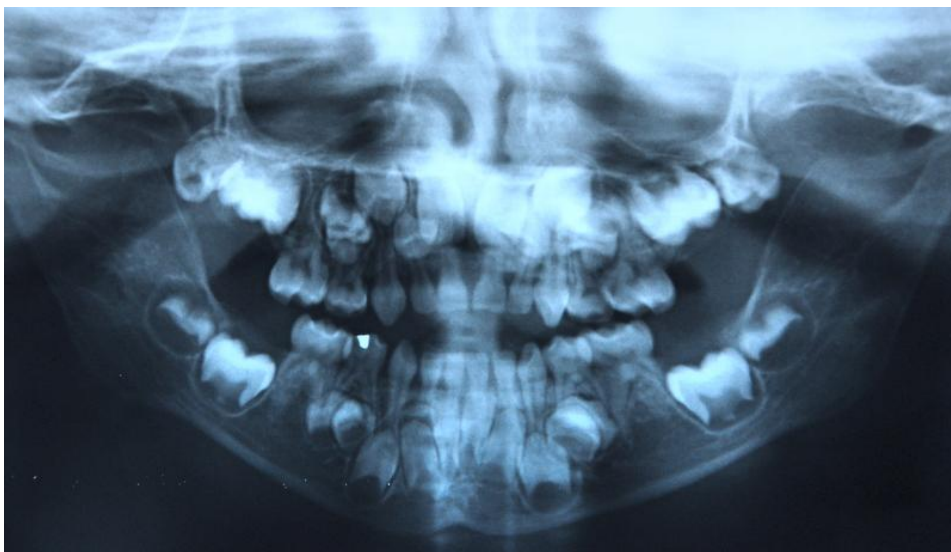
L'enfant possède un retard d'évolution statural. Il peut joindre quasiment ses épaules prouvant qu'il possède comme le père, une agénésie des clavicules ou tout au moins une dysplasie claviculaire.



Le patient est vu pour la première fois à l'âge de 4 ans, en 1991.

L'examen endo-buccal montre la présence de toutes les dents lactéales en bonne position.

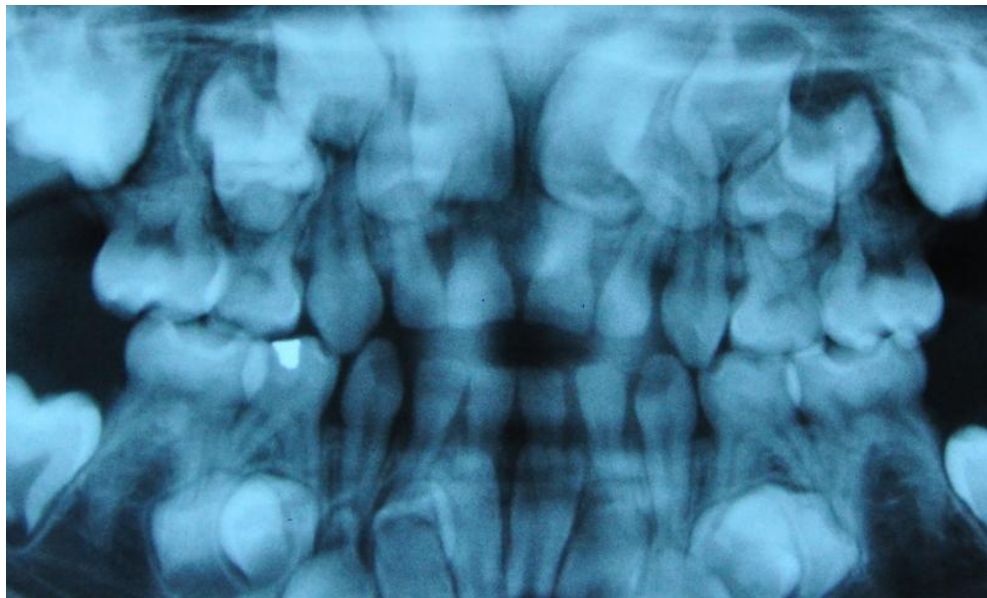
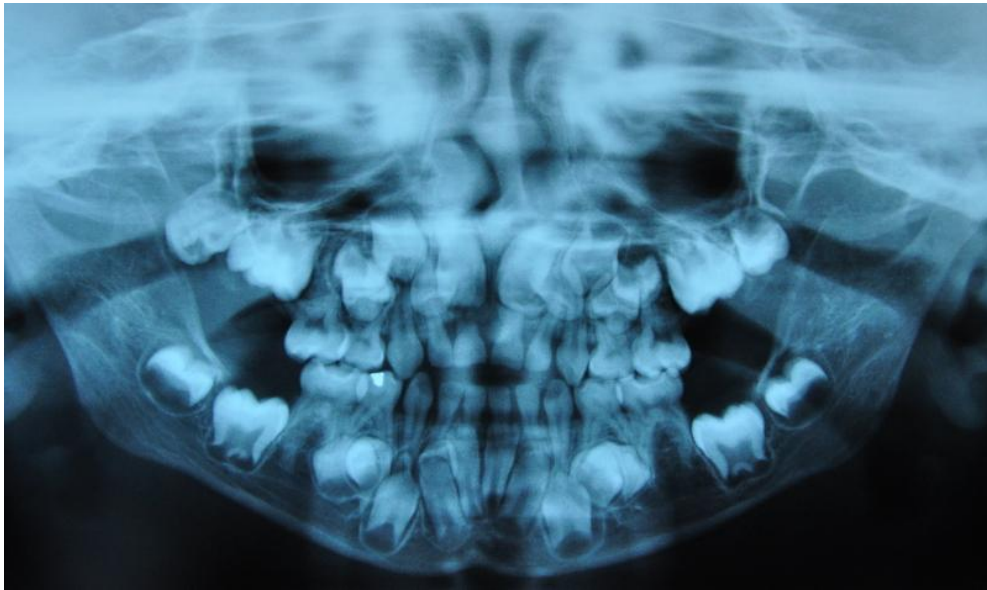
L'examen radiographique panoramique, montre en outre, la présence des germes des dents définitives en nombre et situation physiologique.



Radiographie panoramique 2 ans plus tard (1993), nous pouvons voir les premières dents surnuméraires :

- une coiffant le germe de 42
- quatre superposées aux germes de 14-24-34-44
- une suspicion d'une dent surnuméraire coiffant 32

Nous notons également, une forme et une disposition atypique de la dent n° 17 ainsi que l'absence des germes des 2<sup>èmes</sup> prémolaires supérieures et inférieures.



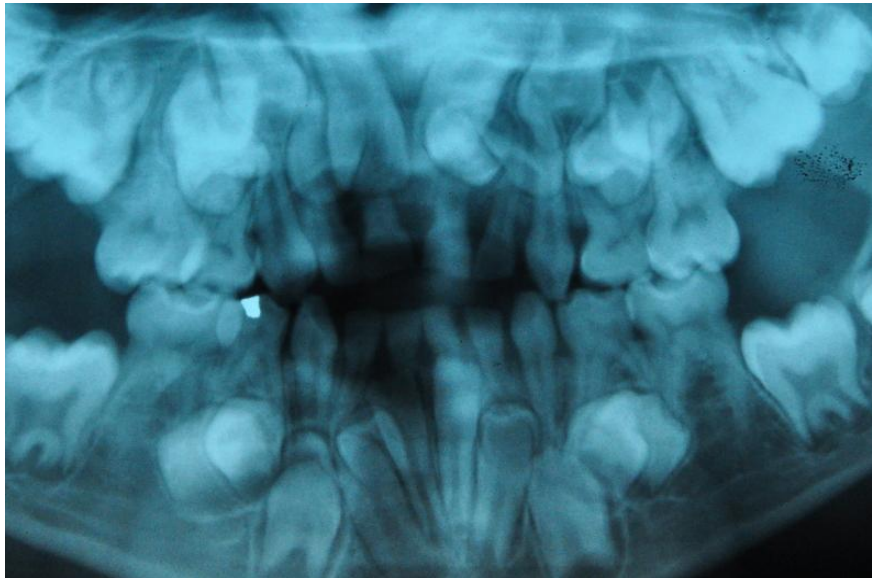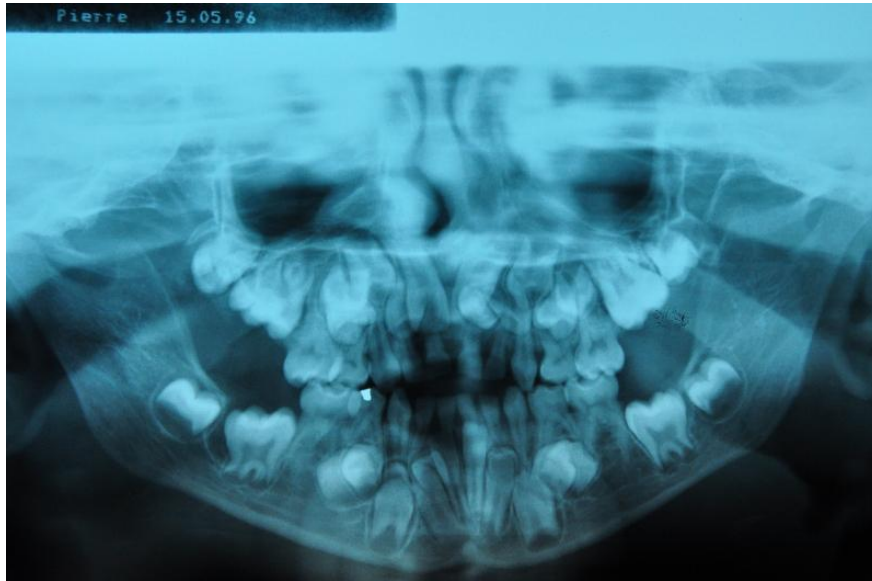
Sur cette radiographie panoramique de 1995, à l'âge de 8 ans, on note la confirmation de la présence de dents surnuméraires sur 42 et 32.

Les dents surnuméraires coiffant 14-24-34-44 ont évolué.

Une nouvelle surnuméraire est visible au sommet de 43.

On suspecte une dent surnuméraire au niveau de 21.





Sur cette radiographie panoramique datant de 1996 (9 ans) nous pouvons remarquer :

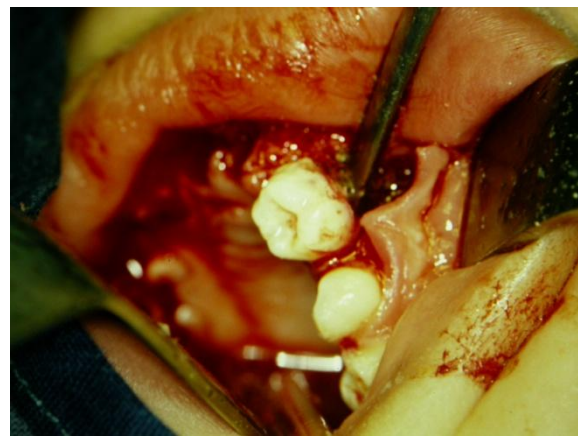
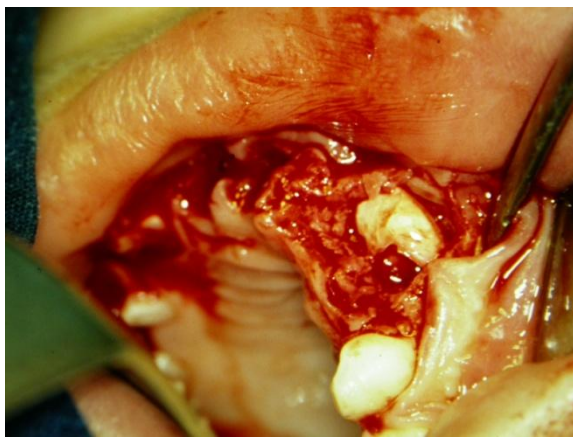
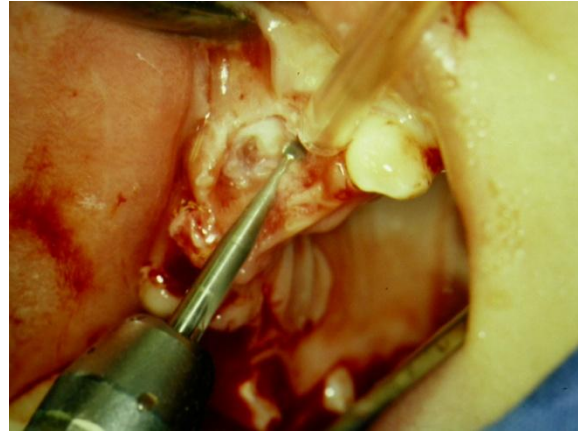
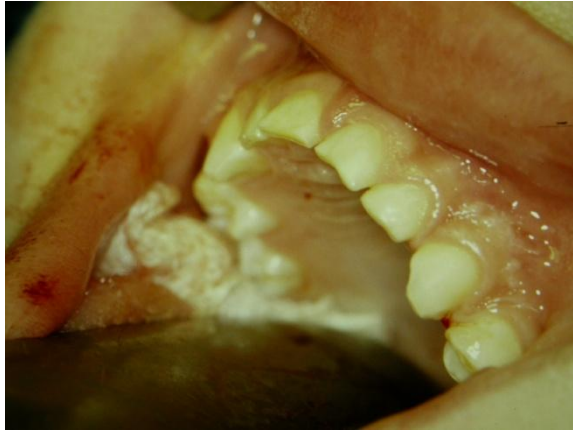- La confirmation de la présence d'une dent surnuméraire au niveau de 21, peu visible jusque là.
- L'encombrement de plus en plus marqué au niveau des 33-34 et 43-44
- Le blocage de l'évolution des 32-42 et 21

Une intervention chirurgicale sous anesthésie générale est donc décidée pour supprimer :

- 51-52-61-62 et la dent surnuméraire au niveau de 21
- 71-72-81-82 et les dents surnuméraires au niveau de 32 et 42

La 43 bis et les surnuméraires prémolaires sont laissées en place pour ne pas être obliger d'extraire prématurément les lactéales sus-jacentes.

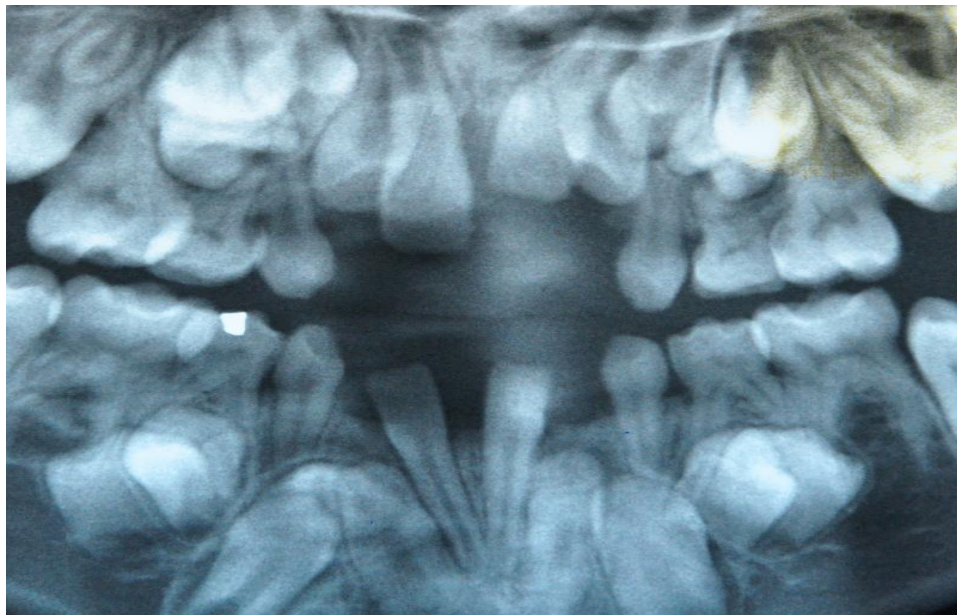
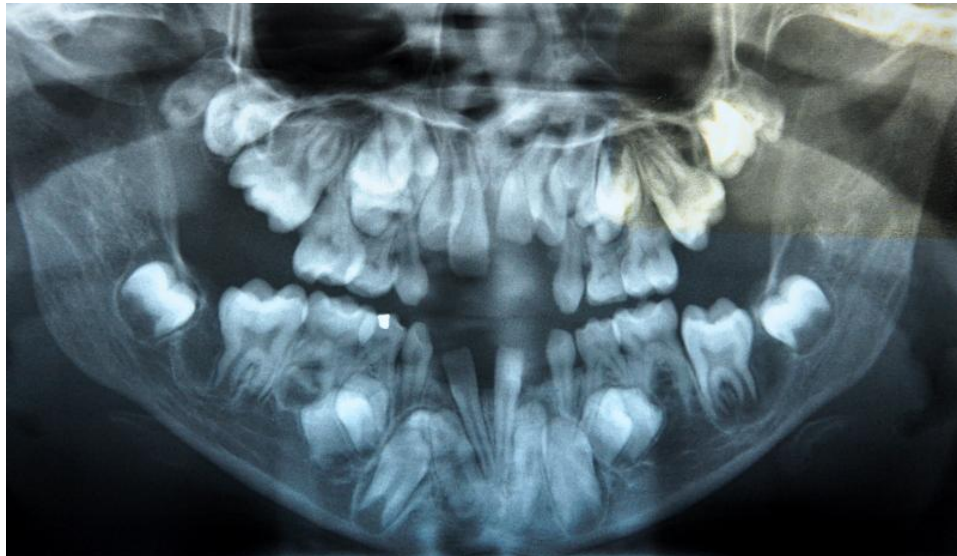Photos de l'intervention réalisée en 1996 :



En 1, état initial

En 2 et 3, dégagement de la dent surnuméraire de 21 après avulsion de 51-52-61-62

En 4, avulsion de la dent surnuméraire, on note sa forme particulière de molaire lactéale.



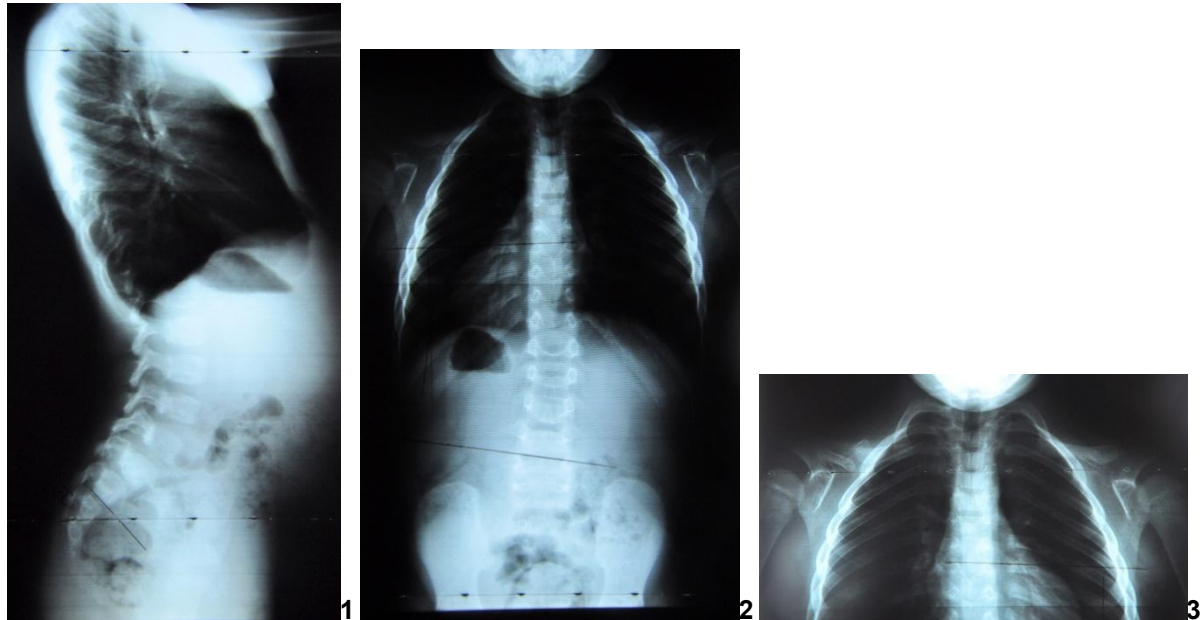
Un an après la première intervention, en 1997, nous pouvons remarquer :

- l'évolution de 21 est stoppée alors que 11 fait son évolution
- l'encombrement mandibulaire est de plus en plus important
- la 43 bis a pris beaucoup de volume
- suspicion d'apparition d'un germe entre les racines de 85
- présence d'une 35 superposée aux 34 et 34 bis

La décision d'intervenir de nouveau est prise. Début 1998, une nouvelle intervention est programmée afin de supprimer la 43 bis et de réaliser des alvéolotomies conductrices sur 21, 32 et 42, dans le but de favoriser l'éruption spontanée de ces dents, étant donné qu'à ce stade, les supports dentaires présents sont jugés trop faibles pour tenter une traction orthodontique.

Parallèlement, l'enfant est suivi par son pédiatre pour son développement général.

En décembre 1997, un statif de la colonne vertébrale est réalisé.



En 1, une radiographie lombaire de profil, montrant une hyperlordose lombaire

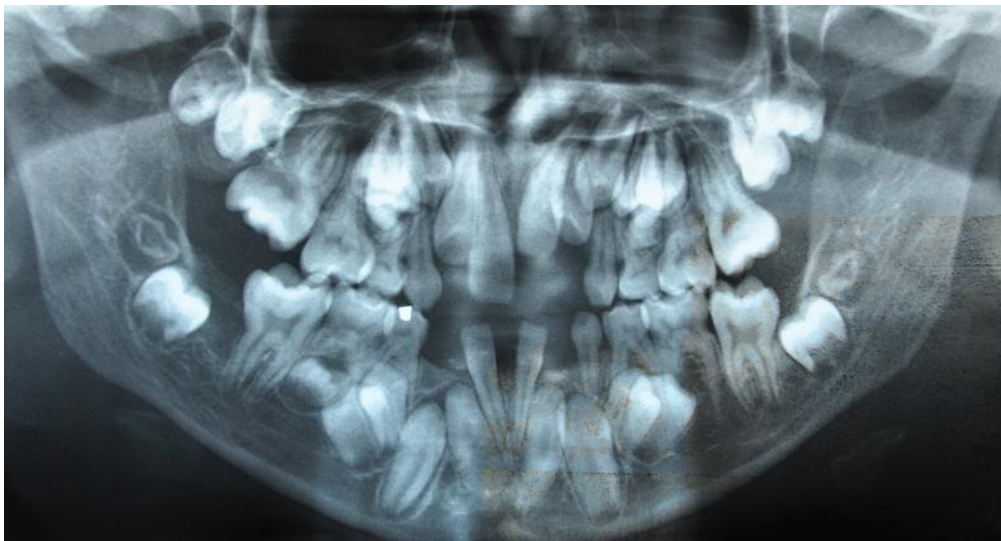
En 2, une radiographie lombaire de face, montrant une légère scoliose lombaire ( $10^\circ$ )

En 3, une radiographie des poumons, confirmant la dysplasie claviculaire et montrant un thorax étroit avec hyperobliquité vers le bas de certaines côtes.

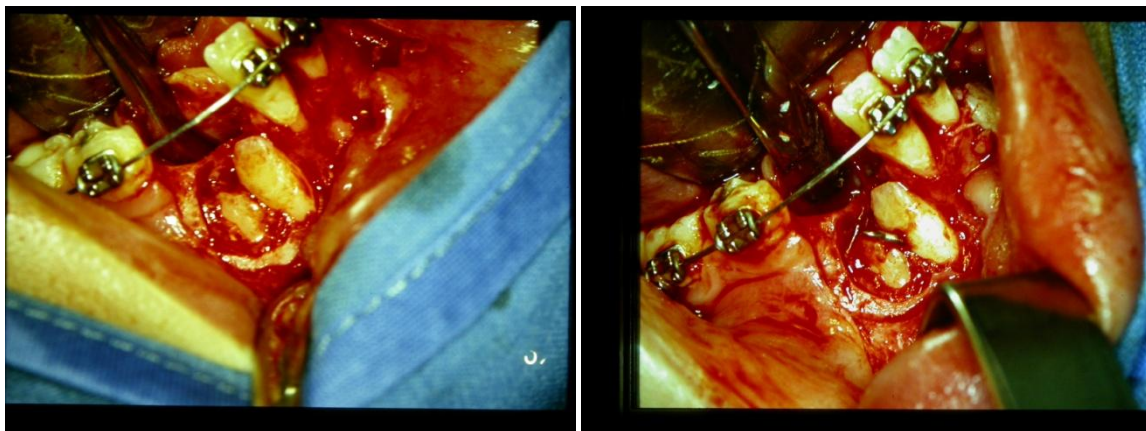
Un an et demi après la seconde intervention, nous constatons que les alvéolotomies conductrices ont eu très peu d'effet. Ce qui prouve le peu de potentiel éruptif de ces dents.

Mais à ce stade, les premières molaires définitives sont en place sur les arcades ; elles vont permettre d'aborder l'étape chirurgico-orthodontique, avec dans un premier temps, mise en place de dispositif de traction sur 21, 32 et 42.

Sur cette radiographie panoramique de 1999, nous pouvons noter la confirmation de l'apparition d'un germe entre les racines de 85.

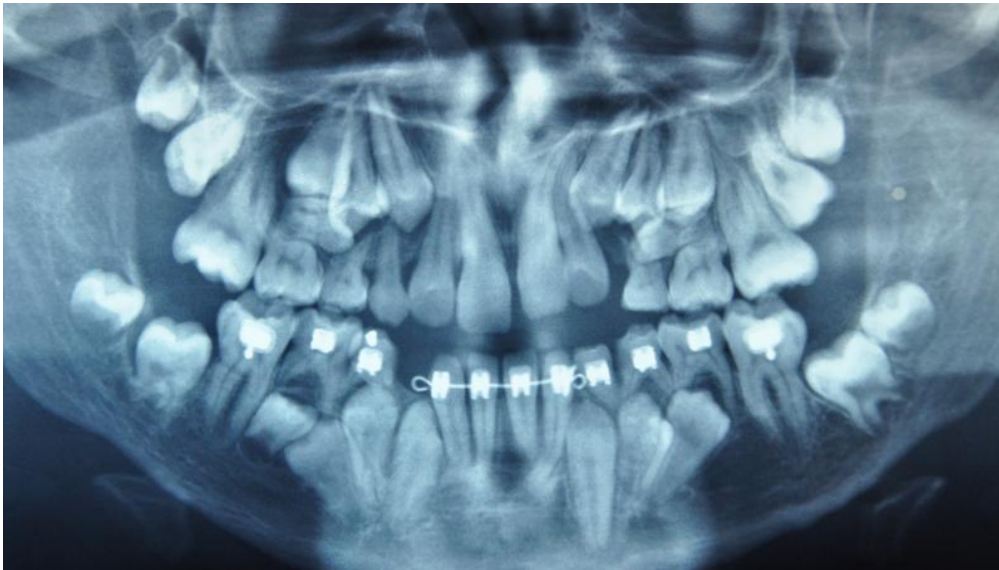

**Photos de l'intervention de 1999 :**



Dégagement de 42 et 43.

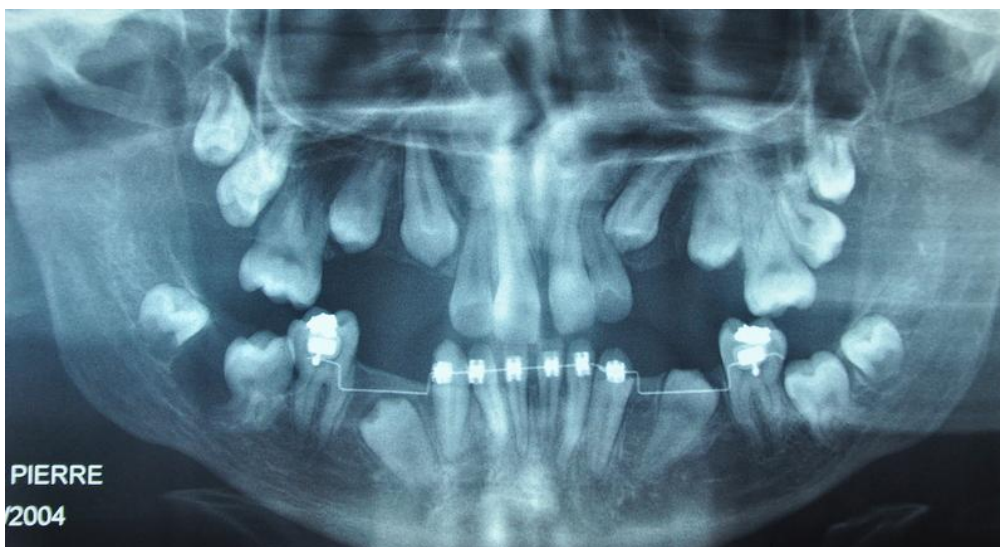Mise en place d'un TMS Cleat sur 42 pour effectuer la traction orthodontique



Sur cette radiographie panoramique de 2002, à l'âge de 15 ans, nous pouvons constater que les huit incisives sont en place sur l'arcade.

Afin de régler le problème des canines et prémolaires il est décidé, en concertation avec l'orthodontiste, de ne conserver qu'une prémolaire par hémis arcade.

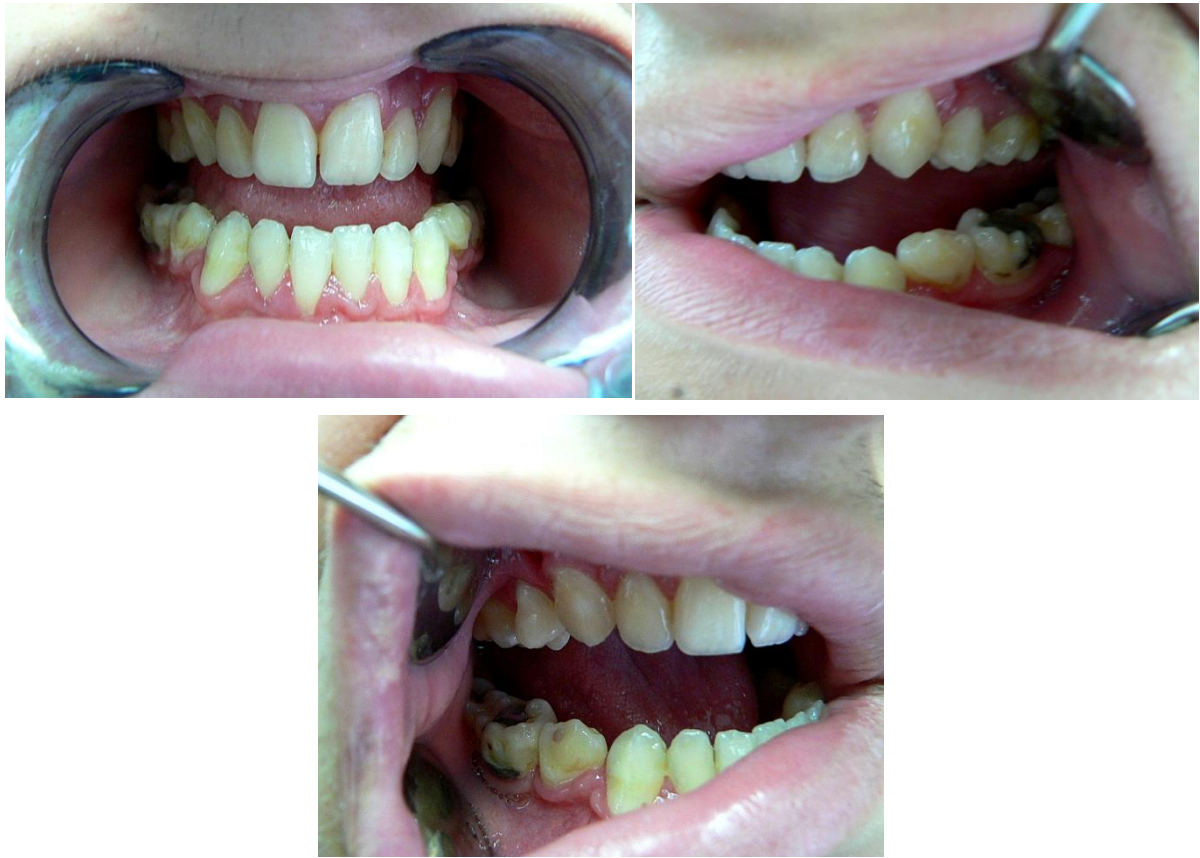L'intervention chirurgicale suivante va donc supprimer 14 et 14 bis, 24 et 24 bis, 34 et 34 bis, 44 et 45 ainsi que les dents lactéales sus-jacentes.



En janvier 2004 :

- les 33 et 43 sont en place
- 15, 25 et 35 sont en position sous muqueuse et évoluent
- 13, 23 et 45 devront être tractées sur l'arcade

**Photos du 07-2006 :**



Etat final, le traitement est terminé. Toutes les dents conservées sont en place sur l'arcade.

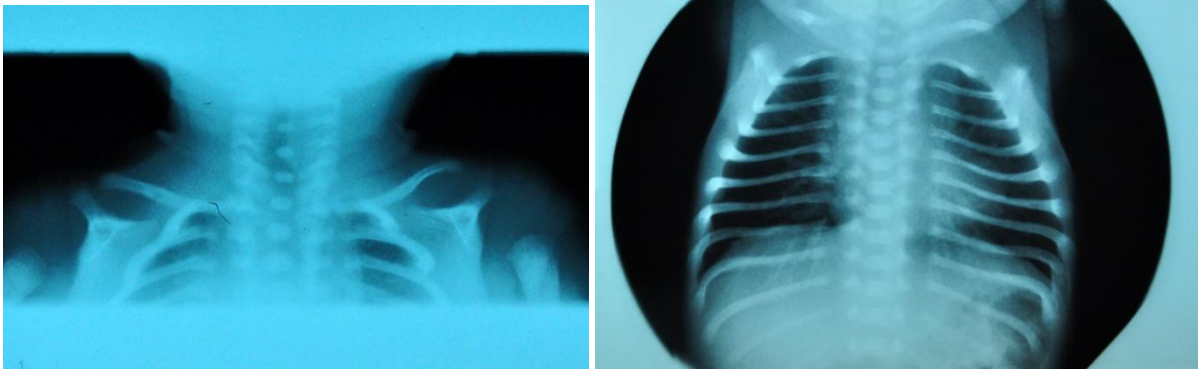
Les quatre dents de sagesse ont été avulsées.

## **2. MONSIEUR C. LOUIS : 2<sup>ND</sup> ENFANT**

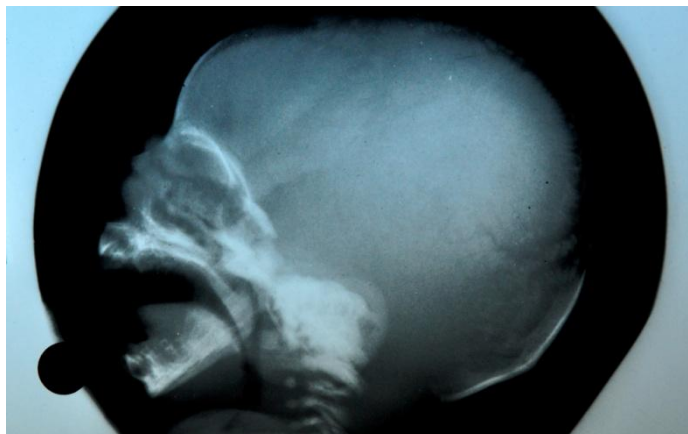M. C. Louis est né le 24 juin 1990.

Le diagnostic de DCC a été initié par l'échographie pendant la grossesse puis confirmé par l'examen clinique et radiologique dès la naissance.

Des radiographies à 2 jours ont été réalisées et montrent :



- les clavicules présentes mais on constate un aspect gracile à gauche et une clavicule un peu courte à droite.
- un faible volume des corps vertébraux en particulier au niveau de la région cervicale et un écart inter vertébral important dans la région lombaire.
- le thorax faiblement conique.

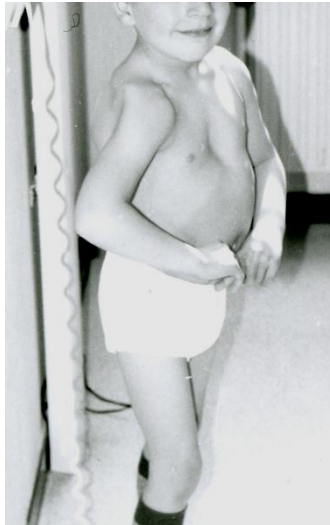

On peut voir un aspect de déminéralisation diffuse avec irrégularité au niveau des sutures et de larges fontanelles, une importante solution de continuité au niveau de la paroi postérieure du trou occipital.

On note également un retard de maturation des bourgeons dentaires.

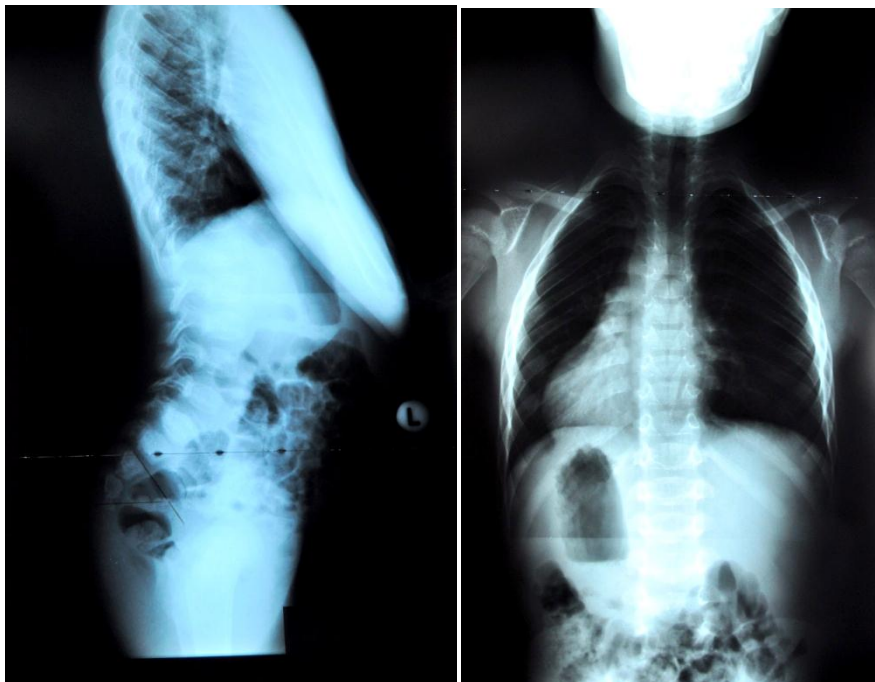


**Photographie de Louis en 1995 :**



Une mobilité importante de l'épaule permise par la clavicule droite incomplète.

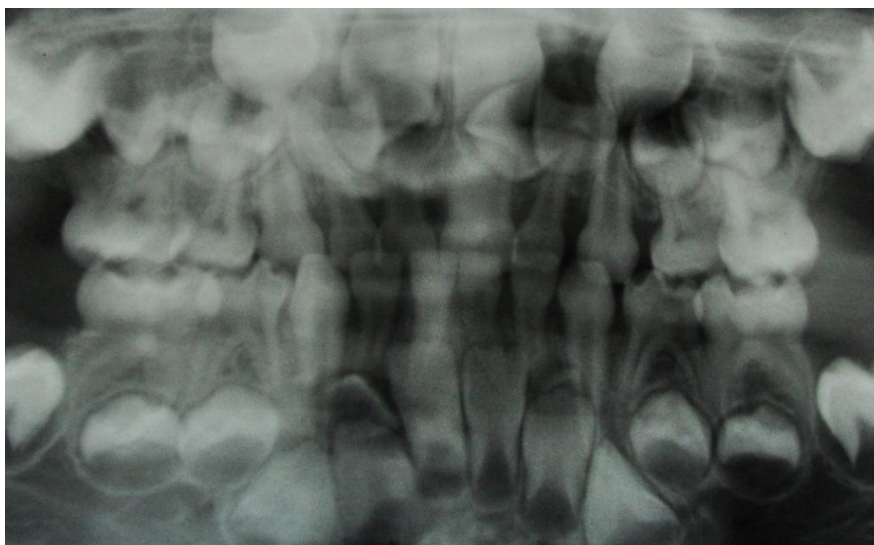
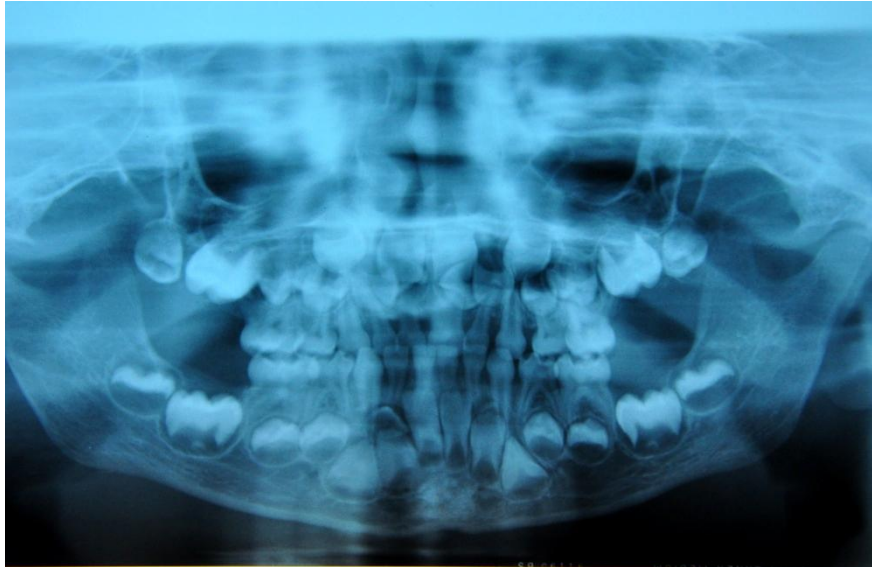
**Radiographies de 1997 :**



Radiographie de la colonne vertébrale de profil, on remarque une légère lordose lombaire.

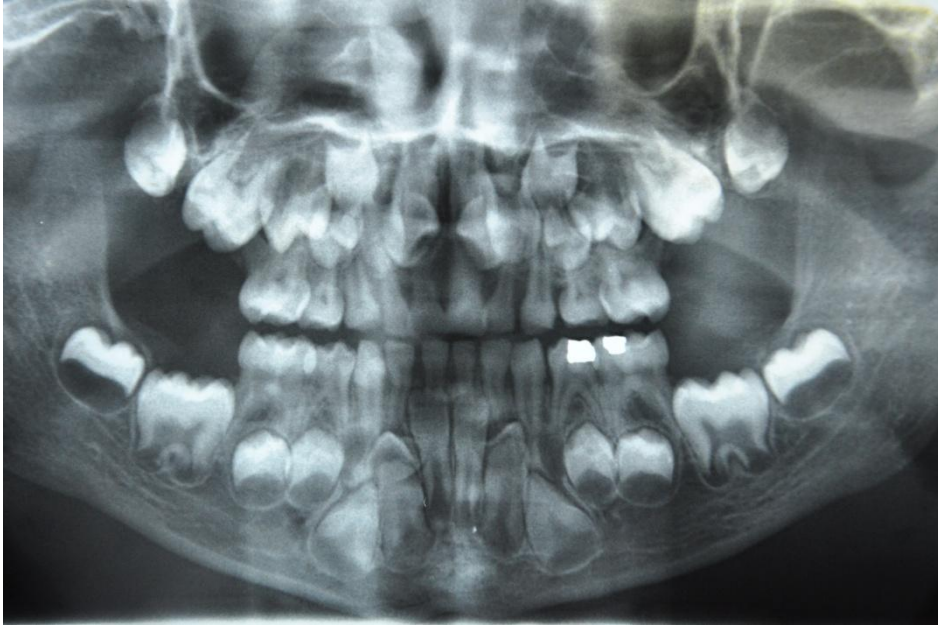Radiographie de la colonne vertébrale de face on note l'absence de scoliose.

L'enfant suivi depuis son plus jeune âge au niveau dentaire présente une évolution normale des dents lactéales avec une seule particularité : l'incisive centrale gauche (61) est bigéminée.



Le premier panoramique réalisé en 1996 à l'âge de 6 ans confirme l'examen clinique et nous montre en plus :

- la présence de tous les germes définitifs (sauf les 8)
- la présence de deux dents surnuméraires au niveau de 11 et 21
- la présence de deux dents surnuméraires au niveau de 32 et 42



Sur cette radiographie panoramique de 1997, on note que :

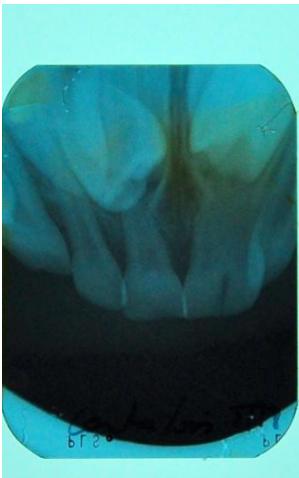- les 4 dents surnuméraires sont bien visibles
- une suspicion de dents surnuméraires en formation sur 33 et 43

Il semble y avoir beaucoup moins d'encombrement dans les secteurs prémolaires que chez le frère aîné.

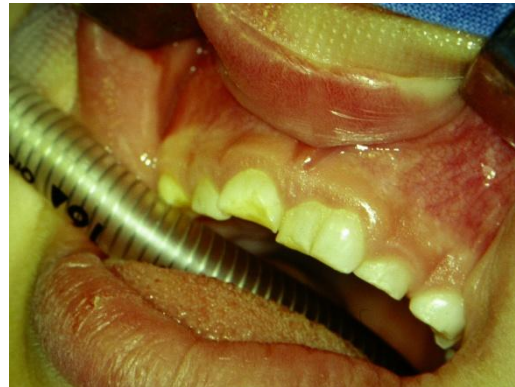La décision est prise d'effectuer une intervention chirurgicale pour supprimer 11 bis et 21 bis qui bloquent 11 et 21 avec élimination des 51 et 61.

Les 71 et 81 sont avulsées pour réaliser des alvéolotomies conductrices sur 31 et 41.

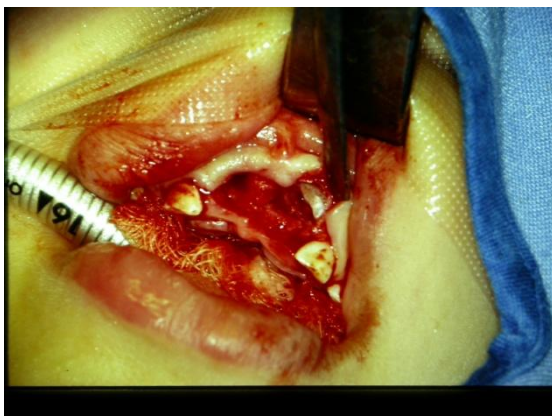**Photographies de l'intervention de 1998 :**



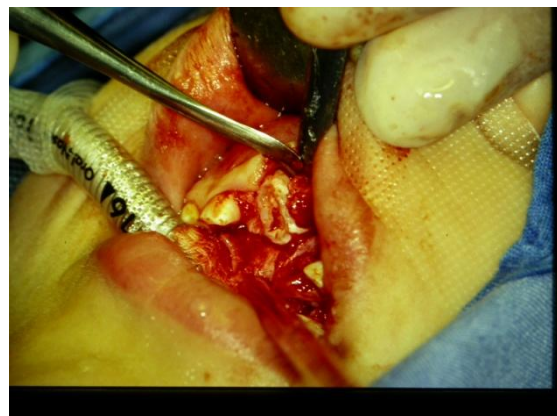Rétro alvéolaire de la 61 bigémisée.



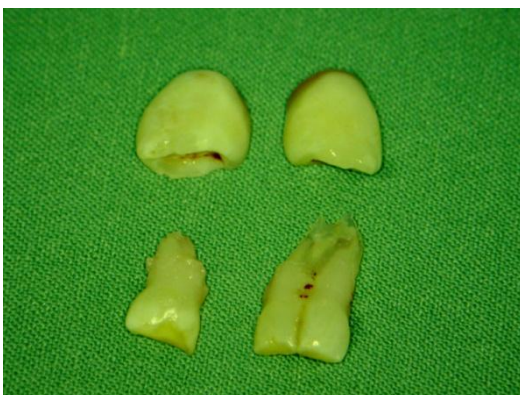Etat initial



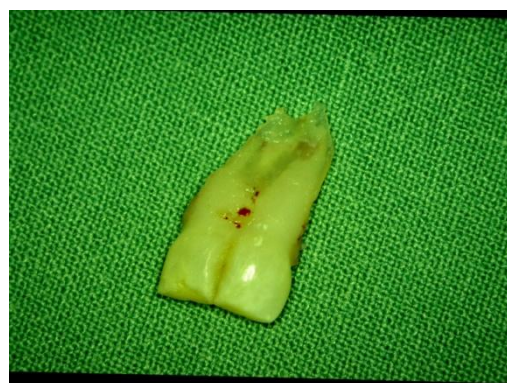Dégagement de 21 bis



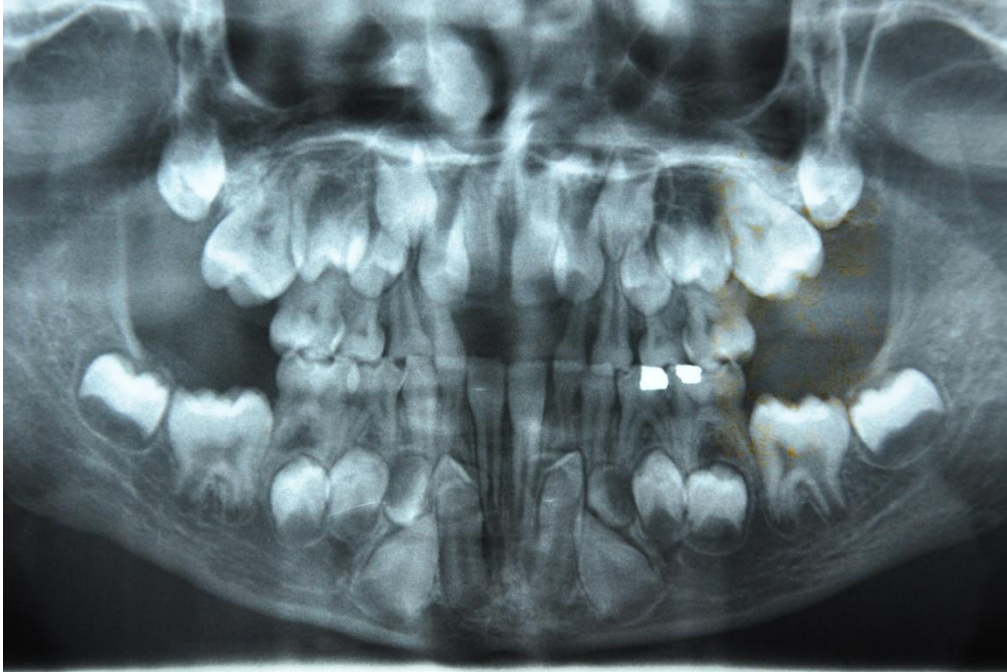Avulsion de 11 bis



Dents lactéales 51,61 et 11 bis et 21 bis



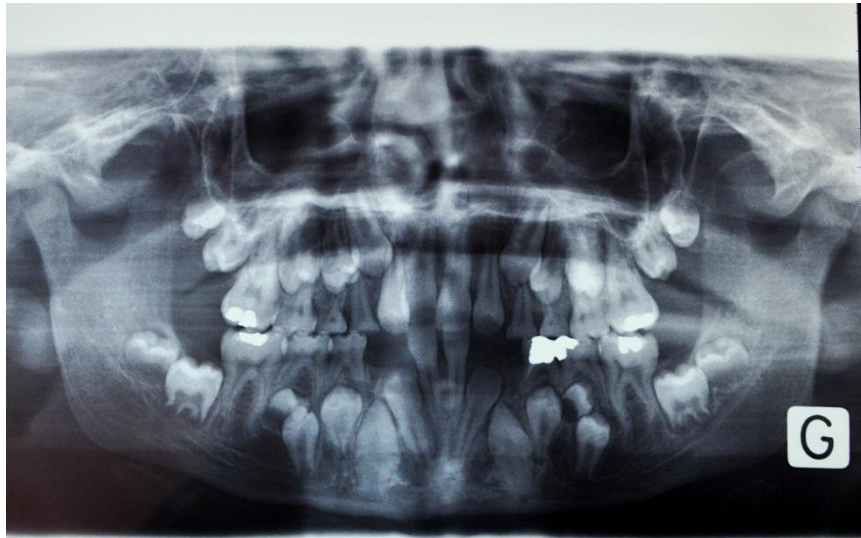
Gros plan de 61 bigémisée



Sur cette radiographie panoramique de 1999, à l'âge de 9 ans, on remarque :

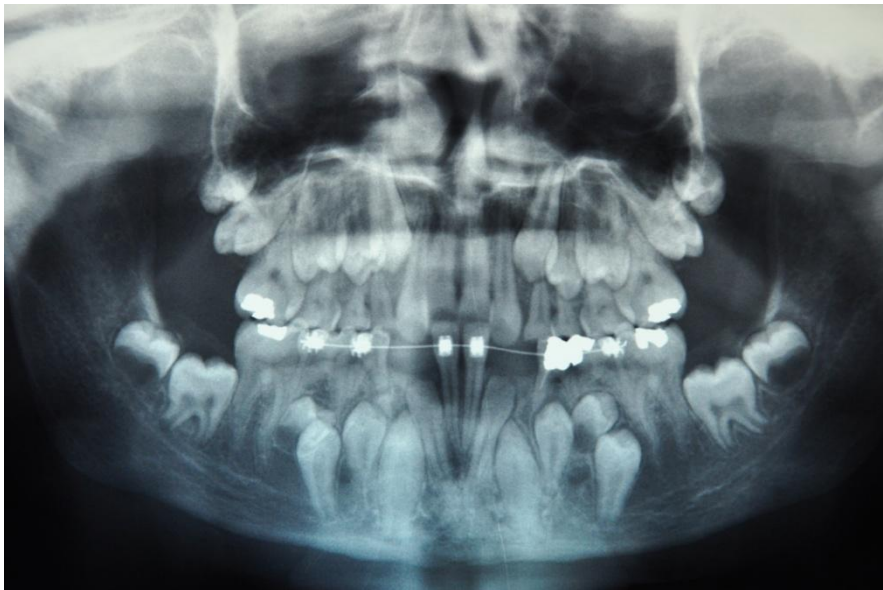
- une petite évolution spontanée des 11 et 21
- la mise en place spontanée des 31 et 41
- la confirmation de la présence de deux surnuméraires supplémentaires coiffant 33 et 43

La décision est alors prise d'intervenir en 2000 pour supprimer les 32 bis, 42 bis, 33 bis et 43 bis ainsi que 72, 73, 82, 83 et 52 et 62.



Sur cette radiographie panoramique de 2002, on note :

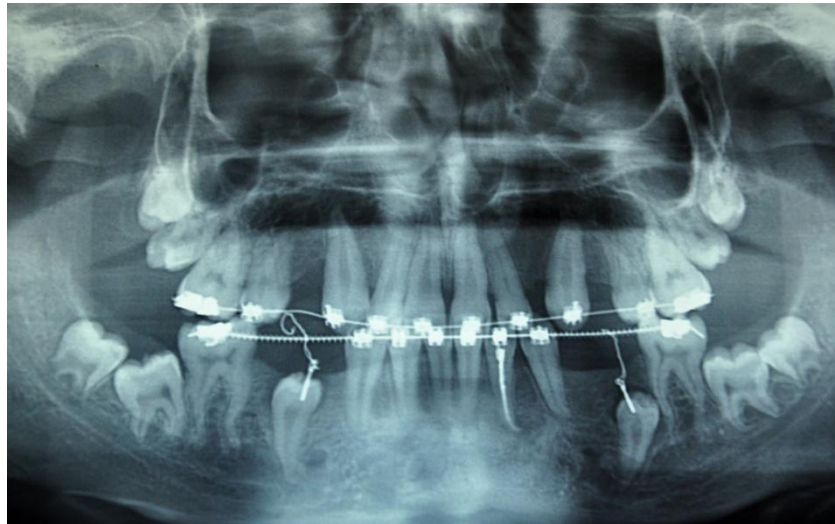
- une évolution spontanée des 4 incisives maxillaires
- une difficulté d'évolution des 32 et 42
- l'apparition de deux nouvelles surnuméraires 35 bis et 45 bis
- un encombrement notoire dans les secteurs prémolaires



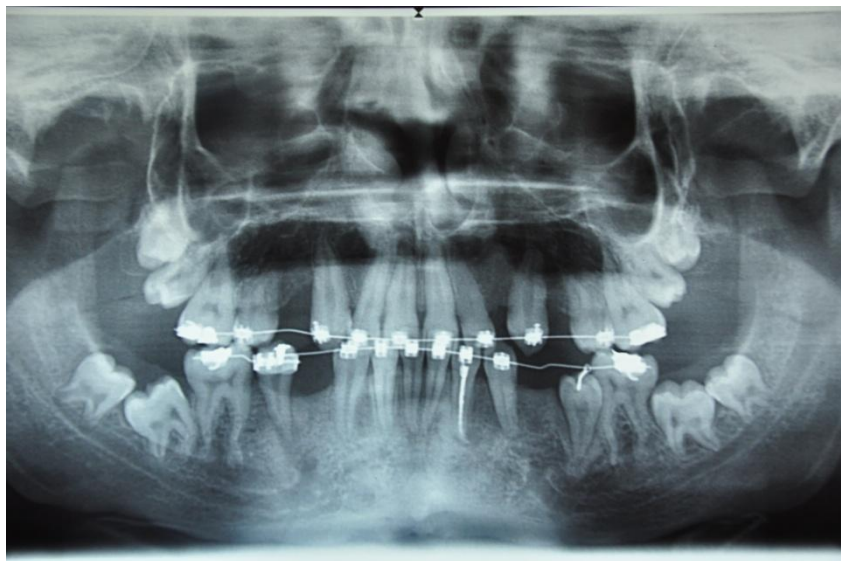
Au vu de cette radiographie panoramique, la décision est prise, en concertation avec l'orthodontiste de ne garder qu'une prémolaire par héli arcade ; comme chez le frère.

On procède donc à l'avulsion de 14, 24, 34, 35 bis, 44 et 45 bis ainsi que les dents lactéales correspondantes.

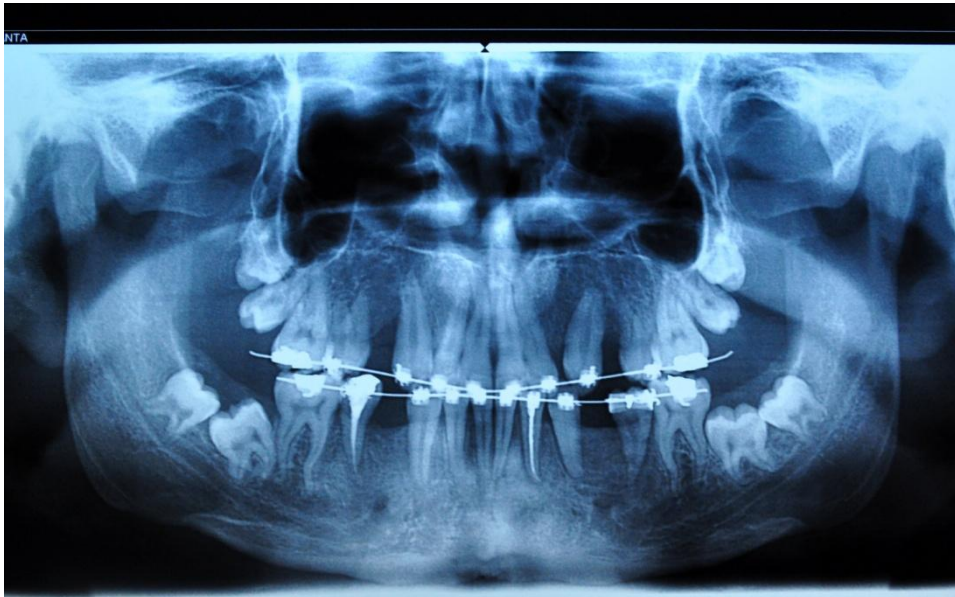
Des ancrages orthodontiques sont placés sur 32, 42, 35, 45 de manière à pouvoir tracter ces dents, dont le potentiel éruptif semble faible.



Sur cette radiographie panoramique de 2006, toutes les dents maxillaires conservées sont en place sur l'arcade, exceptées les 7 et 8 en évolution. Les 35 et 45 sont encore en traction par l'intermédiaire de TMS Cleat visibles sur la radiographie.



Sur cette radiographie panoramique de 2008, on remarque ici, que la 45 est en place sur l'arcade, la 35 est toujours en traction et en sous occlusion. Le blocage de 37 et 47 est très accentué.

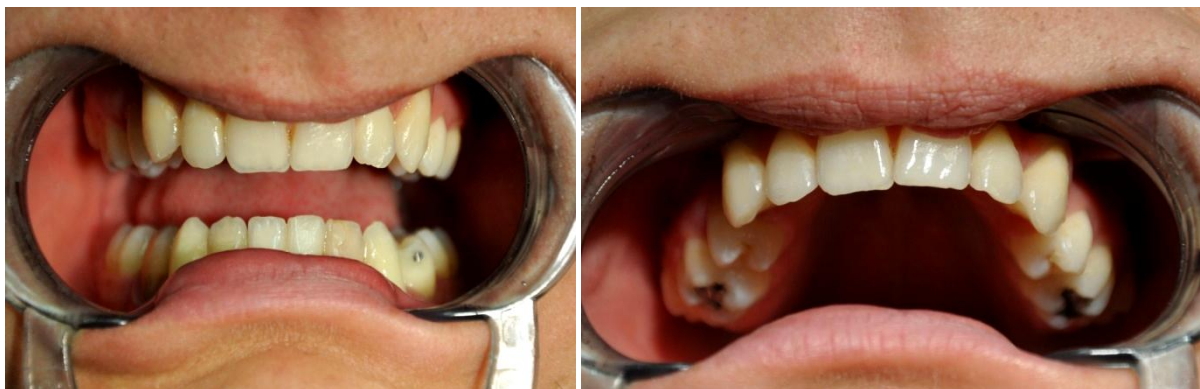

Sur cette radiographie panoramique de 2010, l'étape de réduction des espaces est enclenchée après la mise en place de toutes les dents tractées.

En 2011, une dernière intervention supprimera les 37 et 47, beaucoup trop enclavées, en espérant l'évolution de 38 et 48.

Cette intervention permettra également de supprimer 18 et 28 de manière à laisser évoluer 17 et 27.

### **Photographies à l'état presque final de 2013 :**



Sur ces photographies :

- les espaces des régions prémolaires sont réduits au maximum
- les 17 et 27 ont évoluées
- les 38 et 48 sont en position sous muqueuse, proches de l'éruption



### **Tableau comparatif des atteintes des deux frères :**

A la suite de ce cas clinique, nous avons essayé de réaliser un tableau comparatif des différentes anomalies dentaires et interventions faites chez les deux frères. Ce travail permettant d'évaluer les différences ou similitudes des atteintes chez ces patients étant donné leur lien de parenté.

## 1<sup>er</sup> enfant Pierre

### A 6 ans :

Surnuméraires : 32.42.14.24.34.44

### A 8 ans et 9 ans :

Surnuméraires : 43 et 21

### 1<sup>ère</sup> intervention à 9 ans :

Avulsion : 51.61.71.72

71.72.81.82

21 bis, 32bis et 42bis

### 2<sup>ème</sup> intervention à 11 ans :

Avulsion : 43bis

Alvéolotomie conductrice : 21.32.42

### A 12 ans :

45 apparaît

### 3<sup>ème</sup> intervention à 12 ans :

Traction : 21.32.42

### 4<sup>ème</sup> intervention à 15 ans :

Avulsion : 14.24.34.44

14bis.24bis.34bis.45

54.64.74.84

### 5<sup>ème</sup> intervention à 18 ans :

Avulsion : 18.28.38.48

## 2<sup>nd</sup> enfant Louis

### A 6 ans :

Surnuméraires : 11.21.32.42

### A 7 ans :

Surnuméraires : 33.43

### 1<sup>ère</sup> intervention à 8 ans :

Avulsion : 51.61.71.81

11bis, 21bis

Alvéolotomie conductrice : 31.41

### 2<sup>ème</sup> intervention à 10 ans :

Avulsion : 32bis, 42bis, 33bis,

43bis, 52.62.72.73.82.83

### A 12 ans :

Surnuméraires : 35bis et 45bis

### 3<sup>ème</sup> intervention à 12 ans :

Avulsion : 14.24.34.44.35bis

45bis.54.64.74.84

Traction : 32.42.35.45

### 4<sup>ème</sup> intervention à 21 ans :

Avulsion : 37.47.18.28

D'après ce tableau récapitulatif nous pouvons remarquer que :

- La découverte des dents surnuméraires est faite au même âge chez les 2 frères : 6 ans.
- Jusqu'à 9 ans chez le 1<sup>er</sup> enfant et 7 ans chez le 2<sup>nd</sup> enfant, les surnuméraires qui apparaissent sont globalement les mêmes : 21, 32, 42, 43. Notons que le 1<sup>er</sup> enfant possède plus de surnuméraires.
- A 6 ans, les premières différences apparaissent : le 1<sup>er</sup> enfant présente des surnuméraires au niveau des 1<sup>ère</sup> prémolaires supérieures et inférieures, pas le second enfant.
- Les interventions chirurgicales sont réalisées aux mêmes âges, elles ont globalement le même but.
- Les arcades dentaires sont trop étroites chez les deux frères, il est donc nécessaire de procéder à l'avulsion des quatre premières prémolaires supérieures et inférieures. Dans ce cas présent, nous ne pouvons observer des dents surnuméraires dans les secteurs molaires, ce qui semble être confirmé dans les cas cliniques étudiés précédemment.
- Le 1<sup>er</sup> enfant présente des surnuméraires sur toutes les 1<sup>ères</sup> prémolaires (apparaissant à 6 ans), alors que le second enfant ne possède des surnuméraires que sur les 2<sup>ème</sup> prémolaires inférieures qui apparaissent plus tardivement à l'âge de 12 ans. Malgré quelques similitudes remarquables, nous constatons que le degré et l'atteinte diffèrent d'un individu à l'autre malgré leur lien de parenté.

### **3. CONCLUSION**

Ce cas clinique illustre le fait qu'au sein d'une même famille, les atteintes sont multiples, diverses et imprévisibles.

On remarquera, dans ce cas précis, qu'au fur et à mesure des générations le degré d'atteinte diminue. En effet, chez le 2<sup>nd</sup> enfant, l'atteinte au plus jeune âge semble moindre, tant sur le plan général que dentaire. On pourrait alors penser que l'évolution de la maladie suscitera moins de problèmes au niveau de la sphère buccale.

Cependant, au fur et à mesure de la croissance de nouvelles anomalies dento-maxillaires apparaissent.

Le nombre d'interventions effectuées chez les deux frères est similaire. Malgré le fait que le plus jeune enfant, Louis, semble présenter une atteinte plus légère.

Les deux frères montrent un schéma buccal semblable :

- les incisives centrales mandibulaires paraissent se développer sans grandes contraintes.
- les incisives centrales maxillaires sont sujettes à des retards d'évolution causés par des dents surnuméraires.
- les secteurs prémolaires, présentent chez les deux frères, de nombreuses dents surnuméraires situées pratiquement aux mêmes endroits.

La prise en charge de patients atteints de ce syndrome, est longue et tributaire de l'apparition des dents surnuméraires et de la rapidité d'évolution dentaire et osseuse de chaque enfant, il est donc impossible pour nous, chirurgien dentiste, de palier à tous les problèmes dentaires rencontrés, en une seule intervention.

De même, il nous est difficile, d'indiquer arbitrairement des âges précis pour pratiquer les différents stades de la thérapeutique.

La prise en charge de ces patients est un travail qui s'effectue à long terme, nécessitant une collaboration étroite entre les différents intervenants médicaux, mais aussi et surtout entre le praticien et le patient.

Cet exercice nécessite en permanence une adaptation, à la fois à la situation buccale, mais également aux différentes thérapeutiques et techniques qui s'offrent à nous.

# CONCLUSION

La dysplasie cléido-crânienne est une pathologie squelettique très rare qui touche une personne sur 1.000.000. Elle associe, entre autres, un retard de fermeture des fontanelles du crâne, des clavicules aplasiques ou hypoplasiques et de nombreux problèmes dentaires.

Les patients atteints de DCC, présentent dès le plus jeune âge, des caractéristiques morphologiques disgracieuses.

Les anomalies dento-maxillaires sont très nombreuses et permettent souvent le diagnostic initial. Parmi ces anomalies, un retard d'éruption, de nombreuses dents incluses et surnuméraires. On remarquera que la denture temporaire n'est pas touchée, à la grande différence de la denture définitive, la littérature n'explique pas ce phénomène.

La complexité du syndrome implique une prise en charge multidisciplinaire, faisant intervenir le chirurgien dentiste, l'orthodontiste et le chirurgien maxillo-facial.

A l'heure actuelle, il est très difficile de pouvoir établir un plan de traitement global applicable à chaque patient.

En effet, chaque cas de DCC est un cas particulier, tout dépend de l'âge auquel est débuté le traitement, du nombre de dents incluses, du nombre de dents surnuméraires et du retard d'éruption constaté.

De plus en plus, de nouvelles techniques sont mises en place afin de traiter au mieux ces patients.

Bien que cette anomalie génétique affecte l'activité ostéoblastique, il semblerait que le remodelage osseux et l'ostéointégration des implants soit possible, offrant un nouveau volet thérapeutique intéressant pour le traitement de ces patients.

Néanmoins, les techniques classiques chirurgicales restent toujours d'actualité permettant de gérer au fur et à mesure l'apparition de nouvelles anomalies dentaires.

L'implantologie venant améliorer le résultat de ces techniques chirurgico-orthodontiques.

# BIBLIOGRAPHIE



- 1. LAFARGUE H., RICHARD B., GORRY P., MARTEAU JM., BOILEAU MJ.**  
*La dysplasie cléido-cranienne : attitudes thérapeutiques et recommandations. A propos d'un cas clinique.*  
Actual. Odontol-Stomatol. 2009, 247 : 241-254
  
- 2. MARIE, P., SAINTON, P.**  
La dysostose cleido-cranienne héréditaire (Hydrocéphalie Héréditaire)  
*Soc. Med. Hôp.Paris*, 1898, 15 : 436-437
  
- 3. FANG CY, XUE JJ, TAN L, JIANG CH, GAO QP, LIANG DS, WU LQ.**  
A novel single-base deletion mutation of the RUNX2 gene in a Chinese family with cleidocranial dysplasia.  
*Genet.Mol. Res.* 2011 ; 10(4) : 3539-44
  
- 4. MARTIN S.**  
*Sur undepacement natural de la clavicle*  
*J. Med. Chir. Pharmacol.* 1765, 23 : 456
  
- 5. ALTSCHULER EL.**  
*Cleidocranial dysostosis and the unity of the Homeric épics : an essay*  
*Clin. Orthop.*, 2001 , 383 : 286-9
  
- 6. MANJUNATH K, KAVITHA B, SARASWATHI TR, SIVAPATHASUNDHARAM B, MANIKANDHAN R.**  
*Cementum analysis in cleidocranial dysostosis.*  
*Indian J. Dent. Res.* 2008 ; 19(3) : 253-6
  
- 7. HITCHIN AD, FALLY JM.**  
Dental management in cleidocranial dysostosis.  
*Br. J. Oral. Surg.* 1974 ; 12:46-55
  
- 8. FARRONATO G, MASPERO C, FERRONATO D, GIOVENTU S.**  
*Orthodontic treatment in a patient with cleidocranial dysostosis.*  
*Angle Orthod.* 2009 ; 79 (1) :178-85

**9. UNGER S, MORNET E, MUNDLOS S, BLASER S, COLE DE.**

*Severe cleidocranial dysplasia can mimic hypophosphatasia.*

Eur. J. Pediatr. 2002 ; 161:623-6

**10. ESPACE MAXILLO-FACIAL, MAXILLOPEDIA : LA DYSPLASIE CLEIDOCRANIENNE [en ligne]. Disponible sur :**

[http://www.specialisteschirurgie.ca/wiki/Dysplasie\\_cléidocrânienne](http://www.specialisteschirurgie.ca/wiki/Dysplasie_cléidocrânienne)

(Page consultée le 10/06/2012)

**11. GOLAN I., BAUMERT U, HRALA B. P, MUSSIG D.**

*Early craniofacial signs of cleidocranial dysplasia*

Int. J. Paediatr. Dent. 2004 ; 14(1) : 49-53

**12. MCNAMARA CM, O'RIORDAN BC, BLAKE M, SANDY JR.**

*Cleidocranial dysplasia: radiological appearances on dental panoramic radiography.*

Dentomaxillofac. Radiol. 1999 ; 28 : 89-97

**13. GOLAN I, BAUMERT U, WAGENER H, DAUWERSE J, PREISING M, LORENZ B, NIEDERDELLMANN H, MUSSIG D.**

*Atypical expression of cleidocranial **dysplasia**: clinical and molecular-genetic analysis.*

Orthod. Craniofac. Res. 2002 ; 5 (4) : 243-249

**14. JENSEN BI.**

*Somatic development in Cleidocranial dysplasia*

Am. J. Med. Genet., 1990, 35 : 69-74

**15. CURRAL V, CLANCY R, DIMOND D, et al.**

*Cleidocranial dysplasia.*

Curr. Orthop. 2007 ; 21 :159-62

**16. BUTTERWORTH C.**

*Cleidocranial dysplasia : modern concepts of treatment and a report of an orthodontic resistant case requiring a restorative solution.*

Dent. Update, 1999, 26(10) : 458-462

**17. JENSEN BL, KREIBORG S.**

*Craniofacial growth in cleidocranial dysplasia--a roentgencephalometric study.*

J. Craniofac. Genet. Dev. Biol. 1995 ; 15(1) : 35-43

**18. JENSEN BL.**

*Cleidocranial dysplasia: craniofacial morphology in adult patients.*

J. Craniofac. Genet. Dev. Biol. 1994 ; 14(3) : 163-76

**19. JENSEN BL, KREIBORG S.**

*Craniofacial abnormalities in 52 school-age and adult patients with cleidocranial dysplasia.*

J. Craniofac. Genet. Dev. Biol. 1993 ; 13(2) : 98-108

**20. JENSEN BL, KREIBORG S.**

*Development of the skull in infants with cleidocranial dysplasia.*

J. Craniofac. Genet. Dev. Biol. 1993 ; 13(2) : 89-97

**21. KSHAR, AVANASH, UMARJI, H. R.**

*Cleidocranial Dysplasia: Report of Two Cases.*

J. Ind. Acad. Oral Med. Radiol. 2010 ; 22 (suppl.) : S69-S72

**22. DELAIRE J, LE DIASCORN H.**

*Les dysostose cleïdo-crâniennes. Aspects cliniques.*

Actual. Odonto-Stomatol. (Paris), 1974, 107 : 413-439

**23. CURRAL V, CLANCY R, DIMOND D, et al.**

*Cleidocranial dysplasia.*

Curr. Orthop. 2007; 21 : 159-62

**24. DE NGUYEN T., TURCOTTE, JY.**

La dysplasie cleidocrânienne : mise à jour et présentation d'un cas.

*J. Canad. Dent. Assoc.*, 1994, 60(12) : 1073-1078

**25. RICHARDSON A., DEUSSEN FF.,**

*Facial and dental anomalies in cleidocranial dysplasia : a study of 17 cases*

*Int. J. Paediatr. Dent.*, 1994, 4(4) : 225-231

**26. DALESSANDRI D, LAFFRANCHI L, TONNI I, ZOTTI F,PIANCINON MG,  
PAGANELLI C, BRACCO P.**

*Advantages of cone beam computed tomography (CBCT) in the orthodontic treatment planning of cleidocranial dysplasia patients: a case report.*

*Head Face Med.* 2011 ; 27(7) : 6

**27. MORAX S.**

*Oculomotor cranio-facial malformations. In: ER Caronni (Ed.)*

ed. *Craniofacial surgery.* Boston : Little Brown: 1985; 97-107

**28. HITCHIN AD., FAIRLEY JM.**

*Dental management in cleidocranial dysostosis*

*Br. J. Oral. Surg.*, 1974, 12(1) : 46-55

**29. YANG X, ZHANG C, ZHENG S.**

*Analysis of root resorption and dental structure in patients with cleidocranial dysplasia.*

*Beijing Da Xue Xue Bao.* 2011 ; 43(1) : 98-101

**30. LOSSDORFER S, ABOU JAMRA B, RATH-DESCHNER B, GOTZ W et al.**

*The Role of Periodontal Ligament Cells in Delayed Tooth Eruption in Patients with Cleidocranial Dysostosis\*.*

*J. Orofac. Orthop.* 2009 ; 70 (6) : 495-510

**31. JENSEN BL, KREIBORG S.**

*Development of the dentition in cleidocranial dysplasia.*

J.Oral Pathol. Med. 1990 ; 19 (2) : 89-93

**32. LUKINMAA PL., JENSEN BL., THESLEFF I., ANDREASEN JO., KREIBORG S.**

*Histological observations of teeth and peridental tissues in cleidocranial dysplasia imply increased activity of odontogenic épithélium and abnormal bone remodeling.*

J. Craniofac. Genet. Dev. Biol., 1995, 15(4) : 212-221

**33. COUNTS AL, ROHRER MD, PRASARD H, BOLEN P.**

*An assessment of root cementum in cleidocranial dysplasia.*

Angle Orthod. 2001 ; 71(4) : 293-8

**34. DARD, M.**

Histology of alveolar bone and primary tooth roots in a case of cleidocranial dysplasia.

*Bull. Group Int. Rech. Sci. Stomatol. Odontol.*, 1993, 36(3-4) : 101-107

**35. VERMA R, JINDAL MK, MAHESHWARI S.**

*Familial Cleidocranial Dysplasia.*

Int. J. Clin. Pediatr. Dent. 2010 ; 3(1) : 57-61

**36. SUDA N, HAMADA T, HATTORI M, TORIL C, KOSAKI K, MORIYAMA K.**

*Diversity of supernumerary tooth formation in siblings with cleidocranial dysplasia having identical mutation in RUNX2 : possible involvement of non-genetic or epigenetic regulation.*

Orthod. Craniofac. Res. 2007 ; 10(4) : 222-225

**37. RYOO HM, KANG HY, LEE SK, LEE KE, KIM JW.**

*RUNX2 mutations in cleidocranial dysplasia patients.*

Oral Dis. 2010 ; 16 (1) : 55-60

**38. STEWART PA, WALLERSTEIN R, MORAN E, LEE MJ.**

*Early prenatal ultrasound diagnosis of cleidocranial dysplasia.*

Ultrasound Obstet. Gynecol. 200 ; 15(2) : 154-156

**39. WANG XP, FAN J.**

*Molecular genetics of supernumerary tooth formation.*

Genesis. 2011 ; 49(4) : 261-77

**40. O'CONNELL AC., MARINI JC.**

*Evaluation of oral problems in an osteogenesis imperfecta population*

Oral Surg. Oral Med. Oral Pathol. Oral Radiol. Endod. 1999 ; 87 : 189-196

**41. MALMGREN B., NORGREN S.**

*Dental aberrations in children and adolescents with osteogenesis imperfecta*

Acta Odontol. Scand. 2002 ; 60 : 65-71

**42. OGUN SALU C., HANCHARD B.**

*Familial tarda type osteogenesis imperfecta with dentinogenesis imperfecta Type I. Case report*

Aust. Dent. J. 1997 ; 42 : 175-177

**43. MOLLA M., BAILLEUL-FORESTIER I., VERLOES A., BERDAL A.**

*The genetic basis of inherited anomalies of the teeth. Part 1: clinical and molecular aspects of non-syndromic dental disorders.*

Eur. J. Med. Genet. 2008 ; 51(4) : 273-91

**44. PETERSEN K., WETZEL W.E.**

*Recent findings in classification of osteogenesis imperfecta by means of existing dental symptoms*

ASDC J. Dent. Child. 1998 ; 65 : 305-309

**45. MALMGREN B., LINDSKOG S.**

*Assessment of dysplastic dentin in osteogenesis imperfecta and dentinogenesis imperfecta*

Acta Odontol. Scand. 2003 ; 61 : 72-80

**46. GOBEL Y, VALETTE G, CLODIC C. POTARD G. GAUVIN Y, MARIANOWSKI R.**

*Ann. Fr. Oto-Rhino-Laryngol. Pathol. Cervico-fac.* 2012 ; 129 (4S) : 137-138

**47. APERT E.**

*De l'acrocéphalosyndactylie*

Bull. Soc. Méd. Hop. Paris 1906 ; 23 : 1310

**48. SAYAN NB., UCOK C., KARASU HA., GUNHAN O.**

*Peripheral osteoma of the oral and maxillofacial region: a study of 35 new cases*

J. Oral Maxillofac. Surg. 2002 ; 60 : 1299-1301

**49. KARAZIVAN M., MANOUKIAN K., LALONDE B.**

*Familial adenomatous polyposis or Gardner syndrome--review of the literature and presentation of 2 clinical cases*

J. Can. Dent. Assoc. 2000 ; 66 : 26-30

**50. WOLF J., JARVINEN H.J., HIETANEN J.**

*Gardner's dento-maxillary stigmas in patients with familial adenomatosis coli*

Br. J. Oral Maxillofac. Surg. 1986 ; 24 : 410-416

**51. C N, SHAKUNTALA BS, MATHEW S, HADADI KRISHNAMURTHY N, YUMKHAM R.**

*Cleidocranial dysplasia presenting with retained deciduous teeth in a 15-year-old girl: a case report.*

J. Med. Case Reports. 2012 ; 19 ; 6(1) : 25

**52. MOHAN RP, SUMA GN, VASHISHTH S, GOEL S.**

*Cleidocranial dysplasia: clinico-radiological illustration of a rare case.*

J. Oral Sci. 2010 ; 52(1) : 161-6

**53. TRIGUI M., AYADI K, OULD ELHASSAN M, ZRIBI M, CHABCHOUB I, KESKES H.**

*Cleidocranial dysplasia: report of 2 cases and literature review.*

Arch. Ped. 2011 ; 18 (6) : 672-677

**54. DIXIT R., DIXIT K., PARAMEZ AR.**

*Cleidocranial dysplasia.*

Lung India. 2010 ; 27(3) : 176-7

**55. MUNEVVEROGLU AP., AKGOL BB.**

*Rubinstein-taybi syndrome : a case report.*

Case Rep Dent. 2012 ; 2012:483867

**56. RUTH H., GRAHAM R., CRISPIAN S.**

*Oral health and disease*

West J. Med. 2001 ; 174(3) :199–202

**57. QUAIS M, RAVI N., HARSHA P., ACHYUT N., SADASHIVA U., NAUSHAD M.**

*Pycnodysostosis with unusual findings : a case report*

Cases J. 2009 ; 2: 6544

**58. HASAN K., GULEN K., IBRAHIM Y.**

*Clinical, radiographic, diagnostic and cephalometric features of pycnodysostosis in comparison with Turkish cephalometric norms : a case report*

Eur. J. Dent. 2012 ; 6(4) : 454–459



**59. G. KALIFA G., LE MERRER M., C. HALL C., FERREY S.**

RADIOLOGIE ET IMAGERIE MÉDICALE : Musculosquelettique - Neurologique -  
Maxillofaciale

**60. RAJEEV KG., PRACHI A.**

*Clinical spectrum of cleidocranial dysplasia: a case report*

Cases J. 2008; 1: 377

**61. BECKER, A., LUSTMANN, J., SHTEYER, A.**

Cleidocranial dysplasia : Part 1-General principles of the orthodontic and surgical  
treatment modality.

*Am. J. Orthod. Dentofac. Orthop.*, 1997, 111(1) : 28-33

**62. JENSEN, BL., KREIBORG, S.**

Dental treatment strategies in cleidocranial dysplasia.

*Br. Dent.J.*, 1992, 172(6) : 243-7

**63. BERG RW, KURTZ KS, WATANABE I, LAMBRAKOS A.**

*Interim prosthetic phase of multidisciplinary management of cleidocranial  
dysplasia: "the Bronx Approach".*

*J Prosthodont.* 2011 ; 20 (Suppl 2) : S20-5

**64. PETROPOULOS V, BALSHI T, BALSHI S, WOLFINGER G.**

*Treatment of a Patient with Cleidocranial Dysplasia Using Osseointegrated  
Implants: A Patient Report.*

*Int. J. Oral Maxillofac. Implants* 2004 ; 19 (2) : 282-287

**65. KELLY E., NAKAMOTO RY.**

*Cleidocranial dysostosis – a prosthodontic problem*

*J. Prosthet. Dent.* 1974, 31(5): 518-526

**66. DAVIES TM., LEWIS DH., GILLBE GV.**

*The surgical and orthodontic management of unerupted teeth in cleidocranial dysostosis.*

Br. J. Orthod. 1987 ; 14(1) : 43-47

**67. HITCHIN AD., FAIRLEY JM.**

*Dental management in cleidocranial dysostosis.*

Br. J. Oral. Surg. 1974 ; 12(1) : 46-55

**68. MULLER EE.**

*Transplantation of teeth in cleidocranial dysostosis.*

Trans. Int. Conf. Oral Surg. 1967 : 375-379

**69. STEINHAUSER, EW., JANSON, IM.**

Surgical and orthodontic treatment approach for cleidocranial dysostosis. *Dtsch.*

*Zahnarztl. Z.*, 1990, 45(4) : 192-8

**70. QUILICHINI, DR DUPUI, DR MAYNADIER.**

Ostéotomie Maxillaire de LEFORT I [en ligne] Disponible sur :

<http://www.chirurgiemaxillofaciale-albi.com>

(Site consulté le 13 /11/2012)

**71. DANN, JJ., CRUMP P., RINGENBERG, QM.**

Vertical maxillary deficiency with cleidocranial dysplasia.

*Am. J. Orthod.*, 1980, 78(5) : 564-574

**72. NEGBEN D., HIRSCHFELDER U., SPITZER W.**

*Therapeutic approaches for patients with cleidocranial dysostosis.*

*Dtsch. Zahnarztl. Z.*, 1991, 46(4) : 308-12

**73. HALAZONETIS J., HALAZONETIS DJ.**

*Autotransplantation in cleidocranial dysplasia : case report with 5-year follow-up*

*J. Oral Maxillofac. Surg.*, 1995, (53)12 : 1472-1475

# TABLE DES MATIERES

<u>SOMMAIRE</u>	10
<u>INTRODUCTION</u>	14
<u>PARTIE 1 : GENERALITES CONCERNANT LA DCC</u>	16
1. DEFINITION	17
2. HISTORIQUE	17
3. FREQUENCE	18
4. ETHIOPATHOGENIES	18
4.1 Généralités ou mécanismes génétiques	18
4.2. Sur le plan général	20
4.3. Sur le plan dentaire	20
4.3.1 Retard d'éruption	20
4.3.2 Inclusions dentaires	21
4.3.3 Dents surnuméraires	22
5. FORMES CLINIQUES	25
5.1. Formes selon âge	25
5.2. Formes étiologiques	25
5.3. Formes associées	26
5.4 Formes atypiques	27
6. DIAGNOSTIC	28
6.1. Diagnostic positif	28
6.1.1 Diagnostic pré natal	28
6.1.2 Diagnostic post natal	29
6.1.2.1 Diagnostic physique, morphologique	29
6.1.2.2 Diagnostic radiologique	30
6.2. Diagnostic différentiel	35

6.2.1	Syndrome de RUBINSTEIN – TAYBI	35
6.2.2	Ostéogénèse imparfaite	37
6.2.3	Pycnodysostose	39
6.2.4	Rachitisme	41
6.2.5	Hypothyroïdie néonatale	41
6.2.6	Maladie de Crouzon	42
6.2.7	Le syndrome d'Apert	42
6.2.8	Syndrome de Gardner	43
6.2.9	Conclusion	44
 <u>PARTIE 2 : LES PROBLEMES POSES PAR LA DCC</u>		45
1.	SUR LE PLAN GENERAL	46
1.1	Le membre supérieur	46
1.2	La ceinture scapulaire	48
1.3	Le rachis	50
1.4	Le thorax	52
1.5	La ceinture pelvienne	53
1.6	Le membre inférieur	54
2.	SUR LA TETE	55
2.1.	Le crâne	55
2.1.1	Au niveau de la voûte du crâne ou calvaria	55
2.1.2	Au niveau de base du crane	59
2.2.	La face	60
2.2.1	La région nasale	60
2.2.2	La région orbitaire	61

2.2.3	Les maxillaires	61
2.2.3.1	Le maxillaire	61
2.2.3.2	La mandibule	62
3.	SUR LA CAVITE BUCCALE	64
3.1.	Les dents	64
3.1.1	Morphologie générale	64
3.1.2	L'émail	64
3.1.3	La dentine	65
3.1.4	La pulpe	65
3.2.	Les tissus parodontaux	66
3.2.1	Le ciment	66
3.2.2	Le ligament alvéolo-dentaire	66
3.2.3	L'os alvéolaire	67
3.3.	La denture	68
3.3.1.	La denture temporaire	68
3.3.2.	La denture permanente	68
3.4	Conclusion	70
	<b><u>PARTIE 3 : THERAPEUTIQUES DES ANOMALIES DENTO-MAXILLAIRES</u></b>	<b>72</b>
1.	INTRODUCTION	74
1.1	Rappel sur les caractéristiques cliniques dento-maxillaires	74
1.2	But des traitements dento-maxillaire	75
2.	LES TRAITEMENTS PROTHÉTIQUES	76
3.	LES TRAITEMENTS CONSERVATEURS	78
4.	LES TAITEMENTS CHIRURGICO - ORTHODONTIQUES	78

4.1	Chez l'enfant	79
4.1.1	Approche TORONTO-MELBOURNE	79
4.1.2	Approche BELFAST-HAMBOURG	81
4.1.3	Conclusion sur les approches TORONTO-MELBOURNE et BELFAST- HAMBOURG	81
4.1.4	Approche JERUSALEM	82
4.1.5	Approche BRONX	85
4.1.5.1	Cas clinique de l'approche Bronx	86
4.1.5.2	Conclusion sur l'approche Bronx	89
4.2	Chez l'adulte	90
5.	LES TRAITEMENTS CHIRURGICAUX OU OSTEOTOMIES	94
5.1	Ostéotomies maxillaires	94
5.1.1	Ostéotomies de type Lefort I	94
5.1.2	Ostéotomies de type Lefort II	96
5.1.3	Ostéotomie de type Lefort III	96
5.2	Ostéotomies mandibulaires	97
6.	LES IMPLANTS	98
6.1	Cas clinique	98
6.2	Conclusion	101
7.	LES AUTOTRANSPLANTATIONS	101
<u>PARTIE 4 : CAS CLINIQUES</u>		103
1.	Monsieur C. René : le père	105
2.	Monsieur C. Pierre : 1 <sup>er</sup> enfant	108
3.	Monsieur C. Louis : 2 <sup>nd</sup> enfant	118

4. Conclusion	130
<u>CONCLUSION</u>	132
<u>BIBLIOGRAPHIE</u>	134
<u>TABLE DES MATIÈRES</u>	145



BALZARINI Charlotte – La dysplasie cléïdo-crânienne : prise en charge et solutions thérapeutiques des anomalies dento-maxillaires.

Nancy 2013: 150p

Th. : Chir-Dent. : Nancy I: 2013

Mots clefs: Dysplasie cléïdo-crânienne, Dents surnuméraires, Dents incluses, Traitements chirurgicaux-orthodontiques.

BALZARINI Charlotte - La dysplasie cléïdo-crânienne : prise en charge et solutions thérapeutiques des anomalies dento-maxillaires.

Th. : Chir-Dent. : Nancy 1: 2013

La dysplasie cléïdo-crânienne (DCC) est une maladie constitutionnelle de l'os, associant un retard de fermeture des fontanelles du crâne, des clavicules aplasiques ou hypoplasiques et entraînant entre autres, des anomalies de la dentition, notamment une rapide détérioration de l'état dentaire avec la non éruption des dents permanentes.

Le but de ce travail est de faire le point sur les thérapeutiques actuelles et la prise en charge des anomalies dento-maxillaires.

Nous évoquerons d'abord les caractéristiques de cette pathologie, puis dans un second temps, les divers problèmes liés à cette maladie tant sur le plan général que sur le plan dentaire.

Dans une troisième partie, nous aborderons les différentes thérapeutiques envisageables pour traiter les anomalies dento-maxillaires. Dans une quatrième partie nous étudierons un cas familial.

JURY: Président Pr. J-P. LOUIS

Professeurs des Universités

Juge : Dr. D. VIENNET

Maitre de conférences des Universités

Juge : Dr. C. WANG

Maitre de conférences des Universités

Juge : Dr. J. GUILLET-THIBAUT

Assistant Hospitalo - Universitaire

BALZARINI Charlotte

Adresse de l'auteur : 11 rue du Grand Verger  
54 000 NANCY

Jury : Président : J.P.LOUIS – Professeur des Universités  
Juges : D.VIENNET – Maître de Conférences des Universités  
C.WANG – Maître de Conférences des Universités  
J.GUILLET- Assistante Hospitalier Universitaire

Thèse pour obtenir le diplôme D'Etat de Docteur en Chirurgie Dentaire

Présentée par: **Mademoiselle BALZARINI Charlotte**

né(e) à: **LAXOU (Meurthe-et-Moselle)**

le **13 octobre 1987**

et ayant pour titre : «**La dysplasie cléïdo-cranienne : prise en charge et solutions thérapeutiques des anomalies dento-maxillaires.** »

Le Président du jury



J.P.LOUIS

Le Doyen  
de la Faculté d'Odontologie



Le Doyen  
Pr. M. MARTRETTE  
J.M. MARTRETTE

Autorise à soutenir et imprimer la thèse **6051**

NANCY, le **14-01-2013**

Le Président de l'Université de Lorraine



P. MUTZENHARDT

