



HAL
open science

La dent dépulpée dyschromiée : techniques d'éclaircissement interne

Hélène Maguin

► **To cite this version:**

Hélène Maguin. La dent dépulpée dyschromiée : techniques d'éclaircissement interne. Sciences du Vivant [q-bio]. 2013. hal-01739148

HAL Id: hal-01739148

<https://hal.univ-lorraine.fr/hal-01739148v1>

Submitted on 20 Mar 2018

HAL is a multi-disciplinary open access archive for the deposit and dissemination of scientific research documents, whether they are published or not. The documents may come from teaching and research institutions in France or abroad, or from public or private research centers.

L'archive ouverte pluridisciplinaire **HAL**, est destinée au dépôt et à la diffusion de documents scientifiques de niveau recherche, publiés ou non, émanant des établissements d'enseignement et de recherche français ou étrangers, des laboratoires publics ou privés.



AVERTISSEMENT

Ce document est le fruit d'un long travail approuvé par le jury de soutenance et mis à disposition de l'ensemble de la communauté universitaire élargie.

Il est soumis à la propriété intellectuelle de l'auteur. Ceci implique une obligation de citation et de référencement lors de l'utilisation de ce document.

D'autre part, toute contrefaçon, plagiat, reproduction illicite encourt une poursuite pénale.

Contact : ddoc-thesesexercice-contact@univ-lorraine.fr

LIENS

Code de la Propriété Intellectuelle. articles L 122. 4

Code de la Propriété Intellectuelle. articles L 335.2- L 335.10

http://www.cfcopies.com/V2/leg/leg_droi.php

<http://www.culture.gouv.fr/culture/infos-pratiques/droits/protection.htm>

ACADEMIE DE NANCY-METZ

UNIVERSITE DE LORRAINE
FACULTE DE CHIRURGIE DENTAIRE

Année 2013

N°6110

THESE

Pour le

**DIPLOME D'ETAT DE DOCTEUR
EN CHIRURGIE DENTAIRE**

Par

Hélène MAGUIN

Née le 02 avril 1987 à Metz (Moselle)

**LA DENT DEPULPEE DYSCHROMIEE :
TECHNIQUES D'ECLAIRCISSEMENT INTERNE**

Présentée et soutenue publiquement le 28 mai 2013

Examineurs de la Thèse :

Pr. J.P. LOUIS

Dr. C. AMORY

Dr. C. SECKINGER

Dr. S. PECHOUX

Professeur des Universités

Maitre de Conférences des Universités

Praticien Hospitalier

Assistant Hospitalier Universitaire

Président de Jury

Juge

Juge

Juge

Président : Professeur Pierre MUTZENHARDT

Doyen : Professeur Jean-Marc MARTRETTE

Vice-Doyens : Pr Pascal AMBROSINI – Pr Francis JANOT - Dr Céline CLEMENT

Membres Honoraires : Dr L. BABEL – Pr. S. DURIVAUX – Pr A. FONTAINE – Pr G. JACQUART – Pr D. ROZENCWEIG - Pr M. VIVIER

Doyen Honoraire : Pr J. VADOT

| | | | |
|---|--|--|---|
| Sous-section 56-01 Odontologie pédiatrique | Mme M. Mlle Mme Mlle | DROZ Dominique (Desprez) PREVOST Jacques JAGER Stéphanie JULHIEN-COSTER Charlotte LUCAS Cécile | Maître de Conférences* Maître de Conférences Assistante* Assistante Assistante |
| Sous-section 56-02 Orthopédie Dento-Faciale | Mme M. Mlle M. | FILLEUL Marie Pierryle GEORGE Olivier BLAISE Claire EGLOFF Benoît | Professeur des Universités* Maître de Conf. Associé Assistante Assistant |
| Sous-section 56-03 Prévention, Epidémiologie, Economie de la Santé, Odontologie légale | Mme M. M. | CLEMENT Céline JANOT Francis CAMELOT Frédéric | Maître de Conférences* Professeur Contractuel Assistant |
| Sous-section 57-01 Parodontologie | M. Mme M. M. Mlle M. | AMBROSINI Pascal BISSON Catherine MILLER Neal PENAUD Jacques BÖLÖNI Eszter JOSEPH David | Professeur des Universités* Maître de Conférences* Maître de Conférences Maître de Conférences Assistante Assistant |
| Sous-section 57-02 Chirurgie Buccale, Pathologie et Thérapeutique Anesthésiologie et Réanimation | M. M. M. M. M. M. Mme M. | BRAVETTI Pierre ARTIS Jean-Paul VIENNET Daniel WANG Christian BAPTISTA Augusto-André CURIEN Rémi GUILLET-THIBAUT Julie MASCHINO François | Maître de Conférences Professeur 1er grade Maître de Conférences Maître de Conférences* Assistant Assistant Assistante* Assistant |
| Sous-section 57-03 Sciences Biologiques (Biochimie, Immunologie, Histologie, Embryologie, génétique, Anatomie pathologique, Bactériologie, Pharmacologie) | M. M. M. | WESTPHAL Alain MARTRETTE Jean-Marc YASUKAWA Kazutoyo | Maître de Conférences* Professeur des Universités* Assistant Associé |
| Sous-section 58-01 Odontologie Conservatrice, Endodontie | M. M. M. M. Mlle M. | ENGELS-DEUTSCH Marc AMORY Christophe MORTIER Eric BALHAZARD Rémy PECHOUX Sophie VINCENT Marin | Maître de Conférences Maître de Conférences Maître de Conférences Assistant* Assistante Assistant |
| Sous-section 58-02 Prothèses (Prothèse conjointe, Prothèse adjointe partielle, Prothèse complète, Prothèse maxillo-faciale) | M. M. M. M. Mlle M. M. Mlle Mlle | DE MARCH Pascal LOUIS Jean-Paul ARCHIEN Claude SCHOUVER Jacques CORNE Pascale LACZNY Sébastien MAGNIN Gilles MONDON-MARQUES Hélène RIFFAULT-EGUETHER Amélie | Maître de Conférences Professeur des Universités* Maître de Conférences* Maître de Conférences Assistante Assistant Assistant Assistante Assistante |
| Sous-section 58-03 Sciences Anatomiques et Physiologiques Occlusodontiques, Biomatériaux, Biophysique, Radiologie | Mlle M. Mme M. M. | STRAZIELLE Catherine RAPIN Christophe (Sect. 33) MOBY Vanessa (Stutzmann) SALOMON Jean-Pierre HARLE Guillaume | Professeur des Universités* Professeur des Universités* Maître de Conférences* Maître de Conférences Assistant Associé |

souligné : responsable de la sous-section * temps plein

Mis à jour le 01.12.2012

*Par délibération en date du 11 décembre 1972
la Faculté de Chirurgie Dentaire a arrêté que
les opinions émises dans les dissertations
qui lui seront présentées
doivent être considérées comme propres à
leurs auteurs et qu'elle n'entend leur donner
aucune approbation ni improbation.*

REMERCIEMENTS

A NOTRE PRESIDENT DE THESE,

Monsieur le Professeur Jean-Paul LOUIS,

Officier des Palmes Académiques

Docteur en Chirurgie Dentaire

Docteur en Sciences Odontologiques

Docteur d'Etat en Odontologie

Professeur des Universités- Praticien Hospitalier

Président Honoraire et Secrétaire perpétuel de l'Académie Nationale de
Chirurgie Dentaire

Membre de l'Académie Lorraine des Sciences

Responsable de la Sous-section : Prothèses

*Nous vous remercions de l'honneur que
vous nous avez fait en acceptant la présidence
de cette thèse.*

*Nous avons su apprécier la qualité de
votre enseignement tout au long de notre
cursus, le partage de votre passion et la
pédagogie que nous vous connaissons.*

*Veillez trouver dans ce travail
l'expression de notre vive reconnaissance et de
notre profond respect.*

A NOTRE DIRECTEUR DE THESE,

Monsieur le Docteur Christophe AMORY,

Docteur en Chirurgie Dentaire

Maître de Conférences des Universités- Praticien Hospitalier

Sous-section : Odontologie Conservatrice – Endodontie

*Vous nous avez fait l'honneur de diriger
cette thèse.*

*Nous vous remercions de votre
disponibilité, de vos conseils tout au long de ce
travail, ainsi que de votre enseignement lors de
notre cursus universitaire.*

*Veillez trouver ici le témoignage de
notre gratitude et de notre profonde estime.*

A NOTRE JUGE,

Monsieur le Docteur Cédric SECKINGER,

Docteur en Chirurgie Dentaire
Praticien Hospitalier
Odontologiste des Hôpitaux
Spécialiste en chirurgie orale

Nous apprécions l'honneur que vous nous faites en acceptant de participer à notre jury de thèse.

Nous vous remercions de votre gentillesse, de votre compétence et de vos précieux conseils tout au long de notre année passée au CHR de Thionville.

Veillez trouver dans ce travail l'occasion de vous témoigner notre profonde reconnaissance.

A NOTRE JUGE

Madame le Docteur Sophie PECHOUX,

Docteur en Chirurgie Dentaire

Assistant Hospitalier Universitaire

Sous-section : Odontologie Conservatrice – Endodontie

Nous sommes sensibles à l'intérêt que vous avez porté à notre travail en acceptant d'en être le juge.

Nous vous exprimons notre respectueuse considération.

LA DENT DEPULPEE
DYSCHROMIEE :
TECHNIQUES
D'ECLAIRCISSEMENT
INTERNE

Table des matières

| | |
|--|-----------|
| INTRODUCTION | 13 |
| 1. HISTORIQUE | 15 |
| 2. LA DENT DEPULPEE : RAPPELS | 18 |
| 2.1. RAPPELS CLINIQUES ET HISTOLOGIQUES | 18 |
| 2.1.1. <i>Email</i> | 18 |
| 2.1.2. <i>Dentine</i> | 20 |
| 2.1.3. <i>La pulpe</i> | 21 |
| 2.2. PROPRIÉTÉS BIOMÉCANIQUES DE LA DENT DÉPULPÉE | 23 |
| 2.2.1. <i>Déshydratation</i> | 23 |
| 2.2.2. <i>Perte de tissu dentaire</i> | 23 |
| 2.3. RAPPELS SUR LA COULEUR DES DENTS..... | 25 |
| 2.3.1. <i>Les facteurs déterminants de la couleur d'une dent</i> | 25 |
| 2.3.2. <i>Pour une bonne détermination de la couleur d'une dent en cabinet</i> | 26 |
| 3. ETIOLOGIES DES DYSCHROMIES DENTAIRES | 28 |
| 3.1. DYSCHROMIES D'ORIGINE EXTERNE..... | 28 |
| 3.1.1. <i>Dyschromies dues au mode de vie et aux habitudes alimentaires</i> | 28 |
| 3.1.2. <i>Dyschromies dues aux bactéries chromogènes</i> | 30 |
| 3.1.3. <i>Colorations métalliques</i> | 31 |
| 3.1.4. <i>Prédispositions à ces colorations extrinsèques</i> | 32 |
| 3.2. DYSCHROMIES D'ORIGINE INTERNE | 32 |
| 3.2.1. <i>Dyschromies d'origine génétique</i> | 32 |
| 3.2.2. <i>Dyschromies d'origine congénitale</i> | 35 |
| 3.2.3. <i>Dyschromies acquises</i> | 36 |
| 3.2.4. <i>Dyschromies dues au vieillissement de la dent</i> | 39 |
| 3.3. ETIOLOGIE DES DYSCHROMIES ACQUISES SPÉCIFIQUES AUX DENTS DÉPULPÉES..... | 40 |
| 3.3.1. <i>Hémorragie pulpaire</i> | 40 |
| 3.3.2. <i>Nécrose pulpaire</i> | 41 |
| 3.3.3. <i>Facteurs iatrogènes</i> | 42 |
| 4. COMMENT ECLAIRCIR ? MÉCANISMES ET AGENTS ÉCLAIRCISSANTS | 52 |
| 4.1. MÉCANISME CHIMIQUE D'ÉCLAIRCISSEMENT | 52 |
| 4.1.1. <i>Principe</i> | 52 |
| 4.1.2. <i>Point de saturation</i> | 53 |
| 4.2. AGENTS ÉCLAIRCISSANTS UTILISÉS EN TECHNIQUE EXTERNE | 54 |

| | | |
|-----------|---|-----------|
| 4.2.1. | <i>Peroxyde d'Hydrogène</i> | 54 |
| 4.2.2. | <i>Peroxyde de Carbamide</i> | 57 |
| 4.2.3. | <i>Adjuvants</i> | 59 |
| 4.2.4. | <i>Activateurs</i> | 61 |
| 4.3. | AGENT ÉCLAIRCISSANT UTILISÉ EN TECHNIQUE INTERNE : LE PERBORATE DE SODIUM | 62 |
| 4.3.1. | <i>Présentation</i> | 62 |
| 4.3.2. | <i>Mécanisme d'action</i> | 62 |
| 4.3.3. | <i>Produits commerciaux</i> | 65 |
| 4.4. | EFFETS DES AGENTS ÉCLAIRCISSANTS SUR LES TISSUS..... | 66 |
| 4.4.1. | <i>Effets sur les tissus dentaires : émail et dentine</i> | 66 |
| 4.4.2. | <i>Effets sur les tissus mous</i> | 71 |
| 5. | TECHNIQUES D'ÉCLAIRCISSEMENT INTERNE | 73 |
| 5.1. | EXAMEN CLINIQUE INITIAL DU PATIENT | 73 |
| 5.1.1. | <i>Anamnèse</i> | 73 |
| 5.1.2. | <i>Examen endobuccal</i> | 75 |
| 5.1.3. | <i>Examen radiologique</i> | 77 |
| 5.2. | INDICATIONS ET CONTRE-INDICATIONS | 78 |
| 5.2.1. | <i>Indications</i> | 78 |
| 5.2.2. | <i>Contre-indications</i> | 79 |
| 5.3. | ETAPES COMMUNES AUX DIFFÉRENTS PROTOCOLES CLINIQUES D'ÉCLAIRCISSEMENT DES DENTS DÉPULPÉES | 81 |
| 5.3.1. | <i>Conditions cliniques</i> | 81 |
| 5.3.2. | <i>Information du patient</i> | 81 |
| 5.3.3. | <i>Préparation de la dent à traiter</i> | 82 |
| 5.4. | TECHNIQUE AMBULATOIRE OU « WALKING BLEACH TECHNIQUE » | 91 |
| 5.4.1. | <i>Agents éclaircissants utilisés</i> | 91 |
| 5.4.2. | <i>Protocole opératoire</i> | 93 |
| 5.4.3. | <i>Avantages et inconvénients</i> | 98 |
| 5.4.4. | <i>Cas cliniques</i> | 99 |
| 5.5. | TECHNIQUES AU FAUTEUIL OU TECHNIQUES IMMÉDIATES | 103 |
| 5.5.1. | <i>Technique thermocatalytique</i> | 103 |
| 5.5.2. | <i>Technique avec photo activation</i> | 106 |
| 5.5.3. | <i>Techniques au laser</i> | 107 |
| 5.5.4. | <i>Avantages et inconvénients de ces techniques au fauteuil</i> | 110 |
| 5.6. | TECHNIQUE « INSIDE/OUTSIDE » | 110 |
| 5.6.1. | <i>Agent éclaircissant utilisé</i> | 111 |
| 5.6.2. | <i>Réalisation d'une gouttière</i> | 111 |
| 5.6.3. | <i>Protocole opératoire</i> | 111 |

| | | |
|-----------|--|------------|
| 5.6.4. | <i>Avantages et inconvénients</i> | 112 |
| 6. | COMPLICATIONS | 114 |
| 6.1. | RÉSORPTIONS CERVICALES EXTERNES (RCE) | 114 |
| 6.1.1. | <i>Définition</i> | 114 |
| 6.1.2. | <i>Mécanismes d'apparition des RCE lors d'un éclaircissement d'une dent dépulpée</i> | 115 |
| 6.1.3. | <i>Facteurs favorisant l'apparition des RCE</i> | 116 |
| 6.1.4. | <i>Diagnostic des lésions</i> | 121 |
| 6.1.5. | <i>Traitement des RCE</i> | 122 |
| 6.1.6. | <i>Prévention des RCE</i> | 124 |
| 6.2. | FRACTURES CORONAIRES SECONDAIRES | 124 |
| 6.3. | RÉCIDIVES DYSCHROMIQUES..... | 126 |
| | CONCLUSION | 127 |
| | BIBLIOGRAPHIE | 128 |

INTRODUCTION

Le chirurgien-dentiste est appelé lors de son exercice quotidien à répondre aux demandes esthétique et fonctionnelle de ses patients. Néanmoins, de nos jours, le volet esthétique devient de plus en plus prépondérant. C'est un fait indiscutable, nos patients désirent obtenir un sourire éclatant et parfaitement aligné. Cette blancheur pour certains, devient alors le reflet de leur réussite sociale.

Depuis toujours, l'homme s'évertue à trouver le secret d'une recette miracle pour obtenir cette blancheur tant désirée. Certains cherchèrent du côté des plantes, d'autres du côté des propriétés chimiques de certaines substances, avec à la clé des résultats aléatoires, parfois nocifs et souvent inefficaces. A la fin du 19^{ème} siècle apparurent le peroxyde d'hydrogène et le perborate de sodium. Ils sonnèrent le départ de la course à la blancheur.

Les colorations dentaires, locales ou généralisées, occupent les premières places parmi les soucis cosmétiques allant jusqu'à créer un complexe psychologique pour certains patients.

Le traitement prothétique de ces colorations, par la pose d'inlay-core, de couronnes, ou de facettes, est encore bien souvent trop rapidement entrepris. Néanmoins, en établissant le bon diagnostic de l'étiologie de la coloration, en analysant les indications et contre-indications, le traitement d'éclaircissement interne peut s'avérer être une bonne alternative, peu mutilante et à moindre coût.

Dans un premier temps, nous rappellerons l'historique des diverses techniques d'éclaircissement utilisées jusqu'à nos jours, les rappels cliniques et histologiques de la dent, ainsi que les propriétés biomécaniques spécifiques à sa dévitalisation. Nous citerons ensuite les bases pour apprécier la couleur d'une dent ainsi que les moyens utilisés afin de bien la déterminer.

Les étiologies des dyschromies dentaires seront explicitées dans un second temps, en détaillant les diverses colorations externes, internes, et en s'attardant plus particulièrement à celles spécifiques aux dents dépulpées.

Puis nous aborderons le principe chimique de l'éclaircissement, les divers agents éclaircissants employés dans notre pratique courante, leur mécanisme d'action et leurs effets sur les différents tissus durs et mous de la sphère orale.

Nous traiterons par la suite des diverses techniques d'éclaircissement interne, de l'examen clinique initial du patient aux indications et contre-indications, et nous détaillerons leurs mises en œuvre thérapeutiques possibles, en ambulatoire ou au fauteuil.

Enfin, nous finirons ce travail par les complications inhérentes aux protocoles d'éclaircissement, qu'elles soient physiques, biomécaniques ou esthétiques.

1. HISTORIQUE

Les colorations dentaires sont depuis plusieurs siècles au centre des préoccupations des patients. Au fil du temps, plusieurs produits plus ou moins efficaces furent essayés.

En Chine, la population utilisait de la poudre de musc et de gingembre (47).

Les Romains, quant à eux, utilisaient l'acide urique (l'urine) pour blanchir leurs dents. Celse (fin 1^{er} siècle avant J.C. – milieu 1^{er} siècle après J.C.) était un médecin romain de l'antiquité. Son traité de médecine *De Medicinæ* aborde le thème des dents et de leur blancheur : « *quand les dents sont noires et malpropres, il faut les racler et les froter avec des fleurs de roses pilées, additionnées d'un quart de noix de galle et d'un quart de myrrhe, et se rincer fréquemment la bouche avec du vin pur* ».

Scribonus Largus a consacré sa vie à la médecine sous le règne de Tibère et de Claude. Il donne plusieurs formules de dentifrice, dont la fonction est de rendre la blancheur et l'éclat aux dents. Il leur donne des noms de personnages connus, comme par exemple le dentifrice de Messaline qui "*est un dentifrice qui rend les dents blanches et qu'utilise Messaline, femme de notre divin César*". Il est composé de poudre de roses séchées au soleil mélangée avec du verre blanc pilé (47).

Au moyen-âge, un composé appelé nitrum, qui contient du carbonate de potassium et/ou du carbonate de sodium était frotté sur la surface de la dent pour restaurer leur couleur (34).

Au 19^{ème} siècle, beaucoup de techniques d'éclaircissement dentaire étaient considérées comme expérimentales et imprévisibles.

Voici un aperçu des diverses techniques et innovations de cette période (34):

1848 : DWINELLE emploie l'eau de chaux pour éclaircir les dents non vitales.

1860 : TRUMAN utilise le chlorure et l'acide acétique de la liqueur de Labarraque.

1877 : CHAPPLE propose l'acide hydrochlorique et l'acide oxalique.

1878 : TAFT utilise lui aussi l'acide oxalique, mais également l'hypochlorite de sodium.

1884 : HARLAN est le premier à utiliser le peroxyde d'hydrogène (appelé dioxyde d'hydrogène, ou de nos jours eau oxygénée).

1895 : GARRETSON appliqua de la chlorure sur les surfaces dentaires.

1910 : PRINS appliqua quant à lui 30% de peroxyde d'hydrogène sur les dents devitalisées.

1911 : ROSENTHAL associe les rayons ultra-violetes au peroxyde d'hydrogène.

1918 : ABBOT découvre que le superoxol (30% d'eau oxygénée et 70% d'eau) associé à une forte intensité lumineuse entraîne l'élévation de la température, et accélère ainsi le blanchiment des dents.

1938 : SILVAS utilise le perborate de sodium mélangé à l'eau pour la 1^{ère} fois.

1958 : PEARSON emploie 35% de peroxyde d'hydrogène dans la dent dépulpée, qu'il place dans la chambre pulpaire, et suggère aussi 25% de peroxyde d'hydrogène associé à 75% d'éther activés par une lampe.

1961 : SPASSER est le premier à utiliser le traitement ambulatoire d'éclaircissement interne en associant du perborate de sodium et de l'eau et en les introduisant dans la chambre pulpaire scellée par un pansement étanche.

1965 : STEWART utilise la technique thermocatalytique. Il introduit une boulette de coton saturée en superoxol dans la chambre pulpaire et la chauffe à l'aide d'un instrument.

1967 : NUTTING et POE développent une méthode d'éclaircissement, le « walking bleach » ou technique ambulatoire, qui consiste en l'application renouvelée à une semaine d'intervalle, d'un mélange de peroxyde d'hydrogène à 30% et de perborate de sodium dans la chambre pulpaire scellée temporairement. Cette technique n'est plus utilisée de nos jours.

1970 : COHEN et PARKINS vérifient le mécanisme d'éclaircissement des dents. Ils s'assurent de la pénétration du peroxyde d'hydrogène dans la dentine.

1979 : HARRIGTON et NATKIN rapportent des cas de résorptions externes associées à des techniques d'éclaircissement des dents dépulpées.

1980 : HOWELL utilise l'acide orthophosphorique à 30% comme agent d'élimination des boues dentinaires afin d'ouvrir les tubuli dentinaires.

1982 : ABOU-RASS décrit une technique de blanchiment des dents colorées aux tétracyclines par dévitalisation intentionnelle suivie de séances d'éclaircissement interne à l'aide de 30% de peroxyde d'hydrogène et de perborate de sodium.

1989 : HAYWOLL et HEYMANN proposent aux patients des gouttières contenant 10% de peroxyde de carbamide à porter la nuit.

1991 : COHEN et BURNS utilisent le peroxyde d'hydrogène à 35% sur un coton et une source de chaleur.

1996 : REYTO débute les éclaircissements au laser Argon et CO2 sur les dents vitales.

1997 : SETTEMBRINI et *coll.* expérimentent la technique combinée interne et externe pour l'éclaircissement des dents dépulpées.

Actuellement, le perborate de sodium est le produit le plus utilisé dans les techniques d'éclaircissement interne des dents non vitales.



PEROXYDE D'HYDROGENE UTILISE EN 1860

(Source : *Tooth Whitening in Esthetic Dentistry* (34))

2. LA DENT DEPULPEE : RAPPELS

2.1. Rappels cliniques et histologiques

2.1.1. Email

2.1.1.1. Caractéristiques physiques

L'émail est une structure minéralisée qui forme l'enveloppe protectrice au niveau de la couronne des dents. Son épaisseur est variable : maximale aux cuspides, elle va en s'amincissant vers la zone cervicale (collet).

Il est translucide et n'a pas de couleur propre, tout dépend donc de la dentine sous-jacente.

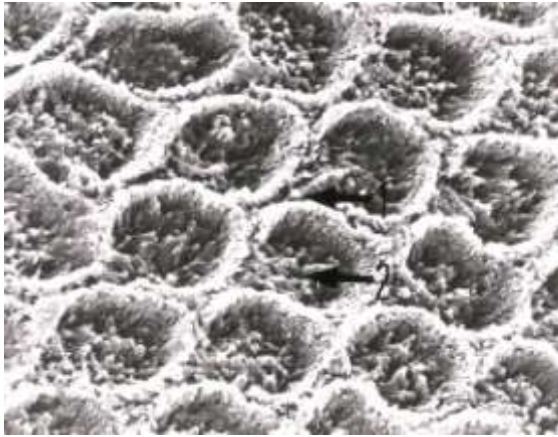
Malgré son caractère acellulaire, les échanges ioniques sont possibles : suite à une déminéralisation, une reminéralisation est tout à fait envisageable.

2.1.1.2. Caractéristiques chimiques et structure

L'émail est le tissu le plus dur de l'organisme. En effet, 96% de sa masse totale est constituée d'une phase minérale, le reste se répartissant entre une phase organique (0,4%) et une phase aqueuse (3,6%) (62).

La phase minérale est principalement composée de cristaux d'hydroxyapatite ainsi que d'autres éléments tels que le sodium, potassium, chlore, zinc, fluor... . Ces éléments s'organisent en prismes (encore appelés cordons de l'émail, colonne prismatique ou bâtonnets) de forme hexagonale et traversant l'émail dans toute son épaisseur. Leur trajet est sinueux pour se terminer perpendiculairement à la surface.

Entre ces prismes se trouve une substance minéralisée interprismatique, permettant le maintien de ces prismes entre eux.



PRISMES DE L'EMAIL EN COUPE
TRANSVERSALE

1 : émail interprismatique

2 : prismes d'émail

(Source : Atlas d'Histologie humaine et animale (76))



PRISMES DE L'EMAIL EN COUPE
LONGITUDINALE

1 : prismes d'émail

2 : émail interprismatique

(Source : Atlas d'Histologie humaine et animale (76))

2.1.1.3. Modifications au cours du vieillissement

Une abrasion progressive de l'émail entraîne l'apparition de facettes d'usures physiologiques. Sa perméabilité diminue mais la concentration de fluor augmente à sa surface, permettant une meilleure résistance à la carie. Son épaisseur se réduisant, il laisse ainsi mieux transparaître la couleur de la dentine sous-jacente et entraîne de ce fait un jaunissement général de la dent.

2.1.2. Dentine

2.1.2.1. *Caractéristiques physiques*

La dentine est un tissu dur, minéralisé et avasculaire constituant la majeure partie de la dent. Sa solubilité est supérieure à celle de l'émail. Recouverte au niveau de la couronne par l'émail, elle l'est par le cément au niveau radiculaire.

Sa couleur donne la couleur à la dent.

La perméabilité de la dentine est assurée par des tubuli ou canalicules dentinaires, contenant les prolongements des odontoblastes. Néanmoins, ces tubuli représentent une voie d'accès facile pour les germes en direction de la pulpe, pouvant entraîner par la suite une inflammation voire une nécrose pulpaire.

2.1.2.2. *Caractéristiques chimiques et structure*

La répartition des différentes phases dans la dentine n'est pas identique à celle dans l'émail. Dans la dentine, la phase minérale est majoritaire avec 70% , la phase organique et la phase aqueuse sont respectivement de 20% et de 10% (72). Cette distribution varie selon le type de dentine.

La phase minérale, comme pour l'émail, est essentiellement composée de cristaux d'hydroxyapatite et d'autres éléments tels que le zinc, magnésium, fluor, sodium,

La phase organique contient principalement du collagène de type I, couplé à d'autres protéines.

Différents types de dentines se succèdent de la pulpe vers l'émail : la prédentine, la dentine tertiaire (ou réactionnelle), secondaire, et primaire (ou orthodentine).

2.1.2.3. Modifications au cours du vieillissement

Au fil du temps, la phase minérale devient de plus en plus importante, entraînant une oblitération des tubuli. La dentine devient scléreuse lorsque l'oblitération est maximale engendrant un risque de fracture proportionnel à la dureté dentinaire.

2.1.3. La pulpe

2.1.3.1. Composition

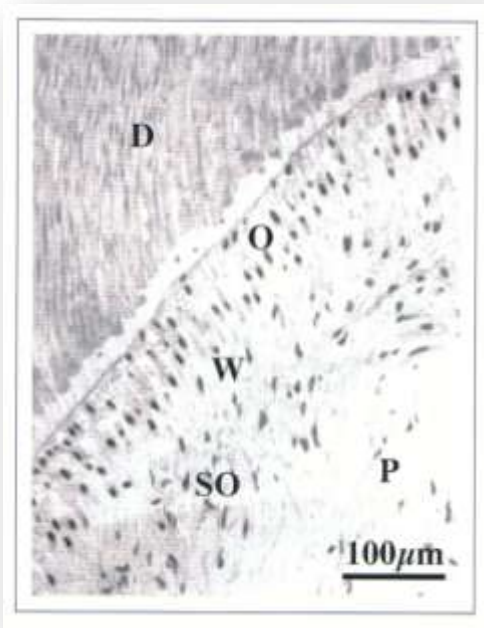
La pulpe dentaire est un tissu conjonctif lâche composé à 75% d'eau. Elle comble la cavité centrale de la dent en se divisant en deux zones : la chambre pulpaire et le canal radiculaire. Elle est composée de cellules dispersées dans une matrice extracellulaire. Ces cellules possèdent différentes propriétés : dentinogénétiques (odontoblastes), nutritives (fibroblastes), et sensorielles (fibres nerveuses)(62). L'organe pulpaire contient aussi des cellules immunocompétentes comme les macrophages ou les lymphocytes, ainsi que des fibres (de collagène principalement) et une substance fondamentale composée essentiellement de fibronectine et de glycosaminoglycanes.

2.1.3.2. Structure

La pulpe est également organisée en plusieurs zones (de la dentine vers la région centrale) :

- La zone odontoblastique en périphérie : elle est responsable de la synthèse de dentine durant le développement dentaire, et de sa réparation durant toute la vie de l'organe pulpaire ;
- La zone acellulaire de Weill : elle contient les branches terminales des fibres nerveuses sensibles (plexus de Rashkow) ainsi qu'une grande partie du plexus capillaire ;

- La zone riche en cellules, ou couche sous odontoblastique de Höhl : de fine épaisseur, elle se compose essentiellement de fibroblastes et de cellules indifférenciées ;
- La zone centrale : elle possède quant à elle des fibroblastes, des cellules mésenchymateuses indifférenciées, des cellules immunocompétentes, des vaisseaux sanguins et des nerfs.



- D : dentine
- O : odontoblastes
- W : zone de Weill
- SO : couche sous-odontoblastique
- P : pulpe

STRUCTURE GENERALE DE LA REGION PULPAIRE DENTINOGENETIQUE

(Source : La dent normale et pathologique (62))

2.1.3.3. Modifications au cours du vieillissement

La caractéristique principale du vieillissement pulpaire est une diminution de son volume, conséquence de la dentinogénèse continue. Elle entraîne la diminution du nombre d'odontoblastes, de fibroblastes, ainsi que des éléments vasculaires et nerveux. En revanche, une fibrose pulpaire apparaît par l'accumulation de collagène dans la pulpe, pouvant former des pulpolithes (dépôts minéralisés).

2.2. Propriétés biomécaniques de la dent dépulpée

2.2.1. Déshydratation

Dévitaliser une dent consiste à lui ôter sa pulpe, principale source d'hydratation. Une étude de HELFER et *coll.* (40) rapporte qu'une dent dévitalisée serait 9% moins hydratée qu'une dent vitale, différence attribuée à une perte en eau libre. Mais d'après PAPA et *coll.* (60), cette étude porte à confusion par un manque de précautions concernant la perte et le gain d'humidité lors des pesées initiales et finales.

PAPA réalisa des recherches afin d'éviter le moindre biais concernant cette perte d'humidité. Ses résultats montrèrent qu'une dent vivante avait un taux d'humidité de 12,35% +/- 0,26%, alors qu'une dent dépulpée avait un taux d'humidité de 12,10% +/-0,71%, soit une différence moyenne d'hydratation de 0,25% du poids initial. Exprimée en un pourcentage de l'hydratation totale, PAPA conclue qu'une dent dévitalisée a 2,05% moins d'eau qu'une dent vitale.

2.2.2. Perte de tissu dentaire

2.2.2.1. Liée au traitement endodontique

Le traitement endodontique a pour objectif principal d'éliminer mécaniquement et chimiquement tout le tissu pulpaire de la dent.

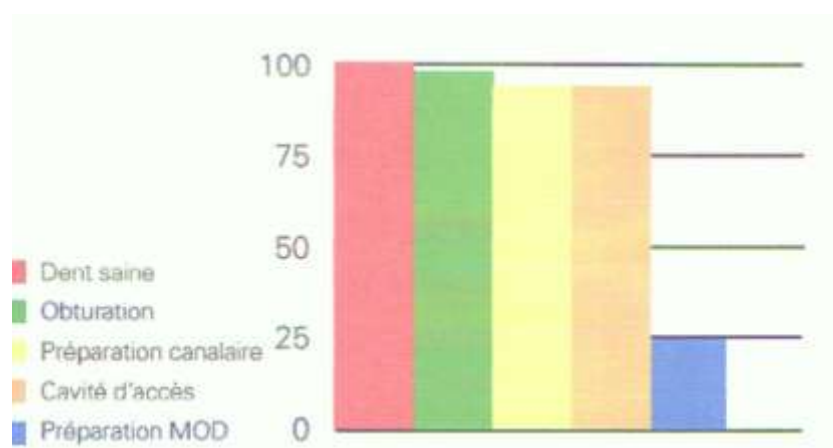
Pour ce faire, une série de manœuvres instrumentales est alors réalisée, n'ayant qu'une faible incidence sur la solidité de la dent (la quantité de tissu perdue restant faible). Des produits désinfectants et des irrigants sont utilisés, pouvant provoquer des altérations chimiques et structurelles (41). Mais d'après SEDGLEY et *coll.* (70), presque aucune

différence de dureté n'a été observée entre des dents controlatérales vitales et dévitalisées après 0,2 et 10ans. REEH et coll. (64) ont établi que la perte de résistance mécanique conséquent au traitement endodontique était de 5%.

En revanche, la mise en forme de la cavité d'accès afin de visualiser les entrées canalaires peut entraîner un amincissement des parois dentinaires, et donc une fragilisation de la zone cervicale.

2.2.2.2. Liée à la carie

L'évolution du processus carieux délabre la dent, la rendant plus fragile. Une étude de REEH et coll. (64) détermina l'influence de la perte de substance (en quantité et en localisation) sur l'affaiblissement des tissus dentaires. C'est essentiellement la perte de substance dentaire au niveau des crêtes marginales qui est responsable d'une plus grande fragilité de la dent (26).



REDUCTION DE LA RIGIDITE D'UNE DENT

Influence respective des différentes étapes du traitement

(En % par rapport à une dent saine)

(Source : Stratégie prothétique (48))

2.3. Rappels sur la couleur des dents

La vision des couleurs se décrit à 3 niveaux :

- Physique : c'est l'interaction de la lumière avec la matière ;
- Sensoriel : c'est la réception de la lumière au niveau de l'œil ;
- Psychosensoriel : c'est la perception consciente de la lumière et des couleurs.

L'œil humain ne peut voir que ce qui est du domaine du visible, c'est-à-dire les longueurs d'onde de la lumière comprises entre 380nm (violet) et 780nm (rouge foncé). Les rayons X, ultraviolets et infrarouges ne sont pas détectables par nos yeux.

Certaines personnes ont des pathologies qui les empêchent de bien percevoir toutes les couleurs (daltonisme, protanotropie, deutéranotropie, tritanotropie...).

2.3.1. Les facteurs déterminants de la couleur d'une dent

MUNSELL créé un modèle de représentation tridimensionnelle des couleurs, comprenant la luminosité, la saturation, et la teinte (59):

- La luminosité : c'est le degré de clarté ou d'obscurité d'une couleur (quantité de blanc contenue dans une couleur). Elle représente la quantité de lumière réfléchiée par une dent, et dépend tout particulièrement de la quantité et de la qualité de l'émail ;
- La saturation : elle exprime la densité ou la quantité de pigments contenus dans une couleur. Elle permet de définir la qualité de la couleur : couleur faible (par addition de blanc), ou couleur forte. La saturation d'une dent est principalement due à la dentine (dépendante de la translucidité et de l'épaisseur de l'émail) ;
- La teinte : c'est la couleur de base de la dent, déterminée par la dentine. Elle se situe (pour les dents) dans les jaunes – orange.

D'autres facteurs sont aussi à prendre en compte, tels que :

- La translucidité : c'est la propriété d'un corps à laisser passer la lumière, sans permettre la distinction précise des contours du ou des objets perçus. Une partie de la lumière est absorbée, une partie est diffusée, et une partie transmise. Elle dépend en grande partie de l'émail (qui l'est à 70% contre 40% pour la dentine (87)), et diminue avec l'âge (et l'épaisseur de l'émail) ;
- La fluorescence : elle constitue la propriété de la dentine à transformer la lumière reçue de longueur d'onde invisible en lumière de plus grande longueur d'onde (visible) ;
- L'opalescence : c'est la capacité de l'émail à différencier les longueurs d'onde, produisant un reflet caractéristique gris-bleu, notamment au niveau du bord libre ;
- L'état de surface : variable selon l'âge, la dent peut avoir à sa surface des stries, dépressions, irrégularités.

2.3.2. Pour une bonne détermination de la couleur d'une dent en cabinet

2.3.2.1. Conditions d'examen

L'œil humain ne peut percevoir qu'une centaine de couleurs. Pour bien déterminer la couleur d'une dent, il faut se mettre dans de bonnes conditions :

- L'environnement : doit être le plus neutre possible, éviter les couleurs vives au mur, écarter la lèvre de la dent si la patiente a mis du rouge à lèvres, vêtement ou serviette de protection de couleur ;
- La nature de la lumière incidente : la lumière naturelle n'étant pas fiable (selon les conditions météorologiques), il faut utiliser un spectre lumineux le plus large

possible pour bien choisir la couleur de la dent (éclairage de plafonnier par exemple, type lumière du jour) ;

- La fatigue visuelle : il ne faut pas s'attarder trop longtemps sur un même point (20 secondes au maximum), sinon le risque de saturation des cônes rouges de la rétine augmente, c'est-à-dire que le rouge n'est plus apprécié correctement. La détermination de la couleur s'en retrouve faussée ;
- La dent doit être humide, pour une bonne transmission de la lumière.

2.3.2.2. Aides à l'enregistrement de la couleur

- Teintiers : le teintier idéal n'existe pas. Il en existe différents types pour nous aider à bien déterminer la couleur de la dent : le teintier Vita Lumin Vacum[®], le teintier Chromascop[®] d'IVOCLAR, le teintier Vitapan 3D-Master[®] de VITA ;
- La photographie : lors d'éclaircissement des dents, elle permet un enregistrement de la couleur initiale des dents dyschromiées, et de la couleur après les différentes étapes du traitement. Ces photographies peuvent ensuite être traitées par des logiciels afin de chiffrer le degré d'éclaircissement ;
- La colorimétrie : elle consiste à mesurer avec précision la caractéristique d'une couleur, et à l'exprimer sous forme de chiffres ou de courbes. Il existe pour cela différents matériels, plus ou moins adaptés : les colorimètres, les systèmes d'analyse d'image ou encore des spectrocolorimètres (32).

3. Etiologies des dyschromies dentaires

Les praticiens doivent avoir une bonne connaissance des diverses causes de colorations dentaires afin de poser un diagnostic correct et d'établir un plan de traitement d'éclaircissement adapté à chaque cas.

3.1. Dyschromies d'origine externe

Certains produits peuvent entraîner des colorations plus ou moins superficielles des dents. Ces colorations extrinsèques se situent principalement sur la surface amélaire et peuvent facilement être éliminées, soit par le brossage, soit par un nettoyage professionnel (détartrage, aéro-polissage). Les récurrences sont fréquentes en l'absence de suppression des facteurs colorants.

3.1.1. Dyschromies dues au mode de vie et aux habitudes alimentaires

3.1.1.1. Les dépôts de surface : la plaque dentaire et le tartre

La plaque dentaire regroupe un ensemble de bactéries enrobées dans une matrice extracellulaire. Elle forme un enduit blanc-jaunâtre, mou, très adhérent aux surfaces dentaires, obturations ou artifices prothétiques. Lorsqu'elle atteint une certaine épaisseur, elle est détectable visuellement. Le brossage quotidien permet aisément son élimination.

Le tartre provient d'une minéralisation de la plaque dentaire. Plutôt de couleur blanc – jaunâtre lorsque sa localisation est supra-gingivale, il est en revanche de couleur brun - noir en sous-gingival. Sa surface poreuse lui permet d'absorber facilement les divers pigments alimentaires. Il se situe principalement derrière le bloc incisivo-canin inférieur et peut être éliminé par un nettoyage professionnel à l'aide d'ultrasons.

3.1.1.2. Facteur tabagique

Le tabac, fumé ou chiqué, laisse des colorations allant du jaune foncé au noir, principalement au niveau du tiers cervical des dents. Les produits du tabac (goudrons) se dissolvent dans la salive et pénètrent ensuite aisément les puits et sillons de l'émail, ainsi que la plaque bactérienne ou le tartre présents.

La marijuana peut elle aussi provoquer des colorations marron foncé, situées au bord cervical des dents.

3.1.1.3. Facteur alimentaire

Les aliments contiennent des colorants qui, ingérés à répétition, peuvent se déposer dans les fissures, sillons, puits des dents. Certains sont plus propices à colorer les dents :

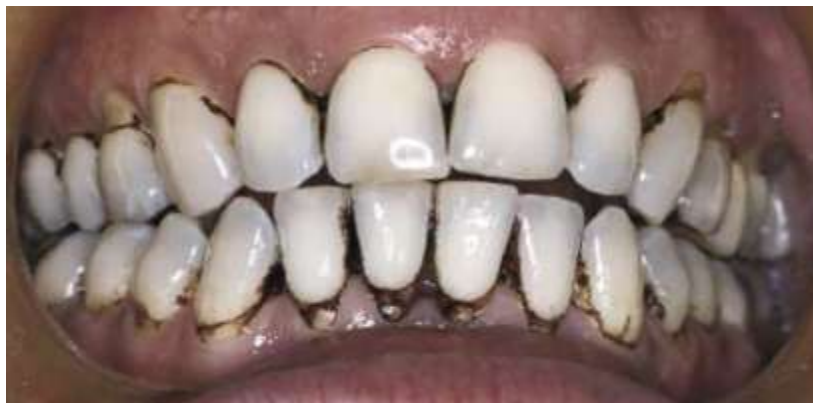- Boissons : thé, café, vin, colas... ; par leur dépôt tanin, elles entraînent des colorations brunes sur les surfaces amélaire;
- Fruits : principalement les fruits rouges : les cerises ou airelles entraînent une coloration bleu-violette, les mûres et les framboises des dépôts rouges ou pourpres (il en est de même pour les betteraves);
- Epices : curry, safran, poivre rouge donnent des colorations jaunes ou rouges.

Un manque d'hygiène orale évident permet leur dépôt sur la plaque dentaire ou le tartre.

3.1.1.4. Utilisation excessive de bain de bouche : coloration « antiseptique »

La chlorhexidine est présente dans de nombreux bains de bouches. Utilisés trop fréquemment, ces derniers peuvent alors entraîner des colorations bruns-noirs à la surface des dents. Cette coloration reste superficielle et s'élimine facilement par un nettoyage professionnel.

Les ammoniums quaternaires sont des antiseptiques plus puissants. Ils sont eux aussi présents dans des bains de bouches et peuvent, utilisés à outrance, provoquer des colorations brunes.



COLORATION A LA CHLORHEXIDINE

(Source : Esthetics in Dentistry, vol.2 (37))

3.1.2. Dyschromies dues aux bactéries chromogènes

La couleur naturelle de la bactérie chromogène détermine la coloration dentaire. Selon le type de bactérie (ou d'autres acteurs) mise en cause, elle peut être principalement noire, verte ou orange (25):

| Coloration | Acteur de la coloration | Localisation | Hygiène buccale | Incidence |
|------------|--|---|-----------------|-----------|
| Noire | Bactéries de type <i>Actinomyces</i> (formant du sulfure de fer) | Fines lignes très adhérentes, situées au niveau du bord marginal des dents. | Bonne | 11 à 14% |
| Verte | Bactérie fluorescente (<i>Bacillus pyocyaneus</i>) ; champignon (<i>Penicillium, Aspergillus</i>) ; chlorophylle alimentaire | Dépôts épais, adhérents, sur les faces vestibulaires au niveau des collets des dents antérieures maxillaires (nécessité de lumière pour leur croissance). | Insuffisante | 40 à 60% |
| Orange | <i>Flavobacterium Lutescens</i> ; <i>Serratia Marcescens</i> | Tiers cervical de la face vestibulaire des dents antérieures. | Insuffisante | 3% |

3.1.3. Colorations métalliques

Elles peuvent avoir différentes origines : médicaments, produits appliqués localement, poussière de métaux... . La coloration reste principalement de surface, mais certains ions métalliques peuvent pénétrer dans les tissus dentaires, provoquant des colorations permanentes qui deviennent alors très difficiles à éliminer.

Selon le métal en cause, la coloration diffère (62, 80) :

- Coloration noire : argent, fer, zinc, manganèse ;
- Coloration brune : cuivre, iodures, bromures ;
- Coloration orange : fumées d'acide chromique
- Coloration grise : mercure, plomb ;
- Coloration verte : cuivre, nickel, antimoine ;
- Coloration violette – noire : permanganate de potassium.

Les ouvriers travaillant dans des fonderies ou certaines usines utilisant ces métaux y sont particulièrement exposés (par la forte concentration de poussières ou de fumées).

3.1.4. Prédipositions à ces colorations extrinsèques

Ces colorations peuvent persister grâce à l'accumulation de facteurs locaux :

- Défauts de l'émail : la présence de micro puits et sillons, de fissures, d'imperfections à la surface externe de l'émail permet le cumul d'aliments colorants, tabac et autres topiques ; ce qui pourra éventuellement conduire à un nettoyage professionnel ;
- Dysfonction salivaire ;
- Manque d'hygiène orale : accumulation de plaque et de tartre.

3.2. Dyschromies d'origine interne

Les colorations intrinsèques sont causées par la présence d'agents colorants au sein de l'organe dentaire, notamment au niveau du complexe amélo-dentinaire, ou par des anomalies de formation de l'émail ou de la dentine.

3.2.1. Dyschromies d'origine génétique

3.2.1.1. Amélogénèse imparfaite

L'amélogénèse imparfaite est une maladie héréditaire d'étiologie multigénique. L'émail ne se constitue pas correctement, tant par sa qualité ou par sa quantité. Son épaisseur est amincie, laissant apparaître la dentine sous-jacente. Elle touche la dentition déciduale et la dentition permanente.

On en distingue trois formes :

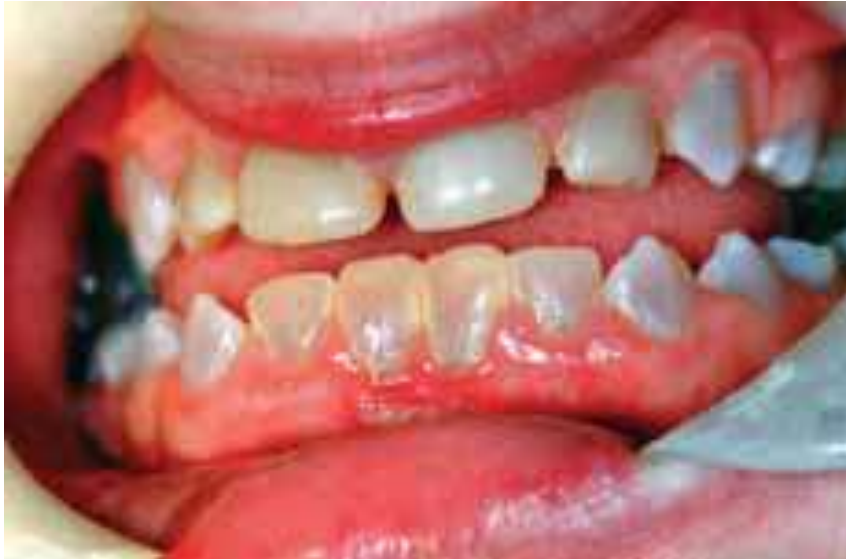- Amélogénèse imparfaite hypoplasique : se caractérise par un manque d'émail. Les dents apparaissent jaunes, rougeâtres ou jaune – brun ;
- Amélogénèse imparfaite hypominéralisée : se caractérise par un émail très friable. La couleur des dents varie du blanc crayeux au jaune – rouge ou brun ;
- Amélogénèse imparfaite hypomature : se caractérise par un émail de dureté amoindrie. Son épaisseur est normale, il présente un aspect allant du blanc crayeux au brun.

3.2.1.2. Dentinogenèse imparfaite

La dentinogenèse imparfaite est également une maladie héréditaire, avec un mode de transmission autosomique dominant. Ses gènes codant les protéines de minéralisation de la dentine sont atteints. Les deux dentitions peuvent être touchées.

Il existe différents types de dentinogenèse imparfaite :

- La dentinogenèse imparfaite de type II : c'est la forme la plus commune. La dentition lactéale est plus sévèrement touchée que la dentition permanente. Les dents apparaissent opalescentes, de couleur jaune ou gris-brun. L'émail est intact, mais dans de nombreux cas il disparaît, laissant apparaître une dentine molle et particulièrement sensible aux bactéries chromogènes, ou d'autres colorants alimentaires qui pénètrent ses tubuli. Les chambres pulpaire sont oblitérées par une accumulation de dentine ;
- La dentinogenèse imparfaite de type I : elle est associée à une ostéogénèse imparfaite. Les dents sont aussi opalescentes, mais l'émail est ici moins susceptible à la fracture, et la chambre pulpaire n'est que rarement occupée par la dentine (principal critère de différenciation avec le type II) ;
- La dentinogenèse imparfaite de type III : de nombreuses expositions pulpaire apparaissent au niveau des dents lactéales. La production de dentine cesse rapidement, et les dents prennent un aspect en « coquillage » radiographiquement.



DENTINOGENESE IMPARFAITE

(Source : An overview of tooth discoloration (74))

3.2.1.3. Erythroblastose fœtale

Certains fœtus héritent par leur père d'un antigène participant à la formation des globules rouges, mais que la mère ne reconnaît pas. En réponse, les anticorps maternels pénètrent dans la circulation fœtale et entraînent l'hémolyse des érythrocytes du fœtus. Un excès de bilirubine est libéré, devenant de la biliverdine par oxydation. S'en suit une coloration verte de la dentine des dents déciduales principalement.

Les traitements d'éclaircissement chimique n'ont aucune action sur ces dyschromies d'origine génétique. Il est alors préférables dans ces cas d'envisager des solutions prothétiques (facettes, couronnes...).

3.2.2. Dyschromies d'origine congénitale

3.2.2.1. *Porphyrie érythropoïétique*

Cette maladie rare entraîne une surproduction de porphyrine dans la moelle osseuse, les globules rouges, les dents Les dents atteintes, principalement la dentition déciduale, présentent une coloration allant du rouge au brun-rose. Une fluorescence rouge à la lumière ultra-violette peut alors être observée.

3.2.2.2. *Hyperbilirubinémie*

L'hyperbilirubinémie est une pathologie hépatique néonatale provoquant une coloration jaune, brune, grise ou bleutée des dents lactéales. Elle est due à une accumulation de bilirubine dans l'émail et la dentine. En s'oxydant en biliverdine, elle peut entraîner une coloration verte des dents. Ces colorations ont tendance à s'estomper avec l'âge.

3.2.2.3. *Cardiopathie congénitale cyanogène*

Les patients souffrants de cardiopathie congénitale cyanogène ont des incisives supérieures présentant une coloration blanc-bleu. Cette pâleur est principalement causée par la respiration buccale, entraînant de ce fait une sécheresse des dents (62).

3.2.2.4. *Alcaptonurie*

L'alcaptonurie résulte d'un problème métabolique empêchant la synthèse complète de la tyrosine et de la phénylalanine. Il s'en suit une accumulation d'acide homogentisique, entraînant une coloration brune de la dentition permanente (80).

3.2.3. Dyschromies acquises

3.2.3.1. *Anomalies dues aux tétracyclines*

La tétracycline est un antibiotique à large spectre, indiqué dans de nombreuses infections bactériennes. Ces antibiotiques ont largement été administrés dans les années 1950 à 1960. Colorant jaune puissant, ils ont une forte affinité pour les os et les dents. La tétracycline peut se fixer sur ces dernières lors de leur formation, principalement au niveau de la dentine et de la jonction amélo-dentinaire.

L'utilisation d'une lampe ultra-violette s'avère fort utile afin de poser le diagnostic de la dyschromie: les dents colorées par les tétracyclines présentent des zones fluorescentes jaunes. Ces antibiotiques entraînent des colorations allant du jaune clair au brun, et sont globalement définitives. Les dents antérieures sont susceptibles à des changements de couleur à cause de leur plus fréquente exposition à la lumière, provoquant alors la disparition de la fluorescence.

Selon le type de tétracyclines administré, il peut y avoir différentes nuances de couleur : la chlorotétracycline entraînera une coloration gris-brun, l'oxytétracycline et la tétracycline une coloration plus jaune – orangée alors que la minocycline provoquera une coloration allant du vert au gris-noir (62).

La sévérité des colorations engendrées dépend de plusieurs facteurs :

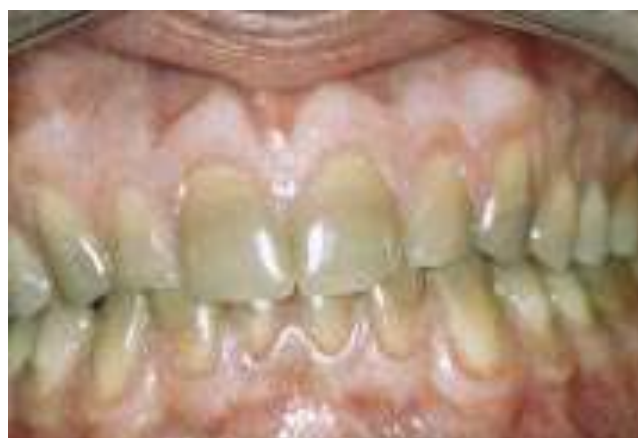- La date d'administration : durant la période de formation des dents déciduales (administration à la femme enceinte) ou des dents définitives (absorption pendant l'enfance) ;
- La posologie : plus elle est élevée, plus la coloration sera importante ;
- La durée d'administration ;
- Le type de tétracycline utilisé.

La prescription de tétracyclines est, de ce fait, fortement contre-indiquée aux femmes enceinte et aux enfants jusqu'à 12 ans.

Cette dyschromie assez disgracieuse est due à une réaction entre la tétracycline et les ions calcium : un complexe insoluble tétracycline – orthophosphate de zinc se crée, pouvant s’incorporer aux cristaux d’hydroxyapatite lors de la formation de la dent. Les tétracyclines peuvent aussi emprunter la voie sanguine et migrer jusqu’à la dentine, produisant ainsi de nouveaux complexes tétracycline – calcium. Ces derniers, par photo-oxydation, pourrait être la cause des récives de colorations suite à un traitement d’éclaircissement externe réussi.

BOKSMAN et JORDAN proposent en 1983 une classification en 4 degrés de ces colorations (56), ainsi que les traitements chimiques (éclaircissement externe) ou prothétiques (facettes ou couronnes) possibles :

| Degrés | Type de coloration | Couleur | Traitement Chimique | Traitement Prothétique |
|------------------------------|---|--|--------------------------------|------------------------|
| 1^{er} degré | Légère Uniforme Sans bandes | Jaune Marron clair Peu saturé | Possible Excellent résultat | Inutile |
| 2^{ème} degré | Moyenne Uniforme Sans bandes | Jaune ou marron clair, gris léger Assez saturé | Possible Bon résultat | Inutile |
| 3^{ème} degré | Forte Irrégulière Avec bandes | Gris-marron Bleu-violet Très saturé | Difficile Résultat moyen | Possible |
| 4^{ème} degré | Très forte Avec bandes et plages irrégulières | Gris foncé à marron ou violet foncé Très très saturé | Impossible Mauvais résultat | Obligatoire |



COLORATION AUX TETRACYCLINES

(Source : Blanchiment des dents pulpées et déulpées (21))






ABOU-RASS décrit en 1982 un protocole alternatif : l'élimination de ces colorations aux tétracyclines par des dévitalisations intentionnelles suivies d'un blanchiment interne (1). Il semblerait que cette technique permette d'éclaircir jusqu'au 4^{ème} degré de coloration, sans passer par des étapes prothétiques. Une fois les dents dyschromiées dépulpées, il place dans la chambre un mélange de peroxyde d'hydrogène à 30% et de perborate de sodium, à renouveler tous les 3 à 5 jours jusqu'à obtention de la couleur désirée. Les résultats furent très satisfaisants. En 1998 (2), il rapporta ses résultats sur une période de 5 à 15 ans : sur 20 patients et 112 dents blanchies, 4 revinrent éclaircir une ou plusieurs dents durant ce laps de temps, il y eu 2% d'échec endodontique, et aucun cas de résorptions cervicales externes de fut rapporté.

Cette méthode reste anecdotique, et n'est à employer d'aucune façon dans notre pratique courante.

3.2.3.2. Fluoroses

La fluorose est une pathologie touchant les deux types de dentition. Elle est occasionnée par un apport excessif de fluor (fluoration de l'eau du robinet, compléments alimentaires, dentifrices, ...) pendant la période de formation des dents et de calcification de l'émail. Les colorations peuvent varier de fines lignes blanches à la surface de l'émail à des taches jaunâtres ou brunâtres, entraînant un effondrement de la couche amélaire dans les formes les plus sévères. Cette sévérité est âge et dose – dépendante.

DEAN proposa en 1942 une classification des fluoroses dentaires, système encore utilisé de nos jours :

| Indice Fluorose | Description | Illustration |
|-----------------------|---|--|
| 0. Normal | Structure habituelle, translucide, semi-vitreuse. Surface lisse, brillante de couleur blanc crème pâle. |  |
| 1. Très légère | Petites aires opaques blanches dispersées irrégulièrement jusqu'à 25% de la surface de la dent. |  |
| 2. Légère | Zones opaques blanches plus développées, jusqu'à 50% de la surface de la dent. |  |
| 3. Modérée | Toutes les surfaces dentaires sont atteintes. Présence de taches brunes inesthétiques. |  |
| 4. Sévère | Toutes les faces émailées sont atteintes et la forme générale de la dent peut être altérée. Présence de cavités isolées ou confluentes, et de nombreuses taches brunes. Aspect souvent corrodé. |  |

Seuls les deux premiers degrés de fluoroses peuvent être traités sans utiliser de technique prothétique, par micro abrasion amélaire et/ou éclaircissement externe.

3.2.4. Dyschromies dues au vieillissement de la dent

La dentine jaunit au fil des années. Ce phénomène naturel s'accroît par :

- Une apparition progressive de colorations externes et internes ;
- L'apposition continue de dentine entraînant une réduction de taille de la chambre pulpaire ;
- Un amincissement de l'émail, laissant ainsi mieux se dévoiler la masse dentinaire, principale responsable de la couleur de la dent.

Ces colorations peuvent facilement être éclaircies par les techniques de blanchiment externe.

3.3. Etiologie des dyschromies acquises spécifiques aux dents dépulpées

3.3.1. Hémorragie pulpaire

Lorsque la dent subit un traumatisme, accidentel ou iatrogène, il en résulte souvent une hémorragie intrapulpaire. Elle peut tout aussi bien survenir lors d'une biopulpectomie, et peut être dans ce cas abondante et difficile à arrêter.

Environ 15% du volume de la pulpe est occupée par des vaisseaux sanguins, principalement des capillaires. Ces derniers, responsables d'échanges avec les tissus environnants, contiennent du sang dont la principale cellule qui nous intéresse dans ce chapitre est l'érythrocyte, ou plus communément appelé le globule rouge.

Lors d'un traumatisme violent, les tissus durs de la dent ne sont pas les seuls qui peuvent être touchés ; une rupture des vaisseaux sanguins de la pulpe peut aussi se produire, entraînant un envahissement des tubuli dentinaires par le sang. Une étude de MARIN et coll.(55) démontre que la principale molécule responsable des dyschromies est l'hémoglobine, produit de dégradation des érythrocytes (a contrario du plasma et des plaquettes, aussi présents dans le sang, qui ne contribuent à aucune coloration dentaire). Ils mirent en évidence que la majorité du changement de couleur due au sang se retrouve dans la dentine, au niveau des tubuli dentinaires et non dans la dentine intertubulaire. Une légère coloration peut malgré tout toucher l'émail, même si l'intensité colorante diminue le long de ses canalicules. Cette accumulation de sang donne à la dent un aspect rosâtre.

La coloration coronaire peut survenir quelques jours après le traumatisme, ou parfois plusieurs mois après. Mais elle peut également être réversible dans les 2 à 3 mois suivant le choc lorsqu'apparaît une revascularisation de la dent (80), avec un retour à sa couleur originelle. Au début, cette dyschromie peut être rosâtre, mais avec le temps elle va évoluer en passant du jaune-rose au gris, gris-brun, à gris-brun-violet, à la manière d'un hématome des tissus mous (39).

3.3.2. Nécrose pulpaire

La nécrose pulpaire est caractérisée par l'absence de réaction aux différents tests de vitalité pulpaire (thermiques ou électriques). Une attaque bactérienne (carie), mécanique (choc traumatique), thermique (meulage intempestif) ou chimique (obturations avec certaines résines) de la pulpe peut engendrer la mortification de ses tissus et sa désintégration. Même si la nécrose peut présenter un caractère aseptique à ses débuts, différentes bactéries, aérobies ou anaérobies, finissent par coloniser la pulpe.

Ce faisant, des produits de dégradation sont libérés et peuvent pénétrer dans les tubuli dentinaires, entraînant une coloration de la dentine. Ce degré de dyschromie est en étroite corrélation avec la présence plus ou moins longue dans le temps des tissus nécrotiques (67). Les bactéries, durant la réaction d'hémolyse, produisent du sulfure d'hydrogène. Ce dernier permet la libération de l'ion ferrique de l'hème de l'hémoglobine qui, n'étant plus complexé à sa porphyrine, va former du sulfure de fer, principale molécule responsable de la coloration gris foncé - noire de la dent dépulpée (5, 55).

Lors d'une pulpite, l'utilisation de produits arsénieux engendrant la nécrose était pratique courante afin de rapidement calmer la douleur. L'hémoglobine libérée lors de cette hémolyse sous l'action arsénieuse pouvait aussi se dégrader en divers produits qui vont colorer la dent de façons différentes (36):

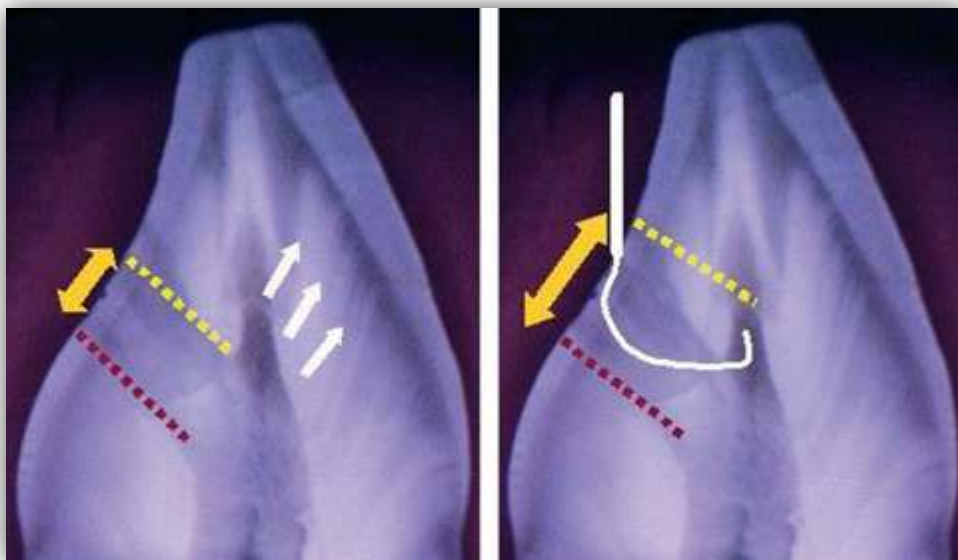
- Méthémoglobine : rouge-brun
- Hémine : noir-bleuâtre
- Hématine : brun foncé
- Hématoïdine : rouge

Toutefois, l'utilisation de ces anhydrides arsénieux est dorénavant proscrite.

3.3.3. Facteurs iatrogènes

3.3.3.1. Endodontie incomplète

La réalisation d'une cavité d'accès est une étape nécessaire lors de tout traitement endodontique. Cette dernière doit être correctement située, et convenablement ouverte afin de ne laisser subsister aucun parenchyme pulpaire, essentiellement au niveau des cornes pulpaire. En effet, il ne doit rester aucun tissu pulpaire dans la chambre, sous risque de le voir se nécroser et aboutir au même type de coloration que la nécrose citée ci-dessus.



INCISIVE SECTIONNEE : CAVITE D'ACCES ET CORNES PULPAIRES RESTANTES

(Source : International Endodontic Journal vol. 45 (5))


De même, lors de l'exploration du système endocanalair, l'oubli d'un canal et son absence d'obturation peuvent entraîner une coloration par mortification des tissus pulpaire.

3.3.3.2. Irrigation canalaire

L'irrigation abondante des canaux lors du traitement endodontique est une des clés du succès de ce traitement. Un assombrissement de la dentine peut apparaître suite à une irrigation insuffisante : des reliquats de résidus organiques peuvent persister et réagir avec des métabolites bactériens, engendrant ainsi une pigmentation dentinaire.

Un des irrigants de choix est l'hypochlorite de sodium, de formule NaClO. Ses propriétés principales sont la dissolution des produits organiques et bactériens. Il s'utilise en concentrations allant de 2,5% à 5%.

Une étude de YAMAGUCHI et *coll.* en 2001 chercha à démontrer l'influence de ces deux concentrations de NaClO sur du sang humain (83) : chaque concentration de NaClO a été mise en contact avec du sang humain pendant 5 minutes, et ce à différents ratio : 1/1, 1/6, 1/12. La preuve fut établie que les effets chimiques du NaClO conduisent à une réaction d'oxydo-réduction des composants de l'hémoglobine. Ils en conclurent qu'une augmentation des concentrations et des ratios de NaClO entraîne une augmentation du pH et de la température, ainsi qu'une diminution de la coloration (ceci grâce à une réduction des concentrations des protéines qui composent le sang).



Reaction with NaOCl and Blood

PHOTOGRAPHIES DES TUBES SUITES AUX DIFFERENTES REACTIONS

Contrôle : sang + eau distillée

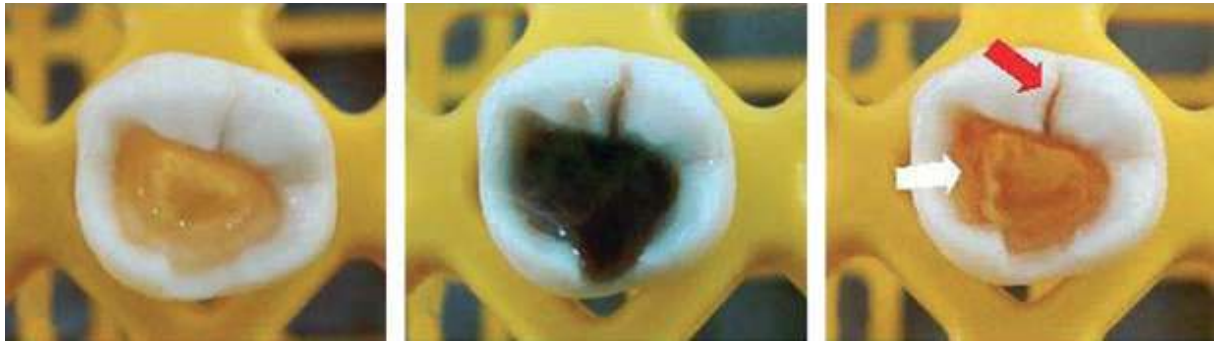
Test : ratio sang/NaClO à différents concentrations de NaClO

Durée : 5 minutes

(Source : *International Endodontic Journal* vol. 34 (83))

D'autres produits irrigants existent aussi. Certains d'entre eux peuvent être utilisés seuls, mais la plupart sont utilisés en combinaison avec le NaClO : les composés à base d'EDTA (éthylène diamine tétra acétate) ont une très bonne action solvante sur le substrat minéral (ce que n'a pas l'hypochlorite de sodium) et permettent une bonne suppression de la smear layer, ou boue dentinaire, qui peut contenir des restes de pigments. D'autres gels à base d'EDTA, comme le Glyde File Prop[®], contiennent du peroxyde de carbamide qui, en réaction avec le NaClO, produit une réaction effervescente permettant la remontée des débris.

Il est nécessaire de prêter attention au mélange de certains produits : le gluconate de chlorhexidine, utilisé pour son efficacité anti bactérienne reconnue, peut entraîner la formation d'un précipité de couleur rouille à brun foncé s'il est mis en contact avec du NaClO à haute concentration. Ce précipité a un potentiel de coloration des structures dentaires : il devient adhérent aux parois et fissures (54).



POTENTIEL DE DECOLORATION DU NaClO COMBINE A LA CHLORHEXIDINE

Photo 1 : NaClO

Photo 2 : Précipité brun

Photo 3 : Après rinçage à l'eau distillée, le précipité brun devient adhérent à la cavité d'accès (flèche blanche) et aux fissures (flèche rouge)

(Source : International Endodontic Journal vol. 45 (5))

La chlorhexidine, en association avec le NaClO, n'est pas le seul produit d'irrigation canalaire pouvant entraîner une dyschromie de la dent dépulpée, comme le montre le tableau ci-dessous.

| Solutions d'irrigation | Type de coloration | Auteur(s) - année |
|--|---|--|
| NaClO (non dilué et 10%) | Légère coloration | Gutiérrez et Guzmán (1968) |
| 1% NaClO + 2% gel de Chlorhexidine (CHX) | Précipité brun-noir (irrigation alternative) | Vivacqua-Gomes et coll. (2002) |
| MTAD + NaClO (5,25-0,65%) | Solution brune (NaClO rinçage final) | Torabinejad et coll. (2003) |
| 17%EDTA + 1% CHX solution | Précipité rose (CHX rinçage final) | González-López et coll. (2006) |
| 2% CHX solution + 17% EDTA | Précipité blanc | Rasimick et coll. (2008) |
| 1,54-6,15% NaClO + MTAD | Précipité jaune (MTAD rinçage final) | Tay et coll. (2006a) (application clinique) |
| 1,3%NaClO + MTAD | Rouge - violet (MTAD rinçage final) | Tay et coll. (2006a) (étude in vitro) |
| NaClO + CHX solution | Orange - brun | Basrani et coll. (2007), Marchesan et coll. (2007), Bui et coll. (2008), Akisue et coll. (2010), Krishnamurthy & Sudhakaran (2010), Nassar et coll. (2011) |
| 2% CHX solution + 15% acide citrique | Solution blanche mais redevient rapidement incolore et disparaît facilement pendant l'irrigation à la CHX | Akisue et coll. (2010) |
| 2% CHX gel + 5,25% NaClO | Colore l'émail et la dentine | Souza et coll. (2011) |
| 2% CHX solution + 5,25% NaClO | Ne colore que la dentine | Souza et coll. (2011) |
| 2% CHX gel + 5,25% NaClO + 17% EDTA | Colore l'émail et la dentine | Souza et coll. (2011) |
| 2% CHX solution + 5,25% NaClO + 17% EDTA | Ne colore que la dentine | Souza et coll. (2011) |

DYSCROMIE DENTAIRE ASSOCIEE AUX IRRIGANTS CANALAIRES

(Source : *International Endodontic Journal* vol. 45 (5) - traduction)

3.3.3.3. Médications intra canalaies

Avant de dépulper définitivement une dent, il est possible d'utiliser une médication temporaire intracanal (traitement des dents permanentes immatures, lésion péri apicale volumineuse, résorptions radiculaires, ...). Ces produits permettent une désinfection du système canalaire entre plusieurs rendez-vous. Mais certains d'entre eux peuvent entraîner une coloration de la dent s'ils sont oubliés inopportunistement trop longtemps dans la couronne, ou incomplètement éliminés lors de l'obturation. Les principaux médicaments entraînant un changement de couleur sont les pâtes Ledermix® et 3Mix® (pâtes contenant

trois antibiotiques)(50). Ces dernières peuvent entraîner une coloration noirâtre de la dentine, coloration accentuée si un solvant minéral a été précédemment utilisé lors de l'irrigation afin d'éliminer les boues dentinaires (smear layer) (5).

| Médication intra canalaire | Type de coloration | Auteur(s) - année |
|---|---------------------------|---|
| Formocresol | Coloration marquée | Gutiérrez & Guzmán (1968) |
| CMCP (p-monochlorophénol camphré) | Pas de coloration | Gutiérrez & Guzmán (1968) |
| Eugénol | Pas de coloration | Gutiérrez & Guzmán (1968) |
| Iodine - potassium iodide (médicaments à base de iodoforme) | De jaune à jaune-brun | Kupietzky et coll. (2003) |
| Thérapie avec triple antibiotiques (Ciprofloxacine Métronidazole Minocycline) | Bleu - gris | Kim et coll. (2010a) |
| Pâte Ledermix® (tétracycline Corticostéroïde) | Gris - brun | Kim et coll. (2010a), Day et coll. (2011) |
| Ultracal® XS | Jaune | Day et coll. (2011) |

DYSCHROMIE DENTAIRE ASSOCIEE AUX MEDICAMENT INTRACANALAIRES

(Source : *International Endodontic Journal* vol. 45 (5) - traduction)

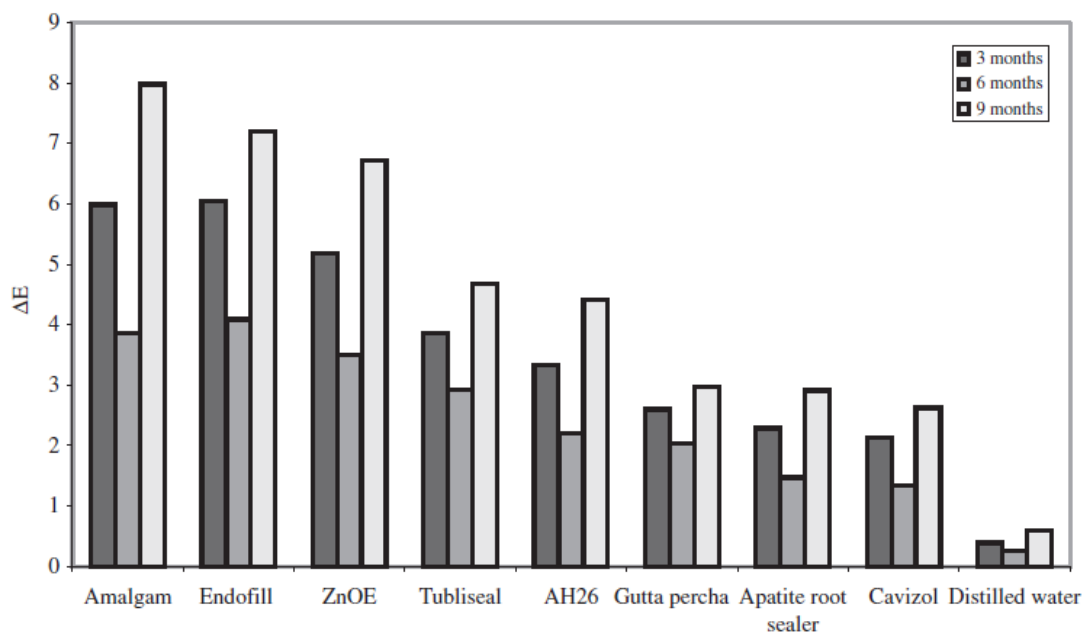
Concernant l'hydroxyde de calcium, médicament communément utilisé, une étude a montré qu'une coloration était possible. Mais son occurrence est très rare, et la différence de couleur très souvent insuffisante pour être établie visuellement par un dentiste (50).

Afin de prévenir ces possibles colorations, AHMED et coll. (5) préconisent que l'application de ces médicaments doit être réservée exclusivement à la partie radiculaire de la dent. N'ayant aucun pouvoir thérapeutique au niveau de la couronne, aucun résidu de doit être laissé dans la cavité d'accès, qui nécessite donc d'être nettoyée avec attention (utilisation d'un excavateur, voire de boulette de coton avec de l'alcool).

3.3.3.4. Matériaux d'obturation canalaire

Divers produits peuvent être utilisés lors de l'obturation des canaux dentaires, entraînant plus ou moins de changements de couleur de la dent.

PARTOVI et coll.(61) ont recherché les différentes nuances de couleur des couronnes dentaires de dent traitées endodontiquement par divers matériaux d'obturation (méthode d'analyse par ordinateur). Les produits étudiés sont : AH26® silver-free, Endofill®, Tubliseal®, Zinc oxyde eugenol (ZnOE), Apatite root canal sealer III®, gutta-percha et Cavizol®, et une observation du changement de couleur(ΔE) fut établie à 3, 6 et 9 mois. Dans ce cas, la smear layer ne fut pas enlevée. Deux groupes contrôle, l'un avec de l'amalgame et l'autre avec de l'eau distillée complétèrent cette évaluation. En conclusion, tous ces matériaux provoquent une dyschromie qui augmente avec le temps. Les résultats montrèrent qu'Endofill® et ZnOE sont les produits les plus colorants. Pour tous les groupes, cette coloration fut plus évidente au niveau du tiers cervical de la couronne (là où l'émail est le plus fin).



DEGRE DE DYSCHROMIE DENTAIRE SELON LE MATERIAU D'OBTURATION UTILISE

(Source : Australian Society of Endodontology (61))

Par contre, une étude iranienne de 2011 (85) qui compara seulement les dyschromies engendrées par AH26® et ZnOE, obtient des résultats radicalement différents. Le produit AH26® utilisé ici contenait de l'argent, et il en résulta que ce ciment de scellement AH26® entraîne une plus grande coloration que le ciment à base d'oxyde de zinc – eugénol.

Toutes les études s'accordent en revanche à dire que la principale cause de coloration des dents au niveau coronaire est due au mauvais nettoyage de la chambre pulpaire, à la

présence d'éventuels résidus de ciments. Afin de prévenir tout risque de changement de couleur, ces derniers doivent absolument être éliminés de la chambre avec un coton imbibé d'alcool, et ce avant leur durcissement (pour que l'alcool puisse dissoudre les matériaux avant que ceux-ci ne pénètrent dans les tubuli dentinaires) (5, 61, 85).

Le tableau suivant résume les différents degrés de coloration que peuvent prendre les dents suite à la mise en place du ciment d'obturation :

| Ciment d'obturation | Type de coloration | Auteur(s) - année |
|----------------------------|--|---|
| AH26 | Grise | van der Burgt et <i>coll.</i> (1986a, b) |
| | Grise (1ère semaine) à gris-noir (12 mois)* | Parsons et <i>coll.</i> (2001) |
| | Apparence de granules noires (2ans)* | Davis et <i>coll.</i> (2002) |
| AH26 sans argent | Gris | van der Burgt & Plasschaert (1985) |
| | Coloration modérée (9 mois)* | Partovi et <i>coll.</i> (2006) |
| Grossman's | Orange - rouge | van der Burgt et <i>coll.</i> (1986a, b) |
| Oxyde de zinc - eugénol | Orange - rouge | van der Burgt et <i>coll.</i> (1986a, b) |
| | Coloration marquée (9mois)* | Partovi et <i>coll.</i> (2006) |
| Endofill | Coloration marquée (9mois)* | Partovi et <i>coll.</i> (2006) |
| Endomethasone | Orange - rouge | van der Burgt et <i>coll.</i> (1986a, b) |
| N2 | Marquée (orange - rouge) | Gutiérrez & Guzmán (1968), van der Burgt et <i>coll.</i> (1986a, b) |
| Tubli-seal | Rose pâle à orange - rouge | van der Burgt et <i>coll.</i> (1986a, b) |
| | Coloration modérée (9 mois)* | Partovi et <i>coll.</i> (2006) |
| Diaket | Rose pâle | van der Burgt et <i>coll.</i> (1986a, b) |
| Pâte de Riebler | Rouge sombre prononcé | van der Burgt et <i>coll.</i> (1986a, b) |
| Roth's 801 | Léger (3mois), rouge (12mois)* | Parsons et <i>coll.</i> (2001) |
| | Rose avec des particules grises foncées (2 ans)* | Davis et <i>coll.</i> (2002) |
| Sealapex | De légère à modérée (12mois)* | Parsons et <i>coll.</i> (2001) |
| | Gris léger (2ans)* | Davis et <i>coll.</i> (2002) |
| Kerr Pulp Canal | Coloration marquée* | Parsons et <i>coll.</i> (2001) |
| Sealer | Gris foncé (2ans) parsemé d'orange foncé* | Davis et <i>coll.</i> (2002) |
| Apatite Root Sealer III | Légère coloration (9mois)* | Partovi et <i>coll.</i> (2006) |
| Epiphany | Changement dans la luminosité | Shahrami et <i>coll.</i> (2011) |

« * » : boue dentinaire non dissoute

DYSCHROMIES DENTAIRES ASSOCIEES AU CIMENTS D'OBTUATION CANALAIRE

(Source : *International Endodontic Journal* vol. 45 (5) – traduction)

3.3.3.5. Matériaux d'obturation coronaire

Etanches, ils permettent le succès à long terme du traitement canalaire. Mais dans certaines situations, ils peuvent contribuer eux aussi à la coloration de la couronne dentaire.

3.3.3.5.1. L'amalgame

Sa présence, lors d'une restauration palatine d'une dent antérieure par exemple, peut entraîner un changement de couleur de la couronne. En effet, l'amalgame peut se voir au travers des structures dentaires par transparence ; il suffit alors de remplacer cette obturation inesthétique par une restauration composite afin de corriger la dyschromie (67).

Dans certains cas, après avoir enlevé l'amalgame, la dentine peut présenter un aspect plus sombre. Cette coloration peut être due à des lésions carieuses arrêtées, ou par des dépôts d'ions métalliques provenant de l'amalgame. Il est difficile de déterminer quel processus est mis en cause dans ce changement de couleur.

Les lésions carieuses provoquent des changements dans la composition de la dentine, notamment en termes de déminéralisation, reminéralisation et sclérose des tubuli dentinaires. La coloration engendrée est plutôt brune, et facilement nettoyée à l'aide d'instruments. Elle peut aussi être aisément éclaircie.

Les restaurations par l'amalgame ne sont pas adhérentes chimiquement à leur cavité. Il existe donc un micro hiatus entre ce matériau et les murs de la cavité, facilitant le transport de fluides, d'ions, de molécules, mais aussi de bactéries et leurs toxines. L'exposition de l'amalgame à l'environnement buccal entraîne des altérations dans sa structure, libérant alors des produits de corrosion. Cette situation a malgré tout un bénéfice : la diminution du hiatus au fil du temps par dépôt de ces éléments à l'interface dent-obturation. La coloration produite dans ce cas présent est plutôt grise foncée – noire, dure, et ne peut être éclaircie par les produits habituellement utilisés. Elle est due à la diffusion des constituants de l'amalgame dans les tubuli dentinaires.

D'après plusieurs études, l'étain (Sn) est l'élément le plus communément retrouvé dans la dentine colorée. Le zinc (Zn) est aussi présent en plus faibles quantités, et quelques traces

de cuivre peuvent exister. L'étain produisant des sulfures noirs, alors que ceux du zinc sont blancs, nous pouvons conclure que l'étain est responsable de cette coloration noire. Une autre étude démontra que l'étain et le zinc ne pénètrent que dans de la dentine déminéralisée. Aucune présence d'argent et de mercure dans cette dentine n'a pu être démontrée parmi les produits de corrosion lors d'études in vivo (69).

Ce matériau de comblement, par ses propriétés noircissantes, doit donc être évité dans les zones antérieures pour son inesthétisme et l'impossibilité d'éclaircissement de la dentine infectée. De plus, cette dyschromie métallique a tendance à revenir avec le temps (5).

3.3.3.5.2. Les résines composites

Au fil des années, les restaurations composites peuvent aussi s'altérer. Des micro-infiltrations autour du matériau peuvent apparaître et provoquer une coloration de la dentine.

Il est donc recommandé de respecter scrupuleusement les protocoles de mise de place des résines composites afin de prévenir d'éventuelles dyschromies marginales. En cas de changement de couleur d'une résine, cette dernière pourra être remplacée en vue de retrouver une esthétique optimale (67).

4. COMMENT ECLAIRCIR ?

Mécanismes et agents éclaircissants

4.1. Mécanisme chimique d'éclaircissement

4.1.1. Principe

L'utilisation de peroxyde d'hydrogène pour éclaircir les dents remonte à la fin du 19^{ème} siècle, par HARLAN. Il est connu pour ses fortes propriétés oxydantes ; cela fait de lui un puissant agent éclaircissant pour les colorations dentaires.

Le principe de la réaction chimique est une réaction d'oxydo-réduction entre la substance colorante ou agent réducteur et la molécule décolorante ou agent oxydant (peroxyde d'hydrogène). Celui-ci possède des radicaux libres avec des électrons non appariés qui seront ensuite relargués : l'agent oxydant est alors réduit. A cette étape, l'agent réducteur accepte ces électrons libérés et s'oxyde. Cette dégradation des pigments colorés est obtenue grâce à l'oxygène naissant d'une réaction oxydative. L'oxygène natif doit pouvoir pénétrer au sein des tissus dentaires minéralisés, sans les altérer, pour dégrader, fragmenter les pigments responsables de la coloration. Ce procédé ne s'applique qu'aux pigments organiques.

L'agent éclaircissant pénètre l'émail et la dentine pour réagir avec les molécules organiques afin de libérer et de dissocier les chromatophores. Leurs longues chaînes moléculaires colorés se modifient, se cassent et se fragmentent en de plus petites molécules plus claires (29, 32).

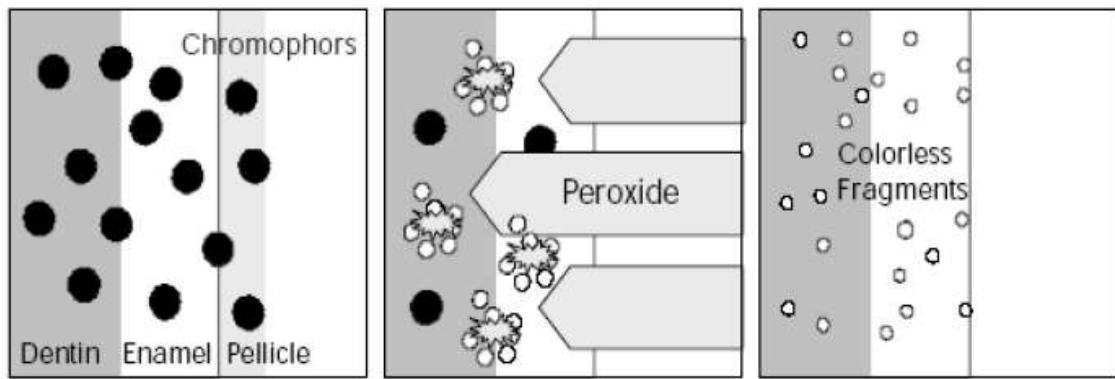
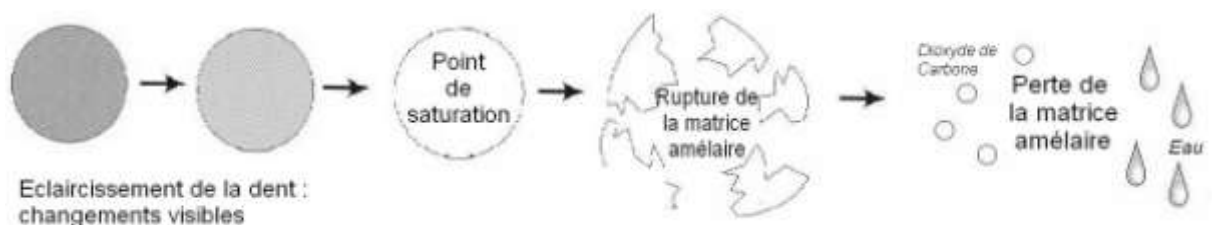


ILLUSTRATION DU PRINCIPE D'ÉCLAIRCISSEMENT A L'AIDE DE PEROXYDES

(Source: Critical Reviews in Oral Biology & Medicine vol. 14 (24))

4.1.2. Point de saturation

Le point de saturation désigne le moment où l'effet éclaircissant est à son apogée. A ce moment, il ne subsiste plus de molécules chromatophores ; seules persistent les structures hydrophiles décolorées. Dès lors, la vitesse de blanchiment diminue drastiquement, et le procédé d'éclaircissement commence à casser le carbone protéinique contenu dans la matrice amélaire. Ses composés contenant des groupes hydroxyles sont fragmentés en de plus petits constituants. La perte d'émail devient rapide, ses composants étant reconvertis en dioxyde de carbone et en eau (30).



POINT DE SATURATION ET PERTE D'EMAIL

(Source : Complete Dental Bleaching (30))

4.2. Agents éclaircissants utilisés en technique externe

4.2.1. Peroxyde d'Hydrogène

4.2.1.1. Présentation

Le peroxyde d'hydrogène se présente principalement sous forme liquide. Incolore, inodore, il doit être conservé dans des flacons en verre ambré et à l'abri de la lumière.

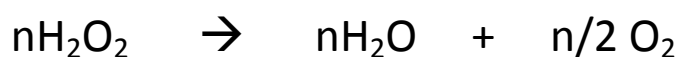De formule chimique H_2O_2 , il est aussi appelé bioxyde d'hydrogène ou encore eau oxygénée.

Il est utilisé à des concentrations variables pouvant s'exprimer en poids (pourcentage) ou en volume : 27,5% de peroxyde d'hydrogène correspond à 100 volumes, 35% à 130 volumes, et 50% à 200 volumes (30). Ce volume indique le volume d'oxygène libéré pour 1 volume de peroxyde d'hydrogène. Dans le commerce, il existe essentiellement en concentrations allant de 3% à 35%, mais les produits d'hygiène buccodentaire ne peuvent être vendus librement que s'ils n'en contiennent pas plus de 0,1% (22).

4.2.1.2. Mécanisme d'action

Ce soluté est très instable. Il peut se dissocier selon deux réactions chimiques différentes pouvant avoir lieu simultanément (29, 56).

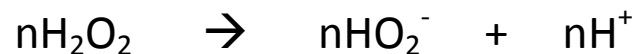- Réaction n°1 : Dissociation équilibrée ou photodissociation (milieu acide) :



En règle générale, c'est cette dissociation qui se produit. Elle est déclenchée par la lumière, l'augmentation de la température, ou par des activateurs chimiques. Elle est favorisée par un pH acide.

Elle donne naissance à des ions O_2 (radicaux libres), qui sont faiblement oxydants.

- Réaction n°2 : Dissociation anionique (milieu basique) :



Cette réaction est plus difficile à obtenir. De même, elle peut être déclenchée par un apport d'énergie comme la lumière (photocatalyse) ou l'augmentation de la température (thermocatalyse), mais aussi par l'adjonction de sels (activateurs chimiques : perborate, persulfate) sous des conditions de pH alcalin.

Elle donne naissance à des ions hyperhydroxyl HO_2^- (radicaux libres aussi), dont le pouvoir oxydant est nettement supérieur à celui des ions O_2 .

Ces radicaux libres agissent selon une réaction d'oxydoréduction sur les groupements auxochromes et chromophores contenus dans l'émail et la dentine : en s'oxydant, ces derniers perdent leur pouvoir colorant, et la dent s'éclaircit. Cette réaction est très active sur les pigments organiques, mais l'est beaucoup moins sur les pigments minéraux.

Le passage à travers la trame organique de l'émail et de la dentine est facilité par leur faible poids moléculaire. L'éther d'éthyle permet d'améliorer cette pénétration par son action solvante sur les agents contaminants des surfaces dentaires.

Ainsi, le peroxyde d'hydrogène agit en surface et en profondeur, principalement par un phénomène oxydant, auquel s'ajoute un effet détersif dû à la libération d'oxygène.

4.2.1.3. Produits commerciaux

4.2.1.3.1. Usage public

- Eau oxygénée 10 volumes Gilbert® : c'est un antiseptique local à usage externe. Il est préconisé pour le nettoyage de la peau érodée et des petites plaies, et pour les saignements des plaies superficielles.
- Eau oxygénée 6%, 9% ou 12% Basler® : Sert à la décoloration des poils et/ou des cheveux.

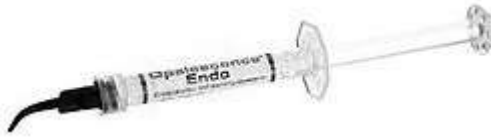4.2.1.3.2. Usage dentaire : éclaircissement externe des dents pulpées

- Day White ACP® des laboratoires DISCUS: peroxyde d'hydrogène à 7,5% associé à du nitrate de potassium pour un éclaircissement dentaire à domicile.
- Pola Office® des laboratoires SDI : contient du peroxyde d'hydrogène à 35% pour une utilisation au fauteuil, avec ou sans lampe à photopolymériser pour accélérer le processus d'éclaircissement.
- Opalescence® Boost des laboratoires ULTRADENT : traitement au fauteuil à l'aide de 40% de peroxyde d'hydrogène sans utilisation de lampe.

4.2.1.3.3. Usage dentaire : éclaircissement interne des dents dépulpées

Actuellement, il existe sur le marché des produits d'éclaircissement interne des dents dépulpées contenant du peroxyde d'hydrogène sous divers pourcentages. Parmi ceux-ci, nous pouvons citer :

- Opalescence® Endo des laboratoires ULTRADENT: peroxyde d'hydrogène à 35%, pour le blanchiment interne des dents dévitalisées.



OPALESCENCE® ENDO

(Source : site www.ultradent.com)

Il n'est pas recommandé d'utiliser ces produits car le peroxyde d'hydrogène engendre des risques majeurs de résorptions cervicales externes.

4.2.2. Peroxyde de Carbamide

4.2.2.1. Présentation

En 1979, la Food and Drug Administration le classe comme un antiseptique de la cavité buccale. HAYWOLL et HEYMANN le proposent dès 1989 aux patients sous forme de gel à mettre dans des gouttières à porter la nuit, afin d'éclaircir les dents pulpées.

Aussi appelé peroxyde d'urée, il se compose d'une molécule de peroxyde d'hydrogène couplée à une molécule d'urée. Sa formule chimique est : $\text{CO}(\text{NH}_2)_2\text{H}_2\text{O}_2$ (29). Ses cristaux blancs sont incolores et inodores.

Dans le traitement d'éclaircissement des dents pulpées, il se présente sous forme de gels plus ou moins épais, contenant un pourcentage de peroxyde de carbamide allant de 3% à 45% (10% de peroxyde de carbamide contient 3,6% de peroxyde d'hydrogène). Traditionnellement, les formes ambulatoires en contiennent de 10% à 20% et les formes au fauteuil 35% (67).

4.2.2.2. Mécanisme d'action

Le peroxyde de carbamide, au contact de l'eau, libère une molécule de peroxyde d'hydrogène (H₂O₂) et une molécule d'urée (CO(NH₂)₂) selon la formule (24):



Le peroxyde d'hydrogène libère par la suite des radicaux libres (comme expliqué dans le chapitre précédent). L'urée se décompose en dioxyde de carbone (CO₂) et en ammoniac. Elle permet de rendre la solution plus basique en augmentant le pH, facilitant grandement le processus d'éclaircissement par une augmentation de la production d'H₂O₂.

C'est le peroxyde d'hydrogène qui est donc le principe actif de cet agent éclaircissant. L'addition d'une molécule d'urée permet une meilleure stabilisation du peroxyde d'hydrogène pur, et une plus lente dissolution dans le temps. Le peroxyde d'hydrogène relargue une molécule d'oxygène dans ses 1ères secondes de contact avec les surfaces dentaires, alors que le peroxyde de carbamide reste actif pendant encore 40 à 90 minutes après le contact tissulaire.

4.2.2.3. Produits commerciaux

4.2.2.3.1. Eclaircissement externe des dents pulpées

- VivaStyle® des laboratoires IVOCCLAR VIVADENT : traitement en ambulatoire à 10% et 16% de peroxyde de carbamide, au fauteuil avec 35% de peroxyde de carbamide.



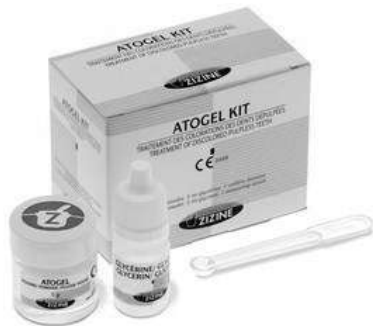VIVASTYLE®

(Source : site www.dental-elite.fr)

- Opalescence® Quick PF 45% des laboratoires ULTRADENT : traitement surveillé en salle d'attente avec du peroxyde de carbamide à 45%.

4.2.2.3.2. Eclaircissement interne des dents dépulpées

- Atogel® Kit des laboratoires ZIZINE : se présente sous forme d'un pot de poudre de 5g de peroxyde d'hydrogène – urée, et d'un flacon liquide de 5mL de glycérine ; pour l'éclaircissement interne des dents dépulpées exclusivement.



ATOCEL® KIT

(Source : site www.zizine.com)

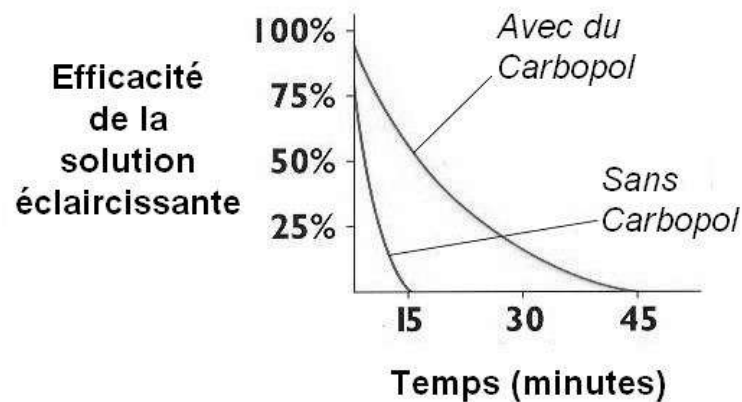
Bien qu'existants, ces produits ne sont pas à conseiller dans les thérapeutiques d'éclaircissement interne des dents devitalisées.

4.2.3. Adjuvants

4.2.3.1. *Les agents épaississants*

Ils sont présents dans les gels d'éclaircissement des dents pulpées, lors des traitements par gouttière. Ils contiennent du Carbopol, qui est un polymère d'acide polyacrylique. Les solutions en comportant libèrent l'oxygène plus lentement : il diminue la libération du peroxyde d'hydrogène au contact de la salive sans changer l'efficacité du traitement et améliore la viscosité du gel d'éclaircissement. Une quantité moindre de produit est donc

nécessaire, permettant ainsi une meilleure adhérence aux surfaces dentaires. Cette dernière propriété permet de prolonger la libération d'oxygène (30).



PEROXYDE DE CARBAMIDE CONTENANT DU CARBOPOL

(Source : *Chemistry of Bleaching (30)* - traduction)

4.2.3.2. L'urée

L'urée fait partie de la composition du peroxyde de carbamide. Elle existe naturellement dans le corps : elle provient des glandes salivaires. Associée aux produits d'éclaircissement, elle permet de :

- Stabiliser le peroxyde d'hydrogène ;
- Elever le pH de la solution (les solutions étant plus actives avec un pH alcalin) ;
- Améliorer d'autres qualités : elle a un effet anti-cariogène (32).

4.2.3.3. La glycérine

La glycérine est présente dans la formule de nombreux gels éclaircissants. Elle permet d'améliorer la viscosité de la préparation, ce qui facilite son utilisation. En revanche, elle entraîne une déshydratation de la dent, qui perd en translucidité (33).

4.2.3.4. Les agents stabilisants

Toutes les solutions contiennent des agents stabilisants sous diverses formes : citroxaïne, acide citrique, ou encore acide phosphorique. Ils permettent une meilleure endurance et stabilité des produits d'éclaircissement. En contrepartie, ils ont un effet acidifiant sur le pH de la solution (32).

4.2.3.5. Les solutions parfumées

Leur but est de mieux faire apprécier le produit aux patients. Ces arômes peuvent être des plus classiques comme la menthe, aux plus étonnants comme le melon ou la pastèque (Opalescence® Oh ! 10%).

4.2.4. Activeurs

A ces produits d'éclaircissement peuvent s'ajouter des activeurs, ou catalyseurs, qui potentialisent leur action en intervenant directement sur la vitesse. Les moyens d'activation les plus connus sont les sources de chaleur et de lumière : les lampes à infrarouges survoltées à 250 Watts, les lampes à ultraviolets, à plasma, les lasers, les appareils munis d'un insert chauffé à la température souhaitée (technique thermocatalytique), fouloirs chauffés, thermocautères,

Tous ces activeurs sont complémentaires : ils peuvent être associés les uns aux autres (21).

Ils ne doivent pas être employés dans les protocoles d'éclaircissement interne des dents déulpées, sous peine d'augmenter le risque d'apparitions de complications.

4.3. Agent éclaircissant utilisé en technique interne : le perborate de sodium

4.3.1. Présentation

SILVAS, en 1938, utilisa en premier le perborate de sodium associé à de l'eau afin d'éclaircir les dents. En effet, ce produit était utilisé depuis le début du siècle comme détergent pour laver et blanchir le linge. NUTTING & POE, en 1968, furent quant à eux à l'origine d'un protocole d'éclaircissement des dents dévitalisées à l'aide de perborate de sodium, protocole toujours utilisé de nos jours. Dorénavant, le perborate de sodium ne sert qu'exclusivement au blanchiment interne des dents dépulpées.

Il se présente sous la forme d'une poudre blanche finement cristalline, inodore, ayant des propriétés antiseptiques. Ainsi, il est chimiquement stable. C'est sous cet aspect qu'il est principalement disponible.

Il existe sous trois types de préparation (27) : monohydrate, trihydrate ou tétrahydrate. Ces dernières diffèrent par leur contenu en oxygène. Le perborate de sodium monohydrate contient 16% d'oxygène actif, contre 11,8% pour le trihydrate et 10,4% pour le tétrahydrate.

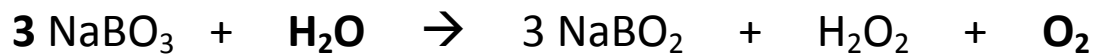
Sa formule chimique est BO_3Na . Son pH, alcalin, est de 9,9 : c'est la solution éclaircissante qui a pH le plus élevé initialement.

4.3.2. Mécanisme d'action

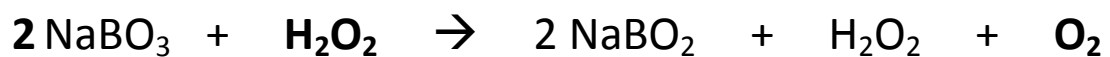
A l'état sec, ce composé est stable. En présence d'acide, d'air chaud ou d'eau, il se décompose en métaborate de sodium et peroxyde d'hydrogène, ce dernier donnant naissance à de l'oxygène natif (initiateur dans le processus lent d'oxydation des colorations internes). Il peut être utilisé seul (associé à de l'eau distillée) ou mélangé à de l'eau oxygénée

ou du peroxyde de carbamide, qui potentialiseront son action (de même que la lumière, la chaleur ou des catalyseurs... augmentant les risques de complications).

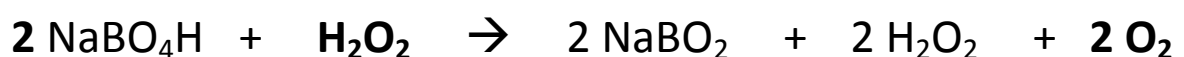
En effet, trois molécules de perborate de sodium diluées dans de l'eau distillée sont nécessaires pour libérer une molécule d'oxygène naissant (21):



Mais si le perborate de sodium est mélangé au peroxyde d'hydrogène, seulement deux molécules suffisent pour libérer une molécule d'oxygène :



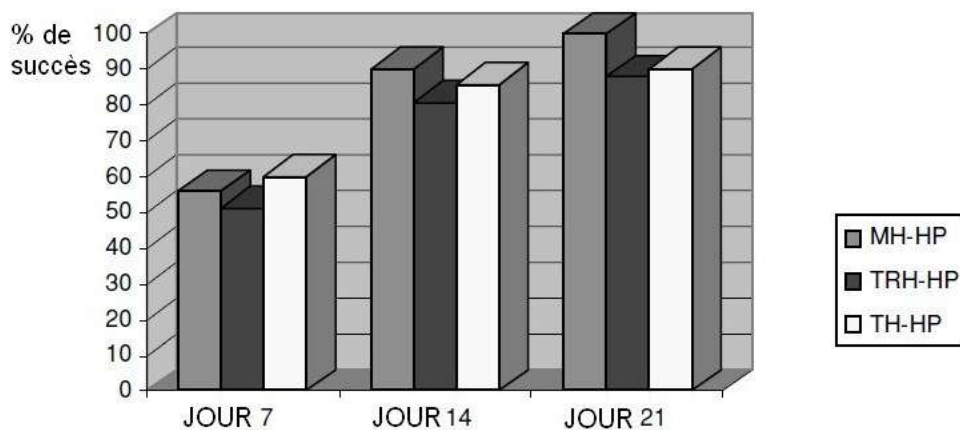
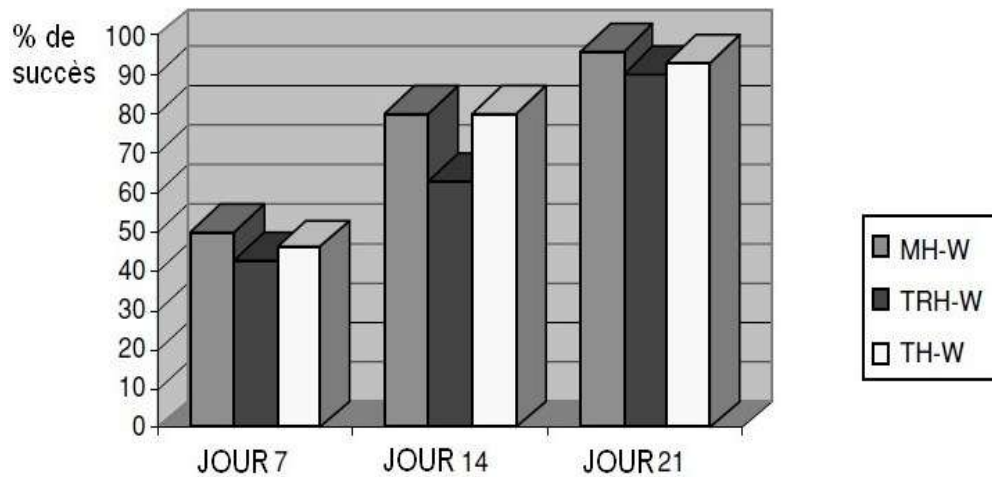
De plus, si on utilise deux molécules d'un dérivé du perborate de sodium comme le perborate monohydrate de sodium (produit plus actif mais moins stable) avec une molécule de peroxyde d'hydrogène, on obtient cette fois deux molécules d'oxygène naissant :



La libération très progressive de ses composants lui donne une action prolongée dans le temps. Même si son action peut être potentialisée par l'ajout de peroxyde d'hydrogène, les résultats cliniques ne montrent pas de différences d'éclaircissement significatives justifiant son apport (53).

Une étude datant de 2002 (6) a été réalisée in vitro afin de comparer l'efficacité de trois dérivés du perborate de sodium (mono, tri ou tétra hydrate) utilisés pour l'éclaircissement interne des dents dépulpées, additionnés à de l'eau distillée ou du peroxyde d'hydrogène.

Toutes les dents utilisées furent teintées à l'aide de cellules sanguines fraîches, pendant 18 jours (sachant que l'hémorragie pulpaire reste une des causes les plus fréquentes de colorations). ARI et UNGOR conclurent que, malgré le fait que le perborate de sodium monohydrate contient le plus d'oxygène actif, il n'y a pas de différence significative entre les trois dérivés.



TABLEAUX REPRESENTANT LE POURCENTAGE DE SUCCES SELON L'UTILISATION D'UN MELANGE DE MONO (MH), TRI (TRH) OU TETRA (TH) HYDRATE DE PERBORATE DE SODIUM ASSOCIE A DE L'EAU (W) OU DU PEROXYDE D'YDROGENE (HP)

(Source : International Endodontic Journal vol. 35 (6))

Bien que l'ajout de peroxyde d'hydrogène permette un meilleur éclaircissement, toutes les données littéraires s'accordent à dire que le perborate de sodium ne devrait être associé qu'avec de l'eau distillée afin de minimiser les risques de résorption externes radiculaires. Ce risque augmente lors de l'emploi de concentrations croissantes de peroxyde d'hydrogène, de peroxyde de carbamide ou d'activateurs.

Additionné seulement d'eau distillée, le perborate de sodium représente le matériel de choix pour les éclaircissements intra coronaires des dents dévitalisées.

4.3.3. Produits commerciaux

Le perborate de sodium se trouve pur en pharmacie, avec des conditionnements plus ou moins adaptés à notre profession (du flacon de 500g au sachet de 1 ou plusieurs kilogrammes).

4.4. Effets des agents éclaircissants sur les tissus

4.4.1. Effets sur les tissus dentaires : émail et dentine

4.4.1.1. Peroxyde d'hydrogène

4.4.1.1.1. Effets sur l'émail

Selon une étude de LOPES et *coll.* en 2002, des spécimens éclaircis durant 3h/jour pendant 2 semaines avec 3% de peroxyde d'hydrogène présentent des zones d'érosion moyenne sur la surface amélaire. Cet effet n'est pas uniforme et apparaît avec une intensité variable. Ils en concluent que le peroxyde d'hydrogène entraîne une diminution de la dureté de l'émail par un phénomène de déminéralisation (52).


ABOUASSI et *coll.*, dans leur étude de 2011 (3), démontrent que l'influence des procédures d'éclaircissement sur la morphologie et la dureté de la surface amélaire est directement dépendante de la concentration en produit actif des solutions éclaircissantes. Plus le pourcentage de produit actif est élevé, plus la structure de l'émail sera atteinte.

Les surfaces amélaire exposées au peroxyde d'hydrogène sont sujettes à des altérations de leur structure minérale. Cet effet est dépendant de la concentration en produit actif et de la durée d'exposition.


4.4.1.1.2. Effets sur la dentine

En 1994, LEWINSTEIN et *coll.* montrèrent que le temps d'exposition de la dentine à une solution de 30% de peroxyde d'hydrogène entraîne une diminution de sa micro dureté. (51).

Un article brésilien de 2009 relata les changements morphologiques de la dentine causés par des agents d'éclaircissement des dents dépulpées. Cette étude *in vitro*, réalisée par NASCIMENTO SANTOS et *coll.*, utilisa des incisives bovines. Les protocoles usuels de nettoyage de la chambre pulpaire furent entrepris afin de ne laisser aucune trace de boues dentinaires avant la mise en place de l'agent éclaircissant. Le groupe de dents contenant 30% de peroxyde d'hydrogène présenta des changements morphologiques sévères de la dentine, comparé au groupe de contrôle. Une diminution de taux de calcium et de phosphores peut être responsable de ces altérations observées. De plus, le peroxyde d'hydrogène augmente la solubilité dentinaire, et cause l'oxydation des protéines de la matrice organique. Cela peut expliquer l'apparence que prend la surface dentinaire, à la manière d'un mordançage. Le peroxyde d'hydrogène a un pH bas, acide, qui contribue fortement à l'élargissement des tubules dentinaires (57).



Groupe contrôle traité avec de l'eau



Groupe traité avec du peroxyde d'hydrogène à 30%

EFFETS SUR LA DENTINE D'UNE SOLUTION ECLAIRCISSANTE A BASE DE 30% DE PEROXYDE D'HYDROGENE UTILISEE EN INTRACORONAIRE

(Source : Brazilian Journal Oral Science (57))

Des études récentes (FARMER et *coll.* en 2006) (28) cherchent à associer le peroxyde d'hydrogène à la thio-urée afin de réduire ses effets néfastes, sans interférer avec son efficacité.

Le peroxyde d'hydrogène, utilisé seul en intra coronaire, entraîne donc des altérations non négligeables de la dentine ainsi qu'un affaiblissement de sa dureté. Son utilisation exclusive est à éviter.

4.4.1.2. Peroxyde de carbamide

4.4.1.2.1. Effets sur l'émail

Les patients désirant effectuer un éclaircissement dentaire sont souvent des patients qui prennent soin de leur denture, en se brossant les dents 3 à 4 fois par jour. Il arrive que l'utilisation d'un dentifrice abrasif soit recommandée en complément du traitement d'éclaircissement ambulatoire.

En 2006, WORSCHECH et *coll.* ont cherché à déterminer si l'utilisation de dentifrices abrasifs lors d'un traitement ambulatoire d'éclaircissement des dents à l'aide de peroxyde de carbamide à 10% avait une influence sur la rugosité de l'émail. Ils démontrèrent que, seul, le peroxyde de carbamide à 10% n'a aucune influence sur la rugosité amélaire, mais que combiné à un brossage par un dentifrice abrasif fluoré ou non le nombre d'aspérités de l'émail augmentait. Cette étude confirma celle réalisée 3 ans plus tôt par la même équipe, avec l'utilisation cette fois ci de peroxyde de carbamide à 35% (81, 82).

Afin de prévenir cette possible érosion amélaire, ils recommandent au patient l'utilisation de bains de bouche fluorés et de dentifrices fluorés non abrasifs lorsqu'il entreprend un traitement d'éclaircissement externe au peroxyde de carbamide.

GIANNINI et *coll.* en 2006 évaluèrent les effets des agents éclaircissants à base de peroxyde de carbamide à 10% contenant des ions calcium ou fluorures sur la force de tension de l'émail. Ils en conclurent que le groupe testé avec seulement du peroxyde de carbamide à 10% avait une moindre résistance à la fracture que les groupes contenant du peroxyde de carbamide à 10% associé à du calcium ou du fluor (31).

La présence de ces molécules empêche la perte minérale habituellement engendrée par l'éclaircissement ; elles favorisent la reminéralisation.

Selon une étude de SUNIL et *coll.* en 2012 (75), l'augmentation de la concentration de peroxyde de carbamide de 10% à 16% entraîne la diminution de la micro dureté de l'émail.

4.4.1.2.2. Effets sur la dentine

En 2003, CARRASCO et *coll.* cherchèrent à évaluer quantitativement la perméabilité dentinaire des dents dépulpées après un éclaircissement intracoronaire avec différents agents. Ils conclurent que le gel contenant 37% de peroxyde de carbamide entraînait une augmentation de la perméabilité dentinaire par rapport au groupe contrôle, alors qu'en concentration de 27%, les résultats étaient similaires au groupe contrôle.

Plus la concentration en peroxyde de carbamide est grande, plus la perméabilité dentinaire augmente (14).

L'étude brésilienne de 2009 de NASCIMENTO SANTOS et *coll.* montra que, à des pourcentages de 10% et 15%, le peroxyde de carbamide n'aurait que des effets modérés sur la dentine, au contraire du peroxyde de carbamide à 37% dont les altérations dentinaires provoquées se rapprochent plus des effets du peroxyde d'hydrogène à 30%. En se décomposant, le pH du peroxyde de carbamide reste plutôt neutre.

Cela permet de supposer que les dommages causés à la dentine ne sont pas que reliés aux variations de pH entre les différents agents éclaircissants (celui du peroxyde d'hydrogène étant plutôt acide par rapport au peroxyde de carbamide) ; d'autres facteurs sont à prendre en compte (57).

4.4.1.3. Perborate de sodium

Employé exclusivement en intracronaire, seule la dentine pourra subir des modifications suite à son utilisation.

L'étude de CARRASCO et *coll.* de 2003 montra que l'association de perborate de sodium avec 20% de peroxyde d'hydrogène (dans les techniques d'éclaircissement interne des dents dépulpées) entraîne une légère modification de la perméabilité dentinaire (14).

D'après NASCIMENTO SANTOS et *coll.*, l'association de perborate de sodium avec de l'eau distillée n'engendre aucunes modifications morphologiques ou chimiques de la dentine. Sa solubilité et sa composition chimique demeurent inchangées. Seule une infime diminution de ses propriétés biomécaniques est à noter. Ceci peut s'expliquer par la mince libération de peroxyde d'hydrogène résultant de sa réaction d'oxydation.

En revanche, lorsqu'il est associé à de l'eau oxygénée, des changements de la surface dentinaire apparaissent, résultant de l'augmentation de la concentration en peroxyde d'hydrogène. L'association de perborate de sodium avec de l'eau oxygénée engendrant une alcalinisation du pH de ce dernier, il est normal de constater que les transformations observées sont moins sévères que celles trouvées sur les spécimens traités uniquement avec du peroxyde d'hydrogène (57).

L'utilisation de perborate de sodium associé à de l'eau distillée est la technique la plus sûre afin d'éclaircir les dents dévitalisées. Aucune altération significative des tissus durs n'a été prouvée en sa présence.

4.4.2. Effets sur les tissus mous

4.4.2.1. Peroxyde d'hydrogène

Au-delà de 3%, le peroxyde d'hydrogène est caustique pour la peau et les muqueuses : un contact très bref avec la peau ne provoque en général qu'une sensation de brûlure et un blanchiment passager des téguments. Mais si le contact se prolonge, des phlyctènes peuvent apparaître, surtout lorsqu'il s'agit de solutions dont la concentration dépasse 35% (12). Il doit donc être manipulé avec une extrême prudence (port de gants obligatoire).

Lors de son utilisation intra coronaire, il engendre une augmentation du diamètre des tubuli dentinaires comme vu précédemment. Sa diffusion est maximale et il peut donc interagir avec les tissus environnants : dans certaines études, il est même retrouvé à l'extérieur, au niveau des surfaces des racines des dents dévitalisées. Les radicaux hydroxyles sont fortement toxiques pour les cellules fibroblastiques (cellules très présentes au niveau du ligament parodontal). Ils entraînent la destruction du collagène et de l'acide hyaluronique. De tous les agents d'éclaircissement, il est celui qui génère le plus de risques de résorption externes.

4.4.2.2. Peroxyde de carbamide

Une étude de TIPTON et coll. réalisée en 1995 étudia les effets des agents éclaircissants, en particulier du peroxyde de carbamide, sur les cellules fibroblastiques de la gencive. En effet, certaines préoccupations existent au sujet des possibles effets pathologiques de l'exposition à long terme des agents d'éclaircissement. Il peut survenir ainsi des irritations et des ulcérations de la gencive ou d'autres tissus mous buccaux. Les résultats montrèrent que, in vitro, le peroxyde d'hydrogène produit par le peroxyde de carbamide, est toxique aux fibroblastes gingivaux, en inhibant certaines de leurs fonctions cellulaires comme la formation de collagène et de fibronectine, très importante pour la santé parodontale (77).

KOULAOUZIDOU *et coll.*, en 1998 (46), ont déterminé l'effet cytotoxique d'un produit à base de 10% de peroxyde de carbamide sur des fibroblastes, comparé à du peroxyde d'hydrogène. Cette étude fut réalisée *in vitro* sur des cellules de souris et de hamsters. L'effet cytotoxique de ces deux agents est dose – dépendante et temps – dépendant. Ils démontrèrent que les effets du peroxyde de carbamide sur des cellules fibroblastiques existent, mais sont moins importants que les effets générés par le peroxyde d'hydrogène.

Néanmoins, ces deux études mériteraient d'être transportées *in vivo* ; en effet, les tissus du corps humains réagissent à l'aide d'une combinaison de facteurs tels que les réponses métaboliques, inflammatoires et immunitaires, qui permettent leur protection face à des potentielles attaques.

4.4.2.3. Perborate de sodium

Presque aucune altération des tissus mous n'a été prouvée en sa présence. Cependant, KINOMOTO *et coll.* (44) ont étudié *in vitro*, en 2001, ses effets sur des cellules du ligament parodontal. Parmi les trois agents éclaircissants utilisés, ils ont démontré que l'association de perborate de sodium avec du peroxyde d'hydrogène était plus toxique que le peroxyde d'hydrogène à 30% utilisé seul. La solution ayant le moins d'effets sur les cellules fibroblastiques est le perborate de sodium seul (mais une légère action cytotoxique fut toutefois démontrée).

Toutes les irritations et blessures que peuvent entraîner ces produits sur les tissus mous sont toutefois réversibles : elles disparaissent progressivement suite à l'arrêt du traitement (excepté celles causées au niveau du ligament parodontal). La mise en place de digue, en caoutchouc ou photopolymérisable, permet une bonne protection des gencives, et le port de gants et de lunettes de protection est indispensable pour le personnel soignant.

5. Techniques d'éclaircissement interne

5.1. Examen clinique initial du patient

5.1.1. Anamnèse

L'anamnèse constitue la première étape de tout examen. Le praticien doit recueillir toutes les informations sur l'historique médical et dentaire du patient. Il peut s'aider pour cela d'un questionnaire médical, regroupant un large éventail de pathologies diverses, qui sera présenté à tout nouveau patient.

De plus, dans ce cas de dentisterie esthétique particulier, des questions portant plus précisément sur l'histoire de la dent dyschromiée seront posées au patient. Il est possible de proposer un questionnaire médical spécifique :

**PROPOSITION DE QUESTIONNAIRE MEDICAL CONCERNANT
L'ECLAIRCISSEMENT DENTAIRE**

❖ INFORMATIONS GENERALES

Nom, Prénom : _____

Date de naissance : _____

Adresse : _____

Téléphone : _____

Profession : _____

❖ HISTORIQUE MEDICAL

Antécédents particuliers : _____

Médication en cours : _____

Allergies : _____ OUI NON

Si oui, précisez : _____

| | | |
|---|-----|-----|
| Avez-vous eu à votre connaissance une prise répétée de médicaments (tétracyclines) : | | |
| - Lorsque votre mère était enceinte de vous : | OUI | NON |
| - Pendant votre enfance : | OUI | NON |
| Avez-vous pris des compléments fluorés étant jeune ? | OUI | NON |
| Avez-vous déjà eu des carences en vitamines ? | OUI | NON |

❖ HISTORIQUE DENTAIRE

| | | |
|--|-----|-----|
| Avez-vous déjà reçu un coup au visage ou aux dents ? | OUI | NON |
| Si oui, âge du traumatisme : | | |
| Avez-vous bénéficié d'un traitement orthodontique ? | OUI | NON |
| Si oui, date du traitement : | | |
| Avez-vous bénéficié d'un traitement parodontal ? | OUI | NON |
| Si oui, date du traitement : | | |
| Avez-vous déjà bénéficié de soins sur les dents antérieures ? | OUI | NON |
| Si oui, date du traitement : | | |
| Avez-vous remarqué un changement de couleur d'une ou plusieurs dents ces dernières années ? | OUI | NON |

❖ HYGIENE ORALE

| | | |
|--|----------|------------|
| Combien de fois vous brossez-vous les dents par jour ? | | |
| Type de brosse à dents utilisée : | Manuelle | Electrique |
| Nom du dentifrice utilisé : | | |
| Utilisez-vous régulièrement du fil dentaire, des brossettes ? | OUI | NON |
| Utilisez-vous des bains de bouche ? | OUI | NON |
| Si oui, nom du produit utilisé : | | |
| Fréquence : | | |
| Avez-vous les gencives qui saignent ? | OUI | NON |
| Avez-vous un suivi dentaire régulier chez un professionnel ? | OUI | NON |

❖ TABAC

| | | |
|--------------------------------|-----|-----|
| Fumez-vous ? | OUI | NON |
| Si oui, combien par jour ? | | |
| Avez-vous fumé ? | OUI | NON |
| Si oui, période du tabagisme : | | |
| Quantité : | | |

❖ ALIMENTATION

| | | |
|---|-----|-----|
| Consommez-vous régulièrement du café ? | OUI | NON |
| Consommez-vous régulièrement du thé ? | OUI | NON |
| Consommez-vous régulièrement du vin ? | OUI | NON |
| Consommez-vous régulièrement des sodas ? | OUI | NON |
| Consommez-vous régulièrement des fruits rouges ? | OUI | NON |

MOTIF DE LA CONSULTATION :

5.1.2. Examen endobuccal

5.1.2.1. Les tissus mous

L'examen clinique endobuccal portera tout d'abord attention aux tissus mous environnants de la dent. Il est nécessaire de vérifier leur bonne santé, l'absence d'inflammation ou de saignements spontanés de la gencive par exemple. Ils sont le bon reflet de l'hygiène orale globale du patient.

5.1.2.2. Les tissus durs

Ensuite, afin de mieux étudier la dent concernée, il est préférable que celle-ci soit préalablement nettoyée, à l'aide d'un détartréur par exemple, ou d'une brosse à polir, pour éliminer toutes tâches extrinsèques colorant la dent. Ainsi, il sera plus aisé de déterminer l'étiologie de la dyschromie.

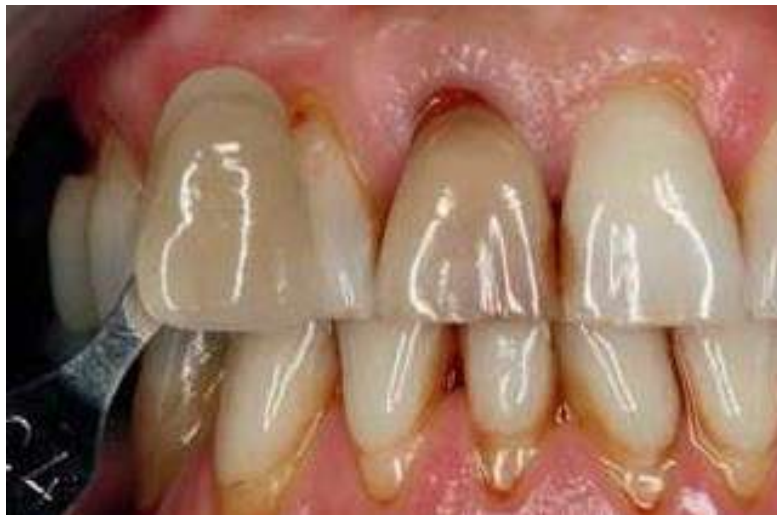Il faut vérifier que la dent n'a aucun symptôme quelconque : les caries présentes devront être nettoyées avant de commencer le traitement, et restaurées définitivement à la fin de ce dernier afin que la couleur choisie corresponde le mieux à la nouvelle couleur de la dent.

Il est aussi nécessaire de rechercher d'éventuelles restaurations. Ces dernières doivent être contrôlées minutieusement. Il faut déterminer :

- leur nature : si elles sont en amalgame (matériau de restauration très souvent responsable de colorations dentaires) ou en composite ;
- leur étanchéité : s'il existe un défaut d'étanchéité permettant la pénétration de micro-organismes, et donc d'éventuelle reprise carieuse ou non ;
- leur étendue : s'il reste assez de tissu dentaire coronaire pouvant être éclairci ou non.

Toutes les restaurations en amalgame devront être éliminées avant d'entreprendre un traitement d'éclaircissement. Les restaurations défectueuses devront être remplacées, soit par un matériau d'obturation temporaire pendant la durée de l'éclaircissement, soit définitivement à la fin du traitement par un nouveau composite adapté à la nouvelle couleur de la dent et respectant les protocoles de collage et de polissage afin d'éviter toute perte d'étanchéité (63).

La couleur initiale de la dent dyschromiée devra être définie, et ce dans les conditions optimales (comme expliqué au chapitre 3.3.1.2.). Il sera possible pour cela de s'aider de teintiers. La photographie est aussi un très bon outil pour vérifier l'évolution du traitement étapes par étapes, et ainsi mieux évaluer l'efficacité du traitement.



DETERMINATION DE LA COULEUR DE LA DENT A L'AIDE D'UN TEINTIER

(Source : Schweiz Monatsschr Zahnmed vol. 120 (86))

Il faut chercher à connaître l'étiologie de la dyschromie, ce que la dent a subi qui a entraîné sa dévitalisation. Pour cela, le questionnaire médical préétabli nous aidera considérablement dans nos démarches.

Enfin, l'occlusion est à vérifier afin de détecter tout traumatisme dû à une interférence lors de la mastication.

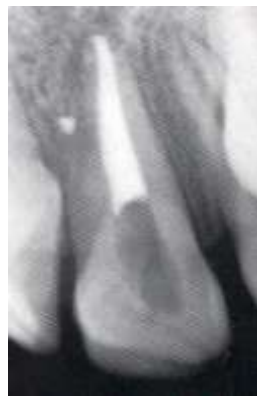5.1.3. Examen radiologique

Cet examen est indispensable avant d'entreprendre tout traitement visant à éclaircir des dents non vitales. Il nous permet de confirmer nos observations cliniques et de préciser le diagnostic.

Il nous aide à vérifier, dans un premier temps au niveau coronaire, l'absence de lésions carieuses que l'on n'a pas pu détecter de visu, mais aussi d'évaluer l'étendue des restaurations composites et leur état.

Dans un second temps, au niveau radiculaire, il permet de visualiser l'intégrité de la racine dentaire, si elle ne présente pas de fracture, de malformation, de lésions apicales, de résorptions internes ou externes ou tout autre pathologie pouvant toucher la racine.

Il est nécessaire d'observer enfin la qualité de l'obturation radiculaire. Cette dernière doit être dense, et atteindre l'apex sans le dépasser. Un traitement radiculaire bien réalisé permet d'empêcher le passage des microorganismes de la couronne jusqu'à l'apex mais évite aussi aux agents éclaircissants d'atteindre les tissus péri-apicaux, où ils peuvent potentiellement entraîner des détériorations.



TRAITEMENT RADICULAIRE DENSE

(Source : Complete Dental Bleaching (73))

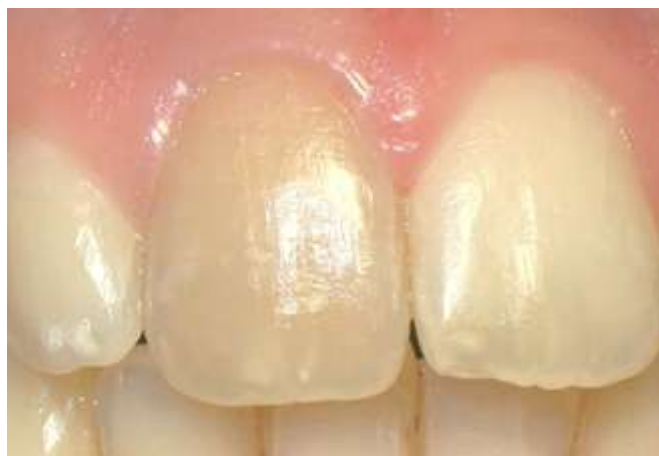Si le traitement endodontique n'est pas satisfaisant, il est préférable de le refaire. Il faudra par la suite attendre 7 jours avant de commencer les étapes d'éclaircissement (63).

5.2. Indications et Contre-indications

5.2.1. Indications

Certains critères sont favorables pour pouvoir traiter la dent colorée selon les techniques d'éclaircissement interne :

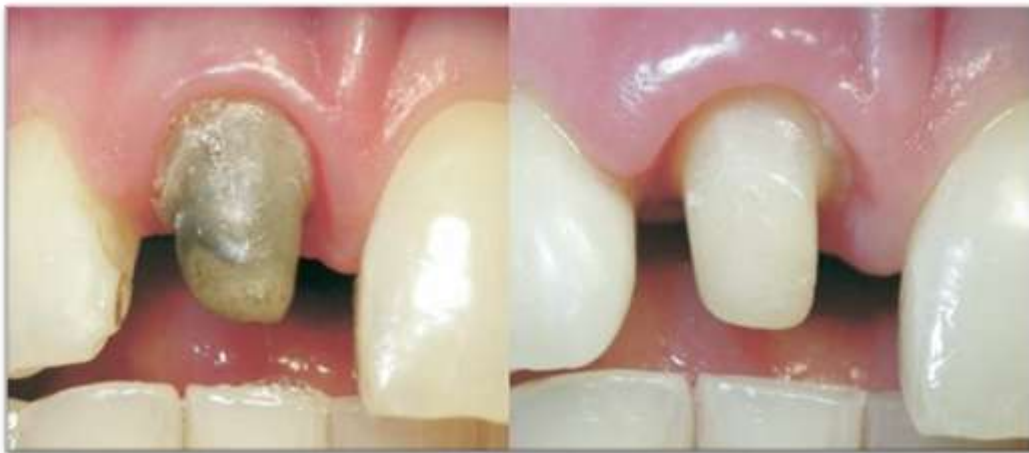- La notion d'une coloration apparue suite à une perte de vitalité pulpaire qui peut être due :
 - à un traumatisme entraînant une hémorragie intrapulpaire ;
 - une nécrose ;
 - à l'emploi de médicaments intracanaux ;
 - à l'utilisation de certains produits d'obturation canalaire (21);
- L'impossibilité de traiter cette coloration par un éclaircissement extra coronaire ;
- La constatation d'un traitement endodontique dense, sans lésion apicale ou parodontale ;
- Une dent peu délabrée ;
- L'âge du patient : plus le patient est jeune, plus ses tubuli dentinaires sont ouverts et meilleure sera la pénétration de l'agent oxydant afin d'éclaircir la dent ;
- La motivation du patient.



COLORATION JAUNE-BRUN SUITE A LA PERTE DE VITALITE DE LA DENT

(Source : Journal of Endodontics vol. 34 (63))

Lorsque le délabrement est trop important, il est préférable de recouvrir la dent par une prothèse (facette ou couronne). Afin de parvenir à un projet esthétique global, un éclaircissement du pilier dentaire peut éventuellement être envisagé. En effet, la dentine a tendance à s'assombrir lors d'une dévitalisation. Elle peut alors dans certains cas apparaître par transparence sous une gencive fine, ou empêcher une bonne transmission des propriétés lumineuses que peut permettre un recouvrement prothétique par une couronne céramo-céramique. Une reconstruction finale du pilier devra être réalisée à l'aide d'un ciment verre ionomère ou d'une résine composite (53).



ECLAIRCISSEMENT D'UN PILIER DENTAIRE SUIVI D'UNE RECONSTRUCTION COMPOSITE

(Source : Journal of Endodontics vol. 34 (63))

5.2.2. Contre-indications

5.2.2.1. Contre-indications relatives

D'autres cas sont limites, mais peuvent quand même être traités tout en prenant beaucoup de précautions et en ayant bien informé le patient des risques de complications possibles, de récives, ou d'échec du traitement :

- Les dyschromies d'origine inorganiques, suite à l'obturation canalaire à l'aide de certaines pâtes contenant des sels d'argent, ou suite à des obturations coronaires à l'amalgame notamment (86);

- Les reconstitutions coronaires étendues, conséquentes de grande perte de dentine ;
- Le patient est trop exigeant.

5.2.2.2. Contre-indications absolues

En revanche, dans les cas énumérés ci-dessous, le traitement d'éclaircissement ne doit aucunement être entrepris :

- Sur des dents temporaires ;
- Sur des dents permanentes des enfants ayant un apex non fermé, ainsi que sur les adolescents de moins de 18 ans (plan légal) ;
- Pendant un traitement orthodontique ;
- Sur des dents présentant une maladie parodontale, ou ayant subies un traitement parodontal avec un surfaçage ;
- Sur des dents ayant subies un traumatisme, choc violent ;
- Sur des dents montrant une pathologie apicale, des phénomènes de résorptions radiculaires internes ou externes (32);
- Sur des dents dévoilant une anomalie de l'émail, hypoplasie, anomalie de structure ;
- Sur des dents ayant une racine fêlée ;
- Sur les femmes enceintes ou allaitantes ;
- Si le patient a une sensibilité ou une allergie connue aux principes actifs contenus dans l'agent éclaircissant utilisé.

5.3. Etapes communes aux différents protocoles cliniques d'éclaircissement des dents dépulpées

5.3.1. Conditions cliniques

La dent que l'on veut éclaircir doit répondre aux indications cliniques précédemment citées. Après un examen clinique minutieux et une détermination de l'étiologie de la dyschromie, il faut se poser la question de la fiabilité de l'obturation canalair. S'il existe le moindre doute concernant son étanchéité, il est nécessaire de reprendre le traitement endodontique. Cette obturation doit être dense et complète jusqu'à l'apex.

Si la dent présente une grande perte de tissu dentaire, avec une reconstruction composite importante, il faudra se demander quelle solution est la plus pérenne dans le temps, si la solution prothétique ne serait pas plus avisée dans ce cas.

5.3.2. Information du patient

Le patient doit être informé, avant d'entreprendre le traitement, de ses limites et des risques encourus (risques d'échec du traitement, ou risques pour la dent elle-même). Il sera prévenu que les résultats de ces techniques d'éclaircissement ne sont pas entièrement prévisibles, qu'aucune garantie de résultats n'est possible, et qu'il est probable que la dyschromie originelle réapparaisse dans le temps.

Il doit avoir une bonne motivation, car on ne peut prédire exactement à l'avance combien de fois le traitement d'éclaircissement devra être remis en place dans la chambre pulpaire, et donc combien de fois le patient devra revenir au cabinet dentaire.

Notre profession de santé n'est nullement soumise à une obligation de résultats, mais nos soins doivent bien entendus être « attentifs, consciencieux et conformes aux données acquises de la science ». La NGAP (Nomenclature Générale des Actes Professionnels) ne prévoit aucune cotation spécifique à l'éclaircissement des dents dépulpées. Chaque praticien est donc libre de choisir le montant de ses honoraires, avec « tact et mesure », et d'établir un devis.

Le patient doit nous donner son consentement « libre et éclairé ».

Le praticien a une obligation de preuves et de traçabilité de ce consentement qui devrait ainsi être obtenu par écrit, afin de se prévenir d'une éventuelle incidence médico-légale.

5.3.3. Préparation de la dent à traiter

5.3.3.1. Aménagement de la partie coronaire et de la cavité d'accès

Tout d'abord, il faut vérifier l'absence de lésions carieuses (par l'examen visuel et radiologique). S'il y en a, il est nécessaire de les nettoyer, et mettre une obturation temporaire que l'on changera en obturation définitive à la fin du traitement d'éclaircissement.

Vérifier ensuite la qualité des anciennes restaurations :

- Si elles sont défectueuses, avec un manque d'étanchéité, il faut procéder de la même manière que pour les caries : enlever la restauration et mettre un pansement étanche à la place, que l'on remplacera par une restauration définitive à la fin du traitement, quand la couleur de la dent se sera éclaircie.
- Si elles sont étanches mais que leur couleur ne convient plus, il faut les laisser en place. Elles seront changées à la fin du traitement, en respectant les protocoles de collage et de polissage pour assurer une étanchéité optimale.

L'ouverture de la chambre pulpaire se fait à l'aide d'instruments rotatifs utilisés à vitesse élevée (9). La cavité d'accès doit être formée en ne laissant aucun surplomb ou zone de rétention (en faisant particulièrement attention au niveau des cornes pulpaires). Tous les restes de matériaux de restauration, d'obturation canalaire, de tissus nécrotiques devront être éliminés.


La dentine colorée saine ne doit pas être éliminée, au risque de fragiliser le massif organo-minéral (53).

Une préparation périphérique peut être réalisée, à l'aide d'une fraise boule, afin d'assurer une meilleure rétention du matériau d'obturation temporaire.

5.3.3.2. Protection des tissus

Les agents employés pour éclaircir les dents sont toxiques pour les tissus mous. Afin de les protéger, un champ opératoire doit être mis en place autour de la dent. Il en existe différentes sortes :

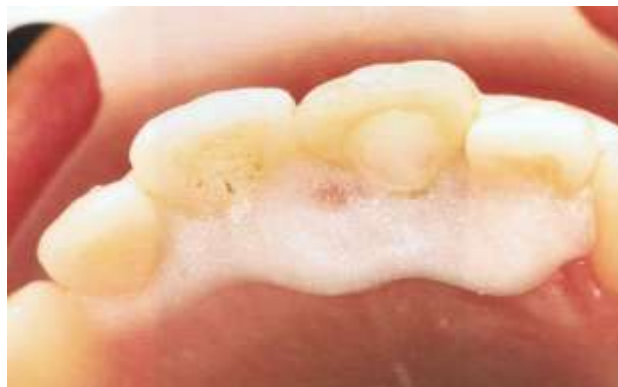- La digue en caoutchouc classique : elle est fixée sur la dent à l'aide d'un crampon ou de wedgets. Sa mise en place est longue et délicate, et risque d'entraîner des saignements intempestifs, ce risque étant augmenté en cas d'inflammation de la gencive.



DIGUE EN CAOUTCHOUC AVEC CRAMPON

(Source : Complete Dental Bleaching (73))

- La digue photopolymérisable : elle est à poser sur une gencive préalablement séchée. Sa mise en place est très aisée, à l'aide d'une seringue. C'est un silicone fluide. Elle durcit suite à sa photopolymérisation et doit impérativement être associée à la mise en place d'un écarteur automatique des lèvres et des joues.



DIGUE PHOTOPOLYMERISABLE

(Source : Traitement des dyschromies en odontologie (56))

Le praticien et l'assistante doivent aussi se protéger par le port de gants, masque, lunettes. Lors de l'utilisation d'activateur thermique ou lumineux, le port de lunettes de protection teintées en orange est nécessaire pour le praticien et son personnel mais aussi pour le patient.

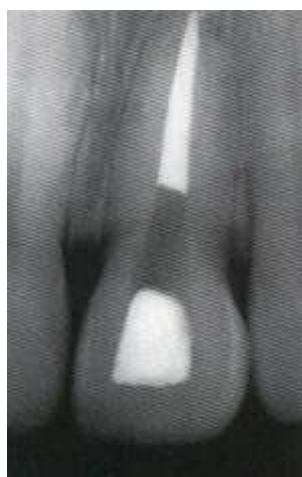5.3.3.3. Dégagement de l'entrée canalaire

A cette étape, on peut vérifier de visu la qualité de l'obturation radiculaire, qui ne doit présenter aucunes traces d'infiltrations. On peut s'aider d'une sonde pour vérifier son étanchéité. S'il en existe un manque évident, il est très fortement recommandé de reprendre le traitement endodontique comme expliqué précédemment.

Ce dégagement, en plus de permettre de vérifier la qualité de l'obturation, a deux objectifs principaux :

- Créer un espace pour l'application du matériau servant à isoler la racine ;
- Exposer les tubuli dentinaire dirigés vers la région cervicale de la dent (9).

L'obturation radiculaire doit être diminuée de 1, 2 ou 3mm (selon les textes), en direction apicale sous la jonction émail-cément. Il est possible d'utiliser pour cela un forêt de Gates par exemple, en rotation lente, ou un instrument chauffé en présence de gutta-percha (34). Une sonde millimétrée, mesurant la distance fond de cavité – bord libre nous permet de vérifier, par retranscription de cette longueur au niveau vestibulaire, que l'on est bien en deçà de la jonction amélo-cémentaire. Il est aussi tout à fait faisable d'apprécier cette distance à l'aide d'une précelle, dont on place les bords à l'intérieur et à l'extérieur en vestibulaire de la cavité.



OBTURATION CANALAIRE DIMINUEE DE 2mm SOUS LA JONCTION EMAIL-CEMENT

(Source : Complete Dental Bleaching (73))

Si la dent devant être éclaircie présente une récession gingivale, avec une exposition de dentine radiculaire, il est possible d'aménager la cavité plus profondément, mais sans jamais se situer au-delà de l'attache parodontale quand on utilise des agents éclaircissants contenant du peroxyde d'hydrogène (53).

5.3.3.4. Etanchéification de l'obturation canalaire

Cette isolation mise en place avant l'agent éclaircissant a pour but d'éviter la pénétration du composé blanchissant à l'intérieur de la racine, et sa diffusion au périodonte par le biais des tubuli dentinaires. Elle protège la jonction amélo-cémentaire des risques d'apparition de résorptions cervicales externes.

5.3.3.4.1. Matériaux utilisés

Selon la littérature, différents matériaux peuvent être utilisés :

- Résines composites ;
- Ciments verre – ionomère (CVI) ;
- Ciments verre – ionomère modifié par adjonction de résine (CVIMAR) ;
- Ciment oxyphosphate de zinc ;
- IRM® (ou ciment oxyde de zinc - -eugénol) ;
- Cavit® ;
- MTA® (Minera Trioxyde Aggregate) .

OLIVEIRA et *coll.* (58) réalisèrent en 2003 une étude afin d'évaluer l'efficacité de mettre une obturation coronaire au-dessus de l'obturation canalaire à la gutta percha en vue d'éviter les fuites d'agents éclaircissants. Ils comparèrent l'efficacité de deux matériaux, les CVI et les CVIMAR, lors d'une technique d'éclaircissement ambulatoire avec l'association de perborate de sodium avec du peroxyde d'hydrogène à 30%. Les résultats montrèrent que, par rapport au groupe contrôle qui n'avait reçu aucune obturation, ces deux matériaux

diminuaient la perte d'étanchéité au niveau radiculaire, mais sans aucune différence significative entre eux deux.

En 2011, VOSOUGHHOSEINI et *coll.* (79) cherchèrent à estimer l'efficacité du MTA®. Ce dernier présente une très bonne adaptation marginale, et donc de très bonnes propriétés à résister aux pertes d'étanchéité. Son pH est alcalin, et il contient de l'hydroxyde de calcium. Les résultats de cette étude ne montrèrent aucune différence significative de perte d'étanchéité entre le CVI et le MTA®. En revanche, il existe différents types de MTA®, dont un présentant une couleur blanche. Cela peut se révéler avantageux lors de sa mise en place, si un retraitement canalaire est à envisager par la suite (sa couleur blanche permettant une meilleure visualisation). Son pH alcalin et le fait qu'il relargue de l'hydroxyde de calcium en présence d'humidité pourrait hypothétiquement permettre une meilleure protection de la racine, afin d'éviter les résorptions cervicales.

L'avantage de l'utilisation de matériaux comme le CVI, les résines, ou le MTA® est qu'une fois les multiples séances d'éclaircissement achevées, ces matériaux peuvent rester en place lors de l'obturation définitive de la dent, au contraire des matériaux temporaires comme l'IRM® ou le Cavit® qui doivent être enlevés.

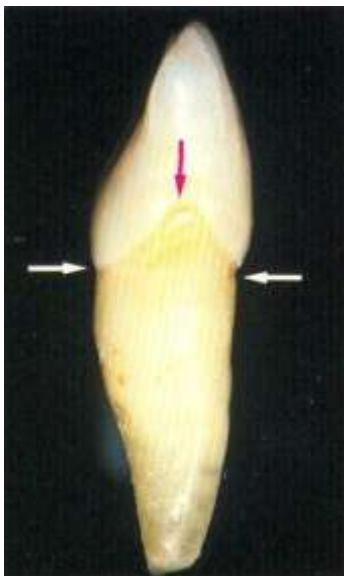
Les matériaux présentant une adhésion spontanée à la dentine sont préférés. Quel que soit le matériau utilisé, aucun ne prévient totalement la pénétration des agents éclaircissants dans la racine ou les tubuli dentinaires. Ils permettent une nette diminution de leur infiltration, et donc une meilleure protection du risque d'apparition de résorptions cervicales externes de la dent éclaircie.

5.3.3.4.2. Protocole de mise en place

Selon le matériau utilisé, il faut respecter le protocole d'utilisation dicté par le fabricant (mise en place d'un adhésif ou non, temps de polymérisation, ...). Cette isolation du traitement radiculaire doit avoir une épaisseur de 2mm minimum, et elle aura une forme

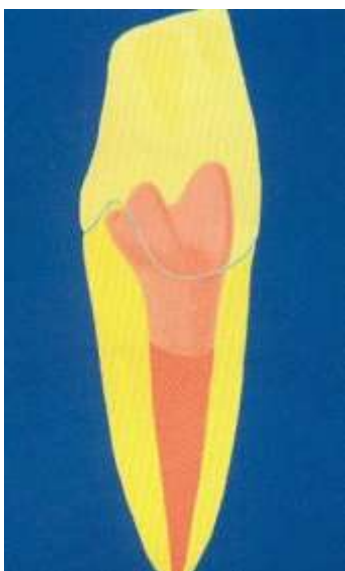concave. Pour la mettre en place, il est préférable d'utiliser un système d'injection du produit avec un embout fin (embout Centrix® par exemple), pour ne pas en mettre sur les parois de la cavité, afin de ne pas obturer par inadvertance les tubuli dentinaires.

La localisation de cette barrière, au niveau coronaire, doit être déterminée en fonction du niveau de l'attache épithéliale en proximal, vestibulaire, et palatin ou lingual. En proximal, la jonction émail-cément se courbe en direction incisive. Si on nivèle l'obturation avec la gencive vestibulaire, cela entraîne un grand nombre de tubuli dentinaire proximaux non protégés, formant un triangle (7). Cette barrière doit donc être plus coronaire en proximal qu'en vestibulaire.



ANATOMIE DE LA JONCTION EMAIL-CEMENT EN PROXIMAL
Elle se courbe en direction incisive laissant un large triangle
de tubuli dentinaires non protégés. Les pointes de ce triangle
sont représentées par les flèches.

(Source : Complete Dental Bleaching (73))

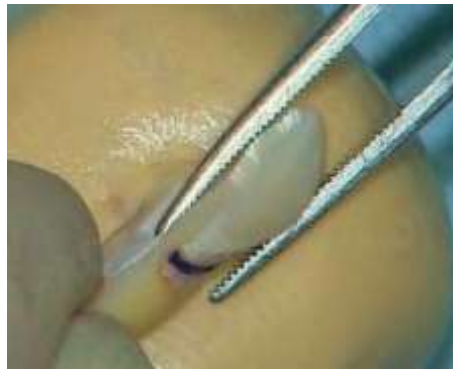

SCHEMA D'UNE BARRIERE IDEALE
Ses contours suivent la forme de l'attache épithéliale en
proximal pour protéger les tubuli dentinaires.

(Source : Complete Dental Bleaching (73))

Si la région cervicale présente une forte dyschromie, il est possible de l'éclaircir en diminuant minutieusement la hauteur de l'obturation en vestibulaire. Il est alors préconisé d'utiliser des agents éclaircissants ne contenant pas de peroxyde d'hydrogène, car c'est dans cette région cervicale que les tubuli dentinaires présentent leur plus gros diamètre, et donc une augmentation du risque de passage des agents éclaircissants pouvant engendrer des complications.

Il est ensuite à nouveau possible de revérifier la hauteur de cette isolation canalaire par rapport à la jonction émail-cément grâce à l'utilisation d'une sonde parodontale ou d'une précelle comme expliqué précédemment. L'emploi d'une précelle permet une diminution du plateau de travail et une meilleure ergonomie.



UTILISATION D'UNE PRECELLE POUR VERIFIER LE NIVEAU DE L'ISOLATION

(Source : Site ADF – Vidéo : le blanchiment sur dents dépulpées par le Pr. BONNET)

5.3.3.5. Nettoyage interne de la cavité camérale

Au sujet du conditionnement de la cavité de la dent à blanchir, absence de consensus. La littérature, quoique très fournie, reste avant tout controversée.

ATTIN et *coll.*, en 2003 (7), ne conseillent pas d'enlever les boues dentinaires à l'aide d'EDTA, ou de mordancer les parois de la cavité. CAVALLI et *coll.* en 2009 (19) rejoignent cette pratique. Pour eux, enlever la smear layer peut conduire à une indésirable

augmentation de la perméabilité dentinaire, et donc de la diffusion des agents éclaircissants dans le périodonte.

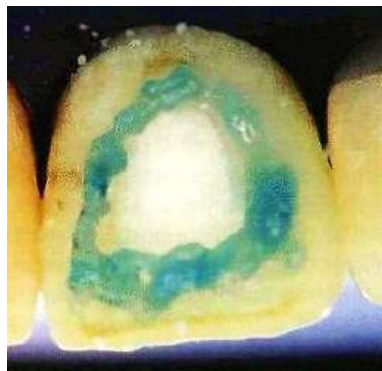
L'étude de CHNG et *coll.* datant de 2002 montre une différence significative de la dureté de l'émail interne suite au passage d'EDTA dans la cavité. Leur étude de 2004 (20) en revanche, ne montre aucune différence de dureté dentinaire interne ou externe lorsque les boues dentinaires ne sont pas nettoyées.

DAHL & PALLESEN en 2007 (23), ainsi que LOUIS & BONNET en 2005 (53) recommandent un nettoyage à l'acide orthophosphorique pendant 10 ou 15 secondes, suivi d'un rinçage soigneux et d'un séchage à la soufflette (pour obtenir une déshydratation des tubuli).

L'utilisation d'acide orthophosphorique augmenterait la perméabilité dentinaire ainsi que l'efficacité du traitement d'éclaircissement (mais toutes les études ne s'accordent pas à ce sujet).

CARRASCO et *coll.* étudièrent en 2004 (16) les effets d'une activation ultrasonique sur différents irrigants. Cette activation donne d'excellents résultats pour enlever la smear layer, mais augmente la perméabilité dentinaire. Ils conseillent d'utiliser des agents éclaircissants qui sont le moins toxiques et le moins agressifs possibles.

En revanche, les bords de cette cavité pourront eux être mordancés avec de l'acide orthophosphorique à 37%, afin d'optimiser l'étanchéité de la future obturation temporaire.



MORDANCAGE DES BORDS DE LA CAVITE

(Source : Quintessence International vol. 30 (35))

Ainsi, si l'on veut respecter les mesures de précautions visant à diminuer au maximum les risques de résorptions cervicales externes par diffusion des produits éclaircissants, il est recommandé de simplement nettoyer la cavité avec de l'hypochlorite de sodium à 2,5%, puis de l'alcool, et enfin de la sécher avec de l'air.

5.4. Technique ambulatoire ou « walking bleach technique»

SPASSER, en 1961, employa le premier cette technique ambulatoire d'éclaircissement interne. Il utilisa du perborate de sodium avec de l'eau distillée qu'il plaça dans la cavité pulpaire sous une obturation temporaire. Ce mélange doit être renouvelé toutes les semaines, jusqu'à obtention de la couleur désirée. NUTTING & POE modifièrent cette technique en 1967 en ajoutant au perborate de sodium de l'eau oxygénée à 30%.

Même si le protocole opératoire reste inchangé, nous allons voir plus précisément quelles en sont les étapes, les différentes associations de produits utilisées de nos jours, ainsi que les avantages et inconvénients de cette technique.

5.4.1. Agents éclaircissants utilisés

Initialement fut utilisée l'association de perborate de sodium avec de l'eau, par la suite de perborate de sodium avec 30% de peroxyde d'hydrogène. Cette dernière pratique est toujours courante de nos jours, mais de nombreuses études ont été réalisées afin de déterminer quel est le rapport risques/bénéfices de cette technique ... et si d'autres associations ne pourraient pas se révéler plus efficaces (le peroxyde d'hydrogène à trop forte concentration pouvant en effet être nocif pour l'intégrité de la dent).

ROTSTEIN et *coll.* étudièrent in vitro en 1993 (68) l'efficacité de l'éclaircissement intracronaire du perborate de sodium associé soit avec de l'eau soit avec du peroxyde d'hydrogène à 3% ou 30% sur une période d'un an. Ils prirent des photographies des dents éclaircies à 3, 6 et 12 mois. Au bout d'un an, ils ne remarquèrent pas de différence significative de blanchiment entre ces trois groupes. Ils recommandèrent donc l'utilisation de perborate de sodium simplement associé à de l'eau distillée, pour prévenir tout risque d'apparition de résorptions cervicales externes dues au peroxyde d'hydrogène.

En 1999, HARA et *coll.* (35) suivirent un cas pendant 2 ans d'un patient présentant une dyschromie de la 11 suite à un traitement endodontique. Ils entreprirent l'éclaircissement à l'aide de perborate de sodium associé à de l'eau, selon la walking bleach technique. Au bout de 2ans, l'intégrité de la dent est respectée et son esthétique satisfaisante pour le patient (malgré une très légère recoloration).

D'autres études furent réalisées au sujet du peroxyde de carbamide. CAPPELLETTO et *coll.* (13) utilisèrent en 2004 du peroxyde de carbamide à 37%. Le suivi à 10 mois de la patiente montra un maintien de la couleur obtenue suite au procédé d'éclaircissement, ainsi qu'aucun signe radiologique de résorption externe. Le peroxyde de carbamide se présentant en seringue, sa manipulation est facilitée par rapport à un mélange de perborate de sodium et d'eau. Il permet aussi, selon eux, une reconstruction définitive de la dent dépulpée immédiatement après la dernière séance d'éclaircissement.

YUI et *coll.* en 2008 (84) évaluèrent ex vivo l'efficacité de trois différents mélanges de perborate de sodium : du perborate de sodium associé à de l'eau, ou à du peroxyde de carbamide à 10% ou 35%. Leurs conclusions révélèrent que l'association de peroxyde de carbamide au perborate de sodium s'avère plus opérante sur le blanchiment.

En revanche, VALERA et *coll.* en 2009 (78) ne remarquèrent pas de différence significative sur l'efficacité d'éclaircissement des dents dyschromiées entre du peroxyde de carbamide à 16%, du peroxyde de carbamide à 16% associé à du perborate de sodium, ou du perborate de sodium associé à de l'eau.

Les recommandations actuelles préconisent d'utiliser le mélange initial de SPASSER, c'est-à-dire du perborate de sodium associé à de l'eau distillée. Son coût est peu onéreux,

son efficacité bonne, et les risques d'apparition de résorptions cervicales externes sont minimisés.

Toutefois, dans des cas bien particuliers de dyschromies sévères ou si ce premier traitement s'avère inefficace, il sera possible d'utiliser avec précaution d'autres associations d'agents éclaircissants, ou de s'aider d'activateurs, tout en réévaluant le rapport risques/bénéfices de ces techniques.

5.4.2. Protocole opératoire

➤ 1^{ère} étape : Mélange des agents éclaircissants

Il faut, dans un premier temps, mélanger le perborate de sodium avec l'eau distillée. Pour cela, on s'aidera d'une spatule à ciment, et d'une plaque en verre (les grains du perborate de sodium s'étalant plus facilement sur un bloc à spatuler en plastique à cause de l'électricité statique). Le mélange se fait dans des proportions de 2 pour 1, le perborate de sodium se saturant avec l'apport d'eau. La consistance du mélange doit être crémeuse, ou « sable mouillé ».

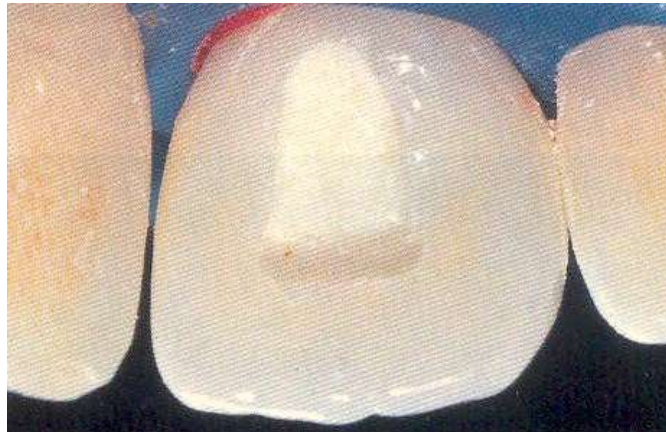


CONSISTANCE SABLE MOUILLE DU MELANGE PERBORATE DE SODIUM + EAU

(Source : Complete Dental Bleaching (73))

➤ **2^{ème} étape : Mise en place dans la cavité**

Ensuite, ce mélange doit être inséré dans la cavité camérale, où des fibres de coton auront préalablement été placées. Pour se faire, il est possible d'utiliser une spatule à bouche, ou plus facilement, un porte amalgame (ne servant qu'à ça). Le mélange sera ensuite foulé, les excès éliminés, et les bords de la cavité nettoyés grâce à une boulette de coton. Il est recommandé de laisser un espace de 2mm pour la mise en place de l'obturation temporaire.



MISE EN PLACE DU MELANGE DANS LA CAVITE

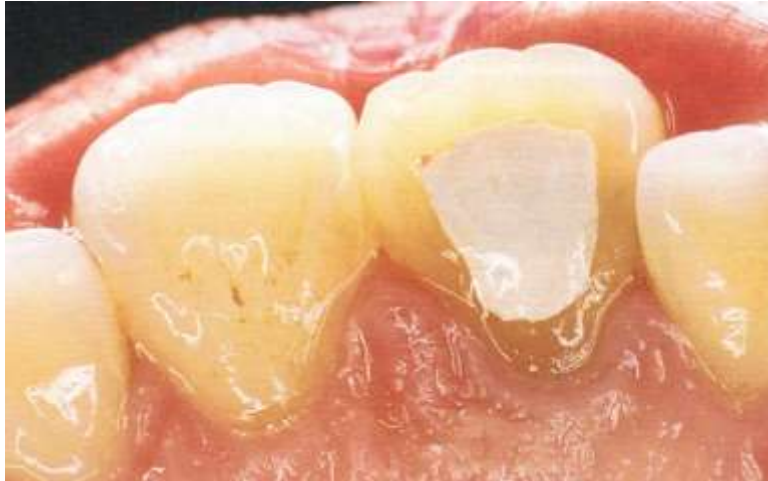(Source : Complete Dental Bleaching (73))

➤ **3^{ème} étape : Obturation provisoire**

La fermeture temporaire de la cavité est une phase primordiale afin d'assurer l'étanchéité maximale et ainsi éviter toutes fuites éventuelles du produit dans la cavité buccale. Il est possible d'utiliser pour cela différents matériaux : Cavit®, IRM®, CVI, résine composite... . Plus le matériau est hermétique, meilleur sera le pronostic d'éclaircissement. Les marges de la cavité pourront avoir été préalablement mordancées à l'acide phosphorique. Il doit avoir une épaisseur minimale de 2mm, et exercer une pression sur le produit d'éclaircissement. Ce dernier est ainsi conditionné dans un espace clos ; ses ions oxydants libérés vont pouvoir pénétrer le tissu dentinaire par le biais des canalicules, et aller au contact des pigments colorés.

Plusieurs textes (56, 73) recommandent l'utilisation d'un IRM® condensé recouvert d'un vernis, afin d'augmenter l'étanchéité de l'obturation.

L'occlusion doit ensuite être vérifiée.



OBTURATION PROVISOIRE ETANCHE

IRM® recouvert d'un vernis d'étanchéité

(Source : Traitement des dyschromies en odontologie (56))

➤ 4^{ème} étape : Renouvellement des étapes

Au bout de quelques jours ou quelques semaines, plusieurs situations peuvent se présenter :

- L'éclaircissement est satisfaisant : il n'est pas nécessaire de continuer le traitement ;
- L'éclaircissement est encourageant : un renouvellement des étapes précédentes doit alors être réalisé ;
- L'éclaircissement n'a pas eu lieu : il peut être indiqué dans ce cas de changer l'association des produits éclaircissants pour des produits plus efficaces (9).

Dans le 2^{ème} cas de figure, les étapes précédentes sont à renouveler de quelques jours à quelques semaines d'intervalles selon le produit utilisé, et ce plusieurs fois (2 à 5 fois) jusqu'à obtention de la couleur désirée. Certaines études recommandent que la couleur de

la dent éclaircie soit légèrement plus claire que celle des dents adjacentes, afin de palier à une possible rechute de la couleur dans les jours qui suivent. En effet, même si le produit éclaircissant est éliminé de la dent, il reste des résidus d'oxygène entraînant des modifications des qualités optiques de la dent (17).

Dans le cas d'un mélange de perborate de sodium avec de l'eau, le professeur BONNET recommande de le laisser en place minimum 3 semaines, afin d'avoir une efficacité maximale du produit. D'autres auteurs écrivent qu'il est suffisant de le laisser agir pendant 1 à 2 semaines (27, 67, 73).

Si le mélange contient de l'eau oxygénée, il est préférable de revoir le patient dans un laps de temps plus restreint, tous les 4 ou 5 jours (le traitement étant plus efficace et agissant plus vite).

Si l'on utilise un produit du commerce, que ce soit du peroxyde d'hydrogène ou du peroxyde de carbamide, il est conseillé de s'en référer à la notice du fabricant afin de savoir combien de temps il faut laisser agir le produit.

➤ **5^{ème} étape : Obturation définitive**

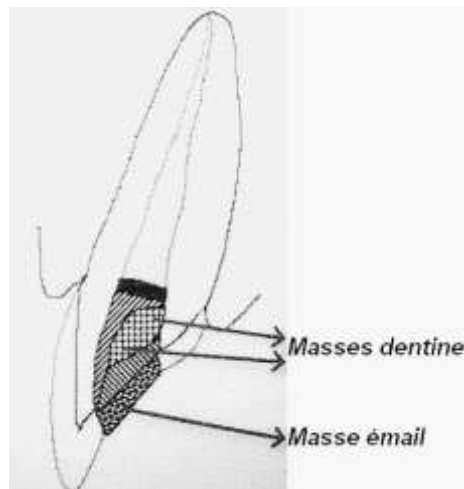
Une fois que la couleur obtenue est satisfaisante, il est nécessaire de rincer, sécher la cavité, et d'y placer une obturation provisoire avant l'obturation définitive. En effet, il existe des reliquats d'oxygène qui, une fois l'agent éclaircissant enlevé, empêchent la polymérisation des résines composites et leur bonne adhésion à la dentine.

ROTSTEIN en 1993 démontra le pouvoir de la catalase à éliminer les résidus de peroxyde d'hydrogène de la chambre pulpaire et des tissus parodontaux environnants (66).

Certaines études recommandent de placer dans la cavité un hydroxyde de calcium (9, 43, 63). Ce dernier n'interfère pas avec une bonne adhésion des résines composites, et permet d'équilibrer le pH de la cavité afin d'éviter l'apparition de résorptions cervicales externes. Mais tous les auteurs ne sont pas en accord à ce sujet.

Cette obturation temporaire doit être laissée en place pendant un délai de une à trois semaines selon les auteurs. Elle ne doit pas contenir d'eugénol afin de ne pas contaminer la future restauration composite (63).

Ce délai d'attente étant passé, l'obturation définitive peut être réalisée. La dent est isolée à l'aide d'une digue, le matériau d'obturation temporaire complètement éliminé et la cavité d'accès nettoyée. Une reconstruction composite peut alors être envisagée. Il est préférable d'utiliser comme matériau de restauration des résines composites associées à des systèmes adhésifs. Cette résine sera montée selon la technique de stratification, et le polissage final optimal afin d'assurer une étanchéité maximale. L'occlusion sera réglée pour de ne pas engendrer d'interférences.



OBTURATION DEFINITIVE COMPOSITE PAR TECHNIQUE DE STRATIFICATION

(Source : Complete Dental Bleaching (73))

Dans certains cas où l'éclaircissement obtenu est soit trop clair, soit trop sombre par rapport aux dents adjacentes, il est tout à fait possible d'employer des résines plus foncées ou plus claires afin d'avoir un rendu final optimal.

Des photographies de la dent traitée seront reprises dans le but d'évaluer le degré d'éclaircissement.

➤ 6^{ème} étape : Suivi du patient

Il est recommandé d'effectuer chaque année un contrôle clinique et radiologique de la dent éclaircie, afin de s'assurer qu'aucune complication (résorptions cervicales externes, fracture, récurrence de la coloration) ne survienne.

5.4.3. Avantages et inconvénients

5.4.3.1. Avantages

- Simplicité de mise en œuvre ;
- Méthode peu onéreuse ;
- Technique efficace donnant des résultats très satisfaisant dans la majorité des cas ;
- Indolore ;
- Sans risques de complications si utilisation exclusive du perborate de sodium additionné à de l'eau distillée.

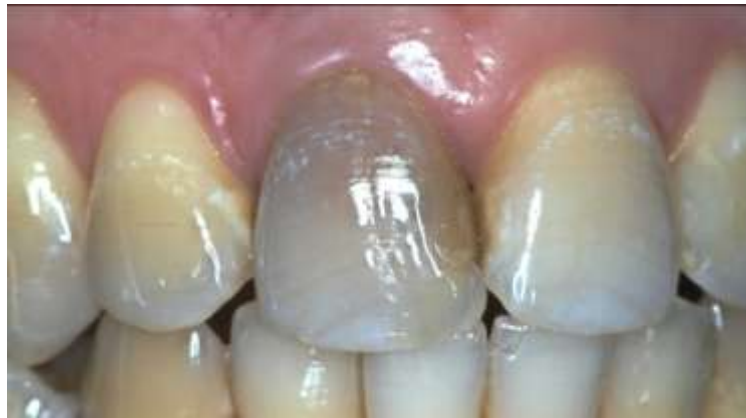5.4.3.2. Inconvénients

- Il est difficile de prévoir le résultat final ;
- Durée du traitement ;
- Le nombre de séances nécessaires pour y arriver ne peut être défini à l'avance ;
- Maintien de l'herméticité de l'obturation provisoire entre les séances : cette restauration temporaire peut facilement partir si toutes les précautions explicitées précédemment n'ont pas été prises ;
- Il faut une bonne motivation du patient ;
- Cette technique se révèle insuffisante dans les cas de dyschromies rebelles ou dues à des ions métalliques (mercure, argent, cuivre, ...).

5.4.4. Cas cliniques

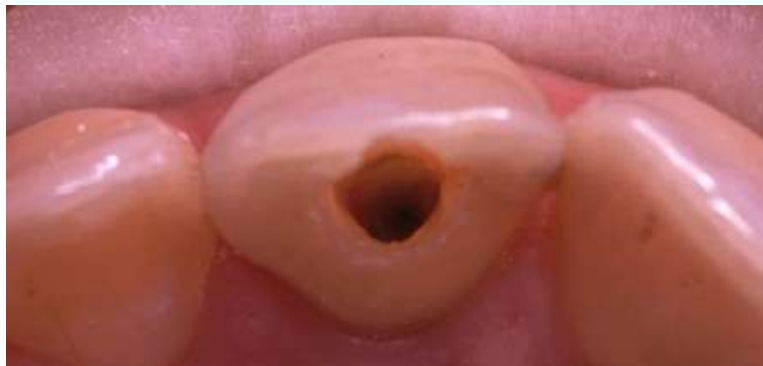5.4.4.1. *Cas clinique n°1 : éclaircissement interne au perborate de sodium + eau distillée*

Patiente de 29 ans, présentant une dyschromie de la 11 suite à une dévitalisation. On peut noter une fluorose légère remarquable par les fines lignes blanches crayeuses. Cette fluorose n'est pas préjudiciable à l'éclaircissement interne. La dent a une bonne structure coronaire, malgré une reconstruction composite en mésial.

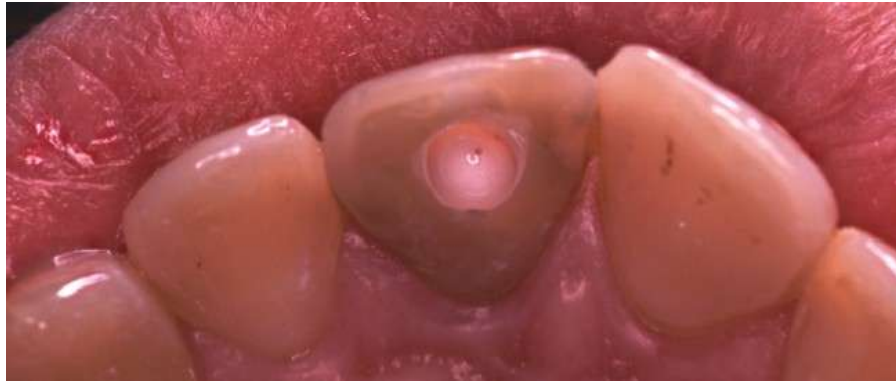

(Source : Dr. AMORY)

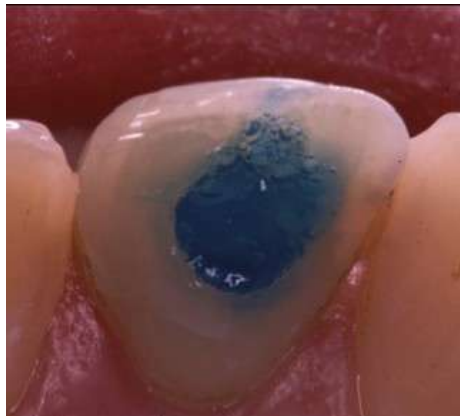Ouverture de la chambre pulpaire.



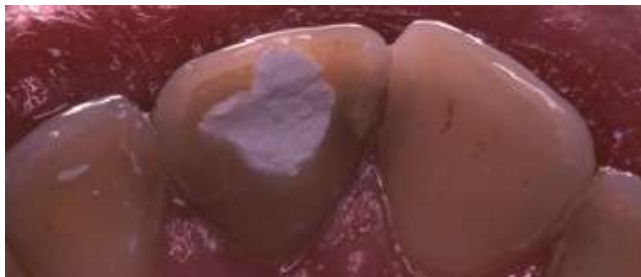
Mise en place de la barrière de protection de l'obturation canalairé à l'aide d'un ciment verre ionomère, placé au niveau de la jonction amélo-cémentaire.



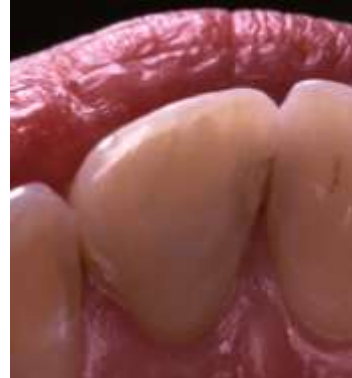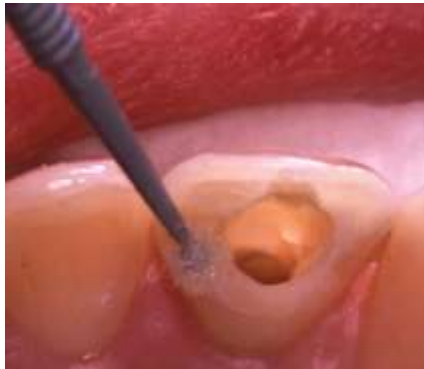Mordançage de la cavité d'accès à l'acide orthophosphorique.



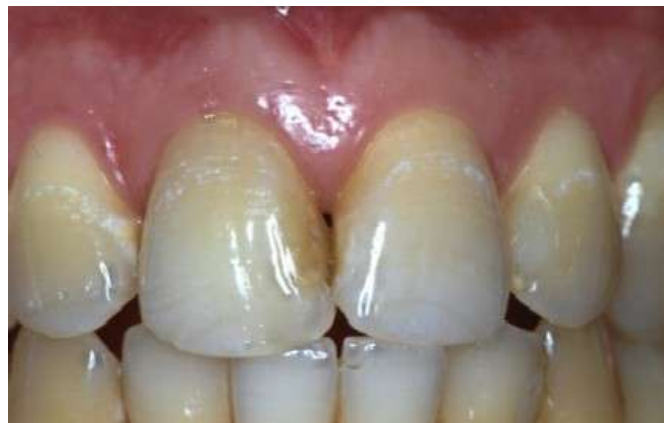Après insertion du mélange perborate de sodium et eau distillée, la cavité est refermée par un matériau d'obturation provisoire, type IRM.



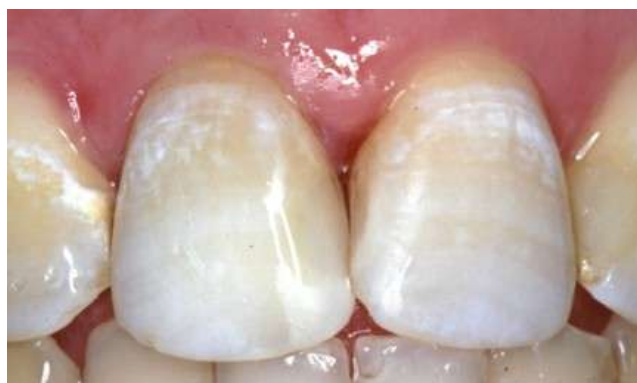Une fois l'éclaircissement désiré obtenu suite à plusieurs séances, un hydroxyde de calcium est placé dans la cavité pendant 2 semaines. Elle est ensuite nettoyée et refermée à l'aide d'une résine composite montée par stratification et poli.



La teinte originelle de la 11 est retrouvée suite à l'éclaircissement interne.



Résultat final après changement de la résine composite en mésial.

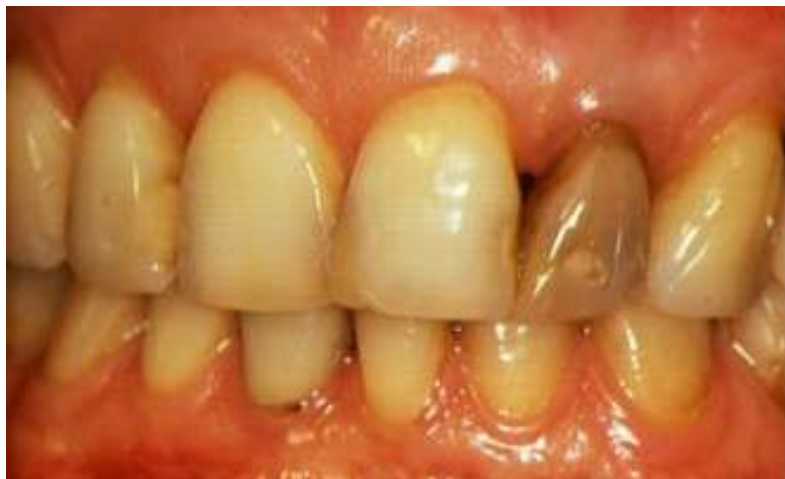

5.4.4.2. Cas clinique n°2 : éclaircissement interne combiné à un éclaircissement externe

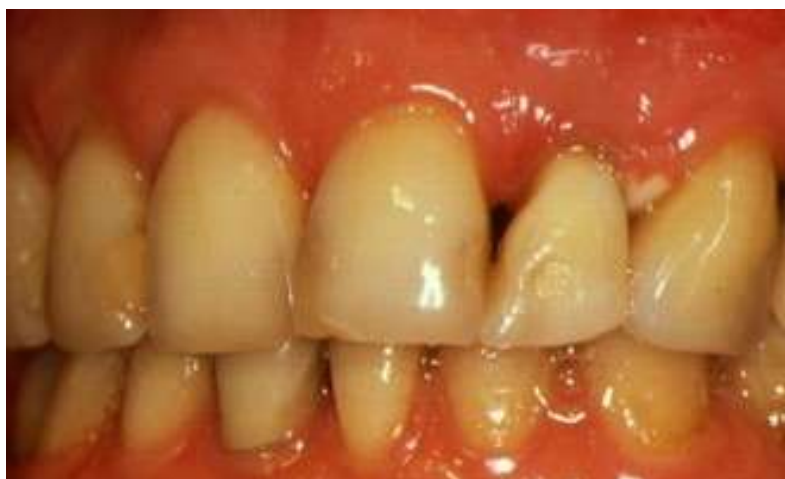Dans les cas de dyschromies rebelles, un éclaircissement externe localisé de la dent dyschromiée peut être associé à un éclaircissement interne.

Ce patient présentait une dyschromie réfractaire de la 22. L'éclaircissement interne au perborate de sodium et à l'eau distillée n'étant pas suffisant, un éclaircissement au peroxyde d'hydrogène fut réalisé en vestibulaire de cette dent.

Malgré la mise en place consciencieuse d'une digue, un blanchiment de la papille entre 22 et 23 est apparu suite à une fuite de produit. Cette blessure disparut après quelques jours.



(Source : Dr. AMORY)



5.5. Techniques au fauteuil ou techniques immédiates

Ces techniques se différencient de la walking bleach technique par leur effet blanchissant immédiat à la fin de la séance d'éclaircissement de la dent dépulpée. Le gain de teinte de la dent dépulpée dyschromiée s'obtient donc en un seul rendez-vous au cabinet dentaire.

L'agent éclaircissant principalement utilisé dans ces techniques immédiates est le peroxyde d'hydrogène à 30 ou 35%. Certains auteurs utilisent toutefois du peroxyde de carbamide.

Une protection gingivale efficace (par une digue en caoutchouc ou photopolymérisable) est indispensable du fait de l'utilisation dans ces techniques de produits éclaircissants à fortes concentrations. L'emploi de lunettes de protections teintées pour le patient et le personnel est aussi nécessaire dans les techniques au laser ou avec photoactivation.

5.5.1. Technique thermocatalytique

La technique thermocatalytique repose sur l'addition directe de chaleur à l'agent éclaircissant. Cela augmente sa vitesse et son efficacité de réaction, mais aussi ses risques et ses complications.

5.5.1.1. Sources d'activation

Elles peuvent être de plusieurs types :

- Un instrument métallique chauffé au spot-flamme, présentant un bout long et fin (exemple : fouloir plugger type Machtou) ;
- Un appareillage électrique (exemple : Touch'n Heat 5004).



SYSTEME TOUCH'N HEAT 5004

(Source: www.dentalforce.com)

La chaleur générée doit être entre 50 et 70°C.

Quand la chaleur est appliquée sur le peroxyde d'hydrogène, cela engendre un dégagement gazeux immédiat : de la mousse est produite (63). L'oxygène présent dans la préparation est ainsi libéré et peut agir sur les colorations.

5.5.1.2. *Protocole opératoire*

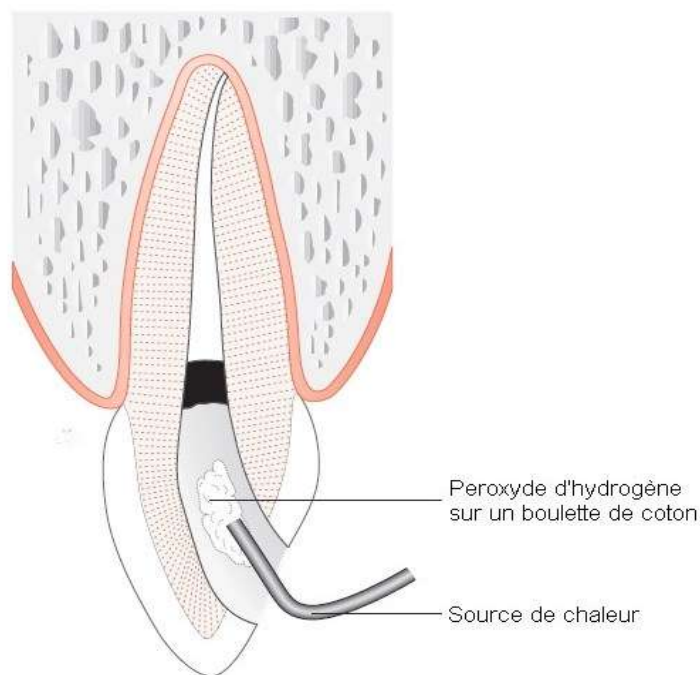
Si l'on utilise un instrument métallique chauffé, on ne peut pas contrôler avec précision la température émise. Une boulette de coton doit alors être introduite dans la cavité réalisée, puis le peroxyde d'hydrogène est mis en place de manière à imbiber ce coton. L'instrument métallique chauffé est ensuite placé au contact seul du coton, tout en évitant de toucher les parois dentaires (ce qui pourrait risquer de provoquer des fêlures ou fractures secondaires) (21).

Lors de l'emploi d'un appareil électrique, il n'est pas nécessaire de placer une boulette de coton au fond de la cavité ; le produit éclaircissant peut donc être introduit directement, et par la suite l'insert chauffé de l'appareil électrique (tout en évitant de la même manière à toucher les parois de la chambre coronaire).

La solution éclaircissante est ensuite chauffée pendant 2 à 5 minutes, et cette opération doit être renouvelée 3 à 6 fois selon l'importance de la coloration. A chaque répétition, l'agent éclaircissant est changé. Cela peut nécessiter plus d'une séance au fauteuil.

D'autres auteurs comme BARATIERI proposent de placer un coton imbibé à 35% de peroxyde d'hydrogène à l'intérieur de la cavité et sur la surface vestibulaire de la dent. Ces deux cotons seront ensuite activés par un instrument chauffé durant 20 à 30 minutes (9).

Une fois la couleur désirée, une obturation provisoire est mise en place pendant une semaine (comme pour la technique ambulatoire) avant de réaliser l'obturation définitive.



TECHNIQUE THERMOCATALYTIQUE

(Source :Blanchiment des dents pulpées et dépulpées (21))

En raison de son trop grand risque d'apparition de résorptions cervicales externes ou de fractures de la dent, cette technique n'est plus utilisée de nos jours. Elle est à proscrire.

5.5.2. Technique avec photo activation

ROSENTHAL expérimenta cette technique dès 1911, à l'aide de rayons ultra-violets et de peroxyde d'hydrogène. Les activateurs lumineux permettent de générer de la chaleur et ainsi de potentialiser l'effet du peroxyde d'hydrogène.

5.5.2.1. Sources d'activation

Selon la littérature, elles sont multiples :

- Lampes à ultra-violets (à photopolymériser) ;
- Lampes à LEDs (Diodes Electroluminescentes) ;
- Lampes à plasma ;
- Lampes à halogènes ;
- Lampe à xénon ;
- Scialytiques... (32).

5.5.2.2. Protocole opératoire

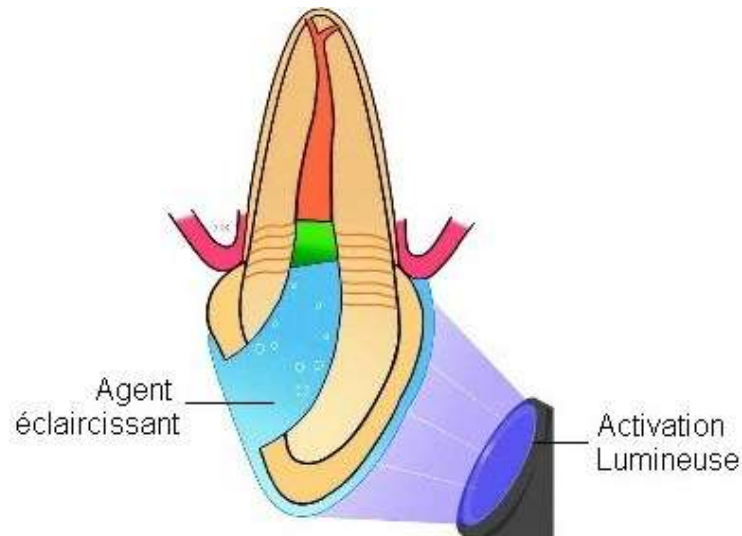
En 2007, CARRASCO et coll. cherchèrent à évaluer l'efficacité du peroxyde d'hydrogène à 35% : - en technique ambulatoire seul ;

- activé par une lampe à LEDs ;
- activé par une lampe à halogènes (15).

La méthode au fauteuil débute par une application de peroxyde d'hydrogène à 35% dans la cavité coronaire de la dent dépulpée, ainsi que sur la partie vestibulaire de cette dent. S'en suit une activation lumineuse (avec la lampe à LEDs ou la lampe à halogènes) de 30 secondes en vestibulaire et de 30 secondes en lingual ou palatin, perpendiculairement à la dent, à une distance de 5mm. Après 2 minutes d'attente, le produit est éliminé, la cavité nettoyée avec une boulette de coton imprégnée de peroxyde d'hydrogène à 3%, et ce procédé est répété dans la même séance jusqu'à 4 applications lumineuses.

Aucune différence d'efficacité pour ces trois protocoles ne fut démontrée statistiquement dans cette étude.

HISAMITSU propose quant à lui une méthode consistant en une application interne et externe de peroxyde de carbamide à 10%, associée à une activation lumineuse à l'aide d'une lampe à xénon (34).



TECHNIQUE AVEC PHOTO ACTIVATION

(Source : Tooth Whitening in Esthetic Dentistry (34))

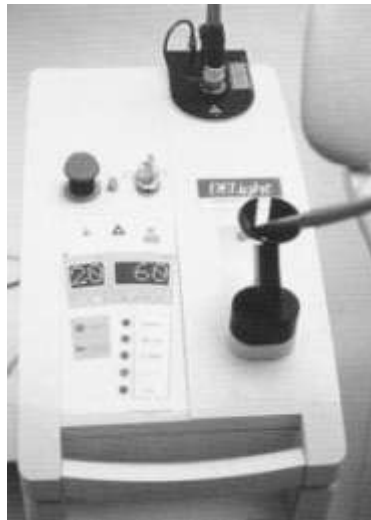Malgré le gain de temps évident que permet cette technique, la chaleur engendrée par certains activateurs lumineux utilisés augmente considérablement le risque d'apparition de complications, notamment dans la région cervicale de la dent.

5.5.3. Techniques au laser

Récemment, de nouveaux protocoles laser ont été mis en place dans le cadre de l'éclaircissement au fauteuil des dents dépulpées dyschromiées. L'effet principal du laser est de réchauffer le gel d'éclaircissement.

5.5.3.1. Sources d'activation

- Laser argon : fait appel à la lumière, efficace sur les colorations sombres ;
- Laser CO₂ : fait appel à la chaleur, mais entraîne des altérations de l'émail ;
- Laser erbium Yag ;
- Lasers KTP : permet d'éclaircir avec de faibles énergies ;
- Lasers Nd-YAG ;
- Lasers diodes,



LASER ERBIUM YAG

(Source : Traitement des dyschromies en odontologie (56))

5.5.3.2. Protocole d'utilisation

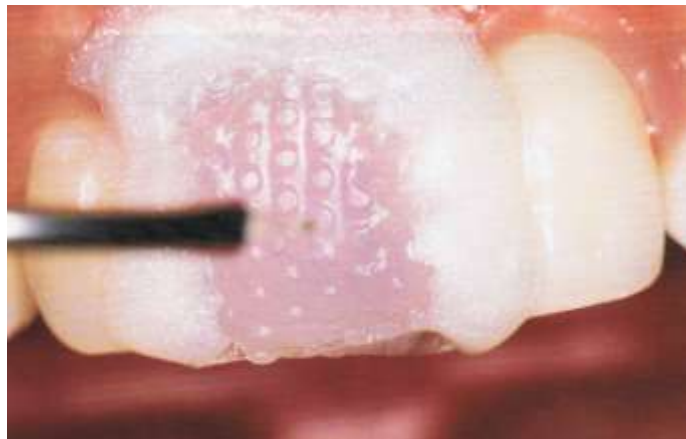
MIARA & MIARA décrivent en 2006 (56) un protocole d'utilisation du laser erbium Yag afin d'éclaircir les dents dépulpées. Ils utilisent, en plus du laser, du peroxyde d'hydrogène mis sous pression sous un film de polyéthylène.

Une protection gingivale est préalablement mise en place (digue photopolymérisable). Du peroxyde d'hydrogène à haute concentration est déposé à l'intérieur de la cavité d'accès,

ainsi que sur toute la partie coronaire de la dent. Un film de polyéthylène vient recouvrir la dent et va être hermétiquement solidarisé sur la protection gingivale préalablement réalisée.

Le peroxyde d'hydrogène est ensuite activé par une fibre reliée au laser erbium Yag par séquences de 10 secondes, et ce durant une heure environ.

Une obturation provisoire sera mise en place également pendant une à deux semaines avant la réalisation de l'obturation composite définitive.



TECHNIQUE D'ECLAIRCISSEMENT AU LASER ERBIUM YAG

(Source : Traitement des dyschromies en odontologie (56))

Cette technique donne d'excellents résultats d'après leurs auteurs. L'utilisation du peroxyde d'hydrogène à haute concentration ne présente pas les mêmes inconvénients que dans la technique ambulatoire car le temps d'application dans cette technique au laser est infiniment plus court.

Néanmoins, des études plus approfondies devraient être réalisées afin d'évaluer les risques de complications liées à cette méthode opératoire.

5.5.4. Avantages et inconvénients de ces techniques au fauteuil

5.5.4.1. Avantages

- Rapidité du traitement et du résultat ;
- Efficacité sur les colorations persistantes.

5.5.4.2. Inconvénients

- Techniques longues à mettre en œuvre ;
- Pénibilité pour le patient (temps d'attente au fauteuil) ;
- Nécessité d'un matériel spécifique et coûteux ;
- Grande augmentation du risque de complications, notamment du risque d'apparition de résorptions cervicales externes.

5.6. Technique « inside/outside »

Comme son nom l'évoque, l'éclaircissement se produit pour cette technique tant au niveau interne qu'externe de la dent, et ceci dans le même temps opératoire. Il est par ailleurs tout fait possible d'envisager en outre un blanchiment simultané de dents pulpées et d'une dent dépulpée.

5.6.1. Agent éclaircissant utilisé

Dans cette technique, tous les auteurs s'accordent à utiliser une solution de peroxyde de carbamide à 10% (4, 17, 18, 49).

5.6.2. Réalisation d'une gouttière

Afin de maintenir le produit blanchissant à l'intérieur et à l'extérieur de la dent, il est nécessaire d'avoir recours à une gouttière.

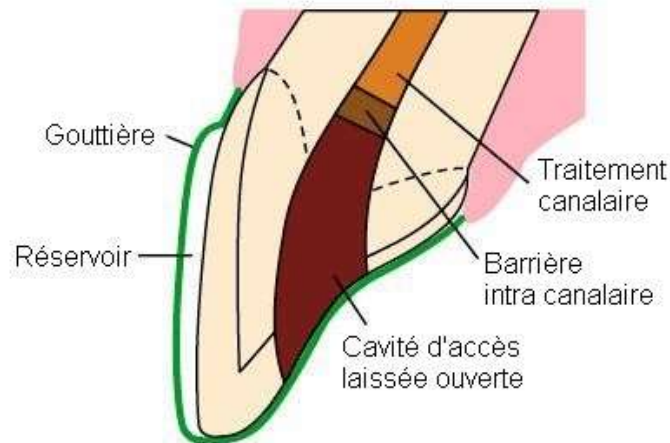
Cette gouttière en matériau thermoplastique est réalisée par le laboratoire suite à l'empreinte primaire alginate de l'arcade à traiter du patient. Elle sera ensuite ajustée. Elle peut englober soit l'arcade en entier, soit la dent dépulpée ainsi que ses deux dents adjacentes de chaque côté (49). Ses contours seront festonnés pour un meilleur confort, à moins que la dyschromie ne soit très présente dans la région cervicale. Un ou des réservoirs seront prévus selon que l'on désire éclaircir seulement la dent dépulpée ou toute l'arcade.

5.6.3. Protocole opératoire

Il est primordial pour cette technique d'avoir une bonne coopération du patient. Il doit présenter une certaine dextérité : le patient devra lui-même injecter le produit éclaircissant dans la cavité coronaire de la dent à éclaircir. Il faut montrer au patient comment réaliser cette étape, comment insérer et enlever la boulette de coton qui servira à fermer la cavité d'accès pendant la journée, et comment nettoyer cette cavité (18).

Chaque soir, au moment du coucher, il devra injecter le peroxyde de carbamide dans la chambre coronaire de la dent, puis remplir le ou les réservoirs de la gouttière. Une fois la gouttière mise en place, les excès seront éliminés à l'aide d'une brosse à dents ou d'un mouchoir. La gouttière est gardée toute la nuit. Au matin, la cavité d'accès doit être

nettoyée à l'aide d'une seringue d'eau, et un coton viendra la fermer durant la journée afin de prévenir un risque de pénétration des aliments (4). Cette cavité devra aussi être nettoyée bien évidemment le soir avant d'injecter le produit éclaircissant.



TECHNIQUE INSIDE / OUTSIDE

(Source : Quintessence International vol. 29 (17))

Ce traitement peut durer de 2 à 6 semaines (18), selon la couleur à éclaircir. Lorsque la dent à éclaircir obtient une couleur satisfaisante, le patient devra revenir au cabinet dentaire afin de placer une obturation temporaire durant 2 semaines, puis de réaliser la restauration définitive.

5.6.4. Avantages et inconvénients

5.6.4.1. Avantages

- Temps au fauteuil diminué : le patient détermine lui-même quand le traitement est satisfaisant ;
- Possibilité de blanchiment simultané des dents pulpées et dépulpées ;
- Agent éclaircissant peu concentré en peroxyde d'hydrogène, d'où peu de risques d'apparition de résorptions cervicales externes.

5.6.4.2. Inconvénients

- La dent est laissée ouverte : malgré la présence de la boulette de coton, des aliments peuvent venir se loger dans la cavité. Cela augmente le risque de contamination bactérienne de la dent, et par conséquent le risque carieux et d'infection ;
- Résultats lents ;
- Risques de ne pas revoir le patient pour l'obturation définitive de la dent ;
- Risques d'irritation des tissus gingivaux.

En dépit du manque de données pouvant relier cette technique à l'apparition de résorptions cervicales externes, elle ne doit pas être utilisée dans le cadre d'un blanchiment interne. Le simple fait de laisser la dent ouverte pendant la journée provoque un trop grand risque de contamination bactérienne.

6. Complications

6.1. Résorptions cervicales externes (RCE)

Les résorptions cervicales externes ont déjà été largement évoquées. Nous allons maintenant développer en détails en quoi elles consistent plus précisément.

Lors de traitement par éclaircissement interne d'une dent dépulpée, les RCE peuvent apparaître dans 3,9% à 9,7% des cas selon les études (65).

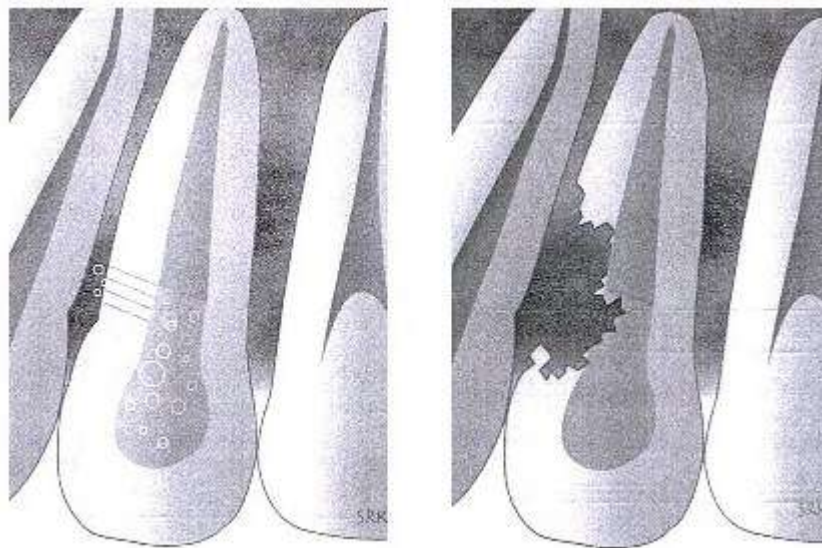
6.1.1. Définition

Les résorptions cervicales externes sont des résorptions radiculaires progressives d'origine inflammatoire, se situant en dessous de l'attache épithéliale.

Leur étiologie, complexe et multifactorielle, n'est pas encore entièrement connue. Elle regroupe une combinaison de plusieurs facteurs (traumatiques, orthodontiques, chirurgicaux, éclaircissement interne, ...). Comme nous avons pu le voir précédemment, l'utilisation du peroxyde d'hydrogène peut entraîner la formation de ces RCE ; il est essentiel à leur formation, mais ne peut les déclencher à lui seul. D'autres paramètres entrent en jeu.

6.1.2. Mécanismes d'apparition des RCE lors d'un éclaircissement d'une dent dépulpée

Il existe plusieurs hypothèses. Elles reposent toutes sur la diffusion du peroxyde d'hydrogène dans les tubuli dentinaires, engendrant divers phénomènes au niveau du parodonte conduisant à la formation des RCE.



MECANISME D'APPARITION DES RCE

Diffusion de l'agent éclaircissant au travers des canalicules dentinaires entraînant la formation d'une RCE sur la dent dépulpée.

(Source : Tooth Whitening in Esthetic Dentistry : Principles and Techniques (34))

❖ 1^{ère} hypothèse : action antigène – anticorps

Le passage du produit éclaircissant, principalement du peroxyde d'hydrogène, au travers de la dentine cervicale entraînerait une dénaturation de ses protéines. Elle deviendrait donc un tissu immunologique différent, produisant une réaction antigène – anticorps avec pour résultat sa destruction en tant que « tissu étranger ».

❖ **2^{ème} hypothèse** : relation entre phénomène irritatif et produit éclaircissant utilisé

Le peroxyde d'hydrogène provoquerait, une fois le parodonte atteint, une diminution du pH. Cela induirait un processus de résorption inflammatoire.

❖ **3^{ème} hypothèse** : colonisation bactérienne

Les tubuli étant parfois élargis par certaines méthodes de préparation, cela augmenterait le risque de passage de bactéries dans le parodonte, qui aura été préalablement irrité par l'agent éclaircissant. Cette colonisation bactérienne peut aussi provenir de canaux accessoires ou de poches parodontales.

❖ **Autre hypothèse**

Le peroxyde d'hydrogène aurait une action directe sur les odontoblastes, pouvant induire leur différenciation en odontoclastes. Cela pourrait initier la résorption de la dentine cervicale et donc l'apparition de RCE.

6.1.3. Facteurs favorisant l'apparition des RCE

Une bonne connaissance de ces facteurs favorisant l'apparition des RCE peut nous aider à prévenir leur survenue.

6.1.3.1. Facteurs indépendants de l'opérateur

6.1.3.1.1. L'historique dentaire

Il est important de se renseigner sur ce qui a amené la dent à être dépulpée. Un antécédent traumatique augmente les probabilités d'apparition de RCE, que la dent soit éclaircie par la suite ou non. Des fibres du ligament alvéolo-dentaires pourront avoir été détruites, et des plages cémentaires résorbées. Ces sites se trouvent alors plus vulnérables à l'apparition de résorptions externes.

Certaines thérapeutiques orthodontiques (forces excessives exercées sur la région cervicale), chirurgicales (amputation radulaire, désinclusion de canines) ou parodontales (surfaçage) peuvent de même avoir une incidence non négligeable.

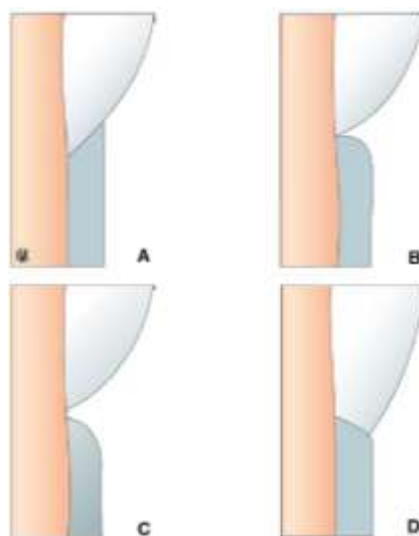
6.1.3.1.2. L'âge du patient

L'âge du patient au moment de la dévitalisation de sa dent (surtout s'il a moins de 25 ans) est un facteur favorisant d'apparition de RCE.

6.1.3.1.3. L'anatomie de la jonction email – ciment (JEC)

KOULAOUZIDOU et *coll.* en 1996 (45) ont démontré que la pénétration du peroxyde d'hydrogène dans le périodonte était directement liée à l'anatomie de la JEC. Il en existe différents types :

- **Type A** : l'émail est recouvert par le ciment ;
- **Type B** : l'émail et le ciment sont bord à bord ;
- **Type C** : il existe une discontinuité entre l'émail et le ciment (dentine à nue) ;
- **Type D** : l'émail recouvre le ciment.



DIFFERENTES ANATOMIES DE LA JONCTION EMAIL - CEMENT

(Source : EMC – Odontologie vol. 1 (65))

Le type A apparaît dans 30% des cas, le type B dans 60% et le type C dans 10% des cas. Cette distribution des tissus durs change selon la dent et selon la position vestibulaire, lingual, mésial ou distal. Ils démontrèrent par la suite que la pénétration du peroxyde d'hydrogène est favorisée par une JEC de type C, avec exposition de dentine.

Une dent possédant JEC avec une dentine mise à nue, que ce soit d'origine physiologique ou pathologique, est donc plus facilement prédisposée à l'apparition de RCE.

6.1.3.2. Facteurs dépendants de l'opérateur

6.1.3.2.1. Hypochlorite de sodium (NaClO)

Elle existe principalement sous des concentrations allant de 2,5% à 5%. Selon une étude de BARBOSA et *coll.* en 1994 (10), l'intégrité des parois canalaires pourraient être diminuées par une utilisation de NaClO trop concentrée, cela facilitant le passage des agents éclaircissants au sein de la dentine et leur accès aux régions cervicales du parodonte. Le NaClO à 5% peut dissoudre les tissus dentaires, contrairement au NaClO à 2,5% qui n'a qu'une incidence faible sur la dentine.

Il est donc recommandé d'utiliser une solution de NaClO à 2,5% lors de la mise en forme canalaire et du nettoyage de la cavité coronaire.

6.1.3.2.2. L'éthylène diamine tétra-acétate (EDTA)

Des études précédemment citées (7, 19) ont montré que l'EDTA, par son action solvante inorganique, permettait une meilleure pénétration du peroxyde d'hydrogène dans les tubuli dentinaires et une augmentation de sa perméabilité. La diffusion des agents éclaircissants jusqu'au périodonte sera donc facilitée, entraînant son éventuelle irritation.

Il est de ce fait déconseillé d'éliminer les boues dentinaires à l'aide d'EDTA lors du nettoyage de la chambre pulpaire.

6.1.3.2.3. Matériau isolant le traitement endodontique

Il n'existe aucun consensus quant au choix du matériau pour réaliser la barrière intracoronaire. En revanche, il est communément admis qu'aucune base n'est complètement protectrice. Cette protection diminue avec l'épaisseur de cette barrière.

Selon les textes, l'isolation intracoronaire du traitement endodontique doit avoir une épaisseur minimale de 2mm, et suivre les contours de la JEC.

6.1.3.2.4. Contamination bactérienne

Le passage des bactéries au travers des canalicules dentinaires peut entraîner l'irritation du parodonte adjacent et son inflammation, pouvant provoquer des RCE.

La mise en place d'une digue lors des séances, et d'une obturation provisoire hermétique en inter-séance est indispensable.

6.1.3.2.5. Produit éclaircissant utilisé

Nous avons décrit tout au long de cet exposé les différents agents éclaircissants utilisés, ainsi que leurs différentes associations possibles (peroxyde d'hydrogène, peroxyde de carbamide, perborate de sodium...). Il a été remarqué à maintes reprises que les produits éclaircissants contenant du peroxyde d'hydrogène à forte concentration favoriseraient la perméabilité dentinaire, et par conséquent sa diffusion au niveau des tissus parodontaux (augmentant ainsi le risque d'apparition de RCE).

D'autres études montrèrent aussi que le peroxyde d'hydrogène serait un facteur de différenciation des cellules ostéoclastiques, pouvant initier une résorption radiculaire (11).

JIMENEZ et *coll.*, en 1998 (42), étudièrent in vitro les effets du perborate de sodium sur le pouvoir d'adhésion des macrophages (première étape du processus inflammatoire). Ils conclurent que le pouvoir inhibiteur du perborate de sodium sur l'adhésion des macrophages pourrait expliquer, en partie, l'absence de cas de RCE sur la dent quand le traitement d'éclaircissement est effectué uniquement avec du perborate de sodium.

Afin d'être le moins agressif possible, il est recommandé par tous les auteurs de n'utiliser qu'une seule association : le perborate de sodium avec de l'eau distillée. C'est le traitement de choix.

6.1.3.2.6. Technique éclaircissante employée

Les techniques thermocatalytiques, avec photoactivation ou ayant recours au laser sont à proscrire. En effet, l'utilisation d'un gel éclaircissant trop puissant (le peroxyde d'hydrogène) et l'effet de chaleur engendré par les différents activateurs ajoutés facilite la diffusion des molécules oxydantes à travers la dentine. La chaleur conduit à l'augmentation de la production de radicaux hydroxyles, qui sont connus pour dégrader particulièrement le collagène et l'acide hyaluronique du tissu conjonctif du parodonte. Ces méthodes favorisent donc l'apparition de RCE.

La seule méthode universellement reconnue afin d'éclaircir la dent dépulpée dyschromiée en ayant le moins d'effets détériorant sur la dent est la technique ambulatoire ayant recours au mélange perborate de sodium et eau distillée.

Toutefois, cette méthode n'est pas exclue de tout risque d'apparition de RCE, d'autres facteurs non dépendants de notre volonté pouvant entrer en compte.

6.1.4. Diagnostic des lésions

6.1.4.1. *Signes cliniques*

La zone sensible au RCE concerne un espace biologique regroupant :

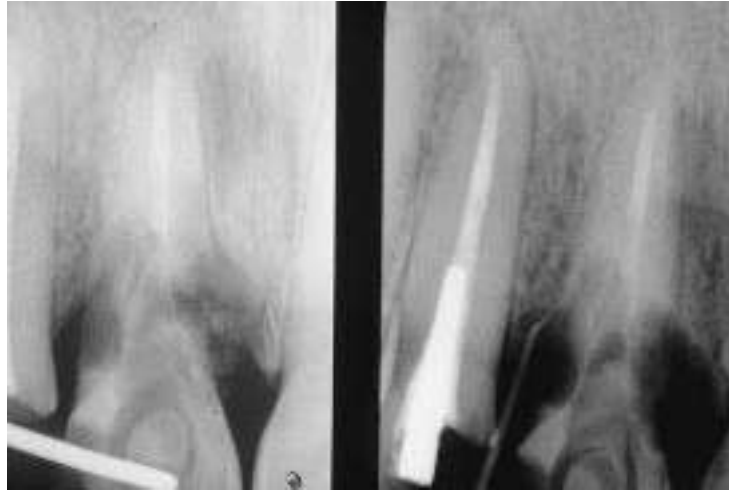
- L'épithélium de jonction ;
- L'extrémité du ligament desmodontal ;
- La crête de l'os alvéolaire ;
- La jonction émail – ciment (32).

Ces lésions, comme leur nom l'indique, se situent au niveau cervical des dents. Elles sont asymptomatiques, et pour la plupart découverte de manière fortuite lors d'une radiographie de contrôle. Parfois, un suintement au niveau de la papille et une sensibilité à la percussion peuvent être perçus. Dans sa phase terminale, la dent peut être mobile, et le risque de fracture augmenté.

D'un point de vue histologique, ces RCE se composent d'un tissu de granulation, avec des cellules multinuclées de type ostéoclastique présentes le long de la lacune de résorption. Lorsque la lésion est avancée, un tissu de remplacement de type osseux peut apparaître dans certains cas, pouvant engendrer une ankylose (62).

6.1.4.2. *Signes radiologiques*

L'observation radiographique sera différente en fonction de l'étendue et de la situation des lésions. Il est plus aisé de déceler les lésions peu étendues si elles se situent sur les faces proximales des dents. Radioclares et asymétriques, elles présentent un contour irrégulier au niveau cervical de la dent.



RESORPTIONS CERVICALES EXTERNES

15 mois après un traitement ambulatoire utilisant du peroxyde d'hydrogène à 30%

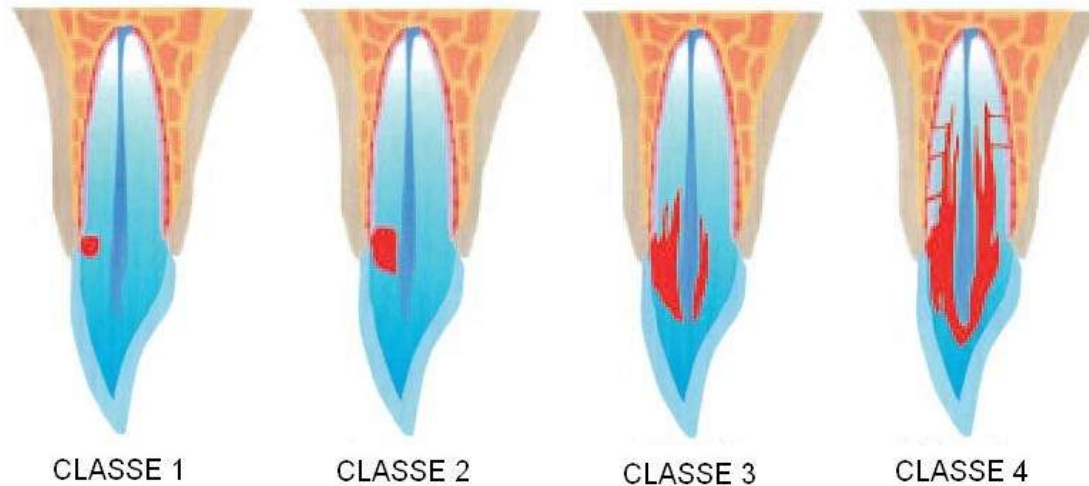
(Source : Blanchiment des dents pulpées et dévulpées (21))

6.1.5. Traitement des RCE

Il est cliniquement possible de traiter ces lésions si elles ne sont pas trop avancées. Malheureusement, leur détection précoce reste très difficile.

HEITHERSAY créa une classification de ces lésions :

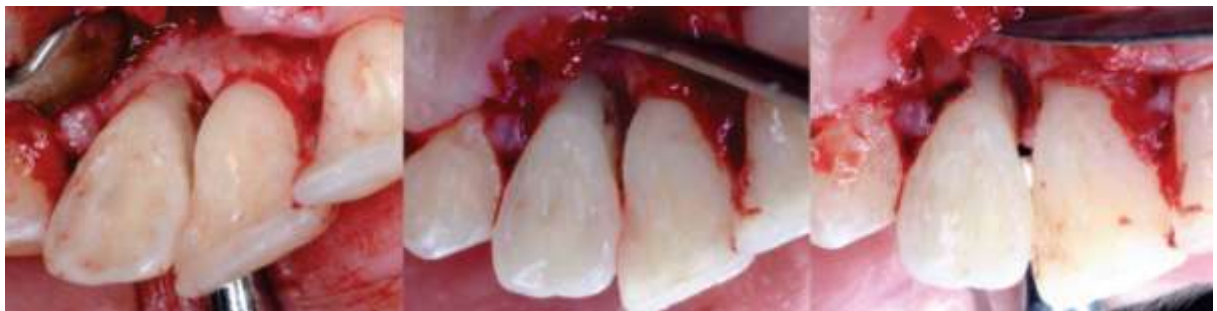- Classe 1 : petite lésion de résorption au niveau cervical avec légère pénétration dans la dentine ;
- Classe 2 : résorption mieux définie à proximité des cornes de la chambre pulpaire sans atteinte de la dentine radiculaire ;
- Classe 3 : invasion plus profonde de la dentine s'étendant jusqu'au tiers coronaire de la racine ;
- Classe 4 : résorption très invasive s'étendant au-delà du tiers coronaire de la racine.



CLASSIFICATION DES RESORPTIONS CERVICALES EXTERNES PAR HEITHERSAY

(Source : Endodontic Topics vol. 7 (38))

Le traitement consiste en une exérèse chirurgicale du tissu granulomateux (à l'aide d'un lambeau d'accès), suivie d'un curetage minutieux de la lésion et des tissus adjacents afin d'empêcher toute récurrence (ce curetage peut s'effectuer à l'aide d'instruments ultrasoniques). Il est possible d'ajouter à cette étape une application locale d'une solution aqueuse d'acide trichloroacétique. Enfin, la cavité pourra être comblée par un ciment verre ionomère (CVI).



TRAITEMENT D'UNE RCE :

Levée d'un lambeau, curetage et mise en place d'un CVI

(Source: Journal of Conservative Dentistry vol.14 (71))

Ce traitement peut s'avérer efficace mais cette efficacité diminue avec l'étendue de la lésion. Un suivi par des contrôles cliniques et radiographiques sera réalisé régulièrement. Concernant les résorptions de classe 4 de larges étendues, aucun traitement ne peut être effectué. L'extraction dans ce cas semble être inévitable.

6.1.6. Prévention des RCE

En résumé, afin de prévenir au maximum l'apparition de résorptions cervicales externes, il est important de respecter les points suivants :

- Utiliser une solution d'hypochlorite de sodium à 2,5% ;
- Ne pas éliminer les boues dentinaires à l'aide d'EDTA ;
- Eviter au maximum toute contamination bactérienne lors des séances de traitement (utilisation d'une digue), et entre ces séances (obturation temporaire) ;
- Une barrière coronaire doit être réalisée au-dessus du traitement endodontique, elle doit avoir 2mm d'épaisseur minimum et suivre les contours de la JEC ;
- N'employer qu'un seul mélange : perborate de sodium et eau ;
- Utiliser la technique ambulatoire (toutes les autres techniques employant des activateurs sont à proscrire) ;
- Avoir un suivi clinique et radiologique régulier du patient.

Ainsi, le respect de ces conditions devrait permettre de prévenir au mieux tout risque d'apparition d'une RCE dans le protocole d'éclaircissement d'une dent dépulpée.

6.2. Fractures coronaires secondaires

Le risque de fracture suite aux techniques d'éclaircissement interne n'est pas une complication négligeable.

La dent dépulpée est plus fragile qu'une dent vitale, comme expliqué lors d'un chapitre précédent. La réduction de la charge hydrique, même faible, altère certains composants de la matrice dentinaire. La mise en forme canalaire ainsi que la préparation de la cavité d'accès

diminue les propriétés biomécaniques de la dent. Cette préparation doit être réalisée selon le principe d'économie tissulaire.

La fragilisation de la dent lors du traitement endodontique est un facteur que l'on ne peut maîtriser qu'en partie.

En revanche, d'autres facteurs de fragilisation, liés aux différents protocoles d'éclaircissement, peuvent être gérés par l'opérateur :

- Il a été montré que le peroxyde d'hydrogène en forte concentration diminue la micro dureté et le module d'élasticité des tissus dentaires. Il engendre aussi des altérations morphologiques des surfaces dentaires, affecte la dentine intertubulaire et péri-tubulaire et endommage l'hydroxyapatite. Tous ces phénomènes aboutissent à l'affaiblissement des propriétés mécaniques de la dentine (8).
- L'utilisation d'activateurs produisant une élévation de température du produit éclaircissant favorise la formation de réseaux microfissures et de microfêlures.

L'utilisation d'eau oxygénée et de source de chaleur devraient être bannies de notre arsenal thérapeutique lors des techniques d'éclaircissement interne.

Ce risque de fracture peut aussi être dépendant du type de restauration employé (matériau composite, présence ou non d'un tenon, ...), mais selon des études, aucune différence significative n'a été notée entre ces différentes reconstitutions.

6.3. Récidives dyschromiques

Assez souvent, une recoloration relative de la dent peut apparaître dans les suites immédiates de l'intervention thérapeutique. C'est pour pallier à cet effet que les auteurs recommandent de légèrement sur-éclaircir la dent, de manière à contrebalancer cette conséquence. De même qu'il conseillent de choisir, pour la couleur de la résine définitive, une couleur plus claire que celle de la dent traitée (21, 73).

A plus long terme (quelques années) une récurrence de la coloration peut survenir. La majorité des auteurs privilégient la piste d'une mauvaise adhésion du composite de restauration définitive, favorisant ainsi la pénétration dans la dentine d'agents chromogènes. Les résidus d'agents éclaircissants ne sont pas compatibles avec une bonne adhésion de la reconstitution composite.

Il est de ce fait primordial, la dent ayant obtenue une couleur satisfaisante, de différer la pose de l'obturation définitive d'une à trois semaines après la fin du traitement.

CONCLUSION

En vue de satisfaire à la demande consumériste et de plus en plus pressante des patients, les techniques scientifiques sont dorénavant plus orientées vers des protocoles standardisés et rapides. Toutefois, la logique serait de s'attarder sur le rapport bénéfice-risque de l'emploi de produits de plus en plus concentrés, et ce parfois, au détriment de l'intégrité des tissus dentaires.

En effet, l'usage dans les techniques d'éclaircissement interne des dents dyschromiées de peroxyde d'hydrogène, de peroxyde de carbamide, d'activateurs lumineux ou thermiques augmente considérablement les risques d'apparitions de résorptions cervicales externes. Ces pathologies, malheureusement difficilement maîtrisables, compromettent le maintien de la dent sur l'arcade à court ou moyen terme. Ces techniques employées au fauteuil, combinées ou « inside/outside » sont à exclure de notre arsenal thérapeutique.

Actuellement, les données scientifiques s'accordent à dire que la méthode ambulatoire avec emploi de perborate de sodium associé à de l'eau distillée, reste une méthode sûre. Elle est facile à mettre en œuvre, économique, indolore et sans risque pour la dent. Elle offre, par ailleurs, des résultats très satisfaisants dans les cas de dyschromie simple.

Par contre, devant un tableau de dyschromies plus complexes, seules les techniques de prothèse permettront de rétablir une esthétique probante et durable.

Il appartient au chirurgien-dentiste de choisir, en toutes circonstances, la technique la plus adaptée à chaque cas et la moins mutilante. Il est donc capital de garder un regard et un contrôle professionnel sur les techniques d'éclaircissement, que les dents soient vitales ou dévitalisées. Cette question est plus que d'actualité.

BIBLIOGRAPHIE

1. **Abou-Rass, M.** 1982. The elimination of tetracycline discoloration by intentional endodontics and internal bleaching. *Journal of Endodontics* **8**:101-106.
2. **Abou-Rass, M.** 1998. Long-term prognosis of intentional endodontics and internal bleaching of tetracycline-stained teeth. *The Compendium of continuing education in dentistry* **19**:1034-1038, 1040-1032, 1044 passim.
3. **Abouassi, T., M. Wolkewitz, and P. Hahn.** 2011. Effect of carbamide peroxide and hydrogen peroxide on enamel surface: an in vitro study. *Clinical Oral Investigations* **15**:673-680.
4. **Agarwal, R. S., and S. G. Saha.** 2011. Inside-Outside bleaching of discolored non-vital teeth. *International Journal of Dental Clinics* **3**:95-96.
5. **Ahmed, H. M. A., and P. V. Abbott.** 2012. Discolouration potential of endodontic procedures and materials: a review. *International Endodontic Journal* **45**:883-897.
6. **Ari, H., and M. Üngör.** 2002. In vitro comparison of different types of sodium perborate used for intracoronal bleaching of discoloured teeth. *International Endodontic Journal* **35**:433-436.
7. **Attin, T., F. Paqué, F. Ajam, and A. M. Lennon.** 2003. Review of the current status of tooth whitening with the walking bleach technique. *International Endodontic Journal* **36**:313.
8. **Azevedo, R. A., Y. T. Silva-Sousa, A. E. Souza-Gabriel, D. C. Messias, E. Alfredo, and R. G. Silva.** 2011. Fracture resistance of teeth subjected to internal bleaching and restored with different procedures. *Brazilian dental journal* **22**:117-121.
9. **Baratieri, L. N., A. V. Ritter, S. Monteiro Jr, M. A. Caldeira de Andrada, and L. C. Cardoso Vieira.** 1995. Nonvital tooth bleaching: Guidelines for the clinician. *Quintessence International* **26**:597-608.
10. **Barbosa, S. V., K. E. Safavi, and S. W. Spangberg.** 1994. Influence of sodium hypochlorite on the permeability and structure of cervical human dentine. *International Endodontic Journal* **27**:309-312.
11. **Bax, B. E., A. S. M. T. Alam, B. Banerji, C. M. R. Bax, P. J. R. Bevis, C. R. Stevens, B. S. Moonga, D. R. Blake, and M. Zaidi.** 1992. Stimulation of osteoclastic bone resorption by hydrogen peroxide. *Biochemical and Biophysical Research Communications* **183**:1153-1158.

12. **Bonnard, N., M. Falcy, and D. Jargot.** 2007. Peroxyde d'hydrogene et solutions aqueuses : fiche toxicologique 123/I.N.R.S. [en ligne] Disponible sur : <http://www.inrs.fr/accueil/produits/bdd/doc/fichetox.html?refINRS=FT%20123>
Consulté le 18/01/2013
13. **Cappelletto Nogueira Teixeira, É., A. Takeo Hara, and M. Campos Serra.** 2004. Use of 37% carbamide peroxide in the walking bleach technique: A case report. *Quintessence International* **35**:97-102.
14. **Carrasco, L. D., I. C. Fröner, S. A. M. Corona, and J. D. Pécora.** 2003. Effect of internal bleaching agents on dentinal permeability of non-vital teeth: quantitative assessment. *Dental Traumatology* **19**:85-89.
15. **Carrasco, L. D., D. M. Z. Guerisoli, M. J. A. Rocha, J. D. Pécora, and I. C. Fröner.** 2007. Efficacy of intracoronal bleaching techniques with different light activation sources. *International Endodontic Journal* **40**:204-208.
16. **Carrasco, L. D., J. D. Pécora, and I. C. Fröner.** 2004. In vitro assessment of dentinal permeability after the use of ultrasonic-activated irrigants in the pulp chamber before internal dental bleaching. *Dental Traumatology* **20**:164-168.
17. **Carrillo, A., M. V. Arredondo Trevino, and V. B. Haywood.** 1998. Simultaneous bleaching of vital teeth and an open-chamber nonvital tooth with 10% carbamide peroxide. *Quintessence Int* **29**:643-648.
18. **Caughman, W. F., K. B. Frazier, and V. B. Haywood.** 1999. Carbamide peroxide whitening of nonvital single discolored teeth : case reports. *Quintessence International* **30**:155-161.
19. **Cavalli, V., M. S. Shinohara, W. Ambrose, F. M. Malafaia, P. N. R. Pereira, and M. Giannini.** 2009. Influence of intracoronal bleaching agents on the ultimate strength and ultrastructure morphology of dentine. *International Endodontic Journal* **42**:568-575.
20. **Chng, H. K., A. U. J. Yap, P. Wattanapayungkul, and C. P. C. Sim.** 2004. Effect of traditional and alternative intracoronal bleaching agents on microhardness of human dentine. *Journal of Oral Rehabilitation* **31**:811-816.
21. **Claisse-Crinquette, A., E. Bonnet, and D. Claisse.** 2000. Blanchiment des dents pulpées et déulpées. *Encyclopédie Médico-Chirurgicale Odontologie* **23-150-A-10**:10p.
22. **CSPC.** 2007. Produits de blanchiment des dents et d'hygiene dentaire contenant du peroxyde d'hydrogene. Direction Générale de la Santé et des Consommateurs de la Commission européenne. 7p. [en ligne] Disponible sur : <http://www.greenfacts.org/>
Consulté le : 24/01/2013

23. **Dahl, J. E., and U. Pallesen.** 2007. Bleaching of the discolored traumatized tooth, *In* : F. Andreasen, J. Andreasen, and L. Andersson (ed.), Textbook and color atlas of traumatic injuries to the teeth. Edition Oxford : Blackwell, 2007. p.852-860
24. **Dahl, J. E., and U. Pallesen.** 2003. Tooth bleaching--a critical review of the biological aspects. *Critical reviews in oral biology and medicine : an official publication of the American Association of Oral Biologists* **14**:292-304.
25. **Dayan, D., A. Heifferman, M. Gorski, and A. Begleiter.** 1983. Tooth Discoloration--Extrinsic and Intrinsic Factors. *Quintessence International* **14**:195-199.
26. **Dejou, J., and G. Aboudharam.** 2012. Restauration adhésive de la dent dépulpée : mode ou progrès thérapeutique? *L'information Dentaire* **94**:23-42.
27. **Dhillon, J. S., N. B. Narula, N. Kansal, and A. Kaur.** 2011. Tooth Whitening - A Review. *Indian Journal of Dental Sciences* **3**:96-101.
28. **Farmer, D. S., P. Burcham, and P. D. Marin.** 2006. The ability of thiourea to scavenge hydrogen peroxide and hydroxyl radicals during the intra-coronal bleaching of bloodstained root-filled teeth. *Australian Dental Journal* **51**:146-152.
29. **Faucher, A.-J., C. Pignoly, and G. F. Koubi.** 2001. Les dychromies dentaires : de l'éclaircissement... aux facettes céramiques. Paris : Ed. CdP, 2001. 123p.
30. **Frysh, H.** 1995. Chemistry of Bleaching, p. 25-33. *In* Q. Books (ed.), Complete Dental Bleaching. Chicago : Quintessence Publ., 1995. 165p.
31. **Giannini, M., A. P. Silva, V. Cavalli, and A. F. Leme.** 2006. Effect of carbamide peroxide-based bleaching agents containing fluoride or calcium on tensile strength of human enamel. *Journal of applied oral science : revista FOB* **14**:82-87.
32. **Goldberg, M., F. Bohin, E. Bonnet, A. Claisse-Crinquette, J. Dartigues, and J.-J. Louis.** 2005. L'éclaircissement dentaire: évaluation des thérapeutiques. Paris : Association dentaire française, 2005. 63p.
33. **Greenwall, L.** 2001. The bleaching materials, p. 31-34. *In* Hardback (ed.), Bleaching techniques un restorative dentistry. London : Martin Dunitz, 2001. p.31-34
34. **Greenwall, L., S. R. Kwon, and S. H. Ko.** 2009. Tooth Whitening in Esthetic Dentistry: Principles and Techniques. London : Quintessence Publ., 2009. 164p.
35. **Hara, A. T., and L. A. F. Pimenta.** 1999. Nonvital tooth bleaching: A 2-year case report. *Quintessence International* **30**:748-754.
36. **Hattab, F. N., M. A. Qudeimat, and H. S. al-Rimawi.** 1999. Dental discoloration: an overview. *Journal of esthetic dentistry* **11**:291-310.
37. **Haywood, V. B., W. F. Caughman, and R. E. Goldstein.** 2002. CHAPTER 16: STAINS AND DISCOLORATIONS. *In* : esthetics in dentistry : 2ème edition. Hamilton, ant . : B.C. Decker, 2002. p.473-499

38. **Heithersay, G. S.** 2004. Invasive cervical resorption. *Endodontic Topics* **7**:73-92.
39. **Heithersay, G. S., and R. S. Hirsh.** 1993. Tooth discoloration and resolution following a luxation injury: Significance of blood pigment in dentin to laser Doppler flowmetry readings. *Quintessence International* **24**:669-676.
40. **Helfer, A. R., S. Melnick, and H. Schilder.** 1972. Determination of the moisture content of vital and pulpless teeth. *Oral Surgery, Oral Medicine, Oral Pathology* **34**:661-670.
41. **Hulsmann, M., M. Heckendorff, and F. Schafers.** 2002. Comparative in-vitro evaluation of three chelator pastes. *International Endodontic Journal* **35**:668-679.
42. **Jimenez-Rubio, A., and J. J. Segura.** 1998. The effect of the bleaching agent sodium perborate on macrophage adhesion in vitro: implications in external cervical root resorption. *Journal of Endodontics* **24**:229-232.
43. **Kehoe, J. C.** 1987. pH reversal following in vitro bleaching of pulpless teeth. *Journal of Endodontics* **13**:6-9.
44. **Kinomoto, Y., D. L. Carnes, Jr., and S. Ebisu.** 2001. Cytotoxicity of intracanal bleaching agents on periodontal ligament cells in vitro. *Journal of Endodontics* **27**:574-577.
45. **Koulaouzidou, E., T. Lambirianidis, P. Beltes, K. Lyroudia, and C. Papadopoulos.** 1996. Role of cemento-enamel junction on the radicular penetration of 30% hydrogen peroxide during intracoronary bleaching "in vitro". *Endodontics & Dental Traumatology* **12**:146-150.
46. **Koulaouzidou, E., T. Lambrianidis, A. Konstantinidis, and A. H. Kortsaris.** 1998. In vitro evaluation of the cytotoxicity of a bleaching agent. *Endodontics & Dental Traumatology* **14**:21-25.
47. **Lalanne, C.** 2006, L'art dentaire à travers les âges. [en ligne] Disponible sur : <http://homeoint.org/seror/odonto/lalanneart.htm> Consulté le : 17/01/2013.
48. **Laplanche, O., E. Leforestier, E. Medioni, and M. Bolla.** 2008. Les reconstitutions corono-radicales : principes généraux et critères de décision. *Stratégie prothétique* **8**:255-268.
49. **Leith, R., A. Moore, and A. C. O'Connell.** 2009. An effective bleaching technique for non-vital, discoloured teeth in children and adolescents. *Journal of the Irish Dental Association* **55**:184-189.
50. **Lenherr, P., N. Allgayer, R. Weiger, A. Filippi, T. Attin, and G. Krastl.** 2012. Tooth discoloration induced by endodontic materials: a laboratory study. *International Endodontic Journal* **45**:942-949.

51. **Lewinstein, I., Z. Hirschfeld, A. Stabholz, and I. Rotstein.** 1994. Effect of hydrogen peroxide and sodium perborate on the microhardness of human enamel and dentin. *Journal of Endodontics* **20**:61-63.
52. **Lopes, G. C., L. Bonissoni, L. N. Baratieri, L. C. C. Vieira, and S. Monteiro Jr.** 2002. Effect of Bleaching Agents on the Hardness and Morphology of Enamel. *Journal of Esthetic & Restorative Dentistry* **14**:24-30.
53. **Louis, J.-J., and E. Bonnet.** 2005. Techniques d'éclaircissement dentaire et projet esthétique. *Réalités Cliniques* **14**:393-407.
54. **Luddin, N., and H. M. A. Ahmed.** 2013. The antibacterial activity of sodium hypochlorite and chlorhexidine against *Enterococcus faecalis*: A review on agar diffusion and direct contact methods. *Journal of conservative dentistry* **16**:9-16.
55. **Marin, P. D., P. M. Bartold, and C. S. Heithersay.** 1997. Tooth discoloration by blood: an in vitro histochemical study. *Endodontics & Dental Traumatology* **13**:132-138.
56. **Miara, A., and P. Miara.** 2006. *Traitements des dyschromies en odontologie.* Paris : Éd. CdP, 2006. 114p.
57. **Nascimento Santos, J., D. Pinto de Oliveira, F. Dametto, B. Figueiredo de Almeida Gomes, A. Zaia, J. Affonso de Almeida, and C. Randi Ferraz.** 2009. Surface morphology alterations in bovine dentin exposed to different bleaching agents. *Brazilian Journal Oral Science* **8**:5.
58. **Oliveira, L. D., C. A. Carvalho, E. Hilgert, I. R. Bondioli, M. A. de Araujo, and M. C. Valera.** 2003. Sealing evaluation of the cervical base in intracoronary bleaching. *Dental traumatology : official publication of International Association for Dental Traumatology* **19**:309-313.
59. **Ortet, S., A. Humeau, J. Montean, D. Lucci, J. Etienne, and A. Faucher.** 2005. Le relevé de couleurs : techniques avancées partie I. *L'information Dentaire* **32**:1929-1933.
60. **Papa, J., C. Cain, and H. H. Messer.** 1994. Moisture content of vital vs endodontically treated teeth. *Endodontics & Dental Traumatology* **10**:91-93.
61. **Partovi, M., A. H. Al-Havvaz, and B. Soleimani.** 2006. In vitro computer analysis of crown discoloration from commonly used endodontic sealers. *Australian Endodontic Journal* **32**:116-119.
62. **Piette, E., and M. Goldberg.** 2001. *La dent normale et pathologique.* Bruxelles : De Boeck Université, 2001. 392p.
63. **Plotino, G., L. Buono, N. Grande, C. Pameijer, and F. Somma.** 2008. Nonvital Tooth Bleaching: A Review of the Literature and Clinical Procedures. *Journal of Endodontics* **34**:394-407.

64. **Reeh, E. S., H. H. Messer, and W. H. Douglas.** 1989. Reduction in tooth stiffness as a result of endodontic and restorative procedures. *Journal of Endodontics* **15**:512-516.
65. **Rolland, C., O. Trotebas, F. Bukiet, and C. Pignoly.** 2005. Éclaircissement des dents dépulpées et résorption cervicale externe : comprendre pour mieux prévenir. *EMC - Odontologie* **1**:98-106.
66. **Rotstein, I.** 1993. Role of catalase in the elimination of residual hydrogen peroxide following tooth bleaching. *Journal of Endodontics* **19**:567-569.
67. **Rotstein, I., and Y. Li.** 2008. Tooth discoloration and bleaching. *Ingle's Endodontics* **6**:17.
68. **Rotstein, I., C. Mor, and S. Friedman.** 1993. Prognosis of intracoronal bleaching with sodium perborate preparations in vitro: 1-year study. *Journal of Endodontics* **19**:10-12.
69. **Scholtanus, J. D., M. Özcan, and M.-C. D. N. J. M. Huysmans.** 2009. Penetration of amalgam constituents into dentine. *Journal of Dentistry* **37**:366-373.
70. **Sedgley, C. M., and H. H. Messer.** 1992. Are endodontically treated teeth more brittle? *Journal of Endodontics* **18**:332-335.
71. **Silveira, L. F. M., C. F. Silveira, J. Martos, E. M. Piovesan, J. Batista, and C. Neto.** 2011. Clinical technique for invasive cervical root resorption. *Journal of conservative dentistry* **14**:440-444.
72. **Simon, S., P. Cooper, A. Berdal, P. Machtou, and A. J. Smith.** 2008. Biologie pulpaire: comprendre pour appliquer au quotidien. *Revue d'Odonto-Stomatologie* **37**:209-235.
73. **Steiner, D., and J. West.** 1995. Bleaching Pupless Teet, *In* : Complete Dental Bleaching. Chicago : Quintessence Publ., 1995. p.105-136
74. **Sulieman, M.** 2005. An overview of tooth discoloration : extrinsic, intrinsic and internalized stains. *Dental Update*:463-471.
75. **Sunil Ch, R., V. Sujana, T. M. Choudary, and B. Nagesh.** 2012. In vitro action of various carbamide peroxide gel bleaching agents on the micro hardness of human enamel. *Contemporary clinical dentistry* **3**:193-196.
76. **Thibaut, R., G. Vincke, E. Depiereux, and M. Raes,** Atlas d'Histologie humaine et animale. [en ligne] Disponible sur : <http://webapps.fundp.ac.be/umdb/histohuma/> Consulté le 09/01/2013.
77. **Tipton, D. A., S. D. Braxton, and M. K. Dabbous.** 1995. Effects of a bleaching agent on human gingival fibroblasts. *Journal of periodontology* **66**:7-13.
78. **Valera, M., C. Camargo, C. A. T. Carvalho, L. Oliveira, S. Camargo, and C. Rodrigues.** 2009. Effectiveness of carbamide peroxide and sodium perborate in non-vital discolored teeth. *Journal of applied oral science* **17**:254-261.

79. **Vosoughhosseini, S., M. Lotfi, K. Shahmoradi, M. A. Saghiri, V. Zand, M. Mehdipour, B. Ranjkesh, H. Mokhtari, A. Salemmilani, and S. Doosti.** 2011. Microleakage comparison of glass-ionomer and white mineral trioxide aggregate used as a coronal barrier in nonvital bleaching. *Medicina oral, patologia oral y cirugia bucal* **16**:e1017-1021.
80. **Watts, A., and M. Addy.** 2001. Tooth discolouration and staining : a review of the literature. *British dental journal* **190**:309-316.
81. **Worschech, C. C., J. A. Rodrigues, L. R. Martins, and G. M. Ambrosano.** 2006. Brushing effect of abrasive dentifrices during at-home bleaching with 10% carbamide peroxide on enamel surface roughness. *The journal of contemporary dental practice* **7**:25-34.
82. **Worschech, C. C., J. A. Rodrigues, L. R. Martins, and G. M. Ambrosano.** 2003. In vitro evaluation of human dental enamel surface roughness bleached with 35% carbamide peroxide and submitted to abrasive dentifrice brushing. *Pesquisa odontologica brasileira = Brazilian oral research* **17**:342-348.
83. **Yamaguchi, H., N. Hosoya, K. Kobayashi, T. Yokota, T. Arai, J. Nakamura, and C. F. Cox.** 2001. The influence of two concentrations of sodium hypochlorite on human blood: changes in haemolysis, pH and protein. *International Endodontic Journal* **34**:231-236.
84. **Yui, K. C. K., J. R. Rodrigues, M. N. G. Mancini, I. Balducci, and S. E. P. Gonçalves.** 2008. Ex vivo evaluation of the effectiveness of bleaching agents on the shade alteration of blood-stained teeth. *International Endodontic Journal* **41**:485-492.
85. **Zare Jahromi, M., A. A. Navabi, and M. Ekhtiari.** 2011. Comparing Coronal Discoloration Between AH26 and ZOE Sealers. *Iranian endodontic journal* **6**:146-149.
86. **Zimmerli, B., F. Jeger, and A. Lussi.** 2010. Bleaching of Nonvital Teeth : a clinically relevant literature review. *Schweiz Monatsschr Zahnmed* **120**:306-313.
87. **Zyman, P., and P. Jonas.** 2003. Le choix de la teinte... vers un protocole rationnel. *Réalités Cliniques* **14**:379-392.

MAGUIN Hélène – La dent dépulpée dyschromiée : techniques d'éclaircissement interne

Nancy 2013 : 134 pages

Th. Chir.-Dent. : Université Lorraine : 2013

Domaine : Odontologie conservatrice

MOTS CLES : Dent dépulpée, Eclaircissement interne, Dyschromie, Résorption cervicale externe

RESUME :

De nos jours, l'esthétique du sourire a pris une place prépondérante dans les préoccupations de nos patients. Le cas de dyschromie unitaire d'une dent antérieure n'est pas exceptionnel, mais peut présenter un réel complexe psychologique pour certaines personnes.

Ce travail s'intéresse plus particulièrement aux différentes techniques d'éclaircissement interne des dents dépulpées, en ambulatoire ou au fauteuil. Lorsque les indications sont maîtrisées, la thérapeutique ambulatoire s'avère être, dans la majorité des cas, une méthode simple, efficace, et à moindre coût pour le patient. En revanche, le risque de complication est majoré par les techniques au fauteuil, notamment de résorptions cervicales externes, mettant en jeu le pronostic de maintien de la dent sur l'arcade.

MAGUIN Hélène – La dent dépulpée dyschromiée : techniques d'éclaircissement interne.

Th. Chir.-Dent. : Université Lorraine : 2013

JURY :

| | | |
|---------------------|--|-------------------|
| Pr. J.P. LOUIS | Professeur des Universités | Président de Jury |
| <u>Dr. C. AMORY</u> | <u>Maitre de Conférences des Universités</u> | <u>Juge</u> |
| Dr. C. SECKINGER | Praticien Hospitalier | Juge |
| Dr. S. PECHOUX | Assistant Hospitalier Universitaire | Juge |

Adresse de l'auteur :

Hélène MAGUIN
20 rue des Dominicains
54000 NANCY



UNIVERSITÉ
DE LORRAINE

Faculté
d'Odontologie



Jury : Président : J.P.LOUIS – Professeur des Universités
Juges : C. AMORY – Maître de Conférences des Universités
S.PECHOUX – Assistante Hospitalier Universitaire
C.SECKINGER – Praticien Hospitalier

Thèse pour obtenir le diplôme D'Etat de Docteur en Chirurgie Dentaire

Présentée par: **Mademoiselle MAGUIN Hélène, Marie, Marguerite**

né(e) à: **METZ (Moselle)**

le **2 avril 1987**

et ayant pour titre : «**La dent dépulpée dyschromiée : techniques d'éclaircissement interne**»

Le Président du jury

J.P.LOUIS

Le Doyen
de la Faculté d'Odontologie



J.M. MARTREPTE

Autorise à soutenir et imprimer la thèse 6110

NANCY, le 9.04.2013

Le Président de l'Université de Lorraine



P. MUTZENHARDT

