



HAL
open science

Le point de contact interdentaire : revue des moyens à disposition du praticien pour sa reconstitution en odontologie restauratrice

Julien Godinot

► To cite this version:

Julien Godinot. Le point de contact interdentaire : revue des moyens à disposition du praticien pour sa reconstitution en odontologie restauratrice. Sciences du Vivant [q-bio]. 2012. hal-01739151

HAL Id: hal-01739151

<https://hal.univ-lorraine.fr/hal-01739151>

Submitted on 20 Mar 2018

HAL is a multi-disciplinary open access archive for the deposit and dissemination of scientific research documents, whether they are published or not. The documents may come from teaching and research institutions in France or abroad, or from public or private research centers.

L'archive ouverte pluridisciplinaire **HAL**, est destinée au dépôt et à la diffusion de documents scientifiques de niveau recherche, publiés ou non, émanant des établissements d'enseignement et de recherche français ou étrangers, des laboratoires publics ou privés.



AVERTISSEMENT

Ce document est le fruit d'un long travail approuvé par le jury de soutenance et mis à disposition de l'ensemble de la communauté universitaire élargie.

Il est soumis à la propriété intellectuelle de l'auteur. Ceci implique une obligation de citation et de référencement lors de l'utilisation de ce document.

D'autre part, toute contrefaçon, plagiat, reproduction illicite encourt une poursuite pénale.

Contact : ddoc-thesesexercice-contact@univ-lorraine.fr

LIENS

Code de la Propriété Intellectuelle. articles L 122. 4

Code de la Propriété Intellectuelle. articles L 335.2- L 335.10

http://www.cfcopies.com/V2/leg/leg_droi.php

<http://www.culture.gouv.fr/culture/infos-pratiques/droits/protection.htm>

ACADEMIE DE NANCY-METZ

UNIVERSITE HENRI POINCARÉ – NANCY 1

FACULTE DE CHIRURGIE DENTAIRE

Année 2012

THESE

Pour le

DIPLOME D'ETAT DE DOCTEUR EN CHIRURGIE DENTAIRE

Par

Julien GODINOT

Né le 10 Octobre 1975 à Nancy

Le point de contact interdentaire : revue des moyens à disposition du praticien pour sa reconstitution en odontologie restauratrice

Présentée et soutenue publiquement le 18 mai 2012

Examineurs de la thèse :

Pr P. AMBROSINI

Professeur des Universités

Président

Dr E. MORTIER

Maître de Conférences

Directeur de thèse

Dr J.M. MARTRETTE

Maître de Conférences

Juge

Dr Y. SIMON

Ancien AHU

Juge

ACADEMIE DE NANCY-METZ

UNIVERSITE HENRI POINCARÉ – NANCY 1

FACULTE DE CHIRURGIE DENTAIRE

Année 2012

THESE

Pour le

DIPLOME D'ETAT DE DOCTEUR EN CHIRURGIE DENTAIRE

Par

Julien GODINOT

Né le 10 Octobre 1975 à Nancy

Le point de contact interdentaire : revue des moyens à disposition du praticien pour sa reconstitution en odontologie restauratrice

Présentée et soutenue publiquement le 18 mai 2012

Examineurs de la thèse :

Pr P. AMBROSINI

Professeur des Universités

Président

Dr E. MORTIER

Maître de Conférences

Directeur de thèse

Dr J.M. MARTRETTE

Maître de Conférences

Juge

Dr Y. SIMON

Ancien AHU

Juge

Administrateur provisoire : Professeur J.P. FINANCE

Doyen : Docteur Jean-Marc MARTRETTE

Vice-Doyens : Pr Pascal AMBROSINI – Pr Francis JANOT - Dr Céline CLEMENT

Membres Honoraires : Dr L. BABEL – Pr. S. DURIVAUX – Pr A. FONTAINE – Pr G. JACQUART – Pr D. ROZENCWEIG - Pr M. VIVIER

Doyen Honoraire : Pr J. VADOT

Sous-section 56-01 Odontologie pédiatrique	Mme M. M. Mme Mlle	<u>DROZ Dominique (Desprez)</u> PREVOST Jacques BOCQUEL Julien JULHIEN-COSTER Charlotte PHULPIN Bérengère	Maître de Conférences* Maître de Conférences Assistant Assistante Assistante
Sous-section 56-02 Orthopédie Dento-Faciale	Mme M. M. Mlle	<u>FILLEUL Marie Pierryle</u> BOLENDER Yves EGLOFF Benoît PY Catherine	Professeur des Universités* Maître de Conférences Assistant Assistante
Sous-section 56-03 Prévention, Epidémiologie, Economie de la Santé, Odontologie légale	Mme M.	<u>CLEMENT Céline</u> JANOT Francis	Maître de Conférences* Professeur Contractuel
Sous-section 57-01 Parodontologie	M. Mme M. M. M. M.	<u>AMBROSINI Pascal</u> BISSON Catherine MILLER Neal PENAUD Jacques GALLINA Sébastien JOSEPH David	Professeur des Universités* Maître de Conférences* Maître de Conférences Maître de Conférences Assistant Assistant
Sous-section 57-02 Chirurgie Buccale, Pathologie et Thérapeutique Anesthésiologie et Réanimation	M. M. M. M. M. M. M. Mme	<u>BRAVETTI Pierre</u> ARTIS Jean-Paul VIENNET Daniel WANG Christian BALLY Julien BAPTISTA Augusto-André CURIEN Rémi GUILLET Julie	Maître de Conférences Professeur 1er grade Maître de Conférences Maître de Conférences* Assistant Assistant Assistant Assistante
Sous-section 57-03 Sciences Biologiques (Biochimie, Immunologie, Histologie, Embryologie, génétique, Anatomie pathologique, Bactériologie, Pharmacologie)	M. M. M.	<u>WESTPHAL Alain</u> MARTRETTE Jean-Marc YASUKAWA Kazutoyo	Maître de Conférences* Maître de Conférences* Assistant Associé
Sous-section 58-01 Odontologie Conservatrice, Endodontie	M. M. M. M. M. Mlle	<u>ENGELS-DEUTSCH Marc</u> AMORY Christophe MORTIER Eric BALHAZARD Rémy CUNY Pierre PECHOUX Sophie	Maître de Conférences Maître de Conférences Maître de Conférences Assistant Assistant Assistante
Sous-section 58-02 Prothèses (Prothèse conjointe, Prothèse adjointe partielle, Prothèse complète, Prothèse maxillo-faciale)	M. M. M. M. M. M. M. Mlle Mlle	<u>LOUIS Jean-Paul</u> ARCHIEN Claude DE MARCH Pascal SCHOUVER Jacques BARONE Serge LACZNY Sébastien MAGNIN Gilles MONDON-MARQUES Hélène RIFFAULT Amélie	Professeur des Universités* Maître de Conférences* Maître de Conférences Maître de Conférences Assistant Assistant Assistant Assistante Assistante
Sous-section 58-03 Sciences Anatomiques et Physiologiques Occlusodontiques, Biomatériaux, Biophysique, Radiologie	Mlle M. Mme M. Mme	<u>STRAZIELLE Catherine</u> RAPIN Christophe (Sect. 33) MOBY Vanessa (Stutzmann) SALOMON Jean-Pierre JAVELOT Cécile (Jacquelin)	Professeur des Universités* Professeur des Universités* Maître de Conférences* Maître de Conférences Assistante Associée

souligné : responsable de la sous-section

* temps plein

Mis à jour le 01.03.2012

*Par délibération en date du 11 décembre 1972,
la Faculté de Chirurgie Dentaire a arrêté que
les opinions émises dans les dissertations
qui lui seront présentées
doivent être considérées comme propres à
leurs auteurs et qu'elle n'entend leur donner
aucune approbation ni improbation.*

REMERCIEMENTS

A notre Président de thèse,
Monsieur le Professeur Pascal AMBROSINI

Docteur en Chirurgie Dentaire
Docteur de l'Université Henri Poincaré – Nancy 1
Vice-Doyen au budget et aux affaires hospitalières
Habilitation à diriger des Recherches
Professeur des Universités – Praticien Hospitalier
Responsable de la Sous-section : Parodontologie

Nous vous sommes reconnaissants de la spontanéité et de la gentillesse avec laquelle vous avez accepté de juger cette thèse.

Nous vous remercions de la disponibilité dont vous avez fait preuve à notre égard tout au long de nos études et pour tout le savoir que vous nous avez délivré, particulièrement lors des interventions au bloc opératoire.

Nous vous prions de trouver ici le témoignage de notre gratitude et de notre profond respect.

A notre Directeur de thèse,
Monsieur le Docteur Eric MORTIER

Docteur en Chirurgie Dentaire
Docteur de l'Université Henri Poincaré, Nancy
Maître de Conférences des Universités – Praticien Hospitalier
Sous-section : Odontologie Conservatrice – Endodontie

Vous nous avez fait l'honneur d'accepter la direction de cette thèse.

Nous vous remercions pour votre grande disponibilité tout au long de nos études et particulièrement lors de la rédaction de cette thèse.

Nous vous savons gré de l'attention et de la minutie que vous portez à l'enseignement de l'Odontologie Conservatrice, toujours dans une ambiance agréable favorisant la transmission du savoir.

Que ce travail soit pour vous la preuve de la gratitude et du respect que nous vous portons.

A notre juge,
Monsieur le Docteur Jean-Marc MARTRETTE

Docteur en Chirurgie Dentaire
Doyen de la Faculté d'Odontologie de Nancy
Chef de service du CSERD de Nancy
Docteur en Sciences Pharmacologiques
Maître de Conférences des Universités – Praticien Hospitalier
Habilité à diriger des Recherches
Sous-section : Sciences biologiques (Biochimie, Immunologie, Histologie,
Embryologie, Génétique, Anatomie pathologique, Bactériologie, Pharmacologie)

*Nous vous remercions d'avoir accepté de participer
à ce jury et de l'intérêt que vous avez porté à notre
travail.*

*Nous garderons en mémoire votre sympathie et
votre disponibilité lors du stage de T1 à l'Hôpital
Jeanne d'Arc de Toul.*

*Nous vous prions de trouver ici l'expression de
notre profonde gratitude.*

A notre juge
Monsieur le Docteur Yorick SIMON

Docteur en Chirurgie Dentaire
Ancien Assistant Hospitalier Universitaire

Vous nous avez fait le grand plaisir d'accepter de juger cette thèse.

Nous vous sommes reconnaissants de la gentillesse et de la pédagogie dont vous avez toujours fait preuve aussi bien lors des stages cliniques que lors des séances de travaux pratiques.

Veillez trouver dans ce travail la marque de la gratitude et de la sympathie que nous vous portons.

En mémoire de ma sœur, Florence.

A mes parents, merci du fond du cœur pour votre amour et votre soutien inconditionnels.

A mon Amour, Soline, c'est une joie de partager ta vie. C'est une étape que nous avons gravi ensemble, merci pour ton soutien indéfectible et pour ton amour.

*A mes enfants chéris, Marin et Quitterie, vous êtes
mon bonheur.*

*A ma sœur, Clothilde, à son mari, Laurent et à
Colombe ma nièce, un immense merci pour votre
soutien sans faille, votre présence à mes côtés et
votre amour.*

A Bruno et Brigitte, un grand merci pour votre présence à mes côtés et pour votre soutien qui m'est précieux.

A mes amis, Delphin, Guillaume, Rémy, Amandine, Geoffrey, Marie-So, Vincent, Marin, Dany, Marine, Olivier, Cécile, Eric, Loïc, Nicolas, Cyrille, Benoît, Alain... Merci pour tous les bons moments qui nous rassemblent et merci du fond du cœur pour votre présence et votre soutien, de près comme de loin.

Sommaire

Introduction

1. Anatomie et fonction du point de contact

1.1. Rappels anatomiques

- 1.1.1. Situation du PCI et forme en fonction des dents concernées
- 1.1.2. Environnements dentaire et parodontal
- 1.1.3. Formation du point de contact et évolution naturelles

1.2. Fonctions

- 1.2.1. Positionnement et transmission des forces interdentaires
- 1.2.2. Guidage des dents lors de l'éruption dentaire
- 1.2.3. Protection de la papille interdentaire et de ses composants parodontaux

2. Pathologies remettant en cause le point de contact et ses bases

2.1. La pathologie carieuse

- 2.1.1. Processus carieux
- 2.1.2. Risque carieux individuel
- 2.1.3. L'espace proximal : un lieu propice au développement carieux
- 2.1.4. Les lésions proximales dans les différentes classifications
- 2.1.5. Conséquences structurales de l'éviction de la carie

2.2. Lésions inflammatoires d'origine endodontique (LIPOE)

2.3. La maladie parodontale

- 2.3.1. Destruction tissulaire
- 2.3.2. Apparence radiographique
- 2.3.3. Mobilités / migrations dentaires associés

2.4. Traumas occlusaux

2.5. Edentements non compensés

2.6. Parafonctions et dysfonctions

- 2.6.1. Pulsions et interposition linguale
- 2.6.2. Tics d'interposition

2.7. Diastèmes naturels

2.8. Malpositions dentaires idiopathiques

3. Reconstruction du point de contact

3.1. Technique directe

- 3.1.1. La digue
- 3.1.2. La matrice et les coins interdentaires
- 3.1.3. Instruments manuels
- 3.1.4. L'amalgame
- 3.1.5. Les résines composites

3.2. Technique indirecte

- 3.2.1. Indications
- 3.2.2. Avantages et inconvénients
- 3.2.3. Inlays composites
- 3.2.4. Inlays/Onlays/Couronnes en céramique
- 3.2.5. Inlays/Onlays/Couronnes en or
- 3.2.6. Inlays/Onlays/Couronnes métalliques
- 3.2.7. Prise d'empreinte

3.3. Critères de réussite

3.3.1. Critères fonctionnels

3.3.2. Critères esthétiques

Conclusion

Liste des figures

Liste des tableaux

Références bibliographiques

Table des matières

Introduction

Véritable courroie de transmission des forces intra et inter-arcades et jouant un rôle prépondérant dans la dentition temporaire comme dans celle menant à la denture définitive, le point de contact interdentaire est un élément incontournable des relations entre les dents et entre la dent et son tissu de soutien, le parodonte.

Au repos, i.e. en dehors des positions d'occlusion, des auteurs ont suggéré qu'il n'existe pas de contact interdentaire à proprement parler, évoquant des espaces allant de 3 à 21 μm (K. Kasahara et Coll., 2000) et même inférieurs à $5 \cdot 10^{-4}$ inch (soit environ 1,3 μm , d'après P.A. Boice, S.M. Niles et L.M. Dubois, 1987). Ces mesures représentent des épaisseurs de cales passant sans aucune résistance entre deux dents voisines situées sur une même arcade. D'autres auteurs ont même montré que les espaces interdentaires sont plus étroits à la mandibule qu'au maxillaire, toujours au repos (S.-H. Oh et Coll., 2004).

Ces derniers ont également constaté, en occlusion cette fois, des contacts interdentaires plus forts au maxillaire qu'à la mandibule, influencés qu'ils sont aussi par les contacts occlusaux (S.-H. Oh et Coll., 2006). Les contacts interdentaires semblent aussi dépendre de la posture, leur force augmentant quand l'individu passe de la position allongée à la position debout (H.-S Kim et Coll., 2009). Ils dépendent également du moment de la journée où ils sont évalués, leur force atteignant leur maximum à midi (C.E. Dörfer et Coll., 2000).

Cet aperçu de la complexité et de la variabilité du point de contact interdentaire nous amène au quotidien, soit à nous inquiéter du respect de son intégrité, soit à nous attacher à sa reconstitution la plus fidèle à son anatomie initiale.

Notre propos sera donc ici de définir précisément dans un premier temps l'entité « point de contact interdentaire » (PCI) avec ses constituants, son environnement et ses fonctions reconnues. Nous nous intéresserons ensuite aux différentes causes de sa dégradation ou de sa disparition. Enfin, les moyens nécessaires à sa reconstitution, aujourd'hui à disposition du chirurgien dentiste, seront listés.

1. Anatomie et fonction du point de contact

Le terme “point de contact interdentaire” ou PCI doit être compris comme : intersection des surfaces distinctes de deux dents voisines sur une même arcade dentaire. Ces dents voisines sur une même arcade se touchant par la portion coronaire de leurs faces proximales (dans des conditions non pathologiques), c’est à l’anatomie de ces faces qu’il faut s’intéresser.

1.1. Rappels anatomiques

Ce contact, punctiforme au début de la vie des dents, évolue petit à petit vers une conformation surfacique. Il représente la limite incisale de l’embrasure gingivale et délimite apicalement l’embrasure occlusale.

1.1.1. Situation du PCI et forme en fonction des dents concernées

La situation du PCI varie suivant plusieurs paramètres que sont, les dents concernées et le sujet en lui même.

La forme proximale de la dent ne suit pas la même tendance quasi exclusivement convexe que les faces vestibulaire et palatine (ou linguale), et dévoile des profils concaves, nécessaires à l’établissement de la papille interdentaire et à la constitution des crêtes marginales (en grisé sur la figure 1). A l’intersection de ces concavités est sensé se trouver le PCI (Lautrou A., 2007) comme l’illustre la figure 1.

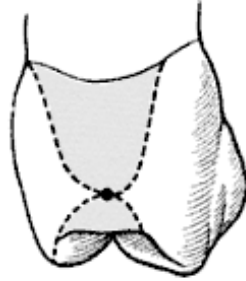


Figure 1 : Surfaces concaves d'une face proximale, d'après Lautrou A., 2007 .

1.1.1.1. Bloc incisivo-canin

Pour ce qui concerne le secteur incisivo-canin maxillaire, les paramètres des canons esthétiques ont été maintes fois l'objet d'études pour réussir une reconstitution adéquate. Et pour les mêmes raisons, les caractéristiques des PCI à l'état intact ont été scrutées (Stappert C.F. et Coll., 2010) : les limites du point de contact sont ici définies apicalement par la limite dentaire de l'embrasure gingivale (AP) et incisalemment par la naissance de l'embrasure incisale (iP). Ces observations ont été réalisées chez 120 jeunes patients (moyenne d'âge de 27 ans et 9 mois) n'étant porteur d'aucune affection systémique ou parodontale.

- Situation dans l'axe corono-apical : l'étendue corono-apicale du point de contact diminue lorsqu'on l'observe depuis 11-21 vers 13-14. La limite dentaire de l'embrasure gingivale tend à rester à la même distance de la jonction émail – cément, quand l'embrasure occlusale voit sa limite évoluer apicalement.
- Situation dans l'axe vestibulo-palatin : toujours situé dans la portion médiane de la dent (dans sa dimension vestibulo-palatine), le point de contact garde la même

étendue sur cet axe au fil de l'évolution postérieure de l'observation.

Suivent des illustrations des aires de contact observées (figure 2):

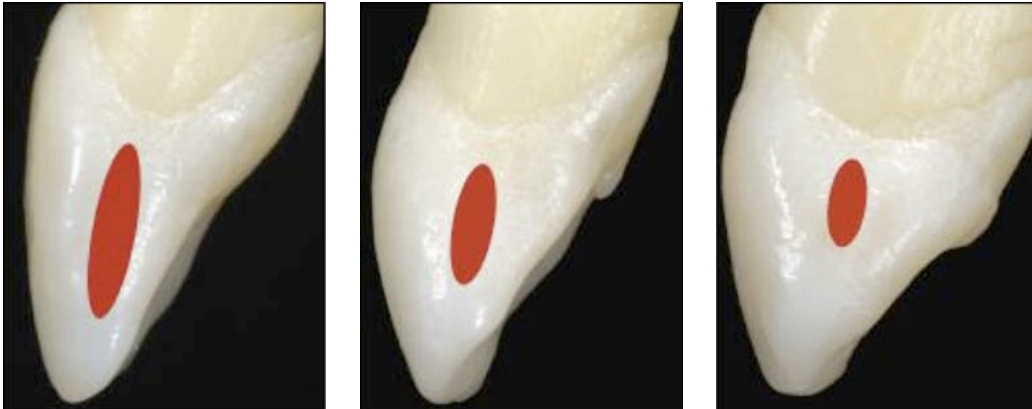


Figure 2 : surface mésiale de 21, 22 et 23 avec objectivation en rouge de la surface du PCI, d'après Stappert C.F. et Coll., 2010.

De cette étude, C.F. Stappert tire une règle quant aux dimensions du PCI. Quantifiées, les hauteurs de couronne, les distances collet de la dent - projection de la limite apicale (AP) du PCI sur le grand axe de la dent, collet de la dent – projection de la limite incisale (IP) du PCI sur le grand axe de la dent, permettent de définir un positionnement et une étendue du PCI, en valeur absolue et en proportion, en fonction des dents impliquées.

L'étendue en hauteur du point de contact décroît postérieurement, passant de 4,2mm entre 11 et 21 à 1,5mm entre 13 et 14 (ou 23 et 24), en moyenne sur la population étudiée. Les proportions de l'étendue du PCI par rapport à la hauteur de la couronne de la dent située distalement varient de 40% (11-21) à environ 20% (13-14 et 23-24) (figures 4 et 3).

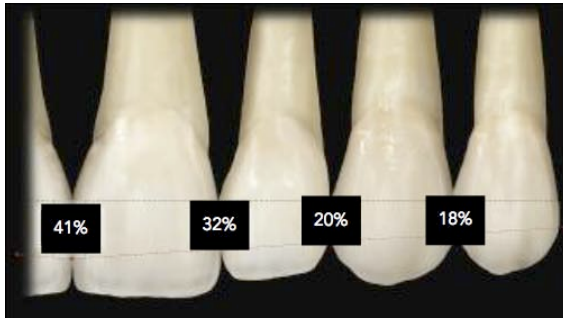


Figure 3: Profil des étendues des PCI en fonction de la hauteur de la couronne de la dent située distalement, d'après Stappert C.F. et Coll., 2010.

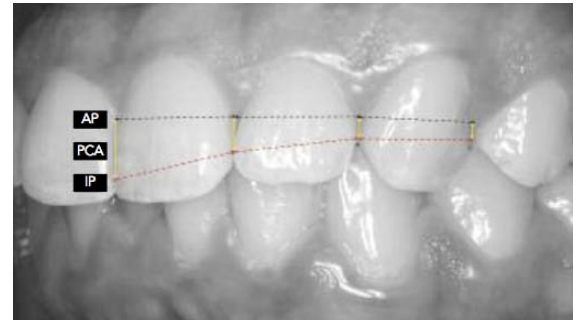


Figure 4 : Profil de AP (limite apicale du PCI), IP (limite incisale), PCA (étendue du PCI), d'après Stappert C.F. et Coll., 2010.

Pathanassiou G. montre, quant à lui, une surface de contact interdentaire beaucoup plus restreinte et ce, au travers d'une étude détaillée de l'anatomie des dents (Papathanassiou G., 1990).

Concernant la papille interdentaire, dont le PCI est considéré comme étant le « toit » (M.K.S. Gonzalez et Coll., 2011), elle est perçue comme esthétiquement agréable quand elle est de hauteur constante sur le secteur antérieur et rend le sourire moins attractif quand sa hauteur croît quand l'observation se fait du mésial vers le distal de l'hémi-arcade (T.E. Foulger et Coll., 2010).

La position du point de contact interdentaire, dans le cadre d'un sourire respectant les « *golden proportions* » (proportions d'or ou proportions idéales), doit être telle qu'une courbe reliant ces points de contact maxillaires soit parallèle à la courbe définie par la lèvre inférieure (cf figure 5, d'après M.V. Moreira de Castro, N.C. de Meneses Santos et L.H. Ricardo, 2006). Ces *golden proportions* ne sont cependant pas nécessaires, mais suffisantes, dans un sourire pour être perçue comme agréable.

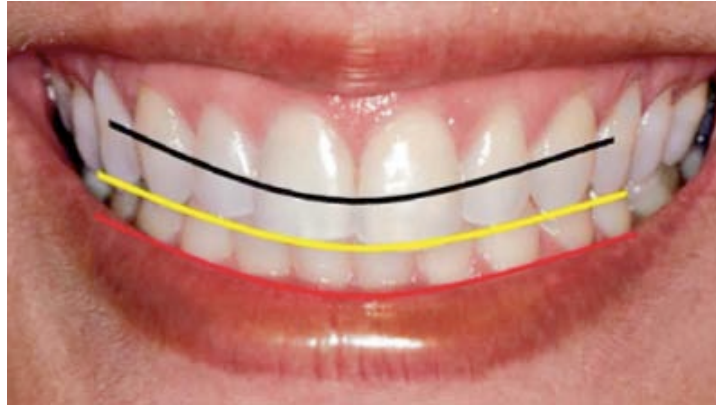


Figure 5 : Courbe de la lèvre inférieure (rouge) parallèle à la courbe reliant les points de contacts maxillaires (noir), d'après M.V. Moreira de Castro, N.C. de Meneses Santos et L.H. Ricardo, 2006

1.1.1.2. Prémolaires et molaires

D'un point de vue général, et pour résumer les travaux de G. Papathanassiou à ce sujet, les PCI postérieurs mandibulaires semblent toujours se situer sur (ou tangents à) la ligne reliant la pointe cuspidienne de la cuspide vestibulaire au point cervico-mésial ou cervico-distal (figures 6 et 7).

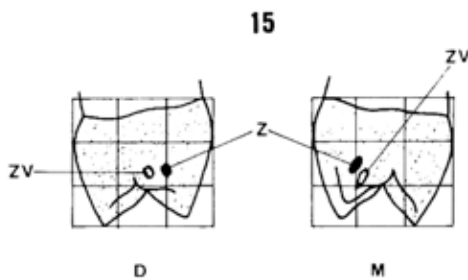


Figure 6 : Vues distale (D) et mésiale (M) de 15 avec les PCI constants (Z) et variables (ZV), d'après Papathanassiou G., 1990.

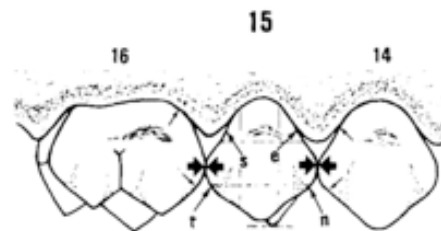


Figure 7 : Vue vestibulaire de 15 avec objectivation des PCI par des flèches, d'après Papathanassiou G., 1990.

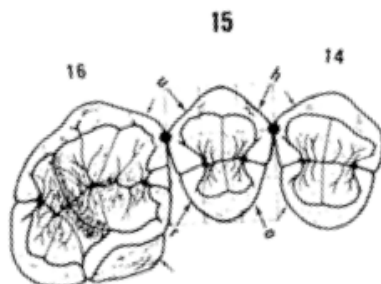


Figure 8 : Vue occlusale de 15 avec objectivation des PCI par des points, d'après Papathanassiou G., 1990.

1.1.2. Environnements dentaire et parodontal

Autour du PCI s'organisent deux structures que sont les dents et leurs tissus de soutien.

1.1.2.1. Structure dentaire

L'interface dentaire est constituée d'émail, dont nous allons ici rappeler la structure tridimensionnelle complexe, composée de 2 phases (Nanci M. et Goldberg M., 2001):

- Une phase organique (2 protéines glycosylées et des phospholipides).
- Une phase minérale, grandement majoritaire (95%), constituée de cristaux d'apatite carbonatée, et dont le module le plus élémentaire est le monocristal d'hydroxyapatite. Ces monocristaux, empilés verticalement et horizontalement, constituent un cristallite. Les cristallites, sont organisés soit en prisme (ou bâtonnet), soit en substance interprismatique.

D'un point de vue plus macroscopique, l'émail se décompose en trois couches successives (d'après Nanci M. et Goldberg M., 2001) :

- Une couche interne, au contact de la dentine, aprismatique, i.e. dont l'orientation des cristallites d'hydroxyapatite est en continuité avec l'organisation interprismatique de la couche dite « prismatique » qui suit.

- Une couche prismatique (émail (p) sur la figure 9), évoquée ci-avant, constituée de prismes d'émail et de substance interprismatique (en continuité, donc, avec les couches interne et externe dont nous allons parler).

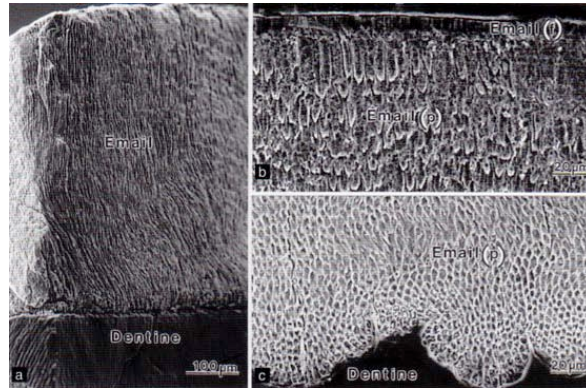


Figure 9 : Coupes d'émail humain, vu par MEB (microscopie électronique à balayage), d'après Nanci M. et Goldberg M., 2001.

- Une couche externe aprismatique, de même nature que la couche la plus interne.

Le vieillissement aidant, la couche externe s'érode, voyant ainsi son épaisseur diminuer, voire même disparaître.

1.1.2.2. Environnement parodontal

Charon J. et Mouton C. décrivent le parodonte comme un organe dont la seule mission connue est de maintenir les dents solidement et durablement attachées au maxillaire ou à la mandibule, et de les mettre en relation avec le reste de l'organisme (J. Charon et Mouton C., 2003).

Les quatre composantes sont conjonctives :

- La gencive (conjonctif gingival recouvert d'épithélium, noté 3 sur la figure 10) :

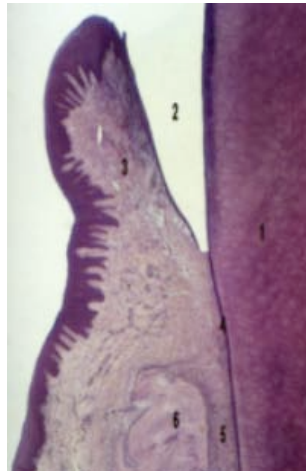
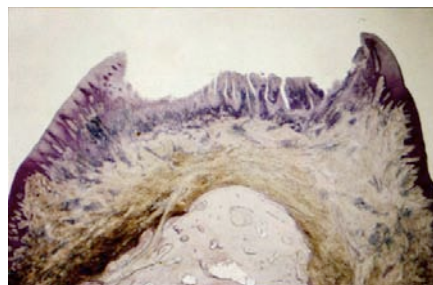


Figure 10 : Coupe d'une dent et de son parodonte crestal vestibulaire, d'après Charon J. et Mouton C., 2003.

Elle assure la protection et l'herméticité du parodonte profond, donne la forme extérieure du sommet de la. Ses versants vestibulaire et palatin/lingual sont tapissés d'un épithélium pluristratifié kératinisé et reliés par un col conjonctif recouvert d'un épithélium non kératinisé aux couches plus fines qui le rendent plus fragile vis à vis des agressions bactériennes et masticatoires (figure 11).

Figure 11 : Coupe de l'épithélium gingival interproximal transversalement à la crête, d'après Charon J. et Mouton C., 2003. A noter la plus fine épaisseur de l'épithélium joignant les portions vestibulaire et linguale de la papille.



La portion de la gencive qui est adhérente à la dent est appelée épithélium de jonction et sa base est reliée à la crête alvéolaire sous-jacente par le biais des fibres supracrestales, formant l'attache conjonctive, définissant

ainsi un espace biologique (2mm de haut entre la zone d'attache et la crête alvéolaire).

- Le desmodonte (ligament alvéolo-dentaire, noté 5 sur la figure 10) :

S'étendant entre la partie interne de l'alvéole dentaire et le ciment qui tapisse la racine de la dent, il renferme des capteurs proprioceptifs (comme tous les tendons de l'organisme) et renvoie ainsi des informations sur les forces exercées sur la dent. Il permet également d'amortir ces forces en rendant la dent (très légèrement) mobile au sein de l'alvéole. C'est cette légère laxité qui permet l'insertion des matrices entre deux dents voisines lors de la reconstitution de l'une d'elles. C'est aussi elle qui permet à la dent « d'encaisser » les forces occlusales trop importantes lors de la mastication ou des phases de bruxisme, évitant la fracture.

Sa largeur à l'état sain varie de 150 à 400 μ m. Son épaissement signe un état inflammatoire.

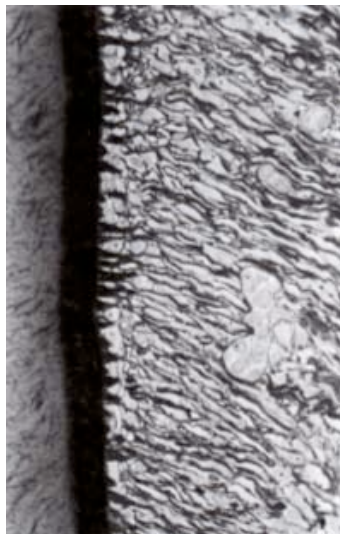


Figure 12 : Fibres de collagène du desmodonte s'insérant dans le ciment (foncé), d'après Charon J. et Mouton C., 2003.

Il est constitué de fibres de collagène à l'orientation variable en fonction de leur localisation (figure 13, d'après Triller M., 1987) :

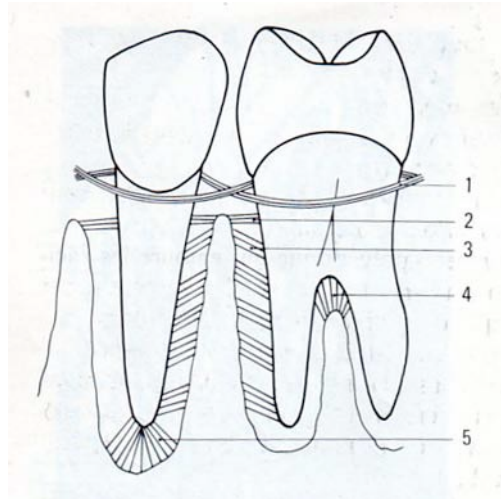


Figure 13 : Fibres de collagène du desmodonte, d'après Triller M., 1987.

Les fibres horizontales (notées 2) situées dans la zone cervicale, entre le cément et la crête alvéolaire, ou insérées sur le cément de deux dents adjacentes.

Les fibres circulaires (notées 1) qui se trouvent sur cette même zone, perpendiculaires aux fibres horizontales et qui sertissent le collet des dents. Les unes entourent une dent, les autres, plus nombreuses, décrivent des 8 entre 2 dents voisines

Les fibres obliques ou périradiculaires (dites de Sharpey, notées 3) majoritaires sur la hauteur de la racine.

Les fibres apicales (notées 5), disposées radialement à l'extrémité racinaire.

Les fibres interradiculaires (notées 4), relient le bord marginal des septa osseux au cément interradiculaire des dents pluriradiculées.

Entre ces fibres se trouvent des fibroblastes (65% des cellules présentes dans la matrice desmodontale) qui

participent à la synthèse des fibres de collagène dont le remaniement est nécessaire à l'adaptation aux micro mouvements dentaires. On trouve également, parmi les cellules, des ostéoblastes, des cémentoblastes, qui eux aussi participent aux phénomènes d'adaptation des structures environnantes que sont l'os alvéolaire et le cément. Enfin, pour vasculariser cet ensemble, on trouve des cellules endothéliales et des capillaires sanguins.

Les mouvements de la dent au sein de son alvéole sont d'origine masticatoire, orthodontique ou traumatique et tous ces mouvements sont susceptibles de provoquer des réarrangements au sein du desmodonte.

- Le cément (noté 4 sur la figure 10):

Ce tissu conjonctif minéralisé recouvre la racine dentaire et donne insertion aux fibres de collagène du desmodonte. En se renouvelant et en s'épaississant, cette couche permet une adaptation de l'espace ligamentaire et un maintien de l'occlusion et des PCI.

- L'os alvéolaire (noté 6 sur la figure 10):

Il dépend, comme le cément et le desmodonte, de l'existence de la dent. Il naît et disparaît avec elle.

Sa portion coronaire, située à 2 à 3 mm apicalement de la jonction amélo-cémentaire (dans le cadre d'un parodonte jeune et sain), est nommée crête alvéolaire. Ses versants dentaires sont perforés par de nombreux vaisseaux et fibres nerveuses, assurant ainsi la connexion

entre l'os médullaire (trabéculaire) et l'espace desmodontal.

Ses versants vestibulaire et palatin/lingual sont dits tables externes, formés d'os compact, non trabéculaire.

Par le biais de remodelages (par apposition ostéoblastique / résorption ostéoclastique), cette charpente osseuse permet de maintenir la dent en occlusion avec son antagoniste et de conserver le PCI. Elle rend aussi la dent déplaçable sous l'effet de forces, orthodontiques par exemple.

1.1.3. Formation du point de contact et évolution naturelles

La formation du PCI a lieu lors de l'éruption supragingivale de la dent. Ainsi, il est présent dès l'éruption de la couronne de la dent en cours d'évolution, avant même sa mise en occlusion.

La dent nouvellement arrivée, soumise à une force disto-mésiale ainsi qu'à un couple la faisant basculer mésialement, vient physiologiquement, par le biais de sa couronne, glisser le long de la couronne de la dent située mésialement, avant de se mettre en occlusion (ou en fonction) avec la dent antagoniste.

Ainsi, le PCI, durant la période de mise en fonction de la dent, définitive ou lactéale, évolue dans un sens apico-occlusal, avant de se stabiliser quand la dent est en occlusion.

Mais l'éruption supra gingivale ne se réduit pas à cette évolution préocclusale (Lamorlette D., 1993) et la mise en place fonctionnelle ne

marque pas la fin de l'éruption car il faut, au fil du temps, compenser les usures des faces triturantes pour garder les dents en occlusion et l'usure des PCI pour stabiliser la forme de l'arcade. Ceci se fait par le concours de la cémentogénèse.

Le point de contact est soumis avec le temps à un phénomène d'attrition dit interproximal. L'ensemble des forces occlusales de mastication ou de bruxisme provoque la formation de facettes d'usure, transformant le point de contact en surface de contact. La laxité du desmodonte permet ces petits déplacements relatifs d'une dent par rapport à sa voisine et explique l'usure qui apparaît sur la surface dentaire interproximale. Un examen de ces surfaces d'usure suggère des mouvements relatifs proches de la verticale et non vestibulo-linguaux, comme cela fut avancé par le passé (Kaidemis J.A., Richards L.G. et Townsend G.C., 1998).

Cette usure est compensée par le biais de l'os alvéolaire et du cément qui, comme nous l'avons vu auparavant, par des phénomènes d'apposition/résorption, maintiennent la dent en contact avec sa voisine.

1.2. Fonctions

1.2.1. Positionnement et transmission des forces interdentaires

Les forces de la mastication exercées sur les dents par les antagonistes ou par le bol alimentaire ont une composante verticale et une composante perpendiculaire au grand axe des dents. Cette dernière tend à faire basculer la dent dans un plan vertical mésio-distal et sollicite donc les PCI distal et mésial. Ceux-ci sont ainsi le lieu de transmission de la force de mastication entre deux dents voisines d'une même arcade. Il a même été montré que lors des mouvements

de mastication, les points de contact du côté travaillant sont sollicités et le périmètre des arcades se réduit (S.-H. Oh et Coll., 2006). Cette réduction du périmètre d'arcade occasionne des mouvements dentaires du côté non travaillant, d'après C.E. Dörfer et Coll., 2000 (les PCI assurent la transmission des forces de direction mésio-distales).

Les forces du bruxisme ont les mêmes conséquences, à ceci près que leur composante perpendiculaire au grand axe des dents est largement prédominante. Elles sollicitent donc beaucoup plus les PCI et le desmodonte (qui parfois disparaît au cours d'une ankylose, et réduisent d'autant la capacité d'adaptation de la dent à son environnement occlusal et proximal).

Le PCI aide donc au maintien de la dent dans son alvéole.

1.2.2. Guidage des dents lors de l'éruption dentaire

Les faces distales des deuxièmes molaires homolatérales temporaires définissent un plan, dit plan terminal d'occlusion de Chapman. C'est ce plan que suivent les PCI mésiaux des 1^{ères} molaires définitives lors de l'éruption de ces dernières, garantissant une mise en occlusion adéquate. Si le plan de Chapman est à marche mésiale (14% des cas), il préfigure une occlusion de classe I ou III d'Angle. Si le plan de Chapman est à marche distale (10% des cas), il augure d'une évolution vers une configuration de classe II d'Angle (figure 14).

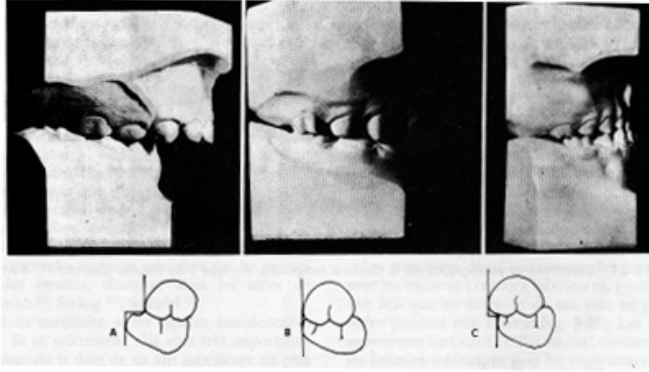


Figure 14 : Illustration du plan terminal de Chapman. A : marche distale, B : droit, C : marche mésiale, d'après Lamorlette D., 1993.

Le rôle déterminant du plan terminal de Chapman dans l'éruption de la 1^{ère} molaire définitive met aussi l'accent sur l'importance de la 2^{ème} molaire temporaire et de sa conservation sur l'arcade le plus longtemps possible. Si la 2^{ème} molaire de lait disparaît prématurément (carie, traumatisme, exfoliation précoce), elle ne maintient plus la 1^{ère} molaire permanente (par le biais du PCI), et celle-ci peut évoluer mésialement, obstruant par là même l'espace dévolu à la 2^{ème} prémolaire encore à venir.

1.2.3. Protection de la papille interdentaire et de ses composants parodontaux

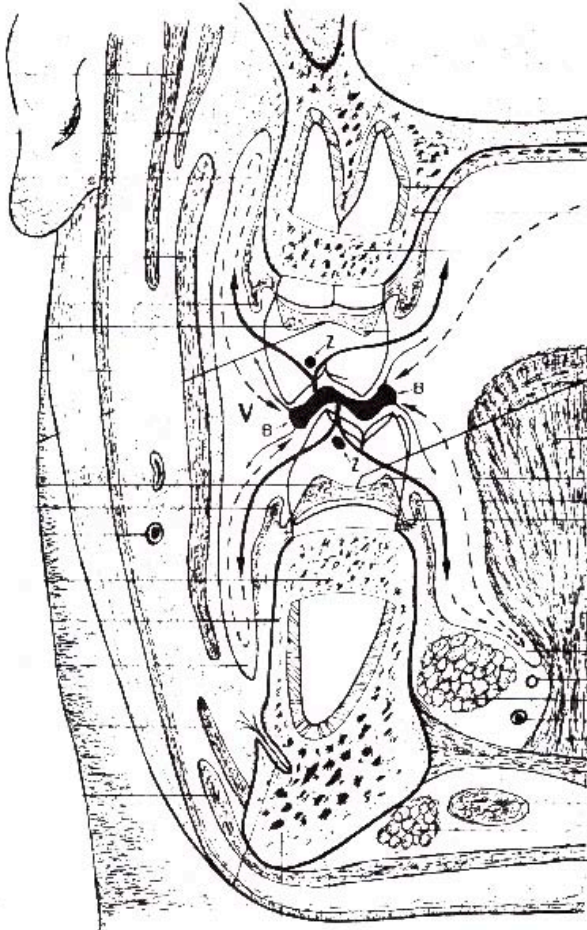


Figure 15 : Coupe frontale illustrant la déflexion du bol alimentaire (en noir) par les points de contact (Z) du côté vestibulaire (V) et du côté buccal (B), d'après Papathanassiou G., 1990

Les espaces interproximaux sont cruciaux puisqu'ils sont les sites de l'arcade dentaire présentant le plus de risques pour la détérioration de la gencive supracrestale. En effet, par la faute de l'épithélium non kératinisé qui le recouvre (pour la portion reliant les secteurs vestibulaire et palatin/lingual), le complexe parodontal interproximal est particulièrement vulnérable, en particulier aux attaques érosives du bol alimentaire lors de la mastication (figure 15).

1.2.3.1. Effets d'un PCI défectueux sur l'os alvéolaire et la papille

Une étude réalisée chez des adolescents de 15 ans a montré que des espaces interproximaux antérieurs ouverts (i.e. sans PCI) présentaient une meilleure santé parodontale que les espaces interproximaux protégés par un PCI (Silness J. et Røynstrand T., 1984). Ceci est probablement dû à une non stagnation des aliments et surtout à une plus grande facilité de nettoyage de ces espaces par opposition aux espaces « fermés ».

Une autre étude, menée cette fois chez des adultes (d'environ 43 ans de moyenne d'âge), a établi un lien entre la présence de poches parodontales et l'absence de PCI au même endroit (Jernberg G.R., Bakdash M.B. et Keenan K.M., 1983).

Le PCI a pour mission de protéger cet espace interdentaire si fragile. Comme le montre la figure 15, la déflexion du bol alimentaire se fait de part et d'autre du PCI, le long des versants vestibulaire et palatin/lingual qui sont recouverts, eux, d'un épithélium orthokératinisé.

Lorsque l'anatomie du PCI est respectée, i.e. intacte ou correctement reconstituée, la mastication n'agresse pas la muqueuse. Le PCI assure l'herméticité de la zone de contact intermarginale, et celle-ci oblige le bol alimentaire à s'orienter vers diverses directions et contribue à sa dissociation optimale en vue d'une assimilation facilitée par le tube digestif.

Les références à des pertes osseuses ou à des pertes d'attache consécutives à des obturations débordantes de classe II

ou à des PCI inexistantes sont légion dans la littérature. Nous pouvons, entre autres, citer ici :

- Björn A.-L., Björn H. et Grkovic B., 1969,
- Gilmore N. et Sheiham A., 1971,
- Leon A.R., 1976,
- Highfield J.E. et Powell R.N., 1978,
- Nielsen I.M., Glavind L. et Karring T., 1980,
- Hakkarainen K. et Ainamo J., 1980,
- Than A., Duguid R. et Mc Kendrick A.J.W., 1982,
- Pilcher E.S., Gellin R.G., 1998.

A chaque fois il est fait référence à la plaque bactérienne, qui, retenue dans l'espace interproximal, voit sa charge bactérienne augmenter d'autant plus rapidement que les nutriments sont également retenus et que le nettoyage est extrêmement compliqué par l'anatomie inadaptée de l'obturation.

En défléchissant le bol alimentaire, le PCI anatomiquement correct empêche l'accumulation de débris dans cette zone de contact intermarginale. Son rôle prophylactique est ainsi avéré, il empêche le développement de bactéries dans cet espace et limite ainsi la survenue de problèmes parodontaux. Il limite également la stase alimentaire dans cet espace, au contact des surfaces proximales des dents, et de cette manière, diminue l'occurrence de caries interproximales.

1.2.3.2. Conditions de l'existence de la papille

La présence de la papille interdentaire semble d'autant plus certaine que la distance entre le point le plus apical de la surface de contact interdentaire et la crête alvéolaire est faible (Cardaropoli D., Re S. et Corrente G., 2004, Chang L.-C., 2007, Chen M.C. et

Coll., 2010, Perez F. et Coll., 2012). Ces auteurs mentionnent également une influence du rapport largeur/hauteur de couronne et de l'épaisseur du tissu gingival sur la présence de la papille.

D'après Chow Y.C. et Coll., 2010, et d'après Montevecchi M. et Coll.,2011, la papille est toujours présente quand cette distance n'excède pas 5mm. D'après WU Y.-J. et Coll., 2003, lorsque cette distance est de 6mm, le taux de présence de la papille passe à 50%. Quand elle est de 7mm et plus, nous ne dénombrons plus que 23% d'espaces interproximaux occupés par une papille. En parfaite adéquation avec les faits relatés ci-dessus, d'après Cho H.S., 2006, nous pouvons noter une forte baisse du pourcentage de papilles présentes quand la distance crête alvéolaire – PCI passe de 4 à 6mm.

Par le biais des PCI distal et mésial, la dent est bloquée en rotation dans le plan mésio-distal vertical, comme nous l'avons vu en 1.2.1. Les mouvements extrêmes de la dent dans son alvéole sont réduits, et la compression du desmodonte entre la surface radiculaire et l'os alvéolaire n'est que modérée. Les portions proximales du ligament alvéolo-dentaire sont alors protégées des irritations mécaniques pouvant porter atteinte à ses composantes vasculaire ou nerveuse. Les desmodontites que l'on pourrait imputer à des mouvements mésio-distaux sont ainsi évitées.

2. Pathologies remettant en cause le point de contact et ses bases

2.1. La pathologie carieuse

Au premier rang des causes de détérioration du PCI, il y a eu pendant longtemps le phénomène carieux. Sa prévalence a aujourd'hui tendance à diminuer, et ce à la faveur de campagnes de sensibilisation à l'hygiène bucco-dentaire et d'éducation au brossage. Mais son occurrence reste favorisée par notre mode de vie, par la consommation de sodas et de sucreries ainsi que par le grignotage qui empêche la salive de jouer son rôle tampon.

Selon le schéma biomédical de Keyes (1962), le développement de la carie répondrait à la conjonction de trois facteurs déterminants, :

- Le régime alimentaire: riche en acide, elle favorisera la déminéralisation de l'émail. Riche en hydrates de carbones raffinés et faite de grignotage constant ou au contraire équilibrée, elle favorisera ou limitera le développement de la plaque bactérienne.
- La plaque bactérienne : les dents sont ordinairement recouvertes par la pellicule exogène acquise (acellulaire) qui, une fois colonisée par les bactéries, devient la plaque bactérienne. Celle-ci est formée d'une composante cellulaire (les bactéries) et d'une composante intercellulaire dite matricielle (élaborée par les bactéries et enrichie par la salive, le fluide gingival et les débris alimentaires).

On trouve, au sein de cette matrice, des polysaccharides matriciels, des minéraux, les produits du métabolisme bactérien (enzymes et toxines), des lipides et des glycoprotéines salivaires. Les bactéries peuvent déclencher une glycolyse sur les

polysaccharides extracellulaires et sur les hydrates de carbone intracellulaires, produisant ainsi de l'acide lactique. Les bactéries les plus souvent présentes sont *Streptococcus Mutans* et *Lactobaccillus*.

Si cette plaque dentaire n'est pas enlevée régulièrement par un brossage régulier, elle constitue le point de départ d'éventuelles caries.

- Le terrain : il comprend les dents, la salive de la personne ainsi que sa capacité à se défendre contre les agressions par le biais de son système immunitaire (immunoglobulines A présentes dans la salive et le fluide sulculaire).

A ces 3 facteurs, il faut rajouter le paramètre temps d'exposition pour obtenir un schéma de Keyes modifié :

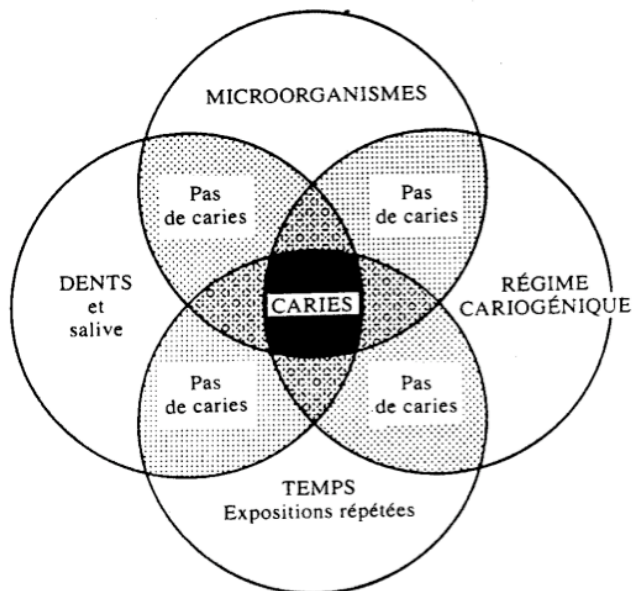


Figure 16 : Schéma de Keyes modifié, d'après Müller M. et Coll, 1997.

2.1.1. Processus carieux

L'émail subit tout au long de son existence des phénomènes de déminéralisation/reminéralisation. La position de l'équilibre est grandement fonction de l'acidité et donc du pH du milieu. Sa composante principale, l'hydroxyapatite, est en équilibre avec sa forme fluorée (fluoroapatite) et sa forme dissociée (HPO_4^{2-}) (figure 17).

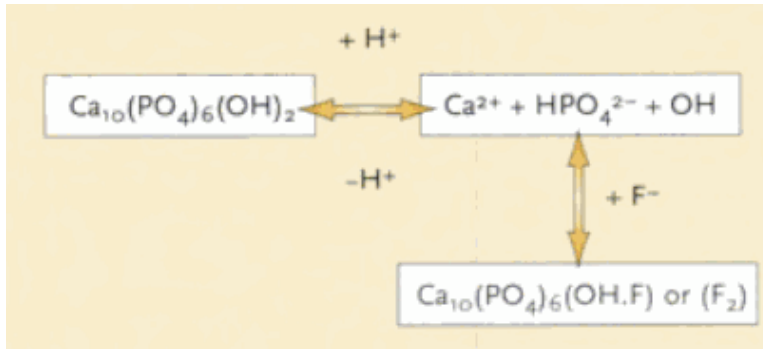


Figure 17 : conversion de l'hydroxyapatite en fluoroapatite, d'après Mc Intyre J., 1998.

Au delà d'un pH de 5,5, hydroxyapatite et fluorohydroxyapatite ne sont que faiblement dissociées. Dans un intervalle de pH allant de 4,5 à 5,5, l'hydroxyapatite se dissocie alors que la fluorohydroxyapatite reste intègre. En deçà d'un pH de 4,5, les cristaux des 2 espèces se dissocient (figure 18).

Quand le pH ne remonte pas (par le biais de consommation fréquente de sucre, de l'absence de tampon salivaire) et que la concentration locale en fluor est faible, la reminéralisation ne peut avoir lieu, et la surface amélaire s'altère (figure 19). Les ions acides pénètrent profondément par des voies de passage à travers les structures de l'émail de surface. Ainsi, la lésion initiale de l'émail est décrite comme une lésion de déminéralisation de subsurface recouverte par une couche de surface apparemment intacte (Haïkel Y., 2001).

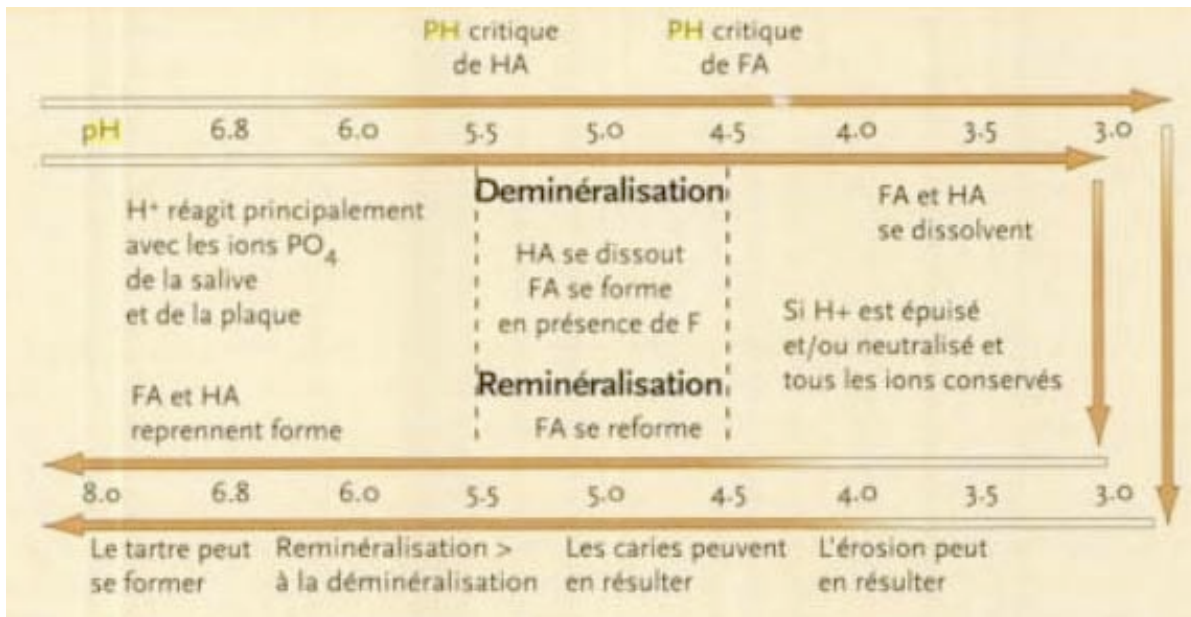


Figure 18 : Cycle de déminéralisation - reminéralisation, H : hydroxy-, F : fluoro-, A : apatite, d'après Mc Intyre J., 1998.

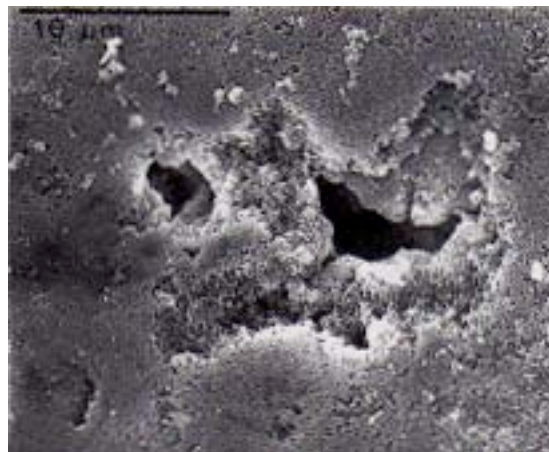


Figure 19 : Email aprismatique proximal déminéralisé vu en microscopie électronique à balayage, d'après Haïkel Y., 2001.

Les espaces interproximaux sont donc le lieu privilégié du développement des caries suivant le schéma suivant :

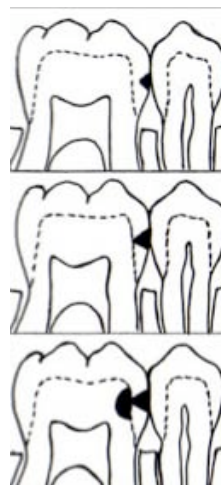
- accumulation de débris alimentaires ;
- difficulté d'accès au brossage traditionnel ;
- formation de plaque ;
- baisse du pH interproximal ;
- lésion de l'émail.

Une fois l'émail touché et traversé par les ions acides, c'est à la dentine de se retrouver attaquée. La carie prend alors une forme pathognomonique de la carie de dentine : le cône carieux dont la base se situe à la jonction émail-dentine comme l'illustrent les figures 20 et 21 qui suivent.

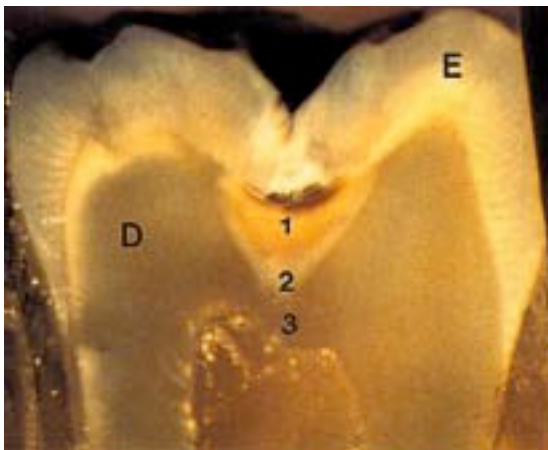

Figure 20 : Coupe d'une dent atteinte d'une carie occlusale. E : Email, D : dentine, 1 : dentine infectée, 2 : dentine affectée, 3 : dentine réactionnelle, d'après Haïkel Y., 2001.

Figure 21 : Evolution d'une carie proximale au travers de l'émail puis dans la dentine, du haut vers le bas, d'après Whaites E., 2007.



2.1.2. Risque carieux individuel

Le risque carieux individuel peut être évalué à l'aune de différents paramètres.

La salive est un des protecteurs principaux de la structure dentaire. Sa composition ainsi que son niveau de production conditionnent son efficacité. En 1962, W. Buttner et J.C. Mühler démontrent qu'un taux de fluor salivaire de 2 ppm abaisse significativement la solubilité de l'émail. En 1994, W.M. Edgar et Coll. confirment la décroissance des atteintes carieuses chez les personnes souffrant d'hyposialie et chez qui on a stimulé la salivation.

En 1995, W.M. Edgar et S.M. Higham mettent en lumière un rôle « statique » (i.e. permanent) et un rôle dynamique (lors des variations de pH) de la salive. Ses composants antibactériens (lysozyme, lactoferrine, immunoglobulines, sialopéroxydase...), sa sursaturation en ions Ca^{2+} , PO_4^{3-} , OH^- et F^- , sa contribution à la formation de la pellicule exogène acquise (sialines, urée, glycoprotéines muqueuses, peptides de haut et bas poids moléculaires) sont des constantes de son action. Lors des variations de pH, son pouvoir tampon (ions bicarbonates) et de clairance des sucres et des acides doivent jouer à plein.

En 1990, J. Axelsson relie le risque carieux individuel à des facteurs tels que la concentration de *Streptococcus Mutans*, le débit salivaire de l'individu ainsi que sa capacité à « fabriquer » de la plaque, le PFRI (*Plaque Formation Rating Index*). La quantité de plaque qui s'accumule sur une surface dentaire propre est le résultat d'un ensemble de facteurs internes et externes, en interaction les uns avec les autres :

- le type et l'importance de la population bactérienne buccale ;
- l'anatomie de la denture et la morphologie de la surface des dents ;
- la mouillabilité de la surface dentaire ;
- le débit et la composition salivaires ;
- la richesse de l'alimentation en hydrates de carbonés fermentescibles ;
- la mobilité des lèvres et de la langue ;
- l'exposition aux mouvements de mastication et à l'érosion due aux aliments ;
- le stade d'éruption de la dent ;
- le degré d'inflammation gingivale et le débit de l'exsudation sulculaire ;
- l'hygiène bucco-dentaire ;
- l'utilisation de fluor ou d'instruments de prévention tels que le détecteur de plaque.

A ces facteurs de risque, il nous faut rajouter le nombre de caries déjà soignées (Powell L.V., 1998).

Ainsi, un patient qui se présentera avec deux nouvelles caries (ou plus), et une accumulation de plaque importante [plus de 31% des surfaces dentaires recouvertes (hors surface occlusale)] sera considéré comme étant à fort risque.

2.1.3. L'espace proximal : un lieu propice au développement carieux

Le PCI constitue la limite occlusale/incisale de l'espace interdentaire, délimité par les faces proximales des dents voisines et apicalement par la gencive papillaire. Ce petit espace est très difficilement accessible pour les poils de la brosse à dents (Sjögren K. et Coll., 2004) , et donc très compliqué à nettoyer correctement. Le manque de temps nous fait « oublier » l'emploi possible et nécessaire des brossettes interdentaires et du fil dentaire (Sârner B. et Coll., 2010), et une motivation régulière peut s'avérer fructueuse (Imai P.H. et Hatzimanolakis P.C., 2010).

Non seulement, souvent, cet espace n'est pas nettoyé correctement, mais il constitue un véritable lieu d'accumulation des débris alimentaires issus de la mastication et il est donc propice à la formation de la plaque dentaire. En effet, les dents voient leurs surfaces vestibulaires balayées par les mouvements de la muqueuse jugale provoqués par les muscles faciaux. Côté palatin/lingual, c'est la langue qui endosse ce rôle. Restent les faces proximales, qui ne sont nettoyées par aucun mécanisme de l'organisme. La salive, quant à elle, ne baigne que très peu cet espace interdentaire.

Les débris alimentaires statiques fournissent les nutriments nécessaires à la subsistance des bactéries de la plaque dentaire. Ces dernières produisent alors des acides (produits de dégradation des glucides), entraînant une baisse du pH local interdentaire, qui ne peut être modéré par les tampons salivaires. Haïkel Y. a d'ailleurs montré un pH critique dans la plaque interproximale après ingestion d'une solution sucrée à 0,1% (d'après Haïkel Y., 2001).

2.1.4. Les lésions proximales dans les différentes classifications

Différentes classifications existent pour définir le site et l'importance des caries. Parmi les plus célèbres, on compte la classification de Black et la classification dite SISTA.

- Classification de Black (1907) :

Sur les cinq classes de cavités décrites par Black (I, II, III, IV, V), seules trois nous intéressent ici.

- Cavité de classe II : désigne les cavités des prémolaires et molaires ayant pour surface libre leurs faces proximale et occlusale.
- Cavité de classe III : désigne une cavité mettant en jeu la face proximale d'une incisive ou d'une canine, sans toucher l'angle incisal.
- Cavité de classe IV : désigne une cavité ayant touché les faces proximale ET incisale d'une canine ou d'une incisive.

Cette classification n'intègre aucune notion de profondeur ou d'étendue de la carie à l'origine de la cavité, que ce soit à l'émail, à la dentine ou au complexe pulpaire.

Les principes de Black, édictés pour des matériaux d'obturation uniquement capables d'être retenus par des principes mécaniques au plan macroscopique, commandent de tailler la dent de façon assez délabrante (isthme occlusal large et profond), pour rendre la cavité rétentive.

- Classification SISTA (Lasfargues J.J., Kaleka R. et LOUIS J.J., 2000) :

Elle détermine les lésions carieuses par deux descripteurs : site de la lésion et stade évolutif de la lésion, mais introduit pour chacun des trois sites un stade initial (stade 0) qui correspond à une lésion nécessitant un traitement non invasif. Pour ce qui concerne les lésions proximales, elles sont dites de site 2. Voici les différents stades possibles pour la lésion carieuse :

- stade 0 : lésion initiale sans cavitation, strictement amélaire ou atteignant la jonction amélo-dentinaire, mais ne nécessitant pas le recours à une intervention chirurgicale.
- stade 1 : lésion avec microcavitations de surface ayant progressé jusqu'au 1/3 externe de la dentine et nécessitant une intervention restauratrice.
- stade 2 : lésion cavitaire de taille modérée ayant progressé dans le 1/3 médian de la dentine et nécessitant une intervention restauratrice.
- stade 3: lésion cavitaire étendue ayant progressé dans le 1/3 interne de la dentine et nécessitant une intervention restauratrice.
- stade 4 : lésion cavitaire atteignant les zones dentinaires parapulpaires et nécessitant une intervention restauratrice.

Ces classifications nous seront utiles par la suite pour désigner le type de cavité auquel nous aurons affaire et en tirer des conséquences quant à la thérapeutique à employer.

2.1.5. Conséquences structurales de l'éviction de la carie

Les tissus cariés doivent bien évidemment être éliminés en totalité, mais en préservant au maximum les structures saines. L'émail, déminéralisé, a été traversé par des ions acides qui ont ouvert la voie aux bactéries vers la dentine. Celle-ci, nettement moins minéralisée que l'émail, se déstructure beaucoup plus rapidement que ce dernier et la carie s'y étend beaucoup plus facilement, en nappe sous la couche amélaire.

La surface d'émail concernée n'est donc plus soutenue et doit bien souvent être retirée par le praticien, pour pouvoir accéder au tissu dentinaire contaminé. La dentine affectée, quant à elle, pourra être laissée en place et constituera le fond de la cavité préparée.

La classification SISTA préconise un type de taille et donc de cavité en fonction du stade atteint par la carie proximale, et en fonction des secteurs incisivo-canins ou prémolo-molaires.

2.1.5.1. Pour les prémolaires et molaires :

- SISTA 2.1 :

Pour des lésions de cette importance, il convient de réaliser des cavités ultraconservatrices avec préservation des crêtes marginales et du contact interproximal. Plusieurs options peuvent être distinguées en fonction de l'accessibilité à la lésion : les cavités à accès direct, les cavités tunnel et les cavités à accès vestibulaire ou lingual.

Lorsque la lésion est directement accessible du fait d'un diastème ou lorsqu'une cavité contiguë existe sur la dent voisine : un accès ponctuel direct au niveau de la zone cariée est indiqué et aboutit à une cavité proximale hémisphérique .

Les cavités à accès vestibulaire ou palatin/lingual dites cavités slot sont indiquées lorsque la situation de la lésion carieuse et l'anatomie de l'embrasure le permettent. L'accès à la lésion se fait, à l'aide d'une petite fraise boule tournant à faible vitesse. Des fraises de diamètres de plus en plus gros sont utilisées pour éliminer tout le tissu carié. La préparation peut aller de l'embrasure vestibulaire à l'embrasure linguale, selon le volume de la lésion. On obtient une cavité proximale en forme de cannelure, allongée dans le sens vestibulo-palatin/lingual et située sous le point de contact.

Enfin, les cavités tunnel sont indiquées lorsque :

- la fossette marginale occlusale est cariée alors que la crête marginale est préservée ;
- qu'il existe déjà une restauration occlusale ;
- ou que la situation de la lésion et l'anatomie de l'embrasure ne sont pas favorables à un accès vestibulo-lingual.

L'accès est ponctuel, il se fait à partir de la fossette marginale, et se poursuit en se dirigeant obliquement vers la lésion proximale. La préparation interne résulte du curetage de la lésion avec une fraise boule en acier à mandrin long, en suivant la jonction amélo-dentinaire à la périphérie de la lésion carieuse. L'émail déminéralisé proximal est, si possible, préservé réalisant une cavité tunnel fermée plutôt qu'ouverte. Si une cavitation amélaire est présente, on en retire de l'intérieur les bords friables.

Les avantages d'une cavité tunnel sont les suivants (Strand G.V. et Coll, 2000, Liebenberg W.H., 1996):

- préservation d'un maximum de substrat dentaire ;
- esthétique ;
- maintien de la crête marginale et du PCI ;
- absence de dommage iatrogénique sur la dent adjacente pendant la préparation ;
- influence négligeable sur l'accumulation de plaque et donc sur la santé gingivale et desmodontale ;
- petite cavité et donc moindre percolation bactérienne.

En revanche, quelques désagréments sont à citer :

- accessibilité limitée ;
- risque accru de laisser du tissu carieux ;
- nécessité absolue, par conséquent, d'avoir recours à des aides optiques (loupe ou microscope) pour ces gestes de microdentisterie (comme pour les cavités slots) ;
- risque de progression de la carie amélaire ;
- risque de fracture de la crête marginale.



Figure 22 : Cavités tunnel interne (1), partielle (2) et totale (3), d'après Strand G.V. et Coll., 2000.

- SISTA 2.2 :

L'accès se fait par la fossette marginale et sera étendu à la crête, pour parvenir à une cavité occluso-proximale de faible volume. Il s'agit d'une cavité en forme de goutte, avec conservation partielle de la crête marginale. Les zones de contact interproximales sont conservées si l'émail est résistant. Si deux lésions proximales coexistent sur une même dent, les préparations seront distinctes, on évitera de les réunir par une préparation occlusale.

- SISTA 2.3 :

La perte de la face proximale se traduit par une cavité plus vaste se rapprochant de la forme plus classique de boîte, les limites vestibulaire et linguale se trouvent situées au-delà de l'embrasure. Quand la reconstitution se fera de manière indirecte, les parois verticales devront être de dépouille, i.e. permettre la mise en place d'un élément prothétique fixe (inlay ou onlay). Le PCI devra de toute façon être reconstitué.

- SISTA 2.4 :

Il s'agit d'une cavité destinée à recevoir un inlay/onlay collé. Les parois verticales doivent être de dépouille, la paroi cervicale plane, les bords cervico-proximaux résistants et nets.

2.1.5.2. Pour les incisives et les canines

L'abord palatin est privilégié pour préserver les caractéristiques esthétiques de la dent dans le cas où l'émail vestibulaire n'a pas à être entamé. Dans le cas contraire, les bords vestibulaires de la cavité seront biseautés, permettant ainsi de faire un joint composite/dent progressif et plus difficilement perceptible à l'œil.

- **SISTA 2.1** : cavité tunnel avec conservation de l'émail proximal.
- **SISTA 2.2** : cavité proximale avec conservation de l'émail vestibulaire ou lingual.
- **SISTA 2.3** : cavité proximo-vestibulo-linguale, de part en part, avec conservation de l'angle incisif.
- **SISTA 2.4** : cavité proximo-vestibulo-linguale, de part en part, incluant le ou les angles incisifs.

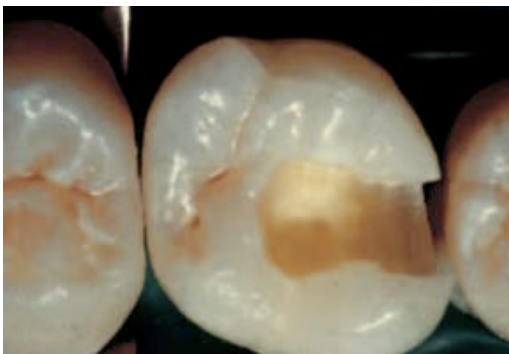


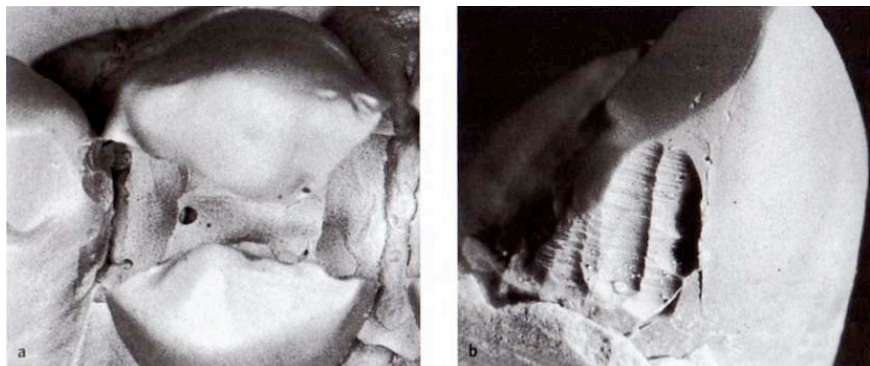
Figure 23 : Cavité de classe II suite à l'éviction d'une carie occluso-mésiale sur 16, d'après Koubi S.-A., Brouillet J.-L., Pignoly C., 2005.

2.1.5.3. Effets collatéraux sur la dent adjacente

On note parfois un autre conséquence de l'éviction des tissus cariés : il s'agit des dommages iatrogéniques occasionnés à la dent voisine de la dent cariée. Dans le cas de grosses lésions proximales, celles-ci sont souvent bilatérales, dans le sens où elles touchent les 2 dents formant l'espace interproximal. Le dommage est alors sans importance puisque la surface dentaire abîmée était destinée à être modifiée.

Mais dans le cadre de petites lésions unilatérales, à origine occlusale par exemple, la préparation de la cavité a souvent des retentissements sur la surface proximale de la dent adjacente, comme l'ont déjà montré de nombreuses études : M. Moopnar et K.D.B. Faulkner (1991) rapportent 74% de dents adjacentes endommagées lors de préparations pour pose de couronne, V. Qvist, L. Johannessen et M. Bruun (1992) rapportent quant à eux 69% de dents lésées à proximité de préparations de classe II pour amalgame sur dent définitive. A. Lussi et M. Gygax (1998) parlent même de 100% de dents endommagées lors de la préparation d'une cavité de classe II sur la dent adjacente (avec des instruments classiques). Enfin, V.A.F. Medeiros et R.P. Seddon (1999) évoquent jusqu'à 60% de dents adjacentes abîmées lors de telles préparations sur une dent.

Figure 24 : a : Vue occlusale d'une cavité MOD sur 24, et de 23; b : vue de la face distale de 23, endommagée par la préparation de 24, d'après Lussi A., 2007.



2.2. Lésions inflammatoires d'origine endodontique (LIPOE)

L'envahissement bactérien du système canalaire, consécutif à une lésion carieuse ou à un traumatisme, peut être à l'origine, en l'absence de traitement adapté, d'une parodontite apicale. Lorsque cette dernière évolue sur une longue durée, la présence d'un tissu de granulation majoritairement infiltré par des lymphocytes, des plasmocytes et des macrophages caractérise la parodontite apicale chronique. Exacerbée de façon aiguë, on parle alors de parodontite apicale aiguë.

Ces phénomènes peuvent survenir sans qu'aucun problème parodontal d'origine strictement buccale soit présent par ailleurs. Aucune perte d'attache n'est à déplorer dans un premier temps et un sondage parodontal ne révèle aucune formation de poche.

Le tissu de soutien de la dent se désagrège avec l'apex comme point d'origine. L'ostéoclasie gagne les secteurs latéraux, une image radioclaire en bulle se forme autour de la racine. Pour peu que cette alvéolyse gagne le tour de la racine sur 360 degrés, le soutien de la dent n'est alors plus assuré, une mobilité apparaît, avec pour conséquence la mise en péril de la pérennité du PCI.

2.3. La maladie parodontale

La gingivite, inflammation des tissus gingivaux, est très répandue, sans distinction d'âge, d'ethnie ou de niveau socio-économique. Sa présence est caractérisée par un aspect rouge cerise de la gencive marginale et de la gencive papillaire, avec un léger œdème. Au sondage, le sulcus présente une profondeur n'excédant pas 3 mm, profondeur physiologique maximale. Dès lors que cette profondeur excède 3 mm, l'entité pathologique change d'identité, et nous sommes en présence d'une maladie parodontale ou parodontite. La perte d'attache de la gencive sur la dent entraîne la formation d'une poche le long de la racine, tout ceci ne pouvant survenir sans présence de plaque dentaire.

Sans nettoyage approprié et régulier (passage du fil ou d'une brosse interdentaire de diamètre approprié), cette plaque est colonisée par de nouvelles bactéries, se minéralise et progresse apicalement le long de la racine (tartre sous gingival). La sélection opérée par le manque d'oxygène dans ce milieu, oriente vers la multiplication de germes anaérobies facultatifs ou stricts, particulièrement parodontopathogènes.

A l'instar de la carie qui est à l'intersection d'une alimentation, d'une flore bactérienne et d'un terrain favorables, la maladie parodontale répond au « modèle de Socransky » (Socransky S.S. et Haffajee A.D., 1992 ; Page R.C. et Coll., 1997) :

- les bactéries pathogènes doivent être virulentes ;
- les bactéries coexistantes ne doivent pas avoir d'effet inverse au minimum, voire multiplier ou potentialiser les effets destructeurs des pathogènes ;
- les pathogènes doivent être présents au bon endroit (propice au développement des lésions) ;

- l'hôte doit être sensible à ces pathogènes ;
- l'hôte doit avoir des défenses immunitaires amoindries.

Parmi les facteurs de risque, on peut citer :

- l'âge ;
- le sexe : il semblerait que les femmes soient plus sujettes aux parodontites agressives ;
- les facteurs ethniques : les personnes d'origine africaine et mexicaine dans une moindre mesure seraient plus touchées par les parodontites sévères que les personnes d'ethnie blanche (Albandar J.M. et Coll., 1999) ;
- les conditions socio-économiques ;
- le stress : il influence la nature de la réponse immunitaire et son impact est des plus prégnants dans le cadre de la gingivite ulcéro-nécrotique ;
- le tabagisme ;
- les déficiences immunitaires : les personnes porteuses du VIH, celles atteintes du Syndrome de Down, les diabétiques, les victimes de dysfonctionnement des polymorphonucléaires neutrophiles (PMN) sont plus souvent cible des parodontites ;
- les traitements médicamenteux : l'hyperplasie gingivale, causée par la prise de phénantoïnes (anti-épileptiques), cyclosporine (anti-rejet pour greffés) ou de nifédipine (anti-hypertenseur), entraîne la formation de fausses poches, creuset du développement de bactéries anaérobies parodontopathes ;
- la grossesse.

2.3.1. Destruction tissulaire

Les bactéries parodontopathogènes participent à la destruction des tissus parodontaux de trois manières (Charon J. et Mouton C., 2003):

- directement, par libération d'enzymes et de substances cytotoxiques ;
- indirectement, en déclenchant la synthèse d'enzymes lytiques chez certaines cellules présentes dans le parodonte ;
- indirectement toujours, en activant des cellules de l'immunité et en déclenchant une réponse immunitaire aboutissant à la libération de médiateurs de l'inflammation qui, à leur tour, activent plusieurs mécanismes de dégradation tissulaire.

Les enzymes libérées sont des protéases (protéinases si elles sont spécifiques) et donc protéolytiques. Elles dégradent le collagène directement et incitent les cellules de l'hôte à la production de collagénases. En détruisant la laminine, le collagène et la fibronectine de la lame basale, elles fragilisent la barrière épithélio-conjonctive et ouvre la voie vers le conjonctif sous-jacent.

Le lipopolysaccharide (LPS), présent dans la membrane externe des bactéries à Gram négatif, déclenche une résorption osseuse. Avec d'autres molécules de l'enveloppe bactérienne, il induit la production de métalloprotéinases matricielles par les macrophages, les fibroblastes et les kératinocytes.

D'autres antigènes des bactéries du parodonte induisent la production, par les cellules de l'immunité, de cytokines et de médiateurs de l'inflammation comme l'interleukine-1 β (IL-1 β) et le

facteur de nécrose des tumeurs ($\text{TNF}\alpha$). L'IL-1 β stimule la production de prostaglandine E, puissant médiateur de la résorption osseuse.

Les immunoglobulines (Ig) A, B et M présentes dans le parodonte sont hydrolysées par certaines bactéries parodontopathogènes, comme *Porphyromonas Gingivalis* ou *Prevotella Intermedia*.

PMN et monocytes, qui assurent normalement la défense des tissus, sont rendus inefficaces, par intervention sur leur capacité d'adhérence, sur le chimiotactisme, sur leur capacité à phagocyter, sur leur potentiel bactéricide.

D'un point de vue clinique, la destruction de l'attache épithéliale entraîne la formation progressive d'une poche parodontale d'une profondeur supérieure à 3 mm, signant la parodontite. L'inflammation conjonctive s'étend au desmodonte, les tissus serrant la dent au sein de son alvéole sont relâchés, voire disparaissent.

2.3.2. Apparence radiographique

La destruction des tissus mous n'est pas objectivable radiographiquement, car le niveau de la gencive marginale n'est pas toujours affecté par les lésions. En revanche, dans le cas d'une alvéolyse horizontale, qu'elle soit localisée ou généralisée, l'os alvéolaire a « fui » apicalement, ce qui est visible sur la radiographie de la figure 25.

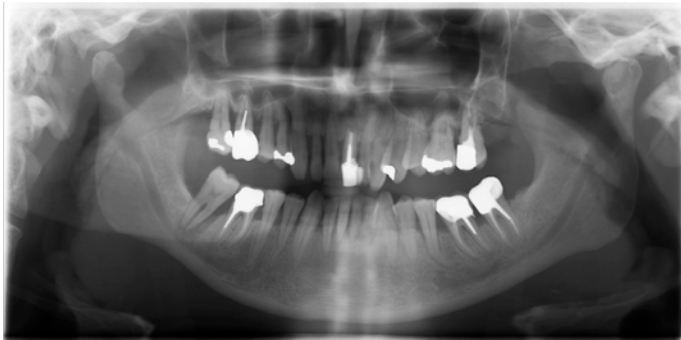

Figure 25 : Alvéolyse horizontale généralisée

Les défauts angulaires sont quant à eux souvent objectivables radiographiquement (figure 26) :

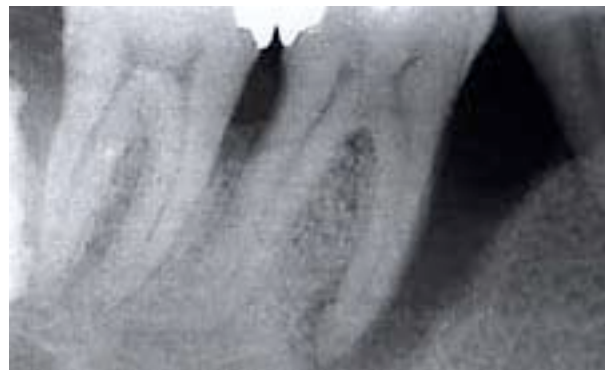

Figure 26 : Défaut angulaire sur une 46.

2.3.3. Mobilités / migrations dentaires associés

Le desmodonte, au sein d'un parodonte sain, procure à la dent une mobilité physiologique dans son alvéole. La mobilité procurée par la maladie parodontale provient d'une destruction des tissus de soutien que nous avons évoquée ci-dessus. Cette mobilité peut être mesurée par le biais de l'indice de Mühlemann (Mühlemann H.R., 1950) qui est le plus utilisé et que nous détaillons ci dessous :

- indice 0 : aucune mobilité décelée (ankylose) ;
- indice 1 : mobilité transversale perceptible au toucher ;
- indice 2 : mobilité transversale visible à l'œil nu, d'amplitude inférieure à 1 mm ;
- indice 3 : mobilité transversale visible à l'œil nu, d'amplitude supérieure à 1 mm ;
- indice 4 : mobilité axiale.

La mobilité dentaire retire au PCI toutes ses caractéristiques de force, de protection de la papille interdentaire, de stabilisation de l'arcade lors des phases de mastication. Elle supprime son caractère permanent et même parfois son existence. Le calage de la dent dans son alvéole n'est alors plus assuré.

Les remaniements tissulaires permanents, associés à la destruction de l'os alvéolaire et des fibres conjonctives, favorisent les migrations dentaires, les versions et les rotations. La couronne clinique augmente et la racine clinique est diminuée en cas d'atteinte sévère. La langue n'est plus contenue dans une « boîte à langue » aux limites permanentes, mais elle est encadrée par des dents dont les fondations sont sapées. La pulsion linguale suffit alors à vestibuler les dents. Des atteintes parodontales antérieures maxillaires avancées sont souvent

signées par une forte vestibulo-version du bloc incisivo-canin (figure 27), une béance antérieure ou une supraclusion (figure 28) et par l'apparition de diastèmes interdentaires (figure 29).

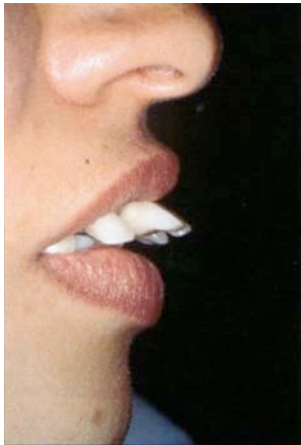

Figure 27 : Vestibuloversion du bloc incisivo canin maxillaire, d'après J. Charon et Mouton C., 2003.

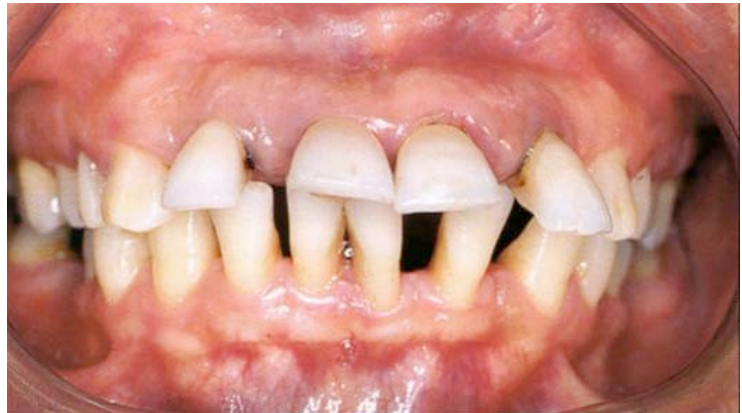
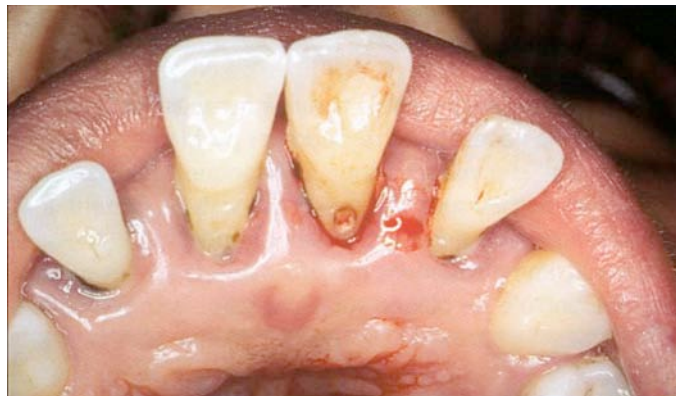
Figure 28 : Supraclusion, d'après J. Charon et Mouton C., 2003.

Figure 29 : Vue occlusale des diastèmes maxillaires, d'après J. Charon et Mouton C., 2003.



Ces migrations s'expliqueraient également par la perte de tension des fibres de collagène supracrestales au cours des parodontites. Comme les mobilités dentaires, elles mettent fin à l'existence du PCI ou modifient considérablement sa conformation.

2.4. Traumas occlusaux

Une prématurité dans la mise en relation des dents du maxillaire et de celles de la mandibule constitue une anomalie de l'occlusion : une seule dent assure le « ralentissement » du mouvement, car l'une de ses fosses ou cuspides est impactée par son antagoniste avant le contact généralisé des deux arcades antagonistes. Toutes les dents sont sensées se toucher simultanément lors de la fermeture.

Ainsi la dent supporte la totalité des forces mises en jeu lors de la fermeture, lors de la mastication. Ces contacts répétés, mettant toujours en jeu les mêmes points de contact ou surfaces occlusaux, sont le lieu de transmission des contraintes inter arcade. La dent travaillant prématurément sollicite donc toujours de la même manière ses tissus de soutien que sont le desmodonte, véritable amortisseur, la gencive et l'os alvéolaire.

La force, toujours focalisée, à type d'impact, peut provoquer sur la dent un simple déplacement linéaire (microscopique dans un premier temps) si elle est appliquée parallèlement au grand axe de cette dent (i.e. si sa direction passe par le point de résistance de la dent). La zone lésée sera alors apicale, avec un risque, à long terme, de traumatisme du complexe vasculo-nerveux alimentant la dent, pouvant même entraîner la nécrose à bas bruit du complexe pulpaire. Et à plus long terme encore, une lésion périapicale peut se développer sur les bases de cette nécrose.

A ce déplacement linéaire s'ajoute bien souvent une composante de basculement due au point d'application et surtout à la direction de la force qui s'applique. En effet, si la direction de la force ne passe pas par le point de résistance de la dent, une composante de cette force crée un moment

de rotation au sens mécanique du terme, qui se traduit par une version de la dent sollicitée prématurément.

Les augmentations de pression à l'interface dent/os alvéolaire, au sein du desmodonte, ne sont alors plus localisées à une zone ponctuelle, périapicale, mais bien étendues à toute une portion latérale de la paroi alvéolaire. Le ligament alvéolo-dentaire vit cette surpression répétée comme une agression, et une inflammation voit le jour en son sein (desmodontite). L'espace desmodontal s'élargit, la dent peut être douloureuse à la pression et/ou à la percussion.

L'inflammation, entretenue par ces contacts répétés, conduit à une ostéoclasie latérale là où la pression est la plus forte. L'os alvéolaire se dégrade dans cette zone latérale, créant une lésion angulaire, visible radiographiquement.

D'un point de vue clinique, aucune perte d'attache n'est à noter sur la dent, aucune poche ne se forme, l'aspect de la gencive attachée reste normal. Le phénomène n'est en rien bactérien et son origine n'est pas buccale mais bien intra-parodontale.

La différence avec un déplacement d'origine orthodontique réside dans l'intermittence de la force exercée sur la dent. Quand, sous l'influence d'une force « permanente » (son intensité évolue légèrement dans le temps entre deux activations), la dent migre, c'est grâce aux phénomènes équilibrés de résorption et d'apposition osseuse de chaque côté de la racine, au sein des parois alvéolaires.

La destruction osseuse provoquée par le trauma occlusal sape les fondations de la dent et une mobilité, voire même une migration, peuvent apparaître. Les PCI mésial et distal sont ainsi mis en péril.

2.5. Edentements non compensés

Quand une dent est trop abîmée par la carie ou par un traumatisme pour être reconstituée, que ce soit par une prothèse fixée de type couronne, ou quand ses bases parodontales ne sont plus suffisantes à son maintien efficace sur l'arcade, elle doit être avulsée.

Cette extraction laisse un vide, les PCI mésial et distal ont disparu. Le calage des dents bordant l'édentement n'est plus assuré dans la direction mésio-distale. De plus, la gencive supra-crestale n'est plus protégée et petit à petit, une gencive à l'épithélium pluristratifié orthokératinisé se reconstitue. La nature de l'épithélium a changé par rapport à celle du versant occlusal de la gencive papillaire, très fragile.

Si aucune prothèse, qu'elle soit fixe ou amovible, ne vient combler le nouvel édentement, la dent distale, si toutefois il y en a une, aura tendance à migrer dans le sens disto-mésial. Elle aura également une propension à basculer mésialement (figure 30). Ce mouvement peut entraîner la création d'une zone mésiale de bourrage alimentaire, favorisant ainsi la prolifération de germes parodontopathogènes à l'origine d'une lésion osseuse angulaire.

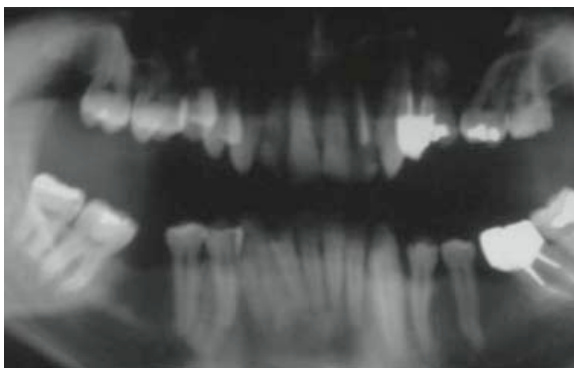


Figure 30 : Mésioversion de 47, d'après Tecles-Frossard O., Salvadori A. et Canal P., 2007.

Les PCI n'ont pas été rétablis et l'occlusion s'en trouve modifiée. La dent antagoniste à celle qui a été extraite n'est plus calée dans le sens vertical. Elle s'égressera jusqu'à retrouver un contact avec l'arcade (ou la crête) antagoniste. Par ce phénomène, les PCI de cette dent sont également perturbés, voire détruits, et c'est toute l'arcade antagoniste qui est bouleversée.

2.6. Parafonctions et dysfonctions

2.6.1. Pulsion et interposition linguale

Jusqu'à 18 mois, la phase buccale de la déglutition se caractérise par une interposition de la langue entre les arcades. Ce type de déglutition peut perdurer au delà de 18 mois et comporter une forte composante de pulsion linguale, non compensée puisque la forte contraction des muscles faciaux périlabiaux, contemporaine de la phase buccale de la déglutition, a disparu.

Ce déséquilibre des forces se traduit, surtout sur le secteur incisivo-canin maxillaire, par une vestibulo-version des incisives centrales et latérales. Cela entraîne ainsi une augmentation du périmètre d'arcade mesuré au niveau occlusal, et donc une perte des PCI antérieurs.

2.6.2. Tics d'interposition

Disposé régulièrement et à répétition entre les arcades dentaires, un corps étranger (cigarette, stylo, pouce, piercing...) appliqué toujours au même endroit, entre les mêmes dents, fait évoluer la disposition de ces dents. En résulte des rotations, des versions vestibulaires ou palatines (linguales), et parfois une perte des PCI distal et/ou mésial.

2.7. Diastèmes naturels

La denture lactéale présente des diastèmes constants et d'autres plus variables. J.-L. Baume décrit deux types d'arcades temporaires, classées I et II (Baume J.-L., 1950) :

- Type I avec espaces interdentaires (figure 31).

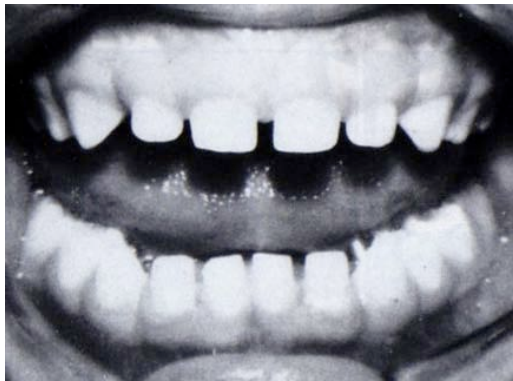

Figure 31 : Diastèmes ubiquitaires, d'après Lamorlette D., 1993.

- Type II sans espace.

Parmi ces espaces, deux sont fréquemment rencontrés, côté mésial de la canine maxillaire et côté distal de la canine mandibulaire. Ces diastèmes sont également rencontrés chez les primates et ainsi dénommés « diastèmes simiens ». Ils apparaîtraient vers 4 ans selon Bogue (Bogue E. A., 1918).

Quant à la denture définitive, elle peut présenter des diastèmes de diverses origines :

- dus à une dysharmonie dento-maxillaire par microdontie relative : les dents, à la largeur trop réduite, n'occupent pas la totalité de l'espace qui leur est laissé par l'équilibre des forces de la langue et des muscles de la face ;

- unique, médian, familial, maxillaire ou mandibulaire, d'ampleur variable.

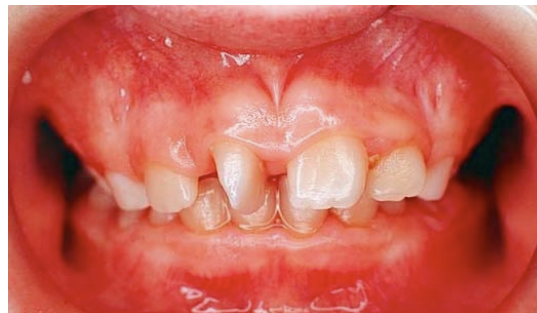Les diastèmes dits naturels sont le fruit d'un équilibre de forces musculaires jugales et linguale physiologiques. Leur présence n'augure pas obligatoirement de futurs déplacements dentaires incontrôlés et pathologiques.

2.8. Malpositions dentaires idiopathiques

Versions, rotations et égressions sont à l'origine de modifications ou d'anomalies des PCI qui ne disparaissent pas forcément mais voient leurs caractéristiques altérées. Les surfaces dentaires en jeu ne sont plus les faces proximales.

Un mauvais placement du germe lors de l'éruption de la dent peut orienter vers une mise en place inadéquate, en rotation autour du grand axe de la dent. La dent qui a tourné n'est pas en contact avec ses voisines.

Figure 32 : 11 en rotation, d'après
<http://www.sciencephoto.com/media/420360/enlarge>.



Un encombrement dentaire dû à une dysharmonie dento-maxillaire par macrodontie relative entraîne des chevauchements, en particulier sur les secteurs antérieurs. Les PCI sont définis par les surfaces vestibulaire et palatine/linguale des couronnes. Peuvent alors survenir des versions sévères, vestibulaires ou palatines/linguales.

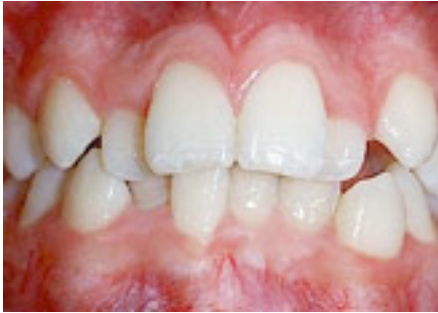

Figure 33 : Dysharmonie dento-maxillaire par macrodontie relative, d'après <http://orthodonties.romandie.com/post/15971/150564>.

Dans tous ces cas, les PCI non conformes ne permettent pas un nettoyage optimal de l'espace interdentaire. La plaque s'accumule plus facilement, augmentant grandement par là même le risque de voir se développer une carie ou une lésion parodontale interproximale.

3. Reconstruction du point de contact

Quand le PCI a été endommagé par les différentes pathologies évoquées dans la deuxième partie ou qu'il n'existe pas naturellement, il est nécessaire de le reconstituer, identique à ce qu'il était auparavant s'il existait, idéal esthétiquement et fonctionnellement s'il était absent.

Une fois la préparation réalisée (éviction de la lésion ou simple aménagement de la surface dentaire), il faut faire le choix entre une reconstitution in situ, directe, et une restauration indirecte avec prise d'empreinte et réalisation de la prothèse sur modèle. Chaque méthode a ses inconvénients et ses avantages, ses indications, ses limites et ses conditions de réalisation et nous allons ci-après lister ces éléments.

3.1. Technique directe

La technique directe impose donc une reconstitution in situ de l'anatomie proximo – occlusale idéale, dans les conditions qu'impose le milieu buccal. Le matériau va en grande partie fixer les indications de l'utilisation de la technique directe ou indirecte. Pour ce qui est de la technique directe, les matériaux peuvent être l'amalgame, les résines composites photopolymérisables, les ciments verres-ionomères. Leurs caractéristiques respectives orientent leur utilisation.

Les techniques de collage inhérentes aux restaurations à la résine composite nécessitent de travailler à l'abri des fluides oraux : salive, fluide dentinaire et vapeur d'eau dans l'air exhalé par le patient affectent la qualité du collage et la polymérisation des unités monomériques. La pose d'un champ opératoire étanche (digue) est dès lors impérative pour ce type de traitement à l'aide de matériaux à base de résine.

3.1.1. La digue

Ce dispositif isole les dents entre lesquelles le point de contact est à reconstituer. Il se compose de crampons, à disposer autour des dents à isoler ou sur des dents à proximité immédiate. Sous ces crampons, sertissant le collet des dents, une feuille de latex, préalablement percée aux bons diamètres à l'aide d'un gabarit, assure l'étanchéité entre les deux milieux qu'elle sépare. La pose du cadre à digue achève l'isolation des dents à soigner du milieu buccal et rend le site accessible.

La salive, tout comme l'eau contenue dans l'air expiré ne viennent donc plus souiller les surfaces dentaires préparées, le patient peut déglutir à sa guise. Le carrefour aéro-digestif se trouve protégé de l'éventuelle chute de matériau ou de petits instruments. Les matériaux de reconstitution directe peuvent être mis en œuvre dans des conditions idéales d'hygrométrie.

Toutefois, au regard d'une étude menée par A. Raskin et Coll. en 2000, la différence de comportement sur 10 ans, entre des composites postérieurs posés en présence d'une digue et des composites posés en présence de cotons salivaires combinés à une aspiration salivaire n'est pas significative. Nous retiendrons cependant que la digue procure une isolation du champ opératoire qui ne dépend pas de la présence d'une éventuelle assistante auprès du patient pendant tout le traitement.

L'un des revers de la digue pourrait être l'affaiblissement du PCI une fois reconstruit avec du composite en méthode directe. En effet, la digue exerce une force au niveau du collet de chacune des dents, force qui tend à rapprocher ces dents. Une fois les tissus cariés retirés et le PCI naturel détruit, l'espace interproximal est réduit (cf figure 34)

et le PCI qui sera reconstruit sera plus faible qu'auparavant. Cela a été mis en évidence par deux études menées par C.E. Dörfer et Coll. en 2001 et par P.J. Rau et Coll. en 2006. L'utilisation d'un moyen de séparation (notamment d'anneaux de séparation, par exemple) entre les deux dents peut nous épargner cette déconvenue.

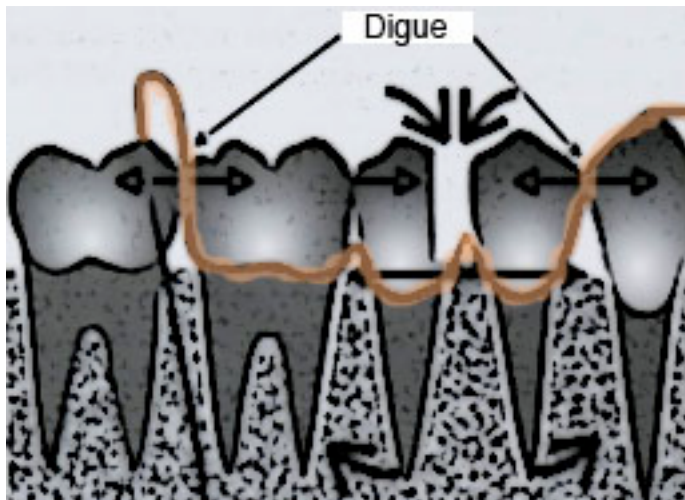


Figure 34 : Rétrécissement de l'espace interproximal par la digue, d'après Dörfer C.E. et Coll., 2001.

Les figures 35 à 41 reprennent le matériel nécessaire puis les étapes de la pose de la digue sur une 37 par la méthode dite « du parachute » (d'après <http://www.dentalespace.com/dentiste/formation/17-pose-digue-technique.html>).



Figure 35 : Matériel nécessaire, avec, de gauche à droite et de haut en bas, la gamme de crampons, la pince à digue, la feuille et le cadre à digue, la pince porte crampon Brewer.



Figure 36 : Prise du crampon adapté avec la pince Brewer pour un essai préalable sur la dent concernée.

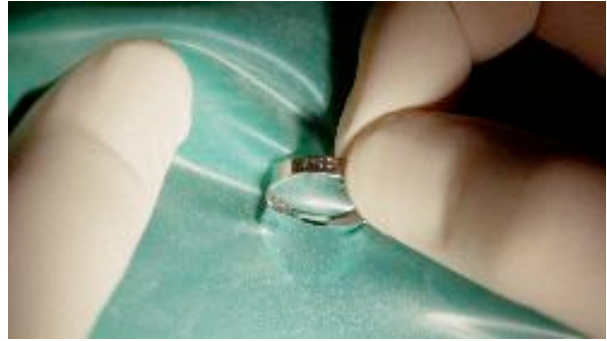

Figure 37 : Passage des mors du crampon dans le trou préalablement réalisé dans la digue, à la position et aux dimensions adéquates (à l'aide d'un gabarit et à l'aide de la pince à digue).



Figure 38 : Prise du crampon au niveau des mors avec la pince Brewer, écartement des mors, la feuille de digue est maintenue réclinée avec l'autre main.

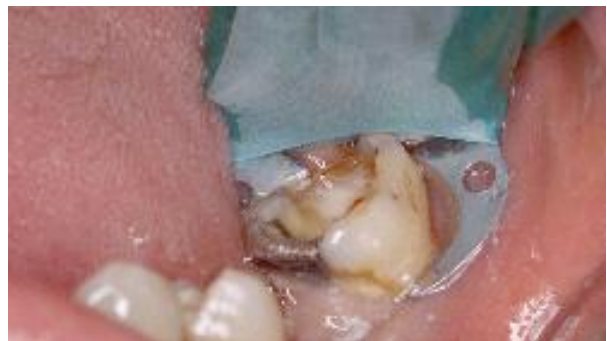

Figure 39 : Pose du crampon sur la dent, feuille de digue réclinée en distal.

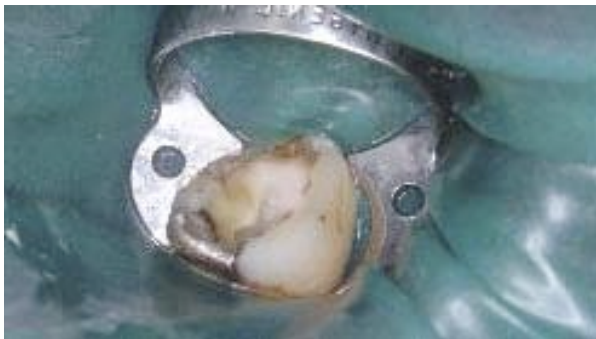

Figure 40 : Passage des rebords de la digue entre les mors et la gencive.

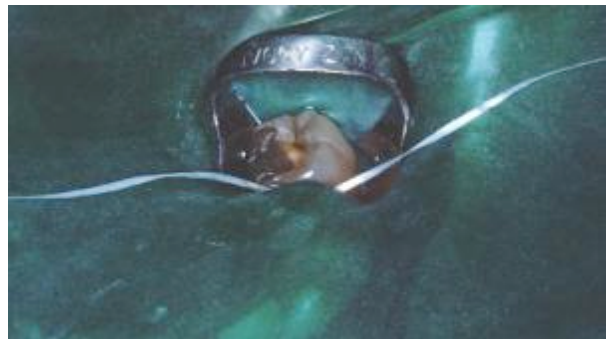

Figure 41 : Passage de la digue au delà du PCI à l'aide de fil dentaire.

3.1.2. La matrice et les coins interdentaires

S'il est un domaine où les fabricants essaient de rivaliser d'ingéniosité pour offrir des outils les plus adaptés à la clinique, c'est sans aucun doute celui de la reconstitution proximale.

Le défi est de taille puisqu'il s'agit d'adapter la matrice aux contours encore existants de la dent et de parvenir à partir de ceux-ci à extrapoler la forme des tissus qui ont été supprimés lors de l'éviction carieuse. Le praticien pourra choisir de mettre en place la matrice avant même la taille de la dent, protégeant ainsi la dent adjacente d'une agression éventuelle de l'instrument rotatif utilisé.

La recherche s'est engagée sur trois axes :

- forme de la matrice : circonférentielle ou sectionnelle, préformée ou plate, épaisseur variable, transparente ou métallique ;
- adaptation cervicale de la matrice : coins interdentaires plus ou moins « évolués » ;
- adaptation proximale de la matrice au niveau des embrasures : utilisation éventuelle d'anneaux.

Chaque fabricant ayant pris le parti bien souvent de développer son propre système matriciel, nous allons détailler chacun d'entre eux dans son intégralité, sans séparer coins, matrices et anneaux, en nous plaçant dans les conditions de l'obturation d'une cavité de classe II de Black.

3.1.2.1. Laboratoire TRIODENT

Triodent commercialise un système de matrices sectionnelles sous le label V3™ System™. Les figures 42 à 50 décrivent les produits Triodent et leur mise en œuvre.

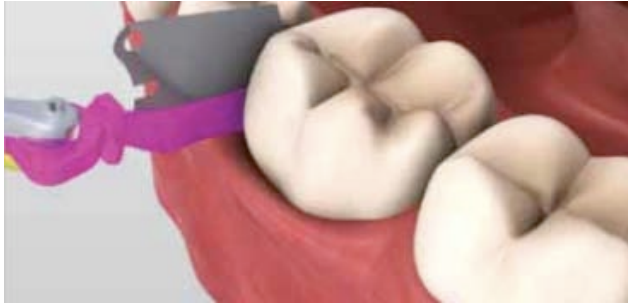

Figure 42 : Insertion du WedgeGuard™ qui empêche de léser la dent voisine (d'après <http://www.trident.de/>).

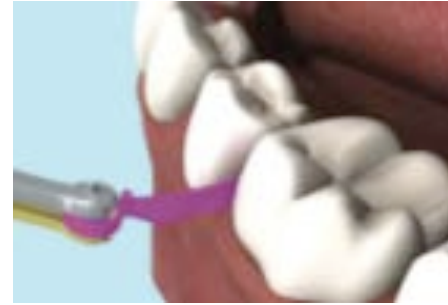

Figure 43 : Autre solution, mise en place d'un WaveWedge™ (d'après <http://www.trident.de/>).



Figure 44 : WaveWedge™ (d'après <http://www.trident.de/>).



Figure 45 : Retrait de la matrice de protection, après taille de la dent (dans le cas du WedgeGuard™, d'après <http://www.trident.de/>).

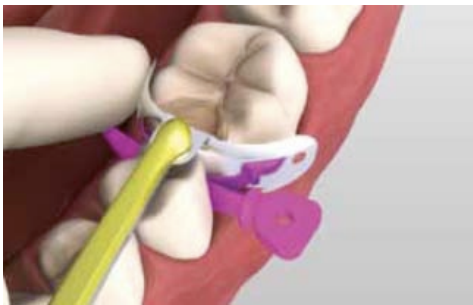

Figure 46 : Insertion d'une matrice V3™Tab-Matrix™ et ajustement en hauteur et en arrondi de la crête marginale (d'après <http://www.trident.de/>).

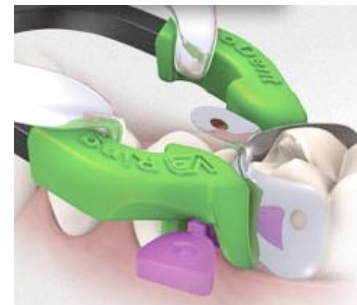

Figure 47 : Pose de l'anneau de séparation V3™Ring™ tourné mésialement (d'après <http://www.trident.de/>).

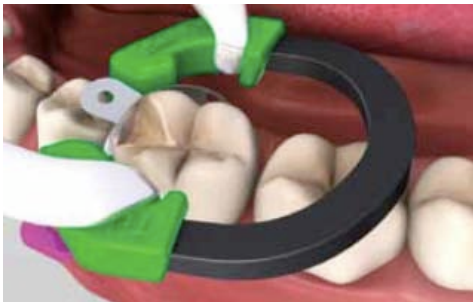

Figure 48 : Pose éventuelle de l'anneau en position distale (d'après <http://www.trident.de/>).

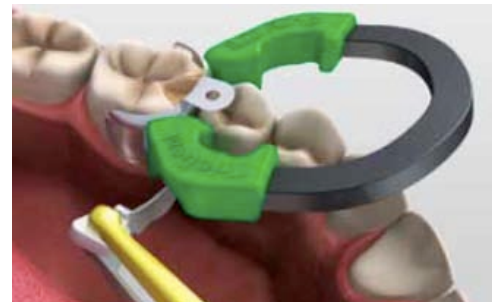

Figure 49 : Pose éventuelle d'un second coin interdentaire côté lingual/palatin (d'après <http://www.trident.de/>).

Après la mise en place du matériau de restauration (amalgame ou composite) et après le retrait de l'anneau, la matrice est décollée de la dent à l'aide d'un instrument fin métallique (par exemple une sonde, figure 50) en dessous du niveau du point de contact.



Figure 50 : Décollement de la matrice (d'après <http://www.triodent.de/>).

Puis la matrice est retirée par un glissement suivant une composante vestibulo-linguale (ou vestibulo-palatine) à l'aide d'une pince dédiée.

Trois types d'anneau V3™Ring™ sont disponibles :

- Deux anneaux réutilisables et réactivables plusieurs fois après stérilisation : le vert (dit universel, figure 51) adapté à la plupart des situations cliniques (larges embrasures) et plus particulièrement pour les molaires, le jaune (dit étroit, figure 52) pour les prémolaires et les dents de lait.
- Un anneau jetable (à usage unique même s'il est spécifié qu'il est stérilisable, figure 53).



Figure 51 : V3™Ring™ universel (d'après <http://www.trident.de/>).



Figure 52 : V3™Ring™ narrow (d'après <http://www.trident.de/>).

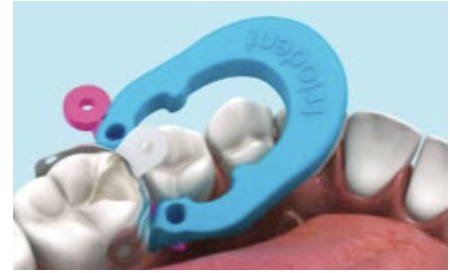

Figure 53 : V3™BlueRing™ (d'après <http://www.trident.de/>).

Quant aux matrices et aux coins interdentaires, ils peuvent être manipulés à l'aide d'une précelle spécifique évoquée auparavant (figure 54):

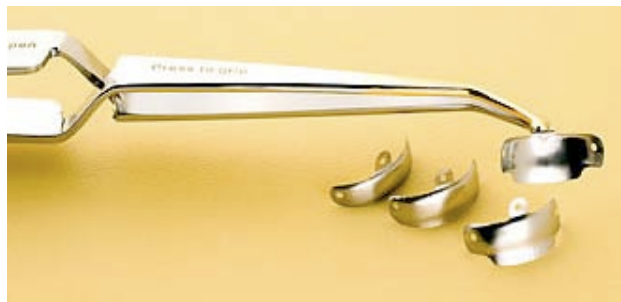

Figure 54 : Précelle dédiée dite « Pin-Tweezers » (d'après <http://www.trident.de/>).

3.1.2.2. Laboratoire GARRISON DENTAL

Pour les lésions de classe II, Garrison a développé 3 systèmes de matrice sectionnelle et d'anneaux (pour les lésions d'ouverture proximale de large à modérée) et commercialise un système de matrice circonférentielle type Toffelmire (pour les lésions de plus grande ampleur).

3.1.2.2.1. Composit-Tight™ Original™

Premier système de matrice sectionnelle développé par Garrison (sous le nom 3M), il comprend des anneaux de séparation stérilisables et réutilisables à loisir, dont les mors peuvent être courts (pour les cavités de classe II simples, figure 55) ou longs (pour les grosses molaires ou en association avec un G-Ring™ à mors courts dans le cas d'une MOD, figure 56), en fonction de la dent à reconstituer.



Figure 55 : G-Ring™ à mors standards (d'après <http://www.garrisondental.com/>).



Figure 56 : G-Ring™ à mors longs (d'après <http://www.garrisondental.com/>).

Après pose de la digue et taille de la dent concernée, on procède à l'insertion dans l'espace interdentaire d'un « coin de bois » (Soft Wedge™ en bois ou WedgeWand™ en plastique) et la matrice sectionnelle adaptée (cf figure

57) est mise en place (les spécificités sont décrites ultérieurement pour le Composit-Tight™Gold™).

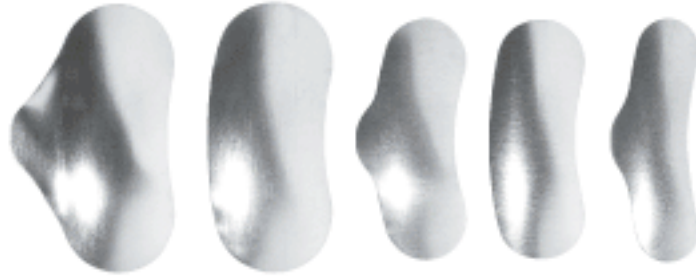


Figure 57 : Matrices sectionnelles Composit-Tight™ Original™ (d'après <http://www.garrisdental.com/>).

Les petits ergots sont adaptés aux cavités dont la limite cervicale est intrasulculaire. Les matrices peuvent être manipulées à l'aide d'un précelle ou d'une pince dédiée : la Composit-Tight™ Matrix Forceps™.



Figure 58 : Composit-Tight™ Matrix Forceps™ (d'après <http://www.garrisdental.com/>).

Le(s) anneau(x) est (sont) ensuite mis en place à l'aide d'une pince à crampon (pince Brewer par exemple), les mors s'insérant entre le coin interdentaire et la matrice. La matrice est bien adaptée aux arêtes proximo-verticales de la cavité.

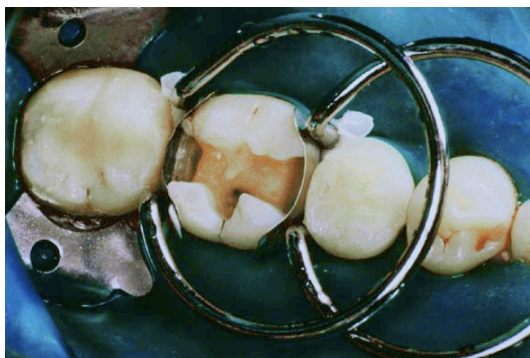

Figure 59 : G-Rings™ en place pour reconstruire une MOD (d'après <http://www.garrisdental.com/>).

Une fois le matériau de reconstitution mis en place, l'anneau est enlevé, la matrice est retirée, toujours en la tirant selon une composante vestibulo-linguale (palatine), à l'aide de la pince adaptée évoquée ci-dessus ou à l'aide d'une précelle.

3.1.2.2.Composi-Tight™ Gold™

Evolution du système Composi-Tight™Original™, le système Composi-Tight™Gold™ propose des anneaux de séparation renforcés, permettant une meilleure séparation des dents adjacentes et autorisant ainsi une plus grande force du PCI. Ces anneaux sont de forme ovale de manière à les éloigner de la dent à traiter.

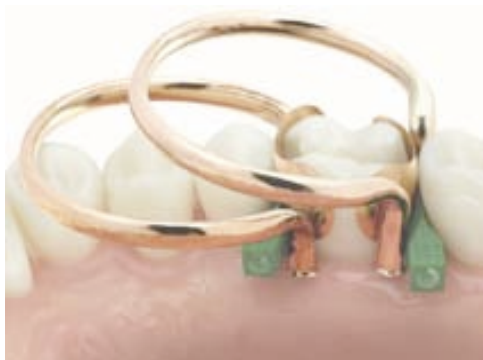

Figure 60 : Gold G-Rings™ en place pour reconstitution d'une cavité MOD (d'après <http://www.garrisdental.com/>).

Les matrices sectionnelles sont de taille et de forme variable, comme pour le système précédent :



Figure 61 : Matrices sectionnelles Composit-Tight™ Gold™ (d'après <http://www.garrisondental.com/>).

De gauche à droite :

- matrice pour molaire avec extension cervicale (6,4mm de haut, hors ergot) ;
- matrice pour molaire (6,4mm de haut) ;
- matrice pour prémolaire avec extension cervicale (3,8mm de haut, hors ergot) ;
- matrice pour prémolaire (4,6mm de haut) ;
- matrice pédiatrique (3,2mm de haut).

Le mode d'emploi est strictement identique à celui du système Composit-Tight™Original™.

3.1.2.2.3.Composi-Tight™ 3D™

Très comparable au système V3™ de Triodent™, ce système propose l'utilisation d'un anneau séparateur spécifique, aux contours adaptés aux embrasures. Deux types d'anneau sont disponibles :

- Composi-Tight™ Soft-Face™ 3D-Ring™ : adapté aux molaires et prémolaires, il présente des mors caoutchouc, doux, ainsi qu'une encoche dédiée à l'insertion du coin interdendaire;
- Composi-Tight™ 3D™ Thin Tine G-Ring™ : utilisable entre canines et prémolaires ou au niveau de dents mal positionnées, il possède des embouts de mors sphériques.



Figure 62 : Composi-Tight™ Soft-Face™ 3D-Ring™ (d'après <http://www.garrisondental.com/>).



Figure 63 : Composi-Tight™ 3D™ Thin Tine G-Ring™ (d'après <http://www.garrisondental.com/>).

Des matrices sectionnelles ont été développées sous le label 3D (Composi-Tight™ 3D Slick Bands™), et reprennent les dimensions des systèmes précédents, à l'exception de la matrice pédiatrique, et en introduisant une matrice de dimension intermédiaire (5,5mm de haut) sans ergot. La gamme bénéficie également d'un code couleur et d'un traitement antiadhésif qui lui sont propres.



Figure 64 : Composit-Tight™ 3D Slick Bands™ (d'après <http://www.garrisondental.com/>).

3.1.2.2.4.Composit-Tight™ 3D™ CLEAR

Sur le principe du système précédent, Garisson vient de dévoiler ce dernier ensemble de matrices sectionnelles transparentes et d'anneaux translucides pour une meilleure photopolymérisation du composite proximal.



Figure 65 : Composit-Tight™ 3D™ Clear (d'après <http://www.garrisondental.com/>).

3.1.2.2.5.Matrices circumférentielles type Tofflemire

Permettant de reconstruire des dents lésées par de larges cavités de classe II, ces matrices sont présentes chez la quasi totalité des fabricants. Garrison a développé sa propre gamme. Deux familles y sont à distinguer, en fonction de leur couleur grise ou verte.

La famille verte est conçue pour être utilisée quand le point de contact interdentaire a été détruit. Elle est très déformable et adaptable.

La famille grise est destinée à être utilisée lorsque le point de contact a été conservé lors de la taille. La matrice

peut aisément être glissée entre les deux dents, sans subir de grosse déformation.

Quant aux formes des matrices, identiques dans chaque gamme, elles sont au nombre de 4, répertoriées sur les figures 66 à 69 :



Figure 66 : Matrice standard (d'après <http://www.garrisondental.com/>).



Figure 67 : Matrice Right-Curve (plus forte angulation), plus évasée pour un point de contact plus proche de la gencive (d'après <http://www.garrisondental.com/>).



Figure 68 : Matrice sous-gingivale, avec double ergot (d'après <http://www.garrisondental.com/>).



Figure 69 : Matrice pédiatrique, de moindre hauteur, pour les dents temporaires ou de faible hauteur (d'après <http://www.garrisondental.com/>).

3.1.2.2.6. Matrice circonférentielle ReelMatrix™

Mise en place à l'aide d'un instrument spécifique (figure 73), elle est maintenue par un porte matrice qui en est solidaire. Elle peut être métallique, et plus ou moins fine, ou bleue translucide, d'une hauteur de 5mm ou 6,3mm (figures 70 à 72).

Comme les matrices sectionnelles, elles peuvent être associées à l'emploi d'un anneau de séparation des gammes Composit-Tight™ et de coins interdentaires.



Figure 70 : ReelMatrix™ Regular 6,3mm, d'après <http://www.garrisondental.com>.



Figure 71 : ReelMatrix™ Blue, d'après <http://www.garrisondental.com>.



Figure 72 : ReelMatrix™ Dead Soft 5mm, d'après <http://www.garrisondental.com>.



Figure 73 : ReelMatrix™ *tensioning instrument*, d'après <http://www.garrisondental.com>.

3.1.2.2.7.Coins interdentaires

Garrison propose 3 types de coins :

- SoftWedge™ : coins de bois de 4 tailles différentes avec un code couleur (figure 74) ;
- WedgeWands™ : avec un code couleur identique aux précédents, ces coins en matière plastique sont adaptables et munis d'un manche (détachable) pour faciliter leur mise en place. Une variante permet une transillumination (Cure Trough Wedge Wands™, figure 75) ;
- Cure Trough G-Wedges™ : variante des SoftWedges™ permettant une transillumination (figure 76).



Figure 74 : SoftWedge™, d'après <http://www.garrisondental.com>.

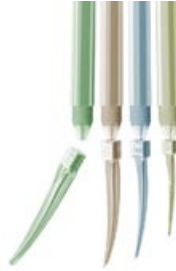

Figure 75 : Cure Through Wedge Wands™, d'après <http://www.garrisondental.com>



Figure 76 : Cure Through G-Wedges™, d'après <http://www.garrisondental.com>.

3.1.2.3. Laboratoire DIRECTA

Directa propose un ensemble de coins interdentaires plastique surmontés d'une matrice sectionnelle, des coins interdentaires en bois, de la matrice ruban transparente et des matrices « formes » pour la reconstitution des angles des dents antérieures.

3.1.2.3.1. Coins interdentaires – matrices

Le FenderWedge™ (taille de petites cavités de classe II) et le FenderPrep™ (taille pour inlay, onlay ou couronne) permettent de protéger la dent voisine lors de la préparation. Ils sont disponibles en différentes tailles, symbolisées par différentes couleurs.



Figure 77: FenderWedge®, d'après <http://www.directadental.com>.



Figure 78 : FenderPrep®, d'après <http://www.directadental.com>.

Le FenderMate® et le FenderPrime® intègrent la matrice nécessaire à la reconstitution d'une dent où a été taillée une cavité de classe II. Le Fenderprime® est sensé pouvoir s'adapter à la courbure de la dent lactéale.



Figure 79 : FenderMate®, d'après <http://www.directadental.com>.



Figure 80 : FenderPrime®, d'après <http://www.directadental.com>.

Cependant, il faudra, avec ces coins, envisager préférentiellement l'emploi d'un anneau d'écartement (type Composi-Tight™ Original™ ou Gold™ de chez Garrison par exemple), sans quoi, l'adaptation de la matrice aux contours de la dent ne sera pas idéale.

3.1.2.3.2. Coins de bois interdentaires Barman's Wedges®

Deux gammes sont disponibles. Les coins Barman's Anatomical Wedges® mettent l'accent sur l'adaptation anatomique et sont disponibles en deux tailles.

Les coins Barman's Easy Grip Wedges® promettent un meilleur maintien dans l'espace interdentaire.

3.1.2.3.3. CoForm®

Ces matrices en polycarbonate permettent la reconstruction d'angles incisifs antérieurs. Elles sont disponibles en nombreux gabarits, peuvent être ajustées en hauteur.

Le praticien commence par ajuster la forme de la matrice au gabarit de la dent, puis après avoir réalisé sur la dent les étapes de mordançage, pose de l'adhésif et photopolymérisation, il remplit la forme de composite.

La matrice est ensuite mise en place comme elle a été ajustée, forçant le composite à occuper la cavité taillée. Un coin interdentaire peut être mis en place pour forcer l'adaptation cervicale. Le composite est ensuite photopolymérisé.

L'inconvénient de ce système réside dans l'impossibilité de stratifier le soin et dans l'obligation de photopolymériser l'intégralité de la restauration en une seule et unique fois. La rétraction de prise se trouve alors potentiellement majorée et le risque de voir apparaître un hiatus entre la dent et la restauration est maximal. Le deuxième problème est la probable survenue de bulles dans le soin, compte tenu du mode d'application du composite.

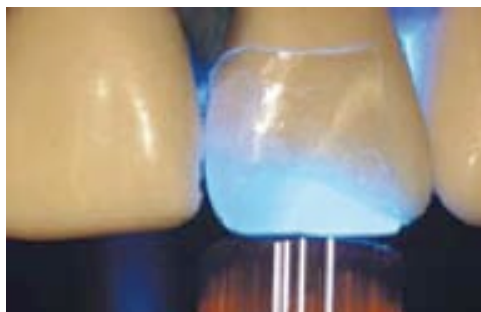


Figure 81 : Photopolymérisation CoForm[®] en place, d'après <http://www.directadental.com>.

3.1.2.4. Laboratoire KERR

3.1.2.4.1. Matrices antérieures

4 types de matrices sont à ce jour disponibles :

- Hawe Transparent Strips : segments de matrice transparente en 3 hauteurs différentes, 0,05mm d'épaisseur ;
- Hawe Stopstrips : segments de matrice transparente en 2 hauteurs, avec un stop à une extrémité pour la coincer à distance du soin à réaliser, 0,05mm d'épaisseur ;
- Hawe Striproll : rouleau de matrice transparente à découper, en 3 hauteurs, 0,05mm d'épaisseur ;
- Hawe Adapt® Transparent Strips : ces segments de matrices sont anatomiquement préformés, en 0,075mm d'épaisseur.

3.1.2.4.2. Matrices postérieures

Kerr Hawe a aussi développé son système de matrices sectionnelle : le Hawe Adapt Sectional Matrix System.

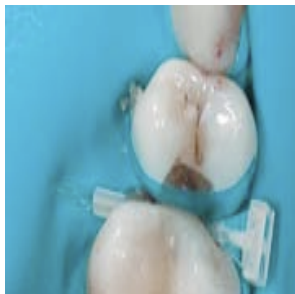

Figure 82 : Matrice Hawe Adapt® Blue en situation, d'après <http://www.kerrdental.fr>.

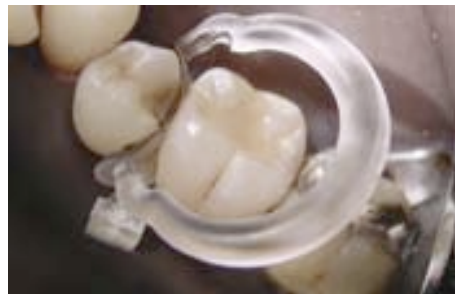

Figure 83 : Hawe Adapt® Sectional Matrix system, d'après <http://www.dentalcompare.com>

Il existe aussi dans la gamme des matrices à porte matrice intégré :

- Lucifix[®] Matrices :

à mettre en place à l'aide d'une pince dédiée, elle est circonférentielle, de couleur bleue pour une meilleure visibilité lors de l'application du composite, ou transparente, 0,075mm d'épaisseur ;



Figure 84 : Matrice Lucifix[®], d'après <http://www.kerrdental.fr>.

- SuperMat[®] et Adapt[®]SuperCap[®] Matrix : le porte matrice est ici un petit rouleau. La matrice est disponible en métal et en plastique transparent, en 2 hauteurs, en épaisseurs allant de 0,03mm à 0,05mm.



Figure 85 : SuperMat[®] métallique, d'après <http://www.kerrdental.fr>.



Figure 86 : SuperMat[®] plastique, d'après <http://www.kerrdental.fr>.

Enfin, voici les matrices circonférentielles adaptables dans des portes matrices universels [Ivory n°2, n°8, n°8N, n°9, Meba, Toffelmire, Nystrom (droit et gauche)] :

- Hawe Steel Matrices Bands™ : rouleaux de matrice métallique à découper, disponibles en 3 hauteurs différentes (5 à 7mm) et 2 épaisseurs (0,03mm ou 0,045mm) ;
- Hawe Adap® Matrices : matrices métalliques de 8 profils différents (molaire, prémolaires, intra ou suprasulculaire, dent de lait...), en 0,045mm d'épaisseur ;
- Hawe Contoured Matrices : matrices métalliques préformées de 6 profils pour molaires ou prémolaires, distinguant ou pas droite et gauche, en 0,045mm d'épaisseur ;
- Hawe Matrices Micro Thin : métallique, disponible en 6 profils de hauteurs différentes, de 0,03mm d'épaisseur ;
- Hawe Matrices Super Thin : métallique, disponible en 8 profils de hauteurs différentes, de 0,038mm d'épaisseur ;
- Hawe Transparent Premolar and Molar Matrices : matrice transparente ou bleu translucide anatomique de 0,075mm d'épaisseur, pour molaire ou pour prémolaire ;
- Hawe Titanium Matrices : en Titane, 0,030mm d'épaisseur, pour molaire ou prémolaire ;
- Hawe Toffelmire Matrices et Hawe Toffelmire Contoured Matrices : ces deux types de matrices, à adapter dans un porte matrice Toffelmire, sont disponibles en 0,038mm ou 0,05mm d'épaisseur.

MetaFix[®] est un système comparable au Lucifix[®] : un anneau permet le serrage de la matrice, ici métallique, autour de la dent. Cette matrice est déchirable pour en faciliter le retrait.



Figure 87 : MetaFix[®], d'après <http://www.kerrdental.fr>.

3.1.2.4.3. Coins interdentaires

Les coins Adap[®]Luciwedge[®] transmettent la lumière nécessaire à la photopolymérisation et s'adaptent à la courbe cervicale de la dent à reconstituer.

Les coins Luciwedge[®] Classic sont de consistance plus souple.

3.1.2.5. Laboratoire DENTSPLY

Le système Palodent[®] fait intervenir des matrices sectionnelles préformées ainsi que des anneaux de séparation, comme le fait le système Garrison Composi-Tight[™]Original[™]. Le dernier système en date, Palodent Plus[®] ressemble au système V3 de Triodent.



Figure 88 : Palodent Plus[®], d'après <http://www.palodentplus.com>.

Quant à lui, le système Automatrix® incorpore une agrafe à la matrice qui peut ainsi être serrée autour de la dent à reconstituer.

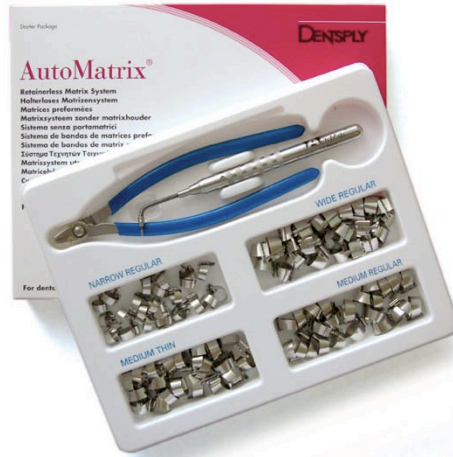

Figure 89 : Kit Automatrix®, d'après <http://www.dentsply.co.uk>

Ces deux systèmes peuvent avantageusement être complétés par l'emploi de coins interdentaires, indispensables à la bonne adaptation cervicale de la matrice et nécessaires pour éviter les surplombs. Ces coins interdentaires sont disponibles chez Dentsply, en bois ou en plastique, surmontés ou non par une matrice de protection pour la dent voisine, dans la gamme Palodent Plus®.

3.1.2.6. Laboratoire DANVILLE

Ce fabricant a développé son propre système de matrices sectionnelles et d'anneaux (Contact™ Matrix). Il existe un anneau pour les cavités distales et un anneau pour les mésiales.

Les matrices sectionnelles sont disponibles en différentes rigidités, leur permettant de supporter la condensation d'un amalgame ou d'un composite très condensable, et ce, sans se déformer.

3.1.2.7. Société Contact Perfect

Ce fabricant a créé une matrice double épaisseur fenêtrée en regard du point de contact à reconstruire. Entre les deux portions de la matrice se glisse une « fenêtre » mobile que l'on retire une fois que du composite a été mis à hauteur du point de contact et sans qu'il ait été polymérisé. On condense alors le composite qui va s'appliquer contre la dent voisine et on polymérise ensuite.

La matrice est ensuite retirée non pas par un abord latéral mais occlusal, la portion cervicale de la matrice se rompant aisément sous le point de contact.

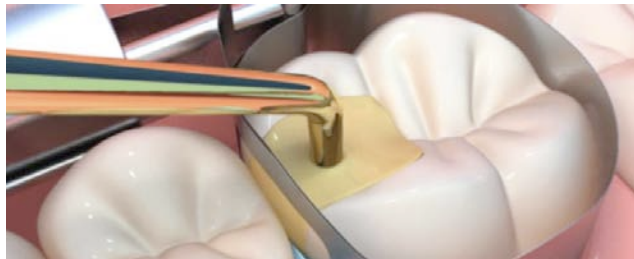


Figure 90 : Mise en oeuvre d'une matrice Contact Perfect™, d'après <http://www.contactperfect.com>.

3.1.3. Instruments manuels

Les instruments permettant une bonne condensation du matériau d'obturation dans la cavité, permettent également d'obtenir un point de contact de qualité.

Pour l'amalgame, l'arsenal des fouloirs est connu et rien de significativement nouveau n'a été inventé pour ce matériau.

Pour les résines composites, de nombreux fabricants ont développé des instruments à embout particulier, autorisant une photopolymérisation instrument en place : le composite, plaqué contre la matrice par l'instrument, est polymérisé dans cette configuration.

L'instrument Optra Contact™ de Ivoclar™ Vivadent™ à embout métallique en U permet de photopolymériser un pont de composite qui plaque la matrice contre la dent adjacente (figures 91 à 94). L'instrument Trimax™ de Ad Dent™ en reprend le principe.

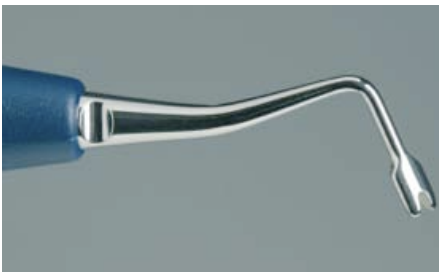

Figure 91 : Optra Contact®, d'après <http://www.ivoclarvivadent.fr>.

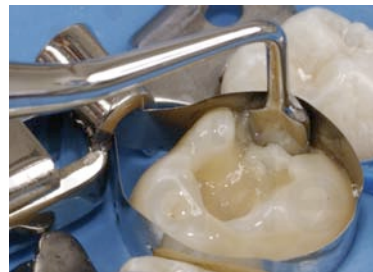

Figure 92 : Optra Contact® en place avant polymérisation du composite, d'après <http://www.ivoclarvivadent.fr>.



Figure 93 : Polymérisation du composite, Optra Contact[®] en place, d'après <http://www.ivoclarvivadent.fr>.

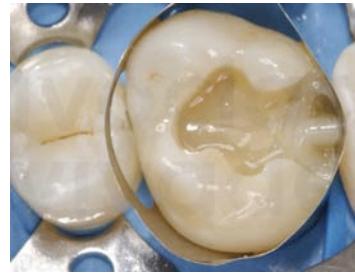


Figure 94 : Pont de composite obtenu, recréant le PCI, d'après <http://www.ivoclarvivadent.fr>.

Le Contact Pro 2[®] de CEJ Dental Inc. (distribué en France par BISICO) permet, par sa nature translucide, une transillumination du composite en le plaquant contre la matrice (les embouts ont une face plate sur laquelle la lampe à photopolymériser s'adapte parfaitement). L'avantage de ces instruments est de combiner l'irradiation dirigée et la pression appliquée en direction de la surface de contact.



Figure 95 : Contact Pro 2[®], d'après <http://www.cejdental.com>

3.1.4. L'amalgame

L'amalgame d'argent reste un matériau de choix pour les restaurations proximales, même s'il fait aujourd'hui l'objet d'un principe de précaution visant à en limiter l'emploi chez des patients ciblés comme étant à risque (femme enceinte, enfant de moins de six ans, patients à la fonction rénale altérée...). Son éviction totale viendra peut être de raisons plus environnementales, visant le mercure qu'il contient et son devenir (Roche X., 2010).

Le taux de récurrence carieuse a été décrit comme moitié moindre sous un amalgame, eu égard à un soin réalisé en résine composite (que nous aborderons ensuite).

3.1.4.1. Indications

Les patients à risque carieux élevé sont l'indication la plus fréquente pour la mise en œuvre de l'amalgame. L'effet bactéricide de cet alliage et sa résistance à la corrosion en milieu buccal lui confèrent une très bonne longévité.

Ses caractéristiques mécaniques, ainsi que sa couleur grise (brillant idéalement), le réservent à des cavités sur prémolaires ou molaires.

Le maintien en place de ce matériau réclame des tailles assez délabrantes pour la dent, avec des moyens de rétention tels que des queues d'aronde. L'épaisseur de matériau doit être suffisante (1,5 mm minimum), la largeur des isthmes ne doit pas être inférieure à 1,5mm, et ce pour en assurer la longévité en termes de résistance mécanique.

Il peut être utilisé pour reconstituer plusieurs cuspides, sur une molaire par exemple, suite à l'éviction d'une carie classée jusqu'au stade 3 au sens SiSta.

Si la dent a été dépulpée et que seule la face proximale qui nous intéresse manque (i.e. s'il reste au moins 3 murs amélaire), une reconstitution coronoradiculaire peut être envisagée à l'aide d'un tenon. Il ne faut toutefois pas négliger les phénomènes de corrosion qui peuvent s'établir entre l'amalgame et les autres alliages présents en bouche, notamment ceux d'une éventuelle couronne qui coifferait la restauration. Ces phénomènes ont d'ailleurs été rapportés sur de telles couronnes :

- Odén A. et Tullberg M. (1985), sur des couronnes en alliage d'or de type III ;
- Dewald J.P., Arcoria C.J. et Marker V.A. (1992), sur des couronnes en or ; mais la corrosion était nettement moindre avec un scellement au ciment à l'oxyphosphate de zinc (comparativement à un CVI) ;
- Toumelin-Chemla F. et Lasfargues J.J. (2003), sur un couronne en alliage d'argent.

3.1.4.2. Mode opératoire à respecter

Après l'anesthésie du site, dans un premier temps, la cavité de classe II est réalisée : l'ensemble des tissus cariés est évincé par l'emploi successif de fraises diamantées (montées sur turbine ou contre angle bague rouge) pour l'élimination de l'émail affecté ou non soutenu, puis de fraises carbure de tungstène (montées sur contre angle bague bleue ou double bague verte) pour la dentine infectée. Pour éviter d'endommager la dent adjacente, on pourra placer dans l'espace interdentaire une bande matrice métallique maintenue en place par un coin de bois de dimension adaptée.

Dans un deuxième temps, la matrice est mise en place pour assurer la restauration in situ.

3.1.4.3. Avantages et inconvénients

3.1.4.3.1. Avantages

- Bactéricidie :

L'amalgame est depuis longtemps préconisé dans les contextes à fort risque carieux, chez les enfants comme chez les adultes. Les résidus de sa corrosion sont bactéricides.

- Mise en œuvre :

Sa mise en place est relativement rapide et aisée et doit avoir lieu en un seul temps. La reconstitution de la morphologie est facile.

- Peu de variation volumique :

Il ne présente pas (ou peu) de rétraction de prise (inférieure à 0,2% en volume), contrairement aux résines composites.

- Propriétés physiques :

En parcourant le tableau 1, nous pouvons remarquer de bonnes résistances à la traction et à la compression, ainsi qu'une bonne dureté (eu égard à la dureté des composites en général).

Tableau 1 : Tableau comparatif des propriétés mécaniques de l'amalgame, de l'émail, de la dentine et des résines composites.

	<i>Dureté Vickers</i>	<i>Resistance à la traction</i>	<i>Résistance à la compression</i>	<i>Coefficient de dilatation thermique</i>	<i>Coefficient de transmission thermique</i>
<i>Amalgame</i>	100 à 160 HVN	50 à 55 Mpa	250 à 500 MPa	22.10^{-6} à $28.10^{-6}/K$	$83 \text{ W.m}^{-1}.K^{-1}$
<i>Email</i>	260 à 370 HVN (2)	11 à 42 Mpa (3)	76 à 290 MPa (5)	$11,4.10^{-6}/K$	$0,93 \text{ W.m}^{-1}.K^{-1}$
<i>Dentine</i>	50 à 60 HVN (2)	34 à 62 Mpa (3)	297 à 347 MPa (5)	$8,6.10^{-6}/K$	$0,64 \text{ W.m}^{-1}.K^{-1}$
<i>Composite</i>	50 à 65 HVN (4)	36 à 49 Mpa (1)	300 à 400 Mpa (6)	22.10^{-6} à $70.10^{-6}/K$	$1,09 \text{ W.m}^{-1}.K^{-1}$

(1) d'après Mota E.G. et Coll., 2006. (2) d'après Gutierrez-Salazar M.P. et Reyes-Gasga, J., 2003.
 (3) d'après Gianninia M. et Coll., 2004. (4) d'après Hosseinalipour M. et Coll., 2010
 (5) d'après Craig R.G. et Coll., 1961.(6) d'après Vreven J. et Coll., 2005.

- Faible coût :
Son coût est contenu et sa longévité reconnue.

3.1.4.3.2. Inconvénients

- Esthétique :

Son aspect ne peut soutenir la comparaison avec les résines composites ou les ciments verre-ionomère. Ainsi, son utilisation est peu compatible avec les soins sur le bloc incisivo-canin dans le cadre de reconstitutions visibles extérieurement.

- Principe de taille :

Sa mise en place et sa rétention réclament des tailles de cavités délabrantes pour la dent, allant au delà de la simple éviction de carie et faisant fi des principes d'économie tissulaire.

- Toxicité buccale :

Il pourrait provoquer des courants de galvanisme (effet de « pile » avec pour anode et cathode deux reconstitutions en amalgame et comme solution d'électrolytes la salive (corrosion ?). Taxés de provoquer des picotements ou des brûlures, ils n'en seraient peut-être pas la cause comme le montrent certaines études qui démontrent aussi la forte incidence de troubles psychiques ou psychosomatiques chez ces patients (K.J. Anusavice et Coll., 1993 ; J. Bergdahl et Coll., 1995 ; AFSSAPS, 2005)

Des phénomènes de tatouage de la muqueuse buccale peuvent régulièrement être observés : ils correspondent à des résidus de la corrosion présents dans les lysosomes des cellules épithéliales.

Enfin, et c'est la seule pathologie objectivement rattachée aux amalgames, un lichen plan oral pourrait en être la conséquence, via une sensibilisation au mercure (H.F. Hildebrand et Coll., 1998 ; L. Wong et S. Freeman, 2003 ; M.D. Martin et Coll., 2003 ; AFSSAPS, 2005).

- Toxicité systémique :

La libération de mercure chez les personnes porteuses d'amalgame représente moins de 5µg par jour, largement en deçà du seuil d'effet sub-clinique. L'implication de l'amalgame dans l'apparition de la maladie d'Alzheimer, de la sclérose en plaque, de la sclérose latérale amyotrophique ou de l'autisme, bien que maintes fois évoquée, n'a pu être scientifiquement prouvée (E. Mortier et Coll., 2010).

- Toxicité environnementale :

Cette toxicité prétendue accentue la mauvaise réputation de l'amalgame. Le rapport du SCHER en 2008 minimise l'impact des émissions de mercure dues à l'utilisation de l'amalgame dentaire sur les risques environnementaux et d'exposition indirecte des personnes (SCHER, 2008).

3.1.5. Les résines composites

Ces résines permettent des reconstitutions dentaires in situ, et requièrent l'emploi d'un système adhésif en 1 ou 2 étapes, avec ou sans mordantage préalable. C'est ce système adhésif qui va assurer la cohésion entre la structure dentaire, hydratée au niveau dentinaire, et la résine, hautement hydrophobe. La résine, modelable, voit sa forme figée une fois mise en place par le biais d'une lumière à spectre de longueurs d'ondes spécifiques (photo-polymérisation).

La résine composite est quant à elle composée d'une matrice organique, de charges inorganiques ou organo-minérales et d'un agent de couplage. Lors de la photo-polymérisation, la portion matricielle se rétracte par le biais de la création de liaisons covalentes carbone-carbone simples intra et intermoléculaires en son sein, occasionnant par là même une rétraction de toute la structure résineuse mise en place.

La rétraction de la phase organique varie en fonction de sa nature : le bisGMA (produit de la réaction entre le bisphénol A et le méthacrylate de glycidyl) présente une rétraction de 3 à 5%, l'UDMA (uréthane diméthacrylate ou diuréthane) se rétracte de 5 à 9% (d'après J. Vreven et Coll., 2005.)

Les charges inorganiques sont en quartz, en verre ou en silice, d'un diamètre allant de 0,8 μ m à 100 μ m. Plus le rapport en volume charges/matrice est important (au delà de 55-60% en particulier), meilleures sont la résistance à la fracture et à l'usure. La dureté et le module d'élasticité augmentent aussi de concert. La rétraction de prise diminue dans le même temps et le coefficient d'expansion thermique est plus compatible avec celui des tissus dentaires. D'un point de vue clinique,

viscosité et aptitude au polissage sont augmentées par la densité volumique de charges.

Ces caractéristiques physico-chimiques vont avoir un impact considérable sur les indications d'utilisation de ces résines et leur mise en œuvre in situ.

3.1.5.1. Indications

La pose de la digue garantit sur le site de travail une hygrométrie n'excédant pas celle de la salle de soin. L'air expiré par le patient ne vient pas, par la condensation de la vapeur d'eau dont il est porteur, polluer la surface dentaire préparée. Dans ces conditions les indications des résines composites sont :

- toute dent de l'arcade dans la mesure où elle est accessible aux instruments rotatifs ;
- les cavités proximales dont la limite cervicale est à distance de la gencive attachée papillaire, i.e. supragingivale : le fluide sulculaire ne vient pas polluer la préparation ;
- dans le cadre de critères esthétiques à respecter : dents intervenant dans le sourire ou visibles lors de la phonation ;
- patients présentant un faible risque carieux.

3.1.5.2. Mode opératoire à respecter

La méthode de reconstitution varie en fonction de la dent concernée. Il conviendra ainsi de différencier les restaurations antérieures intéressant le bloc incisivo-canin (maxillaire et mandibulaire) des restaurations des dents pluricuspidées (prémolaires et molaires des deux arcades).

La rétraction de prise du composite se produit dans les trois dimensions de l'espace (et donc suivant 6 directions (axe assorti d'un sens)). Pour réduire son influence, il ne faudrait idéalement appliquer le composite que sur une seule face de la cavité (au sens face plane). Ainsi, la composante orthogonale de la rétraction serait sans répercussion. La rétraction s'exprimant en pourcentage de l'épaisseur de composite, réduire cette épaisseur conduit à réduire le hiatus créé à l'interface dent/composite.

Le placement incrémental du composite permet ainsi de réduire l'impact de sa rétraction de prise et donc de limiter les risques de percolations ultérieures. Roopa N.R. et Coll. (2011) ont évalué différentes manières de placer le composite dans une cavité de classe II, et ce sur le plan de la percolation bactérienne marginale (occlusale et gingivale). Ils en ont tiré une hiérarchie allant, ci-dessous, de la solution la plus performante à la moins performante :

- mise en place horizontale fractionnée (figure 96) ;
- mise en place centripète (figure 97) ;
- mise en place oblique (figure 98) ;
- mise en place en un seul incrément (figure 99).

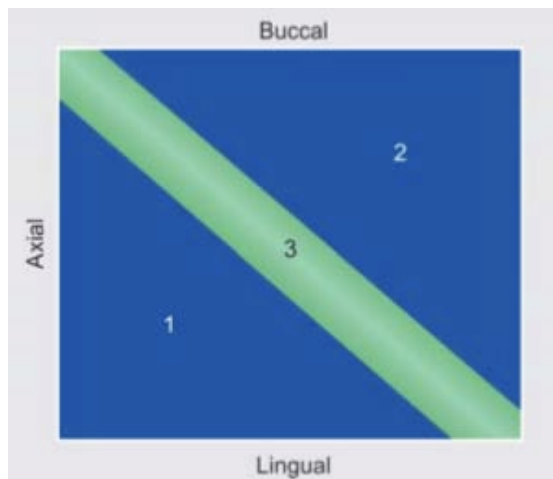


Figure 96 : Technique horizontale fractionnée (vue de dessus du fond de la cavité, incréments placés dans l'ordre signifié par les chiffres), d'après Roopa R.N. et Coll, 2011.

Figure 97 : Technique centripète, impliquant dans un 1^{er} temps la réalisation d'un fin mur proximal contre la bande matrice (incréments 1 et 2), avant de combler le reste de la cavité (3 puis 4), d'après Roopa R.N. et Coll, 2011.

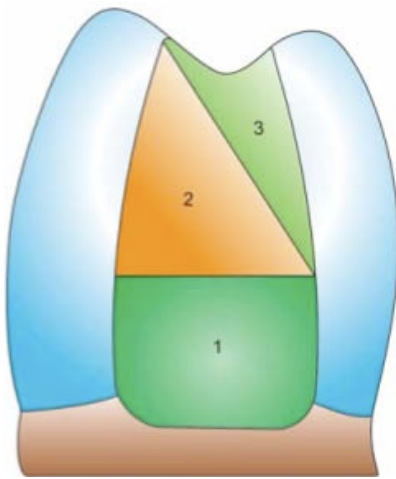
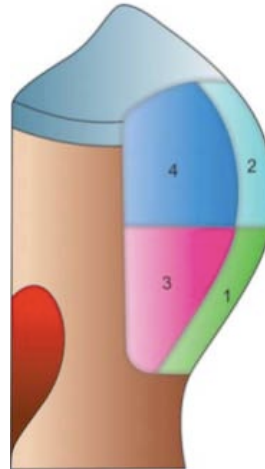
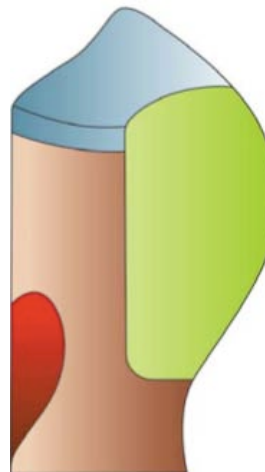


Figure 98 : Technique oblique, 1^{er} incrément placé horizontalement sur la face cervicale, 2^e incrément placé en contact des versants axial et vestibulaire de la cavité, et du 1^{er} incrément, puis 3^e incrément placé pour achever la restauration, d'après Roopa R.N. et Coll, 2011.

Figure 99 : Technique en un seul incrément, d'après Roopa R.N. et Coll, 2011.



Deliperi S. et Bardwell D.N. (2002) proposent quant à eux de reconstituer séparément émail (composite microhybride et polymérisation par insolation pulsée) puis dentine (composites flow et microhybride, polymérisation progressive), en applications obliques (mélange des figures 97 et 98).

3.1.5.2.1.Dents antérieures

La reconstitution du PCI dans cette zone peut se faire de diverses manières, cependant la première partie de la restauration visera toujours à reconstruire la paroi palatine/linguale de la(des) dent(s) (à l'exception de la méthode employant une matrice polycarbonate préformée). La fin des soins voit systématiquement le réglage de l'occlusion et le polissage du composite à l'aide de disques de granulométrie décroissante et de fraises silicones.

- A l'aide d'une clé silicone :

Si la forme de la dent est anatomiquement et fonctionnellement satisfaisante, une clé en silicone peut être réalisée avant même l'éviction de la carie. En ne gardant que la moitié palatine ou linguale de la clé en regard du site carieux, on dispose d'un support idéal pour la face palatine ou linguale, conservant ainsi la largeur et la hauteur de la couronne dentaire initiale. Cette clé peut également être réalisée sur un modèle en plâtre issu d'une empreinte de situation sur laquelle une cire prospective (« wax-up ») permet de compenser les tissus manquants.

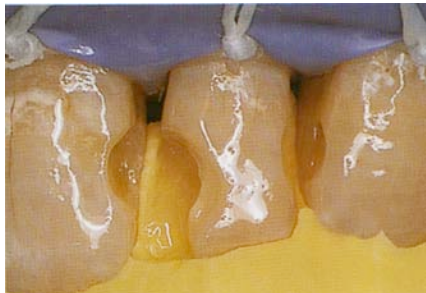

Figure 100 : Gouttière silicone pour reconstruction de 21, 22 et 23, d'après Roulet J.-F. et Spreafico R., 2003

La clé palatine est remise en place après la taille et la pose de la digue. Au préalable, un coup vertical de bistouri dans la clé aura permis d'insérer dans le plan du PCI un morceau de matrice transparente (ou métallique). Ceci vise à isoler la dent voisine lors du mordançage, de l'application de l'adhésif et de la mise en place du composite.

- A l'aide d'une matrice transparente :

Si la dent a été détériorée au point de ne plus avoir de contact de avec sa voisine, on pourra utiliser de la bande matrice transparente en polycarbonate (disponible entre autres chez Kerr Hawe, Directa, Ivoclar Vivadent ou Polydentia, en hauteurs diverses, allant de 5 à 9mm) et des coins de bois pour la maintenir en place, assurer son adaptation à l'arête cervicale de la préparation cavitaire et écarter les dents dont le PCI doit être reconstruit.

Mise en place après l'éviction de la carie, la matrice protège la surface amélaire de la dent voisine lors du mordançage et de l'application de l'adhésif.

Elle est maintenue en place par un coin de bois dans un espace interdentaire à distance du PCI à reconstituer, de manière à s'enrouler autour de la dent lésée pour reproduire sa forme palatine.

Une fois la portion palatine reconstituée en composite polymérisé, la matrice pourra être rabattue sur le composite (encore non polymérisé) placé pour

comblent le reste de la cavité, de manière à le mettre en continuité avec la paroi vestibulaire de la dent. Le composite sera donc polymérisé selon la forme d'embrasure souhaitée.

Cette méthode, très « praticien dépendante » réclame une relative expérience pour donner de bons résultats.

- A l'aide d'une matrice polycarbonate préformée :

Dans le cadre de lésions ayant déjà détruit le PCI, et où l'angle incisivo-proximal surplombant ce PCI doit être restauré, des matrices préformées procureront de bons résultats apparents (type COFORM™ de chez Directa). Mais à l'inverse des outils précédents, elles n'imposent pas une reconstitution préalable de la face palatine.

Leur mise en œuvre impose d'appliquer le composite en une seule étape, ce qui, nous l'avons signalé, tend à majorer la rétraction de polymérisation et donc à favoriser la création d'un hiatus entre le tissu dentaire et la reconstitution.

Il faudrait donc réserver leur utilisation à des lésions de très faible étendue, ce qui semble assez antithétique avec des lésions intéressant le PCI et un angle dentaire.

3.1.5.2.2.Dents postérieures

Les précautions d'usage restent les mêmes en ce qui concerne l'application du composite. Il doit être mis en place par fines couches et polymérisées au même rythme. La plus grande proximité de la langue et la plus grande saturation de l'air en eau imposent plus que jamais la pose d'une digue pour isoler le site opératoire.

- Choix du système matriciel :

Contrairement aux reconstitutions antérieures, les reconstitutions postérieures peuvent être réalisées à l'aide de matrices métalliques ou en polycarbonate translucide, circonférentielles ou sectionnelles.

Pour certaines études, il semble que l'emploi de matrices sectionnelles, associées obligatoirement à des anneaux d'écartement type Mc Kean, G-Ring[®] ou V3[®], donne des PCI plus forts (Peumans M. et Coll., 2001 ; Loomans B.A.C. et Coll., 2006 ; Loomans B.A.C. et Coll., 2006 ; Saber M.H. et Coll., 2010 ; Wirsching E. et Coll., 2011 (pour des cavités MO ou DO) ; Chuang S.-F. et Coll., 2011) mais trop forts en comparaison avec des PCI physiologiques, et la matrice circonférentielle semble alors supérieure (Kampouropoulos D. et Coll. 2010).

La matrice circonférentielle [non ajustée (ou non « *pre-contoured* »)] n'est pas pour autant plébiscitée : utilisée sans anneau d'écartement, elle ne permet pas de recréer des PCI suffisamment forts (Loomans B.A.C. et Coll., 2006), ni un profil satisfaisant (Yetto R., 2003). L'utilisation d'un instrument compressif type Contact Pro 2[®] de CEJ

Dental Inc. n'améliore pas les choses (Saber M.H. et Coll., 2010) et seul l'emploi d'un anneau de séparation permet d'élever la force du PCI reconstitué (Keogh T.P. et Bertolotti R.L., 2001 ; Loomans B.A.C. et Coll., 2006).

L'évolution dans le temps d'un PCI trop fort reconstitué à l'aide d'une résine composite va dans le sens de son affaiblissement (Loomans B.A.C. et Coll., 2007) et cela pourrait mener à se tourner presque exclusivement vers les matrices sectionnelles. Ce serait sans compter sur les surplombs générés en grand nombre.

En effet, les matrices sectionnelles semblent systématiquement être à l'origine de surplombs cervicaux nettement plus importants qu'avec des matrices circonférentielles (Loomans B.A.C. et Coll., 2009). Eli I. et Coll. (1991) semblent en premier lieu attribuer ces surplombs au mésusage des coins de séparation, indispensables pour plaquer la matrice au profil cervical de la dent (ce qui est théoriquement son rôle principal). La section transversale cervicale de certaines dents montre un périmètre cervical non dépourvu de concavités, auxquelles la matrice ne peut s'adapter intégralement sans un placement adéquat des coins de séparation (figures 101 et 102).

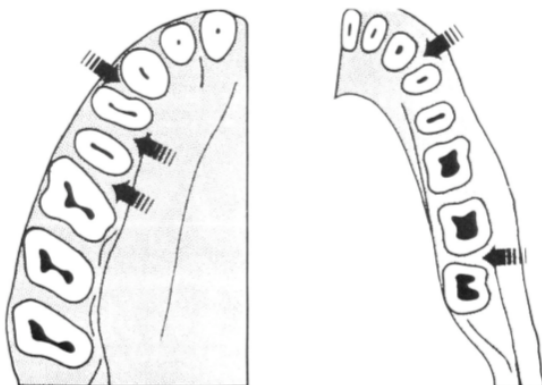
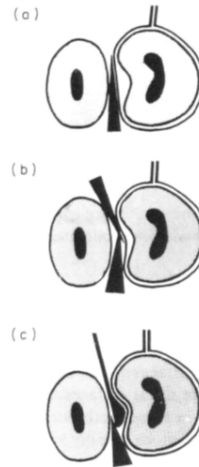


Figure 101 : Angles d'insertion préférentiels des coins de séparation, au maxillaire à gauche et à la mandibule à droite, d'après Eli I. et Coll, 1991.

Figure 102 : Différentes insertions de coins de séparation, incorrecte en haut, perfectible au milieu et idéale en bas, d'après Eli I. et Coll, 1991.



La matrice peut être métallique (opaque) ou plastique (translucide). F. Demarco et Coll. (2011) ont pu montrer qu'entre matrice métallique et matrice translucide, aucune différence significative n'était décelable dans l'évolution de la qualité de la restauration à 4 ans (point de contact et adaptation marginale évoluent défavorablement dans les deux cas). N. Hoffmann et A. Hunecke (2006) ont trouvé les mêmes résultats en procédant *in vitro*. Prakki A. et Coll. (2004), ne voient pas de différence significative entre matrice métallique et matrice plastique translucide concernant la force du PCI reconstitué.

En revanche, concernant la percolation bactérienne, la matrice plastique translucide prend clairement les devants, permettant une meilleure polymérisation du composite cervical par des abords vestibulaire ou lingual/palatin (Cvitko E., Denehy G. et Boyer D.B., 1992 ; Gharizadeh N., Moradi K. et Haghhighizadeh M.H., 2007). Lutz F., Krejci I. et Barbakow F. (1992) rendent même primordial l'emploi de coins conducteurs de lumière (tels que les Cure Through G-Wedges™ de Garisson).

Une fois la matrice en place, le mordantage réalisé et l'adhésif appliqué et polymérisé, le composite est appliqué contre la matrice et contre la paroi horizontale de la cavité. La résine est maintenue contre la matrice, elle même appliquée contre la paroi proximale de la dent voisine. Polymérisé dans cette configuration, le composite constitue la portion de la restauration qui recrée le PCI.

La solution la plus performante en ces termes serait donc l'emploi combiné d'une matrice circonférentielle pré-ajustée ou d'un matrice sectionnelle pré-ajustée, transparente, de coins de séparation translucides judicieusement placés et coordonnés à des anneaux de séparation (Loomans B.A.C., 2007), anneaux parmi lesquels le V3[®] de Triodent[™] et le Compositi-Tight 3D[®] soft face ring de Garisson semblent les plus efficaces, selon Raghu R. et Srinivasan R., 2011.

- Choix du composite :

Pour Loomans B.A.C. et Coll. (2006) et Klein F. et Coll. (2002), les composites flow fourniraient un PCI moins fort que celui obtenu avec un composite de moyenne viscosité, lui même moins fort que celui obtenu avec un composite de haute viscosité (compactable donc). En revanche, pour Peumans M. et Coll. (2001), les composites dits compactables ne sont apparemment pas plus efficaces que les conventionnels dans la réalisation d'un PCI « fort ». La différence à ce niveau se ferait avec le système matriciel, théorie confirmée par Chuang S.-F. et Coll. (2011).

Concernant les surplombs, ils ont plus nombreux avec un composite flow qu'avec un composite à haute viscosité, (Frankenberger R. et Coll., 1999) mais le remplissage de la cavité est meilleur (sans recourir au compactage). Si l'on recourt au compactage, alors les surplombs sont aussi nombreux, la faute à une probable déformation de la matrice et son adaptation insuffisamment intime à la surface cervicale de la dent (Chuang S.-F. et Coll., 2011).

Les surplombs sont donc difficilement évitables et devront être éliminés par le biais de bandes de polissage (*plastic finishing strips*) ou à l'aide d'un bistouri faucille (lame n°12).

- Procédure à suivre :

Une fois la digue et la matrice en place (avec les coins adaptés et les anneaux séparateurs adéquats), la technique incrémentale horizontale fractionnée décrite par la figure 96 peut être employée, tout comme la technique incrémentale centripète décrite par la figure 97. Les instruments compressifs décrits en 3.1.3 peuvent aussi être utilisés pour créer le PCI.

La matrice transparente permet la transillumination vestibulaire et linguale/palatine, de même que les coins translucides.

Une fois la polymérisation et les ajouts incrémentaux terminés, comme pour l'amalgame, la matrice est retirée suivant une composante linguo/palato-vestibulaire, après retrait de l'anneau d'écartement et du coin d'écartement.

On procède alors à l'élimination des surplombs (*strips* de la gamme Sof-Lex™ de 3M ESPE par exemple et

bistouri à lame faucille n°12) et à l'ajustage de l'occlusion.
Enfin, on termine le soin en en polissant la surface.



Figure 103 : *Plastic finishing strips* Sof-Lex™ de 3M ESPE, d'après <http://solutions.3mfrance.fr>.



- Possibilité d'utiliser des inserts vitrocéramiques, silanisés, collés au composite :

La mise en place d'inserts vitrocéramiques (type Cerana[®], SonicSys[®]) diminuent les risques de percolation en permettant de minimiser les effets de la rétraction de polymérisation (Donly K.J. et Coll., 1989, Salim S., Santini A. et Safar K.N., 2005 ; Rominu M. et Coll., 2009) et en diminuant le coefficient de dilatation thermique du soin mis en place (Bowen R.L., 1987). Ils permettent également de reconstituer un PCI de bonne qualité (Hugo B. et Coll., 2001), voire même de meilleure qualité que celui obtenu avec un instrument compressif ou un amalgame (El-Bradawy W.A. et Coll., 2003).

Les inserts β -Quartz[®] semblent donner de moins bons résultats que les inserts SonicSys[®] ou Cerana[®] (Strobel W.O. et Coll., 2005) et ne pas donner des reconstitutions de si bonne qualité sur le long terme (Sjögren G. et Coll., 2000).

Les inserts imposant l'utilisation d'un instrument de taille spécifique (SonicSys[®] et Cerana[®]) procurent une meilleure adaptation marginale à la cavité i.e. de moindres risques de percolation bactérienne (Federlin M., Thonemann B. et Schmalz G., 2000).

Mais ces systèmes sont contraires au principe d'économie tissulaire qui prévaut aujourd'hui.



Figure 104 : Insert céramique SonicSys™, d'après <http://www.kavousa.com>.

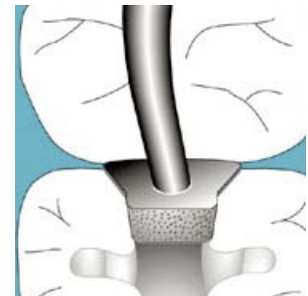


Figure 105 : instrument de taille SonicSys™ approx, d'après <http://www.kavousa.com>.

3.1.5.3. Avantages et inconvénients

3.1.5.3.1. Avantages

- Esthétique :

L'intégration esthétique, pour peu que la couleur du composite soit adéquate, est bien meilleure que celle de l'amalgame dans les secteurs postérieurs, surtout pour les dents mandibulaires, dont la face occlusale est souvent visible lors de la phonation.

Quant aux reconstitutions antérieures, elles bénéficient à plein du mimétisme du composite avec les différentes parties de la dent, copiant à merveille le brillant translucide de l'émail ou l'opacité mate de la dentine. Tout ceci, sous condition d'une parfaite maîtrise de ses produits par le praticien.

- Réglage de l'occlusion:

Une fois mis en place, le composite est poli et l'occlusion ajustée. Ceci est possible grâce à sa capacité à être retravaillé une fois que la polymérisation a eu lieu, contrairement à l'amalgame. En effet, une fois sa prise réalisée, celui-ci ne peut être retouché immédiatement avec des instruments rotatifs coupants, sous peine d'en affecter les caractéristiques mécaniques.

- Physique :

Les caractéristiques physiques des composites ont été évaluées sur plusieurs années, afin d'en évaluer l'évolution et la détérioration. R.W. Wassel et Coll. (2000) ont montré la qualité persistante sur 5 ans de la couleur, des contacts interproximaux, des contacts

occlusaux et de l'adaptation parodontale (index gingival) sur des restaurations postérieures de classe II réalisées avec le produit Coltène Brilliant Dentin® (composite microhybride). Torres C.R. et Coll. (2010) reportent les bonnes performances sur 3 ans de deux composites compactables.

3.1.5.3.2. Inconvénients

- Rétraction de prise :

La rétraction de prise qui a lieu lors de la photopolymérisation met en péril le joint entre le composite et la structure dentaire. Aussi fractionnée soient la mise en place et la polymérisation de la résine, la rétraction se produit toujours, et pour réduire son importance, il faut prendre le temps d'apposer des couches toujours plus fines, sur une surface plane.

- Réinfiltration carieuse :

Conséquence de la rétraction, un espace s'ouvre à l'interface entre la reconstitution et la dent, laissant la voie libre aux microorganismes et aux nutriments nécessaires à leur prolifération. Cet espace est d'autant plus facilement colonisé que la surface proximale de la dent est rarement nettoyée correctement par le patient, laissant ainsi s'accumuler la plaque dentaire.

De plus, les résidus du TEGDMA favorisent le développement des colonies de *Streptococcus Mutans* et *Streptococcus Salivarius* à l'interface composite/dent (Khalichi P., Cvitkovitch D.G. et Santerre J.P., 2004).

Enfin, la surface des résines composites modernes absorbe les résidus sucrés de glycoprotéines (contenus dans la salive), auxquels les bactéries adhèrent via des adhésines spécifiques (les lectines par exemple). L'adhérence sur les composites est ainsi nettement meilleure que sur la céramique (Schmalz G., 2009).

- Biocompatibilité :

Comme l'amalgame, sa biocompatibilité pourrait être remise en cause prochainement. En effet, la nature des matrices à base de BisGMA, renfermant du bisphénol A, sont aujourd'hui sur la sellette.

Par ailleurs, en 2006, Schweikel H. et Coll. mettaient en évidence la cytotoxicité et la génotoxicité in vitro du TEGDMA sur des cellules pulpaire humaines.

Récemment, le TEGDMA et l'UDMA ont été reconnus comme étant cytotoxiques et génotoxiques lors d'expériences les mettant en présence de cellules ovariennes de rates (Wisniewska-Jarosinska M. et Coll., 2011). Les mêmes conséquences ont été constatées lors d'expériences sur des mouches, révélant un effet mutagène non négligeable (Arossi G.A. et Coll., 2010).

De plus, les résidus non polymérisés de la matrice peuvent créer des sensibilisations et déclencher des phénomènes allergiques ultérieurs.

3.2. Technique indirecte

La technique indirecte fait appel à l'intervention du laboratoire de prothèse qui, sur la base des empreintes de la dent préparée et de l'antagoniste et de l'enregistrement de la relation intermaxillaire, produira une reconstitution dentaire qui sera scellée ou collée dans un deuxième temps clinique.

Cette technique requiert une taille dite de dépouille, éliminant tous les angles vifs et privilégiant les arrondis, de manière à permettre l'insertion de la prothèse sur la dent à reconstituer. Aucun surplomb ne pourra donc être laissé.

3.2.1. Indications

Permettant des reconstitutions de plus grande ampleur que les techniques de reconstitution directe, la méthode indirecte pourra donc être employée dans les cas suivants :

- cavité intéressant une ou plusieurs cuspides : lorsqu'une ou plusieurs cuspides ont été touchées lors de l'éviction de la carie, leur reconstitution in situ sera avantageusement remplacée par le scellement d'une pièce prothétique respectant mieux les relations occlusales avec la dent antagoniste ;
- cavité intéressant un point de contact au moins : la surface proximale sera reconstituée idéalement pour peu que le profil d'émergence de la racine soit bien enregistré lors de l'empreinte.
- cavité intéressant une face proximale, la face occlusale et la face vestibulaire et la face palatine ou linguale : la matrice, qu'elle soit sectionnelle ou circonférentielle, ne permettra pas la restauration de l'embrasure et d'un point de contact satisfaisant, à moins d'y passer beaucoup de temps ;
- Limite cervicale de cavité juxtagingivale voire sous gingivale : les exsudats sulculaires sont susceptibles de refouler le matériau de

reconstitution et de polluer la surface dentaire sur laquelle il s'appuiera ;

- Dent pulpée comme dépulpée : la pose d'une prothèse n'implique pas obligatoirement que la dent soit dépulpée. Un inlay ou un onlay, voire même une couronne peuvent être une bonne solution de reconstruction d'une dent vivante. La taille de la cavité devra tenir compte de ce paramètre, faisant appel à une irrigation abondante et à la mise en place d'un éventuel fond de cavité en ciment verre ionomère (comme on pourrait y avoir recours pour une technique directe).

3.2.2. Avantages et inconvénients

3.2.2.1. Avantages

Les avantages sont en réalité des points de supériorité vis à vis de la méthode directe :

- restitution idéale et optimale de l'anatomie occlusale;
- restitution de l'anatomie proximale (convexités et concavités) et donc d'un PCI aux meilleures caractéristiques possibles ;
- restitution d'une esthétique irréprochable quand la couleur a été prise correctement et que la prothèse est maquillée à bon escient ;
- adaptation très précise aux parois de la cavité minimisant la percolation par des microorganismes susceptibles de provoquer des reprises carieuses ;
- élimination du phénomène de contrainte de prise liée à la rétraction lors de la photopolymérisation pour les inlays onlays en composite ;
- possibilité de reconstituer plusieurs dents de la même arcade en même temps : quand un PCI est détruit par l'éviction de la carie, la reconstitution doit assez

souvent intervenir sur les deux dents adjacentes. Et le faire en laboratoire permet de ne privilégier ni l'une, ni l'autre des deux dents : par la méthode directe, il peut arriver qu'une des dents prenne plus de place dans l'espace interproximal qu'initialement, diminuant par la même occasion l'espace dévolu à la reconstitution de la deuxième dent ;

- possibilité de reconstituer des dents difficiles d'accès.

3.2.2.2. Inconvénients

- coût pour le praticien : la nécessité de réaliser une empreinte de l'arcade concernée et de son antagoniste, et celle d'enregistrer la relation inter maxillaires rendent l'acte chronophage ; ceci sans compter l'obligation de revoir le patient pour la pose de la prothèse ;
- coût pour le patient : les inlays et onlays sont à ce jour remboursés comme des soins effectués en direct, soit 28,92€ pour une obturation 2 faces et 40,97€ pour une 3 faces ; le seul coût horaire du plateau technique dentaire oblige le praticien à pratiquer des tarifs plus élevés pour couvrir ses charges ; le patient a donc souvent des dépassements d'honoraire à payer sur ces actes (part hors nomenclature) ;
- entre les deux rendez-vous chez son praticien, le patient doit repartir avec des obturations transitoires ; en effet, quand un PCI a été détruit par la taille de la carie, la dent la plus distale peut basculer mésialement et modifier le site ; le ciment de scellement de la provisoire doit être choisi afin de ne pas inhiber le collage de la prothèse définitive.

3.2.3. Inlays composites

La technique indirecte est ici la méthode de choix mais ce type de restauration peut être aussi réalisé de manière semi-directe, en une unique séance.

3.2.3.1. Technique semi-directe intra-buccale (d'après Decup F., 1999)

- Préparation sous digue de la cavité, de dépouille, de formes arrondies, sans angle vif, ni chanfrein (figure 106). Finitions avec une fraise bague rouge pour éviter les microrétentions susceptibles de bloquer l'inlay/onlay lors de la réalisation intra-buccale.

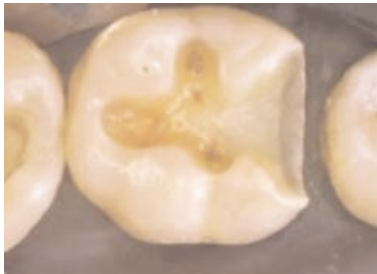
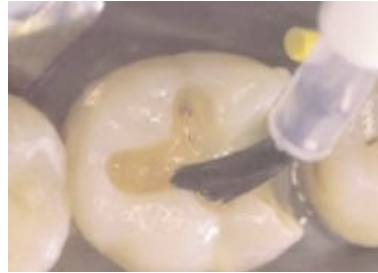


Figure 106. : Cavité pour inlay/onlay, d'après Decup F., 1999.

- Mise en place d'un éventuel fond de cavité en CVI ou en composite fluide, sauf sur l'émail.
- Mise en place de la matrice (transparente, avec des coins de séparation translucides).
- Pose d'un gel isolant dans la cavité (type Lab-separator[®] de Coltène, Gel Air Block[®] de Dentsply ou encore Insulating-gel[®] de Kulzer), pour l'isoler du composite (figure 107).

Figure 107 : Application du gel isolant, d'après Decup F., 1999.



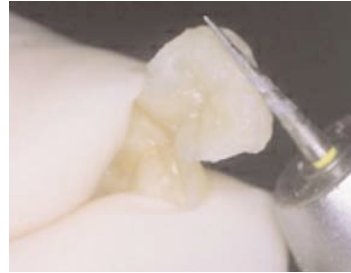
- Mise en place du composite teinte dentine (microhybride à haute densité de charges) en un unique incrément (sculpté) et photopolymérisation d'abord occlusal et lingual/palatin.
- Pose éventuelle de maquillant à la sonde en très faible quantité et photopolymérisation d'abord occlusal.
- Mise en place du composite teinte émail, sculpture de la face occlusale en continuité avec les structures résiduelles, puis photopolymérisation d'abord occlusal et lingual/palatin.
- Retrait de la matrice, du coin de séparation et de l'anneau de séparation.
- Retrait de l'inlay/onlay de la cavité à l'aide d'une sonde ou d'un bistouri à lame n°12 (figure 108).

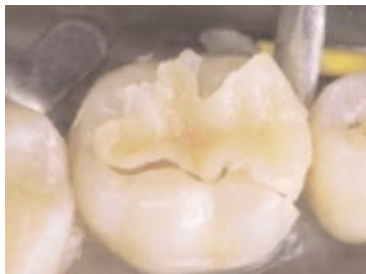

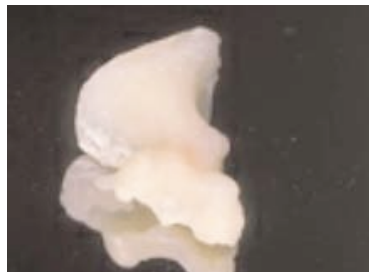Figure 108 : Retrait de l'inlay/onlay, d'après Decup F., 1999.

- Finitions avec une fraise grain fin (bague rouge ou jaune) montée sur turbine (figure 109). Elles permettent d'éliminer les surplombs proximaux et les irrégularités occlusales. On ne conservera qu'une petite surface de contact (on pourra ajouter du composite pour renforcer un PCI trop faible).

**Figure 109 : Premières finitions,
d'après Decup F., 1999.**



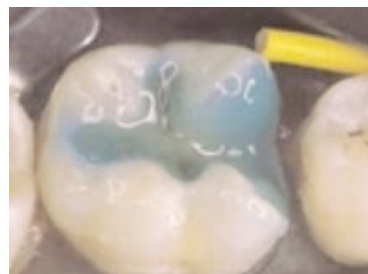- Illumination extrabuccale de l'inlay/onlay pour parachever sa polymérisation ou post-polymérisation par insolation dans un four ou par plongée dans l'eau bouillante pendant 5 min (moins bon état de surface qu'avec la chaleur sèche).
- Contrôle de l'adaptation dans la cavité, polissage et brillantage.
- Sablage de l'intrados de l'inlay/onlay à l'aéropolisseur (alumine 50 microns), rinçage puis silanisation.



**Figure 110 : Inlay/onlay avant sablage
et mordançage, d'après Decup F., 1999.**

- Protection de la dent adjacente (morceau de bande matrice) et mordançage à l'acide orthophosphorique à 37% de la cavité (figure 111).

**Figure 111 : Mordançage de la
cavité, d'après Decup F., 1999.**



- Mise en place de l'adhésif dans la cavité (figure 112).

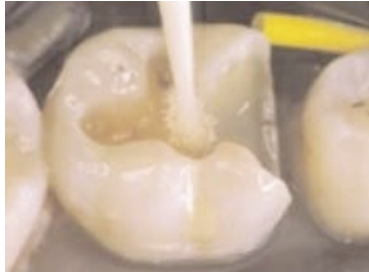


Figure 112 : Mise en place de l'adhésif dans la cavité, d'après Decup F., 1999.

- Pose d'une colle composite hybride (fortement chargée en particules fines, à mode de photopolymérisation dual) sur l'intrados de la pièce prothétique, mise en place de l'inlay/onlay.
- Retrait des excès de colle avec un fil dentaire en proximal et avec une sonde en occlusal, puis photopolymérisation en maintenant fermement en place l'inlay/onlay.
- Finition à l'aide de fraises grain fin rouge et jaune et avec une pointe d'Arkansas.
- Vérification de l'occlusion après dépose de la digue (figure 113).

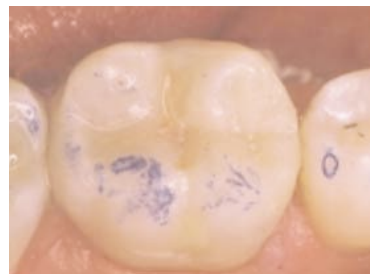

Figure 113: Vérification de l'occlusion, d'après Decup F., 1999.

- Polissage final des surfaces accessibles (pointes silicones et pâtes à polir).

3.2.3.2. Technique semi-directe avec un maître modèle plâtre

- Préparation de la dent selon les principes édictés dans la méthode semi-directe intra-buccale.
- Prise d'empreinte à l'aide d'un silicone double mélange par addition. Coulée du maître modèle en plâtre dur dans la même séance.
- Mise en place d'un espaceur sur le maître modèle, dans la cavité préparée, dont les contours auront été objectivés au crayon.
- Application du composite en 2 incréments couleur dentine puis émail, sculptés et photopolymérisés ensuite.
- Retrait de l'inlay/onlay du maître modèle.
- Post-polymérisation en four.
- Finition à l'aide de fraises bague rouge et bague jaune montées sur turbine puis à l'aide d'une pierre d'Arkansas.
- Pose éventuelle de colorants de maquillage dans les sillons, puis photopolymérisation.

La suite des opérations est la même que pour la méthode semi-directe intra-buccale, en reprenant à la préparation de l'inlay/onlay par sablage, rinçage puis silanisation.

3.2.3.3. Technique semi-directe avec un maître modèle silicone

- Préparation de la dent selon les principes édictés dans la méthode semi-directe intra-buccale.
- Prise d'empreinte à l'aide de ployvinylsiloxane. L'empreinte est enduite d'un isolant. Puis le maître modèle est « coulé » en silicone double mélange.
- L'inlay est réalisé sur ce maître modèle en silicone.

Les étapes suivantes sont les mêmes que pour la technique semi-directe employant un maître modèle en plâtre dur, en reprenant à la confection de l'inlay/onlay sur le maître modèle.

3.2.4. Inlays/Onlays/Couronnes en céramique

La céramique est le matériau biocompatible par excellence, vis à vis duquel le parodonte est le plus tolérant. Son adaptation esthétique ne souffre pas la critique pour peu que l'élément prothétique ait vu sa couleur choisie judicieusement et sa surface occlusale maquillée avec justesse. Ses caractéristiques thermiques, mécaniques et chimiques la rendent idéale pour les reconstitutions dentaires.

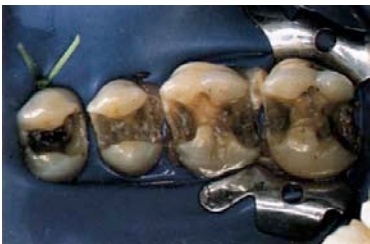

Figure 114 : Tailles pour inlays / onlays, d'après Garber D.A. et Goldstein R.E., 1995.

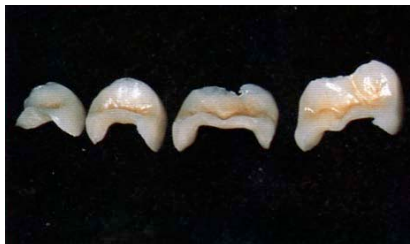

Figure 115 : pièces prothétiques céramiques avant pose, d'après Garber D.A. et Goldstein R.E., 1995.

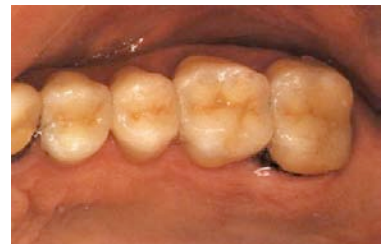

Figure 116 : Dents restaurées (trace du crampon visible au collet de 17, d'après Garber D.A. et Goldstein R.E., 1995.

Toutefois, sa faible résistance au cisaillement réclame d'avoir une certaine épaisseur de matériau pour ne pas risquer la rupture (au moins 1,5 à 2mm d'épaisseur pour une cuspidé). Sa dureté excédant celle de l'émail, elle pourra être à l'origine d'une usure prématurée de la dent antagoniste si les contacts occlusaux ainsi que les mouvements en latéralité et en propulsion n'ont pas été finement réglés.

3.2.5. Inlays/Onlays/Couronnes en or

Métal inerte par excellence, l'or, a longtemps été et reste un matériau de reconstitution dentaire de grande qualité. Sa grande ductilité lui donne une très bonne capacité de vieillissement en présence de contraintes de compression. Son potentiel électrochimique très élevé (potentiel du couple Au/Au⁺ : 1,692V) le rend très difficilement corrodable et lui confère un caractère allergène très limité même si certains cas de lésions dermatologiques de la sphère oro-buccale ont été signalés [lésions lichenoïdes en regard de couronnes métalliques, suite à la probable dilution d'ions Au⁺ dans la salive (sous forme de complexes) et à une sensibilisation qui en résulte (B. Dezfoulian et Coll., 2004)]. La biocompatibilité de l'or le range définitivement dans la catégorie des matériaux de reconstitution de choix.

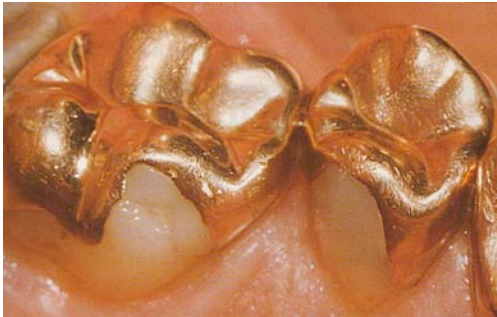

Figure 117 : Onlays en or, d'après Mount G.J., 2002.

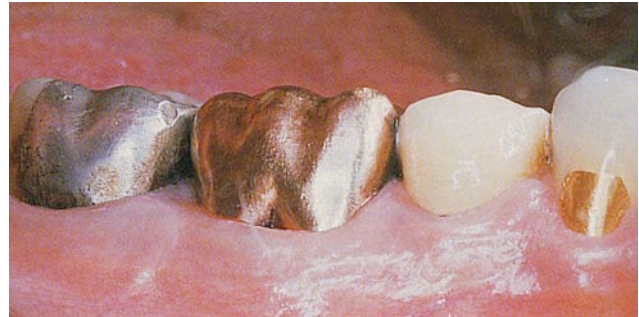

Figure 118 : Couronne en or sur 36, amalgame sur 37, couronne céramo-métallique sur 35, d'après Mount G.J., 2002.

Cependant, un des écueils de son utilisation en reste le coût. En effet, en ces temps de crise économique où l'or joue le rôle de valeur refuge pour les investisseurs du monde entier, il est difficile de réaliser des prothèses pour un prix contenu.

3.2.6. Inlays/Onlays/Couronnes métalliques

Par métallique, nous entendons ici tout alliage métallique n'incorporant pas d'or en son sein. Ces alliages sont le plus souvent composés de nickel et de chrome, ou de cobalt et de chrome.

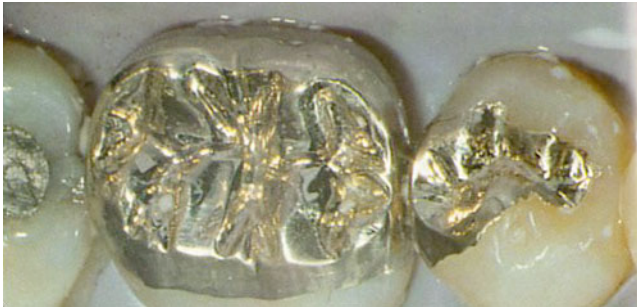

Figure 119 : Inlay et onlay métalliques, d'après Mount G.J., 2002.

3.2.7. Prise d'empreinte

3.2.7.1. Choix du support

Dans le cadre de nombreuses reconstitutions multiples sur la même arcade (3 contigües ou 2 sur dents non voisines), il sera préférable d'employer un porte empreinte permettant d'enregistrer l'intégralité de l'arcade : porte empreinte métallique type Rimlock. Il garantit une grande précision, un bon soutien du matériau d'empreinte, mais très long, il peut causer des réflexes nauséeux chez le patient. Il faudra également enregistrer l'arcade antagoniste et réaliser une cire d'occlusion pour objectiver la relation inter maxillaire.

Si la reconstitution ne concerne qu'un maximum de 2 dents voisines (aucune canine n'étant concernée), alors une empreinte sectorielle peut être envisagée, faisant alors appel à un mordue.

3.2.7.2. Choix du matériau d’empreinte

Il existe un grand nombre de matériaux que nous n’allons qu’énumérer en en rappelant les qualités et défauts principaux :

- polyéthers : grande stabilité dimensionnelle et grande précision, hydrophiles donc adaptés aux limites intrasulculaires. En revanche, temps de prise plus long, désinsertion parfois difficile. Parmi les produits présents sur le marché, on peut citer : Permadyne™ Penta™ H, Permadyne™ Garant™ 2:1 et Impregum™ F (de chez 3M™ ESPE™);
- silicones par addition : précision et stabilité dimensionnelle du même ordre que celles des polyéthers. En revanche, obligation d’utiliser deux consistances (putty et light) et hydrophobie relative. Parmi les produits disponibles, on peut nommer entre autres : gamme Affinis™ (de chez Coltène™ Whaledent™), gamme Aquasil™ (de chez Dentsply™), gamme Express 2™ (de chez 3M™ ESPE™);
- polyvinyloxy siloxanes: très grande précision avec rétraction de prise la plus faible de tous les matériaux d’empreinte. Mais temps de prise relativement long (3 à 7 minutes). Spécialités disponibles : gammes Express™ et Imprint™ II Garant™ (de chez 3M™ ESPE™).

3.2.7.3. Procédure à respecter pour l’empreinte

Cette procédure est décrite dans le cadre de l’utilisation d’un silicone par addition. Les temps de travail et de prise sont indiqués sur les notices d’utilisation et devront être scrupuleusement respectés pour tirer le meilleur parti du matériau d’empreinte.

- Mise en place du fil de rétraction gingivale : idéalement, mettre en place consécutivement dans le sulcus deux fils de section croissante préalablement humectés avec une solution de chlorure d’aluminium. On peut aussi disposer dans le sulcus une pâte à base de chlorure d’argent qui va récliner la gencive marginale.

- Retrait du fil / de la pâte de rétraction gingivale : juste avant d’injecter le silicone fluide en périphérie de la dent préparée, retirer le(s) fil(s) ou la pâte, rincer la zone et la sécher à l’aide de la seringue à air.

- Mise en place du silicone basse viscosité

- Mise en place du porte empreinte chargé avec le silicone haute viscosité.

- Retrait du porte empreinte d’un seul coup sec après la durée requise.

- Contrôle de la validité de l’empreinte : absence de traces de tirage, de bulle, reproduction du profil d’émergence radiculaire.

3.2.7.4. Pose de la prothèse

Après contrôle de l'occlusion (pour ce qui concerne les couronnes), de l'adaptation de la prothèse à la cavité et à ses profils marginaux, et vérification de la « force » du PCI (difficulté relative mais qui ne doit pas être excessive à l'insertion de la prothèse avant son scellement ou collage), la prothèse est définitivement fixée.

Le point crucial à ce stade est le retrait des excès de colle ou de ciment qui peuvent rester coincés dans les espaces interproximaux et être la cause d'un problème parodontal ultérieur à cet endroit même.

Le passage du fil dentaire dans ces espaces permettra d'éviter cet écueil et de contrôler la « force » effective du PCI réhabilité.

L'occlusion est vérifiée, les ajustements sont réalisés à l'aide de fraises de finition (spécifiques au matériau de reconstitution).

3.3. Critères de réussite

Il nous appartient ici de donner des critères objectifs et mesurables de la réussite du traitement entrepris lors de la réfection du PCI. Ces paramètres peuvent être évalués immédiatement après traitement, ou à distance.

3.3.1. Critères fonctionnels

3.3.1.1. Déflexion du bol alimentaire

Si le PCI remplit son rôle correctement, la papille interdentaire doit être saine et donc présenter les caractéristiques suivantes:

- épithélium kératinisé de couleur rose pâle ;
- absence d'œdème ;
- absence de poche clinique que ce soit d'un côté ou de l'autre de l'espace interproximal ;
- absence de lésion osseuse ;
- absence d'ulcération de la muqueuse papillaire ;
- absence d'accumulation de déchets issus de la mastication ou de plaque (pas de bourrages alimentaires) ;
- absence de saignement au brossage.

Cette bonne santé de la papille est aussi et surtout la conséquence d'une bonne hygiène interdentaire, indispensable à la pérennité du soin réalisé.

La bonne déflexion du bol alimentaire par le PCI se ressent à la mastication et aucune gêne ni douleur due à ce phénomène mécanique n'est à déplorer.

3.3.1.2. Hygiène interdentaire

Celle-ci est possible, dans de bonnes conditions et sans parler de la motivation du patient, si le soin a été réalisé correctement et s'il respecte les critères suivants :

- aspect lisse de la surface proximale de la restauration, n'offrant ainsi que peu de rétention pour la plaque ;
- continuité entre la surface proximale du soin et la surface radiculaire i.e. absence de surplomb ;
- forme des embrasures respectée, aussi bien en vestibulaire qu'en lingual/palatin ;
- possibilité de passer le fil interdentaire le long de la surface des deux dents bordant l'espace interdentaire, dans le sens apico-coronaire, ce qui suppose une « force » du PCI suffisamment faible pour laisser passer le fil ;
- possibilité de passer éventuellement des brossettes interdentaires de diamètre adapté.

En dehors de ces considérations techniques, l'hygiène dentaire du patient et sa sensibilisation à cet aspect sont primordiales. En effet, une hygiène interdentaire correcte requiert du temps, des instruments adaptés et une technicité, et si le praticien n'en n'explique pas l'enjeu, beaucoup de patients pourront se trouver démotivés.

3.3.1.3. Arrêt des migrations/mouvements dentaires

L'arrêt de la rotation d'une dent, de sa translation ou de son basculement peuvent constituer un critère de réussite du traitement réalisé.

3.3.2. Critères esthétiques

Ces paramètres sont objectivables principalement dans une zone allant de l'incisive centrale à la 2^{ème} prémolaire de part et d'autre du plan sagittal médian, principalement à l'arcade maxillaire.

En ce qui concerne la forme esthétique du PCI, seul le bloc incisivo-canin peut être jugé à l'œil : la hauteur coronaire est clairement visible et le positionnement du PCI sur la couronne ainsi que sa hauteur peuvent être critiqués et doivent répondre à certains canons maintes fois décrits dans la littérature et abordés en première partie dans le cadre de la description anatomique du PCI.

La vraie réussite esthétique est aussi constituée par l'adhésion du patient à la nouvelle anatomie de ses dents antérieures : si le traitement consistait à combler des diastèmes antérieurs physiologiques, une cire prospective à laquelle le patient aura adhéré préalablement enlèvera tout caractère aléatoire à la réussite de ce traitement (esthétiquement parlant).

Conclusion

Si les solutions de reconstitution directe ont fait de grands progrès en matière de respect de l'anatomie de la zone proximale, et ce grâce aux systèmes matriciels récents, elles ne peuvent pas encore prétendre procurer le même niveau de prestations qu'une restauration partielle collée de type inlay/onlay. En effet, la réalisation extrabuccale de ces pièces prothétiques leur apporte un plus grand respect des embrasures gingivales, de la limite gingivale de la cavité. Les surplombs peuvent être complètement évités et la dent idéalement restaurée.

De plus, la reconstitution indirecte permet d'avoir recours à la céramique qui est le matériau le mieux intégré, aussi bien par les tissus parodontaux que par toute la sphère buccale. En outre, elle permet de s'affranchir de tous les éventuels risques de galvanisme induits par le polymétallisme des restaurations.

Deux écueils persistent cependant : le coût relativement élevé des pièces prothétiques (du à leur faible remboursement) ainsi que les percolations bactériennes potentielles au niveau du joint dento-prothétique. Ces dernières jettent une ombre sur la pérennité du soin réalisé et obligent les praticiens à mettre l'accent sur le strict respect des consignes de mise en œuvre des produits de scellement/collage, ainsi que sur l'utilisation inévitable de la digue pour isoler le champ opératoire de l'atmosphère buccale.

Enfin, un traitement réussi permet, nous l'avons vu, un entretien soigné et régulier des zones proximales par un patient sensibilisé au contrôle de plaque et à un brossage rigoureux.

Liste des figures

Figure 1 : Surfaces concaves d'une face proximale, d'après Lautrou A., 2007 .	5
Figure 2 : surface mésiale de 21, 22 et 23 avec objectivation en rouge de la surface du PCI, d'après Stappert C.F. et Coll., 2010.	6
Figure 3: Profil des étendues des PCI en fonction de la hauteur de la couronne de la dent située distalement, d'après Stappert C.F. et Coll., 2010.	7
Figure 4 : Profil de AP (limite apicale du PCI), IP (limite incisale), PCA (étendue du PCI), d'après Stappert C.F. et Coll., 2010.	7
Figure 5 : Courbe de la lèvre inférieure (rouge) parallèle à la courbe reliant les points de contacts maxillaires (noir), d'après M.V. Moreira de Castro, N.C. de Meneses Santos et L.H. Ricardo, 2006	8
Figure 6 : Vues distale (D) et mésiale (M) de 15 avec les PCI constants (Z) et variables (ZV), d'après Papathanassiou G., 1990.	8
Figure 7 : Vue vestibulaire de 15 avec objectivation des PCI par des flèches, d'après Papathanassiou G., 1990.	8
Figure 8 : Vue occlusale de 15 avec objectivation des PCI par des points, d'après Papathanassiou G., 1990.	8
Figure 9 : Coupes d'émail humain, vu par MEB (microscopie électronique à balayage), d'après Nanci M. et Goldberg M., 2001.	10
Figure 10 : Coupe d'une dent et de son parodonte crestal vestibulaire, d'après Charon J. et Mouton C., 2003.	11
Figure 11 : Coupe de l'épithélium gingival interproximal transversalement à la crête, d'après Charon J. et Mouton C., 2003. A noter la plus fine épaisseur de l'épithélium joignant les portions vestibulaire et linguale de la papille.	11
Figure 12 : Fibres de collagène du desmodonte s'insérant dans le ciment (foncé) , d'après Charon J. et Mouton C., 2003.	12
Figure 13 : Fibres de collagène du desmodonte, d'après Triller M., 1987.	13
Figure 14 : Illustration du plan terminal de Chapman. A : marche distale, B : droit, C : marche mésiale, d'après Lamarlette D., 1993.	18
Figure 15 : Coupe frontale illustrant la déflexion du bol alimentaire (en noir) par les points de contact (Z) du côté vestibulaire (V) et du côté buccal (B), d'après Papathanassiou G., 1990	19
Figure 16 : Schéma de Keyes modifié.	24
Figure 17 : conversion de l'hydroxyapatite en fluoroapatite, d'après Mc Intyre J., 1998.	25
Figure 18 : Cycle de déminéralisation - reminéralisation, H : hydroxy-, F : fluoro-, A : apatite, d'après Mc Intyre J., 1998.	26
Figure 19 : Email aprismatique proximal déminéralisé vu en microscopie électronique à balayage, d'après Haïkel Y., 2001.	26
Figure 20 : Coupe d'une dent atteinte d'une carie occlusale. E : Email, D : dentine, 1 : dentine infectée, 2 : dentine affectée, 3 : dentine réactionnelle, d'après Haïkel Y., 2001.	27
Figure 21 : Evolution d'une carie proximale au travers de l'émail puis dans la dentine, du haut vers le bas, d'après Whaites E., 2007.	27
Figure 22 : Cavités tunnel interne (1), partielle (2) et totale (3), d'après Strand G.V. et Coll., 2000.	35
Figure 23 : Cavité de classe II suite à l'éviction d'une carie occluso-mésiale sur 16, d'après Koubi S.-A., Brouillet J.-L., Pignoly C., 2005.	37
Figure 24 : a : Vue occlusale d'une cavité MOD sur 24, et de 23; b : vue de la face distale de 23, endommagée par la préparation de 24, d'après Lussi A., 2007.	38
Figure 25 : Alvéolyse horizontale généralisée	44
Figure 26 : Défaut angulaire sur une 46.	44
Figure 27 : Vestibuloversion du bloc incisivo canin maxillaire, d'après J. Charon et Mouton C., 2003.	46
Figure 28 : Supraclusion, d'après J. Charon et Mouton C., 2003.	46
Figure 29 : Vue occlusale des diastèmes maxillaires, d'après J. Charon et Mouton C., 2003.	46
Figure 30 : Mésioversion de 47, d'après Tecles-Frossard O., Salvadori A. et Canal P., 2007.	49
Figure 31 : Diastèmes ubiquitaires, d'après Lamarlette D., 1993.	51
Figure 32 : 11 en rotation, d'après http://www.sciencephoto.com/media/420360/enlarge .	52

Figure 33 : Dysharmonie dento-maxillaire par macrodontie relative, d'après http://orthodonties.romandie.com/post/15971/150564 .	53
Figure 34 : Rétrécissement de l'espace interproximal par la digue, d'après Dörfer C.E. et Coll, 2001.	56
Figure 35 : Matériel nécessaire, avec, de gauche à droite et de haut en bas, la gamme de crampons, la pince à digue, la feuille et le cadre à digue, la pince porte crampon Brewer.	56
Figure 36 : Prise du crampon adapté avec la pince Brewer pour un essai préalable sur la dent concernée.	57
Figure 37 : Passage des mors du crampon dans le trou préalablement réalisé dans la digue, à la position et aux dimensions adéquates (à l'aide d'un gabarit et à l'aide de la pince à digue).	57
Figure 38 : Prise du crampon au niveau des mors avec la pince Brewer, écartement des mors, la feuille de digue est maintenue réclinée avec l'autre main.	57
Figure 39 : Pose du crampon sur la dent, feuille de digue réclinée en distal.	57
Figure 40 : Passage des rebords de la digue entre les mors et la gencive.	57
Figure 41 : Passage de la digue au delà du PCI à l'aide de fil dentaire.	57
Figure 42 : Insertion du WedgeGuard™ qui empêche de léser la dent voisine (d'après http://www.triodent.de/).	59
Figure 43 : Autre solution, mise en place d'un WaveWedge™ (d'après http://www.triodent.de/).	59
Figure 44 : WaveWedge™ (d'après http://www.triodent.de/).	59
Figure 45 : Retrait de la matrice de protection, après taille de la dent (dans le cas du WedgeGuard™, d'après http://www.triodent.de/).	59
Figure 46 : Insertion d'une matrice V3™Tab-Matrix™ et ajustement en hauteur et en arrondi de la crête marginale (d'après http://www.triodent.de/).	59
Figure 47 : Pose de l'anneau de séparation V3™Ring™ tourné mésialement (d'après http://www.triodent.de/).	59
Figure 48 : Pose éventuelle de l'anneau en position distale (d'après http://www.triodent.de/).	59
Figure 49 : Pose éventuelle d'un second coin interdentaire côté lingual/palatin (d'après http://www.triodent.de/).	59
Figure 50 : Décollement de la matrice (d'après http://www.triodent.de/).	60
Figure 51 : V3™Ring™ universel (d'après http://www.triodent.de/).	61
Figure 52 : V3™Ring™ narrow (d'après http://www.triodent.de/).	61
Figure 53 : V3™BlueRing™ (d'après http://www.triodent.de/).	61
Figure 54 : Précelle dédiée dite « Pin-Tweezers » (d'après http://www.triodent.de/).	61
Figure 55 : G-Ring™ à mors standards (d'après http://www.garrison dental.com/).	62
Figure 56 : G-Ring™ à mors longs (d'après http://www.garrison dental.com/).	62
Figure 57 : Matrices sectionnelles Composi-Tight™ Original™ (d'après http://www.garrison dental.com/).	63
Figure 58 : Composi-Tight™ Matrix Forceps™ (d'après http://www.garrison dental.com/).	63
Figure 59 : G-Rings™ en place pour reconstruire une MOD, (d'après http://www.garrison dental.com/).	64
Figure 60 : Gold G-Rings™ en place pour reconstitution d'une cavité MOD (d'après http://www.garrison dental.com/).	64
Figure 61 : Matrices sectionnelles Composi-Tight™ Gold™ (d'après http://www.garrison dental.com/).	65
Figure 62 : Composi-Tight™ Soft-Face™ 3D-Ring™ (d'après http://www.garrison dental.com/).	66
Figure 63 : Composi-Tight™ 3D™ Thin Tine G-Ring™ (d'après http://www.garrison dental.com/).	66
Figure 64 : Composi-Tight™ 3D Slick Bands™ (d'après http://www.garrison dental.com/).	67
Figure 65 : Composi-Tight™ 3D™ Clear (d'après http://www.garrison dental.com/).	67
Figure 66 : Matrice standard (d'après http://www.garrison dental.com/).	68
Figure 67 : Matrice Right-Curve (plus forte angulation), plus évasée pour un point de contact plus proche de la gencive (d'après http://www.garrison dental.com/).	68
Figure 68 : Matrice sous-gingivale, avec double ergot (d'après http://www.garrison dental.com/).	68
Figure 69 : Matrice pédiatrique, de moindre hauteur, pour les dents temporaires ou de faible hauteur (d'après http://www.garrison dental.com/).	68
Figure 70 : ReelMatrix™ Regular 6,3mm, d'après http://www.garrison dental.com .	69
Figure 71 : ReelMatrix™ Blue, d'après http://www.garrison dental.com .	69
Figure 72 : ReelMatrix™ Dead Soft 5mm, d'après http://www.garrison dental.com .	69
Figure 73 : ReelMatrix™ <i>tensioning instrument</i> , d'après http://www.garrison dental.com .	69
Figure 74 : SoftWedge™, d'après http://www.garrison dental.com .	70
Figure 75 : Cure Through Wedge Wands™, d'après http://www.garrison dental.com .	70
Figure 76 : Cure Through G-Wedges™, d'après http://www.garrison dental.com .	70

Figure 77: FenderWedge [®] , d'après http://www.directadental.com .	70
Figure 78 : FenderPrep [®] , d'après http://www.directadental.com .	70
Figure 79 : FenderMate [®] , d'après http://www.directadental.com .	71
Figure 80 : FenderPrime [®] , d'après http://www.directadental.com .	71
Figure 81 : Photopolymérisation CoForm [®] en place, d'après http://www.directadental.com .	72
Figure 82 : Matrice Hawe Adapt [®] Blue en situation, d'après http://www.kerrdental.fr .	73
Figure 83 : Hawe Adapt [®] Sectional Matrix system, d'après http://www.dentalcompare.com	73
Figure 84 : Matrice Lucifix [®] , d'après http://www.kerrdental.fr .	74
Figure 85 : SuperMat [®] métallique, d'après http://www.kerrdental.fr .	74
Figure 86 : SuperMat [®] plastique, d'après http://www.kerrdental.fr .	74
Figure 87 : MetaFix [®] , d'après http://www.kerrdental.fr .	76
Figure 88 : Palodent Plus [®] , d'après http://www.palodentplus.com .	76
Figure 89 : Kit Automatrix [®] , d'après http://www.dentsply.co.uk	77
Figure 90 : Mise en oeuvre d'une matrice Contact Perfect [™] , d'après http://www.contactperfect.com .	78
Figure 91 : Optra Contact [®] , d'après http://www.ivoclarvivadent.fr .	79
Figure 92 : Optra Contact [®] en place avant polymérisation du composite, d'après http://www.ivoclarvivadent.fr .	79
Figure 93 : Polymérisation du composite, Optra Contact [®] en place, d'après http://www.ivoclarvivadent.fr .	80
Figure 94 : Pont de composite obtenu, recréant le PCI, d'après http://www.ivoclarvivadent.fr .	80
Figure 95 : Contact Pro 2 [®] , d'après http://www.cejdental.com	80
Figure 96 : Technique horizontale fractionnée (vue de dessus du fond de la cavité, incréments placés dans l'ordre signifié par les chiffres), d'après Roopa R.N. et Coll, 2011.	88
Figure 97 : Technique centripète, impliquant dans un 1 ^{er} temps la réalisation d'un fin mur proximal contre la bande matrice (incrément 1 et 2), avant de combler le reste de la cavité (3 puis 4), d'après Roopa R.N. et Coll, 2011.	89
Figure 98 : Technique oblique, 1 ^{er} incrément placé horizontalement sur la face cervicale, 2 ^e incrément placé en contact des versants axial et vestibulaire de la cavité, et du 1 ^{er} incrément, puis 3 ^e incrément placé pour achever la restauration, d'après Roopa R.N. et Coll, 2011.	89
Figure 99 : Technique en un seul incrément, d'après Roopa R.N. et Coll, 2011.	89
Figure 100 : Gouttière silicone pour reconstruction de 21, 22 et 23, d'après Roulet J.-F. et Spreafico R., 2003	90
Figure 101 : Angles d'insertion préférentiels des coins de séparation, au maxillaire à gauche et à la mandibule à droite, d'après Eli I. et Coll, 1991.	94
Figure 102 : Différentes insertions de coins de séparation, incorrecte en haut, perfectible au milieu et idéale en bas, d'après Eli I. et Coll, 1991.	95
Figure 103 : Plastic finishing strips Sof-Lex [™] de 3M ESPE, d'après http://solutions.3mfrance.fr .	98
Figure 104 : Insert céramique SonicSys [™] , d'après http://www.kavousa.com .	99
Figure 105 : Instrument de taille SonicSys [™] approx, d'après http://www.kavousa.com .	99
Figure 106. : Cavité pour inlay/onlay, d'après Decup F., 1999.	106
Figure 107 : Application du gel isolant, d'après Decup F., 1999.	107
Figure 108 : Retrait de l'inlay/onlay, d'après Decup F., 1999.	107
Figure 109 : Premières finitions, d'après Decup F., 1999.	108
Figure 110 : Inlay/onlay avant sablage et mordançage, d'après Decup F., 1999.	108
Figure 111 : Mordançage de la cavité, d'après Decup F., 1999.	108
Figure 112 : Mise en place de l'adhésif dans la cavité, d'après Decup F., 1999.	109
Figure 113: Vérification de l'occlusion, d'après Decup F., 1999.	109
Figure 114 : Tailles pour inlays / onlays, d'après Garber D.A. et Goldstein R.E., 1995.	111
Figure 115 : pièces prothétiques céramiques avant pose, d'après Garber D.A. et Goldstein R.E., 1995.	111
Figure 116 : Dents restaurées (trace du crampon visible au collet de 17, d'après Garber D.A. et Goldstein R.E., 1995.	111
Figure 117 : Onlays en or, d'après Mount G.J., 2002.	113
Figure 118 : Couronne en or sur 36, amalgame sur 37, couronne céramo-métallique sur 35, d'après Mount G.J., 2002.	113
Figure 119 : Inlay et onlay métalliques, d'après Mount G.J., 2002.	114

Liste des tableaux

Tableau 1 : Tableau comparatif des propriétés mécaniques de l'amalgame, de l'émail, de la dentine et des résines composites. 83

Références bibliographiques

- 1 AFSSAPS. Le mercure des amalgames dentaires, actualisation des conséquences, mise en place d'un réseau pluridisciplinaire, recommandations, 2005.
- 2 ALBANDAR JM, BRUNELLE JA, KINGMAN A. Destructive periodontal disease in adults 30 years of age and older in the United States, 1988-1994. *Journal of Periodontology*, 70 : 13-29, 1999.
- 3 ALBANDAR JM, BRUNELLE JA, KINGMAN A. Gingival recession, gingival bleeding, and dental calculus in adults 30 years of age and older in the United States. *Journal of Periodontology*, 70 : 30-43, 1999.
- 4 ANUSAVICE KJ, SODERHOLM KI, GROSSMAN DG. Implication of amalgam and ceramic degradation in the oral environment. *MRS Bull* : 64-72, 1993.
- 5 AROSSI GA, LEHMANN M, DIHL RR, REGULY ML et DE ANDRADE HH. Induced DNA damage by dental resin monomers in somatic cells. *Basic & Clinical Pharmacology & Toxicology*; 106(2) : 124-129, 2010.
- 6 AXELSSON P. Prophylaxe : Erfolge in Schweden. *Phillip Journal*, 3 : 146-154, 1990.
- 7 BAUME J-L. Physiological tooth migration and its significance for the development of occlusion. The biogenetic course of deciduous dentition. *Journal of Dental Research*, 29 : 123-132, 1950. The biogenesis of accessional dentition. *Journal of Dental Research*, 29 : 331-337, 1950. The biogenesis of the successional dentition. *Journal of Dental Research*, 29 : 338-348, 1950. The biogenesis of overbite. *Journal of Dental Research*, 29 : 440-447, 1950.
- 8 BERGDAHL J, ANNEROTH G, PERRIS H. Cognitive therapy in the treatment of patient with resistant burning mouth syndrome : a controlled study. *Journal of Oral Pathology & Medicine* : 213-215, 1995.
- 9 BJÖRN A-L, BJÖRN H et GRKOVIC B. Marginal fit of restorations and its relation to periodontal bone level. Part 1. Metal fillings. *Odontologisk Revy*, 20 : 311-321, 1969.
- 10 BOGUE E A. Orthodontia of the deciduous teeth. *Dental digest.*, 18 : 547-554, 609-617, 671-677, 1918.
- 11 BOICE PA, NILES SM et DUBOIS LM. Evaluation of proximal contacts with shim stock. *Journal of Oral Rehabilitation*, 14 : 91-94, 1987.
- 12 BOWEN RL. Reduction of microleakage around composite restorations. *Journal of Dental Research*; 66 : 246, 1987.
- 13 BUTTNER W et MÜHLER JC. Effects of salivary fluoride on enamel solubility. *Journal of Dental Research*; 41(3) : 617-623, 1962.
- 14 CARDAROPOLI D, RE S et CORRENTE G. The papilla presence index (PPI) : a new system to assess interproximal papillary levels. *International Journal of Periodontics and of Restorative Dentistry*, 24 : 488-492, 2004.
- 15 CHANG LC. The association between embrasure morphology and central papilla recession. *Journal of Clinical Periodontology*, 34 : 432-436, 2007.
- 16 CHARON J et MOUTON C. Cas cliniques. *Parodontie médicale*. Editions CdP, Rueil Malmaisons, 1ère édition, p407, 2003.
- 17 CHARON J et MOUTON C. Le parodonte sain. *Parodontie médicale*. Editions CdP, Rueil Malmaisons, 1ère édition, 29-67, 2003.
- 18 CHARON J et MOUTON C. Pathogénie des maladies parodontales. *Parodontie médicale*. Editions CdP, Rueil Malmaisons, 1ère édition, 127-154, 2003.
- 19 CHEN MC, LIAO YF, CHAN CP, KU YC, PAN WL et TU YK. Factors influencing the presence of interproximal dental papillae between maxillary anterior teeth. *Journal of Periodontology*, 81 : 318-324, 2010.
- 20 CHO HS, JANG HS, KIM DK, PARK JC, KIM HJ, CHOI SH, KIM CK et KIM BO. The effects of interproximal distance between roots on the existence of interdental papillae according to the distance from the contact point to the alveolar crest. *Journal of Periodontology*, 77 : 1651-1657, 2006.
- 21 CHOW YC, EBER RM, TSAO Y-P, SHOTWELL JL et WANG H-L. Factors associated with the appearance of gingival papillae. *Journal of Clinical Periodontology*, 37 : 719-727, 2010.

- 22 CHUANG S-F, SU K-C, WANG C-H et CHANG C-H. Morphological analysis of proximal contacts in class II direct restorations with 3D image reconstruction. *Journal of Dentistry*; 39(6) : 448-456, 2011.
- 23 CRAIG RG, PEYTON FA et JOHNSON DW. Compressive properties of enamel, dental cements, and gold. *Journal of Dental Research*; 40(5) : 936-945, 1961.
- 24 CVITKO E, DENEHY G et BOYER DB. Effect of matrix systems and polymerization techniques on microleakage of Class II resin composite restorations. *American Journal of Dentistry*; 5(6) : 321-323, 1992.
- 25 DECUP F. Inlay par technique semi-directe intra-buccale. *L'Information Dentaire*; 1: 29-36, 1999.
- 26 DELIPERI S et BARDWELL DN. An alternative method to reduce polymerization shrinkage in direct posterior composite restorations. *Journal of the American Dental Association*; 133(10) : 1387-1398, 2002.
- 27 DEMARCO FF, PEREIRA-CENCI T, DE ALMEIDA ANDRE D, DE BARBOSA RPS, PIVA E, CENCI MS. Effects of metallic or translucent matrices for class II composite restorations: 4-year clinical follow-up findings. *Clinical Oral Investigations*, 15(1) : 39-47, 2011.
- 28 DEWALD JP, ARCORIA CJ et MARKER VA. Evaluation of the interactions between amalgam, cement and gold castings. *Journal of Dentistry*; 20(2):121-7, 1992.
- 29 DEZFOULIAN B, HENNO A, F. JASON F, DE LA BRASSINNE M. Une bouche en or. *Revue Française d'Allergologie et d'Immunologie Clinique*, 44(6) : 527-530, 2004.
- 30 DONLY KJ, WILD TW, BOWEN RL et JENSEN ME. An in vitro investigation of the effects of glass inserts on the effective composite resin polymerization shrinkage. *Journal of Dental Research*; 68(8) : 1234-1237, 1989.
- 31 DÖRFER CE, SCHRIEVER A, HEIDEMANN D, STAEHLE HJ et PIOCH T. Influence of rubber-dam on the reconstruction of proximal contacts with adhesive tooth-colored restorations. *Journal of Adhesive Dentistry*; 3 : 169-175, 2001.
- 32 DÖRFER CE, VON BETHLENFALVY ER, STAEHLE HJ et PIOCH T. Factors influencing proximal dental contact strengths. *European Journal of Oral Sciences*, 108 : 368-377, 2000.
- 33 EDGAR WM et HIGHAM SM. Role of saliva in caries models. *Advances in Dental Research*; 9(3) : 235-238, 1995.
- 34 EDGAR WM, HIGHAM SM et MANNING RH. Saliva stimulation and caries prevention. *Advances in Dental Research*; 8(2) : 239-245, 1994.
- 35 EL-BRADAWY WA, LEUNG BW, EL-MOWAFY O, RUBO JH et RUBO MH. Evaluation of proximal contacts of posterior composite restorations with 4 placement techniques. *Journal of the Canadian Dental Association*; 69(3) : 162-167, 2003.
- 36 ELI I, WEISS E, KOZLOVSKI A et LEVI N. Wedges in restorative dentistry : principles and applications. *Journal of Oral Rehabilitation*; 18 : 257-264, 1991.
- 37 FEDERLIN M, THONEMANN et SCHMALZ G. Inserts-megafillers in composite restorations: a literature review. *Clinical Oral Investigations*; 4 : 1-8, 2000.
- 38 FOULGER TE, TREDWIN CJ, GILL DS et MOLES DR. Summary of : The influence of varying maxillary incisal edge embrasure space and interproximal contact area dimensions on perceived smile aesthetics. *British Dental Journal*, 209 : 126-127, 2010.
- 39 FRANKENBERGER R, KRÄMER N, PELKA M et PETSCHT A. Internal adaptation and overhang formation of direct class II resin composite restorations. *Clinical Oral Investigations*; 3 : 208-215, 1999.
- 40 GARBER DA et GOLDSTEIN RE. Caractéristiques des inlays et onlays en céramique mordancée. Inlays et onlays en céramique et en composite : Restaurations postérieures esthétiques. Editions CdP, Paris, 23-31, 1995.
- 41 GHARIZADEH N, MORADI K et HAGHIGHIZADEH MH. A study of the microleakage in Class II composite restorations using for different curing techniques. *Operative Dentistry*; 32(4) : 336-340, 2007.
- 42 GIANNINIA M, SOARES CJ et DE CARVALHO RM. Ultimate tensile strength of tooth structures. *Dental Materials*; 20 : 322-329, 2004.
- 43 GILMORE N et SHEIHAM A. Overhanging dental restorations and peiodontal disease. *Journal of Periodontology*, 42 : 8-12, 1971.

- 44 GONZALEZ MKS, FRAGA DE ALMEIDA ALP, GREGHI SLA, PEGORARO LF, MONDELLI J et MORENO T. Interdental papillary house : a new concept and guide for clinicians. *The International Journal of Periodontics & Restorative Dentistry*, 31 : 87-93, 2011.
- 45 GUTIERREZ-SALAZAR MP et REYES-GASGA, J. Microhardness and chemical composition of human tooth. *Material Research*; 6(3) : 367-373, 2003.
- 46 HAÏKEL Y. Carie dentaire. La dent normale et pathologique. De Boeck Université, 1ère édition, 99-124. 2001.
- 47 HAKKARAINEN K et AINAMO J. Influence of overhanging posterior tooth on alveolar bone height in adults. *Journal of Clinical Periodontology*, 7 : 114-120, 1980.
- 48 HIGHFIELD JE et POWELL RN. Effects of removal of posterior overhanging metallic margins of restorations upon the periodontal tissues. *Journal of Clinical Periodontology*, 5 : 169-181, 1978.
- 49 HILDEBRAND HF, HERBEZ B, LEYNADIER F. Allergie et amalgame dentaire. L'amalgame dentaire et ses alternatives. Lavoisier Tec & Doc Editions, 1998.
- 50 HOFMANN N, HUNECKE A. Influence of curing methods and matrix type on the marginal seal of class II resin-based composite restorations in vitro. *Operative dentistry*, 31(1) : 97-105, 2006.
- 51 HOSSEINALIPOUR M, JAVADPOUR J, REZAIIE H, DADRAS T et HAYATI AN. Investigation of mechanical properties of experimental Bis-GMA/TEGDMA dental composite resins containing various mass fractions of silica nanoparticles. *Journal of Prosthodontics*; 19(2) : 112-117, 2010.
- 52 HUGO B, OTTO A, STASSINAKIS A, HOFMANN N et KLAIBER B. A retrospective in vivo study of Sonicsys approx restorations. *Schweizer Monatsschrift für Zahnmedizin*; 111(2) : 152-158, 2001.
- 53 IMAI PH et HATZIMANOLAKIS PC. Encouraging client compliance for interdental care with the interdental brush : the client's perspective. *Canadian Journal of Dental Hygiene*; 44(2) : 56-60, 2010.
- 54 JERNBERG GR, BAKDASH MB et KEENAN KM. Relationship between proximal tooth open contacts and periodontal disease. *Journal of Periodontology*, 54 : 529-533, 1983.
- 55 KAIDEMIS JA, RICHARDS LG et TOWNSEND GC. Les changements de morphologie des couronnes dentaires non liées au processus carieux. Préservation et restauration de la structure dentaire. 1ère édition : 31, 1998.
- 56 KARAMPOUROPOULOS D, PAXIMADA C, LOUKIDIS M et KAKABOURA A. The influence of matrix type on the proximal contact in class II resin composite restorations. *Operative Dentistry*; 35(4) : 454-462, 2010.
- 57 KASAHARA K, MIURA H, KURIYAMA M, KATO H et HASEGAWA S. Observations of interproximal contact relations during clenching. *The International Journal of Prosthodontics*, 13 : 289-294, 2000.
- 58 KEOGH TP et BERTOLOTI RL. Creating tight, anatomically correct interproximal contacts. *Dental Clinics of North America*; 45(1) : 83-102, 2001.
- 59 KEYES PH. Recent advances in dental caries. Bacteriological findings and biological implications. *International Dental Journal*, 12 : 443-464, 1962.
- 60 KHALICHI P, CVITKOVITCH DG et SANTERRE JP. Effect of composite resin biodegradation products on oral streptococcal growth. *Biomaterials*; 25 : 5467-72, 2004.
- 61 KIM H-S, NA H-J, KIM H-J, KANG D-W et OH S-H. Evaluation of proximal contact strength by postural changes. *Journal of Advanced Prosthodontics*, 1 : 118-123, 2009.
- 62 KLEIN F, KELLER AK, STAEHLE HJ et DÖRFER CE. Proximal contact formation with different restorative material and techniques. *American Journal of Dentistry*; 15 : 232-235, 2002.
- 63 KOUBI S-A, BROUILLET J-L, PIGNOLY C. Restaurations esthétiques postérieures en technique directe. EMC (Elsevier SAS, Paris), Odontologie, 23-138-A-10, 2005.
- 64 LAMORLETTE D. Dentition : établissement de l'occlusion dentaire. Orthopédie dento-faciale, Bases scientifiques : croissance, embryologie, histologie, occlusion, physiologie. Editions CdP, Paris, 127-166, 1993.
- 65 LASFARGUES JP, KALEKA R et LOUIS JJ. Le concept SISTA un nouveau guide thérapeutique en cariologie. *Réalités Cliniques*, 11(1) : 103-122, 2000.
- 66 LAUTROU A. Anatomie dentaire. Masson, Paris, 2^{ème} édition, p236, 1997.
- 67 LEON AR. Amalgam restorations and periodontal disease. *British Dental Journal*, 140 : 377-382, 1976.

- 68 LIEBENBERG WH. Direct access to equivocal approximal carious lesions. *Quintessence International*; 27 : 607-617, 1996.
- 69 LOOMANS BAC, OPDAM NJM, BRONKHORST EM, ROETERS FJM et DÖRFER CE. A clinical study on interdental separation techniques. *Operative Dentistry*; 32(3) : 207-211, 2007.
- 70 LOOMANS BAC, OPDAM NJM, ROETERS FJM, BRONKHORST EM et BURGERSDIJK RCW. Comparison of proximal contacts of Class II resin composite restorations in vitro. *Operative Dentistry*; 31(6) : 688-693, 2006.
- 71 LOOMANS BAC, OPDAM NJM, ROETERS FJM, BRONKHORST EM et HUYSMANS MCDNJM. Restoration techniques and marginal overhang in class II composite resin restorations. *Journal of Dentistry*; 37 : 712-717, 2009.
- 72 LOOMANS BAC, OPDAM NJM, ROETERS FJM, BRONKHORST EM et PLASSCHAERT AJM. Influence of composite resin consistency and placement technique on proximal contact tightness of class II restorations. *Journal of Adhesive Dentistry*; 8 : 305-310, 2006.
- 73 LOOMANS BAC, OPDAM NJM, ROETERS FJM, BRONKHORST EM et PLASSCHAERT AJM. The long term effect of a composite resin restoration on proximal contact tightness. *Journal of Dentistry*; 35 : 104-108, 2007.
- 74 LOOMANS BAC, OPDAM NJM, ROETERS FJM, BRONKHORST EM, BURGERSDIJK RCW et DÖRFER CE. A randomized clinical trial on proximal contacts of posterior composites. *Journal of Dentistry*; 34 : 292-297, 2006.
- 75 LUSSI A et GYGAX M. Iatrogenic damage to adjacent teeth during classical approximal box preparation. *Journal of Dentistry*, 26:623-7, 1998.
- 76 LUSSI A. Cavity preparation : iatrogenic damage and its prevention. *Minimally invasive dentistry : The management of caries*. Quintessence Publishing Co, Ltd, p81, 2007.
- 77 LUTZ F, KREJCI I et BARBAKOW F. The importance of proximal curing in posterior composite resin restorations. *Operative Dentistry*; 23(9) : 605-609, 1992.
- 78 MAC INTYRE J. Pathogénie de la carie dentaire. *Préservation et restauration de la structure dentaire*; 1ère édition : 9-17, 1998.
- 79 MARTIN MD, BROUGHTON S, DRANGSHOLT M. Oral lichen planus and dental materials : a case-control study. *Contact dermatitis*, 48 : 331-336, 2003.
- 80 MEDEIROS VAF, SEDDON RP. Iatrogenic damage to approximal surfaces in contact with class II restorations. *Journal of Dentistry*, 28:103-110, 2000.
- 81 MONTEVECCHI M, CHECCHI V, PIANA L et CHECCHI L. Variables affecting the gingival embrasure space in aesthetically important regions : differences between central and lateral papillae. *The Open Dentistry Journal*, 5 : 126-135, 2011.
- 82 MOOPNAR M, FAULKNER KDB. Accidental damage to teeth adjacent to crown-prepared abutment teeth. *Australian dental journal*, 36(2) : 136-40, 1991.
- 83 MOREIRA DE CASTRO MV, DE MENESES SANTOS NC et RICARDO LH. Assessment of the "golden proportion" in agreeable smiles. *Quintessence International*, 37 : 597-603, 2006.
- 84 MORTIER E, ROCHE X, GERDOLLE D. L'amalgame dentaire : un matériau d'obturation actuel ?. *Les cahiers du CDF : sélection 2011* : 13-22, 2011.
- 85 MOTA EG, SILVA OSHIMA HM, BURNETT Jr. LH, GALESKI PIRES LA et ROSA RS. Evaluation of diametral tensile strength and knoop microhardness of five nanofilled composites in dentin and enamel shades. *Stomatologija, Baltic Dental and Maxillofacial Journal*, 8:67-9, 2006.
- 86 MOUNT GJ. Choix des différentes restaurations. *Préservation et restauration de la structure dentaire*. De Boeck Université, 1ère édition, 195-201, 2002.
- 87 MOUNT GJ. Considérations parodontales lors des restaurations dentaires. *Préservation et restauration de la structure dentaire*. De Boeck Université, 1ère édition, 226-234, 2002.
- 88 MOUNT GJ. Principes de base de la dentisterie restauratrice. *Préservation et restauration de la structure dentaire*. De Boeck Université, 1ère édition, 55-67, 2002.
- 89 MÜHLEMANN HR. Measurement of dental mobility as a diagnostic and prognostic aid in parodontology. *Paradentologie*; 4(3) : 110-119, 1950.
- 90 MÜLLER M, LUPI L, MEDIONI E et BOLLA M. Epidémiologie de la carie dentaire. *Encyclopédie Médico-Chirurgicale*, Elsevier, Paris, 23-010-A-20, p.8, 1997.
- 91 NANJI M, GOLDBERG M. Structure des dents: émail. *La dent normale et pathologique*. De Boeck Université, 1ère édition, 43-50. 2001.

- 92 NIELSEN IM, GLAVIND L et KARRING T. Interproximal periodontal intrabony defects : prevalence, localization and etiological factors. *Journal of Clinical Periodontology*, 7 : 187-198, 1980.
- 93 ODEN A. et TULLBERG M. Cracks in gold crowns cemented on amalgam restorations. *Acta Odontologica Scandinavica*; 43(1) : 15-7, 1985.
- 94 OH S-H, NAKANO M, BANDO E, KEISUKE N, SHIGEMOTO S, JEONG J-H et KANG D-W. Relationship between occlusal tooth contact patterns and tightness of proximal tooth contact. *Journal of Oral Rehabilitation*, 33 : 749-753, 2006.
- 95 OH S-H, NAKANO M, BANDO E, SHIGEMOTO S et KORI M. Evaluation of proximal tooth tightness at rest and during clenching. *Journal of Oral Rehabilitation*, 31: 538-545, 2004.
- 96 PAGE RC, OFFENBACHER S, SCHROEDER H, SEYMOUR G et KORNMAN K. Advances in the pathogenesis of periodontitis : summary of developments, clinical implications and future directions. *Periodontology 2000*, 14 : 216-48, 1997.
- 97 PAPATHANASSIOU G. Anatomie dentaire – Etude topographique des couronnes des dents permanentes. Presses universitaires de Reims, 1990.
- 98 PEREZ F, SEGALLA JCM, FERREIRA PM, LAURIS JRP et RIBEIRO JGR. Clinical and radiographic evaluation of factors influencing the presence or absence of interproximal gingival papillae. *International Journal of Periodontics and of Restorative Dentistry*, 32 : 68-74, 2012.
- 99 PEUMANS M, VAN MEERBEEK B, ASSCHERICKX K, SIMON S, ABE Y, LAMBRECHTS P et VANHERLE G. Do condensable composites help to achieve better proximal contacts? *Dental Materials*; 17(6) : 533-541, 2001.
- 100 PILCHER ES et GELLIN RG. Open proximal contact associated with a cast restoration-- progressive bone loss : a case report. *General Dentistry*, 46 : 294-297, 1998.
- 101 POWELL LV. Caries prediction : a review of the literature. *Community of Dental and Oral Epidemiology*; 26 : 361-371, 1998.
- 102 PRAKKI A, CILLI R, SAAD JOC et RODRIGUES JR. Clinical evaluation of proximal contacts oc class II esthetic direct restoration. *Quintessence International*; 35(10) : 785-789, 2004.
- 103 QVIST V, JOHANNASSEN L et BRUUN M. Progresssion of aproximal caries in relation to iatrogenic preparation damage. *Journal of Dental Research*. 71: 1370-3, 1992.
- 104 RAGHU R et SRINIVASAN R. Optimizing tooth form with direct posterior composite restorations. *Journal of Conservative Dentistry*; 14(4) : 330-335, 2011.
- 105 RASKIN A, SETCOS JC, VREVEN J et WILSON NHF. Influence of the isolation method on the 10-year clinical behavior of posterior resin composite restorations. *Clinical Oral Investigations*; 4 : 148-152, 2000.
- 106 RAU PJ, PIOCH T, STAEHLE H-J et DÖRFER CE. Influence of the rubber dam on proximal contact strengths. *Operative Dentistry*; 31-2 : 171-175, 2006.
- 107 ROCHE X. L'amalgame d'argent : un matériau d'obturation actuel? Thèse. Université de Lorraine, 2010.
- 108 ROMINU M, FLORITA Z, LAKATOS S et ROMINU RO. Cervical microleakage in Class II cavities restored with the Sonicsys approx sytem. *Quintessence International*; 40(4) : e7-e12, 2009.
- 109 ROOPA NR, ANUPRIYA B, USHA G, KARTHIK J, RAGHOOTHAMA R et VEDHAVATHI B. Effect of four different placement techniques on marginal microleakage in class II composite restorations : an in vitro study. *World Journal of Dentistry*; 2(2) : 111-116, 2011.
- 110 ROULET J-F et SPREAFICO R. Restaurations esthétiques antérieures. *Pratique clinique en dentisterie conservatrice*. Quintessence International, Paris, 57-72, 2003.
- 111 SABER MH, LOOMANS BAC, EL ZOHAIRY A, DÖRFER CE et EL-BADRAWY W. Evaluation of proximal contact tightness of class II resin composite restorations. *Operative Dentistry*; 35(1) : 37-43, 2010.
- 112 SALIM S, SANTINI A et SAFAR KN. Microleakage around glass-ceramic insert restorations luted with a high-viscous or flowable composite. *Journal of Esthetic and Restorative Dentistry*; 17(1) : 30-38, 2005.
- 113 SÄRNER B, BIRKHED D, ANDERSSON P et LINGSTRÖM P. Recommendations by dental staff and uce of toothpicks, dental floss and interdental brushes for approximal cleaning in adult swedish population. *Oral Health and Preventive Dentistry*; 8 : 185-194, 2010.

- 114 SCHER. Opinion on the environmental risks and indirect health effects of mercury in dental amalgam. European Commission, 2008.
- 115 SCHMALZ G. Resin based composites, Biocompatibility of dental materials. Springer-Verlag Berlin Heidelberg; 1ère édition : 113-114, 2009.
- 116 SCHWEIKEL H, SPAGNUOLO G et SCHMALZ G. Genetic and cellular toxicology of dental resin monomers. *Journal of Dental Research*; 85(10) : 870-7, 2006.
- 117 SILNESS J et RØYNSTRAND T. Effects on dental health of spacing of teeth in anterior segments. *Journal of Clinical Periodontology*, 11 : 387-398, 1984.
- 118 SJÖGREN G, HEDLUND S-O, JONSSON C et SANDSTRÖM A. A 3-year follow-up study of preformed beta-quartz glass-ceramic insert restorations. *Quintessence International* ; 31 : 25-31, 2000.
- 119 SJÖGREN K, LUNDBERG A-B, BIRKHED D, DUDGEON DJ et JOHNSON MR. Interproximal plaque mass after brushing and flossing - a comparative study of powered toothbrushing, manual toothbrushing and flossing. *Oral Health and Preventive Dentistry*; 2 : 119-124, 2004.
- 120 SOCRANSKI SS et HAFFAJEE AD. The bacterial etiology of destructive periodontal disease: current concepts. *Journal of Periodontology*, 63(4):322-331,1992.
- 121 STAPPERT C.F., TARNOW D.P., TAN J.H. et CHU S.J. Proximal contact areas of the maxillary anterior dentition. *The International journal of periodontics & restorative dentistry*, 30(5) : 471-477, 2010.
- 122 STRAND GV, NORDBØ H, LEIRSKAR J, VON DER FEHR FR et EGIL EIDE, G. Tunnel restorations placed in routine practice and observed for 24 to 54 months. *Quintessence International*, 31 : 453-460, 2000.
- 123 STROBEL WO, PETSCHULT A, KEMMOONA M et FRANKENBERGER R. Ceramic inserts do not generally improve resin composite margins. *Journal of Oral Rehabilitation*; 32 : 606-613, 2005.
- 124 TECLES-FROSSARD O, SALVADORI A et CANAL P. Indications et traitements de l'orthodontie de l'adulte. EMC (Elsevier Masson SAS, Paris), Odontologie/Orthopédie dentofaciale, 23-498-A-21, 2007.
- 125 THAN A, DUGUID R et Mc KENDRICK AJW. Relationship between restorations and the level of periodontal attachment. *Journal of Clinical Periodontology*, 9 : 193-202, 1982.
- 126 TORRES CR, BORGES AB, GONCALVES SE, PUCCI CR, DE ARAUJO MA et BARCELLOS DC. Clinical evaluation of two packable resin-based composite restorations : a three-year report. *General Dentistry*; 58(4) : 338-343, 2010.
- 127 TOUMELIN-CHEMLA F, LASFARGUES JJ. Unusual in vivo extensive corrosion of a low-silver amalgam restoration involving galvanic coupling: a case report. *Quintessence International*; 34(4) : 287-94, 2003.
- 128 TRILLER M. Histologie dentaire. Masson, Paris, p168, 1987.
- 129 VREVEN J, RASKIN A, SABBAGH J, VERMEERSCH G et LELOUP G. Résines composites. EMC (Elsevier SAS, Paris), Odontologie, 23-065-E-10 :1-21, 2005.
- 130 WASSEL RW, WALLS AWG, McCABE JF. Direct composite inlays versus conventional composite restorations : 5-year follow up. *Journal of Dentistry*, 28 : 375-382, 2000.
- 131 WHAITES E. Diagnosis of caries : Radiographic imaging. *Minimally invasive dentistry : The management of caries*. Quintessence Publishing Co, Ltd, p37, 2007.
- 132 WIRSCHING E, LOOMANS BAC, KLAIBER B et DÖRFER CE. Influence of matrix systems on proximal tightness of 2- and 3-surface posterior composite in vivo. *Journal of Dentistry*; 39 : 386-390.
- 133 WISNIEWSKA-JAROSINSKA M, POPLAWSKI T, CHOJNACKI CJ, PAWLOWSKA E, KRUPA R, SZCZEPANSKA J et BLASIAK J. Independent and combined cytotoxicity and genotoxicity of triethylene glycol dimethacrylate and urethane dimethacrylate. *Molecular Biology Reports*; 38(7) : 4603-4611, 2011.
- 134 WONG L, FREEMAN S. Oral lichenoid lesions (OLL) and mercury in amalgam fillings. *Contact dermatitis*, 48 : 74-79, 2003.

- 135 WU Y-J, TU Y-K, HUANG S-M et CHAN C-P. The influence of the distance from the contact point to the crest of bone on the presence of the interproximal dental papilla. *Chang Gung Medical Journal*, 26 : 822-828, 2003.
- 136 YETTO R. Achieving tight contacts in class II direct resin restorations. *Journal of Cosmetic Dentistry*; 19(1) : 28-34, 2003.

Table des matières

Introduction	3
1. Anatomie et fonction du point de contact	4
1.1. Rappels anatomiques	4
1.1.1. Situation du PCI et forme en fonction des dents concernées	4
1.1.2. Environnements dentaire et parodontal	9
1.1.3. Formation du point de contact et évolution naturelles	15
1.2. Fonctions	16
1.2.1. Positionnement et transmission des forces interdentaires	16
1.2.2. Guidage des dents lors de l'éruption dentaire	17
1.2.3. Protection de la papille interdentaire et de ses composants parodontaux	19
2. Pathologies remettant en cause le point de contact et ses bases	23
2.1. La pathologie carieuse	23
2.1.1. Processus carieux	25
2.1.2. Risque carieux individuel	28
2.1.3. L'espace proximal : un lieu propice au développement carieux	30
2.1.4. Les lésions proximales dans les différentes classifications	31
2.1.5. Conséquences structurales de l'éviction de la carie	33
2.2. Lésions inflammatoires d'origine endodontique (LIPOE)	39
2.3. La maladie parodontale	40
2.3.1. Destruction tissulaire	42
2.3.2. Apparence radiographique	44
2.3.3. Mobilités / migrations dentaires associés	45
2.4. Traumas occlusaux	47
2.5. Edentements non compensés	49
2.6. Parafonctions et dysfonctions	50
2.6.1. Pulsions et interposition linguale	50
2.6.2. Tics d'interposition	50
2.7. Diastèmes naturels	51
2.8. Malpositions dentaires idiopathiques	52
3. Reconstruction du point de contact	54
3.1. Technique directe	54
3.1.1. La digue	55
3.1.2. La matrice et les coins interdentaires	58
3.1.3. Instruments manuels	79
3.1.4. L'amalgame	81
3.1.5. Les résines composites	86
3.2. Technique indirecte	103
3.2.1. Indications	103
3.2.2. Avantages et inconvénients	104
3.2.3. Inlays composites	106
3.2.4. Inlays/Onlays/Couronnes en céramique	111
3.2.5. Inlays/Onlays/Couronnes en or	113
3.2.6. Inlays/Onlays/Couronnes métalliques	114
3.2.7. Prise d'empreinte	114

3.3. Critères de réussite	118
3.3.1. Critères fonctionnels	118
3.3.2. Critères esthétiques	120
Conclusion	121
Liste des figures	122
Liste des tableaux	125
Références bibliographiques	126

Jury : Président : P.AMBROSINI – Professeur des Universités
Juges : E.MORTIER - Maître de Conférence des Universités
J.M.MARTRETTE – Maître de Conférence des Universités
Y.SIMON – Ancien Assistant Hospitalier Universitaire

Thèse pour obtenir le diplôme D'Etat de Docteur en Chirurgie Dentaire

Présentée par: **Monsieur GODINOT Julien, Nicolas, Henri**

né(e) à: **NANCY (Meurthe-et-Moselle)**

le **10 octobre 1975**

et ayant pour titre : « **Le point de contact interdentaire : revue des moyens à disposition du praticien pour sa reconstitution en odontologie restauratrice** ».

Le Président du jury,



P. AMBROSINI

Le Doyen,
de la Faculté d'Odontologie



J.M. MARTRETTE



Autorise à soutenir et imprimer la thèse

NANCY, le *16.04.2012*

L'Administrateur Provisoire de l'Université de Lorraine



J-P. FINANCE

GODINOT Julien – Le point de contact interdentaire : revue des moyens à disposition du praticien pour sa reconstitution en odontologie restauratrice.

Nancy : 2012 – 134 pages – 119 figures – 1 tableau – 136 références.

Th. Chir.-Dent. : 2012

Mots clés : Odontologie restauratrice
Point de contact
Instruments

GODINOT Julien – Le point de contact interdentaire : revue des moyens à disposition du praticien pour sa reconstitution en odontologie restauratrice.

Nancy : 2012

Le point de contact interdentaire est une région clef de l'équilibre des relations inter et intra-arcades. La préservation de son intégrité et sa restauration conforme au cahier des charges requis est un impératif opératoire.

Nombre de pathologies mettent en péril ce point de contact interdentaire, de la carie à la maladie parodontale, ou bien encore certaines parafunctions à type de bruxisme.

Cette étude liste les instruments, les matériaux et autant de procédures qui permettent la reconstitution matérielle et le retour à un état physiologiquement sain du point de contact interdentaire.

De la matrice circonférentielle métallique aux coins interdentaires translucides, de l'amalgame aux inlays en céramique, la palette des solutions est large. Leur examen nous amène à une synthèse concernant leurs indications et leurs performances respectives.

Jury :

Pr P. AMBROSINI	Professeur des Universités	Président
<u>Dr E. MORTIER</u>	Maître de Conférences	Directeur de thèse
Dr J.M. MARTRETTE	Maître de Conférences	Juge
Dr Y. SIMON	Ancien AHU	Juge

Adresse de l'auteur : Julien Godinot
18 rue Guilbert de Pixérécourt
54000 Nancy