



**HAL**  
open science

# Préparation des fentes labio-maxillo-palatines à la chirurgie

Vincent Dalmonego

► **To cite this version:**

Vincent Dalmonego. Préparation des fentes labio-maxillo-palatines à la chirurgie. Sciences du Vivant [q-bio]. 2000. hal-01739152

**HAL Id: hal-01739152**

**<https://hal.univ-lorraine.fr/hal-01739152v1>**

Submitted on 20 Mar 2018

**HAL** is a multi-disciplinary open access archive for the deposit and dissemination of scientific research documents, whether they are published or not. The documents may come from teaching and research institutions in France or abroad, or from public or private research centers.

L'archive ouverte pluridisciplinaire **HAL**, est destinée au dépôt et à la diffusion de documents scientifiques de niveau recherche, publiés ou non, émanant des établissements d'enseignement et de recherche français ou étrangers, des laboratoires publics ou privés.



## AVERTISSEMENT

Ce document est le fruit d'un long travail approuvé par le jury de soutenance et mis à disposition de l'ensemble de la communauté universitaire élargie.

Il est soumis à la propriété intellectuelle de l'auteur. Ceci implique une obligation de citation et de référencement lors de l'utilisation de ce document.

D'autre part, toute contrefaçon, plagiat, reproduction illicite encourt une poursuite pénale.

Contact : [ddoc-theses-contact@univ-lorraine.fr](mailto:ddoc-theses-contact@univ-lorraine.fr)

## LIENS

Code de la Propriété Intellectuelle. articles L 122. 4

Code de la Propriété Intellectuelle. articles L 335.2- L 335.10

[http://www.cfcopies.com/V2/leg/leg\\_droi.php](http://www.cfcopies.com/V2/leg/leg_droi.php)

<http://www.culture.gouv.fr/culture/infos-pratiques/droits/protection.htm>

145753

Double.

UNIVERSITÉ HENRI POINCARÉ, NANCY 1  
2000

FACULTÉ DE MÉDECINE DE NANCY  
N° 102



## THÈSE

Pour obtenir le grade de

### DOCTEUR EN MÉDECINE

Présentée et soutenue publiquement  
Dans le cadre du troisième cycle de  
Médecine Spécialisée

Par

**DALMONEGO Vincent**

Le mercredi 11 octobre 2000

**Préparation des fentes labio-maxillo-palatines  
à la chirurgie.**

Examineurs de la thèse :

M. M. STRICKER	Professeur	Président
M. J.F CHASSAGNE	Professeur	} Juges
M. F. DAP	Professeur	
M. E. SIMON	Docteur en Médecine	

BIBLIOTHEQUE MEDECINE NANCY 1



D 007 184057 5





---

UNIVERSITÉ HENRI POINCARÉ, NANCY 1  
2000

FACULTÉ DE MÉDECINE DE NANCY  
N°



## THÈSE

Pour obtenir le grade de

### DOCTEUR EN MÉDECINE

Présentée et soutenue publiquement  
Dans le cadre du troisième cycle de  
Médecine Spécialisée

Par

**DALMONEGO Vincent**

Le mercredi 11 octobre 2000

**Préparation des fentes labio-maxillo-palatines  
à la chirurgie.**

Examineurs de la thèse :

M. M. STRICKER	Professeur	Président
M. J.F CHASSAGNE	Professeur	} Juges
M. F. DAP	Professeur	
M. E. SIMON	Docteur en Médecine	

UNIVERSITÉ HENRI POINCARÉ, NANCY 1  
FACULTÉ DE MÉDECINE DE NANCY

-----  
Président de l'Université : Professeur Claude BURLET

Doyen de la Faculté de Médecine : Professeur Jacques ROLAND

Vice-Doyen de la Faculté de Médecine : Professeur Hervé VESPIGNANI

**Assesseurs**

du 1er Cycle :

du 2ème Cycle :

du 3ème Cycle :

de la Vie Facultaire :

Mme le Docteur Chantal KOHLER

Mme le Professeur Michèle KESSLER

Mr le Professeur Jacques POUREL

Mr le Professeur Philippe HARTEMANN

**DOYENS HONORAIRES**

Professeur Adrien DUPREZ - Professeur Jean-Bernard DUREUX

Professeur Georges GRIGNON - Professeur François STREIFF

**PROFESSEURS HONORAIRES**

Louis PIERQUIN - Etienne LEGAIT - Jean LOCHARD - René HERBEUVAL - Gabriel FAIVRE - Jean-Marie FOLIGUET

Guy RAUBER - Paul SADOUL - Raoul SENAULT - Pierre ARNOULD - Roger BENICHOUX - Marcel RIBON

Jacques LACOSTE - Jean BEUREY - Jean SOMMELET - Pierre HARTEMANN - Emile de LAVERGNE

Augusta TREHEUX - Michel MANCIAUX - Paul GUILLEMIN - Pierre PAYSANT

Jean-Claude BURDIN - Claude CHARDOT - Jean-Bernard DUREUX - Jean DUHEILLE - Jean-Pierre GRILLIAT

Pierre LAMY - François STREIFF - Jean-Marie GILGENKRANTZ - Simone GILGENKRANTZ

Pierre ALEXANDRE - Robert FRISCH - Jean GROSDIDIER - Michel PIERSON - Jacques ROBERT

Gérard DEBRY - Georges GRIGNON - Pierre TRIDON - Michel WAYOFF - François CHERRIER - Oliéro GUERCI

Gilbert PERCEBOIS - Claude PERRIN - Jean PREVOT - Pierre BERNADAC - Jean FLOQUET

Alain GAUCHER - Michel LAXENAIRE - Michel BOULANGE - Michel DUC - Claude HURIET - Pierre LANDES

Alain LARCAN - Gérard VAILLANT - Max WEBER

=====

**PROFESSEURS DES UNIVERSITÉS -  
PRATICIENS HOSPITALIERS**

(Disciplines du Conseil National des Universités)

-----

**42ème Section : SCIENCES MORPHOLOGIQUES**

1ère sous-section : (*Anatomie*)

Professeur Michel RENARD - Professeur Jacques ROLAND - Professeur Gilles GROSDIDIER

Professeur Pierre LASCOMBES - Professeur Marc BRAUN

2ème sous-section : (*Histologie, Embryologie, Cytogénétique*)

Professeur Hubert GERARD - Professeur Bernard FOLIGUET - Professeur Bruno LEHEUP

3ème sous-section : (*Anatomie et cytologie pathologiques*)

Professeur Adrien DUPREZ - Professeur François PLENAT

Professeur Jean-Michel VIGNAUD - Professeur Eric LABOUYRIE

-----

**43ème Section : BIOPHYSIQUE ET IMAGERIE MÉDICALE**

1ère sous-section : (*Biophysique et traitement de l'image*)

Professeur Alain BERTRAND - Professeur Gilles KARCHER - Professeur Pierre-Yves MARIE

2ème sous-section : (*Radiologie et imagerie médicale*)

Professeur Jean-Claude HOFFEL - Professeur Luc PICARD - Professeur Denis REGENT

Professeur Michel CLAUDON - Professeur Serge BRACARD - Professeur Alain BLUM

-----

**44ème Section : BIOCHIMIE, BIOLOGIE CELLULAIRE ET MOLÉCULAIRE, PHYSIOLOGIE ET NUTRITION**

1ère sous-section : (*Biochimie et Biologie Moléculaire*)

Professeur Pierre NABET - Professeur Jean-Pierre NICOLAS - Professeur Francine NABET  
Professeur Jean-Louis GUEANT

2ème sous-section : (*Physiologie*)

Professeur Jean-Pierre CRANCE - Professeur Jean-Pierre MALLIE  
Professeur Hubert UFFHOLTZ - Professeur François MARCHAL - Professeur Philippe HAOUZI

3ème sous-section : (*Biologie cellulaire*)

Professeur Claude BURLET

4ème sous-section : (*Nutrition*)

Professeur Olivier ZIEGLER

-----

**45ème Section : MICROBIOLOGIE ET MALADIES TRANSMISSIBLES**

1ère sous-section : (*Bactériologie, Virologie-Hygiène*)

Professeur Alain LE FAOU

2ème sous-section : (*Parasitologie et mycologie*)

Professeur Bernard FORTIER

3ème sous-section : (*Maladies infectieuses - maladies tropicales*)

Professeur Philippe CANTON - Professeur Alain GERARD - Professeur Thierry MAY

-----

**46ème Section : SANTÉ PUBLIQUE**

1ère sous-section : (*Epidémiologie, économie de la santé et prévention*)

Professeur Jean-Pierre DESCHAMPS - Professeur Philippe HARTEMANN

Professeur Serge BRIANÇON - Professeur Francis GUILLEMIN

2ème sous-section : (*Médecine du travail et des risques professionnels*)

Professeur Guy PETIET

3ème sous-section : (*Médecine légale*)

Professeur Henry COUDANE

4ème sous-section (*Biostatistiques et informatique médicale*)

Professeur Bernard LEGRAS - Professeur François KOHLER

-----

**47ème Section : HÉMATOLOGIE, IMMUNOLOGIE, TRANSFUSION, CANCÉROLOGIE ET GÉNÉTIQUE**

1ère sous-section : (*Hématologie*)

Professeur Christian JANOT - Professeur Thomas LECOMPTE - Professeur Pierre BORDIGONI -

Professeur Pierre LEDERLIN

(*Génie biologique et médical*)

Professeur J.François STOLTZ

2ème sous-section : (*Cancérologie*)

Professeur François GUILLEMIN - Professeur Thierry CONROY

(*Radiothérapie*)

Professeur Pierre BEY

3ème sous-section : (*Immunologie*)

Professeur Gilbert FAURE - Professeur Marie-Christine BENE

4ème sous-section : (*génétiq*ue)

Professeur Philippe JONVEAUX

-----

**48ème Section : ANESTHÉSIOLOGIE, PHARMACOLOGIE, RÉANIMATION ET THÉRAPEUTIQUE**

1ère sous-section : (*Anesthésiologie et réanimation chirurgicale*)

Professeur Marie-Claire LAXENAIRE - Professeur Claude MEISTELMAN - Professeur Dan LONGROIS

2ème sous-section : (*Réanimation médicale*)

Professeur Alain LARCAN - Professeur Henri LAMBERT - Professeur Nicolas DELORME

Professeur Pierre-Edouard BOLLAERT

3ème sous-section : (*Pharmacologie fondamentale, Pharmacologie clinique*)

Professeur René-Jean ROYER - Professeur Patrick NETTER - Professeur Pierre GILLET

4ème sous-section : (*Thérapeutique*)

Professeur François PAILLE - Professeur Gérard GAY - Professeur Faiez ZANNAD

-----

**49ème Section : PATHOLOGIE NERVEUSE, PATHOLOGIE MENTALE et RÉÉDUCATION**

1ère sous-section : (*Neurologie*)

Professeur Michel WEBER - Professeur Gérard BARROCHE - Professeur Hervé VESPIGNANI

2ème sous-section : (*Neurochirurgie*)

Professeur Henri HEPNER - Professeur Jean-Claude MARCHAL - Professeur Jean AUQUE

3ème sous-section : (*Psychiatrie d'adultes*)

Professeur Jean-Pierre KAHN

4ème sous-section : (*Pédopsychiatrie*)

Professeur Colette VIDAILHET - Professeur Daniel SIBERTIN-BLANC

5ème sous-section : (*Médecine physique et de réadaptation*)

Professeur Jean-Marie ANDRE

-----

**50ème Section : PATHOLOGIE OSTÉO-ARTICULAIRE, DERMATOLOGIE et CHIRURGIE PLASTIQUE**

1ère sous-section : (*Rhumatologie*)

Professeur Jacques POUREL - Professeur Isabelle VALCKENAERE

2ème sous-section : (*Chirurgie orthopédique et traumatologique*)

Professeur Daniel SCHMITT - Professeur Jean-Pierre DELAGOUTTE - Professeur Daniel MOLE

Professeur Didier MAINARD

3ème sous-section : (*Dermato-vénéréologie*)

Professeur Jean-Luc SCHMUTZ

4ème sous-section : (*Chirurgie plastique, reconstructrice et esthétique*)

Professeur Michel MERLE - Professeur François DAP

-----

**51ème Section : PATHOLOGIE CARDIO-PULMONAIRE et VASCULAIRE**

1ère sous-section : (*Pneumologie*)

Professeur Daniel ANTHOINE - Professeur Jean-Marie POLU - Professeur Yves MARTINET

Professeur Jean-François CHABOT

2ème sous-section : (*Cardiologie et maladies vasculaires*)

Professeur Etienne ALIOT - Professeur Nicolas DANCHIN - Professeur Yves JUILLIERE - Professeur Nicolas SADOUL

3ème sous-section : (*Chirurgie thoracique et cardio-vasculaire*)

Professeur Pierre MATHIEU - Professeur Jacques BORRELLY - Professeur Jean-Pierre VILLEMOT

Professeur Jean-Pierre CARTEAUX

4ème sous-section : (*Chirurgie vasculaire*)

Professeur Gérard FIEVE

-----

**52ème Section : MALADIES DES APPAREILS DIGESTIF et URINAIRE**

1ère sous-section : (*Hépatologie, gastro-entérologie*)

Professeur Pierre GAUCHER - Professeur Marc-André BIGARD

Professeur Jean-Pierre BRONOWICKI

2ème sous-section : (*Chirurgie digestive*)

3ème sous-section : (*Néphrologie*)

Professeur Michèle KESSLER - Professeur Dominique HESTIN (Mme)

4ème sous-section : (*Urologie*)

Professeur Philippe MANGIN - Professeur Jacques HUBERT

-----

**53ème Section : MÉDECINE INTERNE et CHIRURGIE GÉNÉRALE  
MÉDECINE ET CHIRURGIE EXPÉRIMENTALE**

1ère sous-section : (*Médecine interne*)

Professeur Gilbert THIBAUT - Professeur Francis PENIN

Professeur Denise MONERET-VAUTRIN

Professeur Jean DE KORWIN KROKOWSKI - Professeur Pierre KAMINSKY

2ème sous-section : (*Chirurgie générale*)

Professeur Patrick BOISSEL - Professeur Laurent BRESLER

-----

**54ème Section : PATHOLOGIE DE L'ENFANT, OBSTÉTRIQUE, SYSTÈME ENDOCRINIEN  
REPRODUCTION ET DÉVELOPPEMENT**

1ère sous-section : (*Pédiatrie*)

Professeur Paul VERT - Professeur Danièle SOMMELET - Professeur Michel VIDAILHET - Professeur Pierre MONIN  
Professeur Jean-Michel HASCOET - Professeur Pascal CHASTAGNER

2ème sous-section : (*Chirurgie infantile*)

Professeur Michel SCHMITT - Professeur Gilles DAUTEL

3ème sous-section : (*Gynécologie et obstétrique*)

Professeur Michel SCHWEITZER - Professeur Jean-Louis BOUTROY

Professeur Philippe JUDLIN - Professeur Patricia BARBARINO

4ème sous-section : (*Endocrinologie et maladies métaboliques*)

Professeur Jacques LECLERE - Professeur Pierre DROUIN - Professeur Georges WERYHA

5ème sous-section : (*Biologie du développement et de la reproduction*)

-----

**55ème Section : SPÉCIALITÉS MÉDICO-CHIRURGICALES**

1ère sous-section : (*Oto-rhino-laryngologie*)

Professeur Claude SIMON - Professeur Roger JANKOWSKI

2ème sous-section : (*Ophthalmologie*)

Professeur Antoine RASPILLER - Professeur Jean-Luc GEORGE - Professeur Jean-Paul BERROD

3ème sous-section : (*Stomatologie et chirurgie maxillo-faciale*)

Professeur Michel STRICKER - Professeur Jean-François CHASSAGNE

=====

**PROFESSEURS DES UNIVERSITÉS**

-----

**27ème section : INFORMATIQUE**

Professeur Jean-Pierre MUSSE

-----

**64ème Section : BIOCHIMIE ET BIOLOGIE MOLÉCULAIRE**

Professeur Daniel BURNEL

=====

**PROFESSEUR ASSOCIÉ**

Hygiène et santé publique

Professeur Roland SCHULZE-ROBBECKE

=====

**MAÎTRES DE CONFÉRENCES DES UNIVERSITÉS - PRATICIENS HOSPITALIERS**

**42ème Section : SCIENCES MORPHOLOGIQUES**

1ère sous-section : (*Anatomie*)

Docteur Bruno GRIGNON

2ème sous-section : (*Histologie, Embryologie, cytogénétique*)

Docteur Jean-Louis CORDONNIER - Docteur Edouard BARRAT - Docteur Jean-Claude GUEDENET

Docteur Françoise TOUATI - Docteur Chantal KOHLER

3ème sous-section : (*Anatomie et cytologie pathologiques*)

Docteur Yves GRIGNON - Docteur Béatrice MARIE

-----

**43ème Section : BIOPHYSIQUE ET IMAGERIE MÉDICALE**

1ère sous-section : *(Biophysique et traitement de l'image)*

Docteur Marie-Hélène LAURENS - Docteur Jean-Claude MAYER  
Docteur Pierre THOUVENOT - Docteur Jean-Marie ESCANYE - Docteur Amar NAOUN

-----

**44ème Section : BIOCHIMIE, BIOLOGIE CELLULAIRE ET MOLÉCULAIRE, PHYSIOLOGIE ET NUTRITION**

1ère sous-section : *(Biochimie et biologie moléculaire)*

Docteur Marie-André GELOT - Docteur Xavier HERBEUVAL - Docteur Jean STRACZEK  
Docteur Sophie FREMONT - Docteur Isabelle GASTIN - Dr Bernard NAMOUR

2ème sous-section : *(Physiologie)*

Docteur Gérard ETHEVENOT - Docteur Nicole LEMAU de TALANCE - Christian BEYAERT

-----

**45ème Section : MICROBIOLOGIE ET MALADIES TRANSMISSIBLES**

1ère sous-section : *(Bactériologie, Virologie-Hygiène)*

Docteur Francine MORY - Docteur Michèle WEBER - Docteur Christine LION  
Docteur Michèle DAILLOUX

2ème sous-section : *(Parasitologie et mycologie)*

Docteur Marie-France BIAVA - Docteur Nelly CONTET-AUDONNEAU

-----

**46ème Section : SANTÉ PUBLIQUE**

1ère sous-section : *(Epidémiologie, économie de la santé et prévention)*

-----

**47ème Section : HÉMATOLOGIE, CANCÉROLOGIE, IMMUNOLOGIE ET GÉNÉTIQUE**

1ère sous-section : *(Hématologie)*

Docteur Jean-Claude HUMBERT - Docteur François SCHOONEMAN

3ème sous-section : *(Immunologie)*

Docteur Marie-Nathalie SARDA

4ème sous-section : *(Génétique)*

-----

**48ème Section : ANESTHÉSIOLOGIE, PHARMACOLOGIE, RÉANIMATION ET THÉRAPEUTIQUE**

1ère sous-section : *(Anesthésiologie et réanimation chirurgicale)*

Docteur Jacqueline HELMER - Docteur Gérard AUDIBERT

3ème sous-section : *(Pharmacologie fondamentale - Pharmacologie clinique)*

Docteur Françoise LAPICQUE - Docteur Marie-José ROYER-MORROT

Docteur Damien LOEUILLE

=====

**MAÎTRES DE CONFÉRENCES**

-----

**19ème section : SOCIOLOGIE, DÉMOGRAPHIE**

Madame Michèle BAUMANN .

-----

**32ème section : CHIMIE ORGANIQUE, MINÉRALE, INDUSTRIELLE**

Monsieur Jean-Claude RAFT

-----

**40ème section : SCIENCES DU MÉDICAMENT**

Monsieur Jean-Yves JOUZEAU

-----

**60ème section : MÉCANIQUE, GÉNIE MÉCANIQUE ET GÉNIE CIVILE**  
Monsieur Alain DURAND

-----

**64ème section : BIOCHIMIE ET BIOLOGIE MOLÉCULAIRE**  
Madame Marie-Odile PERRIN - Mademoiselle Marie-Claire LANHERS

-----

**65ème section : BIOLOGIE CELLULAIRE**  
Mademoiselle Françoise DREYFUSS - Monsieur Jean-Louis GELLY - Madame Anne GERARD  
Madame Ketsia HESS - Monsieur Pierre TANKOSIC - Monsieur Hervé MEMBRE

-----

**67ème section : BIOLOGIE DES POPULATIONS ET ÉCOLOGIE**  
Madame Nadine MUSSE

-----

**68ème section : BIOLOGIE DES ORGANISMES**  
Madame Tao XU-JIANG

=====

**MAÎTRES DE CONFÉRENCES ASSOCIÉS**  
Médecine Générale  
Docteur Gilbert ALIN  
Docteur Louis FRANCO

=====

**PROFESSEURS ÉMÉRITES**

Professeur Georges GRIGNON - Professeur Claude PERRIN  
Professeur Jean PREVOT - Professeur Michel MANCIAUX - Professeur Jean-Pierre GRILLIAT  
Professeur Michel PIERSON - Professeur Alain GAUCHER - Professeur Michel BOULANGE  
Professeur Alain LARCAN - Professeur Michel DUC - Professeur Michel WAYOFF

=====

**DOCTEURS HONORIS CAUSA**

Professeur Norman SHUMWAY (1972)  
*Université de Stanford, Californie (U.S.A)*  
Professeur Paul MICHIELSEN (1979)  
*Université Catholique, Louvain (Belgique)*  
Professeur Charles A. BERRY (1982)  
*Centre de Médecine Préventive, Houston (U.S.A)*  
Professeur Pierre-Marie GALETTI (1982)  
*Brown University, Providence (U.S.A)*  
Professeur Mamish Nisbet MUNRO (1982)  
*Massachusetts Institute of Technology (U.S.A)*  
Professeur Mildred T. STAHLMAN (1982)  
*Wanderbilt University, Nashville (U.S.A)*  
Professeur Harry J. BUNCKE (1989)  
*Université de Californie, San Francisco (U.S.A)*  
Professeur Théodore H. SCHIEBLER (1989)  
*Institut d'Anatomie de Würzburg (R.F.A)*  
Professeur Maria DELIVORIA-PAPADOPOULOS (1996)  
*Université de Pennsylvanie (U.S.A)*

Professeur Mashaki KASHIWARA (1996)  
*Research Institute for Mathematical Sciences de Kyoto (JAPON)*  
Professeur Ralph GRÄSBECK (1996)  
*Université d'Helsinki (FINLANDE)*  
Professeur James STEICHEN (1997)  
*Université d'Indianapolis (U.S.A)*  
Professeur Duong Quang TRUNG (1997)  
*Centre Universitaire de Formation et de Perfectionnement des  
Professionnels de Santé d'Hô Chi Minh-Ville (VIËTNAM)*

**A NOTRE MAITRE ET PRESIDENT DE THESE,**

**Mr Le Professeur STRICKER**

Professeur de Stomatologie et de Chirurgie Maxillo-Faciale

Votre puissance de travail, votre rigueur, votre art chirurgical, l'étendue de vos connaissances médicales et extra-médicales sont pour nous des modèles.

Nous sommes fier d'être l'un de vos élèves.

Vous nous faites l'honneur de juger ce travail que vous nous avez confié, et dont nous savons qu'il vous tient à cœur. Nous espérons ne pas vous décevoir.



## **A NOTRE MAITRE ET JUGE**

**Mr Le Professeur CHASSAGNE**

Professeur de Stomatologie et de Chirurgie Maxillo-Faciale

Vous nous avez guidé au cours de notre internat, nous permettant de bénéficier de votre compétence et de l'ampleur de vos connaissances, sans vous déparer de la gentillesse et de l'humour qui vous caractérisent.

Veillez trouver ici l'expression de notre respectueuse gratitude.

## **A NOTRE MAITRE ET JUGE**

**Mr Le Professeur DAP**

Professeur Chirurgie Plastique, Reconstruction et Esthétique.

Vous nous avez accueilli chaleureusement dans votre service et nous avez fait bénéficier de vos compétences. Nous avons apprécié vos grandes qualités humaines et votre disponibilité.

Vous nous faites l'honneur de juger ce travail, nous espérons ne pas vous décevoir.

## **A NOTRE JUGE**

**Mr Le Docteur SIMON**

Docteur en Médecine

Nous avons apprécié l'étendue de tes connaissances, ton professionnalisme, ta disponibilité, ta prédilection pour les "plans rouges" et ton coup de volant.

Ton aide nous a été précieuse au cours de ces derniers mois: sur ce sujet, auquel tu te destines, et sur d'autres...

"En espérant que ce travail est à la hauteur de tes attentes, reçois le témoignage de notre gratitude et de notre amitié."

A nos Maîtres,

Monsieur le Professeur MANGIN

Monsieur le Professeur BORELLY

Monsieur le Professeur GROSDIDIER

Monsieur le Professeur MERLE

Monsieur le Docteur FYAD

Monsieur le Docteur MELEY

Monsieur le Docteur RAVEY

Monsieur le Docteur STRICKER

Monsieur le Docteur STUSSI

Monsieur le Docteur ULLMER

A ma grand-mère, en reconnaissance de son affection et en souvenir de ses leçons de vie.

A mes parents, toujours présents et toujours disponibles au cours de ces cinq dernières années, et des précédentes, que ce travail soit pour vous le témoignage de ma gratitude et de mon amour

A ma secrétaire personnelle pour sa disponibilité, son courage à lire mes pattes de mouche, sa compétence et son dévouement. Tu vas enfin pouvoir te reposer en attendant Décembre.

A Claire, Charles et Alexis pour le modèle qu'ils me donnent à suivre. Un jour peut-être...

A mon "Petit Chat", parce qu'il est là.

A Arnaud, Mathilde et Marina, ma famille nancéienne, pour votre gentillesse, votre chaleur et votre bonne humeur. Il y aura de la place pour tous les quatre, mais laissez-moi le temps de préparer les chambres!

A Floc, pour son soutien attentionné pourtant mal récompensé et sa présence lors de certains moments critiques.

A mes condisciples d'internat: certains, mais pas tous...

Un MERCI spécial à Christian COING pour son aide, ses conseils et ses diapositives.

Un clin d'œil amical aux infirmières et secrétaires du service de chirurgie maxillo-facial pour leur bonne humeur, leur gentillesse et leur disponibilité.

## SERMENŒT

"Au moment d'être admis à exercer la médecine, je promets et je jure d'être fidèle aux lois de l'honneur et de la probité. Mon premier souci sera de rétablir, de préserver ou de promouvoir la santé dans tous ses éléments, physiques et mentaux, individuels et sociaux. Je respecterai toutes les personnes, leur autonomie et leur volonté, sans aucune discrimination selon leur état ou leurs convictions. J'interviendrai pour les protéger si elles sont affaiblies, vulnérables ou menacées dans leur intégrité ou leur dignité. Même sous la contrainte, je ne ferai pas usage de mes connaissances contre les lois de l'humanité. J'informerai les patients des décisions envisagées, de leurs raisons et de leurs conséquences. Je ne tromperai jamais leur confiance et n'exploiterai pas le pouvoir hérité des circonstances pour forcer les consciences. Je donnerai mes soins à l'indigent et à quiconque me les demandera. Je ne me laisserai pas influencer par la soif du gain ou la recherche de la gloire.

Admis dans l'intimité des personnes, je tairai les secrets qui me sont confiés. Reçu à l'intérieur des maisons, je respecterai les secrets des foyers et ma conduite ne servira pas à corrompre les mœurs. Je ferai tout pour soulager les souffrances. Je ne prolongerai pas abusivement les agonies. Je ne provoquerai jamais la mort délibérément.

Je préserverai l'indépendance nécessaire à l'accomplissement de ma mission. Je n'entreprendrai rien qui dépasse mes compétences. Je les entretiendrai et les perfectionnerai pour assurer au mieux les services qui me seront demandés.

J'apporterai mon aide à mes confrères ainsi qu'à leurs familles dans l'adversité.

Que les hommes et mes confrères m'accordent leur estime si je suis fidèle à mes promesses ; que je sois désigné et méprisé si j'y manque".

**TABLE  
DES  
MATIERES**

<b>INTRODUCTION</b>	<b>p.26</b>
<b>DÉFINITION ET CLASSIFICATION DES FENTES ; OBJECTIFS THÉRAPEUTIQUES</b>	<b>p.29</b>
<b>I - DÉFINITION ET CARACTÉRISTIQUES DES FENTES(LABIO-MAXILLO-PALATINE)</b>	<b>p.30</b>
<i>A. Définition</i>	<b>p.30</b>
<i>B. Classification des fentes</i>	<b>p.30</b>
<b>1. Difficultés de classification</b>	<b>p.30</b>
a. La grande variable d'expression clinique des fentes	
b. Dualité de l'atteinte anatomique	<b>p.31</b>
c. Dualité fonctionnelle	<b>p.31</b>
d. Dualité chronologique	<b>p.31</b>
<b>2. Classifications</b>	<b>p.32</b>
a. Classification de V.VEAU	
α- Classe I	<b>p.32</b>
β- Classe II	<b>p.32</b>
χ- Classe III	<b>p.32</b>
δ- Classe IV	<b>p.32</b>
b. Classification de la confédération internationale de la chirurgie plastique (1967)	<b>p.34</b>
c. Classification de LEMERLE et de BENOIST	<b>p.34</b>
d. Classification de KERNAHAN	<b>p.34</b>
e. Classification de l'Ecole NANCEIENNE	<b>p.37</b>



<b>II - ANATOMIE DU SUJET SAIN</b>	<b>p.40</b>
<b><i>A. Le pharynx</i></b>	<b>p.40</b>
<b>1. Limites du pharynx</b>	<b>p.40</b>
a. Face postérieure	<b>p.40</b>
b. Face latérales	<b>p.42</b>
c. Face antérieure	<b>p.43</b>
d. Extrémité supérieure	<b>p.43</b>
e. Extrémité inférieure	<b>p.45</b>
<b>2. Eléments anatomiques constitutifs du pharynx</b>	<b>p.45</b>
a. La muqueuse	<b>p.45</b>
b. L'aponévrose intrapharyngienne	<b>p.45</b>
c. La couche musculaire	<b>p.45</b>
d. L'aponévrose péripharyngienne	<b>p.45</b>
<b>3. Les muscles du pharynx</b>	<b>p.47</b>
a. Muscles constricteurs	<b>p.47</b>
$\alpha$ -Constricteur supérieur	<b>p.47</b>
$\beta$ -Constricteur moyen	<b>p.49</b>
$\chi$ -Constricteur inférieur	<b>p.49</b>
$\delta$ -Actions de ces muscles	<b>p.49</b>
b. Muscle éleveurs	<b>p.51</b>
$\alpha$ -Stylo pharyngien	<b>p.51</b>
$\beta$ -Pharyngo-staphylin	<b>p.51</b>
<b><i>B. Le voile du palais</i></b>	<b>p.51</b>
<b>1. Configuration générale</b>	<b>p.51</b>
<b>2. Eléments anatomiques constitutifs du voile du palais</b>	
a. L'aponévrose palatine	<b>p.53</b>
b. Les muscles	<b>p.55</b>

$\alpha$ -Palato-glosse (Palatoglossus)	p.55
$\beta$ -Péristaphylin externe (Tensor Veli Palatini)	p.55
$\chi$ -Péristaphylin interne (Elevator Veli Palatini)	p.57
$\delta$ -Le Palato-pharyngien (Palatopharyngus)	p.57
$\varepsilon$ -L'Azygos de la luette (muscle Uvulaire)	p.59
$\phi$ -Action des muscles	p.59

### **3. Vaisseaux et nerfs du pharynx et du voile du palais**

a. Artères	p.60
b. Veines	p.60
c. Lymphatiques	p.60
d. Nerfs	p.61
$\alpha$ -Nerfs sensitifs	p.61
$\beta$ -Nerfs moteurs	p.61

## ***C. Le nez*** p.61

### **1. Généralités** p.61

### **2. Squelette des fosses nasales** p.64

a. L'os maxillaire	p.64
b. L'ethmoïde	p.67
c. Le sphénoïde	p.67
d. Le palatin	p.72
e. L'unguis	p.72
f. Le cornet inférieur	p.74
g. Les os propre du nez	p.74
h. Le vomer	p.74

### **3. Faces et orifices des fosses nasales** p.76

a. Paroi inférieure ou plancher	p.76
b. Paroi interne ou cloison	p.76
c. Paroi externe	p.76
$\alpha$ -Plan profond	p.76
$\beta$ -Plan moyen	p.76
$\chi$ -Plan superficiel	p.78

d. Paroi supérieure ou plafond	p.78
e. Orifice antérieur	p.79
f. Orifice postérieur	p.79
<b>4. Le squelette cartilagineux du nez</b>	<b>p.79</b>
a. Les cartilages triangulaires ou cartilages supérieurs	
b. Le septum cartilagineux	p.80
c. Les cartilages alaires	p.82
d. Le plan musculaire	p.84
e. Le revêtement cutané	p.86
<b><i>D. La lèvre</i></b>	<b>p.88</b>
<b>1. Maxillaire et prémaxillaire</b>	<b>p.89</b>
a. Le maxillaire	p.89
b. Le prémaxillaire ou os intermaxillaire	p.89
<b>2. Le sphincter labial</b>	<b>p.91</b>
a. Le chef interne (Pars labialis)	p.91
b. Le chef interne (Pars nasalis)	p.91
<b>3. L'étoffe cutanéomuqueuse</b>	<b>p.93</b>
<b><i>E. Les boucles musculo-aponévrotiques vélo-pharyngo-faciales</i></b>	<b>p.97</b>
<b>III. PHYSIOLOGIE DU SUJET SAIN</b>	<b>p.97</b>
<b><i>A. La respiration-l'olfaction</i></b>	<b>p.97</b>
<b><i>B. La déglutition</i></b>	<b>p.101</b>
<b>1. Le temps buccal</b>	<b>p.101</b>
<b>2. Le temps pharyngien</b>	<b>p.101</b>

3. Le temps oesophagien	p.104
4. La déglutition selon l'âge	p.106
<i>C. La phonation</i>	p.108
IV. MODIFICATIONS ANATOMIQUES ET PHYSIOLOGIQUES DANS LES FENTES TOTALES	p.109
<i>A. Anatomie</i>	p.109
1. Les boucles musculaires	p.109
a. Le sphincter labial	p.109
$\alpha$ - la lèvre	p.110
$\beta$ - le nez	p.110
$\gamma$ - cas particulier des fentes bilatérales	p.112
b. Le voile du palais	p.113
2. L'atteinte osseuse	p.114
<i>B. Altérations de la physiologie</i>	p.115
<i>C. Conséquences ORL des fentes</i>	p.118
1. Les causes	p.118
2. Nature des lésions de l'oreille moyenne	p.119
3. Les conséquences	p.119
V. OBJECTIFS THÉRAPEUTIQUES	p.120

**EMBRYOLOGIE, CROISSANCE NORMALE ET PATHOLOGIQUE DE LA FACE :** p.121

**I. EMBRYOLOGIE** p.122

*A. 3<sup>ème</sup> semaine du développement embryonnaire* p.123

*B. 4<sup>ème</sup> semaine du développement embryonnaire* p.123

1. L'écotoblaste p.123
2. L'entoblaste p.124
3. Le cordon ombilical p.124
4. L'appareil branchial ou viscéral p.124
5. Les capsules sensorielles p.126

*C. Modelage de la face et organisation du stomodeum* p.127

1. Modelage des formes extérieures de la face p.127
2. Développement des fosses nasales, de la cloison nasale et du palais p.130
  - a. Les fosses nasales p.130
  - b. Le palais p.132
  - c. Le septum nasal p.133

*D. Le splanchnocrâne de la région faciale* p.133

*E. La musculature céphalique* p.134

*F. La fusion des bourgeons de la face* p.134

1. La fusion par déplissement épithélial p.135
2. La fusion vraie p.137
  - a. Le rapprochement des bourgeons p.137
  - b. La formation du mur épithélial p.137
  - c. La dégénérescence épithéliale p.138

<b>II. CROISSANCE FACIALE NORMALE</b>	<b>p.140</b>
<i>A. L'organisation</i>	<b>p.140</b>
<i>B. L'ossification</i>	<b>p.140</b>
1. Le tissu nerveux	<b>p.141</b>
<i>C. Les mécanismes de croissance</i>	<b>p.141</b>
1. Le système cartilagineux	<b>p.142</b>
2. Le système périosté	<b>p.144</b>
a. Le périoste de recouvrement	<b>p.146</b>
b. La suture ou le périoste de conjugaison	<b>p.147</b>
c. Le ligament alvéolo-dentaire	<b>p.149</b>
<i>D. Les moteurs de la croissance</i>	<b>p.149</b>
1. La prolifération	<b>p.149</b>
a. La prolifération cellulaire	<b>p.149</b>
b. La dynamique de croissance	<b>p.149</b>
2. La poussée encéphalique	<b>p.149</b>
<i>E. Déroulement</i>	<b>p.150</b>
1. Synthèse	<b>p.150</b>
a. La poussée sagittale	<b>p.150</b>
b. La distribution transversale	<b>p.150</b>
c. Le rattrapage latéral	<b>p.152</b>
d. L'équilibre terminal	<b>p.152</b>
2. Rythme de croissance	<b>p.152</b>
3. Le secteur sagittal médian (centro-facial)	<b>p.153</b>
a. La lame voméro-prémaxillaire	<b>p.155</b>
b. L'étrier ptérygo-palato-maxillaire	<b>p.155</b>

<b>III. CROISSANCE FACIALE PATHOLOGIQUE</b>	<b>p.157</b>
<i>A. L'impact malformatif</i>	<b>p.157</b>
<i>B. Le pronostic de croissance</i>	<b>p.157</b>
1. Le potentiel de croissance	<b>p.158</b>
2. La déformation	<b>p.158</b>
3. La dynamisation	<b>p.159</b>
<i>C. Expression clinique</i>	<b>p.159</b>

## **CIRCONSTANCES DE DÉCOUVERTES DES FENTES p.164**

<b>I. ÉPIDÉMIOLOGIE DES FENTES LABIO-ALVÉOLAIRES ET/OU PALATINES</b>	<b>p.165</b>
<i>A. Fréquence</i>	<b>p.165</b>
<i>B. Caractéristiques épidémiologiques</i>	<b>p.165</b>
<b>II. ÉTIOLOGIE DES FENTES</b>	<b>p.165</b>
<i>A. Agents physiques</i>	<b>p.166</b>
1. Radiations ionisantes	<b>p.166</b>
2. L'hyperthermie	<b>p.166</b>
3. L'hypoxie	<b>p.166</b>
<i>B. Agents chimiques</i>	<b>p.167</b>
<i>C. Anomalies génétiques</i>	<b>p.168</b>


<b>1. Anomalies chromosomiques</b>	<b>p.168</b>
a. La trisomie 13	<b>p.168</b>
b. La trisomie 10 p	<b>p.168</b>
c. La monosomie partielle 10 p	<b>p.168</b>
d. La trisomie 22	<b>p.169</b>
e. Le syndrome de "délétion 22q11"	<b>p.169</b>
<b>2. Formes familiales</b>	<b>p.169</b>
<b>3. Anomalies associés</b>	<b>p.169</b>
<i>D. Autres voies de recherche</i>	<b>p.170</b>
<b>III. LE DIAGNOSTIC PRÉ-NATAL ÉCHOGRAPHIQUE</b>	<b>p.171</b>
<i>A. Limites et dates de l'échographie morphologique</i>	<b>p.171</b>
<i>B. Impératifs techniques</i>	<b>p.172</b>
1. Eléments statiques	<b>p.172</b>
2. Eléments dynamiques	<b>p.172</b>
<i>C. Aspect normal de la face</i>	<b>p.173</b>
1. Les fosses nasales	<b>p.173</b>
2. Les maxillaires	<b>p.173</b>
3. Les lèvres	<b>p.173</b>
<i>D. Aspects pathologiques de la face</i>	<b>p.174</b>
1. Les fentes isolées	<b>p.174</b>
2. Les fentes dans les syndromes malformatifs	<b>p.174</b>



<b>IV. PRISE EN CHARGE DES PARENTS</b>	<b>p.175</b>
<i>A. L'information orale</i>	<b>p.175</b>
<b>1. On sait réparer cette malformation</b>	<b>p.175</b>
<b>2. Il faut attendre la naissance</b>	<b>p.175</b>
<b>3. Il existe différentes fentes</b>	<b>p.175</b>
a. Une fente palatine	<b>p.175</b>
b. Une fente labiale	<b>p.175</b>
c. Une fente labio-alvéolaire	<b>p.175</b>
d. La fente totale	<b>p.176</b>
<b>4. Le traitement commence dès la naissance et suit un protocole</b>	<b>p.176</b>
<b>5. Suivi ORL</b>	<b>p.177</b>
<i>B. L'information visuelle</i>	<b>p.177</b>
<b>L'ORTHOPÉDIE PRÉ-OPÉRATOIRE</b>	<b>p.179</b>
<b>I. PROBLÈMES SOULEVÉS PAR LA RÉPARATION D'UNE FENTE</b>	<b>p.180</b>
<i>A. But principal : réunir les berges</i>	<b>p.180</b>
<i>B. But "secondaire" : rétablir la morphologie</i>	<b>p.181</b>
<b>II. PRÉPARATION ORTHOPÉDIQUE A UNE RÉPARATION CHIRURGICALE</b>	<b>p.182</b>

<b><i>A. La plaque palatine</i></b>	<b>p.182</b>
<b>1. Historique</b>	<b>p.182</b>
<b>2. Objectifs de la plaque palatine</b>	<b>p.185</b>
a. Modifications liées à la fente	<b>p.185</b>
b. Objectifs des plaques palatines	<b>p.188</b>
<b>3. Différents concepts de plaques</b>	<b>p.188</b>
a. La plaque neutre	<b>p.188</b>
b. Les plaques activées	<b>p.190</b>
<b>4. L'ecole Nancéienne</b>	<b>p.194</b>
a. Le matériel employé	<b>p.194</b>
b. Modalités d'emploi et de conception des plaques palatines	<b>p.195</b>
<b><i>B. L'adhésion labiale</i></b>	<b>p.196</b>
<b>1. Historique-évolutions</b>	<b>p.196</b>
<b>2. l'adhésion labiale de l'Ecole Nancéienne</b>	<b>p.202</b>
<b><i>C. La dissection péri-nasale</i></b>	<b>p.205</b>
<b><i>D. La traction élastique</i></b>	<b>p.206</b>
<b>1. Historique</b>	<b>p.208</b>
<b>2. l'Ecole Nancéienne</b>	<b>p.209</b>
<b><i>E. Protocoles de l'Ecole Nancéienne</i></b>	<b>p.211</b>
<b>1. Fentes unilatérales totales</b>	<b>p.211</b>
<b>2. Fentes bilatérales</b>	<b>p.215</b>
<b>CONCLUSION</b>	<b>p.218</b>

# INTRODUCTION



La malformation faciale la plus fréquente est constituée par une solution de continuité pouvant affecter, simultanément ou séparément, la lèvre, le maxillaire, et/ou le palais, qui réponds aux dénominations respectives de fente labiale, fente labio-maxillaire, fente palatine, voire fente labio-maxillo-palatine lorsque ces trois structures sont altérées.

Si le *primum movens* de cette malformation n'est pas encore identifié (il est probable que plusieurs facteurs entrent en jeu), sa date de concrétisation l'est parfaitement : c'est entre la quatrième et la douzième semaine de vie intra-utérine qu'apparaissent les défauts de fusion des bourgeons faciaux à l'origine de cette disgrâce.

Ce n'est cependant qu'à l'occasion de l'échographie morphologique réalisée entre la seizième et la vingtième semaine du développement embryonnaire que cette anomalie sera révélée au grand jour et prendra alors toute sa dimension: un choc psychologique pouvant confiner au drame pour la famille, un défi à relever pour l'équipe médicale amenée à prendre en charge l'enfant et ses parents dès que ce diagnostic est porté, jusqu'à l'âge adulte du patient.

En effet, la fente pose le double problème d'une altération spatiale (au retentissement morphologique et fonctionnel) soumise aux contraintes temporelles de la croissance: il faut refermer la lèvre et/ou le palais afin de restaurer une morphologie, une respiration, une audition, une déglutition, une phonation, une mastication, aussi proches de la normale que possible sans que les différents gestes chirurgicaux réalisés n'altèrent la croissance faciale, ni n'obèrent l'avenir.

C'est pourquoi la prise en charge thérapeutique, dont le temps le plus spectaculaire pour la famille reste la fermeture chirurgicale, nécessite une équipe spécialisée multidisciplinaire comprenant le chirurgien, le prothésiste, l'orthodontiste, l'orthophoniste, l'oto-rhino-laryngologiste, avec la participation de généticiens, psychologues et pédiatres : si le succès à long terme de cette fermeture labio-maxillo-palatine requiert

un suivi chirurgical, orthodontique, orthophonique, et otologique afin de consolider ce qui est acquis et d'améliorer ce qui peut l'être en s'appuyant sur la croissance, il paraît également logique de réaliser l'intervention dans des conditions optimales.

Pour ce faire, il convient de préparer la fente aussi tôt que possible après la naissance. Cette phase du traitement peut relever de la chirurgie et/ou de méthodes orthopédiques. Sa finalité fonctionnelle consiste à restaurer une séparation entre les fosses nasales et la bouche. Son objectif morphologique est le rapprochement optimal des différents fragments, permettant ainsi une fermeture dans les meilleures conditions possibles.

Ainsi au cours de ce travail serons-nous amenés dans un premier temps à définir ce qu'est une fente labio-maxillo-palatine, quels en sont l'anatomie et le retentissement fonctionnel sur la manducation, nous permettant par là même de définir les objectifs du traitement d'une fente.

Dans un second temps, nous nous pencherons sur les mécanismes embryologiques et de la croissance faciale chez les individus sains et chez les enfants porteurs d'une fente.

Un troisième chapitre nous amènera à étudier les circonstances de découverte des fentes et l'utilité de cette période prénatale pour l'information des parents.

Enfin, dans le quatrième chapitre, nous aborderons les problèmes soulevés par la réparation d'une fente, au travers de l'étude des buts principaux et accessoires à atteindre, avant d'étudier les moyens et les buts de la préparation orthopédique à la réparation chirurgicale des fentes.

# **Définition et caractéristiques des fentes**

## **Objectifs du traitement**

### III. DEFINITION ET CARACTERISTIQUES DES FENTES LABIO-MAXILLO-PALATINES

#### A. *Définition*

Une fente labiale, labio-maxillaire ou palatine, se caractérise par la présence d'une solution de continuité affectant respectivement la lèvre seule, la lèvre et le maxillaire sous-jacent, ou le palais.

Une fente labio-maxillaire-palatine ou fente complète désigne donc une solution de continuité débutant à la lèvre, s'étendant au maxillaire et au palais osseux pour se terminer à l'extrémité du palais mou.

*(Pour des raisons de cohérence, l'épidémiologie et les étiologies seront étudiées ultérieurement).*

#### B. *Classification des fentes*

##### 1. Difficultés de classification

La classification des fentes se heurte à plusieurs difficultés :

##### a. La grande variabilité d'expression clinique des fentes

En effet, la malformation peut s'exprimer sous la forme d'une simple encoche labiale, ou d'une bifidité de la lèvre, jusqu'à la fente totale bilatérale. Entre ces deux extrêmes, toutes les associations peuvent se rencontrer.

b. Dualité de l'atteinte anatomique

La malformation peut toucher le complexe labio-alvéolaire et le palais, simultanément ou séparément.

De plus, chacune des régions atteinte se divise en sous-unité anatomique :

- Palais osseux ou dur, et palais mou ou musculaire pour le palais.
- Lèvre, vestibule et os alvéolaire ou maxillaire pour le complexe labio-alvéolaire.

c. Dualité fonctionnelle

Certains auteurs ont tenu à mettre en évidence le côté dynamique des atteintes musculaires (voile mou et lèvre), d'où leur classification.

d. Dualité chronologique

Comme nous le verrons dans le chapitre embryologique, le complexe labio-alvéolaire et le palais n'apparaissent pas simultanément.

Il existe un décalage dans le temps avec présence de la future lèvre qui apparaît en premier avec le pre-maxillaire, formant le palais primaire, la plus grande partie du palais (dans ses composantes osseuse et musculaire) commençant à se former deux à trois semaines plus tard, décrit sous le nom de palais secondaire, en arrière du foramen incisif.



## 2. Classifications

### a. Classification de V.VEAU (fig. 1)

C'est une des première classification, qui à longtemps été LA référence. Elle est purement morphologique.

#### $\alpha$ - Division du voile : **Classe I**

Elle part de la luette et s'étend :

- Jusqu'au bord postérieur du voile
- Jusqu'au milieu du voile
- Jusqu'à la voûte osseuse : division de tout le voile

V. VEAU décrit également des divisions palatines avec fentes sous-muqueuses.

#### $\beta$ - Division du voile et de la voûte : **Classe II**

Tous les intermédiaires entre les divisions de la voûte limitée au bord postérieur de celle-ci, jusqu'aux divisions totales s'étendant jusqu'au trou palatin, peuvent être observés .

Ces atteintes du palais peuvent s'associer à une atteinte partielle ou totale du complexe labio-alvéolaire

#### $\chi$ - Division du voile et de la voûte avec fente totale unilatérale : **Classe III**

#### $\delta$ - Division du voile et de la voûte avec fente labio-alvéolaire totale bilatérale : **Classe IV**

Cet aspect de la fente en forme de Y détache le bourgeon médian qui est porteur des incisives médiales et d'une partie des incisives latérales.

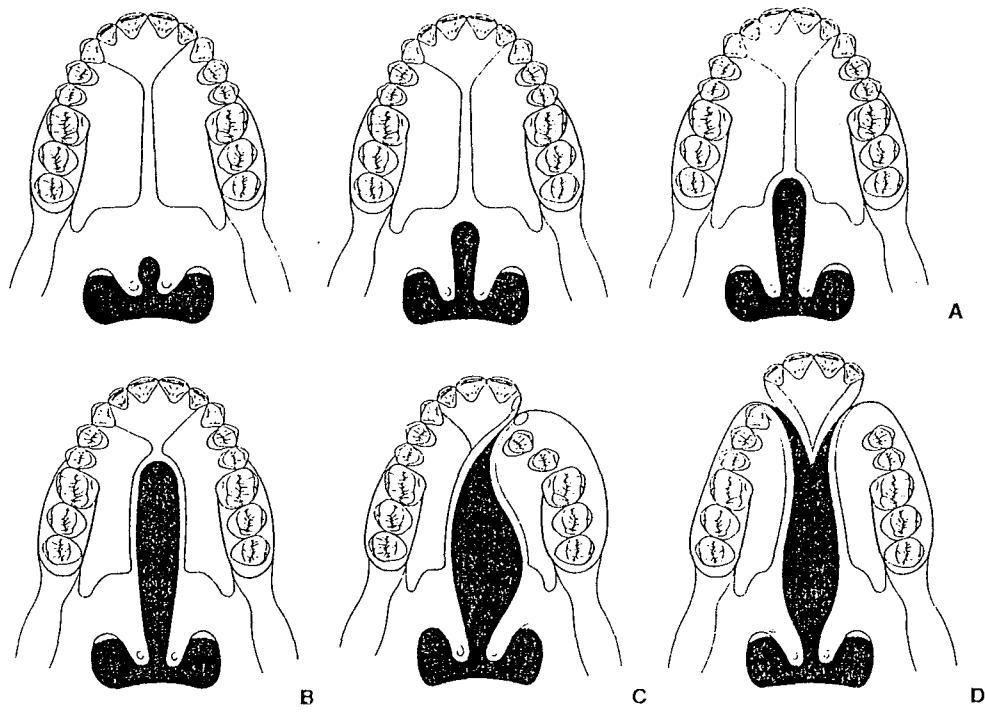


Figure 1 : Classification de VEAU

- A. Classe I
- B. Classe II
- C. Classe III
- D. Classe IV

b. Classification de la confédération internationale de la chirurgie plastique (1967) - (tableau I, fig.2)

Elle est basée sur la chronologie embryologique et s'appuie donc sur les notions de palais primaire et secondaire.

c. Classification de LEMERLE et classification de BENOIST (tableau II-tableau III)

Chacun de ces auteurs à réalisé des classifications dynamiques de l'atteinte palatine uniquement en tenant compte de l'aspect et/ou de la tonicité des structures musculaires en pré ou post-opératoire.

Le problème de ces différentes classifications est leur manque de souplesse. Enfermées dans des classes fixes, elles ne permettent pas de décrire des associations différentes ou plus complexes. D'autres auteurs se sont attachés à développer des classifications plus souples.

d. Classification de KERNAHAN (SMITH)

Publiée en 1971 ,modification de celle de 1958 (Kernahan et Stark),elle décrit la fente sous la forme d'un Y symbolique :

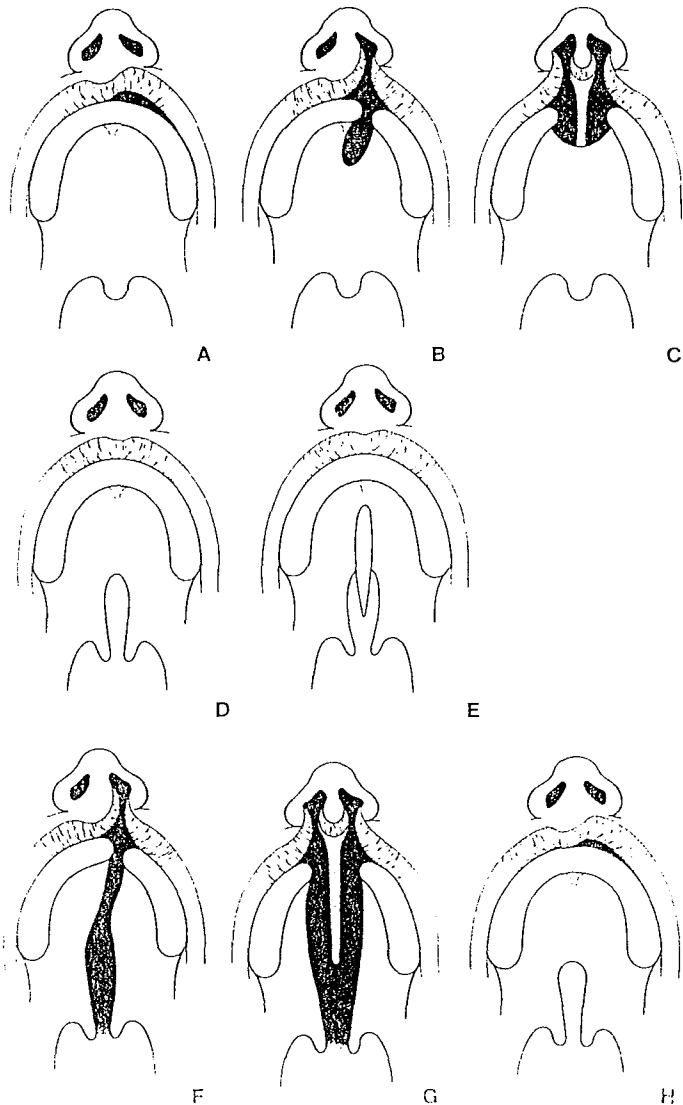
- La description de l'atteinte du complexe labio-alvéolaire distingue les maformations labiales,labio-alvéolaires ou totales désignées respectivement par les chiffres 1,2,et 3 du coté droit et 4,5,et 6 du coté gauche.

Palais primaire			
I	A	Fente unilatérale incomplète du palais primaire (1/3, 2/3, 3/3 de la lèvre).	Schéma IA (z)
	B	Fente unilatérale complète du palais primaire (1/2, 2/3, alvéolaire).	Schéma IB (β)
	C	Fente bilatérale complète du palais alvéolaire (3/3 alvéolaire).	IC (γ)
Palais secondaire			
II	D	Fente incomplète du palais secondaire. Voile : staphyloschisis (1/3, 2/3, 3/3) Palais dur : uranoschisis (1/3, 2/3, 3/3).	Schéma IID (OC)
	E	Fente complète du palais secondaire (palatoschisis).	Schéma IIE (θ)
Association palais primaire et palais secondaire			
III	F	Fente unilatérale du palais primaire et du palais secondaire	IIIF (r)
	G	Fente bilatérale du palais primaire et secondaire	IIIG (λ)
	H	Fente unilatérale incomplète des deux palais (primaire et secondaire) : - avec pont labial. - avec pont gingival	IIIH (μ)

Classification de la  
Confédération Internationale  
De Chirurgie plastique  
1967

Tableau I

Figure 2



Classes	Non opéré	Opéré
Classe I	Fente au niveau du voile et du palais.	
Classe II	Fente au niveau du voile et du palais associée à une malformation du secteur incisif	
Classe III		Fente au niveau du voile et du palais.
Classe IV		Fente au niveau du voile et du palais associée à une malformation du secteur incisif.

**Tableau II : Classification de LEMERLE**

Classes	Aspect clinique	Subdivision
Classe I	Voile divisé mais tonique	Division a associée à une fente palatine.
Classe II	Voile suturé, court mais contractile	Division b Associée à des malpositions incisives.
Classe III	Voile inerte, scléreux ou paralytique	Division c Associée à une édentation partielle. Division d Associée à une édentation complète.

**Tableau III : Classification de BENOIST**

- La description de l'atteinte du palais distingue la fente palatine totale, celle du voile et d'une partie du palais osseux ,et celle du voile du palais désignées respectivement par les chiffres 7,8,et 9.

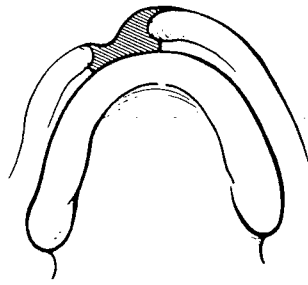
e. Classification de l'école Nancéienne (STRICKER – VAN DER MEULEN).

Elle se base sur l'origine embryologique des régions et donc sur la chronologie, distinguant à chaque fois les atteintes partielles et totales, une lettre minuscule précisant la région malformée en cas d'atteinte partielle. La limite entre palais primaire et palais secondaire correspond au trou palatin (fig. 3) :

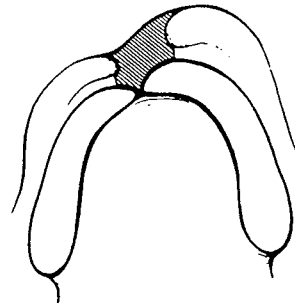
- Atteinte du Palais primaire :  $P_1$   
Atteinte partielle :  $P_{1p}$ 
  - de la lèvre :  $P_{1pl}$
  - de la lèvre et de l'os alvéolaire :  $P_{1pa}$Atteinte totale unilatérale :  $P_{1t}$   
Atteinte totale bilatérale :  $P_{1t} \times 2$
- Atteinte du Palais secondaire :  $P_2$   
Atteinte partielle du voile, ou du voile et de la voûte:  $P_{2p}$   
Atteinte totale du palais :  $P_{2t}$

Cette classification permet ainsi de décrire aussi bien une fente totale bilatérale ( $P_{1t} + P_{2t}$ )  $\times 2$ , qu'une fente totale unilatérale associée à une fente palatine totale controlatérale par exemple :  $P_{1t} + (P_{2t}) \times 2$ , ce que ne permettent pas de décrire les classifications exprimées sous forme de classes(fig.4).

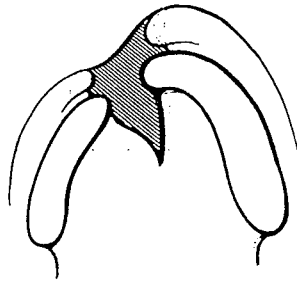
P1



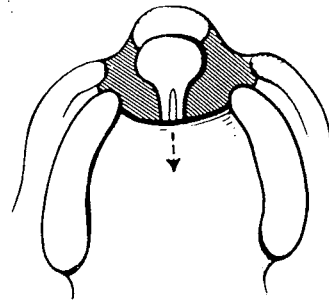
P1pt



P1pa

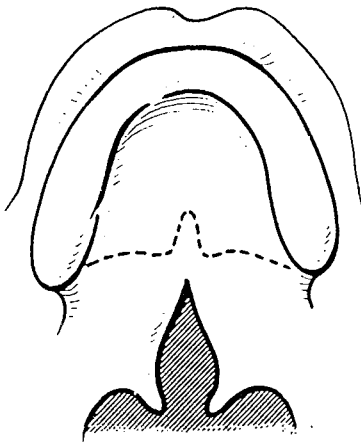


P1t

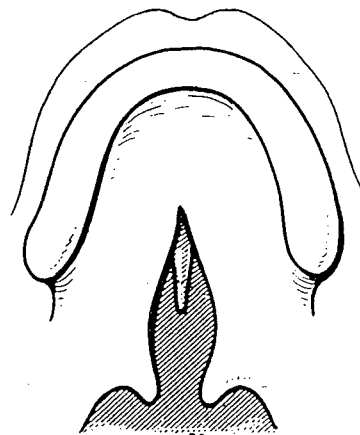


P1tx2

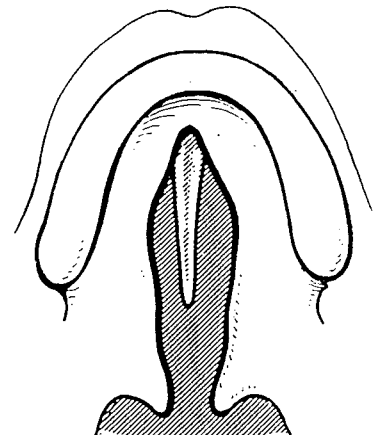
P2



P2<sub>p</sub>



P2<sub>p</sub>



P2<sub>t</sub>

Figure 3 : Classification de STRICKER - VAN DER MEULEN

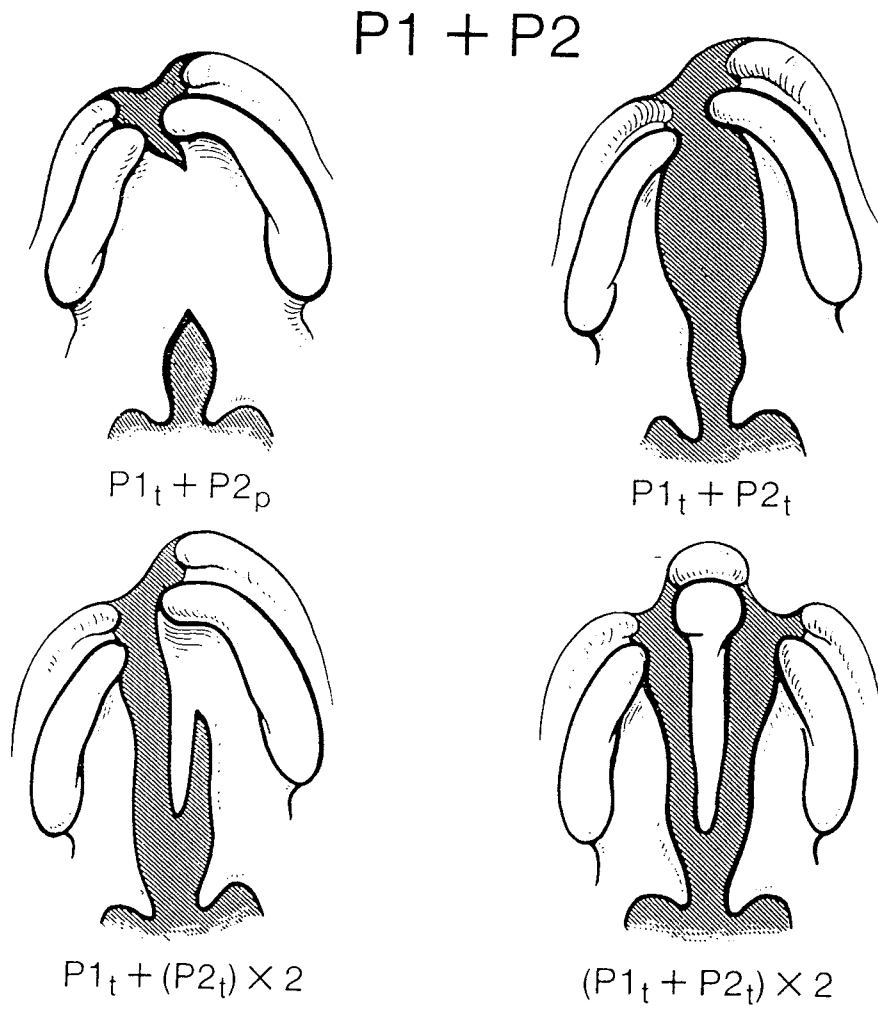


Figure 4 : description des fentes complexes selon  
STRICKER - VAN DER MEULEN



## II. ANATOMIE DU SUJET SAIN

Afin de pouvoir comprendre l'anatomie d'une fente, il importe de connaître celle du sujet sain afin de pouvoir apprécier les variations occasionnées par cette malformation et ainsi mieux comprendre le retentissement et les désordres fonctionnels.

En effet, par la solution de continuité qu'elle crée, la fente met en communication les voies aériennes et respiratoires normalement séparées de façon étanche, anatomiquement et physiologiquement (fig.5). La mise en continuité des appareils respiratoires et digestifs et l'altération des systèmes musculaires du voile et de la lèvre perturbent les fonctions dévolues à cette région : respiration, succion, déglutition, phonation.

### *A. Le pharynx*

Le pharynx est un conduit musculo-membraneux qui s'étend verticalement en avant de la colonne cervicale, en arrière des fosses nasales, de la cavité buccale et du larynx. Il se continue en bas avec l'œsophage.

Sa forme est celle d'un entonnoir irrégulier. Il correspond à la cavité de l'arrière bouche. Il se divise en trois étages superposés qui sont de bas en haut : l'hypopharynx, l'oropharynx et le rinopharynx.

#### **1. Limites du pharynx**

##### a. Face postérieure

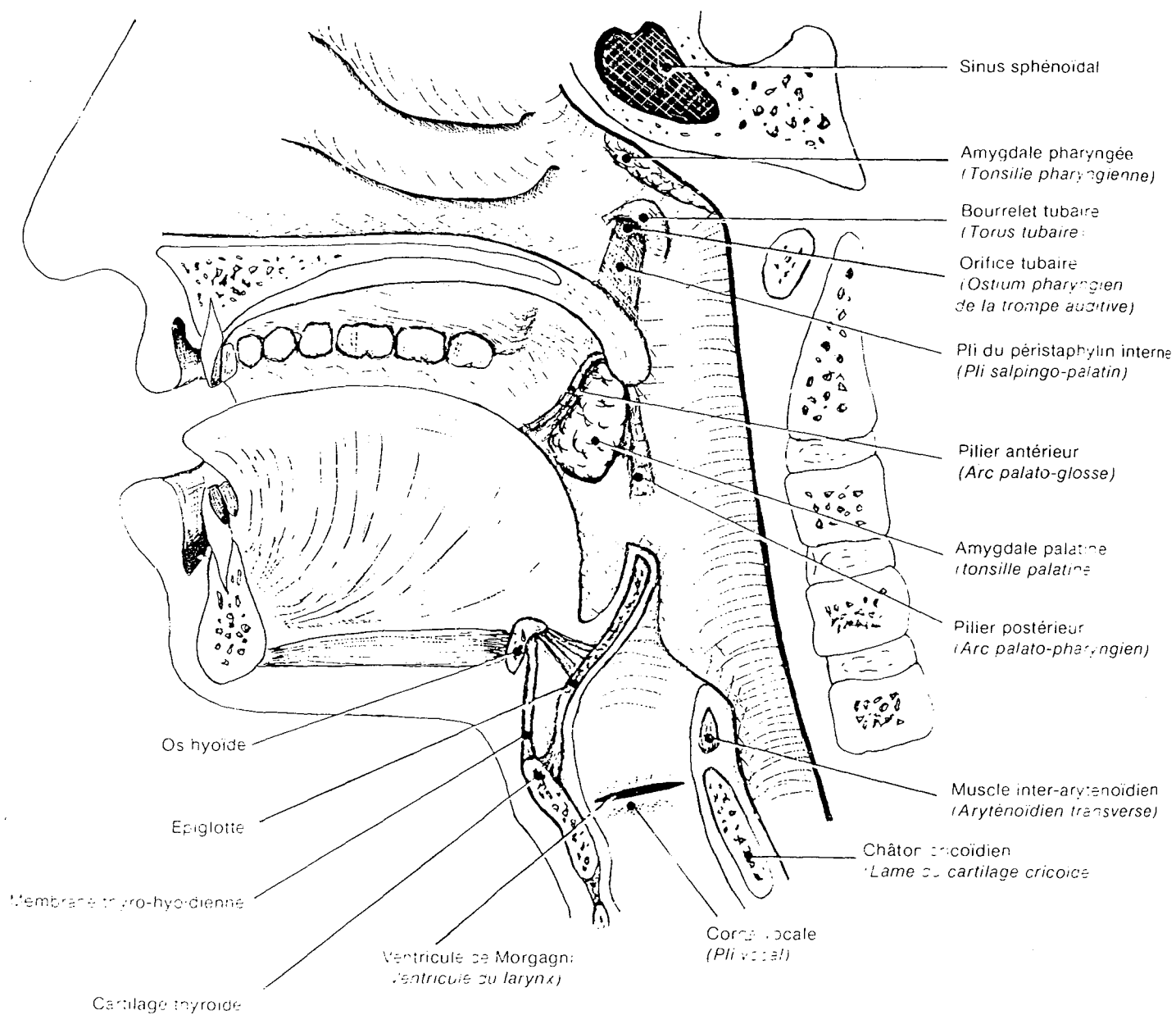


Figure 5 : les voies aéro-digestive : coupe sagittale

- Verticale , elle est **large de 4 cm**, dans sa partie haute et de **2 cm** dans sa partie basse.
- Sa **hauteur**, variable selon l'état de tensions des muscles pharyngés, est de **15 cm**.
- Elle se continue de chaque côté avec les faces latérales en formant les angles du pharynx.

#### b. Face latérales

Leurs bords postérieurs sont constitués par les angles du pharynx. De haut en bas, on y retrouve les éléments suivants :

- Bord postérieur de l'aile à terre de l'apophyse ptérygoïde
- Ligament ptérygo-maxillaire (unissant le crochet de l'aile interne de l'apophyse ptérygoïde et le bord alvéolaire de la mandibule, en arrière de la dernière molaire).
- Extrémité postérieure de la ligne mylo-hyoïdienne (à la face interne de la mandibule)
- Face latérale de la base de la langue
- Grande courbe de l'os hyoïde
- Ligament thyro-hyoïdien latéral (unissant la grande corne de l'os hyoïde à la grande corne du cartilage thyroïde)
- Bord postérieur des lames latérales du cartilage thyroïde
- Partie latérale du châteon cricoïdien

On retrouve également dans la partie supérieure l'**orifice pharyngien de la trompe d'Eustache**. Cet orifice triangulaire à base inférieure présente deux lèvres : l'une antérieure, l'autre postérieure beaucoup plus proéminente.

c. Face antérieure (fig.6)

De haut en bas :

- Au niveau du rhinopharynx, la paroi antérieure est constituée par les orifices postérieurs des fosses nasales ou **choanes**. Plus bas, elle correspond à la face supérieure du voile du palais que nous décrirons à part car il fait partie à la fois de la cavité buccale et du pharynx.
- Au niveau de l'oropharynx, elle communique avec la cavité buccale par l'isthme du gosier. Plus bas, elle correspond à la partie pharyngienne de la face dorsale de la langue.
- Au niveau de l'hypopharynx, elle présente l'abouchement du larynx : bord de l'épiglotte et ligament ary-épiglottique. Plus bas elle présente une saillie correspondant aux cartilages aryténoïdes et cricoïdes. De chaque côté de cette saillie sont situées les gouttières pharyngo-laryngées ou **sinus piriformes**

d. Extrémité supérieure

- Paroi supérieure du rhinopharynx, elle est inclinée en bas et en arrière, en continuité avec la paroi postérieure selon une courbe concave variable selon les individus.
- L'amygdale pharyngienne située sur cette paroi supérieure peut se prolonger sur la paroi postérieure (végétations adénoïdiennes).

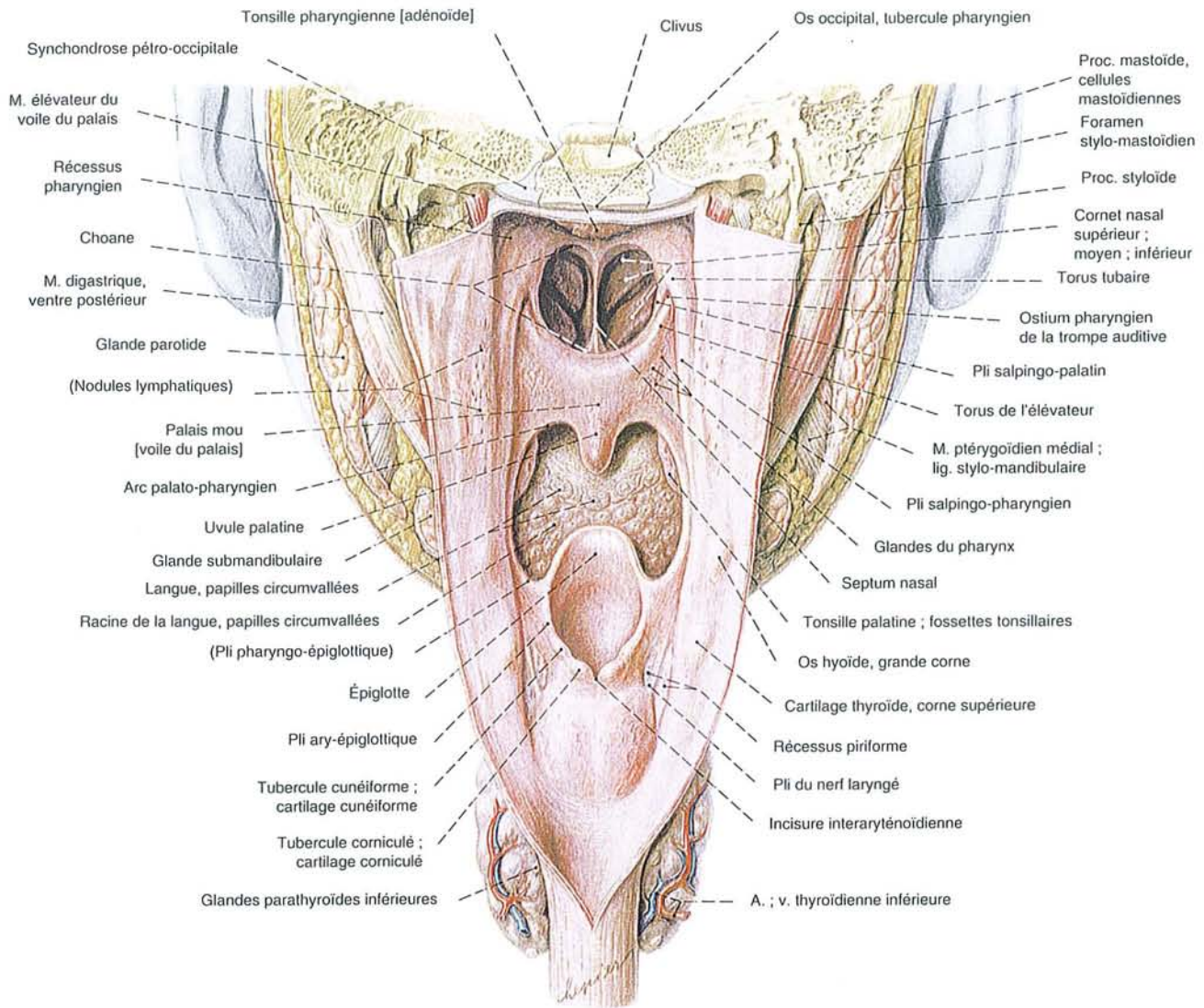


Figure 6 : Face antérieure du Larynx

(vue postérieure)

e. Extrémité inférieure

Elle correspond en avant au bord inférieur du cartilage cricoïde et en arrière à la 6<sup>ème</sup> vertèbre cervicale. Le pharynx communique à ce niveau avec l'œsophage par l'intermédiaire de la bouche œsophagienne.

**2. Eléments anatomiques constitutifs du pharynx**

La paroi pharyngienne est formée de 4 couches superposées (fig.7) :

a. La muqueuse

Elle est en continuité avec la muqueuse des cavités buccale, nasale, laryngée et œsophagienne.

b. L'aponévrose intrapharyngienne

Fibreuse et résistante, elle n'occupe que les parois postérieures et latérales du pharynx, se présentant ainsi sous la forme d'une gouttière ouverte en avant. Elle se fixe en haut à la base du crâne.

c. La couche musculaire

Les muscles du pharynx se divisent en deux groupes :

- Les muscles constricteurs
- Les muscles élévateurs

d. L'aponévrose péripharyngienne

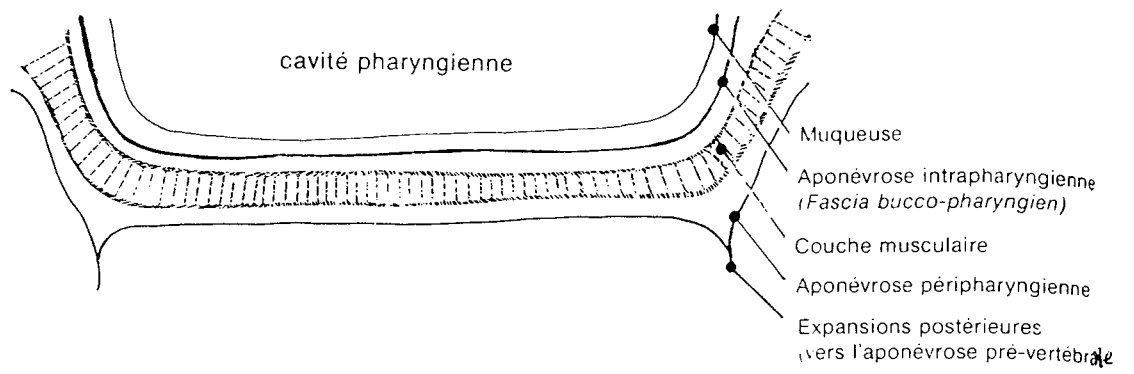


Figure 7 : Structure du Pharynx

Membrane fibreuse résistante, elle se confond avec le revêtement externe des muscles constricteurs.

Elle est reliée par des expansions aux aponévroses gainant les divers organes du cou.

### 3. Les muscles du pharynx (fig. 8, 9)

#### a. Muscles constricteurs

Il s'agit de muscles plats incurvés en avant formant comme l'aponévrose intrapharyngienne une gouttière ouverte en avant.

Ils sont de chaque côté au nombre de 3 : supérieur, moyen et inférieur.

##### $\alpha$ -Constricteur supérieur

Il s'insère de haut en bas :

- Par son faisceau ptérygoïdien sur le bord postérieur et le crochet de l'aile interne de l'apophyse ptérygoïde.
- Par son faisceau ptérygo-maxillaire sur le bord postérieur du ligament ptérygo-maxillaire
- Par son faisceau mylo-hyoïdien sur l'extrémité postérieure de la ligne mylo-hyoïdienne.

Les fibres les plus inférieures du constricteur supérieur constituent le muscle pharyngoglosse qui se prolonge en avant sur le bord latéral de la langue.

De ces insertions, les fibres musculaires se dirigent en arrière puis en dedans (trajet curviligne) pour s'unir aux fibres du côté opposé avec lesquelles elles s'entrecroisent pour former **le raphé médian postérieur du pharynx.**



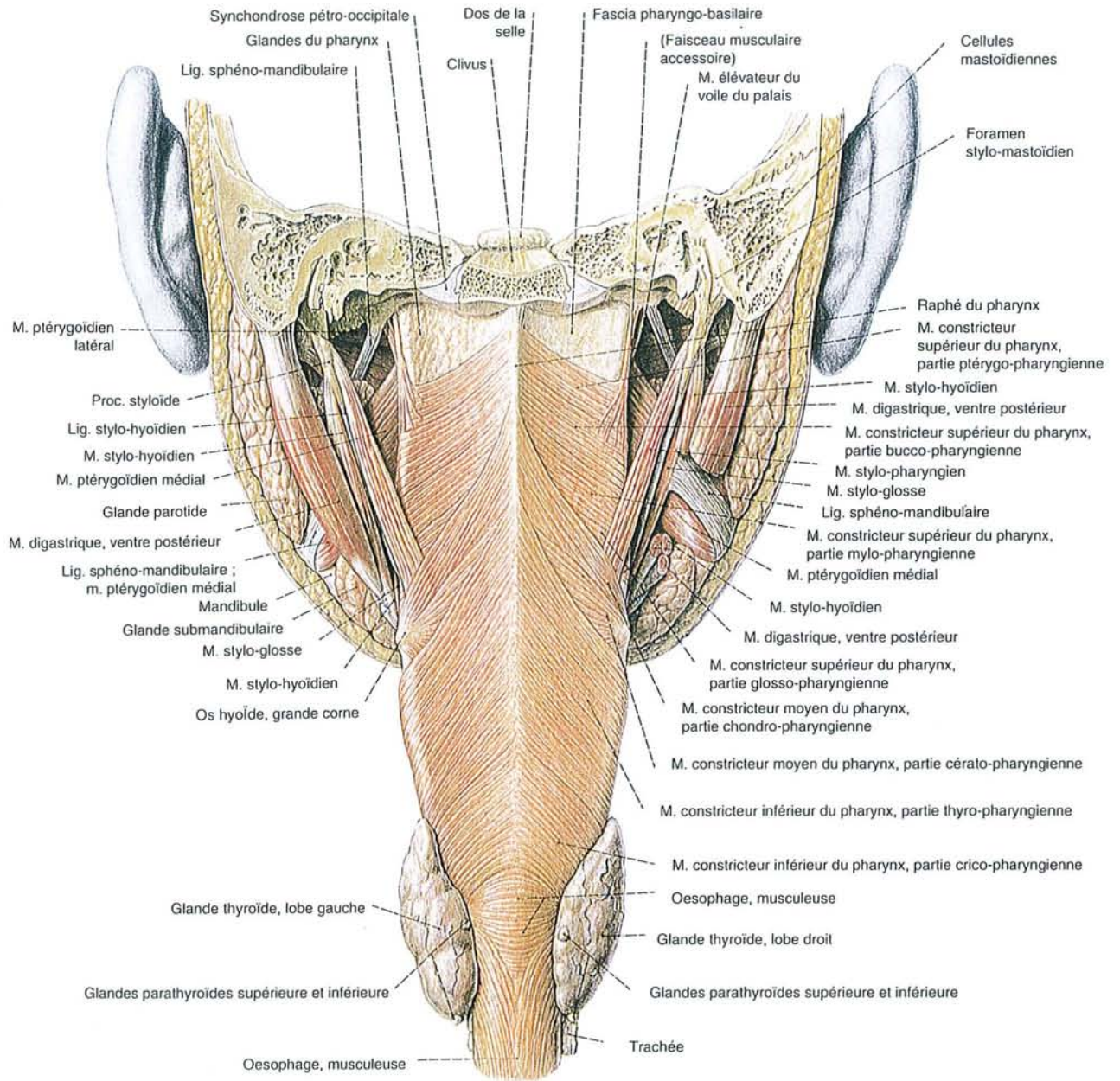


Figure 8 : Les muscles du Pharynx  
Vue postérieure

### $\beta$ - Constricteur moyen

Il s'insère :

- Par un faisceau supérieur sur le bord postérieur de la petite corne de l'os hyoïde (faisceau chondro-pharyngien)
- Par un faisceau inférieur à la face supérieure de la grande corne de l'os hyoïde (faisceau cératopharyngien)

De ces insertions, les fibres se portent en arrière et en dedans (trajet curviligne), mais elles s'épanouissent en éventail, les unes vers le haut, les autres vers le bas, pour se terminer comme celles du constricteur supérieur qu'elles recouvrent partiellement, sur le raphé médian postérieur.

### $\chi$ -Constricteur inférieur

Il s'insère :

- Par son faisceau thyroïdien sur la face externe de cartilage thyroïde
- Par son faisceau crico-thyroïdien sur l'arcade fibreuse concave en avant qui suit le bord inférieur du cartilage thyroïde au bord inférieur du cartilage cricoïde.

De ces insertions, les fibres musculaires se portent en arrière et en dedans, et, comme celles du constricteur moyen qu'elles recouvrent partiellement, elles s'épanouissent en éventail, avant de se terminer sur le raphé médian postérieur où elles s'entrecroisent avec celles du côté opposé.

### $\delta$ -Actions de ces muscles

Ces muscles rétrécissent les diamètres antéro-postérieur et transversal du pharynx.

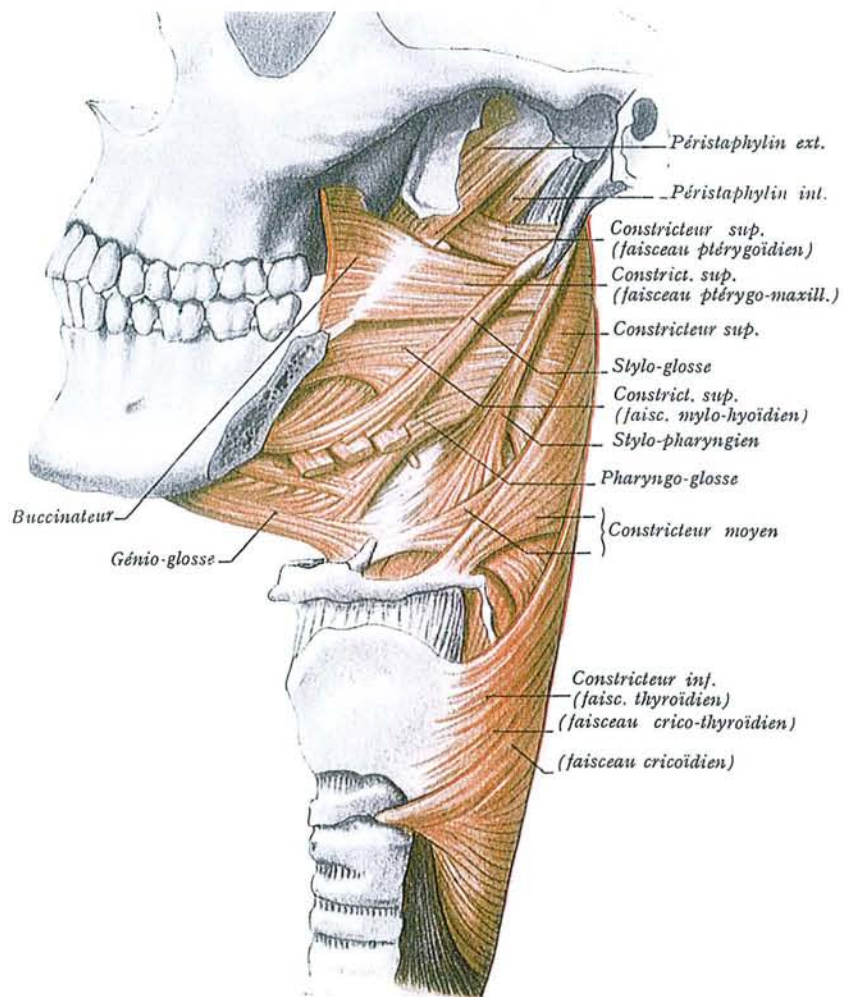


Figure 9 : Muscles du Pharynx  
Vue latérale

b. Muscle éleveurs (ou suspenseurs du pharynx)

Ils sont de chaque côté au nombre de deux.

$\alpha$ -Stylo pharyngien

Il s'insère en haut sur l'apophyse styloïde.

De cette insertion, les fibres musculaires descendent en s'élargissant obliquement en bas et en dedans pour se diviser en plusieurs faisceaux qui passent en dedans du constricteur moyen et se terminent :

- Sur l'aponévrose intra-pharyngienne (faisceau pharyngien)
- Sur le bord latéral et la face antérieure de l'épiglotte (faisceau épiglottique)
- Sur la corne supérieure du cartilage thyroïde (faisceau thyroïdien)
- Sur la corne supérieure du cartilage cricoïde (faisceau cricoïdien)

Action : le stylo-pharyngien est éleveur du pharynx et du larynx.

$\beta$ -Pharyngo-staphylin

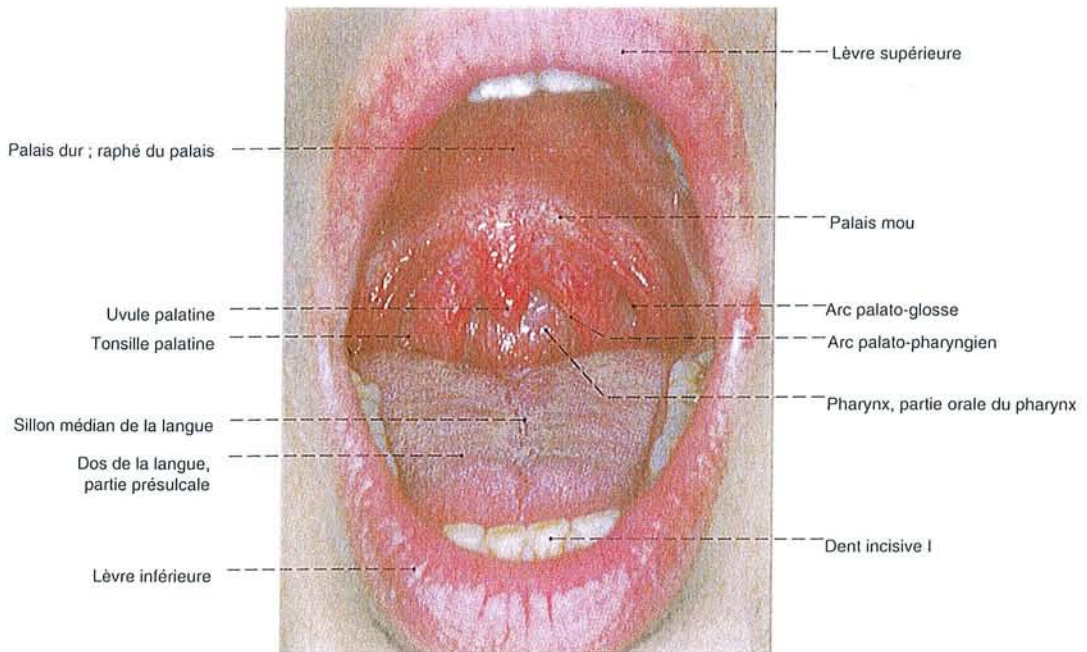
Il sera étudié avec les muscles formant le voile du palais.

***B. Le voile du palais***

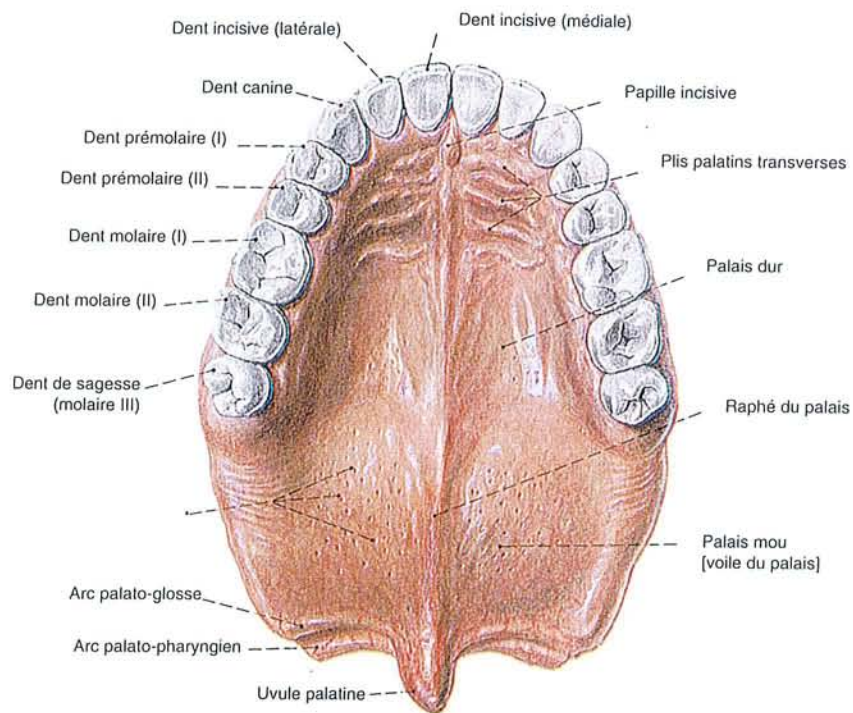
**1. Configuration générale (fig.10, 11)**

C'est une cloison musculo-membraneuse mobile qui prolonge en bas et en arrière la voûte palatine. De forme





**Figure 10 : La cavité orale et le voile du palais**  
Vue de face



**Figure 11 : Palais dur et palais mou ; arcade dentaire supérieure**  
Vue inférieure

quadrilatère, sa longueur est en moyenne de 4 cm, sa largeur de 5 cm et son épaisseur de 1 cm.

Sa face antéro-inférieure (buccale) est concave.

Sa face postérieure présente un prolongement cylindro-conique de 10 à 15 mm : **la luette**.

De chaque côté de la luette, ce bord postérieur présente deux replis curvilignes :

- **Les piliers** antérieur et postérieur du voile du palais. Entre ces piliers se trouve de chaque côté une dépression: **la fosse amygdalienne** dans laquelle se trouve l'amygdale palatine.
- Les piliers antérieurs du voile du palais limitent, avec la base de la langue un orifice : **l'isthme du gosier** qui constitue la limite entre le pharynx et la bouche.

## 2. Eléments anatomiques constitutifs du voile du palais

Le voile du palais est constitué par une lame fibreuse , l'aponévrose palatine, sur laquelle s'insère des muscles, eux-mêmes recouverts d'une muqueuse.

Le tiers antérieur du palais "mou" est fibreux, tandis que les deux tiers postérieurs seulement sont musculaires (fig.12).

### a. L'aponévrose palatine

Cette lame fibreuse constitue la charpente du voile dont elle occupe la moitié antérieure.

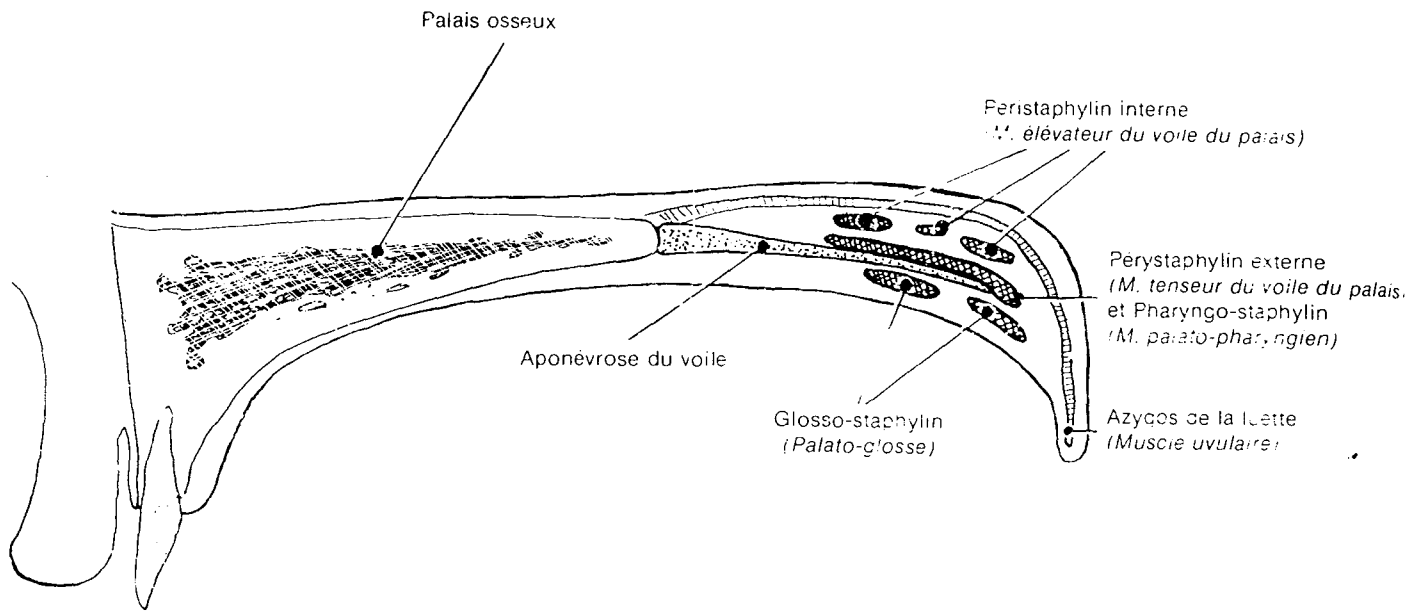


Figure 12 : Le voile du palais  
Coupe sagittale

En avant, elle s'attache au bord postérieur de la voûte palatine et latéralement au bord inférieur et au crochet de l'aile interne de l'apophyse ptérygoïde (ou Hamulus).

En arrière, elle se perd dans l'épaisseur du voile.

b. Les muscles (fig.13, 14, 15)

Ils présentent tous au moins une insertion sur l'aponévrose palatine et se disposent en 5 couches successives d'avant en arrière formés par :

$\alpha$ -Palato-glosse (Palatoglossus)

Ce petit muscle aplati appartient à la fois au voile et aux muscles de la langue.

Il s'insère en haut à la face antérieure de l'aponévrose du voile, sur la ligne médiane.

Ses fibres descendent verticalement pour former le pilier antérieur du voile et se terminent dans la base de la langue en s'unissant aux fibres du stylo-glosse.

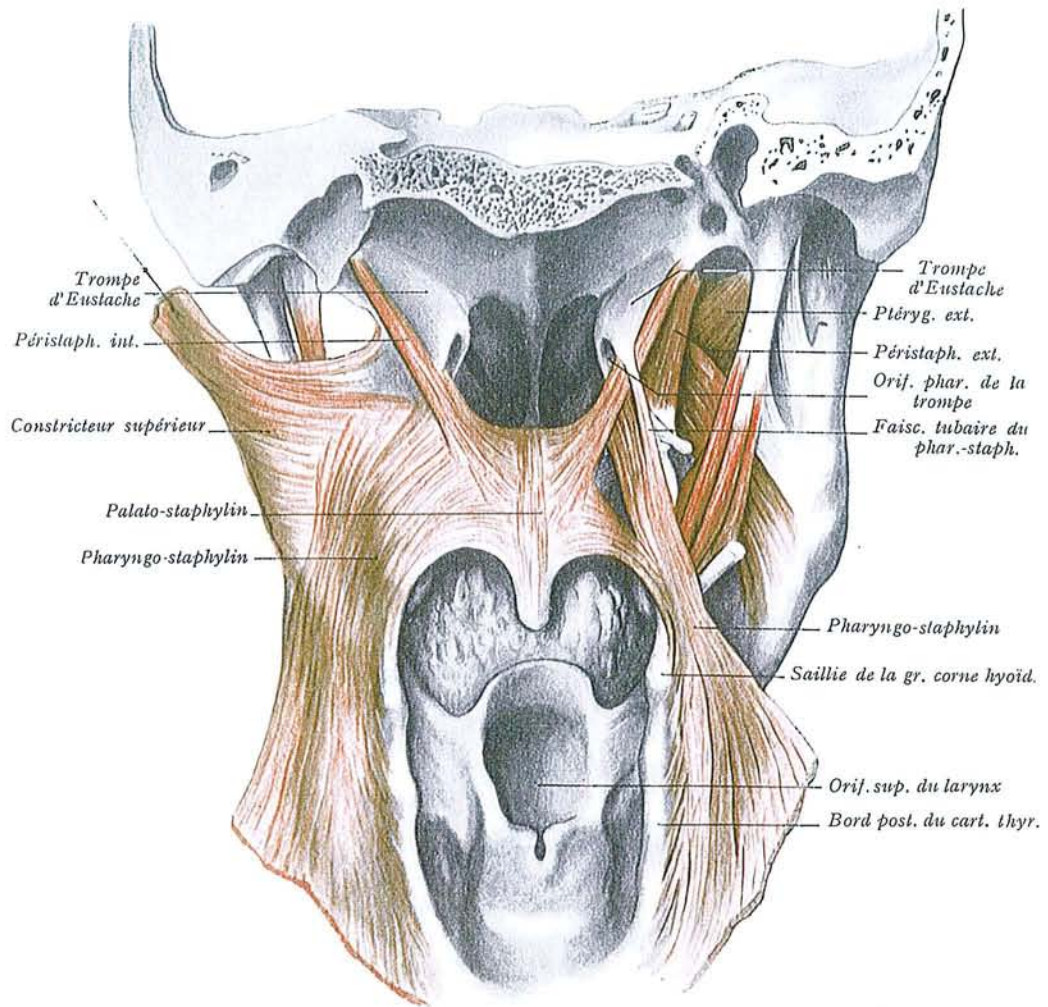
$\beta$ -Péristaphylin externe (Tensor Veli Palatini)

Il s'insère en haut sur la base du crâne (sphénoïde), en dehors de la partie cartilagineuse de la trompe d'Eustache sur laquelle il s'insère également.

De ces origines, ses fibres charnues descendent verticalement en convergeant vers l'hamulus.

Ces fibres se continuent par un tendon qui se réfléchit à angle droit sur l'hamulus pour se diriger en dedans et s'épanouir en éventail à la face supérieure de l'aponévrose palatine avec laquelle il se confond.





**Figure 13 :** Muscles du voile du palais  
Vue postérieure ( les muscles constricteurs  
du Pharynx sont rabattus de chaque côté)

Ce muscle présente des faisceaux neuro-musculaires lui conférant une sensibilité proprioceptive à sa propre tension.

χ—Le Palato-pharyngien (Palatopharyngeus)

Appartenant à la fois au pharynx et au voile, il forme la charpente du pilier postérieur du voile. Il s'insère en haut par trois faisceaux :

- Le **faisceau principal (palatin)** s'insère à la face **supérieure** de l'aponévrose palatine, au dessous du péristaphylien interne avec lequel ses fibres s'entremêlent.
- Un **faisceau accessoire (ptérygoïdien)** s'attache au bord inférieur de l'hamulus.
- Un **deuxième faisceau accessoire (tubaire)** s'insère sur l'extrémité interne du bord inférieur du cartilage de la trompe d'Eustache.

Ces trois faisceaux convergent pour descendre verticalement et constituent le pilier postérieur du voile du palais.

En bas ses fibres s'insèrent sur le cartilage thyroïde (bords supérieurs et postérieurs).

δ—Le Péristaphylin interne (Levator Veli Palatini)

Tendu de la base du crâne (sphénoïde) au voile du palais, il longe le bord postero-interne de la trompe d'Eustache, sur laquelle il s'insère également, à l'intérieur de la musculature pharyngée.

De ces origines, ses fibres se portent en bas et en dedans sous la face inférieure de la trompe d'Eustache.

Arrivées à l'orifice pharyngien de celle-ci, ses fibres s'inclinent en bas et en dedans pour se terminer en éventail à la face supérieure de l'aponévrose palatine où elles s'entrecroisent avec

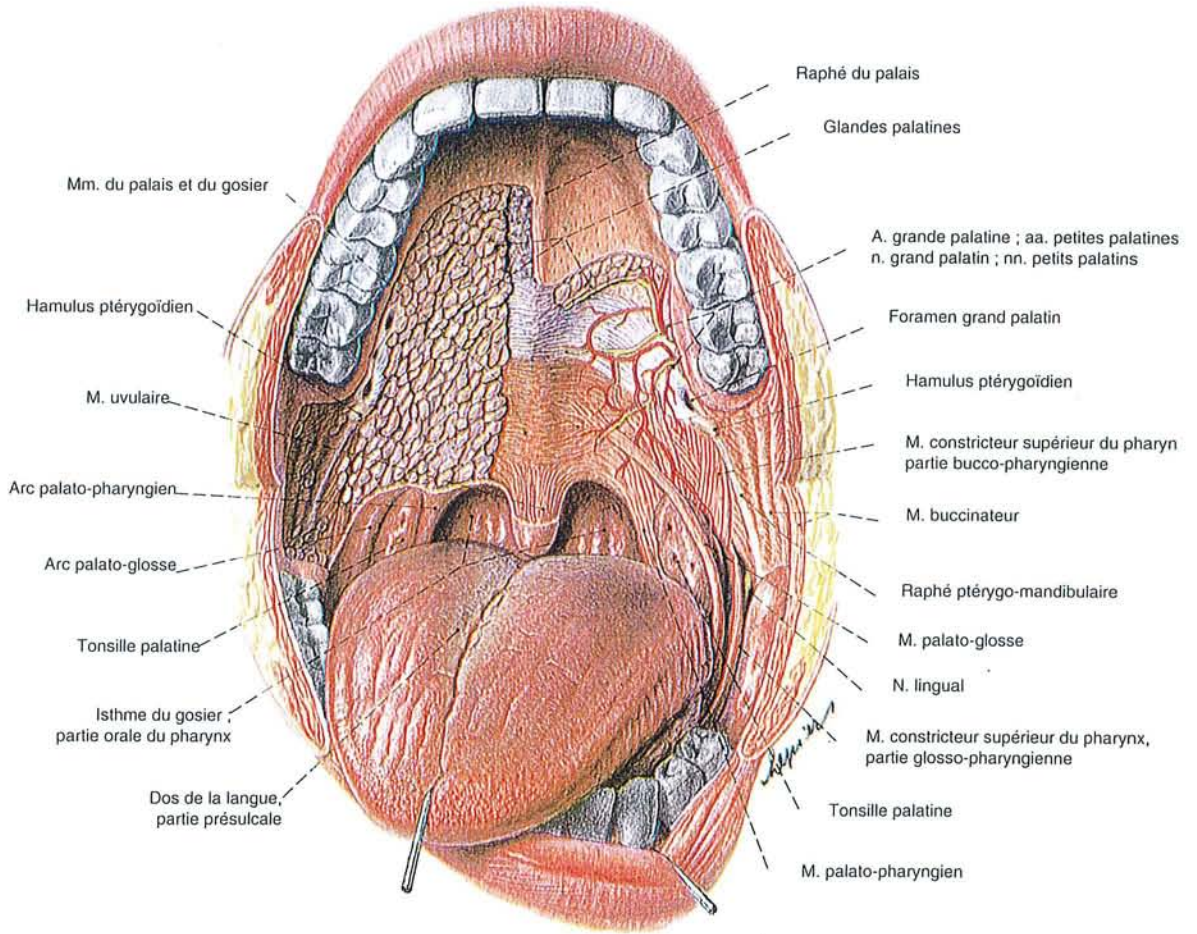


Figure 14 : Muscles du palais : vue antérieure après ablation de la muqueuse palatine

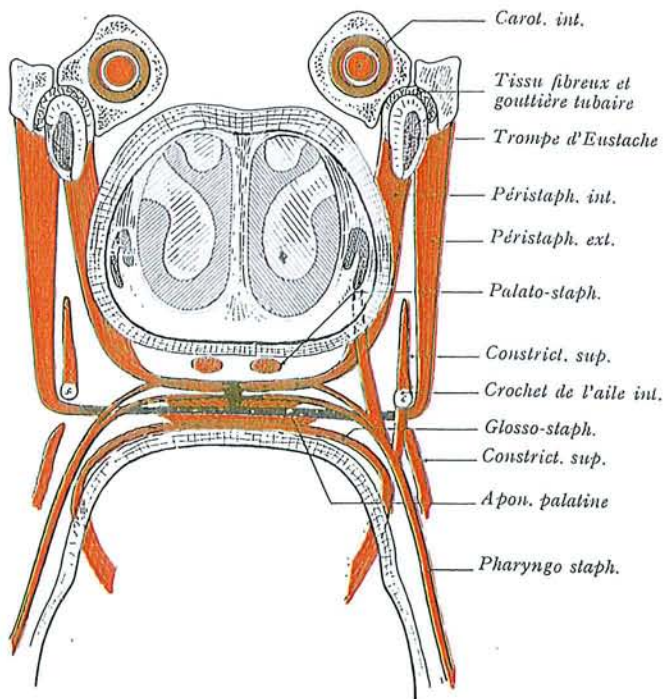


Figure 15 : Schématisation des muscles du voile du palais (coupe frontale)

les fibres de côté opposé pour former le **raphé médian du voile**.

ε- L'Azygos de la luette ou muscle de l'Uvula (musculus Uvulae)

C'est un petit muscle cylindrique, allongé d'avant en arrière, situé au contact de la ligne médiane, à la face supérieure du voile.

Il s'insère en avant sur l'épine nasale postérieure de l'os palatin (petit relief osseux médian situé à la partie postérieure du plancher osseux des fosses nasales).

Il s'insère également sur l'aponévrose palatine.

Il se termine dans le tissu cellulaire sous-muqueux de la pointe de la luette.

φ - Action des muscles du voile du palais

♦ Palatoglosse :

- Constricteur de l'isthme du gosier
- Abaisseur du voile du palais
- Élévateur de la base de la langue

Ce muscle intervient activement pendant l'articulation des nasales.

♦ Péristaphylin externe :

- Tenseur et élévateur de l'aponévrose palatine
- Dilatateur de la trompe d'Eustache

Ce muscle est plus actif dans la déglutition que dans la phonation.

♦ Le palatopharyngien :

- Constricteur de l'isthme du gosier
- Élévateur du larynx et du pharynx
- Abaisseur du voile
- Elève la langue et la porte en arrière
- Participe à l'ouverture de la trompe par son faisceau tubaire.

- ◆ Le péristaphylin interne :
  - Elève le voile du palais
  - Dilate la trompe d'eustache
  
- ◆ Azygos de la luette :
  - Elève la luette et raccourcit le voile

### **3. Vaisseaux et nerfs du pharynx et du voile du palais**

#### a. Artères

Essentiellement au nombre de trois :

- La pharyngienne ascendante, branche de la carotide externe, alimente les parois latérales et postérieures de la partie supérieure du pharynx.
- La palatine ascendante, branche de l'artère faciale, irrigue l'amygdale (artère tonsillaire), la paroi latérale du pharynx et la partie externe du voile.
- La palatine descendante, branche de l'artère maxillaire interne, irrigue le voile du palais.

#### b. Veines

Elles forment un plexus sous-muqueux d'une part et un plexus périphérique d'autre part, se jetant dans les veines jugulaires internes.

#### c. Lymphatiques

Les réseaux lymphatiques de cette région aboutissent dans les ganglions de la chaîne jugulaire interne, sauf ceux du rinopharynx et de la face supérieure du voile du palais qui se rendent aux ganglions retro-pharyngiens.

d. Nerfs (fig.16).

$\alpha$ -Nerfs sensitifs

Les nerfs palatins antérieur, moyen et supérieur, branches du nerf maxillaire supérieur innervent le voile du palais.

Le plexus tonsillaire constitué par des rameaux du nerf glosso-pharyngien (IX) innerve les piliers du voile et les amygdales.

Le plexus pharyngien formé d'anastomoses entre des rameaux du nerf glosso-pharyngien (IX), du pneumogastrique (X) et du grand sympathique innerve les parois latérales et postérieures du pharynx.

$\beta$ -Nerfs moteurs

Le péristaphylin externe est innervé par un rameau du nerf maxillaire inférieur (V).

Tous les autres muscles du voile du palais et du pharynx sont innervés par le pneumogastrique et le plexus pharyngien.

*C. Le nez*

**1. Généralités (fig.17)**

Les fosses nasales sont deux cavités séparées l'une de l'autre par une mince cloison sagittale.

Leur partie supérieure, étroite est le siège de l'olfaction.

Leur partie inférieure est dévolue à la respiration.

Elles sont situées au dessus de la cavité buccale, au dessous de la cavité crânienne et en dedans des cavités orbitaires.

En avant, elles se prolongent par l'appareil narinaire.



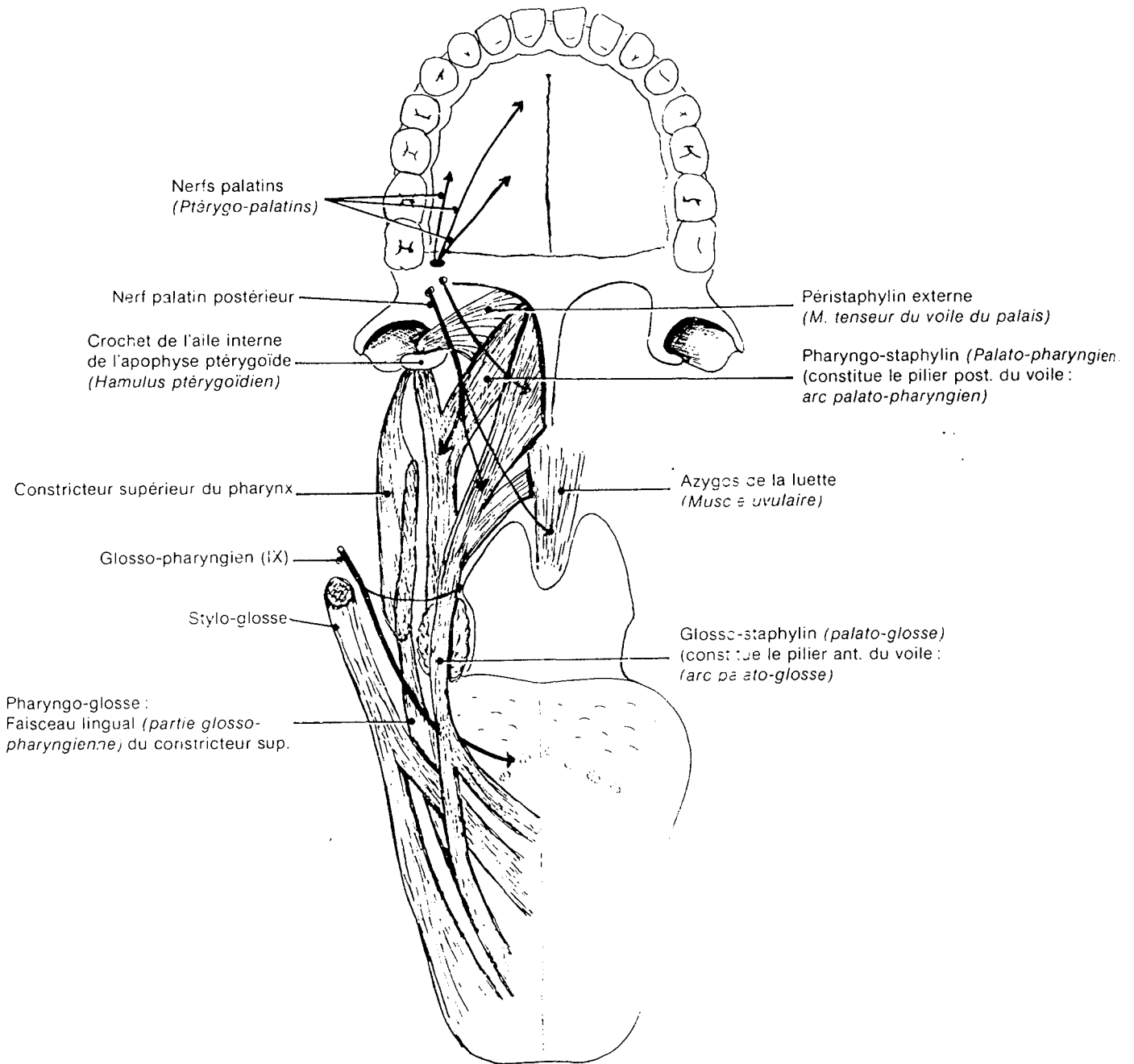


Figure 16 : Innervation du voile du palais

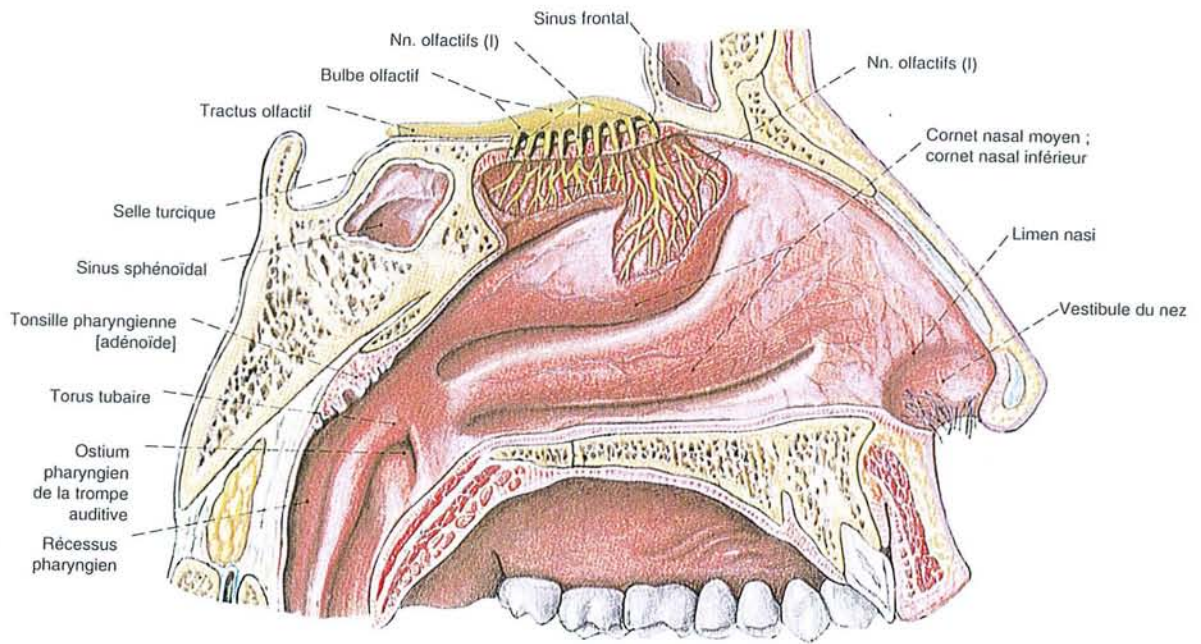


Figure 17 : La cavité nasale : coupe para médiane



En arrière, elles s'ouvrent dans le rhinopharynx par l'intermédiaire des choanes.

Les fosses nasales sont en communication avec les différents sinus de la face (maxillaire, frontal, ethmoïdal, sphénoïdal).

Elles sont recouvertes d'une muqueuse en continuité avec la muqueuse des structures précédemment décrites.

## 2. Squelette des fosses nasales

### a. L'os maxillaire(fig.18,19,20,21)

Os pair et médian, il est un des principaux constituants de la charpente de l'étage facial moyen et donne :

- En bas, le **bord alvéolaire** et les **dents**.
- En haut, sa face orbitaire constitue le **plancher de l'orbite** et le plafond du sinus maxillaire.
- En haut et en dedans la branche montante de l'apophyse orbitaire interne qui s'articule en haut avec le frontal et en dedans avec les os propres du nez.
- En bas et en avant, à la partie médiane, au dessus de l'os alvéolaire, **l'épine nasale**.
- A partir de l'épine nasale se développe une échancrure nasale qui, après réunion avec l'échancrure controlatérale, forme l'orifice piriforme, véritable orifice nasal osseux.
- A la face interne du maxillaire se trouve implantée une lame horizontale, l'apophyse palatine, qui forme le plancher des fosses nasales, ainsi que le toit de la cavité buccale, à savoir la voûte palatine.

Cette partie correspond à ce qu'on appelle le palais osseux.

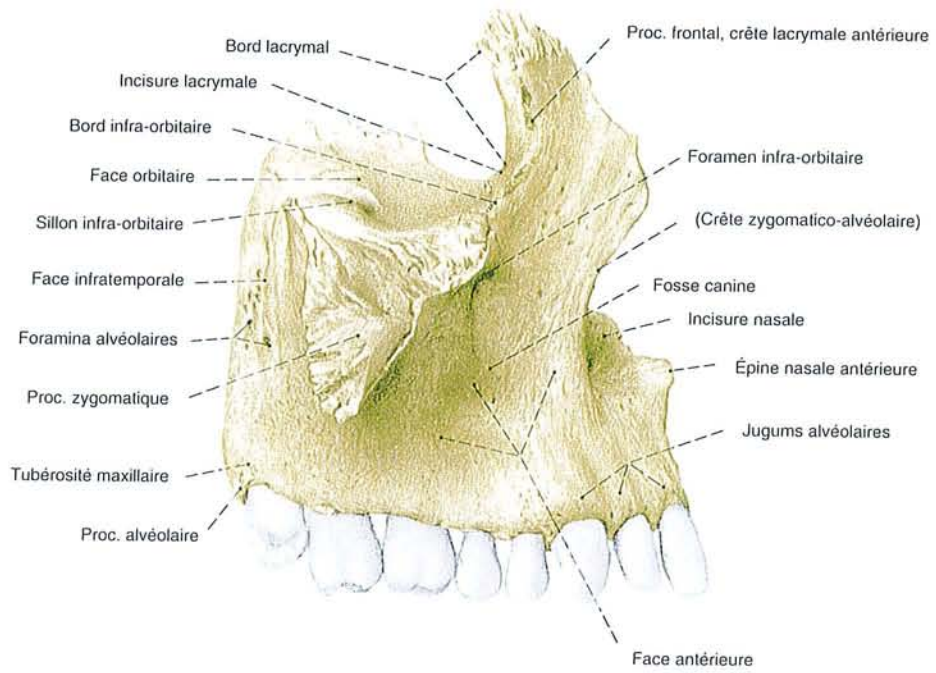


Figure 18 : Os maxillaire : vue latérale

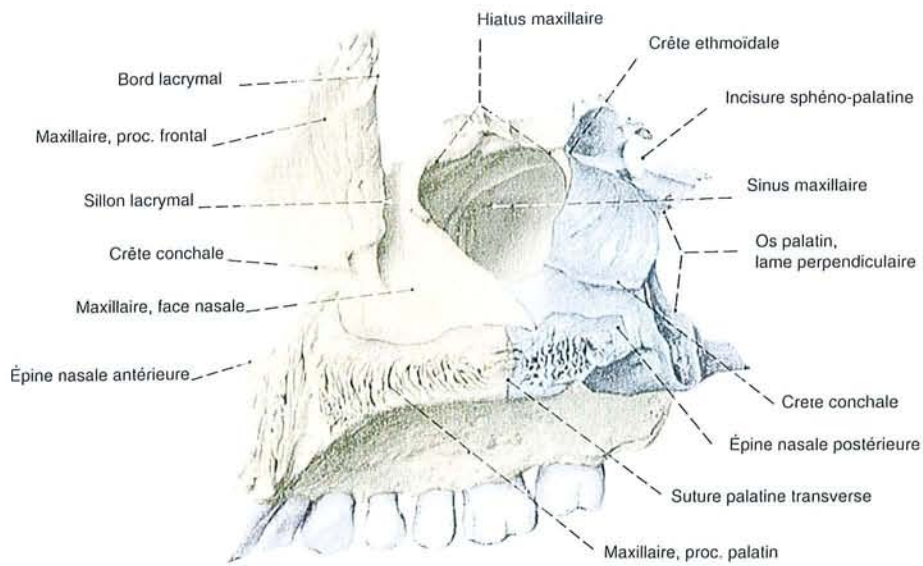
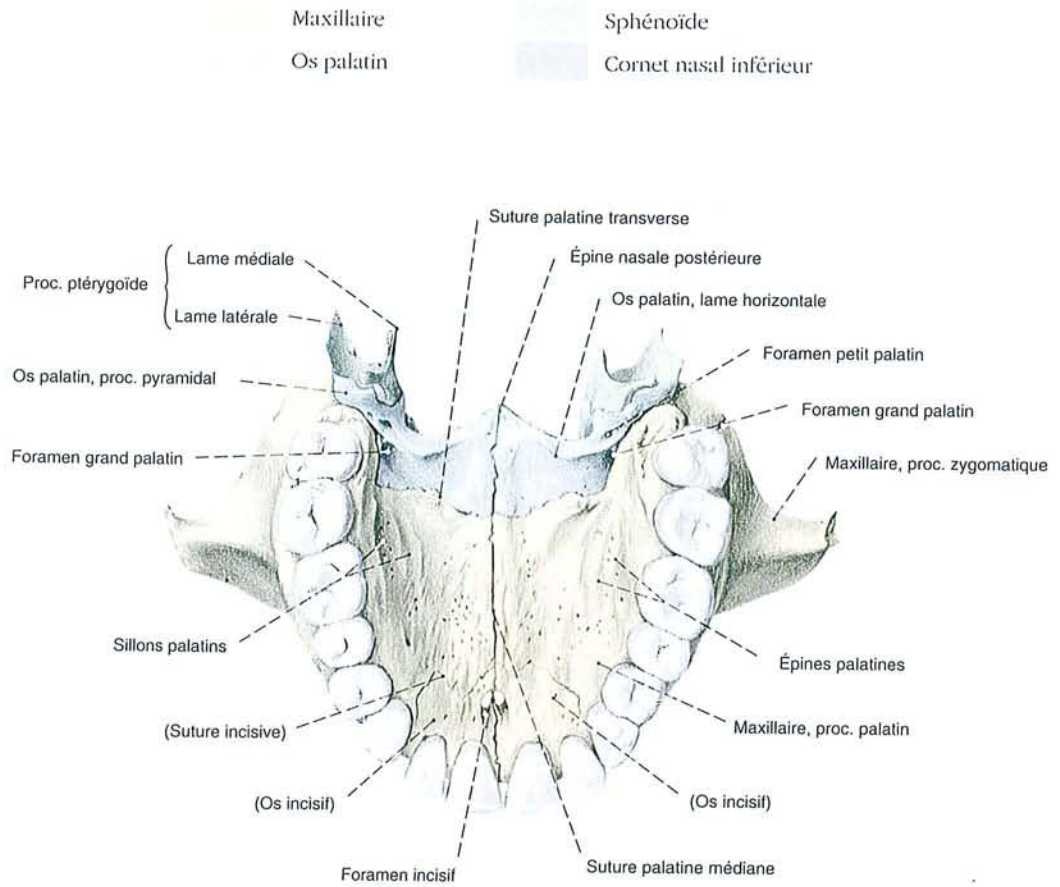
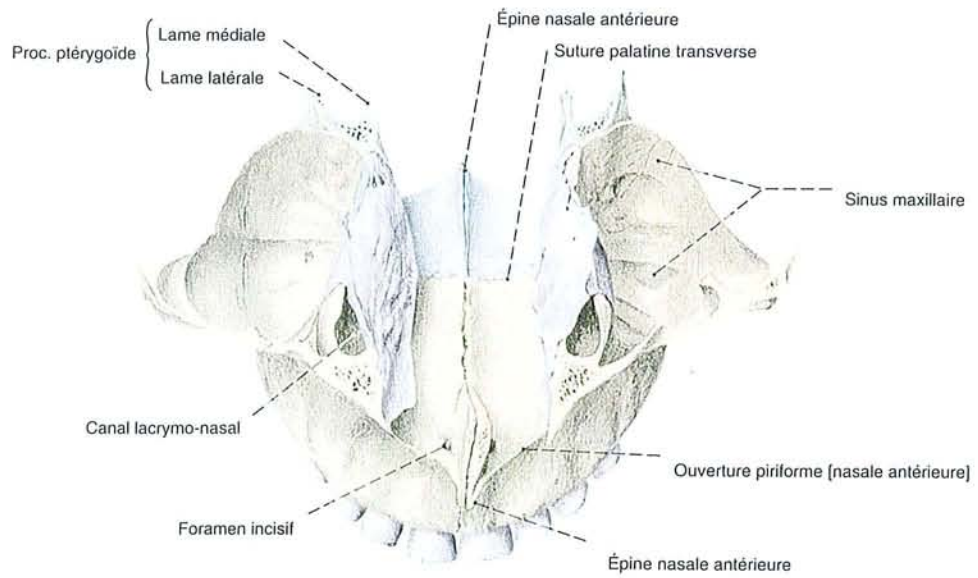


Figure 19 : Os maxillaire et Os palatin  
Vue médiale



**Figure 20 : Palais dur : vue inférieure**



**Figure 21 : Os maxillaire et Os palatin  
Vue supérieure**

b. L'ethmoïde(fig.22,23,24,25)

Cet os présente :

- Une lame centrale verticale, **la lame perpendiculaire** qui correspond à la partie haute de la cloison nasale en arrière.
- Deux masses latérales, creusés de cellules pneumatiques qui entrent dans la constitution de la partie haute de la face externe des fosses nasales.
- Une lame horizontale, **la lame criblée** qui constitue une partie du plafond des fosses nasales.
- L'apophyse **crista galli** dans le prolongement de la lame verticale au dessus de la lame criblée.

c. Le sphénoïde(fig.26,27,28)

Il est situé à la partie moyenne du crâne. Il comprend une partie centrale, le corps, duquel se détachent de chaque côté trois apophyses : les petites ailes, les grandes ailes et les apophyses ptérygoïdes.

Les faces antérieure et inférieure du corps entrent dans la constitution du toit des fosses nasales.

Chaque apophyse ptérygoïde se détache de la face inférieure du corps (racine interne) et de la partie infero-interne de la grande aile (racine externe). Ces deux racines se prolongent par deux lames osseuses sagittales : les ailes interne et externe. L'aile interne se termine par un crochet, l'hamulus. L'apophyse ptérygoïde entre dans la constitution des fosses nasales par la face interne de son aile interne, dont la partie antérieure est recouverte par la lame verticale de l'os palatin.

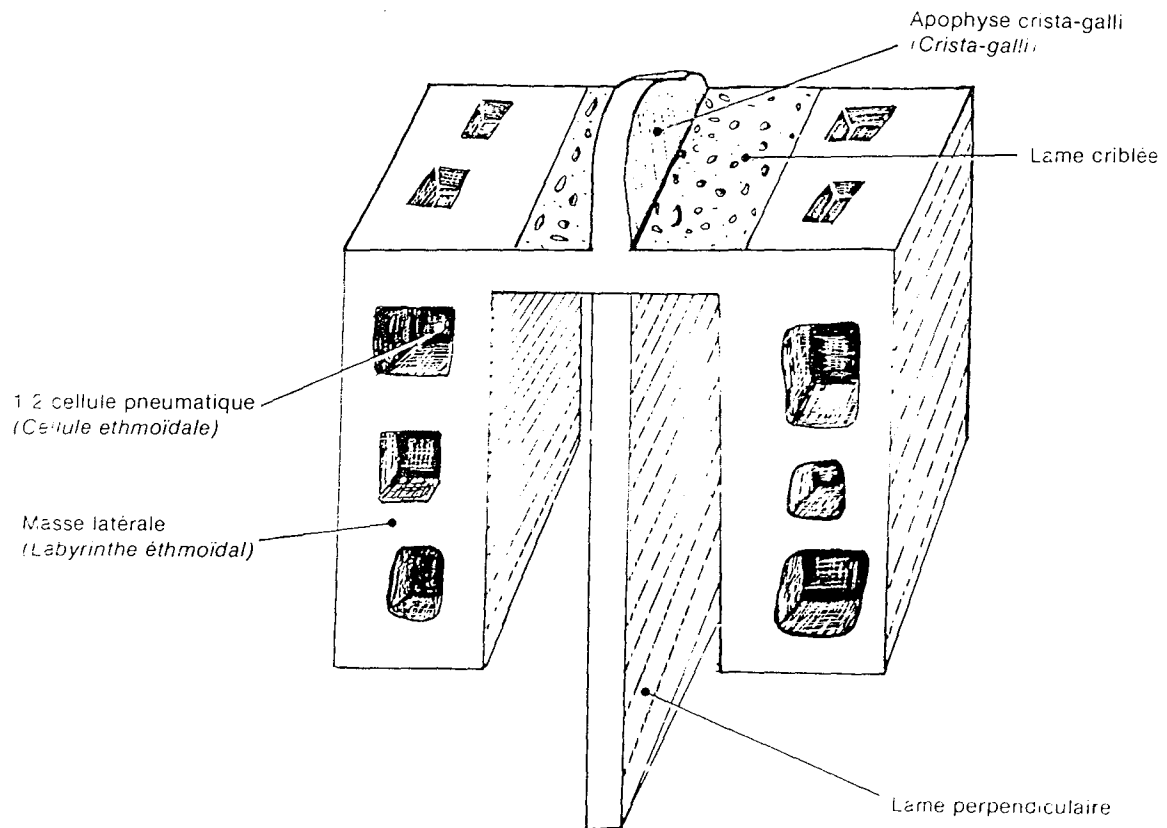
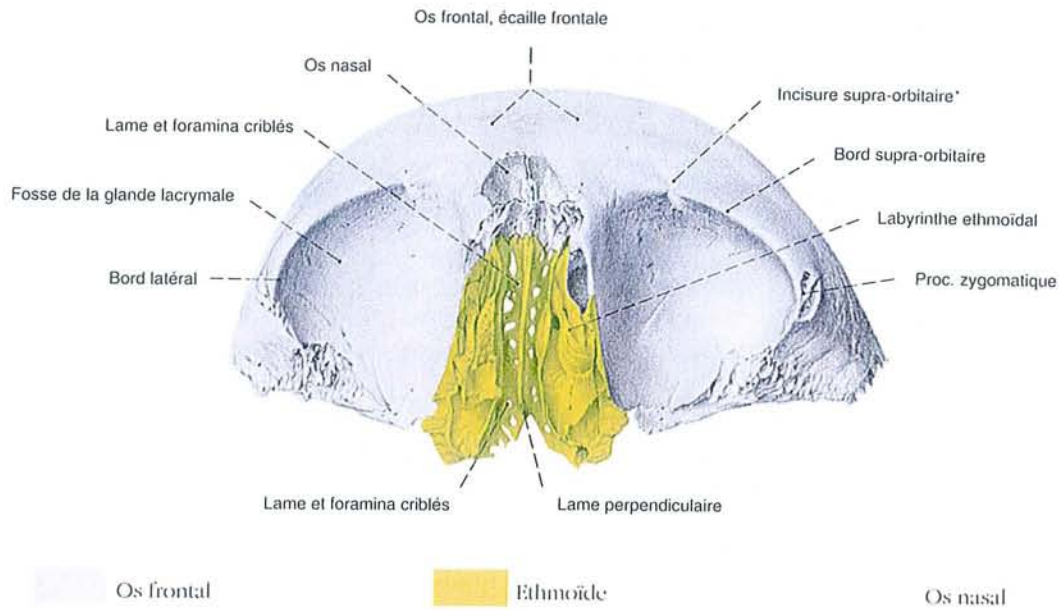
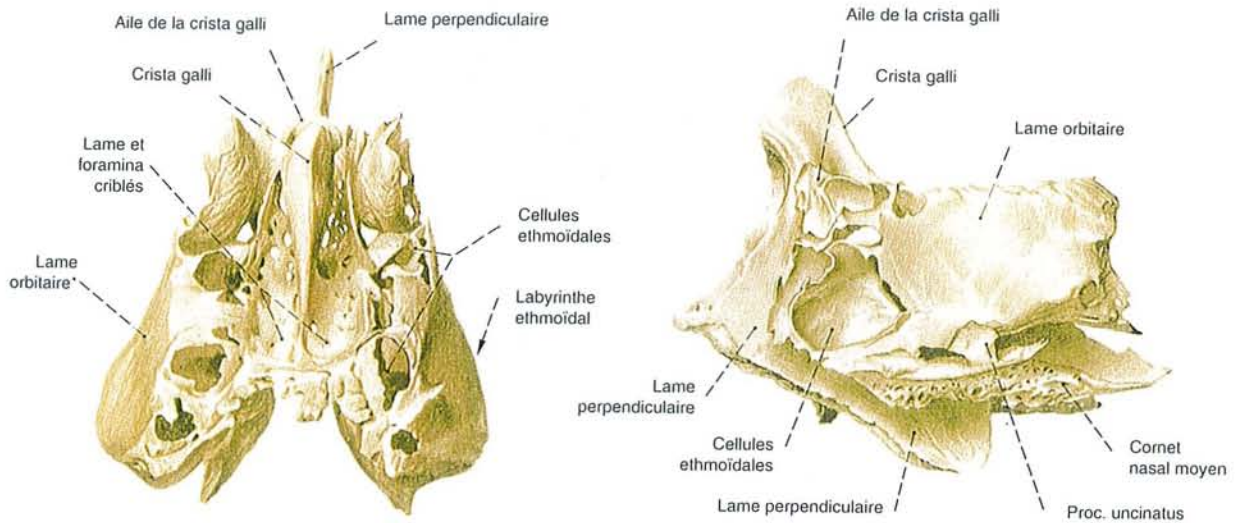


Figure 22 : Schématisation de l'ethmoïde



**Figure 23 :** Ethmoïde, Os frontal, Os nasal  
Vue inférieure



**Figure 24 :** Ethmoïde :  
Vue supérieure

**Figure 25 :** Ethmoïde :  
Vue latérale



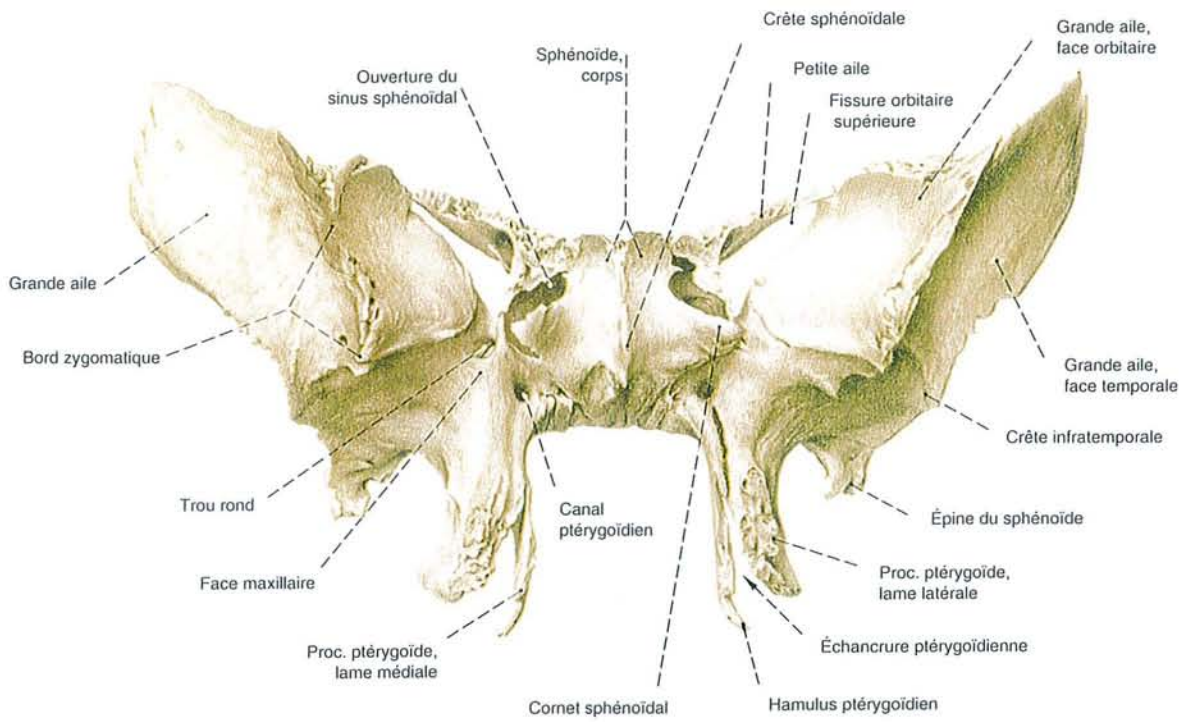


Figure 26 : Sphénoïde : vue antérieure

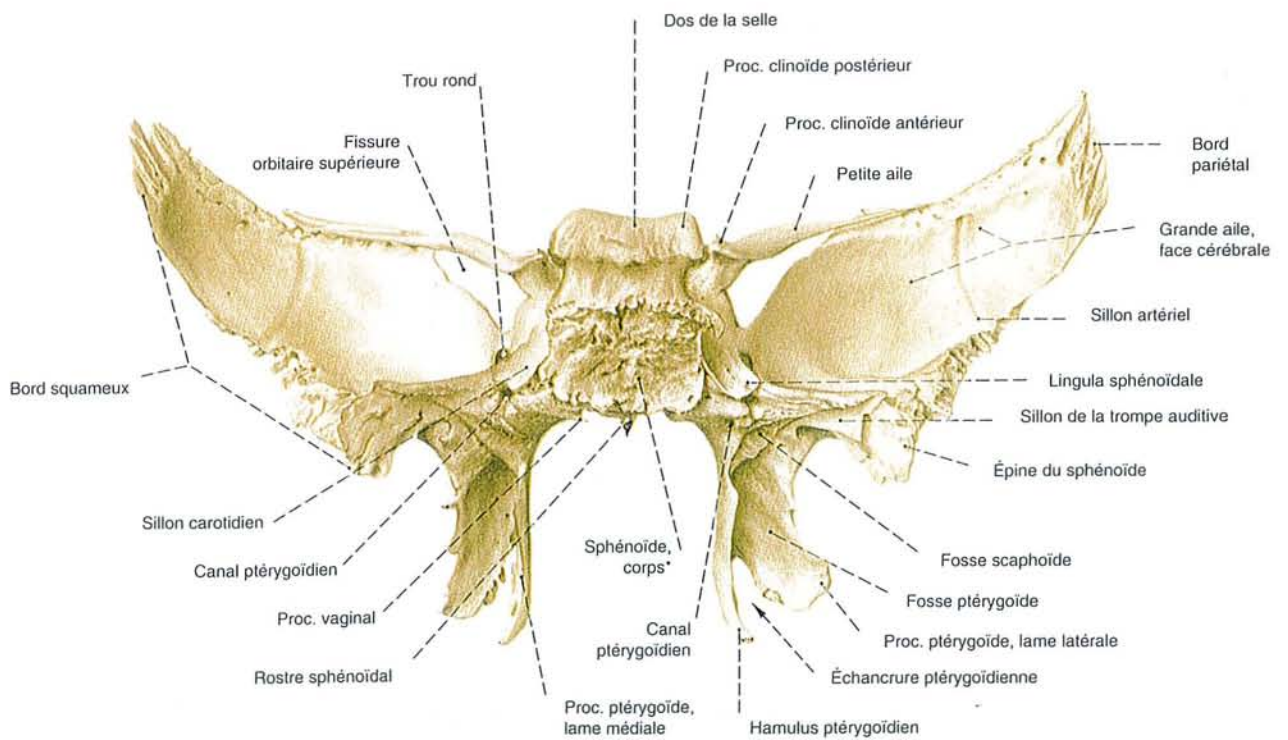
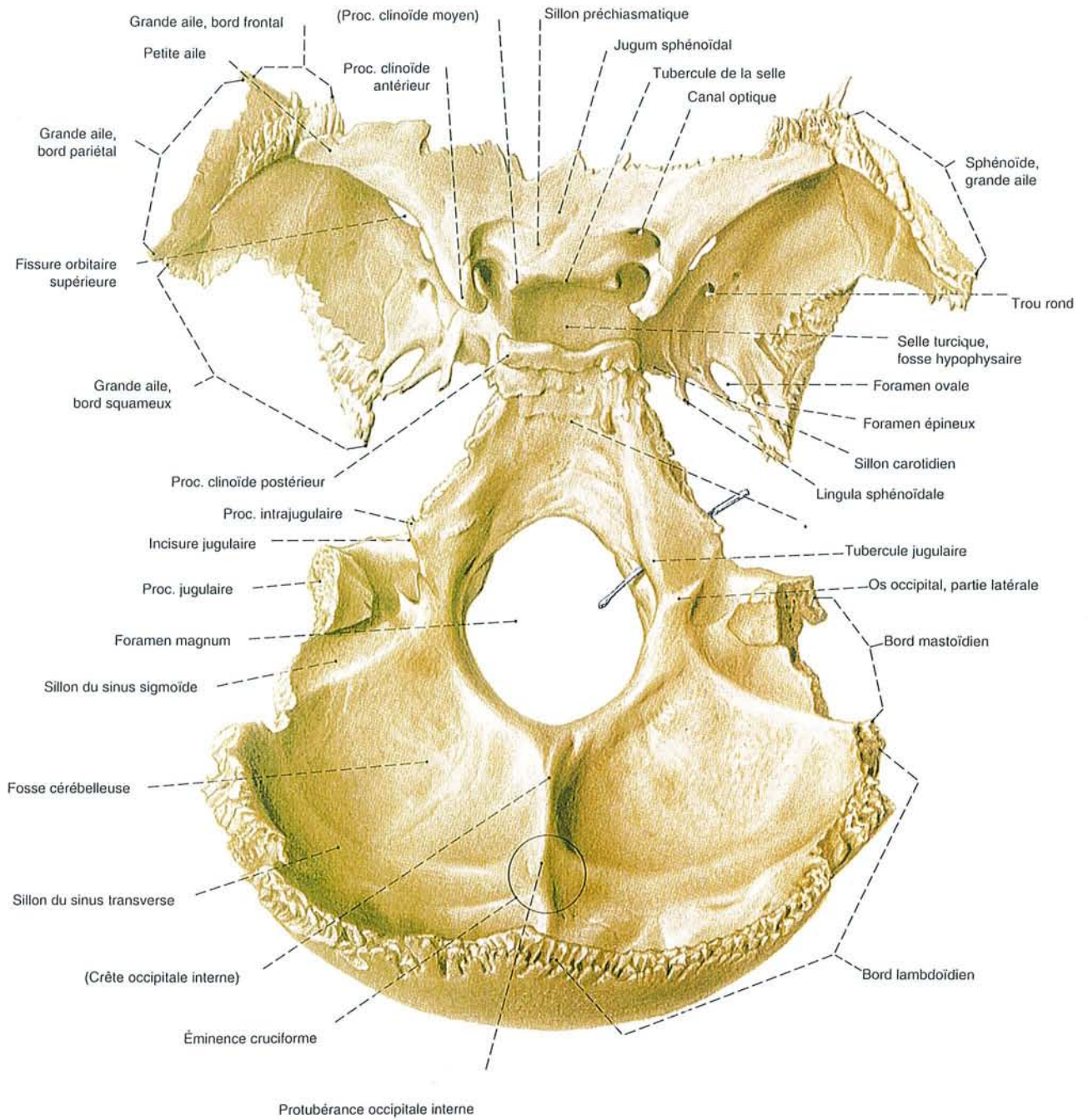


Figure 27 : Sphénoïde ; vue postérieure



**Figure 28 : Os occipital et sphénoïde**  
Vue supérieure



d. Le palatin(fig.19,29,30,31)

Il présente une partie verticale, la **lame verticale** et une partie horizontale, la **lame horizontale**, unies l'une à l'autre à angle droit.

La lame horizontale présente :

- **Une face supérieure**, lisse, constituant la partie postérieure du plancher des fosses nasales.
- **Une face inférieure**, muqueuse, constituant la partie postérieure de la voûte palatine.
- **Un bord antérieur**, qui s'articule avec l'apophyse palatine du maxillaire.
- **Un bord interne**, épais, articulaire avec la lame horizontale du palatin opposé. Relevé en crête, ce bord interne s'articule également en haut avec le bord inférieur du VOMER.

La lame verticale prend part à la formation de la paroi externe des fosses nasales, s'articulant avec le maxillaire, l'ethmoïde et le sphénoïde par son bord supérieur, ainsi qu'avec la face externe de l'aile interne de l'apophyse ptérygoïde.

e. L'unguis

C'est une lame osseuse située sur la paroi interne de l'orbite, juste en arrière de la branche montante du maxillaire.

Son bord inférieur s'articule avec l'apophyse lacrymale du cornet supérieur.

Sa face externe, s'applique par sa partie inférieure à la face interne du maxillaire. Elle présente en avant une

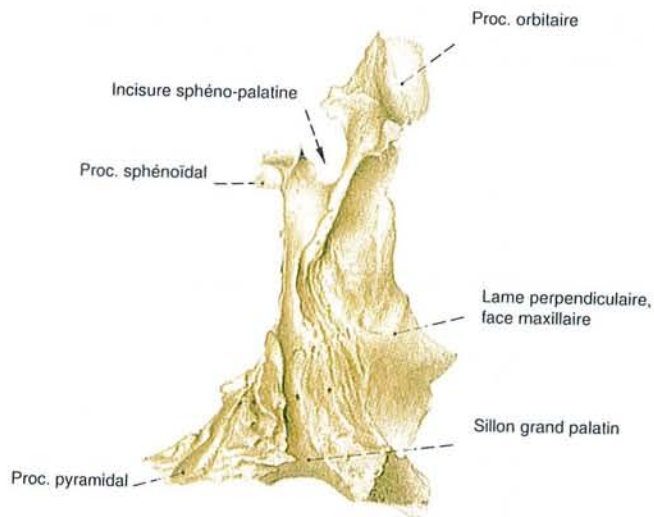


Figure 29 : Os palatin  
Vue latérale

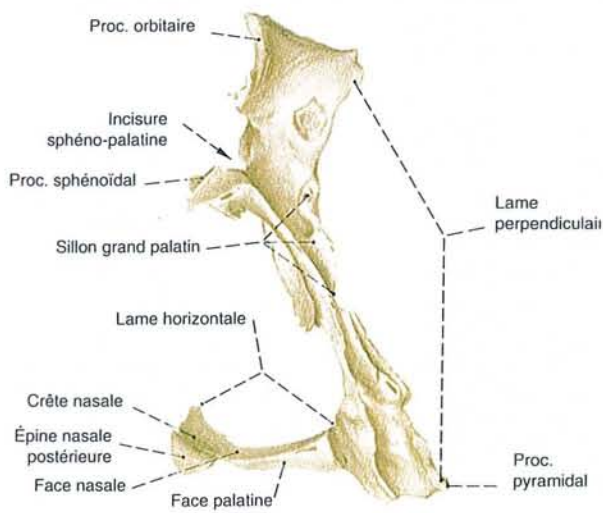


Figure 30 : Os palatin  
Vue postérieure

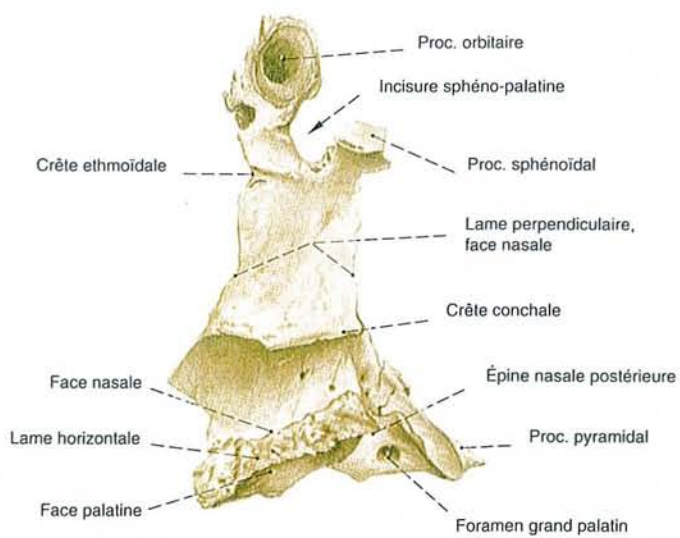


Figure 31 : Os palatin  
Vue médiale

gouttière verticale qui forme en bas, avec la gouttière lacrymale du maxillaire, le canal lacrymal.

Il participe à la paroi externe des fosses nasales.

f. Le cornet inférieur

C'est une lamelle osseuse à concavité externe allongée d'avant en arrière.

Son bord supérieur se fixe à la paroi externe des fosses nasales, son bord interne est libre dans la cavité nasale.

g. Les os propre du nez

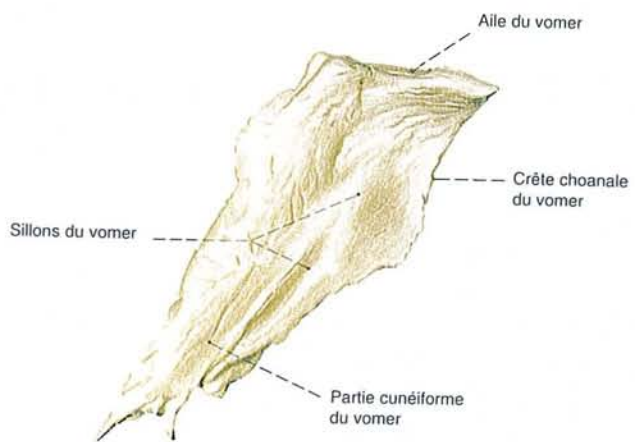
Ce sont deux lames quadrilatères s'articulant en dehors avec les branches montantes du maxillaire et en haut avec l'os frontal.

h. Le vomer(fig.32,33)

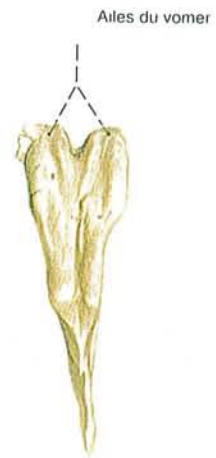C'est une lame verticale constituant la partie postérieure de la cloison nasale.

Son bord supérieur se divise en deux lamelles s'appliquant à la face inférieure du corps du sphénoïde (ailes vomériennes).

Son bord antérieur (oblique en bas et en avant) s'articule du haut avec la lame perpendiculaire de l'éthmoïde, en bas avec le cartilage de la cloison.



**Figure 33 :**  
Vomer : vue latérale



**Figure 34 :**  
Vomer : vue dorsale

### 3. Faces et orifices des fosses nasales

#### a. Paroi inférieure ou plancher

Elle est constituée par la face supérieure de l'apophyse palatine du maxillaire en avant, la face supérieure de la lame horizontale du palatin en arrière. Elle correspond à la partie osseuse du palais.

Les faces inférieures respectives de ces deux os correspondent à la voûte palatine, toit de la cavité buccale.

#### b. Paroi interne ou cloison(fig.34)

Elle est osseuse dans sa partie postérieure (vomer) et supérieure (lame perpendiculaire de l'ethmoïde), cartilagineuse dans sa partie antéro-inférieure (cartilage de la cloison).

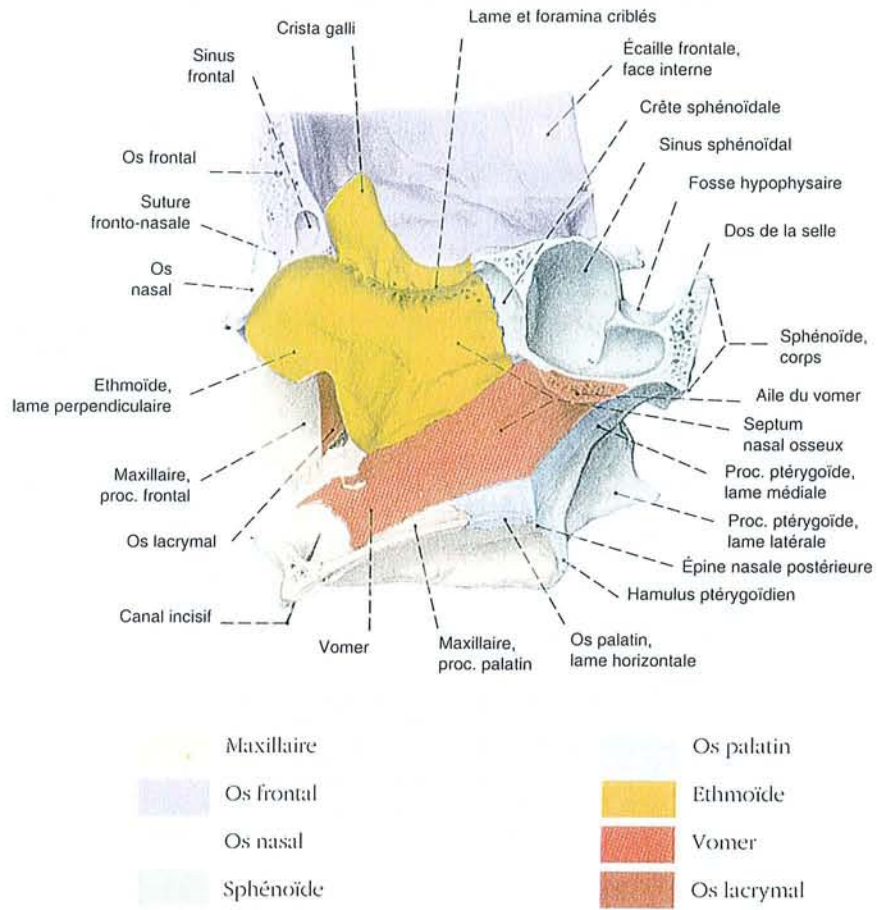
#### c. Paroi externe

Six os disposés en trois plans prennent part à sa constitution.

$\alpha$ —Le plan profond est constitué par :

- La face interne de l'os maxillaire en avant, contenant l'orifice du sinus maxillaire.
- La face interne de l'aile interne de l'apophyse ptérygoïde en arrière.

$\beta$ —Le plan moyen est constitué par :



**Figure 34 :** Septum nasal osseux et pièces osseuses attenantes  
Vue médiale

- L'unguis en avant. Celui-ci vient recouvrir par en dedans la gouttière lacrymale du maxillaire pour former le canal lacrymal.
- La lame verticale de l'os palatin en arrière, qui vient fermer en dedans l'arrière fond de la fosse ptérygo-maxillaire. Cet arrière fond communique avec les fosses nasales par le trou sphéno-palatin. On note sur la face interne de la lame verticale du palatin les crêtes horizontales où viendront s'insérer les cornets inférieur et moyen.

χ—Le plan superficiel est constitué :

- En haut par les masses latérales de l'ethmoïde séparant la partie supérieure des fosses nasales de l'orbite.

La face interne des masses latérales présente deux lames osseuses enroulées sur elles-mêmes, à concavité externe : le cornet supérieur et le cornet moyen dont l'insertion se poursuit en arrière sur la lame verticale du palatin.

- En bas par le cornet inférieur, fixé en avant à la face interne de la branche montante du maxillaire. Il est articulé en haut avec l'unguis. En arrière, il se fixe à la lame verticale du palatin.

#### d. Paroi supérieure ou plafond

Peu épaisse, elle est en rapport par sa face supérieure avec les méninges.

Elle est formée d'avant en arrière par :

- La face postérieure des os propres du nez
- La face inférieure de l'épine nasale du frontal

- La lame criblée de l'ethmoïde. Par les nombreux orifices que présente celle-ci, passent les rameaux du nerf olfactif.
- La face antérieure du corps du sphénoïde, verticale, qui présente l'orifice du sinus sphénoïdal.
- La face inférieure du corps du sphénoïde sur laquelle s'appliquent l'apophyse sphénoïdale du palatin en dehors, l'aile vomérienne en dedans.

e. Orifice antérieur

Piriforme, commun aux deux fosses nasales, il est constitué en haut par le bord antérieur des os propres du nez, en dehors et en bas par le bord antérieur du maxillaire.

f. Orifice postérieur

Cet orifice, appelé **choane**, fait communiquer les fosses nasales avec le rhinopharynx ou cavum.

Il est constitué par :

- En haut par le corps du sphénoïde sur lequel s'applique l'aile vomérienne
- En dedans par le bord postérieur du vomer
- En dehors par l'aile interne de l'apophyse ptérygoïde
- En bas par la lame horizontale du palatin.

#### 4. Le squelette cartilagineux du nez

a. Les cartilages triangulaires ou cartilages supérieurs(fig.35,36)

Ils sont situés dans le prolongement des os propres du nez et participent à la formation de l'arête nasale. Ils présentent :



- **Un bord interne** qui se fusionne avec les expansions latérales du bord antérieur septal dans les deux tiers supérieurs. Dans le tiers inférieur, ils sont séparés du septum, ce qui facilite les mouvements en dedans et en dehors du cartilage lors de la respiration nasale.
- **Un bord supérieur** qui est en rapport avec le bord inférieur des os propres du nez ; l'accolement se fait par un tissu conjonctif serré et sur une hauteur de 2 à 10 mm qui décroît de dedans en dehors.  
Au niveau de la partie supérieure de l'orifice piriforme, le périoste se continue avec le périchondre qui entoure le cartilage triangulaire.
- **Un bord inférieur** qui s'étend de l'orifice piriforme ou septum ; il glisse sous la crure latérale du cartilage alaire à laquelle il est uni par un tissu dense, prolongement des feuilletts périchondraux superficiels et profond.

b. Le septum cartilagineux(fig.36,37)

Il prolonge en avant la cloison osseuse. Sa forme est grossièrement quadrangulaire ; il sous-tend en avant l'avant cartilagineux. Il présente :

- **Un bord antéro-supérieur** qui contribue à former l'arête cartilagineuse ; en effet :
  - ♦ Dans son tiers supérieur, ce bord est situé sous la face profonde des os propres du nez.
  - ♦ Dans son tiers moyen, il présente des rapports étroits avec les cartilages triangulaires : le bord septal antérieur s'élargit pour former deux expansions latérales qui s'articulent avec les bords internes des cartilages triangulaires selon une articulation fibreuse serrée. Le bord antérieur du septum est large en haut et se rétrécit de haut en bas.

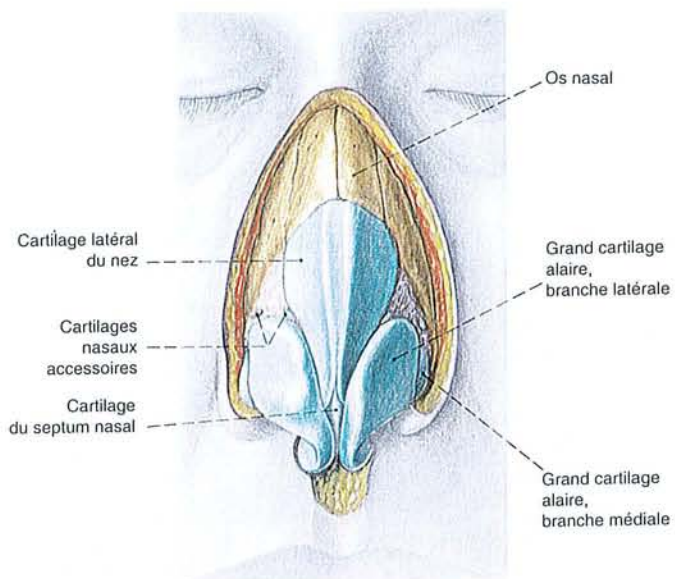


Figure 35 : Squelette du nez : vue ventrale

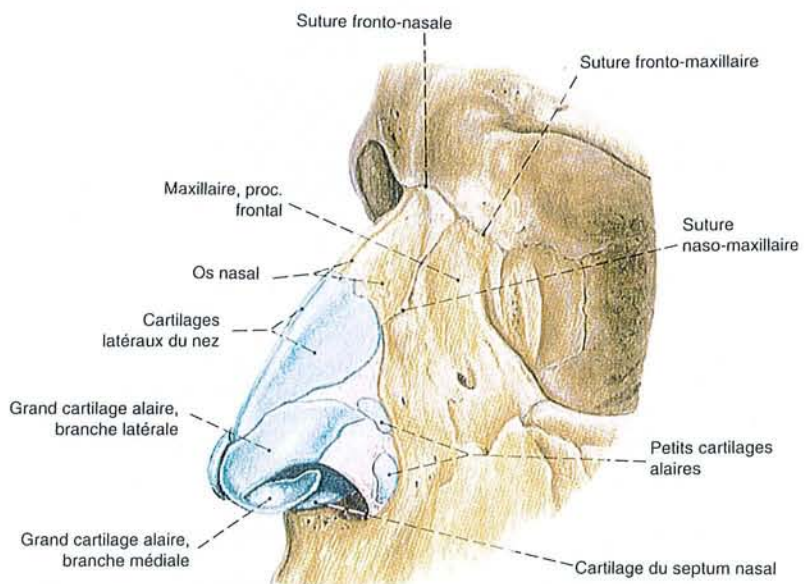


Figure 36 : Squelette du nez : vue latérale

- ♦ Le tiers inférieur est séparé des cartilages supérieurs et nettement en retrait des dômes cartilagineux.
- **Un bord antéro-inférieur**, oblique en arrière, formant un angle arrondi avec le bord antéro-supérieur ; il rejoint l'épine nasale à laquelle il est amarré par un tissu périchondral et périosté qui s'enchevêtre à ce niveau pour constituer une articulation serrée mais un peu mobile.
- **Un bord postéro-supérieur**, uni à la lame perpendiculaire de l'ethmoïde par une soudure serrée.
- **Un bord postéro-inférieur**, oblique en bas et en avant ; ce bord évasé se rétrécit vers l'arrière et présente un prolongement caudal qui s'insinue entre ethmoïde et vomer. En avant, le bord inférieur, élargi s'installe sur la crête incisive qui parfois même devient gouttière pour tenir ce bord. L'union avec la crête incisive se fait par l'intermédiaire de fibres périchondrales et périostées permettant une discrète mobilité du septum.

Le cartilage septal contribue de façon importante à la projection de la pointe du nez par son bord antéro-supérieur. Par ses connexions avec les cartilages supérieurs, il assure le soutien du tiers moyen de la pyramide nasale qui joue un rôle actif dans la respiration nasale.

c. Les cartilages alaires(fig.35,36,37,38)

Ils ont la forme d'une arche constituée par :

- Les deux **crus mésiales**, accolées sur la ligne médiane, et qui prennent part à la constitution de la columelle.

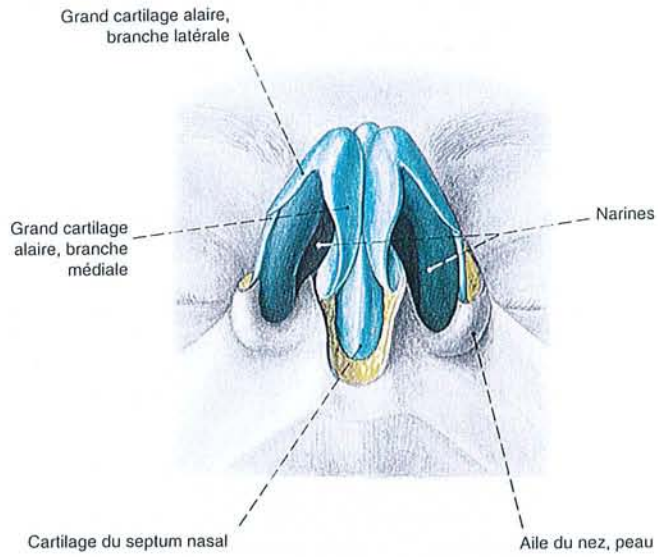


Figure 37 : Cartilages nasaux : vue inférieure

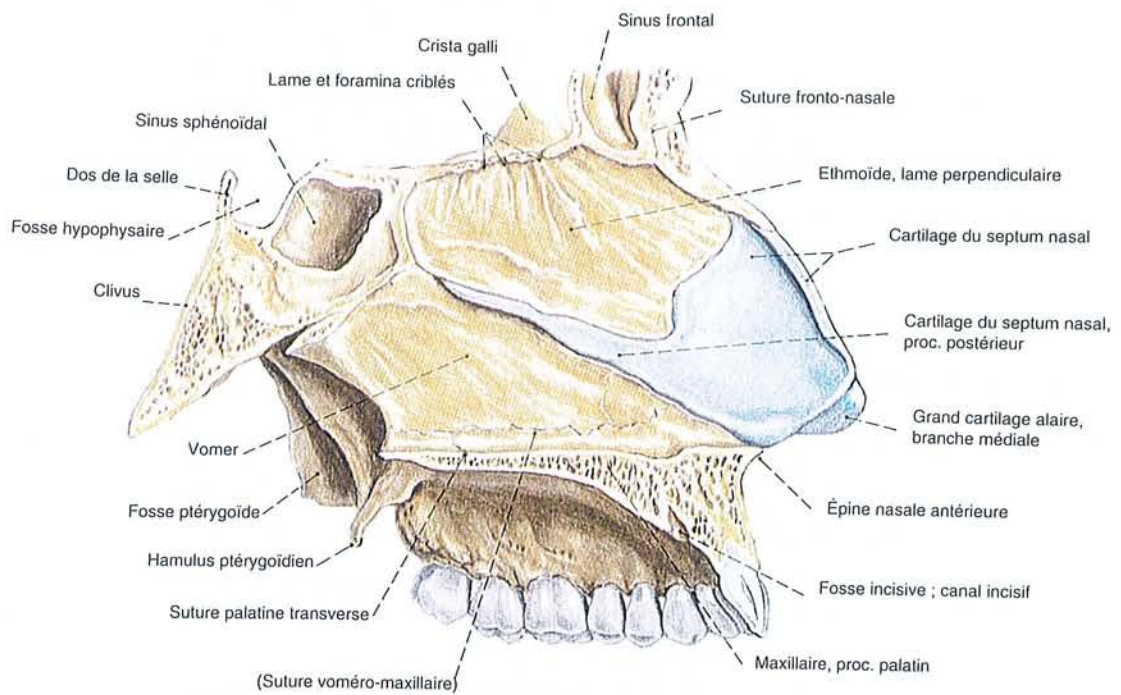


Figure 38 : Septum nasal : vue latérale droite

Au niveau de la pointe du nez, les crus mésiales vont diverger pour former le dôme ou crus intermédiaire, puis la crus latérale.

- **La crus intermédiaire** se situe à l'union de la crus latérale et de la crus mésiale.
- **Les crus latérales** sont quadrangulaires, le plus souvent convexes, et font suite aux crus intermédiaires. Leur largeur varie de 17 à 30 mm, leur extrémité interne ou prolongement postérieur venant s'appuyer sur le bord de l'orifice piriforme. Le bord supérieur de la crus latérale recouvre superficiellement le bord inféro-externe du cartilage triangulaire qui est souvent recourbé sur lui-même. Le bord inférieur de la crus latérale ne suit pas le rebord narinaire. Près du dôme, la distance est de 4 à 8 mm ; à la partie externe et postérieure, elle est de 9 à 19 mm.

d. Le plan musculaire (fig.39,40)

Ces muscles recouvrent le cadre osseux et le soutien cartilagineux s'y fixent. S'attachant également au plan cutané et donc l'entraînant, ils participent aux expressions du visage. Ce sont :

- En haut, le muscle pyramidal, le muscle transverse, le muscle releveur superficiel de l'aile du nez et de la lèvre supérieure, le dilatateur propre de l'aile du nez.
- En bas, le muscle myrtiliforme et le depressor septi nasi. La musculature propre du nez a par ailleurs une fonction primordiale qui est de "régler" le flux d'air respiré, en modifiant les dimensions des orifices narinaires.
- **Le dilatateur propre de l'aile du nez :**  
C'est un muscle très fin ayant une forme en éventail, à pointe inférieure, s'étalant entre la partie antéro-inférieure du cartilage alaire en avant, et la partie



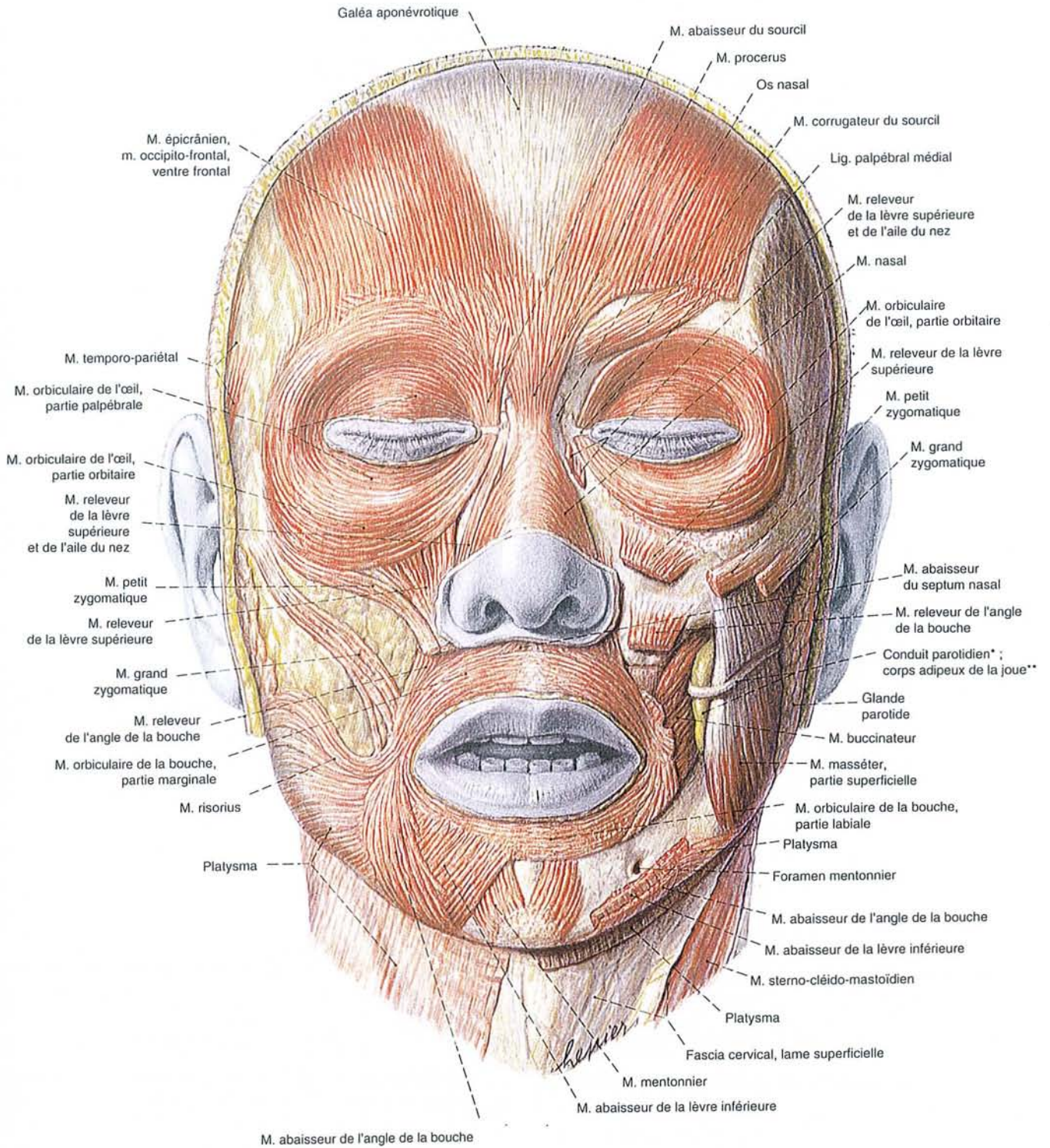


Figure 39 : Muscles de la face  
Vue antérieure

antéro-inférieure du cartilage triangulaire en arrière, sa pointe s'insinuant entre les deux cartilages s'intrique avec le faisceau externe du myrtiliforme, les fibres internes du transverse et les fibres inféro-internes du releveur commun.

- **Le muscle transverse du nez :**

Il cravate l'aile du nez, échange des connexions étroites avec le releveur commun et le faisceau externe du myrtiliforme au niveau de l'orifice piriforme.

Il attire l'aile du nez en haut et en avant. Il est dilatateur des narines.

- **Le myrtiliforme :**

C'est un muscle vertical ayant une forme en éventail à sommet inférieur. Ses fibres supérieures atteignent verticalement le plancher antérieur des fosses nasales ; les fibres externes entrent en relation avec le transverse et le releveur commun, les internes ayant des connexions avec le depressor septi nasi et le faisceau supérieur de l'orbiculaire. Ses fibres inférieures s'insèrent au niveau de la fossette myrtiliforme et de la fossette canine sur le maxillaire.

Son action : il abaisse l'aile du nez et rétrécit transversalement l'orifice des narines.

- **Le releveur commun :**

Son action essentielle au niveau nasal est d'écarter l'aile du nez. En augmentant l'orifice narinaire dans le sens transversal, il devient dilatateur; sa fonction devient importante au cours de l'effort.

e. Le revêtement cutané

Deux zones distinctes peuvent être individualisées selon l'épaisseur et les connexions du plan cutané:



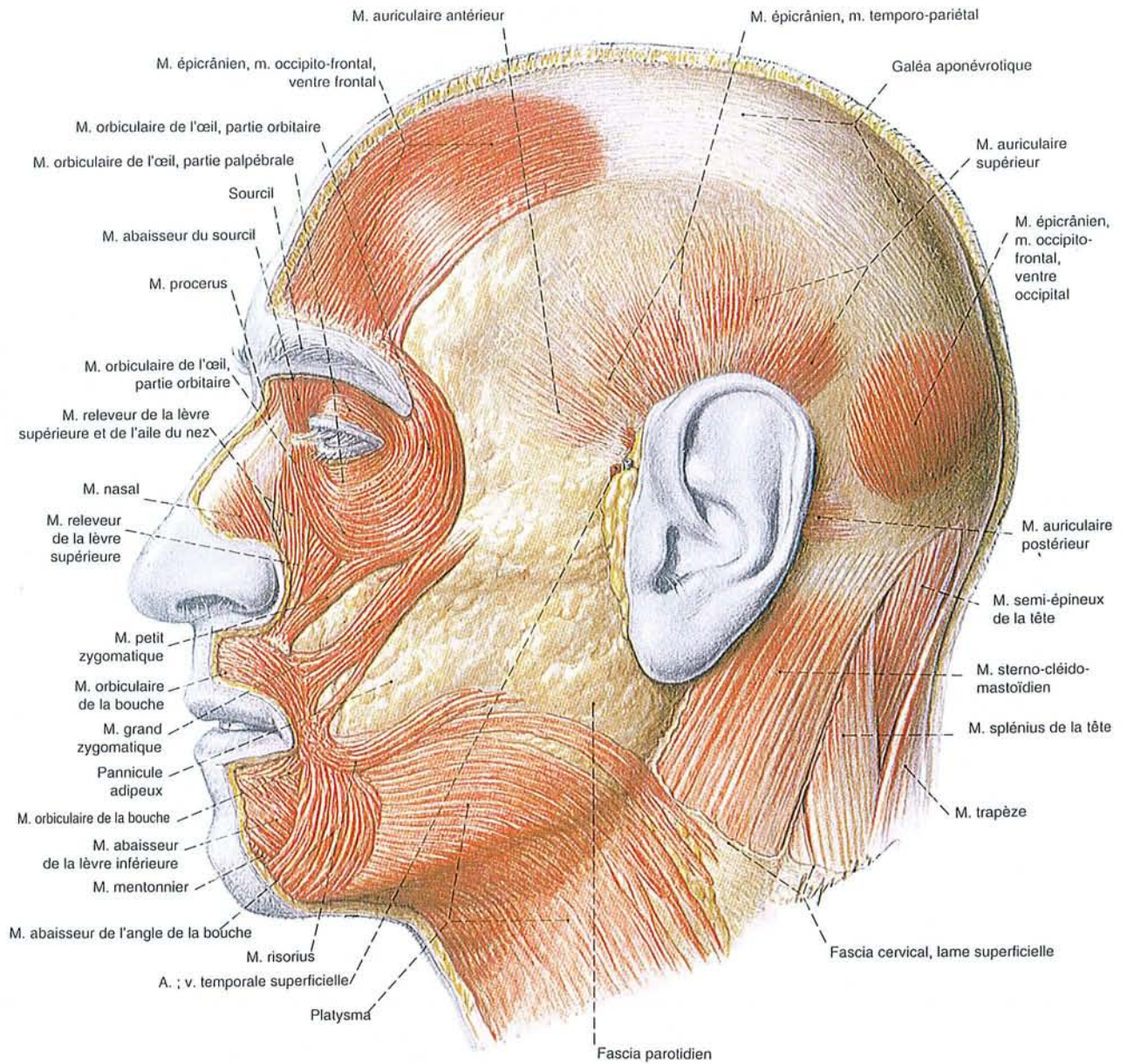


Figure 40 : Muscles de la face : vue latérale



- **Le nez frontal** caractérisé par une peau d'épaisseur moyenne ou fine doublée d'une couche épaisse de tissu cellulaire et musculaire qui permet une grande mobilité au niveau de l'angle naso-frontal et très mobile sur la portion osseuse où elle est séparée de la couche musculo-aponévrotique par un mince tissu cellulaire lâche
- **Le nez nasal** à la peau épaisse et très adhérente aux structures sous-jacentes : muscles et cartilages. Cette peau est peu mobile et localisée à la partie inférieure du nez (pointe, ailes narinaires, columelle).  
La morphologie externe de la pyramide nasale est individualisée en différentes sous-unités :
  - **La pointe** qui correspond à la projection des dômes.
  - **La columelle** ou sous-cloison, légèrement convexe vers le bas, qui forme la partie haute de l'angle nasolabial ouvert de 90° à 100°, elle-même divisée en trois segments :
    - ♦ Antérieur lobulaire évasé
    - ♦ Intermédiaire étroit
    - ♦ Basal élargi qui se poursuit avec les crêtes philtrales et le seuil narinaire
  - **Les ailes du nez**, qui dessinent un voûte concave en bas et en dedans, limitant en dehors l'orifice narinaire ovalaire, à grand axe oblique en haut et en dedans. La face interne ou vestibule narinaire, tapissée de peau très adhérente à la crête latérale.
  - **Le seuil narinaire**, interposé entre le pied de l'aile et la base de la columelle. Il forme un rebord qui "défend" l'entrée de la narine, soulevé par la présence musculaire.

#### **D. La lèvre**

C'est une entité musculo-cutanée en relation étroite avec la pyramide nasale qui repose sur une base osseuse semi-circulaire, le maxillaire.

## 1. Maxillaire et prémaxillaire

### a. Le maxillaire

Le maxillaire peut se schématiser sous la forme d'un trépied inverse dont chaque pied correspond à un épaissement ou pilier. La réunion des pieds inférieurs des deux maxillaires contribue à former un bandeau alvéolo-maxillaire en forme d'arc court, portant les dents, supportant les parties molles et propulsé par la poutre sagittale voméro-septale.

L'adossement des apophyses palatines sur la ligne médiane, s'effectue selon une surface plane, la structure intermaxillaire du côté buccal ; au contraire du côté nasal, il dessine une saillie longitudinale, **la crête nasale**, qui se prolonge en avant pour former l'épine nasale antérieure du maxillaire, saillie triangulaire de 18 mm de longueur et 3 mm d'épaisseur en moyenne. Cette épine nasale(ENAM) est un des éléments clés du support squelettique, influant sur l'orientation du septum cartilagineux, ainsi que la morphologie de l'angle labio-columellaire.

Du côté buccal, la suture interincisive présente l'orifice du canal incisif ou canal palatin antérieur, qui livre passage au pédicule vasculo nerveux naso-palatin.

### b. Le prémaxillaire ou os intermaxillaire

Comme nous le verrons un peu plus loin, le palais et le bandeau alvéolo-dentaire se constituent à partir de structures ayant des origines embryonnaires différentes et n'apparaissant pas dans le même temps. Ainsi, au cours de cette période peut on retrouver chez l'embryon des structures palatines latérales provenant des

bourgeons maxillaires, ainsi qu'une structure médiane unique provenant du bourgeon frontal, désignée sous le nom de prémaxillaire ou os intermaxillaire. Il correspond à la portion antérieure du bandeau alvéolo-maxillaire qui porte les quatre incisives supérieures chez l'enfant et chez l'adulte.

Cette individualité disparaît avant la naissance et ne se manifesterait plus chez le sujet sain. Cependant, l'étude anatomique du squelette maxillaire retrouve une structure située sur la face buccale du maxillaire, entre incisive et canine, rejoignant le canal palatin antérieur, sans aucune correspondance sur la face externe. Cette structure serait-elle la trace du prémaxillaire décrit chez l'embryon ?

Selon GOETHE, chaque bourgeon nasal interne contribue à former un os intermaxillaire porteur de deux incisives. Pour ALBRECHT, il existerait deux os intermaxillaires de chaque côté porteur chacun d'une incisive, l'endognathion et le mésognathion.

L'application de ces concepts aux fentes, amène les classiques à situer celles-ci à l'emplacement de la suture entre incisive et canine, alors que pour ALBRECHT, elles séparent l'os intermaxillaire interne (endognathion) de l'intermaxillaire externe (mésognathion) occupant l'emplacement de la suture endomésognathique.

Cette dernière opinion est en partie corroborée par l'observation clinique des fentes bilatérales et la situation des incisives, les incisives latérales étant, selon BROCA & KIRMISSON, situées sur la berge externe 7 fois sur 10.

Le prémaxillaire constitue donc la clé de voûte de l'arche osseuse alvéolaire. Il est séparé des maxillaires latéralement par les sutures incisives persistant uniquement sur le côté buccal.

## 2. Le sphincter labial(fig.39,40,41,42)

Les muscles des lèvres se répartissent sur deux groupes : les dilatateurs et les constricteurs ; les premiers sont des lames musculaires qui rayonnent des lèvres vers les différentes régions de la face. Ils sont peu concernés par le processus malformatif des fentes, contrairement aux constricteurs qui constituent un véritable sphincter labial dont l'élément clé est le muscle orbiculaire (orbicularis oris). La majorité des auteurs lui distinguent deux faisceaux :

- L'orbiculaire interne, constrictif et archaïque.
- L'orbiculaire externe, dilatateur et sophistiqué.

### a. Le chef interne (Pars labialis)

Ce faisceau, appelé portion principale par SAPPEY forme un anneau continu recouvert par l'ourlet antéro-muqueux et par la demi-muqueuse rouge (zone de KLEIN), auxquels il adhère.

Latéralement, les fibres de chaque lèvre s'interpénètrent et s'intriquent avec celles émanées du chef externe pour constituer le **modiolus**.

A sa face postérieure, il empiète sur le chef externe.

### b. Le chef externe (Pars nasalis)

Il correspond aux 2/3 externes de la lèvre, constitué par deux types de fibres :

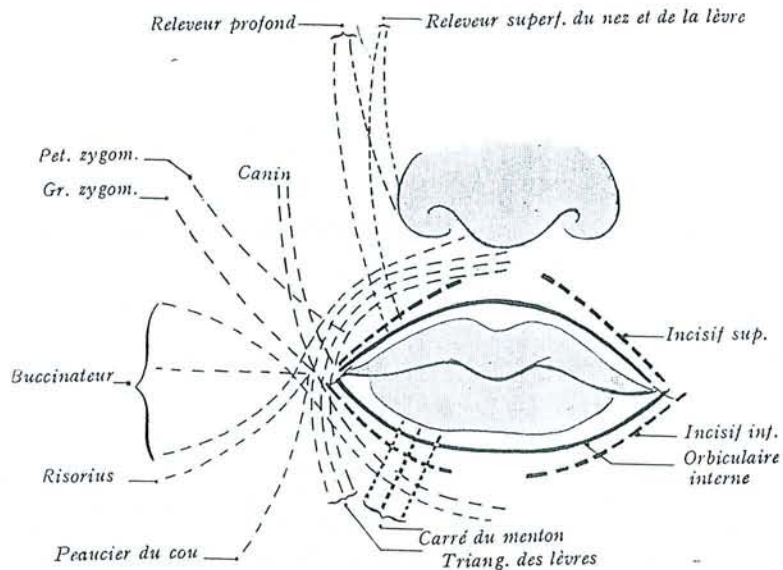


Figure 41 : Schéma de l'orbiculaire des lèvres

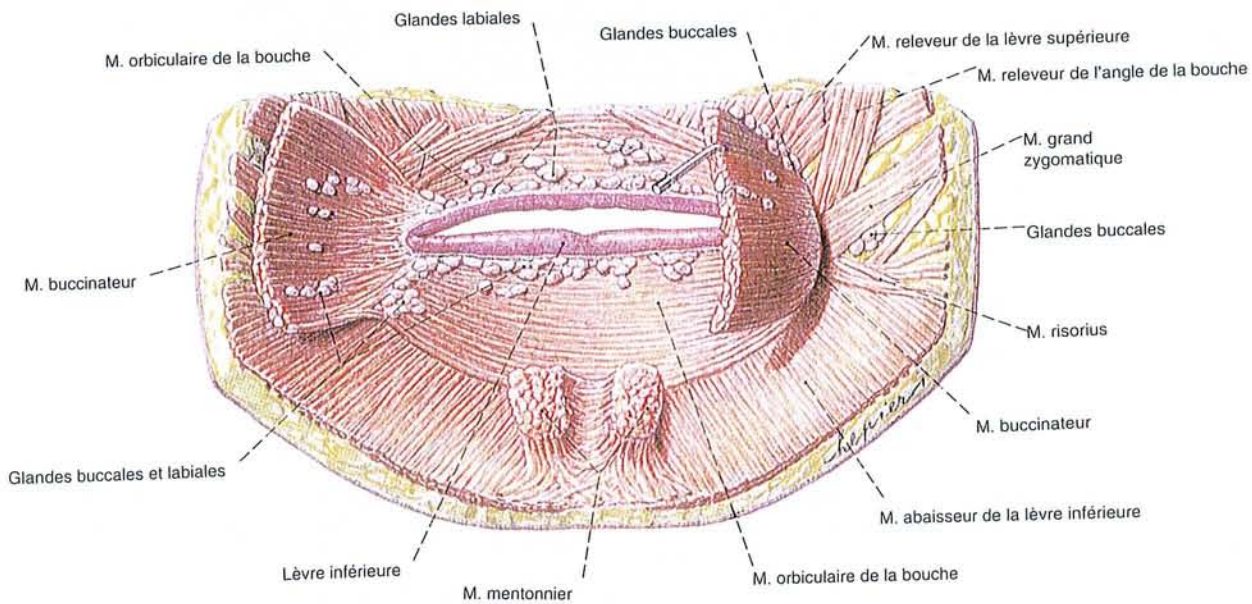


Figure 42 : Muscles de la région orale  
Vue interne

- **Les fibres intrinsèques**, minoritaires, profondes, émanant du bord externe de la fossette myrtiliforme, à direction horizontale ; ce sont les muscles incisifs, protracteurs de la lèvre.
- **Les fibres extrinsèques**, majoritaires, portion accessoire de SAPPEY émanant du triangulaire des lèvres et du buccinateur , auxquelles on décrit deux portions : labiale et naso-labiale.
  - La portion labiale jette ses fibres sur la peau de la lèvre de chaque côté du philtrum, les entrecroisant d'un côté à l'autre, déterminant ainsi le dessin du philtrum (CHANCHOLLE)
  - la portion naso-labiale converge vers le seuil narinaire et la sous-cloison, sur le ligament septo-prémaxillaire de LATHAM et le pourtour pré-spinal. Pour COULY, ce chef naso-labial est **le suspenseur de la lèvre au mésthmoïde.**

De plus, la couronne des muscles élévateurs (releveur commun du nez et de la lèvre supérieure, canin, petit et grand zygomatiques) entre-tisse des fibres terminales avec les fibres du faisceau externe de l'orbiculaire. Ces intrications musculaires sont renforcées par le muscle compresseur des lèvres (muscle de KLEIN) à direction antéro-postérieure, qui a un rôle dans la succion.

Cette sangle musculaire utilise un point fixe essentiel, l'épine nasale, véritable clef de voûte du dispositif musculaire.

### 3. l'étoffe cutané-muqueuse

Etendue de la base du nez aux commissures labiales, elle est séparée de la joue par le sillon naso-génien et comprend :

- Une portion cutanée : la lèvre blanche.

- Une portion muqueuse : la lèvre rouge.

Elle est légèrement concave dans sa partie supérieure et cutanée, convexe dans sa partie inférieure et muqueuse.

La face cutanée présente à sa partie médiane une gouttière verticale, triangulaire à sommet supérieur qui part de la sous-cloison et se termine au tubercule médian du bord libre : **le philtrum.**

Ce dernier est limité de chaque côté par deux bourrelets obliques en bas et en dehors, peu saillants à la partie supérieure, s'écartant en s'arrondissant vers le bas : **les crêtes philtrales.**

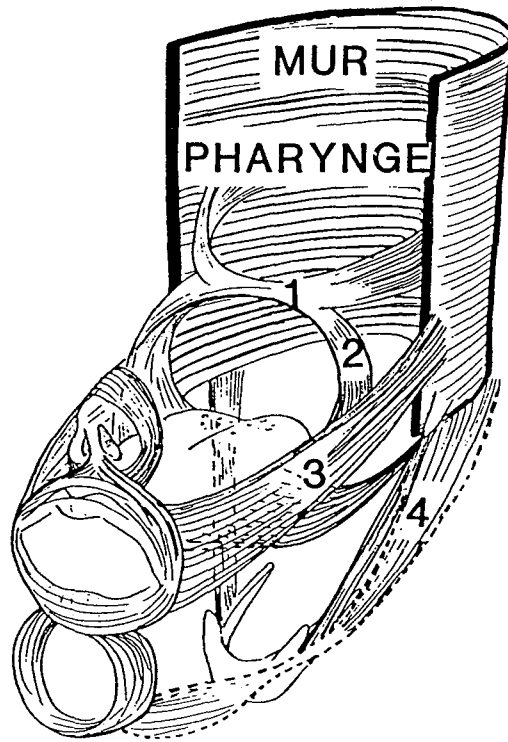
De chaque côté, la lèvre supérieure présente une face légèrement convexe, triangulaire à base interne séparée de la joue par le prolongement du sillon naso-jugal : La région para-philtrale.

La peau des lèvres est remarquable par son épaisseur, sa résistance et surtout son importante adhérence aux faisceaux musculaires sous-jacents.

La lèvre rouge forme le bord libre des lèvres et répond aux éléments constricteurs de l'orbiculaire. Au-dessous du philtrum, on note une saillie de volume et de hauteur variable : **le tubercule labial médian.**

La ligne de jonction cutanéomuqueuse décrit une suite de courbes plus ou moins accentuées formant un arc : **L'arc de cupidon.**

La muqueuse appliquée à la face postérieure des lèvres est lisse, humide, présentant de nombreux reliefs dus aux glandes labiales. En se réfléchissant, sur la gencive, elle définit sur la ligne médiane un pli muqueux à bord libre concave, mince et tranchant : **Le frein labial.**



**Figure 43** : Les boucles musculaires selon A.Chancholle

Le mur pharyngé distribue 4 boucles :

La boucle courte vélaire (1)

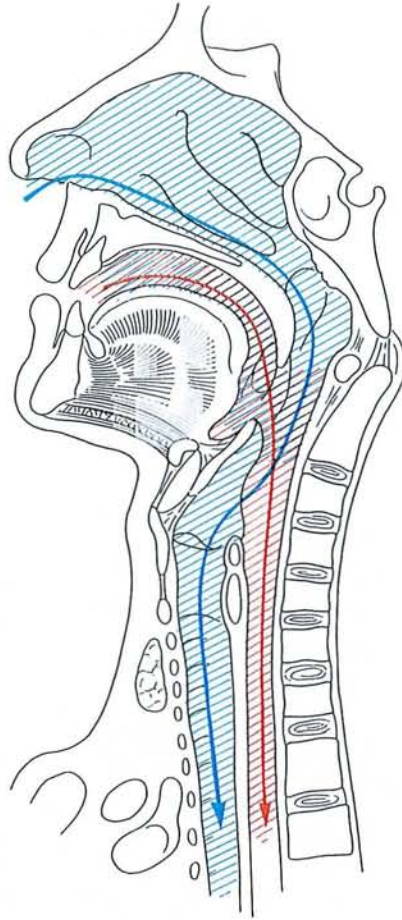
La boucle moyenne linguale (2)

Les boucles longues :

Buccinatrice rejoignant le sphincter buccal (3)

Digastrique rejoignant la mandibule (4)





**Figure 44** : Croisement des voies aériennes (en bleu)  
Et digestives (en rouge) dans le pharynx

### ***E. Les boucles musculo-aponévrotiques vélo-pharyngo-faciales (fig.43)***

Cette unité anatomo-fonctionnelle a été décrite par CHANCHOLLE.

L'arche centrale en est **le muscle constricteur supérieur du pharynx** à partir duquel émanent quatre boucles :

- la boucle courte vélaire,
- la boucle moyenne linguale,
- les deux boucles longues :
  - Buccinatrice, rejoignant le sphincter buccal
  - Digastrique, rejoignant la mandibule

## **III. PHYSIOLOGIE DU SUJET SAIN**

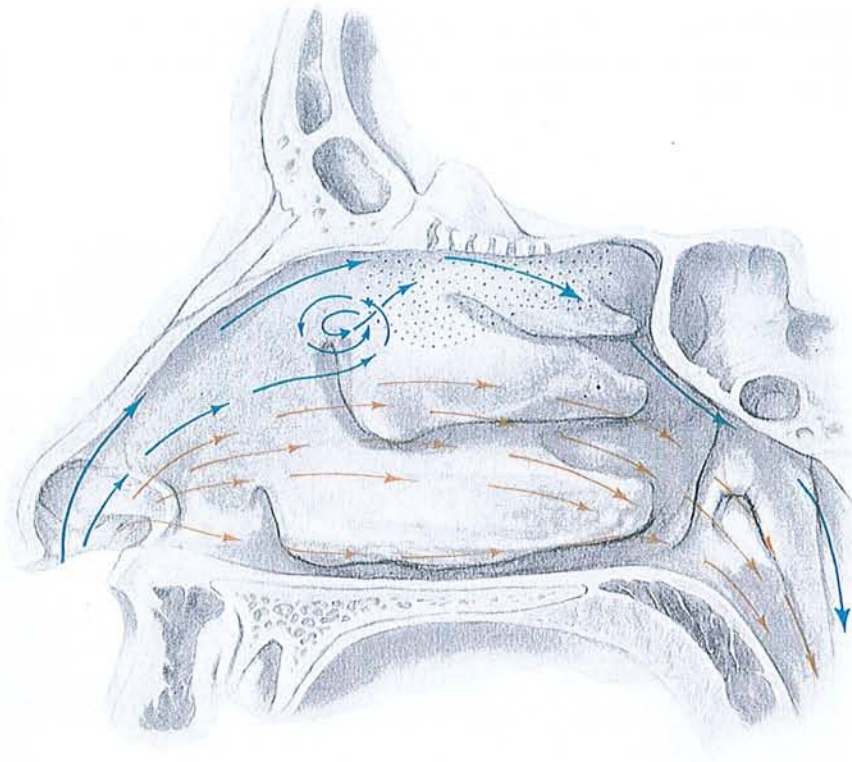
La face, sur le plan physiologique, se caractérise par la coexistence de deux grandes fonctions : la respiration et l'alimentation.

Les trajets empruntés sont dans un premier temps, séparés de façon étanche (orifices narinaires et fosses nasales / lèvres et bouche) avant d'emprunter une voie commune, le pharynx, pour à nouveau se séparer : larynx et trachée pour les voies respiratoires, œsophage pour les voies digestives (fig.44).

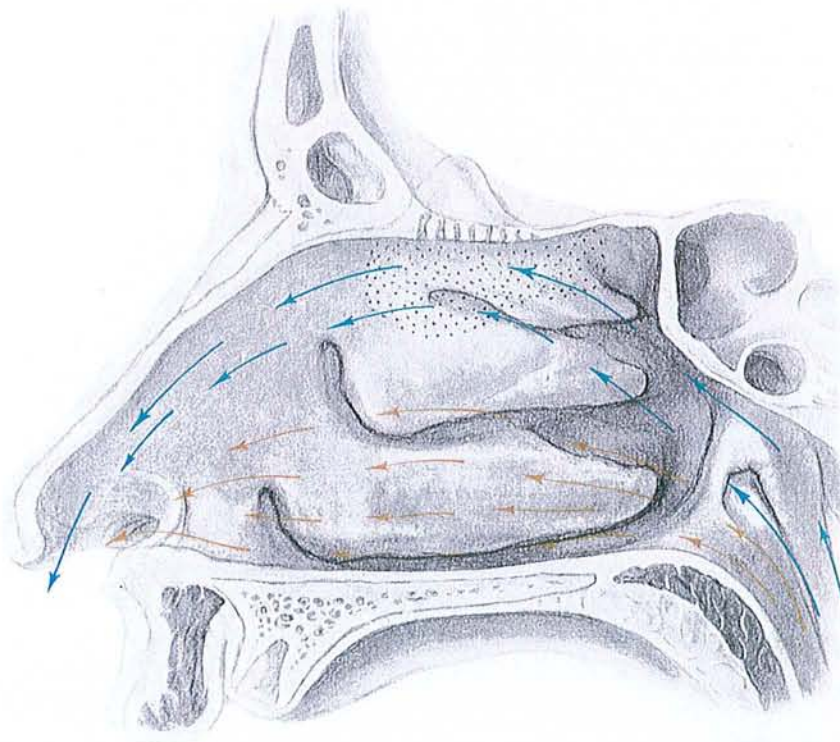
C'est à cette région à la physiologie complexe que sont dévolus la respiration, la succion-déglutition, la phonation, l'olfaction et la mastication.

### ***A. La respiration-l'olfaction (fig.48)***

Elle se fait au travers des fosses nasales qui remplissent trois fonctions:



**Figure 45 :** voies suivies par l'air pendant l'inspiration  
Courant respiratoire (rouge) et courant olfactif (bleu)



**Figure 46 :** voies suivies par l'air au cours de l'expiration

- Réchauffer l'air inspiré pour l'amener à la température de 37°C.
- Saturer l'air inspiré en eau.
- Filtrer les particules grâce aux cils et au mucus de la muqueuse nasale

La régulation quantitative du flux d'air respiré se fait au niveau de l'orifice narinaire, véritable "sphincter nasal", par le jeu des différents muscles propres du nez qui, en modifiant la hauteur et la largeur de cet orifice, en modifient le diamètre et donc la quantité d'air qui le traverse.

Lors de l'inspiration, on distingue la formation de deux courants aériens dans les fosses nasales (fig.45) :

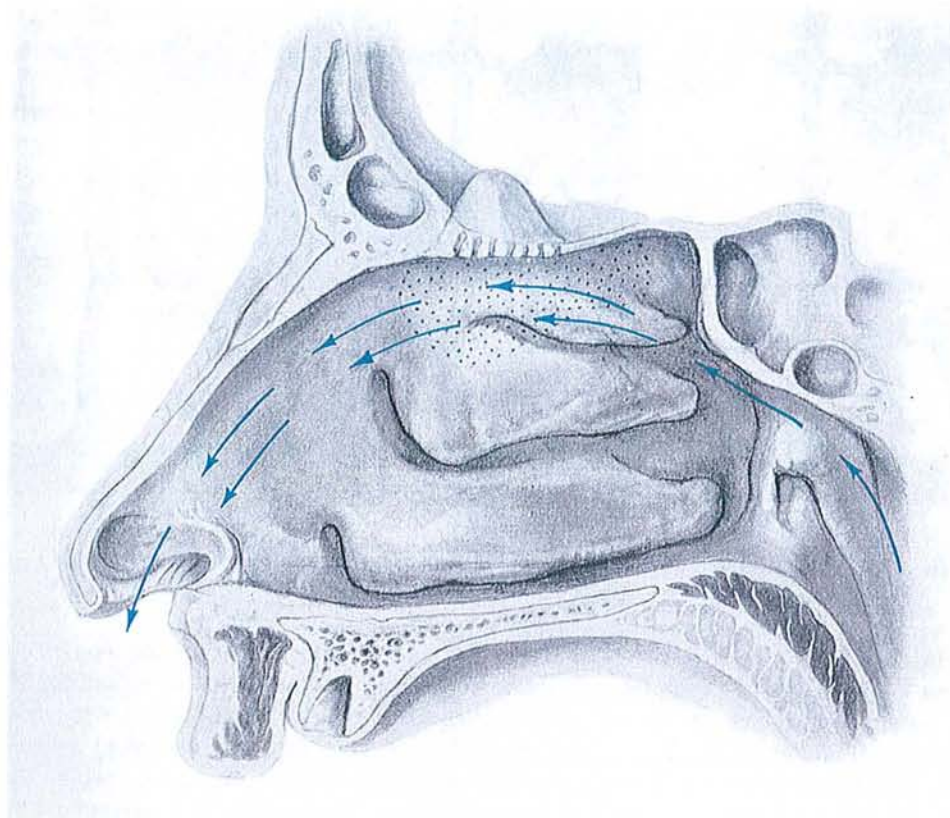
- Le plus important, **respiratoire**, aiguillé par la saillie du cornet moyen, va circuler à son contact et se diriger en arrière vers les choanes, puis le pharynx.
- Le second, **olfactif**, va gagner l'étage supérieur et la gouttière olfactive au contact du méat supérieur et de la lame criblée avant de franchir les choanes et se retrouver également dans le pharynx.

Lors de l'expiration, l'air qui remonte et bute sur le relief de la queue des cornets, a tendance à suivre la voie du plancher des fosses nasales (fig.46) que l'on peut considérer comme l'étage de l'expiration.

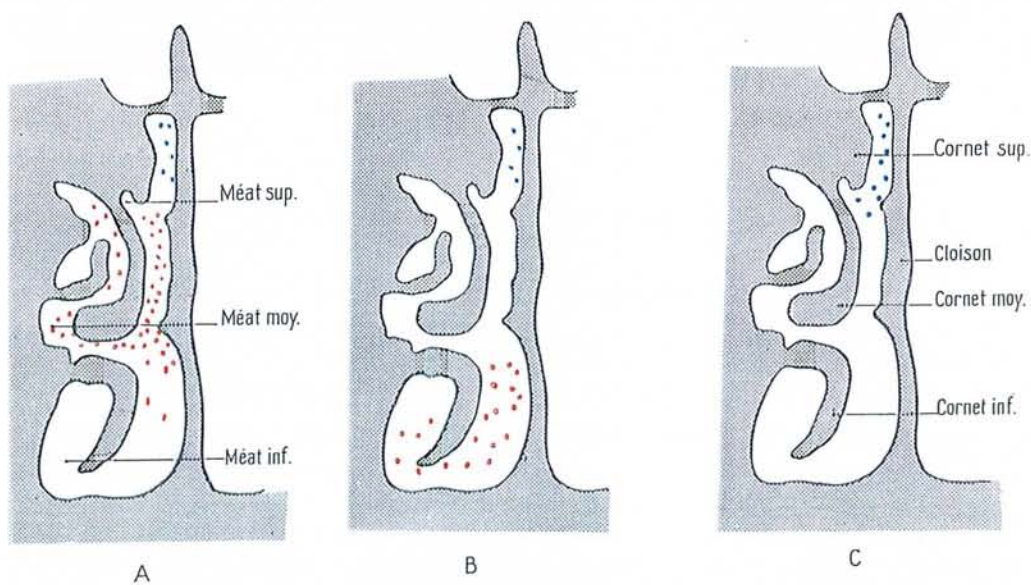
Enfin, lors de la déglutition, une petite quantité d'air est refoulée vers les fosses nasales et va suivre la voûte jusqu'à la gouttière olfactive.(fig.47)

Il est à noter que si l'adulte, en cas de gêne respiratoire importante peut compenser par la respiration buccale, **le nourrisson est respirateur nasal obligatoire.**





**Figure 47 :** trajet de l'air refoulé jusqu'à la gouttière Olfactive au cours de la déglutition



**Figure 48 :** voies suivies par l'air au cours de l'inspiration (A), De l'expiration(B),et de la déglutition (C), courant respiratoire: points rouges ; courant olfactif: points bleus

## ***B. La déglutition***

C'est l'ensemble des actes qui assurent le transfert des aliments solides ou liquides de la bouche à l'estomac en passant par le pharynx et l'œsophage, fermant temporairement les voies aériennes. En plus des aliments, elle concerne également la salive dont la déglutition est un acte fréquent, aussi bien diurne que nocturne.

Elle est classiquement divisée en trois temps : le temps buccal, le temps pharyngien, le temps œsophagien.

### **1. Le temps buccal (fig.49 )**

La bouche est close, les lèvres et les dents rapprochées. Le contenu buccal est rassemblé et comprimé par la face dorsale de la langue contre le palais, d'avant en arrière (d'abord la pointe, puis la partie moyenne et enfin le tiers postérieur). Le bol alimentaire s'engage dans l'isthme du gosier, entre les piliers du voile du palais.

Dans le même temps, le **voile du palais s'élève** sous l'action du péristaphylin interne vers lequel se porte la paroi pharyngée soulevée en bourrelet par le constricteur supérieur et se porte au devant de la paroi postérieure du pharynx, obturant ainsi l'accès aux fosses nasales.

### **2. Le temps pharyngien (fig.50 )**

Il commence dès que les aliments arrivent dans l'oropharynx. La déglutition devient dès lors un acte automatique sous la dépendance des zones réflexogènes du pharynx.

Après avoir franchi l'isthme du gosier, le bol alimentaire est projeté en bas et en arrière, en coup de piston, par la

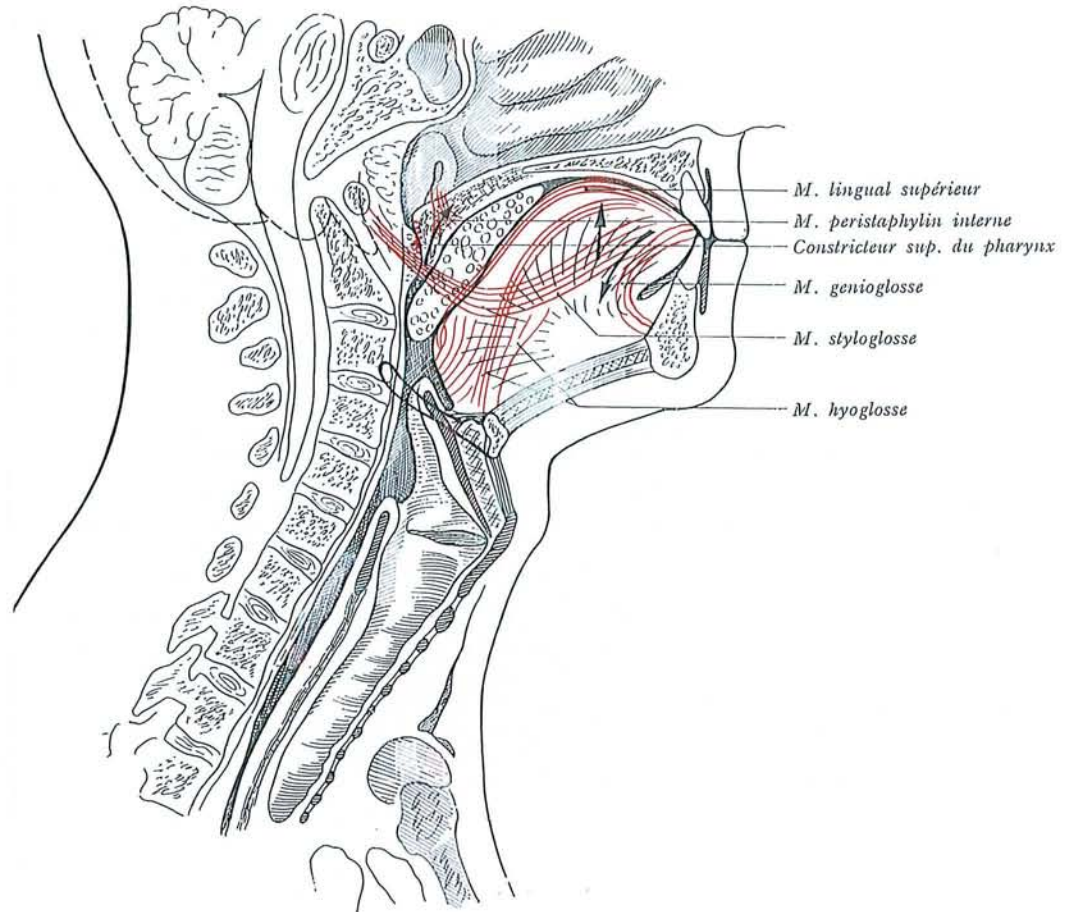


Figure 49 :le temps buccal de la déglutition

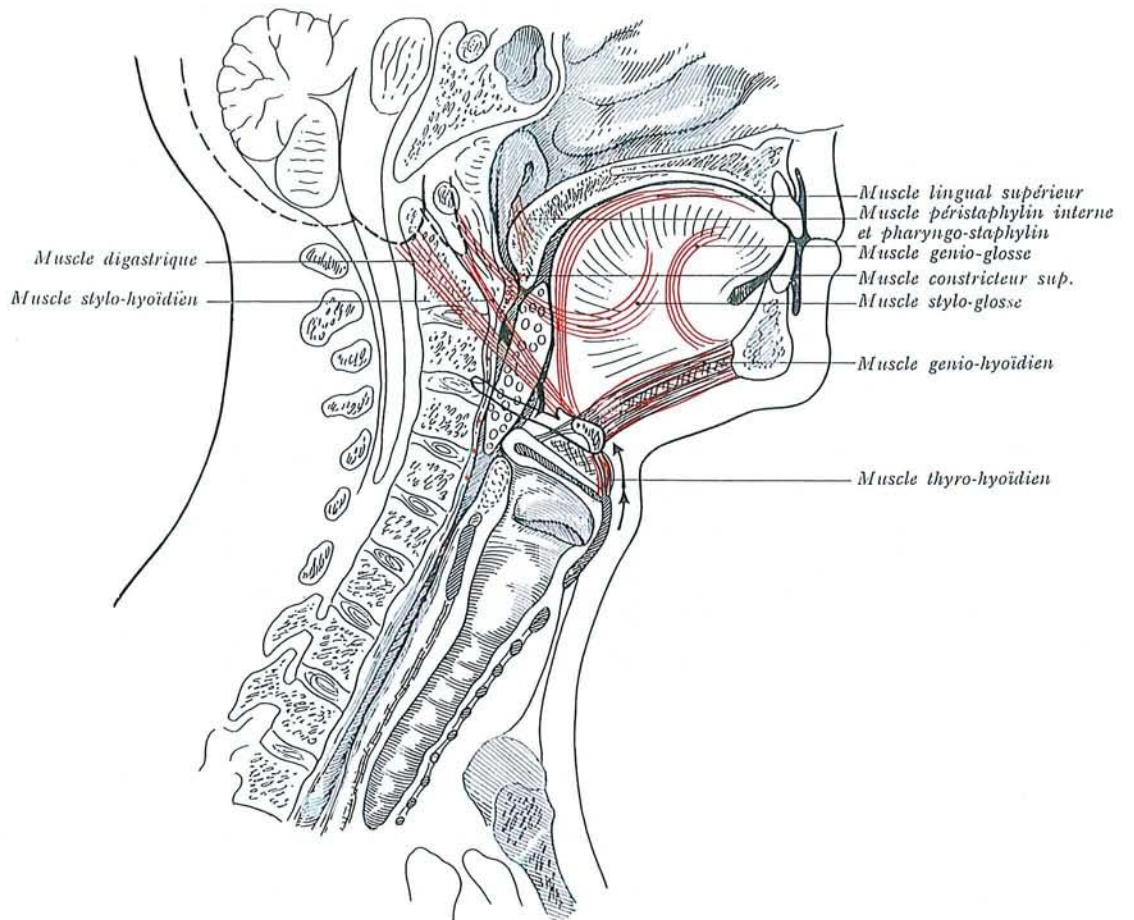


Figure 50 :le temps pharyngo-laryngé de la déglutition



langue dont la face postérieure se déprime pour le laisser passer. La voie digestive s'ouvre, la voie aérienne se referme.

Le naso-pharynx s'obstrue : le voile déjà relevé s'applique contre la paroi postérieure du pharynx, les pharyngostaphylins rapprochant les deux piliers postérieurs, rétrécissent l'isthme et enserrent la luette rendue rigide par le palato-staphylin.

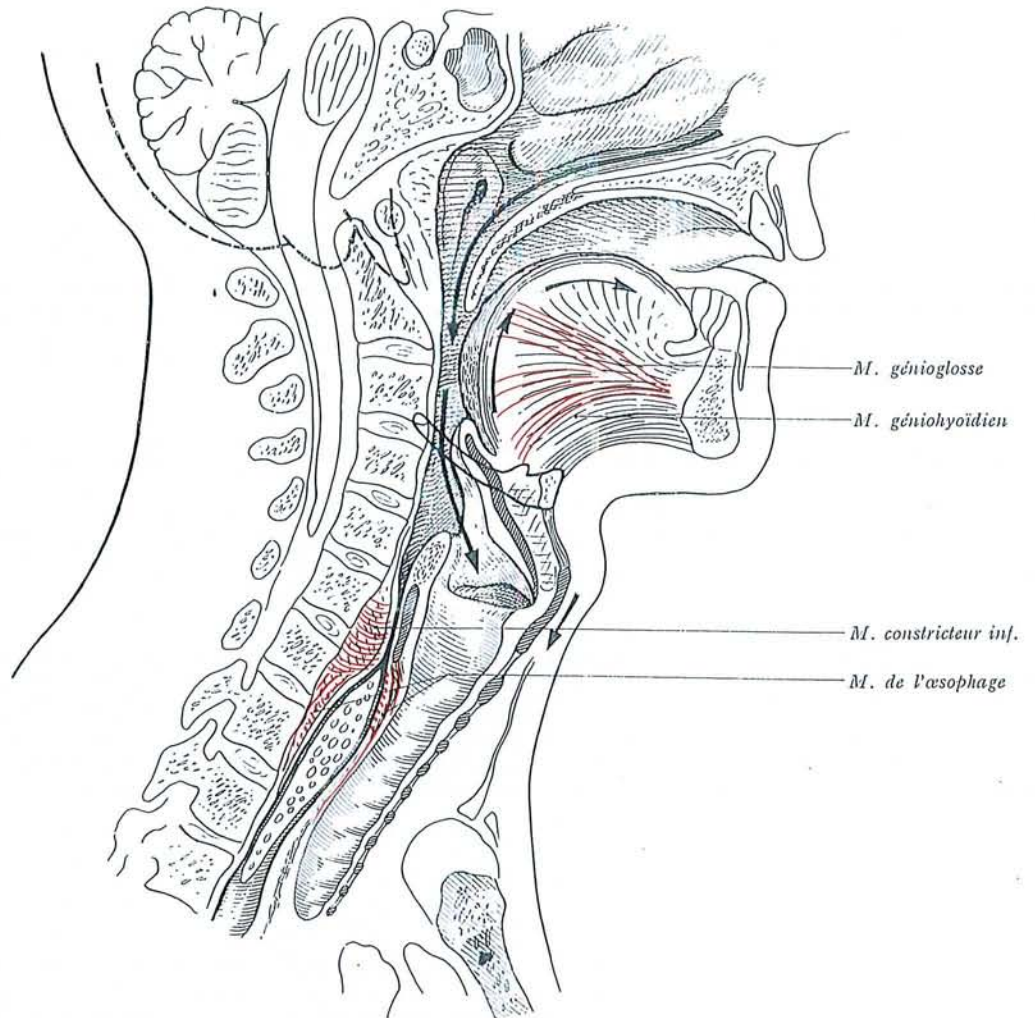
La bouche étant fermée et la mandibule immobilisée, les muscles du plancher buccal se contractent entraînant une ascension de l'os hyoïde et du cartilage thyroïde sur la hauteur d'une demi-vertèbre. Ce télescopage du larynx contre le plancher buccal entraîne l'occlusion du larynx par le rabattement de l'épiglotte.

Une fois les voies aériennes refermées, le bol alimentaire progresse dans un pharynx raccourci et élargi par le phénomène d'élévation du larynx, de telle sorte que l'ouverture de l'œsophage vient s'offrir à lui. Dans le même temps, la contraction des constricteurs supérieur et moyen aide à sa progression.

### **3. Le temps oesophagien ou pharyngo-oesophagien (fig.51)**

Lors de la déglutition, le sphincter œsophagien, normalement fermé lors de la respiration, se relâche et laisse passer le bol alimentaire, tandis que l'onde péristaltique se poursuit dans la musculature œsophagienne en arrière du châteon cricoïdien.

Au cours de cette dernière phase, le cartilage thyroïde regagne sa position initiale, au même titre que l'os hyoïde, l'épiglotte, la langue, le voile du palais, la bouche peut s'ouvrir à nouveau.



**Figure 51** :le temps œsophagien de la déglutition

#### 4. La déglutition selon l'âge

La déglutition telle que nous venons de la décrire correspond à ce qui a lieu à l'âge adulte : c'est la **déglutition secondaire**, en opposition à la **déglutition primaire** qui est celle rencontrée chez le nourrisson et le jeune enfant.

La déglutition du nourrisson est à comprendre dans le cadre de l'acte de **tétée** ou de **succion**. Au cours de cet acte, on observe que la langue passe entre le maxillaire et la mandibule qui ne sont pas en contact. Le mamelon maternel est enserré par les lèvres de façon étendue, et positionné entre la face supérieure de la langue et la partie antérieure de la voûte palatine.

L'extrémité postérieure de la cavité buccale, l'isthme du gosier, est elle-même obturée par la contraction des muscles entourant cet orifice et par l'abaissement du voile du palais. L'aspiration est produite grâce à la langue qui joue le rôle de piston en pressant l'extrémité du mamelon contre la voûte palatine.

La musculature mentonnière intervient en élevant la lèvre inférieure et il se produit une propulsion de la mandibule ainsi qu'un mouvement alternatif vers le haut et vers le bas (GUERRIER).

La langue se creuse en une gouttière orientée en bas et en arrière, guidant le bol alimentaire jusqu'à l'isthme du gosier.

L'interposition de la langue et l'écartement des mâchoires au cours du deuxième temps de la déglutition persistent plus ou moins longtemps dans l'enfance et caractérisent cette déglutition primaire ou infantile. Ceci n'est pas sans

avoir un certain retentissement sur la morphogenèse des arcades dentaires.

On sait, en effet, que la direction dans laquelle s'effectue la croissance de ces arcades ainsi que celle des dents est influencée par les pressions exercées de part et d'autre de celles-ci par les musculatures labiale, jugale et linguale (CAUHEPE).

Cette action néfaste de l'interposition linguale pendant la déglutition ou de la pression de celle-ci sur la face postérieure des incisives, est accentuée par un trouble fréquemment associé, la malposition linguale au cours de l'articulation de certains phénomènes.

La déglutition secondaire s'oppose à la déglutition primaire sur trois points :

- Il n'existe pas de mouvement d'écartement des mâchoires au moment du temps pharyngien : les molaires restent en contact.
- La pointe de la langue se place, au temps buccal, à la partie tout antérieure de la voûte palatine. En particulier, elle ne s'interpose pas entre les arcades dentaires, et elle n'exerce pas de pression contre la face postérieure des incisives.
- Il n'y a pas de contraction des muscles faciaux accompagnant le deuxième temps de la déglutition, se traduisant, par exemple, par une dépression au niveau des commissures labiales, une aspiration des joues, une crispation du menton.

Le passage d'un mode de déglutition à l'autre ne s'effectue pas de manière brutale. On observe en effet, des positions transitoires de la langue au cours de l'évolution de l'enfant.

### *C. La phonation*

Lors de l'émission de la parole, plusieurs mécanismes sont en jeu : la respiration, la vibration des cordes vocales, la transformation du son laryngé initial au travers des différentes cavités de résonance : pharynx, cavité nasale, cavité buccale.

Le son fondamental, émis par les cordes vocales, va être ensuite modulé dans les différentes cavités de résonance qui peuvent varier suivant la position des lèvres, de la langue et du voile.

Ainsi distingue-t-on trois grandes catégories de phonèmes :

- Occlusifs : le souffle pulmonaire rencontre un obstacle :
  - Au niveau des lèvres, induisant les **labiales à voile fermé** ([P]), ou à **voile ouvert** ([M]).
  - Au niveau alvéolaire, induisant les **apico-alvéolaires à voile fermé** ([T],[D]) ou à **voile ouvert** ([N]).
  - Au niveau palatal, induisant les **palatales à voile fermé** ([K],[G]) ou à **voile ouvert** ([GN]).
  
- Constrictifs : le souffle pulmonaire est canalisé dans un conduit plus ou moins rétréci :
  - Au niveau des lèvres, induisant les labiales dentales ([F],[V]).
  - Au niveau alvéolaire, induisant les apico-alvéolaires ([S],[Z]).
  - Au niveau pré-palatal, induisant les palatales ([CH],[J]).

Pour ces trois catégories, **le voile reste fermé**

- Voyelles : pour chacune d'elle, le son laryngien est pratiquement le même, seule varient le nombre, la forme et le volume des cavités de résonance.

On distingue :

- Les orales prononcées **voile fermé** : ([A]), ([E]), ([I]), ([O]), ([U]).
- Les nasales prononcées **voile ouvert** : ([AN]), ([ON]), ([IN]).

*Les fonctions physiologiques dévolues à la face (respiration, déglutition, succion, phonation) requièrent à des degrés divers une intégrité des structures osseuses, séparant l'étage respiratoire de l'étage digestif (palais dur et maxillaires) ainsi qu'une continuité et une compétence des structures musculaires située à chaque extrémité de cette charpente osseuse (voile mou et lèvre).*

*L'altération, partielle ou totale, d'une ou de plusieurs de ces structures entraînera un retentissement sur l'ensemble de ces fonctions.*

#### **IV. MODIFICATIONS ANATOMIQUES ET PHYSIOLOGIQUES DANS LES FENTES TOTALES**

Comme nous l'avons déjà précisé, la fente totale représente une interruption de continuité de la lèvre, de l'os alvéolaire, du palais osseux et du voile du palais, mettant ainsi en communication la cavité buccale et les fosses nasales. Cette communication associée à une interruption des sangles musculaires antérieure et postérieure entraîne une altération du jeu musculaire normal et des fonctions inhérentes à cette région.

En avant, l'absence de continuité osseuse associée à une modification des insertions musculaires normales entraîne une ouverture avec effondrement de l'orifice narinaire du côté fendu et retentit donc sur l'ensemble de la pyramide nasale

##### *A. L'anatomie*

##### **1. Les boucles musculaires**

###### a. Le sphincter labial (STRICKER)

Le muscle orbiculaire des lèvres utilise dans son fonctionnement un point fixe essentiel, l'épine nasale et s'intègre dans le système des sangles cervico-faciales décrit par CHANCHOLLE.

La fente, en interrompant le muscle, crée une rupture d'équilibre dont les répercussions vont affecter la lèvre, le rempart alvéolaire, mais aussi les structures nasales osseuses, cartilagineuses et cutanées.

$\alpha$  - La lèvre

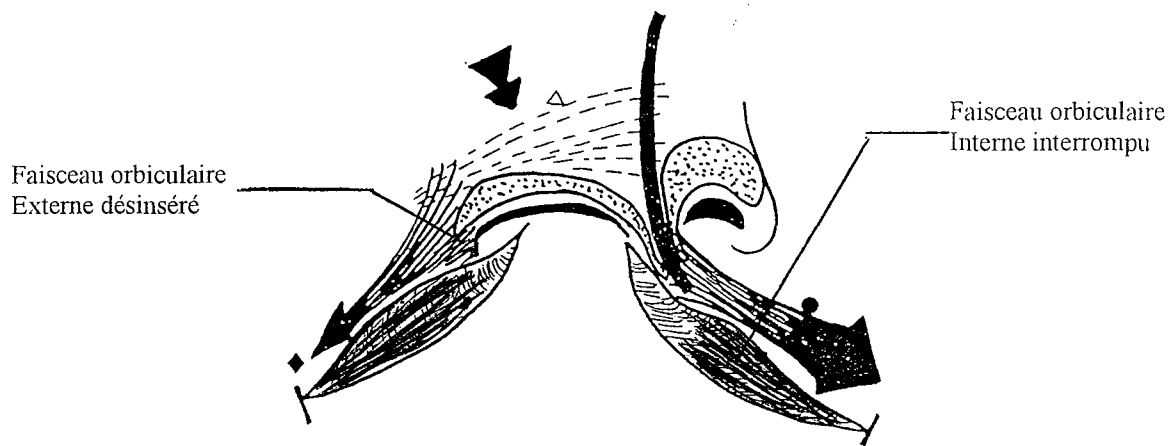
La déformation de la lèvre associe deux éléments : **l'écart entre les berges et le télescopage vertical**, prédominant sur la berge interne. Cet écart est en relation avec **l'interruption** du faisceau archaïque de l'orbiculaire à laquelle s'ajoute la **désinsertion du faisceau externe** de l'orbiculaire de l'ENAM.

Au niveau de la berge interne, la lèvre s'enroule vers le haut autour de l'épine nasale, conservant un galbe plus proche de la normale que la berge externe. Cette dernière, d'aspect renflée (le muscle est ramassé "en boule" sous l'aile du nez), s'enroule sous le pied d'aile. Ce renflement témoigne, par ses dimensions, de la qualité du muscle.

$\beta$  - Le nez (fig.52)

La dislocation des structures nasales résulte de la rupture de la sangle musculaire par un effet direct, ou par une action secondaire à intermédiaire osseux.

Le seuil narinaire est défectueux ou absent. Le muscle myrtiforme, élément important de ce relief, est ramassé à la berge externe sous le pied d'aile (PLESSIER).



**Figure 52:** La scoliose nasale de la fente unilatérale:  
Les sollicitations musculaires sur les éléments cartilagineux.  
-pression vers le bas du transverse nasal en tension  
-traction du faisceau nasal orbiculaire  
-traction du faisceau croisé orbiculaire sur la cloison et la crus médiane alaire



L'aile du nez est écartelée et ptosée. La sangle nasale du transverse mise en tension par les moignons d'orbitaire, s'abaisse, faisant capoter le bord de l'aile et plicaturant la narine.

Le bord caudal du cartilage septal, infléchi en crochet, est couché le long du prémaxillaire du côté sain. A la plicature du vomer s'ajoute, élément prépondérant, l'incurvation cartilagineuse secondaire à l'asymétrie de tension du ligament septo-prémaxillaire de LATHAM.

Selon LATHAM, l'asymétrie de tension agit sur le pré-maxillaire qui s'infléchit du côté sain, refoulant devant lui le bord du cartilage septal.

Pour STRICKER, le ligament agit directement et pour son propre compte sur le cartilage, sans le secours du déplacement osseux prenant appui sur l'existence de déformations constatées sans qu'il existe de fente osseuse.

Le squelette nasal est également intéressé et on observe très souvent un pseudo-télécanthus du côté de la fente, par rotation interne de la branche montante du maxillaire autour d'un axe vertical. L'absence de pression latérale par la couronne des éleveurs et la sangle buccale permettent ce pivotement maxillaire.

#### γ - Cas particulier des fentes bilatérales

Le problème est ici complètement différent : la traction exagérée des deux moitiés de l'orbitaire sur les pieds des ailes nasales va élargir le seuil narinaire, mais il n'y aura pas de déviation de la

columelle ou de la cloison, donc pas de scoliose nasale.

En revanche, l'absence de contention compensatrice de la poussée voméro-septale entraîne fréquemment une protrusion du pré-maxillaire vers le haut et l'avant. Cette partie centrale de la lèvre va être dépourvue de fibres musculaires et l'absence de sollicitation dynamique à ce niveau va être à l'origine d'une hypertrophie cutanée et muqueuse du prolabium et de la columelle. La difficulté sera, lors de la fermeture, d'introduire des fibres musculaires dans le prolabium sans raideur cicatricielle ni ankylose vestibulaire.

#### b. Le voile du palais

Dans le voile fendu, tous les muscles existent : ils sont modifiés par le fait de la non coalescence médiane, mais ils sont tous là dans leur intégrité comme le souligne VEAU.

La fente palatine se caractérise par la séparation en deux de l'aponévrose palatine et donc la suppression partielle de l'appui médian des muscles constituant le voile.

Différents travaux anatomiques retrouvent des anomalies d'insertion de différents muscles sans pouvoir préciser, s'il s'agit d'une cause ou d'une conséquence de la fente.

En 1967, KRIENS décrit une disposition normale des muscles mais des insertions vélaires atypiques. Il retrouve une insertion du **palato-pharyngeus** et du **Levator Veli Palatini** sur le **palais dur** ou dans la marge de la fente. Il retrouve également une insertion sur le palais dur des fibres les plus supérieures du constricteur supérieur. De plus, il retrouve des fibres musculaires du constricteur supérieur et du palato-pharyngeus s'insérant sur **l'hamulus**. Il existe également une hypoplasie du Tensor Veli Palatini.

Ces données furent confirmées par BRAITHWAITE et MAURICE.

Dans la continuité, FARA et DVORAK retrouvent en plus des fibres du muscle uvulaire des deux côtés de la fente, des hamuli élargis. Selon eux, le degré d'hypoplasie du Levator Veli Palatini semble corrélé à la largeur de la fente.

LUSCHKA et DICKSON rapportèrent qu'il manquait également l'aponévrose antérieure.

Ces malformations ont un retentissement morphologique modéré, leur retentissement fonctionnel est nettement plus important que nous décrirons plus bas.

## 2. L'atteinte osseuse

Il s'agit au départ d'une simple séparation osseuse recouverte par la mise en continuité, sur chacune des berges de la fente, des muqueuses palatine et nasale.

Les déformations que l'on pourra constater à la naissance ou voir apparaître ou s'aggraver au cours des premiers mois de la vie ont deux causes principales :

- L'hypoplasie régionale, variable et modérée.

- Et surtout l'équilibre musculaire anormal.

L'hypoplasie régionale, est un phénomène commun à toutes les malformations congénitales. Elle est difficile à apprécier chez le nourrisson, faute de repère précis. Elle est manifeste dans les formes graves. Dans les fentes totales, c'est le palatin qui est altéré du côté fendu, entraînant une impression de raccourcissement du voile du palais (fig.53)

L'équilibre musculaire est perturbé par la discontinuité de la sangle labiale, par la fente des muscles du voile, par le recul et l'étalement transversal de la langue dans un cavum anormalement large.

L'atteinte de ces divers éléments peut être isolée, cas en particulier d'une fente simple, jusqu'à l'intrication complète de tous les éléments dans la fente bilatérale totale avec division palatine.

### ***B. Altérations de la physiologie***

La fente totale, uni ou bilatérale, est à l'origine de perturbations majeures sur le plan alimentaire et phonatoire.

L'absence de séparation étanche entraîne un reflux alimentaire nasal favorisé par l'incompétence vélaire. La succion et la tétée sont entravées par l'impossibilité de réaliser une dépression en relation avec l'ouverture du palais et la fente labiale. L'ensemble de ces phénomènes est à l'origine d'une malnutrition relative de ces enfants dont le poids est inférieur à celui d'un enfant sain du même âge (LAZARUS ).

Concernant la phonation et l'émission de sons, elles seront perturbées par l'altération vélaire, source de rhinolalie.

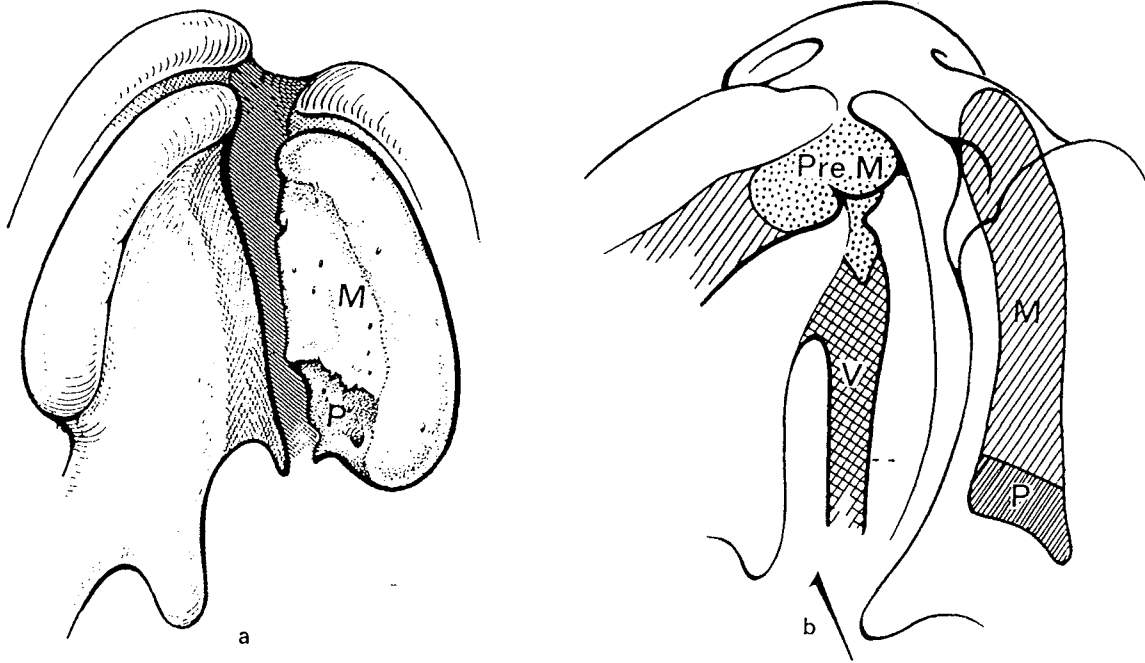


Figure 53: Fente palatine:

- (a): distorsion angulaire entre le maxillaire et le palatin
- (b) zone osseuse affectée par la fente

En fait, comme nous l'avons déjà évoqué un peu plus haut, le voile du palais et le sphincter labial ne sont pas des entités séparées. Elles appartiennent, comme l'a montré CHANCHOLLE, au système des boucles musculo-aponévrotiques vélo-pharyngo-faciales. Ces boucles s'interpénètrent et interagissent les unes avec les autres pour participer à l'ensemble des fonctions physiologiques dévolues à cette région.

CHANCHOLLE distingue 4 boucles :

- La boucle courte ou sphincter vélo-pharyngé : constricteur supérieur / pharyngostaphylin.
- La boucle moyenne ou sphincter pharyngo-lingual : constricteur supérieur / pharyngoglosses, constricteur moyen / hyo-glosses.
- La boucle longue : constricteur supérieur / buccinateurs / orbiculaire des lèvres.
- La boucle verticale : Péristaphylins externes / pharyngostaphylins dont le faisceau salpyngien (pharyngo-salpyngien des auteurs anglo-saxons ) rejoint l'insertion péri-tubaire des péristaphylins : ouverture de la trompe d'Eustache dans la déglutition (à condition que l'unité du voile soit normale ou correctement rétablie) permettant la ventilation de l'oreille moyenne et l'équilibre des pressions tympaniques.

Ainsi par le biais de cette unité anatomique, l'acquisition des différentes fonctions se construit de façon successive par un apprentissage qui utilise tous les muscles.

" L'apprentissage normal d'une fonction est conditionné par l'apprentissage normal de la fonction précédente" (CHANCHOLLE).

La fente vélaire et/ou labiale, ne va donc pas léser que l'anatomie du voile et/ou de la lèvre, mais va perturber gravement les fonctions de tous les muscles considérés..

La reconstruction chirurgicale de la lésion anatomique ne fera pas disparaître tous les troubles fonctionnels, qui ont eu le temps de se constituer dès la vie intra-utérine et jusqu'à l'intervention, et seule une rééducation prenant en compte toutes les fonctions permettra d'obtenir une véritable guérison.

### *C. Les conséquences ORL des fentes*

L'essentiel des conséquences ORL des fentes, se situe au niveau de l'oreille moyenne.

#### **1. Les causes**

La cause habituelle de l'hypo-acousie retrouvée chez les enfants atteints de fentes, en dehors des quelques associations malformatives affectant l'oreille interne ou moyenne, est le dysfonctionnement tubaire.

Le fonctionnement optimal du système tympano-ossiculaire requiert une pression aérienne équivalente à la pression atmosphérique dans l'oreille moyenne.

Cette équilibration se fait au travers de la trompe d'Eustache, conduit cartilagino-membraneux reliant l'oreille moyenne au pharynx.

Normalement fermée, la partie cartilagineuse de la trompe ne s'ouvre que lors de la contraction du muscle péristaphylin externe (Tensor Veli Palatini), essentiellement au cours des mouvements de déglutition.

En cas de division vélaire ou vélo-palatine, plusieurs éléments s'opposent à la contraction efficace de ce muscle :

- Absence des insertions inférieures et défaut d'amarrage du péristaphylin externe au niveau du voile auxquels s'ajoutent l'atrophie de ce même muscle.
- Pour certains auteurs, il existerait une atrophie de la partie cartilagineuse de la trompe d'Eustache, avec un orifice pharyngien en position anormale.

Ce dysfonctionnement tubaire est encore aggravé par l'altération de la fonction régulatrice de la pression, au niveau du nez, du pharynx et de la trompe d'Eustache, dévolue aux fosses nasales en raison d'un double mécanisme :

- Communication avec la cavité buccale du fait de la fente.
- Dysperméabilité nasale liée à l'obstruction due aux déformations des cartilages alaires et du septum.

## **2. Nature des lésions de l'oreille moyenne**

L'hypo-ventilation de l'oreille moyenne, aboutit à une métaplasie de la muqueuse qui s'épaissit et multiplie le nombre de ses cellules à mucus. La sécrétion du mucus se fait plus importante et aboutit à une otite muqueuse ou séro-muqueuse, cause habituelle de l'hypo-acousie chez ces enfants.

En l'absence de traitement, cette otite évolue vers une atélectasie du tympan, voire une otite fibro-adhésive de traitement difficile et de mauvais résultat fonctionnel. Le stade extrême de l'évolution est le cholestéatome.

## **3. Les conséquences**

Dans la mesure où l'oreille interne n'est pas atteinte, la surdité résultant d'une otite séro-muqueuse chronique se situe en règle générale à la frontière entre surdité légère (20



à 40 dB de perte auditive) et surdité moyenne (40 à 70 dB de perte), transformant l'enfant en mal-entendant.

Il a été démontré (MORGON, DOWNS) que les hypo-acousies de transmission de l'ordre de 30 à 40 dB entraînent un retard d'acquisition de langage.

## V. OBJECTIFS THERAPEUTIQUES

Sur la base de ce que nous venons d'étudier, les objectifs thérapeutiques sont simples à énoncer:

- il faut refermer la fente afin de restaurer les fonctions et rétablir les équilibres musculaires. Dans cette optique, deux écoles s'affrontent: les partisans du protocole postéro-antérieur qui débutent par la fermeture du voile du palais à 3 mois, puis la fermeture du palais et de la lèvre à 6 mois; les partisans du protocole antéro-postérieur qui réparent d'abord la lèvre et le palais osseux en apportant du matériel (greffe périostée), puis le palais mou.

L'Ecole Nancéienne a opté pour une fermeture en un temps des trois structures au 6<sup>e</sup> mois avec greffe périostée après une préparation orthopédique à l'intervention.

- il faut restaurer la morphologie de la lèvre et plus particulièrement du nez.

- il faut aider à la récupération des fonctions physiologiques par la rééducation

Embryologie,  
croissance normale  
et pathologique  
de la face

## I. EMBRYOLOGIE

Au cours du développement embryonnaire, la région céphalique est celle qui présente en premier le plus haut degré d'organisation ; on peut distinguer dans la tête deux grandes régions :

- Dorsalement, une partie neurale renfermant l'encéphale, avec les bulbes olfactifs, les yeux, les oreilles internes.
- Ventralement, la face supportant la portion supérieure du tube digestif et des voies respiratoires.

Ces deux régions si proches se caractérisent par une organisation et un squelette qui leurs sont propres :

- Absence de segmentation nette et neurocrâne (boîte crânienne) pour la partie neurale.
- Organisation branchiomérique et splanchnocrâne pour la partie ventrale.

Les deux régions se différencient également par leur décalage d'organisation et de croissance dans le temps, la partie neurale étant d'abord en avance sur la partie viscérale qui, plus tard, rattrapera son retard.

Cependant, la face anatomique procède à la fois de ces deux régions, que ce soit pour son modelage (la face dérive du bourgeon frontal et du premier arc branchial) ou pour son squelette (la base du neurocrâne constitue le support auquel est appendu le splanchnocrâne).

Ainsi, la zone de fusion entre ces deux régions de dynamique différente constitue de ce fait une région où s'exercent des contraintes mécaniques importantes au cours du développement.

### *A. 3<sup>ème</sup> semaine du développement embryonnaire*

A la fin de la 3<sup>ème</sup> semaine, l'embryon se présente sous la forme d'un feuillet tridermique : ectoblaste, cordonmésoblaste et entoblaste.

### *B. 4<sup>ème</sup> semaine du développement embryonnaire*

Cette période est caractérisée par deux phénomènes :

La neurulation

(à l'origine d'une ségrégation et d'un modelage au sein des 3 feuillets primordiaux et notamment à l'étage céphalique).

L'enroulement longitudinal de l'embryon avec bascule de l'extrémité céphalique.

L'action conjuguée de ces deux facteurs entraîne des modifications dans chacun des feuillets :

#### **1. L'ectoblaste**

Dorsalement, le feuillet externe se différencie en :

- Neurectoblaste au centre, à l'origine de la gouttière neurale
- Epiblaste latéralement
- Crête neurale entre les deux

Ventralement, à partir du 22<sup>ème</sup> jour apparaissent les sillons épiblastiques, limite externe de l'appareil branchial. Cet appareil atteint son épanouissement maximal au 28<sup>ème</sup> jour du développement embryonnaire, avec quatre sillons épiblastiques différenciant des arcs mésoblastiques.

## **2. L'entoblaste**

Du fait de la bascule de l'extrémité céphalique, il constitue l'intestin pharyngien fermé en avant par la membrane pharyngienne. C'est à partir de cet intestin que s'évaginèrent les 5 poches entoblastiques, limite interne de l'appareil branchial.

## **3. Le chordomésoblaste**

Ce feuillet intermédiaire va se différencier en :

- Corde dorsale et plaque précordale en avant
- Mésoblaste paraxial de part et d'autre du névraxe
- Mésoblaste latéral plus ventralement, contenu des 6 arcs de l'appareil branchial

L'association du mésoblaste paraxial, du mésoblaste latéral, de la plaque précordale et de la crête neurale est à l'origine d'un tissu de remplissage, le mésenchyme céphalique, qui occupera les espaces compris entre les différents feuillets épithéliaux. Cette substance constituera la matière première à partir de laquelle sera édifiée la maquette cranio-faciale et notamment le squelette, la musculature, les méninges céphaliques, les vaisseaux et les odontoblastes.

## **4. L'appareil branchial ou viscéral (fig. 54)**

Comme nous l'avons vu précédemment, il apparaît à partir du 22<sup>ème</sup> jour du développement embryonnaire, se situe à la face ventrale de l'ébauche céphalique et se caractérise par six arcs mésoblastiques délimités en dedans par cinq poches entoblastiques et, en dehors, par quatre sillons épiblastiques.

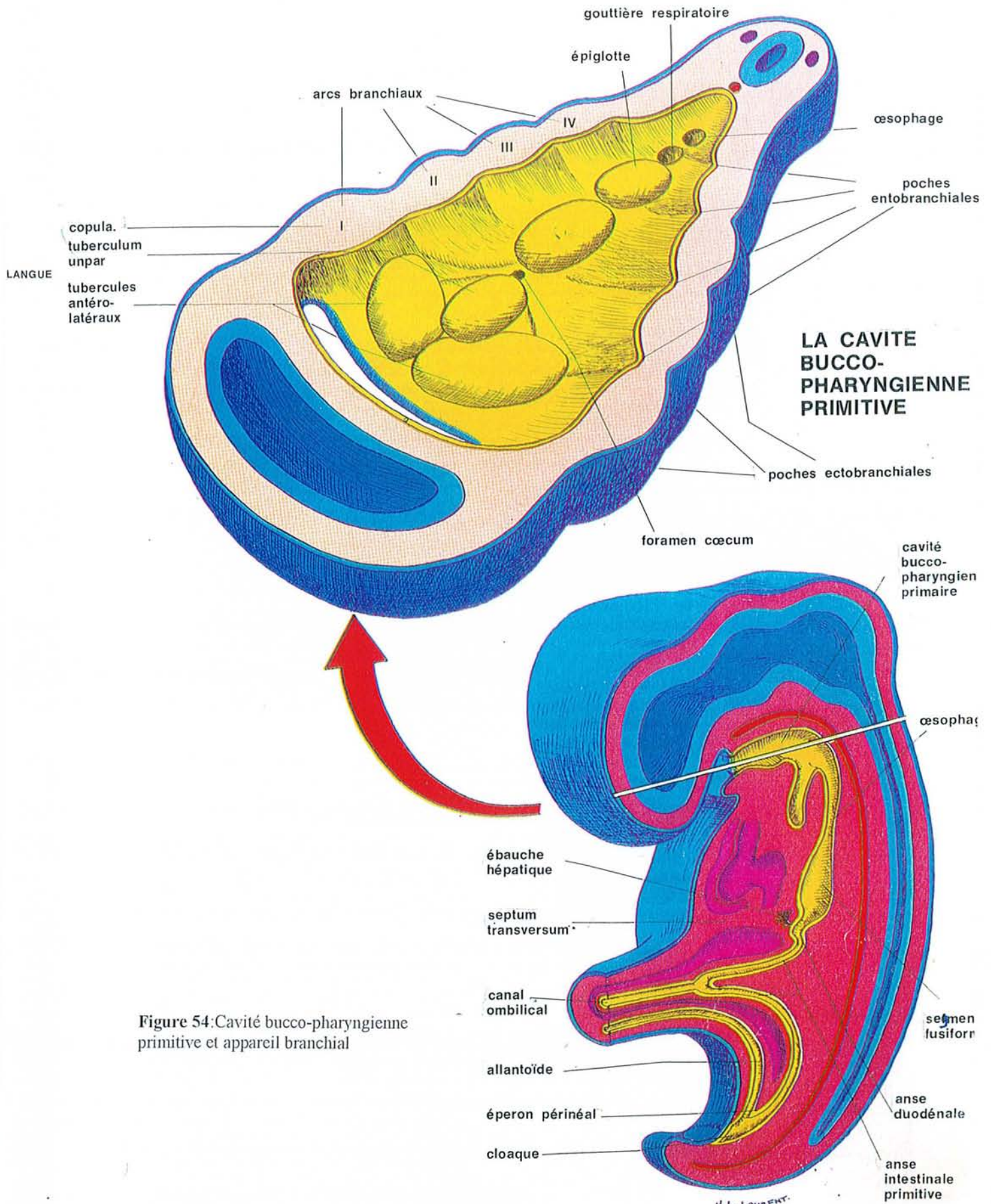


Figure 54: Cavité bucco-pharyngienne primitive et appareil branchial

Chacune de ces formations est numérotée dans le sens cranio-caudal, chaque arc précédant le sillon et la poche possédant le même numéro que le sien :

- Le 1<sup>er</sup> arc viscéral est appelé arc mandibulaire. Il a la particularité d'être bifide : il développe un bourgeon maxillaire inférieur (ou mandibulaire) et un bourgeon maxillaire supérieur, plus court, qui fait preuve d'une grande indépendance à l'égard du précédent.
- Le 2<sup>ème</sup> arc viscéral est appelé hyoïdien.
- Le 3<sup>ème</sup> arc viscéral est appelé hyo-thyroïdien.

La face externe de tous les arcs viscéraux est tapissée de **l'épiblaste cutané**. La face interne du bourgeon maxillaire supérieur (B.M.S) et celle de plus de la moitié craniale du bourgeon mandibulaire (B.M.I) sont tapissées par **l'épiblaste stomodéal**, tandis que le reste de la face interne du B.M.I et celle de tous les arcs suivants sont tapissés par **l'entoblaste pharyngien**.

Enfin, chaque arc viscéral est parcouru à un moment donné par un arc artériel et reçoit un nerf.

## 5. Les capsules sensorielles

Olfactives, optiques et otiques, elles sont formées d'ectomésenchyme venu se condenser autour des placodes sensorielles (olfactives, cristalliniennes et otiques) qui correspondent à des épaissements localisés de l'épiblaste destinés à s'invaginer pour former respectivement l'organe et le nerf olfactif, le cristallin et l'ensemble labyrinthe membraneux-ganglion et nerf auditif.

### ***C. Modelage de la face et organisation du stomodaeum***

La face est ébauchée par plusieurs bourgeons mésenchymateux revêtus d'épiblaste se développant d'abord distinctement, puis se fusionnant les uns avec les autres au cours d'une période correspondant principalement à la 7<sup>ème</sup> semaine en ce qui concerne le modelage extérieur, mais qui s'étend jusqu'à la dixième ou onzième semaine en ce qui concerne le cloisonnement du stomodaeum.

#### **1. Modelage des formes extérieures de la face (fig.55).**

Chez l'embryon humain de la fin de la 4<sup>ème</sup> semaine, le stomodaeum est encore séparé du pharynx par la membrane pharyngienne qui commence à dégénérer.

A la 5<sup>ème</sup> semaine, celle-ci a disparu, le stomodaeum, ouverture de forme rectangulaire, est délimité :

- En haut, par la face inférieure du bourgeon frontal
- Latéralement, par les B.M.S
- En bas, par les B.M.I droit et gauche unis l'un à l'autre

Les placodes cristalliniennes deviennent visibles en position franchement latérale. Aux extrémités droite et gauche de la face ventrale du bourgeon frontal, les placodes olfactives apparaissent et commencent à se déprimer.

Au cours de la 6<sup>ème</sup> semaine, chaque placode olfactive s'enfonce dans la profondeur d'une fossette prenant l'aspect d'une courte gouttière antéro-postérieure dont la concavité est orientée vers le bas, **la gouttière olfactive**. La partie du bourgeon frontal située entre ces deux gouttières constitue



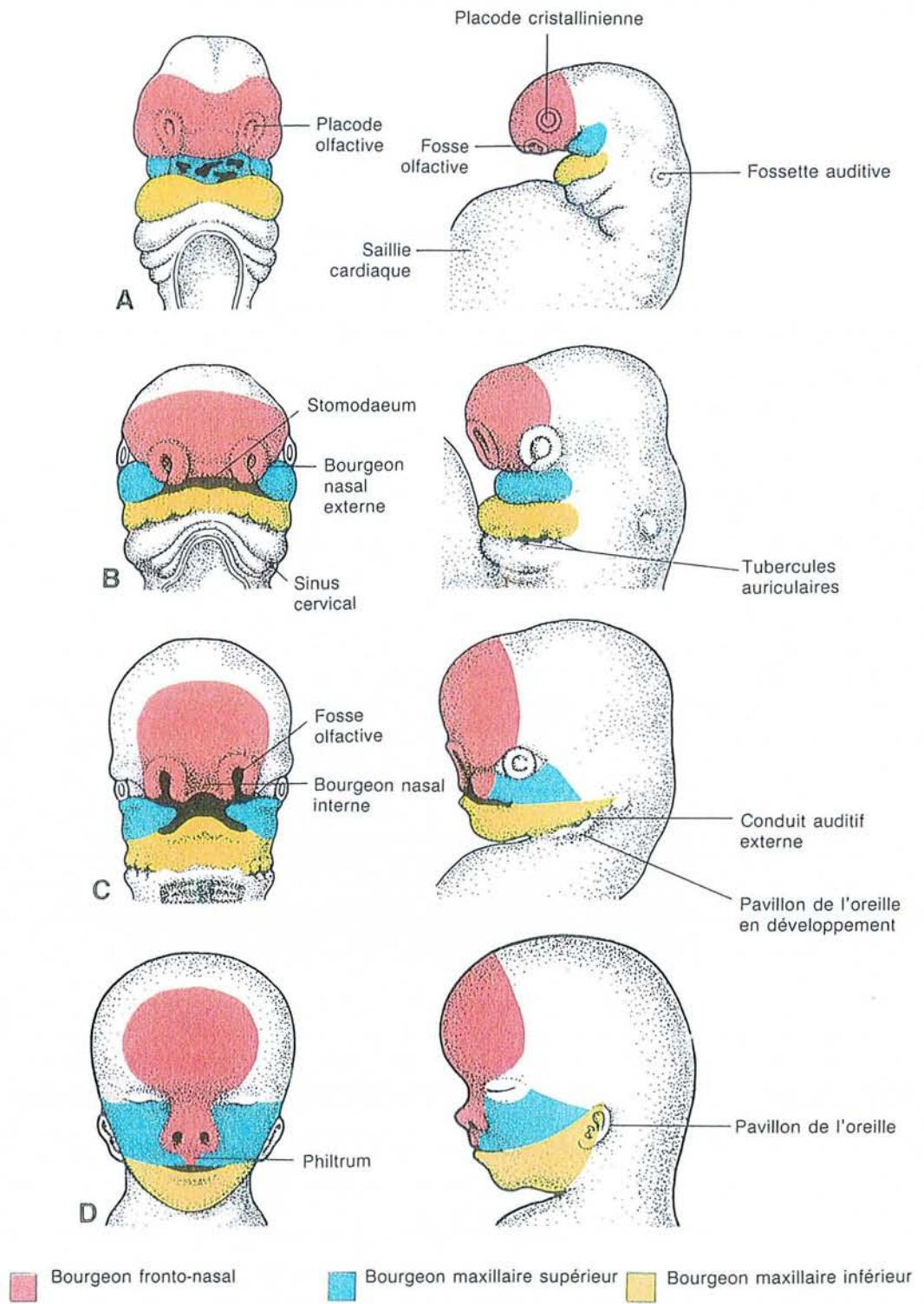


Figure 55: Développement de la face: A. 28 jours. B. 33 jours. C. 40 jours. D. 10 semaines

alors le **massif nasal médian** qui émet, à chaque extrémité de son bord libre, un **bourgeon nasal interne** (B.N.I).

De plus, chaque gouttière olfactive est bordée latéralement par une autre excroissance du bourgeon frontal, le **bourgeon nasal externe** (B.N.E).

Ainsi B.N.E et B.N.I forment un bourrelet en fer à cheval ouvert en bas, encerclant incomplètement l'ouverture olfactive.

Des sillons séparent les différents bourgeons. Ce sont de chaque côté :

- **La fente oro-nasale** qui sépare l'extrémité du B.N.I de celles du B.N.E et B.M.S.
- **Le sillon orbito-nasal**, qui part du sillon orbitaire en dehors et en arrière pour séparer le B.N.E du B.M.S en avant.
- **Le sillon inter-maxillaire**, qui sépare le B.M.S du B.M.I
- Enfin, une dépression médiane du massif nasal, **l'incisure interglobulaire** se creuse entre les B.N.I.

Des phénomènes de coalescence ont bien lieu au cours d'une période correspondant surtout à la 7<sup>ème</sup> semaine .

La fente oro-nasale disparaît par soudure des extrémités des bourgeons en présence, avec interposition temporaire d'un **mur épithélial**, laissant ainsi place aux seuils narinaires.

Le sillon orbito-nasal disparaît par suite du fusionnement du B.N.E avec le B.M.S, formant alors ce qu'on appelle le massif latéral.

L'incisure interglobulaire disparaît par tassement des deux B.N.I, l'un contre l'autre au cours des 7<sup>ème</sup> et 8<sup>ème</sup> semaines, ce qui constitue notamment le philtrum.

Enfin, pendant ce même temps, la longueur du sillon intermaxillaire se réduit par confluence partielle des B.M.S et B.M.I.

A noter également que de la 7<sup>ème</sup> à la 9<sup>ème</sup> semaine, les yeux acquièrent une position antérieure par suite de l'accroissement de la partie latéro-dorsale de la tête.

Ainsi, chez l'adulte, la provenance embryologique peut être résumée comme suit:

- Le massif nasal médian fournit la partie médiane du nez et de la région infra nasale.
- Les B.N.I sont à l'origine de la columelle, du philtrum et de la partie médiane de la lèvre supérieure.
- Le B.N.E donne la paroi latérale du nez et s'étend jusqu'à l'angle interne de l'œil. Il correspond également à l'aile du nez et à une petite région sous-nasale latérale.
- Le B.M.I donne la lèvre inférieure, le menton et la partie de la joue située au dessous d'une ligne joignant la région pré-auriculaire à la commissure labiale.
- Le B.M.S donne la partie externe de la lèvre supérieure, la paupière inférieure, la pommette et la partie de la joue située au-dessus de la ligne indiquée plus haut.

## **2. Développement des fosses nasales, de la cloison nasale et du palais(fig.56)**

### **a. Les fosses nasales**

Comme nous l'avons déjà vu, ce sont les fossettes olfactives qui sont apparues en premier. Par le truchement de la croissance différentielle, ces fossettes se sont approfondies en même temps que se développaient les bourgeons nasaux, se transformant en gouttières inversées appendues à la face stomodéale du bourgeon frontal. Puis survient la fermeture de la fente oro-faciale par

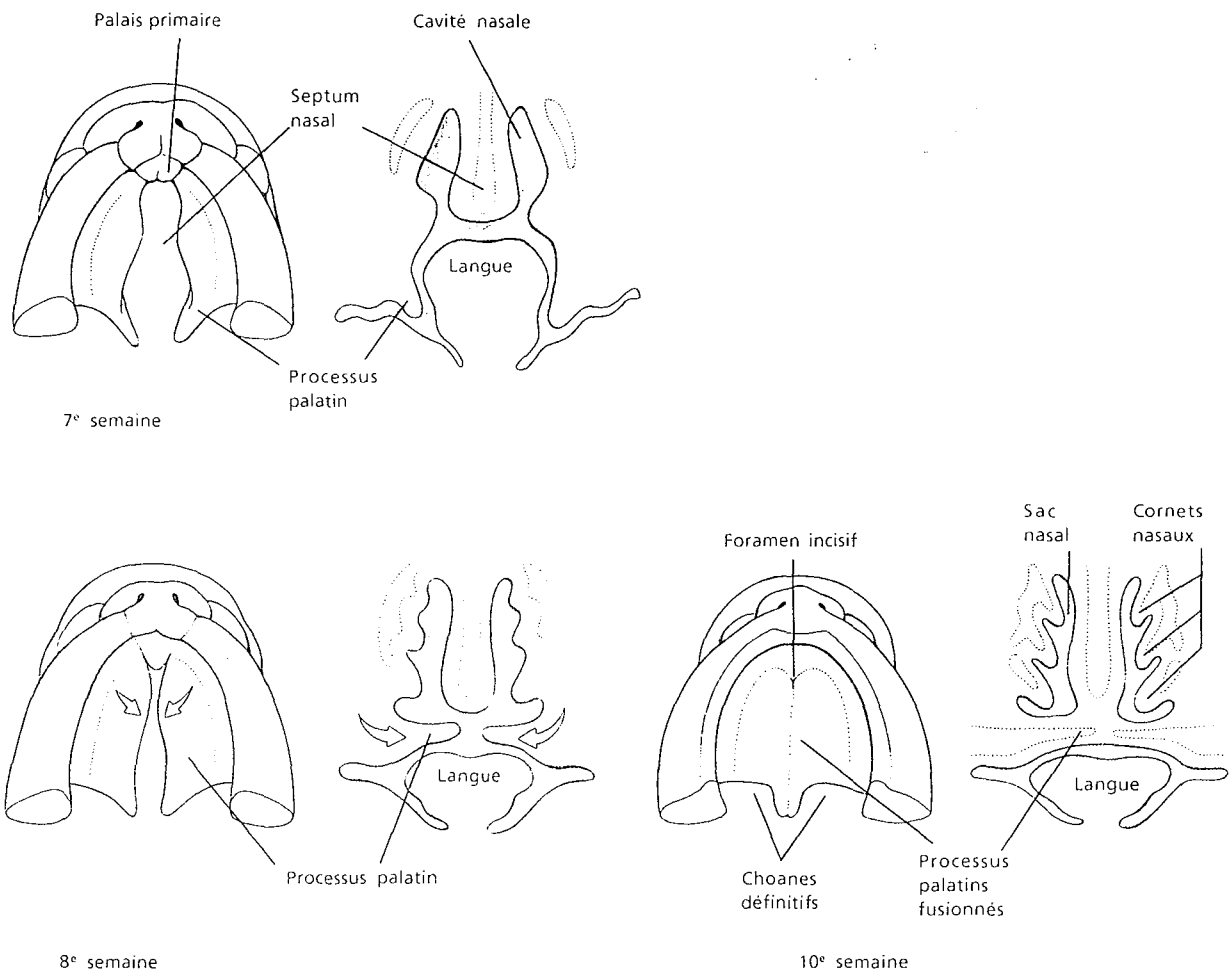


Figure 56: formation du palais secondaire et du septum nasal

coalescence des bourgeons en présence (cf. supra), qui va transformer la partie antérieure de la gouttière en orifice nasale. Cette coalescence des bourgeons se poursuit en arrière et la fosse nasale continue à se creuser. Ainsi apparaît la fosse nasale primaire, cul-de-sac terminé par une lame épithéliale appelée **membrane bucco-nasale de Hochstetter**, qui va se perforer et dégénérer, mettant en communication la fosse nasale primaire et le stomodaeum par un orifice qui est **la choane primitive**.

b. Le palais .

Sa formation résulte de trois ébauches qui sont :

- L'ébauche palatine antérieure, impaire, ou **palais primaire**,
- Les ébauches palatines latérales ou processus palatins droit et gauche formant **le palais secondaire**.

Toutes trois se développent à partir de la **6<sup>ème</sup> semaine**.

Les processus palatins latéraux sont des lames épaisses ayant l'aspect de coins. Ils proviennent chacun de la face interne du bourgeon maxillaire supérieur et croissent en direction l'un de l'autre. Cependant, le développement concomitant de la langue vient dans un premier temps faire obstacle à leur rencontre, les obligeant à se développer vers le bas. Puis vers la fin de la **7<sup>ème</sup> semaine**, la langue s'abaisse, autorisant la ré-ascension en un laps de temps très bref (quelques heures) , la reprise de leur croissance horizontale et finalement leur union à la fois l'un à l'autre dans le plan médian et au palais primaire dès **la 8<sup>ème</sup> semaine**. Cette coalescence se fait plus rapidement dans la région destinée à s'ossifier que dans la partie qui restera membraneuse où elle s'achève avant 11 semaines.

D'une manière générale, le mur épiblastique de soudure des ébauches palatines se résorbe après s'être fragmenté en petits îlots épithéliaux. Le point de jonction des trois ébauches palatines correspond, chez l'adulte, à la papille incisive obturant le canal palatin antérieur ( qui livrera passage aux vaisseaux et nerfs naso-palatins).

c. Le septum nasal

Il est ébauché par le matériel séparant les fosses nasales dès leur constitution. Ce matériel comprend la partie moyenne du massif nasal médian et la saillie verticale qui prolonge ce massif dans la région médiane du toit du stomodaeum.

Cette ébauche s'agrandit à la fois en raison du creusement des fosses nasales, et par sa propre croissance qui l'amène à se fusionner, par confluence, avec la région médiane de l'ébauche palatine antérieure. A la suite de quoi, elle se fusionne par soudure avec le palais secondaire dans le plan médian selon un processus qui, sur une certaine longueur, à lieu presque en même temps que la soudure des ébauches palatines latérales l'une à l'autre. Cette fusion s'achève au cours de la 9<sup>ème</sup> semaine, à la limite postérieure du futur palais osseux.

*D. Le splanchnocrâne de la région faciale*

Dans le bourgeon maxillaire supérieur se forme l'ébauche membraneuse de l'aile interne de l'apophyse ptérygoïde (dont le crochet hamulaire), celle du palatin (à l'exception de l'apophyse orbitaire) et celle du maxillaire supérieur, excepté l'apophyse montante et la portion correspondant aux moitiés droite et gauche du palais primaire.

En effet, en raison des solutions de continuité temporaires que représentent la fente oro-nasale et le sillon orbito-nasal, c'est le massif nasal médian qui apporte à chacun des maxillaires supérieurs, droit et gauche, sa portion antérieure la plus interne; plus précisément celle qui correspond à l'incisive médiane et à la moitié interne de l'incisive latérale, et c'est le B.N.E qui lui fournit son apophyse montante et qui donne au palatin son apophyse orbitaire.

De même, le vomer résulte de la soudure de deux lames d'os membraneux formées dans le septum nasal de part et d'autre d'un cartilage médian (qui se résorbe avant cette fusion).

### *E. La musculature céphalique*

Elle se met en place à partir d'un contingent de cellules localisées dans le mésoblaste associé au névraxe et à partir d'un contingent de cellules localisées dans le mésenchyme constituant l'axe des arcs branchiaux.

La musculature branchiale a une origine composite puisque ses constituants conjonctifs (gaines, tendons) proviennent de l'ectomésenchyme, c'est à dire des crêtes neurales, alors que ses myoblastes proviennent du mésoblaste latéral.

Ainsi, le 1<sup>er</sup> arc, donne un ensemble de muscles innervés par la branche maxillaire inférieure du trijumeau, (lequel est le nerf du 1<sup>er</sup> arc): ce sont les muscles de la mastication et aussi les muscles **tenseurs du tympan** et du voile du palais (**péristaphylins**).

### *F. La fusion des bourgeons de la face*

Comme nous venons de le voir, la face est constituée à un moment de l'embryogenèse par des bourgeons (séparés par des sillons) amenés à fusionner au cours du modelage facial. Le déficit

d'un mécanisme de fusion amène la persistance du sillon correspondant, et l'apparition d'une fente faciale ou d'une division palatine chez l'enfant.

La fusion des bourgeons procède de deux mécanismes différents : on doit distinguer la fusion par déplissement épithélial et la fusion vraie.

### **1. La fusion par déplissement épithélial (MERGING)(fig.57a)**

Ce mécanisme repose sur la **poussée et donc la prolifération** du mésenchyme sous-jacent qui va venir progressivement refouler à la surface le fond du sillon épithélial séparant deux bourgeons contigus.

C'est selon ce mécanisme que s'effectue, par exemple, la fusion des deux bourgeons mandibulaires, celle de l'incisure interglobulaire entre les deux B.N.I, et celle des deux processus du palais primaire qui prolongent en profondeur les deux berges de l'incisure interglobulaire .

A cette poussée du mésenchyme doit être associée également la notion de croissance différentielle par rapport au sillon épithélial (fig.57b ) : un sillon épithélial de 0,2 mm de profondeur constitue un relief significatif au moment où l'ébauche cranio-faciale dans son ensemble ne mesure que 2 mm.

Si le même sillon conserve la même profondeur alors que les tissus environnants s'accroissent, il est évident que les 0,2 mm représentent alors une quantité négligeable au sein d'une ébauche craniofaciale qui mesure alors 50 mm.

Quoiqu'il en soit, qu'il soit réel ou relatif, le déplissement épithélial est avant tout lié à des phénomènes de croissance. C'est la raison pour laquelle les anomalies qui résultent des défauts de déplissement épithélial sont en fait toujours associées à des



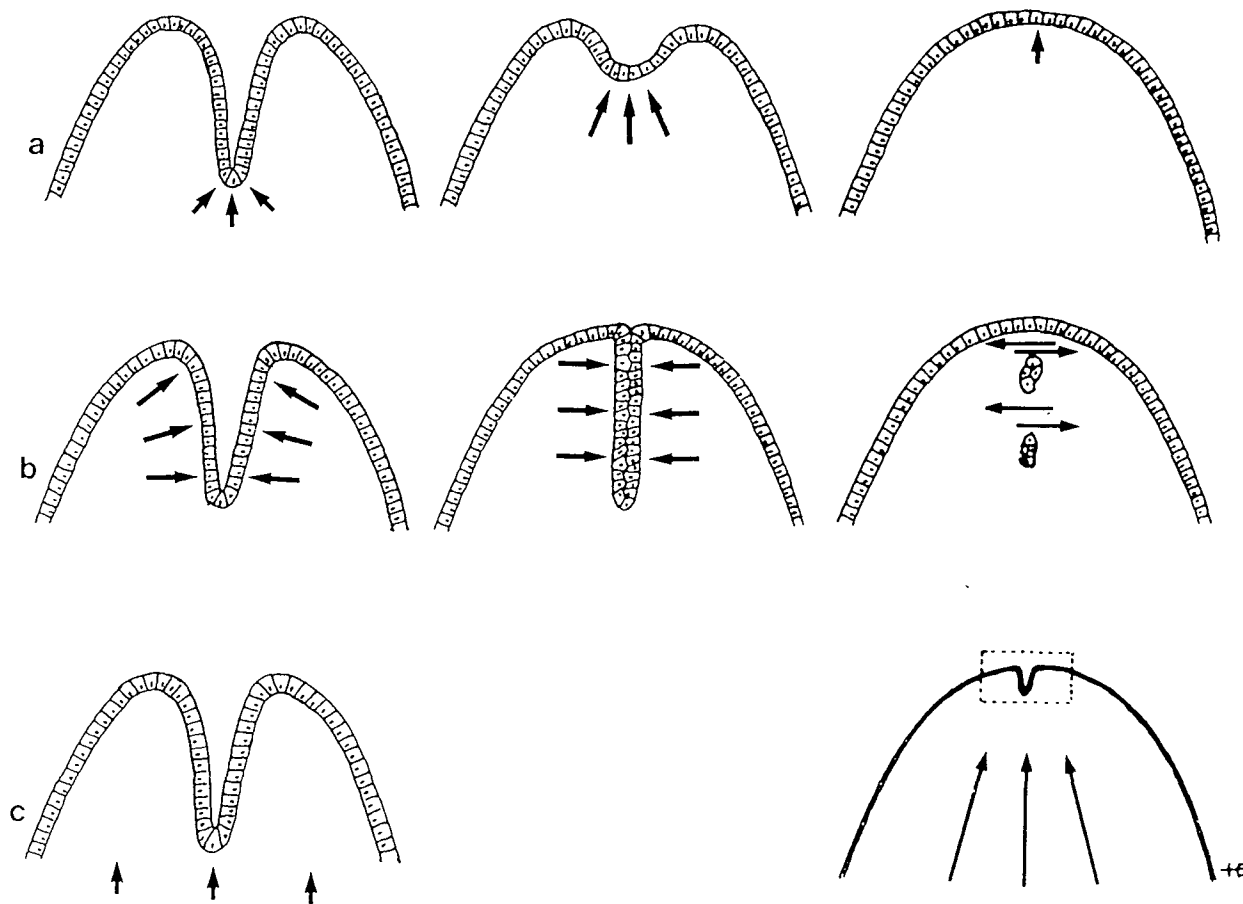


Figure 57: Modes de fusion des bourgeons de la face

hypoplasies des bourgeons correspondants, c'est-à-dire des défauts de croissance de ces bourgeons.

## 2. La fusion vraie (fig. 57c)

Elle résulte de l'accolement de deux ébauches libres dont les épithéliums, après s'être affrontés (mur épithélial), vont disparaître rapidement :

C'est selon ce mécanisme que s'effectuent, par exemple, la fusion entre bourgeon externe, nasal interne et maxillaire supérieur, ainsi que la fusion entre les deux processus palatins des bourgeons maxillaires (fig. ). A la différence du précédent, ce mode de fusionnement repose sur une succession d'étapes complexes comportant le rapprochement des bourgeons, l'accolement et la nécrose des épithéliums qui mettent chacun en jeu des mécanismes spécifiques. On comprend donc que dans ce type de fusion, les défauts soient beaucoup plus fréquents et liés à des causes très variées.

### a. Le rapprochement des bourgeons

Il résulte de plusieurs mécanismes :

- **La croissance** qui va progressivement amener deux ébauches voisines au contact l'une de l'autre.
- **Les mouvements vrais** des bourgeons en direction l'un de l'autre, liés à la fois à **l'accumulation de l'eau** dans les bourgeons par fixation aux glycosaminoglycanes, et à **l'activité locomotrice de certaines cellules du mésenchyme** qui, en se déplaçant, vont réaliser un "écoulement" comparable au courant de convection du magma déplaçant les plaques tectoniques.

### b. La formation du mur épithélial

Habituellement, il ne suffit pas de mettre en contact deux épithéliums pour qu'ils fusionnent.

Tout d'abord, il existe une notion de **spécificité topographique** : un processus palatin ne peut fusionner qu'avec un autre processus palatin.

Ensuite, vient la notion de **spécificité chronologique**: il existe une "fenêtre" étroite correspondant aux dates physiologiques de fusion in situ, dates avant et après lesquelles la mise en contact des deux bourgeons censés fusionner, n'aboutit à aucune fusion : "**La fente est un rendez-vous manqué !**" (STRICKER).

Pendant cette période propice, deux types de modifications ont pu être mis en évidence au niveau du mur épithélial :

- Extériorisation de molécules jouant le rôle de colle naturelle permettant l'adhésion des épithéliums en présence et la création du mur épithélial.
- Les cellules épithéliales de surface impliquées dans le mur épithélial se transforment et perdent leur différenciation de type superficiel pour prendre l'aspect de cellules profondes.

Tout se passe donc comme si au moment de leur fusion, les cellules de surface des deux épithéliums manifestaient des caractères de cellules des couches profondes, et s'associaient comme si elles appartenaient effectivement à la région interne d'un seul et même épithélium.

### c. La dégénérescence épithéliale

Elle correspond à un phénomène appelé **mort cellulaire programmée** qui répond à une commande génétique indépendante de l'adhésion entre les cellules.

En effet, un épithélium ne maintient son intégrité que par le renouvellement permanent de la population cellulaire qui la constitue. Or il a été démontré que 24h avant la dégénérescence de l'épithélium, la **prolifération cellulaire s'arrête**. De ce fait, l'épithélium qui ne se renouvelle plus vieillit rapidement et meurt : des travaux récents (FERGUSSON) ont montré que ce "suicide" épithélial est en fait dépendant du mésenchyme environnant ; le suicide épithélial serait en fait "un meurtre" perpétré par les cellules du mésenchyme sous-jacent.

*L'embryologie faciale se caractérise par l'apparition de bourgeons faciaux séparés par des sillons amenés à disparaître lors de la fusion des différents bourgeons.*

*Les mécanismes de fusion répondent à une succession d'étapes complexes dont la défaillance, dans certain cas, conduit à la persistance du sillon et à l'apparition d'une fente faciale chez l'enfant.*

*Le décalage dans le temps entre la formation des reliefs faciaux externes (de la 4<sup>ème</sup> à la 8<sup>ème</sup> semaine) et des constituants des fosses nasales-septum-palais (de la 7<sup>ème</sup> à la 11<sup>ème</sup> semaine), explique qu'à côté des fentes labio-maxillo-palatines puissent exister des fentes labiales ou labio-alvéolaires, ainsi que des fentes palatines isolées.*

## II. CROISSANCE FACIALE NORMALE

Pour une meilleure compréhension, la croissance peut-être schématisée sous la forme de trois périodes successives :

- L'organisation, encore appelée organogénèse, dominée par le conflit épithélium/mésenchyme : à l'obstacle passif constitué par l'épithélium se heurte l'expansion du mésenchyme.
- L'ossification, marquée par l'apparition et l'accroissement des pièces osseuses, elle est dominée par la distorsion entre la modalité enchondrale (substitution d'os à une maquette cartilagineuse pré-existante) et la modalité mésenchymateuse (ossification par transformation directe du conjonctif), régie par l'innervation et répartie par les influences vasculaires.
- Le remodelage : l'architecture des travées osseuses est susceptible d'être modifiée par les influences ultérieures que sont les stimuli fonctionnels.

### *A. L'organisation*

Une conception pragmatique découpe l'évolution de l'embryon, puis du fœtus et de l'enfant en périodes chronologiques :

- **L'histogénèse** correspond à la mise en place des feuilletts entre le premier et le quinzième jour du développement embryonnaire.
- **L'organogénèse** consiste en la mise en place des ébauches et leur fusion du quinzième jour à la troisième semaine.
- **La morphogénèse** débute à la huitième semaine, se poursuivant après la naissance avec les phénomènes de croissance et de développement, la naissance n'étant que le passage du milieu aquatique au milieu aérien.

### *B. L'ossification*

L'ossification débute en pré-natal et se poursuit après la naissance au gré de deux modalités : directe membraneuse ou indirecte enchondrale à intermédiaire cartilagineux.

## 1. le tissu nerveux et l'os

L'ossification obéit à une schématisation topographique et chronologique et les sites d'apparition appelés centres d'ossification affectent une disposition à correspondance nerveuse, alors que l'accroissement de la pièce osseuse est régi par des phénomènes dynamiques à prédominance musculaire, mais d'obéissance nerveuse au moins indirecte (BECKER).

L'apparition osseuse semble correspondre à une présence nerveuse, sensitive ou sensorielle, introduisant la notion d'**axe neuro-matriciel**. Ces axes, définis par l'émergence d'un nerf à l'origine d'une équerre neurale initiale, se retrouvent pour chaque pièce osseuse (Travaux de LAUDE sur la mandibule). Ainsi, la face est sous l'influence du trijumeau et en particulier de la divergence de ses branches maxillaire et mandibulaire. Aussi, au sein de chaque pièce osseuse retrouve-t-on une portion neurale initiale affectant la forme d'une équerre, et une portion musculaire secondaire.

Le maxillaire, le pré-maxillaire, le palatin, le vomer, le sphénoïde, l'ethmoïde, au même titre que les pièces osseuses constituant le reste du squelette facial, suivent ces modalités d'ossification, le point de départ correspondant à chaque fois à la future zone d'émergence d'une branche du trijumeau (STRICKER).

### *C. Les mécanismes de croissance*

On distingue deux entités contradictoires, le **cartilage** et le **périoste**, correspondant chacune à un type particulier d'ossification et à une dynamique spécifique :

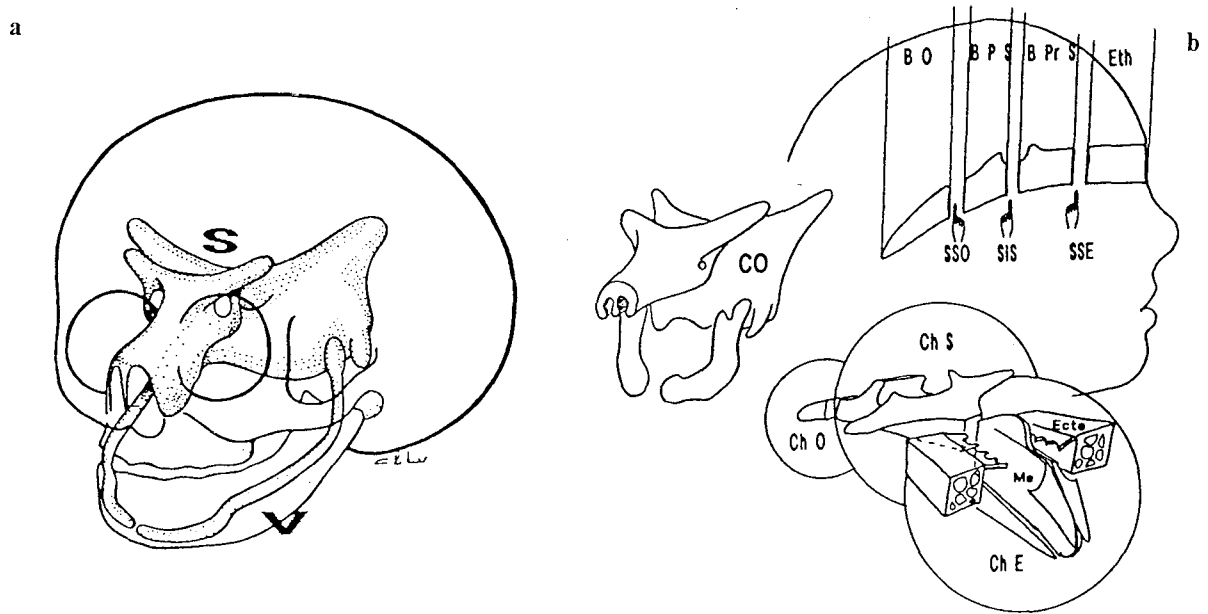
- Le système cartilagineux constitue un site de croissance primaire **actif**, parce qu'animé d'une dynamique intrinsèque.
- Le système périosté, site de croissance secondaire **passif**, qui est tributaire des forces qui s'exercent sur lui. Il comporte trois types de structures :
  - Le périoste de recouvrement, assujetti aux insertions musculaires, responsable de l'apposition-résorption à l'interface os-muscle.
  - Les sutures, simple périoste de conjugaison, "joint de dilatation à rattrapage automatique" (DELAIRE).
  - Le ligament alvéolo-dentaire, site particulier de périoste adapté à la transition organe dentaire-os.

## 1. Le système cartilagineux

Il forme la gouttière basilaire, site de croissance primaire actif, et ses expansions, l'ensemble formant le **chondrocrâne**. La modalité enchondrale d'ossification est celle des os soumis à de fortes pressions.

Le chondrocrâne se divise en trois grands éléments (fig.58):

- **Le socle basal**, véritable support de l'encéphale, auquel on distingue deux portions : postérieure **parachordale**, et antérieure **préchordale**.
- **Les expansions sensorielles** qui comportent également deux portions très inégales : les **capsules otiques** en arrière, le **chondroéthmoïde** en avant qui adresse lui-même vers l'avant un prolongement en forme de groin, la **capsule nasale** formée d'une lame sagittale, le **méséthmoïde**, tendue du sphénoïde au bord caudal du septum, et deux masses latérales ou **ectéthmoïde**, réunies par le crible éthmoïdal. La partie antérieure des bords latéraux de cette capsule nasale va former l'auvent cartilagineux de la pyramide nasale.
- **Les expansions viscérales** : le cartilage de MECKEL, à destinée dorsale tympanique et ventrale mandibulaire ; le cartilage de Reichert qui formera l'apophyse styloïde, le ligament stylo-hyoïdien.



**Figure 57:** Le chondrocrâne

a) Le socle basal et ses expansions viscérales V et sensorielles S

b) La segmentation du chondrocrâne: - le socle basal est découpé

En basi-occipital BO, basi post-sphénoïde BPS, basi-pré-sphénoïde BPRS, et ethmoïde ETH.

Par les synchondroses sphéno-occipitale SSO, inter-sphénoïdale SIS, sphéno-ethmoïdale SSE

- les expansions sensorielles comportent : la capsule optique CO, le chondro-sphénoïde ChS, et le chondro-ethmoïde ChE, adressant en avant un prolongement de la capsule nasale.



Le chondrocrâne s'ossifie, mais son accroissement s'effectue selon un mode actif, par **prolifération** et **division** des chondroblastes. Au niveau du mésethmoïde, la croissance de la poutre sagittale, plus communément appelée "septum cartilagineux", est sujet à controverse. En fait, selon STRICKER, les divergences d'opinion proviennent d'une ambiguïté initiale dans la conception du septum. Pour lui, il convient de dissocier une portion supérieure cartilagineuse, le septum, sans influence maxillaire réelle, et une portion mésenchymateuse, le vomer, à l'efficacité pré-maxillaire directe et maxillaire indirecte(fig.58).

La partie mésethmoïdale exerce donc une **poussée** sagittale sur les structures mésenchymateuses antérieures, par un double mécanisme :

- indirect, essentiel, de transmission de l'activité de la synchondrose sphéno-occipitale à travers le sphénoïde.
- direct, complémentaire, par son activité propre.

Cette activité chondro-éthmoïdale ne se limite pas à une poussée sagittale ; la force se distribue latéralement en **éventail** par l'effet en **coin distracteur** des masses latérales sur la région inter-orbitaire et plus en avant, de l'auvent cartilagineux nasal.

## 2. Le système périosté

Le périoste est un élément essentiel de l'ossification : détaché de l'os et de ses connexions naturelles, il est susceptible de produire de l'os. Son potentiel ostéoformateur s'amenuise avec le temps, et diffère selon la topographie : le périocrâne est de faible valeur, le périoste tibial est le plus performant.

Le périoste est omniprésent mais adopte un comportement variable selon le site considéré. On distingue quatre types de sites périostés :

- le périoste de recouvrement.

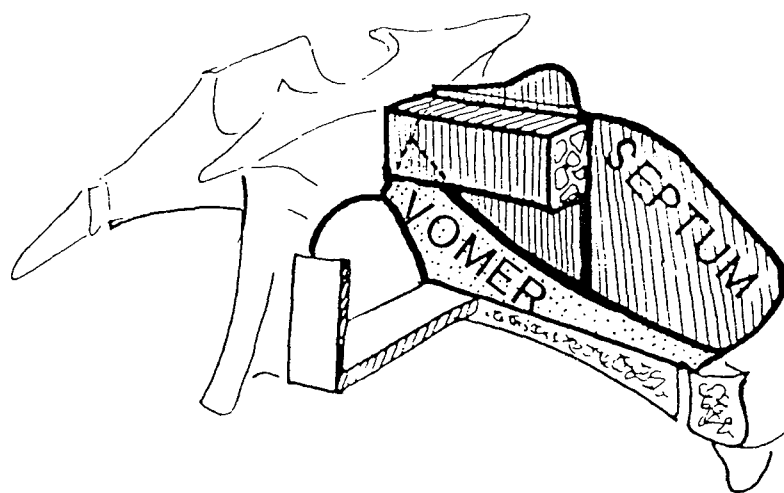


Figure 58: Le septum selon STRICKER

- le ligament alvéolo-dentaire.
- le site condylien.

a. Le périoste de recouvrement.

Membrane fibreuse limitante externe du squelette, le périoste est édificateur de la pièce osseuse dont il régit les limites.

Sa contribution vasculaire est prépondérante. Il contribue au modelage de la pièce osseuse par le biais de sa double activité contradictoire, résorptive ou appositionnelle, selon les forces qui lui sont transmises. ENLOW a formulé le "principe du V", selon lequel l'apposition s'effectue dans la direction de croissance, à l'intérieur du V, alors que la résorption survient à l'extérieur. WOLFF en 1884, avait déjà énoncé les lois définissant la réponse de l'os à une contrainte mécanique :

- la traction appose
- la pression résorbe

Le remodelage osseux est donc sous la dépendance prépondérante du muscle : la relation os-muscle s'effectue au travers de l'interface périostée. La tension exercée par la contraction musculaire est distribuée à travers l'étui périosté. C'est HARVOLD qui, en distinguant les forces extrinsèques des forces intrinsèques, établit les règles de la relation os-muscle :

- Le changement de position de l'os modifie la relation os-muscle et entraîne une réorganisation de la forme et de la structure osseuse.
- La réorganisation osseuse dépend de la réponse musculaire.
- Une zone mécaniquement neutre au sein de l'os (kyste) s'oppose à la réorganisation, la variation dimensionnelle et topographique de cette zone neutre permet d'orienter le remodelage osseux.
- La morphologie osseuse peut répondre à une orientation de l'activité musculaire.

Il est à noter que l'incurvation des plans osseux influe également sur le modelage, la concavité amenant une opposition, la convexité une résorption (FROST).

Enfin, au niveau des zones dépourvues de muscle (périoste des muqueuses nasales et palatines), les contraintes mécaniques émanent des variations des régimes de pression dans les cavités.

b. La suture (syndesmose) ou le périoste de conjugaison

On distingue deux stades :

- Pré-sutural : lorsque les territoires osseux viennent au contact de leur front d'ossification, le mésenchyme constitue une couche bordante fibreuse limitative au devant de chaque extrémité.

Toutefois une zone intermédiaire persiste, intercalée entre ces deux feuillets, représentant le nucléus de la structure, garant de la mobilité et donc de l'efficacité suturale.

- La suture constituée : selon les auteurs, elle s'organise en cinq couches ou trois étages :
  - Le feuillet périosté périphérique fibreux, à la fois interne et externe, qui se dédouble à l'extrémité du territoire en membrane unissante, et membrane limitante.
  - La couche cambiale, comprise entre la membrane limitante et l'os, couche ostéogène.
  - La couche intermédiaire, le **nucléus**, constitué d'un tissu lâche très vascularisé.

Chaque suture évolue au fil du temps en trois stades successifs :

Le stade initial, la suture jeune ; le stade adulte, la suture à l'arrêt ; le stade terminal, la suture vieillie où sont fusionnées les deux pièces osseuses.

Les sutures sont organisées en systèmes décrits par SCOTT au nombre de cinq :

Facial circum maxillaire, cranio-facial, coronal, lambdoïde et sagittal auquel nous allons nous intéresser.

Le système sagittal débute en arrière avec le lambda, transition pariéto-occipitale, se poursuit avec la suture sagittale ou interpariétale, divise le front par la suture métopique ou interfrontale, puis le nez par l'internasale. Il est interrompu par l'orifice piriforme et se retrouve dans la suture interincisive devenant médiopalatine après le foramen incisif.

La structure maxillo-palatine est une dépendance à faible portée mais qui comporte une extension ptérygo-palatine de valeur capitale. Le vomer, guidé par le rail maxillaire, s'appuie sur le prémaxillaire par la suture en éventail **voméro-prémaxillaire**. Cette suture difficile à cataloguer s'incorpore à l'ensemble sutural périmaxillaire, transition distale entre système sagittal et système coronal.

Chaque suture possède des caractéristiques mécaniques communes :

- L'activité ostéogénique des berges osseuses qui prolifèrent par apposition périostée au niveau des berges.
- La préservation du coussinet hydrostatique central, garant de la perméabilité de la suture et du potentiel prolifératif de réponse à la poussée encéphalique et, en ce sens, véritable appareil régulateur.
- Le maintien de l'alignement osseux par le jeu du dédoublement du périoste en membrane unissante et capsulaire.

L'aire suturale, soumise à des sollicitations mécaniques de poussée (encéphale) et d'ondulation, assure donc la connexion des pièces osseuses. Outre son rôle connectif, la suture est capable d'adapter la production osseuse à des contraintes mécaniques externes.

### c. Le ligament alvéolo-dentaire

Le ligament ou membrane périodontale est constitué de fibres de collagène placés entre le ciment et l'os alvéolaire. Le modèle dent-parodonte-ligament constitue l'exemple de l'apposition-résorption. En effet, l'activité de la couche externe peut-être résorptive ou appositionnelle selon la direction de la pression exercée dans le système. De ce fait, le déplacement dentaire à travers l'os alvéolaire résulte d'une simultanéité de résorption antérieure et d'apposition extérieure.

Le ligament constitue sur le pourtour du germe une fronde qui transmet la force éruptive au tissu osseux environnant, la dent entraînant l'os à la suite.

L'immobilisme, ou rétention dentaire, s'assortit d'un déficit de l'os alvéolaire dans le territoire correspondant.

## *D. Les moteurs de la croissance*

### **1. La prolifération**

Il convient de distinguer :

- a. La prolifération cellulaire, essentiellement cartilagineuse par transformation des préchondroblastes en chondroblastes.
- b. La dynamique de croissance, modifiant la dimension, la forme et la disposition des pièces osseuses, tributaire des fonctions par l'intermédiaire des systèmes périostés.

### **2. La poussée encéphalique**

Le système nerveux régule le développement de son enveloppe protectrice en le refoulant devant lui au fil de sa croissance.

## *E. Déroulement*

### **1. Synthèse**

La croissance cranio-faciale fluctue d'une région à l'autre et d'un moment à l'autre. Cette édification évolue au fil des différents mécanismes qui se succèdent et s'intriquent, ordonnés autour de quelques points forts :

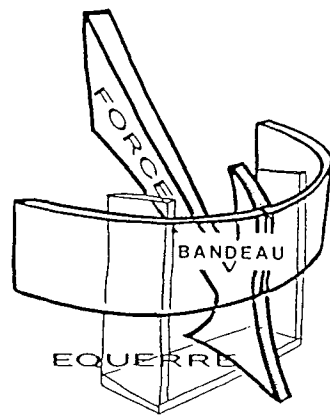
- L'axe sagittal, référence de la symétrie droite-gauche.
- Le poste central : le sphénoïde.
- L'expansion multidirectionnelle à partir de la référence sphénoïdale par le double jeu :
  - des équerres directionnelles de régulation sagittale
  - des bandeaux refendus de distribution transversale en éventail.

On peut discerner schématiquement quatre périodes chronologiques :

#### a. La poussée sagittale(fig.59)

Initiale et tributaire de l'axe de symétrie propre à tout être vivant, elle se distribue au long de la poutre basi-cranienne, à partir de la synchondrose sphéno-occipitale. Le sphénoïde en est le dispatcher prolongé en bas par la poutre voméro-prémaxillaire qui coulisse dans le système en double équerre ptérygo-palato-maxillaire dessinant un étrier directionnel, en haut par le mésethmoïde dont le septum nasal est l'expression la plus durable.

#### b. La distribution transversale(fig.59)



**Figure 59:** Schématisation des équerres et bandeaux



La poussée sagittale s'exerce sur des bandeaux transversaux superposés verticalement de haut en bas :

- frontal
- nasal
- maxillaire
- mandibulaire

Chaque bandeau est refendu en son milieu, disposition favorable à l'harmonisation de la courbure.

#### c. Le rattrapage latéral

Il est réglé par les expansions du sphénoïde sous la double obédience de la grande aile et de l'apophyse ptérygoïde qui sert de référence centrale, par le biais du haubanage des ptérygoïdiens.

#### d. L'équilibre terminal

Il est consacré par l'occlusion, garde-fou de la relation maxillo-mandibulaire.

Le développement se déroule selon une trajectoire en spirale débutant au basi-sphénoïde, regagnant la ligne médiane sur le chondro-éthmoïde, pour dessiner une première boucle antérieure, satellite de la poussée sagittale, revenant sur le bandeau maxillaire latéralement et en arrière pour s'infléchir vers l'avant avec la trajectoire mandibulaire. Cette spirale schématise de façon simplifiée le développement cranio-facial.

## 2. Rythme de croissance

La croissance est un phénomène continu mais à vitesse variable et à discontinuité topographique, l'acquisition de la

dimension adulte s'effectuant à des âges variables selon les secteurs.

L'opposition crâne/face est classique, entre un crâne à croissance continue jusqu'à 3 ans et une face secouée par des poussées de croissance différentes en direction, en topographie et en âge. Le rapport crâne/face se modifie au fil du temps : de 8 à la naissance, il passe à 4 chez l'enfant de 5 ans pour se réduire à 2 chez l'adulte. La face à 3 mois équivaut à 40% de la dimension adulte, à 2 ans à 70%, à 5 ans à 80%.

La croissance évolue selon un rythme prévisible dont la connaissance régit le moment de l'acte chirurgical d'interception de la malformation :

- La période de croissance crânienne en largeur retentit sur la face jusqu'à réalisation d'un sphénoïde.
- La poussée sagittale est prépondérante dans la première année, et surtout les 6 premiers mois.

### **3. Le secteur sagittal médian (centro-facial)(fig.60)**

Grossièrement assimilable à une poutre sagittale, il s'avère d'une redoutable complexité de par l'orientation de ses structures et par leur hétérogénéité.

Etendu de la synchondrose sphéno-occipitale ou pré maxillaire, à cheval sur la base du crâne et le massif facial, il est en fait composé de deux portions distinctes, de morphogénèse différente :

- le secteur sphéno-éthmoïdo-nasal : chondrocranien et haut situé.
- les secteurs :
  - voméro-prémaxillaire, et
  - ptérygo-palato-maxillaire, mésenchymateux, sis à la partie inférieure et antérieure.

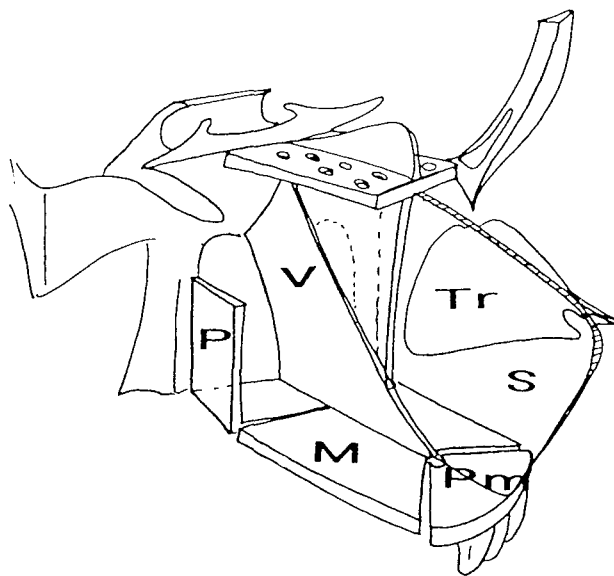


Figure 60: Le secteur sagittal médian se décompose en :

- une portion supérieure cartilagineuse, le méséthmoïde se terminant en avant par la capsule nasale dont le reliquat est constitué par le septum S et ses expansions triangulaires
- une partie inférieure mésenchymateuse voméro-prémaxillaire appuyée sur le plateau maxillo-palatin

a. La lame voméro-prémaxillaire

Le vomer, arc-bouté sur le corps du sphénoïde, propulse le prémaxillaire à travers une suture en éventail, selon une modalité violente, précoce et rapide, dont témoignent dans les fentes bilatérales totales, les positions extrêmes d'un prémaxillaire détaché des segments maxillaires et affranchi de la contention musculaire labiale.

b. L'étrier ptérygo-palato-maxillaire

La ptérygoïde, pilier en équerre sur le corps du sphénoïde, régit la position du massif moyen. Elle donne appui en avant d'elle à l'équerre du palatin, transition avec le maxillaire. Ces équerres, d'un côté à l'autre, forment un étrier continu par le contact médian de leur lame horizontale, étrier dans lequel coulisse la lame sagittale voméro-prémaxillaire.

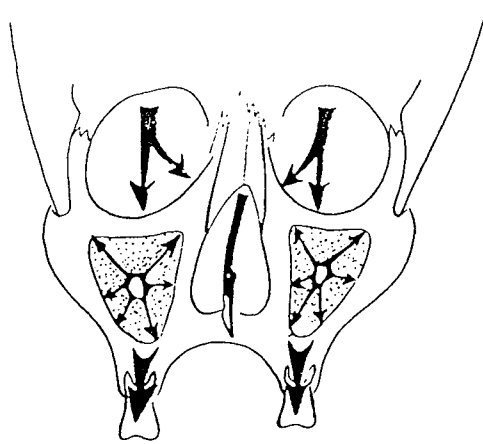
Au sein des montants latéraux de l'étrier, les lames verticales du palatin et du maxillaire coulissent l'une sur l'autre comme les éléments d'un panneau coulissant, accompagnant l'expansion du maxillaire.

La croissance transversale intermaxillaire est sous la dépendance de la suture médio-palatine, activée par le jeu lingual dans ses multiples situations fonctionnelles.

La croissance verticale se déroule au gré de trois phénomènes successifs (fig.61):

- La composante verticale minoritaire de la poussée sagittale.
- L'agrandissement orbitaire, en particulier à sa partie interne.
- **L'évolution dentaire**

Le rôle primordial de la dentition est illustré par le maxillaire de l'anodonte réduit à sa plus simple expression.



**Figure 61:** La croissance maxillaire verticale et ses 3 composantes:  
-Minoritaire initiale vomérienne  
-Minoritaire secondaire orbitaire  
-Majoritaire alvéolaire à la suite de l'éruption dentaire

L'organe dentaire entraîne dans sa dynamique évolutive l'os alvéolaire, selon une trajectoire dynamique en éventail, contrôlée par l'équilibre entre la poussée linguale interne et la contre pression de la sangle labio-jugale, à la recherche de la référence mandibulaire.

### III. CROISSANCE FACIALE PATHOLOGIQUE

#### *A. L'impact malformatif*

Le mécanisme d'action de l'agent responsable de la malformation est double :

- Quantitatif de par la réduction dimensionnelle des tissus affectés.
- Qualitatif de par l'inaptitude à la croissance des dits tissus.

L'ensemble constitue le "**fait hypoplasique**", de quantification difficile par des méthodes simples.

L'impact malformatif diffère selon le moment d'application et la topographie :

- La relation horaire/gravité est concordante en ce sens que les atteintes sont plus sévères et grêvées d'un pronostic plus sombre.
- La relation horaire/topographie est discordante en raison de la dissociation temporo-spatiale lors du développement cranio-facial.

#### *B. Le pronostic de croissance*

L'évaluation porte sur deux données complémentaires : la première concerne le type morphologique de croissance de l'individu, la

seconde, les conditions loco-régionales imposées par la malformation.

Leur analyse permet de porter une indication thérapeutique à pronostic prévisible. L'établissement du pronostic de croissance découle de l'étude de trois composantes :

- Le potentiel de croissance, inféodé au type de malformation, et représentant l'aptitude tissulaire à se restituer dans le programme normal sous l'effet du traitement.
- La répercussion morphologique est caractérisée par les déformations, résultat conjoint du déséquilibre malformatif et des gestes thérapeutiques.
- L'application de la force, dynamique de stimulation, qu'il s'agisse d'une stimulation intrinsèque par les moteurs habituels de croissance rétablis dans leur prérogative, ou d'une stimulation extrinsèque par des moyens orthopédiques.

## 1. Le potentiel de croissance

Il est favorable dans les malformations cranio-faciales par obstacle ou par déséquilibre, la levée de l'obstacle et la remise en forme des structures, en particulier musculaires, permettant une reprise évolutive.

## 2. La déformation

Tout acte chirurgical laisse un stigmate indélébile, la **cicatrice**, qui ne se résume pas à sa partie émergée visible sur le tégument. Le tissu cicatriciel est vecteur de tensions au sein des structures, et l'objectif essentiel du chirurgien est d'en limiter la production :

- en limitant le nombre et l'étendue des incisions.
- en pratiquant une chirurgie "atraumatique", méticuleuse et exsangue (l'hématome, même minime, induit une rétraction cicatricielle après résorption).
- en évitant la répétition des actes chirurgicaux.

Cependant, toute situation pathologique limitant la croissance est à priori justiciable d'une correction précoce, pour minimiser le retentissement à terme sur l'équilibre morphologique et fonctionnel: la chirurgie interceptive.

### 3. La dynamisation

La croissance est une dynamique en équilibre, dynamique intrinsèque perturbée par la malformation et qu'il faut rétablir ou remplacer par un substitut orthopédique. Trois cas de figure sont à considérer :

- Le moteur est indemne, prêt à fonctionner dès libération des contraintes. L'opposition est flagrante entre le crâne, bénéficiaire de l'orthopédie cérébrale et oculaire, et la face, dépourvue d'une stimulation intrinsèque efficiente, en dehors des comportements musculaires souvent perturbés.
- La ré-équilibration des structures musculaires, interrompues ou disloquées, permet une reprise de l'activité modelante et donc de l'évolutivité locale. Cependant, en raison des perturbations associées de la sensibilité et de la sensorialité, le rétablissement anatomique doit être complété par l'éducation et la rééducation sensibles et sensorielles.
- La stimulation orthopédique  
Elle vise à pallier l'absence ou l'incompétence dynamique par différents moyens. Elle peut-être qualifiée d'**interceptive**, car elle minimise la déformation à terme sans pour autant prétendre la réduire à néant.

### *C. Expression clinique*

La fente labio-maxillo-palatine est une fente vraie : elle résulte d'un conflit épithélio-mésenchymateux responsable de son apparition :

- soit par persistance épithéliale (cf. supra)



- soit par déficit mésenchymateux : la poussée mésenchymateuse sur le mur épithélial est insuffisante ou nulle par déficit qualitatif ou quantitatif.

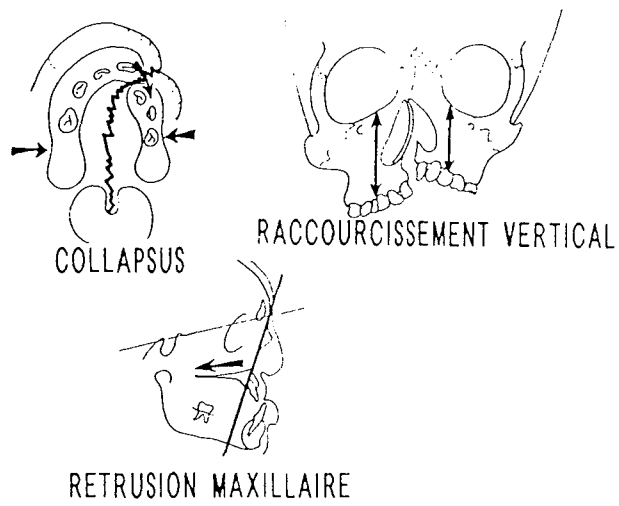
Les désordres constatés résultent de la rupture d'équilibre créée par la fente au sein des boucles centro-faciales et du déficit tissulaire prédominant au niveau du squelette et de l'organe dentaire.

Les déformations osseuses s'établissent selon un mécanisme en cascade, à savoir :

- Une dynamique modifiée initiale, conduisant à un vice positionnel, complété ultérieurement par le déficit quantitatif osseux et dentaire, lui-même organisé par l'adynamie locale.

Le déficit squelettique et dentaire se caractérise dans les 3 plans de l'espace (fig.62):

- Dans le plan frontal, l'orifice piriforme est toujours modifié, et le plancher nasal va s'engouffrer dans cette déhiscence osseuse en une incarceration retenant la narine. Le petit fragment est en infra-position.
- Dans un plan sagittal et axial, les deux fragments sont affectés différemment :
  - Le petit fragment retenu vers le haut et l'arrière est toujours intéressé. Sa dimension verticale est réduite à la partie antérieure ainsi que sa projection, ce qui modifie la situation spatiale du pied d'aile dont il est le socle.
  - Le grand fragment habituellement déjeté en avant et en dehors de la sollicitation musculaire est inconstamment altéré dans sa partie tout antérieure. Le déficit tissulaire de la partie interne du pré-maxillaire du côté fendu se traduisant par un aspect en crochet est de mauvais augure sur la croissance alvéolo-dentaire. Le nombre et la dimension des organes dentaires sont une référence intéressante dans l'intensité malformative, et donc du pronostic de croissance.
- Dans le plan axial, la rétrusion et l'endoposition du petit fragment se précisent ; l'allure des extrémités des segments maxillaires



**Figure 62**  
Déficit et déformation des fentes dans les 3 plans de l'espace

signe l'intensité du déficit tissulaire pré-maxillaire aidant à l'établissement du pronostic de croissance.

L'incisive latérale en est le témoin dans les formes unilatérales.

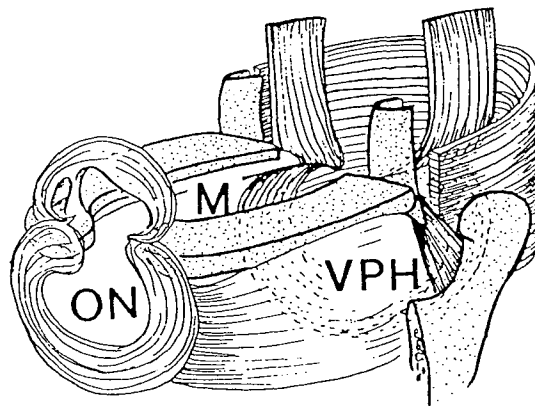
Le volume du pré-maxillaire et le nombre de dents qu'il renferme (2 ou 4) sont des éléments présomptifs de l'évolution dans les formes bilatérales.

Le voile semble plus court dans les fentes. Ce phénomène est plus marqué dans les fentes totales que dans les fentes palatines isolées : l'hypoplasie du palatin du côté fendu est à l'origine de cette impression, par le biais d'un "raccourcissement" du palais osseux.

La fente réalise une triple incompétence (fig.63):

- musculaire antérieure naso-labiale
- musculaire postérieure vélo-pharyngée
- osseuse intermédiaire maxillo-palatine

La philosophie thérapeutique consiste en une rééquilibration musculaire en esquivant chirurgicalement le maxillaire interposé de manière à éviter le collapsus.



**Figure 63**  
La triple incompetence  
Oronasale ON  
Maxillaire M  
Vélopharyngée VPh

# Circonstances de découvertes des fentes

## **I. EPIDEMIOLOGIE DES FENTES LABIO-ALVEOLAIRES ET/OU PALATINES**

### *A. Fréquence*

Elle est de 1 pour 800 naissances vivantes pour les fentes labio-alvéolo-palatines.

Elle est de 1 pour 2.000 naissances vivantes pour les fentes palatines.

### *B. Caractéristiques épidémiologiques*

Les garçons sont 2 fois plus atteints de fentes labio palatines.

Les filles sont 2 fois plus atteintes de fentes palatines.

Les fentes totales unilatérales sont 3 fois plus fréquentes que les fentes totales bilatérales.

Le côté gauche est 3 fois plus souvent atteint que le côté droit.

L'ethnie noire est peu touchée, contrairement aux caucasiens et aux asiatiques.

## **II. ETIOLOGIE DES FENTES**

Dans la mesure où la fente labio-alvéolaire et/ou palatine trouve son origine au cours de l'embryogenèse, de nombreuses études ont été réalisées afin de retrouver un facteur causal, exogène ou endogène, à cette pathologie.

Malheureusement tel n'a pas été le cas et si de nombreux tératogènes ont pu être incriminés, aucun n'a fait la preuve de sa responsabilité dans un grand nombre de cas, laissant s'éloigner l'espoir d'une prévention efficace.

## *A. Agents physiques*

### **1. Radiations ionisantes**

Elles auraient une action directe.

### **2. L'hyperthermie**

L'élévation de la température du liquide amniotique provoquerait une modification des propriétés physico-chimiques du milieu et une altération des bonnes conditions de fusion des bourgeons faciaux.

### **3. L'hypoxie**

Il est évident que toute hypoxie foeto-placentaire est susceptible d'avoir un retentissement sur l'embryogenèse et l'organogenèse. Parmi tous les facteurs possible, d'hypoxie, le plus fréquent reste le tabagisme maternel. Alors que certaines études notaient une élévation de risque liée au tabagisme maternel, (d'autres arrivaient à une conclusion inverse. L'écueil de ces différentes études était le faible échantillon des populations étudiées. Plus récemment, une étude réalisée sur une population conséquente (2.200 fentes isolées pour 3 millions de naissances vivantes) concluait à une association significative entre tabagisme maternel et risque d'avoir un enfant atteint de fente, ce risque

augmentant de façon proportionnelle avec le tabagisme maternel .

Cependant, la virulence de la lutte anti-tabagique aux USA actuellement, doit conduire à nuancer les conclusions de cette étude, en attendant le résultat d'autres analyses du même ordre corroborant ou non cette conclusion qui pourrait mener, si elle se confirmait, à une prévention potentielle par une action d'information de santé publique.

### *B. Agents chimiques*

Pour certains auteurs, les agents chimiques diffusibles tels que l'alcool ou certains médicaments hautement tératogènes, agiraient en provoquant un excès de mort cellulaire embryonnaire dans le mésenchyme, créant ainsi une hypoplasie à l'origine du déficit de développement et donc de la malformation.

Dans le cas de certaines fentes palatines, les corticoïdes ont été incriminés .Leur action antilyosomal retarderait la mort cellulaire au niveau du mur épithélial, entraînant sa persistance et bloquant donc le phénomène de fusion des bourgeons (réf. STRICKER Raphaël).

Les anticonvulsivants favorisent l'apparition des fentes faciales, vraisemblablement par leur action stabilisante de membrane. De même, l'acide rétinoïque favorise l'apparition des fentes palatines secondaires par sa probable action sur les cellules des crêtes neurales.



## ***C. Anomalies génétiques***

La fente labiale et/ou palatine peut survenir de façon isolée (cas le plus fréquent) ou s'associer à un syndrome malformatif.

### **1. Anomalies chromosomiques (GROUCHY)**

#### **a. La trisomie 13**

Elle associe à la fente totale bilatérale une microphthalmie, une hexadactylie, des malformations cardiaques dans 80% des cas (C.I.V, C.I.A, canal artériel), des malformations urinaires dans 30% des cas (reins polykystiques, hydronéphrose, duplication rénale ou urétérale). La survenue d'une mort précoce est souvent la règle.

La fréquence de cette anomalie est comprise entre 1 pour 4.000 et 1 pour 10.000 naissances, avec un très léger sex ratio en faveur des filles.

Elle correspond à deux pics d'âge maternel (25 et 38 ans).

#### **b. La trisomie 10 p**

La fente est totale dans un tiers des cas . Parfois il peut n'exister qu'une fente palatine. Les principaux signes associés sont l'hypotrophie sévère, la dolichocéphalie, la bouche de tortue, les anomalies ostéo-articulaires. Le sexe ratio est de 1.

#### **c. La monosomie partielle 10 p**

Deux observations connues sur des mutations *de novo*.

d. La trisomie 22

L'examen de la bouche montre de façon presque constante une fente palatine ou un palais ogival. Les autres signes en sont l'hypotrophie statuo-pondérale, la micrognathie, le philtrum long et profond, les oreilles grandes en rotation postérieure, la présence de tubercules ou sinus pré-auriculaires. Le sexe ratio est de 1

e. Le syndrome de "délétion 22q11"

**2. Formes familiales (STRICKER, VAN DER MEULEN)**

Dans certaines familles, une hérédité de type Mendélien peut exister. Des cas de transmission sur un mode autosomique dominant, ou récessif lié à l'X ont été observés pour les fentes palatines.

**3. Anomalies associées (STRICKER, VAN DER MEULEN)**

L'existence d'anomalies associées aux fentes labiales et/ou palatines a été rapportée chez 3 à 7% des enfants atteints, l'incidence étant plus élevée en cas de fente palatine et moins élevée en cas de fente labiale.

Sur une population étudiée de 1.000 individus atteints de fente labiale et/ou palatine, 63% des patients présentaient des anomalies associées : dans 50% des cas furent retrouvés des syndromes, séquences ou associations, l'autre moitié ne constituant que des formes isolées.

Parmi les signes associés les plus significatifs, on trouvait :

- Une petite taille dans 27% des cas
- Une microcéphalie dans 25% des cas
- Un retard mental dans 28% des cas

Dans les syndromes ainsi diagnostiqués, on retrouvait :

- Le syndrome velo-cardio-facial
- Le syndrome de VAN DER WOUDE (fente labiale +/- encoches labiales)
- Le syndrome de STICKLER (arthro-ophtalmopathie héréditaire)
- La séquence isolée de ROBIN
- Le syndrome d'alcoolisme fœtal
- Le syndrome de GOLDENHAR (syndrome facio-auriculo-vertébral)
- Le syndrome de TREACHER-COLLINS

#### *D. Autres voies de recherche*

Récemment, une équipe italienne à la recherche d'une anomalie de l'**orbicularis oris** découvrait une élévation du métabolisme oxydatif musculaire du côté atteint, sans retrouver de myopathie métabolique inhérente. Forte de cette découverte, une deuxième étude était entreprise à la recherche d'anomalies enzymatiques dans le liquide amniotique des fœtus atteints des fentes labiales unilatérales (après diagnostic échographique). La mesure du taux intra-amniotique des LacticoDesHydrogénase et Créatine PhosphoKinase, montrait une élévation significative du taux de ces deux enzymes, en comparaison avec le liquide amniotique de mère dont les enfants étaient sains échographiquement et à la naissance.

Les auteurs supposent donc qu'un désordre du métabolisme oxydatif pourrait être impliqué dans la pathologie des fentes. Cependant, ils reconnaissent qu'il n'est pas possible pour

l'instant de préciser si cette élévation enzymatique est la cause ou la conséquence des mécanismes de la fente labiale.

De plus, l'échantillon étudié (3 patientes dont les enfants étaient atteints) semble un peu faible pour pouvoir tirer des conclusions au niveau de la population mondiale. Ces résultats demandent à être étoffés et confirmés avant de juger de l'intérêt théorique et pratique de ces découvertes.

Comme nous venons de le voir, il n'existe aucune étiologie propre aux fentes labio-alvéolaires et/ou palatines. Cette malformation peut survenir de façon isolée, ou s'inscrire dans le cadre d'un syndrome malformatif qui sera alors mis en évidence par le biais des anomalies retrouvées par un examen clinique complet. A ceci s'ajouteront une étude caryotypique si nécessaire, ainsi qu'une étude familiale à la recherche d'autres cas.

A partir de ces données, la fente pourra être classée comme d'origine multifactorielle, monogénique, tératogénique, chromosomique, malformative ou inconnue. Munie de ces informations, il sera alors possible d'envisager un conseil génétique pour les parents et leur fratrie, afin de les rassurer ou de les prévenir quant au risque de récurrence.

Ceci ne constitue malheureusement qu'un conseil à posteriori et il n'est pas pour l'instant possible, de réaliser une vraie prévention. En l'an 2000, la fente labio-alvéolaire et/ou palatine n'est encore diagnostiquée qu'à l'échographie, lorsque la malformation est constituée.

### **III. LE DIAGNOSTIC PRE-NATAL ECHOGRAPHIQUE**

#### *A. Limites et dates de l'échographie morphologique*

Elle est réalisée dès le milieu du 2<sup>ème</sup> trimestre de la grossesse, c'est à dire vers la 20<sup>ème</sup> semaine.

La position de la tête fœtale, des avant-bras et des mains, la quantité de liquide amniotique et l'importance des mouvements fœtaux entrent en ligne de compte.

Les limites de l'échographie, pour la période précoce, sont liées à la définition des appareils à la disposition des échographistes.

Pour la période tardive, c'est la position du fœtus qui impose les limites.

## ***B. Impératifs techniques***

### **1. Eléments statiques**

Coupes frontales ou strictement sagittales qui révèlent l'aspect global de la face.

Coupe vertex-nez montrant les fosses nasales.

Coupe faisant un angle de 20 à 30 degrés par rapport au plan frontal des orbites qui met en évidence les narines et les lèvres.

### **2. Eléments dynamiques**

Il s'agit de l'étude des mouvements de la bouche dans laquelle la langue peut être identifiée : ouverture et fermeture, bâillement, mouvements de succion,

mouvements de déglutition avec modification de l'oropharynx.

### *C. Aspect normal de la face*

#### **1. Les fosses nasales**

Elles ont l'aspect de deux zones peu échogènes, symétriques par rapport à une structure plus échogène médiane correspondant à la cloison. Les encoches des orifices narinaux sont nettes, le pourtour des orifices est plus ou moins complet.

Elles sont visibles au cours du 2<sup>ème</sup> trimestre.

#### **2. Les maxillaires**

Ils forment des arcs échogènes avec alternance de zones plus ou moins denses, visibles dès le début du 2<sup>ème</sup> trimestre.

#### **3. Les lèvres**

Elles apparaissent sous la forme de deux structures échogènes légèrement convexes et symétriques, plus nettes lorsque la bouche est ouverte ou entrouverte. Elles sont visibles au cours du 2<sup>ème</sup> trimestre. Lors des mouvements importants d'ouverture de la bouche, on observe à l'intérieur de la cavité buccale une image échogène de forme variable qui correspond à la langue.

## *D. Aspects pathologiques de la face*

### **1. Les fentes isolées**

A l'échographie, elles sont dépistables à partir du 2<sup>ème</sup> trimestre de la grossesse.

En cas de fente labio-narinaire, on peut voir une discontinuité de l'axe maxillaire supérieur.

En cas de fente labiale, on peut voir une rupture de continuité du bourrelet correspondant à la lèvre supérieure.

En cas d'atteinte bilatérale, le bourgeon médian est limité par des encoches transsoniques et semble appendu au nez.

### **2. Les fentes dans les syndromes malformatifs**

La découverte échographique d'une fente doit amener à la recherche systématique d'autres anomalies malformatives pouvant permettre de diagnostiquer un syndrome malformatif (cf. étiologies).

A l'inverse, la découverte d'une anomalie abdominale, thoracique ou des membres, doit également conduire à rechercher une fente labio-alvéolaire et/ou palatine ou toute autre anomalie cranio-faciale.

Une fois le diagnostic échographique porté, les parents se trouvent brutalement confronté à une réalité dramatique. L'enfant fantasmé cède la place à un enfant atteint d'une difformité. Le sentiment dominant est le désarroi. Il est indispensable de mettre les parents en contact avec le chirurgien qui prendra en charge l'enfant afin de leur apporter des informations susceptibles de les rassurer.

#### **IV. PRISE EN CHARGE DES PARENTS**

Le premier entretien est primordial. Il a pour but d'**informer** les parents afin de les rassurer et d'obtenir leur collaboration.

##### *A. L'information orale*

Son objectif est de dédramatiser la situation sans pour autant laisser espérer de miracle.

##### **1. On sait réparer cette malformation**

##### **2. Il faut attendre la naissance**

Si l'échographie peut dépister une fente faciale, seul l'examen clinique détaillé du nouveau-né permettra d'apprécier la sévérité de la fente et de déterminer les différentes étapes du traitement.

##### **3. Il existe différentes fentes**

- a. **Une fente palatine** aura un retentissement fonctionnel sur la phonation, la déglutition, la succion proportionnelle à sa sévérité mais pas de retentissement externe.
- b. **Une fente labiale** n'aura qu'un retentissement esthétique temporaire. La réparation est effectuée en période néonatale. Il persistera forcément des cicatrices.
- c. **Une fente labio-alvéolaire** aura un retentissement esthétique et sur la denture. Après la réparation alvéolaire et labiale, il est probable qu'une orthodontie interceptive soit nécessaire pour obtenir un articulé dentaire correct.



d. Si la fente est totale, l'ensemble des problèmes est à régler

**4. Le traitement commence dès la naissance et suit un protocole**

- a. En cas de fente palatine, on réalise des plaques permettant de fermer la communication entre fosses nasales et cavité buccale pour restaurer succion et déglutition.
- b. Les fentes alvéolaires peuvent bénéficier de plaques pour aligner les fragments maxillaires et les rapprocher.
- c. Les plaques réalisées seront changées toutes les 5 à 6 semaines, nécessitant une hospitalisation de 48h à chaque fois. Elles sont portées en permanence et nettoyées après chaque repas.
- d. Si la fente est totale et unilatérale, une intervention sera réalisée sur la lèvre à l'âge de 1 mois pour en rapprocher les extrémités et remettre le nez en forme.
- e. La fermeture définitive sera réalisée à l'âge de 6 mois. Le facteur conditionnel étant un poids suffisamment élevé pour pouvoir endormir l'enfant, le temps de la fermeture. Si la lèvre est atteinte, il persistera toujours une cicatrice, aussi minime soit-elle.
- f. Le reste du traitement dépendra de l'évolution :
  - Des fistules palatines peuvent survenir, pouvant nécessiter une reprise chirurgicale.
  - Un geste pour approfondir le vestibule labial supérieur peut s'avérer nécessaire. Il est en général réalisé vers l'âge de 3 ans.

- Une fuite d'air par le nez lors de la phonation peut nécessiter un geste d'amélioration qui sera réalisé vers l'âge de 6 ans, afin de ne pas entraver l'apprentissage.
  - Des séances d'orthophonie seront nécessaires.
  - Des gestes sur le nez pourront s'avérer nécessaire, que ce soit à visée esthétique ou fonctionnelle.
- g. Si nécessaire, un traitement orthodontique sera réalisé au plus tôt afin d'obtenir un articulé dentaire aussi proche de la normale que possible.

## **5. Suivi ORL**

Chez les enfants dont le palais est atteint, un suivi ORL régulier doit être réalisé dans la mesure où il existe un dysfonctionnement tubaire à l'origine d'otites séreuses ou séro-muqueuses pouvant conduire à une baisse de l'audition, entraînant alors une diminution de l'acquisition du langage.

### ***B. L'information visuelle***

Certaines équipes utilisent des photographies d'enfants déjà opérés, ou du matériel utilisé (plaques), afin de renforcer l'information orale et de donner aux parents une idée du résultat des interventions.

Au final, après une information claire, les parents doivent avoir repris espoir (sans se bercer d'illusions), avoir compris les enjeux du traitement et ses contraintes, afin de collaborer de façon la plus efficace possible avec l'équipe thérapeutique.

*Les fentes labio-alvéolaires et /ou palatines n'ont pas d'étiologie unique pouvant permettre une prévention ou un dépistage précoce. Dans ces conditions, le diagnostic en est échographique, aux environs de la 18<sup>ème</sup> - 20<sup>ème</sup> semaine de grossesse, les limites de date étant dues aux capacités de définition des appareils existants.*

*Une fois le diagnostic établi, il est primordial que les parents rencontrent le chirurgien qui coordonnera l'ensemble du traitement. Il leur en expliquera les tenants et les aboutissants. L'objectif de cette information est de rassurer les parents et d'obtenir leur assentiment et leur collaboration aux traitements proposés.*

# **L'Orthopédie pré-opératoire**

## **I. PROBLÈMES SOULEVÉS PAR LA RÉPARATION D'UNE FENTE**

Réparer une fente est une entreprise de longue haleine nécessitant patience et minutie.

Comme nous l'avons déjà vu, la principale caractéristique de la fente est constituée par le "fait hypoplasique" : l'interruption des sangles musculaires (vélaire et labio-nasal) et le déséquilibre qu'elle induit dans le système musculaire des boucles faciales est à l'origine d'une modification dynamique conduisant à un vice positionnel des supports osseux ainsi qu'à un déficit de ces mêmes structures par modification de la stimulation d'origine musculaire.

### **A. But principal : réunir les berges.**

Le traitement de la fente passe par la réunion des berges muqueuses, cutanées, osseuses et musculaires. Facile à énoncer, cet objectif se heurte à trois caractéristiques de la malformation :

- La largeur entre chaque berge
- La quantité de tissu disponible; variable d'un enfant à l'autre.
- La qualité des tissus à réunir : en effet, au niveau labial la muqueuse est amincie, écailleuse et dystrophique par déficit des glandes sous-muqueuses. De même, la qualité de la peau peut être un indice de l'intensité de l'hypoplasie tissulaire.

La réunion des berges est assurée par la réinsertion et la correction de l'interruption musculaire par le biais de sutures directes, la réunion osseuse étant assurée par une greffe périostée longitudinale à NANCY.

Cette réunion induit obligatoirement une tension des parties molles proportionnelle à la largeur et à l'importance de l'hypoplasie tissulaire. La sangle labio-nasale se comporte alors comme la corde de l'arc que représente le bandeau maxillaire.

Elle exerce donc une pression à direction postérieure s'opposant à la croissance du maxillaire. A court terme, le bénéfice en est positif: la résistance à la poussée de la poutre voméro-septale sur le maxillaire va amener un remodelage et une réorientation du grand fragment en direction du petit fragment, rapprochant ainsi les deux berges osseuses. C'est cet effet qui est recherché lors de la réalisation de l'adhésion labiale. A long terme, la pression sur le squelette maxillaire sera vectrice d'un défaut d'expansion dans le plan sagittal avec réorientation de la croissance dans le plan frontal, comme l'a montré BARDACH.

Le rôle de l'orthopédie sera donc, entre autre, de corriger le seul facteur accessible, la largeur de la fente, afin de minorer les effets de l'hypoplasie tissulaire et donc la tension des parties molles lors de la fermeture.

### **B. But " secondaire " : réunir et rétablir la morphologie.**

Malheureusement, réunir les berges d'une fente ne suffit pas. Comme nous l'avons vu, la désinsertion de l'orbiculaire externe au niveau labial est à l'origine d'une latéralisation du socle nasal entraînant un élargissement avec affaissement de l'orifice narinaire du côté fendu.

Réinsérer l'orbiculaire externe n'est cependant pas suffisant : en effet le cartilage alaire déformé agit comme un véritable ressort à effet de mémoire qui tend à entretenir la déformation.

Cependant, les travaux des équipes japonaises seraient en faveur d'une maturation tardive des cartilages alaires chez le nourrisson..

L'école japonaise (OSADA) s'est alors orientée vers l'utilisation et le port prolongé de conformateurs narinaires afin de retrouver un aspect normal de l'orifice. A côté, d'autres auteurs (ORTIZ-MONASTERIO , ANDERL) prônent une libération chirurgicale du cartilage alaire l'affranchissant des tissus sus et sous-jacent, l'autorisant par là même à adopter et conserver une forme plus physiologique.

Cette immaturité des cartilages de pointe conditionne le calendrier des gestes destinés à corriger la morphologie nasale: les interventions seront réalisées vers la fin du premier mois, ou dès que possible.

## II. PRÉPARATION ORTHOPÉDIQUE A UNE RÉPARATION CHIRURGICALE

### *A. La plaque palatine*

#### 1. Historique

De tout temps, l'objectif des médecins prenant en charge les fentes a été la fermeture de la fente labiale, à visée esthétique, et la fermeture du palais, à visée fonctionnelle.

Ainsi, la première description d'un appareillage de contention externe fût faite par FRANCO en 1561. Les différents systèmes décrits alors étaient utilisés en **post-opératoire** comme traitement adjuvant à la fermeture labiale.

Ce serait en 1790 que DESAULT (CLODIUS) aurait réduit **avant l'intervention** la protrusion pré-maxillaire, chez une petite fille de 5 ans. La suture était ensuite protégée par une contention externe.

Plusieurs auteurs par la suite proposeront des systèmes prenant appui sur un bonnet en utilisant des bandes adhésives afin de rapprocher les berges labiales et réaliser une contention externe (LOUIS, VON BARDELEBEN, FEDERSPIEL) compensant l'absence de continuité labiale : en effet, les chirurgiens avaient constaté depuis longtemps l'action modelante de la lèvre sur le maxillaire, une fois celle-ci refermée et essayaient donc de compenser et/ou renforcer cette action.

Sur le plan palatin, l'utilisation du métal pour la réalisation de dispositifs intra-oraux lourds et complexes (fig. ) limitait leur rôle à celui de prothèse chez l'adulte, et parfois chez l'enfant pour les plus fortunés.

C'est au début des années 50 que Mc NEIL propose un traitement original, par le biais d'un dispositif intra-buccal actif chez le nourrisson, avec deux objectifs :

- L'harmonisation de la forme de l'arcade dentaire.
- La stimulation de la croissance osseuse au niveau des bords de la fente.

Le principe du traitement consiste en l'application sur le palais dur d'une plaque de forme simple y exerçant une pression sous l'influence des mouvements de succion du nourrisson. Cette plaque a pour moyen de rétention des tiges extra-buccales reliées à un bonnet par un ruban.

La croissance et l'harmonisation sont stimulées et guidées par la mise en place à intervalles réguliers (tous les 15 jours environ) d'une nouvelle plaque réalisée à partir du modèle de plâtre d'origine, que l'on modifie progressivement. Cette modification est obtenue par section du modèle et



rotation des fragments autour de deux points fixes qui sont le plus souvent tubérositaires.

Par la suite, la technique a été légèrement modifiée et les tiges extra-buccales remplacées par des prolongements de la plaque en forme de boutons situés au niveau des commissures. La rétention était ainsi suffisante et le maniement de l'appareil plus facile pour le mettre en bouche.

NORDIN, en 1953 apporte une contribution originale en utilisant le ressort de COFFIN, réalisant une expansion en éventail antérieur et en 1956, la contention est assurée par greffe osseuse. Par la suite, NORDIN supprime complètement les tiges extra-buccales, la rétention par simple succion étant suffisante.

A Munich, en 1958, DERISCHSWEILER utilise un vérin pour l'expansion, celui-ci est maintenu par des guides qui ne permettent pas l'expansion en éventail antérieur.

En 1963, OHLSON à Göteborg, utilise un vérin antérieur, un axe de rotation postérieur.

A la même époque, PSAUME utilise un vérin antérieur sans guide avec un simple fil postérieur jouant le rôle d'axe pour réaliser une expansion en éventail antérieur ; la rétention est assurée par pression de la langue. Ce traitement n'est alors utilisé que dans les formes étroites où l'endognathie est présente avant l'intervention chirurgicale ; il n'est débuté qu'à partir de l'âge de 4 mois.

A partir de 1962, un certain nombre d'auteurs (DERISCHSWEILER, OHLSON et JOHANSON) abandonnent ces méthodes que l'on pourrait dire mécaniques, parce que certains d'entre eux ont rencontré des récives. A l'opposé, d'autres auteurs (NORDIN, CRONIN, ROSENSTEIN et PSAUME) montrent la

persistance des bons résultats à long terme dans les formes étroites traitées par expansion pré-opératoire et contenues par une greffe costale.

Personne ne nie à cette époque l'effet immédiat des expansions pré-opératoires, mais le problème qui se pose est celui de la contention et de la croissance post-opératoires.

A partir de 1966, un certain nombre d'auteurs montrent que l'on peut **guider** la croissance sans expansion mécanique, en commençant très tôt le traitement et en utilisant une simple plaque palatine à laquelle on fait subir des retouches vestibulaires et palatines, ou en utilisant une plaque palatine dont la partie alvéolaire est en résine molle (HOTZ, LABISZEWSKA et PISULSKA). Ces techniques de guidage apportent des résultats intéressants et sont associées, par certains, à l'expansion pré-opératoire dans les mauvais cas.

## 2. Objectifs de la plaque palatine

### a. Modifications liées à la fente(fig.64)

Dans les fentes totales, la solution de continuité est à l'origine de deux phénomènes :

- Une asymétrie du grand fragment interne, par rapport au petit fragment externe, en relation avec une poussée voméro-septale asymétrique et une modification des contraintes musculaires de la sangle buccale interrompue. La rupture de la clef de voûte antérieure autorise la dislocation de la berge interne :

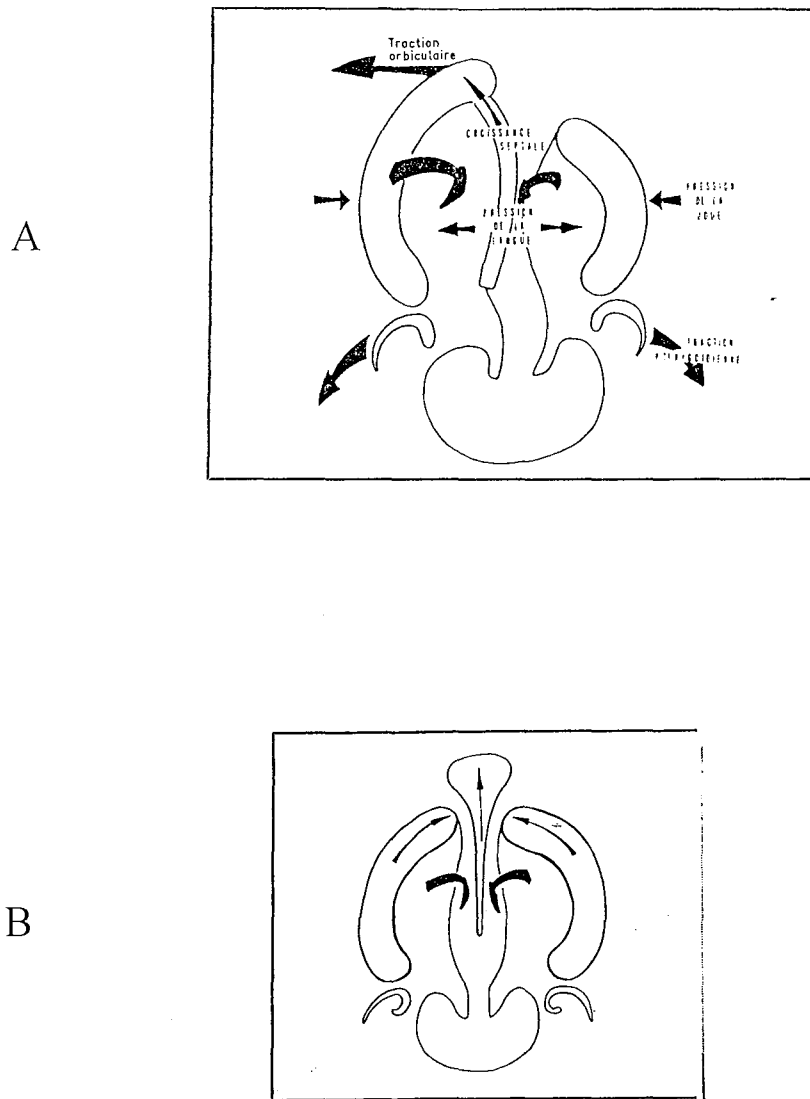


Figure 64: La déformation du maxillaire dans les fentes unilatérales (A) et bilatérales (B)

- Le grand fragment s'horizontalise en se couchant dans la fente en l'absence de contre tension, se vrille sur lui même, refoulant le pré-maxillaire selon un axe oblique en ascension antéro-interne (WOOD). De plus, sa fente entraîne une bascule de l'épine nasale du côté sain en attirant la sous-cloison.
- Le petit fragment, séparé de la clef de voûte antérieure et privé de la poussée voméro-septale, se retrouve en dehors, en arrière et en haut, livré à la pression du moignon musculaire externe ramassé sur la berge osseuse.

Ces modifications vont, sous l'effet de la croissance, donner une déformation convergente, sur toute la longueur de la fente ou sur une partie seulement (en général antérieure), à l'origine d'un collapsus des deux fragments et d'un défaut de croissance du fragment externe se retrouvant alors en retrait par rapport au fragment interne.

- Une modification de l'action de la langue. Dans des conditions normales, la langue, située plutôt en arrière chez le nourrisson, exerce une pression sur les parois de la cavité buccale à l'origine de la croissance de celle-ci, au niveau maxillaire et surtout au niveau de la voûte palatine.

Chez l'enfant atteint de la fente, la langue tend à s'engager dans la fente et adopte une position plus antérieure tout en se latéralisant. Ce faisant, la langue modifie la répartition des pressions nécessaires à la croissance de la cavité buccale et empêche l'abaissement des lames palatines. De plus, ce fonctionnement asymétrique peut conduire à une claudication linguale et à des troubles du comportement oral (praxie linguale). De même, les déformations du vomer et des lames palatines

sont en partie dues, selon EPOIS, à l'ascension de la pointe de la langue dans les fosses nasales.

b. Objectifs des plaques palatines

La plaque palatine a donc pour rôle de prévenir les modifications entraînées par la fente totale.

Le premier rôle de la plaque est **d'obturer la fente** :

- Elle fournit un repère à la langue, permettant ainsi un réalignement de la posture linguale et une redistribution des poussées exercées par celle-ci.
- La langue ne venant plus s'interposer dans la fente, la plaque permet donc l'abaissement des lames palatines.
- Enfin, en restaurant la séparation entre voies respiratoire et digestive, la plaque facilite l'alimentation.

Le second rôle de la plaque palatine est par l'utilisation de différents systèmes, **la prévention** ou le traitement du collapsus des deux fragments et **le guidage** de la croissance afin de se retrouver dans la position idéale d'affrontement des deux fragments alvéolo-palatins lors du temps de fermeture définitive aux environs du 5<sup>ème</sup> – 6<sup>ème</sup> mois.

### 3. Différents concepts de plaque palatine

On distingue deux grandes catégories de plaques : celles dites neutres, par opposition à celles dites actives qui utilisent différents systèmes ou principes pour modifier la forme des maxillaires et guider leur croissance.

a. La plaque neutre(photo 1)

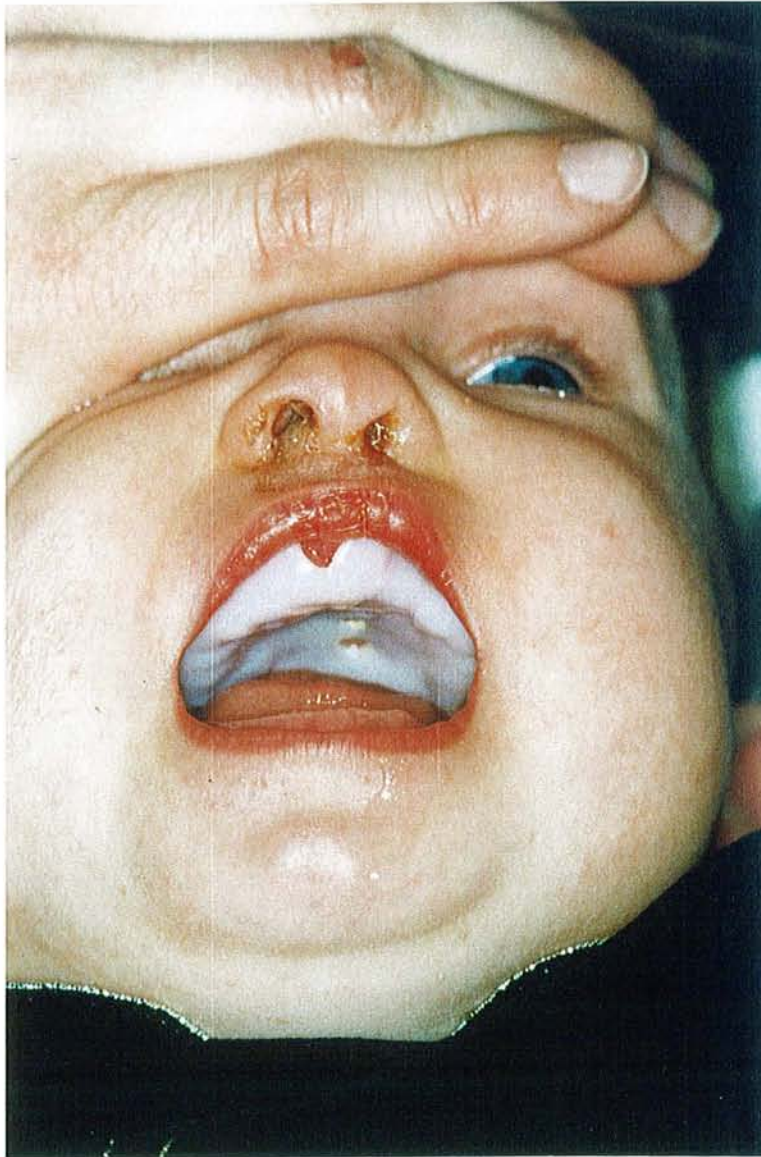

Photo 1: plaque palatine neutre

Il s'agit d'une plaque palatine simple, dépourvue de tout appendice ou accessoire pouvant agir sur celle-ci et sur les fragments maxillaires.

Moulant le palais et obturant la fente palatine, sa contention est assurée par les mouvements de succion du nourrisson.

Utilisée dans les fentes non déformées (absence de collapsus des deux fragments, ou à l'inverse, largeur excessive de la fente) son rôle est triple :

- **Libération** de la langue, en lui servant de repère
- Par l'obturation de la fente, **amélioration** de l'alimentation et **favorisation** de l'abaissement des processus palatins.
- Enfin, par les pressions exercées par la plaque, lors des mouvements de succion, sur les berges osseuses des deux fragments, il y a **stimulation** de l'ostéogénèse périostée.

#### b. Les plaques activées

Elles sont utilisées essentiellement dans les fentes affectées de déformation convergente. On peut distinguer deux modes différents d'activation.

- Le premier est mécanique : après la prise d'empreinte, la plaque réalisée est sectionnée, séparant le moule du petit et du grand fragment.

Deux grand cas de figure peuvent alors se rencontrer :

- La fente est convergente sur toute sa longueur : un vérin dont la direction est perpendiculaire à l'axe du petit fragment, sera noyé dans la plaque






Photo 2: Vérin simple




Photo 3: Vérin éventail



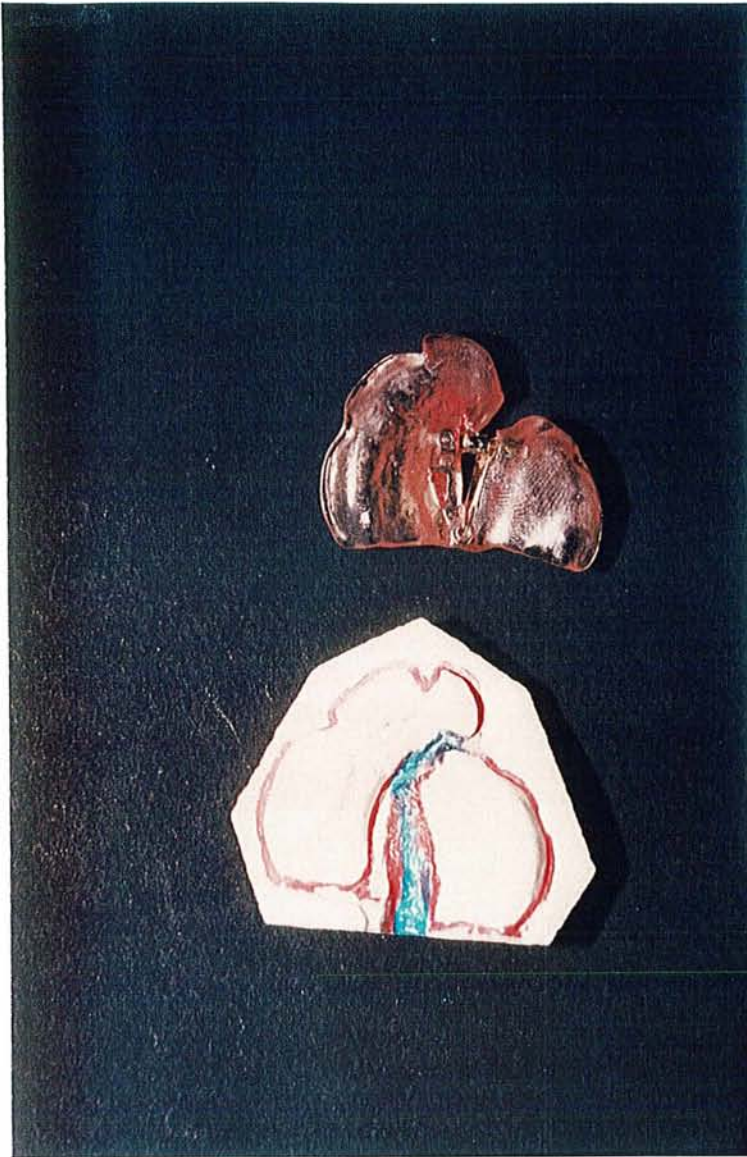
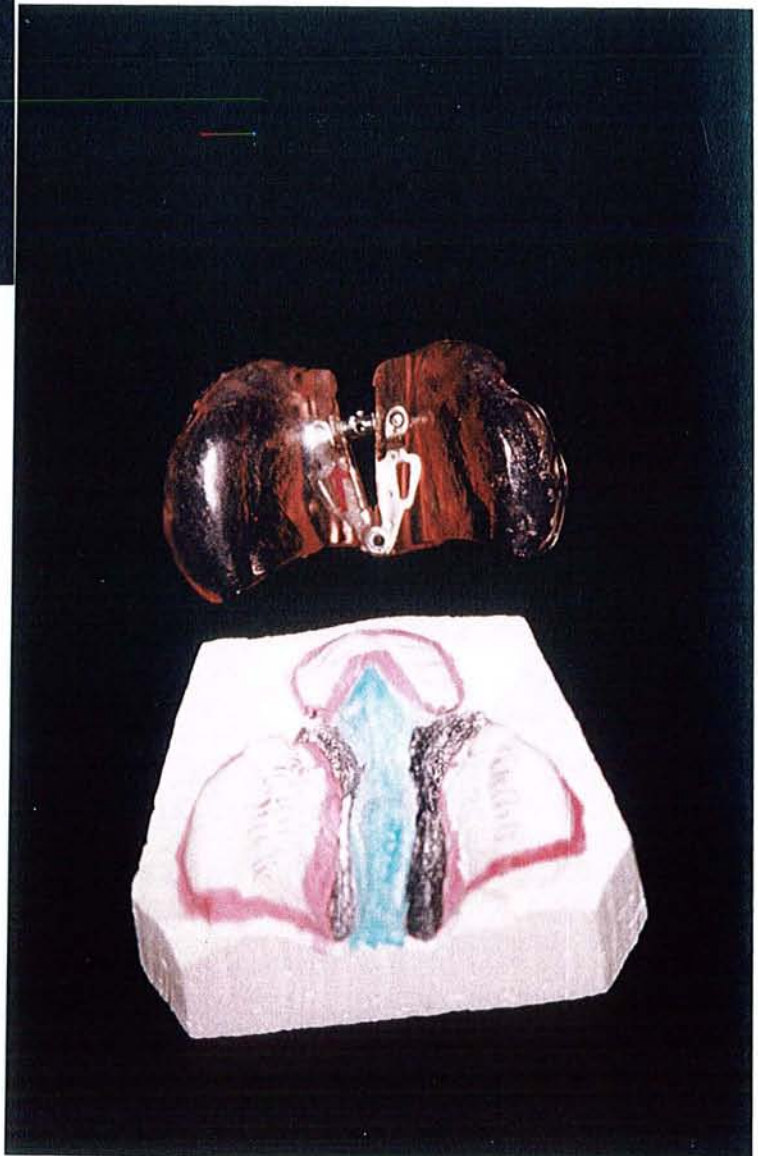


Photo 4: plaque activée par vérin éventail pour fente totale uni-latérale

Photo 5: Plaque activée par vérin éventail pour fente totale bilatérale



de façon à pouvoir agir symétriquement sur chaque fragment réalisant une expansion globale.

- La fente n'est convergente que sur sa partie la plus antérieure. Une fois fendue, la plaque sera solidarisée postérieurement par une pièce métallique jouant le rôle de centre de rotation. Le vérin sera positionné antérieurement, de façon à agir sur la partie antérieure de la fente essentiellement, réalisant une expansion antérieure en éventail(photo 2,3,4,5).

L'activation des vérins se fait progressivement entre une et plusieurs fois par semaine. Une fois atteinte la position souhaitée, une phase de consolidation et de maintien est assurée par la réalisation d'une plaque neutre.

- Le second a pour but de guider la croissance au moyen de deux techniques différentes :
  - La méthode employée par HOTZ depuis 1969 s'appuie sur une plaque palatine constituée d'un noyau central dur et de parties latérales en résine molle. Les zones rigides sont placées dans les endroits où la fente ne doit pas croître. Les zones souples sont formées selon l'aspect souhaité du maxillaire au moment de la fermeture. En fraisant à intervalles réguliers la partie interne de cette résine molle, on oriente en principe la croissance vers la zone de plus faible résistance. La plaque sert également à l'obturation fonctionnelle de la fente, à l'expansion, à la contention post-opératoire.
  - La méthode dite des "chambres à vides" : à partir de l'empreinte réalisée on constitue un moule modifié par l'emploi de cire à modeler aidant à

préformer la cavité représentant le mouvement à donner au grand fragment.

La plaque réalisée donnera une impression de correction anticipatoire de l'aspect final souhaité. Dans cette conception, il est primordial de conserver l'étanchéité de la chambre à vide ainsi rajoutée dans toute la périphérie de l'évidement. Malheureusement, si le résultat morphologique semble satisfaisant, il s'avère qu'il est plus dû à l'épaississement du revêtement muqueux attiré dans la chambre à vide qu'à une croissance et un redressement de l'os. Autrefois employée à Nancy, cette technique a été abandonnée.

#### **4. L'Ecole Nancéienne**

##### **a. Le matériel employé**

Actuellement, l'Ecole Nancéienne utilise deux types de plaques palatines :

- Les plaques neutres en l'absence ou après correction des déformations convergentes, comptant sur la stimulation de l'ostéogénèse périostée pour obtenir une croissance des fragments. Ces plaques sont également utilisées en post-opératoire, afin de pérenniser le résultat le temps d'acquérir la cicatrisation et la consolidation.
- Les plaques activées par un vérin dans le cas des fentes convergentes.

A part, se situent les fentes de largeur excessive et/ou bilatérales avec protrusion du pré-maxillaire pour

lesquelles seront réalisées des plaques avec pose d'une traction élastique que nous étudierons un peu plus loin.

b. Modalités d'emploi et de conception des plaques palatines.

- Elles doivent impérativement s'adapter aux structures anatomiques formant le maxillaire : freins latéraux, freins sagittaux, tubérosités postérieures, vomer ; ceci permet d'éviter des lésions muqueuses dont la cicatrisation requiert une dépose provisoire de la plaque, entraînant des difficultés d'alimentation ainsi qu'une détérioration des résultats acquis.
- Le renouvellement des plaques s'effectue toutes les 5 à 6 semaines dans la mesure où l'enfant grandit, et pas la plaque. Lorsque la plaque comporte un vérin, un contrôle est préférable tous les 15 jours.
- L'activation des plaques comportant un vérin se fait de  $\frac{1}{4}$  à  $\frac{3}{4}$  de tour par semaine, en fonction de la durée d'orthopédie active, mais également en fonction de l'ancrage existant (cas des fentes labio-alvéolaires).
- L'hygiène buccale et l'entretien de la prothèse pré ou post-opératoire demandent une rigueur certaine. Une demi-heure après chaque biberon ou prise alimentaire est à consacrer à ces activités.
- Dans les fentes totales, une plaque palatine de protection est mise en place 24 à 48 heures après l'intervention et maintenue pour une durée de 1 à 2 mois.

## ***B. L'Adhésion labiale***

### ***1. Historique - Evolution***

Comme son nom l'indique, il s'agit d'un geste d'adhésion labiale chirurgicale.

On peut la considérer comme l'aboutissement de l'évolution des différents systèmes de compression orale développés au fil du temps. En effet, de tout temps, l'objectif des médecins a été de se trouver dans la meilleure situation possible de fermeture des fentes. L'objectif premier était donc la diminution de largeur de la fente et le rapprochement des lèvres.

En 1768, LOUIS, chirurgien français, attribuait l'espacement des deux berges, non pas à une perte de substance, mais plutôt à la rétraction d'origine musculaire. Par conséquent, il préconisait " un bandage d'unification pour accoutumer le patient aux inconvénients " avec l'aide d'un bonnet. Il réfutait la suture parce qu'" elles aggravaient seulement le mouvement de rétraction et que c'était ce mouvement qui devait être combattu ".

CHAUSSIER, autre chirurgien français, dessina en 1776 un bandage pour les fentes labiales dont il clamait qu'il " obtiendrait un plus grand nombre de guérisons en dépit des mouvements continus des petits patients ".

D'autres opérateurs dessinèrent d'ingénieux systèmes de compression mécanique. Ainsi, DORRANCE, nous montre un exemple attribué à Félix Léonard VAN CAMP (1802-1855), dont l'usage a du être assez sévèrement limité par l'impossibilité des tissus mous à supporter la pression nécessaire pour mobiliser les fragments du maxillaire divisé .

BARDELEBEN, chirurgien allemand, faisait la démonstration d'une bande de compression par dessus la lèvre fendue, qui était ancrée à un bonnet .

En 1907, G.V.I BROWN préconisait l'usage spécifique d'une traction par bande adhésive pour amener les deux parties dans une position plus normale avant l'opération. Il affirmait trois arguments pour l'utilisation de cette traction extra-orale :

- Elle prévenait l'accroissement de la déformation.
- En recouvrant la difformité, le choc était moins grand pour la mère.
- Il pensait que l'enfant s'alimentait mieux.

Il préconisait l'application de cette traction collée pendant les deux semaines précédant l'opération – dans la mesure où la peau parvenait à tolérer l'application des adhésifs - , période trop courte pour pouvoir générer un déplacement conséquent des deux fragments. Il semble que BROWN n'ait finalement pas poursuivi cette technique.

Ce n'est qu'en 1954, que Mc NEIL donna un nouvel élan à la contention externe : " les conditions approchant la perfection physiologique et anatomique devraient être atteintes à l'âge le plus précoce possible ". Afin d'atteindre cet objectif, il préconisait l'association d'un système intra-oral (cf. supra) à un système de contention externe. Cependant les systèmes de contention externe étaient d'une efficacité modérée, associée à des contraintes importantes.

De plus, comme le fait remarquer MILLARD en 1964, dans les fentes incomplètes avec la présence d'une bande de SIMONART, l'écart entre les deux fragments est plus étroit avec moins de tissu manquant et habituellement une distorsion nasale moindre. Il évoque alors le cas d'une fente particulièrement sévère et pour laquelle il préféra, plutôt que compromettre le résultat final en forçant sa technique de rotation-avancement, se limiter à une première étape plus simple d'approximation du tiers

supérieur de la lèvre fendue. Il préconise de réaliser ce geste suffisamment haut sur la lèvre afin d'éviter la destruction des repères naturels.

Dans son esprit, l'union partielle de la lèvre aidera à modeler la distorsion maxillaire et ainsi obtenir un meilleur alignement des deux fragments en s'aidant de l'orthodontie. L'usage d'un greffon osseux permet le maintien des deux extrémités en bonne position.

De plus, ce geste ne limitait aucunement les possibilités de fermeture labiale, bien au contraire.

Dans le même temps, JOHANSSON, suggérait l'usage de cette procédure de façon courante afin d'obtenir une couverture idéale pour la greffe osseuse sous-jacente réalisée pour la fermeture du palais antérieur.

RANDALL, en 1965, décrit une approximation plus large des deux lèvres, toujours dans la partie supérieure, son objectif étant de replacer les fragments dans une position plus normale et de minimiser la tension avant la réparation définitive. En convertissant une fente labiale complète en une fente incomplète, il vise à remodeler les structures osseuses sous-jacentes, à réduire la tension dans la déformation nasale.

L'apport majeur de RANDALL à la lip-adhésion est la suture du plan musculaire recouverte sur ses faces, cutanée et muqueuse, par deux lambeaux triangulaires. Ainsi, cette véritable mise en force du sphincter orbiculaire par son faisceau externe permet une approximation cutanée sur une plus grande longueur et transforme la simple adhésion labiale de préparation à la fermeture définitive en une quasi-fermeture de la lèvre.

La suture musculaire autorise également un meilleur et plus durable repositionnement de la base alaire dans le but de mieux conformer l'orifice narinaire déformé. De plus, elle ouvre la perspective d'un meilleur repositionnement des

muscles de la lèvre et du nez de côté atteint, par le biais de larges décollements des plans musculaires concernés, autorisant ainsi une mobilisation plus facile de ces masses alors mobiles, et donc une diminution de la tension sur les sutures.

RANDALL, applique cette technique aux fentes complètes unilatérales.

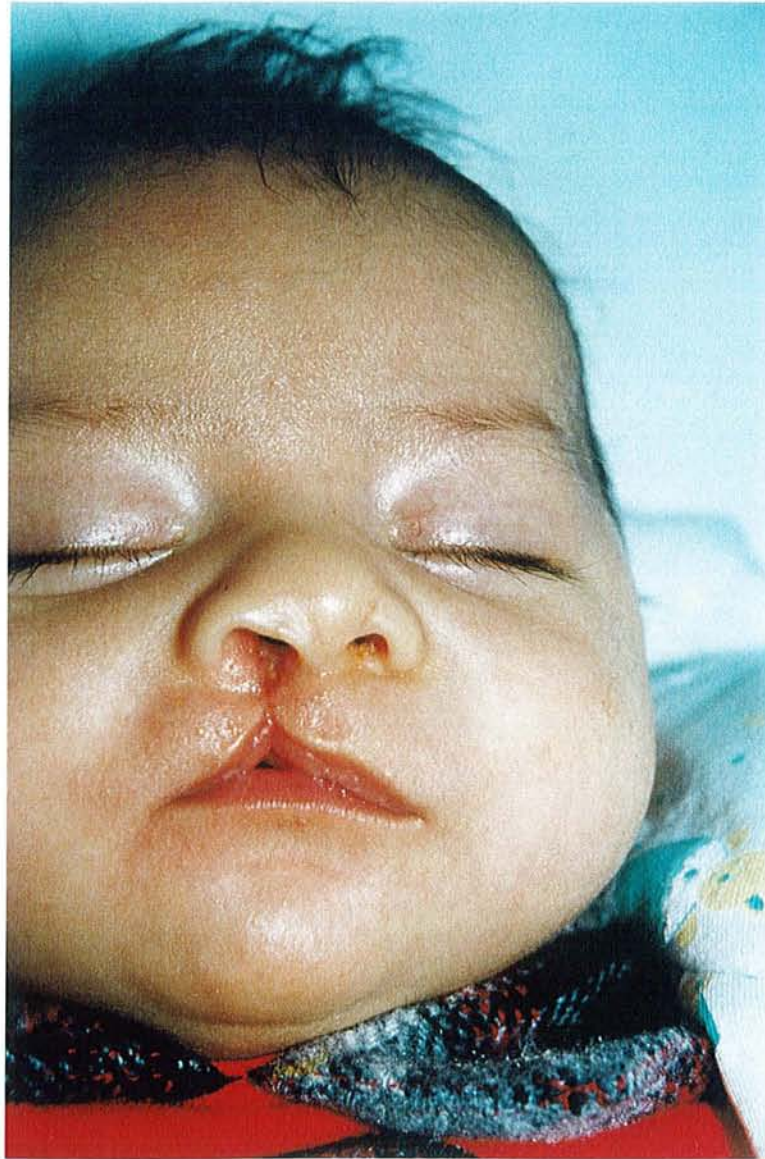Plus tard, MILLARD développe le geste en y incorporant des corrections nasales : il utilise la muqueuse du vermillon sur la berge de l'élément latéral de la fente pour tailler un lambeau en L, à base postérieure, près du maxillaire, qu'il va positionner en haut, dans le vestibule narinaire, le long de l'orifice piriforme. Ceci permet ainsi d'apporter du tissu supplémentaire dans une région où brides et brièveté sont courantes, nécessitant des plasties (en Z, en double Z, en V-Y) ou des greffes cutanées .

L'ensemble de ces techniques repose sur deux fondamentaux :

- La réalisation de l'adhésion labiale dans la partie supérieure de la lèvre par la mise en force du faisceau externe de l'orbiculaire, permettant ainsi un meilleur repositionnement du socle nasal et une meilleure conformation du cartilage alaire et donc de l'orifice narinaire(photo 6).
- L'association avant et/ou après sa réalisation à des traitements orthopédiques par plaques palatines, avant la réalisation de la fermeture définitive.

En opposition à cette philosophie s'érigait une autre école en 1965, par la voix de WALKER et de son équipe du New Jersey ; confrontée aux mêmes problèmes de largeur excessive de la fente, la fermeture de la lèvre en deux temps s'était imposée, mais sur d'autres considérations, essentiellement d'ordre cicatriciel, sur la base d'un double **credo** :





**Photo 6:** L'adhésion labiale doit être réalisée dans la partie supérieure de la lèvre afin de repositionner le socle nasal par la mise en force du faisceau externe de l'orbiculaire.

- Un tissu cicatriciel agit sur la croissance des os jeunes.
- Un changement dans la direction de traction des muscles entraîne des irrégularités dento-faciales pour 3 raisons :
  - L'os jeune est sensible aux forces faibles qui s'exercent sur lui.
  - L'angle d'approche et d'attache des muscles détermine l'importance et la direction de leurs forces.
  - L'examen du résultat dento-facial de 12 cas de fentes totales larges traités d'après ces principes montrait des résultats très satisfaisants.

Ces auteurs, considéraient qu'aucun de leurs prédécesseurs dans la littérature n'avait démontré l'effet modelant de la lip adhésion dans la partie supérieure de la lèvre, d'autant plus qu'ils utilisaient l'orthopédie associée, ce qui semblait confirmer que le but n'était donc pas atteint, en dépit des décollements tissulaires réalisés.

Cette équipe proposait donc une technique de fermeture en deux temps atraumatique, sans décollement des tissus mous ni désinsertion musculaire.

L'adhésion labiale est ici basée sur deux lambeaux bilatéraux du vermillon basculés vers le bas et suturés ensemble. Il s'agit donc d'une adhésion au bord libre de la lèvre.

Ainsi, cette technique permettait de modeler doucement la zone prémaxillaire vers la ligne médiane et le segment latéral s'orientait vers une arche de forme presque idéale. La fermeture définitive était réalisée 6 à 12 semaines plus tard, sans décollement ou dissection particulière, lorsque les différents tissus avaient atteint des dimensions suffisantes, et que la trame osseuse sous-jacente s'était

orientée d'elle-même de façon satisfaisante pour le chirurgien et l'orthodontiste.

En évitant donc les cicatrices liées aux décollements, ainsi que le changement d'environnement musculaire en relation avec la réinsertion hasardeuse des muscles désinsérés, les auteurs espéraient la pleine expression du potentiel de croissance des tissus qui n'avaient pas été altérés.

Il semble que ce raisonnement n'ait alors pas rencontré beaucoup d'écho puisqu'en 1978, MEIJER reprenait son bâton de pèlerin afin d'expliquer la différence philosophique, que beaucoup n'avaient pas compris. Reprenant les résultats d'une série de 50 cas, il retrouvait une approximation des fragments maxillaires, une croissance des éléments labiaux dans toutes les dimensions avec une meilleure définition et un meilleur positionnement des points de repère à la réparation labiale associés à un meilleur alignement des segments musculaires, un redressement de la columelle et une incurvation de la narine...à des degrés variables ! Il insistait sur l'absence de cicatrices.

Dans cet article, MEIJER soulignait ainsi les points faibles de sa technique :

- Elle n'apportait rien de plus qu'un traitement orthopédique par plaques, moins agressif,
- Elle ne modifiait la forme de l'orifice narinaire que de façon aléatoire et peu reproductible,

soulignant du même coup l'avantage d'une **adhésion labiale située sur le haut de la lèvre** : repositionner le socle nasal dans une position plus normale, favorisant ainsi un remodelage de l'orifice narinaire du côté atteint.

## *2. L'adhésion labiale de l'école nancéienne*

Elle est réalisée à la 3<sup>ème</sup> semaine de vie :

- Elle pourrait, selon certains auteurs, bénéficier ainsi **du collagène de type IV** du nouveau-né, riche en mucopolysaccharides, présent pendant le 1<sup>er</sup> mois de vie et procurant une cicatrice **sans rétraction** (COHEN), au contraire du collagène de type I riche en fibroblaste,
- Après une première période de traitement orthopédique par traction élastique, afin de bénéficier d'un rapprochement précoce et d'un meilleur positionnement des fragments , et ainsi obtenir une fermeture avec le moins de tension possible.

Comme nous l'avons déjà vu, le cartilage alaire ne ferait l'acquisition de sa structure définitive que quelques semaines après la naissance, se trouvant ainsi accessible à une action modelante par contrainte prolongée.

L'intervention consiste en la réalisation des deux lambeaux triangulaires(photo 7) à base inférieure sur le prémaxillaire et supérieur du côté fendu. L'orbiculaire externe est alors désinséré par le biais d'un décollement sous périoste sur le bandeau maxillaire du petit fragment afin de faciliter sa mobilisation et son glissement vers l'intérieur et donc le repositionnement du socle nasal(photo 8).

L'orbiculaire externe n'est pas mobilisé en sous-columellaire.

Avant la fermeture en trois plans (vestibulaire, musculaire et cutané), le geste peut-être complété par une dissection péri-nasale **inter-cutanéocartilagineuse**.

La reprise du traitement orthopédique se fera à l'ablation des fils cutanés, 7 jours plus tard.



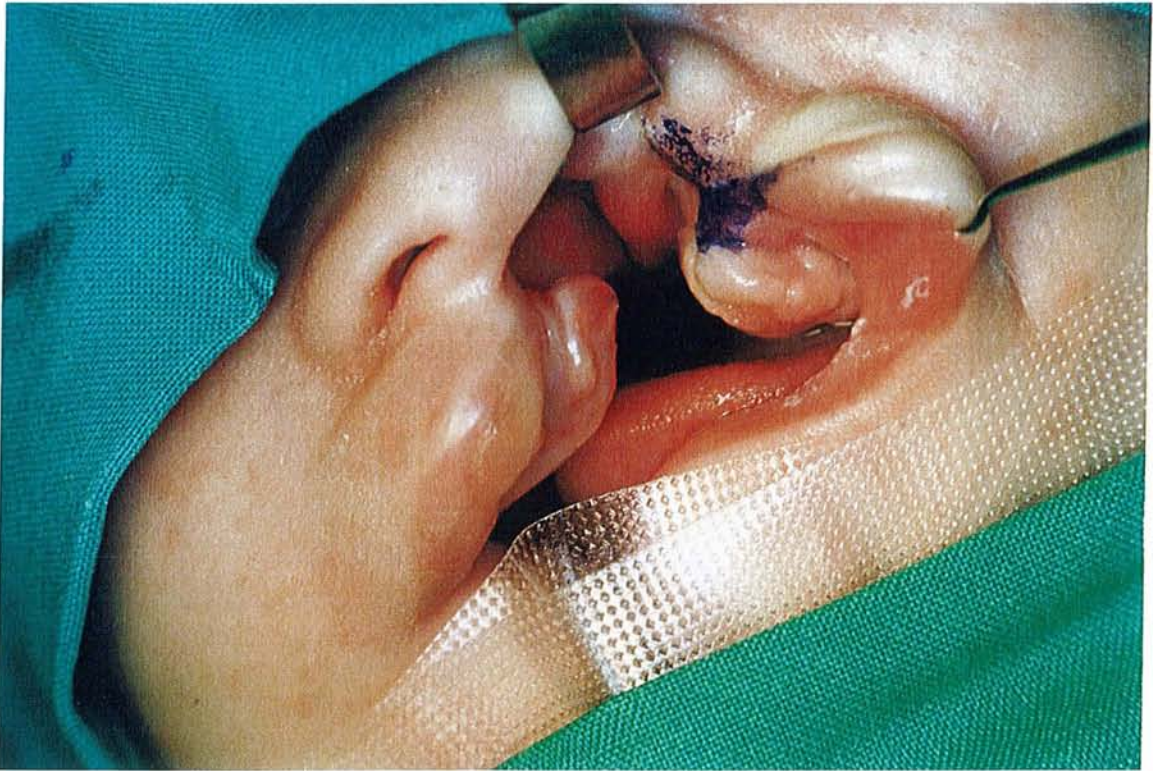


Photo 7: Adhésion labiale: tracé

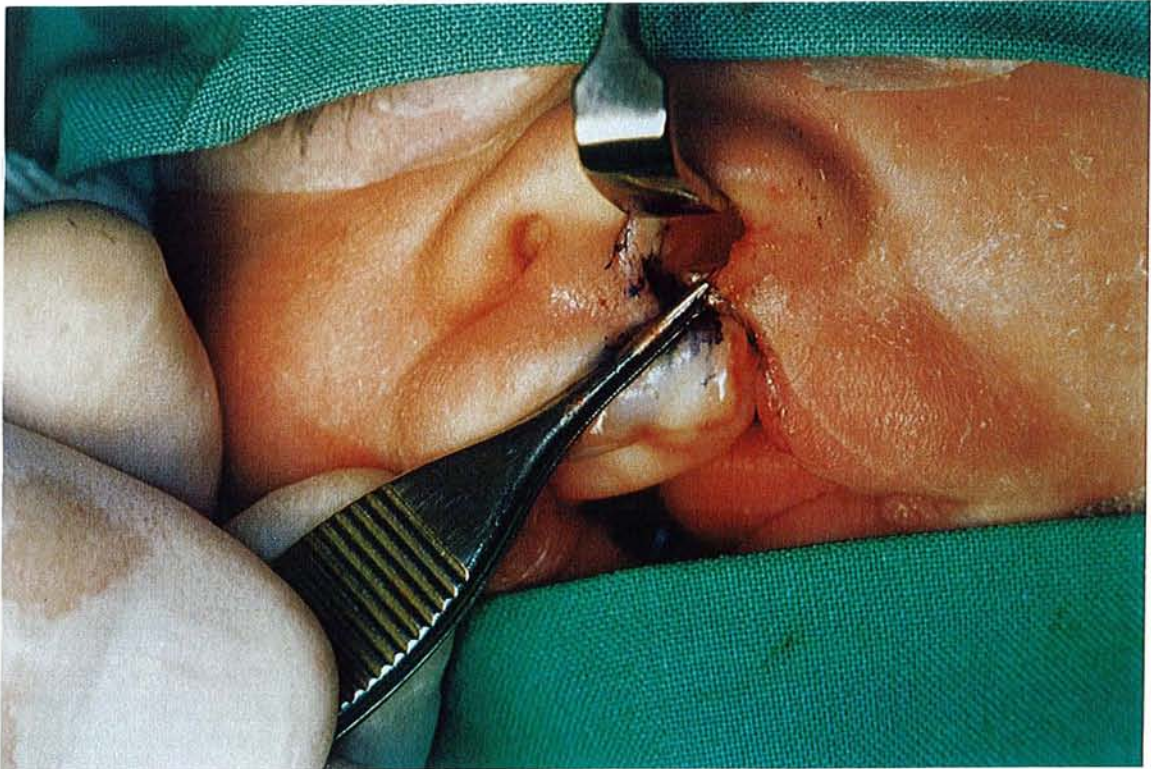


Photo 8: Adhésion labiale: le faisceau externe de l'orbiculaire

### *C. La dissection péri-nasale*

Ce geste réalisé dans le même temps que l'adhésion labiale, vient la compléter. Il s'appuie sur deux bases :

- Anatomique : comme nous l'avons déjà vu, au niveau des ailes du nez et de la columelle, le cartilage alaire est très adhérent à la peau, elle-même très épaisse.
- Histologique : nous avons également évoqué le fait que le cartilage alaire n'acquiert sa structure définitive que quelques semaines après la naissance, ce qui le rendrait accessible à une action modelante sous l'effet d'une contrainte prolongée.

Si la contrainte prolongée est en grande partie fondée sur l'adhésion labiale et le repositionnement du socle nasal, il s'avère que la peau, par sa mémoire et sa forte adhérence aux cartilages alaires, peut être à l'origine d'un échec partiel.

C'est pourquoi certains auteurs (ORTIZ-MONASTERIO, ANDERL), plaident en faveur d'une dissection menée entre la crus latérale et la peau la recouvrant, jusqu'au dôme. Ainsi libéré des contraintes liées à ses relations étroites avec l'étoffe cutanée, le cartilage peut glisser plus librement par rapport à la peau et adopter plus facilement la forme que l'on souhaite lui voir prendre.

Cependant, l'association de la dissection péri-nasale et de l'adhésion labiale ne représente pas toujours la panacée. On peut alors être amené à adjoindre un conformateur nasal.

Il semble que ce soit OSADA en 1968 qui, le premier, utilisa des prothèses en silicone pour réaliser une conformation narinaire intra et extra-nasale. Par la suite MATSUO, en 1989, et toute l'école japonaise développèrent un protocole de conformation narinaire post-chirurgicale, après avoir constaté

les échecs relatifs de la chirurgie seule dans ce domaine. Toujours basé sur l'immaturation des cartilages alaires, qu'il prenne appui sur une plaque palatine ou sur la narine controlatérale, il est mis en place dans les suites immédiates d'une fermeture précoce de la lèvre. Il est laissé en place pendant une période longue (de 3 à 6 mois selon les auteurs) de façon permanente.

Cette conformation narinaire est essentiellement utilisée en Asie, et seulement dans quelques centres, et une étude récente concluait à une efficacité certaine (YEOW).

Ce conformateur narinaire est utilisé par l'Ecole Nancéenne en adjonction post-opératoire à l'association de la lip-adhésion à la dissection péri-nasale chaque fois que cela s'avère nécessaire(photo 9).

#### *D. La traction élastique*

A côté des problèmes de croissance déviante, auxquels répondent les plaques palatines et l'adhésion labiale, existe une autre conséquence de la croissance, spécifique aux fentes totales bilatérales : la protrusion du pré-maxillaire.

Celle-ci est la résultante de l'action d'une poussée voméro-septale libérée de toute contrainte des jambes de force latérales au niveau prémaxillaire. La bilatéralité de l'interruption de continuité, tant au niveau osseux qu'au niveau labial, entraîne une progression du pré-maxillaire vers l'avant et vers le haut, avec raccourcissement de la columelle, laissant derrière lui chaque fragment maxillaire qui ne bénéficie plus de cette même poussée.

Le décalage entre le prémaxillaire propulsé, parfois en rotation et en déviation, peut s'avérer considérable avec les berges des segments latéraux, rendant la réparation très malaisée en l'absence de préparation orthopédique de reposition du segment central.



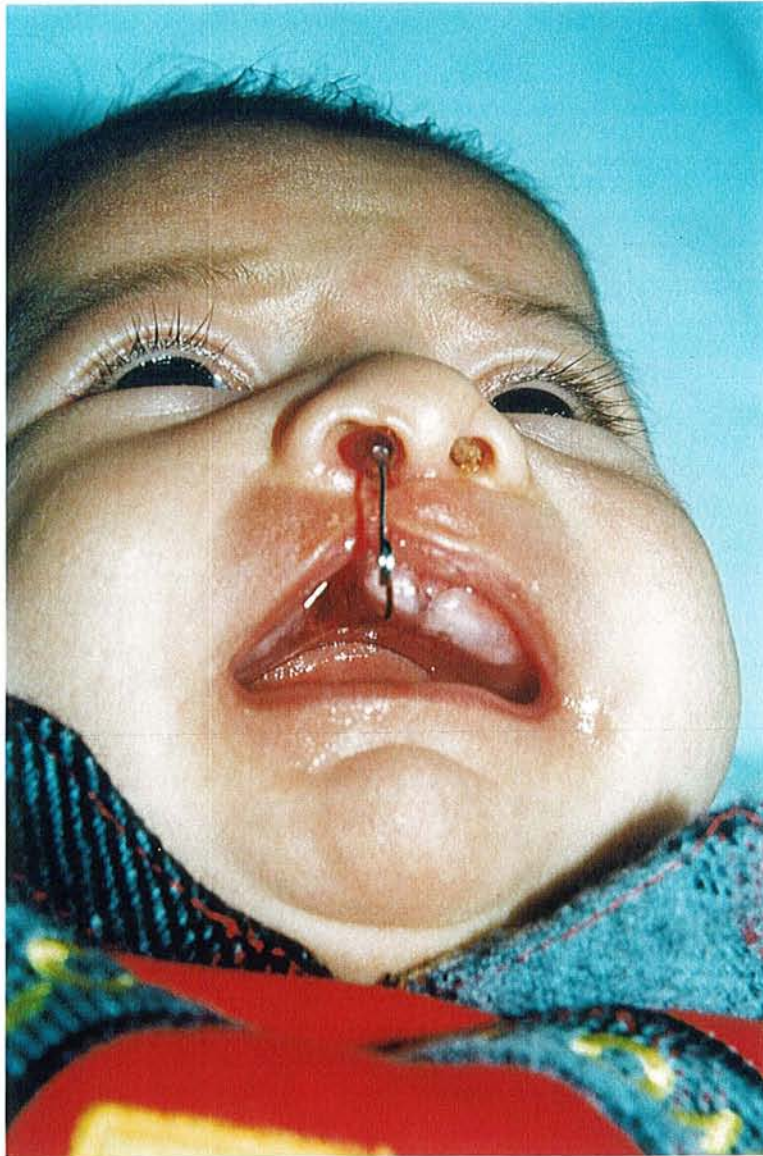


Photo 9: Conformateur narinaire prenant appui sur la plaque palatine



## 1. Historique

Nous ne reviendrons pas sur les différents systèmes de contention externe déjà cités plus haut. Ils étaient employés de la même façon pour la réduction de cette protrusion.

L'avènement de la plaque palatine ne modifia que peu les données concernant le pré-maxillaire dans les fentes bilatérales.

L'innovation viendra par GEORGIADÉ qui, en 1968, propose un système de traction intra-orale du pré-maxillaire après avoir constaté l'inefficacité, voire la nuisance des différentes tentatives de traitement de cette projection du pré maxillaire, par section et/ou repositionnement du vomer (CRONIN, KAHN). Les résultats de ces procédures menaient à une instabilité du pré-maxillaire avec bascule linguale et malposition incisive consécutive.

GEORGIADÉ décrivait un système basé sur la mise en place d'une broche de KIRSCHNER, par voie transjugale sous anesthésie locale, dans les portions postérieures des deux maxillaires, à distance des bourgeons dentaires. Une autre broche était insérée dans le pré-maxillaire dans la région de l'angle naso-labial. Ces deux broches étaient reliées par des bandes élastiques qui constituaient la traction. Il concluait que ce montage semblait avantageux dans les tentatives de recul du pré-maxillaire, qu'il pouvait être utilisé en pré ou post-opératoire, et se basait sur le traitement réussi de deux enfants.

Trois ans plus tard, GEORGIADÉ, décrivait une modification de son système dans le but de refermer la fente bilatérale en un temps. Il remplace la broche pré-maxillaire par une fronde de dacron passant dans les tissus mous, comme la broche remplacée, et s'appuyant sur l'os alvéolaire pré-maxillaire. Les deux extrémités du système sont également reliées par des bandes élastiques. GEORGIADÉ s'appuie sur au moins trois cas satisfaisants présentés dans la publication.

En 1975, LATHAM et GEORGIADÉ, modifient encore le système, adjoignant à une plaque palatine une vis coaxiale à la fente,

transfixiant le pré-maxillaire d'arrière en avant et reliée à un câble ancré sur la plaque, afin de rétro-tracter progressivement ce dernier en arrière.

LATHAM en 1980, appliqua le même mécanisme aux fentes unilatérales, prenant appui sur l'extrémité interne du grand fragment et sur la tubérosité du petit fragment. L'ensemble étant fixé par une plaque dont la contention était assurée par une fixation directe dans le maxillaire au moyen d'épingles.

En 1987, c'est encore LATHAM qui simplifia le système sans sacrifier à l'efficacité. Il modifia la plaque, qui prenait appui sur les maxillaires, en lui adjoignant des crochets permettant de fixer une traction élastique.

Cette dernière était fixée en avant à une broche en situation pré-vomérianne. Le système comprenait deux tractions élastiques systématiques dont la tension était estimée à 80g.

## **2. L'Ecole Nancéienne**

A Nancy, la traction élastique est utilisée selon les principes développés par LATHAM, sous une forme simplifiée élaborée par Mr COING, prothésiste du service. Elle trouve son indication dans deux cas :

- Le premier, classique, est celui de la fente totale bilatérale avec maxillaire projeté en avant. Elle reste en place 2 à 3 semaines, jusqu'à l'adhésion labiale. Une plaque palatine de contention prendra le relais 7 jours plus tard(photo 10,11).
- Le second, moins classique, correspond aux cas des fentes totales unilatérales trop larges pour être accessibles à une adhésion labiale directe. Nous appliquons la technique décrite par LATHAM en 1980, en remplaçant la vis par une traction élastique, toujours dans le but de rapprocher les deux parties osseuses de la fente. Appliquée quelques jours après la naissance, elle

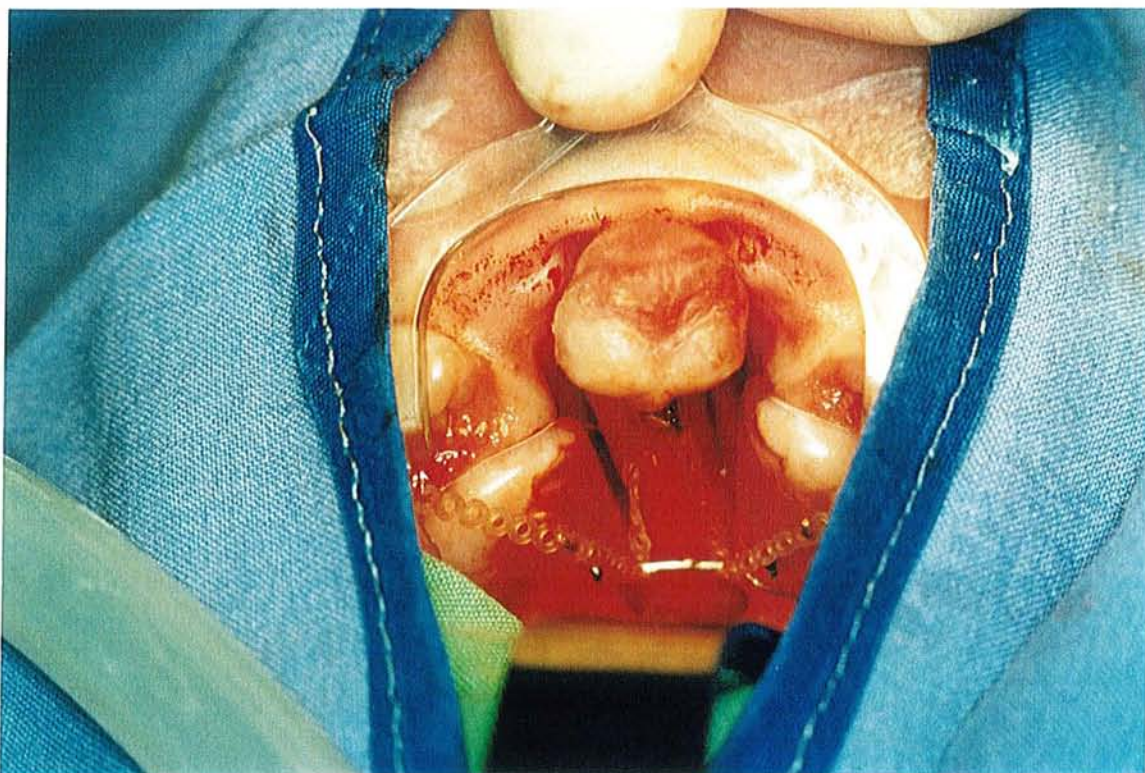


Photo10: Traction élastique de LATHAM modifiée sur fente totale bilatérale

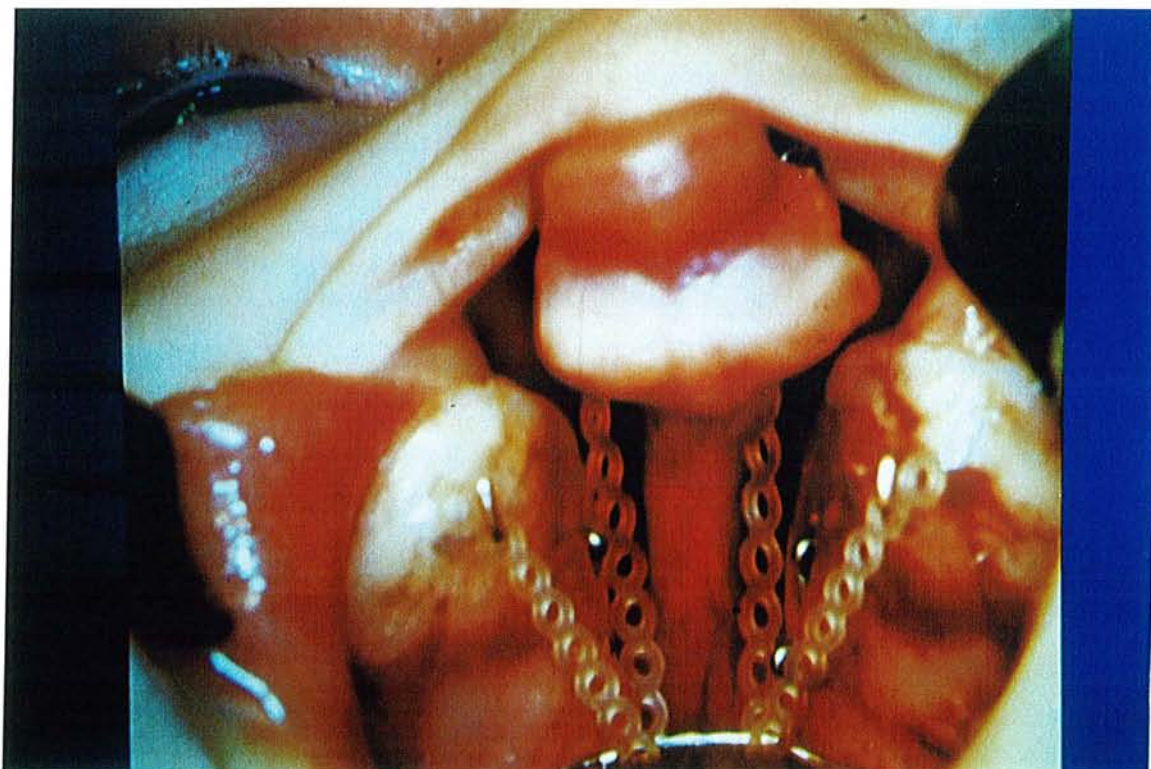

Photo 11: Traction élastique sur fente totale bilatérale(gros plan)

est laissée pendant 3 semaines avant réalisation de l'adhésion labiale(photo 12,13,14,).

### *E. Protocoles de l'Ecole Nancéienne*

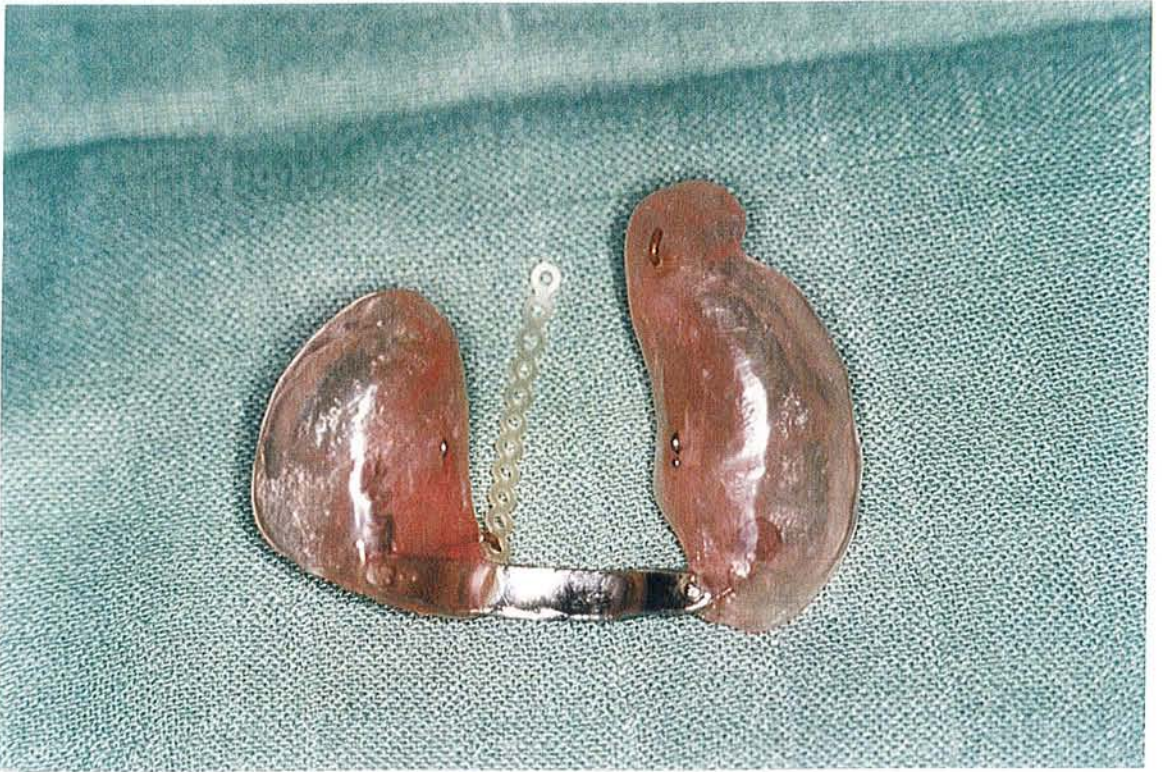Les protocoles nancéiens s'articulent autour de moments clés et de principes directeurs améliorés et validés sur la base d'une expérience quotidienne accumulée depuis de nombreuses années :

- La consultation pré-natale des parents le plus tôt possible après le diagnostic échographique.
- La consultation post-partum réalisée dans les premiers jours suivant l'accouchement
- La mise en place du traitement orthopédique le plus rapidement possible.
- La consultation de suivi 2 à 3 semaines après le début de ce traitement.
- Le renouvellement des plaques toutes les 6 semaines en moyenne au cours d'une brève hospitalisation (un jour et demi).
- L'intervention chirurgicale réalisée aux environs du 6<sup>ème</sup> mois, en fonction du poids de l'enfant.

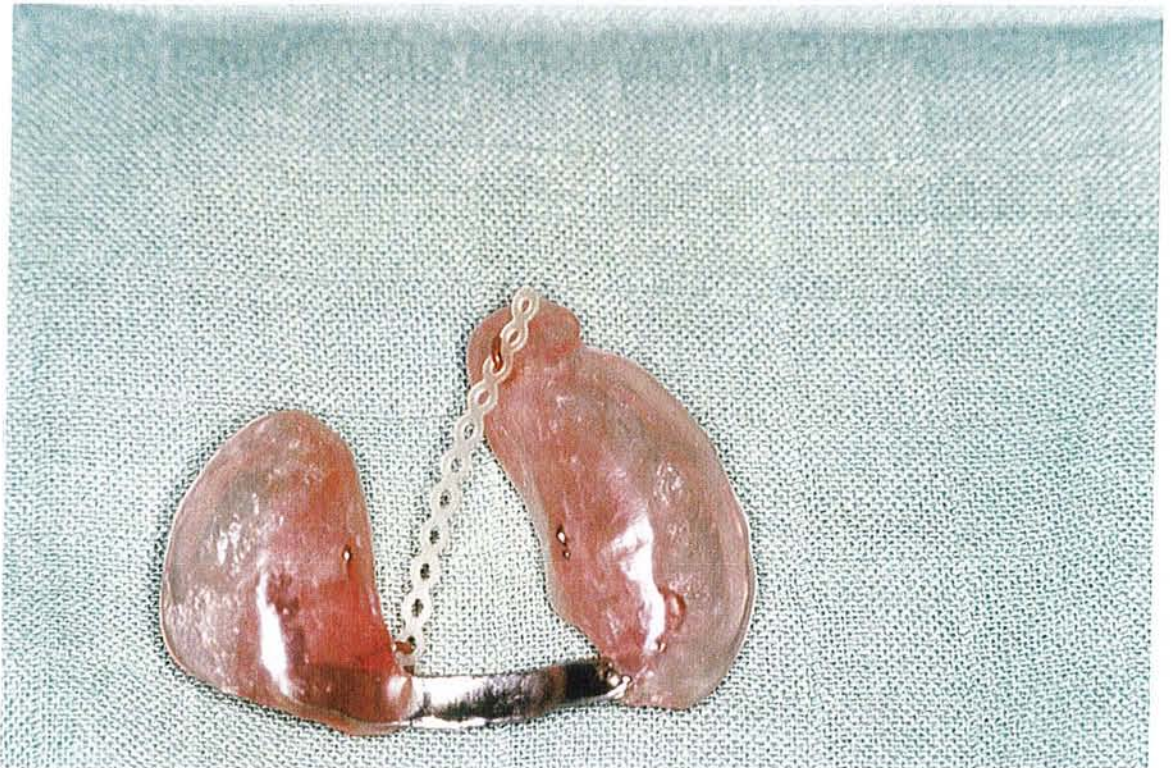#### **1. Fentes unilatérales totales**

- Le début du traitement orthopédique s'effectue par la mise en place d'un **appareillage de contention** (plaque palatine simple) aussi tôt que possible, afin de **faciliter l'alimentation et d'aider la langue à se repositionner** ; cet appareillage est laissé pendant **4 à 5 semaines**, en fonction du poids du bébé.
- Vers la fin de cette période, l'enfant est ré-hospitalisé pour la réalisation d'une nouvelle empreinte. Si la fente est large,





**Photo 12:** Traction élastique pour fente totale unilatérale avant activation



**Photo 13:** Traction élastique pour fente totale unilatérale activée



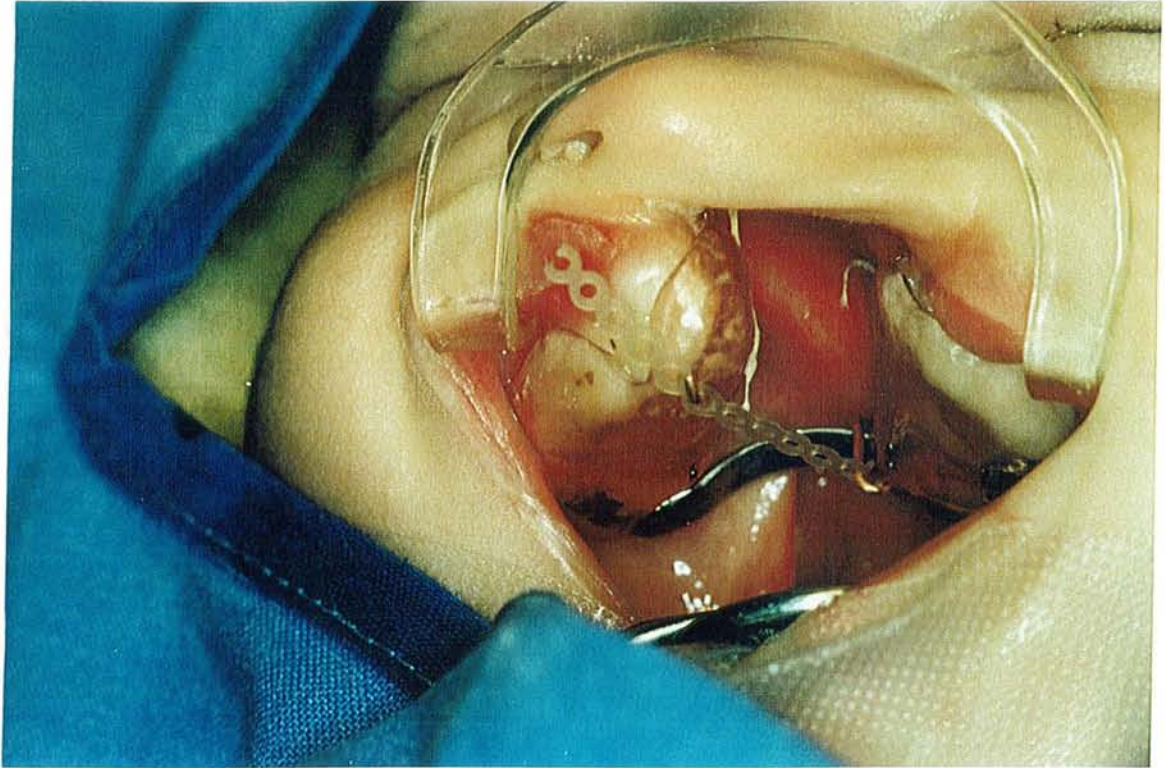


Photo 14: Traction élastique sur fente unilatérale totale en place et activée

- on réalise une plaque comportant un système de traction élastique ; celle-ci sera mise en place le lendemain et fixée sous anesthésie générale brève par des aiguilles transfixiantes.

En l'absence de largeur excessive de la fente, une plaque simple est réalisée.

Une surveillance de 3 à 4 jours en milieu hospitalier est justifiée après la pose d'une traction élastique.

- Une **consultation de contrôle** est réalisée **15 jours** après la mise en place de la traction élastique. Si cela s'avère nécessaire, une remise en tension peut être réalisée à ce moment.

- **Trois semaines** après la pose de la traction élastique vient le temps de **l'adhésion labiale**.

A cet instant on peut se trouver face à deux situations :

- l'écartement des deux fragments n'excède pas 2 mm : une plaque de contention est réalisée et mise en place 7 jours après réalisation de l'adhésion labiale lors de l'ablation des fils cutanés.
- l'écartement des deux fragments est supérieur à 2 mm : la nouvelle plaque de contention n'est réalisée que 12 à 14 jours après l'adhésion labiale afin de bénéficier d'un complément de rapprochement par la pression de cette dernière et obtenir ainsi une empreinte et une plaque de contention avec approximation des deux fragments.

- Par la suite, la plaque est renouvelée toute les **6 à 7 semaines**. En cas de déformation convergente de la fente(endognathie ou collapsus), on utilise les différents systèmes de vérin, symétrique ou éventail.

- Une scintigraphie osseuse est effectuée lors de la prise des dernières empreintes afin d'évaluer l'importance de l'hypoplasie osseuse du palais et du maxillaire.
- L'intervention est réalisée au 6<sup>ème</sup> mois, selon le poids de naissance. Le jour de l'intervention, on effectue de nouvelles empreintes avant l'intervention, afin de confectionner une plaque de protection de la greffe périostée qui sera mise en place.

Cette nouvelle plaque est posée 24 à 48h après l'intervention et sera maintenue le plus longtemps possible, dans l'idéal jusqu'à la consultation post-opératoire, soit 2 mois.

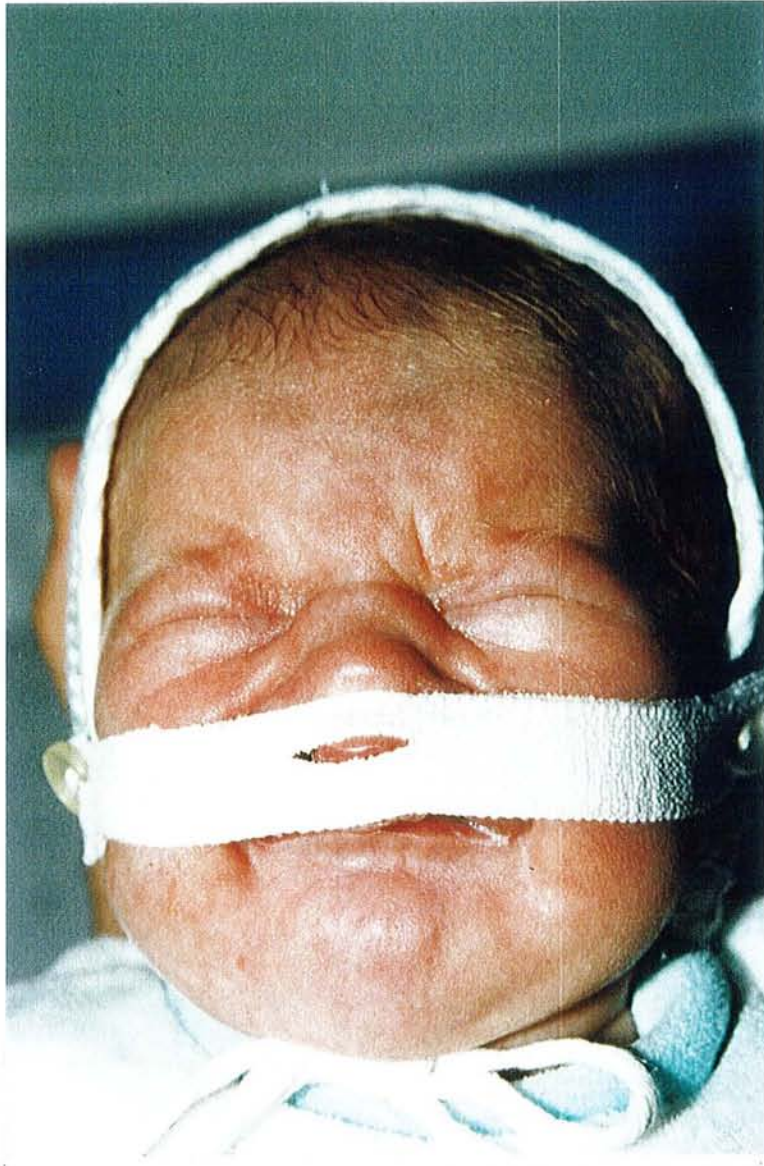## **2. Fentes bilatérales**

Ici les dates de réalisation des différents appareils sont modifiées par la présence d'un bourgeon nasal qu'il convient de repositionner correctement avant de pouvoir fermer partiellement la fente, puis totalement :

- La première empreinte est réalisée le plus rapidement possible (pour favoriser l'alimentation et le positionnement de la langue). Dans le même temps est mis en place un bonnet avec bande élastique transversale venant prendre appui sur le bourgeon médian afin de commencer à le mobiliser(photo 15).
- Vers 6 semaines, confection d'une plaque palatine de traction élastique de type LATHAM, après prise d'empreinte, afin de rapprocher au maximum le bourgeon médian au contact des deux segments maxillaires et ainsi faciliter la fermeture en diminuant la tension sur les sutures.

La fixation de la plaque est assurée par quatre aiguilles transfixiant l'appareillage et le palais. Une épingle double transfixie le bourgeon médian dans sa partie postérieure afin de





**Photo 15:** Bonnet avec bande élastique de mobilisation du bourgeon médian dans les fentes totales bilatérales

fournir un ancrage antérieur bilatéral à la traction élastique.

La réalisation de ce geste nécessite une surveillance hospitalière de 3 à 4 jours.

- Consultation de contrôle, 2 semaines après la pose de l'appareillage, avec remise en tension de la traction élastique si cela s'avère nécessaire.
- L'adhésion labiale bilatérale est effectuée dès que le bourgeon médian se situe dans une position compatible avec la réalisation de ce geste.
- Nouvelle empreinte et plaque palatine, dès l'ablation des fils d'adhésion labiale (soit au 7<sup>ème</sup> jour post-opératoire) si l'écart est inférieur à 2 mm entre les trois fragments. Dans le cas contraire, la prise d'empreinte et la confection de la plaque sont effectués au 14<sup>ème</sup> jour post-opératoire, afin de bénéficier de l'effet modelant de l'adhésion labiale.
- Par la suite, on fabrique une nouvelle plaque après prise d'empreinte toutes les 6 à 7 semaines, qui maintiendra les deux fragments maxillaires. En cas de déformation convergente, la plaque sera activée par un vérin symétrique ou éventail.
- Une scintigraphie osseuse est faite dans le même temps que la dernière prise d'empreinte avant le geste chirurgical.
- Enfin, le jour de la fermeture chirurgicale, une nouvelle prise d'empreinte est effectuée avant la réalisation du geste afin de confectionner une plaque de protection de la greffe périostée, qui sera laissée en place le plus longtemps possible, dans l'idéal, jusqu'à la première consultation post-opératoire, soit deux mois.

# CONCLUSION

L'orthopédie pré-opératoire est sujet à controverse. Elle n' a pas les faveurs de toutes les équipes chirurgicales et "ses détracteurs les plus passionnés sont justement ceux qui n' en ont pas l'expérience" comme l'affirme Mr le Professeur RAPHAEL.

La multiplicité des protocoles suivis par les différentes équipes, en termes de calendrier ou de techniques chirurgicales employées rendent difficile la mise en évidence objective de l'efficacité ou non de cette orthopédie .

Ne reste plus alors que l'appréciation subjective de ses utilisateurs, sur la base de critères objectifs tels que la croissance, la denture en fin de traitement, la récupération des différentes fonctions.

Cependant, il es licite de se demander pourquoi des chirurgiens expérimentés et exigeants, confrontés quotidiennement à cette pathologie malformative depuis de nombreuses années, continueraient à prôner et à utiliser une méthode qui ne serait pas jugée performante.

Le rôle bénéfique de cette orthopédie est la conséquence de l'amélioration du comportement oro-facial au cours de la succion et de la levée de l'interposition linguale à l'intérieur de la fente.

Comme l'affirme Sir Harold Gillies: "Le temps est le plus sûr allié du chirurgien et son juge le plus sévère". Seul le recul permettra à l'orthopédie pré opératoire de trouver sa juste place dans l'arsenal thérapeutique à la disposition du chirurgien, et quand bien même son rôle serait mineur, gardons toujours à l'esprit cette parole de Mr HEPP : "La chance en chirurgie est beaucoup d'attention apportée au détail"



# Bibliographie

1. BARDACH, J.R., MOONEY, M.P.  
The relationship between lip pressure following lip repair and cranio facial growth : An experimental study in beagles.  
Plast & Reconst. Surg. 1984, 544.
2. BARDACH, J , BAKOWSKA, J. et al.  
Lip pressure changes following lip repair in infants with unilateral cleft of the lip and palate.  
Plast. Reconstruct. Surg. 1984, 476.
3. BARDACH, J. , KELLY, K.M.  
The influence of lip repair with and without soft-tissue undermining on facial growth in beagles.  
Plast. Reconstruct. Surg. 1988, 82, 747.
4. BARDELEBEN, A.  
Cited by F. Esmarch and E. Kowalzig  
Chirurgie Technique, Vol.3. Lipsius & Tischen, Leipzig, 1892.
5. BEATY, T.H. , MEASTRI, N.E. et al.  
Testing for interactions between maternal smoking and TGFA genotype among oral cleft cases born in Maryland 1992, 1996.  
Cleft Palate Craniofac. J. 1997, 34 , 447.
6. BENNUN, R.D. , PERANDONES, C. et al.  
Nonsurgical correction of nasal deformity in unilateral complete cleft lip : a six year follow-up.  
Plast. Reconstr. Surg. 1999, 104,616.
7. BRAITHWAITE, F. , MAURICE, D.G.  
The importance of the Levator Veli Palatini muscle in cleft palate closure.  
Brit. J. Plast. Surg. 1968, 21, 60-62.
8. BROWN, G.V.I.  
Clinical results in the surgical treatment of Harelip and Cleft palate.  
Dent. Cosm, 1908, 50, 123-140.

9. BROWN, G.V.I.  
The surgery of Oral diseases and Malformations  
Philadelphia : Lea & Febiger , Ed. 3 (1918), Ed. 4 (1938).
10. BURSTON, W.R.  
Early orthodontic treatment of cleft palate conditions.  
D. Practitioner. 1958, 9 , 4156.
11. BURSTON, W.R.  
The presurgical orthopedic correction of the maxillary deformity in clefts of both primary and secondary palates.  
Transactions of the international Society of Plastic Surgeons, Second Congress  
Baltimore: Edited by A.B. Wallace,. The Williams & Wilkins Co., 1960, p.28
12. BURSTON, W.R.  
The early orthodontic treatment of alveolar clefts.  
Proc. Roy. Soc. Med. 1965, 58, 767.
13. CENZI, R. , GUARDA, L.  
A dynamic nostril splint in the surgery of the nasal tip : Technical innovation.  
J. Craniomaxillofac. Surg. 1996, 24,88
14. CHANCHOLLE, A.R.  
Les boucles musculo-aponévrotiques vélo-pharyngo-faciales : études fonctionnelles.  
Ann. Chir. Plast. 1980,25, 135-146.
15. CHAUSSIER, M.  
Description et usage d'un bandage pour le bec-de-lièvre.  
Proceedings of l'Academie de Chirurgie.  
Paris, 1776.

16. CHUNG, K.C. , KOWALSKI, C.P et al.  
Maternal cigarette smoking during pregnancy and the risk of having a child with cleft lip / palate.  
Plast.& Reconstr.Surg. 2000,105, 485-491.
17. COULY, G.  
Malformations de la face et du cou.  
Encycl. Med. Chir., Stomatologie-Odontologie, 22066-A50, 1992, 12p.
18. CRAAB, J.J. , FOSTER, T.B.  
Growth defects in unrepaired unilateral cleft lips palate.  
Oral. Surg. 1977, 44 , 329.
19. CRICKELAIR, G.F., BOM, A.F. , et al.  
Early orthodontic movment of cleft maxillary segments prior to cleft lip repair.  
Plast. Reconstruct. Surg. 1962, 30, 426,.
20. CRICKELAIR, G.F., BORN, A.F. , et al  
Early orthodontic movment of Cleft maxillary segments prior to cleft lip repair.  
Plast & Reconstruct. Surg. 1962, 30, 426.
21. CRONIN, T.  
Surgery of the double cleft lip and protruding premaxilla  
Plast. Reconstr. Surg. 1957, 19, 389.
22. DICHAMP, J. , LEYDIER, M.C. , et al  
Prothèse vélo-palatine.  
Encycl. Med. Chir.- Stomatologie et Odontologie, 22066-B50, 1993, 18p.
23. DICKSON, D.R.  
Normal and cleft palate anatomy.  
Cleft palate J. 1972, 9, 280-293.



24. DICKSON, D.R , DICKSON, W.M.  
Velopharyngeal anatomy.  
J. Speech. Hear. Res. 1972, 15, 372-381.
25. DICKSON, D.R, GRANT, J.C.B, et al.  
Status of research in Cleft Palate : Anatomy and Physiology Part I.  
Cleft Palate, J.1974, 471.
26. DICKSON, D.R, GRANT, J.C.B, et al.  
Status of research in Cleft Plate : Anatomy and physiology Part II.  
Cleft Palate J. 1975, 131.
27. DORRANCE, G.M.  
The operation story of cleft palate.  
Philadelphia : W.B. Saunders Co.,1933.
28. EPOIS, V.  
Anatomie et évolution du squelette facial dans les fentes labio-maxillo-palatines.  
40<sup>ème</sup> Congrès de la société française de chirurgie pédiatrique  
Le traitement des fentes labiales et des divisions palatines chez l'enfant.  
Paris : Masson, 1983.
29. EVANS, D.R. , NEWCOMBE, R.G. et al.  
Maternal smoking habits and congenital malformations : A population study.  
Br. Med. J. 1979, 2, 171.
30. FARA, M  
Anatomy and arteriography of cleft lips in still born children.  
Plast. Reconstruct Surg. 1968, 2, 29.
31. FARA, M. , DVORAK, J.  
Abnormal anatomy of the muscles of palatopharyngeal closure in cleft palates.  
Plast. Reconst. Surg. 1970, 48, 488-497.

32. FARA, M.  
The anatomy of cleft lip.  
Clin. Plast. Surg. 1975, 2, 205-214.
33. FEDERSPIEL, M.N.  
Harelip and cleft palate.  
Laryngoscope.1922, 32, 909.
34. FRANCO, P.  
Traité des Hernies  
Lyon : T. Payan, 1561 (facsimilé édition, 1964).
35. FRIEDE, H. , PRUZANSKY, S.  
Longitudinal study of growth in bilateral cleft lip and palate, from  
infancy to adolescence.  
Plast. Reconstruct. Surg. 1972, 49, 392 .
36. FRIEDE, H.  
The vomero-premaxillary suture. A neglected growth site in mid-  
facial developpement of unilateral cleft lip and palate patients.  
Cleft Palate, J. 1978,15, 398.
37. GEORGIADÉ, N.  
Early utilisation of prosthetic appliances in cleft palate patients.  
Plast. Reconstr. Surg. 1964, 34, 617.
38. GEORGIADÉ, N. , MLADICK, R.A et al.  
Positionning of the premaxilla in bilateral cleft lip by oral pinning  
and traction.  
Plast. Reconstr. Surg.1967, 41, 840.
39. GEORGIADÉ, N.  
Improved technique for one stage repair of bilateral cleft lip.  
Plast. Reconstr. Surg. 1971, 48, 318.
40. GEORGIADÉ, N., LATHAM, R.A  
Maxillary arch alignment in the bilateral cleft lip and palate infant,  
using the pinned coaxial screw appliance.

- Plast. Reconstr. Surg. 1974, 56, 32.
41. GEORGIADIS, N., MASON, R. , et al.  
Preoperative positioning of the protruding premaxilla in the bilateral cleft lip patient.  
Plast. Reconstr. Surg. 1987, 83, 32.
42. GRAF-PINTHUS, B. , BETTEX, M.  
Long term observation following presurgical orthopedic treatment in complete clefts of the lip and palate.  
Cleft Palate, J.1973, 253.
43. GRISWOLD, M.L. , SAGE, W.F.  
Extra-oral traction in the cleft lip.  
Plast. Reconstruct. Surg. 1966, 57, 416-421.
44. GUERRIER, Y., UZIER, A.  
Physiologie des voies aéro-digestives supérieures.  
Paris : Masson, 1983.
45. HABAL, M.B.  
Discussion : The influence of lip repair with and without soft tissue undermining on facial growth in beagles.  
Plast. Reconstr. Surg. 1988, 82, 756.
46. HAGERTY, R.F. et al.  
Dental arch collapse in cleft palate.  
Angle Orthodontist. 1964, 34, 25-36.
47. HARVOLD, E.  
Cleft lip and palate. Morphologic studies of the facial skeleton.
48. HENRION, R. ; DUMEZ, Y. et al.  
Diagnostic prénatal et médecine foetale.  
Paris : Masson, 1998.

49. HOTZ, M. , GNOINSKI, W.  
Comprehensive care of cleft lip and palate children at Zurich University : A preliminary report.  
Am J. Orthod. 1976, 70 , 481.
50. HOTZ, M. , GNOINSKI, W. et al.  
Early maxillary Orthopedics in CLA cases : Guidelines for Surgery.  
Cleft Palate, J. 1978, 15, 405.
51. JOHANSON, B. , OHLSON, A.  
Bone grafting and dental orthopedics in primary and secondary cases of cleft lip and palate. Acta. Chir. Scandinav. 1964, 122,112.
52. JOHANSON, B. , OHLSON, A.  
Die osteoplastik bei spatbehandlung der lippen-kieffer-gaummenspalten.  
Arch. Klin. Chir. 1960, 295, 876.
53. KAHN, S. , WINSTEN, J.  
Surgical approaches to the bilateral cleft lip problems  
Brit. J. Plast. Surg. 1960, 13,13.
54. KALLEN, K.  
Maternal smoking and orofacial clefts.  
Cleft Palate Craniofac. J. 1997, 34, 11.
55. KELSEY, J.L. , DWGER, T. et al.  
Maternal smoking and congenital malformations : An epidemiological study. J. Epidemiol. Community health. 1978, 32, 102.
56. KRIENS, O.  
Anatomische untersuchungen am gespalterren waich an gauemen.  
Chir. Plast. Reconst. 1967, 4, 14-32.
57. KUEHN, D.P., AZZAM, N.A.  
Anatomical characteristics of palatoglossus and the anterior faucial pillar.

- Cleft Palate, J. 1978, 15, 349.
58. LATHAM, R.A.  
Maxillary developpement and growth : the septo-premaxillary ligament.  
J. Anatomy. 1970, 107, 471.
59. LAZARUS, D.D.A., HUDSON, D.A. et al.  
Are children with clefts underweight for age at the time of primary surgery.  
Plast. Reconst. Surg., 1999, 103, 1624-1629.
60. LOUIS, M.  
Sur l'opération du bec-de-lièvre où l'on établit le premier principe de l'art de réunir les playes.  
Mémoires de l'Académie royale de Chirurgie. 1786, 4, 385-426.
61. MANCHESTER, W.M.  
The repair of double cleft lip as part of an integrated program.  
Plast. Reconstr. Surg. 1970, 45, 207-216.
62. MATSUO, K. , HIROSE, T. et al.  
Repair of cleft lip with nonsurgical correction of nasal deformity in the early neonatal period.  
Plast. Reconstr. Surg. 1989, 83, 25.
63. Mc NEIL, K.  
Oral and facial Deformity  
London: . Pituran and Sons, Ltd, 1954.
64. Mc NEIL, C.K.  
Congenital oral deformities.  
Brit. Dent. J. 1956,101, N°6.
65. Mc NEIL, J.  
Congenital oral deformities.  
Brit. Dent. J. 1956, 9, 18.

66. Mc NEIL, J.  
Orthodontic procedure in the treatment of congenital cleft palate.  
Dent. Rev. 1970, 70, 126-132.
67. MILLARD, D.R. Jr  
Earlier correction of the unilateral cleft lip nose.  
Plast. Reconstruct. Surg. 1982, 70, 64-73.
68. MILLARD, D.R. Jr  
Refinements in rotation-advancement cleft lip technique.  
Plast. Reconstruct. Surg. 1964, 33, 26.
69. MILLARD, D.R. , LATHAM, R et al.  
Palate treated by presurgical orthopedics, gingivoperiosteoplasty  
and lip adhesion (POPLA) compared with previous lip adhesion  
method : A preliminary study of dental casts.  
Plast. Reconstruct. Surg. 1999, 103, 1630-1644.
70. MEIJER, R.  
Lip adhesion and its effects on the maxillo-facial complex in  
complete unilateral clefts of the lip and palate.  
Cleft Palate J.1978, 15, 39-43.
71. NAKAJIMA, T. , YOSHIMURA, Y.  
Augmentation of the nostril splint for retaining the corrected  
contour of the cleft lip nose.  
Plast. Reconstr. Surg. 1990, 85,182.
72. O'DONNELL, J.P. , KRISCHER, J.P. , SHIERE, F.R  
An analysis of presurgical orthopedics in the treatment of unilateral  
cleft lip and palate.  
Cleft Palate J. 1974, 374-393.
73. ORTIZ-MONASTERIO, F. , REBEIL, A.S. et al  
Cephalometric measurements on adult patients with non-operated  
cleft palates  
Plast. Reconstr. Surg. 1959, 24, 53.

74. ORTIZ-MONASTERIO, F. , REBEIL, A.S. et al  
A study of untreated adult cleft palate patients  
Plast. Reconstr. Surg. 1966,38,36.
75. ORTIZ-MONASTERIO, F.  
Cleft lip rhinoplasty : the role of bone and cartilage grafts  
Clim. Plast. Surg. 1989, 16, 177.
76. OSADA, M. , HASHIMOTO, K., AKIYAMA, T.  
Application of intra and extra nasal silicone prosthesis after the  
operation of nasal deformities.  
Keisei Geka. 1968,11,191.
77. PLESSIER, P.  
Traitement du bec-de-lièvre unilatéral. Procédé du Dr VEAU.  
Thèse de Médecine, Paris , 1931.
78. PSAUME, J.  
L'appareillage précoce du traitement des fentes labiales et des  
divisions palatines.  
Chirurgie pédiatrique. 1983, 24, 297-300.
79. RANDALL, P.  
A lip adhesion operation in cleft lip surgery.  
Plast. Reconstruct. Surg. 1965, 35, 371-376.
80. RAPOSIO, E. , BACHO, M. et al.  
Mitochondrial activity of orbicularis oris muscle in unilateral cleft  
lip patients.  
Plast. Reconstr. Surg. 1998, 102, 968-971.
81. RAPOSIO, E. , PANARESE, P. , SANTI, P.L.  
Fetal unilateral cleft lip and palate : Detection of enzymic anomalies  
in the amniotic fluid.  
Plast. Reconstr. Surg. 1999,103, 391-394.

82. ROBERTSON, N. , SHAW, W. et al.  
The changes produced by presurgical orthopedic treatment of bilateral cleft lip and palate.  
Plast. Reconstr. Surg. 1977, 59,86.
83. ROSENSTEIN, S.W.  
A new concept in the early orthopedic treatment of cleft lip and palate.  
Am. J. Orthopedic. 1969,55,765.
84. SAXEN, I.  
Cleft lip and palate in finland : Parental histories, course of pregnancy and selected environmental factors.  
Int. J. Epidemiol. 1974, 3 , 263.
85. SHIONS, P.H. , KLEBANOFF, M.A. et al.  
Congenital malformations and maternal smoking during pregnancy.  
Teratology. 1986, 34, 65.
86. STANKEWITZ, C.G. , OVERTON, E.E. et al.  
Sequential palatal expansion and premaxillary retrusion for cleft palate infants.  
J. Prost. Dent. 1979,41,319.
87. STRICKER-KRONGRAD, C.  
La chéïloplastie intra-labiale à triple lambeau musculaire:  
indications dans la réparation primaire et secondaire des fentes totales et unilatérales.  
Nancy: Thèse,1996
88. STRICKER, M.  
L'équilibre labial et sa rupture dans les fentes .  
An. Chir. Plast. 1977, 22,109.
89. STRICKER, M. ,RAPHAEL. B.  
Croissance cranio-faciale normale et pathologique.  
Reims: Morphos Edition, 1993



90. VAN DER MEULEN, STRICKER, M.  
Cranio-facial malformations

91. VEAU, V.  
Division Palatine. Chirurgie.  
Paris : Masson, 1931.

92. VEAU, V.  
Becs-de-lièvre, formes cliniques. Chirurgie.  
Paris : Masson, 1938.

93. WALKER, J.C. Jr , COLLITO, M.B. et al.  
Physiologic considerations in cleft lip closure : the C.W. technique.  
Plast. Reconstruct. Surg. 1966, 37, 552-557.

94. WEALER, M.M , LAMMER, E.J. et al.  
Maternal cigarette smoking during pregnancy in relation to oral  
clefts.  
Am. J.Epidemiol. 1990, 132, 926.

95. WILDE, N.J.  
Repositionning of the premaxilla and its fixation  
Brit. J. Plast. Surg. 1960, 13,28.

96. WOOD, B.G.  
Three-dimensionnal arch correction in patients with unilateral cleft  
lip and palate.  
Am. J. Orthod. 1972, 61, 501-507.

97. YEOW, V.K. , CHEN, P.K. et al.  
The use of nasal splints in the primary management of unilateral  
cleft nasal deformity.  
Plast. Reconstr. Surg. 1999, 103, 1347.

98. YSUNKA, A. , PAMPLONA, M.C. et al.  
Speech outcome and maxillary growth in patients with unilateral  
complete cleft lip/palate operated on at 6 versus 12 months of age.  
Plast. Reconstr. Surg. 1998, 102, 675.

99. ROUVIERE, H. , DELMAS , H.  
Anatomie humaine: descriptive, topographique et fonctionnelle  
Paris: Masson,14<sup>e</sup> édition

100. SOBOTA  
Atlas d'anatomie humaine. Tome 1: tête, cou, membre supérieur  
Editions médicales internationales, 3<sup>e</sup> édition

101. MOORE, K., L.  
Embryologie humaine  
Toronto: Vigot,1989

102. CZYBA, J.,C., GIROD, C., LAURENT, J., L.  
Embryologie humaine

103. LARSEN  
Embryologie humaine  
Bruxelles: De Boeck Université,1996



VU

NANCY, le **25 JUILLET 2000**

Le Président de Thèse

NANCY, le **13 SEPTEMBRE 2000**

Le Doyen de la Faculté de Médecine

Professeur **M. STRICKER**

Professeur **J. ROLAND**

AUTORISE À SOUTENIR ET À IMPRIMER LA THÈSE

NANCY, le **18 SEPTEMBRE 2000**

LE PRÉSIDENT DE L'UNIVERSITÉ DE NANCY 1

Professeur **C. BURLET**



---

## RÉSUMÉ DE LA THÈSE

Trouvant son origine dans un défaut de fusion des bourgeons faciaux, la solution de continuité que représente la fente faciale n'est décelable qu'échographiquement vers la vingtième semaine du développement embryonnaire. C'est à ce moment que les parents doivent rencontrer le chirurgien amené à traiter la malformation afin de leur dispenser l'information relative au protocole thérapeutique qui sera appliqué et ainsi atténuer les angoisses parentales.

Altérant l'équilibre des sangles musculaires et la répartition des contraintes, la fente va s'aggraver avec le temps

L'école Nancéenne utilise l'orthopédie pré-opératoire afin de lutter contre ces déformations et d'accompagner la croissance, autorisant une fermeture dans les meilleures conditions. Pour ce faire elle dispose de trois techniques :

-La plaque palatine, qui va obturer la fente, facilitant l'alimentation et servant de repère à la langue. On peut lui adjoindre des systèmes d'écartement des deux fragments afin de corriger leur collapsus.

-L'adhésion labiale qui, en s'appuyant sur la mise en force du sphincter orbiculaire externe, va permettre une réduction de la largeur de la fente ainsi qu'un repositionnement du socle nasal.

-La traction élastique sur broches : en prenant appui sur une plaque palatine, elle permettra un recul du prémaxillaire protrus dans les fentes bilatérales, ou un rétrécissement en cas de largeur excessive d'une fente unilatérale.

---

## TITRE EN ANGLAIS

PRE SURGICAL ORTHOPEDICS IN CLEFT LIP AND PALATE

---

THÈSE : MÉDECINE SPÉCIALISÉE – ANNÉE 2000

---

MOTS CLEFS : Fente labio-maxillo-palatine, plaque palatine, adhésion labiale, dissection péri-nasale, traction élastique.

---

INTITULÉ ET ADRESSE DE L'U.F.R. :

**Faculté de Médecine de Nancy**

9, avenue de la Forêt de Haye

54505 – VANDOEUVRE LES NANCY Cedex

---