



HAL
open science

L'éclaircissement dentaire : comparaison entre méthodes employées au cabinet dentaire et système du commerce

Thibaud Duc

► **To cite this version:**

Thibaud Duc. L'éclaircissement dentaire : comparaison entre méthodes employées au cabinet dentaire et système du commerce. Sciences du Vivant [q-bio]. 2012. hal-01739163

HAL Id: hal-01739163

<https://hal.univ-lorraine.fr/hal-01739163>

Submitted on 20 Mar 2018

HAL is a multi-disciplinary open access archive for the deposit and dissemination of scientific research documents, whether they are published or not. The documents may come from teaching and research institutions in France or abroad, or from public or private research centers.

L'archive ouverte pluridisciplinaire **HAL**, est destinée au dépôt et à la diffusion de documents scientifiques de niveau recherche, publiés ou non, émanant des établissements d'enseignement et de recherche français ou étrangers, des laboratoires publics ou privés.



AVERTISSEMENT

Ce document est le fruit d'un long travail approuvé par le jury de soutenance et mis à disposition de l'ensemble de la communauté universitaire élargie.

Il est soumis à la propriété intellectuelle de l'auteur. Ceci implique une obligation de citation et de référencement lors de l'utilisation de ce document.

D'autre part, toute contrefaçon, plagiat, reproduction illicite encourt une poursuite pénale.

Contact : ddoc-thesesexercice-contact@univ-lorraine.fr

LIENS

Code de la Propriété Intellectuelle. articles L 122. 4

Code de la Propriété Intellectuelle. articles L 335.2- L 335.10

http://www.cfcopies.com/V2/leg/leg_droi.php

<http://www.culture.gouv.fr/culture/infos-pratiques/droits/protection.htm>

ACADEMIE DE NANCY-METZ

UNIVERSITE DE LORRAINE
FACULTE D'ODONTOLOGIE

Année 2012

N°

THESE

Pour le

**DIPLOME D'ETAT DE DOCTEUR
EN CHIRURGIE DENTAIRE**

Par

Thibaud Duc

Né le 15 mars 1987 à Woippy (Moselle)

**L'éclaircissement dentaire :
comparaison entre méthodes employées
en cabinet dentaire et systèmes du commerce**

Présentée et soutenue publiquement
le 13 novembre 2012

Examineurs de la Thèse :

Pr. J.P. LOUIS

Professeur des Universités

Président de Jury

Dr. C. AMORY

Maitre de Conférences des Universités

Juge

Dr. E. MORTIER

Maitre de Conférences des Universités

Juge

Dr. P. CUNY

Assistant Hospitalier Universitaire

Juge

Président : Professeur Pierre MUTZENHARDT

Doyen : Docteur Jean-Marc MARTRETTE

Vice-Doyens : Pr Pascal AMBROSINI – Pr Francis JANOT - Dr Céline CLEMENT

Membres Honoraires : Dr L. BABEL – Pr. S. DURIVAUX – Pr A. FONTAINE – Pr G. JACQUART – Pr D. ROZENCWEIG - Pr M. VIVIER

Doyen Honoraire : Pr J. VADOT

Sous-section 56-01 Odontologie pédiatrique	Mme M. Mlle Mme Mlle	<u>DROZ Dominique (Desprez)</u> PREVOST Jacques JAGER Stéphanie JULHIEN-COSTER Charlotte PHULPIN Bérengère	Maître de Conférences* Maître de Conférences Assistante* Assistante Assistante
Sous-section 56-02 Orthopédie Dento-Faciale	Mme M. M. Mlle	<u>FILLEUL Marie Pierryle</u> GEORGE Olivier EGLOFF Benoît PY Catherine	Professeur des Universités* Maître de Conf. Associé Assistant Assistante
Sous-section 56-03 Prévention, Epidémiologie, Economie de la Santé, Odontologie légale	Mme M.	<u>CLEMENT Céline</u> JANOT Francis	Maître de Conférences* Professeur Contractuel
Sous-section 57-01 Parodontologie	M. Mme M. M. M. M.	<u>AMBROSINI Pascal</u> BISSON Catherine MILLER Neal PENAUD Jacques GALLINA Sébastien JOSEPH David	Professeur des Universités* Maître de Conférences* Maître de Conférences Maître de Conférences Assistant Assistant
Sous-section 57-02 Chirurgie Buccale, Pathologie et Thérapeutique Anesthésiologie et Réanimation	M. M. M. M. M. M. M. M. M. Mme	<u>BRAVETTI Pierre</u> ARTIS Jean-Paul VIENNET Daniel WANG Christian BALLY Julien BAPTISTA Augusto-André CURIEN Rémi GUILLET Julie	Maître de Conférences Professeur 1er grade Maître de Conférences Maître de Conférences* Assistant Assistant Assistant Assistante
Sous-section 57-03 Sciences Biologiques (Biochimie, Immunologie, Histologie, Embryologie, génétique, Anatomie pathologique, Bactériologie, Pharmacologie)	M. M. M.	<u>WESTPHAL Alain</u> MARTRETTE Jean-Marc YASUKAWA Kazutoyo	Maître de Conférences* Maître de Conférences* Assistant Associé
Sous-section 58-01 Odontologie Conservatrice, Endodontie	M. M. M. M. Mlle M.	<u>ENGELS-DEUTSCH Marc</u> AMORY Christophe MORTIER Eric BALTHAZARD Rémy PECHOUX Sophie VINCENT Marin	Maître de Conférences Maître de Conférences Maître de Conférences Assistant* Assistante Assistant
Sous-section 58-02 Prothèses (Prothèse conjointe, Prothèse adjointe partielle, Prothèse complète, Prothèse maxillo-faciale)	M. M. M. M. M. M. M. Mlle Mlle	<u>DE MARCH Pascal</u> LOUIS Jean-Paul ARCHIEN Claude SCHOUVER Jacques BARONE Serge LACZNY Sébastien MAGNIN Gilles MONDON-MARQUES Hélène RIFFAULT Amélie	Maître de Conférences Professeur des Universités* Maître de Conférences* Maître de Conférences Assistant Assistant Assistant Assistante Assistante
Sous-section 58-03 Sciences Anatomiques et Physiologiques Occlusodontiques, Biomatériaux, Biophysique, Radiologie	Mlle M. Mme M. Mme	<u>STRAZIELLE Catherine</u> RAPIN Christophe (Sect. 33) MOBY Vanessa (Stutzmann) SALOMON Jean-Pierre JAVELOT Cécile (Jacquelin)	Professeur des Universités* Professeur des Universités* Maître de Conférences* Maître de Conférences Assistante Associée

souligné : responsable de la sous-section

* temps plein

Mis à jour le 01.09.2012

*Par délibération en date du 11 décembre 1972,
la Faculté de Chirurgie Dentaire a arrêté que
les opinions émises dans les dissertations
qui lui seront présentées
doivent être considérées comme propres à
leurs auteurs et qu'elle n'entend leur donner
aucune approbation ni improbation.*

A NOTRE PRESIDENT DE THESE,

Monsieur le Professeur Jean-Paul LOUIS,

Officier des Palmes Académiques

Docteur en Chirurgie Dentaire

Docteur en Sciences Odontologiques

Docteur d'Etat en Odontologie

Professeur des Universités- Praticien Hospitalier

Président Honoraire et Secrétaire perpétuel de l'Académie Nationale de
Chirurgie Dentaire

Membre de l'Académie Lorraine des Sciences

Responsable de la Sous-section : Prothèses

Nous vous remercions de l'honneur que vous nous avez fait en acceptant de présider le jury de notre thèse. Nous avons su apprécier la qualité de votre enseignement et l'intérêt que vous portez aux étudiants.

Veillez trouver dans ce travail l'expression de notre vive reconnaissance et de notre profond respect.

A NOTRE DIRECTEUR DE THESE,

Monsieur le Docteur Christophe AMORY,

Docteur en Chirurgie Dentaire

Maître de Conférences des Universités- Praticien Hospitalier

Sous-section : Odontologie Conservatrice – Endodontie

Nous apprécions l'honneur que vous nous faites en acceptant de diriger notre travail. Qu'il vous soit témoigné notre profonde reconnaissance pour votre savoir et pour toutes les connaissances que vous nous avez enseignées.

Soyez assuré de notre sincère gratitude et de notre profonde reconnaissance.

A NOTRE JUGE,

Monsieur le Docteur Eric MORTIER,

Docteur en Chirurgie Dentaire

Docteur de l'Université Henri Poincaré, Nancy

Maître de Conférences des Universités- Praticien Hospitalier

Sous-section : Odontologie Conservatrice – Endodontie

Nous sommes sensibles à l'intérêt que vous avez porté à notre travail en acceptant d'en être le juge.

Nous vous exprimons notre respectueuse considération.

A NOTRE JUGE ET CO-DIRECTEUR DE THESE,

Monsieur le Docteur Pierre CUNY,

Docteur en Chirurgie Dentaire

Assistant Hospitalier Universitaire

Sous-section : Odontologie Conservatrice – Endodontie

Vous nous avez fait l'honneur de juger et de codiriger cette thèse, nous vous en sommes extrêmement reconnaissants.

Qu'il vous soit témoigné notre profonde reconnaissance pour votre savoir, pour l'ensemble de vos connaissances et compétences mais également pour votre disponibilité tout au long de la rédaction de cet ouvrage.

A mes parents, Monique et Didier, qui ont toujours été mon plus grand soutien. Vous êtes mes modèles. Je vous dois tout et vous serai à jamais reconnaissant.

A ma sœur Marine, simplement la meilleure des sœurs (et bientôt la meilleure des kinés) ! Jamais rien ne pourra nous séparer.

A mes grands parents maternels, Marthe et Robert, si attentionnés et protecteurs. Merci pour votre immense soutien.

A mes grands parents paternels, Odile et Gérard, je regrette tant que vous ne puissiez pas être parmi nous. Vous me manquez énormément et j'espère vous avoir rendu fier.

A ma marraine, Michèle, et à mon parrain, Bertrand. Vous êtes comme des seconds parents pour moi. Tous vos encouragements m'ont permis d'en arriver là.

A mes oncles et tantes, Michèle, Bertrand, Marylène, Thierry, François, Philippe et Bérangère, qui m'ont choyé et encouragé depuis ma plus tendre enfance.

A mes cousins et cousines, Florian, Aymeric, Camille, Théo, Fiona, Romane, et les nouveaux, Sarah et Arnaud, ainsi qu'à mes petits cousins. On a toujours formé une belle équipe et je tiens à ce qu'on reste toujours soudés.

A Pauline, sans qui je serais encore entrain de chercher un sujet... La vie serait tellement terne sans toi. Be\$Tah !!!!

A Hugues, le mec à la fois le plus fou et le plus sympa du monde, tu me donnerais presque envie de venir vivre à Pontarlier !

A Juliette, Elodie, Flavien, Sophie, Clément, des amis en or, je suis tellement chanceux de vous avoir.

A Gabriel, Antoine et Victor. Que serait devenue cette thèse sans nos journées « studieuses » à la BU, nos festins au self du CHU et nos nombreuses soirées gala pour « décompresser » ? Vous méritez encore une montagne de cartes postales !

A Fabien, Célia, Nico, Lorraine, Thibaut Rivot, Thibaut Jeandet, Souny, Jeanne, qui ont rendu ces six années de fac si merveilleuses.

A Victor et Thierry, les années et la distance n'auront rien changé à notre puissante amitié.

Aux 12 loca loca d'Ecuador, Pauline, Sophie, Carole, Sophia, Marion, Marie, Marc, Louis, Roi Philippe, Clément, Nico. Des milliers de bons souvenirs, une aventure de malade avec vous, le plus beau voyage de ma vie. Co-me Esta ???? Gouuud Azleepy ?

A tous mes amis de Nancy, Pipou, Alice, Franky, Charlotte, Valentine Marie, Théo, Camille, Seb, Bruno, Emilie, Thomas, Mathieu, Etienne, Marion, Noémie, Anaïs, Camille, Adrien, Antoine, Jerem, Nadège, Narcisse, Alex, Charles, Anne, Simon, Val, Clémence, Alice, Steven, Constance, Anthony, Aurélien, Gauthier, Lauranne, Paul, Myriam, Eszter, Pyv, les dindes, et j'en oublie encore tant. Toutes ces fêtes improbables, ces voyages, ces soirées, ces Gala, ces Garden, cette vie passée sur les bancs de la fac, à la BU, en clinique, dans les bars, à la Pep, place Stan, aux WEI, au Crit, tous ces bons moments partagés avec vous me laissent le souvenir d'une vie étudiante riche et heureuse à jamais gravé dans ma mémoire, grâce à vous, et je vous en remercie.

Aux Messins, Oliv, Mylène, Sophie, Clément, Jess, Arnaud, Jb, Cathy, Chloé, Charlotte, Sylvain et Cie, de belles années en perspective en votre chaleureuse compagnie.

A Céline, Nacer, Deborah, Brice, Greg, Laura, Léa, Samir, Tim, Mélanie, Amélie, Mathilde, Marie Lo, c'est un immense plaisir de vous connaître. Apéro aux Vedettes ?!

A la Nancy Rescue Team!!! Et à la Bodega !!!

A mes amis de longue date, Paul, Antonin, Emilie, Raphaël, Eline, Maud, Laure, et j'en oublie encore, tant de bons souvenirs

To my Erasmus friends all around the world, these six months with you in Milan represent the craziest and most intense moments of my life. I will never forget you.

Ai miei Amici Italiani, e sopra tutti Marco, grazie per la vostra accoglienza calorosa. Mi manca tanto Milano. L'Italia resterà il mio secondo paese per sempre.

Aux Parisiens, Victor, Thierry, Af, Leslie, Quentin, et aux Bisontins, Magalie, Benjamin, Thibault, Marc, Marie, Amélie, Jon, Justine, sortez vos plannings, il y a du weekend festif dans l'air!

A mes deux équipes favorites, Terville et Thionville, sortez vous roulettes, la carie nous appelle!

**L'éclaircissement dentaire :
comparaison entre méthodes employées
en cabinet dentaire et systèmes du commerce**

Table des matières

Table des matières	12
Table des figures	15
1 Introduction	16
2 Généralités	19
2.1 La couleur naturelle des dents	19
2.1.1 La lumière.....	19
2.1.2 Caractéristiques des couleurs	20
2.1.2.1 Teinte.....	20
2.1.2.2 Saturation.....	20
2.1.2.3 Luminosité.....	20
2.1.2.4 Translucidité.....	21
2.1.2.5 Opalescence.....	21
2.1.2.6 Fluorescence	21
2.1.2.7 Classification spatiale des couleurs	21
2.1.2.7.1 Le système « L*, a*, b* ».....	22
2.1.2.7.2 Le système de Munsell.....	23
2.1.3 Structure de la dent	24
2.1.3.1 L'émail	25
2.1.3.2 La dentine.....	25
2.1.3.3 La pulpe.....	26
2.1.4 Couleur physiologique de la dent.....	26
2.2 La couleur pathologique des dents	27
2.2.1 Les mécanismes de colorations	27
2.2.2 Etiologie et types de colorations	28
2.2.2.1 Dyschromies extrinsèques.....	28
2.2.2.1.1 Dyschromies dues à la plaque et à ses dérivées	29
2.2.2.1.1.1 La plaque dentaire	29
2.2.2.1.1.2 Le tartre	29
2.2.2.1.2 Dyschromies dues aux habitudes de vie.....	29
2.2.2.1.2.1 Colorations tabagiques.....	29
2.2.2.1.2.2 Colorations alimentaires	30
2.2.2.1.3 Dyschromies dues aux bactéries chromogènes.....	31
2.2.2.1.3.1 La coloration noire.....	31
2.2.2.1.3.2 La coloration verte.....	31
2.2.2.1.3.3 La coloration orange	32
2.2.2.1.4 Dyschromies médicamenteuses	32
2.2.2.1.5 Dyschromies métalliques	33
2.2.2.2 Dyschromies intrinsèques	33
2.2.2.2.1 Pré éruptives	33
2.2.2.2.1.1 Origine génétique	33
2.2.2.2.1.1.1 Amélogénèse imparfaite	33
2.2.2.2.1.1.2 Dentinogénèse imparfaite	35
2.2.2.2.1.1.3 Erythroblastose fœtale	36
2.2.2.2.1.1.4 Thalassémie.....	36
2.2.2.2.1.2 Anomalies congénitales	36
2.2.2.2.1.2.1 Porphyrie congénitale érythropoïétique	36
2.2.2.2.1.2.2 Ictère hémolytique néonatal	37
2.2.2.2.1.2.3 Rachitisme héréditaire vitamine D dépendante	37
2.2.2.2.1.2.4 Cardiopathies congénitales cyanogènes	37
2.2.2.2.1.2.5 La mélanodontie.....	37
2.2.2.2.1.2.6 Souffrances fœtales	38
2.2.2.2.2 Post éruptives ou acquises.....	38

2.2.2.2.1	Fluorose	38
2.2.2.2.2	Tétracyclines	40
2.2.2.2.3	Les facteurs traumatiques locaux.....	43
2.2.2.2.3.1	L'hémorragie pulpaire post-traumatique	43
2.2.2.2.3.2	La nécrose pulpaire sans hémorragie	44
2.2.2.2.4	Colorations par procédures iatrogènes	45
2.2.2.2.4.1	Soins conservateurs	45
2.2.2.2.4.1.1	L'amalgame	45
2.2.2.2.4.1.2	Les composites	45
2.2.2.2.4.2	Traitement endodontique	46
2.2.2.2.4.2.1	Hémostase	46
2.2.2.2.4.2.2	Eviction pulpaire.....	46
2.2.2.2.4.2.3	Obturation endodontique.....	46
3	Les techniques d'éclaircissement sur dents vivantes.....	48
3.1	L'éclaircissement chimique : principes actifs.....	48
3.1.1	Mode d'action.....	48
3.1.2	Principaux agents chimiques	49
3.1.2.1	Le peroxyde d'hydrogène.....	49
3.1.2.2	Le peroxyde de carbamide ou d'urée.....	50
3.1.2.3	Le perborate de sodium.....	51
3.1.3	Le peroxyde d'hydrogène : effets sur le corps humain	52
3.1.3.1	Risques locaux.....	53
3.1.3.1.1	Hypersensibilité dentinaire.....	53
3.1.3.1.2	Inflammation pulpaire.....	54
3.1.3.1.3	Effets sur les tissus dentaires / altération émail.....	55
3.1.3.1.4	Amalgames / Composites.....	56
3.1.3.1.5	Tissus mous	57
3.1.3.1.6	Risques liés à des blessures pré-existantes et à la consommation d'alcool et de tabac.....	58
3.1.3.2	Risques généraux.....	58
3.1.3.2.1	Empoisonnement	59
3.1.3.2.2	Risques mutagènes.....	59
3.1.3.2.3	Risques oncogènes.....	60
3.2	Techniques professionnelles.....	61
3.2.1	En Préalable à tout traitement.....	61
3.2.1.1	Diagnostic des étiologies.....	61
3.2.1.2	Indications et applications.....	61
3.2.1.3	Contre indications	62
3.2.1.3.1	Relatives.....	62
3.2.1.3.2	Absolues	64
3.2.1.4	Choix du traitement d'éclaircissement chimique	65
3.2.1.5	Mesures préopératoires.....	66
3.2.1.5.1	Examen cliniques et radiologiques.....	66
3.2.1.5.2	Prise de la teinte et définition des objectifs	67
3.2.1.5.3	Mesures prophylactiques	68
3.2.1.5.4	Recommandations et contraintes	68
3.2.2	Technique ambulatoire	69
3.2.3	Technique au fauteuil ou immédiate	73
3.2.4	Technique mixte ou combinée	80
3.2.5	Une technique complémentaire des techniques d'éclaircissement : la microabrasion amélaire	80
3.3	Techniques du commerce.....	81
3.3.1	Réglementation sur les agents éclaircissants	81
3.3.2	Les types de produits cosmétiques disponibles sur le marché	85
3.3.2.1	Chewing gum	85
3.3.2.2	Bain de bouche.....	86
3.3.2.3	Fil dentaire.....	86

3.3.2.4	Brosse à dents	87
3.3.2.5	Dentifrice	87
3.3.2.6	Les dispositifs médicaux.....	88
3.3.2.7	Vernis (paint-on-gel).....	88
3.3.2.8	Gouttière universelle du commerce avec gel	88
3.3.2.9	Strips éclaircissants	89
3.3.3	Les bars à sourire	90
4	Evaluation et comparaison des différents systèmes.....	94
4.1	Efficacité	94
4.1.1	Efficacité des techniques professionnelles	94
4.1.2	Efficacité des techniques du commerce	95
4.1.2.1	Evaluation de différents produits du commerce	95
4.1.2.1.1	Chewing gums.....	95
4.1.2.1.2	Dentifrices	96
4.1.2.1.3	Vernis.....	96
4.1.2.1.4	Strips.....	97
4.1.2.2	Comparaisons entre différentes techniques du commerce	97
4.1.3	Comparaison des méthodes professionnelles et du commerce	99
4.1.3.1	Entre technique professionnelle et du commerce	99
4.2	Innocuité	102
4.2.1	Innocuité des techniques professionnelles.....	102
4.2.1.1	Evaluation des effets des techniques professionnelles sur le corps humain ..	102
4.2.1.2	Comparaison des techniques professionnelles : choix de la molécule, choix de la technique, préférences des patients.....	103
4.2.2	Innocuité de techniques du commerce.....	104
4.2.2.1	Evaluation de l'innocuité de différents produits	104
4.2.2.2	Comparaisons entre techniques du commerce	105
4.2.3	Comparaison entre techniques professionnelles et du commerce	106
5	Discussion	109
5.1	Des alternatives aux traitements d'éclaircissement professionnels attractives et efficaces.....	109
5.2	Traitement supervisé par un chirurgien dentiste : véritable gage de sécurité et de qualité	111
5.2.1.1	Un traitement de qualité, des résultats probants	111
5.2.1.2	L'expertise et les connaissances médicales pour un traitement sûr	113
5.2.1.3	Les bars à sourire : un manque de compétence qui inquiète-La justice sur le qui-vive.....	115
5.3	Quelle place pour les traitements alternatifs d'éclaircissement ?	117
5.3.1.1	Les problèmes spécifiques liés aux bars à sourire.....	117
5.3.1.2	Des produits accessibles qui ont popularisé l'éclaircissement dentaire, mais pas sans effets pervers	119
6	Conclusion.....	122
	BIBLIOGRAPHIE	124

Table des figures

<i>Figure 1 : Représentation des couleurs dans le système « L*, a*, b* »</i>	22
<i>Figure 2 : Système de Munsell</i>	23
<i>Figure 3 : Solide de Munsell</i>	24
<i>Figure 4 : Colorations dues à la consommation de tabac</i>	30
<i>Figure 5 : Colorations dues à la chlorhexidine</i>	32
<i>Figure 6 : Amélogénèse imparfaite</i>	34
<i>Figure 7 : Dyschromies importantes dues à une dentinogénèse imparfaite</i>	35
<i>Figure 8 : Fluorose modérée avec de légères altérations superficielles</i>	40
<i>Figure 9 : Colorations dues aux tétracyclines</i>	42
<i>Figure 10 : Coloration due à une hémorragie pulpaire</i>	44
<i>Figure 11 : Colorations de type IV dues aux tétracyclines</i>	63
<i>Figure 12 : Prise de couleur des dents avec un teintier</i>	67
<i>Figure 13 : Modèles en plâtre préparés en forme de fer à cheval</i>	70
<i>Figure 14 : Réalisation de réservoirs avec une résine fluide photopolymérisable</i>	71
<i>Figure 15 : Gouttières prêtes à l'emploi</i>	72
<i>Figure 16 : Système laser d'activation du peroxyde d'hydrogène</i>	75
<i>Figure 17 : Digue en caoutchouc associée à des ligatures</i>	76
<i>Figure 18 : Digue liquide photopolymérisable</i>	76
<i>Figure 19 : Protection de la gencive avec une digue photopolymérisable et application d'un gel d'éclaircissement</i>	77
<i>Figure 20 : Mise en place des gouttières chargées avec un gel de peroxyde d'hydrogène et scellées à l'aide d'une résine de protection</i>	78
<i>Figure 21 : Activation du gel à l'aide d'une lampe halogène</i>	79
<i>Figure 22 : Chewing gum éclaircissant</i>	85
<i>Figure 23 : Solution de rinçage éclaircissante Crest</i>	86
<i>Figure 24 : Dentifrice dit "blanchissant"</i>	87
<i>Figure 25 : Vernis Colgate Simply White</i>	88
<i>Figure 26 : Gouttières universelles thermoformables</i>	89
<i>Figure 27 : Bandelettes éclaircissantes Whitestrips Crest</i>	90
<i>Figure 28 : Exemple d'un salon de bar à sourire</i>	92

1 Introduction

Depuis quelques années, la dentisterie esthétique suscite une attention grandissante, due à l'intérêt croissant des patients pour l'apparence esthétique de leur sourire. Il est indéniable que la société actuelle est à la recherche de dents blanches et de sourires attractifs. Le pouvoir des médias, l'omniprésence des images, l'importance du paraître et de l'estime de soi ont mené à un accroissement de la demande esthétique des patients. Un sourire éclatant est un atout sociologique, avec un impact psychologique fort sur le sujet lui-même, mais également sur les personnes qui l'entourent. Il est synonyme de santé, et véhicule également l'idée de réussite. D'ailleurs, certaines études ont démontré que des sujets « beaux » sont plus sûrs d'eux et que les examinateurs leur donnent une « prime » en surestimant leur efficacité et leur productivité. Dans ce contexte, une dyschromie dentaire peut même constituer un handicap sur le plan humain et social.

Ce culte du sourire se traduit par une évolution des concepts de dentisterie, non seulement vers le rétablissement de l'intégrité de l'organe dentaire par l'utilisation de matériaux modernes et cosmétiques, mais encore par la restitution de leur aspect naturel. Or, l'aspect naturel et esthétique d'une dent est déterminé non seulement par sa morphologie et sa position par rapport aux autres dents, mais aussi et surtout par sa couleur.

Même si l'éclaircissement des dents pulpées est connu depuis longtemps, il était autrefois dispensé de manière confidentielle par une poignée de praticiens. Tels des pionniers, ils ont progressivement mis au point puis perfectionné diverses techniques. Au 19^{ème} siècle, l'utilisation de l'acide oxalique (Chapple, en 1877) et la liqueur de Labarraque (Taff et Athenon, en 1879) a été proposée pour l'éclaircissement des dents vitales, avant que le peroxyde d'hydrogène ne leur soit préféré par Harlan pour la première fois en 1891. D'autre part, plusieurs procédés ont été proposés pour accélérer le processus d'éclaircissement, tels l'emploi du courant électrique en 1895 et l'application de rayons ultraviolets par Rossental en 1911. En 1918, Abbot utilisa du peroxyde d'hydrogène activé par la lumière ou la chaleur. Ce procédé a été réactualisé par Torres en 1983, et par Goldstein en 1987. Enfin, c'est en 1989 qu'ont été créés les

techniques ambulatoires par Haywood et Heymann, par opposition aux techniques classiques dites au fauteuil.

L'avènement de ces traitements réalisables à la maison, associé au besoin croissant de notre société moderne en sourire éclatant, a suscité l'intérêt des groupes pharmaceutiques qui ont vu dans les traitements d'éclaircissement un marché de masse en devenir. C'est ainsi qu'ils ont peu à peu pris le pas sur les chirurgiens dentistes dans le développement de nouvelles techniques, en mettant au point des procédés plus simples d'utilisation, plus efficaces et en développant toute une gamme de produits disponibles dans le commerce. Ces nouvelles offres en vente libre sont apparues aux Etats unis au début des années 2000 en se plaçant comme une alternative plus abordable aux traitements classiques chez un chirurgien dentiste.

Stimulés par la progression rapide des ventes, les grands groupes industriels continuent à investir toujours davantage dans ce marché en forte croissance aux retombées économiques attractives. De ce fait, les recherches sur l'éclaircissement dentaire ont progressé de façon spectaculaire durant ces vingt dernières années. Aujourd'hui, nombreux sont les produits du commerce, tout comme les traitements supervisés par un chirurgien dentiste, proposés au patient afin de résoudre une grande variété de dyschromies dentaires sans intervention restauratrice.

Face à la multitude de solutions proposées pour éclaircir le sourire des patients, il semble aujourd'hui important de s'intéresser à la valeur de ces différentes techniques, en évaluant et comparant leur efficacité, mais aussi, et surtout, leur niveau d'innocuité. L'intérêt est également de savoir si, et dans quelle mesure, on peut aujourd'hui se dispenser de la supervision du chirurgien dentiste dans le cadre d'un processus d'éclaircissement dentaire.

Pour se faire, cette étude va tout d'abord rappeler les généralités concernant la couleur des dents et les étiologies des dyschromies. Ensuite seront énoncés les principes de l'éclaircissement chimique dentaire avec une description des agents actifs et des différents traitements actuellement proposés. De la, les techniques professionnelles et les techniques dites du commerce seront confrontées à travers l'étude de différents

essais parus dans la littérature. Ces évaluations comparatives vont permettre d'établir les niveaux d'efficacité et de sécurité offerts par les différents systèmes, ce qui nous donnera les éléments nécessaires à une réflexion, dans un dernier temps, sur le choix d'un traitement d'éclaircissement et la place que doit occuper le chirurgien dentiste dans ce processus.

2 Généralités

2.1 La couleur naturelle des dents

2.1.1 La lumière

La couleur d'une dent est une perception subjective de l'œil, rendue possible par l'émission d'un rayon lumineux issu de la surface des objets, qui va atteindre les récepteurs situés sur la rétine de l'œil, les cônes et les bâtonnets. Un message nerveux est ensuite transmis au cerveau où il déclenche une perception visuelle (TOUATI, 1999).

La lumière est une énergie qui se propage sous la forme d'ondes. Elles se caractérisent par deux paramètres : la longueur d'onde et l'amplitude. La lumière correspond à l'ensemble des ondes électro magnétiques visibles par l'œil humain, c'est à dire comprises entre 380 nm et 780 nm. Au delà de ces limites, nous ne distinguons ni les infrarouges, situés vers les 800 nm, ni les ultraviolets, vers les 300 nm.

La longueur d'onde correspond à la couleur de la lumière. Ainsi les longueurs d'ondes courtes autour de 400 nm correspondent aux bleus, celles moyennes de l'ordre de 540 nm aux verts, et les longues de 700 nm aux rouges.

Par ailleurs, une lumière constituée d'ondes de la même longueur d'onde, est dite monochromatique. Si en plus toutes les ondes ont la même amplitude, alors la lumière est cohérente: c'est ce qui se passe dans un laser.

Une source lumineuse est définie par son spectre lumineux ou par la température qui lui correspond. La température de couleur est exprimée en degrés Kelvin (K). La lumière naturelle se situe entre 5000°K et 5500°K.

Un objet peut apparaître différemment coloré selon les lumières auxquelles il est exposé. Dans un cabinet dentaire, il faut ainsi essayer de travailler sous lumière constante, ce qui est rarement possible.

2.1.2 Caractéristiques des couleurs

Les couleurs sont définies par trois facteurs : la teinte, la saturation et la luminosité. C'est ce que nous appelons « la trivariance de la couleur ».

2.1.2.1 Teinte

C'est la tonalité chromatique, la forme pure d'une couleur, sans adjonction de noir ou de blanc. Chaque teinte est dépendante d'une longueur d'onde chromatique comprise entre 400 et 700 nanomètres dans le spectre du visible (ou d'un assemblage de plusieurs). La teinte des dents se situe dans le jaune, et le jaune orangé.

2.1.2.2 Saturation

C'est la quantité de pigments, c'est à dire la densité de teinte pure, contenue dans une couleur. Elle permet de différencier une couleur vive d'une couleur pâle. Dans le cas d'une dent, la saturation sera due à la dentine et à sa visibilité qui dépend de la translucidité et de l'épaisseur de l'émail.

2.1.2.3 Luminosité

C'est la quantité de lumière réfléchiée par la dent. Elle est liée à la quantité de blanc contenue dans la couleur. Elle permet de distinguer une couleur claire d'une couleur foncée. Plus la lumière transmise augmente, plus la couleur se rapproche du blanc (forte luminosité), plus elle décroît, plus elle tend vers le noir (faible luminosité). La luminosité est le facteur le plus important dans la détermination d'une couleur.

Cependant, ce système ne prend pas en compte certains paramètres tels la translucidité par exemple, susceptibles de modifier notre perception des couleurs.

2.1.2.4 Translucidité

La translucidité est le caractère d'un matériau qui peut laisser traverser une partie des rayons lumineux, sans être transparent, sans permettre de distinguer nettement les contours ou les couleurs des objets.

2.1.2.5 Opalescence

L'opalescence est la qualité physique de l'émail de présenter un reflet spécial irisé, tel la nacre et l'opale. Elle est due à la capacité de l'émail de différencier les longueurs d'onde : les ondes courtes, correspondant aux couleurs froides, aux bleues, sont réfléchies, alors que les ondes longues, c'est à dire les couleurs chaudes à l'intérieur de la dent, le traversent.

2.1.2.6 Fluorescence

La fluorescence est le processus dans lequel un atome absorbe de la lumière à une longueur d'onde et la ré-émet immédiatement à une autre longueur d'onde. Ainsi la dent émet un rayonnement visible bleu lorsqu'elle est frappée par un rayonnement incident ultraviolet.

2.1.2.7 Classification spatiale des couleurs

Il existe plusieurs systèmes de représentation des couleurs, qui ont tous en commun d'utiliser les trois attributs de la lumière (teinte, saturation, luminosité) selon trois axes dimensionnels.

Les deux plus répandus sont :

- Le système « L^* , a^* , b^* »
- Le système de Munsell

2.1.2.7.1 Le système « L^* , a^* , b^* »

Il fait appel à un solide cylindrique des couleurs. Pour représenter une couleur dans ce diagramme, il faut donner sa côte L^* et ses coordonnées rectangulaires a^* et b^* .

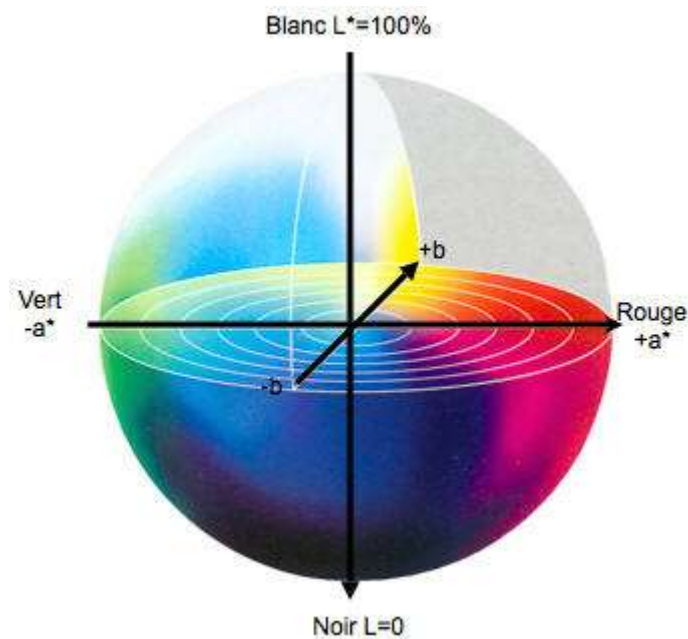


Figure 1 : Représentation des couleurs dans le système « L^* , a^* , b^* »

L'axe L^* correspond au degré de luminosité de l'échantillon et va de 0 (noir) à 100 (blanc). Le plan a^* représente le degré de couleur entre le vert et le rouge, tandis que le plan b^* représente le degré de couleur le jaune et le bleu dans un échantillon.

Il s'agit d'un espace chromatique tridimensionnel dans lequel les différences de couleurs perçues comme étant d'importance égale sont également départées par des distances égales. Cette différence correspond à ΔE .

Ainsi, ΔE est une description mathématique de la distance entre deux couleurs. Il fournit une mesure des variations de teinte et de densité. Pour calculer le ΔE de deux

couleurs, leurs valeurs $L^*a^*b^*$ sont nécessaires et sont utilisées pour résoudre l'équation suivante :

$$\Delta E^* = \sqrt{(L_1 - L_2)^2 + (a_1 - a_2)^2 + (b_1 - b_2)^2}$$

où ΔE est la distance entre deux points dans l'espace chromatique $L^*a^*b^*$.

Ce système donne une représentation continue des couleurs.

2.1.2.7.2 Le système de Munsell

En 1961, Munsell a déterminé une représentation discontinue des couleurs, organisées à l'intérieur du solide de Munsell et représentées comme une sphère.

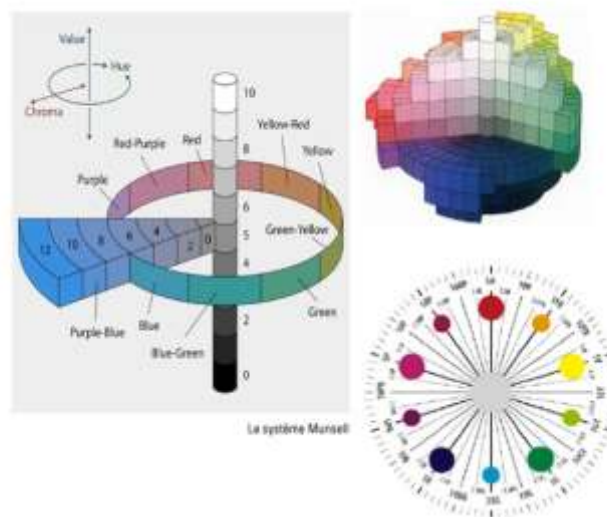


Figure 2 : Système de Munsell

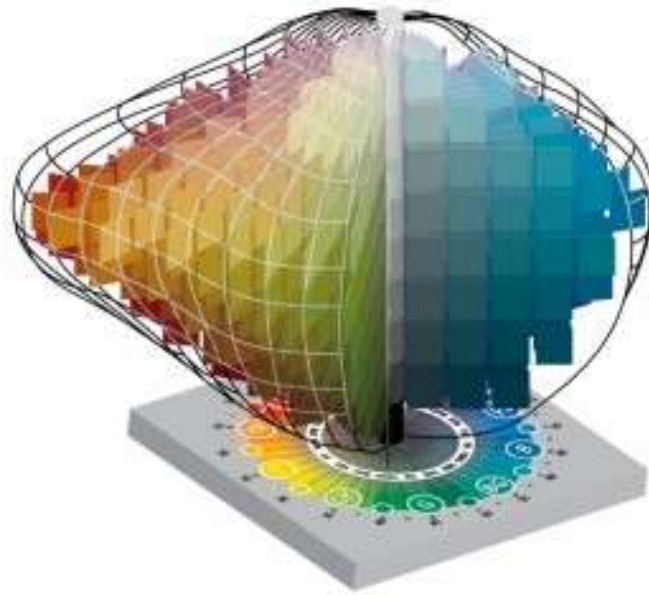


Figure 3 : Solide de Munsell

La teinte, la saturation et la brillance correspondent aux trois dimensions.

L'axe central correspond à la luminosité, et va du noir au blanc pur, sur une échelle de 1 à 9.

La teinte est représentée par dix couleurs disposées autour de ce premier axe et l'éventail des couleurs se déploie du centre vers l'extérieur en saturant la teinte, sur une échelle de 1 à 5.

C'est le système qui se prête le mieux à l'assortiment des couleurs de la dent car les différences entre les couleurs voisines sont perçues selon des intervalles égaux.

2.1.3 Structure de la dent

La couronne est composée en épaisseur de trois différentes couches : L'émail en surface, la dentine, et la pulpe dans sa partie la plus interne.

Leur nature, leur composition et leur épaisseur variées caractérisent la couleur de la dent. Ces paramètres sont appelés à évoluer au cours de la vie, corrélant le changement de couleur de la dent dans le temps.

2.1.3.1 L'émail

C'est le tissu le plus minéralisé du corps humain. Cette caractéristique lui confère une grande translucidité, d'environ 70%.

Plus l'émail est minéralisé, plus sa transparence est grande et laissera donc apparaître la couleur de la dentine sous-jacente. C'est le cas des personnes âgées.

Chez les enfants, en particulier sur les dents déciduales, l'émail est plus épais et moins minéralisé. La dent apparaît ainsi plus claire.

2.1.3.2 La dentine

Moins minéralisée que l'émail, sa teinte est plutôt jaune. Elle recouvre la pulpe et est entourée par l'émail. C'est elle qui caractérise essentiellement la teinte de la dent.

On distingue trois types de dentine :

- La dentine primaire

Nettement moins minéralisée que l'émail et ayant une composante organique plus importante, elle apparaît plus opaque ;

- La dentine secondaire

Plus minéralisée que la première, sa translucidité est plus grande, ainsi que sa chromacité ;

- La dentine réactionnelle ou tertiaire

Elle se forme secondairement à une agression. Elle est plus saturée que les deux autres types de dentine, mais reste localisée au niveau de la zone réactionnelle.

2.1.3.3 La pulpe

C'est la partie vivante, et la plus interne de la dent. Constituée de nerfs et de vaisseaux sanguins, elle a une couleur rouge foncée. Dans le cas de dents jeunes avec une chambre camérale volumineuse elle peut donner une teinte rosée à la dent.

2.1.4 Couleur physiologique de la dent

La couleur des dents varie d'un individu à un autre, d'un groupe de dents à un autre, et sur la surface même d'une dent.

Ainsi une couronne se caractérise par trois zones ayant chacune des particularités de colorations :

- Le bord incisif, ou le bord au niveau de la face occlusale des prémolaires et molaires, généralement translucide car souvent constitué que d'émail. Il peut apparaître bleuté par effet d'opalescence ;
- Le corps de la dent caractérisée par une teinte plus soutenue, pouvant aller du jaune au gris, est moins translucide ;
- Le bord cervical, au niveau du collet anatomique, en général plus opaque, plus jaune ou plus coloré.

À cela peut s'ajouter des taches, des zones de transparence, des bandes plus ou moins marquées, des fissures ou des microreliefs qui vont influencer et caractériser la couleur de nos dents. Par ailleurs, taille et forme sont aussi des paramètres importants.

Il existe également des différences entre les différents groupes de dents. Ainsi les canines maxillaires sont les dents les plus saturées, plus que les incisives latérales, elles mêmes plus saturées que les incisives centrales. D'autre part les dents antérieures maxillaires sont plus jaunes que les antérieures mandibulaires (JOINER, 2004) (TRILLER, SOMMERMATTER et CLERGEAU-GUÉRITHAULT, 1992).

En outre, la couleur évolue au cours de la vie, en corrélation avec les changements de structure. Ainsi, avec l'âge, l'émail va subir progressivement des phénomènes d'usure et de minéralisation. Ces deux processus combinés mènent à une transparence accrue de la couche amélaire qui va laisser transparaître plus fortement la couleur de la dentine, plus jaune, augmentant ainsi la saturation de la couleur perçue de la dent.

2.2 La couleur pathologique des dents

2.2.1 Les mécanismes de colorations

Si la couleur des dents est fonction de la nature et de l'épaisseur de ses composants internes, elle se trouve également sous l'influence d'échanges avec le milieu extérieur.

En effet, la dent est un lieu d'échange permanent avec des fluides, que cela soit interne avec le sang contenu dans la pulpe, ou externe en relation avec la cavité buccale par l'intermédiaire de la salive (FAUCHER, et al. 2005).

Par voie endogène, certains médicaments, comme les tétracyclines, ont des groupes pigmentés qui ont la capacité de se fixer sur la dentine en formant un complexe avec les ions calcium de la trame minérale, ou sur le collagène. Après oxydation par la lumière, ces pigments (hydroquinones) donnent naissance à des colorations brunes (MIARA, 2006).

L'émail peut également être coloré en contact avec la salive et les aliments. Son état de surface et sa perméabilité au niveau des fêlures et des fissures jouent un rôle important. En outre les constituants organiques des zones interprismatiques constituent également une voie de passage des fluides buccaux.

Certains aliments et certaines boissons contiennent des pigments colorés pouvant créer des liaisons chimiques avec les groupes aminés et hydroxyles de la

matière organique des zones interprismatiques. Ceci se vérifie particulièrement avec le café et le thé contenant des tanins, ayant un fort pouvoir de fixation aux tissus organiques (MIARA, 2006).

Il existe encore de nombreux autres pigments, comme les ions métalliques, qui peuvent, par voie endogène ou exogène, se lier aux tissus de la dent.

2.2.2 Etiologie et types de colorations

On utilise le terme de dyschromie pour qualifier la couleur d'une dent s'éloignant de manière pathologique de sa couleur d'origine. La dyschromie se caractérise par son étiologie, son aspect, sa composition, sa localisation, son intensité et son adhérence à la surface de la dent.

Elle peut être partielle, touchant une ou plusieurs dents, ou totale si toutes les dents sont affectées.

Il existe fondamentalement deux types de dyschromies suivant le siège de la coloration :

- Celles d'origine externe ne touchant que la surface amélaire. Causées par des agents externes, on les appelle dyschromies extrinsèques ou acquises
- Celles d'origine interne situées principalement dans les structures amélo-dentaires : les dyschromies intrinsèques, dites congénitales ou systémiques.

Il est important de déterminer l'étiologie des dyschromies car elle permet directement de poser l'indication d'un traitement d'éclaircissement et est nécessaire à la mise en place d'un plan de traitement adapté.

2.2.2.1 Dyschromies extrinsèques

Superficielles, elles prennent préférentiellement ancrage au niveau des sillons, dépressions, et rayures de l'émail.

2.2.2.1.1 Dyschromies dues à la plaque et à ses dérivées

2.2.2.1.1.1 *La plaque dentaire*

Agrégat bactérien au sein d'une matrice de glycoprotéines, elle contient de nombreuses colonies de microorganismes constituant des dépôts granuleux mous et amorphes accumulés à la surface des dents. Initialement, ils se trouvent en faible quantité et ne sont pas visibles. Puis, par accumulation la plaque forme une masse globulaire visible présentant une couleur variant du gris au jaune.

2.2.2.1.1.2 *Le tartre*

Le tartre est le résultat de la calcification de la plaque.

On distingue :

- Le tartre sous-gingival, de coloration brunâtre voir noire, à cause du fer contenu dans le sang
- Le tartre sus-gingival, de couleur blanche ou jaunâtre, qui peut être coloré secondairement au contact d'aliments ou de tabac.

Le tartre est éliminé facilement par un détartrage professionnel.

2.2.2.1.2 Dyschromies dues aux habitudes de vie

2.2.2.1.2.1 *Colorations tabagiques*

Elles sont de couleur brun foncé, noire, et se situent surtout sur le tiers cervical des couronnes dentaires, sur le bord des restaurations, dans les sillons, les fissures ou sur la dentine exposée à la suite d'abrasions.

La coloration résulte du dépôt de goudron et de sa pénétration en profondeur à travers la surface de l'émail jusqu'à la jonction amélo-dentinaire, puis les tubulis dentinaires.

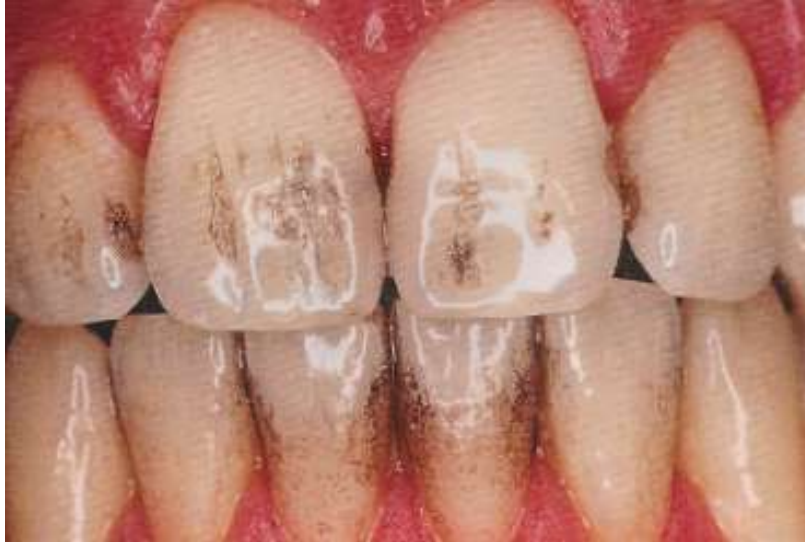

Figure 4 : Colorations dues à la consommation de tabac

Le degré de coloration est lié à la quantité de tabac consommé, à sa fréquence, au type de tabac utilisé, à la rugosité de l'émail et à la manière de fumer du patient. Ainsi un fumeur de pipe aura de fortes colorations localisées au niveau du bec tandis qu'un chiqueur de tabac aura des colorations plus généralisées.

2.2.2.1.2.2 Colorations alimentaires

C'est une coloration brune due au dépôt des tanins contenus dans le thé, le café et d'autres breuvages. Elle se retrouve plus fréquemment chez les patients présentant un brossage insuffisant ou inapproprié.

Cette coloration se caractérise par une fine pellicule pigmentée dépourvue de bactéries, et se situe le plus souvent sur la face vestibulaire des molaires supérieures, sur la face linguale des incisives inférieures et, de façon moins fréquente, sur les faces palatines des dents maxillaires antérieures (FAUCHER, 13).

2.2.2.1.3 Dyschromies dues aux bactéries chromogènes

2.2.2.1.3.1 *La coloration noire*

Elle se présente sous forme de bandes noire plus ou moins fines présentent sur les surfaces vestibulaires et linguales des dents proches des orifices salivaires, près du bord marginal, et s'étend sur les farces proximales. Elle est observée chez les sujets ayant une bonne hygiène bucco-dentaire.

Elle est due à une bactérie chromogène de la flore parodontale, *Actinomyces*, qui réagit avec le fer présent dans la salive et l'exsudat gingival.

Elle est fermement attaché, difficilement extirpée par le brossage et a tendance à récidiver.

Chez l'enfant, il existe également des colorations brunes d'aspect pigmenté dues à *Prevotella melaninogenica*.

2.2.2.1.3.2 *La coloration verte*

Elle correspond à un dépôt épais, sous forme de bandes situées sur la face vestibulaire, au niveau du tiers cervical des dents maxillaires antérieures. Elle intéresse plus particulièrement les enfants (surtout les garçons) et les adolescents ayant une hygiène bucco-dentaire défectueuse. Elle est tenace et récidivante.

Elle peut avoir des étiologies différentes :

- La coloration de la plaque par la chlorophylle alimentaire
- La dégradation de l'hémoglobine présente dans les saignements gingivaux
- La présence d'une bactérie fluorescente et des champignons (*Penicillium* et *Aspergillus*) qui ne peuvent croître qu'en présence de lumière, d'où sa localisation antérieure.

2.2.2.1.3.3 La coloration orange

Elle siège au niveau du tiers cervical des faces vestibulaires des dents antérieures. Elle touche 3% de la population et se retrouve le plus souvent chez les enfants ayant une hygiène défectueuse. Elle est due à la présence de bactéries chromogènes telles que *Serratia marcescens* et *Flavobacterium lutescens*.

2.2.2.1.4 Dyschromies médicamenteuses

La coloration « antiseptique », de couleur brune est due à une utilisation prolongée de produits contenant de la chlorhexidine, comme certains bains de bouche, gels, vernis, dentifrices, irrigateurs buccaux. La molécule est progressivement absorbée en surface puis relarguée sous forme active par des cations, tel le calcium de la plaque, et la salive. L'alexidine entraîne une réaction semblable également.

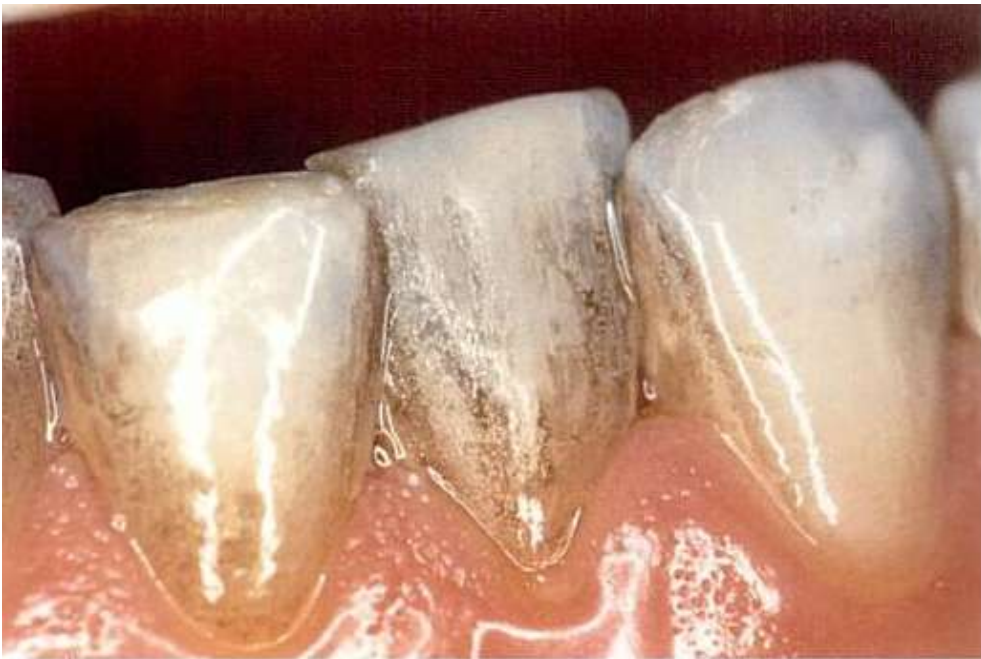

Figure 5 : Colorations dues à la chlorhexidine

Le chlorure de cétypyridinium, qui est un ammonium quaternaire contenu dans de nombreux bains de bouche et dentifrices, provoque des colorations malgré son effet anti-plaque.

2.2.2.1.5 Dyschromies métalliques

Elles peuvent être dues à des poussières de métaux, dans l'industrie notamment, à des traitements médicamenteux oraux ou appliqués localement.

Les métaux s'associent à la pellicule exogène acquise pour donner une coloration de surface, mais ils peuvent très bien pénétrés dans la dent pour donner une coloration permanente.

En effet l'émail présente une porosité à des ions et molécules métalliques :

- Le fer, le manganèse et l'argent provoquent des colorations dentaires noires ;
- Le mercure une coloration grise ;
- Le cuivre et le nickel une coloration verte.

Les médicaments antianémiques contenant du fer entraînent des colorations noires, tandis que les bains de bouche à base de permanganate de potassium sont à l'origine de colorations violacées.

2.2.2.2 Dyschromies intrinsèques

2.2.2.2.1 Pré éruptives

2.2.2.2.1.1 Origine génétique

Certaines modifications du code génétique sont à l'origine de perturbations sur la structure et les propriétés de protéines codées, entraînant in fine des anomalies de formation de l'émail ou de la dentine.

Toutes les colorations d'origine génétique provoquent des colorations sévères, et bien souvent des anomalies de forme. Ainsi les traitements chimiques d'éclaircissement n'ont pas d'effets sur ces types de dyschromies et il est préférable de s'orienter vers des solutions prothétiques (facettes et couronnes) (MIARA, 2006).

2.2.2.2.1.1.1 Amélogénèse imparfaite

C'est une dysplasie ou aplasie héréditaire de l'émail caractérisée par une coloration diffuse de toutes les dents, allant du blanc crayeux au brunâtre, et associée à

un état de surface de l'émail irrégulier et rugueux. Il s'agit d'une maladie autosomale hétérozygote dominante qui touche la formation de l'émail des dentures lactéales et définitives. La dentine n'est pas atteinte en principe (FAUCHER, 13).

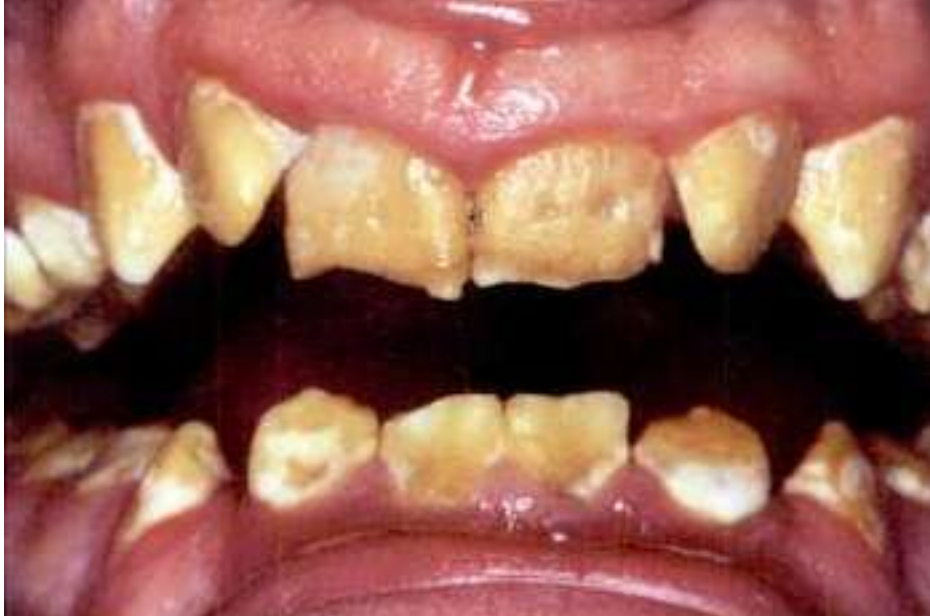

Figure 6 : Amélogénèse imparfaite

On décrit trois formes cliniques :

- Forme hypoplasique : l'émail est aprismatique et présente une épaisseur réduite par rapport à la normale. Il y a une atteinte des améloblastes et par voie de conséquence de la matrice sécrétée lors de l'amélogénèse. L'émail peut se dégrader rapidement sous les effets combinés de l'attrition alimentaire, du brossage et de la mastication. La coloration est brune.
- Forme hypominéralisée : ici l'émail a une épaisseur et une forme normales mais présente un défaut de calcification. Il est ainsi brun et friable, sujet à la fracture. La surface amélaire apparaît rugueuse, marquée de plissures et de dépressions tandis que de la dentine réactionnelle a tendance à se former. Cependant une couche de surface, semblable à celle que l'on observe à la surface des lésions carieuses de l'émail, semble mieux minéralisée.
- Forme hypomature : elle est due à un trouble de la maturation des cristaux d'hydroxyapatite et présente une coloration brune.

2.2.2.2.1.1.2 Dentinogenèse imparfaite

Elle est également appelée dysplasie de Capdepon ou dentine opalescente brune héréditaire. Il s'agit d'une hypoplasie dentinaire héréditaire pouvant être associée à la maladie de Lobstein, dite des os de verre. Elle concerne les dents lactéales, qui sont les plus atteintes, mais aussi les dents permanentes. L'émail n'est en principe pas atteint, mais la dentine apparaît opalescente et ramollie avec une coloration allant du gris-bleu à ambrée.

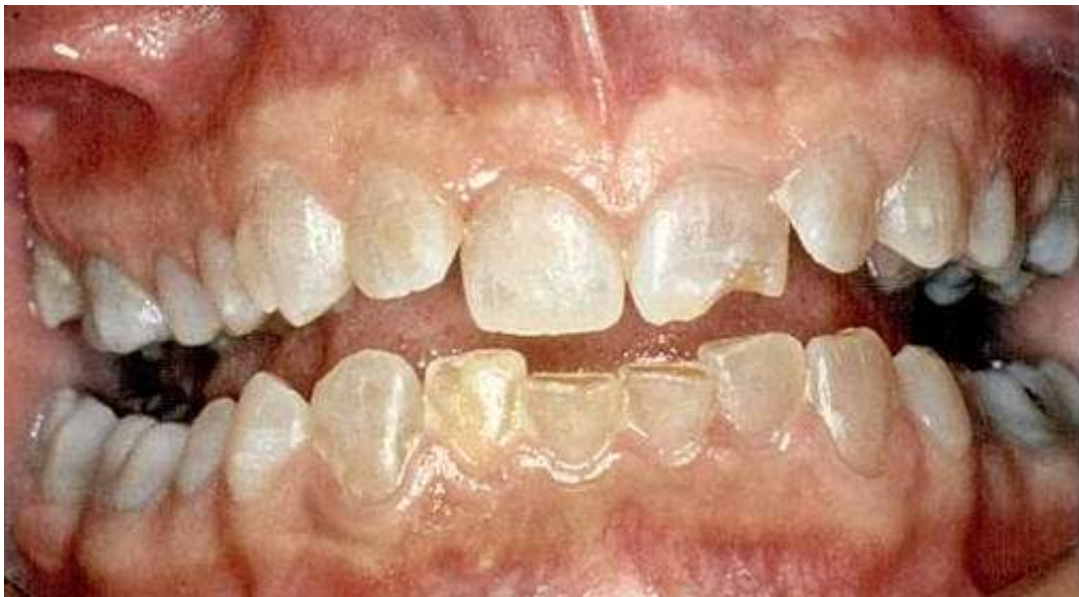

Figure 7 : Dyschromies importantes dues à une dentinogénèse imparfaite

On décrit trois types de dentinogenèse imparfaite :

- Type II : c'est la forme la plus répandue, qui se caractérise par une morphologie en carotte et une chambre pulpaire absente ou très fortement réduite, due à un envahissement par de la dentine réactionnelle. Ces dents présentent une fine couche de dentine superficielle normale, puis une dentine dysplasique avec des espaces vides contenant des reliquats pulpaires. L'émail est lisse et très coloré, et se détache rapidement de la dentine. La dentine ainsi exposée s'abrase rapidement à son tour et se colore par l'absorption de molécules colorantes au sein des tubulis dentinaires exposés.
- Type I : elle est la forme associée à une ostéogénèse imparfaite, liée à une anomalie du collagène de type I. L'émail se détache moins facilement et la

chambre pulpaire est moins restreinte que dans le type II, ce qui améliore le pronostic.

- Type III : la radiographie montre un aspect en « coque ». La pulpe est fréquemment exposée dès la denture temporaire.

2.2.2.2.1.1.3 Erythroblastose fœtale

Elle correspond à une incompatibilité sanguine fœto-maternelle, due à un facteur Rhésus opposé. Elle se caractérise par la destruction d'un grand nombre d'érythrocytes et une pigmentation rouge de la dentine des dents en formation (MIARA, 2006).

2.2.2.2.1.1.4 Thalassémie

C'est une maladie génétique de l'hémoglobine, contenue dans les globules rouges du sang, qui se caractérise par une anémie importante. Les dents prennent une coloration jaunâtre, due à la présence de pigments du sang à travers les tubulis dentinaires.

2.2.2.2.1.2 *Anomalies congénitales*

2.2.2.2.1.2.1 Porphyrie congénitale érythropoïétique

Connue également sous le nom de maladie de Günther, la porphyrie est une affection qui se caractérise par la présence dans l'organisme de quantités massives de porphyrines.

Elle se caractérise par une production excessive de pigments au niveau des structures dentaires qui provoque des colorations rouges ou roses des dents, temporaires et définitives.

D'autre part, l'affinité de la porphyrine pour le phosphate de calcium, présent dans les dents, est à l'origine d'une fluorescence rouge en lumière ultraviolette. En outre, certaines dents présentent des hypoplasies amélaire.

2.2.2.2.1.2.2 Ictère hémolytique néonatal

Il s'agit d'une maladie sanguine transitoire très fréquente chez les nouveau-nés, surtout les prématurés, due à l'incompatibilité Rhésus fœto-maternelle qui entraîne une hémolyse. Elle provoque une hyperbilirubinémie responsable d'une coloration indélébile jaune ou verte de la dentine des dents lactéales, due à des dépôts de biliverdine. Les dents définitives ne sont pas affectées, tandis que les dyschromies des dents lactéales ont tendance à s'estomper avec l'âge.

2.2.2.2.1.2.3 Rachitisme héréditaire vitamine D dépendante

Il est causé par une carence en vitamine D2. Il peut à la fois entraîner :

- Des hypocalcémies responsables d'hypoplasies de l'émail, présentes soit sous forme de bandes faisant le tour de l'émail, soit en petites interruptions ponctuelles formant des dépressions et des piquetés.
- Des hypophosphatémies responsables de défauts de maturation de la dentine interglobulaire.

2.2.2.2.1.2.4 Cardiopathies congénitales cyanogènes

Un enfant porteur d'une malformation cardiaque congénitale responsable d'une cyanose peut présenter des incisives supérieures anormalement pâles, d'aspect blanc crayeux ou blanc bleuté. Cette coloration proviendrait d'un appauvrissement du sang pulpaire en oxygène, voir d'une sécheresse des dents liée au mode de respiration buccale.

2.2.2.2.1.2.5 La mélanodontie

Il s'agit d'une dysplasie de l'émail des dents temporaires déjà évoluées sur l'arcade, entraînant l'effritement et la disparition de l'émail, exposant petit à petit la dentine sous jacente qui va noircir par phénomène réactionnel.

Les incisives mandibulaires ne sont pas touchées, tandis que les incisives centrales maxillaires, puis les incisives latérales, les canines et, pour terminer, les faces occlusales des molaires, vont progressivement prendre une couleur noire.

2.2.2.2.1.2.6 Souffrances fœtales

Des anomalies de coloration des dents peuvent être notées à la suite de souffrances fœtales induisant des anomalies de formation des structures de l'organe dentaire.

Il peut s'agir de maladies infectieuses contractées par la mère, comme la syphilis entraînant la pigmentation de l'émail (dents de Hutchinson), ou encore la rubéole, entraînant des hypoplasies de l'émail des dents lactéales et permanentes.

Une femme enceinte peut également être exposée à des radiations ionisantes à l'origine d'une diminution de la translucidité de l'émail et une coloration bleue verte des dents.

Enfin, des carences en calcium, en magnésium, en phosphore, en vitamines A, C et D (vue précédemment) ainsi qu'un diabète chez la femme enceinte peuvent être également la cause d'hypoplasies de l'émail.

2.2.2.2.2 Post éruptives ou acquises

2.2.2.2.2.1 Fluorose

La fluorose est liée à un surdosage en fluor durant la phase de formation et de minéralisation des dents, c'est à dire entre le quatrième mois in utero et la huitième année. L'excès de fluor perturbe le développement complet des cristaux de l'émail, occasionnant des dysplasies (TRILLER, 1992).

Poreux, l'émail incorpore facilement tout élément exogène coloré au sein d'une matrice de protéines immatures, engendrant une coloration des dents, de la simple tache blanchâtre aux colorations brunes étendues avec détérioration de l'état de surface.

Les conséquences dentaires consécutives à l'ingestion excessive de fluor sont multifactorielles. La sévérité des altérations est conditionnée par la dose de fluor ingérée, le moment de l'ingestion (phase de formation de l'émail), la durée d'imprégnation et des facteurs individuels de la cinétique absorption/excrétion.

A faible dose le fluor a un effet bénéfique cario-protecteur, mais au-delà d'un certain dosage, il devient nocif, plus particulièrement chez les enfants entre 0 et 4 ans, lors de la période de minéralisation des couronnes des incisives, d'autant que jusqu'à l'âge de 6 ans les enfants ont tendance à avaler une grande quantité de dentifrice involontairement lors du brossage.

Selon les recommandations de l'OMS, pour éviter tout risque de fluorose, la dose à ne pas dépasser est de 0,05 mg/jour par kilogramme de poids corporel chez l'enfant, tous apports confondus.

L'OMS a établi une classification des fluoroses en cinq stades (FORTIER, ALDIN et VILLETTE, 1998) :

- Fluorose douteuse : L'émail présente seulement quelques taches blanches, ou points blancs, très discrets.
- Fluorose très légère : des petites taches opaques sont disséminées sur des dents homologues, couvrant jusqu'à 25% de la surface de la dent.
- Fluorose légère : des zones blanches opaques couvrent jusqu'à 50% de la surface de la dent. Des petites dépressions blanches sont susceptibles d'apparaître au sommet des cuspides.
- Fluorose modérée : toute la surface dentaire est touchée par les colorations, mais il n'existe pas d'altération de la forme. Des petites déformations de surface peuvent être notées et des taches brunes sont parfois présentes.

- Fluorose sévère : les hypoplasies touchent l'ensemble des couronnes dentaires. Elles sont souvent accompagnées d'une abrasion des bords incisifs et des cuspides. Les colorations de surface peuvent être importantes.

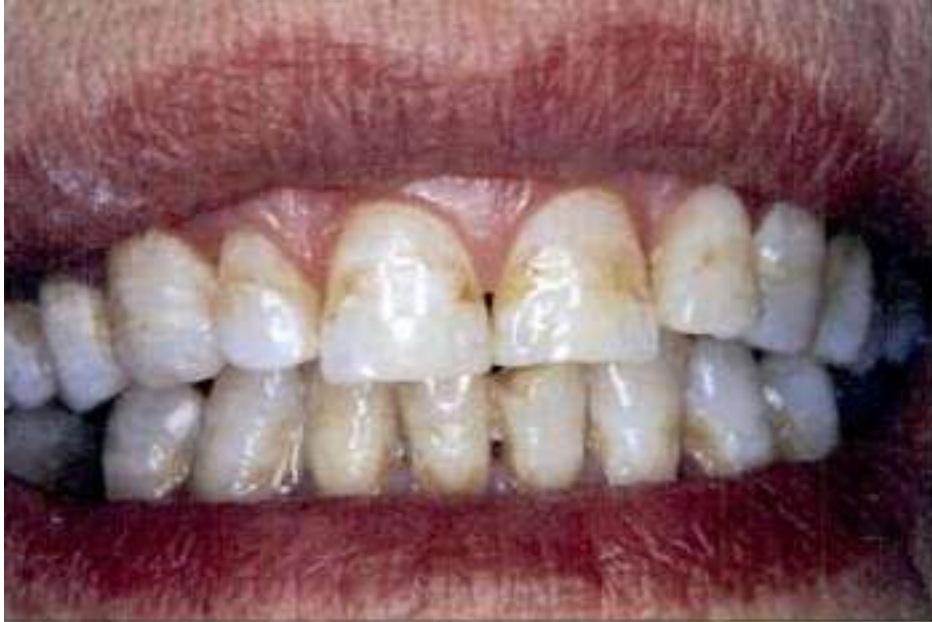

Figure 8 : Fluorose modérée avec de légères altérations superficielles

La fluorose atteint plus fréquemment certaines dents, avec par ordre décroissant : les prémolaires, les deuxièmes molaires, les incisives supérieures, les canines, les premières molaires, les incisives inférieures. Cette répartition est due à la plus forte susceptibilité à l'imprégnation en fluor de certaines dents et au synchronisme entre la période de minéralisation des dents et celle de l'exposition au fluor. Ainsi la fluorose touche les dents généralement par paires de dents antagonistes, qui se minéralisent durant la même période.

2.2.2.2.2 Tétracyclines

Les tétracyclines sont des antibiotiques à large spectre employés dans le traitement de nombreuses infections communes chez les enfants et les adultes.

Présentées en 1948, elles sont suspectées dix ans plus tard d'être à l'origine de dyschromies. En 1963, la Fédération dentaire internationale met en garde sur l'utilisation des tétracyclines chez la femme enceinte et chez l'enfant. Elles sont

susceptibles de passer la barrière placentaire et de se fixer sur les tissus dentaires en cours de minéralisation.

À l'heure actuelle il est déconseillé de prescrire cet antibiotique du quatrième mois *in utero* (début de formation des incisives temporaires), jusqu'à la formation du bloc incisivo-canin vers 8 ans.

Le pouvoir colorant des tétracyclines est dû au phénomène de chélation entre la molécule de tétracycline et les ions calcium, aboutissant à la formation d'un complexe tétracycline-orthophosphate de zinc, ce dernier ayant le pouvoir de s'incorporer aux cristaux d'hydroxyapatite durant la minéralisation des tissus dentaires.

La coloration ne se limite pas à l'émail, mais atteint principalement la jonction amélo-dentinaire et au-delà, la dentine absorbant de plus grandes quantités de tétracyclines en raison d'une plus grande surface de cristaux d'apatite dentinaire que de cristaux d'apatite amélaire.

Leur action sur les dents est très variable, allant d'une simple coloration jaune uniforme à des bandes, pouvant être associées à des dysplasies, ou à des colorations gris-brun plus ou moins prononcées. Elles montrent en outre une fluorescence jaune brillant lorsqu'elles sont éclairées par une lumière ultra violette de 360 nm.

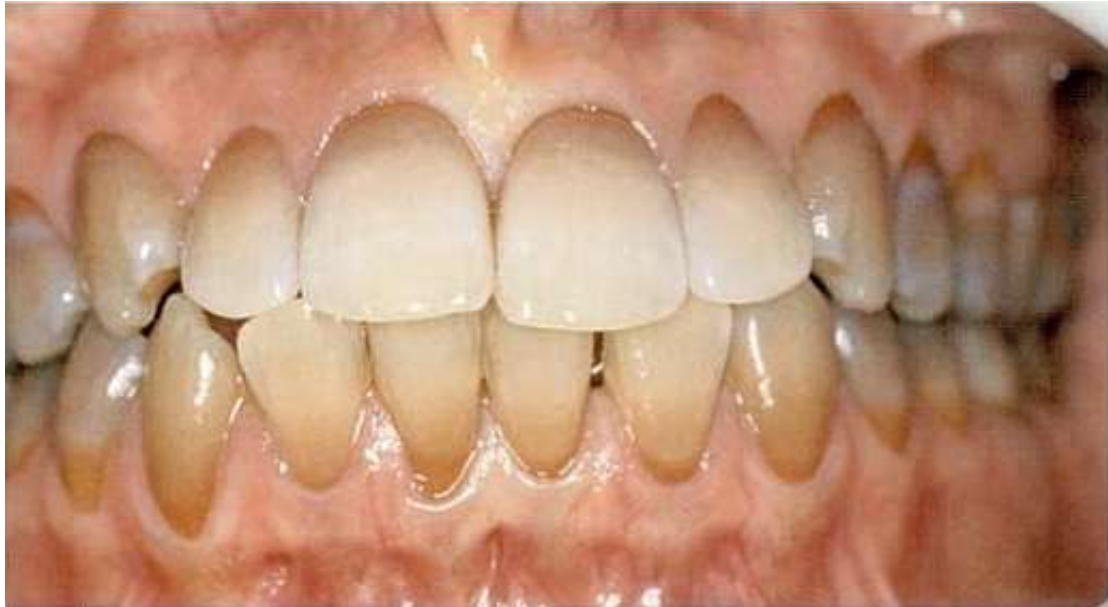

Figure 9 : Colorations dues aux tétracyclines

Le degré de coloration dépend de la posologie, de la durée d'administration de l'antibiotique, de la période d'administration, et du type de tétracycline. En effet, les chlorotétracyclines comme l'auréomycine sont à l'origine de colorations brun-gris, tandis que les di-méthyl chlorotétracyclines causent des colorations jaunes.

La dégradation des tétracyclines par photo-oxydation par la lumière du jour aboutit progressivement à une coloration brune des dents, en premier lieu sur le bloc antérieur du fait de sa plus grande exposition à la lumière, et à une disparition des propriétés de fluorescence.

Par ailleurs, les molécules de tétracycline ont également la capacité à se fixer sur les os du squelette et peuvent ainsi migrer secondairement dans la dentine par voie sanguine. Ceci, associé à la photo-oxydation, pourrait expliquer les colorations récidivantes après un traitement d'éclaircissement.

Pour faciliter le diagnostic des dyschromies dues aux tétracyclines, et donc leur traitement, Boksman et Jordan proposèrent en 1983 une classification en quatre degrés (MIARA, 2006) :

- Premier degré : les colorations sont légères, uniformes, sans bandes, de couleur claire, peu saturée, jaune ou marron. L'éclaircissement chimique offre de très bons résultats.
- Deuxième degré : la couleur est plus saturée, et peut être légèrement grisée.
- Troisième degré : les colorations sont fortes, irrégulières, avec des bandes. La couleur est ici très saturée, gris-marron ou bleu-violet. Le traitement chimique est plus aléatoire avec des résultats moyens, un traitement prothétique peut être envisagé.
- Quatrième degré : les colorations sont très fortes avec des bandes et des plages irrégulières. La couleur est extrêmement saturée, gris foncé à marron, ou violet foncé. L'éclaircissement chimique est inutile, il faut se tourner vers une solution prothétique.

2.2.2.2.3 Les facteurs traumatiques locaux

2.2.2.2.3.1 L'hémorragie pulpaire post-traumatique

Lors d'un traumatisme entraînant une hémorragie pulpaire, les tubulis dentinaires sont envahis par le sang qui subit une hémolyse. Les hémoglobines qui en résultent sont à leur tour détruites, en libérant des ions Fe⁺⁺. Ceux-ci s'oxydent et sont alors susceptibles de se combiner avec du sulfite d'hydrogène, donnant un mélange noir bleuté qui va migrer jusqu'à l'aire de minéralisation au cours de la formation de l'émail, ce qui colore la dent en gris foncé. Au fur et à mesure de la dégradation du sang, la dent va passer par les différentes teintes des produits de dégradation.

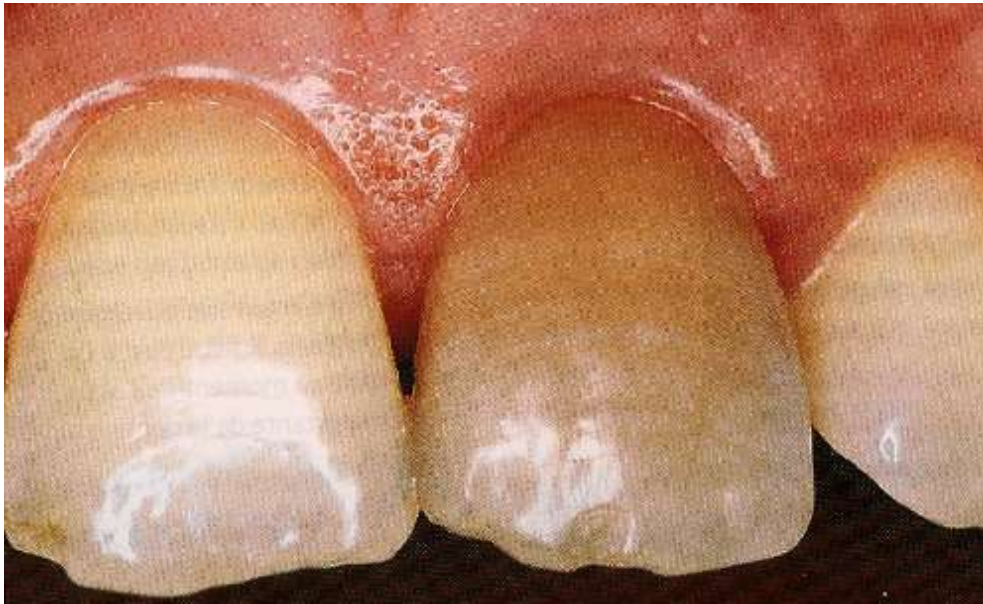

Figure 10 : Coloration due à une hémorragie pulpaire

D'autre part, l'étirement du paquet vasculo-nerveux peut s'accompagner d'une réaction pulpaire majeure entraînant une réapposition de dentine réactionnelle, jusqu'à oblitération totale de la lumière canalaire dans les cas ultimes. La dent apparaît alors moins translucide, plus saturée, avec une couleur gris orangé, voir brun foncé (MIARA, 2006).

S'il y a rupture du paquet vasculo-nerveux causant une hémorragie importante, on peut immédiatement voir apparaître après le choc une couleur rosée-rouge sous l'émail, signe d'un envahissement des canalicules par le sang.

2.2.2.2.3.2 La nécrose pulpaire sans hémorragie

Elle fait suite à un traumatisme physique, comme un choc, un échauffement, ou le fraisage ; ou encore à une agression chimique, liée par exemple aux résines, aux composites, aux produits de coiffage, aux antiseptiques.

La dégénération pulpaire se traduit par la dégradation de produits protéiques du tissu nécrotique à l'origine de la coloration gris brun de la couronne.

Le type et l'intensité de la coloration dépendent du laps de temps écoulé entre la perte de la vitalité pulpaire et le traitement endodontique. Plus longtemps les pigments colorés restent en place, plus ils pénètrent et plus le pronostic d'un traitement d'éclaircissement est défavorable.

En revanche en cas de calcification de la chambre pulpaire, la couronne prendra une couleur jaune, avec un pronostic plus favorable.

2.2.2.2.4 Colorations par procédures iatrogènes

2.2.2.2.4.1 Soins conservateurs

2.2.2.2.4.1.1 L'amalgame

L'amalgame est à l'origine de colorations très foncées, allant du gris foncé au noir.

La couleur grise peut être due directement à la visibilité de la reconstitution, ou encore à la pénétration des ses constituants au travers de l'émail et de la dentine, l'intensité de la dyschromie dépendant du temps d'exposition des agents colorants.

En outre, les produits de corrosion d'une restauration en amalgame peuvent colorer la dent par formation de sulfite d'argent, entraînant un reflet gris bleu à travers l'émail.

2.2.2.2.4.1.2 Les composites

Une dent restaurée au moyen d'une résine composite peut présenter des colorations jaune ou grise, provoquées par l'infiltration à la limite de l'obturation et la percolation des fluides buccaux.

2.2.2.2.4.2 Traitement endodontique

2.2.2.2.4.2.1 Hémostase

Une micro-hémorragie lors de l'extirpation de la pulpe, mal contrôlée à cause d'une irrigation à l'hypochlorite de sodium insuffisante, ou une hémorragie lors de l'obturation, entraînent la pénétration de produits sanguins par capillarité. Comme à la suite d'une hémorragie d'origine traumatique, l'hémoglobine contenue dans ces résidus de sang subit une dégradation à l'origine d'une coloration bleue noire.

2.2.2.2.4.2.2 Eviction pulpaire

Les débris nécrotiques, engendrés par l'élimination incomplète des tissus nécrosés lors d'un traitement endodontique, en particulier sur des dents jeunes lorsque l'ouverture camérale est insuffisante et que des tissus résiduels persistent au niveau des cornes pulpaires, provoquent des colorations.

2.2.2.2.4.2.3 Obturation endodontique

Un mauvais nettoyage du ciment d'obturation, notamment radio-opaque contenant du minium, au niveau de la cavité d'accès, peut colorer la dent par transparence ou par capillarité.

D'autres médications ou matériaux d'obturation endodontique sont à l'origine de dyschromies : les pâtes iodées donnent des colorations brunes orangées ou noires ; les cônes d'argent ; l'anhydride arsénieux qui donne des colorations grises ; l'huile de girofle, les phénols, les crésols assombrissent la dentine.

En outre, la perte des prolongements odontoblastiques dans la dentine entraîne inévitablement un changement de teinte dans le temps.

Le diagnostic des dyschromies et l'établissement de leur étiologie sont une étape obligatoire avant la mise en place de tout traitement d'éclaircissement chimique. La connaissance de l'origine des colorations et leur compréhension permettent ainsi de définir d'abord l'utilité d'un tel traitement (des colorations aux tétracyclines de classe III et IV ayant par exemple un mauvais pronostic), et ensuite d'orienter le praticien vers un protocole thérapeutique.

3 Les techniques d'éclaircissement sur dents vivantes

Parler de blanchiment dentaire est inexact. La dent naturelle n'est pas « blanche », mais présente une mosaïque de couleurs, de transparence et d'opacité, autour d'une couleur de base appelée « ivoire ». Les traitements chimiques décrits ici ont pour but d'éliminer les colorants qui se situent essentiellement sous l'émail, avec pour résultat une dent plus claire. On modifie ainsi la saturation et la luminosité, mais la teinte, le degré de transparence et d'opacité restent, eux, inchangés. C'est pour cette raison qu'il faut employer le terme « éclaircissement » et non pas « blanchiment ».

3.1 L'éclaircissement chimique : principes actifs

3.1.1 Mode d'action

Tous les traitements chimiques d'éclaircissement, quelles que soient les techniques et les concentrations, font appel aux principes d'une réaction chimique d'oxydo-réduction entre les pigments colorants (l'agent réducteur) et la molécule décolorante (l'agent oxydant).

Le produit actif va être mis en contact prolongé avec la dent, afin de diffuser dans la matrice organique émail-dentine. Sur son passage, il va oxyder les pigments colorés, permettant leur solubilisation, à l'origine de l'effet éclaircissant.

L'objectif est l'altération de la structure tridimensionnelle des longues chaînes moléculaires pigmentées et leur fragmentation en petites molécules plus claires. Ce résultat est obtenu par l'action d'un agent fortement oxydant, comme le peroxyde d'hydrogène. Ce procédé ne s'applique qu'aux pigments organiques et n'aura donc pas d'effets sur les éléments prothétiques ou les restaurations.

L'agent oxydant possède des radicaux libres avec des électrons non appariés qui vont être relargués, entraînant la réduction de cet agent oxydant. L'agent réducteur, c'est

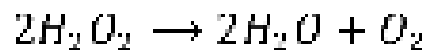
à dire la substance devant être éclaircie, va alors accepter ces électrons et s'oxyder, modifiant ainsi la couleur de la dent sans changer de structure.

3.1.2 Principaux agents chimiques

3.1.2.1 Le peroxyde d'hydrogène

À l'heure actuelle, il s'agit du principal agent utilisé pour éclaircir les structures dentaires. C'est un composé instable qui peut se dissocier sous l'action de la chaleur, de la lumière ou d'activateur chimique selon deux réactions chimiques simultanées :

- Une réaction de photodissociation ou dissociation équilibrée :



- Une réaction de dissociation anionique :



La réaction de photodissociation est déclenchée par la lumière et l'augmentation de température. Elle donne naissance à des ions O_2 dont le pouvoir oxydant est faible. C'est souvent la réaction principale.

La réaction de dissociation anionique est plus difficile à obtenir. Elle est favorisée par un pH basique, par l'adjonction de sels (perborate, persulfate) et par l'apport d'énergie (thermocatalyse : chauffage, ou photocatalyse : lampe). Elle donne naissance à des ions perhydroxyl HO_2^- ayant un pouvoir oxydant nettement plus fort.

La première réaction est donc favorisée par un pH acide, la deuxième par un pH alcalin.

Quelque soit la réaction déclenchée, les produits de décomposition de la molécule de peroxyde d'hydrogène oxydent la structure colorante, réduisant la coloration. Leur

bas poids moléculaire facilite leur passage à travers la membrane organique que constituent l'émail et la dentine.

L'action éclaircissante cible les groupes auxochromes et chromophores des substances colorantes situées à la jonction amélo-dentinaire. De ce fait, le peroxyde d'hydrogène agit en surface et en profondeur, principalement par un phénomène oxydant, accompagné d'un effet détersif dû à la libération d'oxygène.

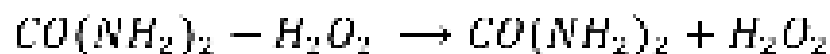
Lorsque tous les chromatophores (pigments colorés) sont oxydés, le point de saturation est atteint et aucun éclaircissement supplémentaire ne peut être obtenu. Dès lors, la poursuite inconsidérée de l'application de peroxyde d'hydrogène concentré peut conduire à l'oxydation des protéines amélaire et dentinaires et altérer la structure dentaire.

3.1.2.2 Le peroxyde de carbamide ou d'urée

D'abord reconnu comme désinfectant, le peroxyde de carbamide (ou peroxyde d'urée) est, depuis 1991, utilisé comme produit éclaircissant et représente aujourd'hui la molécule la plus utilisée pour les traitements d'éclaircissement sur dents pulpées.

Il contient du peroxyde d'hydrogène, stabilisé dans une solution de glycérine, et couplé à une molécule d'urée par syncristallisation des deux molécules, sous la forme de cristaux inodores et incolores : $CO(NH_2)_2 - H_2O_2$.

Au contact de la salive et sous l'effet de la température buccale, le peroxyde de carbamide se décompose lentement en urée et en peroxyde d'hydrogène H_2O_2 selon la réaction suivante :



Le peroxyde d'hydrogène libéré progressivement se décompose à son tour en libérant des ions oxydants qui vont déclencher une réaction d'oxydo-réduction au contact des colorants.

Un pH élevé facilite le processus d'éclaircissement car en solution basique, la formation des radicaux libres nécessite moins d'énergie, le rendement est meilleur, avec plus de peroxyde d'hydrogène produit qu'en milieu acide.

La formule chimique du peroxyde de carbamide inclut la molécule de peroxyde d'hydrogène pour environ 30% ; ainsi, du peroxyde de carbamide à 10% délivre du peroxyde d'hydrogène à environ 3,3%.

Le peroxyde de carbamide produit aussi de l'urée qui peut théoriquement se décomposer par la suite en dioxyde de carbone et en ammoniacque, mais nous ne connaissons pas exactement la quantité d'ammoniacque produite lors d'un éclaircissement au peroxyde d'urée.

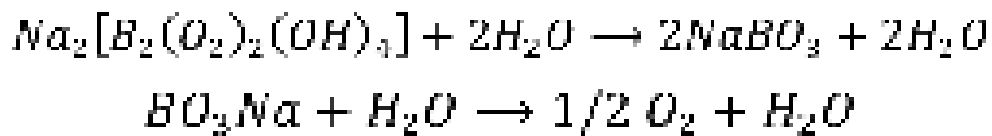
Ce produit est disponible sous forme de gels plus ou moins épais dont les concentrations varient entre 10 et 37%. Ils contiennent des carbopoles (qui sont des polymères carboxypolyméthylène) qui augmentent la viscosité et retardent la décomposition du peroxyde d'hydrogène au contact de la salive pour la rendre progressive dans le temps. Du glycérol est également incorporé, pour permettre la solubilité dans l'eau et augmenter la perméabilité de l'émail par déshydratation.

L'utilisation de seringue à double réservoir a permis d'ajouter également des désensibilisants (potassium et fluor), des reminéralisateurs, des saveurs, des activateurs et des augmentateurs de pH.

3.1.2.3 Le perborate de sodium

Le perborate de sodium se présente sous la forme d'une poudre blanche cristallisée, antiseptique, chimiquement stable quand il est anhydre. En présence d'eau,

il réagit pour aboutir à la production d'un composé de métaborate de sodium et de peroxyde d'oxygène :



Ce peroxyde d'hydrogène va initier un processus lent d'oxydation des colorations internes.

Cependant, le perborate de sodium n'est utilisé que pour le traitement ambulatoire des dents non vitales.

Des mélanges avec du peroxyde d'hydrogène ou du peroxyde de carbamide ont été créés, permettant de potentialiser les effets éclaircissants. Toutefois, tous les auteurs ont noté une augmentation des risques de résorptions cervicales, augmentant avec des concentrations croissantes de peroxyde d'hydrogène ou de carbamide.

Ainsi, à l'heure actuelle un mélange de perborate de sodium et d'eau distillée est exclusivement utilisé en technique ambulatoire, ou dans le cadre d'éclaircissements internes.

3.1.3 Le peroxyde d'hydrogène : effets sur le corps humain

Le peroxyde d'hydrogène, et plus particulièrement les radicaux libres, outre l'effet éclaircissant, peuvent être à l'origine d'un certain nombre d'effets secondaires.

On peut classer ces risques liés à la molécule de peroxyde d'hydrogène en deux catégories : les risques locaux, dus au contact des produits avec les tissus dentaires et muqueux ; et les risques généraux, liés à l'ingestion du produit.

3.1.3.1 Risques locaux

3.1.3.1.1 Hypersensibilité dentinaire

Elle constitue le principal post de mécontentement des patients, En effet, Il apparaît que 15 à 65% des patients ayant subi un traitement d'éclaircissement faisant appel à du peroxyde de carbamide à 10% présentent des sensibilités des dents traités dans les 4 jours qui suivent (Haywood et coll., 1994). Ces douleurs peuvent conduire à l'arrêt du traitement, de manière transitoire ou définitive.

Elle se caractérise par des douleurs vives mais brèves, provoquées par des stimuli thermiques (froid, chaud), osmotiques (sucre), chimiques (acide), tactiles (brosse à dents, ongle) ou une évaporation (aspiration, jet d'air).

Elle fait référence à la théorie dite « thermodynamique » de Brannström. L'hypersensibilité est due à des mouvements rapides du liquide intracanaliculaire dans les tubuli de la dentine sous l'effet de causes physiques et/ou chimiques, provoquant la distorsion des récepteurs nerveux, au niveau du plexus de Raschkow sous-odontoblastique, situé en périphérie de la pulpe, qui transmet le signal douloureux vers les voies centrales.

Ces mouvements liquidiens sont exacerbés par la déshydratation causée par le glycérol contenu dans les produits éclaircissants. Ainsi les sensibilités post-opératoires observées ne sont pas toujours obligatoirement dues à la diffusion des peroxydes jusqu'à la pulpe.

Pour prévenir ces hyperesthésies dentinaires, on associe aujourd'hui aux produits éclaircissants des agents désensibilisants. Il s'agit généralement de sels de potassium, qui ont un effet neutralisant par dépolarisation des fibres nerveuses, et des fluorures, qui, par leur action minéralisante au niveau des tubuli dentinaires, diminuent les mouvements liquidiens des sensations douloureuses.

3.1.3.1.2 Inflammation pulpaire

Les produits d'éclaircissement provoquant la diffusion de peroxyde d'hydrogène à travers la dentine, il est important de pouvoir évaluer les effets au long terme sur la pulpe. La pulpe est d'autant plus vulnérable chez les patients dont la dentine est exposée, dans les cas de rétraction gingivale, d'attrition, de fêlures, d'abrasion cervicale et de restaurations non étanches. Ainsi des quantités importantes de peroxyde d'hydrogène diffusent à travers la dentine après application des gels éclaircissants au peroxyde de carbamide ou d'hydrogène (HANKS, FAT et WATAHA, 1993). Les agents éclaircissants s'infiltrent facilement par des fuites provenant de restaurations, particulièrement au niveau de la jonction émail-cément (CRIM, 1992).

Selon une étude de Gonzalez parue en 2002, l'évaluation histologique de la pulpe après un traitement d'éclaircissement avec du peroxyde de carbamide à 10% révèle une légère inflammation de 4 des 12 dents testées après 4 et 14 jours de traitement, et plus aucun changement après un traitement de 14 jours suivi d'une phase de rétablissement de 14 jours.

L'application d'une solution de peroxyde d'hydrogène à 3% sur la dentine d'incisives de rat entraîne un emphysème et un phénomène de stase capillaire, et diminue la circulation sanguine au niveau de la pulpe. D'autre part, l'application directe de peroxyde d'hydrogène sur la pulpe cause des lésions permanentes au réseau capillaire. (GAENGLER, 1976) (SCCNFP, 2002). Cependant ces études décrivent des conditions extrêmes qu'on ne peut pas s'attendre à retrouver lorsque le peroxyde d'hydrogène est utilisé par les patients comme produit d'éclaircissement.

Par ailleurs, il est à noter que le peroxyde de carbamide est susceptible de moins pénétrer qu'une quantité équivalente de peroxyde d'hydrogène. En effet, une exposition à un gel de peroxyde de carbamide à 15% (équivalent à du peroxyde d'hydrogène à 5,3%) conduit à une concentration moyenne de peroxyde dans la cavité pulpaire qui est plus de deux fois plus faible que celle due à une exposition à un gel de peroxyde d'hydrogène à 5% (SCCNFP, 2002) (COOPER, BOKMEYER et BOWLES, 1992).

Ainsi, la pulpe est susceptible d'être atteinte au contact des produits des peroxydes, pouvant causer notamment des inflammations généralement transitoires. La sévérité des atteintes dépend de la concentration, du temps d'exposition et de la nature du peroxyde.

3.1.3.1.3 Effets sur les tissus dentaires / altération émail

Plusieurs études ont essayé de définir l'impact des produits éclaircissants contenant du peroxyde sur les tissus durs de la dent, tels que les effets sur la microdureté de l'émail, de la dentine, la résistance de l'émail à l'abrasion. Ceci est lié à l'effet décalcifiant des préparations utilisées qui ont un pH acide.

Les conclusions varient suivant les études.

En effet, beaucoup d'observations au microscope électronique n'ont montré que de faibles, voir aucun, changements des surfaces amélaire après utilisation de gels au peroxyde de carbamide. Une étude clinique sur 6 mois a rapporté qu'une utilisation au long terme d'un gel éclaircissant contenant du peroxyde de carbamide à 10% n'affecte pas la morphologie de surface de l'émail humain (HAYWOOD et ROBINSON, 1997) ;

D'un autre côté, certains auteurs ont rapporté des altérations de la surface de l'émail, notamment des dépressions peu profondes, une porosité augmentée, une légère érosion, associées à des traitements d'éclaircissement.

Dans une étude portant sur deux gels éclaircissants contenant 16 et 35% de peroxyde de carbamide, les auteurs ont conclu que les résultats montraient qu'il fallait avertir les patients du risque potentiel d'altération de l'émail et des effets préjudiciables sur la structure des dents, même si des conséquences à long terme n'ont pas encore été déterminées de manière concluante (BITTER, 1998).

Il faut également noter que les sodas ou les jus de fruits peuvent causer une déminéralisation et une altération de l'émail similaires à celles dues aux agents éclaircissants.

Ainsi, même si, au regard de ces études, il ne se dégage pas de conclusions claires sur les effets des gels au peroxyde sur l'émail, on peut néanmoins estimer qu'une concentration plus élevée, au delà de 15%, en peroxyde de carbamide augmente le risque de voir apparaître des altérations de surface de l'émail, alors qu'une concentration relativement faible, autour de 10%, ne semble pas générer de problèmes morphologiques particuliers. L'utilisation répétée d'agent éclaircissant à forte concentration pouvant avoir des conséquences sur l'émail, il convient en fin de traitement d'en tenir compte et de prévoir un polissage soigneux des surfaces éclaircies.

3.1.3.1.4 Amalgames / Composites

Cette modification de la micro-dureté de l'émail et de la dentine, associée à la présence de bulles d'oxygène dans l'émail à la suite d'un traitement d'éclaircissement, diminue la capacité de collage des matériaux d'obturation tels que les résines composites. En outre, l'exposition de restaurations récentes à des gels au peroxyde affecte la dureté de ces restaurations.

Il est ainsi contre indiqué d'utiliser des produits d'éclaircissement avant ou immédiatement après la pose de restauration dentaire. Dans les cas de restaurations dans le secteur antérieur, la différence de couleur, entre ces restaurations et les tissus dentaires naturels, obtenue à la suite d'un traitement d'éclaircissement, ne pourra être corrigée que par le renouvellement des restaurations qui devra donc être différé de plusieurs semaines.

D'autre part, les restaurations à l'amalgame peuvent également être altérées par les agents éclaircissants. En effet, un traitement d'éclaircissement au peroxyde de carbamide ou d'hydrogène peut causer des modifications microstructurelles de la

surface des amalgames, avec possibilité d'exposition des patients au mercure (ROTSTEIN, MOR et ARWAZ, 1997).

3.1.3.1.5 Tissus mous

Plusieurs études ont évalué l'effet des gels d'éclaircissement sur la gencive, la langue, les lèvres et le palais, avec des résultats variés.

Dans une de ces études, 70 patients, dont 35 témoins et 35 utilisant un produit d'hygiène orale contenant du gel de peroxyde de carbamide à 10%, ont été suivis pendant trois ans, mais aucune évidence d'effets nocifs sur les tissus oraux n'a été observée (FOGEL et MAGILL, 1971).

Cependant, dans une autre étude plus récente où deux agents blanchissants contenant du peroxyde de carbamide à 10% ont été utilisés, on note une hypersensibilité dans 52% des cas et une irritation gingivale pour 31% des patients, l'un ou l'autre de ces effets, ou les deux, apparaissant dans 66% des cas. Ces nuisances sont transitoires avec une durée moyenne de 4 à 7 jours. 18 mois après le traitement, aucun effet secondaire n'a perduré ou n'est réapparu (HAYWOOD , LEONARD et NELSON, 1994).

Deux études ont également montré que les gels d'éclaircissement n'entraînaient pas de lésions sérieuses, à l'exception de certaines lésions transitoires de la gencive, liées plutôt à une mauvaise adaptation des gouttières qu'à l'utilisation du peroxyde de carbamide (STERRETT, PRICE et BANKEY, 1995) (RUSSELL, DICKINSON et DONEY, 1996).

D'autres effets secondaires ont été recensés. Suite à la modification de la flore buccale, une hypertrophie des papilles linguales est ainsi parfois observée, ainsi que des surinfections par *Candida albicans* (BERRY, 1990).

On peut en conclure que des effets secondaires peuvent toucher la muqueuse buccale, principalement des inflammations gingivales, sans risques avérés de lésions sérieuses à long terme.

3.1.3.1.6 Risques liés à des blessures pré-existantes et à la consommation d'alcool et de tabac

En cas de blessures pré-existantes des tissus, ou de consommation d'alcool et/ou de tabac, l'utilisation de produits d'éclaircissement peut également exacerber leurs effets toxiques.

Le peroxyde d'hydrogène, même à des concentrations aussi basses que 3%, peut être particulièrement nocif pour les tissus buccaux s'ils ont été précédemment blessés (REES et ORTH, 1986).

Pour cette raison, des précautions particulières doivent être prises en prescrivant des agents éclaircissants aux patients souffrant de gingivite, de maladie parodontale, ou avec des lésions gingivales préexistantes, et à ceux consommant de l'alcool ou du tabac (TIPTON, BRAXTON et DABBOUS, 1995).

Ces expositions mixtes sont d'autant plus préoccupantes que les fumeurs sont de fréquents candidats à l'éclaircissement dentaire. Pour beaucoup d'auteurs ces conditions constituent des contre-indications aux traitements d'éclaircissement.

3.1.3.2 Risques généraux

Dans le cas de traitement avec gouttière, environ 50% de la préparation est ingérée par le patient pendant la première heure de port de la gouttière.

Des nausées, des sensations de sécheresse buccale, des desquamations de la muqueuse ont été signalées.

Un facteur associé à la toxicité du peroxyde d'hydrogène, en plus des dommages dus au phénomène d'oxydation, est la libération d'oxygène (1mL de peroxyde d'hydrogène à 3% peut libérer 10 mL d'oxygène).

Le potentiel mutagène des radicaux libres libérés par le peroxyde d'hydrogène, ainsi que la potentialisation des agents carcinogènes connus, ont déjà fait l'objet d'études (C'est pour cette raison, et aussi pour éviter les colorations extrinsèques, qu'il est interdit de fumer pendant la période d'utilisation des produits de traitement).

3.1.3.2.1 Empoisonnement

Des cas d'empoisonnement mortel au peroxyde d'hydrogène ont été rapportés, mais avec des quantités ingérées ou des conditions extrêmes.

Par exemple, un petit garçon de 16 mois a été trouvé en plein jeu avec une bouteille vide qui avait contenu environ 230g d'une solution à 3% de peroxyde d'hydrogène. Le récipient avait le couvercle fissuré, ce qui permettait au contenu d'être sucé. De la mousse blanche émergea de la bouche et du nez de l'enfant. Il alla ensuite se coucher et fut retrouvé mort 10 heures plus tard.

L'examen post mortem montra la présence de sang mousseux dans le ventricule droit du cœur et dans le système de la veine porte. La muqueuse gastrique était rouge et le cerveau œdémateux. L'examen histopathologique révéla un œdème des poumons et un emphysème interstitiel diffus. Une embolie gazeuse a été trouvée au sein du système vasculaire pulmonaire et dans le système lymphatique gastrique et intestinal (CINA, DOWNS et CONRADI, 1994). La dose estimée de peroxyde d'hydrogène ingéré était de 7g.

3.1.3.2.2 Risques mutagènes

Certains tests in vitro ont soulevé la question du risque mutagène du peroxyde d'hydrogène. Néanmoins, sur base des tests in vivo, il ne semble pas y avoir de risques

mutagènes réels, en cas d'utilisation à des concentrations utiles d'un point de vue clinique (KECK, STEHLIK et BINDER, 1980).

3.1.3.2.3 Risques oncogènes

Des études chez la souris ont montré l'apparition de tumeur malignes et bénignes au niveau du duodénum de souris exposées de manière continue à des doses allant de 0,1 à 0,4% de peroxyde d'hydrogène dans leur eau potable, durant des périodes allant jusqu'à 100 semaines (ITO, et al., 1992).

Mais ces études sont à prendre avec méfiance. En effet certains auteurs mettent en doute l'utilisation des résultats de ces études pour l'homme. La variété de souris utilisée pour l'expérience produit de faibles doses de catalase au niveau du duodénum, renforçant ainsi considérablement l'effet corrosif du peroxyde d'hydrogène, ce qui augmente le risque oncogénique. D'ailleurs, des expérimentations similaires sur le rat n'ont mis en évidence aucune tumeur duodénale, ni aucune modification histopathologique.

Certaines études confirment l'effet corrosif du peroxyde d'hydrogène à des fortes concentrations sur les tissus avec lesquels il entre en contact, mais cet effet n'est pas significatif de l'utilisation nocturne de système d'éclaircissement (KELLEHER et ROE, 1999).

En conclusion, le peroxyde d'hydrogène peut présenter des risques pour la santé générale des patients, pouvant notamment causer un empoisonnement ou des effets oncogènes. Cependant, ces effets ne sont susceptibles de se produire qu'à de fortes doses, et dans des conditions très particulières, ne contre-indiquant pas l'utilisation du peroxyde d'hydrogène dans le cadre d'un éclaircissement dentaire sous la supervision du chirurgien dentiste.

3.2 Techniques professionnelles

3.2.1 En Préalable à tout traitement

Avant d'entreprendre un traitement d'éclaircissement, le chirurgien dentiste doit effectuer un examen minutieux qui va permettre d'établir les avantages, les risques et les chances de succès de la technique qui va être choisie. Il est important de les expliquer au patient, son consentement éclairé est primordial étant donné que ces traitements ont un but esthétique et intéressent le plus fréquemment des dents saines.

3.2.1.1 Diagnostic des étiologies

Le praticien doit d'abord définir avec précision l'origine de la dyschromie, sa forme, son type et le degré de coloration. Du type d'étiologie va dépendre l'attitude thérapeutique. Il est également impératif de bien cerner la demande esthétique du patient avant d'entreprendre le traitement.

3.2.1.2 Indications et applications

A l'heure actuelle, nombreuses sont les colorations pathologiques et les colorations naturelles qui peuvent être traitées avec succès par un éclaircissement chimique.

L'indication idéale reste la coloration naturelle uniforme due au vieillissement, mais des résultats tout à fait satisfaisants sont également obtenus sur des colorations pathologiques, comme les colorations génétiques ou les colorations post traumatiques avec conservation de la vitalité pulpaire.

Les colorations médicamenteuses par tétracyclines peuvent être traitées de façon simple dans les cas de colorations légères et uniformes correspondant aux degrés I et II de la classification de Boksman. De même, les fluoroses, si elles sont légères et sans

altération grave de la structure, sont des indications au traitement d'éclaircissement, auquel on peut associer un traitement par microabrasion.

Cependant, les colorations pathologiques d'origine intrinsèque nécessitent souvent la mise en œuvre d'un traitement plus long, et ce corollairement au degré de saturation et de coloration de la dent.

Ces techniques d'éclaircissement peuvent être aussi associées à des traitements orthodontiques de réalignement ou à des traitements prothétiques.

Avant une restauration esthétique, par résine composite ou par facettes ou coiffes céramiques, l'éclaircissement chimique permet d'obtenir plus efficacement un bon rendu naturel et esthétique. En effet, pour masquer une dent trop sombre, la réalisation d'une facette céramique sera plus facile et moins mutilante si la dent a été préalablement éclaircie.

En outre, l'éclaircissement chimique peut atténuer le décalage colorimétrique entre des dents porteuses de prothèses et des dents naturelles colorées par le temps. Ainsi, lors de la présence de prothèses en secteur esthétique, un éclaircissement sélectif des dents naturelles adjacentes colorées peut être effectué pour rattraper une différence de couleur.

3.2.1.3 Contre indications

3.2.1.3.1 Relatives

- Les sensibilités connues aux principes actifs.
- Les patients mineurs, ceci constituant une contre-indication d'ordre juridique.
- Les femmes enceintes ou allaitantes.
- Les dents restaurées par des obturations coronaires volumineuses, surtout dans le secteur antérieur.

- Les dents présentant des lésions cervicales d'usure ou des flots dentinaires d'abrasion.
- Les dyschromies dues principalement à la diffusion des sels métalliques d'amalgame : l'argent présent dans l'amalgame risque de provoquer une coloration grise de la dent au moment de son oxydation.
- Les dyschromies très accentuées, saturées et peu lumineuses, notamment celles en bandes. Elles sont traitées préférentiellement par des solutions prothétiques (facettes). Cependant, l'éclaircissement chimique peut amener une atténuation de la teinte dentaire sous-jacente, permettant une réduction de l'élimination tissulaire et un meilleur aspect global des restaurations.

Ainsi, dans le cas de colorations par tétracyclines de classe III et IV, l'éclaircissement est peu efficace et on ne pourra pas atteindre une teinte acceptable, naturelle et uniforme, surtout pour les colorations en bande pour lesquelles on aura un maintien des contrastes, ou pour les teintes de départ très sombres, un éclaircissement sera insuffisant. Cependant, cet échec pour le praticien peut être perçu comme un succès relatif pour le patient qui bénéficiera tout de même de l'atténuation du préjudice initial, et dont la teinte obtenue pourra servir de base prothétique.

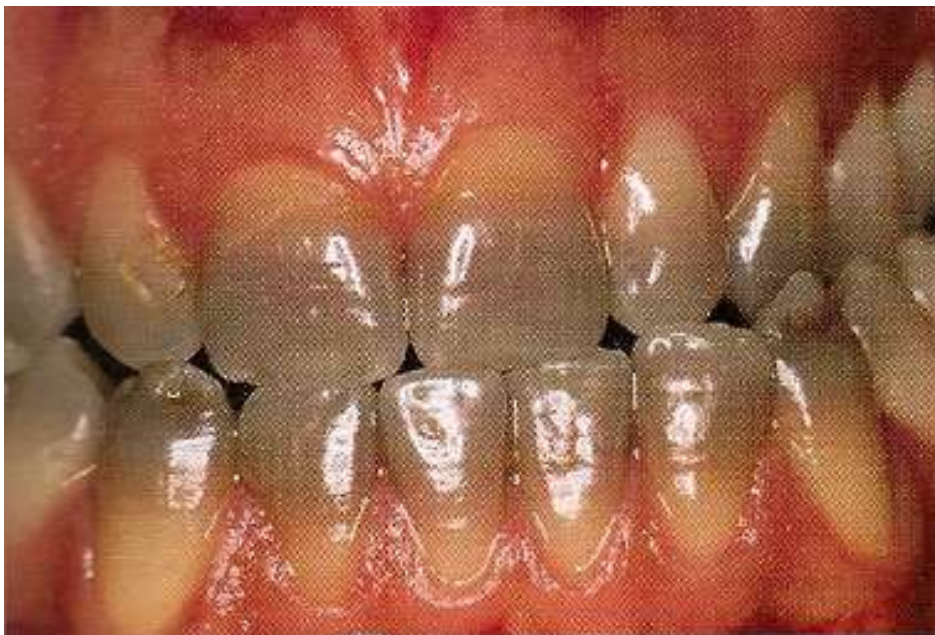

Figure 11 : Colorations de type IV dues aux tétracyclines

De même dans les cas de fluorose sévère, les dyschromies s'étendent en profondeur dans l'émail et afin d'obtenir un résultat vraiment satisfaisant, on aura recourt à l'ablation et au remplacement du tissu amélaire fortement coloré par un matériau cosmétique.

Il existe par ailleurs des contre-indications relatives plus spécialement pour la méthode ambulatoire avec port de gouttières :

- Les atteintes parodontales profondes.
- Les reconstitutions multiples et extensives à l'amalgame, ou des obturations temporaires, notamment à l'IRM.
- Les patients atteints de troubles dysfonctionnels articulaires, qui porteraient des gouttières d'éclaircissement inadaptées à leur pathologie.

3.2.1.3.2 Absolues

- Les dents présentant d'importantes altérations tissulaires, des fractures, des fêlures.
- Les traitements d'orthodontie en cours.
- Certaines pathologies générales : porphyrie congénitale, érythroblastose fœtale, ictère hémolytique.
- Les jeunes patients en dessous de 15 ans, à cause de l'immaturation des tissus et d'un volume pulpaire important.
- Les dents révélant dès l'examen clinique préopératoire une hypersensibilité dentinaire initiale.
- Les dents présentant des obturations non étanches, des caries initiales ou récidivantes. Le traitement des lésions carieuses et la réalisation de restaurations étanches sont des conditions sine qua non à tout traitement.
- Les fumeurs invétérés, le tabac étant susceptible d'interagir avec le peroxyde d'hydrogène.

En cas de contre indications absolues au traitement chimique d'éclaircissement, le patient pourra se voir proposer des traitements prothétiques, tels des facettes ou des

couronnes en céramique. Ces solutions, certes très satisfaisantes d'un point de vue esthétique permettant notamment de modifier la forme de la dent en plus de sa couleur, restent néanmoins beaucoup plus délabrantes.

3.2.1.4 Choix du traitement d'éclaircissement chimique

D'une façon générale, on distingue les techniques immédiates au fauteuil : l'éclaircissement est réalisé au cabinet avec des produits fortement concentrés, et les techniques ambulatoires : l'agent éclaircissant, de plus faible concentration, est appliqué par le patient lui-même à l'aide d'une gouttière en polyvinyle souple. L'agent éclaircissant est ainsi maintenu en contact avec la face vestibulaire des dents concernées.

Il est à noter que l'on distingue les traitements des dents vitales des traitements des dents non vitales, qui ne sont pas développés ici, et pour lesquels les produits et les techniques varient.

Le choix d'une technique par rapport à une autre va dépendre du type de coloration, du résultat voulu, et bien souvent du désir du patient, qui préfère de plus en plus une ou deux séances au fauteuil plutôt que le port d'une gouttière sur plusieurs jours.

Néanmoins, il est préférable d'utiliser les gels les moins concentrés, donc plus inoffensifs, et ce dans l'intérêt du patient. En outre, l'utilisation de produits moins concentrés sur une durée plus longue (par exemple 2h de port d'une gouttière par jour, au lieu d'une demi heure de traitement au fauteuil) laisse plus de temps au principe actif pour diffuser vers le centre de la dent, et permet un meilleur éclaircissement des structures internes. Cependant, il faut éviter l'utilisation répétée des produits éclaircissants à une fréquence rapprochée.

Ainsi, l'utilisation du peroxyde de carbamide à faible concentration en méthode ambulatoire peut être considéré comme le traitement de première intention, tandis que

le peroxyde d'hydrogène à haute concentration (35%) serait plutôt réservé à l'application au fauteuil, pour les patients pressés ou pour les colorations localisées.

Au final, les résultats sont souvent très proches, une séance au fauteuil correspondant généralement à 8 jours de traitement ambulatoire environ.

On dispose également d'une troisième solution, combinant d'abord un éclaircissement au fauteuil, puis le port d'une gouttière en ambulatoire. Cette technique offre l'avantage de donner, dès la première séance, des résultats rapides et visibles au patient, maintenant ainsi sa motivation pour la suite du traitement en ambulatoire, qualité d'autant plus intéressante dans les cas de colorations sévères et rebelles.

Enfin, même si elle n'est pas une technique d'éclaircissement chimique à part entière, la micro-abrasion amélaire peut être utilisée pour supprimer les colorations très superficielles et gommer les irrégularités de surface retenant fortement les colorants. On l'utilisera pour supprimer les colorations externes alimentaires (café, tabac, vin...etc.) ; les colorations superficielles comme les voiles, les taches blanchâtres ; et des petites taches localisées brunes, grises ou jaunes. Contrairement aux trois autres, cette technique ne supprime pas les pigments et les chromophores de la dentine.

3.2.1.5 Mesures préopératoires

3.2.1.5.1 Examen cliniques et radiologiques

Avant de débiter un traitement, le chirurgien doit réaliser un examen clinique minutieux.

Il faut faire le diagnostic des caries et les traiter, réévaluer les obturations existantes, vérifier leur étanchéité et identifier celles qui sont défectueuses afin de les restaurer.

Un bilan parodontal est réalisé, et, le cas échéant, un traitement approprié est proposé.

Il est également nécessaire d'évaluer la qualité de l'émail, d'identifier les fêlures, fissures, érosions et abrasions importantes. De même, il faut évaluer les sensibilités au chaud et au froid.

Enfin, le praticien doit réaliser un bilan radiographique afin d'éliminer toute pathologie apicale et évaluer et prévoir les réponses pulpaires éventuelles en fonction du volume du parenchyme.

3.2.1.5.2 Prise de la teinte et définition des objectifs

Il est recommandé, avant d'entreprendre le traitement, d'utiliser un nuancier de teintes afin de définir, avec la participation du patient, la couleur de départ des dents. On prend également des photographies pour enregistrer la situation de départ, que l'on adjoint au dossier du patient. Ainsi, on peut de concert évaluer la teinte de départ et déterminer les objectifs avec le patient.

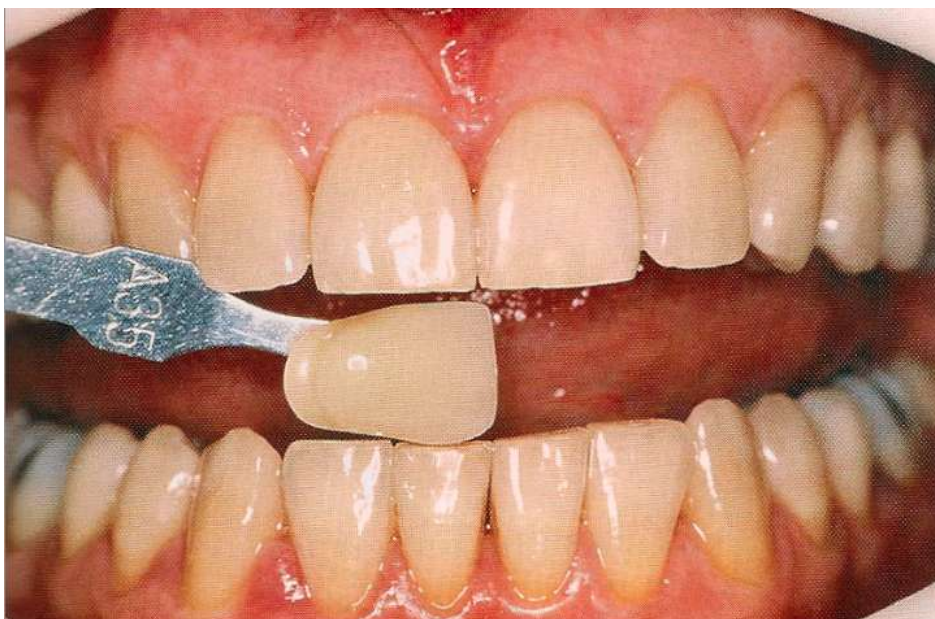

Figure 12 : Prise de couleur des dents avec un teintier

Il faut cerner la demande et les attentes du patient : veut-il faire disparaître certaines colorations sans changer fondamentalement la couleur de ses dents ? S'agit-il d'un éclaircissement global d'une ou deux teintes ou souhaite-t-il plutôt des dents très blanches ?

Certains patients en effet recherchent une couleur excessivement blanche, de l'ordre des teintes A1 et B1 du teintier Vita. Il est de notre devoir de tempérer les exigences du patient et de l'informer que ces couleurs ne sont pas naturelles et qu'il risque d'obtenir un sourire trop artificiel.

3.2.1.5.3 Mesures prophylactiques

Un détartrage et un polissage complet et minutieux de l'ensemble des dents doivent être réalisés avant tout traitement.

3.2.1.5.4 Recommandations et contraintes

Il faut prodiguer au patient des conseils diététiques et d'hygiène. Effectivement, on préconise un régime évitant tout apport alimentaire trop coloré. Ainsi il faut limiter, et de préférence arrêter, la consommation de betterave, de thé, de café, de myrtilles...etc. De même, le patient fumeur devra réduire fortement sa consommation de tabac.

Il faut également prévenir le patient des risques importants de sensibilités. Il devra notamment éviter la consommation de boissons très chaudes ou très froides temps que des sensibilités dentinaires perdureront.

Pour prévenir et diminuer ce problème d'hypersensibilité, le praticien prescrit au patient un dentifrice ou des bains de bouche dit « sensitive » contenant des agents désensibilisants, comme des fluorures, du chlorure de strontium ou des nitrates de potassium. Ce dentifrice est à employer à la place du dentifrice habituel, et son utilisation doit commencer avant d'entreprendre le traitement d'éclaircissement, pour

une efficacité meilleure et plus rapide. En outre, en technique ambulatoire, il est possible de lui donner un gel désensibilisant à mettre dans les gouttières pendant quelques heures, voire une nuit sur deux en cas de sensibilités importantes.

3.2.2 Technique ambulatoire

C'est la technique qui a fait le succès des éclaircissements dentaires et qui reste une technique simple d'utilisation pour le praticien et le patient.

Présentée pour la première fois par Haywood et Heymann en 1989, elle consiste à maintenir l'agent éclaircissant (du gel de peroxyde de carbamide de 10 à 22%) au contact des dents, au moyen de gouttières en polyvinyle souple thermoformées sur l'empreinte des dents. Le patient met en place lui-même les gouttières qu'il doit porter soit uniquement la nuit, pendant environ 8h, soit la journée.

Le port se fait jusqu'à ce que la couleur souhaitée soit obtenue, sous la surveillance du praticien. Le temps de traitement va dépendre du produit utilisé (de sa concentration en peroxyde d'hydrogène), mais aussi de la teinte initiale. L'efficacité la plus importante est obtenue lorsque l'étiologie est soit une saturation naturelle de la couleur des dents, soit une coloration due au vieillissement physiologique.

La concentration du peroxyde de carbamide est choisie en fonction du temps de port journalier souhaité : plus le temps d'application est court, plus la concentration en peroxyde doit être élevée. En principe, les produits à action lente seront à porter toute la nuit, quant à ceux à action rapide, c'est à dire avec une concentration en peroxyde de carbamide supérieure à 16%, ils seront portés le jour en général d'une demi heure à deux heures, parfois deux fois par jour, selon la concentration. Le port de nuit avec des concentrations de 10 à 16% semble très efficace, compte tenu de la baisse du débit salivaire et de l'augmentation du temps de contact du produit avec la dent permettant une diffusion en profondeur du principe actif. Il est fortement conseillé de choisir un gel contenant des agents désensibilisants (nitrate de potassium...) ou des minéralisateurs (phosphate de calcium amorphe...).

Réalisation des gouttières

Au cours d'une première séance, le praticien prend des empreintes à l'alginate des maxillaires à traiter. Les collets des dents doivent être parfaitement enregistrés pour une bonne adaptation de la gouttière.

Les empreintes sont coulées en plâtre dur sans socle puis taillées de manière à n'avoir que les arcades dentaires.

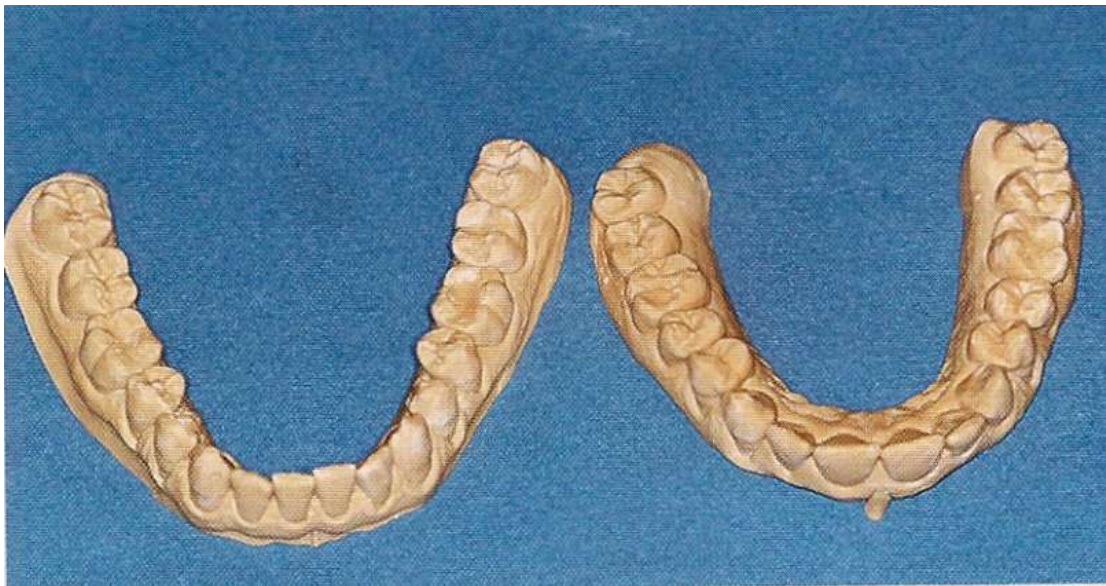

Figure 13 : Modèles en plâtre préparés en forme de fer à cheval

On réalise ensuite des petits réservoirs sur les faces vestibulaires des dents à éclaircir à l'aide d'une résine photopolymérisable. Généralement, on dépose une épaisseur de 0,5 à 2 mm de cette résine, à une distance de 1 mm environ de la gencive marginale, des limites proximales, du bord libre ou de la face occlusale des dents concernées.

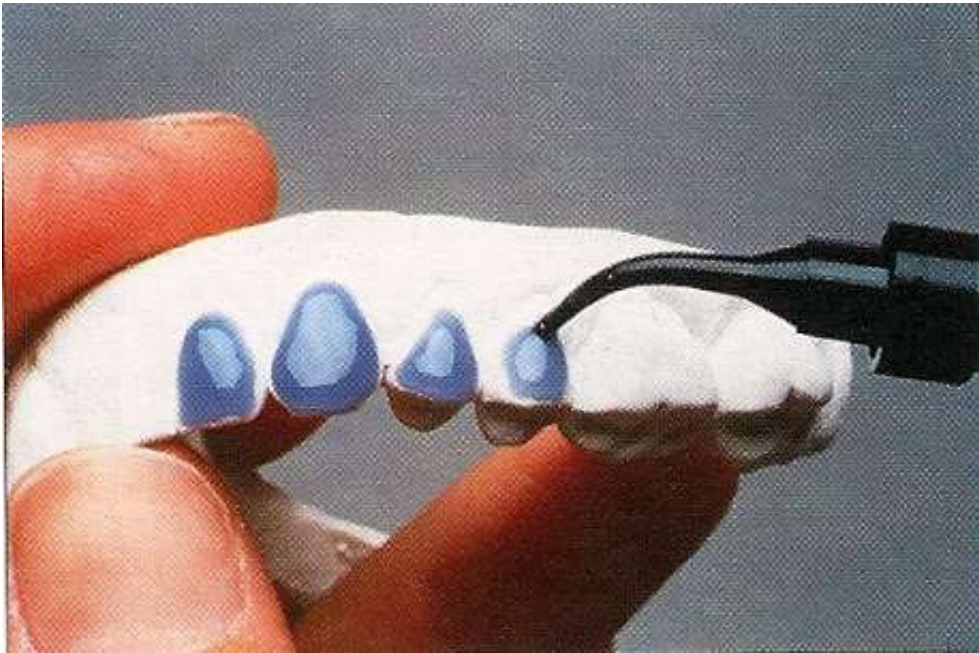

Figure 14 : Réalisation de réservoirs avec une résine fluide photopolymérisable

Une controverse existe au sujet de la réalisation ou non de réservoirs. De nombreux auteurs ne notent aucune différence clinique et concluent que les réservoirs n'augmentent pas l'efficacité du traitement. Cependant, ils garantissent l'obtention d'une quantité plus uniforme de produit avec les dents à traiter, permettent de combler les espaces interdentaires, les petits diastèmes, afin d'éviter toute irritation des gouttières à ces endroits.

Le thermoformage par aspiration permet de mouler la feuille de polyvinyle sur le modèle. La gouttière est ensuite découpée avec précision en suivant le contour de la gencive marginale. Cette découpe s'effectue après refroidissement complet, afin d'éviter les déformations, à l'aide de ciseaux, ou mieux, sur le moulage, avec un bistouri muni d'une lame 11. Les bords peuvent ensuite être lissés à l'aide d'une micro torche.

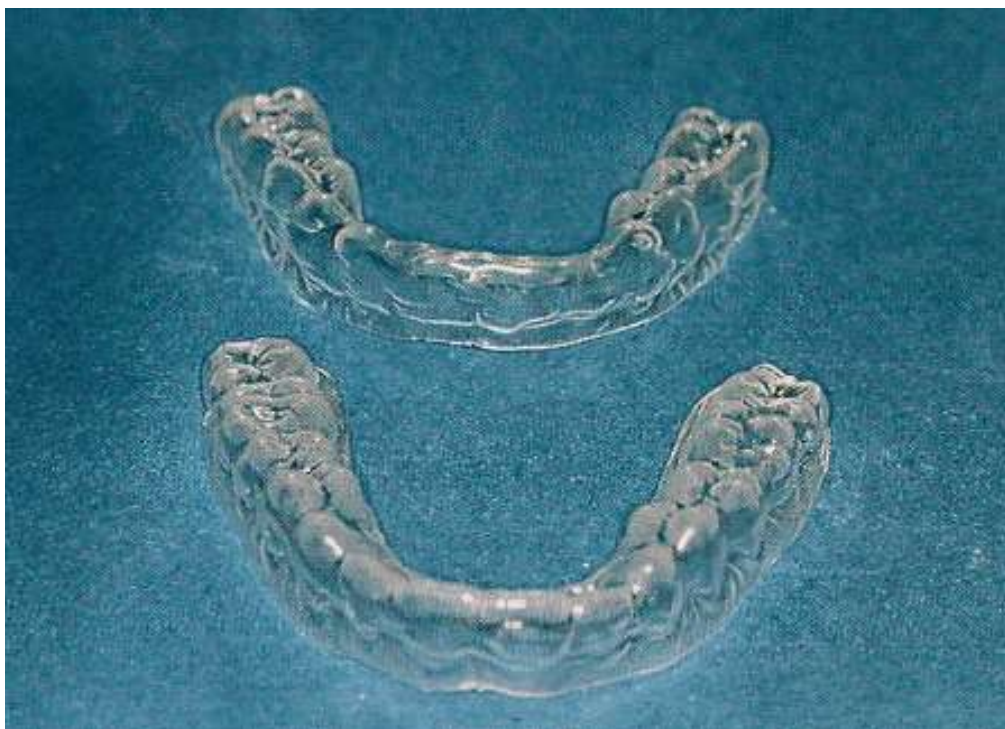

Figure 15 : Gouttières prêtes à l'emploi

Deuxième séance

Les gouttières sont essayées et ajustées en vérifiant l'étanchéité au niveau des limites vestibulaires et linguales pour éviter les fuites de peroxyde d'hydrogène. Elles doivent exercer une action constrictive dans la zone critique du collet.

Il faut également éduquer le patient et l'informer de la procédure à suivre. Il doit notamment se brosser les dents avant le port de la gouttière. Les gels conditionnés en seringue doivent être conservés dans un endroit frais à l'abri de la lumière. On montre au patient comment mettre en place le gel dans la gouttière et quelle quantité appliquée en fonction du type de seringue. On lui fait également placer les gouttières, par pressions digitales verticales et horizontales sur les réservoirs, et on lui montre comment éliminer les excès de gel par brossage léger.

Contrôles

Il s'agit ensuite de séances de contrôle, à réaliser toutes les semaines. Elles permettent d'évaluer la couleur des dents, et de déceler d'éventuelles lésions des tissus

mous, des sensibilités dentaires ou des problèmes liés au port de la gouttière. Les modalités du traitement peuvent ainsi être adaptées en fonction de l'évolution de l'éclaircissement et des signes cliniques.

Il est recommandé d'éclaircir l'arcade supérieure, puis l'arcade inférieure en différé, afin que le praticien et le patient puissent apprécier l'évolution par comparaison. Par ailleurs, le port simultané des deux gouttières peut entraîner des problèmes de gêne occlusale.

Le traitement ambulatoire dure en moyenne une dizaine de jours, mais peut être prolongé sur plusieurs semaines en cas de colorations sévères. Même si 80% des résultats sont obtenus les cinq premiers jours, le patient doit bien suivre le traitement jusqu'à son terme pour obtenir une meilleure tenue des résultats dans le temps.

A la fin du traitement, les dents sont polies à l'aide d'une pâte à polir, et le patient peut porter les même gouttières pendant encore trois à quatre jours, chargées d'un gel fluoré pendant une ou deux heures par jour, afin de reminéraliser l'émail de surface et de réduire les sensibilités éventuelles.

Après traitement, une hygiène rigoureuse, accompagnée de détartrages-polissages réguliers permettent de prévenir les colorations de surface ; cependant il faut préciser au patient que les résultats ne sont pas définitifs, la dent étant un tissu vivant susceptible d'évoluer dans le temps.

La technique ambulatoire, privilégiée par les praticiens dans 80% des cas, présente donc de nombreux avantages : elle est efficace, relativement peu coûteuse, et facile à mettre en œuvre, avec peu de temps passé au fauteuil.

3.2.3 Technique au fauteuil ou immédiate

L'éclaircissement immédiat au fauteuil est une technique pouvant être proposée à certains cas sévères ou à des patients pressés souhaitant limiter le traitement dans le

temps. Cette technique permet entre autres avantages un résultat plus rapide, le contrôle du contact des agents avec les tissus mous et celui de l'ingestion éventuelle de produit.

De nombreuses techniques ont été développées depuis les années 1970. Cependant, elles consistent toutes en l'application d'un produit fortement concentré en peroxyde d'hydrogène ou de carbamide directement sur les dents pulpées après protection des tissus gingivaux.

Les concentrations sont généralement de 35% pour le peroxyde de carbamide, et peuvent aller pour le peroxyde d'hydrogène de 15 jusqu'à 35%. Aujourd'hui, on les trouve souvent sous forme de gels prêts à l'emploi, conditionnés en seringue à un ou deux réservoirs. Les nouvelles générations offrent une viscosité plus élevée. Le principe actif peut être associé à un copolymère, à du fluorure de sodium et de calcium, ainsi que pour certains, à du dioxyde de titane. Certains de ces adjuvants donnent au gel une consistance mastic et une couleur, qui permet de visualiser et de contrôler les excès au niveau gingival.

Il existe également des produits sous forme de poudre et de liquide à mélanger, considérés comme plus stable, et utilisés notamment dans la technique de Baratieri : le mélange a la propriété de changer de teinte ; de vert turquoise au début de l'activation, il devient blanc lorsqu'il n'est plus actif, ce qui indique qu'il doit être renouvelé.

Ces diverses techniques se distinguent par les produits spécifiques utilisés, mais sont aussi caractérisées par des systèmes d'activation particuliers et des protocoles opératoires précis.

Ainsi on trouve aujourd'hui de nombreux mode d'activation des peroxydes d'hydrogène, qui permettent d'accélérer et de potentialiser l'effet éclaircissant. A l'origine on utilisait les lampes halogènes classiques destinées à la photopolymérisation des composites ; puis sont apparus des lampes à haute énergie : halogène, plasma, laser, xénon, UV ; qui permettent d'éclairer les deux arcades simultanément. Actuellement on trouve même des méthodes utilisant des activateurs chimiques ou ultrasoniques.

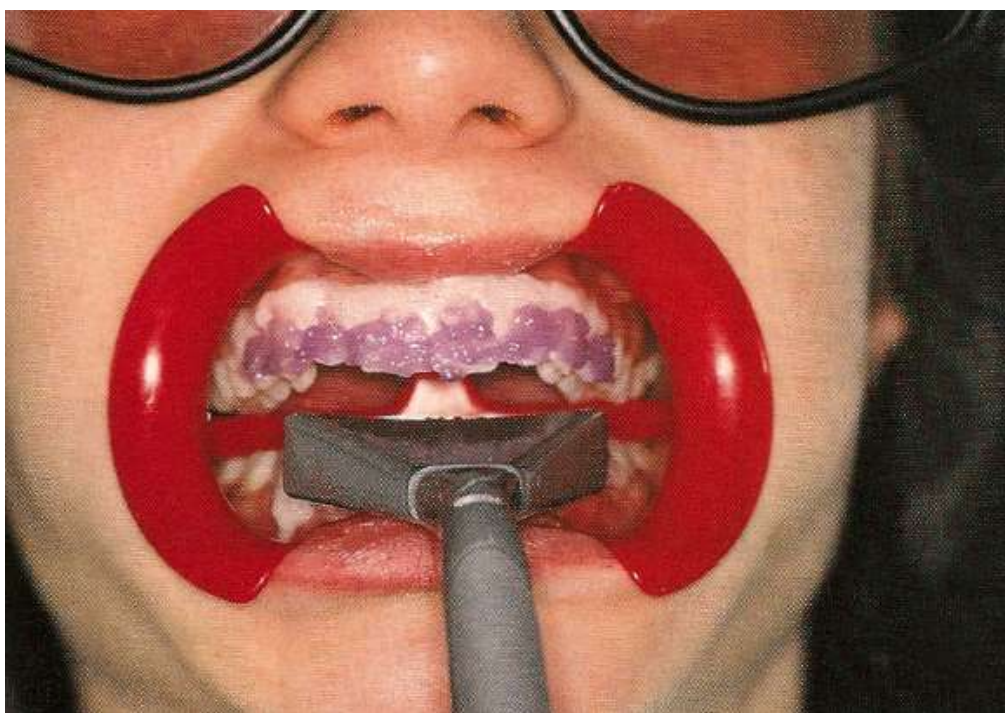


Figure 16 : Système laser d'activation du peroxyde d'hydrogène

Dans tous les cas, l'important est d'avoir une bonne adéquation entre le gel choisi, sa concentration, et son mode d'activation, qui doit être adapté en puissance et en longueur d'ondes.

Protocole opératoire :

Le chirurgien dentiste et son assistante doivent porter comme à l'accoutumée masque, gants et lunettes de protection.

Le patient doit porter également des lunettes de protection, et ses muqueuses doivent être protégées par un écarteur automatique et une protection gingivale qui peut prendre la forme d'une digue classique en caoutchouc, ou d'une digue photopolymérisable.

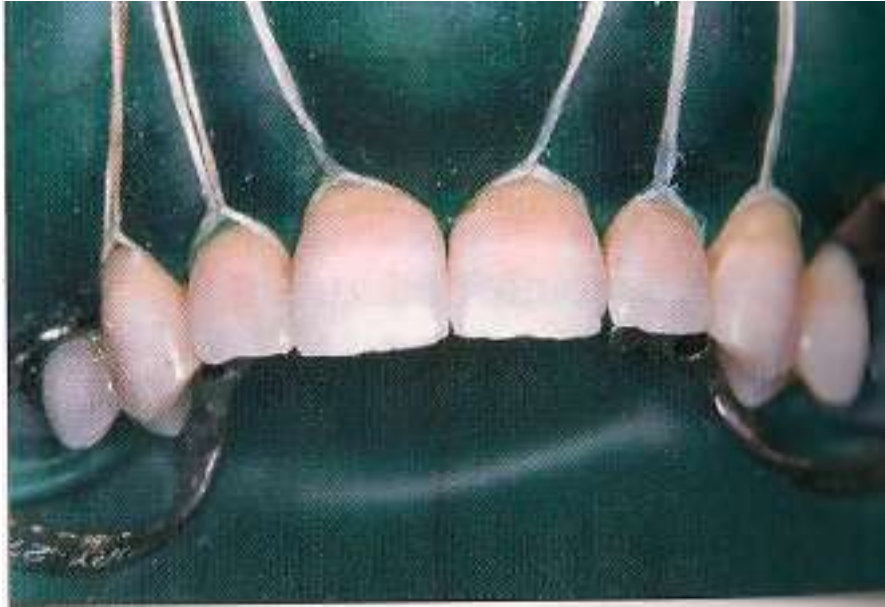

Figure 17 : Digue en caoutchouc associée à des ligatures

La digue en caoutchouc est maintenue par des ligatures en fil de soie, dont l'avantage est de permettre une rétraction gingivale, augmentant la surface coronaire pouvant être traitée. La digue en silicone photopolymérisable, ou digue liquide, est quant à elle plus simple d'utilisation et plus rapide à mettre en place. Elle appliquée sur la gencive séchée, à l'aide d'un pinceau, d'une spatule ou même directement par l'embout de la seringue, puis photopolymérisée.

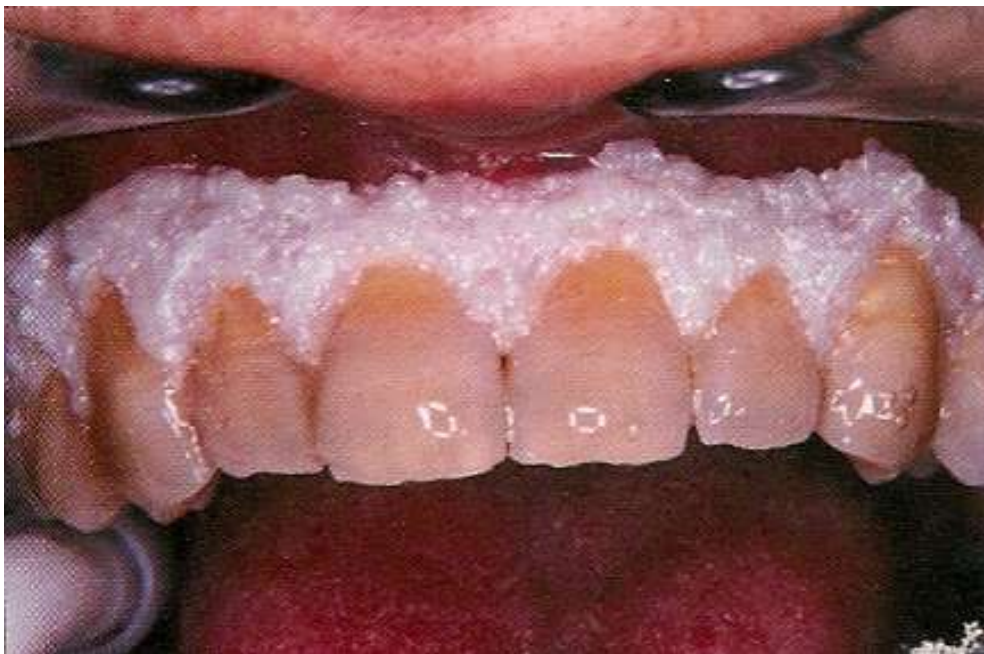

Figure 18 : Digue liquide photopolymérisable

Les surfaces dentaires doivent être nettoyées avec une pâte à base de ponce, puis séchées. Il faut éviter les pâtes prophylactiques contenant de la glycérine qui diminue l'efficacité du peroxyde.

Le produit éclaircissant est ensuite déposé à l'aide d'un pinceau ou d'une spatule sur les surfaces amélares. On met en place également le système d'activation éventuel. Le temps d'action varie entre 5 et 15 minutes. Les applications de peroxyde peuvent être renouvelées de 3 à 4 fois au cours d'une même séance.

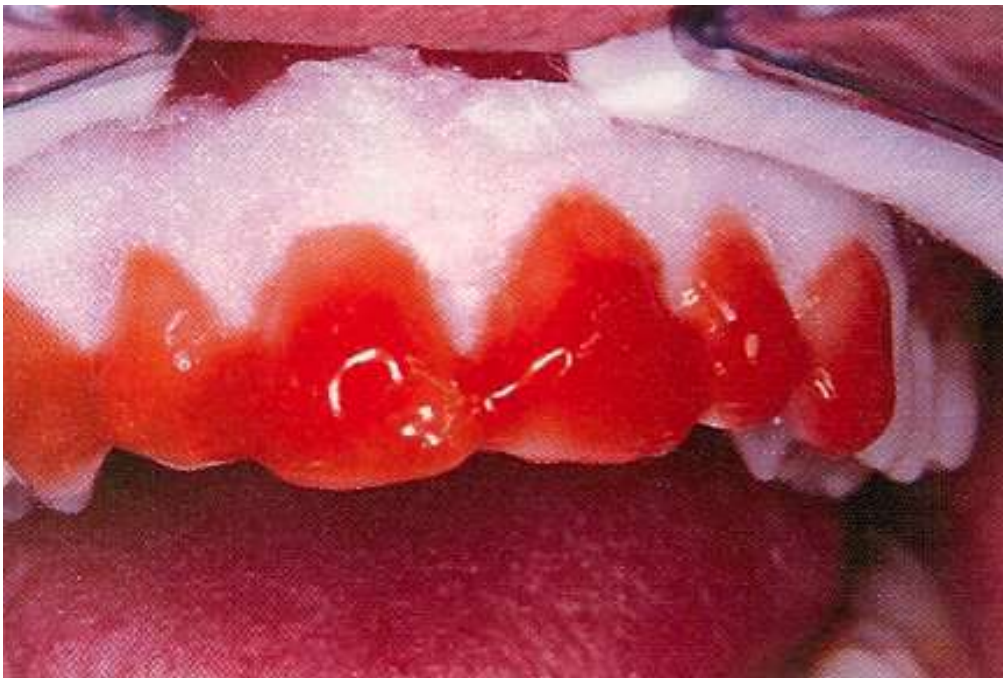

Figure 19 : Protection de la gencive avec une digue photopolymérisable et application d'un gel d'éclaircissement

Les gels de dernière génération contiennent des désensibilisants et des reminéralisateurs de surface qui permettent de diminuer les sensibilités liées à la forte concentration en peroxyde de ces techniques. Néanmoins, des sensibilités peuvent quand même se manifester, obligeant l'arrêt de la procédure.

A la fin de la séance, le champ opératoire est déposé, les dents sont soigneusement rincées, nettoyées et polies. Il ne faut pas trop se fier au résultat obtenu immédiatement en fin de séance. En effet, ce type d'éclaircissement entraîne une déshydratation des tissus de la dent, la faisant apparaître momentanément plus blanche. Il est donc conseillé de réévaluer le résultat obtenu 24h après le traitement, ce qui

permettra de reprogrammer éventuellement d'autres séances afin d'atteindre la couleur souhaitée.

Ce traitement peut être renouvelé deux à trois fois par arcade, mais en veillant à espacer les séances d'une à quatre semaines et de faire une fluoruration durant quelques jours après chaque séance afin de limiter les sensibilités et de reminéraliser les tissus dentaires.

Particularités de la technique compressive :

Il s'agit d'une technique alternative publiée en 2000 par Miara, fondée sur la mise en compression du peroxyde d'hydrogène (MIARA et MIARA, 2006).

En technique ambulatoire, la pénétration des ions oxygène est augmentée du fait de la viscosité des gels et de leur compression par la gouttière. Les auteurs se sont inspirés de cette qualité de la technique ambulatoire pour créer une version améliorée de la technique au fauteuil, en utilisant également une gouttière, scellée hermétiquement, qui maintient comprimé les ions oxygène à la surface des dents.

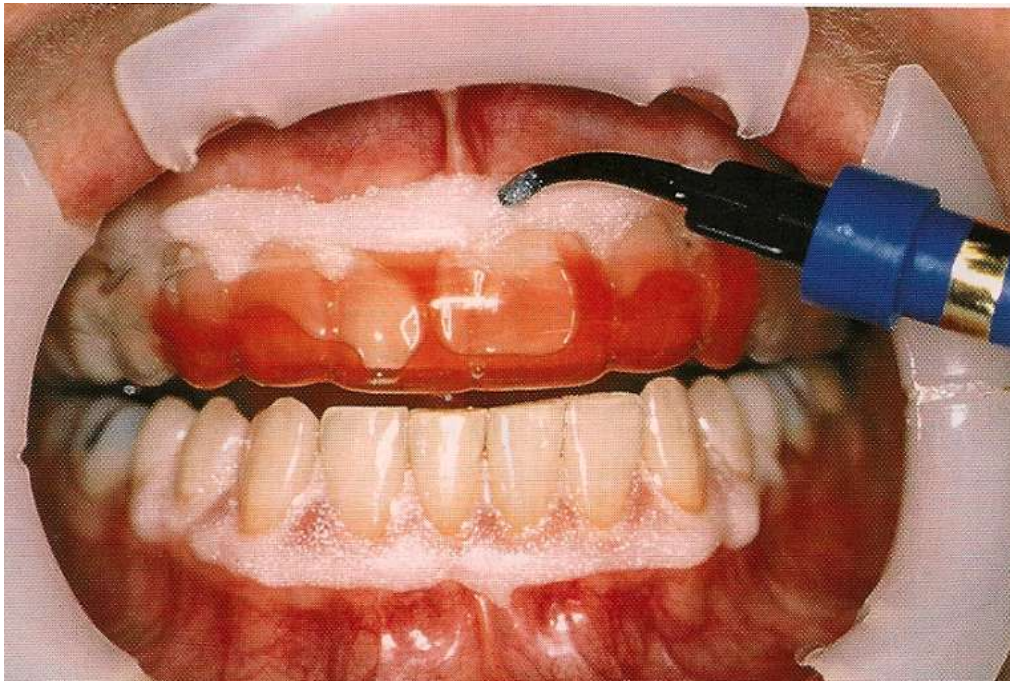


Figure 20 : Mise en place des gouttières chargées avec un gel de peroxyde d'hydrogène et scellées à l'aide d'une résine de protection

Le gel éclaircissant de peroxyde d'hydrogène à 35% est placé sous pression dans une gouttière que l'on scelle hermétiquement à l'aide de la même résine liquide photopolymérisable qui avait préalablement servi à mettre en place la protection gingivale. Une fois que la gouttière est solidarisée à la protection gingivale en vestibulaire et en lingual, le gel est activé l'aide d'une lampe halogène durant dix à quinze minutes.

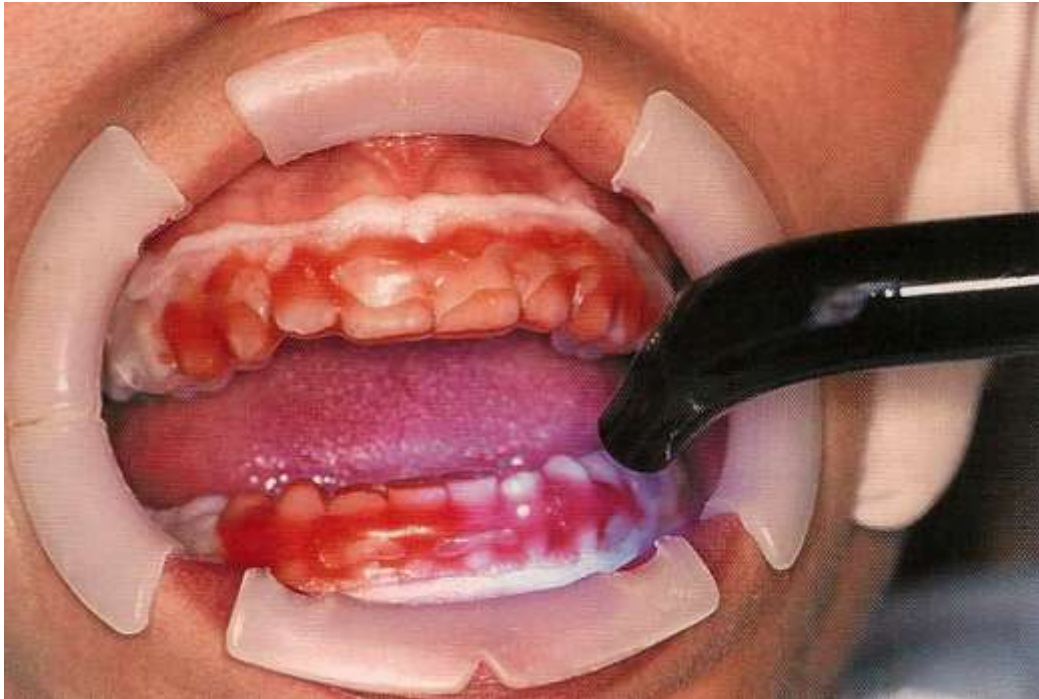

Figure 21 : Activation du gel à l'aide d'une lampe halogène

Lors du dégagement d'oxygène, la pression et le blocage induits par la gouttière bien adaptée, associés au gel visqueux et compact, contraignent l'oxygène naissant à pénétrer dans l'émail et à migrer vers l'intérieur, et non à se mélanger dans l'air environnant.

Le traitement, au cours d'une même séance, peut être renouvelé d'une à deux fois.

3.2.4 Technique mixte ou combinée

Cette solution est une association des deux techniques précédentes, permettant de bénéficier des avantages de chacune d'elles : rapidité et effet immédiat de la technique au fauteuil ; simplicité de mise en œuvre, utilisation d'agents moins concentrés et résultat plus durable pour la technique ambulatoire.

Deux possibilités s'offrent :

- Le plus souvent, on va commencer le traitement d'éclaircissement par une séance au fauteuil, en utilisant des produits très concentrés, agissant comme initiateur d'éclaircissement. Cette séance est immédiatement suivie du traitement ambulatoire avec des agents moins concentrés. Le bénéfice réside dans la réduction du temps de traitement et dans la motivation du patient par l'observation du changement immédiat de la couleur des dents.
- Dans le deuxième cas, le patient suit d'abord un traitement classique ambulatoire, dont les résultats seront améliorés ensuite par une ou deux séances au fauteuil, en cas de colorations rebelles.

3.2.5 Une technique complémentaire des techniques d'éclaircissement : la microabrasion amélaire

La micro-abrasion amélaire contrôlée est un traitement des colorations externes et superficielles de l'émail apparu au début des années 1990. Cette technique utilise à la fois une action mécanique et chimique.

Elle consiste à retirer une certaine épaisseur d'émail de surface. L'acide chlorhydrique ou phosphorique permet une érosion chimique, tandis que l'action mécanique est due à des abrasifs en microparticules, comme la ponce, l'alumine ou le carbure de silicium, voire, pour les colorations un peu plus profondes, à des instruments rotatifs diamantés à grain fin.

Après la mise en place d'une digue classique en caoutchouc ou d'une digue photopolymérisable afin de protéger les tissus gingivaux, le praticien dépose le gel acide-ponce sur la surface des dents à traiter à l'aide d'un pinceau ou d'une seringue et laisse agir ainsi le produit pendant une à deux minutes. Ensuite, il commence la micro-abrasion avec un contre-angle à mouvements alternatifs muni d'une cupule en caoutchouc.

Une fois la micro-abrasion terminée, on enlève la digue et on réalise un polissage soigneux à l'aide d'une pâte à polir. Il faut également prévoir un traitement de reminéralisation de l'émail par un gel fluoré.

La micro-abrasion étant une technique induisant parfois une améloplastie, il faut en avertir le patient, lui expliquer le principe, ses avantages et ses inconvénients, afin qu'il puisse donner son consentement éclairé. Il est nécessaire en outre de lui donner quelques instructions, comme l'arrêt de la consommation de tabac, café, thé ou substances alimentaires colorantes, susceptibles de nuire au pronostic.

La micro-abrasion contrôlée est une technique offrant de très bons résultats dans le cas des fluoroses légères. En revanche, l'essentiel des pigments se situant dans la dentine, cette technique présente un intérêt limité pour de nombreux autres types de dyschromies, et se place ainsi comme un complément aux autres techniques d'éclaircissement chimique professionnel.

3.3 Techniques du commerce

3.3.1 Réglementation sur les agents éclaircissants

La réglementation encadrant la classification et le mode de délivrance des produits éclaircissants a fait l'objet de nombreux débats ces dernières années et restait, jusqu'à il y a peu, assez floue et peu coordonnée entre les différents pays européens. Mais, face à la diffusion croissante en grande surface et en pharmacie de produits dits

« blanchissants », et au phénomène des « bars à sourire », l'union européenne s'est décidée à clarifier la situation, et a récemment légiférer en ce sens.

Parmi les produits à effet éclaircissant, il faut tout d'abord distinguer deux catégories : les produits cosmétiques, et les dispositifs médicaux.

Selon la directive européenne 76/768/CEE, « on entend par « produit cosmétique » toute substance ou préparation destinée à être mise en contact avec les diverses parties superficielles de corps humain (épiderme, systèmes pileux et capillaire, ongles, lèvres et organes génitaux externes) ou avec les dents et les muqueuses buccales en vue, exclusivement ou principalement, de les nettoyer, de les parfumer, d'en modifier l'aspect et/ou de corriger les odeurs corporelles et/ou de les protéger ou de les maintenir en bon état. »

Ainsi, les revendications d'une gamme de produits d'éclaircissement dentaire correspondent bien à cette directive, qui par ailleurs définit les règles à observer pour ce qui concerne la composition, l'étiquetage et l'emballage des produits cosmétiques, tout en posant également les limites à leur domaine par rapport aux dispositifs médicaux.

L'eau oxygénée faisant partie d'une liste de substances que les produits cosmétiques ne peuvent pas contenir en dehors de certaines restrictions et conditions, la concentration maximale autorisée dans un produit éclaircissant pour qu'il soit classé comme produit cosmétique est de 0,1% de peroxyde d'hydrogène présent ou dégagé (ce qui correspond à 0,28% de peroxyde de carbamide).

A ce moment, il n'y a pas de condition d'emploi particulière ni de mention à apposer obligatoirement sur l'étiquetage, et le produit peut être proposé en vente libre.

Au sujet des dispositifs médicaux, la Directive européenne 93/42/CEE définit le terme dispositif médical comme « tout instrument, appareil, équipement, matière ou autre article... destiné par le fabricant à être utilisé chez l'homme à des fins :

- De diagnostic, de prévention, de contrôle, de traitement ou d'atténuation d'une maladie,

- *De diagnostic, de contrôle, de traitement, d'atténuation ou de compensation d'une blessure ou d'un handicap,*
- *D'étude ou de remplacement ou modification de l'anatomie ou d'un processus physiologique... et dont l'action principale voulue dans ou sur le corps humain n'est pas obtenue par des moyens pharmacologiques... ».*

Cette directive est transposée en droit français dans le livre V bis du Code de la Santé publique.

Un produit est donc classé comme dispositif médical en fonction de l'objectif thérapeutique auquel son fabricant le destine, et non pas en fonction de sa nature même. Cette réglementation est donc assez floue.

Ainsi, des traitements d'éclaircissement proposés pour le traitement des colorations dues à une fluorose (atténuation des séquelles d'une maladie) ou pour les cas sévères liés à l'absorption de tétracyclines (compensation d'un handicap) pourraient être reconnus comme dispositifs médicaux. Pourtant, aucun fabricant ne revendique ces indications, ni n'assure de façon précise une efficacité dans ce type d'indication clinique.

Cependant, l'assimilation avec d'autres techniques et matériaux a permis de classer en tant que dispositif médical tous les produits contenant ou libérant plus de 0,1% de peroxyde d'hydrogène. Toutefois, cette classification n'entraîne aucune obligation que ce soit au niveau du mode de distribution du produit, de sa vente ou d'un usage réservé aux professionnels de santé.

En outre, il n'existe pas de limite de concentration, mais la directive précise que *« les dispositifs médicaux doivent offrir aux patients, aux utilisateurs et aux tiers un niveau de protection élevé et atteindre les performances que leur assignées le fabricant »*. Cette notion de protection est établie après l'analyse des risques liés à l'utilisation du dispositif, et prévaut sur celle d'efficacité, qui est exclusivement du ressort du fabricant.

Une relative imprécision réside sur la classification des agents éclaircissants comme dispositif médical ou produit cosmétique. Face à la demande croissante des consommateurs en matière d'éclaircissement, la commission de cosmétologie s'était

même prononcée favorablement en 2003 sur l'utilisation du peroxyde de carbamide à 10% dans les produits cosmétiques, tout en préconisant une visite chez un chirurgien dentiste.

Jusqu'à présent, la réglementation en Europe était confuse et manquait d'homogénéité. Mais le 20 septembre 2011, l'Union européenne a acté une modification de la directive européenne relative aux produits cosmétiques, permettant d'encadrer de manière plus stricte l'accès aux produits contenant du peroxyde d'hydrogène.

Ce nouveau texte ne modifie pas la réglementation sur les produits contenant moins de 0,1% de peroxyde d'hydrogène qui continueront à rester disponible en vente libre, mais pour ceux contenant entre 0,1% et 6% de peroxyde d'hydrogène, un examen clinique et la mise en place du traitement par un chirurgien dentiste seront nécessaires ; tandis que les produits contenant plus de 6% de peroxyde d'hydrogène resteront interdits à la vente libre.

Ainsi, les produits contenant entre 0,1 et 6 % de peroxyde d'hydrogène bénéficient désormais d'une réglementation claire leur interdisant d'être directement accessibles aux consommateurs. Ils ne pourront être vendus qu'aux chirurgiens dentistes, qui seront par ailleurs les seuls à pouvoir effectuer, pour chaque cycle d'utilisation, la première application. Ensuite, le praticien pourra fournir le produit d'éclaircissement au patient afin qu'il finisse lui même le cycle d'utilisation. La substance est considérée comme « *cosmétique* » mais l'Union européenne reconnaît que son utilisation s'inscrit désormais dans un acte médical global.

Par ailleurs, tous les produits contenant plus de 0,1% de peroxyde d'hydrogène seront systématiquement soumis à un étiquetage précis sur la concentration exacte de peroxyde d'hydrogène présent dans le produit ou dégagé par les autres composés, et les risques qui y sont liés, *afin de garantir l'utilisation adéquate de ces produits.*

Les états membre disposent de 12 mois, à compter de la publication de la directive au Journal officiel européen, pour transposer cette dernière dans leur législation nationale.

3.3.2 Les types de produits cosmétiques disponibles sur le marché

La limite réglementaire de 0,1% de peroxyde d'hydrogène contenu dans les produits cosmétiques restreint l'efficacité thérapeutique de ces produits d'éclaircissement à un niveau généralement non significatif. Ainsi, la majorité des produits cosmétiques revendiquant un effet éclaircissant ne contiennent pas de peroxyde d'hydrogène (ou un de ses précurseurs), ni même un quelconque actif éclaircissant à proprement parler.

3.3.2.1 Chewing gum

Du chewing gum contenant du sodium hexametaphosphate (4,0 – 7,5%) a été mis sur le marché et présenté comme produit d'éclaircissement à faire à la maison. Ce produit revendique de prévenir la formation de taches colorées sur la dent.



Figure 22 : Chewing gum éclaircissant

3.3.2.2 Bain de bouche

Des bains de bouche, ou solutions de rinçage, dits « blanchissants » sont récemment apparus sur le marché, et les fabricants annoncent qu'ils peuvent prévenir les tâches et combattent la formation de plaque. Généralement, une faible concentration de peroxyde d'hydrogène est présente, et du sodium hexametaphosphate peut être aussi inclus dans la formulation pour protéger la surface de l'émail de l'apparition de nouvelles tâches.



Figure 23 : Solution de rinçage éclaircissante Crest

3.3.2.3 Fil dentaire

Du fil dentaire « blanchissant » a été créé par les fabricants pour favoriser la réduction des colorations dans les zones interproximales. Les propriétés de retrait de tâches sont associées, par la présence de silice dans la composition, à des propriétés abrasives au niveau superficiel lors de l'application dans la région interdentaire.

3.3.2.4 Brosse à dents

En plus d'être utilisées dans le cadre de l'hygiène orale habituelle, les brosses à dents manuelles et électriques peuvent aussi servir à maintenir un effet éclaircissant ou à prévenir des colorations extrinsèques après un traitement d'éclaircissement.

3.3.2.5 Dentifrice

Les dentifrices revendiquant des propriétés éclaircissantes représentent plus de 50% des produits disponibles en vente libre et contiennent rarement du peroxyde de carbamide ou d'hydrogène, ni aucune autre sorte d'agent éclaircissant. Leur capacité à retirer les colorations est liée à la grande quantité d'éléments abrasifs contenus dans leur formulation, qui élimine les colorations superficielles extrinsèques.



Figure 24 : Dentifrice dit "blanchissant"

Les composants actifs des dentifrices « blanchissants » comprennent des enzymes qui cassent les molécules organiques du biofilm. En complément, des abrasifs comme l'alumine, le phosphate de dicalcium déshydraté, et la silice sont également compris dans la formulation pour favoriser l'élimination des colorations. Cependant, l'abrasivité de ces dentifrices doit être modérée dans le but de prévenir une usure excessive de l'émail et de la dentine sous-jacentes.

3.3.2.6 Les dispositifs médicaux

Bien que présentant des concentrations en peroxyde d'hydrogène généralement supérieures à 0,1%, ces produits se trouvaient jusqu'à maintenant facilement sur internet, en parapharmacie, et même en grande surface.

3.3.2.7 Vernis (paint-on-gel)

Les vernis blanchissants sont des produits éclaircissants disponibles dans le commerce qui présentent du peroxyde de carbamide ou d'hydrogène en suspension. Le vernis est apposé à la surface des dents avec un applicateur, généralement comparable à un pinceau, et va adhérer à la surface de l'émail.



Figure 25 : Vernis Colgate Simply White

3.3.2.8 Gouttière universelle du commerce avec gel

On peut aujourd'hui trouver dans le commerce ou sur internet un système imitant la technique ambulatoire proposée par les chirurgiens dentistes.

Il s'agit de gouttières universelles thermoformables que l'utilisateur adapte lui-même à sa denture après les avoir plongées quelques secondes dans de l'eau très chaude, les rendant molles et malléables. L'individu les place ensuite immédiatement en

bouche, les compresse avec ses doigts pour qu'elles prennent la forme de la denture ; et attend quelques minutes qu'elles durcissent en refroidissant.



Figure 26 : Gouttières universelles thermoformables

Une fois les gouttières moulées, elles peuvent recevoir un gel éclaircissant, contenant le plus souvent du peroxyde de carbamide, mais dont les concentrations sont rarement indiquées. Les fabricants revendiquent des résultats comparables aux traitements ambulatoires professionnels.

3.3.2.9 Strips éclaircissants

Ces produits ont été créés en vue d'éviter l'utilisation des gouttières. Ce sont des bandelettes adhésives présentant des agents éclaircissants contenu dans un gel très visqueux disposé en une fine couche sur la face adhésive de la bandelette.



Figure 27 : Bandelettes éclaircissantes Whitestrips Crest

Elles sont collées sur la face vestibulaire des dents antérieures maxillaires et mandibulaires, généralement jusqu'à la première prémolaire, et disposent d'un petit volet se rabattant sur la face linguale. L'agent actif, appliqué uniformément à la surface des dents, est du peroxyde d'hydrogène à des concentrations allant de 5 à 14%, et est libéré sur des périodes relativement courtes, allant de 5 à 60 minutes.

3.3.3 Les bars à sourire

Les bars à sourire représentent un nouveau type de commerce qui a récemment ouvert de nombreux « salons » en France.

Né aux Etats Unis il y a quelques années, où il est devenu en peu de temps un véritable phénomène de mode, le concept de « bar à sourire » est apparu plus récemment en France, il y a 3 ans, mais en y rencontrant le même succès fulgurant.

Il s'agit en fait de « salons », dans l'esprit des salons d'esthéticienne, équipés de fauteuils « design » souvent en forme d'œufs, pour s'éloigner du côté médical des cabinets dentaires. D'ailleurs, ces « instituts » proposent souvent à l'origine d'autres

soins cosmétiques (bar à ongle, épilation, cabine de bronzage, salon de coiffure, massage), le blanchiment dentaire étant un moyen pour les propriétaires de diversifier leur activité et d'augmenter leurs profits.

Bénéficiant d'une expansion rapide et d'un fort battage médiatique, ces salons assurent offrir quasiment les mêmes prestations et les mêmes résultats qu'un traitement en cabinet dentaire, mais pour un prix nettement inférieur, une séance de 20 minutes étant généralement facturée aux alentours de 80 euros.

Les gérants et employés de ces boutiques ne sont généralement pas des professionnels de l'art dentaire et n'ont donc aucune compétence et aucun droit de travailler en bouche.

Une hôtesse accueille le chaland et commence la séance par une prise de la couleur des dents du client à l'aide d'un teintier. On explique qu'il ne faut pas avoir de problème aux dents, comme des caries, ou des problèmes de gencive. Cependant, le personnel n'est pas en capacité de faire un quelconque diagnostic.

Le client est ensuite installé dans un de ces fauteuils. Il doit lui même effectuer un nettoyage de ses dents et appliquer une gouttière universelle (donc mal adaptée à sa bouche) enduite de gel éclaircissant. Il bénéficie aussi souvent d'une lampe à Led, sensée accélérer la réaction. La séance dure en moyenne entre 20 et 30 minutes et peut être renouvelée.



Figure 28 : Exemple d'un salon de bar à sourire

Les gels utilisés sont l'un des principaux sujets de polémique. En effet, il existe un grand flou sur les produits et les concentrations utilisés, qui ne sont en général pas indiqués par ces établissements. Une concentration inférieure à 0,1% de peroxyde d'hydrogène est inefficace face aux colorations dentaires. Pour avoir un résultat visible, les bars à sourire sont obligés de recourir à des produits plus concentrés. Afin de contourner la polémique grandissante au sujet du peroxyde d'hydrogène, ils affichent sur leur devanture des slogans du type « sans peroxyde ». Cependant, ils utilisent à la place du peroxyde de carbamide ou du perborate de sodium, produisant in fine du peroxyde d'hydrogène. Pour cette raison, certains bars à sourire ont été condamnés par la justice pour publicité mensongère.

Profitant d'un vide juridique, ces salons se multiplient à grande vitesse dans toutes les villes de France, et attirent sans cesse de nouveaux clients attirés par des

publicités abondantes (interdites pour les vrais cabinets dentaires) et des tarifs avantageux.

Beaucoup sont des franchises qui bénéficient de l'appui d'une entreprise possédant de nombreux salons à travers la France, voir à l'étranger : Happy Sourire, Magic Smile, Pure Smile, Point Sourire sont des noms fréquemment rencontrés.

D'autres sociétés tirent profit de cet engouement en proposant des kits complets comprenant tout l'équipement nécessaire (Lampes, fauteuils, teintiers, kits de gel et de gouttière...etc.) à des entrepreneurs indépendants souhaitant ouvrir leur propre bar à sourire. On peut notamment citer « Miami Beauty Concept », ou « White Factory ». En consultant leurs sites internet, il est généralement impossible de connaître l'agent éclaircissant utilisé dans leur gel...

Ces bars à sourire et les entreprises les fournissant essaient de justifier leurs activités en qualifiant leurs soins de « cosmétiques », niant ainsi faire concurrence aux chirurgiens dentistes, qui réalisent eux des soins médicaux ou esthétiques. Ainsi, ils se dispensent aussi d'obligation de résultat ou de durabilité. Cependant, pour rester dans le domaine cosmétique, ils devraient utiliser uniquement des produits cosmétiques contenant moins de 0,1% de peroxyde d'hydrogène, ce qui est rarement le cas.

Ces salons soulèvent de nombreuses autres interrogations concernant la sécurité des patients, le suivi, la compétence des hôtesse, les règles d'hygiène, les assurances en cas de dommage.

Selon Intercaution Assurances, l'activité de « prestations en blanchiment dentaire » en « bar à sourire » trouve aujourd'hui à s'assurer en Responsabilité Civile Professionnelle aux conditions suivantes : « être titulaire d'un CAP de prothésiste dentaire et justifier d'une expérience en cabinet dentaire ». Ces deux conditions ne sont quasiment jamais remplies par les hôtesse de bar à sourire. On peut donc légitimement s'interroger sur le niveau de couverture de ces salons et de la protection des clients en cas de problème.

4 Evaluation et comparaison des différents systèmes

4.1 Efficacité

4.1.1 Efficacité des techniques professionnelles

Dans le cadre d'une recherche clinique (BIZHANG, CHUN et DAMERAU, 2009), deux systèmes d'éclaircissement professionnel ont été comparés : l'un est un traitement ambulatoire (Illumine Home, un gel de peroxyde de carbamide à 10% porté la nuit dans une gouttière pendant deux semaines), l'autre un traitement au fauteuil (Illumine Office, gel de peroxyde d'hydrogène à 15% dans une gouttière pendant 45 minutes, trois fois toutes les trois semaines). Il en est ressorti que les deux traitements permettent de manière égale d'éclaircir les dents et de maintenir les résultats au delà de trois mois.

De même, une étude récente (DA COSTA, et al., 2010) comparant un traitement ambulatoire (gel de peroxyde de carbamide à 10% porté la nuit dans une gouttière) et un traitement au fauteuil (gel de peroxyde d'hydrogène à 25% pendant une heure) a montré que 5 jours de traitement ambulatoire à la maison produit le même éclaircissement qu'une séance d'une heure de traitement au fauteuil. Cependant, les patients participant à l'essai ont dit préférer le traitement ambulatoire, notamment pour des raisons de commodité.

En 2000, Kihn (KIHN, et al., 2000) démontra que le port durant la nuit d'une gouttière avec du peroxyde de carbamide à 15% produisait un éclaircissement significativement plus important qu'avec du gel de peroxyde de carbamide à 10%. Cependant, une comparaison similaire (MATIS, et al., 2000) montra que la différence obtenue par l'utilisation de ces deux agents devenait non significative si l'étude était poursuivie pendant 4 semaines supplémentaires.

Gerlach (GERLACH, GIBB et SAGEL, 2000) a comparé trois concentrations différents de peroxyde de carbamide appliquées pendant deux heures par jour et ne

nota aucune différence de résultats entre 10% et 15% de peroxyde de carbamide, mais une différence de couleur statistiquement significative entre 10% et 20%, et entre 15% et 20%.

D'autres études ont comparé des gels au peroxyde d'hydrogène et au peroxyde de carbamide, à chaque fois en traitement ambulatoire. Deux études (MOKHLIS, 1999) (PANICH, 2001) n'ont respectivement trouvé aucune différence significative entre du peroxyde de carbamide à 20% et du peroxyde d'hydrogène à 7,5% (deux fois une heure par jour), et entre du peroxyde de carbamide à 15% et du peroxyde d'hydrogène à 5,5% (deux fois trente minutes par jour). A l'opposé, une étude (LI, et al., 2003) trouva que du peroxyde de carbamide à 15% éclaircissait plus efficacement que du peroxyde d'hydrogène à 7,5% ; cependant, les participants devaient utiliser le peroxyde de carbamide toute la nuit, tandis que le peroxyde d'hydrogène n'était utilisé que deux fois trente minutes par jour, donc avec un temps d'exposition beaucoup plus court.

Concernant la tenue dans le temps des éclaircissements obtenus, les études disponibles présentent également des résultats satisfaisants. Ainsi dans l'étude de Mokhlis (MOKHLIS, 1999), le traitement ambulatoire, suivi pendant deux semaines, ne présentait aucune différence significative entre la couleur obtenue au bout de ces deux semaines et celle mesurée trois mois plus tard.

4.1.2 Efficacité des techniques du commerce

4.1.2.1 Evaluation de différents produits du commerce

4.1.2.1.1 Chewing gums

Une étude (PORCIANI, GRANDINI et PERRA, 2006) a montré qu'un chewing gum « blanchissant » contenant du sodium hexametaphosphate réduit la formation de tâches de 33% comparé à un traitement sans chewing gum. Cependant, une autre étude (MOORE, HALSER-NGUYEN et SAROEA, 2008) comparant la capacité à éliminer les colorations de deux chewing gums contenant de la nicotine avec un chewing gum

« blanchissant » a permis de montrer que les premiers étaient plus efficaces dans le retrait des taches extrinsèques que le chewing gum éclaircissant.

4.1.2.1.2 Dentifrices

Par ailleurs, une étude in vitro, parue dans le Brazilian Oral Research (LIMA, SILVA et AGUIAR, 2008), s'est employée à déterminer le potentiel « blanchissant » de trois dentifrices par rapport à un placebo. Vingt blocs incisifs bovins, comprenant émail et dentine, ont aléatoirement été partagés en quatre groupes : G1 eau distillée, G2 dentifrice Colgate Regular, G3 dentifrice Crest Extra Whitening, G4 dentifrice Rapid White. Les dents ont été colorées par immersion dans du thé noir, puis brossées par une brosse à dent électrique avec le dentifrice correspondant. Après analyse de la photo réflectance, il s'est avéré que seul le dentifrice Rapid White était efficace pour le retrait des colorations extrinsèques, alors qu'il n'y avait pas de différences notables entre le groupe de contrôle et le Colgate Regular ou le Crest Extra Whitening.

Dans une autre étude portant sur l'efficacité d'un dentifrice au fluorure stanneux et au sodium hexametaphosphate (HE, BAKER et BARTIZEK, 2007), les essais démontrent une efficacité significative de ce type de dentifrice à éliminer les tâches colorées extrinsèques.

4.1.2.1.3 Vernis

Concernant les vernis, certains auteurs (OTEO CALATAYUD, DE LA VARGA et CALVO BOX, 2009) estiment que l'application d'un gel à 6% de peroxyde d'hydrogène par un système paint-on-gel montre des résultats cliniques significatifs, que cela soit appliqué par un praticien au cabinet ou par les patients eux-mêmes à la maison.

L'essai d'un nouveau vernis (ZANTNER, et al., 2006) contenant du peroxyde de carbamide à 8% a démontré son efficacité, avec une amélioration de deux teintes sur le teintier Chromascop .

Une autre étude (KISHTA-DERANI, et al., 2007) a permis de comparer quatre vernis. Sur les quatre, seulement deux, le Crest Night Effects et le Colgate Simply White, ont réussi à éclaircir les dents de façon significative, contrairement au Beautifully Bright et au Sparkling White, sans effets après deux semaines de traitement.

4.1.2.1.4 Strips

En 2007, 30 étudiants d'une université de Mexico ont participé à un essai sur les bandelettes Crest Whitestrips Professional à 6,5% de peroxyde d'hydrogène. Il a été ainsi mis en évidence une très significative amélioration de la couleur des dents après trois semaines d'utilisation (GUERRERO, et al., 2007).

Une autre étude, menée chez 132 enfants et adolescents, a également montré que les strips constituaient un moyen efficace d'éclaircissement dentaire (DONLY et GERLACH, 2002).

Dans une étude suivie sur un terme un peu plus long, Gerlach rapporta que, six mois après un traitement utilisant les Whitestrips Crest, la plupart des dents avaient conservé leur amélioration de couleur, significative par rapport à la situation de départ ou le groupe placebo. Par ailleurs, il s'est avéré que les sujets plus jeunes ont montré initialement une plus grande diminution des jaunes par rapport aux sujets plus âgés, mais qu'après 6 mois il n'y avait plus de différence de couleur entre sujets jeunes et âgés (GERLACH, GIBB et SAGEL, 2002).

4.1.2.2 Comparaisons entre différentes techniques du commerce

Nathoo (NATHOO, GINIGER et PROSKIN, 2002) a comparé un vernis (Colgate Simply White Clear Whitening Gel) contenant du peroxyde de carbamide à 18% avec un dentifrice « blanchissant ». Au bout de trois semaines de traitement, l'utilisation combinée du paint-on gel Colgate juste après le brossage des dents avec un dentifrice classique a donné des résultats d'éclaircissement cliniquement supérieurs à l'utilisation d'un dentifrice « blanchissant ».

Bien que les dentifrices « blanchissants » peuvent prévenir les colorations extrinsèques, l'effet éclaircissant obtenu ne semble pas cliniquement significatif. Une étude qui a comparé l'efficacité de trois produits vendus dans le commerce (du dentifrice contenant du peroxyde d'hydrogène à 1%, un paint-on-gel au peroxyde de carbamide à 18% et une gouttière avec du peroxyde de carbamide à 5%) montre que le groupe traité avec la gouttière a bénéficié de la meilleure amélioration de la couleur. Après 14 jours d'utilisation, les groupes utilisant le paint-on-gel et le dentifrice n'ont obtenu aucune amélioration significative de la couleur de départ (GERLACH, BARKER et TUCKER, 2004).

Gerlach (GERLACH, TUCKER et ANASTASIA, 2005) a montré sur une période de sept jours que l'utilisation de strips éclaircissants au peroxyde d'hydrogène à 10% était plus efficace que celle d'un bain de bouche au peroxyde d'hydrogène à 2%, ce dernier n'entraînant aucun éclaircissement visible.

Selon une étude de Yudhira (YUDHIRA, PEUMANS et BARKER, 2007), les bandelettes Crest Whitestrips au peroxyde d'hydrogène à 6% ont, au bout de deux semaines, un effet supérieur aux deux dentifrices « blanchissants » testés (l'un au fluorure de sodium, l'autre au sodium monofluorophosphate) après trois mois d'utilisation.

Une autre étude (BIZHANG, MÜLLER et PHARK, 2007) a comparé sur le long terme les effets produits par des strips éclaircissants (Crest Whitestrips au peroxyde d'hydrogène à 6%) et par un vernis avec applicateur (Crest Night Effects au perborate de sodium à 19%). Les deux systèmes présentent une amélioration de la couleur des dents, stable dans le temps pendant 18 mois.

Par ailleurs, la comparaison de trois différents systèmes d'éclaircissement du commerce (un paint-on gel au peroxyde de carbamide à 18%, des strips éclaircissants au peroxyde d'hydrogène à 6% et un dentifrice « blanchissant » contenant des agents abrasifs et du fluorure de sodium) a montré que seuls les strips présentaient une amélioration significative de la couleur des dents (au bout de 14 jours de traitement),

alors que l'utilisation pendant trois semaines du paint-on gel ou du dentifrice n'entraîne aucun changement significatif de couleur (GERLACH et BARKER, 2003).

Une autre étude entreprit également de comparer des strips blanchissants (Crest Whitestrips au peroxyde d'hydrogène à 6%) avec un vernis (Colgate Simply White au peroxyde d'hydrogène à 5,9%). Il s'est avéré que les strips utilisés pendant 7 jours ont fourni un éclaircissement supérieur au vernis utilisé pendant 14 jours (XU, ZHU et TANG, 2007). Cependant, il faut noter que cette étude a été réalisée par un centre de recherche Procter and Gamble, fabricant des strips Crest, tandis que le vernis est produit par une entreprise concurrente, Colgate-Palmolive.

En comparant deux produits disponibles dans le commerce, des strips éclaircissants au peroxyde d'hydrogène à 6% et un gel au peroxyde de carbamide à 18% à appliquer directement sur les dents, il a été démontré que les strips avaient une efficacité supérieure et aboutissaient à une meilleure satisfaction des patients, tandis que le gel obtenait un taux de satisfaction équivalent à celui du placebo (LO, WONG et MCGRATH, 2007). Une autre étude, comparant les mêmes produits, a également démontré que les strips avaient un plus grand pouvoir éclaircissant (cochrane).

Gerlach a étudié pendant 15 jours d'un côté un groupe utilisant des strips au peroxyde d'hydrogène à 6% et de l'autre une combinaison de peroxyde de carbamide à 10% dans une gouttière avec un dentifrice anti-carie et un bain de bouche blanchissant. Les strips éclaircissants ont donné des résultats significativement supérieurs à ceux obtenus par la combinaison gouttière, dentifrice, bain de bouche (GERLACH, BARKER et SAGEL, 2001).

4.1.3 Comparaison des méthodes professionnelles et du commerce

4.1.3.1 Entre technique professionnelle et du commerce

L'étude d'Aushill (AUSCHILL, HELLWIG et SCHMIDALE, 2005) avait pour but d'évaluer la capacité de trois techniques différentes d'éclaircissement à éclaircir les

dents de 39 patients de 6 teintes sur le teintier Vita Shade Guide. Le groupe A (n=13) a utilisé des strips blanchissants du commerce (Whitestrips au peroxyde d'hydrogène à 5,3%, deux fois 30 minutes par jour), le groupe B (n=13) le système ambulatoire Opalescence PF, un gel au peroxyde de carbamide à 10% a porté la nuit pendant huit heures dans une gouttière réalisée sur mesure au laboratoire après empreinte alginate de la bouche du patient, et le groupe C (n=13) a été traité au fauteuil par le système Ultra Boost d'Opalescence avec du peroxyde d'hydrogène à 38% posé sur la surface vestibulaire des dents pendant 15 minutes, la gencive protégée par une digue.

Tous les traitements ont permis d'éclaircir les dents de six teintes, mais à des vitesses différentes. Il a donc fallu en moyenne 31 cycles d'utilisation des strips pour atteindre ce résultat, environ 7 pour le traitement ambulatoire, et seulement trois séances pour le traitement au fauteuil. Ainsi la rapidité d'action semble directement liée à la concentration en agent éclaircissant.

Dans une autre étude (FERRARI, M., CAGIDIACO, MC., MONTICELLI, F., et al., 2007), le système de traitement ambulatoire Opalescence (un gel au peroxyde de carbamide à 10% dans une gouttière adaptée) a été confronté aux Whitestrips de Crest (bandelette au peroxyde d'hydrogène à 6%). L'utilisation de ces traitements 30 minutes par jour pendant deux semaines a permis dans les deux cas d'éclaircir les dents, mais avec des résultats significativement meilleurs avec les strips. Cependant, il faut noter que dans cette étude les strips bénéficiaient d'une quantité plus importante d'agent éclaircissant, étant donné que le peroxyde de carbamide à 10% du système Opalescence correspond en terme d'ions peroxyde libérés à du peroxyde d'hydrogène à 3% (face aux 6% pour les strips testés ici).

De la même façon, les Whitestrips Crest au peroxyde d'hydrogène à 6,5% ont été comparés au système Nite White Excel, un gel au peroxyde de carbamide à 10% porté dans une gouttière adaptée. Encore une fois, les strips ont montré une efficacité supérieure en terme d'éclaircissement, mais là aussi ils étaient plus concentrés en agent éclaircissant que le gel de la gouttière (KARPINIA, MAGNUSSON et SAGEL, 2002) (GERLACH, ZHOU, 2002).

Ainsi, une autre étude (GERLACH, GIBB et SAGEL, 2000) entreprit de confronter les Whitestrips Crest (au peroxyde d'hydrogène à 5,3%) au système Opalescence mais à différents niveaux de concentration en peroxyde de carbamide : 10, 15 et 20%. Si les concentrations à 10 et 15% n'ont pas révélé de différences significatives avec les strips, le gel Opalescence à 20% a lui en revanche fournit un éclaircissement significativement supérieur à celui résultant de l'utilisation des Whitestrips.

De façon similaire, deux techniques professionnelles testées par Bizhang (traitement ambulatoire avec du gel de peroxyde de carbamide à 10% porté la nuit dans une gouttière pendant deux semaines ; et traitement au fauteuil avec du gel de peroxyde d'hydrogène à 15% dans une gouttière pendant 45 minutes, trois fois toutes les trois semaines) présentent après 3 mois des résultats meilleurs que les Crest Whitestrips, bandelettes éclaircissantes à 6% de peroxyde d'hydrogène, disponibles en vente libre (BIZHANG, CHUN et DAMERAU, 2009).

De même, l'étude de Li (LI, 2003) trouva une différence significative entre l'utilisation du gel Day White au peroxyde de carbamide à 16% et celle des strips au peroxyde d'hydrogène à 6,5%, en faveur du gel dans la gouttière, alors même que celui-ci délivre une plus faible quantité d'ions peroxyde.

Il est donc intéressant de réaliser la méta-analyse de ces comparaisons entre les strips éclaircissants (concentrations en peroxyde d'hydrogène de 5,3 à 6,5%) et du gel dans une gouttière à trois niveaux de concentration en peroxyde de carbamide : 10, 15/16 et 20%. Les strips s'avèrent ainsi significativement plus efficaces que les gouttières avec gel quand celui-ci contient du peroxyde de carbamide à 10%, mais le gel devient significativement plus efficace lorsque le peroxyde de carbamide atteint 20%.

Au regard de toutes ces études, on peut conclure que les bandelettes éclaircissantes représentent la solution la plus efficace parmi les techniques disponibles dans le commerce, pouvant même dans certains cas rivaliser en efficacité avec les techniques professionnelles. Cependant, tout est une question de concentrations en agent éclaircissant, et à des niveaux élevés, notamment dans le cas de colorations soutenues, les techniques professionnelles restent les solutions de premier choix ; la

technique ambulatoire étant par ailleurs celle privilégiée, car mieux supportée, par les patients.

4.2 Innocuité

4.2.1 Innocuité des techniques professionnelles

4.2.1.1 Evaluation des effets des techniques professionnelles sur le corps humain

Une étude a cherché à définir le possible rôle des agents éclaircissants dans l'augmentation de la susceptibilité des surfaces dentaires à l'abrasion par le passage de la brosse à dent

Selon Engle (ENGLE, HARA, MATIS, 2010), l'éclaircissement chimique n'augmente pas la susceptibilité de l'émail à l'usure par abrasion ou par érosion, quelque soit le dentifrice utilisé. L'usure de la dentine est quant à elle modulée par l'interaction de l'agent éclaircissant, de l'érosion et du dentifrice. Ainsi en terme d'implications cliniques, un éclaircissement par du peroxyde de carbamide à 10% n'augmente pas l'usure par abrasion et par érosion de l'émail, mais peut changer l'usure par abrasion de la dentine, en fonction des conditions d'érosion et d'abrasion.

Au sujet de l'altération des tissus durs, une étude a testé différents systèmes d'éclaircissement : ambulatoire (peroxyde de carbamide à 10%), au fauteuil (peroxyde de carbamide à 37%) et combiné ; et a rapporté qu'à la suite de chacun de ces traitements, la microdureté de l'émail était diminuée de manière significative. Cependant, l'étude précise également que les effets à long terme de ces traitements ne sont pas connus et sont considérés comme étant cliniquement insignifiant au regard des diminutions relativement faibles de la microdureté de l'émail. En outre, les auteurs soulignent que le Carbopol 934P, utilisé pourtant comme placebo dans cet essai, a entraîné une réduction similaire de la microdureté (RODRIGUES, MARCHI, 2005).

Par ailleurs, une étude évaluant les effets d'un gel de peroxyde de carbamide à 15% a obtenu des résultats différents de la précédente. En effet, la micro dureté de l'émail n'a pas présenté de modification significative à la suite du traitement, et l'utilisation ou non d'une fluoration au fluorure de sodium et au nitrate de potassium n'a pas eu de conséquence significative sur les résultats. En revanche, les auteurs constatent une diminution significative de la résistance au cisaillement au niveau de l'interface émail/résine composite après éclaircissement.

Au sujet des désagréments, une étude (GERLACH, GIBB et SAGEL, 2000), a rapporté que le gel du système Opalescence causait des sensibilités dentinaires transitoires dans 0 à 60% des cas et des irritations mineures de la muqueuse buccale dans 27 à 30% des cas.

Selon une autre étude, le peroxyde de carbamide à 15%, en toute logique, s'est avéré causer des sensibilités dentinaires légèrement plus importantes que celui à 10% (MATIS, et al., 2000).

4.2.1.2 Comparaison des techniques professionnelles : choix de la molécule, choix de la technique, préférences des patients

La comparaison de différents agents a révélé une irritation gingivale, rapporté par les patients eux-mêmes, pour 41% à 62% des utilisateurs de peroxyde d'hydrogène à 7,5% (deux fois trente minutes) et 25% à 41% d'hypersensibilité, comparé aux 0% à 12% d'irritation et 8% à 24% d'hypersensibilité avec du peroxyde de carbamide à 15% utilisé toute la nuit (LI, et al., 2003).

D'autres études, sans donner de détails précis, n'ont noté aucune différence significative entre les effets nuisibles résultant de l'utilisation du peroxyde de carbamide ou du peroxyde d'hydrogène, pour des concentrations équivalentes en peroxyde d'hydrogène dégagé (MOKHLIS, 1999) (PANICH, 2001).

Généralement, les patients se plaignent de sensibilités plus importantes lors des traitements au fauteuil, alors qu'elles sont souvent considérées comme mineures en ambulatoire. Ceci est directement lié à la forte concentration en agent éclaircissant utilisée au cabinet (ABOUDHARAM, FOUQUE, 2008).

D'ailleurs dans l'étude de Da Costa (DA COSTA, et al., 2010), si globalement moins de 40% des patients ont souffert de sensibilités après les traitements ambulatoires et au fauteuil et qu'aucun d'eux ne ressentait plus de sensibilités au bout de 20 jours, il reste néanmoins que 74% des sujets ont préféré la technique ambulatoire par rapport au traitement au fauteuil, et 100% des patients recommandent le traitement à la maison contre 63% au cabinet.

De plus, les systèmes ambulatoires semblent avoir moins de répercussion sur l'état de surface de l'émail que les systèmes au fauteuil, plus agressifs. En effet, dans l'étude d'Ulukapi (ULUKAPI, 2007) le système au fauteuil utilisant du peroxyde d'hydrogène à 35% entraîne une diminution significative de la micro dureté de l'émail, certes en ré augmentation significative 72 heures après, alors que l'on note aucune modification significative avec l'utilisation d'une gouttière portée la nuit avec du peroxyde de carbamide à 10%.

4.2.2 Innocuité de techniques du commerce

4.2.2.1 Evaluation de l'innocuité de différents produits

Certains auteurs affirment que les strips et les bains de bouche éclaircissants sont bien tolérés par les patients (GERLACH, TUCKER et ANASTASIA, 2005).

Selon un étude menée en 2007 (GUERRERO, et al., 2007), les strips Crest à 6,5% de peroxyde d'hydrogène sont bien tolérés dans la population étudiée, des sensibilités dentinaires transitoires et de moyenne intensité ont été rapportées, mais n'entraînant toutefois pas d'arrêt prématuré du traitement.

D'après une étude menée chez des enfants et des adolescents (DONLY et GERLACH, 2002), des sensibilités sont associées à l'utilisation de strips éclaircissants, la plupart étant qualifiées de légères. Toutes ces sensibilités ont disparu après l'arrêt de l'application des strips.

Concernant les atteintes de l'état de surface, les différentes études réalisées présentent des résultats souvent antinomiques. Certaines ne notent aucune modification significative de la surface de l'émail à la suite de traitement d'éclaircissement par des systèmes du commerce, notamment au peroxyde de carbamide à 10 ou 15% (UNLU, COBANKARA, ALTINOZ, 2004). D'autres démontrent des conséquences sur la microdureté et le module d'élasticité de l'émail des dents traitées.

C'est le cas notamment d'une étude plus récente (AZER, MACHADO, SANCHEZ, 2008) qui a étudié l'impact de cinq systèmes d'éclaircissement sur la surface de l'émail (Crest Whitestrips Premium Plus, Crest Whitestrips Supreme, Nite White ACP, Oral B Rembrandt, et Trèswhite Opalescence). Dans les cinq cas, les auteurs constatent une diminution significative de la microdureté et du module d'élasticité de l'émail humain.

4.2.2.2 Comparaisons entre techniques du commerce

Dans une étude portant sur la comparaison de trois systèmes d'éclaircissement disponibles en vente libre, les auteurs concluent que les strips, les paint-on gel et les dentifrice blanchissants sont bien tolérés par les patients, et qu'aucun d'entre eux n'a interrompu les traitements à cause d'effets indésirables (GERLACH et BARKER, 2003).

Cependant Gerlach (GERLACH, BARKER et SAGEL, 2001), en comparant des strips au peroxyde d'hydrogène à 6% et un système de gouttière universelle du commerce chargée de peroxyde de carbamide à 10% et associée à l'utilisation d'un dentifrice blanchissant et un bain de bouche post-éclaircissement, a relevé que le système de strips était mieux toléré par les patients.

Par ailleurs, les vernis appliqués correctement n'ont pas d'incidences sur les tissus mous (OTEO CALATAYUD, DE LA VARGA et CALVO BOX, 2009), tandis que les gouttières thermoformées du commerce peuvent être à l'origine de blessures des tissus muqueux, de problèmes occlusaux et d'un défaut d'adhérence au traitement. Tous ces risques disparaissent ou sont fortement diminués lorsque les gouttières sont réalisées sur mesure par un professionnel.

Au niveau de la sécurité à long terme des produits du commerce contenant du peroxyde, l'évaluation après 18 mois de deux types de traitement éclaircissant démontre que les Whitestrips Crest au peroxyde d'hydrogène à 6% et le vernis Crest Night Effects au perborate de sodium à 19% peuvent être considérés comme des traitements sûrs (BIZHANG, MÜLLER et PHARK, 2007).

4.2.3 Comparaison entre techniques professionnelles et du commerce

Les strips contiennent seulement entre 100 et 200 mg de gel, ce qui correspond à la moitié de la quantité de gel utilisée avec certaines gouttières. Ainsi, pour certains auteurs, la forte concentration du gel utilisée pour certains strips améliore la diffusion du peroxyde à travers l'émail, augmentant par conséquent l'effet éclaircissant, tandis que le faible volume de gel utilisé diminue les possibilités d'irritation des tissus mous (GERLACH, SAGEL, 2004). Toutefois, au bout d'une heure le gel ayant perdu la moitié de son pouvoir éclaircissant, une faible quantité de produit est peu efficace pour une application longue et n'a donc d'intérêt que sur des courtes périodes de port.

D'après l'étude d'Hasson (HASSON, ISMAIL, NEIVA, 2006), pour un effet éclaircissant similaire, les strips occasionnent des sensibilités plus sévères que lors d'un traitement ambulatoire. De plus, en utilisant des strips à forte concentration (peroxyde d'hydrogène à 14% au lieu de 6%) les sensibilités et les effets secondaires sont encore augmentés.

Selon différentes études (GERLACH, BARKER et SAGEL, 2001) (GERLACH, GIBB et SAGEL, 2002) (KARPINIA, MAGNUSSON et BARKER, 2003) (KARPINIA, MAGNUSSON et SAGEL, 2002), l'hypersensibilité dentinaire est plus souvent rencontrée lorsque le traitement d'éclaircissement utilise des strips blanchissants, comparé au gel dans une gouttière. En revanche, les irritations gingivales se retrouvent plus fréquemment après utilisation des gouttières que des strips (KARPINIA, MAGNUSSON et BARKER, 2003) ;

Cependant, l'étude d'Auschill (AUSCHILL, HELLWIG et SCHMIDALE, 2005), comparant des strips, un système ambulatoire professionnel et un au fauteuil, aboutit à des conclusions un peu différentes.

Le traitement ambulatoire cause une sensibilité légèrement plus élevée que les bandelettes du commerce et le traitement au fauteuil, mais cette différence n'est pas significative et n'a pas de conséquences sur l'acceptation du traitement par le patient. Cette sensibilité est peut être due au temps d'application plus long.

En ce qui concerne l'irritation gingivale, les observations sont semblables. Les strips du commerce causent un peu plus d'irritation de la gencive, mais il n'y a pas de différence significative avec les traitements professionnels. Selon les auteurs, ce taux un peu plus élevé d'irritation est du à l'absence de dentiste supervisant la technique des strips dans le cas de ce traitement disponible en vente libre. De plus le traitement au fauteuil bénéficie d'une protection des tissus muqueux par la mise en place d'une digue et la technique ambulatoire d'une gouttière adaptée individuellement à la bouche du patient. Dans tous les cas, il faut noter que l'irritation est légère, réversible et n'a entraîné aucun abandon de traitement. De plus, l'inspection visuelle des examinateurs n'a montré aucun signe d'inflammation gingivale ou de nécrose après le traitement.

Un seul résultat se démarque de manière significative : le traitement ambulatoire a été significativement mieux accepté par les patients comparé au traitement au fauteuil. La raison serait une cause pratique, le traitement ambulatoire nécessitant moins de temps au fauteuil.

S'agissant de l'état de surface, aucun changement de morphologie de l'émail n'a été rencontré, quelque soit la méthode.

D'après Li (LI, 2003), les traitements d'éclaircissement à la maison au peroxyde sont sûrs tant qu'ils sont distribués par un chirurgien dentiste. Les hypersensibilités et

les irritations sont en effet transitoires dans la plupart des cas, et ils disparaissent lorsque le patient interrompt le traitement. Il n'y a aucune évidence de conséquences à long terme qui résulteraient des sensibilités dentinaires et/ou des irritations gingivales. Cependant, l'auteur précise que des effets indésirables potentiels peuvent se produire à cause d'applications inadéquates, d'abus ou d'utilisation de produits inappropriés. Il souligne également que les risques dus à l'utilisation de produits éclaircissants à la maison sans la consultation d'un chirurgien dentiste, ou à l'utilisation de formulations avec une teneur plus élevée en peroxyde que celle recommandée, sont encore à déterminer. Pour maximiser les bénéfices tout en diminuant les risques potentiels, les auteurs préconisent l'utilisation de système d'éclaircissement à la maison sous la supervision d'un professionnel de l'art dentaire.

5 Discussion

5.1 Des alternatives aux traitements d'éclaircissement professionnels attractives et efficaces

En quelques années, les industriels ont su développer un éventail complet de produits éclaircissants, disponibles en grande surface ou sur internet, à la portée de tous. Facile d'utilisation, les plus efficaces ont recouru au même principe actif, le peroxyde d'hydrogène, que les produits professionnels, allant même jusqu'à copier les procédures cliniques (gouttière enduite de gel).

De façon logique, en faisant appel à des molécules identiques, ces produits fournissent dans certains cas des résultats similaires à ceux des traitements professionnels. Tout est une question de choix de système (gouttière, strips, application directe...), de temps d'application, de durée du traitement, mais surtout de concentration. Le dosage entre concentration du produit éclaircissant et temps de port est tout particulièrement important. En tout cas, certains systèmes disponibles dans le commerce, notamment les strips éclaircissants, peuvent fournir, à partir d'une certaine concentration en principe actif, des résultats jugés satisfaisants en terme d'éclaircissement.

L'intérêt indéniable de ces techniques du commerce réside en fait dans le coût du traitement nettement inférieur pour le patient. En effet, le prix des systèmes d'éclaircissement disponibles en vente libre se situe dans une fourchette allant de 10 à 60 euros, une séance dans un « bar à sourire » coûte en moyenne 79 euros, tandis que le tarif d'un éclaircissement dans un cabinet dentaire oscille généralement entre 400 et 800 euros. On comprend ainsi l'engouement des patients pour ces traitements alternatifs à faire soi-même.

En outre, ce succès pousse les manufacturiers à développer sans cesse leur offre. Les systèmes sont fréquemment perfectionnés, des nouveautés apparaissent

régulièrement. Avec une grande rapidité, ils progressent en efficacité, en confort et en facilité d'utilisation, tandis que leurs prix ont tendance à baisser.

D'autre part, au regard de la littérature, abondante à ce sujet, les systèmes d'éclaircissement quels qu'ils soient ne semblent pas causer de dommages majeurs sur le corps humain temps qu'ils sont utilisés à bon escient. Leur impact est faible, et se résume principalement à des hypersensibilités dentinaires et des irritations de la muqueuse buccale, dans tous les cas transitoires et réversibles après arrêt du traitement. Ces soucis d'inconfort touchent de manière globalement équivalente tant les traitements professionnels que les systèmes du commerce. Ainsi, les strips éclaircissants, disponibles en vente libre, se révèlent être un traitement relativement sûr et confortable, avec une faible quantité de gel appliquée sur les dents, peu de fuite de produit, et une gencive peu exposée.

Ces types de traitement rencontrent un certain succès auprès des consommateurs, d'autant plus qu'ils les trouvent souvent pratiques et qu'ils apprécient le principe de le faire à la maison, par opposition à un traitement au fauteuil jugé trop contraignant par un certain nombre.

Face à ces solutions économiques et efficaces, les chirurgiens dentistes ont beaucoup de difficultés à rivaliser en terme de coût. Le traitement en lui même est onéreux, avec la gouttière sur mesure, généralement réalisée chez un prothésiste, les seringues de gel, facturées assez cher par les laboratoires, plus des gels désensibilisants. En outre il faut prendre en compte tous les frais inhérents au fonctionnement d'un cabinet dentaire : local, équipement, consommables, assistante qualifiée (plus chère qu'une hôtesse de bar à sourire), secrétaire, stérilisation, prélèvements fiscaux ; le coût horaire d'un cabinet dentaire étant en moyenne de 120 euros par heure.

Ainsi, pour un traitement ambulatoire global, on peut donc raisonnablement compter une heure de fonctionnement du cabinet à 120 euros (consultation, diagnostic, préparation, empreintes, contrôles, réévaluation...etc.), une gouttière sur mesure à 100 euros, un lot de seringues de gel éclaircissant à 80 euros. Ce type de traitement n'atteint donc son seuil de rentabilité qu'à partir de 250 euros en moyenne. Face à des

traitements proposés à 80 euros en dehors des cabinets dentaires, les praticiens ne peuvent donc en aucun cas jouer à armes égales en terme de tarif.

En conséquence, du point de vue du patient il est devient de plus en plus difficile d'expliquer et de justifier cet effort financier pour obtenir un traitement professionnel.

5.2 Traitement supervisé par un chirurgien dentiste : véritable gage de sécurité et de qualité

5.2.1.1 Un traitement de qualité, des résultats probants

Les traitements professionnels garderont toujours un avantage primordial face aux solutions toutes faites du commerce : le savoir et l'expérience d'un chirurgien dentiste.

Comme cela a déjà été démontré, ces connaissances jouent souvent un rôle primordial dans la réussite d'un traitement d'éclaircissement.

Elles sont notamment un gage de qualité. Seul le chirurgien dentiste est capable de faire le diagnostic étiologique et d'identifier les divers facteurs interagissant dans un traitement d'éclaircissement, comme la présence de restaurations, de couronnes, de dents dépulpées...etc. Une fois tous ces éléments en main, il pourra proposer le traitement le plus adapté. En effet, chaque cas d'éclaircissement est spécifique, et c'est un non sens de vendre des solutions universelles comme cela se fait dans les commerces.

Ainsi, le praticien saura réaliser des éclaircissements sélectifs, identifier la présence de couronne et prévenir le problème d'écart de teinte. Il pourra traiter un patient dans sa globalité, en prenant en compte les éléments prothétiques, en renouvelant des restaurations défectueuses, ou de teinte différente, en réalisant des éclaircissements internes pour les dents dépulpées (impossibles à faire en dehors d'un

cabinet dentaire). C'est également lui qui maîtrise le mieux toutes les notions d'esthétique dentaire (couleur des dents, sourire, harmonie, qualité de la gencive...etc.). Il peut également mettre en œuvre des traitements prothétiques, voir orthodontiques, s'il les juge nécessaire à l'obtention d'un résultat esthétiquement satisfaisant. Par ailleurs, seul un traitement professionnel pourra donner des résultats convenables dans le cas de dyschromies sévères, notamment en présence de colorations aux tétracyclines ou de fluorose sévère.

En ayant recourt au chirurgien dentiste, le patient s'assure aussi de bénéficier des systèmes les plus efficaces, des produits les plus performants, les concentrations élevées ne se trouvant en théorie que dans les cabinets dentaires. Dans les traitements ambulatoires, la gouttière est mieux conçue et plus efficace qu'un kit du commerce, puisqu'elles sont réalisées sur la base des empreintes du patient. Grace à cette forme anatomique et à l'aménagement de réservoirs, une quantité égale de gel est répartie uniformément sur l'entière surface des dents, facteur important d'efficacité, surtout si les dents ne sont pas alignées parfaitement. Autre exemple, dans le cadre d'un traitement au fauteuil, la pose d'une digue et le contrôle permanent du praticien autorise l'emploi de produits très efficaces, ridiculisant de la sorte les résultats d'une séance dans un bar à sourire ou encore ceux d'un vernis vendu dans le commerce.

En outre, tout traitement commence après un détartrage et un polissage minutieux. Ainsi, toutes les conditions sont réunies pour potentialiser les effets de l'éclaircissement. Au cours du traitement, le patient bénéficie du contrôle et des réévaluations du chirurgien dentiste afin d'obtenir le meilleur résultat possible, et dans les meilleures conditions. Contrairement aux traitements du commerce ou aux bars à sourire, pour lesquels l'étiquette « soins cosmétiques » leur permet de s'affranchir de toute obligation de résultat, l'éclaircissement dentaire en cabinet implique que le praticien mettra tout en œuvre afin d'obtenir le meilleur éclaircissement possible, garantissant ainsi la qualité du traitement.

5.2.1.2 L'expertise et les connaissances médicales pour un traitement sûr

Outre cet aspect qualitatif, il faut aussi admettre que seul le recours au chirurgien dentiste garantit toutes les conditions de sécurité nécessaires au bon déroulement du traitement.

C'est d'abord l'assurance d'un contrôle scrupuleux de la cavité orale réalisé par un professionnel. Il réalise un examen clinique et radiologique approfondi, révélant ainsi les éventuelles caries, les obturations défectueuses, les problèmes parodontaux, les défauts de qualité d'émail, les hypersensibilités, les pathologies apicales ou encore les problèmes d'occlusion.

Il peut de la sorte établir les indications pour un traitement particulier, ou dans le cas contraire reconnaître une contre indication : importante altération tissulaire, pathologie générale (porphyrie...etc.), hypersensibilité dentinaire initiale, obturations non étanches, caries, fumeurs invétérés, reconstitutions temporaires à l'IRM, obturations multiples et extensives à l'amalgame, atteintes parodontales profondes, trouble dysfonctionnel articulaire (contre indication aux gouttières non adaptées), lésions cervicales d'usure...etc.

Il peut à partir de là réaliser les soins éventuels et choisir le traitement adapté, ou même refuser d'éclaircir les dents tout en expliquant au patient la raison de ce refus. Il donne des recommandations, notamment alimentaires, et sait prescrire des produits désensibilisants.

En plus de toutes ces étapes préopératoires, il assure aussi le suivi du patient pendant la phase d'éclaircissement et après le traitement. Il réalise des contrôles réguliers, et est capable de reconnaître un problème éventuel, et de le traiter.

Toutes ces garanties font défaut dans les cas de système du commerce à faire soi-même, ou même dans les bars à sourire, puisqu'il ne s'agit pas de professionnels de l'art dentaire. Leur connaissance de la bouche et des mécanismes biologiques est très limitée,

pour ne pas dire bien souvent inexistante. Ils n'ont aucune qualification reconnue, et on peut s'inquiéter de la sécurité du patient en cas de problèmes inattendus ou d'effets secondaires dus à l'éclaircissement. Il n'y a bien entendu aucun encadrement sérieux, ni aucun suivi. De plus, beaucoup de bars à sourire font signer avant tout traitement une décharge les mettant juridiquement à l'abri des plaintes éventuelles déposées par des clients. Sans recours, le patient est livré à lui-même en cas de soucis, et risque de n'être couvert par aucune assurance.

Certes, si de prime abord les systèmes d'éclaircissement ont l'air relativement sûrs, il faut garder à l'esprit qu'ils modifient la structure interne des dents. Ils ne sont donc pas sans impact sur le corps. D'ailleurs, il existe des débats et des polémiques sur un certain nombre de points. Des expériences différentes portant sur des produits similaires et leurs effets peuvent avoir des résultats contradictoires. Ainsi, certaines études ont démontré que l'éclaircissement chimique diminuait la dureté de l'émail et augmentait sa porosité. Il faut aussi ajouter que bon nombre de spécialistes estiment que les études sont souvent biaisées. Notamment, la plupart sont commanditées et financées par les grands groupes industriels qui fabriquent les produits d'éclaircissement. Il y a ainsi conflit d'intérêt et donc un risque sur l'objectivité des analyses. Beaucoup d'auteurs soulignent également l'absence d'évaluation sur le long terme des effets des traitements d'éclaircissement. Il faut donc rester méfiant. Le risque de préjudice existe, et il n'est pas négligeable.

D'autre part, les effets néfastes des traitements d'éclaircissement sont souvent amplifiés lorsqu'il s'agit de kits du commerce. Par exemple, une gouttière thermoformée à la maison par le patient lui-même sera bien moins adaptée qu'une sur mesure réalisée par un chirurgien dentiste. En découlent des fuites de produit, augmentant la quantité de peroxyde ingéré, et des irritations des muqueuses. De plus, après le traitement, l'utilisateur ne pourra bénéficier d'un polissage et d'une fluoration permettant la reminéralisation de l'émail et une baisse des sensibilités, contrairement à un traitement en cabinet.

Ainsi, le patient devrait rester prudent et se tourner vers un vrai professionnel pour réaliser un éclaircissement dentaire. A cet égard, seul le chirurgien dentiste est à

même de connaître, comprendre et interpréter tous les phénomènes biologiques interagissant au sein de la cavité buccale. Il a la formation et l'expérience nécessaires pour reconnaître, prévenir et soigner d'éventuels aléas liés à ce type de traitement. Il serait donc nécessaire de privilégier leurs compétences lors de la réalisation d'éclaircissement dentaire. D'ailleurs, les dernières dispositions prises par la commission européenne dans le but de réserver la délivrance des produits contenant du peroxyde d'hydrogène à plus de 0,1% au chirurgien dentiste exclusivement vont bien dans ce sens.

5.2.1.3 Les bars à sourire : un manque de compétence qui inquiète-La justice sur le qui-vive.

Ce sont bien ces compétences qui font aujourd'hui défaut aux bars à sourire et qui soulèvent de nombreuses interrogations. En effet, les gérants et hôtesse de ces centres n'ont pas les qualifications requises pour entreprendre de tels traitements d'éclaircissement. Aucun diplôme, autre que celui de docteur en chirurgie dentaire, n'existe pour certifier la maîtrise des connaissances nécessaires en la matière.

Cependant, les propriétaires de bar à sourire justifient leur activité en argumentant que leurs actes de blanchiment doivent être considérés comme des actes cosmétiques et non des actes médicaux. Or, « *l'intervention d'un tiers en bouche du client et l'utilisation d'un gel qui n'est pas un produit fini ne permettent pas de faire entrer ce type de blanchiment dans la catégorie des blanchiments cosmétiques* », c'est en tous cas ce qu'a jugé le tribunal de grande instance de Paris dans une affaire impliquant un établissement de blanchiment dentaire condamné pour exercice illégal et publicité mensongère de nature à induire en erreur.

De même, la Caisse Nationale d'Assurance Maladie qualifie d'acte médical une séance d'éclaircissement d'une dent pulpée ou déulpée, ce qui confirme l'aspect exclusivement professionnel (ainsi que la nécessité d'un recours à un vrai professionnel médical).

De toute manière, les récents éclaircissements juridiques apportés par l'union européenne confirment la limite de 0,1% de peroxyde d'hydrogène (présent ou dégagé) pour les produits cosmétiques, rendant illégal l'activité d'une grande majorité des bars à sourire. Beaucoup affichent des slogans du type « sans peroxyde » sans pour autant préciser quel agent éclaircissant est utilisé. Or, la plupart du temps il s'agit de perborate de sodium, qui au contact de l'eau produit du peroxyde d'hydrogène...

Et ce n'est pas le seul domaine où ces établissements sont en porte à faux avec la loi. Pour des raisons de sécurité et dans l'intérêt des patients, seuls les chirurgiens dentistes sont légalement autorisés à intervenir en bouche. Néanmoins, certains bars à sourire laissent leurs hôtes non qualifiées appliquer le gel dans la bouche des clients. Ainsi, le tribunal de grande instance de Paris a retenu la qualification d'exercice illégal de l'art dentaire pour des blanchiments réalisés par le gérant d'un bar à sourire ; en précisant que le gérant « *qui n'est pas chirurgien dentiste a réalisé ou fait réaliser de façon habituelle par des assistantes, elles aussi dépourvues de diplôme de chirurgien dentiste, des blanchiments dentaires impliquant l'établissement d'un diagnostic pour déterminer la cause exogène ou endogène du jaunissement et la nécessité éventuelle d'un détartrage puis l'intervention en bouche [...] pour poser un écarteur et placer les gouttières remplies de gel sur la denture du haut et celle du bas, avant de brancher la lampe halogène devant la bouche pour activer le blanchiment.* » On voit bien dans ce cas à quel point le gérant et ses assistantes sortent de leur champ de compétence, notamment en réalisant l'examen clinique (« *pour déterminer [...] la nécessité éventuelle d'un détartrage* ») et en posant un diagnostic (« *la cause exogène ou endogène du jaunissement* »), tous deux pouvant seulement être réalisés par un chirurgien dentiste.

En outre, le gérant a été condamné pour publicité mensongère de nature à induire en erreur, rendant d'autant plus grave son usurpation de compétence. En effet, la société avait fait paraître des publicités dans des magazines, dans lesquelles les services offerts par les prestataires étaient qualifiés de « *cliniques* » en laissant penser que ceux-ci étaient compétents pour prodiguer des soins en art dentaire, de quoi facilement tromper les consommateurs sur la nature de ces actes.

5.3 Quelle place pour les traitements alternatifs d'éclaircissement ?

5.3.1.1 Les problèmes spécifiques liés aux bars à sourire

Si les bars à sourire peuvent s'avérer néfastes pour les patients, ils causent également du tort à la profession dentaire. Leur activité pose certains problèmes déontologiques, comme le montre l'exemple de la condamnation pour publicité mensongère qui porte préjudice à l'activité des vrais cabinets dentaires. Ces derniers sont interdits de produire des publicités, sous toutes ses formes. Comment se fait-il alors que les bars à sourire menant une activité concurrente, y sont autorisés ?

Par bien des aspects semble s'installer une concurrence déloyale entre les cabinets dentaires et les autres établissements de blanchiment.

Certains centres de blanchiment incitent leurs clients à consulter un chirurgien dentiste afin d'assurer le contrôle et le détartrage/polissage avant d'éclaircir leurs dents au sein de leurs bars. Mais comment peut-on justifier la différence entre les honoraires imposés au professionnel (28,92 euros pour le détartrage) pour tout le travail préalable réalisé, et le prix d'une séance de blanchiment, fixé librement par les gérants eux-mêmes des bars à sourire? De plus, en agissant ainsi, ces derniers se dédouanent de leurs responsabilités et engagent celle du praticien à qui a été confié l'examen clinique du client. Cette façon de procéder est donc tout à fait inappropriée puisqu'étant à la fois injuste envers la profession dentaire, et dangereuse pour le patient qui sollicite deux personnes différentes pour son éclaircissement : le chirurgien dentiste pour l'examen préclinique et, pour la réalisation de l'acte, un bar à sourire qui sera ainsi quitte de reconnaître ses torts en cas d'aléas. De cette façon, alors que les bénéficiaires profiteront toujours au centre de blanchiment, la responsabilité du praticien ayant fait l'examen peut être engagée en cas de problème, et le patient risque de se retrouver sans recours.

En outre, l'activité des chirurgiens dentistes est encadrée de façon très stricte. De nombreuses et exigeantes mesures réglementent l'installation, la concurrence, les normes d'hygiène, les cotations des actes...etc. Les chirurgiens dentistes sont sous la

surveillance étroite de différents organismes, comme la sécurité sociale ou le conseil de l'ordre, garantissant par ailleurs un certain niveau de transparence, de qualité et de sécurité au bénéfice du patient.

Cet arsenal réglementaire fait ressortir par opposition l'absence de contraintes et de contrôles dont disposent les bars à sourire. La profession dentaire se retrouve lésée dans un système à deux poids, deux mesures. Les instituts de blanchiment tirent profit d'un flou juridique, qu'ils ont contribué à mettre en place notamment en s'auto-qualifiant de centres de soins cosmétiques, ce qui leur permet de jouir d'une manne financière tout en s'affranchissant de toute contrainte.

Contrairement à ce que certains établissements cherchent à faire croire en se faisant passer pour des « cliniques » ou des « centres de soins », il s'agit bel et bien d'entreprises à but lucratif, ayant comme objectif la réalisation facile et rapide de profits. Sous un décor aseptisé et des allures de cabinet médical très usurpateurs, se cachent en réalité des revendeurs inexpérimentés, pensant simplement exploiter un nouveau filon commercial.

Car il ne s'agit en effet que de fournisseurs de produit éclaircissant, n'ayant aucune compétence en matières médicales et n'étant pas même autorisés à travailler en bouche. Ils n'apportent rien en valeur ajoutée au produit et se contentent seulement de délivrer une marchandise au consommateur, dans un cadre maquillé de façon à donner l'illusion de professionnalisme.

Leur argument principal de prix inférieur est ainsi facilement défait par l'existence de ces mêmes systèmes d'éclaircissement en vente libre et que le consommateur peut facilement se procurer à moindre frais, notamment sur internet. Dans ce cas, pourquoi se rendre dans un bar à sourire, alors que l'on peut réaliser le même éclaircissement soi-même à la maison en se procurant des produits identiques directement chez le fabricant, avec le même résultat mais pour un coût nettement inférieur ? Certes, ces centres de blanchiment ont un meilleur positionnement tarifaire que les vrais cabinets dentaires, qui sont eux plus compétents ; mais ils restent plus

onéreux qu'un kit de strips éclaircissants, tout aussi efficace. Ainsi vu sous cet angle, les bars à sourire perdent simplement tout intérêt...

5.3.1.2 Des produits accessibles qui ont popularisé l'éclaircissement dentaire, mais pas sans effets pervers

Malgré ces nombreuses récriminations, les éclaircissements alternatifs, effectués en dehors des cabinets dentaires, rencontrent un succès grandissant. Il est vrai que leurs prix attractifs ont permis de les rendre financièrement accessibles au plus grand nombre.

Autrefois réservé à une population aisée, l'éclaircissement dentaire est devenu soudainement possible pour la plupart des Français par le biais de ces produits bon marché, proposés à la vente libre par les grands groupes pharmaceutiques. Ces derniers ont su cibler un marché de masse avec des produits simples d'utilisation et abordables. Cette offre a permis en quelques années une véritable démocratisation de l'éclaircissement dentaire.

Auparavant, ce type de traitement était relativement confidentiel et peu souvent réalisé. A la marge des traitements effectués par les chirurgiens dentistes, son existence même était peu souvent connue des patients. Les praticiens, à l'origine des premiers éclaircissements, étaient en quelque sorte des pionniers élaborant en général eux mêmes leurs produits et les protocoles cliniques associés.

Mais l'arrivée de systèmes conçus, et perfectionnés, par des grands groupes industriels, avec des offres se retrouvant directement dans les rayons des supermarchés, a favorisé l'essor de l'éclaircissement dentaire en le faisant connaître du grand public. De plus, le succès fulgurant rencontré par ces produits, et le phénomène de mode qui y est associé, pousse les fabricants à les améliorer sans cesse, les rendant ainsi toujours plus fonctionnels et efficaces. C'est ainsi que sont nés par exemple les très pratiques strips blanchissants.

Ainsi, ces produits ont contribué à répandre et à banaliser l'éclaircissement dentaire, et également à en assurer la promotion. La population en entend régulièrement parler et s'y intéresse de plus en plus. L'éclaircissement, véritable phénomène de mode, devient progressivement un phénomène culturel en train d'entrer dans les mœurs. Cet engouement pousse chaque jour plus de patients à entreprendre un traitement éclaircissant, qu'il soit professionnel ou non. Ainsi, et de façon paradoxale, le succès grandissant de ces techniques en vente libre bénéficie également aux professionnels de l'art dentaire qui voient affluer dans leur cabinet une nouvelle patientèle, intriguée par ces traitements et désireuse d'améliorer l'esthétique de leur sourire.

Certes, il ne s'agit pas forcément du même type de patientèle. Les patients qui choisissent un traitement professionnel seront généralement plus aisés, et/ou plus prudents et exigeants, préférant la sécurité et l'expertise offerte par un chirurgien dentiste à l'aspect aléatoire d'un traitement du commerce. En outre, les personnes atteintes de dyschromies sévères ou pathologiques favoriseront les traitements professionnels.

Quoi qu'il en soit, les personnes cédant aux charmes et à l'attractivité financière des bars à sourire, et des traitements non professionnels de façon plus générale, souhaitent le plus souvent une simple amélioration cosmétique plutôt qu'un changement esthétique profond de leur sourire. Il s'agit surtout de coquetterie, parfois juste pour une occasion spécifique (un dîner, un mariage, etc.), et sans qu'il n'y ait forcément d'exigences particulières. D'ailleurs, on franchit la première fois la porte d'un bar à sourire plus par curiosité que par nécessité. Beaucoup de ces clients se satisfont d'un léger éclaircissement et n'auraient de toute façon jamais déboursé plus pour avoir un vrai traitement de fond.

Ainsi, les patients peuvent avoir des aspirations très différentes, auquel cas les systèmes proposés dans le commerce ne font pas frontalement concurrence aux traitements professionnels. Par comparaison, on peut rapprocher ces différences entre les systèmes d'éclaircissement à la relation qui existe, par exemple, entre une crème

anti-âge du commerce et le traitement médical d'un dermatologue ou le lifting d'un chirurgien esthétique.

Cependant, cette dualité en terme de qualité dans l'offre de traitement d'éclaircissement a ceci de pernicieux qu'elle crée un système de soins à deux vitesses. Les patients ne pouvant pas s'offrir les traitements prodigués par un chirurgien dentiste, ou n'en ayant pas saisi l'intérêt, s'exposent à des risques non négligeables liés à l'utilisation insuffisamment maîtrisée de produits fortement actifs. Ils ne sont pas capables d'éviter les différents écueils inhérents à ce type de traitement. De nombreux auteurs mettent en garde contre certaines dérives, pouvant notamment mener à des surdosages, les patients cumulant parfois les traitements (par exemple des séances en bar à sourire accompagnées d'un traitement avec des strips à la maison).

6 Conclusion

Les nombreuses améliorations apportées aux techniques d'éclaircissement dentaire ont conduit au développement d'un vaste panel de produits, mettant un consommateur toujours plus exigeant en terme d'esthétisme devant un choix complexe lorsqu'il décide d'éclaircir son sourire. Il peut ainsi faire appel à un chirurgien dentiste et de cette façon faire confiance à l'expertise d'un professionnel de l'éclaircissement, ou s'en remettre à une solution plus économique en choisissant l'un des nombreux systèmes aujourd'hui délivrés dans le commerce.

Les traitements offerts par les chirurgiens dentistes sont des techniques éprouvées, à l'efficacité reconnue depuis un certain temps. Elles bénéficient en outre du contrôle du praticien, garantissant une réelle sécurité. On peut noter une préférence pour le traitement ambulatoire, moins agressif tout en traitant la dent plus en profondeur, et offrant l'avantage d'être réalisé au domicile du patient.

Face à ces moyens professionnels existe un nombre important de techniques en vente libre, avec des niveaux d'efficacité très variés. Si certains produits présentent des résultats peu satisfaisants, comme les bains de bouche ou les chewing gums, d'autres au contraire permettent un réel éclaircissement. Il s'agit notamment des gouttières universelles associées à un gel de peroxyde, s'inspirant des traitements ambulatoires professionnels, et des bandelettes ou « strips » éclaircissants. Parallèlement à ces techniques à réaliser soi-même s'est développé un nouveau type de commerce, les bars à sourire, copiant les méthodes des chirurgiens dentistes, sans cependant bénéficier des connaissances nécessaires à leur parfaite maîtrise.

Et c'est bien sur ce point que les systèmes d'éclaircissement du commerce posent problème. Certes, les industriels ont su mettre au point des systèmes pratiques et efficaces, suffisamment simples d'utilisation pour rendre inutile le recours à un chirurgien dentiste pour leur mise en place. Cependant, les patients, tout comme les hôtesse d'un bar à sourire, ne peuvent se prévaloir des connaissances et de l'expertise nécessaires à l'élaboration et au contrôle d'un traitement d'éclaircissement.

Les indications pour une utilisation appropriée des méthodes et produits d'éclaircissement dentaire sont dépendants d'un diagnostic correct des dyschromies. Les traitements devraient donc impérativement être supervisés par un praticien, capable de confirmer l'indication, préparer les dents au traitement, contrôler les effets secondaires, choisir la méthode et les produits adéquats, et confectionner, si besoin est, des gouttières parfaitement adaptées ; afin de maximiser les prestations tout en diminuant les effets nocifs.

D'autre part, si, d'après la littérature, les risques liés à ces techniques semblent se limiter à des hypersensibilités dentinaires et des irritations muqueuses transitoires, il faut cependant noter que bon nombre de ces études présentent des biais importants, car commanditées par les groupes pharmaceutiques producteurs, et qui plus est sur des périodes d'observation très courtes. De nombreux auteurs mettent en garde contre les dérives et les excès liés à une banalisation de l'emploi de ces substances très corrosives par des personnes inexpérimentées.

Ces traitements ne peuvent donc s'envisager que dans une thérapeutique globale comprenant un examen spécifique et une prise en charge intégrale du patient, regroupant l'ensemble des aspects médicaux du traitement dentaire.

Cet aspect a amené divers pays à renforcer leur réglementation. Ainsi, le département de la santé britannique a déjà fait interdire les préparations contenant plus de 0,1% de peroxyde d'hydrogène, tandis qu'aux Etats Unis, pourtant berceau du développement de l'éclaircissement dentaire en vente libre, l'American Dental Association a publié des recommandations auxquelles doivent répondre les produits d'éclaircissement. Enfin, en réponse aux inquiétudes entourant l'utilisation malencontreuse de substances éclaircissantes, la décision prise par l'Union européenne de réserver aux seuls chirurgiens dentistes la délivrance de produits contenant plus de 0,1% de peroxyde d'hydrogène constitue bien, s'il en faut, une reconnaissance de l'autorité du praticien en matière d'éclaircissement dentaire.

BIBLIOGRAPHIE

1. ABOUDHARAM, G., FOUQUE, F., PIGNOLY, C., et al. EMC Eclaircissement dentaire. *EMC (Elsevier Masson SAS), Médecine buccale, 28-745-V-10, 2008.*
2. AUSCHILL, TM., HELLWIG, E., SCHMIDALE, S., et al. Efficacy, side-effects and patients' acceptance of different bleaching techniques (OTC, in-office, at-home). *Oper. Dent.* 2005; 30(2):156-63.
3. AZER, SS., MACHADO, C., SANCHEZ, E., et al. *Effect of home bleaching systems on enamel nanohardness and elastic modulus.* *J Dent.* 2009 ; 37(3):185-90.
4. BAIG, A., HE, T., BUISSON, J., et al. Extrinsic whitening effects of sodium hexametaphosphate--a review including a dentifrice with stabilized stannous fluoride. *Compend. Contin. Educ. Dent..* 2005 Sep;26(9 Suppl 1):47-53.
5. BERRY, J.H. What about whiteners. Safety concerns explored. *J Am Dent Assoc.* 1990 ;121(2):222-5.
6. BITTER, NC. A scanning electron microscopic study of the long-term effect of bleaching agents on the enamel surface in vivo. *Gen. dent.* 1998 ;46(1):84-8.
7. BIZHANG, M., CHUN, Y-H.P., DAMERAU, K., et al. Comparative Clinical Study of the Effectiveness of Three Different Bleaching Methods. *Oper. Dent.* November 2009 ; 34(6) : 635-641.
8. BIZHANG,M., MÜLLER, M., PHARK, JH., et al. Clinical trial of long-term color stability of hydrogen peroxide strips and sodium percarbonate film. *Am J Dent.* 2007 ;20 Spec No A:23A-27A.
9. BURROWS, S. A review of the efficacy of tooth bleaching. *Dent Update.* 2009 ;36(9):537-8, 541-4, 547-8.

10. CIBIRKA, RM., MYERS, M., DOWNEY, MC., et al. Clinical study of tooth shade lightening from dentist-supervised, patient-applied treatment with two 10% carbamide peroxide gels. *J Esthet Dent.* 1999;11(6):325-31.
11. CINA, SJ., DOWNS, JCU., CONRADI, SE. Hydrogen peroxide: a source of lethal oxygen embolism. *Am J Forensic Med Pathol.* 1994. 15 (1): 44-50.
12. COOPER, JS., BOKMEYER, TJ., BOWLES, WH. Penetration of the pulp chamber by carbamide peroxide bleaching agents. *J Endodont.* 1992. 18 (7): 315-317.
13. CRIM, GA. Post-operative bleaching: effect of microleakage. *Am J Dent.* 1992. 5 (2):109-112.
14. DA COSTA, J. B., MCPHARLIN, R., PARAVINA, R. D., et al. Comparison of At-home and In-office Tooth Whitening Using a Novel Shade Guide. *Oper. Dent.* 2010 ; 35(4) : 381-388.
15. DAHL, JE., PALLESEN, U. Tooth bleaching--a critical review of the biological aspects. *Crit. Rev. Oral Biol. Med.* 2003;14(4):292-304.
16. DELIPERI, S., BARDWELL, DN., PAPATHANASIOU, A. Clinical evaluation of a combined in-office and take-home bleaching system. *J. Am. Dent. Assoc.* 2004 ;135(5):628-34.
17. DEMARCO, FF., MEIRELES, SS., MASOTTI, AS. Over-the-counter whitening agents: a concise review. *Braz. Oral Res.* 2009;23 Suppl 1:64-70.
18. DONLY, K.J., GERLACH, R.W. Clinical trials on the use of whitening strips in children and adolescents. *Gen. Dent.* 2002 ; 50 (3) : 242-245.
19. ENGLE, K. , HARA, A.T., MATIS, B., et al. Erosion and abrasion of enamel and dentin associated with at-home bleaching. *J. Am. Dent. Assoc* 2010 ; 141 (5) : 546-551.

20. FAUCHER, AJ., PIGNOLY, C., KOUBI, GF., et al. Les dyschromies dentaires de l'éclaircissement... aux facettes céramiques. *Paris : Cdp*, 2005, 123p.
21. FERRARI, M., CAGIDIACO, MC., MONTICELLI, F., et al. Daytime use of a custom bleaching tray or whitening strips: initial and sustained color improvement. *Am. J. Dent.* 2007 ;20 (Spec A):19A-22A.
22. FOGEL, MS., MAGILL, JM. Use of an antiseptic agent in orthodontic hygiene. *Dent. Surv.* 1971. 47 : 50-54.
23. FORTIER, J.P., ALDIN, P., VILLETTE, F., et al. prevention de la carie et fluorose de supplementation: de quoi est-il question? *A.O.S.* 1998; n°203 : 321-335.
24. FRANCHI, I., LOLLI, A., BIANCHI, R., et al. Professional clinical bleaching with Pola Office: 6-month clinical results with spectrophotometric analysis. *Minerva Stomatol.* 2007 ; 56(4):191-208.
25. GAENLGER, P. The response of the pulp-dentin system to drugs. *Stomatol. DDR.* 1976 ; 26 : 327-330.
26. GARCIA-GODOY, F., GERLACH, R.W., SAGEL, P.A., et al. Randomized controlled trials on tooth whitening: evidence from international research. *Am. J. dent.* . 2007 ; 20 (Special Issue A) : 1A - 36A.
27. GERLACH, R.W., BARKER, M.L. Clinical response of three direct-to-consumer whitening products: strips, paint-on gel, and dentifrice. *Compend..contin. educ. dent.* 2003 ; 24 (6) : 458, 461-464, 466.
28. GERLACH, R.W., BARKER, M.L., SAGEL, P.A. Comparative efficacy and tolerability of two direct-to-consumer tooth whitening systems. *Am. J. Dent.* 2001; 14 (5) : 267-272.

29. GERLACH, R.W., BARKER, M.L., TUCKER, H.L. Clinical response of three whitening products having different peroxide delivery: comparison of tray, paint-on gel, and dentifrice. *J. Clin. Dent.* 2004 ; 15(4):112-7.
30. GERLACH, R.W., GIBB, R.D., SAGEL, P.A. A randomized clinical trial comparing a novel 5.3% hydrogen peroxide whitening strip to 10%, 15%, and 20% carbamide peroxide tray-based bleaching systems. *Compend. Contin. Educ. . Dent.* 2000 ; (29):S22-8.
31. GERLACH, R.W., GIBB, R.D., SAGEL, P.A. Initial color change and color retention with a hydrogen peroxide bleaching strip. *Am. J. Dent.* 2002;15(1):3-7.
32. GERLACH, R.W., SAGEL, P.A. Vital bleaching with a thin peroxide gel: the safety and efficacy of a professional-strength hydrogen peroxide whitening strip. *J. Am. Dent. Assoc.* 2004 Jan;135(1):98-100.
33. GERLACH, R.W., TUCKER, H.L., ANASTASIA, M.K., et al. Clinical trial comparing 2 hydrogen peroxide tooth whitening systems: strips vs pre-rinse. *Compend. Contin. Educ. dent.* 2005;26(12):874-8.
34. GERLACH, R.W., ZHOU, X. Comparative clinical efficacy of two professional bleaching system. *Compend. Contin. Educ. Dent.* 2002. 23 (1A) 35-41.
35. GOLDBERG, M., BOHIN, F., BONNET, E, et al. L'éclaircissement dentaire – évaluation des thérapeutiques. Paris, *Association Dentaire Française*, 2005, 50p.
36. GUERRERO, JC., JIMENEZ-FARFAN, MD., LOPEZ-SALGADO, A., et al. Professional whitening strips in a university population. *Am. J. Dent.* 2007 ; 20 (Spec No A) :15A-18A.

37. HANKS, CT., FAT, JC., WATAHA, JC., et al. Cytotoxicity and dentin permeability of carbamide peroxide and hydrogen peroxide vital bleaching materials, in vitro. *J. Dent. Res.* 1993 ; 72 : 931-938.
38. HASSON H., ISMAIL AI., NEIVA G. Home-based chemically-induced whitening of teeth in adults. *Cochrane Database Syst. Rev.* 2006 ; 18(4) 1-43.
39. HAYWOOD, VB., LEONARD, RH., NELSON, CF., et al. Effectiveness, side effects and long-term status of nightguard vital bleaching. *JADA.* 1994. 125 : 1219-1226.
40. HAYWOOD, VB., ROBINSON, FG. Vital tooth bleaching with Nightguard vital bleaching. *Curr. Opin. cosmetic dent.* 1997; 4 : 45-52.
41. ITO, A., NAITO, M., NAITO, Y., WANATABE, H. Induction and characterization of gastro intestinal lesions in mice given continuous oral administration of hydrogen peroxide. *GANN.* 1992 ; 73(2): 315-322.
42. JOINER, A. A silica toothpaste containing blue covarine: a new technological breakthrough in whitening. *Int. Dent. J.* 2009 .; 59(5):284-8.
43. JOINER, A. Tooth color: a review of the literature. *Oper. Dent.* 2003 ; 28(2):114-21.
44. KARPINIA, KA., MAGNUSSON, I., BARKER, ML., et al. clinical comparison of two self-directed bleaching systems. *J. Prosthodont.* 2003. 12(4):242-8.
45. KARPINIA, KA., MAGNUSSON, I., SAGEL, PA. Vital bleaching with two at-home professional systems. *Am. J. Dent.* 2002 ; 15 (spec No) :13A-18A.
46. KECK, M., STEHLIK, G., BINDER, W. Mutagenitaetuntersucher von Wasserstoffperoxyd-bzw Wasserstoffperoxydkatalase behandelte Milch. *Oesterreieische Milch Wirtschaft.* 1980 ; 2 : 7-14.

47. KELLEHER, M. *Dental Bleaching*. London : Quintessence Publ. 2008, 127 p. ISBN: 9781850971313.
48. KELLEHER, M., ROE, F. The safety-in use of 10% carbamide peroxide (Opalescence) for bleaching teeth under the supervision of a dentist. *Br. Dent. J.* 1999 ; 187: 190-199.
49. KIHN, PW., BARNES, DM., BOMBERG,E., et al. A clinical evaluation of 10 percent vs. 15 percent carbamide peroxide tooth-whitening agents. *J. Am. Dent. Assoc.* 2000 ; 131 (10):1478-84.
50. KISHTA-DERANI, M., NEIVA, G., YAMAN P., et al. In Vitro Evaluation of Tooth-color Change Using Four Paint-on Tooth Whiteners. *Oper. Dent.* 2007 ; 32 (4) : 394-398.
51. KOERTGE, TE. Management of dental staining: can low-abrasive dentifrices play a role ? *Compend. Contin. Educ. Dent. Suppl.* 1996 ;17(19):S33-8.
52. KWON S., KO S., *Tooth Whitening in Esthetic dentistry*. London: Quintessence Publ., 2009,164 p.
53. LI, Y. The safety of peroxide-containing at-home tooth whiteners. *Compend. Contin. Educ. Dent.* 2003 ; 24(4A):384-9.
54. LI, Y., LEE, SS., CARTWRIGHT, SL., et al. Comparison of clinical efficacy and safety of three professional at-home tooth whitening systems. *Compend. Contin. Educ. Dent.* 2003. 24(5): 357-60, 362, 364.
55. LIMA D., SILVA A., AGUIAR F., et al. In vitro assessment of the effectiveness of whitening dentifrices for the removal of extrinsic tooth stains. *Braz. Oral Res.* 2008 ; 22(2):106-11.
56. LO, EC., WONG, AH., MCGRATH, C. A randomized controlled trial of home tooth-whitening products. *Am. J. Dent.* 2007 ; 20(5):315-8.

57. MATIS, BA., COCHRAN MA., WANG, G., et al. A clinical evaluation of two in-office bleaching regimens with and without tray bleaching. *Oper. Dent.* 2009 ; 34(2):142-9.
58. MATIS, BA., MOUSA, HN., COCHRAN, MA., et al. Clinical evaluation of bleaching agents of different concentrations. London : *Quintessence Publ.* 2000; 31(5):303-10.
59. MIARA, A., MIARA P. Traitements des dyschromies en odontologie. *Paris : Cdp*, 2006, 114p.
60. MOKHLIS, JR. A clinical evaluation of carbamide peroxide and hydrogen peroxide whitening agents during daytime use. *J Am Dent Assoc.* 2000 : 131(9):1269-77.
61. MOORE, M., HASLER-NGUYEN, N., SAROEAE, G. In vitro tooth whitening effect of two medicated chewing gums compared to a whitening gum and saliva. *BMC Oral Health.* 2008 ; 8:23.
63. NATHOO, S., GINIGER, M., PROSKIN, H.M., et al. Comparative 3-week clinical tooth-shade evaluation of a novel liquid whitening gel containing 18% carbamide peroxide and a commercially available whitening dentifrice. *Compend. contin. educ. dent.* 2002 ; 23 (11 Suppl. 1) : 12-17.
64. ORTET, S., HUMEAU, A., MONLEAU, JD., et al. Le relevé de couleur: techniques avancées. *Inf. dent.* 2005 ; 87 (32) : 1929.
65. OTEO CATALAYUD, J., MATEOS DE LA VARGA, P., CALVO BOX, MJ. Comparative clinical study of two tooth bleaching protocols with 6% hydrogen peroxide. *Int. J. Dent.* 2009;2009:928306.
66. PANICH, M. In vivo evaluation of 15-percent carbamide peroxide and 5,5-percent hydrogen peroxide whitening agents during daytime use. *School of Dentistry Indiana University.* 2001.

67. PONTEFRACT, H., SHEEN, S., MORAN, J. The benefits of toothpaste--real or imagined? Review of its role in tooth whitening. *Dent. Update.* 2001 ; 28(2):67-70, 72, 74.
68. PORCIANI, P.F., GRANDINI, S., PERRA, C ., et al. Whitening effect by stain inhibition from a chewing gum with sodium hexametaphosphate in a controlled twelve-week single-blind trial. *J. Clin. Dent.* 2006 ; 17(1):14-6.
69. REES, TD., ORTH, CF. Oral ulcerations with use of hydrogen peroxide. *J Peridontol.* 1986 ; 57: 689-692.
70. RODRIGUES, JA., MARCHI, GM., AMBROSANO, GM., et al. Microhardness evaluation of in situ vital bleaching on human dental enamel using a novel study design. *Dent. Mater.* 2005 ; 21(11):1059-67.
71. ROTSTEIN, I., MOR, C., ARWAZ, JR. Changes in surface levels of mercury, silver, tin, and copper of dental amalgam treated with carbamide peroxide and hydrogen peroxide in vitro. *Oral Surg. Oral Med. Oral Path. Oral Radiol. Endod.* 1997 ; 83 : 506-509.
72. RUSSELL, C.M., DICKINSON,G.L., DONEY, M.C. Dentist-supervised home bleaching with carbamide peroxide gel: a six month study. *J. Esth. Dent.*1996. 8: 177-182.
73. SARRETT, DC. Tooth whitening today. *J Am Dent Assoc.* 2002;133(11):1535-8; quiz 1541. Erratum in: *J. Am. Dent. Assoc.* 2003 Jan;134(1):24.
74. SCIENTIFIC COMMITTEE ON COSMETIC PRODUCTS AND NON-FOOD PRODUCTS. Opinion concerning Hydrogen (carbamide, zinc) peroxide in tooth bleaching / whitening products. 2002. 42 pages.
75. STARRETT, J., PRICE, R.B., BANKEY, T. Effects of home bleaching on the tissues of the oral cavity. *J. Can. Dent. Assoc.* 1995 ; 61: 412-420.

76. TIPTON, DA., BRAXTON, SD., DABBOUS, MK. Effects of a bleaching agent on human gingival fibroblasts. *J. Periodontol.* 1995 ; 66: 7-13.
77. TOUATI, B., MIARA, P., NATHANSON, D. Dentisterie esthétique et restauration céramique. *Paris : Cdp*, 1999, 330p.
78. TREDWIN, CJ., NAIK, S., LEWIS, NJ., et al. Hydrogen peroxide tooth-whitening (bleaching) products: review of adverse effects and safety issues. *Br. Dent. J.* 2006 ; 200(7):371-6.
79. TRILLER, M., SOMMERMATTER, J., CLERGEAU-GUÉRITHAULT, S. fluor et prevention de la carie. *Paris : Masson*, 1992, 118p.
80. ÜNLÜ, N., ÇOBANKARA, C., ALTINÖZ, C., et al. Effect of home bleaching agents on the microhardness of human enamel and dentin. *J. Oral Rehabil.* 2004 (31) :57-61.
81. XU, X., ZHU, L., TANG, YU., et al. Randomized clinical trial comparing whitening strips, paint-on gel and negative control. *Am. J. Dent.* 2007 ; 20, (SPEC. ISSUE A) : 28A-31A.
82. YUDHIRA, R., PEUMANS, M., BARKER, ML. et al. Clinical trial of tooth whitening with 6% hydrogen peroxide whitening strips and two whitening dentifrices. *Am. J. Dent.* 2007 ; 20 (Spec No A) :32A-36A.
83. ZANTNER, C., DERDILOPOULOU, F., MARTUS, P., et al. Randomized Clinical Trial on the Efficacy of a New Bleaching Lacquer for Self-application. *Oper. Dent.* 2006 ; 31 (3) : 308-316.
84. ZANTNER, C., DERDILOPOULOU, F., MARTUS, P., et al. Randomized clinical trial on the efficacy of 2 over-the-counter whitening systems. *Quintessence Int.* 2006 ; 37(9):695-706.

85. ZEKONIS, R., MATIS, BA., COCHRAN, MA., et al. Clinical evaluation of in-office and at-home bleaching treatments. *Oper Dent.* 2003 : Mar-Apr ;28(2) :114-21.

DUC Thibaud – L'ECLAIRCISSEMENT DENTAIRE : COMPARAISON ENTRE METHODES EMPLOYEES EN CABINET DENTAIRE ET SYSTEMES DU COMMERCE

Nancy : 2012- 133 Pages.

Th. Chir.-Dent. : Nancy : 2012

Mots-clés : Eclaircissement

Méthode

Innocuité

Efficacité

Résumé :

Dans une société attachant une importance croissante au paraître, le succès des traitements d'éclaircissement dentaire a conduit les industriels à développer de nouveaux produits simple d'utilisation, disponibles en vente libre, et présentés comme des alternatives efficaces et économiques aux traitements classiques prodigués par les chirurgiens dentistes. Si un certain nombre de produits du commerce ne permettent pas un éclaircissement dentaire significatif, d'autres au contraire se montrent efficaces et relativement sûrs d'utilisation. Parallèlement à ces techniques à réaliser soi-même s'est développé un nouveau type de commerce, les bars à sourire, imitant les traitements professionnels, sans cependant bénéficier des connaissances nécessaires à leur parfaite maîtrise. Or les indications pour une utilisation appropriée des méthodes d'éclaircissement sont dépendantes d'un diagnostic correct des dyschromies. Ces traitements ne peuvent donc s'envisager que dans une thérapeutique globale menée par le chirurgien dentiste, comprenant un examen spécifique et une prise en charge intégrale du patient, regroupant l'ensemble des aspects médicaux du traitement dentaire.

DUC Thibaud – L'ECLAIRCISSEMENT DENTAIRE : COMPARAISON ENTRE METHODES EMPLOYEES EN CABINET DENTAIRE ET SYSTEMES DU COMMERCE

Th. Chir.-Dent. : Nancy : 2012

Jury

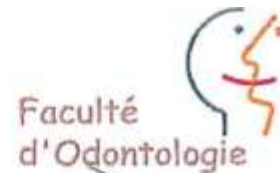Pr. J.P. LOUIS	Professeur des Universités	Président de Jury
<u>Dr. C. AMORY</u>	Maître de Conférences des Universités	Juge et directeur de thèse
Dr. E. MORTIER	Maître de Conférences des Universités	Juge
<u>Dr. P. CUNY</u>	Assistant Hospitalier Universitaire	Juge et co-directeur de thèse

Adresse de l'auteur :

DUC Thibaud
4, rue Au Blé
57000 Metz



UNIVERSITÉ
DE LORRAINE



Faculté
d'Odontologie

Jury : Président : J.P.LOUIS – Professeur des Universités
Juges : C.AMORY - Maître de Conférence des Universités
E.MORTIER - Maître de Conférence des Universités
P.CUNY – Assistant Hospitalier Universitaire

Thèse pour obtenir le diplôme D'Etat de Docteur en Chirurgie Dentaire

Présentée par: **Monsieur DUC Thibaud, Guillaume**

né(e) à: **WOIPPY (Moselle)**

le **15 mars 1987**

et ayant pour titre : « **L'éclaircissement dentaire : comparaison entre méthodes employées en cabinet dentaire et système du commerce.** »

Le Président du jury,

J.P.LOUIS

Le Doyen
de la faculté d'Odontologie

J.M. MARFRETTE

Autorise à soutenir et imprimer la thèse **5057**

NANCY, le **22.10.2012**

Le Président de l'Université de Lorraine



P. MUTZENHARDT

