



HAL
open science

Le protocole All-on-4

Anne-Sophie Corroy

► **To cite this version:**

| Anne-Sophie Corroy. Le protocole All-on-4. Sciences du Vivant [q-bio]. 2012. hal-01739177

HAL Id: hal-01739177

<https://hal.univ-lorraine.fr/hal-01739177v1>

Submitted on 20 Mar 2018

HAL is a multi-disciplinary open access archive for the deposit and dissemination of scientific research documents, whether they are published or not. The documents may come from teaching and research institutions in France or abroad, or from public or private research centers.

L'archive ouverte pluridisciplinaire **HAL**, est destinée au dépôt et à la diffusion de documents scientifiques de niveau recherche, publiés ou non, émanant des établissements d'enseignement et de recherche français ou étrangers, des laboratoires publics ou privés.



AVERTISSEMENT

Ce document est le fruit d'un long travail approuvé par le jury de soutenance et mis à disposition de l'ensemble de la communauté universitaire élargie.

Il est soumis à la propriété intellectuelle de l'auteur. Ceci implique une obligation de citation et de référencement lors de l'utilisation de ce document.

D'autre part, toute contrefaçon, plagiat, reproduction illicite encourt une poursuite pénale.

Contact : ddoc-thesesexercice-contact@univ-lorraine.fr

LIENS

Code de la Propriété Intellectuelle. articles L 122. 4

Code de la Propriété Intellectuelle. articles L 335.2- L 335.10

http://www.cfcopies.com/V2/leg/leg_droi.php

<http://www.culture.gouv.fr/culture/infos-pratiques/droits/protection.htm>

ACADÉMIE DE NANCY - METZ

UNIVERSITÉ DE LORRAINE

Année 2012

N°

THÈSE
pour le

**DIPLÔME D'ÉTAT DE
DOCTEUR EN CHIRURGIE DENTAIRE**

par

Anne-Sophie CORROY
née le 12 février 1986 à Nancy (Meurthe et Moselle)

Protocole All-on-4

Présentée et soutenue publiquement le 9 mars 2012

Examineurs de la thèse :

Monsieur JP. LOUIS	Professeur des Universités	Président
<u>Monsieur J. PENAUD</u>	<u>Maître de Conférences</u>	<u>Juge</u>
Monsieur J. SCHOUVER	Maître de Conférences	Juge
Monsieur D. JOSEPH	Assistant Hospitalo-Universitaire	Juge
Monsieur G. NAUDIN	Docteur en Chirurgie Dentaire	Invité

ACADÉMIE DE NANCY - METZ

UNIVERSITÉ DE LORRAINE

Année 2012

N°

THÈSE
pour le

**DIPLÔME D'ÉTAT DE
DOCTEUR EN CHIRURGIE DENTAIRE**

par

Anne-Sophie CORROY
née le 12 février 1986 à Nancy (Meurthe et Moselle)

Protocole All-on-4

Présentée et soutenue publiquement le 9 mars 2012

Examineurs de la thèse :

Monsieur JP. LOUIS	Professeur des Universités	Président
<u>Monsieur J. PENAUD</u>	<u>Maître de Conférences</u>	<u>Juge</u>
Monsieur J. SCHOUVER	Maître de Conférences	Juge
Monsieur D. JOSEPH	Assistant Hospitalo-Universitaire	Juge
Monsieur G. NAUDIN	Docteur en Chirurgie Dentaire	Invité

*Par délibération en date du 11 décembre 1972,
la Faculté de Chirurgie Dentaire a arrêté que,
les opinions émises dans les dissertations
qui lui seront présentées
doivent être considérées comme propres à
leurs auteurs et qu'elle n'entend leur donner
aucune approbation ni improbation*

Remerciements

A notre Maître et Président du jury,

Monsieur le Professeur Jean-Paul LOUIS,

Officier des Palmes Académiques

Docteur en Chirurgie Dentaire

Docteur en Sciences Odontologiques

Docteur d'Etat en Odontologie

Professeur des Universités

Président de l'Académie Nationale de Chirurgie Dentaire

Responsable de la sous-section : Prothèses

Nous apprécions l'honneur que vous nous faites
en acceptant de présider le jury de notre thèse.
Vous avez eu la patience de nous faire partager votre passion
et votre immense expérience en prothèses
avec toute la patience et la pédagogie que nous vous connaissons.

Nous sommes fière d'être votre élève.

C'est grâce à vous que nous avons écrit notre premier article,
au tout début de notre internat.

Merci de toujours être là pour nous, pour vos conseils toujours avisés.

Veillez trouver ici l'expression de notre plus profond respect
pour votre enseignement, et pour la qualité de votre encadrement.

Nous vous prions de croire à notre sincère reconnaissance.

A notre Maître et Juge,

Monsieur le Docteur Jacques PENAUD

Docteur en Chirurgie Dentaire

Docteur d'Université en Odontologie

Maître de Conférences des Universités

Sous section : Parodontologie

Vous nous avez fait l'honneur de nous confier ce travail
et de nous guider tout au long de sa réalisation.

La sagesse de votre jugement, votre habileté technique,
ainsi que votre disponibilité envers les patients sont pour nous des exemples.

Vous nous avez permis de faire nos premiers pas en chirurgie.

Nous sommes heureux d'apprendre chaque jour à vos côtés
et souhaitons nous montrer digne de la confiance que vous nous accordez.

Que ce travail soit l'expression de notre profond respect et de notre fidèle dévouement.

A notre Maître et Juge,

Monsieur le Docteur Jacques SCHOUVER

Docteur en Chirurgie Dentaire

Docteur en Sciences Odontologiques

Maître de conférence des Universités

Sous section : Prothèses

Nous vous remercions de l'honneur que vous nous faites
en acceptant de juger ce travail.

Vous nous avez toujours accueilli avec sympathie et bonne humeur
et nous vous en remercions.

Nous avons été séduit par la justesse de vos diagnostics,
la pertinence de vos indications cliniques et par votre habileté technique.
Veuillez trouver ici le témoignage de notre estime et de notre attachement.

A notre Maître et Juge,

Monsieur le Docteur David JOSEPH

Docteur en Chirurgie Dentaire

Assistant Hospitalo-Universitaire

Sous section : Parodontologie

Nous vous remercions de l'honneur que vous nous faites
en acceptant de juger notre travail.

Votre curiosité scientifique ainsi que votre connaissance de la chirurgie
sont pour nous source d'admiration.

Nous vous remercions également pour vos
qualités professionnelles et humaines
que nous avons pu partager avec vous tout au long de nos externat et internat.

A notre Invité,

Monsieur le Docteur Guy NAUDIN

Docteur en Chirurgie Dentaire

Président du Conseil Régional de l'Ordre des Chirurgiens Dentistes de Lorraine

Nous tenons à vous remercier très chaleureusement
d'honorer notre travail de votre attention
en acceptant de participer à notre jury de thèse.

Que ce travail soit pour vous l'expression de notre profond respect
et de toute notre reconnaissance.

À Pierre, mon futur mari,

À mes parents, vous êtes mes exemples, et j'espère en être à la hauteur,

À mon frère, Guillaume, dont je suis certaine qu'il va trouver sa voie et y réussir.

À toute ma famille,

À Sylvie, Guillaume, Catherine, et toute ma future belle-famille, que je remercie de m'accueillir
comme ils le font,

À Pascale, ma Copine,

Je dédie ce travail

Sommaire

Introduction

Première Partie : Du concept de mise en charge immédiate à celui du « All-On-4 »

- 1. Historique**
- 2. Pourquoi une mise en charge immédiate**
- 3. Situations favorables à une mise en charge immédiate**
- 4. Optimisation des conditions d'ostéointégration**
- 5. Evolution des concepts en implantologie**
 - 5.1. Le protocole Brånemark Novum**
 - 5.2. Le bridge de Hong Kong**
 - 5.3. Evolution vers la technique du « All-on-4 » (Nobel Biocare, Göteborg, Suède)**
 - 5.4. « All-on-4 »**
 - 5.4.1 Insertion des implants**
 - 5.4.2. Prothèse immédiate**
 - 5.4.3. Prothèse d'usage**
 - 5.4.4. Données cliniques**
 - 5.4.4.1. Historique**
 - 5.4.4.1. Les études de Malò**
- 6. Protocoles ITI**

Deuxième Partie : Le projet prothétique pré-implantaire

1. Données générales

1.1. Critères de succès

1.2. La bonne indication

2. L'analyse pré-implantaire

2.1 Eléments constitutifs de l'examen pré-implantaire

2.1.1. Observation clinique

2.1.1. Motivations du patient

2.1.2. Historique dentaire et problèmes spécifiques

2.1.3. Bilan médical général

2.2. Evaluation esthétique

2.2.1. Analyse de la face

2.2.1.2. Vue de face

2.2.1.3. Vue de profil

2.2.2. Analyse dento-labiale

2.2.2.1. Angle naso-labial Troisième Partie : La chirurgie

2.2.2.2. Lèvres

2.2.2.3. Protocole de Malò en fonction de la ligne du sourire et du soutien de la lèvre

2.3. Evaluation fonctionnelle

2.3.1. La relation interarcade des bases osseuses

2.3.2. Morphologie de la crête osseuse édentée

2.3.3. Détection des parafonctions

2.3.3.1. Déglutition atypique

2.3.3.2. Bruxisme

2.3.3.3. Pathologies de l'articulation temporo-mandibulaire

2.3.4. Hauteur prothétique disponible

3. Bilan pré-implantaire

3.1. Réalisation d'une prothèse amovible complète d'usage

3.2. Examen radiologique

3.2.1. Les différents examens radiologiques

3.2.1.1. Bilan rétro-alvéolaire long cône

3.2.1.2. Radiographie panoramique

3.2.1.3. Tomographie spiralée conventionnelle (Scanora®)

3.2.1.4. Tomodensitométrie en incidence axiale couplée à un logiciel de reconstruction spécifique (Dentascan®)

3.2.1.5. Tomographie volumique de la face (Cone Beam)

3.2.1.6. Simulation implantaire assistée par ordinateur (DentaPC®, Siplant®)

3.2.2. Analyse des examens radiologiques et leurs implications dans le traitement

3.3. Evaluation des espaces

3.3.1. Sens vestibulo-lingual

3.3.2. Sens occluso-gingival

3.4. Le guide prothétique

3.4.1. Prothèse amovible complète adaptée

3.4.2. Prothèse amovible complète non adaptée

3.4.3. Patient denté

3.5. Le guide radiologique

3.5.1. Pourquoi utiliser un guide radiologique

3.5.2. Propriétés générales d'un guide radiologique

3.5.2.1. Matériau suffisamment opaque

3.5.2.2. Ne pas émettre de signaux parasites (bruits)

3.5.2.3. Déterminer l'enveloppe de la restauration prothétique

3.5.2.4. Renseigner sur l'axe d'émergence des implants

3.5.2.5. Doit être stable et rétentif

3.5.3. Réalisation d'un guide radiologique

3.6. Classifications ITI

4. Décision thérapeutique

4.1. Analyse du Dentascan®

4.2. Choix du concept prothétique

4.2.1. Principe de la technique du « All-on-4 »

4.2.2. Avantages de la technique du « All-on-4 »

4.2.3. Indications de la technique du « All-on-4 »

4.2.3.1. Mandibule

4.2.3.2. Maxillaire

4.2.4. Justification de la technique du « All-on-4 »

4.2.3. Alternative au traitement par la technique du « All-on-4 »

5. Consentement éclairé du patient

6. Programmation des rendez-vous

6.1 Premier rendez-vous : évaluation

6.2. Deuxième rendez-vous : enregistrement

6.3. Troisième rendez-vous : préparation

6.4. Quatrième rendez-vous : chirurgie et prothèse

6.5. Cinquième rendez-vous et les suivants : contrôle et maintenance

Troisième Partie : La chirurgie

1. La phase pré-opératoire

1.1. Spécificités de l'intervention chirurgicale sur une mandibule édentée

1.2. Préparation pour la chirurgie : protocole Malò

1.3. Transformation du guide radiologique en guide chirurgical

2. La chirurgie, pas à pas

2.1. Marquage de la Dimension Verticale d'Occlusion

2.2. Avulsions des dents résiduelles et régularisation /réduction de la crête osseuse

2.3. Pose du guide chirurgical du « All-on-4 »

2.4. Mise en place des implants

2.5. Sutures

2.6. Contrôle radiographique

3. La phase post-opératoire

3.1. Protocole Malò

3.2. Contrôle de plaque en post-opératoire immédiat

Quatrième Partie : La partie prothétique

1. Que mettre en fonction : prothèse transitoire ou prothèse d'usage ?

2. Liste du matériel à prévoir pour la partie prothétique

3. Prise d'empreinte

3.1. Ciel ouvert

3.1.1. Utilisation d'un porte-empreinte du commerce

3.1.2. Utilisation d'un porte-empreinte occluso-adapté

3.1.3. Suite commune aux deux techniques

3.2. Ciel fermé

4. Traitement de l'empreinte

5. Mise en bouche de la prothèse transitoire

6. Prothèse d'usage

6.1. Premier rendez-vous de contrôle

6.2. Empreinte

6.3. Coulée de l'empreinte et clé de validation

6.4. Rapports Inter Maxillaires

6.5. Travail de laboratoire

6.5.1. Montage des dents

6.5.1.1. Quel type de concept occlusal choisir ?

6.5.1.3. Quel type de dents prothétiques choisir ?

6.5.1.5. Quel type de gencive prothétique choisir

6.5.1.6. Travail de laboratoire

6.5.2. Armature en Titane

6.6. Pose de la prothèse d'usage

6.7. Contrôle et maintenance

6.7.1. Objectifs de la maintenance péri-implantaire

6.7.2. Fréquence des visites de maintenance

6.7.2.1. Pour la prothèse transitoire

6.7.2.2. Pour la prothèse d'usage

6.8. Complications possibles

Cinquième Partie : Etude longitudinale du taux de survie implantaire sur maxillaire ou mandibule édentée

1. Etude

1.1. Introduction

1.2. Matériel et méthodes

1.3. Résultats

1.4. Discussion

1.5. Conclusion

2. Résumé

Conclusion

Introduction

L'objectif premier de tout chirurgien dentiste est d'aider ses patients à maintenir leur état bucco-dentaire dans le meilleur état possible, et ce, le plus longtemps possible. Cependant, il arrive dans certains cas de passer au stade où aucune dent ne peut plus être conservée, et où la seule solution devient l'avulsion de toutes les dents résiduelles. Certains cas de traumatismes graves, ou d'anomalies congénitales peuvent également expliquer l'absence d'organe dentaire qui peut donc être innée ou acquise.

L'édentement total est un état qui affecte encore une forte proportion de la population mondiale, et par conséquent, française : actuellement plus de 5 millions. Il semblerait même qu'il soit en recrudescence car les études prospectives montrent une croissance du nombre d'édentés uni ou bi maxillaires. Celui-ci passerait de 34 millions en 2000 à plus de 38 millions en 2020 aux Etats Unis. (Douglass *et al* 2002, [31])

L'édentement total ne touche pas uniquement les tranches les plus âgées ou les plus pauvres de la population : en effet, toutes les couches sociales sont affectées par cette infirmité et de nombreuses personnes jeunes sont également touchées. Cette croissance du nombre de patients va de pair avec une augmentation de leurs exigences en termes de confort et d'efficacité, alors même que leur situation buccale a tendance à se dégrader.

Si l'édentement mandibulaire total est celui qui affecte généralement le plus les patients pour des raisons fonctionnelles, l'édentement total maxillaire est celui qui pose le plus de problèmes au praticien pour réaliser une réhabilitation esthétique et performante. (Dada *et al*, 2011. [28])

L'approche thérapeutique en présence d'un édentement total (**Fig 1.**) a considérablement évolué depuis l'apport et le succès de l'implantologie. Face à cette situation clinique, trois solutions thérapeutiques approuvées sont désormais envisageables :

- La prothèse amovible complète d'usage (conventionnelle) présentée aux **figures 2 et 3.**
- La prothèse amovible complète supra-implantaire présentée à la **figure 4.**
- La prothèse fixée implantoportée.

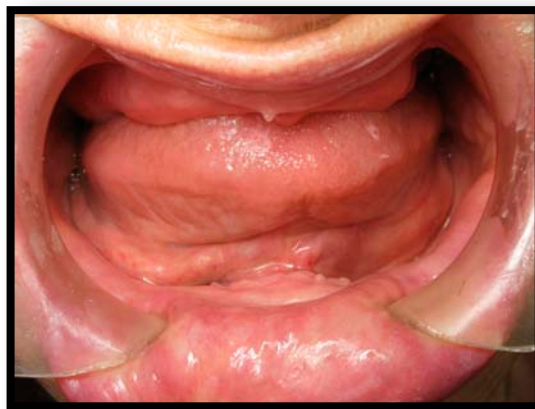

Fig 1. Edenté total

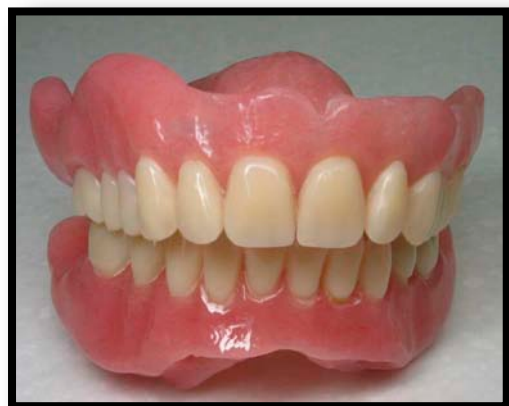
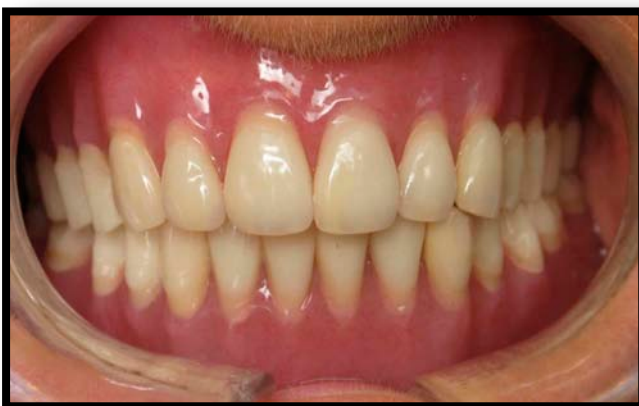
Fig 2 et 3. Prothèses Amovibles Complètes Bimaxillaires

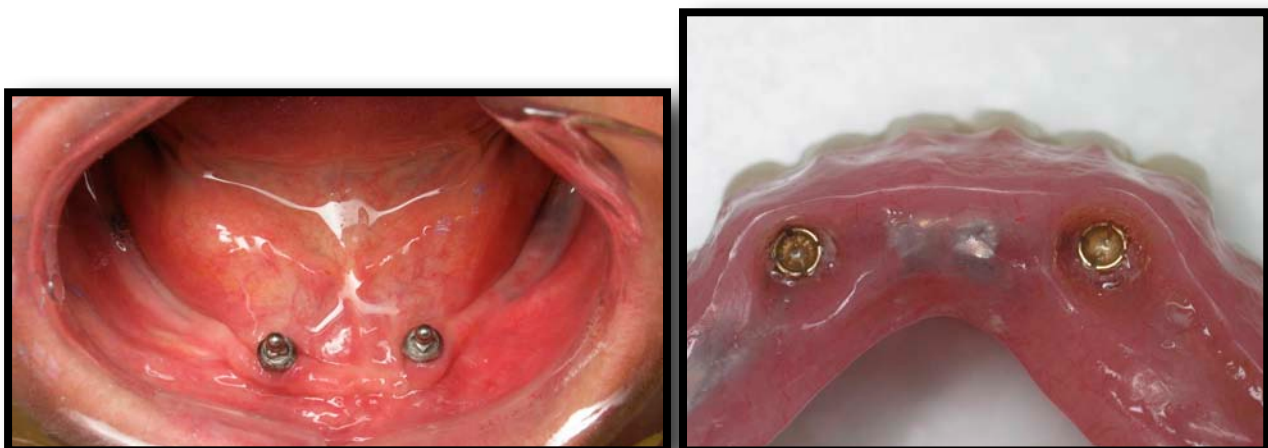


Fig 4. Deux implants servent de support à une prothèse amovible complète supra-implantaire.

La prothèse fixée implantoportée est aujourd'hui notre « gold standard ». Dans ce travail, nous nous focalisons sur la technique du All-on-4, décrite par Paolo Malò pour la première fois en 1993.

Dans une première partie, nous revenons sur l'évolution qu'a connue l'implantologie, et surtout sur la révolution de la mise en charge immédiate, qui autorise des protocoles tels que celui décrit dans notre travail, le All-on-4. Dans une seconde partie, nous détaillons les points les plus importants du bilan pré-implantaire. Le protocole du All-on-4 est ensuite expliqué, pas à pas : d'abord la partie chirurgicale, puis la partie prothétique. Enfin, nous décrivons les résultats de l'étude que nous avons menée au sein du service d'odontologie du CHU de Nancy et de cabinets privés, qui décrypte les taux de survie implantaire selon la technique du All-on-4 sur mandibule ou maxillaire édenté.

Du concept de mise en charge immédiate à celui du All-On-4

- 1. Historique**
- 2. Pourquoi une mise en charge immédiate**
- 3. Situations favorables à une mise en charge immédiate**
- 4. Optimisation des conditions d'ostéointégration**
- 5. Evolution des concepts en implantologie**
- 6. Protocoles ITI**

En trois décennies, l'implantologie dentaire s'est imposée comme une discipline incontournable de l'art dentaire. Au cours de son existence, les concepts et les modalités de traitement ont subi de notables évolutions.

Dans un premier temps, seuls les protocoles classiques en deux temps chirurgicaux (mise en nourrice) étaient reconnus comme reproductibles et fiables. (Brånemark *et al.*, 1985 [16]), L'idée de réduire les délais d'attente traditionnellement requis pour répondre aux demandes esthétiques et fonctionnelles des patients par une prothèse fixée a été émise par de nombreux professionnels, tout en respectant les principes de l'ostéointégration développés par le Pr. Brånemark.

C'est pourquoi dans un second temps, les protocoles opératoires en un temps chirurgical sont devenus légitimes. (Buser *et al.*, 1991, [19], Weber *et al.*, 1992 [86], Buser *et al.*, 1997, [18])

Dans un troisième temps, enfin, les délais admis de cicatrisation osseuse ont été raccourcis : de 3 à 6 mois, ils sont passés de 6 à 8 semaines. (Lazzara *et al.*, 1998, [50], Testori *et al.*, 2002 [83] Rocuzzo *et al.*, 2001 [72])

La dernière évolution en date peut même être considérée comme une révolution (Szmuckler-Moncler *et al.*, 2000, [81]) : il s'agit de la redécouverte des protocoles de mise en charge immédiate.

Les protocoles de mise en charge immédiate sont soumis à **deux impératifs** distincts (Davarpanah *et al.*, 2007, [29]) :

- Le premier d'ordre **biologique** : il vise à obtenir l'ostéointégration des implants en dépit des contraintes exercées durant la phase de cicatrisation, tout en maintenant une réponse esthétique des tissus mous.
- Le second d'ordre **logistique**, il s'agit de mener consécutivement les phases chirurgicales et prothétiques, dans les meilleurs délais.

En effet, hormis l'aspect biologique, la différence la plus caractéristique entre les protocoles de mise en charge immédiate et ceux de mise en charge précoce ou conventionnelle réside dans la proximité immédiate des étapes chirurgicales et prothétiques. C'est la gestion de cette proximité qu'il faut apprendre à maîtriser.

La **mise en charge immédiate** peut être définie comme l'obtention d'implants fonctionnels le jour même de leur pose, ou dans tous les cas dans les 48 heures après la pose. Il faut tenir compte du fait que la fonction varie en fonction du secteur de la cavité buccale. Dans le secteur antérieur, seule l'esthétique est concernée, ce qui est plus facile à obtenir dans cet intervalle de temps. Pour les prémolaires, la fonction est double, esthétique et fonctionnelle, ce qui est plus compliqué à satisfaire dès le premier instant. Pour les molaires, la fonction (masticatrice) s'obtient plus difficilement, et le pronostic peut s'en ressentir. Cependant, il est possible de parler de mise en charge immédiate.

Dans le passé, la mise en charge immédiate n'était que rarement couronnée de succès car les macro-mouvements provoqués par la charge infligeaient des dommages sérieux à l'interface os-implants, source en général d'une encapsulation fibreuse plutôt que d'une cicatrisation osseuse telle que souhaitée. (Albrektsson *et al.*, 1986, [4]) C'est en 1972 que Cameron *et al.* démontrent que les mouvements à l'interface os-implants sont la cause de l'interposition fibreuse. (Cameron *et al.*, 1973, [20])

En 1997, Schnittman *et al.* ont montré lors d'une étude sur 10 ans que les implants mis en charge immédiatement ont un taux de succès de 84,7 %.

Pour comprendre la technique de mise en charge immédiate, il est important de comprendre le déroulement de l'évolution de l'implantologie au cours du temps.

1. Historique

On peut distinguer trois périodes majeures dans l'histoire de l'implantologie :

- **La période pré-Brånemarkienne** (années 60) : l'implantologie en est à ses balbutiements. On constate 90 % d'échecs à 5 ans. L'objectif était de mimer les tissus parodontaux, et d'obtenir une fibrointégration pour amortir les chocs à l'interface. **Mise en charge précoce immédiate afin de stimuler la réponse osseuse.**
- **La période Brånemarkienne** (années 80) : mise en nourrice d'implants en titane, ostéointégration avec leur mise en charge. Les succès deviennent positifs pour 90 % à 5 ans. L'objectif était d'obtenir une ostéointégration sans interposition fibreuse. Le principe est que l'ostéointégration ne peut s'obtenir que par une mise en charge différée. **Mise en nourrice avec implants posés en deux temps chirurgicaux.**
- **La période post - Brånemarkienne** : le mise en charge immédiate n'interfère pas sur l'ostéointégration. Le taux de succès global des implants dentaires devient supérieur à 95 %. Les auteurs ont conclu qu'en soi, la mise en charge immédiate n'interfère pas sur l'ostéointégration. Pour la garantir, le niveau des micromouvements doit être maintenu en dessous d'un certain seuil de tolérance. **Mise en charge immédiate en limitant l'amplitude des micro-mouvements.**

2. Pourquoi une mise en charge immédiate ?

- Motif **esthétique** : le patient ne veut pas ou plus rester dans une situation édentée après le début du traitement implantaire.
- Motif de **disponibilité** : la réhabilitation doit être réalisée dans un court délai pour des raisons de gestion personnelle du temps.
- Motif d'**optimisation de la cicatrisation** : les suites opératoires (douleurs, œdème, contraintes non contrôlées exercées sur les implants) sont plus faciles à gérer avec une prothèse fixe qu'avec une prothèse amovible.
- Motif d'**optimisation de la phase prothétique** : la gestion de la temporisation est plus simple avec une prothèse fixe.
- Motif de **gestion des tissus mous**.

3. Situations favorables à une mise en charge immédiate

Le bon déroulement de la mise en charge immédiate est grandement conditionné par l'importance de l'ancrage initial de l'implant au niveau du site, autrement dit la stabilité primaire de ce dernier. Comme dans la procédure en un temps chirurgical, ce sont les mêmes paramètres qui influent sur la stabilité primaire de l'implant. (Friberg *et al.*, 1999, [42])

La **stabilité primaire** dépend à 70 % de la qualité osseuse. Par ailleurs, au moment de la chirurgie, la stabilité primaire potentielle pressentie lors de l'examen clinique et radiologique doit être confirmée. C'est principalement le couple d'insertion de l'implant qui va renseigner le chirurgien. Il apparaît qu'en dessous d'un couple d'insertion de 35 N/cm, il faille renoncer à la mise en charge immédiate.

4. Optimisation des conditions d'ostéointégration

Il est établi que les micro-mouvements à l'interface os-implant doivent être réduits au maximum. (Pillar, 1991, [67], Brunski, 1991, [17], Szmukler-Moncler, 1998, [82])

Pour ce faire, les facteurs qui les gouvernent doivent être identifiés. Ce sont les facteurs :

- Propres aux contraintes
- Propres à l'implant
- Propres à l'hôte

Facteurs propres aux contraintes. La première des étapes est d'optimiser la **stabilité primaire** : elle joue en effet un rôle important dans le pronostic de l'intégration des implants. On peut percevoir intuitivement qu'un implant présentant une stabilité primaire accrue est susceptible de mieux résister à des contraintes plus élevées. Les micromouvements préjudiciables à l'ostéointégration peuvent mieux être maintenus en deçà des limites qui mènent à l'encapsulation fibreuse. A ce jour il n'existe pas encore de moyen objectif de mesure de la stabilité primaire, c'est au final le sens clinique du praticien qui doit intervenir pour déterminer la conduite à tenir.

Adapter sa **séquence de forage** aux différents paramètres sus-cités permet également d'obtenir une stabilité primaire plus élevée.

Facteurs propres à l'implant. La **nature** des implants a une influence importante : la longueur, le diamètre, le type d'implant ainsi que son état de surface.

Facteurs propres à l'hôte. Le **site receveur** de l'implant fait également varier les conditions d'ostéointégration. En effet, lorsque la quantité osseuse ainsi que la densité osseuse sont optimales, la stabilité primaire aura plus de chances d'être également optimale.

L'ostéointégration ne peut être obtenue qu'en **limitant les micro-mouvements** pendant la période de cicatrisation osseuse. Les principes suivants sont essentiels : (Davarpanah *et al.*, [29])

- Utilisation d'implants à vis.
- Longueur implantaire supérieure ou égale à 10 mm.
- Stabilité primaire optimale. ($> 35\text{N/cm}$)
- Choix judicieux de l'anatomie implantaire.
- Répartition stratégique des implants mis en charge sur l'arcade.
- Réalisation d'une prothèse transitoire.
- Implants avec état de surface rugueux offrant une amélioration biologique et mécanique lors de la cicatrisation osseuse.
- Alimentation liquide ou semi-liquide pendant les 6 à 8 premières semaines de cicatrisation tissulaire.

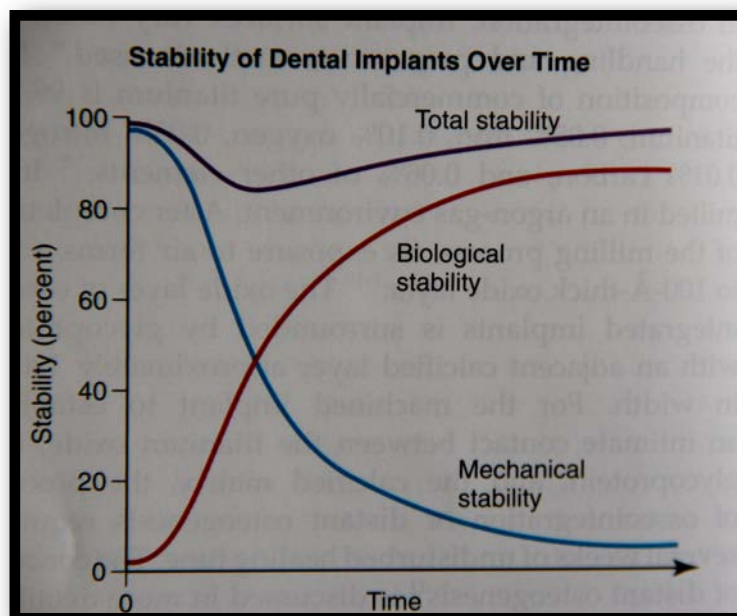


Fig 5. Evolution de la stabilité implantaire en fonction du temps. La stabilité mécanique diminue en même temps que la stabilité biologique augmente. La stabilité biologique peut être considérée comme l'ostéointégration. (Davarpanah *et al.*, [29])

5. Evolution des concepts en implantologie

Le système proposé par Brånemark décrit à l'origine est une **technique en deux temps** : l'implant est laissé en position sous-périostée durant une période de cicatrisation osseuse initiale de 4 mois à la mandibule, avant la mise en charge fonctionnelle. Cette technique en deux temps a largement fait ses preuves et bénéficie d'un important recul clinique. (Brånemark *et al.*, 1977, [14]) Les inconvénients de cette technique résident principalement dans la multiplicité des chirurgies et dans la longueur des traitements. De plus, les solutions temporaires non implanto-portées sont une source d'insatisfaction et de difficultés car les patients sont confrontés à une situation inconfortable du fait de l'instabilité de la prothèse provisoire, et ils doivent s'adapter à des déficiences esthétiques et fonctionnelles.

Dès le milieu des années 70, Schroeder (1981, [77]) et l'école suisse ont montré que la mise en nourrice ne constituait pas une condition indispensable à l'obtention de l'ostéointégration. Les résultats cliniques sont similaires pour les implants posés en un temps chirurgical ou en deux temps. (Buser *et al.*, 1991, [19], Buser *et al.*, 1997, [18], Bernard *et al.*, 1997, [13], Becker *et al.*, 1997, [12])

Différentes études ont permis de **raccourcir les délais de mise en charge avec une mise en charge précoce, puis immédiate**. Les intérêts sont multiples :

- Le plan de traitement ne comporte qu'**une seule intervention chirurgicale**, ce qui, en plus, permet d'améliorer grandement le confort du patient, diminue de façon importante les complications postopératoires potentielles.
- Le **temps de traitement** est considérablement **réduit**.
- Le **résultat esthétique** est **immédiat**, et pour ce qui est du résultat fonctionnel et phonétique, les précautions imposées par ce type de procédure (alimentation molle pendant 6 semaines) le limitent un peu plus, mais il reste sans commune mesure avec celui escompté lors d'un traitement faisant intervenir la prothèse amovible.

- Le **travail du praticien** est **facilité**, car il n'a plus à s'inquiéter des éventuelles surcharges occlusales qu'une prothèse amovible peut induire au niveau des implants enfouis. Il est généralement dispensé des nombreuses retouches de l'intrados prothétique au cours des différentes phases de traitement. Il peut ainsi se focaliser sur la qualité de la prothèse ainsi que sur son équilibration.
- Enfin, la **mise en condition tissulaire** est bien **meilleure** lors des procédures de mise en charge immédiate. En effet, la prothèse agit comme un guide pour la cicatrisation des tissus, permettant ainsi une cicatrisation optimale.

Une des premières approches proposées a consisté à connecter les piliers de cicatrisation le jour de la mise en place des implants : les implants sont donc mis en charge mais ne sont pas mis en fonction.

Plusieurs études cliniques (Ericsson, 1994, [35], Collaert, 1998, [27], Becker, 1997, [12]) prouvent que les résultats obtenus avec cette technique sont équivalents à la technique en deux temps.

D'autres études (Randow, 1990 [70], Schnitman, 1990, [74]) ont ensuite prouvé que la mise en charge fonctionnelle immédiate donne les mêmes résultats que le protocole en deux temps.

L'analyse de la mobilité des implants par fréquence de résonance (Etienne, 2005, [38]) Sennerby, 2000, [78]) montre qu'à la mandibule, il n'existe aucune variation significative entre le moment de la pose, à 4 mois et après 1 an de mise en fonction. Par contre au maxillaire, l'ostéointégration d'un implant est meilleure après une phase de cicatrisation sous-périostée de 6 mois. Il apparaît donc que la mise en charge immédiate des implants dans la région symphysaire est un protocole fiable à condition d'immobiliser les implants pendant la phase d'ostéointégration. Cette approche nécessite d'éliminer les contraintes incontrôlées en fixant une construction rigide sur les implants dès leur mise en place ; la prothèse doit assurer une contention des implants.

Le protocole de mise en charge immédiate repose sur une **stabilité primaire** des implants grâce à deux conditions :

- La contention des implants pendant la période des 3 premiers mois.
- Le positionnement des implants dans un os d'importante densité. (Os symphysaire)

5.1. Le protocole Brånemark Novum ®

La méthode dite du Brånemark Novum® Same-Day Teeth (Brånemark, 1999, [15]) propose la mise charge immédiate des implants par la prothèse définitive le jour de la chirurgie. Le traitement chirurgical et prothétique d'un édentement total mandibulaire est réalisé en un seul jour. **Trois implants supports** sont placés dans la région inter-foraminale dans une position déterminée par l'**armature pré-usinée**. Tous les éléments sont pré-usinés en titane, seules les dents prothétiques sont positionnées au laboratoire. Le système comprend trois étages :

- L'armature supérieure : transvissée sur l'armature inférieure, elle sert de support aux dents prothétiques. (**Fig 7.**)
- L'armature inférieure : elle sert de barre de solidarisation entre les implants et de support à l'armature supérieure. Elle est arciforme et présente une section rectangulaire aux bords inférieurs arrondis. (**Fig 6.**)
- Les implants associés à un système de guide et de gabarit

Dans une étude (Engstrand, 2003, [33]), 95 patients ont été traités selon cette méthode par la pose de 285 implants (majoritairement posés dans des sites osseux de type 1 ou 2). Les implants utilisés sont de large diamètre (4,5 ou 5 mm en majorité). Les résultats révèlent 18 échecs implantaire, ce qui se traduit par des taux de succès compris entre 95 % à un an et 93,3 % à 3 ans. Une seule prothèse a dû être finalement remplacée par un bridge vissé conventionnel sur armature coulée en métal précieux (taux de succès prothétique de 99 %). La perte osseuse marginale s'est avérée similaire à celle constatée dans la technique conventionnelle (en deux temps).

Les **avantages** de ce protocole sont de diminuer les séquences cliniques, de supprimer les manipulations potentiellement génératrices d'erreurs (empreintes, techniques de coulée) et de n'utiliser, à l'exception des dents et de la résine de maquillage, que des composants prothétiques préfabriqués assurant un niveau élevé de précision et de reproductibilité. La diminution des coûts pourrait favoriser son application à un plus grand nombre de patients. L'utilisation de gabarits en titane comme guide de forage élimine toute approximation dans l'insertion des implants. De plus l'échec implantaire n'implique pas un échec prothétique dans ce concept, puisqu'un nouvel implant peut être replacé en utilisant le gabarit chirurgical, permettant de réutiliser la prothèse d'usage.

L' **inconvenient** majeur de cette technique est qu'elle repose sur la mise en place d'une prothèse avec une armature pré-usinée aux dimensions standards. Ce concept ne s'adresse donc pas à tous les patients. Chez les patients adéquats, il impose d'adapter la forme de la crête osseuse à l'armature par une régularisation osseuse parfois très importante.

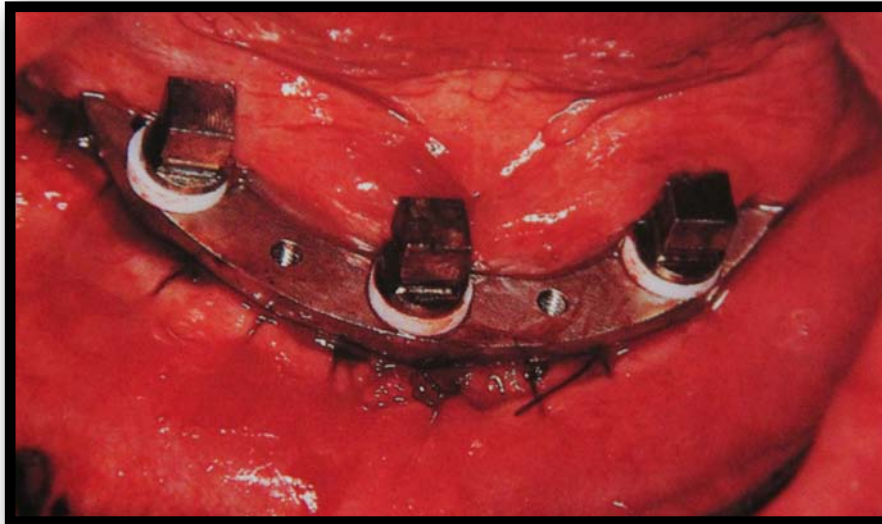


Fig 6. L'armature inférieure est connectée après les sutures. (Brånemark, 1999, [15])

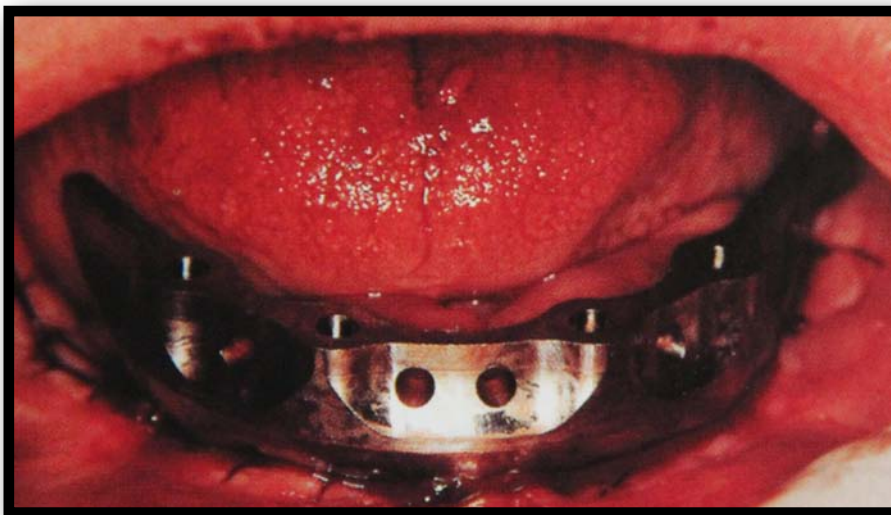


Fig 7. L'armature supérieure est ensuite connectée. (Brånemark, 1999, [15])

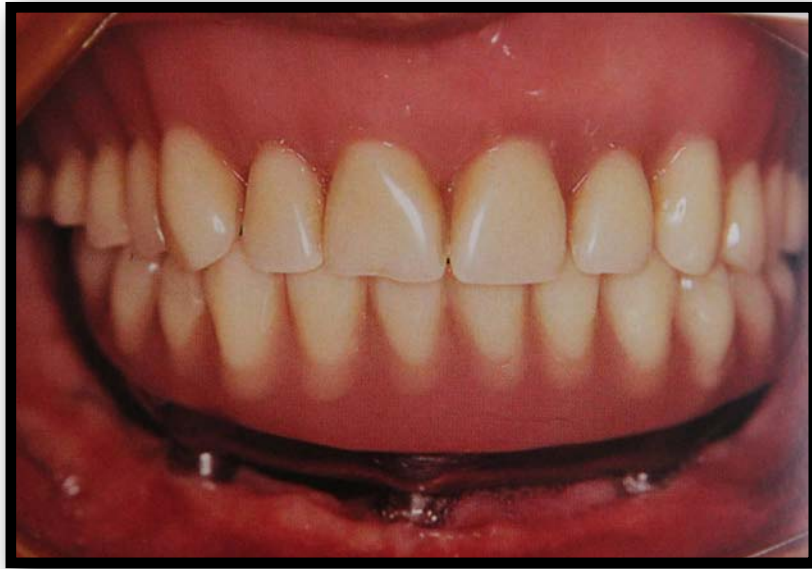

Fig 8. Vue à un mois post chirurgie. (Brånemark, 1999, [15])

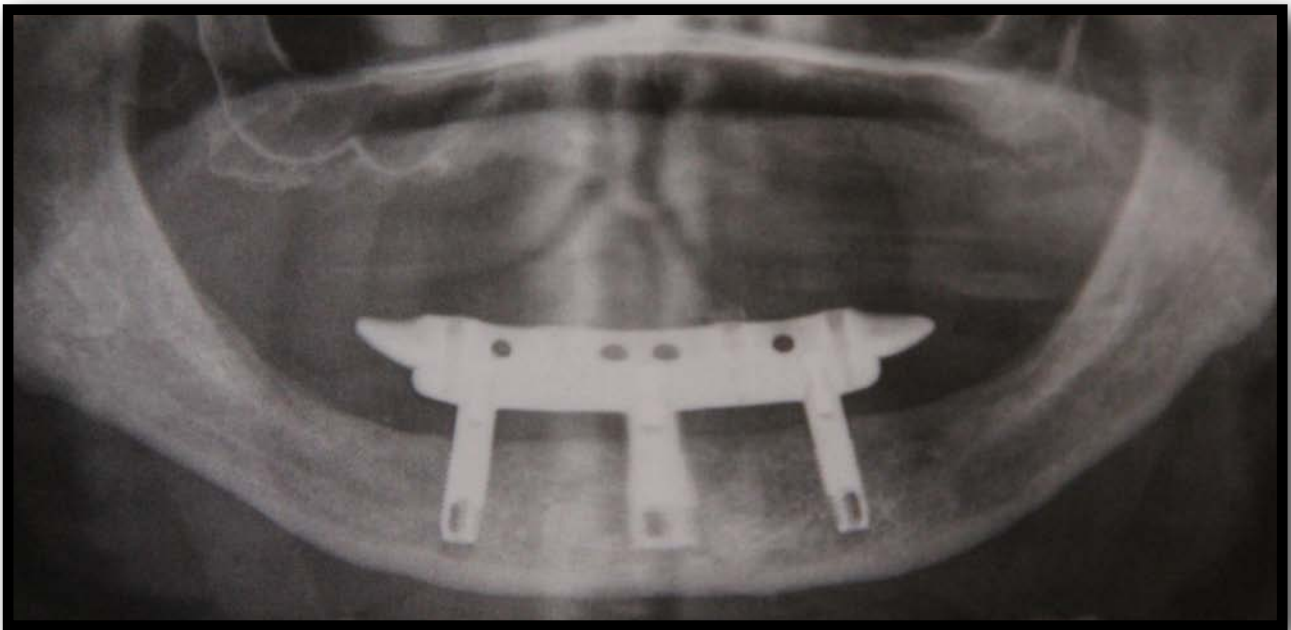


Fig 9. OPT à 3 mois post traitement. (Brånemark, 1999, [15])

5.2. Bridge de Hong Kong

Partant des inconvénients apparus après l'étude du protocole Novum, des auteurs (installés à Hong Kong) ont donc modifié le protocole Brånemark Novum® et ont proposé d'effectuer la mise en charge immédiate avec une **prothèse provisoire réalisée avant la pose des implants** : la prothèse provisoire est fabriquée d'après le montage en articulateur de modèles de travail sur lesquels l'emplacement des futurs sites implantaires est reporté. La prothèse provisoire est alors **rebasée** en bouche sur des cylindres provisoires.

Chow a réalisé une étude au Hong Kong Osseointegration Implant Centre sur 27 patients, chez qui ont été posés 123 implants. Durant l'étude suivie sur 3 années, 2 implants seulement ont été perdus, ce qui donne un taux de succès de 98,3 %. (Chow, 2001, [24])

On peut penser aujourd'hui que le protocole du bridge de Hong Kong a apporté une approche innovante. Néanmoins, les logiciels spécifiques et les guides chirurgicaux personnalisés constituent une approche plus performante car ils permettent la mise en charge immédiate de la prothèse provisoire ou définitive réalisée sur mesure.

5.3. Evolution vers la technique All-on-4

Le protocole pour réaliser des reconstitutions fixes complètes types céramo-métalliques supra-implantaires consiste à utiliser un nombre d'implants important (entre 6 et 8) en respectant un parallélisme entre l'axe des implants et l'axe des forces. Cette approche semble logique mais le positionnement d'implants dans les zones postérieures se heurte souvent à des **obstacles anatomiques**.

Une **mandibule avec une forme ovale** constitue une situation favorable au placement d'implants dans la région symphysaire : les foramina mentonniers généralement placés en situation postérieure autorisent en effet des extensions courtes et la courbure de la base osseuse et permettent de positionner les implants selon un arc de cercle.

Au contraire, sur une **mandibule rectangulaire**, les foramina sont plus souvent dans une situation antérieure et la région symphysaire impose un alignement des implants. De plus il arrive que sur son trajet, le canal dentaire effectue une boucle antérieure en avant du foramen mentonnier.

Au **maxillaire** ces problèmes se posent lorsque les sinus sont très volumineux ou qu'il existe une importante résorption.

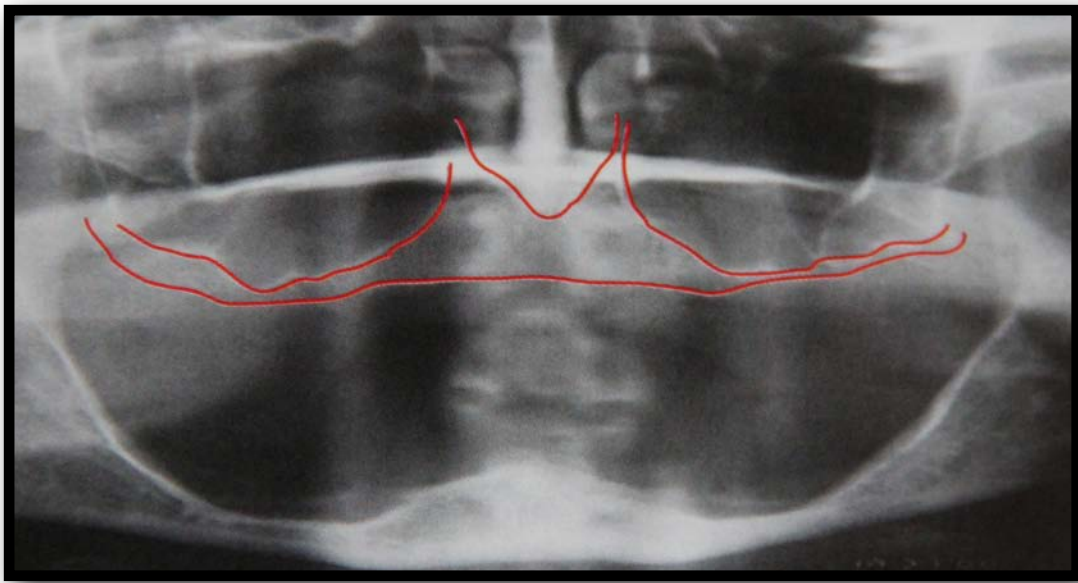


Fig 10. Le placement d'implants en postérieur du maxillaire est limité par les extensions antérieures des sinus. (Dada, 2011,[27])

Les **solutions** habituellement proposées pour éviter ces **obstacles anatomiques** étaient des solutions chirurgicales (déplacements anatomiques, greffes autogènes), le positionnement d'implants courts (mais ils sont associés à un taux de succès plus faible dans le cas de reconstitutions complètes) (Friberg *et al.*, 1991, [41]) ou encore une extension plus longue (mais le taux d'échec augmente au-delà de 15 mm).

La solution proposée repose sur le placement d'un **implant long et incliné** comme ancrage postérieur (Krekmanov *et al.*, 2000, [48]) : cette configuration permet d'**éviter les obstacles anatomiques** et d'obtenir un **ancrage bi-cortical** (paroi du sinus ou paroi du canal dentaire) pour une stabilité primaire accrue.

L'inclinaison d'implant dans la région maxillaire peut se faire de deux manières :

- L'implant suit la paroi postérieure du sinus et longe la fissure ptérygomaxillaire, il est incliné en mésial.
- Il est également possible de placer un implant le long de la paroi antérieure du sinus, il engage la paroi inter-sinuso-nasale et est incliné distalement.

A la mandibule l'implant suit la paroi du canal dentaire si celui-ci effectue une courbe antérieure.

L'obstacle à l'utilisation d'implant incliné est la création d'un important **bras de levier** qui induirait une résorption sur l'os. Cependant, les analyses expérimentales, numériques et cliniques démontrent que ce phénomène est soumis en fait à différentes interactions : il est prouvé que l'inclinaison d'un implant unitaire induit effectivement une résorption osseuse par apparition d'un bras de levier. (Clelland, 1993, [25], 1995, [26]) Mais il apparaît que si l'implant incliné est réuni par une reconstitution complète à d'autres implants, ces contraintes sont partagées, et le phénomène de bras de levier est compensé par la rigidité de la prothèse. (Friberg, 1991, [41])

Une **étude clinique** confirme ce résultat : 66 implants angulés (30 au maxillaire, 36 à la mandibule) sont placés chez 47 patients.

A la mandibule les implants sont inclinés en distal avec une angulation de 25 à 35 degrés suivant la paroi antérieure du canal dentaire.

Au maxillaire les implants sont inclinés selon un axe antéro-postérieur de 30 à 35 degrés.

Le protocole utilisé est en deux temps avec une mise en fonction à trois mois à la mandibule et 6 mois au maxillaire.

Les piliers angulés sont utilisés lorsque l'inclinaison est supérieure à 30°.

Les prothèses sont réalisées en alliage précieux ou en titane, recouvert de dents en résine acrylique.

A 5 ans le taux de succès des implants inclinés est de 98 %.

Chez un des patients de l'étude, les piliers implantaires sont remplacés par des jauges de contraintes afin de comparer les contraintes enregistrées sur les différents implants supports. Chez ce patient, les contraintes enregistrées (axiales et bras de levier) sont les mêmes sur les implants inclinés et non inclinés. Un modèle numérique du même cas est réalisé : il apparaît que le placement d'implant non incliné augmente la longueur de l'extension distale, et que les contraintes enregistrées sont largement supérieures.

L'auteur en conclut que dans le cas des réhabilitations complètes la position de la partie coronaire de l'implant est plus importante que son axe.

D'autres études cliniques effectuées dans le cas de maxillaires fortement résorbés confirment ces résultats. (Baslschi, 1995, [8], Mattson, 1999, [62], Tulasne, 1992, [85])

Les **implants longs, placés selon un axe incliné** dans des zones d'os cortical, constituent un **ancrage postérieur fiable** dans les reconstitutions fixes complètes. Cette solution constitue une alternative plus simple que les techniques de chirurgie pré-implantaire et permet la réalisation d'extensions plus courtes.

5.4. All-on-4

En 1993, Paolo Malò publie une étude pilote qui propose quatre implants seulement pour une réhabilitation totale mandibulaire avec une mise en charge immédiate dans la journée à l'aide d'une prothèse fixe transvissée, en résine.

Ce concept tire parti des avantages inhérents à l'inclinaison, en direction postérieure, des deux implants distaux qui permet un gain important en terme de portée prothétique ; la prothèse associée peut comporter jusqu'à **deux dents en extension**, ce qui permet à ce concept de s'adapter à la totalité des situations cliniques. (Chiapsaco, 2003, [22])

L' **inclinaison d'implants** permet de **mieux exploiter le volume osseux résiduel**. Cette inclinaison est justifiée pour les raisons suivantes : (Malò *et al.*, 2005, [57] Fortin *et al.*, 2002, [39] Zampelis *et al.*, 2007, [88])

- Le support mandibulaire peut être déplacé en direction postérieure.
- Des implants longs peuvent être utilisés.
- L'implant suit une structure osseuse dense (la paroi antérieure du sinus maxillaire) et atteint un volume osseux plus dense dans la région maxillaire antérieure, d'où une meilleure stabilité primaire.
- Le positionnement des implants est dicté par les exigences prothétiques.
- L'espacement des implants entre eux est plus favorable et le nombre de cantilevers est réduit.
- Les analyses réalisées en recourant à la méthode des éléments finis montrent qu'au plan biomécanique (stress coronaire), les implants distaux inclinés et solidarités donnent de meilleurs résultats que les implants axiaux avec extensions distales.

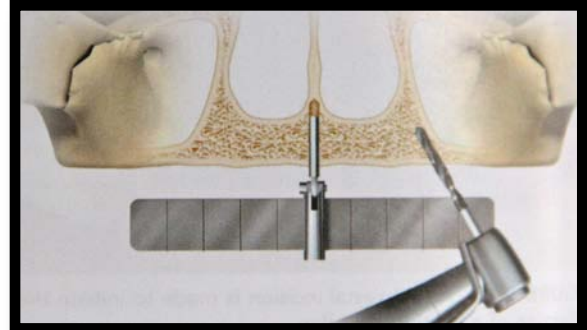
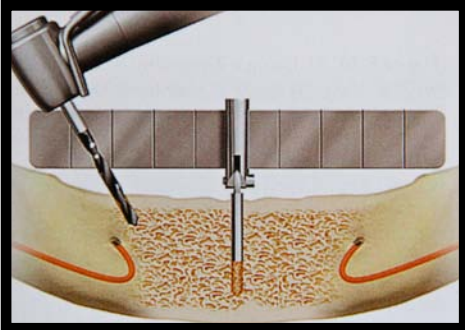


Fig 11 et 12. Un guide souple permet d'orienter de manière idéale les implants postérieurs.

(Nobel Biocare®)

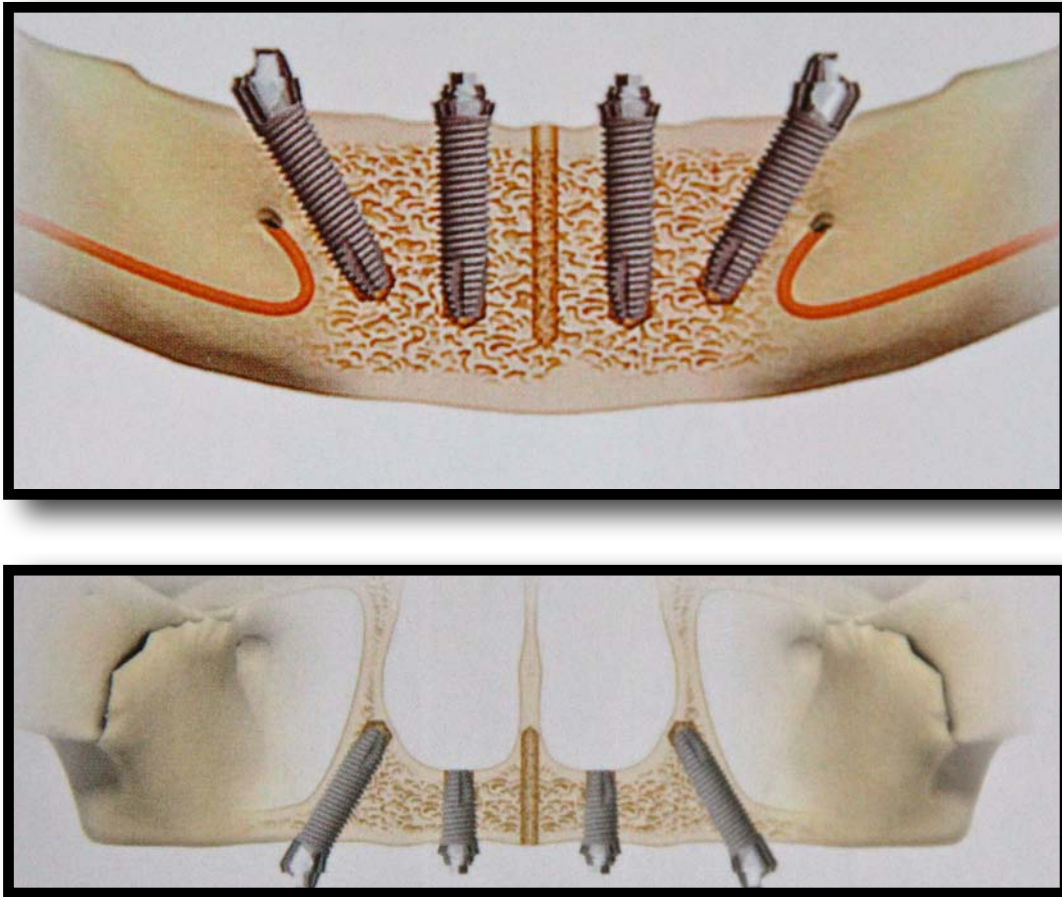


Fig 13 et 14. Le concept d'implants angulés.

(Nobel Biocare®)

Le protocole All-on-4 proposé par Malò (Malò Clinic, Lisbonne, Portugal) consiste en la réhabilitation des édentements mandibulaires ou maxillaires par une prothèse fixe transvissée complète avec une mise en charge immédiate sur quatre implants supports. (Malò, 2003, [58])

Le but est de **simplifier au maximum le protocole** habituel de traitement. Ce protocole repose sur les études précédemment citées :

- Les implants longs sont inclinés pour les placer dans un os de forte densité, ce qui permet une mise en charge immédiate.
- La réunion des implants par une prothèse complète fixe permet de compenser l'inclinaison des implants et assure une contention nécessaire à leur ostéointégration.

5.4.1. L'insertion des implants

Elle suit une **procédure standard**, le couple d'insertion est au minimum de 40 N/cm, si nécessaire le site implantaire est sous-préparé. La longueur des implants varie de 10 à 18 mm, leur diamètre est de 4 mm pour les implants postérieurs, 3,3 ou 4 mm pour les implants antérieurs. Les implants sont posés à l'aide du **guide chirurgical spécialement conçu** par Paolo Malò. Ce guide est constitué par une bande de titane préformée pour être en relation occlusale avec la mâchoire antagoniste. Il doit donc permettre de placer les implants en fonction de l'arcade antagoniste. Il est stabilisé par une tige centrale logée sur l'axe médian dans un puits réalisé avec un foret de 2 mm.

A la mandibule, les **deux implants postérieurs sont d'abord placés** en avant des foramina mentonniers et émergent au niveau des prémolaires, avec une inclinaison distale de 30° par rapport au plan d'occlusion. Le coin inférieur de l'implant le plus postérieur est au niveau osseux.

Les **deux implants les plus antérieurs** sont ensuite placés de part et d'autre de la ligne médiane en suivant la concavité de la symphyse mandibulaire, ils sont donc inclinés dans le sens vestibulo-labial.

Au maxillaire, les deux implants postérieurs sont placés en avant des sinus maxillaire, avec une inclinaison distale de 45° par rapport au plan d'occlusion. Les deux implants les plus antérieurs sont ensuite placés de part et d'autre de la ligne médiane.

Les **piliers implantaires sont angulés** à 17 ou 30° sur les implants antérieurs, à 30° sur les implants postérieurs.

5.4.2. La prothèse immédiate

Il s'agit d'une prothèse en **résine acrylique**, qui peut être renforcée par un bandeau métallique, mis en place environ deux heures après la chirurgie. Elle est réalisée d'après une empreinte implantaire, qui sera décrite dans la quatrième partie de ce travail.

5.4.3. La prothèse d'usage

La prothèse finale de 12 dents est mise en place entre quatre et six mois après la chirurgie.

5.4.4. Données cliniques

5.4.4.1. Historique

- 1993 : publication de l'étude pilote de P. Malò.
- 1998 : publication d'une étude rétrospective du All-on-4 à la mandibule.
- 1998 : développement de l'implant Nobel Speedy.
- 2001 : publication d'une étude rétrospective du All-on-4 au maxillaire.
- 2005 : concept du Nobel Guide adapté à la technique du All-on-4.

5.4.4.2. Les études de Malò

Les taux de survie implantaire sont présentés dans le tableau ci-après : (Malò *et al.*, 2005, [57], Dada *et al.*, 2011, [28])

Période	Total	Echecs	Retirés de l'étude	Période non encore terminée	Taux de Survie Implantaire Cumulés (%)
De l'implantation à 6 mois	3672	36	56	423	99,02
De 6 mois à 1 an	3157	16	24	311	98,52
De 1 à 2 ans	2806	4	28	914	98,38
De 2 à 3 ans	1860	2	24	950	98,27
De 3 à 4 ans	884	1	16	417	98,16
De 4 à 5 ans	450	0	4	352	98,16
De 5 à 6 ans	94	0	4	90	98,16
De 6 à 7 ans	4	0	0	4	98,16

Tableau 1. Taux de survie implantaire d'après l'étude de Malò *et al*, 2007.

A un an, le niveau osseux moyen par rapport aux plates-formes implantaires est de 0,9 mm.

Ce résultat montre que l'incidence des pertes d'implants est faible et qu'elle baisse de façon spectaculaire après les six premiers mois de mise en fonction, ce qui se traduit par des taux de survie élevés.

Il s'agit en conclusion d'une **solution thérapeutique raisonnée** qui permet de réhabiliter un édentement total en deux heures après la phase chirurgicale, à un coût moins élevé que les solutions habituellement proposées.

P. Malò a publié en **2006** une étude pilote sur la réhabilitation d'une mandibule et/ou d'un maxillaire édentés par mise en charge immédiate en utilisant un nouveau design implantaire. (Malò *et al.*, 2006, [55])

L'étude s'est donc focalisée sur le nouveau design de l'implant pour évaluer l'amélioration de la prédictabilité clinique des résultats. Une surface implantaire microtexturée crée un environnement favorable à l'ostéointégration.

Malò a évalué de manière rétrospective la performance de ce design implantaire.

Dans cette étude, 46 patients ont été implantés avec 189 implants (NobelSpeedy concept implant, Nobel Biocare AB, Göteborg, Sweden) qui supportent 53 bridges transvissés (44 au maxillaire et 9 à la mandibule). La majorité des reconstructions repose sur 4 implants dont les deux postérieurs sont inclinés. Tous les patients ont été suivis sur un minimum d'un an.

Les résultats montrent que deux implants ont été perdus chez deux patients, ce qui donne un taux de survie cumulé de 98,9 % sur un an. Le niveau d'os marginal a perdu environ 1,2 mm par rapport au jour de la chirurgie. Les résultats ont également montré une bonne santé des tissus mous et un rendu esthétique satisfaisant pour la plupart des patients.

Au total, les résultats indiquent que les mandibules ou maxillaires édentés, quel que soit le type d'os rencontré, peuvent être traités avec un fort taux de succès et de bons résultats esthétiques, en utilisant la technique de mise en charge immédiate des implants présentant le design pré-cité, et qu'un niveau osseux marginal peut être préservé.

L'étude publiée en **2010** par l'équipe de P. Malò (Agliardi *et al.*, 2010, [3]) a étudié une cohorte de 173 patients (80 hommes et 93 femmes).

Les résultats ont été publiés de manière préliminaire à un an de la pose des implants.

Chaque patient a été réhabilité selon le protocole du All-on-Four, il a été mis en place le jour de la chirurgie une prothèse transvissée transitoire acrylique et une prothèse d'usage entre 4 et 6 mois après la pose des implants.

Les patients seront suivis sur une durée de cinq ans.

A chaque rendez-vous de maintenance sont scorés la plaque dentaire, le saignement, et une évaluation radiographique de la hauteur d'os marginal est réalisée.

Le taux de survie implantaire à un an était est de 98,36 % pour le maxillaire et de 99.73 % pour la mandibule. La perte d'os marginal à un an était de 0,9 mm au maxillaire (204 implants) et de 1,2 mm à la mandibule.

Aucune différence ne fut mise en évidence entre les implants droits et les implants angulés. Les scores de plaque et de saignement ont été sensiblement améliorés entre 6 et 12 mois. Une fracture prothétique est apparue dans 14 % des cas.

En conclusion, les résultats préliminaires à cette étude suggèrent que cette technique peut être reconnue comme une option de traitement viable dans la réhabilitation immédiate du maxillaire et de la mandibule.

En **2011** ont été publiés les résultats définitifs de cette étude. (Malò *et al.*, 2011, [60])

L'auteur a finalement inclu 221 patients qui ont été classés en 4 groupes :

- Groupe 1 (os disponible jusqu'à la première molaire)
- Groupe 2 (os disponible jusqu'à la deuxième molaire)
- Groupe 3 (os disponible jusqu'à la première prémolaire)
- Groupe 4 (os disponible jusqu'à la canine).

Le suivi s'est concentré sur la survie implantaire et prothétique, et les complications mécaniques et biologiques.

Au total 995 implants ont été posés.

Dix-huit patients (8 % de l'échantillon) sont sortis de l'étude.

Au bout de 5 ans, 3 patients ont perdu leur réhabilitation prothétique en raison d'un échec implantaire, ce qui donne un taux de survie prothétique de 98,6 %.

Vingt-cinq patients ont perdu 41 implants, ce qui donne un taux de survie de 88,7 %, et un taux de survie implantaire de 95,8 %. Spécifiquement, le taux de survie à 5 ans est de 78,6 % pour le groupe 1, de 89,3 % pour le groupe 2, de 92,4 % pour le groupe 3 et de 91,7 % pour le groupe 4.

Au total, 129 complications biologiques ont affecté 129 implants chez 66 patients. La dépendance tabagique a été identifiée comme facteur de risque.

Un total de 170 complications mécaniques chez 71 % est apparu, avec comme facteur de risque identifié le bruxisme.

La dernière étude publiée par Malò (Malò *et al.*, 2011, [60]) en **2011** est une étude longitudinale du suivi du taux de survie des implants mandibulaires posés selon son protocole du All-on-4.

Cette étude a inclu 245 patients pour un total de 980 implants mis en fonction de manière immédiate qui sont porteurs d'une réhabilitation prothétique totale fixée.

Le critère d'inclusion des patients était d'avoir une édentation mandibulaire ou des dents condamnées à la mandibule et d'être dans la recherche d'une solution de réhabilitation par prothèse fixée.

Les résultats ont montré que 21 implants ont été perdus chez 13 patients, ce qui donne un taux de succès par patient et par implant respectivement de 95,8 % et de 98,1 %, avec un suivi jusqu'à 10 ans. Le taux de survie prothétique est de 99,2 % avec un suivi sur 10 ans.

L'auteur conclut donc à la viabilité de son concept sur du long terme.

Au total,

- Au maxillaire : Malò a posé 4056 implants chez 1014 patients ; 64 implants ont été perdus. Avec un suivi de 8ans, le taux de succès pour les implants est de 98,42 %, et le taux de succès prothétique est de 99,70 %.
- A la mandibule : Malò a posé 4488 implants chez 1122 patients ; 56 implants ont été perdus. Avec un suivi de 10 ans, le taux de succès pour les implants est de 98,75 %, et le taux de succès prothétique est de 99,50 %.

En conclusion, Malò affirme que ce traitement est une **option viable pour réhabiliter un maxillaire et/ou une mandibule édentés.**

6. Recommandations ITI

La société ITI a publié ses recommandations au sujet de la validation des protocoles de mise en charge pour différents traitements prothétiques de la mandibule, ou du maxillaire édenté. Ces recommandations sont représentées dans le **tableau 2**. La validation clinique a été classée en quatre groupes, de preuves cliniques insuffisantes à la validation scientifique et technique. Le meilleur niveau de validation scientifique et clinique s'observe pour la mise en charge conventionnelle des overdentures mandibulaires et prothèses fixées maxillaires. La documentation scientifique ou clinique s'avère insuffisante pour la mise en charge immédiate des prothèses de recouvrement maxillaires ainsi que pour la mise en charge immédiate des implants posés immédiatement et associés à des prothèses fixes ou amovibles, maxillaires aussi bien que mandibulaires.

	Amovible		Fixe	
	Maxillaire	Mandibule	Maxillaire	Mandibule
Mise en charge conventionnelle	BDC	VSC	VSC	BDC
Mise en charge précoce	DC	BDC	DC	DC
Mise en charge immédiate	DCI	BDC	BDC	BDC
Mise en charge immédiate d'implants posés immédiatement	DCI	DCI	DC	DCI

Tableau 2. Recommandations ITI : validation des protocoles de mise en charge pour différents types de traitement.

VSC : Validé Scientifiquement et Cliniquement

BDC : Bien Documenté Cliniquement

DC : Documenté Cliniquement

DCI : Documentation Clinique Insuffisante

Définitions des termes employés pour les différents protocoles de mise en charge :

- **Mise en charge conventionnelle** : une période de cicatrisation de plus de deux mois est ménagée entre la pose des implants et la mise en place des piliers.
- **Mise en charge précoce** : les implants sont reliés à la prothèse entre une semaine et deux mois après leur pose.
- **Mise en charge immédiate** : les implants dentaires sont reliés à la prothèse dans les 48 heures suivant leur pose.

Le projet prothétique pré- implantaire

- 1. Données générales**
- 2. L'analyse pré-implantaire**
- 3. Bilan pré-implantaire**
- 4. Décision thérapeutique**
- 5. Consentement éclairé du patient**
- 6. Programmation des rendez-vous**

Il est essentiel d'obtenir une excellente collaboration entre le praticien implantologiste, le praticien réalisant la partie prothétique de la réhabilitation du patient et le prothésiste de laboratoire. En effet, les restaurations prothétiques doivent s'intégrer totalement dans les particularités du cadre facial, et ce afin de répondre aux exigences fonctionnelles et esthétiques des données acquises de la science. Ce concept global sous-entend une intégration morphologique, biologique, fonctionnelle et esthétique. D'autre part, le prothésiste de laboratoire joue un rôle primordial dans la réalisation des prothèses transitoires et d'usage.

Le concept All-on-4 reste un **concept de réhabilitation prothétique**, et c'est bien l'objectif d'offrir une réhabilitation prothétique au patient que nous poursuivons durant toutes les phases du traitement.

1. Données générales

1.1. Critères de succès

Au début de l'implantologie moderne, seule l'ostéointégration était en soi considérée comme un succès. Le positionnement de l'implant et son exploitation prothétique ne constituaient aucun des critères qualitatifs de succès.

Ainsi, pour Albrektsson, en 1986, les critères d'une bonne ostéointégration des implants étaient les suivants :

- Pas de douleur, d'inconfort, de sensations altérées ou d'infection imputable aux implants.
- Les implants sont immobiles lorsqu'ils sont testés individuellement.
- La perte osseuse verticale péri-implantaire moyenne est de 0,2 mm par an après la première année de mise en fonction.
- Absence de zone radioclaire autour de l'implant à l'examen radiographique.

Il aura fallu attendre la fin des années 90 et le consensus international de Toronto pour voir enfin ajoutés les **critères prothétiques essentiels** :

- L'implant ne doit pas compromettre la mise en place d'une prothèse fonctionnelle et esthétique qui puisse satisfaire à la fois le patient et le praticien.
- Toute prothèse implanto-portée ne doit pas compromettre l'ostéointégration.

1.2. La bonne indication

Différentes situations peuvent justifier le recours aux implants dentaires dans le cadre d'un édentement total.

La première d'entre elles est l'**insatisfaction du patient par sa réhabilitation prothétique amovible conventionnelle**. Devant un tel cas, l'examen de la prothèse est indispensable et il convient de s'assurer si cette dernière répond aux critères de qualité. Si c'est le cas, une attention toute particulière sera prêtée aux doléances du patient et le recours aux implants dentaires pourra éventuellement être indiqué. Dans le cas contraire, la réalisation préalable d'une nouvelle prothèse d'usage est indispensable. Ainsi, les doléances liées à une prothèse défectueuse sont écartées et permettent de poser l'indication implantaire sur des critères objectifs.

Une autre indication au traitement implantaire peut également être la **prévention de la résorption osseuse** et la préservation du capital osseux chez un sujet jeune ou la limitation d'une résorption avancée chez un sujet âgé.

Enfin le recours aux implants dentaires peut être **justifié d'emblée** chez le sujet denté devant subir une édentation totale afin de limiter le traumatisme psychique et physique subi par ce patient, et lui permettre d'éprouver une certaine continuité en termes de confort et d'esthétique.

Il est important de comprendre qu'il existe plusieurs types de patients édentés qui ne présenteront pas les mêmes doléances et n'auront donc pas les mêmes attentes.

Le rôle du praticien est d'**identifier les besoins de son patient** afin d'éviter tout sur-traitement et de proposer à ce dernier la thérapeutique la plus appropriée à son contexte clinique.

A ces différentes options de traitement, dans quelques indications et pour répondre à certaines doléances, vient s'appliquer la possibilité de réaliser une **mise en charge immédiate** de la prothèse, voire même dans certains cas d'appliquer un protocole d'extraction-implantation immédiate.

Devant une telle profusion de possibilités thérapeutiques, l'**adoption d'une séquence standardisée** de traitement, véritable démarche thérapeutique, est indispensable pour se prémunir des différents échecs pouvant survenir par manque de prévision.

Le concept du All-on-4 est intéressant chez un patient édenté total, demandeur d'une réhabilitation fixe, et qui ne peut pas, ou ne souhaite pas de chirurgie pré-implantaire.

Malò décrit plusieurs intérêts à la **réhabilitation totale par le concept du All-on-4** :

- Eviter les greffes osseuses.
- Obtenir un excellent taux de succès.
- Viser une esthétique réussie.
- Assurer une bonne fonction.
- Avoir une maintenance assez aisée.
- Permettre au patient d'avoir immédiatement une nouvelle dentition.

2. L'analyse pré-implantaire

2.1 Eléments constitutifs de l'examen pré-implantaire

Le clinicien doit essayer de s'entretenir avec le patient dans une ambiance détendue et être prêt à écouter ses demandes. Bien souvent, les patients ne peuvent pas dire exactement ce qui les gêne ; c'est donc au clinicien d'interpréter leur insatisfaction et de tenter d'établir de bonnes relations basées sur le désir de satisfaire leurs attentes.

2.1.1. Motivations du patient

Il y a vingt ans déjà, Peter Dawson déclarait : « si vous savez où vous êtes et où vous voulez aller, s'y rendre est facile ».

L'une des clés du succès d'un traitement prothétique, quel qu'il soit, est en effet **l'identification de la demande du patient**. Cette demande peut être fonctionnelle et/ou esthétique. Dans tous les cas, il faut prendre du temps pour connaître les motivations réelles du patient et éliminer toutes demandes « irréalistes », et en particulier les demandes esthétiques. Il est indispensable, dans un meilleur souci d'information, d'évoquer avec le patient les possibilités, mais également les limites d'un traitement implantaire dans leur situation.

Les deux tableaux ci-après (Dada, *et al.*, 2011, [28]) reprennent les principales questions à poser au patient pour essayer de cerner ses aspirations et ainsi de déterminer la solution prothétique la plus adaptée à sa situation et qui convient le mieux à sa demande, même si chaque cas est évidemment unique.

Premières questions principales
Quelle est la demande prothétique ?
Les attentes prothétiques du patient sont elles réalistes ? Existe-t-il un déficit fonctionnel ou esthétique objectif pouvant être résolu par un traitement ?
Le patient s'est-il déjà impliqué dans des thérapeutiques conventionnelles ?
Quelles sont les doléances du patient ? (À préciser avec les questions du deuxième tableau)
Le patient est-il conscient des exigences particulières des traitements implantaires en termes de durée, de suivi, de coût et de maintenance ?

Tableau 3. Questions principales à poser aux patients.

Questions sur les doléances
Mobilité/instabilité prothétique ?
Inconfort/encombrement ?
Problèmes phonétiques ?
Efficacité masticatoire réduite ?
Insuffisance esthétique ?

Tableau 4. Questions à poser aux patients concernant leurs doléances.

Les réponses du patient doivent être corroborées par l'investigation clinique ultérieure du praticien pour évaluer qualitativement les prothèses existantes.

Selon Renouard, on distingue **deux situations différentes** :

- Le patient est connu et traité depuis longtemps, et le praticien pose l'indication d'implants, il mène le débat et la situation sera d'emblée favorable.
- Le patient, vu en première consultation, est demandeur d'une solution implantaire. Le praticien doit laisser le patient exposer ses motivations réelles et l'informer de la possibilité ou de l'impossibilité à les satisfaire, ceci avant d'initier toute thérapeutique.

En matière de prothèse implanto-portée, le praticien devra apporter une attention toute particulière à la **faisabilité de la restauration esthétique**. Des contraintes de maintenance peuvent obliger le praticien à adapter les contours des prothèses implanto-portées parfois au détriment de l'esthétique idéale.

Il faut toujours essayer de faire participer le patient dans le choix de son plan de traitement, il sera ainsi plus coopérant tout au long de son traitement.

2.1.2. Historique dentaire et problèmes spécifiques

Durant l'entretien avec le patient, il est important de lui demander l'**étiologie de son édentement**. La réponse à cette question (pathologie carieuse, restaurations iatrogènes, pathologie parodontale, traumatisme occlusal, hypo-voire anodontie...) nous apporte des informations importantes quant au mode de vie du patient, son hygiène et son passé dentaire.

Par ailleurs, une analyse de la littérature montre que le risque de perte d'implant est beaucoup moins élevé si la perte des dents est due à une pathologie carieuse ou à un accident que si elle est la conséquence d'une parodontite. Dans ce dernier cas, le **risque d'infection péri-implantaire** est plus élevé même chez les patients complètement édentés. (Wismeijer *et al.*, 2010, [87], Karoussis *et al.*, 2004, [47], Heitz-Mayfield, 2008, [43])

Il faut également déterminer le **type de résorption** résultant de l'édentement. En effet, celui-ci va influencer le choix de la chirurgie reconstructrice, son pronostic à long terme mais aussi la pose d'implant. La résorption peut être à dominance horizontale ou verticale. Ce paramètre peut faire poser l'indication d'un aménagement pré-prothétique matérialisé par la réalisation d'une ostéectomie verticale de réduction.

- **En cas d'absence de décalage**, la restauration implantoportée se rapprochera d'une prothèse fixée conventionnelle.
- **Dans le cas d'un décalage principalement vertical**, en fonction de l'espace occluso-prothétique généré, on s'orientera vers la réalisation d'un bridge sur pilotis.

- **Dans le cas d'un décalage principalement horizontal**, une ostéectomie verticale de réduction pourra être indiquée pour diminuer l'angle formé par la fausse gencive prothétique et la crête alvéolaire.

L'**analyse et l'évaluation des prothèses existantes** est également une étape primordiale. Elle est riche en enseignements pour le clinicien et lui permet de commencer à comprendre le pourquoi des échecs des restaurations antérieures. Celles-ci sont-elles liées à un manque de collaboration du patient, à une dentisterie iatrogène, à un diagnostic mal posé ? L'analyse des prothèses existantes permet également une meilleure communication avec le patient, notamment dans l'explication des limites inhérentes à chaque traitement prothétique.

L'examen clinique complet doit se poursuivre, comme toujours en prothèse complète, par l'**examen des modèles issus d'empreintes secondaires**, montés en articulateur, dans le bon rapport inter-maxillaire (dimension verticale d'occlusion et en relation centrée) : il fournit des informations essentielles sur les rapports inter-crêtes et l'espace prothétique disponible. A ce moment, le montage directeur va poser les indications du **traitement occlusal de l'arcade antagoniste**. (Fig 15.)

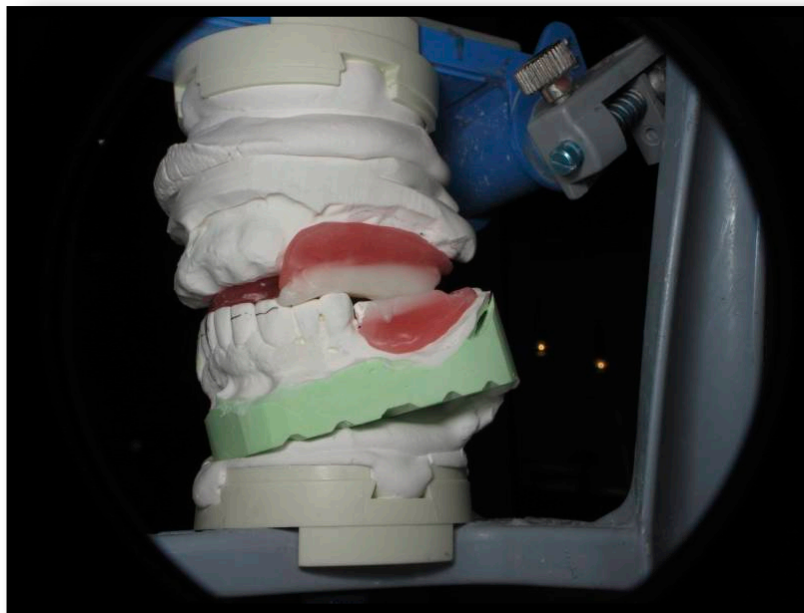

Fig 15. Le montage des modèles en articulateur est une étape primordiale de l'examen pré-implantaire.

L'examen clinique doit évaluer la **capacité d'ouverture buccale**. La technique du All-on-4 ne nécessite pas une ouverture buccale plus importante que pour une chirurgie implantaire standard, du fait de l'angulation des implants postérieurs. Il est établi qu'il faut tout de même un minimum de 50 mm d'ouverture buccale.

Le **dépistage des parafonctions et dysfonctions** est essentiel puisqu'il permet d'identifier les patients présentant un contexte occlusal à risque. Il est essentiel de relever tous les indices pouvant témoigner d'une hyperactivité fonctionnelle : présence de facettes d'usures multiples sur les dents restantes, antécédents de fêlures ou de fracture au niveau des dents naturelles ou de prothèses.

Il faut évaluer la présence ou l'absence de zones douloureuses, de bruits articulaires, et de dyskinésie. La moindre anomalie relevée lors de l'évaluation de ces trois items doit faire poser l'indication d'un bilan occlusal approfondi avant toute chirurgie implantaire.

2.1.3. Bilan médical général (Antoun *et al.*, 2008, [5])

Il est demandé au patient de remplir un **questionnaire** pour répondre aux questions sur son passé médical et dentaire, en précisant les raisons de sa visite.

Le bilan médical est effectué pour déterminer l'existence d'**éventuelles contre-indications** d'ordre général à l'implantologie. La décision de poser des implants doit prendre en considération l'état général, l'état local ainsi que l'hygiène de vie des patients. Or, certaines pathologies (telles que les affections cardiaques à risque d'endocardite infectieuse), certains traitements (tels que les Biphosphonates administrés par IV) ou certaines modifications physiologiques rendent difficile voire impossible, toute chirurgie implantaire.

Certains patients pensent parfois que l'âge peut être une contre-indication au traitement par implants. La littérature ne fixe pour autant pas d'âge limite pour ce genre de traitement. Il n'en reste pas moins que les patients âgés peuvent avoir par ailleurs des problèmes de santé constituant des contre-indications à l'implantologie.

Nous n'allons pas dresser une liste exhaustive des contre-indications relatives ou absolues à la chirurgie implantaire. Cependant, dès l'entretien clinique, il est important de pouvoir repérer les patients que l'on classera automatiquement dans la catégorie « à risque » : patients pour lesquels le taux d'échecs implantaires ou la survenue de complications est nettement supérieur à la moyenne. Par exemple, un patient fumeur a environ 10 % de chances en moins de voir son implant s'ostéointégrer s'il présente une ou plusieurs contre-indications relatives. (Dada *et al.*, 2011, [28]) Il faudra peut être reconsidérer l'option implantaire devant le risque trop important de complications. A l'inverse, chez un patient non fumeur, la présence d'une ou deux contre-indications relatives doit peut être orienter le praticien vers un protocole moins invasif. La frontière entre contre-indication absolue et relative est souvent fine et le praticien doit alors faire appel à son bon sens et à son expérience pour trouver le bon rapport entre bénéfice escompté et sécurité. En revanche, toute contre-indication absolue doit faire abandonner dès le stade de l'entretien clinique le traitement par prothèse implanto-portée.

Il est aujourd'hui **difficile** d'**évaluer les facteurs de risque** et de définir précisément les contre-indications de la chirurgie implantaire, les études cliniques étant souvent contradictoires. D'autre part, le lien de causalité entre les pathologies et l'échec implantaire ou encore entre la pose d'un implant et le déclenchement d'une pathologie ne peut être formellement établi vu l'habituelle association de plusieurs facteurs de prédisposition.

2.2. Evaluation esthétique

Il s'agit, au terme de cette phase, d'obtenir la meilleure adéquation possible entre les désirs du patient, les capacités du praticien, et les possibilités anatomiques, médicales et prothétiques. Il est important de réévaluer notre idée de la thérapeutique que l'on veut proposer au patient en la soumettant à une « check-list » esthétique à chaque étape majeure du traitement : réfection d'une nouvelle prothèse amovible, mise en charge immédiate d'une prothèse implanto-portée transitoire, et séances d'essayage de la prothèse définitive implanto-portée. (Paris *et al.*, 2004, [66])

L'analyse des éléments de la face et des mouvements des lèvres en rapport avec les paramètres dentaires, dento-labiaux et phonétiques, bien que n'étant qu'une partie des nombreux protocoles nécessaires pour obtenir une esthétique optimale, est néanmoins un point de départ indispensable de la réhabilitation prothétique.

Avant de focaliser l'attention sur les dents, ce qui réduit considérablement le champ d'investigation, il est nécessaire d'évaluer les éléments qui constituent la composition du **visage**. Des examens de face, et de profil, comprenant l'analyse de la position des yeux, du menton, et des lèvres, permettent d'identifier les points et les lignes de référence indispensables à une réhabilitation esthétique.

Toute l'analyse esthétique doit se faire en **collaboration avec le patient** afin de déterminer les changements souhaités et surtout de définir les changements possibles. C'est de la confrontation entre ce qui est voulu et ce qui est possible que va naître la décision thérapeutique.

On peut commencer par définir ce qui, du regard ou du sourire, est récessif ou au contraire voir s'ils sont équilibrés. En cas de regard récessif, il est important d'évoquer avec le patient l'impossibilité de changement par le simple biais d'une réhabilitation dentaire. Pour ce qui est de traiter un sourire jugé récessif, la méthode la plus simple consiste à choisir une couleur un ton plus clair. On peut également choisir de mettre un peu plus en avant la composition dentaire en utilisant des dents plus longues et plus anguleuses. Il faudra cependant rester vigilant et ne pas introduire trop d'éléments dits « agressifs ».

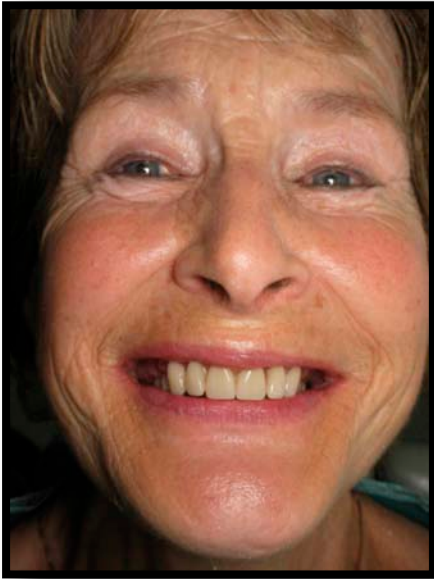

Fig 16. La patiente présente un regard récessif.

Fig 17. Le patient présente un regard et un sourire plutôt équilibrés.

2.2.1. Analyse de la face

2.2.1.1. Vue de face

- **Forme du visage** : il faut trouver un juste milieu entre la perception individuelle de la part du praticien et le respect des volontés du patient. On peut toutefois dégager trois remarques principales (Dada *et al.*, 2011, [28]) :
 - Il est souvent **difficile d'attribuer une forme précise au visage** du patient, cette dernière étant souvent intermédiaire entre deux catégories.
 - Dans le cas d'une **morphologie clairement établie**, le fait de la souligner en prenant une morphologie dentaire strictement identique peut faire sombrer la réhabilitation dans une certaine monotonie, là où le jeu avec certaines lignes de transition interdentaires pourrait rehausser le sourire du patient. A l'inverse, choisir délibérément une forme très éloignée du morphotype du patient ou bien ne pas se préoccuper de cet item fait courir le risque de réaliser une réhabilitation en inadéquation avec le sourire du patient.

- Bien souvent la forme initiale des dents des patients ne correspond pas à leur morphotype et cette constatation, passant facilement inaperçue, ne constitue généralement pas une doléance esthétique.

- **Lignes de référence** : il faut déterminer si les lignes horizontales de la face sont en harmonie les unes avec les autres. Il est préférable que le praticien s'installe en face du patient
 - **Ligne inter-pupillaire** : elle est déterminée par un trait qui passe entre les centres des yeux. S'il est parallèle au plan horizontal, il représente la référence la plus appropriée pour réaliser une analyse correcte de la face. Dans l'idéal, cette ligne devrait être parallèle aux lignes ophriales (sourcils), commissurales (lèvres), et inter-ailes (nez).
 - **Ligne médiane** : c'est un trait hypothétique vertical qui passe par la glabella, le bout du nez, le philtrum et la pointe du menton. Elle doit théoriquement être perpendiculaire à la ligne inter-pupillaire.

- **Symétrie et asymétrie**. L'intersection de la ligne médiane avec les différents plans horizontaux précités détermine une sorte de canevas organisé avec lequel il est possible d'identifier la présence ou l'absence de symétrie entre les côtés droit et gauche de la face. D'après Fradéani, chez la plupart des sujets présentant une asymétrie, la différence dimensionnelle est inférieure à 3 %. C'est donc au-delà de ce chiffre que l'on considérera que l'asymétrie devient évidente aux yeux de l'observateur. D'après Chiche et Pinault (1994, [23]), la symétrie dentaire au niveau de la ligne médiane (c'est-à-dire les incisives centrales) est à l'origine d'un sourire plaisant, même s'il y a des irrégularités dans les secteurs les plus latéraux (c'est-à-dire les incisives latérales ou les canines)

- **Proportions de la face**. Introduite par Léonard De Vinci, la notion d'égalité des trois étages de la face est encore d'actualité. Si les lignes horizontales sont prises comme références, un visage bien proportionné peut être divisé en trois parties égales.
 - **Le tiers supérieur** correspond à la partie de la face située entre la naissance des cheveux et la ligne ophriale.
 - **Le tiers moyen** est situé entre la ligne ophriale et la ligne inter-ailes.

- **Le tiers inférieur** est compris entre la ligne inter-ailes et la pointe du menton. C'est surtout le tiers inférieur de la face qui joue un rôle important pour déterminer l'aspect esthétique global. Dans l'idéal, le tiers supérieur du tiers inférieur de la face comprend la lèvre supérieure. Selon Lejoyeux (1991, [52]), cet étage représente la sensibilité, la sensualité, l'instinct. C'est le seul qui va être directement modifiable par nos thérapeutiques. En effet, il est marqué par trois dimensions verticales essentielles :
 - **La dimension verticale d'occlusion** qui est la dimension de l'étage inférieur de la face lorsque la mandibule est en position d'occlusion. C'est la dimension essentielle que l'on transférera au laboratoire, les deux autres dimensions verticales n'étant que des intermédiaires pour la déterminer.
 - **La dimension verticale de repos physiologique** qui correspond à la dimension de l'étage inférieur de la face lorsque la mandibule est en position de repos. Il existe un espace libre d'inocclusion entre l'arcade maxillaire et mandibulaire.
 - **La dimension verticale phonétique** qui correspond à la hauteur de l'étage inférieur de la face lors de la prononciation des sifflantes alors qu'il existe entre les deux arcades un espace libre d'inocclusion phonétique minimal.

Chez les patients dont la dimension verticale est diminuée, une différence de hauteur du tiers inférieur de la face est particulièrement notable. Chez ces patients, les lèvres sont peu visibles avec des bords tendant à rentrer, et le creux sous la lèvre inférieure s'accroît.

2.2.1.2. Vues de profil

Il est très important de réaliser une évaluation correcte du profil dans le cadre de l'examen esthétique. La position naturelle de la tête doit commencer par être validée en prenant comme référence le plan de Francfort. On peut s'aider de photographies pour analyser le profil du patient.

- **Profil normal** : l'angle de référence est formé par des lignes passant par la glabella, le point sous nasal et le menton. Cet angle doit normalement être d'environ 170° .
- **Profil convexe** : l'angle formé par les trois points de référence est très diminué, créant une divergence postérieure marquée. Les lèvres affleurent le plan esthétique de Ricketts, (1969, [71]) qui relie la pointe du nez et le pogonion. Ce profil évoque la jeunesse. Le nez semble plus court et les joues plus proéminentes.
- **Profil concave** : l'angle précité est alors fortement augmenté (plus de 180°). Le visage semble vieilli. Le nez paraît plus long et les joues en retrait. C'est le type de profil propre à l'édenté total dont l'édentement est peu ou mal compensé. En règle générale, c'est la résorption propre à chaque arcade qui va dicter le besoin de compensation et dont le degré d'avancement à obtenir.

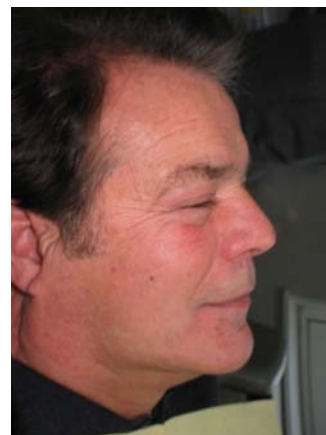
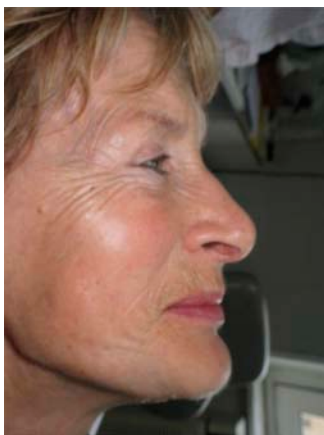
Fig 18. La patiente présente un profile plutôt concave.

Fig 19. Le patient présente un profil normal.

2.2.2. Analyse dento-labiale

2.2.2.1. Angle naso-labial

Il est formé par l'intersection de deux lignes au niveau sous-nasal, une tangente au bord externe de la lèvre supérieure et la ligne passant par le point sous-nasal et tangente au bord inférieur du nez. La valeur de cet angle dépend évidemment de l'inclinaison de la base du nez et de la position de la lèvre supérieure. Chez les sujets au profil normal, l'angle naso-labial est d'environ 90 à 95° chez l'homme et de 100 à 105 degrés chez la femme.

Cet angle **peut être modifié par un traitement prothétique**, bien qu'il soit conseillé de conserver les caractéristiques ethniques des patients.

2.2.2.2. Lèvres

Les lèvres supérieures et inférieures se rejoignent aux commissures labiales. La réhabilitation prothétique doit s'inscrire dans les contours des lèvres.

- **Forme et la longueur des lèvres** : elles peuvent être fines, moyennes ou épaisses. La lèvre supérieure doit être moitié moins haute que la lèvre inférieure dans l'idéal. En général, des lèvres plus épaisses sont plutôt synonymes d'un tempérament extraverti, au contraire des lèvres plus fines qui signent plutôt un caractère introverti.
- **Philtrum** : sa hauteur est mesurée entre la base du nez et le bord inférieur de la lèvre supérieure. Le philtrum mesure 2 à 3 mm de moins que la hauteur des commissures labiales, mesurée également à partir de la base du nez (Sarver, 2001, [73]). Chez les sujets jeunes, on retrouve souvent un philtrum labial beaucoup plus court en raison de la croissance verticale différenciée de la lèvre supérieure. Ce qui signifie donc que les incisives supérieures sont beaucoup plus visibles chez les patients jeunes.

- **Ligne du sourire** : elle détermine la surface du plan esthétique dévoilé lors du sourire. C'est un repère fondamental qu'il convient de localiser aussi bien chez le sujet denté que chez le sujet édenté et appareillé.
 - **La ligne du sourire basse** : la mobilité de la lèvre supérieure provoque l'exposition de moins de 75 % des dents antérieures. Elle se retrouve dans 20 % des cas. (Tjan, 1984, [84]) Elle est plus fréquemment retrouvée chez les femmes (14 %) que chez les hommes (7 %).
 - **La ligne du sourire moyenne** : les mouvements des lèvres découvrent entre 75 et 100 % des dents antérieures et les papilles gingivales inter-proximales. C'est le cas de 70 % des sourires. Les dents ont alors une position idéale par rapport à la lèvre supérieure.
 - **La ligne du sourire haute** : le sourire découvre entièrement les dents antérieures, et une bande de gencive plus ou moins haute apparaît. On l'appelle le sourire « gingival ». Il est statistiquement retrouvé dans 10 % des cas (Tjan, 1985, [84]). Elle est plus fréquemment rencontrée chez les hommes que chez les femmes. C'est la configuration la plus délicate à gérer car le risque esthétique encouru par la restauration est important. Dans le cas où la restauration envisagée comporte une fausse gencive, il est important que la transition entre fausse gencive prothétique et gencive naturelle ne soit pas visible. C'est pourquoi il est souvent indiqué en présence d'une lèvre courte de réaliser une ostéectomie verticale afin de masquer cette transition. A partir du moment où les implants sont correctement répartis dans les cas de forte résorption ou lorsque la transition entre les deux types de gencive est masquée, un sourire gingival est parfaitement compatible avec une restauration esthétique.

- **Symétrie des crêtes édentées**. Les crêtes édentées ne sont parfois pas symétriques. Il faut être vigilant quant à cette symétrie droite / gauche. Dans les cas d'asymétrie, la réhabilitation implanto-prothétique est plus délicate à envisager. Prenons l'exemple d'un patient. Il a un sourire large. Il est édenté au maxillaire postérieur. Quand il porte ses prothèses amovibles, rien ne paraît anormal. Pourtant, quand on regarde son sourire sans ses prothèses amovibles, on se rend compte de l'asymétrie de ses crêtes édentées. En effet, la crête maxillaire gauche n'est pas visible alors que celle de droite l'est totalement. Il faut tenir compte de cette particularité dans le plan de traitement car l'esthétique de la réhabilitation est beaucoup plus difficile à obtenir dans ces cas-là.

- **Sourire.** Il s'agit d' une position dynamique des lèvres qui varie selon le degré de contraction des muscles et le profil des lèvres. Tjan *et al.* (1985, [84]) ont analysé les critères esthétiques sur 454 photographies d'étudiants âgés de 20 à 30 ans. Le **nombre de dents visibles pendant le sourire** a été noté : 7 % seulement montraient les 6 dents antérieures. 48,6 % les 6 dents antérieures et les premières prémolaires. 40,6 % les 6 dents antérieures et toutes les prémolaires, et enfin 3,7 % découvraient jusqu'au premières molaires. La **zone esthétique** est la zone visible au cours d'un sourire forcé. Ce sourire, (proche d'une grimace) est spontanément réalisé par le patient dès la sortie du cabinet dentaire, pour valider la réussite esthétique du traitement.

- **Soutien de la lèvre** : il est sous la dépendance directe de la position du point interincisif dans le plan sagittal, mais aussi de la forme et de la longueur des dents.

- **Phonation** : l'analyse de la phonation permet de déterminer la **position des implants par rapport aux incisives**. En effet, chez certains patients, on ne peut pas se permettre de placer des implants au niveau des incisives centrales, sinon leur phonation va être perturbée par l'apparition de sifflantes. L'examen passe par la prononciation des lettres V et F. Dans le plan sagittal, les incisives maxillaires doivent toucher la lisière muqueuse de la lèvre inférieure. Si elles touchent la portion cutanée, c'est que la longueur de ces incisives est trop importante. Ces critères doivent aussi respecter les règles du guide antérieur.

D'après Fradéani, un **sourire agréable** peut être défini comme un sourire qui découvre complètement les dents maxillaires et environ 1 mm de tissus gingivaux. Une visibilité de la gencive qui n'excède pas 2 à 3 mm reste néanmoins esthétiquement plaisante, alors que, si elle est supérieure à 3 mm, la plupart des patients la trouvent désagréables.

La lèvre inférieure est une structure qui change avec le temps, tout comme la lèvre supérieure, et ne peut donc pas être prise comme référence.

2.2.2.3. Protocole de Malò en fonction de la ligne du sourire et du soutien de la lèvre

- **Ligne du sourire** : demander au patient de sourire le plus possible et évaluer la ligne du sourire
 - **Ligne du sourire haute** : il existe deux solutions prothétiques possibles :
 - Bridge transvissé sur pilotis (Malò CLINIC Bridge) avec **gencive naturelle**. Dans ce cas-là, il n'est pas nécessaire de réaliser une ostéectomie, mais cette solution demande une technique chirurgicale très poussée et le résultat esthétique est particulièrement difficile à atteindre.
 - Bridge transvissé sur pilotis (Malò CLINIC Bridge) avec une **fausse gencive**. Dans ce cas-là, une ostéectomie est nécessaire du fait de la transition visible entre la gencive naturelle et la fausse gencive. La quantité de réduction correspond à [[la distance entre la lèvre supérieure et la marge de la gencive] + 2 mm]
 - **Ligne du sourire basse** : bridge transvissé sur pilotis (Malò CLINIC Bridge) avec fausse gencive sans réduction osseuse
- **Soutien de la lèvre** :
 - **Perte modérée du soutien de lèvre** :
 - Bridge transvissé sur pilotis sans réduction osseuse
 - Angulation de la fausse gencive de moins de 45°
 - **Perte sévère du soutien de lèvre** :
 - Angulation de la fausse gencive de plus de 45°
 - Réduction osseuse
 - Fausse gencive plus haute

L'analyse de la ligne du sourire et du soutien de la lèvre est primordiale dans l'examen clinique pré-implantaire. C'est elle qui va déterminer la quantité d'os qu'il va falloir réduire durant l'intervention chirurgicale, si on peut envisager une ostéectomie. (si la quantité d'os le permet)

2.3. Examen fonctionnel

L'examen fonctionnel est une étape importante de l'examen clinique pré-implantaire. La présence de prématurités, de parafunctions, ou de désordres articulaires doivent rendre le praticien prudent dans la décision du plan de traitement.

2.3.1. Relation inter-arcades des bases osseuses

Elle représente un paramètre fondamental pour le choix thérapeutique (Davarpanah *et al.*, 1999, [29]). Elle doit être déterminée tout particulièrement chez les patients édentés totaux ayant perdu tout calage, et donc tout support postérieur de l'occlusion.

Les **différences de relations entre les arcades** telles que les occlusions inversées, les angles extrêmes de classe II ou III ou un espace maxillo-mandibulaire extrêmement réduit peuvent créer des risques mécaniques après la pose de la prothèse. Ces situations doivent donc être reconnues suffisamment tôt.

D'autre part, le patient édenté total peut être difficile à traiter par des prothèses fixes implanto-portées quand des **décalages antéro-postérieurs** importants existent, liés soit à des dysharmonies maxillo-mandibulaires (classe II ou classe III squelettique), soit à des édentations de longue date : ce phénomène est accentué par le modèle opposé de résorption osseuse des deux arcades (centripète au maxillaire, et centrifuge à la mandibule). Il est donc essentiel de déterminer la classe squelettique de l'édenté total.

En présence d'un rapport interarcade de classe I, l'option thérapeutique est déterminée par le volume osseux résiduel et la demande du patient.

En présence d'une classe II, si le décalage est modéré, une prothèse complète fixe implanto-portée peut être envisagée.

En présence d'une classe III, les impératifs esthétiques, fonctionnels, et l'importance du décalage guident le choix prothétique.

Les **solutions** qui existent par rapport aux relations inter-arcades particulières sont multiples :

- Abstention thérapeutique.
- Chirurgie orthognathique avant la pose des implants.
- Greffe osseuse.
- Changement de plan de traitement prothétique afin d'éviter les complications annoncées.
- Réduction de la hauteur de l'os mandibulaire ou maxillaire afin de laisser suffisamment de place pour une barre ou pour une prothèse fixe si l'espace intermaxillaire est inadéquat.

Au total, la relation interarcade des bases osseuses est un paramètre fondamental pour le choix thérapeutique. Elle conditionne la position des implants et le type de prothèse à réaliser.

2.3.2. Morphologie de la crête osseuse édentée

Une palpation intra orale doit être pratiquée pour rechercher les structures osseuses irrégulières et les tori mandibulaires, évaluer la **forme de la crête alvéolaire édentée** (à la recherche de crête en lame de couteau) et sa **consistance** (à la recherche d'une éventuelle crête flottante), l'insertion des muscles et le plancher de bouche, ainsi que la forme de l'arcade.

Une crête en lame de couteau doit souvent être corrigée avant la pose d'implants. Il faut créer un plateau suffisamment large pour pouvoir insérer des implants de diamètre adéquat.

La **profondeur de vestibule** doit également être vérifiée. La résorption osseuse donne souvent un vestibule de faible profondeur.

2.3.3. Détection des parafonctions

2.3.3.1. Déglutition atypique

Dès sa naissance, l'enfant adopte une déglutition primaire caractérisée par l'interposition linguale entre les arcades et une contraction des muscles péri-buccaux. Physiologiquement, avec l'apparition de la première dentition, l'enfant va évoluer vers une déglutition dite secondaire ou adulte. Celle-ci sera caractérisée par des arcades dentaires en contact, un appui lingual palatin et un jeu musculaire facial inerte.

Diagnostic de la déglutition atypique. L'examen clinique objective, lors de la déglutition, une contraction de la musculature péri-buccale : principalement le muscle orbiculaire des lèvres. Le menton est souvent plissé. L'examen buccal se fait en demandant au patient d'avaler sa salive ; le praticien écarte légèrement les lèvres avec 2 doigts en fin de déglutition. On constate alors une interposition linguale.

2.3.3.2. Bruxisme

Il y a **parafonction** quand un organe exerce de façon prolongée ou répétée, une activité qui est anarchique par rapport à celle à laquelle il se livre habituellement dans l'exercice de sa fonction.

Le bruxisme se manifeste soit par serrement (bruxisme centré) soit par mouvements latéraux (bruxisme excentré).

Le bruxisme est une parafonction assez fréquente, et les moyens de la contrer existent (gouttières occlusales). Cependant, l'occlusion devra être réglée de manière idéale chez ce type de patient, sous peine d'un échec prothétique et implantaire assuré. Il faut alors s'assurer que le patient porte consciencieusement sa gouttière occlusale, dont il doit avoir compris les enjeux.

2.3.3.3. Pathologies de l'articulation temporo-mandibulaire

Les articulations temporo-mandibulaires (A.T.M.) font partie d'un ensemble ostéo-dento musculo-articulaire : l'appareil manducateur, placé sous le contrôle du système neuromusculaire. L'efficacité de cet appareil est basée sur un équilibre entre les différents systèmes qui le composent et certaines parafunctions vont venir la contrarier. D'après Rozencweig, sans les muscles masticateurs, les ATM ne sont que des articulations à l'état de projet. Indissociablement liées, les articulations se trouvent placées sous l'influence de muscles qui assurent une part importante du contrôle et la totalité de la fonction.

Dans tous les cas, toutes les dysfonctions articulaires et musculaires pouvant perturber la mastication devront toujours être traitées et stabilisées avant d'aborder la moindre restauration prothétique implanto-portée.

2.3.4. Hauteur prothétique disponible

La hauteur prothétique correspond à la distance entre le col de l'implant et la face occlusale des dents antagonistes en occlusion d'intercuspidie maximale. Une hauteur minimale de 7 mm est préconisée pour la réalisation d'une prothèse fixée.

Trois cas de figure peuvent se présenter et influencer la décision thérapeutique :

- **L'espace disponible est suffisant** : compris entre 7 et 10 mm, on ne note pas de problème particulier.
- **L'espace disponible est faible** : si l'espace prothétique est inférieur à 7 mm, une restauration peut être éventuellement envisagée, en optant pour une restauration transvissée. (qui évitera le problème de rétention médiocre et de descellements à répétition dans le cas d'une faible hauteur de pilier)
- **L'espace disponible est important** : il faut être vigilant quant à l'esthétique : aspect de dents longues par exemple. Il faut également faire attention au rapport couronne clinique / racine ou implant. Ce rapport doit rester favorable.

3. Bilan préimplantaire

3.1. Elaboration d'une prothèse amovible complète d'usage (face à une prothèse existante défectueuse)

Sauf si le patient est déjà porteur d'une prothèse amovible complète correctement réalisée, le praticien doit débiter son traitement par la confection d'une nouvelle prothèse.

Il devra élaborer une prothèse correspondant à des critères de qualité corroborés cliniquement et qu'il pourra exploiter quelle que soit la décision prothétique finale retenue.

Cette prothèse va alors devenir :

- Une **prothèse d'usage**.
- Un **projet prothétique** : la prothèse sert alors à déterminer et à valider l'espace prothétique.
- Une **prothèse de transition** : pendant le temps de l'ostéointégration implantaire, de la cicatrisation muqueuse et de l'élaboration prothétique ultérieure si une procédure de mise en charge immédiate est contre-indiquée.
- Une **prothèse de mise en charge immédiate** : elle devient alors une prothèse implantoportée transitoire.
- Une **prothèse de « dépannage »** : une fois la prothèse sur implants réalisée, et si celle-ci doit pour une raison ou une autre être déposée provisoirement, la prothèse initiale peut être utilisée, après aménagement aux nouvelles conditions buccales, comme prothèse de « secours ».

3.2. Examen radiologique

Grâce à une analyse radiographique approfondie, le praticien va pouvoir confronter les aspirations du patient aux réalités anatomiques et prothétiques. C'est sur la base de ces informations que le plan de traitement final sera adopté.

Idéalement, la position de l'implant doit être déterminée par la future prothèse et non par la seule anatomie osseuse locale. Néanmoins, l'évaluation de l'ancrage implantaire total (surface d'ostéointégration) reste un élément primordial pour le choix prothétique. Chaque site implantaire nécessite un bilan radiologique adapté qui permet de déterminer le volume osseux résiduel ainsi que sa qualité.

Le scanner n'est pas indiqué d'emblée. Il est réalisé en seconde intention après une radiographie classique : bilan rétro-alvéolaire, panoramique. Cet examen devra dans tous les cas être associé aux palpations endobuccales.

3.2.1. Les différents examens radiologiques

3.2.1.1. Bilan rétro-alvéolaire long cône

- Avantages :

- Première intention.
- Peu coûteux.
- Bonne tolérance par le patient.

- Inconvénients :

- Incapacité d'apprécier la largeur de l'os.
- Impossibilité de visualiser toute l'anatomie.
- Déformations possibles.
- Doit être associé à d'autres examens radiologiques.

3.2.1.2. Radiographie panoramique

- Avantages :

- Rapide.
- Peu coûteux.
- Faible dose de rayonnement.
- Identification de la plupart des structures osseuses des maxillaires.
- S'inscrit dans une approche globale du cas : cliché de « débrouillage » incontournable.
- Donne toutes les indications sur l'état initial du patient et permet un suivi à long terme.
- Permet une évaluation de la procidence des sinus maxillaires, de la minéralisation osseuse.
- Mesure verticale possible si l'on tient compte du facteur d'agrandissement de la zone à étudier et de la forme de l'arcade.

- Inconvénients :

- Agrandissement horizontal non uniforme.
- Risque d'artefacts.
- Manque d'informations dans le sens transversal.
- Insuffisant dans une réhabilitation globale.
- Doit être associée à d'autres examens radiologiques.

3.2.1.3. Tomographie spiralée conventionnelle (Scanora®)

- Avantages :

- Coût modéré.
- Acquisition directe et non reconstitution d'image.
- Mesure directe sur le film.
- Seul examen fiable dans le cas de multiples restaurations métalliques.

- Inconvénients :

- Durée de l'examen importante.
- Images « floues ».
- Superpositions dues à l'épaisseur des coupes (4 mm).
- Document agrandi.

3.2.1.4. Tomodensitométrie en incidence axiale couplée à un logiciel de reconstruction spécifique (Dentascan®)

- **Avantages :**

- Moins irradiant que le Scanora® pour une exploration de tout un maxillaire.
- Image nette en grandeur réelle.
- Approche anatomique très précise de la zone édentée.
- Pouvant être couplée à des logiciels de simulation et navigation implantaire (planification).
- Vue tridimensionnelle.

- **Inconvénients :**

- Coût.
- Possibilités d'erreurs si les plans d'acquisition ne sont pas rigoureusement respectés.
- Appréciation subjective de la texture osseuse.

3.2.1.5. Tomographie volumique de la face (cone beam)

- **Avantages :**

- Econome en dose d'irradiation.
- Moins d'artefacts métalliques que pour un scanner.
- Haute résolution.
- L'utilisation de petits formats (4X4 ou 6X6) est suffisante pour une étude ciblée (donc moins irradiant).
- A l'aide de logiciels de traitement 3D, le praticien peut :
 - Se déplacer dans le volume.
 - Effectuer les mesures nécessaires.
 - Enregistrer l'examen sur son ordinateur.

- **Inconvénients :**

- Coût.
- Moins bon rapport signal/bruit que le scanner.
- Moindre résolution en densité (peu important en implantologie car contre-indique surtout l'étude des parties molles).

3.2.1.6. Simulation implantaire assistée par ordinateur (DentaPC®, Simplant®)

Les limites de la simulation implantaire bidimensionnelle sont apparues et les praticiens se sont donc tournés vers la simulation assistée par ordinateur.

La réalisation d'une telle planification permet la visualisation d'un plus grand nombre d'éléments anatomiques, chirurgicaux et prothétiques.

Pour Jacobs (1999, [46]), la prédictibilité de ce type de simulation est bien réelle puisque, comparée à une étude pré implantaire sans l'utilisation de guide chirurgical spécifique, on constate :

- Une meilleure concordance entre le site implantaire retenu lors de la simulation et le site implanté.
- Une meilleure prédictibilité quant au choix de la taille et du diamètre implantaire.
- Une meilleure prévisibilité des complications anatomiques.

- **Avantages**

- Guide la stratégie implantaire
- Etude quantitative et qualitative de l'os
- Simule à volonté et sans risque la mise en place d'implants

- **Inconvénients**

- Nécessite l'acquisition de logiciels spécifiques onéreux
- Plus long à mettre en œuvre

3.2.2. Analyse des examens radiologiques et leurs implications dans le traitement

Le bilan rétro-alvéolaire et le cliché panoramique doivent être examinés selon trois angles différents :

- **Bilan parodontal radiologique** (associé au bilan clinique). Dans le cas d'une atteinte parodontale terminale, la mise en place d'implants ne peut se concevoir qu'après un traitement étiologique et symptomatique de la maladie parodontale. Chez les patients ayant un « passé parodontal », il faut réaliser des prothèses permettant une maintenance aisée.

- **Recherche de pathologie** osseuse et/ou infectieuse.
- **Faisabilité implantaire.** Avant de réaliser un scanner ou un Scanora® il faut déterminer, à partir de la radiographie panoramique, si le patient est a priori susceptible de recevoir un implant. La visualisation des obstacles et des limites anatomiques permet de refuser les situations à risque.

Le Scanora® et le scanner autorisent un bilan dimensionnel précis avec des indications adaptées à chaque situation clinique. Ils doivent être examinés pour une meilleure compréhension des volumes osseux disponibles et une visualisation tridimensionnelle de la crête alvéolaire. Il faut observer la largeur, la hauteur et l'inclinaison du procès alvéolaire et localiser dans l'espace les structures anatomiques (nerf mandibulaire, sinus maxillaire).

En conclusion, l'examen radiologique est un examen complémentaire essentiel dans l'élaboration du plan de traitement. Dans un premier temps, un cliché panoramique permet d'avoir un point de vue global de la situation. Mais un **examen tomographique volumique** sera nécessaire afin d'évaluer plus précisément les possibilités implantaires.

3.3. Evaluation des espaces

L'exploitation des modèles de diagnostic issus d'empreintes d'étude représente une phase essentielle de l'établissement du plan de traitement. Ces modèles doivent être montés sur un articulateur en relation centrée au moyen d'un arc facial.

La longueur, la largeur, et la hauteur de l'édentement sont des facteurs importants à noter, afin de planifier un positionnement précis des implants.

3.3.1. Sens vestibulo-lingual

La largeur de crête doit permettre à l'implant d'être recouvert, sur toutes ses faces, de 1 mm d'os au minimum. Pour un implant de 4 mm de diamètre, il faut donc une largeur minimale de crête de 6 mm.

3.3.2. Sens occluso-gingival

Il s'agit de l'**espace intercrêtes** en ouverture maximale

La mesure de la distance entre la crête à opérer et l'arcade antagoniste est importante à connaître en vue de déterminer la hauteur prothétique disponible.

L'**ouverture buccale**, mesurée en doigts, renseigne sur les éventuelles difficultés techniques qui peuvent être rencontrées autant par le chirurgien que par le praticien qui réalisera la prothèse. Trois doigts (environ 45 mm) sont généralement nécessaires pour permettre le passage des tournevis dans les zones postérieures. Quand un doute subsiste, il ne faut pas hésiter à utiliser, pendant l'examen clinique, soit un tournevis, soit un contre-angle surmonté d'un forêt, en les plaçant en bouche, afin de s'assurer de la faisabilité technique.

Il faut également s'intéresser à la **tonicité jugale et labiale**. Certains patients ont des tonicités musculaires tellement importantes qu'il est parfois difficile d'avoir accès aux régions postérieures.

3.4. Le guide prothétique

Le succès de l'implantologie est sans aucun doute dû à la rigueur de l'analyse pré-implantaire. Le guide prothétique constitue une étape obligatoire.

Il s'agit d'une **prothèse amovible complète parfaitement adaptée et réalisée**.

Si le patient est déjà porteur d'une prothèse amovible complète, on peut la conserver à condition qu'elle soit toujours valable et réalisée conformément aux données acquises de la science. Dans le cas contraire, il faut commencer par réaliser un nouveau jeu de prothèse amovible complète. Il faut également prendre en compte les particularités du patient denté.

Malò a établi quatre **situations cliniques qui nécessitent absolument de refaire une nouvelle prothèse** :

- Prothèse amovible comprenant des éléments métalliques ou des dents en céramique.
- Prothèse amovible ne rétablissant pas une dimension verticale correcte.
- Prothèse amovible dont le montage des dents ne satisfait pas à une esthétique et/ou à une fonction correctes.
- Prothèse amovible mal adaptée.

3.4.1. Prothèse amovible complète adaptée

Si le patient est porteur d'une prothèse amovible complète adaptée, on peut la conserver. Elle doit être validée esthétiquement par le patient, et par le praticien. Le praticien doit également la valider sur le plan fonctionnel.

Si tous les **critères esthétiques et fonctionnels** sont validés, on peut demander au laboratoire de prothèses de transformer cette prothèse en guide prothétique, en lui demandant des dents ajustées.

3.4.2. Prothèse amovible complète non adaptée

Dans le cas où le patient ne porte pas de prothèse, ou une prothèse non adaptée, il faut en réaliser une nouvelle. Il faut donc **reprendre toutes les étapes classiques de la prothèse amovible complète** :

- Empreintes primaires.
- Empreintes secondaires.
- Relations intermaxillaires, à la bonne Dimension Verticale d'Occlusion.
- Essayages esthétiques et fonctionnels. Il faut **valider** ce montage : de la part du patient et du praticien. C'est en effet cette maquette qui sert directement pour la prothèse implanto-portée transitoire.
- Insertion prothétique.
- Doléances.

Remarque : les étapes de mise en bouche de la prothèse et de doléances ne sont réalisées que dans le cas où le patient doit porter cette prothèse à moyen terme. (Notamment s'il est nécessaire de réaliser l'édentation avant de poser les implants)

3.4.3. Patient denté

Il s'agit certainement du cas le plus délicat à traiter. En effet, les dents résiduelles de ce patient sont condamnées à court terme. Mais le praticien doit décider si les avulsions ont lieu avant la chirurgie implantaire ou pendant la chirurgie implantaire.

- **Avulsions réalisées avant la chirurgie implantaire** : cela est nécessaire dans les cas où l'examen pré-implantaire a mis en évidence des foyers infectieux généralisés qui nécessitent l'assainissement du terrain avant la chirurgie implantaire. Une fois les avulsions réalisées, on reprend les étapes de construction d'une prothèse amovible classique afin de valider notre montage esthétique et fonctionnel. C'est dans ces cas-là qu'il faut réaliser une prothèse amovible complète transitoire.

- **Avulsions réalisées durant la chirurgie implantaire** : le projet prothétique va être dans ce cas plus délicat à visualiser, mais c'est le plus « confortable » pour le patient qui n'aura pas à subir deux interventions chirurgicales. Il faut alors réaliser des moulages d'étude, les monter sur articulateur, et réaliser un montage directeur et un wax up des dents restantes. La difficulté réside dans la difficulté à faire valider un montage alors que le patient a encore des dents en bouche qui ne seront certainement pas dans la même position lors de la réalisation prothétique.

3.5. Le guide radiologique (Szmuckler-Moncler, 2011, [80])

Le guide radiologique est indispensable pour procéder à la pose guidée des implants. Pour répondre aux attentes dont il est porteur, il doit suivre un cahier des charges bien spécifique. Il a pour objectif de visualiser l'emplacement souhaitable des implants.

3.5.1. Pourquoi utiliser un guide radiologique

L'utilisation d'un guide d'imagerie répond à quatre justifications essentielles :

- **Anatomique** : la mise en évidence d'obstacles anatomiques par rapport à des repères prothétiques permet l'instauration de marges chirurgicales suffisantes.
- **Prothétique** : la pose de l'implant ne doit pas interdire la réalisation d'une prothèse dont la conception convient au praticien.
- **Biomécanique** : la répartition régulière des implants sur l'arcade en accord avec le plus grand polygone de sustentation possible garantit le pronostic à long terme de nos reconstructions.
- **Esthétique** : la prothèse doit se substituer en tout point aux dents manquantes et à l'éventuelle perte de substance associée.

3.5.2. Propriétés générales d'un guide radiologique

3.5.2.1. Matériau suffisamment opaque

Pour obtenir une radio opacité satisfaisante, les éléments à visualiser doivent être chargés en une matière dense lui conférant une certaine résistance aux radiations.

Le **sulfate de baryum** remplit cet office quand il est présent à une concentration de 20 à 30%. Cette concentration donne un contraste suffisant sans occasionner de signal parasite intense interférant avec les tissus adjacents. En revanche, il ne se distingue pas des matériaux métalliques de reconstruction prothétique tels que couronnes, tenons radiculaires, ou crochets de rétention prothétique.

3.5.2.2. Ne pas émettre de signaux parasites (bruits)

La radiographie doit permettre de visualiser les limites du projet prothétique ainsi que les sites à implanter.

Souvent, le contenu métallique des éléments prothétiques adjacents au secteur à restaurer émet des radiations parasites. Ces dernières interfèrent sur la visibilité du projet prothétique en cours. Il faut alors « nettoyer par informatique » l'image obtenue en retirant le signal parasite, opération qui peut être chronophage. C'est pourquoi tout élément métallique participant à la rétention du guide radiologique devra être maintenu autant que possible à distance du secteur à restaurer.

3.5.2.3. Déterminer l'enveloppe de la restauration prothétique

La fonction du guide radiologique est de permettre de pré-visualiser la prothèse en cours d'élaboration dans son contexte osseux et muqueux. L'objectif est de **confronter le projet prothétique avec la réalité des bases osseuses présentes.**

Dans l'idéal, les deux coïncident et un compromis n'est pas nécessaire.

Cependant, plus fréquemment qu'il n'est désiré, un compromis est à trouver entre l'axe implantaire idéal et celui autorisé par les bases osseuses disponibles. L'accès aux contours de la prothèse permet de mieux envisager les limites du compromis possible.

3.5.2.4. Guide radiologique informant sur l'émergence de l'axe des implants

Cette information sur l'axe des implants est obtenue lorsqu'un puits de forage d'environ 2 mm de diamètre est réalisé au niveau de chaque couronne du guide radiologique, là où le praticien qui réalise la prothèse souhaiterait idéalement situer l'axe d'émergence de l'implant.

Le forage crée un cylindre dénué de matériel radio-opaque; il induit la présence d'un cylindre radioclaire au cœur des couronnes sur les coupes obliques de la radiographie. Ce dernier signale l'axe des implants au milieu de la masse de l'élément prothétique radio-opaque. Le centre de ce cylindre radioclaire est aisément identifié sur les coupes obliques successives. Il est très utile car c'est sur ce plan-là que l'implant sera simulé.

3.5.2.5. Guide radiologique stable et rétentif

Cette exigence de **stabilité du guide radiologique** est encore plus importante pour l'édenté total car la prothèse doit être maintenue en parfaite occlusion. Un mordu intermaxillaire garantira le bon positionnement du guide radiologique.

Pour diminuer le signal parasite en cas de restaurations métalliques présentes dans la bouche du patient, il lui est demandé d'effectuer la radiographie en position de bouche entrouverte. En contrepartie, la mise en place correcte du guide radiologique doit être assurée.

Cela peut être obtenu par une adaptation étroite contre les dents restantes.

L'usage d'un simple mordu sur rouleaux salivaires est proposé par certains mais le risque de basculement ne peut être totalement exclu.

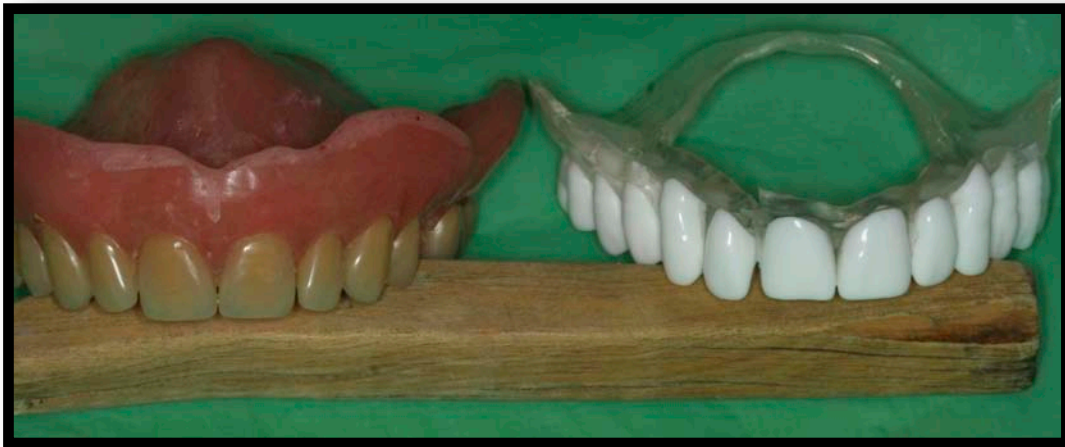

Fig 20. Prothèse d'usage, et guide radiologique

3.5.3. Réalisation d'un guide radiologique

Dans le cas de la réalisation d'un guide radiologique en présence d'un édentement total, il est nécessaire au maxillaire de construire le palais ainsi que les dents en un matériau radio-opaque afin de délimiter avec précision l'appui du guide sur les muqueuses.

Il en va de même à la mandibule où l'ensemble du guide radiologique doit être radio-opaque. Pour garantir le bon positionnement de la prothèse lors de la prise de la radiographie, il est indispensable de réaliser un mordue avec un matériau rigide lors de la validation de l'occlusion du guide radiologique.

On demandera au prothésiste de réaliser un **duplicata du guide prothétique** en y incluant des dents radio-opaques. C'est la société Ivoclar-Vivadent qui a mis sur le marché des nouvelles dents radio-opaques facilitant la réalisation du guide radiologique. Leurs formes correspondent à celles des dents SR Vivodent PE/SR Orthotyp PE et SR Vivodent / SR Orthotyp. Un « modifieur » monomère/polymère radio-opaque permet de modifier la position des dents SR Vivo TAC et SR Ortho TAC (Fig 13.). Le collet des dents est ainsi prolongé jusqu'à l'obtention d'un contact muqueux et ainsi, de déterminer de manière fiable la position des dents par rapport à la crête alvéolaire et aux tissus mous. Les dents adhèrent parfaitement aux résines thermopolymérisables et aux résines auto-polymérisables. La radio-opacité importante et constante constitue un avantage certain comparé à une application manuelle de sulfate de baryum. (Ivoclar Vivadent, 2011, [45])

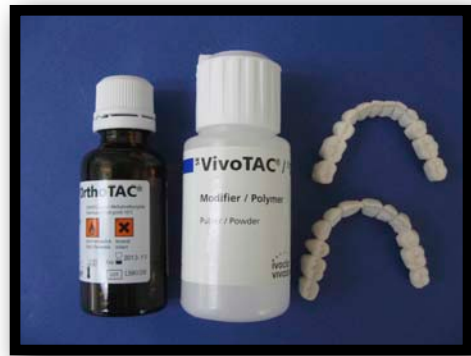
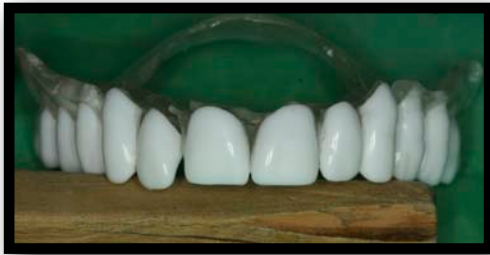
Fig 21. Guide radiologique, dents Ortho Tac.

Fig 22. Matériel pour réaliser le guide radiologique avec des dents Ortho TAC.

La **préparation d'un guide radiologique radio-opaque** en conformité avec le cahier des charges facilite énormément l'étape ultérieure de la simulation implantaire en termes de temps et de précision. Une certaine courbe d'apprentissage est nécessaire avant de déterminer avec sûreté le guide le plus adapté à chaque cas.

L'ensemble des informations radiographiques va ainsi permettre au praticien :

- De **fournir au patient un diagnostic de sa situation**, de l'informer des différentes options de traitement envisageables et de réaliser une planification de traitement la plus fidèle possible, garante de l'obtention d'un consentement éclairé.
- De **s'approprier ultérieurement la complète maîtrise du traitement** grâce à la matérialisation préalable des étapes clés au travers d'une prothèse d'usage portée par le patient :
 - Détermination du concept occluso-prothétique et du résultat esthétique et fonctionnel escompté.
 - Anticipation du design prothétique en accord avec les positions implantaire choisies.
 - Choix de la séquence chirurgicale.

Ces deux points sont les préalables à la satisfaction du patient et de son praticien sur le long terme.

3.6. Classifications ITI

Les grilles de décision SAC publiées par l'ITI concernant la prothèse fixée au maxillaire ou à la mandibule édentée sont représentées dans les **tableaux 5, et 6.**

Maxillaire édenté. Prothèse fixée	Note	Simple	Avancé	Complexe
Distance entre arcades	Désigne la distance entre la marge de restauration de l'implant proposé et l'occlusion opposée		Moyenne	Espace restreint pour une restauration adéquate
Accessibilité			Bonne	Restreinte
Protocole de mise en charge	Les preuves scientifiques sont encore insuffisantes pour les procédures de pose et mise en charge immédiate		Conventionnelle ou précoce	Immédiate
Risque esthétique			Faible	Modéré
Restaurations provisoires pendant la cicatrisation			Amovibles	Fixe
Parafonction occlusale	Le risque de complications affecte la prothèse et non la survie des implants		Absente	Présente
Schéma/ Problèmes d'occlusion			Guidage antérieur	Pas de guidage antérieur

Tableau 5. Grilles de décision SAC concernant la prothèse fixée au maxillaire.

Mandibule édentée. Prothèse fixée	Notes	Simple	Avancé	Complexe
Distance entre arcades	Désigne la distance entre la marge de restauration de l'implant proposé et l'occlusion opposée		Moyenne	Excessive (problèmes de bras de levier mécanique) ou insuffisante (espace disponible pour les composants)
Protocole de mise en charge	Les preuves scientifiques sont encore insuffisantes pour les procédures de pose et mise en charge immédiate		Conventionnelle ou précoce	Immédiate
Risque esthétique			Faible	Modéré à élevé
Restaurations provisoires pendant la cicatrisation			Amovibles	Fixe
Parafonction occlusale	Le risque de complication affecte la prothèse et non la survie des implants		Absente	Présente
Schéma/ Problèmes d'occlusion			Guidage antérieur	Pas de guidage antérieur

Tableau 6. Grilles de décision SAC concernant la prothèse fixée à la mandibule.

La classification ITI SAC donne des **indications claires pour la planification du traitement, la mise en place des implants et la conception de la prothèse**. Sur cette base, le niveau de difficulté du traitement prothétique (provisoire et prothèse finale) associé aux différents protocoles de mise en charge immédiate. Il est répertorié dans le tableau 7.

	Amovible				Fixe			
	Maxillaire		Mandibule		Maxillaire		Mandibule	
	4 implants	≥ 6 implants	2 implants	≥ 4 implants	< 6 implants	≥ 6 implants	< 6 implants	≥ 6 implants
Mise en charge conventionnelle	Avancé	Avancé	Simple	Avancé	Avancé	Complexe	Avancé	Avancé
Mise en charge précoce	Complexe	Complexe	Simple	Avancé	Avancé	Complexe	Avancé	Complexe
Mise en charge immédiate	Déconseillé		Avancé	Complexe	Complexe	Complexe	Complexe	Complexe

Tableau 7. Niveaux de difficulté du traitement prothétique (provisoire et prothèse finale) associé aux différents protocoles de mise en charge immédiate.

4. Décision thérapeutique

4.1. Analyse du dentascan®

Différents outils radiographiques s'offrent au praticien pour établir un diagnostic pré-opératoire précis avant la mise en place d'implants et notamment, pour apprécier l'anatomie et l'architecture osseuses au niveau implantaire.

Comment faire le bon choix de la technique radiographique en implantologie ? Il doit s'effectuer selon le type et le nombre d'implants, de la localisation et de l'aspect du site à implanter. Mais bon nombre de situations cliniques montrent que l'analyse de la section transversale du site implantaire est vivement recommandée. C'est pourquoi le **scanner** dentaire, réalisé selon la technique du Dentascan®, est un cliché très souvent prescrit dans le cadre du bilan pré-implantaire. La facilité de mise en œuvre de la technique, les images tridimensionnelles en taille réelle et leur interprétation aisée justifient son indication. (Le Ray, 2009, [51])

Après mise au point des procédés adéquats pour obtenir des coupes transversales avec des appareils tomographiques conventionnels, l'introduction de la **tomodensitométrie** s'est finalement imposée. Elle a permis de réaliser des reconstructions frontales (de type panoramique) et sagittales obliques en y incluant des échelles de mesure. Ce procédé est appelé Dentascan®. Il permet une analyse millimétrique des coupes coronales obliques maxillaires ou mandibulaires dans la troisième dimension.

Le scout-view est une coupe parallèle au plan d'occlusion qui détermine la région d'intérêt. Ce cliché de positionnement est particulièrement important : il permet de programmer correctement les coupes initiales d'acquisition axiales. Cela est conditionné par la bonne position du patient et la focalisation du champ. Les coupes axiales, parallèles au rebord alvéolaire, sont réalisées tous les 0,5 à 1 mm et englobent tout l'ensemble du maxillaire ou de la mandibule. La série d'acquisition est transférée sur une console secondaire possédant le logiciel Dentascan® qui effectue des reconstructions automatiques coronales transverses, perpendiculaires à la courbure des os

maxillaires, et des reconstructions curvilignes panoramiques, parallèles à la courbure des os maxillaires.

Au-delà de la prévision de la pose implantaire, la tomographie volumique permet également l'étude des rapports des structures anatomiques environnantes telles que sinus maxillaires, fosses nasales, foramina grands palatins et incisifs, canaux mandibulaires, ou foramina mentonniers.

Les reconstructions obtenues avec le logiciel Siplant permettent de réaliser une étude pré-implantaire en grandeur réelle du maxillaire édenté. Les coupes répondant aux émergences portées par le guide d'imagerie sont sélectionnées.

Une simulation implantaire est réalisée de façon aisée par la superposition d'un calque matérialisant le contour implantaire sur l'incidence coronale correspondant à la coupe sélectionnée mais également aux coupes adjacentes. Cela permet ainsi une étude bidimensionnelle fiable tandis que l'axe d'implantation est identique à l'axe de reconstruction. (**Fig 23.**)



Fig 23. Planification implantaire.

4.2. Choix du concept prothétique

Lorsque tous les résultats des examens sont collectés, le clinicien peut formuler le diagnostic et proposer un plan de traitement.

Dans le cas d'un édentement total, avec une résorption modérée à sévère, le concept du All-on-4 décrit par Paolo Malò trouve d'excellentes indications.

4.2.1. Principe du All-on-4 d'après Malò

Comme son nom l'indique, ce concept est fondé sur le **chiffre « 4 »**, qui correspond au nombre d'implants optimal pour l'ancrage d'une prothèse complète chez l'édenté total.

- **Quatre implants** seulement pour une réhabilitation totale au maxillaire ou à la mandibule :
 - Deux implants antérieurs.
 - Deux implants postérieurs angulés à 45°.
- Guide chirurgical fixé dans l'os.
- Possibilité de réaliser des **extensions distales** (pour la prothèse d'usage).
- **Mise en fonction immédiate.**

4.2.2. Avantages de la technique du All-on-4 (Malò *et al.*, 2007, [59])

- Greffe osseuse non nécessaire.
- Taux de succès très important. (Mandibule : 98,75 %, Maxillaire : 98,42 %)
- Ancrage au niveau osseux antérieur, à la mandibule comme au maxillaire.
- Mise en fonction immédiate. (Entre 30 minutes et 3 heures)

4.2.3. Indications de cette technique

Pour P. Malò, la technique du All-on-4 peut convenir à tout maxillaire ou mandibule édenté avec une largeur d'au moins 5 mm et une hauteur d'au moins 10 mm de canine à canine.

4.2.3.1. Mandibule

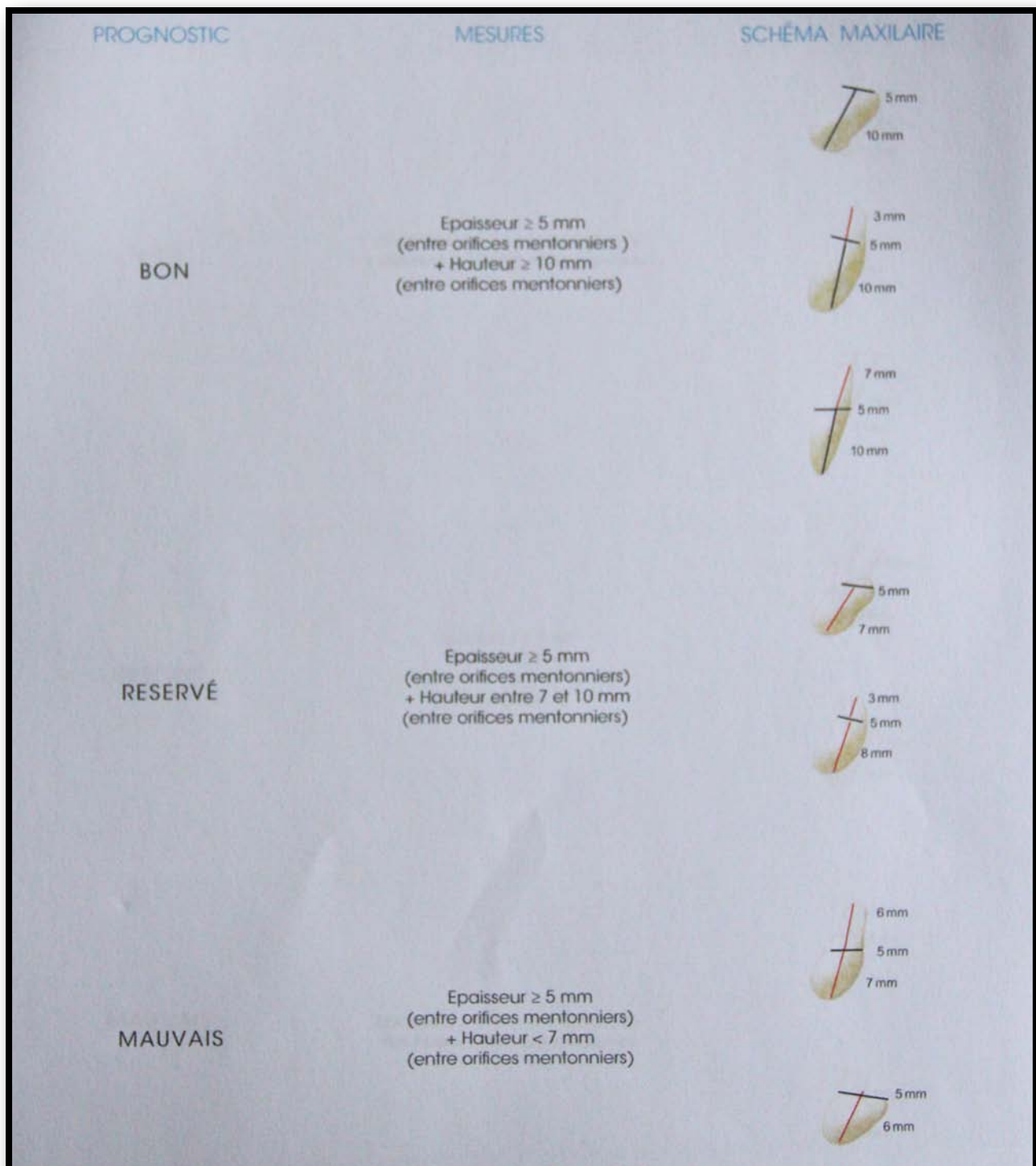


Fig 24. Indications du protocole All-on-4 à la mandibule.

4.2.3.2. Maxillaire

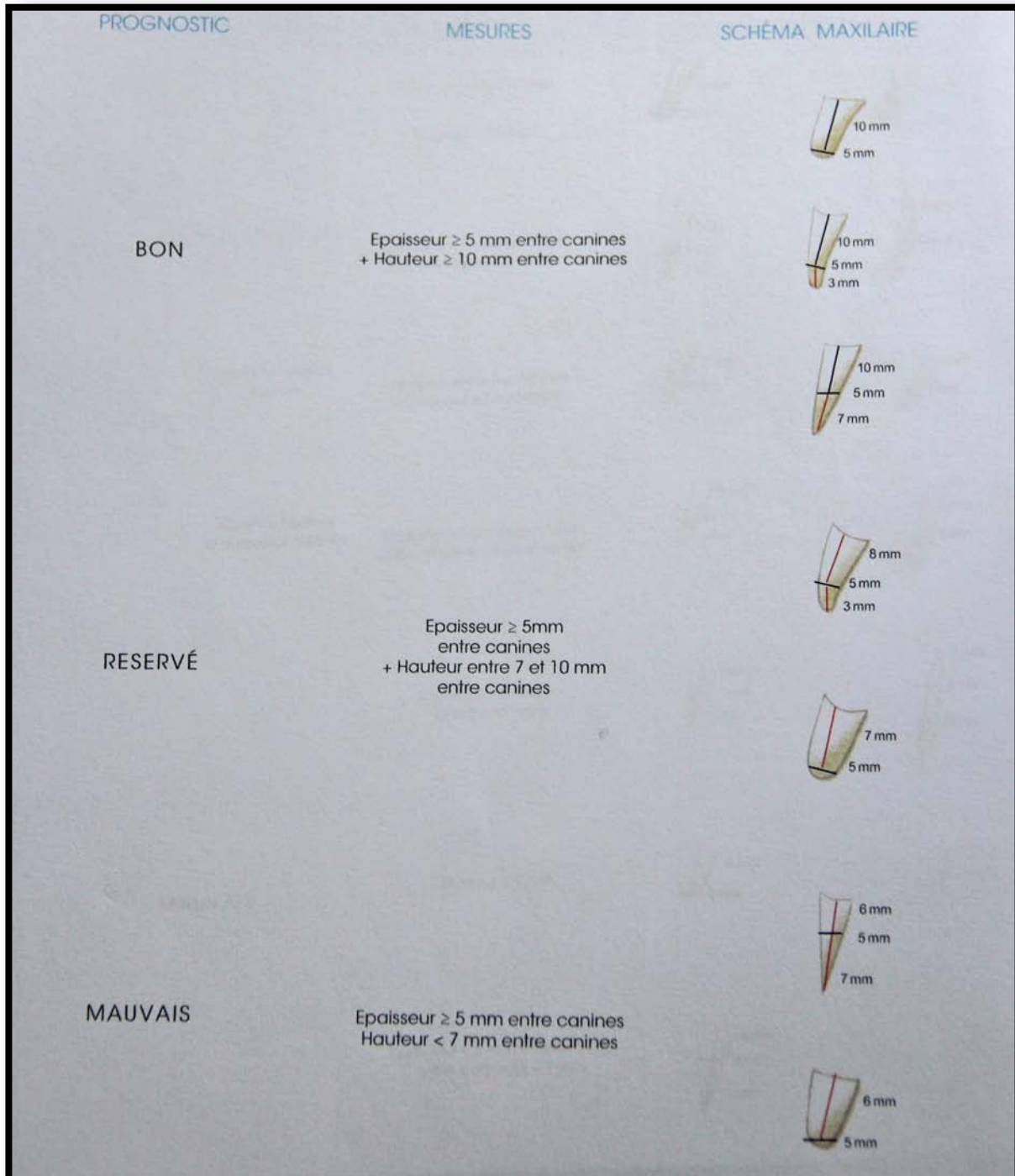


Fig 25. Indications du protocole All-on-4 au maxillaire.

4.2.4. Justification du concept

La **répartition des implants** joue un rôle important dans la distribution des charges occlusales.

En déplaçant le col des implants vers l'arrière, le gain de support devient plus favorable. De plus, la base de sustentation de la prothèse va s'élargir.

Le fait d'**incliner les implants** de cette façon permet d'améliorer l'ancrage des implants et leur stabilité primaire. Les implants sont plus longs et longent, à la mandibule, un support plus cortical en avant des boucles des foramina mentonniers et au maxillaire la partie antérieure des sinus.

4.2.5. Alternative au traitement par All-on-4

Il est essentiel que le patient connaisse les alternatives qui existent au plan de traitement idéal que le praticien lui propose.

Les alternatives qui existent au bridge transvissé résident dans la prothèse amovible : une prothèse amovible complète classique ou supra-implantaire.

5. Consentement éclairé du patient

Lorsque le praticien expose le plan de traitement à son patient, il est important d'**expliquer clairement les tenants et aboutissants** de celui-ci. On peut s'aider pour cela de différents supports : vidéos, photos, ...

Dans le cadre d'une mise en charge immédiate, le patient doit être averti que le chirurgien peut constater, au cours de l'intervention, que la stabilité primaire des implants n'est pas suffisante et qu'il est nécessaire de renoncer à cette mise en charge.

La **chronologie des séquences** doit être claire pour le patient, qui doit montrer qu'il a compris les objectifs de son traitement. Le praticien doit avoir acquis la confiance de son patient dans la mesure où il sera convaincu de la réelle efficacité du traitement proposé.

Avant de commencer une étape clinique, il doit être assuré que le patient suivra scrupuleusement les **consignes d'hygiène** et se présentera aux **visites de contrôle** au cabinet dentaire, car cela sera essentiel pour garantir une maintenance adéquate.

Points clés du consentement éclairé
Présentation du traitement prothétique envisagé informant sur ses avantages et ses inconvénients. Explication au patient du pronostic de la réhabilitation.
Information sur les traitements alternatifs existants.
Proposition d'un calendrier de traitement le plus précis possible incluant les différentes phases chirurgicales et prothétiques.
Devis clair informant sur le coût des différentes phases chirurgicales et prothétiques renseignant sur les possibilités de prise en charge par la Sécurité Sociale et la mutuelle du patient.
Information sur les conséquences d'un éventuel échec chirurgical en terme de risque, retard encouru et surcoût envisagé.

Tableau 8. Consentement éclairé du patient.

Lorsque le patient a accepté le plan de traitement, et lorsque les objectifs, les étapes, le pronostic, la durée et le coût du traitement sont clairs, le clinicien peut demander un accord écrit concernant le plan de traitement proposé et obtenir ainsi le consentement éclairé du patient. (Bien que la signature du patient n'ait pas de véritable valeur médico-légale)

Après la signature du devis par le patient, le praticien doit légalement attendre un délai de rétractation minimum de 7 jours avant de commencer les travaux.

6. Programmation des rendez-vous : récapitulatif

Dès le premier contact avec le cabinet dentaire, le patient doit ressentir des marques de sympathie et d'attention à son égard de la part de l'équipe soignante afin d'assurer sa tranquillité et de développer sa confiance. (Fradéani, 2006, [40]).

Une première étape très importante consiste à avoir un **entretien confidentiel** avec le patient, afin de lui faire sentir qu'il lui est possible d'exprimer son problème au cours d'une conversation amicale, dans une ambiance détendue. Cette conversation informelle doit se tenir avant que le patient ne soit assis sur le fauteuil afin qu'il ne se crée pas de relation dominant/dominé lors de l'anamnèse. Celle-ci permet également de se faire une première impression sur le patient en analysant son comportement et ses réponses à nos questions.

6.1. Premier rendez-vous : évaluation

- **Entretien avec le patient** : ses attentes, ses besoins, sa motivation.
- **Photographies intra-et extra-orales** (dont photographies mettant en évidence la ligne du sourire et le soutien des lèvres et des joues).
- **Empreintes primaires**, maxillaire et mandibulaire.
- **Examen clinique** :
 - Évaluation de la ligne du sourire.
 - Évaluation du support labial.
 - Évaluation de la dimension verticale.
- **Examens complémentaires** : radiologiques
 - Radiographie panoramique.
 - Tomographie volumique.

6.2. Deuxième rendez-vous : enregistrement

- Enregistrement de la **ligne du sourire**, de la ligne du milieu et de la ligne des canines.
- Enregistrement du **support labial**.
- Enregistrement des **rappports inter-maxillaires** en relation centrée.
- Enregistrement de la **dimension verticale d'occlusion**.
- Choix de la **forme et de la couleur** des futures dents.

6.3. Troisième rendez-vous : préparation

- **Essayage** de la maquette en cire.
- Demander au laboratoire de prothèse :
 - La prothèse modifiée pour la chirurgie
 - Deux piliers Multi-Unit antérieurs (en titanium)
 - Un porte-empreinte individuel perforé en vue de l'empreinte pick-up (deux fenêtres antérieures)

6.4. Quatrième rendez-vous : chirurgie et prothèse

- Pose des implants.
- Partie prothétique.

6.5. Cinquième rendez-vous, et les suivants : contrôles et maintenance

Phase chirurgicale

1. La phase pré-opératoire
2. La chirurgie, pas à pas
3. La phase post-opératoire

Il est important de garder à l'esprit que l'objectif final du traitement implantaire ainsi que la demande initiale du patient concerne un résultat prothétique esthétique et fonctionnel. La simple ostéointégration des implants ne suffit pas si le positionnement de ces derniers est incompatible avec la réhabilitation prothétique indiquée.

Une réhabilitation par prothèse fixée a des exigences importantes en terme de positionnement implantaire dans les trois plans de l'espace. Les contraintes de ce type de restauration sont proches de celles rencontrées dans les réhabilitations unitaires ou partielles intéressant des secteurs esthétiques.

La chirurgie doit toujours rester « prothético-consciente ».

1. La phase pré-opératoire

1.1. Spécificités de l'intervention chirurgicale sur une mandibule édentée

90 % des interventions sur mandibule complètement édentée concernent la région symphysaire. Délimitée par les deux foramina mentonniers, cette zone est réputée sans « piège » au niveau chirurgical.

Pourtant, force est de constater, comme en attestent les nombreux échecs chirurgicaux et prothétiques trop fréquemment rencontrés dans cette région, que la pose d'implant selon un concept prothétique déterminé n'est pas chose aisée et que le transfert des données de la simulation pré-implantaire chez un édenté total maxillaire peut se révéler plus complexe qu'il n'y paraît.

Quels sont les risques anatomiques ?

Renouard et Tulasne ont classifié le risque anatomique en chirurgie implantaire en quatre types :

- **Type 1** : risque de léser une structure anatomique rendant l'intervention plus compliquée, mais sans conséquence. Au niveau de la région symphysaire, le risque de type I concerne principalement la lésion au forage du pédicule incisif. Sans conséquence clinique, cette effraction risque simplement de générer une hémorragie facilement jugulée par la pose de l'implant.

- **Type 2** : risque de non-ostéointégration, lié à la présence d'une structure anatomique lacunaire. Au niveau symphysaire, le seul obstacle lacunaire est la fosse sublinguale qui peut être envahie en cas de recherche mal conduite d'un appui bi-cortical.

- **Type 3** : risque de créer une situation d'inconfort temporaire ou définitive. Dans le cas de la région symphysaire, le risque de type 3 représente la lésion des foramina mentonniers et en avant d'eux, la lésion des pédicules mentonniers au niveau de la boucle intra-osseuse qu'ils décrivent en haut et en arrière après leur séparation du pédicule alvéolaire inférieur.
 - Au niveau préopératoire, l'étude radiographique préliminaire prend toute son importance puisqu'elle permet la localisation des foramina mentonniers et l'instigation dès l'étude pré-implantaire de marges chirurgicales suffisantes : 2 mm radiographiques représentent la marge nécessaire à observer lors d'un forage à proximité du foramen mentonnier.
 - Au niveau per-opératoire, la dissection des foramina mentonniers peut être un complément de l'étude pré-implantaire.

- **Type 4** : risque de créer un traumatisme disproportionné avec la mise en place d'un implant. On retrouve essentiellement deux types de risque IV :
 - La lésion de l'artère sublinguale dont une des branches peut être atteinte lors de la recherche d'un appui bi-cortical lingual. Cette situation est une urgence médicale imposant l'hospitalisation du patient, la dissection du plancher à la recherche de l'artériole et sa ligature.

- La fracture qui peut survenir sur une mandibule fortement résorbée. Il est important de tenir compte dans l'évaluation préopératoire de l'éventuelle fragilisation de l'os par les puits de forage.

1.2. Préparation pour la chirurgie : protocole Malò

- Présenter une **hygiène buccale** irréprochable.
- Porter des vêtements confortables.
- Prendre un repas consistant.
- Prévoir de la **glace** pour le retour post-opératoire.

1.3. Transformation du guide radiologique en guide chirurgical

Un autre duplicata de la prothèse peut être réalisée en résine transparente que l'on transforme en guide chirurgical.

Dans tous les cas :

- L' **intrados du guide doit être réduit** par meulage en regard de la zone d'intervention. (Sa mise en place ne doit pas être gênée par le soulèvement du lambeau)
- Les **dents en regard des puits de forage doivent être réduites en hauteur** afin de ne pas entraver l'action des forêts chirurgicaux. (Postaire *et al.*, 2006, [69])

De plus, la **difficulté de positionnement du guide** sans qu'il n'interfère avec le lambeau oblige à attirer l'attention sur plusieurs points :

- Seul un guide chirurgical dérivant d'une prothèse exploitant au maximum les possibilités de sustentation du patient peut être stable en bouche au moment de la chirurgie, une fois éliminées les différentes zones interférant avec le tracé du lambeau.
- La possibilité de placer le guide en occlusion est essentielle puisqu'elle garantit un positionnement correct et aisé de celui-ci.

2. La chirurgie, step by step

2.1. Marquage de la Dimension Verticale d'Occlusion

Cette étape est très importante et il faut veiller à ce que le marquage puisse tenir tout le long de la journée, jusqu'à la remise de la prothèse.

On réalisera une marque sur le menton et une sur le bout du nez.

Placer le patient en Relation Centrée et mesurer la DVO.

2.2. Avulsions des dents résiduelles et régularisation /réduction de la crête osseuse

Dans le cas où le patient présente encore des dents à extraire, c'est après la levée du lambeau que l'on réalisera les avulsions. Celles-ci devront être le moins traumatique possible. Dans ce cas d'alvéoles post-extractionnelles, il faut réaliser une éviction soigneuse du tissu de granulation. Les alvéoles sont ensuite désinfectées afin de limiter les risques d'infection.

Comme on l'a vu dans le premier chapitre, il faudra envisager une réduction osseuse en fonction de la hauteur de la ligne du sourire et du soutien labial. C'est donc une **étape primordiale**. Les **irrégularités** du profil de la crête alvéolaire doivent être supprimées avec une pince gouge ou tout autre instrument adéquat (fraise boule par exemple).

2.3. Pose du guide chirurgical All-on-Four

Il est constitué d'une **lame métallique souple** sur laquelle est fixée une tige de positionnement cylindrique de 2 mm de diamètre et de 5 mm de longueur. Sur la lame sont matérialisés par des traits verticaux des rectangles dont la diagonale forme un angle de 30° avec l'axe horizontal de la lame. Ce guide est utilisé lors de la chirurgie pour la pose des deux implants distaux. (**Fig 26 et 27.**)

- Commencer par vérifier la ligne médiane.
- Forer sur 10, 13 ou 15 mm avec un forêt hélicoïdal Twist Drill de diamètre 2 mm.
- Placer le guide All-on-4 dans l'ostéotomie de la ligne médiane, la partie inférieure du guide est insérée dans le puits ainsi réalisé, puis le guide proprement dit (la bande de titane) est plié de façon à ce qu'il épouse bien la courbure de la ligne de crête alvéolaire. Ce dispositif permet de bien positionner l'implant dans l'axe de la prothèse, de l'insérer dans une position et selon une inclinaison garante d'un ancrage optimal de celui-ci et de la prothèse. Il faudra veiller à bien **vérifier le parallélisme avec la ligne bipupillaire.**

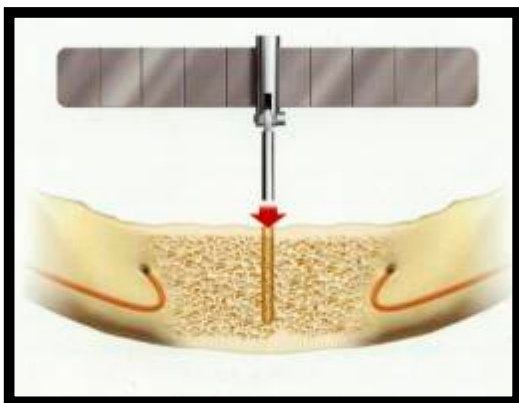


Fig 26 et 27. Pose du guide chirurgical All-on-4.

2.4. Mise en place des implants

L'insertion des implants s'effectue selon la procédure standard, mais on peut réaliser une sous-préparation des sites afin d'obtenir, juste avant la dernière phase d'assise des implants, un torque final plus élevé.

- Au maxillaire :

- **Sondage de la paroi antérieure du sinus**, selon la technique de Malò :
 - Forer une petite fenêtre osseuse dans la paroi latérale du maxillaire, dans la région où la paroi antérieure devrait être localisée.
 - Explorer la paroi avec une sonde, en agrandissant la fenêtre si nécessaire
 - Repérer la position de la paroi antérieure au marqueur chirurgical
- Si, lors de la planification implantaire, on est certain de la distance suffisante de la paroi antérieure du sinus par rapport à l'implant, il n'est **pas nécessaire** de réaliser le sondage de cette paroi.
- **Dans tous les cas** : pour les implants postérieurs, il faut laisser au moins 4 mm de la paroi sinusale, mais en plaçant les implants le plus distal possible.

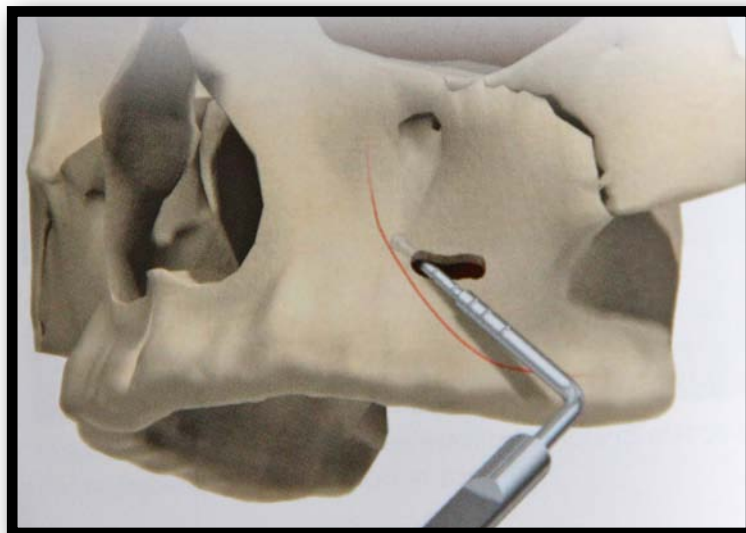


Fig 28. Une petite effraction dans la partie antérieure du sinus maxillaire permet la palpation de la topographie de la partie antérieure du sinus.

- **A la mandibule** : chercher les trous mentonniers permet de pouvoir les éviter.

- **Séquence de forage :**

- **Préparations des sites postérieures (Fig 29 et 30.) :**

- Commencer par perforer la corticale à l'aide d'une fraise boule.
- Forer jusqu'à la profondeur déterminée avec un forêt Twist de diamètre 2 mm, incliné au maximum à 45°.
- Vérifier l'angulation avec le guide.
- Continuer la séquence de forage en fonction du type d'implant choisi et en fonction de la densité osseuse.
- Mettre en place les deux implants postérieurs, avec une force de 35 N.

- **Préparation des sites antérieurs**

- Les deux implants antérieurs doivent être le plus écarté possible l'un de l'autre.
- L'idéal est la région des incisives latérales.
- Séquences de forage classiques suivies de la mise en place de l'implant, inséré avec une force de 35 N.

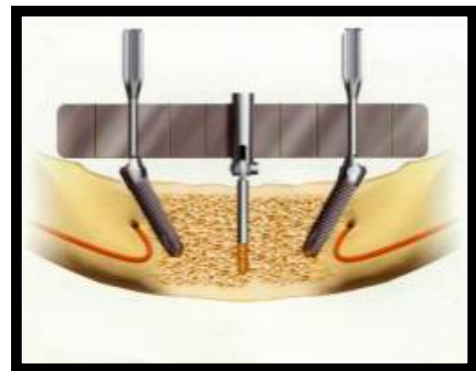
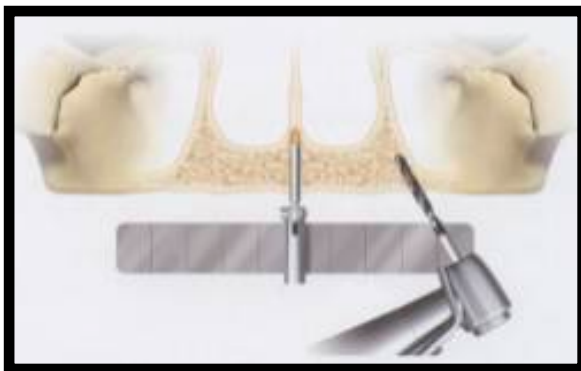
Fig 29. Forage des implants angulés au maxillaire.

Fig 30. Pose des implants angulés à la mandibule.

- **Dernière étape.** Après chaque implant posé, le chirurgien place un **trépan Bone Mill™** autour de chaque implant afin de préparer l'os avant de mettre le pilier Multi Unit correspondant. Ce trépan permet de retirer les débris osseux situés sur le site de l'implant. Il serre les vis des piliers Multi Unit à 35 N/cm à l'aide du tournevis mécanique Unigrip™ Screwdriver Machine et de la clé à torque manuelle de prothèse Manual Torque Wrench Prosthetic.

Remarque :

- Pour les piliers Multi-Unit, on peut choisir :
 - L'angulation du pilier : 0°, 17°, 30°.
 - La hauteur gingivale du pilier.
- Normalement, le col de l'implant doit être au niveau de l'os, et dans la mesure du possible, ce dernier doit posséder un ancrage bicortical.

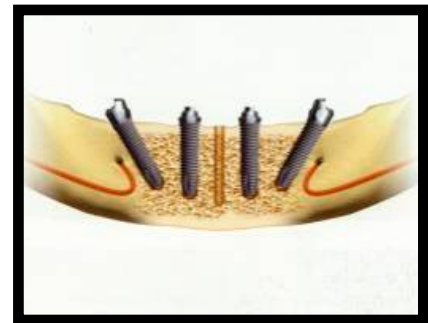


Fig 31 et 32. Vue frontale des 4 implants posés, au maxillaire, et à la mandibule.

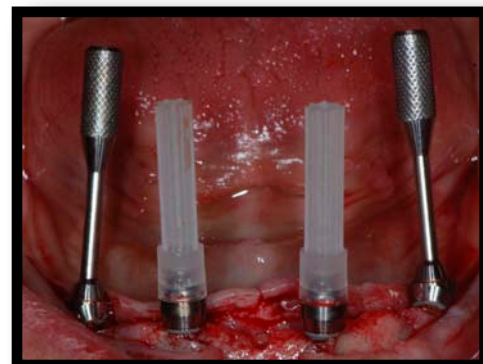
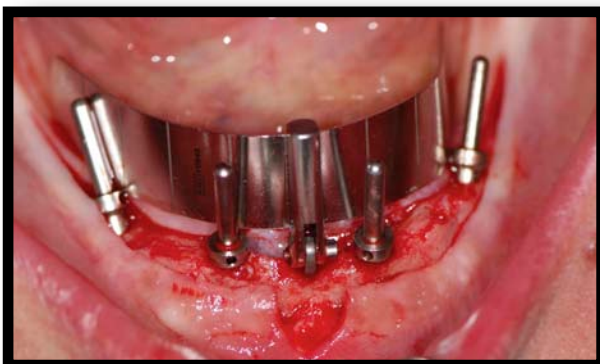


Fig 33 et 34. Vue finale des quatre implants posés.

2.5. Sutures

La suture sera réalisée par points simples, séparés les uns des autres d'environ 2 ou 3 mm.

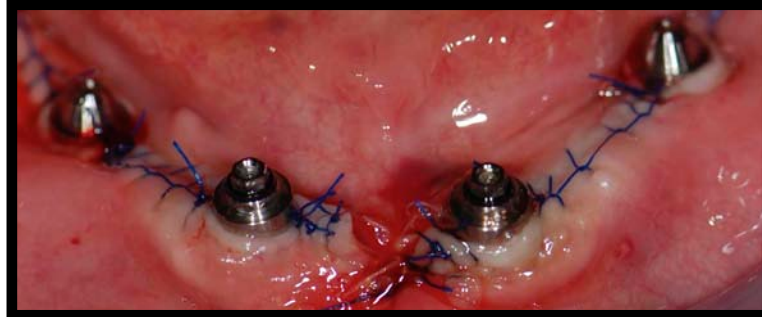


Fig 35. Sutures en place.

2.6. Contrôle radiographique

Si le cabinet dispose d'un appareil adéquat, on peut réaliser un **panoramique** immédiatement. Sinon, il sera réalisé ultérieurement.

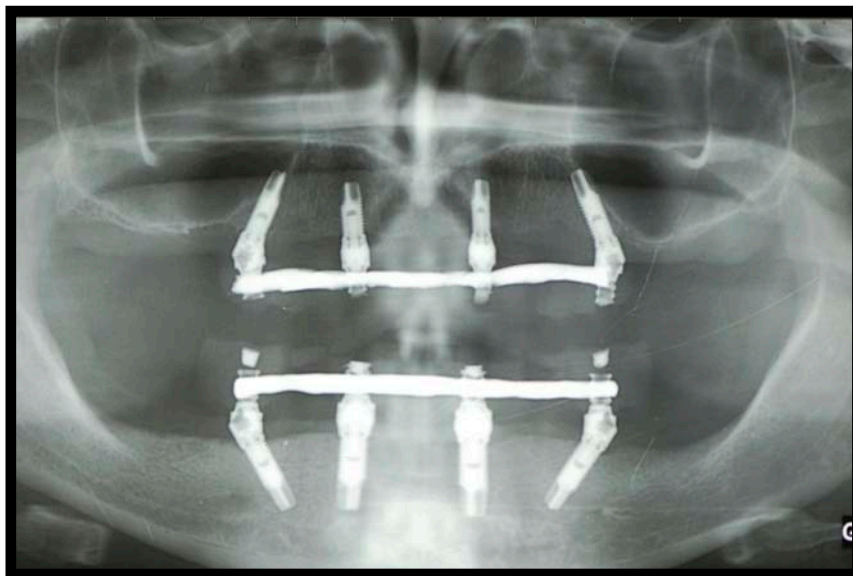


Fig 36. Contrôle radiographique.

3. La phase post-opératoire

3.1. Protocole Malò pour la phase post-opératoire

- Appliquer de la glace avec une pression douce sur la zone opérée durant les premières 48 heures.
- Avoir une alimentation froide et molle durant les premières 48 heures.
- Traitement médicamenteux, reporté dans le **tableau 9**.

	AINS	Amoxicilline 1gr + acide clavulanique 125 mgr	Prednisolone 5 mg	Ibuprofène 400 mg	Diazépam 10 mg	Oméprazole 20 mg
Jour de la chirurgie	1	1 toutes les 8 heures	3		1	1 le matin
J1	Si besoin	1 toutes les 8 heures	2			1 le matin
J2	Si besoin	1 toutes les 8 heures	2			1 le matin
J3	Si besoin	1 toutes les 8 heures	1			1 le matin
J4		1 toutes les 8 heures	1	1 toutes les 12 heures		1 le matin
J5		1 toutes les 8 heures		1 toutes les 12 heures		1 le matin
J6		1 toutes les 8 heures		1 toutes les 12 heures		1 le matin
J7		1 toutes les 8 heures		1 toutes les 12 heures		1 le matin

Tableau 9. Traitement médical proposé par P. Malò.

3.2. Contrôle de plaque en post-opératoire

Le patient doit commencer à avoir une hygiène bucco-dentaire irréprochable dès la pose des implants.

- Du **premier au dixième jour** :

- Brosser à l'aide d'une brosse à dents chirurgicale, ainsi qu'un gel d'acide hyaluronique à 0,2 %.
- Faire des bains de bouche contenant de l'acide hyaluronique.

- Du **dixième au soixantième jour** :

- Brosser à l'aide d'une brosse à dents chirurgicale, ainsi qu'un gel d'acide hyaluronique.
- Faire des bains de bouche contenant de l'acide hyaluronique.
- Ajouter les autres moyens de contrôle de plaque : brossettes interdentaires, hydropulseur, fil dentaire (si nécessaire).

- Du **soixantième au cent vingtième jour** :

- Brosser à l'aide d'une brosse à dent souple ou moyenne.
- Utiliser tous les moyens de contrôle de plaque nécessaire : brossettes interdentaires, hydropulseur, brosse à dents électrique.

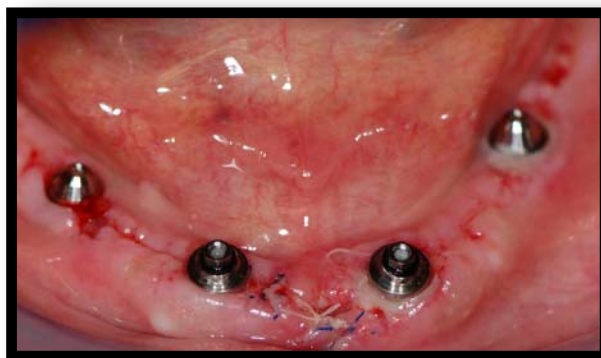

Fig 37. Vue clinique, J10.

Il est du rôle du praticien de prendre le temps pour expliquer au patient quels sont les moyens qu'il doit utiliser pour réaliser un contrôle de plaque rigoureux. C'est à lui également de vérifier lors de chaque rendez-vous de maintenance si le patient effectue correctement son contrôle de plaque.

Phase prothétique

1. Que mettre en fonction : prothèse transitoire ou prothèse d'usage ?
2. Liste du matériel à prévoir pour la partie prothétique
3. Prise d'empreinte
4. Traitement de l'empreinte
5. Mise en bouche de la prothèse transitoire
6. Prothèse d'usage

La prothèse correspondant à la technique chirurgicale du All-on-Four est une prothèse fixée dite sur pilotis. C'est la reconstruction prothétique dont le recul clinique est le plus important, et elle est particulièrement bien adaptée aux cas présentant un déficit tissulaire important. A la différence de Malò, Brånemark sélectionnait les cas avec une prothèse amovible complète maxillaire, posait 4 implants droits à la mandibule, et effectuait une mise en charge conventionnelle.

1. Que mettre en fonction : prothèse transitoire ou prothèse d'usage ?

La question se pose de savoir si l'on doit placer immédiatement après la pose des implants une prothèse transitoire ou une prothèse d'usage. Cette question fait l'objet d'un débat dans la littérature :

- Les partisans de la pose d'une **prothèse définitive** invoquent la meilleure stabilité à l'interface os/implant. Il est vrai qu'il est actuellement possible de délivrer de façon précoce une prothèse agissant comme une véritable contention et limitant les micromouvements à l'interface implantaire à des valeurs inférieures à celles admises pour permettre l'ostéointégration. (Szmuckler-Moncer, 1998, [82])
- Les partisans de la pose d'une **prothèse transitoire** arguent du fait que le seuil de tolérance aux micromouvements évolue avec le temps et la progression de l'ostéointégration. (Schnitman *et al.*, 1990, [74]) Il semble en effet que les défauts d'adaptation sont plus facilement tolérés quand la prothèse est posée de façon immédiate et que cette tolérance diminue avec la progression de l'ostéointégration. Il s'ensuit que l'utilisation d'une prothèse transitoire, tant qu'elle peut garantir une stabilité de cette interface dans le temps, est largement possible surtout si on fait preuve de précision dans la procédure d'élaboration.

On constate que la pose directe d'une prothèse définitive n'a pas fait la preuve de sa supériorité dans la littérature. Au contraire, dans la majorité des publications présentant un échantillon et un recul intéressant, les auteurs ont opté pour la **pose d'une prothèse transitoire**. En effet, elle va permettre d'évaluer les différents paramètres esthétiques et fonctionnels. Elle va également aider à obtenir une maturation optimale des tissus mous. De ce fait, la prothèse d'usage va donc s'intégrer dans un environnement muqueux stable, ce qui améliore grandement son pronostic à long terme.

2. Liste du matériel à prévoir pour la partie prothétique :

Deux techniques sont envisageables pour réaliser l'empreinte :

- **Utilisation d'un porte empreinte du commerce.**
- **Utilisation du guide chirurgical transformé en porte-empreinte occluso-adapté.**

2.1 Utilisation d'un porte-empreinte du commerce

- Porte-empreinte du commerce.
- Silicone putty soft : il s'agit de la bonne consistance pour éviter le passage du silicone fluide sous les fils de suture.
- Résine pattern.
- Fil de contention métallique.
- Transferts d'empreinte.
- Analogues d'implants.
- Capuchons de cicatrisation.

2.2. Utilisation du guide chirurgical transformé en porte-empreinte occluso-adapté

- Guide prothétique
- Silicone putty soft
- Gaines provisoires
- Analogues d'implants
- Capuchons de cicatrisation

3. Prise d'empreinte

3.1. Technique à ciel ouvert :

L'empreinte représente une étape clé en raison du caractère quasi rigide de l'interface os/implant qui impose une adaptation passive de la prothèse pour éviter toute contrainte, source de nombreuses complications.

3.1.1. Utilisation d'un porte-empreinte du commerce

- **Connecter** les transferts d'empreinte Multi unit.
- **Visser** les transferts en bouche et vérifier leur bonne adaptation à l'aide d'une radiographie : aucun hiatus ne doit être visible entre implants et transferts. (**Fig 39**)
- **Solidariser** les transferts d'empreinte entre eux à l'aide de fils de contention métallique d'orthodontie, et de la résine acrylique auto-polymérisable, de type Pattern ou Duralay. (**Fig 41**)

Remarque : en présence de nombreux transferts d'empreinte, leur solidarisation est indispensable pour diminuer tout risque de déplacement à la désinsertion de l'empreinte.

Le principe de base est d'apporter une petite quantité de résine à chaque fois et d'attendre sa prise avant d'en remettre au même endroit. Ainsi, la rétraction de polymérisation est réduite au maximum. Il faut refroidir la résine à l'aide d'un spray pendant la prise et attendre au moins 17 minutes avant de prendre l'empreinte. (Les 17 minutes correspondant au temps de rétractation définitive de la résine) (Martinez, 2008)

- **Perforer** le porte-empreinte en regard des transferts.
- **Repositionner** le porte-empreinte stabilisé en bouche et vérifier l'absence d'interférence avec les transferts d'empreinte. De plus, il est nécessaire de ménager un espace autour des transferts d'empreinte pour faciliter l'injection régulière de matériau et garantir une épaisseur suffisante de matériau. (**Fig 40.**)

- **Prendre l' empreinte** avec du silicone souple à l'aide d'un porte empreinte perforé : le silicone est appliqué en petite quantité autour des transferts, après quoi à lieu le remplissage complet du porte empreinte avec le même silicone. Utiliser un matériau d'empreinte plus fluide est déconseillé car il risque de s'infiltrer dans les sutures, ce qui pourrait déclencher une infection post-opératoire. (Fig 41.)
- **Eliminer** avant la prise **les excès** de matériau sur les têtes de vis des transferts.

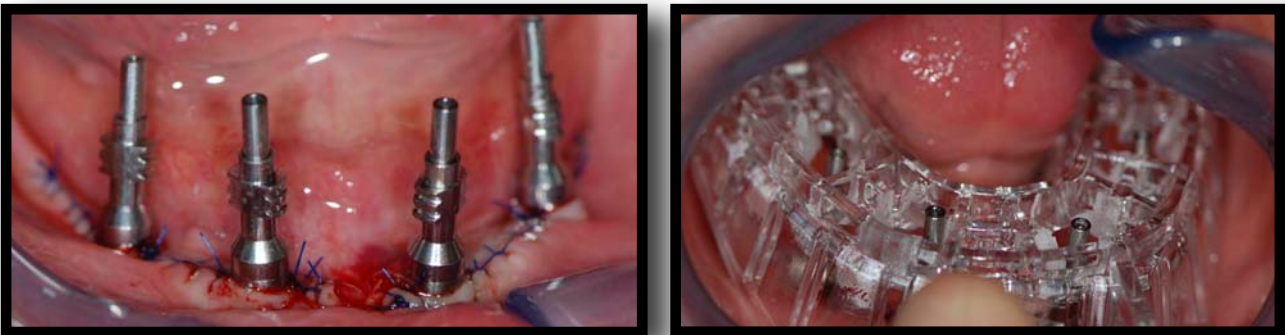


Fig 38. Mise en place des transferts d'empreinte.

Fig 39. Adaptation du porte-empreinte du commerce.

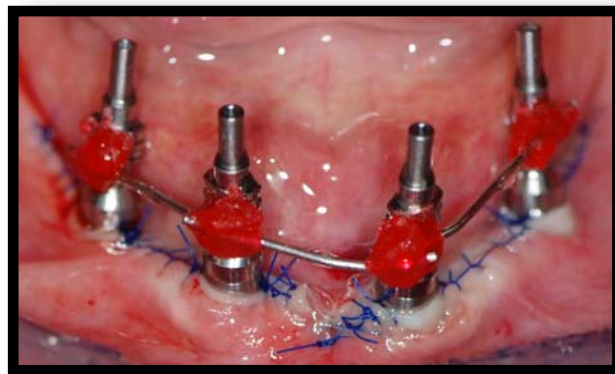


Fig 40. Solidarisation des transferts d'empreinte

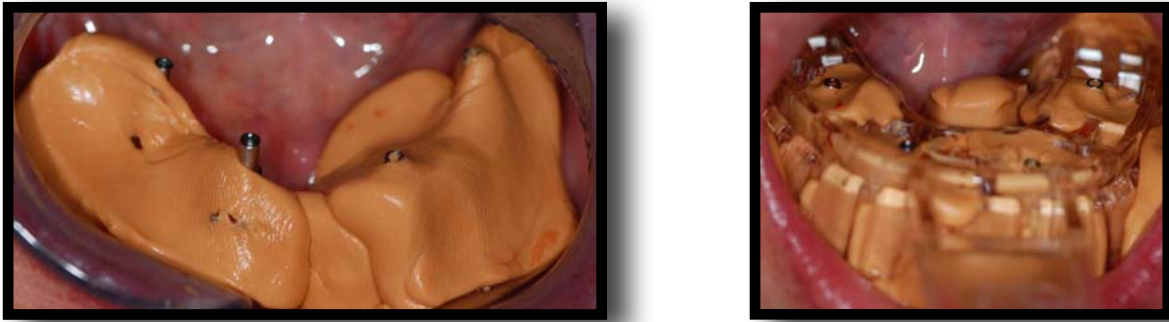


Fig 41 et 42. Mise en place du silicone souple.

3.1.2. Utilisation d'un porte-empreinte occluso-adapté

- **Connecter** les gaines provisoires et vérifier leur bonne adaptation à l'aide d'une radiographie.
- **Perforer** la prothèse ou le guide chirurgical en regard des gaines provisoires.
- **Couper** les gaines pour qu'elles n'interfèrent pas avec les dents antagonistes avec le guide en occlusion.
- **Indexer** éventuellement le rapport intermaxillaire par un enregistrement à la pâte de Kerr verte ou à la résine, puis réadapter le guide aux polyéthers sous pression occlusale. Le porte-empreinte est alors dit occluso-adapté.
- **Ménager** un espace autour des transferts d'empreinte pour faciliter l'injection régulière de matériau et garantir une épaisseur suffisante de matériau.
- **Prendre l'empreinte** au silicone souple (putty soft) : commencer par encoller le porte-empreinte puis injecter le silicone jusqu'au remplissage complet du porte-empreinte. On demande ensuite au patient de serrer sur l'arcade antagoniste et réaliser l'empreinte en occlusion.

3.1.3. Suite commune aux deux techniques

- **Dévisser** les transferts ou les gaines une fois la réaction de prise achevée.
- **Désinsérer** l'empreinte.
- **Mettre en place** des capuchons de cicatrisation qui servent également à soutenir les tissus mous péri-implantaires durant le temps de fabrication de la prothèse.
- **Visser** les analogues en exerçant un contre-couple de serrage.

La **qualité** de l'empreinte est alors jugée :

- Aucun transfert ne doit présenter de mobilité.
- Il ne doit pas y avoir de lacune entre les transferts ou entre les transferts et le porte-empreinte.
- L'enregistrement du relief crestal doit être le plus précis possible, tout en tenant compte de l'œdème déjà présent, et des sutures qui peuvent gêner.

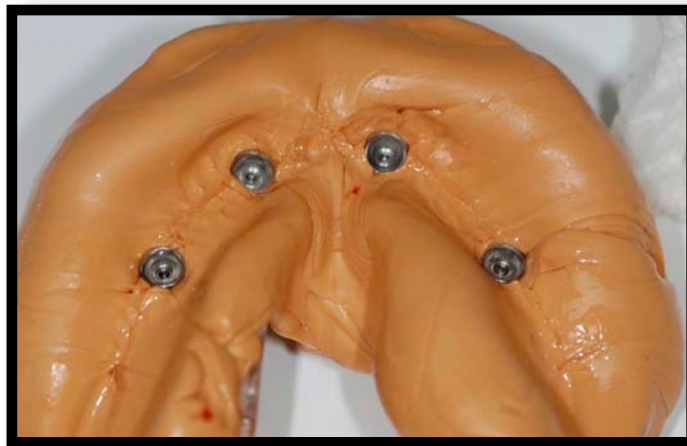

Fig 43. Empreinte désinsérée.

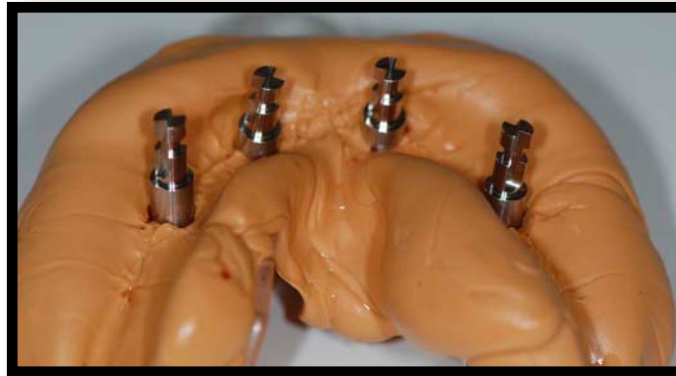

Fig 44. Mise en place des analogues d'implants.

Cette étape clinique a donc permis :

- **L'enregistrement précis du positionnement de chaque implant.**
- **L'enregistrement des surfaces d'appui muqueuses** correspondant au volume de la prothèse amovible.
- **L'enregistrement du rapport intermaxillaire**, si on utilise le guide chirurgical transformé en porte-empreinte individuel occluso-adapté. Si on utilise un porte-empreinte du commerce il faut alors réaliser la prise de RIM à l'aide d'une cire vissée.

L'empreinte est réalisée directement à la fin de la chirurgie. Elle commence par la mise en place des transferts de piliers sur les quatre implants. Cette phase peut aussi être réalisée au cours de la chirurgie, juste avant la réalisation des sutures, ce qui permet de vérifier visuellement le bon ajustement des transferts sur les piliers.

L'empreinte est ensuite désinfectée. On l'envoie au laboratoire de prothèses avec le modèle antagoniste.

3.2. Technique d'empreinte à ciel fermé

Cette technique n'est **pas valide** pour ce type d'empreinte en raison de l'imprécision qui résulte du repositionnement des transferts d'implants. De plus, les contraintes lors de la désinsertion du porte-empreinte risqueraient de mobiliser l'implant.

4. Traitement de l’empreinte

Des répliques de piliers sont vissés sur les transferts et l’empreinte est coulée au plâtre. Une fausse gencive est matérialisée, et les modèles sont montés en articulateur :

- **Dans le cas d’un porte-empreinte du commerce** : on utilise une **cire vissée** que l’on transmet au prothésiste. (ce qui rajoute une étape supplémentaire)
- **Dans le cas d’un porte-empreinte occluso-adapté** : l’étape de la prise de RIM **n’est plus nécessaire.**

Le prothésiste élimine de la prothèse les extensions distales, les contre-dépouilles s’il en existe, et enfin le palais s’il s’agit d’un All-on-4 maxillaire.

L’intrados de la prothèse d’usage est alors évidé antérieurement afin d’être solidarisée avec de la résine aux éléments provisoires transvissés. Son positionnement est assuré par des clés en silicone. La prothèse provisoire est armée par un bandeau métallique palatin ou lingual entourant les quatre cylindres provisoires en titane. Les appuis muqueux sont supprimés et l’intrados est rendu convexe en regard de la crête afin de faciliter l’hygiène. Au niveau antérieur, pour le maxillaire, le volume de la prothèse est adapté en fonction du soutien de la lèvre nécessaire. Ainsi la prothèse amovible est transformée en prothèse transvissée provisoire. Elle ne doit pas comporter d’élément cantilever distal.

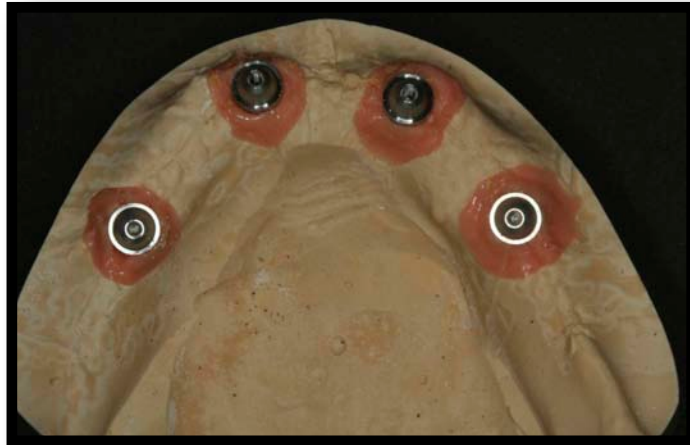


Fig 45. Modèle de travail.

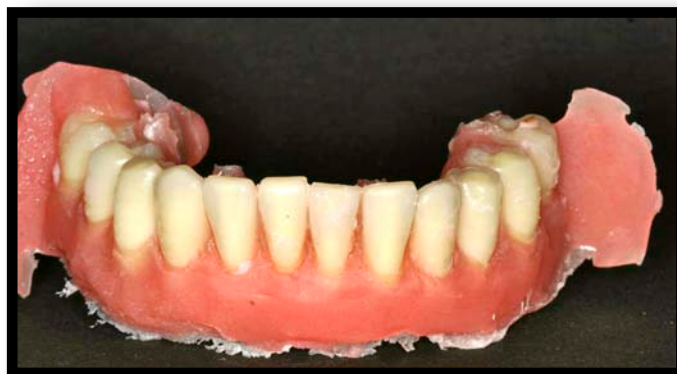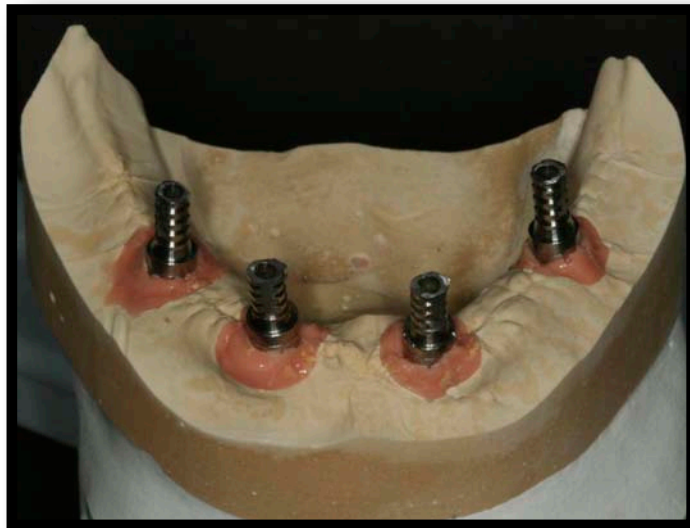


Fig 46. Des composants provisoires en titane sont vissés sur les répliques des piliers.

Fig 47. Prothèse provisoire, avant finitions.

5. Mise en bouche de la prothèse transitoire

Le bridge complet provisoire est mis en place quelques heures après la fin de la chirurgie. La **mise en charge est alors dite immédiate.**

Malò conseille de passer un gel de chlorhexidine dans les puits des vis.

Les vis sont serrées à un torque de 15 N.

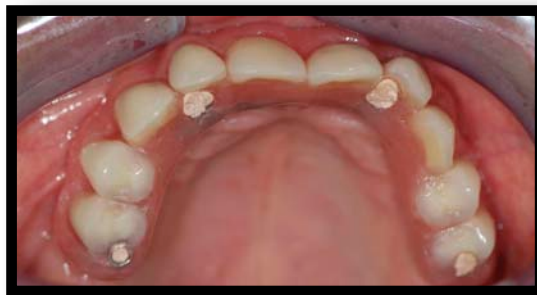

Fig 48. Pose de la prothèse transitoire.

L'occlusion est réglée en relation centrée. Un maximum de contacts est recherché dans le plan de sustentation des quatre implants, la pente canine doit être douce.

Il ne faut en aucun cas de contact postérieur aux implants distaux, ni d'extension distale.

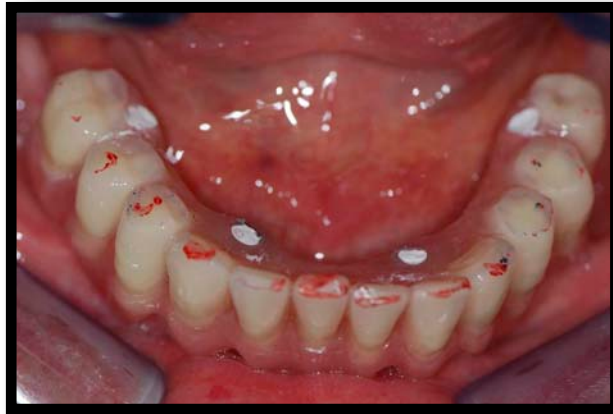

Fig 49. Réglage de l'occlusion. Contacts répartis de manière uniforme, aucun contact en distal du dernier implant.

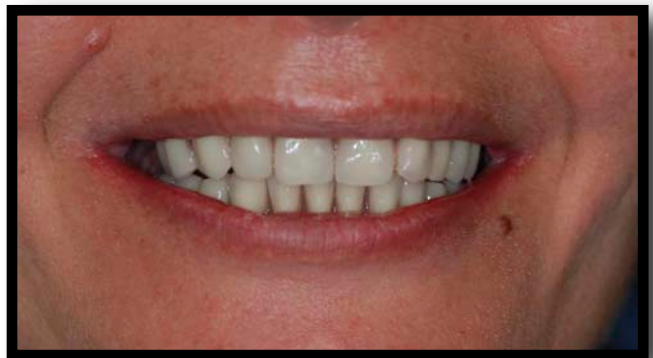
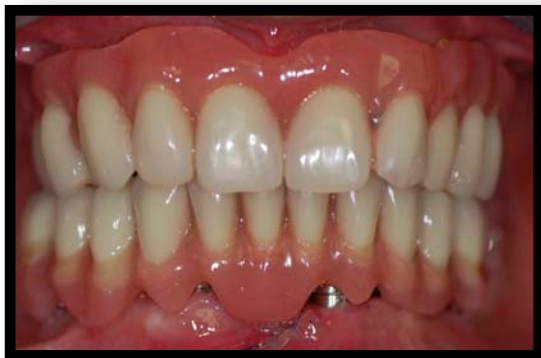
Fig 50 et 51. Vues de la prothèse provisoire mise en bouche.

Le praticien doit bien rappeler à son patient les consignes à appliquer quant à l'alimentation molle et à l'hygiène bucco-dentaire.

Le patient est revu à J 15 pour l'ablation des fils de suture et un contrôle.

6. Prothèse d'usage

6.1. Premier rendez-vous

Le patient est revu dans un délai de 2 à 4 mois après la chirurgie pour le début des étapes de réalisation de la prothèse d'usage. La situation parodontale doit alors être stabilisée.

6.2. Empreinte

L'empreinte en implantologie est un acte souvent considéré comme plus facile que celle sur dents naturelles car elle ne demande pas de déflexion gingivale. En revanche, elle doit être **rigoureuse** car elle ne souffre pas de la moindre déformation. En effet, la plus petite déformation dans la conception de l'armature entraîne automatiquement un défaut d'adaptation et la création de contraintes sur les piliers solidarisés aux implants. Cela peut créer une gêne instantanée chez le patient (douleur), un dévissage, une perte des vis, ou plus tard une fracture de la prothèse ou une perte de l'implant.

Après démontage de la prothèse provisoire, les transferts de piliers sont positionnés. On prend alors une **empreinte à ciel ouvert**.

Quel matériau d'empreinte utiliser ?

Les matériaux les plus fréquemment utilisés en prothèse implantaire sont les élastomères (Lu *et al.*, 2004, [53]). Un élastomère est composé de grosses molécules, ou polymères, reliées entre elles par des ponts formant un maillage tridimensionnel. La déformation élastique permet aux polymères une déformation limitée, puis ils retrouvent leur dimension initiale. Assuncao (2004, [6]) compare différentes techniques d'empreinte prises avec des élastomères (polysulfure, polyéther, silicone par addition et silicone par condensation). Les meilleurs résultats sont obtenus avec les **polyéthers** (Impregum™) et les **silicones par addition** (Imprint®, Express®)

Les polyéthers et les silicones A sont les matériaux de choix en prothèse implantaire.

L'empreinte est ensuite désinfectée.

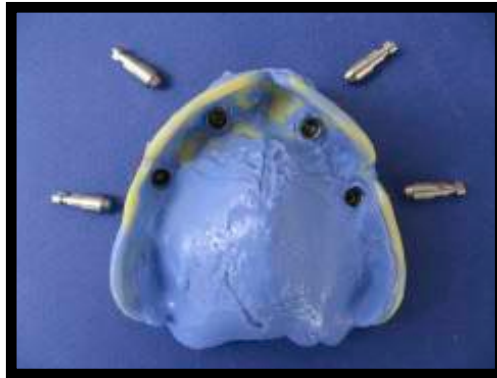


Fig 52. Empreinte pour la prothèse d'usage.

Les **analogues** sont vissés dans les transferts : ce vissage ne doit en aucun cas présenter le moindre déplacement. A cette étape, le risque de rotation est possible. La mise en place des pièces devrait être vérifiée à la loupe binoculaire, le serrage doit être ferme mais surtout pas excessif. Le praticien doit exercer un contre-couple en même temps qu'il visse les analogues.

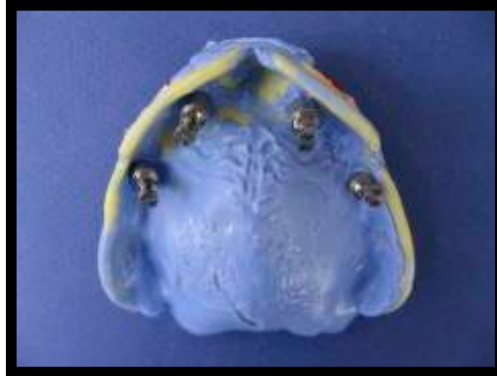


Fig 53. Transferts en place.

6.3. Coulée de l'empreinte et clé de validation

A l'arrivée de l'empreinte au laboratoire de prothèses, un réducteur de tension superficielle doit être passé avant la coulée du plâtre.

La coulée est alors réalisée directement en plâtre dur, de classe IV.

Même si le patient a porté une prothèse transitoire, la morphologie des tissus parodontaux

est affinée à la fraise sur le modèle en plâtre, en adaptant le profil d'émergence, par meulage autour du col de l'implant.

Il est absolument nécessaire de **valider le positionnement des implants** en utilisant une clé en plâtre. Cette étape permet de vérifier la précision de l'empreinte réalisée. Elle est indispensable lors de la réalisation de restauration de moyenne ou de grande étendue (Abulius, 2004, [1]) Celle-ci est réalisée par le prothésiste de laboratoire qui solidarise les transferts d'empreintes vissés sur les analogues d'implants par une **clé en plâtre**. Le plâtre utilisé est généralement du Snow White : il présente l'avantage de se casser sous de faibles contraintes mécaniques. La clé est alors renvoyée au praticien.

Elle est alors positionnée sur les implants. Un nouveau contrôle radiographique est réalisé, puis la clé est serrée. La fracture de la poutre en plâtre signe le manque d'adaptation passive due à un défaut au moment de l'empreinte. Dans ce cas, une nouvelle empreinte devra être réalisée.

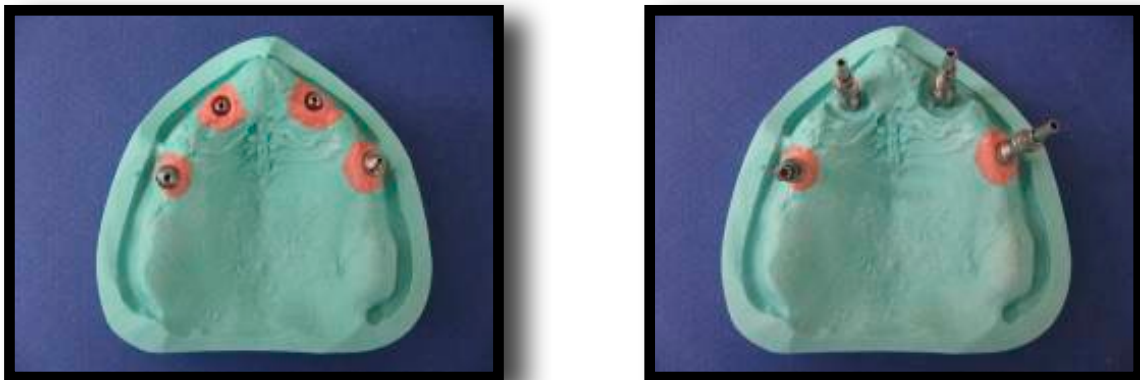

Fig 54 et 55. Modèle de travail.

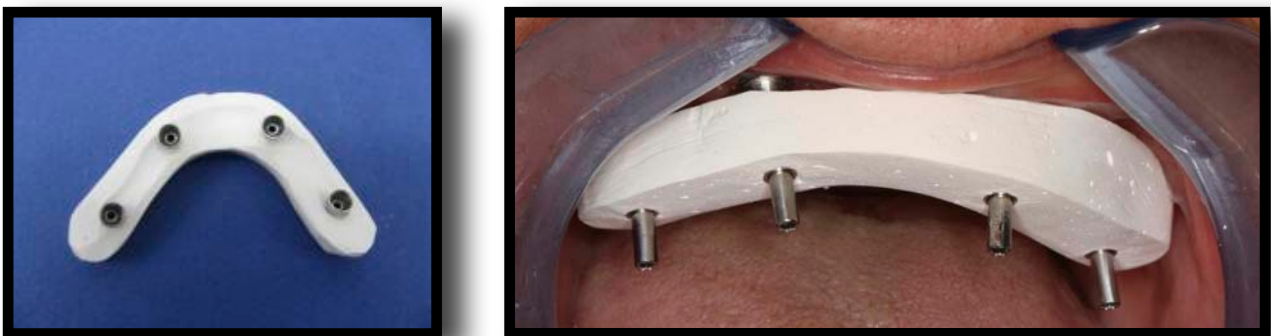


Fig 56 et 57. Clé de validation en plâtre.

6.4. Rapport Inter-Maxillaires

Deux techniques peuvent être utilisées :

- **Utilisation de la prothèse transitoire** : dans les cas où la prothèse transitoire a donné entière satisfaction au patient ainsi qu'au praticien durant la phase d'ostéointégration, on utilise alors un arc facial afin que le montage en articulateur soit possible.
- **Non-utilisation de la prothèse transitoire** : dans le cas où on a détecté une modification à apporter à cette prothèse durant la phase d'ostéointégration, on utilise alors des cires vissées afin de reprendre et valider tous les éléments-clés : Dimension Verticale d'Occlusion, et relation centrée, longueur et position des dents, ligne inter-incisive, ...

6.5. Travail de laboratoire

6.5.1. Montage des dents

On procède ensuite à un ou plusieurs **essayages esthétiques et fonctionnels** pour le montage des dents.

6.5.1.1. Quel type de concept occlusal choisir ? (Dada *et al.*, 2011, [28])

- Dans le cas d'une **prothèse amovible complète antagoniste**, la restauration doit respecter le schéma occlusal de la prothèse complète et une attention particulière est accordée au montage des dents postérieures.
- Dans le cas d'un **antagoniste denté ou restauré par prothèse implantaire**, le schéma occlusal retenu est celui de la prothèse fixée. Avec des contacts généralisés en occlusion d'intercuspidie maximale, on privilégie une fonction de groupe ainsi qu'une désocclusion postérieure en propulsion et l'on porte une grande attention à l'obtention de courbes occlusales peu prononcées permettant une désocclusion en douceur et générant le moins de contraintes possible.

6.5.1.2. Forme de l'intrados prothétique

Au niveau des implants, le prothésiste doit laisser une place suffisante pour le passage des brossettes interdentaires. L'espace doit être suffisant mais pas trop large pour permettre une bonne friction de la brosse, et donc une bonne maintenance. Le reste de la prothèse doit être **contra-muqueux**, le plus ajusté possible.

Il faut également insister auprès du patient sur l'importance capitale du passage de ces **brossettes** pour la pérennité de sa prothèse.

6.5.1.3. Quel type de matériau choisir pour les dents prothétiques ?

C'est le contexte occlusal ainsi que la nature de l'arcade antagoniste qui déterminent le matériau que l'on utilise pour la restauration :

- En l'absence de parafonction, et dans les cas d'arcade antagoniste comportant des dents naturelles ou de la prothèse fixée, on privilégie l'emploi de la **céramique** pour permettre le maintien à long terme du concept occluso-prothétique retenu. Les inconvénients des dents et gencives en céramique sont que les réparations sont plus difficiles à envisager.
- En cas de parafonction, ou de prothèse amovible complète antagoniste, la restauration doit comporter des dents en **résine**. Cette précaution est essentielle car une réhabilitation bimaxillaire, où les deux arcades sont porteuses de dents en céramique, génère une maintenance importante et fait courir un risque mécanique également important. Les inconvénients de l'utilisation de la résine sont une coloration plus fréquente des dents, et qu'elles sont moins résistantes que les dents céramiques.

6.5.1.4. Quel type de matériau choisir pour la gencive prothétique ?

- **Résine** : les réparations sont faciles mais le rendu esthétique est moindre.
- **Céramique** : le rendu esthétique est superbe mais l'inconvénient majeur est le mode de réparation si on a une fracture de celle-ci.
- **Résine composite** : elle est de plus en plus utilisée, et permet une réparation plus aisée, pour un rendu esthétique comparable à la céramique.

6.5.1.5. Esthétique

Dans la réalité clinique, l'esthétique en prothèse est l'art de **rendre les dents naturelles**, de leur donner un agencement qui procure l'illusion de la denture naturelle. Ainsi, l'esthétique englobe plus que l'harmonie des lignes, des couleurs, et que la proportion des formes. Elle comprend aussi la prise en compte et l'intégration de toutes les caractéristiques résultant des pathologies dentaires et parodontales, du vieillissement de ces structures, pour donner l'impression que les arcades dentaires ont vieilli avec le patient.

Pour Palla, (1999, [65]) il est impossible de définir des règles strictes et scientifiques concernant le choix et l'agencement des dents artificielles. Il faut en fait aborder les facteurs primordiaux à considérer dans la quête de l'harmonie dento-faciale. Ceux-ci sont notamment : le soutien correct de la lèvre, une forme et une couleur adéquates des dents prothétiques et de leurs bords incisifs, une apparence naturelle des dents mandibulaires, l'adjonction de restaurations sur les dents postérieures, le contour normal de la gencive marginale et des papilles ainsi que la coloration de la gencive artificielle.

- Vision d'ensemble du visage et non seulement des dents.

Le résultat esthétique ne peut être apprécié qu'en regardant le visage dans sa **globalité** et non pas en se focalisant uniquement sur la bouche, car un résultat naturel ne peut être obtenu que si les arcades dentaires se fondent dans le visage du patient. La plus grande erreur est de se focaliser uniquement sur les dents antérieures et leur rapport avec les lèvres. En effet, un montage peut paraître plaisant lorsqu'il est examiné seul mais ne pas s'intégrer au visage du patient en raison d'une dysharmonie entre visage et arcade dentaire.

- Installation du patient debout devant soi pour faire l'essayage du montage en cire.

Le degré de visibilité des arcades dentaires ainsi que leur harmonie par rapport au visage dépendent de la longueur et du mouvement des lèvres en relation avec la longueur et la situation antéro-postérieure des arcades. Cela varie également avec l'âge : chez un sujet âgé, les dents supérieures sont moins visibles alors que les inférieures le deviennent. L'harmonie dento-faciale ne peut être

appréciée que si le patient est debout, de face, engagé dans une conversation et à une certaine distance pour que le praticien puisse voir l'ensemble du visage et non seulement se focaliser sur les rapports dents antérieures / lèvres.

- Soutien de la lèvre

La première impression, si un patient est édenté ou si les arcades dentaires sont correctement positionnée, est donnée par le **contour des lèvres et le fonctionnement musculaire** de tous les muscles servant la cavité orale. Il ne faut surtout pas positionner les dents trop en arrière, ou sous la crête car cela entraîne un manque de soutien de la lèvre ainsi qu'un possible dysfonctionnement des muscles, ce qui donne une impression de patient édenté.

- Ligne des collets

Elle est déterminée par le **niveau de la gencive marginale** des dents maxillaires. Elle doit suivre la forme de la lèvre supérieure. Un des facteurs prépondérants de l'esthétique gingivale est la progression du contour gingival des incisives aux canines.

La gencive marginale des incisives est plus esthétique quand elle suit la forme normale des racines et de la jonction amélo-cémentaire.

La **ligne gingivale** est esthétique lorsque :

- Les festons gingivaux des incisives centrales sont symétriques. Ils doivent se situer au même niveau ou 1 mm en apicale des festons des incisives latérales.
- Les festons gingivaux des canines sont au même niveau ou plus apicaux que ceux des incisives centrales.
- Les festons gingivaux des incisives latérales ne sont jamais plus apicaux que ceux des canines. (Caudill *et al.*, 1995, [21])

- **Forme des dents**

De nombreux auteurs ont tenté de **définir des principes** concernant les formes des dents. Il faudrait notamment que la forme des incisives centrales reflètent le contour du visage. Ainsi la féminité ou la douceur dégagée par une patiente devrait être caractérisée par des formes rondes, lisses, d'agencement fluide. Le sexe masculin ainsi qu'une forte personnalité se caractériseraient par des dents carrées, avec un alignement plus rectiligne des bords incisifs. Toutes ces règles doivent nous guider dans le choix de la forme des dents mais ne doivent en aucun cas servir de guide absolu. En effet, selon Palla, « l'accent est trop souvent mis sur une forme de dent particulière pour un patient donné ». La perception visuelle prend d'abord en compte la forme générale de l'arrangement avant d'individualiser chaque dent. L'effet final résulte de l'interdépendance entre l'arrangement dentaire et le visage du patient.

- **Largeur de l'arcade dentaire**

La **taille des dents antérieures** est peut être plus importante que leur forme, car la sélection de dents antérieures trop petites conduit à une arcade trop étroite et à un corridor buccal important qui est inesthétique. Une différence entre la largeur de la face et celle de l'arcade dentaire produit souvent une impression de denture prothétique. Les dents prothétiques sont souvent plus claires et plus petites que la plupart des dents naturelles. En général, d'après Palla, un visage large et carré s'harmonise mieux avec une arcade large et carrée et des dents antérieures sur un seul plan ; une arcade triangulaire s'harmonise mieux avec un visage triangulaire. Ce n'est évidemment pas une règle absolue.

- **Dents antérieures mandibulaires**

L'effort ne doit pas se focaliser au niveau des dents antérieures maxillaires. En effet, les dents mandibulaires sont également **importantes** dans l'esthétique du sourire. La majorité des européens ont un encombrement incisif mandibulaire. De plus, le bord incisif des patients âgés est usé et laisse apparaître la dentine exposée et colorée. Il faut donc s'attacher à reproduire ces caractéristiques afin d'obtenir une apparence la plus naturelle possible.

- Harmonie dento-faciale

La tendance est souvent de réaliser des reconstructions prothétiques en classe I d'occlusion molaire ainsi que dans le secteur antérieur. Or un nombre non négligeable d'individus sont en classe II.1 ou en classe II.2 sur le secteur antérieur, caractérisé par un recouvrement antérieur très important et une inclinaison labiale ou linguale des dents antérieures. Une minorité de nos patients sont en classe III.

Pour une harmonie dento-faciale correcte, il est important de réaliser une prothèse respectant l'inclinaison des dents antérieures remplacées, ce qui demande une analyse fine des traits du visage. Des photographies montrant les dents naturelles du patient peuvent aider à cette réflexion.

- Harmonie entre la couleur, l'usure et l'âge

L'aspect esthétique peut être grandement amélioré en colorant les dents et en modifiant les bords incisifs. La même forme de dents antérieures, et le même montage peuvent donner une impression complètement différente. Les faces proximales et les bords incisifs s'usent avec l'âge : les dents deviennent plus courtes et apparaissent plus larges. Les dents prennent une couleur plus soutenue (la saturation augmente) et s'assombrissent (la luminance diminue). Des modifications de la texture de surface rendent les faces vestibulaires plus lisses et l'émail peut se craqueler. Il est nécessaire que certains de ces effets du vieillissement soient reproduits sur les dents prothétiques pour que ces dernières présentent un aspect correspondant à l'âge du patient. Néanmoins, en caractérisant les dents prothétiques, il est essentiel de prendre aussi en compte la couleur de la peau du visage, le sexe et surtout l'attente du patient en matière de cosmétique. Aux patients plus « sensibles » à l'esthétique, on choisira des dents prothétiques d'apparence moins « âgée ».

- Coloration des surfaces polies**- Sens esthétique du patient**

L'apparition de la « **médecine esthétique** » vise à embellir des zones du corps, comme la peau, le visage, les dents... Elle correspond donc à des soins corporels. L'apparence de prothèses dentaires influence non seulement la sensation d'être « beau » mais aussi le charme de la personne. L'exécution de ces prothèses est donc beaucoup plus qu'une thérapeutique à visée cosmétique ou une amélioration du sourire. Elle doit redonner l'expression **naturelle** du visage pour en restituer l'image, donner l'illusion d'une denture naturelle et rendre à l'individu sa confiance en soi et sa dignité. (Palla, 1999, [65])

6.5.1.6. Travail de laboratoire

Le prothésiste va pouvoir réaliser des **extensions distales**. La prothèse d'usage contient alors des extensions distales, chacune d'environ 15 mm (une molaire au maximum). Une extension d'environ 10 mm semble raisonnable.

6.5.2. Armature en titane

Le développement des armatures en **titane usiné**, depuis une vingtaine d'années, a fait l'objet de diverses évolutions afin d'en préciser la précision d'ajustage et les performances cliniques. La quatrième génération (Procera Implant Bridge) est fondée sur l'usinage d'armatures issues d'une seule et unique pièce de titane, grâce à un procédé de fraisage contrôlé numériquement par ordinateur. Cette solution vient répondre au problème des armatures en or. En effet, grâce à la technologie **CFAO** (Conception et Fabrication Assistée par Ordinateur), une adaptation passive parfaite de ces armatures peut être obtenue.

Une analyse de la littérature sur les performances cliniques des armatures en titane converge vers le fait que ce type de conception représente une alternative justifiée aux armatures conventionnelles en alliage d'or. (Ortop *et al.*, 2004, [63], 2008, [64])

La réalisation d'armature en titane présente de nombreux avantages :

- **Réduction du coût** de traitement pour le patient.
- **Diminution du nombre d'étapes cliniques** et donc du temps de traitement global.
- Forte **biocompatibilité** permettant d'envisager une jonction implant/prothèse sous-gingivale.
- **Diminution** du risque potentiel de **corrosion**.
- **Performances mécaniques** élevées.
- La **précision d'adaptation** des armatures, d'environ 25 microns, les place en dessous du seuil de micromouvements tolérés à l'interface os-implant de 100 microns (Szmuckler-Moncler, 1998, [82]) et ouvre donc de nouvelles perspectives dans les traitements implantaires par mise en charge précoce (Ericsson *et al.*, 2000, [34]) et par mise en charge immédiate.

Le recours aux armatures en titane Procera Implant Bridge ne modifie en rien le protocole thérapeutique clinique, mais introduit un concept nouveau au niveau du travail de laboratoire :

- Fabriquer une maquette en résine préfigurant la future armature en fonction du projet prothétique ou conception et fabrication assistée par ordinateur de l'armature.
- Scanner la maquette. De plus, les informations concernant la position des implants sur le maître modèle sont ajoutées en utilisant une machine à mesurer les coordonnées.
- Fraiser numériquement avec contrôle par ordinateur à 5° de liberté sur un bloc complet de titane.
- Contrôler de la précision par machine CMM (Coordinate Measuring Machine).
- Dégrossir et polir.

En revanche, ces armatures en titane usiné ne tolèrent aucune possibilité de brasure, même par un procédé laser. Cela peut être considéré comme un inconvénient, car en cas de non-adaptation passive de l'armature (due uniquement à un défaut d'enregistrement de la position des implants) cette dernière ne peut pas être récupérée. En effet, la qualité de l'adaptation des Procera Implant Bridge dépend de la nature de l'empreinte et de son traitement par le prothésiste. Elle nécessite donc une rigueur absolue lors des différentes étapes de laboratoire.

Enfin, du fait de la transformation allotropique du titane à 880°, ces armatures imposent l'utilisation d'une céramique basse fusion, sachant que la liaison entre cette céramique et le titane est encore incertaine et mal codifiée. L'option de montrer de la céramique cosmétique directement sur l'armature en titane paraît compromise.

On commence par réaliser un essai de l'armature seule afin de vérifier sa passivité.




Fig 58 et 59. Conception de l'armature.

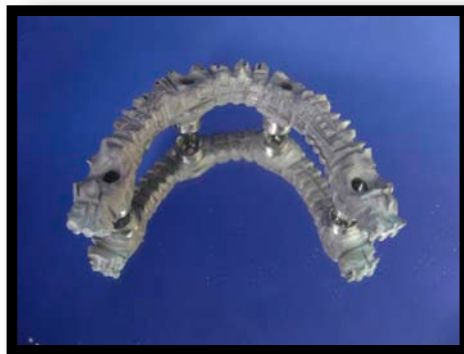

Fig 60. Armature.

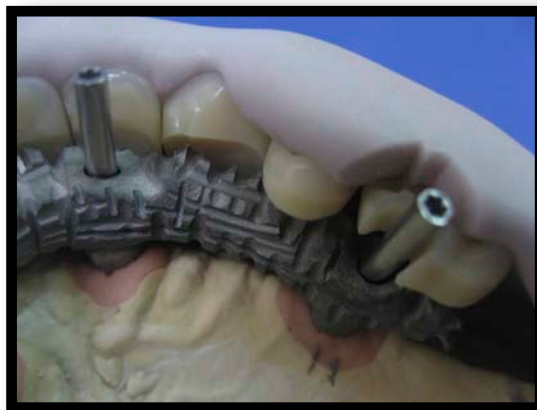

Fig 61. Montage des dents.

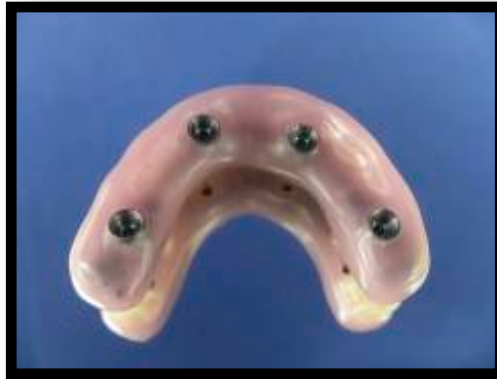

Fig 62. Forme de l'intrados prothétique.

6.6. Pose de la prothèse d'usage

Les piliers antérieurs et postérieurs sont resserrés avec une clé dynamométrique à 35 N/cm puis la prothèse est mise en place et vissée à 15 N/cm.

L'occlusion est vérifiée et une équilibration est réalisée selon les critères classiques de prothèse fixée : on établit des contacts sur toute la longueur de l'arcade.

Une **gouttière de libération occlusale** rigide sera réalisée en même temps et remise au patient après de la pose de sa prothèse d'usage.

6.7. Contrôle et maintenance

La **maintenance** est un **facteur prépondérant de la réussite à long terme** des traitements implantaires des patients. En mettant en place une maintenance appropriée pour chaque patient, l'objectif est de maintenir dans le temps un traitement ou une situation bucco-dentaire stabilisée, tant sur le plan parodontal et ostéo-muqueux que sur le plan occluso-fonctionnel.

Dans leur revue de littérature, Hultin *et al.* (2007, [44]) cherchent à savoir si la mise en place d'un programme de maintenance implantaire permet d'éviter les complications biologiques péri-implantaires et la perte des implants. Un total de neuf articles a été retenu pour cette étude de la littérature, correspondant à 749 implants (ITI, Astra et Nobel Biocare). Pour sept des études retenues, le programme de maintenance consiste en une visite annuelle chez le dentiste ou l'hygiéniste. Pour les deux autres études, un programme de maintenance est instauré tous les 3 à 6 mois. L'analyse ne permet pas de conclure sur l'intérêt d'inclure des patients dans un tel programme pour améliorer le taux de survie des implants. En effet, aucune étude prospective ne peut concevoir, pour des raisons d'éthique évidentes, de comparer un groupe en maintenance à un groupe sans maintenance. D'autre part, les études étudiées ne permettent pas de conclure sur le rôle de la fréquence des visites de contrôle.

En l'absence de données cliniques fiables, il apparaît prudent et logique que les patients implantés soient intégrés dans un programme de maintenance.

6.7.1. Objectifs de la maintenance péri-implantaire

Le succès biologique des implants est lié à leur **ostéointégration**. Bien que les implants dentaires soient considérés comme une technique fiable lorsque l'indication est bien posée, des complications biologiques et mécaniques ont été reportées : péri-implantites (d'une prévalence de 15 %), fractures de vis ou fractures d'implants.

Les principaux objectifs de la maintenance implantaire sont de lutter contre les infections implantaires mais également de prévenir les complications mécaniques.

L'étiologie principale des péri-implantites est la présence de plaque bactérienne. L'objectif principal est donc de **réduire la charge bactérienne** autour des implants. Ce nettoyage doit être assuré quotidiennement par le patient et complété régulièrement par un nettoyage professionnel au cabinet dentaire. Il est également important d'associer un contrôle occluso-fonctionnel afin de minimiser le risque de fracture mécanique.

6.7.2. Fréquence des visites de maintenance

6.7.2.1. Pour la prothèse transitoire

- Mise en bouche de la prothèse transitoire dans les 48 heures après la chirurgie. Réglage de l'occlusion (pas de contact en distal des implants postérieurs)
- **À 15 jours** : **vérification de la cicatrisation** des tissus mous et ablation des fils de suture. Vérification de l'occlusion.
- **Un mois** : vérification de la cicatrisation des tissus mous et confirmation de l'**absence de symptôme**. Il n'est pas nécessaire de tester la stabilité clinique des implants manuellement. Le dévissage de la prothèse pendant cette période est possible car il ne nuit pas à l'ostéointégration. Cependant, effectuer cette manœuvre de manière routinière est inutile. Contrôle de l'occlusion.
- **Trois mois** : vérification de la **qualité de cicatrisation** des tissus mous et confirmation de l'absence de symptômes.

6.7.2.2. Pour la prothèse d'usage

- **Quatre mois** après la chirurgie : réalisation de la prothèse d'usage. Réglage de l'occlusion. (contacts répartis uniformément)
- **Une semaine** après la pose de la prothèse d'usage : contrôle de l'occlusion et de l'adaptation de la prothèse.
- **Six mois** après la chirurgie : vérification de l'ostéointégration et de la stabilisation des tissus mous.
- **Un an** : contrôle de routine.
- **A partir de la deuxième année de mise en fonction de l'implant**, la maintenance doit être individualisée en fonction du risque de chaque individu à développer une péri-implantite. Ce risque doit être évalué à l'aide des différents éléments recueillis lors de l'interrogatoire et de l'observation du patient.

Les **principaux facteurs de risque** à prendre en compte sont sensiblement les mêmes que ceux des parodontites :

- **Antécédents de parodontite ou de péri-implantite.** (principalement objectivé par l'alvéolyse radiographique)
- **Niveau de contrôle de l'hygiène** péri-implantaire et de l'hygiène bucco-dentaire en général.
- **Présence d'inflammation** péri-implantite. (principalement objectivée par le saignement au sondage)
- **Tabagisme.**
- **Facteurs systémiques.**

En fonction de ces facteurs, le patient est revu tous les 3 à 12 mois.

Le **tableau 10** présente les différents paramètres à vérifier lors de chaque rendez-vous de maintenance.

Tissus péri-implantaire	Superstructure	Implants
Plaque, hygiène buccale	Occlusion	Panoramique de contrôle
Saignement gingival	Usure de la face occlusale	Absence de douleur
Perte osseuse (sondage)	Etat des piliers après retrait du bridge	

Tableau 10. Différents paramètres à contrôler lors des rendez-vous de maintenance.

6.8. Complications possibles

Le traitement implantaire des patients édentés est aujourd'hui une option thérapeutique éprouvée. Il n'est cependant pas rare qu'il entraîne des complications. En outre, les **complications biologiques et mécaniques** à long terme ne sont pas toujours prévisibles. L'implantation nécessite donc un suivi très rigoureux. Une fois la prothèse insérée, les patients doivent se soumettre à des rendez-vous de contrôle réguliers.

Les principaux types de complications comprennent :

- Les complications biologiques

- Les complications au niveau des tissus mous
- Les problèmes d'entretien
- Les pertes osseuses dues à une infection péri-implantaire non diagnostiquée

- Les complications mécaniques

- Fracture de l'armature ou de la résine
- Dévissage, descellement, perte du matériau d'obturation de la vis
- Fracture d'implant et de la vis
- Perte d'ostéointégration par surcharge occlusale

Une méta-analyse (Pjetursson, 2004, [68]) des études publiées sur le taux de survie et de succès à 5 et à 10 ans des prothèses fixes plurales supra-implantaires rapportent les éléments suivants : le taux de complications à 5 ans est de 38,7 % par patient. Elles sont, en majorité, mécaniques avec par ordre décroissant de fréquence :

- Fracture du matériau cosmétique.
- Perte du composite qui obture la cavité d'accès de la vis.
- Dévissage de la vis de prothèse.
- Fracture de la vis.
- Fracture des implants.

Les **complications** sont donc fréquentes dans le cas des réhabilitations supra-implantaires plurales (près d'un patient sur trois), elles sont en majorité d'origine mécanique. Toutefois, les complications majeures (fractures implantaires) restent rares.

En cas de **complications mécaniques**, il faut agir en priorité sur l'étiologie de cette complication.

En cas de fracture implantaire, il faut déposer l'implant, attendre la cicatrisation osseuse et réévaluer la possibilité de ré-intervention.

En cas de fracture prothétique, après avoir analysé les causes de celle-ci, et résolu les problèmes, il faut réaliser une nouvelle prothèse.

En cas de **complications biologiques**, Lang (2004, [49]) propose un schéma permettant une prise de décision codifiée face aux différentes situations pouvant être rencontrées :

- Profondeur de poche \leq 3 mm

- Absence de plaque : pas de traitement.
- Présence de plaque : débridement mécanique + polissage.

- 4 mm \leq Profondeur de poche \leq 5 mm : traitement antiseptique.

- Profondeur de poche $>$ 5 mm

- Saignement au sondage + absence d'alvéolyse : antibiothérapie locale ou systémique.
- Saignement au sondage + alvéolyse \leq 2 mm :
 - Antibiothérapie
 - Ou chirurgie
- Saignement au sondage + alvéolyse $>$ 2 mm : chirurgie soustractive ou régénératrice.

Etude longitudinale du taux de survie implantaire sur maxillaire ou mandibule édentée

1. Etude

1.1. Introduction

1.2. Matériel et méthodes

1.3. Résultats

1.4. Discussion

1.5. Conclusion

2. Résumé

1. Etude

1.1. Introduction

Les protocoles de mise en charge immédiate utilisant des prothèses implanto-portées pour la réhabilitation d'édentés totaux sont maintenant bien documentés et démontrent des taux de succès importants. (Esposito *et al.*, 2009, [37], Schnitman *et al.*, 1997, [75], Balshi *et al.*, 1997, [10], Ericsson *et al.*, 1999, [36], 2000, [34]) La mise en place d'implants droits et leur mise en charge immédiate a été approuvée comme un protocole fiable sur le long terme. (Chiapasco *et al.*, 2003, [22], Degidi *et al.*, 2005, [30], Balshi *et al.*, 2005, [10]). La perte des dents postérieures entraîne une perte importante d'os alvéolaire, ce qui fait que le nerf alvéolaire inférieur peut apparaître plus en surface, contre-indiquant souvent la thérapeutique implantaire dans cette région. Au maxillaire, les sinus sont des cavités aériques qui peuvent également être la cause de contre-indications à l'implantologie sans passer par des phases chirurgicales pré-implantaires, telles que des sinus lift. L'alternative est l'utilisation d'implants angulés, ce qui permet d'utiliser le maximum de surface osseuse disponible et permettrait de réaliser des extensions distales sur la réhabilitation prothétique.

Le concept du All-on-4 (Nobel Biocare, Göteborg, Suède) a été développé pour dépasser les limites anatomiques au maxillaire et à la mandibule qui rendaient l'implantologie beaucoup plus complexe, et parfois non envisageable. Ce concept, décrit par P. Malò, est basé sur l'utilisation d'un nombre optimal de quatre implants qui vont soutenir une prothèse transvissée. Les deux implants distaux sont angulés, ce qui permet de réaliser des extensions distales : un nombre maximal de deux dents en extension distale, pour la prothèse d'usage. (Malò *et al.*, 2003, [56]). En plus des avantages décrits ci-dessus, l'utilisation des implants distaux angulés facilite le positionnement idéal des implants d'un point de vue prothétique (Fortin *et al.*, 2002, [39]) et permet une distance inter-implants optimale (Malò *et al.*, 2005, [61])

En utilisant la théorie des éléments finis, on peut conclure qu'il existe un avantage certain à utiliser des implants distaux angulés pour supporter des extensions distales. (Zampelis *et al.*, 2007, [88]). La méthode des éléments finis est une méthode numérique informatisée qui permet de calculer et de visualiser les contraintes et les déformations que subissent des associations de structures soumises à des forces simulées.

Le protocole décrit dans cette étude est une technique facile à mettre en œuvre utilisant un guide chirurgical pour positionner et anguler de manière optimale les quatre implants, ce qui permet des conditions idéales pour la mise en charge.

1.2. Matériel et méthodes

Cette étude a été menée en fonction des « Strengthening the Reporting of Observational Studies in Epidemiology (STROBE) guidelines ». (STROBE, 2011, [79]) Elle a été réalisée conjointement au sein du département de parodontologie et d'implantologie du service d'odontologie du CHU de Nancy, et au sein d'un cabinet privé.

Entre le 01/02/2008 et 22/08/2011, 23 patients (5 hommes et 18 femmes, moyenne d'âge 65,3 ans, âges extrêmes : 40 et 86 ans) ont été implantés selon la technique du All-on-4 (Nobel Biocare, Göteborg, Suède) et ont reçu un bridge complet transitoire immédiat.

92 implants ont été posés. Les critères d'inclusion étaient des patients avec un maxillaire ou une mandibule édentés, ou avec des dents condamnées à très court terme, en demande d'une réhabilitation fixe.

Les patients ont été inclus à la condition qu'ils acceptent le traitement après explications, et signent le devis ainsi que la fiche d'information écrite.

Après les informations orales et écrites, on peut alors parler de consentement éclairé.

Les patients déjà porteurs d'implants ont été exclus de l'étude.

En ce qui concerne l'arcade opposée, 3 patients étaient porteurs d'une réhabilitation implanto-portée, 6 patients avaient leurs dents naturelles, 9 patients combinaient dents naturelles et prothèse amovible partielle à infrastructure métallique, et 5 patients étaient porteurs d'une prothèse amovible complète traditionnelle.

Les types d'implants utilisés sont les suivants : Nobel Speedy Groovy (Nobel Biocare) (n=88) et Nobel Replace (Nobel Biocare) (n=4).

Protocole chirurgical. Les patients ont fourni leur historique médical. Un examen clinique et radiographique a été réalisé. Un Accui Tomo 3D a été prescrit pour chaque patient qui portait pour l'examen un guide radiologique (obtenu par transformation du montage directeur approuvé par les praticiens et les patients).

Le jour de la dernière consultation pré-chirurgicale, les patients se sont vu remettre une feuille de consignes, présentée dans la **figure 53**.

Les chirurgiens ont réalisé les interventions chirurgicales après avoir réalisé une anesthésie locale à l'alphacaïne à 1/100 000.

Plusieurs ordonnances ont été remises aux patients et leur ont été expliquées. Elles sont reportées dans les **figures 64, et 65, et 66**.

Précautions à prendre avant une intervention de Chirurgie Buccale.

Une intervention de chirurgie buccale nécessite certaines précautions préopératoires pour assurer une cicatrisation rapide et éviter les complications.

Il est recommandé :

- * De ne pas prendre de médicaments à base d'aspirine pendant les 48 heures précédant l'intervention.
- * De ne pas oublier de prendre les médicaments prescrits.
- * De préparer un repas énergétique de consistance molle à consommer après l'intervention.
- * De ne pas prévoir une activité physique ou professionnelle intense dans les 24 heures suivant l'intervention.

Il est déconseillé :

- * De consommer des boissons alcoolisées au moins le jour de l'intervention.
- * De fumer pendant les jours suivant l'intervention.

Si une pathologie générale (grippe, herpès, fièvre, etc...)est apparue depuis le dernier rendez-vous, si vous vous posez la moindre question, veuillez appeler le cabinet.

Les praticiens ont posé les implants selon les protocoles standards

Fig 63. Précautions à prendre avant une intervention chirurgicale.

1. BI RODOGYL cp QSP

1 cp matin et soir au milieu du repas pendant 5 jours.

A commencer le matin de l'intervention.

2. IBUPROFENE cp 400 mg QSP

1 cp en cas de douleurs.

Maximum 3 cp par jour.

3. PAROEX solution pour bains de bouche QSP

10 mL à utiliser pur après chaque repas, pendant 10 jours.

A commencer 48 heures après l'intervention.

Fig 64. Ordonnance remise au patient avant l'intervention.

A prendre avant l'intervention

1. ARNICA MONTANA 7 CH Granules QSP

Prendre 3 granules 3 fois par jour en dehors des repas.

A laisser fondre sous la langue.

A commencer 2 jours avant l'intervention et à poursuivre pendant 2 jours après l'intervention.

2. HYPERICUM PERFORATUM 15 CH Dose

La veille de l'intervention, le soir au coucher, prendre la dose entière sous la langue et laisser fondre.

3. ARNICA MONTANA 9CH

La veille de l'intervention, le soir au coucher, prendre la dose entière sous la langue

Fig 65. Ordonnance remise au patient avant l'intervention.

A prendre après l'intervention

1. **APIS 15 CH** Granules QSP

5 granules par heure durant l'après-midi suivant l'intervention.

2. **HYPERICUM 15 CH** Granules QSP

5 granules par heure toute l'après-midi suivant l'intervention.

3. **ARNICA MONTANA 15 CH** Dose QSP

Prendre une dose le lendemain matin de l'intervention.

Fig 66. Ordonnance remise au patient après l'intervention.

La longueur des implants allait de 10 à 15 mm.

Le diamètre des implants a été de 4 mm pour tous les implants.

Les deux implants antérieurs ont suivi la direction de l'anatomie de la mâchoire ; en cas de résorption importante, cela a donc pu entraîner un axe linguale. Les implants ont été positionnés pour émerger au niveau des incisives latérales. Les praticiens ont ensuite inséré deux implants distaux angulés entre 30 et 45° en fonction de la courbe occlusale. Cette disposition permet un bon ancrage implantaire (comme décrit par Fortin (2002, [39]) et Malò (2005, [61])). Les implants postérieurs émergeaient au niveau de la deuxième prémolaire.

Les praticiens ont positionné le col implantaire au niveau juxta-osseux, et ont établi un ancrage bicortical quand cela était possible.

Les sutures ont été réalisées à l'aide de Flexocrin 4.0 non résorbable.

Pour les implants antérieurs, des piliers multi-unit droits ou à 17° (Nobel Biocare) ont été mis en place. Pour les implants postérieurs, des piliers angulés à 30° ont été utilisés. L'angulation des piliers a été choisie pour que leur émergence se fasse en occlusal ou en lingual / palatin. Des consignes sont données aux patients : ne pas toucher à la zone chirurgicale, un minimum de pression doit être établi pendant les premières 24 heures, manger uniquement des aliments mous et froids pendant les premières 24 heures. Elles sont répertoriées dans la **figure 67**.

VOUS VENEZ DE SUBIR UNE INTERVENTION CHIRURGICALE.

Pour éviter les complications et assurer une bonne cicatrisation :

IL EST RECOMMANDÉ :

- De ne pas faire de bains de bouche pendant 24 heures.
- De prendre les médicaments prescrits.
- De ne pas se livrer à une activité physique importante.

LA DOULEUR :

Celle-ci peut survenir dès la fin de l'intervention ou quelque temps après. Elle peut être d'une intensité variable selon les individus.

- Eviter l'aspirine.
- Prendre les antalgiques prescrits.
- Si la douleur est intense et persiste, téléphoner au cabinet.

LE SAIGNEMENT :

Un petit saignement peut persister quelques heures surtout si une prothèse provisoire est placée immédiatement.

Eviter les bains de bouche, tout mouvement de succion important ou d'exploration de la plaie avec la langue.

- Si le saignement est important, faire une compression avec une compresse de gaze stérile pendant 30 mn.
- Si malgré ces recommandations le saignement persiste, téléphoner au cabinet.

L'ŒDEME :

Après une chirurgie, l'œdème apparaît de façon plus ou moins importante et rapide selon les individus. Il peut survenir :

- Le jour même de l'intervention.
- Parfois le lendemain.
- Quelquefois, le surlendemain – ce qui est tout à fait normal.
- Des médicaments anti-inflammatoires vous ont été prescrits : suivre l'ordonnance.

Pour limiter l'œdème, dès votre retour chez vous : appliquer sur la partie du visage, au regard de l'intervention, une vessie de glace : la garder 30 mn ; l'enlever 10 mn, la remettre 30 mn ... Et ce, pendant 3 à 4 heures sans interruption.

L'HYGIENE BUCCALE :

- Ne pas faire de bains de bouche le jour de l'intervention.
- Commencer le jour suivant et très délicatement.
- Brosser dents et gencives normalement, SAUF à l'endroit de la chirurgie (pendant 4 à 5 jours).

ALIMENTATION :

Pour les interventions importantes :

- Manger des aliments nourrissants mais MOUS (œufs, viande hachée, pâtes, purée, fromage et petits pots de bébé).
- Eviter les liquides très chauds.

**EN CAS DE PROBLÈME PARTICULIER, TÉLÉPHONER AU CABINET OU AU
NUMÉRO QUI VOUS A ÉTÉ COMMUNIQUÉ.**

Fig 67. Consignes remises au patient.

Protocole de prothèse transitoire immédiate. Les praticiens ont mis en place une prothèse transitoire complète transvissée qui ne comportait aucune extension distale. L'occlusion a été réglée pour permettre un maximum de contacts antérieurs et un guidage canin en latéralité.

Protocole de prothèse d'usage. Elle a été réalisée 6 mois après la chirurgie. En fonction des souhaits du patient, la prothèse transitoire a été remplacée par un bridge céramique ou résine, à infrastructure en titane. L'occlusion a été réglée comme sur dents naturelles.

Critères de succès implantaires :

- Les implants sont fonctionnels : ils servent de support à la reconstruction prothétique.
- Les implants sont stables quand testés manuellement et individuellement.
- Aucun signe d'infection autour des implants.
- Aucune zone radioclaire autour des implants.
- Les implants permettent un bon rendu esthétique.
- Les implants ont permis une reconstruction prothétique implanto-portée qui satisfait le patient et permet de réaliser une bonne maintenance.

Les implants déposés ont été considérés comme des échecs.

Les taux de succès implantaire ont été calculés en fonction du nombre total d'implants perdus et en fonction du nombre de patients ayant perdu un ou plusieurs implants.

Complications. Ont été considérées comme telles les fractures de prothèses. Les facteurs biologiques sont : la douleur, la formation de fistule ou d'autres signes infectieux, l'inflammation des tissus mous, la résorption osseuse, et l'absence de stabilité implantaire.

1.3. Résultats

Le succès implantaire. Un total de 3 implants chez 3 patients a été perdu, avec un pic d'incidence dans les 2 premiers mois. Pour un des patients, l'implant a été perdu un mois après la pose de la prothèse d'usage. Les taux de succès cumulés par rapport aux patients et par rapport aux implants après 3 années de suivi sont de 96,7 % pour les deux. Un plus fort pourcentage d'échecs implantaires a été mis en évidence pour les implants Nobel Replace, sur la petite série d'implants Nobel Replace. (résultat non significatif) Le taux de survie prothétique est de 100 %.

Description des échecs et solutions. Un patient a fissuré un implant, et deux patients ont fracturé leur prothèse provisoire, ce qui a entraîné la perte de l'implant en 15. Chez ces 3 patients qui ont perdu chacun un implant, la prothèse est restée en fonction pendant les 4 à 6 mois nécessaires à la pose de nouveaux implants, mis en charge immédiatement.

Complications biologiques et solutions. Aucune complication biologique.

Complications mécaniques et solutions. Deux prothèses provisoires ont été fracturées.

Patient	Date de pose	Situation	Âge du patient (années)	Longueur des implants antérieurs (mm)	Longueur des implants postérieurs (mm)	Diamètre des implants (mm)	Arcade antagoniste
1	01/02 /08	Max	69	13	13	4	Prothèse amovible complète mandibulaire
2	23/08 /08	Max	77	13	15	4	Prothèse amovible complète mandibulaire
3	14/11 /08	Max	56	13	15	4	PAPIM mandibulaire

Patient	Date de pose	Situation	Âge du patient (années)	Longueur des implants antérieurs (mm)	Longueur des implants postérieurs (mm)	Diamètre des implants (mm)	Arcade antagoniste
4	19/11/08	Max	86	13	15	4	Dents naturelles
5	06/02/09	Max	65	13	13	4	PAPIM mandibulaire
6	04/03/09	Mand	66	13	13	4	Prothèse amovible complète maxillaire
7	14/05/09	Max	63	13	15	4	PAPIM mandibulaire
8	17/06/09	Max	63	13	15	4	Dents naturelles
9	11/06/09	Mand	77	13	15	4	AO4
10	02/10/09	Max	56	13	15	4	Prothèse amovible complète mandibulaire
11	07/10/09	Max	61	13	13	4	Dents naturelles
12	23/10/09	Mand	56	13	13	4	AO4
13	03/11/09	Max	67	13	15	4	Prothèse amovible complète mandibulaire
14	17/11/09	Mand	67	13	13	4	AO4

Patient	Date de pose	Situation	Âge du patient (années)	Longueur des implants antérieurs (mm)	Longueur des implants postérieurs (mm)	Diamètre des implants (mm)	Arcade antagoniste
15	02/12 /09	Mand	71	13	15	4	PAPIM mandibulaire
16	15/01 /10	Max	65	13	15	4	PAPIM mandibulaire
17	23/06 /10	Max	73	13	15	4	PAPIM mandibulaire
18	03/01 /11	Max	54	13.10	15	4	Dents naturelles
19	10/01 /11	Max	40	13	15	4	PAPIM mandibulaire
20	01/04 /11	Max	79	10	15	4	PAPIM mandibulaire
21	05/03 /11	Max	62	13	15	4	Dents naturelles
22	10/03 /11	Max	64	10	15	4	PAPIM mandibulaire
23	22/08 /11	Max	65	13	15	4	Dents naturelles

Tableau 12. Récapitulatif des patients inclus dans l'étude, caractéristiques.

Max : All-on-4 Maxillaire

Mand : All-on-4 Mandibulaire

Répartition des traitements maxillaires et mandibulaires			
	Total (nombre d'implants)	Echecs (nombre d'implants)	Taux de succès (%)
AO4 Mandibulaire	20	0	100
AO4 Maxillaire	72	3	95,8

Tableau 13. Répartition des traitements maxillaires et mandibulaires.

Taux de succès cumulés pour les implants, au 01.01.12			
Durée du traitement	Total (nombre d'implants)	Echec (nombre d'implants)	Taux de succès cumulé (%)
De 0 à 3 mois	92	3	96,7
De 3 à 6 mois	88	0	96,7
De 6 mois à 1 an	76	0	96,7
De 1 à 2 ans	64	0	96,7
De 2 à 3 ans	20	0	96,7

Tableau 14. Taux de succès cumulés pour les implants.

Taux de succès cumulés par patient, au 01.01.12			
Durée du traitement	Total (nombre de patients)	Echecs (nombre de patients)	Taux de succès cumulé (%)
De 0 à 3 mois	23	3	96,7
De 3 à 6 mois	22	0	96,7
De 6 mois à 1 an	19	0	96,7
De 1 à 2 ans	16	0	96,7
De 2 à 3 ans	5	0	96,7

Tableau 15. Taux de succès cumulés par patient.

Taux de succès cumulés en fonction des patients et en fonction des implants en fonction du type d'implants		
Type d'implants	Nombre d'implants perdus / nombre total des implants	Survie (pourcentage)
Analyse en fonction des patients		
NobelSpeddy Groovy	2/88	97,72
Replace	1/4, 1 perdu 1 mois après pose prothèse d'usage	75
Analyse en fonction des implants		
NobelSpeddy Groovy	2/88	97,72
Replace	1/4	75

Tableau 16. Taux de succès cumulés en fonction des patients et en fonction des implants en fonction du type d'implants.

Perte des implants						
Patient	Sexe	Âge	Type d'implants	Position de l'implant, axe	Moment de survenue de l'échec (en mois)	Observations
3	M	55	Nobel Replace	15, I	4	Implant fissuré
18	F	42	Nobel Speedy Groovy	15, I	2	Fracture de la prothèse provisoire
19	M	65	Nobel Speedy Groovy	25, I	2	Fracture de la prothèse provisoire

Tableau 17. Configuration des pertes d'implants.

D : implant droit

I : implant incliné

1.4. Discussion

Protocole de traitement. Les 96,7 % de taux de succès cumulés obtenus sont comparables au taux de succès des protocoles en deux temps chirurgicaux (Adell *et al.*, 1990, [2], Ekelund *et al.*, 2003, [32]) ainsi qu'aux protocoles de mise en charge retardée.

Concernant les protocoles en deux temps chirurgicaux, l'équipe d'Adell a rapporté des résultats compris entre 81 et 99 % à 5 ans. L'équipe d'Ekelund a rapporté un taux de survie implantaire de 98,9 %. En ce qui concerne les protocoles de mise en charge retardée, de nombreuses études de suivi à long terme ont été publiées et permettent d'assurer que cette technique est fiable à long terme.

La différence de taux de survie en fonction des implants montre bien que les implants type Nobel Replace ne paraissent pas adaptés au protocole All-on-4.

Complications. Le nombre de complications est faible et les complications elles-mêmes ne diffèrent pas trop de celles rencontrées lors de réhabilitations fixes implanto-portées classiques. La complication principale a été la fracture de la prothèse provisoire qui a entraîné la fracture et la perte de l'implant concerné. L'utilisation de quatre implants mis en charge immédiatement semble être une bonne stratégie avec le protocole décrit ici, sachant que ce protocole « autorise » la perte d'un implant tout en pouvant maintenir une prothèse provisoire. L'utilisation d'implants angulés n'a pas compromis le devenir des implants à moyen terme, même si ce sont eux qui ont subi le plus d'échecs (n = 3) en comparaison aux implants droits (n = 0).

Résumé et perspectives. Ces résultats permettent de confirmer l'hypothèse que la réhabilitation prothétique d'un maxillaire et/ou d'une mandibule édentés est possible grâce à la technique du All-on-4, avec une distribution de la survie implantaire comparable à celle des protocoles classiques. Des études ultérieures devront être menées avec un suivi des patients sur plus long terme.

1.5. Conclusion

Les taux de succès élevés des implants posés selon la technique du All-on-4 (96,7 % jusqu'à près de 4 ans de suivi) démontrent la viabilité sur moyen terme du concept de prothèse fixée totale, maxillaire, ou mandibulaire, portée par quatre implants. L'inclinaison des implants postérieurs permet à la restauration finale de posséder 12 dents, avec une seule extension distale (molaire), et permet également une distance inter-implants favorable, cela sans compromettre le devenir positif à moyen terme.

2. Résumé

Etude longitudinale du taux de survie implantaire sur maxillaire et/ou mandibule édentés

Introduction

La mise en fonction immédiate est devenu une alternative totalement validée pour le protocole de restauration fixée sur maxillaire et/ou mandibule édentés, sur la base d'un taux de succès élevé retrouvé dans de nombreuses études. Le concept du All-on-4 (Nobel Biocare, Göteborg, Suède) a été décrit comme une des solutions pour réhabiliter prothétiquement les patients édentés par un bridge sur pilotis complet transvissé sur quatre implants.

Matériel et méthode

L'étude a inclu 23 patients et au total 92 implants ont été mis en place (quatre par patients), tous placés dans la région antérieure, pour mettre en place une prothèse fixée complète. Les critères d'inclusion sont des patients édentés ou présentant des dents condamnées à court terme, demandeurs d'une réhabilitation par prothèse fixée.

Résultats

Au total, 3 implants ont été perdus chez 3 patients, ce qui donne un taux de survie cumulé par patient et implantaire respectivement de 96,7 et de 96,7 % à 4 ans. Le taux de survie prothétique est de 100 %.

Discussion

Les résultats mènent à la conclusion que le concept de mise en charge immédiate du All-on-Four sur les mandibules et maxillaires édentés est fiable à moyen terme.

Conclusion

En trois décennies, l'implantologie dentaire s'est imposée comme une discipline incontournable des plans de traitements en odontologie. Au cours de son existence, les concepts et les modalités de traitement ont subi de notables évolutions. Les principes de mise en charge immédiate ont permis de faire évoluer les techniques d'implantologie, notamment chez les patients édentés totaux qui sont souvent demandeurs d'une réhabilitation rapide. La mise en charge immédiate peut être définie comme l'obtention d'implants fonctionnels le jour même de leur pose. C'est ainsi qu'est né le principe du All-on-4, décrit par P. Malò.

Ce concept de réhabilitation globale a fait la preuve de son efficacité clinique en raison d'un taux de succès élevé associé à des indices de satisfaction des patients très positifs.

C'est un concept applicable dans de nombreux cas de figures évitant le recours à des procédures de greffe osseuse plus compliquées et réduisant ainsi la morbidité des réhabilitations implantaires chez l'édenté total.

Ce concept constitue, par ailleurs, une procédure thérapeutique standardisée pouvant être utilisée de façon routinière pour la plupart des patients candidats à une réhabilitation complète. Il va tout à fait dans le sens de la simplification, et fait figure de solution de choix pour la réhabilitation de l'édenté total.

Nous avons vu dans un premier temps comment l'implantologie est devenue incontournable pour les patients édentés, et comment les concepts ont évolué : depuis les protocoles en deux temps chirurgicaux jusqu'à la révolution de la mise en charge immédiate. Des concepts novateurs, tels que le Brånemark Novum, ou encore le bridge de Hong Kong ont permis de faire évoluer les concepts implanto-prothétiques. Pour pallier les inconvénients des chirurgies pré-implantaires (élévations de sinus, greffes osseuses) et éviter les obstacles anatomiques contre-indiquant parfois toute chirurgie implantaire (au maxillaire, le sinus, et à la mandibule, le nerf mandibulaire) Paolo Malo a inventé son concept de réhabilitation prothétique, le All-on-4, concept prothétique basé sur la pose de quatre implants, au maxillaire, ou à la mandibule, qui supportent un bridge complet transvissé sur pilotis. Les quatre implants sont répartis comme suit : deux implants antérieurs droits, et deux implants postérieurs angulés à 45°. Une prothèse transitoire est mise en charge de manière immédiate. La prothèse d'usage comporte des extensions distales.

Les différentes étapes du projet implantaire ont ensuite été répertoriées. Il est en effet primordial de réaliser une étude approfondie du patient avant de lui exposer le plan de traitement qui lui conviendrait le mieux. Il faut dans un premier temps réaliser un examen clinique global, discuter avec lui de ses attentes, de ses appréhensions, et réfléchir au cas de manière globale : chirurgicale, mais aussi, et surtout, prothétique. Les examens complémentaires (radiographiques) sont essentiels pour la planification du cas. D'autre part, pour un All-on-4, il faut réaliser avant la chirurgie une prothèse amovible complète réalisée selon tous les critères de qualité.

Les différentes étapes chirurgicales ont été décrites. La préparation du patient dans un premier temps, puis l'acte chirurgical. Il est important pour le chirurgien de rester « prothético-conscient » tout au long de la chirurgie. La pose des implants droits suit un protocole classique, alors que celle des implants angulés doit se faire à l'aide du guide chirurgical de Malo.

Les différentes étapes prothétiques ont ensuite été passées en revue. La prothèse transitoire, mise en charge immédiatement après la chirurgie, ne comporte aucune extension distale, contrairement à la prothèse d'usage qui, elle, peut en comporter, afin de rétablir une arcade complète. Le réglage de l'occlusion est un facteur clé dans la réussite de la réhabilitation prothétique. C'est souvent elle qui est responsable des fractures prothétiques.

L'étude menée au sein du service d'odontologie du CHU de Nancy, ainsi qu'au sein de cabinets privés, a confirmé les très bons résultats obtenus dans d'autres études. Elle inscrit donc ce concept dans la durée. Sur 92 implants posés chez 23 patients, seulement 3 implants chez 3 patients ont été perdus. Les taux de succès élevés des implants posés selon la technique du All-on-4 (96,7 % jusqu'à près de 4 ans de suivi, 100 % de taux de succès prothétique) démontrent la viabilité à moyen terme du concept de prothèse fixée totale, maxillaire, ou mandibulaire, portée par quatre implants. L'inclinaison des implants postérieurs permet à la restauration finale de posséder 12 dents, avec une extension distale (de la taille d'une molaire), et permet également une distance inter-implants favorable, cela sans compromettre le devenir positif à moyen terme.

Les bénéfices du All on 4 sont donc nombreux :

- Le praticien a la possibilité de réhabiliter une arcade complètement édentée même si elle présente un minimum de volume osseux.
- On évite dans la plupart des cas les chirurgies pré-implantaires : greffes osseuses ou élévations de sinus.
- Le chirurgien peut placer les implants dans une position stratégique : deux implants antérieurs et deux implants postérieurs. Ce concept montre qu'avec un bon ancrage, les taux de succès sont comparables à ceux des réhabilitations implanto-portées conventionnelles.
- L'angulation des implants postérieurs permet de poser des implants plus longs, avec un ancrage cortical. Cette angulation permet également de restaurer jusqu'à la première molaire et réduit ainsi les effets du cantilever.
- La prothèse permet de rétablir la dimension verticale perdue chez la plus part des patients.
- La bonne stabilité des implants permet une mise en charge immédiate au moment de la chirurgie.
- La mise en charge immédiate permet une transition plus aisée pour les patients, surtout pour ceux devant être édentés lors de la chirurgie (impact psychologique moins négatif que si le patient doit passer par une étape de prothèse amovible).
- Le All-on-4 offre une procédure chirurgicale simplifiée pour les praticiens.

Au total, le concept initialement développé par Paolo Malo peut être considéré comme un protocole fiable, à court, moyen et long terme. Chez les patients édentés totaux ne pouvant pas subir d'intervention chirurgicale pré-implantaire, et demandeurs d'une réhabilitation prothétique fixe, cette solution doit être envisagée.

Table des matières

Introduction - - - - - **9**

Première Partie : Du concept de mise en charge immédiate à celui du « All-On-4 » - - - - - **12**

1. Historique

2. Pourquoi une mise en charge immédiate

3. Situations favorables à une mise en charge immédiate

4. Optimisation des conditions d'ostéointégration

5. Evolution des concepts en implantologie

5.1. Le protocole Brånemark Novum

5.2. Le bridge de Hong Kong

5.3. Evolution vers la technique du « All-on-4 » (Nobel Biocare, Göteborg, Suède)

5.4. « All-on-4 »

5.4.1 Insertion des implants

5.4.2. Prothèse immédiate

5.4.3. Prothèse d'usage

5.4.4. Données cliniques

5.4.4.1. Historique

5.4.4.1. Les études de Malò

6. Protocoles ITI

Deuxième Partie : Le projet prothétique pré-implantaire - - 37

1. Données générales

1.1. Critères de succès

1.2. La bonne indication

2. L'analyse pré-implantaire

2.1 Eléments constitutifs de l'examen pré-implantaire

2.1.1. Observation clinique

2.1.1. Motivations du patient

2.1.2. Historique dentaire et problèmes spécifiques

2.1.3. Bilan médical général

2.2. Evaluation esthétique

2.2.1. Analyse de la face

2.2.1.2. Vue de face

2.2.1.3. Vue de profil

2.2.2. Analyse dento-labiale

2.2.2.1. Angle naso-labial Troisième Partie : La chirurgie

2.2.2.2. Lèvres

2.2.2.3. Protocole de Malò en fonction de la ligne du sourire et du soutien de la lèvre

2.3. Evaluation fonctionnelle

2.3.1. La relation interarcade des bases osseuses

2.3.2. Morphologie de la crête osseuse édentée

2.3.3. Détection des parafonctions

2.3.3.1. Déglutition atypique

2.3.3.2. Bruxisme

2.3.3.3. Pathologies de l'articulation temporo-mandibulaire

2.3.4. Hauteur prothétique disponible

3. Bilan pré-implantaire

3.1. Réalisation d'une prothèse amovible complète d'usage

3.2. Examen radiologique

3.2.1. Les différents examens radiologiques

3.2.1.1. Bilan rétro-alvéolaire long cône

3.2.1.2. Radiographie panoramique

3.2.1.3. Tomographie spiralée conventionnelle (Scanora®)

3.2.1.4. Tomodensitométrie en incidence axiale couplée à un logiciel de reconstruction spécifique (Dentascan®)

3.2.1.5. Tomographie volumique de la face (cone beam)

3.2.1.6. Simulation implantaire assistée par ordinateur (DentaPC®, Simplant®)

3.2.2. Analyse des examens radiologiques et leurs implications dans le traitement

3.3. Evaluation des espaces

3.3.1. Sens vestibulo-lingual

3.3.2. Sens occluso-gingival

3.4. Le guide prothétique

3.4.1. Prothèse amovible complète adaptée

3.4.2. Prothèse amovible complète non adaptée

3.4.3. Patient denté

3.5. Le guide radiologique

3.5.1. Pourquoi utiliser un guide radiologique

3.5.2. Propriétés générales d'un guide radiologique

3.5.2.1. Matériau suffisamment opaque

3.5.2.2. Ne pas émettre de signaux parasites (bruits)

3.5.2.3. Déterminer l'enveloppe de la restauration prothétique

3.5.2.4. Renseigner sur l'axe d'émergence des implants

3.5.2.5. Doit être stable et rétentif

3.5.3. Réalisation d'un guide radiologique

3.6. Classifications ITI

4. Décision thérapeutique

4.1. Analyse du Dentascan®

4.2. Choix du concept prothétique

4.2.1. Principe de la technique du « All-on-4 »

4.2.2. Avantages de la technique du « All-on-4 »

4.2.3. Indications de la technique du « All-on-4 »

4.2.3.1. Mandibule

4.2.3.2. Maxillaire

4.2.4. Justification de la technique du « All-on-4 »

4.2.3. Alternative au traitement par la technique du « All-on-4 »

5. Consentement éclairé du patient

6. Programmation des rendez-vous

6.1 Premier rendez-vous : évaluation

6.2. Deuxième rendez-vous : enregistrement

6.3. Troisième rendez-vous

6.4. Quatrième rendez-vous : chirurgie et prothèse

6.5. Cinquième rendez-vous et les suivants : contrôle et maintenance

Troisième Partie : La chirurgie - - - - - 88

1. La phase pré-opératoire

1.1. Spécificités de l'intervention chirurgicale sur une mandibule édentée

1.2. Préparation pour la chirurgie : protocole Malò

1.3. Transformation du guide radiologique en guide chirurgical

2. La chirurgie, pas à pas

2.1. Marquage de la Dimension Verticale d'Occlusion

2.2. Avulsions des dents résiduelles et régularisation /réduction de la crête osseuse

2.3. Pose du guide chirurgical du « All-on-4 »

2.4. Mise en place des implants

2.5. Sutures

2.6. Contrôle radiographique

3. La phase post-opératoire

3.1. Protocole Malò

3.2. Contrôle de plaque en post-opératoire immédiat

Quatrième Partie : La partie prothétique - - - - - 101

1. Que mettre en fonction : prothèse transitoire ou prothèse d'usage ?

2. Liste du matériel à prévoir pour la partie prothétique

3. Prise d'empreinte

3.1. Ciel ouvert

3.1.1. Utilisation d'un porte-empreinte du commerce

3.1.2. Utilisation d'un porte-empreinte occluso-adapté

3.1.3. Suite commune aux deux techniques

3.2. Ciel fermé

4. Traitement de l'empreinte

5. Mise en bouche de la prothèse transitoire

6. Prothèse d'usage

6.1. Premier rendez-vous de contrôle

6.2. Empreinte

6.3. Coulée de l'empreinte et clé de validation

6.4. Rapports Inter Maxillaires

6.5. Travail de laboratoire

6.5.1. Montage des dents

6.5.1.1. Quel type de concept occlusal choisir ?

6.5.1.3. Quel type de dents prothétiques choisir ?

6.5.1.5. Quel type de gencive prothétique choisir

6.5.1.6. Travail de laboratoire

6.5.2. Armature en Titane

6.6. Pose de la prothèse d'usage

6.7. Contrôle et maintenance

6.7.1. Objectifs de la maintenance péri-implantaire

6.7.2. Fréquence des visites de maintenance

6.7.2.1. Pour la prothèse transitoire

6.7.2.2. Pour la prothèse d'usage

6.8. Complications possibles

**Cinquième Partie : Etude longitudinale du taux de survie
implantaire sur maxillaire ou mandibule édentée - - - - - 130**

1. Etude

1.1. Introduction

1.2. Matériel et méthodes

1.3. Résultats

1.4. Discussion

1.5. Conclusion

2. Résumé

Conclusion - - - - -147

Liste des abréviations utilisées :

AO4 : All on 4

BDC : Bien Documenté Cliniquement

DC : Documenté Cliniquement

DCI : Documentation Clinique Insuffisante

IV : Intra-Veineuse

PAC : Prothèse Amovible Complète

PAPIM : Prothèse Amovible Partielle à Infrastructure Métallique

RIM : Rapport Inter Maxillaire

VSC : Validé Scientifiquement et Cliniquement

Iconographie

Toutes les photos ont été prises, et nous ont été confiées, par les Drs J. PENAUD, J. SCHOUVER, et G. NAUDIN, et par les prothésistes dentaires F. VRIGNAUD, et S. NITHART-GARDE.

Figures :

Fig 1. Edenté total

Fig 2. et 3. Prothèses Amovibles Complètes Bimaxillaires

Fig 4. Deux implants servent de support à une prothèse amovible complète supra-implantaire.

Fig 5. Evolution de la stabilité implantaire en fonction du temps.

Fig 6. L'armature inférieure est connectée après les sutures.

Fig 7. L'armature supérieure est ensuite connectée.

Fig 8. Vue à un mois post-chirurgie.

Fig 9. OPT à 3 mois post-traitement.

Fig 10. Le placement d'implants en postérieur du maxillaire est limité par les extensions antérieures des sinus.

Fig 11 et 12. Un guide souple permet d'orienter de manière idéale les implants postérieurs.

Fig 13 et 14. Le concept d'implants angulés.

Fig 15. Le montage des modèles en articulateur est une étape primordiale de l'examen pré-implantaire.

Fig 16. La patiente présente un regard récessif.

Fig 17. Le patient présente un regard et un sourire plutôt équilibrés.

Fig 18. La patiente présente un profil plutôt concave.

Fig 19. Le patient présente un profil normal.

Fig 20. Prothèse d'usage, et guide radiologique

Fig 21. Guide radiologique, dents Ortho Tac.

Fig 22. Matériel pour réaliser le guide radiologique avec des dents Ortho TAC.

Fig 23. Planification implantaire.

Fig 24. Indications du protocole « All-on-4 » à la mandibule.

Fig 25. Indications du protocole « All-on-4 » au maxillaire.

Fig 26 et 27. Pose du guide chirurgical All-on-4.

Fig 28. Une petite effraction dans la partie antérieure du sinus maxillaire permet la palpation de la topographie de la partie antérieure du sinus.

Fig 29. Forage des implants angulés au maxillaire.

Fig 30. Pose des implants angulés à la mandibule.

Fig 31 et 32. Vue frontale des 4 implants posés, au maxillaire, et à la mandibule.

Fig 33 et 34. Vue finale des quatre implants posés.

Fig 35. Sutures en place.

Fig 36. Contrôle radiographique.

Fig 37. Vue clinique, J10.

Fig 38. Mise en place des transferts d'empreinte.

Fig 39. Adaptation du porte-empreinte du commerce.

Fig 40. Solidarisation des transferts d'empreinte.

Fig 41 et 42. Mise en place du silicone souple.

Fig 43. Empreinte désinsérée.

Fig 44. Mise en place des analogues d'implants.

Fig 45. Modèle de travail.

Fig 46. Des composants provisoires en titane sont vissés sur les répliques des piliers.

Fig 47. Prothèse provisoire, avant finitions.

Fig 49. Pose de la prothèse transitoire.

Fig 50. Réglage de l'occlusion. Contacts répartis de manière uniforme, aucun contact en distal du dernier implant.

Fig 50 et 51. Vues de la prothèse provisoire mise en bouche.

Fig 52. Empreinte pour la prothèse d'usage.

Fig 53. Transferts en place.

Fig 54 et 55. Modèle de travail.

Fig 56 et 57. Clé de validation en plâtre.

Fig 58 et 59. Conception de l'armature.

Fig 60. Armature.

Fig 61. Montage des dents.

Fig 62. Forme de l'intrados prothétique.

Fig 63. Précautions à prendre avant une intervention chirurgicale.

Fig 64. Ordonnance remise au patient avant l'intervention.

Fig 65. Ordonnance remise au patient avant l'intervention.

Fig 66. Ordonnance remise au patient après l'intervention.

Fig 67. Consignes remises au patient.

Tableaux :

Tableau 1. Taux de survie implantaire d'après l'étude de Malò *et al*, 2007.

Tableau 2. Recommandations ITI : validation des protocoles de mise en charge pour différents types de traitement.

Tableau 3. Questions principales à poser aux patients.

Tableau 4. Questions à poser aux patients concernant leurs doléances.

Tableau 5. Grilles de décision SAC concernant la prothèse fixée au maxillaire.

Tableau 6. Grilles de décision SAC concernant la prothèse fixée à la mandibule.

Tableau 7. Niveaux de difficulté du traitement prothétique (provisoire et prothèse finale) associé aux différents protocoles de mise en charge immédiate.

Tableau 8. Consentement éclairé du patient.

Tableau 9. Traitement médicamenteux proposé par P. Malò.

Tableau 10. Les différents paramètres à contrôler lors des rendez-vous de maintenance.

Tableau 11. Récapitulatif des patients inclus dans l'étude, caractéristiques.

Tableau 12. Répartition des traitements maxillaires et mandibulaires.

Tableau 13. Taux de succès cumulés pour les implants.

Tableau 14. Taux de succès cumulés par patient.

Tableau 15. Taux de succès cumulés en fonction des patients et en fonction des implants en fonction du type d'implants.

Tableau 16. Configuration des pertes d'implants.

Bibliographie

1. **Abulius R.**
Comment valider le modèle de travail en prothèse implantaire ?
Stratégie prothétique 2004 ; 4 : 275-284

2. **Adell R, Eriksson B, Lekholm U, Brånemark PI, Jemt T.**
Long-term follow-up study of osseointegrated implants in the treatment of totally edentulous jaws.
Int J Oral Maxillofac Implants 1990 ; 5(4) : 347-359

3. **Agliardi E, Panigatti S, Clerico M, Villa C, Malò P.**
Immediate rehabilitation of the edentulous jaws with full fixed prostheses supported by four implants: interim results of a single cohort prospective study.
Clin Oral Implants Relat Res. 2010 May ; 21(5) : 459-65. Epub 2010 Jan 22

4. **Albrektsson T, Zarb G, Worthington P, Eriksson AR.**
The long-term efficacy of currently used dental implants : a review and proposed criteria of success.
Int. J Oral Maxillofac. Implants, 1986, 1, 1 : 11-25

5. **Antoun H, Boussetta K.**
Facteurs de risque en implantologie : quoi de neuf ?
Clinic Oct 2008, vol 29, p 569-575

6. **Assuncao WG, Fiho HG, Zaquinelli O.**
Evaluation of transfer impression for osseointegrated implants at various angulations.
Implant Dent 2004 ; 13 : 358-366

7. **Astrand P, Ahlqvist J, Gunne J, Nilson H.**
Implant treatment of patients with edentulous jaws: a 20-year follow-up.
Clin Implant Dent Relat Res 2008 ;10 (4) : 207-217

8. **Balschi TL.**
An analysis of 356 pterygomaxillary implants in edentulous arches.
Int J Oral Maxillofac implants 1995 ; 10(1) : 89-98
9. **Balshi SF, Wolfinger GJ, Balshi TJ.**
A prospective study of immediate functional loading, following the Teeth in a Day protocol: a case series of 55 consecutive edentulous maxillas.
Clin Implant Dent Relat Res 2005 ; 7(1) : 24-31.
10. **Balshi TJ, Wolfinger GJ.**
Immediate loading of Brånemark implants in edentulous mandibles: a preliminary report.
Implant Dent 1997; 6(2) : 83-88
11. **Becker W.**
One-step surgical placement of Brånemark implants: a prospective clinical multicenter study.
Int J Oral Maxillofac Implants 1997 ; 12 : 454-462
12. **Becker W, Becker BE, Israelson H, Lucchini JP.**
One Step Surgical Placement of Brånemark Implants: A Prospective Clinical Study.
Inter J Oral Maxillofac Implants, 1997 ; 12 : 454-462
13. **Bernard JP, Belser UC, Martinet JP, Borgis SA.**
Osseointegration of Brånemark Fixtures using a Single Step Operating Technique: A Preliminary Prospective One Year Study in The Edentulous Mandible.
Clin Oral Implant Res, 1997 ; 12 : 454-462
14. **Brånemark P-I, Hansson BO, Adell R.**
Osseointegrated implants in the treatment of edentulous jaw. Experience from a 10-years study period.
Scand J Plast Reconstr Surg, 1977 ;16 : 1-132

15. **Brånemark PI.**
Brånemark Novum® : a new treatment concept for rehabilitation of the edentulous mandible. Preliminary results from a prospective clinical follow-up study.
Clin Impl Dent Res, 1999 ; 1:2-16
16. **Brånemark PI, Zarb GA, Albrektsson T.**
Tissue integrated Prosthesis : osseointegration in Clinical Dentistry.
Chicago : Quintessence Publishing Company. 1985, 1-343
17. **Brunski JB.**
Influence of Biomechanical Factors at the Bone Material Implant Interface.
Davies JE Ed Toronto : University of Toronto Press; 1991 : 391-405
18. **Buser D, Mericske-Stern R, Bernard JP, Behneke A, Behneke N, Hirt HP, Belser UC, Lang NP.**
Long Term Evaluation of Non Submerged ITI Implants. Part 1: 8-year Life Table analysis of a Prospective Multi Center Study with 2359 Implants.
Clin Oral Implants Res, 1997 ; 8 : 161-172
19. **Buser D, Weber HP, Brägger U, Balsiger C.**
Tissus integration of One Stage ITI Implants.
Inter J Oral Maxillofac Implants, 1991 ; 6 : 405-412
20. **Cameron H, Pilliar RM, Macna I.**
The effect of movement on the bonding of porous metal to bone.
J. Biomed. Mater. Res, 1973, (7), 4 : 301-311.
21. **Caudill R, Chiche G.**
Esthétique et gencive.
Dans Chiche G. Pinault A. (ed) Esthétique et restauration des dents antérieures.
Paris. CdP. 1995 : 177-198

22. **Chiapasco M, Gatti C.**
Implant-retained mandibular overdentures with immediate loading: a 3-to 8-year prospective study on 328 implants.
Clin Implant Dent Relat Res 2003 ; 5(1) : 29-38
23. **Chiche GJ, Pinault A.**
Artistic and scientific principles applied to esthetic dentistry. In : Chiche GJ, Pinault A (eds) Esthetics of Anterior Fixed Prosthodontics.
Chicago : Quintessence, 1994 : 13-22
24. **Chow, J, Hui, E, Liu, J, Li, D, Wat, P, Li, W, Kwong Yau, Y, Law H.**
The Hong Kong Bridge Protocol. Immediate Loading of Mandibular Brånemark Fixtures Using a Fixed Provisional Prosthesis: Preliminary Results.
Clin Implant Dentistry and Relat Res, 2001, 3 : 166–174.
25. **Clelland N.**
A photo elastic and strain gauge analysis of angled abutment for an implant system.
Int J Oral Maxillofac implants. 1993 ; 8 : 541-548
26. **Clelland N.**
A three dimensional finite element analysis of angled abutment for an implant placed in the anterior maxilla.
J. Prosthodont 1995 ; 45 : 95- 100
27. **Collaert B.**
Comparison of Branemark fixture integration and short-term survival using one-stage or two-stage surgery in completely-and partially- edentulous mandibles.
Clin Oral Imp Res 1998 ; 9 : 131-135
28. **Dada K, Daas M, Malò P.**
Esthétique et implants pour l'édenté complet maxillaire.
ed Quintessence Inter. 2011 ;1 : 250p

29. **Davarpanah M, Szmukler-Moncler S.**
Théorie et pratique de la mise en charge immédiate.
Ed Quintessence International 2007 ; 1 : 1-359

30. **Degidi M, Piattelli A.**
A7-year follow-up of 93 immediately loaded titanium dental implants.
J Oral Implantol 2005;31(1):25-31

31. **Douglass CW, Watson AJ.**
Future needs for fixed and removable partial dentures in the United States.
J Prosthet Dent 2002 Jan 87(1) : 9-14)

32. **Ekelund JA, Lindquist LW, Carlsson GE, Jemt T.**
Implant treatment in the edentulous mandible: a prospective study on Brånemark system implants over more than 20 years.
Int J Prosthodont 2003;16(6) : 602-608.

33. **Engstrand P.**
Prospective follow-up study of 95 patients with edentulous mandibles treated according to the Brånemark Novum concept.
Clin Implant Dent Relat Res, 2003

34. **Ericsson I, Randow K, Nilner K, Peterson A.**
Early functional loading of Brånemark dental implants: 5-year clinical follow-up study.
Clin Implant Dent Relat Res 2000;2(2):70-77

35. **Ericsson I.**
Clinical and radiographical features of submerged and non- submerged titanium implants.
Clin Oral Impl Res 1994 ; 5: 185-189

36. **Ericsson I, Randow K, Nilner K, Petersson A.**
Early Functional Loading of Brånemark Dental Implants: 5-year Clinical Follow Up Study.
Clin Implant Relat. Res. 2000 ; 2 : 70-77
37. **Esposito M, Grusovin MG, Achille H, Coulthard P, Worthington HV.**
Interventions for replacing missing teeth: different times for loading dental implants.
Cochrane Database Syst Rev 2009;(1): CD003878
38. **Etienne O.**
Les brasures secondaires en prothèse céramo-métalliques sur implant.
Cah Proth 2005; 132:23-31
39. **Fortin Y, Sullivan RM, Rangert B.**
The Marius implant bridge: surgical and prosthetic rehabilitation for the completely edentulous upper jaw with moderate to severe resorption: a 5-year retrospective clinical study.
Clin Implant Dent Relat Res 2002;4(2):69-77.
40. **Fradéani M.**
Analyse esthétique.
ed Quintessence International, 2006, p 352
41. **Friberg B.**
Early failure in 4641 consecutively placed Brånemark dental implants: A study from stage 1 : surgery to the connection of completed prostheses.
Int. J. Oral Maxillofac implants 1991 ;6 : 142-146
42. **Friberg B, Sennerby L, Linden B, Grondhal K, Lekholm U.**
Stability measurements of one-stage Brånemark implants during healing in mandibles. A clinical resonance frequency analysis study.
Int Oral Maxillofac. Surg 1999 ; 28 : 266-72

43. **Heitz-Mayfield LJ.**
Peri-implant diseases: diagnosis and risk indicators.
J Clin Periodontol 2008 Sep; 35 (8) : 292-304. Review
44. **Hultin M, Komiyama A, Klinge B.**
Supportive therapy and the longevity of dental implants: a systematic review of the literature.
Clin Oral Impl Res 2007; 18 (Suppl 3) : 50-62
45. **Ivoclar Vivadent.**
2011, <http://www.ivoclarvivadent.fr/fr/tous-les-produits/sr-vivo-tac-2-1>, consulté le 12/04/2011
46. **Jacobs R, Adriansens A, Verstreken K, Suetens P, Van Steenberghe D.**
Predictability of a three-dimensional planning system for oral implant surgery.
Dentomaxillofac Radiol, 1999; 28 : 105-11
47. **Karoussis IK, Müller S, Salvi GE, Heitz-Mayfield LJ, Brâger U, Lang NP.**
Association Between periodontal and peri-implant conditions: a 10-year prospective study.
Clin Oral Implants Res, 2004 Feb; 15(1) : 1-7
48. **Krekmanov I.**
Tilting of posterior mandibular and maxillary implants for improved prosthesis support.
Int. J. Oral Maxillofac implants 2000 ;15 :405- 414
49. **Lang NP, Berglunch T, Heitz-Mayfield IJ.**
Consensus statements and recommended clinical procedures regarding implant survival and complications.
Int J. Oral Maxillofac Implants 2004; 19 (suppl) : 150-154)

50. **Lazzara RJ, Porter SS, Testori T, Galante J, Zetterquist LA.**
A prospective Multicenter Study Evaluating Loading of Osseotite Implants Two Months After Placement.
J Esthet Dent, 1998; 10 : 280-289
51. **Le Ray AM.**
Le scanner Rx : intérêts et interprétations dans l'étude pré-implantaire.
JPIO, vol 28 n°1, p 39-50
52. **Lejoyeux J.**
Les 9 clés du visage.
Solar, Paris, 1991
53. **Lu H, Nguyen B, Powers JM.**
Mechanical properties of 3 hydrophilic addition silicon and polyether elastomeric impression materials.
J Prosthet Dent 2004 ; 92 : 151-154
54. **Malò P, de Araujo Nobre M, Lopes A, Moss SM, Molina GJ.**
A longitudinal study of the survival of All-on-4 implants in the mandible with up to 10 years of follow-up.
J Am Dent Assoc. 2011 Mar ;142(3):310-20
55. **Maló P, Nobre M, Petersson U, Wigren S.**
A pilot study of complete edentulous rehabilitation with immediate function using a new implant design: case series.
Clin Implant Dent Relat Res. 2006 ;8(4):223-32
56. **Malò P, Rangert B, Nobre M.**
"All-on-Four" immediate-function concept with Brånemark system implants for completely edentulous mandibles: a retrospective clinical study.
Clin Implant Dent Relat Res 2003;5(suppl 1):2-9

57. **Malò P, Rangert B, Nobre M.**
All-on-4 immediate-function concept with Brånemark System implants for completely edentulous maxillae: a 1-year retrospective clinical study.
Clin Implant Dent Relat Res 2005;7(suppl 1):88-94
58. **Malò P.**
« All-on-four ». Immediate-Function concept with Brånemark System implants for completely-edentulous mandibles: a retrospective clinical study.
Clin Implant Dent Rel Res 2003;5(1):2-9
59. **Malò P, Nobre M, Lopes A.**
The Use of Computer Guided flapless implants surgery, 4 implants placed in immediate function to support a fixed denture. Preliminary results after a mean follow up period of 13 months.
J Prosthet Dent 2007;97 : 26-34
60. **Malò P, Nobre M, Lopes A.**
The rehabilitation of completely edentulous maxillae with different degrees of resorption with four or more immediately loaded implants: a 5-year retrospective study and a new classification.
Eur J Oral Implantol. 2011 Autumn ;4(3):227-43
61. **Malò P, Rangert B, Nobre M.**
« All on 4 » : immediate function concept with Brånemark System Implants for completely edentulous maxilla : a 1-year retrospective clinical study.
Clin Implant Relat Res 2005 ; 7 (Suppl 1) : 88-94
62. **Mattson T.**
Implant treatment without bone grafting in severely resorbed edentulous maxillae.
J Oral Maxillofac Surg 1999 ;57 :281-287

63. **Ortop A, Jemt T.**
Clinical experiences of computer numeric controlled-milled titanium frameworks supported by implants in edentulous jaw : a 5-year retrospective study.
Clin Implant. Dent. Relat. Res. 2004 ; 6 (4) : 199-209
64. **Ortop A, Jemt T.**
Laser-welded titanium frameworks supported by implants in the partially edentulous mandible : a 10-year comparative follow up study.
Clin Implant Dent. Relat. Res. 2008 ; 10 (3) : 128-39
65. **Palla S.**
L'esthétique en prothèse totale.
Les cahiers de prothèse n° 108 décembre 1999 ; 97-109
66. **Paris JC, Faucher AJ.**
Le guide esthétique. Comment réussir le sourire de vos patients.
Quintessence International. Paris, 2004
67. **Pillar RM.**
Quantitative Evaluation of The Effect of Movement at a Porous Coated Implant-Bone Interface.
In Davides JE Ed The Bone-Biomaterial Interface. Toronto : University of Toronto Press; 1991; 380-387
68. **Pjetursson BE.**
A systematic review of the survival and complication rates of fixed partial dentures (FPDs) after an observation period of at least 5 years. Implant supported FPDs.
Clin. Oral Implants Res. 15, 2004 : 625-642.
69. **Postaire M, Daas M, Dada K.**
Prothèses et implants pour l'édenté complet mandibulaire.
coll Quintessence International Paris 2006

70. **Randow K, Ericsson I, Nilner K, Petersson A, Glantz PO.**
Immediate functional loading of Brånemark dental implants: an 18-month clinical follow-up study.
Clin Oral Implants Res 1999;10(1):8-15
71. **Ricketts RM.**
Esthetics. Environment of lip relation.
Am J. Orthod 1968 : 54 : 272
72. **Roccuzzo M, Bunino M, Prioglio F, Bianchi SD.**
Early Loading of Sandblasted and Acid Etched (SLA) Implants: A Prospective Split Mouth Comparative Study.
Clin Oral Impl Res, 2001 ; 12 : 572-578
73. **Sarver DM.**
The face as the determinant of treatment choice.
In McNamara JA, Kelly KA (eds) Craniofacial Growth series. Vol 38: Frontiers of dental and facial esthetics. Ann Arbor, MI : Univ of Michigan, 2001: 19-54
74. **Schnitman PA, Whörle PS., Rubenstein JE.**
Immediate fixed interim prosthesis supported by two stage treated implants. Methodology and results.
J Oral Implant 1990 ; 6 : 96-105
75. **Schnitman PA, Wöhrle PS, Rubenstein JE, DaSilva JD, Wang NH.**
Ten-year results for Brånemark implants immediately loaded with fixed prostheses at implant placement.
Int J Oral Maxillofac Implants 1997;12(4):495-503
76. **Schnitman PA.**
Immediate fixed interim prostheses supported by two-stage threaded implants: methodology and results.
J Oral Implantol 1990 ; 16:96-105

77. **Schroeder A, Van Der Zypen E, Stich H, Sutter F.**
The reaction of bone, connective tissues and epithelium to endosteal implants with titanium-sprayed surfaces.
J Oral Maxillofac Surg, 1981; 9 : 15-25
78. **Sennerby L.**
A comparison of implant stability in mandibular and maxillary bone using RFA resonance frequency analysis.
Symposium Göteborg, Suède, 6 juillet 2000
79. **STROBE Statement: Strengthening the Reporting of Observational Studies in Epidemiology.**
“www.strobe-statement.org/”. Accessed Jan. 14, 2011
80. **Szmuckler-Moncler S, Davarpanah M, Davarpanah K, Rajzbaum P, Khoury PM.**
Le guide radiologique : indications et élaboration.
Implant 2011 ; 17 : 35-47
81. **Szmuckler-Moncler S, Piattelli A, Favero GA, Dubruille JH.**
Considerations Preliminary to the Application of Early and Immediate Loading Protocols in Dental Implantology.
Clin Oral Implants Res, 2000 ; 11 : 12-25
82. **Szmukler-Moncler S, Salama H, Reingewirtz Y, Dubruille JH.**
Timing of loading and effect of micromotion on bone dental-implant interface: review of experimental literature.
J Bio. Mater. Res. 1998 ; 43 : 192-203
83. **Testori T, Del Fabbro M, Feldman S, Vincenzi G.**
A Multicenter Prospective Evaluation of 2 Months Loaded Osseotite Implants in the Posterior Jaws : 3-year Follow Up Results.
Clin Oral Impl Res, 2002; 13 : 154-161

84. **Tjan AH.**
Some esthetic factors in a smile.
J Prosthet Dent, 1984; 51 (1) : 24-8
85. **Tulasne JF.**
Osseointegrated fixtures in the pterygoid region.
In: Worthington P, Brånemark P-1 (eds). Advanced Osseointegration Surgery. Application
In the Maxillofacial Region. Chicago :Quintessence,1992 :182-188
86. **Weber HP, Buser D, Fiorellini JP, Williams RC.**
Radiographic Evaluation Of Crestal Bone Levels Adjacent to Non Submerged Implants.
Clin Oral Implants Res, 1992; 3 : 181-188
87. **Wismeijer D, Casentini P, Gallucci G, Chiapasco M.**
ITI Treatment Guide. Protocoles de mise en charge en implantologie dentaire. Patients
édentés.
Ed D. Wismeijer, D Buser, U. Belser
Quintessence Publishing Co Vol 4, 2010, 233p
88. **Zampelis A, Rangert B, Heijl L.**
Tilting of splinted implants for improved prosthodontic support: a two-dimensional finite
element analysis
(published correction appears in J Prosthet Dent 2008;99[3]: 167).
J Prosthet Dent 2007;97(6):S35-S43

CORROY Anne-Sophie - Protocole All-on-4
NANCY 2012 183p., 83 ill.

Th.: Chir Dent.: NANCY I : 2012

Mots clés : All-on-4, réhabilitation globale, patients édentés, implantologie, prothèse transvissée

CORROY Anne-Sophie - Protocole All-on-4

L'édentement total est un état qui affecte encore une forte proportion de la population mondiale et de plus en plus de patients sont demandeurs d'une solution prothétique fixée.

P. Malo propose un protocole chirurgical et prothétique simple pour offrir aux édentés totaux une réhabilitation prothétique fixée supra-implantaire. Ce concept inclut la pose de quatre implants : deux implants droits en secteur incisif, et deux implants angulés en secteur postérieur. La mise en charge de la prothèse transitoire est immédiate. Ce concept est considéré comme fiable d'après de nombreuses publications.

L'histoire de l'implantologie moderne est importante à connaître : depuis les protocoles en deux temps chirurgicaux jusqu'à la mise en charge immédiate.

Le projet prothétique est essentiel, il est développé en insistant sur les étapes pré-implantaires, qui sont primordiales.

Toutes les étapes chirurgicales et prothétiques sont détaillées.

Les résultats d'une étude menée au sein du service d'odontologie du CHU de Nancy, ainsi qu'au sein de cabinets privés, sont ensuite décrits.

Jury :

Monsieur JP. LOUIS	Professeur des Universités	Président
<u>Monsieur J. PENAUD</u>	<u>Maître de Conférences</u>	<u>Juge</u>
Monsieur J. SCHOUVER	Maître de Conférences	Juge
Monsieur D. JOSEPH	Assistant Hospitalo-Universitaire	Juge
Monsieur G. NAUDIN	Docteur en Chirurgie Dentaire	Invité

Nom et adresse de l'auteur :

Anne-Sophie CORROY
2 bis, rue Baron Louis
54000 NANCY