



HAL
open science

Les lésions précancéreuses de la muqueuse buccale. Rôle de l'odontologiste : dépistage et prise en charge

Caroline Zimmer

► To cite this version:

Caroline Zimmer. Les lésions précancéreuses de la muqueuse buccale. Rôle de l'odontologiste : dépistage et prise en charge. Sciences du Vivant [q-bio]. 2010. hal-01739190

HAL Id: hal-01739190

<https://hal.univ-lorraine.fr/hal-01739190>

Submitted on 20 Mar 2018

HAL is a multi-disciplinary open access archive for the deposit and dissemination of scientific research documents, whether they are published or not. The documents may come from teaching and research institutions in France or abroad, or from public or private research centers.

L'archive ouverte pluridisciplinaire **HAL**, est destinée au dépôt et à la diffusion de documents scientifiques de niveau recherche, publiés ou non, émanant des établissements d'enseignement et de recherche français ou étrangers, des laboratoires publics ou privés.



AVERTISSEMENT

Ce document est le fruit d'un long travail approuvé par le jury de soutenance et mis à disposition de l'ensemble de la communauté universitaire élargie.

Il est soumis à la propriété intellectuelle de l'auteur. Ceci implique une obligation de citation et de référencement lors de l'utilisation de ce document.

D'autre part, toute contrefaçon, plagiat, reproduction illicite encourt une poursuite pénale.

Contact : ddoc-theses-contact@univ-lorraine.fr

LIENS

Code de la Propriété Intellectuelle. articles L 122. 4

Code de la Propriété Intellectuelle. articles L 335.2- L 335.10

http://www.cfcopies.com/V2/leg/leg_droi.php

<http://www.culture.gouv.fr/culture/infos-pratiques/droits/protection.htm>

ACADEMIE Nancy-Metz

UNIVERSITE HENRI POINCARE-NANCY 1
FACULTE D'ODONTOLOGIE

Année 2010

N° 3174

THESE

pour le

DIPLÔME D'ETAT DE DOCTEUR EN
CHIRURGIE DENTAIRE

par

Caroline ZIMMER

Née le 19 Septembre 1983 à CREUTZWALD (57)

LES LESIONS PRECANCEREUSES DE LA MUQUEUSE BUCCALE. ROLE DE L'ODONTOLOGISTE : DEPISTAGE ET PRISE EN CHARGE
--

Présentée et soutenue publiquement le
15 janvier 2010

Examineurs de la Thèse :

Pr. J.P LOUIS
Dr. Ch. WANG
Dr. B. PHULPIN
Dr. J. BALLY
Dr. P. GANGLOFF

Professeur des Universités
Maitre de Conférences des Universités
Assistant Hospitalier Universitaire
Assistant Hospitalier Universitaire
Praticien Hospitalier

Président
Juge
Juge
Juge
Juge



Président : Professeur J.P. FINANCE

Doyen : Docteur Pierre BRAVETTI

Vice-Doyens : Pr. Pascal AMBROSINI - Dr. Jean-Marc MARTRETTE

Membres Honoraires : Dr. L. BABEL - Pr. S. DURIVAUX - Pr. G. JACQUART - Pr. D. ROZENCWEIG - Pr. M. VIVIER

Doyen Honoraire : Pr. J. VADOT

Sous-section 56-01 Odontologie pédiatrique	Mme M. M. Mlle M.	DROZ Dominique (Desprez) PREVOST Jacques BOCQUEL Julien PHULPIN Bérengère SABATIER Antoine	Maître de Conférences Maître de Conférences Assistant Assistant Assistant
Sous-section 56-02 Orthopédie Dento-Faciale	Mme M. Mlle M.	FILLEUL Marie Pierryle BOLENDER Yves PY Catherine REDON Nicolas	Professeur des Universités* Maître de Conférences Assistant Assistant
Sous-section 56-03 Prévention, Epidémiologie, Economie de la Santé, Odontologie légale	M. Mme	<i>Par intérim</i> ARTIS Jean Paul Poste vacant JANTZEN-OSSOLA Caroline	Professeur 1 ^{er} grade Assistant Assistant
Sous-section 57-01 Parodontologie	M. Mme M. M. M. M.	AMBROSINI Pascal BOUTELLIEZ Catherine (Bisson) MILLER Neal PENAUD Jacques GALLINA Sébastien JOSEPH David	Professeur des Universités* Maître de Conférences Maître de Conférences Maître de Conférences Assistant Assistant
Sous-section 57-02 Chirurgie Buccale, Pathologie et Thérapeutique Anesthésiologie et Réanimation	M. M. M. M. M. M. Mlle	BRAVETTI Pierre ARTIS Jean-Paul VIENNET Daniel WANG Christian BALLY Julien CURIEN Rémi SOURDOT Alexandra	Maître de Conférences Professeur 1 ^{er} grade Maître de Conférences Maître de Conférences* Assistant Assistant Assistante
Sous-section 57-03 Sciences Biologiques (Biochimie, Immunologie, Histologie, Embryologie, Génétique, Anatomie pathologique, Bactériologie, Pharmacologie)	M. M. Mlle	WESTPHAL Alain MARTRETTE Jean-Marc ERBRECH Aude	Maître de Conférences* Maître de Conférences* Assistante Associée au 01/10/2007
Sous-section 58-01 Odontologie Conservatrice, Endodontie	M. M. M. M. M.	ENGELS-DEUTSCH Marc AMORY Christophe MORTIER Eric CUNY Pierre HESS Stéphane	Maître de Conférences Maître de Conférences Maître de Conférences Assistant Assistant
Sous-section 58-02 Prothèses (Prothèse conjointe, Prothèse adjointe partielle, Prothèse complète, Prothèse maxillo-faciale)	M. M. M. M. Mlle Mlle Mlle M.	SCHOUVER Jacques LOUIS Jean-Paul ARCHIEN Claude DE MARCH Pascal BARONE Serge BEMER Julie RIFFAULT Amélie MONDON Hélène SIMON Franck	Maître de Conférences Professeur des Universités* Maître de Conférences* Maître de Conférences Assistant Assistante Assistante Assistant Assistant
Sous-section 58-03 Sciences Anatomiques et Physiologiques Occlusodontiques, Biomatériaux, Biophysique, Radiologie	Mlle M. Mme M. Mme	STRAZIELLE Catherine RAPIN Christophe (mono-appartenant) MOBY Vanessa (Stutzmann) SALOMON Jean-Pierre JAVELOT Cécile (Jacquelin)	Professeur des Universités* Professeur des Universités Maître de Conférences* Maître de Conférences Assistante Associée au 01/01/2009

souligné : responsable de la sous-section

* temps plein

Mis à jour le 01.12.2009

*Par délibération en date du 11 décembre 1972,
la Faculté de Chirurgie Dentaire a arrêté que
les opinions émises dans les dissertations
qui lui seront présentées
doivent être considérées comme propres à
leur auteurs et qu'elle n'entend leur donner
aucune approbation ni improbation.*

A NOTRE PRESIDENT DE THESE

Monsieur le Professeur Jean-Paul LOUIS

Officier des palmes Académiques

Docteur en Chirurgie Dentaire

Docteur en Sciences Odontologiques

Docteur d'Etat en Odontologie

Professeur des Universités

Membre de l'Académie nationale de Chirurgie Dentaire

Sous-section : Prothèses

Vous nous faites l'honneur de présider et de juger cette thèse.

Au cours de nos études, nous avons apprécié votre savoir magistral et la qualité de votre enseignement en prothèse. Vous avez guidé nos pas dès le début dans un esprit de grande rigueur et de disponibilité en nous transmettant vos qualités humaines et professionnelles. Nous vous prions de trouver ici l'expression de notre reconnaissance et de notre profond respect.

A NOTRE JUGE ET DIRECTEUR DE THESE

Monsieur le Docteur Christian WANG

Docteur en Chirurgie Dentaire

Docteur en Sciences Odontologiques

Maître de Conférences des Universités

Sous-section : Chirurgie buccale, Pathologie et
Thérapeutique, Anesthésiologie et Réanimation

Vous nous faites l'honneur d'avoir accepté de diriger cette thèse et nous vous en remercions.
Soyez assuré de notre gratitude et de notre profond respect.

A NOTRE JUGE

Madame le Docteur Bérengère PHULPIN

Docteur en Chirurgie Dentaire
Assistant hospitalier universitaire
Sous- section : Pédodontie

Nous vous remercions de nous faire l'honneur de faire partie de ce jury.

Nous vous sommes reconnaissantes de votre disponibilité et de votre engagement au sein du Service Dentaire du Centre Alexis Vautrin.

Soyez assuré de notre gratitude et de toute notre estime.

A NOTRE JUGE

Monsieur le Docteur Julien BALLY

Docteur en Chirurgie dentaire

Assistant hospitalier universitaire

Sous-section : Chirurgie buccale, Pathologie et

Thérapeutique, Anesthésiologie et Réanimation

Nous vous remercions de nous faire l'honneur de faire partie de ce jury.

Nous vous prions de trouver ici l'expression de toute notre amitié.

A NOTRE JUGE ET DIRECTEUR DE THESE

Monsieur le Docteur Pierre Gangloff

Docteur en Chirurgie Dentaire

Docteur de l'Université Henri Poincaré – Nancy 1

Ancien interne en Odontologie

Ancien assistant hospitalo-universitaire

Praticien hospitalier

Nous vous remercions pour votre accueil franc et ouvert, votre patience, votre rigueur et votre disponibilité dans le cheminement de ce mémoire.

Que ce travail soit pour vous la preuve de notre reconnaissance et de l'estime que nous vous témoignons.

TABLE DES MATIERES

Introduction.....	6
I) Description des lésions précancéreuses.....	8
1.1 Généralités :	9
1.1.1 Concept de lésion ou d'affection précancéreuse	9
1.1.2 Epidémiologie.....	10
1.1.3 Etiologies :	11
1.1.3.1 Le tabac	11
1.1.3.2 L'alcool.....	12
1.1.3.3 Le papillomavirus humain (HPV)	13
1.1.4 Classification	14
1.1.5 Histologie de la muqueuse buccale normale	14
1.1.5.1 L'épithélium kératinisé.....	17
1.1.5.2 L'épithélium non kératinisé.....	19
1.2 Précancéroses à dégénérescence facultative.....	21
1.2.1 Les leucoplasies orales	21
1.2.1.1 Définition.....	21
1.2.1.2 Epidémiologie.....	25
1.2.1.3 Aspect clinique et classification	25
1.2.1.4 Aspect histologique	30
1.2.1.5 Transformation maligne	31
1.2.1.6 Prise en charge thérapeutique.....	32
II) Le lichen plan buccal (LPB).....	35
2.1 Epidémiologie.....	36
2.2 Aspect clinique	36
2.3 Aspect histologique	43
2.4 Etiopathogénie.....	45

2.5 Transformation maligne	48
2.6 Prise en charge thérapeutique et suivi	50
2.7 La fibrose sous-muqueuse : un diagnostic différentiel du LPB	54
2.7.1 Epidémiologie	55
2.7.2 Etiopathogénie	55
2.7.3 Aspects cliniques	56
2.7.4 Prise en charge thérapeutique	57
III) Précancéroses à dégénérescence « quasi obligatoire » et « obligatoire »	58
3.1 La leucoplasie verruqueuse proliférative.....	59
3.1.1 Historique	59
3.1.2 Etiologies	59
3.1.3 Aspect clinique	60
3.1.4 Aspects histologiques	62
3.1.5 Prise en charge thérapeutique	67
3.2 Les précancéroses à dégénérescence « obligatoire ».....	68
3.2.1 Les érythroplasies de Queyrat	68
3.2.1.1 Définition.....	68
3.2.1.2 Epidémiologie.....	68
3.2.1.3 Aspect clinique	69
3.2.1.4 Etiologies et pathogénie	71
3.2.1.5 Aspects histologiques	72
3.2.1.6 Prise en charge thérapeutique	73
IV) Dépistage et examen clinique des lésions précancéreuses buccales	74
4.1 Dépistage	75
4.1.1 Définition.....	75
4.1.2 Anamnèse	75
4.2 L'examen clinique.....	76

4.2.1 L'examen exo-buccal	77
4.2.2 L'examen endo-buccal	84
4.3 Conclusion.....	87
V) Moyens diagnostics et d'aide au diagnostic des lésions précancéreuses buccales	88
5.1 Diagnostic des lésions précancéreuses	89
5.1.1 Définition.....	89
5.1.2 La biopsie	89
5.1.2.1 Définition.....	89
5.1.2.2 Indications	90
5.1.2.3 Contre-indications	90
5.1.2.4 La fiche de renseignements	91
5.1.2.5 Choix de la zone à prélever	91
5.1.2.6 Prélèvement	92
5.1.2.7 Orientation du fragment	92
5.1.2.8 Fixation.....	93
5.1.2.9 Mode opératoire.....	94
5.1.2.10 Erreurs fréquentes lors de la réalisation d'une biopsie.....	96
5.1.3 Classification des lésions précancéreuses résultant de l'examen histologique	96
5.2 Moyens d'aide au diagnostic des lésions précancéreuses	100
5.2.1 La cytologie exfoliative.....	100
5.2.1.1 La cytobrosse (oral cdx)	102
5.2.2 Le test au bleu de toluidine.....	103
5.2.3 La technique chémiluminescente	105
VI) Prise en charge thérapeutique des lésions précancéreuses	108
6.1 Surveillance	109
6.2 Exérèse chirurgicale et reconstruction	109
6.2.1 Principes d'exérèse carcinologique	109

6.2.2 Chirurgie de la langue	110
6.2.2.1 Au niveau de la face dorsale de la langue	110
6.2.2.2 A niveau des bords latéraux de la langue	111
6.2.2.3 Au niveau de la face ventrale de langue	112
6.2.3 Chirurgie des parois de la cavité buccale	113
6.2.3.1 Au niveau du palais dur	113
6.2.3.2 Au niveau du trigone rétro-molaire	114
6.2.3.3 Au niveau du rebord alvéolaire	115
6.2.3.4 Au niveau du plancher de bouche	116
6.2.4 Suites post-opératoires.....	117
6.3 Exérèse au laser CO ₂	118
6.3.1 Définition.....	118
6.3.2 Rappels physiques	118
6.3.3 Mode d'utilisation du laser CO ₂	120
6.4 La thérapie photodynamique (PDT).....	123
6.4.1 Définition.....	123
6.4.2 Principe.....	123
6.4.2.1 Les photosensibilisants.....	125
6.4.2.2 Les sources lumineuses	126
6.4.2.3 Les applicateurs	127
6.4.3 Indications	127
6.4.4 Contre-indications	127
6.4.5 Modalités d'administration du Foscan®	128
6.4.6 Surveillance post-thérapeutique	128
Conclusion.....	129
Bibliographie.....	131

INTRODUCTION

Les cancers de la cavité buccale représentent, de par leur fréquence (10% des cancers concernent les voies aéro-digestives supérieures) et leur taux de mortalité (de l'ordre de 70% à 5 ans), un enjeu de santé publique, concernant l'ensemble des professionnels de santé et plus particulièrement les spécialistes de la sphère oro-faciales dont font partie les odontologistes (Tarragano et al, 2008). Un des facteurs qui explique ce mauvais pronostic est le retard apporté au diagnostic. Samson (1999) précise à ce sujet : « Ce retard n'est pas acceptable car il modifie de façon catastrophique le pronostic, tout en obligeant à un traitement plus agressif et plus mutilant. ».

Aussi, de meilleurs résultats ne seront obtenus dans la lutte contre ces cancers que, par le dépistage, le diagnostic et le traitement précoce des lésions à risque, des lésions précancéreuses et des cancers débutants. Mais pour que le dépistage soit efficace, le praticien doit savoir ce qu'il recherche, ce qui nécessite la mise à jour régulière de ses connaissances. Cependant, bien connaître la sémiologie des maladies des muqueuses buccales ne relève pas uniquement de la responsabilité professionnelle du praticien. C'est aussi son éthique de savoir reconnaître, par exemple, les signes cliniques d'alerte et de porter un diagnostic qui représente pour le patient une chance d'échapper au développement d'une lésion potentiellement maligne. L'examen clinique rigoureux des muqueuses buccales, qui devrait être systématique lors de toute consultation bucco-dentaire, reste donc l'étape indispensable et primordiale permettant le dépistage des lésions précancéreuses.

L'objectif de ce travail est d'aborder la démarche clinique, étape par étape, de l'anamnèse jusqu'au diagnostic, qu'il est recommandé à l'odontologiste de suivre méthodiquement. Pour cela, les lésions précancéreuses les plus fréquentes seront décrites au préalable afin que le praticien sache quel type de lésion est à risque et quelles sont les formes cliniques qui doivent l'alerter. Enfin, les moyens de prise en charge thérapeutique des lésions précancéreuses à la disposition de l'odontologiste et leurs indications respectives seront traités.

I) DESCRIPTION DES
LESIONS
PRECANCEREUSES

1.1 Généralités :

1.1.1 Concept de lésion ou d'affection précancéreuse

Les dernières recommandations du groupe d'experts de l'Organisation Mondiale de la Santé (OMS) sur les lésions précancéreuses datent de 2007 (Warnakulasuriya et al, 2007 ; Warnakulasuriya et al, 2008). Elles ont analysé tous les systèmes existants et tenu compte des dernières connaissances de la biologie du cancer de la muqueuse orale. Elles se sont attachées à clarifier la nomenclature, définitions et classifications pour un diagnostic aisé dans la pratique clinique, c'est-à-dire à la portée de tout praticien.

Le concept qui autorise à désigner certaines lésions ou affections comme étant précancéreuses repose sur les constats suivants :

- Les études longitudinales de suivi ont montré que des altérations tissulaires et des lésions cliniquement identifiées comme « précancéreuses » ont bien donné lieu à une transformation maligne ;
- Certaines de ces altérations, correspondant en particulier à des lésions érythémateuses ou blanches, sont observées au voisinage des carcinomes épidermoïdes ;
- Certaines modifications morphologiques et cytologiques sont communes au carcinome épidermoïde et à ces lésions, sans qu'il y ait franchissement de la membrane basale ;
- Certaines des altérations chromosomiques, génomiques et moléculaires rencontrées dans les cancers de la muqueuse buccale sont également détectées dans ces lésions présumées « précancéreuses » ou « prémalignes ».

Les termes « précancéreux », « précurseur », « prémalin », « néoplasie intra-épithéliale » et « potentiellement malin » sont utilisés dans la littérature pour décrire des aspects cliniques ayant un potentiel à devenir des cancers. Ils reposent sur une vision de la cancérisation se déroulant en deux ou plusieurs étapes, alors qu'il est peu probable qu'il y ait une même et unique voie de cancérisation semblable pour tous les individus.

Une terminologie doit refléter les connaissances de la cancérogénèse de la muqueuse buccale et doit être pratique à l'usage. Le terme consensuel retenu par le groupe des experts est « **lésion ou affection potentiellement maligne** ». Celui des recommandations précédentes de 2005 (OMS, 2005) « lésion épithéliale précurseur » ne doit plus être utilisé dans la mesure où il sous-entend que toutes les lésions et conditions décrites sous ce terme donneront lieu à une évolution vers le cancer, ce qui n'est pas le cas. De plus, la nouvelle terminologie, indique que

le cancer peut apparaître en n'importe quel endroit de la muqueuse buccale (Thompson et al, 2002), même sur une muqueuse d'apparence normale (Bremmer et al, 2005), et pas seulement sur le site spécifique de la lésion observée.

Pour cette même raison, la distinction entre lésion précancéreuse et condition précancéreuse recommandée en 1978 (OMS, 1978) n'est plus retenue. Le terme « lésion ou affection potentiellement maligne » suffit à recouvrir toutes ces situations.

1.1.2 Epidémiologie (Gauzeran, 2007)

La France détient le triste record de la première place en Europe, à la fois en fréquence et en taux de mortalité et de la seconde dans le monde après l'Inde, pour le carcinome des voies aéro-digestives supérieures. Les cancers de la cavité buccale représentent 8% des cancers chez l'être humain et les pronostics de survie atteignent 30% au bout de cinq ans et 10% au bout de 10 ans. Ce sont les pays de l'Europe méridionale et centrale qui ont les plus fortes incidences de cancers des voies aéro-digestives supérieures (VADS) au niveau mondial. A l'inverse, l'Angleterre a un taux inférieur à 5 pour 100 000 habitants.

Du point de vue socioprofessionnel, ce sont les classes les plus défavorisées de la société qui présentent la plus forte mortalité.

Les hommes ont davantage touchés et l'âge moyen de survenue est de 60 ans pour les hommes et de 64 ans pour les femmes. Cependant, du fait de la consommation accrue de tabac par les jeunes, plus de 25 % des cas sont maintenant observés avant 50 ans. En Europe, au cours des dernières décennies, la prévalence des cancers buccaux, chez les jeunes de 20 à 39 ans, a été multipliée par six.

1.1.3 Etiologies :

1.1.3.1 Le tabac (Righini et al, 2008)

De nombreuses études ont démontré la toxicité du tabac et le risque accru de survenue de cancer des voies aéro-digestives supérieures chez les fumeurs. Le risque de cancer augmenterait avec l'intensité et l'ancienneté du tabagisme, avec une relation « dose-effet ». Le seuil critique se situerait à 20 paquets-années, ce qui correspond à une consommation d'un paquet de cigarettes par jour pendant 20 ans. En France, la consommation de cigarettes est la plus répandue loin devant le cigare et la pipe mais elle est également la plus toxique.

Une cigarette se compose de 1g de tabac, enrobé de papier contenant du chanvre, du lin, et d'autres ingrédients visant à améliorer sa combustibilité. La fumée de cigarette résulte de la combustion incomplète du tabac ; elle contient 5 milliards de particules/ml qui sont générées par diverses réactions se produisant simultanément :

- la pyrolyse qui permet la décomposition du tabac en petites molécules
- la pyrosynthèse, à l'origine de la production de nouveaux composants.

L'intensité de ces réactions est directement liée à la température de combustion.

Quatre groupes de substances sont distingués au sein de ces particules :

- la nicotine
- le monoxyde de carbone
- les irritants tels que les phénols, les aldéhydes et les acroléines
- les substances cancérigènes dont les trois sous-classes les plus importantes sont : les nitrosamines spécifiques du tabac, les arylamines et les hydrocarbures aromatiques polycycliques dont le plus connu est le 3,4-benzo(alpha)pyrène

Une partie des substances cancérigènes est dissoute dans la salive. La plupart d'entre elles sont des procarcinogènes inactifs rendus actifs grâce aux cytochromes P450 qui sont une famille d'enzymes intervenant dans le métabolisme de nombreux toxiques. C'est ainsi que le 3,4-benzo(alpha)pyrène est transformé en carcinogène actif, le benzo(alpha)pyrène-diol-époxyde qui agirait directement au niveau du gène TP 53, gène intervenant dans le processus de carcinogénèse des voies aéro-digestives supérieures.

Le cigare et la pipe sont moins toxiques que la cigarette du fait qu'ils ne comportent pas de papier ; ce qui a pour conséquence une température de combustion moins élevée et donc une production de particules moins importante.

Le tabac à chiquer est très peu consommé en France (0,4% du tabac consommé) et beaucoup moins toxique mais il est à l'origine de cancers car il peut être mélangé à d'autres toxiques comme la chaux, les feuilles de betel et les noix d'Arèque. Cette manière de consommer est très répandue en Asie du sud-est et serait à l'origine d'une très forte augmentation de l'incidence dans cette région de la fibrose sous-muqueuse notamment chez les sujets jeunes et ce indépendamment de la durée de consommation.

1.1.3.2 L'alcool (Righini et al, 2008 ; Kurkivuori et al, 2007)

La consommation d'alcool en France est très élevée en comparaison aux autres pays européens. Elle baisse régulièrement depuis 40 ans alors qu'elle augmente encore dans les autres pays européens. Une enquête récente a montré que 17% de la population interrogée déclarait ne pas avoir consommé d'alcool durant les 12 derniers mois et que les hommes représentaient 70% des buveurs. Parmi ceux-ci, 60% consomme moins de trois verres par 24h, 27% de 3 à 5 verres par jours et 13% plus de 5 verres par 24h (Arwidson et al, 2005). Le risque de survenue d'un cancer des VADS augmente lorsque la consommation d'alcool est supérieure à 2 verres par jour pour la femme et 3 verres par jour pour l'homme. A partir d'une consommation supérieure à 5 verres par jour, le risque de survenue d'un cancer des VADS est doublé par rapport aux non-buveurs. Ce risque augmente avec la dose d'alcool pur contenu dans la boisson alcoolisée, sans effet de seuil et ce indépendamment du type de boisson consommé. L'alcool seul ne provoque pas de cancer chez l'animal contrairement au tabac. Le mécanisme exact par lequel l'alcool joue un rôle dans la carcinogénèse n'est pas clairement établi. L'alcool jouerait le rôle de solvant des carcinogènes résultants de la combustion du tabac, favorisant leur passage au travers de la muqueuse. De plus l'alcool activerait les cytochromes P450 et donc favoriserait la transformation des procarcinogènes en carcinogènes actifs. Cela explique que la consommation d'alcool associé au tabagisme potentialise le risque de survenue de cancer. D'autre part, Kurkivuori et al. (2007) ont montré que les streptocoques oraux sont capables de produire de l'acétaldéhyde, cancérigène, à partir de

l'éthanol. En effet les streptocoques viridans sont capables de métaboliser in vitro l'éthanol en acétaldéhyde grâce à l'activité enzymatique bactérienne de l'alcool déshydrogénase.

1.1.3.3 Le papillomavirus humain (HPV) (Syrjänen et al, 2005)

Les papillomavirus humains appartiennent à un petit groupe de virus à ADN qui infectent spécifiquement les épithélia de la peau ou des muqueuses. Ils induisent généralement des lésions hyperprolifératives bénignes telles que des verrues, des papillomes ou des condylomes. Cependant certains types de HPV (par exemple les HPV de type 16 ou de type 18) induisent des lésions malignes. Certains génotypes se transmettent par voie sexuelle, d'autres par contacts cutanés.

De nombreuses études ont mis en évidence la présence du HPV au sein des lésions précancéreuses. (D'Costa et al, 1998 ; Bouda et al, 2000 ; Giovanelli et al, 2002)

En 2003, 964 biopsies de leucoplasies ont été analysées dans la littérature et 31.1% d'entre elles contenaient de l'ADN de papillomavirus humain. Les HPV de type 6/11 sont les plus fréquemment rencontrés suivis par les HPV de type 16/18. (Miller et Johnstone, 2001)

Concernant les érythroplasies, seulement 32 cas ont été publiés dans la littérature dont 9 contenaient de l'ADN d'HPV de type 16. Des investigations supplémentaires sont nécessaires afin de confirmer le rôle du HPV dans ce type de lésion précancéreuse. (D'Costa et al, 1998 ; Giovanelli et al, 2002 ; Syrjänen et Syrjänen, 2000)

La présence du HPV a également été mise en évidence au sein des carcinomes verruqueux. Les HPV de type 6/11 sont les plus fréquemment observés, suivis des HPV de type 16/18, suivis des HPV de type 2. (Syrjänen et Syrjänen, 2000)

Les conclusions de ces différentes études montrent que les HPV de type 6 et 11 sont le plus fréquemment associés à des lésions bénignes alors que les HPV de type 16 et 18 sont davantage retrouvés au sein des lésions précancéreuses et des carcinomes épidermoïdes. D'où

l'intérêt de la réalisation de typage HPV lors des biopsies des lésions buccales. En effet, celui-ci va permettre de classer la lésion :

- à risque simple,
- à haut risque.

1.1.4 Classification (Kuffer, 1975)

Kuffer distingue trois grands groupes :

- **les précancéroses à dégénérescence « facultative »** ; dont le risque de transformation maligne est faible, sauf si des facteurs favorisants viennent se surajouter. Les plus fréquemment rencontrées dans notre pays sont les lichens plans buccaux et les kératoses tabagiques.
- **les précancéroses à dégénérescence « quasi obligatoire »** ; dont l'évolution à court ou moyen terme vers le cancer est quasiment constante, mais qui n'ont d'un cancer ni les caractéristiques histologiques ni l'évolutivité anatomo-clinique (envahissement ganglionnaire et métastatique). La leucoplasie verruqueuse proliférative appartient à ce groupe.
- **les précancéroses à dégénérescence « obligatoire »** ; dont l'évolution vers un cancer infiltrant est inéluctable, comme par exemple l'érythroplasie de Queyrat.

1.1.5 Histologie de la muqueuse buccale normale (Gauzeran, 2007 ; Auriol et al, 1998)

Trois types de muqueuses sont retrouvés dans la cavité orale :

- **la muqueuse masticatrice (fig.1)** : elle recouvre les gencives et le palais dur. Il s'agit d'une muqueuse kératinisée bien adaptée pour supporter certaines charges

mécaniques lors de la mastication et la formation du bol alimentaire précédant la déglutition. Les crêtes épithéliales pénètrent profondément le chorion, riche en fibres de collagène, permettant un solide ancrage et une absence de mobilité par rapport aux plans profonds osseux

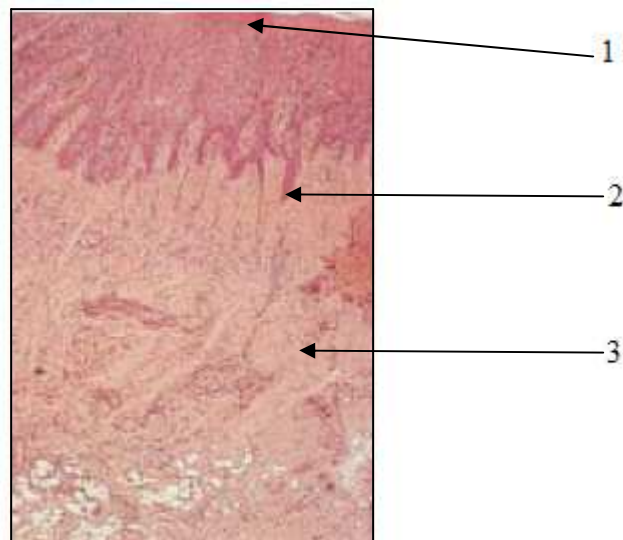


Figure 1 : Muqueuse masticatrice (palais) (Auriol et al, 1998)

1 : kératinisation en surface ; 2 : crêtes épithéliales s'invaginant dans le chorion ; 3 : chorion dense et fibreux

- **la muqueuse de la face dorsale de la langue (fig.2)** : elle est également kératinisée (sauf entre certaines papilles, filiformes notamment). Elle a la particularité de présenter à sa surface de très nombreuses papilles intervenant dans la fonction gustative :

-les *papilles filiformes*, ont un axe conjonctif mince et sont revêtues d'un épithélium très kératinisé ;

-les *papilles fongiformes*, en forme de champignon sont plus larges à leur extrémité supérieure qu'à leur base. Les crêtes basales épithéliales sont très marquées ;

-les *papilles caliciformes* sont entourées à la base par un sillon profond au fond duquel s'abouchent les glandes salivaires accessoires de Von Ebner ;

-les *bourgeons du goût*, supports de la fonction gustative sont en majeure partie situés au niveau des papilles. A titre accessoire, on peut les rencontrer dans d'autres territoires de la muqueuse buccale voire dans l'oropharynx.

-les *papilles foliées* sont constituées de tissus lymphoïde.

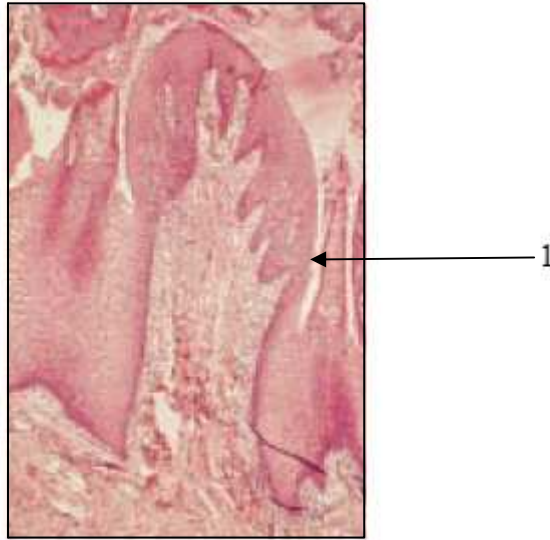


Figure 2 : Muqueuse spécialisée du dos de la langue (Auriol et al, 1998)

1 : papille fongiforme

- **la muqueuse bordante (fig.3)**: elle tapisse le versant muqueux des lèvres, des joues, le plancher buccal, la face ventrale de la langue et le voile du palais. Elle se laisse distendre par les aliments. Non kératinisée en surface, elle ne présente que des crêtes épithéliales basales faiblement ancrées dans le tissu conjonctif sous-jacent expliquant ainsi la souplesse de ces muqueuses. De plus, cette absence de kératinisation rend la muqueuse plus fine et par conséquent plus fragile et plus à risque de développer une lésion précancéreuse. Son chorion, très vascularisé, est connecté aux muscles sous-jacents par une sous- muqueuse de texture lâche.

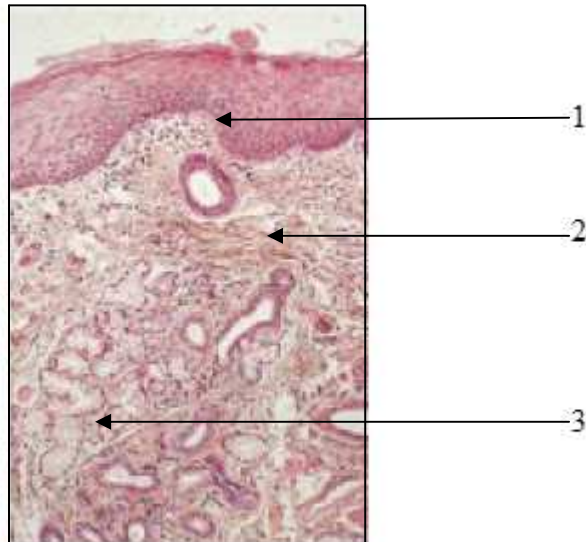


Figure 3 : Muqueuse bordante de la lèvre inférieure (Auriol et al, 1998)

1 : absence de crête épithéliale au niveau de la couche basale de l'épithélium ; 2 : chorion lâche ; 3 : glande salivaire accessoire

1.1.5.1 L'épithélium kératinisé

De la profondeur vers la surface, quatre couches cellulaires sont distinguées (fig.4) (Gauzeran, 2007)

- **la couche basale** (stratum germinativum) :

Elle repose sur la membrane basale. Elle est composée d'une à deux assises cellulaires cubiques ou cylindriques, attachées à la membrane basale par des hémidesmosomes. Cette couche est le siège de nombreuses mitoses car elle assure à elle seule le renouvellement cellulaire de l'épithélium. Les cellules vont ensuite subir une maturation en migrant vers la surface et constituer alors les différentes couches de l'épithélium. Sont également présents au sein de cette couche en nombre réduit : des mélanocytes, des cellules de Langerhans, des lymphocytes T intra-épithéliaux et des cellules de Merkel.

- **la couche squameuse ou corps muqueux de Malpighi** (stratum spinosum)

Elle est constituée de 15 à 20 assises de cellules polyédriques ou arrondies reliées entre elles par des desmosomes assurant ainsi une forte cohésion.

- **la couche granuleuse** (stratum granulosum)

Elle est de très faible épaisseur, voire absente, selon le degré de kératinisation de l'épithélium et n'a pas l'importance de la couche granuleuse de l'épiderme. Au fur et à mesure de leur migration vers la surface, les cellules vont s'aplatir prenant une polarité horizontale. Leur cytoplasme contient de très fines granulations de kératohyaline.

- **la couche kératinisée** (stratum corneum)

La majorité des cellules a un noyau pycnotique et se transforme en de fines squames de kératine. Cette description caractérise la parakératose qui est le mode de kératinisation normal des muqueuses orales kératinisées (gencives, palais dur, face dorsale de la langue).

A noter, concernant l'épiderme cutané, que la kératinisation se fait selon le mode d'orthokératose. Dans la couche cornée, le kératinocyte est devenu un semblant de cellule dont le noyau et tous les organites cytoplasmiques ont complètement disparu. Le cytoplasme ne comprend plus que des filaments de kératine et des grains de kératohyaline. Il s'agit d'une kératinisation complète qui se justifie par le rôle de barrière protectrice, mécanique et physico-chimique de l'épiderme. Lorsqu'une kératinisation de type orthokératosique se produit au niveau de la muqueuse buccale, il s'agit d'une kératinisation pathologique traduisant un trouble de la maturation cellulaire. Cela sera d'autant plus pathologique que la couche granuleuse sera importante en épaisseur alors qu'elle est normalement d'une épaisseur très modérée.

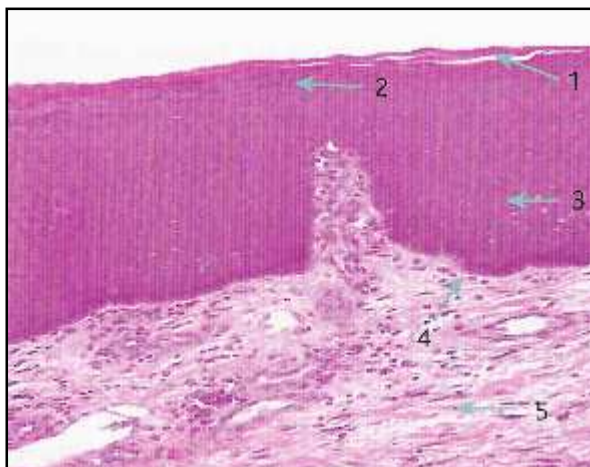


Figure 4 : Epithélium kératinisé de la muqueuse palatine (Gauzeran, 2007)

1 : Fine kératose ; 2 : Couche granuleuse ; 3 : Corps muqueux de Malpighi ; 4 : Membrane basale ; 5 : chorion

1.1.5.2 L'épithélium non kératinisé (Gauzeran, 2007)

L'épithélium non kératinisé recouvre le versant muqueux des lèvres, des joues, le plancher buccal, la face ventrale de la langue et le voile du palais.

En comparaison de l'épithélium kératinisé, sont absentes la couche granuleuse et la couche cornée (fig.5). Les cellules du corps muqueux de Malpighi conservent jusqu'à la surface un noyau de forme plus ou moins ronde et leur cytoplasme est riche en glycogène. La desquamation se fera par groupe de cellules.

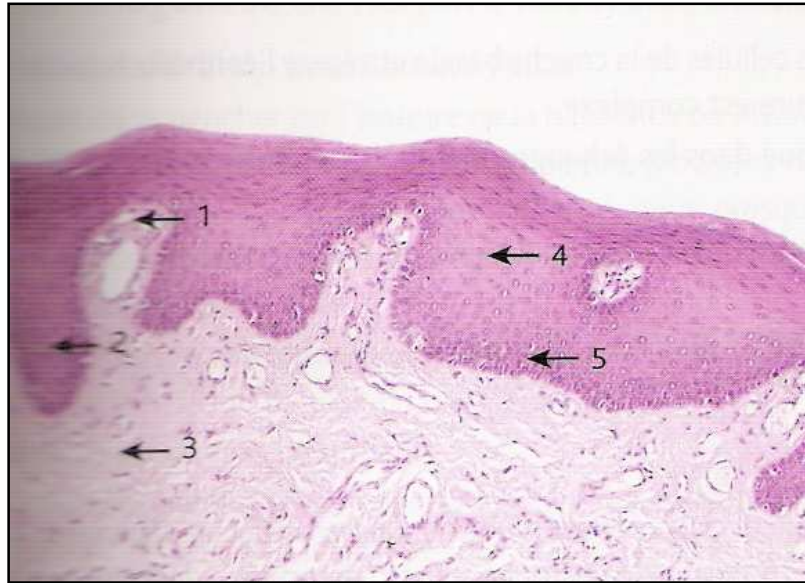


Figure 5 : Epithélium buccal non kératinisé (Gauzeran, 2007)

1 : Papille conjonctive ; 2 : crête épithéliale ; 3 : conjonctif ; 4 : corps muqueux de Malpighi ; 5 : membrane basale

Après avoir défini les lésions précancéreuses et leurs principales étiologies, quelques une d'entre elles dont les leucoplasies, le lichen plan buccal, la leucoplasie verruqueuse proliférative et l'érythroplasie de Queyrat vont être décrites successivement en suivant la classification de Kuffer précédemment abordée (1.1.4). Seront traitées pour chacune d'entre elles, leurs descriptions clinique et histologique ainsi que leur traitement spécifique.

1.2 Précancéroses à dégénérescence facultative

1.2.1 Les leucoplasies orales

1.2.1.1 Définition (Warnakulasuriya et al, 2007 ; van der Waal 2002 et 2008)

Le terme de « leucoplasie » s'est vu attribuer de nombreuses définitions au cours de ces dernières décennies, comme le montre le tableau I.

Tableau I : Les différentes définitions des leucoplasies attribuées au cours de ces dernières décennies (Warnakulasuriya et al, 2007)

Groupe de travail	Définition
OMS (1978)	Une tache ou une plaque blanche qui ne peut être caractérisée cliniquement ou histologiquement par aucune autre maladie
Première conférence internationale sur les leucoplasies orales. Malmo, Suède	Une tache ou une plaque blanche qui ne peut être caractérisée cliniquement ou histologiquement par aucune autre maladie et qui n'est associée à aucun agent causal physique ou chimique à l'exception du tabac
International Symposium, Uppsala, Suède	Une lésion à prédominance blanche de la muqueuse orale qui ne peut être caractérisée par aucune autre maladie définissable
OMS (1997)	Une lésion à prédominance blanche de la muqueuse orale qui ne peut être caractérisée par aucune autre lésion définissable
OMS	Non défini- aucune distinction n'est faite des autres taches blanches
Warnakulasuriya et al (2007)	La leucoplasie devrait être utilisée pour reconnaître des taches blanches d'un risque discutable en ayant exclu les autres pathologies connues ne comportant pas de risque accru de cancer

Actuellement, la leucoplasie est définie comme une tache blanche d'un risque discutable en ayant exclu les autres pathologies qui ne comportent pas de risque accru de cancer (selon Warnakulasuriya et al, 2007). Des exemples de lésions blanches ou à prédominance blanche ne comportant pas de risque accru de développement de cancer sont présentés dans le tableau II:

Tableau II : Les lésions blanches et leur critères diagnostiques (van der Waal et al, 2008: (64))

Lésions	Principaux critères diagnostiques
Brûlure due à l'aspirine	Antécédents d'application locale de tablettes d'aspirine
Candidoses, pseudomembranes	Aspect clinique (pseudomembranes souvent symétriques)
<i>Candidoses, hyperplasiques^a</i>	
Lésion de friction	Présence d'irritation mécanique (brossage vigoureux)
Leucoplasie chevelue	Aspect clinique (incluant la localisation bilatérale sur la langue); histopathologie (incluant EBV)
Leucoedeme	Aspect symétrique (incluant la forme symétrique)
Ligne blanche	Aspect clinique (incluant la ligne de l'occlusion sur la muqueuse jugale)
Lupus érythémateux	Antécédents de lésions cutanées; apparence clinique (incluant la forme bilatérale) ; histopathologie
Morsures (mastication ou morsure des joues, de la langue, des lèvres)	Antécédents d'habitudes de mastication ou de morsure; aspect clinique
Papillomes et lésions apparentées	Aspect clinique; histopathologie
Syphilis, secondaire (« plaques muqueuses »)	Aspect clinique; démonstration au T. pallidum; sérologie
<i>Lésions induites par le tabac^b</i>	
Palais des fumeurs (stomatites nicotiniques)	Aspect clinique; antécédents de tabagisme
Lésions induites par le tabac à priser	Aspect clinique; site où le tabac est placé
Naevus spongieux blanc	Histoire familiale; aspect clinique (souvent symétrique)

^a Il n'y a pas de consensus dans la littérature concernant la classification d'un sous-type hyperplasique de la candidose orale : certains auteurs préfèrent classer ces lésions dans les leucoplasies associées à *Candida*

^b dans certaines ethnies, les cigarettes sont fumées par l'extrémité qui se consument. Cette pratique peut donner lieu à des lésions palatines qui sont considérées comme des lésions précancéreuses.

Selon la pertinence du diagnostic posé, le terme de leucoplasie peut être utilisé à différents niveaux de certitude (tableau III) comme terme clinique uniquement ou comme terme histopathologique. Pour cela, il faut distinguer le diagnostic provisoire du diagnostic définitif. Le diagnostic provisoire est posé lorsqu'à l'examen clinique initial, une lésion ne peut être clairement diagnostiquée comme étant une autre lésion connue d'apparence blanche. Le diagnostic définitif est posé soit après élimination d'un facteur étiologique (supposé être à l'origine de la lésion) et observation d'un changement d'apparence de la leucoplasie voire de sa régression ; soit après examen histopathologique n'ayant confirmé aucune autre pathologie. Dans les deux cas, il s'agit d'un diagnostic par exclusion

Tableau III : Facteur de certitude pour le diagnostic des leucoplasies orales (van der Waal et al, 2008: (64))

C ₁	Preuve suite à une simple consultation, l'inspection et la palpation sont les seuls moyens diagnostiques utilisés (diagnostic clinique provisoire)
C ₂	Preuve obtenue par un résultat négatif après élimination de facteurs étiologiques suspectés pendant une période de suivi de 2-4 semaines ou en l'absence de facteur étiologique suspecté (diagnostic clinique définitif)
C ₃	Comme C ₂ , mais complété par une biopsie (diagnostic histopathologique provisoire)
C ₄	Preuve après excision et examination histologique du prélèvement résectionné (diagnostic histopathologique définitif)

1.2.1.2 Epidémiologie (van der Waal et al, 2008: (64))

Les leucoplasies sont six fois plus fréquentes chez les fumeurs que chez les non-fumeurs. La prévalence mondiale publiée est estimée à 2%. Le taux de transformation maligne des leucoplasies serait de 1%, ce qui aboutit à un taux de 20 pour 100.000 par an.

1.2.1.3 Aspect clinique et classification (Warnakulasuriya et al, 2007)

Les leucoplasies peuvent toucher tous les sites de la cavité buccale. Deux principales formes cliniques sont distinguées :

-Les leucoplasies homogènes (fig.6, 7)

Les lésions homogènes sont de couleur uniforme, aplaties, minces et peuvent laisser apparaître quelques fissures superficielles. Le risque de transformation maligne est relativement bas.

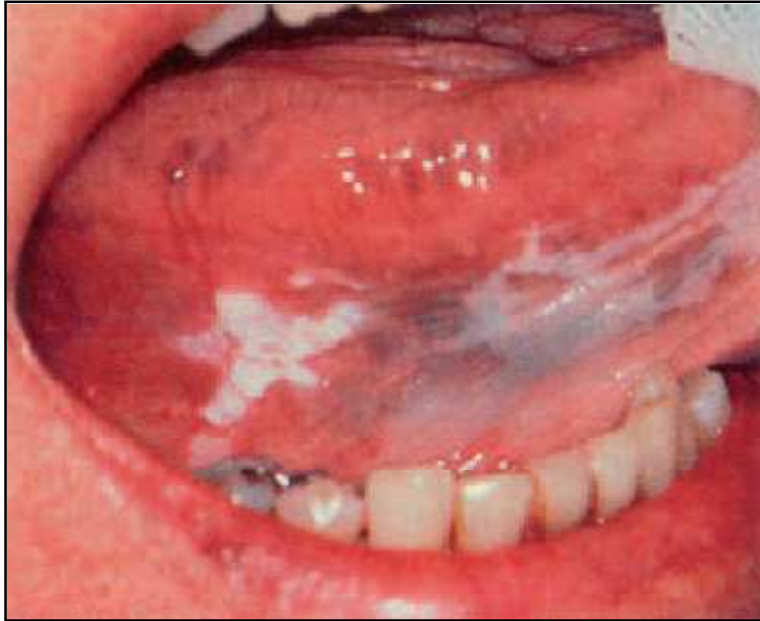

Figure 6 : Leucoplasie homogène épaisse et localisée du bord droit de la langue (Piette et al, 2006)

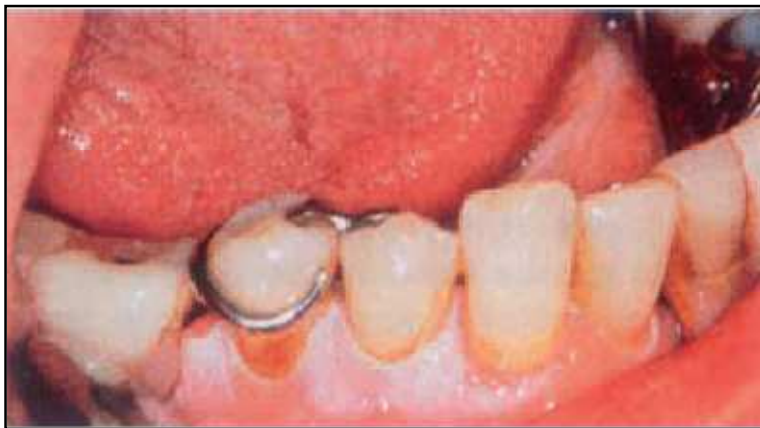

Figure 7 : Leucoplasie homogène gingivale (Piette et al, 2006)

-Les leucoplasies inhomogènes (fig.8)

Les lésions inhomogènes présentent un risque plus élevé de transformation maligne. Le groupe des leucoplasies inhomogènes comprend :

-**les leucoplasies tachetées** de couleur blanche et rouge mais à prédominance blanche (kératose érythème)

-**les leucoplasies nodulaires** présentant des excroissances rouges et blanches

-**les leucoplasies verruqueuses** ont un aspect prolifératif. La leucoplasie verruqueuse proliférative est un sous type des leucoplasies verruqueuses. Elle sera traitée ultérieurement car elle possède des caractéristiques spécifiques.

-**les érythroleucoplasies** de couleur rouge et blanche pouvant être nodulaire ou d'épaisseur irrégulière. Ce type de lésions, avec des plaques rouges et blanches, est considéré comme ayant un risque plus élevé de transformation maligne.

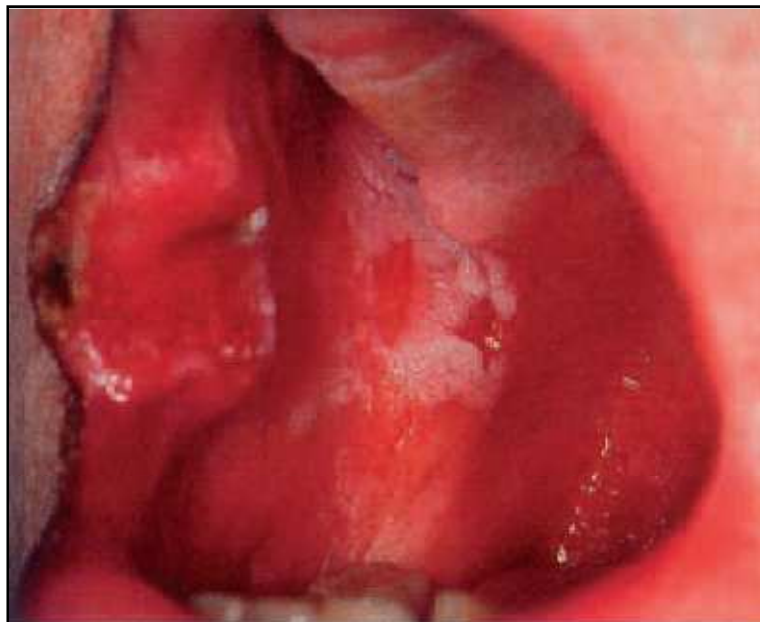


Figure 8 : Leucoplasie jugale droite inhomogène (Piette et al, 2006)

Cette distinction est purement clinique, basée sur la couleur de la surface de la lésion et sur ses caractéristiques morphologiques.

A cette description clinique, il est recommandé de préciser :

- l'étiologie : leucoplasie dont la cause est identifiée ou leucoplasie idiopathique,
- les sites anatomiques touchés,
- la taille et l'étendue de la leucoplasie.

Une nouvelle classification, présentée ci-dessous, prenant en compte la taille et les caractéristiques histopathologiques a été proposée par van der Waal et al (2008) (tableau IV). Elle a pour but de déterminer les différents « stades » de leucoplasie. De plus, il est recommandé de tenir compte des données suivantes : le sexe, l'âge au moment du diagnostic, les facteurs étiologiques s'ils sont identifiés et les sites touchés. L'objectif de ce type de classification est d'obtenir une classification utilisée par l'ensemble des cliniciens. A ce jour, elle n'est pas validée.

Tableau IV: Classification des leucoplasies orales (van der Waal et al, 2008 : (64))

<i>L (taille de la leucoplasie)</i>	
L ₁	Taille de simple ou multiple leucoplasies <2 cm
L ₂	Taille de simple ou multiple leucoplasies entre 2 et 4 cm
L ₃	Taille de simple ou multiple leucoplasies >4 cm
L _x	Taille non spécifiée
<i>P (pathologie)</i>	
P ₀	Pas de dysplasie épithéliale (incluant une éventuelle dysplasie épithéliale légères)
P ₁	Dysplasie épithéliale légère ou modérée
P ₂	Dysplasie épithéliale sévère
P _x	Absence ou présence d'une dysplasie épithéliale non spécifié
<i>Classification</i>	
Stade I	L ₁ P ₀
Stade II	L ₂ P ₀
Stade III	L ₃ P ₀ ou L ₁ L ₂ P ₁
Stade IV	L ₃ P ₁ , ou L P ₂
<i>Règles generals</i>	
<i>En cas de biopsies multiples provenant d'une leucoplasie unique ou de leucoplasies multiples, c'est le stade histopathologique le plus élevé qui doit être retenu.</i>	
<i>Selon l'OMS, les sites buccaux touchés devront être mentionnés.</i>	

1.2.1.4 Aspect histologique (van der Waal et al, 2008:
(64) ; Warnakulasuriya et al, 2007)

Les leucoplasies n'ont pas de spécificité histologique. On distingue seulement les leucoplasies dysplasiques des leucoplasies non dysplasiques.

La sévérité de la dysplasie est évaluée en fonction des perturbations architecturales de l'épithélium et du degré d'atypie cellulaire. La classification des différents stades de dysplasies sera abordée ultérieurement (5.1.3).

1.2.1.5 Transformation maligne (van der Waal et al, 2008:

(64))

Les facteurs impliqués dans la transformation maligne des leucoplasies en carcinome épidermoïde sont listés dans le tableau V:

Tableau V: Facteurs de risque de transformation maligne (van der Waal et al, 2008: (64))

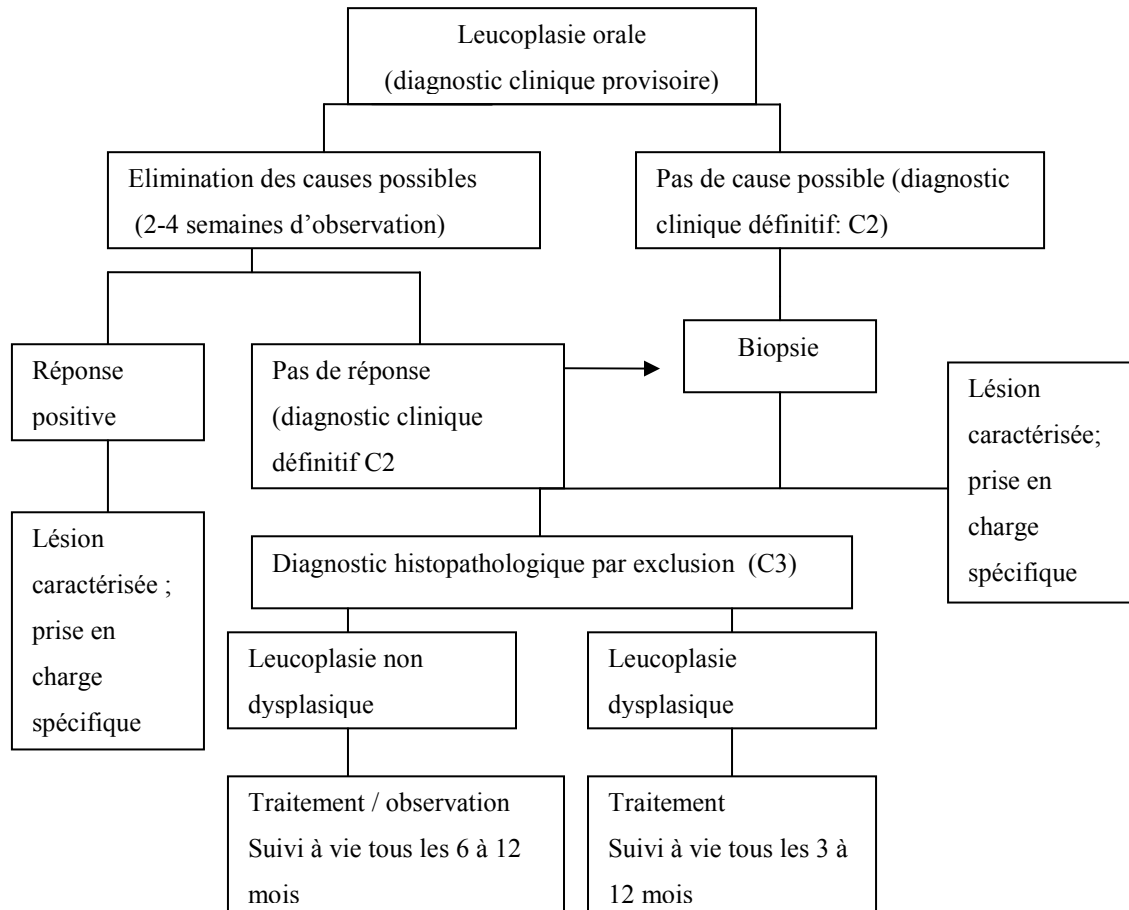
Parmi ces facteurs, la présence de dysplasie épithéliale, souvent cliniquement corrélée à une leucoplasie inhomogène ou une érythroleucoplasie, est l'indicateur le plus important du potentiel de transformation maligne. En revanche, certaines lésions dysplasiques peuvent rester cliniquement inchangées voire régresser complètement. A l'inverse, la transformation carcinomateuse peut survenir sur des leucoplasies non dysplasiques. Bien que la présence de *Candida albicans* soit mentionnée parmi les facteurs de risque, ce microorganisme est davantage retrouvé au sein des leucoplasies situées au niveau des commissures buccales et de la face dorsale de la langue. Or ces sites anatomiques sont rarement impliqués dans le développement de cancer. Concernant la localisation des leucoplasies, il a été démontré que les bords de la langue et le plancher buccal sont des sites à haut risque de transformation

maligne en Occident alors que ce n'est pas le cas dans d'autres régions géographiques comme l'Inde (Gupta et al ; 1980). Selon l'étude de Holmstrup et al (2006), la taille de la lésion serait un facteur de transformation maligne particulièrement important, notamment si elle excède 200 mm².

1.2.1.6 Prise en charge thérapeutique (van der Waal et al. 2002 et 2008 (64))

En théorie, en présence de facteurs étiologiques comme le tabagisme, une période d'environ deux à quatre semaines pendant lesquelles de tels facteurs sont supprimés devrait être respectée par le patient (tableau VI). En pratique, ceci est difficilement réalisable par les patients tant l'addiction au tabac est importante. Il est recommandé de prescrire un traitement local pendant une huitaine de jours comme par exemple de la trétinoïne sous forme de crème (Retin A®). Ce médicament ne possède pas d'autorisation de mise sur le marché pour son utilisation sur les muqueuses, mais seulement sur les surfaces cutanées. En effet, il est indiqué dans le traitement de l'acné, des verrues planes et les troubles de la kératinisation résistants aux émoullients (Vidal®, 2008). Malgré cela, il a été utilisé sur les muqueuses buccales et il s'avère être efficace. La posologie est d'une à deux applications muqueuses par jours pendant une quinzaine de jours. Si aucune amélioration clinique n'est observée, une biopsie devra être réalisée afin d'obtenir un diagnostic histopathologique.

Tableau VI: Prise en charge des leucoplasies orales. (van der Waal et al, 2008: (64))



C: facteur de certitude

C2: Preuve obtenue par un résultat négatif après élimination de facteurs étiologiques suspectés pendant une période de suivi de 2-4 semaines ou en l'absence de facteur étiologique suspecté (diagnostic clinique définitif).

C3 : Comme C2, mais complété par une biopsie (diagnostic histopathologique provisoire)

Bien qu'il n'y ait aucune preuve scientifique que le traitement, quel qu'il soit, puisse prévenir la transformation maligne de la lésion, il est tout de même recommandé de traiter les leucoplasies sans tenir compte de leur caractère dysplasique ou non. De nombreux traitements sont disponibles comme l'exérèse chirurgicale, la cryochirurgie, la chirurgie au laser, l'administration de rétinoïdes par voie topique ou systémique, ou encore la thérapie photodynamique.

Le traitement le plus utilisé est l'excision chirurgicale ou la thérapie au laser. Il est recommandé de suivre les principes de la chirurgie carcinologique qui consiste à pratiquer l'excision de quelques millimètres au-delà des limites de la lésion car il a été démontré que les changements nucléaires des cellules épithéliales étaient présents au-delà de la leucoplasie macroscopiquement visible.

Actuellement il n'y pas de données scientifiques concernant l'intervalle optimal de suivi après traitement des leucoplasies mais il est admis qu'un suivi semestriel est nécessaire.

II) LE LICHEN PLAN
BUCCAL (L P B)

Le lichen plan est une dermatose cutanéomuqueuse inflammatoire chronique, dont la description clinique initiale a été réalisée par Wilson en 1869 et la description histologique par Dubreuil en 1906. Il se caractérise par un trouble de la kératinisation dont les aspects cliniques sont polymorphes. Il peut atteindre la peau, les phanères, les muqueuses malpighiennes (la muqueuse buccale surtout, mais aussi les muqueuses génitale, anale, conjonctivale) et plus rarement d'autres muqueuses comme celle de l'estomac.

2.1 Epidémiologie

L'incidence du lichen plan varie de 0.1% à 4% selon les auteurs. Il touche davantage les femmes et les sujets d'âge moyen (quatrième et cinquième décennies). La moitié des personnes ayant des lésions cutanées développe également des lésions buccales ; alors que 25% des patients n'ont que des lésions buccales. Environ 6% des personnes atteintes de lichen plan buccal présentent également des lésions lichéniennes sur au moins trois autres sites (atteinte cutanée, oesophagienne, ophtalmique, génitale)

2.2 Aspect clinique

Le lichen plan buccal peut atteindre toutes les régions de la muqueuse buccale. Le site le plus fréquemment atteint est la muqueuse jugale postéro-inférieure. Une atteinte bilatérale peut être observée au niveau de ce site. Le dos de la langue, la gencive attachée et la fibromuqueuse palatine peuvent également être touchés. La muqueuse labiale et le plancher de bouche sont des localisations rarement atteintes. Les formes localisées sont plus fréquentes que les formes diffuses.

Contrairement aux lésions cutanées, les lésions muqueuses ont une évolution prolongée sur plusieurs années. La chronologie d'évolution du lichen plan buccal comporte trois phases :

- **La phase active de développement** a une durée d'environ 6 à 12 mois. Ce stade se traduit cliniquement par la présence de lésions blanches punctiformes qui vont progressivement s'étendre et confluer pour former des lignes (appelées stries de Wickham) puis prendre différents aspects (dendritique, réticulé...) ou former des plages kératosiques (fig.9A, 9B). Sur le dos de la langue, la kératose atteint toute la surface des papilles et les espaces interpapillaires et peut prendre l'aspect de taches en cire de bougie (fig.10). L'atteinte de la fibromuqueuse gingivale se traduit par la disparition de son aspect granité et par une couleur plus rouge (fig.11). Durant cette phase, les lésions sont en général asymptomatiques.

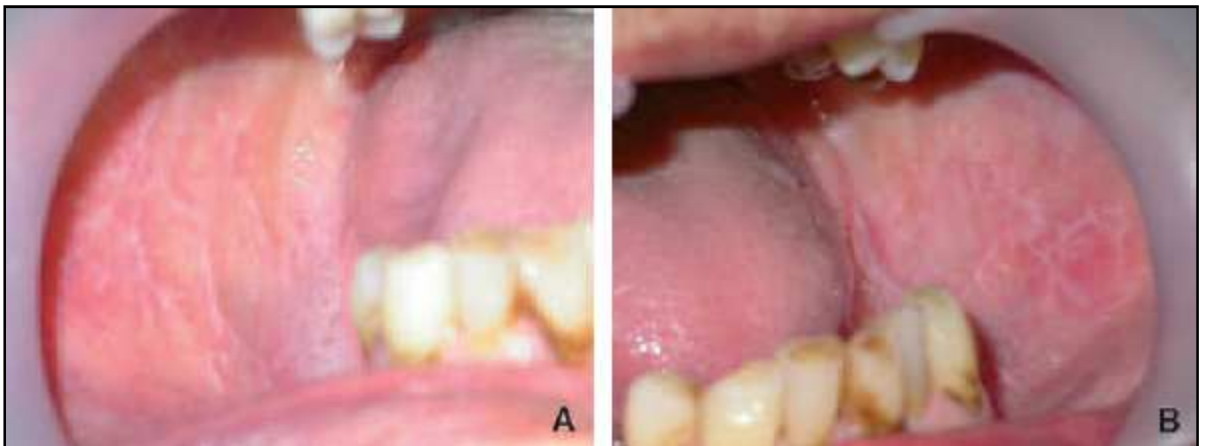

Figure 9 : A et B : Vues endobuccales. Lichen plan réticulé : aspect dendritique en « feuille de fougère » sur la muqueuse jugale. (Chbicheb et al, 2008)

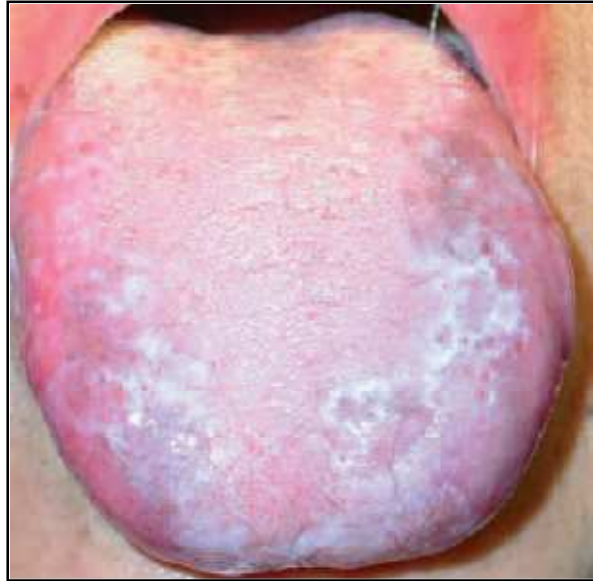

Figure 10 : Vue endobuccale. Lichen plan réticulé sur la face dorsale de la langue.
(Chbicheb et al, 2008)

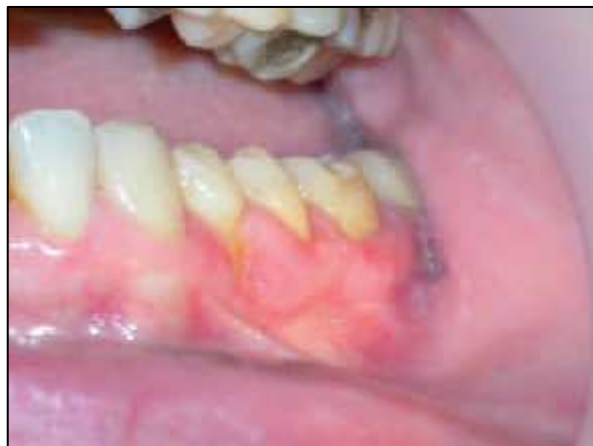

Figure 11 : Vue endobuccale. Lichen plan réticulé sur la muqueuse gingivale.
(Chbicheb et al ; 2008)

- **La phase d'état** dure une dizaine d'années voire plus. Elle se traduit par une alternance de poussées d'activité et périodes de quiescence. Durant les périodes actives, la muqueuse peut devenir inflammatoire et des érosions peuvent apparaître encadrées par des stries de Wickham (fig.12, 13, 14); les plages kératosiques

initiales peuvent s'étendre, s'épaissir voire devenir verruqueuses. Ces poussées d'activité s'accompagnent de signes fonctionnels variables : glossodynie, gêne, douleur ou sensation de brûlures. En dehors des poussées, il n'y a pas de symptômes et les lésions kératosiques régressent sans disparaître totalement.

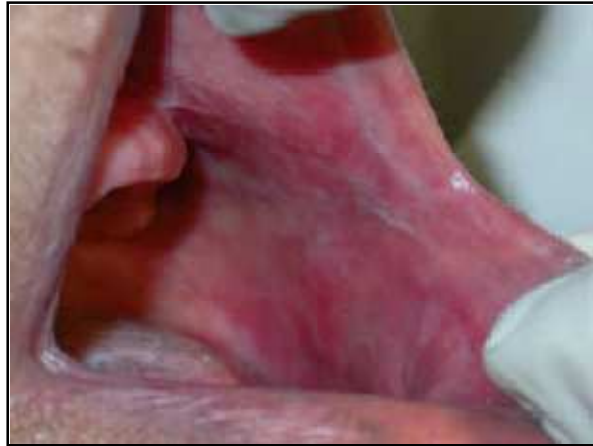

Figure 12 : Vue endobuccale. Lichen plan érosif sur la muqueuse jugale. (Chbicheb et al, 2008)

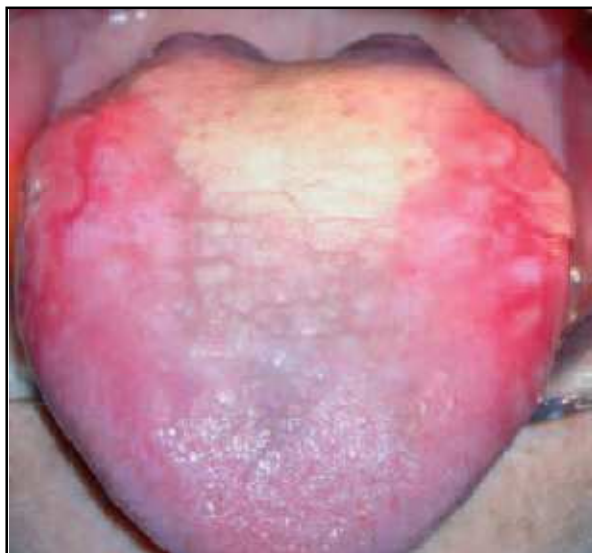

Figure 13 : Vue endobuccale. Lichen plan érosif sur la face dorsale de la langue. (Chbicheb et al, 2008)

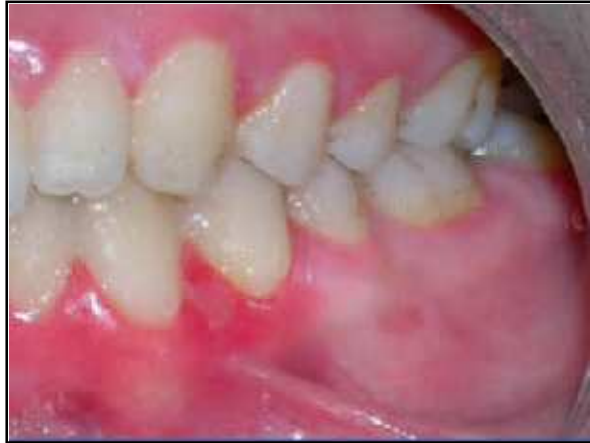

Figure 14 : Vue endobuccale. Lichen plan érosif sur la gencive attachée. (Chbicheb et al, 2008)

- **La phase post-lichénienne** commence généralement après une dizaine d'années d'évolution. Elle se traduit par l'installation d'un état atrophique ou sclérotique (fig.15A, 15B). L'atrophie concerne principalement les zones de la muqueuse buccale qui ont été le siège de lésions actives, le plus fréquemment la face interne des joues. La couleur de la muqueuse change et des plages discrètement jaunâtres, brunâtres ou rougeâtres peuvent être observées. L'atrophie permet parfois d'observer le réseau vasculaire sous muqueux par transparence. Sur le dos de la langue, l'atrophie se traduit par des plages dépapillées pouvant être recouvertes par une couche kératosique (fig.16). Au niveau de la fibromuqueuse gingivale, l'atrophie entraîne une rétraction gingivale souvent associée à la diminution de la profondeur des vestibules, notamment dans les régions mandibulaires postérieures. Les tissus étant fragilisés par l'atrophie, ils peuvent être le siège d'érosions provoquées par des traumatismes mineurs. La sclérose, quant à elle, est plus ou moins marquée. Elle se traduit par une perte d'élasticité pouvant aller jusqu'à entraîner une limitation d'ouverture buccale et une diminution de la protraction linguale (fig.17). Ce sont ces formes cliniques de lichen plan buccal ancien qui présentent un risque de transformation maligne plus élevé que les autres formes de LPB. Le taux de transformation maligne des lichens érosifs ou atrophiques est d'environ 5%.

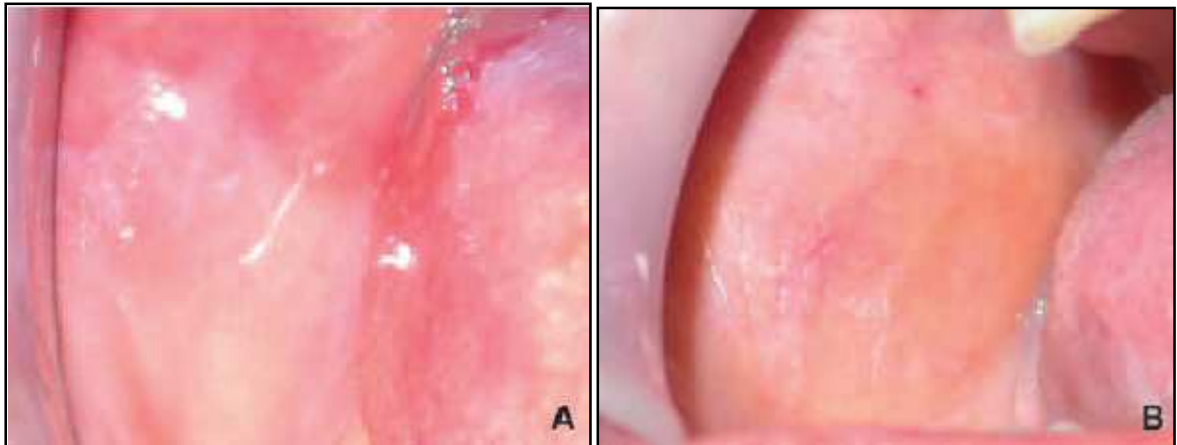


Figure 15: A et B : Vue endobuccale. Lichen plan atrophique sur la muqueuse jugale.
(Chbicheb et al, 2008)

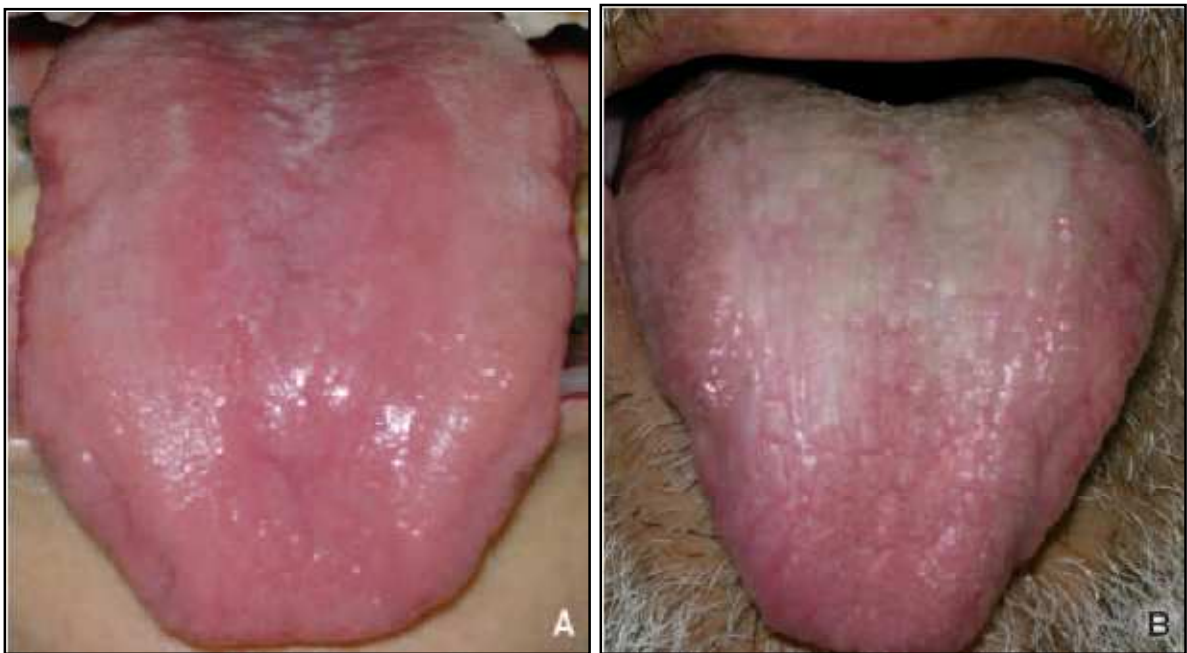

Figure 16 : A et B : Lichen plan atrophique sur le dos de la langue. (Chbicheb et al, 2008)

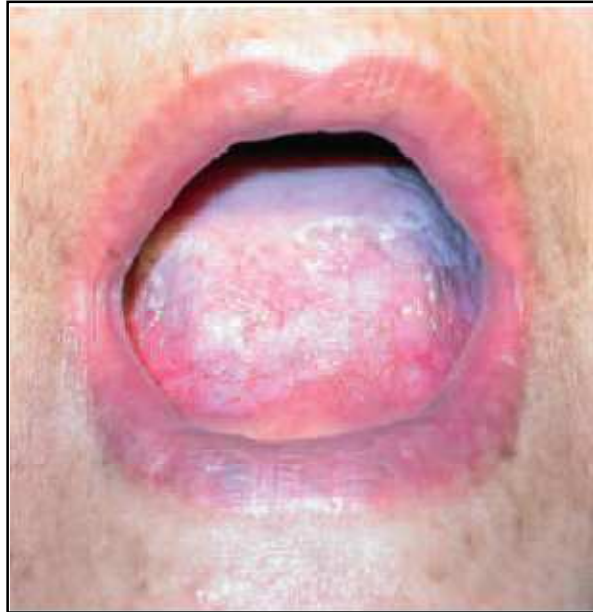

Figure 17: Lichen plan atrophique : perte de l'élasticité avec limitation de l'ouverture buccale. (Chbicheb et al, 2008)

Le lichen peut apparaître sur une muqueuse qui subit une irritation ou un traumatisme chronique : il s'agit du phénomène de Koebner (fig.18). La suppression du facteur causal peut parfois amener à elle seule à la disparition du lichen (Gauzeran, 2007)

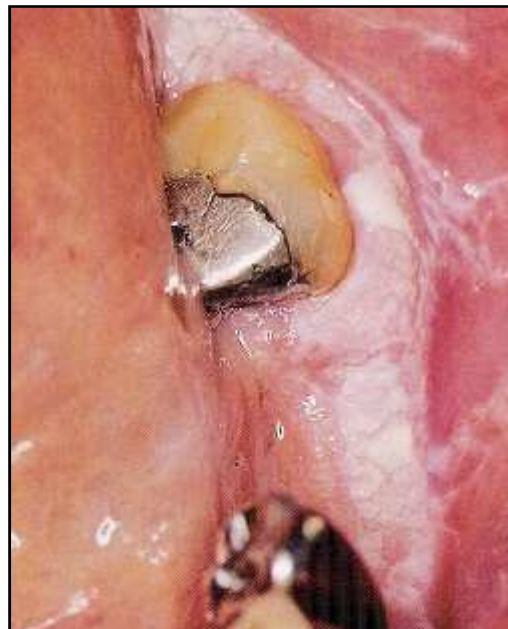

Figure 18 : Lichen plan aggravé par le port d'une prothèse dentaire (phénomène de Koebner). (Gauzeran, 2007)

2.3 Aspect histologique (Lysitsa et al, 2007)

Les altérations intéressent l'épithélium et le chorion.

Lors de la phase active de développement, une parakératose de surface, un effilochage des crêtes épithéliales et une couche granuleuse irrégulière sont observés, ce qui avec l'infiltrat inflammatoire sous épithélial, sont responsables de l'apparition des lésions blanches punctiformes ou réticulées caractéristiques de cette phase.

Lors de la phase d'état, il existe une ortho- ou une parakératose de surface. Les crêtes épithéliales prennent progressivement un aspect en dents de scie et les papilles conjonctives une forme de dôme (fig.19). Quelques corps hyalins correspondant à des kératinocytes en apoptose sont observés dans l'assise basale. Le chorion superficiel est le siège d'infiltrat inflammatoire en bande, à prédominance lymphocytaire. Durant les poussées d'activité, on observe une diminution de la kératose de surface, éventuellement la présence d'érosions, une augmentation du nombre de corps hyalins ainsi qu'une augmentation de la densité de l'infiltrat inflammatoire. Progressivement l'aspect de papilles en dôme et de crêtes en dents de scie évolue et la membrane basale tend à devenir rectiligne. A la fin de l'évolution, l'épithélium est aminci, la membrane basale rectiligne, la kératose parfois verruqueuse et le chorion est le siège d'une fibrose de collagène plus ou moins importante alors que l'infiltrat inflammatoire s'éclaircit.




Figure 19 : Coupe histologique de lichen plan lors de la phase d'état. (Le Charpentier et al, 1997)

(1) papille conjonctive en forme de dôme ; (2) infiltrat lymphocytaire du chorion ; (3) kératinocyte en apoptose ; (4) effilochage des crêtes épithéliales

Au stade post-lichénien, la muqueuse est atrophique et l'infiltrat inflammatoire a disparu. Ce stade est caractérisé par une atrophie épithéliale, une hyperkératose de surface et une fibrose du chorion (fig.20).

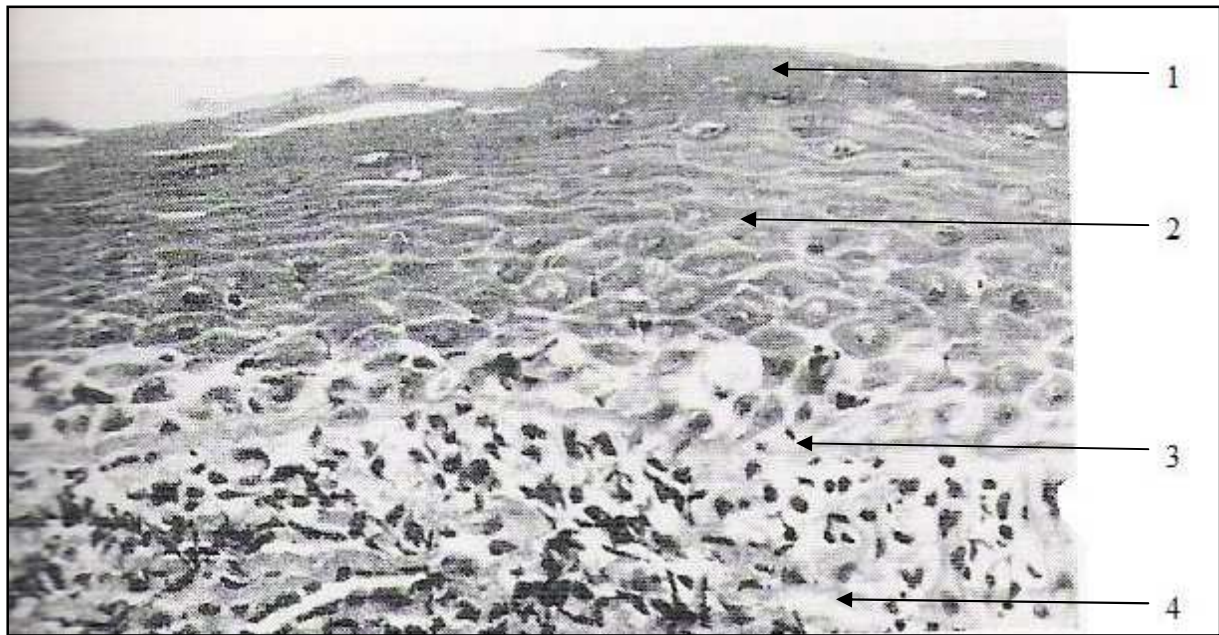


Figure 20 : Coupe histologique de lichen plan atrophique (Le Charpentier et al, 1997)

1 : Hyperkératose de surface ; 2 : épithélium aminci ; 3 : membrane basale rectiligne ;
4 : fibrose du chorion

2.4 Etiopathogénie

L'étiologie exacte du lichen plan n'est pas totalement définie. Deux hypothèses ont été proposées :

-le lichen plan pourrait résulter d'une altération des kératinocytes, d'origine inconnue, avec libération ou formation d'antigènes entraînant une réponse immunitaire (Elsen, 1999) ;

-le lichen plan pourrait résulter d'une réaction immunitaire primaire qui serait responsable de l'altération des kératinocytes et de leur apoptose (Elsen, 1999)

D'après la conférence de consensus qui a eu lieu en 2005 sur l'étiopathogénie du lichen plan buccal, les cellules présentatrices d'antigènes et les kératinocytes de la couche basale pourraient être activés par une infection, des molécules d'origine bactérienne, des traumatismes mécaniques, un traitement systémique ou d'autres agents non identifiés (Lysitsa

et al, 2007). Une fois activées, ces cellules produiraient des chémokines qui attireraient et stimuleraient les lymphocytes T. L'infiltrat inflammatoire est principalement constitué de lymphocytes cytotoxiques CD8 et de lymphocytes non cytotoxiques CD4. Les cellules de Langerhans et les kératinocytes de la couche basale présentent un antigène associé au complexe majeur d'histocompatibilité (CMH) de type 2 et aux lymphocytes T CD4+ qui vont alors produire de l'interleukine 2 (IL-2) et de l'interféron (IFN) gamma. Quant aux lymphocytes T CD8+, ils pourraient être activés par un antigène associé au CMH de type 1 des kératinocytes de la couche basale ou par l'IL-2 et l'IFN gamma. Les lymphocytes T CD8+ activés libèreraient du TNF (tumeur necrosis factor) alpha qui provoquerait l'apoptose des kératinocytes. L'antigène présenté par les CMH de type 1 et 2 pourrait être un peptide, ce qui confirmerait la nature auto-immune de la maladie. La chronicité de la maladie, l'âge, le sexe de prédilection, l'association éventuelle à d'autres maladies auto-immunes sont autant de facteurs compatibles avec cette hypothèse.

D'autre part, dans la littérature, de nombreuses associations entre le LPB et d'autres maladies systémiques ont été décrites :

- Le syndrome de Grinspan constitue la première association décrite. En effet il comporte un lichen plan buccal, un diabète et une hypertension artérielle. Mais en réalité, il s'agirait d'un syndrome d'origine iatrogène car ce serait les médicaments prescrits pour le traitement du diabète ou de l'hypertension qui induiraient le LPB.

- La prévalence accrue des hépatopathies chez les patients atteints de lichen plan buccal est sujette à de nombreuses controverses. L'association la plus pertinente se retrouve avec l'hépatite chronique active dont la prévalence varie de 3,1% à 11,3% (Lodi et al, 2005). De nombreuses études concernant cette association ont été publiées : elle est retrouvée dans les pays d'Europe méditerranéenne et au Japon (ou respectivement 34% et 62% des patients atteints d'une hépatite C développent un lichen plan buccal) mais elle n'est pas observée dans d'autres pays comme l'Angleterre par exemple. Cette différence de fréquence liée à l'origine géographique pourrait dépendre de facteurs immunogénétiques.

- L'association LPB et HPV (papillomavirus humain) a également été rapportée. Bien que certaines études montrent une fréquence importante de HPV (surtout HPV de type 16 et 18),

cette association n'est pas suffisamment documentée. En effet, la présence d'HPV pourrait être fortuite ou favorisée par le traitement immunosuppresseur du lichen plan buccal. Certains auteurs proposent une surveillance pour les patients qui sont HPV-positif en raison du potentiel oncogénique de certains HPV. Il est important de préciser qu'une surveillance est recommandée pour tous les patients atteints de LPB qu'ils soient HPV-positifs ou non.

- Dans la réaction du greffon contre l'hôte (graft-versus-host-disease ou GVHD), des lésions buccales ressemblant cliniquement et histologiquement au LPB sont souvent observées. La GVHD est une complication majeure des greffes de moelle allogénique et de cellules souches au cours de laquelle les cellules immunocompétentes du donneur reconnaissent comme étrangères les cellules du receveur. Les lésions sont retrouvées dans 33% à 75% des cas pendant la phase aiguë (100 premiers jours après la transplantation) et chez 85% des patients pendant la phase chronique de la GVHD (après les 100 premiers jours suivant la transplantation). Il est probable que le LPB idiopathique et la GVHD partagent les mêmes mécanismes immunopathologiques : infiltrat inflammatoire composé de cellules T, apoptose des kératinocytes et altération de la membrane basale.

- Plusieurs études montrent que le stress et la dépression représentent des facteurs favorisant le développement du lichen plan buccal. Certains auteurs ont remarqué qu'une partie de leur patient souffrait d'affections psychiatriques diverses. Ainsi, le lichen atteint volontiers les sujets anxieux, émotifs ou déprimés. En effet, le lichen plan peut débuter à la suite d'un choc psychique, d'une émotion violente ou d'une grande douleur morale. (Vallejo et al, 2001)

En dehors du lichen plan buccal (LPB), des lésions cliniquement et histologiquement identiques aux lésions du LPB peuvent se développer sur la muqueuse buccale. Elles sont généralement assimilées au lichen plan buccal (qui est alors qualifié de lichen plan buccal « induit »). Ces lésions sont dites lichénoïdes et sont moins fréquentes sur la muqueuse buccale que sur la peau. Elles peuvent être induites par :

- des traitements médicamenteux systémiques dont les antipaludéens de synthèse, certains traitements de la polyarthrite rhumatoïde (sels d'or, D-pénicillamine), certains antituberculeux, des antihypertenseurs, des diurétiques, des hypoglycémifiants, des anti-inflammatoires ou encore l'allopurinol ;

- des matériaux de restauration dentaire dont le mercure, l'or, le chrome et le sulfate de cuivre. Les lésions induites sont limitées à la zone de contact avec le matériau de restauration et associées à des douleurs et une sensation de sécheresse buccale. Elles sont souvent liées à une irritation chronique ou une réaction d'hypersensibilité retardée. L'élimination du matériau aboutit à la régression des lésions.

Tous les auteurs ne sont pas d'accord sur l'utilisation du terme de « lésions lichénoïdes ». En effet, d'après Van der Meij et al (2007), ce terme devrait être utilisé sous certaines conditions qui sont les suivantes :

1 : aspect clinique typique du LPB mais seulement « compatible avec » un LPB sur le plan histologique,

2 : histologie typique d'un LPB mais seulement « compatible avec » un LPB sur le plan clinique,

3 : aspect clinique « compatible avec » un LPB et histologie « compatible avec » un LPB.

2.5 Transformation maligne

La transformation maligne du LPB reste un sujet de controverses malgré les nombreuses études qui lui sont consacrées. En effet, selon les études, le taux de transformation maligne varie de 0,71% à 4,9%. En 1997, l'OMS a classé le LPB dans les états précancéreux (precancerous conditions). La transformation maligne survient, le plus souvent, sur des lésions lichéniennes atrophiques et/ou érosives (Xue et al, 2005 ; Lysitsa et al, 2007). Selon l'étude de Van der Meij et al (2007) de 192 patients menée sur cinq ans, dont 67 avec un LPB et 125 avec des lésions lichénoïdes, 4 patients ont développé un carcinome épidermoïde (Van der Meij et al, 2007). Ces transformations malignes ont toute eu lieu dans le groupe de patients atteints de lésions lichénoïdes (Van der Meij et al, 2007). Les variations du taux de transformation maligne sont probablement, au moins en partie, liées aux différents types de LPB inclus dans les études ; aucune d'entre elles ne précise le stade évolutif ou la durée d'évolution du LPB. Pour expliquer la transformation maligne, plusieurs hypothèses ont été

proposées mais c'est l'inflammation chronique qui semble être le facteur essentiel pour le développement d'un carcinome épidermoïde. En effet, d'après Mignogna et al. (2004), l'infiltrat inflammatoire caractérisant la pathologie serait la principale cause de la transformation maligne en interagissant avec son microenvironnement tissulaire via les cellules inflammatoires et leur médiateur chimique. Les macrophages libèrent le MIF (Macrophage Inhibitory Factor) qui diminue la transcription de la protéine p53 considérée comme la gardienne du génome. En effet, le gène codant pour la protéine p53 est considéré comme un gène suppresseur de tumeur car cette dernière joue un rôle important dans la carcinogénèse en éliminant les cellules mutantes par apoptose (mort cellulaire programmée). Les mastocytes, présents en grande quantité dans l'infiltrat inflammatoire, libèrent des protéases spécifiques qui favorisent l'angiogénèse pendant les différents stades de la carcinogénèse. Le TNF alpha (Tumor Necrosis Factor alpha) est un médiateur majeur de l'inflammation qui, s'il est libéré de manière chronique, est capable d'agir comme un agent promoteur de tumeur en influençant la prolifération des cellules cancéreuses et le remodelage du stroma péritumoral. Les interleukines 1 et 6 qui appartiennent à la famille des cytokines sont capables de stimuler la production de facteurs angiogéniques et de TNF alpha. Or, d'après de récentes recherches, l'angiogénèse jouerait un rôle clé dans le développement des lésions néoplasiques. De plus l'intensité du processus angiogénique serait corrélée à la prolifération des cellules cancéreuses, leur invasion et à leur métastatisation. D'autre part, certains composants de la matrice extra-cellulaire comme les métalloprotéinases matricielles auraient également une influence sur la carcinogénèse.

D'autres facteurs carcinogènes comme le tabac et l'alcool, peuvent contribuer à la transformation maligne observée dans le LPB mais cette dernière touche surtout des femmes ne présentant aucune intoxication éthylo-tabagique.

Néanmoins, quelques auteurs contestent le potentiel de transformation maligne du LPB. Ils mettent en doute le diagnostic de LPB et considèrent que les lésions observées au voisinage du carcinome épidermoïde sont des lésions dysplasiques d'aspect lichénoïde.

2.6 Prise en charge thérapeutique et suivi

Lorsque le diagnostic histopathologique de LPB a été confirmé et le stade d'évolution déterminé, le traitement peut être envisagé. Il faut tout d'abord rechercher une étiologie médicamenteuse (même si l'arrêt du traitement inducteur n'entraîne pas toujours une évolution favorable).

Un traitement est préconisé lorsqu'il existe une symptomatologie. Mais avant de procéder à tout traitement, il faut en premier lieu éliminer ou diminuer les facteurs locaux favorisants : la mauvaise hygiène bucco-dentaire, les prothèses dentaires mal adaptées et les traumatismes de la muqueuse buccale qui, en irritant la muqueuse, favorisent le développement de lésions ou d'une poussée d'activité (phénomène de Koebner).

Pour les lésions symptomatiques, un traitement médicamenteux local ou systémique doit être prescrit. Selon Chbicheb et al (2008), il est à l'heure actuelle établi que le corticoïde le plus efficace est le propionate de clobétasone (Dermoval®). Ce corticoïde est plus efficace dans une pâte adhésive qu'isolément ; il faut donc mélanger le Dermoval® et une pâte adhésive en quantité égale avant l'application muqueuse. La durée du traitement doit être autour de 6 mois au minimum, à raison de deux applications par jour. Cette association de corticoïdes et d'une pâte adhésive est notamment indiquée dans les lésions gingivales. La préparation peut également être placée dans une gouttière en polyuréthane (réalisée à partir d'empreintes dentaires) afin d'augmenter le temps de contact entre les lésions et les corticoïdes. Le problème qui se pose avec l'utilisation des corticoïdes locaux est la survenue de candidoses qui peut compliquer le traitement.

D'autres traitements médicamenteux peuvent être utilisés :

- La betaméthasone (Buccobet®) qui est un corticostéroïde sous forme de comprimés à sucer, indiqué dans le traitement local des inflammations de la muqueuse buccale et de l'oropharynx ;
- La Thiovalone® qui est une association de chlorexidine (antibactérienne) et de tixocortol (anti-inflammatoire) sous forme de suspension pour pulvérisation buccale.

Pour les formes érosives sévères ou ne répondant pas aux thérapeutiques locales, une corticothérapie systémique est indiquée. Cette dernière suppose un bilan préalable à sa prescription :

- glycémie a jeun,
- bilan biologique lipidique, hépatique, rénal,
- contrôle de la tension artérielle,
- radiographie pulmonaire
- contrôle parasitologique des selles.

Les contre-indications en sont :

- l'hypertension artérielle sévère,
- l'ulcère gastro-duodéal évolutif,
- le diabète insulino-dépendant,
- l'insuffisance rénale ou hépatique,
- la goutte, une infection évolutive,
- l'âge
- les états psychotiques.

En raison des effets secondaires la corticothérapie systémique est limitée à des traitements de courte durée.

Ce traitement s'utilise à la dose classique d' 1 mg/kg/jour au début, puis à une dose d'entretien correspondant au seuil efficace en thérapeutique alternée. Plusieurs molécules peuvent être utilisées :

- **La prednisonne** per os est essentiellement prescrite à raison de 1 à 2 mg/kg (Cortancyl®) pendant 5 jours avec relais par la corticothérapie locale. Le traitement peut s'étaler pendant 30 jours et la dose administrée est réduite progressivement.
- **La dexaméthasone** est également utilisée à une dose de 4 à 12 mg/j par voie intraveineuse ou intramusculaire (Soludécadron®)

En cas de persistance des lésions, le choix se fait pour un corticoïde retard comme l'acétonide de triamcinolone (Kénacort retard®), en injection intramusculaire de 80 mg.

Il existe un autre mode d'administration des corticoides : c'est la corticothérapie mixte. Elle est uniquement réservée aux lésions localisées aux joues résistantes à la corticothérapie locale et aux érosions intransigeantes. Elle consiste en des injections sous-lésionnelles d'une suspension de microcristaux de corticoides à effet retard, telle la préaméthasone (Dilar®) ou la triamcinolone. L'injection se fait une fois par mois pendant trois mois. L'hydrocortisone, la dexaméthasone ou la méthylprednisolone peuvent également être utilisées. Les injections intralésionnelles peuvent être extrêmement efficaces et induire la guérison.

Outre les différents types de corticothérapie, d'autres traitements ont été proposés :

- **Les rétinoïdes** comme par exemple l'étrétinate (Tigason®) qui s'emploie uniquement par voie générale. Son utilisation reste très limitée par l'importance des effets secondaires qui interviennent à des niveaux multiples : tératogénicité, sécheresse cutanée, muqueuse avec chéilite fissuraire constante, parfois conjonctivite, rarement épistaxis, érythème diffus avec ou sans prurit, chutes de cheveux réversibles, élévation de triglycérides et enfin élévation des transaminases dans certains cas. L'utilisation de l'étrétinate nécessite une surveillance biologique régulière des fonctions hépatiques et des constantes lipidiques (triglycérides et cholestérol).

L'étrétinate est formellement contre-indiqué chez la femme enceinte. La prescription de cette molécule chez la femme en période d'activité génitale suppose que toute grossesse soit exclue au moins 1 an après l'arrêt du traitement en raison de la tératogénicité des rétinoïdes.

L'étrétinate est contre-indiqué de manière plus relative dans l'hypertriglycémie, les insuffisances hépatiques sévères, le diabète, l'obésité et l'alcoolisme. La posologie habituelle est de 75 mg/j pendant 2 mois avec diminution progressive pour atteindre une dose d'entretien variable selon le patient. Les remissions sont partielles et les récurrences fréquentes.

L'isotrétinoïne (Roaccutane®) est un autre rétinoïde qui s'administre par voie systémique et possède une action certaine sur les lichens plans buccaux érosifs. Mais, là encore, les effets secondaires, à peu près identiques à ceux de l'étrétinate, sont très importants et en limitent l'utilisation. Toutefois, l'isotrétinoïne s'élimine plus vite de l'organisme que l'étrétinate (4 semaines contre 140 jours) et la contraception peut être réduite à 2 mois

après la dernière prise, ce qui le rend préférable chez la femme en âge de procréer. La fonction hépatique est conservée mais des complications osseuses comme l'ostéoporose ou l'hyperostose idiopathique diffuse ont été constatées lors de traitement longue durée. Enfin, l'association aux tétracyclines doit être évitée car il peut y avoir un risque d'hypertension intracrânienne. D'autre part, une forme topique d'isotrétinoïne a récemment été testée avec des résultats très encourageants, puisque le gel à 0,1% appliqué 2 fois par jour pendant 2 mois permet l'amélioration partielle voire la guérison sans autres effets secondaires qu'une sensation transitoire de brûlure et parfois une desquamation avec érythème.

- **La ciclosporine A** est réservée aux patients atteints de LPB graves depuis plus de 6 mois, corticodépendants ou résistants aux autres thérapeutiques. Elle n'est prescrite que lorsque le traitement n'est pas efficace ou est contre-indiqué. Ses effets secondaires sont minimes cependant elle ne doit pas être une thérapeutique de premier choix étant donné l'incertitude des résultats à long terme.

- **Le thalidomide** est un médicament utilisé pour les lichens buccaux érosifs graves, corticodépendants ou corticorésistants, et en cas de contre-indication à la corticothérapie générale. Son effet cicatrisant a été montré sur un grand nombre de lésions inflammatoires érosives ou ulcérées de la cavité buccale. Mais ses indications restent limitées du fait de l'absence d'essai de bonne qualité et de ses possibles effets secondaires.

- **Le tacrolimus** est un macrolide immunosuppresseur qui inhibe l'activation des lymphocytes T CD4. D'après Eckardt et al (2004), l'utilisation topique de tacrolimus serait un traitement alternatif extrêmement efficace notamment pour les pathologies auto-immunes comme les dermatites atopiques, le LPB, ou encore la GVHD. En effet Eckardt et al, ont présenté leur expérience clinique avec trois patients souffrant de GVHD orale chronique et résistants aux corticoïdes. Avant la mise en place du traitement local au tacrolimus, ces trois patients présentaient des douleurs telles qu'ils ne pouvaient presque plus s'alimenter, ceci ayant pour conséquence une importante perte de poids. Ces patients ont du appliquer une pommade de tacrolimus dosée à 0,1%, deux fois par jours pendant huit semaines. Peu de temps après la mise en place du protocole, la douleur a significativement diminué voire complètement disparu. Le traitement a été bien toléré,

sans effet secondaire systémique. Le traitement systémique au tacrolimus ne serait pas aussi efficace.

- **L'exérèse chirurgicale ou la photovaporisation au laser à dioxyde de carbone** concernent les lésions ayant une évolution défavorable de type atrophique ou érosif et donc présentant un risque accru de transformation maligne. Ces deux moyens de prise en charge seront traités ultérieurement (chapitre 3.3).

Un contrôle régulier tous les 6 à 12 mois est recommandé pour suivre l'évolution du LPB au stade atrophique ou de l'état post-lichenien afin de dépister précocément tout foyer de transformation maligne (Lysitsa et al, 2007)). D'après Mignogna et al (2006), il y a peu d'indices montrant que ce concept de surveillance ait un impact sur le taux de survie. En effet, il est difficile de différencier cliniquement les changements inflammatoires bénins des véritables lésions dysplasiques ou néoplasiques. D'après van der Meij et al (2007) le suivi fréquent n'améliore pas automatiquement le pronostic des patients ayant un LPB avec un cancer. Cela pourrait s'expliquer par l'agressivité du carcinome épidermoïde lié au LPB. A l'heure actuelle, le suivi du LPB et son intérêt restent un sujet de controverses.

2.7 La fibrose sous-muqueuse : un diagnostic différentiel du LPB

C'est une maladie décrite par Schwartz en 1952 sous le nom d'atrophie idiopathique de la muqueuse buccale, Joshi en 1953 introduit le terme de fibrose orale sous-muqueuse (oral submucous fibrosis).

La fibrose orale sous-muqueuse est une maladie chronique invalidante de la cavité buccale caractérisée par l'inflammation et la fibrose progressive des tissus sous-muqueux. Cette pathologie est reconnue comme lésion précancéreuse de la cavité buccale et son taux de dégénérescence en carcinome épidermoïde est de 7,6% sur 10 ans.

2.7.1 Epidémiologie (Hazarey et al, 2007)

Cette maladie constitue un problème de santé publique en Inde et au Sud Est asiatique. Elle est principalement liée à la chique de la noix de bétel contenant de la noix d'arec qui est de pratique courante dans ces régions.

La population atteinte de fibrose sous-muqueuse en Inde est estimée à 5 millions. Cette pathologie est plus fréquente chez l'homme âgé de 30 à 40 ans, et, avec l'introduction sur le marché d'une préparation commerciale « paan masala » bon marché, la maladie commence à se voir chez les adolescents.

Avec le flux migratoire des populations issues de ces régions, la fibrose buccale sous-muqueuse commence à se voir en Occident.

2.7.2 Etiopathogénie (Auluck et al, 2008)

La pathogénèse de cette maladie n'est pas encore clairement définie mais elle est certainement multifactorielle. Parmi ces facteurs sont retrouvés :

- **la chique de la noix de bétel** qui est le principal facteur étiologique. Elle est composée :
 - d'*alcaloïdes* dont l'arécoline est le principal composant actif. Il augmente la synthèse du collagène.
 - de *flavonoïdes* dont les plus importants sont les tanins et les catéchines. Ils augmentent la réticulation du collagène, le rendant résistant à la collagénase.
 - de *cuivre* qui stimule la lysyl oxydase, enzyme essentielle à la réticulation des fibres de collagène.

Les alcaloïdes et les flavonoïdes sont absorbés et métabolisés par la muqueuse buccale. Ces métabolites provoquent une irritation chimique.

Les fibres contenues dans la chique sont à l'origine d'une irritation mécanique, responsable de microtraumatismes de la muqueuse facilitant l'absorption des alcaloïdes et des flavonoïdes. Cette irritation chronique déclenche le processus inflammatoire à l'origine de la fibrose.

-des facteurs génétiques et immunologiques. Le faible nombre de patient développant la maladie parmi la population de chiqueur de bétel suggère une prédisposition génétique. En effet, il a été démontré une prédisposition génétique chez les sujets HLA B27, HLA A10 et HLA DR3.

Concernant les facteurs immunologiques, l'augmentation du nombre de lymphocytes CD3 et CD4 ainsi que des cellules HLA DR+ dans la fibrose sous muqueuse montre, en comparaison avec la muqueuse normale, le rôle important que joue l'immunité cellulaire responsable de la libération de cytokines produisant un dérèglement du métabolisme du collagène.

-des facteurs nutritionnels. Le déficit en fer, en vitamine B 12 et la malnutrition sont associés à un défaut de réparation de la muqueuse, responsable de la fibrose.

2.7.3 Aspects cliniques (Piette et al, 2006 ; Auluck et al, 2008)

L'apparition de la maladie varie de quelques mois à quelques décennies. Ceci dépend de la noix de bétel, de l'ancienneté et de la fréquence de consommation, et de la prédisposition du sujet à développer la maladie.

Cliniquement, les lésions passent par deux stades, d'évolution cyclique, progressant d'autant plus rapidement et agressivement que le patient est jeune.

Le premier stade se manifeste par une stomatite érythémateuse évoluant par poussées et laissant apparaître des vésicules et des ulcérations. Sont associés les symptômes suivants : une sensation de brûlure à l'ingestion d'aliments épicés, une hypersialhorée ou encore une dysgueusie.

Au second stade, la muqueuse prend un aspect blanchâtre (marbré) avec apparition de bandes fibreuses caractéristiques palpables au niveau de la muqueuse jugale plus fréquemment atteinte, suivie par le palais, les régions rétro-molaires, les lèvres et la langue (fig.21). Cette fibrose rétractile se manifeste par une impotence fonctionnelle variant suivant la localisation. Il peut s'agir d'un trismus, de troubles de la mobilité linguale, d'une dysphagie par atteinte pharyngée et oesophagienne.

Au cours de l'évolution, des plaques de leucoplasie plus ou moins disséminées apparaissent, parallèlement à la fibrose. Ce sont ces lésions qui peuvent dégénérer en carcinome épidermoïde.

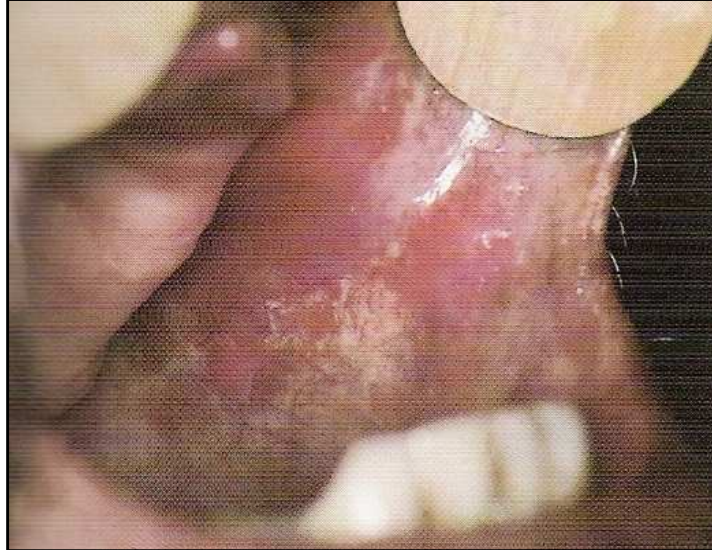

Figure 21: Fibrose sous-muqueuse de la face interne de la joue (Szpirglas et al, 1999)

2.7.4 Prise en charge thérapeutique

Elle dépend de la sévérité de la maladie. Diagnostiquée tôt, l'arrêt de la chique permet de stopper la progression. Une fois le trismus installé, cette pathologie devient irréversible.

Le traitement est empirique et symptomatique visant essentiellement à améliorer l'ouverture buccale. Plusieurs molécules, comme les corticoïdes, la collagénase, la hyaluronidase, la vitamine A, ou encore l'interféron gamma ont été utilisées donnant des résultats très variables. A l'heure actuelle, il n'y a pas d'étude scientifique permettant de juger de l'efficacité des molécules citées. Des études randomisées combinant plusieurs d'entre elles, pourraient aboutir à un traitement curatif (Xiaowen et al, 2009)

En conclusion, la fibrose buccale sous-muqueuse reste très mal connue. Sa physiopathogénie, insuffisamment définie, elle ne permet pas d'aboutir à un traitement spécifique. Celui-ci rest empirique et symptomatique. Des efforts de prévention doivent être faits pour informer les populations souvent défavorisées sur les méfaits de la chique.

III) PRECANCEROSES A
DEGENERESCENCE
« QUASI OBLIGATOIRE »
ET « OBLIGATOIRE »

3.1 La leucoplasie verruqueuse proliférative

Bien que cette pathologie appartienne à la classification des leucoplasies traitées précédemment, nous avons choisi d'aborder la leucoplasie verruqueuse proliférative (LVP) à part car elle présente des caractéristiques cliniques et histologiques différentes des leucoplasies déjà décrites. La LVP appartient au groupe des précancérose à dégénérescence « quasi obligatoire ».

3.1.1 Historique (Van der Waal et al, 2008: (65))

Le terme de « leucoplasie verruqueuse proliférative » a été introduit en 1985 par Hansen et al. Avant cette date, le terme de « papillomatose orale floride » était utilisé mais il a ensuite disparu de la littérature. La leucoplasie verruqueuse appartient au groupe des leucoplasies inhomogènes. Dans la description originale de Hansen et al (1985), l'adjectif « proliférative » semble désigner sa tendance à la récurrence après traitement, et le fait qu'elle puisse se présenter cliniquement sous forme diffuse. Environ 150 cas de leucoplasies verruqueuses prolifératives ont été rapportés dans la littérature et il s'avère que le sexe féminin est davantage touché (4 femmes pour 1 homme). La moyenne d'âge au moment du diagnostic se situe légèrement au dessus de 60 ans. La leucoplasie verruqueuse proliférative peut survenir indifféremment chez les fumeurs ou chez les non-fumeurs.

3.1.2 Etiologies (Cabay et al, 2007)

De nombreuses études ont été publiées à ce sujet qui est encore à l'origine de controverses :

- Palefsky et al (1995) ont étudié 9 lésions provenant de 7 patients, et ont démontré que 8 d'entre elles contenaient le papillomavirus humain (HPV) dont 7 étaient positives au HPV de type 16.
- Gopalakrishnan et al (1997) ont étudié la fréquence de surexpression et de mutation du gène p53 sur des LVP et des carcinomes épidermoïdes oraux. 8 cas sur 10 de LVP et 7 cas sur 10 de carcinomes oraux ont montré une surexpression de la protéine p53. Aucune mutation de p53 n'a été mise en évidence au niveau des LVP.
- Kannan et al (1996) ont réalisé une étude sur l'expression de TGF alpha (transforming growth factor alpha) au sein de LVP, de carcinomes épidermoïdes oraux et de la muqueuse saine. Leur étude a montré que les LVP et les carcinomes oraux présentaient un taux augmenté de TGF alpha par rapport à une muqueuse saine.
- La surexpression de la cyclo-oxygénase 2 pourrait jouer un rôle sur le développement des cancers oraux en favorisant la prolifération cellulaire et en réduisant le phénomène d'apoptose, prolongeant ainsi la survie des cellules dont l'ADN a été endommagé. En effet, Chan et al ont montré que les taux d'ARN messenger de la COX-2 étaient de près de 150 fois plus élevés chez les patients atteints de carcinomes épidermoïdes des voies aéro-supérieures que chez les patients sains. D'autres études ont abouti aux mêmes conclusions.
- Le tabac n'est pas associé aux leucoplasies verruqueuses prolifératives. Selon Cabay et al (2007), 37 % des patients présentant une LVP présentait des antécédents de tabagisme.

3.1.3 Aspect clinique (Cabay et al, 2007)

Une des caractéristiques de la LVP réside dans le fait que sa présentation clinique est variable et progressive selon le stade d'évolution. Les sites les plus fréquemment atteints sont la muqueuse buccale (en particulier les muqueuses palatines, alvéolaires et jugales), la langue, les gencives et le plancher de bouche. La LVP peut apparaître sous forme de

lésion unitaire et distincte ou de foyers multiples impliquant plusieurs sites de la cavité buccale. Elle se manifeste par une lésion kératosique plate avec une surface granuleuse ou verruqueuse (fig.22). Une lésion de ce type n'est pas facilement distinguable des autres formes de leucoplasies ou des autres lésions verruqueuses. Elle peut avoir un aspect érythémateux. La lésion peut ressembler à un papillome bénin (Gauzeran, 2007). A ce stade, l'absence de signe fonctionnel retarde la consultation (Gauzeran, 2007). Au fur et à mesure que la lésion progresse, elle est davantage exophytique, mamelonnée, avec des anfractuosités et parfois parsemée de foyers kératosiques verruqueux. La lésion est ferme à la palpation mais la muqueuse avoisinante reste souvent souple sauf lors d'un grade très invasif (fig.23) (Gauzeran, 2007)

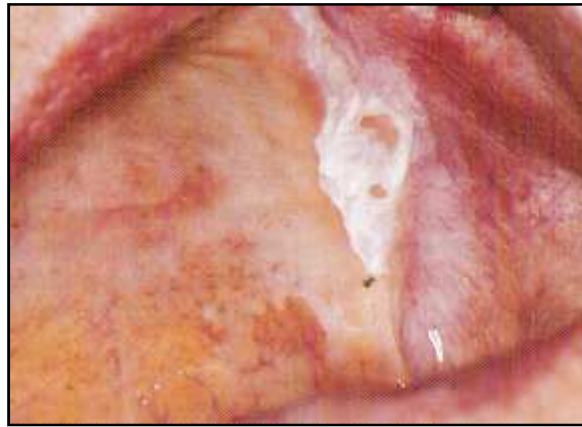


Figure 22 : Kératose verruqueuse proliférative (Gauzeran, 2007)

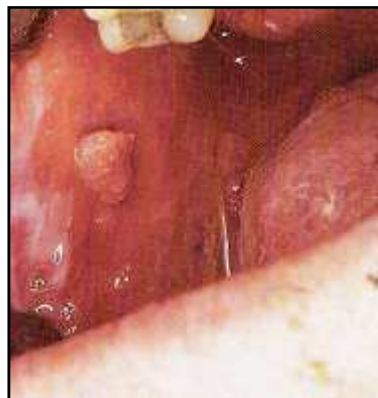


Figure 23: Carcinome verruqueux (Gauzeran, 2007)

3.1.4 Aspects histologiques (Cabay et al, 2007)

La leucoplasie verruqueuse proliférative est une lésion à croissance lente en progression constante. Elle peut évoluer en carcinome verruqueux ou en carcinome épidermoïde, et ce, même après traitement chirurgical. Cette tendance à la récurrence laisse penser que la LVP est associée à des changements microscopiques diffus au sein de la muqueuse orale, parfois décrit comme « terrain de cancérisation » (« field cancerization »)

Les changements épithéliaux progressifs de la LVP rendent le diagnostic histologique initial difficile (fig.24). Souvent un diagnostic histologique de lésion bénigne ou présentant une dysplasie minimale est réalisé alors que l'aspect clinique de la lésion est cohérent avec le diagnostic de carcinome.

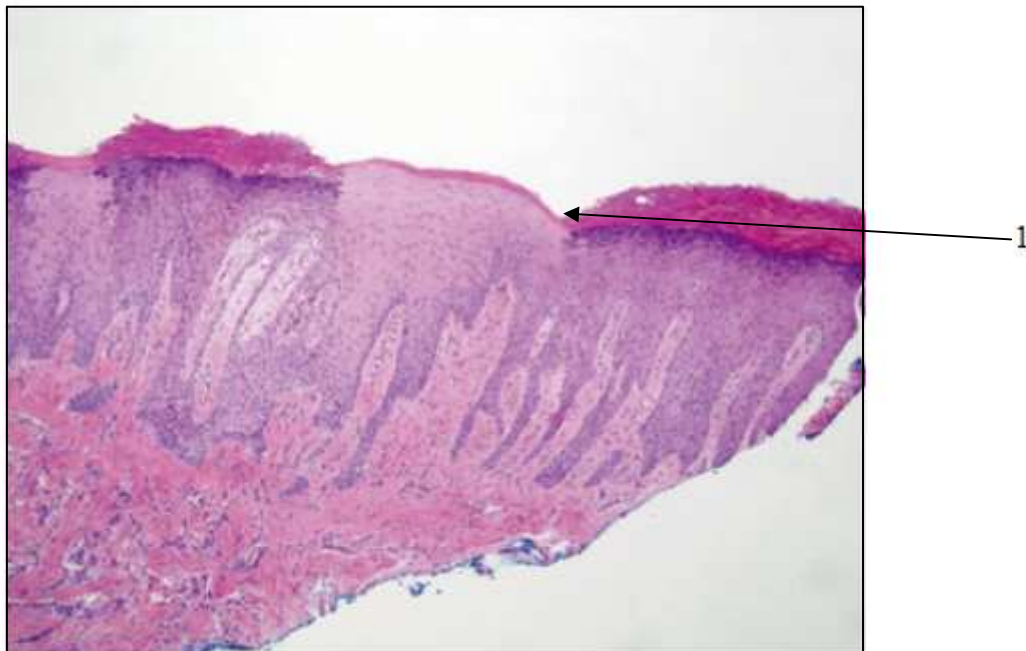


Figure 24: Transition abrupte entre parakératose et orthokératose au sein d'une leucoplasie verruqueuse proliférative (Morton et al, 2007).

1: Transition entre parakératose et orthokératose

Plusieurs auteurs ont proposé une classification des différents stades d'évolution de la LVP :

- Pour Hansen et al (1985), la LVP se développe en passant par les phases suivantes :
 - + muqueuse orale histologiquement normale,
 - + leucoplasie homogène cliniquement,
 - + hyperplasie verruqueuse,
 - + carcinome verruqueux,
 - + carcinome épidermoïde papillaire,
 - + carcinome épidermoïde peu différencié.

- Bastakis et al (1999) ont proposé quatre stades de développement :
 - + hyperkératose sans dysplasie épithéliale,
 - + hyperplasie verruqueuse,
 - + carcinome verruqueux,
 - + carcinome épidermoïde

Certains auteurs considèrent que l'hyperplasie verruqueuse est une variante morphologique du carcinome verruqueux alors que pour d'autres il s'agit d'un précurseur irréversible du carcinome verruqueux.

- Gauzeran propose trois grades d'évolution :

Le grade 1 se manifeste par une papillomatose bénigne (fig.25) de couleur blanche ou rosée dont le relief est plutôt bourgeonnant.

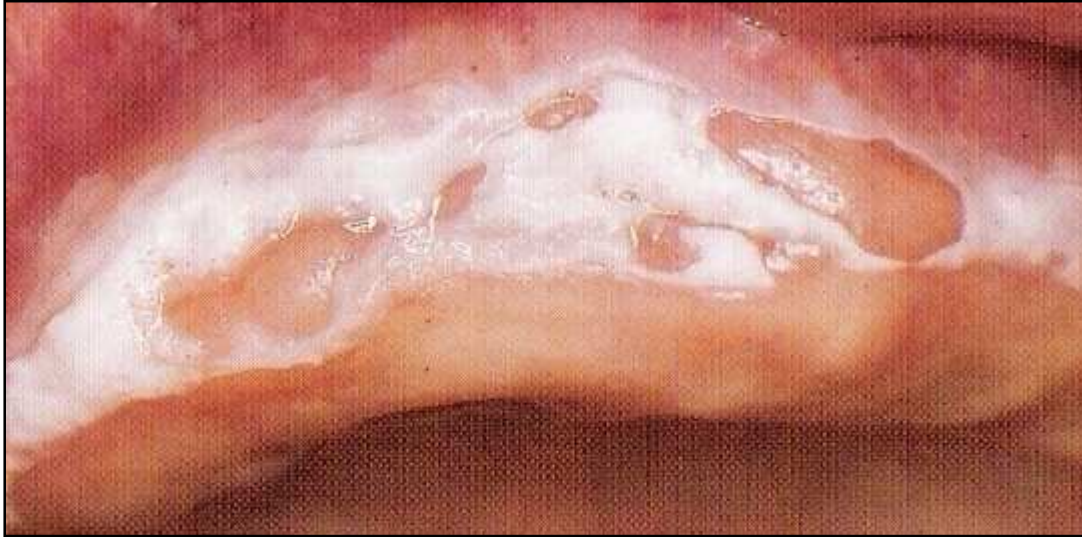

Figure 25: Leucoplasie verruqueuse proliférative de grade 1 (Gauzeran, 2007)

Le grade 2 se caractérise par une papillomatose dysplasique (lésion précancéreuse) (fig.26, 27), ferme à la palpation alors que la muqueuse avoisinante reste souple.

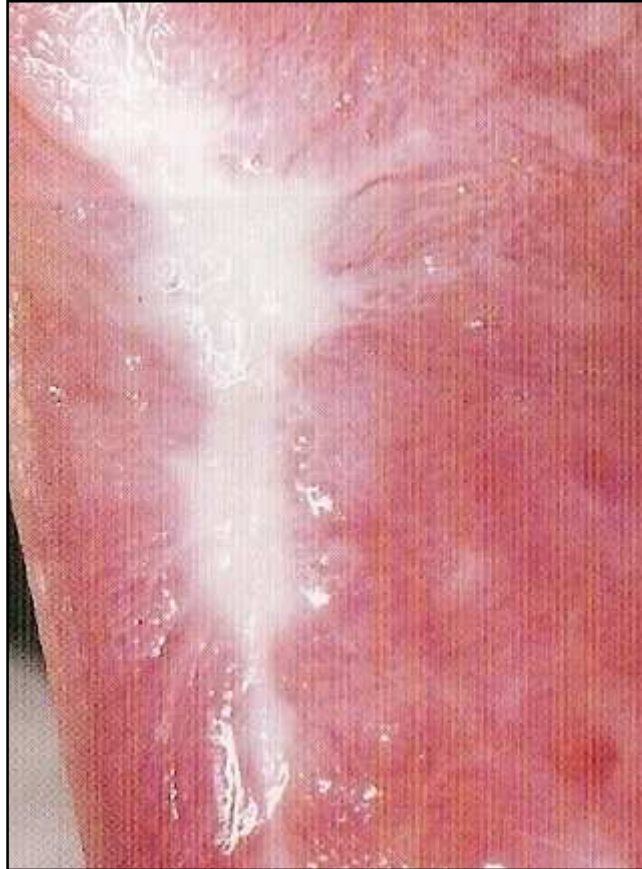

Figure 26 : Leucoplasie verruqueuse proliférative. OIN de haut grade jugal gauche
(Gauzeran, 2007)

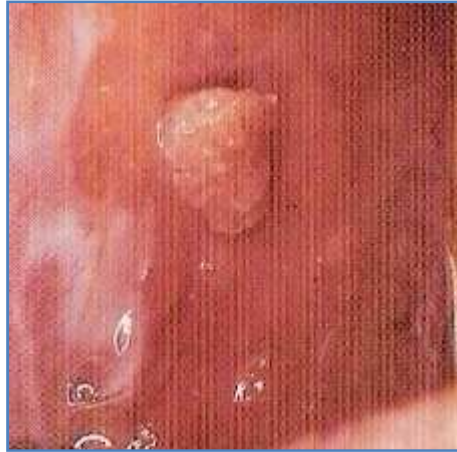

Figure 27: Carcinome verruqueux de grade 2 (Gauzeran, 2007)

Le grade 3 correspond au passage de la lésion au carcinome épidermoïde invasif, en général bien différencié (fig.28). La lésion est mamelonnée, bourgeonnante et anfractueuse.

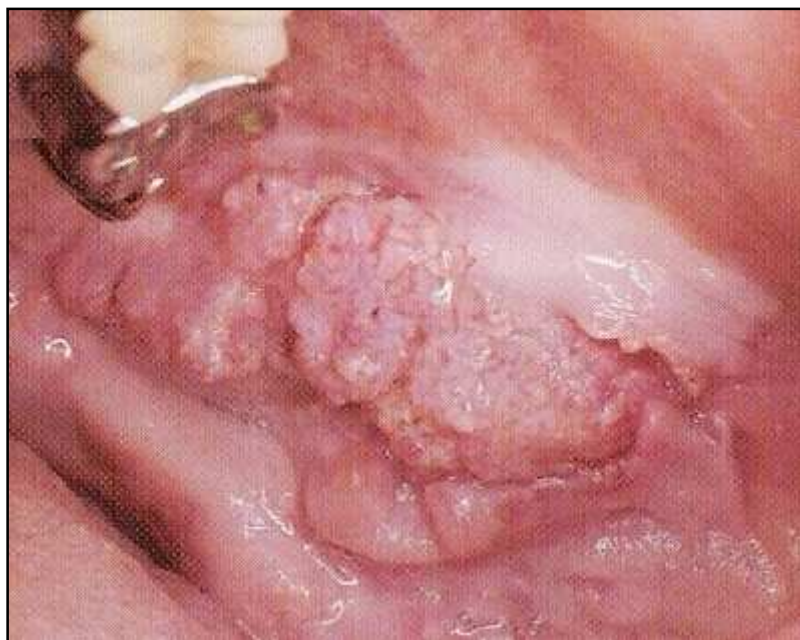

Figure 28: Carcinome verruqueux de grade 3 invasif : carcinome épidermoïde (forme ulcéro-végétante) (Gauzeran, 2007)

Il n'est pas rare d'observer un infiltrat lymphocytaire dans la lamina propria qui peut aboutir à un diagnostic erroné de lichen plan. Cependant la LVP peut être associée à un lichen plan buccal ; d'où l'intérêt de réaliser un examen clinique rigoureux.

3.1.5 Prise en charge thérapeutique (Cabay et al, 2007)

Du fait de la croissance lente et continue de la LVP et de sa propension à développer un carcinome, elle doit être traitée de manière précoce et radicale. En effet, du fait de l'absence de dysplasie épithéliale durant les phases initiales, il semblerait que beaucoup de LVP ne soient diagnostiquées que tardivement au stade de carcinome épidermoïde. D'autre part, la LVP peut se présenter sous forme de plaque blanche qui peut paraître bénigne aux yeux du clinicien et retarder le diagnostic.

Le traitement de la LVP passe par l'exérèse chirurgicale ou l'excision au laser.

Femiano et al (2001) ont réalisé une étude. Chez deux groupes de 25 patients atteints de LVP et HPV positifs, ils comparent la chirurgie et une thérapie combinée utilisant chirurgie et méthisosprinol (isoprinosine). Le méthisosprinol est un agent synthétique possédant des propriétés immunomodulatrices et une potentielle activité anti-virale contre le HPV. A 18 mois post-opératoire, il y avait une différence significative entre les deux groupes avec 18 récurrences chez les patients traités par chirurgie seule et 4 récurrences chez les patients traités par chirurgie et méthisosprinol.

Schoelch et al (1999), ont réalisé une étude sur 70 patients présentant une leucoplasie orale traitée par exérèse au laser. 12 d'entre eux étaient atteints de leucoplasie verruqueuse proliférative dont 10 ont récidivé. Parmi ces 12 patients, 2 ont développé un carcinome.

D'autres thérapies non chirurgicales ont été proposées comme la radiothérapie, la cryothérapie et l'utilisation topique de vitamines mais aucune d'entre elles n'a prouvé son efficacité.

A l'heure actuelle, peu de données sont disponibles dans la littérature concernant la thérapie photodynamique qui pourrait être envisagée dans ce cas.

En conclusion, le défi est d'administrer une thérapie suffisamment agressive, cohérente avec la progression clinique de la lésion malgré son degré de dysplasie souvent mineur. Les patients dont le diagnostic de LVP reste incertain, doivent être traités et faire l'objet d'un suivi tous les 6 mois à vie, même si l'efficacité d'une telle prise en charge n'a pas encore été prouvée (van der Waal et al, 2008: (65))

3.2 Les précancéroses à dégénérescence « obligatoire »

3.2.1 Les érythroplasies de Queyrat (Reichart et al, 2005)

3.2.1.1 Définition

Le terme « érythroplasie » a été inventé pour décrire les lésions rouges de la muqueuse buccale par analogie aux leucoplasies. De nombreuses définitions ont été proposées par différents auteurs. La définition retenue est basée sur le principe de diagnostic par exclusion. L'érythroplasie est définie comme « une tache rouge inflammatoire ne pouvant être caractérisée cliniquement ou histologiquement par une autre lésion définissable »

3.2.1.2 Epidémiologie

Les érythroplasies sont moins fréquentes que les leucoplasies. Selon les études la prévalence varie entre 0,02% et 0,83%. Les chiffres publiés proviennent essentiellement d'études

réalisées dans le sud et le sud-est de l'Asie (Zain et al, 1997 ; Lay et al, 1982). Dans la littérature, il n'y a pas de résultats provenant d'études menées dans d'autres régions géographiques.

Les érythroplasies touchent préférentiellement les hommes et apparaissent dans la cinquième ou sixième décennie.

3.2.1.3 Aspect clinique

Plusieurs descriptions cliniques ont été proposées. L'OMS a décrit les caractéristiques cliniques des érythroplasies comme suit : « Certaines érythroplasies sont homogènes et certaines sont granuleuses ou nodulaires. Souvent il y a une marge bien définie adjacente à la muqueuse d'apparence normale ». Selon Shear (1972), il existe différentes variantes cliniques : « Bien que les érythroplasies puissent avoir une surface homogène et velvétique, elles peuvent également présenter d'autres caractéristiques morphologiques. Elles peuvent être irrégulières, avoir une surface rouge parsemée de foyers blancs ou jaunes ; il s'agit alors d'érythroplasies granuleuses. Elles peuvent être nombreuses, avec de petits foyers irréguliers de leucoplasies dispersés dans la lésion érythroplasiq ue ; il s'agit de leucoplasies tachetées.

En fait, il est difficile de distinguer les érythroplasies granuleuses des leucoplasies tachetées. Mais les aires érythroplasiques peuvent être associées ou voisines d'aires leucoplasiques »

Habituellement, les érythroplasies se présentent rarement sous la forme de foyers multiples et intéressent rarement une surface étendue de la cavité buccale.

Les érythroplasies sont molles à la palpation et ne deviennent indurées que lorsqu'il s'y développe un carcinome invasif.

Les érythroplasies peuvent être associées à des leucoplasies ou à un carcinome épidermoïde mais également avec d'autres lésions buccales comme le lichen plan. En effet Holmstrup et Pindborg (1979) ont décrit 8 cas d'érythroleucoplasie dans une cohorte de 740 patients atteints de lichen plan buccal. Chez ces 8 patients, les lésions érythroplasiques présentaient

une démarcation nette et étaient situées de 0,1 à 0,2 mm plus bas que le niveau de la muqueuse orale environnante. Ces lésions diffèrent du lichen plan atrophique qui ne présente pas de démarcation nette et qui est situé au même niveau que la muqueuse environnante.

Le palais mou, le plancher de bouche et la région rétro-molaire sont les localisations les plus fréquemment touchées (fig.29, 30). La langue est un site rarement atteint.

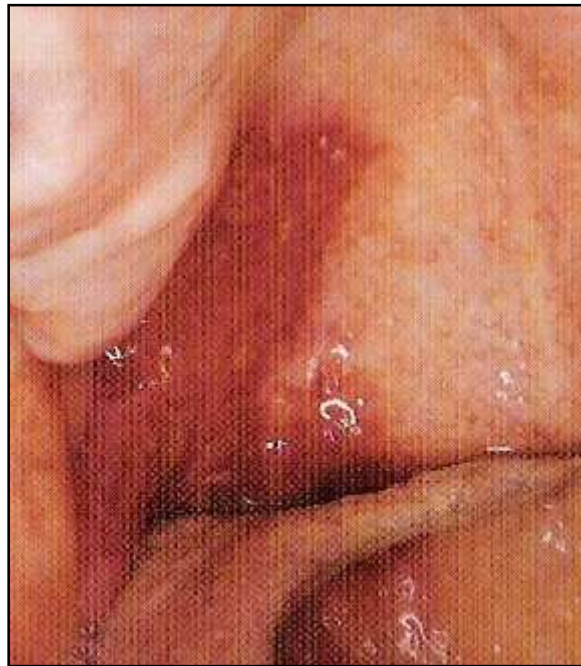

Figure 29: Plage érythroplasique du voile. OIN (Oral Intraepithelial neoplasia) de haut grade (Gauzeran, 2007)

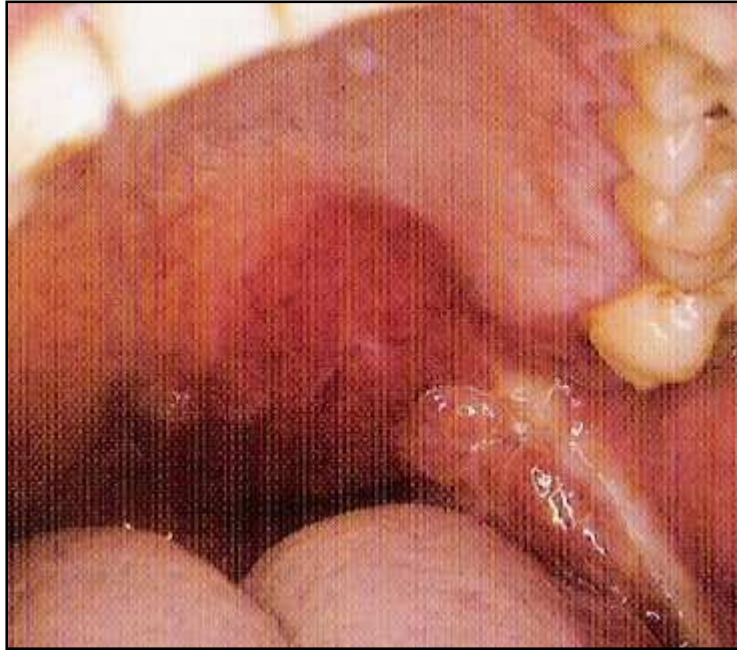


Figure 30 : Carcinome épidermoïde (forme végétante) du pilier antérieur développé sur une érythroplasie (Gauzeran, 2007)

En général, l'érythroplasie mesure moins d'1,5 cm de diamètre voire moins d'1 cm mais des lésions de 4 cm ont déjà été observées.

3.2.1.4 Etiologies et pathogénie

Les érythroplasies n'ont pas d'étiologie spécifique outre celles déjà évoquées concernant l'ensemble des lésions précancéreuses.

En revanche, la pathogénie des érythroplasies reste obscure. En effet, il n'est pas établi que l'érythroplasie se développe de novo ou qu'une leucoplasie peut se transformer en érythroplasie

L'infection candidosique pourrait également jouer un rôle dans la pathogénie. La présence de *Candida Albicans* est souvent rencontrée dans les érythroplasies en infection secondaire.

Après une thérapie antifongique, la composante rouge de ces lésions et souvent la composante blanche également diminuent ou disparaissent.

3.2.1.5 Aspects histologiques

Shafer et Waldron (1975) ont mené une étude sur 65 biopsies provenant de 58 patients (31 hommes et 27 femmes). Seules les érythroplasies homogènes ont été incluses dans l'étude. Les lésions ont été classées selon les trois degrés de dysplasie épithéliale suivants :

- dysplasie légère à modérée,
- dysplasie sévère à carcinome in situ,
- carcinome invasif.

51% des biopsies ont été diagnostiquées comme étant un carcinome invasif et 40% d'entre elles comme étant un carcinome in situ ou une dysplasie sévère (fig.31). Les 9% restants ont révélé une dysplasie légère à modérée. Tous les sites anatomiques semblent être à haut risque de transformation maligne.

Selon Mashberg (1980) « une lésion rouge, velvétique avec ou sans composante blanche au niveau d'un site à haut risque de la cavité buccale doit être considérée comme étant au moins un carcinome in situ ou un carcinome invasif à moins que le contraire ne soit prouvé. »

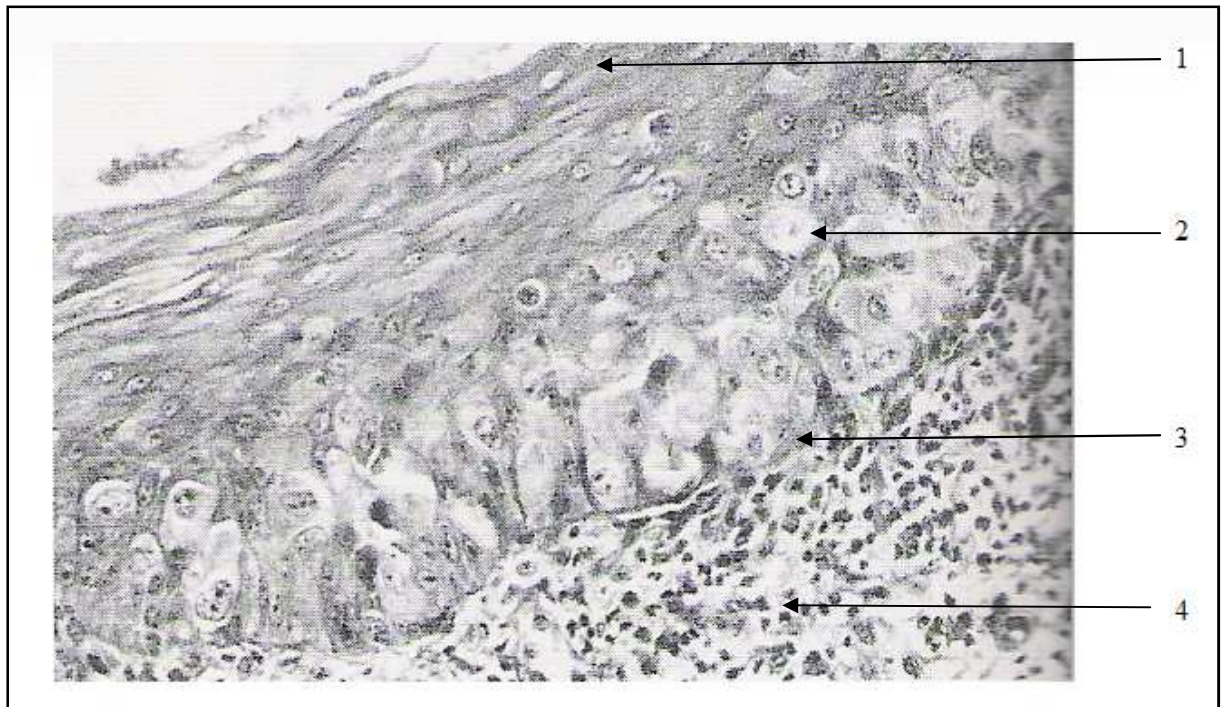


Figure 31 : Coupe histologique d'une érythroplasie (Le Charpentier et al, 1997)

1 : Atrophie épithéliale ; 2 : Cellules dysplasiques d'aspect ballonisé ; 3 : Membrane basale ;
4 : Chorion hypervascularisé.

3.2.1.6 Prise en charge thérapeutique

Le traitement recommandé est l'excision chirurgicale pour les érythroplasies avec une dysplasie épithéliale sévère ou au stade de carcinome in situ et un suivi régulier pour les stades en dessous de la dysplasie modérée

Il n'y a pas d'étude disponible dans la littérature sur le traitement des érythroplasies seules, ce qui rend difficile la comparaison des traitements et de leur efficacité respective. En revanche, une étude (Amagasa et al, 1985) semble montrer que les érythroplasies ont tendance à récidiver.

IV) DEPISTAGE DES
LESIONS
PRECANCEREUSES
BUCCALES ET EXAMEN
CLINIQUE

4.1 Dépistage

4.1.1 Définition (Baudet-Pommel, 1997)

Le dépistage consiste en la détection d'une lésion lors d'un examen systématique pratiqué chez tout patient, mais de façon encore plus rigoureuse chez des patients de plus de 50 ans ou chez des patients à risques (éthylotabagisme évident). Si une anomalie est détectée lors de cet examen complet de la muqueuse buccale, elle devra faire l'objet d'une enquête étiologique.

4.1.2 Anamnèse (Thoné et al, 2000 ; Maladière et al, 1999)

Elle a pour but de mettre en évidence le motif de consultation par l'intermédiaire d'un interrogatoire réalisé par le praticien. Il s'agit d'une étape très importante qui établit le premier contact praticien-patient devant aboutir à l'amorce de rapports de confiance. Appliquée aux lésions de la muqueuse orale, cette anamnèse permet le plus souvent de cerner ou de mettre en évidence le symptôme principal, qui peut être subjectif et objectif. Ces deux types de symptômes ne coïncident pas toujours et peuvent même être diamétralement opposés. Sans symptôme, la découverte d'une lésion sera fortuite et étant donnée l'importance parfois même vitale du dépistage précoce de certaines lésions, il est nécessaire d'insister sur l'intérêt qu'il y a pour tout patient à ce que son praticien réalise régulièrement un examen complet de la muqueuse orale. Les symptômes subjectifs, rapportés par le patient, sont peu nombreux ; il peut s'agir :

- **d'une douleur** : elle peut être spontanée ou provoquée, continue ou intermittente, localisée ou généralisée, référée ou irradiée ; il peut également s'agir d'une sensation douloureuse de type brûlure ou piquûre.

- **d'une tuméfaction** : elle peut être directement visible par le patient (sur le dos de la langue par exemple), elle peut gêner le port d'une prothèse ou être remarquée par l'apparition d'une déformation jugale ou labiale lorsqu'elle siège sur le versant vestibulaire de la crête alvéolaire ou qu'elle se développe sur les muqueuses qui recouvrent ces structures.

- **d'un changement de coloration de la muqueuse** pouvant être dus à de réelles pigmentations, à des manifestations tumorales ou pseudo-tumorales vasculaires, à une inflammation ou encore à des tumeurs ou pseudo-tumeurs épithéliales.

- **d'un écoulement** qui peut être séreux, sanguinolent ou purulent.

- **de troubles fonctionnels** tels que la dysphagie, l'agueusie ou encore la dysgueusie.

L'évolution chronologique de ces symptômes subjectifs est intéressante car l'apparition successive des symptômes forme l'histoire de l'affection que le clinicien devra reconstituer à partir de l'interrogatoire. Il est important de laisser le patient s'exprimer selon sa propre terminologie, en le guidant mais sans l'influencer. L'anamnèse nécessite une capacité d'écoute du patient.

Elle a également pour but de mettre en évidence les antécédents médicaux et médico-chirurgicaux du patient ainsi que son état de santé générale actuel (pathologies cardiovasculaire, digestive, rénale, endocrinienne, nerveuse, traitements médicamenteux en cours)

L'anamnèse doit aussi évoquer les habitudes nocives du patient telles que la consommation d'alcool et/ou de tabac qui sont particulièrement importantes pour les lésions de la muqueuse buccale. Il est important pour le clinicien de connaître l'ancienneté des habitudes nocives ainsi que la fréquence de consommation de tabac et /ou d'alcool.

4.2 L'examen clinique (Thoné et al, 2000 ; Maladière et al, 1999 ; Tarragano et al, 2008)

Il a pour but de dépister les signes objectifs de la maladie. Il comprend successivement l'examen exo-buccal puis l'examen endo-buccal.

4.2.1 L'examen exo-buccal

L'inspection

L'inspection extra-orale ou faciale débute au cours de l'interrogatoire et doit se faire méthodiquement. Sont analysés successivement :

- **les téguments** : lésions cutanées, tumeurs, éruptions, cicatrices ;

- **les déformations sous-jacentes**. De face, la région concernée est comparée à l'étage controlatéral. De profil, l'examen recherche un défaut de projection antéropostérieure d'un étage par rapport aux autres ;

- **la posture** de la tête sur le cou, la motricité faciale.

La palpation

Elle concerne essentiellement les ganglions cervico-faciaux. Les aires ganglionnaires intéressantes en cas de lésions muqueuses orales sont celles des chaînes sous-mentonnières et sous-maxillaires, faciales et parotidiennes, cervicales supérieures et inférieures. L'examineur se place derrière le patient et réalise une palpation de la région cervicale en légère flexion. Il doit préciser le nombre de ganglions (adénopathie unique ou polyadénopathie), leur siège (sous-mental, sous-mandibulaire), leur taille, leur consistance (indurée, souple), leur sensibilité (indolore, sensible ou hyperalgique), leur mobilité ou adhérence par rapport au plan superficiel et profond et leur évolutivité dans le temps. Une ou plusieurs adénopathies cervicales dures, indolores, fixées aux plans voisins et de volume progressivement croissant doivent faire évoquer la possibilité d'une lésion maligne.

La palpation des aires ganglionnaires de la tête et du cou requiert une connaissance précise de l'anatomie de cette région.

Les lymphocentres sous-mentaux et sous-mandibulaires constituent un réseau longeant le bord inférieur de la mandibule, du menton jusqu'à l'angle mandibulaire, appelé cercle péri-cervical de Cunéo (fig.32). Il draine les régions des lèvres, de la pyramide nasale, de la cavité buccale et de la langue mobile. Il se draine ensuite vers le noeud jugulo-digastrique.

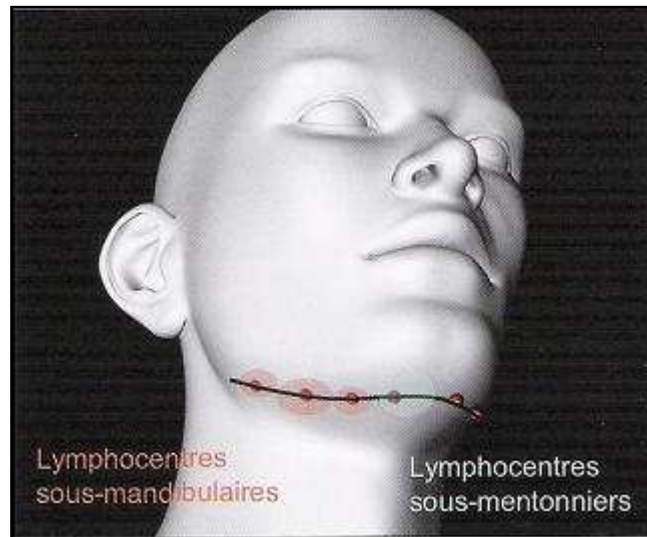


Figure 32 : Topographie du cercle péri-cervical de Cunéo.
(Tarragano et al, 2008)

La palpation des lymphocentres sous-mandibulaires (fig.33) est réalisée par un palper bimanuel :

- un index sur la face cutanée positionné en crochet, sous le bord basilaire de la mandibule, en faisant glisser les parties molles sur le rebord basilaire ;
- un index endobuccal refoulant le plancher buccal.

Il est demandé au patient d'incliner la tête du côté de la région à explorer lors d'une palpation extra-orale.

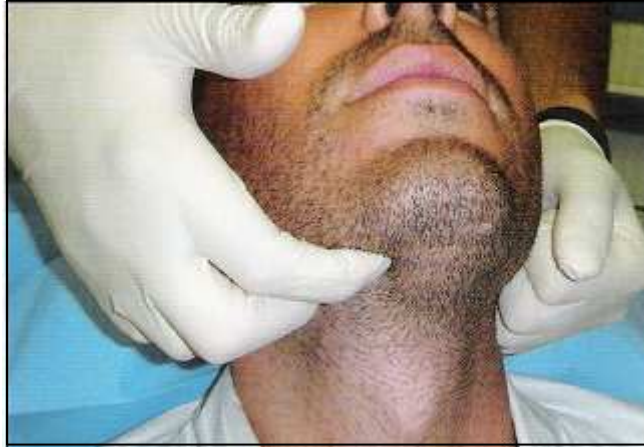

Figure 33: Palpation des lymphocentres sous mandibulaires (Tarragano et al, 2008)

La palpation des lymphocentres sous-mentaux (fig.34) s'effectue avec les doigts en crochet, positionnés sous le menton et en endobuccal.

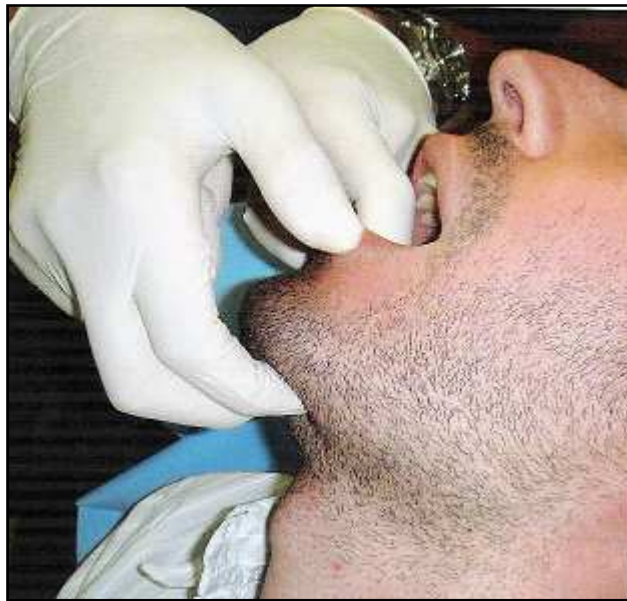

Figure 34 : Palpation des lymphocentres sous-mentaux (Tarragano et al, 2008)

Les nœuds jugulo-digastriques sont situés sous le bord inférieur du ventre postérieur du muscle digastrique en avant et en arrière de la veine jugulaire interne (fig.35). Le principal lymphocentre de ce groupe est appelé « ganglion de Kuttner ». Ce dernier se situe à la face antérieure et externe de la veine jugulaire interne.

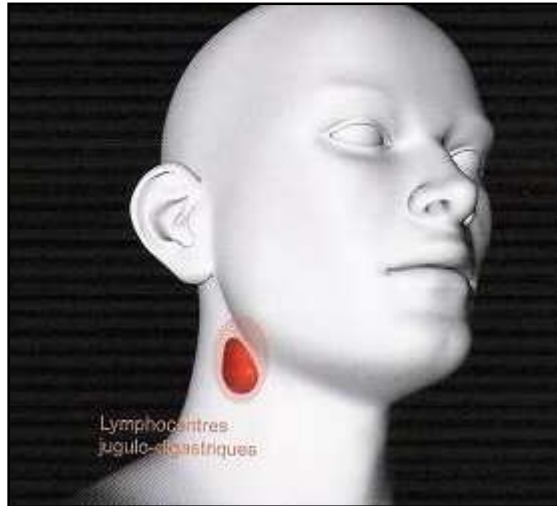

Figure 35 : Topographie des lymphocentres jugulo-digastriques (Tarragano et al, 2008)

Les nœuds jugulo-digastriques drainent les trois étages du pharynx, l'ensemble de la cavité buccale ainsi que le larynx et la glande thyroïde. Ils constituent le carrefour des drainages des voies aéro-digestives supérieures et des régions latéro-faciales, ce qui explique que les adénopathies jugulo-digastriques sont les plus fréquentes en présence d'une tumeur maligne des VADS.

La palpation des nœuds jugulo-digastriques (fig.36) est réalisée de la façon suivante :

- l'examineur se place derrière le patient dont la tête est fléchie vers l'avant en légère rotation homolatérale ;
- la palpation est réalisée au niveau de l'angle mandibulaire, sous le muscle digastrique

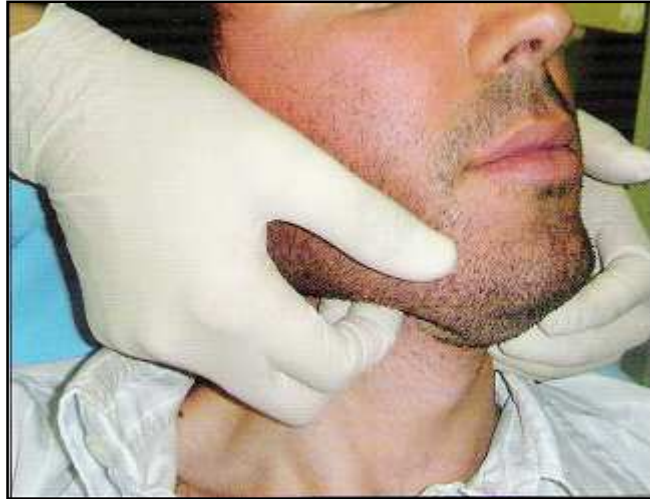

Figure 36 : Palpation des nœuds jugulo-digastriques (Tarragano et al, 2008)

Le triangle de Rouvière est une entité anatomique formé de trois bords (fig.37) :

- le bord antérieur correspond à la **chaîne jugulo-carotidienne** et contient les lymphocentres jugulo-digastriques, jugulo-carotidiens moyens et jugulo-carotidiens inférieurs. Ils drainent les lymphocentres sous-mandibulaire et sous-mental, ainsi que la langue.
- le bord inférieur est formé par la **chaîne sus-claviculaire** ou cervicale transverse.
- le bord postérieur est formé par la **chaîne spinale** le long de la branche externe du nerf spinal, du bord postérieur du muscle sterno-cleido-mastoidien au bord antérieur du muscle trapèze. La chaîne spinale draine la région parotidienne, le rhinopharynx et l'oropharynx.

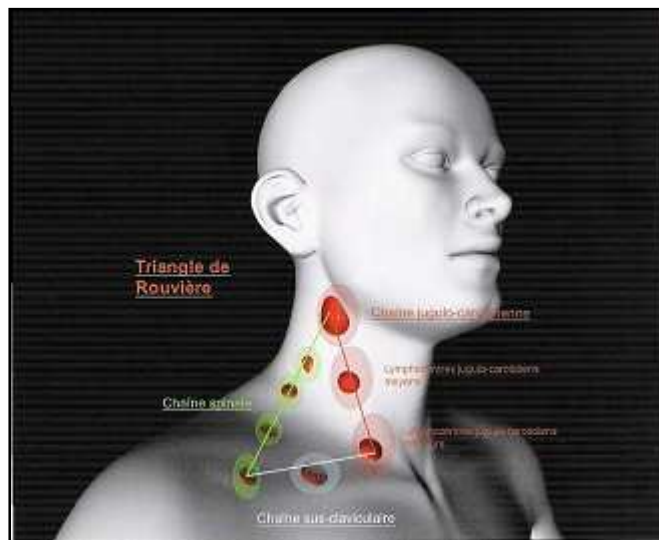


Figure 37 : Topographie des lymphocentres du triangle de Rouvière (Tarragano et al, 2008)

La palpation de la chaîne jugulo-carotidienne moyenne sera réalisée à mi-hauteur du cou, sous le bord antérieur du muscle sterno-cléido-mastoidien (fig.38, 39)

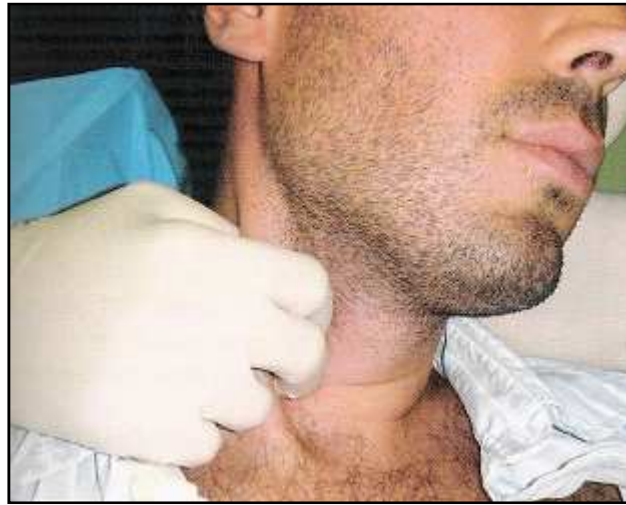

Figure 38 : Palpation de la chaîne jugulo-carotidienne moyenne (Tarragano et al, 2008)

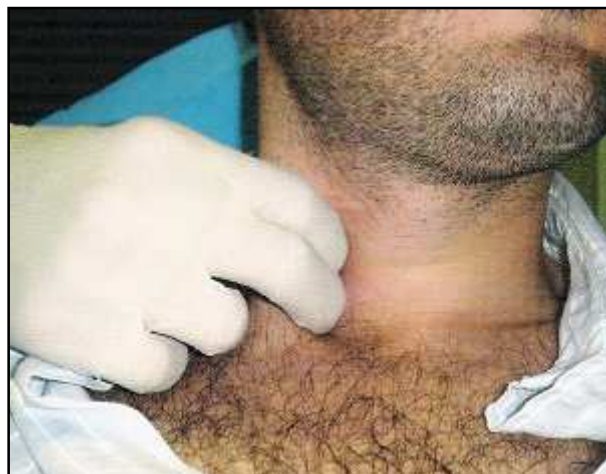

Figure 39 : Palpation de la chaîne jugulo-carotidienne inférieure. (Tarragano et al, 2008)

La palpation de la chaîne sus-claviculaire sera réalisée en demandant au patient de tousser (fig. 40).

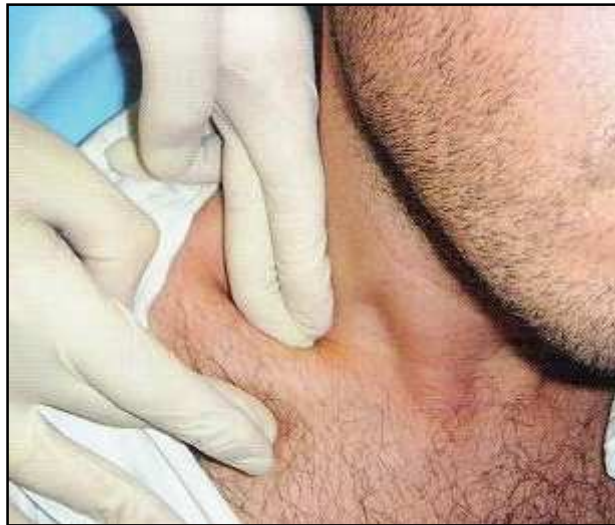

Figure 40: Palpation de la chaîne sus-claviculaire. (Tarragano et al, 2008)

La palpation de la chaîne spinale est réalisée en demandant au patient de tourner la tête du côté controlatéral (fig.41)

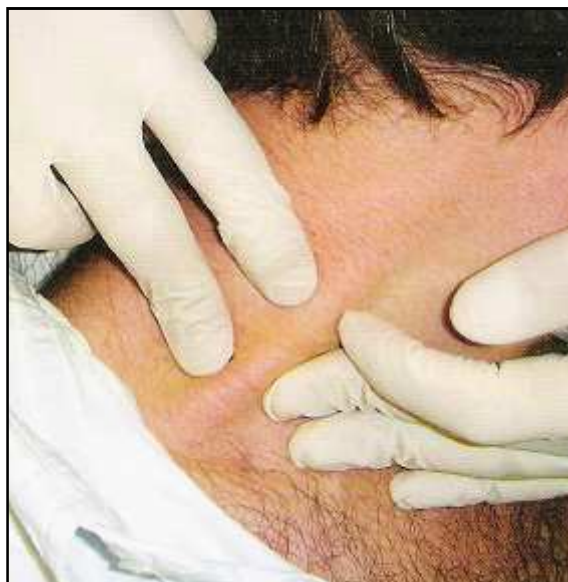


Figure 41: Palpation de la chaîne spinale (Tarragano et al, 2008)

4.2.2 L'examen endo-buccal

L'inspection

L'inspection de la muqueuse orale doit être réalisée systématiquement. L'utilisation d'un abaisse-langue ou d'un petit miroir de bouche va permettre de déplisser la face interne des joues (fig.42) et les vestibules et de mobiliser la langue afin de pouvoir observer le plancher buccal (fig.43). Le praticien demande au patient de tirer la langue, ce qui permet l'inspection d'une partie de l'oropharynx (pilier du voile, luette et paroi postérieure du pharynx) (fig.44).

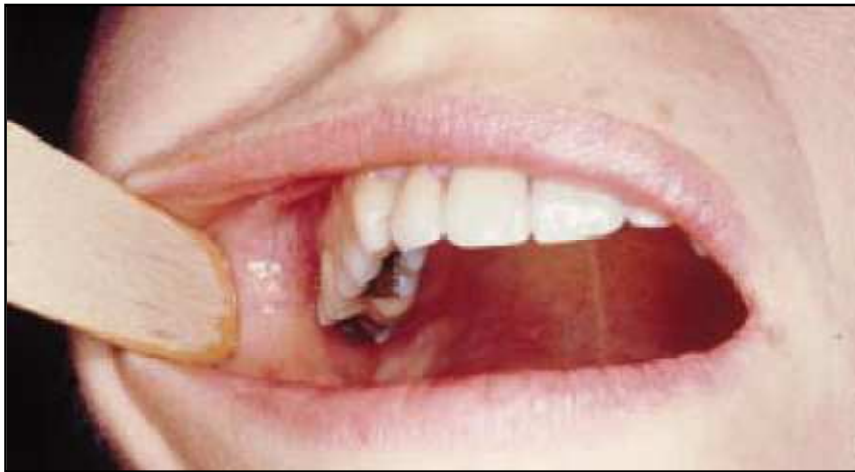

Figure 42 : Examen de la face interne de la joue (Maladière et al, 1999)

Il est important de ne pas oublier d'examiner la zone rétro-commissurale sur laquelle s'appuie l'abaisse-langue permettant d'écarter la joue. L'abaisse-langue devra être placé plus haut afin de pouvoir examiner la zone rétro-commissurale.

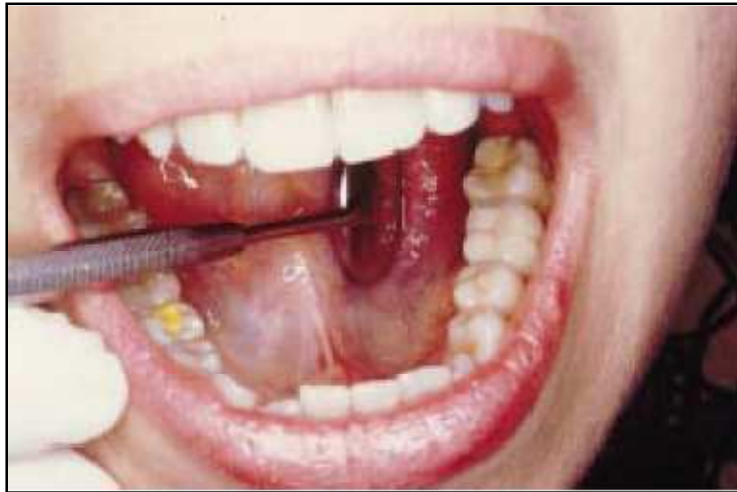

Figure 43 : Examen du plancher de bouche (Maladière et al, 1999)

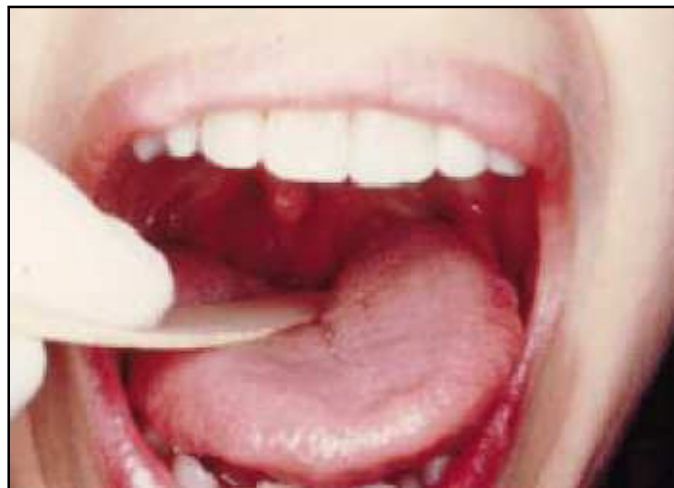

Figure 44: Examen de la région oropharyngée
(Maladière et al, 1999)

Sont ainsi scrupuleusement examinés les lèvres, les joues, les vestibules oraux, les crêtes alvéolaires, le plancher buccal, la langue, le palais dur, le voile du palais, les piliers antérieurs et postérieurs du voile du palais, la région amygdalienne et la paroi pharyngée postérieure. L'inspection rigoureuse de ces régions anatomiques va permettre de mettre en évidence des caractéristiques séméiologiques objectives qui sont :

- la localisation anatomique précise de lésion muqueuse
- la taille
- l'aspect de sa surface : lisse, brillante, ulcérée, crevassée...
- la présence d'écoulement : purulent, séreux, hémorragique

L'évolution de ces caractéristiques objectives dans le temps est parfois d'importance capitale : il faut pouvoir les comparer d'où la nécessité de garde dans le dossier des indications claires et précises. Les éléments d'importance visuelle peuvent être consignés à l'aide d'une photographie.

La palpation

La palpation qui peut être uni- ou bi-digitale (avec un doigt à l'intérieur et un autre à l'extérieur de la cavité orale, notamment pour le plancher de bouche et les joues), s'attache à déterminer des caractéristiques subjectives et objectives (fig.45) :

- la consistance de la lésion : elle est objective, la lésion peut être molle, fluctuante, dure, ligneuse, ferme ;

- le rapport de la lésion avec le tissu sous-jacent : il est objectif et la lésion peut être fixe, mobile ou détachable.

Le thrill est la perception par la palpation d'un courant vasculaire ou d'un autre fluide : il ne sera perçu au sein de la cavité orale qu'en présence de tumeurs vasculaires.

La fluctuation est la perception à la palpation d'une collection liquidienne, quelle que soit la nature de ce liquide (purulent le plus souvent).

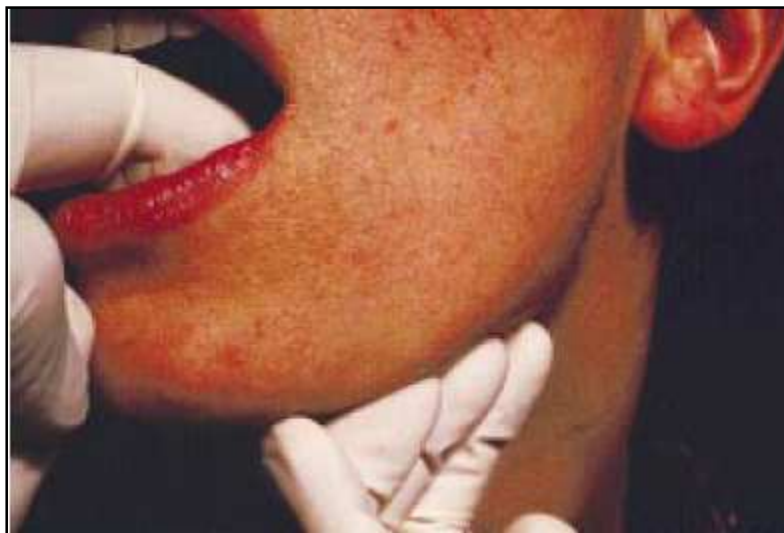

Figure 45: Palpation bidigitale de la région sous-mandibulaire et du plancher de bouche
(Maladière et al, 1999)

4.3 Conclusion

L'examen clinique et l'anamnèse de la cavité buccale sont des étapes indispensables au dépistage des lésions précancéreuses et doivent être réalisés de manière systématique.

Au terme de cet examen exhaustif des muqueuses orales, le praticien doit faire la synthèse des symptômes subjectifs et objectifs découverts. Ceci aboutit alors soit à une conclusion diagnostique clinique, soit à la suspicion d'une pathologie bien déterminée (néoplasique par exemple) qui demande à être confirmée par des examens complémentaires (biopsies)

V) MOYENS
DIAGNOSTICS ET
D'AIDE AU
DIAGNOSTIC DES
LESIONS
PRECANCEREUSES
BUCCALES

5.1 Diagnostic des lésions précancéreuses

5.1.1 Définition

Le diagnostic est une démarche qui consistera à mettre un nom sur une anomalie que le patient signale (nodule, tache, plaie) après l'avoir lui-même découverte, fortuitement ou à l'occasion de troubles plus ou moins importants. Le diagnostic positif sera évoqué par l'interrogatoire et l'examen clinique. Il sera confirmé par le résultat des examens complémentaires.

5.1.2 La biopsie

5.1.2.1 Définition

La biopsie peut intéresser la totalité de la lésion, il s'agit alors d'une exérèse chirurgicale, ou une partie de la lésion, dans le cas d'une biopsie. L'exérèse chirurgicale sera abordée ultérieurement car il s'agit, en plus d'un moyen diagnostique, d'un moyen de prise en charge thérapeutique.

La biopsie est le prélèvement d'une partie de la lésion, en vue de confirmer ou d'infirmer le diagnostic clinique, ou d'apporter des précisions complémentaires. Dans tous les cas, certaines règles sont à respecter de façon impérative.

Il est préférable que la biopsie soit réalisée par le praticien qui assurera la prise en charge thérapeutique de la lésion.

5.1.2.2 Indications (Grimoud et al, 2002 ; Gauzeran, 2007)

La biopsie est indiquée pour :

- les pièces opératoires d'aspect clinique bénin et dont l'analyse histologique devrait être systématique (kystes, fibrome diapneusique, lipome) ; cette pratique confirme le diagnostic initial de l'odontologiste ;
- les lésions dont la symptomatologie ne permet pas de porter un diagnostic (formes frustes ou atypiques de lichen plan, érythème polymorphe, lupus érythémateux).

De plus, la biopsie va permettre :

- le dépistage d'affections à risque d'extension multifocale (pemphigus),
- la prévention d'un risque d'évolution maligne pour des populations à risques (leucoplasie rétrocommissurale ou vestibulaire pour le tabac fumé ou chiqué) et, plus généralement, pour toutes lésions précancéreuses (lichen plan, érythroplasies),
- de confirmer ou d'infirmer le diagnostic,
- de rassurer le patient dans certains cas.

5.1.2.3 Contre-indications (Grimoud et al, 2002 ;

Gauzeran, 2007)

Lorsque le caractère de malignité est cliniquement évident, la biopsie peut favoriser la dissémination locale de cellules malignes (mélanome), il sera alors préférable de pratiquer une exérèse d'emblée.

D'autre part, certains types de lésions comme les lésions vasculaires (angiome) contre-indiquent la biopsie en raison du risque hémorragique qu'elles comportent.

Le praticien sera parfois amené à prendre des précautions particulières lorsque l'état général du patient est altéré par une affection de type hémopathie ou autres pathologies systémiques, mais cela ne représente pas une contre-indication vraie à la pratique de la biopsie

5.1.2.4 La fiche de renseignements (Lombardi et al, 1999)

Quel que soit l'examen demandé, les prélèvements doivent être acheminés rapidement au laboratoire, accompagnés de deux documents :

- une ordonnance prescrivant l'examen, mentionnant le nom du malade, destinée aux assurances et organismes sociaux,

- une fiche de renseignements, confidentielle, destinée au pathologiste. La fiche de renseignements comporte :

- + les nom, prénom, adresse, sexe, âge (date de naissance) du malade,
- + l'examen demandé (biopsie, exérèse, cytologie)
- + le siège précis du ou des prélèvements (numérotés, de préférence accompagnés d'un schéma),
- + l'aspect clinique et un bref résumé de l'histoire de la maladie,
- + les antécédents (locaux et généraux) pouvant avoir un rapport avec la lésion,
- + les éventuels traitements subis,
- + la date et le numéro des biopsies antérieures,
- + l'adresse du praticien auquel la réponse sera adressée.

Elle se termine par le diagnostic ou les diverses hypothèses diagnostiques émis par le clinicien, et éventuellement par des questions particulières (par exemple : s'agit-il bien d'un carcinome verruqueux, existe-t-il une zone de micro-invasion?).

5.1.2.5 Choix de la zone à prélever

Il est nécessaire de choisir une zone représentative de l'ensemble de la lésion, de préférence à cheval sur la lésion et la muqueuse périphérique, dans le cas où la lésion est homogène (fig.46). Sinon on réalise plusieurs prélèvements numérotés et identifiés sur la fiche et le schéma. Il faut éviter les ulcérations inflammatoires et les zones de nécroses qui seront le plus souvent ininterprétable. Pour des lésions diffuses et multiples, le prélèvement de plusieurs échantillons est préféré à un prélèvement plus étendu. Le nombre d'échantillons augmente les chances d'établir un diagnostic.

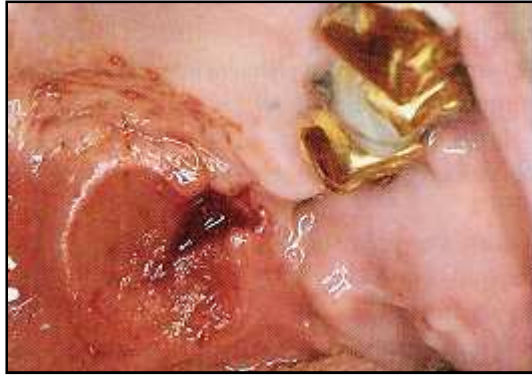

Figure 46 : Biopsie à cheval sur la lésion et la muqueuse. (Gauzeran, 2007)

5.1.2.6 Prélèvement

Classiquement, deux types d'incisions sont présentés : triangulaire ou elliptique. L'incision en forme de triangle limite en fin d'intervention la qualité des sutures.

L'incision elliptique dite en « quartier d'orange » présente un grand axe dont les extrémités ne sont pas trop effilées, d'un diamètre transversal de 0,5 cm pour une profondeur se situant, selon la zone biopsiée, entre 0,3 et 0,5 cm. Au palais, l'incision doit s'étendre jusqu'au tissu osseux. Le volume du prélèvement doit permettre à l'histologiste de réaliser des plans de coupe dans deux plans perpendiculaires. (volume suffisant, en longueur, en largeur et en épaisseur d'environ 10×5×5 mm)

5.1.2.7 Orientation du fragment

Une fois détaché, un fragment de muqueuse buccale privé d'apport sanguin perd ses couleurs et son aspect. Plongé dans le liquide de Bouin, il devient uniformément jaune, méconnaissable. Au laboratoire, un petit fragment non orienté a toutes les chances d'être coupé dans un mauvais sens. En pareil cas les coupes peuvent être difficiles à interpréter. Il faut donc auparavant déposer ce fragment sur un film plastique (par exemple un film radiographique) sur sa face profonde cruentée et non sur sa face épithéliale. Il ne faut pas utiliser du papier ou du carton dont les fibres de cellulose strieraient les coupes. La surface du

fragment doit être parallèle au plan du film, dont les bords sont ensuite découpés d'une façon convenue avec le pathologiste pour indiquer l'orientation du fragment. Il faut attendre une minute avant de le plonger dans le fixateur.

Un fragment étroit et très épais ne peut tenir sur le film de cette façon : il faut le coucher sur une des tranches de section latérale, et le signaler au laboratoire, pour que dans ce cas les coupes soient faites parallèlement au plan du film. Les prélèvements profonds, volumineux ou épais ne doivent pas être mis sur un film ; ils peuvent être orientés s'il en est besoin par des nœuds réalisés avec un fil de suture.

5.1.2.8 Fixation

La fixation a pour but de conserver les structures cellulaires et tissulaires dans un état aussi proche que possible de l'état *in vivo*. La fixation doit être immédiate, un prélèvement desséché présentant des artefacts irréversibles. La conservation des échantillons à 4 °C ou dans un sérum physiologique est déconseillée.

Le fragment prélevé est plongé dans un flacon à fond large contenant le liquide fixateur en quantité suffisante (10 à 20 fois le volume du prélèvement), portant une étiquette avec le nom du patient et sa date de naissance. En cas de prélèvements multiples, il faut autant de flacons numérotés et identifiés sur la fiche de liaison.

Le liquide de Bouin aqueux est habituellement utilisé pour les biopsies buccales. Le formol à 10% est surtout employé pour les grandes pièces d'exérèse, car il altère moins les formes et les couleurs et permet de faire l'examen macroscopique dans de bonnes conditions. Mais il fixe plus lentement les tissus, et conserve moins bien les structures cellulaires. L'alcool même pur est un mauvais fixateur ; le sérum physiologique ne l'est pas du tout, et entraîne rapidement des altérations irréversibles du prélèvement. Dans les cas particuliers, le choix du fixateur est à discuter avec le pathologiste.

5.1.2.9 Mode opératoire

L'ensemble du matériel utilisé est stérile. Le champ opératoire doit comporter (fig.47) :

- **des compresses** imbibées de sérum physiologique ou d'une solution antiseptique et des compresses sèches ;
- **un bistouri** à usage unique, lame n°15 ou n°11 selon le site de prélèvement ;
- **un miroir**, une sonde, des précelles, des écarteurs, une petite pince-griffe n°14 ;
- **le matériel de suture**, une paire de petits ciseaux, une pince porte-aiguille ;
- **un plateau** contenant le matériel d'anesthésie locale, un flacon de liquide de Bouin

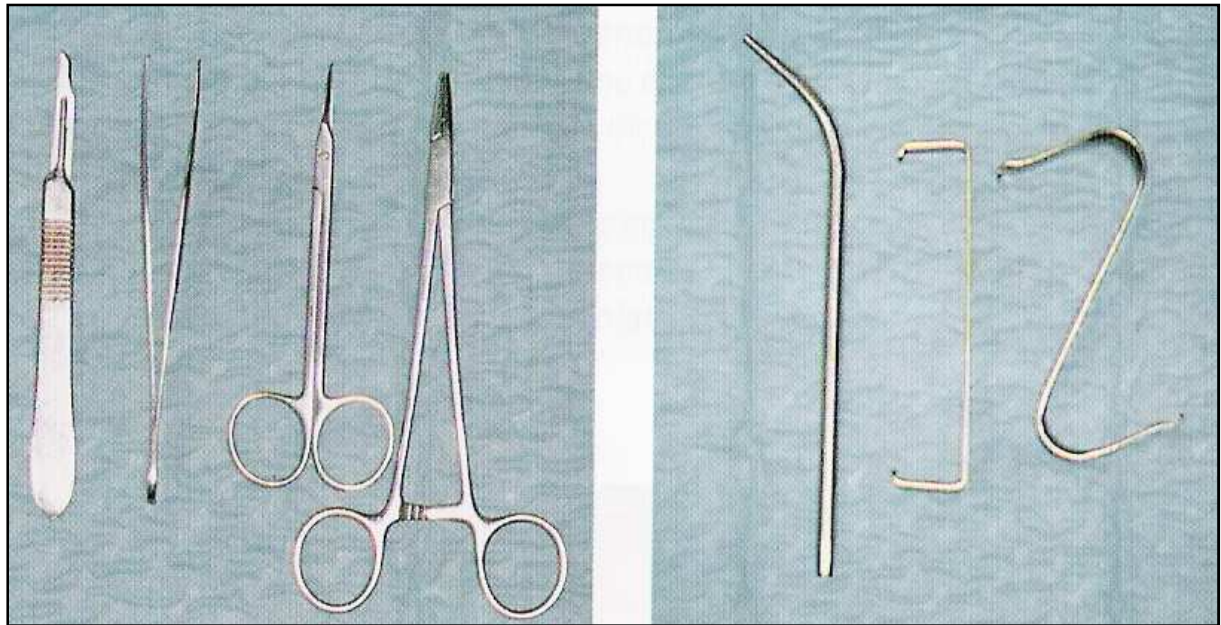


Figure 47: Instrumentation (Gauzeran, 2007)

Le prélèvement s'effectue de la manière suivante :

- une anesthésie locale sous-muqueuse est réalisée au-delà des limites de la zone à inciser ;
- la lésion est nettoyée à l'aide d'une compresse imbibée de sérum physiologique ou d'une solution antiseptique ;
- l'accès à la lésion est ménagé à l'aide de miroirs ou d'écarteurs ; pour un prélèvement lingual, la langue est maintenue à l'aide d'une compresse ;

- une incision franche au bistouri lame n°15 est pratiquée, perpendiculairement à la surface de la muqueuse, de forme elliptique ou triangulaire (fig.48) ; le fragment saisi par une petite pince griffe (veiller à ne pas léser l'échantillon) est décollé de sa base par le bistouri ou une paire de ciseaux à disséquer ; des repères peuvent orienter le fragment prélevé pour le laboratoire (par exemple un fil pour le pôle postérieur, deux fils pour le pôle antérieur).

- lorsque le site est tamponné, un point d'électrocoagulation peut être fait ou une suture, le saignement devant être maîtrisé avant le départ du patient.

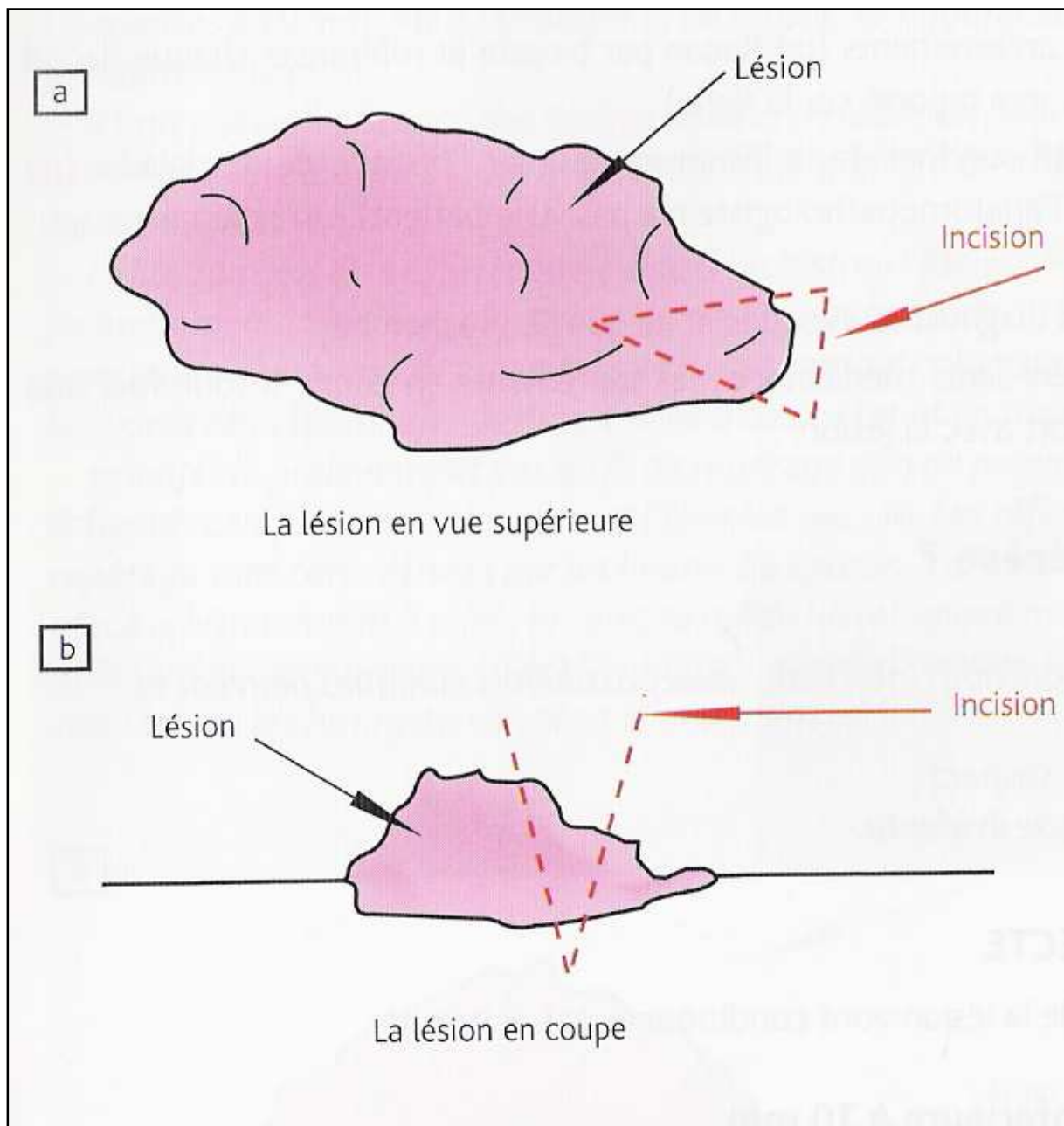


Figure 48 : Tracés d'incision d'une biopsie. (Gauzeran, 2007)

(a) Lésion en vue supérieure ; (b) lésion en coupe.

5.1.2.10 Erreurs fréquentes lors de la réalisation d'une

biopsie

- Prélèvement trop superficiel :
 - ne portant que sur un caillot de sang, ou un petit lambeau d'épithélium détaché.
 - prélèvement à la pince emporte-pièce ramenant plusieurs fragments minuscules, inorientables dilacérés
- Petit fragment non orienté :
 - qui sera souvent coupé dans le mauvais sens au laboratoire, l' « incision de coupe » le rendant souvent ininterprétable.
- Fragment traumatisé :
 - par un geste maladroit détruisant une zone importante pour le diagnostic,
 - comprimé par la pince ou les ciseaux, causant un écrasement des cellules qui les rend non identifiables,
 - totalement dilacéré par des tiraillements multiples ou une utilisation brutale de l'aspiration lors du prélèvement.
 - par une anesthésie locale réalisée au niveau de la lésion
- Prélèvement au bistouri électrique :
 - un petit fragment devient ininterprétable si les tranches de section sont brûlées.

5.1.3 Classification des lésions précancéreuses résultant de l'examen histologique (Samson et al, 1999)

Pour comprendre le concept d'OIN (Oral Intraepithelial Neoplasia), qui dérive par analogie de CIN (Cervical Intraepithelial Neoplasia), il est nécessaire de se reporter à la notion de dysplasies épithéliales.

Les dysplasies sont des lésions qui comportent un trouble de la multiplication, de la croissance, de la différenciation et de la maturation des kératinocytes.

Selon l'épaisseur occupée par les assises cellulaires dysplasiques et du degré d'atypies cellulaires, on distingue 3 grades histologiques :

- **la dysplasie légère (DL)** dans laquelle les assises cellulaires dysplasiques occupent moins de 1/3 de l'épaisseur de l'épithélium (sans tenir compte de la couche kératosique) et les atypies sont discrètes ou modérées (fig.49) ;

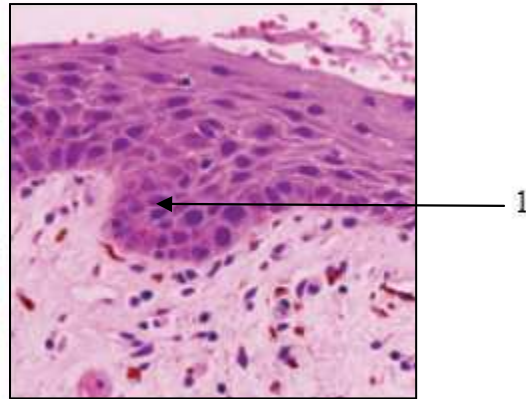


Figure 49: Dysplasie épithéliale légère. (Warnakulasuriya et al, 2008)

1 : dysplasie légère

- **la dysplasie moyenne (DM)** dans laquelle les assises cellulaires occupent entre 1/3 et 2/3 de l'épaisseur et les atypies sont modérées (fig.50) ;

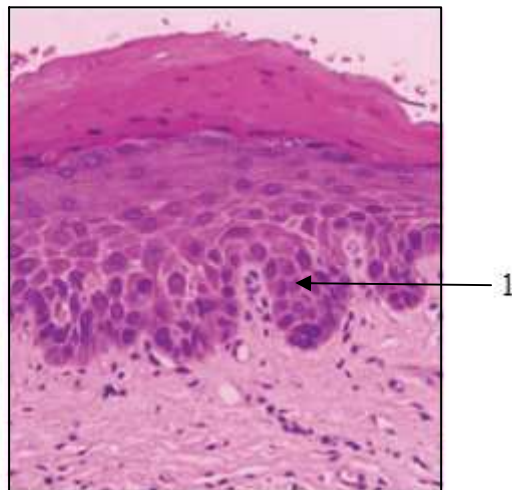


Figure 50: Dysplasie modérée (Warnakulasuriya et al, 2008)

1 : dysplasie modérée

- **la dysplasie sévère (DS)** dans laquelle les assises cellulaires dysplasiques occupent plus des 2/3 de l'épaisseur et les atypies sont modérées ou marquées (fig.51).

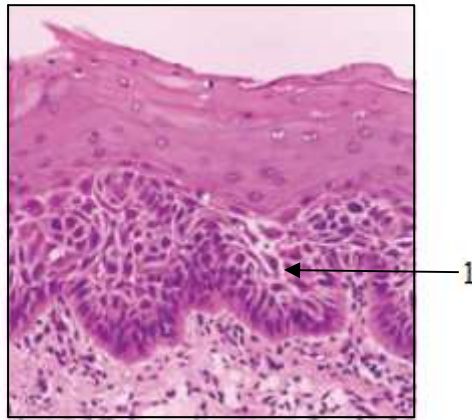


Figure 51 : dysplasie sévère (Warnakulasuriya et al, 2008)

1 : dysplasie sévère

Les critères utilisés pour le diagnostic des dysplasies sont les suivants : (Warnakulasuriya et al ; 2008)

Les critères architecturaux sont les suivants :

- une stratification épithéliale irrégulière
- une perte de polarité des cellules basales ou hyperplasie cellulaire basale
- une augmentation du nombre de mitoses
- des mitoses anormales
- une dyskératose

Les critères cytologiques sont :

- une variation anormale de la taille du noyau cellulaire
- une variation anormale de la forme du noyau cellulaire
- une variation anormale de la taille des cellules
- une variation anormale de la forme des cellules
- un rapport noyau/cytoplasme augmenté
- une augmentation de la taille du noyau
- des mitoses anormales
- augmentation du nombre et de la taille des nucléoles
- hyperchromatisme

Le concept de dysplasie introduit la notion de 4 stades chronologiques vers la malignité (DL, DM, DS et CIS (carcinome in situ) ; les deux premiers étant réversibles) et de deux maladies différentes (les dysplasies sont des lésions précancéreuses, le CIS est déjà une lésion cancéreuse). Le CIS est un carcinome épidermoïde limité à l'épithélium où il a pris naissance, et il en occupe toute l'épaisseur sans franchir la membrane basale.

Ce concept de dysplasie comporte des insuffisances : DL et DM peuvent être confondues avec une hyperplasie des cellules basales ou un état régénératif de l'épithélium ; les critères sont trop subjectifs et la distinction entre les différents grades de dysplasie, et surtout entre la DS et le CIS, souvent difficile. Enfin, le carcinome épidermoïde invasif peut se développer sur n'importe quelle dysplasie sans passer obligatoirement par le stade de CIS. Ces insuffisances ont amené à abandonner progressivement le concept de dysplasie pour le remplacer par celui d'OIN (Oral Intraepithelial Neoplasia)

Le concept OIN repose sur une base physiopathologique différente : la lésion résulte du développement intra-épithélial progressif d'un clone de kératinocytes transformés (malins) qui remplacent peu à peu les kératinocytes normaux. Pour mémoire, dans le concept de dysplasie, la transformation maligne se fait progressivement et simultanément dans tous les kératinocytes d'une plaque plus ou moins étendue. Dans ce nouveau concept, où les grades histologiques restent inchangés (OIN 1 correspond à DL, OIN 2 à DM, OIN 3 à DS et CIS), les dysplasies et le CIS sont considérés comme de nature identique ; il n'y a donc plus de raison pour proposer un traitement différent. Cette nouvelle terminologie, conforme à la terminologie internationale est simple et traduit mieux les faits ou les processus observés. Elle a amené à l'abandon d'un système comportant 4 grades (DL, DM, DS, CIS) pour un système

à trois grades (OIN 1, OIN 2, OIN 3) et que l'on tend à ramener à deux grades : OIN de bas grade (OIN 1) et OIN de haut grade (OIN 2 et OIN 3).

Kujan et al (2006) ont présenté un nouveau système binaire qui permettrait de classer les dysplasies épithéliales des lésions précancéreuses en deux groupes :

- les lésions à haut risque
- les lésions à faible risque.

Cette nouvelle classification est basée sur les mêmes critères architecturaux et cytologiques (Van der Waal ; 2008: (65)) que le concept d'OIN. En effet, ce dernier manque de fiabilité car il est difficile pour les anatomopathologistes d'estimer avec précision le degré de dysplasie ; ce qui peut avoir des conséquences au niveau de la prise en charge thérapeutique et du pronostic. Les dysplasies légères, par exemple, vont nécessiter une surveillance régulière alors que les dysplasies sévères ou les CIS seront traités chirurgicalement. Le problème se pose surtout pour les dysplasies modérées. Dans la classification actuelle, elles appartiennent à la catégorie des lésions à surveiller comme les dysplasies légères. Mais, l'étude de Kujan et al (2006) montre que les dysplasies modérées ont un potentiel de transformation maligne considérable (46,7%). De plus, 87,5% des cas de dysplasies modérées classées dans la catégorie des lésions à haut risque ont progressé en carcinome épidermoïde. En conclusion, cette étude montre que le système binaire permettrait au praticien de décider d'une prise en charge thérapeutique plus adaptée à la lésion et à son potentiel de cancérisation qu'avec le concept d'OIN ; notamment pour les dysplasies modérées. Des investigations supplémentaires sont toutefois nécessaires pour évaluer ce nouveau système binaire.

5.2 Moyens d'aide au diagnostic des lésions précancéreuses

5.2.1 La cytologie exfoliative (Gauzeran, 2007)

Il s'agit de prélever sur une lésion, par grattage appuyé au moyen d'une spatule mousse, des cellules épithéliales. Le prélèvement est ensuite délicatement étalé sur une lame, puis séché et protégé avant d'être envoyé au laboratoire (fig.52)

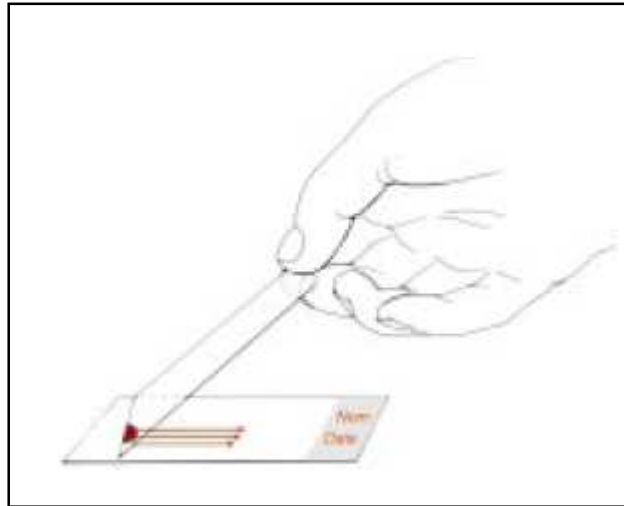


Figure 52 : Etalement du prélèvement cellulaire (Grimoud et al, 2002)

Selon Gauzeran (2007), cet examen ne trouve pas d'indication dans les lésions précancéreuses, voire est franchement dangereux car parfois trompeur. En effet :

- il présente un taux trop élevé de résultats « faux négatifs » (environ 5%) et, dans le cas d'une lésion qui serait malgré tout maligne, cet examen s'avèrerait alors faussement rassurant. Si l'investigation s'arrêtait là, le risque de voir évoluer cette lésion pourrait être lourd de conséquences ;

- en cas de résultat douteux ou positif de l'examen cytologique, la biopsie devra, de toute manière, être pratiquée car elle seule permet l'étude, non seulement des cellules, mais aussi de l'architecture des tissus dans leur ensemble (l'étude architecturale est très importante pour un diagnostic précis). Par conséquent autant faire directement une biopsie qui reste la référence diagnostique ;

- dans certaines formes de cancers (carcinome verruqueux, carcinome dont l'évolution est d'emblée en profondeur), le prélèvement ne rapportera que des cellules d'aspect normal ou, du fait de la fréquente kératinisation de surface, le cancer peut rester muet sur le frottis ;

- enfin, et bien qu'étant très rares, les résultats « faux positifs » peuvent se rencontrer notamment des régénérations épithéliales atypiques des cancers déjà traités.

Eventuellement, la cytologie peut s'avérer utile pour orienter le praticien quant au choix du site à biopsier.

En résumé, l'OMS précise qu' « aucune information adéquate n'est disponible sur l'utilité de cette méthode dans le dépistage du cancer de la bouche ». Pour l'OMS encore, l'interprétation

des frottis est de nature subjective et présente des taux élevés de diagnostics faux négatifs, spécialement avec les leucoplasies.

5.2.1.1 La cytobrosse (oral cdx) (Gauzeran, 2007 ; Gauzeran et al, 2004)

Cette technique appelée « brush biopsy » vient des Etats-Unis où elle fut présentée en 1999. Contrairement à la cytologie exfoliative qui ne rapporte que des cellules superficielles exfoliées, la cytobrosse, elle, explore toute la hauteur de l'épithélium jusqu'au chorion (fig.53).




Figure 53 : Cytobrosse (Gauzeran, 2007)

Elle ne nécessite aucune anesthésie locale et ne provoque peu ou pas de douleur et de saignement.

Il faut simplement tourner la brosette (diamètre d'environ 5 mm) (fig.54) dans la lésion afin de rapporter les cellules. Il est important de signaler que, contrairement à l'appellation américaine, il ne s'agit pas d'une biopsie mais d'un examen cytologique plus en profondeur.



Figure 54 : Cytobrosse (Gauzeran, 2007)

En principe, cet examen devrait être un peu plus fiable que le frottis traditionnel (car rapportant des cellules des couches profondes de l'épithélium) mais, finalement, il répond aux mêmes reproches : trop de faux négatifs et pas d'analyse architecturale des tissus.

Pour Lingen et al (2008), la cytobrosse pourrait être utile pour les patients sans antécédent de cancers buccaux, qui présentent plusieurs lésions isolées au sein de la cavité buccale car il est peu probable que ces derniers consentent facilement aux biopsies multiples.

5.2.2 Le test au bleu de toluidine (Gauzeran, 2007 ; Gauzeran et al, 2004 conf B26 ; Epstein et al, 2008 ; Lingen et al, 2008)

Le test au bleu de toluidine est une coloration utilisée depuis fort longtemps en histopathologie. Il colore toutes les structures basophiles avec une intensité qui varie selon leur richesse en acides nucléiques. Il a donc la propriété d'être capté par les cellules néoplasiques.

Pour Gauzeran et al (2004), il est primordial de se rappeler que les lésions traumatiques ou une ulcération chronique, qui sont des affections totalement bénignes, peuvent aussi capter ce colorant (fig.55, 56). Ce test est donc une aide au diagnostic et ne doit pas retarder la biopsie.

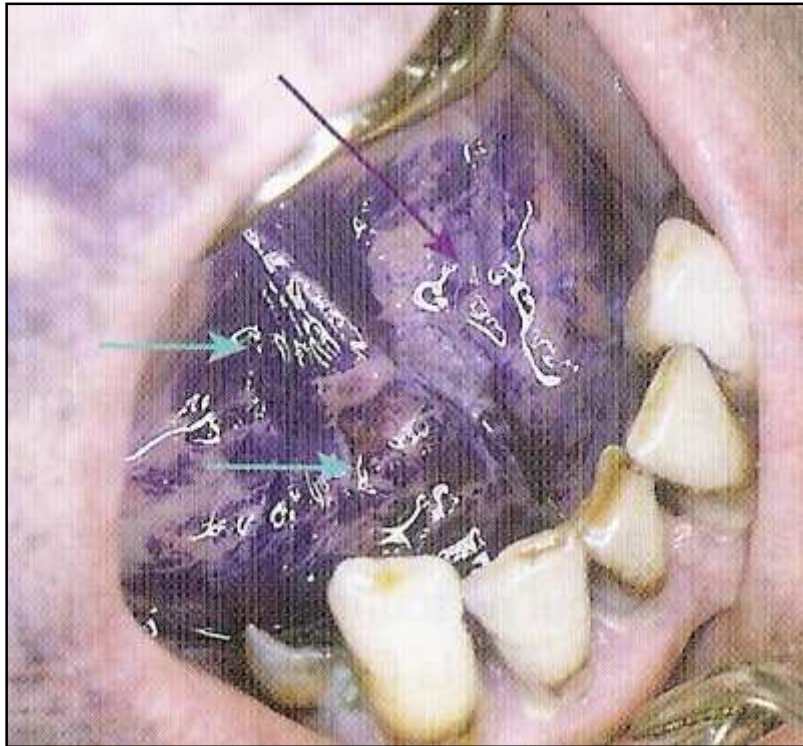


Figure 55 : Coloration au bleu de toluidine : le colorant se fixe non seulement sur la lésion dysplasique mais aussi sur d'autres zones inflammatoires banales. Large zone inflammatoire bénigne (flèche violette) ; lésion dysplasique (flèche verte)

(Gauzeran, 2007)

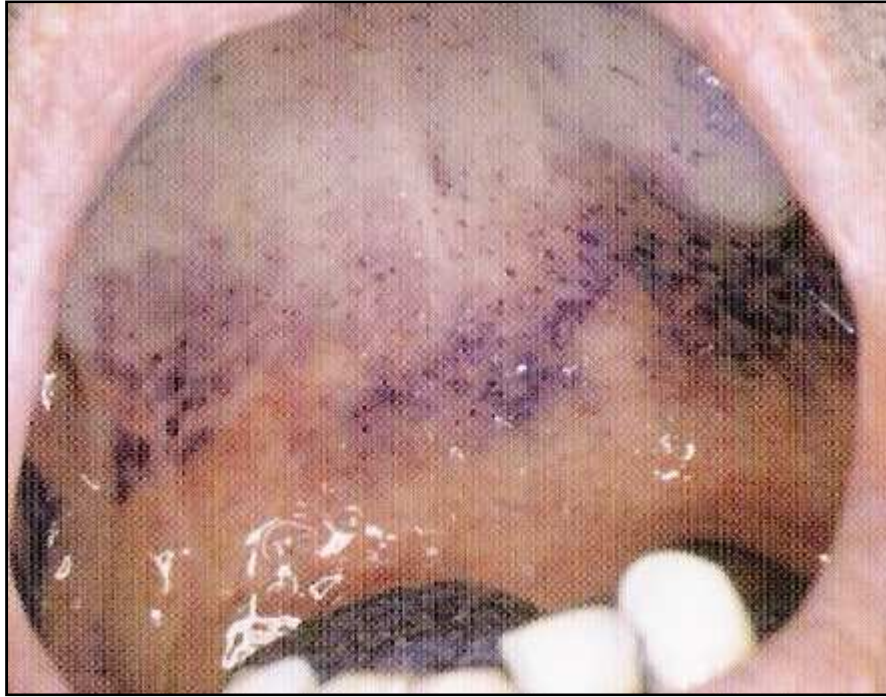

Figure 56: Même patient que figure 55. Ouranite glandulaire chez un gros fumeur. (Gauzeran, 2007)

Le colorant se fixe sur toutes les cellules inflammatoires sans spécificité. (Gauzeran, 2007)

Selon Lingen et al (2008) et Epstein et al (2008), le bleu de toluidine semble efficace pour détecter les carcinomes, mais le test est positif que dans environ 50% des lésions dysplasiques. De plus, le test est fréquemment positif pour des lésions bénignes.

L'OMS rapporte des taux de faux positifs et de faux négatifs de l'ordre de 20 à 30% et toujours pour l'OMS, ce test peut être utile pour déterminer le choix des sites à biopsier.

En conclusion, le test au bleu de toluidine est à éviter du fait de son taux trop élevé de faux positifs et de faux négatifs (surtout) et ne doit pas retarder la biopsie.

5.2.3 La technique chémiluminescente (Epstein et al, 2008 ; Lingen et al, 2008)

Cette technique est basée sur un test visuel des tissus suspects. Elle suit le principe technique de la colposcopie, pratiquée en gynéco-obstétrique, qui est appliqué à la cavité buccale pour la détection des cancers buccaux. Il existe deux systèmes : Vizilite Plus® et Microlux DL®.

Pour les deux systèmes, dans un premier temps, de l'acide acétique à 1% est appliqué sur la zone suspecte puis un examen visuel est réalisé à l'aide d'une lumière fluorescente, légèrement bleutée. Ce rinçage à l'acide acétique a pour but d'éliminer les débris de la surface de l'épithélium et d'améliorer la « visibilité » des noyaux cellulaires par la lumière fluorescente.

Sous la lumière fluorescente, l'épithélium normal apparaît légèrement bleuté alors qu'un épithélium anormal apparaît blanc (fig.57, 58)

Le système Vizilite Plus® fournit une solution de chlorure de tolonium (bleu de toluidine) qui permet de définir les limites de la lésion mise en évidence par la technique chémiluminescente pour la réalisation d'une biopsie ultérieure.

De nombreuses études ont été publiées concernant le système Vizilite Plus® (Huber et al, 2004 ; Kerr et al, 2006 ; Oh et al, 2007). La faiblesse majeure de ces études réside dans le fait qu'elles ne présentent pas de comparaison entre le diagnostic clinique et le diagnostic histopathologique sur la totalité des cas étudiés mais que sur un nombre limité de cas.

Huber et al. (2004) et Epstein et al. (2006) ont montré que cette technique pourrait identifier des lésions qui ne pourraient être vues lors d'un examen clinique classique. D'autre part, selon Epstein et al. (2006, 2008) et Kerr et al. (2006), la technique chémiluminescente augmenterait la netteté de la lésion.

En résumé, les indices qui permettent de qualifier cette méthode comme moyen d'aide au diagnostic des lésions précancéreuses sont actuellement trop peu nombreux. Des essais cliniques supplémentaires semblent être nécessaires pour déterminer son efficacité réelle.

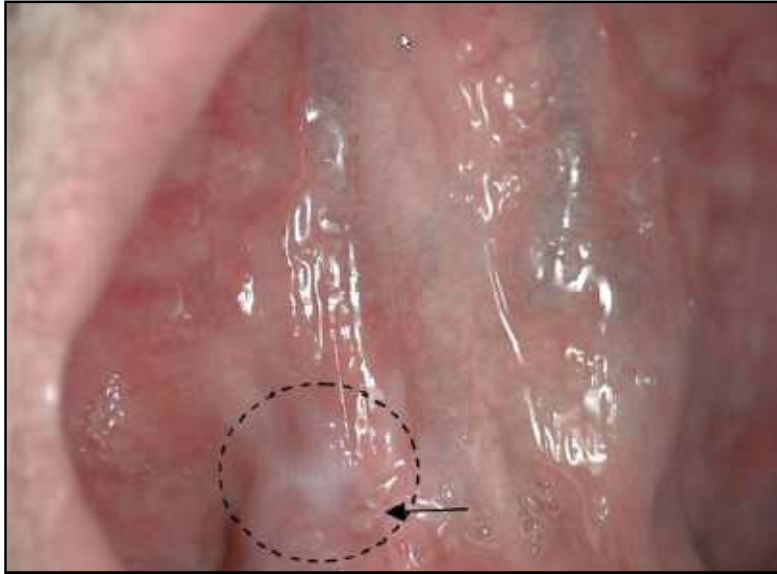


Figure 57 : Vue clinique de la face ventrale de la langue sous la lumière classique.
(Epstein et al, 2008)

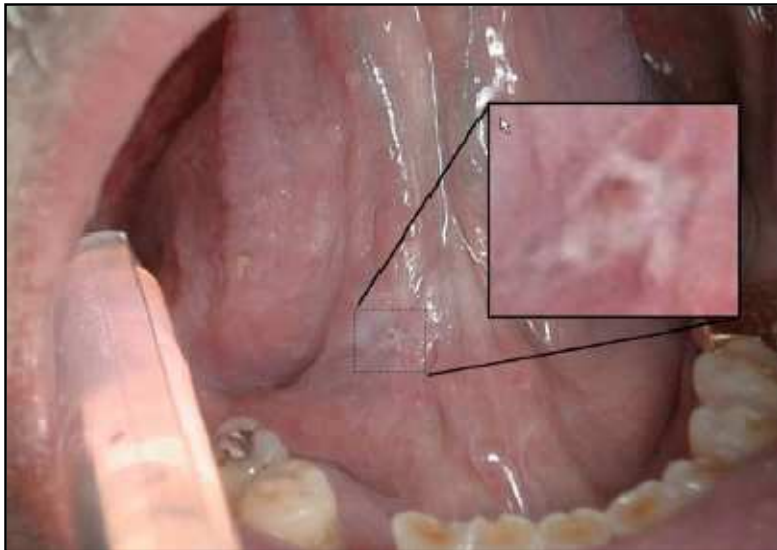


Figure 58 : Vue clinique après rinçage à l'acide acétique sous la lumière fluorescente
(Epstein et al, 2008)

VI) PRISE EN CHARGE
THERAPEUTIQUE
DES LESIONS
PRECANCEREUSES

6.1) Surveillance

La surveillance s'impose dans les deux cas suivants :

- après la réalisation d'une biopsie révélant que la lésion analysée n'est ni dysplasique, ni cancéreuse ;

- après traitement de la lésion précancéreuse (dont le grade de dysplasie aura été défini au préalable grâce à une biopsie) qu'il soit chirurgical ou non. Le traitement instauré devra être complété par la suppression du ou des facteurs carcinogènes.

Tous les auteurs ne sont pas unanimes quant à l'intervalle optimal de suivi. Concernant les lésions non dysplasiques à faible potentiel de transformation maligne (exemple d'une leucoplasie non dysplasique), il est nécessaire d'avoir un suivi semestriel voire annuel (Gauzeran, 2007 ; Van der Waal, 2008). Pour les LPB au stade atrophique ou érosif, stabilisés par un traitement médicamenteux ou chirurgical, le suivi préconisé est de 3 à 4 fois par an (Gauzeran, 2007 ; Lysitsa et al, 2007). De même, après traitement chirurgical des leucoplasies verruqueuses prolifératives et des érythroplasies, la surveillance de mise est trimestrielle du fait de leur taux important de récurrence. (Gauzeran, 2007).

La surveillance peut être réalisée l'odontologiste exerçant l'omnipraticien en cabinet dentaire. En revanche les autres moyens de prise en charge thérapeutique comme l'exérèse chirurgicale ou l'exérèse au laser doivent être réalisés par des stomatologues (ou des chirurgiens maxillo-faciaux) ou des odontologues spécifiquement formés à ces techniques et exerçant en milieu hospitalier.

6.2 Exérèse chirurgicale et reconstruction

6.2.1 Principes d'exérèse carcinologique (Tarragano et al, 2008 ; Van der Waal, 2008)

L'exérèse chirurgicale est la plus couramment utilisée dans le traitement des lésions précancéreuses de la muqueuse buccale. Pour que celle-ci soit correctement réalisée, il est nécessaire de respecter les principes d'exérèse appliquée à la chirurgie carcinologique. Tout

d'abord, l'anesthésie locale sous muqueuse doit être réalisée à distance de la pièce à exciser afin que celle-ci puisse être analysée histologiquement. Ensuite, il est recommandé de pratiquer l'excision de 5 à 10 mm au-delà des limites de la lésion précancéreuse car il a été démontré que les changements nucléaires des cellules épithéliales étaient présents au-delà de la lésion macroscopiquement visible (Van der Waal et al, 2008). L'excision doit être réalisée avec un bistouri à lame froide afin que les limites de la lésion ne soient pas brûlées et puissent être analysées par l'anatomopathologiste. La pièce opératoire excisée doit être orientée et conservée dans un fixateur (de la même manière que lors de la réalisation d'une biopsie, voir 5.1.2.7 et 5.1.2.8). L'analyse histologique de la pièce opératoire va permettre de définir si les marges de sécurité (de 5 à 10 mm au-delà des limites de la lésion) sont dysplasiques ou non. En cas de dysplasie de ces dernières, le praticien devra ré-intervenir jusqu'à l'obtention de marges non dysplasiques, signifiant que la totalité de la lésion précancéreuse aura été excisée.

Les principes d'excision chirurgicale étant les mêmes quelle que soit la lésion précancéreuse, il y a cependant certaines spécificités, notamment de reconstruction, qui varient en fonction du site anatomique de la cavité buccale. Ces caractéristiques vont être abordées pour chaque site.

6.2.2 Chirurgie de la langue (Guerrier, 1980)

Il est important de fixer la langue par des fils de suture qui vont permettre non seulement la traction et la fixité de la langue, mais qui vont également servir de guide pour les incisions.

6.2.2.1 Au niveau de la face dorsale de la langue

Le tracé d'incision respecte les marges de sécurité autour de la lésion. Les fils de traction placés au niveau de la pointe de la langue facilitent l'exérèse de la lésion (fig.59a). Les fils de suture sont mis en place dans le lit d'exérèse afin d'assurer un étroit rapprochement des berges en profondeur et d'obtenir une hémostase satisfaisante (fig.59b)

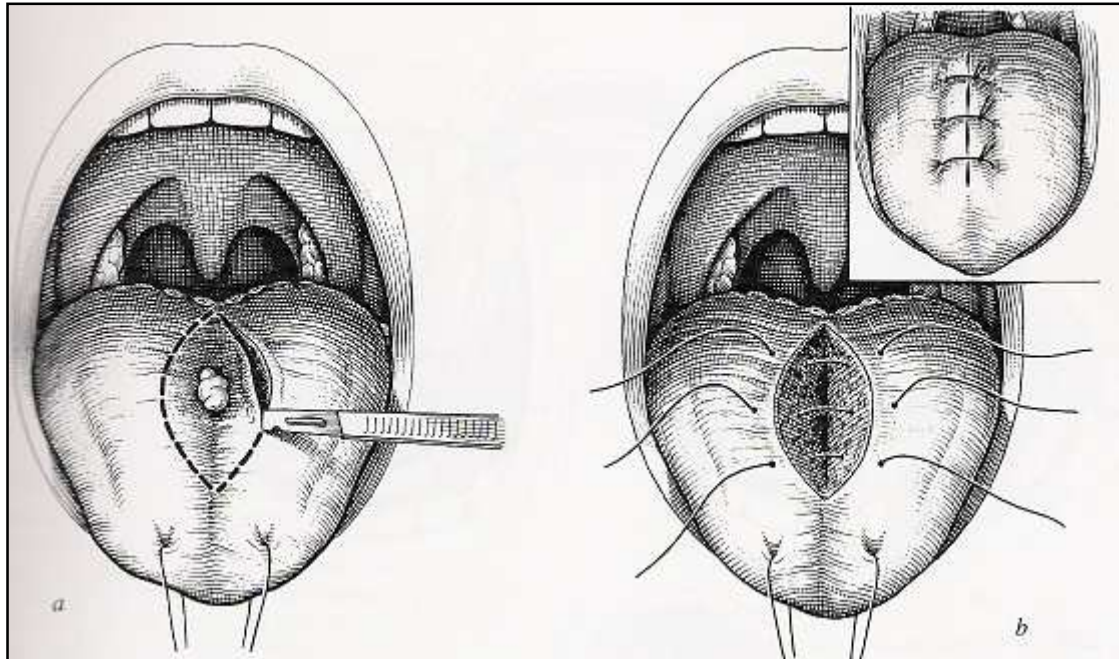


Figure 59 a, b: Exérèse d'une lésion située sur la face dorsale de la langue (Guerrier, 1980)
en cartouche : suture achevée.

6.2.2.2 A niveau des bords latéraux de la langue

L'incision de la muqueuse est pratiquée en tranche d'orange et d'arrière en avant grâce à un bistouri à lame n° 11 (fig.60a). L'angle postérieur est détaché et soulevé grâce à une pince à griffes (fig.60b) puis un premier point est réalisé assurant le début de la suture et l'hémostase (fig.60c, 60d). L'intervention se poursuit ainsi jusqu'à l'exérèse totale de la lésion (fig.60e). La suture suivant immédiatement après l'exérèse, l'intervention gagne en netteté car l'hémorragie est réduite au minimum.

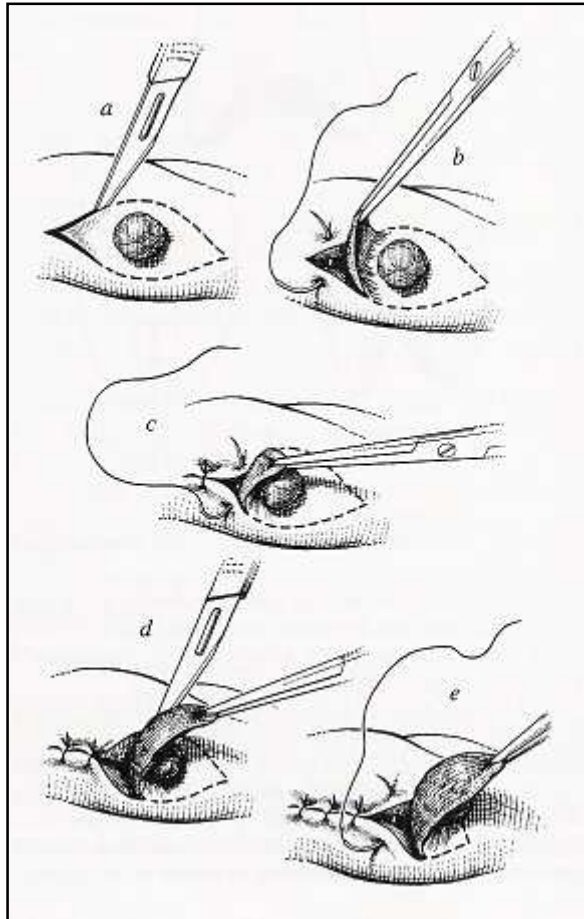


Figure 60 a, b, c, d : Exérèse d'une lésion située au niveau du bord latéral droit de la langue
(Guerrier, 1980)

6.2.2.3 Au niveau de la face ventrale de langue

Le praticien commence l'exérèse en suivant le tracé d'incision préalablement défini. Après avoir décollé la muqueuse incisée, celle-ci est tractée grâce à un fil de suture, facilitant la poursuite de l'exérèse de la lésion (fig.61a). La suture sera faite transversalement (fig.61b) pour éviter une réduction de la motilité linguale (ankyloglossie)

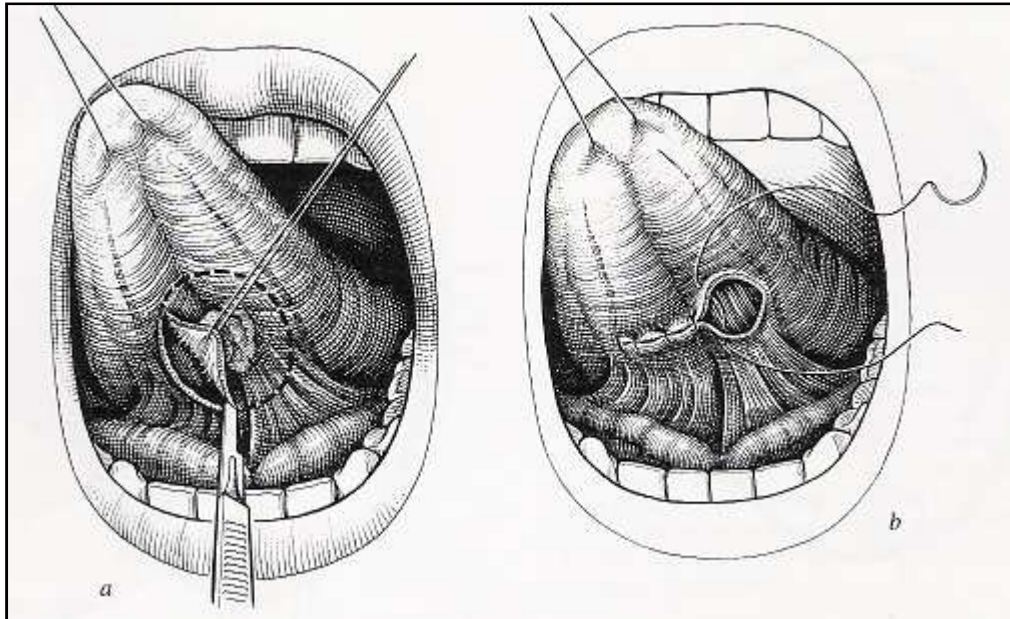


Figure 61 a, b : Exérèse d'une lésion située au niveau de la face ventrale de la langue.
(Guerrier, 1980)

6.2.3 Chirurgie des parois de la cavité buccale

6.2.3.1 Au niveau du palais dur

La reconstruction est réalisée par un lambeau de recouvrement (fig.62a) ou par une greffe muqueuse (fig.62b, 62c, 62d).

Une fois l'exérèse terminée, un forage est effectué au niveau du lit d'exérèse osseux grâce à une fraise à os montée sur une pièce à main chirurgicale (fig.62b). Ce dernier a pour but d'apporter une vascularisation au futur greffon muqueux. Le greffon est ensuite placé au niveau du lit osseux puis suturé (fig.62c). Les fils de suture, au lieu d'être coupés, seront gardés sur une certaine longueur afin de permettre d'arrimer un tampon de gaze (fig.62d).

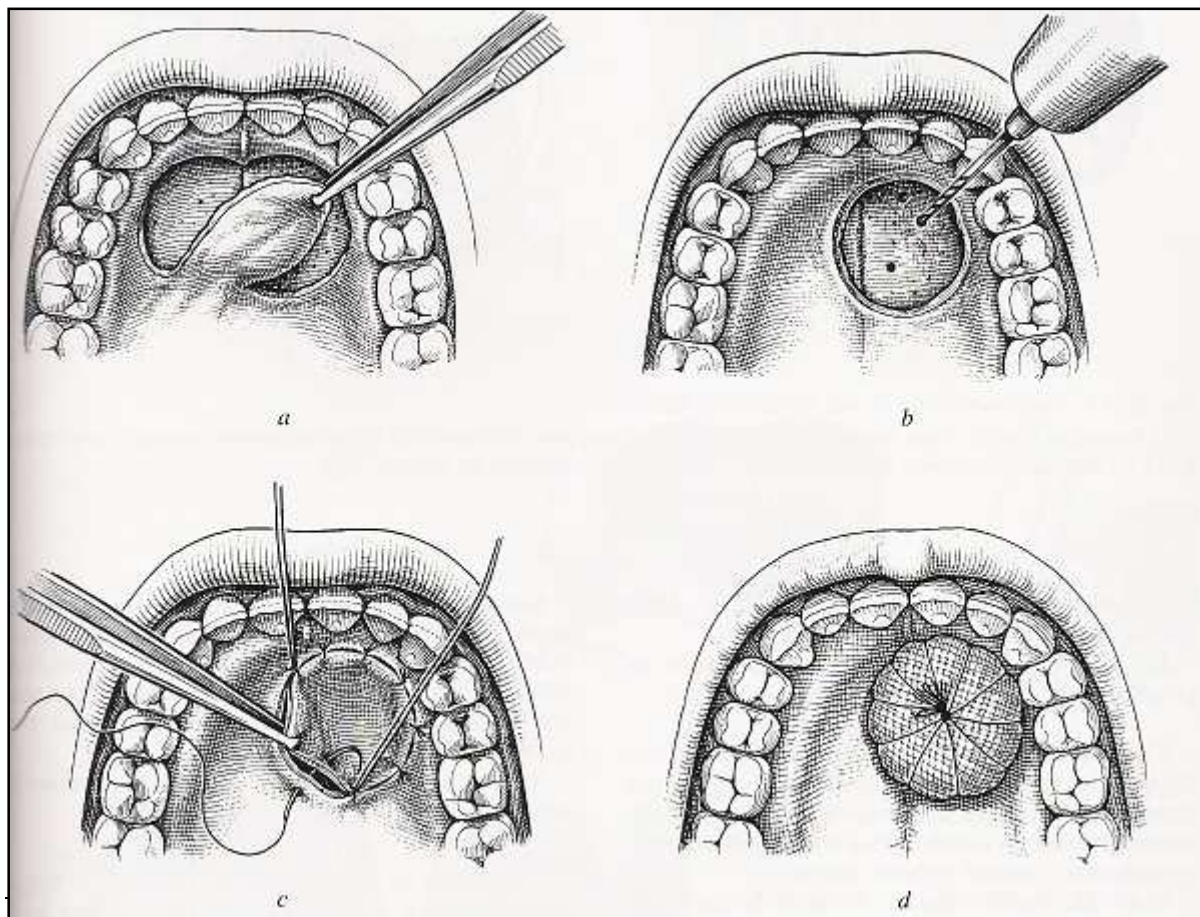


Figure 62 a, b, c, d : Exérèse d'une lésion située au niveau du revêtement muqueux de la voûte palatine et reconstruction. (Guerrier, 1980)

6.2.3.2 Au niveau du trigone rétro-molaire

L'exérèse sera réalisée de la même manière qu'au niveau de la face ventrale de la langue (6.2.2.3) (fig.63a). Les sutures seront réalisées après décollement du versement jugal (fig.63b)

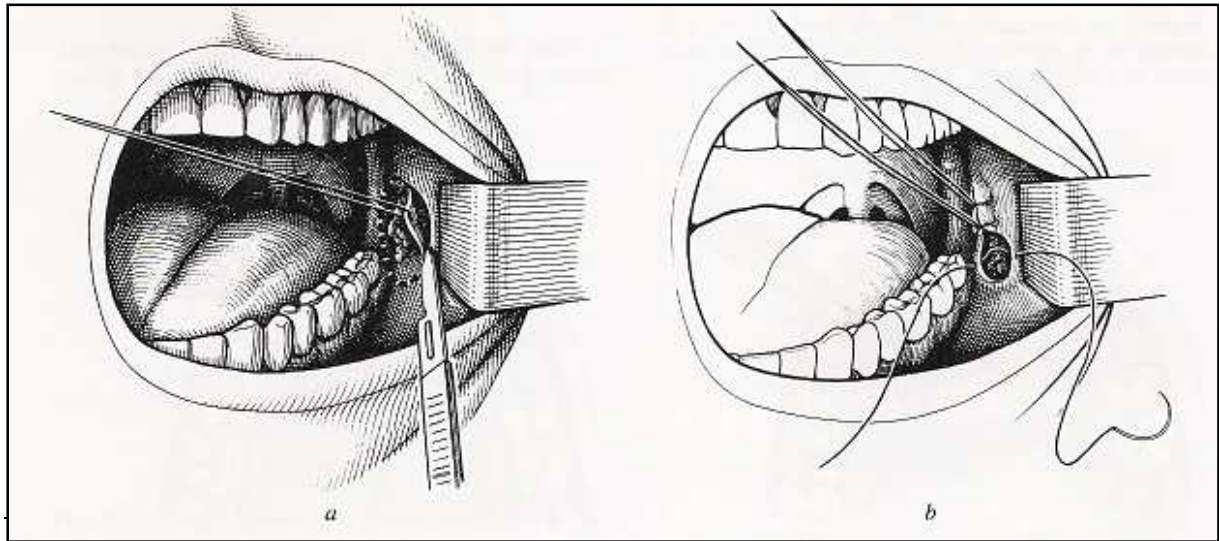


Figure 63 a, b : Exérèse d'une lésion située au niveau du trigone rétro-molaire et de la joue adjacente (Guerrier, 1980)

6.2.3.3 Au niveau du rebord alvéolaire

La reconstruction est facilitée par la souplesse de la muqueuse alvéolaire qui va permettre le recouvrement du lit d'exérèse. Une incision curviligne est pratiquée, adjacente au tracé d'incision de la lésion à exciser (fig.64). Après décollement du lambeau de rotation, celui-ci sera déplacé sur lit osseux et suturé.

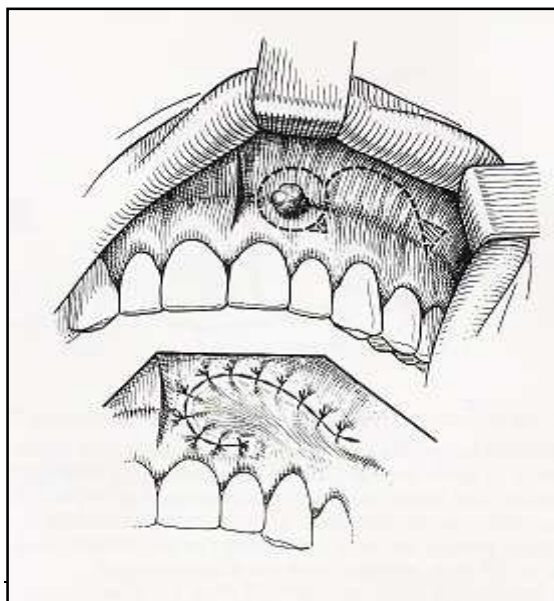


Figure 64 : Exérèse d'une lésion au niveau du sillon gingivo-labial et reconstruction par un lambeau de rotation. (Guerrier, 1980)

6.2.3.4 Au niveau du plancher de bouche

Une fois l'exérèse réalisée (fig.65a, 65b), le greffon muqueux est placé au niveau du lit d'exérèse muqueux et suturé. Les fils de suture ne sont pas coupés sur toute leur longueur, permettant ainsi l'arrimage d'un tampon de gaze (fig.65c).

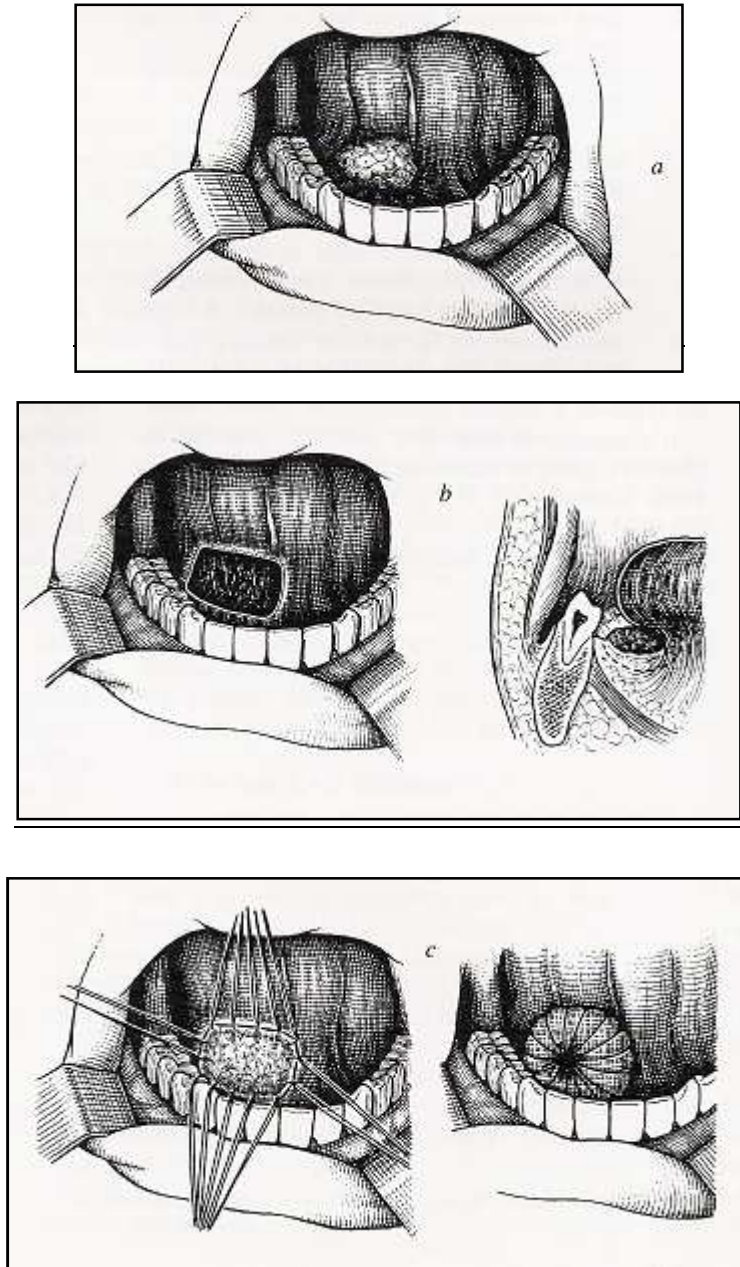


Figure 65 a, b, c : Exérèse d'une lésion au niveau du plancher de bouche et reconstruction par une greffe muqueuse (Guerrier, 1980)

6.2.4 Suites post-opératoires

Les douleurs sont habituellement peu intenses et un traitement antalgique est mis en place associé à des soins antiseptiques locaux sous forme de bain de bouche. De plus, une

alimentation molle est recommandée pendant 4 à 5 jours après l'intervention. L'antibiothérapie en systématique n'est pas indiquée, elle est réservée à des patients immuno-déprimés ou dont l'état général est altéré.

6.3 Exérèse au laser CO₂ (Peytral et al, 1995)

Apparu en France depuis près de 35 ans, le laser est venu équiper progressivement les plateaux techniques d'oto-rhino-laryngologie. En effet, ses principales propriétés, liées à l'effet hémostatique et à la précision du tir, en ont fait initialement, l'apanage de la chirurgie laryngotrachéale. Mais, ces dernières années ont vu apparaître de nouveaux lasers dont le champ d'application élargit les indications à d'autres pathologies dont les lésions précancéreuses de la muqueuse buccale.

L'exérèse au laser CO₂ représente un autre moyen de prise en charge thérapeutique qui nécessite, tout comme l'excision chirurgicale, le respect des principes d'exérèse carcinologique. De même, les techniques de reconstruction sont identiques à celles utilisées après exérèse chirurgicale.

6.3.1 Définition

Laser signifie "light amplification by stimulated emission of radiation" ou amplification de lumière par émission stimulée de radiation.

6.3.2 Rappels physiques

Le concept physique sur lequel repose l'originalité de ce rayonnement a été mis en évidence par Einstein en 1917 et réside dans la possibilité d'émettre un faisceau lumineux, non plus de

façon spontanée comme dans la plupart des rayonnements classiques, mais de façon « stimulée ».

Un système de pompage (flash) stimule l'émission de photons à partir d'un matériau spécifique d'une longueur d'onde (gaz [CO₂], solide [YAG]), dans un système d'amplification à deux miroirs. Cette émission stimulée synchrone et amplifiée de même longueur d'onde (monochromatique) et de même direction (monodirectionnelle) confère à ce faisceau sa puissance et sa précision.

Le laser à CO₂ est un laser à gaz moléculaire dont le milieu actif est formé par des molécules de gaz carbonique au sein d'un mélange d'azote et d'hélium. Le milieu actif est pompé par une décharge électrique. Sa longueur d'onde est de 10600 nanomètres, il émet donc dans l'infrarouge et n'est pas visible, ce qui nécessite l'utilisation d'un rayon de visualisation (laser à rubis) pour le matérialiser. Il est entièrement absorbé par le verre ce qui le rend inutilisable à travers les fibres de verre des endoscopes et explique l'efficacité des lunettes en verre pour la protection oculaire des utilisateurs. Sa spécificité d'action réside essentiellement en un effet thermique absorbé par l'eau. L'absorption énergétique de la cellule cible est étroitement liée à sa concentration en eau, ce qui explique son efficacité sur les tissus humains qui contiennent 80% d'eau. Son absorption ne dépend pas de la pigmentation de la cible. Le laser CO₂ est reconnu pour sa puissance (10 à 100 W) délivré en mode continu ou pulsé et pour sa précision de tir (moins de 2000 micromètres). Il est capable de traiter des lésions superficielles sans créer de lésions profondes. Suivant la focalisation du rayon on peut obtenir un effet coupant utilisé pour pratiquer une incision ou un effet vaporisant pour la destruction tissulaire. L'effet hémostatique n'est réalisé que pour des vaisseaux inférieurs à 0,5 mm, il peut être amélioré par défocalisation du rayon. Les progrès obtenus avec les lasers CO₂ de nouvelles générations ont porté sur trois facteurs :

- la puissance* : les faibles puissances de l'ordre du milliwatt sont actuellement accessibles ;
- le temps de délivrance du tir* : qui permet coup par coup d'obtenir des durées de 0,05 ; 0,1 et 0,5 seconde. Le « superpulse » et le « pulser » ont également permis de mieux contrôler le temps de tir pour une puissance moyenne égale. Ce contrôle du temps diminue les dommages thermiques en ménageant des temps de refroidissement. Ceci a pour avantage d'améliorer les suites opératoires (œdème, inflammation et douleur), la qualité et la rapidité de la cicatrisation ;
- la taille du faisceau* : un progrès capital a également été accompli avec l'apparition des nouveaux micromanipulateurs permettant de ramener la taille du faisceau de 700 à 280

micromètres. Ceci permet de concentrer l'énergie fournie sur une plus petite surface et d'obtenir ainsi le même effet pour une énergie moindre (laser CO₂ micropoint).

6.3.3 Mode d'utilisation du laser CO₂

Il existe deux modes principaux d'utilisation du laser à CO₂ :

- **par résection, en excisant les tissus comme un bistouri.** Plus le faisceau est focalisé, plus l'action est profonde et la zone d'action est plus étroite. Il est nécessaire d'augmenter la marge de 0,5 mm par rapport à une marge chirurgicale (respectant les principes de chirurgie carcinologique) pour éviter les erreurs d'interprétation en histologie. Pour avoir une action en profondeur, il est préférable d'augmenter la puissance ou de répéter les passages que de diminuer la vitesse de mobilisation du faisceau. En effet, ce dernier augmente les lésions sur les tissus adjacents. Il faut aussi, pour diminuer la profondeur d'incision, augmenter la vitesse de mobilité de la pièce à main et non baisser la puissance du laser. Il est nécessaire d'avoir un faisceau de 0,1 à 0,5 mm et d'une puissance de 3 à 12 W pour une section muqueuse et entre 15 et 30 W pour une section musculaire. Cette technique de résection permet l'analyse histologique de la pièce opératoire excisée. Les techniques de reconstruction après résection au laser sont identiques à celles utilisées après excision chirurgicale.
- **par photovaporisation des tissus muqueux.** Cette technique détruit les lésions et par conséquent elle nécessite des biopsies avant le traitement. Tout d'abord, le praticien suit le contour de la lésion à vaporiser. Puis, en défocalisant le faisceau et en diminuant sa puissance (ce qui va diminuer son action en profondeur mais augmente la taille du point d'impact), il va vaporiser la lésion en respectant les contours préalablement déterminés (fig.66, 67a, 67b)

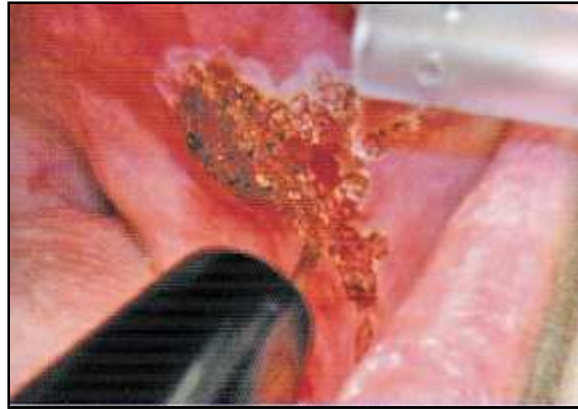

Figure 66 : Intervention au laser CO₂ sur une lésion lichénienne de la face interne de la joue gauche. (De Nuncques et al, 2008)

Cette technique a plusieurs avantages. Tout d'abord, elle permet de traiter de larges zones où l'excision pourrait compromettre les zones adjacentes et entraîner un déficit fonctionnel. Ensuite, elle permet l'hémostase des capillaires et des petits vaisseaux de moins de 0,5 mm diamètre, ce qui facilite le geste opératoire du praticien notamment au niveau du plancher de bouche ou de la langue. De plus, elle est moins cicatricielle, préservant davantage les propriétés élastiques des tissus que le bistouri et n'entraîne pas plus de récurrence que le laser par excision. Enfin cette technique ne nécessite pas de reconstruction post-exérèse.

L'inconvénient majeur de cette technique réside dans le fait que, sans anatomopathologie, il persiste toujours le doute de l'exérèse incomplète, de la récurrence et de la dégénérescence maligne. En effet, l'usage de cette technique n'est possible qu'après avoir réalisé des biopsies permettant de réaliser une carte lésionnelle.

La cicatrisation de la muqueuse survient en 4 semaines par une épithélialisation de la « croûte » laissée par le laser (fig.67c, 67d). Elle est minimale, peu rétractante et interférant peu avec les structures proches mobiles (lèvres) et la fonctionnalité du tissu buccal. Elle diffère d'une brûlure grâce à la vaporisation instantanée du liquide intracellulaire qui détruit la structure cellulaire. Il y a peu d'induration, de phénomène inflammatoire. Il n'y a pas de

relation entre les marges positives à l'histologie et l'évolution clinique dans les lésions précancéreuses de la cavité buccale traitée par laser.

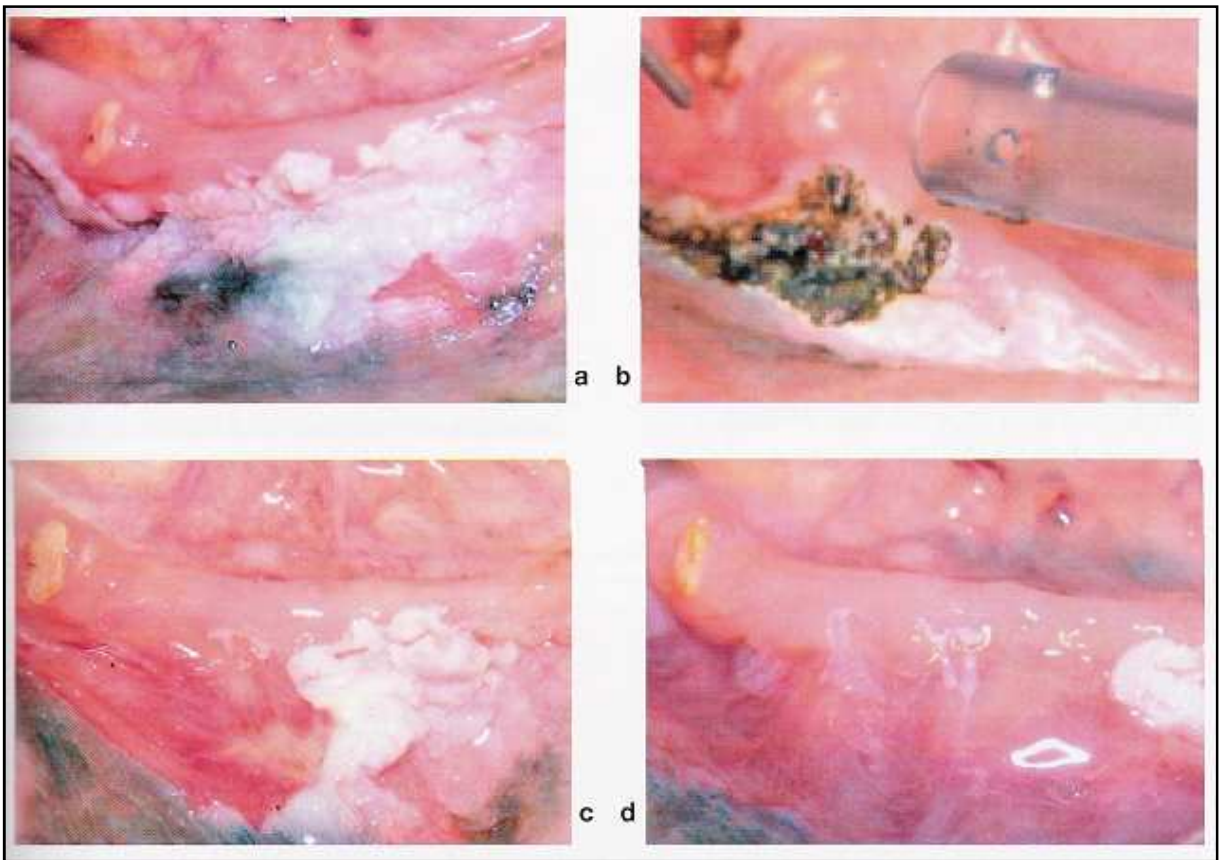


Figure 67 a, b, c, d : Lésion épithéliale hyperplasique et verruqueuse de la muqueuse gingivale et du sillon vestibulaire mandibulaires antérieurs avant le traitement (a), pendant le traitement (b), 3 semaines après la première séance (c), et 1 mois après la dernière des 3 séances de laser (d) (De Nuncques et al, 2008)

En post-opératoire, la douleur peut être importante jusqu'à une semaine après le traitement. Celle-ci sera traitée par des antalgiques de pallier I voire II. La prescription d'antibiotiques locaux n'est pas nécessaire car elle risque de provoquer des eczemas de contact. De plus le laser a un effet bactéricide. En revanche des troubles trophiques peuvent survenir : des formations granuleuses par excès de croissance tissulaire, ou chez les personnes âgées, un risque d'atrophie cicatricielle.

6.4 La thérapie photodynamique (PDT) (Ascencio et al, 2007)

La première application clinique de la PDT remonte au début du vingtième siècle (1903) et concernait le traitement d'un cancer cutané après application locale d'éosine et exposition à la lumière blanche. Ce n'est qu'en 1961 que Lipson et ses collaborateurs utiliseront à nouveau la PDT dans le traitement du cancer bronchique. La PDT bénéficie aujourd'hui à de nombreuses spécialités oncologiques, médicales ou chirurgicales telles l'urologie, la gastroentérologie, la dermatologie, l'ORL et la gynécologie. La thérapie photodynamique consiste en l'administration d'un photosensibilisateur qui se concentre dans un délai variable dans la lésion à traiter puis l'éclairage de la lésion (par une lumière de longueur d'onde déterminée par le spectre d'absorption du photosensibilisateur) qui conduit in fine à la destruction de la lésion.

6.4.1 Définition

La PDT consiste à sensibiliser électivement une lésion par l'administration d'un agent photosensibilisateur (sans activité propre), puis à la détruire par une activation lumineuse spécifique du photosensibilisateur. Cette dernière aboutit à la production de molécules cytotoxiques responsables de la mort des cellules constituant la lésion cancéreuse.

6.4.2 Principe

Le photosensibilisateur, à l'état fondamental (S_0), possède une énergie d'équilibre dite minimale (fig.68). Soumise à une excitation lumineuse, cette molécule peut être portée à un niveau d'excitation supérieur instable (états singulets S_1 , S_2 ...). Cependant, seuls certains photons, de longueur d'onde définie, sont absorbés : à chaque molécule correspond un spectre d'absorption.

A l'état excité S_1 , le photosensibilisateur possède un excès d'énergie qu'il va perdre rapidement et spontanément selon trois processus :

- restitution de l'énergie sous forme de chaleur ;

- émission de fluorescence ;
- et passage à un état intermédiaire dit triplet.

Le retour de l'état triplet vers l'état fondamental est beaucoup plus lent que celui de l'état singulet. A l'état de triplet, le photosensibilisateur interagit avec les molécules intracellulaires soit directement par des réactions d'oxydoréduction (type I) qui conduisent à des espèces radicalaires toxiques, soit indirectement par transfert d'énergie à l'oxygène amenant celui-ci à un état singulet, espèce oxydante pour les acides aminés, certaines bases nucléiques et, à un moindre degré, les chaînes lipidiques composant les membranes (type II).

Dans le premier cas, le photosensibilisateur est dégradé ; dans le second, il revient à son état fondamental, disponible pour une nouvelle excitation lumineuse. Le mécanisme du deuxième type est habituellement prépondérant.

Le stress oxydatif engendré par la PDT entraîne une destruction tumorale par le biais de dommages cellulaires directs, de dommages vasculaires et de l'activation du système immunitaire. Les dommages cellulaires directs passent par l'altération des systèmes membranaires et des organites intracellulaires pour aboutir à une nécrose cellulaire. Celle-ci peut être relayée par des phénomènes d'apoptose.

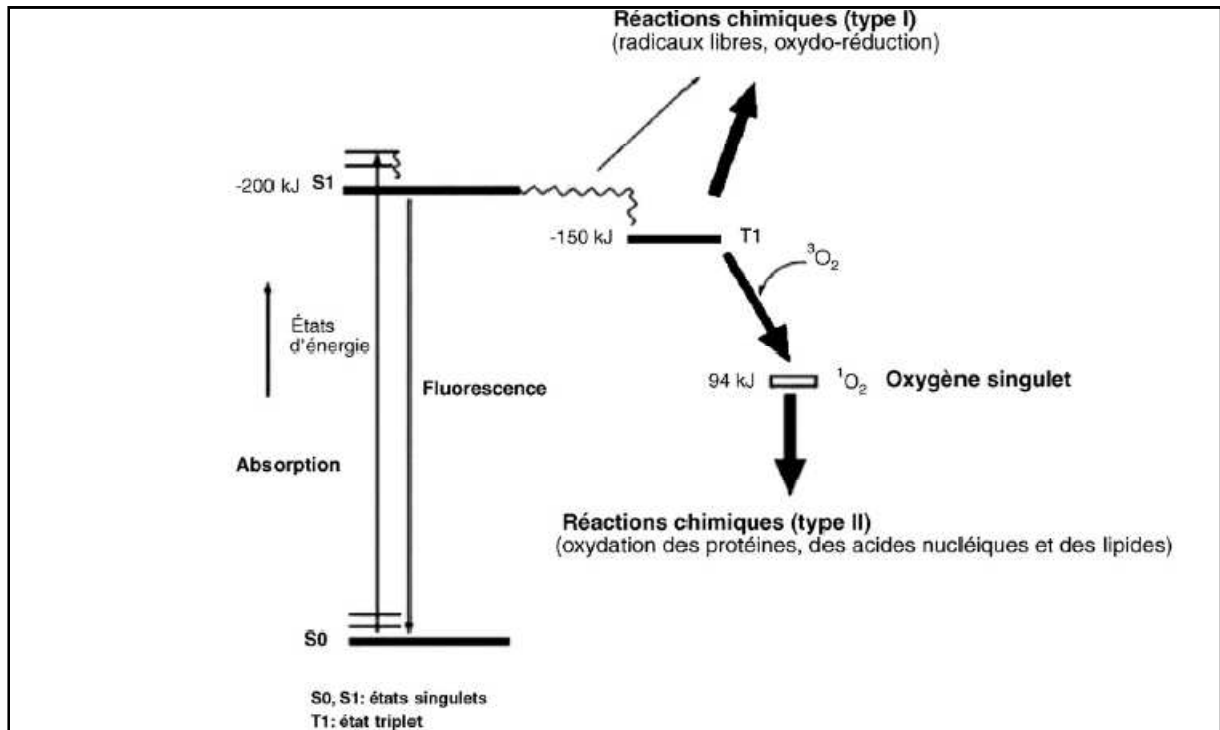


Figure 68 : Diagramme représentant les niveaux d'énergie d'une molécule et les différentes voies conduisant à l'émission de fluorescence et aux processus de photosensibilisation. (Ascencio et al, 2007)

6.4.2.1 Les photosensibilisants

Un photosensibilisant est une molécule non toxique pour l'organisme et dénuée d'activité thérapeutique propre. Il est idéalement caractérisé par une fixation ou une rétention élective par les cellules cancéreuses et par un (ou plusieurs) pics d'absorption lumineuse. Il peut être administré en topique ou par voie générale. Sa posologie est fonction du poids du malade, mais ne dépend pas de l'indication.

Le photosensibilisant utilisé en oncologie buccale est le meta-tetrahydroxyphenylchlorin (mTHPC) ou témoporfine dont le nom commercial est le Foscan® (fig.69a). Il possède un spectre d'absorption avec deux pics principaux, l'un à 400 nm et l'autre à 653 nm (fig.69b).

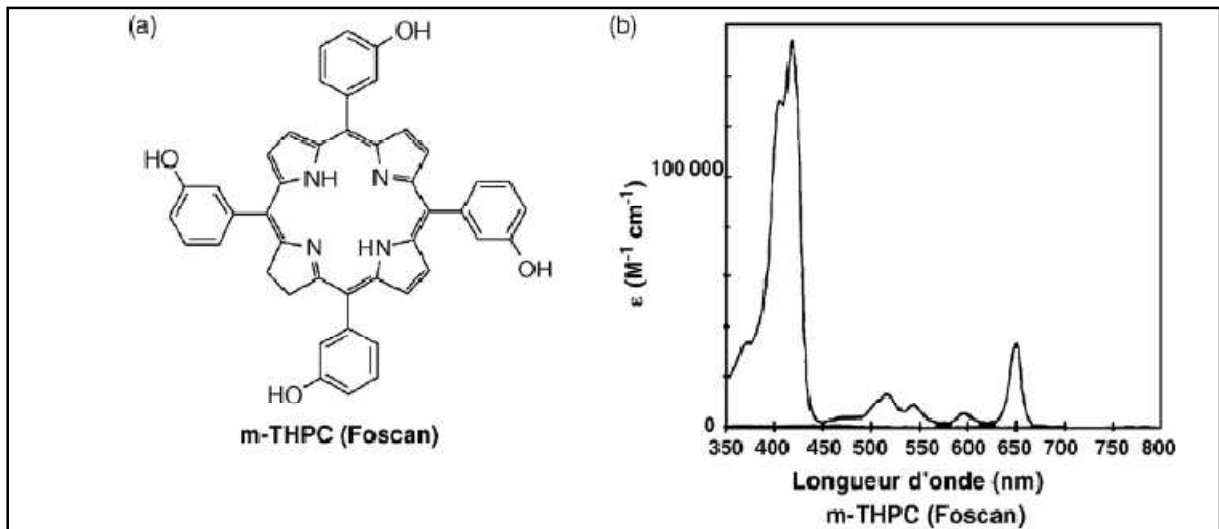


Figure 69 a, b: Représentation moléculaire (a) et spectre d'absorption du Foscan® (b)
(Ascencio et al, 2007)

En pratique, le pic dans le rouge à 653 nm est le plus utilisé. Le Foscan® est administré par voie intraveineuse à la dose de 0,1 mg/kg puis excité dans un délai de 48 à 96 heures après son injection. Il présente plusieurs avantages :

- une forte absorption dans le rouge
- un gradient de concentration tumeur-tissu sain élevé

- et une bonne efficacité photodynamique.

Les concentrations plasmatiques reviennent à leur valeur initiale 15 jours après le début de la perfusion, autorisant une réexposition progressive au soleil.

6.4.2.2 Les sources lumineuses

Les sources de lumière classiquement utilisé pour la PDT sont des lasers à colorant, caractérisés par leur caractère monochromatique et leur capacité à être conduite par une fibre optique passée dans le canal opérateur d'un endoscope souple ou rigide. La lourdeur de leur mise en œuvre et leur coût élevé sont leurs principaux inconvénients ainsi que leur faible rendement.

Le regain d'intérêt actuel pour la PDT réside, outre le développement de nouveaux photosensibilisateurs, en partie dans la mise à disposition de diodes laser de différentes longueurs d'onde, d'usage plus facile, moins couteuses et de meilleur rendement. Elles émettent le plus souvent à 630, 635, 652 ou 730 nm (fig.70)



Figure 70: Laser développé par Diomed™. Selon la diode laser : 630, 635, 652 ou 730 nm.

(Ascencio et al, 2007)

6.4.2.3 Les applicateurs

Un applicateur ou un diffuseur de lumière fenêtrés sont nécessaires à la réalisation de la PDT. Leur longueur est variable. Ils sont placés à l'extrémité d'une fibre optique à usage unique et sont de forme adaptée au tissu traité permettant une coaptation optimale des surfaces. Ce système permet de distribuer de façon homogène la lumière aux tissus. La dose de lumière appliquée est définie par unité de surface. Elle correspond à 20 J/cm² dans le cas de traitement de lésions précancéreuses.

6.4.3 Indications

La PDT est indiquée chez les patients dont l'état général est trop altéré pour qu'ils puissent subir une nouvelle intervention chirurgicale. Elle est également indiquée pour le traitement des zones anatomiques (exemple du plancher de bouche) dont l'abord chirurgical pourrait entraîner un déficit fonctionnel. En effet la PDT n'entraîne pas de séquelles fonctionnelles quel que soit le site de la cavité buccale à traiter.

6.4.4 Contre-indications

La PDT est contre-indiquée chez les patients :

- atteints de porphyrie,
- allergiques au témporfine,
- devant subir une intervention chirurgicale dans les 30 jours,
- présentant une pathologie ophtalmique.

6.4.5 Modalités d'administration du Foscan®

Le Foscan ® est administré grâce à une injection lente (6mn) par voie intraveineuse à la dose de 0,15 mg/kg. Celle-ci est réalisée quatre jours avant l'illumination du fait de délai de fixation du photosensibilisateur sur les cellules précancéreuses. L'illumination se fait sous anesthésie générale.

6.4.6 Surveillance post-thérapeutique

Après illumination de la lésion précancéreuse, le patient est placé dans une pièce sombre les premières 24h et ne doit pas être exposé à la lumière du jour. Les jours suivants, il lui est possible d'aller à la lumière du jour mais il doit être couvert, et ce, pendant les trois semaines suivant l'illumination.

Les suites post-opératoires sont extrêmement douloureuses pour le patient du fait de la nécrose tissulaire qui est en train de se produire. Durant cette période des opiacés de pallier III (de type morphine) sont administrés au patient. Dans certains cas, le patient peut être placé en coma artificiel prolongé lorsque les douleurs sont très intenses ou rebelles aux morphiniques.

Au niveau tissulaire, la nécrose est maximale environ 15 jours après illumination de la lésion précancéreuse. Un début de cicatrisation est observé environ 28 jours après illumination et la cicatrisation totale environ 56 jours après illumination.

En conclusion, la PDT est une thérapeutique efficace et n'entraînant pas de déficit fonctionnel. Cependant, concernant les lésions précancéreuses de la muqueuse buccale, elle reste réservée à des patients dont l'état général, très mauvais, ne leur permet pas de subir une nouvelle intervention chirurgicale.

CONCLUSION

Les lésions précancéreuses buccales non diagnostiquées et par conséquent non traitées, peuvent se transformer en carcinome épidermoïde mettant en jeu le pronostic vital du patient et pouvant entraîner d'importants déficits fonctionnels et/ou esthétiques. Pour pallier à cela, il est primordial que l'odontologiste, souvent premier interlocuteur du patient, réalise systématiquement un examen clinique complet de la cavité buccale comprenant l'inspection visuelle et la palpation des muqueuses buccales. En cas de détection d'une lésion jugée « suspecte », le praticien devra le cas échéant réaliser une biopsie, aucune autre méthode n'ayant été universellement acceptée et validée avec une certitude diagnostique suffisante. Lorsque le diagnostic de lésion précancéreuse est posé, une collaboration entre les différents intervenants de santé (médecin traitant/oto-rhino-laryngologiste/chirurgien-dentiste/stomatologiste) est indispensable. En revanche, il est important de préciser que si la surveillance d'une lésion précancéreuse peut être assurée par le chirurgien-dentiste en cabinet dentaire, l'exérèse chirurgicale ou au laser doit être réalisée par un stomatologiste, un chirurgien maxillo-facial ou un chirurgien-dentiste spécifiquement formé en chirurgie buccale et en milieu hospitalier.

Le chirurgien-dentiste a un rôle clé dans le dépistage de ces lésions en effectuant un examen systématique des muqueuses chez tout nouveau patient lors de la première consultation et en le réitérant régulièrement lors des consultations dentaires de contrôle.

Ceci étant clairement établi, il persiste des insuffisances au niveau de la formation des chirurgiens dentistes concernant la dermatologie buccale et plus particulièrement les lésions précancéreuses. En effet, il n'existe pas de texte imposant à toutes les facultés dentaires un enseignement formalisé sur les lésions précancéreuses lors de la formation initiale. Il est donc du devoir des praticiens de s'informer et de mettre à jour ses connaissances à ce sujet car il en va de la mise en jeu de son éthique et de sa responsabilité de professionnel de santé.

BIBLIOGRAPHIE

- 1: Amagasa T, Yokoo E, Sato K, Tanaka N, Shioda S, Tagaki M. A study of the clinical characteristics and treatment of oral carcinoma in situ. *Oral Surg Oral Med Oral Pathol* 1985; 60: 50-5.
- 2: Arwidson P, Leon C, Guillemont J. Consommation annuelle d'alcool déclarée, France, 2005. *Bull Epid Heb* 2006 ; 34-35 : 225-8.
- 3: Ascencio M, Collinet P, Cosson M, Vinatier D, Mordon S. Intérêt et place de la thérapie photodynamique en gynécologie. *Gynécologie Obstétrique et Fertilité* 2007 ; 35 : 1155-1165.
- 4: Auluck A, Miriam PR, Lewi Z, Sumanth KN. Oral submucous fibrosis, clinically benign disease but potentially malignant disease: report of 3 cases and review of literature. *JCDA* 2008, 74 (8): 735-40.
- 5: Auriol MM, Le Charpentier Y. Histologie de la muqueuse buccale et des maxillaires. *Encycl Med Chir (Elsevier, Paris), Stomatologie, 22-007-M-10*, 1998, 9p.
- 6: Batsakis JG, Hood AF, Mirowski GW. Proliferative verrucous leukoplakia and its related lesions. *Oral Oncol* 1999; 35: 354-9.
- 7: Baudet-Pommel M. Prévention et diagnostic précoce des cancers de la cavité buccale : rôle et responsabilité du chirurgien-dentiste. *Le Chirurgien dentiste de France*, n° 857 du 25 sept 1997.
- 8: Bouda M, Gorgoulis VG, Kastrinakis NG, Giannoudis A, Tsoi E, Danassi-Afentaki D. « High risk » HPV types are frequently detected in potentially malignant and malignant oral lesions, but not in normal oral mucosa. *Mod Pathol* 2000; 13: 644-53.
- 9: Bremmer JP, Braakhuis BJM, Ruijter-Schippers HJ. A non invasive genetic screening test to detect oral preneoplastic lesions. *Lab Invest* 2005; 85: 1481-8.
- 10: Cabay RJ, Morton TH, Epstein JB. Proliferative verrucous leukoplakia and its progression to oral carcinoma: a review of the literature. *J Oral Pathol Med* 2007; 36: 255-61.

- 11: Chbicheb S, El Wady W. Lichen plan buccal. EMC (Elsevier Masson SAS, Paris), Stomatologie, 22-050-O-10, 2008.
- 12: D'Costa J, Saranath D, Dedhia P. Detection of HPV-16 genome in human oral cancers and potentially malignant lesions from India. *Oral Oncol* 1998; 34: 413-20.
- 13: De Nuncques MA, Depercy D, Nawrocki L. Traitement des lésions blanches non détachables de la muqueuse buccale par laser CO₂ : étude rétrospective et prospective. *Médecine Buccale Chirurgie Buccale* 2008 ; vol 14 n°4 : pp 209- 219.
- 14: Eckardt A, Starcke O, Stadler M, Reuter C, Hertenstein B. Severe oral chronic graft-versus-host disease following allogeneic bone marrow transplantation: highly effective treatment with topical tacrolimus. *Oral Oncol* 2004; 40: 811-814.
- 15: Elsen D. The evaluation of cutaneous, genital, scalp, nail, esophageal and ocular involvement in patients with oral lichen planus. *Oral Surg Oral Med Oral Pathol Oral Radiol Endod* 1999; 88: 431-6.
- 16: Epstein JB, Gorsky M, Lonky S, Silverman Jr S, Epstein JD, Bride M. The efficacy of oral lumenoscopy™ (Vizilite ®) in visualizing oral mucosal lesions. *Spec Care Dent* 2006; 26 (4): 171-4.
- 17: Epstein JB, Silverman Jr S, Epstein JD, Lonky SA, Bride MA. Analysis of oral lesion biopsies identified and evaluated by visual examination, chemiluminescence and toluidine blue. *Oral Oncol* 2008; 44: 538-544.
- 18: Femiano F, Gombos F, Scully C. Oral proliferative verrucous leukoplakia (PVL) open trial of surgery compared with combined therapy using surgery and methisoprinol in papillomavirus-related PVL. *Int J Oral Maxillofac Surg* 2001; 30: 318-22.
- 19: Gauzeran D, Lalonde B. Cancers de la cavité buccale : tests diagnostics, les nouveautés. Indépendantaire. Spécial congrès. ADF 2004. Hors série.

- 20: Gauzeran D. Lésions à risque et cancers de la bouche. *Du diagnostic au traitement*. Editions CdP, © Wolters Kluwer France, 2007 : 152 p.
- 21: Giovanelli L, Campisi G, Lama A. Human papillomavirus DNA in oral mucosal lesions. *J Infect Dis* 2002; 185: 33-6.
- 22: Gopalakrishnan R, Werghorst CM, Lehman TA. Mutated and wild-type p53 expression and HPV integration in proliferative verrucous leukoplakia and oral squamous cell carcinoma. *Oral Surg Oral Med Oral Pathol Oral Radiol Endod* 1997; 83: 471-4.
- 23: Grimoud AM, Tworkowski JB, Cousty S, Lodter JP. Prélèvements en pratique clinique: microbiologie, cytologie, histologie et immunologie. *Encycl Med Chir (Editions Scientifiques et Médicales-Elsevier SAS, Paris, tous droits réservés), Odontologie, 23-738-A-10, 2002, 12 p.*
- 24: Gupta PC, Mehta FS, Daftary DK. Incidence rates of oral cancer and natural history of oral precancerous lesions in a 10-year follow-up study of Indian villagers. *Community Dent Oral Epidemiol* 1980; 8: 283-333.
- 25: Hansen LS, Olson JA, Silverman S. Proliferative verrucous leukoplakia. *Oral Surg Oral Med Oral Path* 1985; 60: 285-98.
- 26: Hazarey VK, Edward DM, Mundhe KA, Ughade SN. Oral submucous fibrosis: study of 1000 cases from central India. *J Oral Med Pathol* 2007; 36: 12-7.
- 27: Holmstrup P, Pindborg JJ. Erythroplakia lesions in relation to oral lichen planus. *Acta Dermatovenerol* 1979; 59 (Suppl. 85): 77-84.
- 28: Holmstrup P, Verdtofte P, Reibel J, Stoltze K. Long-term treatment outcome of oral premalignant lesions. *Oral Oncol* 2006; 42: 461-74.

- 29: Huber MA, Bsoul SA, Terezhalmay GT. Acetic acid wash and chemiluminescent illumination as an adjunct to conventional oral soft tissue examination for the detection of dysplasia: a pilot study. *Quintessence Int* 2004; 35 (5): 378-84.
- 30: Kannan R, Bijur GN, Mallery SR. Transforming growth factor-alpha overexpression in proliferative verrucous leukoplakia and oral squamous cell carcinoma: an immunohistochemical study. *Oral Surg Oral Med Oral Pathol Oral Radiol Endod* 1996; 82: 69-74.
- 31: Kerr AR, Sirois DA, Epstein JB. Clinical evaluation of chemiluminescent lighting : an adjunct for oral mucosal examinations. *J Clin Dent* 2006; 17 (3): 59-63.
- Kuffer R, Fiore-Donno G. Affections pré-épithéliomateuses de la muqueuse buccale : essai de classification. *Acta Stomatologica Belgica*, 1975 ; 72 (3) : 385-391.
- 32: Kujan O, Oliver RJ, Khattab A, Roberts SA, Thakker N, Sloan P. Evaluation of a new binary system of grading oral epithelial dysplasia for prediction of malignant transformation. *Oral Oncol* 2006; 42: 987-993.
- 33: Kurkivuori J, Salaspuro V, Kaihovaara P, Kari K, Rautemaa R, Gronroos L, Meurman JH, Salaspuro M. Acetaldehyde production from ethanol by oral streptococci. *Oral Oncol* 2007; 43: 181-186.
- 34: Lay K, Sein M, Myint A, Ko SK, Pindborg JJ. Epidemiologic study of 6000 villagers of oral precancerous lesions in Bilugyun: preliminary report. *Commun Dent Oral Epidemiol* 1982; 10: 152-5.
- 35: Le Charpentier Y, Auriol M. Histopathologie bucco-dentaire et maxillo-faciale. © Masson, Paris ; 1997.
- 36: Lingen MW, Kalmar JR, Karrison T, Speight PM. Critical evaluation of diagnostic aids for the detection of oral cancer. *Oral Oncol* 2008; 44: 10-22.

- 37: Lodi G, Scully C, Carrozzo M, Griffiths M, Sugarman P, Thongprasom K. Current controversies in oral lichen planus: report of an international consensus meeting. Part 1. Viral infections and etiopathogenesis. *Oral Surg Oral Med Oral Pathol Oral Radiol Endod* 2005; 100: 40-51.
- 38: Lombardi T, Samson J, Kuffer R. Biopsie de la muqueuse buccale. *Réalités Cliniques* 1999, vol 10 n° 3 : pp 339-348.
- 39: Lysitsa S, Abi Najm S, Lombardi T, Samson J. Lichen plan buccal : histoire naturelle et transformation maligne. *Med buccale Chir buccale* 2007 ; vol 13 n°1: 19-29.
- 40: Maladière E, Bado F, Meningaud JP. Examen clinique en Stomatologie. *Encycl Med Chir (Elsevier, Paris), Stomatologie/Odontologie, 22-010-A-10, 1999, 6p.*
- 41: Mashberg A. Clinical features of oral malignancy in relation to prognosis. In: Mackenzie IC, Dabelsteen E, Squier CA, editors. *Oral premalignancy. Proceedings of the first Dows symposium. University of Iowa Press; 1980. p. 292-303.*
- 42: Mignogna MD, Fedele S, Russo L. Dysplasia/neoplasia surveillance in oral lichen planus patients: a description of clinical criteria adopted at a single centre and their impact on prognosis. *Oral Oncol* 2006; 42: 819-824.
- 43: Mignogna MD, Fedele S, Russo L, Muzio L, Bucci E. Immune activation and chronic inflammation as the cause of malignancy in oral lichen planus: is there any evidence? *Oral Oncol* 2004; 40: 120-30.
- 44: Miller CS, Johnstone B. Human papillomavirus as a risk factor for oral squamous cell carcinoma: a meta-analysis, 1982-1997. *Oral Surg Oral Med Oral Radiol Endod* 2001; 91: 622-35.
- 45: Morton TH, Cabay RJ, Epstein JB. Proliferative verrucous leukoplakia and its progression to oral carcinoma: report of three cases. *J Oral Pathol Med* 2007; 36: 315-8.

- 46: Oh ES, Laskin DM. Efficacy of the Vizilite system in the identification of oral lesions. *Oral Maxillofac Surg* 2007; 65 (3): 424-6.
- 47: Palefsky JM, Silverman Jr S, Abdel-Salaam M, Daniels TE, Greenspan JS. Association between proliferative verrucous leukoplakia and infection with human papillomavirus type 16. *J Oral Pathol Med* 1995; 24: 193-7.
- 48: Peytral C, Hazan A, Chevalier E, Korniloff A, Goddet B. Laser en ORL (Avantages compares. Utilisation. Indications courantes). *Encycl Med Chir (Elsevier, Paris), Oto-rhino-laryngologie*, 20-802-A-10, 1995.
- 49: Piette E, Reyhler H. Lésions blanches de la muqueuse buccale et des lèvres. *EMC (Elsevier SAS, Paris), Stomatologie*, 22-045-K-10, 2006 : 19 p.
- 50: Reichart PA, Philipsen HP. Oral erythroplakia- a review. *Oral Oncol* 2005; 41: 551-561.
- 51: Righini CA, Karkas, A, Morel N, Soriano E, Reyt E. Facteurs de risque des cancers de la cavité buccale, du pharynx (cavum exclu) et du larynx. *Presse Med* 2008 ; 37 : 1229-1240.
- 52: Samson J, Duran D, Carrel JP. Lésions précancéreuses et précurseurs du carcinome épidermoïde de la cavité buccale. *Réalités Cliniques* 1999 ; Vol 10 n° 3 : pp 373-387.
- 53: Shafer WG, Waldron CA. Erythroplakia of the oral cavity. *Cancer* 1975; 36: 1021-8.
- 54: Schoelch ML, Sekandari N, Regezi JA, Silverman Jr S. Laser management of oral leukoplakias: a follow-up study of 70 patients. *Laryngoscope* 1999; 109: 949-53.
- 55: Syrjanen K, Syrjanen S. Papillomavirus infections in human disease. New-York: Wiley; 2000. p. 1-615.
- 56: Syrjanen S. Human papillomavirus (HPV) in head and neck cancer. *Journal of Clinical Virology* 32 S, 2005; S59- S66.

- 57: Szpirglas H, Ben Slama L. Pathologie de la muqueuse buccale. Encycl Med Chir (éditions scientifiques et médicales Elsevier, SAS. Tous droits réservés.) 1999, 307 p.
- 58: Tarragano H, Illouz B, Moyal F, Missika P, Ben Slama L. Cancers de la cavité buccale. *Du diagnostic aux applications thérapeutiques*. Editions CdP, © Wolters Kluwer France, 2008 : 138 p.
- 59: Thoné M, Mahy P, Reyckler H. Séméiologie, examen et diagnostic des lésions de la muqueuse orale. Rev Belge Med Dent 2000 ; 3 : 239-244.
- 60: Thompson PJ. Field change and oral cancer: new evidence for widespread carcinogenesis? Int J Oral Maxillofac Surg 2002; 31: 262-6.
- 61: Vallejo MJ, Huerta G, Cerero R, Seoane JM. Anxiety and depression as risk factors for oral lichen planus. Dermatology 2001; 203: 303-7.
- 62: Van der Meij EH, Most H, Van der Waal I. The possible premalignant character of oral lichen planus and oral lichenoid lesions: a prospective five year follow-up study of 192 patients. Oral Oncol 2007; 43 742-748.
- 63: Van der Waal I, Axell T. Oral leukoplakia: a proposal for uniform reporting. Oral Oncol 2002; 38: 521-526.
- 64: Van der Waal I. Potentially malignant disorders of the oral and oropharyngeal mucosa. Oral Oncol 2008; doi: 10.1016/j.oraloncology.2008.05.016.
- 65: Van der Waal I. Oral proliferative verrucous leukoplakia revisited. Oral Oncol 2008 ; 44 : 719-721.
- 66: Warnakulasuriya S, Newell WJ, Van der Waal I. Nomenclature and classification of potentially malignant disorders of the oral mucosa. J Oral Pathol Med 2007; 36: 575-80.

- 67: Warnakulasuriya S, Reibel J, Bouquot J. Oral epithelial dysplasia classification systems: predictive value, utility, weaknesses and scope for improvement. *J Oral Pathol Med* 2008; 37: 127-133.
- 68: World Health Organization. World Health Organization Classification of Tumours. In: Barnes L, Eveson JW, Reichart P, Sidransky D, eds. *Pathology and Genetics. Head and neck Tumours*. Lyon: International Agency for Research on Cancer (IARC) IARC Press; 2005: 177-9.
- 69: World Health Organization Collaborating Centre for Oral Precancerous Lesions: definition of leukoplakia and related lesions: an aid to studies on oral precancer. *Oral Surg Oral Med Oral Pathol* 1978; 46: 518-39.
- 70: Xiaowen J, Jung H. Drug treatment of oral submucous fibrosis: review of literature. *J Oral Maxillofac Surg* 2009; 67: 1510-15.
- 71: Xue JL, Fan MW, Wang SZ, Chen XM, Li Y, Wang L. A clinical study of 674 patients with oral lichen planus in China. *J Oral Pathol Med* 2005; 34: 467-72.
- 72: Zain RB, Ikeda N, Razak IA, Axell T, Majid ZA, Gupta PC. A national epidemiological survey of oral mucosal lesions in Malaysia. *Commun Dent Oral Epidemiol* 1997; 25: 377-83.

ZIMMER Caroline – LES LESIONS PRECANCEREUSES DE LA MUQUEUSE BUCCALE. ROLE DE L'ODONTOLOGISTE : DEPISTAGE ET PRISE EN CHARGE.

Nancy 2010 : 139p.

Th. : Chir.-Dent. : Nancy-I : 2010

MOTS CLES:

- Lésions précancéreuses
- Muqueuse buccale
- Dépistage
- Exérèse chirurgicale

ZIMMER Caroline – LES LESIONS PRECANCEREUSES DE LA MUQUEUSE BUCCALE. ROLE DE L'ODONTOLOGISTE : DEPISTAGE ET PRISE EN CHARGE.

Th.: Chir-Dent. : Nancy-I : 2010

Les cancers de la cavité buccale représentent, de par leur fréquence (10% des cancers concerne les voies aéro-digestives supérieures) et leur taux de mortalité (de l'ordre de 70% à 5 ans), un enjeu de santé publique, concernant l'ensemble des professionnels de santé et plus particulièrement les odontologues. Il est donc indispensable que ces derniers sachent dépister les lésions suspectes et en assurer la prise en charge. Pour cela, il est primordial qu'un examen clinique exhaustif comprenant l'examen minutieux des muqueuses soit réalisé chez tout nouveau patient, en particulier chez ceux présentant des facteurs de risque tels que le tabagisme et/ou la consommation d'alcool. Lorsqu'une lésion est mise en évidence par le praticien, celui-ci prescrit un traitement local (corticoides, antiseptiques...) et si aucune régression n'est observée dans les 10 à 15 jours suivants, une biopsie sera pratiquée afin de déterminer les caractéristiques histopathologiques de la lésion. Des moyens de prise en charge thérapeutique comme l'exérèse chirurgicale ou au laser pourront ensuite être envisagés selon la nature et la localisation de la lésion précancéreuse.

JURY :

Pr. J.P LOUIS	Professeur des Universités	Président
<u>Dr Ch. WANG</u>	<u>Maitre de conférences des Universités</u>	<u>Juge</u>
Dr B. PHULPIN	Assistant hospitalier universitaire	Juge
Dr J. BALLY	Assistant hospitalier universitaire	Juge
<u>Dr P. GANGLOFF</u>	<u>Praticien hospitalier</u>	<u>Juge</u>

Adresse de l'auteur: Caroline ZIMMER
6 RUE RENE CASSIN
54000 NANCY



Jury : Président : JP. LOUIS – Professeur des Universités
Juges : C. WANG – Maître de Conférence des Universités
B. PHULPIN – Assistant Hospitalier Universitaire
J. BALLY – Assistant Hospitalier Universitaire
P. GANGLOFF – Praticien Hospitalier

Thèse pour obtenir le diplôme D'Etat de Docteur en Chirurgie Dentaire

Présentée par: **Mademoiselle ZIMMER Caroline, Anne**

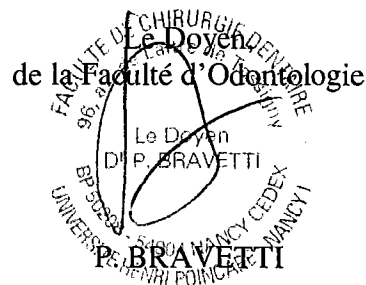né(e) à: **CREUTZWALD (Moselle)**

le **19 Septembre 1983**

et ayant pour titre : « Les lésions précancéreuses de la muqueuse buccale. Rôle de l'Odontologiste : dépistage et prise en charge.»

Le Président du jury,

JP. LOUIS



Autorise à soutenir et imprimer la thèse

3174

NANCY, le 10.12.2009.

Le Président de l'Université Henri Poincaré, Nancy-1

Pour le Président
et par Délégation,
La Vice-Présidente du Conseil
des Etudes et de la Vie Universitaire.

J-P. FINANCE

C. CAPBEVILLE-ATKINSON