



**HAL**  
open science

## Les cellules souches, intérêt dans la régénération parodontale

Lisa Rota-Graziosi

► **To cite this version:**

| Lisa Rota-Graziosi. Les cellules souches, intérêt dans la régénération parodontale. Sciences du Vivant  
| [q-bio]. 2012. hal-01739191

**HAL Id: hal-01739191**

**<https://hal.univ-lorraine.fr/hal-01739191>**

Submitted on 20 Mar 2018

**HAL** is a multi-disciplinary open access archive for the deposit and dissemination of scientific research documents, whether they are published or not. The documents may come from teaching and research institutions in France or abroad, or from public or private research centers.

L'archive ouverte pluridisciplinaire **HAL**, est destinée au dépôt et à la diffusion de documents scientifiques de niveau recherche, publiés ou non, émanant des établissements d'enseignement et de recherche français ou étrangers, des laboratoires publics ou privés.



## AVERTISSEMENT

Ce document est le fruit d'un long travail approuvé par le jury de soutenance et mis à disposition de l'ensemble de la communauté universitaire élargie.

Il est soumis à la propriété intellectuelle de l'auteur. Ceci implique une obligation de citation et de référencement lors de l'utilisation de ce document.

D'autre part, toute contrefaçon, plagiat, reproduction illicite encourt une poursuite pénale.

Contact : [ddoc-thesesexercice-contact@univ-lorraine.fr](mailto:ddoc-thesesexercice-contact@univ-lorraine.fr)

## LIENS

Code de la Propriété Intellectuelle. articles L 122. 4

Code de la Propriété Intellectuelle. articles L 335.2- L 335.10

[http://www.cfcopies.com/V2/leg/leg\\_droi.php](http://www.cfcopies.com/V2/leg/leg_droi.php)

<http://www.culture.gouv.fr/culture/infos-pratiques/droits/protection.htm>



**ACADEMIE NANCY – METZ**

**UNIVERSITE DE LORRAINE  
FACULTE D'ODONTOLOGIE**

Année 2012

N° 3980

---

**THESE**

pour le

**DIPLÔME D'ETAT DE DOCTEUR EN  
CHIRURGIE DENTAIRE**

par

**Lisa ROTA-GRAZIOSI**

Née le 31 janvier 1987 à Pontarlier (25)

**LES CELLULES SOUCHE,  
INTERET DANS LA REGENERATION PARODONTALE**

Présentée et soutenue publiquement le  
26 juin 2012.

**Examineurs de la thèse :**

<u>Pr P. AMBROSINI</u>	<u>Professeur des Universités</u>	<u>Président</u>
Dr N. MILLER	Maître de Conférences	Juge
Dr J. PENAUD	Maître de Conférences	Juge
Dr S. GALLINA	Assistant Hospitalier Universitaire	Juge

Vice-Doyens : Pr Pascal AMBROSINI – Pr Francis JANOT - Dr Céline CLEMENT

Membres Honoraires : Dr L. BABEL – Pr. S. DURIVAUX – Pr A. FONTAINE – Pr G. JACQUART – Pr D. ROZENCWEIG - Pr M. VIVIER

Doyen Honoraire : Pr J. VADOT

<b>Sous-section 56-01</b> Odontologie pédiatrique	Mme M. M. Mme Mlle	<u>DROZ Dominique (Desprez)</u> PREVOST Jacques BOCQUEL Julien JULHIEN-COSTER Charlotte PHULPIN Bérengère	Maître de Conférences* Maître de Conférences Assistant Assistante Assistante
<b>Sous-section 56-02</b> Orthopédie Dento-Faciale	Mme M. M. Mlle	<u>FILLEUL Marie Pierryle</u> BOLENDER Yves EGLOFF Benoît PY Catherine	Professeur des Universités* Maître de Conférences Assistant Assistante
<b>Sous-section 56-03</b> Prévention, Epidémiologie, Economie de la Santé, Odontologie légale	Mme M.	<u>CLEMENT Céline</u> JANOT Francis	Maître de Conférences* Professeur Contractuel
<b>Sous-section 57-01</b> Parodontologie	M. Mme M. M. M. M.	<u>AMBROSINI Pascal</u> BISSON Catherine MILLER Neal PENAUD Jacques GALLINA Sébastien JOSEPH David	Professeur des Universités* Maître de Conférences* Maître de Conférences Maître de Conférences Assistant Assistant
<b>Sous-section 57-02</b> Chirurgie Buccale, Pathologie et Thérapeutique Anesthésiologie et Réanimation	M. M. M. M. M. M. M. Mme	<u>BRAVETTI Pierre</u> ARTIS Jean-Paul VIENNET Daniel WANG Christian BALLY Julien BAPTISTA Augusto-André CURIEN Rémi GUILLET Julie	Maître de Conférences Professeur 1er grade Maître de Conférences Maître de Conférences* Assistant Assistant Assistant Assistante
<b>Sous-section 57-03</b> Sciences Biologiques (Biochimie, Immunologie, Histologie, Embryologie, génétique, Anatomie pathologique, Bactériologie, Pharmacologie)	M. M. M.	<u>WESTPHAL Alain</u> MARTRETTE Jean-Marc YASUKAWA Kazutoyo	Maître de Conférences* Maître de Conférences* Assistant Associé
<b>Sous-section 58-01</b> Odontologie Conservatrice, Endodontie	M. M. M. M. M. M. Mlle	<u>ENGELS-DEUTSCH Marc</u> AMORY Christophe MORTIER Eric BALHAZARD Rémy CUNY Pierre PECHOUX Sophie	Maître de Conférences Maître de Conférences Maître de Conférences Assistant Assistant Assistante
<b>Sous-section 58-02</b> Prothèses (Prothèse conjointe, Prothèse adjointe partielle, Prothèse complète, Prothèse maxillo-faciale)	M. M. M. M. M. M. M. Mlle Mlle	<u>LOUIS Jean-Paul</u> ARCHIEN Claude DE MARCH Pascal SCHOUVER Jacques BARONE Serge LACZNY Sébastien MAGNIN Gilles MONDON-MARQUES Hélène RIFFAULT Amélie	Professeur des Universités* Maître de Conférences* Maître de Conférences Maître de Conférences Assistant Assistant Assistant Assistante Assistante
<b>Sous-section 58-03</b> Sciences Anatomiques et Physiologiques Occlusodontiques, Biomatériaux, Biophysique, Radiologie	Mlle M. Mme M. Mme	<u>STRAZIELLE Catherine</u> RAPIN Christophe (Sect. 33) MOBY Vanessa (Stutzmann) SALOMON Jean-Pierre JAVELOT Cécile (Jacquelin)	Professeur des Universités* Professeur des Universités* Maître de Conférences* Maître de Conférences Assistante Associée

*Par délibération en date du 11 décembre 1972,  
la Faculté de Chirurgie Dentaire a arrêté que  
les opinions émises dans les dissertations  
qui lui seront présentées  
doivent être considérées comme propres à  
leurs auteurs et qu'elle n'entend leur donner  
aucune approbation ni improbation.*

**A notre Président et Directeur de thèse,**

**Monsieur le Professeur Pascal AMBROSINI**

Docteur en Chirurgie Dentaire

Docteur de l'Université Henri Poincaré, Nancy 1

Vice doyen au budget et aux affaires hospitalières

Habilité à diriger des Recherches

Professeur des Universités

Responsable de la sous section : Parodontologie

Nous vous remercions sincèrement de nous avoir fait l'honneur de bien vouloir présider et diriger cette thèse et d'avoir montré le plus grand intérêt à son élaboration.

Nous nous souviendrons de l'excellent enseignement que vous nous avez apporté aussi bien théorique et clinique ainsi que lors de notre stage hospitalier.

Nous vous remercions pour tous les précieux conseils dispensés au long de nos années d'études qui nous ont permis de progresser.

Nous vous prions de trouver dans ce travail toute l'expression de notre gratitude.

**A notre juge,**

**Monsieur le Docteur Neal MILLER**

Docteur en Chirurgie Dentaire

Docteur des Sciences Odontologiques

Docteur d'Etat en Odontologie

Maitre de Conférences des Université

Sous section : Parodontologie

Nous vous remercions d'avoir accepté de faire partie de ce jury. Nous vous remercions également pour la qualité et la rigueur de l'enseignement que vous nous avez apporté tout au long de notre formation théorique et clinique.

Veillez trouver à travers ce travail toute l'expression de notre gratitude.



**A notre juge,**

**Monsieur le Docteur Jacques PENAUD**

Docteur en Chirurgie Dentaire

Docteur de l'Université Henri Poincaré, Nancy 1

Maitre de Conférences des Université

Sous section : Parodontologie

Nous vous remercions d'avoir accepté de faire partie de ce jury.

Nous vous remercions également pour votre bonne humeur ainsi que la qualité de votre enseignement et votre enthousiasme à le prodiguer.

Veillez trouver l'expression de nos remerciements les plus sincères.

**A notre juge,**

**Monsieur le Docteur Sébastien GALLINA**

Docteur en Chirurgie Dentaire

Assistant hospitalo-universitaire

Sous section : Parodontologie

Nous vous remercions d'avoir accepté de faire partie de ce jury. Nous vous remercions également pour votre gentillesse et votre sympathie lors de notre enseignement clinique et théorique ainsi que cette volonté du travail bien fait que vous nous avez transmis. Veuillez trouver à travers ce travail toute l'expression de notre gratitude.

**Je dédie cette thèse à mon Père car c'est lui qui m'a transmis sa passion pour l'art dentaire. Et c'est lui qui par son expérience et son amour de la profession me donne chaque jour l'envie d'être meilleure et de me surpasser.**

**A mes Parents,**

J'espère que vous êtes fier de moi. Merci de m'avoir donné le goût du travail, la motivation pour avancer et de m'avoir soutenu quand il fallait. C'est grâce à vous que j'ai réussi ma vie. Promis je vais bientôt quitter la maison.

**A mon Frère,**

Merci d'être toujours aussi gentil. Même si on ne se le dit pas, tu comptes beaucoup pour moi

**A ma Grand-mère,**

Merci pour tous les bons moments que l'on a passé durant mes années à Nancy, les copieux repas du dimanche midi et les longs rendez-vous pour te soigner à la Fac (surtout en endo...).  
Merci pour tout l'amour que tu me portes j'espère te le rendre comme il se doit.

**A Jean-Guilhem,**

Merci de supporter mon sale caractère et d'être toujours là pour moi... Je ne désespère pas de te faire aimer un jour les sapins.

**A mes Amis,**

Anne, Delphine, Fany, Stéphanie, Elodie, Lauranne, Pauline, Anaïs, Marion, Adrien, les cavaliers, les dentistes et tous les autres, merci pour toutes ces années passées ensemble et celles à venir. Je vous souhaite autant de bonheur que ce que vous m'avez apporté.

**Aux praticiens de Besançon,**

Pr. Meyer, Dr Ropers, Dr Euvrard, Dr Harson et toute l'équipe du CHU Jean Minjoz avec qui j'ai beaucoup appris. Merci pour leur accueil, leur gentillesse et leur professionnalisme (et pour le bloc de l'avulsion des 29 dents !). Je garderai un souvenir très fort de mon stage hospitalier.

## Table des matières

1	Les cellules souches.....	5
1.1	Généralités .....	5
1.1.1	Définition.....	5
1.1.2	Les différents types de cellules souches .....	5
1.2	Historique .....	10
1.3	Les cellules souches en odontologie .....	13
1.3.1	Les différentes sources de cellules souches dentaires .....	13
1.3.2	Extraction et isolation des cellules souches.....	22
2	Les cellules souches et les problèmes parodontaux.....	24
2.1	Le parodonte .....	24
2.1.1	Sain .....	24
2.1.2	Pathologique .....	31
2.2	Les défauts osseux.....	35
2.2.1	Définition.....	35
2.2.2	Etiologie.....	39
2.2.3	But de la chirurgie parodontale .....	40
2.2.4	Moyens de traitement classiques .....	41
2.3	Les cellules souches dans le traitement des défauts osseux.....	46
2.3.1	Données actuelles .....	46
2.3.2	Régénération osseuse au moyen des cellules souches, bénéfiques .....	51
2.3.3	Limites .....	68
2.3.4	Perspectives d'avenir .....	73
2.3.5	Conclusion .....	77
3	Les cellules souches et la chirurgie pré-implantaire .....	79
3.1	La chirurgie pré-implantaire.....	79
3.1.1	Le but.....	79
3.1.2	Les différentes techniques actuelles.....	79
3.1.3	Les limites de ces techniques chirurgicales.....	83
3.2	La place des cellules souches dans la chirurgie pré-implantaire .....	84

3.2.1	Etat des connaissances.....	84
3.2.2	Bénéfices .....	84
3.2.3	Limites .....	90
3.2.4	Conclusion .....	90
4	Conclusion .....	92

Actuellement nous vivons dans une société dite de consommation où l'aspect physique et le paraître tiennent une place prépondérante. Ces termes sont implicitement associés à la grande thématique de la santé. En effet, avec une population de plus en plus vieillissante la plupart des individus sont en quête de la jeunesse éternelle, conséquence de la peur de vieillir et de ce que cela implique directement, maladies, dépendance et indirectement, la mort.

L'odontologie est une discipline touchée par ce phénomène de société puisque « le sourire » est une particularité morphologique de premier ordre, une des caractéristiques physiques que l'on remarque au premier regard.

Les chirurgiens dentistes sont sollicités par leurs patients pour une demande esthétique et fonctionnelle concernant leur sourire et cela ne se limite pas simplement à l'organe dentaire.

Avec les progrès de l'odontologie en matière de dentisterie conservatrice et restauratrice les patients gardent leurs dents de plus en plus longtemps. Chez la population vieillissante les praticiens se retrouvent face à de nombreux cas de maladies parodontales avec parfois des pertes importantes des tissus de soutien de la dent. Les chirurgiens dentistes ont des solutions thérapeutiques pour guérir et stabiliser ces pathologies. Cependant, les patients en demandent toujours plus, qui n'a jamais entendu ces phrases « mais Docteur on ne peut pas régénérer les dents ? » « L'os que j'ai perdu on ne pourrait pas en remettre, en recréer ? ». Des questions qui peuvent paraître farfelues mais qui prennent un tout autre sens dès que l'on se penche sur les travaux de recherche.

En effet, dans ce domaine de nombreuses études sont faites sur les cellules souches, les cellules emblématiques de la jeunesse éternelle. On connaît déjà leurs propriétés exceptionnelles d'auto-renouvellement et de plasticité cellulaire. Elles permettent de traiter de nombreuses maladies hématologiques malignes, telles que les lymphomes, les leucémies et autres cancers.

Les cellules présentent bien évidemment des perspectives d'utilisations potentielles en odontologie et plus particulièrement dans le domaine de la parodontologie.

Nous allons essayer d'explorer la piste des cellules souches afin de faire un état des lieux des données actuelles et leur possible utilisation dans la régénération des tissus de soutien de la dent et plus particulièrement du tissu osseux.



# 1 Les cellules souches

## 1.1 Généralités

### 1.1.1 Définition

Une cellule souche est une cellule indifférenciée capable de s'auto-renouveler et de générer d'autres cellules qui s'engagent dans une ou plusieurs voies de différenciation. Tous les êtres vivants pluricellulaires (animaux et végétaux) possèdent des cellules souches. Ces cellules sont rares.

Une cellule souche donne deux cellules filles :

- Une cellule souche non spécialisée qui se renouvelle pendant de longues périodes par division cellulaire. Cette propriété évite le tarissement du réservoir de cellules souche ; c'est donc une capacité à l'**auto-renouvellement** qui est illimité et quasi permanent.
- Une cellule qui va être capable de se différencier en un type spécifique sous certaines conditions physiologiques ou expérimentales : capacité de **différenciation**. Ce processus est irréversible.

On parle alors de division cellulaire **asymétrique** (Lakshmipathy U. 2005)

### 1.1.2 Les différents types de cellules souches

On distingue actuellement 4 grands types de cellules souches en fonction de leur potentiel à se différencier en autres types cellulaires (Lakshmipathy U. 2005) :

- Les cellules souches **totipotentes** sont les seules à pouvoir donner naissance à un organisme entier et normal. Ces cellules constituent l'embryon dans les 4 premiers jours de son développement (< 8 cellules). Les cellules souches embryonnaires totipotentes, sont appelées ES, pour Embryonic Stem cells. Ces cellules ont un potentiel carcinogène.
- Les cellules souches **pluripotentes** sont capables de générer la plupart ou tous les tissus du corps adulte (200 types cellulaires) mais ne peuvent pas donner naissance aux tissus extra-embryonnaires tels que le placenta. On les trouve au stade blastocyte (40 cellules), après le 5<sup>ème</sup> jour. Ces cellules ont aussi un potentiel carcinogène.

- Les cellules souches **multipotentes** sont capables de générer plusieurs types de cellules. Elles sont déjà engagées dans un programme tissulaire spécifique. Par exemple, les cellules souches hématopoïétiques de la moelle osseuse qui sont à l'origine de toutes les cellules du sang ou les cellules mésenchymateuses qui donneront naissance aux futures cellules cartilagineuses, musculaires et adipeuses.
- Les cellules souches **unipotentes** sont capables de générer un seul type de cellule différenciée. On les appelle également progéniteurs intermédiaires ou précurseurs.

On classe les cellules souches en trois catégories, les cellules souches embryonnaires, les cellules souche fœtales et les cellules souches adultes qui ont des caractéristiques distinctes.

### 1.1.2.1 Les cellules souches adultes

On définira ces cellules par leur fonction, les cellules souches tissulaires, dites somatiques, assurent l'homéostasie, c'est-à-dire le maintien physiologique d'un organe ou d'un tissu, en remplaçant les cellules mortes, que ce soit naturellement ou après une lésion, assurant ainsi la pérennité de la fonction de l'organe pendant la vie de l'individu. Elles remplissent cette fonction, d'une part en se multipliant à l'identique (autorenewement), d'autre part en se différenciant, acquérant ainsi les caractéristiques du tissu à réparer (**différentiation**). Elles sont déjà engagées dans un programme tissulaire spécifique, ce qui explique leur hétérogénéité et même si certaines d'entre elles peuvent conduire à la formation ou à la régénération de tissus distincts (cf. : multipotence).

Des cellules souches adultes capables de " réparer " les tissus suivants ont été identifiées avec certitude chez l'homme dans les tissus suivants: cellules souches nerveuses, hématopoïétiques, épidermiques, intestinales, osseuses, pancréatiques, hépato-biliaires, musculaires lisses, musculaires squelettiques.

Les cellules souches de trois tissus (sang, peau, intestin) fonctionnent en permanence, pendant toute la vie, pour renouveler régulièrement l'ensemble des cellules. Hormis celles de l'intestin, les deux autres sont déjà utilisées avec succès en thérapeutique. Quant à celles des autres tissus, elles ne semblent être activées que lorsque la nécessité d'une réparation se fait sentir. Si la présence de cellules souches dans certains tissus a été ignorée pendant si

longtemps, c'est parce qu'elles représentent le plus souvent une fraction infime de la population totale du tissu considéré, donc plus difficiles à détecter, et à étudier.

Les caractéristiques de cellules souches adultes ont été déterminées par de très nombreux travaux expérimentaux réalisés in vitro, ou après transplantation chez l'animal, qui les distinguent des cellules ES :

- Elles ne sont pas considérées comme "pluripotentes" et sont généralement "programmées" pour un tissu donné
- Elles ne se multiplient pas à l'infini à l'état indifférencié
- Elles sont très hétérogènes, compte tenu de la diversité des tissus de l'organisme auxquels elles appartiennent.

Certaines sont « multipotentes » : elles peuvent produire des cellules de morphologie et de fonction très différentes, généralement groupées au sein d'un même organe ou tissu. C'est le cas des cellules souches hématopoïétiques, qui produisent toutes les cellules sanguines : globules rouges, blancs et lymphocytes et certaines structures vasculaires. C'est aussi le cas des cellules souches nerveuses, qui produisent les neurones, mais aussi les cellules accessoires du système nerveux (astrocytes, oligodendrocytes). D'autres sont au contraire « unipotentes ». Elles ne produisent qu'un seul type de cellules : il en est ainsi des cellules de l'épiderme qui ne produisent que des kératinocytes. D'autres enfin ont un potentiel intermédiaire : c'est le cas des cellules souches mésenchymateuses, localisées dans la moelle osseuse et qui produisent des cellules osseuses, cartilagineuses, les adipocytes, et peut-être des cellules musculaires.

Certaines cellules souches adultes se multiplient très efficacement en culture, en conservant intact leur « potentiel » : les cellules souches nerveuses, épidermiques, ou mésenchymateuses, appartiennent à cette catégorie. D'autres n'ont pas ce pouvoir, soit parce qu'elles perdent leur potentiel en se divisant (cellules souches hématopoïétiques), soit parce qu'elles prolifèrent très peu in vitro (cellules souches musculaires). Ce comportement in vitro n'est pas prédictif de leur potentiel prolifératif in vivo mais est essentiel pour leur manipulation dans un but thérapeutique.

L'intérêt thérapeutique de ces cellules est de réparer une fonction déficiente :

- Reconstitution du tissu d'origine (moelle osseuse, peau, cartilage, muscle, neurones...)
- Reconstitution d'un tissu autre que celui d'origine (PLASTICITE)

### 1.1.2.2 Les cellules souches fœtales

Elles sont issues de tissus fœtaux, isolées à partir de fœtus résultant d'avortements (5-9 semaines). On distinguera ici deux classes :

- Cellules somatiques fœtales

Comme les tissus adultes, les tissus fœtaux contiennent des cellules souches

- Cellules germinales (EG) :

Elles sont issues de l'ébauche du tissu germinale de fœtus. Elles sont "*pluripotentes*" comme les cellules ES et ont la même capacité de prolifération que ces dernières. Leur génome est toutefois moins stable que celui des ES, ce qui les rend, pour l'instant, inutilisables dans une perspective thérapeutique, alors qu'elles ouvrent d'importantes perspectives en recherche fondamentale.

### 1.1.2.3 Les cellules souches embryonnaires

Elles sont issues de la masse interne du "*blastocyste*", une structure de **16-40 cellules** issues des divisions de l'ovocyte fécondé. Le feuillet externe du blastocyste donnera le placenta. S'il est implanté dans l'utérus, le blastocyste entier peut se développer en un fœtus viable. Au stade de blastocyste (5ème jour de développement), chacune des cellules de la masse interne du blastocyste (ES) est pluripotente, voire totipotente puisqu'elle peut produire tous les feuillets embryonnaires (mésoderme, endoderme, ectoderme) et les tissus qui en dérivent, ainsi que les cellules germinales.

Après la dissociation du blastocyste, on extrait des cellules ES qui ont perdu toute possibilité de se développer en embryon, mais elles peuvent être cultivées à l'infini au laboratoire en conservant leur caractère de "pluripotence" et en gardant un génome intact. On a alors la possibilité d'obtenir des millions de cellules ES pluripotentes à partir d'un petit nombre de cellules embryonnaires de blastocyste. Placées dans des conditions de culture précises, ces cellules ont également la capacité de se différencier en des cellules spécialisées

correspondant à tous les tissus de l'organisme (cœur, sang, neurones,.....), les cellules ES pouvant reformer un embryon mais à la stricte condition qu'elles soient réintroduites dans un blastocyste appelé hôte. A elles seules, elles ne peuvent générer un embryon viable. Toutefois, il a été récemment démontré que sous certaines conditions, les cellules ES peuvent se différencier en cellules germinales (ovocytes, et même spermatozoïdes), rendant possible à terme la génération d'embryons totalement in vitro dans le futur.

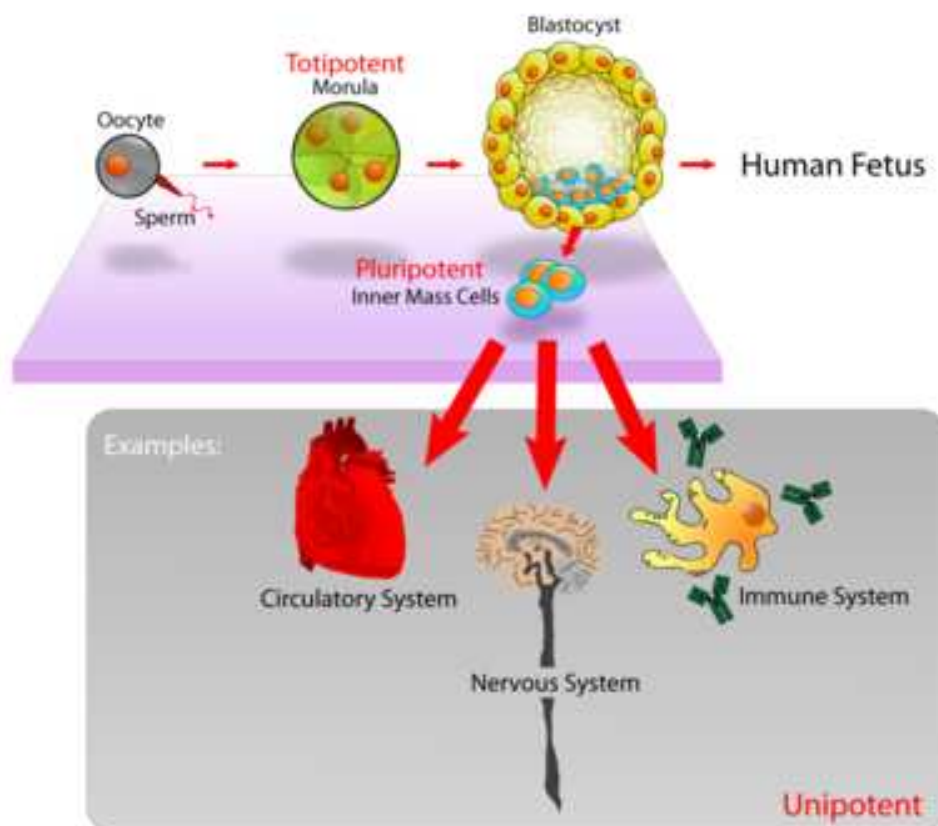


Figure 1 : De la cellule totipotente à la cellule unipotente

<http://www.websters-online-dictionary.org/definitions/Stem+cell?cx=partner-pub-0939450753529744%3Av0qd01-tldq&cof=FORID%3A9&ie=UTF-8&q=Stem+cell&sa=Search#906>

Ces cellules ES ont l'avantage d'avoir une capacité de prolifération quasi illimitée au laboratoire (sans qu'elles soient capables pour autant de reformer un embryon viable). Ce

qui permet l'accumulation d'un nombre très élevé de cellules. On peut donc réaliser des travaux de recherche à partir de ces lignées.

En conservant un génotype et un caryotype normaux, elles n'accumulent pas de mutations, malgré leur taux de prolifération important.

Elles possèdent une grande capacité de modification de leur génome: on peut y insérer ou déléter des gènes dont on suppose l'importance, ce qui permet d'analyser et vérifier les conséquences fonctionnelles de ces perturbations.

Grâce à l'ajout de molécules régulatrices on peut provoquer leur différenciation à la demande, quelque soit le tissu.

<http://stemcells.nih.gov/index.asp> Site officiel du NIH (USA) sur les cellules souches (recherche, FAQ, législation,...)

## 1.2 Historique

Ce concept de cellules souches est originaire de la fin du XIX<sup>ème</sup> siècle avec la théorie qui attribue à certains tissus (sang peau) la capacité d'autorenouvellement durant la vie d'un organisme malgré le fait qu'il ait des cellules à durée de vie courte.

Le terme de "cellule souche" est proposé en **1908** par le scientifique russe Alexander Maksimov (1874-1928) lors du congrès de la société hématologique de Berlin. Il postule l'existence de cellules souches hématopoïétiques.

**1960s** – Joseph Altman et Gopal Das décrivent la neurogénèse pour la première fois. Ces résultats contredisent le dogme de Cajal, qui prétend que de nouveaux neurones ne peuvent pas se former. Ces travaux restent malheureusement longtemps ignorés.

**1961** – Découverte des premières cellules souches sanguines

**1963** – McCulloch et Till montrent la présence de cellules souches dans la moelle osseuse de souris.

**1964** – découverte de cellules souches dans les carcinomes embryonnaires

**1968** – Première guérison du syndrome d'immunodéficience sévère par transplantation de moelle osseuse. Première fécondation *in vitro*

C'est également durant cette année que Tavassoli et Crosby ont clairement établi des preuves du potentiel ostéogénique de la moelle osseuse.

**Dans les années 60s-70s** Friedenstein and Cowokers dans une série d'études ont montré que le potentiel ostéogénique était associé à une sub-population mineure de cellules de la moelle osseuse. Ces cellules sont différentes des cellules souches hématopoïétiques par leur rapidité d'adhésion aux tissus de culture et à l'apparence fibroblastique de leur progéniture en culture ce qui suggère qu'elles proviennent d'un compartiment stromal de la moelle osseuse.

L'implication de ces découvertes fut initialement appréciée dans les expérimentations hématopoïétiques et seulement plus tard pour leur pertinence dans la biologie et les maladies osseuses. Comme cela a pu être conceptualisé par l'hypothèse des niches de cellules souches proposée par Schofield (1978). La notion que les cellules souches hématopoïétiques sont régulées par leur association physique à un micro-environnement cellulaire discret dans la moelle osseuse était justifiée par les observations de Dexter Allen et coll. (1976, 1977, 1978).

Suite à de longues recherches pour élucider la relation fonctionnelle entre les cellules souches hématopoïétiques et le comportement physique de l'os et de l'organe de la moelle, les travaux pionniers de Tavassoli, Friedenstein et Owen révélèrent qu'un second type de cellules souches pouvait être présent dans la moelle osseuse.

Bien que l'hypothèse fut formellement établie, et que le support des preuves expérimentales fut publié et largement reproduit, le concept de cellules souches non hématopoïétiques dans la moelle osseuse ne résonna pas dans le monde entier. Il fallut attendre qu'un travail similaire publié par Pittenger et al. en 1999 s'ajoute aux travaux précédents.

**1990** – Des transplantations in vivo ont montré que des tissus du squelette peuvent être expérimentalement régénérés par les cellules issues d'une unique cellule stromal de la moelle osseuse (Friedenstein et al.). Friedenstein et Owen ont appelé cette cellule : cellule souche ostéogénique (1987) ou encore cellule souche stromale de la moelle osseuse (1988).

**1978** – Des cellules souches hématopoïétiques sont découvertes dans le sang du cordon ombilical.

**1981** – Obtention de cellules souches embryonnaires murines à partir d'embryoblaste de souris par Martin Evans, Matthew Kaufman, et Gail R. Martin.

**1984** – obtention de lignées cellulaires humaines

**1992** – Première culture de cellules souches neurales in vitro sous forme de neurosphères.

**1995** – obtention de cellules souche embryonnaires (ES) chez le singe Rhésus

**1997** – Le lien entre leucémie et cellules souches hématopoïétiques est formulé, montrant ainsi le premier cas de cellule souche cancéreuse.

En **1998** James Thomson et ses collègues obtiennent la première lignée cellulaire dérivée de cellules souches embryonnaires humaines à l'université de Wisconsin-Madison. « New Stem-Cell Procedure Doesn't Harm Embryos, Company Claims ». Fox News. <http://www.foxnews.com/story/0,2933,210078,00.html>.

En parallèle à l'isolation de cellules souches embryonnaires humaines (ES), le terme de cellules souches mésenchymateuses, proposé comme alternative aux termes cellules souches « stromales » ou « ostéogéniques » (Caplan 1991), gagne une large popularité. Dans les esprits, les cellules souches mésenchymateuses sont devenues une sorte de cellules souches humaines post natales avec un potentiel de différenciation plus important que prévu initialement peut être même aussi large que celui des cellules souches embryonnaires. Cette supposition reprise dans des études plus tardives, revendiquant le potentiel de « plasticité » des cellules souches post-natale en incluant les cellules souches mésenchymateuses (Beltrami et al. 2007, Jiang et al. 2002, Lakshmiathy et Verfaillie 2005, Poulosom et al. 2002), retient l'attention et génère des confusions.

2000s – Année prolifique dans le domaine des cellules souches adultes. Leur plasticité est notamment publiée dans plusieurs articles de référence.

En **2003** le Dr. Songtao Shi et al. (M.Miura, S.Gronthos 2003) découvrent une nouvelle source de cellules souches adultes dans les dents de lait d'enfants.

La notion de cellule souche est née au XIXème siècle, elle était confinée à la biologie du développement.



## **1.3 Les cellules souches en odontologie**

Il existe différentes sources de cellules souches mésenchymateuses

### **1.3.1 Les différentes sources de cellules souches dentaires**

#### **1.3.1.1 La moelle osseuse**

La moelle osseuse contient une population de cellules mésenchymateuses indifférenciées capables de s'engager dans un certain nombre de programmes tissulaires spécifiques tel que l'os, le cartilage, les tendons, les muscles, le tissu adipeux... Les cellules souches mésenchymateuses représentent une infime partie des cellules nucléées de la moelle, 0,001% à 0,01% de la population totale (Pittenger M.F. et al. 1999). Plusieurs études ont défini les conditions d'isolations, d'expansion et de différenciation in vitro et in vivo des cellules stromales. Ces cellules sont assimilées à des cellules souches mésenchymateuses depuis qu'il a été démontré leurs capacités de prolifération et de différenciation en lignées mésenchymateuses. Ce potentiel de différenciation est conservé même après des subcultivations répétées in vitro (Bruder SP. Jaiswal N. 1997) (Sekiya I. Larson BL. 2002).

Bien que la moelle osseuse ait été présentée comme la principale source disponible de cellules souches mésenchymateuses (Pittenger M.F. et al. 1999) (Haynesworth SE, Goshima J. 1992), l'utilisation de cellules dérivées de la moelle osseuse n'est pas toujours acceptable. En effet, elle présente une grande sensibilité à l'exposition virale et une diminution du nombre de cellules, de leurs capacités de prolifération et de différenciation avec l'âge (Edward J. Caterson, Leon J. 2002).

De plus, il faut avoir recours à des procédures invasives pour récolter des échantillons de moelle. C'est pourquoi la recherche de sources alternatives de cellules souches mésenchymateuses pourrait apporter des bénéfices cliniques significatifs en privilégiant un accès aisé et une réduction de la morbidité (Nishida S. Endo N. 1999) (Stenderup K. Justesen J. 2003)(Mueller SM. Glowacki J. 2001)

### 1.3.1.2 La pulpe dentaire

Les premières cellules souches dentaires ont été isolées à partir du tissu pulpaire de l'homme. Il y a une hiérarchie des progéniteurs cellulaires dans la pulpe dentaire adulte incluant une population mineure de cellules multipotentes, auto-renouvelables, hautement prolifératives et capables de générer un tissu. Ce sont les propriétés qui caractérisent les cellules souches. (S. Gronthos, J. Brahim 2002)

Cette population de cellules souches a été appelée dental pulp stem cells : DPSC. Elles jouent un rôle vital dans la régénération du complexe dentino-pulpaire (S. Gronthos, M. Mankani et al. 2000). Elles ont été extraites de 3<sup>ème</sup> molaires permanentes incluses. Ces DPSC peuvent être cultivées *in vitro*, les formations de colonies cellulaires produisent alors des nodules calcifiés sous l'influence du milieu de culture. Transplantées *in vivo* elles sont capables de créer un tissu dentaire fonctionnel semblable au complexe dentino-pulpaire (S. Gronthos, J. Brahim 2002). Et ce qui est remarquable c'est que la quantité de dentine et de tissu pulpaire formée dépasse largement la quantité qui est produite *in situ* durant la vie d'un organisme. (S. Gronthos, M. Mankani et al. 2000). Des études plus récentes notent que des cultures de DPSC extraites de 3<sup>ème</sup> molaires incluses sont capables de se différencier en cellules semblables à des odontoblastes avec un potentiel de migration et de minéralisation très actif, et peuvent établir *in vitro* une structure organisée tri-dimensionnelle pareil à la dentine. (Bakopoulou A., Leyhausen G. 2011).

Huang et al. (2010) ont démontré la régénération *de novo* d'un complexe semblable au complexe dentino-pulpaire, avec une vascularisation bien établie, dans un canal radiculaire vide par des cellules souches de la pulpe dentaire.

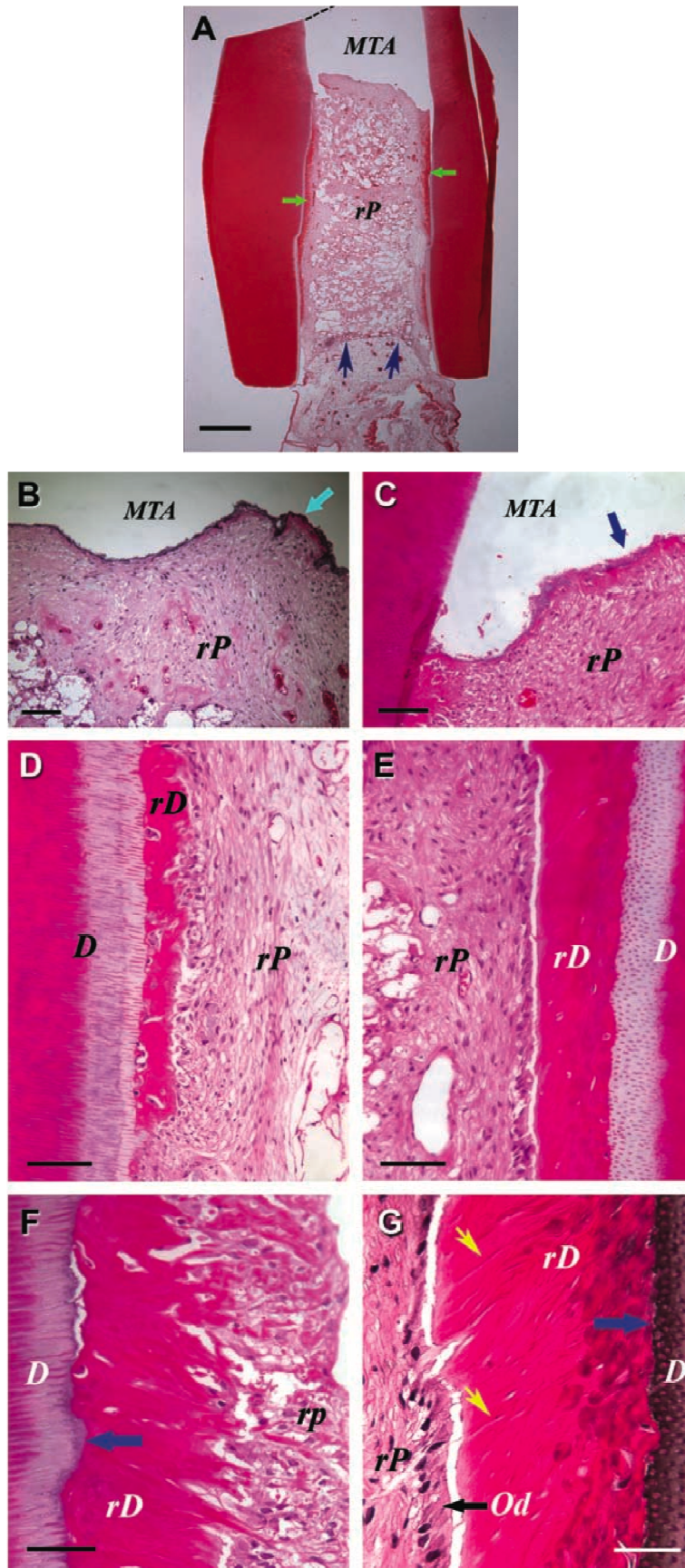


Figure 2 : Analyse histologique de la régénération in vivo du complexe dentino-pulpaire au moyen de DPSC

D : dentine originelle, rD : tissu dentinaire régénéré rP : tissu pulpaire régénéré, Od : cellules semblable aux odontoblastes. Les flèches vertes en A indiquent l'arrivée de la suppléance vasculaire, les flèches bleues en B et C montrent une fine couche de rD sous le MTA et en F et G elles indiquent la jonction entre D et rD. Les flèches noires en G désignent la néopalissade odontoblastique. Les flèches jaunes en G signalent des structures semblables aux tubulis dentinaires

Dans un milieu spécifique les DPSC peuvent se différencier en adipocytes, cellules neurales, chondrocyte et myocyte (W.Zhang, XF.Walboomers 2006). Yan X. et al (2010) ont même démontré la facilité d'obtenir des cellules souches pluripotentes, appelées induced pluripotent stem cell : iPS, à partir de cellules souches dentaires (SHED, DPSC et SCAP). Ces découvertes ouvrent de nouvelles perspectives d'avenir pour la régénération tissulaire et donne tout son sens à l'ouverture des banques de conservation des cellules souches dentaires. L'accessibilité de ce réservoir de cellules souches est ce qui intéresse particulièrement les chercheurs.

### **1.3.1.3 Cellules souches dérivées des dents déciduales exfoliées**

Il a aussi été démontré la présence de cellules souches multipotentes dans les restes pulpaires dérivés de dents déciduales exfoliées appelées stem cells from human exfoliated deciduous teeth : SHED. Ces cellules peuvent être isolées et cultivées in vitro.

C'est la découverte d'une source unique et accessible de cellules souches (M.Miura, S.Gronthos 2002).

Les cellules souches dérivées des dents temporaires sont significativement différentes des cellules souches de la pulpe dentaire adulte dans leur processus de développement, leurs formations tissulaires, et leurs fonctions. En effet, elles se distinguent des DPSC par un plus grand potentiel de prolifération, un nombre de doublement de population cellulaire accru, la formation de clusters cellulaires sphériques, la capacité ostéogénique in vivo et la difficulté à reconstruire un tissu semblable au complexe dentino-pulpaire.

Selon Miura et al. les cellules souches dérivées des dents temporaires ne seraient pas capables de se différencier directement en ostéoblastes mais induiraient une formation osseuse en formant un modèle ostéoinducteur qui recruterait des cellules ostéogéniques de l'hôte. Ce qui impliquerait que les dents déciduales ne sont pas simplement guide de

l'éruption des dents permanentes mais qu'elles pourraient jouer un rôle dans la formation osseuse de la future alvéole de la dent permanente. (M.Miura, S.Gronthos 2002)

#### **1.3.1.4 Les cellules souches du ligament parodontal**

Le ligament parodontal est un tissu qui s'interpose entre le ciment qui recouvre les racines dentaires et l'os alvéolaire. Il se développe durant l'éruption dentaire et permettra d'amortir les forces occlusales lorsque la dent sera mise en fonction. Le ligament parodontal mature contient un grand nombre de paquets de fibres de collagène qui s'insèrent d'une part sur le ciment et d'autre part sur l'os alvéolaire. Les fibres ont une orientation spécifique pour maximiser l'absorption des forces appliquées à la dent pendant la mastication. Le ligament parodontal est reconnu pour abriter une population de progéniteurs cellulaires et récemment, des études ont permis d'identifier une population de cellules capables de croître in vitro, de s'autorenouveler. Le concept évoquant la présence des cellules dans le ligament parodontal a été proposé pour la première fois, il y a une vingtaine d'année par Melcher. Il s'est demandé si les trois populations cellulaires du parodonte (cémentoblastes, cellules de l'os alvéolaire et fibroblaste du ligament parodontal) étaient toutes, en fin de compte dérivées d'une seule population de cellules ancestrales ou « cellules souches» (Melcher A. 1985).

Ces cellules souches présentent des marqueurs de surface, des caractéristiques et un potentiel de différenciation similaires aux cellules souches de la moelle osseuse et aux DPSC (B.Seo, M.Miura 2004). Elles sont aussi sensibles aux signaux environnementaux et capables de se différencier dans des conditions de culture spécifiques en odontoblastes, cémentoblastes, adipocytes et chondrocytes ; ce qui témoigne du caractère multipotent de ces cellules (I.Gay, S.Chen 2007). Cette population cellulaire est appelée stem cells from the periodontal ligament : PDLSC.

On peut même distinguer deux sous populations, les cellules souches du ligament parodontal provenant de la surface radiculaire de la dent (r-PDLSC) et les cellules souches du ligament parodontal issu de la surface osseuse de l'alvéole dentaire (a-PDLSC) (L.Wang, H.Shen).

In vivo, PDLSC ont la capacité de se différencier en cémentoblastes fonctionnels, transplantées sur la surface dorsale sous cutanée de souris immunodéficientes, et ont la

capacité de former des fibres de collagènes incorporées dans le tissu cémentaire. Ce qui suggère le potentiel de régénération d'un tissu parodontal (ligament parodontal/cément) in vivo (B.Seo, M.Miura 2004)

Le ligament parodontal apparaît donc comme un réservoir de cellules souches auquel on peut avoir accès avec des procédures invasives minimales.

Il est une alternative pour obtenir potentiellement un grand nombre de cellules souches afin d'être utilisées dans des procédures régénératives sans nécessité d'aspiration de moelle osseuse ou d'autres techniques invasives. (I.Gay, S. Chen 2007)

### 1.3.1.5 La zone de la papille dentaire apicale

Cette zone correspond à la partie apicale de la racine au niveau de l'apex dentaire.

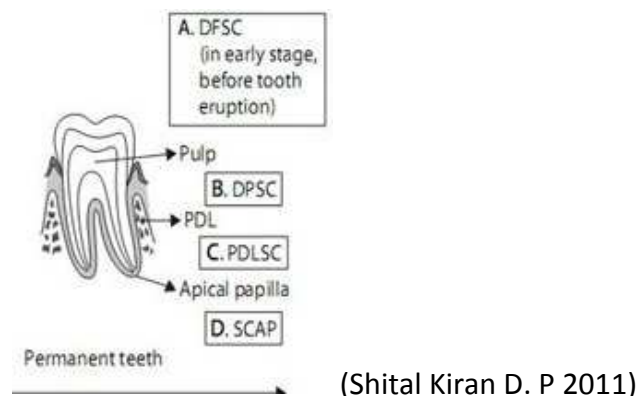


Figure 3 : Schéma des sources de cellules souches dentaires

Il y a un tissu mou présentant une surface lisse aux apex de dents immatures extraites. Ce tissu se détache facilement pour laisser apparaître la pulpe dentaire dans son canal.

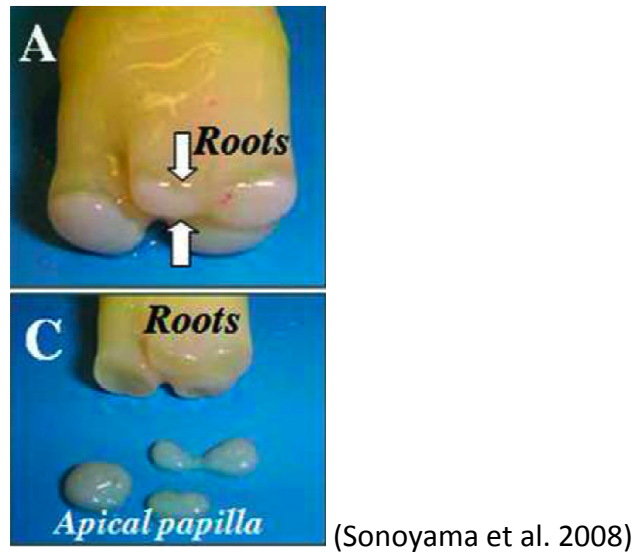


Figure 4 : Photographie de la papille apicale

Au niveau histologique, on remarque une zone entre la pulpe dentaire et la papille apicale proprement dite qui est une zone riche en cellules, elle est appelée « apical cell rich zone » (figure 5).

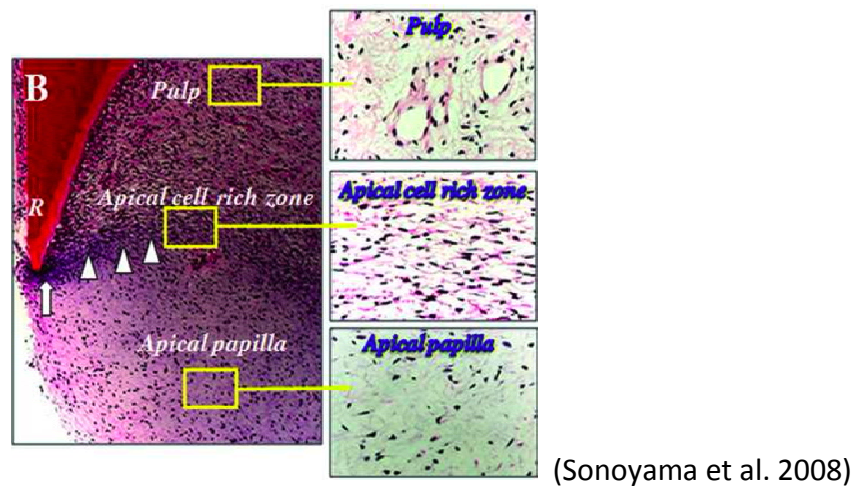


Figure 5 : Coupe histologique de la papille apicale

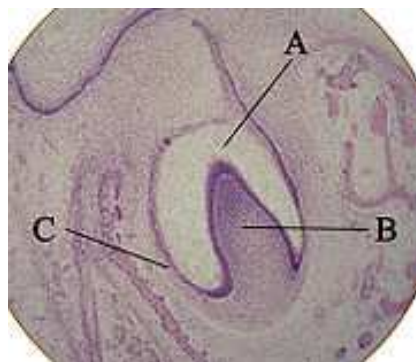
Une population de cellules souches isolée d'une dent humaine, a été trouvée à l'apex d'une racine dentaire en cours d'édification. Ces cellules ont été appelées : stem cells from apical papilla : SCAP (Sonoyama W. Liu Y. 2006). Ces cellules présentent un potentiel de prolifération, un taux de doublement de population et un degré de minéralisation plus élevé que les DPSC (Bakopoulou A., Leyhausen G. 2011).

On retrouve des cellules souches et progéniteurs cellulaires dans la pulpe dentaire et dans la papille dentaire apicale, cependant ils diffèrent par certaines caractéristiques (Sonoyama W. et al. 2008). Cette population cellulaire est capable de former des cellules odontoblastiques et de produire de la dentine *in vivo*. Il semblerait que leur différenciation permette d'obtenir une source d'odontoblastes primaires établissant la dentine radiculaire (Sonoyama W. et al. 2008).

La découverte des SCAP pourrait aussi expliquer des phénomènes d'apexogenèse qui se produisent sur des dents permanentes immatures infectées avec des parodontites apicales ou des abcès. SCAP présents dans la papille apicale semblent survivre à l'infection grâce à leur proximité avec les tissus périapicaux. Ces tissus bénéficieraient d'une circulation collatérale qui leur permettrait de survivre pendant le processus de nécrose pulpaire. Après une désinfection endodontique, ces cellules pourraient se différencier en odontoblastes primaires pour terminer la formation radiculaire (Chueh LH. Huang GT. et al. 2006).

#### 1.3.1.6 Le follicule dentaire

Le follicule dentaire est un tissu ectomesenchymateux qui entoure l'organe de l'émail et la papille dentaire du germe dentaire en développement. Ce tissu contient des progéniteurs cellulaires qui vont former le parodonte, c'est à dire le ciment, le ligament parodontal et l'os alvéolaire. Ces précurseurs cellulaires ont été isolés de follicules dentaires issus de germe de dents de sagesse. Comme les autres cellules souches dentaires, ces cellules forment un petit nombre de colonies de clones adhérents suite à leur extraction par digestion enzymatique (Morszeck C. Gotz W. 2005) (Yao S. Pan F. 2008).



Cate 1998

**Figure 6 : Coupe histologique du follicule dentaire**

A : organe de l'émail, B : dental papilla, C : follicule dentaire



Les progéniteurs cellulaires du follicule dentaire : DFPC, sont capables de se différencier en ostéoblastes, cémentoblastes, chondrocytes et adipocytes quand ils sont cultivés dans un milieu ostéogénique, adipogénique ou une matrice cartilagineuse appropriée (Yao S. Pan F. 2008).

Les résultats de recherches in vitro semblent montrer que les DPSC ont un meilleur potentiel de formation des tissus durs que les DFPC. Ce qui pourrait être expliqué par les étapes de développement du germe dentaire duquel sont dérivées ces cellules. Les DPSC isolées de la papille dentaire, au stade de la formation de la couronne, présentent une accumulation de calcium plus importante que les DFPC extraites du follicule dentaire. Les DPSC expriment des marqueurs odontoblastiques alors que les DFPC expriment des marqueurs cémentoblastiques (Yagyuu T. Ikeda E. 2010).

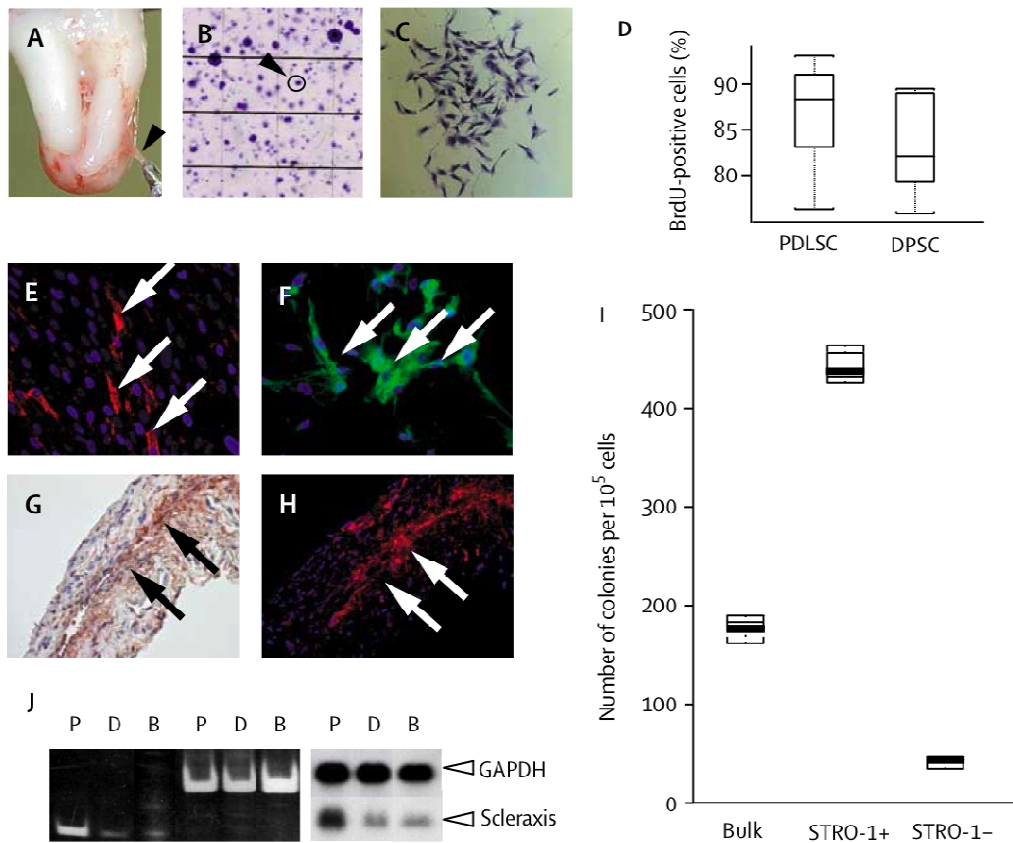
Des cellules immortalisées du follicule dentaire, dont la capacité de division est "infinie", c'est à dire qu'elles ne vieillissent pas au fur et à mesure qu'elles se divisent, sont capables de recréer un nouveau ligament parodontal après une transplantation in vivo (Yokoi T. Saito M. 2007). Cependant, les tissus durs comme la dentine, le ciment ou l'os alvéolaire n'ont pas été identifiés après transplantation de ces cellules chez des souris immunodéficientes (Yagyuu T. Ikeda E. 2010).

Récemment, les preuves qui se sont accumulées montrent que les cellules souches des tissus adultes peuvent avoir le potentiel de se développer en une grande variété de types cellulaires. Il apparaît que lorsque les cellules souches sont déplacées de leur niche originelle et rencontrent un nouvel environnement elles peuvent se reprogrammer et passer la frontière des lignées cellulaires. Il semble donc qu'il y ait une plasticité dans la capacité de reprogrammation des cellules souches bien plus importante que ce qui a pu être précédemment imaginé.

### 1.3.2 Extraction et isolation des cellules souches

Les cellules souches d'origine dentaire proviennent de la cavité buccale. Pour les cellules souches de la pulpe, de la papille apicale et du ligament parodontal les chercheurs utilisent principalement les troisièmes molaires. Ils en extraient la pulpe ou prélèvent la papille apicale ou alors détachent un fragment de ligament alvéolaire.

Les tissus collectés sont alors placés dans une solution à 3mg/ml de collagenase de type I et 4mg/ml de dispase pendant 1 heure à 37°C qui va digérer les fibres tissulaires. Le but étant de ne conserver que les cellules. Après plusieurs passages au travers de filtres de 70µm ils obtiennent des suspensions de cellule unique (single-cell suspension). Pour identifier les hypothétiques cellules souches, les single-cell sont déposées dans des boîtes de culture de 10 cm ou un système de culture en puits. Dans ses systèmes il y a un milieu de culture favorable à la multiplication cellulaire, elles seront incubées à 37°C pendant 14 jours. Les agrégats cellulaires supérieurs ou égaux à 50 cellules sont comptés comme une colonie. Le taux de prolifération des cultures de cellules souches est évalué en incorporant de la bromodeoxyuridine (BrdU), la Bromodéoxyuridine (5-bromo-2'-deoxyuridine, ou BrdU) est un nucléotide synthétique analogue de la thymidine. Elle est communément utilisée pour la détection des cellules qui prolifèrent dans les tissus vivants. Les colonies cellulaires sont aussi testées avec des anticorps anti STRO-1 et anti CD146, STRO-1 et CD146/MUC18 qui sont des marqueurs précoces des cellules souches mésenchymateuses (figure 7).



**Figure 7 : isolation des cellules souches du ligament alvéolaire (PDLSC)**

A : la flèche montre un fragment de ligament alvéolaire sur la surface radiculaire d'une 3<sup>ème</sup> molaire après extraction. B : une colonie cellulaire après extraction et mise en culture suivant la méthode décrite plus haut. C : cluster cellulaire dérivé des colonies de cellules du ligament. D : évaluation des cellules positive au BrdU après incorporation pendant 24H. E-F : les colorations immunohistochimiques montrent que les PDLSC expriment STRO-1 (E) et CD146/MUC18 (F) deux marqueurs précoces de cellules souches mésenchymateuses. G-H : les tissus du ligament parodontal sont positifs aux anticorps anti STRO-1 à la coloration immunohistochimique (G) et positifs à la fluorescence (H). J : à gauche le test de RT-PCR (reverse transcriptase-polymerase chain réaction) à droite les analyse northern blot montrent que la culture de PDLSC (P) exprime un haut niveau de scleraxis, un facteur de transcription spécifiquement exprimé dans les cellules tendineuses, comparées aux DPSC (D) et au BMSSC (B). Cela suggère que les PDLSC pourraient appartenir à une population unique des cellules souches mésenchymateuses postnatales. GAPDH=glycéraldéhyde phosphatase dehydrogenase (contrôle).

## 2 Les cellules souches et les problèmes parodontaux

### 2.1 Le parodonte

#### 2.1.1 Sain

Le parodonte (du grec *para* « à côté de » et *odous, odontos*, « dent ») est un organe dont la seule mission connue est de maintenir les dents solidement et durablement attachées aux maxillaires et de les mettre en relations avec le reste de l'organisme. Il est constitué par l'ensemble de quatre tissus de nature conjonctive :

- La gencive, unité fonctionnelle comprenant le tissu conjonctif gingival recouvert de ses épithéliums
- Le ligament alvéolo-dentaire ou desmodonte
- Le ciment
- L'os alvéolaire

Ces deux derniers sont de tissus minéralisés.

#### 2.1.1.1 La gencive : organisation du complexe dento-gingival

##### 2.1.1.1.1 Anatomie gingivale

Le parodonte marginal se compose principalement d'une gencive, tissu épithélio-conjonctif venant s'attacher à la base des couronnes dentaires.

La gencive comprend :

- Un versant externe ou muqueuse masticatoire qui fait face à la cavité buccale. Cette face externe visible est composée d'un épithélium pluristratifié kératinisé d'une épaisseur moyenne de 250µm, ce versant est lui même subdivisé en :
  - Une gencive libre marginale qui entoure le collet de la dent dont elle reste séparée par le sillon gingivo-dentaire ou sulcus, suivi par
  - Une gencive attachée insérée sur la surface externe de l'os alvéolaire, et dont le granité est dit en « peau d'orange ». Ce picté serait dû à l'insertion de bouquets de fibres de collagène qui structure les crêtes de la lamina propria, et viennent tendre l'épithélium.

La gencive saine est rose pâle. Elle est pigmentée plus ou moins intensément en brun chez les personnes de couleur.

La gencive peut donc être grossière, épaisse et fortement granitée (« phénotype épais ») ou souple, fine et faiblement granitée (« phénotype fin ») (Müller et Eger 1996 ; Müller et *al.* 2000).

- La gencive qui devient papillaire au niveau des embrasures inter-dentaires ; l'épithélium de la face externe s'invagine au niveau du collet des dents et forme un manchon d'environ 2mm de hauteur qui adhère à l'émail des dents au niveau de l'épithélium de jonction. Ce versant interne de la gencive marginale fait déjà partie du parodonte, et comprend un épithélium sulculaire et un épithélium de jonction. Cet épithélium de jonction s'attache sur les surfaces dentaires par une attache épithéliale. L'adhésion se fait par des hémi-desmosomes.
- Le sulcus ou sillon gingivo-dentaire forme une collerette d'une profondeur variant de 0,5 à 3mm, avec une moyenne de 1,8mm chez le sujet sain. Il est délimité :
  - D'une part, dans sa profondeur par la surface libre de l'épithélium de jonction en continuité avec l'épithélium sulculaire, qui forme le versant externe de ce sillon.
  - D'autre part, par l'émail ou le cément qui, selon l'âge du sujet, forme le versant interne du sulcus.

### **2.1.1.2 Le conjonctif gingival**

La membrane basale conventionnelle sépare les tissus épithéliaux de recouvrement de la partie conjonctive. Le conjonctif gingival comporte deux parties :

- La lamina propria, subdivisée en une couche papillaire où les fibres de collagène sont fines et peu serrées et une couche réticulaire où les fibres sont organisées en faisceaux.
- Une sous-muqueuse sépare la muqueuse du périoste et de l'os sous-jacent.

Dans le tissu conjonctif gingival sain on trouve un mélange de cellules : fibroblastes, macrophages, mastocytes et cellules inflammatoires. Des leucocytes polynucléaires migrent continuellement entre les cellules de l'épithélium de jonction et apparaissent au fond du sulcus : les acteurs de l'inflammation initiale sont donc présents même dans le tissu sain.

### 2.1.1.3 L'os alvéolaire

L'os alvéolaire est la portion des maxillaires qui entoure les racines des dents. Cet os naît, vit et meurt avec les dents. C'est le principal tissu de soutien des dents.

Il n'y a pas de délimitation nette entre l'os basal et l'os alvéolaire. La morphologie de l'os alvéolaire est variable et dépend des formes et des positions radiculaires. Au niveau de l'os alvéolaire, on retrouve le périoste, les corticales, l'os spongieux et les parois alvéolaires.

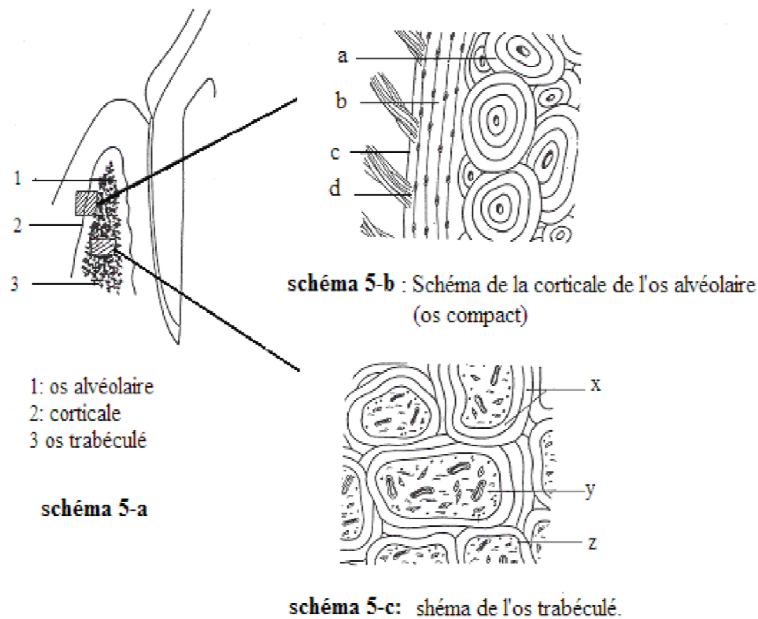
On distingue :

- Le périoste est une membrane fibreuse et résistante qui recouvre la surface osseuse. Elle est richement vascularisée, composée de cellules et de fibres de collagène, elle joue un rôle dans la croissance et la cicatrisation
- La corticale externe, formée d'os lamellaire compact avec des canaux de Havers qui rejoint l'os alvéolaire au niveau marginal en formant la crête osseuse. On observe toujours un certain espace entre la gencive marginale et la crête alvéolaire, c'est l'espace biologique entre 2 et 3mm (Gargiulo et *al.* 1961).
- Un os spongieux central, constitué de lamelles osseuses contenant ou non des systèmes de Havers anastomosés formant de larges trabécules.
- L'os alvéolaire propre bordant l'alvéole, perforé par de nombreux canaux de Volkman ou lame cribliforme ou lamina dura. La densité radio est due à un effet de bord, son degré de minéralisation n'est pas différent du reste du tissu osseux. Aux structures osseuses intrinsèques de la lame criblée sont mêlées des fibres extrinsèques du ligament alvéolo-dentaire (les fibres de Sharpey).

Le sommet de la crête osseuse se situe à 1,5-2mm en dessous de la jonction amélocémentaire chez le sujet adulte jeune et sain.

Les populations et les activités cellulaires sont identiques à celle de l'os en général : ostéoblastes, ostéocytes, cellules bordantes, pour ce qui concerne les activités de synthèse, de formation et de maintien de la structure osseuse, et, pour ce qui concerne la lyse et le remodelage du tissu osseux.

Des cellules précurseurs sont également présentes. Les cellules de la microvascularisation, cellules endothéliales et péricytes, jouent certainement un rôle capital dans l'établissement du tissu. Ces processus sont également régulés par les cellules de type macrophage, ainsi que par les mastocytes.



**Figure 8 : Structure du tissu osseux**

a : Remaniements haversiens

b : Os lamellaire

c : Périoste

d : Insertions des fibres de Sharpey qui assurent l'adhésion de la gencive sur la corticale .

x : Trabéculations osseuses

y : Espace conjonctivo-vasculaires

z : Endoste

#### 2.1.1.4 Le ligament alvéolo-dentaire

C'est un ensemble cellulaire et matriciel formant des faisceaux fibreux qui relie le cément à l'os alvéolaire, assurant l'ancrage de la dent dans l'alvéole. Epais de 0,15 à 0,38mm, plus étroit au milieu de la dent qu'au collet ou à l'apex, sa taille varie selon l'âge (diminue avec l'âge). Les portions situées aux extrémités de ces faisceaux de fibres, prises dans le cément ou l'os sont appelées fibres de Sharpey. C'est une structure bien vascularisée et innervée qui inclut :

- Un ensemble cellulaire, les plus nombreux : les fibroblastes. Cémentoblastes et ostéoblastes longent les substances dures, les ostéoclastes présents dans les phases de résorption actives, cellules endothéliales et périvasculaires, cellules épithéliales considérées comme résiduelles de Malassez, formant des alignements d'îlots épithéliaux

en plein territoire conjonctif, assez près du cément, macrophages, cellules indifférenciées périvasculaires, et cémentoblaste.

- La matrice extracellulaire composée de bouquets de fibres de collagènes, de glycosaminoglycannes et/ou protéoglycannes, de glycolipides et de glycoprotéines, de fibres d'oxytalanes. Le collagène présent est de type I, III et V. Les fibres de collagène du ligament alvéolo-dentaire sont organisées en faisceaux formant plusieurs groupes (crestal, horizontal, oblique, apical et interradiculaire)

### **Les cellules de Malassez :**

Les cellules épithéliales de Malassez sont considérées classiquement comme des débris épithéliaux. Longtemps attribuée à la désorganisation de la gaine de Hertwig et responsable de la formation des kystes radiculaires, l'organisation du réseau a été réévaluée et ses fonctions biologiques un peu clarifiées. Ce sont des cellules, parfois ciliées, organisées en îlots de 4 à 5 cellules reliées les unes aux autres par des desmosomes et des jonctions communicantes, qui ont une activité phagocytaire vis-à-vis du collagène. Elles sont entourées par une membrane basale.

### **2.1.1.5 Le cément**

Le cément fait partie d'une part de la dent, d'autre part du parodonte. C'est une structure minéralisée de type osseux, avec ou sans inclusion de cellules, qui recouvre la dentine radiculaire. Il n'est pas innervé et avasculaire.

On trouve des **fibroblastes**, en forme d'étoiles, ils sont responsables du turn-over du collagène du desmodonte.

On trouve aussi dans cette zone des **cémentoblastes** (le long de la paroi cémentaire) et des **ostéoblastes** (paroi de l'alvéole), on trouve aussi des ostéoclastes, mais uniquement dans les phases actives de résorption osseuses.

Au niveau histologique, on distingue deux types de cément :

- Le cément acellulaire qui recouvre toute la racine
- Le cément cellulaire qui se situe au tiers apical de la racine. A ce niveau, la dentine est recouverte par une légère couche de cément acellulaire et ensuite par une couche de cément cellulaire située à l'extérieur



Les cémentoblastes déposent frontalement une matrice collagénique qui se minéralise ultérieurement. Les cellules reculent au fur et à mesure laissant une structure plus ou moins homogène assez bien minéralisée. Quand les cémentoblastes perdent leur polarité, ils sécrètent autour d'eux une matrice qui se minéralise ensuite, formant une coque qui les transforme en cémentocytes logés dans des cémentoplastes. Lors de ces processus de minéralisation, le ciment inclut des fibres de collagène sécrétées par les cémentoblastes ou les cémentocytes, et des fibres de Sharpey du ligament alvéolo-dentaire prises au piège. Ces fibres cémentaires extrinsèques minéralisent avec le concours de protéines non collagéniques de la matrice cémentaire.

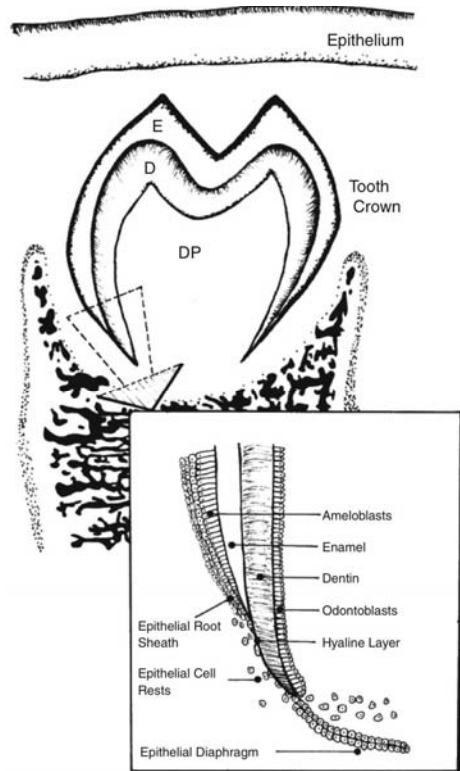
L'apposition de ciment peut se faire toute la vie. Elle se produit généralement par périodes d'activités cellulaires et de dépôt, suivies de périodes de repos.

La dégénérescence de ces cémentocytes dans leurs cémentoplastes, par vieillissement ou par altération due aux toxines des micro-organismes, laisse vides des alvéoles qui vont rapidement s'infecter et constituer des réservoirs d'où essaimeront de nouvelles colonies bactériennes. La différenciation de nouvelles cellules à partir d'un réservoir de cellules indifférenciées présentes dans le ligament alvéolo-dentaire participe à la régénération d'une structure cémentaire assurant sa fonction d'ancrage dès lors que les phénomènes infectieux sont jugulés. Cette capacité fait intervenir ce tissu dans la régénération tissulaire au cours des thérapeutiques parodontales. La connaissance des processus de développement du parodonte paraît nécessaire pour mieux comprendre les événements cellulaires et moléculaires qui peuvent se produire durant la régénération ou la destruction parodontale.

#### **2.1.1.6 Le développement parodontal**

Le développement du parodonte commence à la fin de l'étape de formation de la couronne, quand les cellules de l'épithélium adamantin interne et externe prolifèrent au niveau de l'anse cervicale de l'organe de l'émail pour former la gaine de Hertwig. Cette gaine sépare les cellules de la papille dentaire du follicule dentaire et initie la différenciation des odontoblastes de la papille dentaire pour former la dentine radiculaire. Une fois le dépôt de dentine radiculaire effectué, la gaine sécrète une fine matrice de protéines sur la surface dentinaire connue sous le nom de couche hyaline de Hopewell Smith (Slavkin HC. Bringas PJ. 1989). Il semble que par la suite, la fragmentation de la gaine de Hertwig permette aux

cellules du follicule dentaire de se fixer sur cette couche hyaline, et se différencier en cémentoblastes, bien que le processus exact ne soit pas clairement défini (Hammarstrom L. 1996).



**Figure 9 : Développement dentaire**

Le développement apical de la racine se poursuit avec le dépôt continu de ciment. Coronalement au front de développement radulaire, des fibres de collagène sont incorporées au ciment nouvellement formé : ce sont les fibres de Sharpey. Ce processus initie la formation du ligament parodontale avec l'activité des fibroblastes du ligament parodontal qui sont également dérivés du follicule dentaire (Yamamoto T.1993). A ce stade de développement de la racine, une formation osseuse apparaît (la partie du processus alvéolaire qui longe l'alvéole dentaire), dérivée des ostéoblastes, eux aussi originaires du follicule dentaire (Cate AR. 1975). L'insertion des fibres de Sharpey dans l'os nouvellement formé, complète le développement de l'ancrage du parodonte. La formation du ciment, du ligament parodontal et de l'os alvéolaire spatialement et chronologiquement coordonnées avec la transformation de l'épithélium adamantin réduit en épithélium sulculaire et

épithélium de jonction, pendant l'éruption dentaire, donnent naissance à un parodonte complet à proprement parlé.

## **2.1.2 Pathologique**

La maladie parodontale ou parodontopathie est une maladie bactérienne infectieuse chronique qui infecte le tissu de soutien de la dent. A la fin du 20ème siècle, après la mise en évidence de nouvelles données épidémiologiques, un nouveau concept étiopathogénique des maladies parodontales a été proposé (PAGE et KORNMAN, 2000)

### **2.1.2.1 Etiologie de la maladie parodontale**

La maladie parodontale est d'origine multifactorielle. La présence de germes pathogènes et les facteurs de risque du patient vont s'associer pour qu'apparaisse le processus pathologique. Cependant, l'exposition chronique à la flore buccale pathogène reste un facteur étiologique majeur.

On distingue différents types de facteurs étiologiques :

- Les facteurs locaux ou extrinsèques,
- Les facteurs fonctionnels,
- Les facteurs systémiques ou intrinsèques.

#### **2.1.2.1.1 Les facteurs locaux**

Ces facteurs sont présents dans l'environnement direct du parodonte c'est à dire dans le biofilm ou plaque bactérienne.

Le biofilm est une communauté microbienne riche en bactéries aérobies et anaérobies, enrobées dans une matrice intercellulaire de polymère d'origine microbienne et salivaire (MOUTON et ROBERT, 1994). Il adhère fortement à la surface des dents, sur les différents matériaux de restauration dentaire ainsi que sur les prothèses. La flore bactérienne parodontopathogène est une flore particulièrement complexe impliquant à la fois des bactéries commensales, saprophytes, des bactéries opportunistes et des bactéries spécifiques responsables d'une infection ou d'une surinfection. Parmi les bactéries spécifiques responsables des parodontites, certaines sont bien connues : Actinobacillus

actinomicetemcomitans, Porphyromonas gingivalis, Prevotella intermedia, Bacteroides forsythus, Fusobacterium nucleatum, Treponema denticola. En fait ces bactéries sont plus ou moins regroupées sous forme de complexes associant des bactéries commensales à des bactéries spécifiques (YAO et coll., 1995).

A coté du biofilm bactérien, il existe des facteurs prédisposant qui favorisent la formation ou l'accumulation de la plaque bactérienne. Parmi eux, nous pouvons citer, le tartre sus et sous gingival, l'encombrement des dents sur l'arcade, les caries, la dentisterie restauratrice iatrogène, les traitements orthodontiques, la mauvaise hygiène buccale, le tabagisme.

#### **2.1.2.1.2 Les facteurs fonctionnels**

Ils regroupent : les malocclusions, les parafunctions et les dents absentes non remplacées.

#### **2.1.2.1.3 Les facteurs étiologiques systémiques**

Lorsqu'elles sont associées à la présence du biofilm, certaines pathologies systémiques peuvent faciliter la destruction des tissus parodontaux (I. Calas-Bennasar et coll 2005). Elles agissent en abaissant la résistance des tissus parodontaux à l'agression bactérienne. Ces facteurs systémiques peuvent être :

- Les maladies métaboliques (diabète),
- La prise de certains médicaments (anticonvulsifs, immunosuppresseurs, contraceptifs oraux),
- Les maladies hématologiques (leucémie, thrombopénie, neutropénie cyclique),
- La malnutrition etc

#### **2.1.2.1.4 Les facteurs de risque**

Il existe des facteurs de risque déclenchant ou aggravants de la maladie parodontale :

- Les facteurs environnementaux et comportementaux tels que le stress psychologique et le tabagisme,
- Les facteurs socio-économiques,
- Les facteurs constitutionnels (l'hérédité, l'âge, le sexe, la race),

- Les facteurs systémiques physiologiques (grossesse, puberté).

La prise en compte de ces facteurs de risque donne des indications non seulement sur les risques d'évolution de la maladie, mais aussi sur le choix thérapeutique en parodontologie.

(Calas-Bennasar I. et coll 2005)

#### **2.1.2.1.5 Classification des maladies parodontales**

Il existe dans la littérature de nombreuses classifications des maladies parodontales. Les facteurs étiologiques multiples et complexes justifiaient l'absence d'unanimité autour de ces classifications.

En 1999, Armitage a publié au terme d'une conférence de consensus mondial, une classification qui tente d'harmoniser le point de vue des principales sociétés scientifiques mondiales (Association Américaine de Parodontologie, Fédération Européenne de parodontologie...). Cette classification est aujourd'hui la plus utilisée pour les recherches cliniques et épidémiologiques. Elle prend en compte un éventail plus large des maladies parodontales.

On distingue les gingivites qui n'affectent que le parodonte superficiel et les parodontites qui sont des affections des tissus parodontaux profonds.

- Gingivite associée à la plaque dentaire
  - Sans facteurs locaux favorisants
  - Avec facteurs locaux favorisants
- Maladies gingivales modifiées par les facteurs systémiques,
- Maladie gingivale modifiée par la prise de médicaments,
- Maladie gingivale modifiée par la malnutrition.
- Maladie gingivale non induite par la plaque, virale, génétique, muco-cutanée, allergique, traumatique ou réaction à un corps étranger.
- Parodontite chronique (dite parodontite de l'adulte) Sévérité :
  - légère (niveau d'attache clinique < 3mm),
  - modérée (niveau d'attache clinique 3- 4mm),
  - sévère (niveau d'attache clinique ≥ 5mm, caractérisé par la perte d'attache clinique)

L'étendue des destructions varie avec les facteurs locaux, le niveau d'hygiène, la présence de tartre supra et/ou sous gingival et l'association ou non avec le tabac.

La progression de la maladie peut être lente à modérée, mais avec de possibles périodes de progression rapide, elle peut intervenir à tout âge, sous une forme localisée ou généralisée.

- Parodontite agressive, localisée et généralisée (dite parodontite précoce, qui comprend les parodontites juvéniles, de la puberté, et à évolution rapide)

Pertes rapides d'attache clinique et d'os, importance des dépôts microbiens sans relation avec la sévérité de la destruction tissulaire, familiale, souvent associée aux infections à *actinomyces comitans*. La forme localisée touche les molaires et les incisives

- Parodontites manifestations de maladies systémiques, hématologiques ou génétiques
- Maladies parodontales nécrosantes
  - Gingivite ulcéro-nécrotique
  - Parodontite ulcéro-nécrotique
- Abscesses parodontaux
- Parodontites associées à des lésions endodontiques
- Anomalies de développement ou acquises, défauts muco-gingivaux, traumatismes occlusaux

(cours de parodontologie Dr Bouteillez de 4<sup>ème</sup> année)

## 2.2 Les défauts osseux

### 2.2.1 Définition

Les défauts osseux correspondent à une perte de substance de tissu osseux, en l'occurrence de l'os alvéolaire.

L'évaluation de la forme de la crête osseuse avec la détermination de sa hauteur et de sa largeur est fondamentale dans l'évaluation du défaut osseux.

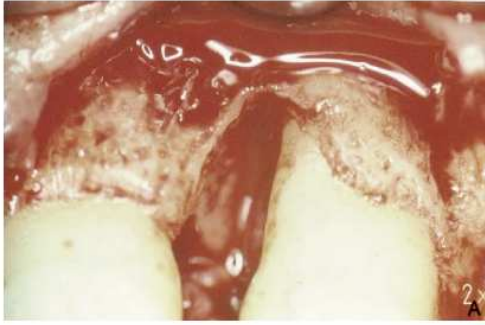Voici un tableau des classifications des pertes de substance osseuse alvéolaire en fonction de différents auteurs et leur pertinence.

AUTEUR DATE	CRITERES	AVANTAGES	INCONVENIENTS	CLASSIFICATION
GOLDMANN et COHEN 1958	Degré de la perte osseuse	Appréciation dans l'espace de la gravité de la perte osseuse	Pas d'appréciation quantitative de la perte osseuse	<i>Une paroi</i> : Lésion osseuse avec un mur <i>2 parois</i> : Lésion osseuse avec 2 murs <i>3 parois</i> : Lésion osseuse avec 3 murs <i>4 parois</i> : Lésion osseuse avec 4 mur
SEIBERT (1983)	Direction de la perte osseuse		Pas d'appréciation quantitative de la perte osseuse	<i>Classe I</i> : perte osseuse vestibulo- linguale + hauteur normale de la crête <i>Classe II</i> : perte osseuse verticale + crête de largeur normale <i>Classe III</i> : perte osseuse verticale et horizontale
ALLEN (1985)	Degré de la perte osseuse	Plus précise		Perte osseuse < 3mm : légère 3mm < Perte osseuse < 6mm : modérée Perte osseuse > 6mm : sévère

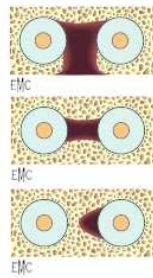
LEKHOLM et ZARB (1985)	Degré de la perte osseuse	Classification de la quantité osseuse	Pas d'appréciation dans le sens vestibulo-lingual	<p><i>Classe A</i> : crête alvéolaire normale</p> <p><i>Classe B</i> : résorption légère de la crête alvéolaire</p> <p><i>Classe C</i> : os alvéolaire totalement résorbé, l'os basal est intact</p> <p><i>Classe D</i> : résorption de l'os basal</p>
CAWOOD et HOWELL (1988)	Quantité d'os résiduel	Apprécie le relief de la crête		<p><i>Classe I</i> : arcade dentée</p> <p><i>Classe II</i> : hauteur osseuse après avulsion</p> <p><i>Classe III</i> : crête arrondie de hauteur et d'épaisseur normale</p> <p><i>Classe IV</i> : crête très mince hauteur normale</p> <p><i>Classe V</i> : crête plate très résorbée</p> <p><i>Classe VI</i> : crête négative avec résorption de l'os basal</p>
JENSEN (1999)	Hauteur d'os résiduel		Pas d'appréciation dans le sens vestibulo-lingual	<p><i>Classe A</i> : os résiduel &gt; 10mm, un implant de 10mm est totalement recouvert d'os</p> <p><i>Classe B</i> : 7mm&lt;os résiduel&lt;9mm, 70 à 90% d'un implant de 10mm sont recouvert par de l'os</p> <p><i>Classe C</i> : 4mm&lt;os résiduel&lt;6mm, 40 à 60% d'un implant de 10mm sont recouvert par de l'os</p> <p><i>Classe D</i> : 1mm&lt;os résiduel&lt;3mm 10 à 30% d'un implant de 10mm sont recouvert par de l'os</p>



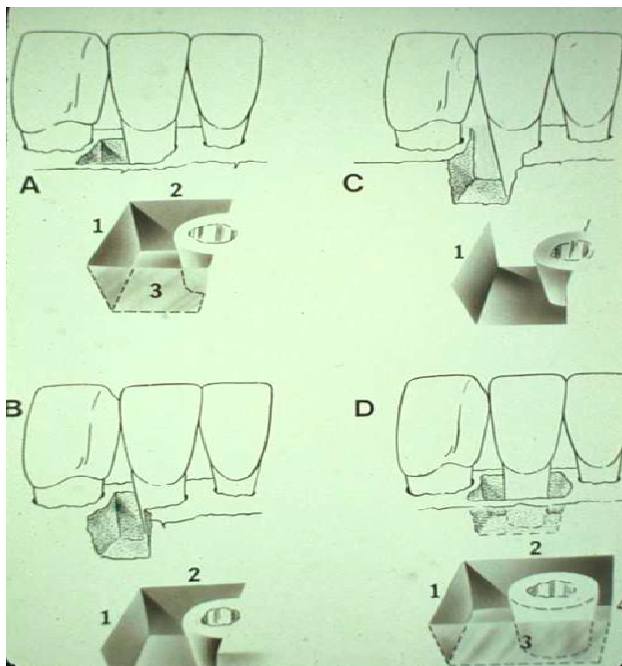
<p>GARDELLA et RENOUARD (1999)</p>	<p>Evaluation des composantes (classification de Zarb et Lekholm) : Mesiodistale Vestibulo- linguale ou palatine Dimension verticale</p>			<p><i>Classe I :</i></p> <ul style="list-style-type: none"> <li>➤ Edentement limité à 1 ou 2 dents</li> <li>➤ Le nombre des parois résiduelles dans le sens vestibulo-lingual est de 3 ou 4</li> <li>➤ Perte osseuse verticale parfois importante (A, B, C, D)</li> </ul> <p><i>Classe II, correspond aux crêtes en lame de couteau avec :</i></p> <ul style="list-style-type: none"> <li>• Edentement limité à 3 ou 4 dents</li> <li>• Le nombre des parois résiduelles dans le sens vestibulo-lingual est de 1 ou 2</li> <li>• Perte osseuse verticale de type B ou C</li> </ul> <p><i>Classe III, correspond aux faibles pertes de substances :</i></p> <ul style="list-style-type: none"> <li>➤ Edentement limité à 1 ou 2 dents</li> <li>➤ Le nombre des parois résiduelles dans le sens vestibulo-lingual est de 3 ou 4</li> <li>• Une perte osseuse verticale réduite (A, B)</li> </ul>
<p>WANG et SCHAMARI (2005)</p>	<p>Sens et degré de la perte osseuse</p>			



**Figure 10 : Différentes morphologies des lésion du tissu osseux**



A et C : défaut osseux avec 2 murs résiduels  
 B : lésion à 1 mur résiduel  
 D : lésion à 3 murs résiduels  
 (Louise F. Cucchi J. 2004 EMC)



**Figure 11 : Schéma de la classification de Golmann et Cohen**

(Golmann et Cohen 1958)

Le nombre, non exhaustif, de classification montre la difficulté pour décrire ces pertes de substances. Mais les classifications, grâce à leurs descriptions plus ou moins précises et leurs quantifications vont permettre au praticien d'orienter sa démarche thérapeutique.

## 2.2.2 Etiologie

Les défauts osseux sont le reflet d'une atteinte du parodonte profond, ils sont provoqués par une combinaison de facteurs irritatifs locaux tels que la plaque bactérienne, le tartre, les obturations débordantes qui déclenchent la réaction inflammatoire et des facteurs généraux qui à leur tour modifient la réponse tissulaire à l'inflammation.

Le traumatisme occlusal peut renforcer l'effet de l'inflammation en provoquant par un affaiblissement du ligament alvéolo-dentaire, une résorption osseuse interne par rapport à ce même ligament, aggravant la lyse osseuse initiée par l'inflammation seule et entraînant la création d'une lésion angulaire.

D'autres facteurs étiologiques peuvent aussi jouer un rôle dans la formation des lésions angulaires. Il s'agit :

- De caractéristiques anatomiques de la zone telles que de larges rebords osseux,
- De la rétention alimentaire.

Les défauts osseux peuvent y être associés sans qu'il ait été établi si la rétention alimentaire provoque la formation de poches ou si elle aggrave les poches infra-osseuses provoquées par d'autres facteurs.

### 2.2.3 But de la chirurgie parodontale

La chirurgie parodontale intervient lorsque le traitement étiologique n'est pas suffisant. En effet dans un premier temps le patient commence par une thérapeutique initiale qui consiste en :

- La suppression totale et pluriquotidienne de la plaque suite à un enseignement à l'hygiène orale : technique de brossage adéquate et hygiène interproximale.
- La suppression de la plaque bactérienne et du tartre supra-gingival et sous-gingival par détartrage et surfaçage méticuleux de toutes les surfaces radicaire jusqu'au niveau le plus apical possible
- La suppression des facteurs de rétention de la plaque : obturation débordantes, éléments prothétiques inadaptés, caries, prothèse amovible compressive...
- La suppression des foyers infectieux par extraction des dents à support parodontal insuffisant et traitement des lésions apicales.

Le traitement initial supprime l'inflammation, réduit les mobilités, diminue la profondeur des poches et modifie le niveau d'attache.

Si le traitement initial n'est pas suffisant le patient passe alors à la chirurgie parodontale. Elle permet de créer une voie d'abord pour le surfaçage des racines et le débridement du tissu de granulation et créer des conditions favorables pour supprimer le biofilm. Elle facilite le contrôle de plaque et permet supprimer les poches supra-osseuses qui empêchent le nettoyage. Elle permet d'aborder les poches infra-osseuses pour remodeler de l'architecture du tissu de soutien, modifier de l'environnement (niveau de gencive attachée) et favoriser une régénération du parodonte, possible dans un défaut vertical. Cependant, on ne peut pas aboutir à une formation osseuse au dessus du niveau de la crête, c'est la limite.

(cours du Pr Ambrosini et du Pr Miller de 5<sup>ème</sup> année)

## 2.2.4 Moyens de traitement classiques

Dans cette partie, nous allons rappeler brièvement les techniques classiques de traitement des poches infra-osseuses. Il y a deux grandes voies : le traitement des poches infra-osseuses par soustraction ou par addition.

### 2.2.4.1 Traitement par soustraction

Le principe est la suppression des murs osseux afin d'éliminer totalement les poches et le risque de récurrence ou de complication. Le parodontiste transforme une architecture osseuse négative en architecture positive. Pour ce faire, le matériel utilisé peut être une instrumentation à mains (limes râpe à os) ou une instrumentation rotative (fraise sur contre angle, turbine ou pièce à main). Le praticien pourra réaliser une **ostéoplastie** : remodelage de l'os alvéolaire sans supprimer l'os de soutien ou une **ostéoectomie** : remodelage des procès alvéolaires avec élimination d'une partie de l'os de soutien. L'ostéoplastie permet une harmonisation des contours (irrégularités, épaisseur) en restant économe de tissu osseux.

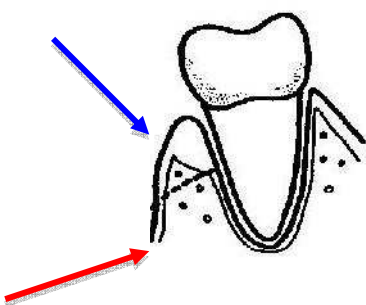


Figure 12 : Ostéoplastie, ostéoectomie

**Ostéoplastie** **Ostéoectomie**

(Société française de l'histoire de l'art dentaire)

Soustraire pour conserver, on aura alors un parodonte sain de hauteur réduite.

### 2.2.4.2 Traitements par addition

On définit trois grands termes qui nous apportent trois notions dans la recherche de la guérison parodontale :

**OSTEOGENE** : qui créer de l'os. C'est le rôle des cellules osseuses, le « Saint Graal »

**OSTEOINDUCTION** : capable de transformer des cellules indifférenciées en cellules osseuses

**OSTEOCONDUCTION** : attirer les cellules osseuses où on en a besoin.

La technique de traitement des défauts osseux par adition est appelée régénération tissulaire guidée (RTG), elle utilise le principe d'ostéoconduction. La RTG vise à la régénération ad integrum du complexe parodontal mais lorsqu'on utilise le terme régénération cela implique une restauration complète de l'ensemble des tissus parodontaux, de leur architecture d'origine et leur fonction. Tous ces tissus, quand ils ne sont pas agressés, sont le siège d'un renouvellement cellulaire à partir des cellules précurseurs capables de former un nouveau ligament alvéolo-dentaire et du ciment. Les cellules osseuses de type ostéoblaste se différencient à distance à partir du périoste ou d'espaces endostés et migrent jusqu'aux sites à reconstruire. Les ostéoclastes qui participent aussi à la vie du tissu osseux sont recrutés à distance également. Les études en cours sur les propriétés biologiques, le potentiel de différenciation et les facteurs de croissance et d'adhésion des cellules des tissus parodontaux permettront d'affiner et d'améliorer les techniques de régénération tissulaire, bien que l'on devrait plutôt parler de réparation tissulaire (processus biologique par lequel la continuité des tissus lésés est rétablie par des néoformations tissulaires, mais qui ne restaurent pas de façon complète l'architecture d'origine ou la fonction des tissus détruits).

Les matériaux utilisés dans le comblement ont deux rôles fondamentaux :

- Le comblement de la poche, « remplir le vide »
- Maintenir à distance les tissus indésirables, dans la fermeture de la poche, on a besoin de protéger le caillot, de tenir éloignée la gencive pour permettre la néoformation osseuse.

Cas particulier de cette RTG, la régénération osseuse guidée (ROG) devrait permettre de combler les défauts osseux et les pertes de substances liés à la maladie parodontale. La pose de membranes et la mise en place de greffons ou de matériaux bioactifs permettent alors de régénérer de l'os alvéolaire.

#### 2.2.4.2.1 Avec une membrane

Pour l'instant, l'usage de membranes vise essentiellement à empêcher la prolifération épithéliale et à favoriser la différenciation d'un tissu ayant potentiel à devenir du ligament et du ciment et à favoriser la régénération osseuse. Elle permet la protection du site. Il existe deux types de membranes :

- Non résorbable : Le premier type de membrane utilisée en tant que barrière à la colonisation épithélio-conjonctive fut une membrane millipore (Nyman 1982 ; Gottlow 1984). Plus tard les membranes résorbables furent constituées de polytétrafluoroéthylène expansé (ePTFE) et commercialisées par la firme Gore®, elles présentent une partie occlusive aux cellules (mais pas aux fluides) qui se termine, dans leur portion coronaire, par un étroit bandeau semi-perméable. Ces membranes présentent différentes formes adaptées à plusieurs types de lésions en fonction des dents concernées.

Pour éviter leur affaissement dans l'espace cicatriciel, ces membranes peuvent aussi être armées de lamelles en titane.

L'inconvénient de ces membranes est la nécessité d'une deuxième intervention afin de les déposer.

- Résorbable : Elles ont été mises au point pour éviter le 2° temps chirurgical de dépose de la membrane. Elles peuvent être composées soit de collagène bovin de type I (Bio-Gide®), soit de matériaux synthétiques [acide polyglycolique (PGA), acide polylactique (PLA), mélange de PGA et de PLA], qui permettent de fabriquer des membranes simples (treillis Vicryl® en PGA, ou Resolut®, en PGA/ PLA) ou complexes (Guidor®, treillis de PGA/PLA associés à des esters d'acides citriques, en deux feuillets de maillage différents, doté sur sa face interne de plots d'espacement et Atrisorb®, pouvant être associé avec des antibiotiques). Toutes ces membranes doivent être maintenues (sauf Atrisorb® et Resolut®) par sutures de cabestan, en raison de leur relative incapacité à supporter une tension. Leur résorption survient en 75 à 180 jours et ce processus rend ces matériaux non totalement inertes en déclenchant des réactions inflammatoires. Les résultats obtenus avec ces différentes membranes divergent selon les publications, cependant certains auteurs comme Cortellini et al (1996) rapportent de résultats sensiblement équivalents que les membranes soient résorbables ou non.

#### **2.2.4.2.2 Avec des biomatériaux et une membrane**

Une membrane seule peut se coapter sur la surface radiculaire et le bénéfice est alors nul. L'utilisation de matériaux de comblement permet de jouer le rôle de mainteneur d'espace et de guide pour la colonisation par les cellules osseuses (ostéoconduction). Il existe différents matériaux de comblement, utilisés seuls ou additionnés.

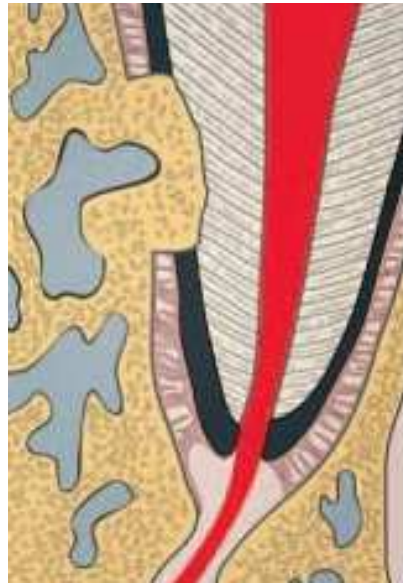#### **2.2.4.2.1 Limites des traitements conventionnels**

Le traitement initial ne permet le plus souvent qu'une réduction des profondeurs de sondage.

Les traitements par soustraction diminuent la quantité du support de la dent et augmentent ainsi le rapport couronne clinique/racine clinique.

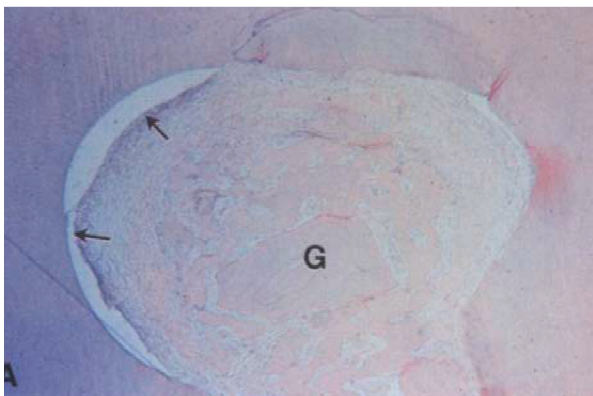
Dans la technique de régénération tissulaire guidée, le praticien est confronté à la compétition tissulaire. En matière de régénération tissulaire, c'est la technique qui est devenue le « gold standard » ces dernières années. Cependant, les analyses histologiques montrent le nouveau tissu conjonctif fixé à la surface radiculaire, n'est pas une vraie régénération, il n'y a qu'une contribution minimale du néocément et du nouvel os alvéolaire dans l'insertion des fibres. Les résultats cliniques et histologiques sont insatisfaisants car le parodonte n'a qu'une capacité de régénération limitée, en particulier dans les lésions parodontales avancées. Cela peut être attribué aux médiateurs inflammatoires produits à long terme dans l'inflammation chronique des tissus parodontaux. Cela est également dû aux caractéristiques et au nombre de cellules souches et précurseurs cellulaires, résidents dans le ligament. En effet, le potentiel de ces cellules à investir l'os et la surface radiculaire va diminuer avec l'âge et la sévérité des lésions.





**Figure 13 : Ankylose et résorption radiculaire**

Sur cette image, on voit que le tissu osseux provoque une rupture dans le ligament parodontal et une résorption de la racine. C'est ce qui se passe lorsque c'est l'os qui gagne la compétition tissulaire. . L'ankylose et la résorption radiculaire sont donc des complications suite à la régénération tissulaire guidée.



(Karring T. Cortellini P. 1999)

**Figure 14 : Coupe histologique illustrant la compétition tissulaire**

Sur cette image, on voit une formation osseuse après greffe autogène d'os mandibulaire (G), la greffe a un pouvoir ostéoinductif mais pas ostéogène. Un épithélium a migré sur le bord du défaut (Flèches) mais pas de formation de ligament parodontal. Ceci illustre la compétition tissulaire, l'épithélium étant le tissu le plus envahissant.

De plus, les résultats de ces thérapeutiques sont peu prédictibles et dépendant de facteurs locaux comme le nombre de parois osseuses restantes. En effet, ces thérapeutiques visent à stimuler les progéniteurs cellulaires ou les cellules souches présentes dans le parodonte résiduel, donc plus la destruction tissulaire sera avancée plus les sources de progéniteurs cellulaires seront diminuées. Ainsi on ne pourra pas obtenir une guérison osseuse ni au dessus du niveau des septas osseux, s'ils sont encore présents, ni au dessus du niveau de la crête.

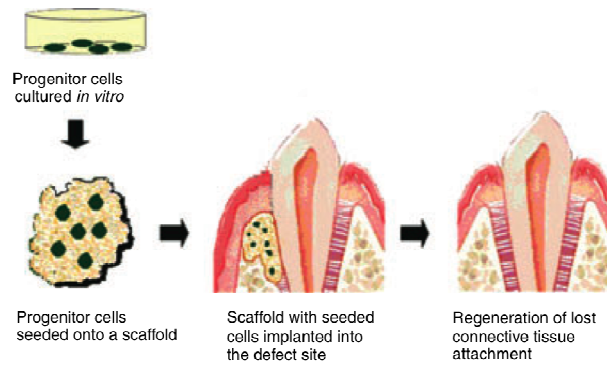
## **2.3 Les cellules souches dans le traitement des défauts osseux**

### **2.3.1 Données actuelles**

La parodontite est une des maladies infectieuses buccales les plus répandues, elle se traduit par une infection bactérienne chronique des tissus de soutien de la dent, ce qui conduit à la perte d'organe dentaire chez l'adulte. De plus, la parodontite est associée à de nombreuses maladies systémiques (Kinane DF. Marshall GJ. 2001). Elles modifient et peuvent amplifier la parodontite principalement par leurs effets sur le système de l'immunité et les mécanismes de l'inflammation. Et à l'inverse, la maladie parodontale peut aussi déclencher simultanément une réponse inflammatoire de l'hôte locale et systémique capable d'exacerber un diabète en perturbant le contrôle glycémique (Kiran M. Arpak N. 2005), et engendrerait un risque significativement élevé de maladie cardiovasculaire et des naissances de prématurés de petits poids (Holmlund A. Holm G. 2006). En conséquence, une nouvelle discipline, la médecine parodontale, a émergé pour définir les liens entre la parodontite et les maladies systémiques aux moyens d'enquêtes scientifiques.

Finalement, cette découverte peut s'avérer utile dans une stratégie d'intervention pour réduire les risques des patients et prévenir les parodontites associées aux maladies systémiques (Williams RC. Offenbacher S. 2000) (Paquette DW. Madianos P. 1999). Jusqu'à maintenant les traitements de régénération parodontale sont le challenge majeur des parodontistes. Les thérapies conventionnelles mécaniques ou chirurgicales (curetage, chirurgie de lambeaux) favorisent la guérison des défauts anatomiques dus à la parodontite, par la réparation des tissus gingivaux et de la partie coronaire du ligament parodontal mais

sans réparation du ciment ou de l'os alvéolaire. On peut donc pas parler de régénération à proprement dite. Des procédures de régénération comme la régénération tissulaire guidée, l'application topique de dérivés de la matrice de l'émail et l'utilisation de divers facteurs de croissance, peuvent partiellement régénérer les tissus parodontaux (Venezia E. et al 2004 ; Kaigler D. et al. 2006). Cependant, les résultats des applications cliniques varient énormément car dépendant de l'anatomie individuelle des défauts et de la quantité de ligament parodontal vital restant (Blumenthal NM 1993). La course à la guérison dépend de la disponibilité de cellules appropriées, de facteurs d'induction et de la matrice extracellulaire sécrétée par ces cellules. La stratégie des thérapies de régénération des tissus parodontaux est de contrôler l'inflammation et de stimuler les progéniteurs. Bien que le déroulement exact ne soit pas encore tout à fait clair, des progéniteurs cellulaires doivent migrer, se fixer à la surface radiculaire dénudée et puis, proliférer et se différencier en tous les types de tissus composant un parodonte fonctionnel. Les progéniteurs cellulaires et les cellules souches sont particulièrement intéressantes dans la guérison des lésions et la régénération car elles sont très proches des cellules parentales (ostéoblastes, cémentoblastes et fibroblastes) responsables de la restauration lors de la perte de tissus parodontaux. De récentes études ont clairement démontrées la présence de cellules souches du ligament parodontal dans des niches périvasculaires de ce ligament. Toutefois, les cellules souches du ligament parodontal résiduel (PDLSCs) sont limitées chez les patients atteints de parodontite et cela du à une inflammation installée sur le long terme. C'est pourquoi les études actuelles examinent si le fonctionnement des tissus parodontaux peut être régénéré après une transplantation de cellules souches autologues du ligament parodontal. Les PDLSCs humaines ont récemment été isolées avec succès de dents humaines après extraction (Seo BM. Miura M. Gronthos S. 2004)( Seo BM. Miura M. Sonoyama W.). Les PDLSCs multipliées ex vivo sont capables de régénérer un tissu semblable au complexe ciment/ligament parodontal quand elles sont transplantées dans une souris SCID en utilisant un support d'hydroxyapatite/phosphate tricalcique (HA/TCP).



**Figure 15 : Régénération tissulaire après implantation de cellules souches**

Les recherches actuelles étudient si la régénération de tissus par l'intermédiaire des PDLSCs peut fournir une approche idéale pour une régénération fonctionnelle des tissus parodontaux. Il a été supposé que la transplantation de cellules souches directement dans les défauts parodontaux causés par la maladie parodontale pourrait être une approche thérapeutique valable (Theseleff I. Tummers M. 2003)(Bartold M. Songtao S. 2006).

### **2.3.1.1 Choix du modèle**

Différentes espèces ont déjà été expérimentées pour l'étude de la pathogénèse de la maladie parodontale et pour étudier des protocoles thérapeutiques connus ou encore à un stade expérimental. Bien que les modèles animaux donnent une quantité de données il est parfois difficile de déterminer si ces découvertes sont applicables à l'homme.

#### **2.3.1.1.1 Les primates**

Les primates ont une structure anatomique orale et des dents similaires à ceux de l'homme et on remarque des phénomènes présents chez l'homme comme l'accumulation de plaque, de tartre, la présence de bactéries pathogènes orales (*P.Gingivalis*) et de maladies parodontales. Certaines espèces sont plus proches du modèle humain que d'autres comme les babouins ou le macaque rhésus. Leurs similitudes avec l'espèce humaine font des primates un modèle idéal mais le coût, les considérations éthiques, la réglementation et les conditions de captivité qui sont requises limitent leur utilisation dans l'étude des maladies parodontales. De plus, ils sont enclins à développer des maladies infectieuses telles que la

tuberculose, ce qui en fait un modèle moins adapté pour l'étude des problèmes parodontaux (Schou 1993).

#### **2.3.1.1.2 Les chiens**

Les chiens fournissent un modèle approprié pour l'étude de l'apparition naturelle de gingivite et parodontite (Pavlica Z. 2004). Chez le chien, dans la plaque sous gingivale prédominant des bâtons et des cocci anaérobies gram négatifs, *P.Gingivalis* et *F.Nucleatum*, identiques aux bactéries humaines (Hennet 1991). La sévérité de la maladie augmente avec l'âge et aboutit souvent à la perte dentaire. La susceptibilité à la maladie parodontale entre les différentes espèces canines dépend plus des variations génétiques (Kwon D.H. 2010) que du régime alimentaire (Page R.C. 1981). Les chiens sont aussi utilisés dans des manipulations chirurgicales impliquant cicatrisation et régénération des poches parodontales (Wikesjö U.M. 1994).

L'utilisation des chiens comme modèles d'études présente toutefois des limites, en effet, dans ses mouvements masticatoires, le chien ne fait pas intervenir de mouvements latéraux. Il n'y a pas de contacts occlusaux au niveau des prémolaires et présence de contacts « ouverts » entre les dents. Il n'y a pas de sulcus gingival et la composition de la plaque et des dépôts tartriques est différente des humains. De plus, la localisation et l'extension des lésions parodontales n'est pas homogène et synchronisée chez le chien (Haney J.M.1995)(Struillou X. 2010). D'autre part, les précautions réglementaires incluant l'attention quotidienne, le besoin d'exercice, l'espace nécessaire et l'entretien, font que l'utilisation du chien est moins privilégiée pour modèle d'étude de la maladie parodontale.

#### **2.3.1.1.3 Les rongeurs**

Les rongeurs proposent des caractéristiques uniques pour évaluer les réponses microbiennes et réponses de l'hôte en complément des études parodontales chez les primates et l'homme. L'anatomie dentaire est un peu différente : une incisive et trois molaires par quadrant. De part leur petite taille, les rongeurs sont plus faciles à utiliser comme modèles de laboratoire et l'on peut obtenir des rongeurs avec des statuts génomiques et microbiens différents. Dans la littérature, il y a des preuves claires qui

démontrent la perte osseuse horizontale chez des rats infectés par *Aggregatibacter (Actinobacillus) actinomycetemcomitans* (Maki E. 1990)(Taubman M.A. Yoshie H. 1983) ou *Porphyromonas gingivalis* (Evans R.T. 1992)(Roeterink C.H. 1984). La parodontite a été induite en plaçant un fil de soie ou des suture en coton dans le sulcus des molaires (Breivik T. 2000). Les pertes osseuses sont également induites suite à l'inoculation de *P.Gingivalis* (Nakajima K. 2006) mais l'injection de pathogènes est limitée à une ou deux espèces alors que la plaque dentaire en contient des centaines chez l'homme. Contrairement au processus chronique dans les parodontite de l'humain qui prend plusieurs années à s'installer, chez le rat la progression de la maladie prend quelques semaines ce qui est plus pratique pour étudier les étiologies et effets des thérapeutiques. Mais avec leur petite taille, surtout dans la région orofaciale, il est plus difficile d'apprécier la régénération parodontale.

#### **2.3.1.1.4 Les cochons**

Les grands animaux utilisés comme modèles sont plus intéressants que les petits animaux dans l'acquisition de données thérapeutiques précliniques, dans l'étude de maladies humaines et la sélection de moyens de traitement sûrs et efficaces (Wang S. Liu Y. 2007). Plusieurs études ont décrit le bénéfice d'utiliser des cochons miniatures comme modèles expérimentaux d'animaux pour beaucoup de maladies humaines. La physiologie, pathologie, immunologie et les structures anatomiques des cochons miniatures sont similaires aux humains. On peut notamment observer des gingivites spontanées avec des dépôts de tartre, des saignements ou des parodontites chez ces cochons miniatures. Cependant le coût de ces animaux et les modalités d'entretien en limite l'utilisation.

#### **2.3.1.1.5 Autres animaux**

D'autres espèces ont été testées comme modèles pour l'étude de la maladie parodontale mais abandonnées car les inconvénients prenaient le pas sur les bénéfices que les chercheurs auraient pu en retirer : les chevaux ; mais le problème de la taille est tout de suite un obstacle, les lapins présentant de nombreux pathogènes responsable de parodontites chez l'homme mais inutilisable pour étudier la régénération parodontale (Oortgiesen D.A.W 2010), les furets même s'ils présentent des parodontites spontanées, leur

capacité à s'échapper des cages standards et le suivi qu'ils requièrent les écarte des modèles à privilégier.

En conclusion, chaque espèce a ses avantages et ses inconvénients. Alors que les primates et les cochons présentent des caractéristiques très proches de la cavité buccale humaine leur coût et les conditions d'entretien limitent leur utilisation expansive pour les sciences basiques et l'étude de thérapeutiques des maladies parodontales. Les rongeurs, moins cher et plus facile à entretenir ne reproduisent pas tous les aspects de la progression des parodontites humaines et nécessite l'induction de ces maladies et leur anatomie dentaire est différente. Néanmoins, ils sont utilisés pour comprendre certains aspects des relations hôte/pathogène et le fonctionnement de certaines thérapeutiques (Helieh S. Oz 2011).

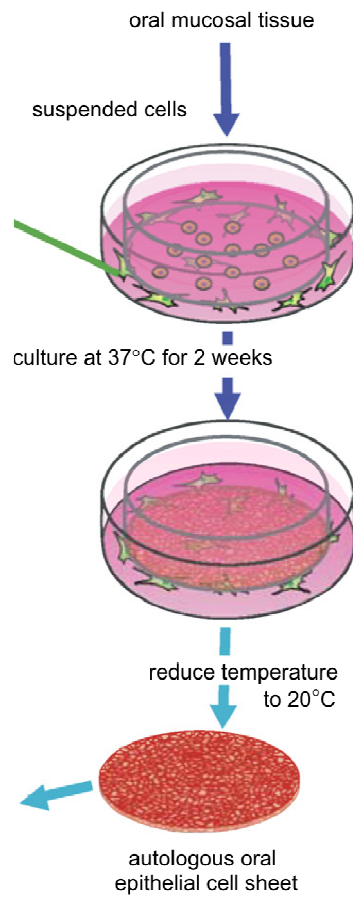
#### **2.3.1.2 L'induction de parodontite chez les modèles**

En fonction du modèle, la parodontite peut être induite expérimentalement, naturelle ou les deux. En effet, chez certains primates, chez les cochons miniatures ou encore chez les chiens on peut noter la présence naturelle de gingivite avec un accumulation de plaque, des dépôts tartriques une inflammation des tissus et des saignements au sondage. Dans cette situation il suffit d'amplifier la rétention de plaque pour augmenter l'inflammation des tissus et passer de la gingivite à la parodontite. Pour cela, différents moyens sont utilisés comme par exemple, la mise en place de ligatures dans les espaces inter-proximaux des molaires ou des fils de sutures placés apicalement au point de contact. En fonction des espèces, il faut également introduire des bactéries présentes chez l'homme présentant une parodontite. L'établissement de la parodontite chez certains modèles nécessite même des manipulations génétiques.

#### **2.3.2 Régénération osseuse au moyen des cellules souches, bénéfiques**

Les cellules souches dentaires sont actuellement étudiées comme stratégie de réparation dans les défauts de l'os mandibulaire. Des études précliniques et cliniques ont montré que les cellules souches dentaires ont la capacité de générer une néoformation osseuse et restaurer les tissus parodontaux. Ces études, dans lesquelles des cellules souches autologues

ou allogéniques ont été greffées dans des défauts mandibulaires, montrent des résultats encourageant. Les cellules souches sont utilisées sous forme de « membrane » : cell sheet tissue engineering, cette technique consiste à réduire la température à 20°C, après avoir cultivé les cellules souches à 37°C avec un milieu spécifique (Yang J. Yamamoto M. 2007)



(Yang J. Yamamoto M. 2007)

**Figure 16 : Elaboration de "cell sheet"**

Cette technique permet une utilisation plus facile des cellules souches, les couches peuvent être superposées pour former une sorte de membrane ou associées à une matrice support.



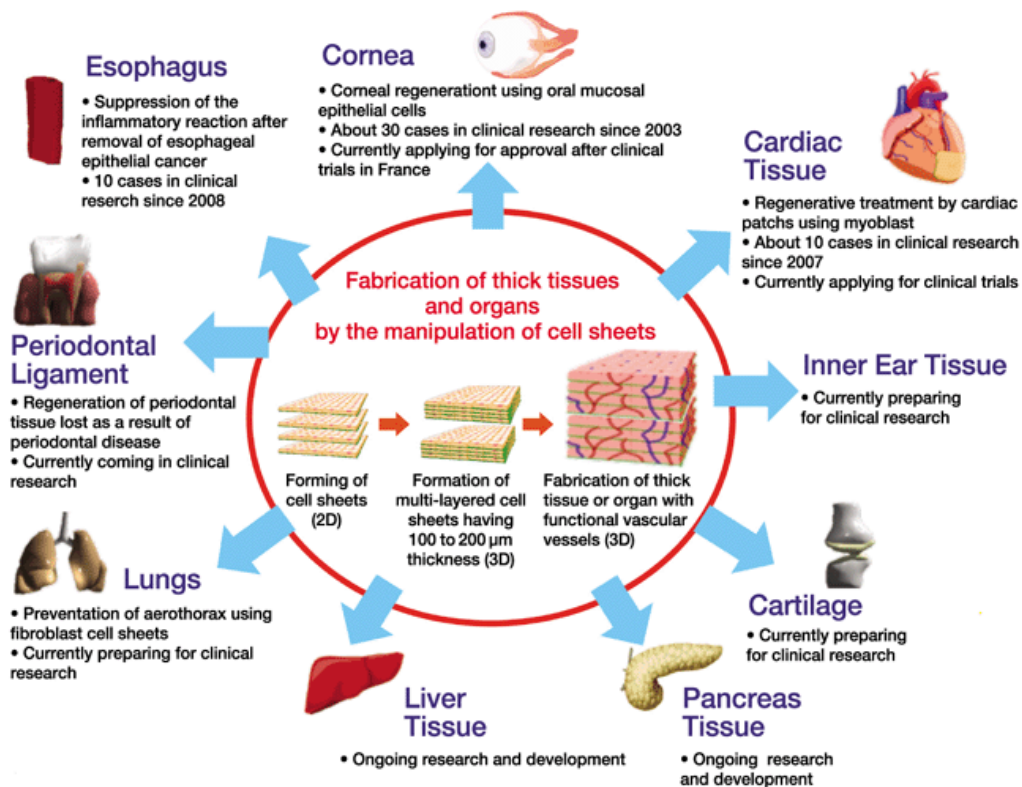


Figure 17 : Utilisation des "cell sheet"

[http://twins.twmu.ac.jp/first/en/technology\\_base.html](http://twins.twmu.ac.jp/first/en/technology_base.html)

Cette technique a été utilisée dans des études sur le traitement des dysfonctions de cornée, des destructions du myocarde et d'ulcérations de l'œsophage.

### 2.3.2.1 Etude de DING G. LIU Y. et coll 2010

Dans cette étude, les auteurs ont cherché à établir une procédure technique standard pour l'utilisation potentielle des cellules souches du ligament parodontal (PDLSC) dans le traitement des défauts osseux dus aux effets de la parodontite.

#### 2.3.2.1.1 Matériel et méthode

Des cellules souches ont été extraites du ligament parodontal des canines des porcs miniatures (pPDLSC) ou de troisième molaires humaines incluses (hPDLSC) et cultivées selon la procédure décrite par Liu Y. Zheng Y et coll. en 2008. Des cellules hétérogènes du ligament parodontal des minipig ont aussi été prélevées. Les auteurs ont induit des parodontites avec

défauts osseux chez des porcs miniatures, puis réalisé le traitement initial et comblé la zone avec différentes préparations en fonction des groupes.

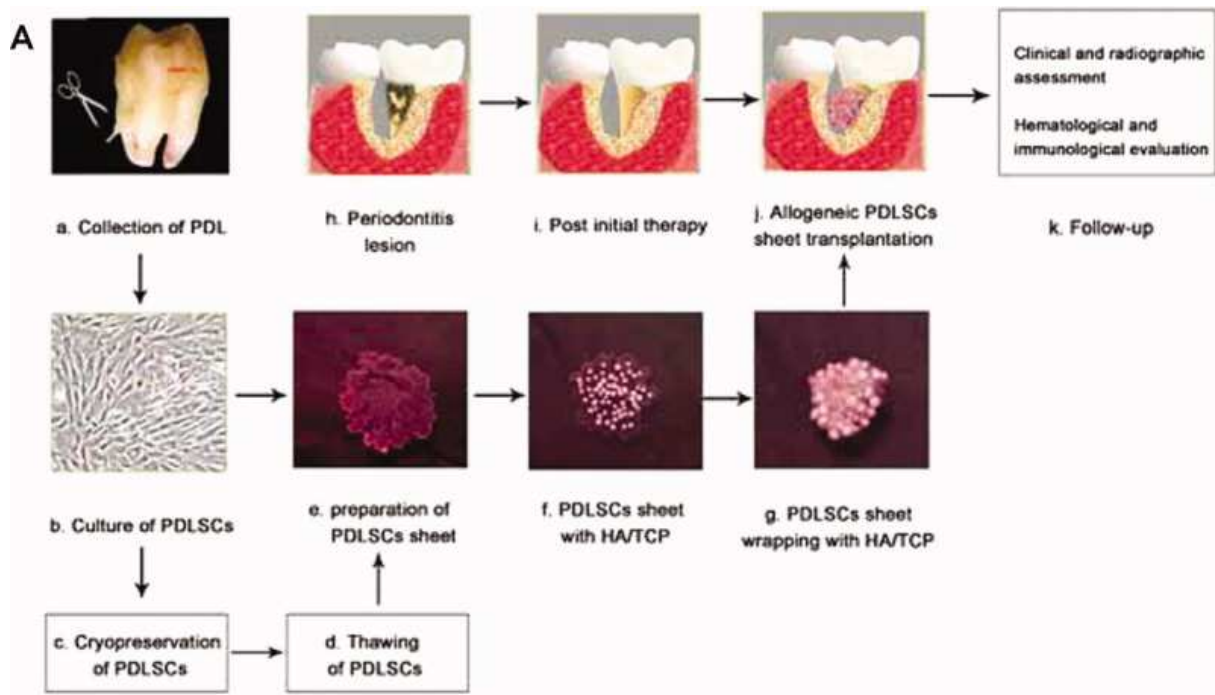


Figure 18 : Protocole d'utilisation des cellules souches

Ils ont créé cinq groupes :

- Un **groupe 1 de contrôle** sur lequel ils ont simplement réalisé le traitement initial
- Un **groupe 2 HA/TCP**, les défauts osseux ont été traités par chirurgie de lambeau + comblement avec hydroxyapatite/phosphate tricalcique recouvert par une membrane de gelatine
- Un **groupe 3 pPDLSC autologues**, procédure identique au groupe 2 mais avec la transplantation de pPDLSC autologues combinées au comblement HA/TCP
- Un **groupe 4 pPDLSC allogéniques**, procédure identique au groupe 2 mais avec la transplantation de pPDLSC allogéniques combinées au comblement HA/TCP
- Un **groupe 5 pPDLC autologues**, procédure identique au groupe 2 mais avec la transplantation de cellules hétérogènes autologues du ligament parodontal de porc miniature (pPDLC) combinées au comblement HA/TCP

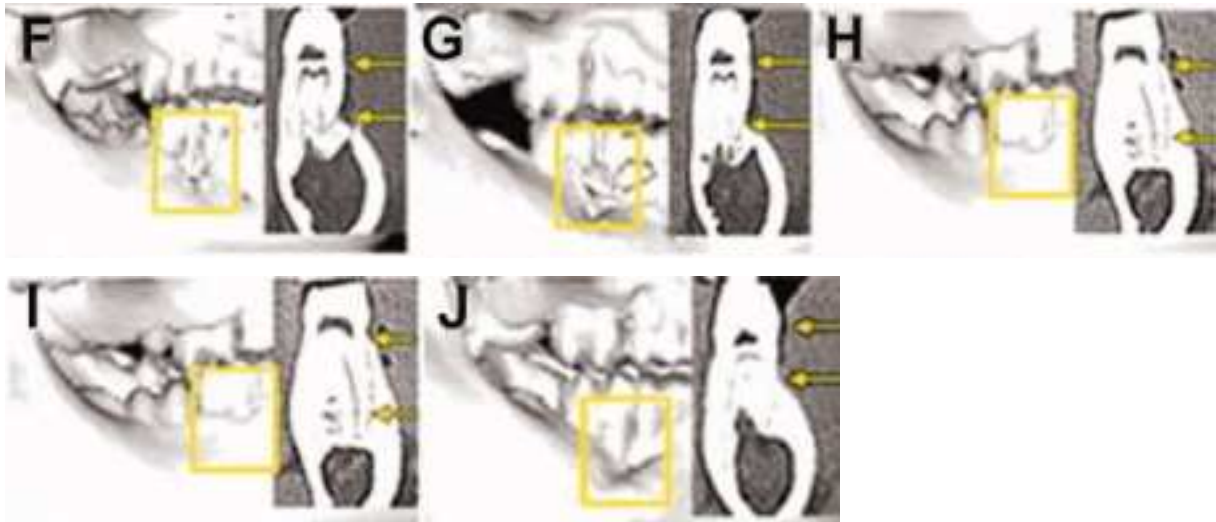
### 2.3.2.1.2 Résultats



**Figure 19 : Photographie intra-buccales des résultats**

A : groupe 1, B : groupe 2, C : groupe 3, D : groupe 4, E : groupe 5

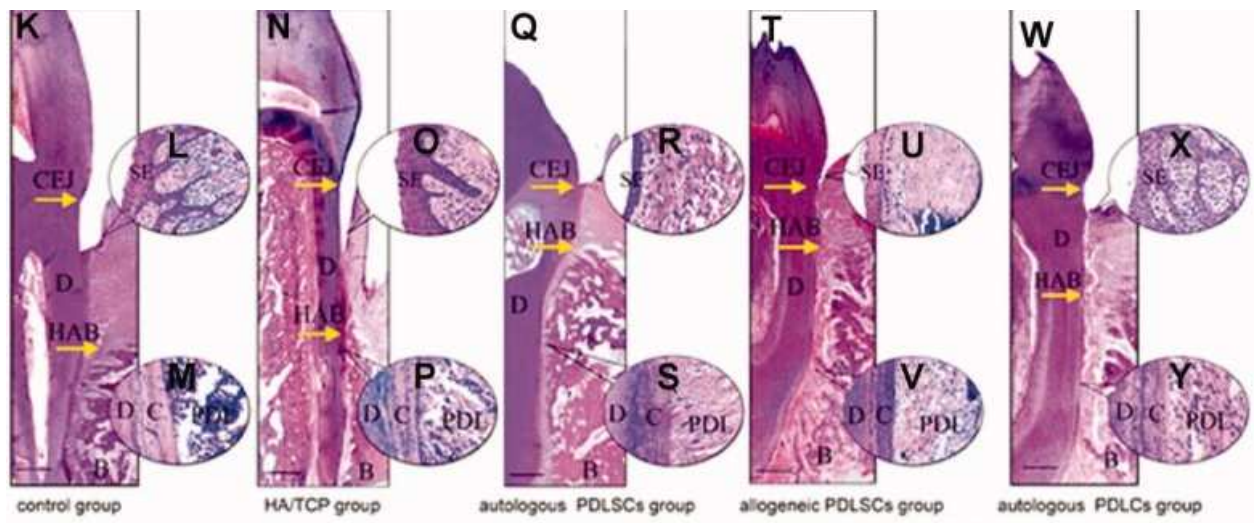
Les photographies intra-orales montrent que, 12 semaines après transplantation, la régénération tissulaire obtenue grâce aux pPDLSC autologues et allogéniques a atteint le niveau d'origine (Fig19.C, D). Pour les groupes contrôle et HA/TCP la régénération est très limitée, quasi nul (Fig19.A, B) et partielle pour le groupe avec la transplantation de cellules hétérogènes autologues du ligament parodontal (Fig19.E).



**Figure 20 : Images scannographiques des résultats**

F : groupe 1, G : groupe 2, H : groupe 3, I : groupe 4, J : groupe 5

Les images scanner montre une régénération presque inexistante de l'os alvéolaire pour les groupes contrôle et HA/TCP (Fig20.F, G), alors qu'on voit, 12 semaine après transplantation une régénération de l'os alvéolaire quasi totale pour les groupes avec transplantation de pPDLSC autologues et allogéniques (Fig20.H, I). La régénération osseuse est partielle pour le groupe 5 (Fig20.J).



**Figure 21 : Coupe histologique après implantation de cellules souches**

K : groupe 1, N : groupe 2, Q : groupe 3, T : groupe 4, W : groupe 5

Sur les coupes histologiques, les groupes Q et T ont une nouvelle régénération des tissus parodontaux. D'autre part, des poches profondes, l'absence de formation d'un nouvel os alvéolaire et de fibre de Sharpey dans les groupes de contrôle et HA/TCP (Fig21.K, N). La quantité d'os alvéolaire des groupes 3 et 4 (Fig21.Q, T) est plus importante dans les groupes Q et T que celle des groupes K, N et W. L'épithélium sulculaire est plus épais et plus élargi à la base dans les groupes de contrôle, HA/TCP et pPDLSC (Fig21.L, O et X) comparé aux groupes pPDLSC autologues, allogéniques (Fig21.R, U). Les fibres de Sharpey formées dans les groupes avec transplantation de pPDLSC autologues et allogéniques (S, V) ne sont pas présentes dans les 3 autres groupes (Fig21.M, P et Y).

Grâce à la disponibilité des anticorps pour les cellules souches du ligament parodontal humain (hPDLSC) et leur potentiel d'application clinique les hPDLSC ont été choisies pour les analyses in vitro de cette étude. Il a été montré que les hPDLSC exprime HLA-I (molécules exprimées à la surface des cellules considérées comme faisant partie du soi) et n'exprime pas de HLA-II DR (molécules exprimées à la surface des cellules considérées comme faisant partie du non soi). Elles présentent une faible immunogénicité car elles ne provoquent pas de prolifération des cellules T de l'organisme. Les auteurs ont montré dans leur étude que PGE2 jouait un rôle crucial dans l'inhibition de la prolifération de cellules T.

Cette étude démontre qu'une préparation avec des cellules souches issue du ligament parodontal (PDLSC) de porcs miniature peut réparer des défauts osseux allogéniques dans un modèle expérimental de parodontite sans rejets immunologiques. Cela est dû à la faible immunogénicité et la fonction immunosuppressive que possèdent les PDLSC. Avec cette étude il pourrait être développé une procédure standard pour l'utilisation des PDLSC allogéniques dans le traitement des défauts osseux induits par la parodontite.

### **2.3.2.2 Etude de LIU Y. ZHENG Y. et coll (2008)**

Comme l'étude précédente, les auteurs ont travaillé sur des minipig, utilisés comme modèles expérimentaux, pour l'étude de la pertinence de l'ingénierie tissulaire, obtenue par les cellules souches autologues issue du ligament parodontal (PDLSC), dans le traitement de la maladie parodontale.

#### **2.3.2.2.1 Matériel et méthode**

Pour étudier les effets des PDLSC, les auteurs ont d'abord induit une parodontite chez les animaux. Pour cela ils ont créé des défauts osseux de manière chirurgicale (Fig22.B, F) et mis en place des sutures avec fils de soie au niveau cervical pour maintenir l'inflammation. Après 4 semaines, l'inflammation des tissus parodontaux est évidente (Fig22.C, G). Après 12 semaines, des lésions typiques et stables de parodontites sont obtenues chez le groupe non traité (Fig22.E) avec une gencive rougeâtre et gonflée et la présence de tartre (Fig22.flèche D). Cela est confirmé par les images du scanner (flèche jaune H) et les coupes histologiques (Fig22.I) : présence de marqueurs de la réduction des tissus parodontaux et de l'infiltration inflammatoire)

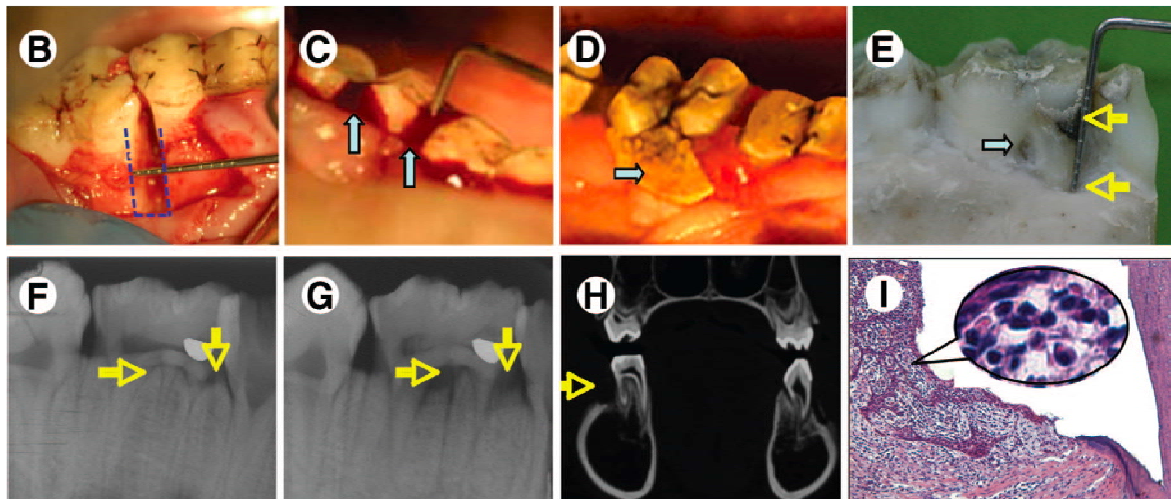


Figure 22 : Illustration de l'étude de Liu Y. et coll.

En parallèle, après extraction de molaire, des cellules souches du ligament parodontal (PDLSC) issus des minipig ont été extraites et cultivées 4 semaines avant transplantation comme décrit pour les PDLSC humaines (Seo BM, Miura M, 2004).

Ils ont formés trois groupes :

- **Groupe contrôle 1** : un groupe de contrôle n'ayant subit aucun traitement.
- **Groupe HA/TCP 2** : chirurgie de lambeau avec transplantation d'une matrice d'hydroxyapatite et de phosphate tricalcique avec couverture par une membrane gélatine.
- **Groupe PDLSC 3** : chirurgie de lambeau avec transplantation d'environ  $2.10^7$  PDLSC combinées à une matrice d'hydroxyapatite et de phosphate tricalcique avec couverture par une membrane gélatine.

### 2.3.2.2.2 Résultats

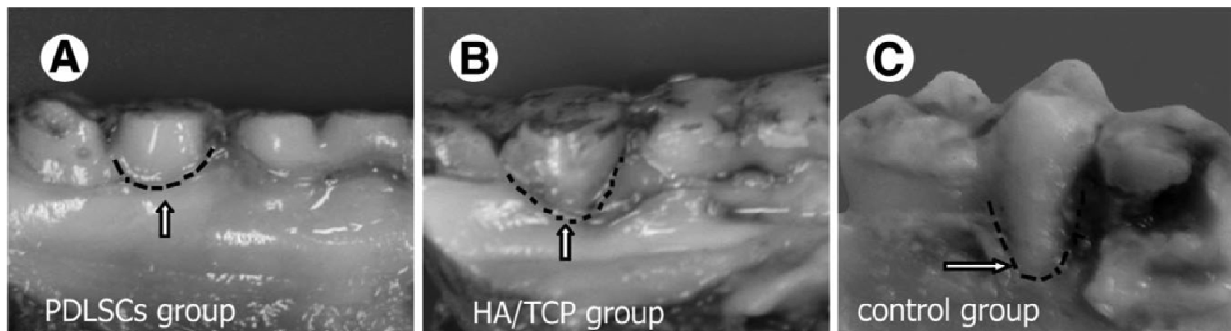


Figure 23 : Photographies intra-buccales des résultats

Douze semaines après transplantation, les photographies intra-buccales nous montrent que la combinaison des **cellules souches** avec le matériau de comblement (**Fig23.A**) améliore significativement la régénération des tissus parodontaux en comparaison au **groupe HA/TCP** seul et au **groupe contrôle** (**Fig23.B, C**).

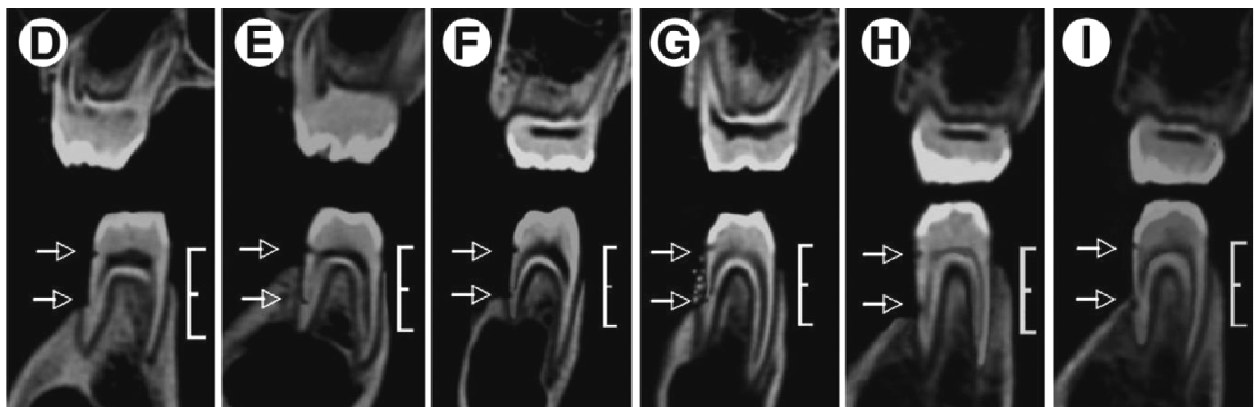


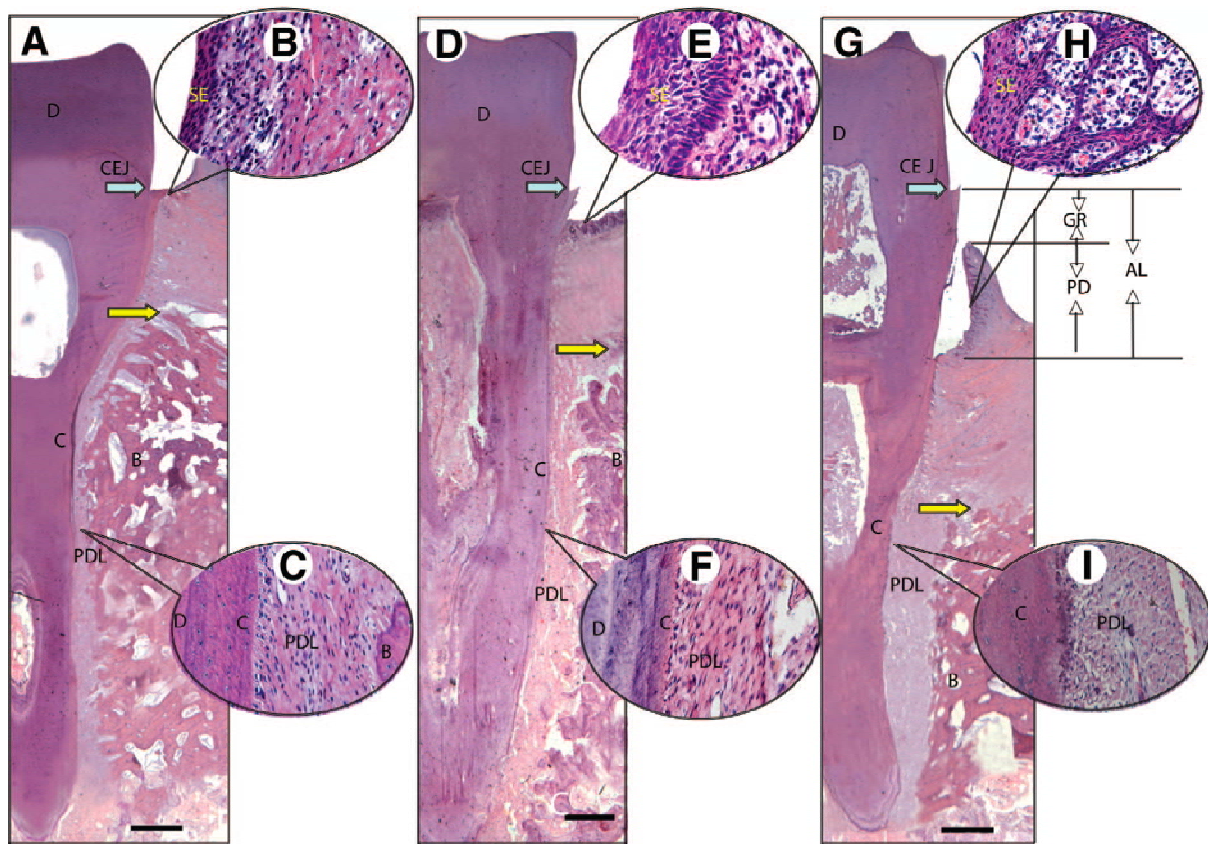
Figure 24 : Images scannographiques des résultats

Les images scanner permettent de quantifier la régénération osseuse. Les images D, F et H (Fig24) nous montre la situation avant traitement, la flèche la plus apicale symbolise le niveau osseux suite aux effets de la maladie parodontale avant traitement et la flèche la plus haute a été placée 7mm au dessus.

Douze semaines après transplantation, le **groupe des PDLSC** (**Fig24.E**) présente une régénération osseuse pratiquement complète du tissu osseux (hauteur et épaisseur). Le **groupe HA/TCP** (**Fig24.G**) présente une régénération osseuse limitée voir nulle, en effet les

petites granulations que l'on voit au scanner semblent être les particules d'hydroxyapatite et de phosphate tricalcique ni résorbées ni transformées en tissu osseux. Le **groupe contrôle (Fig24.I)** quant à lui ne montre qu'une très faible régénération osseuse.

Pour évaluer la qualité de la régénération des tissus parodontaux, une coupe histologique (colorée à l'hématoxyline et l'éosine) d'une dent et de son parodonte a été observée pour les groupes **HA/TCP** et **PDLSC**.



**Figure 25 : Coupes histologiques des résultats de l'étude**

On sait que la position physiologique de l'épithélium de jonction se situe au niveau de la jonction amélo-cémentaire comme on peut le voir sur la **coupe A** d'un parodonte sain. L'épithélium sulculaire (Fig25.SE) est formé par une multicouche de cellules épithéliales squameuses dans les trois groupes. Il est fin et plat et dépourvu d'infiltrations de cellules inflammatoires dans le tissu conjonctif pour le **parodonte sain (Fig25.B)**. Les fibres de Sharpey ont une orientation typique de l'architecture d'un parodonte sain (**Fig25.C**).



Bien que la position de l'épithélium de jonction soit en dessous de la jonction amélocémentaire, la qualité et le niveau du parodonte régénéré **par les cellules souches du ligament parodontal (Fig25.D)** sont bien meilleurs que le **groupe HA/TCP (Fig25.G)**. L'épithélium de sulculaire dans le **groupe PDLSC (Fig25.E)** est plus épais, les crêtes épithéliales et les papilles dermiques sont moins hautes et plus émoussées avec quelques cellules inflammatoires. De l'os, du ciment et un ligament parodontal ont été régénérés dans la zone de défaut osseux du à la parodontite **(Fig25.F)** et le niveau du nouvel os alvéolaire est plus haut que celui du **groupe HA/TCP (Fig25.G)** mais inférieur au **parodonte sain (Fig25.A)**.

On peut voir de nouvelles formations de fibres de Sharpey ancrées sur le néocément dans le groupe PDLSC (Fig25.F).

Une parodontite typique avec des marqueurs de la régression des tissus (GR : récession gingivale ; AL : attachement loss, perte d'attache) et une infiltration de cellules inflammatoires, est observée dans le groupe HA/TCP (Fig25.G). Les crêtes épithéliales et les papilles dermiques sont longues et minces avec une infiltration de cellules inflammatoires sous le tissu conjonctif **(Fig25.H)**. Les fibres, ne présentant pas de structure typique des fibres de Sharpey, remplissent la zone de défaut osseux créé par la parodontite **(Fig25.I)**.

D'autre part la quantité d'os alvéolaire régénéré a été mesurée, en effet les défauts osseux qui avaient été créés initialement avaient les dimensions suivantes : 3mm de largeur, 7mm de hauteur et 5mm de profondeur (Fig26.A). La distance entre la limite supérieure de la néoformation osseuse et la marque initiale du niveau osseux faite durant l'intervention de départ, est mesurée (Fig26.B). Les résultats montrent que la hauteur de l'os alvéolaire régénéré par l'action des PDLSC est bien plus grande que dans les groupes HA/TCP et contrôle (Fig26.C).

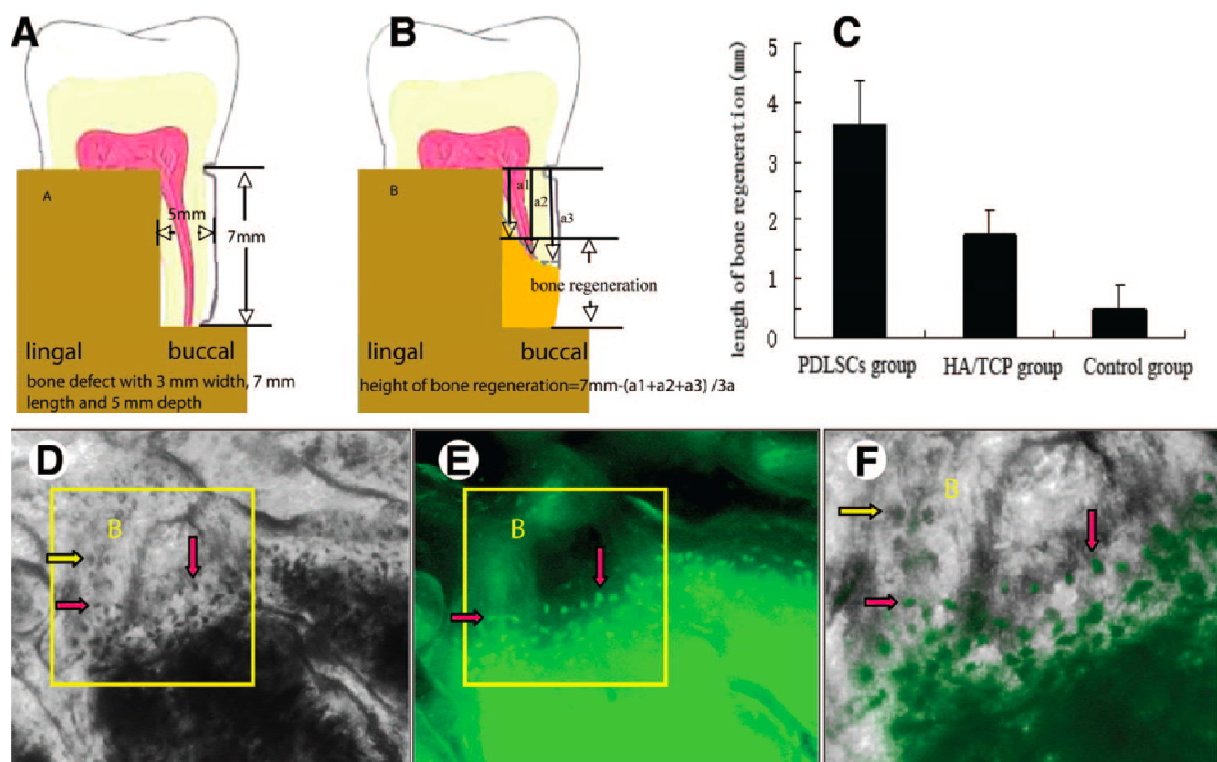


Figure 26 : Différentiation des cellules souches

La protéine fluorescente verte (GFP) a été introduite aux cellules souches extraites du ligament parodontal des minipig lors de leur culture in vitro. Ceci afin d'identifier si ces cellules souches, qui ont été implantées dans les défauts osseux, se sont différenciées en odontoblastes. Des coupes non décalcifiées ont été observées sous la lampe du microscope dans un premier temps (Fig26.D). L'image montre clairement dans le nouvel os formé des ostéoblastes et des lacunes osseuses (Fig26.D flèches jaune et roses). La même zone est observée avec une lumière fluorescente (Fig26.E). Quand on recouvre les deux images (D et E), les cellules GFP positives se superposent avec les ostéoblastes et les lacunes osseuses (Fig26.F la flèche jaune représente les ostéoblastes GFP négatifs et les flèches roses les ostéoblastes GFP positifs). Cela nous indique que les cellules GFP+ représentent des PDLSC qui se sont différenciées en odontoblastes.

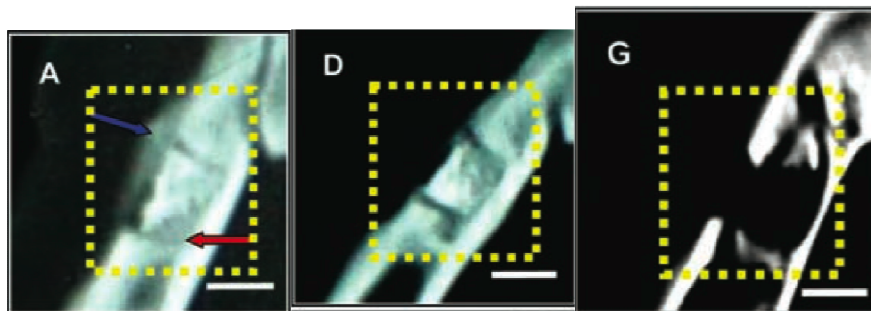
En conclusion, cette étude nous montre que les PDLSC porcines transplantées dans les défauts parodontaux ont une excellente capacité à se développer, se différencier dans le but de régénérer un parodonte avec tous ses constituants (os alvéolaire, cément et desmodonte) in vivo.

### 2.3.2.3 Autres études

Dans son étude, Tsumanuma et al. ont montré que des progéniteurs cellulaires du ligament alvéolaire ont permis la néoformation de ciment et d'os alvéolaire au niveau de défauts osseux créés sur des canines de chiens. Il y a également la formation de fibres de collagène denses qui viennent s'insérer de façon perpendiculaire à la couche de ciment néoformé et seul le groupe des progéniteurs cellulaires du ligament présentent des fibres nerveuses au niveau de la formation du nouveau ligament parodontal.

Les cellules souches porcines issues des dents temporaires ont été étudiées pour leur capacité à régénérer des défauts osseux mandibulaires de porcs (Zeng Y. Liu Y. 2009). Des défauts osseux expérimentaux ont été créés dans la zone parasymphysaire de la mandibule, puis greffés avec des cellules souches porcines autologues issues des dents déciduales, parsemées dans un support de phosphate tricalcique.

L'évaluation histologique des coupes des mandibules greffées à 6 mois après la chirurgie, nous apprend que les défauts traités avec les cellules souches déciduales porcines montrent une ossification significativement accrue comparé au phosphate tricalcique (TCP) seul (Zeng Y. Liu Y. 2009).



**Figure 27 : Coupe scannographiques des différentes ossifications en fonction des groupes**

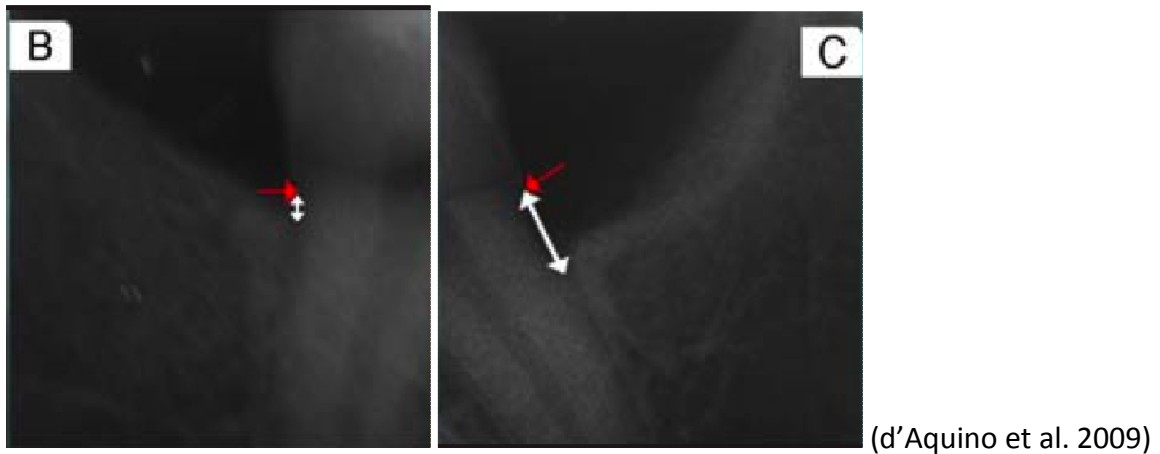
A : groupe avec cellules souches, la flèche rouge montre l'ossification de la matrice TCP/cellules souches

D : groupe TCP seul, pas d'ossification

G : groupe contrôle, défaut toujours présent

Dans une étude clinique, d'Aquino et al. (2009) ont mené des investigations sur l'utilisation des cellules souches autologues de la pulpe dentaire (DPSC) pour le traitement du défaut osseux alvéolaire suivant l'avulsion des dents de sagesse. Les DPSC sont isolées à partir des

3<sup>ème</sup> molaire maxillaire et multipliées ex vivo avant d'être intégrées à un support de collagène. Les patients traités avec les DPSC autologues montrent une régénération bien supérieure à en juger le gain vertical de hauteur osseuse comparé au patient traité avec le collagène seul.



**Figure 28 : Images radiologiques de la régénération osseuse**

B : groupe avec DPSC+collagène, le niveau osseux atteint quasiment la jonction amélo-cémentaire (flèche rouge)

C : groupe avec collagène seul, niveau osseux à distance de la jonction amélo-cémentaire

Une récente étude de cas par Feng et al. (2010) indique que des progéniteurs cellulaires autologues du ligament parodontal (PDL) peuvent améliorer la régénération tissulaire des patients atteints de parodontite. Trois patients mâles ayant une parodontite ont été traités avec des PDL intégrés à un matériau de greffe (Calcitite® 4060-2) dans les défauts créés par la maladie. L'évaluation des patients à 42 mois après la transplantation des progéniteurs montre une diminution des mobilités dentaires et de la profondeur de sondage au niveau des sites traités, de plus, il y a une amélioration du gain d'attache comparé à la situation avant traitement.

Dans leur étude Sonoyama, Liu et al. (2006) vont encore plus loin, chez le porc, ils procèdent à l'avulsion d'une incisive qu'ils remplacent par un cône d'hydroxyapatite et phosphate tricalcique (A) recouvert d'une éponge combiné de PDLSC et cellules souches de la papille apicale (B flèche blanche). Trois mois après la transplantation, les images scanner (K) montrent un structure qui croit dans l'alvéole : formation d'une structure radiculaire dure

ainsi que d'un espace parodontal qui entour l'implant. Quatre semaines plus tard, il mettent en place une couronne céramique sur la néoformation radiculaire et obtiennent alors une dent et un parodonte régénérés et fonctionnels.

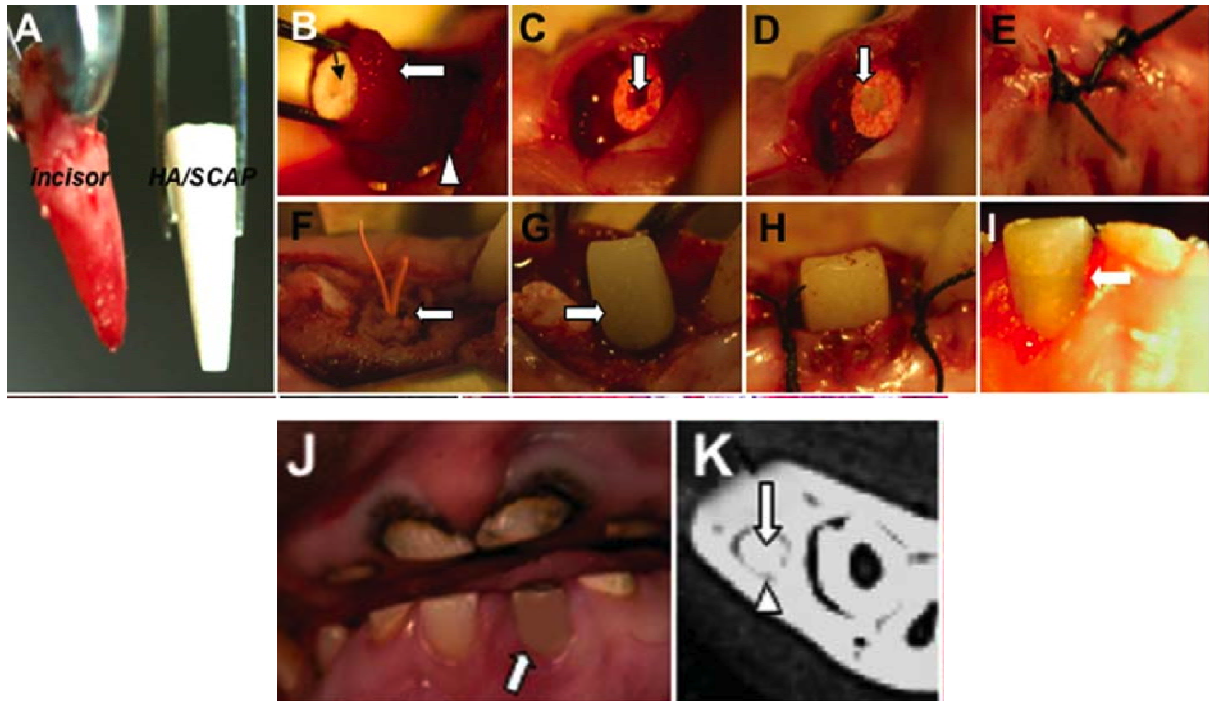
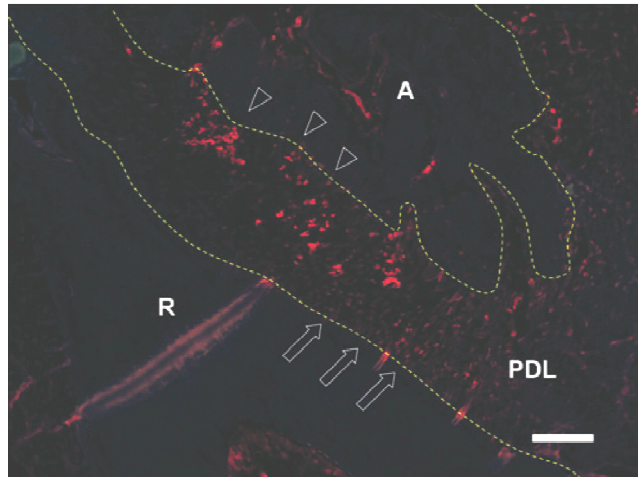


Figure 29 : Illustration de l'étude de Sonoyama

Dans une étude datant de 2010, Wang et al. ont étudié les cellules souches du de ligament parodontal. Ils ont démontré qu'il existait deux populations de cellules souches dans le ligament, celles présente dans le desmodonte sur la racine d'une dent extraite et celles issues des résidus de ligament qui sont restés dans l'alvéole. Ils ont appelé ces cellules les Periodontal Ligament Stem Cells on Alveolar bone surface (a-PDLSC) et Periodontal Ligament Stem Cells from the root surface (r-PDLSC). Dans leur étude, ces chercheurs ont démontré la capacité de multipotence de ces cellules souches, avec une légère supériorité pour les a-PDLSC. Elles sont aussi plus nombreuses sur la surface alvéolaire (fig 30 )

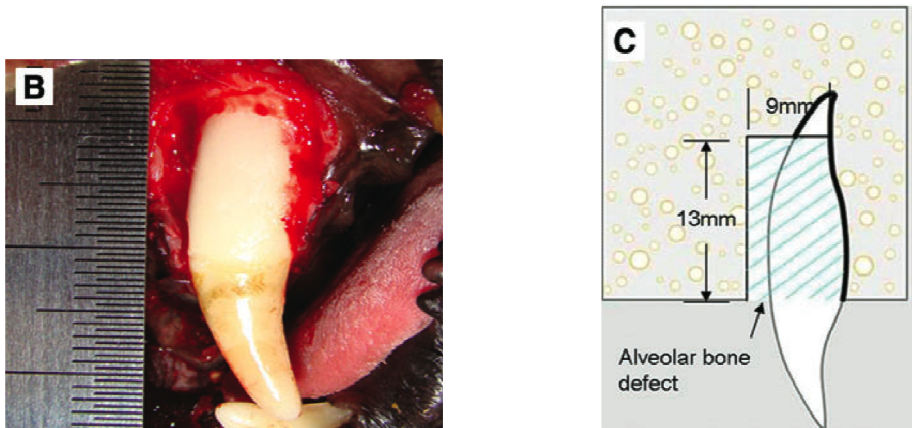


Wang et al. 2010

**Figure 30 : Distribution des cellules positive au BrdU**

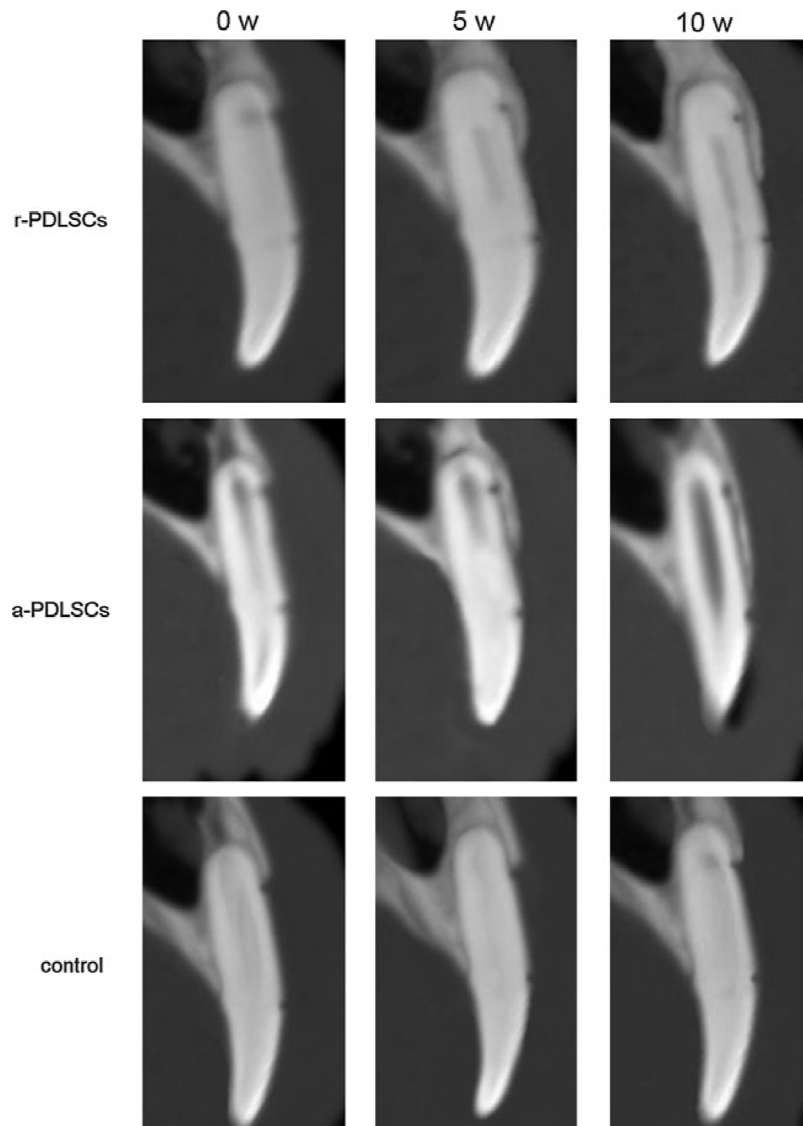
Les cellules positives au BrdU sont plus nombreuses sur la surface alvéolaire (triangle) que sur la surface radiculaire (flèche). A : alvéole, R : racine, PDL : ligament parodontal

Pour évaluer le potentiel de régénération tissulaire, ils ont créé des lésions osseuses sur les canines de chien (B-C)



**Figure 31 : Illustration du défaut du tissu osseux**

Puis ils ont réalisé des contrôles radiographiques à 0, 5 et 10 semaines



**Figure 32 : Images radiographiques de la régénération osseuse**

Ces images radiographiques nous montrent pour les r-PDLSC une régénération osseuse à mi hauteur du défaut alvéolaire et une régénération presque ad integrum du tissu osseux pour les a-PDLSC

Leur étude aboutie aux conclusions suivantes, les cellules souches du ligament parodontal présentent sur la surface de l'os alvéolaire ont un fort taux d'autorenouvellement, un potentiel de différenciation multipotente. Elles sont capables de régénérer de l'os in vivo et cette capacité est d'autant plus forte lorsqu'elles agissent en synergie avec les r-PDLSC.

#### **2.3.2.4 Conclusion**

En conclusion, toutes ces études permettent d'avoir de l'espoir concernant le traitement des conséquences de la maladie parodontale. En effet, l'implantation de cellules souches autologues ou allogéniques associées à un substitut osseux permet, expérimentalement, la régénération de toutes les entités composant le parodonte en atteignant quasiment le niveau d'origine. Sur les photographies des différentes études, le niveau gingival atteint presque la jonction amélo-cémentaire, le gain osseux est extraordinaire avec parfois 4, 5 jusqu'à 6 mm de gain et cette néoformation osseuse n'est pas dépendante ni de la hauteur, ni du nombre de parois résiduelles après stabilisation de la maladie parodontale. Sur le plan histologique aussi les chercheurs obtiennent des résultats exceptionnels avec un épithélium sulculaire aux caractéristiques histologiques très proches de celui d'un parodonte sain ainsi que la formation de fibre de Sharpey s'insérant sur la néo couche cémentaire. Les dates des articles montrent que ces études sont récentes et toujours en cours d'expérimentation, on peut donc espérer des résultats mieux maîtrisés, de meilleure qualité et pourquoi pas un nombre d'études plus important chez l'homme.

#### **2.3.3 Limites**

Bien que les résultats des recherches actuelles soient très encourageants pour la démocratisation de l'utilisation des cellules souches dans les thérapies parodontales, les chercheurs sont toutefois confrontés aux limites de l'utilisation de ces cellules.

Etant donné les lacunes et l'insuffisance de nos connaissances en matière de mécanisme du développement parodontal et de ses applications dans les thérapies, plusieurs challenges s'imposent aux chercheurs, avant que le traitement basé sur les cellules souches ne devienne une réalité clinique. Ces challenges sont d'ordre biologique, technique et clinique, et pourront servir de base pour les recherches futures.



### **2.3.3.1 Challenges biologiques**

En dépit des preuves biologiques qui montrent que la régénération peut se produire chez l'homme, une régénération complète et prédictible reste un objectif difficile à atteindre, spécifiquement en cas de lésions parodontales avancées. La régénération parodontale, basée sur la reproduction des événements cellulaires qui se déroulent durant le développement du parodonte, n'a pas été possible à cause de notre compréhension incomplète des types cellulaires spécifiques, des facteurs de croissance et des processus impliqués dans la formation du parodonte (Aukhil I. 2000).

#### **2.3.3.1.1 Manque d'études chez l'homme**

Sachant que les études menées chez l'Homme sont rares, la plupart des découvertes de base sur les cellules souches parodontales proviennent de cultures cellulaires ou de modèles animaux ce qui ne correspond pas toujours à la situation que l'on trouve chez l'être humain. En conséquence, toutes les découvertes ne sont pas toujours extrapolables à l'Homme. De plus, les études sont encore peu nombreuses et réalisées sur parodontite induite et sur petites périodes par rapport à une parodontite chronique de l'adulte.

#### **2.3.3.1.2 Fonctionnement des cellules souches**

D'autre part, les mécanismes moléculaires à la base de l'auto-renouvellement et de la différenciation des cellules souches, sont largement inconnus (Brivanlou AH. 2003). D'autres études sont nécessaires pour élucider les événements cellulaires et moléculaires impliqués dans la restauration de la perte des tissus parodontaux, avant qu'une thérapie biologique fiable puisse être développée. D'après ces considérations, l'isolation et la caractérisation des cellules souches issues des tissus parodontaux peuvent constituer un bon point de départ pour analyser le rôle des cellules souches parodontales dans la guérison des lésions et leurs applications potentielles dans des thérapies régénératives incluant l'ingénierie tissulaire.

### **2.3.3.2 Challenges techniques**

#### **2.3.3.2.1 Importance du support matriciel**

Biologiquement, la matrice support devrait avoir une bonne biocompatibilité pour les composants cellulaires et moléculaires que l'on trouve dans les tissus régénérés (King GN. 1997)(Bhatnagar RS. 1999). Des études suggèrent que la culture de PDLSC humaines sur un support matriciel approprié et implanté dans des défauts parodontaux créés chirurgicalement, peut aboutir à la formation d'une structure semblable au ligament parodontal (Seo BM. Miura M. 2000). Cependant, le protocole optimal pour la prolifération et l'incorporation de ces cellules dans un matériau servant de support, demande à être affiné (Jin QM. Zhao M. 2003). Beaucoup d'études utilisent l'hydroxyapatite et le phosphate tri-calcique comme support matriciel avec de bons résultats. Dans l'étude Gutwald et al. (2009) l'os bovin déspecifié semble donner de meilleurs résultats que l'hydroxyapatite.

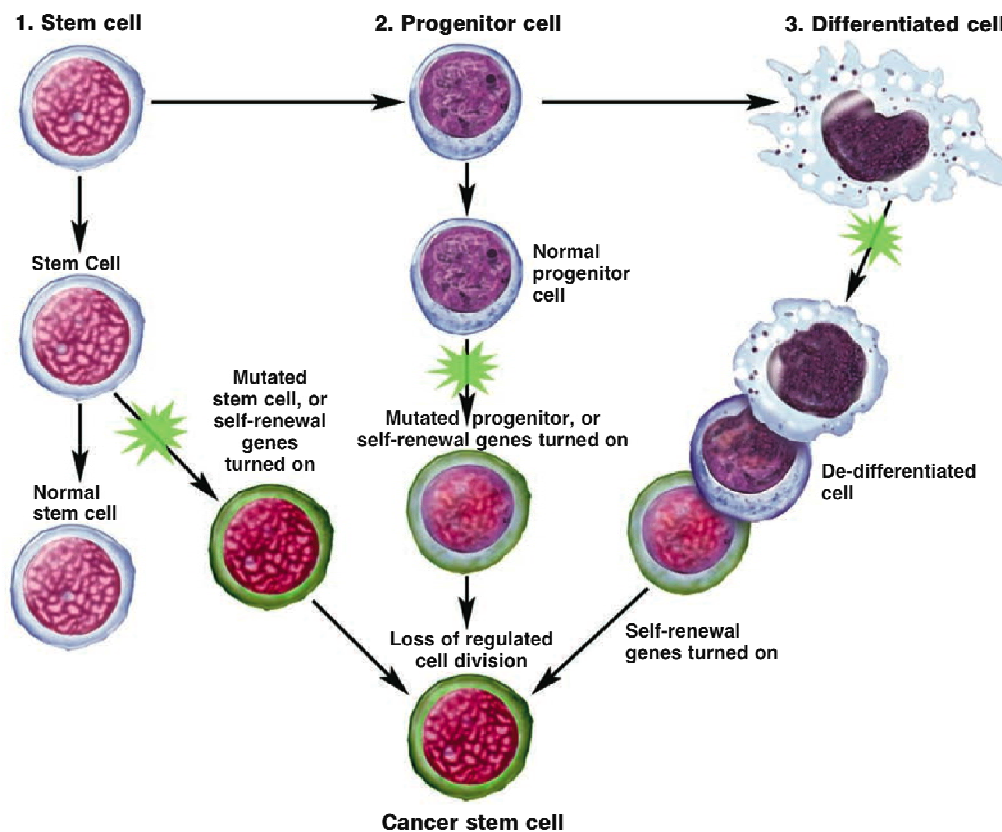
#### **2.3.3.2.2 Cellules souches et cellules cancéreuses**

Le terme « cancer » décrit un groupe de maladies qui se caractérisent pas une croissance cellulaire incontrôlée, l'invasion de ces cellules dans les tissus adjacents et le potentiel de se métastaser s'il n'y a pas de traitement dans les stades initiaux de la maladie. Ces aberrations cellulaires proviennent d'une accumulation d'altérations génétiques. Les cellules cancéreuses ont pour caractéristiques de générer de nombreuses cellules filles sans mourir ainsi que se différencier en types cellulaires variés, par ailleurs, elles échappent au contrôle de division cellulaire. Aux vues de ces caractéristiques, on se rend compte de la proximité entre les cellules cancéreuses et les cellules souches, ce qui a amené les scientifiques à se demander si les cancers pouvaient se développer à partir des cellules souches.

Comme on le voit sur la figure ci dessous, les cellules cancéreuses apparaissent à la suite d'une mutation chez une cellules souche (1) à la suite de deux mutations ou plus chez un progéniteur cellulaire (2) et après de nombreuses mutation d'une cellule spécifique qui aboutissent à la dédifférenciation jusqu'à la cellule cancéreuse (3).

Par rapport aux autres types de cellules, les cellules souches sont très proches des cellules cancéreuses et donc potentiellement plus dangereuses. Des instabilités kariotypiques ainsi que des mutations génétiques peuvent limiter l'utilisation de ces lignées cellulaires (Maitra

A. 2005). En effet, plus on augmente la période de culture des cellules souches, plus les risques de voir apparaître des mutations sont grands. Or ces cellules étant peu nombreuses dans un organisme adulte, il est nécessaire de stimuler leur multiplication in vitro. C'est pourquoi, des études supplémentaires sont nécessaires pour comprendre les phénomènes de différenciation en lignées spécifiques et la maîtrise des multiplications in vitro des cellules souches dans la régénération des défauts parodontaux.



Charles A. Goldthwaite Jr

Figure 33 : Origine de la transformation en cellules cancéreuses

### **2.3.3.2.3 Protocoles**

Actuellement, il semble difficile d'établir une catégorie clinique de lignées de cellules souches sans utiliser de composants provenant d'animaux. Pour prévenir des infections croisées avec l'Homme d'autres recherches sont nécessaires. (Martin MJ. 2005).

Les protocoles d'isolation et de culture des cellules souches sont encore compliqués, délicats, coûteux, difficilement reproductibles à grande échelle pour le moment et effectués par des scientifiques loin du chirurgien-dentiste lambda.

Ainsi, l'amélioration des techniques actuelles pour faciliter la manipulation laboratoire de ces cellules et maximiser leur potentiel de régénération, représente un effort sur le long terme si, à l'avenir, ces cellules doivent être utilisées pour des cas clinique de parodontite.

### **2.3.3.3 Challenge clinique**

En plus, des considérations biologiques et techniques, il y a de nombreuses barrières cliniques dans les thérapies basées sur les cellules souches mésenchymateuses, certaines notions doivent être mieux comprises et résolues pour une utilisation standardisée des cellules souches : l'apparition et la croissance de tumeur, et l'efficacité de la transplantation cellulaire.

#### **2.3.3.3.1 Maitrise du risque tumoral**

La prévention de formations tumorales suite à l'implantation de MSC est une préoccupation majeure de sécurité. Les études en cours manquent de statistiques suffisantes sur lesquelles s'appuyer et de suivi à long terme pour établir des conclusions définitives des recherches supplémentaires dans ce domaine sont fondamentales. Il est probable que plus les applications thérapeutiques seront extensives et spécifiques, plus longtemps les cellules souches devront rester en culture in vitro pour en obtenir un nombre suffisant. Ainsi, durant les périodes d'expansion en culture, il y a une forte probabilité que des anomalies génétiques ou épigénétiques s'accumulent. Si de tels changements ne sont pas accompagnés par des transformations phénotypiques manifestes, ils peuvent passer inaperçu et nuire au patient. Par conséquent, il est fondamental d'avoir des connaissances

très précises du taux de mutations génétiques et des types de pression de sélection qui permettent à ces mutations de dominer dans les cultures.

#### **2.3.3.3.2 Cellules souches et tissus cibles**

Deuxièmement, certains chercheurs s'accordent pour dire que les cellules souches cibleraient les tissus endommagés et migreraient instinctivement pour réparer ces tissus cibles (Chapel et al. 2003). Or il n'est pas clairement établi que les cellules souches issues de l'être humain peuvent être intégrées dans un tissu cible et remplir les fonctions spécifiques du tissu perdu ou endommagé (Deans RJ. 2000).

La découverte de cellules et molécules appropriées pour les sites cibles, sans induire la formation de tissus ectopiques, est d'une importance primordiale pour la sécurité et l'efficacité de la régénération parodontale basée sur l'ingénierie tissulaire. Les chercheurs espèrent que leurs connaissances des progéniteurs cellulaires, des facteurs de croissances et l'amélioration des systèmes de production des cellules souches, pourront mener au développement de thérapie régénérative basée des principes scientifiques sains.

### **2.3.4 Perspectives d'avenir**

#### **2.3.4.1 Cellules souches et système immunitaire**

Premièrement, il est important de comprendre comment réagit le système immunitaire après la transplantation de cellules souches issue de l'homme. Généralement, l'immunogénicité des cellules humaine dépend de la présentation des molécules du complexe majeur d'histocompatibilité (CMH), classe I ou classe II, qui permet à l'organisme de différencier ces propres cellules des cellules étrangères. Le CMH de classe I est présent sur presque toutes les cellules du soi, la diminution de son expression à la surface d'une cellule déclenche l'activité des Lymphocytes NK (natural killer), qui détruit cette cellule. Ceci permet d'éliminer les cellules tumorales ou infectées qui échappent au système immunitaire « classique » en diminuant l'expression du CMH I. Le CMH de classe II est une molécule retrouvée à la surface des cellules présentatrices de l'antigène (CPA). L'association du CMH II à un peptide antigénique après phagocytose d'un antigène exogène, permet l'expression des

molécules du CMH II à la surface cellulaire. Ainsi, le CMH II présente les peptides aux lymphocytes T naïfs (LT CD4+) afin d'entraîner leur différenciation en cellules de l'immunité spécifique. Les cellules souches embryonnaires humaines expriment un niveau très bas de CMH I mais cette expression est augmentée lors de la différenciation (Draper JS. 2002). L'utilisation de cellules souches adultes de patients spécifiques provenant des dents de sagesse, semble ne pas être concernée le rejet par le système immunitaire (Guo Z. Li H. et al. 2006). Si l'on considère les rapports récents, ils nous indiquent que les cellules souches mésenchymateuses (MSC) peuvent inhiber le système immunitaire et permettre l'utilisation de préparation de MSC soit autologues soit allogéniques (Nasef A. Mathieu N. 2007). Les cellules souches mésenchymateuses agissent sur le taux de sécrétion des cytokines qui stimulent les cellules immunitaires, elles ont un effet d'immunomodulation (Le Blanc K. Ringden O. 2007).

D'après ces caractéristiques, si les chercheurs réussissent à établir un protocole clinique d'utilisation de ces cellules, l'implantation de cellules souches autogènes ne semble pas être une condition restrictive.

#### **2.3.4.2 Reprogrammation cellulaire**

Yan X. et al. (2010) ont récemment montré qu'il était possible de reprogrammer les cellules souches dentaires comme les cellules souches des dents temporaires, de la papille dentaire apicale et de la pulpe en cellules iPS (= induced pluripotent stem cells) c'est à dire leur redonner un potentiel pluripotent. Elles sont capables de former un tératome chez une souris, tumeur constituée des 3 couches ectoderme, endoderme et mésoderme. Il y a beaucoup de cellules souches adultes qui sont multipotentes, dont les cellules souches dentaires, mais leurs sources et leur durée de vie sont limités et se trouvent en nombre insuffisantes dans l'organisme pour régénérer un organe. Il est nécessaire de les multiplier ex vivo. Lorsque leurs applications cliniques seront sûres et contrôlables les cellules iPS résoudront ce problème.

Duan X et al. (2010) ont même montré que les cellules iPS transplantées dans des défauts parodontaux de souris, ont permis la régénération d'os alvéolaire, d'une couche de néocément ainsi qu'un desmodonte entre ces deux formations tissulaires.

### **2.3.4.3 Supériorité des cellules souches dentaires**

Les sources de cellules souches dentaires offrent des réservoirs très intéressants par leur facilité d'accès par rapport aux cellules souches mésenchymateuses de la moelle osseuse (BMMSC). De plus, les protocoles d'isolation des cellules souches dentaires sont bien moins invasifs comparés à ceux pour isoler les cellules souches de la moelle osseuse. En effet, l'obtention des BMMSC se fait par une ponction/aspiration de moelle qui est souvent douloureuse, alors que les cellules souches dentaires sont obtenues par extraction de dents temporaires (Miura et al. 2003) ou de dents de sagesse avec des racines en cours de formation.

D'autre part, les prélèvements de moelle peuvent être contaminés par la circulation périphérique durant l'aspiration et on a moins de formation de colonies que dans une ponction de moelle pure (Edward J. et al. 2002).

D'autre part, les cellules souches dentaires ont un potentiel de prolifération supérieur aux BMMSC (Gronthos et al. 2002) (Gay IC. Et al. 2007). Cela a aussi été démontré par Wang L. et al. en 2011, ils ont étudié les cellules souches des résidus de ligament (PDLSC) restées dans l'alvéole après extraction et ont montré la supériorité des PDLSC dans le potentiel de prolifération et d'expansion in vitro comparée au BMMSC.

Les cellules souches issues des dents temporaires semblent être les plus intéressantes par leur taux de prolifération et leur potentiel de différenciation. Cela est dû au fait qu'elles sont plus immatures et qu'elles sont plutôt pluripotentes que multipotentes.

### **2.3.4.4 Conservation**

Les cellules souches mésenchymateuses ont été extraites de nombreux tissus dentaires, ligament parodontal, pulpe dentaire, papille dentaire apicale, dents temporaires. Étant donné les capacités de régénération tissulaire et les avancées qu'elles nous promettent dans l'ingénierie tissulaire, des études ont exploré les techniques qui permettraient leur conservation. Cela paraît nécessaire que ce soit dans le but de conserver ces cellules souches à des fins expérimentales ou pour une application médicale. La cryoconservation dans des banques de cellules souches apparaît comme une perspective d'avenir. C'est un procédé qui

consiste à ajouter aux cultures de cellules souches un cryoconservateur et de les maintenir dans l'azote liquide à très basse température.

En 2005, Seo, Miura et al. ont étudié le rétablissement de cellules souches cryoconservées provenant du ligament parodontal. Les cellules souches du ligament parodontal cryogénisées ont gardé les caractéristiques identiques aux cellules « fraîches » c'est à dire fort taux de prolifération ex vivo, la capacité à se différencier en différents types cellulaires (adipocytes, cémentoblastes...) et à former un tissu semblable au ciment et au ligament parodontal quand elles sont implantés chez la souris. Toutefois, ils ont remarqué que malgré la structure histologique normal dans la majeure partie des zones, il y a quand même quelques dommages cellulaires comme l'anisocaryose (taille des noyaux variable), des agglutinations cellulaires et des morts cellulaires non apoptotiques. La cause la plus commune de mort cellulaire est la formation de glace intracellulaire durant le procédé de gel/dégel (Woods et al 2004).

Brandon, Perry et al. (2008) ont montré que l'on récupérait plus de colonies cellulaires au rétablissement des cellules souches de la pulpe dentaire lorsqu'elles avaient été cryogénisée rapidement après l'extraction dentaire (T0=0h). Cependant, grâce à leur potentiel de prolifération élevé ils récupéraient le même nombre de colonie que T0, en rétablissant des cellules cryogénisée 5 jours après extraction, conservées à 4°C, en les laissant croître en culture après rétablissement. Ils ont également cryogénisé 10 dents entières et après décongélation ont réussi à extraire des cellules souches de 7 des 10 dents.

Dans leur étude de 2009, Woods, Perry et al. ont déterminé que le meilleur agent de cryoprotection était le dimethyl sulfoxyde (Me<sub>2</sub>SO ou DMSO), c'est un mélange de 10% de DMSO avec 90% de sérum dans lequel baigne les cellules avant d'être plongées dans l'azote liquide à -196°C. La différence entre les températures de cryoconservation (-85°C / -196°C) sur 6 mois ne montre aucune différence significative sur les propriétés des cellules souches. Par contre, il apparaît que les cellules souches sont difficiles à extraire et encore plus à faire croître lorsque l'on congèle une dent entière, alors que c'est tout à fait possible avec la pulpe dentaire cryogénisée.

En 2010, Ding, Wang et al. se penchent sur les effets de la cryoconservation sur les propriétés biologiques et immunologiques des cellules souches de la papille dentaire apicale. Ils utilisent également le DMSO comme agent de conservation. D'après leurs conclusions, la



cryoconservation n'affecte pas les propriétés biologiques des cellules souches (taux de prolifération, potentiel de différenciation caractérisation des cellules similaires aux cellules fraîches des résultats de Sonoyama et al en 2006). Pour les propriétés immunologiques, il en est de même, pas de différence significative avec les cellules fraîches c'est à dire faible immunogénicité et propriétés immunosuppressives.

Lors de la décongélation des cellules, il se pose deux problèmes, la mort par apoptose et la formation de cristaux de glace intracellulaire. Pour limiter l'apoptose il faut procéder à une décongélation lente mais cela expose la cellule à la formation de cristaux de glace. S'il on réalise une décongélation rapide il est nécessaire d'apporter une forte dose de cryoprotecteurs qui sont cytotoxiques. Une technique, d'abord utilisée pour former des banques de dents dans le but de les auto-transplanter (Kaku M. et al. 2010), est apparue ; la cryogénération magnétique. Les cellules sont cryogénisées dans un champ magnétique ce qui permet de diminuer fortement la concentration en cryoconservateurs (Lee S-Y et al. 2012).

La cryoconservation permet d'assurer les ressources en cellules souches pour les chercheurs ainsi que pour les futurs utilisateurs car en plus d'avoir un potentiel pour la réparation des dommages dentaires les cellules souches orales pourraient avoir d'autres applications dans des maladies plus graves (Alzheimer Parkinson...). Les banques de cellules souches sont interdites en France mais autorisées dans d'autres pays européens

### **2.3.5 Conclusion**

Avec les techniques thérapeutiques classiques, il semble difficile d'obtenir une véritable régénération parodontale, le plus souvent il s'agit d'une réparation (plus ou moins aboutie). Même pour la régénération tissulaire guidée, qui apparaît comme le « gold standard », il n'y a peu ou pas de néo-cément donc pas d'insertion de nouvelles fibres de Sharpey. D'autre part, la régénération est difficile car cette technique s'appuie sur la colonisation de la surface radiculaire par les précurseurs cellulaires présents dans le desmodonte, or après une parodontite chronique et suivant l'âge du patient ces précurseurs se raréfient et sont souvent en quantité insuffisante pour permettre une vraie régénération tissulaire.

Les recherches sur l'utilisation des cellules souches pour régénérer le parodonte donnent des résultats encourageants. En effet, plusieurs études aboutissent aux mêmes conclusions, la combinaison de cellules souches mésenchymateuses avec un substitut osseux permet la régénération du parodonte au niveau de lésions créées par la maladie parodontale. Les études montrent une néo formation osseuse quasiment ad intégrum avec la formation de fibres de Sharpey qui s'insèrent sur une néo couche cémentaire. Ces résultats sont très positifs malgré le faible nombre d'études chez l'homme. Le modèle animal principalement utilisé est le porc pour sa proximité anatomique et physiologique avec l'Homme ainsi que pour des raisons de balance entre le coût, la facilité d'entretien et de recueil des données.

Les avantages des propriétés des cellules souches peuvent aussi être des inconvénients ; l'implantation de cellules souches mésenchymateuses (MSC) ne provoque pas de rejet immunologique chez l'hôte et cela grâce à une très faible immunogénicité. Cela peut être un avantage mais aussi s'avérer dangereux puisque les MSC sont très proches des cellules cancéreuses (cellules très peu différenciées). La culture expansive ex vivo expose les MSC à un risque de mutation génétique d'autant plus important que cette culture est intensive est prolongée. C'est pourquoi la nécessité d'une connaissance approfondie sur les mécanismes de fonctionnement des MSC est fondamentale.

Malgré cela, les MSC nous promettent de nombreuses possibilités notamment grâce aux expérimentations de reprogrammation cellulaire ainsi qu'au perfectionnement des techniques de conservation comme la cryoconservation et la création de banques de cellules. Avec une facilité d'accès, de prélèvement et la supériorité en matière de prolifération et de différenciation, les cellules souches d'origine dentaire apparaissent comme des cellules d'avenir.

## **3 Les cellules souches et la chirurgie pré-implantaire**

### **3.1 La chirurgie pré-implantaire**

La thérapeutique implantaire, est de nos jours, de plus en plus proposée au patient. Celle-ci va dépendre sur le plan anatomique, du substrat osseux, au niveau qualitatif et dimensionnel. En effet, la pose d'un implant ne sera envisagée que si l'os est suffisamment dense et que l'implant peut s'y ancrer dans la totalité de sa hauteur.

Lorsque le volume osseux est insuffisant ou que sa qualité n'est pas satisfaisante, des techniques chirurgicales ont été mises en place pour remédier à ce problème.

#### **3.1.1 Le but**

L'objectif de la chirurgie pré implantaire est de préparer un terrain idéal pour la pose des implants. Pour notre sujet ce sont les conditions osseuses idéales qui nous intéressent. Lorsqu'on a un manque de substance, le but sera d'utiliser les propriétés ostéoinductives ou ostéoconduites de différents matériaux que l'on va placer chirurgicalement dans les zones déficitaires. L'idéal étant de trouver un matériau ostéogénique.

#### **3.1.2 Les différentes techniques actuelles**

##### **3.1.2.1 Autogreffe**

Dans l'autogreffe, le donneur et le receveur sont la même personne : le patient. Le principe est de prélever un greffon osseux au niveau d'un site où la quantité est abondante pour l'utiliser au niveau d'un site receveur où l'on a besoin d'augmenter la quantité en tissus osseux.

Il existe différents sites de prélèvements :

### 3.1.2.1.1 Les prélèvements extra-buccaux

- Le prélèvement pariétal : on prélève une partie de la calvaria, la corticale externe du pariétal.
  - Avantages :
    - C'est un os compact de même origine embryologique que les maxillaires
    - Grande quantité d'os disponible
    - Les suites postopératoires sont peu ou pas douloureuses
    - La cicatrice se fond dans le cuir chevelu
  - Inconvénients :
    - L'épaisseur du greffon prélevé est très variable suivant les individus
    - L'intervention se pratique sous anesthésie générale avec une courte hospitalisation
    - On peut avoir des complications exceptionnelles tel que l'hématome extradural
  
- Le prélèvement iliaque : on prélève une partie de la corticale externe de la crête iliaque
  - Avantages :
    - Travaille en double équipe
    - Grande quantité de tissu osseux disponible
    - Simplicité du prélèvement
  - Inconvénients :
    - Os endochondral d'origine embryologique différente des maxillaires
    - Résorption plus importante et aléatoire du greffon
    - Morbidité postopératoire fréquente avec de fortes douleurs

Ces deux types de prélèvement sont plutôt pratiqués en Maxillo-faciale pour les grosses reconstructions. Pour la chirurgie pré-implantaire ces techniques sont moins pratiquées du fait de la prise en charge plus lourde (anesthésie générale, hospitalisation) et du coût (pas de remboursement Sécu).

### 3.1.2.1.2 Les prélèvements intra-buccaux

- Le prélèvement mandibulaire antérieur : on prélève un greffon dans la zone symphysaire
  - Avantages :
    - Même origine embryologique du tissu osseux
    - Permet de réaliser des petits prélèvements osseux avec des trépan
    - Prélèvement corticospongieux
    - Accès au site opératoire aisé et pratique
  - Inconvénients :
    - Suites postopératoires parfois très impressionnantes (ecchymoses, œdème) diminuées par un pansement compressif
    - Hémorragie de l'artère incisive ou sublinguale beaucoup plus grave en cas d'hématome du plancher de bouche.
    - Risque de lésions radiculaires dentaires
    - Modification esthétique si la zone symphysaire médiane n'est pas conservée
    - Paresthésie, dysesthésie ou hypoesthésie
  
- Le prélèvement mandibulaire postérieur : on prélève un greffon au niveau du corps de la mandibule ou au niveau du ramus de la mandibule
  - Avantages :
    - Même origine embryologique du tissu osseux
    - Possibilité de prélever une quantité et une taille de greffon satisfaisante
    - Réalisation assez simple
  - Inconvénients :
    - Suites postopératoires similaires à l'avulsion des dents de sagesse
    - Risque de lésion du nerf dentaire mandibulaire et du nerf lingual

Les autogreffes présentent des taux de réussite élevés

### **3.1.2.2 Allogreffe**

Dans les allogreffes, le donneur et le receveur sont de la même espèce, pour notre situation des êtres humains, mais deux personnes distinctes, le patient étant le receveur.

Ces allogreffes peuvent être soit :

- De l'os lyophilisé déminéralisé (DFDBA, demineralized freezed-dried bone allograft)
- De l'os lyophilisé non déminéralisé (FDBA, freezed-dried bone allograft)

On obtient de meilleurs résultats avec le DFDBA. Ils n'induisent pas de néoformation osseuse et sont considérés comme ostéoconducteurs et non pas ostéoinducteurs.

Exemples : BioBank©, TBF©

Il faut bien respecter les protocoles d'utilisations, par exemple la réhydratation est primordiale car elle permet de récupérer l'élasticité naturelle qui autorise un façonnage et une adaptation optimale du greffon au site receveur.

Les greffons provenant des banques d'os ont l'inconvénient d'être très onéreux.

### **3.1.2.3 Xénogreffe**

Il s'agit d'un os d'origine animal, le plus souvent bovine. Les xénogreffes permettent d'obtenir des gains osseux similaires au DFDBA. Les études histologiques démontrent que ces produits n'induisent pas de néoformation osseuse, on parlera donc d'ostéoconducteurs et pas d'ostéo-inducteur.

Pour exemple, le Bio-Oss©, le plus utilisé, est un substitut naturel tiré uniquement de la fraction minérale de l'os bovin qui présente des caractéristiques très proches de l'os humain. Il fait partie des matériaux de comblement.

### **3.1.2.4 Matériaux synthétiques**

Ce sont des matériaux de comblement, c'est à dire que se sont des produits inertes, biologiques ou synthétiques, minéralisés et obligatoirement biocompatibles. Il en existe toute une batterie :

- Les hydroxyapatites et durapatite
- Les phosphates tricalciques

- Les carbonates de calcium
- Les céramiques biphasées
- Les bioverres

Et la liste n'est pas exhaustive

### **3.1.3 Les limites de ces techniques chirurgicales**

La guérison des lésions osseuses dépend de la présence de précurseurs cellulaires ostéogéniques dans les tissus entourant la lésion et de leur capacité à migrer au niveau du défaut osseux et à se différencier en ostéoblastes qui produisent la matrice pour la néoformation osseuse. La formation osseuse sera limitée en l'absence en quantité suffisante de ces précurseurs cellulaires.

La greffe d'os autogène a longtemps été considérée comme le « gold standard » car elle possède une capacité ostéogénique grâce à son contenu cellulaire. Cependant, ce type de greffe montre une grande fluctuation du nombre de cellules avec un potentiel ostéogénique variable suivant les sites donneurs et entre les différents patients, ainsi qu'un nombre de cellules qui descend souvent sous le seuil requis pour la régénération d'une lésion dans des proportions suffisantes. De plus ce type de greffe implique un 2<sup>ème</sup> site d'intervention avec tous les inconvénients que cela implique (douleurs, complication, allongement du temps de l'intervention...) et la quantité du site donneur n'est pas toujours satisfaisante. Ce type de greffe peut aussi avoir l'inconvénient d'effrayer le patient.

Les greffes ostéoconduites synthétiques comme les allogreffes ou les xéno-greffes, fournissent la trame pour la croissance des capillaires, des tissus périvasculaires et des ostéoprogéniteurs cellulaires pour le lit receveur. Mais elles ne présentent pas de propriétés ostéogéniques, le succès de la régénération osseuse avec ces greffes dépend de la présence de progéniteurs cellulaires dans les tissus adjacents et la cicatrisation osseuse est plus longue et moins prédictible.

## 3.2 La place des cellules souches dans la chirurgie pré-implantaire

### 3.2.1 Etat des connaissances

Le développement d'un substitut osseux vivant avec un fort potentiel ostéogénique reste la cible principale des recherches actuelles.

Basés sur les limites des traitements classiques, les chercheurs se sont intéressés aux procédures d'ingénierie tissulaire permettant d'améliorer la néoformation osseuse. La transplantation de cellules souches adultes mésenchymateuses (MSC) au cœur des lésions, combinée à une matrice ostéoconductive semble être une approche prometteuse pour améliorer les résultats en matière de reconstruction osseuse pré-implantaire.

L'évolution et le perfectionnement des techniques de prélèvement, d'expansion en culture et de réimplantation in vivo de cellules souches adultes, ont mené à la production de biomatériaux pour l'application clinique. La caractéristique des cellules souches est leur capacité d'auto renouvellement et leur potentiel de différenciation en différents types cellulaires.

Nous avons vu précédemment les bénéfices apportés par les MSC dans le traitement des maladies parodontales, des chercheurs se sont intéressés aux bénéfices que pourraient apporter ces cellules dans les greffes pré-implantaires.

### 3.2.2 Bénéfices

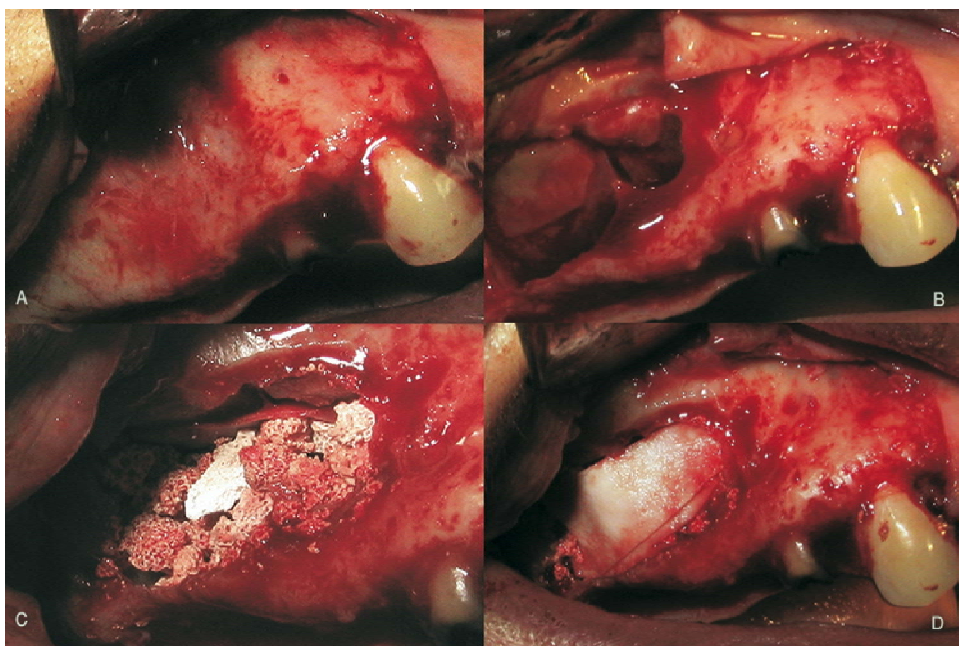
Des chercheurs se sont intéressés au potentiel des cellules souches dans la chirurgie pré-implantaire.

Ueda M. et al. (2001) ont utilisé l'ingénierie cellulaires sur les tissus durs à visé pré implantaire : une **augmentation sinusienne** chez le lapin au moyen de cellules souches mésenchymateuses et de facteur de croissance (BMP, Bone Morphogenetic protein). L'expérience de l'augmentation sinusienne a montré que la maturation de la néoformation osseuse était meilleure dans le groupe des cellules souches mésenchymateuses que dans le groupe avec facteur de croissance. Cependant, les résultats sont similaires à ceux de la



greffe autogène avec prélèvement iliaque réalisée dans le sinus opposé comme groupe contrôle, ce qui suppose que ces techniques pourraient être des alternatives à la greffe autogène classique.

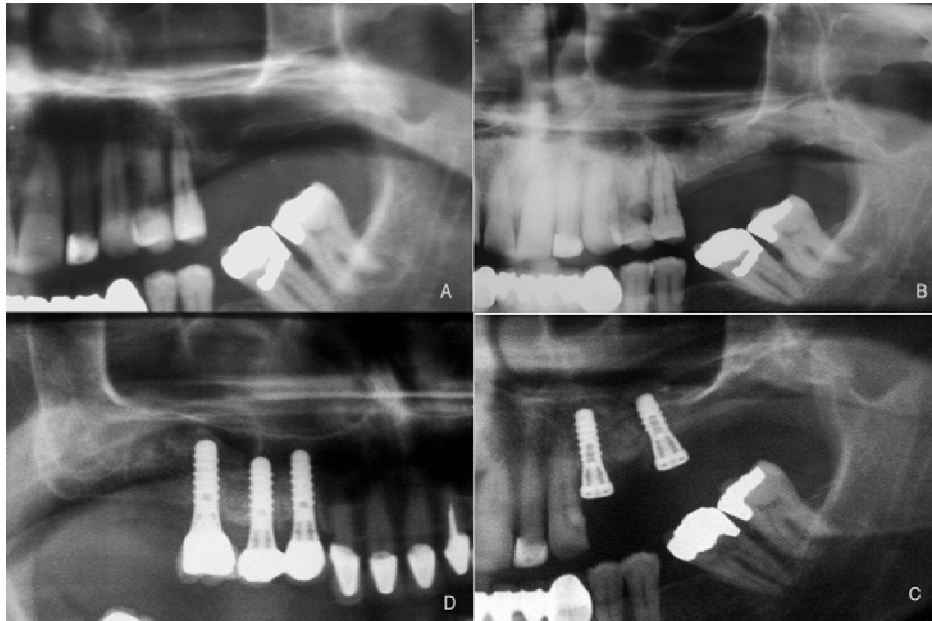Shayesteh et al. ont réalisés une étude sur 6 patients qui présentaient une hauteur osseuse infra sinusienne inférieure à 3 mm. Ils ont procédé à l'augmentation sinusienne en greffant des cellules souches mésenchymateuses, issues d'une ponction de moelle dans la crête iliaque, incorporées à un mélange matriciel d'hydroxyapatite et de Phosphate  $\beta$ -tricalcique.



(Shayesteh et al. 2008)

**Figure 34 : Implantation de cellules souches lors d'une augmentation sinusienne**

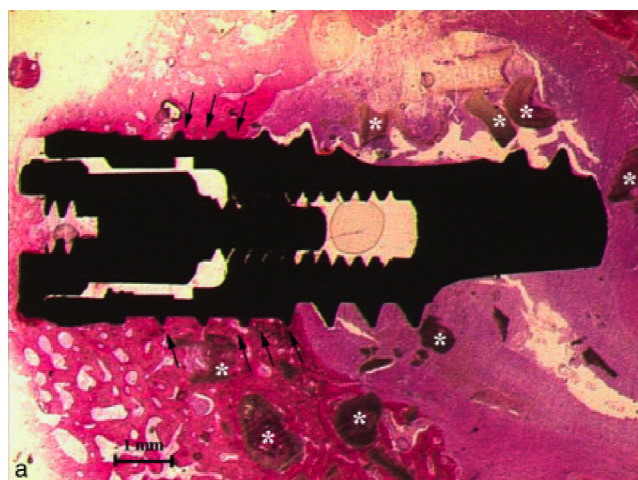
L'analyse histologique montre la production d'un tissu osseux. La présence d'ostéoblastes atteste de l'activité de cette néoformation. Ils n'ont pas trouvé de cellules inflammatoires ou de manifestations de rejet de l'organisme. Après 3 mois, leurs résultats montraient 41,34% de néo formation osseuse avec 93% de réussite pour les chirurgies. La hauteur initiale était en moyenne de 2,25mm, après 1ans, elle est de 10,83mm (mesurée radiologiquement). Les implants ont été placés 3 mois (fig 35 D et C) après la 1<sup>ère</sup> chirurgie ce qui a permis aux chercheurs d'utiliser les copeaux osseux produits par le forage pour réaliser l'étude histologique.



(Shayesteh et al. 2008)

**Figure 35 : Images radiologiques après greffe de cellules souches et pose d'implants**

En 2008, Pieri et al. ont cherché à évaluer sur des porcs miniatures, si la combinaison de cellules souches mésenchymateuses (MSC), PRP (platelet-rich plasma) et une matrice de fluorohydroxyapatite (FHT) améliore la formation osseuse et le contact os/implant, comparé à la fluorohydroxyapatite seule, pour le placement d'implants après augmentation sinusienne. Ils ont pratiqué l'augmentation sinusienne et la mise en place des implants dans un même temps chirurgical, avec un sinus test (MSC,PRP et FHT) et un sinus contrôle (FHT seule) pour chaque animal.



Pieri et al. 2008

**Figure 36 : Coupe de l'implant dans le site contrôle (FHT seule)**

Trois mois après l'intervention, pour le groupe contrôle (fig 36), on remarque une fine couche de néoformation osseuse sur l'implant au niveau de la partie qui est dans l'os basale (flèches) alors que dans la partie apicale qui est dans la greffe (FHT seule) les particules de FHT (\*) sont incluses dans des tissus fibreux.

Dans les sites tests (Fig 37), la néoformation osseuse couvre la surface de l'implant dans la zone greffée (flèches). L'ostéointégration de l'implant se fait sur presque toute sa longueur. Quelques particule de FHT (\*) incorporées dans l'os sont présentes mais éloignées de la surface de l'implant et en quantité moindre comparé au site test.

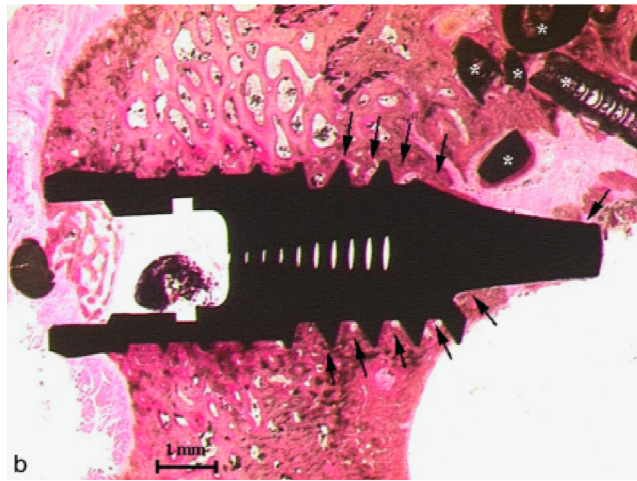


Figure 37 Pieri et al. 2008

**Figure 37 : Coupe de l'implant dans le site test (cellules souches + FHT)**

Leur étude montre que la quantité d'os néoformé est significativement supérieure dans les sites tests (42,51%) par rapport aux sites contrôles (18,98%), ils en concluent que les MSC combinées aux PRP induisent une formation osseuse notable comparée à la FHT seule. En effet, la faible quantité d'os formée dans les sites contrôles est probablement secondaire à l'ostéoconduction.

Suite à l'étude de Mc Allister et coll. en 2009, qui montrait, sur cinq patients, une guérison avec en moyenne 33% de néoformation d'os vital quatre mois après une élévation sinusienne, Gonshor A et al. ont voulu confirmer ces résultats sur un plus grand nombre de patients. Ils ont réalisé leur étude sur 18 patients avec 26 augmentations sinusiennes. Après

3 mois et demi l'évaluation histomorphométrique montre la présence d'en moyenne 32,5% d'os vital pour ces greffes allogènes « cellulaires » comparée à environ 18,3% pour une greffe allogène conventionnelle. Pour ces greffes cellulaires les résidus de greffon sont de l'ordre de 4,9% alors qu'ils sont de l'ordre de 25,8% pour une greffe classique, entre 3 et 4 mois après la chirurgie. Leurs résultats permettraient un placement des implants plus rapide que pour une greffe classique, ceci est encourageant dans la recherche de réduction des délais de cicatrisation.

Gutwald et al. (2009) ont comparé la greffe d'os autogène (de la crête iliaque) avec la greffe os minéral bovin associé aux cellules souches mésenchymateuse (MSC) issues de la moelle osseuse de la crête iliaque, dans l'augmentation du sinus chez des moutons. Ils ont comparé les résultats à 8 semaines et 16 semaines, dans les deux cas les résultats ne montrent pas de différences significatives, il y a un taux de remodelage osseux élevé avec un os mature qui présente des trabéculations. Il n'y a pas d'infiltration inflammatoire et il y a la formation d'un réseau de capillaires, l'os bovin a été résorbé par les ostéoclastes à plus de 80%.

De manière générale, l'intégration des greffes est plus rapide s'il y a de l'os autogène. D'après leur étude, Gutwald et al. obtiennent les mêmes résultats avec un substitut osseux associé aux cellules souches, elles permettent donc une formation osseuse plus rapide qu'avec un substitut osseux seul. L'association des MSC avec l'os bovin déspecifié semble montrer de meilleurs résultats qu'avec l'hydroxyapatite et le phosphate tricalcique.

En 2010, la même équipe (Sauerbier, Gutwald et al.) a montré que les cellules souches mésenchymateuses accélèrent la formation osseuse. Dans les sites greffés avec du substitut d'os bovin associé aux MSC la néo formation osseuse est deux fois plus importante.

En 2010, Riecke et al. ont comparé la stabilité primaire d'implants après augmentation sinusienne avec des cellules souches autogènes mésenchymateuses, greffe osseuse autogène (issue de crête iliaque) et substituts osseux (hydroxyapatite et phosphate tricalcique) sur des lapins. Ils ont évalué la stabilité primaire aux moyens de trois tests : laser Doppler, le système Osstell<sup>®</sup> et le Périotest<sup>®</sup>, ils ont aussi mesuré les forces nécessaires à l'extraction. Six semaines après les augmentations sinusiennes ils ont sacrifié les animaux, mis en place les implants et réalisé les tests. Leurs résultats sont similaires avec les 4 tests :

l'augmentation réalisée avec l'os autogène présente les valeurs de stabilité primaire les plus élevées. La greffe de cellules souches mésenchymateuses (MSC) montre les mêmes valeurs que les greffes de substituts osseux. La greffe de MSC n'atteint pas les valeurs de la greffe d'os autogène mais elle permet de réduire la morbidité du site donneur, ce qui peut peser dans l'acceptation du traitement par le patient.

Kim et al. (2009) ont étudié la régénération de l'os alvéolaire par les cellules souches du ligament parodontal (PDLSC issues de dents extraites) et les cellules souches de la moelle osseuse (BMSC issues de la crête iliaque) sur des chiens. Ils ont transplanté les cellules souches après multiplication ex-vivo au niveau de défauts osseux péri-implantaires créés chirurgicalement. Après 8 semaines, les résultats montrent une création d'os bien supérieure pour les défauts traités avec les cellules souches que le groupe témoin (taux de régénération osseuse 34,99% pour les BMSC, 31,90% pour les PDLSC et 23,13 pour le groupe contrôle). Avec cette étude, on comprend que l'utilisation de cellules souches pour traiter les pertes osseuses péri-implantaire est possible.

Ito et coll. (2011) ont comparé le potentiel ostéogénique de cellules souches issue de la pulpe dentaire (DPSC), de la moelle osseuse (BMSC) et de cellules périostées (PC) et l'ostéointégration implantaire. Sur des chiens, auxquels ils ont extrait les 1<sup>ères</sup> molaires et les prémolaires et créer des défauts osseux chirurgicalement, les chercheurs ont greffé des DPSC pour un groupe, des BMSC dans un 2<sup>ème</sup> groupe, des PC dans un 3<sup>ème</sup> groupe et un 4<sup>ème</sup> groupe contrôle. Huit semaines plus tard ils ont mis en place des implants sur les sites greffés et à nouveau 8 semaines plus tard ils ont évalué les résultats histologiques de la surface de contact implant/os. Les conclusions sont sans appels, les DPSC montrent le potentiel ostéogénique le plus élevé avec le contact os/implant le plus important suivis par les BMSC puis beaucoup plus loin les cellules périostées plus proches des valeurs du groupe contrôle. L'utilisation de ces cellules souches à visée pré implantaire est une voie d'avenir à développer pour un usage clinique futur.

Sans la croissance de vaisseaux sanguins au niveau de la greffe il n'y aura d'élaboration osseuse seulement à la surface du greffon or les cellules souches mésenchymateuses sont

capables d'influencer le comportement des cellules endothéliales et vice versa (Kaigler et al. 2006). De plus, les MSC sécrètent du VEGF (vascular endothelial grow factor), l'expression de ce facteur de croissance est élevée durant l'ostéogénèse (Mayer et al. 2005).

### **3.2.3 Limites**

Bien que les cellules souches mésenchymateuses offrent des perspectives très encourageantes dans la préparation de conditions optimales à la thérapeutique implantaire, elles ont aussi leurs limites.

L'utilisation des MSC à visée pré implantaire connaît les problèmes inhérents aux cellules souches, précédemment cités pour les thérapeutiques parodontales cellulaires. Dans ce domaine il y a moins d'études que sur l'utilisation des cellules souches dans les maladies parodontales et très peu d'études sur l'Homme. Une connaissance plus précise du mécanisme de fonctionnement des MSC serait nécessaire également. Cela permettrait de mieux maîtriser le risque cancéreux associé à l'utilisation de ces cellules.

L'optimisation de la recherche d'un support matriciel idéal et la combinaison avec différents adjuvants (PRP, facteurs de croissance...) sont à approfondir pour potentialiser l'action des MSC.

Dans le domaine de la chirurgie pré-implantaire, il n'y a quasiment que des études utilisant des cellules souches mésenchymateuses issues de la moelle osseuse, les recherches utilisant les cellules souches buccales sont très rares (Ito et al. 2011).

D'autre part, les recherches réalisées en matière de chirurgie pré implantaire sont très récentes et seulement à leur début, d'autres expérimentations seront nécessaire afin d'améliorer les protocoles, les résultats et ainsi les connaissances sur ces cellules.

Pour permettre la standardisation de l'utilisation des MSC dans le domaine de l'implantologie orale, il est fondamental que les protocoles d'extraction et d'expansion cellulaire soient simplifiés et surtout que les coûts soient diminués.

### **3.2.4 Conclusion**

Actuellement, il existe plusieurs techniques pour pallier aux problèmes de qualité et de quantité osseuse, avec comme « gold standard » la greffe d'os autogène avec prélèvement

intra-buccal. Mais cette technique a ses limites ; deux sites d'interventions, qualité du greffon dépend du site donneur, appréhension du patient...

Récemment, les chercheurs étudient l'alternative des cellules souches. Les expérimentations sont encore peu nombreuses mais les résultats très encourageants. En effet, dans toutes les études dans lesquelles les chercheurs ont utilisé des cellules souches pour réaliser les comblements sinusiens, il y a une formation osseuse avec la présence d'ostéoblastes, pas de manifestations inflammatoires et une supériorité incontestable face aux greffes dont le protocole utilise uniquement des matériaux de substitution de type xéno greffe ou matériaux synthétiques. Le nombre d'études est encore limité et peu utilisent les cellules souches d'origine dentaire, les cellules souches issues des prélèvements de moelle sont majoritaires dans les sites tests d'augmentation sinusienne. Malgré des résultats très positifs, les greffes cellulaires sont loin de supplanter la greffe osseuse autogène. Les greffes cellulaires permettent de réduire la morbidité de l'intervention en éliminant un site d'intervention mais les résultats au niveau du gain osseux sont légèrement supérieurs pour la greffe d'os autogène. D'autres études sont nécessaires pour optimiser les résultats de ces greffes de cellules souches.

Une meilleure connaissance des mécanismes de fonctionnement des cellules souches permettrait une plus grande maîtrise des risques inhérents à ces cellules (dégénération mitotiques) et peut être des meilleurs résultats en matière de régénérations tissulaires.

## 4 Conclusion

De nos jours, avec le vieillissement de la population et l'amélioration des soins dentaires, les patients gardent leurs dents de plus en plus longtemps. En effet, les dents sont plus souvent soignées qu'extraites et avec la présence des dents sur l'arcade les chirurgiens dentistes sont de plus en plus confrontés aux problèmes parodontaux et par conséquent aux problèmes de perte du support osseux résultant de parodontites chroniques de l'adulte. Les praticiens peuvent aussi rencontrer ce problème de perte du tissu de soutien des dents dans les parodontites agressives chez les jeunes ou chez des patients présentant une maladie systémique (diabète, immunodépression...). Grâce aux traitements actuels (traitement étiologique et intervention chirurgicale) le parodontologiste peut stabiliser la maladie parodontale et stopper la fonte tissulaire. Cependant, l'objectif de retrouver le niveau originel du parodonte n'est pas encore atteint aux moyens des techniques conventionnelles, bien que la régénération tissulaire guidée montre des résultats encourageants. Le principe de cette technique est de stimuler les progéniteurs cellulaires et les cellules souches présentes dans le ligament alvéolaire pour qu'elles se différencient en cellules parodontales (ostéoblastes, cémentoblastes, fibroblastes...) afin de régénérer le parodonte détruit par la maladie parodontale. Les résultats sont positifs mais limités car ils vont dépendre de la quantité de cellules souches et de progéniteurs cellulaires présents dans le parodonte résiduel. Or, les patients ayant subi une maladie parodontale, que ce soit la parodontite chronique de l'adulte, la parodontite agressive ou la parodontite liée à une maladie systémique, présentent généralement un nombre de progéniteurs cellulaires très restreint du fait des phénomènes inflammatoires répétés ou de l'âge. Ces cellules étant déjà peu nombreuses à l'origine, le potentiel de régénération tissulaire paraît amoindri.

En partant du principe d'utiliser le potentiel de régénération des progéniteurs cellulaires et des cellules souches les chercheurs ont orienté leurs recherches sur celles-ci.

La réserve que constitue la moelle osseuse était connue mais les chercheurs ont découvert que la cavité buccale constituait une formidable source de cellules souches mésenchymateuses, il y en a principalement dans les dents déciduales exfoliées (les plus immatures et donc les plus performantes), dans le ligament alvéolo-dentaire, dans la pulpe dentaire, la papille apicale de la racine en formation et de façon plus anecdotique dans le



follicule dentaire. Cette réserve est accessible plus facilement et de façon moins invasive que les cellules souches de la moelle osseuse, de plus, la quantité et le potentiel de ces cellules sont supérieurs.

Après le prélèvement et la multiplication des cellules souches in vitro, elles ont été réimplantées avec un substitut matriciel dans des zones où le support parodontal était déficitaire après l'évolution de la maladie parodontale (induite ou non). L'apport des cellules souches a montré des résultats bluffants avec une régénération du parodonte exceptionnelle aussi bien en terme de quantité que de qualité, avec une organisation structurale et un gain de hauteur similaires au parodonte d'origine. Effectivement, l'implantation de cellules souches mésenchymateuses d'origine dentaire, permet la néoformation d'un tissu osseux avec l'insertion de nouvelles fibres de Sharpey. Ces fibres se fixent également sur une couche de néocément. On a donc la création d'un parodonte suite à la différenciation des cellules souches en les différentes cellules qui composent le parodonte (ostéoblastes, cémentoblastes, fibroblastes...)

Dans les cas délicats d'édentements maxillaires supérieures avec une hauteur infra-sinusienne faible, les chercheurs ont expérimenté la greffe de cellules souches en tant que chirurgie pré-implantaire. Malgré des recherches encore peu nombreuses, ils ont obtenu des résultats très encourageants. En effet, ces « greffes cellulaires » présentent des néoformations osseuses supérieures aux greffes utilisant des matériaux de substitution seuls (xéno greffe, matériaux de synthèse) et l'élimination du support matriciel est quasi totale. Cependant, les cellules souches ne détrônent pas encore la greffe d'os autogène, elles permettraient toutefois une réduction de la morbidité de l'intervention (pas de site donneur). Dans le domaine de la chirurgie pré-implantaire, les recherches sur les cellules souches n'en sont qu'à leurs balbutiements, il y a peu d'études et celles-ci sont principalement réalisées avec des cellules souches extraites de la moelle osseuse, seulement quelques unes avec des cellules souches dentaires.

Les résultats obtenus avec les cellules souches ne sont encore que le fruit d'expériences principalement réalisées sur des modèles animaux, une meilleure connaissance du fonctionnement de ces cellules est nécessaire pour la maîtrise de la multiplication cellulaire et la création de protocoles applicables à l'être humain. De plus il serait bon d'évaluer le

bénéfice de tels traitements face aux problèmes de récurrence de la maladie parodontale et de négligence des patients. En effet, si un patient qui perd toute motivation dans la rigueur de son hygiène orale 6 mois après la mise en place de protocole d'implantation de cellules souches on peut se demander l'intérêt de l'établissement de thérapeutique si sophistiquée et coûteuse. La question de la maintenance semble être fondamentale et inséparable de l'idée de traitement cellulaire.

De nombreux points sont encore à approfondir comme le contrôle de la transformation tumorale cela dit, les perspectives d'avenir paraissent considérables notamment avec les avancées en matière de conservation des cellules souches. En effet, la technique de cryoconservation permet une conservation optimum des cellules extraites des tissus dentaires et même la congélation de dents entières. Des banques de cellules souches commencent à voir le jour en Suisse et dans les pays anglo-saxon. En France, un institut avait eu une accréditation de l'AFSSAPS mais se l'est vu retirée en raison de finalités thérapeutiques trop « flou ». Avec la perspective de création de ces banques, on peut imaginer des patients venir avec les dents de lait de leurs enfants ou leurs dents de sagesse. Ces dents, conservées précieusement, leur permettront peut être de se soigner, car, au-delà de la thérapeutique visant à régénérer les tissus parodontaux, les cellules souches dentaires peuvent également se différencier en cellules adipeuses cartilagineuses et même neurales. Les cellules souches dentaires pourraient à l'avenir, être la clé de la guérison de maladies comme Parkinson, Alzheimer...

## TABLE DES ILLUSTRATIONS

Figure 1 : De la cellule totipotente à la cellule unipotente.....	9
Figure 2 : Analyse histologique de la régénération in vivo du complexe dentino-pulpaire au moyen de DPSC .....	15
Figure 3 : Schéma des sources de cellules souches dentaires .....	18
Figure 4 : Photographie de la papille apicale .....	19
Figure 5 : Coupe histologique de la papille apicale.....	19
Figure 6 : Coupe histologique du follicule dentaire .....	20
Figure 7 : isolation des cellules souches du ligament alvéolaire (PDLSC).....	23
Figure 8 : Structure du tissu osseux .....	27
Figure 9 : Développement dentaire .....	30
Figure 10 : Différentes morphologies des lésion du tissu osseux.....	38
Figure 11 : Schéma de la classification de Golmann et Cohen .....	38
Figure 12 : Ostéoplastie, ostéoectomie .....	41
Figure 13 : Ankylose et résorption radiculaire.....	45
Figure 14 : Coupe histologique illustrant la compétition tissulaire .....	45
Figure 15 : Régénération tissulaire après implantation de cellules souches.....	48
Figure 16 : Elaboration de "cell sheet" .....	52
Figure 17 : Utilisation des "cell sheet" .....	53
Figure 18 : Protocole d'utilisation des cellules souches.....	54
Figure 19 : Photographie intra-buccales des résultats .....	55
Figure 20 : Images scannographiques des résultats .....	55
Figure 21 : Coupe histologique après implantation de cellules souches.....	56
Figure 22 : Illustration de l'étude de Liu Y. et coll.....	58
Figure 23 : Photographies intra-buccales des résultats.....	59
Figure 24 : Images scannographiques des résultats .....	59
Figure 25 : Coupes histologiques des résultats de l'étude.....	60
Figure 26 : Différentiation des cellules souches.....	62
Figure 27 : Coupe scannographiques des différentes ossifications en fonction des groupes.....	63
Figure 28 : Images radiologiques de la régénération osseuse.....	64

Figure 29 : Illustration de l'étude de Sonoyama .....	65
Figure 30 : Distribution des cellules positive au BrdU .....	66
Figure 31 : Illustration du défaut du tissu osseux .....	66
Figure 32 : Images radiographiques de la régénération osseuse .....	67
Figure 33 : Origine de la transformation en cellules cancéreuses.....	71
Figure 34 : Implantation de cellules souches lors d'une augmentation sinusienne.....	85
Figure 35 : Images radiologiques après greffe de cellules souches et pose d'implants .....	86
Figure 36 : Coupe de l'implant dans le site contrôle (FHT seule).....	87
Figure 37 : Coupe de l'implant dans le site test (cellules souches + FHT).....	87

## BIBLIOGRAPHIE

(2006). "Regenerative medicine."

Aukhil, I. (2000). "Biology of wound healing." *Periodontol* 2000 22: 44-50.

Bakopoulou, A., G. Leyhausen, et al. (2010). "Comparative analysis of in vitro osteo/odontogenic differentiation potential of human dental pulp stem cells (DPSCs) and stem cells from the apical papilla (SCAP)." *Arch Oral Biol* 56(7): 709-21.

Bhatnagar, R. S., J. J. Qian, et al. (1999). "Design of biomimetic habitats for tissue engineering with P-15, a synthetic peptide analogue of collagen." *Tissue Eng* 5(1): 53-65.

Breivik, T., P. K. Opstad, et al. (2000). "Effects of hypothalamic-pituitary-adrenal axis reactivity on periodontal tissue destruction in rats." *Eur J Oral Sci* 108(2): 115-22.

Brivanlou, A. H., F. H. Gage, et al. (2003). "Stem cells. Setting standards for human embryonic stem cells." *Science* 300(5621): 913-6.

Bruder, S. P., N. Jaiswal, et al. (1997). "Growth kinetics, self-renewal, and the osteogenic potential of purified human mesenchymal stem cells during extensive subcultivation and following cryopreservation." *J Cell Biochem* 64(2): 278-94.

Calas-Bennasar I., B. P., Jame O., Orti V., Gibert (2005). Examen clinique des parodontites. EMC. PARIS. 23-442-A-10.

Cate, A. R. (1975). "Formation of supporting bone in association with periodontal ligament organization in the mouse." *Arch Oral Biol* 20(2): 137-8.

Caterson, E. J., L. J. Nesti, et al. (2002). "Human marrow-derived mesenchymal progenitor cells: isolation, culture expansion, and analysis of differentiation." *Mol Biotechnol* 20(3): 245-56.

Chapel, A., J. M. Bertho, et al. (2003). "Mesenchymal stem cells home to injured tissues when co-infused with hematopoietic cells to treat a radiation-induced multi-organ failure syndrome." *J Gene Med* 5(12): 1028-38.

D'Aquino, R., A. De Rosa, et al. (2009). "Human mandible bone defect repair by the grafting of dental pulp stem/progenitor cells and collagen sponge biocomplexes." *Eur Cell Mater* 18: 75-83.

Deans, R. J. and A. B. Moseley (2000). "Mesenchymal stem cells: biology and potential clinical uses." *Exp Hematol* 28(8): 875-84.

Ding, G., Y. Liu, et al. (2010). "Allogeneic periodontal ligament stem cell therapy for periodontitis in swine." *Stem Cells* 28(10): 1829-38.

Ding, G., W. Wang, et al. (2010). "Effect of cryopreservation on biological and immunological properties of stem cells from apical papilla." *J Cell Physiol* 223(2): 415-22.

Draper, J. S., C. Pigott, et al. (2002). "Surface antigens of human embryonic stem cells: changes upon differentiation in culture." *J Anat* 200(Pt 3): 249-58.

Duan, X., Q. Tu, et al. (2010). "Application of induced pluripotent stem (iPS) cells in periodontal tissue regeneration." *J Cell Physiol* 226(1): 150-7.

Feng, F., K. Akiyama, et al. (2010). "Utility of PDL progenitors for in vivo tissue regeneration: a report of 3 cases." *Oral Dis* 16(1): 20-8.

Gay, I. C., S. Chen, et al. (2007). "Isolation and characterization of multipotent human periodontal ligament stem cells." *Orthod Craniofac Res* 10(3): 149-60.

Gonshor, A., B. S. McAllister, et al. (2011). "Histologic and histomorphometric evaluation of an allograft stem cell-based matrix sinus augmentation procedure." *Int J Oral Maxillofac Implants* 26(1): 123-31.

Gronthos, S., J. Brahim, et al. (2002). "Stem cell properties of human dental pulp stem cells." *J Dent Res* 81(8): 531-5.

Gronthos, S., M. Mankani, et al. (2000). "Postnatal human dental pulp stem cells (DPSCs) in vitro and in vivo." *Proc Natl Acad Sci U S A* 97(25): 13625-30.

Guo, Z., H. Li, et al. (2006). "In vitro characteristics and in vivo immunosuppressive activity of compact bone-derived murine mesenchymal progenitor cells." *Stem Cells* 24(4): 992-1000.

Gutwald, R., J. Haberstroh, et al. (2009). "Mesenchymal stem cells and inorganic bovine bone mineral in sinus augmentation: comparison with augmentation by autologous bone in adult sheep." *Br J Oral Maxillofac Surg* 48(4): 285-90.

Hammarstrom, L., I. Alatli, et al. (1996). "Origins of cementum." *Oral Dis* 2(1): 63-9.

Haynesworth, S. E., J. Goshima, et al. (1992). "Characterization of cells with osteogenic potential from human marrow." *Bone* 13(1): 81-8.

Hennet, P. R. and C. E. Harvey (1991). "Anaerobes in periodontal disease in the dog: a review." *J Vet Dent* 8(2): 18-21.

Huang, G. T., T. Yamaza, et al. (2010). "Stem/progenitor cell-mediated de novo regeneration of dental pulp with newly deposited continuous layer of dentin in an in vivo model." *Tissue Eng Part A* 16(2): 605-15.

Inserm (1999). Maladies parodontales : thérapeutiques et prévention.

Ito, K., Y. Yamada, et al. (2011). "Osteogenic potential of effective bone engineering using dental pulp stem cells, bone marrow stem cells, and periosteal cells for osseointegration of dental implants." *Int J Oral Maxillofac Implants* 26(5): 947-54.

J.Cucchi, F. L. (2004). Traitements chirurgicaux des poches parodontales. EMC 25-39.

Jin, Q. M., M. Zhao, et al. (2003). "Cementum engineering with three-dimensional polymer scaffolds." *J Biomed Mater Res A* 67(1): 54-60.

Kaigler, D., P. H. Krebsbach, et al. (2006). "Transplanted endothelial cells enhance orthotopic bone regeneration." *J Dent Res* 85(7): 633-7.

Kaku, M., H. Kamada, et al. (2010). "Cryopreservation of periodontal ligament cells with magnetic field for tooth banking." *Cryobiology* 61(1): 73-8.

Karring, T. and P. Cortellini (1999). "Regenerative therapy: furcation defects." *Periodontol* 2000 19: 115-37.

Kim, S. H., K. H. Kim, et al. (2009). "Alveolar bone regeneration by transplantation of periodontal ligament stem cells and bone marrow stem cells in a canine peri-implant defect model: a pilot study." *J Periodontol* 80(11): 1815-23.

King, G. N., N. King, et al. (1997). "Recombinant human bone morphogenetic protein-2 promotes wound healing in rat periodontal fenestration defects." *J Dent Res* 76(8): 1460-70.

Kwon, D. H., W. Bennett, et al. (2010). "Evaluation of an injectable rhGDF-5/PLGA construct for minimally invasive periodontal regenerative procedures: a histological study in the dog." *J Clin Periodontol* 37(4): 390-7.



Le Blanc, K. and O. Ringden (2007). "Immunomodulation by mesenchymal stem cells and clinical experience." *J Intern Med* 262(5): 509-25.

Lee, S. Y., G. W. Huang, et al. (2012). "Magnetic Cryopreservation for Dental Pulp Stem Cells." *Cells Tissues Organs*.

Liu, Y., Y. Zheng, et al. (2008). "Periodontal ligament stem cell-mediated treatment for periodontitis in miniature swine." *Stem Cells* 26(4): 1065-73.

Maitra, A., D. E. Arking, et al. (2005). "Genomic alterations in cultured human embryonic stem cells." *Nat Genet* 37(10): 1099-103.

Martin, M. J., A. Muotri, et al. (2005). "Human embryonic stem cells express an immunogenic nonhuman sialic acid." *Nat Med* 11(2): 228-32.

Mayer, H., H. Bertram, et al. (2005). "Vascular endothelial growth factor (VEGF-A) expression in human mesenchymal stem cells: autocrine and paracrine role on osteoblastic and endothelial differentiation." *J Cell Biochem* 95(4): 827-39.

McAllister, B. S., K. Haghghat, et al. (2009). "Histologic evaluation of a stem cell-based sinus-augmentation procedure." *J Periodontol* 80(4): 679-86.

Melcher, A. H. (1985). "Cells of periodontium: their role in the healing of wounds." *Ann R Coll Surg Engl* 67(2): 130-1.

Miura, M., S. Gronthos, et al. (2003). "SHED: stem cells from human exfoliated deciduous teeth." *Proc Natl Acad Sci U S A* 100(10): 5807-12.

Morsczeck, C., W. Gotz, et al. (2005). "Isolation of precursor cells (PCs) from human dental follicle of wisdom teeth." *Matrix Biol* 24(2): 155-65.

Mueller, S. M. and J. Glowacki (2001). "Age-related decline in the osteogenic potential of human bone marrow cells cultured in three-dimensional collagen sponges." *J Cell Biochem* 82(4): 583-90.

Nakajima, K., N. Hamada, et al. (2006). "Restraint stress enhances alveolar bone loss in an experimental rat model." *J Periodontal Res* 41(6): 527-34.

Nasef, A., N. Mathieu, et al. (2007). "Immunosuppressive effects of mesenchymal stem cells: involvement of HLA-G." *Transplantation* 84(2): 231-7.

Nishida, S., N. Endo, et al. (1999). "Number of osteoprogenitor cells in human bone marrow markedly decreases after skeletal maturation." *J Bone Miner Metab* 17(3): 171-7.

Oortgiesen, D. A., G. J. Meijer, et al. (2010). "Fenestration defects in the rabbit jaw: an inadequate model for studying periodontal regeneration." *Tissue Eng Part C Methods* 16(1): 133-40.

Oz, H. S. and D. A. Puleo (2011). "Animal models for periodontal disease." *J Biomed Biotechnol* 2011: 754857.

Pavlica, Z., M. Petelin, et al. (2004). "Measurement of total antioxidant capacity in gingival crevicular fluid and serum in dogs with periodontal disease." *Am J Vet Res* 65(11): 1584-8.

Perry, B. C., D. Zhou, et al. (2008). "Collection, cryopreservation, and characterization of human dental pulp-derived mesenchymal stem cells for banking and clinical use." *Tissue Eng Part C Methods* 14(2): 149-56.

Pittenger, M. F., A. M. Mackay, et al. (1999). "Multilineage potential of adult human mesenchymal stem cells." *Science* 284(5411): 143-7.

Riecke, B., M. Heiland, et al. (2010). "Primary implant stability after maxillary sinus augmentation with autogenous mesenchymal stem cells: a biomechanical evaluation in rabbits." *Clin Oral Implants Res* 22(11): 1242-6.

Robert, M. (1994). *Bactériologie Buccodentaire*.

Sauerbier, S., K. Stubbe, et al. (2010). "Mesenchymal stem cells and bovine bone mineral in sinus lift procedures--an experimental study in sheep." *Tissue Eng Part C Methods* 16(5): 1033-9.

Schou, S., P. Holmstrup, et al. (1993). "Non-human primates used in studies of periodontal disease pathogenesis: a review of the literature." *J Periodontol* 64(6): 497-508.

Sekiya, I., B. L. Larson, et al. (2002). "Expansion of human adult stem cells from bone marrow stroma: conditions that maximize the yields of early progenitors and evaluate their quality." *Stem Cells* 20(6): 530-41.

Seo, B. M., M. Miura, et al. (2004). "Investigation of multipotent postnatal stem cells from human periodontal ligament." *Lancet* 364(9429): 149-55.

Seo, B. M., M. Miura, et al. (2005). "Recovery of stem cells from cryopreserved periodontal ligament." *J Dent Res* 84(10): 907-12.

Shayesteh, Y. S., A. Khojasteh, et al. (2008). "Sinus augmentation using human mesenchymal stem cells loaded into a beta-tricalcium phosphate/hydroxyapatite scaffold." *Oral Surg Oral Med Oral Pathol Oral Radiol Endod* 106(2): 203-9.

Slavkin, H. C., P. Bringas, Jr., et al. (1989). "Hertwig's epithelial root sheath differentiation and initial cementum and bone formation during long-term organ culture of mouse mandibular first molars using serumless, chemically-defined medium." *J Periodontal Res* 24(1): 28-40.

Sonoyama, W., Y. Liu, et al. (2006). "Mesenchymal stem cell-mediated functional tooth regeneration in swine." *PLoS One* 1: e79.

Sonoyama, W., Y. Liu, et al. (2008). "Characterization of the apical papilla and its residing stem cells from human immature permanent teeth: a pilot study." *J Endod* 34(2): 166-71.

Stenderup, K., J. Justesen, et al. (2003). "Aging is associated with decreased maximal life span and accelerated senescence of bone marrow stromal cells." *Bone* 33(6): 919-26.

Struillou, X., H. Boutigny, et al. (2010). "Experimental animal models in periodontology: a review." *Open Dent J* 4: 37-47.

Struillou, X., H. Boutigny, et al. (2010). "Experimental animal models in periodontology: a review." *Open Dent J* 4: 37-47.

Thesleff, I. and M. Tummers (2003). "Stem cells and tissue engineering: prospects for regenerating tissues in dental practice." *Med Princ Pract* 12 Suppl 1: 43-50.

Tsumanuma, Y., T. Iwata, et al. (2011). "Comparison of different tissue-derived stem cell sheets for periodontal regeneration in a canine 1-wall defect model." *Biomaterials* 32(25): 5819-25.

Tucker, A. L. and T. M. Widowski (2009). "Normal profiles for deciduous dental eruption in domestic piglets: effect of sow, litter, and piglet characteristics." *J Anim Sci* 87(7): 2274-81.

Ueda, M., I. Tohnai, et al. (2001). "Tissue engineering research in oral implant surgery." *Artif Organs* 25(3): 164-71.

Wang, L., H. Shen, et al. (2010). "Characterization of stem cells from alveolar periodontal ligament." *Tissue Eng Part A* 17(7-8): 1015-26.

Wang, S., Y. Liu, et al. (2007). "The miniature pig: a useful large animal model for dental and orofacial research." *Oral Dis* 13(6): 530-7.

Williams, R. C. and S. Offenbacher (2000). "Periodontal medicine: the emergence of a new branch of periodontology." *Periodontol* 2000 23: 9-12.

Woods, E. J., J. D. Benson, et al. (2004). "Fundamental cryobiology of reproductive cells and tissues." *Cryobiology* 48(2): 146-56.

Woods, E. J., B. C. Perry, et al. (2009). "Optimized cryopreservation method for human dental pulp-derived stem cells and their tissues of origin for banking and clinical use." *Cryobiology* 59(2): 150-7.

Yagyu, T., E. Ikeda, et al. (2010). "Hard tissue-forming potential of stem/progenitor cells in human dental follicle and dental papilla." *Arch Oral Biol* 55(1): 68-76.

Yamamoto, T. and K. V. Hinrichsen (1993). "The development of cellular cementum in rat molars, with special reference to the fiber arrangement." *Anat Embryol (Berl)* 188(6): 537-49.

Yan, X., H. Qin, et al. (2010). "iPS cells reprogrammed from human mesenchymal-like stem/progenitor cells of dental tissue origin." *Stem Cells Dev* 19(4): 469-80.

Yang, J., M. Yamato, et al. (2007). "Reconstruction of functional tissues with cell sheet engineering." *Biomaterials* 28(34): 5033-43.

Yao, E. S., R. J. Lamont, et al. (1996). "Interbacterial binding among strains of pathogenic and commensal oral bacterial species." *Oral Microbiol Immunol* 11(1): 35-41.

Yao, S., F. Pan, et al. (2008). "Differentiation of stem cells in the dental follicle." *J Dent Res* 87(8): 767-71.

Yokoi, T., M. Saito, et al. (2007). "Establishment of immortalized dental follicle cells for generating periodontal ligament in vivo." *Cell Tissue Res* 327(2): 301-11.

Zhang, W., X. F. Walboomers, et al. (2006). "Multilineage differentiation potential of stem cells derived from human dental pulp after cryopreservation." *Tissue Eng* 12(10): 2813-23.

Zheng, Y., Y. Liu, et al. (2009). "Stem cells from deciduous tooth repair mandibular defect in swine." *J Dent Res* 88(3): 249-54.

ROTA-GRAZIOSI Lisa – Les cellules souches, intérêt dans la régénération parodontal.

Nancy 2012-100 pages.

Th : Chir-Dent : Nancy : 2012

**Mots clés :** Cellules souches

Régénération parodontale

Maladie parodontale

Defauts osseux

**MeSH :** Stem cells

Periodontal regeneration

Periodontal disease

Bone defects

**Résumé :**

ROTA-GRAZIOSI Lisa – Les cellules souches, intérêt dans la régénération parodontale.

Th : Chir-Dent : Nancy : 2012

Avec les progrès de la dentisterie en matière de conservation des dents le Chirurgien Dentiste doit aborder de plus en plus de patients présentant une maladie parodontale à un stade plus ou moins avancé.

A l'aide des techniques conventionnelles actuelles le parodontologiste peut soigner et stabiliser le niveau du parodonte mais la régénération *ad integrum* est encore un objectif non atteint.

Nous avons donc considéré utile d'étudier les résultats des chercheurs en matière de régénération parodontale au moyen des cellules souches, notamment d'origine buccale.

Leurs études montrent des résultats très encourageant avec une régénération tissulaire parfois impressionnante.

Notre travail regroupe les résultats des chercheurs dans le domaine du traitement des conséquences de la parodontite ainsi que leur intérêt dans la chirurgie pré-implantaire.

**Membres du jury :**

Pr P. AMBROSINI

Professeur des Universités

Président

Dr J. PENAUD

Maître de Conférences

Juge

Dr N. MILLER

Maître de Conférences

Juge

Dr S. GALLINA

Assistant Hospitalier Universitaire

Juge

**Adresse de l'auteur :**

ROTA-GRAZIOSI Lisa

25 A rue de Baumont – 25300 Pontarlier



UNIVERSITÉ  
DE LORRAINE

Faculté  
d'Odontologie



Jury :     Président : P.AMBROSINI – Professeur des Universités  
          Juges :     N.MILLER- Maître de Conférence des Universités  
                  J.PENAUD – Maître de Conférence des Universités  
                  S.GALLINA – Assistant Hospitalier Universitaire

Thèse pour obtenir le diplôme D'Etat de Docteur en Chirurgie Dentaire

Présentée par: **Mademoiselle ROTA-GRAZIOSI Lisa, Anne, Patricia**

né(e) à: **PONTARLIER (Doubs)**

le **31 janvier 1987**

et ayant pour titre : « **Les cellules souche, intérêt dans la régénération parodontale.**»

Le Président du jury,



P.AMBROSINI



Le Doyen,  
de la Faculté d'Odontologie  
J.M. MARTRETTE

Autorise à soutenir et imprimer la thèse 3980 .

NANCY, le 31.05.2012 .

Le Président de l'Université de Lorraine



P. MUTZENHARDT



