



HAL
open science

La septo-rhinoplastie par désarticulation dans la correction des parenthèses nasales visibles et de la morphologie de la pyramide nasale en vue de face

Gratien Bonfort

► **To cite this version:**

Gratien Bonfort. La septo-rhinoplastie par désarticulation dans la correction des parenthèses nasales visibles et de la morphologie de la pyramide nasale en vue de face. Sciences du Vivant [q-bio]. 2015. hal-01764809

HAL Id: hal-01764809

<https://hal.univ-lorraine.fr/hal-01764809v1>

Submitted on 12 Apr 2018

HAL is a multi-disciplinary open access archive for the deposit and dissemination of scientific research documents, whether they are published or not. The documents may come from teaching and research institutions in France or abroad, or from public or private research centers.

L'archive ouverte pluridisciplinaire **HAL**, est destinée au dépôt et à la diffusion de documents scientifiques de niveau recherche, publiés ou non, émanant des établissements d'enseignement et de recherche français ou étrangers, des laboratoires publics ou privés.



AVERTISSEMENT

Ce document est le fruit d'un long travail approuvé par le jury de soutenance et mis à disposition de l'ensemble de la communauté universitaire élargie.

Il est soumis à la propriété intellectuelle de l'auteur. Ceci implique une obligation de citation et de référencement lors de l'utilisation de ce document.

D'autre part, toute contrefaçon, plagiat, reproduction illicite encourt une poursuite pénale.

Contact : ddoc-thesesexercice-contact@univ-lorraine.fr

LIENS

Code de la Propriété Intellectuelle. articles L 122. 4

Code de la Propriété Intellectuelle. articles L 335.2- L 335.10

http://www.cfcopies.com/V2/leg/leg_droi.php

<http://www.culture.gouv.fr/culture/infos-pratiques/droits/protection.htm>

THÈSE

pour obtenir le grade de
DOCTEUR EN MÉDECINE

Présentée et soutenue publiquement
Dans le cadre du troisième cycle de Médecine Spécialisée

Par

Gratien BONFORT

Né le 02 août 1986 à Gleizé (Rhône)

Interne des Hôpitaux des Armées,
Elève de l'Ecole du Val-de-Grâce, promotion ECNO 2010
Ancien élève de l'Ecole du Service de Santé des Armées de Lyon-Bron, promotion 2004

Le 28 octobre 2015

LA SEPTO-RHINOPLASTIE PAR DESARTICULATION DANS LA CORRECTION DES PARENTHÈSES NASALES VISIBLES ET DE LA MORPHOLOGIE DE LA PYRAMIDE NASALE EN VUE DE FACE

Examineurs de la thèse :

Monsieur le Professeur Roger JANKOWSKI	Président du Jury, Directeur de thèse
Monsieur le Professeur Etienne SIMON	Juge
Monsieur le Professeur Marc LABROUSSE	Juge
Madame le Docteur Cécile RUMEAU	Juge
Monsieur le Médecin en Chef Eric SALF, Docteur	Juge

Université de Lorraine : Professeurs de la Faculté de Médecine de Nancy



Président de l'Université de Lorraine :
Professeur Pierre MUTZENHARDT

Doyen de la Faculté de Médecine :
Professeur Marc BRAUN

Vice-doyens :

Pr Karine ANGIOI-DUPREZ, Vice-Doyen

Pr Marc DEBOUVERIE, Vice-Doyen

Assesseurs :

Premier cycle : Dr Guillaume GAUCHOTTE

Deuxième cycle : Pr Marie-Reine LOSSER

Troisième cycle : Pr Marc DEBOUVERIE

Innovations pédagogiques : Pr Bruno CHENUÉL

Formation à la recherche : Dr Nelly AGRINIER

Animation de la recherche clinique : Pr François ALLA

Affaires juridiques et Relations extérieures : Dr Frédérique CLAUDOT

Vie Facultaire et SIDES : Dr Laure JOLY

Relations Grande Région : Pr Thomas FUCHS-BUDER

Etudiant : M. Lucas SALVATI

Chargés de mission :

Bureau de docimologie : Dr Guillaume GAUCHOTTE

Commission de prospective facultaire : Pr Pierre-Edouard BOLLAERT

Universitarisation des professions paramédicales : Pr Annick BARBAUD

Orthophonie : Pr Cécile PARIETTI-WINKLER

PACES : Dr Chantal KOHLER

Plan Campus : Pr Bruno LEHEUP

International : Pr Jacques HUBERT

DOYENS HONORAIRES

Professeur Jean-Bernard DUREUX - Professeur Jacques ROLAND - Professeur Patrick NETTER

Professeur Henry COUDANE

PROFESSEURS HONORAIRES

Jean-Marie ANDRE - Daniel ANTHOINE - Alain AUBREGE - Gérard BARROCHE - Alain BERTRAND - Pierre BEY
Marc-André BIGARD - Patrick BOISSEL - Pierre BORDIGONI - Jacques BORRELLY - Michel BOULANGE
Jean-Louis BOUTROY - Jean-Claude BURDIN - Claude BURLET - Daniel BURNEL - Claude CHARDOT - François CHERRIER
Jean-Pierre CRANCE - Gérard DEBRY - Jean-Pierre DELAGOUTTE - Emile de LAVERGNE - Jean-Pierre DESCHAMPS
Jean-Bernard DUREUX - Gérard FIEVE - Jean FLOQUET - Robert FRISCH - Alain GAUCHER - Pierre GAUCHER
Hubert GERARD - Jean-Marie GILGENKRANTZ - Simone GILGENKRANTZ - Oliéro GUERCI - Claude HURIET
Christian JANOT - Michèle KESSLER - François KOHLER - Jacques LACOSTE - Henri LAMBERT - Pierre LANDES
Marie-Claire LAXENAIRE - Michel LAXENAIRE - Jacques LECLERE - Pierre LEDERLIN - Bernard LEGRAS
Jean-Pierre MALLIÉ - Michel MANCIAUX - Philippe MANGIN - Pierre MATHIEU - Michel MERLE - Denise MONERET-
VAUTRIN - Pierre MONIN - Pierre NABET - Jean-Pierre NICOLAS - Pierre PAYSANT - Francis PENIN - Gilbert PERCEBOIS
Claude PERRIN - Guy PETIET - Luc PICARD - Michel PIERSON - François PLENAT - Jean-Marie POLU - Jacques POUREL
Jean PREVOT - Francis RAPHAEL - Antoine RASPILLER - Denis REGENT - Michel RENARD - Jacques ROLAND
René-Jean ROYER - Daniel SCHMITT - Michel SCHMITT - Michel SCHWEITZER - Daniel SIBERTIN-BLANC - Claude SIMON
Danièle SOMMELET - Jean-François STOLTZ - Michel STRICKER - Gilbert THIBAUT - Hubert UFFHOLTZ - Gérard VAILLANT
Paul VERT - Colette VIDAILHET - Michel VIDAILHET - Jean-Pierre VILLEMOT - Michel WAYOFF - Michel WEBER

PROFESSEURS ÉMÉRITES

Professeur Pierre BEY - Professeur Marc-André BIGARD – Professeur Jean-Pierre CRANCE
Professeur Jean-Pierre DELAGOUTTE – Professeur Jean-Marie GILGENKRANTZ – Professeure Simone GILGENKRANTZ
Professeur Philippe HARTEMANN - Professeure Michèle KESSLER - Professeur Jacques LECLÈRE
Professeur Alain LE FAOU – Professeure Denise MONERET-VAUTRIN - Professeur Pierre MONIN
Professeur Jean-Pierre NICOLAS - Professeur Luc PICARD – Professeur François PLENAT - Professeur Jacques POUREL
Professeur Michel SCHMITT – Professeur Daniel SIBERTIN-BLANC - Professeur Paul VERT - Professeur Michel VIDAILHET

PROFESSEURS DES UNIVERSITÉS - PRATICIENS HOSPITALIERS

(Disciplines du Conseil National des Universités)

42^{ème} Section : MORPHOLOGIE ET MORPHOGENÈSE

1^{ère} sous-section : (*Anatomie*)

Professeur Gilles GROSDIDIER - Professeur Marc BRAUN

2^{ème} sous-section : (*Cytologie et histologie*)

Professeur Bernard FOLIGUET – Professeur Christo CHRISTOV

3^{ème} sous-section : (*Anatomie et cytologie pathologiques*)

Professeur Jean-Michel VIGNAUD

43^{ème} Section : BIOPHYSIQUE ET IMAGERIE MÉDECINE

1^{ère} sous-section : (*Biophysique et médecine nucléaire*)

Professeur Gilles KARCHER – Professeur Pierre-Yves MARIE – Professeur Pierre OLIVIER

2^{ème} sous-section : (*Radiologie et imagerie médecine*)

Professeur Michel CLAUDON – Professeure Valérie CROISÉ-LAURENT

Professeur Serge BRACARD – Professeur Alain BLUM – Professeur Jacques FELBLINGER - Professeur René ANXIONNAT

44^{ème} Section : BIOCHIMIE, BIOLOGIE CELLULAIRE ET MOLÉCULAIRE, PHYSIOLOGIE ET NUTRITION

1^{ère} sous-section : (*Biochimie et biologie moléculaire*)

Professeur Jean-Louis GUÉANT – Professeur Jean-Luc OLIVIER – Professeur Bernard NAMOUR

2^{ème} sous-section : (*Physiologie*)

Professeur François MARCHAL – Professeur Bruno CHENUÉL – Professeur Christian BEYAERT

4^{ème} sous-section : (*Nutrition*)

Professeur Olivier ZIEGLER – Professeur Didier QUILLIOT - Professeure Rosa-Maria RODRIGUEZ-GUEANT

45^{ème} Section : MICROBIOLOGIE, MALADIES TRANSMISSIBLES ET HYGIÈNE

1^{ère} sous-section : (*Bactériologie – virologie ; hygiène hospitalière*)

Professeur Alain LE FAOU - Professeur Alain LOZNIEWSKI – Professeure Evelyne SCHVOERER

2^{ème} sous-section : (*Parasitologie et Mycologie*)

Professeure Marie MACHOUART

3^{ème} sous-section : (*Maladies infectieuses ; maladies tropicales*)

Professeur Thierry MAY – Professeur Christian RABAUD – Professeure Céline PULCINI

46^{ème} Section : SANTÉ PUBLIQUE, ENVIRONNEMENT ET SOCIÉTÉ

1^{ère} sous-section : (*Épidémiologie, économie de la santé et prévention*)

Professeur Philippe HARTEMANN – Professeur Serge BRIANÇON - Professeur Francis GUILLEMIN

Professeur Denis ZMIROU-NAVIER – Professeur François ALLA

2^{ème} sous-section : (*Médecine et santé au travail*)

Professeur Christophe PARIS

3^{ème} sous-section : (*Médecine légale et droit de la santé*)

Professeur Henry COUDANE

4^{ème} sous-section : (*Biostatistiques, informatique médicale et technologies de communication*)

Professeure Eliane ALBUISSON – Professeur Nicolas JAY

47^{ème} Section : CANCÉROLOGIE, GÉNÉTIQUE, HÉMATOLOGIE, IMMUNOLOGIE

1^{ère} sous-section : (Hématologie ; transfusion)

Professeur Pierre FEUGIER

2^{ème} sous-section : (Cancérologie ; radiothérapie)

Professeur François GUILLEMIN – Professeur Thierry CONROY - Professeur Didier PEIFFERT

Professeur Frédéric MARCHAL

3^{ème} sous-section : (Immunologie)

Professeur Gilbert FAURE – Professeur Marcelo DE CARVALHO-BITTENCOURT

4^{ème} sous-section : (Génétique)

Professeur Philippe JONVEAUX – Professeur Bruno LEHEUP

48^{ème} Section : ANESTHÉSIOLOGIE, RÉANIMATION, MÉDECINE D'URGENCE, PHARMACOLOGIE ET THÉRAPEUTIQUE

1^{ère} sous-section : (Anesthésiologie - réanimation ; médecine d'urgence)

Professeur Claude MEISTELMAN – Professeur Hervé BOUAZIZ - Professeur Gérard AUDIBERT

Professeur Thomas FUCHS-BUDER – Professeure Marie-Reine LOSSER

2^{ème} sous-section : (Réanimation ; médecine d'urgence)

Professeur Alain GERARD - Professeur Pierre-Édouard BOLLAERT - Professeur Bruno LÉVY – Professeur Sébastien GIBOT

3^{ème} sous-section : (Pharmacologie fondamentale ; pharmacologie clinique ; addictologie)

Professeur Patrick NETTER – Professeur Pierre GILLET – Professeur J.Y. JOUZEAU (*pharmacien*)

4^{ème} sous-section : (Thérapeutique ; médecine d'urgence ; addictologie)

Professeur François PAILLE – Professeur Faiez ZANNAD - Professeur Patrick ROSSIGNOL

49^{ème} Section : PATHOLOGIE NERVEUSE ET MUSCULAIRE, PATHOLOGIE MENTALE, HANDICAP ET RÉÉDUCATION

1^{ère} sous-section : (Neurologie)

Professeur Hervé VESPIGNANI - Professeur Xavier DUCROCQ – Professeur Marc DEBOUVERIE

Professeur Luc TAILLANDIER - Professeur Louis MAILLARD – Professeure Louise TYVAERT

2^{ème} sous-section : (Neurochirurgie)

Professeur Jean-Claude MARCHAL – Professeur Jean AUQUE – Professeur Olivier KLEIN

Professeur Thierry CIVIT - Professeure Sophie COLNAT-COULBOIS

3^{ème} sous-section : (Psychiatrie d'adultes ; addictologie)

Professeur Jean-Pierre KAHN – Professeur Raymund SCHWAN

4^{ème} sous-section : (Pédopsychiatrie ; addictologie)

Professeur Bernard KABUTH

5^{ème} sous-section : (Médecine physique et de réadaptation)

Professeur Jean PAYSANT

50^{ème} Section : PATHOLOGIE OSTÉO-ARTICULAIRE, DERMATOLOGIE ET CHIRURGIE PLASTIQUE

1^{ère} sous-section : (Rhumatologie)

Professeure Isabelle CHARY-VALCKENAERE – Professeur Damien LOEUILLÉ

2^{ème} sous-section : (Chirurgie orthopédique et traumatologique)

Professeur Daniel MOLE - Professeur Didier MAINARD - Professeur François SIRVEAUX – Professeur Laurent GALOIS

3^{ème} sous-section : (Dermato-vénérologie)

Professeur Jean-Luc SCHMUTZ – Professeure Annick BARBAUD

4^{ème} sous-section : (Chirurgie plastique, reconstructrice et esthétique ; brûlologie)

Professeur François DAP - Professeur Gilles DAUTEL - Professeur Etienne SIMON

51^{ème} Section : PATHOLOGIE CARDIO-RESPIRATOIRE ET VASCULAIRE

1^{ère} sous-section : (Pneumologie ; addictologie)

Professeur Yves MARTINET – Professeur Jean-François CHABOT – Professeur Ari CHAOUAT

2^{ème} sous-section : (Cardiologie)

Professeur Etienne ALIOT – Professeur Yves JUILLIERE

Professeur Nicolas SADOUL - Professeur Christian de CHILLOU DE CHURET – Professeur Edoardo CAMENZIND

3^{ème} sous-section : (Chirurgie thoracique et cardiovasculaire)

Professeur Thierry FOLLIGUET – Professeur Juan-Pablo MAUREIRA

4^{ème} sous-section : (Chirurgie vasculaire ; médecine vasculaire)

Professeur Denis WAHL – Professeur Sergueï MALIKOV

52^{ème} Section : MALADIES DES APPAREILS DIGESTIF ET URINAIRE

1^{ère} sous-section : (Gastroentérologie ; hépatologie ; addictologie)

Professeur Jean-Pierre BRONOWICKI – Professeur Laurent PEYRIN-BIROULET

3^{ème} sous-section : (Néphrologie)

Professeure Dominique HESTIN – Professeur Luc FRIMAT

4^{ème} sous-section : (Urologie)

Professeur Jacques HUBERT – Professeur Pascal ESCHWEGE

53^{ème} Section : MÉDECINE INTERNE, GÉRIATRIE ET CHIRURGIE GÉNÉRALE

1^{ère} sous-section : (Médecine interne ; gériatrie et biologie du vieillissement ; médecine générale ; addictologie)

Professeur Jean-Dominique DE KORWIN - Professeur Athanase BENETOS

Professeure Gisèle KANNY – Professeure Christine PERRET-GUILLAUME

2^{ème} sous-section : (Chirurgie générale)

Professeur Laurent BRESLER - Professeur Laurent BRUNAUD – Professeur Ahmet AYAV

54^{ème} Section : DÉVELOPPEMENT ET PATHOLOGIE DE L'ENFANT, GYNÉCOLOGIE-OBSTÉTRIQUE, ENDOCRINOLOGIE ET REPRODUCTION

1^{ère} sous-section : (Pédiatrie)

Professeur Jean-Michel HASCOET - Professeur Pascal CHASTAGNER - Professeur François FEILLET

Professeur Cyril SCHWEITZER – Professeur Emmanuel RAFFO – Professeure Rachel VIEUX

2^{ème} sous-section : (Chirurgie infantile)

Professeur Pierre JOURNEAU – Professeur Jean-Louis LEMELLE

3^{ème} sous-section : (Gynécologie-obstétrique ; gynécologie médicale)

Professeur Philippe JUDLIN – Professeur Olivier MOREL

4^{ème} sous-section : (Endocrinologie, diabète et maladies métaboliques ; gynécologie médicale)

Professeur Georges WERYHA – Professeur Marc KLEIN – Professeur Bruno GUERCI

55^{ème} Section : PATHOLOGIE DE LA TÊTE ET DU COU

1^{ère} sous-section : (Oto-rhino-laryngologie)

Professeur Roger JANKOWSKI – Professeure Cécile PARIETTI-WINKLER

2^{ème} sous-section : (Ophtalmologie)

Professeur Jean-Luc GEORGE – Professeur Jean-Paul BERRDOD – Professeure Karine ANGIOI

3^{ème} sous-section : (Chirurgie maxillo-faciale et stomatologie)

Professeur Jean-François CHASSAGNE – Professeure Muriel BRIX

PROFESSEURS DES UNIVERSITÉS

61^{ème} Section : GÉNIE INFORMATIQUE, AUTOMATIQUE ET TRAITEMENT DU SIGNAL

Professeur Walter BLONDEL

64^{ème} Section : BIOCHIMIE ET BIOLOGIE MOLÉCULAIRE

Professeure Sandrine BOSCHI-MULLER

PROFESSEURS DES UNIVERSITÉS DE MÉDECINE GÉNÉRALE

Professeur Jean-Marc BOIVIN

PROFESSEUR ASSOCIÉ DE MÉDECINE GÉNÉRALE

Professeur associé Paolo DI PATRIZIO

MAÎTRES DE CONFÉRENCES DES UNIVERSITÉS - PRATICIENS HOSPITALIERS

42^{ème} Section : MORPHOLOGIE ET MORPHOGENÈSE

1^{ère} sous-section : (Anatomie)

Docteur Bruno GRIGNON – Docteure Manuela PEREZ

2^{ème} sous-section : (Cytologie et histologie)

Docteur Edouard BARRAT - Docteure Françoise TOUATI – Docteure Chantal KOHLER

3^{ème} sous-section : (Anatomie et cytologie pathologiques)

Docteure Aude MARCHAL – Docteur Guillaume GAUCHOTTE

43^{ème} Section : BIOPHYSIQUE ET IMAGERIE MÉDECINE

1^{ère} sous-section : (Biophysique et médecine nucléaire)

Docteur Jean-Claude MAYER - Docteur Jean-Marie ESCANYE

2^{ème} sous-section : (Radiologie et imagerie médecine)

Docteur Damien MANDRY – Docteur Pedro TEIXEIRA

44^{ème} Section : BIOCHIMIE, BIOLOGIE CELLULAIRE ET MOLÉCULAIRE, PHYSIOLOGIE ET NUTRITION

1^{ère} sous-section : (Biochimie et biologie moléculaire)

Docteure Sophie FREMONT - Docteure Isabelle GASTIN – Docteur Marc MERTEN

Docteure Catherine MALAPLATE-ARMAND - Docteure Shyue-Fang BATTAGLIA – Docteur Abderrahim OUSSALAH

2^{ème} sous-section : (Physiologie)

Docteur Mathias POUSSEL – Docteure Silvia VARECHOVA

3^{ème} sous-section : (Biologie Cellulaire)

Docteure Véronique DECOT-MAILLERET

45^{ème} Section : MICROBIOLOGIE, MALADIES TRANSMISSIBLES ET HYGIÈNE

1^{ère} sous-section : (Bactériologie – Virologie ; hygiène hospitalière)

Docteure Véronique VENARD – Docteure Hélène JEULIN – Docteure Corentine ALAUZET

2^{ème} sous-section : (Parasitologie et mycologie (type mixte : biologique))

Docteure Anne DEBOURGOGNE (sciences)

3^{ème} sous-section : (Maladies Infectieuses ; Maladies Tropicales)

Docteure Sandrine HENARD

46^{ème} Section : SANTÉ PUBLIQUE, ENVIRONNEMENT ET SOCIÉTÉ

1^{ère} sous-section : (Epidémiologie, économie de la santé et prévention)

Docteur Alexis HAUTEMANIÈRE – Docteure Frédérique CLAUDOT – Docteur Cédric BAUMANN

Docteure Nelly AGRINIER

2^{ème} sous-section (Médecine et Santé au Travail)

Docteure Isabelle THAON

3^{ème} sous-section (Médecine légale et droit de la santé)

Docteur Laurent MARTRILLE

47^{ème} Section : CANCÉROLOGIE, GÉNÉTIQUE, HÉMATOLOGIE, IMMUNOLOGIE

1^{ère} sous-section : (Hématologie ; transfusion : option hématologique (type mixte : clinique))

Docteur Aurore PERROT

2^{ème} sous-section : (Cancérologie ; radiothérapie : cancérologie (type mixte : biologique))

Docteure Lina BOLOTINE

4^{ème} sous-section : (Génétique)

Docteur Christophe PHILIPPE – Docteure Céline BONNET

48^{ème} Section : ANESTHÉSIOLOGIE, RÉANIMATION, MÉDECINE D'URGENCE, PHARMACOLOGIE ET THÉRAPEUTIQUE

2^{ème} sous-section : (Réanimation ; Médecine d'Urgence)

Docteur Antoine KIMMOUN (stagiaire)

3^{ème} sous-section : (Pharmacologie fondamentale ; pharmacologie clinique)

Docteure Françoise LAPICQUE – Docteur Nicolas GAMBIER – Docteur Julien SCALA-BERTOLA

4^{ème} sous-section : (Thérapeutique ; Médecine d'Urgence ; Addictologie)

Docteur Nicolas GIRERD (stagiaire)

50^{ème} Section : PATHOLOGIE OSTÉO-ARTICULAIRE, DERMATOLOGIE ET CHIRURGIE PLASTIQUE

1^{ère} sous-section : (Rhumatologie)

Docteure Anne-Christine RAT

3^{ème} sous-section : (Dermato-vénéréologie)

Docteure Anne-Claire BURSZTEJN

4^{ème} sous-section : (Chirurgie plastique, reconstructrice et esthétique ; brûlologie)

Docteure Laetitia GOFFINET-PLEUTRET

51^{ème} Section : PATHOLOGIE CARDIO-RESPIRATOIRE ET VASCULAIRE

3^{ème} sous-section : (Chirurgie thoracique et cardio-vasculaire)

Docteur Fabrice VANHUYSE

4^{ème} sous-section : (Chirurgie vasculaire ; médecine vasculaire)

Docteur Stéphane ZUILY

52^{ème} Section : MALADIES DES APPAREILS DIGESTIF ET URINAIRE

1^{ère} sous-section : (Gastroentérologie ; hépatologie ; addictologie)

Docteur Jean-Baptiste CHEVAUX

53^{ème} Section : MÉDECINE INTERNE, GÉRIATRIE et CHIRURGIE GÉNÉRALE

1^{ère} sous-section : (Médecine interne ; gériatrie et biologie du vieillissement ; médecine générale ; addictologie)

Docteure Laure JOLY

55^{ème} Section : OTO-RHINO-LARYNGOLOGIE

1^{ère} sous-section : (Oto-Rhino-Laryngologie)

Docteur Patrice GALLET (Stagiaire)

MAÎTRE DE CONFÉRENCE DES UNIVERSITÉS DE MÉDECINE GÉNÉRALE

Docteure Elisabeth STEYER

MAÎTRES DE CONFÉRENCES

5^{ème} Section : SCIENCES ÉCONOMIQUES

Monsieur Vincent LHUILLIER

19^{ème} Section : SOCIOLOGIE, DÉMOGRAPHIE

Madame Joëlle KIVITS

60^{ème} Section : MÉCANIQUE, GÉNIE MÉCANIQUE, GÉNIE CIVIL

Monsieur Alain DURAND

61^{ème} Section : GÉNIE INFORMATIQUE, AUTOMATIQUE ET TRAITEMENT DU SIGNAL

Monsieur Jean REBSTOCK

64^{ème} Section : BIOCHIMIE ET BIOLOGIE MOLÉCULAIRE

Madame Marie-Claire LANHERS – Monsieur Pascal REBOUL – Monsieur Nick RAMALANJAONA

65^{ème} Section : BIOLOGIE CELLULAIRE

Monsieur Jean-Louis GELLY - Madame Ketsia HESS – Monsieur Hervé MEMBRE

Monsieur Christophe NEMOS - Madame Natalia DE ISLA - Madame Nathalie MERCIER – Madame Céline HUSELSTEIN

66^{ème} Section : PHYSIOLOGIE

Monsieur Nguyen TRAN

MAÎTRES DE CONFÉRENCES ASSOCIÉS

Médecine Générale

Docteure Sophie SIEGRIST - Docteur Arnaud MASSON - Docteur Pascal BOUCHE

DOCTEURS HONORIS CAUSA

Professeur Charles A. BERRY (1982)
Centre de Médecine Préventive, Houston (U.S.A)
Professeur Pierre-Marie GALETTI (1982)
Brown University, Providence (U.S.A)
Professeure Mildred T. STAHLMAN (1982)
Vanderbilt University, Nashville (U.S.A)
Professeur Théodore H. SCHIEBLER (1989)
Institut d'Anatomie de Würzburg (R.F.A)
Université de Pennsylvanie (U.S.A)
Professeur Mashaki KASHIWARA (1996)
Research Institute for Mathematical Sciences de Kyoto (JAPON)

Professeure Maria DELIVORIA-PAPADOPOULOS (1996)
Professeur Ralph GRÄSBECK (1996)
Université d'Helsinki (FINLANDE)
Professeur Duong Quang TRUNG (1997)
Université d'Hô Chi Minh-Ville (VIÊTNAM)
Professeur Daniel G. BICHET (2001)
Université de Montréal (Canada)
Professeur Marc LEVENSTON (2005)
Institute of Technology, Atlanta (USA)

Professeur Brian BURCHELL (2007)
Université de Dundee (Royaume-Uni)
Professeur Yunfeng ZHOU (2009)
Université de Wuhan (CHINE)
Professeur David ALPERS (2011)
Université de Washington (U.S.A)
Professeur Martin EXNER (2012)
Université de Bonn (ALLEMAGNE)

REMERCIEMENTS

A notre maître, président du jury et directeur de thèse,

Monsieur le Professeur Roger JANKOWSKI,
Professeur d'Oto-Rhino-Laryngologie et chirurgie cervico-faciale,
Chef du service d'ORL et chirurgie cervico-faciale

Vous nous faites l'honneur de juger et présider ce travail.

J'espère que son résultat sera digne de la confiance que vous m'avez accordée pour le mener à bien. Par cette thèse vous m'avez ouvert les yeux et instruit sur une facette de notre spécialité aussi complexe et subtile que passionnante : la septo-rhinoplastie.

Merci, car j'ai pris plaisir à cette découverte et à y travailler.

Je vous suis reconnaissant et redevable pour votre accueil dans votre équipe, ce qui a constitué un excellent terme à ma formation d'interne.

Vous m'avez enseigné au quotidien la rhinologie, et partagé de votre exceptionnelle expérience avec l'enthousiasme et la passion qui vous caractérise.

Votre imagination combinée de rigueur dans le raisonnement scientifique et votre dextérité chirurgicale sont des exemples, qui font mon admiration.

Veillez croire en mon plus profond respect, et en toute ma gratitude.

A notre maître et juge,

Monsieur le Professeur Etienne SIMON,

Professeur de Chirurgie Plastique Esthétique, reconstructrice et Brûlologie.
Chef du service de Chirurgie maxillo-faciale, plastique, reconstructrice et esthétique.

Vous nous faites l'honneur de juger ce travail. Nous vous adressons nos plus sincères remerciements pour l'attention que vous avez bien voulu accorder à ce travail.

Vous m'avez transmis de votre grande expérience en chirurgie et traumatologie maxillo-faciale avec pragmatisme et générosité. Je suis certain d'être amené durant mon exercice à appliquer vos précieux enseignements.

Soyez assuré de ma respectueuse considération et de ma vive reconnaissance.

A notre maître et juge,

Monsieur le Professeur Marc LABROUSSE,

Professeur d'Anatomie,

Praticien Hospitalier du service d'ORL et chirurgie cervico-faciale du CHU de Reims

Vous nous faites l'honneur de participer au jury de cette thèse. Nous vous adressons nos plus sincères remerciements pour la gentillesse et la promptitude avec lesquelles vous avez accepté de juger ce travail.

Vos enseignements de grande qualité dans le domaine fondamental de l'anatomie servent ma pratique au quotidien.

C'est un plaisir d'apprendre auprès d'un maître si enthousiaste et accueillant.

Veillez trouver ici l'expression de mon sincère respect et de mes remerciements.

A notre maître et juge,

Madame le Docteur Cécile RUMEAU,

Praticien Hospitalier-Universitaire du service d'ORL et chirurgie cervico-faciale

Vous nous faites l'honneur de juger ce travail, auquel vous avez contribué et apporté votre analyse pertinente.

Tes connaissances et tes compétences ne me semblent pas pouvoir connaître de limites, tant entre tes mains la chirurgie paraît facile et simple.

Merci pour ta disponibilité, ta bonne humeur, ton écoute et ton encadrement au quotidien durant mes stages d'internat.

Je te prie de croire en ma grande estime et reconnaissance.

A notre maître et juge,

Monsieur le Médecin en Chef Eric SALF,

Chef du service d'ORL et chirurgie cervico-faciale de l'HIA Legouest de Metz

Docteur en Médecine Générale

Docteur en Oto-Rhino-Laryngologie

Master de recherche en histoire des sciences et des religions

Praticien certifié du Service de Santé des Armées

Chevalier de l'Ordre National du Mérite

Récompenses pour travaux scientifiques et techniques – échelon Bronze

Vous nous faites l'honneur de juger cette thèse.

Je suis heureux et chanceux d'avoir été votre élève.

Dès mes débuts vous m'honoriez de votre confiance. Vous m'avez accueilli et perçu
comme celui qui serait votre relève.

C'est dans cet esprit que vous vous êtes attaché à me transmettre généreusement de
vos connaissances, avec à chaque étape l'astuce ou l'anecdote pour me surprendre,
tirées de votre savoir encyclopédique. Vous m'avez beaucoup appris, sur la spécialité
mais pas seulement. Et vous m'avez fait le cadeau inestimable de votre bibliothèque.

C'est toujours dans cet esprit que vous m'avez soutenu, et vous êtes efforcé de me
garantir le meilleur pour ma formation.

Je ne pourrais jamais assez vous remercier de m'avoir ainsi pris sous votre aile.
Je veux vous témoigner de mon dévouement toujours sincère, de mon immense
estime et de mon impérissable reconnaissance.

ECOLE DU VAL-DE-GRÂCE

A Monsieur le Médecin Général Inspecteur François PONS

Directeur de l'École du Val-de-Grâce

Professeur Agrégé du Val-de-Grâce, en Chirurgie Thoracique et Viscérale

Officier de la Légion d'Honneur

Commandeur de l'Ordre National du Mérite

Récompenses pour travaux scientifiques et techniques - échelon Argent

Médaille d'Honneur du Service de Santé des Armées

A Monsieur le Médecin Général Jean-Bertrand NOTTET

Directeur adjoint de l'École du Val-de-Grâce

Professeur Agrégé du Val-de-Grâce, en Chirurgie Spéciale ORL

Chevalier de la Légion d'Honneur

Officier de l'Ordre National du Mérite

Chevalier des Palmes académiques

HÔPITAL D'INSTRUCTION DES ARMEES LEGOUEST

A Madame le Médecin Général Geneviève FIDELLE

Médecin-Chef de l'Hôpital d'Instruction des Armées Legouest

Professeur Agrégé du Val-de-Grâce, en Psychiatrie

Chevalier de la Légion d'Honneur

Officier de l'Ordre National du Mérite

Chevalier des Palmes Académiques

Récompenses pour travaux scientifiques et techniques – échelon Argent

MES REMERCIEMENTS S'ADRESSENT EGALEMENT :

A mes tous premiers maîtres, du service d'ORL et chirurgie cervico-faciale de l'Hôpital d'Instruction des Armées Legouest à Metz (Novembre 2010 – Octobre 2012) :

à Monsieur le Docteur Jean-Paul BARBEROT
Médecin en Chef retraité du Service de Santé des Armées,
Ancien chef du service d'ORL de l'HIA Legouest

Vous avez encadré mes tous premiers pas dans la spécialité avec bienveillance. Je vous ai parfois trouvé rude, mais j'en ai tiré les enseignements des plus utiles.

Vous vous êtes montré disponible et à mon écoute, pour me dispenser le bon conseil au bon moment, à chaque fois que j'ai douté voire me suis senti égaré. Et vous m'avez évité nombre de sorties de route !

Votre sérénité et votre efficacité au bloc opératoire font mon admiration.

Veillez croire en ma reconnaissance et mon sincère respect, ainsi que mes vifs remerciements.
Je suis simplement fier d'avoir été votre interne.

à Monsieur le Médecin en Chef Dominique TRENDEL
Praticien certifié du Service de Santé des Armées,
Chirurgien adjoint au chef du service d'ORL de l'HIA Legouest

Vous savez apprivoiser et détendre les patients comme nul autre pareil : en un clin d'humour.
J'apprécie de trouver votre porte toujours ouverte, et votre discours réfléchi et sincère.

Merci pour les moments passés, la générosité et la patience dont vous avez fait preuve pour me transmettre de votre expérience.

à l'équipe de chirurgie viscérale de l'HIA Legouest (Mai - octobre 2011) :

Monsieur le Médecin en Chef Philippe SOCKEEL, Professeur Agrégé du Val-de-Grâce

Monsieur le Médecin en Chef Eric CHATELAIN

Monsieur le Médecin des Armées Patrice DAVID

Madame le Médecin des Armées Charlotte de SERRE DE SAINT-ROMAN ép CINQUETTI

à mes co-internes :
IHA Louis-Paul BOGUET, IHA Martin GRAU, Rabia SATAF

*A l'équipe du service d'ORL et chirurgie cervico-faciale du CHRU de Nancy
(Brabois Institut Louis Mathieu, mai 2014 - octobre 2015) :*

à Monsieur le Professeur Roger JANKOWSKI, Chef de service

à Madame le Professeur Cécile PARIETTI-WINKLER

Votre rigueur au bloc opératoire et dans le raisonnement scientifique est un exemple. Merci de la considération portée à la formation des internes.

à Monsieur le Docteur Patrice GALLET, MCU-PH

Ta réflexion médicale, chirurgicale et universitaire très aboutie est remarquable. J'ai eu la chance de bénéficier du cycle d'enseignement DESORLEST dont tu as été un instigateur majeur. Je te suis reconnaissant de t'investir si intensément dans la formation des jeunes, et pour ta pédagogie.

à Madame le Docteur Cécile RUMEAU, PHU

à Monsieur le Docteur Bruno TOUSSAINT, PH

Vous êtes l'ancien disponible et rassurant que l'on aime trouver, et vous incarnez à merveille la conduite du « Primum non nocere », principe des plus essentiel. Merci de votre encadrement.

à Monsieur le Docteur Duc-Trung NGUYEN, PH

Champâââagne ! Tu n'as pas craint de me laisser la main, et c'est à toi que je dois nombre de mes premières chirurgicales. Je t'en suis très reconnaissant. Merci de nous faire profiter si généreusement de tes compétences chirurgicales et de tes fulgurances littéraires.

à Madame le Docteur Hélène ELUECQUE, ACC

Pour ton pragmatisme et ton franc-parler, pour ton humeur en soirée, pour m'avoir facilement laissé la main au bloc et pour tous les petits trucs enseignés, merci.

Et à Monsieur le Docteur Laurent COFFINET, PH d'ORL pédiatrique

Vos connaissances et vos talents de chirurgien au geste simple, efficace et sûr sont incroyables, vos anecdotes toujours passionnantes. J'aurais aimé pouvoir passer plus de temps à votre contact, car les quelques moments grappillés ont à chaque fois été très enrichissants.

A mes co-internes :

Yazan ABU-SHAMA, Ayoub BEY, Adrien BOLZER, Marylisa FELIX-RAVELO, Médarine ROCH, Adrien RUSSEL, Théophile de SAINT-HILAIRE, Marie-Hortense SONNET, Marion VAROQUIER-GIZARD, et Sophie BOTTI.

C'était un plaisir de bosser avec vous les amis ! Je suis heureux de la façon dont vous m'avez accueilli et intégré, de notre entente qui n'a pas souffert d'heurts, et des expériences que chacun à son niveau partage avec les autres. Je souhaite à chacun et chacune le meilleur pour la suite !

A mes amies infirmières du service, dévouées et gentilles : Adeline, Céline, Sophie, Hélène, Elodie

A Yvette, Olivia et à toute l'équipe des secrétaires

*A l'équipe d'ORL et chirurgie cervico-faciale des Hôpitaux Universitaires de Strasbourg,
(Haute-pierre, novembre 2013 - avril 2014) :*

Monsieur le Professeur Christian DEBRY, Chef de service

Pour m'avoir reçu dans votre service avec tant de gentillesse, et pour vos explications éclairées sur la chirurgie basicrânienne, veuillez trouver ici l'expression de ma reconnaissance et de tout mon respect.

Madame le Professeur Anne CHARPIOT

Votre parcours est exemplaire, vos enseignements sont un privilège. Pour votre accueil, pour tout ce que vous m'avez montré et appris, je vous remercie vivement.

Monsieur le Professeur Philippe SCHULTZ

Monsieur le Professeur Jean-Jacques BRAUN

Monsieur le Docteur Dominique ROHMER, PH

Et à Virginie BARTH, FLORÉA et toute l'équipe de vestibulo

C'était une joie et une chance d'apprendre à vos côtés quelques arcanes de cette science par nature déstabilisante, parfois déroutante, mais intellectuellement si stimulante ce qui en fait tout l'intérêt.

Madame le Docteur Elise GAZZANO, PH

Merci Elise pour tes astuces et pour ton implication remarquable auprès des enfants.

Monsieur le Docteur Patrick HEMAR, PH

Madame le Docteur Agnès DUPRET-BORIES, ACC

Monsieur le Docteur Romain GULDMANN, ACC

Monsieur le Docteur François PIDELLO, ACC

A mes co-internes :

Salman ALHABIB, Christophe BIGNET, Fanny GUELF, Emilien LEMAIRE, Julie PETIT-THOMAS, Alexandre PRAMPART, Thibaut RAGUIN, Pascal RAMAROZATOVO, Hélène SCHMALTZ

Et à Hella VUONG, Aïna VENKATASAMY

Et à Monsieur le Professeur Francis VEILLON, Chef du service d'imagerie ORL, Haute-pierre

Cher Maître, merci pour votre disponibilité et pour la passion avec laquelle vous partagez votre savoir exceptionnel. J'ai compris bien des aspects et accompli de grands progrès grâce à vous.

A l'équipe de Chirurgie maxillo-faciale, plastique, reconstructrice et esthétique du CHRU de Nancy (Hôpital Central, mai - octobre 2013) :

Monsieur le Professeur Etienne SIMON, Chef de Service

Madame le Professeur Muriel BRIX

Merci pour l'expérience que vous transmettez et pour toutes vos explications.

Monsieur le Docteur Julien PUJO, PH

Monsieur le Docteur Thomas COLSON, ACC

Monsieur le Docteur Christophe MINETTI, ACC

A mes co-internes :

Eléonore BLEIN, Thomas BRENGARD-BRESLER, Antoine DE RUNZ, Hélène LE GALL, Thomas SORIN

Et à Virginie PINEAU

*A l'équipe de neurochirurgie des Hôpitaux Universitaires de Strasbourg
(Haute-pierre, novembre 2012 - avril 2013) :*

Hommage à un Grand Monsieur : le Professeur Pierre KEHRLI (1963 -2014)

Je me souviens de votre propos au terme de mon semestre effectué chez vous : « tu es ORL, mais c'est pas grave : désormais, tu fais partie de la famille ». Cette marque de sympathie et de confiance à mon égard est l'un des cadeaux reçus au cours de mon internat dont je suis le plus fier.

Et au même titre que quelqu'un appartenant à votre équipe, votre disparition brutale ce 28 mai 2014 m'a douloureusement affecté, et m'émeut encore.

Tant par votre expertise et vos talents de neurochirurgien qui suscitaient l'admiration de tous vos collaborateurs, que par votre profonde humanité dans la relation au patient et la proximité presque filiale à votre entourage professionnel, vous m'avez sacrément impressionné.

Je crois que ceux qui vous connaissaient reconnaîtront la vérité dans cet hommage, qui témoigne de ma profonde admiration et de mon souhait d'honorer votre mémoire.

Monsieur le Docteur Salvatore CHIBBARO, PHC

Monsieur le Docteur Patrick BOYER, PH

Monsieur le Docteur Dominique CHAUSSEMY, ACC

Madame le Docteur Ioana DARIE, ACC aux très belles robes !

Monsieur le Docteur Andres COCA, PHC

Monsieur le Docteur Amine LAHLOU, PHC

Monsieur le Docteur Leonardo TIGAN, PHC

Madame le Docteur Doris VIGOUROUX, PH

Et à Patricia

A mes co-internes :

Mustafa BENMEKHBI, Fulbert KOUAKOU, Irène OLLIVIER, Alexandre PRAMPART, Khalil SAADAoui, Alexander « Sacha » TIMOFEEV

Et Hélène CEBULA

Chers amis, la mémoire présentant cet avantage d'être sélective, oubliée la tâche parfois harassante : je n'ai gardé que d'excellents souvenirs de ce semestre effectué parmi vous !
Merci pour votre accueil formidable. C'était un plaisir de découvrir parmi vous ce « monde à part » de la neurochirurgie, finalement pas si éloigné de l'ORL sur certains aspects.

Votre solidarité m'a touché. En clin d'œil à une fameuse vidéo, je peux résumer :
« Bref, j'ai été interne de garde en neurochir.. ! »

A MA FAMILLE

A mes parents

Parce que vous avez toujours été là, parce que vous m'avez transmis vos belles valeurs,
Parce que vous m'avez à chaque instant soutenu de manière inconditionnelle,
Parce que vous avez cru en moi,
J'ai eu à cœur de vaincre le signe indien. Cet accomplissement est le votre, veuillez y trouver
l'expression de tout mon amour et de ma reconnaissance

A Magalie, ma sœur préférée

Et à son époux Vincent, à mon neveu Théodore

Tu es pour moi un soutien dans la Foi
Tu m'as dit un jour que j'étais remarquable pour ma ténacité. Sans cette qualité en laquelle tu m'as
fait croire, je n'en serais probablement pas là aujourd'hui. Merci !

A mon frère Domnin,

Et à son épouse Gwendoline, à mes neveux et nièces Eléa et Yan, mon filleul Timothé

Quelle bonne date pour une soutenance : joyeux anniversaire !
Votre petite famille est un ravissement dont je suis bien fier. Avec toute mon affection

A mon frère Lucas, et à Dominique

Doué d'une intelligence et d'une sensibilité peu commune, tu es sans doute le plus artiste de nous
quatre, au beau sens du terme. Et tu n'hésites jamais à mettre à notre disposition tes lumières,
notamment en informatique...

Un grand merci pour ton être, et pour ta touche finale impeccable de ma mise en page !

A Philou, mon Parrain

Pour tes sourires et ton accueil chaleureux et simple, parce qu'il y a des plaisirs mécaniques dont il
serait franchement idiot de se priver, j'aime ta philosophie de la vie

A Marie, ma Marraine

Venir chez toi constitue toujours une parenthèse enchantée, et tu as su m'y ménager des séances de
révision à nulles-autres pareilles. Merci pour ce que tu es, pour ta générosité sans fin

A la mémoire de mon grand-père et de mes grands-mères :

Monsieur François BONFORT de LAIDET (1915-2012)
Madame Odette GUEYRAUD, ép BONFORT de LAIDET (1918-1996)

Madame Odile DESVIGNES, ép FAUCON (1927-2002)

A la mémoire de mon arrière-arrière-arrière grand-père :

Le Docteur Adolphe-Nicolas FAUCON (1813-1868)

Médecin de campagne à Théroutanne (62), à cheval.

Qui eût dit à ses 4 fils : « Ne faites jamais médecine, c'est le pire des métiers ! »

A la mémoire de ses fils,

mon arrière-arrière grand-père :

Le Docteur Ernest-Oscar FAUCON (1845-1886)

Elève de l'Ecole Impériale du Service de Santé Militaire à Strasbourg (1869)

mes arrière-arrière-grands-oncles :

Le Docteur Adolphe-Constant FAUCON (1841-1884)

Elève de l'Ecole Impériale du Service de Santé Militaire à Strasbourg (1862).

Chevalier de la Légion d'Honneur.

Professeur de Clinique Chirurgicale à la Faculté Catholique d'Amiens, puis de Lille

Le Docteur Charles-François FAUCON (1843-1898)

Le Docteur Victor-Alfred FAUCON (1850-1925)

Professeur de Médecine Opératoire à la Faculté Catholique de Lille 1881-1923

A la mémoire de mon arrière-grand-père :

Le Docteur Ernest Adolphe FAUCON (1879-1940)

Médecin Oto-rhino-laryngo-ophtalmologiste

Enrôlé comme Médecin d'ambulance le 03 août 1914 sur Ordre de Mobilisation Générale.

A mon grand-père :

Le Docteur Bernard FAUCON (1924, en retraite)

Dont les racontars exaltés m'ont attiré dans la voie. Que de belles histoires, Vénérable !

A mes oncles et tantes :

Le Docteur Dominique FAUCON (1948, retraité)

Le Docteur Myriam FAUCON, ép GILLET (1955)

Le Docteur Louis-Damien FAUCON (1959)

Le Docteur Benoît FAUCON (1960)

Chirurgien ORL et cervico-facial, Chef de Service à l'hôpital de Pontoise (95).

Trois jours passés dans ton service ont suffi pour me donner goût à notre spécialité passionnante. Merci, car sans conteste, tu m'as guidé vers ce bon choix. Pourvu que nos échanges se poursuivent encore et encore.

Et **Le Docteur Xavier BONFORT (1955)**

A mes cousins et cousines :

Le Docteur Solange SARGNON (1974)

Le Docteur Ugo FAUCON (1976)

Le Docteur Xavière FAUCON (1980)

Le Docteur Céline FAUCON (1981)

Le Docteur Alexis GILLET (1985)

Le Docteur Emilie FAUCON (1986)

L'interne Solène FAUCON (1989)

Et à tous les autres médecins de la famille, nombreux, que je n'ai pas cités

A Chrystel, ma bien-aimée

En témoignage de mon amour,
Pour tous nos moments passés, présents et futurs

Pour ta patience à me supporter
Pour ton soutien où tu sais trouver les mots justes
Pour ta force résolument optimiste
Pour toutes tes autres qualités,
Je t'aime

A Marie VEY et à Caroline,

Merci de me recevoir toujours si chaleureusement
Je me réjouis de vous connaître encore davantage

Et à tous les miens

A MES AMIS

A Pierre-Marie, mon ami de vingt ans

A « Little » Chloé, ma meilleure amie, à la fois complice et confidente, depuis si longtemps

A Lucile & Mathieu : je ne connais pas de couple plus jovial ! Merci pour vos nombreux accueils, où j'attends à chaque fois l'instant où notre réunion se transforme en tripot ; à la découverte de nouveaux jeux vous me faites osciller entre rire et coups de gueule :D

A Jean-Baptiste, mon seul colocataire, ta compagnie est toujours un plaisir. Tant de chemin parcouru depuis ce trajet en car !

A Jedi, peu importe les années qui passent sans se voir ni donner nouvelles, on sait mutuellement pouvoir se retrouver tous deux sans que celles-ci n'aient pesé

A Clément et Cécilia, parce que je suis très heureux d'avoir développé notre amitié et nos liens – entre autres sportifs - lors de ces années vécues à Strasbourg

A Marius, j'ai trouvé en toi bien plus qu'un confrère et partenaire de tennis : un ami cher

A mes amis de Lycée et d'aumônerie : Benoit B, Mickaël, Stéphane, Charles, Marine

A mes amis Santards, la fine équipe de Legouest : Ludivine, Alexandre, Hélène & Mathieu, Raph, Popol, Martin, Edouard L et Edouard P4, Amandine ;
mais aussi : Sarah, Antoine & Lucile, Manue, Louis, Nicolas, Julie, Ninie, Julien ;
En souvenir de nos belles années de boîte, et en perspective de travailler longtemps ensemble

A ma famille de la Boîte : Benoit, Julien & Diane, Jérôme, Elise, Michou et tous les autres

A Nico, Rajo, aux Barnoux et à toute l'équipe de Volley de la Boîte, pour les émotions partagées : positives, négatives et aux noyades qui ont suivi ; on ne reniera rien !

A la promotion 2004 André JOURDAN

ET ENFIN, à tous ceux et celles de mon entourage qui partageriez avec moi les convictions et l'émotion suscitées par ces maximes :

Si tu sais méditer, observer et connaître,
Sans jamais devenir sceptique ou destructeur,
Rêver, mais sans laisser ton rêve être ton maître,
Penser, sans n'être qu'un penseur

...

Si tu peux rencontrer Triomphe après Défaite
Et recevoir ces deux menteurs d'un même front ;

...

Si tu forces ton cœur, tes nerfs, et ton jarret
À servir à tes fins malgré leur abandon,
Et que tu tiennes bon quand tout vient à l'arrêt

...

Si l'ami ni l'ennemi ne peuvent te corrompre ;
Si tout homme, pour toi, compte, mais nul par trop ;
Et si tu peux aimer tous tes amis en frères

...

Rudyard KIPLING, 1910

Allez où la Patrie et l'Humanité vous appellent,
Soyez-y toujours prêt à servir l'une et l'autre.
Et s'il le faut, sachez imiter ceux de vos généreux compagnons,
Qui au même poste sont morts martyrs de ce dévouement intrépide et magnanime,
qui est le véritable acte de foi des hommes de notre état.

Baron PERCY,
Chirurgien en chef de la Grande Armée, aux Chirurgiens sous-aides, 1811.

...Je dédie cette thèse

SERMENT d'HIPPOCRATE

« **A**u moment d'être admis à exercer la médecine, je promets et je jure d'être fidèle aux lois de l'honneur et de la probité. Mon premier souci sera de rétablir, de préserver ou de promouvoir la santé dans tous ses éléments, physiques et mentaux, individuels et sociaux. Je respecterai toutes les personnes, leur autonomie et leur volonté, sans aucune discrimination selon leur état ou leurs convictions. J'interviendrai pour les protéger si elles sont affaiblies, vulnérables ou menacées dans leur intégrité ou leur dignité. Même sous la contrainte, je ne ferai pas usage de mes connaissances contre les lois de l'humanité. J'informerai les patients des décisions envisagées, de leurs raisons et de leurs conséquences. Je ne tromperai jamais leur confiance et n'exploiterai pas le pouvoir hérité des circonstances pour forcer les consciences. Je donnerai mes soins à l'indigent et à quiconque me les demandera. Je ne me laisserai pas influencer par la soif du gain ou la recherche de la gloire.

Admis dans l'intimité des personnes, je tairai les secrets qui me sont confiés. Reçu à l'intérieur des maisons, je respecterai les secrets des foyers et ma conduite ne servira pas à corrompre les mœurs. Je ferai tout pour soulager les souffrances. Je ne prolongerai pas abusivement les agonies. Je ne provoquerai jamais la mort délibérément.

Je préserverai l'indépendance nécessaire à l'accomplissement de ma mission.

Je n'entreprendrai rien qui dépasse mes compétences. Je les entretiendrai et les perfectionnerai pour assurer au mieux les services qui me seront demandés.

J'apporterai mon aide à mes confrères ainsi qu'à leurs familles dans l'adversité.

Que les hommes et mes confrères m'accordent leur estime si je suis fidèle à mes promesses ; que je sois déshonoré et méprisé si j'y manque ».

SOMMAIRE

RESUME DE LA THESE	51
I. PREMIERE PARTIE NOTIONS FONDAMENTALES SUR LES SEPTO-RHINOPLASTIE.....	53
I. Rappels d'anatomie descriptive et chirurgicale de la pyramide nasale	55
I.1. L'auvent osseux des fosses nasales : la pyramide nasale osseuse (Figure I-1)	55
I.2. Le septum nasal, cloison médiane des fosses nasales (Figure I-2)	57
I.3. La charpente cartilagineuse de la pyramide nasale (Figure I-3)	59
II. Evaluation morphologique avant septo-rhinoplastie	61
II.1. Bases morphologiques classiques	61
II.2. Le concept des parenthèses cantho-alaires (Figure I-5)	65
III. Principes techniques des septo-rhinoplasties	67
III.1. Techniques dérivées du concept de Joseph : la résection de bosse « à toit ouvert » (Figure I-6)	67
III.2. Techniques dérivées du principe de Cottle : septo-rhinoplastie fonctionnelle « à toit fermé » (Figure I-7)	73
III.3. Technique dérivée du principe de désarticulation (selon R.Jankowski)	77
III.4. Les différents types d'ostéotomies (Figure I-9)	81
REFERENCES DE LA 1^{ère} PARTIE	87
II. SECONDE PARTIE : PREMIER ARTICLE Les parenthèses nasales ou cantho-alaires: étude de la base d'implantation faciale du nez	91
RESUME	93
INTRODUCTION.....	95
MATERIELS ET METHODES	97
RESULTATS	101
DISCUSSION.....	103
CONCLUSION.....	107
REFERENCES DE LA 2 ^{ème} PARTIE (ETUDE PILOTE).....	109
III. TROISIEME PARTIE : DEUXIEME ARTICLE La septo-rhinoplastie par désarticulation dans la correction des parenthèses nasales visibles et de la morphologie de la pyramide nasale en vue de face.....	113
RESUME	115
INTRODUCTION.....	117
MATERIELS ET METHODES	119
RESULTATS	123
DISCUSSION.....	129
CONCLUSION.....	133
REFERENCES DE LA 3 ^{ème} PARTIE.....	135
ANNEXE 1 : Repères et méthode utilisés pour les mesures.....	139
ANNEXE 2 : Données brutes par patient des critères subjectifs et des mesures.	141

RESUME DE LA THESE

Les présents travaux composés de deux articles, développent le concept innovant des parenthèses nasales, et son application clinique pour l'évaluation morphologique de face de la pyramide nasale osseuse.

La première partie rappelle les notions fondamentales nécessaires à la compréhension des rhinoplasties et plus particulièrement de la septo-rhinoplastie par désarticulation (SRPD), technique qui propose d'allier les deux approches jusqu'alors divergentes de résection de bosse « à toit ouvert » dérivée de Joseph, et de septo-rhinoplastie fonctionnelle conservatrice du dorsum, « à toit fermé », dérivée de Cottle.

La seconde partie expose l'article issu d'une étude pilote qui a permis d'explorer ce concept des parenthèses nasales. Le concept est né de l'observation empirique de lignes latérales au nez, qui semblaient refléter le site d'implantation faciale de la pyramide nasale osseuse et dont la visibilité variait selon les personnes. Un écartement significativement différent de ces parenthèses selon leur visibilité marquée ou discrète a pu être mesuré, ce qui étayait l'hypothèse selon laquelle des parenthèses nasales marquées reflétaient une implantation faciale plus large du nez.

La troisième partie constitue l'article princeps de la thèse. L'objectif était d'évaluer les résultats morphologiques après SRPD, en utilisant les critères subjectifs d'axe du dorsum et de visibilité des parenthèses ; ce qui testait aussi le concept des parenthèses nasales en tant que critère clinique d'évaluation. Les résultats morphologiques précoces chez 37 patients opérés de SRPD entre 2013 et 2014 sont jugés sur photographies de face. L'analyse multi-juges et en aveugle illustre la reproductibilité du critère des parenthèses nasales, ce qui légitime son usage clinique pour l'évaluation de la pyramide nasale osseuse de face. La SRPD réduisait la visibilité des parenthèses nasales chez 3 patients sur 4. La SRPD corrigeait une déviation du dorsum chez 2 patients sur 3, proportion conforme aux résultats pourvus par d'autres techniques de la littérature.

I. PREMIERE PARTIE

NOTIONS FONDAMENTALES SUR LES SEPTO-RHINOPLASTIE

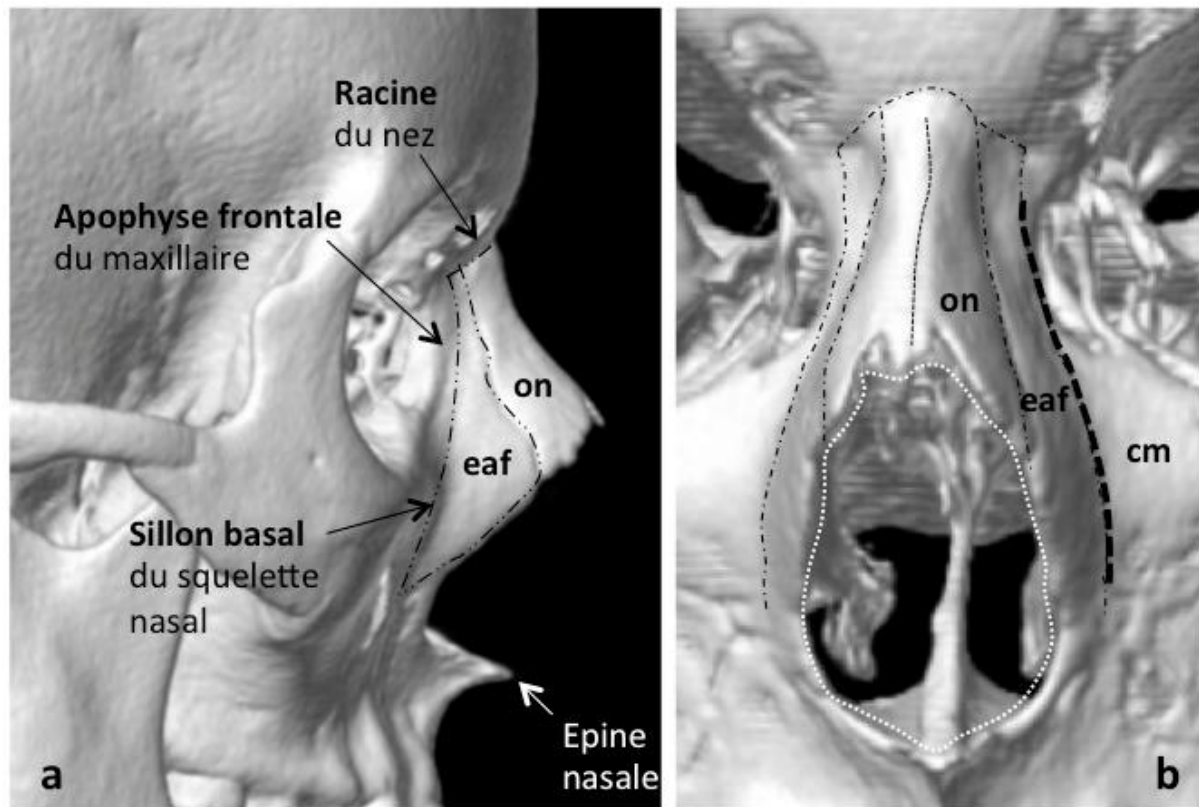


Figure I-1 : Squelette osseux de la pyramide nasale, scanner 3D

a. vue de profil droit

b. vue de face

En pointillés noirs: délimitation des constituants de l'auvent nasal osseux sur le massif facial : le versant latéral de l'auvent osseux, constitué de l'os propre du nez (on) et de l'**écaille nasale** (eaf : écaille de l'apophyse frontale), est délimité du corps du maxillaire (cm) par le **sillon basal** (pointillé noir épais de figuration unilatérale gauche).

En pointillés blancs: délimitation de l'orifice piriforme.

Images réalisées par le service d'imagerie Guilloz, CHRU de Nancy, 2014

I. Rappels d'anatomie descriptive et chirurgicale de la pyramide nasale

I.1. L'auvent osseux des fosses nasales : la pyramide nasale osseuse (Figure I-1)

La pyramide nasale osseuse est constituée d'éléments pairs et symétriques : les os propres réunis sur la ligne médiane, et les apophyses frontales du maxillaire - dénommées encore processus frontaux ou branches montantes du maxillaire - de part et d'autre. Cet ensemble forme l'auvent osseux des fosses nasales.

Son extrémité postérieure (voir convention d'orientation Figure I-2) s'articule et repose sur l'épine nasale de l'os frontal, constituant la racine du nez ou nasion.

Les cavités nasales s'ouvrent au centre du squelette facial par un orifice osseux en forme de poire : l'orifice piriforme. Les bords antérieurs libres des os propres et des apophyses frontales des maxillaires délimitent les bords supérieur et latéraux de l'orifice piriforme. Les prémaxillaires en délimitent le bord inférieur.

L'apophyse frontale du maxillaire émet à angle obtus en avant de sa crête lacrymale et du corps du maxillaire, un prolongement triangulaire que nous avons nommé « écaille nasale ». Ce prolongement fait saillie hors du massif facial et constitue avec l'os propre, le versant latéral de la pyramide nasale osseuse.

Nous avons nommé « sillon basal » le sillon qui marque le détachement de l'écaille nasale du corps du maxillaire (Figure I-1). La pyramide nasale osseuse s'élève donc sur le plan frontal de la face à partir des sillons basaux du squelette nasal.

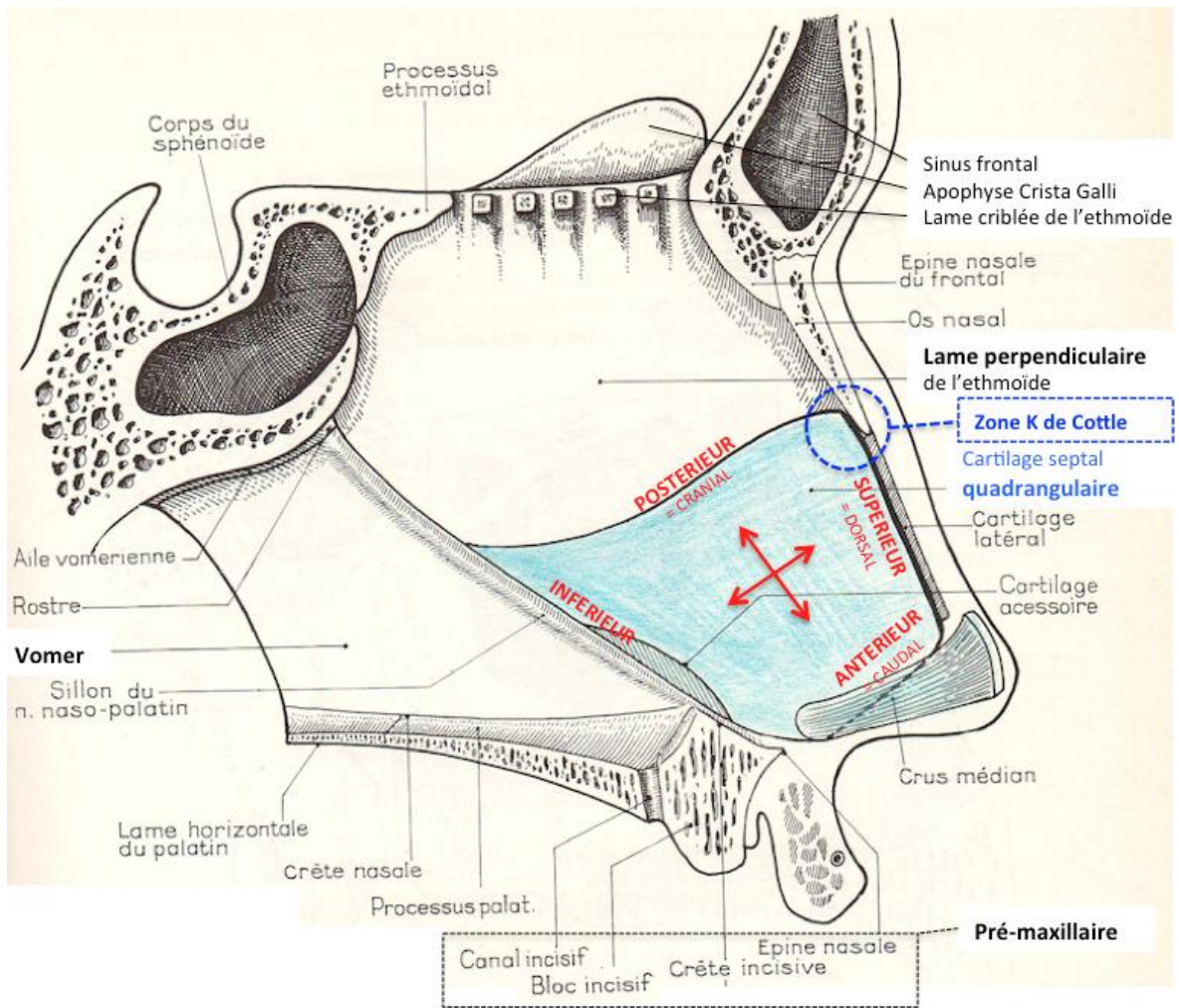


Figure I-2 : Anatomie et rapports du septum nasal, coupe sagittale
Mention de la convention d'orientation en rouge

Illustration d'après: Legent F, Perlemuter L, Vandebrouck Cl. Cahiers d'anatomie ORL n°2: Fosses nasales - Pharynx. Masson ; 1986. (Légende complétée)

I.2. Le septum nasal, cloison médiane des fosses nasales (Figure I-2)

Le septum ou cloison nasale, qui sépare les deux cavités nasales, est constitué de trois éléments anatomiques assemblés dans un plan sagittal et médian.

Le cartilage quadrangulaire forme la partie antéro-inférieure de la cloison nasale, reposant elle-même sur le prémaxillaire. Le bord antérieur (ou caudal) du cartilage quadrangulaire, libre, compose avec la columelle l'axe médian de la base anatomique du nez. Son bord supérieur se prolonge par des expansions latérales pour former la charpente cartilagineuse du tiers moyen du dorsum nasal. Son bord postérieur s'articule sous les os propres du nez et au-dessus du vomer avec la lame perpendiculaire de l'ethmoïde. Son bord inférieur s'articule avec le vomer. On lui décrit entre ces deux os un prolongement sphénoïdal. Les articulations chondro-osseuses sont le site privilégié des déformations de la cloison nasale.

Le vomer (ou os vomériens), en forme de soc de charrue, forme la partie inféro-postérieure de la cloison nasale. Son bord inférieur s'articule d'avant en arrière avec le prémaxillaire et les apophyses palatines des os maxillaires et palatins. La moitié inférieure de son bord postérieur est libre et sépare les choanes sur la ligne médiane. La moitié supérieure de son bord postérieur s'articule avec la face antéro-inférieure de l'os sphénoïdal. Son bord supérieur, oblique en bas et en avant, s'articule d'arrière en avant avec la lame perpendiculaire de l'ethmoïde et le cartilage quadrangulaire.

La lame perpendiculaire de l'ethmoïde, os fin et mince qui forme la partie postéro-supérieure de la cloison nasale. Son extrémité supérieure s'articule avec l'apophyse Crista Galli (intracrânienne) et les lames criblées de l'ethmoïde. Son bord antérieur, oblique en bas et en avant, s'articule avec l'épine nasale de l'os frontal puis les os propres sur leur jonction médiane. Son bord antéro-inférieur, oblique en bas et en arrière, s'articule avec le cartilage quadrangulaire, et son bord inférieur avec le vomer.

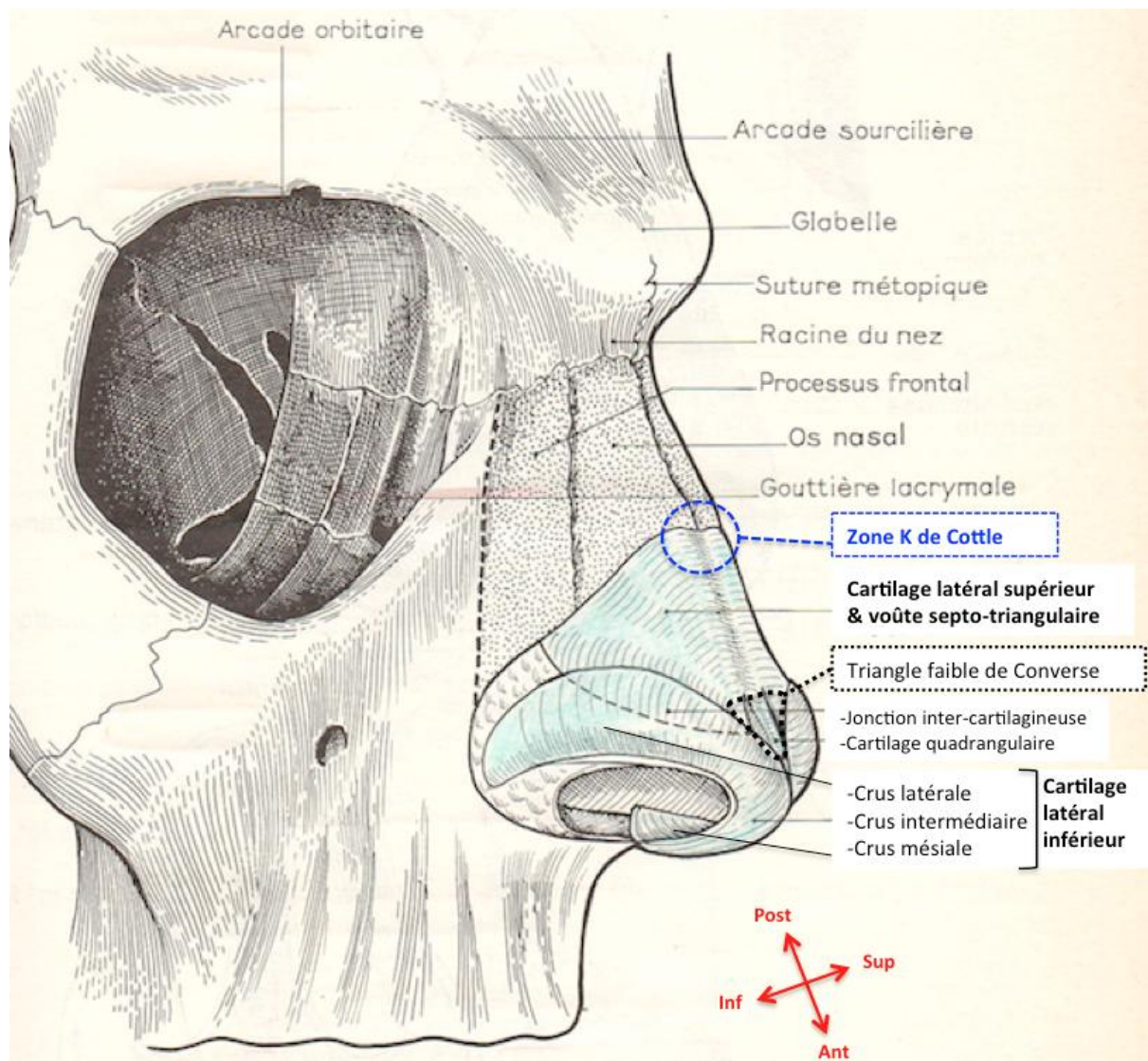


Figure I-3 : Anatomie de la pyramide nasale : charpente cartilagineuse et pointe du nez.
 Dessin de trois-quarts.

Illustration d'après: Legent F, Perlemuter L, Vandembrouck Cl. Cahiers d'anatomie ORL n°2: Fosses nasales – Pharynx. Masson ; 1986. (Légende complétée)

I.3. La charpente cartilagineuse de la pyramide nasale (Figure I-3)

Les cartilages latéraux supérieurs, dits triangulaires de part leur forme, sont en réalité les expansions latérales du cartilage quadrangulaire. Le cartilage septolatéral, qui comprend le cartilage quadrangulaire et ses expansions latérales, trouve son unité dans son origine embryologique à partir du processus intermaxillaire (1). L'articulation de cette voûte cartilagineuse septo-triangulaire se fait en haut avec la face inférieure des os propres et s'étend latéralement à la face interne des écailles nasales, rebords osseux délimitant l'orifice piriforme.

Les cartilages latéraux inférieurs, dits alaires de part le galbe qu'ils confèrent à l'aile narinaire, sont pairs et le plus souvent symétriques. En forme d'arche ou de fer à cheval, on leur décrit trois portions (2) :

- les crus médiales, situées en avant du bord caudal du cartilage quadrangulaire, forment la columelle ; entre ces deux éléments se situe le septum membraneux ;
- les crus intermédiaires forment les dômes alaires qui composent le lobule de la pyramide nasale;
- les crus latérales, convexes en dehors, donnent leur forme aux orifices narinaires.

Le bord postérieur de la crus latérale surplombe le bord antérieur de l'expansion triangulaire avec lequel il s'articule (articulation latéro-latérale) pour constituer la plica nasi. La plica nasi est un déterminant de la valve nasale externe.

II. Evaluation morphologique avant septo-rhinoplastie

La planification chirurgicale d'une septo-rhinoplastie implique une évaluation morphologique propre à chaque patient, afin de repérer les anomalies sur lesquelles on souhaite agir, et d'y corréliser les procédés techniques à mettre en œuvre pour atteindre ces objectifs.

L'appréciation du résultat s'appuie usuellement sur la comparaison de photographies prises avant et après l'intervention, selon un procédé bien codifié et reproductible afin d'optimiser la comparabilité des clichés (3,4).

Bien que l'évaluation repose sur des bases artistiques, cet intérêt ne doit pas occulter qu'il n'existe ni nez « idéal » ni critères de beauté unanimes, l'idée même de norme se heurtant à la subjectivité d'une appréciation toujours personnelle.

La morphologie du nez dépend d'un équilibre entre les diverses structures qui le composent et de son intégration dans le reste du visage (5). Au final, la volonté de rétablir une harmonie pose un problème par définition différent pour chaque cas.

II.1. Bases morphologiques classiques

Du point de vue morphologique la pyramide nasale peut être évaluée selon trois unités principales : le dorsum, la pointe (ou lobule) et la base anatomique (6).

II.1.1. Examen de profil (Figure I-4)

De profil, la morphologie de la pyramide se définit selon sa forme d'une part et les angles importants d'autre part.

Site de réunion des facettes latérales, le dorsum débute à la racine du nez et se termine à la zone sous-lobulaire. De profil s'évalue **l'alignement du dorsum**, qui peut être rectiligne, convexe formant une bosse ou cyphose que l'on apprécie haute ou basse, concave conférant un aspect d'ensellure.

La hauteur de la racine et le menton déterminent le plan facial, avec qui la ligne dorsale du nez forme **l'angle nasofacial**, mesurant de 30 à 40° (7) et donnant la projection.

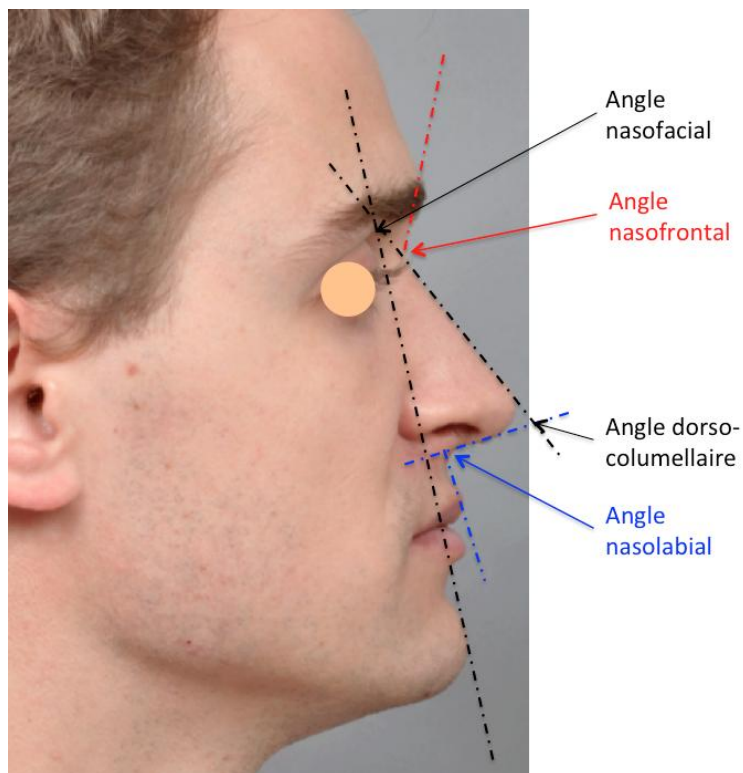


Figure I-4 : Analyse morphologique du nez de profil, photographie

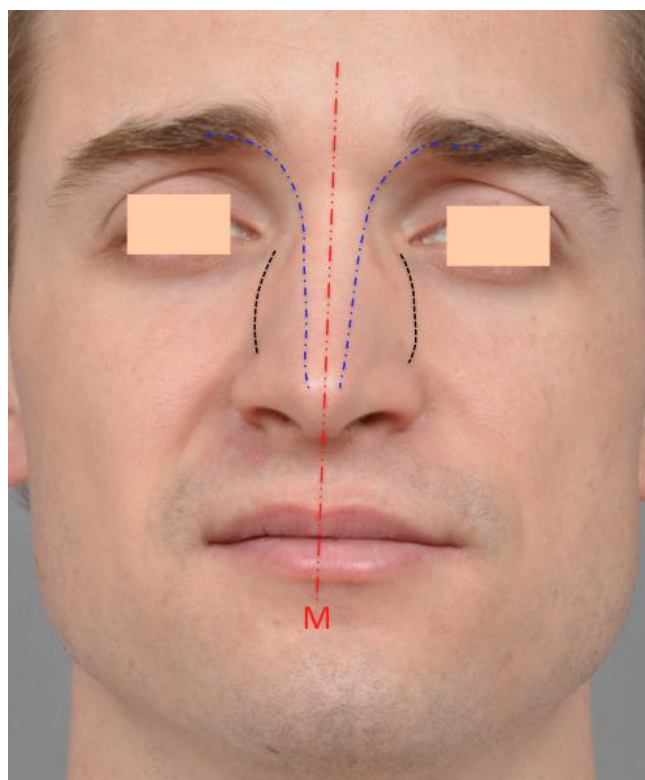


Figure I-5 : Analyse morphologique du nez de face, photographie

Pointillés rouge: ligne médiane (M) nasion-pointe-philtrum

Pointillés bleus: tracé des lignes orbitonasales "de Sheen"

Pointillés noirs: tracé des parenthèses nasales ou cantho-alaires

La racine du nez s'apprécie selon sa hauteur vis-à-vis du pli palpébral supérieur et selon **l'angle naso-frontal** qui mesure l'inclinaison du front et la projection nasale. Il mesure de 115 à 135° chez l'homme et de 120 à 125° chez la femme (7).

On pourra ainsi repérer une racine trop creusée (angle plus aigu) ou au contraire saillante donnant un aspect de racine comblée (angle plus ouvert).

L'angle naso-labial caractérise l'inclinaison de la columelle sur la lèvre supérieure. Il mesure de 90 à 95° chez l'homme et de 95 à 110° chez la femme (7). Il confère à la pointe un aspect retroussé en cas d'excès d'ouverture, ou au contraire tombant si l'angle est très fermé et la columelle rétractée.

L'angle dorso-columellaire est d'environ 75° (6), c'est lui qui délivre au lobule l'impression de nez pointu ou au contraire épaté (sur nez court, épais, peu projeté).

Toutes ces variations d'angles et de position de la racine et de la columelle peuvent conférer au nez et au dorsum un aspect plus ou moins long et projeté, à hauteur de pointe égale.

II.1.2. Examen de face (Figure I-5)

L'évaluation de face s'intéresse à la largeur de la pyramide en ses différents niveaux (en particulier à la racine), à **l'axe du dorsum** qui peut être médian ou au contraire dévié, à la symétrie ou asymétrie du lobule et des ailes du nez. Ceci s'apprécie autour de **la ligne médiane (M)**, qui constitue idéalement un axe vertical de symétrie, dont le tracé relie nasion, milieux du dôme alaire et du philtrum de lèvre supérieure (arc de Cupidon).

Dès lors, le dorsum de face ne s'apprécie non pas comme une arête, mais comme une surface plane en forme de rectangle ou d'ellipse. Le repérage d'irrégularités, bosses ou déviations est facilité par le tracé des deux lignes orbito-nasales, plus communément appelées « **lignes de Sheen** » (2). Chaque ligne démarre sur l'arcade orbitaire interne, se prolonge sur les bords du dorsum dont elle délimite latéralement la surface, et rejoint en bas la projection des crus intermédiaires délimitant le dôme lobulaire. En photographie ces lignes sont marquées par le reflet lumineux.

L'harmonie artistique repose sur l'inscription des lignes de Sheen en courbes continues et symétriques, sans interruption brusque ni irrégularité.

La vue supérieure (de haut en bas) aide à dépister une déviation légère.

La vue inférieure (de bas en haut) sert à évaluer la base du nez, pour estimer direction et largeur des orifices narinaires, de la columelle, le déroulement et l'épaisseur des ailes.

II.2. Le concept des parenthèses cantho-alaires (Figure I-5)

L'évaluation morphologique de face n'est pas codifiée et il manque des repères guidant la réalisation des ostéotomies latérales. Pourtant le positionnement des ostéotomies latérales revêt un caractère crucial pour éviter l'aspect post-opératoire dit « en marche d'escalier », c'est-à-dire lorsque les traits d'ostéotomies latérales restent visibles, et qu'ils confèrent au nez un aspect « opéré », peu esthétique et qui dénote du naturel.

Le concept des parenthèses cantho-alaires a été développé de manière empirique au bloc opératoire sur la base d'une réflexion évo-dévo (évolution et développement de l'organe nasal) (1). Les parenthèses cantho-alaires délimitent le bord postérieur des versants latéraux du nez. La réalisation des ostéotomies latérales le long du sillon basal correspondant à l'angle de raccord des écailles nasales sur les apophyses frontales du maxillaire, permet de détacher les versants latéraux de la pyramide nasale osseuse au ras du plan facial.

En vue de face, l'insertion faciale des versants latéraux du nez prend la forme de deux arcs de cercle enchaînés en epsilon: les lignes alo-labiales et cantho-alaires. La ligne alo-labiale est le sillon qui sépare l'aile du nez de la joue puis de la lèvre. La ligne cantho-alair sépare le versant latéral du nez de la joue. La continuité des téguments sur ces surfaces rend l'appréciation de cette ligne cantho-alair plus subjective, la ligne pouvant apparaître bien visible ou au contraire très discrète.

Le premier article composant cette thèse (exposé en 2ème partie) rapporte l'étude de ces lignes cantho-alaires ou parenthèses nasales. L'étude identifiait les parenthèses nasales sur photographies de face de patients demandeurs de septo-rhinoplastie d'une part, et de modèles médiatiques d'autre part. La mesure de l'écartement des parenthèses retrouvait une différence significative selon qu'elles étaient subjectivement appréciées « marquées » ou « discrètes » à l'inspection. Autrement dit, les nez dont les parenthèses se voyaient davantage avaient réellement une implantation faciale plus large.

Cet aspect en parenthèses de l'implantation du nez sur la face peut s'expliquer de part la forme de l'orifice piriforme, dont les dimensions varient d'un sujet à l'autre, selon le sexe et l'ethnie (8,9).

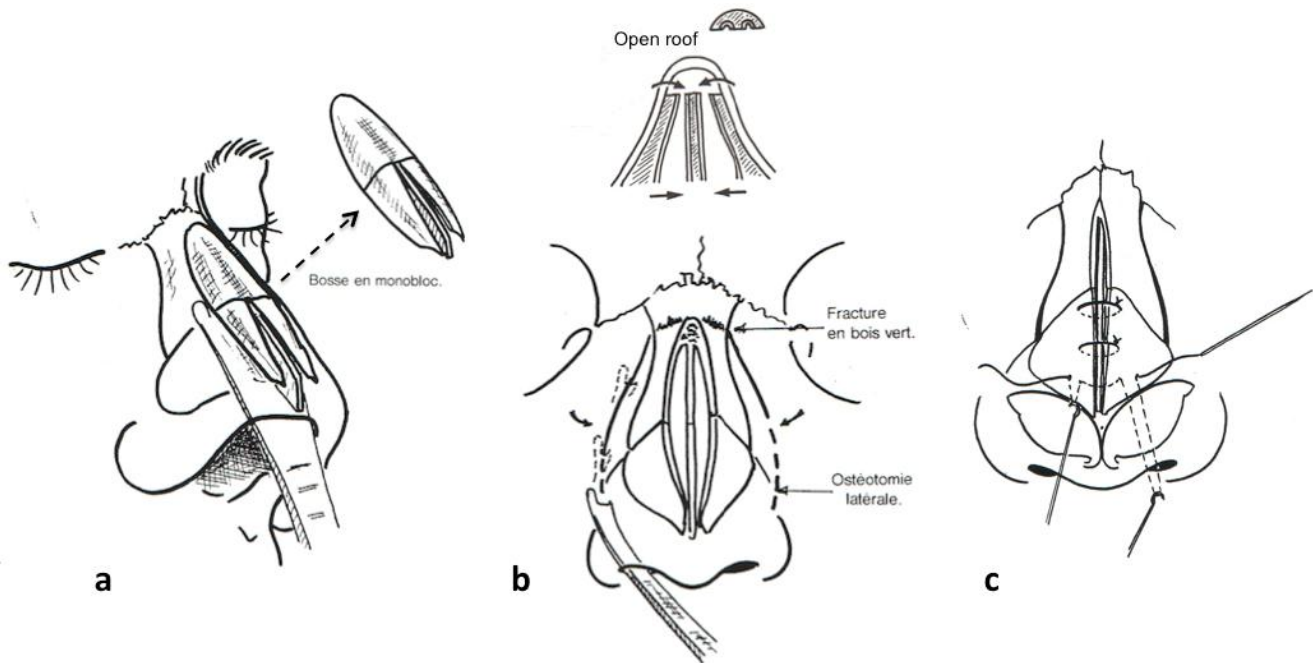


Figure I-6 : Principes de rhinoplastie de résection de bosse “à toit ouvert”

- a.** résection chondro-osseuse monobloc de l'arête dorsale
- b.** mobilisation des versants latéraux par ostéotomies latérales et transverses
- c.** fermeture de l'open roof par médialisation des versants latéraux et reconstitution du dôme septo-triangulaire par suture.

Illustrations d'après: Sénéchal, G et coll: Rhinoplastie esthétique, fonctionnelle et reconstructrice. Arnette; 1989. p. 157-205

III. Principes techniques des septo-rhinoplasties

Notre propos se limitera à décrire les bases fondamentales de septo-rhinoplastie visant à corriger les bosses et déviations du dorsum ; la chirurgie de la pointe et de correction des ensellures (rhinoplastie d'augmentation) ne faisant pas l'objet de cette thèse.

III.1. Techniques dérivées du concept de Joseph : la résection de bosse « à toit ouvert » (Figure I-6)

III.1.1. Principes fondamentaux

D'un point de vue géométrique et en position opératoire, le nez s'assimile à une pyramide triangulaire s'élargissant depuis la racine - son sommet - jusqu'à sa base anatomique au niveau des orifices nasaux. La face inférieure (voir convention d'orientation Figure I-2), virtuelle, répond aux fosses nasales et l'arête supérieure correspond au dorsum, flanqué des versants latéraux telle une toiture à deux pans.

Le principe fondamental de correction de bosse selon Joseph (1907) (10) tient dans la résection de la partie saillante du dorsum. Cette troncature d'arête aura pour effet d'en élargir la surface, constituant un « toit ouvert » (open-roof). Dès lors, le procédé de fermeture consiste à basculer les versants latéraux en dedans pour les adosser au septum ; ce qui a pour effet de reconstituer une arête dorsale fermée sur la ligne médiane.

III.1.2. Etapes chirurgicales

La voie d'abord sert l'objectif de résection de la bosse chondro-osseuse, après décollement des tissus de couverture dans le plan sous-cutané puis sous-périosté. Deux types d'abords s'utilisent pour accéder à ce plan de dissection sur le dorsum : voie externe et voie dissimulée, également dénommés technique ouverte et fermée.

-La voie externe consiste à relever l'ensemble des tissus de couverture de la pointe, pour exposer cartilages de la pointe et du dorsum à ciel ouvert. La dissection sous-cutanée débute par

une incision columellaire, poursuivie latéralement d'une incision marginale bilatérale (communément nommée voie de Réthi (11)).

-La voie dissimulée intra-narinaire consiste à accéder au dessus du dorsum depuis le vestibule, via une incision inter-cartilagineuse (entre alaire et triangulaire) ou trans-cartilagineuse (à travers l'alaire). La résection du dorsum s'effectue dès lors en aveugle, guidée par la palpation à travers les tissus de couverture.

La résection chondro-osseuse touche la charpente cartilagineuse et/ou l'auvent osseux, ce qui s'ajuste en fonction du niveau de la bosse.

On identifiera pour cela une cyphose haute, majoritairement développée sur le dorsum osseux et pouvant s'associer à une racine large, un angle naso-frontal comblé ; ou une cyphose basse développée sur le dorsum cartilagineux, racine et angle naso-frontal pouvant être normaux. Le terme de « nez long sous-tension » incarne l'idée d'une cyphose très étendue qui pousse la pointe. Cette résection est menée en monobloc (Figure I-6 a), ou séquencée pour plus d'ajustements. La résection cartilagineuse s'effectue aux dépens du bord supérieur du quadrangulaire, de ses attaches latérales aux triangulaires et de son insertion médiane sous les os propres (point K de Cottle). La résection osseuse s'effectue aux dépens de la jonction des os propres, qui constitue le sommet de l'auvent.

La mobilisation des versants latéraux implique de libérer leurs insertions inférieures (sur le maxillaire) par ostéotomies latérales, et leurs insertions postérieures (à la racine) par ostéotomies transverses ou par fracture manuelle en bois-vert (Figure I-6 b).

Les versants latéraux mobiles se repositionnent ensuite manuellement, par bascule-médialisation pour fermeture du toit-ouvert (Figure I-6 c), et par ré-axation médiane ce qui peut corriger une déviation du dorsum.

III.1.3. Limites liées à la technique

La résection cartilagineuse en toit-ouvert provoque une désolidarisation septo-triangulaire, qui combinée à la médialisation des versants après ostéotomies, provoque un affaissement des cartilages triangulaires et une fermeture de l'angle triangulo-septal. Cet effet est d'autant plus marqué que le toit ouvert à fermer est large et bas-situé ; il peut en résulter une sténose de la valve nasale. L'incision intercartilagineuse d'une voie dissimulée est à risque de compléter l'altération de la valve par désolidarisation de la plica nasi qui fait l'amarre antérieure du triangulaire.

On comprend dès lors que le respect de la dernière amarre du triangulaire, son insertion postérieure sur l'orifice piriforme, est impératif dans cette technique. Faute de quoi, au retentissement fonctionnel lié à la valve nasale s'ajouterait l'échec esthétique d'un nez à l'aspect de « V inversé », en cas d'affaissement irrémédiable de versants latéraux quasi-libres de toute attache (6,12). L'usage de greffons cartilagineux autologues renforçant latéralement le quadrangulaire : les « spreaders grafts » (13), est l'un des moyens développés pour pallier à cet inconvénient.

On comprend également que le soutien de l'auvent reconstitué implique l'appui sur un septum médian et surtout stable, faute de quoi survient le risque d'ensellure par affaissement de la charpente cartilagineuse. L'association d'une septoplastie à cette technique de résection de bosse apparaît donc délicate et risquée.

Enfin, certains auteurs prêtent à la technique du toit-ouvert des symptômes post-opératoires à caractère vasomoteurs, de type hydorrhée réactionnelle : c'est le « syndrome du toit ouvert » (14). Ces manifestations résulteraient d'une perte pour l'auvent nasal de sa fonction de bouclier thermique (15), par mise en continuité cicatricielle de la muqueuse nasale avec le revêtement cutané extérieur.

Ces limites ont motivé l'émergence d'autres procédés techniques servant le concept de septo-rhinoplastie fonctionnelle (15-18), où au geste esthétique s'associe un objectif fonctionnel par septoplastie et/ou action sur le nez mobile (vestibule et valve nasale).

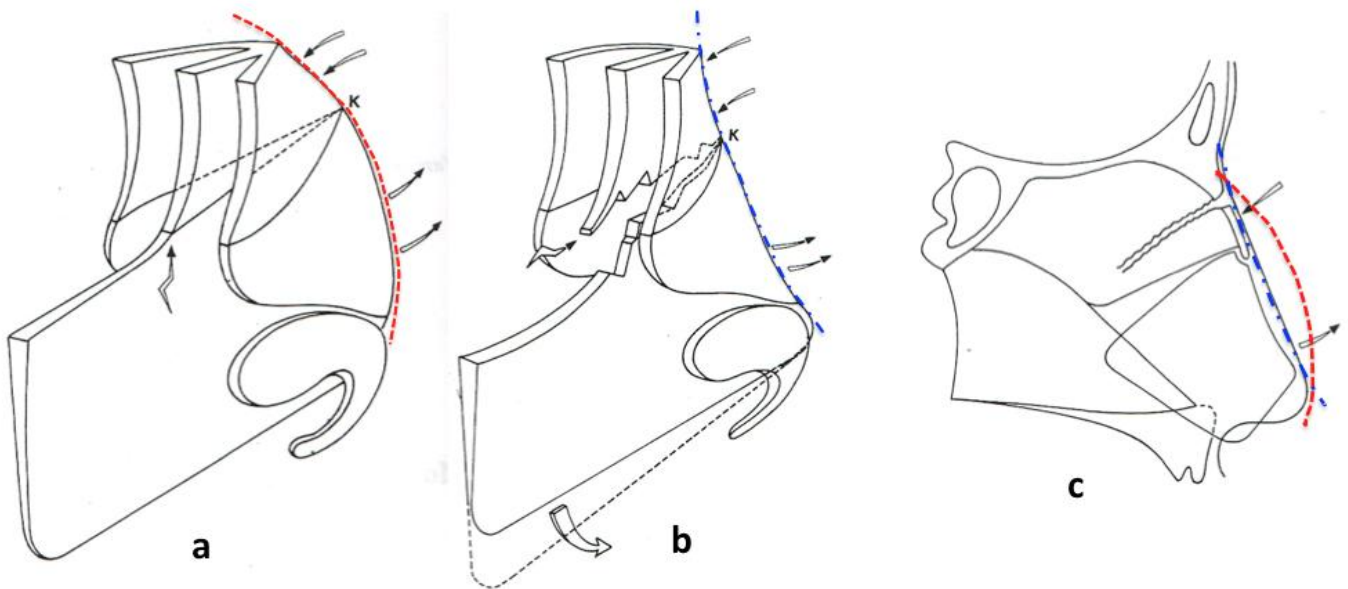


Figure I-7 : Principe de septo-rhinoplastie fonctionnelle à toit fermé, “push down” de Cottle

- a.** représentation d’un dorsum cyphotique (ligne convexe en pointillé continu)
- b.** mobilisation autour du point K: impaction de l’auvent osseux en haut et antérotation en bas pour restitution d’une rectitude au dorsum (ligne en pointillé discontinu)
- c.** effets du push-down et antérotation quadrangulaire, en coupe sagittale.

Illustrations d’après: Wayoff M. La septorhinoplastie fonctionnelle et modelante (selon Cottle) in Sénéchal, G et coll: Rhinoplastie esthétique, fonctionnelle et reconstructrice. Arnette; 1989. p. 157-205.

III.2. Techniques dérivées du principe de Cottle : septo-rhinoplastie fonctionnelle « à toit fermé » (Figure I-7)

III.2.1. Principes fondamentaux

La septoplastie constitue le geste fondamental selon Cottle, qui entend par septo-rhinoplastie une chirurgie septale étendue à la pyramide (17,19,20). Il s'en sert pour restaurer la filière anatomique du couloir nasal respiratoire d'une part, donc à visée fonctionnelle ; et pour corriger la majorité des anomalies morphologiques du dorsum d'autre part (19).

Le second principe fondamental de Cottle, lui valant l'appellation « à toit fermé », tient à la préservation de l'aire « keystone » dite « zone K », qui est emportée lors d'une résection de bosse (15). Ceci vise à préserver l'unité septo-latérale et la continuité chondro-osseuse du dorsum, afin d'éviter le collapsus de valve nasale et l'ensellure en V inversé. La zone K est utilisée comme charnière pour les manœuvres modelantes de « push down » et « push up ».

III.2.2. La septoplastie selon Cottle : étapes chirurgicales

Une incision hémitransfixiante le long du bord caudal quadrangulaire autorise un décollement bilatéral et étendu dans le plan sous-périchondral, c'est le « tunnel supérieur ». Ce même abord permet d'exécuter l'abord préspinal ou « plan magique », en avant de l'épine nasale, sous la loge columellaire (21). Cet abord exposera l'épine nasale antérieure, ce qui autorisera la réalisation des « tunnels inférieurs » le long du rail osseux vomérien, et confèrera une grande mobilité à la pointe au moment du modelage.

La réunion des tunnels supérieurs et inférieurs s'effectue à la jonction chondro-vomérienne, site fréquent des déformations. Cette réunion est facilitée par la luxation du quadrangulaire de son rail vomérien. La libération du quadrangulaire est poursuivie en arrière et vers le haut pour sa séparation de la lame perpendiculaire de l'ethmoïde (chondrotomie postérieure) en respectant leur articulation supérieure sous les os propres. Dès lors, le quadrangulaire est libéré de son cadre osseux mais il reste attaché par la zone K.

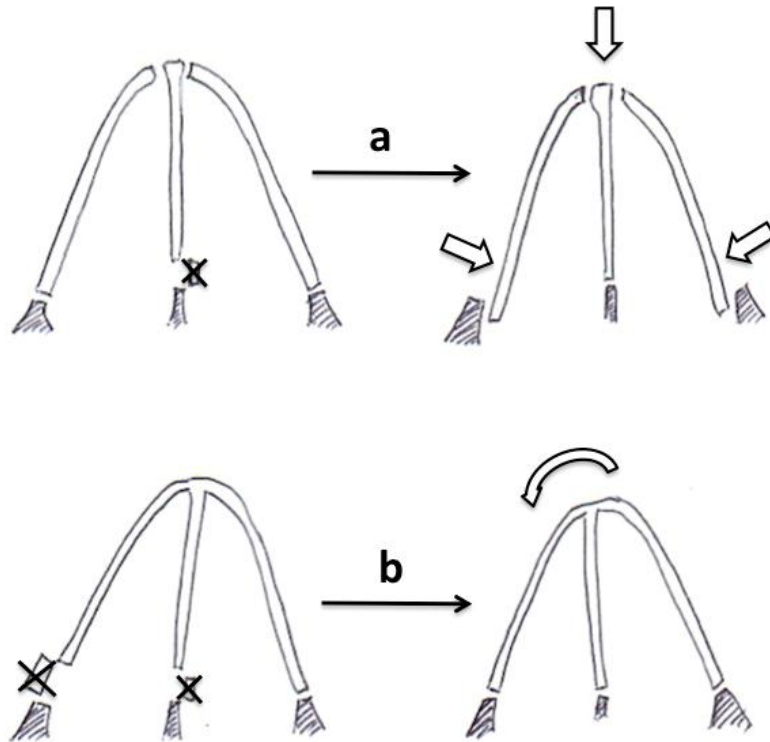


Figure I-8 : Principes de “push-down” par “in-fracture” (a), et de bascule pyramidale par ostéotomie latérale double (b)

Schéma en coupe horizontale de la pyramide nasale osseuse.

Illustrations inspirées de : Huizing EH, de Groot JAM. Functional Reconstructive Nasal Surgery. Thieme ; 2015.

On procède ensuite à **la résection des déformations** et/ou déviations du septum osseuses, à la demande, ce qui a pour effet d'agrandir la loge septale du quadrangulaire, aux dépens de son cadre osseux et non de lui-même (15).

On ménagera ainsi un espace suffisant au quadrangulaire pour son recul (push down) ou sa détente, le cartilage ayant tendance à redevenir plan et sagittal après libération de la contrainte exercée par son cadre osseux. Des anomalies cartilagineuses résiduelles qui épargnent le « L de Killian » nécessaire au support de la pointe, pourront être reséquées et conservées sur table pour le temps ultérieur de réhabilitation septale (15,22).

III.2.3. « Push down » et « Push up »

Après restitution au quadrangulaire d'une loge septale suffisante, la correction d'un excès de projection s'obtient par mobilisation-enfoncement de la pyramide dans son ensemble, c'est le « push down » (Figure I-7 et Figure I-8).

La mobilité de l'auvent osseux résulte d'ostéotomies paramédianes, latérales et transverses de réalisation bilatérale. Le recul de l'auvent sur le massif facial s'obtient par in-fracture et impaction (Figure I-8 a), ou en cas de projection très importante, par résection d'une baguette osseuse à la base du versant latéral (bord postérieur) par ostéotomie latérale double bilatérale.

En cas de nez dévié, l'excès de longueur du versant latéral incriminé se corrige par ostéotomie latérale double associée à une ostéotomie simple controlatérale ; ce qui autorise une bascule pour repositionnement médian de l'arête dorsale (Figure I-8 b).

Dès lors, après impaction du dorsum fixe et affaissement du dorsum mobile (ptôse libre du quadrangulaire), apparaît une enclavure rétrolobulaire par décalage de hauteur entre dorsum mobile et lobule, à niveau du triangle faible (Figure I-3) (12). Ce push-down retentit sur la pointe et la base en entraînant le lobule vers l'arrière ce qui ouvre l'angle naso-labial. De même, à défaut d'incisions intercartilagineuses la plica nasi est « tassée », ce qui ouvre l'angle triangulo-septal et éverse les crus latérales avec aplatissage et élargissement de l'orifice narinaire (12).

Ces effets sont contre-balançés par la manœuvre capitale de pivotement du cartilage quadrangulaire autour du point K vers le haut et l'avant (anté-rotation), telle la visière d'un heaume. Le bord antérieur (caudal) du quadrangulaire est ainsi repositionné en soutien de la pointe, et son extrémité inférieure retaillée de manière à s'appuyer exactement sur l'épine nasale du pré-maxillaire. Cette action de pivotement sert enfin au calcul de la ligne de profil pour la correction d'une cyphose.

Après remodelage de la sorte, le septum est « réhabilité », c'est à dire reconstruit par fragments osseux et/ou cartilagineux écrasés que l'on interpose entre les pans muqueux, dans la portion septale « vidée » de ses déformations (15).

Dans une moindre mesure, certains enfoncements modérés de la pyramide (ensellures) ou insuffisances de projection peuvent être corrigés par une mobilisation contraire, du bas vers le haut : c'est le « push up ». Cette élévation sera supportée par l'ajout de matériel autologue et la contention interne. Le procédé entre dans le cadre des rhinoplasties d'augmentation (non décrites dans cette thèse).

III.3. Technique dérivée du principe de désarticulation (selon R.Jankowski)

Bien que les techniques de Joseph et de Cottle fassent référence pour respectivement réséquer une bosse ostéo-cartilagineuse ou corriger les déformations fonctionnelles du septum, leur association paraît impossible. Leurs principes s'opposent en effet vis-à-vis de la conservation du dorsum dans son unité ostéo-cartilagineuse. Et l'association d'un toit-ouvert à une libération complète du quadrangulaire de son cadre osseux mènerait au catastrophique résultat d'une ensellure doublée d'un V inversé et collapsus de valve par affaissement septo-latéral.

La septo-rhinoplastie par désarticulation modelante (SRPD)(22,23) propose d'unifier ces concepts jusqu'alors incompatibles, en désarticulant le nez cartilagineux du nez osseux pour corriger séparément leurs déformations respectives, puis de modeler l'unité septo-latérale préservée sous le nouveau dorsum osseux.

L'intervention s'applique dès lors à des fins fonctionnelles pour les déformations septales, et esthétiques pour la correction des nez déviés et bossus (23).

La SRPD se déroule en quatre étapes chronologiques invariables et une étape facultative: 1)septoplastie, 2)désarticulation entre nez osseux et fibrocartilagineux, 3)désarticulation remodelante de la pyramide osseuse, 4)réalignement des dorsums osseux et fibrocartilagineux, et 5)désarticulation modelante de la pyramide alaire (étape facultative).

La septoplastie par désarticulation est inspirée de la technique de Cottle (20,24,25), avec cependant cette différence essentielle que la désarticulation du bord postérieur du cartilage quadrangulaire est menée jusqu'à son articulation sous les os propres, et dissocie donc l'intouchable zone K de Cottle. Cette désarticulation complète du bord postérieur entraîne une endorotation du cartilage septolatéral (que le respect de la zone K a pour but d'empêcher) qui s'accompagne d'une ensellure rétrolobulaire.

La désarticulation du dorsum du cartilage septolatéral sous la voûte du dorsum osseux est ensuite réalisée au travers d'un abord externe columellaire, en veillant à respecter au cours de la dissection les ligaments du fascia olfactif, et en particuliers les ligaments basicrâniens qui suspendent le nez fibrocartilagineux à la base du crâne (26).

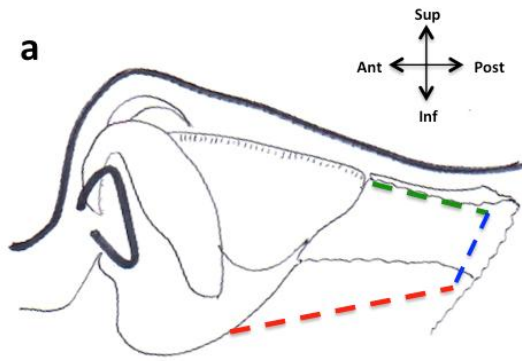
La désarticulation de la pyramide osseuse débute par les ostéotomies du dorsum osseux en adaptant leur tracé à la correction envisagée. Dans tous les cas, les ostéotomies du dorsum sont menées jusqu'au nasion. Les ostéotomies latérales détachent ensuite de chaque côté le bord inférieur des versants latéraux de la pyramide osseuse le long du sillon basal au travers d'une incision vestibulaire nasale. Les ostéotomies latérales sont également menées jusqu'au nasion, si bien que dans la majorité des cas le bord postérieur des versants latéraux peut être fracturé par simple pression percutanée. Dans les cas contraires, les ostéotomies postérieures (=transverses) sont réalisées au travers d'une poncture cutanée du canthus interne. La pyramide osseuse désarticulée peut alors être remodelée. Les bords inférieurs des versants latéraux peuvent, en particulier, être rapprochés l'un de l'autre lorsqu'on veut corriger des parenthèses nasales visibles (ou plus rarement être éloignés si l'on souhaite élargir une base d'implantation nasale trop étroite).

Le réalignement des dorsums osseux et fibrocartilagineux ainsi que la correction de l'ensellure rétrolobulaire induite sont assurés par le repositionnement du bord antérieur du cartilage quadrangulaire sur le plancher prémaxillaire et son maintien en position par traction sur des fils guides transcolumellaires.

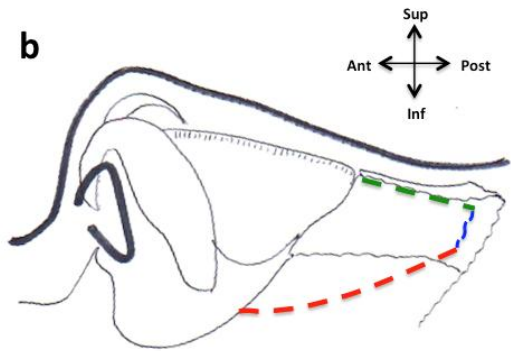
Si nécessaire, une désarticulation morphologique correctrice de la pyramide alaire parachève l'intervention de septo-rhinoplastie par désarticulation.

Figure I-9 : Les ostéotomies, tracés usuels et variantes

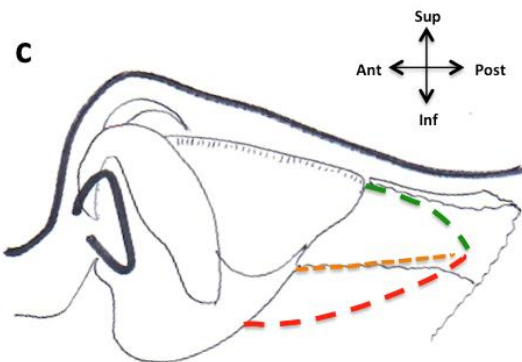
Schémas de profil gauche couché (position chirurgicale).



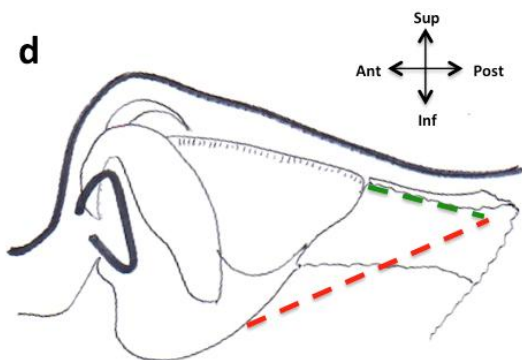
a. Ostéotomie paramédiane (pointillé vert) complétée d'une ostéotomie latérale classique dite "low to low" (pointillé rouge) et d'une ostéotomie transverse (pointillé bleu).



b. Ostéotomie paramédiane (pointillé vert) complétée d'une ostéotomie latérale courbe ascendante dite "low to high" (pointillé rouge) et d'une fracture transverse en bois-vert (pointillé bleu).



c. Ostéotomie paramédiane oblique (pointillé vert) complétée d'une ostéotomie latérale courbe ascendante (pointillé rouge) et d'une ostéotomie intermédiaire (pointillé orange).



d. Ostéotomie paramédiane (pointillé vert) complétée d'une ostéotomie latérale oblique "low to very high" (pointillé rouge).

*Illustrations inspirées de : Duron J-B, Jallut Y, Nguyen PS, Aiach G, Bardot J. Osteotomies in rhinoplasty. Ann Chir Plast Esthét. déc 2014;59(6):418-23 ;
et de : Saban Y, Braccini F, Polselli R, Micheli-Pellegrini V. Rhinoplasties. Amplifon; 2002.*

III.4. Les différents types d'ostéotomies (Figure I-9)

Nous présentons ici les différents tracés d'ostéotomie selon leur ordre de réalisation au cours de l'intervention, tout en cherchant à recouper les appellations et variantes propres aux auteurs, souvent synonymes dans leur principe et réalisation.

Ces ostéotomies servent l'objectif de forme de la pyramide nasale par mobilisation du versant latéral de l'auvent osseux, afin de corriger une voûte osseuse asymétrique ou trop large, pour la fermeture d'un toit ouvert ou l'impaction d'un « push down » (27) (Figure I-6 et Figure I-8).

Elles s'effectuent donc bilatérales dans la grande majorité des configurations.

III.4.1. Ostéotomies médianes : bord supérieur du versant latéral

Ces ostéotomies consistent à séparer les os propres sur leur suture médiane, afin de les libérer du septum osseux sous-jacent. Elles s'effectuent de part et d'autre du septum, c'est pourquoi le terme « **d'ostéotomies paramédianes** » apparaît plus approprié (28) (Figure I-9 a).

L'abord de réalisation est dissimulé sous-muqueux dit « intraseptal », dissimulé transmuqueux dit « transeptal », ou sous-periosté lors d'un abord externe de pointe. L'abord trans-cutané ne leur est pas décrit, car dépourvu d'intérêts.

L'ostéotomie paramédiane oblique (12) consiste à prolonger latéralement l'ostéotomie médiane à son extrémité craniale, avant d'avoir atteint la racine du nez, pour rejoindre un tracé d'ostéotomie latérale (Figure I-9 c). Elle suit l'objectif d'éviter une ostéotomie transverse, ou l'effet de bloc (rotation latérale de l'extrémité postéro-supérieure des os propres au moment de leur mobilisation médiale, par butée sur l'épine nasale de l'os frontal) sujet à survenir sur une racine épaisse.

Cette variante est à nuancer de **l'ostéotomie latérale oblique** (Figure I-9 d).

III.4.2. Ostéotomies latérales : bord inférieur du versant latéral

Ces ostéotomies sont les plus sujettes à variation. Elles visent à séparer le versant latéral de la pyramide nasale osseuse de son attache au maxillaire.

Les voies d'abord opposent techniques « aveugles » et technique per-cutanée.

-La voie endonasale sous-periostée est de loin la plus courante. Par une incision vestibulaire le bord libre de l'orifice piriforme est abordé au dessus de la tête du cornet inférieur. Les tissus sous-cutanés sont libérés le long du trajet souhaité, par rugination sous-periostée réalisant un tunnel étroit. Ensuite l'ostéotomie est menée de caudal en cranial, ostéotome boutonné de 5 à 7mm dirigé dans l'axe de la fracture.

-La voie sous-labiale diffère seulement par l'incision qui aborde l'orifice piriforme.

-La voie endonasale trans-periostée diffère par l'absence de tunnel sous-periosté et l'usage d'un micro-ostéotome (de largeur 2 ou 3 mm).

-La voie per-cutanée réalise de mini-incisions trans-cutanéopériostées pour fracture en « timbre-poste » au micro-ostéotome tenu perpendiculaire. Ses détracteurs soutiennent l'avantage d'un tracé plus contrôlable et précis, pour une cicatrice peu visible (12).

L'ostéotomie latérale classique dite « low to low » (27) ou anglo-saxonne (6), consiste à réaliser une ostéotomie au ras du plan de la face, quasi droite en avant de la gouttière lacrymale jusqu'à la ligne intercanthale (Figure I-9 a). Associée à une ostéotomie transverse, elle autorisera la mobilisation la plus importante pour corriger une cyphose haute, un toit ouvert large ou un nez très dévié (29).

Ce tracé évite l'effet de marche d'escalier mais oblige aux ostéotomies transverses, ce qui augmente les risques de V inversé par effondrement du versant latéral, et de rupture de la ligne orbito-nasale (ligne de Sheen) par rétrécissement de la racine (27).

L'ostéotomie du sillon basal (22) s'apparente à ce tracé d'ostéotomie latérale.

L'ostéotomie latérale courbe ascendante dite « low to high » (27) consiste à démarrer au ras du plan de la face puis à se rapprocher de la ligne médiane, où le tracé sera rejoint par « in-fracture » en bois-vert ou par une ostéotomie paramédiane oblique (Figure I-9 b et Figure I-9 c).

Plébiscité par Sheen (2), ce tracé évite la rupture de ligne orbito-nasale, par le non recours à l'ostéotomie transverse. La mobilisation incomplète par fracture en bois-vert réduit en outre les risques d'effondrement et donc de V inversé. Néanmoins, ce tracé ne peut convenir qu'aux rétrécissements moindres (« open-roof » étroits) ou aux cyphoses basses. Et il comporte le risque de marche d'escalier, qui augmente d'autant que l'ostéotomie latérale est antérieure et supérieure (27), autrement dit lorsqu'elle s'éloigne du sillon basal.

On décrit ainsi l'**ostéotomie latérale oblique « low to very high »** ou dite continentale (6), qui consiste à rejoindre d'emblée l'ostéotomie médiane sur les os propres sans ostéotomie transverse. De part l'obtention d'un volet latéral triangulaire (Figure I-9 d), l'écueil de la marche d'escalier apparaît majeur pour ce tracé très antéro-supérieur.

Enfin, l'**ostéotomie intermédiaire** consiste à fendre longitudinalement le versant latéral, pour l'aplanir lorsque celui-ci est très convexe ou concave. Cette ostéotomie complémentaire doit être faite avant l'ostéotomie latérale, et son tracé correspond approximativement à la suture os propres – processus frontal du maxillaire (Figure I-9 c).

III.4.3. Ostéotomies transverses : bord postérieur (crânial) du versant latéral

Elles visent à compléter les ostéotomies médianes et latérales pour libérer la dernière amarre osseuse du versant latéral, sur l'épine nasale de l'os frontal à la racine du nez (nasion).

De part cette position et son axe, elle ne peut qu'être réalisée par voie percutanée. Une incision médiane horizontale au nasion permet de diriger le micro-ostéotome de part et d'autre pour une section postérieure complète ; ou par de mini-incisions près du canthus interne pour une fracture en timbre-poste (27) (Figure I-9 a).

La fracture manuelle en bois-vert est l'alternative pour obtenir le même effet tout en évitant l'incision requise par cette ostéotomie (Figure I-9 b). Mais elle n'est pas mécaniquement faisable si les extrémités postérieures des ostéotomies latérales et médianes sont trop éloignées l'une de l'autre, ou trop proches de la zone osseuse dense de la racine du nez (jonction à l'épine nasale du frontal) (12,30).

REFERENCES DE LA 1^{ère} PARTIE

1. Jankowski R. The evo-devo origin of the nose, anterior skull base and midface. Paris: Springer; 2013.
2. Sheen J. In: Aesthetic rhinoplasty. CV Mosby co. Saint-Louis; 1987.
3. Galdino GM, DaSilva And D, Gunter JP. Digital photography for rhinoplasty. *Plast Reconstr Surg.* 1 avr 2002;109(4):1421-34.
4. Riml S, Piontke A, Larcher L, Kompatscher P. Quantification of faults resulting from disregard of standardised facial photography. *J Plast Reconstr Aesthetic Surg JPRAS.* juill 2011;64(7):898-901.
5. Doddi NM, Eccles R. The role of anthropometric measurements in nasal surgery and research: a systematic review. *Clin Otolaryngol Off J ENT-UK Off J Neth Soc Oto-Rhino-Laryngol Cervico-Facial Surg.* août 2010;35(4):277-83.
6. Sénéchal G, Frèche C. Rhinoplastie : technique de base. Arnette; 1990.
7. Powell N, Humphreys B. Proportions of the aesthetic face. New York: Thieme Stratton; 1984.
8. Hommerich CP, Riegel A. Measuring of the piriform aperture in humans with 3D-SSD-CT-reconstructions. *Ann Anat Anat Anz Off Organ Anat Ges.* sept 2002;184(5):455-9.
9. Moreddu E, Puymeraill L, Michel J, Achache M, Dessi P, Adalian P. Morphometric measurements and sexual dimorphism of the piriform aperture in adults. *Surg Radiol Anat SRA.* déc 2013;35(10):917-24.
10. Joseph J. Beiträge zur Rhinoplastik. *Berl Klin Wochenschrift*; 1907.
11. May H. The Réthi incision in rhinoplasty. *Plast Reconstr Surg* 1946. août 1951;8(2):123-31.
12. Saban Y, Braccini F, Polselli R, Micheli-Pellegrini V. Rhinoplasties. *Amplifon*; 2002.
13. Sheen JH. Spreader graft: a method of reconstructing the roof of the middle nasal vault following rhinoplasty. *Plast Reconstr Surg.* févr 1984;73(2):230-9.
14. Gola R. Historique de la rhinoplastie. In: Gola R et coll: La rhinoplastie fonctionnelle et esthétique. Springer; 2000. p. 1-11.
15. Wayoff M. La septo-rhinoplastie fonctionnelle et modelante (selon Cottle). In: Sénéchal,G et coll: Rhinoplastie esthétique, fonctionnelle et reconstructrice. Arnette; 1989. p. 157-205.
16. Cottle MH. Nasal roof repair and hump removal. *AMA Arch Otolaryngol.* oct 1954;60(4):408-14.
17. Cottle MH. Changing concepts in surgery of the external nasal pyramid. *J La State Med Soc Off Organ La State Med Soc.* janv 1955;107(1):6-8.

18. Gola R. Technique chirurgicale de la rhinoplastie fonctionnelle et esthétique. Technique de base. In: Gola, R et coll: La rhinoplastie fonctionnelle et esthétique. Springer; 2000. p. 193-211.
19. Cottle MH, Loring RM. Corrective surgery of the external nasal pyramid and the nasal septum for restoration of normal physiology. *Ill Med J.* août 1946;90:119-35.
20. Cottle MH, Loring RM, Fischer GG, Gaynon IE. The maxilla-premaxilla approach to extensive nasal septum surgery. *AMA Arch Otolaryngol.* sept 1958;68(3):301-13.
21. Rudert H. From Killian's submucous septum resection and Cottle's septoplasty to modern plastic septum correction and functional septo-rhinoplasty. *HNO.* juin 1984;32(6):230-3.
22. Jankowski R. Septoplastie et rhinoplastie par désarticulation: Histoire, anatomie et architecture naturelles du nez. Paris: Elsevier Masson; 2016. *A PARAITRE*
23. Boulanger N, Baumann C, Beurton R, Elueque H, Gallet P, Grosjean R, et al. Septo-rhinoplasty by disarticulation: early assessment of a new technique for morphological correction of crooked noses. *Rhinology.* mars 2013;51(1):77-87.
24. Cottle MH, Loring RM. Newer concepts of septum surgery; present status. *Eye Ear Nose Throat Mon.* sept 1948;27(9):403-6.
25. Cottle MH, Loring RM. Surgery of the nasal septum; new operative procedures and indications. *Ann Otol Rhinol Laryngol.* sept 1948;57(3):705-13.
26. Jankowski R et al. The olfactory fascia an evo-devo concept of the fibrocartilaginous nose. *Surg Radiol Anat.* *SOUMIS*
27. Duron J-B, Jallut Y, Nguyen PS, Aiach G, Bardot J. Osteotomies in rhinoplasty. *Ann Chir Plast Esthét.* déc 2014;59(6):418-23.
28. Huizing EH, de Groot JAM. Osteotomies-Mobilizing and repositioning the Bony Pyramid. In: *Functional Reconstructive Nasal Surgery.* 2nd Edition. Thieme; 2015. p. 214-26.
29. Thomassin J-M, Radulesco T, Bardot J. Twisted noses. *Ann Chir Plast Esthét.* déc 2014;59(6):498-507.
30. Aiach G, Levignac J. La rhinoplastie esthétique. 2ème Edition. Paris: Masson; 1991.

II. SECONDE PARTIE : PREMIER ARTICLE

Les parenthèses nasales ou cantho-alaires: étude de la base d'implantation faciale du nez

The nasal or cantho-alar parentheses: a study of the facial baseline of the nose.

G. BONFORT (1) (2), D.T. NGUYEN (1), C. RUMEAU (1), R. JANKOWSKI (1)

Services ORL et chirurgie cervico-faciale, Bâtiment Louis Mathieu, Centre Hospitalier-Universitaire de Nancy (1), Hôpital d'Instruction des Armées Legouest, Metz (2), France

Auteur correspondant : Monsieur G.Bonfort – gratienbonfort@yahoo.fr

-Service ORL, Bâtiment Louis Mathieu, Rue du Morvan, 54511 Vandoeuvre-les-Nancy, France. Tel +333 83 15 54 14 – Fax +333 83 15 54 21.

-Service ORL, Hôpital d'Instruction des Armées Legouest, 27 Avenue de Plantières, BP 90001, 57077 Metz Cedex 3, France. Tel +333 87 56 22 53.

Article soumis aux *Annales françaises d'oto-rhino-laryngologie et de pathologie cervico-faciale*, le 14 juin 2015.

ABSTRACT

Objectives: The facial implantation of the osseous nasal pyramid corresponds to the piriform aperture, the shape of which is projected on the face skin in the form of parentheses. Objective was to compare these nasal parentheses width with their subjective visibility, on front-view photographs.

Materiel and methods: The photographs of the patient group came from a retrospective cohort of pictures taken before septo-rhinoplasty. The model group pictures were collected on the web or magazines. First the visible or faint presentation of the nasal parentheses was subjectively noted. Then the width between the parentheses was measured on a computer in pixel unit, and converted in millimeters using iris diameter dependent calibration. The parenthesis width was statistically compared with visible/faint presentations, according to gender and group.

Results: 113 photographs were included: 46 patients (19 women, 27 men) and 67 models (43 women, 24 men). The nasal parentheses looked visible for 67/113 (59,3%). Visible parentheses were more frequent in men than women (70,6% vs 50,0%, $p=0,02$), and in patients than models (69,6% vs 52,2%, $p=0,06$).

The parenthesis width was significantly larger in the visible than the faint presentations ($34,9\pm 3,5\text{mm}$ vs $30,7\pm 3,4\text{mm}$, $p<0,0001$). The parenthesis width was larger in men than women ($35,2\pm 4,1\text{mm}$ vs $31,5\pm 3,1\text{mm}$, $p<0,0001$), and in patients than models ($34,9\pm 4,0\text{mm}$ vs $32,0\pm 3,6\text{mm}$, $p<0,0001$).

Conclusion: Visible nasal parentheses correspond to larger parentheses width and reflect a larger implantation of the nose onto the face.

KEYWORDS : Nasal parentheses - Nasal pyramid – Piriform aperture - Iris dependent calibration - Facial landmarks – Rhinoplasty.

RESUME

Buts: La base d'implantation de la pyramide nasale osseuse sur le massif facial répond à l'orifice piriforme, dont la forme se projette sur la face en forme de parenthèses. Le but était de comparer l'écartement de ces parenthèses nasales avec leur visibilité subjective de face.

Matériels et méthodes: Le groupe « patients » provenait d'une cohorte rétrospective de photographies avant septo-rhinoplastie. Les photographies du groupe « modèles » étaient recueillies sur internet ou magazines. Indépendamment de la détermination subjective du caractère marqué ou discret des parenthèses nasales, leur écartement était mesuré sur ordinateur en pixels et converti en millimètres par calibrage sur le diamètre irien. L'écartement des parenthèses était comparé statistiquement à leur présentation marquée / discrète, en fonction du genre et du groupe.

Résultats : L'échantillon comportait 113 photographies : 46 patients (19 femmes, 27 hommes) et 67 modèles (43 femmes, 24 hommes).

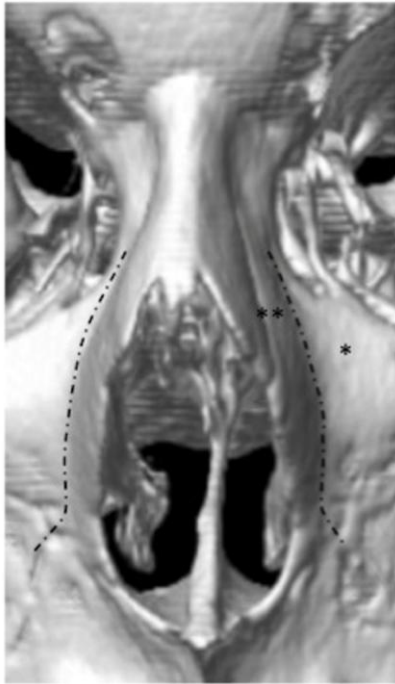
Les parenthèses apparaissaient marquées chez 67/113 (59,3%). Les parenthèses marquées étaient plus fréquentes chez les hommes que chez les femmes (70,6% vs 50,0%, $p=0,02$), et chez les patients que chez les modèles (69,6% vs 52,2%, $p=0,06$).

L'écartement des parenthèses marquées était significativement plus grand que celui des parenthèses discrètes ($34,9\pm 3,5\text{mm}$ vs $30,7\pm 3,4\text{mm}$, $p<0,0001$). L'écartement était plus grand chez les hommes comparativement aux femmes ($35,2\pm 4,1\text{mm}$ vs $31,5\pm 3,1\text{mm}$, $p<0,0001$), et chez les patients comparativement aux modèles ($34,9\pm 4,0\text{mm}$ vs $32,0\pm 3,6\text{mm}$, $p<0,0001$).

Conclusion : Des parenthèses nasales marquées reflétaient une implantation faciale plus large du nez.

MOTS-CLES : Parenthèses nasales - Pyramide nasale - Orifice piriforme - Calibration sur le diamètre irien - Repères faciaux - Rhinoplastie.

Figure II-1: Anatomie des parenthèses nasales



Scanner du massif facial, reconstruction 3D osseuse de la pyramide nasale de face. Le sillon basal (pointillés) sépare sur le squelette facial le corps de l'os maxillaire (*) de son apophyse frontale (**). Le sillon basal sépare sur le squelette facial le corps de l'os maxillaire (*) de son apophyse frontale (**). Le sillon basal sépare sur le squelette facial le corps de l'os maxillaire (*) de son apophyse frontale (**). Le sillon basal sépare sur le squelette facial le corps de l'os maxillaire (*) de son apophyse frontale (**).

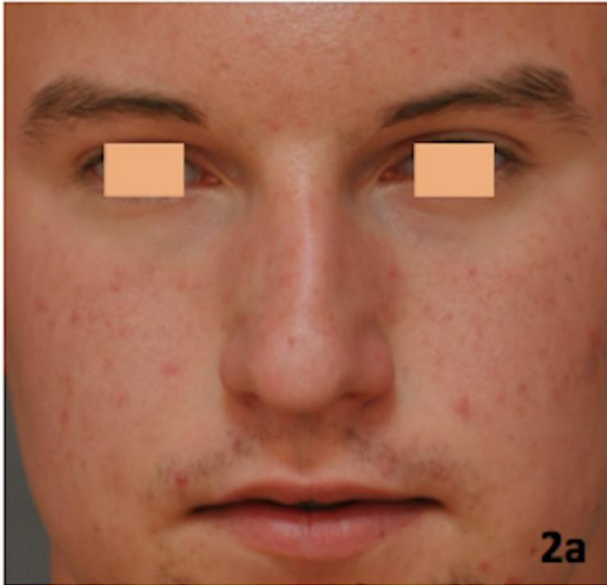INTRODUCTION

Classiquement, le nez peut être décrit géométriquement comme une pyramide triangulaire, dont la base anatomique encadre les orifices narinaires et dont le sommet s'insère sous le front entre les deux yeux. La pyramide comporte deux faces latérales constituant les versants latéraux du nez, et une face postérieure virtuelle qui répond aux fosses nasales.

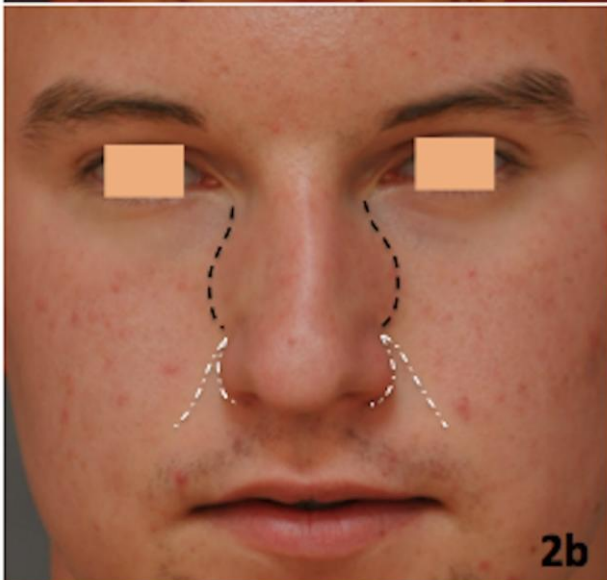
Les bords de cette face postérieure peuvent être décrits comme les éléments délimitant la base d'implantation du nez sur la face. Cette base est limitée latéralement par deux arcs de cercle enchainés en epsilon (ϵ) : les lignes alo-labiales et cantho-alaires. La ligne alo-labiale est le sillon qui sépare l'aile du nez de la joue puis de la lèvre. La ligne cantho-alaire est le sillon cutané séparant le versant latéral de la pyramide nasale de la joue, entre canthus interne de l'œil en haut et aile du nez en bas. La ligne cantho-alaire correspond en fait au « sillon basal » qui sépare sur le squelette osseux le corps de l'os maxillaire de son apophyse frontale (Figure II-1). De face, les deux lignes cantho-alaires forment des parenthèses qui marquent l'implantation de la pyramide nasale sur le massif facial. Nous les nommons parenthèses nasales. Autrement dit, la pyramide nasale élève son relief sur le plan frontal de la face à partir du sillon basal du squelette nasal, dont la projection cutanée dessine les parenthèses cantho-alaires ou parenthèses nasales.

Les parenthèses nasales sont d'emblée visibles chez certaines personnes et paraissent subjectivement marquées, évidentes à l'inspection. Elles semblent au contraire discrètes, peu visibles chez d'autres personnes. Le but de l'étude était de comparer la mesure de l'écartement des parenthèses nasales en fonction du caractère « marqué » ou « discret » observé subjectivement.

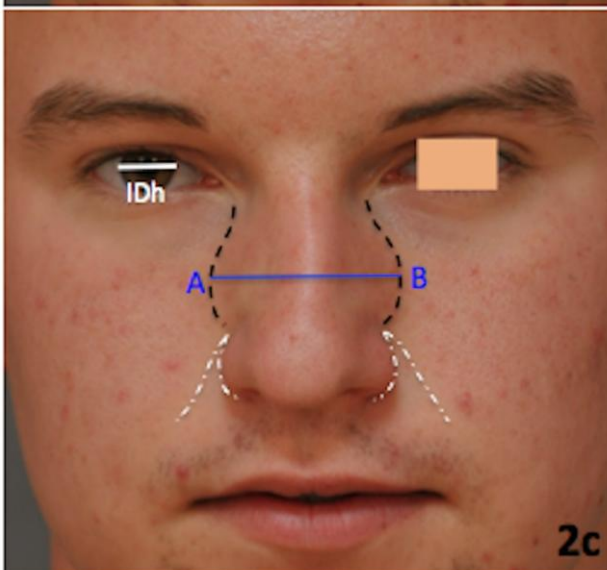
Figure II-2 : Séquence d'analyse des photographies.



2a. Détermination subjective du caractère marqué ou discret des parenthèses nasales.



2b. Dessin des **lignes cantho-alaires ou parenthèses nasales (pointillés noirs)**, des lignes alo-labiales et du sillon nasogénien (pointillés blancs)



2c. Mesure objective de **l'écartement [AB] des parenthèses nasales** et du diamètre irien horizontal de l'œil droit [IDh].

Photographie présentée: patient homme aux parenthèses marquées. IDh 29pixels (11,5mm), AB 96pixels =38,0mm.

MATERIELS ET METHODES

L'étude a été réalisée sur des photographies de face d'hommes et de femmes adultes, d'origine caucasienne, répartis en deux groupes. Le premier groupe nommé « patients » était une cohorte rétrospective de patients ayant consulté pour septo-rhinoplastie primaire, cette intervention ne s'étant finalement pas réalisée dans le service. Leurs photographies ont été réalisées le jour de la consultation par le même opérateur (RJ), dans notre studio-photo à l'aide d'une caméra numérique NIKON DX® 18-105mm couplée à un éclairage synchrone par parapluie. Le protocole respectait les critères usuels de photographie avant septo-rhinoplastie (1,2), et comportait 8 incidences dont seul le cliché de face (portrait) était retenu pour l'étude. Les photographies de patients présentant une dysmorphose faciale majeure non limitée à la pyramide nasale (de type fente faciale ou syndromique) n'étaient pas retenues. Tous les patients avaient donné leur consentement écrit pour l'usage de leurs photographies à visée de recherche sous traitement anonyme.

Le deuxième groupe, nommé « modèles », était un échantillon de modèles médiatiques contemporains. Leurs photographies ont été recueillies en accès libre sur internet, ou prélevées dans des magazines grand public. Ce groupe était constitué de personnes médiatiquement exposés (mannequins, acteurs, people...etc). Les photographies sélectionnées répondaient aux critères suivants: portrait de face stricte, sans lunettes, yeux ouverts regard face à la caméra, expression neutre et maquillage minimum. Les photographies issues d'un support papier étaient numérisées. Leur résolution pouvait ainsi varier selon la qualité du support source. Les images de résolution insuffisante n'étaient pas retenues, de même que celles ne permettant pas le repérage fiable des points nécessaires aux mesures de l'étude du fait de jeux d'ombres. Un léger sourire des modèles sur la photographie était toléré, pourvu qu'il ne plisse pas la peau recouvrant le sillon basal et qu'il n'altère pas les repères nécessaires à l'étude.

Chaque photographie de face était d'abord recentrée sur la pyramide nasale, en ne conservant qu'un cadre horizontal incluant les sourcils, les yeux et la bouche. Les photographies recadrées étaient analysées par un opérateur unique (GB), selon une séquence déterminée (Figure II-2).

L'opérateur déterminait d'abord subjectivement si les parenthèses nasales étaient « marquées » ou « discrètes, peu visibles » (Figure II-2 a). Autrement dit, si à la simple observation ces parenthèses apparaissaient spontanément ou si au contraire elles se fondaient dans l'harmonie naturelle du visage au point de passer presque inaperçues.

L'étape suivante consistait à mesurer objectivement l'écartement des parenthèses nasales.

Comme illustré par la Figure II-2 b, les parenthèses nasales ou lignes cantho-alaires étaient dessinées en partant du canthus interne (rebord antérieur de la gouttière lacrymale) ; elles suivaient la projection cutanée du sillon basal de la pyramide nasale osseuse, et décrivaient des courbes convexes en dehors qui se terminaient à la jonction des sillons alo-géniens et naso-géniens. Pour les repérer on s'aidait également des modifications de teinte cutanée le long de ce sillon, liées à la différence de réfraction de la lumière entre les versants latéraux de la pyramide nasale et les joues (Figure II-2 a et Figure II-2 b). Les sommets de ces parenthèses étaient leurs points les plus éloignés du plan sagittal médian de la face. La distance entre ces sommets A et B des parenthèses, noté AB (Figure II-2 c), représentait l'écartement des parenthèses nasales, c'est-à-dire la largeur maximale de la base d'implantation faciale du nez. Pour les parenthèses peu visibles, ce diamètre d'implantation faciale du nez AB était mesuré à hauteur de la jonction entre le dorsum osseux et cartilagineux.

La mesure AB était faite sur ordinateur, avec la fonction de traitement d'image dans « Aperçu » sur MacIntosh® OS X v10.6.8, qui délivrait une valeur ayant pour unité le pixel. Pour uniformiser et transcrire en millimètres la mesure AB, un calibrage était fait à partir de la mesure du diamètre de l'iris, dont la taille de 11,5 +/-0,6 millimètres est une constante chez l'être humain (3), et ce indépendamment de la latéralité, du genre et de l'âge à partir de 5 ans (4). Le diamètre horizontal de l'iris nommé IDh était tracé sur l'œil droit depuis la jonction entre la cornée limbique blanche et l'iris coloré, de part et d'autre de la pupille (Figure II-2 c). Les mesures AB étaient arrondies à 0,5mm près pour chaque photographie, et à 0,1mm près pour les calculs de comparaison.

Le traitement statistique des données a utilisé le logiciel statistique SAS version 9.1 (SAS Institute, Cary, NC). Les mesures étaient exprimées par leur moyenne +/- déviation standard pour les valeurs quantitatives. Les valeurs recueillies étaient comparées par le test de Chi2 pour les variables qualitatives et les tests t de Student ou de Wilcoxon-Mann-Whitney (selon les critères d'applications) pour les variables quantitatives. Une valeur de $p < 0,05$ était considérée significative.

		Valeur AB (mm)	p (test t de Student)
Echantillon	Total, n = 113	33,2 ±4,0	
Parenthèses	Marquées, n=67	34,9 ±3,5	<0,0001
	Discrètes, n= 46	30,7 ±3,4	
Genre	Hommes, n=51	35,2 ±4,1	<0,0001
	Femmes, n=62	31,5 ±3,1	
Groupe	Modèles, n =67	32,0 ±3,6	<0,0001
	Patients, n =46	34,9 ±4,0	

Tableau II-1 : Ecartement AB (en millimètres) des parenthèses nasales.

Table 1 : The nasal parentheses width AB (millimeters)

Parenthèses :		GENRE					
		Hommes			Femmes		
		Marquées	Discrètes		Marquées	Discrètes	
GROUPE	Modèles	Effectif 15	9	p=0,0033	20	23	p=0,0026
	AB (mm)	36,3 ±3,1	30,6 ±2,9		32,2 ±2,0	29,6 ±2,6	
Patients	Effectif	21	6	p=0,23	11	8	p=0,12
	AB (mm)	36,8 ±3,2	34,0 ±5,7		34,4 ±3,7	31,5 ±2,7	
		p =0,64	p=0,30		p=0,08	p=0,10	

Tableau II-2 : Ecartement AB (en millimètres) des parenthèses nasales en fonction de leur caractère marqué ou discret, selon le groupe et le genre.

Table 2 : Nasal parentheses width AB (millimeters) according to their visible or faint presentation, depending on the group and the sex.

RESULTATS

113 photographies ont été incluses dans cette étude. Le groupe patients rassemblait 46 personnes : 19 femmes, et 27 hommes. Le groupe modèles rassemblait 67 personnes : 43 femmes et 24 hommes. La répartition par genre entre les groupes « patients » et « modèles » était significativement différente ($p=0,016$).

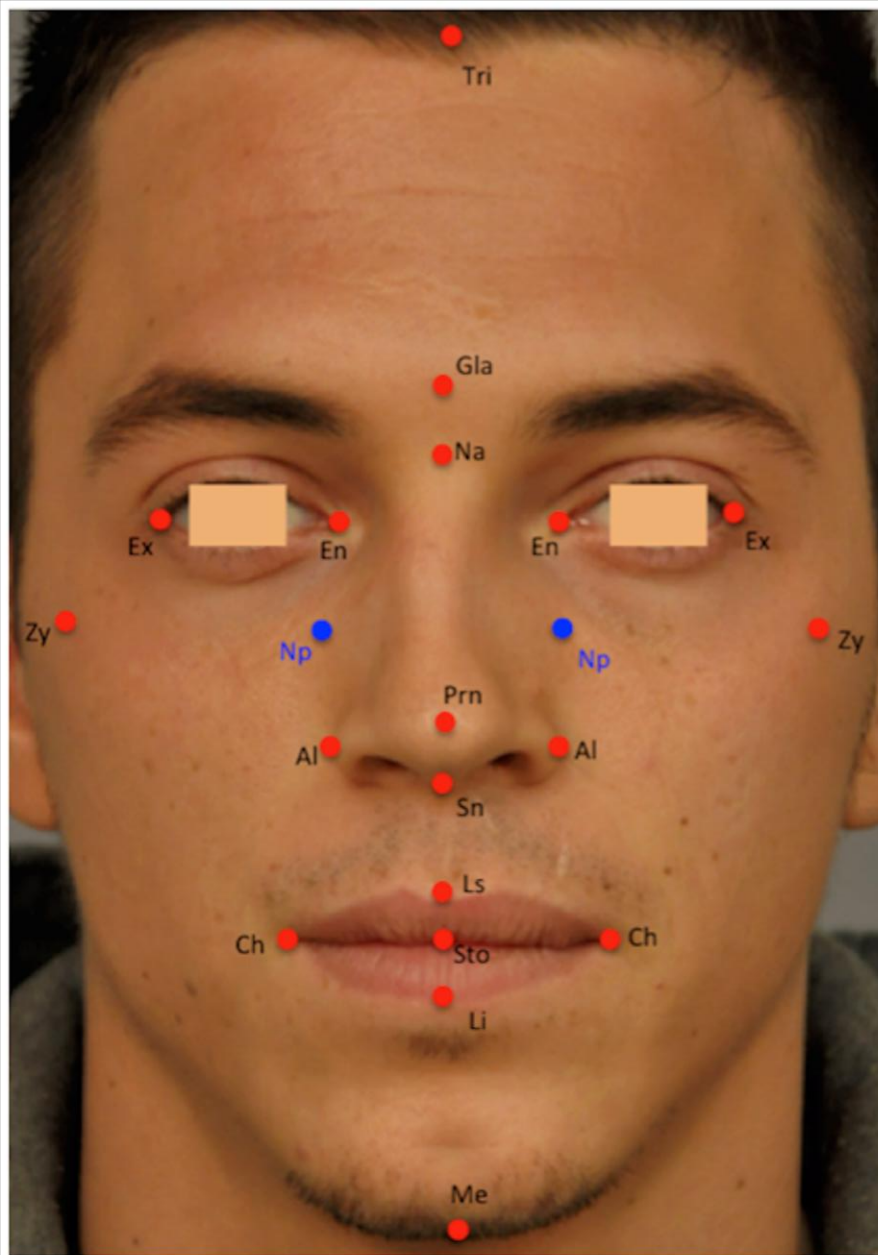
Les parenthèses nasales ont pu être décrites et mesurées sur toutes les photographies étudiées. Les parenthèses nasales étaient marquées pour 67/113 personnes (59,3%) (Tableau II-1). Les parenthèses marquées étaient significativement plus fréquentes chez les hommes que chez les femmes (36/51 soit 70,6% vs 31/62 soit 50,0%, $p=0,02$). Les parenthèses marquées tendaient à être plus fréquentes chez les patients (32/46 soit 69,6%) que chez les modèles (35/67 soit 52,2%) ($p=0,065$).

L'écartement des parenthèses était respectivement de $34,9\pm 3,5$ mm pour les parenthèses marquées, et de $30,7\pm 3,4$ mm pour les parenthèses discrètes ($p<0,0001$). L'écartement AB était significativement plus élevé chez les hommes que chez les femmes ($35,2\pm 4,1$ vs $31,5\pm 3,1$ mm, $p<0,0001$), et chez les patients que chez les modèles ($34,9\pm 4,0$ vs $32,0\pm 3,6$, $p<0,0001$) (Tableau II-1).

La mesure de AB chez les hommes tendait à être plus grande chez les patients que chez les modèles ($36,1\pm 3,9$ mm vs $34\pm 4,1$ mm, $p=0,08$). Mais chez les hommes avec parenthèses marquées, la mesure de AB n'était pas significativement différente entre patients et modèles ($36,8\pm 3,2$ mm vs $36,3\pm 3,1$ mm, $p=0,64$). Chez les hommes avec parenthèses discrètes, la mesure de AB n'était pas significativement différente non plus entre patients et modèles ($34,0\pm 5,7$ mm vs $30,6\pm 2,9$ mm vs, $p=0,30$) (Tableau II-2).

Chez les hommes modèles, l'écartement AB était significativement plus grand pour les parenthèses marquées ($36,3\pm 3,1$ mm) que pour les parenthèses discrètes ($30,6\pm 2,9$ mm) ($p=0,0033$). Par contre, il n'y avait pas de différence chez les hommes patients ($36,8\pm 3,2$ mm vs $34,0\pm 5,7$ mm, $p=0,23$) (Tableau II-2).

La mesure de AB chez les femmes était significativement plus grande chez les patientes que chez les modèles ($33,2\pm 3,5$ mm vs $30,9\pm 2,7$ mm, $p=0,01$). Les mesures de AB chez les femmes avec parenthèses marquées et chez celles avec parenthèses discrètes tendaient à être plus grandes chez les patientes que chez les modèles ($34,4\pm 3,7$ mm vs $32,2\pm 2,0$ mm, $p=0,08$ pour les parenthèses marquées ; et $31,5\pm 2,7$ mm vs $29,6\pm 2,6$ mm, $p=0,10$ pour les parenthèses discrètes) (Tableau II-2).



Points rouges: points de repères faciaux usuels
 « facial landmarks » selon Farkas et travaux ultérieurs (5,7)

	Intitulé	Abréviation
Décrits sur la ligne médiane (de haut en bas)	Trichion	Tri
	Glabella	Gla
	Nasion	Na
	Pronasale	Prn
	Subnasale	Sn
	Labial superius	Ls
	Stomion	Sto
	Labial inferius	Li
	Menton	Me
	Décrits par paires	Zygion
Exocanthion		Ex
Endocanthion		En
Alar curvature		Al
Chéilion		Ch

Points bleus : landmark "Nasal parentheses" Np

Photographie ci contre:
 Patient homme aux parenthèses « marquées »
 dont l'écartement est de 40,0 mm

Figure II-3 : Les repères faciaux

L'écartement AB était plus grand pour les parenthèses marquées que pour les parenthèses discrètes chez les femmes modèles ($32,2\pm 2,0\text{mm}$ vs $29,6\pm 2,6\text{mm}$, $p=0,0026$), alors qu'il n'y avait pas de différence significative chez les femmes patientes ($34,4\pm 3,7\text{mm}$ vs $31,5\pm 2,7\text{mm}$, $p=0,12$) (Tableau II-2).

DISCUSSION

L'analyse des traits du visage humain a inspiré nombre d'études artistiques et scientifiques, certaines à visée de définition anthropométrique (5–11), d'autres à la recherche de critères de beauté et/ou d'attractivité(12–18). Depuis les travaux de LG.Farkas (5), ces analyses sont basées sur des repères faciaux communément définis, fixes et reproductibles (Figure II-3). Il en résulte une abondance littéraire de mesures et de ratios calculés sur la face, déclinés selon le sexe, l'âge ou l'ethnie. Néanmoins les mesures anthropométriques faciales sont rarement utilisées dans l'évaluation des résultats après septo-rhinoplastie (19). En ce qui concerne les repères en vue de face (5,7), la description des parenthèses cantho-alaires définies dans cette étude, et les points de repère se rapportant à ces parenthèses nasales, sont inédits (Figure II-3).

La littérature rapporte diverses méthodes d'investigations de la morphologie faciale : mesures cliniques directes (6,20), radiographies (12,21), tomodensitométrie (8,9), photographies 2D (7,11,13,14,17,18,22,23) ou 3D (stéréophotogrammétrie)(15,16,24). La photographie 2D présente plusieurs avantages : coût minime, stockage et accessibilité aisés, technique non irradiante ni invasive, reproductibilité et fiabilité pour la comparaison dès lors que les photos sont prises selon une procédure standardisée. Pour réduire au maximum l'effet de distorsion et pour conserver une homogénéité de résolution, la procédure photographique doit ainsi respecter une certaine unité (2,22) : dans l'axe de prise, la distance vis-à-vis du patient, sa position, son expression neutre, l'éclairage, le matériel utilisé.

Dans notre étude, de telles modalités de recueil photographique correspondaient au groupe des patients. Le groupe des modèles présentait une hétérogénéité dans la qualité des images, tant sur le plan de la résolution numérique que des facteurs d'exposition lumineuse. Ceci pouvait rendre l'appréciation des repères plus imprécise d'un modèle à un autre. Les sources de recueil des images modèles comportait en outre le risque d'inclure des photographies ayant pu être retouchées (modifications de l'aspect réel de type retouche d'image Photoshop®).

En dépit de ces limites liées au recueil, l'inclusion de modèles médiatiques nous semblait conserver sa pertinence. En effet l'usage des personnes médiatiques pour l'analyse des traits du visage est un procédé couru dans la littérature : sur actrices (14,15), mannequins (16), figures de magazines ou d'internet (17,18).

Pour obtenir des mesures faciales en millimètres, ce qui est plus expressif du point de vue clinique et anthropométrique, l'indication précise du moyen de mesure et de calibrage pouvait manquer à la lecture d'études 2D précédentes (12,14,17). L'usage du diamètre irien comme valeur de calibrage permettait cette conversion en millimètres de nos segments anatomiques mesurés en pixels. Le procédé limitait les contraintes d'interprétation liées à la résolution variable des images, et en conséquence autorisait une mesure reproductible et la comparaison d'une photographie à l'autre. Les distances bicanthales internes et le diamètre irien sont déjà largement utilisées comme références dimensionnelles pour la confection de prothèses orthodontiques prémaxillaires (6). Pour évaluer les rhinoplasties en revanche, l'utilisation de cette méthode de « calibration dépendante de l'iris » (4) n'est décrite que dans une seule étude à notre connaissance, par Spörri et al (23).

D'un point de vue anatomique, l'aspect en parenthèses de l'implantation du nez sur la face peut s'expliquer de part la forme de l'orifice piriforme. Les parois latérales de la pyramide nasale osseuse constituent en effet l'auvent qui répond à l'ouverture faciale des fosses nasales (Figure II-1). Des mesures scanographiques ont mis en évidence que la hauteur et la largeur de l'orifice piriforme étaient plus grandes chez l'homme que la femme (8,9). Ces données s'accordent avec nos mesures de l'écartement des parenthèses nasales qui s'est révélé significativement plus élevé chez les hommes que chez les femmes. Dans la littérature, la hauteur faciale, l'écartement interoculaire et interalaire sont les mesures faciales les plus sujettes aux variations interindividuelles (19) et interethniques (5,10,11). Néanmoins, de manière globale l'homme présente une pyramide nasale plus large et triangulaire (distance interalaire plus large) que la femme, quelque soit l'ethnie (6,24).

La fréquence des parenthèses marquées était plus élevée chez les hommes (70%) que chez les femmes (50%), et chez les patients comparativement aux modèles. La visibilité des parenthèses (caractère « marqué » ou « discret ») était confirmée par la mesure du diamètre AB : les parenthèses marquées était significativement plus écartées que les parenthèses discrètes (Tableau II-1). Autrement dit, les nez dont les parenthèses se voyaient davantage avaient réellement une implantation faciale plus large.

L'analyse en sous-groupes selon le genre montrait que ce lien entre aspect subjectif et mesure objective des parenthèses nasales était significatif pour les modèles, mais pas pour les patients (Tableau II-2). Les différences d'effectifs entre les groupes pourraient cependant expliquer cette discordance : les patients (n=46) étaient moins nombreux que les modèles (n=67), avec une proportion supérieure de parenthèses marquées (32/46 soit 69,6% vs 35/67 soit 52,2%, p=0,065), proportion particulièrement déséquilibrée chez les patients hommes (21/27 marquées soit 77,8%). Ceci a pu nuire à la puissance statistique.

Une autre limite de cette étude tiendrait au classement subjectif et aux mesures des parenthèses nasales par un seul et même investigateur. Nous n'avions par prévu d'étude de concordance intra et inter observateurs car il s'agissait d'une étude pilote, préliminaire à une seconde étude visant à évaluer l'effet de la septo-rhinoplastie par désarticulation (25) sur la réduction du diamètre et de la visibilité des parenthèses nasales. C'est aussi parce qu'il s'agissait d'une étude pilote que nous n'avons utilisé que les photographies de patients qui n'ont pas été opérés. Les résultats obtenus nous sont cependant apparus pertinents et nous ont incité à publier la méthode d'évaluation et de mesure de ce nouveau critère d'analyse morphologique de la pyramide nasale de face.

CONCLUSION

Des parenthèses nasales marquées reflétaient une implantation faciale plus large du nez.

En dépit de l'abondance des mesures anthropométriques associées au nez ou au visage dans la littérature, leur application clinique dans la pratique des rhinoplasties apparaît faible. L'utilité de ces critères doit être cherchée dans la capacité d'un procédé opératoire à les corriger ou à les modifier.

L'effet de réduction des parenthèses marquées par la technique de septo-rhinoplastie par désarticulation sera l'objet d'un prochain rapport.

Remerciements : les auteurs remercient Madame AC.Masson du Service d'Information Médicale de l'HIA Legouest pour son aide dans le traitement statistique des données.

Conflits d'intérêt : aucun.

REFERENCES DE LA 2^{ème} PARTIE (ETUDE PILOTE)

1. Galdino GM, DaSilva And D, Gunter JP. Digital photography for rhinoplasty. *Plast Reconstr Surg.* 1 avr 2002;109(4):1421-34.
2. Riml S, Piontke A, Larcher L, Kompatscher P. Quantification of faults resulting from disregard of standardised facial photography. *J Plast Reconstr Aesthetic Surg JPRAS.* juill 2011;64(7):898-901.
3. Müller A, Doughty MJ. Assessments of corneal endothelial cell density in growing children and its relationship to horizontal corneal diameter. *Optom Vis Sci Off Publ Am Acad Optom.* déc 2002;79(12):762-70.
4. Driessen JP, Vuyk H, Borgstein J. New insights into facial anthropometry in digital photographs using iris dependent calibration. *Int J Pediatr Otorhinolaryngol.* avr 2011;75(4):579-84.
5. Farkas LG, Katic MJ, Forrest CR, Alt KW, Bagic I, Baltadjiev G, et al. International anthropometric study of facial morphology in various ethnic groups/races. *J Craniofac Surg.* juill 2005;16(4):615-46.
6. Reddy N, Singh TR, Reddy S, Guruprasad Y. A cross-sectional clinical study on shape of nose inner-canthal distance and geometric progression as predictors for width of the maxillary incisor teeth. *J Nat Sci Biol Med.* 2014;5(2):265-7.
7. Berlin NF, Berssenbrügge P, Runte C, Wermker K, Jung S, Kleinheinz J, et al. Quantification of facial asymmetry by 2D analysis - A comparison of recent approaches. *J Cranio-Maxillo-fac Surg Off Publ Eur Assoc Cranio-Maxillo-fac Surg.* avr 2014;42(3):265-71.
8. Hommerich CP, Riegel A. Measuring of the piriform aperture in humans with 3D-SSD-CT-reconstructions. *Ann Anat Anat Anz Off Organ Anat Ges.* sept 2002;184(5):455-9.
9. Moreddu E, Puymeraill L, Michel J, Achache M, Dessi P, Adalian P. Morphometric measurements and sexual dimorphism of the piriform aperture in adults. *Surg Radiol Anat SRA.* déc 2013;35(10):917-24.
10. Fang F, Clapham PJ, Chung KC. A systematic review of interethnic variability in facial dimensions. *Plast Reconstr Surg.* févr 2011;127(2):874-81.
11. Salah M, Higzi MAI, Ali RW, Naini FB. The Sudanese female face: Normative craniofacial measurements and comparison with African-American and North American White females. *J Cranio-Maxillo-fac Surg Off Publ Eur Assoc Cranio-Maxillo-fac Surg.* déc 2014;42(8):1704-9.
12. Matoula S, Pancherz H. Skeletofacial morphology of attractive and nonattractive faces. *Angle Orthod.* mars 2006;76(2):204-10.
13. Grammer K, Thornhill R. Human (*Homo sapiens*) facial attractiveness and sexual selection: the role of symmetry and averageness. *J Comp Psychol Wash DC* 1983. sept 1994;108(3):233-42.
14. Milutinovic J, Zelic K, Nedeljkovic N. Evaluation of facial beauty using anthropometric proportions. *ScientificWorldJournal.* 2014;2014:428250.
15. Ferrario VF, Sforza C, Poggio CE, Tartaglia G. Facial morphometry of television actresses compared with normal women. *J Oral Maxillofac Surg Off J Am Assoc Oral Maxillofac Surg.* sept 1995;53(9):1008-14; discussion 1014-5.
16. Galantucci LM, Di Gioia E, Lavecchia F, Percoco G. Is principal component analysis an effective tool to predict face attractiveness? A contribution based on real 3D faces of highly selected attractive women, scanned with stereophotogrammetry. *Med Biol Eng Comput.* mai 2014;52(5):475-89.

17. Pancherz H, Knapp V, Erbe C, Heiss AM. Divine proportions in attractive and nonattractive faces. *World J Orthod.* 2010;11(1):27-36.
18. Mommaerts MY, Moerenhout B a. MML. Ideal proportions in full face front view, contemporary versus antique. *J Cranio-Maxillo-fac Surg Off Publ Eur Assoc Cranio-Maxillo-fac Surg.* mars 2011;39(2):107-10.
19. Doddi NM, Eccles R. The role of anthropometric measurements in nasal surgery and research: a systematic review. *Clin Otolaryngol Off J ENT-UK Off J Neth Soc Oto-Rhino-Laryngol Cervico-Facial Surg.* août 2010;35(4):277-83.
20. Petroff MA, McCollough EG, Hom D, Anderson JR. Nasal tip projection. Quantitative changes following rhinoplasty. *Arch Otolaryngol Head Neck Surg.* juill 1991;117(7):783-8.
21. Werther JR, Freeman JP. Changes in nasal tip projection and rotation after septo-rhinoplasty: a cephalometric analysis. *J Oral Maxillofac Surg Off J Am Assoc Oral Maxillofac Surg.* juin 1998;56(6):728-32; discussion 733.
22. Raschke GF, Rieger UM, Bader R-D, Kirschbaum M, Eckardt N, Schultze-Mosgau S. Evaluation of nasal reconstruction procedures results. *J Cranio-Maxillo-fac Surg Off Publ Eur Assoc Cranio-Maxillo-fac Surg.* déc 2012;40(8):743-9.
23. Spörri S, Simmen D, Briner HR, Jones N. Objective assessment of tip projection and the nasolabial angle in rhinoplasty. *Arch Facial Plast Surg.* oct 2004;6(5):295-8; discussion 299-300.
24. Sforza C, Grandi G, De Menezes M, Tartaglia GM, Ferrario VF. Age- and sex-related changes in the normal human external nose. *Forensic Sci Int.* 30 janv 2011;204(1-3):205.e1-9.
25. Boulanger N, Baumann C, Beurton R, Elueque H, Gallet P, Grosjean R, et al. Septo-rhinoplasty by disarticulation: early assessment of a new technique for morphological correction of crooked noses. *Rhinology.* mars 2013;51(1):77-87.

III. TROISIEME PARTIE : DEUXIEME ARTICLE

La septo-rhinoplastie par désarticulation dans la correction des parenthèses nasales visibles et de la morphologie de la pyramide nasale en vue de face

Assessment of septo-rhinoplasty by disarticulation in the correction of the nasal parenthesis visibility and the nasal pyramid morphology on front-view photographs

G. BONFORT (1) (2), D.T. NGUYEN (1), P.GALLET (1), M. PEREZ (3),
C. RUMEAU (1), R. JANKOWSKI (1)

Services ORL et chirurgie cervico-faciale, Bâtiment Louis Mathieu, Hôpital de Brabois, CHRU Nancy, Université de Lorraine, 54500 Vandoeuvre les Nancy (1), Hôpital d'Instruction des Armées Legouest, 57000 Metz (2), Laboratoire d'Anatomie (Pr M. Braun), Faculté de Médecine de Nancy, 9 avenue de la Forêt de Haye, CS 50184, 54500 Vandoeuvre-les-Nancy (3), France.

Auteur correspondant : Monsieur G.Bonfort – gratienbonfort@yahoo.fr

-Service ORL, Bâtiment Louis Mathieu, Hôpital de Brabois, Rue du Morvan, 54511 Vandoeuvre-les-Nancy, France. Tel +333 83 15 54 14 – Fax +333 83 15 54 21.

-Service ORL, Hôpital d'Instruction des Armées Legouest, 27 Avenue de Plantières, BP 90001, 57077 Metz Cedex 3, France. Tel +333 87 56 22 53.

Article prêt à être soumis aux *Annales françaises d'oto-rhino-laryngologie et de pathologie cervico-faciale*, sitôt acceptation du premier article (étude pilote).

RESUME

Introduction et buts : La septo-rhinoplastie par désarticulation (SRPD) propose d'allier deux concepts de rhinoplastie jusqu'alors opposés : les techniques de Joseph et de Cottle. La SRPD s'appuie sur des ostéotomies latérales réalisées dans le sillon basal et sur la désarticulation de la zone K de Cottle, autorisée par l'individualisation evo-devo du fascia olfactif. Le but de ce travail était d'évaluer la correction obtenue par la SRPD sur la pyramide nasale en vue de face, en particulier sur le critère morphologique de visibilité des parenthèses nasales.

Matériels et méthodes : Le matériel analysé était constitué des photographies de face pré et postopératoires d'adultes caucasiens opérés de SRPD consécutivement entre 2013 et 2014, anonymisées et randomisées. Une lecture indépendante par trois juges en aveugle, relevait la visibilité « marquée » ou « discrète » des parenthèses nasales, l'axe « médian » ou « dévié » du dorsum nasal, et les anomalies morphologiques nasales globales de face sur une échelle visuelle analogique graduée de 0 à 10. La reproductibilité intra-et inter-juges était analysée.

Résultats : Trente sept patients (18 femmes, 19 hommes) ont été inclus, soit 74 photographies. La concordance intra-observateurs était forte et la concordance inter-observateurs moyenne pour les deux critères : visibilité des parenthèses et axe du dorsum nasal.

Avant chirurgie les parenthèses nasales étaient marquées chez 90% des hommes (17/19) et 40% des femmes (7/18) ($p=0,0013$), et le dorsum déviait chez 68% des hommes (13/19) et 44% des femmes (8/18) ($p=0,14$). La SRPD transformait les parenthèses marquées en discrètes chez 76% des hommes (13/17) et 71% des femmes (5/7), corrigeait la déviation du dorsum chez 77% des hommes (10/13) et 50% des femmes (4/8). La SRPD améliorait le score morphologique global de face (réduction du score EVA $> 1,5$ points (taille d'effet $\geq 0,5$)) chez 41% à 62% des patients en fonction des différentes lectures de chaque juge.

Conclusion : La visibilité des parenthèses nasales est un critère clinique utile pour l'évaluation morphologique de face dans les rhinoplasties. La SRPD réduisait significativement la visibilité des parenthèses nasales, et permettait d'obtenir une rectitude du dorsum de face avec un taux de succès (deux tiers) similaire à d'autres techniques de la littérature.

Mots-clés : Rhinoplastie, chirurgie septale, parenthèses nasales, pyramide nasale, orifice piriforme, calibration sur le diamètre irien.

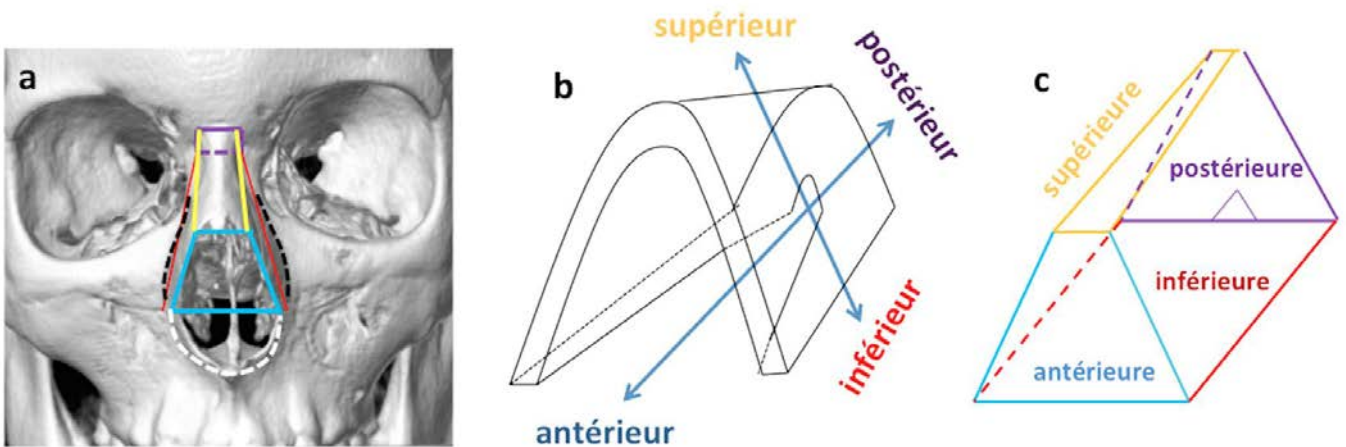


Figure III-1 : L'hexaèdre osseux de la pyramide nasale

La pyramide nasale osseuse peut être assimilée à un parallélépipède creux à six parois (hexaèdre) qui émerge du plan facial médian au-dessus du plancher prémaxillaire.

- a. dessin en traits colorés de l'hexaèdre de la pyramide osseuse qui s'implante sur le **sillon basal (pointillé noir)**, et qui surplombe le plancher prémaxillaire de l'orifice piriforme (surligné d'un pointillé blanc) sur une vue de face en scanner 3D du massif facial ;
- b. représentation schématique de la pyramide nasale osseuse et orientation en position chirurgicale ;
- c. représentation géométrique de la pyramide nasale osseuse sous la forme d'un hexaèdre: la paroi supérieure est appelée toit ou dorsum osseux, les parois latérales (ou versants latéraux) relie le dorsum osseux aux corps des os maxillaires, la paroi inférieure est ouverte dans les cavités nasales entre le corps des deux os maxillaires, la paroi antérieure correspond à l'ouverture de l'extrémité supérieure de l'orifice piriforme, et la paroi postérieure attache la pyramide nasale osseuse sous le massif facial frontal.

Le tracé paramédian des **ostéotomies du dorsum** correspond aux arêtes latérales de la face supérieure de l'hexaèdre osseux.

Illustrations d'après : Jankowski R. Septoplastie et rhinoplastie par désarticulation : Histoire, anatomie et architecture naturelles du nez. Paris: Elsevier Masson; 2016.

INTRODUCTION

La technique de septo-rhinoplastie par désarticulation (SRPD) (1,2) allie deux concepts de rhinoplastie jusqu'alors opposés : la résection du dorsum ostéo-cartilagineux de Joseph (3) , et la conservation du dorsum de Cottle (4-6). Cette alliance est née de la compréhension des origines évolutives et développementales de l'organe nasal (7), et en particulier de l'articulation entre nez fibro-cartilagineux et nez osseux (2) par l'intermédiaire du fascia olfactif (8).

Ces trois techniques mobilisent la pyramide nasale osseuse par l'usage d'ostéotomies différentes. La problématique du positionnement des ostéotomies latérales nous a conduit à identifier la base d'implantation faciale du nez au niveau du sillon basal (Figure III-1), c'est-à-dire du sillon qui délimite sur le squelette facial la base de l'écaille nasale du corps et de l'apophyse frontale de l'os maxillaire (2,9).

Les parenthèses nasales ou cantho-alaires décrivent la morphologie et la largeur de la base d'implantation faciale de la pyramide nasale et reflètent sur les téguments le positionnement et l'écartement plus ou moins prononcé des sillons basaux. Une étude pilote a permis de conclure à la visibilité variable des parenthèses nasales selon les personnes (9).

Dans la SRPD, les ostéotomies latérales sont systématiquement menées le long du sillon basal. Leur couplage aux ostéotomies du dorsum et du bord postérieur des versants latéraux (Figure III-1) permet de mobiliser la pyramide osseuse, et en particulier de réduire l'écartement des sillons basaux en cas de parenthèses nasales visibles (2).

L'objectif de l'étude présente était d'évaluer les modifications morphologiques des parenthèses nasales sur le cliché de face trois mois après SRPD, et plus globalement la correction morphologique de la pyramide nasale en vue de face.

MATERIELS ET METHODES

Les photographies de face d'hommes et femmes adultes d'origine caucasienne réalisées avant et trois mois après SRPD ont été le support de cette étude morphologique rétrospective. Ces patients vierges de toute septoplastie ou rhinoplastie antérieure ont été opérés consécutivement par le même opérateur (RJ) entre janvier 2013 et décembre 2014. Tous avaient donné leur consentement écrit pour l'usage de leurs photographies à visée de recherche sous traitement anonyme. L'étude ne retenait pas les patients présentant une dysmorphose faciale non limitée à la pyramide nasale (de type fente faciale ou syndromique), ni ceux opérés de septo-rhinoplastie secondaire ou selon une autre technique (exemple : résection de bosse, septorhinoplastie conservatrice du dorsum ou rhinoplastie primitive de la pointe).

Les photographies des patients ont toujours été réalisées par le chirurgien le jour de la consultation préopératoire, puis lors de la consultation postopératoire à 3 mois, dans notre studio-photo à l'aide d'une caméra numérique NIKON DX® 18-105mm couplée à un éclairage synchrone par parapluie. La prise des photographies respectait les recommandations de la littérature (10,11), et comportait 8 incidences dont seul le portrait de face était retenu pour l'étude.

Pour chaque photographie l'image était recadrée sur la pyramide nasale en rognant du portrait de face tout ce qui dépassait la ligne sus-sourcillière en haut, le bord inférieur de la lèvre inférieure en bas et les tempes latéralement. Puis un numéro d'anonymat était attribué à chaque photographie pré et post-opératoire. L'ensemble des images était mélangé et randomisé à l'aide d'une table de nombres au hasard, à deux reprises pour constituer deux séries de photographies pré et postopératoires mélangées différentes (numérotées S1 et S2).

Chaque série a été lue de manière indépendante à un mois d'intervalle par chaque juge, soit un ORL junior et deux ORL seniors (seniors A et B). Les conditions de lecture étaient identiques pour chaque juge: un seul et même endroit privé de fenêtre avec un éclairage constant, affichage diaporama sur le même ordinateur, lecture d'une série complète en une seule séance, recueil des réponses sur une grille de lecture standardisée. Les juges n'avaient pas connaissance de l'ordre de randomisation ni du statut pré ou postopératoire des photographies.

L'analyse de chaque photographie comportait une séquence de trois questions à réponse forcée:

- 1) Les parenthèses nasales vous paraissent-elles marquées (visibles) ou discrètes (peu ou pas visibles) ? Si une seule des parenthèses paraît nettement visible, le choix doit être « parenthèses marquées » ; en cas d'hésitation le choix doit être « parenthèses discrètes ».
- 2) Le dorsum nasal vous paraît-il médian ou dévié ? En cas d'hésitation, optez pour « médian ».
- 3) Ce nez vous paraît-il présenter des anomalies morphologiques ? Veuillez répondre à l'aide de la règle visuelle analogique (EVA) graduée : aucune anomalie (0), anomalies majeures (10). Lisez votre score au verso (0 à 10) et arrondissez-le à ± 0.5 point près.

Après ces deux lectures indépendantes nécessaires aux études de concordance intra- et interobservateurs, une lecture collégiale de la série 2 permettait de décider pour les cas litigieux si les parenthèses nasales étaient visibles ou pas et si le dorsum était médian ou dévié ¹.

Les analyses statistiques ont été effectuées à l'aide du logiciel SAS v9.1 (SAS Inst., Cary, NC). Les variables qualitatives ont été présentées en fréquence et pourcentage. Le test de Shapiro-Wilk a été utilisé pour tester la normalité des distributions des données. Le test de Chi 2 ou le test Fisher exact ont été utilisés pour comparer les variables qualitatives entre groupes. La concordance intra-juge et inter-juge a été calculée et exprimée par les coefficients kappa de Cohen ; interprétée : négligeable ($k < 0,2$), faible ($0,2 < k < 0,4$), moyenne ($0,4 < k < 0,6$), forte ($0,6 < k < 0,8$), et excellente ($k > 0,8$) (12). Le test de la symétrie de McNemar a été utilisé pour tester l'homogénéité marginale de la tendance de cotation intra- ou inter-juges. Le coefficient r de Pearson a également été calculé pour chercher la corrélation sur les variables quantitatives inter- et intra-juges (scores EVA) ; interprétée : faible ($r < 0,5$), moyenne ($0,5 < r < 0,75$), forte ($0,75 < r < 0,87$), excellente ($r > 0,87$). Pour apprécier une différence cliniquement pertinente entre les scores d'EVA pré et post-opératoire, le seuil de 0,5 déviation standard (SD) correspondant à la taille d'effet (13,14) était retenu.

La valeur $p < 0,05$ était considérée comme significative.

¹ Cette lecture collégiale avait également pour but de préparer la poursuite de nos recherches, en fixant sur chaque photographie les points de repères (Annexe 1) nécessaires à la mesure des distances intercanthales internes et du diamètre des parenthèses, tel que décrit dans notre étude pilote (9). Ces données figurées dans l'annexe 2 n'ont pas été exploitées pour le présent article.

Nombre
de patients

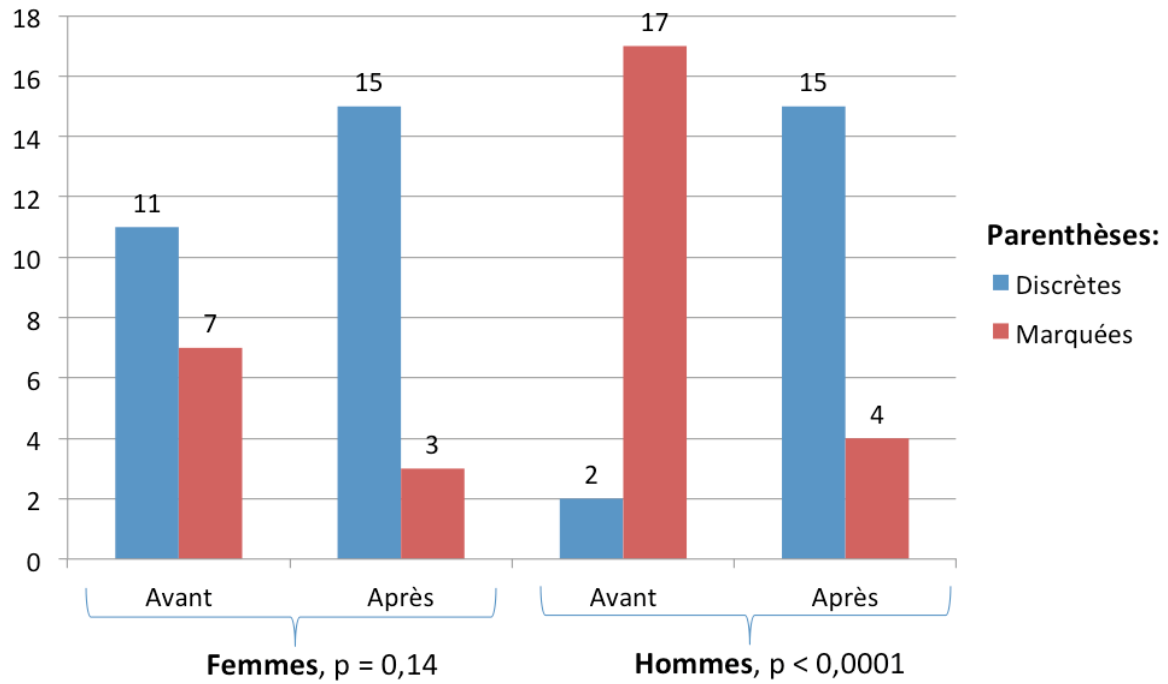


Figure III-2 : Visibilité des parenthèses nasales avant et après SRPD, selon le sexe

CONCORDANCE	Critère : PARENTHÈSES		Critère : DORSUM	
	kappa [IC95%]	Mc Nemar (p)	kappa [IC95%]	Mc Nemar (p)
<i>Junior : S1 - S2</i>	0,59 [0,40-0,78]	0,03	0,78 [0,63-0,93]	0,06
<i>SeniorA : S1 - S2</i>	0,57 [0,38-0,75]	0,13	0,60 [0,42-0,77]	0,02
<i>SeniorB : S1 - S2</i>	0,69 [0,53-0,86]	0,76	0,67 [0,51-0,84]	0,08
Junior - SeniorA, S1	0,40 [0,20-0,60]	0,003	0,37 [0,19-0,54]	0,0001
Junior - SeniorA, S2	0,27 [0,05-0,49]	1	0,54 [0,36-0,71]	0,0003
Junior - SeniorB, S1	0,45 [0,25-0,49]	0,04	0,54 [0,38-0,70]	<0,0001
Junior - SeniorB, S2	0,44 [0,23-0,65]	1	0,55 [0,38-0,71]	<0,0001
SeniorA - SeniorB, S1	0,65 [0,47-0,82]	0,17	0,46 [0,26-0,67]	0,82
SeniorA - SeniorB, S2	0,50 [0,29-0,70]	1	0,57 [0,38-0,76]	0,62
Junior - Collégial (S2)	0,47 [0,27-0,67]	0,82	0,74 [0,58-0,89]	0,003
SeniorA - Collégial (S2)	0,58 [0,39-0,77]	0,79	0,67 [0,51-0,84]	0,08
SeniorB - Collégial (S2)	0,80 [0,67-0,94]	0,71	0,78 [0,65-0,92]	0,005

Tableau III-1 : concordance intra et inter observateurs

Concordance intra-observateur en italique.

RESULTATS

37 patients ont été inclus, soit un total de 74 photographies pré et postopératoires mélangées et randomisées dans deux séries différentes. Cet échantillon comportait 18 femmes (49%) et 19 hommes (51%).

Concernant le critère marqué ou discret des parenthèses nasales, la concordance intra-observateurs entre les deux lectures était forte (coefficients Kappa de Cohen (k) compris entre 0,57 et 0,69 ; IC95% [0,38-0,86]) (Tableau III-1). La concordance inter-observateurs était moyenne à forte pour les juges seniors entre eux et vis-à-vis du jugement commun (k compris entre 0,50 et 0,80 ; IC95% [0,29-0,94]). Cette concordance était moyenne pour le juge junior vis-à-vis des seniors et du jugement commun (k compris entre 0,27 et 0,47 ; IC95% [0,05-0,67]) (Tableau III-1).

Les résultats suivants ont été calculés sur la base du jugement retenu collégialement pour le critère « parenthèses nasales ».

Avant chirurgie, les parenthèses nasales apparaissant marquées étaient significativement plus fréquentes chez les hommes (17/19 soit 90%) que chez les femmes (7/18 soit 39%) ($p=0,0013$) (Figure III-2). Après SRPD, il n'y avait plus de différence significative entre hommes et femmes sur le caractère marqué/discret des parenthèses nasales ($p=1$ au test de Fisher exact).

La SRPD transformait les parenthèses marquées en discrètes. Des parenthèses jugées « discrètes » en préopératoire devenaient « marquées » après SRPD pour un seul cas sur 37 (3%) (Annexe 2, patient n°8). Chez 24 patients présentant des parenthèses « marquées » avant chirurgie, 18 devenaient « discrètes » après SRPD, soit 75% de correction globale ; avec 76% de correction chez les hommes (13/17) et 71% de correction chez les femmes (5/7).

Cette réduction de visibilité des parenthèses était significative chez les hommes (17/19 soit 90% de parenthèses marquées avant contre 4/19 soit 21% après SRPD, $p<0,0001$), alors que seule une tendance était observée chez les femmes (7/18 soit 39% de parenthèses marquées avant contre 3/18 soit 17% après SRPD, $p=0,14$) (Figure III-2).

Concernant le critère d'axe médian ou dévié du dorsum nasal, la concordance intra-observateurs entre les deux lectures était forte (coefficients kappa de Cohen (k) compris entre 0,60 et 0,78 ; IC95% [0,42-0,93]) (Tableau III-1). Pour tous les juges, la concordance inter-observateurs était globalement moyenne entre eux (k compris entre 0,37 et 0,57 ; IC95% [0,19-0,76]), et forte vis-à-vis du jugement commun (k compris entre 0,67 et 0,78 ; IC95% [0,51-0,92]) (Tableau III-1).

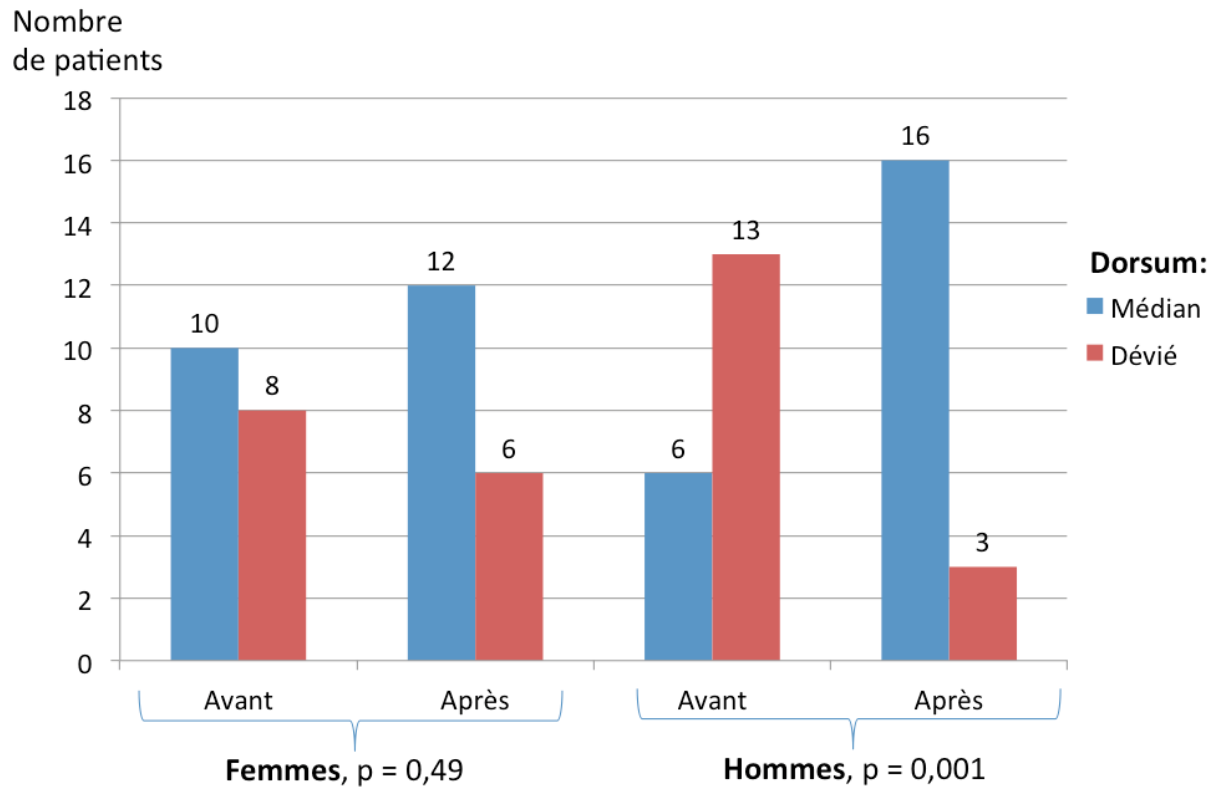


Figure III-3 : Axe du dorsum nasal avant et après SRPD, selon le sexe

Coefficients r de corrélation de Pearson, n = 74						
	Junior S1	Junior S2	Senior A S1	Senior A S2	Senior B S1	Senior B S2
Junior S1	1.00	0.76	0.49	0.46	0.66	0.72
p		<.0001	<.0001	<.0001	<.0001	<.0001
Junior S2		1.00	0.44	0.52	0.62	0.64
p			<.0001	<.0001	<.0001	<.0001
Senior A S1			1.00	0.79	0.63	0.67
p				<.0001	<.0001	<.0001
Senior A S2				1.00	0.70	0.62
p					<.0001	<.0001
Senior B S1					1.00	0.83
p						<.0001
Senior B S2						1.00
p						

Corrélation intrajuge

Corrélation Junior / Senior A

Corrélation Junior / Senior B

Corrélation Senior A / Senior B

Tableau III-2 : Corrélation des scores EVA pour le jugement de l'harmonie ou dysharmonie de la pyramide nasale, selon juges et lecture

Les résultats suivants ont été calculés sur la base du jugement retenu collégalement pour le critère « dorsum nasal ».

Avant chirurgie, la déviation du dorsum avait tendance à être plus fréquente chez les hommes (13/19 soit 68%) que chez les femmes (8/18 soit 44%) ($p=0,14$) (Figure III-3). Après SRPD, il n'y avait plus de différence entre hommes et femmes sur le caractère médian/dévié du dorsum nasal ($p=0,27$ au test de Fisher exact).

Un dorsum jugé « médian » en préopératoire était « dévié » en postopératoire pour 2 cas sur 37 (5%) (Annexe 2, patients n°8 et 24). Chez 21 patients présentant un dorsum « dévié » avant chirurgie, 14 étaient jugés médians après SRPD, soit 67% de correction globale ; avec 77% de correction chez les hommes (10/13) et 50% de correction chez les femmes (4/8).

Cette correction était significative chez les hommes (13/19 soit 68% de dorsums déviés avant SRPD contre 3/19 soit 16% après SRPD, $p=0,001$), mais pas chez les femmes (8/18 soit 44% de dorsums déviés avant SRPD contre 6/18 soit 33% après SRPD, $p=0,49$) (Figure III-3).

Concernant les scores EVA des anomalies morphologiques de la pyramide nasale, la concordance intra-observateur entre les deux lectures était forte (coefficients r de Pearson compris entre 0,76 et 0,83) (Tableau III-2). La concordance inter-observateurs était globalement moyenne entre les juges (r compris entre 0,44 et 0,72), avec néanmoins une corrélation moindre entre le junior et le senior A (r compris entre 0,44 et 0,52). Ces corrélations étaient toutes très significatives ($p<0,0001$) (Tableau III-2).

Le score EVA d'appréciation des anomalies morphologiques variait selon juges et lectures entre $3,4 \pm 2,2$ et $6,1 \pm 2,7$ points sur 10 pour l'échantillon global (Tableau III-3). Le juge junior était celui qui délivrait les notes les plus indulgentes (scores EVA plus proches de 0), et le senior A les notes les plus sévères (scores EVA plus proches de 10). Ce score EVA variait entre $4,2 \pm 2,4$ et $6,8 \pm 2,7$ sur 10 en préopératoire, et entre $2,6 \pm 1,7$ et $5,6 \pm 2,8$ sur 10 en postopératoire ; ce qui témoignait d'une amélioration des scores recueillis sur les photographies postopératoires comparativement aux photographies préopératoires (Tableau III-3).

Le nombre de patients dont le score EVA était réduit en postopératoire (EVA postop – EVA preop < 0), autrement dit présentant une amélioration morphologique, était respectivement de 25/37 (68%) et 26/37 (70%) pour le juge junior lectures 1 puis 2 ; de 20/37 (54%) et 21/37 (57%) pour le juge senior A lectures 1 puis 2 ; et de 26/37 (70%) pour les deux lectures du juge senior B.

		JUGE JUNIOR		JUGE SENIOR A		JUGE SENIOR B	
		Lecture S1	Lecture S2	Lecture S1	Lecture S2	Lecture S1	Lecture S2
Scores d'EVA: moyenne \pmécart-type [score minimal ; maximal]	Global (n=74)	3,4 \pm 2,2 [0;9]	3,5 \pm 2,0 [0,5;10]	6,1 \pm 2,7 [0;10]	6,0 \pm 2,5 [1;10]	5,6 \pm 2,4 [1;10]	5,2 \pm 2,2 [0;10]
	Préop (n=37)	4,2 \pm 2,4 [0;9]	4,4 \pm 2,3 [0,5;10]	6,8 \pm 2,7 [1;10]	6,5 \pm 2,2 [1,5;10]	6,4 \pm 2,5 [1,5;10]	5,9 \pm 2,5 [0;10]
	Postop (n=37)	2,6 \pm 1,7 [0;6,5]	2,7 \pm 1,2 [0,5;5,5]	5,5 \pm 2,6 [0;9]	5,6 \pm 2,8 [1;9,5]	4,9 \pm 2,0 [1;10]	4,4 \pm 1,6 [1;8,5]
Résultat selon différentiel EVA postop - EVA préop: effectif de patients (sur total n=37)	Amélioration: $\Delta \leq -1,5$	n=18 (49%)	n=19 (51%)	n=17 (46%)	n=15 (41%)	n=21 (57%)	n=23 (62%)
	Sans différence: $-1,5 < \Delta < +1,5$	n=15 (41%)	n=15 (41%)	n=13 (35%)	n=13 (35%)	n=11 (30%)	n=8 (22%)
	Dégradation: $\Delta \geq +1,5$	n=4 (11%)	n=3 (8%)	n=7 (19%)	n=9 (24%)	n=5 (14%)	n=6 (16%)

Tableau III-3 : Appréciation morphologique de la pyramide nasale d'après les scores d'EVA, selon juge et lecture

Afin d'apprécier une variation cliniquement pertinente de l'EVA, le seuil de variation calculé pour obtenir une taille d'effet $\geq 0,5$ correspondait à une différence absolue de 1,5 points sur 10.

Une amélioration morphologique post-opératoire cliniquement pertinente (EVA postop - EVA préop $\leq -1,5$ points) était retrouvée chez 41% à 62% des patients, selon juges et lectures (Tableau III-3).

Une dégradation morphologique post-opératoire cliniquement pertinente (EVA postop - EVA préop $\geq +1,5$ points) était retrouvée chez 8% à 24% des patients, selon juges et lectures (Tableau III-3).

L'absence de différence morphologique post-opératoire cliniquement pertinente ($-1,5 < \text{EVA postop} - \text{EVA préop} < +1,5$ points) était retrouvée chez 22% à 41% des patients (Tableau III-3).

DISCUSSION

La technique de septo-rhinoplastie par désarticulation (1,2) comporte quatre étapes chronologiques invariables et une étape facultative.

La première étape de septoplastie par désarticulation est inspirée de la technique de Cottle (15,16), avec cependant cette différence essentielle que la désarticulation du bord postérieur (cranial) du cartilage quadrangulaire est menée jusqu'à son articulation sous les os propres, dissociant le versant endonasal de la zone K intouchable selon Cottle. Cette désarticulation complète du bord postérieur du cartilage septolatéral entraîne son endorotation (que le respect de la zone K a pour but d'empêcher), qui s'accompagne d'une ensellure rétrolobulaire.

La seconde étape consiste à désarticuler le nez osseux du nez fibrocartilagineux, par la libération du cartilage septo-latéral sous la voûte du dorsum osseux, ce qui complète la désarticulation de la zone K sur son versant supérieur. La dissection veille à respecter les ligaments du fascia olfactif, et en particuliers les ligaments basicrâniens qui suspendent le nez fibrocartilagineux à la base du crâne (8). Ce temps est réalisé via un abord externe columellaire, car il délivre un contrôle du dorsum très supérieur à la voie dissimulée.

La troisième étape consiste à désarticuler la pyramide nasale osseuse, qui se conçoit dans la SRPD comme un parallélépipède creux à six parois : l'hexaèdre osseux nasal (2) (Figure III-1). Cette désarticulation débute sur la face supérieure par les ostéotomies du dorsum osseux en adaptant leur tracé à la correction envisagée. Dans tous les cas, les ostéotomies du dorsum sont menées jusqu'au nasion. Via une incision vestibulaire nasale, les ostéotomies latérales sous-periostées détachent ensuite de chaque côté le bord inférieur des versants latéraux de la pyramide osseuse au ras du plan de la face dans le sillon basal. Ces ostéotomies latérales sont également menées jusqu'au nasion, si bien que dans la majorité des cas le bord postérieur des versants latéraux peut être fracturé par simple pression percutanée. Dans les cas contraires, les ostéotomies postérieures sont réalisées au travers d'une poncture cutanée du canthus interne. Dans cette désarticulation géométrique, les versants latéraux restent solidaires du nez fibrocartilagineux sous-jacent qui est attaché à la base du crâne (8). La pyramide osseuse géométriquement désarticulée peut alors être remodelée grâce à la souplesse du cintre fibrocartilagineux qui la supporte. Les versants latéraux sont repositionnés plus en dedans, ou rarement plus en dehors, ce qui a pour effet de réduire ou d'élargir à la demande leur base d'implantation faciale.

La quatrième étape procède au réalignement des dorsums osseux et fibrocartilagineux. Il est assuré par le repositionnement de l'angle antéro-inférieur du cartilage quadrangulaire sur le prémaxillaire par une traction adaptée pour corriger l'ensellure rétro-lobulaire. La position est maintenue par traction sur des fils guides transcolumellaires.

Si nécessaire, une désarticulation modelante de la pyramide alaire permet le traitement morphologique de la pointe du nez et constitue le dernier temps de la SRPD.

La présente étude a permis d'évaluer le résultat morphologique du travail sur l'hexaèdre osseux nasal, et son retentissement sur la visibilité des parenthèses nasales.

La lecture multi juges en aveugle permet de confirmer la reproductibilité du critère de visibilité des parenthèses nasales, avec une concordance intra- et inter- observateurs moyenne à forte. Le critère subjectif des parenthèses nasales paraît donc utilisable en clinique pour évaluer le résultat morphologique d'une septorhinoplastie sur une photographie en vue de face.

Les clichés préopératoires illustrent une prévalence des parenthèses marquées chez les hommes de l'étude: 17 cas sur 19 soit 89,5% (Figure III-2). Ce résultat est conforme aux données de l'étude pilote (9), qui relevait également une fréquence plus élevée des parenthèses marquées chez les hommes (70,6% vs 50,0% chez les femmes, $p=0,02$), avec en particulier 77,8% (21/27) de parenthèses marquées dans le groupe hommes « patients ». Cette fréquence plus élevée de parenthèses marquées chez les hommes s'accorde avec la largeur plus grande de l'orifice piriforme mesuré par scanner chez l'homme comparativement à la femme (17). Ces observations jointes aux résultats de la présente étude confortent l'hypothèse selon laquelle les parenthèses marquées (visibles) sont le reflet d'un orifice piriforme large. L'implantation faciale du nez peut alors accrocher le regard et devenir un des éléments identifiables d'une dysmorphie nasale, au même titre que la déviation du dorsum ou d'autres anomalies.

La SRPD a eu pour effet dans notre série de patients de réduire le caractère marqué des parenthèses nasales. Cette réduction était significative chez les hommes, mais pas chez les femmes (Figure III-2), probablement par manque de puissance statistique du fait de l'effectif restreint de patientes avec parenthèses marquées.

Les variations EVA entre photographies pré et postopératoires retrouvaient pour les jugements les plus sévères, environ 40% de non différence et 25% de dégradation morphologique après la chirurgie (Tableau III-3). Ces résultats portent cependant sur la seule analyse du cliché de face et ne permettent pas d'extrapoler le résultat global de l'intervention qui doit être évalué sur la comparaison de l'ensemble des incidences, mais aussi sur des questionnaires de satisfaction du patient ou d'amélioration de la qualité de vie (18). L'évaluation d'une photographie de face ne permet pas d'évaluer la correction d'une bosse rectiligne du dorsum, et aucunement l'efficacité

fonctionnelle du geste. Or ces deux objectifs de correction de bosse et/ou d'amélioration fonctionnelle faisaient partie des indications chirurgicales. Notre précédente étude sur les résultats de 35 SRPD en technique fermée (1) illustre de profil une correction de la bosse pour 82% des cas, et l'affirmation d'une respiration nasale améliorée en post-opératoire par 30 patients sur 35 (soit 86%).

En ce qui concerne les déviations du dorsum d'une part, et le caractère dysharmonieux de la pyramide nasale exprimé par le score EVA d'autre part, les concordances de jugement étaient moyennes à fortes (Tableau III-1 et Tableau III-2). Ces concordances étaient meilleures entre juges seniors comparativement au juge junior. Les scores EVA étaient par ailleurs plus sévères pour les juges seniors. Ceci illustre probablement un jugement plus critique des seniors comparativement au junior, en lien avec une plus grande expertise.

Il est communément admis que la correction des nez déviés constitue l'un des défis les plus difficiles de la septo-rhinoplastie (19-21). En post-opératoire, 75,7% (28/37) de nos patients avaient un dorsum non dévié (jugé médian), contre 43,2% (16/37) en préopératoire. Cette amélioration était significative pour les hommes, chez qui la déviation était plus fréquente en préopératoire (Figure III-3). Elle n'était pas significative chez les femmes, en raison probable d'un manque de puissance statistique lié à un effectif réduit. Sur l'échantillon complet, un dorsum dévié devenait médian après SRPD pour deux patients sur trois. Ces résultats sont comparables à ceux obtenus dans la SRPD en technique fermée (1) (64,3% de rectitude post-opératoire de face), et aux résultats obtenus par une technique différente dans la série d' Okur et al (22) (54% à 78% d'amélioration selon le type de déviation).

CONCLUSION

La reproductibilité satisfaisante du critère de visibilité des parenthèses nasales permet son utilisation en clinique pour l'évaluation morphologique de la pyramide nasale sur le cliché en vue de face avant et après rhinoplastie.

La septo-rhinoplastie par désarticulation réduit la visibilité des parenthèses nasales chez 3 patients sur 4, et corrige une déviation du dorsum de face chez 2 patients sur 3.

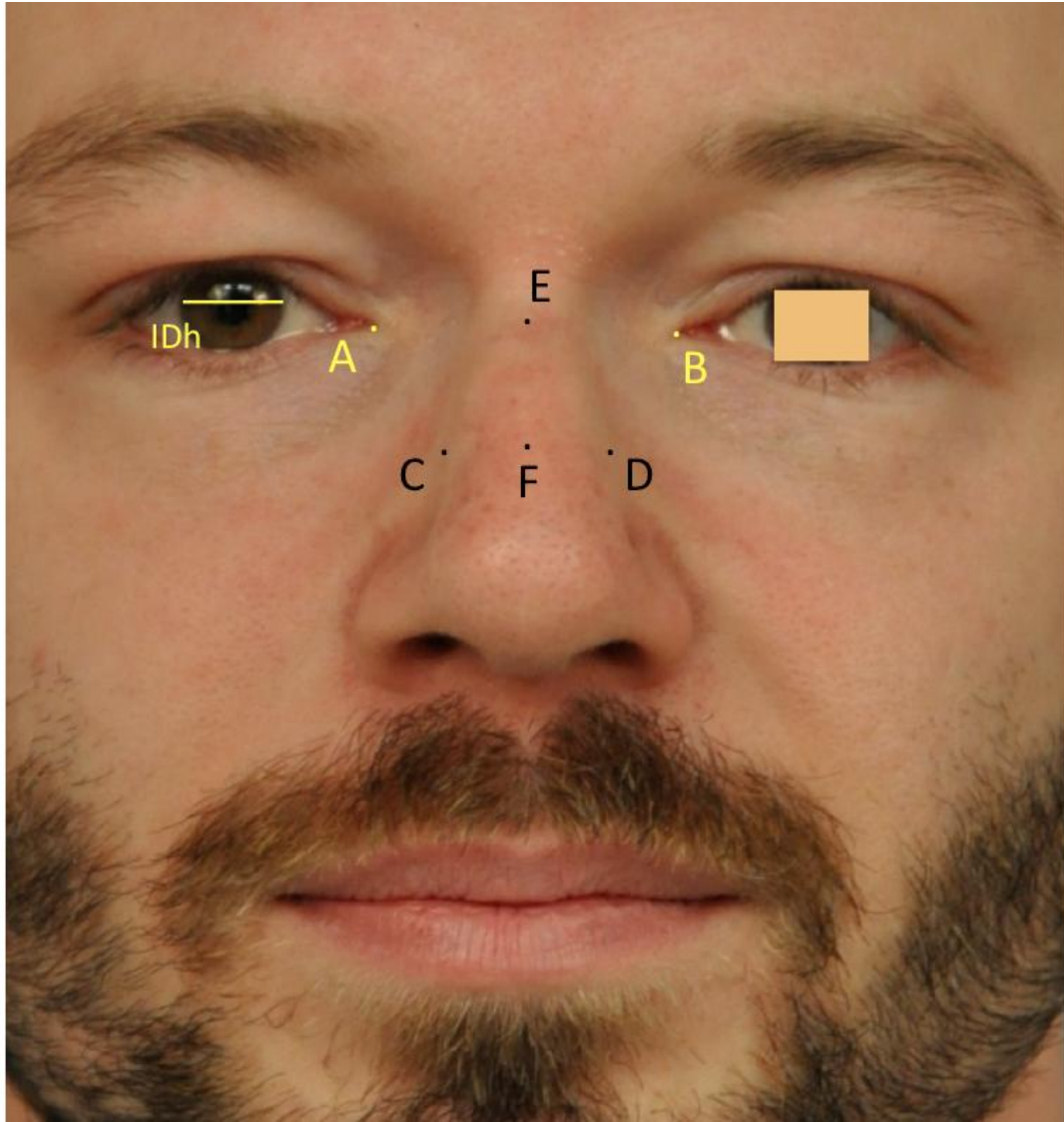
Conflits d'intérêts : aucun.

REFERENCES DE LA 3^{ème} PARTIE

1. Boulanger N, Baumann C, Beurton R, Elueque H, Gallet P, Grosjean R, et al. Septorhinoplasty by disarticulation: early assessment of a new technique for morphological correction of crooked noses. *Rhinology*. mars 2013;51(1):77-87.
2. Jankowski R. *Septoplastie et rhinoplastie par désarticulation: Histoire, anatomie et architecture naturelles du nez*. Paris: Elsevier Masson; 2016.
3. Joseph J. *Beiträge zur Rhinoplastik*. Berl Klin Wochenschrift; 1907.
4. Cottle MH. Nasal roof repair and hump removal. *AMA Arch Otolaryngol*. oct 1954;60(4):408-14.
5. Cottle MH. Changing concepts in surgery of the external nasal pyramid. *J La State Med Soc Off Organ La State Med Soc*. janv 1955;107(1):6-8.
6. Wayoff M. La septorhinoplastie fonctionnelle et modelante (selon Cottle). In: Sénéchal, G et coll: *Rhinoplastie esthétique, fonctionnelle et reconstructrice*. Arnette; 1989. p. 157-205.
7. Jankowski R. *The evo-devo origin of the nose, anterior skull base and midface*. Paris: Springer; 2013.
8. Jankowski R, Rumeau C, de Saint-Hilaire T, Tonelet R, Nguyen DT, Gallet P, Perez M. The olfactory fascia an evo-devo concept of the fibrocartilaginous nose. *Surg Radiol Anat. (SOUMIS)*
9. Bonfort G, Nguyen DT, Rumeau C, Jankowski R. Les parenthèses nasales ou cantho-alaires: étude de la base d'implantation faciale du nez. *Eur Ann Otorhinolaryngol Head Neck Dis. (SOUMIS)*
10. Galdino GM, DaSilva And D, Gunter JP. Digital photography for rhinoplasty. *Plast Reconstr Surg*. 1 avr 2002;109(4):1421-34.
11. Riml S, Piontke A, Larcher L, Kompatscher P. Quantification of faults resulting from disregard of standardised facial photography. *J Plast Reconstr Aesthetic Surg JPRAS*. juill 2011;64(7):898-901.
12. Landis JR, Koch GG. The measurement of observer agreement for categorical data. *Biometrics*. mars 1977;33(1):159-74.
13. Norman GR, Sloan JA, Wyrwich KW. Interpretation of changes in health-related quality of life: the remarkable universality of half a standard deviation. *Med Care*. mai 2003;41(5):582-92.
14. de Vet HC, Terwee CB, Ostelo RW, Beckerman H, Knol DL, Bouter LM. Minimal changes in health status questionnaires: distinction between minimally detectable change and minimally important change. *Health Qual Life Outcomes*. 2006;4:54.
15. Cottle MH, Loring RM. Newer concepts of septum surgery; present status. *Eye Ear Nose Throat Mon*. sept 1948;27(9):403-6.
16. Cottle MH, Loring RM. Surgery of the nasal septum; new operative procedures and indications. *Ann Otol Rhinol Laryngol*. sept 1948;57(3):705-13.

17. Moreddu E, Puymeraill L, Michel J, Achache M, Dessi P, Adalian P. Morphometric measurements and sexual dimorphism of the piriform aperture in adults. *Surg Radiol Anat SRA*. déc 2013;35(10):917-24.
18. Schwitzer JA, Sher SR, Fan KL, Scott AM, Gamble L, Baker SB. Assessing Patient-Reported Satisfaction with Appearance and Quality of Life following Rhinoplasty Using the FACE-Q Appraisal Scales. *Plast Reconstr Surg*. mai 2015;135(5):830e - 837e.
19. Rohrich RJ, Gunter JP, Deuber MA, Adams WP. The deviated nose: optimizing results using a simplified classification and algorithmic approach. *Plast Reconstr Surg*. nov 2002;110(6):1509-23; discussion 1524-5.
20. Stepnick D, Guyuron B. Surgical treatment of the crooked nose. *Clin Plast Surg*. avr 2010;37(2):313-25.
21. Thomassin J-M, Radulesco T, Bardot J. [Twisted noses]. *Ann Chir Plast Esthét*. déc 2014;59(6):498-507.
22. Okur E, Yildirim I, Aydogan B, Akif Kilic M. Outcome of surgery for crooked nose: an objective method of evaluation. *Aesthetic Plast Surg*. août 2004;28(4):203-7.

ANNEXE 1 : Repères et méthode utilisés pour les mesures



Points A et B : canthus internes droits et gauche ; AB= distance intercanthale interne
Point E : milieu du dorsum sur la ligne intercanthale

Points C et D : sommets des parenthèses nasales droites et gauches ; CD= écartement (ou diamètre) des parenthèses nasales

Point F : milieu du dorsum sur la ligne reliant le sommet des parenthèses nasales

IDh : Diamètre horizontal de l'iris, sur l'œil droit

Segments mesurés : IDh puis AB, AE, EB, CD, CF et FD

Valeurs en pixels, dimension convertie en millimètres par calibrage sur IDh de valeur 11,5 mm.

ANNEXE 2 : Données brutes par patient des critères subjectifs et des mesures.

Données brutes : critères subjectifs (issus du jugement commun) et mesures (converties en millimètres par calibration dépendante de l'iris) recueillis par patient, en pré et en post-opératoire.

Annexe 2 : page 1/3

Désignation des segments : voir Annexe 2. Valeurs arrondies au 0,5mm près.

Patient	Sexe	Statut	Parenthèses	Dorsum	AB (mm)	AE (mm)	EB (mm)	AE/EB	CD (mm)	CF (mm)	FD (mm)	CF/FD
1	F	Pré-op	Marquées	Dévié	28	13,5	14,5	0,93	33,5	16	17,5	0,91
		Post-op	Discrètes	Dévié	29	13	16	0,81	27	12	15,5	0,77
2	F	Pré-op	Marquées	Médian	35	18	17	1,06	35,5	17,5	18	0,97
		Post-op	Discrètes	Médian	33	17,5	15,5	1,13	20	10	10	1,00
3	F	Pré-op	Discrètes	Médian	25	14	11	1,27	25	14	11	1,27
		Post-op	Discrètes	Médian	24,5	14	11	1,27	27	15	12	1,25
4	M	Pré-op	Marquées	Médian	28,5	15,5	13,5	1,15	31,5	16,5	14,5	1,14
		Post-op	Discrètes	Médian	30	16,5	13	1,27	24	13	11	1,18
5	M	Pré-op	Marquées	Dévié	33	18	15	1,20	33	20	13,5	1,48
		Post-op	Discrètes	Dévié	33	18	15	1,20	26,5	15	12	1,25
6	M	Pré-op	Marquées	Dévié	28	15	13,5	1,11	34	18	16	1,13
		Post-op	Discrètes	Dévié	28,5	15,5	13	1,19	25	14	11	1,27
7	M	Pré-op	Marquées	Dévié	30	16	14,5	1,10	32	16	16,5	0,97
		Post-op	Discrètes	Médian	32	16	15,5	1,03	26,5	13	13	1,00
8	F	Pré-op	Discrètes	Médian	36	17,5	18,5	0,95	24	11,5	12,5	0,92
		Post-op	Marquées	Dévié	38,5	20	18	1,11	27	14	13	1,08
9	M	Pré-op	Marquées	Dévié	31	15	16	0,94	29	12	16,5	0,73
		Post-op	Discrètes	Médian	32,5	16	16	1,00	25,5	12,5	13	0,96
10	M	Pré-op	Marquées	Dévié	34,5	16	18	0,89	37	13,5	23,5	0,57
		Post-op	Marquées	Médian	35	18,5	16,5	1,12	30,5	15	16	0,94
11	M	Pré-op	Discrètes	Médian	33,5	18,5	15	1,23	27,5	14	13,5	1,04
		Post-op	Discrètes	Médian	33,5	17,5	15,5	1,13	29	16	13	1,23
12	F	Pré-op	Marquées	Dévié	26	11	15	0,73	30	12,5	18	0,69
		Post-op	Marquées	Dévié	27	11	16	0,69	26,5	11	15,5	0,71

Annexe 2 : page 2/3

Désignation des segments : voir Annexe 2. Valeurs arrondies au 0,5mm près.

Patient	Sexe	Statut	Parenthèses	Dorsum	AB (mm)	AE (mm)	EB (mm)	AE/EB	CD (mm)	CF (mm)	FD (mm)	CF/FD
13	M	Pré-op	Marquées	Médian	35	19	16	1,19	32,5	16,5	16	1,03
		Post-op	Discrètes	Médian	35,5	17,5	17,5	1,00	19	9,5	9,5	1,00
14	F	Pré-op	Discrètes	Dévié	28,5	15,5	13	1,19	28,5	18,5	10	1,85
		Post-op	Discrètes	Dévié	30,5	16	14,5	1,10	23	13,5	9,5	1,42
15	F	Pré-op	Marquées	Dévié	27	14,5	12	1,21	33,5	22	11,5	1,91
		Post-op	Discrètes	Dévié	27,5	14	13	1,08	24,5	14	10,5	1,33
16	M	Pré-op	Discrètes	Dévié	32,5	16,5	16	1,03	26	12	14	0,86
		Post-op	Discrètes	Médian	34,5	18	16,5	1,09	24,5	12,5	12	1,04
17	F	Pré-op	Marquées	Médian	29,5	15,5	14	1,11	32,5	17,5	15	1,17
		Post-op	Discrètes	Médian	30	16,5	14	1,18	24	12,5	12	1,04
18	F	Pré-op	Discrètes	Médian	29	14	14,5	0,97	24,5	12,5	11,5	1,09
		Post-op	Discrètes	Médian	29,5	15	15	1,00	22,5	11,5	11	1,05
19	M	Pré-op	Marquées	Dévié	32	17,5	14,5	1,21	35,5	22	13,5	1,63
		Post-op	Discrètes	Médian	32,5	17	15,5	1,10	27	14,5	12,5	1,16
20	F	Pré-op	Discrètes	Dévié	25,5	14	11,5	1,22	18,5	9,5	9	1,06
		Post-op	Discrètes	Médian	26	14	12	1,17	18,5	9,5	9,5	1,00
21	M	Pré-op	Marquées	Médian	37,5	19	18,5	1,03	39	19,5	19,5	1,00
		Post-op	Discrètes	Médian	36	18,5	17,5	1,06	26	13,5	12,5	1,08
22	F	Pré-op	Discrètes	Médian	32,5	17	15,5	1,10	20	10	9,5	1,05
		Post-op	Discrètes	Médian	34	18	16,5	1,09	19	10	9,5	1,05
23	M	Pré-op	Marquées	Dévié	31	16	15	1,07	31,5	19	12,5	1,52
		Post-op	Discrètes	Médian	30	14,5	16	0,91	20	10	10	1,00
24	F	Pré-op	Discrètes	Médian	24,5	12,5	12,5	1,00	21,5	10,5	11	0,95
		Post-op	Discrètes	Dévié	25,5	12,5	12,5	1,00	19	10	9	1,11
25	F	Pré-op	Marquées	Dévié	28	14,5	13,5	1,07	30,5	17,5	13	1,35
		Post-op	Marquées	Médian	29	14,5	14	1,04	30	14,5	15	0,97

Annexe 2 : page 3/3

Désignation des segments : voir Annexe 2. Valeurs arrondies au 0,5mm près.

Patient	Sexe	Statut	Parenthèses	Dorsum	AB (mm)	AE (mm)	EB (mm)	AE/EB	CD (mm)	CF (mm)	FD (mm)	CF/FD
26	M	Pré-op	Marquées	Dévié	31	16,5	14,5	1,14	40,5	21,5	19,5	1,10
		Post-op	Discrètes	Médian	32	15,5	16,5	0,94	26	13,5	12,5	1,08
27	F	Pré-op	Discrètes	Médian	33,5	18	15,5	1,16	24,5	13	12	1,08
		Post-op	Discrètes	Médian	34	18,5	15,5	1,19	23	12	11	1,09
28	M	Pré-op	Marquées	Dévié	28,5	14	14,5	0,97	34,5	16,5	18	0,92
		Post-op	Discrètes	Médian	28,5	16	12,5	1,28	21,5	12	9,5	1,26
29	F	Pré-op	Discrètes	Dévié	25	11	13,5	0,81	29,5	12	17,5	0,69
		Post-op	Discrètes	Médian	26,5	15	11,5	1,30	19	9,5	10	0,95
30	F	Pré-op	Discrètes	Médian	28,5	14	14,5	0,97	23,5	11,5	11,5	1,00
		Post-op	Discrètes	Médian	29,5	15,5	14	1,11	20,5	10,5	10	1,05
31	F	Pré-op	Marquées	Dévié	26	12,5	13,5	0,93	30	13,5	16,5	0,82
		Post-op	Discrètes	Médian	25,5	11,5	14	0,82	21,5	10,5	11	0,95
32	M	Pré-op	Marquées	Médian	29	14,5	14	1,04	26	13,5	12,5	1,08
		Post-op	Discrètes	Médian	29	13,5	15,5	0,87	25	13	12,5	1,04
33	F	Pré-op	Discrètes	Médian	30,5	16,5	14	1,18	18	10	8	1,25
		Post-op	Discrètes	Médian	30,5	15	15	1,00	21	10	10,5	0,95
35	M	Pré-op	Marquées	Médian	30	16	14	1,14	40,5	21	19,5	1,08
		Post-op	Marquées	Médian	30,5	15	15,5	0,97	30,5	16,5	14	1,18
36	M	Pré-op	Marquées	Dévié	32	16	16,5	0,97	32,5	17	15,5	1,10
		Post-op	Discrètes	Médian	33	16,5	16	1,03	20,5	9,5	10,5	0,90
37	M	Pré-op	Marquées	Dévié	29	12,5	16,5	0,76	32	13,5	18,5	0,73
		Post-op	Marquées	Médian	30	15,5	14,5	1,07	30,5	14	16,5	0,85
38	M	Pré-op	Marquées	Dévié	26	17	9	1,89	34	24	10,5	2,29
		Post-op	Marquées	Dévié	28	14,5	13	1,12	32,5	18,5	14,5	1,28

INDEX DE L'ICONOGRAPHIE

PREMIERE PARTIE : NOTIONS FONDAMENTALES SUR LES SEPTO-RHINOPLASTIES

Figure I-1 : Squelette osseux de la pyramide nasale, scanner 3D	54
Figure I-2 : Anatomie et rapports du septum nasal, coupe sagittale	56
Figure I-3 : Anatomie de la pyramide nasale : charpente cartilagineuse et pointe du nez.	58
Figure I-4 : Analyse morphologique du nez de profil, photographie.....	62
Figure I-5 : Analyse morphologique du nez de face, photographie.....	62
Figure I-6 : Principes de rhinoplastie de résection de bosse "à toit ouvert"	66
Figure I-7 : Principe de septo-rhinoplastie fonctionnelle à toit fermé, "push down" de Cottle	72
Figure I-8 : Principes de "push-down" par "in-fracture" (a), et de bascule pyramidale par ostéotomie latérale double (b).....	74
Figure I-9 : Les ostéotomies, tracés usuels et variantes.....	80

SECONDE PARTIE : PREMIER ARTICLE Les parenthèses nasales ou cantho-alaires: étude de la base d'implantation faciale du nez

Figure II-1: Anatomie des parenthèses nasales.....	94
Figure II-2 : Séquence d'analyse des photographies.....	96
Figure II-3 : Les repères faciaux.....	102

TROISIEME PARTIE : DEUXIEME ARTICLE La septo-rhinoplastie par désarticulation dans la correction des parenthèses nasales visibles et de la morphologie de la pyramide nasale en vue de face

Tableau II-1 : Ecartement AB (en millimètres) des parenthèses nasales.....	100
Tableau II-2 : Ecartement AB (en millimètres) des parenthèses nasales en fonction de leur caractère marqué ou discret, selon le groupe et le genre.	100
Figure III-1 : L'hexaèdre osseux de la pyramide nasale.....	116
Figure III-2 : Visibilité des parenthèses nasales avant et après SRPD,	122
Figure III-3 : Axe du dorsum nasal avant et après SRPD, selon le sexe	124
Tableau III-1 : concordance intra et inter observateurs	122
Tableau III-2 : Corrélation des scores EVA pour le jugement de l'harmonie ou dysharmonie de la pyramide nasale, selon juges et lecture	124
Tableau III-3 : Appréciation morphologique de la pyramide nasale d'après les scores d'EVA, selon juge et lecture.....	126

Université de Lorraine : Professeurs de la Faculté de Médecine de Nancy	3
REMERCIEMENTS.....	15
SERMENT d'HIPPOCRATE.....	47
SOMMAIRE	49
RESUME DE LA THESE	51
I. PREMIERE PARTIE NOTIONS FONDAMENTALES SUR LES SEPTO-RHINOPLASTIE.....	53
I. Rappels d'anatomie descriptive et chirurgicale de la pyramide nasale	55
I.1. L'auvent osseux des fosses nasales : la pyramide nasale osseuse (Figure I-1)	55
I.2. Le septum nasal, cloison médiane des fosses nasales (Figure I-2)	57
I.3. La charpente cartilagineuse de la pyramide nasale (Figure I-3)	59
II. Evaluation morphologique avant septo-rhinoplastie	61
II.1. Bases morphologiques classiques	61
II.2. Le concept des parenthèses cantho-alaires (Figure I-5)	65
III. Principes techniques des septo-rhinoplasties	67
III.1. Techniques dérivées du concept de Joseph : la résection de bosse « à toit ouvert » (Figure I-6)	67
III.2. Techniques dérivées du principe de Cottle : septo-rhinoplastie fonctionnelle « à toit fermé » (Figure I-7)	73
III.3. Technique dérivée du principe de désarticulation (selon R.Jankowski)	77
III.4. Les différents types d'ostéotomies (Figure I-9)	81
REFERENCES DE LA 1^{ère} PARTIE	87
II. SECONDE PARTIE : PREMIER ARTICLE Les parenthèses nasales ou cantho-alaires: étude de la base d'implantation faciale du nez	91
RESUME	93
INTRODUCTION.....	95
MATERIELS ET METHODES	97
RESULTATS	101
DISCUSSION.....	103
CONCLUSION.....	107
REFERENCES DE LA 2 ^{ème} PARTIE (ETUDE PILOTE).....	109
III. TROISIEME PARTIE : DEUXIEME ARTICLE La septo-rhinoplastie par désarticulation dans la correction des parenthèses nasales visibles et de la morphologie de la pyramide nasale en vue de face.....	113
RESUME	115
INTRODUCTION.....	117
MATERIELS ET METHODES	119
RESULTATS	123
DISCUSSION.....	129
CONCLUSION.....	133
REFERENCES DE LA 3 ^{ème} PARTIE	135
ANNEXE 1 : Repères et méthode utilisés pour les mesures.....	139
ANNEXE 2 : Données brutes par patient des critères subjectifs et des mesures.	141
INDEX DE L'ICONOGRAPHIE.....	145

VU

NANCY, le 25/09/2015
Le Président de Thèse

NANCY, le 29/09/2015
Le Doyen de la Faculté de Médecine

Professeur R. JANKOWSKI

Professeur M. BRAUN

AUTORISE À SOUTENIR ET À IMPRIMER LA THÈSE/ 8034

NANCY, le 09/10/2015

LE PRÉSIDENT DE L'UNIVERSITÉ DE LORRAINE,

Professeur Pierre MUTZENHARDT

RESUME :

Les présents travaux composés de deux articles, développent le concept innovant des parenthèses nasales, et son application clinique pour l'évaluation morphologique de face de la pyramide nasale osseuse.

La première partie rappelle les notions fondamentales nécessaires à la compréhension des rhinoplasties et plus particulièrement de la septo-rhinoplastie par désarticulation (SRPD), technique qui propose d'allier les deux approches jusqu'alors divergentes de résection de bosse « à toit ouvert » dérivée de Joseph, et de septo-rhinoplastie fonctionnelle conservatrice du dorsum, « à toit fermé », dérivée de Cottle.

La seconde partie expose l'article issu d'une étude pilote qui a permis d'explorer ce concept des parenthèses nasales. Le concept est né de l'observation empirique de lignes latérales au nez, qui semblaient refléter le site d'implantation faciale de la pyramide nasale osseuse et dont la visibilité variait selon les personnes. Un écartement significativement différent de ces parenthèses selon leur visibilité marquée ou discrète a pu être mesuré, ce qui étayait l'hypothèse selon laquelle des parenthèses nasales marquées reflétaient une implantation faciale plus large du nez.

La troisième partie constitue l'article princeps de la thèse. L'objectif était d'évaluer les résultats morphologiques après SRPD, en utilisant les critères subjectifs d'axe du dorsum et de visibilité des parenthèses ; ce qui testait aussi le concept des parenthèses nasales en tant que critère clinique d'évaluation. Les résultats morphologiques précoces chez 37 patients opérés de SRPD entre 2013 et 2014 sont jugés sur photographies de face. L'analyse multi-juges et en aveugle illustre la reproductibilité du critère des parenthèses nasales, ce qui légitime son usage clinique pour l'évaluation de la pyramide nasale osseuse de face. La SRPD réduisait la visibilité des parenthèses nasales chez 3 patients sur 4. La SRPD corrigeait une déviation du dorsum chez 2 patients sur 3, proportion conforme aux résultats pourvus par d'autres techniques de la littérature.

TITRE EN ANGLAIS :

« Assessment of septo-rhinoplasty by disarticulation in the correction of the nasal parenthesis visibility and the nasal pyramid morphology on front-view photographs ».

THÈSE : MÉDECINE SPÉCIALISÉE - ANNÉE 2015

DISCIPLINE : Oto-Rhino-Laryngologie et chirurgie cervico-faciale

MOTS CLES : Rhinoplastie, chirurgie septale, parenthèses nasales, pyramide nasale, orifice piriforme, calibration sur le diamètre irien.

INTITULÉ ET ADRESSE :

UNIVERSITÉ DE LORRAINE. Faculté de Médecine de Nancy.

9, avenue de la Forêt de Haye. 54505 VANDOEUVRE LES NANCY Cedex
