



HAL
open science

Contribution à l'élaboration d'un manuel clinique de prothèse amovible complète à l'usage des étudiants de la faculté de chirurgie dentaire de Nancy

Claire Chevallier

► To cite this version:

Claire Chevallier. Contribution à l'élaboration d'un manuel clinique de prothèse amovible complète à l'usage des étudiants de la faculté de chirurgie dentaire de Nancy. Sciences du Vivant [q-bio]. 2000. hal-01764839

HAL Id: hal-01764839

<https://hal.univ-lorraine.fr/hal-01764839v1>

Submitted on 12 Apr 2018

HAL is a multi-disciplinary open access archive for the deposit and dissemination of scientific research documents, whether they are published or not. The documents may come from teaching and research institutions in France or abroad, or from public or private research centers.

L'archive ouverte pluridisciplinaire **HAL**, est destinée au dépôt et à la diffusion de documents scientifiques de niveau recherche, publiés ou non, émanant des établissements d'enseignement et de recherche français ou étrangers, des laboratoires publics ou privés.



AVERTISSEMENT

Ce document est le fruit d'un long travail approuvé par le jury de soutenance et mis à disposition de l'ensemble de la communauté universitaire élargie.

Il est soumis à la propriété intellectuelle de l'auteur. Ceci implique une obligation de citation et de référencement lors de l'utilisation de ce document.

D'autre part, toute contrefaçon, plagiat, reproduction illicite encourt une poursuite pénale.

Contact : ddoc-theses-contact@univ-lorraine.fr

LIENS

Code de la Propriété Intellectuelle. articles L 122. 4

Code de la Propriété Intellectuelle. articles L 335.2- L 335.10

http://www.cfcopies.com/V2/leg/leg_droi.php

<http://www.culture.gouv.fr/culture/infos-pratiques/droits/protection.htm>

ACADEMIE DE NANCY – METZ

UNIVERSITE DE NANCY 1
FACULTE DE CHIRURGIE DENTAIRE

Année 2000

n° 01 - 00
Double

THESE

Pour le

DIPLOME D'ETAT DE DOCTEUR EN CHIRURGIE DENTAIRE

Par

Claire CHEVALLIER

Née le 24 février 1973 à REIMS



CONTRIBUTION A L'ELABORATION D'UN MANUEL CLINIQUE DE
PROTHESE AMOVIBLE COMPLETE A L'USAGE DES ETUDIANTS DE
LA FACULTE DE CHIRURGIE DENTAIRE DE NANCY.

Présentée et soutenue publiquement le : 06 JAN. 2000

Examineurs de la thèse

M. J.P. LOUIS
M. H. VANESSON
M. C. ARCHIEN
M. J.C. ANTOINE

Professeur des Universités
Professeur 1^{er} grade
Maître de Conférences des Universités
Ex-Assistant hospitalier universitaire

Président
Juge
Juge
Juge

clb 18486

ACADEMIE DE NANCY – METZ

UNIVERSITE DE NANCY 1
FACULTE DE CHIRURGIE DENTAIRE

Année 2000

n° 01 - ∞
Double

THESE



Pour le

DIPLOME D'ETAT DE DOCTEUR EN CHIRURGIE DENTAIRE

Par

Claire CHEVALLIER

Née le 24 février 1973 à REIMS

CONTRIBUTION A L'ELABORATION D'UN MANUEL CLINIQUE DE
PROTHESE AMOVIBLE COMPLETE A L'USAGE DES ETUDIANTS DE
LA FACULTE DE CHIRURGIE DENTAIRE DE NANCY.

Présentée et soutenue publiquement le : 06/01/2000

Examineurs de la thèse

M. J.P. LOUIS
M. H. VANESSON
M. C. ARCHIEN
M. J.C. ANTOINE

Professeur des Universités
Professeur 1^{er} grade
Maître de Conférences des Universités
Ex-Assistant hospitalier universitaire

Président
Juge
Juge
Juge

BU PHARM. ODONTOL.



D 104 047655 3

Assesseur(s) : Professeur A. FONTAINE -
Professeurs Honoraires : MM. F. ABT - S. DURIVAUX - G. JACQUART - R. MARGUERITE - D. ROZENCWEIG - M. VIVIER
Doyen Honoraire : J. VADOT

Sous-section 56-01 Odontologie Pédiatrique	Mme M Mlle M. Mme	<i>D. DESPREZ-DROZ</i> J. PREVOST S. CREUSOT E. MORTIER M.J. LABORIE-SCHIELE	Maître de Conférences Maître de Conférences Assistant Assistant Assistant
Sous-section 56-02 Orthopédie Dento-Faciale	M. Mme Mme M.	<i>L. DEBLOCK</i> C. COUNOT-NOUQUE G. GROSHENS-ROYER L. PETITPAS	Professeur des Universités* Assistant Assistant Assistant
Sous-section 56-03 Prévention, Epidémiologie, Economie de la Santé, Odontologie légale	M. M.	<i>M. WEISSENBACH</i> N. CORDEBAR	Maître de Conférences* Assistant
Sous-section 57-01 Parodontologie	M. M. M. Mme M.	<i>N. MILLER</i> P. AMBROSINI J. PENAUD C. BISSON-BOUTEILLEZ M. REICHERT	Maître de Conférences Maître de Conférences Maître de Conférences Assistant Assistant
Sous-section 57-02 Chirurgie Buccale, Pathologie et Thérapeutique, Anesthésiologie Et Réanimation	M. M. M. M. M. Mlle	<i>D. VIENNET</i> J.P. ARTIS P. BRAVETTI C. WANG O. BUCHER S. KELCHE	Maître de Conférences Professeur 2 ^{ème} grade Maître de Conférences Maître de Conférences Assistant Assistant
Sous-section 57-03 Sciences Biologiques (Biochimie, Immunologie, Histologie, Embryologie, Génétiq ue, Anatomie pathologique, Bactériologie, Pharmacologie)	M. Mme	<i>A. WESTPHAL</i> L. DELASSAUX-FAVOT	Maître de Conférences * Assistant
Sous-section 58-01 Odontologie Conservatrice, Endodontie	M. M. M. M. M. Mme M. Mlle	<i>A. FONTAINE</i> M. PANIGHI H. VANNESSON C. AMORY J.J. BONNIN K. COHEN-CARTA J. ELIAS K. VANEY	Professeur 1 ^{er} grade * Professeur des Universités* Professeur 1 ^{er} grade Maître de Conférences Maître de Conférences Assistant Assistant Assistant
Sous-section 58-02 Prothèses (Prothèse conjointe, Prothèse adjointe partielle, Prothèse complète, Prothèse maxillo-faciale)	M. M. M. M. M. M. M. M. M.	<i>J.P. LOUIS</i> C. ARCHIEN L. BABEL J. SCHOUVER D. DE MARCH D. GERDOLLE A. GOENGRICH J. LIBERMAN J.G. VOIRY	Professeur des Universités* Maître de Conférences * Maître de Conférences Maître de Conférences Assistant Assistant Assistant Assistant Assistant
Sous-section 58-03 Sciences Anatomiques et Physiologiques Occlusodontiques, Biomatériaux, Biophysique, Radiologie	M. Mlle	<i>B. JACQUOT</i> C. STRAZIELLE	Maître de Conférences Maître de Conférences
Anglais	Mme	S. BYLINSKI	Professeur agrégé d'anglais

*Par délibération en date du 11 décembre 1972,
la Faculté de Chirurgie Dentaire a arrêté que
les opinions émises dans les dissertations
qui lui seront présentées
doivent être considérées comme propres à
leurs auteurs et qu'elle n'entend leur donner
aucune approbation ni improbation.*

Remerciements

Monsieur le Professeur Jean-Paul LOUIS

Chevalier des Palmes Académiques
Doyen de la Faculté de Chirurgie Dentaire de l'Université Henri Poincaré, Nancy-I
Docteur en Chirurgie Dentaire
Docteur en Sciences Odontologiques
Docteur d'Etat en Odontologie
Professeur des Universités
Responsable de la Sous-Section : Prothèse

Vous me faites le plus grand honneur d'accepter la présidence de cette thèse. Votre enseignement et vos conseils ont su guider mes premiers pas dans le vaste domaine de la prothèse dentaire. Veuillez trouver ici le témoignage de ma reconnaissance et de mon profond respect.

Monsieur le professeur Hubert VANESSON

Officier des palmes académiques
Docteur en Chirurgie Dentaire
Docteur en Sciences Odontologiques
Professeur de 1^{er} grade
Sous section : Odontologie Conservatrice-Endodontie

Vous m'avez fait l'honneur de vous intéresser à ce travail. Je vous remercie d'avoir accepté de siéger à ce jury et j'en suis très honorée. Veuillez trouver ici l'expression de mes plus vifs remerciements et de ma sincère reconnaissance.

Monsieur le Docteur Claude ARCHIEN

Docteur en Chirurgie Dentaire
Docteur de l'Université Henri Poincaré, Nancy-I
Chef du service d'Odontologie par interim du C.H.U. de Nancy
Maitre de Conférences des Universités
Sous-Section : Prothèse

Vous m'avez fait l'honneur de suivre pas à pas la rédaction de cette thèse. Votre disponibilité et les conseils que vous m'avez prodigués m'ont été d'une aide précieuse. Veuillez trouver ici le témoignage de ma sincère gratitude et l'expression de mes plus vifs remerciements.

Monsieur le Docteur J.C. ANTOINE

Docteur en Chirurgie Dentaire
Ex-Assistant Hospitalier Universitaire de la Faculté de Chirurgie Dentaire de Nancy

Vous m'avez fait le très grand honneur de me confier la rédaction de ce travail. Vous m'avez vu «grandir» dans l'apprentissage de la dentisterie durant toutes mes études. Vous m'avez enseigné les bases théoriques et cliniques de la prothèse mais aussi de l'omnipratique. Vous avez su mettre à ma disposition tout votre savoir et vos compétences qui, chaque jour, me guident dans mon exercice professionnel. Vous m'avez appris à toujours remettre en cause mes acquis et c'est grâce à cela aujourd'hui que je trouve la motivation de poursuivre cet apprentissage. Pour tout cela, veuillez trouver ici le témoignage de ma profonde admiration et de ma plus grande reconnaissance.

Je dédie cette thèse ...

A mes parents,

Les mots ne sont pas assez forts pour vous exprimer toute ma reconnaissance et toute mon affection.

A ma sœur Estelle,

Avec toute mon affection et les plus grands encouragements pour les études que tu vas entreprendre.

Au Dr Hummer et au Dr Croce,

Pour la formation pratique que vous m'avez prodigué et l'accueil chaleureux que vous m'avez réservé dans votre cabinet.

Au Dr Jacquot, au Dr Vidailhet et à Viviane,

Pour votre enseignement et votre soutien durant ces deux années à Bonsecours.

Aux assistantes dentaires : Sandrine, Marie, Francine, Isabelle et Sophie et à Mme Chardin

Pour votre patience, votre dévouement, votre sympathie, et votre amitié.

A M. Minette,

Pour votre gentillesse et votre patience. Cette thèse ne serait sûrement pas ce qu'elle est si vous ne m'aviez pas ouvert votre laboratoire.

Aux aides soignantes de la faculté,

Pour votre soutien, votre gentillesse et votre gaieté.

A Marianne, Steph, et Marie
Pour votre amitié inflexible depuis 18 ans.

A Matthieu et David,
Pour votre présence et votre complicité.

A Sophie,
Pour ton amitié et ton soutien pendant toutes nos études et pour longtemps encore.

A mes amis ,
Bertrand, Agnès, Catherine.

Aux basketteuses,
Sophie, Emeline, Armelle, Rosine, Fabienne, Bouchra.

A tous mes amis de Fac,
Aurélie, Geoffroy, Olivier, Matt, Max, Gael, Diane, Olivier, Roméo, Christophe,
Franck, Isa, Anne, Justine, Céline, Matthieu, Elise et tous les autres ... pour tous les
bons moments que nous avons partagés.

Sommaire

**CONTRIBUTION A L'ELABORATION D'UN MANUEL CLINIQUE DE
PROTHESE AMOVIBLE COMPLETE A L'USAGE DES ETUDIANTS DE
LA FACULTE DE CHIRURGIE DENTAIRE DE NANCY.**

CHAPITRE 1 : L'EXAMEN CLINIQUE

1. Renseignements pratiques
2. Examen général du patient
3. Examen exobuccal
4. Examen endobuccal
5. Conclusion

CHAPITRE 2 : L'EMPREINTE PRIMAIRE (OU PRELIMINAIRE)

1. Introduction
2. Objectifs cliniques
3. Qualités de l'empreinte primaire
4. Quelques erreurs à éviter

CHAPITRE 3 : LA COULEE DE L'EMPREINTE PRIMAIRE

1. Le matériel nécessaire
2. Préparation des empreintes
3. La coulée de l'empreinte
4. Le démoulage de l'empreinte
5. La finition

CHAPITRE 4 : REALISATION D'UN PORTE-EMPREINTE INDIVIDUEL P.E.I

1. Introduction
2. Qualités du P.E.I
3. Le matériel nécessaire
4. Préparation des modèles en plâtre issus des empreintes primaires
5. Les limites et les caractéristiques des P.E.I
6. Les techniques de réalisation des P.E.I

CHAPITRE 5 : L'EMPREINTE SECONDAIRE

1. Introduction
2. Objectifs cliniques
3. Le matériel nécessaire
4. Essai des P.E.I en bouche
5. Réalisation du joint périphérique : le marginage
6. L'empreinte secondaire proprement dite : le lavis final
7. Etape finale

CHAPITRE 6 : LA COULEE DE L'EMPREINTE SECONDAIRE

1. Le matériel nécessaire
2. La coulée de l'empreinte
3. Le démoulage de l'empreinte
4. La finition

CHAPITRE 7 : REALISATION DES MAQUETTES D'OCCLUSION

1. Définition et objectifs cliniques
2. Qualités des maquettes d'occlusion
3. Le matériel nécessaire
4. Préparation des modèles en plâtre issus des empreintes secondaires
5. Les limites et les caractéristiques des maquettes d'occlusion
6. Les techniques de réalisation des maquettes d'occlusion
d'occlusion

CHAPITRE 8 : ENREGISTREMENT DE LA RELATION INTERMAXILLAIRE

1. Introduction
2. Le matériel nécessaire
3. Essai des bases d'occlusion en bouche
4. Réglage de la maquette maxillaire
5. Réglage de la maquette mandibulaire : choix d'une dimension verticale d'occlusion
6. Enregistrement de la relation intermaxillaire
7. Montage des modèles sur articulateur

CHAPITRE 9 : CHOIX DES DENTS

1. Introduction
2. Le matériel nécessaire
3. Choix des dents

CHAPITRE 10 : VERIFICATION DES MAQUETTES DEFINITIVES

1. Introduction
2. Vérification des bases des maquettes
3. Vérification du montage des dents sur l'articulateur
4. Vérification du montage des dents en bouche

CHAPITRE 11 : INSERTION DES PROTHESES

1. Introduction
2. Le matériel nécessaire
3. L'examen des prothèses avant leur mise en bouche
4. L'insertion des prothèses
5. La relation intermaxillaire et l'équilibration immédiate : réalisation d'un tench
6. Conseils aux porteurs de prothèse
7. Conclusion

CHAPITRE 12 : SUIVI DU PATIENT

1. Introduction
2. Le matériel nécessaire
3. La première séance de maintenance
4. Les séances de maintenance ultérieures

L'EXAMEN

CLINIQUE

1. RENSEIGNEMENTS PRATIQUES

NOM :
PRENOM :
DATE DE NAISSANCE :

ADRESSE :

TELEPHONE :

DATE DE L'EXAMEN :

ADRESSE PAR :

MEDECIN TRAITANT :
ADRESSE :

TELEPHONE :

SITUATION FAMILIALE :

PROFESSION :

N° DE SECURITE SOCIALE :

MUTUELLE :

2. EXAMEN GENERAL DU PATIENT

2.1 Interrogatoire global

MOTIF DE CONSULTATION :

HISTOIRE DE L'EDENTATION :

Dates des dernières avulsions :

Localisations des dernières avulsions :

- Présence de prothèses amovibles partielles anciennes
date de réalisation :
- Présence de prothèses amovibles complètes anciennes
date de réalisation :
- Présence de prothèses amovibles partielles transitoires
date de réalisation :
- Présence de prothèses amovibles complètes transitoires
Date de réalisation :
- Absence de prothèse amovible

Cause de la perte ou de l'avulsion des dents :

- Parodontopathie
- Dents fragilisées, fracturées, dévitalisées
- Autres :

ANTECEDENTS FAMILIAUX :

COOPERATION DU PATIENT :

- Excellente
- Réservée
- inexistante

COMPORTEMENT DU PATIENT :

- Patient décontracté
- Patient anxieux
- Patient nerveux

AUTRES REMARQUES :

2.2 Interrogatoire médical

PATHOLOGIE CONNUE :

TRAIEMENT ACTUEL :

ALLERGIE CONNUE :

ANTECEDENTS MEDICAUX :

AUTRES REMARQUES :

2.3 Renseignements complémentaires

PATIENT FUMEUR :

- Oui
- Non

ALIMENTATION ACTUELLE :

- Normale
- Moulinée

PERTE DE POIDS RECENTE :

- Oui
- Non

3. EXAMEN EXOBUCCAL

ALLURE GENERALE DU VISAGE :

- Allongé
- Ovalaire
- Carré
- Triangulaire

ASYMETRIE FACIALE :

- Oui
- Non

OBSERVATION DU PROFIL :

- Protrusion
- Retrotrusion

DEGRE D'OUVERTURE BUCCALE :

- Normale
- Faible

TRAJET D'OUVERTURE BUCCALE :

- Droit
- En bâillonnette
- En diagonale

MUSCULATURE APPARENTE :

- Forte tonicité
- Tonicité normale
- Faible tonicité

OBSERVATION DES TEGUMENTS :

- Rides prononcées et affaissement des téguments
- R.A.S

PARTICULARITES INDIVIDUELLES :

- Hyperlaxité
- Tremblements
- Tics
- Mouvements désordonnés de la tête
- Autres :

AUTRES REMARQUES :

4. EXAMEN ENDOBUCCAL

L'examen endobuccal nécessite **une visualisation et une palpation** des différentes zones anatomiques au repos et en mouvements.

4.1 Au maxillaire

	Repérage des structures anatomiques	Particularités à noter
S T R U C T U R E S O S S E U S E S	<u>REGION ANTERIEURE :</u> Crêtes alvéolaires	Forme : <input type="checkbox"/> Arrondies <input type="checkbox"/> Intermédiaires <input type="checkbox"/> Planes Profondeur moyenne des vestibules : mm Contre-dépouilles : <input type="checkbox"/> Absence <input type="checkbox"/> Présence Localisation : Saillies osseuses : <input type="checkbox"/> Absence <input type="checkbox"/> Présence Localisation :
	Trou palatin antérieur <u>REGION POSTERIEURE :</u> Crêtes alvéolaires	Localisation par rapport au sommet de la crête alvéolaire : mm Forme : <input type="checkbox"/> Arrondies <input type="checkbox"/> Planes <input type="checkbox"/> Intermédiaire

	Repérage des structures anatomiques	Particularités à noter
S T R U C T U R E S	Crêtes alvéolaires	Profondeur moyenne des vestibules : A droite : mm A gauche : mm Contre-dépouilles : <input type="checkbox"/> Absence <input type="checkbox"/> Présence Localisation : Saillies osseuses : <input type="checkbox"/> Absence <input type="checkbox"/> Présence Localisation :
	Limite entre le palais et le voile du palais Tubérosités rétromolaires	Volume : <input type="checkbox"/> Hautes <input type="checkbox"/> Planes <input type="checkbox"/> Intermédiaires Contre-dépouilles : <input type="checkbox"/> Absence <input type="checkbox"/> Présence Localisation :
O S S E U S E S	<u>REGION MEDIANE :</u>	
	Voûte palatine	<input type="checkbox"/> Plane <input type="checkbox"/> Ogivale <input type="checkbox"/> En U <input type="checkbox"/> Intermédiaire
	Suture médiane	<input type="checkbox"/> Plane <input type="checkbox"/> Saillante
	Tori intermaxillaires	<input type="checkbox"/> Présence <input type="checkbox"/> Absence

	Repérage des structures anatomiques	Particularités à noter
S T R U C T U R E S M U Q U E U S E S	<p>Aspect général</p> <p>Voile du palais</p> <p>Papille rétro-incisive</p> <p>Papilles palatines</p> <p>Fossettes palatines</p> <p>Zone de Schroeder</p>	<p>Au palais :</p> <ul style="list-style-type: none"> <input type="checkbox"/> Muqueuse fine <input type="checkbox"/> Muqueuse épaisse <p>Au niveau des crêtes alvéolaires :</p> <ul style="list-style-type: none"> <input type="checkbox"/> Muqueuse fine Localisation : <input type="checkbox"/> Muqueuse épaisse Localisation : <input type="checkbox"/> Muqueuse flottante Localisation : <p>En dynamique :</p> <ul style="list-style-type: none"> <input type="checkbox"/> Vertical (en rideau) <input type="checkbox"/> Horizontal (prolonge le Palais dur) <input type="checkbox"/> Inclinaison intermédiaire <p>Dépressibilité :</p> <ul style="list-style-type: none"> <input type="checkbox"/> Importante <input type="checkbox"/> Normale <input type="checkbox"/> Faible
I N S E R T I O N S M U S C U L A I R E S	<p>Muscle orbiculaire des lèvres</p> <p>Muscle buccinateur</p>	

	Repérage des structures anatomiques	Particularités à noter
I N S E R T I O N S L I G A M E N T A I R E S	<p>Frein incisif</p> <p>Frein canin</p> <p>Ligament ptérygo-maxillaire</p> <p>Freins ou brides cicatricielles</p>	<p>Localisation de l'insertion du frein par rapport au sommet de la crête : mm</p> <p>Localisation de l'insertion du frein par rapport au sommet de la crête : mm</p> <p><input type="checkbox"/> Absence <input type="checkbox"/> Présence Localisation :</p>
S T R U C T U R E S A N N E X E S	<p>Zone d'Eisenring</p> <p>Lèvres, joues</p> <p>Limite entre muqueuse fixe et muqueuse mobile</p>	<p>Amplitude :</p> <p><input type="checkbox"/> Importante <input type="checkbox"/> Normale <input type="checkbox"/> Faible</p> <p>Tonicité :</p> <p><input type="checkbox"/> Importante <input type="checkbox"/> Normale <input type="checkbox"/> Faible</p>

	Repérage des structures anatomiques	Particularités à noter
S T R U C T U R E S	Aspect général	Au niveau des crêtes alvéolaires : <ul style="list-style-type: none"> <input type="checkbox"/> Muqueuse épaisse Localisation : <input type="checkbox"/> Muqueuse fine Localisation : <input type="checkbox"/> Muqueuse flottante Localisation :
	Trigones rétromolaires A DROITE :	Orientation : <ul style="list-style-type: none"> <input type="checkbox"/> Dans l'axe de la crête alvéolaire <input type="checkbox"/> Autre orientation : Volume : <ul style="list-style-type: none"> <input type="checkbox"/> Normal <input type="checkbox"/> Important <input type="checkbox"/> faible Mobilité : <ul style="list-style-type: none"> <input type="checkbox"/> Présence <input type="checkbox"/> Absence
M U Q U E U S E S	A GAUCHE :	Orientation : <ul style="list-style-type: none"> <input type="checkbox"/> Dans l'axe de la crête alvéolaire <input type="checkbox"/> Autre orientation : Volume : <ul style="list-style-type: none"> <input type="checkbox"/> Normal <input type="checkbox"/> Important <input type="checkbox"/> faible Mobilité : <ul style="list-style-type: none"> <input type="checkbox"/> Présence <input type="checkbox"/> Absence

	Repérage des structures anatomiques	Particularités à noter
I N S E R T I O N S L I G A M E N T A I R E S	<p>Frein incisif</p> <p>Frein canin</p> <p>Ligament ptérygo-mandibulaire</p> <p>Frein de la langue</p> <p>Freins ou brides cicatricielles</p>	<p>Localisation de l'insertion du frein par rapport au sommet de la crête : mm</p> <p>Localisation de l'insertion du frein par rapport au sommet de la crête : mm</p> <p>Localisation de l'insertion du frein par rapport au sommet de la crête : mm</p> <p>Forme du frein :</p> <p><input type="checkbox"/> En éventail</p> <p><input type="checkbox"/> En lame</p> <p><input type="checkbox"/> Autre forme :</p> <p><input type="checkbox"/> Absence</p> <p><input type="checkbox"/> Présence Localisation :</p>
I N S E R T I O N S M U S C U L A I R E S	<p>Orbiculaire des lèvres Associé aux muscles carré du menton, triangulaire des lèvres, et les muscles de la houppe du menton.</p> <p>Buccinateur</p> <p>Masséter</p> <p>Génioglosse</p> <p>Géniogyoïdien</p> <p>Mylohyoïdien</p>	

	Repérage des structures anatomiques	Particularités à noter
S R T U C T U R E S A N N E X E S	Poche de Fish	Amplitude <input type="checkbox"/> Importante <input type="checkbox"/> Normale <input type="checkbox"/> Faible
	Niches rétromolaires	Amplitude <input type="checkbox"/> Importante <input type="checkbox"/> Normale <input type="checkbox"/> Faible
	Région sublinguale	Amplitude <input type="checkbox"/> Importante <input type="checkbox"/> Normale <input type="checkbox"/> Faible
	Lèvres, joues	Tonicité <input type="checkbox"/> Importante <input type="checkbox"/> Normale <input type="checkbox"/> Faible
	Limite entre muqueuse fixe et muqueuse mobile	

4.3 Autres éléments à observer

4.3.1 Les blessures muqueuses existantes

Elles traduisent l'inadaptation fonctionnelle de la prothèse actuelle ainsi que certaines habitudes du patient.

4.3.2 La langue

Il faut noter : son volume (par rapport à celui de la cavité buccale), sa tonicité, sa position par rapport aux crêtes alvéolaires et à l'ancienne prothèse si elle existe.

4.3.3 Le débit salivaire

La quantité et la qualité (la viscosité) de la salive auront des répercussions sur le choix de la technique et du matériau à empreinte.

La diminution du flux salivaire doit faire penser à certains traitements médicamenteux (anxiolytiques).

La présence d'une muqueuse buccale épaisse est souvent associée à une salive épaisse et abondante.

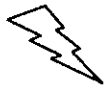4.3.4 Le réflexe nauséux

Le patient peut être prémédiqué dans certains cas.

4.3.5 Détermination ou approche du type morphologique du patient (classe I, II, III)

4.4 Collecte de tous les documents pré-extractionnels existant

4.4.1 Examen des anciennes prothèses



Cet examen permet de rendre compte des améliorations et des progrès à apporter aux futures prothèses.

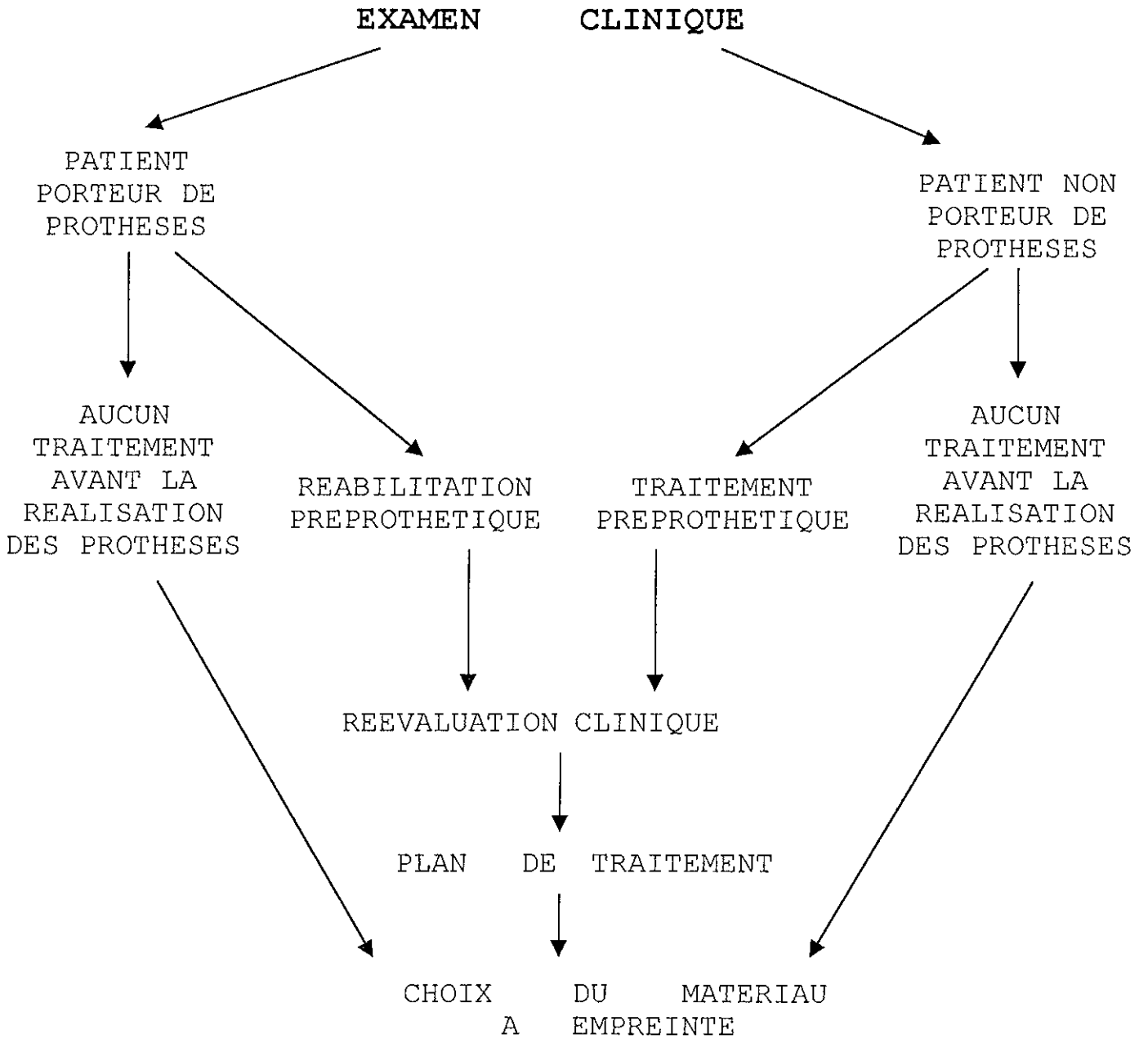
Hors de la cavité buccale, l'opérateur peut examiner, sur l'ancienne prothèse, le type de dents (céramiques ou résine) présentes, ainsi que leurs usures (localisation, orientation des facettes d'abrasion), l'état des selles en résine, l'hygiène et le soin apportés par le patient à l'entretien de sa prothèse.

Dans la cavité buccale, le praticien doit évaluer la valeur esthétique et fonctionnelle de l'ancienne prothèse (soutien des organes périphériques, forme et teinte des dents, occlusion, mastication, phonation).

4.4.2 Etude de photographies du visage du patient denté

4.4.3 Etude d'anciens moulages en plâtre

5. CONCLUSION



L'EMPREINTE
PRIMAIRE
(ou préliminaire)

1. INTRODUCTION

L'empreinte préliminaire n'est pas un brouillon de l'empreinte secondaire mais une étape importante du traitement de l'édentation totale puisqu'elle conditionne la qualité des étapes ultérieures. Son incidence sur la réussite du traitement justifie tous les efforts du praticien, dans sa conception et sa réalisation.

Pour beaucoup d'entre nous, cette étape de l'empreinte primaire est souvent négligée, considérée à tort comme «améliorable» par la phase suivante de l'empreinte secondaire.

L'empreinte primaire doit être aussi parfaite que possible car toutes les erreurs non corrigées à ce stade se répercuteront sur les étapes suivantes, se majorant à chaque stade d'élaboration de la prothèse et multipliant les imperfections de la prothèse finale.

2. OBJECTIFS CLINIQUES

Enregistrement statique des zones anatomiques assurant l'équilibre et la bonne intégration de la future prothèse.

Réalisation d'un porte-empreinte individuel préfigurant le mieux possible le gabarit de la future prothèse et permettant l'enregistrement dynamique de ces zones anatomiques.

3. QUALITES DE L'EMPREINTE PRIMAIRE

La réussite d'une prothèse complète est en partie conditionnée par l'obtention d'un modèle de travail de l'empreinte primaire reflétant la réalité anatomique du terrain clinique.

L'empreinte primaire est **mucostatique**. Elle doit mettre en évidence la totalité de la surface d'appui utilisable.

Les critères de qualité d'une empreinte primaire sont :

- **la non-compression des tissus de soutien enregistrés.**
- **l'enregistrement de toutes les zones exploitables pour la réalisation de la future prothèse (freins, insertions musculaires et ligamentaires, ligne de réflexion des muqueuses dans leurs positions de repos).**



L'empreinte primaire doit restituer au maximum les données acquises au cours de l'examen clinique.

4. LES ETAPES CLINIQUES DE REALISATION DE L'EMPREINTE PRIMAIRE

4.1 Préparation du matériel

- un plateau de consultation avec une précelle, une sonde, un miroir
- un plâtre prédosé ou un hydrocoloïde irréversible (alginate)
- un bol à plâtre ou à alginate
- une spatule à plâtre ou à alginate
- des compresses
- des portes empreintes métalliques ou plastiques pour édenté total
- un compas à pointes mousses
- de la cire à emboxer
- une cire dure ou une pâte thermoplastique (ex : pâte de KERR rouge)
- une bouilloire thermostatée
- une spatule ou un abaisse-langue
- un champ opératoire
- un crayon à papier
- un feutre

4.2 Choix du matériau à empreinte : plâtre ou alginate ?

4.2.1 Propriétés et indications des matériaux à empreinte

	PLATRE	ALGINATE
AVANTAGES	<ul style="list-style-type: none">• Reproduction fidèle des surfaces.• Empreinte non compressible face aux tissus mous.• Empreinte non déformable.• Coulée des empreintes différée dans le temps.• Conservation des empreintes à l'air libre.	<ul style="list-style-type: none">• Temps de prise plus modifiable (par rapport au plâtre) grâce au dosage poudre/eau.▪ Matériau souple.
INCONVENIENTS	<ul style="list-style-type: none">• La prise du matériau est exothermique.• Risque de fracture de l'empreinte lors de sa désinsertion.• Risque de blessure des muqueuses buccales au retrait de l'empreinte.	<ul style="list-style-type: none">• Empreinte compressible face aux tissus mous.• Empreinte déformable.• Coulée des empreintes dans l'heure qui suit leurs réalisations.• Conservation des empreintes en milieu humide.

	PLATRE	ALGINATE
INDICATIONS	<ul style="list-style-type: none"> • Absence de contre-dépouille. • Présence de crêtes flottantes. 	<ul style="list-style-type: none"> • Présence de contre-dépouilles. • Patient présentant un réflexe nauséux. • Patient présentant un état de sénilité avancé, une pathologie spécifique rendant difficile toute coopération. • Asialie, sécheresse buccale

4.2.2 Préparation des matériaux à empreinte

4.2.2.1 Préparation du plâtre

- 1) Le mélange est prédosé en fonction des données fournies par le fabricant (ex : 50 cm³ d'eau à 20° + 100 g de plâtre).
- 2) L'eau est contenue dans le bol à plâtre.
- 3) Le plâtre est ajouté progressivement à l'eau.
- 4) Le mélange est spatulé environ 1 minute.
- 5) Les bulles sont éliminés par tapotement du bol sur un support ou en utilisant un vibreur (plus efficace).

Il faut obtenir un mélange d'une consistance crémeuse.

4.2.2.2 Préparation de l'alginate

- 1) Le mélange est prédosé en se rapportant aux normes du fabricant. Cependant, en prothèse complète, la quantité d'eau peut être augmentée de 10% afin d'obtenir un mélange d'une plus grande fluidité. La température de l'eau sera de 20°.
- 2) L'eau est ajoutée à l'alginate.
- 3) La spatulation doit être vigoureuse : le mélange est écrasé sur les parois du bol par la spatule à alginate.
- 4) Le temps de spatulation doit respecter les indications du fabricant.

Remarque : Le temps de prise des matériaux à empreinte peut être augmenté soit en diminuant la température de l'eau, soit en augmentant la quantité d'eau (mais ceci diminue la résistance du matériau).

4.3 Choix du porte-empreinte

4.3.1 Généralités

Le choix du porte-empreinte est déterminé par plusieurs facteurs :

- les éléments anatomiques observés au cours de l'examen clinique
- la forme de l'arcade (triangulaire, carrée, elliptique)
- la dimension de l'arcade

4.3.2 Qualités du porte-empreinte

⇒ Insertion et désinsertion aisée.

⇒ Modifiable et adaptable.

⇒ Positionnement reproductible.

⇒ Forme homothétique à celle de l'arcade permettant le fluage aisé du matériau à empreinte.

⇒ **Il englobe l'ensemble des surfaces à reproduire sans provoquer de distorsion des organes paraprothétiques (parfois liée aux bords ou à l'élément de préhension).**

4.3.3 Caractéristiques des porte-empreintes du commerce

4.3.3.1 Pour les empreintes au plâtre

Les porte-empreintes sont métalliques, non perforés, à fond plat.
Exemple de nom commercial : CERPAC

4.3.3.2 Pour les empreintes à l'alginate

Les porte-empreintes sont métalliques ou plastiques, perforés, à fond plat.
Exemple de nom commercial : SCHREINEMAKERS

4.4 L'empreinte mandibulaire

4.4.1 Généralités

4.4.1.1 Position du praticien

Le praticien se place à **8h** par rapport au patient.

4.4.1.2 Position du patient

Le patient est **en position assise**.

Son buste est légèrement incliné vers l'arrière de manière à ce qu'en bouche ouverte le rebord basilaire de la mandibule soit parallèle au sol.

4.4.1.3 Conseils à donner au patient

Sa respiration doit être uniquement nasale, lente, régulière.

Le patient a les bras le long du corps, les épaules en position basse.

La prise d'empreinte se réalise avec une ouverture buccale moyenne.

4.4.2 Choix d'un porte-empreinte spécifique

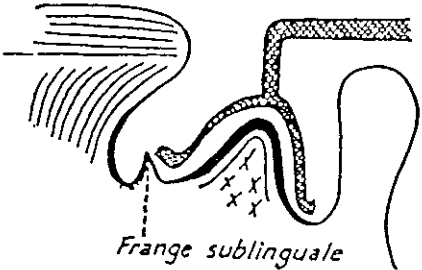
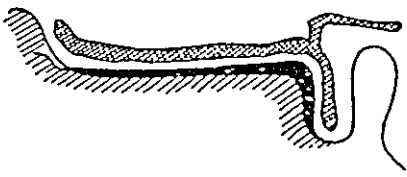
4.4.2.1 Adaptation du porte-empreinte à la situation clinique

1) Choix de la taille du porte-empreinte

L'utilisation d'un compas à pointes mousses positionnées sur les versants internes des trigones rétromolaires et reportées dans l'intrados du porte-empreinte aide au choix de la taille du porte-empreinte.

2) Essayage du porte-empreinte

Zones anatomiques	Position du porte-empreinte
Région antérieure	Espacement régulier entre le porte-empreinte et les surfaces d'appui. Les bords vestibulaires du porte-empreinte ne doivent pas interférer avec la ligne de réflexion muqueuse. Les bords du porte-empreinte doivent libérer les insertions musculaires et ligamentaires.

<p>Région antérieure</p>	<p>Les bords du porte-empreinte des régions sublinguales doivent être en contact avec les franges sublinguales.</p>  <p style="text-align: center;">D'après LEJOYEUX</p> <p>ATTENTION : le système de préhension du porte-empreinte ne doit pas déplacer la lèvre inférieure.</p>  <p style="text-align: center;">D'après LEJOYEUX</p>
<p>Région moyenne</p>	<p>Espacement régulier entre le porte-empreinte et les surfaces d'appui.</p> <p>Les bords vestibulaires du porte-empreinte ne doivent pas interférer avec la ligne de réflexion muqueuse.</p> <p>Les bords du porte-empreinte doivent libérer les insertions musculaires et ligamentaires.</p> <p>Les bords linguaux doivent être en contact avec la muqueuse.</p>
<p>Région postérieure</p>	<p>Le porte-empreinte doit recouvrir la totalité des trigones rétromolaires. Il doit s'étendre dans les niches rétromolaires et les poches de Fish.</p> <p>Il ne doit pas exister d'interférence entre les bords du porte-empreinte et le ligament ptérygo-maxillaire ainsi qu'avec les autres éléments anatomiques périphériques.</p>

3) Moyens d'adaptation du porte-empreinte à l'arcade

⇒ Bouterollage des bords du porte-empreinte grâce à une pince bec de faucon.

⇒ Prolongement postérieur du porte-empreinte (le plus souvent au niveau du trigone et des niches rétromolaires) par de la pâte thermoplastique (ex : pâte de Kerr en plaque).

La pâte de Kerr sera ramollie dans une bouilloire et positionnée sur le porte-empreinte. Elle sera réchauffée de la même façon avant l'insertion en bouche du porte-empreinte et modelée aux limites recherchées. Cette opération devra être renouvelée jusqu'à l'obtention du résultat escompté.

⇒ Réalisation de butées d'enfoncement et de repositionnement du porte-empreinte avec des bâtons de cire molle (BOXING WAX STICKS).

Ces butées sont placées en regard de l'emplacement des canines et des premières molaires.

CONCLUSION :



On a ainsi « personnalisé » le porte-empreinte du commerce aux spécificités de la cavité buccale du patient.

4.4.2.2 Répétition des gestes d'insertion et de désinsertion du porte-empreinte plusieurs fois avant la prise de l'empreinte

La mobilité importante de la langue nécessite une répétition à vide des gestes d'insertion du porte-empreinte avant l'empreinte : on apprend au patient à maintenir la langue en position basse pendant la mise en place du porte-empreinte jusqu'à son positionnement correct, puis à la dégager au-dessus de ce dernier sans mouvement excessif de protraction.

4.4.3 Application d'un adhésif sur le porte-empreinte (pour une empreinte à l'alginat)

4.4.4 Préparation du matériau à empreinte

4.4.5 Séchage simultané des muqueuses par l'assistante

Il se réalise avec une compresse et l'aspiration

4.4.6 Chargement du porte-empreinte

Il ne faut pas charger en excès le porte-empreinte.

4.4.7 Présentation du matériau à empreinte par l'assistante

L'assistante se place à 2h par rapport au patient. Elle présente le bol avec le reliquat de matériau malaxé ainsi que la spatule enduite de ce dernier.

4.4.8 Enduction de certaines zones anatomiques

Cette technique consiste à placer le matériau à empreinte, inerte, dans les zones spécifiques à enregistrer (repérées au cours de l'examen clinique), là où il ne fuserait pas si on réalisait une simple empreinte. L'enduction se réalise à l'aide d'une spatule ou d'un abaisse-langue. L'opérateur doit systématiquement enduire les poches de Fish, les lignes de réflexion muqueuse, les niches rétromolaires, les zones sous-jacentes à la ligne oblique interne, la région sublinguale.

Il s'aide d'un miroir qui écartera successivement les joues, les lèvres et la langue.

4.4.9 Insertion rapide du porte-empreinte

L'assistante se place à 12h, écarte les joues et les lèvres grâce à deux miroirs (de chaque côté) pendant que le praticien insère le porte-empreinte en bouche en le centrant sans interférer avec les commissures des lèvres ou les joues. Il enfonce délicatement la partie postérieure du porte-empreinte jusqu'à ce que les volets internes passent sous la langue.

Le porte-empreinte est ensuite basculé doucement vers l'avant et la lèvre est repositionnée sur ses bords externes.

Le porte-empreinte est maintenu sans pression par les index positionnés sur l'extrados de chaque côté du porte-empreinte et les pouces situés sur la partie cutanée du menton, prenant appui sur le rebord basilaire de la mandibule. Cette position doit être conservée pendant toute la durée de la prise du matériau.

Pendant que le plâtre est encore mou, le patient est invité à dégager et tirer modérément la langue au-dessus du porte-empreinte, puis à droite et à gauche.

4.4.10 Désinsertion du porte-empreinte

Elle s'effectue dans l'axe des crêtes alvéolaires. Le praticien exerce une traction verticale sur le manche du porte-empreinte permettant de libérer d'abord les régions labiales.

Elle doit être réalisée après la prise totale du matériau (ce temps aura été chronométré).

Pour l'alginate : au minimum 3 minutes

Pour le plâtre : il faut attendre la fin de la réaction thermique

Remarque : si l'empreinte a été réalisée au plâtre, il faut retirer l'ensemble avec précaution pour éviter de blesser les zones rétromolaires ainsi que les régions sous-jacentes à la ligne oblique interne parfois rétentives. Il est fréquent que l'empreinte se fracture lors du retrait : il est alors nécessaire de récupérer tous les fragments à l'aide d'une précelle et de les recoller.

4.4.11 Nettoyage des excès de matériau sur le visage du patient

4.4.12 Analyse et critique de l'empreinte obtenue

L'empreinte obtenue doit toujours être comparée avec la réalité clinique. Le praticien note à l'aide d'un crayon les limites des zones de réflexions muqueuses et des zones à décharger.



ATTENTION : si l'empreinte obtenue sous-évalue les volumes anatomiques, l'opérateur doit la recommencer.

4.5 L'empreinte maxillaire

4.5.1 Généralités

4.5.1.1 Position du praticien

Le praticien se place à **11h** par rapport au patient.

4.5.1.2 Position du patient

Le patient est en **position assise**.

4.5.1.3 Conseils à donner au patient

Sa respiration doit être uniquement nasale, lente, régulière. Le patient a les bras le long du corps, les épaules en position basse.

La prise d'empreinte se réalise avec une ouverture buccale moyenne.

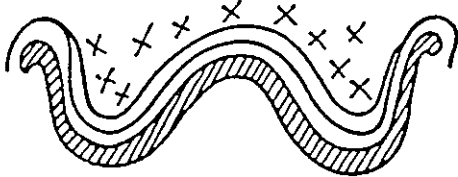
4.5.2 Choix d'un porte-empreinte spécifique


4.5.2.1 Adaptation du porte-empreinte à la situation clinique

1) Choix de la taille du porte-empreinte

L'utilisation d'un compas à pointes mousses positionnées sur les versants externes des tubérosités et reportées dans l'intrados du porte-empreinte aide au choix de la taille du porte-empreinte.

2) Essayage du porte-empreinte

Zones anatomiques	Position du porte-empreinte
Région antérieure	<p>Espacement régulier entre le porte-empreinte et les surfaces d'appui. Le porte-empreinte doit suivre le relief de la voûte palatine (ogivale, en U, plane).</p>  <p>D'après LEJOYEUX</p>

<p>Région antérieure</p>	<p>Les bords vestibulaires du porte-empreinte ne doivent pas interférer avec la ligne de réflexion muqueuse.</p> <p>Les bords du porte-empreinte doivent libérer les insertions musculaires et ligamentaires.</p> <p>ATTENTION : le système de préhension du porte-empreinte ne doit pas déplacer la lèvre inférieure.</p>  <p style="text-align: right;">D'après LEJOYEUX</p>
<p>Région moyenne</p>	<p>Espacement régulier entre le porte-empreinte et les surfaces d'appui.</p> <p>Les bords vestibulaires du porte-empreinte ne doivent pas interférer avec la ligne de réflexion muqueuse.</p> <p>Les bords du porte-empreinte doivent libérer les insertions musculaires et ligamentaires.</p>
<p>Région postérieure</p>	<p>Le porte-empreinte doit englober les tubérosités rétromolaires. Il doit s'étendre dans les zones d'Eisenring.</p> <p>Il ne doit pas exister d'interférence entre les bords du porte-empreinte et le ligament ptérygo-maxillaire ainsi qu'avec les autres éléments anatomiques périphériques.</p> <p>Le porte-empreinte dans sa partie postérieure dépasse de 4 mm environ les fossettes palatines.</p>

3) Moyens d'adaptation du porte-empreinte à l'arcade

Voir paragraphe 3) de 4.4.2.1, p.24

Sur le porte-empreinte, il faut modeler la voûte palatine et prolonger le bord postérieur (au niveau du voile et des tubérosités) par de la pâte thermoplastique (ex : pâte de Kerr).

4.5.2.2 Répétition des gestes d'insertion et de désinsertion du porte-empreinte plusieurs fois avant la prise de l'empreinte

4.5.3 Application d'un adhésif sur le porte-empreinte (pour une empreinte à l'alginate)

4.5.4 Préparation du matériau à empreinte

4.5.5 Séchage simultané des muqueuses par l'assistante

4.5.6 Chargement du porte-empreinte

4.5.7 Présentation du matériau à empreinte par l'assistante

4.5.8 Enduction de certaines zones anatomiques

Voir paragraphe 4.4.8, p.25

L'opérateur doit enduire les régions paratubérositaires puis les lignes de réflexion de la muqueuse, les vestibules ainsi que le palais si celui-ci présente une forme ogivale.

Il s'aide d'un miroir qui écartera successivement les joues et les lèvres. **Il se place face au patient.**

4.5.9 Insertion rapide du porte-empreinte

L'assistante se place à 2h, écarte les joues et les lèvres grâce à deux miroirs (de chaque côté) pendant que le praticien insère le porte-empreinte en bouche en le centrant sans interférer avec les commissures des lèvres ou les joues. Il enfonce délicatement la partie postérieure du porte-empreinte. **Dans le même temps, il va passer derrière le fauteuil et se placer à 11h.** Le porte-empreinte est basculé doucement vers l'avant et la lèvre est repositionnée sur ses bords externes par un modelage rapide.

Le praticien, placé derrière le patient, peut faire passer son bras gauche entre la tête du patient et le repose-tête du fauteuil de manière à faire basculer la tête vers l'avant afin de limiter les risques de réflexe nauséux. Le porte-empreinte est maintenu sans pression par les index positionnés sur l'extrados de chaque côté et les autres doigts situés sur la partie cutanée des joues. Cette position doit être conservée pendant toute la durée de la prise du matériau.

4.5.10 Désinsertion du porte-empreinte

Voir paragraphe 4.4.10, p.26

4.5.11 Nettoyage des excès de matériau sur le visage du patient

4.5.12 Analyse et critique de l’empreinte obtenue

Voir paragraphe 4.4.12, p.26

4.6 Devenir des empreintes réalisées

4.6.1 Elimination du matériau à empreinte non soutenu par le porte- empreinte au cutter

4.6.2 Rinçage et décontamination de l’empreinte à l’aide d’un spray antiseptique (seulement pour les matériaux à empreinte hydrophobe).

Ceci relève de la responsabilité du praticien.

4.6.3 Tracé de la limite du futur P.E.I au feutre

Le tracé des limites du futur P.E.I s’effectue en comparant conjointement l’empreinte à la réalité clinique une zone après l’autre. Le praticien note ces limites conformément aux critères énoncés dans le chapitre réalisation d’un P.E.I, paragraphe 5, p.41.

4.6.4 Cas des empreintes au plâtre

Le praticien comble les bulles peu importantes à la cire avant la coulée des modèles.

Les empreintes obtenues peuvent être conservées à l’air libre. Leur coulée peut être différée dans le temps.

4.6.5 Cas des empreintes à l’alginate

Les empreintes obtenues doivent être conservées dans un milieu saturé en humidité. Elles doivent être coulées dans l’heure qui suit la séance clinique.

5. QUELQUES ERREURS A EVITER

- Dimensions sur ou sous évaluées du porte-empainte.
- Mauvais centrage du porte-empainte.
- Mauvaise viscosité du matériau lors de l'insertion en bouche.
- Ouverture trop importante de la bouche pendant la prise d'empainte mandibulaire : la langue et le plancher de bouche sont alors en position haute.
- Ouverture trop importante de la bouche pendant la prise d'empainte maxillaire : les joues et les lèvres sont plaquées contre la crête alvéolaire et le fond des vestibules est alors en position basse.
- Emprisonnement de la langue sous les bords du porte-empainte pendant l'empainte mandibulaire.
- Emprisonnement des glandes sous maxillaires sous les bords du porte-empainte dans les régions linguales moyennes.
- Excès de matériau lors du chargement du porte-empainte.

LA
COULEE DE
L'EMPREINTE
PRIMAIRE

1. LE MATERIEL NECESSAIRE

- un bol à plâtre
- une spatule à plâtre
- un doseur d'eau
- une balance
- un vibreur
- un plâtre dur ou extra-dur
- un plâtre classique
- un malaxeur sous vide
- un crayon à papier
- un cutter

2. PREPARATION DES EMPREINTES

Les empreintes au plâtre doivent être plongées dans une solution savonneuse au minimum pendant **30 mn** avant leur coulée ou doivent être enduites d'un séparateur (vernis isolant).

3. LA COULEE DE L'EMPREINTE

La coulée de l'empreinte s'effectue avec un plâtre dur ou extra-dur qui sera suffisamment résistant pour permettre la réalisation d'un porte-empreinte individuel sur le modèle primaire.

3.1 Dosage du plâtre et de l'eau

Il faut se référer aux normes données par le fabricant.

3.2 Préparation du plâtre

3.2.1 Manuellement

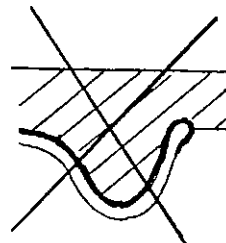
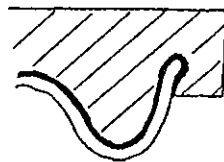
Voir paragraphe 4.2.2.1 du chapitre l'empreinte primaire, p.20.

3.2.2. Préparation du plâtre sous vide

Le plâtre est préparé dans un malaxeur, à l'abri de l'air.

3.3 Coulée du plâtre dans l'empreinte

ATTENTION : le plâtre doit englober tous les volumes enregistrés par l'empreinte qu'il s'agisse de l'intrados, des bords ou de l'extrados.



3.3.1 Coulée de l’empreinte en 1 seul temps

La technique de coulée est identique à celle décrite dans les paragraphes 3.3.2.1 et 3.3.2.2. mais ces deux étapes sont réalisées simultanément, avec le même plâtre, et l’empreinte est retournée en regard du socle avant la prise définitive du plâtre dans l’intrados de cette dernière.

3.3.2 Coulée de l’empreinte en 2 temps

3.3.2.1 Premier temps

⇒ Déposer le plâtre, en faible quantité, à l’aide de la spatule, sur une extrémité de l’arcade enregistrée sur l’empreinte (au niveau des molaires).

⇒ Tapoter le porte-empreinte sur le bord de la table (ou utiliser le vibreur) afin d’éliminer toutes les bulles d’air, tout en l’inclinant légèrement de manière à ce que le plâtre se répartisse et fuse vers l’autre extrémité de l’arcade.

⇒ Ajouter, toujours au même endroit, par petites touches successives, la quantité de plâtre nécessaire pour recouvrir la totalité de l’empreinte (sans arrêter de tapoter le porte-empreinte sur le bord de la table ou d’utiliser le vibreur).

⇒ Réaliser des petits plots de rétention à la surface du plâtre qui permettront une meilleure fixation de l’empreinte ainsi coulée au socle.

3.3.2.2 Deuxième temps : réalisation du socle

Il se réalise en général avec un plâtre de faible coût et de qualité inférieure.

ATTENTION : pour l’empreinte inférieure, il faut veiller à bien dégager la région correspondant à l’emplacement de la langue avant la prise définitive du plâtre ; ceci permettant un démoulage plus aisé du modèle et une meilleure visualisation des limites du futur porte-empreinte.

⇒ Préparer le plâtre manuellement (comme décrit précédemment) jusqu’à l’obtention d’un plâtre de consistance épaisse.

⇒ Etaler le plâtre sur le plan de travail en fonction de l’épaisseur et de la surface désirée.

⇒ Retourner et enfoncer délicatement le porte-empreinte dans le plâtre mou (de 3 à 4 mm) de manière à ce que ce dernier englobe totalement les limites de l’empreinte déjà coulée.

⇒ Avant que le plâtre durcisse, le socle est réduit aux dimensions du porte-empainte en prenant soin de conserver 3 mm en excès par rapport au pourtour de ce dernier.

3.4 Le démoulage de l'empainte

Il ne s'effectue qu'après la réaction exothermique de prise du plâtre. L'opérateur retire délicatement le porte-empainte et l'empainte du socle en plâtre à l'aide d'un couteau à plâtre ou d'une spatule.

3.5 La finition

⇒ Tailler les modèles au taille-plâtre en prenant soin de respecter les limites de l'empainte.

⇒ Eliminer les bulles ou autres indices positifs excédentaires en plâtre (exemple : plâtre dans la région linguale du modèle mandibulaire).

⇒ Vérifier le marquage de la limite du P.E.I sur le plâtre et le repasser au feutre s'il est insuffisant.

REALISATION D'UN
PORTE-EMPREENTE
INDIVIDUEL

P.E.I

1. INTRODUCTION

Le porte-empreinte individuel représente le **gabarit de la future prothèse** et doit répondre aux mêmes impératifs mécaniques, fonctionnels, esthétiques et phonétiques.

Le porte-empreinte individuel est un outil indispensable à la **réalisation des empreintes secondaires anatomo-fonctionnelles**.

2. QUALITES DU P.E.I

- ⇒ Stabilité et précision de l'adaptation des P.E.I sur leurs modèles de travail.
- ⇒ Insertion et désinsertion aisées du P.E.I de l'empreinte primaire. Il faut faire attention aux contre-dépouilles existantes.
- ⇒ Centrage sans hésitation.
- ⇒ Bords arrondis, polis.
Ils ne doivent pas être iatrogènes pour les tissus et doivent constituer un support suffisant aux matériaux utilisés pour le marginage et le lavis final.
- ⇒ Compenser les résorptions osseuses.
- ⇒ Posséder un système de préhension (un bourrelet en pâte thermoplastique ou une lame de Brill) n'interférant pas avec les organes périphériques au repos. Il préfigure la position et le volume du rempart alvéolo-dentaire.

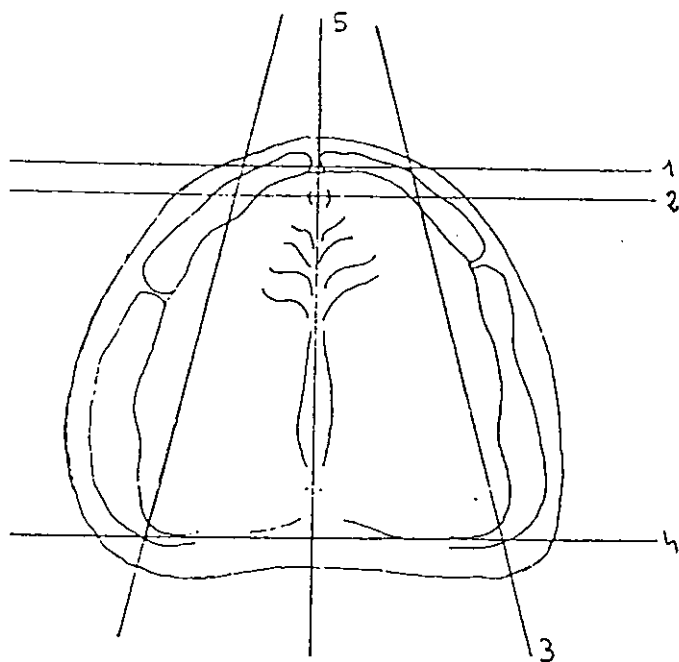
3. LE MATERIEL NECESSAIRE

- un crayon à papier
- un vernis isolant
- un pinceau
- une cire molle (pour obturer les zones de contre-dépouilles)
- un carrelage
- un récipient en verre et son couvercle
- une spatule métallique
- un rouleau et une préforme
- un cutter
- une pièce à main
- plusieurs fraises résines de calibres différents
- du papier de verre monté sur un mandrin
- des meulettes de polissage
- un mélange de cire rose et de MOYCO pour la réalisation du bourrelet en cire.
- un couteau à cire
- une source de chaleur (flamme)
- une résine chétopolymérisable (polymère et monomère)
ou une plaque de résine photopolymérisable
- un chronomètre
- un doseur
- un brunissoir

4. PREPARATION DES MODELES EN PLATRE ISSUS DES EMPREINTES PRIMAIRES

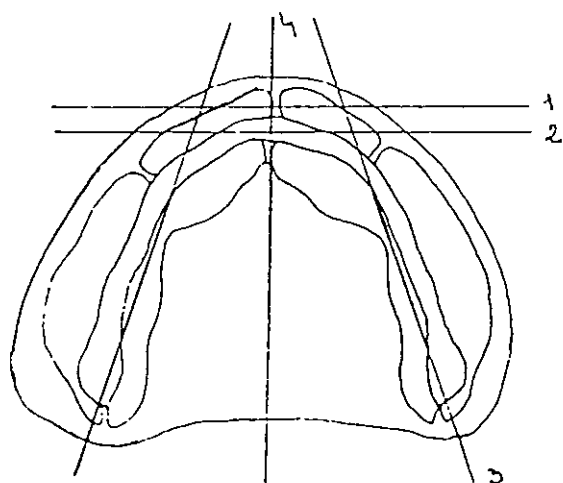
Quelques tracés doivent apparaître sur les modèles.

4.1 Préparation du modèle maxillaire



- 1 ligne de fond de sillon
- 2 ligne passant par la papille alvéolaire
- 3 ligne passant par le $\frac{1}{4}$ externe de la tubérosité rétromolaire et la pointe canine
- 4 ligne passant par les ligaments ptérygo-maxillaire
- 5 ligne passant par le plan sagittal médian

4.2 Préparation du modèle mandibulaire



- 1 ligne de fond de sillon
- 2 ligne marquant la crête antérieure
- 3 ligne passant par le $\frac{1}{3}$ interne du trigone rétromolaire et la pointe canine
- 4 ligne passant par le plan sagittal médian

Remarque : les tracés doivent se poursuivre sur les faces verticales du modèle en plâtre.

5. LES LIMITES ET LES CARACTERISTIQUES DES P.E.I

5.1 Généralités

Les limites des P.E.I sont celles notées sur l’empreinte primaire et reportées sur le modèle en plâtre lors de la coulée. C’est l’examen clinique qui a guidé le praticien dans son choix. Ces limites répondent aux spécificités anatomiques du patient. En cas d’incertitude quant à la dépressibilité de certaines zones responsables de la surextension ou la sous-extension de certaines limites, l’opérateur devra se référer aux règles classiques de réalisation du porte-empreinte vues en 3^oannée.

Ainsi, les P.E.I réalisés adopteront une forme préanatomique qui leur permettra d’emblée une intégration précise et spécifique aux éléments muqueux ou osseux périphériques, facteurs de destabilisation ou de rétention.

Dans la démarche de construction du P.E.I, chaque région anatomique doit être pensée en fonction de la physiologie et de la dynamique des éléments anatomiques périphériques. Certaines zones doivent plus particulièrement attirer notre attention.

5.2 Au maxillaire

5.2.1 Région antérieure et moyenne

- Le bord du P.E.I respecte la forme, l’épaisseur et la direction de l’insertion des freins. Il doit permettre aux freins de se lover parfaitement sur le porte empreinte et d’avoir toute la liberté de mouvement.



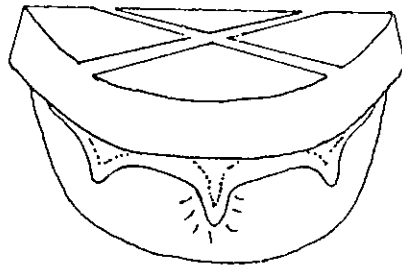
*Espacement égal
partout*

*Non respect axe
du frein*

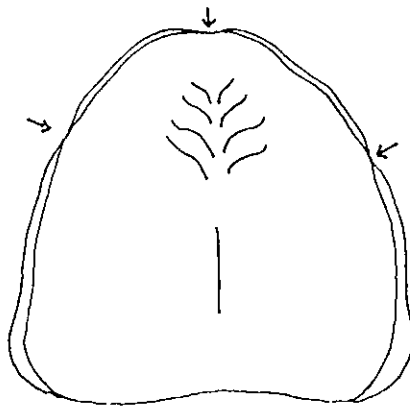
*Espacement et axe
corrects*

D’après la thèse du
Dr ANTOINE

Remarque : au niveau du philtrum, la création d'un «creux» sur l'extrados du P.E.I va permettre de parfaire l'enregistrement du frein labial antérieur.



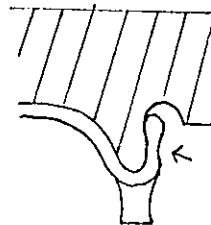
Cette démarche peut être appliquée à tous les freins.



Schémas 1

- L'extrados du P.E.I doit être préparé de manière à ce qu'il n'interfère pas avec les organes périphériques.

Dans la région moyenne



Dans la région antérieure, l'extrados assure le soutien des lèvres




Schéma 2

5.2.2 Les zones d'Eisenring

- Les bords du P.E.I doivent combler cette région, anatomiquement neutre, dans sa totalité.

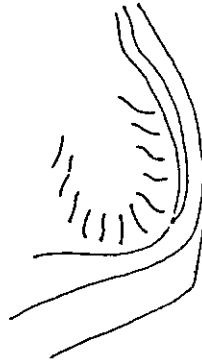


Schéma 3

- Ces zones présentent une physiologie particulière : si elles sont largement ouvertes au repos (elles sont qualifiées d'ampullaire – signifiant ampoule), il ne faut pas oublier qu'elles se ferment en fonction (mouvements d'ouverture de grande amplitude, latéralité).

AU REPOS

EN FONCTION

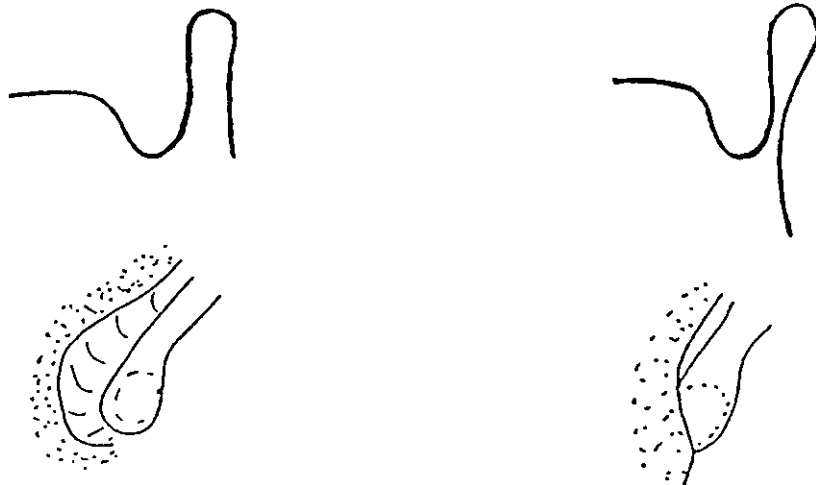


Schéma 4

- L'extrados du P.E.I doit être préparé de manière à ce qu'il n'interfère pas avec les organes périphériques. Le praticien créera une concavité qui permettra d'une part, une bonne adaptation fonctionnelle du P.E.I, et d'autre part, un échappement du matériau lors de l'empreinte secondaire sur ses bords externes. Ce dernier point garantit la précision de l'enregistrement du joint périphérique car il est responsable de la non compression des tissus muqueux périphériques et par conséquent de l'inexistence de surextention des bords de l'empreinte.

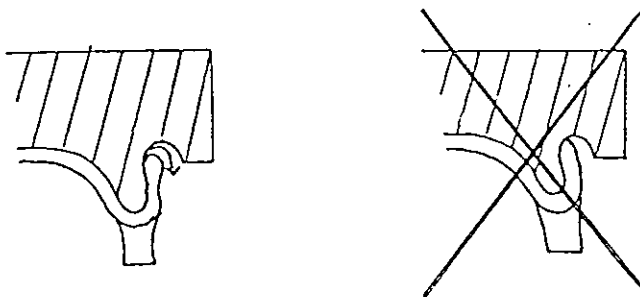


Schéma 5

5.2.3 La région du post-dam

Au cours de l'examen clinique, l'opérateur a déterminé le type de voile du palais présent (vertical, intermédiaire, horizontal). A l'aide d'un brunissoir, il peut mettre en évidence la ligne de jonction entre le palais dur et le palais mou : ceci correspond à **la limite antérieure du joint vélo-palatin**. Il peut aussi repérer, en faisant prononcer un «AH» clair et prolongé, **la limite postérieure du joint vélo-palatin**, jonction entre la partie antérieure du voile, aponévrotique, et sa partie postérieure musculaire.

Cette bande de flexion du voile est variable en forme et en étendue en fonction du type de voile présent.

VOILE VERTICAL



Bande étroite

VOILE HORIZONTAL



Bande large

La limite postérieure du P.E.I devra correspondre à la limite postérieure de flexion du voile.

5.2.4 Les ligaments ptérygo-maxillaires

Les bords du P.E.I ne doivent pas interférer avec l'insertion du ligament.

5.3 A la mandibule

5.3.1 Région antérieure et moyenne

- Même remarque pour les freins qu'au paragraphe 5.2.1, p.41.

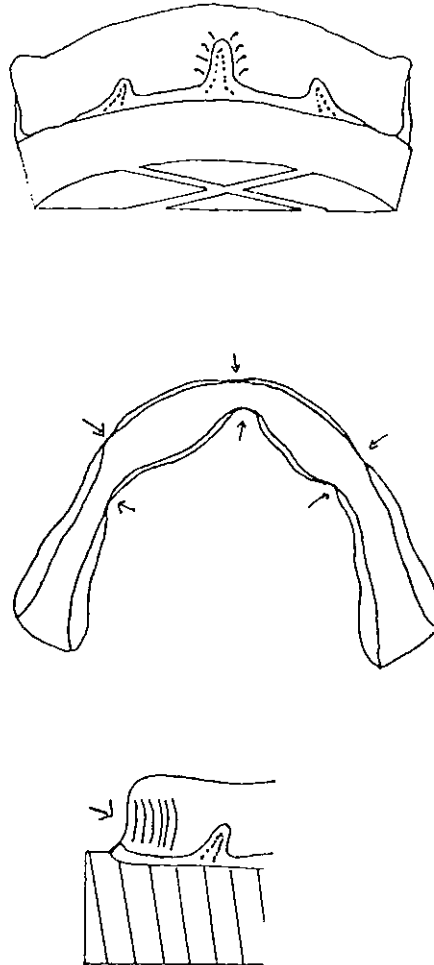


Schéma 6

- Les surextensions dans les régions moyennes vestibulaires sont plus souvent responsables de l'instabilité du P.E.I que les surextensions dans les régions moyennes linguales.
- L'extrados du P.E.I doit être pensé en fonction de la tonicité des muscles de la houppe du menton. Le bourrelet préfigurant le rempart alvéolodentaire doit permettre à l'orbiculaire des lèvres de se mouvoir sans contrainte : il adoptera une forme concave sur sa face vestibulaire, permettant un relâchement musculaire des organes périphériques et favorisant ainsi un meilleur enregistrement du sillon vestibulaire (voir schéma 6).

5.3.2 Les poches de Fish

Les bords du P.E.I doivent combler cette région, anatomiquement neutre, dans sa majeure partie, sauf au niveau des zones postérieures correspondant à l'insertion des fibres musculaires des buccinateurs.
(cf : flèche)

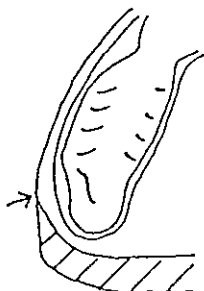


Schéma 7

- L'extrados du P.E.I ne doit pas interférer avec les organes périphériques : le praticien créera une concavité permettant de limiter les interférences avec la muqueuse jugale.

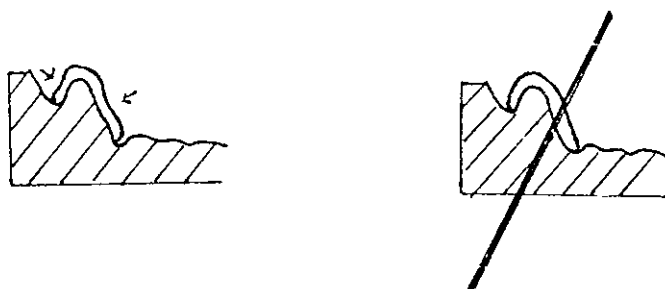
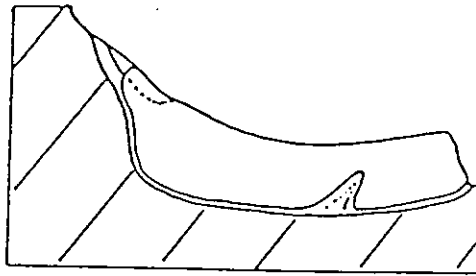


Schéma 8

5.3.3 Les trigones rétromolaires

En fonction du degré de la résorption osseuse, le trigone rétromolaire devra être plus ou moins recouvert par le P.E.I.

Résorption importante
(liée par exemple au port de prothèse ancienne)



Faible résorption
(extractions récentes)

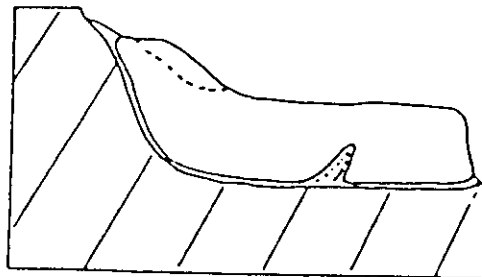



Schéma 9

5.3.4 Les niches rétromolaires

Même remarques que pour les poches de Fish – voir schéma 8.

5.3.5 La région sublinguale

- Les bords du P.E.I doivent s'étendre postérieurement jusqu'au repli muqueux, combler totalement l'aire sublinguale sans interférer avec le frein de la langue.



D'après
LEJOYEUX

6. LES TECHNIQUES DE REALISATION D'UN P.E.I

6.1 Technique utilisant une résine chémostabilisable

6.1.1 Préparation du modèle

- 1) Isoler le modèle à l'aide d'un vernis.
- 2) Comblé avec de la cire les zones de contre-dépouilles.
- 3) Noter les limites du futur P.E.I au crayon.

Remarque : il faut penser à fractionner le modèle s'il existe des contre-dépouilles postérieures trop importantes.

6.1.2 Préparation de la résine

- 1) Doser la poudre (polymère) et le liquide (monomère)
- 2) Placer le liquide dans un récipient en verre possédant un couvercle et saturer-le avec la poudre.
- 3) Déclencher le chronomètre.
- 4) Mélanger lentement l'ensemble à l'aide d'une spatule métallique en écrasant le mélange contre les parois.
- 5) Vibrer le récipient et mettre le couvercle en place.
- 6) Attendre au minimum 3 mn. La résine est prête lorsqu'elle ne colle pas aux doigts.

6.1.3 Mise en forme du P.E.I

- 1) Malaxer la résine entre les doigts.
- 2) Placer la résine sur un support (ex : un carrelage) et l'étaler à l'aide d'un rouleau afin d'obtenir une plaque de résine d'épaisseur uniformément égale à 3 mm environ.
- 3) Adapter la résine au modèle en l'appliquant précisément aux contours sans l'étirer.
- 4) Bien plaquer les bords du futur porte-empainte sur le socle et éliminer les excès de résine avant son durcissement en la découpant au cutter aux limites approchées dessinées sur le modèle.
- 5) Maintenir la résine sur le socle en exerçant une légère pression durant toute la réaction exothermique de prise de la résine de manière à limiter le retrait de la résine lors de son durcissement.
- 6) Désolidariser le porte-empainte du modèle seulement lorsque la réaction exothermique est totalement terminée.

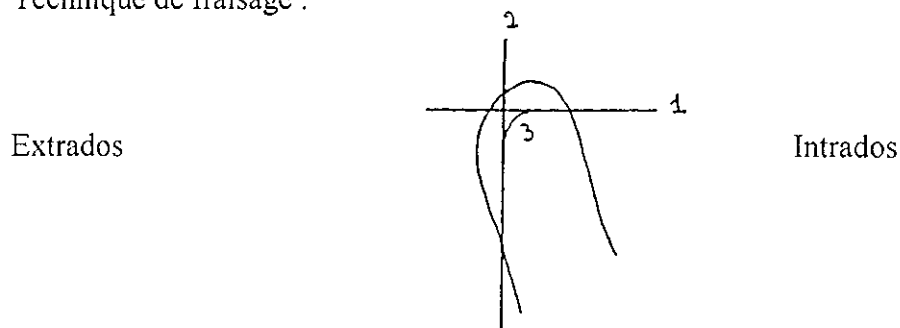
6.1.4 Grattage du P.E.I

Il s'effectue à l'aide de fraise résine de différentes tailles. Un premier dégrossissage sera effectué avec une fraise de gros diamètre. Les fraises de tailles moyennes et fines permettront une adaptation précise des bords du P.E.I surtout au niveau des freins.

Quelques remarques :

- Renoter les limites du P.E.I à obtenir avant tout fraisage.
- La main portant l'instrument rotatif prend appui sur la prothèse.
- L'action sécante se fait dans le sens contraire de la rotation de la fraise.
- Il faut éviter tout échauffement de la résine et donc fraiser par touches légères.
- Les bords du P.E.I seront obtenus par un fraisage perpendiculaire de la résine à partir de la limite tracée.
- Il faut faire attention de ne pas exercer une force de flexion sur le P.E.I mandibulaire, occasionnée par la tenue du porte empreinte entre le pouce et l'index sur ses parties postérieures. Ce geste provoque souvent des fractures dans sa région médiane et antérieure.

Technique de fraisage :



6.1.5 Polissage du P.E.I

Il s'effectue avec du papier de verre de granulométries différentes monté sur un mandrin et des meulettes en caoutchouc.

Pour finir, l'opérateur peut polir le P.E.I à la pierre ponce en utilisant la polisseuse du laboratoire.

6.2 Technique utilisant une résine photopolymérisable

Voir chapitre sur la réalisation des maquettes d'occlusion – paragraphe 6.1.1, p.89.

Cette technique de réalisation permet à l'opérateur de ne pas avoir la résine à préparer mais elle fait appel à la même technique de préparation, de réalisation, et de finition du P.E.I. Elle est aussi plus coûteuse.

6.3 Réalisation des bourrelets d'occlusion

Voir chapitre sur la réalisation des maquettes d'occlusion – paragraphe 5.2, p.83 et paragraphe 6.2, p.90.

L'EMPREINTE

SECONDAIRE

1. INTRODUCTION

Les empreintes secondaires sont complémentaires des empreintes primaires. Si ces dernières permettent l'enregistrement précis des tissus muqueux para-prothétiques au repos et reflètent la réalité anatomique du terrain clinique, il ne faut pas oublier que la future prothèse doit répondre à de nombreux critères fonctionnels en relation avec la mastication, la phonation, la déglutition et la respiration. Chacune de ces fonctions mettant en jeu de nombreux groupes musculaires, les empreintes secondaires, destinées à construire le gabarit de la future prothèse, doivent être **anatomo-fonctionnelles**. Elles doivent refléter précisément les spécificités cliniques et physiologiques de chaque patient.

2. OBJECTIFS CLINIQUES

L'empreinte secondaire permet l'enregistrement des surfaces d'appui et du joint périphérique (contact intime entre les bords prothétiques et les organes périphériques muqueux) de la future prothèse.

3. LE MATERIEL NECESSAIRE

- un plateau de consultation avec un miroir, une sonde et une précelle
- un crayon à papier
- un champ opératoire
- une pièce à main
- plusieurs fraises à résine de calibres différents
- pâte de KERR verte en bâtonnet
- une source de chaleur (flamme) et une torche de HANAU
- une bouilloire thermostatée
- un cutter
- un couteau à cire
- un matériau à empreinte
- un chronomètre
- des compresses
- une spatule métallique
- une spatule à ciment
- un support pour spatuler les matériaux à empreintes : un carrelage ou une feuille de papier rigide et plastifié jetable.

4. ESSAI DES P.E.I EN BOUCHE

Cette étape requiert une attention et un soin particulier de la part de l'opérateur. Elle conditionne la prise d'empreinte définitive et les qualités mécaniques (sustentation, rétention, stabilisation) de la future prothèse.

4.1 Au maxillaire

4.1.1 Généralités

Position du patient, conseils à donner au patient – voir chapitre l'empreinte primaire, paragraphe 4.5.1, p.27.

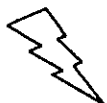Le praticien se place à **8h**.

Position des doigts : l'index et le majeur (de la même main) prennent appui sur les faces occlusales latérales moyennes et postérieures du bourrelet en cire.

Toute mobilisation du P.E.I, même minime, sera alors directement ressentie par l'opérateur.

4.1.2 Première étape

- Hors de la cavité buccale, l'opérateur doit vérifier que les bords et l'intrados du P.E.I sont non iatrogènes pour les muqueuses.
- Pour le confort du patient, le P.E.I sera toujours **humidifié avant sa mise en bouche.**
- Le P.E.I est inséré en bouche (moyennement ouverte) obliquement, l'opérateur écartant les lèvres et les joues d'un côté puis de l'autre à l'aide d'un miroir. Il est centré par rapport au plan sagittal médian. Une pression suffisante est exercée par les doigts au palais et sur le bourrelet en cire afin de chasser l'air sous le P.E.I.
- Il ne doit pas exister alors de bascule du P.E.I. L'opérateur pourra matérialiser l'existence de cette dernière en exerçant une pression digitale sur les parties postérieures du bourrelet en cire alternativement à droite puis à gauche.



ATTENTION : si le P.E.I reste instable malgré toutes les précautions prises lors de sa réalisation, l'opérateur doit en rechercher les causes et y remédier avant de passer aux étapes suivantes.

4.1.3 Deuxième étape : essayage du P.E.I

4.1.3.1 Vérification de l'adaptation du bourrelet en cire du P.E.I

Le bourrelet en cire doit assurer le soutien des organes paraprothétiques dans les régions vestibulaires antérieures (orbiculaire des lèvres) et latérales (modiolus, buccinateur) et doit reconstituer le rempart alvéolo-dentaire.

Le praticien doit vérifier que la construction classique du bourrelet (voir chapitre sur la réalisation des maquettes d'occlusion – paragraphe 5.2, p.83) correspond bien aux critères anatomo-physiologiques de la cavité buccale du patient. Toute interférence, entre la muqueuse buccale et un bourrelet trop volumineux, détermine une chaîne de réflexes extéroceptifs et proprioceptifs se traduisant par une modification immédiate des surfaces qui seront à enregistrer. Dans ce cas, l'opérateur devra adapter et régler le volume, la hauteur et l'orientation du bourrelet par addition ou soustraction de cire. (voir chapitre RIM – paragraphe 4, p.96)

4.1.3.2 Réglage des bords du P.E.I

Le P.E.I, même s'il adopte une forme préanatomique (selon les règles énoncées dans le chapitre précédent), doit être parfois retouché pour être adapté précisément à l'anatomie buccale du patient.

Les corrections s'effectuent méthodiquement, une zone après l'autre.

1) Réglage de l'épaisseur des bords

Un bord trop épais peut provoquer des distensions disgracieuses (le plus souvent dans les zones vestibulaires et antérieures). Les corrections sont réalisées par un meulage tangentiel aux bords du P.E.I qui doivent préserver les limites de ce dernier.

Un bord trop mince nuit au réglage du soutien des lèvres et des joues. Il doit être amélioré par l'adjonction d'un matériau (pâte thermoplastique ou résine).

2) Réglage de la limite des bords du P.E.I

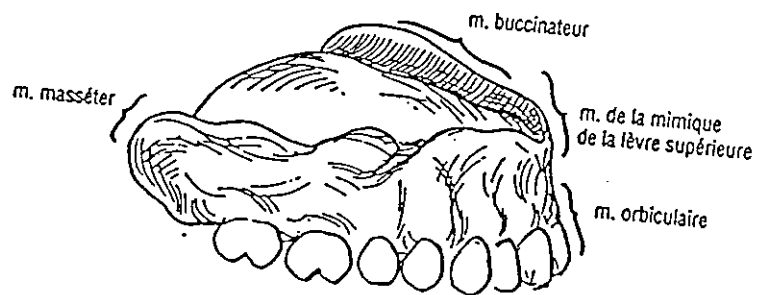
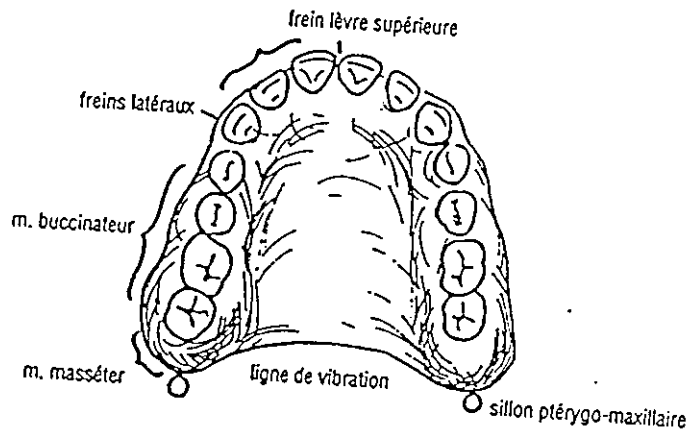
Cette étape doit être conduite de façon systématique et méthodique car elle est responsable de la stabilité ultérieure de la future prothèse. L'opérateur doit détecter les éventuelles surextensions ou sous-extensions des bords du P.E.I en réalisant une série de tests sur chacune des zones remarquables.

Les défauts nuisant à la stabilité du P.E.I sont corrigés simultanément par l'adjonction d'un matériau (résine ou pâte thermoplastique) ou élimination des excédents de résine par un meulage perpendiculaire à la direction des bords du P.E.I en préservant l'épaisseur de ce dernier (voir chapitre sur la réalisation d'un P.E.I – paragraphe 6.1.4, p.49).

Attention :

- un bord épais peut masquer les limites réelles du P.E.I.
- un bord en surextension peut donner une fausse impression de stabilité au P.E.I (surtout dans les zones d'Eisenring).

Rappel : interférence entre la prothèse et les éléments anatomiques



D'après BUDTZ

Pour chaque zone anatomique, plusieurs sortes de tests sont effectués :

- **Des tests statiques**

Les organes para-prothétiques sont délicatement écartés à l'aide d'un miroir de manière à permettre un contrôle visuel de la limite des bords du P.E.I.

- **Des tests dynamiques et phonétiques**

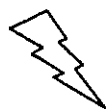Les organes para-prothétiques sont mobilisés par les doigts de l'opérateur et les mouvements effectués par le patient. Un contrôle visuel de l'interférence entre les muqueuses buccale et les bords du P.E.I est réalisé ainsi qu'un contrôle tactile simultané (les doigts de l'opérateur sont positionnés dans la position décrite au paragraphe 4.1.1, p.53) de la stabilité du P.E.I au cours de ces mouvements.

Zones anatomiques	Eléments anatomiques	Tests statiques	Tests dynamiques	Tests phonétiques
Région Vestibulaire Antérieure	<ul style="list-style-type: none"> • frein médian • muscle orbiculaire des lèvres • muscles de la mimique de la face (élevateur de la lèvre supérieure, élevateur de l'aile du nez, élevateur de l'angle de la bouche, grand et petit zygomatique) 	<ul style="list-style-type: none"> • pas d'interférence entre le bord du P.E.I et le frein médian. • Les bords du P.E.I sont situés à 1mm de la zone de réflexion muqueuse. 	<ul style="list-style-type: none"> • La lèvre est tirée horizontalement, sans effort, entre le pouce et l'index. • Siffler. • Mouvement du «petit lapin ». • Sourire. 	
Région Latérale Moyenne	<ul style="list-style-type: none"> • freins latéraux • muscle buccinateur 	<ul style="list-style-type: none"> • pas d'interférence entre le bord du P.E.I et les freins latéraux. • Les bords du P.E.I sont situés à 1mm de la zone de réflexion muqueuse. 	<ul style="list-style-type: none"> • Mouvements d'ouverture moyens. • Mouvements de latéralité moyens. • Creusement des joues. • Sourire forcé. • Succion des doigts. 	

Zones anatomiques	Eléments anatomiques	Tests statiques	Tests dynamiques	Tests phonétiques
Région Latérale Postérieure	<ul style="list-style-type: none"> • muscle buccinateur • muscle masséter • processus coronoïde • zone d'Eisenring 	<ul style="list-style-type: none"> • pas d'interférence entre les bords du P.E.I et les ligaments ptérygo-maxillaires ainsi qu'avec la face interne des joues. 	<ul style="list-style-type: none"> • Mouvement d'ouverture de grande amplitude. • Mouvement de latéralité de grande amplitude. • Bâillement 	<ul style="list-style-type: none"> • Faire prononcer un «A ».
Région Du Post-dam	<ul style="list-style-type: none"> • voile du palais • sillon ptérygo-maxillaire • volume et musculature de la langue 	<ul style="list-style-type: none"> • Concordance de la zone de flexion du voile du palais et de la limite postérieure du P.E.I (d'une façon générale, elle se situe à 3 ou 4 mm en arrière des fossettes palatines). 	<ul style="list-style-type: none"> • Souffler par le nez, narines bouchées (nose blase effect). • Tousser 	<ul style="list-style-type: none"> • Faire prononcer un «A » grave.

4.1.3.3 Vérification de l'adaptation de l'extrados du P.E.I aux organes paraprothétiques suivant les données énoncées dans le chapitre réalisation des P.E.I

Exemple : une préparation insuffisante de l'extrados du P.E.I à recevoir les apophyses coronoïdes dans les régions latérales et postérieures peut être une cause de désinsertion de la maquette d'occlusion de son support muqueux. L'opérateur doit faire exécuter à son patient des mouvements de latéralité de la mandibule de grande amplitude et s'assurer de la parfaite stabilité de la base de la maquette d'occlusion.



CONCLUSION : l'opérateur devra veiller au respect des qualités du P.E.I et à l'obtention de bords arrondis, non iatrogènes pour les tissus muqueux, et constituant un support suffisant aux matériaux utilisés pour le marginage et le lavis final.

4.2 A la mandibule

4.2.1 Généralités

Position du patient, position du praticien, conseils à donner au patient – voir chapitre l’empreinte primaire, paragraphe 4.4.1, p.22.

Position des doigts : les doigts forment une « pince ». Le pouce s’appuie sur le rebord basilaire au niveau du menton, l’index sur les faces occlusales du bourrelet dans ses régions latérales moyenne et postérieure, le majeur sur le plan cutané des joues (ceci pour chaque main). **Toute mobilisation du P.E.I, même minime, sera alors directement ressentie par l’opérateur.**

4.2.2 Première étape

Voir paragraphe 4.1.2, p.53.

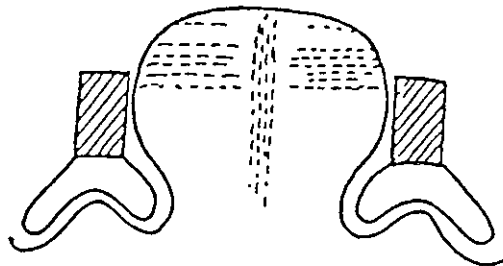
4.2.3 Deuxième étape : essayage du P.E.I

4.2.3.1 Vérification de l’adaptation du bourrelet en cire du P.E.I

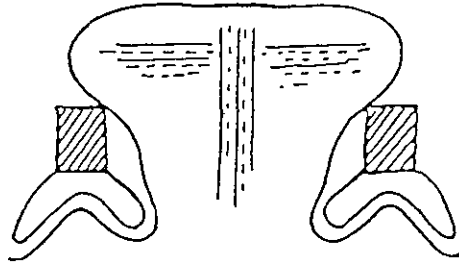
Voir paragraphe 4.1.3.1, p.54 et chapitre sur l’enregistrement de la RIM – paragraphe 5, p.101.

Remarque : contrairement au maxillaire, le bourrelet d’occlusion prend ici une acuité toute particulière puisqu’il va servir de guide dans toutes les sollicitations fonctionnelles de la langue au cours des différents tests de stabilité du P.E.I.

Ainsi, l’espace réservé à la langue ne doit pas être restreint. Il faut harmoniser les rapports entre la langue et le bourrelet d’occlusion.



Un bourrelet trop haut réduit considérablement l’espace nécessaire à la langue, entraînant une instabilité du P.E.I.



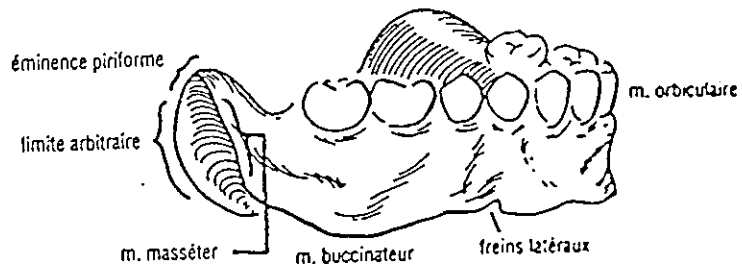
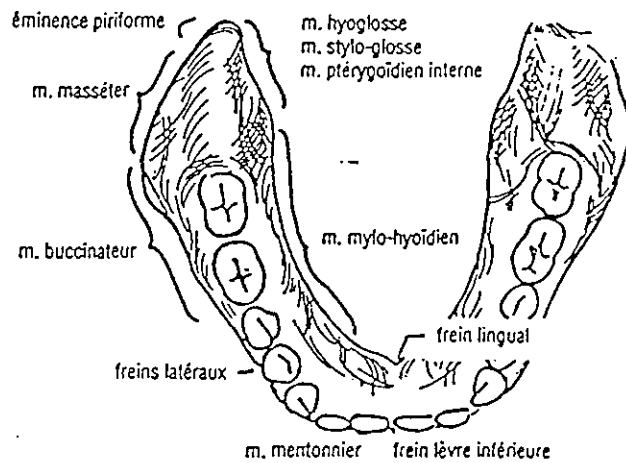
La langue vient stabiliser le P.E.I.

D'après LEJOYEUX

4.2.3.2 Réglage des bords

voir paragraphe 4.1.3.2, p.54.

Rappel : interférence entre la prothèse et les éléments anatomiques



D'après BUDTZ

Zones anatomiques	Eléments anatomiques	Tests statiques	Tests dynamiques	Tests phonétiques
région vestibulaire antérieure	<ul style="list-style-type: none"> • frein médian • muscle orbiculaire des lèvres. • muscles du menton (carré du menton, triangulaire des lèvres, houppe du menton). 	<ul style="list-style-type: none"> • pas d'interférence entre le bord du P.E.I et le frein médian. • Les bords du P.E.I sont situés à 1mm de la zone de réflexion muqueuse. 	<ul style="list-style-type: none"> • La lèvre est tirée horizontalement, sans effort entre le pouce et l'index. • Siffler • rentrer la lèvre inférieure par rapport à la lèvre supérieure. • sourire 	
région vestibulaire latérale moyenne	<ul style="list-style-type: none"> • freins latéraux • muscle buccinateur 	<ul style="list-style-type: none"> • pas d'interférence entre les bords du P.E.I et les freins latéraux. • Les bords du P.E.I sont situés à 1mm de la zone de réflexion muqueuse. 	<ul style="list-style-type: none"> • mouvements d'ouverture moyens • mouvements de latéralité moyens • creusement des joues • sourire forcé • succion des doigts 	
région vestibulaire latérale postérieure	<ul style="list-style-type: none"> • muscle buccinateur • muscle masséter • poche de Fish 	<ul style="list-style-type: none"> • pas d'interférence entre les bords du P.E.I et la face interne des joues. 	<ul style="list-style-type: none"> • mouvement d'ouverture de grande amplitude • mouvement de latéralité de grande amplitude • bâillement 	<ul style="list-style-type: none"> • Faire prononcer «A».
région vestibulaire rétromolaire	<ul style="list-style-type: none"> • papille rétromolaire • muscle temporal 	<ul style="list-style-type: none"> • la papille rétromolaire doit être recouverte dans sa totalité. 		

Zones anatomiques	Eléments anatomiques	Tests statiques	Tests dynamiques	Tests phonétiques
région sublinguale	<ul style="list-style-type: none"> frein lingual médian muscle génioglosse muscle géniohyoïdien apophyses géni franges sublinguales 	<ul style="list-style-type: none"> pas d'interférence entre le bord du P.E.I et le frein lingual médian pas de compression des apophyses géni pas d'interférence entre les bords du P.E.I et les franges sublinguales (le P.E.I comble l'aire sublinguale sans compression des replis muqueux) 	<ul style="list-style-type: none"> élévation légère de la langue contre les doigts de l'opérateur situés sur le bord occlusal antérieur de la lame de Brill puis déplacement modéré de la pointe de la langue vers la papille rétro incisive du maxillaire. 	<ul style="list-style-type: none"> Faire prononcer «A », puis «E », puis «EU » : le plancher de bouche s'abaisse.
région linguale moyenne	<ul style="list-style-type: none"> freins linguaux latéraux ligne mylohyoïdienne muscle mylohyoïdien (muscle du plancher de bouche) 	<ul style="list-style-type: none"> pas d'interférence entre les bords du P.E.I et le plancher de bouche. les bords du P.E.I sont situés à 1 mm du plancher de bouche. pas d'interférence entre les bords du P.E.I et les freins linguaux latéraux. 	<ul style="list-style-type: none"> mouvement moyen de «balayage » de la pointe de la langue sur la face interne de la lame de Brill puis d'une commissure labiale vers l'autre. le patient s'humecte les lèvres. 	
région linguale postérieure	<ul style="list-style-type: none"> ligne mylohyoïdienne muscle mylohyoïdien niche rétromolaire (anatomiquement neutre) muscle ptérygoïdien interne 	<ul style="list-style-type: none"> pas d'interférence entre les bords du P.E.I et le plancher de bouche. les bords du P.E.I sont situés à 1 mm du plancher de bouche. le bord du P.E.I comble en totalité la niche rétromolaire. 	<ul style="list-style-type: none"> mouvement de grande amplitude de la pointe de la langue d'une joue vers l'autre. mouvement d'ouverture de grande amplitude déplacement de la pointe de la langue au palais 	<ul style="list-style-type: none"> Faire prononcer un «A » grave.

région linguale postérieure (suite)	<ul style="list-style-type: none"> • muscles de la déglutition (styloglosse, hyoglosse) • muscles constricteurs supérieurs du pharynx. 	<ul style="list-style-type: none"> • pas d'interférence entre le bord du P.E.I et la base de la langue. 	<ul style="list-style-type: none"> • le patient déglutit plusieurs fois de suite. 	<ul style="list-style-type: none"> • Faire prononcer un «A » grave.
--	--	--	--	--

4.2.3.3 Vérification de l'adaptation de l'extrados du P.E.I aux organes para-prothétiques suivant les données énoncées dans le chapitre réalisation des P.E.I

Exemple : l'extrados de la maquette d'occlusion doit être aménagé aux organes para prothétiques dans les régions vestibulaires et postérieures (en relation avec la face interne des joues). L'opérateur devra alors créer et adapter une concavité en rapport avec le volume et la tonicité des joues.

4.3 Conclusion



Tant que la stabilité du P.E.I n'est pas parfaitement acquise, l'opérateur ne doit pas passer aux étapes suivantes. Il est nécessaire de comprendre les causes du déséquilibre et de ne pas oublier de le mettre en relation avec les particularités anatomiques et physiologiques de chaque patient.

5. REALISATION DU JOINT PERIFERIQUE : LE MARGINAGE

5.1 Généralités

La stabilité du P.E.I étant acquise, il convient alors de rechercher les extensions maximales tolérées par le jeu physiologique des organes périphériques assurant la **réten**tion des bases prothétiques. L'enregistrement du joint périphérique sur toute la périphérie des P.E.I permettra d'obtenir une étanchéité des futures prothèses.

5.2 Technique

Remarque : les positions du patient et du praticien sont celles décrites aux paragraphes 4.1.1, p.53 et 4.2.1, p.58.

5.2.1 Utilisation de la pâte de Kerr verte

Le bâton de pâte est réchauffé à son extrémité. Dès que la pâte est ramollie (elle coule lourdement) et prend un aspect brillant, l'opérateur peut la modeler et la placer délicatement sur le bord d'un segment du P.E.I (sur une hauteur d'environ 1 mm) en prenant soin de ne pas en déposer dans l'intrados. Avant l'insertion en bouche du P.E.I, la pâte est réchauffée à l'aide d'une torche de Hanau.

Remarque : la pâte de Kerr verte se ramollit à 54°.

5.2.2 Insertion du P.E.I en bouche

voir chapitre l'empreinte primaire – paragraphe 4.4.9, p.25 et 4.5.9, p.29.

Le praticien doit veiller à ne pas brûler le patient avec la pâte de Kerr réchauffée.

L'assistante écarte la commissure labiale du côté où se trouve la pâte de Kerr sur le P.E.I. Les bords du P.E.I se placent directement dans la position voulue sans interférer avec d'autres muqueuses.

Le P.E.I est maintenu dans sa position pendant toute la durée de refroidissement du matériau, jusqu'à son durcissement complet, et pour chaque mouvement que le praticien fera exécuter au patient.

5.2.3 Mouvements à faire effectuer par le patient

5.2.3.1 Généralités

L'enregistrement du joint périphérique s'effectue **par secteurs**.

Au maxillaire :

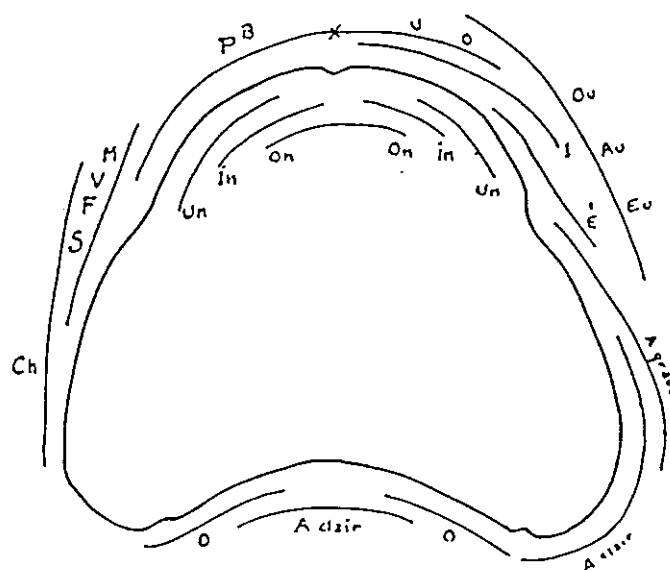
- 1) régions vestibulaires moyennes droite et gauche
- 2) régions vestibulaires postérieures droite et gauche
- 3) région vestibulaire antérieure
- 4) région du post-dam

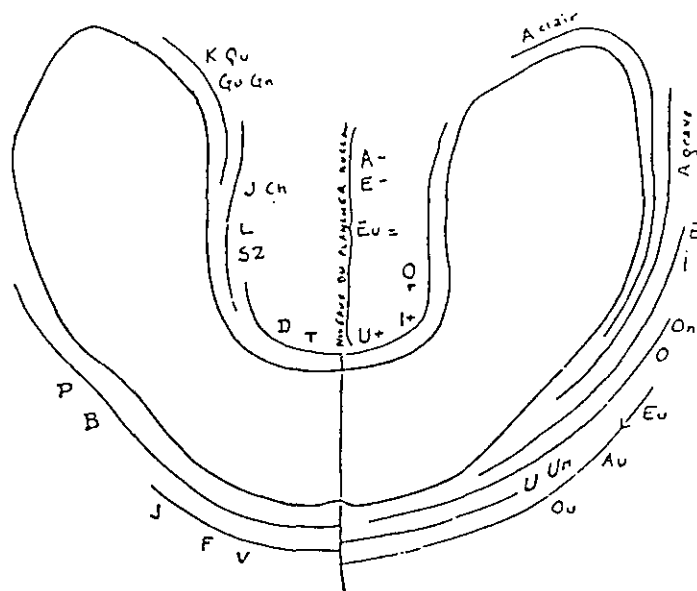
A la mandibule :

- 1) région sublinguale
- 2) régions linguales moyennes droite et gauche
- 3) régions linguales postérieures droite et gauche
- 4) région postérieure rétromolaire et régions vestibulaires postérieures droite et gauche
- 5) régions vestibulaires moyennes droite et gauche
- 6) région vestibulaire antérieure

5.2.3.2 Les mouvements à réaliser

- 1) Pour chaque secteur, les **tests dynamiques** décrits dans les tableaux des paragraphes 4.1.3 et 4.2.3 sont effectués.
- 2) Certains **tests phonétiques** peuvent compléter cet enregistrement. Les deux P.E.I sont alors placés en bouche en même temps.





D'après
LEJOYEUX

5.2.4 Vérfications de l'enregistrement après désinsertion du P.E.I

Pour chaque secteur.

5.2.4.1 Observation de l'aspect des bords

Un bord arrondi à l'aspect mat signe un enregistrement correct.

Mais :

- un aspect laminé et brillant caractérise un bord trop court.
- un aspect transparent signe un bord trop long.

5.2.4.2 Vérification des limites obtenues en bouche

Si l'aspect des bords après l'enregistrement du joint périphérique nous renseigne sur la qualité de l'enregistrement obtenu, il ne faut pas oublier que seule l'observation clinique nous permet de confirmer ou d'infirmer ce résultat.

5.2.4.3 Corrections des limites obtenues avant de passer au secteur suivant.

Elles se réalisent lorsque les limites obtenues ne sont pas satisfaisantes.

Un nouvel essai nécessite de ramollir la première partie de la pâte avant un nouvel apport.

Une fois l'enregistrement jugé satisfaisant, il convient d'éliminer le surplus de pâte ayant fusé dans l'intrados de la base. Cela garantit un même repositionnement du P.E.I après chaque enregistrement, et évite son éloignement progressif de sa surface d'appui.

CONCLUSION : la pâte de Kerr doit former un liseré fin et continu sur le pourtour des bords du P.E.I (excepté au niveau du post-dam).

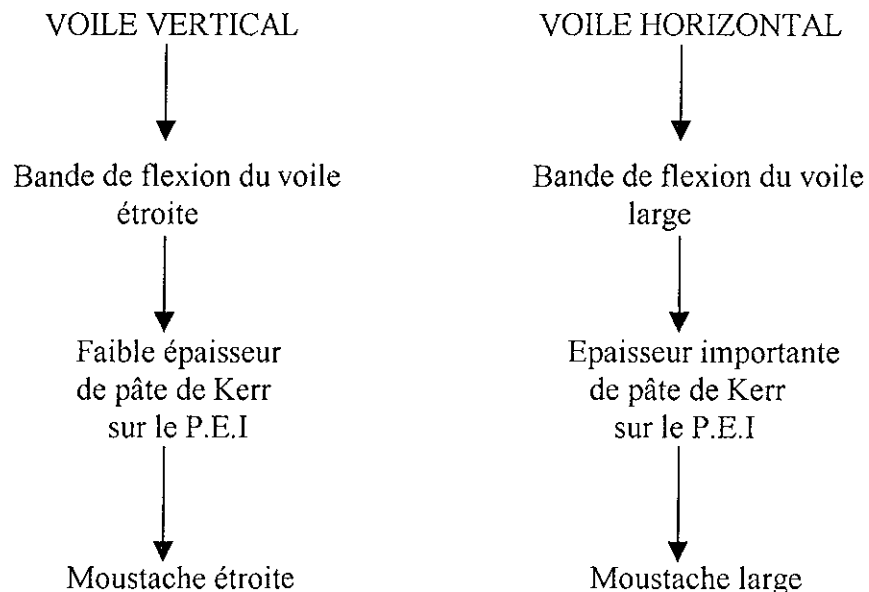
5.3 Limites particulières d'enregistrement de certaines zones anatomiques

5.3.1 Au maxillaire : zones de Schroeder et voile du palais

L'observation clinique et l'évaluation de la dépressibilité des zones de Schroeder vont permettre d'évaluer l'épaisseur de pâte de Kerr à placer sur le P.E.I.

Elle est déposée et étalée d'une tubérosité à l'autre de manière à ce que son épaisseur soit maximale de part et d'autre de la ligne médiane et minimale au centre. Il ne doit jamais y avoir de matériau dans les zones du P.E.I situées en regard des tubérosités. Après insertion, le P.E.I est appliqué fortement contre sa surface d'appui. Les tests dynamiques sont effectués (voir tableau du paragraphe 4.1.3).

L'enregistrement du joint postérieur n'est jugé correct que si la pâte apparaît sur la totalité du bord. Elle forme une «moustache» plus ou moins prononcée en fonction de l'orientation du voile du palais et de l'amplitude de dépression des zones de Schroeder (plus ces zones sont dépressives, plus la «moustache» sera importante).

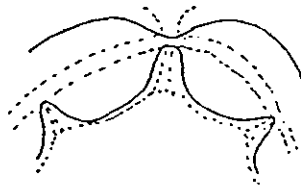


5.3.2 A la mandibule :

5.3.2.1 Région sublinguale

La pâte de Kerr est déposée sur le bord lingual de la région prémolaire droite à celle de gauche en quantité suffisante (hauteur de 3 mm environ). Les tests dynamiques sont effectués (voir tableau du paragraphe 4.2.3).

L'enregistrement de cette zone prend une forme caractéristique.



Le retrait du P.E.I doit s'effectuer avec un bruit de succion particulier. Il est indispensable qu'il existe avant de réaliser le marginage des secteurs suivants. Cette rétention doit être systématiquement recherchée. Les schémas (p.68) peuvent nous aider à la comprendre.

5.3.2.2 Zones rétromolaires et tubercules rétromolaires

Ces zones ne doivent pas être comprimées.

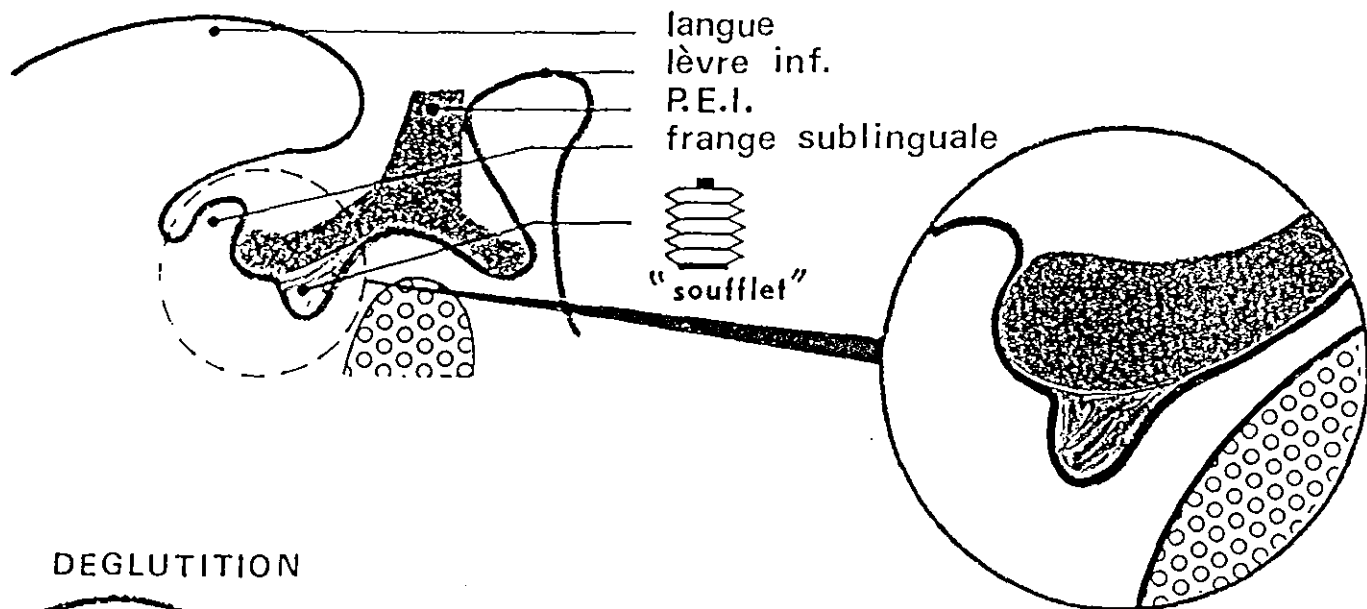
5.4 Conclusion



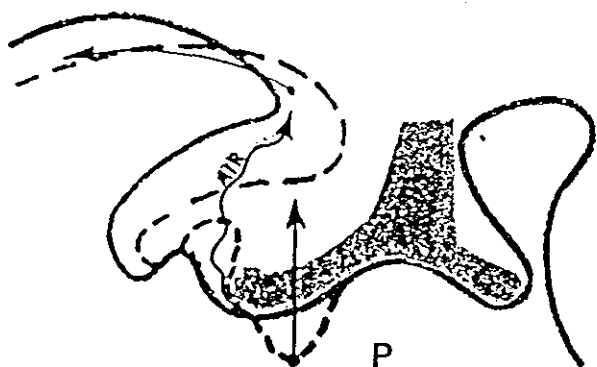
A l'issus de cette étape, le P.E.I doit répondre **aux principes mécaniques de stabilisation, sustentation et rétention.**

D'autres techniques permettent l'enregistrement du joint périphérique en un seul temps : elles peuvent paraître séduisantes mais sont très difficiles à réaliser et restent réservées à un opérateur expérimenté, connaissant et maîtrisant parfaitement le matériau utilisé pour l'enregistrement.

REPOS

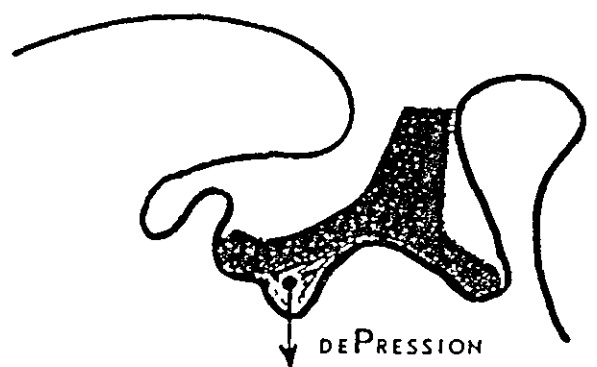


DEGLUTITION



LE PLANCHER DE LA BOUCHE S'ÉLEVE

REPOS



LE PLANCHER DE LA BOUCHE S'ABAISSÉ

D'après thèse du
Dr TOUSSAIN

6. L'EMPREINTE SECONDAIRE PROPREMENT DITE

6.1 Choix des matériaux à empreinte

6.1.1 Propriétés et indications des matériaux à empreinte

Si le P.E.I est bien adapté aux surfaces d'appui et s'il est rétentif, le choix du matériau à empreinte sera de moindre importance. Ce choix se fera entre deux familles de matériaux :

- une pâte eugénol- oxyde de zinc
- un élastomère de type polysulfure

	Pâte eugénol-oxyde de zinc	Elastomère polysulfure (ou thiocol)
AVANTAGES	<ul style="list-style-type: none">• Reproduction fidèle des surfaces.• Matériau non compressif (sa fluidité permet son échappement sous l'effet de la pression exercée lors de la mise en place du P.E.I).• Conservation indéfinie des empreintes à l'air libre (stabilité dimensionnelle importante).	<ul style="list-style-type: none">• Reproduction fidèle des surfaces.• L'opérateur peut choisir la viscosité du matériau («light» ou «regular»).• Matériau élastique.
INCONVENIENTS	<ul style="list-style-type: none">• Ce matériau provoque des lésions de type brûlures au contact de muqueuses sèches.	<ul style="list-style-type: none">• Ce matériau nécessite l'utilisation d'un adhésif séché avant sa mise en place dans le P.E.I.• Cet adhésif contient un solvant des cires. L'opérateur doit veiller à ne pas en mettre en excès sur la pâte de Kerr du joint périphérique.

INCONVENIENTS (suite)		<ul style="list-style-type: none"> • Matériau déformable. • Conservation à l'air impossible. • Matériau hydrophobe.
INDICATIONS	<ul style="list-style-type: none"> • Salive abondante. 	<ul style="list-style-type: none"> • Muqueuses sèches. • Présence de contre-dépouille.
CONTRE-INDICATIONS	<ul style="list-style-type: none"> • Muqueuse sèche. • Présence de contre-dépouille. 	<ul style="list-style-type: none"> • Salive abondante. • Réflexe nauséux.
NOM COMMERCIAL	Impression Past de SS White	Permlastic

6.1.2 Préparation des matériaux à empreinte

- 1) Le matériau à empreinte se présente sous la forme de deux tubes de pâtes. Chaque tube est pressé de manière à obtenir une quantité identique de matériau, déposé sur un support (carrelage ou feuille cartonnée rigide et plastifiée).
- 2) Le chronomètre est déclenché au moment où la spatulation commence. Les deux pâtes sont malaxées grâce à une spatule métallique jusqu'à l'obtention d'une pâte homogène. Cette dernière sera lissée avec le côté plat de la spatule pour éliminer les bulles.
- 3) Pour remplir le P.E.I, on peut utiliser une spatule à ciment présentant l'avantage d'être plus fine et de pouvoir ainsi garnir plus uniformément le P.E.I. Il ne faut pas omettre d'enduire l'ensemble du joint périphérique.

Remarque : La pâte eugénol-oxyde de zinc est adhérente aux joues et aux lèvres. Afin d'éviter ce problème, l'opérateur vaseline les lèvres et éliminera les excédents après l'empreinte grâce à une compresse imbibée de Soluplac. Les instruments métalliques pourront être facilement nettoyés en étant passés sous une flamme.

6.1.3 Cas particulier

Le choix du matériau à empreinte peut être fonction des particularités anatomiques du patient. Par exemple, au maxillaire, un palais plat autorisera un matériau de viscosité moyenne alors qu'un palais creux prédispose à un matériau très fluide.

6.2 Méthode

Remarque : les positions du patient et du praticien sont celles décrites aux paragraphes 4.1.1, p.53 et 4.2.1, p.58.

6.2.1 Séchage du P.E.I

6.2.2 Application d'un adhésif sur le P.E.I

Ceci est fonction du choix du matériau à empreinte (élastomères).
L'application de l'adhésif se réalise sur l'intrados du P.E.I ainsi que sur l'extrados des zones pouvant être modelées (exemple : bords vestibulaires tubérositaires du P.E.I)

6.2.3 Préparation du matériau à empreinte

Le chronomètre est alors déclenché.

6.2.4 Séchage simultané des muqueuses par l'assistante et apposition de vaseline sur les lèvres

Le séchage des muqueuses se réalise avec une compresse et l'aspiration.

6.2.5 Chargement du P.E.I

Le matériau à empreinte est harmonieusement réparti dans l'intrados du P.E.I, en faible épaisseur, ainsi que sur l'ensemble du joint périphérique à l'aide d'une spatule métallique à ciment. Il est inutile d'enduire le P.E.I d'une grande quantité de matériau : ceci risquerait d'entraver les mouvements réclamés au patient.

6.2.6 Insertion du P.E.I et mobilisation des organes para-prothétiques

voir chapitre l’empreinte primaire – paragraphe 4.4.9, p.25 et 4.5.9, p.29.

Le patient effectue l’ensemble des tests dynamiques et phonétiques et l’opérateur exerce une **pression digitale contrôlée** sur le porte-empreinte durant tout le temps de prise du matériau à empreinte.

6.2.7 Désinsertion du P.E.I

Elle s’effectue dans l’axe des crêtes alvéolaires.

Elle doit être réalisée après la prise totale du matériau (ce temps aura été chronométré).

Pour la pâte eugénol-oxyde de zinc : ce temps est d’environ 5 mn.

Pour les polysulfures : ce temps est d’environ 7 mn.

6.2.8 Nettoyage des excès de matériau sur le visage du patient

6.2.9 Analyse et critique de l’empreinte obtenue

L’empreinte obtenue doit être comparée zone par zone à la réalité clinique. Le praticien note au crayon de papier les défauts de cette dernière : les bulles, les aspérités, les bords non soutenus par la pâte de Kerr ou non recouvert par le matériau à empreinte... Les petites dépressions peuvent être corrigées par un ajout d’une quantité de pâte appropriée et une remise en bouche de l’empreinte.

6.3 Devenir de l’empreinte obtenue

6.3.1 Elimination du matériau à empreinte non soutenu par le P.E.I au cutter (ceci ne doit pas exister si la détermination du joint périphérique a été correctement réalisée).

6.3.2 Rinçage et décontamination des empreintes par trempage dans une solution antiseptique (seulement pour les matériaux à empreinte hydrophobe).

Ceci relève de la responsabilité du praticien.

6.3.3 Cas des empreintes à la pâte eugénol-oxyde de zinc

Les empreintes obtenues peuvent être conservées à l’air libre et leur coulée peut être différée dans le temps.

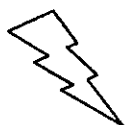6.3.4 Cas des empreintes aux polysulfures

Elles devront être traitées rapidement.

7. ETAPE FINALE

A ce stade, deux possibilités s'offrent au praticien :

- ⇒ L'opérateur peut directement passer aux étapes suivantes et réaliser des maquettes d'occlusion classique avec des bourrelets d'occlusion vérifiant les règles énoncées dans le chapitre réalisation des maquettes d'occlusion – paragraphe 5.2, p.83.
- ⇒ L'opérateur ayant défini une dimension verticale approchée grâce au préréglage des bourrelets maxillaire et mandibulaire, **une première relation centrée pourra être déterminée et enregistrée** (voir chapitre sur l'enregistrement de la relation intermaxillaire, paragraphe 6.3, p.105). Cet enregistrement terminé, les deux P.E.I sont retirés de la bouche. L'opérateur vérifie la reproductibilité de la position obtenue. Les empreintes secondaires sont coulées au laboratoire et montées sur articulateur (voir chapitre sur l'enregistrement de la relation intermaxillaire, paragraphe 7, p.111), ceci permettant **la réalisation de maquettes d'occlusion avec des bourrelets d'occlusion préréglés.**



LA
COULEE DE
L'EMPREINTE
SECONDAIRE

1. LE MATERIEL NECESSAIRE

- un bol à plâtre
- une spatule à plâtre
- un doseur d'eau
- une balance
- un vibreur
- un plâtre dur ou extra-dur
- un plâtre classique
- un malaxeur sous vide
- un crayon à papier
- un couteau à cire
- une source de chaleur (flamme)
- des bandes étroites de cire molle : BOXING WAX STICKS (Kerr)
- des bandes larges de cire molle : BOXING WAX STRIPS (Kerr)
- un socle et un moule en plastique pour split-cast
- un cutter

2. LA COULEE DE L'EMPREINTE

La coulée de l'empreinte s'effectue avec un plâtre **dur ou extra-dur**.

2.1 But

- 1) **Le plâtre doit englober la totalité de l'empreinte (bords et extrados) afin de conserver toutes les données acquises au cours de l'enregistrement dynamique.**
- 2) **Les modèles en plâtre obtenus à l'issue de cette étape de laboratoire doivent permettre la réalisation des maquettes d'occlusion et doivent pouvoir résister aux contraintes de réalisation des prothèses définitives (mise en moufle, cuisson, équilibration, finition).**

2.2 Technique avec coffrage des empreintes

2.2.1 Le coffrage de l'empreinte maxillaire (voir schéma)

2.2.1.1 Première étape

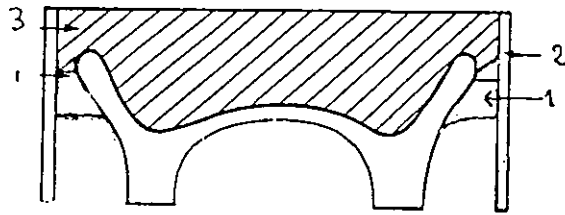
⇒ Une bandelette étroite de cire molle est fixée, sur l'extrados du porte-empreinte, au niveau de la tubérosité, à 3 mm environ du bord de l'empreinte. Au niveau des régions vestibulaires antérieures et postérieures, la cire est modelée en suivant le profil du bord de l'empreinte au niveau de la ligne de plus grande convexité des bords de l'extrados.

⇒ Dans la région postérieure, une autre bande étroite de cire vient prolonger la voûte palatine et se raccorde à la première bande de cire au niveau des tubérosités.

(voir schéma p.78)

2.2.1.2 Deuxième étape

Ayant été réchauffée délicatement, une plaque large de cire molle est collée au strip de cire qui ceinture l'empreinte (voir schéma p.78). Il faut veiller à obtenir des parois en cire verticales entre elles et d'une hauteur préfigurant celle du futur socle.



1. Bandelette en cire
2. Bande large de cire
3. Coulée de l'empreinte

D'après
POMPIGNOLI

2.2.2 Le coffrage de l'empreinte mandibulaire (voir schéma)

2.2.2.1 Première étape

⇒ Dans la région linguale et dans les régions vestibulaires antérieures et postérieures, une bande étroite de cire molle est modelée en suivant le profil du bord de l'empreinte et placée à 3 mm en tout point au-dessus de ce dernier. Elle doit déborder de 3 mm en arrière des trigones rétromolaires.

⇒ Un triangle, aux angles arrondis, est découpé dans une feuille de cire. Il est ajusté puis collé (la cire est réchauffée à la flamme) en regard de la bande strip de cire molle de la région linguale. Dans la région postérieure, il doit suivre exactement le profil des crêtes.

⇒ Dans la région rétromolaire, un polygone de cire est découpé dans une feuille de cire. Il prolonge l'empreinte vers l'arrière, en respectant l'axe des trigones rétromolaires, en dépassant du bord postérieur de l'empreinte de 7 mm environ. Il est raccordé aux autres systèmes de coffrage vestibulaire et lingual.

Conclusion : l'empreinte est bordée par une bande de cire sur la totalité de sa périphérie.

2.2.2.2 Deuxième étape

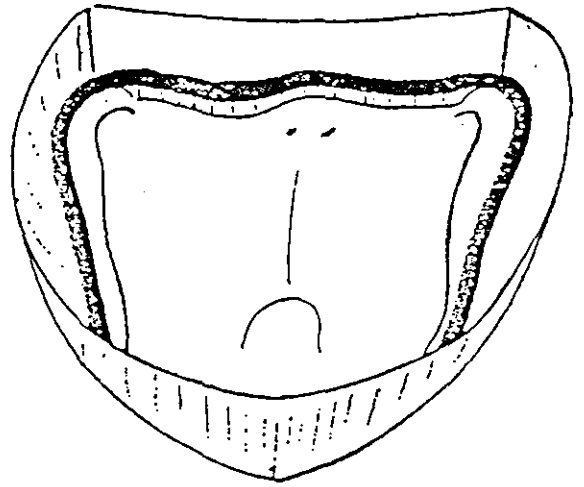
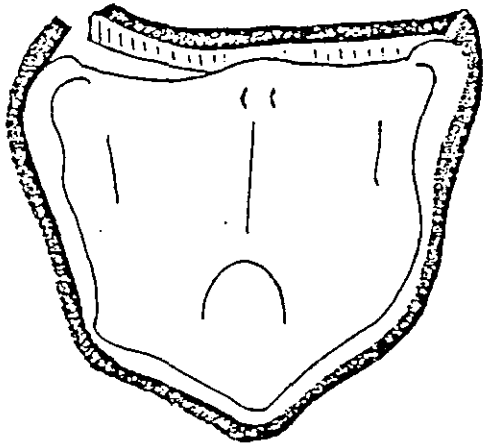
Voir paragraphe 2.2.1.2, p.76.

2.2.3 Préparation du plâtre

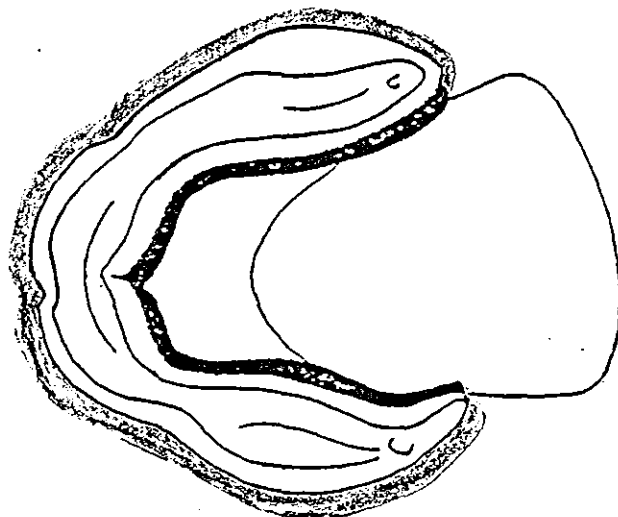
Manuellement ou au malaxeur sous vide.

Voir chapitre l'empreinte primaire – paragraphe 4.2.2.1, p.20.

Au maxillaire



A la mandibule



D'après la thèse du
Dr ANTOINE

2.2.4 Coulée du plâtre en un seul temps en utilisant la technique du split-cast

La technique du split-cast va permettre un repositionnement toujours identique des modèles secondaires sur articulateur après chaque étape clinique. Elle a un intérêt tout particulier en prothèse complète : après la mise en moufle, le prothésiste peut réaliser, sur l'articulateur, **une équilibration immédiate des prothèses sans les désinsérer de leurs modèles secondaires.**

- ⇒ Déposer le plâtre en faible quantité, à l'aide de la spatule, sur une extrémité de l'arcade enregistrée sur l'empreinte (au niveau des molaires) et tapoter le porte-empreinte sur le bord de la table (ou utiliser un vibreur) en l'inclinant légèrement de manière à ce que le plâtre se répartisse et fuse vers l'autre extrémité de l'arcade.
- ⇒ Remplir par apport de plâtre successif l'ensemble du volume coffré en prenant toujours soin d'éliminer les bulles d'air.
- ⇒ Placer et centrer le socle (en plastique) du split-cast à la base du socle coffré avant le début de prise du plâtre.

- ⇒ Réalisation d'une base en plâtre s'emboîtant dans le socle par la technique du split-cast. Elle est obtenue en utilisant un moule spécifique, antagoniste du précédent. Elle sera fixée sur l'articulateur.

2.3 Le démoulage de l'empreinte

Il ne s'effectue qu'après la réaction exothermique de prise du plâtre.

2.4 La finition

- ⇒ Tailler les modèles au taille-plâtre sans retoucher à la base du socle.
- ⇒ Eliminer les bulles ou autres indices positifs excédentaires en plâtre (exemple : plâtre dans la région linguale du modèle mandibulaire).

REALISATION
DES
MAQUETTES
D'OCCLUSION

1. DEFINITION ET OBJECTIFS CLINIQUES

Une maquette d'occlusion est constituée d'une base sur laquelle est positionné un bourrelet permettant l'enregistrement de la relation intermaxillaire, et mettant en évidence certaines données esthétiques et fonctionnelles du patient telles que la position du bord libre, la dimension verticale d'occlusion, la relation centrée.

L'ensemble de ces informations doit pouvoir être transféré sur un articulateur par le montage des modèles maxillaire et mandibulaire, soit grâce à une table de montage, soit en utilisant un arc facial.

2. QUALITES DES MAQUETTES D'OCCLUSION

- ⇒ Bases indéformables, résistantes aux pressions.
- ⇒ Stabilité et précision de l'adaptation des bases sur leurs modèles de travail.
- ⇒ Insertion et désinsertion aisées des maquettes d'occlusion de leur modèle de travail.
- ⇒ Centrage sans hésitation.
- ⇒ Bords arrondis, polis, non iatrogènes envers les muqueuses buccales.
- ⇒ Compenser les résorptions osseuses.

3. LE MATERIEL NECESSAIRE

- un crayon à papier et à l'aniline
- un vernis isolant
- un pinceau
- une cire molle (pour obturer les zones de contre-dépouilles)
- un cutter
- une pièce à main
- plusieurs fraise à résine de calibres différents
- du papier de verre monté sur un mandrin
- des meulettes de polissage
- une cire plus ou moins dure.
- un couteau à cire
- une flamme
- une plaque de résine photopolymérisable ou une résine chémozopolymérisable et le matériel nécessaire à sa préparation (voir le Ch. réalisation d'un P.E.I)
- un four à polymériser

4. PREPARATION DES MODELES EN PLATRE ISSUS DES EMPREINTES SECONDAIRES

Les préparations des modèles sont les mêmes que pour les P.E.I.
Voir chapitre réalisation des P.E.I – paragraphe 4, p.40.

5. LES LIMITES ET LES CARACTERISTIQUES DES MAQUETTES D'OCCLUSION

Les maquettes d'occlusion doivent être réalisées avec une base la moins déformable possible et plus rigide que les bourrelets.

5.1 Les limites et les caractéristiques de la base

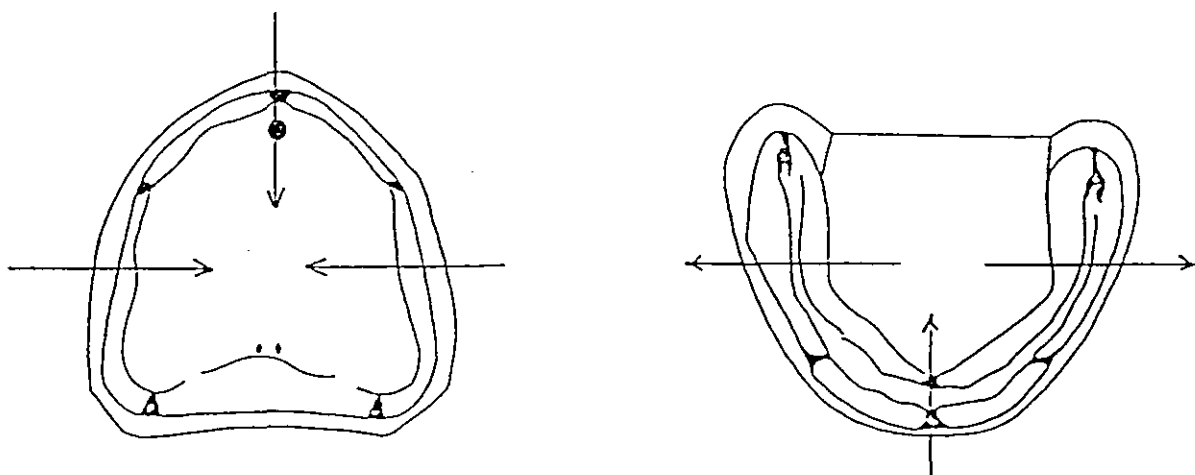
La base de la maquette d'occlusion doit s'étendre sur toutes les surfaces du modèle secondaire et remplir la totalité (en profondeur et en épaisseur) des limites obtenues par l'emboxage de l'empreinte.

5.2 Le positionnement des bourrelets d'occlusion

5.2.1 Généralités

Le bourrelet d'occlusion peut être confectionné en cire dure, en pâte thermoplastique ou en résine.

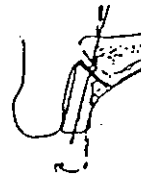
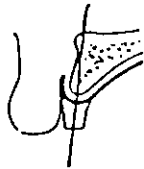
Le bourrelet d'occlusion préfigure l'emplacement des dents de la future prothèse. Il suit l'axe et l'orientation de la crête alvéolaire. Il faut se souvenir que la résorption de l'os alvéolaire est **centripète** au maxillaire et dans la région antérieure mandibulaire et **centrifuge** dans les régions postérieures mandibulaires.



Le positionnement du bourrelet d'occlusion est étroitement lié au degré de résorption de la crête alvéolaire.

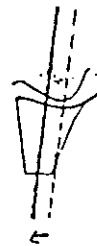⇒ Au maxillaire

Dans la région antérieure



Dans la région postérieure

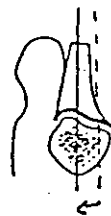
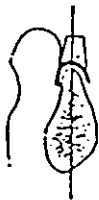
Versant Vestibulaire



Versant Lingual

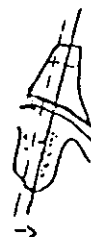⇒ A la mandibule

Dans la région antérieure



Dans la région postérieure

Versant Vestibulaire



Versant Lingual

D'après BUDZT

5.2.2 Règles générales de construction des bourrelets d'occlusion

5.2.2.1 Au maxillaire

- Epaisseur du bourrelet

Dans la région antérieure, elle est de 3 à 4 mm. Elle augmente vers les régions postérieures et atteint 8 à 10 mm au niveau des molaires.

- Hauteur du bourrelet

Dans la région antérieure, la hauteur entre le fond du sillon du vestibule et le bord du bourrelet préfigurant le bord libre des incisives est de 21 mm. Elle sera réglée en bouche ultérieurement.

La surface occlusale est parallèle au plan de Coperman passant par la papille rétroincisive et les deux ligaments ptérygomaxillaires.


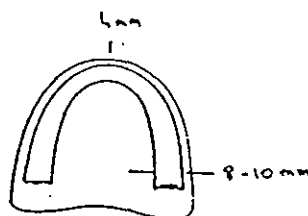
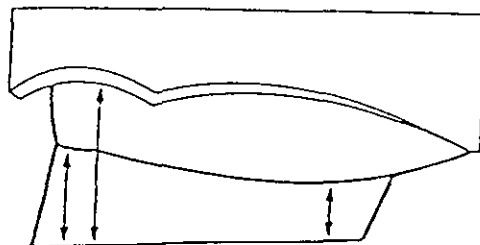
- Inclinaison du bourrelet

Dans la région antérieure, l'inclinaison du bourrelet varie entre 0° et 15° en fonction de l'orientation de la lèvre supérieure.

Dans la région postérieure, l'inclinaison est nulle.

- Limite postérieure du bourrelet

Elle correspond à la face distale de la première molaire soit environ à 10 mm du centre de la tubérosité.



D'après BUDZT

5.2.2.2 A la mandibule

- Epaisseur du bourrelet

Dans la région antérieure, elle est de 3 à 5 mm. Elle augmente vers les régions postérieures et atteint 8 mm au niveau des premières molaires.

- Hauteur du bourrelet

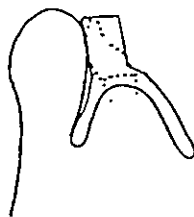
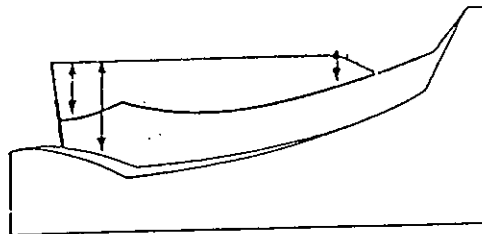
Dans la région antérieure, la hauteur entre le fond du sillon du vestibule et le bord du bourrelet préfigurant le bord libre des incisives est de 18 mm. Elle sera réglée en bouche ultérieurement.

- Inclinaison du bourrelet

Dans les régions antérieure et postérieure, l'inclinaison du bourrelet est nulle.

- Limite postérieure du bourrelet

Elle correspond à la face distale de la première molaire : elle se situe à environ 18 mm du bord postérieur de la prothèse.



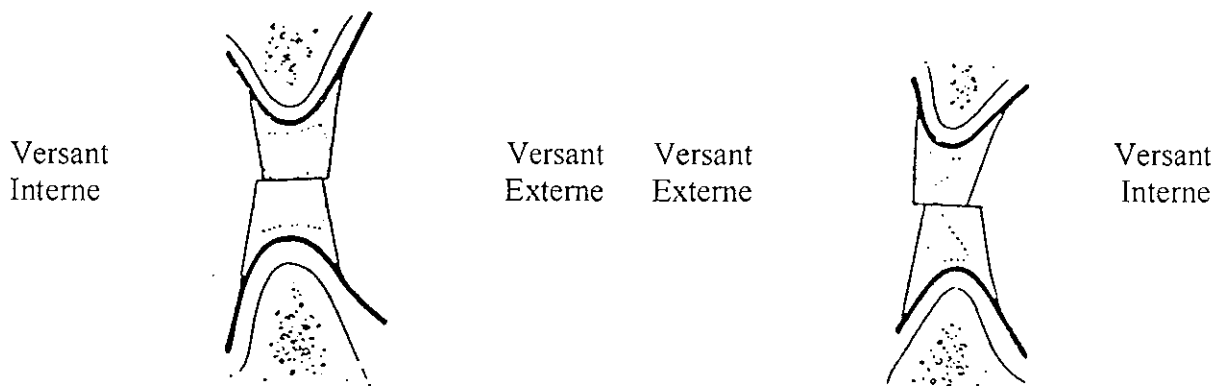
D'après BUDZT

5.2.3 Réalisation des bourrelets d'occlusion dans le cas où les modèles secondaires ont été montés en articulateur.

Les modèles maxillaire et mandibulaire ayant été monté en articulateur suite à la prise de l'empreinte secondaire (voir chapitre réalisation de l'empreinte secondaire – paragraphe 7.), les bourrelets d'occlusion peuvent être pré réglés (en hauteur, en épaisseur, en longueur, surface occlusale parfaitement plane) de manière à **assurer leur coaptation**. L'intérêt est de limiter les retouches lors du réglage de la dimension verticale d'occlusion en bouche. Ce sont les exigences anatomiques propres au patient qui vont guider le façonnage et l'ajustage final des bourrelets.

Dans les régions postérieures

Dans la région antérieure



D'après BUDZT

5.2.4 Cas particulier de la lame de BRILL à la mandibule

Elle ne peut être réalisée que sur une base dure.

Elle présente plusieurs avantages :

- Elle permet d'obtenir une rigidité de la base mandibulaire supérieure à celle réalisée avec un simple bourrelet en cire.
- Elle permet un enregistrement de la relation intermaxillaire plus précis car cette technique a l'avantage d'associer un matériau dur et un matériau mou, limitant ainsi les risques de «dérapage», de glissement entre les bourrelets que l'on peut observer avec la technique des chevrons.
- Elle permet, après l'enregistrement de la relation intermaxillaire, un repositionnement aisé des bases l'une par rapport à l'autre du fait de l'existence d'une indentation de la lame sur toute la surface occlusale du bourrelet maxillaire.

- ⇒ Dans le cas où les bourrelets d'occlusion seraient réalisés de façon classique sans montage au préalable des modèles secondaires en articulateur, la lame de Brill répond aux critères de réalisation énoncés au paragraphe 5.2.2.2. Elle sera réduite en hauteur et en épaisseur lors de l'enregistrement de la relation intermaxillaire.
- ⇒ Au contraire, si les modèles secondaires ont été montés en articulateur, la lame de Brill pourra être réglée en hauteur et réduite en épaisseur sur toute sa surface occlusale (sa largeur moyenne est de 1 à 2 mm).

6. LES TECHNIQUES DE REALISATION DES MAQUETTES D'OCCLUSION

6.1 Réalisation des bases des maquettes d'occlusion

6.1.1 Technique utilisant une résine photopolymérisable

6.1.1.1 Préparation du modèle

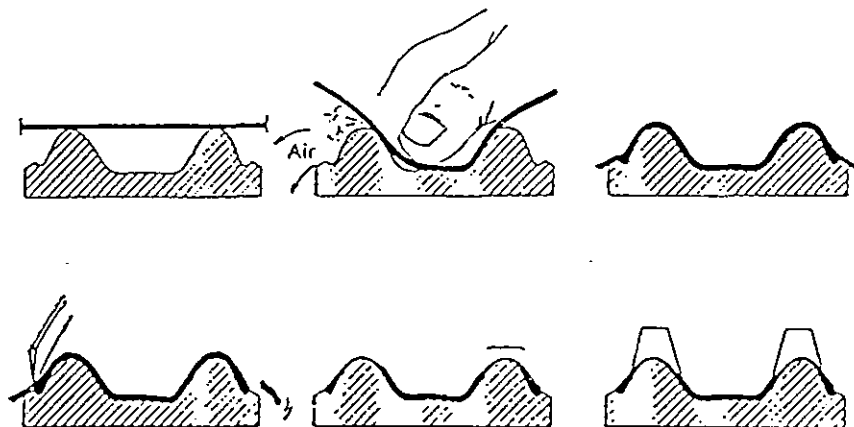
- 1) Isoler le modèle à l'aide d'un vernis.
- 2) Comblé avec de la cire les zones de contre-dépouilles.

6.1.1.2 Préparation de la résine

La résine est préparée par le fabricant, livrée sous un emballage étanche à la lumière.

6.1.1.3 Mise en forme des bases

- 1) Appliquer la plaque de résine sur le modèle en prenant soin de chasser l'air entre cette dernière et le modèle et sans l'étirer.
- 2) La découper aux limites choisies à l'aide d'un cutter.
- 3) Réaliser des «plots» de rétention pour les bourrelet en cire sur l'extrados de la base en regard des crêtes alvéolaires.



D'après BUDZT

6.1.1.4 Polymérisation des bases

Elle s'effectue au four à polymériser pendant environ une durée de 5 minutes (variable en fonction du four).

6.1.1.5 Grattage et polissage des bases

Ils sont identiques à ceux des P.E.I (voir paragraphe 6.1.4 et 6.1.5, p.49 du ch. réalisation d'un P.E.I).

6.1.2 Technique utilisant une résine chémozpolymérisable

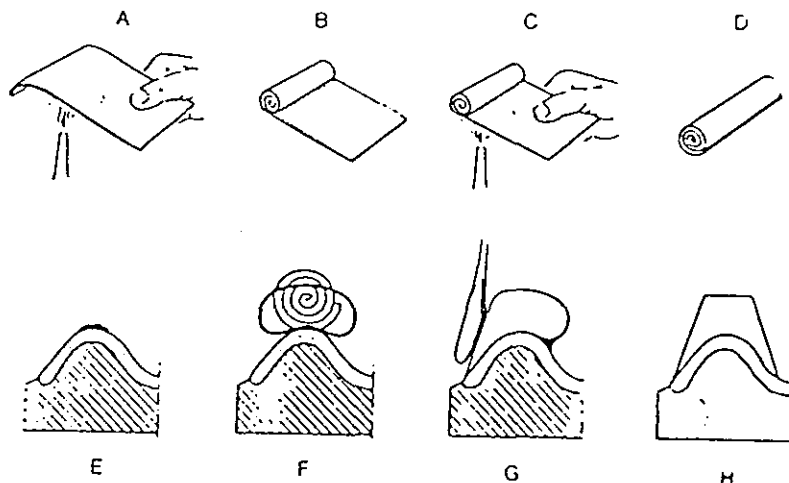
voir le paragraphe 6.1 dans le ch. réalisation d'un P.E.I, p.48.

Remarque : les bases des maquettes d'occlusion peuvent aussi être réalisées en pâte thermoplastique ou en cire.

6.2 Réalisation des bourrelets d'occlusion en cire

6.2.1 Première technique

- 1) Réchauffer la plaque de cire.
- 2) Rouler la plaque de cire.
- 3) Appliquer la plaque roulée sur la base au niveau des «plots» de rétention.
- 4) Mise en forme du bourrelet sur la base.
- 5) Vérifier les dimensions et l'orientation du bourrelet.



D'après BUDZT

6.2.2 Deuxième technique

Les bourrelets en cire peuvent être coulés dans un moule. Cette technique permet de mélanger plusieurs types de cire et ainsi de choisir la dureté des bourrelets.

Remarque : les bourrelets d'occlusion peuvent aussi être réalisés en résine (lame de Brill) ou en pâte thermoplastique. Du fait de leur dureté, ces matériaux ont l'avantage de permettre un enregistrement précis mais reste difficile à utiliser par rapport aux cires. Les pâtes thermoplastiques trouvent un intérêt tout particulier au maxillaire lors du réglage des maquettes d'occlusion : l'opérateur pourra obtenir une surface uniformément plane en polissant la surface occlusale du bourrelet à l'aide d'un papier de verre à gros grains (sans «l'encrasser» contrairement à la cire). Il est préférable de choisir une pâte de couleur blanche car une teinte foncée rend le réglage de la ligne du sourire difficile (impression de retrait du bourrelet).

ENREGISTREMENT
DE LA
RELATION
INTERMAXILLAIRE

1. INTRODUCTION

Chez le patient denté, ce sont les surfaces occlusales dentaires qui déterminent les rapports intermaxillaires et la position d'intercuspitation maximale. Chez l'édenté total, c'est à partir des relations intermaxillaires que le clinicien établira la position d'intercuspitation maximale et coordonnera le montage des dents artificielles aux différents trajets fonctionnels de la mandibule.

L'enregistrement de la relation intermaxillaire fait appel à deux composantes :

- une composante verticale : **la dimension verticale d'occlusion**
- une composante horizontale : **la relation centrée**

Le bon enregistrement de ces données est le gage du succès de la réalisation finale de la prothèse.

Cette position particulière de la mandibule par rapport au maxillaire doit être transférable sur l'articulateur.

2. LE MATERIEL NECESSAIRE

- un plateau de consultation avec une précelle, un miroir et une sonde
- une source de chaleur (flamme)
- un couteau à cire
- un plan de Fox
- deux réglés
- un compas à pointe sèche
- une bouilloire thermostatée
- une cire de type ALUWAX
- un récipient contenant de l'eau froide
- un crayon feutre
- de la vaseline
- un champ opératoire
- une cuillère de SCHREINEMAKERS

3. ESSAI DES BASES D'OCCLUSION EN BOUCHE

Au cours de cette étape, les maquettes d'occlusion maxillaire et mandibulaire sont introduites en bouche l'une après l'autre puis en même temps.

3.1 Au maxillaire

3.1.1 Généralités

Position du patient, position du praticien, position des doigts – voir chapitre l'empreinte secondaire, paragraphe 4.1.1, p.53.

3.1.2 Première étape

voir chapitre l'empreinte secondaire, paragraphe 4.1.2, p.53.

La maquette d'occlusion maxillaire doit être rétentive et, sous l'effet d'une pression digitale exercée vers le bas ou sur la partie antérieure et palatine du bourrelet d'occlusion, se désolidarise de son support en créant «un effet de succion».

3.1.3 Deuxième étape : essayage de la maquette d'occlusion

Le réglage du bourrelet d'occlusion et de la limite des bords de la maquette d'occlusion s'effectue en suivant la même démarche que pour les P.E.I.
voir chapitre l'empreinte secondaire, paragraphe 4.1.3, p.54.

L'opérateur doit vérifier que les tests statiques et dynamiques décrits ne nuisent pas à la stabilité des bases de la maquette d'occlusion.

3.2 A la mandibule

3.2.1 Généralités

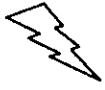voir chapitre l'empreinte secondaire – paragraphe 4.2.1, p.58.

3.2.2 Première étape

voir paragraphe 4.2.2, p.58.

3.2.3 Deuxième étape : essayage de la maquette d'occlusion

voir chapitre l'empreinte secondaire – paragraphe 4.2.3, p.58.



CONCLUSION : les maquettes d'occlusion doivent être parfaitement stables et rétentives avant que l'opérateur n'entreprenne les étapes suivantes.

4. REGLAGE DE LA MAQUETTE MAXILLAIRE

4.1 Positionnement

Voir paragraphe 3.1.1, p.94.

4.2 Dans la région antérieure

- 1) Adaptation de la courbure antérieure vestibulaire pour donner à la lèvre un soutien harmonieux.

Le patient doit être observé de face et de profil.

Si la lèvre est trop soutenue, elle sera trop tendue et donc trop courte. Le point interincisif sera trop haut et trop en avant. Au contraire, si la lèvre est insuffisamment soutenue, elle sera trop flasque et donc trop longue. Le point interincisif sera trop bas et trop en arrière.

Conclusion : il faut toujours régler le soutien labial avant la hauteur du bourrelet.

Suite aux modifications réalisées, l'opérateur doit toujours vérifier que le bourrelet est positionné sur la crête, qu'il suit l'axe et l'orientation de cette dernière et que son épaisseur est de 4 mm.

- 2) Réglage de la hauteur du bourrelet pour situer au mieux le futur point interincisif et la position du plan d'occlusion de canine à canine.

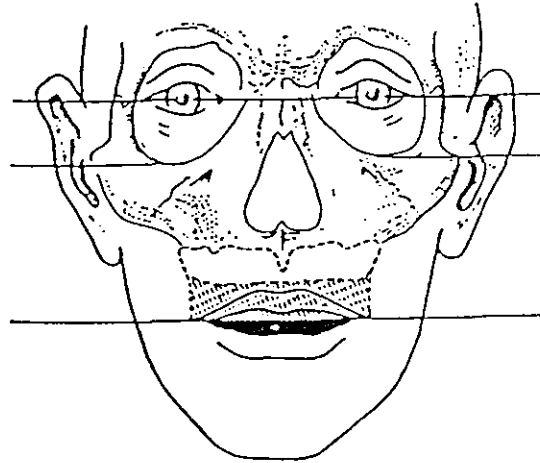
Le praticien se place face au patient.

Le bourrelet doit être réglé **initialement** en suivant quelques critères généraux :

- le bord occlusal du bourrelet doit apparaître à **2 mm** en dessous du bord inférieur de la lèvre supérieure au repos.

Si le bourrelet est en cire, le praticien peut utiliser la cuillère de Schreinemakers. Il note la hauteur du bourrelet antérieur à obtenir. La maquette est repositionnée sur son modèle en plâtre. La face interne de la cuillère est réchauffée. Sa partie postérieure se place en regard des ligaments ptérygomaxillaires, sa partie antérieure s'abaisse en regard du bord occlusal du bourrelet jusqu'à la hauteur repérée. Ceci permet d'obtenir conjointement un pré-réglage des bourrelets postérieurs.

- Simultanément, il faut obtenir un parallélisme entre le bord occlusal du bourrelet et la ligne bi-pupillaire : un premier réglet est positionné au niveau de la ligne bi-pupillaire et un second sous le bord occlusal du bourrelet tout d'abord au niveau des incisives puis de canine à canine, et enfin de prémolaire à prémolaire. Dans toutes ces situations, les deux réglets doivent être parallèles entre eux.



D'après BUDTZ

Cependant, ce sont toujours l'observation et le sens clinique de l'opérateur qui vont guider le choix de la hauteur du bourrelet.

Certains facteurs peuvent influencer ce choix :

⇒ **facteurs bioanatomiques :**

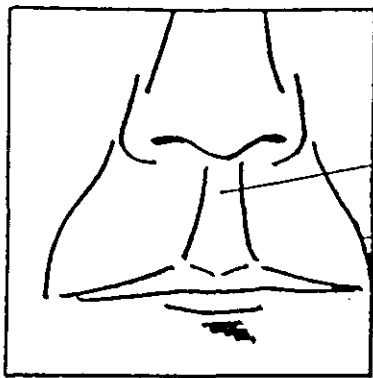
- **L'âge :** chez un sujet âgé, il existe souvent une abrasion des bords incisifs entraînant un relâchement de l'orbiculaire des lèvres et un allongement de la lèvre. Le bord incisif disparaît ainsi sous la lèvre.
- **Le sexe :** le bord incisif est souvent plus apparent chez la femme que chez l'homme.
- **L'anatomie de la lèvre :** arciforme, fine, pincée, épaisse.

⇒ **tests phonétiques :**

- Le patient est invité à sourire, à parler. Le praticien surveillera la position du bord occlusal du bourrelet par rapport à la position de la lèvre inférieure au cours de la prononciation de certains phonèmes (par exemple, il doit observer un léger contact lors de la prononciation du «FE» ou du «VE»).

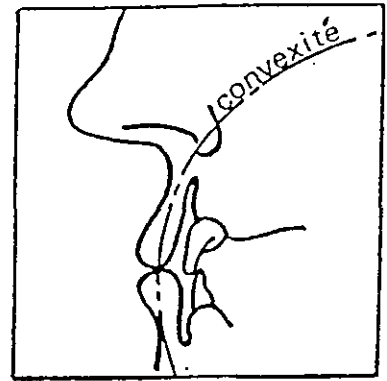
⇒ **facteurs esthétiques :**

- la maquette doit assurer le soutien des joues et des lèvres. Le praticien pourra observer son effet sur les sillons nasogéniens et le philtrum.

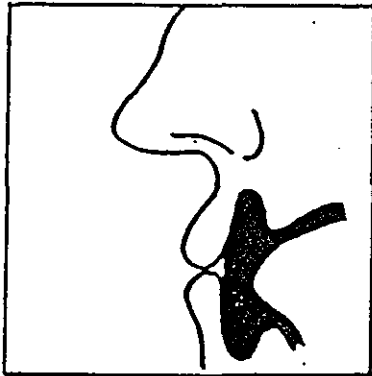


Philtrum
Sillon nasogénien

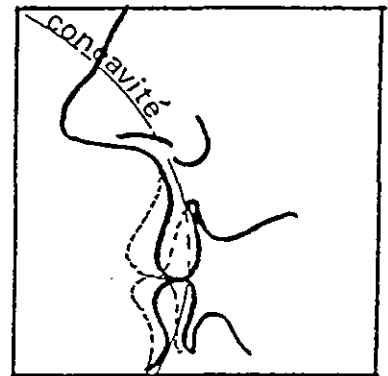
Personnage denté



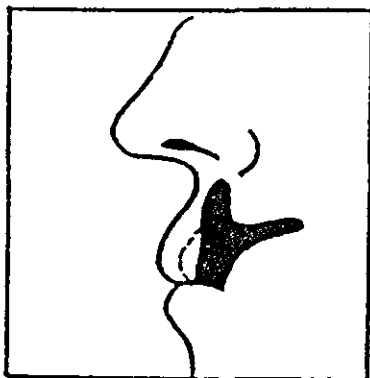
Rapports entre les volumes
- CONVEXITE -




Espace utile à retrouver
après résorption



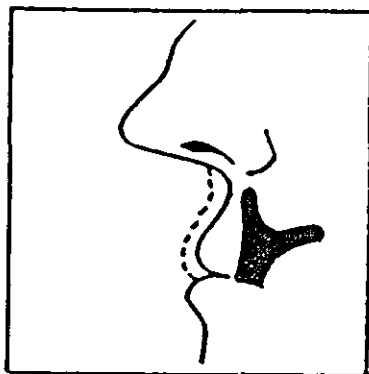
Rapports entre les volumes
- CONCAVITE -



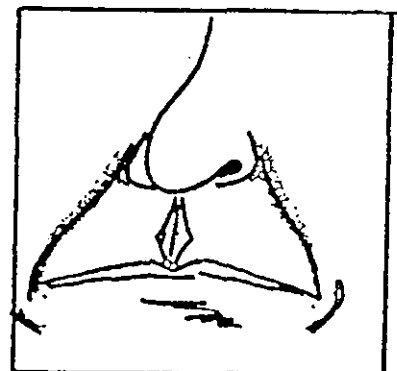
Sur-estimation
de cet espace



Disparition du philtrum
et des sillons nasogénies



Sous-estimation
les deux caractères
sont accentués



D'après la thèse du Dr TOUSSAIN

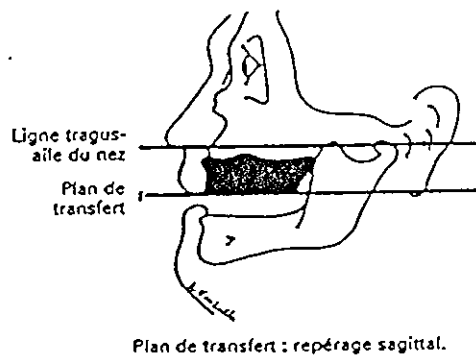
4.3 Dans la région postérieure

- 1) Vérification du soutien des joues par le bourrelet
- 2) Mise en évidence du plan de Camper

Le plan de Camper est un plan de référence permettant le transfert du modèle maxillaire sur l'articulateur. Il passe par point sous nasal et le tragus. L'opérateur, pour avoir des repères fixes, peut visualiser ces points en les notant au stylo feutre ou en collant des morceaux de ruban adhésif sur le visage du patient.

- 3) Réglage de l'orientation du plan de Camper

Le plan de Fox est porté en bouche au contact de la face occlusale du bourrelet. Le praticien situe d'emblée l'ampleur et la localisation des soustractions de cire à réaliser pour obtenir un parallélisme entre ce plan et le plan de Camper. Le réglage progresse par ajustements successifs du bourrelet jusqu'à l'obtention du parallélisme entre le plan de Fox et le plan de Camper.



Plan de transfert : repérage sagittal.

D'après
POMPIGNOLI

- 4) Vérification du parallélisme entre le plan de Fox et la ligne bi-pupillaire.

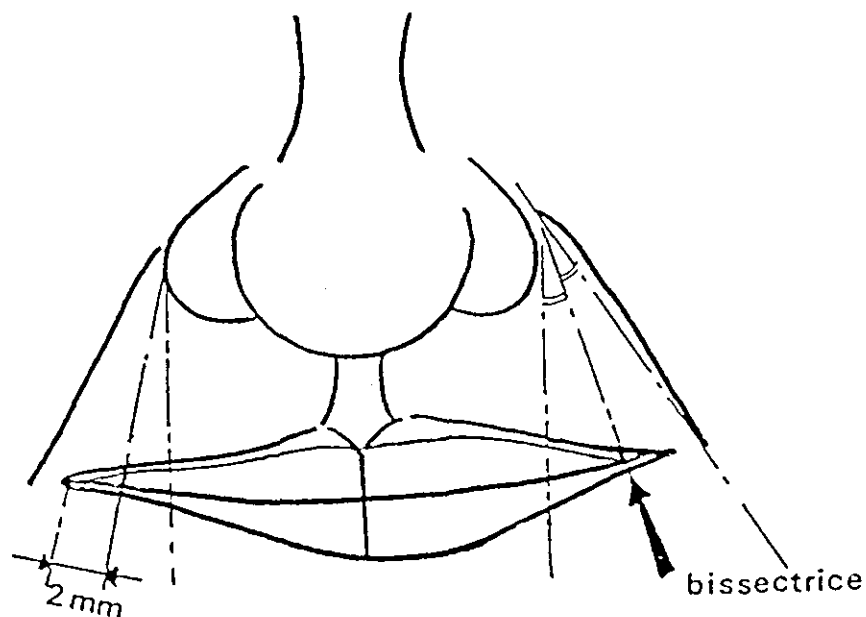
4.4 Finitions

- 1) Surfaçage du bourrelet.

Le bourrelet doit présenter un aspect lisse, propre et fini. Sa face occlusale doit être parfaitement plane.

- 2) Vérification du positionnement final du bourrelet dans les régions antérieure et postérieure.

- 3) Repérage, à l'aide de la pointe du couteau à cire, sur la face vestibulaire de la région antérieure du bourrelet :
- de la ligne interincisive
 - de la ligne du sourire
 - de la pointe canine (la tangente à l'aile du nez correspond au bord mésial de la canine).



D'après la thèse du
Dr TOUSSAIN



CONCLUSION : la maquette d'occlusion, ainsi réglée, va permettre le transfert du modèle maxillaire sur l'articulateur et donne au prothésiste une partie des données permettant le montage des futures dents.

5. REGLAGE DE LA MAQUETTE MANDIBULAIRE : CHOIX D'UNE DIMENSION VERTICALE D'OCCLUSION

5.1 Définitions

Il existe un grand nombre de définitions. Nous avons choisi ici celles qui nous paraissent les plus pédagogiques et les plus appropriées à notre sujet.

5.1.1 Dimension verticale d'occlusion

C'est la hauteur de l'étage inférieur de la face quand le sujet est en situation d'intercuspidation maximale.

5.1.2 Dimension verticale de repos

C'est la hauteur de l'étage inférieur de la face lorsque tous les muscles sont au repos.

5.1.3 Espace libre d'inocclusion

C'est un espace de 1 à 3 mm qui peut être objectivé entre les molaires d'un sujet denté en posture de repos.

Chez un individu édenté total, cet espace est égal à la différence entre la dimension verticale de repos et la dimension verticale d'occlusion.

5.2 Positionnements

Voir paragraphe 3.2.1, p.94.

5.3 Détermination de la dimension verticale d'occlusion

5.3.1 Première approche : détermination de la dimension verticale de repos

Les définitions du paragraphe précédent 5.1 font référence à des points du massif facial osseux (l'étage inférieur de la face correspond à la distance entre le point sous-nasal et le gnathion). En pratique, on choisit deux points tégumentaires médians :

- un point appartenant au massif supérieur, généralement le bout du nez.
- un point dans la région du pogonion (relief antérieur du menton).

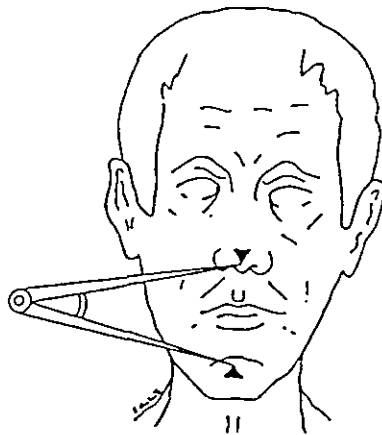
On note ces deux points au stylo feutre.

Dans un premier temps, aucune maquette n'est placée en bouche.

Le praticien va faire exécuter au patient une série de mouvements de manière à le placer dans des conditions optimales pour l'évaluation de la dimension verticale de repos.

- 1) Le patient mobilise sa langue et humecte les muqueuses jugales, labiales, le palais, les vestibules.
- 2) Le patient effectue des mouvements d'ouverture extrême et prolongée comme un bâillement, des mouvements des lèvres rentrées à fond entre les arcades puis retroussées, des mouvements de creusement des joues.
- 3) Le patient déglutit plusieurs fois de suite.
- 4) Le patient réalise des exercices de respiration calme : il expire l'air entre les lèvres de plus en plus doucement.

La dimension verticale de repos sera mesurée entre ces deux points à l'aide d'un compas à pointe sèche. La distance mesurée sera reportée sur un réglet et notée. Elle est vérifiée plusieurs fois après une série de déglutition.



D'après
POMPIGNOLI

Certains tests complémentaires peuvent être réalisés pour s'assurer du bon choix de la DVR :

- **Tests phonétiques** : la position de la mandibule à la fin de la prononciation de «EMMA» est très proche de celle de la DVR.
- **Test de la gorgée d'eau** : la mandibule se placerait en position de repos lorsque le patient garde une gorgée d'eau (de volume moyen) dans la bouche.
- **Test de respiration** :
 - Technique de l'OPEN REST : la mandibule se place dans une position proche de sa position de repos, bien que légèrement plus basse, si le praticien demande au patient de respirer par la bouche, les lèvres à peine disjointes et sous réserve que cette respiration soit très superficielle.
 - La mandibule serait en position de repos pendant le mouvement terminal de la phase d'expiration.

5.3.2 Deuxième temps

- 1) Mise en bouche des maquettes maxillaire et mandibulaire.
- 2) Vérification de la non interférence des bases des maquettes dans les régions postérieures.
- 3) Réglage de la hauteur du bourrelet mandibulaire dans les régions postérieures.

La fermeture buccale est souvent interrompue par des contacts postérieurs entre les bourrelets (malgré leurs pré réglages sur l'articulateur lors de leur réalisation). Le praticien évalue rapidement la hauteur du bourrelet inférieur à corriger en traçant un premier trait de section sur le bourrelet permettant d'amener très vite le patient dans une position où une coaptation entre les bourrelets maxillaire et mandibulaire existe.

3) Recherche d'une dimension verticale d'occlusion

La dimension verticale à obtenir doit être égale à la différence entre la dimension verticale de repos notée initialement et l'espace libre d'inocclusion (2 mm).

$$DVO = DVR - 2 \text{ mm}$$



Espace libre d'inocclusion moyen

La hauteur du bourrelet est progressivement affinée et vérifiée grâce au compas.

Le praticien doit être attentif à certains signes :

- Ceux caractérisant le choix d'une dimension verticale trop haute à savoir une coaptation labiale difficile, une contraction des masseters importante, une gêne dans l'émission des phonèmes les plus courants.
- Ceux caractérisant le choix d'une dimension verticale trop faible à savoir des lèvres non soutenues, des rides très marquées sur le visage, des téguments flasques.

Le contrôle final de la dimension verticale d'occlusion repose sur plusieurs sortes de tests :

- **tests de déglutition** : elle doit être facile et efficace (sensation d'appuis postérieurs précis, sûrs et confortables).
- **tests phonétiques** : la prononciation du phonème «s» (ex : Mississippi) doit amener le bord libre des incisives inférieures à l'aplomb du bord libre des incisives supérieures et un espace libre de 1 mm doit subsister entre ces bords libres lors de la phonation (ceci est variable selon la classe d'occlusion).

L'étude des prothèses actuelles du patient (si elles existent) orientera le praticien dans la recherche de dimension verticale d'occlusion.

5.3.3 finitions

1) Surfaçage du bourrelet mandibulaire

Le bourrelet doit présenter un aspect lisse, propre et fini. **Sa face occlusale doit être parfaitement plane.**

2) Tracé de la ligne interincisive sur la face vestibulaire du bourrelet mandibulaire en regard de celle du bourrelet maxillaire.

3) Vérification de la coaptation et de l'existence d'un contact généralisé entre les bourrelets maxillaire et mandibulaire

5.4 Conséquences des erreurs d'évaluation de la dimension verticale

Sous-évaluation de la dimension verticale d'occlusion	Surévaluation de la dimension Verticale d'occlusion
<ul style="list-style-type: none"> • Etage inférieur «tassé» : aspect vieilli du visage par accentuation des rides, préjudice esthétique par altération des proportions de la face. • Gêne à la déglutition par impossibilité d'établir des contacts postérieures efficaces. • Apparition de parafonctions : tics de déglutition (interposition linguale fréquente), tics de succion. • Altération progressive des structures articulaires (condyle, ménisque). • Exceptionnellement : douleurs évoquant les algies «essentiels» (compression de certains nerfs). • Protrusion du menton. 	<ul style="list-style-type: none"> • Aspect de visage figé, perdant toute expression, téguments étirés. • Denture trop visible et disgracieuse à l'ouverture buccale. • Difficultés à la déglutition. • Instabilité des bases difficile à maîtriser. • Tensions musculaires créant chez le patient le besoin d'interruption du port des prothèses. • Elocution difficile et chocs audibles entre les dents en porcelaine au cours de cette dernière. • Risque de résorption osseuse pathologique si le patient persiste à les porter.

6. ENREGISTREMENT DE LA RELATION INTERMAXILLAIRE

6.1 Définition

L'enregistrement de la relation intermaxillaire fait appel à la composante horizontale du rapport intermaxillaire à savoir l'enregistrement de la relation centrée. C'est une position dans laquelle la mandibule doit être placée en situation postérieure, les condyles se trouvant en position haute et «centrée» dans les cavités glénoïdes. **Elle est reproductible et transférable sur articulateur.**

6.2 Positionnements

Voir paragraphe 3.1.1, p.94.

Le praticien se place à **11h** par rapport au patient.

6.3 Méthodes

6.3.1 Première étape

1) Préparation du patient.

Le patient doit être décontracté, le praticien doit pouvoir mobiliser et guider la mandibule. Il ne doit pas exister de réaction d'opposition de la part du patient.

2) Insertion des maquettes d'occlusion en bouche.

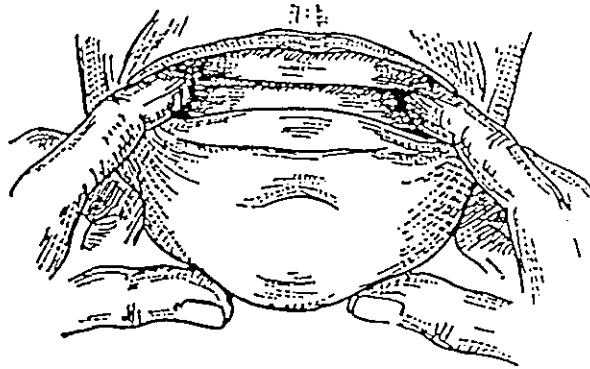
3) Essai d'enregistrement de la relation centrée et contrôle de la position des bourrelets (en pâte thermoplastique ou en résine) lors de leur impact.

La relation centrée n'est pas toujours une position facile à obtenir.

Quelques moyens permettant le recul de la mandibule peuvent nous aider de l'obtenir :

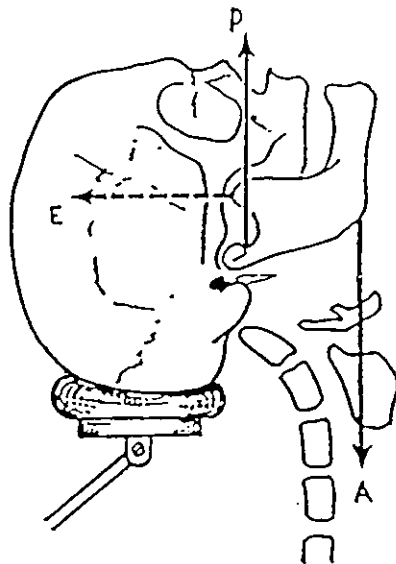
- interposition de cotons salivaires entre les bourrelets empêchant les contacts postérieurs pendant au moins 5 minutes.
- le patient place sa langue au palais, le plus postérieurement possible, au contact du voile.
- le patient est prié «d'avaler sa salive en se calant sur les dents du fond».
- le praticien demande à son patient de «claquer sur les dents du fond».

- Le réflexe d'occlusion molaire : le praticien place les deux index au niveau des molaires sur la face externe du bourrelet ; le patient est prié de serrer à l'endroit où il perçoit le contact digital.



D'après LEJOYEUX

- Hyperextension de la tête



D'après LEJOYEUX

L'opérateur mobilise la mandibule (très légers mouvements de bas en haut) en s'appuyant sur le menton, l'amène doucement vers l'arrière et fait serrer le patient sur les bourrelets.

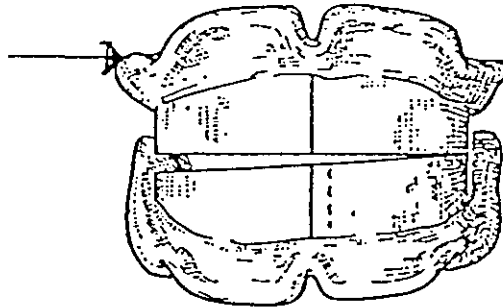
Il est nécessaire de réaliser ce geste plusieurs fois pour décontracter au maximum le patient et l'habituer à cette nouvelle position.

Le contrôle de la répétitivité des impacts en fermeture va conforter le praticien dans son choix de relation centrée.

Quelques erreurs à éviter :

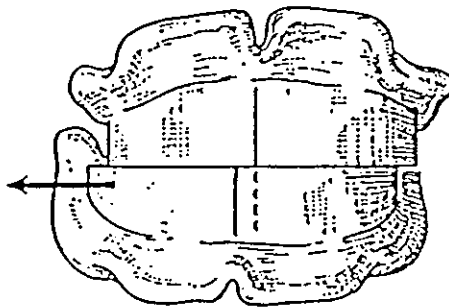
- Il est nécessaire de déceler un léger contact unilatéral : en effet, un excès de pression occlusale peut entraîner une légère et imperceptible bascule des bases, que les muqueuses buccales, plus ou moins dépressibles, vont absorber. Le praticien demande au patient d'interrompre sa fermeture dès qu'un contact est perçu. La prématurité sera immédiatement corrigée.

Remarque : pour mettre en évidence ces anomalies, le praticien peut demander au patient de conserver cette position et insérer une spatule à bouche entre le bord de la maquette et les muqueuses (au niveau de la flèche). Il exerce une force vers le bas et peut déceler l'existence d'une bascule.



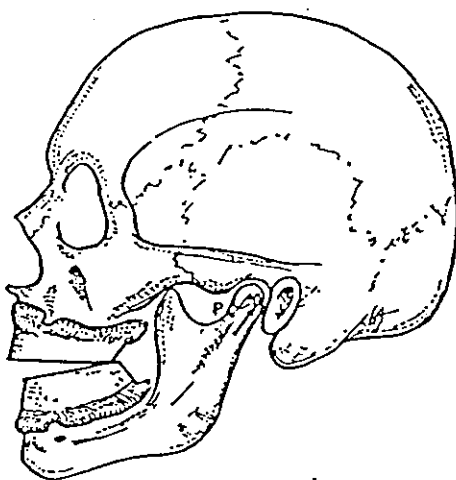
D'après LEJOYEUX

- Il peut exister un contact prématuré unilatéral entraînant un glissement des bases du côté opposé. Il se traduit par la non-coïncidence des lignes médianes antérieures gravées sur le bourrelet.

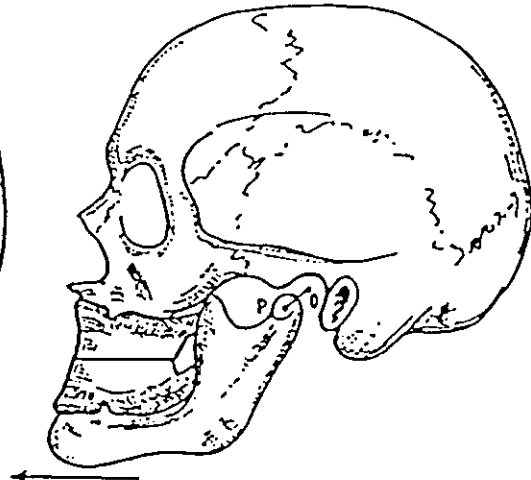


D'après LEJOYEUX

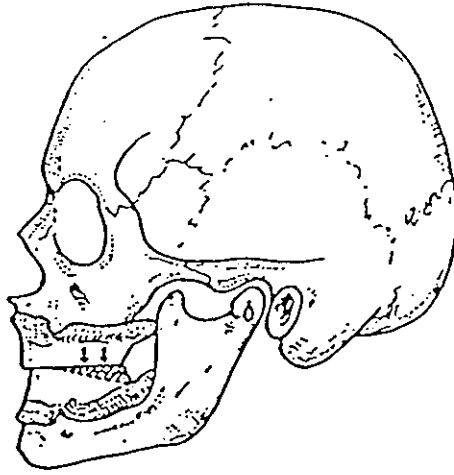
- Il peut exister un contact symétrique prématuré postérieur entraînant un glissement en propulsion de la mandibule.



Contacts prématurés postérieurs.

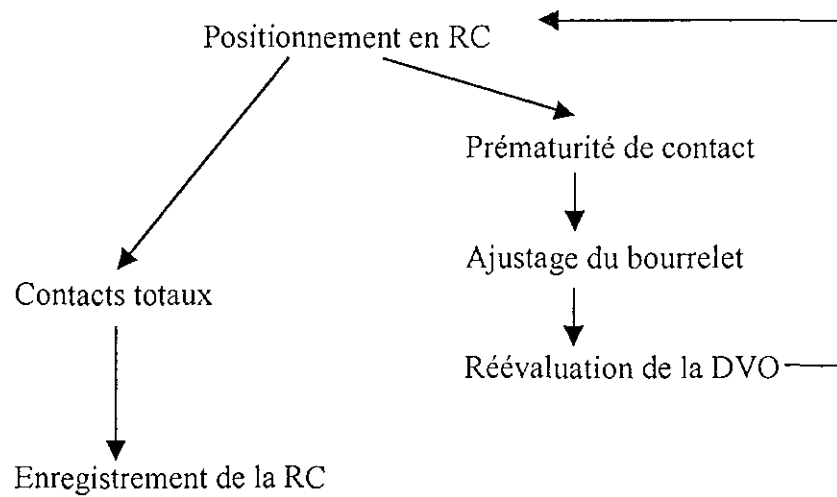


Dérèpage en propulsion.



D'après LEJOYEUX

CONCLUSION :



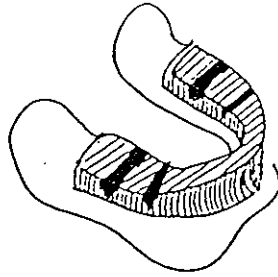
6.3.2 Enregistrement de la DVO en RC

6.3.2.1 Technique des chevrons

1) Préparation des bourrelets d'occlusion hors de la cavité buccale.

Des encoches prismatiques sont réalisées sur le bourrelet maxillaire au niveau postérieur. L'opérateur vaseline la face occlusale de l'ensemble du bourrelet maxillaire.

La cire (ALUWAX) est ramollie à la bouilloire. Une fine lamelle est apposée sur la surface occlusale postérieure du bourrelet mandibulaire.



2) Enregistrement de la relation centrée.

La maquette maxillaire est placée en bouche.

L'ALUWAX est réchauffé sous une flamme (à l'aide d'une torche de Hanau par exemple) et la maquette mandibulaire est immédiatement introduite en bouche.

Le praticien enregistre la relation centrée en suivant la méthode énoncée précédemment. L'ALUWAX fuse dans les encoches qu'elle reproduit en relief, permettant ainsi de trouver l'engrènement recherché.

Une fois que la cire s'est refroidie et a durci, les maquettes sont retirées de la cavité buccale, solidarisées entre elles, puis trempées dans un bol d'eau froide. Elles sont placées sur leurs modèles respectifs, puis désolidarisées.



S'il subsiste le moindre doute quant à la reproductibilité de la relation centrée ou du repositionnement du modèle maxillaire par rapport au modèle mandibulaire, il ne faut pas hésiter à recommencer cette opération plusieurs fois.

6.3.2.2 Technique de la lame de Brill

1) Préparation des bourrelets d'occlusion hors de la cavité buccale.

La cire (ALUWAX) est ramollie à la bouilloire. Une fine lamelle est apposée sur toute la surface occlusale du bourrelet maxillaire.

2) Enregistrement de la relation centrée.

Voir paragraphe précédent

6.3.2.3 Technique du point d'appui central

1) Préparation des maquettes d'occlusion hors de la cavité buccale

Une plaque d'enregistrement métallique est incluse au niveau postérieur sur le bourrelet mandibulaire (elle ne doit pas modifier la hauteur du bourrelet) puis collée. Un pointeau de hauteur réglable est fixé au centre géométrique de gravité de la base de la maquette maxillaire (généralement ce point se situe à l'intersection des diagonales unissant chaque canine à la deuxième molaire du côté opposé).

- 2) Réglage de la hauteur du pointeau en bouche en fonction de la DVO choisie.

Une fenêtre est réalisée dans la partie antéro-vestibulaire du bourrelet maxillaire pour visualiser le pointeau et amener ce dernier en contact avec la plaque d'enregistrement.

- 3) Elimination de tout contact entre les bourrelets d'occlusion maxillaire et mandibulaire afin d'éviter toute interférence lors de l'enregistrement de la RC.

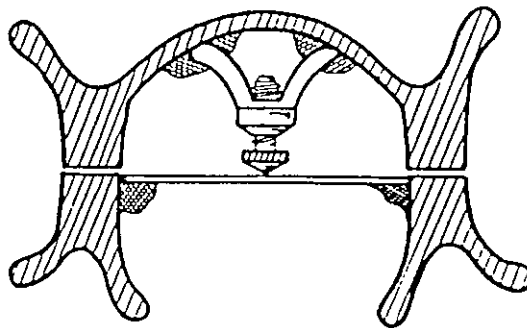
Le bourrelet maxillaire est découpé sur toute sa longueur d'une épaisseur de 3 à 6 mm.

- 4) Enregistrement de la RC.

La plaque métallique est enduite de crayon gras.

Le patient réalise les mouvements de propulsion, latéralité gauche et droite, dessinant ainsi un premier arc gothique. Le point de centrée est repéré et l'enregistrement est effacé. Cette opération est répétée plusieurs fois de manière à s'assurer de la coïncidence de tout les points de centrée déterminés. Le point de centrée est matérialisé par une pastille perforée en son centre et collée sur la plaque d'enregistrement. Le pointeau doit s'imbriquer dans le logement central de la pastille à chaque fois que le patient se trouve en RC.

- 5) Solidarisation des maquettes en RC avec un matériau à empreinte (plâtre, silicone, pâte thermoplastique).



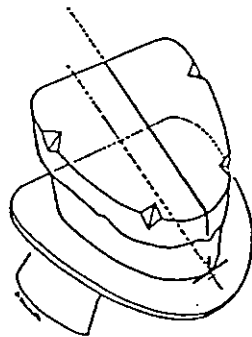
D'après LEJOYEUX

7. MONTAGE DES MODELES SUR ARTICULATEUR

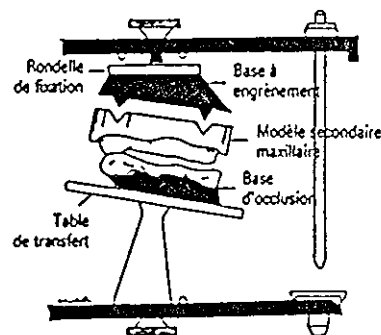
7.1 Transfert du modèle maxillaire sur l'articulateur

7.1.1 Première méthode : utilisation d'une table de transfert

- 1) La tige incisive de l'articulateur est réglée au niveau 0. L'articulateur est en position ouverte.
- 2) La base maxillaire, surmontée de son modèle en plâtre, est disposée en symétrie sur la table de transfert, le point interincisif du bourrelet étant calé sur le repère cruciforme gravé à l'avant de la table.
- 3) Un plâtre classique est préparé et disposé en regard de la base de la rondelle de fixation de l'articulateur et du socle du modèle (préparé en split-cast ou non).
- 4) La branche horizontale supérieure de l'articulateur est refermée sur la table de montage et le modèle. L'opérateur doit veiller à ce que le modèle maxillaire ne bouge pas jusqu'à la prise définitive du plâtre.



Modèle et base d'occlusion en place sur la table de transfert. Noter l'emplacement des encoches de repositionnement.



Vue éclatée des pièces impliquées dans la mise en articulateur du modèle maxillaire.

D'après POMPIGNOLI

7.1.2 Deuxième méthode : utilisation d'un arc facial

L'intérêt de ce procédé est de pouvoir prendre directement en compte les rapports anatomiques entre le maxillaire et le crâne du patient.

- 1) Les «olives» auriculaires de l'arc sont placées dans les conduits auditifs externes du patient tandis qu'un appui nasal fournit la référence antérieure du système.
- 2) Une fourchette occlusale, en appui sur la face occlusale du bourrelet maxillaire, est alors solidarisée à l'arc de transfert par un système de vis.
- 3) L'ensemble est transféré sur l'articulateur : les «olives» auriculaires de l'arc se placent en regard des boules condyliennes de l'articulateur et la branche de l'arc est orientée parallèlement à la branche horizontale supérieure de l'articulateur.
- 4) Le montage du modèle maxillaire se réalise alors comme décrit précédemment.

7.2 Montage du modèle mandibulaire

- 1) La table de montage est enlevée, l'articulateur est retourné et la maquette mandibulaire associée à l'empreinte en plâtre est positionnée en regard de la maquette maxillaire.
- 2) Un plâtre classique est préparé et disposé en regard de la base de la rondelle de fixation de l'articulateur et du socle du modèle mandibulaire (préparé en split-cast ou non).
- 3) La branche horizontale inférieure de l'articulateur est refermée sur le modèle. L'opérateur doit veiller à ce que le modèle ne bouge pas jusqu'à la prise définitive du plâtre.

Remarque : il ne faut pas oublier que les opérations de transfert sur l'articulateur des modèles maxillaire et mandibulaire peuvent occasionner des erreurs aux conséquences tout à fait comparables à celles pouvant découler de mauvais enregistrements sur le patient.

CHOIX

DES

DENTS

1. INTRODUCTION

Le choix des dents fait partie intégrante de la thérapeutique prothétique. Il est important d'impliquer le patient dans ce choix, ce qui facilitera l'acceptation de la prothèse finale par ce dernier.

2. LE MATERIEL NECESSAIRE

- un teintier
- une carte de forme
- documents pré-extractionnels ou pré-prothétiques s'ils existent
- plaquettes de dents en résine et en porcelaine

3. CHOIX DES DENTS

Le choix des dents se réalise en fonction de plusieurs critères (règle des 4 t):

- la forme ou type des dents
- la dimension ou taille des dents
- la teinte des dents
- le matériau et technique de fabrication

Le praticien doit veiller à réaliser son choix dans les meilleures conditions possibles : s'il n'est pas réalisable à la lumière du jour, l'éclairage doit reproduire au mieux une lumière naturelle.

L'opérateur doit analyser un à un les critères de choix des dents artificielles en fonction de son patient sans omettre les informations apporter par les documents pré-extractionnels ou pré-prothétiques s'ils existent.

3.1 La forme des dents



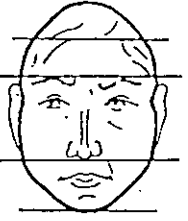
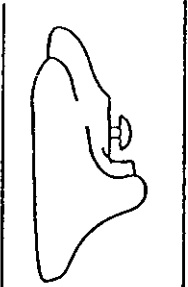

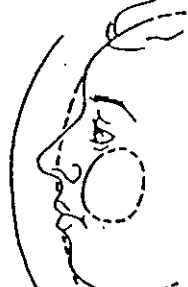
3.1.1 Dents antérieures


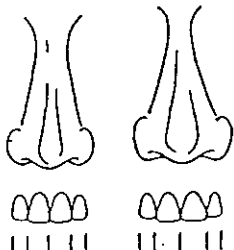
Ce choix s'effectue parmi trois types de forme :

- carrée
- ovoïde
- triangulaire

C'est la forme de l'incisive centrale supérieure qui détermine le choix du groupe de dents antérieures.

Nous avons retenu quelques critères qui peuvent guider le praticien dans son choix.

Critères de choix	Forme carrée	Forme triangulaire	Forme ovoïde
<p>Forme du visage</p> <p>Dans le plan frontal : La forme de l'incisive centrale correspond à l'image inversée du visage.</p>			
<p>Contours des parties molles du visage</p> <p>Dans le plan sagittal : Le profil du patient a une influence non négligeable sur celui de l'incisive centrale.</p>			

<p>Dans le plan frontal : Il existe une similitude entre la forme du nez et celle des incisives centrales.</p>	<p>Nez large depuis sa naissance jusqu'à son extrémité.</p> 	<p>Nez étroit au niveau de sa naissance et large à son extrémité.</p> 	
<p>Age du patient</p>	<p>L'abrasion du bord libre modifie la forme globale de la dent. Les dents féminines tendent à se viriliser et les dents masculines à s'adoucir. Les caractères liés au sexe s'estompent.</p>		
<p>Sexe du patient</p>	<p>Forme masculine : Les angles distaux bien marqués évoque la force et la robustesse.</p>		<p>Forme féminine : Les courbes et les angles arrondies évoquent la douceur.</p>
<p>Type constitutionnel</p>	<p>Patient robuste, sportif, bien proportionné.</p>	<p>Patient longiligne, fin.</p>	<p>Patient trapu, large, à musculature imposante.</p>
<p>Personnalité du patient</p>	<p>Patient vif, agressif.</p>	<p>Patient discret.</p>	<p>Patient doux, sympathique.</p>

3.1.2 Dents postérieures

Le choix de la forme des dents postérieures intéresse essentiellement leurs surfaces occlusales. Le praticien doit choisir des dents plus ou moins cuspidées en tenant compte des facteurs biologiques, morphologiques et psychologiques relatifs au patient.

Plus l'angulation cuspidienne est importante, plus les composantes horizontales déstabilisantes des forces de mastication seront importantes.

Remarque : Le choix de la forme de la dent prime sur la teinte.

3.2 La dimension des dents

3.2.1 Dents antérieures

3.2.1.1 Choix de la largeur

Il peut être réalisé en utilisant l'**indice de Lee** :

- 1) La largeur du nez est égale à quatre fois la largeur de l'incisive centrale.
- 2) La largeur de l'incisive centrale est égale à la largeur de l'incisive latérale additionnée de la moitié de la largeur canine. Autrement dit, entre les 2 pointes canines, on devrait pouvoir placer 4 incisives centrales.

Cependant, la technique la plus fiable reste la suivante : la position des pointes canines étant gravée sur le bourrelet d'occlusion supérieur, l'opérateur peut, à l'aide d'un mètre de couture, évaluer cette distance, la reporter sur les cartes de formes (à l'échelle 1) et déterminer les jeux de dents potentiellement utilisables.

3.1.1.2 Choix de la hauteur

Il doit tenir compte :

- de la restauration des contours de la lèvre.
- du rétablissement de la dimension verticale de l'étage inférieur du visage.
- de la position du bord libre variant avec le degrés d'usure, la mobilité et l'anatomie de la lèvre.
- du rapport largeur/hauteur qui devra être équilibré.

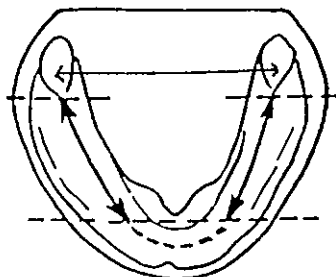
3.2.2 Dents postérieures

Le choix de la taille des dents postérieures est dicté par des impératifs de place disponible. La mesure est effectuée au laboratoire, après le montage des dents antérieures.

3.2.2.1 Choix de la longueur mésio-distale

Elle peut être calculée de deux façons :

- Evaluation de la distance séparant la face distale de la canine inférieure de la limite antérieure de la papille rétromolaire.
- Technique de JUSTI. La longueur du bloc des 4 dents postérieures est égale au 1/7 de la somme des distances inter-tubérosités et inter-trigones. La distance mesurée peut être reportée sur une carte de forme.



3.3.2.1 Choix de la hauteur

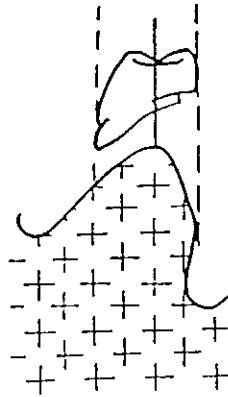
La hauteur des dents postérieures doit correspondre à la moitié de la distance inter-alvéolaire.

D'autre part, la hauteur de la face vestibulaire de la première prémolaire doit être en harmonie avec celle de la canine.

3.3.2.2 Choix de la largeur vestibulo-linguale

La largeur est proportionnelle au relief de la crête inférieure.

En aucun cas, l'arcade dentaire ne doit se projeter en dehors de la ligne oblique interne.



Remarque : quand on use une dent postiche au niveau du pied, on diminue non seulement sa hauteur mais aussi son degré de saturation.

3.3 La teinte des dents

La teinte des dents prothétiques est étroitement liée à leur constitution. En effet, leur «noyau» constitue la couleur de base (c'est la «toile de fond») responsable du degré de saturation de la dent. La couche externe est responsable de la translucidité, de la brillance, de la texture, des nuances de la dent.

3.3.1 Dents antérieures

Afin de réduire les risques d'erreur, certaines conditions sont à respecter :

- ce choix doit s'effectuer si possible à la lumière du jour.
- les dents doivent être humidifiées.
- il ne faut pas fixer la teinte des dents plus de dix secondes.

Le praticien présente la dent du teintier au niveau de la lèvre supérieure. Le regard balaye rapidement le visage afin de déceler une harmonie ; une teinte disgracieuse doit attirer immédiatement l'attention.

Il est important d'effectuer ce choix en tenant compte des souhaits du patient. Cependant, il faut lui faire comprendre notre démarche, l'orienter dans son choix et ne pas céder au désir de la majorité des patients aspirant à retrouver des dents blanches. Sa participation est indispensable au succès et à l'acceptation de la future prothèse.

La teinte choisie est celle de l'incisive centrale supérieure. L'incisive latérale supérieure sera plus claire mais légèrement plus grise car plus translucide. La canine supérieure sera plus jaune car plus opaque et plus saturée.

Nous avons retenu quelques critères qui peuvent guider le praticien dans son choix :

- **L'âge** : plus le patient est âgé, plus la dent est jaune, saturée, moins brillante.
- **Les caractères ethniques** : les dents sont plus claires chez les Occidentaux que chez les Orientaux, et plus foncée chez les Indiens et les Africains.
- **Les caractères spécifiques du patient** :
 - Une personne brune à la peau mate et aux yeux foncés devra porter des dents dont la couleur de base est le jaune.
 - Une personne blonde, au teint rose, et aux yeux clairs sera appareillée avec des dents grises.
 - Une personne aux yeux bruns portera des dents jaunes et une personne aux yeux bleus sera appareillée avec des dents jaunes bordées de gris.
- **Les habitudes du patient** : chez les fumeurs, les dents prennent une coloration gris-brun ou jaune-brun.

3.3.2 Dents postérieures

Si le choix de la teinte revêt moins d'importance dans le secteur postérieur, elle doit tout de même être en harmonie avec celle des dents antérieures.

Remarque : la teinte de la première prémolaire rappelle celle de l'incisive centrale.

3.4 Choix du matériau

Ce choix se réalise entre deux types de matériaux :

- la résine
- la céramique

	AVANTAGES	INCONVENIENTS	INDICATIONS
Dents en résine	<ul style="list-style-type: none"> - union chimique intime avec la base prothétique. - facile à adapter. 	<ul style="list-style-type: none"> - fragilité et usure rapide. - perméabilité aux produits médicamenteux et détergents. - dents non translucides, opaques. 	<ul style="list-style-type: none"> - dimension verticale basse. - procès alvéolaires très volumineux. - certains cas exceptionnels quand le patient redoute le bruit caractéristique des prothèses qui se heurtent (ex : maladie de Parkinson).
Dents en céramique	<ul style="list-style-type: none"> - leurs qualités esthétiques et mécaniques en font des dents artificielles parfaites. - grande résistance à l'abrasion. - état de surface très lisse favorisant les glissements lors des mouvements occlusaux. - très faible porosité évitant des colorations disgracieuses et une prolifération bactérienne au cœur de la structure. 	<ul style="list-style-type: none"> - coût plus élevé. - difficile à adapter. - pas de liaison chimique entre les dents et la base prothétique : coaptation uniquement mécanique. 	<ul style="list-style-type: none"> - dans tous les autres cas.

3.5 Remarque

Afin de mieux visualiser le choix final, le praticien peut monter grossièrement sur un bourrelet en cire les six dents antérieures et le porter au niveau de la lèvre supérieure.

VERIFICATION
DES
MAQUETTES
DEFINITIVES

1. INTRODUCTION

Une maquette définitive est constituée d'une base dure sur laquelle les dents, associées à un bourrelet en cire, sont montées. Avant la polymérisation de la maquette, le praticien doit s'assurer de la bonne adaptation de la base à l'anatomie buccale du patient et de la validité esthétique et fonctionnelle du montage des dents. Dans ce chapitre, nous avons choisi quelques règles qui pourront l'aider à attester ou non de ce choix.

2. VERIFICATION DES BASES DES MAQUETTES

2.1 Qualités des maquettes définitives

Voir chapitre sur la réalisation des maquettes d'occlusion – paragraphe 2, p.81.

2.2 Limites et caractéristiques des bases

2.2.1 Hors de la cavité buccale

Elles possèdent les mêmes caractéristiques que les bases des maquettes d'occlusion.

Voir chapitre sur la réalisation des maquettes d'occlusion – paragraphe 5.1, p.83.

2.2.2 Essai des bases d'occlusion en bouche

Voir chapitre sur l'enregistrement de la RIM – paragraphe 3, p.94.

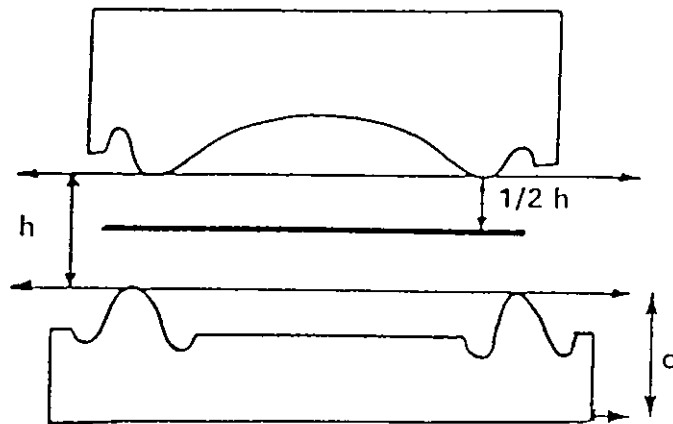
3. VERIFICATION DU MONTAGE DES DENTS SUR L'ARTICULATEUR

3.1 Règles générales de montage des dents

3.1.1 Points importants

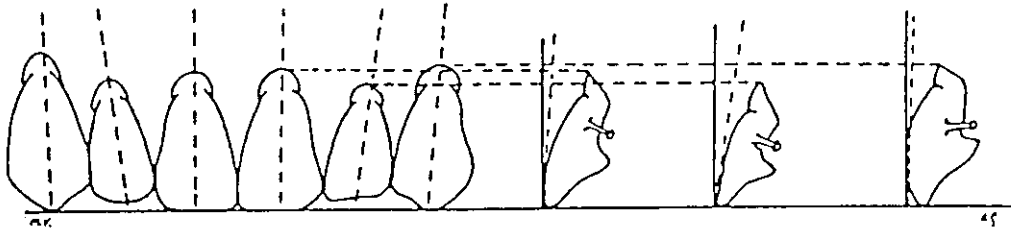
⇒ Les dents sont montées sur les crêtes.

⇒ Le plan d'occlusion se situe à mi-hauteur de la distance inter-crête.



3.1.2 Première vérification : dents antérieures

3.1.2.1 Au maxillaire



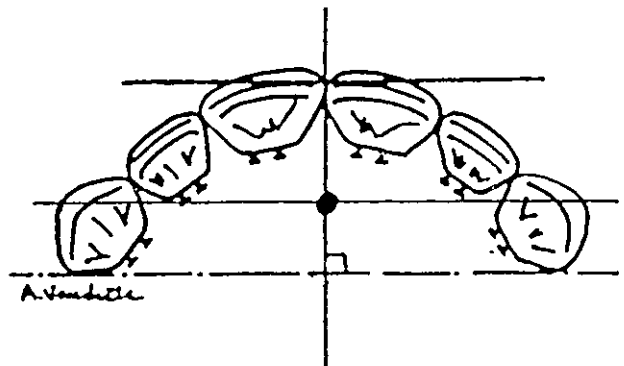
PLAN FRONTAL

- 11/21 droite
- 12/22 inclinée de 10°
- 13/23 inclinée de 5°

PLAN SAGITTAL

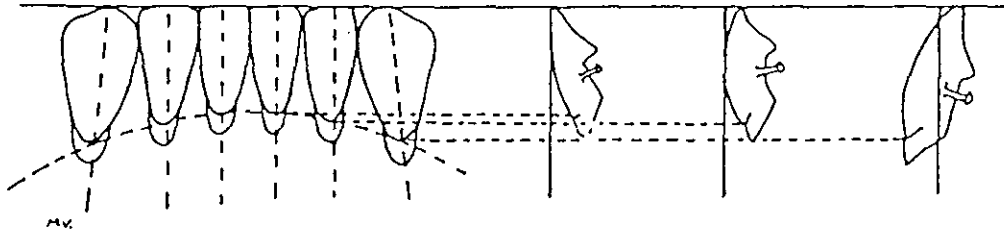
- 11/21 inclinée de 10°
- 12/22 inclinée de 15°
- 13/23 droite

PLAN HORIZONTAL



- ⇒ face vestibulaire de 11/21 entre 6 et 8 mm de la papille bunoïde
- ⇒ bord mésial de 11/21 sur l'axe de symétrie médian
- ⇒ alignement des pointes canines avec la papille bunoïde

3.1.2.2 A la mandibule



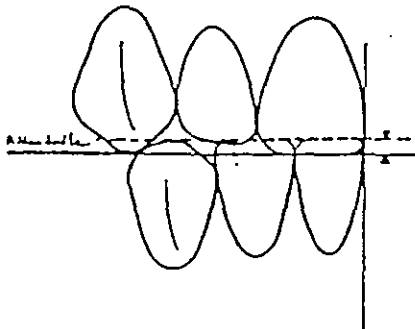
PLAN FRONTAL

- 41/31 droite
- 42/32 droite
- 43/33 inclinée de 10°

PLAN SAGITTAL

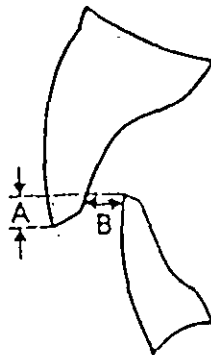
- 41/31 inclinée en avant à 10°
- 42/32 droite
- 43/33 inclinée en arrière de 10°

3.1.2.3 Rapports intermaxillaires



PLAN FRONTAL

⇒ surplomb vertical de 1 mm au niveau de 11/21



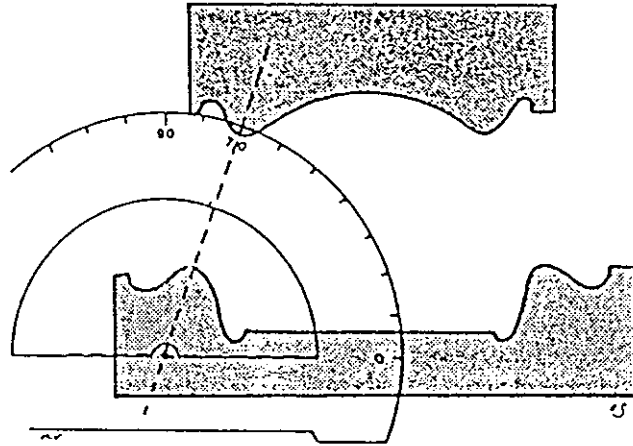
PLAN SAGITTAL

⇒ surplomb horizontal de 1mm au niveau de 11/21

Remarque : un premier essai peut être réalisé uniquement avec le montage des dents antérieures. Cette étape intermédiaire permet de ne pas multiplier les erreurs de montage.


3.1.3 Deuxième vérification : dents postérieures

⇒ Observer l'axe intercrête et déterminer l'aire de tolérance de montage des dents maxillaires et mandibulaires.



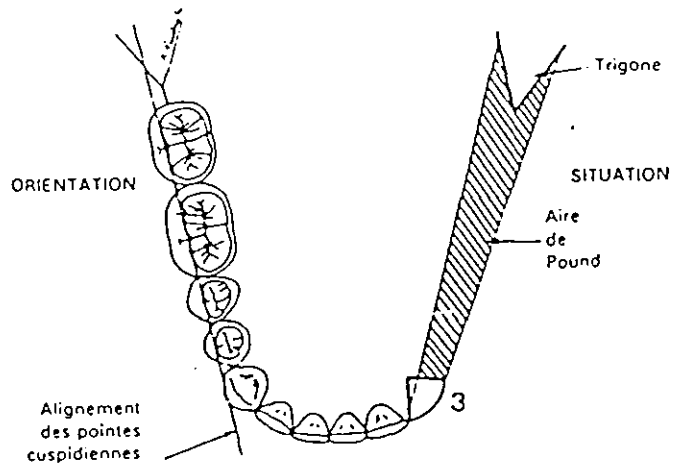
Le praticien observe les modèles montés sur l'articulateur par derrière. En fonction de l'angle entre l'axe intercrête et l'axe horizontal, il détermine quel type de montage devra être réalisé (présence ou non d'un inversé d'articulé).

⇒ alignement des sillons occlusaux maxillaires.

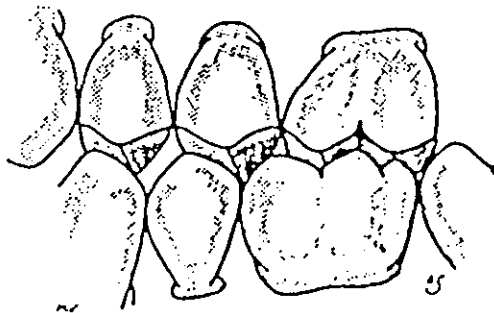
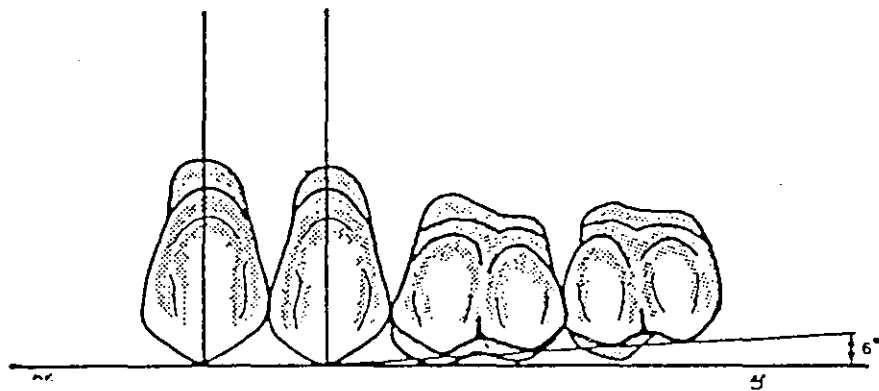


⇒ 14/24 et 15/25 sont droites dans les plans frontal et sagittal.

⇒ alignement des pointes cuspidiennes mandibulaires.



⇒ Les dents doivent respecter les courbes de SPEE dans le plan sagittal et de WILSON dans le plan frontal.

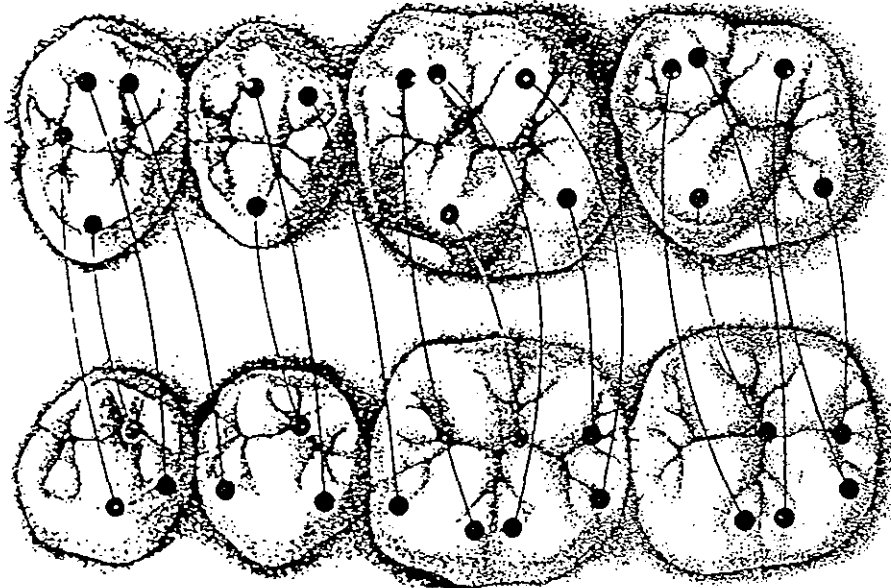


⇒ Le plan occlusal des molaires ne doit pas dépasser la hauteur des 2/3 des trigones rétromolaires.

3.2 Vérification du montage des dents en statique

⇒ **Vérification des contacts occlusaux (rapport cuspide/fosse)**

Ils sont mis en évidence grâce à l'utilisation d'un papier articulé d'épaisseur fine.
L'articulateur s'observe par derrière.

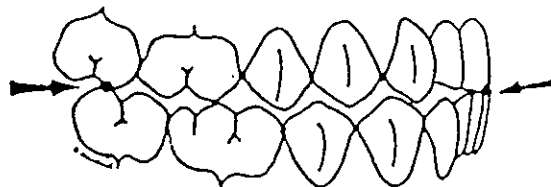


3.3 Vérification du montage des dents en dynamique

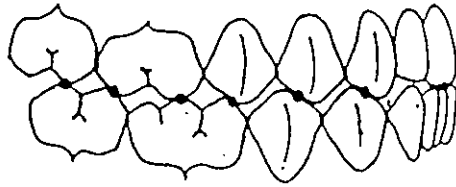
3.3.1 En propulsion

⇒ **Contact entre les incisives centrales maxillaires et mandibulaires en bout à bout.**

⇒ **Pas de contact généralisé entre les cuspidés maxillaires et mandibulaires** sauf entre les cuspidés mésio-vestibulaires de 17/27 et les cuspidés disto-vestibulaires de 37/47.



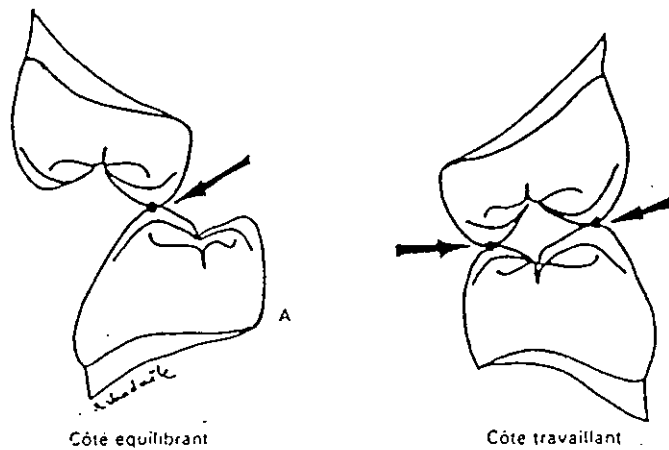
Remarque : l'idéal serait d'obtenir un contact généralisé entre les cuspides maxillaires et mandibulaires.



3.3.2 En latéralité

⇒ Il ne doit pas exister de protection canine.

⇒ Au niveau des secteurs prémolaires et molaires :



⇒ Passage des cuspides mandibulaires dans les embrasures maxillaires sans interférence.

4. VERIFICATION DU MONTAGE DES DENTS EN BOUCHE

4.1 Vérification du montage des dents en statique

Dans un premier temps, les maquettes sont introduites en bouche l'une après l'autre et étudiées séparément.

4.1.1 Au maxillaire

- ⇒ Vérification de la position globale des dents antérieures (position du bord libre au repos et au cours d'un sourire).
- ⇒ Soutien harmonieux des lèvres et des joues dans le plan frontal et sagittal.
- ⇒ Vérification de l'alignement de la ligne interincisive avec le plan sagittal médian.
- ⇒ Vérification du bon choix de la dimension, de la forme et de la teinte des dents.
- ⇒ Vérification de la position de la ligne des collets et de son esthétique.
- ⇒ Vérification de l'orientation du plan occlusal avec le plan de Fox (parallélisme avec la ligne bipupillaire et le plan de Camper).

4.1.2 A la mandibule

- ⇒ Soutien harmonieux des lèvres et des joues dans le plan frontal et sagittal, ainsi que de la convexité de la selle en résine au niveau du vestibule de la région antérieure qui doit s'adapter à la morphologie et à la tonicité de la lèvre. (voir chapitre sur la réalisation du P.E.I – paragraphe 5.3.1, p.45).
- ⇒ Le plan occlusal des molaires ne doit pas dépasser la hauteur des 2/3 des trigones rétromolaires.
- ⇒ Le montage des dents ne doit pas empiéter sur le volume occupé par la langue. (voir chapitre sur l'empreinte secondaire – paragraphe 4.2.3.1,p.58). Cette dernière doit stabiliser la maquette.

4.1.3 En occlusion

- ⇒ Vérification de la reproduction de la dimension verticale choisie lors de l'enregistrement de la RIM.

- ⇒ Vérification de la stabilité des bases sur les muqueuses quand elles sont en occlusion à l'aide d'une spatule à bouche afin de détecter une éventuelle bascule (voir chapitre sur l'enregistrement de la RIM – paragraphe 6, p.105).
- ⇒ Vérification de l'occlusion en statique (voir paragraphe 3.2).

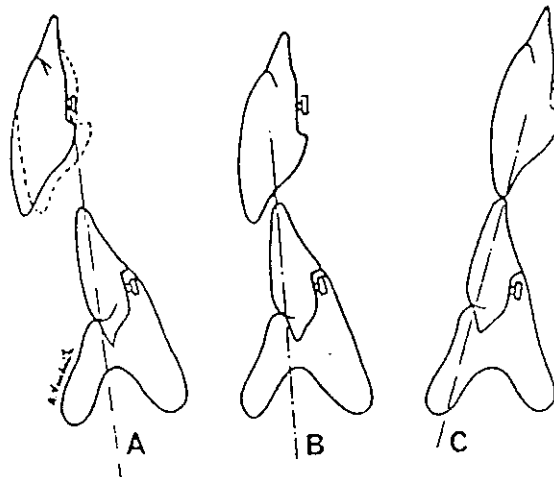
Le praticien interpose un papier à articulé de chaque côté au niveau des secteurs molaire et prémolaire et demande au patient de claquer plusieurs fois les dents Ceci permet de mettre en évidence les prématurités de contact entre les bases prothétiques et de s'assurer de l'égalité des pressions de chaque côté. Les contacts doivent être généralisés et uniformément répartis.

4.2 Vérification de l'occlusion en dynamique

- ⇒ Vérifications identiques à celle réalisées sur l'articulateur (voir paragraphe 3.3).
- ⇒ Vérification de la phonation. Le praticien surveillera la position du bord occlusal des incisives maxillaires par rapport à la position de la lèvre inférieure au cours de la prononciation de certains phonèmes (par exemple, il doit observer un léger contact lors de la prononciation du «FE» ou du «VE»). La prononciation du phonème «s» (ex : Mississipi) doit amener le bord libre des incisives inférieures à l'aplomb du bord libre des supérieures et un espace libre de 1 mm doit subsister entre ces bords libres lors de la phonation (variable en fonction de la classe d'occlusion).

Remarque : à ce stade, le praticien peut réaliser un tench afin de s'assurer du montage correct des dents (voir chapitre insertion des prothèses – paragraphe 5, p.137). Le montage peut être corrigé et un nouvel essai sera envisagé.

CAS PARTICULIER : les quelques règles énoncées ci-dessus s'appliquent lorsque le patient ne possède pas un type morphologique particulier. En cas d'«exception», le praticien ne devra pas hésiter à modifier le montage initial.



A : *Rétrognathie mandibulaire : béance réduite pour éviter l'interposition de la lèvre inférieure.*

B : *Normocclusion.*

C : *Prognathie mandibulaire. Pour éviter l'articulé croisé, les incisives mandibulaires sont linguales. Montage en "boul à boul" incisif.*

L'INSERTION

DES

PROTHESES

1.INTRODUCTION

Après leur mise en moufle, les prothèses, **non désinsérées de leurs socles en plâtre**, sont repositionnées sur l'articulateur afin que le prothésiste réalise une première équilibration occlusale.

2. LE MATERIEL NECESSAIRE

- un plateau de consultation avec une sonde, un miroir, une précelle
- une spatule à bouche
- un récipient contenant de l'eau tiède
- une pince de Miller
- papier à articulé d'épaisseur fine
- une bouilloire thermostatée
- une source de chaleur (flamme)
- un couteau à cire
- une cire : ALUWAX
- un articulateur (semi-adaptable)
- plâtre à prise rapide : SNOW WHITE
- un bol à plâtre
- une spatule à plâtre
- une pièce à main
- une fraise BUFFALO
- un champ opératoire

3. L'EXAMEN DES PROTHESES AVANT LEUR MISE EN BOUCHE

Les prothèses doivent être livrées par le laboratoire dans un sachet en plastique étanche, préalablement humidifié à l'intérieur. Elles doivent être accompagnées des modèles secondaires en plâtre et de l'articulateur ayant servis à leur réalisation.

- 1) Vérification de la bonne coaptation des bases prothétiques sur leurs supports en plâtre.
- 2) L'extrados de la prothèse doit être soigneusement polie.
- 3) L'intrados de la prothèse et les autres surfaces d'appui doivent être polis, exempt de rugosité ou de bulle et ne doivent pas présenter d'arêtes coupantes.
- 4) Les bords de la prothèse doivent être arrondis, non coupants et doivent être déchargés au niveau des insertions musculaires, des brides et des freins.
- 5) La position des dents doit être observée afin de détecter les éventuelles modifications survenues au cours de la mise en moufle.
- 6) Recherche d'une position de contact stable entre les deux arcades prothétiques (les modèles secondaires sont détachés de l'articulateur). Cette position doit se retrouver sur l'articulateur. Ceci est de bon augure quant à l'existence d'une position stable des prothèses en bouche.

4. L'INSERTION DES PROTHESES EN BOUCHE

4.1 Positionnements

voir chapitre sur l'empreinte secondaire – paragraphe 4.1.1, p.53 et 4.2.1, p.58.

4.2 Première étape

Pour le confort du patient, les prothèses doivent toujours être humidifiées avant leur insertion en bouche.

Les prothèses sont insérées en bouche obliquement, en écartant la lèvre et les joues d'un côté puis de l'autre à l'aide d'un miroir. Elles sont centrées par rapport au plan sagittal médian. Une pression suffisante est exercée par les doigts sur les faces occlusales des dents et sur les surfaces d'appui afin de chasser l'air sous les prothèses.

La prothèse mandibulaire est insérée en premier : elle contient l'étalement de la langue et prépare mieux le patient au nouveau volume prothétique.

4.3 Deuxième étape : observations cliniques

⇒ Contrôle de l'**inexistence de point douloureux** lors de la pression bilatérale exercée par les doigts.

⇒ Vérification des **limites des bords de la prothèse** par rapport au fond des vestibules, aux insertions musculaires, aux freins et aux brides, aux zones anatomiques spécifiques maxillaires et mandibulaires (un polissage excessif de la prothèse lors de sa finition peut être à l'origine d'une perte de précision des limites).

⇒ Vérification du **remplissage des espaces passifs** par les surfaces de la prothèse.

⇒ Vérification de la **stabilité statique** : en bouche semi-ouverte, la mobilisation manuelle des muscles, des freins et des brides ne doit pas provoquer un déplacement de la prothèse.

Cas particulier au maxillaire : il ne doit pas exister de mobilisation de la prothèse sous l'action de pressions digitales légères sur le bord libre des incisives et sur les sommets des cuspides palatines des premières molaires.


⇒ Vérification de la **stabilité dynamique** : le patient effectue les mêmes mouvements que lors de la prise des empreintes secondaires (voir chapitre sur l'empreinte secondaire – paragraphe 4.1.3.2, p.54 et 4.2.3.2, p.59). La prothèse doit rester stable.

⇒ Contrôle de la **rétenion** de la prothèse, de l'**étanchéité du joint sublingual et du joint vélo-palatin**.

CONCLUSION : à ce stade, certaines corrections pourront être réalisées :

- suppression des épines irritatives
- polissage des surfaces rugueuses ou retouchées
- décharge des bords de la prothèse s'il existe des interférences avec les muscles, les freins ou les brides.

ATTENTION !

 Si les deux prothèses sont en bouche en même temps, il faut veiller à ce qu'elles n'entrent pas en contact tant que les manipulations du praticien pour obtenir une relation intermaxillaire correcte ne sont pas effectuées (voir chapitre enregistrement de la relation intermaxillaire - paragraphe 6, p.105)

5. LA RELATION INTERMAXILLAIRE ET L'EQUILIBRATION IMMEDIATE : REALISATION D'UN TENCH

5.1 Etapes cliniques préliminaires

- 1) Le patient serre les dents sur deux rouleaux de coton salivaires placés en regard des molaires (un de chaque côté) pendant quelques minutes.
- 2) Le praticien élimine les deux rouleaux de coton salivaires et se place à 11h par rapport au patient. Il **mobilise et guide la mandibule en relation centrée** (voir chapitre sur l'enregistrement de la RIM – paragraphe 6, p.105) en prenant soin de maintenir la prothèse maxillaire avec les doigts afin de mieux localiser le premier contact qui s'établit entre les arcades prothétiques et de percevoir une éventuelle bascule des bases prothétiques. Le patient ferme dans cette position et serre les dents pendant quelques minutes. Cette opération est répétée plusieurs fois.

Remarque : la stabilité des bases sur les muqueuses peut être perçue à l'aide d'une spatule à bouche (voir chapitre sur l'enregistrement de la RIM – paragraphe 6.3, p.105).

- 3) Le praticien interpose un papier à articulé de chaque côté au niveau des secteurs molaire et prémolaire et demande au patient de claquer plusieurs fois les dents. Ceci permet de mettre en évidence les prématurités de contact entre les bases prothétiques et de s'assurer de l'égalité des pressions de chaque côté.
- 4) On peut comparer les contacts obtenus en bouche et ceux observés sur l'articulateur en utilisant du papier à articulé de couleur différente.

ATTENTION !

Aucune retouche des bases prothétiques ne sera réalisée directement à ce stade. Les corrections seront réalisées sur les modèles remontés sur articulateur.

5.2 Réalisation du tench

5.2.1 Les étapes cliniques

- 1) Application sur le modèle mandibulaire, en regard des molaires et prémolaires, de chaque côté, d'une simple épaisseur de cire ALUWAX réchauffée à l'aide de la bouilloire et appliquée à l'aide d'un couteau à cire chauffé.

- 2) La cire est réchauffée juste avant la mise en bouche de la prothèse mandibulaire. La prothèse maxillaire est déjà en bouche.
- 3) Le praticien mobilise et guide la mandibule en relation centrée en prenant soin de maintenir la prothèse maxillaire avec les doigts afin de mieux sentir le contact entre les bases prothétiques. Le patient ferme dans cette position et serre doucement les dents.
- 4) Le praticien réalise plusieurs fois cette opération de manière à vérifier la reproductibilité des indentations obtenues dans la cire.
- 5) La prothèse mandibulaire est passée sous l'eau froide afin de stabiliser la cire.
- 6) Les prothèses sont rincées et repositionnées sur leurs socles en plâtre.
- 7) Le praticien vérifie le bon repositionnement de la prothèse mandibulaire par rapport à la prothèse maxillaire. S'il existe le moindre doute quant à cette position obtenue, il faut recommencer l'enregistrement en réchauffant la cire.

5.2.2 Les étapes de laboratoire

- 1) La prothèse maxillaire et son socle en plâtre sont fixés sur l'articulateur sans modification de leur position par rapport aux étapes antérieures. **Seul le modèle mandibulaire est remonté sur l'articulateur.** Il est solidarisé grâce à un plâtre à prise rapide.
- 2) Après le durcissement du plâtre, le praticien élimine la cire sur le modèle mandibulaire.
- 3) Le praticien interpose un papier à articulé fin entre les prothèses et analyse les contacts obtenus : ils doivent être repartis de façon homogène et équilibrée de part et d'autre de l'arcade.

ATTENTION !

A ce stade, seuls les contacts prématurés et les dysharmonies occlusales grossières seront corrigées. Les rapports occlusaux définitifs seront réglés au cours d'une séance ultérieure, une fois que les prothèses auront trouvé leur place fonctionnelle d'usage (elles auront fait leur «lit»).

- 4) Les corrections seront réalisées à l'aide d'une fraise BUFFALO montée sur une pièce à main en respectant la morphologie de chaque dent.
- 5) Toutes les surfaces corrigées seront repolies.
- 6) Les prothèses sont parfaitement nettoyées (il ne doit plus exister de marques laissées par le papier articulé) et insérées à nouveau en bouche.

6. CONSEILS AUX PORTEURS DE PROTHESE

EXPLIQUER POUR MIEUX PREVENIR


6.1 Conseils d'hygiène

6.1.1 Pourquoi ?

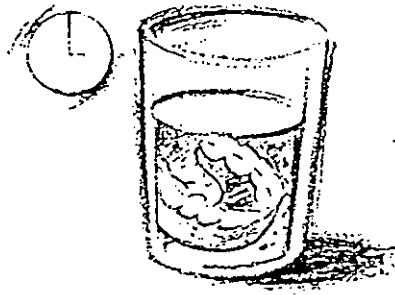
- La prothèse adjointe totale est réalisée en résine : c'est un matériau poreux sur lequel les micro-organismes de la cavité buccale vont pouvoir séjourner, s'abriter et se développer.
- Avec le temps, les résines anciennes deviennent de plus en plus perméables.
- Avec les frottements de la prothèse sur les muqueuses, on va assister à une modification histologique de la gencive de support et à une diminution des capacités des tissus à se défendre.

Conclusion : il est nécessaire d'enseigner au patient des gestes simples d'entretien des prothèses amovibles qui lui permettront de maintenir une hygiène bucco-dentaire satisfaisante lui procurant une sécurité appréciable dans la prévention des maladies buccales.

6.1.2 Comment ?



- 1) Après chaque repas, retirer votre prothèse, rincer-la et rincer-vous la bouche.
- 2) Une fois par jour, brosser votre prothèse avec une brosse spécifique et un dentifrice sans oublier l'intrados. Bien la rincer.



- 3) Chaque soir, plonger votre prothèse pendant 15 minutes dans un bain de bouche à base de chlorexidine.
(ex:ELUDRIL,HEXTRIL)
dosage:1/3 de verre complété avec de l'eau.



- 4) Brossez régulièrement avec une brosse douce les surfaces muqueuses sur lesquelles s'appuie la prothèse (palais, crêtes gingivales)



- 5) Si vous ne portez pas votre prothèse la nuit, laissez-la immergée dans l'eau.

6.2 Conseils alimentaires

- Prendre l'habitude d'emblée de mastiquer des deux cotés.
- Eviter les aliments durs et collants. Privilégier une alimentation molle mais consistante.
- La mastication doit être lente et contrôlée.

6.3 Problèmes de phonation

Les troubles de la phonation sont quasi obligatoires. Prévenir le patient qu'ils sont transitoires et ne perdureront que quelques jours.

6.4 Perturbation du goût

Il est nécessaire d'expliquer au patient que la responsabilité de la gustation doit être en majorité attribuée à la langue et non au palais.

Cependant, les bases en résine peuvent relarguer du monomère quelques jours encore après leurs mises en place et être à l'origine de goûts désagréables en bouche.

6.5 Blessures éventuelles

Malgré une réalisation consciencieuse, les prothèses présentent des imperfections qui peuvent être à l'origine de blessures muqueuses. Bien expliquer au patient que la prothèse peut être retouchée.

Prévenir le patient de la possibilité d'existence de blessures muqueuses liées à des morsures de langue ou de joues.

6.6 Autres mises en garde

Bien réexpliquer aux patients que leurs prothèses restitueront en partie leurs dents naturelles et qu'il existe un délai d'adaptation aux prothèses variables en fonction des différents cas cliniques.

Il peut exister une sensation d'encombrement, d'inconfort surtout si le patient est resté édenté pendant longtemps ou s'il s'agit d'un renouvellement de prothèses.

Beaucoup de patients ne savent pas qu'ils peuvent dormir avec leurs prothèses. Préciser qu'il est même préférable de le faire.

7. CONCLUSION

Il est nécessaire d'être à l'écoute du patient et de l'assurer de la continuité de notre aide.

A l'issue de cette étape clinique, le praticien devra convenir d'un prochain rendez-vous avec son patient durant lequel ce dernier lui exposera toutes ses doléances.

SUIVI
DU
PATIENT

1.INTRODUCTION

La mise en place d'une prothèse déclenche un phénomène physiologique d'adaptation. Malgré les soins pris lors de la réalisation de toutes les étapes cliniques, il peut exister des imperfections qui devront être corrigées pour satisfaire le rôle fonctionnel de la prothèse.

Si nous, praticien, avons tendance à négliger ces étapes de maintenance, elles sont pourtant la clé de la réussite du traitement et de la pérennité des prothèses dans le temps.

2. LE MATERIEL NECESSAIRE

- un plateau de consultation avec une sonde, un miroir, une précelle
- une spatule à ciment
- un récipient contenant de l'eau tiède
- une pince de Miller
- papier à articulé d'épaisseur fine
- une bouilloire thermostatée
- une flamme
- un couteau à cire
- une cire : ALUWAX
- un articulateur (semi-adaptable)
- plâtre à prise rapide : SNOW WHITE
- un bol à plâtre
- une spatule à plâtre
- une pièce à main
- une fraise résine
- un champ opératoire
- un crayon à papier

3. LA PREMIERE SEANCE DE MAINTENANCE

3.1 Méthode

Cette étape clinique s'effectue dans les jours qui suivent la mise en bouche des prothèses.

L'opérateur doit vérifier les points mentionnés lors de l'insertion des prothèses, paragraphe 4.3, p.135.

Une fois l'observation clinique des bases prothétiques en bouche terminée, le praticien doit réaliser **l'équilibration occlusale des prothèses** : il effectue un tench et remonte le modèle mandibulaire en articulateur (voir chapitre sur l'insertion des prothèses, paragraphe 5, p.137).

3.2 Les doléances du patient

DOLEANCES DU PATIENT	GESTES A REALISER	GESTES A NE JAMAIS REALISER
<ul style="list-style-type: none">Mauvaise tenue de la prothèse	<ul style="list-style-type: none">Déterminer la causeDistinguer la perte de rétention statique en demi-ouverture buccale de celle provoquée par un mouvement et suivre l'évolution au cours des séances ultérieures.	<ul style="list-style-type: none">Ne pas rectifier les bords des bases immédiatement : il ne faut pas oublier que les prothèses doivent «faire leur lit ». La rétention n'est efficace qu'après quelques jours.

<ul style="list-style-type: none"> • Volume des pièces prothétiques 	<ul style="list-style-type: none"> • Bien réexpliquer au patient qu'il lui faudra du temps pour s'habituer à ses nouvelles prothèses et que ce nouveau volume va compenser toutes les pertes de substance par résorption, fournir un soutien aux lèvres et aux joues. • Montrer au patient la différence de volume entre les nouvelles et les anciennes prothèses quand elles existent. 	<ul style="list-style-type: none"> • Retouches éventuelles du bord antérieur de la prothèse maxillaire du fait de l'existence fréquente d'une sensation d'encombrement sous –nasal.
<ul style="list-style-type: none"> • Réflexe nauséux 	<ul style="list-style-type: none"> • Faire exécuter des exercices de respiration au patient, le rassurer, le mettre en confiance 	<ul style="list-style-type: none"> • Ne pas rectifier le joint postérieur
<ul style="list-style-type: none"> • Troubles de la phonation 	<ul style="list-style-type: none"> • Expliquer au patient qu'ils sont transitoires et qu'ils peuvent perdurer quelques jours. 	
<ul style="list-style-type: none"> • Hypersalivation 	<ul style="list-style-type: none"> • Rassurer le patient en lui expliquant que cette réaction est transitoire et normale du fait de l'existence des nouveaux volumes prothétiques et de l'augmentation de la DVO. 	<ul style="list-style-type: none"> • Ne pas prescrire de sialoprides.
<ul style="list-style-type: none"> • Blessures muqueuses 	<ul style="list-style-type: none"> • Corriger les surfaces irritatives de la prothèse à minima. • Prescrire un bain de bouche et une pommade anti-inflammatoire. 	

	<ul style="list-style-type: none"> • Les morsures de joues sont souvent fréquentes mais elles s'atténuent rapidement avec la mise en place des tissus muqueux périphériques. 	
<ul style="list-style-type: none"> • Perturbation du goût 	<ul style="list-style-type: none"> • Expliquer que la responsabilité de la gustation est attribuée essentiellement à la langue et non au palais. 	

3.3 Conclusion

Si cette étape clinique ne nécessite pas de manipulation particulière, elle n'en est pas moins importante.

Le praticien doit prévoir une **séance longue**.

Dans cette première séance de maintenance, il convient de toujours temporiser la situation, à moins de graves erreurs. Le praticien doit afficher une assurance qui rassure, écouter et croire tout ce qui est confié. Il doit cependant accorder une relative prudence aux doléances dites «injustifiées» généralement fréquentes chez les patients instables, peu sur d'eux-mêmes, et influençables par le jugement de leurs proches.

L'opérateur doit donner toutes les explications attendues aux patients et différer si possible l'exécution d'éventuelles retouches.

Tous les conseils donnés dans un climat de confiance sont le gage de la réussite du traitement.

A l'issue de cette séance clinique, le praticien fixe un prochain rendez-vous au patient tout en l'assurant de son entière disponibilité si un problème urgent survenait.

4. LES SEANCES DE MAINTENANCE ULTERIEURES

4.1 Méthode

Ces étapes cliniques se réalisent dans les semaines qui suivent la mise en bouche des prothèses.

La démarche clinique réalisée à ce stade est identique à celle décrite dans le paragraphe 3.1, p.145.

4.2 Les doléances du patient

Aux doléances décrites précédemment (paragraphe 3.2, p.145) qui peuvent persister, il peut s'ajouter des doléances d'apparition progressives ou différées. Elles apparaissent quand les prothèses se mettent en place et s'intègrent à l'anatomie buccale du patient.

DOLEANCES DU PATIENT	CAUSES	CORRECTIONS A APPORTER
<ul style="list-style-type: none">• Morsure de la langue et des joues.	<ul style="list-style-type: none">• Absence de surplomb horizontal des dents des deux arcades.• Dimension verticale sous-évaluée.	<ul style="list-style-type: none">• Meulage en épaisseur afin de rétablir le surplomb.
<ul style="list-style-type: none">• Claquements sonores.	<ul style="list-style-type: none">• Dimension verticale surévaluée.• Instabilité des bases prothétiques.	

<ul style="list-style-type: none"> • Instabilité des prothèses à l'ouverture (mouvement de grande amplitude). 	<ul style="list-style-type: none"> • Surextension des bords de la prothèse mandibulaire dans les poches de Fish ou interférence avec les fibres antérieures du masséter. • Interférence des bords de la prothèse maxillaire avec les ligaments ptérygo-maxillaires. 	<ul style="list-style-type: none"> • Meulage des zones concernées.
<ul style="list-style-type: none"> • Instabilité des prothèses à la déglutition. 	<p>Remarque : un calage occlusal stable est nécessaire au bon fonctionnement des différents temps de la déglutition.</p> <ul style="list-style-type: none"> • Une petite erreur de rapport intermaxillaire. • Une erreur d'engrènement dento-dentaire. • Une surextention ou une surépaisseur des volets linguaux qui mobilise la base mandibulaire sans provoquer par ailleurs de blessure. 	<ul style="list-style-type: none"> • Meulage et équilibration occlusale.
<ul style="list-style-type: none"> • Instabilité des prothèses à l'incision d'aliment résistant. 	<ul style="list-style-type: none"> • Montage des dents trop externe. • Insuffisance d'efficacité du joint postérieur. • Dents antérieures trop longues. • Crête antérieure dépressible ou mobile. 	<ul style="list-style-type: none"> • Apprentissage et rééducation du patient à connaître la limite des possibilités de ses prothèses.

<ul style="list-style-type: none"> • Gonflement des glandes sublinguales. 	<ul style="list-style-type: none"> • Le tassement des prothèses provoque une compression ou une obstruction des canaux excréteurs des glandes salivaires. 	<ul style="list-style-type: none"> • Meulage parcimonieux sans destruction du joint sublingual.
<ul style="list-style-type: none"> • Suintement aux commissures des lèvres et perlèche. 	<ul style="list-style-type: none"> • Dimension verticale sous ou surévaluer accompagnée d'une hypersalivation. • Soutien insuffisant du modiolus accompagné d'un manque d'épaisseur des bords. 	

4.3 Conclusion

Ces séances de maintenance devront être répétées jusqu'à ce que l'ensemble des doléances objectives énoncé par le patient soit corrigé.

Un suivi des patients doit être instauré à long terme afin de pouvoir modifier et réadapter les prothèses à l'anatomie et la physiologie buccale du patient.



Bibliographie

1. ANTOINE J.C., THIEBAUT J.F.

Notions fondamentales de prothèse adjointe complète : proposition d'une maquette support de travaux pratiques destinées aux étudiants de 3^e année.-110f.

Th : Chir. Dent. : Nancy 1 : 1987 ; 29-30.

2. BERTRAND C. , DUPUIS V.

Communication : comment optimiser la relation praticien-patient en prothèse complète ?

Cah. Prothèse, 1998, n°102 : 33-40.

3. BUDTZ-JORGENSEN Ejvind, CLAVEL Raoul.

La prothèse totale : théorie, pratique et aspects médicaux.

Paris : Masson, 1995.-154p.

4. CARON René-A.

Le porte empreinte individuel en prothèse totale.

Actual. Odonto-Stomatol., 1964, n° 67 : 315-331.

5. COLLET Guy, DABADIE Michel, FOUGERET Jean-Michel, PENNEQUIN Guy.

Prothèse adjointe complète : une technique, un traitement.

Paris : S.N.P.M.D. , 1988.-159p.

6. COLIN J. , VIVIER M. , ROZENCWEIG D.

Le centre de diagnostic préprothétique de Nancy.

Cah. Prothèse, 1998, n°62 : 55-61.

7. DEVIN R.

Introduction à la méthode phonétique.

Actual. Odonto-Stomatol., 1963, n°62 : 101-133.

8. LEJOYEUX, Joseph.

Les empreintes dans le traitement de l'édentation totale.

Paris : Ed. CdP, 1986.-120p.

9. LEJOYEUX, Joseph.

Prothèse complète.

Paris : Maloine, 1971.-3 vol. , 1220p.

10. LEJOYEUX J.

Empreintes composites.

Actual. Odonto-Stomatol., 1963, n° 62 : 171-200.

11. MASSONI, Patrick.

Contribution à l'étude de la détermination de la dimension verticale d'occlusion en prothèse complète.-95f.

Th : Chir. Dent. : Nancy 1 : 1979 ; 38.

12. POMPIGNOLI Michel, DOUKHAN Jean-Yves, RAUX Didier.

Prothèse complète : tome 1 : clinique et laboratoire.

Paris : Ed. CdP, 1993.-146p.-(Collection Guide Clinique)

13. POMPIGNOLI Michel, DOUKHAN Jean-Yves, RAUX Didier.
Prothèse complète : tome 2 : clinique et laboratoire.-2^e Edition.
Paris : Ed. CdP, 1997.-195p.-(Collection Guide Clinique)
14. POSTAIRE M. , RIGNON-BRET J.M.
L'empreinte primaire mucostatique en prothèse adjointe complète.
Cah. Prothèse, 1985, n°49 : 73-82.
15. POUYSSEGUR V., SERRE D., EXBRAYAT J.
Tests phonétiques et dimension verticale : le logatome.
Cah . prothèse, 1997, n°97 : 52-57.
16. SANCHEZ, Marius.
La prothèse complète au laboratoire.
Paris : S.N.P.M.D.,1983.-279p.
17. SCOTTI R., MASCELLANI S.C., MELLA R.
Différents types de bases pour maquettes d'occlusion en cire.
Cah. Prothèse, 1995, n°91 : 70-76.
18. STROHL J.P., RIMPAULT L., DABADIE M.
Le joint vélo-palatin : responsabilité exclusive du praticien.
Clinic, 1998, 19, 4, 221-225.
19. TABERNIER, Sylvie.
Approche clinique du montage équilibré-balancé en prothèse adjointe totale.-104f.
Th : Chir. Dent. : Nancy 1 : 1994 ; 2.
20. TAIEB F., CARPENTIER P.
L'espace rétro-tubérositaire.
Cah. prothèse, 1989, n°66 : 6-13.
21. TAIEB F., CARPENTIER P.
La région rétromolaire mandibulaire.
Cah. Prothèse, 1982, n°67 : 112-119.
22. TOUSSAIN, Philippe.
Réalisation d'une prothèse totale : essai de présentation par l'image de quelques méthodes usuelles.-177f.
Th : Chir. Dent. : Nancy 1 : 1986 ; 67.
23. VIVIER, Michel.
Etude expérimentale comparative de différentes techniques d'évaluation de la dimension verticale de repos.-211f.
Th : 3^e cycle : Sci. Odontol : Nancy 1 : 1983 ; 4.

Table des matières

**CONTRIBUTION A L'ELABORATION D'UN MANUEL CLINIQUE DE
PROTHESE AMOVIBLE COMPLETE A L'USAGE DES ETUDIANTS DE
LA FACULTE DE CHIRURGIE DENTAIRE DE NANCY.**

CHAPITRE 1 : L'EXAMEN CLINIQUE	1
1. Renseignements pratiques	2
2. Examen général du patient	3
2.1 Interrogatoire global	3
2.2 Interrogatoire médical	4
2.3 Renseignements complémentaires	4
3. Examen exobuccal	5
4. Examen endobuccal	6
4.1 Au maxillaire	6
4.2 A la mandibule	10
4.3 Autres éléments à observer	13
4.3.1 Les blessures muqueuses existantes	
4.3.2 La langue	
4.3.3 Le débit salivaire	
4.3.4 Le réflexe nauséeux	
4.3.5 Détermination ou approche du type morphologique du patient	
4.4 Collecte de tous les documents pré-extractionnels existant	14
4.4.1 Examen des anciennes prothèses	
4.4.2 Etude de photographies du visage du patient denté	
4.4.3 Etude d'anciens moulages en plâtre	
5. Conclusion	15
CHAPITRE 2 : L'EMPREINTE PRIMAIRE (OU PRELIMINAIRE)	16
1. Introduction	17
2. Objectifs cliniques	17
3. Qualités de l'empreinte primaire	17
4. Les étapes cliniques de réalisation de l'empreinte primaire	18
4.1 Préparation du matériel	18

4.2	Choix du matériau à empreinte : plâtre ou alginate ?	19
4.2.1	Propriétés et indications des matériaux à empreinte	
4.2.2	Préparation des matériaux à empreinte	
4.2.2.1	Préparation du plâtre	
4.2.2.2	Préparation de l'alginate	
4.3	Choix du porte-empreinte	21
4.3.1	Généralités	
4.3.2	Qualités du porte-empreinte	
4.3.3	Caractéristiques des porte-empreintes du commerce	
4.3.3.1	Pour les empreintes au plâtre	
4.3.3.2	Pour les empreinte à l'alginate	
4.4	L'empreinte mandibulaire	22
4.4.1	Généralités	
4.4.1.1	Position du praticien	
4.4.1.2	Position du patient	
4.4.1.3	Conseils à donner au patient	
4.4.2	Choix d'un porte empreinte spécifique	
4.4.2.1	Adaptation du porte-empreinte à la situation clinique	
4.4.2.2	Répétition des gestes d'insertion et de désinsertion du porte- empreinte plusieurs fois avant la prise de l'empreinte	
4.4.3	Application d'un adhésif sur le porte-empreinte	
4.4.4	Préparation du matériau à empreinte	
4.4.5	Séchage simultané des muqueuses par l'assistante	
4.4.6	Chargement du porte-empreinte	
4.4.7	Présentation du matériau à empreinte par l'assistante	
4.4.8	Induction de certaines zones anatomiques	
4.4.9	Insertion rapide du porte-empreinte	
4.4.10	Désinsertion du porte-empreinte	
4.4.11	Nettoyage des excès de matériau sur le visage du patient	
4.4.12	Analyse et critique de l'empreinte obtenue	
4.5	L'empreinte maxillaire	27
4.5.1	Généralités	
4.5.1.1	Position du praticien	
4.5.1.2	Position du patient	
4.5.1.3	Conseils à donner au patient	
4.5.2	Choix d'un porte empreinte spécifique	
4.5.2.1	Adaptation du porte-empreinte à la situation clinique	
4.5.2.2	Répétition des gestes d'insertion et de désinsertion du porte- empreinte plusieurs fois avant la prise de l'empreinte	
4.5.3	Application d'un adhésif sur le porte-empreinte	
4.5.4	Préparation du matériau à empreinte	
4.5.5	Séchage simultané des muqueuses par l'assistante	
4.5.6	Chargement du porte-empreinte	
4.5.7	Présentation du matériau à empreinte par l'assistante	
4.5.8	Induction de certaines zones anatomiques	
4.5.9	Insertion rapide du porte-empreinte	
4.5.10	Désinsertion du porte-empreinte	
4.5.11	Nettoyage des excès de matériau sur le visage du patient	
4.5.12	Analyse et critique de l'empreinte obtenue	
4.6	Devenir des empreintes réalisées	30
4.6.1	Elimination du matériau à empreinte non soutenu par le porte-empreinte	
4.6.2	Rinçage et décontamination de l'empreinte à l'aide d'un spray antiseptique	
4.6.3	Tracé de la limite du futur P.E.I au feutre	
4.6.4	Cas des empreintes au plâtre	
4.6.5	Cas des empreintes à l'alginate	

5.	Quelques erreurs à éviter	31
----	---------------------------	----

CHAPITRE 3 : LA COULEE DE L'EMPREINTE PRIMAIRE	32
1. Le matériel nécessaire	33
2. Préparation des empreintes	33
3. La coulée de l'empreinte	34
3.1 Dosage du plâtre et de l'eau	34
3.2 Préparation du plâtre	34
3.2.1 Manuellement	
3.2.2 Préparation du plâtre sous vide	
3.3 Coulée du plâtre dans l'empreinte	34
3.3.1 Coulée de l'empreinte en 1 seul temps	
3.3.2 Coulée de l'empreinte en 2 temps	
3.3.2.1 Premier temps	
3.3.2.2 Deuxième temps : réalisation du socle	
3.4 Le démoulage de l'empreinte	36
3.5 La finition	36
CHAPITRE 4 : REALISATION D'UN PORTE-EMPREINTE INDIVIDUEL P.E.I	37
1. Introduction	38
2. Qualités du P.E.I	38
3. Le matériel nécessaire	39
4. Préparation des modèles en plâtre issus des empreintes primaires	40
4.1 Préparation du modèle maxillaire	40
4.2 Préparation du modèle mandibulaire	40
5. Les limites et les caractéristiques des P.E.I	41
5.1 Généralités	41
5.2 Au maxillaire	41
5.2.1 Région antérieure et moyenne	
5.2.2 Les zones d'Eisenring	
5.2.3 La région du post-dam	
5.2.4 Les ligaments ptérygo-maxillaires	
5.3 A la mandibule	45
5.3.1 Région antérieure et moyenne	
5.3.2 Les poches de fish	
5.3.3 Les trigones rétromolaires	
5.3.4 Les niches rétromolaires	
5.3.5 La région sublinguale	

6. Les techniques de réalisation des P.E.I	48
6.1 Technique utilisant une résine chémozpolymérisable	48
6.1.1 Préparation du modèle	
6.1.2 Préparation de la résine	
6.1.3 Mise en forme du P.E.I	
6.1.4 Grattage du P.E.I	
6.1.5 Polissage de P.E.I	
6.2 Technique utilisant une résine photopolymérisable	49
6.3 Réalisation des bourrelets d'occlusion	49

CHAPITRE 5 : L'EMPREINTE SECONDAIRE **50**

1. Introduction	51
2. Objectifs cliniques	51
3. Le matériel nécessaire	52
4. Essai des P.E.I en bouche	53
4.1 Au maxillaire	53
4.1.1 Généralités	
4.1.2 Première étape	
4.1.3 Deuxième étape : essai du P.E.I	
4.1.3.1 Vérification de l'adaptation du bourrelet en cire du P.E.I	
4.1.3.2 Réglage des bords du P.E.I	
4.1.3.3 Vérification de l'adaptation de l'extrados du P.E.I aux organes paraprothétiques suivant les données énoncées dans le chapitre réalisation des P.E.I	
4.2 A la mandibule	58
4.2.1 Généralités	
4.2.2 Première étape	
4.2.3 Deuxième étape : essai du P.E.I	
4.2.3.1 Vérification de l'adaptation du bourrelet en cire du P.E.I	
4.2.3.2 Réglage des bords du P.E.I	
4.2.3.3 Vérification de l'adaptation de l'extrados du P.E.I aux organes paraprothétiques suivant les données énoncées dans le chapitre réalisation des P.E.I	
4.3 Conclusion	62
5. Réalisation du joint périphérique : le marginage	63
5.1 Généralités	63
5.2 Technique	63
5.2.1 Utilisation de la pâte de Kerr verte	
5.2.2 Insertion du P.E.I en bouche	
5.2.3 Mouvements à faire effectuer par le patient	
5.2.3.1 Généralités	
5.2.3.2 Les mouvements à réaliser	
5.2.4 Vérifications de l'enregistrement après désinsertion du P.E.I	
5.2.4.1 Observation de l'aspect des bords	
5.2.4.2 Vérification des limites obtenues en bouche	

5.2.4.3	Corrections des limites obtenues avant de passer au secteur suivant	
5.3	Limites particulières d'enregistrement de certaines zones anatomiques	66
5.3.1	Au maxillaire : zones de Schroeder et voile du palais	
5.3.2	A la mandibule	
5.3.2.1	Région sublinguale	
5.3.2.2	Zones rétromolaires et tubercules rétromolaires	
5.4	Conclusion	67
6.	L'empreinte secondaire proprement dite	69
6.1	Choix des matériaux à empreinte	69
6.1.1	Propriétés et indications des matériaux à empreinte	
6.1.2	Préparation des matériaux à empreinte	
6.1.3	Cas particulier	
6.2	Méthode	71
6.2.1	Séchage du P.E.I	
6.2.2	Application d'un adhésif sur le P.E.I	
6.2.3	Préparation du matériau à empreinte	
6.2.4	Séchage simultané des muqueuses par l'assistante et apposition de vaseline sur les lèvres	
6.2.5	Chargement du P.E.I	
6.2.6	Insertion de P.E.I et mobilisation des organes para-prothétiques	
6.2.7	Désinsertion du P.E.I	
6.2.8	Nettoyage des excès de matériau sur le visage du patient	
6.2.9	Analyse et critique de l'empreinte obtenue	
6.3	Devenir de l'empreinte obtenue	72
6.3.1	Elimination du matériau à empreinte non soutenu par le porte-empreinte	
6.3.2	Rinçage et décontamination de l'empreinte à l'aide d'un spray antiseptique	
6.3.3	Cas des empreintes à la pâte eugénol-oxyde de zinc	
6.3.4	Cas des empreintes aux polysulfures	
7.	Etape finale	73
 CHAPITRE 6 : LA COULEE DE L'EMPREINTE SECONDAIRE		74
1.	Le matériel nécessaire	75
2.	La coulée de l'empreinte	76
2.1	But	76
2.2	Technique de coffrage des empreintes	76
2.2.1	Le coffrage de l'empreinte maxillaire	
2.2.1.1	Première étape	
2.2.1.2	Deuxième étape	
2.2.2	Le coffrage de l'empreinte mandibulaire	
2.2.2.1	Première étape	
2.2.2.2	Deuxième étape	
2.2.3	Préparation du plâtre	
2.2.4	Coulée du plâtre en 1 seul temps en utilisant la technique du split-cast	
2.3	Le démoulage de l'empreinte	79
2.4	La finition	79

CHAPITRE 7 : REALISATION DES MAQUETTES D'OCCLUSION 80

1. Définition et objectifs cliniques	81
2. Qualités des maquettes d'occlusion	81
3. Le matériel nécessaire	82
4. Préparation des modèles en plâtre issus des empreintes secondaires	82
5. Les limites et les caractéristiques des maquettes d'occlusion	83
5.1 Les limites et les caractéristiques de la base	83
5.2 Le positionnement des bourrelets d'occlusion	83
5.2.1 Généralités	
5.2.2 Règles générales de construction des bourrelets d'occlusion	
5.2.2.1 Au maxillaire	
5.2.2.2 A la mandibule	
5.2.3 Réalisation des bourrelets d'occlusion dans le cas où les modèles secondaires ont été montés en articulateur	
5.2.4 Cas particulier de la lame de Brill à la mandibule	
6. Les techniques de réalisation des maquettes d'occlusion	89
6.1 Réalisation des bases des maquettes d'occlusion	89
6.1.1 Technique utilisant une résine photopolymérisable	
6.1.1.1 Préparation du modèle	
6.1.1.2 Préparation de la résine	
6.1.1.3 Mise en forme des bases	
6.1.1.4 Polymérisation des bases	
6.1.1.5 Grattage et polissage des bases	
6.1.2 Technique utilisant une résine chimopolymérisable	
6.2 Réalisation des bourrelets d'occlusion en cire	90
6.2.1 Première technique	
6.2.2 Deuxième technique	

CHAPITRE 8 : ENREGISTREMENT DE LA RELATION INTERMAXILLAIRE 92

1. Introduction	93
2. Le matériel nécessaire	93
3. Essai des base d'occlusion en bouche	94
3.1 Au maxillaire	94
3.1.1 Généralités	
3.1.2 Première étape	
3.1.3 Deuxième étape : essayage des maquettes d'occlusion	

3.2	A la mandibule	94
3.2.1	Généralités	
3.2.2	Première étape	
3.2.3	Deuxième étape : essayage des maquettes d'occlusion	
4.	Réglage de la maquette maxillaire	96
4.1	Positionnements	96
4.2	Dans la région antérieure	96
4.3	Dans la région postérieure	99
4.4	Finitions	99
5.	Réglage de la maquette mandibulaire : choix d'une dimension verticale d'occlusion	101
5.1	Définitions	101
5.1.1	Dimension verticale d'occlusion	
5.1.2	Dimension verticale de repos	
5.1.3	Espace libre d'inocclusion	
5.2	Positionnements	101
5.3	Détermination de la dimension verticale d'occlusion	101
5.3.1	Première approche : détermination de la dimension verticale de repos	
5.3.2	Deuxième temps	
5.3.3	Finitions	
5.4	Conséquences des erreurs d'évaluation de la dimension verticale	104
6.	Enregistrement de la relation intermaxillaire	105
6.1	Définition	105
6.2	Positionnements	105
6.3	Méthodes	105
6.3.1	Première étape	
6.3.2	Enregistrement de la DVO en RC	
6.3.2.1	Technique des chevrons	
6.3.2.2	Technique de la lame de Brill	
6.3.2.3	Technique du point d'appui central	
7.	Montage des modèles sur articulateur	111
7.1	Transfert du modèle maxillaire sur l'articulateur	111
7.1.1	Première méthode : utilisation d'une table de transfert	
7.1.2	Deuxième méthode : utilisation d'un arc facial	
7.2	Montage du modèle mandibulaire	112
CHAPITRE 9 : CHOIX DES DENTS		113
1.	Introduction	114
2.	Le matériel nécessaire	114
3.	Choix des dents	114
3.1	La forme des dents	115

3.1.1	Dents antérieures	
3.1.2	Dents postérieures	
3.2	La dimension des dents	117
3.2.1	Dents antérieures	
3.2.1.1	Choix de la largeur	
3.2.1.2	Choix de la hauteur	
3.2.2	Dents postérieures	
3.2.2.1	Choix de la longueur mésio-distale	
3.2.2.2	Choix de la hauteur	
3.2.2.3	Choix de la largeur vestibulo-linguale	
3.3	La teinte des dents	118
3.3.1	Dents antérieures	
3.3.2	Dents postérieures	
3.4	Choix du matériau	119
3.5	Remarque	120
CHAPITRE 10 : VERIFICATION DES MAQUETTES DEFINITIVES		121
1.	Introduction	122
2.	Vérification des bases des maquettes	122
2.1	Qualités des maquettes définitives	122
2.2	Limites et caractéristiques des bases	122
3.	Vérification du montage des dents sur l'articulateur	123
3.1	Règles générales de montage des dents	123
3.1.1	Points importants	
3.1.2	Première vérification : dents antérieures	
3.1.2.1	Au maxillaire	
3.1.2.2	A la mandibule	
3.1.3	Deuxième vérification : dents postérieures	
3.2	Vérification du montage des dents en statique	128
3.3	Vérification du montage des dents en dynamique	128
3.3.1	En propulsion	
3.3.2	En latéralité	
4.	Vérification du montage des dents en bouche	130
4.1	Vérification du montage des dents en statique	130
4.1.1	Au maxillaire	
4.1.2	A la mandibule	
4.1.3	En occlusion	
4.2	Vérification de l'occlusion en dynamique	131
CHAPITRE 11 : INSERTION DES PROTHESES		132
1.	Introduction	133

2. Le matériel nécessaire	133
3. L'examen des prothèses avant leur mise en bouche	134
4. L'insertion des prothèses en bouche	135
4.1 Positionnements	135
4.2 Première étape	135
4.3 Deuxième étape : observation clinique	135
5. La relation intermaxillaire et l'équilibration immédiate : réalisation d'un tench	137
5.1 Etapes cliniques préliminaires	137
5.2 Réalisation du tench	137
5.2.1 Les étapes cliniques	
5.2.2 Les étapes de laboratoire	
6. Conseils aux porteurs de prothèse	139
6.1 Conseils d'hygiène	139
6.1.1 Pourquoi ?	
6.1.2 Comment ?	
6.2 Conseils alimentaires	140
6.3 Problèmes de phonation	141
6.4 Perturbation du goût	141
6.5 Blessures éventuelles	141
6.6 Autres mises en garde	141
7. Conclusion	142
CHAPITRE 12 : SUIVI DU PATIENT	143
1. Introduction	144
2. Le matériel nécessaire	144
3. La première séance de maintenance	145
3.1 Méthode	145
3.2 Les doléances du patient	145
3.3 Conclusion	147
4. Les séances de maintenance ultérieures	148
4.1 Méthode	148
4.2 Les doléances du patient	148
4.3 Conclusion	150

FACULTE DE CHIRURGIE DENTAIRE

Jury : Président : J.P. LOUIS – Professeur des Universités
 Juges H. VANNESSON – Professeur de 1^{er} Grade
 Cl. ARCHIEN – Maître de Conférences des Universités
 J. CL. ANTOINE – ex Assistant Hospitalier Universitaire

THESE POUR OBTENIR LE DIPLOME D'ETAT DE DOCTEUR EN CHIRURGIE DENTAIRE


présentée par: Mademoiselle CHEVALLIER Claire

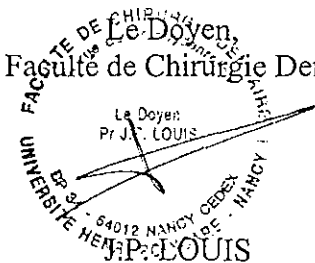
né (e) à: REIMS (MARNE)

le 24 Février 1973

et ayant pour titre : «Contribution à l'élaboration d'un manuel clinique de Prothèse Amovible Complète à l'usage des étudiants de la Faculté de Chirurgie Dentaire de Nancy.»

Le Président du jury,


J.P. LOUIS

Le Doyen,
de la Faculté de Chirurgie Dentaire
Le Doyen
Pr J.P. LOUIS

UNIVERSITÉ HENRI POINCARÉ - NANCY 1
64012 NANCY CEDEX

Autorise à soutenir et imprimer la thèse

NANCY, le 1^{er} décembre 1999 - 0660

Le Président de l'Université Henri Poincaré, Nancy-1



CHEVALLIER (Claire)

CONTRIBUTION A L'ELABORATION D'UN MANUEL CLINIQUE DE PROTHESE AMOVIBLE COMPLETE A L'USAGE DES ETUDIANTS DE LA FACULTE DE CHIRURGIE DENTAIRE DE NANCY.

150f., ill., 30 cm

Th : Chir. Dent. : Nancy 1 : 2000

RESUME :

Cet ouvrage est destiné aux étudiants de la Faculté de Chirurgie Dentaire de Nancy qui débutent leurs exercices cliniques en prothèse amovible complète. Il présente une à une les différentes étapes de réalisation des prothèses depuis l'examen clinique jusqu'à l'insertion des prothèses et au suivi du patient. Le but est de faire comprendre à l'étudiant que l'élaboration de la prothèse passe par une suite logique de séquences cliniques indissociables les unes des autres. Ce manuel confronte à la fois les règles fondamentales de la prothèse amovible complète et les problèmes techniques rencontrés par l'étudiant au cours son exercice.

MOTS CLES :

Prothèse amovible complète
Séquences cliniques
Etapes de laboratoire

JURY :

Président : M. J.P. LOUIS	Professeur des Universités
Juge : M. H. VANESSON	Professeur 1 ^{er} grade
Juge : <u>M. C. ARCHIEN</u>	<u>Maître de Conférences des Universités</u>
Juge : M. J.C. ANTOINE	Ex-Assistant hospitalier universitaire

Adresse de l'auteur : 105 rue des Haillottes
54600 VILLERS LES NANCY

CHEVALLIER (Claire)

CONTRIBUTION A L'ELABORATION D'UN MANUEL CLINIQUE DE PROTHESE AMOVIBLE COMPLETE A L'USAGE DES ETUDIANTS DE LA FACULTE DE CHIRURGIE DENTAIRE DE NANCY.

150f., ill., 30 cm

Th : Chir. Dent. : Nancy 1 : 2000

RESUME :

Cet ouvrage est destiné aux étudiants de la Faculté de Chirurgie Dentaire de Nancy qui débutent leurs exercices cliniques en prothèse amovible complète. Il présente une à une les différentes étapes de réalisation des prothèses depuis l'examen clinique jusqu'à l'insertion des prothèses et au suivi du patient. Le but est de faire comprendre à l'étudiant que l'élaboration de la prothèse passe par une suite logique de séquences cliniques indissociables les unes des autres. Ce manuel confronte à la fois les règles fondamentales de la prothèse amovible complète et les problèmes techniques rencontrés par l'étudiant au cours son exercice.

MOTS CLES :

Prothèse amovible complète
Séquences cliniques
Etapas de laboratoire

JURY :

Président : M. J.P. LOUIS

Professeur des Universités

Juge : M. H. VANESSON

Professeur 1^{er} grade

Juge : M. C. ARCHIEN

Maître de Conférences des Universités

Juge : M. J.C. ANTOINE

Ex-Assistant hospitalier universitaire

Adresse de l'auteur :

105 rue des Haillottes
54600 VILLERS LES NANCY