HAL
open science

Evolution de la prise en charge des gliomes des voies optiques compliquant une NF1 chez l'enfant depuis 30 ans au CHU de Nancy

Laëtitia Rerolle-Callec

To cite this version:

Laëtitia Rerolle-Callec. Evolution de la prise en charge des gliomes des voies optiques compliquant une NF1 chez l'enfant depuis 30 ans au CHU de Nancy. Sciences du Vivant [q-bio]. 2014. hal-01770669

HAL Id: hal-01770669

https://hal.univ-lorraine.fr/hal-01770669v1

Submitted on 4 Apr 2024

HAL is a multi-disciplinary open access archive for the deposit and dissemination of scientific research documents, whether they are published or not. The documents may come from teaching and research institutions in France or abroad, or from public or private research centers.

L'archive ouverte pluridisciplinaire **HAL**, est destinée au dépôt et à la diffusion de documents scientifiques de niveau recherche, publiés ou non, émanant des établissements d'enseignement et de recherche français ou étrangers, des laboratoires publics ou privés.

UNIVERSITÉ DE LORRAINE

AVERTISSEMENT

Ce document est le fruit d'un long travail approuvé par le jury de soutenance et mis à disposition de l'ensemble de la communauté universitaire élargie.

Il est soumis à la propriété intellectuelle de l'auteur. Ceci implique une obligation de citation et de référencement lors de l'utilisation de ce document.

D'autre part, toute contrefaçon, plagiat, reproduction illicite encourt une poursuite pénale.

Contact : ddoc-thesesexercice-contact@univ-lorraine.fr

LIENS

Code de la Propriété Intellectuelle. articles L 122. 4
Code de la Propriété Intellectuelle. articles L 335.2- L 335.10
http://www.cfcopies.com/V2/leg/leg_droi.php
http://www.culture.gouv.fr/culture/infos-pratiques/droits/protection.htm

UNIVERSITE DE LORRAINE
2014

FACULTE DE MEDECINE DE NANCY
N°

THÈSE

pour obtenir le grade de

DOCTEUR EN MÉDECINE

Présentée et soutenue publiquement dans le cadre du troisième cycle de Médecine Spécialisée

Par

Laetitia REROLLE CALLEC

le 18 avril 2014

Evolution de la prise en charge des gliomes des voies optiques compliquant une NF1 chez l'enfant depuis 30 ans au CHU de Nancy.

Examinateurs de la thèse :

M. Pascal CHASTAGNER	Professeur	Président
M. Bruno LEHEUP	Professeur	Juge
Mme. Karine ANGIOI	Professeur	Juge
Mme. Emmanuelle SCHMITT	Docteur en Médecine	Juge

Président de l'Université de Lorraine :
Professeur Pierre MUTZENHARDT

Doyen de la Faculté de Médecine :
Professeur Henry COUDANE

Vice-Doyen « Finances »	**:**	**Professeur Marc BRAUN**
Vice-Doyen « Formation permanente »	**:**	**Professeur Hervé VESPIGNANI**
Vice-Doyen « Vie étudiante »	**:**	**M. Pierre-Olivier BRICE**

Assesseurs :

- 1er Cycle et délégué FMN Paces :	**Docteur Mathias POUSSEL**
- 2ème Cycle :	**Mme la Professeure Marie-Reine LOSSER**
- 3ème Cycle : · « *DES Spécialités Médicales, Chirurgicales et Biologiques* »	**Professeur Marc DEBOUVERIE**
· « *DES Spécialité Médecine Générale* »	**Professeur Associé Paolo DI PATRIZIO**
· « Gestion DU – DIU »	**Mme la Professeure I. CHARY-VALKENAERE**
- Plan campus :	**Professeur Bruno LEHEUP**
- Ecole de chirurgie et nouvelles pédagogies :	**Professeur Laurent BRESLER**
- Recherche :	**Professeur Didier MAINARD**
- Relations Internationales :	**Professeur Jacques HUBERT**
- Mono appartenants, filières professionnalisantes :	**Docteur Christophe NEMOS**
- Vie Universitaire et Commission vie Facultaire :	**Docteur Stéphane ZUILY**
- Affaires juridiques, modernisation et gestions partenaires externes:	**Mme la Docteure Frédérique CLAUDOT**
- Réingénierie professions paramédicales :	**Mme la Professeure Annick BARBAUD**

DOYENS HONORAIRES

Professeur Jean-Bernard DUREUX - Professeur Jacques ROLAND - Professeur Patrick NETTER

==========

PROFESSEURS HONORAIRES

Jean-Marie ANDRE - Daniel ANTHOINE - Alain AUBREGE - Gérard BARROCHE - Alain BERTRAND - Pierre BEY
Marc-André BIGARD - Patrick BOISSEL – Pierre BORDIGONI - Jacques BORRELLY - Michel BOULANGE
Jean-Louis BOUTROY - Jean-Claude BURDIN - Claude BURLET - Daniel BURNEL - Claude CHARDOT - François CHERRIER
Jean-Pierre CRANCE - Gérard DEBRY - Jean-Pierre DELAGOUTTE - Emile de LAVERGNE - Jean-Pierre DESCHAMPS
Jean DUHEILLE - Jean-Bernard DUREUX - Gérard FIEVE - Jean FLOQUET - Robert FRISCH
Alain GAUCHER - Pierre GAUCHER - Hubert GERARD - Jean-Marie GILGENKRANTZ - Simone GILGENKRANTZ
Oliéro GUERCI - Pierre HARTEMANN - Claude HURIET - Christian JANOT - Michèle KESSLER - Jacques LACOSTE
Henri LAMBERT - Pierre LANDES - Marie-Claire LAXENAIRE - Michel LAXENAIRE - Jacques LECLERE - Pierre LEDERLIN
Bernard LEGRAS - Jean-Pierre MALLIÉ - Michel MANCIAUX - Philippe MANGIN - Pierre MATHIEU - Michel MERLE
Denise MONERET-VAUTRIN - Pierre MONIN - Pierre NABET - Jean-Pierre NICOLAS - Pierre PAYSANT - Francis PENIN
Gilbert PERCEBOIS - Claude PERRIN - Guy PETIET - Luc PICARD - Michel PIERSON - Jean-Marie POLU - Jacques POUREL
Jean PREVOT - Francis RAPHAEL - Antoine RASPILLER – Denis REGENT - Michel RENARD - Jacques ROLAND
René-Jean ROYER - Daniel SCHMITT - Michel SCHMITT - Michel SCHWEITZER - Claude SIMON - Danièle SOMMELET
Jean-François STOLTZ - Michel STRICKER - Gilbert THIBAUT- Augusta TREHEUX - Hubert UFFHOLTZ - Gérard VAILLANT
Paul VERT - Colette VIDAILHET - Michel VIDAILHET - Michel WAYOFF - Michel WEBER

==========

PROFESSEURS ÉMÉRITES

Professeur Daniel ANTHOINE - Professeur Gérard BARROCHE Professeur Pierre BEY - Professeur Patrick BOISSEL
Professeur Michel BOULANGE – Professeur Jean-Louis BOUTROY - Professeur Jean-Pierre CRANCE
Professeur Jean-Pierre DELAGOUTTE - Professeur Jean-Marie GILGENKRANTZ - Professeure Simone GILGENKRANTZ
Professeure Michèle KESSLER - Professeur Pierre MONIN - Professeur Jean-Pierre NICOLAS - Professeur Luc PICARD
Professeur Michel PIERSON - Professeur Michel SCHMITT - Professeur Jean-François STOLTZ - Professeur Michel STRICKER
Professeur Hubert UFFHOLTZ - Professeur Paul VERT - Professeure Colette VIDAILHET - Professeur Michel VIDAILHET
Professeur Michel WAYOFF

==========

PROFESSEURS DES UNIVERSITÉS - PRATICIENS HOSPITALIERS

(Disciplines du Conseil National des Universités)

42ème Section : MORPHOLOGIE ET MORPHOGENÈSE

1ère sous-section : *(Anatomie)*
Professeur Gilles GROSDIDIER - Professeur Marc BRAUN
2ème sous-section : *(Cytologie et histologie)*
Professeur Bernard FOLIGUET – Professeur Christo CHRISTOV
3ème sous-section : *(Anatomie et cytologie pathologiques)*
Professeur François PLENAT – Professeur Jean-Michel VIGNAUD

43ème Section : BIOPHYSIQUE ET IMAGERIE MÉDECINE

1ère sous-section : *(Biophysique et médecine nucléaire)*
Professeur Gilles KARCHER – Professeur Pierre-Yves MARIE – Professeur Pierre OLIVIER
2ème sous-section : *(Radiologie et imagerie médecine)*
Professeur Michel CLAUDON – Professeure Valérie CROISÉ-LAURENT
Professeur Serge BRACARD – Professeur Alain BLUM – Professeur Jacques FELBLINGER - Professeur René ANXIONNAT

44ème Section : BIOCHIMIE, BIOLOGIE CELLULAIRE ET MOLÉCULAIRE, PHYSIOLOGIE ET NUTRITION

1ère sous-section : *(Biochimie et biologie moléculaire)*
Professeur Jean-Louis GUÉANT – Professeur Jean-Luc OLIVIER – Professeur Bernard NAMOUR
2ème sous-section : *(Physiologie)*
Professeur François MARCHAL – Professeur Bruno CHENUEL – Professeur Christian BEYAERT
3ème sous-section : *(Biologie Cellulaire)*
Professeur Ali DALLOUL
4ème sous-section : *(Nutrition)*
Professeur Olivier ZIEGLER – Professeur Didier QUILLIOT - Professeure Rosa-Maria RODRIGUEZ-GUEANT

45ème Section : MICROBIOLOGIE, MALADIES TRANSMISSIBLES ET HYGIÈNE

1ère sous-section : *(Bactériologie – virologie ; hygiène hospitalière)*
Professeur Alain LE FAOU - Professeur Alain LOZNIEWSKI – Professeure Evelyne SCHVOERER
2ème sous-section : *(Parasitologie et Mycologie)*
Professeure Marie MACHOUART
3ème sous-section : *(Maladies infectieuses ; maladies tropicales)*
Professeur Thierry MAY – Professeur Christian RABAUD

46ème Section : SANTÉ PUBLIQUE, ENVIRONNEMENT ET SOCIÉTÉ

1ère sous-section : *(Épidémiologie, économie de la santé et prévention)*
Professeur Philippe HARTEMANN – Professeur Serge BRIANÇON - Professeur Francis GUILLEMIN
Professeur Denis ZMIROU-NAVIER – Professeur François ALLA
2ème sous-section : *(Médecine et santé au travail)*
Professeur Christophe PARIS
3ème sous-section : *(Médecine légale et droit de la santé)*
Professeur Henry COUDANE
4ème sous-section : *(Biostatistiques, informatique médicale et technologies de communication)*
Professeur François KOHLER – Professeure Eliane ALBUISSON

47ème Section : CANCÉROLOGIE, GÉNÉTIQUE, HÉMATOLOGIE, IMMUNOLOGIE

1ère sous-section : *(Hématologie ; transfusion)*
Professeur Pierre FEUGIER
2ème sous-section : *(Cancérologie ; radiothérapie)*
Professeur François GUILLEMIN – Professeur Thierry CONROY - Professeur Didier PEIFFERT
Professeur Frédéric MARCHAL
3ème sous-section : *(Immunologie)*
Professeur Gilbert FAURE – Professeur Marcelo DE CARVALHO-BITTENCOURT
4ème sous-section : *(Génétique)*
Professeur Philippe JONVEAUX – Professeur Bruno LEHEUP

48ème Section : ANESTHÉSIOLOGIE, RÉANIMATION, MÉDECINE D'URGENCE, PHARMACOLOGIE ET THÉRAPEUTIQUE

1ère sous-section : *(Anesthésiologie - réanimation ; médecine d'urgence)*
Professeur Claude MEISTELMAN – Professeur Hervé BOUAZIZ - Professeur Gérard AUDIBERT
Professeur Thomas FUCHS-BUDER – Professeure Marie-Reine LOSSER
2ème sous-section : *(Réanimation ; médecine d'urgence)*
Professeur Alain GERARD - Professeur Pierre-Édouard BOLLAERT - Professeur Bruno LÉVY – Professeur Sébastien GIBOT
3ème sous-section : *(Pharmacologie fondamentale ; pharmacologie clinique ; addictologie)*
Professeur Patrick NETTER – Professeur Pierre GILLET
4ème sous-section : *(Thérapeutique ; médecine d'urgence ; addictologie)*
Professeur François PAILLE – Professeur Faiez ZANNAD - Professeur Patrick ROSSIGNOL

49ème Section : PATHOLOGIE NERVEUSE ET MUSCULAIRE, PATHOLOGIE MENTALE, HANDICAP ET RÉÉDUCATION
1ère sous-section : *(Neurologie)*
Professeur Hervé VESPIGNANI - Professeur Xavier DUCROCQ – Professeur Marc DEBOUVERIE
Professeur Luc TAILLANDIER - Professeur Louis MAILLARD
2ème sous-section : *(Neurochirurgie)*
Professeur Jean-Claude MARCHAL – Professeur Jean AUQUE – Professeur Olivier KLEIN
Professeur Thierry CIVIT - Professeure Sophie COLNAT-COULBOIS
3ème sous-section : *(Psychiatrie d'adultes ; addictologie)*
Professeur Jean-Pierre KAHN – Professeur Raymund SCHWAN
4ème sous-section : *(Pédopsychiatrie ; addictologie)*
Professeur Daniel SIBERTIN-BLANC – Professeur Bernard KABUTH
5ème sous-section : *(Médecine physique et de réadaptation)*
Professeur Jean PAYSANT

50ème Section : PATHOLOGIE OSTÉO-ARTICULAIRE, DERMATOLOGIE ET CHIRURGIE PLASTIQUE
1ère sous-section : *(Rhumatologie)*
Professeure Isabelle CHARY-VALCKENAERE – Professeur Damien LOEUILLE
2ème sous-section : *(Chirurgie orthopédique et traumatologique)*
Professeur Daniel MOLE - Professeur Didier MAINARD - Professeur François SIRVEAUX – Professeur Laurent GALOIS
3ème sous-section : *(Dermato-vénéréologie)*
Professeur Jean-Luc SCHMUTZ – Professeure Annick BARBAUD
4ème sous-section : *(Chirurgie plastique, reconstructrice et esthétique ; brûlologie)*
Professeur François DAP - Professeur Gilles DAUTEL - Professeur Etienne SIMON

51ème Section : PATHOLOGIE CARDIO-RESPIRATOIRE ET VASCULAIRE
1ère sous-section : *(Pneumologie ; addictologie)*
Professeur Yves MARTINET – Professeur Jean-François CHABOT – Professeur Ari CHAOUAT
2ème sous-section : *(Cardiologie)*
Professeur Etienne ALIOT – Professeur Yves JUILLIERE
Professeur Nicolas SADOUL - Professeur Christian de CHILLOU DE CHURET
3ème sous-section : *(Chirurgie thoracique et cardiovasculaire)*
Professeur Jean-Pierre VILLEMOT – Professeur Thierry FOLLIGUET
4ème sous-section : *(Chirurgie vasculaire ; médecine vasculaire)*
Professeur Denis WAHL – Professeur Sergueï MALIKOV

52ème Section : MALADIES DES APPAREILS DIGESTIF ET URINAIRE
1ère sous-section : *(Gastroentérologie ; hépatologie ; addictologie)*
Professeur Jean-Pierre BRONOWICKI – Professeur Laurent PEYRIN-BIROULET
3ème sous-section : *(Néphrologie)*
Professeure Dominique HESTIN – Professeur Luc FRIMAT
4ème sous-section : *(Urologie)*
Professeur Jacques HUBERT – Professeur Pascal ESCHWEGE

53ème Section : MÉDECINE INTERNE, GÉRIATRIE ET CHIRURGIE GÉNÉRALE
1ère sous-section : *(Médecine interne ; gériatrie et biologie du vieillissement ; médecine générale ; addictologie)*
Professeur Jean-Dominique DE KORWIN – Professeur Pierre KAMINSKY - Professeur Athanase BENETOS
Professeure Gisèle KANNY – Professeure Christine PERRET-GUILLAUME
2ème sous-section : *(Chirurgie générale)*
Professeur Laurent BRESLER - Professeur Laurent BRUNAUD – Professeur Ahmet AYAV

54ème Section : DÉVELOPPEMENT ET PATHOLOGIE DE L'ENFANT, GYNÉCOLOGIE-OBSTÉTRIQUE, ENDOCRINOLOGIE ET REPRODUCTION
1ère sous-section : *(Pédiatrie)*
Professeur Jean-Michel HASCOET - Professeur Pascal CHASTAGNER - Professeur François FEILLET
Professeur Cyril SCHWEITZER – Professeur Emmanuel RAFFO – Professeure Rachel VIEUX
2ème sous-section : *(Chirurgie infantile)*
Professeur Pierre JOURNEAU – Professeur Jean-Louis LEMELLE
3ème sous-section : *(Gynécologie-obstétrique ; gynécologie médicale)*
Professeur Philippe JUDLIN – Professeur Olivier MOREL
4ème sous-section : *(Endocrinologie, diabète et maladies métaboliques ; gynécologie médicale)*
Professeur Georges WERYHA – Professeur Marc KLEIN – Professeur Bruno GUERCI

55ème Section : PATHOLOGIE DE LA TÊTE ET DU COU
1ère sous-section : *(Oto-rhino-laryngologie)*
Professeur Roger JANKOWSKI – Professeure Cécile PARIETTI-WINKLER
2ème sous-section : *(Ophtalmologie)*
Professeur Jean-Luc GEORGE – Professeur Jean-Paul BERROD – Professeure Karine ANGIOI

3ème sous-section : *(Chirurgie maxillo-faciale et stomatologie)*
Professeur Jean-François CHASSAGNE – Professeure Muriel BRIX
==========

PROFESSEURS DES UNIVERSITÉS

61ème Section : GÉNIE INFORMATIQUE, AUTOMATIQUE ET TRAITEMENT DU SIGNAL
Professeur Walter BLONDEL

64ème Section : BIOCHIMIE ET BIOLOGIE MOLÉCULAIRE
Professeure Sandrine BOSCHI-MULLER

==========

PROFESSEURS DES UNIVERSITÉS DE MÉDECINE GÉNÉRALE
Professeur Jean-Marc BOIVIN

PROFESSEUR ASSOCIÉ DE MÉDECINE GÉNÉRALE
Professeur associé Paolo DI PATRIZIO

==========

MAÎTRES DE CONFÉRENCES DES UNIVERSITÉS - PRATICIENS HOSPITALIERS

42ème Section : MORPHOLOGIE ET MORPHOGENÈSE
1ère sous-section : *(Anatomie)*
Docteur Bruno GRIGNON – Docteure Manuela PEREZ
2ème sous-section : *(Cytologie et histologie)*
Docteur Edouard BARRAT - Docteure Françoise TOUATI – Docteure Chantal KOHLER
3ème sous-section : *(Anatomie et cytologie pathologiques)*
Docteure Aude MARCHAL – Docteur Guillaume GAUCHOTTE

43ème Section : BIOPHYSIQUE ET IMAGERIE MÉDECINE
1ère sous-section : *(Biophysique et médecine nucléaire)*
Docteur Jean-Claude MAYER - Docteur Jean-Marie ESCANYE
2ème sous-section : (Radiologie et imagerie médecine)
Docteur Damien MANDRY

44ème Section : BIOCHIMIE, BIOLOGIE CELLULAIRE ET MOLÉCULAIRE, PHYSIOLOGIE ET NUTRITION
1ère sous-section : *(Biochimie et biologie moléculaire)*
Docteure Sophie FREMONT - Docteure Isabelle GASTIN – Docteur Marc MERTEN
Docteure Catherine MALAPLATE-ARMAND - Docteure Shyue-Fang BATTAGLIA
2ème sous-section : ***(Physiologie)***
Docteur Mathias POUSSEL – Docteure Silvia VARECHOVA
3ème sous-section : ***(Biologie Cellulaire)***
Docteure Véronique DECOT-MAILLERET

45ème Section : MICROBIOLOGIE, MALADIES TRANSMISSIBLES ET HYGIÈNE
1ère sous-section : *(Bactériologie – Virologie ; hygiène hospitalière)*
Docteure Véronique VENARD – Docteure Hélène JEULIN – Docteure Corentine ALAUZET
3ème sous-section : *(Maladies Infectieuses ; Maladies Tropicales)*
Docteure Sandrine HENARD

46ème Section : SANTÉ PUBLIQUE, ENVIRONNEMENT ET SOCIÉTÉ
1ère sous-section : *(Epidémiologie, économie de la santé et prévention)*
Docteur Alexis HAUTEMANIÈRE – Docteure Frédérique CLAUDOT – Docteur Cédric BAUMANN
2ème sous-section *(Médecine et Santé au Travail)*
Docteure Isabelle THAON
3ème sous-section *(Médecine légale et droit de la santé)*
Docteur Laurent MARTRILLE
4ère sous-section : *(Biostatistiques, informatique médicale et technologies de communication*
Docteur Nicolas JAY

47ème Section : CANCÉROLOGIE, GÉNÉTIQUE, HÉMATOLOGIE, IMMUNOLOGIE
2ème sous-section : *(Cancérologie ; radiothérapie : cancérologie (type mixte : biologique)*
Docteure Lina BOLOTINE
4ème sous-section : *(Génétique)*
Docteur Christophe PHILIPPE – Docteure Céline BONNET

48ème Section : ANESTHÉSIOLOGIE, RÉANIMATION, MÉDECINE D'URGENCE, PHARMACOLOGIE ET THÉRAPEUTIQUE
3ème sous-section : *(Pharmacologie fondamentale ; pharmacologie clinique)*
Docteure Françoise LAPICQUE – Docteur Nicolas GAMBIER – Docteur Julien SCALA-BERTOLA

50ème Section : PATHOLOGIE OSTÉO-ARTICULAIRE, DERMATOLOGIE ET CHIRURGIE PLASTIQUE
1ère sous-section : ***(Rhumatologie)***
Docteure Anne-Christine RAT
3ème sous-section : *(Dermato-vénéréologie)*
Docteure Anne-Claire BURSZTEJN
4ème sous-section : ***(Chirurgie plastique, reconstructrice et esthétique ; brûlologie)***
Docteure Laetitia GOFFINET-PLEUTRET

51ème Section : PATHOLOGIE CARDIO-RESPIRATOIRE ET VASCULAIRE
3ème sous-section : *(Chirurgie thoracique et cardio-vasculaire)*
Docteur Fabrice VANHUYSE
4ème sous-section : ***(Chirurgie vasculaire ; médecine vasculaire)***
Docteur Stéphane ZUILY

53ème Section : MÉDECINE INTERNE, GÉRIATRIE et CHIRURGIE GÉNÉRALE
1ère sous-section : *(Médecine interne ; gériatrie et biologie du vieillissement ; médecine générale ; addictologie)*
Docteure Laure JOLY

54ème Section : DÉVELOPPEMENT ET PATHOLOGIE DE L'ENFANT, GYNÉCOLOGIE-OBSTÉTRIQUE, ENDOCRINOLOGIE ET REPRODUCTION
5ème sous-section : *(Biologie et médecine du développement et de la reproduction ; gynécologie médicale)*
Docteur Jean-Louis CORDONNIER

==========

MAÎTRE DE CONFÉRENCE DES UNIVERSITÉS DE MÉDECINE GÉNÉRALE

Docteure Elisabeth STEYER

==========

MAÎTRES DE CONFÉRENCES

5ème Section : SCIENCES ÉCONOMIQUES
Monsieur Vincent LHUILLIER

19ème Section : SOCIOLOGIE, DÉMOGRAPHIE
Madame Joëlle KIVITS

60ème Section : MÉCANIQUE, GÉNIE MÉCANIQUE, GÉNIE CIVIL
Monsieur Alain DURAND

61ème Section : GÉNIE INFORMATIQUE, AUTOMATIQUE ET TRAITEMENT DU SIGNAL
Monsieur Jean REBSTOCK

64ème Section : BIOCHIMIE ET BIOLOGIE MOLÉCULAIRE
Madame Marie-Claire LANHERS – Monsieur Pascal REBOUL – Monsieur Nick RAMALANJAONA

65ème Section : BIOLOGIE CELLULAIRE
Monsieur Jean-Louis GELLY - Madame Ketsia HESS – Monsieur Hervé MEMBRE
Monsieur Christophe NEMOS - Madame Natalia DE ISLA - Madame Nathalie MERCIER – Madame Céline HUSELSTEIN

66ème Section : PHYSIOLOGIE
Monsieur Nguyen TRAN

==========

MAÎTRES DE CONFÉRENCES ASSOCIÉS

Médecine Générale
Docteure Sophie SIEGRIST - Docteur Arnaud MASSON - Docteur Pascal BOUCHE

==========

DOCTEURS HONORIS CAUSA

Professeur Charles A. BERRY (1982)
Centre de Médecine Préventive, Houston (U.S.A)
Professeur Pierre-Marie GALETTI (1982)
Brown University, Providence (U.S.A)
Professeure Mildred T. STAHLMAN (1982)
Vanderbilt University, Nashville (U.S.A)
Professeur Théodore H. SCHIEBLER (1989)
Institut d'Anatomie de Würtzburg (R.F.A)
Université de Pennsylvanie (U.S.A)
Professeur Mashaki KASHIWARA (1996)
Research Institute for Mathematical Sciences de Kyoto (JAPON)

Professeure Maria DELIVORIA-PAPADOPOULOS (1996)
Professeur Ralph GRÄSBECK (1996)
Université d'Helsinki (FINLANDE)
Professeur James STEICHEN (1997)
Université d'Indianapolis (U.S.A)
Professeur Duong Quang TRUNG (1997)
Université d'Hô Chi Minh-Ville (VIÊTNAM)
Professeur Daniel G. BICHET (2001)
Université de Montréal (Canada)
Professeur Marc LEVENSTON (2005)
Institute of Technology, Atlanta (USA)

Professeur Brian BURCHELL (2007)
Université de Dundee (Royaume-Uni)
Professeur Yunfeng ZHOU (2009)
Université de Wuhan (CHINE)
Professeur David ALPERS (2011)
Université de Washington (U.S.A)
Professeur Martin EXNER (2012)
Université de Bonn (ALLEMAGNE)

Remerciements

À notre Président du Jury et Directeur de thèse,

Monsieur le Professeur Pascal Chastagner,
Professeur de Pédiatrie,

Vous nous faites l'honneur de diriger et de présider notre travail et nous vous en remercions. Nous vous sommes reconnaissant de nous avoir permis de travailler avec vous sur ce sujet passionnant. Merci pour vos conseils et votre disponibilité qui ont permis l'aboutissement de ce travail.

Veuillez trouver ici l'expression de notre profonde gratitude et de notre plus grand respect.

A notre Juge,

Monsieur le Professeur Bruno Leheup,
Professeur de Génétique,

Nous vous remercions vivement de nous avoir fait l'honneur de juger notre travail.

Merci pour votre riche enseignement dont vous nous avez fait bénéficier pendant ces années d'internat.

Veuillez trouver ici l'expression de notre profonde gratitude et de notre plus grand respect.

A notre Juge,

Madame le Professeur Karine Angioi,
Professeur d'Ophtalmologie,

Vous nous faites l'honneur de juger ce travail de thèse.

Nous vous sommes reconnaissant d'avoir participé à l'élaboration de notre projet.

Veuillez trouver ici l'expression de notre profonde gratitude et de notre plus grand respect.

A notre Juge,

Madame le Docteur Emmanuelle Schmitt,
Docteur en Neuroradiologie,

Vous avez acceptez avec enthousiasme de participer et de juger cette thèse.

Nous vous remercions pour votre disponibilité, vos précieux conseils qui ont permis d'améliorer la qualité de ce travail, et pour votre patience lors de la relecture des nombreuses IRM.

Veuillez trouver ici l'expression de notre profonde gratitude et de notre plus grand respect.

A toutes les personnes qui ont participé à la réalisation de ce travail, en particulier:

Merci aux secrétaires d'oncohématologie pédiatrique en particulier à Nathalie Giraud pour votre patience et votre précieuse aide dans la recherche des dossiers à travers le labyrinthe des archives du CHU.

Merci à Agathe Ferté qui a revu les dossiers d'ophtalmologie et permis plus de précision.

A Ronan pour ton aide pour les statistiques, ta patience (!!) et la gestion de l'informatique !

A tous ceux qui m'ont accompagnés jusqu'ici :

A ma famille,

A Ronan,
Alors que nous ne nous connaissions que depuis 2 mois, tu as décidé de m'accompagner à travers le monde pendant 1 an, merci de n'avoir jamais douté de nous.
Merci pour tous les instants de bonheur que nous vivons ensemble au quotidien, puissent ils être encore très nombreux !

A Gabrielle, ta joie de vivre et ton envie de découvertes me ravie chaque jour. Quel bonheur de t'avoir à nos côtés depuis déjà 2 ans ! Puisses-tu t'épanouir et être heureuse.

A Maman, merci de nous avoir offert une merveilleuse enfance, pas toujours sans difficultés mais si riche en bons souvenirs. Par ton amour et ta rigueur, tu as su nous inculquer des valeurs inestimables. Tu sais franchir les nombreux kilomètres pour nous épauler au quotidien, merci pour ton aide précieuse et ton soutien sans faille.

A Papa, merci pour ton amour infini. Malgré la distance, tu as toujours été présent et tu as su créer des moments magiques. Merci pour tes conseils précieux et ton soutien en toutes circonstances. Sans aucun doute, l'envie d'être médecin est née dans la passion que tu as de ton métier et l'exercice que tu en fais, j'espère être un jour à ta hauteur.

A Ludovic, Victoire et la P'tite Julia, nous avons passé une formidable enfance et notre solidarité a permis de traverser les moments difficiles. Tous, nous cherchons à créer les occasions de se retrouver ensemble. J'aime la simplicité de notre relation et le bonheur de vous retrouver. Merci infiniment.

A Anne, ma marâtre adorée, qui nous a ouvert la porte de sa maison sans hésiter, merci pour ta présence à chaque fois que cela est nécessaire et ta discrétion. Ton soutien lors de la préparation de la première année de médecine fut précieux. Merci pour ta générosité sans condition. Dorénavant, nous ne voyageons plus comme des valises !

A Marc, qui nous a permis de passer de très bons moments à Nice. Tu nous as accueilli comme tes propres enfants et tes conseils sont toujours les bienvenus. Toujours prêt à nous rendre service, tu reste néanmoins le Chef !

A Mamy et Bonne Maman, à Grand-Papa, A ma très grande famille qui est toujours une source de grand bonheur et de fous rires lors de réunions diverses.

A mes « casis » et leur famille : Marion, Jean-Louis, Clara, Zoé, Paul mon filleul, Romain, Laure, Louise, Juliette, Frédéric, Masha, Anna, Vlad et Shirley. Les moments partagés avec vous sont source de bonheur.

A ma belle famille, Marie-France et votre générosité, votre culture et votre intérêt pour tout. Nos conversations sont toujours riches ! A Maelle,

A mes amis,

- D'ailleurs, Pour notre amitié sans faille

Anna mon amie ma témoin, nos souvenirs d'enfance sont si nombreux !

David, PO et Valentine qui m'ont accompagnés pendant mes 2 années nicéennes, que de bons moments sur la promenade des Anglais !

Notre groupe de la faculté lyonnaise : Amandine et Olivier (les blonds), très touchée d'être ta témoin, j'aime tes tentatives nombreuses de me « féminiser » ! J'aimerai pouvoir partager toujours plus de moments ensemble, Juliette ma coloc et amie adorée, ta force surnaturelle cache une grande sensibilité que j'apprécie particulièrement, Magic Seb, Aurélie ma « maconasse » et Nicolas (mon président de corpo qui m'a permis de découvrir les joies de la vie associative), compagnons de Budapest (!!) mais aussi des révisions à Fraise, trop de bon souvenirs pour n'en citer que quelques un ! Céline et Mathieu, Audrey et Batou, Yann (le bébé lion) et Mendy, Yannis (l'Ardéchois) et Lucie,
La nostalgie des années fac refait surface, l'éloignement rend nos rencontres de plus en plus rares, pourvu que nous trouvions toujours le temps de se retrouver !

Stéphane et Dorothée, Marco et Lisa, Damien et Camille, Chipo, Florian et Manon, mes amis de ma « deuxième » promo ! Merci de nous avoir accueilli au sein de votre groupe, que de bons souvenirs !

- Et D'ici

Audrey et Jean-François, merci pour votre accueil chaleureux, votre amitié et vos conseils lorrains bienvenus, Ombeline et Guillaume, à nos séances de « jogging-ragots », Laurianne et Alan, votre gout pour la culture et la découverte d'autres intérêts rendent nos conversations toujours passionnantes, Julie Laura et Adrien, à vos envies de voyages, nos « pots des gros » sont toujours des moments riches !

Amélie et Olivier, nos folles soirées jeux de société et autres bons moments font partis de nos plaisirs nancéens !

Amélie l'indécise et Richard, je suis très heureuse d'avoir croisé votre chemin et je n'ai « même pas peur » de partir en vacance avec vous malgré tous vos déboires de voyage !

Stéphanie ma co-interne du STM sur qui j'ai beaucoup compté, et Sébastien qui ne s'endort jamais après 23h, votre amitié m'est importante.

Marion avec qui j'ai partagé les joies des premiers pas d'une maman et Manu.

Niasha et Mika avec qui nous parlons business et cupcakes !

Et toutes les personnes rencontrées pendant ces quatre années, trop nombreuses pour être citées.

A mes compagnons de travail,

A mes co-internes des ces quatre année,

Au service des Urgences pédiatriques,

J'apprécie votre confiance et votre motivation pour votre travail pas si simple au quotidien. Je suis ravie de faire partie de votre équipe très prochainement.

Au service d'Onco-hématologie pédiatrique,

Vous savez à quel point j'ai aimé travaillé au près de vous et le regret de ne pouvoir poursuivre dans cette voie. Merci à Ludovic Mansuy, j'admire ton dévouement, ton sens critique et ta qualité d'écoute. Merci à Fanny Fouyssac pour ton enseignement, ta rigueur nécessaire et ta sensibilité, merci pour tes conseils. J'aimerais être un jour à votre hauteur.

A Marie-Agnès Galloy, Laurence Mainard et tout le service de Radiologie pédiatrique, mes quelques mois au près de vous m'ont énormément apportés, merci de votre patience et de votre investissement.

A Mme Derelle, Aurélie, et Cyril Schweitzer qui m'ont appris les prémices de la pneumopédiatrie avec patience malgré une organisation compliquée.

Aux médecins réanimateurs pédiatriques Serge Le Tacon, Florent Girard, Matthieu Maria, Emilie Thomas, aux anesthésistes Noel Boussard, Bernard Fabre, Dominique Simon, Mickael Leclercq, Aurélien Zang, Lilika, ainsi que la formidable équipe paramédicale, ce dernier semestre fût riche en découvertes et apprentissages !

A toute l'équipe du 1er étage de l'hôpital d'enfant si dévouée aux soins des patients et qui travaille dans des conditions difficiles.

Au service de néonatalogie de la Maternité Régionale et aux nombreux médecins qui ont sut me faire apprécier le soin des plus petits.

J'ai beaucoup apprécié apprendre et travailler à vos côtés et j'espère ne pas vous décevoir dans ma pratique future.

SERMENT

« Au moment d'être admise à exercer la médecine, je promets et je jure d'être fidèle aux lois de l'honneur et de la probité. Mon premier souci sera de rétablir, de préserver ou de promouvoir la santé dans tous ses éléments, physiques et mentaux, individuels et sociaux. Je respecterai toutes les personnes, leur autonomie et leur volonté, sans aucune discrimination selon leur état ou leurs convictions. J'interviendrai pour les protéger si elles sont affaiblies, vulnérables ou menacées dans leur intégrité ou leur dignité. Même sous la contrainte, je ne ferai pas usage de mes connaissances contre les lois de l'humanité. J'informerai les patients des décisions envisagées, de leurs raisons et de leurs conséquences. Je ne tromperai jamais leur confiance et n'exploiterai pas le pouvoir hérité des circonstances pour forcer les consciences. Je donnerai mes soins à l'indigent et à quiconque me les demandera. Je ne me laisserai pas influencer par la soif du gain ou la recherche de la gloire.

Admise dans l'intimité des personnes, je tairai les secrets qui me sont confiés. Reçue à l'intérieur des maisons, je respecterai les secrets des foyers et ma conduite ne servira pas à corrompre les mœurs. Je ferai tout pour soulager les souffrances. Je ne prolongerai pas abusivement les agonies. Je ne provoquerai jamais la mort délibérément.

Je préserverai l'indépendance nécessaire à l'accomplissement de ma mission. Je n'entreprendrai rien qui dépasse mes compétences. Je les entretiendrai et les perfectionnerai pour assurer au mieux les services qui me seront demandés.

J'apporterai mon aide à mes confrères ainsi qu'à leurs familles dans l'adversité.

Que les hommes et mes confrères m'accordent leur estime si je suis fidèle à mes promesses ; que je sois déshonorée et méprisée si j'y manque ».

Table des matières

I. INTRODUCTION 20

II. Historique 21

A. Neurofibromatose de type 1 21

1. Epidémiologie 21

2. Gène et variantes 21

3. Expression clinique 23

4. Complications [6] 25

5. Recommandations de prise en charge 27

6. Diagnostics différentiels 28

7. Imagerie 29

8. Mortalité 30

B. Gliome des voies optiques 30

1. Risques lié à la NF1 30

2. Pathogénèse 30

3. Clinique 30

4. Evolution naturelle 31

5. Prise en charge 31

III. MATERIEL et METHODE 35

A. Patients 35

B. Recueil des données 36

IV. RESULTATS 38

V. DISCUSSION 55

A. Population 55

B. Difficultés diagnostiques 55

1. Liées à la clinique : un examen difficile 55

2. Liées à l'imagerie : rôle du dépistage systématique 57

3. Corrélation phénotype/génétique 58

4. Corrélation clinique et imagerie 58

C. Problème de l'indication thérapeutique 58

1. Evolution de la prise en charge 58

2. Définition de la progression 59

D. Devenir de l'acuité visuelle sans traitement 60

E. Rôle de la chimiothérapie 61

1. Evolution acuité visuelle sous traitement 61

2. Traitement des rechutes 65

3. Complications 65

F. Rôle de la radiothérapie et complication 65

VI. CONCLUSION 68

VII. ANNEXES 69

A. Annexe 1 : Recommandations pour le suivi des NF1 [18] 69

B. Annexe 2 : Classification de Dodge [67] 70

C. Annexe 3 : Cartes de Teller 72

D. Annexe 4 [52] 73

VIII. Bibliographie 74

Liste des abréviations

ADN acide désoxyribonucléique

AV acuité visuelle

BBSFOP baby brain société française d'oncologie pédiatrique

CHU centre hospitalier universitaire

GVO gliome des voies optiques

IGR institut Gustave Roussy

IRM imagerie par résonnance magnétique

LGG-SIOP low Grade glioma société internationale d'oncologie pédiatrique

mTOR mammalian target of rapamycin

NF1 neurofibromatose de type 1

NF2 neurofibromatose de type 2

NIH national institutes of health

NS Noonan syndrome

STR simple-sequence tandem repeat

OBNI objet brillant non identifié

I. INTRODUCTION

Les gliomes des voies optiques (GVO) sont les tumeurs cérébrales les plus fréquentes chez les patients atteints de neurofibromatose de type 1 (NF1). Elles représentent 5% des tumeurs cérébrales de l'enfant [1]. Près de 60% des gliomes des voies optiques sont associés à une NF1 [2]. Les gliomes des voies optiques touchent près de 15% des patients atteints d'une NF1[3]. Ce sont habituellement des astrocytomes de bas grade [4] mais leur évolution est difficile à prédire, allant de la régression spontanée à la progression entrainant des séquelles visuelles, neurologiques et endocriniennes. D'après différents travaux, environ 50% des patients atteints d'une NF1 avec un GVO sont symptomatiques [5-8]. Les GVO associés à la NF1 ont une meilleure survie sans progression ainsi qu'un meilleur pronostic visuel [9-11]. Cependant, les enfants atteints d'une NF1 sont plus à risque de séquelles secondaires au traitement comme une artériopathie vasculaire cérébrale post irradiation ou d'une leucémie secondaire à une chimiothérapie [12]. La prise en charge de ces patients a évolué depuis 30 ans. Des recommandations françaises [13] et américaines [5, 14] de suivi guident le praticien dans la surveillance et le dépistage. Un GVO peut être surveillé ou bien traité activement. Concernant le traitement, il peut s'agir soit de chimiothérapie, de radiothérapie, ou de chirurgie (rare). Malgré ces recommandations, les difficultés diagnostiques d'atteinte visuelle chez ces enfants très jeunes, les discordances entre l'évolution de la clinique et de l'imagerie, la possibilité d'une amélioration spontanée et les risques inhérents aux traitements rendent les indications thérapeutiques très complexes.

C'est pour analyser précisément ces difficultés que nous avons étudié les enfants atteints d'une NF1 associée à un GVO suivis au CHU de Nancy depuis le début des années 80. L'objectif était d'étudier l'évolution du mode de présentation au diagnostic (clinique et radiologique) au cours des années, de leur prise en charge, et le devenir visuel.

II. Historique

A. Neurofibromatose de type 1

1. Epidémiologie

La neurofibromatose de type 1 ou maladie de Recklinghausen est une maladie génétique autosomique dominante touchant 1 /3500 individus [15]. Son incidence est estimée à 1/2500 naissances mais reste difficile à déterminer pour plusieurs raisons : variabilité d'expression (les patients pauci-symptomatiques ne sont pas tous diagnostiqués), certains symptômes ne sont pas présents au moment de l'examen, mortalité précoce réduisant la prévalence à l'âge adulte [16]. Sa pénétrance est quasi complète à l'âge de huit ans.

2. Gène et variantes

Le gène responsable de la maladie, est localisé sur le bras long du chromosome 17 en 17q11.2 [17]. Il a été découvert en 1990. C'est un gène de grande taille (60 exons, 350kb d'ADN génomique) dont l'exploration est difficile. Il s'agit d'un gène suppresseur de tumeur qui code pour une protéine cytoplasmique : la neurofibromine. Cette protéine intervient dans le contrôle de la différenciation et de la prolifération cellulaire, inhibant la voie d'activation de p21 RAS. Les mutations de *NF1* aboutissent au maintien de RAS sous sa forme active entrainant une dérégulation de la croissance et/ou de la différenciation cellulaire [18]. Les mutations sont réparties sur l'ensemble du gène et généralement spécifiques à chaque famille. La fréquence des néomutations est élevée (30 à 50% des patients), expliquant les nombreux cas sporadiques. L'expression phénotypique est variable et pourrait refléter les différentes mutations sur le gène *NF1*. Cependant, les tentatives de corrélations phénotype/génotypes se sont révélées infructueuses [19], excepté pour les microdélétions et le phénotype dysmorphie faciale et trouble de l'apprentissage [20] . La variation inter individuelle phénotypique pourrait être liée à des gènes modificateurs et/ou des facteurs environnementaux. Le rôle des gènes modificateurs a été prouvé par l'équipe de *Pasmant et al* dans une étude de 2011

montrant l'existence d'une mutation non-sens d'un gène localisé en 9p21.3 associée avec la présence de neurofibromes plexiformes chez des patients atteints de NF1 [21].

Environ 500 mutations sont actuellement référencées dans la base de données du consortium NF1 international (accessible sur http://www.nf.org/nf1gene/) [18]. Les différentes mutations mises en évidences sont : les délétions du gène *NF1* (type 1 et type 2 et d'autres plus rares) dans 5 % des cas [22], mutations ponctuelles de type non-sens, décalage du cadre de lecture, mutations faux-sens, mutation du site d'épissage et translocation [18, 23].

Le diagnostic moléculaire est exceptionnellement nécessaire pour faire le diagnostic mais peut être utile dans les formes familiales par l'utilisation de méthodes indirectes. De même, le diagnostic moléculaire est indiqué lorsque le patient ne remplit pas tous les critères diagnostiques NIH (National Institutes of Health), exceptionnel après huit ans, ou lors de la prise en charge d'une tumeur (le contexte de NF1 peut modifier la prise en charge). L'examen génétique est encadré par la loi de bioéthique édictée en 1994, révisée en juillet 2011 (LOI n° 2011 – 814 du 7 juillet 2011 – art.2, qui modifie l'article L1131 du Code de Santé Publique relatif à l'information et le recueil du consentement). La signification du résultat et les conséquences en terme de suivi ou de traitement doivent être expliquées au préalable et le consentement du patient doit être recueilli par écrit.

Le diagnostic direct correspond à l'identification précise de la mutation délétère et s'avère plus efficace chez les cas sporadiques. Cette recherche est difficile et longue en raison de la grande taille du gène, l'existence de pseudogènes et de la grande variété des types de lésions. Elle n'est entreprise que pour les patients avec un diagnostic clinique précis. En utilisant une association de différentes méthodes en cascade, *Messiaen et al* ont permis pour la première fois d'identifier jusqu'à 95% des mutations [23]. En raison de la fréquence des mutations de site d'épissage, de la variété et la rareté des mutations individuelles trouvées chez les personnes atteintes de NF1, les méthodes basées uniquement sur l'analyse de l'ADN génomique ont des taux de détection plus bas [24].

Le diagnostic indirect est proposé aux formes familiales et nécessite la collaboration des différents membres de la famille. Il permet d'identifier l'allèle du gène porteur de la mutation. La technique consiste à l'analyse de ségrégation de polymorphismes intragéniques de l'ADN de type STR (simple-sequence tandem repeat) localisés dans les introns [18]. Cela permet de caractériser le chromosome 17 porteur de

la mutation délétère en déterminant l'haplotype à risque. Ainsi, chez les apparentés des sujets atteints, le diagnostic peut être exclu ou confirmé en l'absence des critères cliniques. Cela permet de rassurer les sujets potentiellement à risque ou de proposer une surveillance adaptée aux individus porteurs de l'haplotype. L'intérêt de cette méthode est moindre du fait du taux élevé de détections directes des mutations grâce aux méthodes actuelles.

Le diagnostic prénatal peut être réalisé lorsque la mutation a été identifiée chez le parent atteint. Cet examen est réalisé sur les villosités choriales du trophoblaste, après biopsie du trophoblaste à 12 semaines d'aménorrhée ou par prélèvement des cellules amniotiques par amniocentèse à 16 semaines. Le diagnostic préimplantatoire peut être une alternative au diagnostic prénatal. Il consiste à réaliser un diagnostic biologique sur un embryon obtenu par fécondation in vitro avant son implantation. Les analyses de biologie moléculaire ou de cytogénétique sont réalisées à partir d'une ou deux cellules prélevée(s) sur les embryons de trois jours. En pratique, le diagnostic prénatal et le diagnostic préimplantatoire peuvent être envisagés. Cependant ils sont difficiles à envisager devant l'extrême variabilité de l'expression clinique de la NF1 au sein d'une même famille et notre incapacité actuelle à prédire la gravité de la maladie. Cette réflexion est discutée au cas par cas avec les couples demandeurs dans le cadre de la consultation de conseil génétique et les demandes sont encadrées par les Centres Pluridisciplinaires de Diagnostic Prénatal.

3. Expression clinique

Les atteintes cliniques liées à la NF1 sont nombreuses. La conférence de consensus du National Institue of Health de Bethesda (Etats-Unis) a précisé sept critères majeurs pour le diagnostic clinique de NF1 [25]:

1) Un apparenté du premier degré atteint (parent, fratrie ou enfant)

2) Au moins 6 taches café au lait (TCLs)

> 1,5 cm après la puberté

> 0,5 cm avant la puberté

3) Lentigines axillaires ou inguinales

4) ➔Au moins deux neurofibromes quel que soit le type

OU

➔Au moins un neurofibrome plexiforme

5) Gliome du nerf optique

6) Au moins 2 nodules de Lisch (hamartome irien)

7) Une lésion osseuse caractéristique

➔Pseudarthorse

➔Dysplasie du sphénoïde

➔Amincissement du cortex des os longs

Le diagnostic est posé si deux de ces signes sont réunis chez un même individu. Chez l'adulte, le diagnostic est simple sur les données de l'examen clinique. Dans la petite enfance, les taches café au lait peuvent être longtemps le seul signe et en l'absence d'antécédents familiaux de NF1, le diagnostic demeure en suspens [26]. L'examen ophtalmologique à la recherche de nodules de Lisch chez les parents et l'enfant doit être systématique mais est peu rentable. Seul 50% des cas de NF1 sans histoire familiale sont diagnostiqués dans les premières années, quasiment 100% des cas ont suffisamment de critères avant l'âge de 8 ans [26]. Les critères diagnostiques majeurs (taches café au lait, neurofibromes cutanés, nodules de Lisch) sont présent dans près de 90% des cas à la puberté. En revanche, certaines manifestations (gliomes des voies optiques, troubles des apprentissages, tumeurs malignes des gaines nerveuses..) ne surviennent que chez une minorité de patients [19].

4. Complications [6]

Orthopédiques

Les cyphoscolioses sont fréquentes. Les atteintes sont discrètes et peu évolutives sauf dans de rare cas de dystrophie osseuse. Les pseudarthroses touchent 1 à 3% des sujets atteints de NF1. La structure osseuse est plus fragile chez ces patients liée à une ostéopénie et une ostéoporose par déficit en vitamine D [27], une concentration sanguine en parathormone élevée et une résorption osseuse accrue.

Neurologique

Des astrocytomes (le plus souvent pilocytique) peuvent se développer. L'hydrocéphalie est présente dans 2% des cas, le plus souvent secondaire à une sténose de l'aqueduc de Sylvius, sans tumeur identifiable. Une grande proportion de patients présente des céphalées. La fréquence de l'épilepsie est augmentée. Les difficultés d'apprentissage sont fréquentes (20% de trouble spécifique d'un apprentissage, 32% de déficit global intellectuel) [28]: déficit de l'attention avec ou sans hyperactivité, difficultés de coordination motrice, déficit de la mémoire récente, troubles perceptifs, dysarthrie, difficultés d'élocution.

Endocrinologique

Les anomalies endocriniennes sont rares : phéochromocytomes, pubertés précoces (associée ou non à un gliome des voies optiques avec atteinte hypothalamique), retard pubertaire dans 1,5% des cas (en rapport avec une tumeur envahissant l'hypothalamus).

Ophtalmologique

La principale complication ophtalmologique est le gliome des voies optiques symptomatique dans environ 50% des cas (baisse d'acuité visuelle, exophtalmie) [5]. Les autres complications observées sont des hamartomes choroïdiens, une hypertrophie des nerfs cornéens, ptose palpébrale associée ou non à un neurofibrome plexiforme.

Vasculaire

Il existe un risque de dysplasie artérielle pariétale fibromusculaire. Les patients atteints d'une NF1 ont sept fois plus de risque de développer une vascularopathie[29]. Les atteintes vasculaires touchent plutôt les artères cérébrales ou cardiaques avec des conséquences non négligeables (accident vasculaire cérébral secondaire à une sténose ou à un anévrysme, infarctus du myocarde, sténose des artères rénales). La prévalence de l'artériopathie cérébrale est de 6% dans la population pédiatrique de NF1, majorée par le jeune âge et la présence d'un GVO [30]. Les lésions sont des sténoses, occlusions, vaisseaux ectatiques, anévrismes etc.. et sont à risque d'accidents vasculaires cérébraux. *Bajaj* et son équipe ont réalisé une étude détaillée des conséquences fonctionnelles et moléculaires de l'inactivation du gène NF1 sur des cellules humaines endothéliales in vitro [31]. Leurs résultats font envisager des nouvelles possibilités thérapeutiques dans le futur puisque des petites doses de rapamycine permettent de normaliser les altérations induites par l'inactivation du gène NF1. Par ailleurs, la radiothérapie augmente le risque d'artériopathie chez ces patients. L'hypertension artérielle est fréquente et souvent essentielle mais elle peut révéler une sténose des artères rénales, un phéochromocytome, une coarctation de l'aorte.

Les neurofibromes

Les neurofibromes cutanés et sous-cutanés peuvent entrainer des douleurs et une gêne esthétique. Les neurofibromes plexiformes peuvent se loger plus profondément et devenir très gros. Par leurs tailles et leurs localisations, ils peuvent être responsables de troubles digestifs (douleur, constipation, syndrome occlusif), respiratoires (toux, dyspnée, insuffisance respiratoire restrictive los de scoliose sévère), urinaires, esthétiques (touchant la face), psychologiques.

Tumorales

Enfin, environ 4% des patients atteints de NF1 sont à risque de développer une tumeur maligne [32]. Les tumeurs malignes développées à partir des gaines nerveuses périphériques sont le principal risque à l'âge adulte, atteignant jusqu'à 10% des patients [33]. Mis à part le gliome des voies optiques, les autres cancers ayant une prévalence accrue au cours de la NF1 sont : glioblastome, leucémie, rhabdomyosarcome, tumeur carcinoïde du duodénum, phéochromocytome malin, neuroblastome et tumeur de

Wilms. Les enfants atteints d'une NF1 traités pour un cancer ont une augmentation significative du risque de développer un cancer secondaire au traitement anti cancéreux [13]. Dans l'étude de *Maris et al*, le risque de développer un syndrome myélodysplasique avec monosomie 7 est de 75% chez des patients atteints d'une NF1 et ayant reçu un traitement anti cancéreux contre 11% chez ceux n'ayant pas eu de cancer au préalable [34].

5. Recommandations de prise en charge

La variabilité de l'expression clinique, les risques tumoraux et l'évolution imprévisible imposent un suivi régulier. Le réseau de soins NF-France a publié des recommandations de suivi en 2001, permettant d'harmoniser la prise en charge de ces patients [13]. Ces recommandations sont issues d'une revue bibliographique réalisée sur la base de données Medline de 1966 à 1999.

Un suivi annuel (Annexe 2) doit être proposé pour dépister les complications de la NF1 dont beaucoup surviennent dans l'enfance. L'interrogatoire précis doit rechercher d'autres membres familiaux atteints et l'histoire personnelle du patient. L'examen clinique permet de dépister les anomalies orthopédiques, troubles pubertaires, hypertension artérielle, troubles des apprentissages, baisse d'acuité visuelle, masse abdominale. Les examens complémentaires ne sont pas systématiques et doivent être guidés par l'examen clinique, hormis l'IRM des voies optiques pour dépister un gliome chez les jeunes enfants dont l'examen ophtalmologique peut être difficile. L'attitude vis a vis de cet examen est controversée. Le réseau NF propose une IRM systématique chez les enfants de moins de 6 ans et ceux présentant un trouble du comportement gênant l'examen ophtalmologique. En pratique, cette IRM est souvent réalisée à plusieurs reprises (voir chapitre GVO p30).

Concernant le traitement des atteintes cutanées, celles peu étendues mais entrainant des troubles esthétiques majeurs ou de localisations gênantes, peuvent être retirées par chirurgie, laser ou électrocoagulation. Le traitement chirurgical des neurofibromes plexiformes est difficile et peu rentable du fait de leur étendue, leur localisation englobant souvent des nerfs et leur tendance à ré-évoluer sur le lieu de l'exérèse. Un espoir thérapeutique réside en les biothérapies. Les mutations du gène *NF1* entraînent une hyperactivation de la protéine RAS par l'intermédiaire de mTOR

(mammalian target of rapamycin). Des thérapeutiques inhibant la protéine mTOR sont en cours d'évaluation. Une revue [35] fait état du succès des études précliniques du sirolimus en tant qu'inhibiteur de mTOR : l'administration du sirolimus est associée à une réduction de la prolifération des cellules chez les souris n'exprimant pas la neurofibromine [36]. Cependant, l'étude de phase II de *Widemann et al* ne retrouve aucune efficacité du sirolimus parmi les 12 patients inclus et l'étude a dû être stoppée. *Widemann* et son équipe ont aussi publié un essai de phase II sur l'efficacité du tipifarnib [37] qui bloque le signal de la protéine RAS. Le traitement était bien toléré mais ne prolongeait pas de façon significative la durée sans progression des neurofibromes plexiformes. Seule l'étude de *Robertson et al*, essai de phase II évaluant l'imatinib mesylate [38], parvient à obtenir une diminution de volume de 20% ou plus des neurofibromes plexiformes chez 26% (6/23) des patients ayant reçu l'imatinib mesylate pendant au moins 6 mois.

L'unique traitement curatif des tumeurs développées à partir des gaines nerveuses périphériques est l'excision complète. Le traitement des atteintes spécifiques d'organes doit être pris en charge par les spécialistes.

6. Diagnostics différentiels

La neurofibromatose de type 2 est dix fois moins fréquente et le gène se situe sur le chromosome 22. La confusion entre les deux pathologies, totalement indépendantes, est liée à la présence des taches café au lait et des neurofibromes possibles dans les deux [18].

Le syndrome de Watson associe des taches café au lait, sténose pulmonaire et retard mental. L'utilisation de marqueurs polymorphes du gène *NF1* a permis de démontrer une relation entre le locus du gène *NF1* et le syndrome de Watson. Le syndrome de Watson peut être considéré comme une forme allélique de NF1 [39].

La maladie des taches café au lait isolées multiples (ou NF6) est la présence de six taches café au lait ou plus sans autres signes de NF1 associés, transmis selon le mode autosomique dominant.

Le syndrome LEOPARD est une maladie autosomique dominante associant lentigines, dysmorphie craniofaciale, anomalies cardiaques et génitales, retard de croissance et surdité neurosensorielle et difficultés des apprentissages. Dans environ 85

% des cas, une mutation hétérozygote faux-sens est détectée au niveau du gène *PTPN11*. Les autres mutations retrouvées sont celles du gène *RAF1* et du gène *BRAF [40]*.

Près de 12 % des NF1 ont un phénotype de type syndrome de Noonan (hypertélorisme, implantation basse des oreille, ptosis, petite taille, hypoplasie de l'étage moyen de la face, ptérygium au niveau du cou) [41]. Ce sont deux pathologies autosomiques dominantes distinctes. Le phénotype NF1-Noonan semble avoir une variété de causes, y compris la présence de deux mutations dominantes autosomiques relativement courantes dans certaines familles et la ségrégation comme une variante NF1 dans d'autres. Une interaction entre la dysrégulation constitutive de la voie RAS et des mutations activatrices du gène *PTPN11*, est probablement le mécanisme pathogénique commun expliquant le chevauchement phénotypique de syndrome de Noonan et NF1 [41].

Le syndrome de Legius associant tache café au lait, macrocéphalie, dysmorphie évoquant un syndrome de Noonan, parfois trouble du comportement, mais n'ayant jamais de nodule de Lish, neurofibrome et tumeur du système nerveux central, peut faire errer le diagnostic. Ce syndrome est causé par des mutations hétérozygotes de SPRED1 [42].

De nombreux autres diagnostics différentiels peuvent être établis : syndrome de McCune-Albright, Néoplasie Endocrine Multiple de type 2, homozygotie pour le syndrome HNPCC (hereditory non polyposis colon-cancer)…

7. Imagerie

L'IRM cérébrale retrouve des hypersignaux en séquence T2 disséminés, appelés OBNI (Objet Brillants Non Identifiés). Ces lésions sont sans effets de masse et plus fréquentes dans l'enfance, permettant ainsi d'apporter un argument supplémentaire pour le diagnostic lorsqu'il n'y a pas assez d'argument clinique NIH [7]. Elles ne prennent pas le contraste. Ces lésions peuvent involuer avec le temps. Leur signification reste incertaine mais ces zones correspondraient à des zones d'anomalie de structure de la myéline [43].

8. Mortalité

L'espérance de vie est de 15 ans inférieure à celle de la population générale. Cette mortalité plus précoce est liée à la survenue de tumeurs cérébrales (surtout chez l'enfant), tumeurs malignes des gaines nerveuses (surtout chez l'adulte) et aux accidents vasculaires notamment cérébraux, d'après une étude portant sur les certificats de décès aux Etats-Unis [29] .

B. Gliome des voies optiques

1. Risques lié à la NF1

Les gliomes des voies optiques sont les tumeurs cérébrales les plus fréquentes chez les patients atteints de neurofibromatose de type 1. Elles représentent 2 à 5% de l'ensemble tumeurs cérébrales chez l'enfant [1]. Selon certaines études, la proportion de patients ayant un gliome des voies optiques associé à une NF1 varie entre 30 et 59% [1, 2]. Parmi les patients NF1, environ 15% sont atteints de GVO [9] .

2. Pathogénèse

Les gliomes des voies optiques sont le plus souvent des gliomes de bas grade, classés dans les astrocytomes de grade I (astocytomes pilocytiques) selon la classification de l'OMS [4]. La neurofibromine fonctionne comme un régulateur négatif de la croissance des astrocytes en inhibant l'activité de RAS. Lors de la perte de fonction de la protéine du gène *NF1*, la voie de la protéine RAS est hyperactivée, entrainant une croissance non régulée des cellules, via l'activation de la protéine mTOR. Les patients atteints d'une NF1 avec un GVO ont un taux de mTOR activée élevé [44].

3. Clinique

Le risque de développer un gliome des voies optiques chez les patients NF1 est plus important avant l'âge de 6 ans [5]. Les formes d'apparition tardives peuvent être également symptomatiques contrairement a ce que laissait penser encore récemment la

littérature [45]. Les symptômes peuvent être ophtalmologiques (baisse d'acuité visuelle, exophtalmie, anomalie du fond d'œil, troubles de la vision des couleurs, nystagmus), endocrinologique (puberté précoce), neurologiques (hypertension intracranienne, hydrocéphalie) [5]. Les gliomes des voies optiques non associés à une NF1 se présentent le plus souvent par des signes neurologiques alors que les patients atteints d'une NF1 sont peu symptomatiques et dépistés par une imagerie « systématique » dans 67% des cas [2]. D'après certaines études, la localisation rétrochiasmatique serait associée à une détérioration visuelle plus importante [46, 47].

4. Evolution naturelle

L'évolution naturelle des GVO associés à une NF1 est impossible à prédire. Des tumeurs asymptomatiques découvertes fortuitement lors d'une imagerie cérébrale peuvent ne jamais grossir ou causer de symptômes. Certaines tumeurs régressent spontanément [5]. Actuellement, il n'y a pas de facteur épidémiologique prédictif d'évolution. Les gliomes des voies optiques non associés à une NF1 sont prédominants en localisation chiamastique et retrochiasmatique et présentent plus fréquemment des évolutions progressives. Les atteintes bilatérales des nerfs optiques sont exclusivement observées chez les patients avec une NF1 [2].

5. Prise en charge

En 1997, Listernick et al ont publié une proposition de suivi et de prise en charge des patients atteints d'une NF1 compliqué d'un GVO [3]. Dix ans après, Listernick et al ont remis à jour ces recommandations grâce aux progrès scientifiques [5]. Le diagnostic précoce des tumeurs cérébrales ne permettant pas de réduire le taux de perte de vision [14], ils ne retiennent pas l'indication d'un dépistage systématique par IRM. Le dépistage systématique par imagerie identifie des tumeurs pas toutes progressives, a un coût financier, créé une anxiété parentale et expose les enfants à des anesthésies générales pour le suivi. Cependant, il permet de suivre les patients pour qui l'examen ophtalmologique n'est pas fiable. Le suivi ophtalmologique doit être réalisé par des médecins spécialisés de l'examen pédiatrique et des troubles du comportement. Lorsque

le suivi ophtalmologique met en évidence une anomalie, l'IRM des voies optiques est indiquée.

Le réseau NF France [13] propose une IRM systématique chez les enfants pour qui l'examen ophtalmologique est difficile et peu fiable (moins de six ans, troubles cognitifs). Si aucune anomalie n'est détectée à l'imagerie, une nouvelle IRM sera prescrite au bout de 2 ans chaque fois que l'examen ophtalmologique annuel sera incomplet. Si des anomalies apparaissent à l'examen ophtalmologique, une IRM sera réalisée.

En cas de gliome des voies optiques, seules les lésions à évolution agressive justifieront d'une action thérapeutique. Afin d'évaluer le potentiel agressif de la tumeur, une surveillance initiale est alors proposée : examen ophtalmologique et IRM tous les 3 mois pendant 6 mois puis tous les 6 mois pendant un an, puis tous les ans jusqu'à l'âge de la puberté [13]. Les recommandations américaines sont sensiblement identiques : examen ophtalmologique tous les 3 mois la première année puis espacés progressivement, suivi IRM identique ou moins fréquent en fonction des protocoles du centre [5].

Concernant l'examen ophtalmologique, celui-ci est difficile chez les enfants, d'autant plus que les patients porteurs d'une NF1 peuvent souffrir de troubles du comportement. L'acuité visuelle augmente physiologiquement avec l'âge. Une baisse d'acuité visuelle est définie si l'acuité visuelle est inférieure à 20/40 à 3 ans, inférieure à 20/30 à 4 ans, inférieure à 20/25 à 5 ans et inférieure à 20/20 à partir de 6 ans [48]. L'étude du champ visuel automatisée ou cinétique par la méthode de Goldman, nécessite une coopération de l'enfant et il existe une variabilité de réponse entre deux tests identiques rendant la décision de traitement difficile avec cet examen uniquement. La vision des couleurs est habituellement altérée lors de la baisse d'acuité visuelle liée à un gliome des voies optiques. De même, strabisme et nystagmus sont habituellement liés à la baisse d'acuité visuelle. Les potentiels évoqués n'ont pas leur place dans le diagnostic ni dans le suivi des gliomes des voies optiques. C'est un examen fiable qui peut être répété et permet un suivi. Mais ils ne sont pas le reflet de la fonction visuelle utile, ils sont le reflet de l'intégrité des voies visuelles. Leur interprétation est difficile (une variation d'amplitude ou de vitesse de propagation n'est pas synonyme d'une perte de vision)[5]. Le suivi ophtalmologique doit être au minimum annuel chez les enfants âgés de moins de 8 ans et doit comporter une acuité visuelle, champ visuel, vision des

couleurs, fond d'œil, oculomotricité. Au delà de 8 ans, il semble justifié de poursuivre un suivi opthalmologique jusqu'à la fin de la puberté malgré le risque de GVO moindre.

Concernant le risque de puberté précoce (en rapport avec une extension hypothalamique), les patients doivent avoir un suivi annuel et un dépistage par mesures auxologiques.

Du fait de l'évolution spontanément régressive dans certains cas, le traitement ne doit être instauré que lors d'une maladie progressive ou lors de critère de sévérité (taille de la tumeur, âge de l'enfant, symptôme) [2]. Celle-ci peut être radiologique et surtout clinique.

Une progression clinique est définie par des nouveaux symptômes neurologiques, visuels (diminution de l'acuité visuelle avec ou sans atteinte du champ visuel) ou endocriniens. L'apparition d 'un oedeme papillaire au fond d'œil ou d'une atrophie optique sans atteinte de l'acuité visuelle ne constitue pas une progression visuelle. Radiologiquement, la progression est définie comme une extension sur les voies optiques, une augmentation de volume, un envahissement hypothalamique, ou une prise de contraste (mais non suffisant pour indiquer un traitement).

La chirurgie est à but décompressive quand cela est nécessaire (hydrocéphalie, hypertension intracrânienne, exophtalmie), lorsqu'un seul coté est atteint et que la cécité est irréversible, ou à visée esthétique. L'extension n'est pas forcément de continuité, ainsi l'exérèse d'une portion du nerf optique lors d'une atteinte intra orbitaire unique, pour prévenir d'une atteinte chiasmatique, est inutile [2]. Chez les patients atteints d'une NF1, les risques liés à la chirurgie, le potentiel de régression spontanée et le risque de récidive malgré une exérèse totale, expliquent qu'elle n'est quasiment plus utilisée actuellement [1]. La biopsie à visée diagnostique n'est pas réalisée dans les présentations typiques, elle peut être utile dans les localisations atypiques [49].

Avant 1990, la radiothérapie était le traitement de première intention pour tous les patients ayant une atteinte bilatérale des nerfs optiques, du chiasma ou de l'hypothalamus. La radiothérapie, du fait de ses effets secondaires, n'est pas indiquée chez les enfants âgés de moins de 5 ans. Malgré cela, la radiothérapie pose le problème de séquelles neurovasculaires, endocrinologiques, neuropsychologiques et tumeurs secondaires, et n'est proposée qu'en dernier recours[12].

Apres 1990, la chimiothérapie a été préconisée en première intention pour tous les enfants âgés de moins de cinq ans. Différents protocoles existent mais les drogues les plus utilisées sont le carboplatine et la vincrisitne [5]. Cette association a montré son efficacité avec le minimum d'effets secondaires [2].

Le protocole utilisé « BBSFOP » consistait en une polychimiothérapie de 16 mois faisant alterner six drogues (procarbazine, carboplatine, cisplatine, etoposide, vincristine et cyclophosphamide). Depuis 2004, la chimiothérapie suit le protocole LGG-SIOP (low grade glioma société internationale d'oncologie pédiatrique) qui consiste à une administration de carboplatine, vincristine +/- étoposide (selon randomisation) pendant 22 mois.

La survie globale des patients ayant une NF1 compliquée d'un GVO est de 89 à 97% selon les dernières études[2, 10].

III. MATERIEL et METHODE

Il s'agit d'une étude rétrospective, unicentrique dont l'objectif est d'étudier l'évolution de la prise en charge diagnostique et thérapeutique des gliomes des voies optiques chez les enfants atteints d'une neurofibromatose de type 1.

A. Patients

Tous les enfants de moins de 18 ans suivis au CHU de Nancy, atteint d'une NF1 et porteur d'une anomalie radiologique des voies optiques, ont été inclus. Pour cela, nous avons étudié rétrospectivement tous les dossiers des patients inscrits dans le fichier des patients atteints d'une NF1 de la consultation d'oncologie pédiatrique. Le plus ancien patient inscrit dans le fichier a débuté son suivi en 1972. Nous avons croisé notre liste de patients avec le fichier de génétique clinique pour recueillir les informations relatives aux explorations génétiques.

Les patients atteints de NF1 ont été suivis dans de nombreuses consultations (neurologie, endocrinologie/génétique, dermatologie, orthopédie..). Lorsqu'il existait une anomalie clinique et/ou à l'imagerie, les patients ont été adressés en consultation d'oncologie pédiatrique. Le fichier des patients NF1 du service d'onco-hématologie pédiatrique du CHU de Nancy est donc exhaustif en ce qui concerne l'atteinte des voies optiques.

Les patients pour qui la durée de suivi dans notre service a été inférieure à 2 ans ou ceux pour qui il n'y a jamais eu d'imagerie cérébrale, n'ont pas été inclus.

Le suivi dans notre service est au minimum annuel associé à un examen ophtalmologique jusqu'à l'âge de 18 ans. La réalisation systématique d'une imagerie cérébrale a été variable en fonction des recommandations des sociétés savantes. En présence de gliome, le suivi est plus rapproché avec un examen ophtalmologique tous les 3 à 6 mois et une IRM tous les 6 mois pendant 2 ans, puis annuelle en cas de stabilité.

B. Recueil des données

Les informations suivantes ont été collectées rétrospectivement dans les dossiers des patients.

-Caractéristiques démographiques : le sexe, l'âge du diagnostic, le caractère sporadique ou familial de la NF1, la durée de suivi dans le service d'oncologie pédiatrique.

-Signes cliniques : au diagnostic (ophtalmologique, neurologique, endocrinologique), l'évolution clinique ainsi que la prise en charge thérapeutique. Le recueil des données ophtalmologiques a été fait sur les données présentes dans le dossier médical (courrier de l'ophtalmologue) et relecture du dossier des archives du service d'ophtalmologie du CHU dans 23 cas de gliome. Les bilans ophtalmologiques ont été réalisés dans la grande majorité des cas par un même médecin dans le service d'ophtalmologie du CHU de Nancy. Lorsqu'il existait une anomalie du fond d'œil, celle-ci était précisée (pâleur temporale, atrophie papillaire). La baisse d'acuité visuelle était objectivée pour une acuité visuelle inférieure aux normes pour l'âge lorsque cela était possible ou en fonction du comportement visuel de l'enfant. La méthode du champ visuel était appréciée selon l'âge mais il est difficile à définir pour les plus jeunes. L'évolution clinique était appréciée en fonction de la régression ou non des symptômes neurologiques et ophtalmologiques. L'évolution ophtalmologique (entre l'examen au diagnostic et le dernier examen du suivi) pouvait être de 3 types : amélioration, stable ou aggravation. L'évolution pubertaire était précisée (présence d'une puberté précoce) ainsi que les séquelles liées aux traitements.

-Les résultats des explorations génétiques ont été recueillis lorsqu'elles ont été réalisées, afin de rechercher une corrélation entre l'atteinte clinico-radiologique et les anomalies génétiques. Pour ce faire, nous avons utilisé le fichier Excel des médecins généticiens de l'hôpital d'enfants.

-Signes radiologiques : la présence d'un gliome des voies optiques ou d'un épaississement des nerfs optiques, l'âge de la première imagerie ainsi que les raisons qui ont conduit à sa réalisation (symptômes ou dépistage). Les imageries cérébrales des patients classés avec atteinte des voies optiques accessibles ont été relues par une neuroradiologue afin de définir, rétrospectivement, le stade selon la classification anatomique de Dodge (Annexe 1), et la présence d'un rehaussement lors de l'injection du produit de contraste. Le gliome des voies optiques est défini par un épaississement

du nerf optique et/ou du chiasma et voies rétrochiasmatiques. La prise de contraste est variable. L'atteinte du nerf optique consiste soit en un élargissement tubulaire et tortueux du nerf, soit en une masse qui peut également concerner le chiasma, les radiations optiques et l'hypothalamus. Concernant l'évolution spontanée ou sous traitement des lésions, les anomalies pouvaient soit avoir complètement disparues (CR), partiellement disparues (PR) (>50%), régression entre 25 et 50% (MR), être stables (MS) ou avoir progressées (MP).

La stratégie thérapeutique était détaillée (surveillance uniquement, traitement immédiat, surveillance puis traitement, critères faisant décider une prise en charge active) ainsi que le traitement décidé. Le traitement pouvait être de plusieurs types : radiothérapie sur 6 semaines (54 Gy), chimiothérapie selon le protocole BBSFOP ou LGGSIOP, chirurgie.

L'analyse descriptive a été réalisée par l'estimation des moyennes et écarts-types pour les variables quantitatives et en pourcentage pour les variables qualitatives. La comparaison des variables qualitatives a été réalisée par le test du $\chi 2$ ou le test exact de Fisher lorsque les effectifs étaient inférieurs à 5. Les différences étaient considérées comme significatives si $p < 0,05$. Les analyses statistiques ont été faites avec le logiciel SAS 9.3 (Carry, NC, USA).

IV. RESULTATS

Nous avons revu 152 dossiers d'enfants adressés à la consultation d'onco hématologie pédiatrique dans le cadre du suivi d'une NF1 depuis 1972. Pour six d'entre eux, le diagnostic de NF1 a été infirmé et les patients ont été exclus. En raison d'un suivi inférieur à 2 ans ou d'un manque de données, 41 patients n'ont pu être inclus dans l'analyse. Une partie de ces patients était suivie en consultation d'endocrinologie-génétique de l'hôpital d'enfants et les patients n'ont pas été revus en oncologie pédiatrique devant l'absence de signe clinique et radiologique. Enfin, quatre patients n'ont jamais eu d'imagerie médicale. Au total, 101 patients ont été étudiés (Figure 1).

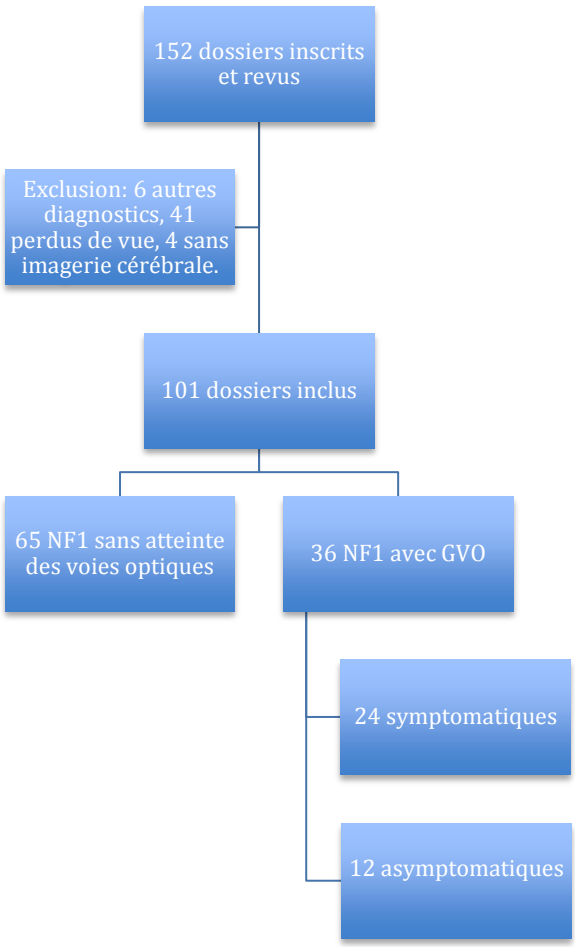

Figure 1. Flow chart de la cohorte de patients atteints d'une NF1 étudiés

Démographie (Tableau 1)

La neurofibromatose est sporadique dans 49% cas (59/101). Le sex-ratio (SR) est de 1,02 (51 garçons pour 50 filles). L'âge médian au diagnostic de NF1 était de 3 ans et 4 mois (0 mois- 17 ans) et la durée médiane du suivi était de 8 ans et 10 mois (2,0 – 21,2 ans). L'âge médian de réalisation de la première IRM était de 5 ans (4 mois – 18 ans).
L'IRM cérébrale a permis de mettre en évidence un gliome des voies optiques (GVO) chez trente six enfants (prévalence de 36%). Il s'agissait de 16 garçons et 20 filles (SR 0,8). Cette imagerie a pu être relue chez vingt-cinq patients ayant une anomalie des voies optiques. L'âge médian au diagnostic de GVO était de 5 ans et 10 mois (1,5–22 ans). L'âge du diagnostic de la NF1 entre le groupe avec ou sans atteinte des voies optiques n'était pas significativement différent (figure 3). La durée médiane du suivi du groupe avec GVO était de 10,0 ans (2,0-21,2 ans) contre 8 ans et 2 mois (2-17,1 ans) pour la population d'enfants ayant une NF1 sans atteinte des voies optiques (p=0,049).

Circonstances de découverte du GVO

Le GVO était découvert lors d'une IRM de dépistage dans 33% des cas (12/36) (âge moyen 44 mois ± 31) et dans 8% (3/36) ce fut au cours d'une IRM systématique de suivi réalisée sans point d'appel clinique (âge moyen 120 mois). Dans 59% (21/36), le diagnostic est fait par une IRM réalisée en raison de signes cliniques (âge moyen 80 mois ± 41). Au total, dix patients avaient déjà eu une première imagerie sans anomalie. Dans le groupe symptomatique, pour 15 patients il s'agissait de la 1ère IRM.

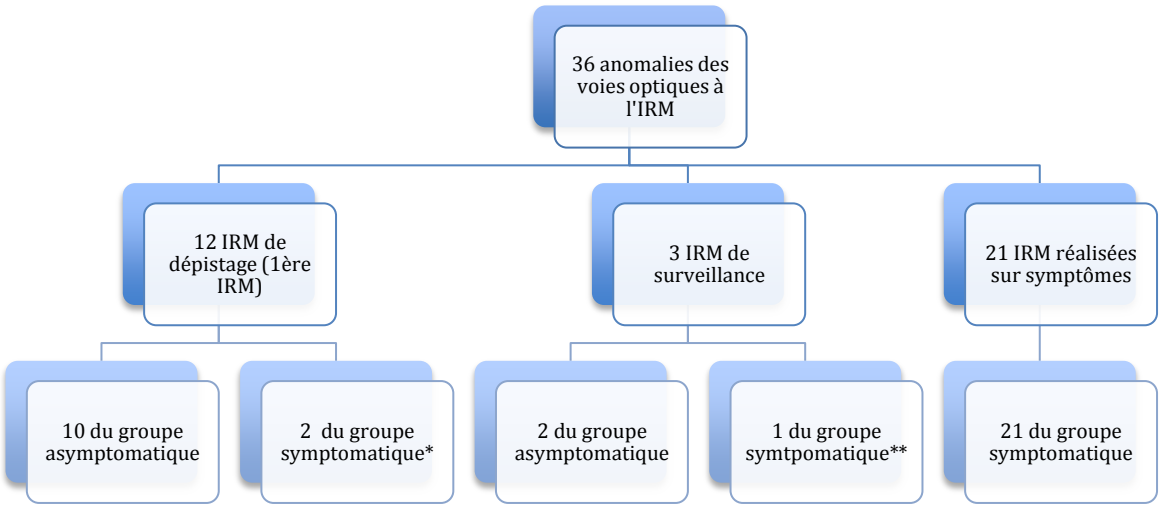

Figure 2. Circonstances de découverte du gliome des voies optiques

*= Les symptômes des 2 patients (baisse d'acuité visuelle) étaient attribués à une myopie sévère dans les 2 cas empêchant une évaluation ophtalmologique fiable et entrainant un dépistage par IRM.

**= patient suivi régulièrement pour tumeur médullaire, GVO découvert sur une des IRM de surveillance et baisse d'acuité visuelle remarquée au décours immédiat.

Deux groupes ont été constitués parmi les patients atteints de gliome des voies optiques associé à une NF1 : les patients asymptomatiques au diagnostic (12/36) et les patients symptomatiques (24/36). L'IRM permettant de faire le diagnostic est réalisée dans le cadre d'un dépistage chez 10 patients du groupe asymptomatique (83%) et chez 2 patients du groupe symptomatique (8%, symptômes visuels préalables à l'atteinte des voies ophtalmiques rendant nécessaire une IRM de dépistage) ($p<0,001$). L'âge moyen au diagnostic du groupe symptomatique est de 79 mois contre 49 mois pour le groupe asymptomatique (Figure 4). Le diagnostic de GVO était fait dans la plupart des cas avant l'âge de 10 ans (31/36), les patients les plus jeunes étant les patients asymptomatiques (Figure 5).

Une analyse de répartition des patients en fonction du mode de présentation au diagnostic révèle qu'avant 2001, date des recommandations NIH selon lesquelles une IRM de dépistage est recommandée chez l'enfant en bas âge, les gliomes diagnostiqués étaient majoritairement symptomatiques au diagnostic (Figure 6). A l'inverse, les patients diagnostiqués après 2001 sont majoritairement des patients asymptomatiques et dont le gliome a été découvert par IRM de dépistage.

Présentation clinique

Vingt-quatre patients sur 36 (66,7%) avaient des symptômes au moment du diagnostic de GVO (Tableau 2). Ces symptômes étaient essentiellement visuels : baisse d'acuité visuelle (79%), strabisme (25%), fond d'œil anormal (62,5%). L'acuité visuelle n'a pas pu être mesurée chez 2 patients en raison de trouble du comportement. Le champ visuel n'a pas pu être réalisé au diagnostic chez 20 patients et était pathologique chez 5 patients. L'atteinte visuelle était présente chez les 24 patients symptomatiques. Parmi les atteintes du fond d'œil au diagnostic, il y avait six cas d'atrophies rétiniennes, 2 cas de pâleurs temporales, 1 oedeme papillaire, 1 excavation papillaire et 5 cas de pâleurs papillaires. Par ailleurs, il existait 22% de céphalée. Une puberté précoce était présente chez 8 patients (puis chez 2 patients supplémentaires au cours du suivi). Quarante deux pour cent (10/24) des patients symptomatiques avaient une NF1 sporadique contre 33% (4/12) du groupe asymptomatique.

Tableau 1

Caractéristiques de la population globale

	NF1 non GVO n= 66	NF1 + GVO n= 36	
		Symptomatique n= 24	Asymptomatique n= 12
Garçons	35 (53%)	8 (33,3%)	8 (66,6%)
Age au diagnostic de la NF1 (mois)	42,5 ± 59	32,9 ± 35,8	20 ± 29,2
Age au diagnostic du GVO (mois)		47,5 ± 34,9	77,2 ± 55,1
NF1 Sporadique	36 (54,6%)	10 (41,6%)	4 (33,3%)

NF1 : neurofibromatose de type 1 ; GVO : gliome des voies optiques ; G : garçon ; F : fille ; ET : écart type

Tableau 2

Symptômes au diagnostic de GVO

	Symptômes au diagnostic n (%)
AV altérée	19 (79,0)
CV altéré	6 (25,0)
FO anormal	15 (62,5)
Céphalées	5 (20,8)
Exophtalmie	2 (8,3)
Nystagmus	2 (8 ,3)
Strabisme	6 (25,0)
Vomissement	2 (8,3)
Puberté précoce	8 (33,3)
	24 (100)

AV : Acuité visuelle ; CV : champ visuel ; FO : fond d'œil

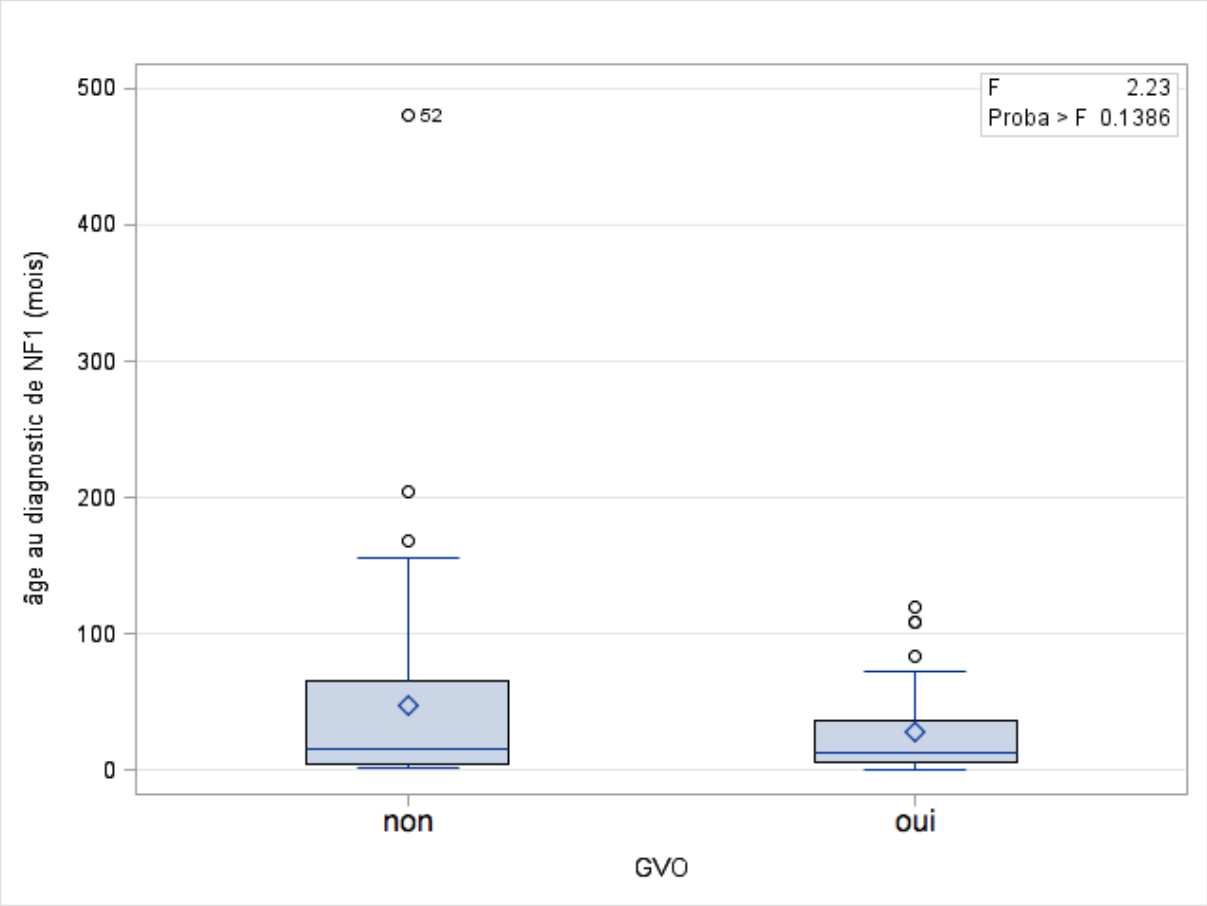

Figure 3 : âge au diagnostic de la NF1 entre les patients avec atteinte des voies optiques et ceux sans atteinte.

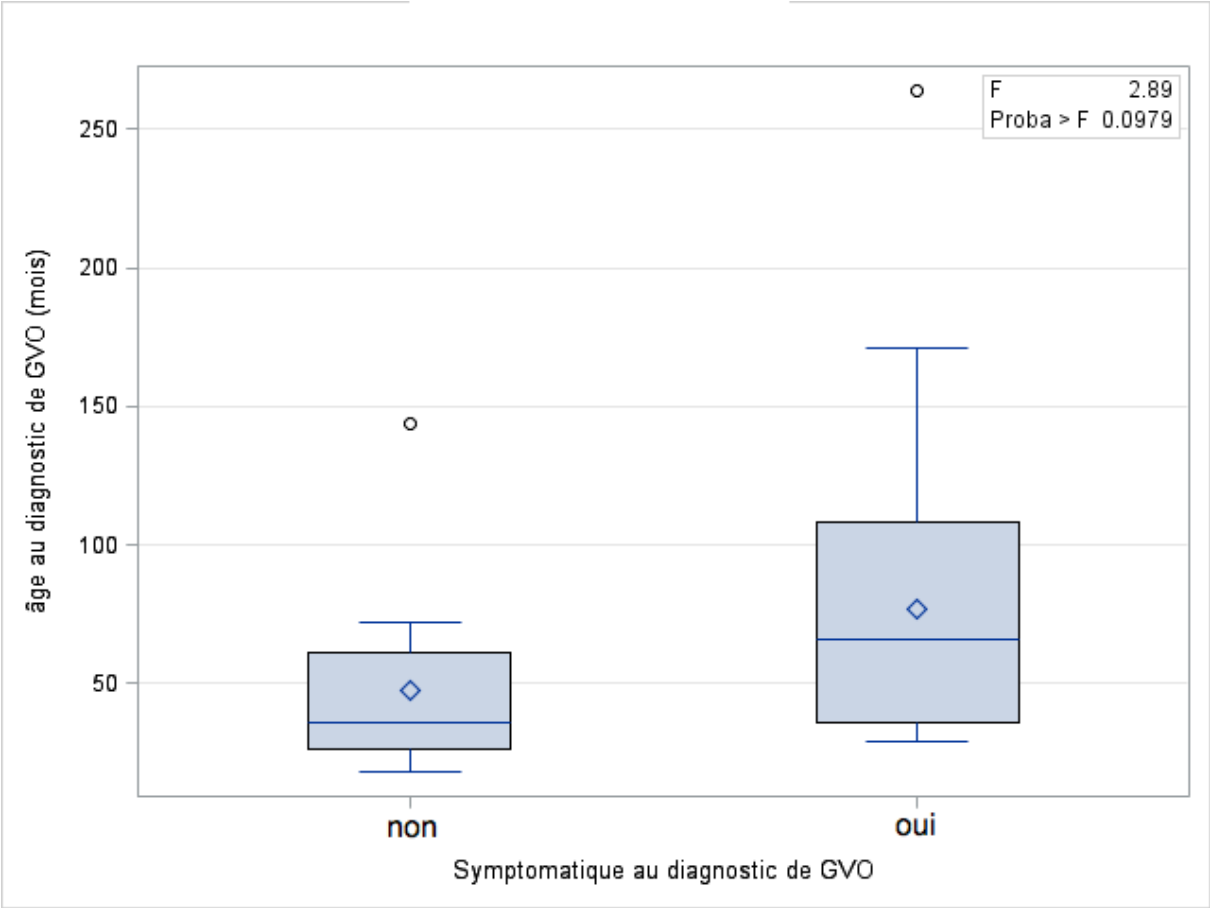

Figure 4 : Comparaison de l'âge au diagnostic de GVO entre symptomatiques et les asymptomatiques

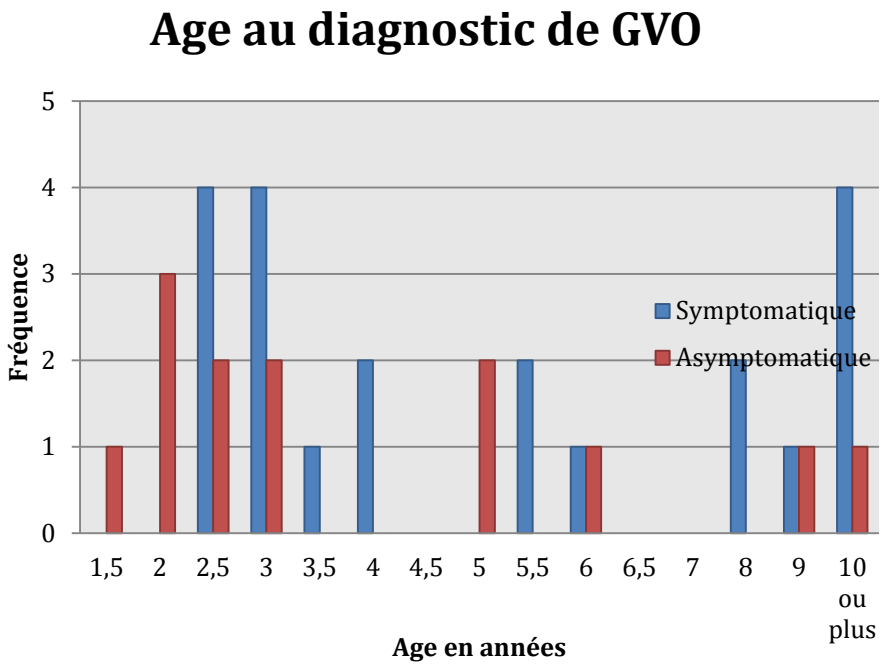

Figure 5 : Répartition de l'âge au diagnostic de GVO en fonction du mode de présentation (symptomatique ou asymptomatique).

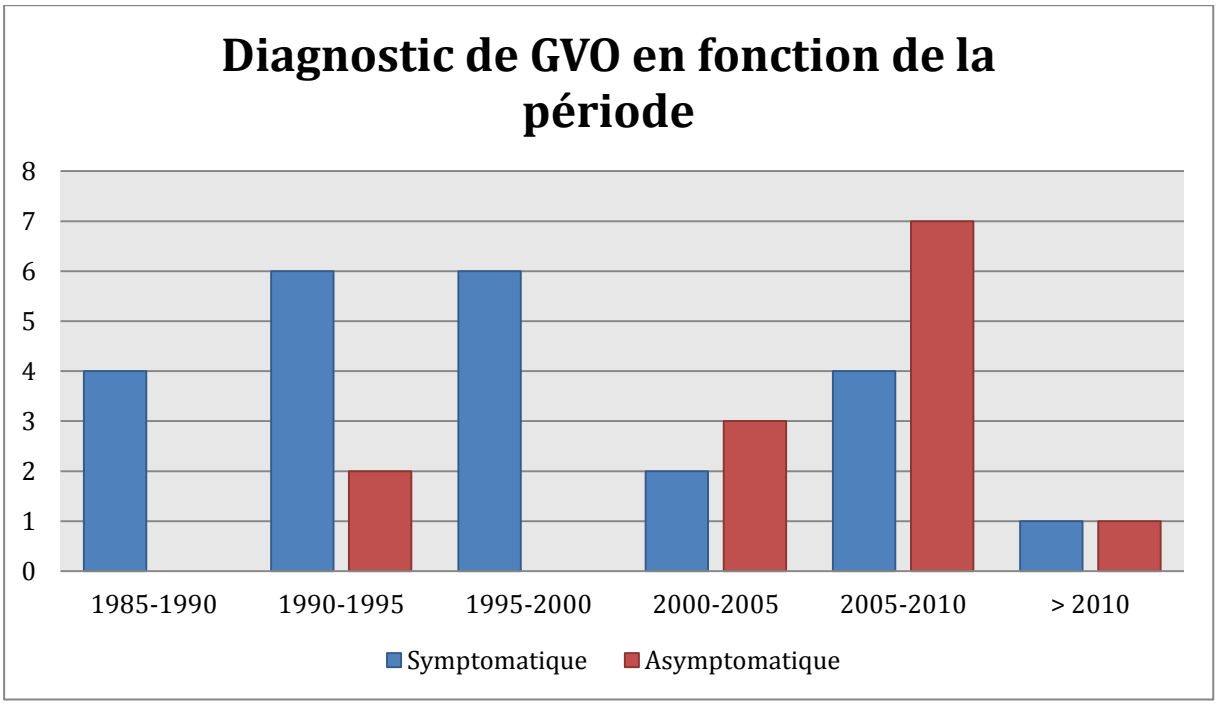

Figure 6 : Année de diagnostic de gliome des voies optiques en fonction du mode de présentation (symptomatique vs asymptomatique)

Localisation du gliome des voies optiques (Tableau 3)

Un tiers des gliomes atteignent le nerf optique uniquement (12/36). Dans la population asymptomatique au diagnostic, l'atteinte des nerfs optiques seule concerne 50% des patients (6/12) alors qu'elle est de 25% dans le groupe symptomatique (6/24). L'envahissement chiasmatique seul n'est présent que dans le groupe symptomatique. Le gliome envahit la région rétrochiasmatique chez 3 patients du groupe asymptomatique (soit 25%) et chez 11 patients du groupe symptomatique (46%). Il n'y a pas de différence statistiquement significative de répartition des localisations des GVO selon le mode de présentation (symptomatique vs asymptomatique). La proportion de gliome avec rehaussement à l'injection du produit de contraste est identique dans les 2 groupes (58% vs 58%).

Tableau 3

Caractéristiques de la population avec atteintes des voies optiques

	Gliome des voies optiques n=36		
	Asymptomatiques n=12	Symptomatiques n=24	*p*
Raison de l'imagerie diagnostique			<0,001
Dépistage	10 (83,3)	2 (8,3)	
Symptômes	0	21 (87,5)	
Surveillance	2 (16,7)	1 (4,2)	
Age de l'imagerie première (mois)	39,4	59,3	0,1
Localisation			0,6
NO intra orbitaire unilatéral	2 (16,7)	2 (8,3)	
NO intra orbitaire bilatéral	2 (16,7)	1 (4,2)	
NO intracrânien	2 (16,7)	2 (8,3)	
NO intra et extra cranien	0	1 (4,2)	
chiasma symétrique	0	2 (8,3)	
NO+chiasma	3 (25)	5 (20,8)	
Chiasma + rétrochiasmatique	0	2 (8,3)	
NO+chiasma+rétrochiasmatique	3 (25)	9 (37,6)	
Atteinte hypothalamique	1 (8,3)	6 (25)	0,4
PDC	7 (58,3)	14 (58,3)	1

NO : nerf optique ; PDC : prise de contraste

Traitement (Tableau 4 et 5)

Parmi les 36 patients avec atteintes des voies optiques, la stratégie de ne pas traiter immédiatement, mais de surveiller les patients activement par imagerie et suivi ophtalmologique, a été le choix chez 25 patients (69%). Cinq ont été traités dans un deuxième temps. Au total 20 patients ont été uniquement surveillés (55%). L'âge moyen à l'initiation du traitement était de 6,7 ans (2,5-14).

Aucun patient du groupe asymptomatique n'a été traité (hormis deux patients pour qui le diagnostic de GVO est fait au cours du suivi post thérapeutique d'une autre tumeur : un gliome du tronc traité selon BBSFOP et une tumeur médullaire traitée par Aracytine, VP16 et Endoxan). Quarante-six pour cent des patients symptomatiques au diagnostic ont été traités immédiatement (11/24), 33% ont été uniquement surveillés (8/24) et 21% ont été traités secondairement (5/24). En moyenne, le traitement a été débuté 25 mois après le diagnostic pour les patients traités secondairement (6-37 mois). L'âge médian d'instauration du traitement était de 6 ans et 8 mois (2,5 – 14 ans). Le traitement a été justifié dans 75% des cas par une atteinte visuelle au diagnostic (seule ou associée à un volumineux envahissement radiologique). Chez 4 patients (25%), le traitement a été décidé secondairement devant une progression radiologique dont un seul patient avec aggravation de l'état visuel. La progression était une augmentation de volume dans les 4 cas, associée à une apparition de prise de contraste dans 3 cas. Pour un patient, il s'agissait d'une progression après une première phase de régression sous chimiothérapie (protocole BBSFOP) Le traitement était une chimiothérapie dans 10 cas (62%) et une radiothérapie dans 6 cas (37,5%). Il y a eu 1 seul cas de radiothérapie en traitement de deuxième ligne. Il y a eu un cas de chirurgie en raison d'une formation kystique bilatérale avec dégradation visuelle. La chirurgie a consisté à ponctionner et effondrer les kystes. Ce même patient a ensuite bénéficié d'un traitement par chimiothérapie selon le protocole LGG SIOP. Il y a eu une exérèse partielle associée à une chimiothérapie. Deux patients sans atteintes des voies optiques ont reçu un traitement par chimiothérapie pour traiter une autre tumeur (un mélanome traité par vindésine et méthotréxate 6 mois, une tumeur médiastinale traitée par Glivec et Sirolimus).

Tableau 4

Evolution des 36 gliomes des voies optiques en fonction du mode de présentation clinique

	Gliome des voies optiques		
	Asymptomatiques n(%)	Symptomatiques n(%)	*p*
Traitement			
Immédiat	0	11 (46)	0,003
Surveillance uniquement	12 (100)	8 (33)	<0,001
Surveillance puis traitement	0	5 (21)	0,14
Traitement pour tumeur cérébrale avant apparition de GVO	2	0	
Evolution visuelle (en fin du suivi)			0,002
Stable	10 (83,3)	7 (29,2)	
Amélioration	0	13 (54,1)	
Aggravation	2 (16,7)	4 (16,7)	
Evolution radiologique			0,4
CR	2 (16,7)	3 (12,5)	
PR	4 (33,3)	11 (45,8)	
MR	0	2 (8,3)	
MS	3 (25,0)	7 (29,2)	
MP	3 (25,0)	1 (4,2)	

GVO : Gliome des voies optiques ; CR : réponse radiologique complète ; PR : réponse radiologique partielle ; MR : réponse radiologique minime ; MS : maladie stable ; MP : maladie progressive

Tableau 5

Description du traitement et des motifs de sa mise en place parmi les 16 patients traités.

	Patients traités n (%)
Traitement	
Traitement immédiat	11 (68,7)
Surveillance puis traitement	5 (31,2)
Raison du traitement	
Atteinte visuelle	4 (25,0)
Atteinte visuelle et taille radiologique	7 (43,7)
Progression visuelle et radiologique	1 (6,3)
Progression radiologique seule	3 (18,7)
Autre tumeur nécessitant un traitement	1 (6,3)
Type de traitement	
Chimiothérapie BBSFOP LGGSIOP	10 (62,5)
Radiothérapie	6 (37,5)
Chirurgie	2 (12,5)*

*(1 exérèse kystique et 1 exérèse partielle associée à chimiothérapie)

Evolution

- clinique (Figure 7)

A la fin du suivi, 18 patients présentaient une acuité visuelle altérée, 24 avaient une anomalie du fond d'œil (9 cas d'atrophies rétiniennes, 7 cas de pâleurs temporales, 6 cas de pâleurs papillaires, 1 excavation papillaire et 1 oedeme papillaire), 8 patients avaient un champ visuel altéré et 8 n'ont pas pu avoir de champ visuel réalisé en raison de troubles du comportement. Deux patients asymptomatiques au diagnostic ont eu une baisse d'acuité visuelle dans un second temps. Une aggravation de l'état visuel est survenue chez 4/24 (16,7%) des patients symptomatiques initialement. L'examen ophtalmologique reste stable chez les patients sans symptôme et chez les patients avec symptôme dans 83% et 25% des cas respectivement. L'évolution visuelle est significativement différente entre le groupe symptomatique et asymptomatique ainsi qu'entre les patients traités et les non traités. Parmi les patients traités, il y a eu 70% d'amélioration visuelle et 19% d'aggravation de l'atteinte visuelle. Sans traitement, il y a eu 3 cas d'aggravation visuelle (15% des non traités).

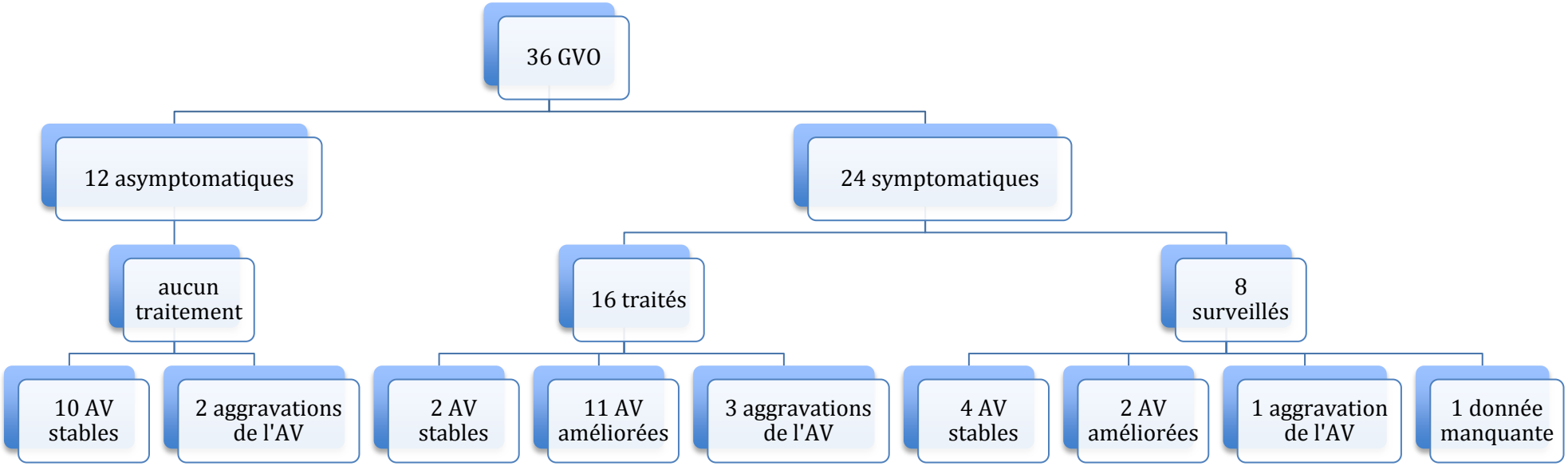

Figure 7 : Evolution visuelle

GVO : gliome des voies optiques ; AV : acuité visuelle

- radiologique (Figure 8)

Le gliome est resté stable chez 10 patients soit presque 30% des patients (dont 7/36 patients n'ayant reçu aucun traitement). Parmi les 4 patients traités dans un deuxième temps pour progression tumorale, seul 1 cas n'a pas obtenu de réponse radiologique. L'évolution finale (résultat de la dernière IRM) a été marquée par une progression tumorale chez 4 enfants dont 3 asymptomatiques et non traités. La tumeur a été le siège d'une diminution spontanée de volume dans 10 cas (50%) dont 3 avec disparition complète. Chez les patients traités, la tumeur a régressé dans 10 cas (62%) dont 2 cas de disparition complète. Il y a eu un seul cas de rechute, chez un patient traité. A ce jour, aucun patient n'est décédé.

Pour plus de simplicité dans l 'étude de la relation entre la localisation du gliome, l'atteinte clinique et l'évolution avec le traitement, la classification Dodge originale a été utilisée : Dodge A atteinte du/des nerf(s) optique(s) seul(s), Dodge B atteinte chiasmatique +/- nerf optique, Dodge C atteinte rétrochiasmatique + /- chiasmatique et nerf optique (annexe 3).

La localisation du GVO en fonction du groupe de prise en charge n'est pas significativement différente (p=0,25) même si on observe une tendance à une localisation envahissant la région rétrochiasmatique (56,3%) dans le groupe traité (Tableau 7). Chez les patients non traités, la répartition des atteintes du gliome des voies optiques entre Dodge A, B et C est équilibrée. L'acuité visuelle altérée au diagnostic est retrouvée plus fréquemment lors des localisations rétrochiasmatiques mais cette association n'est pas significative statistiquement selon le test de Fisher (p=0,23) (Tableau 8). En fin de suivi, l'acuité visuelle est plus souvent altérée pour les gliomes avec envahissement rétrochiasmatique et ce de façon significative (p= 0,0245) (Tableau 9). Cependant, il n'y a pas de corrélation significative entre l'évolution de l'acuité visuelle et la localisation du gliome des voies optiques (Tableau 10).

L'évolution clinique et radiologique ne sont pas corrélées (Tableau 6). Parmi les 6 poursuites de dégradations visuelles, 4 avaient une amélioration de l'imagerie. L'acuité visuelle est améliorée chez 13 patients dont 6 réponses (partielles ou complètes) radiologiques, 4 maladies stables et 2 progressions.

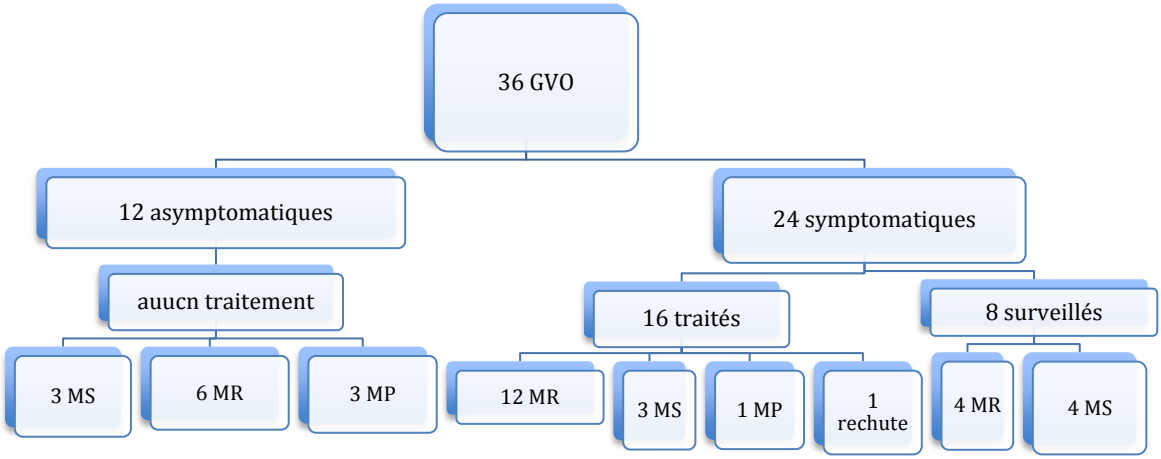

Figure 8: évolution radiologique

MS : maladie stable ; MR : maladie régressive (partielle ou complète) ; MP : maladie progressive

Tableau 6

Corrélation entre évolution clinique et radiologique.

	AV améliorée n=13	AV stable n=17	AV aggravée n=6	*p*
CR+PR+MR	7	9	4	NS
MS	4	6	1	NS
MP	2	2	1	NS

AV : acuité visuelle ; CR : réponse complète ; PR : réponse partielle ; MR : réponse minime ; MS : maladie stable ; MP : maladie progressive

Séquelles

Parmi les patients irradiés, il y a eu une insuffisance anté-hypophysaire globale secondaire, 2 cas de déficit en GH seul, une artériopathie cérébrale sténosante et un patient a présenté un déficit en GH et une tumeur frontale post radique (soit 4/6 patients avec déficit hormonal et 1/6 avec une atteinte vasculaire). Après chimiothérapie, il y a eu une insuffisance anté-hypophysaire post rechute (traitée par chimiothérapie), un cas d'obésité et un cas de vessie neurologique (transitoire due à la toxicité de la vincristine).

Parmi les patients suivis pour la NF1 sans GVO, il y a eu 1 cas de déficit en GH nécessitant un traitement, et quatre patients ont développé une puberté précoce avec indication de traitement.

Tableau 7

Localisation et évolution clinique et radiologique chez les patients traités (16) vs non traités (20).

	Traité n (%)	Non traité n (%)	*p*
Localisation Dodge simplifiée			0,25
Dodge A	3 (18,7)	8 (40)	
Dodge B	4 (25)	6 (30)	
Dodge C	9 (56,3)	6 (30)	
Evolution visuelle			0,001
Stable	2 (12,5)	14 (70)	
Amélioration	11 (68,8)	2 (10)	
Aggravation	3 (18,7)	3 (15,8)	
Evolution radiologique			0,4
CR	2 (12,5)	3 (15)	
PR	8 (50,0)	7 (35)	
MR	2 (12,5)	0	
MS	3 (18,7)	7 (35)	
MP	1 (6,3)	3 (15)	
Rechute	1 (6,3)	0	

CR : réponse complète, PR : réponse partielle ; MR : réponse minime ; MS : maladie stable ; MP : maladie progressive.

Tableau 8

Atteinte visuelle au diagnostic en fonction de la localisation du gliome des voies optiques

	Acuité visuelle non altérée n (%)	Acuité visuelle altérée n (%)	*p*
			0,23
Dodge A	8 (47)	3 (15,8)	
Dodge B	4 (23,5)	6 (31,6)	
Dodge C	5 (29,5)	10 (52,6)	
total	17 (100)	19 (100)	

Tableau 9

Atteinte visuelle au dernier rendez-vous en fonction de la localisation du gliome des voies optiques.

	Acuité visuelle non altérée n (%)	Acuité visuelle altérée n (%)	*p*
			0,0245
Dodge A	8 (47)	2 (11,1)	
Dodge B	6 (35,3)	4 (22.2)	
Dodge C	3 (17,7)	12 (66.7)	
total	17 (100)	18 (100)	

L'évolution visuelle d'un patient avec un gliome envahissant les 2 nerfs optiques n'était pas disponible. Il s'agissait d'un patient asymptomatique au diagnostic.

Tableau 10

Evolution visuelle en fonction de la localisation du gliome des voies optiques

	Dodge A n (%)	Dodge B n (%)	Dodge C n (%)	*p*
Evolution visuelle				0,34
Stable	6 (60,0)	6 (60,0)	4 (26,7)	
Amélioration	2 (20,0)	4 (40,0)	7 (46,6)	
Aggravation	2 (20,0)	0	4 (26,7)	
total	10 (100)	10 (100)	15 (100)	

Etude génétique

L'étude génétique a été réalisée chez 38 patients de notre cohorte dont 11 patients avec une atteinte des voies optiques. Elle a abouti à un résultat chez 20 patients. Cinq patients avec un gliome des voies optiques avaient une mutation identifiée. Les caractéristiques sont résumées dans le Tableau 11.

Tableau 11

Mutations identifiées chez les patients avec atteintes des voies optiques.

Cas	Mutation	Localisation du gliome	Symptômes	Traitement
1 et 2	exon 27a c.4537C>T ; p.Arg1513X	Dodge A	aucun	aucun
3 *	10b.c.1466A>G ; p.Tyr489X	Dodge A	AV altérée	aucun
4	exon 9 c.1198C>T ; p.Gln400X	Dodge B	Puberté précoce	aucun
5	c.558T>G ; p.Phe1863Val	Dodge C	aucun	aucun

* 1 cas de NF1 sans gliome avec même mutation d'une autre famille.

AV Acuité visuelle

Parmi les 15 patients sans atteinte des voies optiques et avec une mutation génétique identifiée, seul 2 cas sans lien de parenté, ont la même mutation. Un patient est atteint d'un syndrome de Watson associé et un patient est atteint d'un syndrome de Noonan associé.

V. DISCUSSION

A. Population

La population de notre étude est de 102 patients atteints de neurofibromatose de type 1 dont 37 avec un gliome des voies optiques (36%). Ce taux est plus élevé que dans d'autres séries [9, 50]. Il s'agit de patients atteints d'une NF1 adressés à la consultation d'oncologie pédiatrique pour dépister un GVO devant des signes d'appels (clinique et/ou radiologique). Il existe donc un biais de recrutement puisqu'un certain nombre de patients sont suivis pour une NF1 dans d'autres consultations (génétique/endocrinologique/dermatologique) et ne sont pas adressés à la consultation d'oncologie pédiatrique puisqu'ils sont asymptomatiques avec une IRM sans anomalie.

La proportion de patients symptomatiques au diagnostic (63%) correspond aux données de la littérature [2].

B. Difficultés diagnostiques

1. Liées à la clinique : un examen difficile

Les méthodes d'évaluation ophtalmologique chez ces patients à risque sont un sujet d'actualité. Nous n'avons pas recueilli l'acuité visuelle pour chaque œil séparément. Or, l'évolution visuelle est suivie comme telle dans la littérature. Les symptômes visuels sont un point d'appel diagnostique peu fiable chez le jeune enfant qui ne se plaint pas d'une perte de vision. Un article de Cassiman et al. fait une synthèse des caractéristiques ophtalmologiques des patients ayant une NF1 et des stratégies de surveillances adaptées [51]. Un examen ophtalmologique complet doit être réalisé régulièrement et doit comprendre une acuité visuelle, la vision des couleurs, un champ visuel, l'oculomotricité, examen à la lampe à fente et fond œil. L'ophtalmologue doit rechercher par tous les moyens une diminution de l'acuité visuelle. Sa mesure doit être répétée dans le temps. Les méthodes d'examens ophtalmologiques sont variées. Les difficultés liées à l'âge et aux troubles du comportement de l'enfant sont nombreuses. Pour l'enfant en âge préverbal, la méthode classique qui consiste à rechercher la fixation et la poursuite oculaire n'est pas suffisante. C'est une méthode qualitative qui ne permet pas de quantifier des diminutions d'acuité visuelle sensibles. Chez l'enfant de 3 mois à 2 ans, l'utilisation des cartes de Teller (regard préférentiel, annexe 4) permet de mesurer une acuité visuelle pour chaque œil et d'en suivre l'évolution. La mesure se fait en octave et est convertible en équivalent Snellen

en connaissant la distance et la plus fine des rayures perçues (notée en cycles par centimètre). Cette mesure est reproductible et permet de détecter des différences d'acuité visuelle entre les 2 yeux même faibles. Les images de Léa sont adaptées à partir de l'âge de 3 ans (l'enfant montre/nomme l'image correspondant sur l'imagier qu'il tient en main), puis vient l'échelle des lettres (HOTV) à partir de 4 ans (même méthode). L'acuité visuelle est déterminée par la plus petite taille d'image (lettre) projetée pour laquelle l'enfant reconnaît 3 des 5 images (lettres). Enfin, l'échelle de Snellen est adaptée à partir de l'âge de 5 ans [5, 52] (annexe 5). L'étude du champ visuel est difficile chez ces enfants, quelle que soit la méthode, et il existe une grande variabilité entre 2 mesures chez un même patient. Cependant, il doit faire partie de l'examen lorsque cela est possible car près de 70% des patients avec un gliome des voies optiques ont une atteinte du champs visuel [51]. Depuis les recommandations sur le suivi de 1997 [3], nos connaissances ont progressé. Le suivi des patients NF1 est recommandé en centre spécialisé. Mais certaines questions persistent (durée du suivi, méthode de dépistage en particulier chez l'enfant de moins de un an, définition de la progression et critères de prise en charge thérapeutique). Dans l'attente, une méthode uniformisée de surveillance visuelle entre les différents centres permettrait une comparaison de données fiables et une stratégie thérapeutique adaptée [51]. En 2012, Avery et al ont publié une revue de la littérature [52] sur les différentes méthodes d'évaluation de la vision en fonction de l'âge chez les enfants avec un gliome des voies optiques et les facteurs pouvant faire varier les résultats (difficultés pour apparier les résultats de méthodes différentes, troubles du comportement, matériel à disposition, âge et compréhension des consignes). Les auteurs proposent une évaluation visuelle standardisée pour les futures études évaluant ces patients afin de pouvoir mieux définir ce qui constitue une aggravation de la vision justifiant un traitement. Un an après, les mêmes auteurs ont publié une étude comparant, chez des enfants de bas âges atteint de NF1, 2 méthodes d'évaluation visuelle [53]. La mesure de l'acuité visuelle était réalisée pour tous les sujets (n=127) par la méthode des cartes de Teller et par la version informatisée du protocole « Amblyopia Treatment Study VA » qui utilise la reconnaissance de quatre lettres (H,O,T,V). Les deux mesures d'acuité visuelle intra sujets étaient corrélées ($p<0,01$). Parmi les sujets, 9% n'ont pas pu répondre aux cartes de Teller alors que 31% ont échoué à la reconnaissance de 4 lettres. Ce taux d'échec était significativement plus élevé chez les plus jeunes (moyenne d'âge dans le groupe échec 2,9 ans versus 7 ans pour le groupe ayant réussi à répondre, $p<0,01$). Ainsi les auteurs recommandent l'utilisation des cartes de

Teller chez les enfants de tout âge, et la reconnaissance des lettres HOTV en supplément chez les enfants plus âgés.

2. Liées à l'imagerie : rôle du dépistage systématique

Le dépistage systématique par imagerie est sujet à controverse. Les recommandations du réseau NF France [13] placent l'IRM comme examen de référence pour dépister le gliome des voies optiques. Celle-ci est réalisée systématiquement chez les enfants de moins de 6 ans pour qui l'examen ophtalmologique n'est pas fiable. Les travaux de *Mikaeloff et al* en 2002 [54] ainsi que de *Listernick et al* en 1997 [3] réactualisé en 2007 [5] montrent que la moitié des enfants atteints d'une NF1 et porteurs d'un GVO (15% des patients) n'ont aucun symptôme. De plus, la grande majorité des patients symptomatiques le sont avant l'âge de 6 ans, dès le diagnostic, et seul la moitié de ces derniers nécessiteront un traitement. *Blanchard et al* [17] ont réalisé une étude rétrospective entre 1998 et 2007 pour étudier le bénéfice du dépistage systématique par IRM du gliome des voies optiques chez les patients atteints d'une NF1. L'IRM a permis de mettre en évidence un GVO chez 17% des patients dont 56% étaient symptomatiques. Le résultat de l'IRM cérébrale n'a pas modifié la prise en charge des patients asymptomatiques. Ainsi, l'imagerie systématique, permet de découvrir des gliomes n'évoluant jamais, créée des inquiétudes supplémentaires, augmente le coût et le risque pour le patient (sédation lors de l'acquisition des images). *Landrieu et al* décline trois situations possibles [55] :

- Soit le patient présente des troubles visuels et l'IRM est indiquée pour préciser la nature de la lésion.
- Soit l'examen ophtalmologique réalisé dans de bonnes conditions est normal et l'IRM est inutile. En effet, même si celle-ci met en évidence un GVO, celui nécessitera une surveillance ophtalmologique, neurologique et des signes de puberté précoce. Tant qu'il est asymptomatique, il est très probable que le GVO soit stable sur le plan radiologique. Les IRM répétées de surveillance exposeraient aux coûts et aux anesthésies générales en sachant que le patient ne sera pas traité s'il est asymptomatique.
- Enfin, l'examen ophtalmologique ne peut être fait dans de bonnes conditions du fait de l'opposition de l'enfant. Dans ce cas, il faut renouveler l'examen à distance, par un ophtalmologue entrainé aux examens pédiatriques. Cependant il peut s'agir de troubles du comportement fréquents chez ces patients justifiant la pratique d'une IRM pour rechercher un éventuel GVO.

3. Corrélation phénotype/génétique

L'étude de notre population n'a pas permis de mettre en évidence une corrélation phénotype/génotype en raison d'un nombre trop faible de résultats génétiques. Les recherches ne sont pas réalisées pour tous les patients et les mutations ne sont pas toujours mises en évidence. Peu de relation entre les mutations et les symptômes du patient sont décrites dans la littérature. Les délétions concernant l'ensemble du gène NF1 et la région adjacente du génome semblent être corrélées à un tableau clinique particulièrement sévère [18]. En 2010, l'équipe de *Pasmant* a pu établir une corrélation entre les microdélétions concernant le gène NF1 (5 à 10% des patients NF1) et l'expression de troubles de l'apprentissage et la dysmorphie faciale [20]. En dehors de ces situations, il n'existe aucun élément pour prédire la gravité de la maladie, même au sein d'une même famille. L'étude en 1993 de familles anglaises, dont certaines comportaient des jumeaux monozygotes, montrait que l'expression des différents symptômes semblait dépendre de gènes modificateurs [56].

4. Corrélation clinique et imagerie

Dans notre cohorte, les formes avec atteinte rétrochiasmatique ont un risque de baisse d'acuité visuelle plus élevée. Une étude de *Balcer et al* rapporte que 62% (13/21) des patients ayant une NF1 avec un GVO rétrochiasmatique avaient une perte de vision contre 32% (7/22) de ceux ayant une atteinte limitée aux nerfs optiques et chiasma (p=0,048) [46]. A l'inverse, l'équipe de *Segal*, dont l'étude a porté sur la population NF1 du centre hospitalier de Montréal, pour laquelle il existe un dépistage systématique du GVO par IRM, ne retrouve que 18% (8/44) de patients symptomatiques et seulement 22% des atteintes rétrochiasmatiques avaient une acuité visuelle diminuée contre 16% des atteintes de nerf optique et chiasma [50]. La localisation ne serait donc pas corrélée à une atteinte visuelle selon ces résultats.

C. Problème de l'indication thérapeutique

1. Evolution de la prise en charge

Depuis les années 80 jusqu'à maintenant, la prise en charge de nos patients a évolué. Nos plus anciens patients présentaient des symptômes pour lesquels ils avaient eu une imagerie et étaient alors adressés en oncologie pédiatrique. Le diagnostic était donc fait avant la prise en charge oncologique. Actuellement, la démarche est inverse. Selon les

recommandations, ils vont bénéficier d'une IRM dans la petite enfance, même en l'absence de symptômes, puisque l'examen ophtalmologique est difficile à cette période. Ainsi le diagnostic est précoce, avant l'apparition des symptômes. Par ailleurs, l'évolution naturelle du gliome des voies optiques chez ces patients est désormais mieux connue. Certains patients ne seront jamais symptomatiques, de même, certains gliomes régressent spontanément. Enfin, la radiothérapie augmente le risque d'accident vasculaire chez ces patients [12, 57] et la chimiothérapie est à risque de cancers secondaires [34]. Les patients sont donc de moins en moins traités mais de plus en plus surveillés. Nous dépistons certains patients qui ne seront jamais symptomatiques et qui n'auraient pas été pris en charge s'ils n'avaient pas eu d'imagerie

2. Définition de la progression

Les patients vont être surveillés régulièrement par un examen clinique, ophtalmologique et radiologique, puis les surveillances vont être espacées. Le traitement est décidé en fonction de l'atteinte clinique et/ou plus rarement radiologique. Dans notre cohorte, 25% des patients (n=4/16) ont été traités en raison d'une progression (une clinique et radiologique, trois radiologiques seules). La progression était une augmentation de volume dans les 4 cas, associée à une apparition de prise de contraste dans 3 cas. Pour un patient, il s'agissait d'une progression après une première phase de régression sous chimiothérapie (protocole BBSFOP). Le terme de progression n'est pas défini précisément. La progression radiologique peut être une augmentation de taille, de volume, une extension sur les voies optiques, un envahissement hypothalamique ou une prise de contraste inconnue auparavant. Une progression clinique est l'apparition de nouveau symptôme neurologique, endocrinologique (puberté précoce) ou ophtalmologique (perte d'acuité visuelle avec ou sans atteinte du champ visuel). Le degré de perte de vision indiquant une thérapeutique active n'est pas quantifié. *Thiagalingam et al.* décrivent une cohorte de 54 patients ayant un GVO associé à une NF1 [8]. Cinquante-deux pour cent ont eu une progression clinique et/ou radiologique. La définition précise de la progression n'est pas donnée. *Listernick et al.* définissent une progression clinique par une diminution de l'acuité visuelle de 2 degrés par rapport à l'examen précédent dans les échelles de Snellen, HOTV ou de Léa ou une perte de 2 octaves dans l'échelle de Teller [5]. L'apparition isolée d'un œdème ou d'une atrophie papillaire au fond d'œil n'est pas prédictive d'une perte d'acuité visuelle et ne constitue donc pas un argument pour traiter le patient. *Laithier et al* ont inclus dans leur étude 85

patients présentant uniquement des maladies dites « progressives » (c'est à dire symptomatiques et évolutives) [10]. Cinquante-deux patients ont été traités immédiatement et 33 patients ont été surveillés dans un premier temps puis traités devant une progression. La progression était définie sur le plan radiologique par une augmentation du volume tumoral de plus de 25% (21 patients) ou sur le plan clinique par une détérioration sévère de l'acuité visuelle (non quantifiée) ou apparition de nouveaux symptômes neurologiques (12 patients). Dans l'étude de *Grill et al* en 2000 [11] portant sur les gliomes des voies optiques symptomatiques nécessitant un traitement, la progression est définie cliniquement par soit une baisse d'acuité visuelle sévère chez des patients initialement asymptomatiques au diagnostic (AV < 5/10) , soit par une aggravation signifiante de la vision chez des patients déjà symptomatiques. La progression radiologique n'était pas définie puisque le traitement était décidé en fonction de l'atteinte visuelle. Il y avait 51 patients atteints d'un GVO associé à une NF1 dont 20 qui n'ont pas été traités initialement. Parmi ces 20 patients, 12 ont été traités secondairement en raison d'une progression clinique. Par ailleurs, cette étude montre la nécessité de rester vigilant sur le long terme (au moins jusque l'âge de 12 ans) car des progressions ont été constatées jusqu'à cinq ans après le diagnostic (2 sur 12 progressions) bien que la majorité des patients ont été traités dans les 2 ans qui ont suivi le diagnostic (41/51). L'âge de la progression pouvait être plus tardif chez les patients avec une NF1 associée (5,7 vs 4,1 ans p= 0,011).

D. Devenir de l'acuité visuelle sans traitement

L'évolution visuelle de notre cohorte est mitigée. Une aggravation survient chez 3/16 (19%) des patients traités (par chimiothérapie selon le protocole LGGSIOP pour les 3 patients) et chez 3/20 (15%) des patients sans traitement. Parmi les 20 patients atteints d'une NF1 avec un GVO associé de l'étude de *Dalla Via et al*, 5 n'ont pas reçu de traitement [58]. Ces 5 patients avaient un volume tumoral en fin de suivi stable, et l'acuité visuelle était améliorée chez 2 patients et stable chez 1 patient. *Thiagalingam et al* ont étudiés rétrospectivement 54 patients atteints d'un GVO avec une NF1 associée dont 37 ne reçoivent aucun traitement [8]. Seul 5 parmi ces 37 ont eu une détérioration sévère de l'acuité visuelle (acuité visuelle mesuré < à 6/60 d'équivalent Snellen). Enfin, un seul

patient sur 39 associant un GVO à une NF1, non traités, a eu une dégradation visuelle dans l'étude de *Segal et al* [50].

E. Rôle de la chimiothérapie

Ces différentes études questionnent sur l'efficacité du traitement et les indications restent floues.

1. Evolution acuité visuelle sous traitement

Soixante-neuf pour cent de nos patients traités ont une amélioration de l'acuité visuelle (durée de suivi > 2 ans).

Dans l'étude de *Thagalingam et al.* 31% (17/54) des patients avaient une détérioration de l'acuité visuelle sévère en fin de suivi (inférieure à 6/60 équivalent Snellen) malgré un traitement (chimiothérapie, radiothérapie ou les 2) [8]. L'expérience de *Dalla Via et al* au travers d'une série de 20 patients NF1 affectés d'un gliome des voies optiques est plutôt décourageante en terme d'évolution visuelle [58]. A la fin du suivi, 65% des patients ont une acuité visuelle inférieure à 3/10 et un champ visuel inférieur à 60°. Sur les 15 patients traités (7 par chimiothérapie selon LGG-SIOP, 4 par radiothérapie à la dose de 54 Gy et 4 par les 2) seul 3 ont eu une amélioration clinique, non corrélée à l'évolution radiologique. Il existe probablement un biais de sélection influençant les résultats puisque les patients proviennent d'un centre de neuro-oncologie rassemblant les patients les plus graves. Dans l'étude de *Laithier et al*, 11 patients de leur série de 85 gliomes des voies optiques sont aveugles en fin de suivi[10]. Parmi les 46 patients ayant eu un suivi visuel détaillé (ne comprenant pas ceux avec cécité), 60% avait une acuité visuelle inférieure à 3/10 (28 patients) et 40% (18 patients) avaient une acuité visuelle dite préservée (supérieure ou égale à 3/10 pour le meilleur œil). L'évolution visuelle était corrélée à la réponse à la chimiothérapie puisque 18/36 patients ayant une régression tumorale après chimiothérapie ont une acuité visuelle préservée contre 14/49 patients ayant une faible réponse ou progression radiologique (p=0,03). L'évolution propre des patients atteints d'une NF1 n'est pas détaillée mais deux facteurs prédictifs d'un échec de la chimiothérapie ont été mis en évidence : l'âge inférieur à 1 an et le statut non-NF1.

Le traitement par chimiothérapie, d'après une revue de la littérature réalisée par *Moreno et al* [59], ne permet pas d'améliorer la fonction visuelle dans les gliomes des voies optiques. Seul 15% des cas (230 enfants sur 8 publications, dont 73 avec une NF1 associée)

ont eu une amélioration post chimiothérapie et jusqu'à 40% ont eu une aggravation. La détérioration visuelle présente au diagnostic serait dans la majorité des cas, irréversible. Malheureusement, du fait de données manquantes, il n'y a pas eu d'analyse du sous groupe des patients avec une NF1. Or, cette population de patients présentant une NF1 associée à un GVO est connue pour avoir un pronostic meilleur que les patients atteints d'un gliome des voies optiques isolé [2, 11]. Dans cette revue de la littérature, le taux de réponse favorable à la chimiothérapie le plus important était constaté lors de l'association de cisplatine et etoposide. Mais les études inclues dans cette revue avaient un faible nombre de patients. Les études avec de plus larges effectifs évaluant les chimiothérapies avec du carboplatine et de la vincristine ont été exclues en raison de données indisponibles. De même, trois patients sur les cinq traités de l'équipe de *Segal* [50] ont eu une poursuite de la dégradation visuelle. Dans l'étude canadienne de *Kalin-Hajdu et al* parue récemment [60] (17 patients avec GVO inclus dont 7 soit 14 yeux avec NF1 associée), malgré un traitement par chimiothérapie, l'acuité visuelle de patients traités pour un GVO (avec ou sans une NF1 associée) se détériore avec le temps (dégradation selon le classement OMS pour 4 yeux chez les patients avec NF1 associée et 5 yeux chez les non NF1). Cette étude montre aussi que l'évolution de l'acuité visuelle (post chimiothérapie et en fin de suivi) n'est pas corrélée à l'évolution du volume tumoral (p=0,1 et p=0,5). L'évolution visuelle est moins bonne lorsque l'atteinte est sévère initialement (lorsque la vision était inférieure à 20/70 avant traitement, la détérioration était plus importante que lorsque la vision n'était pas ou peu atteinte, en post chimiothérapie immédiat p=0,055 et en fin de suivi p=0,035). L'amélioration visuelle à court mais aussi long terme est extrêmement rare (un seul œil du groupe avec NF1 associé, aucun du groupe sans NF1). D'après une étude rétrospective multicentrique conduite par *Fisher et al* en 2012, l'évolution radiologique et l'évolution visuelle ne sont pas corrélées [47]. La réponse radiologique sous chimiothérapie comme gold standard est remise en question puisqu'elle n'est pas équivalente à une amélioration clinique. Sous chimiothérapie, un tiers des patients ont obtenu une amélioration visuelle, un tiers une stabilité et un tiers ont eu une dégradation. L'analyse multivariée retrouve la localisation tumorale rétrochiasmatique comme seul facteur aggravant pour la perte de vision (OR 3,0 IC 95% [1,1-8,3] p=0,032). Les indications de traitements étaient, selon les centres, variées et non standardisées et nécessiteraient un encadrement par un protocole. Une méta-analyse des différentes études est difficile : les populations sont hétérogènes, seules quelques unes ont inclus uniquement des patients atteints d'une NF1, et les

méthodes d'évaluation de l'acuité visuelle et du suivi sont variées. Malgré tout, à travers ces études, on remarque que certains patients sont à risque de détérioration visuelle progressive avec ou sans traitement.

Auteurs et date de parution	Nombre de patients inclus dont (x) NF1	Patients NF1 traités	Patients NF1 non traités	AV à court terme chez patients NF1	AV à long terme chez patients NF1	Décès
Dalla Via et al. 2007	20 tous NF1	15 (7 CT, 4 RT, 4 les 2)	5	Non détaillée	Traités : 9 dégradations (5 CT, 2 RT, 2 CT+RT) Non traités : 2 dégradations	2 (non imputés au GVO)
Laithier et al. 2003	85 dont 23 NF1	23 (CT en 1ere intention)	0	Non détaillée	Pour l'ensemble de la population : 11 cécités et 28 AV<3/10. 17 données inconnues	11 (statut NF1 inconnu)
Thiagalingam et al. 2004	54 tous NF1	17 (5 chirurgie, 7 RT, 2 CT et 2 associations de 2 ttt)	37	Non détaillée	Traités : 17 dégradations Non traités : 5 dégradations	0
Segal et al. 2010	44 tous NF1	5 (4 CT 1 RT)	0	Non détaillée	Traités : 3 dégradations Non traités : 1 dégradation	0
Kalin-Hajdu et al. 2014	17 dont 7 NF1	7	0	1 œil diminution	4 yeux diminution, 1 œil amélioration	3

NF1 : neurofibromatose de type 1 ; CT : chimiothérapie ; RT : radiothérapie ; GVO : gliome des voies optique

2. Traitement des rechutes

Dans notre travail, nous n'avons qu'un seul cas de rechute et aucun décès, soit une survie sans évènement à 5 ans de 97% contrairement à l'étude de *Laithier et al* qui retrouve une survie sans rechute de 82 % à 3 ans pour les patients avec une NF1 traités par BBSFOP [10]. Dans leur étude, il a été démontré que la réponse à la première ligne de chimiothérapie était considérée comme facteur prédictif positif de la survie sans progression des gliomes des voies optiques et d'une meilleure préservation de la fonction visuelle. Les facteurs de risque de rechute sont l'âge inférieur à 1 an (p=0,0053) et l'absence de réponse précoce à la chimiothérapie (p=0029) [10]. Dans l'étude de *Nicolin et al*, la survie sans évènement à 5 ans est de 48% (CI 30,5-57,5) chez les patients avec NF1 associé et pour qui un traitement était nécessaire (18 patients) alors qu'elle était de 89,5% pour l'ensemble de la population NF1 avec GVO associé (78 patients)[2].

Le traitement de première ligne est la chimiothérapie. Il existe peu de données sur l'évolution et le traitement en cas de rechute ou progression après ce traitement de première intention. Une étude rétrospective parue en 2009 a analysé les rechutes des GVO après traitement selon le protocole BBSFOP [61]. Les résultats montrent que le traitement de seconde ligne par chimiothérapie est efficace, d'autant plus que la tumeur avait répondu à la première ligne de chimiothérapie. Ces résultats incitent donc à repousser l'utilisation de la radiothérapie après l'âge de 5 ans. Malgré tout, 37% (25/68) des patients ont eu recours à la radiothérapie. Il n'y a pas eu de précision sur le statut NF1 ou non NF1 des patients.

3. Complications

Les enfants atteints d'une NF1 ont un risque accru de développer un cancer secondaire à la chimiothérapie comme l'a décrit l 'équipe de *Maris et al* en 1997[34].

F. Rôle de la radiothérapie et complications

Après radiothérapie, nous avons 4 patients sur 6 (66%) qui présentent un déficit hormonal et un patient avec une anomalie vasculaire (artériopathie cérébrale sténosante). La radiothérapie a prouvé son efficacité dans le traitement du GVO (limite le risque de progression et de rechute et améliore le pronostic visuel) mais ce traitement entraine des complications particulièrement fréquentes et graves chez les patients atteints d'une NF1 [12]. En effet, parmi les 54 patients irradiés (54 Gy) de l'étude de *Cappelli et al*, la survie

sans rechute à 7 ans est de 83% (45/54) mais neuf (16%) ont développé une complication neurovasculaire dont 8 patients atteints d'une NF1. Cette atteinte apparaissait en moyenne 2,5 ans après irradiation. Les patients présentant les déficits intellectuels les plus sévères avaient tous été irradiés. Enfin, en post irradiation, seul 3/54 patients avaient un statut endocrinien normal et 39/54 ont requis un traitement substitutif en hormone de croissance. La sévérité des séquelles imputées à la radiothérapie chez ces patients confirme l'utilisation de ce traitement uniquement chez les plus de 5 ans et en deuxième intention. *Grill et al* ont étudié 69 patients irradiés pour un GVO. Treize d'entre eux ont développé une vascularopathie secondaire dont 11 patients atteints d'une NF1. Le statut était le facteur de risque principal de troubles vasculaires secondaires à l'irradiation ($p< 0,05$) [57]. *Guillamo* et son équipe en 2003 ont confirmé les séquelles liées à la radiothérapie dans le traitement des gliomes des voies optique : 32% de complications vasculaires (entrainant des accidents vasculaires cérébraux ischémiques) et 46% de déficit en hormone de croissance [62]. Alors que la présence d'une NF1 associée au GVO semble être un facteur de bon pronostic avec moins de risque de rechute et une meilleure survie (lorsque l'on considère toutes les NF1 avec GVO nécessitant ou pas un traitement) [2, 63], le traitement par radiothérapie chez ces patients est plus délétère. Le risque de tumeur secondaire est décrit chez les patients atteints d'une NF1 versus ceux sans NF1 associée dans l'étude de *Singhal et al[64]*. Alors qu'aucun patient du groupe sans NF1 associé ne présente de tumeur secondaire, cinq patients traités pour un GVO associé à une NF1 ont développé une seconde tumeur système nerveux central. Parmi ces 5 patients, 2 avaient reçu une irradiation cérébrale et 3 avaient été opérés.

La prévalence de l'artériopathie cérébrale chez les patients avec une NF1 s'élève jusqu'à 6% d'après l'étude de *Réa et al* en 2009 [30]. Les facteurs de risques aggravant sont l'âge jeune (avant 6 ans), le sexe masculin et la présence d'un gliome des voies optiques (76% des lésions vasculaires étaient associées à un gliome et 52% des gliomes étaient associés à une artériopathie). Cependant, un facteur de confusion de l'étude était encore une fois le choix de la population. En effet, l'IRM n'avait pas été réalisée chez tous les patients NF1 et encore moins une artériographie par résonnance magnétique, et lorsqu'un gliome des voies optiques était dépisté, les contrôles IRM étaient de meilleures qualités. Malgré cela, la proportion de patients avec atteinte vasculaire était non négligeable, surtout chez les patients atteints d'un gliome des voies optiques. Presque 50% de la population avec anomalie radiologique étaient symptomatiques (déficit neurologique secondaire à un

accident vasculaire), ce qui est plus que dans d'autres études (entre 12 et 25%) [65, 66]. Trente cinq pour cent des lésions vasculaires étaient progressives et ont nécessité une prise en charge chirurgicale. Les auteurs préconisent un dépistage systématique chez les patients atteint d'une NF1 par une imagerie cérébrale avec séquence vasculaire afin de pouvoir prendre en charge les patients avant l'apparition d'accident vasculaire. Cela représente un coût non négligeable. Chez nos patients avec NF1 associée à un gliome des voies optiques, cette attitude est intéressante puisqu'ils sont des candidats potentiels à la radiothérapie cérébrale qui elle même est à risque de lésion vasculaire.

VI. CONCLUSION

Les gliomes des voies optiques chez les patients atteints d'une NF1 ont vu leur prise en charge considérablement évoluer depuis les 20 dernières années. Les patients étaient pris en charge devant l'apparition de symptômes et le traitement était actif, le plus souvent par radiothérapie. Puis le dépistage, grâce aux améliorations techniques, a permis un diagnostic de plus en plus souvent chez des patients asymptomatiques. Une meilleure connaissance de l'évolution naturelle du gliome (régressant dans un certain nombre de cas) et des effets secondaires sévères liés au traitement, ont modifié nos pratiques. Les patients sont surveillés activement par des imageries systématiques associées à des examens ophtalmologiques. Cette étude confirme l'absence de corrélation entre l'évolution radiologique et visuelle des GVO tant de façon spontanée que sans traitement Ainsi, l'intérêt de la surveillance radiologique qui impose un risque anesthésique et un coût non négligeable chez les patients asymptomatiques reste à évaluer.

VII. ANNEXES

A. Annexe 1 : Recommandations pour le suivi des NF1 [18]

	Enfant	Adulte
Evaluation initiale	**Interrogatoire et examen de la famille** : arbre généalogique, recherche de sujets atteints **Examen clinique complet :** Poids, taille, périmètre crânien, TA Examen neurologique Examen dermatologique (taches café au lait, éphélides, neurofibromes sous –cutanés, neurofibromes plexiformes) Examen orthopédique (cyphoscoliose) Examen endocrinologique (anomalies pubertaires) Examen abdominal Examen ophtalmologique (acuité visuelle, lampe à fente, fond d'œil, champ visuel) Evaluation des troubles de l'apprentissage **IRM** cérébrale systématique avant 6 ans. Examens complémentaires si anomalie clinique **Information** de la famille sur le pronostic, conseil génétique, éducation	**Examen tous les 2/3 ans** **Interrogatoire** : antécédents familiaux et enquête familiale Céphalées Gêne esthétique Douleur **Examen clinique :** Recherche des critères diagnostiques de neurofibromatose 1 Mesure de la TA Existence de neurofibromes plexiformes (taille évolutivité) Neurofibromes cutanés gênant esthétiquement Existence de neurofibromes sous-cutanés (douleur, taille, évolutivité) Existence d'une masse évolutive (cutanée ou intra-abdominale) Examen neurologique **Dialogue :** Explications répétées sur la maladie, notamment en cas de prescription d'examens complémentaires Réponses aux questions du patient et de sa famille Conseil génétique
Suivi clinique systématique	**Examen annuel** Examen clinique (cf. supra) Recherche des signes de complications selon l'âge du patient Examen ophtalmologique Evaluation des troubles de l'apprentissage	Visite annuelle chez médecin traitant Visite tous les 2-3 ans auprès d'une structure multidisciplinaire spécialisée dans la maladie.

B. Annexe 2 : Classification de Dodge [67]

Originale CD	CDM	Description	Sous-catégories	Description
A	1a	1 seul NO	1a D/G	Droite/gauche
	1b	NO bilatéraux	1b D/G	Droite>gauche/gauche>droite
	1c	NO segment pré-chiasmatique	1c D/G/B	Gauche/droite/bilatéral
			1cb D/G	Droite>gauche/gauche>droite
B	2a	Chiasma central		
	2b	Chiasma asymétrique	2bD/G	Droite>gauche/gauche>droite
			2cD/G	Droite seulement/gauche seulement
C	3	Tractus optique	3 D/G/B	Droite>gauche/gauche>droite
	3b	Tractus asymétrique	3b D/G	Droite/gauche
	4	Tractus postérieur diffus	4 D/G/B	Droite>gauche/gauche>droite
	4b	Tractus postérieur asymétrique	4b D/G	Droite/gauche
	H+/-	Envahissement hypothalamique		

Tableau 1 : Classification de Dodge.

Légende : CD : classification de dodge ; CDM : classification de dodge modifiée ; NO : nerfs optiques ; D: droite ; G : gauche ; B : bilatérale ; H : hypothalamus

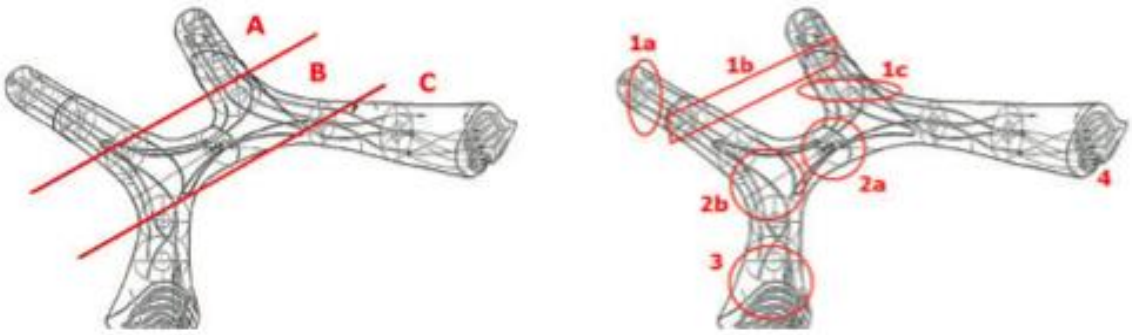

Figure 1 : Illustration de la classification de Dodge originale et de la classification de Dodge modifiée de voies optiques.

C. Annexe 3 : Cartes de Teller

(Yvette LOBSTEIN, Claude SPEEG-KUNNERT, S. GOTTENKIENE & Monique TONDRE (Strasbourg) http://orthoptie.net/ceres/varia/varia04/lobstein01.html)

- Principe : le nourrisson dirige son regard de préférence vers une forme structurée présentée sur un fond uni.
- Le test de Teller se compose de 15 cartons de 25,5 sur 58 cm gris moyen homogène. Sur le fond, se détache une plage carrée d'environ 12,5 cm de côté, située latéralement et composée de raies noires et blanches verticales alternées ou réseau.
  Une bande noire et une bande blanche consécutives constituent 1 cycle. Chaque carte est caractérisée par la fréquence de son réseau, c'est-à-dire par le nombre de cycles/cm. Les réseaux sont de plus en plus fins de la planche 15 à la planche 1. La progression se fait par demi-octave, l'octave étant le double de la fréquence spatiale, soit le double du nombre de cycle/cm.

  Pour une présentation de la carte à la distance de 57 cm du sujet (la plus utilisée), il y a égalité entre les cycles/cm et les cycles/^{0}, à partir desquels on détermine le pouvoir séparateur de l'œil testé.

  À 26 cycles/cm (ou /°) correspond une acuité angulaire d'l' environ, chiffrée en 20/20.

  Les auteurs (Mac DONALD et al. et DOBSON et TELLER) ont établi les conversions pour 3 distances de présentation (38, 57 et 84 cm) en cycles/° et en acuité visuelle ainsi que les normes supérieure et inférieure de l'acuité en fonction de l'âge : d'environ 20/200ème à 4 mois, elle atteint 20/20ème entre 30 et 36 mois.

  L'enfant est placé sur les genoux de sa mère à 57 cm d'un grand écran gris présentant, à hauteur de ses yeux, une ouverture de la taille des cartes de Teller ; à 38 cm pour les enfants de moins de 3 mois et à 84 cm pour ceux de plus de 12 mois. L'examinateur placé de l'autre côté de l'écran attire l'attention de l'enfant à travers l'ouverture avant de l'obturer par une carte. Il ne connaît pas l'emplacement du réseau mais observe par le petit orifice médian du carton que le regard de l'enfant se dirige, par exemple à droite. Inversant la position du carton, il observe que le regard de l'enfant se dirige maintenant à gauche. Il vérifie alors que la plage à réseau se trouvait bien chaque fois du côté où l'enfant a regardé. Il passe alors au carton suivant à réseau plus fin et ainsi jusqu'à ce que le regard de l'enfant ne soit plus attiré par un réseau qu'il ne voit pas. La dernière carte "vue" permet la notation de l'acuité et la comparaison aux normes et entre les deux yeux. L'examen en vision binoculaire puis œil par œil ne prend pas plus de 5 à 6 minutes.

D. Annexe 4 [52]

Age (ans)	Test	Type d'Acuité visuelle	Valeur AV normale	Limites	Avantages
0,5-2	Cartes de Teller	Regard préférentiel, résolution	En fonction de l'âge	Fatigue visuelle, nécessite opérateur expérimenté, surestimation de l'AV	Méthode validée par des essais cliniques, valide pour tous les âges, variable continue
3	Figures de Léa	Appariement d'image, reconnaissance	20/40	Non standardisée, variable non continue	Peut être utilisée aux âges pré-littéraires
4	HOTV	Appariement de lettres ou identification, reconnaissance	20/30	Surestimation de l'AV possible	Méthode informatisée standardisée, validée pour les études cliniques, variable continue
≥5	Snellen	Identification de lettre, reconnaissance	20/25-20/20	Nécessite connaissance de la lecture, certaines non standardisées	Certaines informatisées standardisées pour les études cliniques, variable continue

VIII. Bibliographie

1. Jahraus, C.D. and N.J. Tarbell, *Optic pathway gliomas.* Pediatr Blood Cancer, 2006. **46**(5): p. 586-96.
2. Nicolin, G., et al., *Natural history and outcome of optic pathway gliomas in children.* Pediatr Blood Cancer, 2009. **53**(7): p. 1231-7.
3. Listernick, R., et al., *Optic pathway gliomas in children with neurofibromatosis 1: consensus statement from the NF1 Optic Pathway Glioma Task Force.* Ann Neurol, 1997. **41**(2): p. 143-9.
4. Louis, D.N., et al., *The 2007 WHO classification of tumours of the central nervous system.* Acta Neuropathol, 2007. **114**(2): p. 97-109.
5. Listernick, R., et al., *Optic pathway gliomas in neurofibromatosis-1: controversies and recommendations.* Ann Neurol, 2007. **61**(3): p. 189-98.
6. Friedman, J.M. and P.H. Birch, *Type 1 neurofibromatosis: a descriptive analysis of the disorder in 1,728 patients.* Am J Med Genet, 1997. **70**(2): p. 138-43.
7. Pollack, I.F. and J.J. Mulvihill, *Special issues in the management of gliomas in children with neurofibromatosis 1.* J Neurooncol, 1996. **28**(2-3): p. 257-68.
8. Thiagalingam, S., et al., *Neurofibromatosis type 1 and optic pathway gliomas: follow-up of 54 patients.* Ophthalmology, 2004. **111**(3): p. 568-77.
9. Listernick, R., et al., *Optic pathway tumors in children: the effect of neurofibromatosis type 1 on clinical manifestations and natural history.* J Pediatr, 1995. **127**(5): p. 718-22.
10. Laithier, V., et al., *Progression-free survival in children with optic pathway tumors: dependence on age and the quality of the response to chemotherapy--results of the first French prospective study for the French Society of Pediatric Oncology.* J Clin Oncol, 2003. **21**(24): p. 4572-8.
11. Grill, J., et al., *When do children with optic pathway tumours need treatment? An oncological perspective in 106 patients treated in a single centre.* Eur J Pediatr, 2000. **159**(9): p. 692-6.
12. Cappelli, C., et al., *Long-term follow up of 69 patients treated for optic pathway tumours before the chemotherapy era.* Arch Dis Child, 1998. **79**(4): p. 334-8.
13. Pinson, S., et al., *[Neurofibromatosis 1: recommendations for management].* Ann Dermatol Venereol, 2001. **128**(4): p. 567-75.
14. Eichenfield, L.F., et al., *Guidelines of care for neurofibromatosis type 1. American Academy of Dermatology Guidelines/Outcomes Committee.* J Am Acad Dermatol, 1997. **37**(4): p. 625-30.
15. Carey, J.C., et al., *The genetic aspects of neurofibromatosis.* Ann N Y Acad Sci, 1986. **486**: p. 45-56.
16. Rasmussen, S.A. and J.M. Friedman, *NF1 gene and neurofibromatosis 1.* Am J Epidemiol, 2000. **151**(1): p. 33-40.
17. Blanchard, G., et al., *[Usefulness of systematic brain magnetic resonance imaging in children with neurofibromatosis type 1].* Arch Pediatr, 2009. **16**(12): p. 1527-32.
18. Pinson, S. and P. Wolkenstein, *[Neurofibromatosis type 1 or Von Recklinghausen's disease].* Rev Med Interne, 2005. **26**(3): p. 196-215.
19. Valeyrie-Allanore L., W.P., *Neurofibromatose 1 et formes variantes.* EMC (Elsevier Masson SAS, Paris), Neurologie, 2009. **17-170-A-65**.

20. Pasmant, E., et al., *NF1 microdeletions in neurofibromatosis type 1: from genotype to phenotype.* Hum Mutat, 2010. **31**(6): p. E1506-18.
21. Pasmant, E., et al., *Role of noncoding RNA ANRIL in genesis of plexiform neurofibromas in neurofibromatosis type 1.* J Natl Cancer Inst, 2011. **103**(22): p. 1713-22.
22. Kluwe, L., et al., *Screening 500 unselected neurofibromatosis 1 patients for deletions of the NF1 gene.* Hum Mutat, 2004. **23**(2): p. 111-6.
23. Messiaen, L.M., et al., *Exhaustive mutation analysis of the NF1 gene allows identification of 95% of mutations and reveals a high frequency of unusual splicing defects.* Hum Mutat, 2000. **15**(6): p. 541-55.
24. Pros, E., et al., *Nature and mRNA effect of 282 different NF1 point mutations: focus on splicing alterations.* Hum Mutat, 2008. **29**(9): p. E173-93.
25. *Neurofibromatosis. Conference statement. National Institutes of Health Consensus Development Conference.* Arch Neurol, 1988. **45**(5): p. 575-8.
26. DeBella, K., J. Szudek, and J.M. Friedman, *Use of the national institutes of health criteria for diagnosis of neurofibromatosis 1 in children.* Pediatrics, 2000. **105**(3 Pt 1): p. 608-14.
27. Armstrong, L., et al., *The generalized bone phenotype in children with neurofibromatosis 1: a sibling matched case-control study.* Am J Med Genet A, 2013. **161A**(7): p. 1654-61.
28. Hyman, S.L., E. Arthur Shores, and K.N. North, *Learning disabilities in children with neurofibromatosis type 1: subtypes, cognitive profile, and attention-deficit-hyperactivity disorder.* Dev Med Child Neurol, 2006. **48**(12): p. 973-7.
29. Rasmussen, S.A., Q. Yang, and J.M. Friedman, *Mortality in neurofibromatosis 1: an analysis using U.S. death certificates.* Am J Hum Genet, 2001. **68**(5): p. 1110-8.
30. Rea, D., et al., *Cerebral arteriopathy in children with neurofibromatosis type 1.* Pediatrics, 2009. **124**(3): p. e476-83.
31. Bajaj, A., et al., *Loss of NF1 expression in human endothelial cells promotes autonomous proliferation and altered vascular morphogenesis.* PLoS One, 2012. **7**(11): p. e49222.
32. Korf, B.R., *Malignancy in neurofibromatosis type 1.* Oncologist, 2000. **5**(6): p. 477-85.
33. Evans, D.G., et al., *Malignant peripheral nerve sheath tumours in neurofibromatosis 1.* J Med Genet, 2002. **39**(5): p. 311-4.
34. Maris, J.M., et al., *Monosomy 7 myelodysplastic syndrome and other second malignant neoplasms in children with neurofibromatosis type 1.* Cancer, 1997. **79**(7): p. 1438-46.
35. Franz, D.N. and B.D. Weiss, *Molecular therapies for tuberous sclerosis and neurofibromatosis.* Curr Neurol Neurosci Rep, 2012. **12**(3): p. 294-301.
36. Johannessen, C.M., et al., *The NF1 tumor suppressor critically regulates TSC2 and mTOR.* Proc Natl Acad Sci U S A, 2005. **102**(24): p. 8573-8.
37. Widemann, B.C., et al., *Phase 2 randomized, flexible crossover, double-blinded, placebo-controlled trial of the farnesyltransferase inhibitor tipifarnib in children and young adults with neurofibromatosis type 1 and progressive plexiform neurofibromas.* Neuro Oncol, 2014.
38. Robertson, K.A., et al., *Imatinib mesylate for plexiform neurofibromas in patients with neurofibromatosis type 1: a phase 2 trial.* Lancet Oncol, 2012. **13**(12): p. 1218-24.

39. Allanson, J.E., et al., *Watson syndrome: is it a subtype of type 1 neurofibromatosis?* J Med Genet, 1991. **28**(11): p. 752-6.
40. Sarkozy, A., M.C. Digilio, and B. Dallapiccola, *Leopard syndrome.* Orphanet J Rare Dis, 2008. **3**: p. 13.
41. Huffmeier, U., et al., *A variable combination of features of Noonan syndrome and neurofibromatosis type I are caused by mutations in the NF1 gene.* Am J Med Genet A, 2006. **140**(24): p. 2749-56.
42. Messiaen, L., et al., *Clinical and mutational spectrum of neurofibromatosis type 1-like syndrome.* JAMA, 2009. **302**(19): p. 2111-8.
43. Sevick, R.J., et al., *Evolution of white matter lesions in neurofibromatosis type 1: MR findings.* AJR Am J Roentgenol, 1992. **159**(1): p. 171-5.
44. Dasgupta, B., et al., *Proteomic analysis reveals hyperactivation of the mammalian target of rapamycin pathway in neurofibromatosis 1-associated human and mouse brain tumors.* Cancer Res, 2005. **65**(7): p. 2755-60.
45. Listernick, R., et al., *Late-onset optic pathway tumors in children with neurofibromatosis 1.* Neurology, 2004. **63**(10): p. 1944-6.
46. Balcer, L.J., et al., *Visual loss in children with neurofibromatosis type 1 and optic pathway gliomas: relation to tumor location by magnetic resonance imaging.* Am J Ophthalmol, 2001. **131**(4): p. 442-5.
47. Fisher, M.J., et al., *Visual outcomes in children with neurofibromatosis type 1-associated optic pathway glioma following chemotherapy: a multicenter retrospective analysis.* Neuro Oncol, 2012. **14**(6): p. 790-7.
48. Myers, V.S., et al., *Distance and near visual acuity, contrast sensitivity, and visual fields of 10-year-old children.* Arch Ophthalmol, 1999. **117**(1): p. 94-9.
49. Leonard, J.R., et al., *The role of surgical biopsy in the diagnosis of glioma in individuals with neurofibromatosis-1.* Neurology, 2006. **67**(8): p. 1509-12.
50. Segal, L., et al., *Optic pathway gliomas in patients with neurofibromatosis type 1: follow-up of 44 patients.* J AAPOS, 2010. **14**(2): p. 155-8.
51. Cassiman, C., et al., *Ophthalmological assessment of children with neurofibromatosis type 1.* Eur J Pediatr, 2013. **172**(10): p. 1327-33.
52. Avery, R.A., et al., *Visual acuity in children with low grade gliomas of the visual pathway: implications for patient care and clinical research.* J Neurooncol, 2012. **110**(1): p. 1-7.
53. Avery, R.A., et al., *Feasibility and comparison of visual acuity testing methods in children with neurofibromatosis type 1 and/or optic pathway gliomas.* Invest Ophthalmol Vis Sci, 2013. **54**(2): p. 1034-8.
54. Mikaeloff, Y., et al., *[Optic pathway gliomas in neurofibromatosis type I. Longitudinal study of 30 cases in two multidisciplinary practices].* Arch Pediatr, 2002. **9**(8): p. 797-804.
55. Landrieu, P., *[What kind of surveillance for children with neurofibromatosis type I?].* Arch Pediatr, 2002. **9**(8): p. 771-3.
56. Easton, D.F., et al., *An analysis of variation in expression of neurofibromatosis (NF) type 1 (NF1): evidence for modifying genes.* Am J Hum Genet, 1993. **53**(2): p. 305-13.
57. Grill, J., et al., *Radiation-induced cerebral vasculopathy in children with neurofibromatosis and optic pathway glioma.* Ann Neurol, 1999. **45**(3): p. 393-6.
58. Dalla Via, P., et al., *Visual outcome of a cohort of children with neurofibromatosis type 1 and optic pathway glioma followed by a pediatric neuro-oncology program.* Neuro Oncol, 2007. **9**(4): p. 430-7.

59. Moreno, L., et al., *Does chemotherapy affect the visual outcome in children with optic pathway glioma? A systematic review of the evidence.* Eur J Cancer, 2010. **46**(12): p. 2253-9.
60. Kalin-Hajdu, E., et al., *Visual acuity of children treated with chemotherapy for optic pathway gliomas.* Pediatr Blood Cancer, 2014. **61**(2): p. 223-7.
61. de Haas, V., et al., *Relapses of optic pathway tumors after first-line chemotherapy.* Pediatr Blood Cancer, 2009. **52**(5): p. 575-80.
62. Guillamo, J.S., et al., *Prognostic factors of CNS tumours in Neurofibromatosis 1 (NF1): a retrospective study of 104 patients.* Brain, 2003. **126**(Pt 1): p. 152-60.
63. Deliganis, A.V., J.R. Geyer, and M.S. Berger, *Prognostic significance of type 1 neurofibromatosis (von Recklinghausen Disease) in childhood optic glioma.* Neurosurgery, 1996. **38**(6): p. 1114-8; discussion 1118-9.
64. Singhal, S., et al., *Neurofibromatosis type 1 and sporadic optic gliomas.* Arch Dis Child, 2002. **87**(1): p. 65-70.
65. Cairns, A.G. and K.N. North, *Cerebrovascular dysplasia in neurofibromatosis type 1.* J Neurol Neurosurg Psychiatry, 2008. **79**(10): p. 1165-70.
66. Rosser, T.L., G. Vezina, and R.J. Packer, *Cerebrovascular abnormalities in a population of children with neurofibromatosis type 1.* Neurology, 2005. **64**(3): p. 553-5.
67. Taylor, T., et al., *Radiological classification of optic pathway gliomas: experience of a modified functional classification system.* Br J Radiol, 2008. **81**(970): p. 761-6.

VU

NANCY, le **18 mars 2014**
Le Président de Thèse

Professeur P. CHASTAGNER

NANCY, le **19 mars 2014**
Le Doyen de la Faculté de Médecine

Professeur H. COUDANE

AUTORISE À SOUTENIR ET À IMPRIMER LA THÈSE/*6486*

NANCY, le **27 mars 2014**

LE PRÉSIDENT DE L'UNIVERSITÉ DE LORRAINE,
*Pour le Président et par délégat*ion
Le Vice-Président

Martial DELIGNON

RESUME DE LA THÈSE

Les gliomes des voies optiques (GVO) sont les tumeurs cérébrales les plus fréquentes chez les patients atteints de neurofibromatose de type 1 (NF1), touchant près de 15% de cette population. L'objectif de notre étude était d'étudier l'évolution du mode de présentation au diagnostic au cours des années, de leur prise en charge, et le devenir visuel des enfants atteints d'un GVO associé à une NF1, suivi au CHU de Nancy depuis les années 1980. Notre cohorte était de 36 GVO associés dont 24 symptomatiques au diagnostic. Avant 2001, date des recommandations NIH qui proposaient la pratique d'une IRM systématique chez le très jeune enfant, la majorité de nos patients était symptomatiques au diagnostic. Une IRM de dépistage a permis le diagnostic chez 12 patients dont 11 asymptomatiques. En fin de suivi, l'acuité visuelle est plus souvent altérée en cas d'envahissement rétrochiasmatique. Seize patients ont été traités (10 par chimiothérapie, 6 par radiothérapie). 70% des patients traités ont eu une amélioration de l'acuité visuelle (AV). 79% des patients surveillés ont eu une AV stable. Après irradiation cérébrale, 4/6 patients avaient un déficit hormonal et 1/6 une atteinte vasculaire cérébrale. Ainsi, l'évolution naturelle de certains GVO régressant spontanément, et la gravité des effets secondaires du traitement de ces tumeurs ont conduit, chez les patients asymptomatiques, à une attitude thérapeutique moins invasive associée à une surveillance rapprochée. L'absence de corrélation systématique entre l'évolution radiologique et visuelle des GVO ne permet pas de prédire l'efficacité de la chimiothérapie.

Evolution of the management of NF1 with optic gliomas in children for 30 years at the University Hospital of Nancy.

THESE MÉDECINE SPÉCIALISÉE – ANNEE 2014

MOTS CLEFS: Neurofibromatose de type 1, Gliome des voies optiques, Dépistage, Acuité visuelle, Chimiothérapie, Irradiation, IRM.

UNIVERSITÉ DE LORRAINE

Faculté de Médecine de Nancy
9, avenue de la Forêt de Haye
54505 VANDOEUVRE LES NANCY Cedex