



HAL
open science

Origines des troubles de la sensibilité labio-mentonnaire et conduite à tenir

Amélie Pernot

► **To cite this version:**

Amélie Pernot. Origines des troubles de la sensibilité labio-mentonnaire et conduite à tenir. Sciences du Vivant [q-bio]. 2015. hal-01770762

HAL Id: hal-01770762

<https://hal.univ-lorraine.fr/hal-01770762>

Submitted on 22 Jan 2021

HAL is a multi-disciplinary open access archive for the deposit and dissemination of scientific research documents, whether they are published or not. The documents may come from teaching and research institutions in France or abroad, or from public or private research centers.

L'archive ouverte pluridisciplinaire **HAL**, est destinée au dépôt et à la diffusion de documents scientifiques de niveau recherche, publiés ou non, émanant des établissements d'enseignement et de recherche français ou étrangers, des laboratoires publics ou privés.



AVERTISSEMENT

Ce document est le fruit d'un long travail approuvé par le jury de soutenance et mis à disposition de l'ensemble de la communauté universitaire élargie.

Il est soumis à la propriété intellectuelle de l'auteur. Ceci implique une obligation de citation et de référencement lors de l'utilisation de ce document.

D'autre part, toute contrefaçon, plagiat, reproduction illicite encourt une poursuite pénale.

Contact : ddoc-thesesexercice-contact@univ-lorraine.fr

LIENS

Code de la Propriété Intellectuelle. articles L 122. 4

Code de la Propriété Intellectuelle. articles L 335.2- L 335.10

http://www.cfcopies.com/V2/leg/leg_droi.php

<http://www.culture.gouv.fr/culture/infos-pratiques/droits/protection.htm>

ACADEMIE DE NANCY-METZ

**UNIVERSITE DE LORRAINE
FACULTE D'ODONTOLOGIE DE NANCY**

Année 2015

N° 6859

THESE

Pour le

**DIPLÔME D'ÉTAT DE DOCTEUR
EN CHIRURGIE DENTAIRE**

Par

PERNOT Amélie

Née le 14 avril 1988 à Nancy (Meurthe et Moselle)

**ORIGINES DES TROUBLES DE LA SENSIBILITÉ
LABIO-MENTONNIÈRE ET CONDUITE À TENIR**

Présentée et soutenue publiquement
Le Jeudi 7 mai 2015

Examineurs de la Thèse:

Pr. J-M. MARTRETTE	Professeur des Universités	Président
<u>Dr. D. VIENNET</u>	Maître de Conférences des Universités	Juge
Dr. J. GUILLET-THIBAUT	Maître de Conférences des Universités	Juge
Dr. G. MAGNIN	Assistant Hospitalo-Universitaire	Juge

Vice-Doyens : **Pr Pascal AMBROSINI — Dr Céline CLEMENT**

 Membres Honoraires : **Dr L. BABEL – Pr. S. DURIVAUX – Pr A. FONTAINE – Pr G. JACQUART – Pr D. ROZENCWEIG - Pr M. VIVIER**

 Doyen Honoraire : **Pr J. VADOT, Pr J.P. LOUIS**

 Professeur Emérite : **Pr J.P. LOUIS**

Sous-section 56-01 Odontologie pédiatrique	Mme M. Mlle Mlle	<u>DROZ Dominique (Desprez)</u> PREVOST Jacques JAGER Stéphanie HERNANDEZ Magali Poste vacant à c/du 5/3/2014	Maître de Conférences* Maître de Conférences Assistante* Assistante Assistant
Sous-section 56-02 Orthopédie Dento-Faciale	Mme M. Mlle M.	<u>FILLEUL Marie Pierryle</u> GEORGE Olivier BLAISE Claire EGLOFF Benoît	Professeur des Universités* Maître de Conf. Associé Assistante Assistant
Sous-section 56-03 Prévention, Epidémiologie, Economie de la Santé, Odontologie légale	Mme M.	<u>CLEMENT Céline</u> CAMELOT Frédéric	Maître de Conférences* Assistant*
Sous-section 57-01 Parodontologie	M. Mme M. M. Mlle Mlle	<u>AMBROSINI Pascal</u> BISSON Catherine MILLER Neal PENAUD Jacques BOLONI Eszter PAOLI Nathalie	Professeur des Universités* Maître de Conférences* Maître de Conférences Maître de Conférences Assistante Assistante*
Sous-section 57-02 Chirurgie Buccale, Pathologie et Thérapeutique Anesthésiologie et Réanimation	Mme M. M. M. Mlle M. Mlle M.	<u>GUILLET-THIBAUT Julie</u> ARTIS Jean-Paul BRAVETTI Pierre VIENNET Daniel BALZARINI Charlotte DELAITRE Bruno KICHENBRAND Charlene MASCHINO François	Maître de Conférences* Professeur 1er grade Maître de Conférences Maître de Conférences Assistante Assistant Assistante* Assistant
Sous-section 57-03 Sciences Biologiques (Biochimie, Immunologie, Histologie, Embryologie, génétique, Anatomie pathologique, Bactériologie, Pharmacologie)	M. M. M.	<u>YASUKAWA Kazutoyo</u> MARTRETTE Jean-Marc WESTPHAL Alain	Maître de Conférences* Professeur des Universités* Maître de Conférences*
Sous-section 58-01 Odontologie Conservatrice, Endodontie	M. M. M. M. Mlle M.	<u>ENGELS-DEUTSCH Marc</u> AMORY Christophe MORTIER Eric BALHAZARD Rémy MUNARO Perrine VINCENT Marin	Maître de Conférences Maître de Conférences Maître de Conférences Assistant* Assistante Assistant*
Sous-section 58-02 Prothèse complète, Prothèse maxillo-faciale)	M. M. M. Mlle M. M. Mlle Mme	<u>DE MARCH Pascal</u> ARCHIEN Claude SCHOUVER Jacques CORNE Pascale LACZNY Sébastien MAGNIN Gilles SIMON Doriane VAILLANT Anne-Sophie	Maître de Conférences Maître de Conférences* Maître de Conférences Assistante Assistant Assistant Assistante Assistante*
Sous-section 58-03 Sciences Anatomiques et Physiologiques Oculodentaires, Biomatériaux, Biophysique, Radiologie	Mlle M. M. Mme M.	<u>STRAZIELLE Catherine</u> RAPIN Christophe (Sect. 33) MOBY Vanessa (Stutzmann) SALOMON Jean-Pierre HARLE Guillaume	Professeur des Universités* Professeur des Universités* Maître de Conférences* Maître de Conférences Assistant Associé

souligné : responsable de la sous-section

* temps plein

Mis à jour le 01.03.2014

*Par délibération en date du 11 décembre 1972,
la Faculté de Chirurgie Dentaire a arrêté que
les opinions émises dans les dissertations
qui lui seront présentées
doivent être considérées comme propres à
leurs auteurs et qu'elle n'entend leur donner
aucune approbation ni improbation.*

Remerciements

À notre Président de Thèse,

Monsieur le Professeur Jean-Marc MARTRETTE,

Docteur en Chirurgie Dentaire,

Professeur des Universités - Praticien Hospitalier des Centres de Soins, d'Enseignement
et de Recherche Dentaire,

Doyen de la Faculté d'Odontologie de Nancy,

Chef du Service du CSERD de Nancy,

Docteur en Sciences Pharmacologiques,

Habilité à diriger des Recherches,

Sous-section : Sciences biologiques : Biochimie, Immunologie, Histologie, Embryologie,
Génétique, Anatomie Pathologique, Bactériologie, Pharmacologie.

*Vous nous avez fait l'honneur de présider cette thèse et nous
vous sommes infiniment reconnaissants.*

*Nous vous remercions du temps consacré à la lecture de cette
thèse.*

*Nous vous prions de trouver dans ce travail l'expression de
notre sincère estime.*

A notre Juge et Directeur de Thèse,

Monsieur le Docteur Daniel VIENNET

Docteur en Chirurgie Dentaire

Docteur en Sciences Odontologiques

Maître de Conférences des Universités-Praticien Hospitalier

Sous-section : Chirurgie buccale-Pathologie et Thérapeutique, Anesthésiologie et Réanimation.

Vous nous avez fait le très grand honneur d'accepter la direction de cette thèse.

Nous vous sommes reconnaissants du soutien, de votre écoute et de votre disponibilité tout au long de ce travail.

Nous vous remercions de la pédagogie et de la sympathie dont vous avez fait preuve à notre égard lors de nos études,

Qu'il vous soit témoigné notre profonde reconnaissance pour votre savoir et pour toutes les connaissances que vous nous avez enseignées.

Permettez nous de vous exprimer toute notre gratitude et notre admiration.

À notre Juge,

Madame le Docteur Julie GUILLET-THIBAUT

Docteur en Chirurgie Dentaire

Ancien interne

Ancien Assistant Hospitalo-Universitaire

Maître de Conférence des Universités

Praticien Hospitalier responsable de la sous-section : Chirurgie buccale, pathologie et thérapeutique, anesthésiologie et réanimation.

Vous nous avez fait l'honneur d'accepter notre invitation à siéger parmi le jury de cette Thèse.

Nous vous remercions pour votre sympathie, votre bonne humeur et vos conseils durant nos années d'étude.

Permettez nous d'exprimer ici toute notre reconnaissance et nos remerciements.

À notre Juge

Monsieur le Docteur Gilles MAGNIN

Docteur en Chirurgie Dentaire.

Assistant hospitalo-universitaire

Sous section : Prothèse complète, Prothèse maxillo-faciale

Nous vous remercions d'avoir accepté avec beaucoup de simplicité et de gentillesse de juger ce travail.

Nous tenons personnellement à vous exprimer notre plus sincère gratitude pour tout ce que vous nous avez apporté et pour la sympathie dont vous avez fait preuve tout au long de nos études, ainsi que pour le savoir que vous nous avez délivré.

Veillez trouver, ici, le témoignage de notre profonde reconnaissance.

**ORIGINES DES TROUBLES DE LA
SENSIBILITÉ LABIO-MENTONNIÈRE ET
CONDUITE À TENIR**

Sommaire

Introduction	1
1 LA SENSIBILITÉ LABIO-MENTONNIÈRE.....	2
1.1 Rappels sur la sensibilité physiologique	3
1.1.1 Définition de la somesthésie et organisation générale.....	3
1.1.2 Anatomie macroscopique des nerfs périphériques sensitifs	5
1.1.2.1 Généralités.....	5
1.1.2.2 Notion de résistance face aux contraintes	6
1.1.3 Anatomie microscopique des nerfs périphériques sensitifs.....	7
1.1.3.1 Les différentes fibres	7
1.1.3.2 Le processus de myélinisation	8
1.1.3.3 Les récepteurs sensitifs	9
1.1.4 Electrophysiologie de la conduction nerveuse	11
1.1.4.1 La production de l'influx nerveux.....	12
1.1.4.2 Le codage de l'information.....	12
1.1.4.3 L'importance de la gaine de myéline.....	13
1.2 Rappels anatomiques	14
1.3 Les troubles de la sensibilité labio-mentonnière.....	18
1.3.1 Explication des différents troubles.....	18
1.3.1.1 Définition et mécanismes des troubles de la sensibilité.....	18
1.3.1.2 L'anesthésie et l'hypoesthésie	18
1.3.1.3 Les paresthésies.....	19
1.3.1.4 Les dysesthésies.....	19
1.3.2 Classifications de la déficience neurosensorielle.....	20
1.3.2.1 Classification de Seddon.....	20
1.3.2.2 Classification de Sunderland	21
1.3.3 Les retentissements sur la qualité de vie.....	22
1.4 Diagnostic et méthodes d'évaluation clinique des troubles de la sensibilité	25
1.4.1 L'interrogatoire.....	26
1.4.2 L'examen clinique	26
1.4.3 La cartographie de la zone atteinte	27
1.4.4 Les tests cliniques	28

1.5	La régénération nerveuse	32
1.5.1	Les lésions avec solution de continuité.....	32
1.5.1.1	Mécanismes mis en jeu	32
1.5.1.2	Application à un traumatisme iatrogène du nerf alvéolaire inférieur.....	33
1.5.1.3	Facteurs de la repousse nerveuse.....	34
1.5.2	Les lésions sans solution de continuité.....	35
1.5.2.1	La contusion.....	35
1.5.2.2	La compression	35
1.5.2.3	L'élongation	35
1.5.2.4	Résistance intrinsèque d'un nerf périphérique	35
1.6	Les principes généraux du traitement	36
1.6.1	Le facteur temps	36
1.6.2	Les traitements médicamenteux	37
1.6.2.1	Les corticoïdes	37
1.6.2.2	Les antalgiques	38
1.6.2.3	Les vitamines.....	38
1.6.3	La chirurgie.....	39
1.6.3.1	Indications	39
1.6.3.2	Succès du traitement	40
1.6.3.3	Techniques	41
1.6.3.3.1	La décompression.....	41
1.6.3.3.2	La neurolyse.....	41
1.6.3.3.3	La suture (ou neurorrhaphie).....	42
1.6.3.3.4	La greffe nerveuse	45
1.6.3.3.5	L'entubulation	45
1.6.4	Les autres traitements	48
1.6.5	Discussion	48
2	LES ORIGINES IATROGÉNIQUES DES TROUBLES ET LEUR PRISE EN CHARGE.....	50
2.1	Les avulsions des molaires mandibulaires.....	51
2.1.1	Les troisièmes molaires.....	51
2.1.1.1	Incidence des lésions	51
2.1.1.2	Facteurs de risque.....	52
2.1.1.2.1	Facteurs anatomiques	52
2.1.1.2.2	Facteurs individuels	59
2.1.1.2.3	Compétences de l'opérateur	60
2.1.1.3	Analyse radiographique	61

2.1.1.4	Complications chirurgicales	64
2.1.1.4.1	Complications per-opératoires.....	64
2.1.1.4.2	Complications post-opératoires.....	65
2.1.1.5	Prise en charge des cas complexes	65
2.1.1.5.1	Conduite à tenir	68
2.1.2	Les secondes et premières molaires	71
2.1.3	Conclusion.....	72
2.2	La chirurgie implantaire et pré-implantaire.....	73
2.2.1	La pose d'implants à la mandibule.....	73
2.2.1.1	Généralités.....	73
2.2.1.2	Etiologies.....	73
2.2.1.2.1	Traumatismes mécaniques	73
2.2.1.2.2	Traumatismes thermiques et chimiques.....	76
2.2.1.3	Conduite à tenir.....	76
2.2.1.3.1	Bilan pré-implantaire.....	77
2.2.1.3.2	En per-opératoire	78
2.2.1.3.3	En post-opératoire	79
2.2.2	La latéralisation du nerf alvéolaire inférieur.....	81
2.2.2.1	Généralités.....	81
2.2.2.2	Incidence des lésions	83
2.2.2.3	Etiologies.....	84
2.2.2.4	Conduite à tenir.....	85
2.2.3	Conclusion.....	85
2.3	La chirurgie orthognatique	86
2.3.1	Généralités	86
2.3.1.1	Les ostéotomies classiques	87
2.3.1.2	La distraction osseuse.....	88
2.3.2	Incidence des lésions	88
2.3.3	Etiologies et facteurs de risque	90
2.3.4	Conduite à tenir.....	91
2.3.4.1	Préventive.....	91
2.3.4.2	Curative.....	92
2.4	La chirurgie pré-prothétique.....	94
2.4.1	Sur le plan muqueux	94
2.4.1.1	Vestibuloplasties simples	94
2.4.1.2	Vestibuloplasties associées à des greffes cutanées ou muqueuses.....	95
2.4.2	Sur le plan osseux.....	95
2.4.2.1	Ostéotomies dites en « sandwich ».....	96

2.4.2.2	Ostéotomies en « visière »	96
2.4.2.3	Procédés par appositions simples	96
2.4.3	Incidence des lésions	97
2.4.4	Conduite à tenir.....	98
2.5	Les techniques d'anesthésie locale	99
2.5.1	Généralités	99
2.5.2	Incidence des lésions	100
2.5.3	Etiologies	100
2.5.3.1	Le traumatisme mécanique direct avec l'aiguille utilisée	101
2.5.3.2	La formation d'un hématome compressif	102
2.5.3.3	Les problèmes de toxicité de la solution utilisée	102
2.5.4	Conduite à tenir.....	103
2.5.4.1	Préventive.....	103
2.5.4.2	Curative.....	104
2.5.5	Conclusion.....	104
2.6	L'endodontie	105
2.6.1	Généralités	105
2.6.2	Etiologies	105
2.6.2.1	Les traumatismes mécaniques	105
2.6.2.2	Les traumatismes chimiques.....	107
2.6.2.3	Conduite à tenir.....	108
2.6.2.3.1	Préventive.....	108
2.6.2.3.2	Curative.....	109
2.7	Les origines iatrogéniques non chirurgicales.....	110
2.7.1	L'ostéochimionécrose.....	110
2.7.1.1	Généralités.....	110
2.7.1.2	Conduite à tenir.....	112
2.7.1.2.1	Prévention.....	112
2.7.1.2.2	Curative.....	113
2.7.2	L'ostéoradionécrose.....	114
2.7.2.1	Généralités.....	114
2.7.2.2	Conduite à tenir.....	115
2.7.2.2.1	Préventive.....	115
2.7.2.2.2	Curative.....	116
2.8	Le traitement orthodontique	118
2.9	L'obturation coronaire	119

3	LES ORIGINES TUMORALES ET LEUR PRISE EN CHARGE.....	121
3.1	Les tumeurs bénignes.....	122
3.1.1	Les granulomes apicaux.....	122
3.1.1.1	Généralités.....	122
3.1.1.2	Conduite à tenir.....	124
3.1.2	Les kystes odontogéniques.....	125
3.1.2.1	Les kystes radiculo-dentaires.....	126
3.1.2.1.1	Généralités.....	126
3.1.2.1.2	Conduite à tenir.....	127
3.1.2.2	Les kystes dentigères.....	128
3.1.2.2.1	Généralités.....	128
3.1.2.2.2	Conduite à tenir.....	130
3.1.3	Les kératekystes.....	130
3.1.3.1	Généralités.....	130
3.1.3.2	Conduite à tenir.....	132
3.1.4	Les améloblastomes.....	133
3.1.4.1	Généralités.....	133
3.1.4.2	Conduite à tenir.....	136
3.1.5	Les odontomes.....	137
3.1.5.1	Généralités.....	137
3.1.5.2	Conduite à tenir.....	139
3.1.6	Les ostéomes mandibulaires.....	140
3.1.6.1	Généralités.....	140
3.1.6.2	Conduite à tenir.....	141
3.1.7	Les kystes osseux anévrismaux.....	142
3.1.7.1	Généralités.....	142
3.1.7.2	Conduite à tenir.....	144
3.1.8	Les schwannomes.....	145
3.1.8.1	Généralités.....	145
3.1.8.2	Conduite à tenir.....	146
3.2	Les tumeurs malignes.....	146
3.2.1	Principes généraux de l'atteinte maligne.....	146
3.2.2	Les tumeurs primaires.....	148
3.2.2.1	A la mandibule.....	148
3.2.2.1.1	Les carcinomes mandibulaires.....	148
3.2.2.1.2	Les sarcomes.....	149
3.2.2.1.1	Les schwannomes malins.....	150
3.2.2.2	A distance.....	150

3.2.3	Les tumeurs métastatiques	151
3.2.3.1	A la mandibule.....	151
3.2.3.2	A distance.....	152
3.2.4	Le cas particulier des hémopathies malignes.....	152
3.2.5	Le cas particulier d'un syndrome paranéoplasique.....	153
3.2.6	Conduite à tenir.....	153
3.2.6.1	Pour les tumeurs solides de la mandibule	153
3.2.6.2	Pour les tumeurs de la base du crâne.....	154
3.2.6.3	Pour les hémopathies malignes	154
4	LES ORIGINES TRAUMATIQUES, MORPHOLOGIQUES ET	
	INFECTIEUSES ET LEUR PRISE EN CHARGE.....	155
4.1	Les fractures.....	156
4.1.1	Généralités	156
4.1.2	Physiopathologie.....	156
4.1.2.1	Mécanismes.....	156
4.1.2.2	Siège des fractures	156
4.1.2.3	Les lésions nerveuses	157
4.1.2.3.1	Causées par la fracture.....	157
4.1.2.3.2	Causées par les complications de la chirurgie des fractures	158
4.1.3	Conduite à tenir.....	159
4.2	Le patient édenté total	159
4.3	Les ostéites des maxillaires.....	160
4.3.1	Les ostéites suppurées.....	161
4.3.2	Les ostéites primitives	161
4.3.3	Les autres ostéites	161
4.3.4	Signes cliniques et radiologiques	162
4.3.5	Conduite à tenir.....	162
4.4	Le virus de l'immunodéficience humaine (VIH), l'herpès et la syphilis	163
5	LES ORIGINES SYSTÉMIQUES ET AUTO-IMMUNES ET LEUR PRISE EN	
	CHARGE	164
5.1	Le diabète sucré.....	165
5.1.1	Généralités	165
5.1.2	Conduite à tenir.....	166
5.2	La sclérose en plaques.....	167
5.2.1	Généralités	167

5.2.2	Conduite à tenir.....	167
5.3	Le syndrome de Gougerot-Sjögren.....	168
5.3.1	Généralités	168
5.3.2	Conduite à tenir.....	169
5.4	La sarcoïdose	169
5.4.1	Généralités	169
5.4.2	Conduite à tenir.....	170
5.5	La drépanocytose	170
5.5.1	Généralités	170
5.5.2	Conduite à tenir.....	171
5.6	Les vascularites.....	171
5.6.1	Généralités	171
5.6.2	Conduite à tenir.....	172
5.7	Les autres atteintes	172
	Conclusion.....	173
	Table des tableaux	175
	Table des illustrations	175
	Références bibliographiques.....	179

Introduction

Les chirurgiens dentistes sont des professionnels de santé attachés au traitement des tissus intra-buccaux dont les pathologies et les protocoles opératoires sont aujourd'hui plutôt bien maîtrisés mais parfois, cela occasionne des effets secondaires plus ou moins prévisibles, plus ou moins importants.

La sensibilité de l'hémi-lèvre inférieure et de l'hémi-menton est sous la dépendance du nerf alvéolaire inférieur et de ses rameaux terminaux, à savoir le nerf mentonnier et le nerf incisif. Tout au long de leur trajet, une lésion induite par des gestes iatrogènes, par des pathologies tumorales, systémiques, auto-immunes, morphologiques ou infectieuses altérera à plus ou moins long terme le contingent fonctionnel de ces nerfs.

Sur le plan clinique, ceci se manifeste par une anesthésie, une hypoesthésie, une paresthésie ou une dysesthésie. Ces affections auront des répercussions sur les habiletés oro-motrices du patient, qui pourront influencer directement sur son comportement social, devenant ainsi, un handicap quotidien.

Trop souvent, le diagnostic et le traitement des troubles de la sensibilité labio-mentonnière sont tardifs du fait de la méconnaissance des praticiens à ce sujet. Pourtant, ces dernières années, de nombreuses recherches ont été effectuées et ont permis le développement des méthodes d'évaluation clinique et des perspectives thérapeutiques, notamment dans le domaine microchirurgical. Par ailleurs, pour certaines étiologies, la mise en œuvre de dispositions préventives permettra de réduire le risque de survenue d'un tel traumatisme.

Face à ces constatations, il nous a semblé pertinent d'approfondir nos connaissances tant sur les causes et les mécanismes globaux de ce problème clinique complexe que sur sa prise en charge.

Par conséquent, nous étudierons le caractère physiologique et anatomique des nerfs véhiculant la sensibilité du territoire labial et mentonnier ainsi que ses aspects pathologiques pour aboutir aux principes généraux du traitement.

Ensuite, nous présenterons les origines les plus fréquentes de cette atteinte et, pour chacune d'entre elles, nous aborderons la prise en charge odontologique, qu'elle soit préventive et/ou curative.

1 LA SENSIBILITÉ LABIO-MENTONNIÈRE

1.1 Rappels sur la sensibilité physiologique

1.1.1 Définition de la somesthésie et organisation générale

La somesthésie (du grec sôma=corps ; aïsthêsis=sensibilité). Il s'agit de la sensibilité qui concerne les différentes stimulations subies par le corps humain donnant lieu à des perceptions conscientes. (1)

Elle comprend : (2)

- la sensibilité superficielle ou extéroceptive, provenant de la peau et des muqueuses (la sensibilité tactile, la sensibilité thermique)
- la sensibilité profonde ou proprioceptive (la sensibilité musculaire et tendineuse)
- la sensibilité viscérale ou intéroceptive
- la nociception ou sensibilité douloureuse

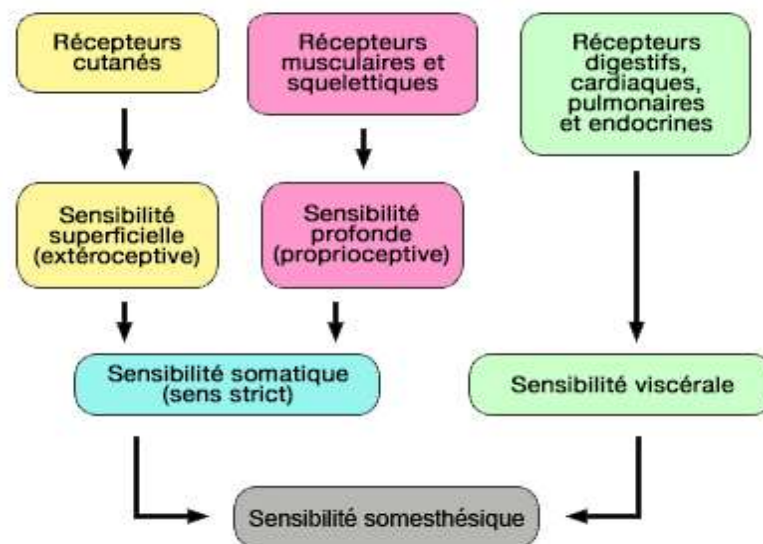


Figure 1 : Organisation générale de la sensibilité somesthésique (RICHARD ET ORSAL, 2007) (3)

Nous limiterons notre travail à l'étude de la sensibilité extéroceptive et douloureuse de la région labio-mentonnaire, transmise aux noyaux du nerf trijumeau (V).

Le système somesthésique est assimilable à une succession de neurones disposés en série.

Le neurone de premier ordre est appelé neurone afférent primaire. La partie périphérique de ce neurone forme un récepteur. Ce neurone est capable de reconnaître un stimulus (tact, pression, chaleur etc), de le « traduire » en un signal électrique et de transmettre cette information au système nerveux central.

Le corps cellulaire de ce neurone est situé dans un ganglion, structure dans laquelle se concentrent tous les corps cellulaires neuronaux de la région faciale.

Le corps cellulaire du neurone de deuxième ordre est situé dans le tronc cérébral. Cet organe reçoit des informations de plusieurs neurones de premier ordre et transmet ses informations au thalamus. Son axone, le plus souvent, croise le plan sagittal et projette sur le thalamus controlatéral.

Le neurone de troisième ordre est localisé dans l'un des noyaux sensoriels thalamiques.

L'information afférente pourra être modifiée au niveau du neurone de premier, de second et de troisième ordre, c'est à dire juste avant sa transmission au cortex cérébral.

Le corps cellulaire du neurone de quatrième ordre est positionné dans des zones sensorielles appropriées du cortex cérébral. A ce niveau, les voies de la somesthésie, en particulier la voie lemniscale (voie de la sensibilité tactile fine ou superficielle), sont organisées de façon topique.

Ainsi, chaque région cérébrale traite des informations provenant d'une région cutanée controlatérale précise. L'homonculus sensitif représente schématiquement l'importance fonctionnelle d'un territoire de l'organisme dans le cortex somesthésique primaire en fonction de sa densité en récepteurs. Il est difforme par aux proportions corporelles humaines et on constate que la face et la main y tiennent une place prépondérante.

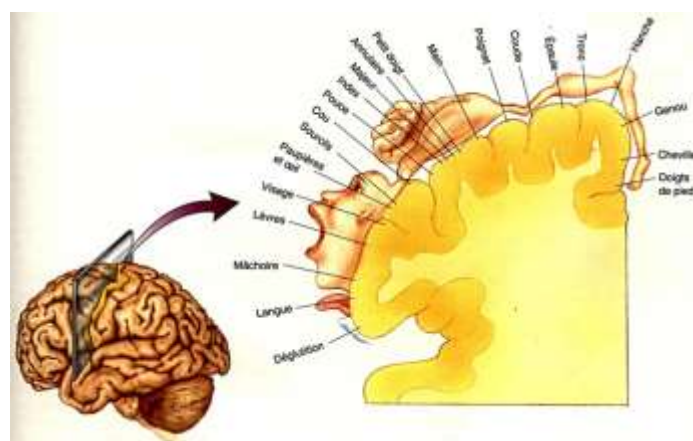


Figure 2 : Cortex somesthésique primaire et homonculus de Penfield (PENFIELD ET RASMUSSEN,1950) (189)

Les informations sensorielles plus complexes qui concernent la forme, la taille et la texture des objets sont ensuite analysées par l'aire somesthésique secondaire et par le lobe pariétal postérieur. Grâce à tout ce traitement, l'information devient une perception consciente.

Il est à noter que l'information transmise est sévèrement déformée si le mécanisme de transduction est endommagé par une lésion nerveuse.

1.1.2 Anatomie macroscopique des nerfs périphériques sensitifs

1.1.2.1 Généralités

Les nerfs sont le support des voies de la somesthésie. Il s'agit d'un regroupement fasciculé de fibres nerveuses qui véhiculent de façon centripète ou centrifuge une information électrique codée entre un centre nerveux et la périphérie.

D'une part, on distingue les nerfs crâniens et les nerfs rachidiens. D'autre part, on les différencie selon leur fonction. Chez l'être humain, il existe les nerfs sensitifs, moteurs et végétatifs.

Un nerf est donc constitué de plusieurs fascicules de fibres conductrices. Il est entouré par l'épinèvre, qui est un tissu conjonctif de soutien participant à la fixation et au glissement des structures environnantes. L'épinèvre constitue 30 à 70 % de la surface totale de section d'un tronc nerveux. Ce tissu est riche en cellules adipeuses et contient le réseau vasculaire et lymphatique (*vasa nervorum*). Il a un rôle de protection, de nutrition et d'isolement.

Chaque fascicule, entouré d'un tissu conjonctif différencié nommé périnèvre, regroupe plusieurs fibres conductrices. Ce sont les unités anatomo-fonctionnelles du nerf.

A l'intérieur de chaque fascicule, un tissu conjonctif lâche, l'endonèvre entoure les cellules de Schwann qui, elles-mêmes, enveloppent les fibres nerveuses. Environ la moitié de la surface fasciculaire est occupée par les fibres, le reste est composé de l'endonèvre. (4)

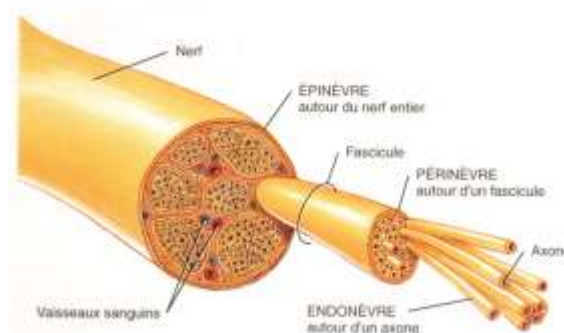


Figure 3 : Organisation générale d'un nerf (189)

Selon Wavreille et coll., rapportant les travaux d'Urushidani en 1974, Jabaley en 1980 et Brushart en 1991, « la disposition fasciculaire est décrite comme relativement constante : des groupements fasciculaires fonctionnels existent tout au long du trajet nerveux, même si des échanges de fibres existent. ». (5)

Ces éléments sont particulièrement intéressants à considérer dans le cadre de réparations nerveuses ou de neuropathies focales.

1.1.2.2 *Notion de résistance face aux contraintes*

Les lésions fasciculaires focales peuvent être expliquées par différents mécanismes : fascicules à proximité d'un fragment osseux fracturé, fascicules faiblement protégés par le tissu conjonctif, compression fasciculaire ischémiant...

La longueur des fibres nerveuses est également une explication à l'atteinte sélective de certains fascicules : les fibres les plus longues seraient les plus vulnérables.

Enfin, pour Heasman et Beynon, les contraintes de type traction ou compression détruiraient plus couramment les fibres de gros diamètre. (6)

Cependant, un nerf périphérique possède un certain degré de résistance à l'étirement.

Lors d'un étirement, les forces sont d'abord transmises au fascicule nerveux puis, par contiguïté, sur les fibres elles-mêmes. Du fait de leur élasticité intrinsèque, elles conservent longtemps leur forme normale.

Si la contrainte se prolonge, ceci engendre une diminution du diamètre du fascicule et une augmentation de la pression intrafasciculaire compromettant sa vascularisation.

Ainsi, la résistance à l'étirement est conditionnée par son intensité, sa vitesse et sa durée d'application.

L'amortissement des forces de compression varie avec le nombre de fascicules incriminés et l'épaisseur de l'épinèvre.

Les nerfs qui contiennent un grand nombre de fascicules et une faible épaisseur d'épinèvre sont plus sensibles aux forces de compression.

Il en est de même pour les racines qui n'ont pas de structure équivalente à l'épinèvre et dont le périnèvre est plus fin.

1.1.3 Anatomie microscopique des nerfs périphériques sensitifs

1.1.3.1 *Les différentes fibres*

Les fibres nerveuses de la zone labio-mentonnière sont des prolongements neuronaux (axones ou dendrites) dont le corps cellulaire est situé dans un ganglion.

L'information transmise par ces fibres nerveuses dépend de ses caractéristiques intrinsèques.

On distingue deux grands types de fibres nerveuses : (5) (7)

- Les fibres non myélinisées ou amyéliniques.

Ces fibres amyéliniques sont comprises dans des invaginations d'une unique cellule de Schwann. Elles ne comportent pas de gaine de myéline.

- Les fibres myélinisées.

A l'inverse des fibres amyéliniques, une seule fibre myélinisée est engainée par une cellule de Schwann.

Le diamètre des fibres varie de 15 à 20 μm pour les fibres myélinisées de grand diamètre à moins de 1 μm pour les fibres amyéliniques, environ quatre fois plus nombreuses. (8)

Les classifications actuelles des fibres nerveuses sont celles de Lloyd et Hunt pour les nerfs reliés aux muscles et d'Erlanger et Gasser pour les nerfs reliés à la peau et aux muqueuses.

Elles différencient quatre types de fibres, selon leur calibre, leur vitesse de conduction nerveuse et leur degré de myélinisation.

Tableau 1 : Caractéristiques des différentes catégories de fibres et correspondance selon les classifications utilisées (RIGOARD ET AL., 2009) (4)

Type de fibre	Erlanger-Gasser	Lloyd-Hunt	Myélinisation	Diamètre (µm)	Vitesse de conduction (m/s)	Fonction
Sensitives	Aβ	I	+++	12-25	50-120	Proprioception
						Organe de Golgi (tendons)
	II	+++	5-12	30-70	Sensibilité cutanée (tact)	
	Aδ	III	+	2-5	10-30	Pression cutanée, Température
	C	IV	0	0,4-1,2	0,5-2	Douleur Température

1.1.3.2 *Le processus de myélinisation*

La myélinisation accélère la conduction nerveuse car la myéline possède des propriétés isolantes. Dans le système nerveux périphérique, elle est observée pour les axones dont la taille dépasse 1,5µm.

Lors de la myélinisation, l'axone s'invagine dans une dépression d'une cellule de Schwann qui finit par l'entourer presque complètement en laissant subsister un espace relié à la surface : le mésaxone.

Initialement, le prolongement de la cellule de Schwann est rempli de cytoplasme mais l'accolement des membranes le fait disparaître et forme un complexe lipoprotéinique : la gaine de myéline dite compacte. Le cytoplasme persiste par plages où la myéline est dite non compacte, dans la région périaxonale ainsi que dans les incisures de Schmidt-Lanterman, réalisant une alternance de bandes de myéline non compactes au sein de la myéline compacte. Les incisures de Schmidt-Lanterman sont particulièrement visualisables en microscopie

électronique.

En 1987, grâce à des techniques de microdissections, Heasman et Beynon, étudient en détail l'organisation d'un nerf alvéolaire inférieur humain.

Ils concluent que les incisures de Schmidt-Lanterman confèrent à la fibre nerveuse une forme de protection intrinsèque lors de son étirement ou de sa compression.

La présence de ces structures serait réservée uniquement au système nerveux périphérique. Le cerveau et la moelle épinière en seraient dépourvus du fait d'une plus grande stabilité. (6)

A la fin de la myélinisation, on obtient une succession de segments myélinisés séparés par une zone transitionnelle de non recouvrement axonal nommée nœud de Ranvier où s'accumulent les canaux ioniques voltage-dépendants.

1.1.3.3 *Les récepteurs sensitifs*

A chaque terminaison de fibre nerveuse afférente correspond une zone cutanéomuqueuse donnée appelée champ récepteur. Le champ récepteur est donc la distribution spatiale à partir de laquelle un stimulus produit une réponse.

Ainsi l'information somesthésique est recueillie à la périphérie par des structures spécialisées appelées récepteurs.

Au niveau de la zone labio-mentonnaire, on distingue des mécanorécepteurs, des thermorécepteurs et des nocicepteurs.

➤ **Les mécanorécepteurs**

Les modalités sensorielles transmises par les mécanorécepteurs sont le tact, la pression et la vibration de la peau.

Ils sont à adaptation lente ou rapide. L'adaptation est la manière dont le récepteur répond au stimulus ; Pour une même stimulation, celui-ci déclenche une décharge prolongée et répétitive de potentiel d'action ou au contraire n'engendre qu'une décharge brève.

Ainsi, les récepteurs traduisent des aspects différents du stimulus. Certains exprimeront le caractère soutenu ou non d'une pression sur la peau (caractère tonique), d'autres seulement les variations de pression et de vitesse (début et fin de la stimulation), et d'autres davantage la vitesse de changement de l'intensité de la pression (caractère phasique ou dynamique).

Ceux qui expriment une adaptation rapide comprennent : les récepteurs des follicules pileux dans la peau poilue, les corpuscules de Meissner dans la peau glabre et les corpuscules de Pacini dans le tissu sous-cutané.

Les corpuscules de Pacini sont les plus grands récepteurs corpusculaires (jusqu'à 2 mm de longueur), point de départ de la sensibilité fine cutanée.

Les récepteurs à adaptation lente comprennent les disques de Merkel et les corpuscules de Ruffini. Ils sont activés par l'étirement de la peau.

La peau et les lèvres affichent une densité élevée de disques de Merkel et de corpuscules de Meissner. Les bulbes terminaux ovales de Krause, considérés comme une variante des corpuscules de Meissner sont retrouvés plus spécifiquement sur les lèvres.

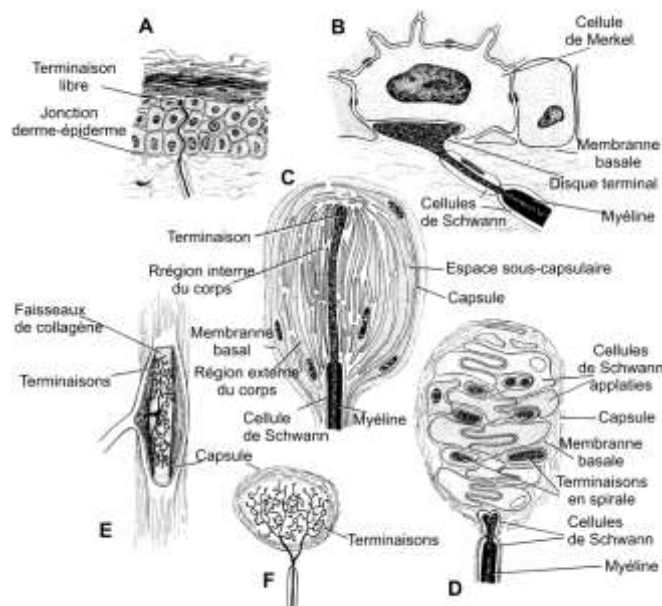


Figure 4 : Les récepteurs principaux de la peau et des muqueuses (RICHARD ET ORSAL, 2007) (3)

➤ **Les thermorécepteurs**

Situés dans la peau, il en existe deux types : les récepteurs au chaud et les récepteurs au froid. Les deux sont à adaptation lente. Ils sont actifs sur une large gamme de températures, y compris aux températures « normales », aux alentours de 35 °C. A cette température, les deux types de récepteurs sont actifs. Si la température de la peau s'élève, les récepteurs au froid cessent leur activité (et inversement).

Les récepteurs au chaud cessent leur activité si la température excède la gamme de températures physiologiques et entrent dans la gamme de températures douloureuses (au dessus de 45°C). Ils ne peuvent pas signaler la douleur liée à la chaleur.

➤ **Les nocicepteurs**

Ils répondent à des stimulations susceptibles de produire une lésion tissulaire. On en distingue deux sortes : les mécanonocicepteurs et les nocicepteurs polymodaux.

Les mécanonocicepteurs répondent à des stimuli mécaniques comme une piqûre ou un pincement de la peau. Ils ne sont pas activés par les stimuli thermiques ou chimiques.

En revanche, les nocicepteurs polymodaux répondent à la fois aux stimuli nociceptifs mécaniques, thermiques et chimiques.

La réponse de ces récepteurs est exacerbée par le processus de « sensibilisation ». Cette réponse est caractérisée par une diminution de leur seuil d'activation, une augmentation de leurs réponses aux stimulations supraliminaires, ainsi que par l'apparition d'une activité spontanée. Cette sensibilisation serait en grande partie liée à des phénomènes d'inflammation. Cela conduit à une situation d'hyperalgésie (augmentation de sensation douloureuse produite par une stimulation d'intensité donnée et une diminution du seuil douloureux).

1.1.4 Electrophysiologie de la conduction nerveuse

Les caractéristiques électriques de la conduction nerveuse ont été décrites au milieu du XIXe siècle en faisant naître l'électrophysiologie. Au début du XXe siècle, Julius Bernstein suppose que la fibre nerveuse fonctionne comme une membrane semi-perméable, c'est à dire qu'elle laisse passer les électrolytes de manière sélective. Ceci engendre une différence de concentration ionique, fondement de ce qu'il appelle la théorie membranaire. Il développe alors une idéologie nouvelle pour la compréhension des mécanismes de production et de propagation de l'influx nerveux. Elle restera complètement inchangée pendant environ quarante ans. Aujourd'hui, grâce au perfectionnement des instruments de mesure, on a pu mieux préciser ces phénomènes bioélectriques. (2) (7)

1.1.4.1 *La production de l'influx nerveux*

Les terminaisons nerveuses sont de deux types : libres ou encapsulées, c'est à dire associées à une structure histologique particulière.

Elles modifient leurs propriétés membranaires après avoir été excitées par un stimulus. Ce phénomène s'appelle la dépolarisation.

Lorsque l'amplitude de cette dépolarisation est supra liminaire ou aux alentours de 10mV, un ou plusieurs potentiel(s) d'action est (sont) déclenché(s) et la membrane se repolarise.

En d'autres termes, l'énergie physique, chimique ou thermique, transmise au récepteur, se transforme en un message bioélectrique cohérent : c'est la transduction du signal.

Le potentiel d'action, qui est une onde électrique, se propage le long des fibres nerveuses. Ce phénomène se produit grâce à un transfert de charges électriques de part et d'autre de la membrane cellulaire du neurone impliqué créant ainsi une dépolarisation membranaire.

Les potentiels d'action sont tous identiques pour un même neurone et ils ne diminuent ni en taille ni en puissance au cours de leur progression tout au long de l'axone.

Leur propagation ne se fait que dans un sens car la zone vers l'aval est au repos et donc facilement dépolarisable alors que celle en amont est hyperpolarisée.

1.1.4.2 *Le codage de l'information*

L'intensité du stimulus est codée par la fréquence de décharge des potentiels d'action. La relation intensité/fréquence de décharge est décrite par une fonction exponentielle dont les caractéristiques varient selon les récepteurs.

L'intensité est également codée par le nombre de récepteurs stimulés. Pour des stimulations d'intensité croissante, un recrutement d'un plus grand nombre de récepteurs s'effectue. Le signal devient alors de plus en plus perceptible.

La fréquence du stimulus est codée par la fréquence de décharge de la fibre nerveuse.

1.1.4.3 *L'importance de la gaine de myéline*

La conduction de l'influx nerveux, via les potentiels d'action, est très différente selon la présence ou non d'une gaine de myéline autour de la fibre.

La myéline est composée de couches alternées de lipides et de peptides. Elle constitue un manchon isolant qui augmente jusqu'à 5000 fois la résistance de la membrane cellulaire au passage d'ions. Elle évite ainsi les déperditions de courant électrique.

La gaine de myéline est discontinue, interrompue par des nœuds de Ranvier, mesurant environ 1 μm de long. La distance entre ces nœuds est d'environ 2000 μm , mais elle croît avec le diamètre de la fibre. Ainsi, les courants qui traversent les fibres de gros diamètre en des points relativement éloignés du site d'excitation pourront être efficaces et entraîner la genèse d'autres potentiels d'action. A l'inverse, pour les fibres myélinisées de fin diamètre, la vitesse du potentiel d'action sera plus faible.

Les canaux ioniques des fibres myélinisées sont regroupés uniquement au niveau des nœuds de Ranvier, ce qui crée un champ électrique important lors de la dépolarisation. La densité des canaux ioniques est beaucoup plus grande sur les nœuds de Ranvier (environ 100 par μm^2 contre 20 par μm^2 sur une fibre non myélinisée).

Dans ces conditions, l'influx se propage de façon saltatoire en s'amplifiant progressivement puisque le champ électrique créé est suffisant pour dépolariser deux ou trois nœuds de Ranvier successifs.

Enfin, comme les nœuds de Ranvier ne sont pas adjacents entre fibres, la gaine de myéline isole les axones les uns des autres et empêche qu'un potentiel d'action passant sur un axone ne vienne déclencher un potentiel d'action sur l'axone voisin par transfert de charges (phénomène connu sous le nom de conduction éphaptique).

De cette façon, la présence d'une gaine de myéline autour d'une fibre nerveuse permet d'économiser l'énergie métabolique puisque les échanges sont confinés à de très petites régions : les nœuds de Ranvier. Au total, elle augmente de 5 à 7 fois la vitesse de conduction des fibres nerveuses.

Les fibres non myélinisées ont une vitesse de conduction beaucoup plus lente car la répartition des canaux ioniques est uniforme.

Les potentiels d'action se propagent alors de proche en proche, par contiguïté. Ainsi, un nouveau potentiel d'action naît à côté du précédent en train de disparaître.

1.2 Rappels anatomiques

Le nerf mentonnier est une branche terminale du nerf trijumeau (V_3).

Le nerf trijumeau, cinquième paire de nerfs crâniens (V) est un nerf mixte sensitivo-moteur. Il est responsable de l'innervation motrice des muscles masticateurs, de la sensibilité de toute la cavité buccale et de l'innervation sensitive de la quasi totalité de de la face, à l'exception d'une zone sous la dépendance du nerf spinal C_2 , qui s'étend de l'encoche massétérine à l'angle mandibulaire.

C'est un nerf double : il y a un nerf trijumeau pour chaque héli-face. Son origine apparente est située sur la face antéro-latérale du pont du tronc cérébral, à la jonction du tiers supérieur et du tiers moyen.

Dans la fosse crânienne moyenne, le nerf présente un ganglion semi lunaire, à concavité postérieure : le ganglion de Gasser. Il repose sur une dépression osseuse de la base du crâne au niveau de la face antéro-supérieure du tiers interne du rocher. Il est contenu dans une loge fibreuse : le cavum de Meckel, formé par un diverticule de la dure-mère dit en doigt de gant, issu de la fosse cérébrale postérieure.

Dans le ganglion de Gasser, ou ganglion trigéminal qui est essentiellement sensitif, se concentrent les corps cellulaires des neurones des trois divisions du nerf trijumeau : les nerfs ophtalmique (V_1), maxillaire (V_2) et mandibulaire (V_3).

Le nerf mandibulaire représente la plus grosse section du nerf trijumeau. Il est responsable de l'innervation sensitive de l'étage inférieur de la face et possède un contingent moteur pour les muscles masticateurs. Il émerge de la base du crâne par le foramen ovale.. Dans le foramen ovale, le nerf mandibulaire est accompagné de l'artère petite méningée et, surtout, de veines ayant un rôle de drainage du sinus caverneux vers le plexus ptérygoïdien. (9)

Le tronc du nerf mandibulaire est très court (moins de 1 cm) car il se divise très rapidement en ses branches terminales. Il termine son trajet extra crânien dans la fosse infra-temporale entre les aponévroses des muscles ptérygoïdiens médial et latéral et juste en arrière du processus ptérygoïde du sphénoïde. A ce niveau, deux branches collatérales se détachent du tronc principal : le rameau méningé et le nerf ptérygoïdien médial.

Ensuite, il se divise classiquement en deux troncs :

- Le tronc antérieur qui est surtout moteur comporte le nerf temporal, le nerf ptérygoïdien latéral et le nerf massétérique, tous les trois destinés à l'innervation des muscles du même nom.
Le nerf buccal, court avec l'artère buccale à la surface du muscle buccinateur. Ce contingent sensitif est responsable de la sensibilité du vestibule.
- Le tronc postérieur qui est surtout sensitif. Le nerf auriculo-temporal, le nerf lingual et le nerf alvéolaire inférieur en sont les principaux rameaux.

Dans la région interptérygoïdienne, le nerf alvéolaire inférieur (NAI) se sépare à angle aigu du nerf lingual et débute par un trajet extra-canalair d'environ 5 cm. A la fin de ce trajet, il donnera le nerf mylo-hyoïdien, composé de fibres motrices destinées aux deux muscles suivants : le mylo-hyoïdien et le ventre antérieur du digastrique. (10)

Le trajet intra-canalair du NAI commence à la face interne de la branche montante de la mandibule, au niveau d'une saillie triangulaire aiguë : la lingula ou épine de Spix. (11) Cette dernière recouvre le foramen mandibulaire. C'est une zone particulièrement importante à considérer lors d'une anesthésie tronculaire de ce nerf. Cette technique consiste à réaliser une injection au plus proche de la racine du NAI pour obtenir une meilleure diffusion des molécules anesthésiantes.

Accompagné par l'artère alvéolaire inférieure et la veine alvéolaire inférieure, le NAI parcourt la branche horizontale de la mandibule dans le canal mandibulaire situé à une distance moyenne de 9,2 mm du bord basilaire. (9)

Son trajet jusqu'au foramen mentonnier est variable d'un sujet à l'autre. En effet, il peut adopter une trajectoire plus ou moins incurvée. Dans la plupart des cas, il court le long de la table osseuse interne de la mandibule mais tend parfois, à avoir une position plus centrale surtout

dans sa section postérieure. Dans de rares cas (moins de 1%), il est dédoublé, chaque portion possédant son propre canal. (10)

La configuration anatomique du nerf alvéolaire inférieur, confiné dans son canal dentaire en fait une zone particulière. Ce nerf sera plus susceptible d'être atteint par des lésions lacunaires compressives, par des œdèmes ou par des tumeurs malignes et extensives. (12)

A partir du canal mandibulaire, le nerf alvéolaire inférieur donne les rameaux alvéolaires et gingivaux inférieurs du côté lingual. Ils sont destinés aux molaires mandibulaires et à la seconde prémolaire mandibulaire.

Le canal mandibulaire se termine en avant par sa bifurcation en deux canaux :

- Le canal incisif dirigé d'arrière en avant vers la symphyse. Il contient le nerf incisif, qui innerve la première prémolaire, les incisives et la canine, l'os alvéolaire associé et la gencive attachée vestibulaire correspondante.
- Le canal mentonnier, presque transversal, qui s'ouvre sur la face latérale du corps de la mandibule par l'intermédiaire du foramen mentonnier.

Russe et Flamant, d'après Olivier affirment que le foramen mentonnier peut être multiple dans 2,25 à 8 % des cas (11). De Freitas et al. en 1979, montrent dans leur étude qu'il peut également être inexistant, mais toujours de manière unilatérale. Cette anatomie reste cependant très rare (dans 0,06% des cas à droite et dans 0,03% des cas à gauche). (13)

La branche terminale du nerf alvéolaire inférieur quitte alors le foramen mentonnier et devient le nerf mentonnier.

Dans la littérature, il est classiquement décrit comme divisé en trois branches principales. Celles-ci sont responsables de l'innervation sensitive du menton, de la lèvre inférieure et de la gencive alvéolaire vestibulaire des incisives et canine mandibulaires.

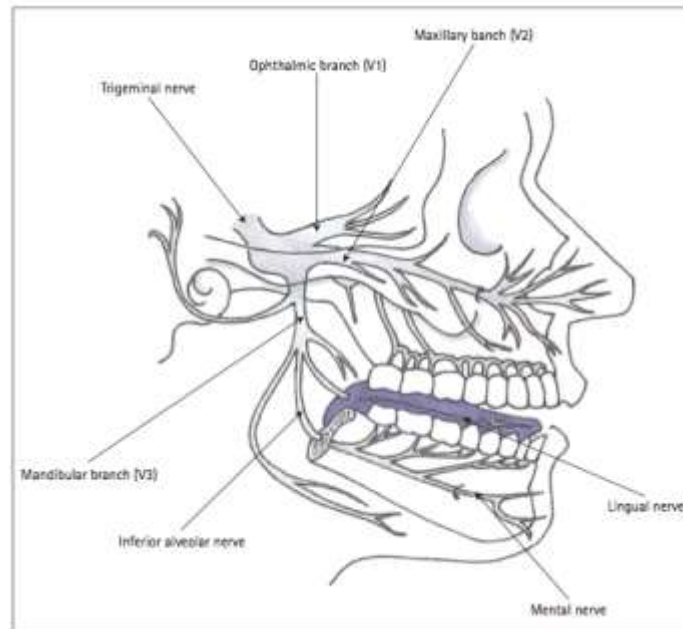


Figure 5 : Anatomie du nerf trijumeau (DIVYA ET AL, 2010) (14)

Cependant, Kyung-Seok et al en 2007 observent quatre rameaux principaux du nerf mentonnier, responsables de l'innervation de quatre territoires précis et distincts :

- l'hémi-menton
- la commissure labiale
- la partie médiale de l'hémi-lèvre inférieure
- la partie latérale de l'hémi-lèvre inférieure

Les quatre branches du nerf mentonnier présentent une configuration particulière à l'intérieur de la gaine nerveuse.

En effet, la fibre nerveuse innervant la commissure labiale présente une position supérieure alors que la fibre nerveuse innervant la zone mentonnière est plutôt en position inférieure. Le contingent dédié au territoire labial inférieur est situé entre ces deux dernières.

L'innervation sensitive du menton cutané est sous la dépendance de deux autres nerfs :

- Le rameau mentonnier issu de la branche transverse du plexus cervical superficiel
- Le nerf de valentin, branche terminale cutanée du nerf du muscle mylohyoïdien et du ventre antérieur du muscle digastrique.

Toutes ces observations vont permettre de mieux appréhender les troubles de la sensibilité de la zone labio-mentonnière.

1.3 Les troubles de la sensibilité labio-mentonnaire

1.3.1 Explication des différents troubles

1.3.1.1 *Définition et mécanismes des troubles de la sensibilité*

Dans la littérature, on retrouve de nombreux articles concernant le symptôme d'anesthésie ou d'hypoesthésie labio-mentonnaire, appelée également signe de Vincent, neuropathie du nerf mentonnier ou encore syndrome du menton engourdi (« numb chin syndrome » en anglais).

Selon S.Boisramé-Gastrin, ce dernier terme est imprécis à plus d'un titre, principalement parce qu'il s'agit d'un symptôme et non d'un syndrome. (15)

Pour Kalladka et al., en 2008, l'atteinte nerveuse présente deux conséquences différentes sur les fibres conductrices, à savoir une diminution ou une élévation du seuil de détection de la sensibilité. (12)

En effet, l'hypoesthésie et l'anesthésie seraient corrélées à un traumatisme intervenant directement sur le trajet nerveux, allant de la simple compression du nerf à la section franche de celui-ci.

En revanche, le processus inflammatoire subséquent, se propageant de l'épinèvre jusqu'à l'endonèvre affecte de la même façon la fibre nerveuse. Il serait responsable d'un mécanisme d'hypersensibilité, à l'origine des paresthésies et des dysesthésies.

Afin d'être en mesure de les déceler et de les évaluer, il convient de définir les différents types de déficits sensitifs pouvant affecter la zone labio-mentonnaire. Le traumatisme d'un nerf périphérique peut occasionner un déficit allant de la diminution légère de la sensibilité, l'hypoesthésie, à la perte totale de celle-ci, l'anesthésie. Certains sujets peuvent développer également des sensations anormales douloureuses appelées paresthésies, dysesthésies et hyperesthésies.

1.3.1.2 *L'anesthésie et l'hypoesthésie*

Ces termes regroupent les troubles de la sensibilité par défaut. L'anesthésie correspond à une interruption complète de l'influx nerveux : c'est la perte totale de sensibilité.

L'hypoesthésie correspond à une diminution plus ou moins importante de la conduction nerveuse.

1.3.1.3 *Les paresthésies*

Les paresthésies correspondent à des décharges ectopiques des fibres nerveuses sensibles. Elles surviennent de façon spontanée, en dehors de toute stimulation. Elles correspondent à des sensations de picotement, de fourmillement, d'engourdissement, de brûlure, d'eau qui coule, de froid, et peuvent varier dans le temps.

Les paresthésies peuvent toutefois être provoquées, dans certaines conditions, comme les fourmillements ressentis après avoir longuement croisé les jambes, ou être majorées par le contact de la zone touchée.

Les paresthésies peuvent parfois se cumuler avec une perte temporaire de la sensibilité.

1.3.1.4 *Les dysesthésies*

Les dysesthésies sont les mêmes sensations que les paresthésies mais provoquées cette fois-ci par des stimulations. Cette catégorie des troubles de la sensibilité englobe les allodynies, hyperalgésies et hyperpaties.

On parlera d'allodynie lorsqu'une douleur apparaît en réponse à un stimulus habituellement non douloureux. Le seuil de douleur du patient pour la région affectée en est réduit.

En revanche, les hyperalgésies représentent l'expression clinique de phénomènes neurophysiologiques aboutissant à une sensibilisation du système de la nociception. Elles correspondent à une perception douloureuse exacerbée suite à une stimulation nociceptive dans la zone traumatisée. Il s'agit en réalité d'un phénomène de sensibilisation des récepteurs périphériques suite à la libération de substances algogènes, d'agents vasodilatateurs et de peptide lors du mécanisme de la réaction inflammatoire. (16)

Les hyperpathies quant à elles correspondent à une réponse retardée et prolongée après un stimulus.

Selon Juodzbaly et al., les lésions les moins traumatisantes sont souvent associées à des dysesthésies. Les lésions sévères sont le plus souvent responsables d'anesthésies et altèrent les fonctions orofaciales. Elles sont associées ou non à des formes de paresthésies. (17)

1.3.2 Classifications de la déficience neurosensorielle

Les lésions nerveuses traumatiques englobent un spectre important d'atteintes, allant de la simple compression à la désintégration totale des fibres nerveuses. Plus l'ultrastructure du nerf sera désorganisée, moins la repousse nerveuse aura de chance d'aboutir. C'est pour transcrire cette relation que plusieurs classifications des lésions nerveuses ont été décrites.

1.3.2.1 *Classification de Seddon*

En 1943, Seddon classe les atteintes nerveuses en trois groupes. Cette classification repose sur trois critères : la sévérité de la lésion tissulaire, le pronostic de récupération des sensations normales et le temps nécessaire à cette récupération. (17) (18) (19)

La neurapraxie ou bloc de conduction

C'est une diminution de la conduction sur le trajet d'un axone, sans dégénérescence de ce dernier. Sur le plan histopathologique, elle correspond à une altération de la gaine de myéline ou à une démyélinisation causée par la traction ou la compression d'un tronc nerveux.

Le patient ressent classiquement une paresthésie et des douleurs dans la zone d'innervation du fascicule lésé. Elle est complètement réversible.

Le retour à la normalité prend un ou deux jours, avec un maximum de sept jours.

Si l'intensité du traumatisme est suffisante pour endommager l'endonèvre et ses capillaires, ceci provoque des oedèmes à l'intérieur des fascicules.

Dans ce dernier cas, la sensibilité est retrouvée en un ou deux mois suivant la résorption de l'œdème.

L'axonotmésis ou rupture axonale

Elle est caractérisée par une lésion dégénérative provoquée habituellement par une traction ou une compression du nerf. Ceci a pour effet une ischémie sévère, un œdème dans le fascicule nerveux ou une démyélinisation. Les axones sont endommagés, mais l'épinèvre reste intact.

Elle se traduit cliniquement par une hypoesthésie à l'état initial, suivie de paresthésies ou de dysesthésies jusqu'au retour à une sensation normale.

La récupération apparaît entre deux à quatre mois et s'effectue de manière progressive. Le retour complet de la sensibilité peut prendre jusqu'à un an.

La neurotmsis ou interruption totale de la conduction nerveuse

Elle survient après la traction, la compression, la lésion chimique ou la section du tronc nerveux. Sur le plan clinique, elle se traduit par une anesthésie immédiate de la région innervée. Elle peut être suivie d'une paresthésie, d'une allodynie ou d'une hyperalgésie chronique.

Le pronostic de retour à la normalité sans intervention est compromis et jamais total.

1.3.2.2 *Classification de Sunderland*

Edifiée en 1951, la classification de Sunderland s'inspire des travaux de Seddon. Elle comprend cinq stades et se base sur la sévérité de l'atteinte du tissu nerveux: (18) (19) (20)

Sunderland I : il s'agit d'un bloc de conduction localisé, secondaire à une démyélinisation focale. Il y a donc destruction de la gaine de myéline mais sans lésion axonale ni rupture de l'endonèvre. La récupération est complète en moins de 12 semaines.

Sunderland II : elle implique une discontinuité de l'axone au niveau de la lésion, avec dégénérescence wallérienne complète du segment distal. Le tissu conjonctif de soutien est préservé: les tubes endoneuraux vont alors pouvoir guider la repousse proximo-distale de l'axone. La récupération est dans ce cas le plus souvent complète, mais peut nécessiter plusieurs mois selon la distance à réinnerver.

Sunderland III: la lésion détruit localement l'axone, la gaine de myéline et les tubes endoneuraux. Le périnèvre ainsi que l'épinèvre demeurent intacts. La repousse est variable et généralement incomplète.

Sunderland IV : seul l'épinèvre demeure intègre, avec une cicatrice de l'endonèvre et une perte de la continuité des tubes endoneuraux et périneuraux. Cette cicatrice empêche la repousse des fibres nerveuses.

Sunderland V : la dislocation nerveuse est totale, atteignant l'endonèvre, le périnèvre et l'épinèvre. Comme pour le stade IV, seul un geste chirurgical pourra permettre d'espérer une repousse nerveuse.

Ainsi la description de Sunderland est plus précise sur le plan histologique.

Il existe une corrélation entre les classifications de Seddon et de Sunderland. La neurapraxie correspond au stade **I** de la classification de Sunderland. L'axonotmésis correspond aux stades **II, III et IV** de la classification de Sunderland. La neurotmésis correspond à la classe **V** de Sunderland.

La persistance des troubles de la sensibilité après un traumatisme dépend de la sévérité de l'atteinte nerveuse, de son ancienneté et de sa localisation. En effet, le caractère proximal de la lésion augmente le risque d'atteinte des cellules du ganglion de Gasser et des structures supérieures du système nerveux central.

L'étude de Rood a permis de faire correspondre les différentes atteintes nerveuses d'un point de vue histologique avec les troubles de la sensibilité ressentis par les patients. Selon cet auteur, une anesthésie complète de la zone lésée n'est pas forcément révélatrice d'une lésion de type **V** de Sunderland. Par ailleurs, si elle évolue rapidement vers une paresthésie elle est plutôt liée à une lésion de type **I** ou **II** de Sunderland.

1.3.3 Les retentissements sur la qualité de vie

La qualité de vie est définie dans une perspective de santé publique comme la perception qu'a un individu de sa place dans l'existence, dans le contexte de la culture et du système de valeurs dans lesquels il vit, en relation avec ses objectifs, ses attentes, ses normes et ses inquiétudes.

La qualité de vie liée à la santé présente un caractère multidimensionnel. Quatre dimensions sont généralement identifiées :

- l'état physique du sujet
- ses sensations somatiques
- son état psychologique
- ses relations sociales et son rapport à l'environnement familial, amical ou professionnel

La région orofaciale est une zone importante sur le plan sensitif. Elle est aussi le point de départ du mécanisme de digestion notamment par la mastication, la manipulation du bol alimentaire et la déglutition. Outre toutes ces fonctions, elle est la clé de voûte des interactions sociales.

Une lésion nerveuse à ce niveau, même mineure, peut constituer un handicap au quotidien en altérant les quatre dimensions de la qualité de vie.

Sandstedt et Sörensen, après l'analyse des conséquences physiques et psychosociales des patients atteints d'une lésion du nerf trijumeau, révèlent que le problème majeur évoqué par les patients était une stase intrabuccale du bol alimentaire associée à une diminution de l'efficacité masticatoire. A ceci peut s'ajouter l'apparition de tics de léchage, de mordillement ou de morsure qui engendrent la présence de plaies irritatives sur la muqueuse labiale inférieure et linguale.

Chez les fumeurs, on relève fréquemment des séquelles de brûlures à ce niveau.

L'hypoesthésie de la lèvre provoque occasionnellement une incontinence labiale responsable d'un « bavage » incontrôlé qui constitue une gêne, surtout sur le plan psychosocial. (21)

L'élocution est une fonction également affectée par ces lésions. Plusieurs patients présentent des difficultés de prononciation et ressentent le besoin de consulter un orthophoniste. D'autres évoquent l'apparition d'une fatigue musculaire après une longue conversation.

L'exécution de gestes quotidiens tels que le rasage ou l'application de maquillage peut aussi se révéler problématique. (22) (23)

Tous ces facteurs ont une répercussion négative sur la qualité des interactions sociales des individus touchés. Il s'avère que 50 à 80 % d'entre eux se sont déjà sentis embarrassés en communauté. (24)

Comme on l'a vu, les lésions d'une branche du nerf trijumeau se traduisent cliniquement par des troubles sensitifs (anesthésie, hypoesthésie, paresthésie, dysesthésie). (25) Ils sont souvent unilatéraux et affectent l'hémi-lèvre inférieure ainsi que l'hémi-menton du côté touché. Ces perceptions désagréables peuvent aussi se localiser au niveau des gencives, en particulier lors du brossage. (26)

Les travaux de Peñarrocha et al., rapportent que 57% des individus de l'échantillon décrivent ces symptômes après une atteinte du nerf alvéolaire inférieur. (23)

Ils sont parfois accompagnés par des douleurs chroniques s'apparentant à des douleurs dites neuropathiques.

La douleur neuropathique est désignée en 1994 par l'International Association for the Study of Pain comme "la douleur initiée ou causée par une lésion primitive, un dysfonctionnement ou une perturbation transitoire du système nerveux (périphérique ou central) ». (27)

Une définition plus restreinte de la douleur neuropathique a également été proposée plus récemment par la même société médicale : « Douleur secondaire à une lésion ou à une maladie affectant le système somatosensoriel. » (28)

Associant généralement une composante spontanée et une composante provoquée, les douleurs neuropathiques sont ressenties dans l'ensemble du territoire innervé par le nerf lésé. Elles s'accompagnent souvent d'un défaut de sensibilité.

Ainsi, la souffrance physique imposée possède un impact incontestable sur le bien-être individuel. L'inconfort continu qui en résulte affecte la qualité de vie proportionnellement à sa sévérité. L'atténuation de cette souffrance au fil du temps reste modeste. (25)

Sandstedt et Sørensen, relèvent la présence d'accès douloureux fréquents voire constants dans plus de 70% des cas.

Dans cette étude, pour 40% des patients interrogés, les accès douloureux durent en moyenne plus d'une minute et pour 16% d'entre eux, ils s'établissent pendant plus d'une heure. (24)

Bien souvent, lorsqu'elle survient, la douleur est sourde, continue et ponctuée par des épisodes paroxystiques fulgurants.

Les crises peuvent durer plusieurs heures et sont cantonnées à l'hémi-mandibule et à l'hémi-menton situés dans le territoire d'innervation déficient.

Dans les cas extrêmes, l'irradiation s'étend vers l'oreille et vers le pharynx.

Ces épisodes algiques sont habituellement amplifiés par la mastication, le toucher, la chaleur, l'exposition prolongée au froid et le décubitus dorsal. (27)

En réponse à la douleur chronique, les patients peuvent en arriver à présenter des troubles comportementaux avec expression faciale anormale (mimiques, grimaces). En fait, ils développent ce que les Anglo-saxons appellent une « pain behaviour » que l'on traduirait en français par une « attitude douloureuse ». Ces troubles font donc souvent penser à tort à des douleurs psychogènes retardant le diagnostic.

L'impuissance des antalgiques de premier pallier, les troubles du sommeil, la perspective d'un handicap définitif, la perte de confiance en soi, sont les moteurs du retentissement psychologique individuel.

Ainsi, des complications d'ordre psycho-affective peuvent apparaître ; elles se manifestent par l'installation progressive de troubles de l'humeur (irritabilité, agressivité, nervosité), et d'un comportement anxieux. Le sentiment de désespoir s'accroît et plonge peu à peu l'individu au cœur d'un syndrome dépressif réactionnel pouvant aller jusqu'à un retrait social.

Les femmes et les personnes âgées seraient les plus concernées. (26)

Les niveaux d'anxiété et de dépression observés sont globalement du même ordre que ceux des douleurs neuropathiques d'autres origines telles que les neuropathies périphériques diabétiques ou les neuropathies périphériques post-traumatiques. (25)

Ces manifestations sont d'autant plus marquées que le sentiment d'abandon ou de mauvaise prise en charge thérapeutique est grand. Il s'ensuit, en toute logique, une profonde défiance envers la médecine (21)

Afin d'éviter ces frustrations et de limiter les comorbidités psychologiques, une prise en charge rapide est indispensable. En effet, il est très important de savoir reconnaître les symptômes le plus précocement possible, d'en identifier l'origine et les conditions d'apparition compte tenu des retentissements non négligeables qu'ils entraînent sur le plan fonctionnel et psychologique. La proportion élevée de poursuites judiciaires dans ces situations en est le reflet.

Cependant, la prise en charge de ces patients est souvent tardive car l'importance de la lésion nerveuse est difficilement objectivable par les tests qualitatifs disponibles actuellement.

1.4 Diagnostic et méthodes d'évaluation clinique **des troubles de la sensibilité**

Jean-Charles Sournia, dans " Histoire du diagnostic en médecine " propose la définition du diagnostic clinique:

« Démarche intellectuelle par laquelle une personne d'une profession médicale identifie la maladie d'une autre personne soumise à son examen, à partir des symptômes et des signes que cette dernière présente, et à l'aide d'éventuelles investigations complémentaires. » (29)

Le diagnostic comporte plusieurs objectifs : reconnaître l'état de maladie et la nommer, tenter de déterminer comment elle est survenue, expliquer pourquoi elle s'impose soudain à cette

personne.

Le diagnostic est établi après un interrogatoire médical et un examen clinique s'associant parfois à des examens complémentaires.

1.4.1 L'interrogatoire

Lors de l'interrogatoire médical, les troubles fonctionnels ressentis subjectivement par le patient sont recueillis et détaillés. Le plus souvent, le patient décrit des symptômes spécifiques : sensation de « décharges électriques », fuites de liquide au cours des repas, difficulté à formuler certaines syllabes ou à s'exprimer entravant de façon significative la vie quotidienne.

L'interrogatoire va s'efforcer de faire préciser les différents caractères de la lésion à savoir :

- Sa topographie (détermination de la zone, du trajet)
- Son intensité
- Son évolution dans le temps
- Sa date et ses circonstances d'apparition ainsi que les facteurs déclenchants ou majorants
- Son retentissement sur les actes de la vie quotidienne et la vie sociale

1.4.2 L'examen clinique

L'examen clinique s'avère être une étape fondamentale dans l'approche diagnostique d'une lésion nerveuse. Il doit être orienté par les symptômes décrits au cours de l'interrogatoire du patient. D'une façon générale, il concernera globalement les territoires d'innervation du nerf alvéolaire inférieur, à savoir le menton et l'hémi-lèvre inférieure correspondante.

Il est conduit de façon comparative entre le côté droit et le coté gauche. Il doit être répété dans le temps afin de vérifier son évolution.

Des signes objectifs communs sont retrouvés chez les patients atteints : du coté du nerf lésé, l'examen exobuccal peut révéler une peau plus claire et plus sèche et un tic de tremblement de l'hémi-lèvre inférieure peut s'installer.

Lors de l'examen endobuccal, on pourra constater la présence de plaies, consécutives à des morsures, situées principalement sur la muqueuse labiale inférieure.

La consommation de tabac, l'ingestion d'aliments ou de boissons à des températures trop élevées pourront entraîner des brûlures à ce niveau.

1.4.3 La cartographie de la zone atteinte

La technique de cartographie des neuropathies de la zone labio-mentonnière a été décrite par Essick en 1992.

La cartographie permet d'abord une systématisation de la lésion pour apprécier sa topographie, sa localisation ainsi que l'étendue de la surface concernée. Elle est indispensable pour objectiver une éventuelle amélioration des symptômes et présente un intérêt médico-légal.

De plus, elle est nécessaire à la sélection d'un site pour la réalisation des tests sensoriels objectifs.

L'établissement de cette cartographie comporte plusieurs étapes :

Dans un premier temps, on demande au patient de circonscrire la périphérie de la zone atteinte à l'aide de son index.

Dans un second temps, on effectue des stimulations à l'aide de la pointe d'une sonde, d'un pinceau ou d'un coton tige dans l'espace précédemment déterminé par le patient. On commence à 15 mm de la périphérie en se dirigeant progressivement vers le centre suivant un axe linéaire. (30) (31) (32)

A chaque stimulation le patient doit dire si une sensation a été perçue et si elle a été désagréable, douloureuse ou persistante malgré l'arrêt du stimulus. Si tel est le cas, on place un point au crayon dermique.

L'ensemble des points ainsi obtenus délimite la zone de paresthésie, d'anesthésie ou de dysesthésie.

Enfin, on prend des clichés photographiques du marquage réalisé que l'on conserve dans le dossier du patient. (33)

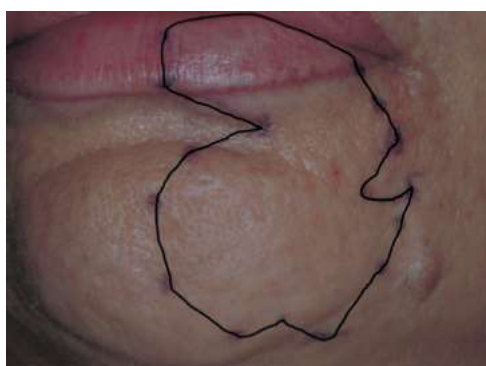

Figure 6 : Cartographie de la zone atteinte après un traitement endodontique iatrogène (SCARANO ET AL., 2007) (34)

1.4.4 Les tests cliniques

Ils ont pour but d'étudier les deux modes de la sensibilité extéroceptive : le tact et la température ainsi que la sensibilité douloureuse.

Pour Ghali et al., ces tests sont habituellement séparés en deux catégories, les tests mécaniques et les tests nociceptifs.

Pour une meilleure reproductibilité des données et une diminution des biais, ces tests sont exécutés par le même opérateur dans l'ordre suivant :

1. le test du toucher discriminatif ou le « two point discrimination test (TPD) »
2. le test du toucher statique
3. le test du toucher directionnel
4. le test de la douleur ou « pique-touche »
5. le test de la température

Habituellement la ligne horizontale passant par le sillon labio-mentonnier et la ligne verticale passant par le centre des lèvres délimitent quatre sites. Chacun de ces sites est testé à trois reprises. (35)



Figure 7 : Schéma des quatre zones à tester (DOCUMENT PERSONNEL)

Dans un premier temps, l'opérateur explique, dans un langage simple, les principes du test. Puis, le test débute dès que le patient ferme les yeux et qu'il place ses lèvres au repos.

➤ **Le test du toucher discriminatif**

Ce test, introduit par Weber en 1835, évalue la sensibilité discriminative entre deux points immobiles. Il étudie les fibres myélinisées de large diamètre A β .

Le seuil de discrimination tactile est la plus petite distance séparant deux stimulations simultanées, localisées et perçues séparément.

Les 2 pointes mousses d'un pied à coulisse ou d'un compas à pointes sèches sont appliquées simultanément sur la zone étudiée. La pression à exercer est contrôlée par la présence d'une dépression cutanée légère, ne provoquant pas de blanchiment étendu.

Les mors, initialement fermés, sont écartés progressivement de millimètre en millimètre jusqu'à ce que le patient soit capable de distinguer 2 points séparés.

Selon Jarrosson et all. et G.E Ghali, les valeurs de références données par la littérature sont variables et vont de 5 à 15mm selon la zone testée.

➤ **Le test du toucher statique**

Un monofilament de Nylon est appliqué perpendiculairement à la surface de la peau jusqu'à ce qu'il se courbe.

Dans les études de Bailey et Baysi, de Nishioka et al. et de Campbell et al., le monofilament utilisé est l'esthésiomètre de Von Frey donnant une réponse fiable et reproductible à 80%.

Le patient doit être capable de sentir le filament et de décrire la sensation perçue (normale ou anormale sous forme d'anesthésie ou de dysesthésie).

Cette technique simple étudie les fibres myélinisées de gros diamètre A β .

Pour Heasman et Beynon, les fibres A β sont les plus lésées au cours des chirurgies et des traumatismes. (36)

De plus, ces fibres présentent une régénération lente et de mauvaise qualité. (30)

Le test débute à l'aide du monofilament 1,65 avec lequel la pression sera exercée à 0,008 g. Si moins de deux réponses sur les trois touches effectuées sont correctes, on répète le test avec le monofilament de taille supérieure, appliqué avec une force plus importante. Le dernier monofilament utilisé sera retenu.

Dans la zone labio-mentonnaire, lorsque le dernier monofilament utilisé n'excède pas la taille de 2,36 et avec une pression de 0,02 g, la sensibilité est considérée comme normale.

➤ **Le test du toucher directionnel**

Ce test étudie la capacité du patient à détecter la direction d'un balayage de 1 cm. Il s'effectue à l'aide d'un pinceau ou d'un coton tige, mais l'utilisation d'un monofilament de Von Frey est préférable pour une meilleure reproductibilité des résultats.

Chaque zone est testée trois fois, initiant au hasard un mouvement de droite à gauche ou de gauche à droite.

Nishioka et al. considèrent que des troubles de la sensibilité sont présents lorsque le patient a donné moins de 80% de réponses correctes.

➤ **Le test de la douleur ou test « pique-touche »**

Il étudie l'habileté à distinguer une stimulation douloureuse d'une stimulation non douloureuse. Une aiguille stérile et un fil de Nylon sont appliqués alternativement et de façon aléatoire sur la zone. De la même façon, on peut utiliser un crayon taillé, le côté mine correspondant au « piquer », la partie émoussée au « toucher » ; ou encore, une épingle à nourrice, la tête touchant et la pointe piquant.

Le patient devra distinguer la sensation du « piquer » et du « toucher ». Ce test étudie les fibres amyéliniques C.

➤ **Le test de la température**

Cette technique est utilisée pour tester la discrimination thermique.

Les sensations de chaud et de froid sont perçues pour des stimulations comprises entre 10 et 45 degrés. En dehors de ces limites, la distinction entre le chaud et le froid est plus confuse et devient douloureuse.

Deux tubes à essai sont alors appliqués successivement et de façon aléatoire sur la zone étudiée. L'un contient de l'eau froide à 10 degrés et l'autre contient de l'eau chaude à 45 degrés. Le patient doit retrouver la bonne sensation thermique au moins deux fois sur trois.

Ce test étudie les fibres myélinisées A δ pour le froid et les fibres amyéliniques C pour le chaud. Celles-ci sont les moins fragiles et ont une capacité de régénération plus rapide et de meilleure qualité.

Le dernier test pouvant être réalisé est nommé PES, pour Potentiels Evoqués Somesthésiques.

Cet examen électro-physiologique repose sur l'enregistrement de l'activité électrique produite au niveau du cortex cérébral sensitif, après une stimulation effectuée dans le territoire du nerf mentonnier. Il s'agit d'un examen non invasif et non douloureux.

Le patient est placé en position semi-allongée, les yeux fermés, la bouche légèrement entrouverte afin de diminuer les contractions musculaires, sources d'artefacts. Il doit être aussi détendu que possible.

Le stimulus électrique est produit par une électrode collée soit à l'aplomb de la commissure labiale (zone où la densité des récepteurs sensitifs est la plus haute), soit en regard du foramen mentonnier. Cette disposition, proposée pour la première fois en 1979 par Stöhr et Petrüch, permettrait d'obtenir des réponses plus facilement reproductibles. (37)

Une électrode-aiguille de recueil est piquée dans le cuir chevelu, en regard de l'aire corticale sensitive controlatérale. Enfin, une électrode servant de terre est mise au poignet du patient.

Après la détermination d'une valeur de référence de l'intensité électrique utilisée, l'activité encéphalographique est recueillie sur un écran pour chaque stimulation. Les ondes ainsi produites sont caractérisées par leur latence et leur amplitude et reflètent l'intégrité du trajet nerveux.

L'analyse de Garrel et al., a permis d'établir les préceptes d'un PES anormal :

Parmi les sujets présentant des troubles de la sensibilité de la face, il est toujours nécessaire d'augmenter l'intensité de la stimulation au départ, le seuil de perception de ces sujets étant plus élevé.

Du côté atteint, la réponse est modifiée avec un allongement du temps de latence de la réponse évoquée et/ou une diminution de son amplitude. (37)

Malgré leur précision, les PES sont des examens peu réalisés dans le territoire labio-mentonnier.

Il existe donc un vaste panel de tests mis à la disposition des praticiens, dont les résultats fournissent des informations sur la sévérité et sur l'évolution de la perte de sensibilité. Ces données sont importantes pour guider la prise en charge. (38)

1.5 La régénération nerveuse

1.5.1 Les lésions avec solution de continuité

1.5.1.1 Mécanismes mis en jeu

Après une section complète ou incomplète du type axonotmésis ou neurotmésis, la régénération d'un nerf périphérique est un processus biologique complexe.

Dans les heures qui suivent l'interruption anatomique d'un axone, le fragment distal (séparé du noyau cellulaire) dégénère complètement.

En 1950, Waller observe pour la première fois les dégradations du segment distal d'un nerf chez la grenouille : c'est la dégénérescence Wallérienne.

Dans un premier temps, l'ensemble du segment distal est morcelé grâce à l'action d'enzymes. Puis, les débris formés sont éliminés par les cellules macrophagiques en quelques jours.

Le segment proximal présente des altérations comparables mais moins marquées que celles du segment distal : c'est la dégénérescence rétrograde.

En quelques jours, le corps cellulaire de l'axone est modifié : son volume augmente nettement et présente une perturbation profonde de sa synthèse protéique. (44)

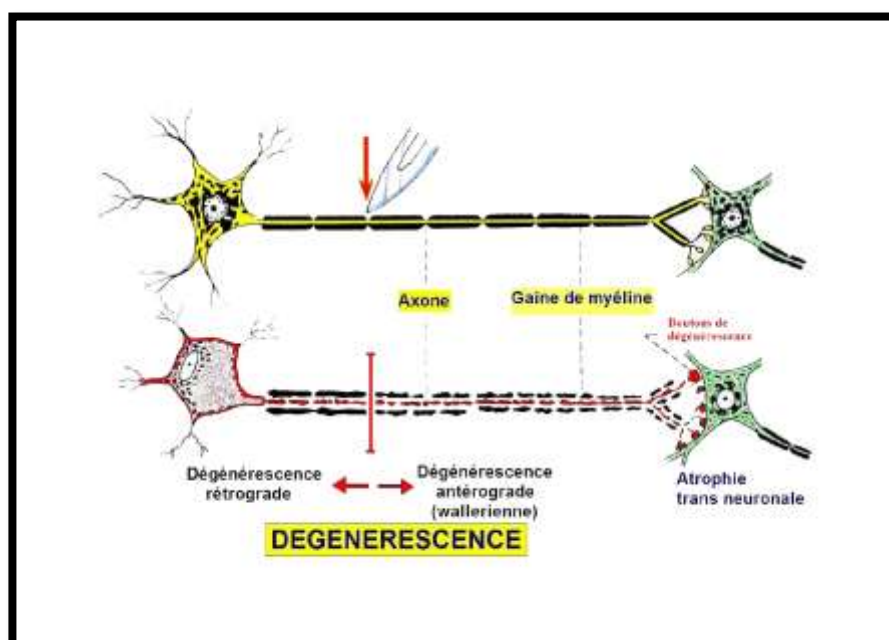


Figure 8 : Les mécanismes de la dégénérescence neuronale (ORSINI ET PELLET, 2005) (44)

A la suite de sa dégénérescence, la membrane plasmique du fragment proximal se referme et son corps cellulaire se met à produire des facteurs de croissance qui vont favoriser et guider la repousse axonale. Ainsi, en amont de la lésion anatomique, des filopodes axonaux appelés « faisceaux de régénération » se développent. Tous ces bourgeons ne croissent pas à la même vitesse et le plus rapide atteindra la cible le premier.

Dès lors que la connexion distale est rétablie avec l'organe périphérique, les autres bourgeons dégèrent. Au final, il ne reste plus qu'un axone qui va croître en diamètre mais qui restera plus fin que l'axone original, même après remyélinisation. Cette dernière s'effectue secondairement grâce à la multiplication des cellules de Schwann. (39) (40) (41)

Le processus de cicatrisation d'une fibre nerveuse endommagée n'est pas restreint au site de la blessure ; Il implique toutes les fibres adjacentes de la périphérie jusqu'au centre, tant au niveau histologique qu'au niveau moléculaire qu'au niveau électrophysiologique. (27)

1.5.1.2 Application à un traumatisme iatrogène du nerf alvéolaire inférieur

Le nerf alvéolaire inférieur véhicule des informations concernant la nociception, la sensibilité au toucher, au chaud, au froid et à la pression. L'acheminement de chacune de ces informations est différent au sein du nerf puisqu'elles sont sous la dépendance de fibres différentes d'un point de vue histologique (A β , A δ et C). (27)

Le caractère principalement iatrogène des lésions du nerf alvéolaire inférieur les distingue des autres lésions nerveuses périphériques. (45) Les fibres nerveuses du nerf alvéolaire inférieur sont susceptibles d'être directement endommagées par un grand nombre d'actes de la pratique courante d'un chirurgien dentiste. Les plus cités dans la littérature sont : l'avulsion des troisièmes molaires mandibulaires, le forage et la pose implantaire, l'anesthésie locale et le traitement endodontique. (46)

Après un traumatisme, les mécanismes de réparation nerveuse précédemment décrits sont activés. Ils aboutissent en deux ou trois semaines à une réanastomose totale des fibres. Les nerfs sont donc réparés relativement rapidement sauf si le traumatisme subi est trop sévère et s'apparente à une section franche. (27)

Bien que les connexions puissent se rétablir histologiquement, cela ne restitue pas pour autant leur fonction.

Au contraire, cette réparation tissulaire peut mener à un mauvais routage.

Par exemple, une fibre nerveuse destinée à la transmission de la sensibilité au froid peut être accidentellement connectée avec une fibre destinée à la sensibilité au chaud. Cette erreur de réparation diminue considérablement la capacité du patient à rapporter un changement de température.

Dans la même idée, si les fibres nerveuses responsables de la nociception sont reliées à celles qui transmettent le tact, des dysesthésies s'installeront. (27)

Il y a de nombreuses fibres nerveuses au sein d'un tronc nerveux, les possibilités de mauvais réarrangement sont donc élevées.

Un grand nombre de connexions de mauvaise qualité aboutit souvent à la formation d'un névrome. (27) Il s'agit d'une tumeur formée aux dépens des cellules nerveuses, souvent responsable de la genèse de troubles de la sensibilité, notamment des paresthésies (par décharges spontanées). (1)

En outre, une multiplication du nombre de nocicepteurs est initiée dans les sites nerveux terminaux. Ceci implique un mécanisme d'hypersensibilité à la douleur qu'entretient généralement le processus inflammatoire, même après la réparation histologique. Ce type d'exacerbation de la douleur dans le système nerveux périphérique est appelé la douleur par excès de nociception. (28)

1.5.1.3 *Facteurs de la repousse nerveuse*

Pour les nerfs périphériques, la repousse nerveuse s'effectue à raison de 1 à 2 mm par jour. Cependant, ces estimations restent peu transposables au nerf alvéolaire inférieur humain. (47)

D'après la littérature, contrairement au nerf lingual, le nerf alvéolaire inférieur bénéficie d'une situation particulière qui implique une position favorable pour sa régénération. Les murs du canal osseux dans lequel il est confiné ont un rôle de tuteur pour la repousse axonale.

D'après Barrios et de Pablos en 1991, plus le sujet sera jeune, plus la survie neuronale sera importante et meilleures seront les possibilités de récupération. (48)

En revanche, pour Hillerup, le sexe du sujet n'aurait aucun impact sur la qualité de la régénération nerveuse et l'âge du sujet aurait une influence minime. Il mène une étude en 2008 sur 48 patients atteints de lésions du nerf alvéolaire inférieur et met en évidence une relation entre le rétablissement des fonctions neurosensorielles et l'étiologie de la blessure. La guérison serait en effet meilleure et plus rapide pour les dommages mécaniques intervenus lors d'une

chirurgie des troisièmes molaires. (43)

1.5.2 Les lésions sans solution de continuité

Dans les lésions sans solution de continuité au niveau de la gaine, l'intégrité de la gaine nerveuse n'exclut pas la possibilité de lésions importantes des axones.

1.5.2.1 *La contusion*

Elle peut n'entraîner qu'une stase vasculaire légère, ou provoquer aussi bien la rupture que la compression de certaines fibres, du fait d'un hématome développé dans la gaine elle-même.

1.5.2.2 *La compression*

Elle génère la rupture d'un certain nombre de fibres nerveuses. La compression mécanique des nerfs ou des racines nerveuses est due à des causes internes ou externes comme l'inflammation ou la présence d'un facteur mécanique direct.

1.5.2.3 *L'élongation*

Elle provoque généralement la rupture d'un plus grand nombre de fibres. La gravité de la lésion et le pronostic de retour à une sensibilité normale seraient corrélés à l'amplitude de l'étirement. Au niveau du fascicule nerveux, l'étirement provoque un allongement de la gaine de myéline en augmentant la pression à l'intérieur de celle-ci.

1.5.2.4 *Résistance intrinsèque d'un nerf périphérique*

Pour Dao et Mellor, d'après les travaux de Sunderland, des déformations irréversibles d'un tronc nerveux humain apparaissent après un étirement dépassant 30% de sa longueur alors que sa plus basse limite d'élasticité est de 8%. (42)

Toutefois, des lésions structurales peuvent apparaître avant cette limite. Par exemple, un étirement rapide du nerf à 6% peut provoquer des lésions sévères.

En 1973, Lundborg et Rydevik étudient les effets de l'étirement du nerf tibial chez les lapins. Ils

observent des changements de la microcirculation des fascicules nerveux après une élongation de 8% et un arrêt total de la circulation sanguine après une élongation de 15%. (49)

Il est donc évident que l'ischémie d'un nerf après une compression, un étirement ou une contusion peut se produire bien en-dessous de sa limite élastique.

En conséquence, un nerf d'apparence intacte reste susceptible de présenter des lésions graves provoquant des troubles de la sensibilité.

1.6 Les principes généraux du traitement

Après l'atteinte du nerf alvéolaire inférieur ou du nerf mentonnier, les déficits sensitifs de la région labio-mentonnaire peuvent être transitoires ou permanents.

Ils sont souvent mal tolérés par les patients et, même si la plupart d'entre eux retrouvent une sensibilité normale sans traitement, la prescription de médicaments et le recours à la chirurgie sont parfois envisagés.

La conduite à tenir diffère selon les pays, le système médical et social, les écoles et l'accès à la microchirurgie. Toutefois, on tend à homogénéiser les lignes de conduite selon des critères de plus en plus uniformes.

1.6.1 Le facteur temps

Le diagnostic et l'évaluation des troubles de la sensibilité labio-mentonnaire doivent être initiés rapidement. Les premiers mois sont déterminants pour la guérison nerveuse et offrent un taux de rémission largement acceptable.

Lorsqu'un tronc nerveux est comprimé, l'élimination de l'étiologie créant cette compression est essentielle et reste la base d'une prise en charge de qualité : la cicatrisation, par le retour rapide de la vascularisation physiologique, prévient l'apparition de complications telles que les fibroses réactionnelles ou les névromes. Ainsi, la capacité de régénération des fibres est considérablement optimisée. (50)

Par exemple, lors d'un traitement endodontique iatrogène, les traumatismes nerveux sont réversibles à partir du moment où le matériau d'obturation est retiré.

A ce sujet, il est utile de souligner que la littérature regorge d'articles évoquant la corrélation entre le rétablissement de la sensibilité, la durée du traumatisme et la sévérité de la lésion. (43) (51) (52)

En dehors des lésions compressives pour lesquelles l'étiologie doit être éliminée au plus vite, le nerf alvéolaire inférieur retrouve ses fonctions dans 70 à 83% des cas, sans aucune intervention. D'après S. Hillerup, le plus fort taux de rémission est observé dans les six premiers mois après le traumatisme nerveux. (46)

En règle générale, les récupérations complètes surviennent six à huit semaines après le traumatisme, mais elles peuvent prendre jusqu'à vingt-quatre mois.

Cependant, une majorité d'auteurs estime que si le trouble de la sensibilité n'est pas complètement résolu en huit semaines, la probabilité d'un déficit permanent augmente significativement.

Il est par ailleurs peu probable d'observer une cicatrisation complète si un déficit est toujours présent neuf mois après le traumatisme.

1.6.2 Les traitements médicamenteux

Pendant la période de suivi post-lésionnel, un traitement médicamenteux peut être instauré. Malgré un manque de standardisation des protocoles en France, le traitement de choix reposerait sur l'administration de corticoïdes, d'antalgiques et de vitamines. (53) (55)

1.6.2.1 *Les corticoïdes*

La posologie habituelle de la prescription de prednisone ou de prednisolone est d' 1mg/kg/24h. Ils sont prescrits immédiatement après la lésion, dans le but de diminuer l'inflammation locale. On y associe parfois une antibiothérapie pour éviter une éventuelle propagation infectieuse. (45)

Toutefois, aucun consensus n'a pu être établi quant au type ou à la dose exacte de corticoïdes à prescrire ou à la durée du traitement. (54)

1.6.2.2 *Les antalgiques*

En cas de symptomatologie douloureuse installée, la prescription antalgique est similaire à celle des douleurs neuropathiques. De nombreux antalgiques neurogènes sont disponibles dans cette indication. Ces médicaments sont issus de plusieurs familles :

- Les antidépresseurs tricycliques : laroxyl® à dose antalgique, allant de 25mg à 100mg/jour pendant trois mois.
- Les sérotoninergiques-noradrénergiques : effexor®. Ils sont une bonne alternative aux tricycliques compte tenu des effets secondaires de ces derniers.
- Les antiépileptiques : rivotril®, neurontin®, lyrica®, tégrétol®. La posologie est à adapter à la réponse et à la tolérance du patient.

Tous ces traitements ont des effets indésirables notoires tels qu'une sécheresse buccale, des vertiges, des nausées, des somnolences. De ce fait, ils doivent être débutés à faible dose (en particulier chez l'insuffisant rénal) puis adaptés de façon très progressive en fonction de la réponse clinique.

1.6.2.3 *Les vitamines*

Le complexe vitaminique B1-B6-B12, connu pour ses propriétés de croissance, de reproduction, de nutrition et d'entretien des cellules nerveuses, a longtemps été utilisé dans le traitement des lésions nerveuses périphériques. (51)

La vitamine C et la vitamine E ont une action antioxydante. Parce qu'elles participeraient au processus de cicatrisation cellulaire neuronal, elles peuvent faire l'objet d'une prescription après une lésion nerveuse. (54)

Chez l'animal, la vitaminothérapie a montré l'amélioration de la qualité de la régénération des fibres périphériques. Ces bénéfices n'ont pas, à l'heure actuelle été prouvés chez l'homme. La littérature considère d'ailleurs ce traitement comme facultatif et peu efficace.

Le patient devra être informé que la récupération de la sensibilité pourra être longue. Il sera suivi jusqu'à amélioration ou disparition des symptômes. Le cas échéant, il sera réorienté vers un service hospitalier spécialisé (neurologie et/ou chirurgie maxillo-faciale).

1.6.3 La chirurgie

La chirurgie (ou microneurochirurgie) peut être envisagée pour restaurer l'intégrité du tronc nerveux lésé et ses fonctions. Cette pratique reste controversée et peu pratiquée en France. La lourdeur de l'intervention et les risques iatrogènes qu'elle peut impliquer tels qu'une compression ou une section nerveuse involontaire en sont les deux principales raisons.

Il s'agit d'une alternative thérapeutique réservée aux fibres sévèrement atteintes dont le pronostic de cicatrisation spontanée est faible. (17) Moon et al. ajoutent qu'elle s'adresse à des patients dont les troubles de la sensibilité persistent et affectent au plus haut point le patient dans sa vie quotidienne. (38)

1.6.3.1 *Indications*

La plupart des auteurs concèdent à la microchirurgie la possibilité d'une régénération nerveuse améliorée aboutissant à un rétablissement acceptable des sensibilités dans le territoire nerveux atteint.

Pour Loescher et al., il convient cependant de rappeler que l'intervention chirurgicale demeure un traitement de seconde intention, dont les trois indications majeures sont les suivantes : (56)

- Lésion de type neurotmésis.
- Réalité d'un risque de dégénérescence nerveuse après compression.
- Présence de douleurs neuropathiques installées.

Pour Strauss et al., la réparation microchirurgicale constitue une réelle solution pour rétablir la sensibilité labio-mentonnaire. Elle doit intervenir dans l'année suivant l'apparition des premiers symptômes cliniques. (57)

En 1964, Merrill expérimente chez les chiens la mise en place rapide d'un traitement chirurgical, dans le cas précis d'une compression du nerf alvéolaire inférieur et conclut que la régénération nerveuse en est favorisée. (52) De plus, avec une intervention retardée, les chances de retrouver une sensation normale sont amoindries du fait d'un affaiblissement des capacités de cicatrisation du tissu nerveux dans le temps. (58)

Mais l'instauration d'un traitement chirurgical précoce fait l'objet de controverses.

Pour B.Donoff, il n'y a aucune raison de retarder la chirurgie du nerf alvéolaire inférieur, le but étant de soulager le patient. Elle doit cependant intervenir uniquement après l'échec d'un

traitement médicamenteux. (59)

Zuniga et al., n'ont trouvé aucune différence significative lors d'une prise en charge plus hâtive. (60) Les conclusions des travaux de Gregg et al. vont dans ce sens et évoquent le manque de preuves éloquentes quant à une intervention rapide. (57)

Un délai de quatre à six mois entre l'apparition des troubles de la sensibilité et l'intervention paraît être un bon compromis, particulièrement si le patient n'a rapporté aucune amélioration spontanée. (17) (58)

1.6.3.2 *Succès du traitement*

Les bénéfices d'un traitement chirurgical du nerf alvéolaire inférieur sont encore trop peu exprimés par la littérature. Toutes les études entreprises à ce sujet présentent des échantillons de trop faible taille pour pouvoir obtenir un haut niveau de preuve scientifique. (61)

De plus, elles concernent essentiellement les récupérations du versant moteur. Les études du versant sensitif sont peu nombreuses mais sembleraient montrer un taux de succès assez élevé. (41)

Robinson et al., d'après les travaux de Meyer, rapportent un taux de réussite de 90% si la réparation nerveuse s'effectue dans les trois mois. Ce taux serait de 80% à douze mois mais ces résultats sont contestés. (62)

En 2006, Stauss et al., rapportent une amélioration des fonctions sensitives à 90%, sur un échantillon de 32 patients. (57)

Bagheri et al. en 2009 obtiennent des résultats semblables sur 167 patients opérés : 82% attestent ressentir une amélioration. (63) Pogrel compte plus de 50% de patients satisfaits. (64)

Malgré ces résultats encourageants, Leung et al. ne notent aucune évolution perceptible avant trois mois. Ils précisent que la réparation nerveuse est bien souvent incomplète. (61) Durandeu et Fabre ajoutent qu'en dépit des améliorations des procédés chirurgicaux et des avancées technologiques de ces 25 dernières années dans ce domaine, la perspective d'une récupération complète reste utopique à ce jour. (65)

De nombreux facteurs influencent le taux de réussite d'une chirurgie :

- Le genre et l'étendue de la lésion
- L'atteinte de la vascularisation du site lésé
- L'expérience et la compétence du chirurgien
- La qualité de la réparation nerveuse
- L'âge et l'état général du patient

1.6.3.3 *Techniques*

Plusieurs techniques de reconstruction sont exposées par la littérature : la décompression, la suture nerveuse, la greffe nerveuse, l'entubulation. (66)

Elles visent toutes à permettre une repousse des fibres nerveuses vers leur(s) cible(s) d'origine, de rétablir des contacts fonctionnels et d'entraîner des récupérations sensori-motrices. (41)

1.6.3.3.1 *La décompression*

La décompression consiste à libérer le nerf des facteurs causant sa compression. Il s'agit souvent de fragments osseux, d'implants, de matériels et matériaux dentaires ou de foyers infectieux (abcès, kyste). La chirurgie vise à éliminer l'élément compressif sous microscope. Elle est entreprise dans les 48 premières heures suivant sa découverte.

Les résultats de la décompression chirurgicale restent assez imprévisibles même s'il semblerait que la chirurgie réduise souvent la sévérité des symptômes. (62)

1.6.3.3.2 *La neurolyse*

La neurolyse est un geste chirurgical qui consiste à libérer un nerf subissant une compression localisée par la présence d'adhérences fibreuses. Il s'agit d'un tissu cicatriciel pathologique développé après un traumatisme allant de la simple contusion jusqu'à la section complète. Il doit être éliminé afin de permettre une régénération optimale des fibres nerveuses.

Les techniques de neurolyse varient en fonction de l'étendue de la zone de compression et de sa gravité. Par exemple, la neurolyse externe permet de dégager par excision la totalité du tronçon comprimé, c'est à dire au niveau de toute sa circonférence. Pour Greenwood et al., elle est généralement indiquée si la lésion est superficielle et si elle n'a pas interrompu la continuité du nerf (neurapraxie ou axonotmésis). (58) En d'autres termes, elle s'adresse à des patients qui présentent une altération, à un stade peu avancé, de la sensibilité de la région labio-mentonnière. La neurolyse interne, quant à elle, a un champ d'application plus restreint. Elle

s'effectue sur certains contingents structurels du nerf lésé.

On distingue:

- L'épineurotomie, au cours de laquelle on réalise une incision dans l'épinèvre afin de décompresser les fascicules nerveux in situ ;
- L'épineurectomie, au cours de laquelle on effectue une exérèse totale de l'épinèvre ;
- La neurolyse intrafasciculaire, au cours de laquelle on dissèque chaque fascicule nerveux afin d'éliminer la fibrose réactionnelle qui atteint l'épinèvre et l'endonèvre.

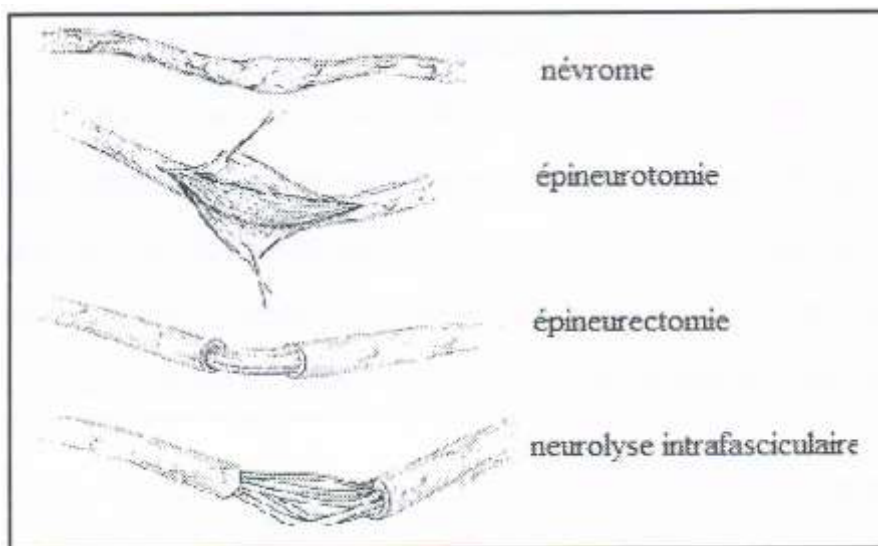


Figure 9 : La neurolyse interne (SEDEL 1988) (67)

Le succès d'une chirurgie par neurolyse dans le traitement des lésions du nerf alvéolaire inférieur reste encore mal connu.

Greenwood et al. rapportent un bénéfice complet de cette chirurgie pour 2 cas (sur 12 opérations pratiquées). Les autres patients n'ont pas retrouvé une sensibilité totale mais ont ressenti une amélioration notable. Toutefois, les études réalisées jusqu'à présent se limitent à des rapports de cas et nécessitent plus d'investigations et de recherches. (58)

1.6.3.3 La suture (ou neurorrhaphie)

L'aspect le plus fondamental de cette technique est d'être atraumatique. La suture débute par un rapprochement approximatif des extrémités, recoupées au préalable pour faciliter l'affrontement des berges et obtenir un bon alignement fasciculaire. (65) Parallèlement, la retouche des deux terminaisons permet d'éliminer le névrome potentiellement présent qui entraverait significativement la qualité de la cicatrisation nerveuse. (61)

L'important est d'obtenir un bon contact entre les fascicules proximaux et distaux ; L'aspect extérieur de la suture nerveuse est accessoire. Elle doit être effectuée sans tension de façon à induire une réparation nerveuse dans un environnement cicatriciel optimal. (60) Afin de diminuer le risque d'une réaction fibreuse ou infectieuse, des fils de type 10/0, 9/0 ou 8/0 en nylon ou des monofilaments résorbables sont utilisés. Le fil peut passer dans l'épinèvre seul, le périnèvre ou encore le périnèvre et l'épinèvre déterminant autant de types de sutures.

- La suture épineurale

La suture épineurale rapproche les deux extrémités nerveuses par l'épinèvre, rendant étanche la zone d'anastomose. Elle évite la formation d'un névrome réactionnel. (41) Ne prenant pas le périnèvre, il peut se produire un télescopage des fascicules, préjudiciable à la repousse axonale. (68) Cependant, elle est indiquée pour les nerfs comportant un nombre limité de fascicules et reste la technique de suture la plus pratiquée pour la microchirurgie du nerf alvéolaire inférieur. (41)

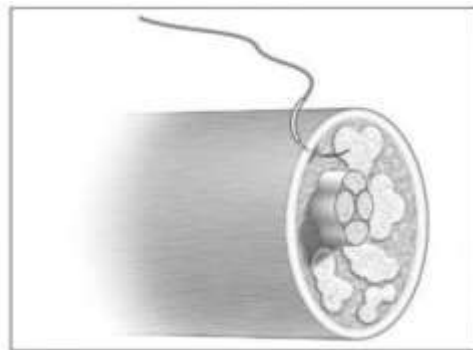


Figure 10 : Point épineural (DUBRANA ET PASQUIER, 2010) (68)

- La suture interfasciculaire

La suture interfasciculaire rapproche les deux extrémités nerveuses par l'épinèvre et le conjonctif interfasciculaire.

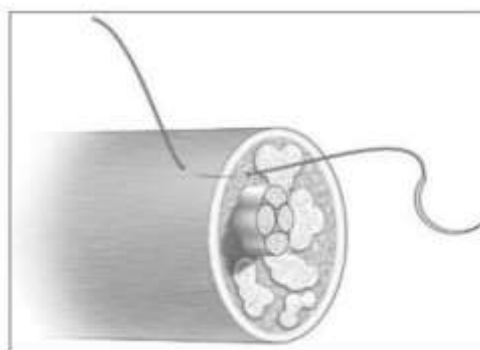


Figure 11 : Point interfasciculaire (DUBRANA ET PASQUIER, 2010) (68)

- La suture périneurale

La suture fasciculaire ou périneurale consiste à réanastomoser des groupes fasciculaires. Elle a en pratique beaucoup d'inconvénients. D'une part, la dissection intrafasciculaire est étendue donc dangereuse (68) et d'autre part, l'accumulation de fils de suture dans le cas d'un nombre élevé de fascicules est susceptible d'induire une réaction immunitaire engendrant une fibrose cicatricielle.

Dans la zone de la troisième molaire mandibulaire, le nerf alvéolaire inférieur possède jusqu'à 18 fascicules de taille variable. (69) La suture périneurale n'est donc pas raisonnablement réalisable à ce niveau, son indication restant limitée à certains cas particuliers. (65)

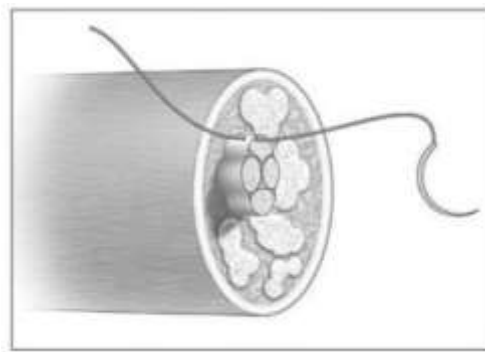


Figure 12 : Point périneural (DUBRANA ET PASQUIER, 2010) (68)

- La suture épi-périneurale

Dans la suture épi-périneurale les fils prennent appui à la fois sur l'épinèvre et sur le périnèvre. Elle permet d'associer l'étanchéité des points épineuraux à l'alignement des groupes fasciculaires conféré par les points épi-périneuraux. (68)

Le passage de l'aiguille et du fil n'est pas toujours aisé en raison de la résistance élastique élevée du périnèvre. (65)

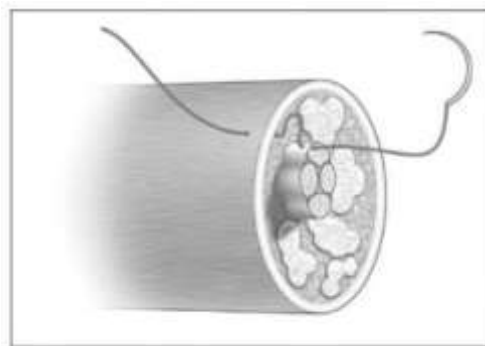


Figure 13 : Point épi-périneural (DUBRANA ET PASQUIER, 2010) (68)

Il est important de souligner qu'une simple contusion n'exclut pas l'existence de lésions devant être réparées par une des techniques de suture. Les récupérations fonctionnelles sont meilleures pour les lésions ne réalisant pas d'interruption fasciculaire que celles qui l'interrompent. (65)
En cas de rétraction importante ou de perte de substance, une greffe fasciculaire est nécessaire.

1.6.3.3.4 La greffe nerveuse

La perte de substance, suite à la rétraction des extrémités nerveuses et à la résection du tissu conjonctif réactionnel, éloigne en général les deux moignons d'un ou plusieurs centimètre(s). Cette configuration ne permet pas de réaliser une suture sans tension majeure. (65) Pour remédier à ce problème, on pratique une greffe interfasciculaire qui utilise des greffons autologues (du même individu) assurant la réserve élastique du nerf. (41) (68)

La greffe nerveuse autogène est largement utilisée car elle a fait la preuve de son efficacité. Elle consiste à suturer un greffon issu d'un autre nerf aux fragments proximaux et distaux du nerf lésé. Les nerfs les plus utilisés pour greffer le nerf alvéolaire inférieur sont le nerf tibial et le nerf grand auriculaire, reconnus respectivement pour la densité de leurs axones et leur accessibilité. (41)

Il semblerait que les techniques de greffes nerveuses aient des résultats au moins autant favorables que les autres procédures chirurgicales. (63) Toutefois, le premier problème posé par l'autogreffe est une perte de la sensibilité dans le site donneur associée à des douleurs post-opératoires non négligeables. (70)

A cette difficulté s'ajoute la contrainte de la parité des diamètres. Un greffon de diamètre trop différent du tronc nerveux en question complique la suture fait apparaître des défauts majeurs de vascularisation. (41)

Pour éviter ces risques, des techniques d'allogreffes nerveuses (entre individus de la même espèce biologique) se sont développées. (63) Le patient est ainsi traité par immunosuppresseurs afin de diminuer le risque de rejet. Ces chirurgies sont lourdes et invasives et astreignent le chirurgien à recourir à un donneur.

1.6.3.3.5 L'entubulation

Elle consiste à isoler le nerf endommagé dans un conduit à l'aide de sutures. Cette technique a pour but de créer un tuteur pour guider la repousse nerveuse.

L'entubulation est réalisée seule ou après une greffe ou une suture et permet :

- une meilleure coaptation des deux moignons;
- une meilleure protection contre l'envahissement du site par du tissu fibreux cicatriciel ;
- l'empêchement de la fuite des fluides axoplasmiques ;
- une amélioration de la diffusion de facteurs neurotrophiques responsables en partie de la régénération axonale;

Les conduits utilisés sont plus ou moins perméables. La perméabilité permet une revascularisation abondante et précoce, afin d'éliminer les débris myéliniques et d'apporter les molécules extérieures nécessaires à la réparation. Elle augmente aussi la concentration en facteur de croissance.

Leurs parois doivent être fines pour simplifier la suture mais suffisamment résistantes pour constituer un bon support. Leurs diamètres internes doivent être assez larges afin de ne pas comprimer le nerf à l'intérieur. Ces tubes peuvent être biologiques ou artificiels.

Le conduit veineux est le conduit naturel le plus utilisé, notamment la veine faciale postérieure ou la veine jugulaire externe. Parfois, on greffe la veine saphène interne, cependant ceci met classiquement en péril la sensibilité du pied. (69)

L'épinèvre est éliminée de part et d'autre de la section nerveuse et le conduit veineux est stabilisé grâce à au moins deux points de suture sur chaque extrémité avec un fil en nylon 8/0. (61) L'adventice, tunique externe de la veine greffée est retournée car elle est riche en collagène et en facteurs de croissance. (69) Les conduits veineux semblent entraîner une régénération nerveuse de qualité comparable à celle obtenue avec une autogreffe.

Cependant les greffes de segments veineux de plus de 4 cm ne constituent pas un tuteur assez solide pour promouvoir la régénération axonale dans de bonnes conditions. (41) En effet, une constriction de la veine et une cicatrice apparaissent, ce qui limite la repousse nerveuse. (41)

Les conduits biologiques résorbables, élaborés à partir de certaines protéines matricielles doivent permettre d'offrir un support physique et trophique favorisant la régénération des fibres nerveuses. Ces conduits peuvent cependant présenter des inconvénients comme l'antigénicité des protéines constituantes. Il en résulte un enclenchement d'un processus

inflammatoire. De plus, le contrôle de la porosité de sa membrane et de sa résorption est complexe. (41)

Les conduits synthétiques bio-résorbables présentent aussi l'avantage de disparaître lorsque les fibres nerveuses ont régénéré. Ainsi, il n'est pas nécessaire de réaliser une seconde chirurgie afin de retirer le corps étranger. Les conduits idéaux sont ceux qui se résorbent lorsque toutes les fibres endommagées ont régénéré vers leur cible d'origine. Ils assurent ainsi le maintien, tout au long du processus de régénération, d'une intégrité structurale et autorisent les infiltrations cellulaires et tissulaires. Ils possèdent en général un réseau collagénique dense adapté au développement des cellules et des facteurs neurotrophiques. (41)

Ils peuvent être en polyester, polyuréthane (acide polyglycolique, polyglactine, polymères de lactides et caprolactone), silicone, polytétrafluoroéthylène (Gore-Tex ®) ou en collagène principalement (Neuragène ®).

Cependant, la résorption de certains de ces conduits peut interférer avec la régénération nerveuse. C'est le cas de la polyglactine et des polymères de polylactides qui lors de leur dégradation provoquent respectivement une acidification néfaste du milieu intraluminal et une réaction inflammatoire. En revanche, les conduits en collagène donnent de bons résultats. Ils forment une barrière solide, flexible, non compressive, biocompatible et biodégradable et offrent une régénération rapide. (41)

En général, les suites opératoires reposent sur une prise en charge médicale associée à une kinésithérapie et/ou une physiothérapie.

Les premières sensations perçues sont la douleur et la température, véhiculées par les fibres C et les fibres A δ . Ceci peut être expliqué par la régénération plus rapide des axones non myélinisés.

Les sensations plus complexes comme les vibrations, le tact épicrotique et le toucher directionnel peuvent être retrouvées au delà de trois mois.

Le recouvrement de la sensibilité est considéré comme maximal un an après la chirurgie. (57)

Des examens réguliers doivent être réalisés durant la période post-opératoire pour quantifier l'évolution de la sensibilité du patient au fil du temps. Par l'établissement d'une cartographie et la prise de clichés radiographiques, on va visuellement jauger la régression de l'atteinte nerveuse.

Néanmoins, la chirurgie reste une intervention lourde qui, comme on a pu le constater, n'a pas toujours le bénéfice escompté.

1.6.4 Les autres traitements

La physiothérapie, la magnétothérapie, la cryothérapie ainsi que la thérapie par laser sont parfois mentionnées dans la littérature. Ces traitements restent des solutions alternatives car leurs intérêts sont controversés. (17)

1.6.5 Discussion

Pour Jarrosson, la physiopathologie des lésions nerveuses est très complexe, et leur traitement donne souvent des résultats décevants. (30) En effet, l'obtention d'une régénération axonale complète est aléatoire, surtout lorsque la perte de substance nerveuse est très importante.

Par ailleurs, la plupart des lésions du nerf alvéolaire inférieur et du nerf mentonnier sont connues pour se résoudre spontanément entre 2 et 9 mois, c'est pourquoi certains auteurs recommandent aux praticiens de ne pas précipiter la prise en charge chirurgicale. (69)

Néanmoins, les techniques concernant la chirurgie de réparation nerveuse ont grandement été étayées au cours de ces dernières années, apportant de bons résultats.

Ainsi, la simple surveillance appartient à l'arsenal thérapeutique dont dispose le praticien, tout comme la prescription médicamenteuse mais la chirurgie ne doit pas être écartée.

Au contraire, Carles et al. la proposent comme une alternative de première intention dans les cas les plus sévères.

Il est important de souligner que le recours à un traitement chirurgical n'est pas dénué de risques : le sectionnement accidentel du nerf ou la formation d'une autre lésion pourrait causer une anesthésie complète. Il appartient donc à l'opérateur d'arborer des gestes précis lors de l'acte chirurgical. (54)

L'évaluation des rapports bénéfiques/risques d'un traitement chirurgical est réalisée au cas par cas et repose sur trois éléments :

- la gravité de la lésion
- Le patient
- Les capacités et l'expérience du chirurgien (64)

Il est essentiel que le patient soit en possession de toutes les informations relatives à sa

situation, fondement d'un consentement éclairé. La prise en charge est donc immédiate et débute par des explications adaptées sur les possibilités thérapeutiques, ainsi que sur leurs avantages et leurs inconvénients.

2 LES ORIGINES IATROGÉNIQUES DES TROUBLES ET LEUR PRISE EN CHARGE

Dans sa pratique quotidienne, le chirurgien dentiste, en tant que professionnel de santé, doit assurer au patient des soins en accord avec les données acquises par la science.

Parfois, l'exécution de ces soins engendre des complications mettant directement en cause le geste du soignant : ce geste est alors qualifié de iatrogène.

Les troubles de la sensibilité labio-mentonnaire ont, pour la plupart, une origine iatrogène, résultant d'une atteinte du nerf alvéolaire inférieur ou de ses branches collatérales.

2.1 Les avulsions des molaires mandibulaires

Les avulsions dentaires représentent la principale cause des lésions iatrogènes de la troisième branche du trijumeau.

D'une manière générale, l'épidémiologie des troubles de la sensibilité survenant après une avulsion dentaire montre une prévalence plus élevée pour les troisièmes molaires mandibulaires. (71)

2.1.1 Les troisièmes molaires

L'avulsion des troisièmes molaires mandibulaires est l'intervention chirurgicale la plus pratiquée en chirurgie orale et maxillo-faciale. (72)

2.1.1.1 Incidence des lésions

Exprimée à de nombreuses reprises par la littérature, l'incidence de troubles de la sensibilité labio-mentonnaire suite à l'avulsion de troisièmes molaires mandibulaires diffère selon les auteurs et les séries. Elle aurait actuellement tendance à diminuer compte tenu d'une meilleure connaissance par les professionnels des risques encourus et des facteurs de risque relatifs à cette chirurgie. (43) Peut-être peut-on penser que les progrès de l'imagerie ont eux aussi contribué à cette diminution.

Pour Merill, elle est de 3%, pour Howe et Poyton elle est de 5,17%, pour Chkoura et al., elle varie de 0,6 % à 5,3 %. (72) Pour Wofford et Miller, elle oscille entre 1,3 et 5,3 %. (73) Pour Derton et al., elle surviendrait dans 0,4 % à 2 % des cas. (75)

L'altération de la sensibilité deviendra permanente dans moins de 1% des cas. (72) (73) (74)

Au regard de ces chiffres, l'atteinte du nerf alvéolaire inférieur semble relativement peu fréquente. Toutefois Commissionat souligne que les conséquences neurologiques qui en découlent sont en général minimisées et sont en réalité beaucoup plus fréquentes qu'il n'est communément admis. (76)

De ce fait, il est indispensable de procéder à l'identification clinique et radiographique des facteurs de risque avant de planifier la chirurgie.

2.1.1.2 Facteurs de risque

L'apparition de troubles de la sensibilité après l'avulsion des troisièmes molaires mandibulaires a fait l'objet de plusieurs études rétrospectives. A partir de celles-ci, on a pu dégager trois facteurs de risque principaux : Les prédispositions anatomiques, les prédispositions individuelles et la compétence de l'opérateur.

2.1.1.2.1 Facteurs anatomiques

Ils donnent des indications sur la situation de la troisième molaire au sein du corps de la mandibule. Les trois facteurs anatomiques à prendre en considération sont : le stade d'inclusion osseuse de la dent en question, son degré d'inclinaison et ses rapports avec le nerf alvéolaire inférieur. (77) (74) (80) (81)

- *Inclusion osseuse*

D'après l'association française de normalisation (AFN) : « On désigne sous le terme de dent incluse, une dent qui n'a pas fait son évolution normale et qui reste en totalité ou en partie dans le tissu osseux au delà de la date normale d'éruption. Son sac péri-coronaire n'est pas en communication avec la cavité buccale. »

Les troisièmes molaires mandibulaires sont les dents les plus fréquemment incluses. 73% des jeunes adultes européens présenteraient ce cas de figure. (78)

Dans la mesure où la profondeur de l'inclusion osseuse de ces dents est directement liée à la difficulté opératoire (82), les lésions permanentes du nerf alvéolaire inférieur sont beaucoup plus rares lorsque la dent a totalement fait son éruption. (83)

De la même façon, le risque est plus faible lorsque la dent est partiellement incluse, mais aucune étude n'a encore réussi à obtenir de résultats cliniquement significatifs.

L'évaluation pré-opératoire de la situation clinique est fondamentale.

Afin d'aider le clinicien dans sa pratique courante, plusieurs classifications ont été érigées ; Leur point commun est d'être toutes basées sur des références anatomiques repérées radiographiquement. (79)

Pell et Gregory déterminent le « degré d'enfouissement de la dent » grâce à deux repères anatomiques distincts: le bord antérieur de la branche montante de la mandibule et le plan occlusal de la deuxième molaire. La figure ci-dessous permet de mieux les visualiser.

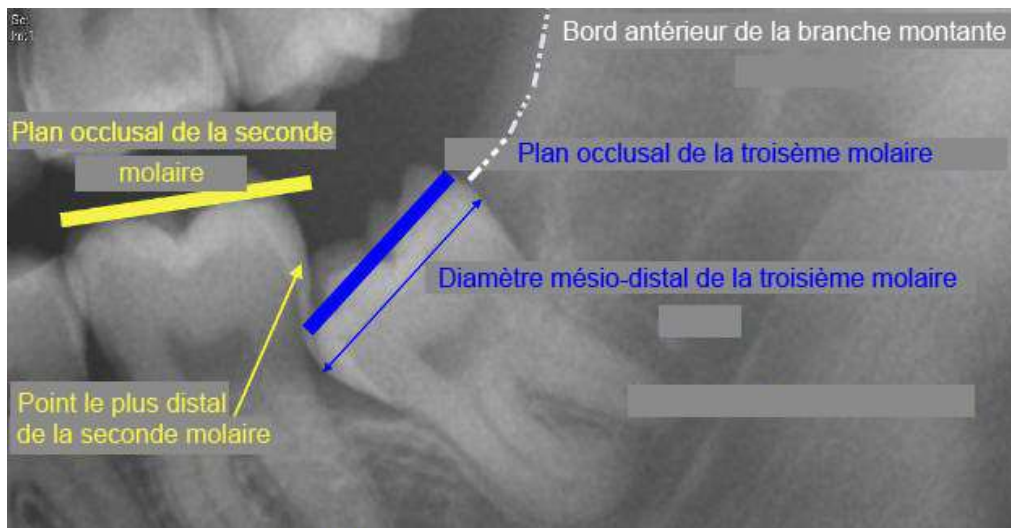


Figure 14 : Repères anatomiques (DORAN, 2006) (84)

- Par rapport au rebord antérieur de la branche montante de la mandibule avec trois classes notées I, II et III

Classe I : L'espace entre le rebord antérieur mandibulaire et le point le plus distal de la seconde molaire est supérieur ou égal au diamètre mésio-distal de la couronne de la troisième molaire mandibulaire.

Classe II : L'espace entre le rebord antérieur mandibulaire et le point le plus distal de la seconde molaire est inférieur au diamètre mésio-distal de la couronne de la troisième molaire mandibulaire.

Ainsi, la dent ne peut pas faire totalement son éruption et au moins un quart de sa couronne reste dans le corps mandibulaire.

Classe III : L'espace entre le rebord antérieur mandibulaire et le point le plus distal de la seconde molaire est presque nul. La totalité ou la quasi totalité de la troisième molaire mandibulaire est en inclusion osseuse.

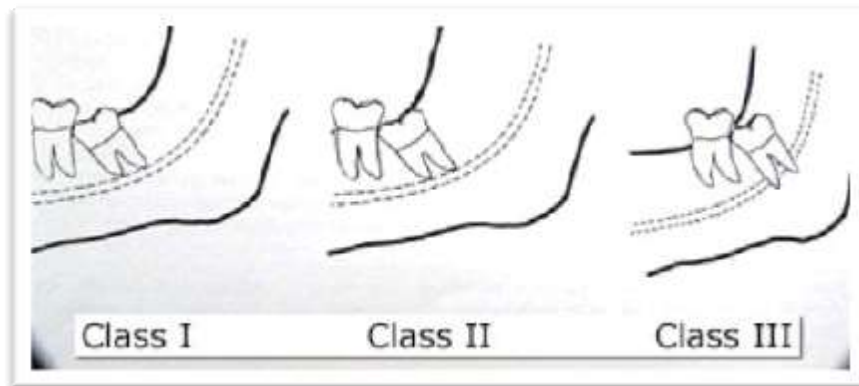


Figure 15 : Position de la troisième molaire mandibulaire par rapport à la branche montante, selon la classification de Pell et Gregory (WAYLAND, 2012) (85)

- Par rapport au plan d'occlusion de la deuxième molaire mandibulaire, avec trois cas de figures notés A, B et C

Position A : Le plan occlusal de la troisième molaire mandibulaire est au même niveau que le plan occlusal de la seconde molaire mandibulaire.

Position B : Le plan occlusal de la troisième molaire mandibulaire se situe sous le plan d'occlusion de la deuxième molaire mandibulaire mais au dessus de sa jonction émail-cément.

Position C : Le plan occlusal de la troisième molaire mandibulaire est en-dessous de la jonction émail-cément de la deuxième molaire mandibulaire.

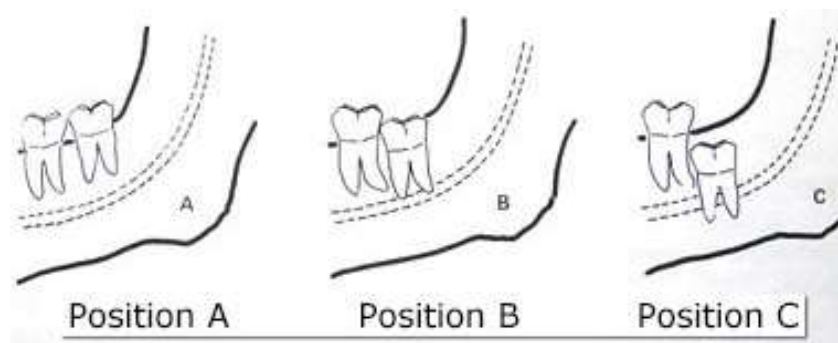


Figure 16 : Position de la troisième molaire mandibulaire par rapport au plan occlusal de la deuxième molaire mandibulaire, selon la classification de Pell et Gregory (WAYLAND, 2012) (85)

Ainsi, l'association de ces deux rapports contribue à établir un score, reflet de la difficulté opératoire.

Dans les travaux de Blondeau et Daniel menés en 2003 sur 327 patients, six cas de paresthésie ont été rapportés. Chez ces patients, la profondeur d'inclusion osseuse était de type IIC et IC. (86)

Cette étude, en accord avec les études précédentes, montre ainsi une corrélation entre la profondeur initiale de l'impaction de la troisième molaire mandibulaire et le risque de survenue d'un trouble de la sensibilité en post-opératoire. (82)

Malgré sa vaste utilisation en pratique clinique, la valeur diagnostique de la classification de Pell et Grégory ne fait pas l'unanimité.

Almendros et al. s'étonnent de l'acceptation de ces critères d'évaluation sans aucune évaluation préalable.

Les nouvelles classifications, échelles ou tests cliniques ne peuvent être approuvés qu'après l'appréciation de : leur validité, leur fiabilité et leur reproductibilité. (87)

La validité d'une classification donnée est déterminée par sa sensibilité et sa spécificité.

La fiabilité, quant à elle, suggère des résultats semblables, reproduits aussi longtemps que les conditions du test ne changent pas. De la fiabilité découle le concept de reproductibilité impliquant une concordance entre deux mesures répétées.





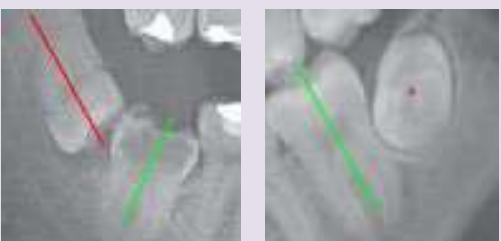
Après avoir procédé à l'avulsion de 166 troisièmes molaires mandibulaires incluses verticalement, García et al. concluent que : « la classification de Pell et Gregory ne peut pas constituer un facteur prédictif fiable de la difficulté opératoire du fait d'une sensibilité limitée. » (79)

Almendros et al. évoquent aussi un manque de reproductibilité qui n'est pas mis en évidence pour la classification de Winter. (79)

- *Inclinaison*

Dans la classification de Winter, l'inclinaison de la troisième molaire mandibulaire est déterminée par l'angle formé par l'intersection de deux axes longitudinaux. L'un traverse la seconde molaire, l'autre traverse la troisième molaire depuis le centre de la couronne jusqu'à la zone de furcation. On distingue cinq configurations possibles : la position verticale, mésio-angulaire, horizontale, disto-angulaire et les autres positions (bucco-linguale ...). (88) (87) Le tableau ci-dessous illustre cette classification.

Tableau 2 : Classification de Winter (SECIC, 2013) (88)

Schéma de l'inclusion osseuse	Angulation (angle formé par l'intersection des axes longitudinaux des secondes et troisièmes molaires)	Radiographie correspondante
Position verticale	10 à -10°	
Position mésio-angulaire	11 à 79°	
Position horizontale	80 à 100°	
Position disto-angulaire	-11 à -79°	
Autres positions	111 à -80°	

Par les résultats de leur étude portant sur les complications possibles après une avulsion des troisièmes molaires mandibulaires, Blondeau et Daniel ont constaté que leur inclinaison

influçait fortement les suites opératoires.

Pour ces deux auteurs, l'impaction mésiale de la troisième molaire mandibulaire est responsable de la majorité des cas de paresthésies post-opératoires.

Tableau 3 : Complications selon la position de la troisième molaire mandibulaire incluse (BLONDEAU, 2007) (86)

Complication	Position of molar (Winter classification)				
	MA (258 teeth)	DA (25 teeth)	Vertical (191 teeth)	Horizontal (58 teeth)	Other (18 teeth)
Alveolitis	12	2	6	0	0
Infection	7	0	4	0	1
Paresthesia	5	0	0	1	0
No. of complications (% for category)	24 (9)	2 (8)	10 (5)	1 (2)	1 (6)

MA = mesioangular, DA = distoangular

Ces résultats sont en accord avec les travaux de Wofford et Miller, Bui et al., mais sont en contradiction avec d'autres résultats comme ceux de Juodzbalys et Daugela, qui notent une incidence plus élevée lorsque la dent est incluse horizontalement ou avec un angle distal. (73) (71) (82)

D'une manière générale, on peut en déduire qu'une troisième molaire mandibulaire inclinée, avec un angle distal, mésial ou horizontal constituera un risque d'atteinte. Celui-ci sera amplifié par une inclusion osseuse complète et par une proximité des apex avec le nerf alvéolaire inférieur. (74) (77)

La survenue de troubles de la sensibilité est directement corrélée à la quantité d'os à éliminer au cours de la chirurgie.

De toute évidence, cette quantité d'os à éliminer augmente avec la profondeur d'inclusion de la dent d'une part et avec son inclinaison d'autre part. (83)

Ceci implique une approche chirurgicale vigilante et assidue.

En résumé, une évaluation méticuleuse des paramètres anatomiques et de la complexité de la situation avant l'acte opératoire est primordiale. Elle permettra de mettre en garde l'opérateur contre les difficultés auxquelles il pourra être confronté.

- *Relation avec le nerf alvéolaire inférieur dans son canal*

Le principal piège anatomique à éviter est la présence des apex aux alentours du nerf alvéolaire inférieur.

En effet, de nombreuses études cliniques ont pu montrer que la présence des apex à l'intérieur ou au contact du canal mandibulaire devait attirer l'attention du praticien.

De même, l'inclusion osseuse profonde, le caractère ectopique et les dysmorphoses radiculaires sont des facteurs qui vont laisser présager une proximité nerveuse. (82)

Cette proximité explique la facilité avec laquelle un traumatisme peut s'installer au cours de l'intervention. (80)

Elle est donc étroitement associée à la possibilité d'une atteinte neurologique. (83)

Par l'utilisation d'exams tomodensitométriques, Ueda et son équipe mettent en exergue l'utilité de la détermination de la morphologie canalaire en clinique.

Cette dernière influencerait l'apparition d'un traumatisme nerveux, notamment lorsque la corticale osseuse fait défaut autour du nerf. (89) Cette cloison osseuse est parfois très mince et, dans les cas extrêmes, elle est inexistante mettant le ou les apex au contact immédiat de la gaine vasculo-nerveuse. (76)

D'un individu à l'autre, les rapports anatomiques sont très variés entre le nerf alvéolaire inférieur dans son canal et la troisième molaire mandibulaire.

Pour Robinson et al., s'appuyant sur les travaux de Merrill, « le nerf alvéolaire inférieur a presque systématiquement une position vestibulaire ou linguale par rapport aux racines des troisièmes molaires. » (80)

Ces conclusions sont en accord avec les travaux de Tammissalo et al. qui démontrent une position vestibulaire dans 61% des cas, une position linguale dans 33% des cas et une position inter-radicaire dans 3% des cas. Dans ce dernier cas, la gaine vasculo-nerveuse est incluse entre les racines ou les traverse dans un véritable tunnel.

Cette configuration est incontestablement à haut risque chirurgical. (81)

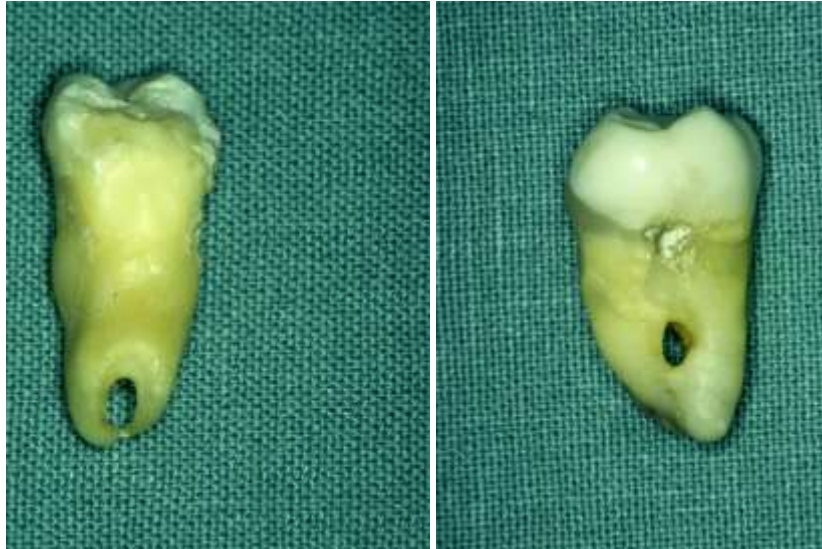

Figure 17 : Troisièmes molaires mandibulaires dont le nerf alvéolaire inférieur est inclus dans les racines ou traverse dans un véritable tunnel (Donnée iconographique Dr VIENNET)

Quoi qu'il en soit, on considère que si la distance apex/NAI est supérieure à 3mm, le praticien peut effectuer son geste opératoire sans être inquiété. (77)

A l'heure actuelle, les techniques radiographiques en trois dimensions permettent l'exploration précise de l'ensemble de ces paramètres. Ainsi, l'analyse radiographique pré-opératoire est devenue une étape obligatoire avant l'avulsion d'une troisième molaire mandibulaire ; elle fera l'objet d'une partie développée ultérieurement.

2.1.1.2.2 Facteurs individuels

Wofforf et Miller dans l'article « Prospective study of dysesthesia following odontectomy of impacted mandibular third molars » stipulent que « l'âge, le sexe et l'ethnie du patient ne sont pas une prédisposition en soi. » (69)

Les travaux de Bui vont dans ce sens et ne lient pas le sexe du patient à un facteur de risque mais expliquent qu'un biais de sélection a pu apparaître. (71)

Blondeau et Daniel n'ont identifié aucune raison pouvant expliquer une inégalité entre les sexes. (86)

En désaccord avec la théorie selon laquelle il est préférable d'extraire les troisièmes molaires de manière préventive et prophylactique, Jerjes et al. ont cherché à savoir si l'âge du patient avait une influence sur la survenue de troubles de la sensibilité. Ils n'ont pas obtenu de résultats

significativement plus élevés chez les patients âgés de 26 à 30 ans. (83)

Cependant, pour beaucoup d'autres auteurs, l'âge du patient n'est pas à négliger et constitue un risque réel de complications post-extractionnelles. Les raisons citées sont relatives aux modifications anatomiques lors de la croissance. L'os mandibulaire se densifie, la racine de la troisième molaire s'édifie peu à peu, rendant l'extraction plus compliquée et par conséquent, plus risquée. (71) (86)

Comme nous l'avons vu, le risque lié à l'âge ne fait pas l'objet d'un consensus. En revanche, la plupart des auteurs incriminent le manque d'expérience et de compétence du praticien.

2.1.1.2.3 Compétences de l'opérateur

Dès 1943, Cogswell désapprouve l'utilisation aveugle des instruments dans la direction du canal mandibulaire et évoque la nécessité d'une maîtrise parfaite des procédures d'extraction notamment lors de la résection osseuse, temps essentiel de l'intervention :

« Le praticien doit être capable d'utiliser l'élévateur avec la force adéquate, en s'assurant de bons appuis. Le curetage de l'alvéole après extraction ou la recherche éventuelle d'apex résiduels doit s'effectuer avec délicatesse. » (73)

Susarla et Dodson n'ont pas été surpris de constater que le temps dévolu à l'intervention diminuait avec l'expérience du chirurgien. Dans ces mêmes travaux, les chirurgiens ayant pratiqué le plus d'interventions ont obtenu un taux de complications post-opératoires plus faible. (90)

Ainsi l'apparition de ces complications à la suite de l'avulsion des troisièmes molaires est directement liée au savoir-faire du praticien. Le recours à un praticien qualifié, doté d'un sens clinique affuté et aguerri a donc une importance significative afin d'éviter les lésions du NAI. Ceci peut s'expliquer par le fait que, lors de l'intervention, les gestes exécutés doivent être réfléchis et précis.

La survenue de ces complications serait quatre fois plus élevée chez les praticiens inexpérimentés. (77) (83)

Cette dernière notion prend tout son sens lorsque le cas est anatomiquement complexe, avec un risque majeur d'engendrer un traumatisme du nerf alvéolaire inférieur, responsable de l'occurrence des paresthésies. (43)

En Finlande, Ventä et al. comptabilisent 139 plaintes en 6 ans, relatives à un déficit sensitivo-moteur permanent de l'hémi-mandibule. Dans plus de la moitié des cas, le chirurgien dentiste avait moins de 10 ans de carrière.

D'après ces auteurs, il est capital, en tant que professionnel de santé, de connaître les limites de son savoir-faire. Lorsque notre domaine de compétences est dépassé, il est préférable d'adresser le patient à un spécialiste. (91)

En définitive, la proximité anatomique de la troisième molaire mandibulaire avec le NAI, sa profondeur d'inclusion et son inclinaison sont les points à partir desquels on discerne un risque majeur.

Ainsi, l'évaluation radiographique préopératoire de la relation canal mandibulaire/troisième molaire est l'élément clé du succès de la chirurgie. (80) (73)

2.1.1.3 Analyse radiographique

L'examen radiographique fait partie intégrante du bilan pré-opératoire, au même titre que l'anamnèse, l'examen clinique et, éventuellement les autres examens complémentaires (biologiques, cytologiques...).

Dans l'approche de l'avulsion des troisièmes molaires, l'établissement d'un bilan radiographique pré-opératoire est essentiel.

Il permet au praticien d'objectiver la morphologie de la dent à avulser, sa position et ses rapports avec les tissus environnants.

C'est un élément indispensable dont les praticiens les plus aguerris ne sauraient se passer. (92)

Pour Bell, l'évaluation du risque de lésion du nerf alvéolaire inférieur repose essentiellement sur une interprétation radiographique de la situation. (93)

Le cliché panoramique ou orthopantomogramme (OPT) reste l'examen de première intention. Il donne au chirurgien dentiste une vision globale des constituants de la cavité buccale en replaçant le système dentaire dans son environnement anatomique. Il est fiable, facilement réalisable, relativement peu coûteux et peu irradiant. (94) (72)

Toutefois ses inconvénients majeurs sont : une résolution limitée, une distorsion géométrique dans certaines zones, une présence d'artéfacts qui peut gêner la lecture du cliché et une netteté de l'image qui fait souvent défaut. (17)

Sur une radiographie panoramique, le canal mandibulaire se situe le plus souvent sous les apex des troisièmes molaires inférieures. Lorsqu'une superposition de ces deux éléments apparaît,

l'existence d'une relation intime doit être suggérée. (80)

Trois facteurs prédictifs principaux sont décrits dans la littérature: (95) (94)

- La présence d'une zone radioclaire à l'apex des racines
- L'interruption de la lamina dura du canal mandibulaire
- Le rétrécissement des bords du canal mandibulaire à proximité des racines voire la déflexion du celui-ci

Si ces marqueurs de proximité sont tous présents sur un même cliché, le risque de traumatisme nerveux s'élève à 35%. (96)

Pour Atieh, les radiographies panoramiques présentent une grande spécificité et une faible sensibilité. En d'autres termes, si aucun de ces signes radiographiques n'est présent, la probabilité d'une proximité apex/nerf est faible. (94) L'indication d'un bilan radiographique complémentaire n'est alors pas justifiée. (72)

En revanche, la présence d'un de ces marqueurs ne suffit pas à conclure à une relation contiguë entre le nerf et les apex.

Le manque de sensibilité des marqueurs radiographiques peut être en partie expliqué par la projection en deux dimensions d'une anatomie tridimensionnelle.

Mais, la découverte d'un marqueur ou plus sur un OPT pose l'indication de la réalisation d'examens tomographiques (ou tomodensitométriques) de seconde intention. (72)

Etant un autre moyen d'investigation extrabuccal, la tomographie autorise la reconstruction volumique de la structure étudiée. Elle s'établit dans tous les plans de l'espace, à partir d'une série de mesures effectuées par tranches appelées des coupes. Ainsi, elle permet d'améliorer les possibilités d'exploration au cours du bilan radiographique. (92) Depuis l'apparition des scanners à rayons X dans les années 1970, de nouveaux procédés d'imagerie tomographique ont fait surface et relèvent désormais de la pratique odonto-stomatologique courante. (98)

Les scanners hélicoïdaux sont apparus au début des années 1990. Ils réalisent des coupes sagittales, dans des secteurs limités du maxillaire et de la mandibule. (98) L'enregistrement et le traitement des données se fait sous forme numérisée.

D'après la Haute Autorité de Santé, cette technique de tomographie spiralée répond pleinement aux exigences imposées par l'implantologie en ce qui concerne l'appréciation des éléments

anatomiques denses (tissu dentaire et osseux). Elle est également indiquée pour l'analyse morphologique des articulations temporo-mandibulaires. (98)

Cependant, elle tend à être de moins en moins utilisée avec le développement de la dernière née de l'imagerie sectionnelle : l'imagerie volumique à faisceau conique.

Contrairement à la tomographie conventionnelle, la tomographie volumique à faisceau conique ou cone beam (Accuitomo®) dispose d'une zone d'acquisition cylindrique de la région d'intérêt. (99) D'une manière générale, cette technique constitue une aide précieuse pour confirmer le diagnostic de proximité entre deux structures anatomiques nobles. Plus particulièrement, elle est utilisée pour objectiver le trajet du nerf alvéolaire inférieur dans les trois plans de l'espace et pour fournir des informations de plus en plus précises sur la forme et la position des apex radiculaires. (92)

Elle représente la méthode d'investigation la plus précise, dans la mesure où elle donne des indications sur la position du nerf avec une erreur de 1 mm dans 94 % des cas. (75)

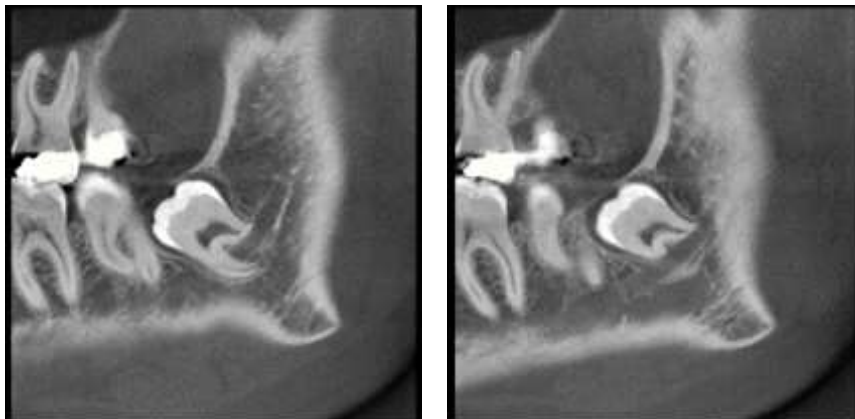


Figure 18 : Coupes montrant le passage du nerf alvéolaire inférieur entre les racines d'une troisième molaire mandibulaire (Donnée iconographique Dr VIENNET)

Force est toutefois de constater que malgré son intérêt diagnostique, sa prescription n'exclut en rien le risque d'un traumatisme nerveux per-opératoire. Effectivement, à l'heure actuelle, aucune étude n'a pu démontrer une réduction des lésions du nerf alvéolaire inférieur après l'utilisation des techniques d'imagerie tridimensionnelle.

On ne la prescrit donc qu'au cas par cas et en seconde intention, permettant au clinicien d'ajuster sa technique opératoire. (97)

Même avec des gestes contrôlés, la suspicion clinique et radiographique d'une relation étroite entre le NAI et les racines des troisièmes molaires, n'annule pas le risque de complications chirurgicales.

2.1.1.4 Complications chirurgicales

Des traumatismes du NAI de type neurapraxie, axonotmésis ou neurotmésis peuvent intervenir au cours de la chirurgie elle-même ou en post-opératoire. (73) (77) (51)

2.1.1.4.1 Complications per-opératoires

Pour Jerjes et al., aucun risque de lésion nerveuse n'est encouru lors de l'avulsion d'une troisième molaire sur arcade, sauf si une force excessive est transmise à l'élévateur au moment de la luxation. Par contre, tous les cas de paresthésies permanentes relevés dans cette étude sont associés soit à des troisièmes molaires incluses complètement, soit à des troisièmes molaires en inclusion partielle. (83)

Le fait est que les incisions chirurgicales, le dégagement osseux et le morcellement de la dent permettant une luxation prudente des apex, peuvent occasionner un traumatisme de nature mécanique à titre de compression, d'étirement voire de section du nerf. Ainsi, pour minimiser le risque, chaque temps opératoire est à aborder avec des gestes minutieux et contrôlés se restreignant à une zone précise, déterminée à l'avance radiographiquement. (73)

Malgré toutes ces précautions, le complexe vasculo-nerveux alvéolaire inférieur peut faire l'objet d'une exposition fortuite. Le risque relatif de l'apparition de troubles de la sensibilité labio-mentonnière qui en découle est de 14,9. (82)

D'après une étude récente, si le pédicule est à nu mais intact, on peut s'attendre, en post-opératoire, à un taux de 20 % de paresthésies. Dans 70 % des cas, elles disparaîtront ou s'atténueront au bout d'un an.

Ainsi, lorsque les instruments rotatifs pénètrent accidentellement dans le canal, l'hémorragie qui s'ensuit doit alerter le praticien, témoin d'une brèche des vaisseaux alvéolaires inférieurs, jouxtant le nerf. (83) (11)

Dans les rares cas de section du nerf au cours de la chirurgie, une réanastomose peut être tentée par le biais de sutures de l'épinèvre.

Ceci reste possible uniquement dans le cadre d'une anesthésie générale, sous aides optiques (microscope, loupes), du fait du manque de visibilité à ce niveau. (62)

2.1.1.4.2 Complications postopératoires

La formation d'un œdème, d'un hématome ou la survenue d'une infection post-opératoire peuvent être à l'origine de troubles de la sensibilité labio-mentonnière par compression du nerf alvéolaire inférieur.

Pour Sisk et al., des gestes méticuleux vont pouvoir minimiser les suites opératoires telles que l'inflammation et les œdèmes mais ne suffisent pas à les prévenir. (77)

En effet, l'échauffement localisé induit par le fraisage de l'os mandibulaire ou du tissu dentaire lors de la séparation radiculaire d'une troisième molaire impactée, pourra être le siège d'une réaction inflammatoire. D'après une étude rétrospective, l'inclusion horizontale est d'ailleurs la position la plus pernicieuse. (71)

Le nerf alvéolaire inférieur est relativement protégé du processus inflammatoire du fait qu'il soit cerné par un canal osseux. (100)

Mais la réaction inflammatoire peut s'accompagner d'un hématome intracanalair ou d'un œdème, source de compression et de traumatismes mécaniques avec ses conséquences.

Le rinçage, le tamponnement doux et l'usage de compresses hémostatiques au cours de l'intervention permettent de contrôler rapidement et efficacement le saignement suite à une effraction accidentelle d'une paroi du canal mandibulaire par fraisage. (92)

2.1.1.5 Prise en charge des cas complexes

L'évaluation de la difficulté chirurgicale est primordiale. Jarjes et al. ont pu démontrer qu'une chirurgie des troisièmes molaires considérée comme «risquée et très compliquée» aboutissait dans 95% des cas à des troubles de la sensibilité non réversibles. (83) De ce fait, l'abstention thérapeutique est parfois préférable. (71)

Confronté à des cas cliniques particuliers, pour lesquels il est nécessaire d'agir malgré un risque très élevé de lésion du nerf alvéolaire inférieur, le chirurgien doit envisager d'autres options.

Ecuyer et Debien, pour la première fois en 1984, développent le concept de l'extraction partielle de la troisième molaire. (101) Dans l'article « Retention of third molar roots to prevent damage

to the inferior alveolar nerve » publié en 1995, ces deux auteurs s'adjoignent à six confrères, membres eux aussi de l'Université de Médecine des Hôpitaux de Paris, dans le but de standardiser cette technique chirurgicale modifiée.

Elle possède plusieurs dénominations comme extraction partielle, extraction par usure avec apex laissés en place ou coronectomie de l'anglais coronectomy. Elle peut par exemple s'avérer utile lorsque les racines de la troisième molaire mandibulaire crochètent le nerf alvéolaire inférieur. (82) Elle consiste en l'élimination sélective et prophylactique de la partie coronaire de la troisième molaire. Les racines restantes sont usées jusqu'au proche voisinage du nerf alvéolaire inférieur (2mm au-dessus de la lamina dura supérieure du canal) puis séparées et laissées délibérément in situ. (101) (76)

L'apex résiduel le plus souvent migre vers la crête édentée, se détache du canal, puis s'ankylose. Il est exceptionnel qu'il faille le retirer car l'incidence des complications infectieuses est faible. (76) (102) (96)

Au contraire, pour Garcia et Garcia, le risque de nécrose pulpaire suite à un meulage coronaire est significatif. La lésion apicale qui en découle pourra alors affecter le nerf alvéolaire inférieur du fait de sa proximité. (103)

L'extraction partielle va à l'encontre des principes d'extraction inculqués à l'ensemble des praticiens actuels. Cependant, il n'en n'existerait pour le moment aucune autre qui apporte une telle sécurité et montrant d'aussi bons résultats. Cette théorie rejoint l'idée de laisser en place des apex fracturés trop profondément donc proches du nerf alvéolaire inférieur.

C'est une méthode qui paraît acceptable lorsque le risque de lésion du nerf alvéolaire inférieur est considérable mais sous réserve d'une surveillance et d'une information du patient. (84)

Face à ces controverses, Derton et al. proposent une thérapeutique en deux phases.

Dans un premier temps, un processus de traction orthodontique est mis en place. Les forces appliquées vont ainsi permettre une migration de la troisième molaire mandibulaire, grâce à l'utilisation d'un ancrage squelettique par minivis. Une fois qu'une distance satisfaisante est obtenue, l'avulsion est réalisée.

Cette démarche thérapeutique constituerait une alternative au seul traitement chirurgical, et pourrait favoriser l'éloignement des racines dentaires du nerf alvéolaire inférieur dans le but de réduire le risque de complications post-extractionnelles. (75)

Néanmoins, on peut imaginer que la mise en place d'un tel dispositif est longue et compliquée.

D'ailleurs, actuellement, peu de cas ont été rapportés par la littérature.

Lorsqu'un rapport intime avec le NAI est suspecté lors de l'évolution des troisièmes molaires chez l'adolescent, une prise en charge préventive et prophylactique est préférable afin d'éviter toute complication future.

D'après Merrill : « Il n'y a pas de meilleur moyen d'éviter les lésions du nerf alvéolaire qu'une avulsion prophylactique des germes des troisièmes molaires mandibulaires. Ceci implique donc que les racines ne se soient pas formées complètement. En effet les lésions nerveuses sont rares chez les patients ne dépassant pas 18 ans. » (80)

Ces déclarations sont en accord avec les conclusions de Blondeau et Daniel : « l'extraction des troisièmes molaires mandibulaires doit être effectuée avant l'âge de 24ans [...] Au delà, le risque de complications post-opératoires s'accroît, laissant des séquelles permanentes »

L'American Association of Oral and Maxillofacial Surgeons considère toutefois que l'extraction prophylactique des troisièmes molaires ne doit pas être systématique. Elle doit être décidée au cas par cas en confrontant les bénéfices attendus avec les risques encourus. (83)

En conclusion, il est important de noter que la plupart des troisièmes molaires matures ne sont pas attenantes au nerf alvéolaire inférieur et peuvent donc être avulsées sans complication.

Mais, lorsqu'une proximité anatomique existe, il est fondamental d'informer son patient, et de déterminer ensemble une conduite thérapeutique à suivre. (74) (80)

Le praticien doit toujours rechercher le consentement éclairé de la personne soignée. S'inscrivant dans le cadre de la relation praticien-patient, cette obligation est un préalable à toute intervention médicale. Elle est justifiée par l'idée que toute personne a le droit de disposer de son corps.

En effet, le patient est en droit de recevoir une information exhaustive et personnalisée sur les traitements, leurs conséquences ainsi que sur les risques inhérents à l'intervention préconisée et/ou à l'absence d'intervention.

Dans la mesure où l'information doit nécessairement porter sur les risques « normalement prévisibles », c'est-à-dire connus au regard de l'état de la science, soit parce qu'ils sont « fréquents », soit parce qu'ils sont « graves », seuls les risques exceptionnels sans gravité échappent finalement à cette obligation. (104)

A ce propos, lors d'une conférence en 1979, les membres du « Consensus Development » recommandent d'informer le patient des risques chirurgicaux potentiels lorsque leur « incidence transitoire » dépasse les 5% et lorsque leur « incidence permanente » dépasse les 0,5%. La notion de consentement éclairé implique que le patient demeure en effet l'unique juge des risques qu'il est prêt à encourir, particulièrement lorsque la dent n'a pas encore fait son éruption et qu'elle est asymptomatique. La proportion de paresthésies en post-opératoire étant non négligeable, il est conseillé de recueillir ce consentement éclairé par écrit, dans le dossier du patient. (105)

Les atteintes du nerf alvéolaire inférieur sont pénibles et très difficiles à supporter. C'est la raison pour laquelle elles sont de plus en plus source de litige. L'étude de Carmichael et al. révèle que 40% des patients ayant subi une atteinte nerveuse iatrogène ont eu recours à un procès pour faire valoir leurs droits. (74)

Dans les travaux de Caissie et al. 20% d'entre eux ont intenté des poursuites judiciaires. L'âge moyen de ces patients était inférieur à 33 ans.

2.1.1.5.1 Conduite à tenir

S'ils ont lieu, les troubles de la sensibilité sont relevés généralement une semaine après la chirurgie des troisièmes molaires mandibulaires, lors du contrôle post-opératoire ou du retrait des fils de suture.

A cet instant, un contrôle radiographique par panoramique dentaire est préconisé. Il s'agira de vérifier si aucun fragment d'os cortical n'obstrue le canal mandibulaire. Ceci reste cependant relativement rare.

Afin d'objectiver étape par étape la démarche thérapeutique à adopter en cas de lésion du NAI, Robinson et al., en 2004, proposent la représentation schématique suivante : (51) (62)

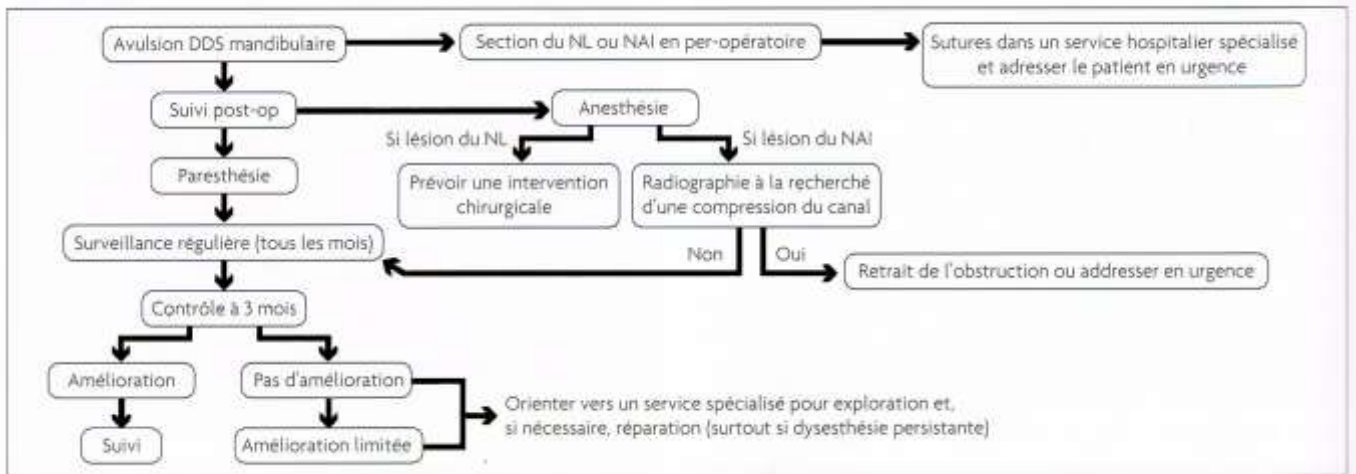


Figure 19 : Arbre décisionnel permettant la gestion des lésions du nerf alvéolaire inférieur (ROBINSON ET AL., 2004) (61)

Le champ d'action du praticien se compose de trois domaines tels que la gestion de la douleur, le suivi du patient et la réorientation du patient vers un spécialiste.

- *Gestion de la douleur*

Le territoire des neuropathies post-chirurgicales le plus souvent mentionné par les patients est celui du nerf alvéolaire inférieur.

Ces douleurs décrites comme des paresthésies, des dysesthésies telles que des allodynies reflètent des phénomènes inflammatoires déclenchés au cours de l'avulsion des troisièmes molaires mandibulaires. (83)

En novembre 2005, la Haute autorité de Santé (HAS) émet des recommandations de bonne pratique clinique concernant la douleur post-opératoire : « Il est recommandé que la prévention et le traitement de la douleur post-opératoire soient basés sur une compréhension des mécanismes multifactoriels sous-jacents à l'expression symptomatique de la douleur, et qu'ils ne se limitent pas seulement à une approche pharmacologique. »

Les études en référence montrent une efficacité antalgique modeste des corticoïdes, surtout en postopératoire. Un effet anti-inflammatoire à moyen terme (3-5 jours) est tout de même noté.

Aussi, certains auteurs ont souligné l'intérêt de la prévention de la douleur neuropathique post-opératoire par les corticoïdes.

La mise en place d'un traitement médicamenteux prophylactique pourrait prévenir l'hypersensibilité du nerf alvéolaire inférieur suite à l'avulsion des troisièmes molaires. Il consiste en l'administration concomitante de dexaméthasone (ayant un effet anti-inflammatoire et immunosuppresseur) et de dipyrone (offrant des propriétés analgésiques et spasmolytiques modérées). (100)

La prise de corticoïdes en pré-opératoire et maintenue en post-opératoire s'accompagnerait d'une diminution des symptômes en cas de lésion nerveuse. (100)

Ce traitement pourrait jouer un rôle dans la prise en charge des patients dont la chirurgie des troisièmes molaires est à haut risque de lésion du nerf. Cette hypothèse a été confortée par des expérimentations animales et précise le rôle préventif des corticoïdes dans la survenue de troubles de la sensibilité sur le territoire du nerf alvéolaire inférieur mais nécessite plus de recherches. (83)

Ainsi, la place du traitement par corticoïdes n'est pas encore prouvée dans cette indication. Néanmoins, les membres de la Haute Autorité de Santé recommandent leur administration à chaque fois qu'un tronc nerveux risque d'être traumatisé par un geste chirurgical. De nouvelles études de recherche clinique sont nécessaires pour étayer cette consigne de prescription.

- *Suivi du patient*

Les troubles de la sensibilité, lorsqu'ils sont avérés, doivent faire l'objet d'un suivi régulier. Il est conseillé de revoir le patient toutes les deux semaines les deux premiers mois, toutes les six semaines les six mois suivants. Puis, les rendez vous s'espacent et ont lieu tous les six mois pendant deux ans. Par la suite, un rendez-vous annuel suffit. (83)

- *Chirurgie*

De réels progrès des techniques de microchirurgie orale et maxillo-faciale ont fait surface ces dernières années. Mais, les restaurations des affections du nerf alvéolaire inférieur consécutives à la chirurgie dento-alvéolaire ne sont pas toujours efficaces pour la réhabilitation de la sensibilité de la zone labio-mentonnaire. (106)

2.1.2 Les secondes et premières molaires

Le nerf alvéolaire inférieur peut de la même manière, entretenir des relations étroites avec les racines des secondes et premières molaires mandibulaires mais de façon plus exceptionnelle.

En effet, bien souvent, ces deux éléments anatomiques sont distincts. Denio et al., dans leur analyse, trouvent une distance minimale - racines secondes molaires/NAI - de 3,7 mm.

Littner et al. trouvent une distance allant de 3,5 à 5,5 mm entre le bord supérieur du canal et les apex des secondes et premières molaires. Il conclut qu'il n'existe aucune proximité aussi bien dans le sens vertical que dans le sens horizontal. Par contre, Tilotta-Yasukawa et al. trouvent une distance de moins de 1mm dans 35 des 40 cas étudiés.

En réalité, tout dépend de la situation de la dent en question au sein de la mandibule et de sa morphologie. Les positions ectopiques, les dents en inclusion osseuse, les dents à racines longues et la faible hauteur du corps mandibulaire sont des éléments en faveur d'un risque d'installation de troubles de la sensibilité après l'avulsion.

Sharma et Narain ont rapporté en 2014 un cas dont les racines de la seconde molaire gauche entrecoupaient le canal mandibulaire. La jeune patiente, âgée de 15 ans, ressentait des symptômes douloureux moyens mais continus, du côté gauche. Ponctuellement irradiants, ils pouvaient s'établir jusqu'à la moitié de la lèvre inférieure du même côté. Toutefois, malgré la compression du NAI, aucun trouble de la sensibilité n'avait été décelé. (107)

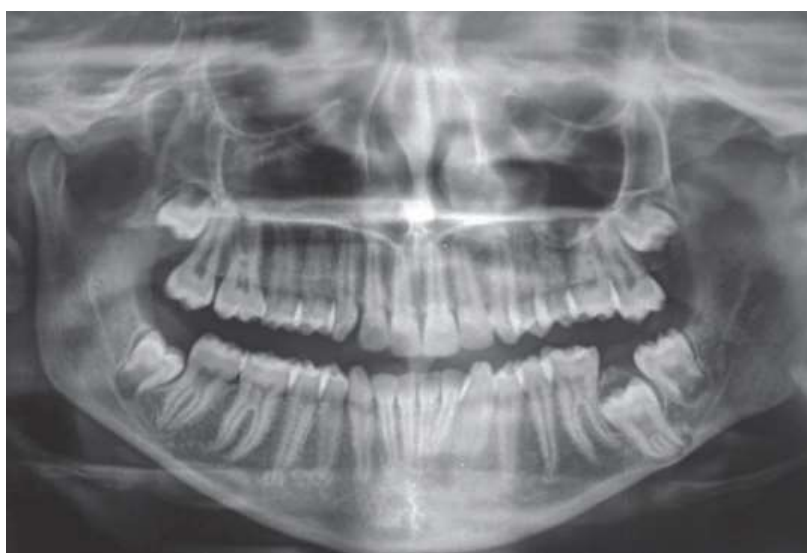


Figure 20 : Radiographie panoramique d'une seconde molaire mandibulaire incluse chez une adolescente de 15 ans (SHARMA ET NARAIN, 2014) (107)

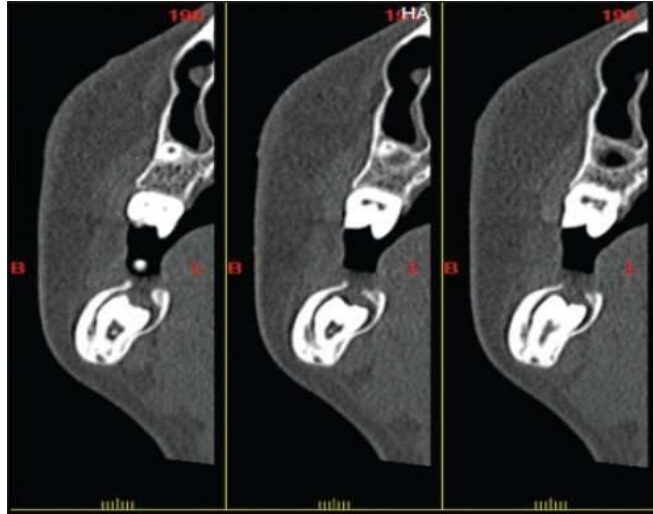


Figure 21 : Cone beam révélant une proximité anatomique de la seconde molaire mandibulaire et du nerf alvéolaire inférieur chez cette même patiente (SHARMA ET NARAIN, 2014) (107)

Ceci dépend aussi du type d'avulsion entrepris : Il a été démontré que dans 91% des cas, le traumatisme nerveux apparaissait lorsque l'avulsion nécessitait une éviction de l'os mandibulaire.

De plus, dans la zone apicale des deuxièmes et premières molaires mandibulaires, l'os spongieux, est prédominant. A la différence de l'os cortical, l'os spongieux est pourvu de vacuoles en très grand nombre, responsables de l'accroissement de la vulnérabilité du pédicule vasculo-nerveux face à un traumatisme.

D'autre part, il semblerait que même si la quantité et la densité d'os spongieux est plus élevée aux abords du canal mandibulaire, ceci ne suffirait pas à une protection optimale du nerf.

2.1.3 Conclusion

L'extraction dentaire en situation normale sur l'arcade est un acte de pratique quotidienne dans notre activité professionnelle

Toutefois une dent incluse ou enclavée, nécessite une intervention chirurgicale parfois difficile, mettant à l'épreuve le savoir-faire et l'habileté du praticien. Ceci est particulièrement vrai lorsqu'une étroitesse des rapports anatomiques est avérée. Ainsi, un dossier clinique bien tenu, un consentement libre et éclairé signé par le patient, une bonne préparation psychologique de ce dernier ainsi qu'un acte opératoire bien réfléchi constituent les conditions du succès. En cas de litige, ces éléments clés peuvent permettre de désengager la responsabilité du praticien.

2.2 La chirurgie implantaire et pré-implantaire

2.2.1 La pose d'implants à la mandibule

2.2.1.1 Généralités

En quelques décennies, l'implantologie est devenue une discipline de l'odontologie à part entière. Elle est dévolue à la pose d'implants, en remplacement d'une dent naturelle absente dans une perspective de restauration esthétique et fonctionnelle.

Malgré son taux de succès élevé, cette pratique peut parfois faire l'objet de complications. Pour des implants placés en arrière du foramen mentonnier, une des plus sévères est l'altération de la sensibilité dans le territoire du nerf alvéolaire inférieur. La prévalence rapportée par les documents littéraires d'une telle complication atteint les 13%. Ces troubles sensitifs peuvent être permanents ou transitoires, et varient entre l'anesthésie « légère » et l'anesthésie « complète » en passant par l'installation de paresthésies ou de dysesthésies. (10) Ils sont souvent de survenue immédiate et sont généralement temporaires. (108)

2.2.1.2 Etiologies

Bien que le nerf alvéolaire inférieur puisse être endommagé par l'injection traumatique de la solution anesthésique, les traumatismes les plus fréquents sont dus au geste chirurgical en lui-même et à ses aléas.

2.2.1.2.1 Traumatismes mécaniques

Ils sont dits « directs » ou « indirects ».

L'atteinte nerveuse qui s'ensuit implique des étiologies survenant au cours de différents temps opératoires (17) :

- lors de l'incision, de la levée du lambeau ou des sutures
- lors du forage ou de la pose implantaire
- lors de la constitution post opératoire d'un hématome, d'un œdème ou d'une ostéocondensation réactionnelle

- **Directs**

Un édentement engendre au fil du temps un phénomène de résorption irréversible du processus alvéolaire. A la mandibule, la diminution de la hauteur osseuse suppose un déplacement du foramen mentonnier. Lorsque la résorption osseuse est avancée, il apparaît sous la gencive et affleure le sommet de la crête osseuse mandibulaire. Dans certains cas extrêmes, le foramen mentonnier disparaît complètement mettant à nu le nerf mentonnier. Cette disposition particulière multiplie alors les risques de lésion nerveuse au cours de la chirurgie implantaire, notamment lors de l'incision.

De plus, la traction du lambeau, les sutures, l'œdème, peuvent créer une compression nerveuse. Ceci aboutit à des troubles de la sensibilité après la chirurgie. (17)

Un forage trop profond ou un vissage implantaire incontrôlé suffisent à endommager directement le nerf par l'effraction du canal mandibulaire. Les fibres nerveuses pourront être déchirées, comprimées, étirées ou même sectionnées. (17) (45) D'après Juodzbaly et al., il s'agit des deux étiologies les plus fréquemment rencontrées. (45)

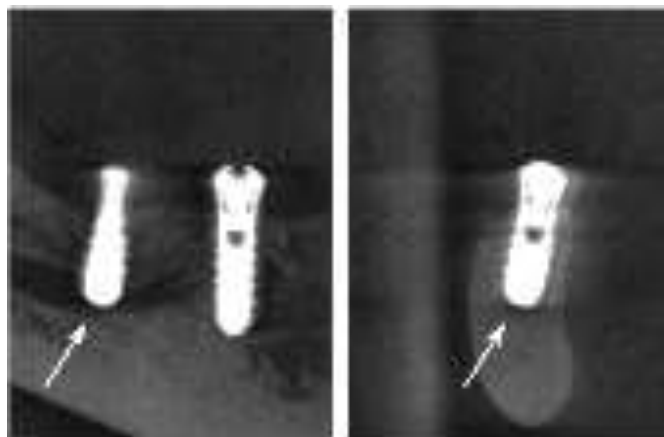


Figure 22 : Effraction totale du canal mandibulaire par un implant en position 35 créant une section du nerf alvéolaire inférieur (JUODZBALYS ET AL. 2013) (45)

La présence d'os spongieux aux abords du canal mandibulaire favorise ce risque de sur-pénétration. (17) Il est constitué de trabécules osseuses disposées autour de cavités ou aréoles. Sa morphologie, évoquant l'aspect d'une éponge, explique la faible résistance qu'il concède au fraisage. Les phénomènes d'aspiration des instruments utilisés y sont donc fréquents. En outre, la couche d'os spongieux qui forme le toit du canal mandibulaire est mince. A certains endroits, elle est même complètement effacée laissant apparaître discrètement des portions du nerf

alvéolaire inférieur. Ces zones de faible densité osseuse le prédisposent aux atteintes iatrogènes directes. (27)

En 2011, l'étude de Basa et Dilek a pu confirmer cette hypothèse. C'est pourquoi, la possibilité d'atteinte nerveuse est diminuée par la détermination précise des paramètres physiologiques (densité, épaisseur) de l'os spongieux qui enrobe le canal. L'application d'une force maîtrisée à son abord est également recommandée. (109) (45)

La sur-pénétration du foret lors de l'ostéotomie retentit sur la situation future de l'implant au sein de la mandibule : il bénéficie d'une position plus profonde, ce qui sera susceptible d'irriter le nerf alvéolaire inférieur. (17)

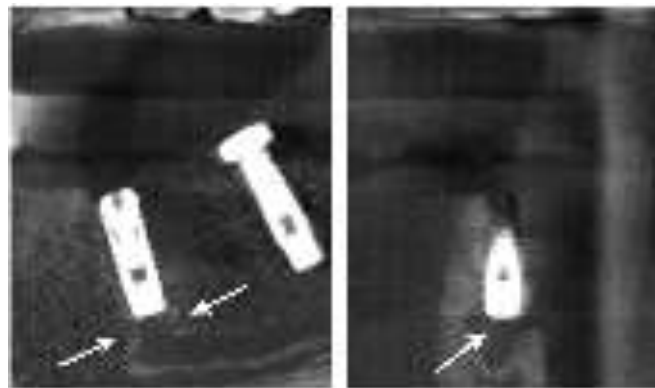


Figure 23 : Mise en place d'un implant en position 34 à proximité du nerf alvéolaire inférieur sans effraction canalaire (JUODZBALYS ET AL. 2013) (45)

Parfois, une diminution ou un arrêt transitoire du flux sanguin s'opère ; ceci a pour effet un manque d'apport nutritif au niveau des fibres ayant pour voie de conséquence, leur dégénération. Elle s'effectue à plus ou moins long terme.

Toutes ces étiologies sont responsables des lésions directes du nerf alvéolaire inférieur et du nerf mentonnier portant atteinte à la sensibilité labiale et mentonnière. La sévérité de celle-ci étant en étroite corrélation avec l'importance du traumatisme subi. (45)

- **Indirects**

Si l'effraction du canal mandibulaire n'est pas totale, le traumatisme peut être indirect : la compression nerveuse résulte de la suffusion sanguine à l'intérieur de celui-ci et conduit à la constitution d'un hématome. La présence de débris sur le site implantaire est aussi une source

de compression nerveuse.

Du fait qu'il soit contenu dans un canal osseux, le nerf alvéolaire inférieur présente une prédisposition au risque de lésion suite à une compression.

Il en résulte des déficits sensitifs temporaires qui disparaissent spontanément après la résorption de l'hématome. Cependant, la persistance de l'hématome mène généralement à une isquémie secondaire et induit une dégénérescence des fibres nerveuses. Il a été démontré que l'atrophie des fibres nerveuses débutait dès la sixième heure de compression d'un nerf périphérique. (17)

La sévérité de l'atteinte est corrélée à la grosseur de l'hématome, à sa position sur le trajet nerveux et à la rapidité de sa prise en charge. Un hématome formé en proximal aura plus d'effets néfastes sur les corps cellulaires neuronaux du ganglion trigéminal. Il mènera souvent à la lésion du système nerveux central. (17)

2.2.1.2 Traumatismes thermiques et chimiques

L'échauffement des tissus au cours du fraisage et l'installation d'une nécrose osseuse subséquente occasionnent un dommage nerveux. (17) L'épaisseur de la zone nécrotique est directement proportionnelle à la température appliquée in situ lors de la chirurgie, induite par une vitesse de rotation excessive du foret. Les travaux d'Eriksson et Albrektsson donnent une température maximale de 47°C comme la limite de l'apparition d'une nécrose osseuse. (99)

Mais, à l'heure actuelle, le forage implantaire s'effectue uniquement avec l'utilisation concomitante d'une solution d'irrigation dans un but de refroidissement tissulaire. Les fabricants conseillent même d'arrêter le forage en cas d'interruption de l'irrigation.

Elle est à base de chlorure de sodium. Les préparations à base d'hypochlorite de sodium doivent être évitées du fait de leur action solvante. Elles sont supposées toxiques pour le tissu nerveux. (111)

D'autre part, le praticien devra être attentif à la projection de la solution d'irrigation au sein des tissus. En effet, déversée au contact du nerf, elle engendre sa dégradation par un traumatisme de nature chimique (17)

2.2.1.3 Conduite à tenir

A l'heure actuelle, aucun protocole standardisé n'existe pour déterminer la prise en charge de

cette minorité de patients. Toutefois, pour une meilleure gestion, il est important d'évaluer à l'avance les facteurs de risque individuels. Ils sont de trois types : les facteurs pré, per et post-opératoires.

2.2.1.3.1 Bilan pré-implantaire

L'implantologie fait partie intégrante du domaine chirurgical de la médecine dentaire. Aussi, comme avant toute intervention chirurgicale, le patient est donc soumis à un ensemble d'examens cliniques et radiographiques. L'objectif de l'investigation radiographique du site est l'acquisition visuelle de la situation anatomique. Le repérage des trajets nerveux avant l'intervention permettra d'éviter leur lésion.

Le panoramique dentaire est la méthode d'investigation la plus couramment utilisée. Elle peut être précisée grâce à des radiographies rétroalvéolaires. Ces examens restent fiables mais ne permettent qu'une estimation des mesures. En fait, seule l'imagerie volumique permet d'identifier précisément ce paramètre crucial. (10)

Peu de preuves existent en ce qui concerne la distance appropriée entre l'implant et le canal mandibulaire pour assurer l'intégrité du nerf et son activité physiologique. Toutefois, les travaux de Sammartino et al. en 2008 ont révélé que la pression transmise au nerf alvéolaire inférieur évoluait en relation inverse avec la densité osseuse. En d'autres termes, une corticale mandibulaire de faible densité autorise une pression élevée sur le nerf au cours d'un acte. S'appuyant sur cette approche biomécanique, ces auteurs recommandent alors une distance minimale de 1,5 mm entre la partie apicale de l'implant et le rebord supérieur du canal mandibulaire. (112)

Pour autoriser un certain degré de liberté et de sûreté, la plupart des praticiens s'accordent sur une distance minimale de 2 mm. Cette limite concerne les implants mandibulaires postérieurs. (17)

Mais, sur l'image radiographique, l'évaluation de la hauteur osseuse disponible est parfois erronée. C'est pourquoi, par précaution, certains auteurs élèvent cette distance « de sécurité » à 3 mm.

Au contraire, pour d'autres auteurs, la précision des examens radiographiques en trois dimensions permet de pouvoir réduire cet espace à 1mm sans être préoccupé. (113)

Aux Etats-Unis, la subjectivité des examens complémentaires incite les chercheurs à recommander une distance de 4mm. (66)

Quoiqu'il en soit, cette mesure est à moduler en fonction de l'expérience du chirurgien (27) , de l'évaluation des données cliniques et des critères biomécaniques in situ. (45)

Utilisé en seconde intention, l'examen radiographique en trois dimensions autorise la détermination rapide et dynamique des dimensions osseuses ainsi que la proximité des structures anatomiques présentes au voisinage des sites implantaire. La performance des logiciels de traitement donne accès aux dimensions exactes, plus particulièrement aux endroits où chaque millimètre de tissu osseux compte.

Par exemple, il va permettre de prévoir une position implantaire plus vestibulaire ou plus linguale lorsqu'on suspecte un manque de hauteur osseuse et donc une possibilité d'effraction du canal mandibulaire. (10)

Il est important de rappeler que le dernier foret utilisé est approximativement plus long d' 1 mm que l'implant correspondant. (17) Cette différence de longueur est à prendre en compte sur la radiographie pré-opératoire de façon à ce que la longueur du pilier implantaire choisi soit adaptée à la situation anatomique.

Ainsi, l'examen tomodensitométrique couplé à des logiciels de traitement d'image est devenu routinier en implantologie. Il permet au clinicien de pouvoir sélectionner scrupuleusement les sites implantaires favorables. (114)

Le bilan radiographique préopératoire peut s'accompagner d'une évaluation des fonctions neurosensorielles du patient dans une perspective d'exclusion d'un trouble de la sensibilité préexistant.

2.2.1.3.2 En per-opératoire

Il est primordial de porter une attention particulière aux tracés d'incision. Les incisions crestales et de décharge, le décollement mucopériosté doivent dans tous les cas respecter l'émergence du nerf mentonnier au niveau de son foramen.

Lors de l'approche chirurgicale, il est préférable de lever un lambeau d'épaisseur totale jusqu'à sa parfaite visualisation. Il permettra, par la même occasion, d'explorer l'os alvéolaire sous-jacent et les structures anatomiques adjacentes. Ces notions sont à prendre en considération tout particulièrement si le patient souffre d'une alvéolyse horizontale sévère.

La focalisation de l'opérateur sur la recherche de l'obtention de la stabilité primaire implantaire peut provoquer une intrusion de l'implant dans le canal mandibulaire.

Selon Burstein et al., le recours à des radiographies rétroalvéolaires durant la séquence de forage, est un moyen fiable et peu coûteux permettant à l'opérateur d'éviter le traumatisme du nerf alvéolaire inférieur. Ces remarques sont particulièrement intéressantes quand la hauteur

d'os alvéolaire est limitée. Grâce à cette radiographie de contrôle, la direction et la profondeur de l'implant lors de sa pose pourront être ajustées.

Désormais, tous les composants et forets présentent des repères laissant au chirurgien la possibilité de préparer le site implantaire à la profondeur adéquate de manière fiable et prévisible. L'utilisation des forets pilotes est vivement encouragée car elle représente une précaution supplémentaire. (17) (109)

Si au cours de la chirurgie implantaire une lésion nerveuse est suspectée, une évaluation clinique de la sensibilité doit être effectuée dès la levée de l'anesthésie. Son résultat servira de référence pour les réévaluations suivantes.

Les éléments pouvant alerter le praticien sont l'apparition d'une douleur ou d'une sensibilité anormale au cours de la chirurgie, une position de l'implant plus profonde que prévue et la présence d'un saignement abondant. Ces signes sont d'autant plus importants à considérer si une proximité avec le nerf a été suspectée à la radiographie pré-opératoire. (17)

En fonction de la gravité de la lésion, l'implant pourra alors être enlevé, échangé pour un implant plus court ou dévissé de quelques spires afin de diminuer la pression exercée sur le nerf. (111) Cette intervention doit être entreprise le plus rapidement possible afin de minimiser les suites opératoires.

Le retrait de l'implant dans les trente six heures postopératoires est censé diminuer voire résoudre les problèmes de sensibilité exprimés par le patient. Mais, les effets de la compression nerveuse peuvent persister après cette démarche. (115)

2.2.1.3.3 En post-opératoire

Même si aucun incident ne s'est produit au cours de la chirurgie implantaire, le patient peut se plaindre de troubles de la sensibilité dès la levée de l'anesthésie locale. En général, il s'agit d'une anesthésie qui se poursuivra par des paresthésies ou des dysesthésies.

Dans un premier temps, il conviendra d'effectuer une radiographie de contrôle pour déterminer leurs origines. Bien souvent, on constate que l'implant a été placé au contact ou trop proche du nerf.

Si on le laisse s'ostéointégrer, l'implant, stimulé de façon récurrente lors de la mastication, sera à l'origine d'une gêne chronique qui évoluera petit à petit vers des douleurs neuropathiques. (17)

La péri-implantite est une maladie infectieuse qui entraîne un processus inflammatoire dans les

tissus mous et durs autour d'un implant ostéointégré. (116) S'installant progressivement après la pose implantaire, la péri-implantite engendre parfois des troubles de la sensibilité par la diffusion de l'infection à proximité du nerf alvéolaire inférieur.

Dans l'article d'Elia et al., le cas rencontré est celui d'un patient présentant des symptômes typiques et répétés de péri-implantite : écoulements purulents, saignements, tuméfactions. Peu de temps avant, un implant avait été placé à proximité du nerf mentonnier.

La propagation de l'infection a indirectement créé un traumatisme nerveux qui a altéré la sensibilité labiale et mentonnière du côté gauche.

Les symptômes paresthésiques ont disparu juste après le retrait de la pièce implantaire et la récupération de la sensibilité a été évaluée à 40%. (117)

Lorsque le nerf est endommagé, l'évaluation médicale et le traitement doivent être instaurés dès que possible. (27) A ce sujet, Juodzbaly et al. établissent un protocole en six étapes qui semblerait montrer de bons résultats : (45)

1. Confirmation de la présence d'une lésion

A la levée de l'anesthésie, le patient se plaindra de brûlures, de picotements, de fourmillements dans le territoire d'innervation du nerf lésé.

2. Identification des facteurs de risque relatifs à la chirurgie implantaire

Cette phase consistera à rechercher en post-opératoire la présence d'un hématome, d'une infection et/ou de débris osseux pouvant induire une compression.

3. Identification de l'étiologie

L'étiologie peut être directe ou indirecte d'ordre mécanique, chimique ou thermique.

4. Diagnostic clinique des troubles nerveux

Le côté déficient est soumis à des chocs électriques (PES). Les résultats sont ensuite comparés avec le côté sain.

5. Traitement

Il est adapté à chaque cas.

6. Suivi du patient

Cette dernière étape est primordiale : elle permet une appréciation dans le temps de l'évolution des symptômes et un accompagnement psychologique du patient.

Pour Ali et al., le praticien doit être capable de donner les soins appropriés à son patient dans les temps adéquats et doit savoir à quel moment il est nécessaire de l'adresser à un chirurgien spécialisé si aucune amélioration n'est apparue. (10) On retrouve souvent dans la littérature une limite post-opératoire placée à deux mois. (66)

La stratégie de prescription médicamenteuse après une lésion nerveuse à la suite de la pose d'un implant se base sur la maîtrise du processus inflammatoire réactionnel. Pour cela, l'administration de corticoïdes est préconisée. Elle est parfois complétée par un traitement hautement dosé en anti-inflammatoires non stéroïdiens (800mg d'ibuprofène) trois fois par jour pendant trois semaines. (115)

La plupart des patients répondent favorablement à cette ligne de traitement.

Le rétablissement définitif de la sensibilité dans le territoire innervé par le nerf lésé peut être espéré dans les six mois indépendamment de l'âge et du sexe du patient. (113) En comparaison avec la chirurgie des troisièmes molaires mandibulaires, il semblerait que le pronostic de retour à une sensibilité normale soit plus incertain. (43)

En effet, il est rarement complet, notamment après une lésion de type neurotmesis. Dans ce cas précis la probabilité de développement d'un névrome par réparation anarchique des fibres nerveuses y est très élevée. (17)

Habituellement, les deux premières sensations retrouvées sont la nociception et la sensibilité au chaud et au froid. En effet, ces deux types de fibres sont moins complexes d'un point de vue histologique et de ce fait, ont un processus de régénération plus rapide.

Chez certains patients, le stress et l'anxiété causés par les douleurs neuropathiques ne peuvent être gérés que via l'intervention d'un psychiatre ou d'un psychothérapeute. Ainsi le traitement psychologique s'ajoute au traitement médical et/ou chirurgical dans une perspective de prise en charge globale. (10)

2.2.2 La latéralisation du nerf alvéolaire inférieur

2.2.2.1 Généralités

Dans la partie précédente, nous avons montré que le nerf alvéolaire inférieur s'avérait être un obstacle anatomique à éviter lors de la mise en place d'implants dans la zone mandibulaire postérieure. Par ailleurs, en cas de résorption osseuse importante, la hauteur implantable au-

dessus du canal mandibulaire contre-indique alors la mise en place chirurgicale d'implants de forme cylindrique par manque d'ancrage. (11)

S'inscrivant dans un projet thérapeutique adapté, la latéralisation du nerf alvéolaire inférieur offre alors de nouvelles possibilités implanto-prothétiques dans la région mandibulaire postérieure. En effet, cette stratégie redonnera accès à un volume osseux propice à la pose d'implants mais surtout à leur stabilité. (118) Elle constitue une alternative aux reconstructions par greffes, par régénération osseuse guidée ou aux interventions de distraction osseuse.

Principes chirurgicaux

La latéralisation du nerf alvéolaire inférieur repose sur une ostéotomie corticale vestibulaire engagée aux alentours du foramen mentonnier et se poursuivant à 1cm en arrière du dernier implant à poser. (11) Deux types de latéralisation du nerf alvéolaire inférieur sont envisageables :

La première est une « latéralisation partielle », c'est-à-dire que le nerf est écarté latéralement, puis reposé secondairement sur des copeaux d'os autogène recouvrant le ou les implant(s). Il est indispensable que ce volume osseux soit suffisamment épais pour qu'il n'y ait pas de frottement du nerf sur l'implant. Cette technique respecte le foramen mentonnier et le nerf incisif comme le montre la figure ci-dessous. (118)

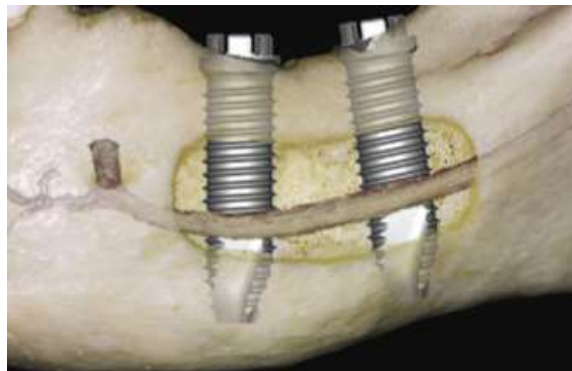


Figure 24 : Transposition du nerf alvéolaire inférieur avec respect du foramen mentonnier (RUSSE, 2003) (11)

La seconde technique combine une section nerveuse, un déplacement latéral et une fixation du nerf émergent par un néofoamen postérieur. (118)

En effet, le chirurgien est parfois amené à sectionner le nerf incisif lorsqu'une tension excessive s'applique sur le nerf mentonnier et sur le nerf alvéolaire inférieur au cours de leur manipulation. (119) Malgré les conséquences qui en découlent, il est préférable de pratiquer cette section nerveuse pour préserver la sensibilité labio-mentonnière. On le rappelle, la plus basse limite d'élasticité d'un nerf humain est évaluée à 8%.

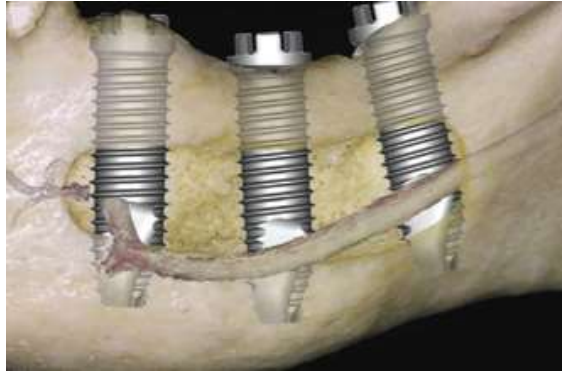


Figure 25 : Transposition du nerf alvéolaire inférieur s'accompagnant de la section du nerf incisif en avant du nerf mentonnier (RUSSE, 2003) (11)

2.2.2.2 Incidence des lésions

Il existe une grande disparité des résultats concernant les troubles de la sensibilité après une chirurgie de latéralisation du nerf alvéolaire inférieur.

Ceci s'explique, d'une part, par des critères d'évaluation très variables : certains auteurs réalisent une batterie de tests neurosensoriels objectifs tandis que d'autres ne se contentent que d'un interrogatoire écrit voire oral.

D'autre part, il existe un décalage entre les données des tests objectifs et les données descriptives de la gêne ressentie : bien souvent, le patient n'éprouve aucun symptôme alors que les tests réalisés révèlent la présence de troubles de la sensibilité.

Paradoxalement, l'étude de Morisson et al. montrent que 20% des patients interrogés décrivent à l'interrogatoire une modification de sensibilité que les tests objectifs ne confirment pas. (119)

Le taux de survenue des troubles neurosensoriels à la levée de l'anesthésie est souvent élevé. Quand la traction est effectuée à minima, la fonction normale est regagnée en 4 à 6 semaines. Néanmoins, la mobilisation du nerf alvéolaire inférieur n'est pas toujours réalisée suivant ce modèle. (120)

De plus, les résultats publiés sur la cinétique de retour de la sensibilité des zones paresthésiques sont extrêmement variables et donc difficilement comparables d'une étude à l'autre. Par exemple, certains auteurs donnent l'avantage à la technique de latéralisation partielle, avec une moyenne de 3,8 semaines (contre 5,7 semaines pour la latéralisation avec une section du nerf incisif). Ces chiffres semblent très éloignés de ceux d'autres études qui chiffrent en mois un retour à une sensibilité normale. De la même manière, si les données de la littérature situent

entre 1 et 10% le taux de perturbations à plus d'un an, pour Kan et al., il s'établit à 52,4%. (120)
(11)

On note donc que le taux de complications neurologiques définitives reste assez faible, ce qui va à l'encontre d'une appréhension fréquente sur ce type de réhabilitation chirurgicale. (119)
(121)

2.2.2.3 *Etiologies*

Les étiologies de la perturbation de la sensibilité labio-mentonnaire sont dues au principe même de la latéralisation du nerf alvéolaire inférieur qui se résume à une manipulation des nerfs présents à la mandibule. Par exemple, l'interférence des instruments chirurgicaux avec le périnèvre sera susceptible d'interrompre l'apport sanguin et de causer la nécrose du segment distal. (120)

Les trajets et la profondeur des incisions de la muqueuse et de la corticale, le déplacement du nerf, la position des écarteurs ainsi que toutes les étiologies relatives à la mise en place des implants sont des gestes à risque.

D'ailleurs, si cette dernière est réalisée à la suite de la latéralisation du nerf alvéolaire inférieur, il sera privé de sa protection muco-périostée dans un temps plus long ; Ceci laisse présager un risque automatiquement plus élevé de sidération des fibres. (118)

Après une chirurgie de latéralisation avec repositionnement postérieur du foramen mentonnier, la section volontaire du nerf incisif entraîne une perte de proprioception dans son territoire d'innervation. Elle est ressentie de manière plus ou moins gênante pour le patient, principalement en fonction de la présence d'un édentement ou non au niveau des incisives et de la canine mandibulaire. (119)

La survenue d'une hémorragie rencontrée au cours de la chirurgie peut compliquer la mobilisation du paquet vasculo-nerveux. Si elle est mal contrôlée, elle prédispose à une section transversale accidentelle. (120)

L'étude des données bibliographiques montre une grande disparité des résultats, et semble indiquer que ces techniques sont fortement opérateurs-dépendantes : la fréquence de survenue de perturbations neurosensorielles post-opératoires immédiates varie du simple au double selon les articles. (11)

On peut donc affirmer que la complexité de la technique chirurgicale requiert un chirurgien compétent. Ceci est à contrebalancer avec la variabilité des critères d'évaluation des troubles de la sensibilité.

2.2.2.4 *Conduite à tenir*

- *Préventive*

Une analyse précise des conditions anatomiques, notamment via des examens cliniques et radiographiques approfondis représente une préparation essentielle de cet acte chirurgical. Outre la prise d'un cliché panoramique, il est absolument nécessaire de réaliser un examen en trois dimensions et d'évaluer les images acquises à l'aide d'un logiciel approprié.

La garantie des résultats repose sur une bonne maîtrise des gestes opératoires et sur la connaissance des nouveaux instruments chirurgicaux. En effet, les rapports cliniques allouent à la chirurgie piézoélectrique une sécurité maximale en regard des tissus mous et une réduction du risque de lésion nerveuse lors de l'ostéotomie. L'utilisation d'implants à filetage peu incisif est préférée pour limiter la possibilité d'irritation chronique du nerf en cas de frottements. (119)

- *Curative*

La conduite à tenir s'apparente à celle développée pour les lésions du nerf alvéolaire inférieur consécutive à la pose d'implant(s) classique. Elle passe par : l'identification complète des troubles de la sensibilité, la mise en relation avec une cause traumatique et le suivi scrupuleux de l'évolution clinique.

Les traitements préconisés consistent en l'administration de corticoïdes à haute dose, du complexe vitaminique B1-B6-B12 et d'antalgiques neurogènes.

Le but est de contenir le processus inflammatoire et de diminuer au maximum les symptômes neurosensoriels. Les chirurgies réparatrices ne sont presque jamais entreprises car la réapparition progressive d'une sensibilité normale la rend inutile. (119)

2.2.3 Conclusion

L'altération chronique de la sensibilité labio-mentonnière après une chirurgie implantaire est une complication rare mais non négligeable. (113) La pertinence de son diagnostic permet l'instauration d'un traitement précoce et adapté optimisant la perspective d'une évolution favorable. (27)

En prenant en compte l'implication éthique et légale qui incombe aux professionnels de santé, il est primordial d'évaluer l'intérêt du protocole de chirurgie implantaire dans le cadre du projet thérapeutique. Ceci passe par une information claire et détaillée donnée au patient orientée vers

la description du risque de traumatisme nerveux accompagnant souvent cette chirurgie. En effet, le consentement éclairé reste la base d'un traitement médico-chirurgical.

Néanmoins, une enquête menée à l'université de Tokyo entre avril 2008 et mars 2009 a pu montrer que les patients n'étaient pas toujours conscients des risques encourus par la thérapeutique proposée.

D'après la figure ci-dessous, seulement 23,8% des patients ont reçu des explications par leur praticien et 14,3% d'entre eux expriment une difficulté d'interprétation du dialecte utilisé.

Ceci souligne la nécessité de donner des informations explicites sur le risque potentiel d'apparition de neuropathies post-opératoires et implique l'usage de termes appropriés au niveau de compréhension du patient.

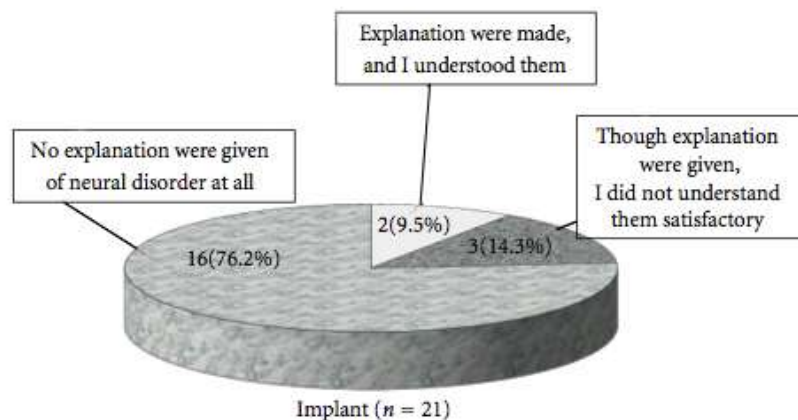


Figure 26 : Répartition du consentement éclairé pour la pose d'un implant (FUKUDA ET AL., 2012) (27)

2.3 La chirurgie orthognatique

2.3.1 Généralités

La chirurgie orthognathique vise à corriger les anomalies de développement du maxillaire et de la mandibule tels que le prognatisme, le rétrognatisme et les asymétries faciales. (122) Elle s'adresse à des patients (adolescents ou adultes) chez qui le traitement orthodontique ne peut à lui seul supprimer les dysmorphoses dento-maxillaires. Son objectif final est d'obtenir un visage harmonieux par le biais d'une occlusion dite équilibrée. Les complications de ce type d'intervention sont dominées par l'installation de troubles de la sensibilité concernant la région labio-mentonnière. (123)

Les techniques se sont améliorées parallèlement aux progrès réalisés dans le domaine de l'orthodontie. Désormais, les chirurgiens maxillo-faciaux attachent davantage d'importance à la qualité de l'articulé dentaire et proposent une approche pluridisciplinaire, supposant l'intervention d'orthodontistes et de chirurgiens dentistes.

Les différents procédés chirurgicaux consistent tous à déplacer tout ou partie du maxillaire ou de la mandibule par des ostéotomies totales ou segmentaires. Les déplacements peuvent s'accompagner de résections ou de greffes osseuses pour combler un espace créé entre les berges de l'ostéotomie.

2.3.1.1 *Les ostéotomies classiques*

Les ostéotomies totales sont de loin les plus fréquentes : l'ostéotomie dite de Le Fort I pour le maxillaire, l'ostéotomie sagittale d' Obwegeser-Dal Pont pour le corps de la mandibule et l'ostéotomie verticale rétrospigienne pour la branche montante.

Les ostéotomies segmentaires ne déplaçant qu'un secteur de l'arcade dentaire sont devenues exceptionnelles avec la généralisation des traitements orthodontiques.

Par ailleurs, les ostéotomies du menton ou génioplasties sont très souvent associées aux ostéotomies totales pour restaurer l'équilibre de l'étage facial inférieur.

La nouvelle configuration osseuse est maintenue grâce à des sutures métalliques ou des vis et des plaques en titane dont le nombre et la position sont choisis de façon à assurer une stabilité parfaite des fragments osseux. (123)

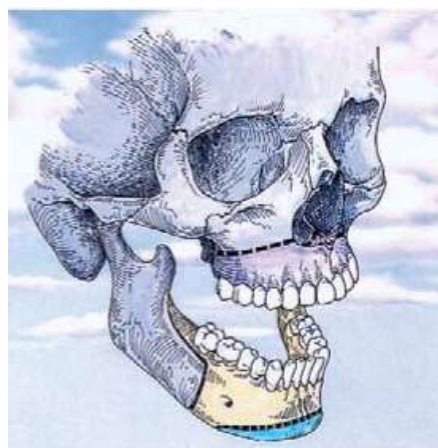


Figure 27 : Les trois ostéotomies les plus fréquentes en chirurgie orthognathique : l'ostéotomie maxillaire totale type Le Fort I (en violet), l'ostéotomie mandibulaire totale sagittale type Obwegeser- Dal Pont (en jaune) et l'ostéotomie symphysaire supra-basilaire ou génioplastie (en bleu) (TULASNE, 2007) (123)

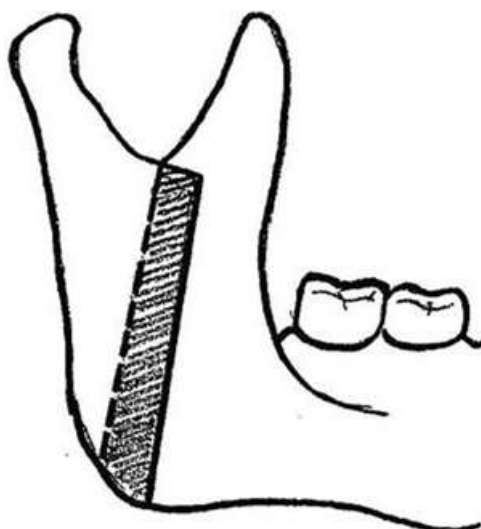


Figure 28 : Ostéotomie verticale rétrospigienne de la branche montante mandibulaire (TALESH ET AL., 2010) (124)

2.3.1.2 *La distraction osseuse*

En dehors des protocoles classiques consistant à mobiliser, déplacer et fixer d'emblée les arcades dans la position idéale, la distraction vise à déplacer lentement une pièce osseuse (en l'occurrence tout ou partie de la mandibule ou du maxillaire) par un écartement progressif des berges. Ceci est réalisable au moyen d'un vérin prenant appui sur l'os ou sur les dents. L'espace ainsi créé entre les deux surfaces osseuses se calcifie et se consolide en 2 à 3 mois, ce qui assure la stabilité du fragment déplacé. (123)

2.3.2 Incidence des lésions

La chirurgie orthognathique est une chirurgie esthétique et fonctionnelle, pour laquelle les patients demandent souvent à connaître les taux de complications. Ses résultats sont excellents et la survenue de complications à long terme est rare si elle est bien menée. (122)

Dans les parties suivantes, nous ne parlerons que des ostéotomies mandibulaires et des génioplasties dont les complications sont en rapport avec notre sujet.

« En fait, la seule complication fréquente après une ostéotomie sagittale mandibulaire est l'anesthésie labio-mentonnière » explique Tulasne dans son article en 2007. (123)

Il ajoute qu'elle régressera au fil du temps pour ne laisser au maximum qu'une hypoesthésie d'étendue variable dans le territoire d'innervation du nerf alvéolaire inférieur. (123) Ces propos restent contestables lorsqu'une section nerveuse totale est dépistée. Mais au cours d'une

chirurgie orthognatique, il semblerait que le paquet vasculo-nerveux mandibulaire fasse rarement l'objet de ce type de lésion. En fait, l'atteinte est trivialement partielle (neurapraxie, axonotmésis) et se traduit par des troubles de la sensibilité de faible intensité. (125)

En effet, en dépit des nombreux avantages de cette intervention, les perturbations neurosensorielles sont fréquentes et découlent du principe même de celle-ci : en travaillant à la mandibule, le chirurgien se heurte à la difficulté de la proximité du nerf alvéolaire inférieur et de sa voie d'entrée (foramen mandibulaire) ainsi que du nerf mentonnier et de sa voie de sortie (foramen mentonnier)

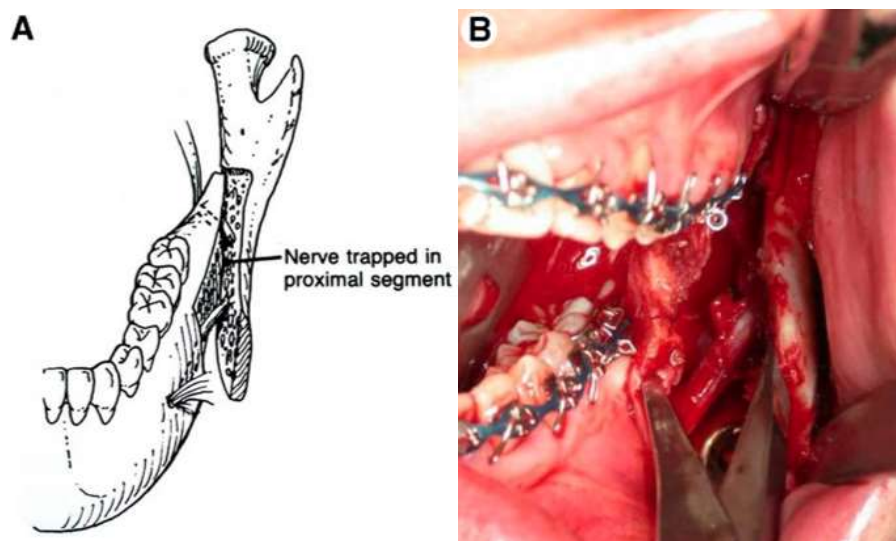


Figure 29 : A. NAI restant solidaire du segment proximal affecté d'une discontinuité B. Exposition du NAI au cours d'une ostéotomie sagittale d'Obwegeser-Dal Pont (BAGHERI ET AL., 2010) (126)

Suite à la réalisation d'une batterie de tests cliniques post-opératoires chez 258 patients, l'étude proposée par Martis obtient le taux élevé de 86.8 % de perturbation de la fonction sensitive. (122) Ces données sont en accord avec celles de MacIntosh qui trouve une incidence de 85 % à la levée de l'anesthésie. (127)

La gravité de la lésion initiale et l'évolution des symptômes subjectifs à un mois sont des facteurs importants pour le pronostic à long terme, en particulier en ce qui concerne les douleurs neuropathiques. (128)

On retrouve toutefois une évolution favorable des séquelles post-opératoires puisque seulement 5% d'entre eux persistent un an après. (122) (125) De plus, les changements neurosensoriels sont souvent considérés comme peu gênants par les patients. (126)

2.3.3 Etiologies et facteurs de risque

A la mandibule, les tracés d'incision et d'ostéotomie s'effectuent au voisinage du nerf alvéolaire inférieur et du nerf mentonnier, ce qui suppose des étiologies traumatiques survenues lors de l'intervention, portant atteinte à leur intégrité. (125)

Afin d'élargir la vision du champ opératoire, le chirurgien procède à la dissection sous-périostée et rugine les tissus mous à l'aide d'un décolleur. Or, une rétraction excessive pourra étirer voire même lacérer le paquet vasculo-nerveux. (126)

Le fraisage aveugle, incontrôlé, trop profond ou la mauvaise utilisation des burins chirurgicaux sont, du reste, relativement rares mais sont susceptibles de générer un traumatisme allant de la simple brèche jusqu'à la section nerveuse complète.

La manipulation du nerf est un acte délicat et non sans risque de lésion. Elle est effectuée lorsque le chirurgien est gêné par sa position au cours de l'ostéotomie. (126)

Nous pouvons aussi noter que le vissage des plaques d'ostéosynthèse est un temps opératoire délicat pour lequel l'opérateur devra faire preuve de dextérité et de concentration. (126)

En outre, la compression nerveuse, induite par un facteur mécanique direct est couramment mise en avant. Elle intervient lors du raccord et de la fixation des pièces osseuses par des éléments trop proches du nerf ou lors de la présence de séquestres osseux. Avant la consolidation, le déplacement de la mandibule dans la position souhaitée se solde de temps en temps par un étirement ou une compression responsable d'une altération de la sensibilité.

Les écarteurs sont tenus par l'aide opératoire ; ils chargent les tissus environnants, les gardant à distance afin de les protéger et de dégager le site chirurgical. Maintenus dans une mauvaise position ou avec une force excessive et prolongée, ils compriment le nerf alvéolaire inférieur et sont responsables de lésions infracliniques neurapraxiques.

Bien qu'exceptionnelle, la présence de saignements abondants au cours de l'intervention, entrave largement la vision du site opératoire et pousse à une utilisation aveugle des instruments chirurgicaux. (126)

Les étiologies indirectes sont en rapport avec l'installation d'un œdème post-opératoire ou d'un hématome si un saignement prolongé s'est produit. Ce phénomène survient jusqu'à 48h après l'intervention et comprime le nerf à l'intérieur du canal mandibulaire. En effet, ce conduit osseux inextensible, est incapable de s'adapter aux variations volumiques. (122)

La constitution d'un hématome compressif aux environs du nerf mentonnier aura pour voie de conséquence une altération de la sensibilité uniquement dans la zone labio-mentonnière.

Ainsi, les troubles de la sensibilité résultent de la rétraction, de l'étirement, de la compression, de l'intrusion par un corps étrangers (instruments, vis) ou de la section partielle/complète du paquet vasculo-nerveux mandibulaire. (126)

Les dissections anatomiques ont pu mettre en évidence des variations inter-individuelles considérables du nerf alvéolaire inférieur dans le plan sagittal et dans le plan frontal. Sa position, à l'intérieur du corps de la mandibule serait liée au risque de traumatisme per-opératoire. De toute évidence, une exposition fortuite du nerf favorise l'apparition de lésions microscopiques. D'autres caractéristiques anatomiques se révèlent défavorables comme une faible hauteur du corps mandibulaire avec un canal proche de son bord inférieur, une fine couche d'os spongieux, un canal ou un foramen mentonnier bifide. (125)

Lors d'une génioplastie, une distance trop faible entre le foramen mentonnier (zone d'émergence) et le trait d'ostéotomie souhaité engendre des complications traumatiques. Néanmoins, le respect d'une limite de 6mm n'exclut pas un échec. (129)

Certains auteurs considèrent l'âge comme un facteur de risque potentiel. Ils justifient leurs propos par le phénomène de sénescence physiologique du processus de cicatrisation. (122) Bien que les capacités générales de l'organisme se dégradent avec le temps, ces affirmations manquent de preuves.

A l'évidence, la chirurgie orthognatique est une discipline de la chirurgie maxillo-faciale techniquement exigeante qui demande de l'habileté et de l'expérience pratique. Ainsi, les chirurgiens les moins qualifiés dans ce domaine seront plus à même d'être confrontés à des complications. (126)

2.3.4 Conduite à tenir

2.3.4.1 Préventive

A l'image de la chirurgie implantaire, la prévention des lésions du nerf alvéolaire inférieur et du nerf mentonnier passe par l'établissement d'un bilan radiographique. Comme vu précédemment, l'anatomie mandibulaire s'avère parfois être un obstacle au bon déroulement de l'intervention. C'est pourquoi l'étude précise des tissus environnants, par la prise de clichés radiographiques est primordiale.

Les techniques d'imagerie 3D en coupes sont, de loin, les plus utilisées en chirurgie maxillo-faciale. Elles offrent une approche plus précise des trajets nerveux ainsi qu'une meilleure

visualisation des sites de fixation des pièces osseuses, dans le cadre d'une analyse éclairée des différentes possibilités chirurgicales. (125)

En effet, ces dernières années, leur perfectionnement a permis une adaptation des gestes du praticien en fonction de la morphologie mandibulaire. Par exemple, l'opérateur est parfois amené à ouvrir le canal à l'aide d'un ostéotome afin de séparer le nerf de son canal osseux en protégeant ses ramifications. Ce traitement préalable a pour but de conserver l'intégrité nerveuse, à proximité des zones de section d'une ostéotomie sagittale bilatérale, d'une ostéotomie verticale ou d'une génioplastie. Cependant, ce geste se complique en cas d'une absence d'os spongieux aux abords du canal. (130)

En 2005, Stübinger et coll. ont suggéré une approche thérapeutique différente dans le cas où la position du nerf alvéolaire inférieur ne permettait pas l'utilisation des procédés habituels. Ainsi, l'ostéotomie réalisée par une technique de piézochirurgie, a laissé le paquet vasculo-nerveux alvéolaire sans lésion à l'issue de l'opération. (131)

En effet, l'apparition récente de méthodes utilisant les ultrasons a permis d'apporter une précision jusqu'alors inégalée et de sécuriser les découpes osseuses. Ces instruments réalisent des coupes extrêmement fines et complètes, sans effort et sans traumatiser les tissus mous. Ils suppriment aussi la nécessité de finaliser les sections osseuses à l'ostéotome.

Les douleurs post-opératoires sont atténuées et la cicatrisation améliorée par rapport aux instruments rotatifs. Ils contribuent aussi au bon repositionnement des fragments osseux et évitent donc les risques de compressions nerveuses. (132)

Pour bannir les gestes iatrogènes et conserver le nerf alvéolaire inférieur intact, certains auteurs prônent l'utilisation de burins chirurgicaux aux larges extrémités tandis que d'autres préfèrent une partie travaillante plus fine, telle une spatule à ciment. (122) De même, il est préférable de protéger les lames malléables par la mise en place circonférentielle de stéristrrips et de les manipuler avec prudence.

En réalité, chacun a ses préférences, ses habitudes et une attitude qui lui est propre pendant l'intervention.

2.3.4.2 Curative

Actuellement, les lignes de traitement à long terme sont des notions encore assez vagues. En effet, pour établir des stratégies thérapeutiques individualisées, il faudra une meilleure compréhension des mécanismes de régénération neurosensorielle et des facteurs favorisant cette voie.

En post-opératoire, la prescription médicamenteuse reste la base du traitement via notamment l'administration de corticoïdes, d'antibiotiques et éventuellement du complexe vitaminique B1-B6-B12.

La prise en charge chirurgicale, quant à elle, dépend de l'évaluation de la sensibilité de la zone en question par des moyens aussi bien subjectifs (questionnaires) qu'objectifs (tests cliniques). Elle est aussi tributaire du type de lésion : En général, les sections franches nécessiteront une intervention microchirurgicale réparatrice.

Afin de guider au mieux les cliniciens, Bagheri et al. ont tenté de proposer une démarche thérapeutique à suivre, définie dans le paragraphe suivant : (126)

Si une lacération, une section nerveuse (partielle ou totale) du nerf alvéolaire inférieur et du nerf mentonnier est observée en per-opératoire, une suture est réalisée immédiatement selon les standards de sutures nerveuses microchirurgicales. Ceci évite de procéder à une deuxième intervention qui implique une autre anesthésie générale et qui est surtout susceptible de compromettre les résultats de la chirurgie orthognatique. Pour cela, le chirurgien présent doit avoir les compétences adéquates en microchirurgie et un matériel adapté à disposition (fils de suture, loupes...) Si ce n'est pas le cas, les deux extrémités sont délicatement replacées dans leur canal osseux. (126)

Parfois, le chirurgien choisira de reporter la réparation nerveuse à trois mois pour plusieurs raisons. Premièrement, l'installation de la réaction inflammatoire crée un environnement très vascularisé qui va restreindre le champ de vision. Ensuite, la suture est rendue difficile par la fragilité des tissus qui s'estompe avec le temps. Enfin, une réintervention trop hâtive entraîne une perturbation de la cicatrisation osseuse et muqueuse allant jusqu'à provoquer une infection secondaire. Il y a aussi une mince possibilité de cicatrisation spontanée, qui n'est pas à négliger. (126)

Toutefois, dans la plupart des cas, les troubles de la sensibilité ne sont identifiables qu'après la répétition de tests sensoriels au cours des visites post-opératoires. Cette catégorie de patients devra retenir l'attention du clinicien au cours des trois mois suivants. Au bout de trois mois, si aucune amélioration ne s'est produite, une exploration et une réparation microchirurgicale doivent être entreprises à condition, bien sûr, que les troubles de la sensibilité aient un impact sur la vie quotidienne du patient. (126)

Pour les patients dont les problèmes de sensibilité sont plutôt bien tolérés, des exercices de rééducation pourront être proposés.

La stratégie post-opératoire diffère des autres étiologies car les candidats à une chirurgie orthognatique sont généralement jeunes, en bonne santé et fortement dans l'expectative d'un résultat esthétique et fonctionnel. Ils doivent donc être avertis que des modifications neurosensorielles sont quasi inévitables et que ces dernières peuvent nécessiter une réintervention chirurgicale. (126)

2.4 La chirurgie pré-prothétique

2.4.1 Sur le plan muqueux

Le vestibule est la région anatomique qui relie la joue à la gencive. La profondeur de ce vestibule est un facteur déterminant pour la bonne tenue des prothèses amovibles dentaires. Lorsqu'il est trop peu profond, il représente un élément défavorable mécaniquement parlant, c'est pourquoi, certains auteurs ont développé différents types de chirurgies autorisant son approfondissement. En effet, la littérature fait état d'un grand nombre de techniques intéressant le tissu muqueux et/ou osseux, parmi lesquelles on retrouve les vestibuloplasties et les greffes cutanées ou muqueuses.

2.4.1.1 *Vestibuloplasties simples*

La plastie vestibulaire est un remodelage préprothétique et intervient chez l'édenté total, parfois partiel, présentant des conditions morphologiques qui ne peuvent être considérées comme idéales d'un point de vue prothétique. Elle va permettre une meilleure stabilité et une meilleure tenue des prothèses amovibles et de ce fait, s'exécute surtout à la mandibule.

Décrite pour la première fois par Kazanjian en 1935, elle va entraîner une dénudation osseuse, en réclinant périoste et insertions musculaires. L'incision muqueuse, légèrement décalée par rapport au sommet de la crête, est poursuivie jusqu'à la limite muco-gingivale, mettant à nu l'os alvéolaire dans son ensemble. Elle est horizontale, arciforme suivant la crête mandibulaire. (133) La rugination est poursuivie en sous-périosté vers le bord basilaire, respectant l'émergence du nerf mentonnier. Le lambeau ainsi créé va être suturé plus bas, permettant ainsi l'approfondissement du vestibule. La prothèse réalisée en position de correction, dont les bords sont adaptés en per-opératoire, maintient le cul-de-sac vestibulaire néoformé et est laissée en place le temps de l'obtention de la cicatrisation. (134)

En raison de résorptions importantes de l'os alvéolaire, d'autres auteurs, comme Clark, ont proposé un abord sus-périosté. Elle est nommée en anglais «periosteal rétention procédure» ou

«split flap procedure». (133) Après incision horizontale de la muqueuse sur le versant externe de la crête, la dissection des insertions des muscles mentonniers est pratiquée au ras du périoste symphysaire, laissé en place. Le lambeau disséqué est réamarré plus bas. Le bord libre muqueux est suturé au fond du vestibule. Ce procédé serait préférable et faciliterait l'épithélialisation secondaire. (134)

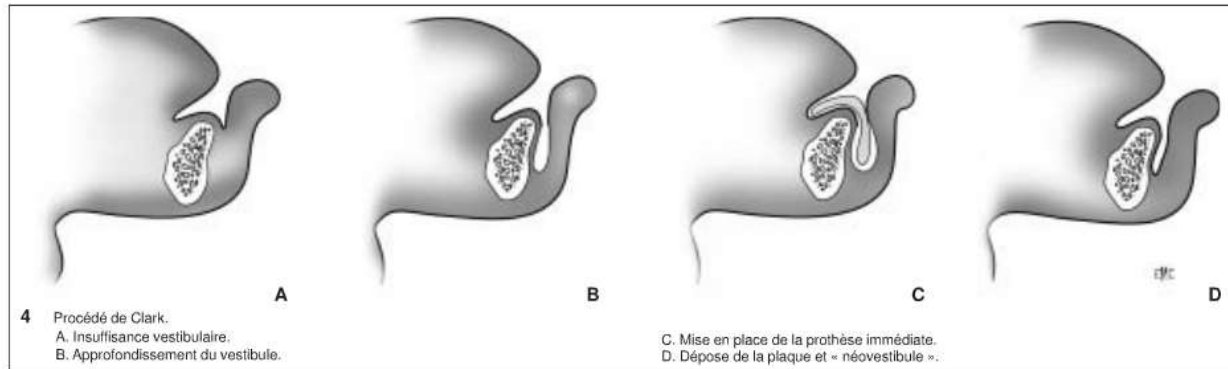


Figure 30 : Procédé de Clark (PRINC ET AL., 1999) (134)

Ces techniques de vestibuloplasties simples sont moins justifiées de nos jours. Il s'avère que les greffes gingivales libres, d'origine autologue, obtiennent de bien meilleurs résultats.

2.4.1.2 Vestibuloplasties associées à des greffes cutanées ou muqueuses

Certains auteurs ont donc préconisé l'association de greffes cutanées et/ou muqueuses afin de conserver le bénéfice apporté par la technique d'approfondissement. Toute la première partie de l'intervention se déroule comme pour une vestibuloplastie simple. Une prothèse de contention a également été préparée. La greffe remplace l'épithélialisation secondaire et permet d'avoir un tissu plus souple, de meilleure qualité, n'ayant pas tendance à se rétracter. Bien qu'elles ne constituent pas le remède miracle pour qu'une prothèse amovible tienne à merveille en bouche, elles améliorent néanmoins significativement le confort général du patient. (134)

2.4.2 Sur le plan osseux

De nombreux auteurs ont préconisé l'utilisation de greffons osseux autologues (iliaque, crânien, costal, tibial, etc) en apposition afin de rehausser la crête mandibulaire et de la remodeler. Ces interventions, outre le fait qu'elles exposent le patient à de nombreuses complications, n'ont pas donné les résultats anatomiques escomptés dans le cadre de la chirurgie pré-prothétique. (134)

2.4.2.1 *Ostéotomies dites en « sandwich »*

Cette ostéotomie mandibulaire horizontale est décrite pour la première fois par Schettler en 1971. Le fragment supérieur est déplacé vers le haut afin d'obtenir un espace libre intermédiaire qui va être comblé par un greffon osseux d'interposition. Secondairement, une vestibuloplastie peut être associée. (134)

2.4.2.2 *Ostéotomies en « visière »*

Elle est proposée Härtle en 1975. Son principe est celui du clivage des tables osseuses par une ostéotomie sagittale. La corticale interne reste pédiculée au niveau du plancher buccal par les insertions musculaires ; ce fragment va être ascensionné puis fixé dans sa nouvelle position ; la vestibuloplastie est réalisée secondairement.

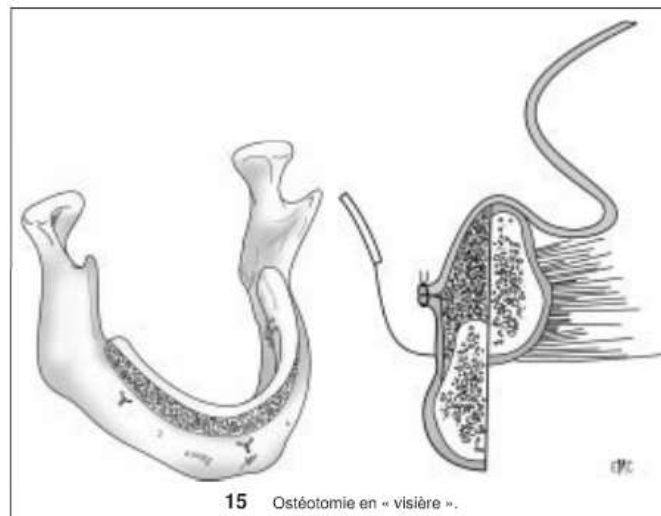


Figure 31 : Ostéotomie en "visière" (PRINC ET AL., 1999) (134)

Ce type d'ostéotomie pose des problèmes techniques majeurs. En effet, le clivage n'est possible que si l'épaisseur mandibulaire est suffisante ; d'autre part, il semble que la résultante sur la hauteur de la crête soit insuffisante dans la majorité des cas. (134)

2.4.2.3 *Procédés par appositions simples*

- *Greffes osseuses par des biomatériaux*

Un procédé usuel consiste à réaliser un tunnel sous-périoste crestal. La voie d'abord est faite par deux incisions situées de part et d'autre de la ligne médiane et une incision au centre de l'arcade.

Les incisions verticales, partant de la face linguale de ce qu'il reste de la crête alvéolaire, vont descendre jusqu'au fond du vestibule. L'incision s'étend jusqu'au plan osseux en sectionnant le périoste après s'être assuré que les branches des nerfs mentonniers ne risquent pas d'être lésées. Après avoir réalisé deux tunnels latéraux, le biomatériau est inséré. Le plus utilisé est l'hydroxyapatite ; En théorie non résorbable, elle est retrouvée sous forme poudreuse ou non poudreuse.

Son utilisation est aujourd'hui discutée car on assiste souvent à un « basculement » du greffon qui ne s'ostéointègre pas. De plus, l'augmentation de la hauteur de la crête alvéolaire se fait aux dépens de la profondeur vestibulaire. (134)

- *Greffes osseuses autologues*

Plusieurs techniques d'augmentation de la hauteur par des autogreffes ont été utilisées, combinées avec des ostéotomies. Si leurs résultats sont aléatoires en chirurgie pré-prothétique, les indications restent larges en chirurgie préimplantaire. Cependant, l'intervention est lourde et mutilante. (134)

2.4.3 Incidence des lésions

Tous ces procédés chirurgicaux sous-tendent un risque majeur de lésions du nerf alvéolaire inférieur. En effet et à titre d'exemple, on alloue à la vestibuloplastie mandibulaire un taux d'apparition de troubles de la sensibilité labio-mentonnaire pouvant atteindre 35 % à 40 %. (135)

Ces données sont en accord avec les résultats de l'étude de prospective menée par De Koomen. Par ailleurs, il constate que 15 % de ce panel sera affecté de modifications neurosensorielles permanentes. (136)

La plupart du temps, la sensation de pression est retrouvée, ce qui n'est pas toujours le cas pour le tact et la température. (133)

Néanmoins, il est important de rappeler que dans l'enquête de De Kooman, 76% des patients s'estiment satisfaits des bénéfices de la chirurgie pré-prothétique par greffe épithélio-conjonctive. (136)

2.4.4 Conduite à tenir

Peu de données sont disponibles dans les documents étudiés. En fait, toutes ces chirurgies sont devenues obsolètes à l'heure actuelle car le développement de l'implantologie a engendré l'ouverture de nouvelles voies thérapeutiques.

Cependant, dans le peu d'articles trouvés, il est à chaque fois stipulé qu'il est nécessaire de préserver les pédicules vasculo-nerveux présents à la mandibule. Comme pour toute chirurgie, ceci passe obligatoirement, par un contexte clinique bien évalué et ensuite par une maîtrise parfaite des techniques pratiquées.

Certains auteurs ont tout de même évoqué quelques pistes pour pallier la vulnérabilité du nerf alvéolaire inférieur et du nerf mentonnier.

Tout d'abord, le laser fournirait, pour ce type de chirurgie, des avantages indéniables en évitant les saignements, donc en améliorant la visibilité, en induisant une bio-stimulation, propice à une cicatrisation rapide. Il en résulte un risque affaibli de lésions nerveuses iatrogènes.

Samit et Popowich irritent intentionnellement le nerf mentonnier en tirant légèrement sur son pédicule, de manière à déclencher une anesthésie passagère. Ceci leur permet de constater que les plaintes relatives à la douleur postopératoire, dans son territoire d'innervation étaient minimisées ainsi que les besoins en antalgiques. Ils remarquent aussi un rétablissement complet des fonctions sensitives, s'effectuant progressivement en quatre à six semaines. (137) Ce constat semble toutefois aléatoire et dénué de sens dans un contexte de préservation maximale de l'intégrité nerveuse.

Il n'est pas rare d'observer que la présence d'un œdème au niveau des pédicules vasculo-nerveux engendre des lésions nerveuses irréversibles portant atteinte, dans notre cas, à la sensibilité labio-mentonnière.

Or selon ces mêmes auteurs, l'infiltration de 1 ml de dexaméthasone à 4 mg de part et d'autre du plancher buccal en per-opératoire aurait la capacité de plus réduire l'œdème que son administration par intraveineuse. Ils ajoutent que l'apparition d'un œdème est systématiquement notée entre quarante huit et soixante douze heures post-opératoires. Sa résorption sera généralement aidée par l'administration de 4.0 mg supplémentaires de dexaméthasone. (137)

2.5 Les techniques d'anesthésie locale

2.5.1 Généralités

Effectuer une anesthésie locale consiste à supprimer de façon transitoire et réversible la sensibilité d'une région anatomique. En réduisant les symptômes douloureux ainsi que les autres sensations associées à l'acte dentaire, elle octroie ainsi au praticien la possibilité de diriger son intervention dans des conditions optimales. (138)

En odonto-stomatologie, il existe trois procédés :

- L'anesthésie locale qui cherche à supprimer momentanément la fonction des corpuscules sensitifs.
- L'anesthésie loco-régionale (ou tronculaire) qui cherche à supprimer momentanément la fonction des troncs nerveux sensitifs.
- L'anesthésie générale qui cherche à supprimer momentanément la fonction de l'enregistrement encéphalique.

La technique d'anesthésie classique au foramen mandibulaire (épine de Spix) est la plus pratiquée des anesthésies loco-régionales et consiste à anesthésier le NAI avant son entrée canalaire sur la face interne de la mandibule.

Elle est habituellement décrite comme une procédure efficace et sûre. En revanche, elle amène parfois des désordres sensoriels temporaires ou permanents dans le territoire du tronc nerveux alvéolaire inférieur qui se répercutent sur les nerfs situés en aval (le nerf mentonnier et le nerf incisif).

Les techniques de Gow-Gates et de Vazirani-Akinosi sont deux variantes de l'anesthésie tronculaire. Elles sont moins utilisées par les praticiens ce qui explique probablement le manque d'études concernant leurs complications. Les prochains paragraphes sont dédiés aux risques d'une anesthésie tronculaire au foramen mandibulaire mais les étiologies et la conduite à tenir sont transposables aux techniques de Gow-Gates et Vazirani-Akinos.

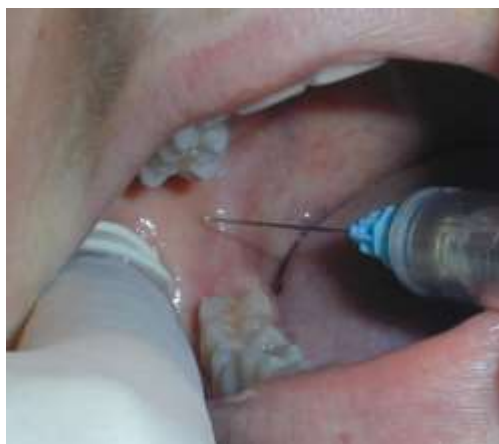

Figure 32 : Anesthésie tronculaire au foramen mandibulaire (épine de Spix) (139)

2.5.2 Incidence des lésions

A priori, la survenue de troubles de la sensibilité après une anesthésie dentaire est rare par rapport à la fréquence de leur utilisation quotidienne. (38)

La multitude d'études réalisées jusqu'à ce jour relate une incidence très variable. Les chiffres s'étendent d'un cas pour 42000 injections à un cas pour 785000 injections. (38) (140)

En réalité, son incidence exacte est méconnue. En effet, certains auteurs s'accordent à penser que les effets délétères associés à l'injection d'une solution anesthésique sont méthodiquement compliqués à analyser. Il est également très difficile d'incriminer la seule responsabilité de l'anesthésie au cours d'une chirurgie mandibulaire invasive avoisinant le nerf alvéolaire inférieur. (140)

2.5.3 Etiologies

La nature exacte du traumatisme ainsi que son mécanisme sont toujours débattus, amenant un certain nombre d'hypothèses. Ainsi, les théories les plus souvent développées sont: (32) (141) (140)

- Le traumatisme direct de l'aiguille sur le nerf
- La formation d'un hématome dans la gaine du nerf
- La neurotoxicité du produit anesthésique utilisé

2.5.3.1 *Le traumatisme mécanique direct avec l'aiguille utilisée*

Pour l'exécution correcte d'une anesthésie tronculaire, la solution anesthésique est injectée à proximité du foramen mandibulaire. Pour cela, l'aiguille est insérée au centre d'un triangle formé par les muscles ptérygoïdien médial, ptérygoïdien latéral et le bord antérieur de la mandibule, jusqu'à l'obtention d'un contact osseux qui n'est pas toujours conseillé.

Cette technique d'anesthésie nécessite une aiguille longue à pointe biseautée, de diamètre 50 à 60/100^e pour créer le moins possible de lésions tissulaires et nerveuses à l'insertion. Mais, Stacy et Hadjar ont montré que son extrémité était susceptible de s'abîmer par la recherche d'un contact avec la face interne de la branche montante et conférait un risque d'atteinte lors de son retrait. (142) Cet argument est discutable avec l'utilisation des aiguilles actuelles.

Au cours d'une anesthésie au foramen mandibulaire, certains travaux rapportent qu'un contact aiguille-tronc nerveux confère aux fibres nerveuses un traumatisme manifesté cliniquement par une sensation de décharge électrique. La lésion affecterait la conduction des influx nerveux et se traduirait dans le temps, par une perturbation de la fonction sensitive de la zone labio-mentonnaire. C'est la théorie du traumatisme direct. Pourtant, Hillerup et al. ne semblent trouver que peu d'études sur cette étiologie ; de plus, plusieurs arguments sont en sa défaveur. (141)

En premier lieu, il est compliqué de traverser la gaine nerveuse alvéolaire et d'y injecter directement la solution anesthésique du fait de la faible tension mécanique qui y réside. (38) En effet, l'aiguille aurait plus tendance à glisser entre les fascicules. (141)

Ensuite, même si une brèche est présente, il semble impossible que le tronc nerveux entier soit touché, telle une lésion de type neurotmésis (ou lésion du cinquième degré de Sunderland). Ceci découle des dimensions de l'aiguille utilisée en odontologie: elle possède un diamètre beaucoup moins élevée que le nerf alvéolaire inférieur (approximativement 0,5 mm contre 2 à 3 mm).

Enfin, le choc douloureux infligé au patient est tel dès l'effleurement du nerf qu'il semble impossible de le pénétrer avec l'aiguille.

La conclusion est alors que le traumatisme direct par l'aiguille utilisée est une cause possible mais peu significative dans la perturbation de la sensibilité suite à une anesthésie tronculaire.

2.5.3.2 *La formation d'un hématome compressif*

Plusieurs chercheurs ont formulé l'hypothèse que l'introduction de l'aiguille pouvait traumatiser les vaisseaux sanguins à l'intérieur ou à l'extérieur de l'épinèvre.

D'une part, l'extravasation des produits sanguins au sein du canal mandibulaire mène à une fibrose réactionnelle, interdisant la formation d'un tissu cicatriciel naturel qui ralentit le processus de conduction. (143) (38)

D'autre part, l'hémorragie subséquente est alors responsable, en une trentaine de minutes, de la formation d'un hématome. S'il est de taille assez importante, il exercera une compression qui pourra diminuer l'apport sanguin sur un tronçon, entraîner une hypoxie des fibres et, par conséquent, aboutir à la perturbation de l'homéostasie nerveuse. (138)

Il est établi qu'en fonction de l'intensité de la force qu'exerce cet hématome, il en résulte une perturbation de la conduction de l'influx nerveux (neurapraxie) ou dans les cas plus sévères, une démyélinisation segmentaire de l'axone (axonotmésis). Le rétablissement des fonctions neurosensorielles s'opère en plusieurs semaines après la résorption de l'hématome et après la remyélinisation. (32)

2.5.3.3 *Les problèmes de toxicité de la solution utilisée*

Les anesthésiques locaux se définissent comme des substances qui, appliquées au contact du tissu nerveux, possèdent la capacité de bloquer la conduction d'un influx. Au niveau moléculaire, ces solutions agissent en ralentissant la vitesse de dépolarisation des fibres nerveuses par la diminution de leur perméabilité membranaire au sodium.

En odontologie, on considère leur utilisation comme biocompatible avec les tissus humains mais ils engendrent parfois des complications.

L'hypothèse la plus récente suggère que l'anesthésique lui-même cause des altérations chimiques localisées s'il est injecté à l'intérieur des fascicules. Elles sont initiées par la production métabolique de radicaux libres cytotoxiques. A l'échelle cellulaire, il en découle une altération de la gaine de myéline, une dégénérescence de l'axone et une inflammation des fibres nerveuses. En conséquence, la barrière sanguine s'écroule et un œdème endoneural se forme. S'il persiste, cet œdème cause une ischémie, suivie d'une tentative de réparation des cellules nerveuses endommagées.

Tout ceci se répercute sur la sensibilité de la région labio-mentonnaire qui en sera perturbée. (32)

Dans les pays européens, il existe diverses solutions anesthésiques, disponibles à des concentrations variables. Globalement, quatre molécules sont utilisées pour les actes odontologiques courants : la lidocaïne à 2%, la prilocaïne à 3%, la mépivacaïne à 2 et à 3% (celle à 4% n'est que très rarement utilisée) et l'articaïne à 4%.

Hillerup et Jensen affirment que les rapports des praticiens ainsi que ceux d'études scientifiques décrivent l'articaïne à 4% comme étant l'anesthésique local le plus enclin à des complications, d'où la nécessité de recourir à d'autres molécules. (144) Plusieurs travaux in vivo ont également essayé de mettre en évidence une fréquence supérieure de l'apparition de lésions neurologiques avec l'usage de prilocaïne et d'articaïne. (143) (38)

En réalité, aucune preuve scientifique d'un niveau satisfaisant n'a pu incriminer telle ou telle molécule. De ce fait, la majorité des auteurs récusent toute relation de cause à effet. (138) (145) Par contre, on a pu relier la cytotoxicité d'une solution anesthésique à sa dose et à sa concentration : Des études expérimentales chez l'animal ont rapporté la survenue de troubles de la sensibilité après l'emploi abusif d'anesthésiques locaux. (32)

De même, l'administration de lidocaïne à une concentration supérieure à celle préconisée a aussi montré une part de neurotoxicité tant après une injection péri-neurale qu'une injection intrafasciculaire. (138)

2.5.4 Conduite à tenir

2.5.4.1 Préventive

Bien que cette complication particulière soit rare, il est important de garder à l'esprit que l'exécution d'une anesthésie tronculaire requiert le respect d'un certain nombre de principes : (142)

- Le repérage de la zone d'injection par l'analyse visuelle et palpatoire du relief anatomique
- L'insertion de l'aiguille au proche voisinage du paquet vasculo-nerveux sans l'atteindre et sans nécessairement rechercher le contact osseux
- L'orientation du biseau de l'aiguille parallèle à la surface osseuse
- L'injection lente de la solution anesthésique

De façon plus générale, une connaissance accrue de l'anatomie et de la technique d'anesthésie tronculaire au foramen mandibulaire sera le meilleur moyen de se prémunir de l'apparition de troubles de la sensibilité labio-mentonnaire, après notre anesthésie.

2.5.4.2 Curative

Le diagnostic, le suivi et la gestion médicamenteuse (corticoïdes, antalgiques, vitamines) s'effectuent comme pour les autres étiologies. (38)

L'approche microneurochirurgicale, bien que peu souvent envisagée dans cette étiologie, s'avère favorable à la résurgence d'une sensibilité fonctionnelle et reste conforme aux techniques déjà décrites.

Le rétablissement spontané des fonctions sensibles suit une évolution favorable à moyen terme. Il serait total en huit semaines dans 85 à 94 % de cas. (143) Au-delà de cette limite, les chances d'obtenir une récupération complète s'amenuisent. (38) (141)

2.5.5 Conclusion

Les troubles de la sensibilité faisant suite à des procédures dentaires mineures, auraient plus d'impact sur la vie quotidienne que ceux faisant suite à des interventions chirurgicales plus fastidieuses. Ceci pourrait s'expliquer par une désinformation du patient quant à la possibilité de provoquer un traumatisme au niveau du nerf alvéolaire inférieur et de ses conséquences.

Comme nous l'avons déjà évoqué, ces complications restent très rares par rapport au nombre d'anesthésies tronculaires au foramen mandibulaire réalisées dans la pratique odontologique. Elles sont en revanche bien réelles, ce qui exige un maximum de précautions, de rigueur et de maîtrise de la technique.

Notons que tout ce qui vient d'être décrit peut être aussi décrit pour une anesthésie au voisinage du foramen mentonnier avec un élément encore plus modérateur : le diamètre de l'aiguille qui est encore plus faible (30 ou 40/100^e pour une aiguille à para-apicale).

2.6 L'endodontie

2.6.1 Généralités

Le traitement endodontique consiste à enlever de la dent la pulpe infectée ou nécrosée. Le nettoyage et l'antisepsie de l'endodonte sont réalisés par des procédés mécaniques (instruments endodontiques) et des procédés chimiques (solutions d'irrigation). Cette phase de désinfection est suivie par une phase d'obturation du système canalaire. Afin d'obtenir une fermeture hermétique, divers matériaux sont utilisés. La tendance actuelle combine l'introduction intracanaire de cônes de gutta percha et de ciment à base d'oxyde de zinc-eugénol.

La lésion du nerf alvéolaire inférieur faisant suite à un traitement endodontique est une complication rare mais sérieuse. Elle survient sur une dent dont l'apex se trouve à proximité du canal mandibulaire ou du foramen mentonnier.

Pour cette raison, cette thérapeutique est pourvue d'un risque majoré sur les dents mandibulaires postérieures. (146)

2.6.2 Etiologies

La préparation étendue qu'exige un traitement endodontique entraîne la disparition de la constriction apicale, ce qui autorise parfois le passage des produits d'irrigation et des matériaux d'obturation dans le péri-apex.

Le dépassement apical par les limes dédiées à la mise en forme canalaire peut, de la même façon, être responsable de neuropathies. (108)

Deux mécanismes fondamentaux peuvent être incriminés : (146) (52)

- Les traumatismes engendrés par un agent mécanique
- Les traumatismes chimiques causés par la neurotoxicité des produits d'obturation canalaire

2.6.2.1 *Les traumatismes mécaniques*

La sur-instrumentation et l'extravasation des matériaux d'obturation à proximité du nerf alvéolaire inférieur sont les facteurs étiologiques les plus souvent associés à un traitement endodontique orthograde iatrogène. La plupart du temps, ceci aboutira à un déficit de la fonction neurosensorielle.

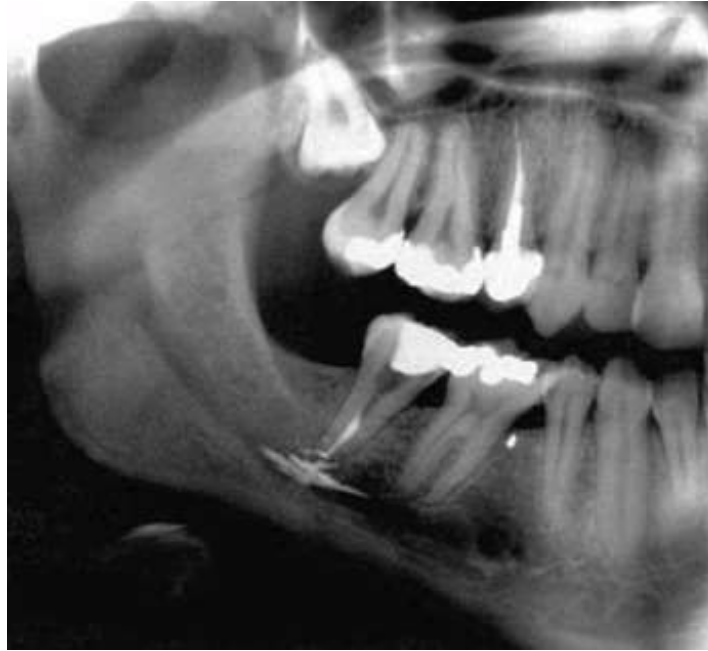

Figure 33 : Fuite du ciment de scellement canalaire à l'apex de la 47 (BLANAS ET AL., 2004) (50)

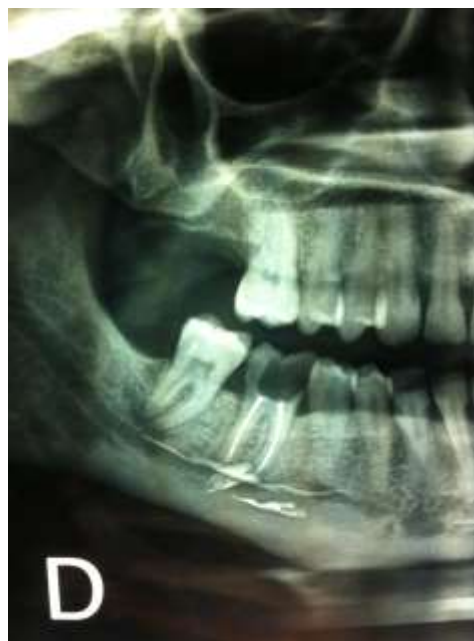

Figure 34 : Dépassement de ciment canalaire à l'apex de la 47 avec une diffusion sous le pédicule alvéolaire inférieur (Donnée iconographique Dr VIENNET)

La sur-instrumentation est d'autant plus risquée si un granulome est présent à l'apex. Ce type de lésion forme une zone ostéolytique constituée d'os moins dense dans la région périapicale, mais aussi et surtout un début de lyse cémento-dentinaire de la région apicale. Ces dispositions peuvent permettre un passage facilité des instruments au-delà de l'apex et ainsi endommager le nerf alvéolaire inférieur ou le nerf mentonnier.

Plusieurs phénomènes se produisent alors:

- Le déclenchement d'un phénomène inflammatoire avec ses conséquences cicatricielles.
- La compression et/ou l'ischémie du nerf dans son canal osseux et ses conséquences cicatricielles.

Les lésions présentées sont le plus souvent des neurapraxies et se résolvent spontanément. Si la réaction inflammatoire et la compression se perpétuent, il est possible qu'une blessure de type axonotmésis apparaisse. (52)

2.6.2.2 Les traumatismes chimiques

Il est admis que les matériaux d'obturation canalaire sont biocompatibles avec les tissus humains et ne provoquent aucune toxicité.

On rappelle néanmoins qu'en 1982 la majorité des ciments de scellement canalaire disponibles ont été comparés par Brodin et al.. Par des tests in vitro, ils ont pu conclure que tous les matériaux testés, lorsqu'ils étaient placés au contact direct des fibres nerveuses, exposaient à un certain degré de neurotoxicité. (147)

Par exemple, le potentiel neurotoxique des ciments à base d'oxyde de zinc-eugénol est notable, en particulier lors d'un dépassement dans le péri-apex. Un important surplus à ce niveau peut altérer la cicatrisation, engendrer une réponse inflammatoire aiguë puis chronique, qui atteint le nerf par la constitution d'un oedème intrafasciculaire. Ceci débouche sur une lésion de type neurapraxie.

Ces effets sont exacerbés par le paraformaldéhyde, entrant dans la composition chimique de certains ciments de scellement canalaire.

Il s'agit d'un adjuvant doté de propriétés anti-séptiques dont l'action à l'intérieur du système canalaire est débattue.

Cette substance peut à elle seule entraîner une inhibition irréversible de l'activité neuronale après un contact d'une minute seulement avec les fibres nerveuses. (147)

Cette thèse a été confirmée par des études plus tardives ; par conséquent il a été fortement recommandé de ne pas employer de composants à base d'aldéhydes, considérés comme des additifs obsolètes dans le cadre d'un traitement canalaire. (52)

Histologiquement, lors d'un dépassement de ciment de scellement, les particules de pâte forment des amas ronds, noirâtres et biréfringents sous la lumière polarisée.

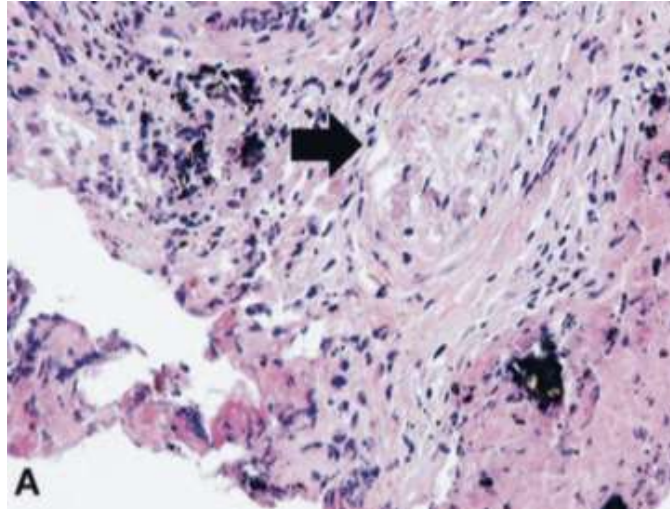


Figure 35 : A. Dégénérescence du tronc nerveux (flèche noire) (SCOLOZZI ET AL., 2004) (52)

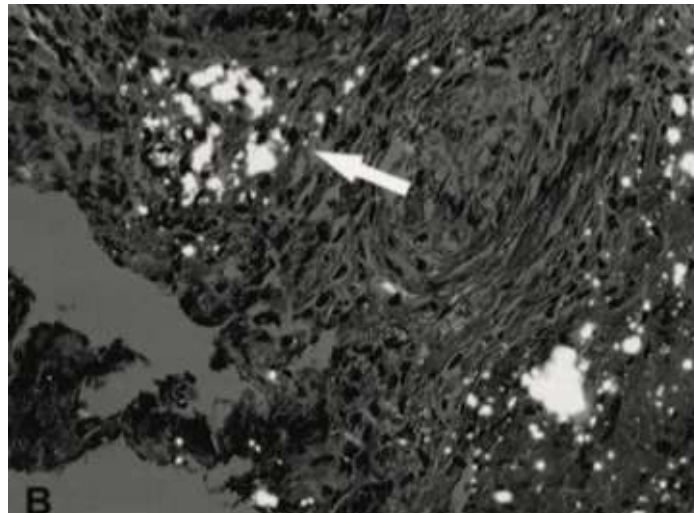


Figure 35 : B. Corps étrangers biréfringents sous lumière polarisée (flèche blanche) (HES, *40) (SCOLOZZI ET AL., 2004) (52)

Ces corps étrangers sont reconnus par le système immunitaire et il s'ensuit un infiltrat de cellules inflammatoires qui induisent une destruction des tissus environnants. Si le paquet vasculo-nerveux est situé au proche voisinage, une dégénérescence vacuolaire de celui-ci est observée. (52)

2.6.2.3 Conduite à tenir

2.6.2.3.1 Préventive

Dans le cadre d'un traitement endodontique, l'effraction du canal mandibulaire par le matériau d'obturation constitue la cause la plus fréquente des lésions nerveuses.

Pour éviter de telles complications, importantes d'un point de vue juridique, la détermination exacte des longueurs de travail et de la proximité des apex avec le nerf alvéolaire inférieur en pré-opératoire est primordiale.

Durant le traitement endodontique, des radiographies sont prises en utilisant des limes de longueur appropriée pour éviter les dépassements dans le péri-apex.

Le contrôle radiographique post-opératoire est également essentiel afin de vérifier la qualité du traitement.

Les instruments manuels et rotatifs doivent aussi être inspectés avant d'être introduits dans le canal radiculaire de manière à éviter au maximum le risque de fracture dans le péri-apex. On remplace un instrument au bout de dix utilisations en moyenne. Il est judicieux de recourir à un séquenceur pour quantifier et respecter au mieux cette durée de vie.

Enfin, l'utilisation d'un lentulo pour introduire la pâte de scellement n'est plus recommandée ; en effet, cette vis sans fin pourrait propulser très largement la pâte au-delà de l'apex.

2.6.2.3.2 Curative

Il semble y avoir une corrélation entre, d'une part, l'origine, la durée, l'importance du traumatisme et, d'autre part, le pronostic de la paresthésie. En l'occurrence, plus l'irritation mécanique ou chimique dure longtemps, plus la dégénérescence de la fibre nerveuse sera sévère et plus les symptômes sensitifs ont des risques de devenir permanents. (146)

L'inflammation, l'œdème et l'hématome doivent être maîtrisés rapidement afin de prévenir les dommages irréversibles comme une fibrose réactionnelle ou un névrome. Pour cela, les divers médicaments qui peuvent être administrés ont été cités précédemment.

Dans la plupart des cas, la prise d'un cliché radiographique de type rétro-alvéolaire ou panoramique suffit à confirmer la présence de matériels ou de matériaux au contact proche du nerf alvéolaire inférieur. (146)

Le traitement est alors basé sur l'élimination du matériau d'obturation ou de l'instrument refoulé au-delà de l'apex et entretenant une lésion péri-apicale. (52) Il s'effectue parfois par voie orthograde, sous microscope, mais il nécessite souvent un traitement chirurgical. Ainsi, un curetage péri-apical associé ou non à une résection apicale peut être envisagé en seconde intention.

Le curetage péri-apical consiste à supprimer chirurgicalement les tissus altérés de la périphérie radiculaire. Cependant, il semblerait que le risque de complications nerveuses ne soit pas nul.

En effet, la proximité de la lésion avec le nerf alvéolaire inférieur constitue une prédisposition à un traumatisme d'ordre iatrogène. Ceci se traduit par des troubles de la sensibilité, généralement temporaires et partiels. (148)

L'ostéotomie sagittale est également une méthode excellente pour réaliser une exposition fiable du nerf alvéolaire inférieur. Elle est particulièrement avantageuse aux alentours de la deuxième ou de la troisième molaire mandibulaire. Dans cette région, étant donné l'épaisseur osseuse et le manque d'un bon contrôle visuel, la chirurgie apicale est plus difficile, augmentant le risque d'une lésion. En outre, l'ostéotomie sagittale permet une exposition claire et large du champ opératoire. D'un point de vue pratique, la technique ne diffère pas de celle exécutée en chirurgie orthognatique.

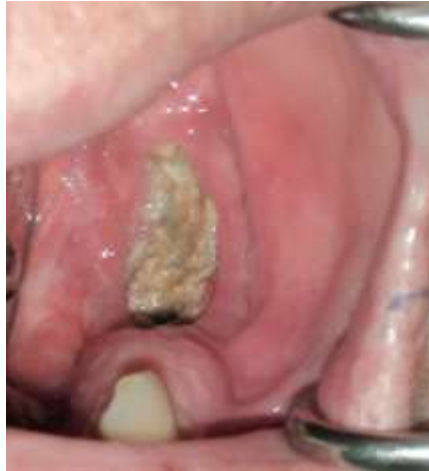2.7 Les origines iatrogéniques non chirurgicales

2.7.1 L'ostéochimionécrose

2.7.1.1 Généralités

Les bisphosphonates sont des médicaments utilisés depuis plus de quarante ans pour traiter diverses affections caractérisées par une résorption osseuse excessive telles que : l'hypercalcémie maligne, les myélomes multiples et les métastases osseuses ainsi que l'ostéoporose ou encore la maladie de Paget. Leur grande efficacité a permis une augmentation de leurs indications.

Mais, en 2003, Marx décrit pour la première fois la survenue d'une ostéochimionécrose des maxillaires chez des patients traités par bisphosphonates. (149) (150) L'ostéochimionécrose représente une cause de morbidité importante chez ces patients et se manifeste par l'exposition d'un os nécrosé dans la cavité buccale, associée ou non à des sécrétions purulentes. L'os a un aspect blanc-jaune, la gencive et la muqueuse buccale périphérique sont normales ou légèrement inflammatoires. (150) (151) Les dents présentes dans les zones touchées peuvent être mobiles.



**Figure 36 : Secteur postérieur mandibulaire gauche avec suppuration des tissus environnants
(ZADIK ET AL., 2012) (150)**

Les mécanismes étiopathogéniques ne sont pas complètement élucidés ; En fait, le processus de développement de cette complication est multifactoriel. D'abord, l'importante diminution du remodelage osseux, secondaire au traitement par bisphosphonates, favoriserait l'apparition d'une ostéonécrose. De plus, leur propriété anti-angiogénique pourrait expliquer une sensibilité plus élevée aux phénomènes ischémiques dans les sites de fixation. Enfin, l'infection est également un élément essentiel à prendre en compte, impliquant des germes oraux comme les Actinomyces. Les os maxillaire et mandibulaire sont en contact étroit avec la muqueuse de la cavité buccale donc avec un milieu très septique. (152)

Elle est de survenue spontanée ou provoquée par un geste de chirurgie orale (avulsion dentaire etc...) pendant ou après un traitement par bisphosphonates.

Néanmoins, on sait que l'incorporation osseuse des bisphosphonates est proportionnelle à l'intensité du remodelage osseux. Ceci explique leur concentration dans les sites en cours de cicatrisation, dans les sites tumoraux et dans les zones qui présentent un taux de remodelage physiologique élevé comme l'os alvéolaire des maxillaires. Pour cette raison, l'ostéochimionécrose concerne presque exclusivement les maxillaires, d'autres sites n'étant touchés qu'exceptionnellement.

Pour Zadik et al., la nécrose osseuse prend préférentiellement place dans les secteurs mandibulaires postérieurs. (150) Dans certains cas, la sensibilité labio-mentonnière est affectée du fait d'un dysfonctionnement du nerf alvéolaire inférieur et/ou du nerf mentonnier. Paradoxalement, Elad et al. ont remarqué que, chez ces patients, la corticale osseuse du canal

mandibulaire était épargnée. (151) Cette observation a permis de conclure à une protection de ce tunnel osseux face aux effets délétères des bisphosphonates, écartant donc l'hypothèse d'un mécanisme direct.

D'après les résultats d'Otto et al., la déficience sensitive n'intervient pas uniquement dans les stades avancés ; Elle peut en effet survenir alors qu'aucun symptôme spécifique d'ostéochimionécrose n'est encore déclaré, ce qui ajoute une ombre à la physiopathologie de l'atteinte du nerf alvéolaire inférieur. (153)

On pense que la dégénérescence nerveuse serait le résultat de deux étiologies indirectes: un phénomène de compression produit par les débris osseux nécrotiques superficiels et une névrite déclenchée par la propagation du processus inflammatoire. Tout ceci étant exacerbé par la surinfection présente in situ. (150) (151)

Le recouvrement complet de la fonction sensitive s'effectue sept mois après l'initiation du traitement de l'ostéochimionécrose. (153)

2.7.1.2 Conduite à tenir

2.7.1.2.1 Prévention

L'ostéochimionécrose, dont le diagnostic est souvent retardé, est difficile à traiter et peut entraîner d'importantes séquelles. Il est donc essentiel que les prescripteurs de bisphosphonates, ainsi que les chirurgiens-dentistes, les stomatologues et les chirurgiens maxillo-faciaux, soient informés de leurs effets secondaires.

Plusieurs études ont rapporté que les patients pourvus d'un état bucco-dentaire favorable présentaient une incidence d'ostéochimionécrose plus faible. Ainsi, le traitement par bisphosphonates peut être initié après un bilan complet, une éradication de tous les foyers infectieux d'origine dentaire et une latence de 120 jours si un acte chirurgical a été pratiqué. (153)

Toutefois, une surveillance régulière par un professionnel est recommandée car la prévention diminue mais n'exclut pas les risques liés à cette thérapeutique. Elle s'effectue à vie car la fixation des bisphosphonates au sein des tissus est durable. Il est également important que le patient soit informé des conséquences possibles de son traitement et de la nécessité de maintenir une bonne hygiène bucco-dentaire. (154)

2.7.1.2.2 Curative

Il est difficile de poser le diagnostic d'ostéochimionécrose au cours de ses premiers stades. Malgré cela, la présence d'une perturbation de la fonction sensitive dans le territoire d'innervation du nerf alvéolaire inférieur chez un patient recevant ou ayant reçu des bisphosphonates doit interpeller.

Radiographiquement, les examens tomographiques en trois dimensions montrent le respect de la corticale du canal dentaire. (151)

Cet élément permettra au clinicien d'en déduire s'il s'agit d'une nécrose osseuse ou d'une métastase de la lésion primitive, base du principal diagnostic différentiel de l'ostéochimionécrose.

Aucune stratégie thérapeutique n'a fait l'objet d'un consensus, compte tenu de la multitude de paramètres intervenant dans les ostéochimionécroses maxillaires. (153) (154) Globalement, la prise en charge des patients varie en fonction de la gravité de l'atteinte. En 2009, Ruggiero propose une classification. (154)

Le stade 0 est défini par la présence de symptômes, de signes cliniques ou radiographiques non spécifiques. Il peut par exemple s'agir de mobilités dentaires sans maladie parodontale. Sur le plan radiographique, la modification de l'aspect de la trabéculatation osseuse est initiée.

Le stade 1 se définit par la présence d'un os exposé nécrotique chez des patients asymptomatiques sans aucun signe d'infection.

Le stade 2 se caractérise par la présence d'un os exposé nécrotique chez des patients qui présentent des douleurs et des signes cliniques d'infection des tissus durs ou mous.

Le stade 3 se présente cliniquement comme le stade 2 auquel s'ajoute au moins un des critères suivants :

- Une ostéolyse s'étendant au bord inférieur de la mandibule ou au plancher du sinus
- Une fracture pathologique
- Une fistule extra-orale
- Une communication bucco-sinusienne

La prise en charge thérapeutique se fait dans un service hospitalier de chirurgie maxillo-faciale, d'ORL ou d'odontologie. Elle inclut : (154)

- L'établissement d'un bilan radiographique pour apprécier la sévérité de la nécrose et la présence éventuelle de séquestres
- L'arrêt ou la poursuite des bisphosphonates selon l'avis du médecin prescripteur
- Le respect d'une hygiène bucco-dentaire stricte
- Le retrait de piliers implantaires éventuels dans la zone lésée
- La prise d'un traitement antalgique et antiseptique local (bains de bouche à base de Chlorhexidine) au stade 1
- La prise d'une antibiothérapie aux stades 2 et 3: amoxicilline + métronidazole (1.5 g par jour + 750 mg jour sur au moins 14 jours)
- L'élimination des séquestres par une chirurgie

En cas de fracture osseuse, une chirurgie réparatrice peut être envisagée.

L'apparition de troubles de la sensibilité labio-mentonnière impose un traitement supplémentaire selon les principes décrits précédemment.

2.7.2 L'ostéoradionécrose

2.7.2.1 Généralités

L'ostéoradionécrose (ORN) est une complication des radiations ionisantes utilisées dans le traitement des cancers de la sphère oro-faciale. Il s'agit d'une nécrose osseuse iatrogène qui apparaît suite à l'irradiation des structures osseuses in situ. Elle constitue une complication grave, pouvant mettre en jeu le pronostic vital, alors que le problème carcinologique est en rémission ou guérison. Elle peut être spontanée mais on retrouve fréquemment un facteur déclenchant. Le risque le plus courant reste les avulsions dentaires. (155) (156)

Elle touche majoritairement la mandibule, avec une localisation préférentielle au niveau de la région angulaire et la branche horizontale. L'atteinte est le plus souvent unilatérale. Elle peut conduire à une dénudation osseuse, à une fistule, à une fracture, accompagnées de douleurs plus ou moins intenses et qui perdurent. Une anesthésie de la zone labio-mentonnière est observée dans certains cas cliniques. (155)

Le risque d'ORN subsiste durant toute la vie du patient et une ORN peut apparaître plusieurs années après la radiothérapie. Il semble même se majorer avec le temps.

La physiopathologie n'est pas complètement élucidée. Deux théories mettent en évidence les éléments qui contribueraient au développement de l'ostéoradionécrose des maxillaires :

- Selon Marx (1983), la baisse des capacités de cicatrisation et de réparation du tissu osseux serait due à l'hypocellularité, l'hypoxie et l'hypovascularisation. L'ORN n'est alors pas une infection primaire d'un os irradié mais une déficience tissulaire métabolique et homéostatique complexe due à une atteinte cellulaire induite par les rayonnements ionisants ; les micro-organismes ne joueraient qu'un rôle de surinfection dans l'ORN. (157)
- Selon Dambrain (1993), le déclenchement de la nécrose post-radique se fait par le développement d'une infection, le plus souvent d'origine dentaire, sur un tissu affecté par une ischémie. En effet, l'ischémie va entretenir et aggraver progressivement les lésions de l'os et des tissus mous avoisinants. (158)

2.7.2.2 Conduite à tenir

L'ostéoradionécrose, quoique différente de l'ostéonécrose due aux bisphosphonates, présente des similitudes tant dans l'attitude préventive que dans l'approche thérapeutique.

2.7.2.2.1 Préventive

Les actions préventives en amont visent à faciliter l'élimination de l'ensemble des facteurs de risque pouvant entraîner une ORN.

Ainsi, une prise en charge dentaire précoce par le chirurgien dentiste est primordiale avant d'entamer tout traitement par radiothérapie. En effet, il est fondamental d'assainir si besoin la cavité buccale en effectuant tous les soins buccodentaires pour éliminer tous les foyers infectieux latents et éviter toute procédure chirurgicale ultérieure.

Tout au long du traitement, la prévention passe par des contrôles de routine afin de détecter toutes lésions buccales douteuses. Une fluoroprophyllaxie par l'application topique d'un gel sur les dents est également conseillée à ce niveau.

Après l'irradiation, la stratégie préventive consiste à revoir le patient régulièrement pour le motiver à conserver une hygiène bucco-dentaire optimale ainsi qu'une bonne hygiène de vie. (156)

Une ORN peut cependant apparaître malgré toutes les actions préventives entreprises.

Dans le cas où un acte invasif serait devenu nécessaire sur un secteur irradié et dans le but de limiter le risque d'ostéoradionécrose, la Société Française de Chirurgie Orale a émis quelques recommandations : cet acte doit être effectué après une information sur la dose reçue ainsi que sur les faisceaux d'irradiation d'une part et dans un plateau technique chirurgical adapté à la situation, apportant les garanties de qualité et de sécurité d'autre part. Une antibioprophylaxie systématique est entreprise jusqu'à la cicatrisation muqueuse.

En ce qui concerne le traitement de la plaie, il est préférable de placer une éponge hémostatique si le saignement est important et de la refermer par des sutures « étanches » sur lesquelles une colle biologique est appliquée.

Il n'y a pas lieu de prendre des mesures particulières si la dose d'irradiation reçue est inférieure à 30 Gy. (Recommandations SFCO 2010)

2.7.2.2 Curative

Le diagnostic de l'ostéoradionécrose est posé à la suite d'un examen clinique et radiographique minutieux. Les antécédents carcinologiques et les habitudes alcoolo-tabagiques doivent être renseignés ainsi que les caractéristiques de la radiothérapie. Le diagnostic différentiel principal repose sur la récurrence carcinomateuse avec une recherche histologique indispensable afin d'éliminer l'éventualité d'une ostéoradionécrose compliquée d'un ou plusieurs foyers néoplasiques. (156)

La phase initiale est très souvent asymptomatique. Elle est caractérisée par des douleurs de faible intensité et une gêne fonctionnelle réduite. Elle se manifeste cliniquement par un érythème de la muqueuse de recouvrement, puis par une ulcération qui met l'os nécrosé à nu. Dans des phases plus avancées, la douleur est comparable à celle générée par une alvéolite. À l'examen local, on trouve un os dénudé avec une large zone de décollement muqueux, parfois en association avec des fistules endobuccales ou cutanées. D'autres symptômes incluent une halitose, une dysgueusie et une perturbation de la fonction sensitive du nerf alvéolaire inférieur. Dans les cas les plus sévères, les patients vont présenter une dénudation osseuse totale et des fractures pathologiques. (156)

Les examens radiographiques standards et les examens tomодensitométriques permettent de confirmer la suspicion clinique et de surveiller l'évolution du phénomène. Les clichés révèlent initialement une ostéolyse intense, géodique, floue, mal limitée, alternant des zones de raréfaction et de densification osseuses. Dans les cas extrêmes, la destruction de la corticale et la diminution des trabécules spongieuses débouchent sur le détachement de séquestres osseux exposant au risque de fractures mandibulaires. (159)

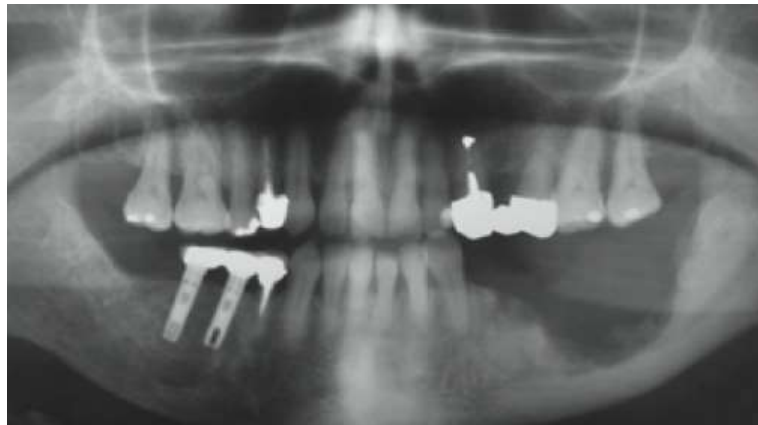


Figure 37 : Panoramique dentaire d'une ostéoradionécrose en secteur 3 (LYONS ET GHAZALI, 2008) (156)

La thérapeutique des ostéoradionécroses s'apparente à celle préalablement décrite pour les ostéochimionécroses. De manière similaire, elle s'effectue selon la gravité de l'atteinte et comprend : (156) (159)

- L'établissement d'un bilan radiographique pour apprécier la sévérité de la nécrose et la présence éventuelle de séquestres
- Le retrait de piliers implantaires éventuels dans la ou les zone(s) lésée(s)
- Le respect d'une hygiène bucco-dentaire stricte
- La prescription d'antalgiques de deuxième pallier, à moduler en fonction de la douleur
- L'administration d'une antibiothérapie au long cours
- L'élimination des séquestres via un traitement chirurgical par curetage

Faisant suite à la chirurgie d'élimination, la réhabilitation prothétique assure un soutien fonctionnel, esthétique et psychologique mais concourt également de manière active à une reprise d'habitudes alimentaires normales. Elle fait partie intégrante du traitement. (159)

Dans toutes ces conditions, l'évolution des ORN paraît souvent stoppée avec une disparition des épisodes de suppuration, une atténuation des symptômes douloureux et parfois, l'obtention

d'une guérison complète. Un contrôle clinique et radiographique doit cependant être assuré très régulièrement.

Même si aucune donnée littéraire n'a été retrouvée et, étant donné que les symptômes de l'ostéochimionécrose sont transposables à ceux de l'ostéoradionécrose, on peut penser que les étiologies de la possible dégénérescence du nerf alvéolaire inférieur sont similaires. Son traitement spécifique répond aux principes déjà décrits dans les parties précédentes.

2.8 Le traitement orthodontique

Un traitement orthodontique repose sur des principes biomécaniques et biologiques : si l'on exerce une force sur une dent, cette force se transforme en pressions au niveau du desmodonte et génère un remaniement osseux de type résorption-apposition ayant comme conséquence un déplacement dentaire. Le type de déplacement sera en relation avec le type de force exercée, qui sera destiné à provoquer soit une version ou une translation, soit une égression ou une ingression. (160)

L'apparition de troubles de la sensibilité de la lèvre et du menton est décrite dans la littérature comme une conséquence rare de la pose d'un appareillage orthodontique. Elle pourrait en effet temporairement entraver le bon fonctionnement du nerf alvéolaire inférieur du fait de sa proximité avec les racines des dents mandibulaires à mobiliser.

Dans le cas clinique de Pithon, la sensibilité labiale inférieure est affectée lors de la traction orthodontique d'une deuxième prémolaire inférieure incluse. La racine de la dent en question était en contiguïté avec le canal mandibulaire.

Les symptômes ont débuté deux heures après la mise en place du dispositif et se sont intensifiés progressivement au fil du temps. (161)

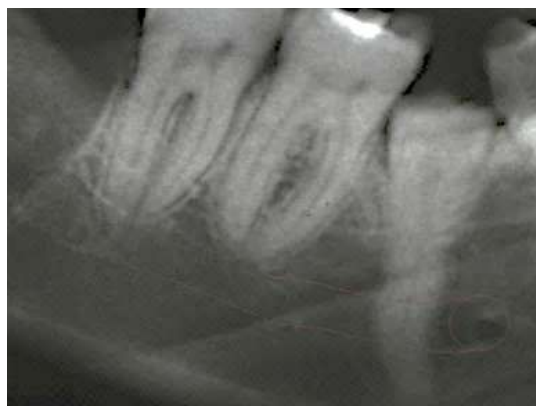

Figure 38 : Rétroalvéolaire avant la traction de la 45 (PITHON, 2010) (161)

Dans un article de 2004, Willy et al. dénombrent quatre cas similaires lors de la mobilisation de la deuxième prémolaire ou de la deuxième molaire mandibulaire. Les forces appliquées pour obtenir la version de ces dents ont provoqué une pression sur le paquet vasculo-nerveux mandibulaire et a abouti à une paresthésie labio-mentonnière. (162)

Pour Noordhoek et Strauss, ceci serait attribué à une position linguale de la dent dont l'axe est à modifier dans le secteur prémolaire et à une longueur radiculaire excessive dans le secteur molaire. (163) Les constatations radiographiques de Farronato et al. vont dans ce sens. Dans leur article, ils évoquent une croissance démesurée des racines, qui, avec l'activation des forces orthodontiques de distalisation, a conduit à la compression du nerf mandibulaire. (164)

Face à un tel cas, il faudra en premier lieu éliminer les autres étiologies possibles, y compris l'atteinte maligne. Par la suite, le diagnostic découle de l'interrogatoire médical, de l'examen clinique et radiographique. Lorsqu'il est établi et que toute autre pathologie en est exclue, les forces orthodontiques récemment mises en place sont désactivées. (163)

Afin d'endiguer le processus inflammatoire, la prescription d'anti-inflammatoires est possible, complétée ou non par des antalgiques et des vitamines.

Ainsi, les symptômes commencent à cesser peu après, en fonction de la capacité de régénération des fibres nerveuses endommagées. La totalité des fonctions sensibles est retrouvée en deux à quatre semaines en moyenne. (163) (164) Dans le cas de la traction de la prémolaire, le dispositif a été maintenu et les symptômes paresthésiques se sont atténués au fil du temps, jusqu'à disparaître totalement un peu plus d'un an après. (161)

Aucun test spécifique ne peut prévoir la prédisposition à ce type d'effet iatrogène. (161) Cependant, il est important de constituer un dossier médical complet avant la planification d'un traitement orthodontique. A la mandibule, une analyse anatomique et fonctionnelle précise doit être abordée, notamment par un repérage radiographique de la localisation du canal dentaire. Si un doute subsiste quant à sa proximité avec la ou les dents à mobiliser, il sera préférable de compléter les données par la prise d'un cliché en trois dimensions qui sera plus explicite. (163) (164)

2.9 L'obturation coronaire

L'amalgame dentaire est un matériau d'obturation des cavités de caries. Il est composé d'environ 50 % de poudre d'alliages d'argent, d'étain, de cuivre et de zinc et de 50 % de mercure.

Bien que la toxicité du mercure sur l'organisme soit encore controversée, il est toujours

largement utilisé en odontologie.

Placé au contact de la pulpe dentaire, l'amalgame va provoquer à plus ou moins long terme une inflammation irréversible de celle-ci. C'est précisément l'objet d'un rapport de cas d'Hilú et Zmener, marqué par la survenue brutale d'une paresthésie mentonnière gauche. En l'absence d'autres étiologies possibles, une relation de cause à effet entre la pose de la restauration en juxta-pulpaire et la paresthésie a été proposée. La rémission quasi immédiate de la totalité des symptômes cliniques par une biopulpectomie a permis d'accepter cette hypothèse. (165)

Concrètement, ces auteurs attribuent un pouvoir allergénique et inflammatoire aux composants de l'amalgame à travers la pulpe camérale et radiculaire pouvant dépasser l'apex. Ensuite, il est fort probable que le processus inflammatoire se soit propagé en direction du nerf alvéolaire inférieur l'affectant réversiblement. La proximité des racines dentaires mandibulaires avec le canal favorise le phénomène. Cette théorie a été reprise par d'autres auteurs.

L'évolution des matériaux dédiés à l'obturation coronaire a fait apparaître sur le marché les résines composites. Elles sont à l'heure actuelle une alternative à l'amalgame dentaire. Un cas similaire de troubles de la sensibilité labio-mentonnière a été rapporté en 2006. On peut donc penser que leur composition chimique est tout autant pourvue d'un potentiel inflammatoire sur le tissu nerveux. (166)

La mise en cause d'un geste iatrogène dans l'apparition de troubles de la sensibilité dans le territoire d'innervation du nerf alvéolaire inférieur demeure un problème complexe aux implications médico-légales importantes. (31)

Pour chaque étiologie, la prévention et une bonne connaissance de l'anatomie propre du patient restent les meilleures armes afin d'éviter les difficultés liées à la pratique odontologique.

3 LES ORIGINES TUMORALES ET LEUR PRISE EN CHARGE

Les kystes et les autres tumeurs sont fréquents aux maxillaires. On en distingue deux grands types : les affections tumorales bénignes et les affections tumorales malignes.

A la mandibule, les tumeurs odontogéniques ou non odontogéniques bénignes refoulent habituellement harmonieusement le canal dentaire et ne se manifestent qu'exceptionnellement par une neuropathie labio-mentonnaire. (108) Toutefois, quelques cas ont été recensés. (167) (168)

Par contre, la neuropathie labio-mentonnaire fait partie intégrante de la symptomatologie de l'affection tumorale maligne. Par ailleurs, elle peut constituer un des principaux signes d'alerte

3.1 Les tumeurs bénignes

On distingue en général les granulomes inflammatoires, les kystes odontogéniques, ayant un rapport avec l'organe dentaire et son évolution et les kystes non odontogéniques qui se développent indépendamment du germe dentaire ou d'un épithélium lié à sa présence. Ces lésions ne sont pas toujours faciles à diagnostiquer car elles évoluent lentement et à bas bruit.

De plus, il est à noter que chacune d'entre elles peut s'infecter, ce qui modifie leurs aspects cliniques et radiographiques. (169)

Même si elles sont considérées comme bénignes, elles sont en mesure d'amener des complications à distance y compris un dysfonctionnement du nerf alvéolaire inférieur lorsqu'elles siègent à la mandibule.

3.1.1 Les granulomes apicaux

3.1.1.1 Généralités

L'inflammation chronique localisée dans la région péri-apicale est caractérisée par l'organisation d'un granulome encapsulé. Il se manifeste sous la forme d'une masse de petit volume, charnue, rouge foncée à l'apex d'une dent nécrosée. Il est donc souvent péri-apical mais il peut être aussi latéro-radiculaire.

Il traduit en fait une phase de quiescence, résultant d'un équilibre entre les irritations des produits de la nécrose et la défense tissulaire. Ces irritations enclenchent une réaction inflammatoire qui limite la progression bactérienne mais provoque également une destruction

osseuse adjacente. Le granulome est composé d'un agrégat de tissus inflammatoires, de néo-vaisseaux et de fibroblastes, qui organisent progressivement la capsule fibreuse péri-lésionnelle. (170)

Les cellules épithéliales présentes aux alentours peuvent proliférer et s'organiser en cordons cellulaires dispersés en réseau à l'intérieur du foyer inflammatoire.

Ce tissu épithélial va infiltrer l'agrégat de cellules inflammatoires et former un épithélio-granulome. (170)

Le contrôle radiographique met en évidence une image péri-apicale radio-claire, de destruction osseuse autour de la ou des racines incriminée(s). Il s'agit là d'un signe lésionnel pathognomonique, surtout si cette lésion est en continuité avec le desmodonte. (170)

Le devenir du granulome est en corrélation avec la virulence des tissus de nécrose face aux défenses de l'organisme et avec la pathogénicité de la flore bactérienne qui peut le coloniser. Le granulome a donc des évolutions diverses :

- La surinfection secondaire
- La fistulisation
- La transformation kystique

D'un point de vue clinique, il n'y a aucun élément permettant de distinguer un granulome d'un kyste mais son plus petit volume reste tout de même évocateur.

D'un point de vue radiographique, il est possible de distinguer un kyste par la présence d'un liseré de condensation osseuse qui entoure la lésion, mais cet élément est inconstant.

Même à l'exérèse, la discrimination visuelle est compliquée. En fait, seuls les examens anatomopathologiques seront formels. (170)

En réponse à l'émergence d'un granulome ou d'un épithélio-granulome, la perturbation de la sensibilité labio-mentonnaire, est rare.

Pour Cohenca et Rotstein, elle pourrait être le résultat d'une force mécanique compressive exercée dans des zones stratégiques de proximité avec le nerf alvéolaire inférieur ou avec le nerf mentonnier. Chez le patient représenté dans le document, le granulome se situait aux abords du foramen mentonnier et la paresthésie du menton s'est manifestée brutalement. (167)

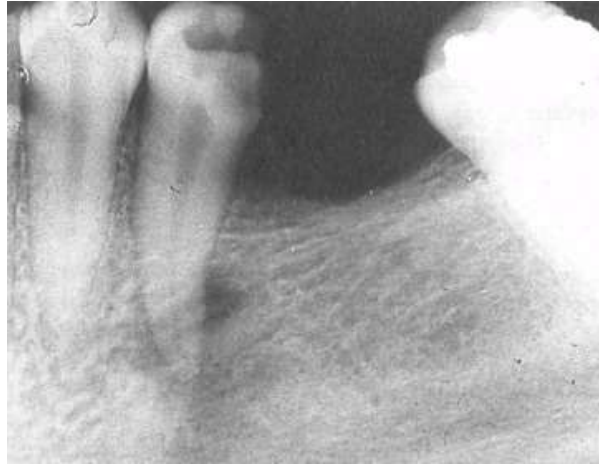


Figure 39 : Granulome inflammatoire sur 35 (COHENCA ET ROTSTEIN, 1996) (167)

L'expansion de l'inflammation incite à développer une réaction de défense par le tissu hôte. Ainsi l'initiation et la propagation de la réaction inflammatoire in situ est associée à la formation d'un œdème et d'un exsudat témoin de la lyse cellulaire. Cette masse compressive sera responsable d'une ischémie du tissu nerveux. Il s'agit là de la principale étiologie.

Par le même mécanisme, la genèse de néo-vaisseaux pourra faire naître un hématome comprimant les fibres nerveuses.

La destruction tissulaire par le relargage de métabolites bactériens et par les cellules de l'inflammation elles-mêmes est une autre cause plausible. (167) (168) L'hypothèse est qu'ils vont inhiber l'effet protecteur du périnèvre et affecter par conséquent la conduction des influx nerveux. (171)

3.1.1.2 Conduite à tenir

Dans le cas d'un granulome inflammatoire, la pratique d'un simple traitement endodontique confirme le diagnostic et suffit à retrouver une homéostasie tissulaire. Il sera réalisé en plusieurs phases afin d'éliminer le maximum de germes à l'intérieur du canal et dans le péri-apex. L'opérateur devra se prémunir des dangers de la sur-instrumentation et du dépassement de matériaux expliqués dans les paragraphes précédents, car l'apex de la dent à traiter est très souvent ouvert.

L'os lésé revient à la normale et la radioclarité aux rayons X s'estompe sur plusieurs mois. Le patient est revu ponctuellement pour des contrôles cliniques et radiographiques.

Dans le rapport de cas de Cohenca et Rotstein, le patient signale un retour à une sensibilité normale cinq jours après le début de la première phase de traitement. (167)

Si au contraire, aucune évolution favorable n'est observée, la dent devra subir une résection apicale ou une avulsion. Là encore, les gestes devront être précis et minutieux, notamment au voisinage des structures nerveuses.

Les troubles de la sensibilité s'estompent en liaison avec la maîtrise de l'infection et de l'inflammation grâce à une antibiothérapie combinée au traitement de la dent causale.

Les médicaments disponibles pour une telle thérapie incluent des antibiotiques actifs sur les germes anaérobies comme l'association spiramycine-métronidazole ou des antibiotiques à spectre large comme l'amoxicilline, associée soit à l'acide clavulanique soit au métronidazole.

Les corticoïdes sont non recommandés car ils affaiblissent le système immunitaire et procurent un risque de non rémission de l'infection. (168)

D'autres traitements sont envisagés par la littérature mais sont peu communs.

Les enzymes protéolytiques désagrègent le caillot sanguin présent à l'intérieur du granulome et la vitamine C réduit l'effet ischémique par son action anti-oxydative.

L'administration d'ozone améliorerait l'activité des globules rouges en augmentant l'oxygénation tissulaire. La magnétothérapie, la thérapie laser et l'application de champs électriques peuvent être considérées.

Si la neuropathie perdure, des antalgiques neurogènes sont prescrits. (168)

La chirurgie n'est jamais mentionnée dans cette étiologie mais on peut imaginer qu'elle soit indiquée si la fonction sensitive n'est pas retrouvée malgré la disparition du granulome ou de l'épithélio-granulome.

3.1.2 Les kystes odontogéniques

Les kystes des maxillaires sont des formations pathologiques intra-osseuses, odontogéniques ou non odontogéniques, possédant une structure histologique particulière caractérisée par la présence d'une enveloppe épithéliale, kératinisée ou non et un contenu liquide, semi-liquide ou solide voire aérique. (172) Le tout est entouré par deux couches inflammatoires conjonctives distinctes.

La croissance des kystes est habituellement lente, centrifuge et organisée. (173)

Lorsque la masse tumorale atteint un volume donné, elle repousse les structures environnantes sans les envahir. Ainsi, le NAI est progressivement refoulé vers la partie inférieure du bord basilaire mandibulaire.

Les kystes bénins d'origine dentaire sont dominés par deux lésions d'une grande fréquence : les kystes radiculo-dentaires et les kystes péri-coronaires ou dentigères.

3.1.2.1 *Les kystes radiculo-dentaires*

3.1.2.1.1 *Généralités*

Les kystes radiculo-dentaires sont des kystes inflammatoires qui se développent sur la racine des dents dont la pulpe a été nécrosée. Ils sont généralement considérés comme étant une séquelle directe des granulomes péri-apicaux, mais tous les granulomes n'évoluent pas en kystes.

Dans les premiers stades de la constitution du kyste, il y a peu ou pas de signes cliniques. Puis, sa croissance progressive érode la corticale la plus proche, voire les deux quand il devient très volumineux faisant parfois apparaître une voussure. La tumeur est en règle générale rénitente, dure et indolore, témoin du gonflement des tables osseuses. Dans les cas extrêmes, toute une héli-arcade peut être occupée. En fait, les signes cliniques évocateurs apparaissent lorsque les lésions sont conséquentes, notamment lorsqu'elles modifient la symétrie du visage et/ou des maxillaires. (169)

Il est diagnostiqué soit fortuitement, soit lors d'une complication telle qu'une infection ou une fracture pathologique ou par l'expression de douleurs lors de l'exacerbation du processus inflammatoire.

La radiographie est le meilleur outil de dépistage. (169) Elle montre une image lytique bien arrondie, parfaitement radio-claire entourée d'une condensation osseuse linéaire, et en continuité avec le desmodonte de la dent causale.

Le diagnostic différentiel peut se poser avec d'autres lésions kystiques de grande taille comme l'améloblastome ou le kératokyste.

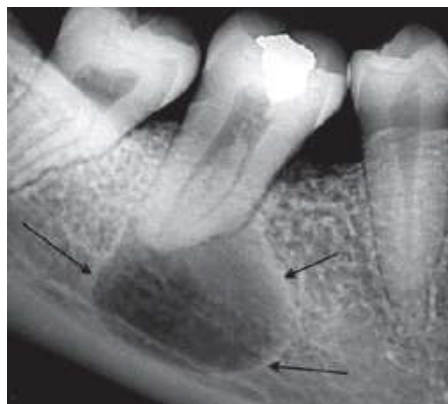


Figure 40 : Radiographie d'un kyste appendu aux racines de la dent 46 (SAUVEUR ET AL., 2008)

(169)

L'anatomopathologie reste l'examen incontournable pour confirmer un diagnostic et prévoir, le cas échéant, un suivi pour les cas suspects, en accord avec le principe de précaution. (169)

L'accroissement de ses dimensions amplifie les probabilités de complications avant la chirurgie. On retient par exemple des cas de déficits de la fonction sensitive du territoire labial inférieur et mentonnier du côté touché. La pression intra-kystique accrue des grosses tumeurs situées à la mandibule peut, par effet de compression, engendrer des dégénérescences nerveuses. Elles seront réversibles.

3.1.2.1.2 Conduite à tenir

Afin d'éviter leur récurrence, il est nécessaire de les éliminer et de supprimer la cause de ces kystes. C'est pourquoi, dans un premier temps, un traitement endodontique classique de la dent ou des dents causales doit être entrepris, si celles-ci sont conservables.

Pour certains auteurs, la chirurgie n'est ensuite envisagée qu'en cas d'échec ou en cas de régression de la lésion jugée trop lente. En fait, le traitement endodontique est rarement suffisant pour éliminer totalement la formation kystique surtout lorsqu'elle est volumineuse justifiant une thérapeutique chirurgicale ultérieure.

Ceci sous-entend aussi une évaluation antérieure de la hauteur osseuse résiduelle. Elle doit en effet être suffisante car la partie de l'apex en contact avec le kyste sera sectionnée et on doit avoir un rapport couronne clinique/racine clinique favorable.

Ainsi, si la dent causale est conservable, la résection apicale et l'exérèse du kyste s'effectuent dans le même temps opératoire.

A l'inverse, si le traitement endodontique ne peut être correctement réalisé, ou qu'une fenestration est découverte fortuitement au cours de la chirurgie, on pratiquera une avulsion dans le même temps opératoire. (174)

La pratique d'un traitement endodontique préalable va permettre la réduction volumique kystique, autorisant une atteinte moins délabrante et risquée pour les structures anatomiques avoisinantes.

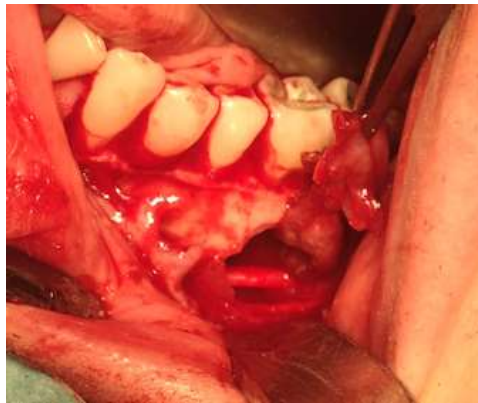Dans le même dessein, les techniques de marsupialisation et de décompression sont parfois décrites dans la littérature pour traiter un large kyste radulaire. Elles requièrent toutefois la coopération du patient, prennent du temps et comportent le risque que des cellules kystiques résiduelles ne deviennent malignes.

Pour Ruhin et al., l'énucléation de la lésion avec un examen anatomopathologique de la totalité de la pièce d'exérèse reste le meilleur geste thérapeutique ; les autres techniques, dont la

marsupialisation ou les méthodes d'irrigation prolongée, ne sont pas à conseiller. (174) Ces dernières ne seront utilisées que dans un premier temps pour réduire la taille de la lésion afin d'intervenir chirurgicalement dans un second temps dans de meilleures conditions de conservation des tissus.

Quoiqu'il en soit, l'énucléation est réalisée grâce à un décolleur, permettant de cliver et de récliner très progressivement la paroi kystique, laquelle peut être fine par endroits et se déchirer, ou au contraire être épaisse et adhérente. Dans cette cavité, laissée de préférence vacante, un caillot sanguin aseptique s'installe, et peut induire une ostéogénèse de qualité. L'émergence du nerf alvéolaire inférieur doit être repérée lors de l'incision et du décollement mucopériosté, tout comme elle doit être également respectée lors de l'énucléation proprement dite ; les poussées inflammatoires peuvent favoriser l'adhérence de la membrane kystique à l'épiphore, prohibant à ce niveau tout geste agressif par le décolleur afin de préserver la sensibilité de la zone innervée. Tout ceci exige une surveillance radiologique régulière de la lésion jusqu'à la réossification complète. (174)

Les traitements vitaminiques, antalgiques et anti-inflammatoires sont parfois nécessaires et répondent aux mêmes principes de prescription que les granulomes péri-apicaux.



**Figure 41 : Visualisation du nerf alvéolaire inférieur après l'éviction d'un kyste radiculo-dentaire
(Donnée iconographique Dr GUILLET-THIBAUT)**

3.1.2.2 Les kystes dentigères

3.1.2.2.1 Généralités

Les kystes dentigères sont encore appelés kystes péri-coronaires ou kystes folliculaires. Ils se développent aux dépens du sac péri-coronaire d'une dent incluse et la dent est bloquée dans son

évolution. Typiquement on les retrouve au niveau d'une troisième molaire mandibulaire avant de s'étendre dans l'angle, puis dans la branche montante.

Dans ce secteur, l'existence d'une vaste image mono kystique, se projetant au niveau de l'angle mandibulaire et le ramus, refoulant en périphérie une dent incluse et soufflant largement les corticales, peut être, à tort, assimilée à un améloblastome ou à un kératokyste. (174)

Ils sont retrouvés également au niveau d'une canine incluse et d'une prémolaire incluse.

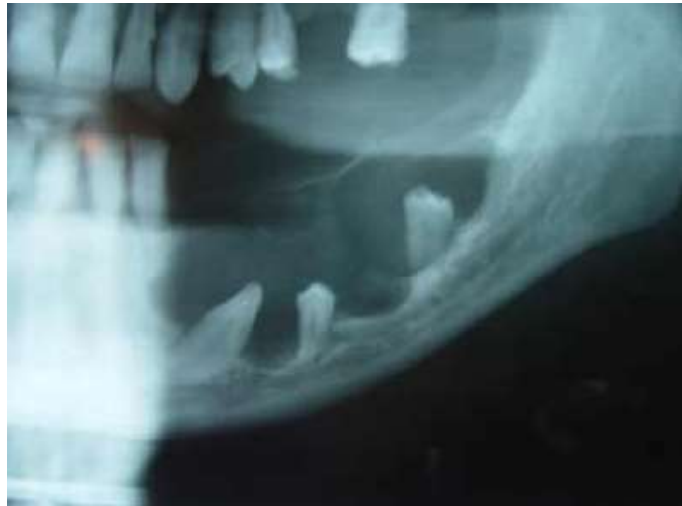

Figure 42 : Radiographie panoramique d'un kyste dentigère mandibulaire gauche associé à trois dents (SUMER ET AL., 2007) (175)

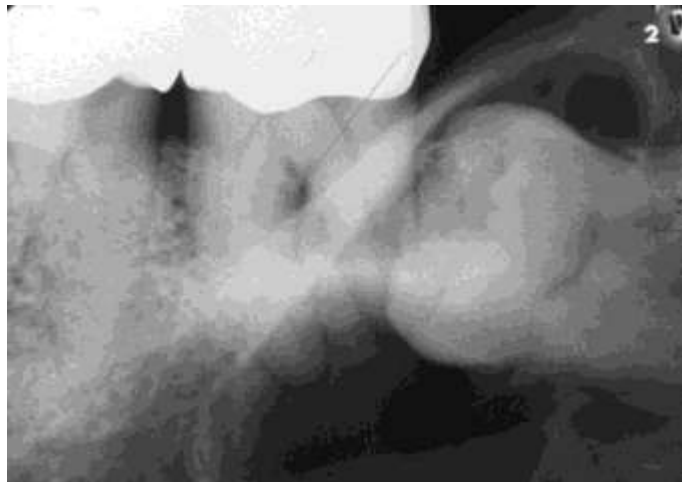

Figure 43 : Kyste dentigère développé aux dépens d'une 38 (Donnée iconographique Dr VIENNET)

Par les mêmes procédés physiopathologiques évoqués auparavant, la croissance de ce kyste va d'une part, élever la probabilité de traumatisme nerveux du fait de sa position mandibulaire et d'autre part, compliquer son exérèse.

3.1.2.2 Conduite à tenir

Les traitements sont identiques à ceux des kystes radiculo-dentaires et les précautions à prendre en lien avec le respect de l'intégrité du nerf alvéolaire inférieur sont similaires.

Il comporte l'ablation du kyste avec un curetage rigoureux et complet afin d'éviter la récurrence à moyen terme et permettre un examen anatomopathologique précis. L'avulsion de la dent incluse est assez souvent pratiquée, mais cette dernière peut être ménagée sous réserve d'une surveillance radiographique et de la mise en place d'un dispositif orthodontique ultérieur. Plus encore que pour les kystes radiculaires, les kystes dentigères doivent faire l'objet d'un contrôle histologique attentif, afin de ne pas méconnaître une éventuelle transformation améloblastique, ou plus rarement carcinomateuse. (174)

Dans l'article de Montevicchi, l'orthodontie se mêle à la chirurgie afin de réduire toute possibilité de lésion nerveuse lors d'une énucléation kystique en relation avec une troisième molaire incluse.

Le procédé consiste à tracter verticalement la dent causale, de manière à éloigner, par voie de conséquence le kyste dentigère du nerf alvéolaire inférieur.

Ceci a également facilité l'avulsion puisqu'à l'échéance du traitement par traction, la dent était mobile. De plus, le risque de complications post-opératoires comme la formation d'un œdème ou d'un hématome susceptible de comprimer les fibres nerveuses par un traumatisme indirect est également écarté. Les désavantages de ce traitement restent le nombre d'interventions, sa lourdeur et sa longueur dans le temps. (176)

3.1.3 Les kératokystes

3.1.3.1 Généralités

Les kératokystes ont été décrits pour la première fois en 1876. Ce sont des lésions kystiques bénignes d'origine dentaire.

Ils sont relativement rares, mais leur capacité d'extension peut conduire à de sérieux délabrements osseux et à d'importantes asymétries faciales.

Ils proviennent probablement de la lame dentaire et de l'assise basale de l'épithélium buccal mais la responsabilité de reliquats épithéliaux de l'émail ne peut être entièrement exclue. (177)

Ils sont intra-osseux en rapport avec une dent sur l'arcade, une dent incluse ou une zone édentée. Ils se développent habituellement chez le sujet jeune (10-30 ans). La prédilection mandibulaire est significative notamment en zone postérieure et plus spécifiquement dans la

région de la troisième molaire et du ramus. L'aspect le plus classique du kératokyste est celui d'une lésion souvent volumineuse (5 cm de longueur en moyenne) développée dans l'axe de la mandibule. (177)

Aux rayons X, ce sont des tumeurs uniloculaires qui se présentent comme une géode mono- ou polyfocale, homogène, ronde ou ovale, au contour régulier, net, bien tracé, voire épaissi. Il existe des formes apparaissant multiloculaires polygédodiques, notamment dans les lésions étendues ; ces fausses cloisons sont des poutres osseuses non résorbées par la lésion. Lorsqu'une dent incluse est retrouvée au sein de l'image kystique, le diagnostic peut se discuter avec un kyste folliculaire. (177) Il faudra rechercher l'attache de la lésion au collet de la dent incluse, signe pathognomonique du kyste dentigère.

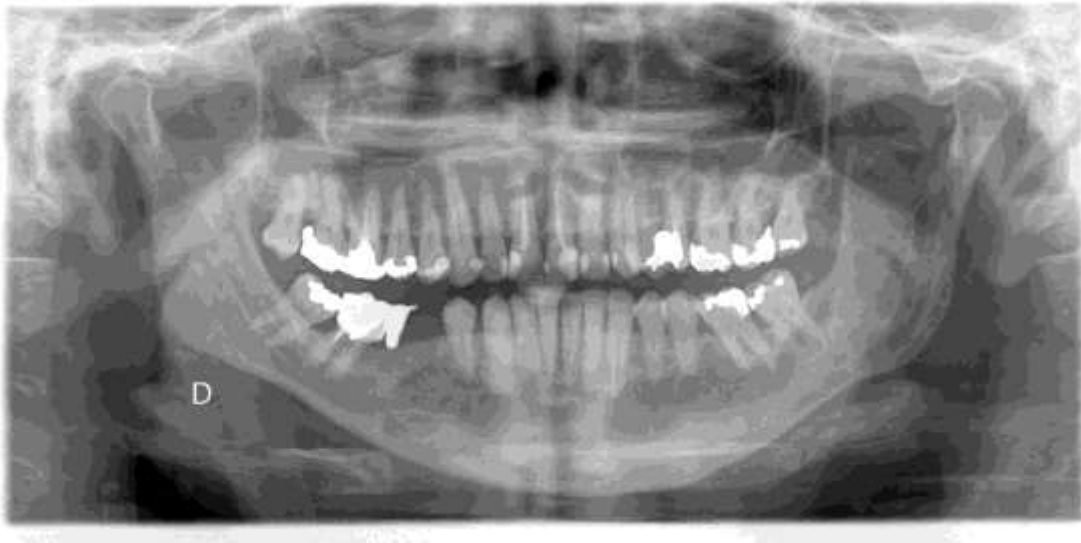

Figure 44 : Radiographie panoramique d'un kératokyste en secteur antérieur (Donnée iconographique Dr VIENNET)

La plupart des kératokystes sont asymptomatiques et sont découverts fortuitement par une radiographie de contrôle. Une inflammation, une douleur, un inconfort, voire un écoulement spontané par une fistulisation est tout de même possible. (177)

Comme pour les autres lésions osseuses endo-maxillaires, ces épisodes infectieux vont ainsi pouvoir entraîner une réaction inflammatoire du tissu hôte. Ainsi, par effet de proximité, le pourtour de la gaine nerveuse alvéolaire inférieure et mentonnière va être affecté. L'effet de compression par la masse tumorale est également en faveur de l'apparition de troubles de la sensibilité labio-mentonnière.

3.1.3.2 *Conduite à tenir*

Les signes radiographiques restent globalement aspécifiques, mais certains signes orientent le diagnostic, notamment l'épaississement des corticales osseuses et l'aspect particulier du périoste lié au remaniement osseux et au caractère inflammatoire. Devant la difficulté de faire la différence avec les kystes folliculaires ou les améloblastomes, le praticien sera contraint de soumettre la totalité de la pièce d'exérèse à un anatomopathologiste qui détiendra toutes les données histologiques pour pouvoir trancher. (177)

La réputation récidivante des kératokystes nécessite un traitement plus agressif que pour tout autre kyste des maxillaires. (174)

Il dépend de la localisation, de la taille, des rapports avec les racines dentaires et avec les éléments nerveux, de la lyse des parois osseuses.

Dès lors que le processus tumoral reste contenu dans la mandibule (ou le maxillaire) sans effraction osseuse, le traitement consiste en l'énucléation complète. (177) Il est important d'essayer de garder la pièce d'exérèse entière, non fragmentée en préservant sa paroi kystique mais elle est habituellement très fine et fragile (174) Pour Ruhin-Poncet et al., l'énucléation permet d'emblée l'ablation complète et définitive de la tumeur sans nuire au confort du patient et la régénération osseuse est naturelle et progressive en quelques mois. (177)

Les traitements médicamenteux dévolus à la rémission de la fonction sensitive sont parfois proposés en complément.

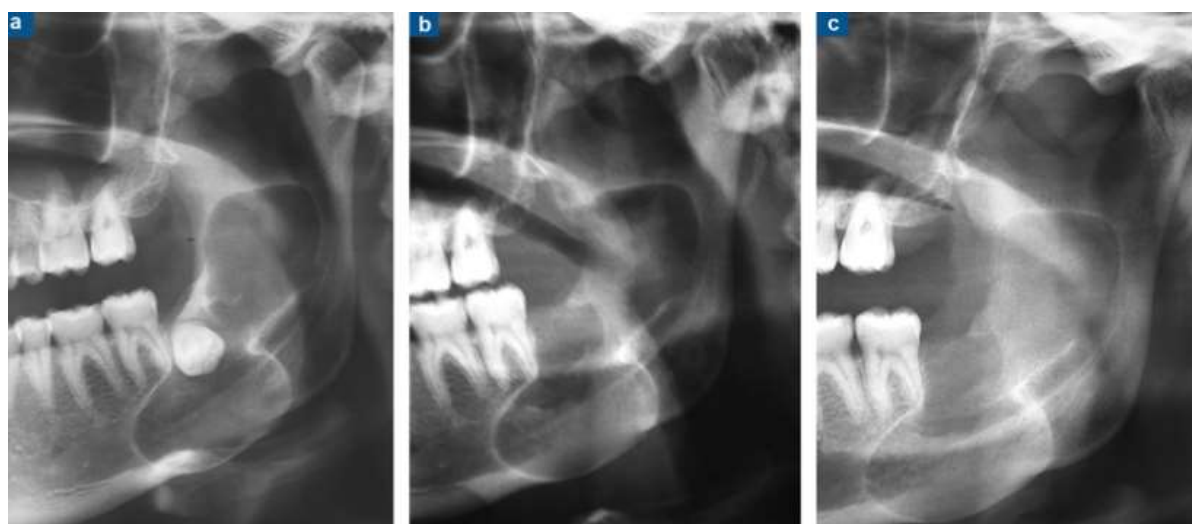


Figure 45 : A. Panoramique dentaire : large kératokyste monogéodique, avec étranglement intermédiaire en sablier, bien limité, développée autour de la dent 38 incluse. B. Aspect radiographique après énucléation de la lésion et avulsion de la dent 38. C. Régénération spontanée progressive, en six mois de la trame osseuse (RUHIN-PONCET ET AL., 2012) (177)

Dès lors qu'il existe une effraction osseuse, un envahissement du coroné et/ou une extension vers les parties molles, certains auteurs préconisent un traitement radical qui consistera en une mandibulectomie ou une maxillectomie partielle. Cette thérapeutique reste discutée.

A la mandibule, cette chirurgie est à haut risque de lésion nerveuse alvéolaire inférieure qui doit parfois être reconstitué laissant des déficits permanents de la sensibilité.

D'après Myoung et al., le taux de récurrence est de 58,3 % après énucléation complète. La localisation semble jouer un rôle important, le taux de récurrence est de 75 % dans la région molaire mandibulaire. Ce fait est sans doute lié à la difficulté d'accès à la région molaire mandibulaire. (177)

Les autres traitements comme l'électrocoagulation ou la cryothérapie auraient vocation, par leur agressivité, à détruire les derniers îlots cellulaires épithéliaux susceptibles de persister.

Selon Ruhin et Poncelet, si l'énucléation est minutieuse et bien conduite, un autre geste ne semble pas nécessaire. De plus, aucune étude n'a réellement démontré leur efficacité. (177)

Leur caractéristiques histologiques leur confèrent une propension particulière à récidiver ou à envahir les structures anatomiques adjacentes, voire la base de crâne. Cela impose au patient et au clinicien un suivi rigoureux.

La récurrence doit entraîner l'ablation des dents en relation avec le kyste, voire une résection segmentaire de la mandibule à minima avec reconstruction osseuse.

3.1.4 Les améloblastomes

3.1.4.1 Généralités

Les améloblastomes sont des néoformations bénignes, à potentiel localement invasif, qui prennent naissance à partir de l'épithélium odontogène. Ces tumeurs ne cessent d'interpeller les anatomopathologistes, par la variété de ses types histologiques et les praticiens, par l'aspect clinique et évolutif trompeur de certaines formes. Ainsi, les améloblastomes soulèvent des difficultés de diagnostic et des décisions thérapeutiques délicates. Ils sont rares et ne représentent que 1% de toutes les tumeurs des maxillaires. Leur étiologie est encore, à l'heure actuelle, inconnue.

Ils sont susceptibles de se rencontrer tout au long de l'existence mais, c'est le plus souvent entre 30 et 50 ans qu'ils sont découverts. (178)

Sur le plan de la localisation, la mandibule est le site le plus souvent atteint, de préférence dans la région molaire et au niveau de la branche montante dans 77 % des cas, la branche horizontale et la région symphysaire n'étant touchées que dans respectivement 14% et 9% des cas. (178)

Cliniquement on retrouve souvent une tuméfaction de l'angle mandibulaire qui déforme de manière irrégulière et bosselée la table externe. Sa découverte peu avant cela être fortuite, à l'occasion d'une radiographie de routine.

Son aspect aux rayons X n'est pas pathognomonique, mais il existe des signes évocateurs : images radioclares, en général bien limitées avec un liseré épaissi, le plus souvent cloisonnées, avec des compartiments de taille diverse, donnant des aspects en «bulles de savon» ou en «grappe de raisin». (178)

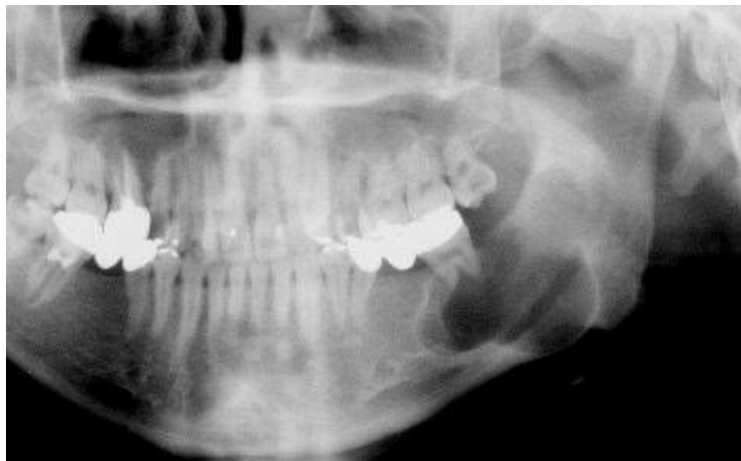

Figure 46 : Améloblastome à aspect cloisonné au niveau du secteur 3 (Donnée iconographique Dr VIENNET)

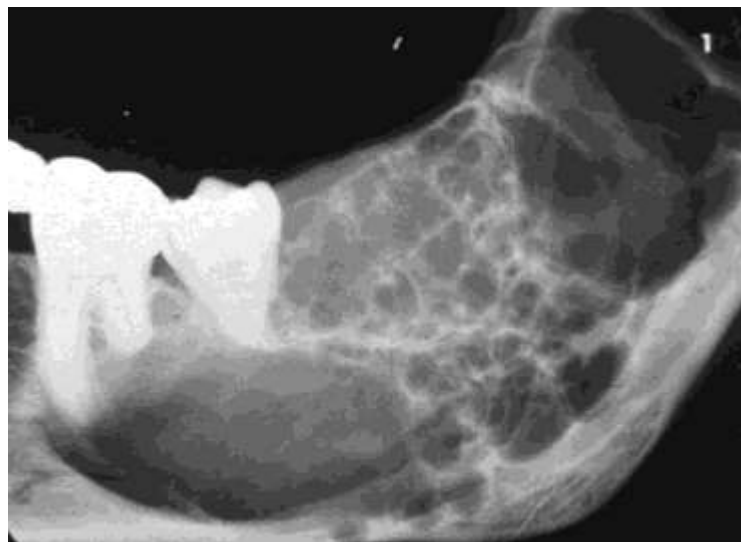

Figure 36 : Améloblastome infiltrant en « bulles de savon » au niveau du secteur 3 (Donnée iconographique Dr VIENNET)

En fait, c'est souvent le même tableau et la même image aux rayons X que les kystes dentigères ou les kératocystes, et c'est l'histologie qui tranchera. (174)

Dans les lésions avancées, on remarque une soufflure des tables osseuses jusqu'à ce que les corticales s'amincissent tellement qu'elles finissent par se rompre. Cette issue entraîne automatiquement l'extériorisation de l'améloblastome au niveau des tissus mous. (178)

Les analyses radiographiques réalisées par Nakamura et al. ont indiqué que le canal mandibulaire pouvait prendre trois configurations : Dans leur échantillon, il est intact chez 2 patients, déplacé chez 13 patients et résorbé chez 7 patients. Ainsi, toutes les tumeurs considérées cliniquement comme vastes et extensives ont montré une absence partielle ou totale du canal osseux. (179)

Par ailleurs, grâce à des coupes histologiques, ils ont pu montrer que le nerf alvéolaire inférieur se trouvait comprimé entre la tumeur et l'os cortical du bord inférieur de la mandibule sans aucune invasion de la gaine ou du nerf lui-même.

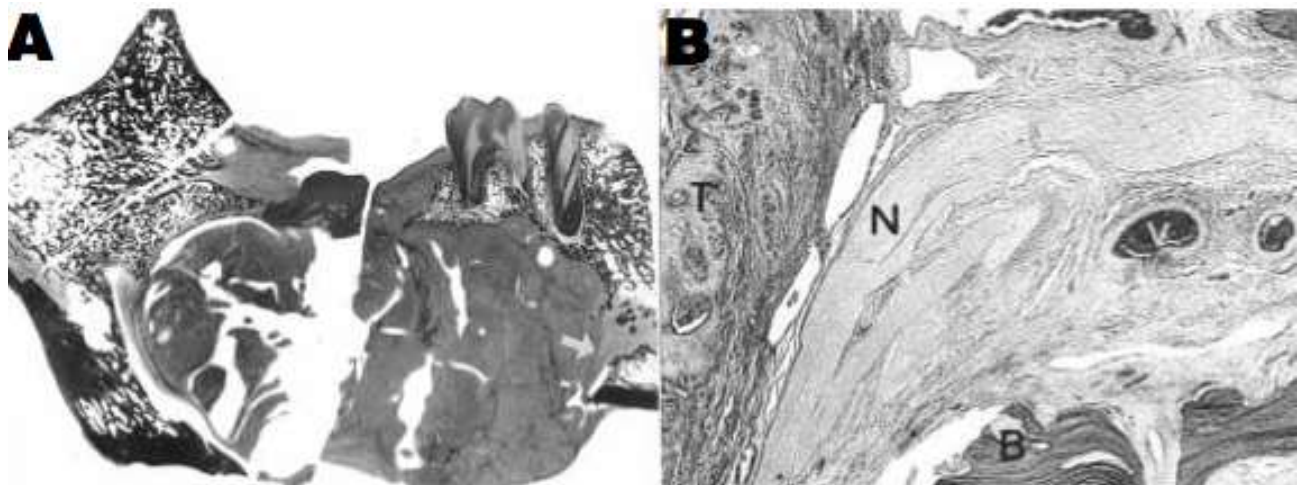


Figure 48 : A. Coupe histologique d'un améloblastome en zone postérieure chez un patient affecté par une neuropathie labio-mentonnaire. La flèche indique la compression nerveuse.

B. Zoom sur la zone montrée par la flèche avec T: Tumeur, N : Nerf, V : Vaisseau sanguin, B : Os (NAKAMURA ET AL., 2001) (179)

En outre, histologiquement, les cellules tumorales des améloblastomes sont délimitées par une couche continue de tissu conjonctif limitant leur capacité d'extension aux structures tissulaires adjacentes. (179)

Ces observations sont en accord avec Ruhin et al. qui concluent que malgré la résorption osseuse canalaire, la pénétration des cellules tumorales au sein du nerf alvéolaire inférieur est

exceptionnelle. (174) C'est pourquoi les troubles de la sensibilité, s'ils se présentent, sont dus à la compression qu'exerce la tumeur sur les fibres nerveuses.

3.1.4.2 *Conduite à tenir*

La récurrence des améloblastomes est très élevée et le risque de dégénérescence maligne est estimé à 5 %. Parce que les améloblastomes montrent des comportements biologiques divers, la chirurgie de ces tumeurs est controversée. (179)

En effet la simple énucléation par curetage occasionne trop souvent des récurrences. Elle est réservée aux formes uniloculaires de petite taille à condition que l'exérèse soit complète et ne laisse aucun résidu tumoral. (180) Elle impose une surveillance radiographique sur plusieurs années afin de vérifier la stabilité de la trame osseuse réédifiée. (174) De ce fait, une résection large est parfois envisagée. (179) (174)

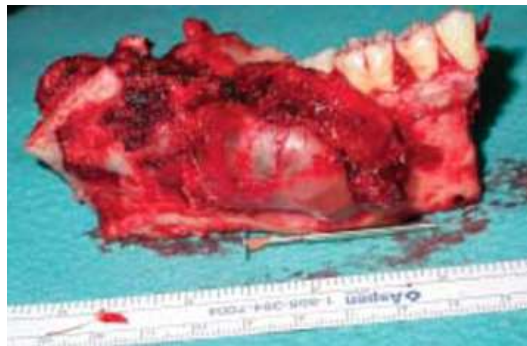

Figure 37 : Résection interruptrice emportant branche montante et ramus en grande partie (respect du condyle) (BOULETREAU ET AL., 2006) (180)

Compte tenu des rapports anatomiques étroits existant parfois entre les améloblastomes et le nerf alvéolaire inférieur, la conservation de cet élément anatomique expose à un risque de récurrence tumorale.

Ainsi, le patient sera donc clairement informé en préopératoire des séquelles sensibles consécutives à ce sacrifice. Une reconstruction par des techniques de greffes peut permettre de pallier cette perte. (180)

Feinberg et al. ont rapporté que la résection du nerf alvéolaire inférieur avec la reconstruction immédiate était inévitable quand il a été entouré par la tumeur. (181)

D'autres auteurs nuancent leurs propos, et expliquent qu'en dehors des formes particulièrement agressives, et lorsque le canal est intact, un « mur conjonctif » formerait une protection et permettrait sa conservation lors de la chirurgie.

Nakamura et al. découvrent une délimitation claire entre la tumeur et le nerf alvéolaire inférieur par une néo-formation de tissu conjonctif même quand le canal osseux mandibulaire semble être résorbé. Ainsi, une approche conservatrice associée à un suivi rigoureux est un traitement initial acceptable. (179)

Par contre, il a été évoqué que l'exérèse du nerf était obligatoire du fait de l'atteinte du canal et du nerf objectivée par des troubles de la fonction sensitive. (182)

Pourtant, Nakamura et al. pensent que les symptômes neurologiques ne sont pas associés à une invasion de cellules tumorales dans le paquet vasculo-nerveux et que leur rémission est fréquente avec l'élimination de l'améloblastome. (179)

Dans tous les cas, des examens tomographiques en trois dimensions vont aider le praticien à évaluer la relation précise entre la tumeur et le nerf alvéolaire inférieur. Le type de traitement chirurgical proposé dépendra également du type histologique de la tumeur et de son caractère invasif.

Le traitement vitaminique, anti-inflammatoire et antalgique, exprimé à plusieurs reprises reste identique.

3.1.5 Les odontomes

3.1.5.1 Généralités

Les odontomes sont des tumeurs odontogéniques rares atteignant la mandibule ou le maxillaire, plus souvent dans les régions incisives ou molaires. Ils sont semblablement plus fréquents au maxillaire. (183)

Ce sont des anomalies du développement de la lame dentaire qui aboutissent à la formation d'éléments calcifiés, entourés par un sac kystique. Le plus souvent ils sont à retirer et il n'y a pas de récurrence.

Classiquement asymptomatiques, ils sont diagnostiqués fortuitement par un contrôle radiographique de routine. Parfois, ils sont décelés chez l'adolescent à l'occasion d'une éruption dentaire asymétrique ou du fait de l'apparition d'un œdème.

Les radiographies montrent des opacités dans la corticale, entourées d'un halo clair périphérique bien délimité, la plupart du temps associées à l'inclusion d'une ou plusieurs dents refoulées en périphérie.

On distingue deux catégories: les odontomes composés et les odontomes complexes dont la fréquence est équivalente. (183)

Dans le type composé, la structure est semblable à une multitude de dents miniatures. Elles forment une petite masse entourée d'un sac kystique et sont toutes plus ou moins formées. Radiographiquement, ils se caractérisent par une image d'un conglomérat d'ébauches dentaires plus ou moins évoluées circonscrit par une zone radio-claire. Ils prennent préférentiellement place dans les régions antérieures. (183) (184)

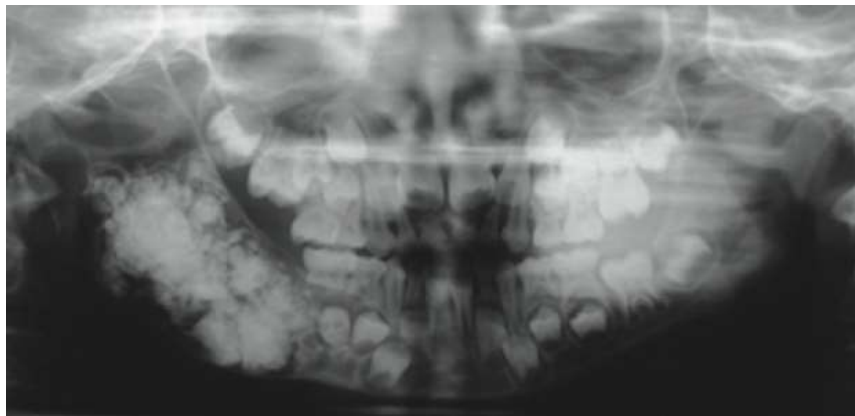


Figure 50 : Radiographie panoramique d'un odontome composé (LEHMAN ET AL., 2013) (183)

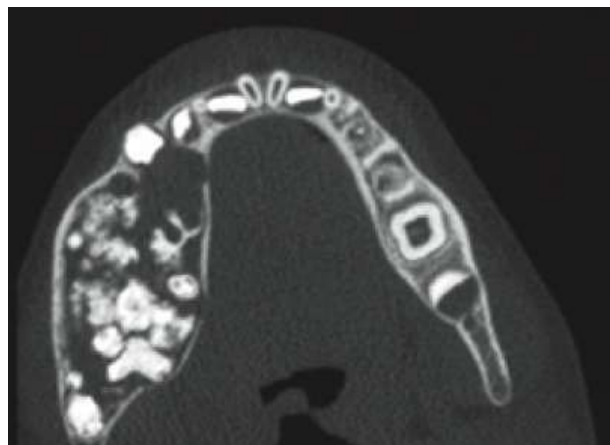


Figure 51 : Cone beam montrant un odontome composé soufflant les corticales osseuses (LEHMAN ET AL, 2013) (183)

Dans le type complexe, des éléments à la calcification anarchique font apparaître une ou plusieurs masses. Ils ont la même structure histologique mais n'ont aucune ressemblance anatomique avec une dent. A la radiographie, on retrouve une image de bloc calcifié plus ou moins régulier ayant la même radio-opacité que les structures dentaires. Cette dernière est également entourée par un halo radio-claire. Sa localisation serait plutôt postérieure. (184)

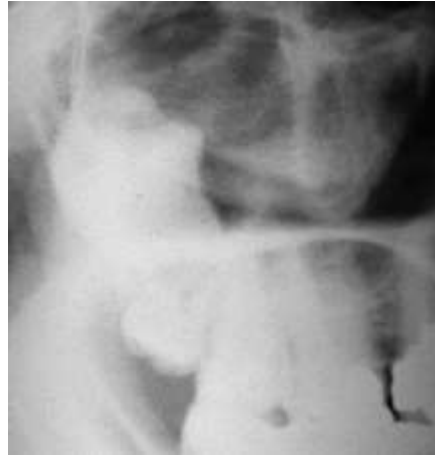

Figure 52 : Odontome complexe (PERON ET HARDY, 2009) (184)

Les odontomes sont relativement de petite taille et excède rarement les dimensions d'une dent. L'analyse histologique montre une lésion mature au sein de laquelle tous les tissus dentaires peuvent être observés : émail, dentine, cément et tissu conjonctif pulpaire. La différenciation de ces tissus est distincte d'un élément à l'autre. L'étiologie est encore inconnue. Un traumatisme, une infection ou l'hérédité sont des facteurs d'apparition possibles. Lorsque ces éléments sont très nombreux et que la tumeur a une taille assez conséquente, le nerf alvéolaire inférieur est déplacé vers le bord inférieur de la mandibule. Par conséquent, la fonction sensitive sera potentiellement perturbée par effet de compression. (183)

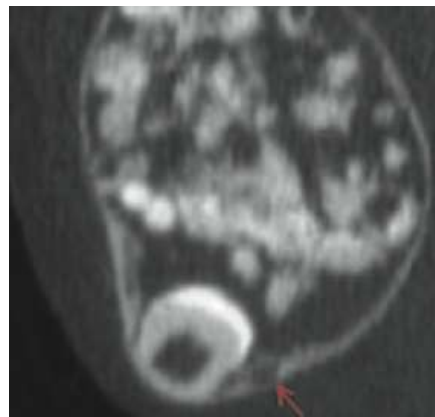


Figure 53 : Coupe coronale d'un cone beam montrant un odontome composé. La flèche rouge montre la compression et le refoulement du NAI. (LEHMAN ET AL., 2013) (183)

3.1.5.2 *Conduite à tenir*

Le traitement de choix est l'exérèse chirurgicale. Par suite, elle facilite l'éruption spontanée des dents incluses qui doivent être conservées dans la mesure du possible. (183)

L'énucléation consiste à réaliser une fenêtre osseuse de taille adaptée afin de procéder au retrait complet de la tumeur. Cette chirurgie doit être abordée de manière la plus conservatrice possible. Un curetage de la cavité complète ensuite le geste. On note que les lésions plus anciennes sont plus laborieuses à retirer. (174)

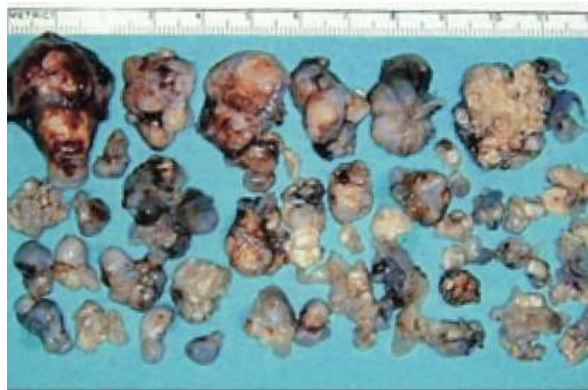

Figure 54 : Différents spécimens d'un odontome composé après leur exérèse. (LEHMAN ET AL, 2013) (183)

A la mandibule, le proche voisinage du nerf alvéolaire inférieur force le praticien à le préserver de toute lacération, étirement ou section. De ce fait, il y portera une attention particulière.

3.1.6 Les ostéomes mandibulaires

3.1.6.1 Généralités

Les ostéomes sont des tumeurs osseuses bénignes rares, dotées d'une croissance lente. Ils peuvent se développer sur tout le squelette.

La localisation cranio-faciale est la localisation squelettique préférentielle, notamment au niveau des sinus de la face. L'atteinte mandibulaire est moins fréquente. (185)

L'étiopathogénie des ostéomes est controversée. Ils seraient dûs :

- à une véritable tumeur bénigne liée au développement ou,
- à un processus réactionnel de stimulation de la croissance osseuse par une infection ou un traumatisme. (186)

Dans la première hypothèse, la structure osseuse néoplasique prendrait naissance à partir de résidus embryologiques (cartilage ou périoste) au cours de la croissance.

Dans le cas d'un traumatisme, la formation d'ostéomes serait favorisée par la présence in situ d'un œdème et/ou d'un hématome associée à la force de traction que les muscles exercent au

niveau de leur insertion au périoste.

Il semblerait que cette dernière théorie soit la plus probable du fait que les ostéomes du massif facial soient plus fréquents chez l'adulte que chez l'enfant ou l'adolescent, argument en défaveur d'un défaut de croissance. (186) (187)

Ils se présentent sous la forme d'une lésion exophytique, sous-périostée. Elle est asymptomatique et le plus souvent de découverte fortuite.

Aux rayons X, on constate une lésion radio-opaque aux contours bien définis. (185)

Le diagnostic d'un ostéome périphérique est confirmé de façon histologique. Un examen de tomodensitométrie volumique en trois dimensions est conseillé pour obtenir une meilleure précision quant à son emplacement. (187)

Comme pour les étiologies précédentes, les ostéomes situés non loin de l'émergence du NAI ou du nerf mentonnier et de son foramen sont susceptibles de faire apparaître un défaut de la sensibilité dans leur territoire d'innervation.

Il autorise aussi une évaluation du volume de la tumeur, de la qualité osseuse ainsi que l'importance prévisible de la mutilation. (174)

Il est important de préciser qu'un syndrome de Gardner doit être exclu chez des patients présentant plusieurs ostéomes oraux et/ou maxillo-faciaux. Ce diagnostic différentiel est essentiel parce que leur apparition dans cette zone présage généralement de la formation de polypes gastro-intestinaux, qui ont un certain degré de dégénérescence maligne. (187)

3.1.6.2 *Conduite à tenir*

Si l'ostéome est peu volumineux, l'abstention thérapeutique ne se justifie que sous réserve d'une surveillance régulière : la lésion pouvant très vite atteindre un volume important justifiant la sanction chirurgicale. (174)

D'un point de vue esthétique, la résection devient inévitable lorsque ses dimensions créent une asymétrie faciale dérangeante pour le patient. (187)

Le choix de la technique chirurgicale est en partie basé sur le risque d'endommager des structures anatomiques adjacentes. L'accès aux lésions mandibulaires peut être oral ou cutané. Si la lésion est proche des gaines nerveuses à ce niveau, l'accès oral est préféré pour une meilleure visualisation. En outre, le facteur esthétique est aussi un argument en faveur de l'abord oral. Cette disposition oblige aussi l'opérateur à adapter sa procédure d'exérèse. Ceci passe notamment par la réclinaison délicate du paquet vasculo-nerveux afin d'éviter toute lacération ou compression par les instruments utilisés. (187)

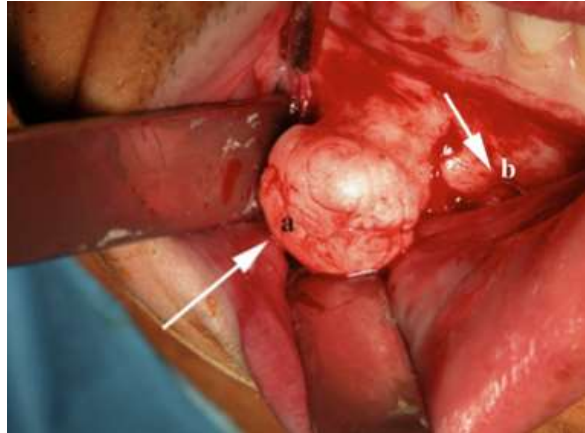


Figure 55 : A. Image per-opératoire de l'ostéome après levée du lambeau. B. Visualisation du foramen mentonnier (RODRIGUEZ ET AL., 2011) (187)

La récurrence des ostéomes est extrêmement rare et il n'y a d'ailleurs encore jamais eu de cas de transformation maligne rapporté par la littérature. (187)

En revanche, dans le syndrome de Gardner, les ostéomes sont difficiles à traiter chirurgicalement du fait de leur consistance, de leur multiplicité et de leur potentiel récidivant. (174)

3.1.7 Les kystes osseux anévrismaux

3.1.7.1 Généralités

Les kystes osseux anévrismaux sont des lésions expansives, ostéolytiques et pseudokystiques. On les retrouve aussi sous l'appellation « granulome géant central » ou « granulome géant central bénin ». Ils sont extrêmement rares c'est pourquoi peu de cas ont été détaillés par la littérature. (188) Leur étiopathogénie est très controversée et un certain nombre de théories ont été proposées. (169) (188)

La première proposition évoquée est celle d'un traumatisme. Les kystes osseux anévrismaux pourraient être la conséquence d'un hématome sous-périoste ou intra-médullaire.

La seconde possibilité soulevée est que ces tumeurs bénignes se développent sur une lésion préexistante (améloblastome le plus souvent). Une communication vasculaire dans, ou à proximité serait responsable de la transformation.

Une troisième hypothèse met en lumière une origine vasculaire, à partir d'une augmentation de la pression veineuse locale ou d'une altération hémodynamique ou encore d'une malformation artério-veineuse. Dans ce dernier cas, des anomalies chromosomiques ont été repérées. (188)

On les retrouve chez des individus jeunes, entre 20 et 30 ans. Ils affectent habituellement les os

longs, le rachis. Ils intéressent rarement les maxillaires (169) (188) mais, lorsqu'ils siègent à la mandibule, on les retrouve préférentiellement dans la région postérieure de la branche horizontale, à l'angle et dans la partie ascendante du ramus. (169)

La découverte de cette lésion peut être fortuite lors d'un examen radiographique de routine mais le plus souvent, le motif de consultation est une tuméfaction entraînant une asymétrie faciale.

Cliniquement, cette tuméfaction est volumineuse, ferme et dont le développement est décrit comme rapide, jusqu'à la perforation des corticales. (169) (188) Les symptômes sont variables et non spécifiques. Dans quelques cas, la lésion peut être douloureuse ou gêner la mastication. Une limitation de l'ouverture buccale ou un dysfonctionnement de l'articulation temporo-mandibulaire peut révéler une localisation condylienne. (188)

Sur une radiographie, on aperçoit une image radio-claire à bords nets cerclée par un liseré fin d'ostéocondensation. Elle peut être uniloculaire, multiloculaire ou en nid d'abeille et les corticales sont souvent soufflées et amincies. (169) Des clichés en trois dimensions viendront compléter l'orthopantomogramme.

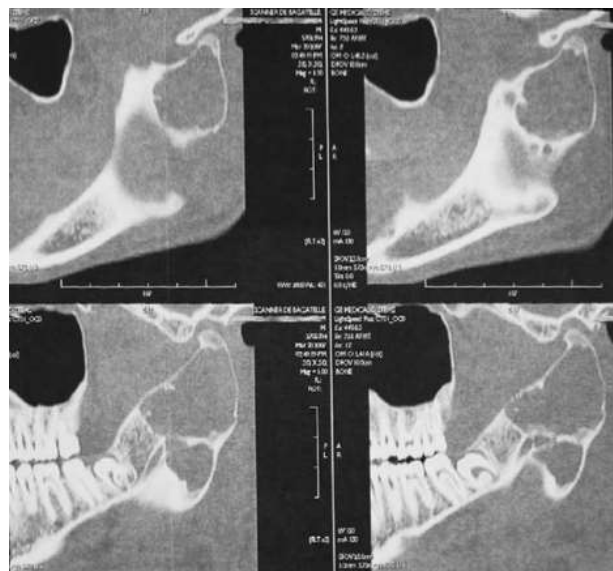

Figure 56 : Tomodensitométrie (coupes parasagittales) montrant un kyste osseux anévrysmal du ramus gauche ayant une structure multiloculée (ROUSSEAU ET AL, 2009) (188)

Un examen anatomopathologique affirme le diagnostic. La ponction à l'aiguille rapporte du liquide rouge brunâtre correspondant à du sang vieilli contenu dans des cavités d'aspect caverneux. (188)

Des altérations de la sensibilité labio-mentonnière sont perçues dans environ 4 % des cas, toujours du fait d'un phénomène de compression lorsqu'une proximité existe avec le nerf

alvéolaire inférieur ou le nerf mentonnier. (188)

3.1.7.2 *Conduite à tenir*

Le traitement repose sur l'exérèse complète par curetage de la lésion ou la résection du segment mandibulaire atteint.

Le traitement le plus courant est l'excision-curetage lorsque la tumeur est suffisamment ferme pour être extirpée en monobloc. Si le saignement est abondant, il ne s'arrêtera qu'après l'exérèse complète.

La résection d'un segment de mandibule est envisagée lors de la récurrence multiple d'un kyste osseux anévrysmal ou lorsqu'il est très volumineux, s'étendant largement vers les tissus environnants. Cette chirurgie est toutefois mutilante et exige une reconstruction par une greffe osseuse. (188)

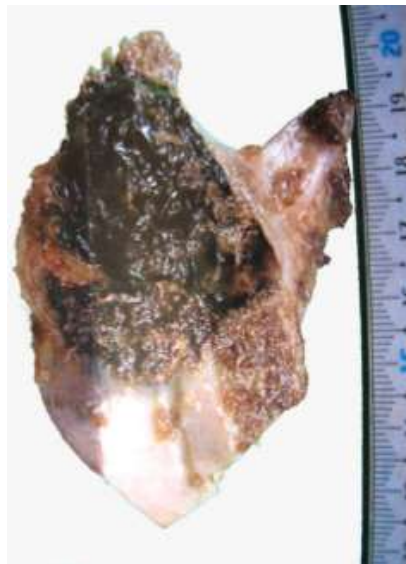


Figure 57 : Résection segmentaire d'un kyste osseux anévrysmal du ramus et du condyle avec un aspect en logettes remplies de sang (ROUSSEAU ET AL., 2009) (188)

Lors de ces chirurgies une attention particulière est portée aux abords de l'émergence du nerf alvéolaire inférieur et du nerf mentonnier afin d'être le moins traumatique possible.

Il est probable que la résection d'un segment de mandibule entraîne une lésion de ces deux troncs nerveux et que la sensibilité labio-mentonnière soit affectée. Une chirurgie de réparation nerveuse pourra donc être proposée.

La sclérothérapie percutanée par injection intra-lésionnelle guidée par scanner, sous anesthésie générale, est efficace dans 94 % des cas, toutes localisations confondues. Plusieurs injections

sont nécessaires et un curetage peut compléter le traitement. Cette technique constituerait donc un traitement de choix pour les lésions très étendues, difficiles d'accès, ou jouxtant le pédicule nerveux alvéolaire inférieur. (188)

Une surveillance post-opératoire est indiquée jusqu'à la guérison complète car certaines formes récidivent. (169)

3.1.8 Les schwannomes

3.1.8.1 Généralités

Les schwannomes sont des tumeurs bénignes qui dérivent des cellules de Schwann. On les retrouve parfois dans la littérature sous les noms de neurinomes. Ils représentent moins de 1 % des tumeurs osseuses primitives bénignes. (190)

Ils sont inhabituels dans la cavité buccale. A ce niveau, ils sont préférentiellement situés à la mandibule, probablement en raison du long trajet intra-osseux du nerf alvéolaire inférieur.

L'étiologie des schwannomes est encore mal comprise mais sa survenue dans le cadre d'une neurofibromatose de type II (pathologie associant des atteintes oculaires et cutanées) implique une prédisposition génétique.

Ils peuvent survenir à tout âge, mais plus particulièrement, entre 20 et 50 ans, sans prédominance sexuelle ou ethnique.

Cliniquement, ils se présentent sous la forme d'un nodule généralement ferme, blanc grisâtre à blanc jaunâtre, encapsulé et souvent pédiculé. Cette masse est généralement unique, mais des formes multiples existent.

Ils sont caractérisés par une croissance lente et à bas bruit pendant des années avant de devenir symptomatiques.

On pourra constater : (190)

- une voussure locale en regard de la tumeur,
- des douleurs ou des troubles de la sensibilité,
- des fractures pathologiques,
- des mobilités dentaires.

Les schwannomes intra-mandibulaires peuvent avoir l'aspect radiologique des autres lésions odontogéniques bénignes comme les kystes ou les améloblastomes : l'ostéolyse a un caractère uni- ou multiloculaire bien limité ; elle est sertie d'un liseré de condensation. (191) (192)

De telles lésions du nerf mentonnier sont encore plus rares ; seulement une dizaine de cas ont été rapportés jusqu'à aujourd'hui. (193)

L'imagerie en trois dimensions et l'imagerie par résonance magnétique (IRM) préciseront l'extension de la tumeur et les rapports avec les organes de voisinage.

Ces examens sont susceptibles de révéler une dilatation du canal alvéolaire inférieur qui, d'après certains auteurs, suggère une atteinte maligne. (194)

Du fait que les schwannomes tirent leur origine des cellules édifiant les gaines nerveuses des axones, on pourrait être amené à penser qu'une perte ou une diminution de la fonction sensitive labiale et mentonnière est inévitable.

Seulement, cette perturbation n'est déclarée que lorsque la tumeur est de taille suffisante. Agarwal et al. parlent d'un cas sur deux. (192)

3.1.8.2 *Conduite à tenir*

Le traitement des schwannomes est chirurgical. Même si ces lésions ont un faible potentiel de transformation maligne, leur exérèse est préconisée par la littérature. A ce sujet, malgré leur caractère peu récidivant, aucun résidu tumoral n'est laissé en place pour optimiser le succès thérapeutique. (190)

Pendant la chirurgie, leur dissociation des tissus environnants est délicate dont la principale complication est la dégradation des troncs nerveux. Si tel est le cas, la conduite à tenir est celle évoquée dans les principes généraux. Mais, la prévention (imagerie en trois dimensions, gestes adaptés, vision directe...) reste la meilleure arme à disposition du chirurgien. (190)

3.2 Les tumeurs malignes

3.2.1 Principes généraux de l'atteinte maligne

On considère souvent la perturbation progressive ou brutale de la sensibilité labio-mentonnière comme un prodrome d'une pathologie tumorale maligne. En général, elle se manifeste par une paresthésie permanente, mais à l'examen clinique on retrouve parfois une dysesthésie, une

hypoesthésie jusqu'à une anesthésie à moyen terme.

Cependant cette symptomatologie n'est pas toujours présente et sa survenue suppose un stade lésionnel avancé, avec une survie moyenne de moins de six mois.

Elle précède le diagnostic dans près de 47% des cas, mais elle peut aussi indiquer une rechute ou une recrudescence pathologique. (195) (196)

L'affection est habituellement unilatérale mais quelques cas d'atteinte bilatérale sont répertoriés. (197)

La physiopathologie exacte est encore dotée de zones d'ombre, mêlant des phénomènes biochimiques et physiques.

D'après plusieurs études, l'infiltration d'un cluster de cellules cancéreuses au sein de l'épinèvre, du périnèvre, et plus rarement de l'endonèvre conduit à : l'épaississement de la vasa nervorum et une démyélinisation focale suivie d'une dégénérescence Wallérienne. (195) (196) (198)

Pour Candiloros et al., toutes ces lésions sont responsables de la modification de la sensibilité des nocicepteurs. (198)

Comme pour les étiologies précédemment développées, la perturbation de la fonction sensitive peut résulter des effets délétères de l'inflammation. Elle est d'ailleurs significative dès l'initiation du développement tumoral.

Elle se traduit par une production élevée de prostaglandines PGE2 à partir du tissu hôte, ce qui va perturber le fonctionnement des nocicepteurs in situ.

Plus tardivement, de cette réaction inflammatoire découle la formation d'un œdème qui affecte à son tour la stabilité neuronale par une ischémie. (196)

On rappelle que la mandibule est un site particulier du fait du cheminement du nerf alvéolaire inférieur dans un canal osseux inextensible.

En outre, l'extension de l'amas tumoral applique des forces de compression sur les gaines nerveuses qui mènent à une neurapraxie.

Ainsi, ces trois mécanismes (combinés ou non) sont capables de perturber la fonction sensitive de la lèvre inférieure et du menton, quelque soit la nature de la tumeur et son siège.

Pour Cartalat-Carel et Delattre, les neuropathies liées à des tumeurs solides découlent essentiellement d'un mécanisme compressif chronique car la gaine nerveuse reste une barrière relativement résistante face à un envahissement tumoral. (199)

Le diagnostic d'une atteinte tumorale maligne doit reposer sur un faisceau d'arguments, obtenus à partir de divers types d'examens complémentaires. Ainsi, l'orthopantomogramme, la tomographie en trois dimensions, le scanner, la scintigraphie, l'imagerie par résonance magnétique (IRM), l'échographie de la mandibule et de l'encéphale sont courants.

On pourra détecter plusieurs signes en faveur de l'agressivité d'une tumeur :

- Une irrégularité et un flou de ses bords
- Une réaction périostée complexe
- Une rupture de la corticale
- Un envahissement des parties molles
- Un épaissement du nerf dans son canal mandibulaire

Toutes ces méthodes d'investigation vont permettre d'obtenir le gabarit et le siège lésionnel ainsi que les rapports avec les organes environnants.

Si l'IRM est plus sensible pour mettre en évidence les régions intramédullaires et l'extension dans les parties molles, l'orthopantomogramme et le cone beam restent supérieurs pour détecter les éventuelles calcifications de la matrice et/ou les zones d'ostéolyses.

La plupart du temps, ces examens doivent être complétés par une analyse anatomopathologique via une biopsie qui confirmera le caractère malin de l'amas cellulaire tumoral.

La ponction lombaire et l'analyse cytologique du liquide céphalorachidien peuvent être utiles en cas de doute persistant. (200)

On différencie l'atteinte tumorale maligne en fonction de sa nature (primaire ou secondaire), de son siège et de son extension locale et systémique.

3.2.2 Les tumeurs primaires

3.2.2.1 *A la mandibule*

Dans cette partie, seules les tumeurs les plus décrites dans la littérature seront abordées.

3.2.2.1.1 *Les carcinomes mandibulaires*

Les carcinomes sont des tumeurs développées à partir des cellules d'un épithélium. Ils peuvent de ce fait avoir de multiples localisations.

A la mandibule, ils sont connus pour leur pronostic sombre dû à une forte agressivité locale et à une tendance à envahir secondairement les aires ganglionnaires, les poumons ou les os longs.

Schématiquement, ils revêtent quatre aspects principaux :

- **Les tumeurs bourgeonnantes** : Ce sont des masses exophytiques implantées sur une base indurée. Ces tumeurs gingivales imposent la recherche d'une extension vers les parties molles.
- **Les tumeurs ostéolytiques** : Ces lésions se traduisent lors du bilan radiographique par une image lacunaire dont la périphérie est occupée par un os modifié structurellement, moins dense, en voie de destruction.
- **Les tumeurs ulcéro-végétantes** : Elles sont situées le plus souvent au niveau de la gencive vestibulaire, s'étendant largement en profondeur, infiltrant ou détruisant l'os sous-jacent.
- **Les tumeurs térébrantes** : Elles se caractérisent par une zone de raréfaction diffuse où la structure de l'os normal a disparu. Les signes muqueux restent discrets.

Les signes cliniques ne sont pas spécifiques. On constate habituellement une tuméfaction jugale d'amplitude variable et des défauts de sensibilité de la lèvre inférieure et du menton dans les lésions établies.

L'aspect radiographique global est celui d'une image ostéolytique, à limites floues, renfermant parfois du matériel radio-opaque. (201)

3.2.2.1.2 Les sarcomes

Ces tumeurs, différenciées ou non, sont développées aux dépens du tissu conjonctif. Les sarcomes sont beaucoup moins fréquents que les carcinomes. Les sarcomes sont connus pour la difficulté d'établir leur diagnostic, la rapidité de leur évolution et le caractère sévère de leur pronostic. (202) A la mandibule, les plus fréquents sont les ostéosarcomes et les chondrosarcomes, néanmoins d'autres formes ont pu être dépistées comme les fibrosarcomes, les liposarcomes, les angiosarcomes ...

▪ Les ostéosarcomes

Les ostéosarcomes sont des tumeurs malignes qui touchent essentiellement les os longs et dont la localisation mandibulaire est exceptionnelle. (203)

Les rares séries publiées concernent peu de patients.

L'ostéosarcome se caractérise par un tissu ostéogénique sarcomateux, disposé de façon

anarchique, produit par des ostéoblastes de type malin. (202)

A l'image des carcinomes mandibulaires, la tuméfaction est le signe clinique habituel permettant sa découverte. (202) Elle est associée à des troubles de la sensibilité dans le territoire alvéolaire inférieur.

Radiographiquement, la lyse osseuse est étendue et a des contours flous, mal limités, se confondant volontiers avec l'os normal.

Le sarcome d'Ewing est une forme d'ostéosarcome particulièrement agressive. Il touche principalement les enfants et les jeunes adultes.

▪ *Les chondrosarcomes*

Les chondrosarcomes sont des tumeurs osseuses qui se développent à partir d'une prolifération maligne de chondrocytes. Il en résulte un défaut de formation de tissu osseux, substitué par des éléments cartilagineux tumoraux.

Le chondrosarcome se caractérise par son polymorphisme radioclinique, son évolution parfois lente qui est trompeuse.

La symptomatologie clinique du chondrosarcome n'a rien de spécifique et dépend de sa localisation. A la mandibule elle reste identique à celle des carcinomes et des ostéosarcomes.

3.2.2.1.1 Les schwannomes malins

Les tumeurs primaires peuvent aussi être une évolution néoplasique de la gaine nerveuse elle-même, comme dans les schwannomes malins.

Ces tumeurs naissent aux dépens des cellules de Schwann des gaines nerveuses.

Bien que très rares, environ 50 % de ce genre malin est associé à une neurofibromatose. Il s'agit d'une pathologie génétique marquée par des atteintes nerveuses et dermatologiques à haut pouvoir métastatique. (193)

Le pronostic reste péjoratif, particulièrement dans le cadre d'une neurofibromatose. Il reste difficile à préciser en raison du faible nombre de cas décrits.

La dilatation du canal dentaire inférieur est évocatrice de la malignité. Ainsi, la sensibilité du territoire alvéolaire inférieur et mentonnier sera altérée directement par la dégénérescence nerveuse occasionnée. (194)

3.2.2.2 A distance

En principe, une tumeur maligne peut apparaître tout au long du trajet du nerf mandibulaire depuis son origine jusqu'à ses rameaux mandibulaires terminaux. Toutefois, parmi les articles publiés par la littérature, on retrouve peu de cas apportant des désordres sensitifs labio-

mentonniers en dehors des foyers mandibulaires. Les localisations sont majoritairement intracrâniennes, et touchent particulièrement les structures leptoméningées, la dure-mère ou le sinus caverneux.

Par exemple, les mélanomes primitifs du leptoméninge prennent le plus souvent l'aspect de tumeurs circonscrites, nodulaires développées à partir de mélanocytes répartis sur l'ensemble de la zone. (204) Trois facteurs de risque semblent se détacher : les risques liés à l'environnement, à l'hérédité et aux virus.

En fait, les tumeurs de localisation cérébrale primaire sont singulières. De plus, pour affecter la sensibilité labio-mentonnaire, le foyer malin est nécessairement présent dans une portion adjacente au ganglion de Gasser. (200)

3.2.3 Les tumeurs métastatiques

C'est l'étiologie la plus commune de la neuropathie labio-mentonnaire d'origine maligne. (199) Les métastases sont des foyers secondaires d'une affection, principalement une pathologie maligne, disséminés à partir d'un foyer primitif, par voie lymphatique, sanguine, par contiguïté ou par migration le long des trajets nerveux. (1)

Parmi les foyers primaires répertoriés, on retrouve : les cancers de la cavité buccale, les cancers pharyngés et naso-pharyngés, les cancers du sein, des poumons, de la prostate, du colon. (197) (199)

Le pronostic est sinistre malgré un traitement adapté, avec une médiane de survie estimée à cinq mois si des métastases mandibulaires sont décelées et à douze mois si la base du crâne est touchée. (200)

3.2.3.1 *A la mandibule*

Moins de 1 % de toutes les tumeurs métastatiques évoluent dans la région maxillo-faciale. (197) ; la mandibule est généralement l'os le plus affecté.

En fait, le nerf alvéolaire inférieur et le nerf mentonnier, sont plus enclins à un envahissement métastatique que les autres nerfs périphériques ou crâniens. Halachmi et al. expliquent cette théorie par des dispositions anatomiques atypiques : un long trajet au sein d'un canal osseux favorise cette croissance tumorale de localisation secondaire . (195)

3.2.3.2 *A distance*

Là encore, les sites répertoriés de l'essaimage métastatique à distance du canal mandibulaire sont les mêmes que pour les tumeurs primaires.

La neuropathie apparaît donc du fait de la juxtaposition de l'amas tumoral et du ganglion de Gasser.

D'ailleurs, par ce même effet de proximité, on retrouve souvent une déficience des fonctions du nerf abducens (VI) ou du nerf facial (VII).

D'autre part, les leptoméninges sont les structures les plus citées en rapport avec l'envahissement métastatique avec de telles conséquences. (197)

L'aspect tumoral typique est celui d'un rehaussement gyroforme donnant un aspect feuilleté à la méninge. (205)

3.2.4 Le cas particulier des hémopathies malignes

L'infiltration métastatique complique les tumeurs solides mais également les leucémies, les lymphomes malins et les myélomes multiples. Leur origine est une prolifération de cellules sanguines néoplasiques qui ont la capacité de disséminer rapidement dans tout l'organisme.

La neuropathie labio-mentonnaire revêt un intérêt tout particulier lorsqu'elle est révélatrice d'une hémopathie maligne ou lorsqu'elle survient au cours de leur évolution, constituant alors un marqueur pronostic très sombre. Elle semble pouvoir relever de différents types d'atteintes :

- L'infiltration de la moelle osseuse de la mandibule par des métastases.
- L'envahissement de la base du crâne à proximité de l'origine des nerfs trijumeaux.
- L'introduction de cellules malignes directement au sein des nerfs alvéolaires inférieurs et mentonniers. (198)

La compression du nerf mandibulaire, sous le bord inférieur du muscle ptérygoïdien latéral, a également été rapportée au cours des lymphomes malins non hodgkiniens. (198)

Cependant, il semble un peu trop schématique d'incriminer un développement tumoral purement distal (nerfs alvéolaires inférieurs et mentonniers) ou purement proximal (base du crâne), d'autant plus que les cellules malignes se répandent facilement par la circulation sanguine et/ou lymphatique. (206)

3.2.5 Le cas particulier d'un syndrome paranéoplasique

Le syndrome paranéoplasique correspond à des manifestations systémiques survenant au cours de l'évolution d'une tumeur maligne et disparaissant avec elle. (1)

Parmi elles, les neuropathies paranéoplasiques. Elles sont rares et d'étiopathogénie inconnue : elle ne sont dues ni à une métastase ni à un phénomène de compression. Ainsi des perturbations de la sensibilité labio-mentonnaire ont pu être relevées lors de cancers viscéraux ou lors de lymphomes et leucémies aiguës.

3.2.6 Conduite à tenir

L'identification précise de la pathologie maligne par des examens adaptés permet une prise en charge précoce qui est déterminante. (202) Ils permettront aussi une investigation de tous les sites possibles d'extension tumorale ainsi qu'un ciblage de la thérapeutique à mettre en place.

Lorsque la tumeur découle d'une atteinte métastatique, la prise en charge inclut le ciblage et le traitement de l'organe source ainsi que l'éradication des foyers secondaires.

3.2.6.1 *Pour les tumeurs solides de la mandibule*

Le recours à une radiothérapie ou à une chimiothérapie pré- ou post-opératoire ne fait pas encore l'objet d'un consensus car son intérêt n'est pas démontré.

Pour Steve et al., la chimiothérapie néoadjuvante, même si elle décale initialement l'exérèse, peut permettre l'arrêt de l'évolution, voire la réduction tumorale. (202)

Pour Moumine et al., ces traitements sont complémentaires et dépendent des facteurs pronostics. (204) Généralement, on les utilise pour les tumeurs étendues, non chirurgicales. On sait toutefois que contrairement aux tumeurs osseuses de type ostéosarcomes, le chondrosarcome ne répond ni à la chimiothérapie ni à la radiothérapie. La thérapeutique passe donc exclusivement par la chirurgie.

L'exérèse chirurgicale complète avec des marges saines est le seul traitement actuellement considéré comme efficace. (203)

Face à des tumeurs majoritairement volumineuses, une reconstruction de la mandibule est obligatoire et doit tenir compte de la longueur d'os et de la surface des parties molles à recouvrir. Le choix du mode de reconstruction doit se faire selon le patient, la perte de substance, les habitudes de l'équipe et le plateau technique.

Grâce à l'excision de la tumeur, la fonction sensitive de la lèvre et du menton peut être retrouvée mais elle est, au contraire, très souvent sacrifiée du fait de l'extension des limites chirurgicales.

Les techniques de greffes nerveuses et d'entubulation sont réalisables mais ne constituent pas une priorité.

L'intérêt d'une surveillance régulière est notoire surtout pour les lésions à caractère fortement récidivant.

3.2.6.2 Pour les tumeurs de la base du crâne

Il existe différentes lignes de traitement, qui peuvent être proposées seules ou en association : la radiothérapie, la chimiothérapie et la chirurgie. L'objectif commun est d'éliminer la totalité de la tumeur ou de maîtriser son développement, de réduire le risque de récurrence ou de soulager et prévenir les symptômes qui en découlent.

La neurochirurgie est un art complexe, l'exérèse d'une tumeur dans les aires cérébrales n'étant pas toujours possible du fait d'un mauvais rapport bénéfice/risque. Quoiqu'il en soit, les tumeurs leptoméningées répondent particulièrement favorablement à la radiothérapie et à la chimiothérapie. (195)

Si les dégénérescences nerveuses sont minimales, le patient pourra espérer retrouver une sensibilité normale.

3.2.6.3 Pour les hémopathies malignes

La chimiothérapie intensive est le traitement ordinaire. Elle peut être combinée à une greffe de moelle osseuse ou à une radiothérapie de l'encéphale. Le rétablissement de la sensibilité est aléatoire ; Néanmoins, il peut être utilisé comme un indicateur subtil de la première réponse au traitement. (206)

**4 LES ORIGINES TRAUMATIQUES,
MORPHOLOGIQUES ET INFECTIEUSES ET
LEUR PRISE EN CHARGE**

4.1 Les fractures

4.1.1 Généralités

Les fractures de la mandibule sont les fractures les plus fréquentes du massif facial (fractures isolées des os nasaux exclues). La topographie et la mobilité de la mandibule par rapport à la base du crâne expliquent sa vulnérabilité.

Les circonstances de survenue sont variables et comprennent les accidents de la circulation, les agressions, les accidents de sport, les chutes, plus rarement les fractures pathologiques et iatrogènes. (207)

4.1.2 Physiopathologie

4.1.2.1 Mécanismes

Deux types de traumatisme peuvent aboutir à la fracture de la mandibule :

- direct, la fracture se produit au niveau du point d'impact, lorsqu'une grande force est appliquée sur une petite surface de la mandibule ;
- indirect, la fracture se produit à distance du point d'impact (surtout le col du condyle, l'angle et la parasymphyse).

Les pièces osseuses fracturées pourront faire l'objet de déplacements dans les trois plans de l'espace. (207)

4.1.2.2 Siège des fractures

On rappelle que l'os mandibulaire est un os corticospongieux qui présente des propriétés qui lui permettent de supporter l'essentiel des contraintes mécaniques. Pourtant, la mandibule est dotée de quelques points de faiblesse confirmés aussi bien par les données biomécaniques que par les données statistiques. Parmi les sites répertoriés et susceptibles de léser les nerfs alvéolaire inférieur et mentonnier, on retrouve :

- **Les fractures symphysaires**

Le trait de fracture est souvent vertical médian (passant entre les deux incisives centrales) ou paramédian (au niveau des canines).

Du fait de la solidité de l'éminence mentonnière, les fractures dites para-symphysaires sont plus ordinaires, l'alvéole de la canine étant un point faible.

- **Les fractures de la branche horizontale**

Le trait est vertical ou souvent oblique en bas et en arrière, de haut en bas. Il y a une ascension médiale du fragment postérieur et une déviation du menton du côté fracturé.

- **Les fractures de l'angle**

Elles sont très fréquentes. L'impact a souvent lieu à distance, sur le menton, et peut fracturer les deux angles mandibulaires ; plus rarement, il est direct sous la forme d'un choc sur la joue. Le trait de fracture est généralement oblique en bas et en arrière et passe par l'alvéole d'une troisième molaire mandibulaire partiellement ou totalement incluse qui fragilise la région.

- **Les fractures de la branche montante**

Le trait de fracture est horizontal ou vertical. La fracture horizontale est peu ou pas déplacée, la fracture verticale par cisaillement s'étend de l'angle mandibulaire à l'échancrure sigmoïde. Le fragment antérieur monte et le fragment postérieur bascule légèrement en dedans à sa partie supérieure.

L'association de plusieurs fractures succède généralement à un traumatisme violent. (207)

Elles sont bifocales, trifocales, rarement plus, symétriques ou asymétriques, unilatérales ou bilatérales ; elles doivent faire rechercher d'autres atteintes dans le cadre d'un polytraumatisme.

4.1.2.3 Les lésions nerveuses

4.1.2.3.1 Causées par la fracture

On le rappelle, entre les corticales externes et internes, l'os spongieux est creusé par le pédicule alvéolaire inférieur ce qui en fait une zone anatomique très particulière. Les lésions vasculo-nerveuses constituent une des complications immédiates des fractures et se manifestent par une hypo voire une anesthésie.

Généralement, elle intervient dans les fractures très déplacées, en regard du canal mandibulaire. Les plus représentées sont les fractures de la branche horizontale et les fractures de l'angle, plus rarement les fractures de la branche montante et très exceptionnellement les fractures symphysaires.

A l'évidence, les fractures plurifocales, affecteront plus ou moins les nerfs alvéolaire inférieur et mentonnier selon leur localisation.

La continuité nerveuse étant très rarement rompue, les dommages s'établissent plutôt par étirement ou par compression.

Song et al. constatent que la cicatrisation s'effectue plus rapidement au niveau du nerf alvéolaire inférieur. Ils expliquent ce phénomène par le fait que le nerf mentonnier ne soit pas contenu dans un canal osseux. (208)

4.1.2.3.2 Causées par les complications de la chirurgie des fractures

Globalement, on distingue deux traitements différents.

Le traitement orthopédique fait appel au blocage inter-maxillaire par des arcs métalliques et des ligatures périodentaires.

Le traitement chirurgical par ostéosynthèse qui stabilise les pièces osseuses grâce à des miniplaques en titane, vissées. Ces techniques s'efforcent de se passer du blocage inter-maxillaire ou de limiter sa durée.

L'abord chirurgical mène parfois à des troubles neurosensoriels post-opératoires. Dans l'étude rétrospective de Song et al., trois variables clés sont en cause.

En premier lieu, l'atteinte dépend du déplacement de la fracture ; le risque de provoquer un traumatisme nerveux au cours du processus chirurgical est accru lorsque le décalage des pièces osseuses est supérieur à 5 mm.

Ensuite, l'expérience de l'opérateur est remise en question. En effet, les troubles sensitifs provoqués par un geste iatrogène apparaissent vingt fois plus importants chez un jeune praticien débutant son activité.

Enfin, le forage des pièces osseuses et la mise en place des vis de fixation de miniplaques constituent une difficulté supplémentaire. Un forage trop proche du trajet nerveux alvéolaire inférieur et mentonnier, compromet son intégrité par la possibilité d'une section transversale iatrogène.

Par ailleurs, une vis présente à ce niveau sera un facteur de compression et un nombre élevé de vis de fixation va logiquement multiplier les possibilités d'engendrer une lésion. Une fracture passant à travers ou à proximité du canal mandibulaire ou du foramen mentonnier, suggère donc une situation à risque.

Pour finir, on rappelle que le recours à des écarteurs pour isoler et protéger les tissus environnants n'est pas sans danger : l'aide opératoire devra donc veiller à ne pas comprimer les structures nerveuses. (208)

4.1.3 Conduite à tenir

Le diagnostic repose sur le triptyque : interrogatoire, examen clinique et imagerie. L'ensemble du bilan traumatologique doit être consigné dans le dossier du patient. La rédaction d'un certificat initial ou secondaire complet et détaillé est à remettre au patient.

Les traitements médicamenteux et chirurgicaux des lésions nerveuses consécutives à des fractures sont identiques aux autres étiologies.

Avant d'entreprendre une chirurgie de réduction et étant donné qu'elle expose le patient à un risque lésionnel du pédicule nerveux alvéolaire inférieur, il est essentiel que celui-ci soit bien informé. (208)

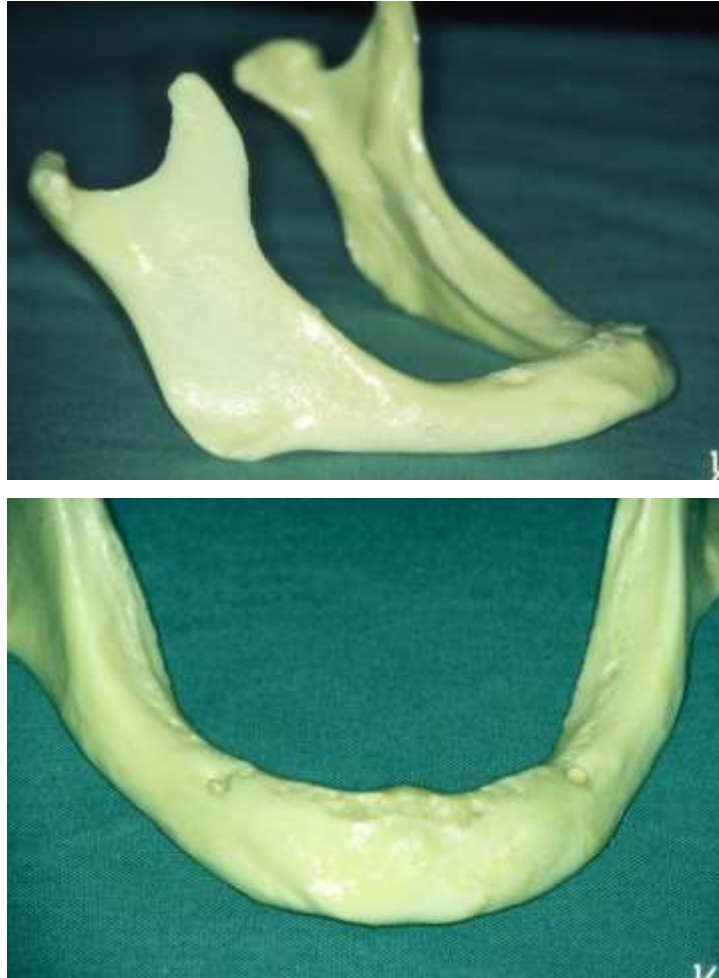Les vis et les miniplaques en titane en position iatrogène devront être impérativement déplacées pour espérer un recouvrement complet de la fonction neurosensorielle bien qu'une anesthésie persistante soit possible.

Enfin, la compression nerveuse due aux écarteurs sera gérée en premier lieu par une thérapeutique médicamenteuse.

4.2 Le patient édenté total

Les sollicitations mécaniques de la fonction occlusale sont nécessaires à la conservation de l'os alvéolaire. Sa fonction principale étant le maintien de la dent, il se résorbe automatiquement avec la perte de celle-ci.

L'anatomie mandibulaire des patients âgés ou édentés totaux de longue date est quelque peu différente de celle des adultes dont la denture est encore présente. En l'occurrence, une résorption osseuse de grande ampleur aura pour conséquence directe la migration du canal dentaire et du foramen mentonnier vers le sommet de la crête mandibulaire. Dans cette disposition d'atrophie mandibulaire, le nerf alvéolaire inférieur et l'émergence du nerf mentonnier pourront n'être recouverts que par une fine couche de tissu osseux et ainsi se trouver facilement comprimés, laissant apparaître des troubles de la sensibilité. (209)



**Figure 38 : Mandibule d'un patient édenté total dont les foramens mentonniers affleurent la crête
(Donnée iconographique Dr VIENNET)**

Ils interviennent très souvent dans le cadre d'une mauvaise conception prothétique qui transmet au corps mandibulaire des forces excessives au cours de la mastication. (108)

Dans ce cas, une élimination des zones de surcharge dans l'intrados de la prothèse mandibulaire est préconisée, surtout au niveau du foramen mandibulaire. Par ce simple geste, le patient retrouve une sensibilité totale et normale.

4.3 Les ostéites des maxillaires

Les ostéites représentent une infection du tissu osseux. Leur aspect varie selon la localisation, la présence ou non de suppuration, le caractère aiguë ou chronique.

L'atteinte préférentielle à la mandibule s'explique par sa structure cortico-spongieuse, sa vascularisation terminale et par sa fragile couverture muqueuse à proximité des organes dentaires.

4.3.1 Les ostéites suppurées

Dans les formes suppurées, les bactéries, ainsi que les leucocytes eux-mêmes, agissent par production de facteurs inflammatoires variés. Les bactéries diminuent l'action des cellules immunitaires, l'ensemble constituant un biofilm, adhérant à l'os et agissant comme une barrière à la diffusion des agents antibactériens et des nutriments.

Par ailleurs, un œdème se forme et provoque une compression vasculaire dans l'os, aboutit à une thrombose avec des zones de nécrose que ne peuvent atteindre les cellules immunitaires.

La porte d'entrée la plus fréquente est l'organe dentaire et ses troubles pathologiques.

Parmi les autres origines, on note les traumatismes, les tumeurs bénignes ou malignes ou les origines iatrogènes comme l'extraction dentaire, la chirurgie des maxillaires, la chirurgie implantaire...

L'infection propagée à la mandibule par voie hématogène est exceptionnelle.

D'autre part, les facteurs favorisant une ostéite seront toujours à rechercher (diabète, corticothérapie, immunosuppresseurs, tabac, malnutrition, virus de l'immunodéficience humaine...).

4.3.2 Les ostéites primitives

Dans les formes non suppurées ou « sèches » ou ostéites primitives, l'origine infectieuse est très discutée. Par conséquent, plusieurs autres hypothèses ont été émises dont l'altération de l'immunité locale, l'origine périostée ou l'origine génétique. Aucune de ces étiologies n'a encore pu être infirmée ni confirmée. Ces affections sont rares, méconnues et difficiles à diagnostiquer. Elles sont marquées par une sclérose osseuse.

4.3.3 Les autres ostéites

Plusieurs auteurs ont récemment attiré l'attention à propos du développement d'ostéomyélites chroniques non bactériennes des maxillaires chez des patients traités par bisphosphonates. Nous avons détaillé cette atteinte dans un paragraphe précédent, que nous avons nommé ostéochimionécrose.

4.3.4 Signes cliniques et radiographiques

Le signe clinique principal est la douleur, fréquemment accompagnée d'une tuméfaction œdémateuse locale, d'un trismus et d'une halitose.

Dans certaines formes d'ostéites chroniques, il n'est pas rare qu'une hypoesthésie labio-mentonnière s'associe à la symptomatologie classique. Elle suscite un défaut de conduction nerveuse des nerfs alvéolaire inférieur et mentonnier.

Concernant le mécanisme physiopathologique, l'hypothèse d'une introduction directe au sein de la gaine, par des bactéries présentes in situ a été avancée.

Mais, même dans les ostéites non bactériennes, des troubles de la sensibilité sont susceptibles d'être retrouvés.

C'est pourquoi, la neurapraxie découlerait plus volontiers des effets délétères du processus inflammatoire.

La présence d'un œdème volumineux à proximité du pédicule alvéolaire inférieur ajoute la perspective d'une cause mécanique par effet de compression.

Les aspects habituels en imagerie (radiographie conventionnelle, scanner, imagerie par résonance magnétique) sont l'ostéolyse, la présence de séquestres et, dans les formes chroniques primitives, une sclérose. La scintigraphie révèle très précocement la maladie, mais manque de spécificité pour la localisation précise des lésions. La biopsie est souvent indispensable au diagnostic.

4.3.5 Conduite à tenir

L'ostéite des maxillaires est toujours à considérer comme potentiellement grave, nécessitant un traitement précoce, médical ou médico-chirurgical.

Son diagnostic repose sur l'anamnèse, l'examen clinique, l'imagerie, la bactériologie, l'examen histopathologique et, en dernier ressort, sur son caractère évolutif.

- *Dans les formes suppurées*

L'antibiothérapie doit avoir un spectre adapté aux bactéries responsables. Ces dernières sont révélées par des tests bactériologiques. Elle est administrée le plus souvent par voie veineuse et peut s'associer à des antalgiques en période douloureuse.

L'oxygénothérapie hyperbare augmente la perfusion tissulaire et les défenses immunitaires. Dans l'ensemble, ses avantages justifient son utilisation comme traitement d'appoint à la chirurgie et au traitement antibactérien.

Le traitement de la cause infectieuse et de ses collections est obligatoire ; Il va aussi permettre de soulager la pression qui s'exerce sur le nerf.

Sur le plan chirurgical, le curetage a pour but d'éliminer l'os nécrosé et de restaurer un environnement vascularisé viable. La décortication consiste à réséquer la totalité ou la quasi-totalité de l'os cortical et sous-cortical infecté, voire la zone périostée. Elle a pour but d'éliminer les foyers d'ostéites et de réduire la compression vasculaire médullaire.

Dans les formes sévères diffuses ou récidivantes, souvent multiopérées et à évolution désespérante, la partie ostéitique doit être réséquée de façon large. Elle est suivie par une phase de reconstruction qui vise à rétablir l'intégrité osseuse.

- *Dans les formes primitives*

Les lignes de traitement sont globalement les mêmes que dans les formes suppurées.

Cependant, l'antibiothérapie classique, les interventions chirurgicales de décortication et l'oxygénothérapie hyperbare seraient peu efficaces.

Pour certains auteurs l'efficacité des bisphosphonates à effet anti-ostéoclastique voire anti-angiogénique (zolédronate) est incontestable en dehors évidemment des formes survenant sous ce traitement.

Par le biais de tous ces traitements, le contrôle de l'infection, de l'inflammation et de l'œdème va dans la majorité des cas rétablir la sensibilité labio-mentonnaire. Les cas sévères font l'objet de plus de réserves.

4.4 Le virus de l'immunodéficience humaine (VIH), l'herpès et la syphilis

Dans ces pathologies virales, quelques cas de troubles de la sensibilité labio-mentonnaire ont été rapportés. Ils sont cependant extrêmement rares et les circonstances de leur survenue sont floues.

Ils se résolvent par l'instauration du traitement antiviral mais l'adjonction du traitement médicamenteux spécifique de l'atteinte nerveuse peut s'avérer bénéfique.

5 LES ORIGINES SYSTÉMIQUES ET AUTO- IMMUNES ET LEUR PRISE EN CHARGE

Les étiologies systémiques et auto-immunes provoquent des neuropathies qui s'intègrent dans un contexte syndromique et ne se limitent pas à la distribution de la troisième branche du nerf trijumeau.

5.1 Le diabète sucré

5.1.1 Généralités

Le diabète est une pathologie chronique caractérisée par la présence d'un excès de sucre dans le sang appelé hyperglycémie, mesuré par un taux de glycémie à jeun égal ou supérieur à 1,26 g/l de sang. Il existe deux types de diabète : (211)

- Le diabète de type I, dans lequel il y a une insuffisance totale ou sévère d'insuline par destruction des cellules beta du pancréas.
- Le diabète de type II, dans lequel les récepteurs cibles des cellules pancréatiques sont modifiés et présentent une résistance à l'insuline.

La neuropathie périphérique est classiquement la plus précoce des complications chroniques. Elle accompagne les deux types de diabète avec une fréquence identique.

On la retrouve dans près de 50% de cas mais cette statistique varie selon les études. Située communément au niveau des membres inférieurs elle peut, de manière exceptionnelle, affecter aussi les nerfs crâniens. (211)

L'hyperglycémie chronique joue un rôle capital dans l'apparition de la neuropathie diabétique : plus l'équilibre du diabète est instable, plus la neuropathie sera précoce et sévère.

Plusieurs mécanismes intriqués les uns aux autres ont été proposés pour expliquer l'effet toxique de l'hyperglycémie sur les cellules de Schwann et les axones : l'activation de la voie des polyols, l'altération du métabolisme des acides gras, la toxicité des produits terminaux de la glycosylation des protéines nerveuses, le stress oxydatif, conduisent à une ischémie et à des dysfonctions nerveuses. Du fait de l'altération de la microcirculation sanguine, la vasa nervorum est également altérée.

Il est à l'heure actuelle impossible de dire quelle est l'importance de chaque mécanisme dans la physiopathologie de la neuropathie et à quel niveau interviennent les facteurs génétiques et nutritionnels. (212)

Ces phénomènes peuvent se produire tout au long du trajet nerveux mandibulaire (depuis le ganglion de Gasser jusqu'à ses rameaux terminaux), et aboutir à des pertes de sensibilités.

A la mandibule, la dégénérescence nerveuse serait exacerbée par les effets répétés de la mastication : à chaque cycle, le muscle ptérygoïdien interne comprime le nerf contre la mandibule, engendrant des microtraumatismes de sa gaine. (213)

5.1.2 Conduite à tenir

Dans le cadre d'une pathologie diabétique, le diagnostic d'une neuropathie affectant la sensibilité est confirmé par les tests sensoriels.

Pour le traitement, l'amélioration du contrôle de la glycémie et de sa stabilisation est pour le moment le seul traitement spécifique de la neuropathie. L'insulinothérapie est obligatoire dans le diabète de type I, mais n'est envisagée dans le diabète de type II que si l'objectif glycémique n'est pas atteint après la prise d'antidiabétiques oraux.

Les mesures hygiéno-diététiques vont également par extension, pouvoir favoriser un retour à une sensibilité normale.

Quant au traitement symptomatique, il repose sur l'utilisation de plusieurs médicaments :

- Les antidépresseurs tels que l'amitriptyline (Laroxyl®) et la desipramine (Pertofran®) donnent de bons résultats.
- Un antiépileptique comme la carbamazépine (Tégréto®) est une alternative intéressante. En effet, c'est probablement le produit à action antalgique le plus efficace sur les douleurs neuropathiques consécutives au diabète.
- Une corticothérapie par voie générale peut être envisagée après l'avis du neurologue.

L'évolution des neuropathies est le plus souvent favorable, dans un délai de quelques semaines à un an. (212)

5.2 La sclérose en plaques

5.2.1 Généralités

La sclérose en plaques est une maladie qui affecte le système nerveux central et qui se caractérise par des plaques de démyélinisation disséminées. Elles touchent qui surtout la substance blanche dans le cerveau et la moelle épinière.

La sclérose en plaques est un désordre cyclique caractérisé par des périodes d'activité et de rémission qui, après quelques rechutes, ont tendance à laisser des séquelles neurologiques permanentes.

La cause précise demeure inconnue. Plusieurs hypothèses ont été soulevées, dont une dysfonction immunitaire ou une infection par un virus lent ou latent. Des facteurs environnementaux ou une susceptibilité génétique seraient des éléments importants sur le plan pathogénique.

La neuropathie sensorielle du trijumeau secondaire à la sclérose en plaques peut être progressive, irréversible et bilatérale. Elle touche particulièrement les deuxièmes et troisièmes divisions du nerf. Elle survient de façon paroxystique et peut être déclenchée par le simple effleurement de la peau, le brossage ou la mastication. A ces symptômes paresthésiques peuvent s'associer des épisodes d'hypoesthésies de la lèvre inférieure et de la houppe du menton que les patients décrivent comme des engourdissements. (214)

5.2.2 Conduite à tenir

Il n'y a aucun test qui permette de diagnostiquer de façon certaine une sclérose en plaques. D'ailleurs, les erreurs restent fréquentes, car de nombreuses maladies peuvent se manifester par des symptômes qui ressemblent à ceux de la sclérose en plaques.

Le diagnostic de la sclérose en plaques suit habituellement des examens cliniques et biologiques approfondis et repose sur des techniques d'imagerie de la zone cérébrale, dont le scanner et la résonance magnétique (la plus sensible).

L'analyse du liquide céphalo-rachidien est aussi souvent utilisée afin de confirmer le diagnostic. Il est anormal dans plus de 55 % des cas.

Il est essentiel de maîtriser la symptomatologie si l'on veut offrir au patient une qualité de vie appréciable. Les objectifs du traitement seront donc la prévention des rechutes, le ralentissement de la maladie, la réduction de la sévérité et de l'intensité des poussées et le

soulagement des signes clinique.

Dans ce but, les praticiens ont recours à des stéroïdes, à l'ACTH (Adrénocorticotrope Hormone), à l'interféron et aux immunosuppresseurs.

L'un des principaux stéroïdes utilisés est la prednisone per os, qui lutte contre les poussées évolutives de la sclérose en plaques et possède des propriétés anti-inflammatoires. Les stéroïdes intraveineux sont réservés au traitement des formes plus sévères de la maladie.

L'ACTH est utilisée pour les crises aiguës car elle stimule la sécrétion des stéroïdes produits par la glande surrénale.

Les interférons sont d'autres médicaments utilisés pour lutter contre la sclérose en plaques. L'interféron permettrait de réduire la fréquence des poussées. Toutefois, leur efficacité clinique diminue après une utilisation prolongée.

Parmi les immunosuppresseurs prescrits, l'azathioprine et le méthotrexate reposent tous deux sur l'inhibition des lymphocytes T.

Enfin, dans un but de contrôle de la douleur, les substances les plus souvent prescrites sont la carbamazépine (Tégrétol®), la gabapentine (Neurontin®). (214)

5.3 Le syndrome de Gougerot-Sjögren

5.3.1 Généralités

Le syndrome de Gougerot-Sjögren est une pathologie auto-immune chronique de survenue rare. Elle est caractérisée par l'infiltration lymphocytaire destructrice des glandes exocrines. Ainsi, la perte des fonctions sécrétoires des glandes salivaires et lacrymales a pour principale conséquence un syndrome sec, marqué par une xérostomie et une xérophtalmie.

Outre le syndrome sec, le syndrome de Gougerot-Sjögren peut se compliquer de manifestations systémiques extra-glandulaires. Parmi ces manifestations, figurent les complications neurologiques. Elles sont rares et affectent surtout le contingent sensitif des nerfs périphériques. (215) Toutefois, une atteinte des nerfs crâniens est possible, avec une prédominance des branches inférieures du trijumeau (V₃). (216)

A ce niveau, elle résulterait très probablement d'une infiltration de cellules lymphocytaires et d'auto-anticorps dirigés contre le ganglion de Gasser ou directement dirigés contre les nerfs alvéolaires inférieurs et mentonniers. (217) (215)

D'autres théories mettent en avant des troubles ischémiques des rameaux terminaux par un épaissement de la vasa nervorum par un infiltrat de vaisseaux de faible calibre dans un contexte d'inflammation chronique. (215) Il en découle des troubles de la sensibilité retrouvés dans le territoire labio-mentonnier du coté atteint.

5.3.2 Conduite à tenir

L'exécution de plusieurs examens complémentaires permet d'affirmer la composante neurologique d'un syndrome de Gougerot-Sjögren :

- La recherche des marqueurs biologiques du syndrome, par la détection des auto-anticorps anti-SSA et anti-SSB : parmi tous les tests disponibles, il semble intéressant d'utiliser les méthodes d'immuno-empreinte (western-blot).
- La recherche des conséquences neurologiques par une analyse du liquide céphalorachidien et la prise de clichés de type IRM.

Il n'existe pas de consensus quant au traitement des complications neurologiques du syndrome de Gougerot-Sjögren.

Pour les atteintes des nerfs crâniens il est conseillé d'adopter une thérapeutique symptomatique et non spécifique. (217) Ainsi, toutes les prescriptions médicamenteuses des douleurs neuropathiques tels que les antidépresseurs tricycliques ou les antiépileptiques pourront atténuer les symptômes.

Le traitement par corticoïdes a été essayé, mais sans succès notable, surtout pour les neuropathies sensitives et d'origine centrale. L'administration d'immunosuppresseurs n'est pas systématique du fait de sa faible efficacité ; elle est réservée aux tableaux sévères. (217)

5.4 La sarcoïdose

5.4.1 Généralités

La sarcoïdose est une pathologie inflammatoire systémique.

Bien que toujours inconnu, on suppose que l'agent étiologique entre dans l'organisme par voie respiratoire et est disséminé par les systèmes vasculaires et lymphatiques pour former des foyers secondaires. De ce fait, l'atteinte de la sphère médiastinopulmonaire est privilégiée, les autres organes peuvent être touchés avec une fréquence variable. (218)

Cette pathologie bénigne se résout spontanément en quelques mois ou années, malgré des rechutes occasionnelles. Les symptômes varient en fonction de la situation et du stade pathologique.

La perturbation de la sensibilité de région labio-mentonnaire n'a été repérée que dans un nombre très limité de cas de sarcoïdose. Par une localisation secondaire mandibulaire, dans la région du canal osseux, (108) elle engendre une perte osseuse qui est sans rapport avec des facteurs locaux (lésions inflammatoires apicales, tumeurs de la mandibule...) et qui progresse malgré la thérapie locale. Il en résulte un affaiblissement de la conduction nerveuse par destruction du nerf alvéolaire inférieur ou mentonnier.

L'atteinte d'un ou de plusieurs nerfs crâniens est possible. La paralysie du nerf facial, est la plus habituelle mais tous les autres nerfs peuvent être lésés. (219)

5.4.2 Conduite à tenir

Le diagnostic de la sarcoïdose est basé sur des découvertes cliniques et radiographiques, avec apport de l'imagerie en résonance magnétique (IRM) comme aide au diagnostic lorsque des localisations nerveuses sont suspectées. (218)

Dans la plupart des cas, les symptômes disparaissent mystérieusement comme ils sont venus, en six mois à deux ans, avec ou sans traitements.

Un traitement symptomatique avec des corticoïdes est parfois instauré, surtout pour les atteintes nerveuses centrales. La posologie proposée, la voie d'administration, les conditions d'évaluation de la réponse thérapeutique, les modalités de dégression du traitement dépendent des équipes, des lésions initiales et du terrain. (218)

5.5 La drépanocytose

5.5.1 Généralités

La drépanocytose, aussi appelée anémie falciforme est une pathologie autosomique récessive liée à la présence d'une hémoglobine anormale (HbS).

Cette anomalie de l'hémoglobine déforme les hématies qui prennent alors la forme de faucilles, au lieu d'être biconcaves. Il en résulte plusieurs symptômes pathologiques caractéristiques dont les plus courants sont une anémie chronique, une sensibilité plus importante aux infections et des crises douloureuses vaso-occlusives en phase aiguë. Ces dernières induisent une

accumulation d'érythrocytes anormaux au sein des petits vaisseaux et/ou leur éclatement du fait de leur manque de déformabilité et de leur adhésion aux parois vasculaires.

La sensibilité de la lèvre inférieure et du menton peut être perturbée de façon exceptionnelle dans le cadre de ces crises vaso-occlusives. Une thrombose de la vasa nervorum du nerf alvéolaire inférieur et du nerf mentonnier serait l'élément causal. (206)

Une ostéonécrose dans la région du canal mandibulaire pourrait également constituer une étiologie. (108)

Selon Barrett, l'anatomie unique de cette zone est une prédisposition à cette atteinte. (206)

5.5.2 Conduite à tenir

Le dépistage de la drépanocytose est réalisé dans le cadre du dépistage de maladies rares à la soixante douzième heure de vie, à partir d'un prélèvement sanguin du nouveau-né, par les personnels soignants des maternités. Dans les DOM, le dépistage de la drépanocytose est réalisé chez tous les nouveau-nés. En France métropolitaine, il concerne les nouveau-nés dont les parents sont originaires de régions à risque (HAS 2010).

Lors de la prise en charge des complications aiguës, il s'agit de s'assurer qu'il s'agit bien d'une crise vaso-occlusive simple sans signe de gravité. Le patient restera au repos, s'hydratera à raison de 2 à 3 litres d'eau par jour et prendra des antalgiques de pallier II. La majorité des crises vaso-occlusives ne requièrent pas de transfusion. Cette dernière n'intervient que lorsque la crise se prolonge au delà de huit jours. (HAS 2010)

5.6 Les vascularites

5.6.1 Généralités

Ce terme désigne un groupe de pathologies caractérisées par :

- des lésions inflammatoires des parois artérielles, liées à la présence de complexes immuns, circulants ou formés sur place,
- un contexte général associant un syndrome inflammatoire et des anomalies immunitaires. (1)

L'artérite giganto-cellulaire (ou maladie de Horton) fait partie du groupe des vascularites systémiques. Elle affecte les vaisseaux de la tête, dont les artères temporales. C'est d'ailleurs

pour cette raison qu'elle est parfois appelée artérite temporale. Cette affection est diagnostiquée chez l'adulte après 50 ans.

Les symptômes s'installent habituellement de façon progressive en quelques semaines. Il peut s'agir de fièvre, de céphalées, de fatigue, d'un amaigrissement, de douleurs dans les mâchoires lors de la mastication (ou claudication des mâchoires). Des troubles de la vue peuvent aussi survenir, parfois de façon soudaine et révélant la maladie.

Les manifestations neurologiques, en dehors des céphalées et des signes neuro-ophtalmologiques, sont rares mais peuvent atteindre les nerfs crâniens par ischémie de la vasa nervorum. Dans ce contexte, une perturbation de la sensibilité labio-mentonnaire peut être exprimée par le patient. (220)

5.6.2 Conduite à tenir

Le diagnostic de la maladie de Horton repose sur la biopsie de l'artère temporale, qu'il faut effectuer dès que la pathologie est suspectée. La plupart des patients ont un syndrome inflammatoire biologique marqué, avec une élévation de la CRP et de la vitesse de sédimentation (VS). D'autres examens peuvent mettre en évidence l'inflammation des gros vaisseaux atteints, comme l'échographie des artères temporales.

L'évolution des formes classiques est bien contrôlée par la prise quotidienne de corticoïdes qui doit durer plusieurs mois, à des doses lentement dégressives.

5.7 Les autres atteintes

Parmi les autres atteintes : l'amyloïdose (ou amylose), l'ostéomyélite, la maladie de Paget et la prise de certains médicaments tels que l'allopurinol sont citées par certains auteurs. (195) (214) Toutefois, aucune donnée concernant la physiopathologie exacte de la dégénérescence nerveuse impliquant le nerf alvéolaire inférieur et le nerf mentonnier n'a été retrouvée. Il en est de même pour la prise en charge spécifique de ces pathologies.

Conclusion

Les troubles de la sensibilité labio-mentonnaire résultent d'un dysfonctionnement de la conduction nerveuse qui apparaît tout au long du trajet du nerf mandibulaire, depuis son émergence jusqu'à ses rameaux terminaux. Ils surviennent cependant plus volontiers dans sa portion extra-crânienne, lors de son cheminement au sein du corps de la mandibule. A ce niveau, les lésions sont principalement d'ordre iatrogène, induites par des gestes odontologiques de la pratique courante. Les autres causes, traumatiques, tumorales, systémiques et infectieuses sont plus rarement développées par la littérature scientifique.

La plupart de ces affections régressent spontanément, ne nécessitant aucune thérapeutique médicamenteuse ni chirurgicale. Pourtant, elles demeurent un problème clinique complexe car si elles persistent, elles constituent une gêne réelle pour le patient, entraînant une dégradation de sa qualité de vie.

Dans de tels cas, le rôle du chirurgien dentiste est multiple.

D'un point de vue médico-légal, il a un devoir d'information sur les risques encourus pour chacun des actes qu'il entreprend, selon les principes du consentement libre et éclairé.

Il lui incombe également, en matière de prévention, d'appliquer certaines règles de bonne pratique. Ainsi, la connaissance aguerrie de l'anatomie mandibulaire, de ses variabilités, la lecture avertie des clichés concédés par les différentes méthodes d'imagerie médicale et le respect des protocoles en sont les fondements. Au final, l'expérience clinique du praticien le guidera dans chacune de ses décisions.

Parce que les troubles de la sensibilité labio-mentonnaire sont parfois révélateurs de pathologies générales, mais aussi et surtout révélateurs de pathologies tumorales malignes, le chirurgien dentiste peut se retrouver en première ligne du diagnostic. De ce fait, ses compétences dans ce domaine représentent un grand intérêt car ces symptômes sont généralement annonciateurs d'un pronostic sombre ou d'une rechute.

La connaissance des aléas d'une intervention, des manifestations spécifiques d'une pathologie et de leurs traitements permettra au praticien d'assurer une prise en charge optimale. Lorsque celle-ci dépasse son champ de compétence, l'omnipraticien devra rediriger son patient vers un spécialiste dans les meilleurs délais afin de maximiser les chances de récupération fonctionnelle de la région atteinte.

ICONOGRAPHIE

Table des tableaux

Tableau 1 : Caractéristiques des différentes catégories de fibres et correspondance selon les classifications utilisées (RIGOARD ET AL., 2009) (4)	8
Tableau 2 : Classification de Winter (SECIC, 2013) (88).....	54
Tableau 3 : Complications selon la position de la troisième molaire mandibulaire incluse (BLONDEAU, 2007) (86).....	55

Table des illustrations

Figure 1 : Organisation générale de la sensibilité somesthésique (RICHARD ET ORSAL, 2007) (3)	3
Figure 2 : Cortex somesthésique primaire et homonculus de Penfield (PENFIELD ET RASMUSSEN, 1950) (189).....	4
Figure 3 : Organisation générale d'un nerf (189)	5
Figure 4 : Les récepteurs principaux de la peau et des muqueuses (RICHARD ET ORSAL, 2007) (3).....	10
Figure 5 : Anatomie du nerf trijumeau (DIVYA ET AL, 2010) (14).....	16
Figure 6 : Cartographie de la zone atteinte après un traitement endodontique iatrogène (SCARANO ET AL., 2007) (34).....	27
Figure 7 : Schéma des quatre zones à tester (DOCUMENT PERSONNEL).....	28
Figure 8 : Les mécanismes de la dégénérescence neuronale (ORSINI ET PELLET, 2005) (44)....	32
Figure 9 : La neurolyse interne (SEDEL 1988) (67).....	42
Figure 10 : Point épineural (DUBRANA ET PASQUIER, 2010) (68)	43
Figure 11 : Point interfasciculaire (DUBRANA ET PASQUIER, 2010) (68).....	43
Figure 12 : Point périneural (DUBRANA ET PASQUIER, 2010) (68)	44
Figure 13 : Point épi-périneural (DUBRANA ET PASQUIER, 2010) (68).....	44
Figure 14 : Repères anatomiques (DORAN, 2006) (84)	53
Figure 15 : Position de la troisième molaire mandibulaire par rapport à la branche montante, selon la classification de Pell et Gregory (WAYLAND, 2012) (85)	54
Figure 16 : Position de la troisième molaire mandibulaire par rapport au plan occlusal de la deuxième molaire mandibulaire, selon la classification de Pell et Gregory (WAYLAND, 2012) (85).....	54

Figure 17 : Troisièmes molaires mandibulaires dont le nerf alvéolaire inférieur est inclus dans les racines ou traverse dans un véritable tunnel (Donnée iconographique Dr VIENNET)	59
Figure 18 : Coupes montrant le passage du nerf alvéolaire inférieur entre les racines d'une troisième molaire mandibulaire (Donnée iconographique Dr VIENNET)	63
Figure 19 : Arbre décisionnel permettant la gestion des lésions du nerf alvéolaire inférieur (ROBINSON ET AL., 2004) (61).....	69
Figure 20 : Radiographie panoramique d'une seconde molaire mandibulaire incluse chez une adolescente de 15 ans (SHARMA ET NARAIN, 2014) (107)	71
Figure 21 : Cone beam révélant une proximité anatomique de la seconde molaire mandibulaire et du nerf alvéolaire inférieur chez cette même patiente (SHARMA ET NARAIN, 2014) (107)	72
Figure 22 : Effraction totale du canal mandibulaire par un implant en position 35 créant une section du nerf alvéolaire inférieur (JUODZBALYS ET AL. 2013) (45).....	74
Figure 23 : Mise en place d'un implant en position 34 à proximité du nerf alvéolaire inférieur sans effraction canalaire (JUODZBALYS ET AL. 2013) (45)	75
Figure 24 : Transposition du nerf alvéolaire inférieur avec respect du foramen mentonnier (RUSSE, 2003) (11)	82
Figure 25 : Transposition du nerf alvéolaire inférieur s'accompagnant de la section du nerf incisif en avant du nerf mentonnier (RUSSE, 2003) (11).....	83
Figure 26 : Répartition du consentement éclairé pour la pose d'un implant (FUKUDA ET AL., 2012) (27).....	86
Figure 27 : Les trois ostéotomies les plus fréquentes en chirurgie orthognatique : l'ostéotomie maxillaire totale type Le Fort I (en violet), l'ostéotomie mandibulaire totale sagittale type Obwegeser- Dal Pont (en jaune) et l'ostéotomie symphysaire supra-basilaire ou génioplastie (en bleu) (TULASNE, 2007) (123)	87
Figure 28 : Ostéotomie verticale rétrospigienne de la branche montante mandibulaire (TALESH ET AL., 2010) (124).....	88
Figure 29 : A. NAI restant solidaire du segment proximal affecté d'une discontinuité B. Exposition du NAI au cours d'une ostéotomie sagittale d'Obwegeser-Dal Pont (BAGHERI ET AL., 2010) (126)	89
Figure 30 : Procédé de Clark (PRINC ET AL., 1999) (134).....	95
Figure 31 : Ostéotomie en "visière" (PRINC ET AL., 1999) (134)	96
Figure 32 : Anesthésie tronculaire au foramen mandibulaire (épine de Spix) (139)	100
Figure 33 : Fuite du ciment de scellement canalaire à l'apex de la 47 (BLANAS ET AL., 2004) (50)	106
Figure 34 : Dépassement de ciment canalaire à l'apex de la 47 avec une diffusion sous le pédicule alvéolaire inférieur (Donnée iconographique Dr VIENNET)	106

Figure 35 : A. Dégénérescence du tronc nerveux (flèche noire) (SCOLOZZI ET AL., 2004) (52).....	108
Figure 35 : B. Corps étrangers biréfringents sous lumière polarisée (flèche blanche) (HES, *40) (SCOLOZZI ET AL., 2004) (52).....	108
Figure 36 : Secteur postérieur mandibulaire gauche avec suppuration des tissus environnants (ZADIK ET AL., 2012)(150).....	111
Figure 37 : Panoramique dentaire d'une ostéoradionécrose en secteur 3 (LYONS ET GHAZALI, 2008) (156)	117
Figure 38 : Rétroalvéolaire avant la traction de la 45 (PITHON, 2010) (161).....	118
Figure 39 : Granulome inflammatoire sur 35 (COHENCA ET ROTSTEIN, 1996) (167)	124
Figure 40 : Radiographie d'un kyste appendu aux racines de la dent 46 (SAUVEUR ET AL., 2008) (169).....	126
Figure 41 : Visualisation du nerf alvéolaire inférieur après l'éviction d'un kyste radiculo- dentaire (Donnée iconographique Dr GUILLET-THIBAUT)	128
Figure 42 : Radiographie panoramique d'un kyste dentigère mandibulaire gauche associé à trois dents (SUMER ET AL., 2007) (175)	129
Figure 43 : Kyste dentigère développé aux dépens d'une 38 (Donnée iconographique Dr VIENNET).....	129
Figure 44 : Radiographie panoramique d'un kératokyste en secteur antérieur (Donnée iconographique Dr VIENNET).....	131
Figure 45 : A. Panoramique dentaire : large kératokyste monogéodique, avec étranglement intermédiaire en sablier, bien limité, développée autour de la dent 38 incluse. B. Aspect radiographique après énucléation de la lésion et avulsion de la dent 38. C. Régénération spontanée progressive, en six mois de la trame osseuse (RUHIN-PONCET ET AL., 2012) (177)	132
Figure 46 : Améloblastome à aspect cloisonné au niveau du secteur 3 (Donnée iconographique Dr VIENNET).....	134
Figure 47 : Améloblastome infiltrant en "bulles de savon" au niveau du secteur 3 (Donnée iconographique Dr VIENNET).....	134
Figure 48 : A. Coupe histologique d'un améloblastome en zone postérieure chez un patient affecté par une neuropathie labio-mentonnaire. La flèche indique la compression nerveuse. B. Zoom sur la zone montrée par la flèche avec T : Tumeur N : Nerf V : Vaisseau sanguin B : Os (NAKAMURA ET AL, 2001) (179).....	135
Figure 49 : Résection interruptrice emportant branche montante et ramus en grande partie (respect du condyle) (BOULETREAU ET AL., 2006) (180).....	136

Figure 50 : Radiographie panoramique d'un odontome composé (LEHMAN ET AL., 2013) (183).....	138
Figure 51 : Cone beam montrant un odontome composé soufflant les corticales osseuses (LEHMAN ET AL., 2013) (183).....	138
Figure 52 : Odontome complexe (PERON ET HARDY, 2009) (184).....	139
Figure 53 : Coupe coronale d'un cone beam montrant un odontome composé. La flèche rouge montre la compression et le refoulement du NAI. (LEHMAN ET AL., 2013) (183).....	139
Figure 54 : Différents spécimens d'un odontome composé après leur exérèse (LEHMAN ET AL., 2013) (183).....	140
Figure 55 : A. Image per-opératoire de l'ostéome après levée du lambeau. B. Visualisation du foramen mentonnier (RODRIGUEZ ET AL., 2011) (187).....	142
Figure 56 : Tomodensitométrie (coupes parasagittales) montrant un kyste osseux anévrysmal du ramus gauche ayant une structure multiloculée. (ROUSSEAU ET AL., 2009) (188).....	143
Figure 57 : Résection segmentaire d'un kyste osseux anévrysmal du ramus et du condyle avec un aspect en logettes remplies de sang (ROUSSEAU ET AL., 2009) (188).....	144
Figure 58 : Mandibule d'un patient édenté total dont les foramens mentonniers affleurent la crête (Donnée iconographique Dr VIENNET)	160

Références bibliographiques

1. **Garnier M, Delamare V, Delamare J, Delamare T.** Dictionnaire illustré des termes de médecine. 29e éd. Paris: Maloine; 2006. XXXIV-1048 p.
2. **Guénard H.** Neurophysiologie. 2e éd. Paris: Pradel; 2009. 256 p.
3. **Richard D, Orsal D.** Neurophysiologie: organisation et fonctionnement du système nerveux. 3e éd. Paris: Dunod; 2007. La somesthésie; p. 247-78.
4. **Rigoard P, Buffenoir K, Wager M, Bauche S, Giot J-P, Robert R, et al.** Organisation anatomique et physiologique du nerf périphérique. Neurochirurgie. 2009;55(Suppl 1):S3-12.
5. **Wavreille G, Baroncini M, Fontaine C.** Anatomie, histologie et physiologie du nerf périphérique. Encycl Méd Chir - Appar Locomot. 2010;5(4):1-8.
6. **Heasman PA, Beynon A.** Clinical considerations from axon-myelin relationship in human inferior alveolar nerve. Int J Oral Maxillofac Surg. 1987;16(3):346-51.
7. **Ganong WF, Barettt K, Barman S, Boitano S, Brooks H.** La neurophysiologie centrale et périphérique. Physiologie médicale. 3e éd. Bruxelles: De Boeck; 2012. p. 167-301.
8. **Léger JM.** Interprétation des examens complémentaires en neurologie. Rueil-Malmaison: Doin; 2000. XIII-185 p.
9. **Leston JM.** Anatomie fonctionnelle du nerf trijumeau. Neurochirurgie. 2009;55(2):99-112.
10. **Ali Alhassani A, AlGhamdi A.** Inferior alveolar nerve Injury in implant dentistry: diagnosis, Causes, Prevention, and Management. J Oral Implantol. 2010;36(5):401-7.
11. **Russe P, Flament JB.** Latéralisations du nerf alvéolaire inférieur en chirurgie implantaire. Implantodontie. 2003;12(4):49-59.

12. **Kalladka M, Proter N, Benoliel R, Czerninski R, Eliav E.** Mental nerve neuropathy: patient characteristics and neurosensory changes. *Oral Surg Oral Med Oral Pathol Oral Radiol Endod.* 2008;106(3):364-70.
13. **De Freitas V, Madeira MC, Toledo Filho JL, Chagas CF.** Absence of the mental foramen in dry human mandibles. *Acta Anat (Basel).* 1979;104(3):353-5.
14. **Divya KS, Moran NA, Atkin PA.** Numb chin syndrome: a case series and discussion. *Br Dent J.* 2010;208(4):157-60.
15. **Boisramé-Gastrin S.** Commentaire sur l'article "Tumeur maligne ou kératokyste? A propos d'un cas." *Med Buccale Chir Buccale.* 2013;19(2):73-4.
16. **Pellat JM, Hodaj H, Alibeu JP, Payen JF, Jacquot C.** Hyperalgésie postopératoire: description clinique, mécanismes et prévention. *Douleurs.* 2006;7(1):11-6.
17. **Juodzbaly G, Wang HL, Sabalys G.** Injury of the inferior alveolar nerve during implant placement: a literature review. *J Oral Maxillofac Res.* 2011;2(1):e1.
18. **Ohana M, Moser T, Moussaoui A, Kremer S, Carlier RY, Liverneaux P, et al.** Imagerie actuelle et future du système nerveux périphérique. *J Radiol.* 2014;95(1):19-29.
19. **Donoff RB.** Nerve regeneration: basic and applied aspects. *Crit Rev Oral Bio Med.* 1995;6(1):18-24.
20. **Robinson PP.** Observations on the recovery of sensation following inferior alveolar nerve injuries. *Br J Oral Maxillofac Surg.* 1988;26(3):177-89.
21. **Semur F, Seigneuric JB.** Complications des avulsions dentaires: prophylaxie et traitement. *EMC - Médecine buccale.* 2008:1-26 [Article 28-755-V-10].
22. **Peñarrocha M, Mora E, Bagán JV, García B, Peñarrocha M.** Idiopathic Trigeminal Neuropathies: a Presentation of 15 Cases. *J Oral Maxillofac Surg.* 2009;67(11):2364-8.
23. **Peñarrocha MA, Peñarrocha D, Bagán JV, Peñarrocha M.** Post-traumatic trigeminal neuropathy. A study of 63 cases. *Med Oral Patol Oral Cir Bucal.* 2012;17(2):e297-300.

24. **Sandstedt P, Sørensen S.** Neurosensory disturbances of the trigeminal nerve: a long-term follow-up of traumatic injuries. *J Oral Maxillofac Surg.* 1995;53(5):498–505.
25. **Smith JG, Elias L-A, Yilmaz Z, Barker S, Shah K, Shah S, et al.** The psychosocial and affective burden of posttraumatic neuropathy following injuries to the trigeminal nerve. *J Orofac Pain.* 2013;27(4):293–303.
26. **Walter JM Jr, Gregg JM.** Analysis of postsurgical neurologic alteration in the trigeminal nerve. *J Oral Surg.* 1979;37(6):410–4.
27. **Fukuda KI, Ichinohe T, Kaneko Y.** Pain management for nerve injury following dental implant surgery at Tokyo dental college hospital. *Int J Dent.* 2012;2012:209474.
28. **Lévy-Chavagnat D.** Les douleurs neuropathiques, des douleurs singulières. *Actual Pharm.* 2009;48(491):14–8.
29. **Sournia JC.** Histoire du diagnostic en médecine. Paris: Éd. de Santé; 1995. 319 p.
30. **Jarrosson C, Corcia P, Goga D.** Évaluation du déficit sensitif du nerf alvéolaire inférieur après ostéotomie mandibulaire. *Rev Stomatol Chir Maxillo-fac.* 2005;106(3):139–43.
31. **Caissie R, Goulet J, Fortin M, Morielli D.** Les paresthésies iatrogéniques de la troisième division du trijumeau: 12 ans d'expérience clinique. *J Assoc Dent Can.* 2005;71(3):185-90.
32. **Smith MH, Lung KE.** Nerve injuries after dental injection: a review of the literature. *J Can Dent Assoc.* 2006;72(6):559–64.
33. **Essick GK, Phillips C, Trotman C-A.** Functional Outcomes of Cleft Lip Surgery. Part IV: Between- and Within-Participant Variables Affecting Lip Vermilion Sensory Thresholds. *Cleft Palate Craniofac J.* 2007;44(6):624–34.
34. **Scarano A, Di Carlo F, Quaranta A, Piattelli A.** Injury of the inferior alveolar nerve after overfilling of the root canal with endodontic cement: a case report. *Oral Surg Oral Med Oral Pathol Oral Radiol Endod.* 2007;104(1):e56–9.

35. **Ghali GE, Epker BN.** Clinical neurosensory testing: Practical applications. *J Oral Maxillofac Surg.* 1989;47(10):1074–8.
36. **Heasman PA, Beynon AD.** Clinical considerations from axon-myelin relationship in human inferior alveolar nerve. *Int J Oral Maxillofac Surg.* 1987;16(3):346–51.
37. **Garrel S, Barret L, Maynard R.** Potentiels evoques somesthesiques du trijumeau chez l'homme - Premiers résultats. *Rev Electroencéphalogr Neurophysiol Clin.* 1982;12(2):129–34.
38. **Moon S, Lee SJ, Kim E, Lee CY.** Hypoesthesia after IAN block anesthesia with lidocaine: management of mild to moderate nerve injury. *Restor Dent Endod.* 2012;37(4):232–5.
39. **Vibert JF, Willer JC.** Neurophysiologie de la physiologie à l'exploration fonctionnelle. Paris: Elsevier Masson; 2011. XVIII-256 p.
40. **Wavreille G, Clairemidi A, Sauvage A, Arnaout A, Brulard C, Lasnier A, et al.** Lésions traumatiques des nerfs périphériques (plexus brachial exclu). *Encycl Méd Chir - Appar Locomot.* 2013;8(2):1–12.
41. **Desouches C, Alluin O, Mutaftschiev N, Dousset E, Magalon G, Boucraut J, et al.** La réparation nerveuse périphérique : 30 siècles de recherche. *Rev Neurol.* 2005;161(11):1045-59.
42. **Dao TT, Mellor A.** Sensory disturbances associated with implant surgery. *Int J Prosthodont.* 1998;11(5):462–9.
43. **Hillerup S.** Iatrogenic injury to the inferior alveolar nerve: etiology, signs and symptoms, and observations on recovery. *Int J Oral Maxillofac Surg.* 2008;37(8):704–9.
44. **Orsini JC, Pellet J.** Introduction biologique à la psychologie. 2e éd. Rosny: Éd. Bréal; 2005. p. 272.
45. **Juodzbaly G, Wang HL, Sabalys G, Sidlauskas A, Galindo-Moreno P.** Inferior alveolar nerve injury associated with implant surgery. *Clin Oral Implants Res.* 2013;24(2):183–90.
46. **Hillerup S.** Iatrogenic injury to the inferior alveolar nerve: etiology, signs and symptoms, and observations on recovery. *Int J Oral Maxillofac Surg.* 2008;37(8):704–9.

47. **Buchthal F, Kühl V.** Nerve conduction, tactile sensibility, and the electromyogram after suture or compression of peripheral nerve: a longitudinal study in man. *J Neurol Neurosurg Psychiatry.* 1979;42(5):436–51.
48. **Barrios C, de Pablos J.** Surgical management of nerve injuries of the upper extremity in children: a 15-year survey. *J Pediatr Orthop.* 1991;11(5):641–5.
49. **Lundborg G, Rydevik B.** Effects of stretching the tibial nerve of the rabbit. A preliminary study of the intraneural circulation and the barrier function of the perineurium. *J Bone Joint Surg Br.* 1973;55(2):390–401.
50. **Blanas N, Kienle F, Sándor G.** Inferior alveolar nerve injury caused by thermoplastic gutta-percha overextension. *J Can Dent Assoc.* 2004;70(6):384–7.
51. **Boucher Y, Cohen E.** Urgences dentaires et médicales: conduites à tenir: prévention chez le patient à risque. Rueil-Malmaison: Éd. CdP; 2007. XIX-379 p.
52. **Scolozzi P, Lombardi T, Jaques B.** Successful inferior alveolar nerve decompression for dysesthesia following endodontic treatment: report of 4 cases treated by mandibular sagittal osteotomy. *Oral Surg Oral Med Oral Pathol Oral Radiol Endod.* 2004;97(5):625–31.
53. **Laroche F.** Le traitement des douleurs neuropathiques. Maîtrise orthopédique. [en ligne]. 2009 [consulté le 26 juin 2014];184. Disponible sur : <http://eikon.serveftp.net/viewPage.do?id=1100>
54. **Tiago-Miguel SM, Joana MG.** Décompression du nerf alvéolaire inférieur : une étude de cas. *J Assoc Dent Can.* [en ligne]. 2011; [consulté le 05 mai 2014] ; 77. Disponible sur : <http://www.jcda.ca/fr/article/b34>
55. **López-López J, Estrugo-Devesa A, Jane-Salas E, Segura-Egea JJ, Chang TI.** Medical treatment of post-dental extraction peripheral painful traumatic trigeminal neuropathy. *Quintessence Int.* 2013;44(9):703–6.
56. **Loescher A, Smith K, Robinson P.** Nerve damage and third molar removal. *Dent Update.* 2003;30(7):375–80, 382.

57. **Strauss E, Ziccardi V, Janal M.** Outcome assessment of inferior alveolar nerve microsurgery: a retrospective review. *J Oral Maxillofac Surg.* 2006;64(12):1767–70.
58. **Greenwood M, Corbett IP.** Observations on the exploration and external neurolysis of injured inferior alveolar nerves. *Int J Oral Maxillofac Surg.* 2005;34(3):252–6.
59. **Bruce-Donoff R.** Surgical management of inferior alveolar nerve injuries (part I): The case for early repair. *J Oral Maxillofac Surg.* 1995;53(11):1327–9.
60. **Zuniga J, LaBanc J.** Advances in microsurgical nerve repair. *J Oral Maxillofac Surg.* 1993;51(1, Suppl 1):62–8.
61. **Leung Y, Fung P, Cheung L.** Treatment modalities of neurosensory deficit after lower third molar surgery: a systematic review. *J Oral Maxillofac Surg.* 2012;70(4):768–78.
62. **Robinson P, Loescher A, Yates J, Smith K.** Current management of damage to the inferior alveolar and lingual nerves as a result of removal of third molars. *Br J Oral Maxillofac Surg.* 2004;42(4):285–92.
63. **Bagheri S, Meyer R, Cho S, Thoppay J, Khan H, Steed M.** Microsurgical repair of the inferior alveolar nerve: success rate and factors that adversely affect outcome. *J Oral Maxillofac Surg.* 2012;70(8):1978–90.
64. **Pogrel M.** The results of microneurosurgery of the inferior alveolar and lingual nerve. *J Oral Maxillofac Surg.* 2002;60(5):485–9.
65. **Durandean A, Fabre T.** Chirurgie des nerfs périphériques. *Encycl Méd-Chir - Tech Chir - Orthop Traumatol.* 2001;7(3):1-11 [Article 44-075].
66. **Annibali S, Ripari M, Monaca G, Tonoli F, Cristalli MP.** Local complications in dental implant surgery: prevention and treatment. *Oral Implantol.* 2008;1(1):21–33.
67. **Sedel L.** Le nerf périphérique: pathologie et traitement chirurgical. Paris: Masson; 1988. 129 p.

68. **Dubrana F, Pasquier P.** Ligatures et sutures chirurgicales. Paris: Springer; 2010. p. 248–52.
69. **Jones R.** The use of vein grafts in the repair of the inferior alveolar nerve following surgery. *Aust Dent J.* 2010;55(2):207–13.
70. **Eppley B, Snyders Jr R.** Microanatomic analysis of the trigeminal nerve and potential nerve graft donor sites. *J Oral Maxillofac Surg.* 1991;49(6):612–8.
71. **Bui C, Seldin E, Dodson T.** Types, frequencies, and risk factors for complications after third molar extraction. *J Oral Maxillofac Surg.* 2003;61(12):1379–89.
72. **Chkoura A, El Wady W, Taleb B.** Dent de sagesse et nerf alvéolaire inférieur. Choix des examens radiographiques. *Rev Stomatol Chir Maxillofac.* 2011;112(6):360–4.
73. **Wofford D, Miller R.** Prospective study of dysesthesia following odontectomy of impacted mandibular third molars. *J Oral Maxillofac Surg.* 1987;45(1):15–9.
74. **Carmichael F, McGowan D.** Incidence of nerve damage following third molar removal: a west of Scotland oral surgery research group study. *Br J Oral Maxillofac Surg.* 1992;30(2):78–82.
75. **Derton N, Perini A, Giordanetto J, Biondi G, Siciliani G.** Désinclusion orthodontique partielle des dents de sagesse mandibulaires avant leur extraction chirurgicale. *Int orthod.* 2009;7(2):181–92.
76. **Commissionat Y.** Lettre à la rédaction. *Méd Buccale Chir Buccale.* 2012;18(4):323–4.
77. **Sisk A, Hammer W, Shelton D, Joy E.** Complications following removal of impacted third molars: the role of the experience of the surgeon. *J Oral Maxillofac Surg.* 1986;44(11):855–9.
78. **Elsley M, Rock W.** Influence of orthodontic treatment on development of third molars. *Br J Oral Maxillofac Surg.* 2000;38(4):350–3.

79. **García A, Sampedro F, Rey J, Vila P, Martin M.** Pell-Gregory classification is unreliable as a predictor of difficulty in extracting impacted lower third molars. *Br J Oral Maxillofac Surg.* 2000;38(6):585-7.
80. **Robinson R, Williams C.** Documentation method for inferior alveolar and lingual nerve paresthesias. *Oral Surg Oral Med Oral Pathol.* 1986;62(2):128-31.
81. **Tammisalo T, Happonen RP, Tammisalo EH.** Stereographic assessment of mandibular canal in relation to the roots of impacted lower third molar using multiprojection narrow beam radiography. *Int J Oral Maxillofac Surg.* 1992;21(2):85-9.
82. **Juodzbaly G, Daugela P.** Mandibular third molar Impaction: review of literature and a proposal of a classification. *J Oral Maxillofac Res.* 2013;4(2):e1.
83. **Jerjes W, Upile T, Shah P, Nhembe F, Gudka D, Kafas P, et al.** Risk factors associated with injury to the inferior alveolar and lingual nerves following third molar surgery - revisited. *Oral Surg Oral Med Oral Pathol Oral Radiol Endod.* 2010 Mar;109(3):335-45.
84. **Exodontia.info.** Classification of 3rd Molar (Wisdom Teeth) : impaction [en ligne]. 2011 [consulté le 6 juin 2014]. Disponible sur : http://www.exodontia.info/Wisdom_Tooth_Impaction_Classification.html
85. **Wayland JB.** Assessment of Third Molar Radiographs [en ligne]2012 [consulté le 6 juin 2014]. Disponible sur: http://blog.mediaprof.com/dr_wayland_news/2012/06/
86. **Blondeau F, Daniel N.** Extraction of Impacted Mandibular Third Molars: postoperative Complications and Their Risk Factors. *J Can Dent Assoc.* 2007;73(4):325-325e.
87. **Almendros-Marqués N, Berini-Aytés L, Gay-Escoda C.** Evaluation of intraexaminer and interexaminer agreement on classifying lower third molars according to the systems of Pell and Gregory and of Winter. *J Oral Maxillofac Surg.* 2008;66(5):893-9.
88. **Secic S, Prohic S, Komsic S, Vucovic A.** Incidence of impacted mandibular third molars in population of Bosnia and Herzegovina: a retrospective radiographic study. *J Health Sci.* [en ligne]. 2013 [consulté le 28 juillet 2014]; 3(2). Disponible sur: <http://www.jhsci.ba/OJS/index.php/jhsci/article/view/80>

89. **Ueda M, Nakamori K, Shiratori K, Igarashi T, Sasaki T, Anbo N, et al.** Clinical significance of computed tomographic assessment and anatomic features of the inferior alveolar canal as risk factors for injury of the inferior alveolar nerve at third molar surgery. *J Oral Maxillofac Surg.* 2012;70(3):514–20.
90. **Susarla S, Dodson T.** Risk factors for third molar extraction difficulty. *J Oral Maxillofac Surg.* 2004;62(11):1363–71.
91. **Ventä I, Lindqvist C, Ylipaavalniemi P.** Malpractice claims for permanent nerve injuries related to third molar removals. *Acta Odontol Scand.* 1998;56(4):193–6.
92. **Seigneuric F, Seigneuric J-B.** Avulsion des dents incluses : troisièmes molaires. *EMC - Médecine buccale.* 2010;1-24 [Article 28-755-P-10].
93. **Bell GW.** Use of dental panoramic tomographs to predict the relation between mandibular third molar teeth and the inferior alveolar nerve: radiological and surgical findings, and clinical outcome. *Br J Oral Maxillofac Surg.* 2004;42(1):21–7.
94. **Atieh M.** Diagnostic accuracy of panoramic radiography in determining relationship between inferior alveolar nerve and mandibular third molar. *J Oral Maxillofac Surg.* 2010;68(1):74–82.
95. **Rood J, Nooraldeen Shehab B.** The radiological prediction of inferior alveolar nerve injury during third molar surgery. *Br J Oral Maxillofac Surg.* 1990;28(1):20–5.
96. **O’Riordan B.** Coronectomy (intentional partial odontectomy of lower third molars). *Oral Surg Oral Med Oral Pathol Oral Radiol Endod.* 2004;98(3):274–80.
97. **Palma-Carrió C, García-Mira B, Larrazabal-Morón C, Peñarrocha-Diago M.** Radiographic signs associated with inferior alveolar nerve damage following lower third molar extraction. *Med Oral Patol Oral Cir Bucal.* 2010;15(6):e886–90.
98. **Cavézian R, Pasquet G.** *L’imagerie médicale en odontologie.* Paris : Éd. CdP; 2005. 183 p.
99. **Lemkamp M, Filippi A, Berndt D, Lambrecht JT.** Possibilités de diagnostic par tomographie volumique numérisée. *Schweiz Mon Schr Zahnmed.* 2006;116(6):651–3.

100. **Barron RP, Benoliel R, Zeltser R, Eliav E, Nahlieli O, Gracely RH.** Effect of dexamethasone and dipyron on Lingual and inferior alveolar nerve hypersensitivity following third molar extractions: preliminary report. *J Orofac Pain.* 2004;18(1):62–8.
101. **Alantar A, Roisin-Chausson MH, Commissionat Y, Aaron C, Barda L, Debien J, et al.** Retention of third molar roots to prevent damage to the inferior alveolar nerve. *Oral Surg Oral Med Oral Pathol Oral Radiol Endod.* 1995;80(2):126.
102. **Pogrel M, Lee J, Muff D.** Coronectomy: a technique to protect the inferior alveolar nerve. *J Oral Maxillofac Surg.* 2004;62(12):1447–52.
103. **Garcia-Garcia A.** Coronectomy: a questionable procedure. *J Oral Maxillofac Surg.* 2005;63(5):723.
104. **Legifrance.** Code de la santé publique-Article L.1111-2 [en ligne]. 2009 [consulté le 8 août 2014]. Disponible sur:
<http://www.legifrance.gouv.fr/affichCodeArticle.do?idArticle=LEGIARTI000020890189&cidTexte=LEGITEXT000006072665>
105. **Guralnick WC, Laskin D, Graber TM, James K.** NIH consensus development conference for removal of third molars. *J Oral Surg.* 1980;38(3):235–6.
106. **Alling CC.** Dysesthesia of the lingual and inferior alveolar nerves following third molar surgery. *J Oral Maxillofac Surg.* 1986;44(6):454–7.
107. **Sharma U, Narain S.** Unusual facial pain secondary to inferior alveolar nerve compression caused by impacted mandibular second molar. *J Indian Soc Pedod Prev Dent.* 2014;32(2):164.
108. **Maillefert JF, Gazet-Maillefert MP, Tavernier C, Farge P.** Les neuropathies mentonnières. *Rev Rhum.* 2000;67(2):104–11.
109. **Başa O, Dilek OC.** Assessment of the risk of perforation of the mandibular canal by implant drill using density and thickness parameters. *Gerodontology.* 2011;28(3):213–20.

110. **Eriksson AR, Albrektsson T.** Temperature threshold levels for heat-induced bone tissue injury: a vital-microscopic study in the rabbit. *J Prosthet Dent.* 1983;50(1):101–7.
111. **Khawaja N, Renton T.** Case studies on implant removal influencing the resolution of inferior alveolar nerve injury. *Br Dent J.* 2009;206(7):365–70.
112. **Sammartino G, Marenzi G, Citarella R, Ciccarelli R, Wang HL.** Analysis of the Occlusal Stress Transmitted to the Inferior Alveolar Nerve by an Osseointegrated Threaded Fixture. *J Periodontol.* 2008;79(9):1735–44.
113. **Palma-Carrió C, Balaguer-Martínez J, Peñarrocha-Oltra D, Peñarrocha-Diago M.** Irritative and sensory disturbances in oral implantology. Literature review. *Med Oral Pathol Oral Cir Bucal.* 2011;16(7):e1043–6.
114. **Kraut RA, Chahal O.** Management of patients with trigeminal nerve injuries after mandibular implant placement. *J Am Dent Assoc.* 2002;133(10):1351–4.
115. **Khawaja N, Renton T.** Case studies on implant removal influencing the resolution of inferior alveolar nerve injury. *Br Dent J.* 2009;206(7):365–70.
116. **Hsu A, Jung-Wan K.** Traitement de la péri-implantite. *J Assoc Dent Can.* [en ligne] 2014 [consulté le 6 septembre];79. Disponible sur : <http://www.jcda.ca/fr/article/e24>
117. **Elian N, Mitsias M, Eskow R, Jalbout ZN, Cho SC, Froum S, et al.** Unexpected return of sensation following 4.5 years of paresthesia: case report. *Implant Dent.* 2005;14(4):364–7.
118. **Guillaume B.** Inferior alveolar nerve lateralisation in pre-implantation surgery. *Rev Stomatol Chir Maxillofac.* 2012;113(4):327–34.
119. **Morrison A, Chiarot M, Kirby S.** Mental nerve function after inferior alveolar nerve transposition for placement of dental implants. *J Can Dent Assoc.* 2002;68(1):46–50.
120. **Kan J, Lozada J, Goodacre C, Davis W, Hanisch O.** Endosseous implant placement in conjunction with inferior alveolar nerve transposition: an evaluation of neurosensory disturbance. *Int J Oral Maxillofac Implants.* 1997;12(4):463–71.

121. **Nocini PF, De Santis D, Fracasso E, Zanette G.** Clinical and electrophysiological assessment of inferior alveolar nerve function after lateral nerve transposition. *Clin Oral Implants Res.* 1999;10(2):120–30.
122. **Martis C.** Complications after mandibular sagittal split osteotomy. *J Oral Maxillofac Surg.* 1984;42(2):101–7.
123. **Tulasne JF.** Orthognathic surgery. *Rev Odont Stomatol.* 2007;36:247–63.
124. **Talesh K, Motamedi M, Sazavar M, Yazdani J.** Assessment of relapse following intraoral vertical ramus osteotomy mandibular setback and short-term immobilization. *Eplasty.* 2010;10.
125. **Phillips C, Essick G.** Inferior alveolar nerve injury following orthognathic surgery: a review of assessment issues. *J Oral Rehabil.* 2011;38(7):547–54.
126. **Bagheri S, Meyer R, Khan H, Wallace J, Steed M.** Microsurgical repair of the peripheral trigeminal nerve after mandibular sagittal split ramus osteotomy. *J Oral Maxillofac Surg.* 2010;68(11):2770–82.
127. **MacIntosh R.** Experience with the sagittal osteotomy of the mandibular ramus: a 13-year review. *J Maxillofac Surg.* 1981;9(3):151–65.
128. **Teerijoki-Oksa T, Jääskeläinen SK, Soukka T, Virtanen A, Forssell H.** Subjective sensory symptoms associated with axonal and demyelinating nerve injuries after mandibular sagittal split osteotomy. *J Oral Maxillofac Surg.* 2011;69(6):e208–13.
129. **Hunsinger V, Quilichini J, Noel W, Obadia D, Leyder P.** Évaluation morphologique des génioplasties associées à la chirurgie orthognathique. *Ann Chir Plast Esthét.* 2014;59(4):232–9.
130. **Hwang K, Lee W, Song Y, Chung I.** Vulnerability of the inferior alveolar nerve and mental nerve during genioplasty: an anatomic study. *J Craniofac Surg.* 2005;16(1):10–4.
131. **Stübinger S, Kuttenger J, Filippi A, Sader R, Zeilhofer HF.** Intraoral piezosurgery: preliminary results of a new technique. *J Oral Maxillofac Surg.* 2005;63(9):1283–7.

132. **Gruber RM, Kramer FJ, Merten HA, Schliephake H.** Ultrasonic surgery - an alternative way in orthognathic surgery of the mandible. A pilot study. *Int J Oral Maxillofac Surg.* 2005;34(6):590-3.
133. **Fröschl T, Kerscher A.** The optimal vestibuloplasty in preprosthetic surgery of the mandible. *J Craniomaxillofac Surg.* 1997;25(2):85-90.
134. **Princ G, Toledo R, Dichamp J.** Chirurgie pré-prothétique. *Encycl Méd-Chir.* 1999;9. [22-320-A-10].
135. **Elias A.** Prevalence of altered sensations associated with implant surgery. *Int J Oral Maxillofac Implants.* 1994;9(2):146.
136. **De Koomen H.** A prosthetic view on vestibuloplasty with free mucosal graft. *Int J Oral Surg.* 1977;6(1):38-41.
137. **Samit A, Popowich L.** Mandibular vestibuloplasty: a clinical update. *Oral Surg Oral Med Oral Pathol.* 1982;54(2):141-7.
138. **Sambrook P, Goss A.** Severe adverse reactions to dental local anaesthetics: prolonged mandibular and lingual nerve anaesthesia. *Aust Dent J.* 2011;56(2):154-9.
139. **iDWeblogs.** Que dire aux patients avant une anesthésie orale ?. [en ligne].2014 [consulté le 25 novembre 2014]. Disponible sur : <http://www.idweblogs.com/anesthesie/2014/03/12/que-dire-aux-patients-anesthesie-orale/>
140. **Smith M, Lung K.** Nerve injuries after dental injection: a review of the literature. *J Can Dent Assoc.* 2006;72(6):559-64.
141. **Hillerup S, Jensen R, Ersbøll B.** Trigeminal nerve injury associated with injection of local anesthetics: needle lesion or neurotoxicity? *J Am Dent Assoc.* 2011;142(5):531-9.
142. **Kodsi IS.** Nerve damaged associated with alveolar nerve block : causes and managment. *J Can Dent Assoc.* [en ligne]. 2012 [consulté le 25 novembre 2014]; 78:c127. Disponible sur : <http://www.jcda.ca/article/c127>

143. **Stacy GC, Hajjar G.** Barbed needle and inexplicable paresthesias and trismus after dental regional anesthesia. *Oral Surg Oral Med Oral Pathol.* 1994;77(6):585–8.
144. **Hillerup S, Jensen R.** Nerve injury caused by mandibular block analgesia. *Int J Oral Maxillofac Surg.* 2006;35(5):437–43.
145. **Malamed S.** Nerve injury caused by mandibular block analgesia. *Int J Oral Maxillofac Surg.* 2006;35(9):876–7.
146. **Scarano A, Di Carlo F, Quaranta A, Piattelli A.** Injury of the inferior alveolar nerve after overfilling of the root canal with endodontic cement: a case report. *Oral Surg.* 2007;104(1):e56–9.
147. **Brodin P, Røed A, Aars H, Orstavik D.** Neurotoxic effects of root filling materials on rat phrenic nerve in vitro. *J Dent Res.* 1982;61(8):1020–3.
148. **Davarpanah M, Caraman M, Abdulsater S, Jacobowicz B.** La chirurgie buccale: nouveaux concepts. Rueil-Malmaison: Éd. CdP; 2005. Résection apicale; p. 129–35.
149. **Marx R.** Pamidronate (Aredia) and zoledronate (Zometa) induced avascular necrosis of the jaws: a growing epidemic. *J Oral Maxillofac Surg.* 2003;61(9):1115–7.
150. **Zadik Y, Benoliel R, Fleissig Y, Casap N.** Painful trigeminal neuropathy induced by oral bisphosphonate-related osteonecrosis of the jaw: a new etiology for the numb-chin syndrome. *Quintessence Int.* 2012;43(2):97–104.
151. **Elad S, Gomori MJ, Ben-Ami N, Friedlander-Barenboim S, Regev E, Lazarovici TS et al.** Bisphosphonate-related osteonecrosis of the jaw: clinical correlations with computerized tomography presentation. *Clin Oral Investig.* 2010;14(1):43–50.
152. **Gering A, Grange L, Villier C, Woeller A, Mallaret M.** Les ostéonécroses de la mâchoire associées aux biphosphonates : synthèse bibliographique. *Thérapie.* 2007;62(1):49–54.
153. **Otto S, Hafner S, Grötz K-A.** The role of inferior alveolar nerve involvement in bisphosphonate-related osteonecrosis of the jaw. *J Oral Maxillofac Surg.* 2009;67(3):589–92.

154. **AFSAPS.** Lettre aux professionnels de santé: recommandations sur la prise en charge bucco-dentaire des patients traités par biphosphonates. [en ligne]. 2007 [consulté le 15 décembre 2014]. Disponible sur : <http://ansm.sante.fr/S-informer/Informations-de-securite-Lettres-aux-professionnels-de-sante/Recommandations-sur-la-prise-en-charge-bucco-dentaire-des-patients-traites-par-bisphosphonates>
155. **Perrier M, Moeller P.** Osteoradionecrosis. A review of the literature. *Schweiz Mon Schr Zahnmed.* 1994;104(3):271-7.
156. **Lyons A, Ghazali N.** Osteoradionecrosis of the jaws: current understanding of its pathophysiology and treatment. *Br J Oral Maxillofac Surg.* 2008;46(8):653-60.
157. **Marx R.** Osteoradionecrosis: a new concept of its pathophysiology. *J Oral Maxillofac Surg.* 1983;41(5):283-8.
158. **Dambrain R.** The pathogenesis of osteoradionecrosis. *Rev Stomatol Chir Maxillofac.* 1993;94(3):140-7.
159. **Støre G, Boysen M.** Mandibular osteoradionecrosis: clinical behaviour and diagnostic aspects. *Clin Otolaryngol Allied Sci.* 2000;25(5):378-84.
160. **Bassigny F.** L'orthodontie pré-prothétique pour praticiens initiés et non initiés. Paris: Éd. CdP; 2009. 134 p.
161. **Pithon M.** Temporary paresthesia of the lower lip during traction of retained inferior premolar. *Orthod Waves.* 2010;69(4):171-5.
162. **Willy PJ, Brennan P, Moore J.** Temporary mental nerve paraesthesia secondary to orthodontic treatment- a case report and review. *Br Dent J.* 2004;196(2):83-4.
163. **Noordhoek R, Strauss RA.** Inferior alveolar nerve paresthesia secondary to orthodontic tooth movement: report of a case. *J Oral Maxillofac Surg.* 2010;68(5):1183-5.
164. **Farronato G, Garagiola U, Farronato D, Bolzoni L, Parazzoli E.** Temporary lip paresthesia during orthodontic molar distalization: report of a case. *Am J Orthod Dentofac Orthop.* 2008;133(6):898-901.

165. **Hilú RE, Zmener O.** Mental nerve paresthesia associated with an amalgam filling: a case report. *Endod Dent Traumatol.* 1999;15(6):291-3.
166. **Zmener O.** Mental nerve paresthesia associated with an adhesive resin restoration: a case report. *J Endod.* 2004;30(2):117-9.
167. **Cohenca N, Rotstein I.** Mental nerve paresthesia associated with a non-vital tooth. *Endod Dent Traumatol.* 1996;12(6):298-300.
168. **Ozkan BT, Celik S, Durmus E.** Paresthesia of the mental nerve stem from periapical infection of mandibular canine tooth: a case report. *Oral Surg.* 2008;105(5):e28-31.
169. **Sauveur G, Ferkdadji L, Gilbert E, Mesbah M.** Kystes des maxillaires. *EMC - Médecine buccale.* 2008:1-21 [Article 28-550-G-10].
170. **Piette E, Goldberg M.** La dent normale et pathologique. Bruxelles: De Boeck Supérieur; 2001. Parodontites apicales; p. 136-75.
171. **Yeler H, Ozeç I, Kiliç E.** Infection-related inferior alveolar and mental nerve paresthesia: case reports. *Quintessence Int.* 2004;35(4):313-6.
172. **Shear M, Pindborg JJ.** Microscopic features of the lateral periodontal cyst. *Scand J Dent Res.* 1975;83(2):103-10.
173. **Asián-González E, Pereira-Maestre M, Conde-Fernández D, Vilchez I, Segura-Egea JJ, Gutiérrez-Pérez JL.** Dentigerous cyst associated with a formocresol pulpotomized deciduous molar. *J Endod.* 2007;33(4):488-92.
174. **Ruhin B, Guilbert F, Bertrand JC.** Traitement des kystes, tumeurs et pseudotumeurs bénignes des maxillaires. *Encycl Méd-Chir - Stomatol.* 2005;1(1):42-59.
175. **Sumer M, Baş B, Yildiz L.** Inferior alveolar nerve paresthesia caused by a dentigerous cyst associated with three teeth. *Med Oral Patol Oral Cir Bucal.* 2007;12(5):E388-90.

176. **Montevecchi M, Checchi V, Bonetti GA.** Management of a deeply impacted mandibular third molar and associated large dentigerous cyst to avoid nerve injury and improve periodontal healing: case report. *J Can Dent Assoc.* 2012;78:c59.
177. **Ruhin-Poncet B, Picard A, Martin-Duverneuil N, Albertini AF, Goudot P.** Kératokystes (ou tumeurs odontogéniques kératokystiques). *Rev Stomatol Chir Maxillofac.* 2011;112(2):87-92.
178. **Vallicioni J, Loum B, Dassonville O, Poissonnet G, Ettore F, Demard F.** Les améloblastomes. *Ann Otolaryngol Chir Cervico-Faciale.* 2007;124(4):166-71.
179. **Nakamura N, Mitsuyasu T, Higuchi Y, Sandra F, Ohishi M.** Growth characteristics of ameloblastoma involving the inferior alveolar nerve: a clinical and histopathologic study. *J Oral Surg.* 2001;91(5):557-62.
180. **Bouletreau P, Paraque AR, Steve M, Ranoarivony T, Chossegras C, Ruhin B, et al.** Prise en charge d'un améloblastome mandibulaire. *Rev Stomatol Chir Maxillofac.* 2006;107(1):52-6.
181. **Feinberg SE, Steinberg B.** Surgical management of ameloblastoma. Current status of the literature. *J Oral Surg.* 1996;81(4):383-8.
182. **Wu T, Chen Z, Tian F, Tian Q, You C.** Ameloblastoma of the mandible treated by resection, preservation of the inferior alveolar nerve, and bone grafting. *J Oral Maxillofac Surg.* 1984;42(2):93-6.
183. **Lehman H, Lustmann J, Regev E.** Removal of an extensive mandibular odontoma using an intraoral approach. *Quintessence Int.* 2013;44(6):425-8.
184. **Peron JM, Hardy H.** Tumeurs odontogéniques mixtes. *Rev Stomatol Chir Maxillofac.* 2009;110(4):217-20.
185. **Caufourier C, Leprovost N, Guillou-Jamard MR, Compère JF, Bénateau H.** Tumeurs bénignes ostéoformatrices du massif craniofacial. *Rev Stomatol Chir Maxillofac.* 2009;110(4):202-8.

186. **Arzul L, Vincent C, Mercier JM.** Post-trauma mandibular osteoma. *Rev Stomatol Chir Maxillofac.* 2012;113(3):169-72.
187. **Rodriguez y Baena R, Rizzo S, Fiandrino G, Lupi S, Galioto S.** Mandibular traumatic peripheral osteoma: a case report. *Oral Surg.* 2011;112(6):e44-8.
188. **Rousseau A, El Okeily M, Vidal N, Siberchicot F, Zwetyenga N.** Aneurysmal bone cysts of the mandible. *Rev Stomatol Chir Maxillofac.* 2009;110(6):329-34.
189. **Université de Laval.** Collection mémoires et thèses électroniques. [en ligne]. 2006 [consulté le 6 mars 2015]. Disponible sur <http://theses.ulaval.ca/archimede/fichiers/23445/ch01.html>
190. **Nakasato T, Katoh K, Ehara S, Tamakawa Y, Hoshino M, Izumizawa M, et al.** Intraosseous neurilemmoma of the mandible. *Am J Neuroradiol.* 2000;21(10):1945-7.
191. **Khonsari RH, Lepourry J, D'Hauthuille C.** Tumeurs nerveuses des mâchoires. *Rev Stomatol Chir Maxillofac.* 2010;111(1):27-31.
192. **Agarwal K, Umarji HR, Tupkari JV, Chaudhary S, Avadhani A, Agrawal N.** Slowly growing swelling on body of the mandible with paresthesia on lower lip. *Oral Surg Oral Med Oral Pathol Oral Radiol.* 2012;114(6):677-82.
193. **Nakasato T, Izumisawa M, Nakayama T, Kikuchi K, Ehara S, Kogi S, et al.** Case report of a mental nerve neurilemmoma. *Oral Radiol.* 2012;29(2):178-82.
194. **Younes M, Simon E.** Inferior alveolar nerve malignant schwannoma. *Rev Stomatol Chir Maxillofac.* 2012;113(6):465-7.
195. **Halachmi S, Madeb R, Madjar S, Wald M, River Y, Nativ O.** Numb chin syndrome as the presenting symptom of metastatic prostate carcinoma. *Urology.* 2000;55(2):286.
196. **Kalladka M, Proter N, Benoliel R, Czerninski R, Eliav E.** Mental nerve neuropathy: patient characteristics and neurosensory changes. *Oral Surg Oral Med Oral Pathol Oral Radiol Endod.* 2008;106(3):364-70.

197. **Laurencet FM, Anchisi S, Tullen E, Dietrich PY.** Mental neuropathy: report of five cases and review of the literature. *Crit Rev Oncol Hematol.* 2000;34(1):71–9.
198. **Candiloros H, Jeandel C, Vespignani H, Cuny G.** Bilateral mental neuropathy revealing prolymphocytic transformation of chronic lymphocytic leukemia. *Rev Med Interne.* 1992;13(4):256–60.
199. **Cartalat-Carel S, Delattre JY.** Neuropathies périphériques: polyneuropathies et mononeuropathies multiples. 2e éd. Rueil-Malmaison: Doin; 2003. Neuropathies néoplasiques et paranéoplasiques au cours des tumeurs solides; p. 256–91.
200. **Kraigher-Krainer E, Lackner H, Sovinz P, Schwinger W, Benesch M, Urban C.** Numb chin syndrome as initial manifestation in a child with acute lymphoblastic leukemia. *Pediatr Blood Cancer.* 2008;51(3):426–8.
201. **Slama A, Boujelbène N, Ben Yacoub L, Trabelsi A, Khochtali H, Sriha B.** Carcinome odontogénique à cellules fantômes de la mandibule. *Rev Stomatol Chir Maxillofac.* 2010;111(3):158–61.
202. **Steve M, Ernenwein D, Chaine A, Bertolus C, Goudot P, Ruhin-Poncet B.** Ostéosarcomes des mâchoires. *Rev Stomatol Chir Maxillofac.* 2011;112(5):286–92.
203. **Moumine M, Tahri R, Harroudi T, Benkabbou A, Elotmany A, Regragui A, et al.** Ostéosarcome chondroblastique géant de la mandibule. À propos d'un cas. *Ann Chir Plast Esthét.* 2011;56(3):269–72.
204. **Droz JP, Ray-Coquard I, Peix JL.** Tumeurs malignes rares. Berlin: Springer; 2010. Leptoméninge; XXII-630 p.
205. **Grand S, Pasteris C, Attye A, Le Bas JF, Krainik A.** Les différents visages des métastases du système nerveux central. *J Radiol Diagn Interv.* 2014;95(10):908–22.
206. **Barrett AP.** Selective anesthetics of the inferior alveolar nerve in leukemia and lymphoma. *J Oral Maxillofac Surg.* 1985;43(12):992–4.

207. **Arap A, Siqueira S, Silva C, Teixeira M, Siqueira J.** Trigeminal pain and quantitative sensory testing in painful peripheral diabetic neuropathy. *Arch Oral Biol.* 2010;55(7):486–93.
208. **Gauthier JF, Cahagne B, Edan G, Balarac N, Halimi S, Hallanic H.** Neuropathie diabétique périphérique. *Diabetes Metab.* [en ligne]. 1997 [consulté le 16 février 2015]; 23(4):335-42. Disponible sur: <http://www.em-consulte.com/showarticlefile/79644/index.pdf>
209. **Cruccu G, Agostino R, Inghilleri M, Innocenti P, Romaniello A, Manfredi M.** Mandibular nerve involvement in diabetic polyneuropathy and chronic inflammatory demyelinating polyneuropathy. *Muscle Nerve.* 1998;21(12):1673–9.
210. **Chemaly D, Lefrançois A, Pérusse R.** La sclérose en plaques : paresthésies bucco-faciales et autres points d'intérêt dentaire. 2000;66(11):600–5.
211. **Galbussera A, Tremolizzo L, Tagliabue E, Ceresa C, Cilia R, Ruffmann C, et al.** Third cranial nerve palsy? Look for a sicca syndrome. *J Neurol Sci.* 2007;253(1-2):88–9.
212. **Laloux P, Brucher JM, Guerit JM, Sindic CJ, Laterre EC.** Subacute sensory neuronopathy associated with Sjögren's sicca syndrome. *J Neurol.* 1988;235(6):352–4.
213. **De Seze J, Delalande S, Ferriby D, Vermersch P.** Les manifestations neurologiques du Gougerot-Sjögren. *Rev Med Interne.* 2010;31(Suppl 1):S8–15.
214. **Valeyre D, Chapelon-Abric C, Belin C, Dumas JL.** La sarcoïdose du système nerveux central. *Rev Med Interne.* 1998;19(6):409–14.
215. **Chapelon-Abric C.** Phénotypes sévères de la sarcoïdose. *Rev Prat.* 2008;58:1077–80.
216. **Abilleira S, Bowler JV.** The numb chin syndrome as an early manifestation of giant-cell (temporal) arteritis: a case report. *Headache.* 2005;45(10):1411–3.
217. **Touré G, Meningaud JP, Bertrand JC.** Fractures de la mandibule. *EMC Dent.* 2004;1(3):228–43.

218. **Song Q, Li S, Patil PM.** Inferior alveolar and mental nerve injuries associated with open reduction and internal fixation of mandibular fractures: a Seven Year retrospective study. *J Craniomaxillofac Surg.* 2014;42(7):1378-81.
219. **Furukawa T.** Numb chin syndrome in the elderly. *J Neurol Neurosurg Psychiatry.* 1990;53(2):173.
220. **Maes JM, Raoul G, Omezzine M, Ferri J.** Ostéites des os de la face. *Encycl Méd-Chir - Stomatol.* 2005;1(3):208-30.

PERNOT Amélie – Origines des troubles de la sensibilité labio-mentonnaire et conduite à tenir.

Nancy : 2015 – 199 pages

Th. Chir-Dent : Nancy : 2015

Mots-clés : nerf alvéolaire inférieur, nerf mentonnier, troubles de la sensibilité, paresthésie, anesthésie

Résumé :

Les troubles de la sensibilité labio-mentonnaire ont classiquement pour origine des gestes odontologiques iatrogènes ou des pathologies tumorales malignes mais on peut les observer avec des tumeurs bénignes, des traumatismes, des pathologies infectieuses et/ou inflammatoires, systémiques, auto-immunes, neuro-dégénératives.

La physiopathologie de ces symptômes est globalement liée au processus inflammatoire induit ou à la compression nerveuse ou à l'association des deux processus.

L'altération de la sensibilité s'effectue à divers degrés, allant d'une perte légère de la perception de la stimulation à une anesthésie complète, en passant par des sensations anormales plus ou moins désagréables. L'état de santé s'améliore généralement à moyen terme, mais dans certains cas elle peut être permanente.

Les déficits permanents sont souvent mal tolérés et peuvent constituer un réel handicap au quotidien. Leur prise en charge doit donc être rapide et efficace afin de minimiser les inconforts. Il convient, de ce fait, pour un chirurgien-dentiste, de connaître les étiologies et les facteurs de risque inhérents à chaque acte ou pathologies et de maîtriser leur prise en charge aussi bien préventive que curative.

Examineurs de la Thèse:

Pr. J-M MARTRETTE	Professeur des Universités	Président
<u>Dr. D.VIENNET</u>	Professeur des Universités	Juge
Dr. J. GUILLET-THIBAULT	Maître de Conférences des Universités	Juge
Dr. G.MAGNIN	Assistant Hospitalo-Universitaire	Juge

Adresse de l'auteur : PERNOT Amélie
6, rue de Guise
54 000 NANCY

Jury : Président : J.M. MARTRETTE – Professeur des Universités
Juges : D.VIENNET – Maître de Conférences des Universités
J.GUILLET-THIBAUT – Maître de Conférences des Universités
G.MAGNIN – Assistant Hospitalier Universitaire

Thèse pour obtenir le diplôme D'Etat de Docteur en Chirurgie Dentaire

Présentée par: Mademoiselle PERNOT Amélie, Marie

né(e) à: NANCY (Meurthe-et-Moselle)

le 14 avril 1988

et ayant pour titre : « Origines des troubles de la sensibilité labio-mentonnaire et conduite à tenir ».

Le Président du jury


J.M. MARTRETTE

Le Doyen,
de la Faculté d'Odontologie


J.M. MARTRETTE

Autorise à soutenir et imprimer la thèse 6859

NANCY, le 13 AVRIL 2015

Le Président de l'Université de Lorraine

P. MUTZENHARDT

Pour le Président par délégation
Le Vice-Président


Martial DELIGNICH