



HAL
open science

La néo-carpométacarpienne après pollicisation de l'index pour malformation congénitale du pouce : analyse fonctionnelle et en scanner dynamique

Clotilde Strugarek-Lecoanet

► To cite this version:

Clotilde Strugarek-Lecoanet. La néo-carpométacarpienne après pollicisation de l'index pour malformation congénitale du pouce : analyse fonctionnelle et en scanner dynamique. Sciences du Vivant [q-bio]. 2013. hal-01770838

HAL Id: hal-01770838

<https://hal.univ-lorraine.fr/hal-01770838v1>

Submitted on 28 Mar 2023

HAL is a multi-disciplinary open access archive for the deposit and dissemination of scientific research documents, whether they are published or not. The documents may come from teaching and research institutions in France or abroad, or from public or private research centers.

L'archive ouverte pluridisciplinaire **HAL**, est destinée au dépôt et à la diffusion de documents scientifiques de niveau recherche, publiés ou non, émanant des établissements d'enseignement et de recherche français ou étrangers, des laboratoires publics ou privés.



AVERTISSEMENT

Ce document est le fruit d'un long travail approuvé par le jury de soutenance et mis à disposition de l'ensemble de la communauté universitaire élargie.

Il est soumis à la propriété intellectuelle de l'auteur. Ceci implique une obligation de citation et de référencement lors de l'utilisation de ce document.

D'autre part, toute contrefaçon, plagiat, reproduction illicite encourt une poursuite pénale.

Contact : ddoc-thesesexercice-contact@univ-lorraine.fr

LIENS

Code de la Propriété Intellectuelle. articles L 122. 4

Code de la Propriété Intellectuelle. articles L 335.2- L 335.10

http://www.cfcopies.com/V2/leg/leg_droi.php

<http://www.culture.gouv.fr/culture/infos-pratiques/droits/protection.htm>

UNIVERSITE DE LORRAINE
2013

FACULTE DE MEDECINE DE NANCY

THESE

Pour obtenir le grade de
DOCTEUR EN MEDECINE

Présentée et soutenue publiquement dans le cadre du troisième cycle de
Médecine Spécialisée
par

Clotilde STRUGAREK-LECOANET

Le 15 novembre 2013

**La néo-carpométacarpienne après pollicisation de l'index pour
malformation congénitale du pouce : analyse fonctionnelle et en
scanner dynamique**

Examineurs de la thèse :

M. G. Dautel	Professeur	Président
M. F. Dap	Professeur	Juge
M. A. Blum	Professeur	Juge
M. P. Journeau	Professeur	Juge
M. S. Barbary	Docteur	Juge



**UNIVERSITÉ
DE LORRAINE**



FACULTÉ de MÉDECINE
NANCY

**Président de l'Université de
Lorraine : Professeur Pierre
MUTZENHARDT**

**Doyen de la Faculté de Médecine :
Professeur Henry COUDANE**

Vice-Doyen « Pédagogie » : Mme la Professeure Karine ANGIOI
Vice-Doyen Mission « Sillon lorrain » : Mme la Professeure Annick BARBAUD
Vice-Doyen Mission « Finances » : Professeur Marc BRAUN

Assesseurs :

- 1 ^{er} Cycle :	Professeur Bruno CHENUÉL
- 2 ^{ème} Cycle :	Professeur Marc DEBOUVERIE
- 3 ^{ème} Cycle :	Professeur Jean-Pierre BRONOWICKI
• « <i>DES Spécialités Médicales, Chirurgicales et Biologiques</i> »	
• « <i>DES Spécialité Médecine Générale</i> »	Professeur Paolo DI PATRIZIO
- Commission de Prospective Universitaire :	Professeur Pierre-Edouard BOLLAERT
- Développement Professionnel Continu :	Professeur Jean-Dominique DE KORWIN
- Filières professionnalisées :	M. Walter BLONDEL
- Formation Continue :	Professeur Hervé VESPIGNANI
- Recherche :	Professeur Didier MAINARD
- Relations Internationales :	Professeur Jacques HUBERT
- Universitarisation des études paramédicales et gestion des mono-appartenants :	M. Christophe NEMOS
- Vie Étudiante :	Docteur Stéphane ZUILY
- Vie Facultaire :	Mme la Docteure Frédérique CLAUDOT
- Étudiants :	M. Xavier LEMARIE

DOYENS HONORAIRES

Professeur Adrien DUPREZ - Professeur Jean-Bernard DUREUX - Professeur Jacques ROLAND - Professeur Patrick NETTER

=====

PROFESSEURS HONORAIRES

Jean-Marie ANDRE - Daniel ANTHOINE - Alain AUBREGÉ - Gérard BARROCHE - Alain BERTRAND - Pierre BEY
 Marc-André BIGARD - Patrick BOISSEL – Pierre BORDIGONI - Jacques BORRELLY - Michel BOULANGE
 Jean-Louis BOUTROY - Jean-Claude BURDIN - Claude BURLET - Daniel BURNEL - Claude CHARDOT -
 François CHERRIER Jean-Pierre CRANCE - Gérard DEBRY - Jean-Pierre DELAGOUTTE - Emile de
 LAVERGNE - Jean-Pierre DESCHAMPS
 Jean DUHEILLE - Adrien DUPREZ - Jean-Bernard DUREUX - Gérard FIEVE - Jean FLOQUET - Robert FRISCH
 Alain GAUCHER - Pierre GAUCHER - Hubert GERARD - Jean-Marie GILGENKRANTZ - Simone
 GILGENKRANTZ
 Oliéro GUERCI - Pierre HARTEMANN - Claude HURIET - Christian JANOT - Michèle KESSLER - Jacques
 LACOSTE
 Henri LAMBERT - Pierre LANDES - Marie-Claire LAXENAIRE - Michel LAXENAIRE - Jacques LECLERE - Pierre
 LEDERLIN Bernard LEGRAS - Jean-Pierre MALLIÉ - Michel MANCIAUX - Philippe MANGIN - Pierre MATHIEU -
 Michel MERLE
 Denise MONERET-VAUTRIN - Pierre MONIN - Pierre NABET - Jean-Pierre NICOLAS - Pierre PAYSANT -
 Francis PENING Gilbert PERCEBOIS - Claude PERRIN - Guy PETIET - Luc PICARD - Michel PIERSON - Jean-
 Marie POLU - Jacques POUREL Jean PREVOT - Francis RAPHAEL - Antoine RASPILLER – Denis REGENT -
 Michel RENARD - Jacques ROLAND
 René-Jean ROYER - Daniel SCHMITT - Michel SCHMITT - Michel SCHWEITZER - Claude SIMON - Danièle
 SOMMELET
 Jean-François STOLTZ - Michel STRICKER - Gilbert THIBAUT- Augusta TREHEUX - Hubert UFFHOLTZ -
 Gérard VAILLANT Paul VERT - Colette VIDAILHET - Michel VIDAILHET - Michel WAYOFF - Michel WEBER

=====

PROFESSEURS ÉMÉRITES

Professeur Daniel ANTHOINE - Professeur Gérard BARROCHE Professeur Pierre BEY - Professeur Patrick BOISSEL
Professeur Michel BOULANGE –Professeur Jean-Louis BOUTROY - Professeur Jean-Pierre CRANCE
Professeur Jean-Pierre DELAGOUTTE - Professeur Jean-Marie GILGENKRANTZ - Professeure Simone GILGENKRANTZ Professeure Michèle KESSLER - Professeur Pierre MONIN - Professeur Jean-Pierre NICOLAS - Professeur Luc PICARD Professeur Michel PIERSON - Professeur Michel SCHMITT - Professeur Jean-François STOLTZ - Professeur Michel STRICKER Professeur Hubert UFFHOLTZ - Professeur Paul VERT - Professeure Colette VIDAILHET - Professeur Michel VIDAILHET Professeur Michel WAYOFF

=====

PROFESSEURS DES UNIVERSITÉS - PRATICIENS HOSPITALIERS

(Disciplines du Conseil National des Universités)

42^{ème} Section : MORPHOLOGIE ET MORPHOGENÈSE

1^{ère} sous-section : (*Anatomie*)

Professeur Gilles GROSDIDIER - Professeur Marc BRAUN

2^{ème} sous-section : (*Cytologie et histologie*)

Professeur Bernard FOLIGUET – Professeur Christo CHRISTOV

3^{ème} sous-section : (*Anatomie et cytologie pathologiques*)

Professeur François PLENAT – Professeur Jean-Michel VIGNAUD

43^{ème} Section : BIOPHYSIQUE ET IMAGERIE MÉDECINE

1^{ère} sous-section : (*Biophysique et médecine nucléaire*)

Professeur Gilles KARCHER – Professeur Pierre-Yves MARIE – Professeur Pierre OLIVIER

2^{ème} sous-section : (*Radiologie et imagerie médecine*)

Professeur Michel CLAUDON – Professeure Valérie CROISÉ-LAURENT

Professeur Serge BRACARD – Professeur Alain BLUM – Professeur Jacques FELBLINGER - Professeur René ANXIONNAT

44^{ème} Section : BIOCHIMIE, BIOLOGIE CELLULAIRE ET MOLÉCULAIRE, PHYSIOLOGIE ET NUTRITION

1^{ère} sous-section : (*Biochimie et biologie moléculaire*)

Professeur Jean-Louis GUÉANT – Professeur Jean-Luc OLIVIER – Professeur Bernard NAMOUR

2^{ème} sous-section : (*Physiologie*)

Professeur François MARCHAL – Professeur Bruno CHENUÉL – Professeur Christian BEYAERT

3^{ème} sous-section : (*Biologie Cellulaire*)

Professeur Ali DALLLOUL

4^{ème} sous-section : (*Nutrition*)

Professeur Olivier ZIEGLER – Professeur Didier QUILLIOT - Professeure Rosa-Maria RODRIGUEZ-GUEANT

45^{ème} Section : MICROBIOLOGIE, MALADIES TRANSMISSIBLES ET HYGIÈNE

1^{ère} sous-section : (*Bactériologie – virologie ; hygiène hospitalière*)

Professeur Alain LE FAOU - Professeur Alain LOZNIIEWSKI – Professeure Evelyne SCHVOERER

2^{ème} sous-section : (*Parasitologie et Mycologie*)

Professeure Marie MACHOUART

3^{ème} sous-section : (*Maladies infectieuses ; maladies tropicales*)

Professeur Thierry MAY – Professeur Christian RABAUD

46^{ème} Section : SANTÉ PUBLIQUE, ENVIRONNEMENT ET SOCIÉTÉ

1^{ère} sous-section : (*Épidémiologie, économie de la santé et prévention*)

Professeur Philippe HARTEMANN – Professeur Serge BRIANÇON - Professeur Francis GUILLEMIN

Professeur Denis ZMIROU-NAVIER – Professeur François ALLA

2^{ème} sous-section : (*Médecine et santé au travail*)

Professeur Christophe PARIS

3^{ème} sous-section : (*Médecine légale et droit de la santé*)

Professeur Henry COUDANE

4^{ème} sous-section : (*Biostatistiques, informatique médicale et technologies de communication*)

Professeur François KOHLER – Professeure Eliane ALBUISSON

47^{ème} Section : CANCÉROLOGIE, GÉNÉTIQUE, HÉMATOLOGIE, IMMUNOLOGIE

1^{ère} sous-section : (Hématologie ; transfusion)

Professeur Pierre FEUGIER

2^{ème} sous-section : (Cancérologie ; radiothérapie)

Professeur François GUILLEMIN – Professeur Thierry CONROY - Professeur Didier PEIFFERT

Professeur Frédéric MARCHAL

3^{ème} sous-section : (Immunologie)

Professeur Gilbert FAURE – Professeur Marcelo DE CARVALHO-BITTENCOURT

4^{ème} sous-section : (Génétique)

Professeur Philippe JONVEAUX – Professeur Bruno LEHEUP

48^{ème} Section : ANESTHÉSIOLOGIE, RÉANIMATION, MÉDECINE D'URGENCE, PHARMACOLOGIE ET THÉRAPEUTIQUE

1^{ère} sous-section : (Anesthésiologie - réanimation ; médecine d'urgence)

Professeur Claude MEISTELMAN – Professeur Hervé BOUAZIZ - Professeur Gérard AUDIBERT

Professeur Thomas FUCHS-BUDER – Professeure Marie-Reine LOSSER

2^{ème} sous-section : (Réanimation ; médecine d'urgence)

Professeur Alain GERARD - Professeur Pierre-Édouard BOLLAERT - Professeur Bruno LÉVY – Professeur Sébastien GIBOT

3^{ème} sous-section : (Pharmacologie fondamentale ; pharmacologie clinique ; addictologie)

Professeur Patrick NETTER – Professeur Pierre GILLET

4^{ème} sous-section : (Thérapeutique ; médecine d'urgence ; addictologie)

Professeur François PAILLE – Professeur Faiez ZANNAD - Professeur Patrick ROSSIGNOL

49^{ème} Section : PATHOLOGIE NERVEUSE ET MUSCULAIRE, PATHOLOGIE MENTALE, HANDICAP ET RÉÉDUCATION

1^{ère} sous-section : (Neurologie)

Professeur Hervé VESPIGNANI - Professeur Xavier DUCROCQ – Professeur Marc DEBOUVERIE

Professeur Luc TAILLANDIER - Professeur Louis MAILLARD

2^{ème} sous-section : (Neurochirurgie)

Professeur Jean-Claude MARCHAL – Professeur Jean AUQUE – Professeur Olivier KLEIN

Professeur Thierry CIVIT - Professeure Sophie COLNAT-COULBOIS

3^{ème} sous-section : (Psychiatrie d'adultes ; addictologie)

Professeur Jean-Pierre KAHN – Professeur Raymund SCHWAN

4^{ème} sous-section : (Pédopsychiatrie ; addictologie)

Professeur Daniel SIBERTIN-BLANC – Professeur Bernard KABUTH

5^{ème} sous-section : (Médecine physique et de réadaptation)

Professeur Jean PAYSANT

50^{ème} Section : PATHOLOGIE OSTÉO-ARTICULAIRE, DERMATOLOGIE ET CHIRURGIE PLASTIQUE

1^{ère} sous-section : (Rhumatologie)

Professeure Isabelle CHARY-VALCKENAERE – Professeur Damien LOEUILLE

2^{ème} sous-section : (Chirurgie orthopédique et traumatologique)

Professeur Daniel MOLE - Professeur Didier MAINARD - Professeur François SIRVEAUX – Professeur Laurent GALOIS

3^{ème} sous-section : (Dermato-vénéréologie)

Professeur Jean-Luc SCHMUTZ – Professeure Annick BARBAUD

4^{ème} sous-section : (Chirurgie plastique, reconstructrice et esthétique ; brûlologie)

Professeur François DAP - Professeur Gilles DAUTEL - Professeur Etienne SIMON

51^{ème} Section : PATHOLOGIE CARDIO-RESPIRATOIRE ET VASCULAIRE

1^{ère} sous-section : (Pneumologie ; addictologie)

Professeur Yves MARTINET – Professeur Jean-François CHABOT – Professeur Ari CHAOUAT

2^{ème} sous-section : (Cardiologie)

Professeur Etienne ALIOT – Professeur Yves JUILLIERE

Professeur Nicolas SADOUL - Professeur Christian de CHILLOU DE CHURET

3^{ème} sous-section : (Chirurgie thoracique et cardiovasculaire)

Professeur Jean-Pierre VILLEMOT – Professeur Thierry FOLLIGUET

4^{ème} sous-section : (Chirurgie vasculaire ; médecine vasculaire)

Professeur Denis WAHL – Professeur Sergueï MALIKOV

52^{ème} Section : MALADIES DES APPAREILS DIGESTIF ET URINAIRE

1^{ère} sous-section : (Gastroentérologie ; hépatologie ; addictologie)

Professeur Jean-Pierre BRONOWICKI – Professeur Laurent PEYRIN-BIROULET

3^{ème} sous-section : (Néphrologie)

Professeure Dominique HESTIN – Professeur Luc FRIMAT

4^{ème} sous-section : (Urologie)

Professeur Jacques HUBERT – Professeur Pascal ESCHWEGE

53^{ème} Section : MÉDECINE INTERNE, GÉRIATRIE ET CHIRURGIE GÉNÉRALE

1^{ère} sous-section : (Médecine interne ; gériatrie et biologie du vieillissement ; médecine générale ; addictologie)

Professeur Jean-Dominique DE KORWIN – Professeur Pierre KAMINSKY - Professeur Athanase BENETOS
Professeure Gisèle KANNY – Professeure Christine PERRET-GUILLAUME

2^{ème} sous-section : (Chirurgie générale)

Professeur Laurent BRESLER - Professeur Laurent BRUNAUD – Professeur Ahmet AYAV

54^{ème} Section : DÉVELOPPEMENT ET PATHOLOGIE DE L'ENFANT, GYNÉCOLOGIE-OBSTÉTRIQUE, ENDOCRINOLOGIE ET REPRODUCTION

1^{ère} sous-section : (Pédiatrie)

Professeur Jean-Michel HASCOET - Professeur Pascal CHASTAGNER - Professeur François FEILLET
Professeur Cyril SCHWEITZER – Professeur Emmanuel RAFFO – Professeure Rachel VIEUX

2^{ème} sous-section : (Chirurgie infantile)

Professeur Pierre JOURNEAU – Professeur Jean-Louis LEMELLE

3^{ème} sous-section : (Gynécologie-obstétrique ; gynécologie médicale)

Professeur Philippe JUDLIN – Professeur Olivier MOREL

4^{ème} sous-section : (Endocrinologie, diabète et maladies métaboliques ; gynécologie médicale)

Professeur Georges WERYHA – Professeur Marc KLEIN – Professeur Bruno GUERCI

55^{ème} Section : PATHOLOGIE DE LA TÊTE ET DU COU

1^{ère} sous-section : (Oto-rhino-laryngologie)

Professeur Roger JANKOWSKI – Professeure Cécile PARIETTI-WINKLER

2^{ème} sous-section : (Ophtalmologie)

Professeur Jean-Luc GEORGE – Professeur Jean-Paul BERROD – Professeure Karine ANGIOI

3^{ème} sous-section : (Chirurgie maxillo-faciale et stomatologie)

Professeur Jean-François CHASSAGNE – Professeure Muriel BRIX

=====

PROFESSEURS DES UNIVERSITÉS

61^{ème} Section : GÉNIE INFORMATIQUE, AUTOMATIQUE ET TRAITEMENT DU SIGNAL

Professeur Walter BLONDEL

64^{ème} Section : BIOCHIMIE ET BIOLOGIE MOLÉCULAIRE

Professeure Sandrine BOSCHI-MULLER

=====

PROFESSEURS DES UNIVERSITÉS DE MÉDECINE GÉNÉRALE

Professeur Jean-Marc BOIVIN

PROFESSEUR ASSOCIÉ DE MÉDECINE GÉNÉRALE

Professeur associé Paolo DI PATRIZIO

=====

MAÎTRES DE CONFÉRENCES DES UNIVERSITÉS - PRATICIENS HOSPITALIERS

42^{ème} Section : MORPHOLOGIE ET MORPHOGENÈSE

1^{ère} sous-section : (Anatomie)

Docteur Bruno GRIGNON – Docteure Manuela PEREZ

2^{ème} sous-section : (Cytologie et histologie)

Docteur Edouard BARRAT - Docteure Françoise TOUATI – Docteure Chantal KOHLER

3^{ème} sous-section : (Anatomie et cytologie pathologiques)

Docteure Aude MARCHAL – Docteur Guillaume GAUCHOTTE

43^{ème} Section : BIOPHYSIQUE ET IMAGERIE MÉDECINE

1^{ère} sous-section : (Biophysique et médecine nucléaire)

Docteur Jean-Claude MAYER - Docteur Jean-Marie ESCANYE

2^{ème} sous-section : (Radiologie et imagerie médecine)

Docteur Damien MANDRY

44^{ème} Section : BIOCHIMIE, BIOLOGIE CELLULAIRE ET MOLÉCULAIRE, PHYSIOLOGIE ET NUTRITION

1^{ère} sous-section : (*Biochimie et biologie moléculaire*)

Docteure Sophie FREMONT - Docteure Isabelle GASTIN – Docteur Marc MERTEN
Docteure Catherine MALAPLATE-ARMAND - Docteure Shyue-Fang BATTAGLIA

2^{ème} sous-section : (*Physiologie*)

Docteur Mathias POUSSEL – Docteure Silvia VARECHOVA

3^{ème} sous-section : (*Biologie Cellulaire*)

Docteure Véronique DECOT-MAILLERET

45^{ème} Section : MICROBIOLOGIE, MALADIES TRANSMISSIBLES ET HYGIÈNE

1^{ère} sous-section : (*Bactériologie – Virologie ; hygiène hospitalière*)

Docteure Véronique VENARD – Docteure Hélène JEULIN – Docteure Corentine ALAUZET

3^{ème} sous-section : (*Maladies Infectieuses ; Maladies Tropicales*)

Docteure Sandrine HENARD

46^{ème} Section : SANTÉ PUBLIQUE, ENVIRONNEMENT ET SOCIÉTÉ

1^{ère} sous-section : (*Epidémiologie, économie de la santé et prévention*)

Docteur Alexis HAUTEMANIÈRE – Docteure Frédérique CLAUDOT – Docteur Cédric BAUMANN

2^{ème} sous-section (*Médecine et Santé au Travail*)

Docteure Isabelle THAON

3^{ème} sous-section (*Médecine légale et droit de la santé*)

Docteur Laurent MARTRILLE

4^{ère} sous-section : (*Biostatistiques, informatique médicale et technologies de communication*)

Docteur Nicolas JAY

47^{ème} Section : CANCÉROLOGIE, GÉNÉTIQUE, HÉMATOLOGIE, IMMUNOLOGIE

2^{ème} sous-section : (*Cancérologie ; radiothérapie : cancérologie (type mixte : biologique)*)

Docteure Lina BOLOTINE

4^{ème} sous-section : (*Génétique*)

Docteur Christophe PHILIPPE – Docteure Céline BONNET

48^{ème} Section : ANESTHÉSIOLOGIE, RÉANIMATION, MÉDECINE D'URGENCE, PHARMACOLOGIE ET THÉRAPEUTIQUE

3^{ème} sous-section : (*Pharmacologie fondamentale ; pharmacologie clinique*)

Docteure Françoise LAPICQUE – Docteur Nicolas GAMBIER – Docteur Julien SCALA-BERTOLA

50^{ème} Section : PATHOLOGIE OSTÉO-ARTICULAIRE, DERMATOLOGIE ET CHIRURGIE PLASTIQUE

1^{ère} sous-section : (*Rhumatologie*)

Docteure Anne-Christine RAT

3^{ème} sous-section : (*Dermato-vénéréologie*)

Docteure Anne-Claire BURSZTEJN

4^{ème} sous-section : (*Chirurgie plastique, reconstructrice et esthétique ; brûlologie*)

Docteure Laetitia GOFFINET-PLEUTRET

51^{ème} Section : PATHOLOGIE CARDIO-RESPIRATOIRE ET VASCULAIRE

3^{ème} sous-section : (*Chirurgie thoracique et cardio-vasculaire*)

Docteur Fabrice VANHUYSE

4^{ème} sous-section : (*Chirurgie vasculaire ; médecine vasculaire*)

Docteur Stéphane ZUILY

53^{ème} Section : MÉDECINE INTERNE, GÉRIATRIE et CHIRURGIE GÉNÉRALE

1^{ère} sous-section : (*Médecine interne ; gériatrie et biologie du vieillissement ; médecine générale ; addictologie*)

Docteure Laure JOLY

54^{ème} Section : DÉVELOPPEMENT ET PATHOLOGIE DE L'ENFANT, GYNÉCOLOGIE-OBSTÉTRIQUE, ENDOCRINOLOGIE ET REPRODUCTION

5^{ème} sous-section : (*Biologie et médecine du développement et de la reproduction ; gynécologie médicale*)

Docteur Jean-Louis CORDONNIER

=====

MAÎTRE DE CONFÉRENCE DES UNIVERSITÉS DE MÉDECINE GÉNÉRALE

Docteure Elisabeth STEYER

=====

MAÎTRES DE CONFÉRENCES

5^{ème} Section : SCIENCES ÉCONOMIQUES

Monsieur Vincent LHUILLIER

19^{ème} Section : SOCIOLOGIE, DÉMOGRAPHIE

Madame Joëlle KIVITS

60^{ème} Section : MÉCANIQUE, GÉNIE MÉCANIQUE, GÉNIE CIVIL

Monsieur Alain DURAND

61^{ème} Section : GÉNIE INFORMATIQUE, AUTOMATIQUE ET TRAITEMENT DU SIGNAL

Monsieur Jean REBSTOCK

64^{ème} Section : BIOCHIMIE ET BIOLOGIE MOLÉCULAIRE

Madame Marie-Claire LANHERS – Monsieur Pascal REBOUL – Monsieur Nick RAMALANJAONA

65^{ème} Section : BIOLOGIE CELLULAIRE

Monsieur Jean-Louis GELLY - Madame Ketsia HESS – Monsieur Hervé MEMBRE
Monsieur Christophe NEMOS - Madame Natalia DE ISLA - Madame Nathalie MERCIER – Madame Céline HUSELSTEIN

66^{ème} Section : PHYSIOLOGIE

Monsieur Nguyen TRAN

=====

MAÎTRES DE CONFÉRENCES ASSOCIÉS

Médecine Générale

Docteure Sophie SIEGRIST - Docteur Arnaud MASSON - Docteur Pascal BOUCHE

=====

DOCTEURS HONORIS CAUSA

Professeur Charles A. BERRY (1982)
Centre de Médecine Préventive, Houston (U.S.A)
Professeur Pierre-Marie GALETTI (1982)
Brown University, Providence (U.S.A)
Professeure Mildred T. STAHLMAN (1982)
Vanderbilt University, Nashville (U.S.A)
Professeur Théodore H. SCHIEBLER (1989)
Institut d'Anatomie de Würzburg (R.F.A)
Université de Pennsylvanie (U.S.A)
Professeur Mashaki KASHIWARA (1996)
Research Institute for Mathematical Sciences de Kyoto (JAPON)

Professeure Maria DELIVORIA-PAPADOPOULOS (1996)
Professeur Ralph GRÄSBECK (1996)
Université d'Helsinki (FINLANDE)
Professeur James STEICHEN (1997)
Université d'Indianapolis (U.S.A)
Professeur Duong Quang TRUNG (1997)
Université d'Hô Chi Minh-Ville (VIËTNAM)
Professeur Daniel G. BICHET (2001)
Université de Montréal (Canada)
Professeur Marc LEVENSTON (2005)
Institute of Technology, Atlanta (USA)

Professeur Brian BURCHELL (2007)
Université de Dundee (Royaume-Uni)
Professeur Yunfeng ZHOU (2009)
Université de Wuhan (CHINE)
Professeur David ALPERS (2011)
Université de Washington (U.S.A)
Professeur Martin EXNER (2012)
Université de Bonn (ALLEMAGNE)

A notre Maître et Président de Thèse,

Monsieur le Professeur Gilles Dautel, Professeur de Chirurgie Plastique, Reconstructrice et Esthétique.

Nous vous remercions vivement de l'honneur que vous nous faites d'avoir accepté de diriger notre travail.

Chaque jour, vous nous permettez de progresser grâce à votre enseignement de qualité.

Nous vous sommes très reconnaissante de nous accepter à vos côtés au sein de votre équipe.

A notre Maître et Juge,

Monsieur le Professeur François Dap, Professeur de Chirurgie Plastique, Reconstructive et Esthétique.

Vous nous faites l'honneur de juger notre travail, vous qui avez une grande expérience en Chirurgie de la Main.

Nous sommes toujours à votre écoute et nous apprécions de pouvoir compter sur vous et votre avis éclairé.

Nous vous remercions pour la transmission que vous faites de votre savoir, qui nous impressionne et nous fait grandir.

A notre Maître et Juge,

Monsieur le Professeur Alain Blum, Professeur de Radiologie

Nous sommes honorés que vous ayez accepté de juger notre travail.

Soyez remercié pour votre aide et votre soutien au cours de cette thèse.

Nous vous remercions de nous avoir encouragée à communiquer rapidement sur notre sujet. Nous admirons votre disponibilité et vos qualités humaines.

A notre Maître et Juge,

Monsieur le Professeur Pierre Journeau, Professeur de Chirurgie Infantile

Vous nous faites l'honneur de juger ce travail.

Nous admirons vos qualités humaines qui sont pour nous un exemple et nous sommes très heureuse que vous ayez participé à notre formation pédiatrique.

Nous vous remercions pour vos conseils et votre aide lors de nos travaux scientifiques.

A notre Juge,

Monsieur le Docteur Stéphane Barbary, Chirurgien de la main

Nous te remercions vivement d'avoir accepté de juger ce travail.

Nous sommes impressionnées par ton accessibilité bien que nous n'ayons pas beaucoup eu l'occasion de travailler ensemble.

Nous te sommes reconnaissante pour tous les « trucs et astuces » que tu as laissés au service.

Merci à nos Maîtres d'internat

Monsieur le Professeur F. Dap
Monsieur le Professeur G. Dautel
Monsieur le Professeur L. Galois
Monsieur le Professeur P. Journeau
Monsieur le Professeur P. Lascombes
Monsieur le Professeur D. Mainard
Monsieur le Professeur D. Molé
Monsieur le Professeur F. Sirveaux

Merci à nos Praticiens Hospitaliers et Chefs de Clinique

Monsieur le Docteur P.Y. Barthel
Monsieur le Docteur A. Berrichi
Madame le Docteur A. Breton
Monsieur le Docteur C. Cuny
Monsieur le Docteur A. Dederichs
Monsieur le Docteur C. Dezaly
Monsieur le Docteur O. Firtion
Monsieur le Docteur M. Fkyerat
Madame le Docteur J. Girot
Monsieur le Docteur D. Guignand
Monsieur le Docteur T. Haumont
Monsieur le Docteur H. Huber
Monsieur le Docteur N. Ionescu
Monsieur le Docteur T. Jager
Monsieur le Docteur M. Leyder
Monsieur le Docteur J. Mayer
Monsieur le Docteur F. Medrykowski
Monsieur le Docteur M. Meley
Monsieur le Docteur R. Philippe
Monsieur le Docteur J. Patsopoulos
Monsieur le Docteur J. Sedaghatian
Monsieur le Docteur Y. Vincelet

Une pensée particulière et un remerciement particulier à Madame le Docteur Joëlle Girot qui m'a donné la vocation pour la chirurgie de la main.

Un remerciement spécial, à mes chefs de clinique de Chirurgie de la main, qui m'ont permis de me former en me transmettant leur savoir.

Merci Armelle pour ta confiance et ta patience.

Merci Marie pour ton enseignement et ta rigueur.

Merci à Madame le Docteur Michèle de Gaspéri, qui est toujours disponible pour nous passer des tableaux incompréhensibles dans sa machine à statistiques, merci pour le temps et l'attention délicate que vous nous accordez.

Merci à mes co-internes,
Delphine, ma co-équipière féminine pendant de nombreux et beaux semestres
Jean-Baptiste et Arnaud, qui m'ont initiée à la véritable orthopédie
Guillaume et Adrien, qui m'ont fait aimer la chirurgie osseuse
Benoît et Nico, mes futurs chefs
Jérémy, Sandrine, Germain mes collègues qui s'intéressent aussi aux petites choses fines

Merci à Claude, secrétaire à l'hôpital d'enfants, qui m'a aidée dans la recherche des dossiers et qui est d'une efficacité redoutable.

Merci à Sabine, ma secrétaire, pour son soutien et sa bonne humeur.
Merci à toute l'équipe de secrétaires, Isabelle, Sylvie, Aurore, Brigitte et Isabelle pour leur collaboration et leur professionnalisme.

Merci aux équipes de la chirurgie de la main : du bloc, de la consultation, des urgences, de l'hospitalisation, aux kinésithérapeutes. Vous faites tourner la machine !

Merci au service de Chirurgie générale et viscérale de Sarreguemines, au Dr Olivier Firtion pour ses qualités chirurgicales, merci pour sa confiance dès mon premier semestre. Merci à l'équipe soignante de m'avoir fait découvrir les traditions mosellanes !

Merci au service de Chirurgie Maxillo-faciale et plastique du CHR de Metz, au Dr Michel Meley, pour son enseignement et son encadrement. Merci à l'équipe soignante pour sa disponibilité et ses conseils avisés.

Merci au service de Chirurgie orthopédique infantile, au Pr Lascombes pour ses exigences, sa rigueur et son soutien. Merci à l'équipe soignante pour sa patience et son professionnalisme.

Merci à Mme le Dr Laurence Mainard pour son aide au cours de travaux scientifiques.

Merci au service de Chirurgie orthopédique et traumatologique de l'Hôpital Central, au Pr Didier Mainard, qui m'a permis de participer à une Live Surgery. Merci à l'équipe soignante de la COT 2 /4 pour sa bonne humeur en toutes circonstances.

Merci au service de Chirurgie orthopédique et traumatologique, au Professeur Daniel Molé, pour ce semestre formateur et exigeant.

Guillaume, merci de partager chaque instant avec moi depuis notre adolescence. Merci pour ta patience et tes délicates attentions...merci de croire en nous.

Agathe, notre trésor, qui nous ravit chaque jour et nous comble de bonheur.

Papa et Maman, à l'origine de tout, merci de m'avoir donné le goût d'apprendre, le goût de la vie, le respect des autres. Merci pour votre magnifique exemple.

Mes frères, Cyrille Antoine et Martin...merci de m'avoir donné les armes pour se faire une place dans un monde d'hommes...vous êtes dans mon cœur chaque jour même si la distance nous sépare.

Merci à mes belles sœurs, Lucile et Constance, qui êtes une belle valeur ajoutée à notre fratrie.

Pépé et Mamy, merci d'avoir été là pendant toutes ses années, quel réconfort de vous savoir tout proches, quel repos de venir partager votre repas les mardis midis...

Oncle Jean, Tante Emma, Mariette, Clélie, Callixte, ma famille parisienne. Merci de m'avoir permis de passer de beaux moments de détente, d'émotions et de confidences.

Michèle et Patrice, merci de m'avoir accueillie chez vous, dans votre famille, comme si j'en faisais partie depuis toujours.

Merci à Aude de Montpellier pour son soutien et sa bonne humeur communicative.

Madam Aude, ma partenaire des premiers jours, merci pour ton sourire et ta joie de vivre.

Merci à JB pour ton aide dans la réalisation de cette thèse et merci pour tes remarques toujours justes...!

Merci à mes sous colleurs de D4 sans qui je n'en serais pas là aujourd'hui... Marie, Benj, Dri et Pierrad

Merci à vous les copains pour ces belles soirées, ces séjours au ski inoubliables...

Julie, Emilien, Elsa, Ludo, Auré, Anne-Claire, Pierre, Thomas, Vincent, Flo, Anne-So, Brice, Eva, Marie-Lo

Merci à Marion, Mathieu, Kevin, Romain, Clémence, Anne-Laure, Stéphane, Laure pour les bons moments passés ensemble, j'espère qu'il y en aura encore beaucoup d'autres...

SERMENT

« **A**u moment d'être admise à exercer la médecine, je promets et je jure d'être fidèle aux lois de l'honneur et de la probité. Mon premier souci sera de rétablir, de préserver ou de promouvoir la santé dans tous ses éléments, physiques et mentaux, individuels et sociaux. Je respecterai toutes les personnes, leur autonomie et leur volonté, sans aucune discrimination selon leur état ou leurs convictions. J'interviendrai pour les protéger si elles sont affaiblies, vulnérables ou menacées dans leur intégrité ou leur dignité. Même sous la contrainte, je ne ferai pas usage de mes connaissances contre les lois de l'humanité. J'informerai les patients des décisions envisagées, de leurs raisons et de leurs conséquences. Je ne tromperai jamais leur confiance et n'exploiterai pas le pouvoir hérité des circonstances pour forcer les consciences. Je donnerai mes soins à l'indigent et à quiconque me les demandera. Je ne me laisserai pas influencer par la soif du gain ou la recherche de la gloire.

Admise dans l'intimité des personnes, je tairai les secrets qui me sont confiés. Reçue à l'intérieur des maisons, je respecterai les secrets des foyers et ma conduite ne servira pas à corrompre les mœurs. Je ferai tout pour soulager les souffrances. Je ne prolongerai pas abusivement les agonies. Je ne provoquerai jamais la mort délibérément.

Je préserverai l'indépendance nécessaire à l'accomplissement de ma mission. Je n'entreprendrai rien qui dépasse mes compétences. Je les entretiendrai et les perfectionnerai pour assurer au mieux les services qui me seront demandés. J'apporterai mon aide à mes confrères ainsi qu'à leurs familles dans l'adversité. Que les hommes et mes confrères m'accordent leur estime si je suis fidèle à mes promesses ; que je sois déshonorée et méprisée si j'y manque ».

1. INTRODUCTION	p.19
2. GENERALITES	p.20
2.1. Définitions	p.20
2.2. Incidence	p.20
2.3. Embryologie	p.20
2.4. Malformations associées	p.20
2.5. Classification des hypoplasies et aplasies du pouce	p.21
3. TECHNIQUE OPERATOIRE	p.25
3.1. Principes techniques de la pollicisation de l'index	p.25
3.2. Les incisions cutanées	p.26
3.3. Le temps dorsal	p.28
3.4. Le temps palmaire	p.29
3.5. Préparation de la MCP	p.30
3.6. Ostéosynthèse in situ	p.32
3.7. Réglage des intrinsèques	p.33
3.8. Réglage des extrinsèques	p.34
3.9. Agencement des lambeaux cutanés	p.35
4. MATERIEL ET METHODE	p.36
4.1. La série	p.36
4.2. Evaluation radiographique et scannographique	p.38
4.3. Evaluation Clinique	p.40
5. RESULTATS	p.44
5.1. Imagerie	p.44
5.2. Fonctionnels	p.48
6. DISCUSSION	p.54
6.1. Résultats radiographiques et en scanner dynamiques	p.54
6.2. La fonction intrinsèque	p.58
6.3. Le cahier des charges de la pollicisation	p.60
7. CONCLUSION	p.63
8. BIBLIOGRAPHIE	p.64

1. Introduction

Les malformations de la main sont nombreuses et leurs causes multiples. Elles peuvent survenir dans le cadre de syndrome mais également de façon isolée; certaines atteintes sont familiales et d'autres sporadiques.

Le pouce a un rôle primordial dans l'utilisation de la main et son absence réduit de 40% la fonction de la main selon Verdan[1]. Il permet la prise pollicidigitale et il doit pour cela être dans une position adéquate permettant notamment l'opposition de la pulpe du pouce aux autres doigts.

La prise en charge chirurgicale dans les aplasies et les hypoplasies sévères du pouce est une pollicisation de l'index. Lorsque l'index est pollicisé, nous créons un néo-pouce en utilisant les structures anatomiques de l'index. Ainsi, l'articulation métacarpo-phalangienne de l'index devient la nouvelle articulation carpométacarpienne (CMC).

Nous n'avons pas retrouvé dans la littérature de données étudiant le fonctionnement de la néo-CMC et le remodelage de l'interligne articulaire. Lors de la pollicisation, nous transférons les muscles interosseux qui doivent devenir les muscles intrinsèques du néo-pouce. Il n'y a que très peu de données dans la littérature sur la fonction intrinsèque du néo-pouce pollicisé.

L'objectif de notre étude était de comprendre le fonctionnement de la néo-CMC et d'en évaluer son devenir. En effet, nous n'avons pas d'explication sur le fonctionnement de cette néo-articulation et sur son adaptation.

L'évaluation clinique et fonctionnelle ne permet pas d'apprécier le siège des mobilités articulaires. Nous avons donc utilisé le scanner dynamique volumique qui permet de visualiser une articulation en mouvement de manière non invasive, en nous fournissant des images en 4 dimensions.

Le deuxième objectif de notre travail était d'apprécier la présence et l'efficacité des muscles intrinsèques de l'index pollicisé. Nous avons évalué cliniquement la fonction intrinsèque du néo-pouce.

2. Généralités

2.1. Définitions

L'hypoplasie du pouce est une malformation congénitale du membre supérieur. Elle a une traduction clinique variable allant de la diminution de la taille du pouce jusqu'à son aplasie complète.

La pollicisation consiste à créer un pouce en utilisant l'index. L'index est transféré avec son pédicule vasculonerveux, ses tendons extrinsèques, ses muscles intrinsèques et ses articulations. L'intervention comporte un raccourcissement osseux par l'excision de la diaphyse du 2^{ème} métacarpien. La base du 2^{ème} métacarpien est conservée et sera fusionnée avec la tête du 2^{ème} métacarpien pour créer le néo-trapèze. Il est positionné en opposition aux doigts longs pour permettre les pinces pollicidigitales.

2.2. Incidence

Toutes les anomalies congénitales représentent 1 à 2% des naissances selon les études retrouvées dans la littérature. 10% de ces enfants ont une anomalie congénitale des membres supérieurs, ce qui représente de 19,7 à 21,5 naissances pour 10 000.[2,3]

L'hypoplasie du pouce selon une étude suédoise portant sur 585 malformations congénitales du membre supérieur a une incidence de 0,8 naissance sur 10 000 et on retrouve des anomalies associées dans 45% des cas. Elle représente 3,4% des anomalies congénitales du membre supérieur.[3]

2.3. Embryologie et développement de la pince pollicidigitale

Les aplasies et hypoplasies du pouce sont dues à un arrêt du développement longitudinal du rayon radial au cours de la vie embryonnaire. En effet, le développement des membres supérieurs apparaît vers le 26^{ème} jour par un bourgeon qui va croître puis se différencier. C'est vers la 6^{ème} semaine que le bourgeon s'aplatit et des sillons se délimitent distalement, qui donneront plus tard les doigts. [4]

L'acquisition de la pince pollicidigitale apparaît vers 12 mois. Avant cet âge, l'enfant utilise son pouce au cours du grasp, mais sans utilisation de la pince fine. [5]

2.4. Malformations associées

L'aplasie ou l'hypoplasie congénitale du pouce est intégrée dans un contexte polymalformatif dans 30 à 50% des cas. Il faut donc toujours rechercher ces syndromes par une analyse du caryotype.

Les syndromes les plus fréquents sont récapitulés dans le tableau 1.

Dans 59% des cas, il existe une dysplasie du radius associée.[6]

L'agénésie du rayon radial ou main bote radiale touche 1 naissance sur 30 000-10 000 naissances vivantes, avec l'association dans certains cas d'une hypoplasie ou une aplasie du pouce.

L'hypoplasie congénitale du pouce touche plus fréquemment les garçons et plus souvent le côté droit dans les cas d'atteinte unilatérale.[6]

Syndrome	Transmission	Fréquence	Malformations associées
VACTERL	Sporadique	1/10 000	Vertébrales, anales, cardiaques, trachéales, oesophagiennes, rénales
HOLT-ORAM	TBX-5, chromosome 12	0,1/10 000	Cardiaques
RAPADILINO	Autosomique récessif	< 1 / 1 000 000	Hypoplasie rotulienne, fente palatine, diarrhée, luxation articulaire, petite taille, malformation des membres
GOLDENHAR	Autosomique dominant	0,5/10 000	Hypoplasie faciale, anomalies oculaires
Maladie de Fanconi	Récessif lié à l'X Autosomique lié à l'X	1-9/1 000 000	Anémie, petite taille, hyperpigmentation cutanée, urogénitales, cardiopulmonaires

Tableau 1- Syndromes polymalformatifs les plus fréquents avec une hypoplasie ou aplasie du pouce

2.5. Classification des hypoplasies et aplasie du pouce

L'hypoplasie du pouce est classifiée par le Fédération Internationale des Sociétés de Chirurgie de la Main (IFSSH)[7] comme un arrêt du développement longitudinal du rayon radial appartenant au groupe IB des malformations congénitales de la main.

Il s'agit de formes bilatérales dans 2/3 des cas.[8]

Les hypoplasies congénitales du pouce sont classées grâce à la classification de Blauth, qui permet de donner une description précise des anomalies existantes et permet de guider la prise en charge.

Cette classification prend en compte la taille du pouce, les muscles intrinsèques, les muscles extrinsèques, les ligaments et la première commissure. (Image 1)

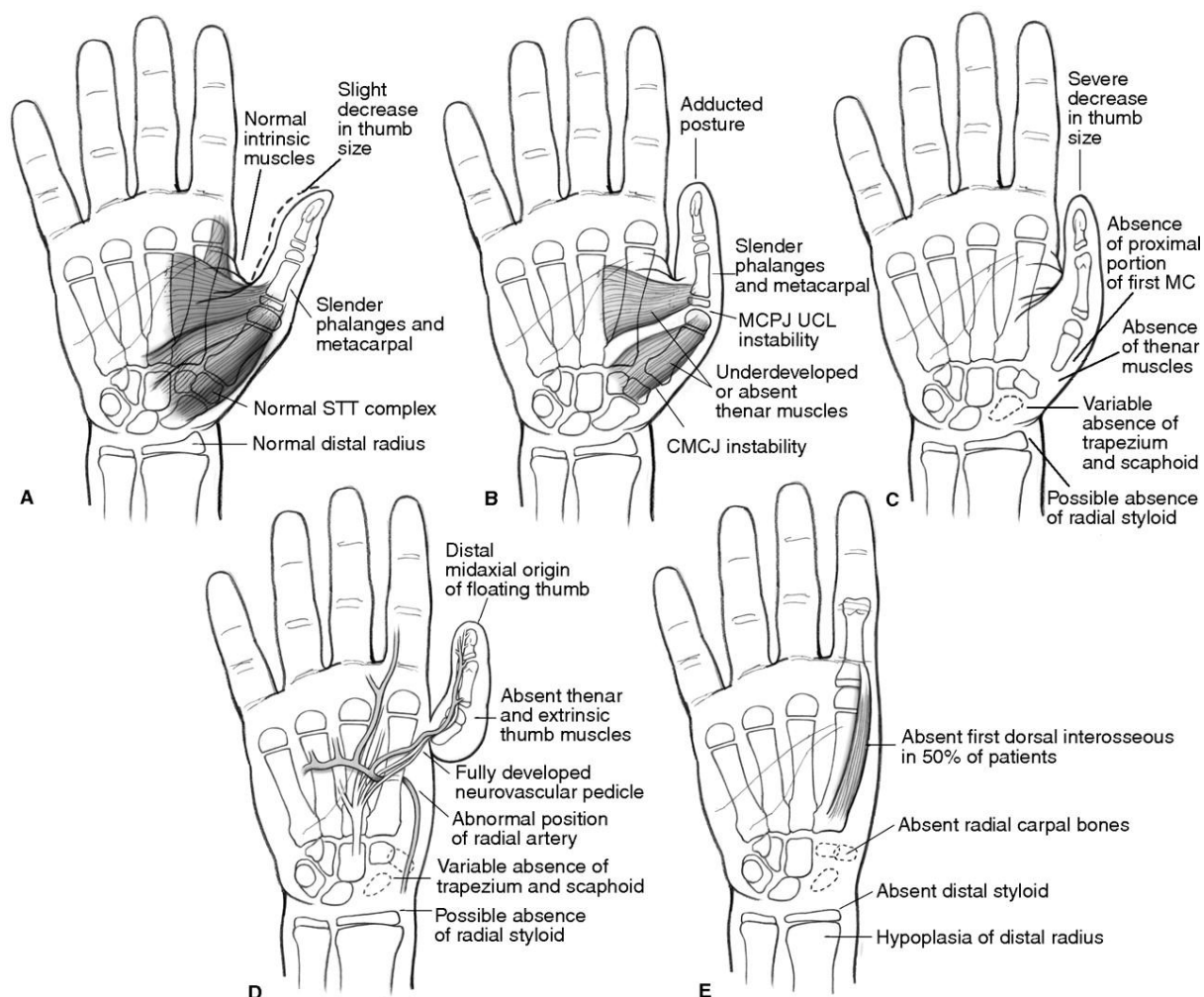


Image 1- Classification de Blauth

A : Type I ; B : Type II ; C : Type III ; D : Type IV ; E : Type V

(The Hypoplastic Thumb, Tay SC, Journal of the American Academy of Orthopaedic Surgeon, 2006)

Le type I correspond à une hypoplasie du squelette du pouce, où toutes les structures osseuses sont présentes, mais parfois hypoplasiques. Les muscles extrinsèques sont normaux mais il existe une hypoplasie du court abducteur et de l'opposant. En revanche, les ligaments et la première commissure sont normaux. Il n'y a en général aucune indication chirurgicale pour ce stade car il n'y a aucun retentissement fonctionnel.

Le type II est une hypoplasie du squelette osseux mais les os du carpe, le métacarpien et la phalange sont présents mais hypoplasiques. Les muscles extrinsèques sont présents mais les muscles thénariens sont hypoplasiques ou absents. Il existe souvent une instabilité ulnaire métacarpo-phalangienne (MP) et une première commissure étroite et peu profonde. Il peut exister un muscle anormal issu du long fléchisseur du pouce (LFP), passant transversalement dans la première commissure pour rejoindre le muscle lombrical de l'index en passant sur la dossière de l'appareil extenseur de l'index.

Lors de l'exploration chirurgicale, ce muscle doit être recherché et excisé pour permettre l'ouverture de la première commissure.[9]

Il peut exister des anomalies du LFP et du court extenseur du pouce. Le trajet, l'origine proximale et l'insertion distale du LFP peuvent varier. Ces anomalies viendraient d'une possible origine commune du LFP avec le fléchisseur profond de l'index. Le LFP peut perforer le retinaculum des fléchisseurs et s'insérer distalement sur le retinaculum des fléchisseurs ou sur l'appareil extenseur. Ces anomalies de trajet et d'insertion peuvent être à l'origine de défaut de mobilité active de l'interphalangienne du pouce.[10]

La prise en charge chirurgicale proposée est une stabilisation de l'articulation par des transferts musculaires et une plastie d'ouverture de la première commissure.

Dans le type III on retrouve de façon plus marquée la composante d'hypoplasie déjà retrouvée dans le type II. Les muscles thénariens sont absents et les muscles extrinsèques sont rudimentaires voire absents.

Le type III a été divisé en 2 catégories par Manske [11], car l'articulation métacarpophalangienne peut être siège de différentes anomalies.

Dans le type IIIA l'articulation trapézométacarpienne est présente. Il peut cependant exister une instabilité ulnaire et radiale métacarpophalangienne et la première commissure est étroite et peu profonde. La prise en charge chirurgicale est conservatrice le pouce existant. Elle consiste à rétablir l'ouverture de la première commissure par une plastie cutanée, la MCP doit être stabilisée par une ligamentoplastie de stabilisation et l'opposition du pouce est assurée par un transfert d'opposition du fléchisseur superficiel du 4^{ème} doigt le plus souvent.

Dans le type IIIB, les caractéristiques sont les mêmes que dans le stade IIIA, mais l'articulation trapézométacarpienne est absente ainsi que la base du premier métacarpien. Le pouce existant est particulièrement instable. La plupart des auteurs s'accordent sur la difficulté de reconstruire ce pouce hypoplasique en le conservant, tant sont nombreuses et complexes les malformations associées. Il y a donc un consensus pour proposer dès le type IIIB un programme de pollicisation de l'index en sacrifiant le pouce existant.

Certains auteurs [12–14] envisagent la reconstruction micro-chirurgicale pour les types IIIB et IV de Blauth.

Foucher a publié 4 cas de reconstructions par transfert articulaire vascularisé pour des types IIIB de Blauth par transfert de l'articulation métatarsophalangienne du 2^{ème} rayon. Il rapporte de moins bons résultats fonctionnels (10% seulement de la force controlatérale) et de moins bons résultats esthétiques avec aucun pouce n'atteignant l'interphalangienne proximale de l'index. Il réserve donc l'indication de reconstruction lorsque les parents refusent la pollicisation ou lorsque l'enfant est vu tardivement avec une simple demande d'amélioration fonctionnelle de son pouce qui est intégré dans son schéma corporel.

La reconstruction nécessite toujours plusieurs interventions: tout d'abord un transfert libre articulaire vascularisé puis une reconstruction tendineuse, stabilisation de la métacarpophalangienne et élargissement de la première commissure.

Shibata [14] rapporte 4 cas de reconstructions par transfert libre articulaire vascularisé de l'articulation métatarsophalangienne dans des hypoplasies de type IIIB. Il a comparé les résultats fonctionnels à des cas de pollicisation. Il retrouve une meilleure force mais le pouce reste grêle et l'éminence thénar plate. Les mobilités de la MP et de l'IP sont limitées. Il retrouve un mouvement de circumduction de l'articulation CMC chez tous les patients. En effet, il montre que l'articulation métatarsophalangienne étant une articulation bicondylienne permet des mouvements de circumduction tout en étant stable, contrairement à l'articulation interphalangienne, utilisée par Nishijima [15] qui ne permet que des mouvements de flexion extension.

Cependant, comme le rappelle Tonkin[13], le résultat est mitigé lors d'une reconstruction avec une main à 5 doigts, avec un pouce qui reste petit, instable avec des faibles mobilités pour les stades III de Blauth. Ce pouce n'est donc pas aussi fonctionnel qu'après une pollicisation.

Par ailleurs il existe des anomalies vasculaires, nerveuses, musculaires, osseuses associées à l'hypoplasie du pouce, compromettant la viabilité et la fonctionnalité du transfert micro-chirurgical. [16]

Graham [17] a décrit des anomalies tendineuses associées à l'hypoplasie du pouce de type III. Il a noté des duplications du long fléchisseur du pouce (LFP), des anomalies d'insertion du LFP, des aplasies du LFP, l'absence de muscles thénariens.

Ces anomalies ne peuvent être constatées qu'en per-opératoire et conditionnent les possibilités chirurgicales. Il semble difficile d'effectuer une reconstruction fonctionnelle en l'absence de LFP et de muscles thénariens.

Il faut que la bonne indication opératoire soit posée dès la première intervention chirurgicale. En effet, si la reconstruction est un échec, la pollicisation devient très difficile car les incisions, les lambeaux cutanés et les muscles transférés initialement ne permettent plus de transférer l'index. [16]

Comme la plupart des auteurs, nous proposons la pollicisation pour les hypoplasies de type IIIB de Blauth.

Cependant, dans certaines cultures, le sacrifice du pouce n'est pas acceptable pour les familles.

Le type IV est une hypoplasie sévère avec un pouce flottant, toutes les structures osseuses, tendineuses, ligamentaires sont absentes. Le pouce flottant est rattaché au bord radial de la main par une charnière cutanée contenant les pédicules vasculonerveux.

Le type V est une aplasie complète du pouce et de la première colonne de la main.

La pollicisation est donc indiquée dans les types IV et V pour créer un néo-pouce.

3. Technique opératoire

3.1. Principes techniques de la pollicisation de l'index

La technique de pollicisation a été décrite initialement par Gosset [18] en 1949 et a été ensuite diffusée par Buck-Gramcko.[19]

Nous avons utilisé dans cette série le tracé des incisions décrites par Blauth (Image 2, 3, 4) avec au cours du temps une modification des incisions cutanées pour améliorer l'aspect esthétique du néo-pouce.

Le pouce reconstruit par pollicisation doit dans l'idéal être sensible, mobile et stable.

La pollicisation de l'index consiste à créer un néo-pouce en transférant l'index avec son pédicule vasculaire, ses muscles intrinsèques et extrinsèques.

L'index est un doigt long constitué de trois phalanges et permettant des mouvements de flexion et d'extension. Lorsque l'index est pollicisé l'articulation MP de l'index devient l'articulation carpo-métacarpienne, l'articulation interphalangienne proximale (IPP) devient l'articulation MP du néo-pouce et l'articulation interphalangienne distale (IPD) devient l'articulation interphalangienne du néo-pouce.

Les tendons extrinsèques de l'index sont utilisés pour assurer la flexion et l'extension du néo-pouce. On individualise au cours de la dissection l'extenseur propre de l'index et l'extenseur commun.

Les muscles interosseux dorsaux et palmaires sont utilisés pour créer le court abducteur et l'adducteur du pouce absents. (Tableau 2) La dissection des interosseux doit être délicate pour préserver leur vascularisation.

Tendon initial	Destinée
Extenseur propre index	Long extenseur du pouce
Extenseur commun	Long abducteur du pouce
Fléchisseur superficiel de l'index	Court fléchisseur du pouce
Fléchisseur profond de l'index	Long fléchisseur du pouce
1er interosseux dorsal	Court abducteur du pouce
1er interosseux palmaire	Adducteur du pouce

Tableau 2- Récapitulatif du devenir des tendons transposés

Le néo-pouce créé doit avoir une longueur suffisante pour être opposable aux doigts longs et permettre la pince pollicidigitale.

La pulpe du néo-pouce doit atteindre le col de P1 du 3^{ème} doigt.

Nous positionnons le néo-pouce en antépulsion et en opposition de 45° par rapport à l'axe du 3^{ème} métacarpien. La rotation axiale est réglée par rapport au plan de l'ongle du 3^{ème} doigt. On réalise une rotation axiale entre 90 et 130°.

L'intervention se déroule sous anesthésie générale, après préparation cutanée du site opératoire selon les règles d'asepsie. Nous utilisons un garrot pneumatique qui est gonflé pendant toute la première partie de l'intervention. Cette intervention nécessite l'utilisation de moyens grossissants tels que les loupes microchirurgicales et le microscope.

L'analgésie postopératoire peut être assurée par un bloc sensitif du nerf médian au poignet, réalisé par le chirurgien à la fin de l'intervention.

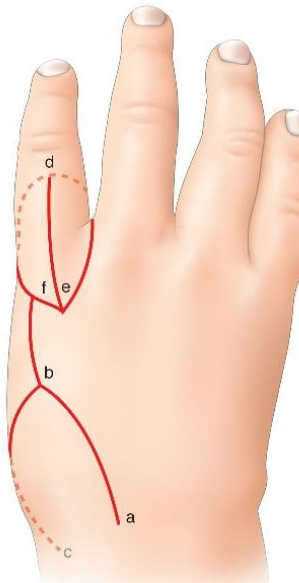
3.2. Les incisions cutanées

Les incisions cutanées correspondent aux incisions décrites par Blauth avec pour seule modification l'incision de la face palmaire de l'index. Historiquement, Blauth l'avait placée dans le pli de flexion basal de l'index et elle est actuellement placée au niveau du pli de flexion de l'interphalangienne proximale. Le dessin pré-opératoire est primordial pour la planification des lambeaux cutanés.

On conservera, s'il est présent, un pouce flottant jusqu'à la fin de l'intervention pour permettre de pallier un éventuel défaut cutané. On crée une première commissure qui doit être suffisamment large pour permettre l'ouverture du néo-pouce en abduction.

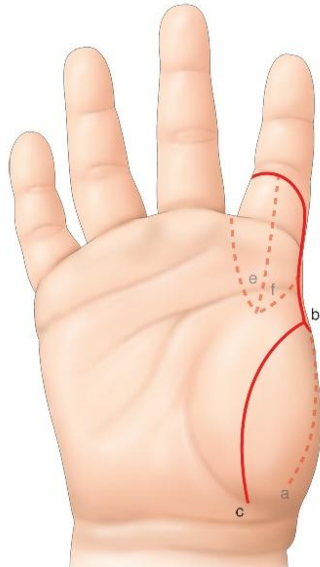
On dessine un lambeau triangulaire proximal (Image 2) qui formera la face dorsale de la face dorsale de la néo-métacarpophalangienne. Ce lambeau vient se positionner à la face dorsolatérale en débordant sur le versant palmaire et dorsal de la main, l'incision dorsale passera au niveau de l'articulation métacarpophalangienne.

Lorsque les deux triangles de la face dorsale de P1 de l'index seront séparés par une incision longitudinale, ils viendront se placer de part et d'autre du lambeau triangulaire proximal. Il est donc indispensable que la longueur « ab » soit identique à la longueur « de ».



*Image 2- Incisions dorsales
(EMC- Malformations congénitales du
pouce, G. Dautel)*

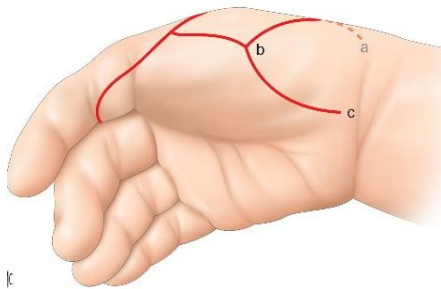
L'incision palmaire doit passer quelques millimètres au-delà du pli de flexion palmaire de l'inter-phalangienne proximale pour éviter que le pouce ne semble "trop long et gracile" et qu'il ait un aspect biphalangique et non triphalangique.[20,21] (Image 3)



*Image 3- Dessins des incisions palmaires
- l'incision doit passer au-delà du pli de
l'interphalangienne proximale*

(EMC- Malformations congénitales du pouce, G. Dautel, 2012)

L'incision du bord radial de la main est limitée en proximal par le point « c » qui marque la limite proximale de la dissection. Ce point « c » se situe sur le bord radial de la main, quelques millimètres plus distal que le pli palmaire de flexion du poignet. Le segment « bc » forme le versant palmaire du néo-pouce et de la première commissure.[21] (Image 4)



*Image 4- Incisions latérales
Incision sinusoidale le long du
bord radial de la main*

(EMC- Malformations congénitales du pouce, G. Dautel, 2012)

3.3. Le temps dorsal

On dissèque le lambeau triangulaire dorso-latéral sur le bord radial de la main. Ce lambeau est soulevé au-delà de sa base pour lui donner plus de mobilité au moment de l'agencement final.

On réalise la dissection du lambeau dorsal de P1 de l'index en prenant soin de repérer les veines et de les épargner, ainsi que la branche sensitive du nerf radial. (Image 5)

Il faut repérer la veine superficielle de drainage et la préserver tout au long du reste de la dissection.

On repère également l'extenseur propre de l'index et l'extenseur commun. (Image 6)

L'appareil extenseur sera individualisé en 3 languettes tendineuses, la languette médiane servira à la fixation du tendon extenseur propre de l'index et les deux bandelettes latérales permettront de fixer les interosseux qui deviendront les muscles intrinsèques du néo-pouce.

On repère le premier interosseux dorsal et on incise son aponévrose à ce stade.

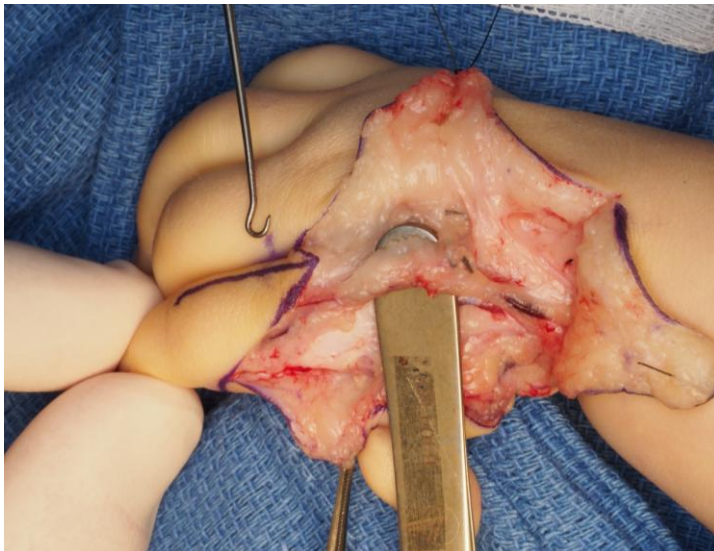


Image 5- Dissection de la veine dorsale

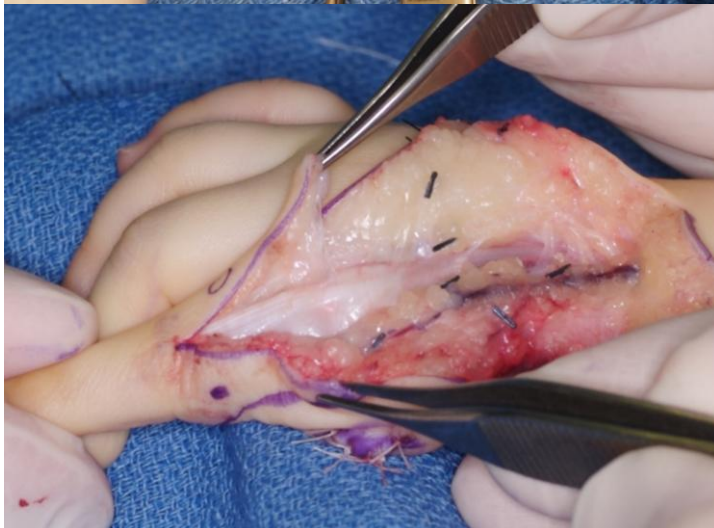


Image 6- Dissection de l'appareil extenseur

3.4. Le temps palmaire

On soulève ensuite le lambeau palmaire à charnière ulnaire, ce qui permet d'exposer les pédicules vasculonerveux et les fléchisseurs. (Image 7)

On dissèque le pédicule collatéral radial, qui n'est pas toujours présent et parfois vestigial. Et lorsque qu'il existe, il est souvent de très petit calibre. Il faut donc s'adapter à la configuration pédiculaire en peropératoire. On essaiera de le conserver chaque fois que cela est possible.

On repère l'artère digitale commune du deuxième espace que l'on dissèque et on repère la branche collatérale radiale du 3^{ème} doigt qui est ligaturée. La dissection se prolonge en proximal le long de l'artère digitale commune qui est désormais l'axe artériel « nourricier » du transfert. On réalise une intra-neurodissection du nerf collatéral commun du deuxième espace pour permettre d'augmenter la longueur utile du nerf collatéral ulnaire de l'index.

On ouvre la gaine du fléchisseur sur toute sa hauteur de la poulie A1 à A2. (Image 8) Il faut préserver la poulie A3 de l'index qui va devenir A1 du néo-pouce.

L'intégralité des tendons fléchisseurs est conservée et nous ne réalisons pas de raccourcissement des tendons fléchisseurs. En effet, ceux-ci ont une capacité de raccourcissement qui va leur permettre de s'adapter à la longueur du néo-pouce.

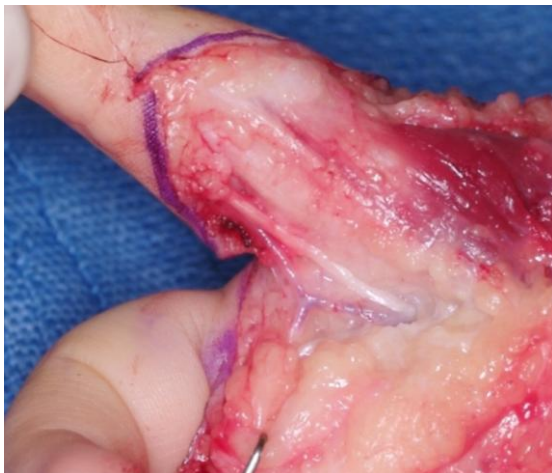

Image 7- Dissection du pédicule vasculo-nerveux collatéral radial

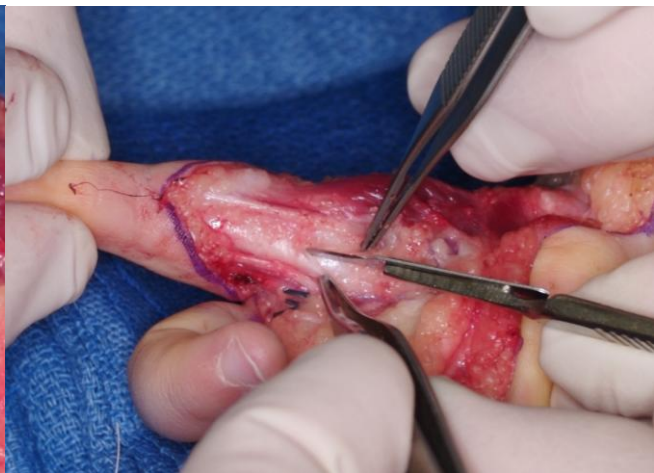

Image 8- Ouverture de la poulie A1 et A2

3.5. Préparation de la MCP

La dissection des muscles interosseux s'effectue par voie dorsale.

On débute sur le versant radial où on dissèque le premier interosseux dorsal (Image 9), il faut le libérer de toutes ses insertions osseuses sur le deuxième métacarpien pour permettre sa mobilisation. Il est destiné à devenir le court abducteur du néo-pouce.

La dissection doit se poursuivre jusqu'à la base du deuxième métacarpien. On procèdera de la même façon pour le deuxième interosseux dorsal sur le versant ulnaire qui permettra d'accéder au 1^{er} interosseux palmaire qui sera utilisé pour réanimer l'adduction du néo-pouce (Image 10). Le premier interosseux dorsal et le premier interosseux palmaire sont sectionnés le plus loin possible au niveau de leurs insertions distales pour conserver le maximum de longueur utile.

La dissection est difficile et doit donc être soigneuse au niveau de l'articulation métacarpophalangienne. Les fibres des interosseux sont étroitement liées à celles de la capsule articulaire et des ligaments collatéraux de l'articulation métacarpophalangienne. Il est nécessaire que le plan capsulo-ligamentaire de l'articulation métacarpophalangienne soit intact pour assurer ensuite une stabilité au niveau de l'articulation carpo-métacarpienne du néo-pouce qu'elle va devenir.

Les corps charnus des interosseux sont clivés en extra-périosté du deuxième métacarpien jusqu'à la base du métacarpien où va être réalisée l'ostéotomie.

On réalise au cours de ce temps la section du ligament intermétacarpien palmaire qui va permettre la divergence métacarpienne.

On peut ensuite procéder à la première ostéotomie du deuxième métacarpien.

On visualise la base du deuxième métacarpien, où on réalise une ostéotomie proximale à la scie oscillante, en zone métaphysaire. La seconde ostéotomie est réalisée au niveau du col du métacarpien au plus proche de la plaque de croissance. Nous repérons la plaque de croissance au moyen d'une aiguille pour assurer la bonne position de l'ostéotomie. (Image 11)

On procède à la résection de la diaphyse du métacarpien en extra-périosté. (Image 12)

Il est ensuite primordial de réaliser une stérilisation définitive de la plaque de croissance de la base métacarpienne qui va devenir le néo-trapèze (Image 13). C'est une étape difficile car il n'est pas aisé de visualiser le cartilage de croissance. Il faut éliminer tout le cartilage de croissance si on ne veut pas voir la croissance du métacarpien se poursuivre et donc le néo-trapèze se tubuliser. Il faut cependant conserver le cartilage articulaire de la tête métacarpienne pour permettre la croissance de premier métacarpien.

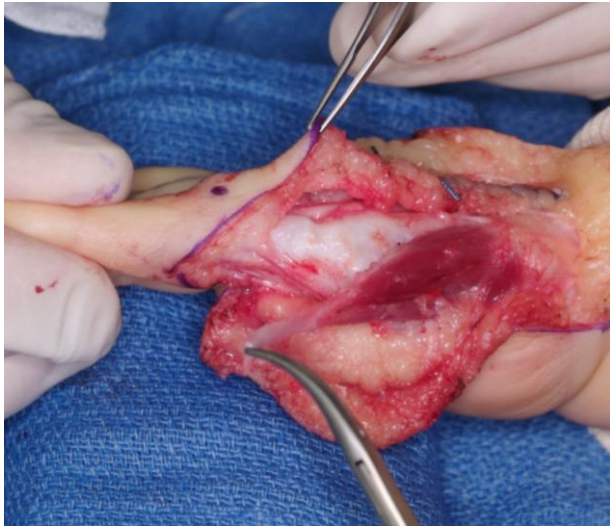


Image 9- Désinsertion du 1^{er} interosseux

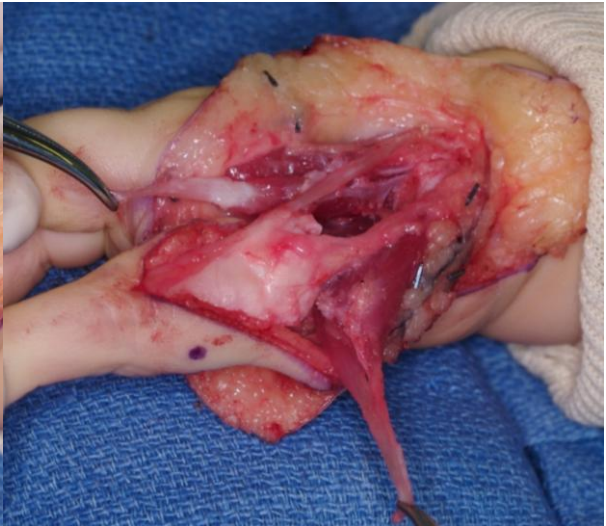


Image 10- Désinsertion du 2^{ème} interosseux palmaire

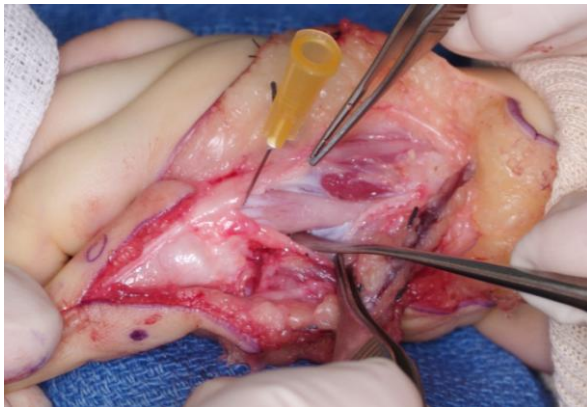


Image 11- Repérage de la plaque de croissance

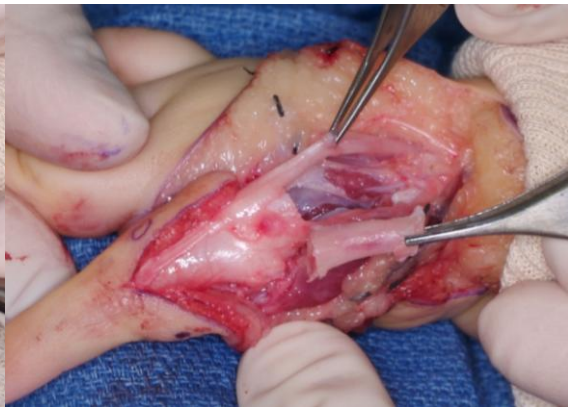


Image 12- Résection diaphysaire extrapériostée

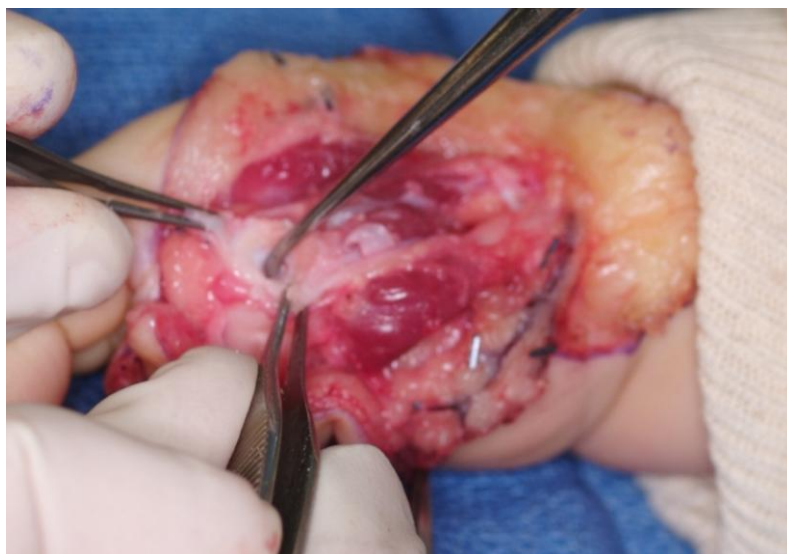

Image 13- Curetage de la plaque de croissance de la tête métacarpienne

3.6. Ostéosynthèse in situ

L'étape suivante est la fixation de la tête métacarpienne. La position de l'articulation métacarpophalangienne est primordiale. On fait basculer la tête métacarpienne en extension selon l'artifice de Buck-Gramcko [19] pour éviter la survenue d'une hyperextension. La tranche d'ostéotomie devient dorsale et superficielle et elle est fixée avec 2 broches divergentes. On résèque la corticale dorsale de la métaphyse résiduelle de la base de M2 et on conserve la corticale palmaire. La tête du métacarpien est basculée en extension et la tranche d'ostéotomie est en dorsal et la tête du métacarpien est appuyée contre la corticale palmaire. Il faut régler la position du néo-pouce et son orientation pour permettre l'opposition pulpaire avec le 3^{ème} doigt.

Il est possible de se référer à l'axe du 3^{ème} métacarpien et d'orienter le premier métacarpien à 45° d'abduction et d'antépulsion palmaire. Par ailleurs, l'orientation axiale est donnée par le plan unguéal. Il faut positionner le néo-pouce entre 90 et 130° de rotation axiale pour permettre un contact pulpo-pulpaire entre le néo-pouce et le 3^{ème} doigt.

La fixation dans cette position est réalisée au moyen de 2 broches de Kirschner divergentes. (Image 14)

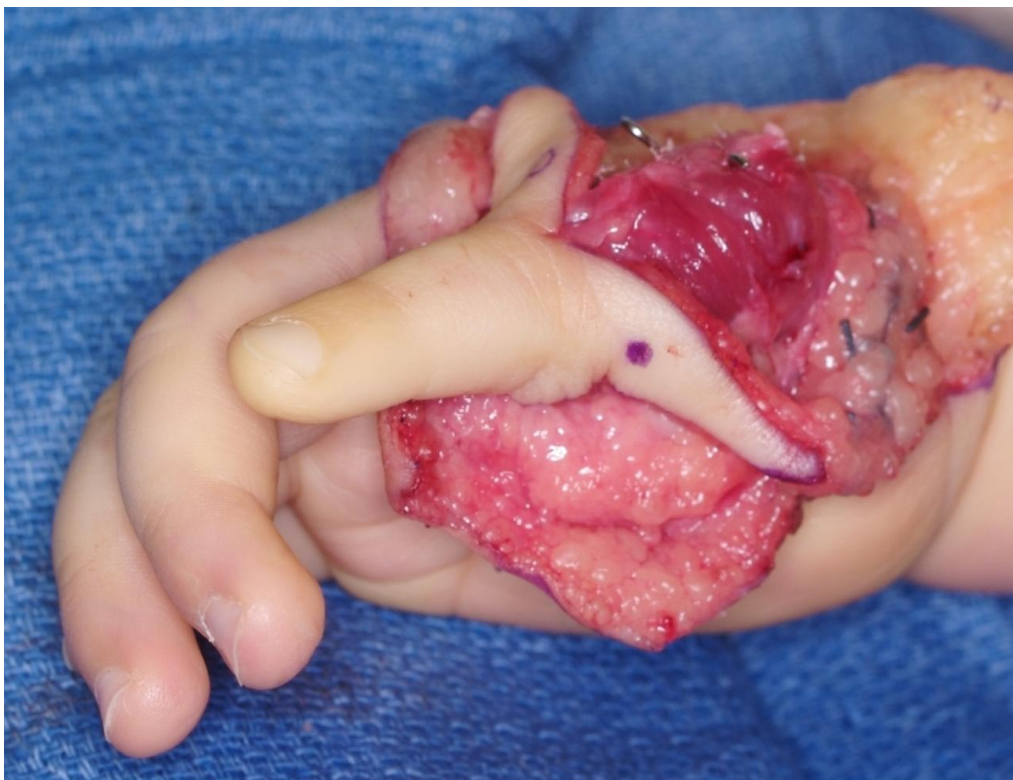


Image 14- Fixation par 2 broches du néo-pouce en position d'opposition pulpaire au 3^{ème} doigt

3.7. Le réglage des intrinsèques

On débute par la réinsertion des interosseux. L'ancrage distal va être réalisé sur les bandelettes latérales qui ont été individualisées au niveau de l'appareil extenseur en regard de P1. On réalise une suture de l'interosseux sur lui-même après un passage en lasso. (Image 15) On procède à un raccourcissement si nécessaire pour obtenir une position d'équilibre tant sur le versant radial que sur le versant ulnaire. Le pouce doit être en position d'antépulsion abduction à 45° environ.

Le premier interosseux dorsal devient ainsi l'équivalent du court abducteur et le premier interosseux palmaire l'équivalent d'adducteur du pouce.

On reconstitue la dossière de l'extenseur en suturant la partie distale du corps charnu musculaire au bord latéral de l'appareil extenseur.

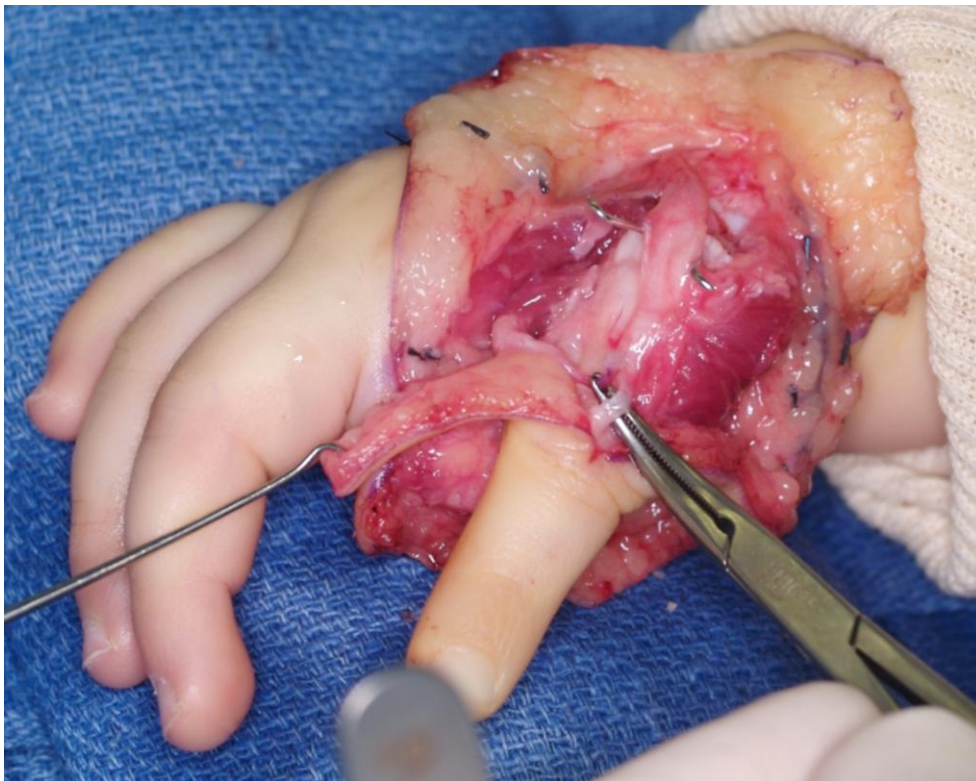


Image 15- Suture du 1^{er} interosseux dorsal en lasso

3.8. Le réglage des extrinsèques

Les tendons extenseurs extrinsèques doivent être raccourcis pour s'adapter à la nouvelle taille du pouce, ils ne possèdent pas la capacité d'adaptation de longueur des fléchisseurs. (Image 16) Nous réalisons une ténotomie de l'extenseur qui permet d'ajuster au mieux la tension, puis le tendon est suturé à lui-même. Le long extenseur du pouce doit permettre une posture spontanée de l'inter-phalangienne en extension. Le tendon extenseur commun est fixé par un point d'appui périosté sur la base de la première phalange.

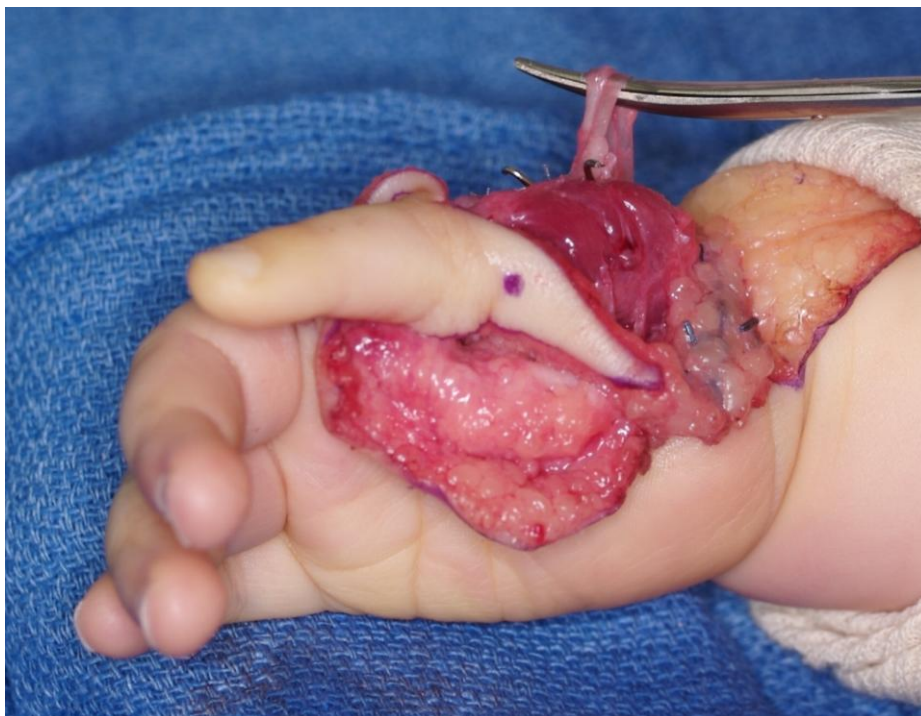


Image 16- Raccourcissement de l'extenseur

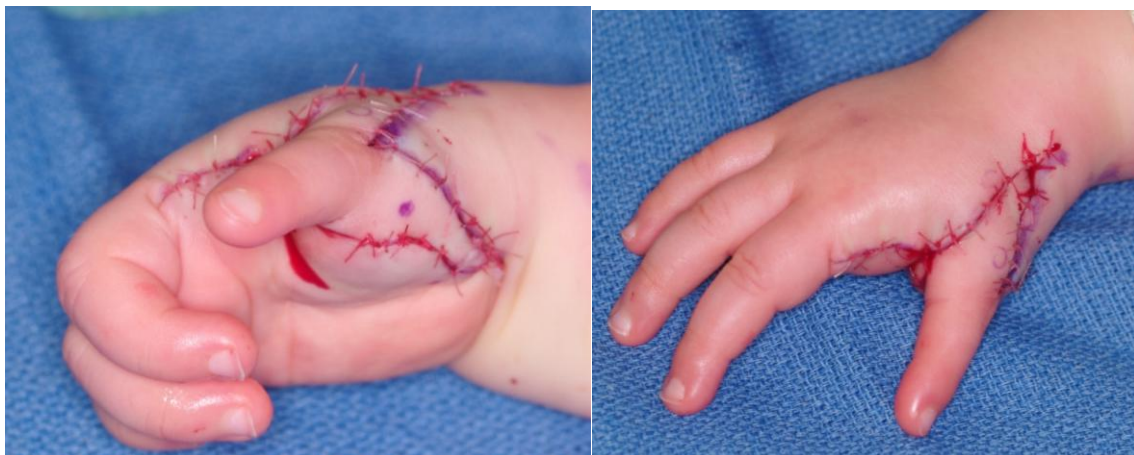
La durée opératoire à ce stade est souvent proche de 1H30 et on procède au lâcher du garrot à ce stade. On réalise alors une hémostase soigneuse et on s'assure de la bonne revascularisation du néo-pouce.

3.9. Agencement des lambeaux cutanés

La première étape est la mise en place du lambeau triangulaire proximal qui va couvrir la face dorsale de la néo-métacarpophalangienne. Ce premier point d'angle peut être décalé en proximal ou en distal permettant d'augmenter ou de diminuer la divergence de repos du néo-pouce. En effet, si le point d'angle est plus distal, l'ouverture de la commissure s'atténue et au contraire si le point d'angle est plus proximal l'abduction de repos du néo-pouce est plus importante.

La fermeture au niveau de la face palmaire est obtenue par l'agencement d'un lambeau palmaire que l'on a individualisé au moment de l'abord. La suture de ce lambeau permet de créer la première commissure et cette suture délimite le pli de flexion de la base du néo-pouce et donne donc un aspect biphalangique et non triphalangique.

On obtient alors après l'agencement cutané l'aspect esthétique final du néo-pouce. Il faut donc que la position soit satisfaisante: ouverture de la première commissure, pouce en extension et en position d'opposition. (Image 17 et 18)



Images 17 et 18- Agencement des lambeaux cutanés et position du néo-pouce

On immobilise ensuite le néo-pouce après pansement cotonné, dans une attelle plâtrée commissurale. L'extrémité distale du néo-pouce doit toujours être visible pour permettre la surveillance vasculaire.

Les broches seront retirées après 4 à 6 semaines lors d'une courte intervention chirurgicale au bloc opératoire.

4. Matériel et Méthode

4.1. La série

Dans notre service, 39 enfants ont eu une pollicisation entre 1994 et 2012, ce qui représentait 49 pollicisations pour des hypoplasies congénitales du pouce.

Il s'agissait d'une série rétrospective entre 1996 et 2009, opérés par un seul chirurgien senior.

4.1.1. Critères d'inclusion

Nous n'avons pas retenu les enfants pollicisés depuis moins d'un an et les enfants ayant moins de 5 ans. Il était impossible de réaliser une évaluation fonctionnelle fiable et de réaliser les scanners dynamiques chez des enfants ne pouvant coopérer.

Nous n'avons pas réussi à retrouver 10 enfants.

La série évaluée était donc composée de 18 enfants, 7 garçons et 11 filles, ce qui représentait 27 pollicisations, car 9 enfants avaient une atteinte bilatérale.

4.1.2. Age à l'intervention

Les enfants ont été opérés à un âge moyen de 19,1 mois, au plus tôt à 6,9 mois et au plus tard à 77 mois.

Lorsque la malformation était bilatérale, la prise en charge controlatérale était réalisée dans les mois qui suivaient la première, avec un minimum de 3,4 mois et un maximum de 14 mois dans notre série.

4.1.3. Recul à la revue

Le recul minimum était de 1,8 an et le recul maximum 16,3 ans. Le recul moyen était de 8,2 ans.

4.1.4. Malformations associées

L'atteinte congénitale de la main était isolée chez 9 enfants sur 18. Chez 2 de ces 9 enfants, nous avons retrouvé une anomalie associée à l'hypoplasie du pouce à type de syndactylie index-majeur et de synostose M4-M5.

On retrouvait chez un patient une fente centrale des 4 membres, un syndrome de Holt et Oram, un syndrome polymalformatif non étiqueté et un syndrome de Goldenhar.

Chez les 4 derniers patients, l'hypoplasie du pouce s'accompagnait d'une main bote radiale.

4.1.5. Répartition des types de Blauth dans la série

Nous avons noté 6 cas de type IIIB, 5 cas de type IV, 12 cas de type V et 4 cas de triphalangisme. (Tableau 3)

	Sexe	Type de Blauth	Pathologies associées	Atteinte bilatérale
Cas n°1	F	IV	Non	Non
Cas n°2	M	Triphalangisme	Non	Non
Cas n°3	M	V à G IV à D	Main bote radiale	Oui
Cas n°4	F	V à D V à G	Non	Oui
Cas n°5	M	V à D V à G	Syndrome de Holt et Oram	Oui
Cas n°6	F	V	VACTERL	Non
Cas n°7	F	V à D V à G	Syndrome polymalformatif non identifié	Oui
Cas n°8	M	Triphalangisme	Fente centrale des 4 membres	Oui
Cas n°9	F	IIIB	Syndrome de Goldenhar	Non
Cas n°10	F	Triphalangisme	Non	Oui
Cas n°11	F	IV	Main bote radiale	Non
Cas n°12	F	Triphalangisme	Syndrome de Holt et Oram	Non
Cas n°13	M	IIIB à G IV à D	Non	Oui
Cas n°14	F	V à D V à G	Synostose M4-M5	Oui
Cas n°15	F	IIIB à D IIIB à G	Non	Oui
Cas n°16	M	IIIB à D IIIB à G	Non	Oui
Cas n°17	M	V à D IV à G	Non	Oui
Cas n°18	F	V	Main bote radiale	Non

Tableau 3- Description de la série

4.2. Evaluation radiographique et scannographique

Chaque enfant à la consultation de contrôle avait réalisé une radiographie standard des deux mains de face. L'évaluation radiographique était bilatérale pour nous permettre de comparer le squelette osseux par rapport au côté controlatéral.

Nous avons réalisé pour 23 pollicisations une exploration en scanner dynamique volumique de la néo-articulation carpo-métacarpienne.

Cette évaluation n'a pas pu être réalisée dans 4 pollicisations car les enfants étaient encore trop petits et ne pouvaient réaliser à la demande le mouvement demandé au sein du scanner.

Le scanner volumique dynamique permet de visualiser en direct les mobilités au sein d'une articulation, de manière non invasive.

Nous avons utilisé le scanner Aquilion One 320 barrettes de Toshiba.

C'est une technologie récente et peu utilisée en imagerie ostéo-articulaire. Le scanner permet grâce à son large système de détection de couvrir une longueur de 16 cm en une seule rotation. Il est donc possible en un seul tour de spire de réaliser une acquisition d'un organe en mouvement dans sa totalité.

Il existe deux types d'acquisition :

- le mode continu avec une acquisition ininterrompue pendant le mouvement, qui permet ensuite de choisir le délai entre chaque volume
- le mode intermittent, où l'on réalise un nombre prédéfini de volumes, séparés par un temps de latence d'environ 1,4 seconde, pendant lesquelles aucune acquisition n'est réalisée.

Nous avons enregistré le mouvement réalisé de façon intermittente avec des phases de 6 à 10 cm de longueur selon la position de la main, ce qui permet de diminuer de façon significative l'irradiation par rapport au mode continu sans diminuer la qualité de l'analyse dynamique.

Les paramètres d'acquisition utilisés sont des paramètres ultra-low-dose : 80 ou 100 kV et 15 mAs.

C'est une technique peu irradiante avec un produit dose longueur de 58 à 152 mGy.cm. De plus la main est à distance des organes sensibles.

Nous avons ainsi pu explorer les mobilités du néo-pouce de façon non invasive.

Les patients étaient installés en décubitus ventral avec le membre supérieur évalué étendu devant eux. La main était placée paume vers le ciel. Avant les acquisitions, nous leur avons expliqué le mouvement à réaliser. Ils devaient réaliser un mouvement d'opposition du pouce, à partir d'une position en ouverture maximale du pouce, pour ensuite le mobiliser et venir toucher l'articulation métacarpophalangienne du dernier rayon. Ils devaient répéter ce mouvement pendant 10 secondes, de façon lente et fluide pour assurer une bonne qualité de l'image.

Certains enfants n'ont pas réussi à aller suffisamment lentement et certains examens présentent des artefacts mais qui n'ont pas empêché l'analyse des images obtenues. En effet, lors des phases extrêmes du mouvement, il y a moins d'artefacts et nous avons donc pu comparer les positions articulaires entre les mouvements extrêmes.

Les images ont été analysées en reformations multi-planaires et volumiques, de façon statique puis dynamiques, en utilisant un logiciel de reconstruction itérative (AIDR® : Adaptive Iterative Dose Reduction 3D) qui permet de diminuer le bruit de l'image sans en altérer la résolution spatiale. Ce mode de reconstruction permet de diminuer l'irradiation de 40% en moyenne.

Nous avons donc réalisé des reconstructions volumiques de chaque phase du mouvement permettant de visualiser en 3 dimensions le jeu articulaire en mode dynamique.

4.3. Evaluation clinique

Les patients ont tous été revus par un seul observateur.

4.3.1. Les amplitudes articulaires

Nous avons évalué les amplitudes articulaires du néo-pouce de façon active et passive, nous donnant le TAM (total active motion).

TAM= flexion IP+ flexion IP- déficit d'extension

L'opposition du néo-pouce a été évaluée par le score d'opposition de Kapandji.

4.3.2. La force

La force a été appréciée grâce au dynamomètre de Jamar pour le Grip strength et par le Pinch test.

Nous avons comparé le résultat obtenu par rapport à la force du côté controlatéral ou par rapport au côté dominant chez les enfants opérés de façon bilatérale.

4.3.3. Les muscles intrinsèques

Nous avons testé l'adducteur et l'abducteur du néo-pouce en faisant réaliser à l'enfant un mouvement d'adduction et abduction du néo-pouce dans le plan de la main. Puis lorsque ce mouvement était réalisable nous l'avons testé contre résistance en appliquant avec notre index en contrant l'abduction et l'adduction. La cotation utilisée était la suivante:

- 0: aucune contraction
- 1: présent mais inefficace
- 2: présent mais cède contre résistance
- 3: présent et résiste contre appui

4.3.4. Tests fonctionnels

La série de tests fonctionnels est retranscrite dans le tableau 2 ci-dessous. Nous avons choisi de coter le résultat de la façon suivante, selon la réalisation par l'enfant :

- 0: geste impossible à réaliser
- 1: geste réalisé inefficace
- 2: geste effectué mais incorrect
- 3: geste réalisé avec succès

	D	G
Tourner des cartes		
Prendre un lego carré		
Prendre un lego rond		
Empiler 5 lego		
Désemboîter 5 lego		
Tourner les pages d'un livre		
Déchirer une feuille		
Déballer un bonbon		
Prendre une aiguille		
Porter une bouteille d'eau (1L)		
Ouvrir un bocal		
Ouvrir un yaourt		
Ouvrir un robinet		
Boutonner		
Fermer une fermeture éclair		
TOTAL /75 points		

0= impossible ; 1= inefficace ; 2= effectué mais incorrect ; 3=correct

Tableau 3- Tests fonctionnels

Dans la littérature, plusieurs études utilisent le score de Percival [22] pour évaluer les résultats post-opératoires après pollicisation. Le score évalue la force, les mobilités, la sensibilité et l'aspect esthétique du néo-pouce. (Tableau 4)

Tip pinch (4 points)	Force	<25%	0
		25-75%	1
		>75%	2
	Prise d'objets fins	Impossible	0
		Difficile	1
		Facile	2
Pulp pinch (2 points)	Force	<75%	0
		>75%	1
	Prise d'objets fins	Impossible	0
		Possible	1
Opposition (3 points)	Majeur		1
	Annulaire		1
	Auriculaire		1
Grasp (3 points)	Balle de tennis		1
	Balle de ping-pong		1
	Force>75%		1
Mobilités (3 points)	Articulation carpométacarpienne		1
	Articulation métacarpophalangienne		1
	Articulation interphalangienne		1
Sensibilité (3 points)	Discrimination entre 2 points normale		3
	5-10mm		2
	>10mm		1
Esthétique (4 points)	Longueur	±5mm de l'IPP	1
	Position	45-80° abduction	1
		90-160° rotation	1
	Satisfaction des parents	Aspect esthétique	1
Score	>20		Excellent
	16 à 19		Bon
	12 à 15		Moyen
	<12		Mauvais

Tableau 4- Score de Percival[22]

Certains enfants, malgré la pollicisation continuent à utiliser les pinces latérales entre les doigts les plus ulnaires pour les gestes demandant une certaine minutie. Nous avons relevé cette utilisation.

4.3.5. La sensibilité

Au cours de l'examen clinique, nous avons testé la sensibilité du néo-pouce grâce au test de Weber.[23]

4.3.6. L'aspect esthétique

L'aspect esthétique du néo-pouce est conditionné par plusieurs critères que nous avons relevés:

- aspect grêle du néo-pouce
- la longueur du néo-pouce: il doit arriver au niveau du col de P1 pour ne pas paraître trop court
- l'aspect triphalangique ou biphalangique: il doit avoir un aspect biphalangique pour ressembler à un pouce

Nous avons évalué l'aspect esthétique grâce à une échelle analogique. Les parents ont donné une note entre 0 et 10 pour qualifier le résultat esthétique. La note de 10 correspond à un néo-pouce d'aspect "normal", la note de 5 correspond à un aspect anormal mais ressemblant à un néo-pouce et 0 à un aspect de malformation sévère.

4.3.7. Satisfaction des parents

Les parents ont été interrogés sur leur ressenti suite à cette intervention. Ils nous ont rapporté cela de façon qualitative et subjective en se qualifiant de déçus, moyennement contents, contents ou très contents de l'intervention.

5. Résultats

5.1. Imagerie

Tous les patients de la série ont eu une radiographie standard des deux mains, permettant de réaliser une comparaison de l'anatomie des os de la main par rapport au côté controlatéral.

Les résultats de l'analyse radiographique et scannographique sont résumés dans le tableau 9.

5.1.1. Analyse des radiographies standard

5.1.1.1. Croissance de l'ancienne phalange proximale devenue le premier métacarpien

Nous n'avons observé aucune épiphysiodèse précoce au niveau de la phalange proximale. Chez tous les enfants évalués avant la maturité squelettique, toutes les plaques de croissance étaient encore présentes et fonctionnelles.

Nous avons comparé la croissance par rapport au côté controlatéral pour les patients opérés de façon unilatérale.

5.1.1.2. Fusion base M2 et tête M2

L'ancienne base de M2 a fusionné avec l'ancienne tête de M2 dans 16 cas sur 27, soit 60% des cas.

On retrouvait 11 pseudarthroses radiologiques (Image 19) entre la base de M2 et la tête de M2. Seulement 2 de ces pseudarthroses se traduisaient par une instabilité clinique ayant nécessité une intervention chirurgicale de stabilisation.

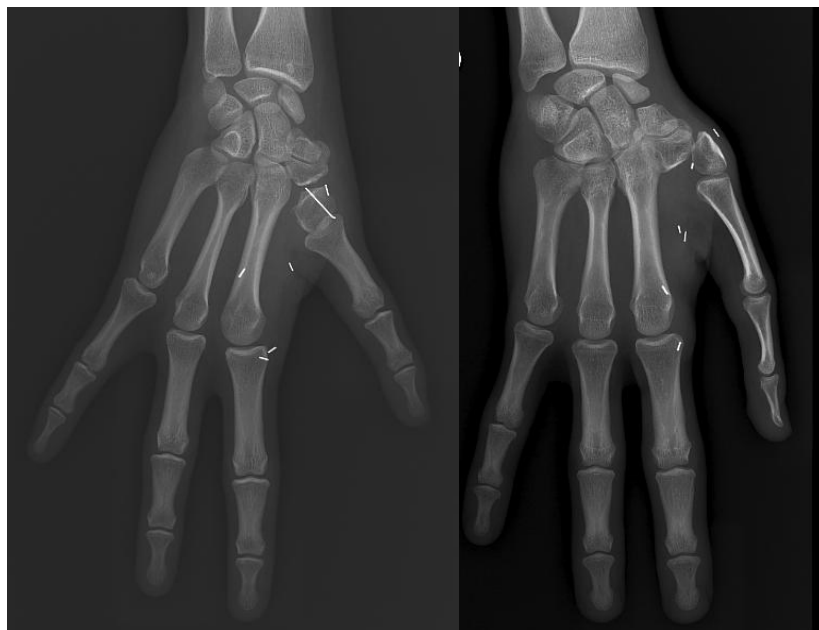

Image 19 – Pseudarthrose entre l'ancienne base de M2 et l'ancienne tête de M2

5.1.1.3. Interligne néo-CMC

Nous n'avons pas mis en évidence de pincement articulaire ni d'atteinte cartilagineuse.

L'interligne articulaire était respecté.

Nous avons retrouvé 1 cas de subluxation palmaire du néo-trapèze, dans un cas particulier car la patiente présentait une « five fingered hand » bilatérale. (Image 20)

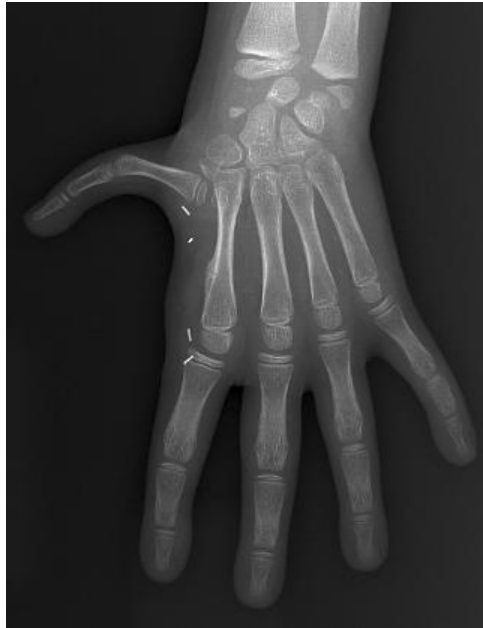

Image 20- Subluxation palmaire du néo-trapèze

5.1.1.4. Forme du néo-trapèze

La surface articulaire s'était aplatie dans 14 cas. La tête du métacarpien a gardé une sphéricité dans 8 cas (Image 21) et nous avons observé un cas de tubulisation du néo-trapèze (Image 22) avec une poursuite de la croissance au niveau de la plaque de croissance distale de l'ancien métacarpien.

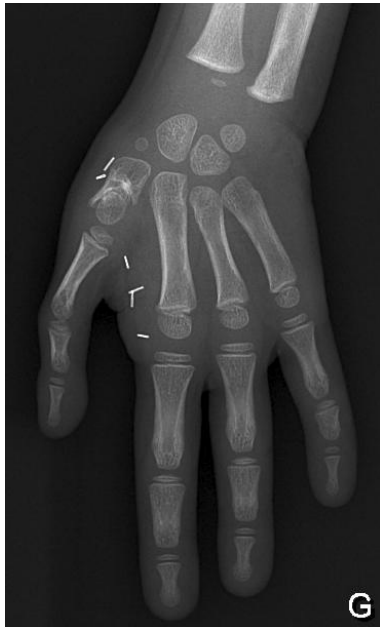

Image 21- Tête métacarpienne sphérique

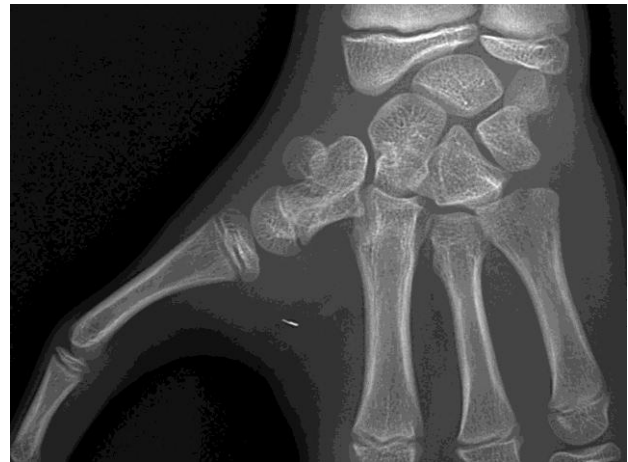

Image 22- Tubulisation du trapèze avec persistance de la plaque de croissance de la tête du métacarpien

5.1.1.5. Ossifications secondaires

Nous avons retrouvé chez une patiente une coulée d'ossification sur le bord radial et postérieur du néo-trapèze, pouvant limiter l'extension du pouce. La patiente n'avait cependant pas de limitation cliniquement et ne rapportait pas de douleurs. (Image 23)

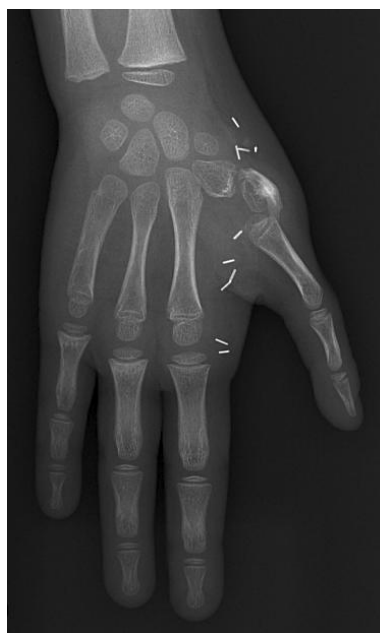

Image 23- Coulée osseuse péri-trapézienne

5.1.2. Analyse en scanner dynamique volumique

23 pollicisations ont été explorées par un scanner dynamique. Il nous a semblé important d'évaluer les mobilités existantes dans la néo-articulation trapézo-métacarpienne. En effet, lors de la pollicisation nous avons utilisé comme néo-trapèze la tête du 2^{ème} métacarpien qui s'articulait avec la première phalange. La première phalange de l'index devenait le métacarpien du néo-pouce et les deux phalanges distales devenaient P1 et P2 du néo-pouce.

Dans 20 des 23 des mains explorées, nous retrouvions des mobilités dans l'articulation CMC. Parmi ces 20 patients, on retrouvait 3 cas où il existait également des mobilités entre l'ancienne base de M2 et le néo-trapèze.

Chez 3 patients, nous avons retrouvé une articulation TM fixée et les mobilités étaient uniquement au niveau de la pseudarthrose entre l'ancienne base de M2 et le néo-trapèze.

Il n'a pas été possible de quantifier les amplitudes articulaires par l'analyse du scanner volumique dynamique.

Nous avons déterminé le siège des mobilités articulaires au cours du mouvement.

Les résultats de l'analyse radiologique et scannographique sont retranscrits dans le tableau 5.

Evaluation radiographique (27 néo-pouces)	
FUSION base M2 et tête M2	16
PSEUDARTHROSE base M2 et tête de M2	11
REMODELAGE DU TRAPEZE	
- Aplatissement	14
- Tête sphérique	8
- Tubulisation	1
- Coulée osseuse	1
Pincement interligne TM	0
Exploration en scanner dynamique (23 néo-pouces)	
Articulation TM	
- Mobile	20
- Fixée	3
Siège des mobilités	
- TM uniquement	17
- TM et base de M2 néo-trapèze	3
- Uniquement base de M2- néo-trapèze	3

Tableau 5- Récapitulatif des résultats radiologiques

5.2. Clinique

Nous avons réalisé une analyse statistique des résultats obtenus aux tests fonctionnels en comparant le résultat du côté sain au côté opéré pour les enfants atteints de façon unilatérale, et nous avons comparé le côté dominant versus côté non-dominant pour les enfants opérés de façon bilatérale.

5.2.1. Amplitudes articulaires et score d'opposition de Kapandji (Tableau 6)

	UNILATERAUX			BILATERAUX		
	Côté sain	Côté opéré	P	Côté dominant	Côté non-dominant	p
TAM Actif	119°	95°	0,3	90°	88°	0,8
TAM Passif	132°	116°	0,3	127°	121°	0,6
Kapandji	7,9	6,2	0,8	8,9	6,3	0,004

Tableau 6- Comparaison des moyennes des mobilités du néo-pouce

Les mobilités articulaires actives étaient moins bonnes sur les pouces opérés que sur les pouces sains, même lorsqu'il s'agissait du côté dominant. En revanche, les mobilités passives des pouces opérés étaient supérieures aux mobilités actives.

Nous n'avons pas mis en évidence de différence statistiquement significative entre les pouces opérés et les pouces sains sur les mobilités articulaires.

Le score d'opposition de Kapandji était significativement meilleur du côté dominant chez les patients opérés de façon bilatérale, avec un risque $\alpha= 5\%$, $p= 0,004$.

5.2.2. Force (Tableau 7)

	UNILATERAUX			BILATERAUX		
	Côté sain	Côté opéré	p	Côté dominant	Côté non-dominant	p
Jamar (en kg)	12,6	6,5	0,05	10,3	8,9	0,26
Pinch (en kg)	3,4	1,9	0,14	2,3	1,2	0,0001

Tableau 7- Comparaison de la force moyenne du néo-pouce

La force mesurée au Jamar était en moyenne de 6,5kg du côté opéré pour 12kg du côté controlatéral. La différence était statistiquement significative avec un risque $\alpha= 5\%$, $p= 0,05$. En revanche il n'y avait pas de différence statistiquement significative sur le Pinch test.

Chez les patients opérés de façon bilatérale, il n'y avait pas de différence significative entre le Jamar du côté dominant et non dominant. Il existait une différence significative au Pinch test, pour un risque $\alpha= 5\%$, $p= 0,001$.

5.2.3. Fonction intrinsèque (Tableau 8)

	0 = aucune contraction	1 = présent mais inefficace	2 = présent mais cède contre résistance	3 = présent et résistant	Total
Adducteur	2	0	2	23	27
Abducteur	2	1	4	20	27

Tableau 8- Récapitulatif de la fonction intrinsèque du néo-pouce

On remarquait que la majorité des patients avait une fonction intrinsèque efficace. L'abduction était plus souvent déficitaire avec un abducteur présent mais non résistant.

Les patients qui présentaient un déficit de la fonction intrinsèque, avaient une anomalie associée à l'hypoplasie du pouce (main bote radiale, five finger hands).

5.2.4. Score fonctionnel et score de Percival

Nous avons pu faire effectuer les tests fonctionnels standardisés à 17 enfants, une enfant était trop petite pour réaliser à la demande les tests. Nous avons donc évalué 26 mains.

Le score fonctionnel a été rapporté sur 100. Chez les patients atteints de façon unilatérale, le score fonctionnel du côté opéré était en moyenne de 77% pour un score à 85% en moyenne du côté non-opéré. Le score moyen du côté non-opéré était peu élevé et s'expliquait par des malformations controlatérales plus sévères que celle du côté opéré. On retrouvait un cas de main bote radiale très sévère avec aplasie du pouce non accessible à une pollicisation et un cas de fente centrale congénitale.

En revanche, chez les patients opérés de façon bilatérale, le score moyen était de 94% du côté dominant et de 87% du côté non-dominant. (Tableau 9)

	SCORE/100	
UNILATERAUX	COTE SAIN	COTE OPERE
Cas n°1	100	100
Cas n°2	100	89
Cas n°5	0	60
Cas n°6	100	100
Cas n°8	82	91
Cas n°11	100	15
Cas n°12	100	89
Cas n°18	100	75
MOYENNE	85%	77%
BILATERAUX	COTE DOMINANT	COTE NON-DOMINANT
Cas n°3	80	55
Cas n°4	100	100
Cas n°7	95	95
Cas n°10	100	75
Cas n°13	88	84
Cas n°14	99	97
Cas n°15	100	100
Cas n°16	100	100
Cas n°17	87	80
MOYENNE	94%	87%

Tableau 9- Résultats des tests fonctionnels

Les enfants, opérés de façon bilatérale, avaient plus de facilité à effectuer les tests fonctionnels. Ils s'adaptaient et réussissaient mieux les exercices de préhension fine.

Le score de Percival retrouvait 14 excellents résultats, 9 bons résultats, 1 résultat moyen et 2 mauvais. (Tableau 10)

	TIP PINCH	PULP PINCH	OPPOSITION	GRASP	MOBILITES	SENSIBILITE	ESTHETIQUE	TOTAL	SCORE
1	3	1	2	2	3	3	4	18	BON
2	4	2	3	3	3	3	4	22	EXCELLENT
3	3	1	2	2	3	3	3	17	BON
4	4	2	2	3	3	3	4	21	EXCELLENT
5	4	2	3	3	3	3	4	22	EXCELLENT
6	4	2	3	3	3	3	3	21	EXCELLENT
7	0	0	0	1	2	3	2	8	MAUVAIS
8	3	1	3	2	3	3	4	19	BON
9	2	1	3	2	3	3	3	17	BON
10	3	2	3	3	3	3	3	20	EXCELLENT
11	3	2	2	3	3	3	3	19	BON
12	3	2	3	3	2	3	4	20	EXCELLENT
13	3	2	3	3	3	3	4	21	EXCELLENT
14	2	1	2	1	1	3	2	12	MOYEN
15	0	0	0	1	0	3	1	5	MAUVAIS
16	3	2	2	3	2	3	4	19	BON
17	3	2	1	3	2	3	3	17	BON
18	3	2	3	3	3	3	4	21	EXCELLENT
19	3	2	2	3	3	3	4	20	EXCELLENT
20	2	1	3	3	3	3	4	19	EXCELLENT
21	4	2	3	3	3	3	4	22	EXCELLENT
22	4	2	2	3	3	3	4	21	EXCELLENT
23	4	2	3	3	3	3	4	22	EXCELLENT
24	3	2	3	3	3	3	3	20	EXCELLENT
25	4	2	2	3	2	3	2	18	BON
26	4	2	2	3	2	3	2	18	BON

Tableau 10- Résultats du score de Percival

5.2.5. Utilisation du néo-pouce

Malgré la pollicisation, 9 enfants sur les 18 continuent à utiliser des pinces latéro-digitales de manière occasionnelle. Cependant, pour les prises larges, ils utilisaient tous leur pouce pollicisé. Un seul enfant ne parvenait pas à réaliser une pince pouce-index, il présentait une main bote radiale sévère associée. Il parvenait cependant à écrire et à se servir de son néo-pouce comme soutien, mais il utilisait fréquemment les pinces latéro-digitales dans sa vie quotidienne.

5.2.6. Sensibilité

Nous avons évalué la sensibilité par le test de discrimination de deux points statiques décrit par Weber [23]. La sensibilité discriminative au niveau du pouce sur une main saine est de 4 mm en moyenne.[24]

Dans notre série, la sensibilité discriminative moyenne était de 2,2 mm (2 à 4 mm). Nous n'avons retrouvé aucune perte de sensibilité ni altération de la sensibilité discriminative.

5.2.7. Aspect esthétique

A l'examen clinique, tous les pouces reconstruits se situaient entre la base de P1 et le col de P1 du 3^{ème} doigt. La croissance du néo-pouce était donc normale. 19 néo-pouces arrivaient au niveau du col de P1 et 8 étaient entre la base et le col de P1. Parmi les 8 patients ayant un pouce plus court, le pouce plus court était du côté non dominant. (Image 24)

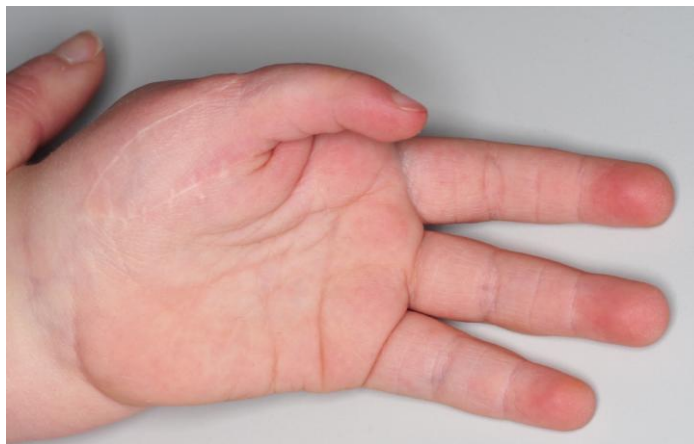

Image 24- Néo-pouce affleurant la base de P1

Au cours du temps, l'opérateur a modifié les incisions cutanées au niveau palmaire, permettant de donner un aspect biphalangique au néo-pouce et permettant d'améliorer l'aspect esthétique.

7 néo-pouces sur 27 avaient un aspect triphalangique, les enfants ont été opérés avant la modification des incisions. Cela n'avait aucune influence sur le résultat fonctionnel et sur la note de satisfaction donnée par les parents.

5.2.8. Satisfaction des parents

10 parents étaient très contents de l'intervention, 6 contents et 2 moyennement contents.

Les 2 parents moyennement contents étaient les parents d'enfants ayant une main bote radiale associée, avec un résultat fonctionnel moyen.

5.2.9. Prise en charge secondaire et complications

Dans la série, 5 patients ont nécessité une intervention secondaire en vue d'une amélioration clinique. Les complications sont retranscrites dans le tableau 11.

	Complications	Traitement chirurgical	Délai après la 1 ^{ère} intervention
Cas n°12	Instabilité CMC	Ténodèse Fléchisseur superficiel du II sur le LFP, car absence de FCS du IV	9 ans
Cas n° 6	Défaut d'adduction	Transfert Fléchisseur superficiel du V	3 ans
Cas n° 11	Instabilité CMC Déficit d'opposition	Transfert extenseur propre de l'index Transfert fléchisseur superficiel du IV	4,5 ans
Cas n°14	Raideur MCP	Arthrolyse et ténolyse de l'extenseur	3 ans
Cas 18	Instabilité CMC	Transfert fléchisseur superficiel du IV	1 an

Tableau 11- Complications ayant nécessité une reprise chirurgicale

L'instabilité CMC n'était pas toujours expliquée par la présence d'une pseudarthrose entre la base et la tête de M2. En effet, un patient ne présentait pas de pseudarthrose mais avait une instabilité avérée.

Les patients ont été améliorés par l'intervention de réanimation de l'opposition avec une réintégration du néo-pouce dans leurs activités. Un patient (cas n°14) jouait de la trompette et une patiente du piano (cas n°6) en utilisant son néo-pouce après la chirurgie secondaire.

6. Discussion

6.1. Résultats radiologiques et en scanner dynamique

6.1.1. Position du néo-pouce

Au cours de la pollicisation, nous avons créé une néo-articulation CMC. Nous conservons la base du 2ème métacarpien qui sert de base à la fixation de la tête métacarpienne, qui formera l'interface articulaire CMC. Le pouce doit être dans une position d'opposition par rapport aux doigts longs, avec une pulpe opposable et sensible.[25]

Les auteurs proposent différents positionnements du néo-pouce allant de 30 à 50° d'abduction et de 100 à 180° de rotation. (Tableau 12)

	Abduction-antépulsion	Rotation
Kozin	45°	100-120°
White	40°	150°
Hostin	40°	150-180°
Tonkin	30-40°	120°
Egloff		150°
Shibata	40°	120°
Buck-Gramcko	40°	120°
Al-Qattan	50°	150°
Dautel	45°	90-130°

Tableau 12- Récapitulatif de la position du néo-pouce dans la littérature

La position du néo-pouce n'est pas toujours parfaite, avec une tendance à l'hyperextension de l'articulation métacarpophalangienne. Buck-Gramcko a décrit un artifice qui consiste à positionner la tête du deuxième métacarpien en extension au moment de sa fixation pour limiter cette hyper-extension, en faisant basculer la tête de 70 à 80°.[26]

A l'inverse, il est décrit des déficits d'extension de la néo-MCP qui ont dû être traités par arthrodèse, car la position fixée en flexion de la MCP ne permet pas l'utilisation du néo-pouce.[27]

6.1.2. Conservation ou non de la base du 2ème métacarpien

La tête du métacarpien est toujours conservée pour créer l'interligne articulaire CMC, mais sa fixation varie selon les auteurs.

En effet, certains auteurs comme Foucher [28], Manske [29], Kozin [30], Egloff [31] conservent la base du 2ème métacarpien qui sert de socle de fixation à la tête du métacarpien et permet d'assurer la stabilité du montage. Egloff [31] souligne que la conservation de la base du 2ème métacarpien permet de conserver l'insertion du fléchisseur radial du carpe et du long extenseur radial.

Buck-Gramcko [19] a décrit initialement une excision du métacarpien en conservant uniquement la tête métacarpienne.

Nous avons opté dans la série présentée pour une conservation de la corticale palmaire de la base du second métacarpien. Cette corticale conservée offre un point fixe sur lequel il est possible de s'appuyer, facilitant le réglage de la position du néo-trapèze. Nous restons encore ce jour fidèle à cette technique.

6.1.3. Mode de fixation

Nous utilisons des broches de Kirschner pour assurer la fixation entre la base de M2 et la tête de M2. Le montage est stable et fiable. Nous procédons au retrait des broches environ 4 semaines après la pollicisation.

Foucher [28] préfère l'utilisation d'une ancre résorbable, qui selon lui permettrait d'assurer la position du néo-pouce, alors que les broches, lors de leur retrait seraient responsables d'une modification de la position du néo-pouce.

Nous cherchons à obtenir une arthrodèse entre la base de M2 et la tête de M2, en fixant la tête de M2 sur le socle métacarpien par des broches de Kirschner. Certains auteurs ne favorisent pas l'obtention d'une arthrodèse et réalisent une fixation avec des fils pour obtenir un simple suture fibreuse.[29]

Buck-Gramcko [19] souligne dans sa description initiale que la consolidation n'est pas forcément nécessaire pour assurer la stabilité du néo-pouce et que la réaction fibreuse peut suffire.

Tonkin effectue une fixation avec des broches de Kirschner en association à une suture entre la base et la tête de M2. [13]

Pour ce qui nous concerne, la technique actuelle comporte toujours l'utilisation de broches de Kirschner. La précision apportée par les broches dans le réglage de la fixation, nous semble justifier leur utilisation. Le seul inconvénient à l'utilisation de ces broches est la nécessité de les retirer lors d'une nouvelle anesthésie générale.

6.1.4. Complications de la construction de la néoCMC

6.1.4.1. Croissance du néo-pouce

Nous réalisons au cours de la pollicisation une stérilisation de la plaque de croissance de la tête du 2^{ème} métacarpien. Il est difficile macroscopiquement de déterminer la limite de la résection au niveau de l'épiphyse distale. En effet, le noyau épiphysaire est encore cartilagineux au moment où nous réalisons la pollicisation et il n'y a donc pas encore d'ossification du noyau épiphysaire qui permettrait de confirmer que la plaque de croissance a été totalement franchie. Cependant, il est nécessaire d'exciser de façon exhaustive le cartilage de croissance en laissant la surface articulaire intacte.

En effet, la néo-CMC n'est pas destinée à grandir et il est nécessaire de stériliser l'épiphyse pour ne pas voir apparaître une tubulisation de néo-trapèze. Nous avons retrouvé un cas dans notre série où la tête métacarpienne a gardé sa forme sphérique et où le cartilage de croissance est toujours présent. Mais cette poursuite de la croissance ne s'est pas traduite par un excès de longueur du pouce, nécessitant une prise en charge chirurgicale.

Buck-Gramcko rapporte des troubles de l'adaptation du squelette du pouce. Il retrouve des pouces trop longs avec une première commissure trop étroite et trop distale. [26]

En effet, si la plaque de croissance de la base et de la tête du premier métacarpien n'est pas détruite la croissance longitudinale sera trop importante. Egloff [31] rapporte un cas de raccourcissement osseux secondaire permettant d'adapter la longueur du pouce.

Lochner [32] rapporte 5 cas de poursuite de la croissance du métacarpien, dont 2 ont nécessité une chirurgie d'accourcissement du métacarpien.

6.1.4.2. Consolidation et pseudarthrose base de M2 et tête de M2

Tonkin [13] propose de réaliser une ostéotomie oblique de la base de M2 pour favoriser la réduction et améliorer la consolidation, car pour lui la consolidation permet d'obtenir une meilleure stabilité.

Dans la littérature, on retrouve une seule étude qui rapporte des informations sur le devenir de l'articulation métacarpophalangienne de l'index devenue l'articulation CMC après pollicisation. Lochner [32] rapporte un taux de 19% de pseudarthroses entre la base de M2 et la tête de M2, 3% se sont traduites par une laxité clinique ayant nécessité une réintervention. Ce taux est inférieur à celui que nous retrouvons dans notre série, qui est de 40% de pseudarthroses.

Il n'est pas surprenant de retrouver un tel taux de pseudarthrose, car lors de la bascule de la tête métacarpienne en extension au moment de la fixation, nous mettons en contact une surface cartilagineuse (tête du 2^{ème} métacarpien) et une surface osseuse (base du 2^{ème} métacarpien). La surface cartilagineuse n'est pas propice à la fusion avec une surface osseuse.

Le scanner dynamique nous a permis de mettre en évidence des cas de pseudarthroses qui n'étaient pas visibles sur les radiographies standard. Nous pouvons donc penser que certaines pseudarthroses n'ont pas été identifiées sur les radiographies standard, ce qui explique la différence de nos résultats par rapport à la seule série de la littérature publiée sur le sujet

6.1.5. Le fonctionnement de la néo-CMC

Nous avons étudié en scanner dynamique le fonctionnement de la néo-CMC. Aucune étude dans la littérature n'a étudié le fonctionnement de cette articulation car avant l'arrivée du scanner dynamique, aucune méthode d'imagerie ne permettait cette évaluation.

Nous avons mis en évidence des mobilités au niveau de la néo-articulation créée et nous avons visualisé des mobilités dans les trois plans de l'espace. Nous n'avons pas quantifié ces mobilités avec le scanner dynamique faute de repères fixes dans l'espace. Cependant, notre étude apporte de nouvelles données par rapport à la littérature. Le scanner dynamique est un moyen non invasif de préciser la localisation des mobilités. Ainsi, nous avons pu mettre en évidence que lorsqu'il existe une pseudarthrose entre la base et la tête du métacarpien, cet interligne est également le siège de mobilités. Ces mobilités participent aux mobilités globales du néo-pouce. Nous n'avons pas réussi cependant à quantifier dans quelle proportion chaque interligne participe aux mobilités.

Nous avons retrouvé chez 3 patients une ankylose complète de la néo-CMC sans fusion de l'interligne articulaire. Il est difficile d'expliquer cette absence de mobilité alors que la congruence de l'articulation semble bonne sur la radiographie. Chez ces patients, il existe une pseudarthrose entre la base de M2 et la tête de M2, qui est le seul lieu des mobilités. Nous n'avons pas dans ces cas de signe de nécrose du néo-trapèze à la radiographie et la morphologie du néo-trapèze n'est pas altérée. Lors du geste chirurgical, la tête métacarpienne n'est reliée au reste de l'index pollicisé que par la continuité préservée des structures ligamentaires latérales. En l'absence de toute preuve scientifique, il est généralement considéré que ces connexions sont suffisantes d'un point de vue vasculaire pour assurer la vascularisation de la tête métacarpienne. L'hypothèse d'une souffrance vasculaire ischémique du néo-trapèze mérite cependant d'être envisagée.

Nous nous demandons si lors du curetage de la plaque de croissance au niveau de l'épiphyse distale, nous ne compromettons pas la vascularisation de celle-ci. Si la vascularisation de l'épiphyse distale est insuffisante, il peut se produire une nécrose de la tête de M2 qui engendrerait une ankylose au niveau de l'articulation. Nous n'avons cependant pas mis en évidence de signes de nécrose comme l'hyperdensité ou la fragmentation du néo-trapèze.

6.1.6. Le remodelage de l'articulation

Nous avons mis en évidence des mouvements dans les 3 plans de l'espace au niveau de la néo-CMC : flexion-extension, abduction-adduction ainsi qu'en opposition aux doigts longs. L'articulation MP de l'index n'autorise normalement que des mouvements en flexion-extension et nous imaginons donc que les contraintes appliquées sur l'articulation ne sont plus les mêmes lors des autres mouvements.

Nous avons observé un remodelage de la surface articulaire de l'articulation CMC au cours du temps.

Nous pensons que les contraintes mécaniques appliquées à la néo-articulation sont à l'origine de ce remodelage.

Aucune étude n'a évalué à long terme le devenir de l'interligne articulaire TM et ses caractéristiques. Dans notre étude, nous n'avons pas mis en évidence d'arthrose dégénérative au niveau de l'articulation CMC du néo-pouce, mais notre recul moyen est de 8,5 ans, avec un recul maximum de 16 ans. Il faudra évaluer à plus long terme l'évolution de cette néo-articulation qui sera peut-être le siège d'une rhizarthrose plus précoce que dans la population générale.

Un seul article dans la littérature rapporte un cas de rhizarthrose précoce chez un patient présentant une hypoplasie bilatérale du pouce. L'auteur pense que la musculature thénarienne hypoplasique est à l'origine d'une instabilité créant des contraintes plus importantes sur l'articulation et étant à l'origine de remaniements articulaires. [33]

La reconstruction de l'articulation TM par l'articulation métacarpophalangienne de l'index est une technique validée. Nous avons montré par notre travail, que les mobilités articulaires grâce à cette reconstruction sont satisfaisantes. Nous avons retrouvé des mobilités articulaires au sein de la pseudarthrose non-intentionnelle entre la base de M2 et la tête de M2. Les mobilités dans la pseudarthrose ne se traduisent pas par une instabilité TM et nous pouvons même dire qu'elles participent aux mobilités globales du néo-pouce.

6.2. La fonction intrinsèque du néo-pouce

Chez le jeune enfant, il est toujours difficile de lui faire faire des tests à la demande. Nous avons standardisé notre évaluation, cependant avant l'âge de 5 ans il nous semble difficile d'évaluer de façon standardisée l'utilisation de la main.

Par ailleurs, au cours de son développement, l'enfant acquiert une dextérité et une capacité à réaliser des gestes complexes. Il nous a donc semblé que pour certains enfants l'incapacité à réaliser certains tests était due à leur âge et à leur stade de développement psychomoteur plutôt qu'aux insuffisances fonctionnelles de l'index pollicisé. A contrario, les capacités d'apprentissage et d'adaptation de l'enfant sont remarquables. Certains enfants sont capables de réaliser des gestes complexes bien que le pouce reconstruit ne soit pas aussi performant qu'un pouce natif.

Il n'existe pas d'échelle parfaite d'évaluation après pollicisation. Il est important de tenir compte de l'âge de l'enfant pour interpréter les résultats. Il n'y a pas, dans la littérature, d'échelle validée pour évaluer les résultats après pollicisation. [34]

Il faut également interroger les parents sur les capacités de l'enfant à réaliser des gestes complexes seul même si cela lui prend du temps. C'est pour cette raison que nous n'avons pas chronométré la réalisation des tests.

Il nous paraît indispensable de réanimer la fonction intrinsèque du pouce en transférant le premier interosseux dorsal et palmaire pour renforcer la stabilité et permettre l'abduction et l'adduction.[16,35]

Lors de la dissection initiale, il faut prendre soin de préserver la vascularisation des muscles interosseux en réalisant une ostéotomie sous périostée du premier métacarpien. La désinsertion des muscles interosseux doit être précautionneuse pour limiter au maximum le risque de dévascularisation.[13,20,26]

Dans la littérature, tous les auteurs effectuent un transfert du 1^{er} interosseux dorsal et du 1^{er} interosseux palmaire pour réanimer la fonction intrinsèque. L'utilisation de ces interosseux permet de reconstruire de façon assez approximative l'anatomie des intrinsèques. Cependant, le volume et la force musculaire des interosseux sont bien moins importants que le volume et la force musculaire des thénariens natifs. Il est donc attendu que la fonctionnalité des intrinsèques ne sera pas identique à celle d'intrinsèques natifs. Ces transferts des interosseux permettent de réanimer l'opposition, l'abduction et l'adduction. Malgré ces transferts, il existe fréquemment un déficit d'opposition active se traduisant par une abduction et une adduction faibles. [28]

Al-Qattan [36] est le seul auteur qui a publié une série de 16 patients présentant une hypoplasie de type IIIB, IV ou V de Blauth, isolée, chez lesquels il n'a pas réalisé de réinsertion des interosseux. Il ne rapporte aucune intervention secondaire nécessaire. Il obtient une opposition active permettant un contact avec le majeur et l'annulaire mais pas avec l'auriculaire. Le recul moyen de l'étude est de 5 ans et aucune instabilité de la CMC n'a été rapportée.

Au vu des autres séries et de la technique habituellement utilisée, ces résultats semblent surprenants. Mais cette seule série discordante de la littérature ne permet pas de remettre en cause la nécessité de reconstruire les intrinsèques. Seule une étude prospective comparative permettrait de mettre en évidence les avantages de la reconstruction intrinsèque contemporaine du temps de pollicisation. Cette démarche est cependant éthiquement inacceptable. Il est en effet discutable de ne pas tirer bénéfice des intrinsèques existants.

Il est difficile d'évaluer de façon fiable et reproductible la fonction intrinsèque. Lors du mouvement d'abduction, le long extenseur du pouce participe également à l'abduction. Il est difficile de tester de façon exclusive l'abducteur et de déterminer quelle est sa participation au cours du mouvement. L'adduction a été évaluée en faisant effectuer un mouvement d'adduction au néo-pouce dans le plan de la main vers le bord radial de la main. Ce testing était fiable et il n'y avait pas de compensation possible par d'autres muscles. Nous avons d'ailleurs mis en évidence une absence d'adduction active chez 2 patients qui présentaient une main bote radiale associée.

En conclusion, à l'opposé de la démarche d'Al-Qattan, nous persistons à penser que la reconstruction des intrinsèques fait partie intégrante de la technique « moderne » de pollicisation. Tout le soin doit être apporté au réglage et à la réinsertion de ces muscles intrinsèques lors du geste princeps.

6.3. Le cahier des charges de la pollicisation

Au-delà de l'analyse du fonctionnement la néo-CMC et de la fonction intrinsèque du néo-pouce, nous avons souhaité analyser les résultats de cette série pour préciser certains points-clés de la pollicisation de l'index dans le cadre des hypoplasies congénitales du pouce.

6.3.1. Age opératoire

Les enfants de notre série ont été opérés autour de l'âge de 1 an. Dans la littérature, les auteurs [19,20,28,29,35] s'accordent sur cet âge comme étant idéal.

Les risques liés à l'anesthésie sont moins importants et particulièrement chez des enfants ayant d'autres malformations associées.

Les enfants n'ont pas encore intégré un schéma moteur et fonctionnel définitif. L'intégration du pouce dans le schéma corporel se fait entre l'âge de 6 et 12 mois.[16] Les enfants développent rapidement un fonctionnement différent de leur main et il sera de plus en plus difficile avec l'âge de leur faire modifier leur schéma corporel.

Par ailleurs, avant un an, les structures vasculaires et les différentes structures anatomiques sont très petites au début de la vie et exposent à des risques de lésion lors d'une intervention chirurgicale. De plus, les soins post-opératoires et l'immobilisation relèvent du défi chez les très jeunes enfants.[37] La période entre la première et la deuxième année de vie semble donc la plus adaptée.

Manske a cependant montré que l'âge au moment de l'intervention n'a aucune incidence sur le résultat fonctionnel.[29] Il n'est cependant pas envisageable de différer l'intervention pour réaliser une étude prospective randomisée ayant pour but de comparer les résultats fonctionnels de la pollicisation selon l'âge opératoire.

6.3.2. Tracé des incisions

Nous avons au cours du temps modifié l'incision palmaire en la plaçant au-delà du pli palmaire de l'articulation inter-phalangienne (IPP) proximale. Cette modification permet de donner au néo-pouce un aspect biphalangique, tout comme un pouce natif et non un aspect triphalangique comme un doigt long. Tonkin utilise également cet artifice [13]. Lors de l'apprentissage de la technique chirurgicale de pollicisation, le tracé des incisions est une étape difficile à intégrer et à mémoriser.

6.3.3. Raccourcissement des extrinsèques

Après l'excision de la diaphyse métacarpienne, il existe un excès de longueur des tendons extenseurs et fléchisseurs.

Certains auteurs [16,35,38] ne réalisent pas de raccourcissement des extenseurs et ont observé une adaptation spontanée des structures musculo-tendineuses.

Le raccourcissement des extenseurs permet de régler et d'ajuster la position du néo-pouce en mettant les extenseurs en tension.

Il peut exister un défaut d'extension du néo-pouce qui peut être dû à un tendon extenseur trop long. Cet excès de longueur a été observé lors de ré-intervention pour défaut d'extension. [27] De nombreux auteurs dans la littérature recommandent une adaptation de la longueur des extenseurs [13,19,20] car les capacités d'adaptation de la longueur des muscles extenseurs est bien moins importante que celle des tendons fléchisseurs.

Il n'est pas recommandé de réaliser un raccourcissement des fléchisseurs, qui pourrait être à l'origine d'adhérences. Nous ne procédons pas au raccourcissement des fléchisseurs, car ils ont un potentiel d'adaptation de leur course et une capacité de raccourcissement propre au cours du temps, comme l'ont rappelé certains auteurs. [29,39]

6.3.4. Complications post-opératoires et prise en charge secondaire

Dans la littérature on retrouve selon les séries des taux variables d'interventions secondaires allant de 20 à 36%. [27,31,40]

Les complications post-opératoires immédiates sont peu nombreuses, bien que rapportées dans la littérature.

On peut observer des complications vasculaires, à type d'ischémie du néo-pouce si les structures pédiculaires n'ont pas été préservées ou lorsqu'il existe des variations anatomiques du pédicule vasculonerveux.

Buck-Gramcko rapporte un cas de nécrose complète sur 460 pollicisations, due à une thrombose artérielle [26], Abdel-Ghani retrouve 2 ischémies sur 17 cas de pollicisations dans sa série[8].

Buck-Gramcko rapporte également l'atteinte de la branche motrice du nerf ulnaire, au cours de l'ostéotomie de la base du 2^{ème} métacarpien, avec une paralysie des néo-muscles thénariens, ce qui limite la récupération fonctionnelle du néo-pouce.

On retrouve dans la littérature des complications veineuses à type d'engorgement veineux, si la veine de drainage n'a pas été individualisée et conservée.

On peut retrouver des complications infectieuses, cutanées comme la macération cutanée dans le pansement initial, la nécrose des berges cutanées.[27]

Les complications à distance de la pollicisation sont peu rapportées dans la littérature. On peut supposer que celles-ci sont peu nombreuses et ont peu d'impact sur le résultat fonctionnel.[27]

Il existe dans 20 à 25% des cas selon les séries, une rétraction de la première commissure qui nécessite un geste secondaire de plastie commissurale, car cette rétraction positionne le pouce en adduction ce qui limite sa fonctionnalité. [16,26,27,29,31]

Chez certains patients, on rapporte un déficit d'opposition qui nécessite une seconde intervention pour réanimer l'opposition (transfert de l'abducteur du V, transfert du fléchisseur superficiel du IV).

On retrouve des complications trophiques comme une intolérance au froid, une hyperhémie. Il peut survenir une hypoesthésie du néo-pouce en comparaison au pouce controlatéral.[27]

Goldfarb et al.[27] ont analysé les complications et les résultats fonctionnels dans leur série de 73 patients et n'ont pas mis en évidence de lien entre la survenue de complications et la qualité du résultat fonctionnel.

6.3.5. Résultats fonctionnels

On retrouve dans la littérature une étude avec un recul moyen de 27 ans, qui a évalué l'utilisation de la main chez des adultes pollicisés dans l'enfance. [41] Dans cette série, les patients ayant une main bote radiale associée ont de moins bons résultats.

Manske[29] a montré dans sa série que lorsque l'hypoplasie était associée à d'autres malformations du membre supérieur les patients n'utilisaient leur néo-pouce que dans 79% du temps alors que lorsque la malformation est isolée, ils l'utilisent 95% du temps.

Nous avons également mis en évidence ces différences entre les enfants présentant une hypoplasie du pouce isolée et les enfants ayant une main bote radiale associée. Les résultats chez les patients ayant une main bote radiale associée sont moins bons.

Manske montre que la force du néo-pouce n'atteint jamais la force du côté controlatéral, avec dans sa série une force à 21% pour le grasp et 26% pour la pince distale par rapport au côté controlatéral.[38]

Netscher [34] retrouve dans sa série une force à 33% pour le grasp et de 30% pour la pince distale.

Dans notre série, malgré la pollicisation, la force du néo-pouce reste environ 21-26% en dessous de la force de référence pour l'âge.[29]

Nous avons été surpris de la capacité d'adaptation et d'apprentissage de ces enfants. Malgré le manque de force souvent retrouvé au niveau de leur néo-pouce, ils parviennent à l'utiliser et notamment dans les mouvements en force comme pour l'ouverture d'une bouteille ou d'un bocal. Ils réussissent à pincer de très petits objets comme une aiguille et sont capables de réaliser des gestes fins.

Par ailleurs, il est en général impossible de comparer les capacités du néo-pouce par rapport au côté controlatéral car l'hypoplasie est fréquemment bilatérale. On compare dans ces cas la main dominante à l'autre.

Nous nous sommes aperçus que les enfants qui avaient été pollicisés des deux côtés utilisent mieux leur index pollicisé. Ils n'ont pas d'autre solution que d'utiliser l'index pollicisé car les deux mains sont atteintes. Le côté dominant, chez les enfants atteints de façon unilatérale est toujours le côté sain lorsqu'ils ne présentent pas de main bote radiale associée.

7. CONCLUSION

La pollicisation [33] est indiquée dans la prise en charge des stades IIIB et IV de Blauth. Elle permet d'obtenir un résultat fonctionnel et esthétique. Elle ne nécessite que rarement des interventions secondaires. Les enfants acquièrent une autonomie et utilisent leur néo-pouce lors des gestes fins et lors des prises larges d'objet, ce qui n'est pas possible avec des pinces latéro-digitales.

La technique de pollicisation est une technique chirurgicale validée. Les seules modifications conséquentes, des techniques chirurgicales classiques décrites par Buck- Gramcko et Blauth concernent les incisions cutanées. Nous avons vu que la modification de l'incision palmaire permettait d'améliorer l'aspect esthétique global du pouce.

Comme la plupart des auteurs dans la littérature, nous avons confirmé que les résultats fonctionnels étaient moins bons lorsque la pollicisation était réalisée dans un contexte de main bote radiale.

Le travail que nous avons mené sur l'exploration de l'articulation carpométacarpienne en scanner dynamique nous a permis de mieux comprendre le devenir de cette articulation et son fonctionnement « in vivo ».

Nous avons montré que le taux de pseudarthrose entre la base de M2 résiduelle et la tête de M2 était bien supérieur aux chiffres avancés dans la littérature. Il reste à déterminer si nous devons ou non modifier notre technique opératoire pour favoriser la fusion osseuse dans la mesure où la survenue d'une pseudarthrose ne semble pas avoir d'effet délétère sur les capacités fonctionnelles finales du néo-pouce.

Enfin, notre travail a permis par la mise en œuvre d'une nouvelle méthode d'imagerie non – invasive de confirmer qu'un remodelage du néo-trapèze survient spontanément dans le temps. Il est vraisemblable que ce remodelage soit la conséquence de contraintes mécaniques inhabituelles s'exerçant sur l'articulation.

8. BIBLIOGRAPHIE

1. Verdan C. The reconstruction of the thumb. *Surg Clin North Am.* 1968 Oct;48(5):1033–61.
2. Kozin SH. Upper-extremity congenital anomalies. *J Bone Joint Surg Am.* 2003 Aug;85-A(8):1564–76.
3. Ekblom AG, Laurell T, Arner M. Epidemiology of Congenital Upper Limb Anomalies in 562 Children Born in 1997 to 2007: A Total Population Study from Stockholm, Sweden. *The Journal of Hand Surgery.* 2010 Nov;35(11):1742–54.
4. Langman J. *Embryologie médicale.* Paris: Masson; 1984 : 210-35
5. Journeau P, Dautel G. Anomalies congénitales du pouce. *EMC - Pédiatrie.* 2005 Nov;2(4):257–76.
6. James MA, Relton McCarroll Jr H, Manske PR. Characteristics of patients with hypoplastic thumbs. *The Journal of Hand Surgery.* 1996 Jan;21(1):104–13.
7. Swanson AB. A classification for congenital limb malformations. *J Hand Surg Am.* 1976 Jul;1(1):8–22.
8. Abdel-Ghani H, Amro S. Characteristics of patients with hypoplastic thumb: a prospective study of 51 patients with the results of surgical treatment. *J Pediatr Orthop B.* 2004 Mar;13(2):127–38.
9. Lister G. *Musculus lumbricalis pollicis.* *J Hand Surg Am.* 1991 Jul;16(4):622–5.
10. Lister G. Hypoplasia of the thumb. *Congenital malformations of hand and forearm.* Buck-Gramcko D. London: Churchill Livingstone; 1998 : 359–68.
11. Manske PR, McCarroll Jr HR, James M. Type III—A hypoplastic thumb. *The Journal of Hand Surgery.* 1995 Mar;20(2):246–53.
12. Foucher G, Gazarian A, Pajardi G. La chirurgie reconstructive dans les hypoplasies du pouce type III de Blauth. *Annales de Chirurgie de la Main et du Membre Supérieur.* 1999;18(3):191–6.
13. Tonkin M. Surgical reconstruction of congenital thumb hypoplasia. *Indian J Plast Surg.* 2011 May;44(2):253–65.
14. SHIBATA M, YOSHIZU T, SEKI T, GOTO M, SAITO H, TAJIMA T. Reconstruction of a Congenital Hypoplastic Thumb with Use of a Free Vascularized Metatarsophalangeal Joint*. *J Bone Joint Surg Am.* 1998 Oct 1;80(10):1469–76.
15. Nishijima N, Matsumoto T, Yamamuro T. Two-stage reconstruction for the hypoplastic thumb. *The Journal of Hand Surgery.* 1995 May;20(3):415–9.
16. Hostin R, James MA. Reconstruction of the hypoplastic thumb. *Journal of the American Society for Surgery of the Hand.* 2004 Nov;4(4):275–90.
17. Graham TJ, Louis DS. A comprehensive approach to surgical management of the type IIIA hypoplastic thumb. *The Journal of Hand Surgery.* 1998 Jan;23(1):3–13.
18. Gosset J. La pollicisation de l'index (technique chirurgicale). *Journal de Chirurgie.* Paris; 1949;65:402–11.
19. Buck-Gramcko D. Pollicization of the index finger. Method and results in aplasia and hypoplasia of the thumb. *J Bone Joint Surg Am.* 1971 Dec;53(8):1605–17.
20. Dautel G. Hypoplasie du pouce : traitement en dehors des solutions microchirurgicales. *Chirurgie de la Main.* 2006 Feb;25(1):1–15.
21. Dautel G, Barbary S. Chapitre 29 - Pollicisation de l'index. *Orthopédie pédiatrique.* Paris: Elsevier Masson; 2009 : 227–37.
22. Percival NJ, Sykes PJ, Chandraprakasam T. A method of assessment of pollicisation. *J Hand Surg Br.* 1991 May;16(2):141–3.

23. Weber E. Ueber den Tatsinn, Archiv für Anatomie Physiologie und wissenschaftliche Medizin. 1835;152–9.
24. Dellon AL. The sensational contributions of Erik Moberg. J Hand Surg Br. 1990 Feb;15(1):14–24.
25. White WF. Fundamental priorities in pollicisation. J Bone Joint Surg Br. 1970 Aug;52(3):438–43.
26. Buck-Gramcko D. Complications and bad results in pollicization of the index finger (in congenital cases). Ann Chir Main Memb Super. 1991;10(6):506–12.
27. Goldfarb CA, Monroe E, Steffen J, Manske PR. Incidence and Treatment of Complications, Suboptimal Outcomes, and Functional Deficiencies After Pollicization. The Journal of Hand Surgery. 2009 Sep;34(7):1291–7.
28. Foucher G, Medina J, Lorea P, Pivato G. Principalization of pollicization of the index finger in congenital absence of the thumb. Tech Hand Up Extrem Surg. 2005 Jun;9(2):96–104.
29. Manske PR, Rotman MB, Dailey LA. Long-term functional results after pollicization for the congenitally deficient thumb. The Journal of Hand Surgery. 1992 Nov;17(6):1064–72.
30. Kozin SH, Weiss AA, Webber JB, Betz RR, Clancy M, Steel HH. Index finger pollicization for congenital aplasia or hypoplasia of the thumb. J Hand Surg Am. 1992 Sep;17(5):880–4.
31. Egloff DV, Verdant C. Pollicization of the index finger for reconstruction of the congenitally hypoplastic or absent thumb. J Hand Surg Am. 1983 Nov;8(6):839–48.
32. Lochner HV, Oishi S, Ezaki M, Malungpaishrope K, Moore RB. The fate of the index metacarpophalangeal joint following pollicization. J Hand Surg Am. 2012 Aug;37(8):1672–6.
33. Bonatz E, Masear VR, Meyer RD, Cohen S. Degenerative arthritis of the carpus associated with congenital hypoplastic thumb. The Journal of Hand Surgery. 1989 Jul;14(4):734–6.
34. Netscher DT, Aliu O, Sandvall BK, Staines KG, Hamilton KL, Salazar-Reyes H, et al. Functional outcomes of children with index pollicizations for thumb deficiency. J Hand Surg Am. 2013 Feb;38(2):250–7.
35. Kozin SH. Pollicization: the concept, technical details, and outcome. Clin Orthop Surg. 2012 Mar;4(1):18–35.
36. Al-Qattan MM. Pollicisation of the index finger without interosseous muscle or extensor tendon repositioning in isolated thumb hypoplasia/aplasia. J Hand Surg Eur Vol. 2012 Mar;37(3):258–62.
37. Buck-Gramcko D. Congenital malformations of the hand and forearm. Chirurgie de la Main. 2002;21(2):70–101.
38. Manske PR, McCarroll HR Jr. Index finger pollicization for a congenitally absent or nonfunctioning thumb. J Hand Surg Am. 1985 Sep;10(5):606–13.
39. Zancolli E. Transplantation of the Index Finger in Congenital Absence of the Thumb. J Bone Joint Surg Am. 1960 Jun 1;42(4):658–60.
40. Sykes PJ, Chandraprakasam T, Percival NJ. Pollicisation of the index finger in congenital anomalies. A retrospective analysis. J Hand Surg Br. 1991 May;16(2):144–7.
41. Clark DI, Chell J, Davis TR. Pollicisation of the index finger. A 27-year follow-up study. J Bone Joint Surg Br. 1998 Jul;80(4):631–5.

VU

NANCY, le **15 octobre 2013**

Le Président de Thèse

Professeur G. DAUTEL

NANCY, le **21 octobre 2013**

Le Doyen de la Faculté de Médecine

Par délégation,

Mme le Professeur K. ANGIOI

AUTORISE À SOUTENIR ET À IMPRIMER LA THÈSE/6668

NANCY, le **25 octobre 2013**

LE PRÉSIDENT DE L'UNIVERSITÉ DE LORRAINE,

Professeur P. MUTZENHARDT

La néo-carpométacarpienne après pollicisation de l'index pour malformation congénitale du pouce : analyse fonctionnelle et en scanner dynamique

INTRODUCTION- L'hypoplasie du pouce représente 3,4% des malformations congénitales du pouce. Nous réalisons une pollicisation de l'index pour créer un néo-pouce.

Notre objectif était d'utiliser le scanner 4D pour analyser morphologie et fonction de l'interligne carpométacarpien (CMC) nouvellement créé.

MATERIEL ET METHODE- Il s'agit d'une série rétrospective de 18 enfants, ce qui représente 27 pollicisations.

Le recul moyen à la revue après l'intervention est de 8,5 ans (3,3- 16, 3 ans). Nous avons réalisé 23 scanners dynamiques du néo-pouce permettant d'explorer la néo-articulation CMC et d'en comprendre son fonctionnement.

RESULTATS- Les patients ont été évalués fonctionnellement par des tests fonctionnels standardisés et par la mesure des amplitudes articulaires du néo-pouce.

En moyenne, le score d'opposition de Kapandji du côté opéré est de 7,2/10, avec un score à 8,9/10 en moyenne du côté non opéré.

Nous avons mis en évidence des mobilités dans la néo-articulation CMC dans 20/23 pollicisations. Dans les 3 autres cas, la néo-articulation CMC est fixée et les mobilités ont lieu dans la pseudarthrose entre la base de M2 et le néo-trapèze.

DISCUSSION- Dans la littérature, il est acquis que l'utilisation de l'articulation métacarpophalangienne de l'index est adaptée pour la reconstruction de la CMC du néo-pouce. En revanche, on ne retrouve aucune donnée sur le fonctionnement de cet interligne articulaire. Notre étude a montré l'existence d'un remodelage de la tête métacarpienne qui s'aplatit.

Le scanner 4D a confirmé l'existence d'un mouvement de circumduction, siégeant le plus souvent dans le seul interligne CMC remodelé.

CONCLUSION- Notre étude a permis de visualiser pour la première fois le fonctionnement « in vivo » de la CMC du néo-pouce après pollicisation.

The carpometacarpal joint after pollicization of the index finger in thumb hypoplasia : functional assessment and dynamic four-dimensional computed tomography study.

Thèse : Médecine spécialisée- Année 2013

Mots clés : hypoplasie congénitale du pouce, pollicisation, scanner dynamique

Intitulé et adresse :

UNIVERSITE DE LORRAINE

Faculté de Médecine de Nancy

9, avenue de la Forêt de Haye

54505 VANDOEUVRE LES NANCY Cedex