



HAL
open science

Les dérivés de la vitamine A : intérêt en dermatologie et en oncologie

Emmanuelle Gillotin

► **To cite this version:**

Emmanuelle Gillotin. Les dérivés de la vitamine A : intérêt en dermatologie et en oncologie. Sciences pharmaceutiques. 2015. hal-01770840

HAL Id: hal-01770840

<https://hal.univ-lorraine.fr/hal-01770840v1>

Submitted on 17 Nov 2020

HAL is a multi-disciplinary open access archive for the deposit and dissemination of scientific research documents, whether they are published or not. The documents may come from teaching and research institutions in France or abroad, or from public or private research centers.

L'archive ouverte pluridisciplinaire **HAL**, est destinée au dépôt et à la diffusion de documents scientifiques de niveau recherche, publiés ou non, émanant des établissements d'enseignement et de recherche français ou étrangers, des laboratoires publics ou privés.



AVERTISSEMENT

Ce document est le fruit d'un long travail approuvé par le jury de soutenance et mis à disposition de l'ensemble de la communauté universitaire élargie.

Il est soumis à la propriété intellectuelle de l'auteur. Ceci implique une obligation de citation et de référencement lors de l'utilisation de ce document.

D'autre part, toute contrefaçon, plagiat, reproduction illicite encourt une poursuite pénale.

Contact : ddoc-thesesexercice-contact@univ-lorraine.fr

LIENS

Code de la Propriété Intellectuelle. articles L 122. 4

Code de la Propriété Intellectuelle. articles L 335.2- L 335.10

http://www.cfcopies.com/V2/leg/leg_droi.php

<http://www.culture.gouv.fr/culture/infos-pratiques/droits/protection.htm>

UNIVERSITE DE LORRAINE
2015

FACULTE DE PHARMACIE

**LES DERIVES DE LA VITAMINE A :
INTERET EN DERMATOLOGIE ET EN ONCOLOGIE**

THESE

Présentée et soutenue publiquement

Le vendredi 4 septembre 2015

pour l'obtention

du Diplôme d'Etat de Docteur en Pharmacie

par **Emmanuelle GILLOTIN**
née le 22 avril 1990 à Bar-le-Duc (55)

Membres du Jury

Président : **M. Jean-Louis MERLIN** **PU-PH, Institut de Cancérologie de Lorraine, Nancy**

Juges : **M. Alexandre HARLE** AHU, Institut de Cancérologie de Lorraine

M. Julien PERRIN MCU-PH, CHU de Nancy

Mme. Catherine LEFAURE Médecin dermatologue

UNIVERSITÉ DE LORRAINE
FACULTÉ DE PHARMACIE
Année universitaire 2014-2015

DOYEN

Francine PAULUS

Vice-Doyen

Béatrice FAIVRE

Directeur des Etudes

Virginie PICHON

Conseil de la Pédagogie

Président, Brigitte LEININGER-MULLER

Collège d'Enseignement Pharmaceutique Hospitalier

Président, Béatrice DEMORE

Commission Prospective Facultaire

Président, Christophe GANTZER

Vice-Président, Jean-Louis MERLIN

Commission de la Recherche

Président, Raphaël DUVAL

Responsable de la filière Officine

Responsables de la filière Industrie

Responsable de la filière Hôpital

Responsable Pharma Plus ENSIC

Responsable Pharma Plus ENSAIA

Responsable de la Communication

**Responsable de la Cellule de Formation Continue
et individuelle**

**Responsable de la Commission d'agrément
des maîtres de stage**

Responsables des échanges internationaux

Responsable ERASMUS

Béatrice FAIVRE

Isabelle LARTAUD,

Jean-Bernard REGNOUF de VAINS

Béatrice DEMORE

Jean-Bernard REGNOUF de VAINS

Raphaël DUVAL

Marie-Paule SAUDER

Béatrice FAIVRE

Béatrice FAIVRE

Bertrand RIHN

Mihayl VARBANOV

DOYENS HONORAIRES

Chantal FINANCE

Claude VIGNERON

PROFESSEURS EMERITES

Jeffrey ATKINSON

Max HENRY

Gérard SIEST

Claude VIGNERON

PROFESSEURS HONORAIRES

Roger BONALY

Pierre DIXNEUF

Marie-Madeleine GALTEAU

Thérèse GIRARD

Michel JACQUE

Pierre LABRUDE

Lucien LALLOZ

Pierre LECTARD

Vincent LOPPINET

Marcel MIRJOLET

MAITRES DE CONFERENCES HONORAIRES

Monique ALBERT

Mariette BEAUD

Gérald CATAU

Jean-Claude CHEVIN

Jocelyne COLLOMB

Bernard DANGIEN

Marie-Claude FUZELLIER

Françoise HINZELIN

Marie-Hélène LIVERTOUX

Bernard MIGNOT

Maurice PIERFITTE
Janine SCHWARTZBROD
Louis SCHWARTZBROD

ASSISTANTS HONORAIRES

Marie-Catherine BERTHE
Annie PAVIS

Jean-Louis MONAL
Blandine MOREAU
Dominique NOTTER
Christine PERDICAKIS
Marie-France POCHON
Anne ROVEL
Maria WELLMAN-ROUSSEAU

ENSEIGNANTS

Section CNU*

Discipline d'enseignement

PROFESSEURS DES UNIVERSITES - PRATICIENS HOSPITALIERS

Danièle BENSOUSSAN-LEJZEROWICZ	82	Thérapie cellulaire
Chantal FINANCE	82	Virologie, Immunologie
Jean-Louis MERLIN	82	Biologie cellulaire
Alain NICOLAS	80	Chimie analytique et Bromatologie
Jean-Michel SIMON	81	Economie de la santé, Législation pharmaceutique

PROFESSEURS DES UNIVERSITES

Jean-Claude BLOCK	87	Santé publique
Christine CAPDEVILLE-ATKINSON	86	Pharmacologie
Raphaël DUVAL	87	Microbiologie clinique
Béatrice FAIVRE	87	Biologie cellulaire, Hématologie
Luc FERRARI	86	Toxicologie
Pascale FRIANT-MICHEL	85	Mathématiques, Physique
Christophe GANTZER	87	Microbiologie
Frédéric JORAND	87	Eau, Santé, Environnement
Isabelle LARTAUD	86	Pharmacologie
Dominique LAURAIN-MATTAR	86	Pharmacognosie
Brigitte LEININGER-MULLER	87	Biochimie
Pierre LEROY	85	Chimie physique
Philippe MAINCENT	85	Pharmacie galénique
Alain MARSURA	32	Chimie organique
Patrick MENU	86	Physiologie
Jean-Bernard REGNOUF de VAINS	86	Chimie thérapeutique
Bertrand RIHN	87	Biochimie, Biologie moléculaire

MAITRES DE CONFÉRENCES DES UNIVERSITÉS - PRATICIENS HOSPITALIERS

Béatrice DEMORE	81	Pharmacie clinique
Julien PERRIN	82	Hématologie biologique
Marie SOCHA	81	Pharmacie clinique, thérapeutique et biotechnique
Nathalie THILLY	81	Santé publique

MAITRES DE CONFÉRENCES

Sandrine BANAS	87	Parasitologie
Xavier BELLANGER	87	Parasitologie, Mycologie médicale
Emmanuelle BENOIT	86	Communication et Santé
Isabelle BERTRAND	87	Microbiologie
Michel BOISBRUN	86	Chimie thérapeutique
François BONNEAUX	86	Chimie thérapeutique
Ariane BOUDIER	85	Chimie Physique
Cédric BOURA	86	Physiologie
Igor CLAROT	85	Chimie analytique
Joël COULON	87	Biochimie
Sébastien DADE	85	Bio-informatique

Dominique DECOLIN	85	Chimie analytique
Roudayna DIAB	85	Pharmacie galénique
Natacha DREUMONT	87	Biochimie générale, Biochimie clinique
Joël DUCOURNEAU	85	Biophysique, Acoustique

ENSEIGNANTS (suite)	Section CNU*	Discipline d'enseignement
Florence DUMARCAY	86	Chimie thérapeutique
François DUPUIS	86	Pharmacologie
Adil FAIZ	85	Biophysique, Acoustique
Anthony GANDIN	87	Mycologie, Botanique
Caroline GAUCHER	85/86	Chimie physique, Pharmacologie
Stéphane GIBAUD	86	Pharmacie clinique
Thierry HUMBERT	86	Chimie organique
Olivier JOUBERT	86	Toxicologie, Sécurité sanitaire
Francine KEDZIEREWICZ	85	Pharmacie galénique
Alexandrine LAMBERT	85	Informatique, Biostatistiques
Julie LEONHARD	86	Droit en Santé
Faten MERHI-SOUSSI	87	Hématologie
Christophe MERLIN	87	Microbiologie environnementale
Maxime MOURER	86	Chimie organique
Coumba NDIAYE	86	Epidémiologie et Santé publique
Francine PAULUS	85	Informatique
Caroline PERRIN-SARRADO	86	Pharmacologie
Virginie PICHON	85	Biophysique
Sophie PINEL	85	Informatique en Santé (e-santé)
Anne SAPIN-MINET	85	Pharmacie galénique
Marie-Paule SAUDER	87	Mycologie, Botanique
Rosella SPINA	86	Pharmacognosie
Gabriel TROCKLE	86	Pharmacologie
Mihayl VARBANOV	87	Immuno-Virologie
Marie-Noëlle VAULTIER	87	Mycologie, Botanique
Emilie VELOT	86	Physiologie-Physiopathologie humaines
Mohamed ZAIYOU	87	Biochimie et Biologie moléculaire
Colette ZINUTTI	85	Pharmacie galénique

PROFESSEUR ASSOCIE

Anne MAHEUT-BOSSER	86	Sémiologie
--------------------	----	------------

PROFESSEUR AGREGÉ

Christophe COCHAUD	11	Anglais
--------------------	----	---------

***Disciplines du Conseil National des Universités :**

80 : Personnels enseignants et hospitaliers de pharmacie en sciences physico-chimiques et ingénierie appliquée à la santé

81 : Personnels enseignants et hospitaliers de pharmacie en sciences du médicament et des autres produits de santé

82 : Personnels enseignants et hospitaliers de pharmacie en sciences biologiques, fondamentales et cliniques

85 ; Personnels enseignants-chercheurs de pharmacie en sciences physico-chimiques et ingénierie appliquée à la santé

86 : Personnels enseignants-chercheurs de pharmacie en sciences du médicament et des autres produits de santé

87 : Personnels enseignants-chercheurs de pharmacie en sciences biologiques, fondamentales et cliniques

32 : Personnel enseignant-chercheur de sciences en chimie organique, minérale, industrielle

11 : Professeur agrégé de lettres et sciences humaines en langues et littératures anglaises et anglo-saxonnes

SERMENT DES APOTHICAIRES

Je jure, en présence des maîtres de la Faculté, des conseillers de l'ordre des pharmaciens et de mes condisciples :

D'honorer ceux qui m'ont instruit dans les préceptes de mon art et de leur témoigner ma reconnaissance en restant fidèle à leur enseignement.

D'exercer, dans l'intérêt de la santé publique, ma profession avec conscience et de respecter non seulement la législation en vigueur, mais aussi les règles de l'honneur, de la probité et du désintéressement.

De ne jamais oublier ma responsabilité et mes devoirs envers le malade et sa dignité humaine ; en aucun cas, je ne consentirai à utiliser mes connaissances et mon état pour corrompre les mœurs et favoriser des actes criminels.

Que les hommes m'accordent leur estime si je suis fidèle à mes promesses.

Que je sois couvert d'opprobre et méprisé de mes confrères si j'y manque.

« LA FACULTE N'ENTEND DONNER AUCUNE APPROBATION, NI
IMPROBATION AUX OPINIONS EMISES DANS LES THESES, CES
OPINIONS DOIVENT ETRE CONSIDEREES COMME PROPRES A
LEUR AUTEUR ».

Remerciements

mon Directeur de thèse et Président de jury,

Monsieur le Professeur Jean-Louis MERLIN,

Professeur des Universités et Praticien Hospitalier à l'Institut de Cancérologie de Lorraine et à l'Université de Lorraine

Pour votre enseignement à la faculté et les connaissances que vous m'avez apportées, ce fut un réel plaisir d'assister à vos cours,

Pour avoir accepté la direction de ma thèse malgré un emploi du temps très chargé recevez ici le témoignage de mes sincères remerciements

mon co-Directeur de thèse,

Monsieur le Docteur Alexandre HILL

Assistant Hospitalo-Universitaire à l'Institut de Cancérologie de Lorraine et à l'Université de Lorraine,

Merci de votre gentillesse, votre accompagnement et précieux conseils tout au long de la rédaction de ce travail de thèse,

Veillez trouver dans ce travail l'expression de ma plus profonde gratitude

mes juges,

Monsieur le Docteur Julien PERRIN,

Maître de Conférences des Universités et Praticien Hospitalier,

Madame le Docteur Catherine LEFAURE,

Médecin dermatologue,

Pour m'avoir fait le grand plaisir de participer à mon jury de thèse

Veillez trouver ici l'expression de mon plus profond respect et de ma gratitude

mes parents,

ma mère, pour ton amour, ton écoute et ton soutien sans faille depuis le début de ce long cursus universitaire. Et bien plus encore.

mon père, pour m'avoir toujours poussée plus haut

Je vous aime infiniment.

mon frère, pour me faire rêver à travers tes folles aventures parisiennes et internationales ! Je te souhaite énormément de bonheur aussi bien sur le plan personnel que professionnel et serai toujours là pour toi qu'importe la distance

alentin, pour m'avoir supportée et soutenue depuis presque le début de ce cursus universitaire...ce diplôme c'est un peu le tien aussi! Pour tous les bons moments passés et à venir.

Jessica, parce qu'on a survécu aux années lycées (à BLD !) qu'on a traversé ensemble l'arrivée à la fac les exams et nos sc n es de ménages Et qu'il n'y a finalement qu'avec toi que je peux me vanter de faire des sauts de biche dans la rue Ton amitié m'est la plus précieuse.

ictoria, binôme depuis les tous premiers jours à la fac, à **Alix** pour ta bonne humeur permanente, à **Pauline** pour ta gentillesse, à **Juliette** pour ces super vacances thaïlandaises, à **François et Morgane,** mes belges préférés ainsi qu'à **Laurie, Pierre, Kevin, Saber, Chloé, Margaux, Mélodie** et pour ceux que je n'ai pas cités.

es années n'auraient pas été les mêmes sans vous. Merci pour tous les bons moments. Je vous souhaite le meilleur pour vos futures vies professionnelles et personnelles.

TABLE DES MATIERES

LISTE DES FIGURES.....	4
LISTE DES TABLEAUX.....	6
LISTE DES ABREVIATIONS.....	7
INTRODUCTION.....	9
PARTIE I : RAPPELS SUR LA VITAMINE A.....	10
I. Histoire de la vitamine A et généralités	11
II. Transport et métabolisme.....	13
1. Digestion et absorption intestinale	13
1.1 Phase de digestion.....	13
1.2 Phase d'absorption par l'entérocyte.....	15
1.3 Porte d'entrée apicale.....	15
1.4 Métabolisme intracellulaire et efflux.....	15
2. Stockage hépatique.....	17
3. Excrétion hépatique et mise à disposition pour les tissus périphériques	17
4. Métabolisme intracellulaire	19
III. Rôles physiologiques	20
1. Différenciation cellulaire	20
2. Vision.....	20
3. Système immunitaire.....	21
PARTIE II : INTERET EN DERMATOLOGIE.....	22
I. Rappels sur la physiologie cutanée normale et pathologique	23
1. La peau : physiologie normale et structure générale.....	24
1.1 L'épiderme	24
1.2 Le derme et l'hypoderme	27
1.3 Les annexes épidermiques.....	28
2. Physiologie de l'acné	29
2.1 Clinique	29
2.2 Diagnostic	29
2.3 Physiopathologie	30
2.4 Prise en charge thérapeutique.....	31
3. Physiologie du psoriasis.....	32
3.1 Clinique	32

3.2	Physiopathologie	32
3.3	Prise en charge thérapeutique.....	33
II.	Effets pharmacologiques des rétinoïdes au niveau cutané	33
1.	Effet au niveau de l'épiderme	34
2.	Effet au niveau du derme	34
3.	Effets immunomodulateurs et effets sur les médiateurs de l'inflammation	35
III.	Les rétinoïdes de synthèse utilisés en dermatologie	36
IV.	Les rétinoïdes topiques	39
1.	L'acide rétinoïque	39
1.1	Formes, dosages et indications disponibles en France.....	39
1.2	Indications figurant dans l' MM	40
1.3	Indication validée hors AMM.....	41
1.4	Interactions effets indésirables et précautions d'emploi	44
2.	L'adapalène.....	44
2.1	Formes, dosages et indications disponibles en France.....	44
2.2	Indication figurant dans l' MM et mécanisme d'action.....	44
2.3	Interactions, effets indésirables et précautions d'emploi	45
3.	Le tazarotène	46
3.1	Formes, dosages et indications disponibles en France.....	46
3.2	Indication figurant dans l' MM et mécanisme d'action.....	46
3.3	Interactions effets indésirables et précautions d'emploi	46
4.	L'alitrétinoïne	47
4.1	Formes, dosages et indications disponibles en France.....	47
4.2	Indication figurant dans l' MM et mécanisme d'action.....	47
4.3	Interactions effets indésirables et précautions d'emploi	48
V.	Les rétinoïdes systémiques.....	50
1.	L'acitrétine	50
1.1	Pharmacocinétique.....	50
1.2	Mécanisme d'action.....	50
1.3	Forme, dosages et indications disponibles en France	51
1.4	Effets indésirables et surveillance du traitement	52
2.	L'isotrétinoïne.....	53
2.1	Formes, dosages et indications disponibles en France.....	53
2.2	Pharmacocinétique et mécanisme d'action.....	54
2.3	Effets indésirables, conduite et surveillance du traitement.....	55

PARTIE III : INTERET EN ONCOLOGIE.....	57
I. Métabolisme des rétinoïdes et cancer	58
1. Métabolisme intracellulaire	58
2. Rétinoïdes et cancérogénèse	59
3. Implication du récepteur RAR- β	60
II. Indications validées des rétinoïdes en oncologie	61
1. La leucémie aiguë promyélocytaire.....	61
1.1 Physiopathologie	61
1.2 Clinique et diagnostic	63
1.3 Prise en charge thérapeutique.....	64
1.4 Mécanismes d'actions de l'acide rétinoïque et du trioxyde d'arsenic dans le traitement de la LAM 3.	67
2. Les lymphomes T cutanés	68
2.1 Classification	69
2.2 Prise en charge thérapeutique.....	70
2.3 Intérêt du bexarotène dans le traitement du lymphome T cutané épidermotrope.	71
III. Indications non-validées des rétinoïdes en oncologie et études en cours.....	69
1. Cancer de la tête et du cou	72
2. Cancer du sein	74
3. Cancer du poumon	75
DISCUSSION.....	78
CONCLUSION.....	79
BIBLIOGRAPHIE.....	80

LISTE DES FIGURES

Figure 1a : Structure chimique du rétinol.....	13
Figure 1b : Structure chimique du rétinol	14
Figure 1c : Structure chimique d'un ester de rétinol.....	14
Figure 1d : Structure chimique du palmitate de rétinyle.....	14
Figure 1e : Structure chimique du β -carotène.....	14
Figure 2 : Transport du rétinol et des caroténoïdes à travers l'entérocyte	16
Figure 3 : Métabolisme général du rétinol, des caroténoïdes et des rétinoïdes	18
Figure 4 : Structure chimique de l'acide rétinoïque.....	19
Figure 5 : Rôle du rétinol dans le processus de la vision.....	21
Figure 6 : Structure de la peau (vue transversale).....	24
Figure 7 : Structure de l'épiderme (vue transversale).....	26
Figure 8 : Structure d'une glande sébacée.....	29
Figure 9 : Structures moléculaires de l'acide rétinoïque et 13-cis rétinoïque ainsi que leurs précurseurs.....	37
Figure 10 : Structures moléculaires de l'étrétinate et de l'acitrétine	37
Figure 11 : Structure moléculaire du tazarotène et de l'adapalène.....	38
Figure 12 : Mesure de l'activité enzymatique de deux métalloprotéinases après expositions répétées aux UVs de biopsies cutanées humaines.....	42
Figure 13 : Physiopathologie de l'héliodermie	43

Figure 14 : Métabolisme nucléaire des acides rétinoïques et activation des gènes cibles ...	59
Figure 15 : Structure des gènes <i>PML</i> et <i>RARα</i> ainsi que celle de l'oncogène <i>PML-RARα</i> ..	62
Figure 16 : Différenciation myélocytaire et LAM 3	63
Figure 17 : Estimation des rechutes (en pourcentage de patients) selon l'analyse de Kaplan-Meier dans les deux groupes : AR + Chimiothérapie et Chimiothérapie seule.....	65
Figure 18 : Estimation de l'EFS selon l'analyse de Kaplan-Meier dans les deux groupes : AR + Chimiothérapie et Chimiothérapie seule.....	66
Figure 19 : Estimation de la survie (en pourcentage de patients) selon l'analyse de Kaplan-Meier dans les deux groupes : AR + Chimiothérapie et Chimiothérapie seule.....	66
Figure 20 : Mécanisme d'action de l'acide rétinoïque () et du trioxyde d'arsenic (As_2O_3) sur l'oncogène <i>PML/RARα</i>	68
Figure 21 : Estimation de la survie (en pourcentage de patients) selon l'analyse de Kaplan-Meier dans les deux groupes : AR + Chimiothérapie et Chimiothérapie seule.....	76
Figure 22 : Estimation de la survie sans progression (en pourcentage de patients) selon l'analyse de Kaplan-Meier dans les deux groupes : AR + Chimiothérapie et Chimiothérapie seule.....	76

LISTE DES TABLEAUX

Tableau I : Principales spécialités topiques contenant de l'acide rétinoïque disponibles en France.....	39
Tableau II : Principaux effets indésirables répertoriés lors de l'utilisation de l'adapalène 0.1% crème et/ou gel.....	45
Tableau III : Effets indésirables liés à l'utilisation d'alitrétinoïne gel dosé à 0.1% classés par système et par fréquence.....	48
Tableau IV : Définitions des stades de mycosis fongoïde et du syndrome de Sézary proposées par l'IS L et l'EO T	69
Tableau V : Mesure de l'expression du récepteur β avant et après traitement par isotrétinoïne en fonction du site de localisation de la lésion pré-cancéreuse.....	73

LISTE DES ABREVIATIONS

AMM : Autorisation de Mise sur le Marché

AR : Acide Rétinoïque

Ara-C : Cytarabine

ARAT : Acyl-Coenzyme A Acyltransférase

BCMO1 : β -carotène-15 15'-monooxygenase

CD36 : « Cluster Determinant » 36

CEH : Cholestérol Hydrolase

CHU : Centre Hospitalier Universitaire

CIVD : Coagulation IntraVasculaire Disséminée

CRBP1 : « Cellular Retinol Binding Protein » de type 1

CRBP2 : « Cellular Retinol Binding Protein » de type 2

EORTC : «European Organization of Research and Treatment of Cancer»

ER : Récepteurs des œstrogènes

HAS : Haute Autorité de Santé

HDAC : Inhibiteurs des histones désacétylases

HSC : « No-parenchymal Hepatic Stellate Cells »

ISCL : «International Society for Cutaneous Lymphomas»

LAM : Leucémie Aigüe Myélocytaire

LP : Lipase Pancréatique

LRAT : Lécithine rétinol Acyltransférase

P.acnes : *Propionibacterium acnes*

PASI : « Psoriasis Area and Severity index »

PCR : «Polymerase Chain Reaction»

PML : Gène « Promyelocytic leukemia »

PPAR : « Peroxisome Proliferator-Activated Receptor »

RALDH : Rétinal déshydrogénase

RAR : récepteur à l'acide rétinoïque

RARE : Retinoic Acid Response Elements

RBP : « Retinol Binding Protein »

ROLDH : Rétinol déshydrogénase

RXR : Récepteur aux rétinoïdes

SR-BI : « Scavenger Receptor » de classe B et de type I

STRA6 : « Stimulated by Retinoic Acid 6 »

TTR : Trans-thyretin

UV : Ultra-Violet

VDR : Récepteur à la vitamine D

VEGF : « Vascular Endothelial Growth Factor »

Introduction

Les vitamines sont des substances organiques indispensables à la croissance et au bon fonctionnement de l'organisme. Parmi les 13 vitamines essentielles identifiées, la vitamine A est sans nul doute celle qui suscite le plus l'intérêt de la communauté scientifique. En effet depuis sa découverte au début du XX^{ème} siècle, cette vitamine s'est révélée indispensable au bon fonctionnement de nombreuses activités métaboliques et physiologiques telles que la vision, la différenciation cellulaire ou encore du système immunitaire.

Durant ces dernières décennies l'étude de son métabolisme et de ses dérivés actifs (les rétinoïdes) a permis de comprendre notamment comment cette vitamine interagit dans le cycle cellulaire normal et pathologique et comment ces mêmes effets peuvent s'intégrer dans le traitement ou la prévention de certaines affections.

Les rétinoïdes constituent aujourd'hui l'un des piliers de la thérapeutique dermatologique orale et topique. Ils sont notamment la première indication dans le traitement de certaines formes d'acné ou de psoriasis. Les dérivés de la vitamine A sont également largement étudiés en oncologie où une perturbation du cycle cellulaire est fréquemment constatée.

Cette thèse débutera par un rappel sur la vitamine A. Nous nous attarderons sur son métabolisme général pour finalement développer son métabolisme intracellulaire ; indispensable à la compréhension des effets biologiques qui en découlent.

La deuxième partie concernera l'utilisation de la vitamine et de ses dérivés en dermatologie. Un rappel sur la physiologie cutanée normale et pathologique sera également réalisé.

Finalement la troisième partie de ce travail de thèse concernera l'utilisation des rétinoïdes en oncologie. Les deux indications validées en France seront développées. La question de l'intérêt des rétinoïdes en oncologie sera également abordée à travers la présentation des résultats obtenus de différents essais cliniques.

PARTIE I
RAPPELS SUR LA VITAMINE A

I. Histoire de la vitamine A et généralités

Au début des années 1900, le chercheur anglais Frederick Gowland Hopkins chercha à mettre en évidence l'existence de nutriments essentiels au développement normal de l'animal. Pour cela, il modifia le régime alimentaire de jeunes rats, leur administrant en quantité variable de la caséine, du saindoux, du saccharose, de l'amidon et des minéraux. La moitié des rats recevait également une ration quotidienne de trois millilitres de lait (McArdle W. et Katch F., 2004).

Il remarqua que les rats non supplémentés en lait et malgré une alimentation pourtant adéquate en acides aminés, minéraux, graisses et hydrates de carbone, tombaient malades et ne se développaient pas de façon normale. Tandis que ceux supplémentés en lait avaient une croissance normale. Il suspecta alors l'existence de substances alimentaires absentes dans les protéines, les graisses et les carbohydrates habituellement étudiés à cette époque. Hopkins nomma ces substances les « facteurs alimentaires auxiliaires », et plus précisément pour cette expérience le « facteur laitier ». Il publia deux études en 1906 et 1912, qui sont considérées aujourd'hui comme les premières approches au concept des vitamines (Kamminga H. et Weatherall M.V., 1996).

Hopkins n'approfondit pas l'exploration de son « facteur laitier » et c'est en 1913 que Elmer McCollum et Marguerite Davis deux chercheurs de l'Université du Wisconsin découvrirent la vitamine A (ou rétinol), à partir de jaunes d'œufs et de beurre (McCollum E. V., 1913). Ce n'est que dans les années 1930 que sa structure chimique fut déterminée par le chimiste Paul Karrer ; cette découverte lui permit notamment d'obtenir le prix Nobel de chimie en 1937 (Karrer P. et Jucker E., 1950).

La vitamine A fait partie de la famille des vitamines liposolubles, elle est ainsi soluble dans les solvants organiques et les graisses. Comme toutes les vitamines, elle ne peut être synthétisée *in-vivo* et doit donc être fournie par l'alimentation. Elle peut cependant être stockée à des concentrations relativement élevées dans l'organisme. Par définition les dérivés structuraux (naturels ou synthétiques) de la vitamine A sont désignés sous le terme de rétinoïdes. Deux catégories de dérivés, en plus du rétinol, peuvent être absorbées via l'alimentation et sont à l'origine de l'ensemble des rétinoïdes naturels présents dans l'organisme (ANSES, 2014).

L'apport nutritionnel conseillé en vitamine A par jour chez l'adulte est de 800 microgrammes (Journal Officiel, 1990). Les sources d'apport peuvent être végétales ou animales et mettent alors en jeu des dérivés vitaminiques différents.

Certains dérivés pro-vitaminiques A (ou caroténoïdes) peuvent, après plusieurs réactions enzymatiques, être transformés en esters de rétinol (forme de stockage du rétinol dans l'organisme). Les caroténoïdes et notamment les bêta-carotènes, sont des pigments jaunes, oranges et rouges largement répandus au sein du règne végétal. La consommation de fruits et légumes riches en caroténoïdes (carotte, potiron, laitue, etc.) constitue ainsi une partie de l'apport journalier recommandé en vitamine A (Burri B., 2014).

Les produits d'origine animale quant à eux constituent une source de rétinoïdes sous forme de rétinol et d'ester de rétinol (principalement le palmitate de rétinyle). On les retrouve en particulier dans les abats (le foie, etc.), les produits laitiers les œufs ou encore les huiles de poissons (Faure E., 2000).

II. Transport et métabolisme

1. Digestion et absorption intestinale

1.1 Phase de digestion

Les rétinoïdes et les caroténoïdes subissent un processus de digestion semblable à celui des lipides dans la partie supérieure du tractus gastro-intestinal. Au niveau stomacal, ces composés sont dissous et incorporés dans la phase lipidique du bol alimentaire. Cette phase est ensuite émulsionnée en gouttelettes lipidiques grâce aux acides biliaires et à leurs sels. Au sein de ces gouttelettes sont également présents, en plus des rétinoïdes et caroténoïdes alimentaires, des phospholipides, du cholestérol, des acides gras (D' mbrosio D., Clugston R. et Blaner W., 2011).

L'organisme humain est capable d'absorber uniquement les caroténoïdes et le rétinol sous sa forme libre. Cette absorption a lieu dans le duodénum. Les produits d'origine animale fournissant en majorité des rétinoïdes sous la forme d'ester de rétinol l'absorption de ces composés nécessite des modifications chimiques préalables. Deux enzymes, contenues dans les sucs pancréatiques sont à l'origine de l'hydrolyse des esters de rétinol en rétinol : la lipase pancréatique (LP) et la cholestérol ester hydrolase (CEH). Cette hydrolyse peut également avoir lieu au niveau de la bordure en brosse de la muqueuse intestinale grâce à la phospholipase B (O'Byrne S. et Blaner W., 2013). Les caroténoïdes contenus dans les végétaux ne subissent quant-à-eux aucune modification structurale. Les figures 1a à 1e présentent les structures chimiques de la vitamine A, de ses précurseurs et des dérivés intervenant lors de la phase de digestion.

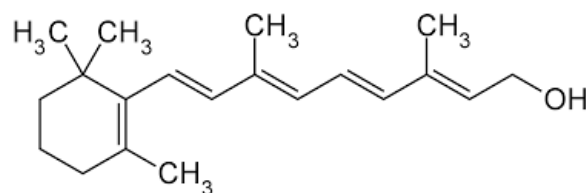


Figure 1a : Structure chimique du rétinol d'après pub hem N BI La molécule de rétinol est composée de trois fonctions ou groupes chimiques caractéristiques avec de gauche à droite : un cycle à six carbones et une double liaison (cyclohexène), quatre fonctions alcènes (polyène) et le groupement hydroxyle terminal (fonction alcool).

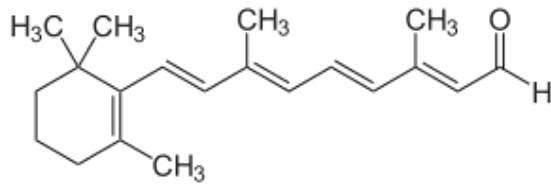


Figure 1b : Structure chimique du rétinol d'après pub hem N BI Le rétinol se différencie du rétinol par la présence d'une fonction aldéhyde (-RCOH) obtenue par une réaction d'oxydation de la fonction alcool du rétinol (-RCOOH).

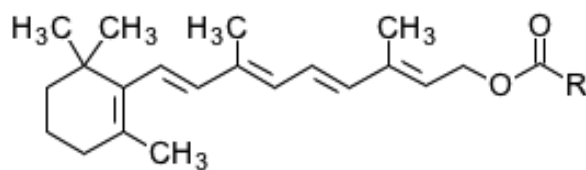


Figure 1c : Structure chimique d'un ester de rétinol d'après pub hem N BI Un ester de rétinol se différencie du rétinol par la présence d'une fonction ester (-RCOOR) obtenue par une réaction d'estérification de la fonction alcool du rétinol (-RCOOH).

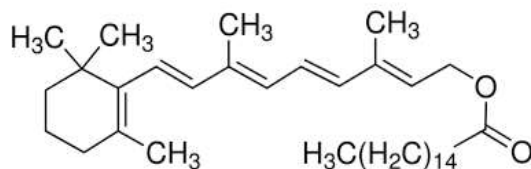


Figure 1d : Structure chimique du palmitate de rétinyle d'après pub hem N BI Le palmitate de rétinyle est un ester du rétinol Il est obtenu par une réaction d'estérification entre le rétinol et l'acide palmitique.

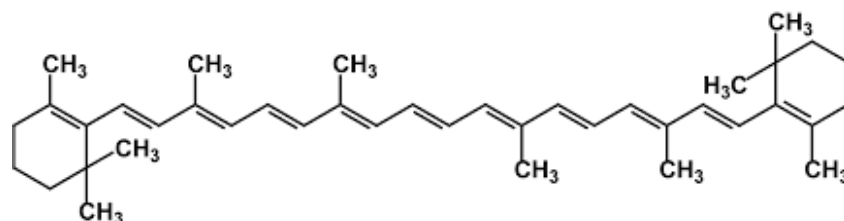


Figure 1e : Structure chimique du β -carotène d'après pub hem N BI La molécule de β -carotène est composée d'une chaîne de huit groupements isoprènes cyclique à chaque extrémité.

1.2 Phase d'absorption par l'entérocyte

Le mécanisme d'absorption intestinale des caroténoïdes et rétinoïdes alimentaires fut étudié pour la première fois il y a 40 ans à partir de l'intestin de rat. Les premiers résultats suggéraient alors une absorption passive pour les caroténoïdes, tandis que les rétinoïdes nécessitaient une absorption active via des protéines de transport. De récentes études (Reboul E., 2013) confirment ces hypothèses tout en démontrant que ces mécanismes restent plus complexes qu'initialement imaginés (Hollander D., Muralidhara K.S. et Zimmerman A., 1978).

1.3 Porte d'entrée apicale

Les taux d'absorption du rétinol et des caroténoïdes par l'entérocyte sont respectivement de 75% à 100% et de 3% à 90%. On considère néanmoins que l'absorption intestinale du rétinol est plus efficace que celle des caroténoïdes (Borel P. *et al.*, 2013).

Pendant plusieurs années on a supposé que l'absorption intestinale du rétinol était réalisée en partie par simple diffusion dans l'entérocyte (Harrison E., 2012). Cependant l'existence d'un transport actif via une protéine transmembranaire reste l'hypothèse privilégiée et fait l'objet d'un grand nombre d'études. On a pensé pendant longtemps que la protéine Stimulated by Retinoic Acid 6 (STRA6) assurait ce transport. Néanmoins, la diminution de sa présence intestinale au cours du développement contredit cette hypothèse (Bouillet P. *et al.*, 1997). A ce jour, la protéine permettant le passage rétinol dans l'entérocyte reste encore non identifiée.

L'absorption intestinale des caroténoïdes est quant à elle assurée par trois protéines transmembranaires. La première est la Scavenger Receptor de classe B et de type I (SR-BI). Cette glycoprotéine de 80kDa, est présente au niveau de la bordure en brosse de l'entérocyte du duodénum au colon. La deuxième appartient à la même famille de glycoprotéine il s'agit de la Cluster Determinant 36 (CD36). Avec un poids de 90kDa, cette glycoprotéine est présente au niveau de la bordure en brosse de l'entérocyte du duodénum au jéjunum. Enfin, la dernière protéine transmembranaire identifiée est une protéine de 135kDa largement présente dans l'organisme et appelée NP 1L1 (Reboul E., 2013).

1.4 Métabolisme intracellulaire et efflux

Après avoir pénétré à l'intérieur de l'entérocyte le rétinol et les caroténoïdes vont subir une suite de réactions enzymatiques avant d'être excrétés au niveau basal de la cellule

Dans un premier temps, le rétinol est estérifié en ester de rétinol (principalement en palmitate de rétinyle) par l'action de deux enzymes : la Lecithin Retinol Acyltransferase (LRAT) et la Acyl-CoA Acyltransferase (ARAT). Les esters de rétinol sont ensuite transportés au pôle basal de l'entérocyte par une protéine de transport : la Cellular Retinol Binding Protein II (Sauvant P. *et al.*, 2003).

Concernant les caroténoïdes on considère qu'environ 40% d'entre eux ne subissent pas de métabolisme intracellulaire. Les 60% restants sont clivés en rétinol par l'action de l'enzyme β -carotène-15,15'-monooxygénase (BCMO1). Le rétinol est ensuite clivé en rétinol puis estérifié en ester de rétinol (D' Ambrosio D., Lugston et Blaner W., 2011).

Une fois au pôle basal de l'entérocyte, les esters de rétinol sont incorporés au sein de chylomicrons puis libérés dans la lymphe intestinale avant de rejoindre la circulation sanguine. De récentes études supposent également une excrétion des esters de rétinol via l'efflux de cholestérol HDL (Reboul E., 2013). Le transport général du rétinol et du β -carotène à travers l'entérocyte est représenté par la figure 2.

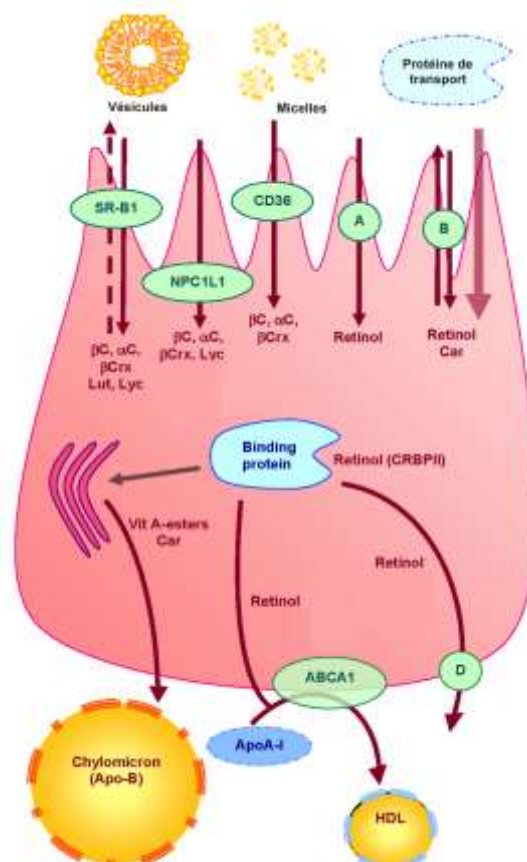


Figure 2 : Transport du rétinol et des caroténoïdes à travers l'entérocyte, adapté de Reboul E., 2013. Vit = vitamine ; β C = β -carotène ; α C = α -carotène ; Lut = lutéine ; Lyc = lycopène ;

Car = caroténoïdes ; A = un transporteur spécifique du rétinol ; B = un transporteur non-identifié. Les caroténoïdes sont capturés à partir des micelles au niveau des transporteurs : SR-B1, CD36 et NPC1L1. Une partie de la vitamine A et des caroténoïdes présents dans l'entérocyte peuvent également (en faible proportion) être retransportés dans l'intestin à partir de la protéine SR-B1. Le rétinol peut entrer dans l'entérocyte à partir de transporteurs spécifiques (A et B). La partie des caroténoïdes restante est incorporée dans les chylomicrons au niveau du pôle basal de l'entérocyte Tandis que le rétinol est transporté au niveau basal via la protéine CRBP, puis excrété au niveau du pôle basal via la protéine ABCA1 ou par simple diffusion.

2. Stockage hépatique

Contrairement à la plupart des vitamines, la vitamine A a la particularité d'être stockée en relativement grande quantité dans l'organisme. On considère ainsi que 25 à 40% des rétinoïdes et caroténoïdes libérés dans la circulation pourront être mis directement à la disposition des tissus périphériques alors que 60 à 75% seront stockés (Blomhoff R. *et al.*, 1985). Ce stockage a lieu dans le foie et implique particulièrement deux cellules hépatiques : les hépatocytes et les Non-parenchymal Hepatic Stellate Cells (HSCs) (Li Y., Wongsiriroj N. et Blaner W., 2014). Les hépatocytes représentent les deux tiers de l'ensemble des cellules hépatiques. Ils sont impliqués principalement dans la clairance des rétinoïdes alimentaires, leur consommation et la sécrétion d'une protéine de transport : la Retinol Binding Protein (RBP). Les HSCs, quant-à-elles, sont directement impliquées dans le stockage de la vitamine A (Geerts A., 2001). Les esters de rétinol, une fois captés par les cellules hépatiques, sont hydrolysés en rétinol avant d'être stockés dans les HSCs.

3. Excrétion hépatique et mise à disposition pour les tissus périphériques

Les tissus périphériques peuvent être approvisionnés en rétinol de deux manières. La première passe par la libération du rétinol stocké dans le foie. Une fois dans la circulation, le rétinol se fixe à une protéine de transport : la Retinol Binding Protein (RBP). Le complexe rétinol-RBP est ensuite stabilisé par une autre protéine : la trans thyretin (TTR). Le rétinol peut ensuite être libéré dans le tissu périphérique par la fixation de ce complexe au récepteur STRA6 (Blomhoff R. *et al.*, 1985).

Le rétinol peut également provenir dans une moindre mesure des chylomicrons circulants. Les esters de rétinol sont alors hydrolysés par une lipoprotéine lipase puis le rétinol libéré peut pénétrer dans la cellule périphérique grâce à un récepteur membranaire (encore non identifié) (Li Y., Wongsiriroj N. et Blaner W., 2014).

La figure 3 représente le métabolisme général du rétinol, des caroténoïdes et des rétinoïdes chez l'homme

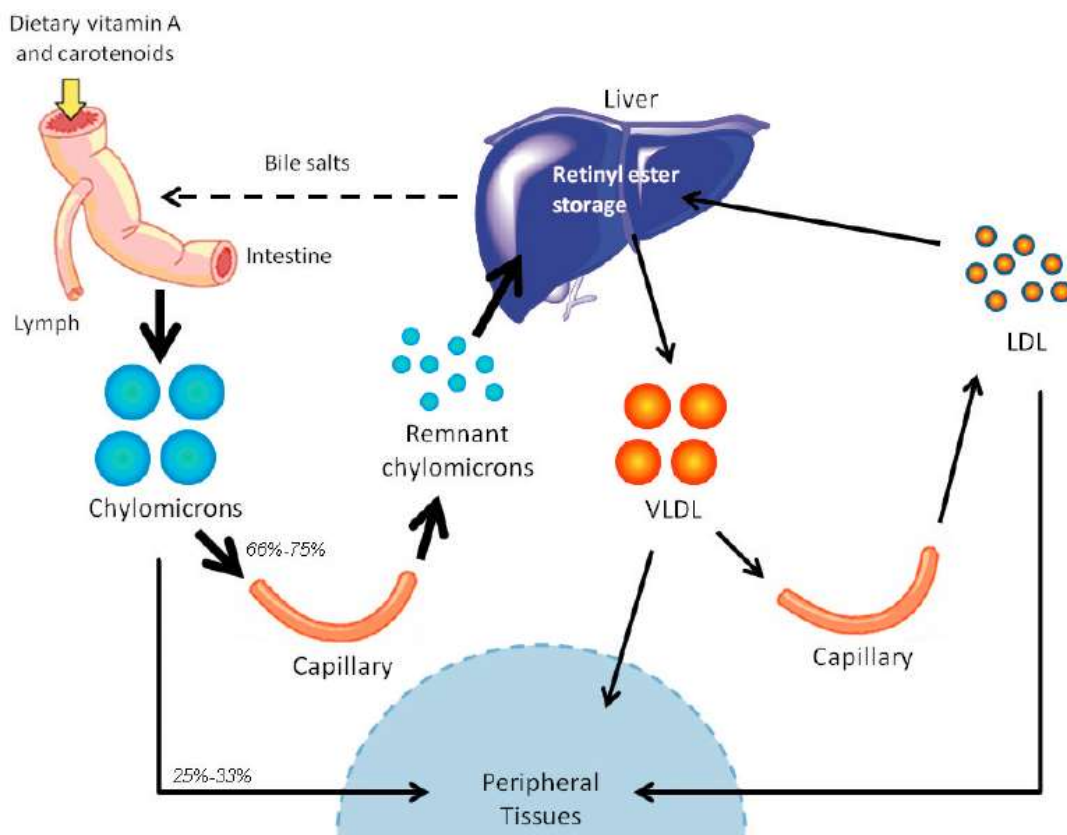


Figure 3 : Métabolisme général du rétinol, des caroténoïdes et des rétinoïdes chez l'homme d'après Li Y. *et al.*, 2014. Le rétinol et les caroténoïdes alimentaires, une fois absorbés au niveau intestinal, sont incorporés dans les chylomicrons puis excrétés dans la circulation générale. A partir de ces chylomicrons, la majorité des caroténoïdes et rétinol alimentaires vont être stockés au niveau hépatique (65 à 75%). La partie restante sera directement fournie aux tissus périphériques (25 à 33%). Les caroténoïdes et rétinol stockés au niveau hépatique peuvent ensuite être en partie excrétés avec les lipoprotéines VLDL et être finalement fournis aux tissus périphériques à partir de la circulation générale.

4. Métabolisme intracellulaire

Une fois dans la cellule, le rétinol peut être pris en charge par une protéine cytosolique : la Cellular Retinol Binding Protein de type I ou II (CRBP1 / CRBP2). Le rétinol, ainsi lié, peut être oxydé en acide rétinoïque (AR) à la suite de deux étapes oxydatives catalysées par des enzymes cytosoliques : la rétinol déshydrogénase (ROLDH) puis la rétinol déshydrogénase (LDH). L'acide rétinoïque est le métabolite actif qui exerce les effets de la vitamine A au niveau nucléaire. Il est transporté à l'intérieur du noyau cellulaire grâce à une protéine de transport : la Cellular Retinoic Acid-Binding Protein de type I ou II (CRABP1/ CRABP2). Il existe deux types de récepteurs nucléaires à l'acide rétinoïque : les Retinoic Acid Receptor (RARs) et les Retinoid X Receptor (RXRs) (O'Byrne S. et Blaner W., 2013).

La structure chimique de l'acide rétinoïque est présentée par la figure 4.

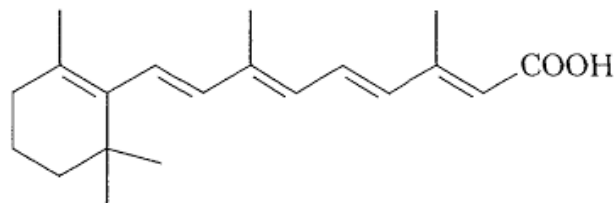


Figure 4 : Structure chimique de l'acide rétinoïque d'après pubchem et DrugBank. La molécule d'acide rétinoïque est composée comme la molécule de rétinol des deux fonctions ou groupes chimiques caractéristiques avec de gauche à droite : un cycle à six carbones et une double liaison (cyclohexène), quatre fonctions alcènes (polyène). Le groupement hydroxyle terminal (fonction alcool) initialement présent dans la molécule de rétinol est ici transformé en fonction carboxylique (fonction acide : -COOH) par une réaction d'oxydation.

Les RARs appartiennent à la famille des récepteurs nucléaires hormonaux de type II, trois sous-types existent codés par des gènes paralogues, les *RARs* α , β et γ . Les récepteurs RXRs, quant-à-eux fixent en plus de l'acide rétinoïque l'acide rétinoïque 9-cis dont la synthèse physiologique est toujours à l'étude (Labrecque J., Bhat P.V. et Lacroix A., 1997).

III. Rôles physiologiques

La vitamine A joue un rôle essentiel dans plusieurs fonctions de l'organisme c'est ce que démontre notamment l'expérience de McCollum et Davis en imposant pour la première fois une hypovitaminose au rat jeune (McCollum E. V., 1913). Celle-ci entraîne une altération de la vision nocturne, un risque accru aux infections, une croissance perturbée ainsi qu'un développement osseux et nerveux anormal (Sporn M.B. *et al.*, 1986).

1. Différenciation cellulaire

L'acide rétinoïque et ses isomères se lient respectivement, au niveau du noyau cellulaire, aux récepteurs α et β Cette liaison permet la régulation de l'expression de certains gènes, influençant ainsi de nombreux processus physiologiques. En effet, le complexe acide rétinoïque/RAR ou RXR a la capacité de se lier à une région spécifique du chromosome RARE (Retinoic Acid Response Elements), stimulant ou inhibant la transcription de certains gènes L'acide rétinoïque joue ainsi un rôle majeur dans la différenciation, la croissance et la mort de la cellule (Lampen A. *et al.*, 2000) (Gudas, 1994). La plupart des effets physiologiques attribués à la vitamine A résultent de ce rôle dans la différenciation cellulaire.

2. Vision

La vitamine A joue également un rôle essentiel dans la vision. En 1982 l'organisation mondiale de la santé a d'ailleurs conclu que l'hypovitaminose était la première cause de cécité dans le monde (OMS et Keller, 1982). Après libération hépatique, le rétinol est transporté jusqu'à la rétine où il est oxydé en 11-cis-rétinal.

En cas de besoin, le rétinol peut être acheminé jusqu'aux bâtonnets (photorécepteurs) où il se lie avec une protéine appelée opsine pour former un pigment visuel : la rhodopsine. Ce pigment permet aux bâtonnets de capter des lumières de faible intensité. Sous l'effet des photons lumineux, la rhodopsine est dégradée déclenchant une cascade de réactions dont la conséquence finale est la production d'un influx nerveux (Head K.A., 1999).

La figure 5 représente le mécanisme général impliquant le 11-cis-rétinal dans la vision.

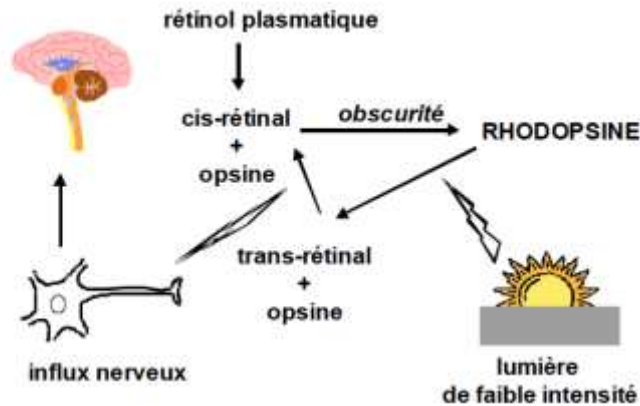


Figure 5 : Rôle du rétinol dans le processus de la vision d'après Weisse S., 2002. Le rétinol plasmatique, après transformation en cis-rétinal se lie à la protéine d'opsine pour former la rhodopsine. Une fois dégradée, cette rhodopsine permet la production d'un influx nerveux et finalement la vision par faible luminosité.

3. Système immunitaire

De part la fixation de l'acide rétinoïque aux récepteurs nucléaires et la régulation de la différenciation cellulaire, la vitamine A intervient dans le développement et la différenciation des globules blancs, tels que les lymphocytes, qui remplissent à leur tour une fonction primordiale dans la réponse immunitaire. La vitamine A permet également de maintenir l'intégrité des membranes externes (la peau) et internes (cellules muqueuses). Ces membranes étant les premières barrières de l'organisme contre les infections (Pino-Lagos K., Guo Y. et Noelle R., 2010).

PARTIE II
INTERET EN DERMATOLOGIE

Son action sur la prolifération et la différenciation cellulaire explique pourquoi la vitamine A fait l'objet d'un grand nombre d'études scientifiques notamment en dermatologie où elle suscite toujours un grand intérêt.

Wolbach et Howe furent les premiers, en 1925, à mettre en évidence les effets cutanés d'une carence en vitamine A chez le rat : ils observèrent des modifications au niveau des téguments telles qu'un trouble de la kératinisation une métaplasie squameuse des muqueuses ou encore une xérose cutanée (Everts H., 2012).

C'est en 1959 que Stüttgen identifia l'acide tout-trans rétinoïque comme le métabolite actif du rétinol au niveau cutané. Quelques années plus tard, Kligman mit en évidence les effets bénéfiques et le mode d'action de ce métabolite dans le lichen plan, le psoriasis et surtout l'acné vulgaire qui reste encore aujourd'hui son indication première (Saia P. et Funk-Brentano E., 2012).

Cette partie de la thèse s'intéressera à l'utilisation des rétinoïdes en dermatologie. Afin de justifier ses indications, un bref rappel sur la physiologie cutanée normale et pathologique sera fait.

I. Rappels sur la physiologie cutanée normale et pathologique

Avec une surface moyenne de 1.7 m² et un poids représentant environ 10% de la masse corporelle la peau est l'organe le plus étendu du corps humain (CNRS, 2015). En contact direct avec le milieu extérieur c'est un organe de protection mécanique physique biologique mais aussi un organe récepteur (Lacombe M., 2006). En effet, la barrière épidermique s'oppose à la perte des liquides biologiques internes et à l'entrée des xénobiotiques dans l'organisme Son intégrité est nécessaire à la vie tant pour son incidence sur la santé de l'individu que pour son bien-être. Elle est assurée par un renouvellement cellulaire permanent (épiderme), ainsi que par sa capacité d'autoréparation (cicatrisation) (Sherwood L., 2006).

Nous nous attarderons dans cette partie sur la physiologie normale et pathologique de la peau ceci dans le but d'expliquer quels effets et actions les rétinoïdes naturels et de synthèse, ont au niveau cutané. Compte tenu des principales indications de ces molécules en dermatologie, seules deux pathologies cutanées seront développées : l'acné et le psoriasis.

1. La peau : physiologie normale et structure générale

D'un point de vue anatomique, la peau peut être assimilée à une superposition de trois compartiments principaux : l'épiderme le derme et l'hypoderme ces couches s'ajoutent plusieurs annexes épidermiques jouant différents rôles essentiels à l'homéostasie cutanée (sécrétion, protection, etc.) (Fisher G. et Voorhees J., 1996).

La structure générale de la peau est représentée dans la figure suivante :

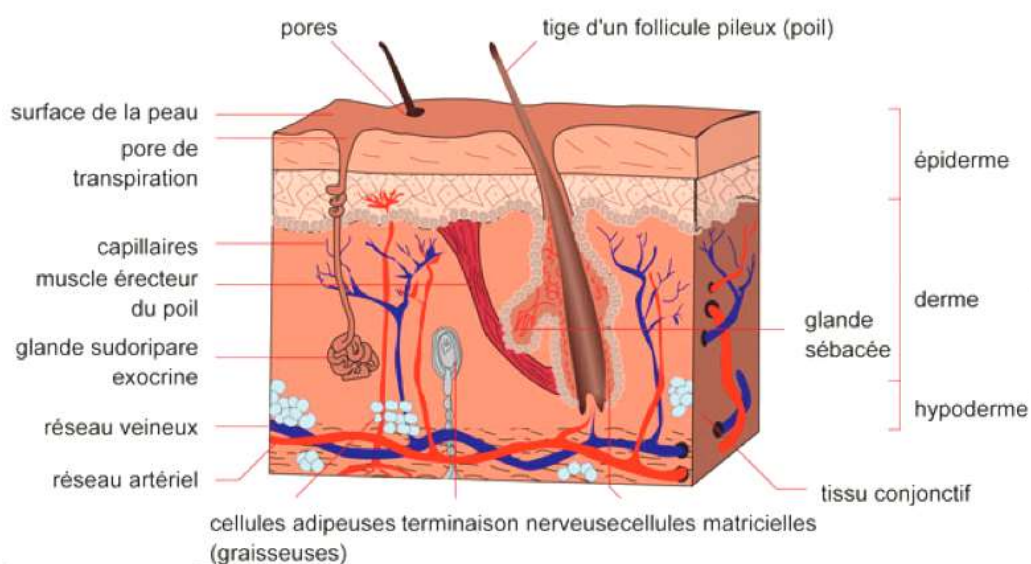


Figure 6 : Schéma en vue transversale de la structure de la peau de l'épiderme au tissu conjonctif sous cutané d'après le site internet du Laboratoire Pierre Fabre.

1.1 L'épiderme

L'épiderme constitue la première couche de la peau celle en contact direct avec le milieu extérieur. Il est avascularisé et composé de couches cellulaires bien individualisées. D'une épaisseur variable en fonction du site anatomique l'épiderme est subdivisé en deux couches distinctes : le *stratum corneum* (mort) et l'épiderme sous-jacent (vivant) (Sherwood L., 2006).

Le *stratum corneum* correspond à la couche cornée de l'épiderme (non viable) c'est précisément ce *stratum corneum* qui est responsable de la fonction barrière de la peau et de notamment de son imperméabilité. L'épiderme vivant quant à lui est constitué de plusieurs

cellules principales: les cellules dendritiques (de Langerhans), les cellules de Merkel, les mélanocytes et les kératinocytes (EDEF, 2011).

a. Les kératinocytes

Les kératinocytes constituent 90% de la population cellulaire de l'épiderme. Ils diffèrent d'une strate épidermique à l'autre. En fonction de la morphologie des cellules, on peut ainsi diviser l'épiderme en quatre couches cellulaires distinctes (Dréno B., 2009).

La couche la plus profonde en contact direct avec la membrane basale est appelée couche germinative. Elle est constituée d'une seule assise de kératinocytes cubiques. Comme son nom l'indique, cette couche est à l'origine du renouvellement de l'ensemble de l'épiderme. En effet, les kératinocytes cubiques subissent de nombreuses mitoses (Démarchez M., 2011).

Au-dessus se trouve la couche dite spinieuse. Elle est composée d'une dizaine d'assises de cellules reliées par des desmosomes dits « en épines ». Ces kératinocytes sont plus aplatis que ceux présents dans la couche germinative, leur cytoplasme est également plus riche en filaments de kératine : une protéine essentielle au maintien de l'intégrité cutanée (Verschoore D. et al, 2015).

La couche suivante est la couche granuleuse. Elle est constituée de 2 à 3 assises de cellules. Ces dernières sont très aplaties. Leur cytoplasme quant à lui est riche en filaments de kératine, en grains de kératohyaline et en kératinosomes. Les grains de kératohyaline sont composés presque exclusivement de profilagine ; une protéine qui une fois dans la couche cornée servira de « ciment » aux filaments de kératines. Les kératinosomes permettent, quant à eux, la synthèse et le transport de lipides au niveau cutané (Démarchez M., 2011).

Et enfin, la dernière couche, en contact direct avec le milieu extérieur, est la couche cornée ou *stratum corneum*. Elle est composée de 5 à 10 assises de cellules anucléées et complètement aplaties appelées cornéocytes (une variété de kératinocytes). Ces cornéocytes sont reliés entre eux par un ciment intercellulaire et des desmosomes, lorsque ces attaches rompent les cornéocytes se détachent de l'épiderme c'est ce que l'on appelle la desquamation (Faculté médecine Lyon, 2010).

Pour résumer, les kératinocytes sont les principales cellules nécessaires à une physiologie cutanée normale en assurant notamment (Démarchez M., 2011) :

- ⇒ Le renouvellement cutané par migration des kératinocytes de la couche basale au *stratum corneum*
- ⇒ La cohésion de l'épiderme par la présence de nombreux desmosomes
- ⇒ La formation d'une barrière épidermique protectrice qui régule l'absorption percutanée et la perte d'eau trans-épidermique

La structure générale de l'épiderme est représentée par la figure 7.

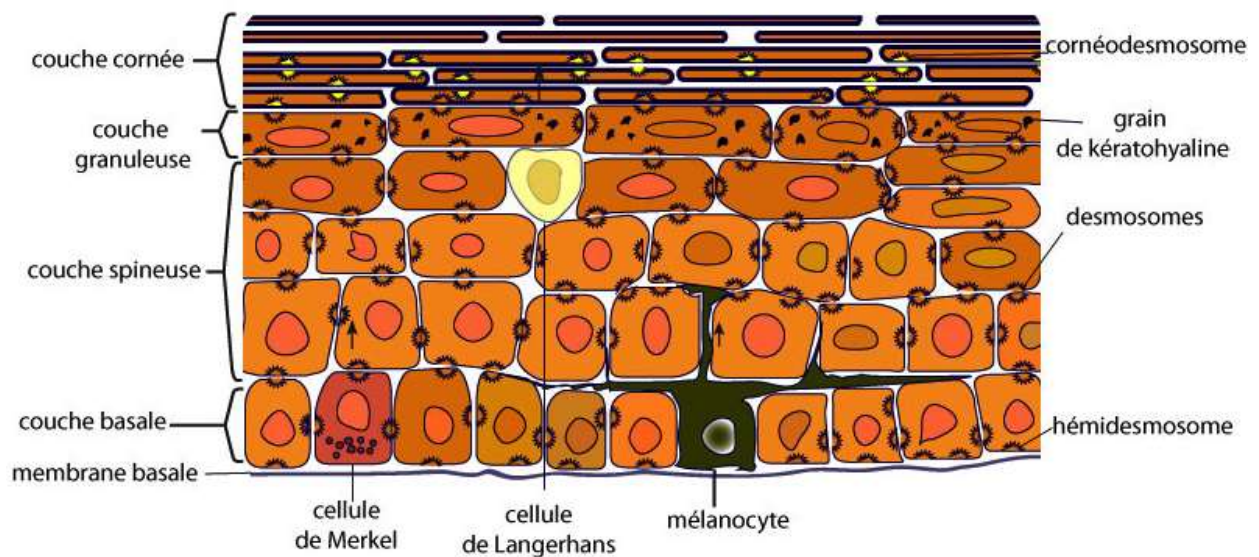


Figure 7 : Les différentes couches de l'épiderme (vue transversale) d'après Démarchez M., 2012. La couche basale de l'épiderme est constituée d'une seule assise de kératinocytes cubiques. La couche spinieuse est composée d'une dizaine d'assises de kératinocytes plus aplatis que ceux présents dans la couche germinative, leur cytoplasme est également plus riche en filaments de kératine. La couche granuleuse est constituée de 2 à 3 assises de cellules très aplaties. Et enfin, la couche cornée ou stratum corneum est composée de 5 à 10 assises de cellules anucléées et complètement aplaties appelées cornéocytes.

b. Les mélanocytes

Les mélanocytes représentent 5 à 10% des cellules de l'épiderme. Ils sont principalement localisés dans la couche basale et synthétisent un pigment brun ou roux : la mélanine. Cette dernière est stockée dans des organites spécialisés appelés mélanosomes. Grâce à leur forme étoilée, les mélanocytes permettent aux kératinocytes environnant d'absorber les mélanosomes, qui migreront en cas d'exposition aux rayons ultra-violet vers la couche

cornée de l'épiderme ainsi, l'ensemble fonctionnel que constituent le mélanocyte et le kératinocyte est appelé unité épidermique de mélanisation (Nagata T. *et al.*, 2015).

c. Les cellules dendritiques de l'épiderme et les cellules de Merkel

Aussi appelées cellules de Langerhans les cellules dendritiques sont d'origine hématopoïétique et sont donc produites par la moelle osseuse. Ces cellules à forme étoilée jouent un rôle de défense immunitaire au niveau cutané en captant d'éventuelles substances et antigènes qui auraient pénétré l'épiderme. Elles ont également la capacité de migrer de l'épiderme jusqu'aux ganglions lymphatiques où sont présents les lymphocytes T CD4+ (Le Borgne M. et Dubois B., 2007).

Les cellules de Merkel ont quant-à-elles un rôle dans la transmission du message nerveux (sensations tactiles). En effet, elles fonctionnent comme des mécanorécepteurs (Démarchez M., 2011).

1.2 Le derme et l'hypoderme

a. Le derme

Le derme est placé directement en dessous de l'épiderme. Il s'agit d'un tissu conjonctif que l'on peut usuellement décrire comme une succession de 3 couches distinctes (de l'épiderme à l'hypoderme): le derme papillaire, le derme réticulaire et le derme profond. Contrairement à l'épiderme, le derme est innervé et vascularisé, sa composition est également caractéristique avec une majorité de macromolécules (protéines), mucopolysaccharides et diverses cellules spécialisées (Démarchez M., 2011).

- ⇒ **Les macromolécules** : il s'agit ici de protéines constituant des fibres très entremêlées de collagène, de fibronectine et d'élastine. Ce sont ces mêmes fibres qui confèrent à la peau son élasticité et sa souplesse. Elles jouent également un rôle primordial dans le maintien de l'épiderme sus-jacent.

- ⇒ **Les mucopolysaccharides** : Ils constituent la substance fondamentale du derme que l'on pourrait décrire comme un « gel » formé par des protéines : les glycosaminoglycanes. Les derniers ont la capacité de capter l'eau présente assurant ainsi la bonne hydratation cutanée. Le glycosaminoglycane le plus connu pour son action au niveau cutané est l'acide hyaluronique.

⇒ **Les cellules spécialisées** : il s'agit en majorité de fibroblastes dont la fonction est de sécréter l'un des constituants principaux de la substance fondamentale : le collagène. Le derme contient également quelques cellules de défense immunitaire : les histiocytes.

La vascularisation du derme permet la nutrition de l'épiderme par diffusion

b. L'hypoderme

L'hypoderme est la couche la plus profonde de la peau. Il sert d'interface et de séparation entre le derme et les tissus sous-jacents à savoir les muscles et les tendons. Comme le derme, il est vascularisé et innervé, avec une structure comparable à un tissu conjonctif lâche. L'hypoderme contient également des tissus adipeux d'épaisseur variable selon la localisation et l'individu. Il assure une protection de l'organisme face à des variations de température ou des chocs physiques (Dréno B., 2009).

1.3 Les annexes épidermiques

On entend par annexes épidermiques l'ensemble des structures issues de l'épiderme et dont les prolongements s'enfoncent jusqu'au derme voire jusqu'à l'hypoderme. Nous ne nous attarderons dans ce travail que sur la description du follicule pilo-sébacé, compte tenu de l'effet des rétinoïdes sur ce dernier.

Comme son nom l'indique, le follicule pilo-sébacé est composé de deux structures principales : le follicule pileux et la glande sébacée, indissociables l'une de l'autre. Le follicule pileux constitue la cavité dans laquelle le poil composé de kératine dure (sans graisse) est formé. A cette cavité est annexée une glande dite « sébacée » dont le rôle est de sécréter dans l'espace péripilaire une substance lipidique appelée sébum. La glande sébacée est située dans le derme et est composée de cellules qui synthétisent et stockent le sébum : les sébocytes. Ce sont précisément ces sébocytes qui sont libérés dans l'espace péripilaire permettant la lubrification et la protection du poil naissant (Démarchez M., 2011) (Lacombe M., 2006).

La structure générale d'une glande sébacée est représentée par la figure 8.

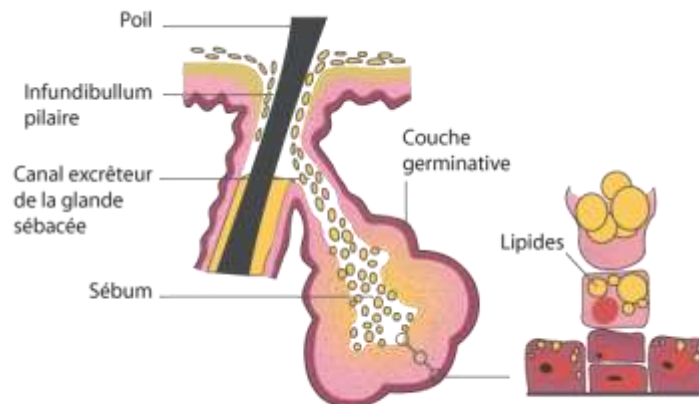


Figure 8 : Structure d'une glande sébacée d'après Charles, 2012. La paroi de la glande sébacée est composée de trois couches cellulaires. La première est la couche germinative, constituée de cellules nucléées aspécifiques. La couche supérieure est composée de sébocytes immatures contenant des vacuoles lipidiques. Enfin, la dernière couche est composée exclusivement de sébocytes matures qui libèrent le sébum dans l'espace péripileaire.

2. Physiologie de l'acné

L'acné juvénile est une pathologie cutanée se caractérisant par une inflammation chronique du follicule pilo-sébacé. Cette affection est très courante lors de l'adolescence on considère ainsi que 80% des 12-18 ans en sont ou en seront atteints (Beylot C., 2012).

2.1 Clinique

L'acné juvénile se localise sur des zones où la production de sébum (ou la séborrhée) est importante comme sur le visage ou le haut du tronc. Selon la gravité de l'acné, les lésions cutanées constatées peuvent être : des comédons, des microkystes, des papules, des nodules, etc (Gollnick H. et Zouboulis C., 2014).

2.2 Diagnostic

Le diagnostic de l'acné juvénile est clinique et consiste essentiellement en l'évaluation du degré de sévérité ainsi que de son type. L'acné peut être décrite comme rétentionnelle, inflammatoire, ou mixte. La sévérité de l'acné peut être gradée du point de vue de son aspect, de la quantité des lésions, de leur densité et de la surface atteinte (Dréno B. *et al.* 2011).

A partir de ces facteurs sémiologiques et de la morphologie des lésions, six grades ont été définis (Dréno B. *et al.* 2011) :

- ⇒ **Grade 0** : sans lésion présence éventuelle d'un léger érythème
- ⇒ **Grade 1** : pratiquement pas de lésions, rares comédons ou microkystes.
- ⇒ **Grade 2** : légère, rares comédons ou microkystes, rares papulo-pustules, moins de la moitié du visage est atteinte.
- ⇒ **Grade 3** : modérée, plusieurs comédons ou microkystes, plusieurs papulo-pustules, un nodule possible, plus de la moitié du visage est atteinte.
- ⇒ **Grade 4** : sévère, nombreux comédons ou microkystes, nombreuses papulo-pustules, rares nodules, la totalité du visage est atteinte.
- ⇒ **Grade 5** : très sévère, acné très inflammatoire, nombreux nodules, la totalité du visage est atteinte.

L'atteinte d'autres zones que le visage et la présence ou non de cicatrices est également à prendre en compte lors du diagnostic.

2.3 Physiopathologie

La connaissance de la physiopathologie de l'acné est essentielle à la bonne prise en charge thérapeutique du patient. Trois facteurs pathogéniques sont impliqués directement dans l'acné et ces trois facteurs nécessitent la mise en place de différents traitements.

a. La séborrhée

On entend par séborrhée l'augmentation anormale de la sécrétion de sébum par la glande sébacée. Cette augmentation a une composante essentiellement hormonale.

En effet, les glandes sébacées possèdent, au niveau de leurs sébocytes, des récepteurs aux hormones androgènes stimulant ainsi la production de sébum. Les dérèglements hormonaux propres à l'adolescence et notamment l'hyperproduction d'androgènes expliquent en partie la séborrhée constatée dans l'acné juvénile (Chen W. et Zouboulis C., 2009). La glande sébacée peut être également la cause directe et unique de la séborrhée. En effet c'est une glande endocrinienne qui peut métaboliser les androgènes circulants mais également en synthétiser *in-situ* (Bergler-Czop B. et Brzezińska-Wcisło L., 2013) .

Le terrain génétique peut également expliquer ce phénomène. Chez certains individus, les récepteurs aux androgènes sont hypersensibles et chez d'autres, l'enzyme nécessaire à la synthèse de ces hormones est présente en excès (Chen W. et Zouboulis C., 2009).

b. La rétention sébacée

La rétention sébacée s'explique par l'obstruction du follicule pileux causée par une cohésion excessive des kératinocytes qui le composent. Le bouchon corné ainsi créé gêne l'évacuation du sébum sécrété par la glande sébacée. L'accumulation du sébum dans le sac folliculaire forme un microkyste fermé, ou un comédon (« point noir ») lorsque le bouchon corné affleure à la surface de l'épiderme (Thiboutot D. *et al.*, 1997).

Les scientifiques s'accordent pour dire que certains cosmétiques peuvent favoriser cette rétention. Les autres causes restent encore discutées (Gollnick H. et Zouboulis C., 2014).

c. L'inflammation

Elle est directement liée à la rétention sébacée. En effet, l'accumulation de sébum dans un milieu fermé favorise le développement d'une bactérie lipophile et anaérobie *Propionibacterium acnes* (*P.acnes*) (Tanghetti E., 2013).

Malgré le développement de cette bactérie, l'acné n'est pas une maladie infectieuse. L'inflammation engendrée par *P.acnes* résulte principalement des enzymes et substances chimiques qu'elle sécrète. Ses sécrétions induisent notamment la libération par les cellules en périphérie comme les kératinocytes ou les macrophages par exemple, mais aussi de cytokines inflammatoires comme les TNF α ou les IL-1 α (Tanghetti E., 2013).

2.4 Prise en charge thérapeutique

La prise en charge thérapeutique de l'acné a pour but de limiter la séborrhée et la réaction inflammatoire et de supprimer la rétention sébacée. Notamment dans le but de limiter l'apparition de cicatrices dans le cas d'acné sévère. Le traitement médicamenteux peut être topique, oral, ou en association selon le type d'acné considéré. Depuis de nombreuses années, les rétinoïdes topiques ou systémiques sont les molécules phares du traitement de l'acné juvénile ou de l'adulte. Les effets cutanés des rétinoïdes seront développés plus loin dans ce travail (Beylot C., 2012).

3. Physiologie du psoriasis

On estime que le psoriasis touche 1 à 5 % de la population mondiale (Dubertret L., 2013). Cette affection se caractérise par une inflammation chronique de la peau associée à une accélération du renouvellement épidermique.

3.1 Clinique

Les manifestations cliniques du psoriasis sont principalement l'apparition de plaques épaisses et squameuses de couleur rouge. Elles sont la plupart du temps localisées au niveau du cuir chevelu, de certaines articulations (coudes, genoux, etc.), de la région sacro-iliaque mais également dans de rares cas au niveau des paumes des mains et des pieds (Champion R., 1986).

3.2 Physiopathologie

Les causes exactes du psoriasis sont encore inconnues. Cependant plusieurs facteurs sont décrits comme étant directement impliqués dans cette maladie. La communauté scientifique s'accorde pour dire que le psoriasis met en jeu l'ensemble des interactions régulant l'homéostasie cutanée comme l'interaction entre l'épiderme et le derme ou encore la régulation de la prolifération cellulaire (Dubertret L., 2013).

D'un point de vue histologique les plaques de psoriasis sont causées par l'accumulation de kératinocytes entraînant un épaissement au niveau de la couche cornée qui se couvre de squames de teinte blanchâtre à l'abondance variable et qui se détachent sous forme de pellicules ou de lamelles fines ou plus volumineuses. L'accumulation excessive des kératinocytes peut s'expliquer par l'activation d'une protéase régulant, par un mécanisme inconnu, leur prolifération. Cette protéase est inhibée de façon tardive chez le patient psoriasique (Kupetsky E. et Keller M., 2013).

Le psoriasis peut être défini facteur par facteur comme étant une maladie génétique, auto-immune ou encore psychosomatique.

⇒ **Une maladie génétique** : On considère que le psoriasis est associé à une atteinte familiale dans 40% des cas. De nombreuses études ont démontré l'existence de régions chromosomiques impliquées dans l'apparition de la maladie, comme par

exemple pour les gènes codant l'IL23 ou l'IL10 (Prieto-Pérez R. *et al.*, 2013) (Dubertret L., 2013).

- ⇒ **Une maladie auto-immune** : L'accumulation des kératinocytes au niveau de la plaque psoriasique s'accompagne rapidement d'une infiltration de polynucléaires neutrophiles puis de lymphocytes T D4 et D8 certaines études font part d'une altération de la paroi des kératinocytes par ces cellules immunitaires, stimulant encore un peu plus leur prolifération (Skroza N. *et al.*, 2013) (Lowes M., Suárez-Fariñas M., et Krueger J., 2014).

- ⇒ **Une maladie psychosomatique** : Un lien évident entre le stress et la poussée psoriasique a été mis en évidence. Pourtant le psoriasis n'est pas une pathologie psychique mais bien une pathologie dermatologique (Moynihan J., Rieder E., et Tausk F., 2010). De récentes études font part du rôle de certains neuromédiateurs dans le maintien de l'homéostasie cutanée aucun lien direct entre ces neuromédiateurs et la physiopathologie du psoriasis n'a encore été démontré cependant cela reste une piste à explorer dans l'étude de cette pathologie (Dubertret L., 2013) .

3.3 Prise en charge thérapeutique

Il existe un très grand éventail des traitements disponibles pour le psoriasis. Ainsi les traitements peuvent varier tant sur la famille thérapeutique que sur la prise du traitement (oral, topique, mécanique, etc.) (Champion R., 1986).

Nous présenterons plus loin, les rétinoïdes utilisés dans le cadre de cette affection.

II. Effets pharmacologiques des rétinoïdes au niveau cutané

L'importance du rétinol et de ses dérivés dans la physiologie cutanée fut démontrée par Wolbach et Howe qui, en 1925, mirent en évidence les effets dermatologiques d'une carence en vitamine chez l'animal Les résultats d'une telle carence furent proches de certains états pathologiques. Ils constatèrent notamment une modification des téguments, résultat entre autre d'une hyperkératose ainsi qu'une atrophie des glandes sébacées Ces résultats furent suivis d'un grand nombre d'études scientifiques cherchant à mettre en évidence le métabolisme et la pharmacologie de la vitamine A et de ses dérivés au niveau cutané (Roos T. *et al.*, 1998).

1. Effet au niveau de l'épiderme

En 1991, plusieurs dermatologues ont cherché à mettre en évidence le mécanisme d'action des rétinoïdes au niveau épidermique. Pour cela, ils ont observé les effets d'une application topique et journalière d'acide rétinoïque à 0,1% pendant quatre jours sur l'épiderme humain. Après une biopsie et une étude histologique de la peau au microscope, ces dermatologues ont mis en évidence plusieurs modifications épidermiques. Tout d'abord, le nombre de kératinocytes avait augmenté entraînant ainsi un épaissement de l'épiderme. Les espaces inter-kératinocytaires avaient également augmenté, rendant les cellules moins cohésives (Fisher G. *et al.*, 1991).

De plus, il a été démontré que l'acide rétinoïque perturbe la synthèse de kératine au niveau épidermique (Kim S. *et al.*, 1996). En effet, l'étude histologique de la peau traitée par acide rétinoïque a mis en évidence la diminution de la kératine de haut poids moléculaire et une augmentation de la kératine de bas poids moléculaire. La présence d'une kératine fœtale (K13-K19) normalement absente dans l'épiderme adulte a également été mise en évidence (Törmä H., 2011). Cette perturbation de la synthèse en kératine entraîne une diminution du nombre de tonofilaments impliqués dans la cohésion des desmosomes dont la synthèse est dépendante de celle de la kératine. Il en résulte une augmentation du corps muqueux au détriment du *stratum corneum*.

De manière générale et sur une épiderme normale, l'acide rétinoïque entraîne donc une fragilité épidermique, aboutissant dans un premier temps à une sécheresse cutanée et finalement à une desquamation. Cependant, ces effets indésirables sur une peau saine se sont révélés bénéfiques sur un épiderme pathologique (Berbis P., 2005). En effet, en plus des modifications histologiques citées précédemment, on suppose un effet modulateur de l'acide rétinoïque permettant une augmentation de la différenciation et une réduction de la prolifération au niveau épidermique. Le mécanisme de cette modulation reste mal connu, cependant on peut supposer qu'il repose sur la régulation de certains gènes impliqués dans la différenciation cellulaire.

2. Effet au niveau du derme

En 2008, des chercheurs polonais ont cherché à démontrer l'effet de l'acide rétinoïque au niveau du derme. Cette étude *in vitro* a été réalisée à partir de fibroblastes humains. Deux modèles de culture cellulaire ont été utilisés dont l'une permettant une irradiation des fibroblastes par rayonnement ultra-violet (UV). Les cellules ont été exposées à différentes

concentrations d'acide rétinoïque allant de 0.0001% à 0.1%. Une mesure de la viabilité et de la prolifération cellulaire a ensuite été réalisée par spectrophotométrie (Jurzak M. *et al.*, 2008).

une concentration de 0.1% l'acide rétinoïque inhibe la prolifération des fibroblastes en culture quel que soit le modèle utilisé. Les concentrations plus faibles n'ont quant-à-elles aucun effet toxique sur les fibroblastes.

Une étude de l'expression génétique des enzymes présentes dans le derme normal a également été réalisée à partir des résultats obtenus par PCR. Ces enzymes sont sécrétées par les fibroblastes et font partie de la famille des métalloprotéinases dermo-épidermiques. On retrouve : la collagénase (gène *MMP 1*), la gélatinase (gène *MMP 2*) ainsi que la stromélysine 1 (gène *MMP 3*). Les résultats de cette étude rendent compte d'une diminution de l'expression des gènes *MMP 1, 2* et *3* lors d'une exposition des fibroblastes à l'acide rétinoïque quelle que soit la concentration étudiée. Cette inhibition passe probablement par l'activation des récepteurs nucléaires RAR et RXR (ligand-dépendants) (Jurzak M. *et al.*, 2008).

3. Effets immunomodulateurs et effets sur les médiateurs de l'inflammation

De nombreuses études ont cherché à rendre compte des effets immunomodulateurs des rétinoïdes topiques ou oraux. Cependant, les résultats sont contradictoires et ces effets restent encore mal connus à l'heure actuelle (Berbis P., 2005).

Au niveau des polynucléaires neutrophiles, les rétinoïdes semblent inhiber *in-vivo* la production d'anions superoxydes, la libération d'enzymes lysosomales et leur chimiotactisme. Cette inhibition justifie en partie l'utilisation et les effets spectaculaires de certains rétinoïdes dans le traitement d'affections dermatologiques pustuleuses telles que le psoriasis ou l'acné (Jones D., 2005).

Au niveau des lymphocytes, l'acide rétinoïque, *in-vitro* et à forte concentration, entraîne l'apoptose des lymphocytes T. Tandis qu'une concentration moins élevée augmente leur toxicité. En effet, l'acide rétinoïque semble inhiber la production d'interféron gamma et stimuler la synthèse des récepteurs membranaires à l'interleukine 2, stimulant ainsi l'induction des lymphocytes T cytotoxiques. Ces modifications n'ont cependant pas été constatées lors des études *in-vivo* (Raverdeau M. et Mills K., 2014). Aucune étude ne rend compte de résultats significatifs concernant les lymphocytes B.

Les propriétés anti-inflammatoires des rétinoïdes ont quant-à-elles été démontrées par plusieurs études expérimentales *in-vivo* et *in-vitro*. En effet, les rétinoïdes réduisent la synthèse des prostaglandines et de certains leucotriènes inflammatoires (Berbis P., 2005).

III. Les rétinoïdes de synthèse utilisés en dermatologie

Les effets irritants de l'acide rétinoïque en application locale et les nombreux effets secondaires identifiés en utilisation systémique poussèrent les chercheurs à identifier et/ou synthétiser des substituts moins toxiques c'est ainsi que les recherches portant sur les rétinoïdes commencèrent. Depuis les rétinoïdes sont l'un des piliers thérapeutiques en dermatologie (Heller E. et Shiffman F., 1985).

Plusieurs milliers d'analogues structuraux ont été synthétisés Parmi eux, certains rétinoïdes de synthèse sont aujourd'hui la première indication dans le traitement de certaines affections cutanées Moins d'une dizaine sont actuellement commercialisés et utilisés en dermatologie. Elles sont définies et classées grâce à leur formule chimique. On distingue ainsi trois familles de rétinoïdes de synthèse : les rétinoïdes non-aromatiques, mono-aromatiques et poly-aromatiques (Roos T. *et al.*, 1998).

Les rétinoïdes de synthèse sont obtenus par modification de la molécule de rétinol (ou vitamine A). Ces modifications, en fonction de la famille considérée, portent sur un des trois composants principaux de la molécule de rétinol : le groupement polaire terminal, la chaîne carbonée ou le groupement cyclique terminal (Heller E. et Shiffman F., 1985).

Les rétinoïdes de première génération ou rétinoïdes non aromatiques sont obtenus à partir du rétinol par une transformation de la fonction alcool en fonction acide au niveau du groupement polaire terminal (Berbis P., 2005). Deux isomères ont ainsi été synthétisés : l'acide tout-trans-rétinoïque et l'acide 13-cis-rétinoïque respectivement appelés trétinoïne et isotrétinoïne (Heller E. et Shiffman F., 1985). La figure 9 présente la synthèse naturelle des acides rétinoïque et 13-cis rétinoïque.

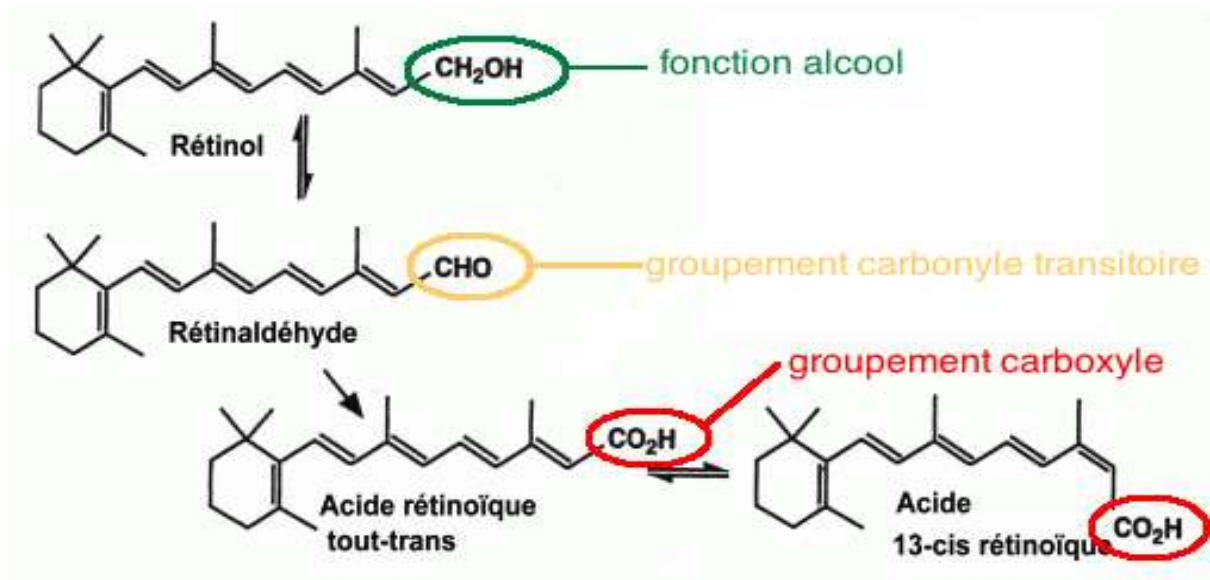


Figure 9 : Structures chimiques de l'acide rétinoïque et 13-cis rétinoïque ainsi que leurs précurseurs, adapté de Shroot, 1998.

Les rétinoïdes de deuxième génération ou mono-aromatique sont quant-à-eux synthétisés, comme leur nom l'indique en substituant le groupement cyclique terminal du rétinol par un cycle aromatique. Cette famille est actuellement composée d'un ester : l'étrétinate et de son métabolite acide : l'acitrétine. Les structures moléculaires de ces deux produits sont représentées par la figure 10.

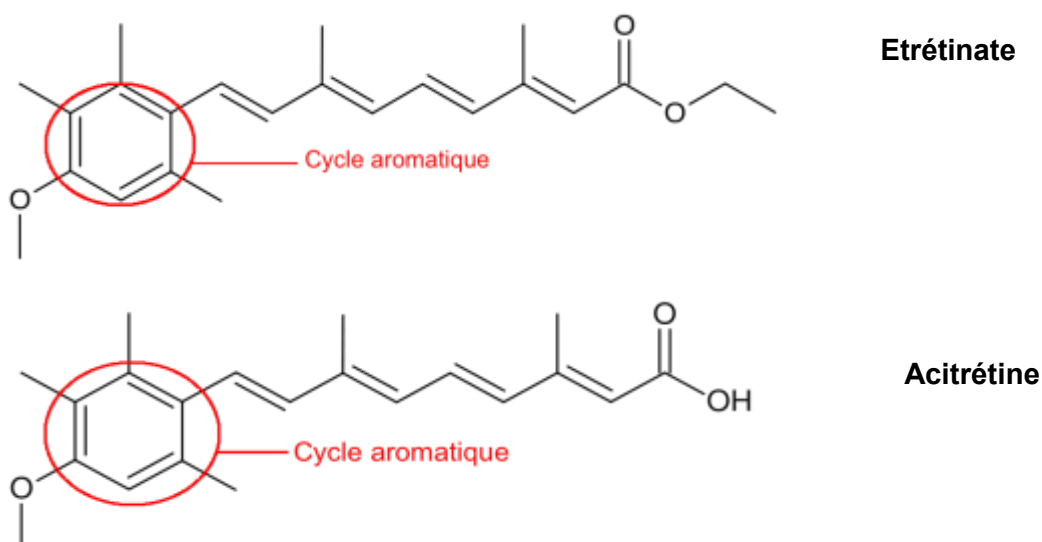
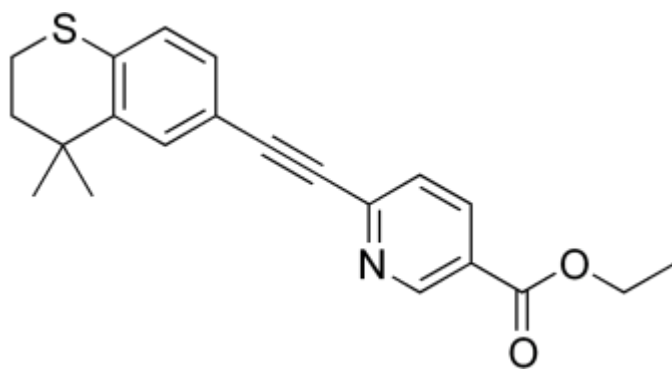


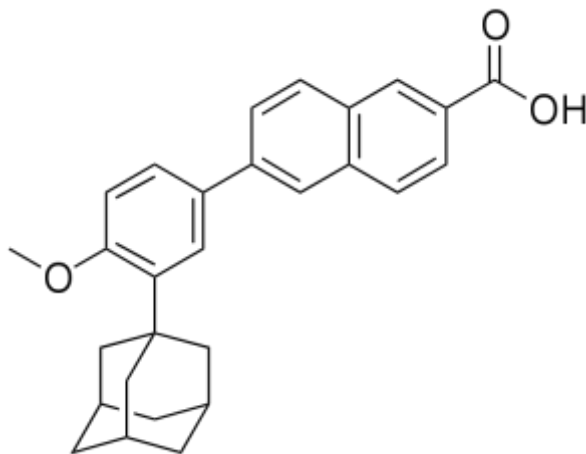
Figure 10 : Structures chimiques de l'étrétinate et de l'acitrétine adapté de pub hem N BI et DrugBank. Les molécules d'étrétinate et d'acitrétine sont toutes les deux composées d'un cycle aromatique d'un groupement éther-oxyde (-ROR) et de 4 fonctions alcènes. Le

groupement terminal de l'étrétinate est un groupement ester (-RCOOR) tandis que celui de l'acitrétine est un groupement carboxylique (fonction acide : -COOH).

Les rétinoïdes de synthèse les plus récents constituent les rétinoïdes de troisième génération. Leurs formules chimiques s'éloignent de la structure moléculaire du rétinol, notamment par la présence de nombreux cycles aromatiques. Ces rétinoïdes polyaromatiques sont l'adapalène et le tazarotène. Pour l'instant, deux seuls représentants de cette nouvelle famille. La figure ci-dessous reprend leurs structures moléculaires.



Tazarotène



Adapalène

Figure 11 : Structures chimiques du tazarotène et de l'adapalène d'après pubchem.ncbi.nlm.nih.gov et DrugBank. Les molécules de tazarotène et d'adapalène sont des molécules complexes contenant notamment plusieurs cycles aromatiques.

IV. Les rétinoïdes topiques

1. L'acide rétinoïque

1.1 Formes, dosages et indications disponibles en France.

L'acide rétinoïque n'est disponible en France et en dermatologie que pour application topique. Il pénètre de façon très faible à travers l'épiderme on estime ainsi que 20% de la dose administrée pénétrera à travers le *stratum corneum* (Shapiro S. et Latriano L., 1998). Cependant son efficacité sur certaines pathologies cutanées justifie encore aujourd'hui sa prescription et son utilisation. Le tableau 1 regroupe l'ensemble des formes et dosages autorisés en France, ainsi que leurs indications et prises en charge respective.

Tableau I : Principales spécialités topiques contenant de l'acide rétinoïque disponibles en France d'après Vidal 2015

<u>Nom commercial</u>	<u>Forme et dosage</u>	<u>Indications</u>	<u>Prise en charge</u>
EFFEDERM®	Crème à 0.05 %	⇒ Acné de sévérité moyenne, particulièrement indiqué dans l'acné rétentionnelle.	30 %
	Lotion à 0.05 %	⇒ Troubles de la kératinisation résistant aux émoullissants. ⇒ Verrues planes.	
LOCACID®	Crème à 0.05 %	⇒ acnés vulgaires : polymorphe ou à prédominance comédonienne, microkystique	30 %
	Lotion à 0.05 %	⇒ éruptions acnéiformes : acnés médicamenteuses induites par les corticoïdes, barbituriques, acnés professionnelles et de contact par agent comédogène : huiles, hydrocarbures halogénés (acné chlorique) ⇒ maladie de Favre et Racouchot : élastéidose cutanée à kystes et comédons.	
KETREL®	Crème à 0.05 %	⇒ Acné de sévérité moyenne, particulièrement indiqué dans l'acné rétentionnelle.	30 %

RETACNYL®	Crème à 0.025%	⇒ Acné de sévérité moyenne, particulièrement indiqué dans l'acné rétentionnelle.	
	Crème à 0.05 %		

1.2 Indications figurant dans l' MM

a. L'acné

La principale indication de l'acide rétinoïque (ou trétinoïne) en application topique est l'acné rétentionnelle. La trétinoïne modifie la prolifération et la modification des kératinocytes. Cette action sur la différenciation cellulaire passe par la fixation de l'acide rétinoïque à la protéine CRABP présente dans le cytosol puis par la fixation du complexe CRABP-RA aux récepteurs nucléaires RAR (α , β et γ).

Les kystes et comédons observés lors d'acné rétentionnelle résultent à l'origine de l'accumulation de ces cellules au sein du follicule pilo-sébacé, formant un bouchon corné. Le sébum ne pouvant être évacué, entraîne une inflammation locale ainsi qu'un développement bactérien anormal (milieu anaérobie). En agissant sur la différenciation des kératinocytes, l'acide rétinoïque va ainsi permettre l'ouverture du bouchon corné des comédons et des kystes. De plus, le milieu devenant aérobie l'acide rétinoïque lutte de façon indirecte sur la prolifération bactérienne et donc sur une partie de l'inflammation. Les nouveaux kératinocytes formés sont plus lâches et moins cohésifs, ce milieu est favorable à la pénétration de nouvelles substances. Ainsi, il n'est pas rare d'associer d'autres principes actifs à l'utilisation d'acide rétinoïque comme par exemple l'érythromycine, connue pour ses propriétés antibiotiques et anti-inflammatoires (Cunliffe W. et Macdonald-Hull S., 1988).

De nombreux essais cliniques rendent compte de l'efficacité de l'acide rétinoïque dans l'acné rétentionnelle justifiant ainsi sa mise sur le marché pour cette indication. Tous les résultats de ces études ne sont pas accessibles. Cependant une étude préclinique multicentrique réalisée en 1998 aux Etats-Unis et menée en double aveugle sur 271 patients atteints d'acné légère à modérée conclue sur l'efficacité et la sécurité d'une application quotidienne d'une crème à 0.025 % d'acide rétinoïque. L'efficacité du traitement a été évaluée à partir du comptage des lésions avant et après traitement ainsi que par l'évaluation des investigateurs de l'étude. La sécurité a quant-à-elle été mesurée par l'évaluation des irritations locales (Lucky A. *et al.*, 1998).

b. Troubles de la kératinisation

Les troubles de la kératinisation correspondent à une anomalie de structure ou de fonction au niveau de la couche cornée et notamment des protéines de kératines. Les aspects cliniques sont multiples et difficilement classables. L'acide rétinoïque est particulièrement indiqué dans le traitement de troubles ichtyosiformes de la kératinisation. L'ichtyose peut être définie sur le plan clinique et selon les formes par la présence d'une rougeur de squames témoins d'une sécheresse cutanée d'une hyperkératose etc (MAGEC, 2015).

Un essai clinique de phase II réalisé en 1969 en double aveugle (AR contre placebo) rend compte de l'efficacité d'une application topique d'acide rétinoïque dosé de 0,1 à 0,3 % dans le traitement d'ichtyoses lamellaires et d'hyperkératoses épidermiques. Les résultats étaient moins probants sur une ichtyose vulgaire (Frost P. et Weinstein G., 1969).

c. Les verrues planes

La prescription d'acide rétinoïque dans le traitement des verrues planes est justifiée par son action sur la différenciation cellulaire. En stimulant la production et la différenciation des kératinocytes, l'acide rétinoïque va permettre l'expulsion des cellules qui constituent la verrue laissant place à de nouvelles cellules de peau saine (Aboosi M., 1994).

1.3 Indication validée hors AMM

a. L'héliodermie

L'héliodermie correspond au vieillissement cutané induit par l'exposition aux ultra-violets A et B. Les UV étant totalement absorbés par la couche d'ozone. Au niveau clinique, ce vieillissement photo-induit se caractérise par l'apparition de rides, de lentigines (macules hyperpigmentées), une pigmentation altérée (hypo ou hyper-pigmentation) ainsi qu'un relâchement cutané. Les modifications cliniques s'expliquent d'un point de vue histologique par (Nyirady J. et Grossman R., 2015) :

1. Au niveau de l'**épiderme** :
 - ⇒ Un épaissement
 - ⇒ La présence de kératinocytes anormaux
 - ⇒ Une répartition hétérogène des mélanocytes

2. Au niveau du **derme** :
 - ⇒ Une désorganisation des fibres de collagène

- ⇒ Une accumulation et une production anormale d'élastine
- ⇒ Une diminution des précurseurs des collagènes I et III

En 1997, Fisher *et al.* ont cherché à expliquer ces modifications cutanées. Leur étude, réalisée à partir de biopsie de peaux humaines saines consistait à explorer l'activité enzymatique présente au niveau de l'épiderme et du derme exposé, ou non, aux UVs. Ils remarquent ainsi que le rayonnement UV entraînait l'induction de trois types de métalloprotéinases dermiques : collagénase, gélatinase et stromélysine. Ces enzymes font partie de la famille des enzymes protéolytiques et sont notamment responsables de la dégradation du collagène et de l'élastine dermiques. La figure ci-dessous reprend une partie des résultats de cette étude. Les activités enzymatiques respectives des collagénases et gélatinases ont été mesurées sur des biopsies cutanées non irradiées (x=0) puis irradiées de 1 à 4 fois (x=1 à 4) (Fisher G. *et al.*, 1997).

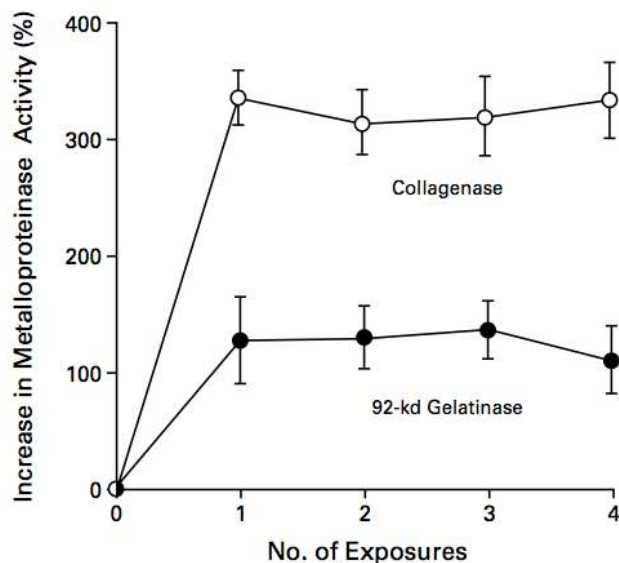


Figure 12 : Mesure de l'activité enzymatique de deux métalloprotéinases après expositions répétées aux UVs de biopsies cutanées humaines d'après Fisher G. *et al.* 1997. Les activités de la gélatinase et de la collagénase augmentent respectivement d'environ 120 % et 340 % dès la première exposition aux ultra-violets. L'activité de la gélatinase stagne au cours des trois premières expositions pour légèrement diminuer à 100 % lors de la 4^{ème} exposition. L'activité de la collagénase diminue légèrement à 300 % lors de la 2^{ème} exposition pour finalement remonter à 340 % lors de la 4^{ème} exposition.

L'induction de ces enzymes explique donc en partie la présence de collagène anormal dans le vieillissement cutané photo-induit. La deuxième étape de cette étude consistait à évaluer l'effet d'une application topique d'acide rétinoïque avant l'irradiation cutanée. L'acide

rétiñoïque en application topique semblerait inhiber l'induction des métalloprotéinases. De plus, lorsque la trétinoïne est appliquée de manière curative sur une peau sujette à l'héliodermie une amélioration cutanée est constatée notamment par une diminution des ridules en stimulant la formation de nouveau collagène dans le derme (Fisher G. *et al.*, 1997).

La régulation de la différenciation des kératinocytes et mélanocytes entraîne quant-à-elle une diminution de la rugosité cutanée ainsi que des troubles pigmentaires (Nyirady J. et Grossman R., 2015). La figure 13 reprend la physiopathologie générale de l'héliodermie

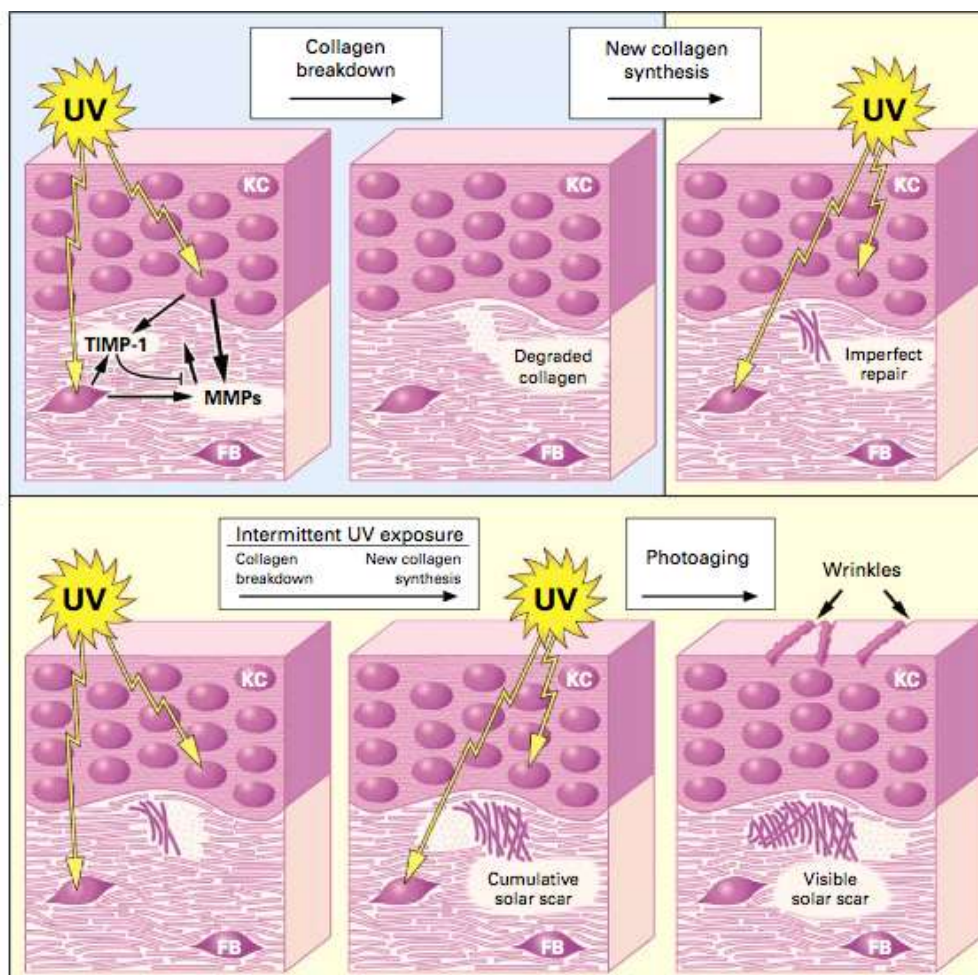


Figure 13 : Physiopathologie de l'héliodermie d'après Fisher *et al.*, 1997. KC : kératinocyte ; FB : Fibroblastes ; MMPs : métalloprotéinases ; TIMPs : inhibiteurs des métalloprotéinases. L'exposition de la peau aux ultra-violetes entraîne l'induction excessive de métalloprotéinases (MMPs) responsables de la dégradation des fibres de collagène. Ces métalloprotéinases suractivées ne peuvent être inhibées en totalité par leurs inhibiteurs physiologiques (TIMPs) entraînant ainsi la dégradation des fibres de collagène. Ces fibres sont ensuite reconstruites de manière anarchique au sein du derme c'est finalement la

répétition de ce processus de dégradation / réparation qui va conduire au fil du temps à des lésions cutanées visibles telles que les rides ou la perte d'élasticité

1.4 Interactions effets indésirables et précautions d'emploi

Le principal effet indésirable rapporté est lié au caractère irritant réversible de l'acide rétinoïque. Des réactions d'hypersensibilité et/ou d'intolérances cutanées peuvent apparaître nécessitant l'espacement des applications voire l'arrêt définitif du traitement. Il est conseillé d'éviter l'utilisation de cosmétiques ou traitements irritants pendant la période d'utilisation de l'acide rétinoïque. L'exposition solaire sera également proscrite pendant la durée du traitement (Vidal, 2015).

Les études de tératogénicité ont montré des malformations squelettiques mineures en application topique et à fortes doses chez l'animal. Aussi l'absence de données épidémiologiques chez l'homme et le passage percutané connu de l'acide rétinoïque (même faible) justifient son interdiction d'utilisation chez la femme enceinte ou allaitante (Vidal, 2015).

2. L'adapalène

2.1 Formes, dosages et indications disponibles en France.

L'adapalène est un rétinoïde poly-aromatique de troisième génération prescrit en France pour traiter l'acné rétentionnelle légère à modérée. Il est commercialisé en France sous le nom de DIFFERINE® et est disponible en crème ou en gel dosé à 0.1%. La prise en charge de cette spécialité par la sécurité sociale est de 30% (Vidal, 2015).

2.2 Indication figurant dans l'AMM et mécanisme d'action

L'adapalène est prescrit pour traiter l'acné rétentionnelle légère à modérée. Son mécanisme d'action passe tout comme l'acide rétinoïque par la modulation de la différenciation cellulaire. D'un point de vue histologique ces deux molécules agissent de la même façon. Cependant, au niveau pharmacologique, l'adapalène ne se fixe pas à la protéine CRABP et possède une affinité élevée pour les récepteurs RAR β et γ et non pas avec les récepteurs RAR α (Saiag P. et Funk-Brentano E., 2012).

Plusieurs études montrent que l'efficacité de l'adapalène sur l'acné rétentionnelle est au moins égale à celle de l'acide rétinoïque (Dunlap *et al.*, 1998) (Galvin *et al.*, 1998). De plus, la tolérance de l'adapalène est meilleure que celles de l'acide rétinoïque : l'adapalène est moins irritant (Clucas A. *et al.*, 1997) (Galvin S. *et al.*, 1998).

2.3 Interactions effets indésirables et précautions d'emploi

Il n'existe aucune interaction renseignée pour ce produit. Les précautions d'utilisation sont communes aux autres rétinoïdes topiques (cf : l'acide rétinoïque ci-dessus). Les effets indésirables sont classés dans le tableau 2 :

Tableau II : Principaux effets indésirables répertoriés lors de l'utilisation de l'adapalène 0,1% crème et/ou gel d'après le VID L, 2015.

Systeme organe classe	Fréquence	Effets indésirables
Affections de la peau et du tissu sous-cutané	Fréquent	Sécheresse cutanée, irritation cutanée, sensation de brûlure de la peau, érythème.
	Peu fréquent	Dermatite de contact, gêne cutanée, coup de soleil, prurit, exfoliation cutanée, acné.
	Indéterminé	Douleur cutanée, gonflement cutané
Affections oculaires	Indéterminé	Irritation des paupières, érythème de la paupière, prurit au niveau des paupières, gonflement de paupières.

Très fréquent ($\geq 1/10$) ;

Fréquent ($\geq 1/100$ à $< 1/10$) ;

Peu fréquent ($\geq 1/1000$ à $< 1/100$) ;

Rare ($\geq 1/10\ 000$ à $< 1/1000$) ;

Très rare ($< 1/10\ 000$) ;

Fréquence indéterminée (ne peut être estimée sur la base des données disponibles).

3. Le tazarotène

3.1 Formes, dosages et indications disponibles en France.

La tazarotène est commercialisée en France sous le nom de ZORAC® gel dosé à 0.05 % ou 0.1%. Son unique indication est le traitement du psoriasis léger à modéré intéressant au maximum 10% de la surface corporelle. Sa prise en charge par la sécurité sociale s'élève à 30% (Vidal, 2015).

3.2 Indication figurant dans l'AMM et mécanisme d'action

Les effets cutanés de ce rétinoïde poly-aromatique sont dus à son métabolite actif : l'acide tazaroténique. Ce métabolite, obtenu par action d'une estérase cutanée se lie sélectivement aux récepteurs nucléaires RAR β et γ , justifiant ses effets sur la différenciation cellulaire. Sa pénétration percutanée reste faible comme les autres rétinoïdes topiques (Ogden S., Samuel M., et Griffiths C., 2008).

Une étude clinique réalisée en 1998 rend compte de l'efficacité d'une application journalière de tazarotène sous forme de gel dosé de 0.05% à 0.1% dans l'amélioration de plaques psoriasiques (Krueger G. *et al.*, 1998). Des résultats probants ont également été obtenus dans le traitement d'acné vulgaire (Shalita A. *et al.* 1999).

3.3 Interactions effets indésirables et précautions d'emploi

L'application topique de tazarotène entraîne une irritation locale fréquente. Il n'est donc pas rare de voir une corticothérapie topique initiée en début de traitement afin d'assurer une meilleure tolérance et une bonne observance. L'utilisation de produits cosmétiques ou d'autres traitements topiques irritants est proscrite ainsi que l'application du tazarotène sur une peau saine, eczémateuse, inflammatoire ou pathologique. L'exposition solaire est à éviter au cours du traitement (Saiag P. et Funk-Brentano E., 2012).

L'utilisation de ce rétinoïde est contre-indiquée durant la grossesse et l'allaitement. Les études de tératogénicité fournissent des résultats semblables aux autres rétinoïdes topiques ; à savoir des malformations squelettiques chez l'animal après application à hautes doses répétées. Aussi une détermination sanguine du taux d'hormones HcG sera effectuée

au cours des deux semaines précédant la mise en place du traitement par tazarotène chez la femme en âge de procréer (Vidal, 2015).

La fréquence et l'intensité des effets indésirables provoqués par ce type de rétinoïde semble corrélé à la dose et à la fréquence des application. Ces manifestations peuvent être de plusieurs types (Vidal 2015) :

- ⇒ Prurit
- ⇒ Sensation de brûlure
- ⇒ Erythème
- ⇒ Irritation
- ⇒ Desquamation

4.L'alitrétinoïne

4.1 Formes, dosages et indications disponibles en France.

L'alitrétinoïne ou acide 9-cis rétinoïque est un rétinoïde de première génération, que l'on peut trouver de manière endogène dans l'organisme. Il est commercialisé en France sous le nom de PANRETIN® gel dosé à 0.1%. Son unique indication est le traitement des lésions cutanées provoquées par un sarcome de Kaposi (SK) et associé à un syndrome d'immunodéficience acquise (SIDA). De plus, le sarcome doit répondre à plusieurs critères (Vidal, 2015) :

- ⇒ absence d'ulcérations des lésions ou de lymphoedème
- ⇒ absence d'amélioration des lésions après traitement antirétroviral systémique
- ⇒ Traitement du SK viscéral non nécessaire
- ⇒ la radiothérapie ou la chimiothérapie non appropriées

4.2 Indication figurant dans l'AMM et mécanisme d'action

Le sarcome de Kaposi ou maladie de Kaposi, est une forme de cancer vasculaire se manifestant sur le plan clinique par l'apparition de nodules cutanés rouges-bleuâtres dans un premier temps au niveau des membres inférieurs. Cette maladie est liée à une infection par l'herpès humain de type 8 et est favorisée par une situation d'immunodépression avancée comme le stade SIDA de l'infection par le VIH (Petersen B. et Jemec G., 2009).

Les lésions cutanées provoquées par la maladie de Kaposi chez les personnes séropositives peuvent être traitées par l'utilisation topique et pluri-journalière d'alitrétinoïne dosé à 0.1 %.

La première étude clinique concernant cette indication fut débutée dans les années 1990 aux Etats-Unis. 268 patients furent inclus dans cette étude multicentrique et en double aveugle 134 d'entre eux furent traités par alitrétinoïne 0.1% tandis que les autres furent traités avec un placebo. Le traitement consistait en l'application bi-quotidienne d'alitrétinoïne sur les lésions de Kaposi les deux premières semaines, puis tri-quotidienne les 10 semaines suivantes (Mitsuyasu R., 2000).

L'efficacité et la sécurité du traitement furent déterminées par l'évaluation de la surface de la couleur, et de la sensibilité des lésions. Au terme de l'étude 34 % des patients traités par alitrétinoïne obtinrent une réponse partielle des lésions de Kaposi et 0.7 % une réponse complète contre respectivement 18% et 0% des patients traités par le placebo (Mitsuyasu R., 2000).

Le mécanisme d'action de l'alitrétinoïne reste mal connu cependant sa liaison aux récepteurs RAR et RXR de tous les types α , β et γ ; ainsi que son action sur la prolifération, la différenciation cellulaire ou encore sur l'angiogénèse peut expliquer son efficacité (Vidal 2015).

4.3 Interactions effets indésirables et précautions d'emploi

Les effets indésirables liés à l'utilisation d'alitrétinoïne en gel dosé à 0.1% sont regroupés dans le tableau 3 :

Tableau III : Effets indésirables liés à l'utilisation d'alitrétinoïne gel dosé à 0.1% classés par système et par fréquence d'après le Vidal 2015.

Système concerné	Effets indésirables	Fréquence
Affections hématologiques et du système lymphatique	⇒ Lymphadénopathie	Peu fréquent
Affection du système nerveux	⇒ Paresthésie : picotements, fourmillements.	Fréquent

Affections Vasculaire	⇒ Hémorragies : saignements au niveau ou autour des lésions. ⇒ Oedème : oedème, tuméfaction, inflammation. ⇒ oedème périphérique	Fréquent
	⇒ Phlébite	Peu fréquent
Affections de la peau et du tissu sous-cutané	⇒ Troubles cutanés : craquelures, croûtes, escarres, excoriation, écoulement, exsudation. ⇒ Rash : érythème, rougeur, desquamation, irritation, dermatite. ⇒ Prurit : démangeaisons, prurit.	Très fréquent
	⇒ Ulcère cutané ⇒ Ecoulement séreux ⇒ Dermate exfoliative : desquamation, exfoliation. ⇒ Dyschromie : taches brunes, hyperpigmentation autour de la lésion, pâleur. ⇒ Sécheresse cutanée.	Fréquent
	⇒ Cellulite ⇒ Eruption vésiculobulleuse ⇒ Eruption maculopapulaire ⇒ Réaction allergique	Peu fréquent
Troubles généraux et anomalies au site d'administration	⇒ Douleur : sensation de brûlure, douleur, lésions sensibles.	Très fréquent
	⇒ Infection	Peu fréquent

L'augmentation de la concentration plasmatique d'acide 9-cis rétinolique au cours du traitement par alitrétinoïne reste encore mal connue. Aussi par mesure de précaution, l'utilisation d'alitrétinoïne au cours de la grossesse ou au cours de l'allaitement est contre-indiquée. Une contraception efficace devra être mise en place au début du traitement et poursuivie au moins 4 semaines après arrêt de celui-ci. Les patients de sexe masculin devront également éviter tout risque de grossesse chez leur partenaire (Vidal, 2015).

L'utilisation de ce rétinolique est contre-indiquée dans le traitement de lésions cutanées autres que celles citées dans l' MM; ainsi que chez les personnes présentant une hypersensibilité connue aux rétinoïdes.

V. Les rétinoïdes systémiques

1. L'acitrétine

1.1 Pharmacocinétique

L'acitrétine est un rétinoïde de deuxième génération indiqué notamment dans le traitement de formes sévères du psoriasis. Ce rétinoïde aromatique de synthèse est le métabolite actif d'un autre rétinoïde : l'étrétinate. Ce dernier fut indiqué à partir de 1986 dans le traitement du psoriasis, mais son stockage au niveau des adipocytes entraîna son remplacement par l'acitrétine (50 fois moins liposoluble) en 1998 (Sarkar R., Chugh S., et Garg V., 2013).

L'acitrétine possède une biodisponibilité après administration orale de l'ordre de 60% en moyenne et circule dans l'organisme par liaison aux protéines plasmatiques telles que l'albumine (Berbis P., 2005). L'acitrétine est métabolisée au niveau hépatique en son isomère actif l'acide 13-cis rétinoïque. Sa biodisponibilité est augmentée par la prise concomitante d'aliments riches en lipides c'est pourquoi il est conseillé de prendre l'acitrétine au cours d'un repas (McNamara J. *et al.*, 1988).

L'acitrétine peut également être converti sous certaines conditions en étrétinate au niveau hépatique. Les mécanismes mis en jeu dans cette conversion ne sont pas entièrement élucidés. Cependant, on sait que la prise d'alcool peut indirectement l'augmenter en intervenant comme un catalyseur au niveau des enzymes hépatiques (Grønhøj Larsen F. *et al.*, 2000).

1.2 Mécanisme d'action

Les effets physiologiques de l'acitrétine résultent de la liaison de son métabolite aux récepteurs à l'acide rétinoïque (α , β et γ) (Goldfarb M. *et al.*, 1988). Cette liaison entraîne une altération dans la transcription génétique de certains éléments justifiant les effets anti-prolifératifs et anti-inflammatoires de l'acitrétine. Dans le cadre du traitement du psoriasis et d'autres troubles sévères de la kératinisation l'acitrétine normalise la prolifération et la différenciation cellulaire au niveau épidermique, tout en limitant la libération de leucotriènes et le chimiotactisme des polynucléaires neutrophiles à travers l'épiderme (Tong P., Horowitz N., et Wheeler L., 1990).

1.3 Forme, dosages et indications disponibles en France

L'acitrétine est disponible en France sous le nom commercial Soriatane[®] (laboratoire Arrow-Génériques), et sous forme de comprimés dosés à 10 et 25 mg. Le taux de remboursement par la sécurité sociale est de 65%.

Les indications présentées dans l' MM sont (Vidal, 2015) :

- ⇒ La prise en charge des formes sévères de psoriasis
- ⇒ La prise en charge de dermatoses liées à des troubles sévères de la kératinisation
- ⇒ La prise en charge des formes sévères de lichen plan (si échec des traitements habituels)

a. Psoriasis

L'efficacité de l'acitrétine dans le traitement du psoriasis est dose dépendante. Plusieurs études mettent en évidence une réduction significative de 75% du *Psoriasis Area and Severity index* (PASI) chez 25 à 75% des patients traités à des doses allant de 30 à 40mg par jour d'acitrétine quelque soit la forme clinique étudiée (Lauharanta J. et Geiger J., 1989) (Kragballe K. *et al.*, 1989) (Caca-Biljanovska N. et V'ickova-Laskoska M., 2002).

Dans une étude clinique randomisée de phase II réalisée en 2012, 61 patients présentant de sévères plaques psoriasiques furent divisés en 3 groupes distincts ; chaque groupe recevant respectivement une dose journalière d'acitrétine de 25, 35 et 50 mg pendant 12 semaines. La réduction du PASI à la fin du traitement fut de 54% à une dose de 25 mg par jour, 76% à une dose de 35 mg par jour et 54% à une dose de 50 mg par jour. Le score PASI 75 fut quant-à-lui atteint chez 47, 69 et 53 % des patients traités respectivement avec 25, 35 et 50 mg d'acitrétine par jour (Dogra S., Jain A., et Kanwar A., 2013).

Les principaux effets indésirables constatés lors de cette étude furent dose-dépendants. La dose de 35mg par jour paraît être la plus efficace et la plus sûre dans le traitement des plaques psoriasiques (Dogra S., Jain A., et Kanwar A., 2013).

Les résultats confirment qu'une faible dose d'acitrétine de 25 à 35 mg par jour chez l'adulte réduit les effets indésirables du traitement tout en maintenant une bonne efficacité. Cette dose optimale devra être atteinte progressivement. On considère ainsi qu'une dose plus faible devra être mise en place initialement puis progressivement augmentée jusqu'à atteindre la dose maximum recommandée. Cette posologie croissante permet une adaptation progressive du patient à la survenue d'effets indésirables (Berbis P. *et al.*, 1989).

b. Troubles de la kératinisation

L'acitrétine est également indiquée dans le traitement de différentes formes d'ichtyoses et de kératodermies sévères (Sarkar S., Chugh A., et Garg A., 2013). Son efficacité a été démontrée à travers plusieurs études cliniques en pédiatrie (Lacour M., Mehta-Nikar B., *et al.*, 1996) et chez l'adulte (Happle R., van de Kerkhof P., et Traupe C., 1987). Ces résultats incluent notamment le traitement de l'ichtyose lamellaire de l'érythrodermie ichtyosiforme bulleuse et non bulleuse, de la kératodermie palmo-plantaire ou encore de diverses génotodermatoses.

1.4 Effets indésirables et surveillance du traitement

a. Tératogénicité

Les rétinoïdes systémiques sont tératogènes. En effet, de nombreux cas de malformations fœtales ont été rapportés et associés à l'utilisation des rétinoïdes au cours de la grossesse. Cette tératogénicité n'est pas dose dépendante et les conséquences peuvent être gravissimes notamment au cours du premier trimestre de gestation (Saurat J., 1992).

L'utilisation de l'acitrétine est donc formellement contre indiquée chez la femme enceinte. Une information claire devra être délivrée à la patiente en âge de procréer avant de débiter le traitement. La mise en place d'un moyen de contraception efficace ainsi que la vérification de l'absence de grossesse seront effectuées un mois avant de débiter le traitement par acitrétine (Sarkar S., Chugh A., et Garg A., 2013).

Cette contraception sera maintenue pendant toute la durée du traitement et au moins 2 ans à compter de l'arrêt de celui-ci. Cette durée s'explique par la conversion possible de l'acitrétine en étrétinate : lipophile et stocké dans les adipocytes rendant sa demi-vie d'élimination extrêmement longue (environ 100 jours). La confirmation de l'absence de grossesse par le dosage des hormones β -HCG sera, quant-à-elle, effectuée mensuellement.

b. Modifications du bilan biologique

Une augmentation transitoire et réversible des enzymes hépatiques a été retrouvée chez environ 15 % des patients sous acitrétine. (Roenigk H. *et al.*, 1999) Cependant les manifestations d'une hépatotoxicité sévère restent rares (0,26 % des patients) (Vahlquist C., Selinus I., et Vessby B., 1988) La surveillance de la fonction hépatique est toutefois conseillée chez les patients à risque (alcoolique, diabétiques, etc.) ainsi que chez les

patients ayant un traitement concomitant par des agents hépatotoxiques (Sarkar S., Chugh A., et Garg A., 2013).

Le traitement par rétinoïdes peut également entraîner des modifications du bilan lipidique avec notamment une augmentation des triglycérides (20 à 40 % des patients) et du cholestérol (10-30 % des patients), et une diminution des lipoprotéines de haut poids moléculaire (HDL) (40 % des patients) (Katz H., Waalen J., et Leach E., 1999) (Gupta A. *et al.*, 1989). Les modifications sont réversibles à l'arrêt du traitement et peuvent être prises en charge par une modification du régime alimentaire ou la prise de médicaments hypolipémiants.

De rares cas de pancréatite et d'hyperostoses (dans le cas de traitement par acitrétine au long court : 2 à 4 ans) ont également été rapportés (Vahlquist C., Selinus I., et Vessby B., 1988) (McGuire J. et Lawson J. , 1987).

c. Effets secondaires cutanéomuqueux

Les effets secondaires dus à la prise d'acitrétine témoignent de l'effet des rétinoïdes sur la peau saine (*cf.* ci-dessus) On retrouve notamment une chéilite chez 60 à 75 % des patients ; une desquamation chez 25 à 50% des patients ; une rhinite chez 15 à 25% des patients et finalement une perte augmentée des cheveux chez 10 à 25% des patients (Sarkar R., Chugh S., et Garg V., 2013) (Nikam B., Amladi S., et Wadhwa S., 2006).

2. L'isotrétinoïne

L'acide 13-cis-rétinoïque ou isotrétinoïne fut le premier rétinoïde synthétisé en 1955. Sa première indication fut le traitement du psoriasis en Europe en 1973. Puis, des essais cliniques furent réalisés en 1976 aux Etats-Unis afin d'évaluer son efficacité dans le traitement de l'acné sévère nodulaire résistante aux thérapies habituelles. Il fut commercialisé pour la première fois en 1982 aux Etats-Unis et dans cette indication par le laboratoire Hoffman- La Roche sous le nom commercial de Roaccutane® (Heller E. et Shiffman N., 1985).

2.1 Formes, dosages et indications disponibles en France

Le Roaccutane® commercialisé par le laboratoire Roche a été retiré du marché français en 2008 (Chauvel C., 2011). Cependant l'isotrétinoïne reste disponible en France sous 4 spécialités (Vidal, 2015) :

- ⇒ **Acnetrait** ® : capsule molle de 5, 10, 20 et 40mg commercialisé par le laboratoire Arrow-Génériques
- ⇒ **Contracné** ® : capsule molle de 5, 10, 20 et 40mg commercialisé par le laboratoire Bailleul-Biorga
- ⇒ **Curacné** ® : capsule molle de 5, 10, 20 et 40mg commercialisé par le laboratoire Pierre Fabre
- ⇒ **Procuta** ® : capsule molle de 5, 10, 20 et 40mg commercialisé par le laboratoire Expanscience

Toutes ces spécialités ont pour indication le traitement de l'acné sévère (nodulaire, conglobata, ou susceptible d'entraîner des cicatrices définitives) ayant résisté à un traitement de 3mois minimum combinant antibiotiques systémiques et anti-acnéiques topiques (Vidal, 2015). Le taux de remboursement par la sécurité sociale est de 65%.

L'efficacité du traitement est conditionnée par la dose totale cumulée d'isotrétinoïne. On considère que cette dose doit être de 100mg/kg comme pour l'acitrétine. L'élévation des doses journalières d'isotrétinoïne sera progressive pour atteindre finalement la dose maximale journalière d'1mg/kg/jour. Les posologies seront adaptées en fonction de la sensibilité de chaque patient (Layton A., 2009).

2.2 Pharmacocinétique et mécanisme d'action

Contrairement à l'acide tout-trans-rétinoïque, l'isotrétinoïne a une faible affinité pour les protéines de transports du rétinol (RBP), elle circule liée à 98% à une autre protéine : l'albumine. Sa biodisponibilité est d'environ 25% et on considère qu'un état d'équilibre est atteint après une dizaine de jours d'administration répétée (Berbis, 2005). L'isotrétinoïne a une faible affinité pour les récepteurs nucléaires RARs et RXRs, mais elle peut agir comme une prodrogue convertie en différents métabolites agonistes de ces récepteurs. Les 4 métabolites principaux à l'acide-13-cis-rétinoïques sont (Layton A., 2009) :

- ⇒ L'acide 13-cis-oxo-rétinoïque
- ⇒ L'acide tout-trans-rétinoïque
- ⇒ L'acide tout-trans-4-oxo-rétinoïque
- ⇒ Et l'acide 9-cis-4-oxo-rétinoïque

A noter que seuls les acides tout-trans-rétinoïque et tout-trans-4-oxo-rétinoïque se fixent aux récepteurs RAR- γ .

L'isotrétinoïne est le seul rétinoïde capable d'agir sur toutes les composantes physiologiques de l'acné. Ses propriétés sont encore une fois le résultat de l'action des rétinoïdes sur le développement, la différenciation et l'apoptose cellulaire. Au niveau clinique et dans le cadre d'un traitement par isotrétinoïne, ces propriétés se manifestent par une réduction importante de la production de sébum (-90% après 6 semaines à 0,5/1mg/kg/jour), de la comédogénèse par diminution de l'hyperkératinisation, de l'inflammation et de la prolifération de *P.Acnes* (Layton A., 2009).

2.3 Effets indésirables, conduite et surveillance du traitement

a. Effets indésirables

Les effets indésirables d'un traitement oral par isotrétinoïne sont comparables à ceux observés lors d'un traitement par acitrétine. Des cas de changement d'humeur incluant la dépression et le suicide ont également été rapportés chez certains patients. Ce type d'effets indésirables fait l'objet de nombreuses polémiques de notoriété publique. Une étude de cas a mis en évidence un risque relatif de 2.68 de développement d'une dépression chez les patients souffrant d'acné et traités par isotrétinoïne oral. Il s'agit de la première étude contrôlée rendant compte d'un lien statistique entre l'isotrétinoïne oral et la survenue d'une dépression (Azoulay L. *et al.*, 2008). Il convient donc d'être prudent en cas d'antécédents ou de symptômes de dépression.

b. Mise en place et surveillance du traitement.

Compte tenu de ces effets indésirables, la mise en place d'un traitement par isotrétinoïne obéit à des règles strictes.

Dans un premier temps, une explication claire concernant les effets indésirables, leur prise en charge et leur suivi au cours du traitement devra être fournie au patient. Chez la femme en âge de procréer, il sera nécessaire de recueillir un accord de soin et de contraception écrit et signé avant de débuter le traitement. Un moyen de contraception efficace devra être mis en place dans les semaines précédant le début du traitement par isotrétinoïne. Cette contraception sera maintenue pendant toute la durée du traitement et au moins un mois à compter de l'arrêt de celui-ci (Berbis P., 2005).

Un carnet de suivi sera également fourni à la patiente. Ce carnet regroupera les résultats des tests de grossesse sanguins réalisés dans le cadre du traitement, ainsi que les dates de prescription par le dermatologue. Ces informations conditionneront la délivrance de

l'isotrétinoïne par le pharmacien. En effet, elle n'est autorisée que dans les 7 jours suivants le résultat négatif du test de grossesse (ANSM, 2010).

Un bilan pré-thérapeutique devra également être réalisé et comportera un bilan lipidique, un bilan hépatique ainsi qu'une mesure des hormones β -HCG chez la femme en âge de procréer. Le résultat datant de moins de 3 jours devra évidemment être négatif (Berbis P., 2005). Ce bilan sera ensuite réalisé mensuellement pendant toute la durée du traitement.

Les dérivés de la vitamine A sont donc largement utilisés en dermatologie. L'heure actuelle plusieurs dérivés de synthèse sont disponibles en dermatologie en France sous forme topique et systémique. Leurs actions sur l'épiderme et le derme pathologiques ; ainsi que leurs propriétés immunomodulatrices et médiateurs de l'inflammation justifient leur indication. Aussi, si les effets des rétinoïdes en dermatologie ont été largement étudiés et approuvés, d'autres études scientifiques s'intéressent à l'intérêt de telles molécules en oncologie. La troisième partie de cette thèse se fera de développer les différentes indications approuvées et/ou envisagées en s'appuyant sur les résultats de plusieurs essais cliniques.

PARTIE III
INTERET EN ONCOLOGIE

De par leur action sur la prolifération et la différenciation cellulaire, les rétinoïdes font l'objet d'un grand intérêt en oncologie. En France, deux rétinoïdes sont actuellement approuvés dans le traitement du lymphome cutané T épidermotrope et de la leucémie aiguë promyélocytaire. Plusieurs études cliniques cherchent également à démontrer l'efficacité des dérivés de la vitamine A dans le traitement d'autres cancers.

Cette partie de la thèse s'intéressera à l'utilisation des rétinoïdes en oncologie. Dans un premier temps, leur rôle dans la différenciation cellulaire et leur intérêt en oncologie sera expliqué à travers leur métabolisme intracellulaire. Les indications validées en oncologie seront ensuite développées ; avant de finir par un résumé des essais cliniques réalisés ou en cours en cancérologie.

I. Métabolisme des rétinoïdes et cancer

1. Métabolisme intracellulaire

Il existe deux familles de récepteurs nucléaires aux rétinoïdes : les RARs et les RXRs, avec pour chacune d'elles trois sous-types α , β et γ . L'acide tout-trans-rétinoïque se fixe aux récepteurs α et l'acide 13-cis-rétinoïque aux récepteurs β et γ . L'acide 9-cis-rétinoïque se fixe aux deux familles RARs et RXRs (Bushue N. et Wan Y., 2010). L'expression de ces récepteurs peut être régulée par d'autres récepteurs nucléaires tels que les récepteurs aux estrogènes ER α ou par autorégulation par les RARs et RXRs eux-mêmes (Ross-Innes C. *et al.*, 2010).

Les homodimères formés par les récepteurs RXRs et les hétérodimères formés par l'association α/β ou α/γ jouent le rôle de facteur de transcription en se liant aux séquences spécifiques de l'ADN : RARE (Retinoic Acid Response Elements). Ces séquences sont situées en aval (5') des gènes cibles à l'acide rétinoïque (Giguère V., 1994).

Cette voie d'activation est considérée comme la voie classique d'activation de ces gènes cibles et est le déclencheur des processus de différenciation et de régulation cellulaire liés à l'acide rétinoïque (Connolly R., Nguyen N. et Sukumar S., 2013). La figure 13 représente le métabolisme nucléaire des acides rétinoïques.

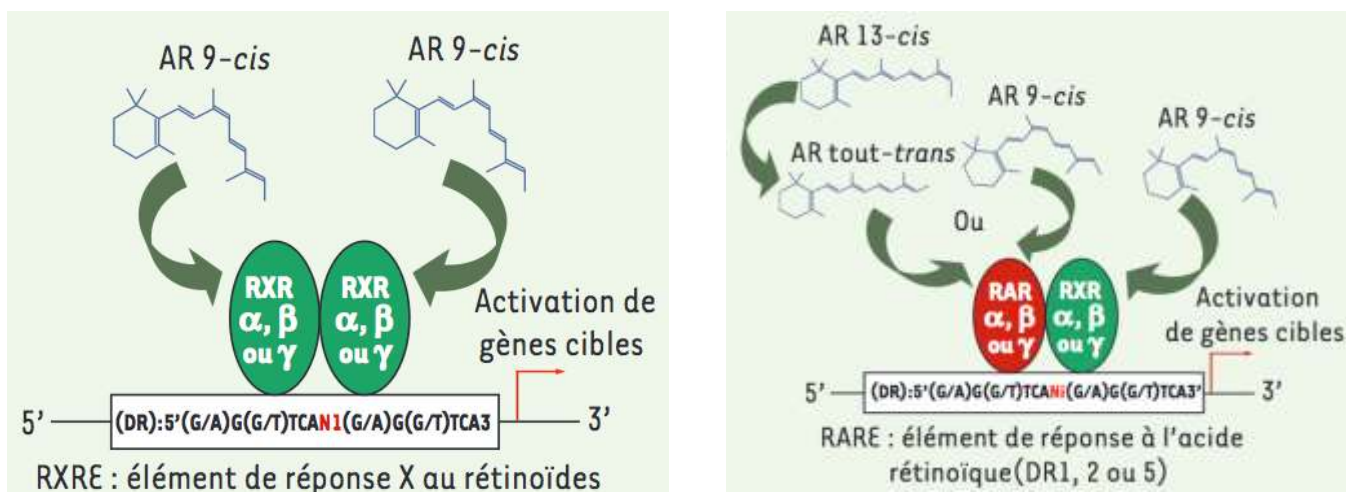


Figure 14 : Métabolisme nucléaire des acides rétinoïques et activation des gènes cibles, d'après Parisotto *et al.*, 2006. Les récepteurs X s sont activés par l'acide 9-cis-rétinoïque. L'homodimère formé joue le rôle de facteur de transcription en se liant aux séquences spécifiques de l' DN X Es Les séquences Es sont quant-à-elles la cible de l'hétérodimère / X activés par les acides 13-cis, 9-cis et tout-trans-rétinoïques. Ces deux séquences sont situées en aval (5') des gènes cibles à l'acide rétinoïque

Dans une proportion moins importante, les récepteurs RARs et RXRs peuvent également former des hétérodimères avec d'autres récepteurs nucléaires tels que les récepteurs aux œstrogènes ER α , à la vitamine D (VDR), les récepteurs AP-1 et PPARs (« *Peroxisome Proliferator-Activated Receptor* ») (Chambon P., 1996). Les hétérodimères ainsi formés participent notamment à la régulation des INF- γ , des TGF- β , du VEGF ou encore au remodelage de la chromatine d' DN (Connolly R., Nguyen N., et Sukumar S., 2013).

2. Rétinoïdes et cancérogénèse

Les premiers liens entre les rétinoïdes et la cancérogénèse ont été tirés des résultats expérimentaux d'une carence ou d'un excès de rétinoïdes chez l'animal et chez l'homme. En effet, une déficience en vitamine A chez l'animal a été associée à la survenue accrue de cancer chez celui-ci. Une plus grande sensibilité aux agents chimiques cancérogènes a également été mise en évidence (Moon A. et Mehta T., 1994). Chez l'homme, des études épidémiologiques indiquent que le risque de développer un cancer est plus élevé chez les individus carencés en vitamine A (Hong W. et Itri, 1994).

De ces observations découlent plusieurs hypothèses. La première suggère qu'un taux physiologique de rétinoïdes préserve en partie l'organisme contre le développement de lésions malignes et pré-malignes (Sun S. et Lotan R., 2002) mais également que l'utilisation

des rétinoïdes en oncologie peut être un outil de choix dans le traitement de certains cancers.

En effet, en plus de leurs effets pharmacologiques sur le cycle cellulaire normal, les rétinoïdes semblent avoir la capacité de stopper la carcinogénèse dans certains types de tissus. Ces conclusions découlent de plusieurs expérimentations animales et de l'étude de différents cancers tels que : certains cancers de la tête et du cou, du poumon, de la prostate ou encore du sein (Nagy L. *et al.*, 1998).

3. Implication du récepteur RAR- β

De par son action régulatrice négative de la prolifération cellulaire, le gène du récepteur RAR- β est considéré comme un gène suppresseur de tumeurs. Aussi l'expression de ce gène est fréquemment absente dans certaines tumeurs solides primaires ainsi que dans les métastases (Widschwendter M. *et al.*, 1997). Cette perte d'expression peut expliquer pourquoi l'utilisation de l'acide rétinoïque dans le traitement de tumeurs solides (comme celles du cancer du sein) a souvent échoué.

Plusieurs études démontrent que la perte d'expression du récepteur RAR- β est le résultat de modifications épigénétiques incluant notamment une méthylation au niveau du promoteur du gène *RAR- β* et une compaction anormale de la chromatine de DN (Silvia M Sirchia M., 2000). Dans le cas de cancer du sein l'utilisation d'inhibiteurs des enzymes DN-méthyltransférases (DNMT) et d'inhibiteurs des histones désacétylases (HDAC) semble permettre la réexpression de RAR- β dans les cellules cancéreuses (Silvia M Sirchia M., 2002).

En 1999, des chercheurs ont démontré que cette réexpression permettait de restaurer la sensibilité des cellules résistantes aux rétinoïdes suggérant ainsi que le récepteur RAR- β est un médiateur de l'activité antiproliférative des rétinoïdes (Xu L., Glass C., et Rosenfeld M., 1999).

La restauration de l'expression de RAR- β et son induction par la combinaison de traitements épigénétique avec de l'acide rétinoïque pourrait donc représenter un élément clé dans le traitement de certaines lésions malignes.

II. Indications validées des rétinoïdes en oncologie

1. La leucémie aiguë promyélocytaire

La leucémie aiguë promyélocytaire (LAM 3 d'après « *The French American British classification* ») représente 10 à 15% des leucémies aiguës myéloïdes (Takeaki Nitto K., 2014). En 1973, Bernard J. *et al.* mirent en évidence l'efficacité d'un traitement par chimiothérapie composé d'une anthracycline la daunorubicine. En effet, 55% des 34 patients atteints de la LAM 3 obtinrent une rémission complète à l'arrêt du traitement. Suite à ces résultats un traitement par chimiothérapie associant une anthracycline à de l' ara-C fut couramment indiqué en première intention. Cependant, malgré une rémission complète atteinte dans 75% à 80% des cas immédiatement à l'arrêt du traitement la durée médiane de cette rémission n'excédait pas 25 mois et finalement seulement 35 à 45% des patients pouvaient espérer une guérison permanente à l'issue d'un tel traitement (Wang Z. et Chen Z., 2008).

Ces données poussèrent les scientifiques à mieux comprendre la physiopathologie de cette maladie et à explorer de nouvelles voies de traitement. Depuis, les connaissances du mécanisme moléculaire et génétique de la LAM 3 ont énormément progressé. En 1985, l'acide rétinoïque a été introduit pour la première fois dans le traitement de cette pathologie et fut par la même occasion le premier modèle de thérapie ciblée en oncologie (Wang Z. et Chen Z., 2008).

1.1 Physiopathologie

D'un point de vue morphologique la LAM 3 est caractérisée par un blocage de la différenciation des cellules de la lignée granulocytaire. Ce blocage provoque une accumulation des précurseurs myéloïdes immatures dans la moelle osseuse et dans le sang (Lavau C. *et al.*, 1994).

Plusieurs modifications génétiques sont à l'origine de cette pathologie. Une translocation réciproque des chromosomes 15 et 17 est observée dans 98% des cas. Les 2% restants concernent les translocations 5/17 et 11/17. Les chromosomes 15 et 17 codent respectivement pour les gènes *PML* (*Promyelocytic leukemia*) et *RAR α* (récepteur à l'acide rétinoïque). De cette translocation résulte la fusion des deux gènes considérés, entraînant la formation des nouveaux gènes *PML-RAR α* et *RAR α -PML* en proportion égale. Le gène

PML-RAR α est l'oncogène à l'origine de la L M 3 (Takeaki Nitto K., 2014). La figure 15 représente la structure des gènes *PML* et *RAR α* ainsi que celle de l'oncogène *PML-RAR α* .

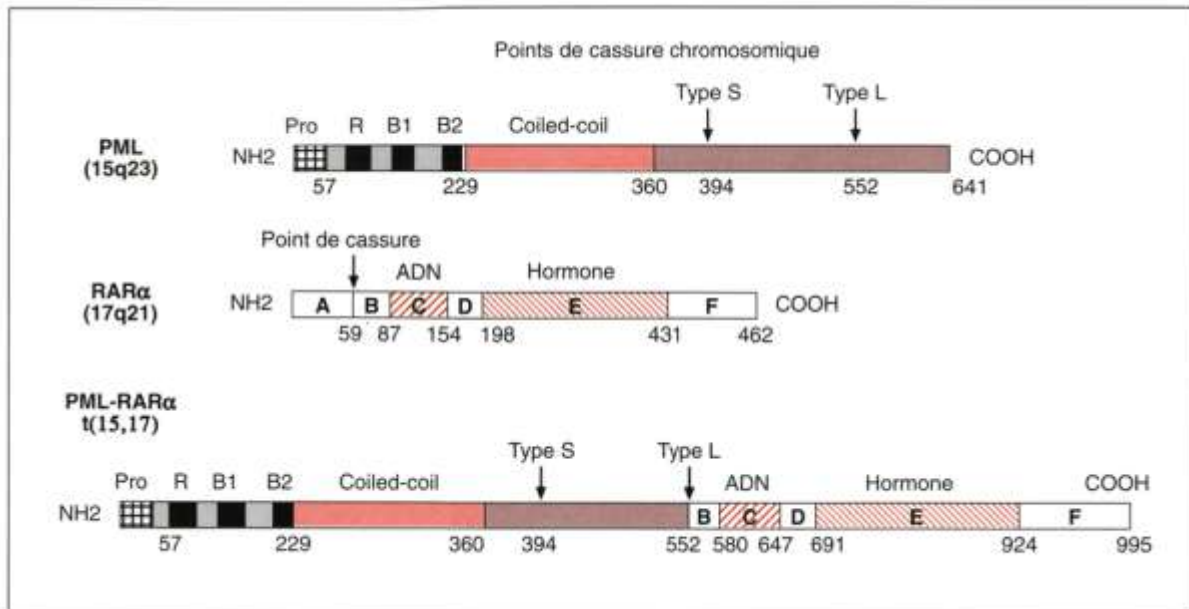


Figure 15 : Structure des gènes *PML* et *RAR α* ainsi que celle de l'oncogène *PML-RAR α* , d'après l'INSE M, 1994. Le gène *RAR α* est composé de six domaines A, B, C, D, E et F. Le gène *PML* est composé des domaines Pro (riche en résidu proline), R (motif de type RING finger), B1 et B2 (riches en résidus cystéine) ainsi qu'une région hélice α . La protéine *PML-RAR α* contient les principaux domaines fonctionnels de la protéine *PML* fusionnés à α au niveau de son domaine B. Le gène *PML* possède deux points de cassure possible de type S ou de type L. La protéine chimérique formée dépendra du point de cassure considéré.

Le gène *PML* code la protéine du même nom. Cette protéine agit comme un suppresseur de tumeur ce qui signifie qu'elle préserve la cellule contre une éventuelle croissance et/ou une division accélérées. La protéine *PML* est localisée au niveau du noyau cellulaire dans des structures multi-protéiques appelées corps nucléaires *PML* (*PML-NBs*). Au sein de ces corps nucléaires la protéine *PML* va interagir avec d'autres protéines impliquées dans les processus de prolifération cellulaire voire les phénomènes d'apoptose (Genetics Home Reference, 2011).

Le gène *RAR α* code pour le récepteur à l'acide rétinoïque α qui, avec son ligand (l'), est un facteur de transcription de gènes cibles impliqués notamment dans la différenciation des promyélocytes en neutrophiles (Genetics Home Reference, 2011).

Dans la LAM 3, la protéine chimérique PML-RAR α se comporte comme un récepteur RAR α altéré. En l'absence de son ligand (l'acide rétinoïque), elle peut former des oligomères avec : les récepteurs aux rétinoïdes, des d'autres facteurs de transcription oncogéniques ou avec lui-même. Après fixation à des séquences spécifiques de l'ADN, ces complexes vont entraîner le recrutement de protéines spécifiques telles que des histones désacétylases (HDACs) ou encore des ADN méthyl-transférases. Ces protéines vont bloquer la transcription de gènes cibles impliqués dans la différenciation des cellules de la lignée granulocytaire. Ceci explique l'accumulation de précurseurs myéloïdes immatures dans la moelle et le sang chez les patients atteints de LAM 3 (Takeaki Nitto K., 2014). La figure 16 situe la LAM 3 dans le processus de différenciation myélocytaire.

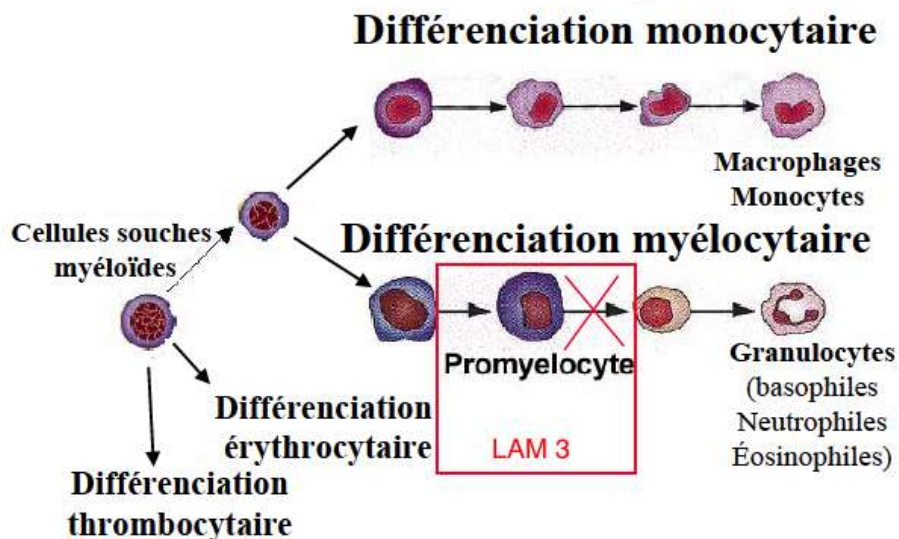


Figure 16 : Différenciation myélocytaire et LAM 3 d'après Rossini 2005.

1.2 Clinique et diagnostic

Au niveau clinique, la LAM 3 comme les autres leucémies aiguës myéloïdes se caractérise par une modification de la formule sanguine avec la présence :

- ⇒ D'une **anémie** (diminution des globules rouges), provoquant une asthénie générale, un essoufflement à l'effort voire des malaises
- ⇒ D'une **neutropénie fonctionnelle** (diminution des globules blancs), favorisant la survenue d'infections

⇒ D'une **thrombocytopénie** (diminution des plaquettes) provoquant l'apparition de pétéchies ou de saignements.

L'examen clinique peut révéler également la présence d'une splénomégalie (augmentation du volume de la rate) voire d'une hépatomégalie (augmentation du volume du foie) (Jana, Bernhard, *et al.*, 2013).

Le diagnostic passe dans un premier temps par l'étude de la formule sanguine (hémogramme) mettant en évidence les modifications ci-dessus. Dans les cas les plus avancés, une augmentation des globules blancs circulants peut être constatée. Elle est due au passage de cellules immatures de la lignée granulocytaire (myéloblastes) dans le sang circulant (Jana, Bernhard, *et al.*, 2013).

Une étude de la moelle osseuse (myélogramme) est réalisée. Dans le cas d'une L M 3, la moelle est riche en cellules avec au moins 20% de myéloblastes. Une étude cytologique permet l'analyse précise des cellules présentes. Les blastes sont généralement de grande taille et contiennent pour certains de très nombreux corps d'Auer caractéristiques. De plus, la cytochimie de la myéloperoxydase (MPO) est positive dans tous les blastes (Zandecki M., 2013). Enfin, une étude cytogénétique et moléculaire est également préconisée afin de mettre en évidence les anomalies chromosomiques et la présence de transcrits PML-RAR α propres à ce type de leucémie (98% des cas). Un statut de la coagulation et de la fonction rénale est conseillé en raison de l'augmentation du risque de coagulation intravasculaire disséminée (CIVD).

1.3 Prise en charge thérapeutique

avant l'introduction en 1985 de l'acide tout-trans-rétinoïque dans le traitement de la LAM 3, la prise en charge thérapeutique de cette pathologie passait par la mise en place d'un traitement chimiothérapique associant une anthracycline à la cytarabine (Ara-C).

En 1991, une étude clinique de phase III, randomisée et multicentrique fut réalisée afin d'évaluer l'intérêt d'un traitement associant et chimiothérapie (daunorubicine + Ara-C) par rapport à une chimiothérapie seule chez des patients atteints de LAM 3 nouvellement diagnostiquée. Le critère principal d'évaluation était l'EFS (« Events Free Survival ») qui correspond au temps écoulé entre le début du traitement et un événement type défini par un échec d'obtention de la rémission complète, une rechute ou le décès pendant la rémission complète (Fenaux P. *et al.*, 1993).

Cent-un patients furent inclus dans l'étude clinique réalisée par Fenaux P. *et al.* ; 54 dans le bras AR + chimiothérapie et 47 dans le bras chimiothérapie seule. La durée médiane de suivi pour cette étude était de 11,5 mois. Les résultats ne mirent pas évidence de différence significative pour atteindre la rémission complète entre les deux groupes de l'étude : 91% pour le groupe AR + chimiothérapie contre 81% pour le groupe chimiothérapie seule. Le nombre de décès durant l'étude fut également comparable pour les deux groupes avec respectivement 5 et 4 décès répertoriés. On note cependant une fréquence plus importante de LAM 3 résistante au traitement dans le groupe chimiothérapie seule avec 10% de résistance contre 0% pour le groupe AR + chimiothérapie (Fenaux P. *et al.*, 1993).

La grande différence entre les deux groupes de cette étude réside dans le nombre de rechutes après atteinte de la rémission complète. Ainsi, douze patients du groupe chimiothérapie seule ont rechuté au cours des six premiers mois après l'obtention de la rémission complète contre 6 patients pour le groupe AR + chimiothérapie après 7 à 16 mois (Fenaux P. *et al.*, 1993). Les courbes de Kaplan-Meier sont présentées dans les figures 17 à 19.

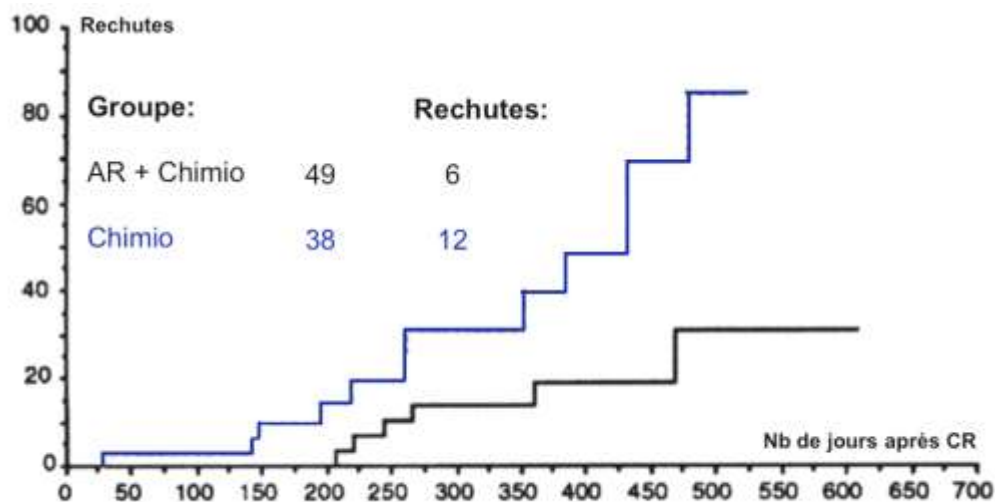


Figure 17 : Estimation des rechutes (en pourcentage de patients) selon l'analyse de Kaplan-Meier (log-rank test) dans les deux groupes : AR + Chimiothérapie et Chimiothérapie seule d'après Fenaux P. *et al.*, 1993.

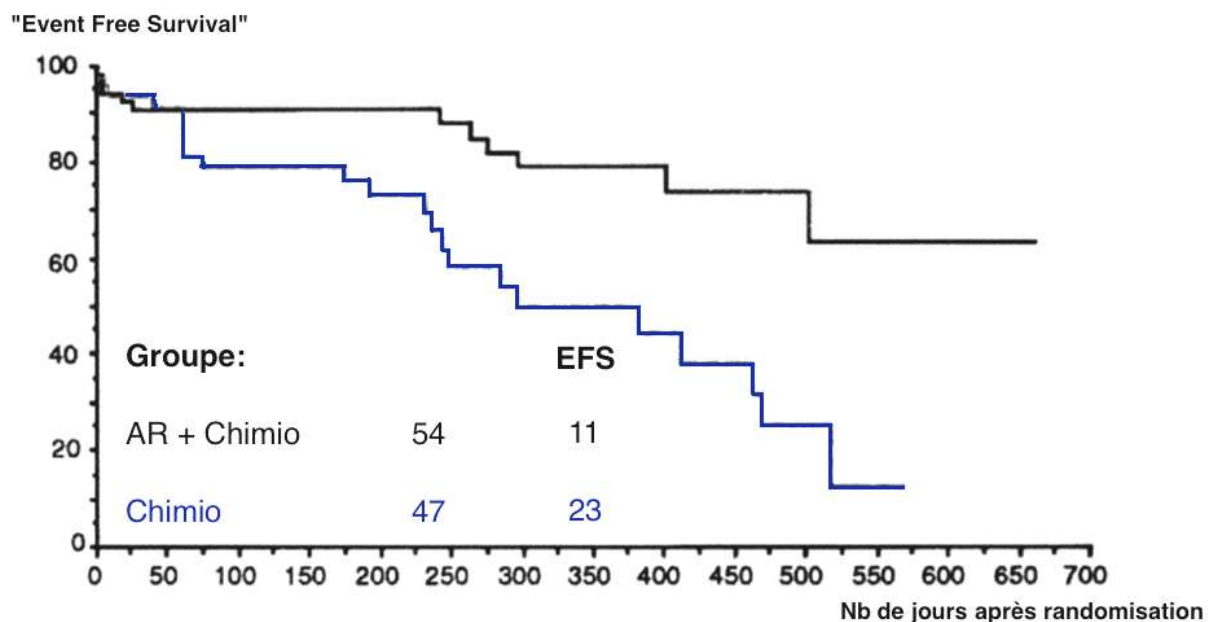


Figure 18 : Estimation de l'EFS selon l'analyse de Kaplan-Meier (log-rank test) dans les deux groupes : + chimiothérapie et chimiothérapie seule d'après Fenaux P. *et al.*, 1993.

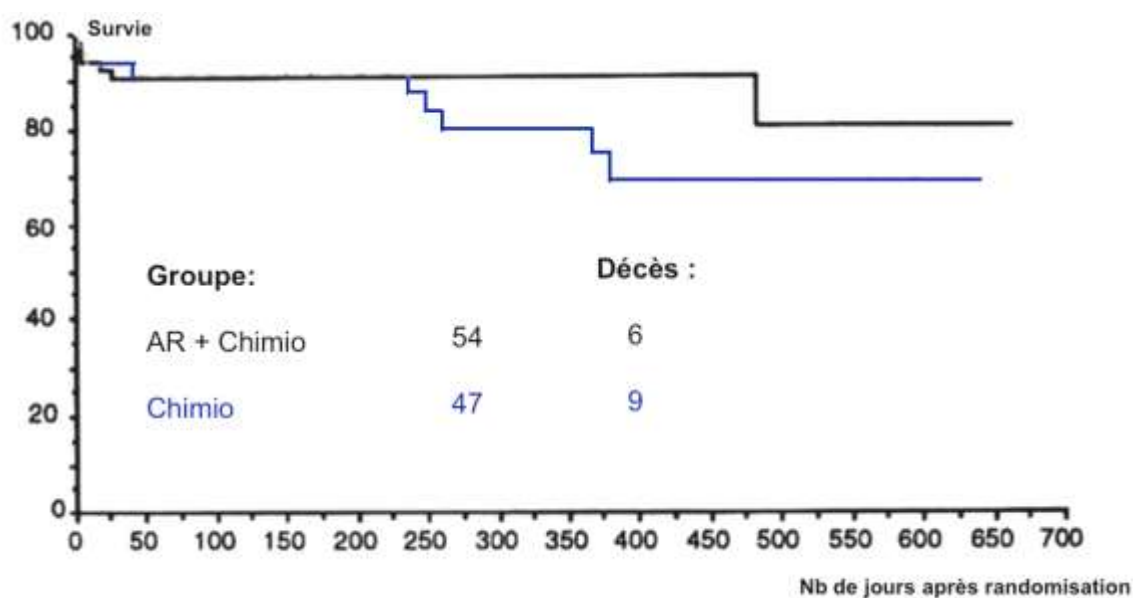


Figure 19 : Estimation de la survie (en pourcentage de patients) selon l'analyse de Kaplan-Meier (log-rank test) dans les deux groupes : AR + Chimiothérapie et Chimiothérapie seule, d'après Fenaux P. *et al.*, 1993.

En conclusion, les résultats de cette étude clinique montrent une amélioration significative de l'EFS chez les patients atteints d'une L M 3 nouvellement diagnostiquée et traités par une combinaison d' et d'une chimiothérapie associant une anthracycline et de l' ra-C par rapport à un traitement composé uniquement de cette chimiothérapie. Cette amélioration est principalement due à la diminution de l'incidence des rechutes avec le traitement contenant de l' ; laissant supposer que l' et la chimiothérapie agissent de manière synergique dans la réduction de la charge tumorale de la LAM 3 (Fenaux P. *et al.*, 1993).

Depuis, cette même association constitue le traitement d'induction de la LAM 3 (avec translocation t15-t17). Un rapport récent de la Haute Autorité de Santé (HAS) considère qu'un tel traitement entraîne une rémission complète chez 75% des patients (HAS, 2011). De plus, compte tenu du risque élevé de rechute un traitement de consolidation associant acide rétinoïque et chimiothérapie doit être poursuivi pendant au moins 2 ans.

Le traitement des formes réfractaires ou des rechutes est composé de trioxyde d'arsenic (As_2O_3) L'efficacité du trioxyde d'arsenic fut démontrée pour la première fois en 1992 par Sun *et al.* (Wang Z. et Chen Z., 2008).

1.4 Mécanismes d'actions de l'acide rétinoïque et du trioxyde d'arsenic dans le traitement de la LAM 3.

Le mécanisme d'action du trioxyde d'arsenic dans le traitement de la L M 3 est basé sur l'induction de l'apoptose et l'inhibition de la prolifération cellulaire Le trioxyde d'arsenic induit une modification du peptide SUMO présent sur la partie PML de l'oncogène. Le peptide SUMO modifié subit ensuite une ubiquitination puis le recrutement d'un complexe enzymatique spécifique : le protéasome. Ce protéasome est responsable de la dégradation de l'oncogène PML-RAR α (Takeaki Nitto K., 2014).

L'acide rétinoïque se lie quant à lui à l'oncogène PML-RAR α . Cette liaison entraîne une modification conformationnelle de l'oncogène et la dissociation par un protéasome des co-répresseurs. Ces derniers sont responsables du blocage de la transcription des gènes impliqués dans la différenciation des cellules de la lignée granulocytaire (Takeaki Nitto K., 2014). De plus, une étude datant de 1998 démontre que l'acide rétinoïque entraîne le recrutement de caspases capables de cliver l'oncogène PML-RAR α (Nervi C. *et al.*, 1998). La figure 17 présente le mécanisme d'action de l'acide rétinoïque () et du trioxyde d'arsenic (As_2O_3) sur l'oncogène PML/ α .

PML/RAR α

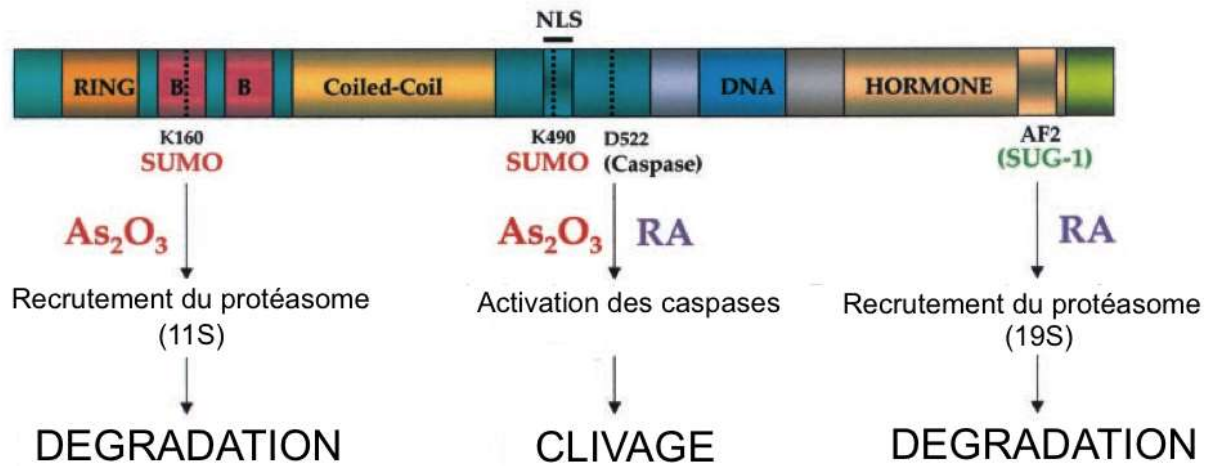


Figure 20 : Mécanisme d'action de l'acide rétinoïque () et du trioxyde d'arsenic (As_2O_3) sur l'oncogène PML/RAR α , d'après Gossin A., 2005. L'arsenic cible le peptide SUMO présent à différentes localisations sur la protéine chimérique PML/RAR α . L'acide rétinoïque cible quant-à-lui la sous unité SUG-1. Il y a un recrutement du protéasome dans ces deux cas de figure. On rapporte également une activation des caspases après l'utilisation d'acide rétinoïque et d'arsenic.

Pour aller plus loin, les effets synergiques de l'association acide rétinoïque / trioxyde d'arsenic ont été démontrés *in-vivo*. Une étude clinique comprenant 61 patients randomisés à travers 3 groupes traités par acide rétinoïque seul, trioxyde d'arsenic seul et la combinaison des deux, a montré que le temps nécessaire à l'obtention d'une rémission complète était plus court avec l'association des deux molécules. De plus, cette rémission était toujours constatée lors de l'évaluation à 32 mois chez les patients traités par bithérapie, tandis que le nombre de rechutes chez les patients traités par monothérapie était augmenté (Shen *et al.*, 2004). À l'heure actuelle, le trioxyde d'arsenic est utilisé dans le traitement des rechutes ou des formes réfractaires à l'acide rétinoïque. Cependant, plusieurs études cliniques ont été réalisées ou sont encore en cours afin d'évaluer son intérêt en traitement d'induction de la L₁M₃, comme par exemple dans le protocole APL 2006 (clôture : mai 2014) (INCa, 2015).

2. Les lymphomes T cutanés

Les lymphomes cutanés primitifs à cellules T font partie des lymphomes extraganglionnaires non-Hodgkiniens et représentent près de 70% des lymphomes cutanés primitifs. Parmi eux, on retrouve principalement deux types de lymphomes épidermotropes :

le mycosis fongoïde et le syndrome de Sézary (Panchal M. et Scarisbrick J., 2015). Ces deux maladies sont caractérisées par une prolifération anormale de lymphocytes T de phénotype CD4+ dans la peau et le sang.

Dans le cas de mycosis fongoïde la peau est principalement touchée. La prolifération se fait de manière progressive et se caractérise sur le plan clinique par l'apparition initiale d'éruptions eczématiformes prurigineuses. Puis ces premières lésions évoluent généralement en plaques lichénoïdes infiltrées plus ou moins étendues aboutissant finalement au stade tumeur de la maladie. Dans le syndrome de Sézary l'infiltration sanguine est précoce et les lésions cutanées se révèlent souvent d'emblée tumorales rendant le pronostic défavorable (Bachelez H., 2005).

2.1 Classification

En 2007, la société internationale du lymphome cutané (ISCL) et l'organisation européenne dans la recherche et le traitement du cancer (EORTC) ont proposé une classification (TNMB) permettant d'évaluer le niveau d'atteinte de la peau (T1 à T4), des ganglions (N0 à N3), des viscères (M0 à M1) et du sang (B0 à B2) (Olsen E. *et al.*, 2007). De cette classification TNMB découle la définition des stades d'avancée de la maladie. Le tableau 4 présente la définition de ces différents stades.

Tableau IV : Définitions des stades de mycosis fongoïde et du syndrome de Sézary proposées par l'ISCL et l'EORTC d'après Olsen *et al.*, 2007.

	T	N	M	B
Stades précoces				
IA	1	0	0	0, 1
IB	2	0	0	0, 1
IIA	1, 2	1, 2	0	0, 1
Stades avancés				
IIB	3	0-2	0	0, 1
III	4	0-2	0	0, 1
IIIA	4	0-2	0	0
IIIB	4	0-2	0	1
IVA ₁	1-4	0-2	0	2
IVA ₂	1-4	3	0	0-2
IVB	1-4	0-3	1	0-2

Le stade I est défini par une atteinte strictement cutanée avec présence de taches ou de plaques et est divisé en un stade IA et IB lorsque l'étendue des lésions est inférieure à 10% de la surface corporelle totale (stade IA) ou strictement supérieure (stade IB). Le stade IIA est défini par la présence d'adénopathies sans infiltration pathologique (Lymphocytes T CD4+). Ces trois premiers stades sont considérés comme précoces.

Le stade IIB est défini par la présence de lésions tumorales au niveau cutané tant dis que le stade III caractérise la présence d'une érythrodermie généralisée. Les stades IV à IVB correspondent à une atteinte nodulaire avec infiltration pathologique ou une atteinte viscérale. Ces différents stades sont considérés comme avancés.

La durée médiane de survie des formes précoces est relativement longue allant de 10 à 25 ans. Les formes avancées ont quant-à-elles un pronostic défavorable et une durée médiane de survie excédant rarement 4 ans (Panchal M. et Scarisbrick J., 2015).

2.2 Prise en charge thérapeutique

La prise en charge thérapeutique de mycosis fongoïde et du syndrome de Sézary est directement corrélée au stade d'avancée de la maladie et est divisée en deux grands axes de traitement : le traitement local des lésions cutanées et l'utilisation d'un traitement systémique (Olsen E. *et al.*, 2007).

La première ligne de traitement des stades précoces impliquant généralement de multiples lésions cutanées (taches eczématiformes puis plaques lichénoïdes) consiste à traiter localement ces lésions par l'application de corticoïdes topiques, par des séances de PUVAthérapie (irradiation des lésions par des UVA après administration de photosensibilisants de la famille des psoralènes), ou par irradiation par des UVB. L'utilisation de chimiothérapies locales (méchloréthamine ou carmustine) peut également être indiquée dans le cas de lésions peu étendues (AL Hothali, 2013).

La prise en charge thérapeutique des formes précoces réfractaires à un traitement local de première ligne et des formes avancées de la maladie passe par la mise en place d'un traitement systémique approprié. Plusieurs classes thérapeutiques sont disponibles. On retrouve notamment (Panchal M. et Scarisbrick J., 2015) les interférons alpha, le méthotrexate, les inhibiteurs des histones désacétylases, un rétinoïde : le bexarotène, des anticorps monoclonaux : l'alemtuzumab et le brentuximab et des agents de chimiothérapie : la doxorubicine et la gemcitabine.

2.3 Intérêt du bexarotène dans le traitement du lymphome T cutané épidermotrope.

L'efficacité des rétinoïdes dans le traitement du lymphome T cutané a été démontrée pour la première fois dans les années 1980 chez des patients traités par isotrétinoïne et acitrétine. En 1999, un nouveau rétinoïde de synthèse ; le bexarotène ; fut approuvé aux Etats-Unis par la FDA (Food and Drug Administration) dans la prise en charge de cette affection chez les patients réfractaires à un premier traitement systémique. Il fut ensuite autorisé en Europe en 2002 pour cette même indication (Sokołowska-Wojdyło M., Lugowska-Umer H., et Maciejewska-Radomska A., 2013).

Une étude de phase III réalisée en 2001 a évalué l'efficacité du bexarotène en monothérapie dans le traitement des formes avancées et réfractaires de lymphomes T-cutanés. Cette étude concernait 94 patients et 26 centres au niveau mondial. Les patients étaient répartis dans deux groupes. Le premier constitué de 56 patients recevait 300mg/m²/jour de bexarotène tandis que le deuxième constitué de 38 patients recevait plus de 300mg/m²/jour. Une réponse clinique complète ou partielle a été constatée dans 45% des cas pour le premier groupe de patients et dans 55% des cas pour le deuxième groupe (dont 13% de réponses complètes). Les principaux effets indésirables constatés lors de cette étude furent des troubles du bilan lipidique (hypertriglycéridémie et hypercholestérolémie). Cette étude conclue finalement sur l'efficacité et la sécurité du bexarotène dans le traitement des formes avancées et réfractaires de lymphomes T cutanés (Duvic M. *et al.*, 2001).

D'autres études cliniques rendent également compte de l'efficacité du bexarotène dans la prise en charge de mycosis fonguïde et du syndrome de Sézary dans les stades précoces comme avancés de ces maladies (Berthelot C., Rivera A. , et Duvic M., 2008) (van Doorn R., Scheffer E., et Willemze R., 2002).

Le bexarotène est un rétinoïde de synthèse se liant exclusivement aux récepteurs RXRs α , β et γ (sous-classe des rétinoides). Il est commercialisé en Europe sous le nom de Targretin® et sous la forme de capsules molles contenant une suspension liquide avec 75 mg de principe actif par capsule. La dose initiale recommandée est de 300 mg/m²/jour à prendre en une prise unique journalière de préférence au cours d'un repas. Le bexarotène circule à 99% lié à une protéine de transport et est métabolisé par le cytochrome CYP3A4 en hydroxybexarotène et en oxybexarotène (Panchal M. et Scarisbrick J., 2015).

Le mécanisme exact de ce rétinoides dans le traitement du lymphome T cutané n'est pas entièrement élucidé. Cependant, ces effets découlent probablement de son action sur la

régulation des étapes du cycle cellulaire (différentiation, prolifération et apoptose cellulaire) (Panchal M. et Scarisbrick J., 2015).

III. Indications non-validées des rétinoïdes en oncologie et études en cours

Les effets connus des rétinoïdes sur le cycle cellulaire ainsi que leur efficacité dans le traitement de certaines hémopathies malignes poussent les scientifiques à explorer leur intérêt dans le traitement ou la prévention d'autres formes de cancers et notamment certaines tumeurs solides. Cette partie de la thèse s'intéressera aux essais cliniques réalisés ou en cours en oncologie.

1. Cancer de la tête et du cou

L'expression des récepteurs aux rétinoïdes est altérée dans les lésions pré-cancéreuses oropharyngées. Cette modification a poussé les scientifiques à étudier de manière clinique les effets des rétinoïdes dans le traitement ou la prévention des cancers de la tête et du cou. Une première étude de phase II a cherché à mettre en évidence les différences d'expression des récepteurs RARs (α , β et γ) et RXRs (β et γ) entre le tissu oral normal et les lésions orales pré-cancéreuses avant et après un traitement par isotrétinoïne (acide 13-cis-rétinoïque) (Lotan R. *et al.*, 1995).

Cette étude comprenait 7 sujets sains et 52 sujets présentant des lésions pré-cancéreuses confirmées histologiquement. Des biopsies tissulaires ont été réalisées dans un premier temps chez l'ensemble des sujets. Puis 39 des 52 sujets pathologiques ont subi une deuxième biopsie après 3 mois de traitement par isotrétinoïne. Ces biopsies ont ensuite été analysées afin de mesurer le taux d'expression de l'ARNm de chacun des récepteurs RARs et RXRs (Lotan R. *et al.*, 1995).

Chez les patients sains l'ensemble des récepteurs RARs et RXRs sont exprimés. Chez les patients pathologiques les récepteurs RAR- β ont été détectés chez seulement 21 des 52 patients présentant des lésions pré-cancéreuses (40%) tandis que le reste des récepteurs RARs et RXRs étaient exprimés dans 70 à 100% des cas. On constate donc une diminution du récepteur RAR- β dans les lésions orales pré-cancéreuses (Lotan R. *et al.*, 1995).

La deuxième partie de l'étude a consisté en l'évaluation de l'expression de ces mêmes récepteurs chez 39 des 52 sujets pathologiques après la mise en place d'un traitement par isotrétinoïne oral dosé à 1,5mg/kg/jour pendant 3mois (Lotan R. *et al.* 1995). Le tableau 5 présente les résultats de ces différentes mesures (prè- et post-traitement). La mesure de l'expression du récepteur RAR- β indique alors sa présence chez 90% des sujets contre 40% avant traitement.

Tableau V : Mesure de l'expression du récepteur RAR- β avant et après traitement par isotrétinoïne en fonction du site de localisation de la lésion pré-cancéreuse d'après Lotan R. *et al.*, 1995.

Localisation des lésions pré-cancéreuses	Expression du récepteur RAR- β Nb patients / total (%)	
	Avant traitement	Après traitement
Muqueuse buccale	7/21 (33)	13/16 (81)
Langue	12/16 (75)	10/11 (91)
Lèvres	0/3	3/3 (100)
Palais (mou)	0/3	3/3 (100)
Palais (dur)	0/2	1/1 (100)
Gencive	2/7 (29)	5/5 (100)
Total :	21/52 (40)	35/39 (90)

Un précédent essai clinique randomisé et de phase III rend également compte de l'effet positif de l'isotrétinoïne dans le traitement de leucoplasies orales avec présence de lésions pré-cancéreuses (Waun Ki Hong, 1987). Cette étude concernait 44 patients pathologiques ; 24 d'entre eux recevaient de l'isotrétinoïne ; les 20 autres un placebo. Le traitement par isotrétinoïne était dosé de 1 à 2 mg/kg/jour pendant trois mois et était suivi d'une période de surveillance de 6 mois. Les premiers résultats obtenus immédiatement après l'arrêt du traitement montrent une diminution importante des lésions pré-cancéreuses chez 67% des patients traités par isotrétinoïne contre 10% chez les patients ayant reçu un placebo. Au niveau clinique, la leucoplasie a presque totalement réduit chez 54% des patients traités contre 10% chez les patients sous placebo. Malheureusement, la majorité des patients ont rechuté sur le plan histologique et clinique dans les 3 mois suivants l'arrêt du traitement par isotrétinoïne (Waun Ki Hong J., 1987).

Malgré la publication en 2006 d'une revue Cochrane (méta-analyse) concluant sur l'insuffisance de preuves justifiant l'utilisation d'agents (rétinoïdes et autres) pour prévenir la progression de dysplasies orales pré-cancéreuses l'isotrétinoïne et l'étude des récepteurs RAR- β semblent être des pistes à explorer dans le traitement et la prévention des cancers oropharyngés (Lodi G. *et al.*, 2006)

2. Cancer du sein

Le rétinoïde de synthèse le plus largement étudié en chimioprévention du cancer du sein est le N-(4-hydroxyphenyl) retinamide (4-HPR) aussi appelé fenrétinide. La synthèse de ce rétinoïde date de la fin des années 1960 L'activité biologique du fenrétinide a été démontrée par Sporn *et al.* qui ont également mis en évidence une accumulation préférentielle de cette molécule et de son métabolite le 4-méthoxyphenylretinamide (4-MPR) dans le sein (Sporn M. *et al.*, 1976). Cette découverte fait logiquement du fenrétinide un candidat potentiel dans la chimioprévention du cancer du sein

Les femmes présentant un cancer du sein précoce ont un risque de développer un cancer controlatéral 5 à 6 fois plus élevé que la population normale du même âge (Broët *et al.*, 1995). Dans les années 1980 ces femmes ne pouvaient prétendre à un traitement adjuvant préventif mais représentaient une population éligible pour des essais cliniques évaluant l'efficacité du fenrétinide dans la prévention de cancers secondaires (controlatéraux) (Zanardi S. *et al.*, 2006).

Une première étude de phase I a été réalisée afin de déterminer la tolérance et la pharmacocinétique du fenrétinide. La dose de 200mg par jour a ainsi été définie comme la plus appropriée pour un traitement de chimioprévention (Costa A. *et al.*, 1989). L'administration de fenrétinide induit de façon dose dépendante une diminution du taux de rétinol plasmique. Aussi, une interruption du traitement pendant 3 jours est recommandée à la fin de chaque mois afin d'éviter cet effet indésirable (Formelli F. *et al.*, 1989).

Une étude clinique multicentrique de phase III a été mise en place en 1987 par l'institut national des tumeurs de Milan. Les 2972 patientes incluses dans cette étude présentaient un cancer du sein de stade I traité par chirurgie au cours des 10 dernières années et n'avaient alors reçu aucun traitement systémique adjuvant. Elles étaient âgées de 33 à 70 ans. Deux groupes de sujets ont ensuite été formés : le premier comprenait un traitement journalier de 200 mg de fenrétinide pendant 5 ans et l'autre une unique surveillance clinique (Veronesi U. *et al.*, 1999).

Finalement les résultats obtenus après 15 ans de suivi ne révélèrent pas différence significative entre les deux bras de l'étude. Le fenrétinide ne semble donc pas pertinent (à cette dose thérapeutique) dans la prévention du cancer du sein controlatéral ou ipsilatéral chez les patientes ayant eu un cancer du sein précoce. Cependant, une analyse supplémentaire des résultats indique une réduction du taux de survenue d'un cancer secondaire de 35% chez la femme pré-ménopausée.

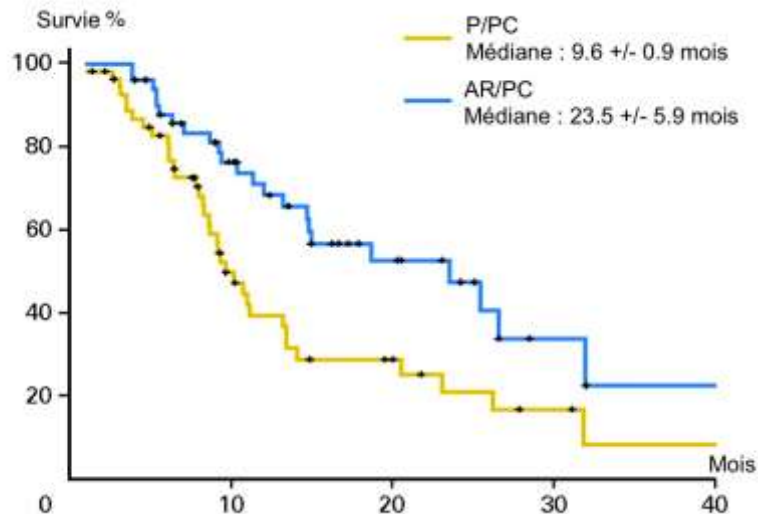
D'autres études ont été réalisées ou sont encore en cours afin d'évaluer notamment l'efficacité des rétinoïdes en monothérapie ou en association dans le traitement de cancer du sein métastasé (Connolly R., Nguyen N., et Sukumar S., 2013).

3. Cancer du poumon

Plusieurs études ont également cherché à déterminer l'intérêt des rétinoïdes dans la prévention du cancer du poumon chez des patients à haut risque (Goodman G. *et al.*, 2004), chez des patients présentant des lésions pré-cancéreuses (Lee J. *et al.*, 1994), ainsi que chez des patients ayant des antécédents de cancer du poumon (Pastorino U. *et al.*, 1993). Toutes ces études n'ont pas démontré de bénéfice à l'utilisation des rétinoïdes pour ces indications (Connolly R., Nguyen N., et Sukumar S., 2013).

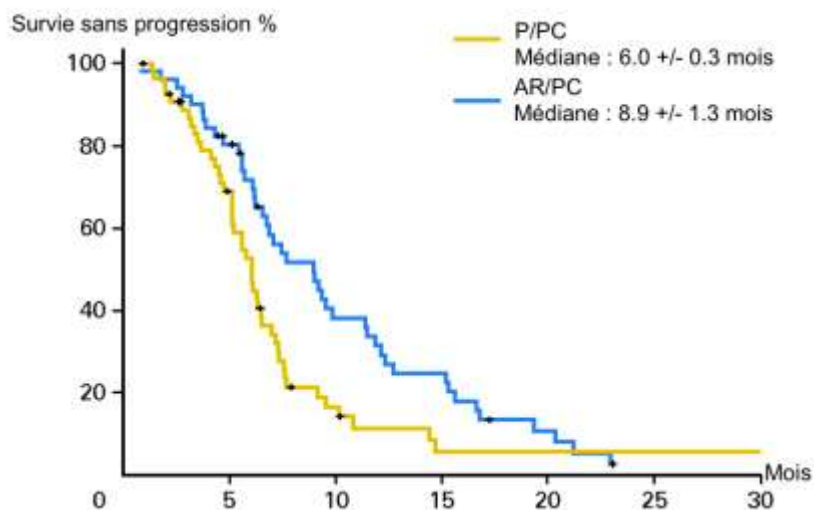
En 2003, un essai clinique de phase II a été mis en place afin de déterminer si l'utilisation des acides 9-cis et 13-cis rétinoïques permettait la restauration de l'expression des récepteurs RAR- β chez le patient fumeur présentant des lésions pré-cancéreuses. À l'issue de cet essai clinique, une augmentation significative des RAR- β a été observée chez les patients traités par acide 9-cis-rétinoïque par rapport au placebo. Une réduction des lésions a également été constatée (Kurie J. *et al.*, 2003).

D'autres essais ont associé certains rétinoïdes à un traitement de chimiothérapie. Une étude clinique randomisée de phase II a évalué si l'association du cisplatine et du paclitaxel avec l'acide rétinoïque () augmentait le taux de réponse et la survie sans progression des patients atteints de cancer du poumon non à petites cellules. Le taux de réponse pour le bras avec AR était de 55.8% contre 25.4% pour le bras contenant uniquement la chimiothérapie et les durées médianes de survie sans progression étaient respectivement de 8.9 et 6 mois. Les résultats sont donc en faveur d'une association + chimiothérapie dans la prise en charge du cancer du poumon non à petites cellules. Une étude de phase III est en cours afin de confirmer ces premiers résultats (Arrieta O. *et al.*, 2010).



P= placebo ; PC= paclitaxel + cisplatine ; AR= acide rétinoïque

Figure 21 : Estimation de la survie (en pourcentage de patients) selon l'analyse de Kaplan-Meier dans les deux groupes : + chimiothérapie et chimiothérapie seule d'après Arrieta O. *et al.*, 2010.



P= placebo ; PC= paclitaxel + cisplatine ; AR= acide rétinoïque

Figure 22 : Estimation de la survie sans progression (en pourcentage de patients) selon l'analyse de Kaplan-Meier dans les deux groupes : AR + Chimiothérapie et Chimiothérapie seule d'après Arrieta O. *et al.*, 2010.

Une étude de phase III évaluant l'association du bexarotène avec une chimiothérapie pour cette même indication a quant-à-elle fourni des résultats décevants malgré les données de l'étude clinique de phase II correspondante (Khuri F. *et al.*, 2001). Un traitement de chimiothérapie contenant du cisplatine et de la vinorelbine, associé ou non au bexarotène, a

été administré à 623 patients atteints de cancer du poumon avancé non à petites cellules. Les résultats ne mettent en évidence aucune différence significative dans l'évaluation de la survie entre les deux bras de l'étude (Ramlau R. *et al.*, 2008).

Les rétinoïdes suscitent donc un vif intérêt auprès de la communauté scientifique et notamment en oncologie. À l'heure actuelle deux dérivés de la vitamine A sont disponibles en France pour le traitement de la LAM 3 et du lymphome T cutané. Plusieurs essais cliniques ont également été réalisés ou sont toujours en cours pour le traitement de différents cancers et des résultats prometteurs ont été obtenus notamment dans le cancer du sein ou le cancer de la tête et du cou.

Discussion

Nous avons développé l'intérêt des dérivés de la vitamine A en dermatologie (partie II) et en oncologie (partie III). Depuis sa découverte au début du 20^{ème} siècle, la vitamine A continue de faire l'objet de nombreuses études scientifiques. Les premières études se sont portées sur son utilité en dermatologie. Aujourd'hui, l'utilisation des rétinoïdes par les dermatologues est largement répandue (acné, psoriasis, etc.) et ce domaine de recherche est actuellement moins exploré compte tenu des nombreux essais déjà réalisés. Le développement des rétinoïdes en oncologie est quant-à-lui toujours très étudié de par leur action sur la prolifération et la différenciation cellulaire.

En effet, depuis plusieurs années la communauté scientifique, et notamment en oncologie, cherche à maîtriser parfaitement le mécanisme moléculaire et génétique à l'origine de certaines pathologies cancéreuses afin de proposer finalement une thérapie ciblée pour chaque pathologie. L'utilisation de l'acide rétinoïque dans le traitement de la LAM3 est un exemple parfait de cette démarche scientifique. Et lorsque l'on sait que la cancérogénèse se conduit systématiquement à une perturbation du cycle cellulaire normal ; il n'est pas aberrant d'envisager l'utilisation des rétinoïdes en oncologie. Certains rétinoïdes sont actuellement approuvés en France pour deux indications (la LAM3 et le lymphome T cutané) d'autres sont encore à l'étude comme par exemple dans le traitement du cancer du sein ou du poumon.

Malgré des résultats parfois mitigés il semble intéressant de poursuivre l'étude des rétinoïdes qui à l'instar de certains médicaments passés d'utilisation depuis des années sont remis au goût du jour notamment en cancérologie et n'ont pas fini de révéler tout leur potentiel thérapeutique. On peut par exemple citer le cas du thalidomide ; cet antiémétique prescrit dans les années 1950 à des milliers de femmes au cours de leur premier trimestre de grossesse et dont les effets tératogènes gravissimes n'ont malheureusement été découverts qu'après sa commercialisation. Suite à ce scandale médiatique le thalidomide a évidemment été retiré du marché mais également mis de côté par la communauté scientifique jusqu'à la fin des années 1990 où des chercheurs américains ont prouvé son efficacité dans le traitement du myélome multiple à travers un essai clinique de phase II réalisé sur 465 patients (Singhal S. *et al.*, 1999). L'aspirine mise sur le marché français à partir du début des années 1900 et couramment utilisée depuis comme antalgique et antiagrégant plaquettaire a également fait l'objet de nombreuses études récentes afin de mettre en évidence son rôle dans la prévention de la cancérogénèse (Stegeman I. *et al.*, 2015).

Conclusion

Aujourd'hui la vitamine apparaît non seulement comme une substance indispensable à l'organisme sain mais également comme un véritable outil thérapeutique dans le traitement de diverses pathologies variant aussi bien par leur localisation que par leur gravité.

Les premières pistes d'étude de cette molécule furent envisagées grâce aux résultats de simples modifications du régime alimentaire surchargé ou appauvri en vitamine A. Les premières manifestations cliniques de tels régimes étaient tout d'abord cutanées c'est donc tout naturellement que les premières études se sont portées sur l'intérêt de la vitamine en dermatologie. Parallèlement les scientifiques ont étudié son métabolisme exact et ont finalement mis en évidence l'existence de ses dérivés rétinoïdes ainsi que de leurs récepteurs cellulaires. De ces résultats découlent notamment en 1955 le premier rétinoïde de synthèse : l'isotrétinoïne ; qui reste à l'heure actuelle un traitement phare en dermatologie.

Depuis, le rôle de la vitamine A et de ses dérivés sur les différentes étapes du cycle cellulaire a fait l'objet d'un grand nombre d'études. Les connaissances pointues qui en découlent ont permis la synthèse de nouveaux rétinoïdes en dermatologie plus efficaces et moins toxiques comme l'acitrétine ou encore l'adapalène ; mais ont également permis d'envisager de nouvelles indications notamment en oncologie. En effet, deux rétinoïdes sont autorisés en France pour ce domaine d'application et de nombreuses études cliniques sont toujours en cours afin de découvrir d'autres pathologies cancéreuses susceptibles de répondre à de tels traitements. Finalement, compte tenu du rôle majeur des rétinoïdes dans la biologie humaine il est probable que d'autres domaines d'indication soient encore découverts d'ici quelques années.

BIBLIOGRAPHIE

ABOOSI M. « Treatment of Plane Warts by Tretinoin-Induced Irritant Reaction ». *International Journal of Dermatology*, 1994, 33 (11), pp.826-27.

AL HOTHALI, GHADAH I. « Review of the treatment of mycosis fungoides and Sézary syndrome: A stage-based approach ». *International Journal of Health Sciences*, 2013, 7 (2), pp.220-39.

ANSES « Vitamine A & caroténoïdes provitaminiques »

ANSM. « Isotrétinoïne orale et carnet-patiente : renforcement du Programme de Prévention des Grossesses ». 2010 disponible sur : <http://ansm.sante.fr/S-informer/Presse-Communique-Points-presse/Isotretinoine-orale-et-carnet-patiente-Renforcement-du-Programme-de-Prevention-des-Grossesses-Communique>. (page consultée le 15/01/2015)

ARRIETA O. *et al.* « Randomized Phase II Trial of All-Trans-Retinoic Acid with Chemotherapy Based on Paclitaxel and Cisplatin as First-Line Treatment in Patients with Advanced Non-Small-Cell Lung Cancer ». *Journal of Clinical Oncology: Official Journal of the American Society of Clinical Oncology*, 2010, 28 (21), pp. 3463-71.

AZOULAY L. *et al.* « Isotretinoin and the Risk of Depression in Patients With Acne Vulgaris : A Case-Crossover Study ». *The Journal of Clinical Psychiatry*, 2008, 69 (4).

BACHELEZ H. « Mycosis fongoïde (et syndrome de Sézary) », 2005.

BERBIS P. « Rétinoïdes systémiques », 2005.

BERBIS P. *et al.* « Benefit of Progressively Increasing Doses during the Initial Treatment with Acitretin in Psoriasis ». *Dermatologica*, 1989, 178 (2), pp.88-92.

BERGLER-CZOP B. *et* BRZEZINSKA-WCISLO L. « Dermatological Problems of the Puberty ». *Postępy Dermatologii I Alergologii*, 2013, 30 (3), pp.178-87.

BERTHELOT C., RIVERA A. *et* DUVIC M. « Skin Directed Therapy for Mycosis Fungoides: A Review ». *Journal of Drugs in Dermatology*, 2008, JDD 7 (7), pp.655-66.

BEYLOT C. « Acné - Thérapeutique Dermatologique », 2012.

BLOMHOFF R. *et al.* « Hepatic Retinol Metabolism. Distribution of Retinoids, Enzymes, and Binding Proteins in Isolated Rat Liver Cells ». *The Journal of Biological Chemistry*, 1985, 260 (25), pp.13560-65.

BOREL P. *et al.* « CD36 and SR-BI Are Involved in Cellular Uptake of Provitamin A Carotenoids by Caco-2 and HEK Cells, and Some of Their Genetic Variants Are Associated with Plasma Concentrations of These Micronutrients in Humans ». *The Journal of Nutrition*, 2013, 143 (4), pp.448-56.

BOUILLET P. *et al.* « Developmental Expression Pattern of Stra6, a Retinoic Acid-Responsive Gene Encoding a New Type of Membrane Protein ». *Mechanisms of Development*, 1997, 63 (2), pp.173-86.

BROËT P. *et al.* « Contralateral Breast Cancer: Annual Incidence and Risk Parameters ». *Journal of Clinical Oncology: Official Journal of the American Society of Clinical Oncology*, 1995, 13 (7), pp.1578-83.

BURRI B. « Beta-Cryptoxanthin as a Source of Vitamin A ». *Journal of the Science of Food and Agriculture*, 2014.

BUSHUE N. *et* WAN Y. « Retinoid Pathway and Cancer Therapeutics ». *Advanced drug delivery reviews*, 2010, 62 (13), pp.1285-98.

CACA-BILJ NOVSK N *et* V'L KOV -LASKOSKA M. « Management of Guttate and Generalized Psoriasis Vulgaris: Prospective Randomized Study ». *Croatian Medical Journal*, 2002, 43 (6), pp.707-12.

CHAMBON P. « A Decade of Molecular Biology of Retinoic Acid Receptors ». *FASEB Journal: Official Publication of the Federation of American Societies for Experimental Biology*, 1996, 10 (9), pp.940-54.

CHAMPION R. H. « Psoriasis ». *British Medical Journal (Clinical Research Ed.)*, 1986, 292 (6537), pp.1693-96.

CHAUVEL C. « Le oaccutane médicament à base d'isotrétinoïne sur le banc des accusés », 2011.

CHEN W. *et* ZOUBOULIS C. « Hormones and the pilosebaceous unit ». *Dermato-endocrinology*, 2009, 1 (2), pp.81-86.

CLUCAS A. *et al.* « Adapalene 0.1% Gel Is Better Tolerated than Tretinoin 0.025% Gel in Acne Patients ». *Journal of the American Academy of Dermatology*, 1997,36 (6 Pt 2), pp.116-18.

CNRS. s. d. « Epiderme et Phanères ». Disponible sur <http://www.cnrs.fr> (page consultée le 20/02/2015)

CONNOLLY R. *et al.* « Molecular Pathways: Current Role and Future Directions of the Retinoic Acid Pathway in Cancer Prevention and Treatment ». *Clinical Cancer Research: An Official Journal of the American Association for Cancer Research*, 2013, 19 (7), pp.1651-59.

COSTA A. *et al.* « Tolerability of the synthetic retinoid fenretinide® (HPR) ». *European Journal of Cancer and Clinical Oncology*, 1989, 25 (5), pp.805-8.

CUNLIFFE W. J., *et* MACDONALD-HULL S. « Lack of Effect of Topical Retinoic Acid on Sebum Excretion Rate in Acne », 1988. *Lancet* 2 (8609), pp. 503.

D' MB OSIO D *et al.* « Vitamin A Metabolism: An Update ». 2011, *Nutrients* 3 (1), pp.63-103.

DEMARCHEZ M. « Biologie de la peau ». 2011 disponible sur: <http://biologiedelapeau.fr/spip.php?article27>.

DEMARCHEZ M. « La cellule de Merkel ». 2011 disponible sur: <http://biologiedelapeau.fr/spip.php?article13>.

DEMARCHEZ M. « L'épiderme et la différenciation des kératinocytes ». 2011 disponible sur : <http://biologiedelapeau.fr/spip.php?article10>.

DOGRA S., JAIN A. et KANWAR A. J. « Efficacy and Safety of Acitretin in Three Fixed Doses of 25, 35 and 50 Mg in Adult Patients with Severe Plaque Type Psoriasis: A Randomized, Double Blind, Parallel Group, Dose Ranging Study ». *Journal of the European Academy of Dermatology and Venereology*, 2013. *JEADV* 27 (3), pp.e305-11.

DRENO B. « Anatomie et physiologie de la peau et de ses annexes ». *Annales de Dermatologie et de Vénérologie*, 2009, 136 (octobre), pp.S247-51.

DRENO B. *et al.* « Development and Evaluation of a Global Acne Severity Scale (GEA Scale) Suitable for France and Europe ». *Journal of the European Academy of Dermatology and Venereology*, 2011, *JEADV* 25 (1), pp.43-48.

DUBERTRET L. « Psoriasis - Thérapeutique Dermatologique ». 2013. disponible sur : <http://www.therapeutiquedermatologique.org>. (page consultée le 21/11/2014)

DUNLAP F. E. *et al.* « Adapalene 0.1% Gel for the Treatment of Acne Vulgaris: Its Superiority Compared to Tretinoin 0.025% Cream in Skin Tolerance and Patient Preference ». *The British Journal of Dermatology*, . 1998, 139 Suppl 52, pp.17-22.

DUVIC M. *et al.* « Bexarotene Is Effective and Safe for Treatment of Refractory Advanced-Stage Cutaneous T-Cell Lymphoma: Multinational Phase II-III Trial Results ». *Journal of Clinical Oncology: Official Journal of the American Society of Clinical Oncology*, 2001, 19 (9), pp.2456-71.

EDEF. « Histologie de la peau et de ses annexes ». 2011.

EVERTS H. « Endogenous Retinoids in the Hair Follicle and Sebaceous Gland ». *Biochimica Et Biophysica Acta*, 2012, 1821 (1), pp.222-29.

MCCOLLUM E.V. « THE NECESSITY OF CERTAIN LIPINS IN THE DIET DURING GROWTH ». *Journal of Biological Chemistry*, 1913, 15 (1), pp.167-75.

FACULTE MEDECINE LYON. « Anatomie et physiologie de la peau ». 2010.

FAURE E. « Vitamine A ». 2000. Disponible sur : <http://www.caducee.net/Fiches-techniques/vitaminea.asp#>. (page consultée le 25/09/2014)

FENAUX P. *et al.* « Effect of All Transretinoic Acid in Newly Diagnosed Acute Promyelocytic Leukemia. Results of a Multicenter Randomized Trial. European APL 91 Group », 1993, *Blood* 82 (11), pp.3241-49.

FISHER G. J. *et al.* « Cellular, Immunologic and Biochemical Characterization of Topical Retinoic Acid-Treated Human Skin ». *The Journal of Investigative Dermatology*, 1991, 96 (5), pp.699-707.

FISHER G. J., et VOORHEES J. J. « Molecular Mechanisms of Retinoid Actions in Skin ». *FASEB Journal: Official Publication of the Federation of American Societies for Experimental Biology*, 1996, 10 (9), pp.1002-13.

FISHER G. J. *et al.* « Pathophysiology of Premature Skin Aging Induced by Ultraviolet Light ». *The New England Journal of Medicine*, 1997, 337 (20), pp.1419-28.

FORMELLI F. *et al.* « Plasma Retinol Level Reduction by the Synthetic Retinoid Fenretinide: A One Year Follow-up Study of Breast Cancer Patients ». *Cancer Research*, 1989, 49 (21), pp.6149-52.

FROST P. et WEINSTEIN G. D. « Topical Administration of Vitamin A Acid for Ichthyosiform Dermatoses and Psoriasis ». *JAMA*, 1969, 207 (10), pp.1863-68.

GALVIN, S. A. *et al.* 1998. « Comparative Tolerance of Adapalene 0.1% Gel and Six Different Tretinoin Formulations ». *The British Journal of Dermatology* 139 Suppl 52 (octobre): 34-40.

GEERTS A. « History, Heterogeneity, Developmental Biology, and Functions of Quiescent Hepatic Stellate Cells ». *Seminars in Liver Disease*, 2001, 21 (3), pp. 311-35.

GENETICS HOME REFERENCE. « PML - promyelocytic leukemia ». *Genetics Home*, 2011.

GIGUERE V. « Retinoic Acid Receptors and Cellular Retinoid Binding Proteins: Complex Interplay in Retinoid Signaling ». *Endocrine Reviews*, 1994, 15 (1), pp.61-79.

GOLDFARB M. T. *et al.* « Acitretin Improves Psoriasis in a Dose-Dependent Fashion ». *Journal of the American Academy of Dermatology*, 1988, 18 (4 Pt 1), pp.655-62.

GOLLNICK H. *et al.* « Not All Acne Is Acne Vulgaris ». *Deutsches Ärzteblatt International*, 2014, 111 (17), pp.301-12.

GOODMAN G. *et al.* « The Beta-Carotene and Retinol Efficacy Trial: Incidence of Lung Cancer and Cardiovascular Disease Mortality during 6-Year Follow-up after Stopping Beta-Carotene and Retinol Supplements ». *Journal of the National Cancer Institute*, 2004, 96 (23), pp.1743-50.

GRØNHØJ LARSEN F. *et al.* « Acitretin Is Converted to Etretinate Only during Concomitant Alcohol Intake ». *The British Journal of Dermatology*, 2000, 143 (6), pp.1164-69.

- GUDAS L. J. « Retinoids and Vertebrate Development. » *Journal of Biological Chemistry*, 1994, 269 (22), pp.15399-402.
- GUPTA A. K. *et al.* « Side-Effect Profile of Acitretin Therapy in Psoriasis ». *Journal of the American Academy of Dermatology*, 1989, 20 (6), pp.1088-93.
- HAPPLE R. *et al.* « Retinoids in Disorders of Keratinization: Their Use in Adults ». *Dermatologica*, 1987, 175 Suppl 1, pp.107-24.
- HARRISON E. « Mechanisms involved in the intestinal absorption of dietary vitamin A and provitamin A carotenoids ». *Biochimica et biophysica acta*, 2012, 1821 (1), pp.70-77.
- HAS. « Guide affection de longue durée : Leucémies aiguës de l'adulte » 2011.
- HEAD K. A. « Natural Therapies for Ocular Disorders, Part One: Diseases of the Retina ». *Alternative Medicine Review: A Journal of Clinical Therapeutic*, 1999, 4 (5), pp.342-59.
- HELLER E. « Synthetic retinoids in dermatology ». *Canadian Medical Association Journal*, 1985, 132 (10), pp.1129-36.
- HOLLANDER D, *et al.* « Vitamin D-3 intestinal absorption in vivo: influence of fatty acids, bile salts, and perfusate pH on absorption. » *Gut*, 1978, 19 (4), pp.267-72.
- HONG W. *et* ITRI. « Retinoids and human cancer. » 1994.
- INSTITUT NATIONAL DU CANCER. « Registre des essais cliniques - Institut National Du Cancer ». 2015 disponible sur : <http://www.e-cancer.fr/recherche/recherche-clinique/registre-des-essais-cliniques/registre-des-essais-cliniques/details-etude?idFiche=306>. (page consultée le 19/05/2015)
- JANA B. *et al.* « Diagnostic et traitement de la leucémie aiguë. » 2013.
- JONES D. « The Potential Immunomodulatory Effects of Topical Retinoids ». *Dermatology Online Journal*, 2005, 11 (1), pp.3.
- JURZAK M. *et al.* « Influence of Retinoids on Skin Fibroblasts Metabolism in Vitro ». *Acta Poloniae Pharmaceutica*, 2008, 65 (1), pp.85-91.
- KAMMINGA H. *et* WEATHERALL M. « The making of a biochemist. I: Frederick Gowland Hopkins' construction of dynamic biochemistry » *Medical History*, 1996, 40 (3), pp.269-92.
- KARRER P. *et* JUCKER E. "Carotenoids" 1950.Elsevier Publishing Company.
- KATZ H. I., WAALLEN J. *et* LEACH E. E. « Acitretin in Psoriasis: An Overview of Adverse Effects ». *Journal of the American Academy of Dermatology*, 1999, 41 (3 Pt 2), pp.S7-12.

KHURI F. R. *et al.* « Multi-Institutional Phase I/II Trial of Oral Bexarotene in Combination with Cisplatin and Vinorelbine in Previously Untreated Patients with Advanced Non-Small-Cell Lung Cancer ». *Journal of Clinical Oncology: Official Journal of the American Society of Clinical Oncology*, 2001, 19 (10), pp.2626-37.

KIM S. Y. *et al.* « Coordinate Control of Growth and Cytokeratin 13 Expression by Retinoic Acid ». *Molecular Carcinogenesis*, 1996, 16 (1), pp.6-11.

KRAGBALLE, K. *et al.* « A Double-Blind Comparison of Acitretin and Etretinate in the Treatment of Severe Psoriasis. Results of a Nordic Multicentre Study ». *Acta Dermato-Venereologica*, 1989, 69 (1), pp.35-40.

KRUEGER G. G. *et al.* « The Safety and Efficacy of Tazarotene Gel, a Topical Acetylenic Retinoid, in the Treatment of Psoriasis ». *Archives of Dermatology*, . 1998, 134 (1), pp.57-60.

KUPETSKY E. et KELLER M. « Psoriasis Vulgaris: An Evidence-Based Guide for Primary Care ». *Journal of the American Board of Family Medicine: JABFM*, 2013, 26 (6), pp.787-801.

KURIE J. *et al.* « Treatment of Former Smokers With 9-Cis-Retinoic Acid Reverses Loss of Retinoic Acid Receptor-B Expression in the Bronchial Epithelium: Results From a Randomized Placebo-Controlled Trial ». *Journal of the National Cancer Institute*, 2003, 95 (3), pp.206-14.

L BO TOI E D'HEM TOLOGIE DU HU D' NGE S « Morphologie, Phénotype, ytogénétique des L M : myéloblastes / promyélocytes », 2013.

LABRECQUE J., BHAT P.V., et LACROIX A. « Régulation de la synthèse des acides rétinoïques tout-trans et 9-cis: rôle d'une nouvelle rétinol déshydrogénase » *médecine/sciences*, 1997, 13 (3), pp.345.

LACOMBE M. *Abrégé d'anatomie et de physiologie humaines*. De Boeck, 2006

LACOUR M. *et al.* « An appraisal of acitretin therapy in children with inherited disorders of keratinization. », 1996.

LAMPEN, A. *et al.* « Metabolism of Vitamin A and Its Active Metabolite All-Trans-Retinoic Acid in Small Intestinal Enterocytes ». *The Journal of Pharmacology and Experimental Therapeutics*, 2000, 295 (3), pp.979-85.

LAUHARANTA J. et GEIGER J. M.« A Double-Blind Comparison of Acitretin and Etretinate in Combination with Bath PUVA in the Treatment of Extensive Psoriasis ». *The British Journal of Dermatology*, 1989, 121 (1), pp.107-12.

LAVAU C. *et al.* « Leucémie aiguë promyélocytaire et acide rétinoïque : le paradoxe ». *MS. Médecine sciences*, 1994, 10 (8-9), pp.817-24.

- LAYTON A. « The use of isotretinoin in acne ». *Dermato-endocrinology*, 2009, 1 (3), pp. 162-69.
- LE BORGNE M., et DUBOIS B. « Cellules dendritiques des muqueuses et de la peau », 2007.
- LEE J. S. *et al.* « Randomized Placebo-Controlled Trial of Isotretinoin in Chemoprevention of Bronchial Squamous Metaplasia. » *Journal of Clinical Oncology*, 1994, 12 (5), pp.937-45.
- LI Y. *et al.* « The Multifaceted Nature of Retinoid Transport and Metabolism ». *Hepatobiliary Surgery and Nutrition*, 2014. 3 (3), pp.126-39.
- LODI G. *et al.* « Interventions for Treating Oral Leukoplakia ». In *Cochrane Database of Systematic Reviews*, édité par The Cochrane Collaboration, 2006.
- LOTAN R. « Retinoids and Apoptosis: Implications for Cancer Chemoprevention and Therapy ». *Journal of the National Cancer Institute*, 1995, 87 (22), pp.1655-57.
- LOTAN R. *et al.* « Suppression of Retinoic Acid Receptor- β in Premalignant Oral Lesions and Its Up-Regulation by Isotretinoin ». *New England Journal of Medicine*, 1995, 332 (21), pp.1405- 11.
- LOWES M. *et al.* « Immunology of Psoriasis ». *Annual Review of Immunology*, 2014, 32, pp.227-55.
- LUCKY A. W. *et al.* « Double-Blind, Vehicle-Controlled, Multicenter Comparison of Two 0.025% Tretinoin Creams in Patients with Acne Vulgaris ». *Journal of the American Academy of Dermatology*, 1998, 38 (4), pp.S24-30.
- MAGEC. « MAGEC, Centre de Référence des Maladies Génétiques à Expression Cutanée ». 2015. disponible sur : <http://www.magec.eu/fr/maladies-prises-en-charge/ichtyoses>. (page consultée le 06/05/2015)
- McArdle W. *et al.* *Nutrition et performances sportives*. De Boeck Supérieur. 2004.
- McGuire J. et Lawson J. « Skeletal Changes Associated with Chronic Isotretinoin and Etretinate Administration ». *Dermatology* , 1987, 175 (1), pp.169-81.
- MCNAMARA J. *et al.* « Food Increases the Bioavailability of Acitretin ». *Journal of Clinical Pharmacology*, 1988, 28 (11), pp. 1051-55.
- MITSUYASU R. T. « AIDS- related Kaposi's Sarcoma: Current Treatment Options Future Trends ». *Oncology (Williston Park, N.Y.)*, 2000, 14 (6), pp.867-78.
- MOON A. et MEHTA T. « Retinoids and cancer in experimental animals. » 1994.

MOYNIHAN J. *et al.* « Psychoneuroimmunology: The Example of Psoriasis ». *Giornale Italiano Di Dermatologia E Venereologia: Organo Ufficiale, Società Italiana Di Dermatologia E Sifilografia*, 2010, 145 (2), pp.221-28.

NAGATA T. *et al.* « The Mechanism of Melanocytes-Specific Cytotoxicity Induced by Phenol Compounds Having a Prooxidant Effect, relating to the Appearance of Leukoderma ». *BioMed Research International* 2015.

NAGY L. *et al.* « Retinoid-Induced Apoptosis in Normal and Neoplastic Tissues ». *Cell Death and Differentiation*, 1998, 5 (1), pp.11-19.

NERVI C. *et al.* « Caspases Mediate Retinoic Acid-Induced Degradation of the Acute Promyelocytic Leukemia PML/RARalpha Fusion Protein », 1998, *Blood*, 92 (7), pp.2244-51.

NIKAM S. *et al.* « Acitretin ». *Indian Journal of Dermatology, Venereology and Leprology*, 2006, 72 (2), pp.167-72.

NYIRADY J. et GROSSMAN R. « Héliodermie - Thérapeutique Dermatologique ». disponible sur : <http://www.therapeutique-dermatologique.org/spip.php?article1145#ss-paragraphe-2-3>. (page consultée le 21/04/2015)

O'BY NE S et BL NE W « Retinol and Retinyl Esters: Biochemistry and Physiology ». *Journal of Lipid Research*, 2013, 54 (7), pp.1731-43.

OGDEN S., MINY S., et GRIFFITHS C. « A Review of Tazarotene in the Treatment of Photodamaged Skin ». *Clinical Interventions in Aging*, 2008, 3 (1), pp.71-76.

OLSEN E. *et al.* « Revisions to the Staging and Classification of Mycosis Fungoides and Sézary Syndrome: A Proposal of the International Society for Cutaneous Lymphomas (ISCL) and the Cutaneous Lymphoma Task Force of the European Organization of Research and Treatment of Cancer (EORTC) ». *Blood*, 2007, 110 (6), pp.1713-22.

OMS, et KELLER. « La lutte contre la carence en vitamine A et la xérophtalmie », 1982.

PANCHAL M. et SCARISBRICK J. « The Utility of Bexarotene in Mycosis Fungoides and Sézary Syndrome ». *OncoTargets and Therapy*, . 2015, 8, pp.367-73.

PASTORINO U. *et al.* « Adjuvant Treatment of Stage I Lung Cancer with High-Dose Vitamin A ». *Journal of Clinical Oncology: Official Journal of the American Society of Clinical Oncology*, 1993, 11 (7), pp.1216-22.

PETERSEN B. et JEMEC G. « Alitretinoin--Its Use in Intractable Hand Eczema and Other Potential Indications ». *Drug Design, Development and Therapy*, 2009, 3, pp.51-57.

PINO-LAGOS K. *et al.* « Retinoic Acid: A Key Player in Immunity ». *BioFactors (Oxford, England)*, 2010, 36 (6), pp.430-36.

PRIETO-PEREZ R. *et al.* « Genetics of Psoriasis and Pharmacogenetics of Biological Drugs ». *Autoimmune Diseases* 2013, 2013, pp.613086.

RAMLAU R. *et al.* « Randomized Phase III Trial Comparing Bexarotene (L1069-49)/cisplatin/vinorelbine with Cisplatin/vinorelbine in Chemotherapy-Naive Patients with Advanced or Metastatic Non-Small-Cell Lung Cancer: SPIRIT I ». *Journal of Clinical Oncology: Official Journal of the American Society of Clinical Oncology*, 2008, 26 (11), pp.1886-92.

RAVERDEAU M. et MILLS K. « Modulation of T Cell and Innate Immune Responses by Retinoic Acid ». *Journal of Immunology (Baltimore, Md.: 1950)*, 2014, 192 (7), pp.2953-58.

REBOUL E. « Absorption of Vitamin A and Carotenoids by the Enterocyte: Focus on Transport Proteins ». *Nutrients*, 2013, 5 (9), pp.3563-81.

ROENIGK H. *et al.* « Effects of Acitretin on the Liver ». *Journal of the American Academy of Dermatology*, 1999, 41 (4), pp.584-88.

ROOS T. C. *et al.* « Retinoid Metabolism in the Skin ». *Pharmacological Reviews*, 1998, 50 (2), pp.315-33.

ROSSIN A. Thèse de recherche "Etude des mécanismes d'induction de la différenciation et de l'apoptose par les rétinoïdes et les réxinoïdes dans les cellules de leucémie myéloïde aiguë (AML)." soutenue en 2005 à l'Université de Strasbourg.

ROSS-INNES C. *et al.* « Cooperative Interaction between Retinoic Acid Receptor-Alpha and Estrogen Receptor in Breast Cancer ». *Genes & Development*, 2010, 24 (2), pp.171-82.

SAIAG P. et FUNK-BRENTANO E. « Rétinoïdes Topiques », 2012.

SARKAR R., SHIKHA C. et GARG V. « Acitretin in Dermatology ». *Indian Journal of Dermatology, Venereology, and Leprology*, 2013, 79 (6), pp.759.

SARKAR R., SHIKHA C. et GARG V. « Acitretin in Dermatology ». *Indian Journal of Dermatology, Venereology and Leprology*, 2013, 79 (6), pp.759-71.

SAURAT J. H. « Side Effects of Systemic Retinoids and Their Clinical Management ». *Journal of the American Academy of Dermatology*, 1992, 27 (6 Pt 2), pp.S23-28.

SAUVANT P. *et al.* « Amounts and Types of Fatty Acids in Meals Affect the Pattern of Retinoids Secreted in Human Chylomicrons after a High-Dose Preformed Vitamin A Intake ». *Metabolism: Clinical and Experimental*, 2003, 52 (4), pp.514-19.

SHALITA A. *et al.* « Tazarotene Gel Is Safe and Effective in the Treatment of Acne Vulgaris: A Multicenter, Double-Blind, Vehicle-Controlled Study ». *Cutis*, 1999, 63 (6), pp. 349-54.

SHAPIRO S. et LATRIANO L. « Pharmacokinetic and Pharmacodynamic Considerations of Retinoids: Tretinoin ». *Journal of the American Academy of Dermatology* , 1998, 39 (2 Pt 3), pp.S13-16.

SHEN Z. *et al.* « All-Trans Retinoic acid/As2O3 Combination Yields a High Quality Remission and Survival in Newly Diagnosed Acute Promyelocytic Leukemia ». *Proceedings of the National Academy of Sciences of the United States of America*, 2004, 101 (15), pp.5328-35.

SHERWOOD L. *Physiologie humaine: A Human Perspective*. De Boeck Supérieur. 2006.

SILVIA M. et SIRCHIA M.« Evidence of epigenetic changes affecting the chromatin state of the retinoic acid receptor beta 2 promoter in breast cancer cells ». *Oncogene*, 2000. 19 (12), pp.1556-63.

SILVIA M. et SIRCHIA M. « Endogenous reactivation of the RARbeta2 tumor suppressor gene epigenetically silenced in breast cancer. » *Cancer research*, 2002, 62 (9), pp.2455-61.

SINGHAL S. *et al.* «*Antitumor Activity of Thalidomide in Refractory Multiple Myeloma*», 1999, N. Engl. J. Med., 341 (21).

SKROZA N. *et al.* « Correlations between Psoriasis and Inflammatory Bowel Diseases ». *BioMed Research International* 2013, 2013, pp.983902.

SOKOLOWSKA-WOJDYLO M. *et al.* « Oral Retinoids and Rexinoids in Cutaneous T-Cell Lymphomas ». *Postępy Dermatologii I Alergologii*, 2013, 30 (1), pp.19-29.

SPORN M. B. *et al.* « Prevention of Chemical Carcinogenesis by Vitamin A and Its Synthetic Analogs (retinoids) ». *Federation Proceedings*, 1976, 35 (6), pp.1332-38.

SPORN M. B. *et al.* « Mechanism of Action of Retinoids ». *Journal of the American Academy of Dermatology*, 1986, 15 (4 Pt 2), pp.756-64.

STEGEMAN I. *et al.* « Aspirin for Primary Prevention of Cardiovascular Disease and Cancer. A Benefit and Harm Analysis. » *PLoS One.*, 2015, 10 (7).

SUN S. et LOTAN R. « Retinoids and Their Receptors in Cancer Development and Chemoprevention ». *Critical Reviews in Oncology / Hematology*, 2002, 41 (1), pp. 41-55.

TAKEAKI NITTO K. « Molecular Mechanisms of the Antileukemia Activities of Retinoid and Arsenic ». *Journal of pharmacological sciences*, 2014, 126 (3).

TANGHETTI E. « The Role of Inflammation in the Pathology of Acne ». *The Journal of Clinical and Aesthetic Dermatology*, 2013, 6 (9), pp.27-35.

THIBOUTOT D. *et al.* « Activity of Type 1 5 Alpha-Reductase Is Greater in the Follicular Infrainfundibulum Compared with the Epidermis ». *The British Journal of Dermatology* , 1997, 136 (2), pp.166-71.

TONG P., HOROWITZ N. et WHEELER L. « Trans Retinoic Acid Enhances the Growth Response of Epidermal Keratinocytes to Epidermal Growth Factor and Transforming Growth Factor Beta ». *Journal of Investigative Dermatology*, 1990, 94 (1), pp.126-31.

TÖRMÄ H. « Regulation of Keratin Expression by Retinoids ». *Dermato-Endocrinology*, 2011, 3 (3), pp. 136-40.

VAHLQUIST C., SELINUS I. et VESSBY B. « Serum Lipid Changes during Acitretin (etretin) Treatment of Psoriasis and Palmo-Plantar Pustulosis ». *Acta Dermato-Venereologica*, 1988, 68 (4), pp.300-305.

VAN DOORN R. *et al.* « Follicular Mycosis Fungoides, a Distinct Disease Entity with or without Associated Follicular Mucinosis: A Clinicopathologic and Follow-up Study of 51 Patients ». *Archives of Dermatology*, 2002, 138 (2), pp.191-98.

VERONESI U. *et al.* « Randomized Trial of Fenretinide to Prevent Second Breast Malignancy in Women With Early Breast Cancer ». *Journal of the National Cancer Institute*, 1999, 91 (21), pp.1847-56.

VERSCHOORE D. *et al.* « Physiologie de la peau saine: hydratation, hygiène, soins, conseils ».

WANG Z. et CHEN Z. Acute Promyelocytic Leukemia: From Highly Fatal to Highly Curable ». *Blood*, 2008, 111 (5), pp.2505-15.

WAUN K.H. et ENDICOTT J. « 13-cis-retinoic acid in the treatment of oral leukoplakia. » *The New England journal of medicine*, 1987, 315 (24), pp. 1501-5.





WIDSCHWENDTER M. *et al.* « Loss of retinoic acid receptor beta expression in breast cancer and morphologically normal adjacent tissue but not in the normal breast tissue distant from the cancer ». *CANCER RES*, 1997, 57 (19), pp.4158-61.

XU, L., GLASS C., et ROSENFELD M. « Coactivator and Corepressor Complexes in Nuclear Receptor Function ». *Current Opinion in Genetics & Development*, 1999, 9 (2), pp.140-47.

ZANARDI S. *et al.* « Clinical Trials with Retinoids for Breast Cancer Chemoprevention ». *Endocrine-Related Cancer*, 2006,13 (1), pp. 51-68.

DEMANDE D'IMPRIMATUR

Date de soutenance : 4 septembre 2015

<p align="center">DIPLOME D'ETAT DE DOCTEUR EN PHARMACIE</p> <p>présenté par : Emmanuelle GILLOTIN</p> <p><u>Sujet</u> : Les dérivés de la vitamine A : intérêt en dermatologie et en oncologie</p> <p><u>Jury</u> :</p> <p>Président et Directeur: M. Jean-Louis MERLIN, Professeur Co-directeur : M. Alexandre HARLE, AHU Juges : M Julien PERRIN, Maître de conférences Mme Catherine LEFAURE Dermatologue</p>	<p align="center">Vu, Nancy, le 16 juillet 2015</p> <p align="center">Le Président du Jury Directeur de Thèse</p> <p align="center"> </p>
<p align="center">Vu et approuvé, Nancy, le 21.08.2015</p> <p align="center">Doyen de la Faculté de Pharmacie de l'Université de Lorraine,</p> <p align="center"> Franchette PAULUS</p>	<p align="center">Vu, Nancy, le 12.09.2015</p> <p align="center">Le Président de l'Université de Lorraine,</p> <p align="center">Pour le Président et par délégation Le Vice-Président</p> <p align="center"> Pierre MUTZENHARDT</p> <p align="center">N° d'enregistrement : 7057.</p>

N° d'identification :

TITRE

Les dérivés de la vitamine A : Intérêt en dermatologie et en oncologie.

Thèse soutenue le 4 septembre 2015

Par Emmanuelle GILLOTIN

RESUME :

Parmi les 13 vitamines essentielles identifiées, la vitamine A est sans nul doute celle qui suscite le plus l'intérêt de la communauté scientifique. Depuis sa découverte au début du XX^{ème} siècle, cette vitamine s'est révélée indispensable au bon fonctionnement de nombreuses activités métaboliques et physiologiques telles que la vision, la différenciation cellulaire ou encore du système immunitaire. Les dérivés de la vitamine, aussi appelés rétinoïdes, constituent aujourd'hui l'un des piliers de la thérapeutique dermatologique orale et topique. Ils sont notamment la première indication dans le traitement de certaines formes d'acné ou de psoriasis. Les rétinoïdes sont également largement étudiés en oncologie où une perturbation du cycle cellulaire est fréquemment constatée. Cette thèse débutera par un rappel sur la vitamine A. Nous nous attarderons sur son métabolisme général pour finalement développer son métabolisme intracellulaire ; indispensable à la compréhension des effets biologiques qui en découlent. La deuxième partie concernera l'utilisation de la vitamine et de ses dérivés en dermatologie. Un rappel sur la physiologie cutanée normale et pathologique sera également réalisé. Finalement la troisième partie de ce travail de thèse concernera l'utilisation des rétinoïdes en oncologie. Les deux indications validées en France seront développées. La question de l'intérêt des rétinoïdes en oncologie sera également abordée à travers la présentation des résultats obtenus de différents essais cliniques.

MOTS CLES : Vitamine A, rétinoïdes, Dermatologie, Hématologie, Cancérologie

Directeur de thèse	Intitulé du laboratoire	Nature
M. Jean-Louis MERLIN	Service de Biopathologie, à l'Institut de Cancérologie de Lorraine, CNRS UMR 7039 CRAN, Université de Lorraine	Expérimentale <input type="checkbox"/>
		Bibliographique X
		Thème 3

<u>Thèmes</u>	1 – Sciences fondamentales	2 – Hygiène/Environnement
	③ – Médicament	4 – Alimentation – Nutrition
	5 – Biologie	6 – Pratique professionnelle