



HAL
open science

Gestion des suites post-opératoires mineures après avulsion des troisièmes molaires mandibulaires incluses ou enclavées : données actuelles

Thibaut Reveillard

► **To cite this version:**

Thibaut Reveillard. Gestion des suites post-opératoires mineures après avulsion des troisièmes molaires mandibulaires incluses ou enclavées : données actuelles. Sciences du Vivant [q-bio]. 2012. hal-01770865

HAL Id: hal-01770865

<https://hal.univ-lorraine.fr/hal-01770865>

Submitted on 14 Nov 2023

HAL is a multi-disciplinary open access archive for the deposit and dissemination of scientific research documents, whether they are published or not. The documents may come from teaching and research institutions in France or abroad, or from public or private research centers.

L'archive ouverte pluridisciplinaire **HAL**, est destinée au dépôt et à la diffusion de documents scientifiques de niveau recherche, publiés ou non, émanant des établissements d'enseignement et de recherche français ou étrangers, des laboratoires publics ou privés.



AVERTISSEMENT

Ce document est le fruit d'un long travail approuvé par le jury de soutenance et mis à disposition de l'ensemble de la communauté universitaire élargie.

Il est soumis à la propriété intellectuelle de l'auteur. Ceci implique une obligation de citation et de référencement lors de l'utilisation de ce document.

D'autre part, toute contrefaçon, plagiat, reproduction illicite encourt une poursuite pénale.

Contact : ddoc-thesesexercice-contact@univ-lorraine.fr

LIENS

Code de la Propriété Intellectuelle. articles L 122. 4

Code de la Propriété Intellectuelle. articles L 335.2- L 335.10

http://www.cfcopies.com/V2/leg/leg_droi.php

<http://www.culture.gouv.fr/culture/infos-pratiques/droits/protection.htm>

NANCY – METZ

**UNIVERSITE DE LORRAINE
FACULTE D'ODONTOLOGIE**

Année 2012

N°6003

THESE

pour le

**DIPLÔME D'ETAT DE DOCTEUR EN
CHIRURGIE DENTAIRE**

par

Thibaut REVEILLARD

Né le 10 février 1988 à Villeurbanne (69)

**GESTION DES SUITES POST-OPÉRATOIRES MINEURES APRÈS
AVULSION DES TROISIÈMES MOLAIRES MANDIBULAIRES INCLUSES
OU ENCLAVÉES : DONNÉES ACTUELLES**

Présentée et soutenue publiquement le
14 décembre 2012.

Examineurs de la thèse :

Pr P. AMBROSINI
Dr D. VIENNET
Dr R. CURIEN
Dr F. MASCHINO

Professeur des Universités
Maître de Conférences
Assistant Hospitalier Universitaire
Assistant Hospitalier Universitaire

Président
Juge
Juge
Juge

Administrateur provisoire : Professeur J.P. FINANCE

Doyen : Docteur Jean-Marc MARTRETTE

Vice-Doyens : Pr Pascal AMBROSINI – Pr Francis JANOT - Dr Céline CLEMENT

Membres Honoraires : Dr L. BABEL – Pr. S. DURIVAUX – Pr A. FONTAINE – Pr G. JACQUART – Pr D. ROZENCWEIG - Pr M. VIVIER

Doyen Honoraire : Pr J. VADOT

Sous-section 56-01 Odontologie pédiatrique	Mme M. M. Mme Mlle	<u>DROZ Dominique (Desprez)</u> PREVOST Jacques BOCQUEL Julien JULHIEN-COSTER Charlotte PHULPIN Bérengère	Maître de Conférences* Maître de Conférences Assistant Assistante Assistante
Sous-section 56-02 Orthopédie Dento-Faciale	Mme M. M. Mlle	<u>FILLEUL Marie Pierryle</u> BOLENDER Yves EGLOFF Benoît PY Catherine	Professeur des Universités* Maître de Conférences Assistant Assistante
Sous-section 56-03 Prévention, Epidémiologie, Economie de la Santé, Odontologie légale	Mme M.	<u>CLEMENT Céline</u> JANOT Francis	Maître de Conférences* Professeur Contractuel
Sous-section 57-01 Parodontologie	M. Mme M. M. M. M. M.	<u>AMBROSINI Pascal</u> BISSON Catherine MILLER Neal PENAUD Jacques GALLINA Sébastien JOSEPH David	Professeur des Universités* Maître de Conférences* Maître de Conférences Maître de Conférences Assistant Assistant
Sous-section 57-02 Chirurgie Buccale, Pathologie et Thérapeutique Anesthésiologie et Réanimation	M. M. M. M. M. M. M. M. Mme	<u>BRAVETTI Pierre</u> ARTIS Jean-Paul VIENNET Daniel WANG Christian BALLY Julien BAPTISTA Augusto-André CURIEN Rémi GUILLET Julie	Maître de Conférences Professeur 1er grade Maître de Conférences Maître de Conférences* Assistant Assistant Assistant Assistante
Sous-section 57-03 Sciences Biologiques (Biochimie, Immunologie, Histologie, Embryologie, génétique, Anatomie pathologique, Bactériologie, Pharmacologie)	M. M. M.	<u>WESTPHAL Alain</u> MARTRETTE Jean-Marc YASUKAWA Kazutoyo	Maître de Conférences* Maître de Conférences* Assistant Associé
Sous-section 58-01 Odontologie Conservatrice, Endodontie	M. M. M. M. M. M. Mlle	<u>ENGELS-DEUTSCH Marc</u> AMORY Christophe MORTIER Eric BALTHAZARD Rémy CUNY Pierre PECHOUX Sophie	Maître de Conférences Maître de Conférences Maître de Conférences Assistant Assistant Assistant Assistante
Sous-section 58-02 Prothèses (Prothèse conjointe, Prothèse adjointe partielle, Prothèse complète, Prothèse maxillo-faciale)	M. M. M. M. M. M. M. M. Mlle Mlle	<u>LOUIS Jean-Paul</u> ARCHIEN Claude DE MARCH Pascal SCHOUVER Jacques BARONE Serge LACZNY Sébastien MAGNIN Gilles MONDON-MARQUES Héléne RIFFAULT Amélie	Professeur des Universités* Maître de Conférences* Maître de Conférences Maître de Conférences Assistant Assistant Assistant Assistante Assistante
Sous-section 58-03 Sciences Anatomiques et Physiologiques Occlusodontiques, Biomatériaux, Biophysique, Radiologie	Mlle M. Mme M. Mme	<u>STRAZIELLE Catherine</u> RAPIN Christophe (Sect. 33) MOBY Vanessa (Stutzmann) SALOMON Jean-Pierre JAVELOT Cécile (Jacquelin)	Professeur des Universités* Professeur des Universités* Maître de Conférences* Maître de Conférences Assistante Associée

souligné : responsable de la sous-section * temps plein

Mis à jour le 01.03.2012

Par délibération en date du 11 décembre 1972,
la Faculté de Chirurgie Dentaire a arrêté que
les opinions émises dans les dissertations
qui lui seront présentées
doivent être considérées comme propres à
leurs auteurs et qu'elle n'entend leur donner
aucune approbation ni improbation.

A NOTRE PRÉSIDENT DE THÈSE

Monsieur le Professeur Pascal AMBROSINI,

Docteur en Chirurgie Dentaire

Docteur de l'université Henri Poincaré, Nancy-1

Vice-Doyen au budget et aux affaires hospitalières

Habilité à diriger des Recherches

Professeur des Universités

Responsable de la Sous-section : Parodontologie

Nous vous remercions de l'honneur que vous nous faites en acceptant de présider le jury de notre thèse.

Veillez trouver ici l'expression de notre plus profond respect pour votre enseignement et la qualité de votre encadrement.

Soyez assuré de notre gratitude et de notre sympathie.

A NOTRE DIRECTEUR DE THESE

Monsieur le Docteur Rémi CURIEN,

Docteur en Chirurgie Dentaire

Docteur de l'Université Henri Poincaré

Assistant Hospitalier Universitaire

Sous-section: Chirurgie Buccale, Pathologie et Thérapeutique, Anesthésiologie et Réanimation

Nous vous remercions chaleureusement d'avoir accepté de nous faire l'honneur de participer à ce jury de thèse.

Nous avons apprécié votre aide et votre patience tout au long de la réalisation de ce travail, ainsi que la pédagogie dont vous avez fait preuve que ce soit à la faculté ou dans votre cabinet à la clinique.

A NOTRE JUGE

Monsieur le Docteur D. VIENNET,

Docteur en Chirurgie Dentaire

Docteur en Sciences Odontologiques

Maître de Conférences des Universités

Sous-section: Chirurgie buccale – Pathologie et Thérapeutique, Anesthésiologie et Réanimation

Nous vous remercions sincèrement pour la gentillesse avec laquelle vous avez accepté de siéger dans notre jury.

Veillez trouver ici le témoignage de notre sympathie et de notre profond respect.

A NOTRE JUGE

Monsieur le Docteur François MASCHINO,

Docteur en Chirurgie Dentaire

Assistant Hospitalier Universitaire

Sous-section: Chirurgie Buccale, Pathologie et Thérapeutique, Anesthésiologie et Réanimation

Nous apprécions l'honneur que vous nous avez fait en acceptant de faire partie de notre jury.

Veillez trouver ici le témoignage de notre reconnaissance et de nos profonds remerciements.

A mes parents,

Pour votre amour, votre soutien et votre gentillesse.

Pour les valeurs que vous m'avez transmises.

Parce que je n'en serais pas là sans vous.

A mon frère,

Pour m'avoir supporté pendant 2 ans.

A mes grand-parents et au reste de ma famille,

Pour tous les bons moments passés en vacances au soleil.

Pour votre soutien indéfectible.

A Flo

Pour m'épauler tous les jours au boulot sans jamais faillir.

A toute l'équipe du cabinet et du laboratoire de prothèse.

A mes amis,

Ayham, mon grand frère, pour toutes ces soirées de discussions et de fêtes.

Mathieu et Thomas pour leurs folie légendaire et les parties fines.

Clément, toujours là dans les bons moments, pour sa culture éclectique et sa musique.

Thomas, pour son humour et cette année formidable de travaux...

Simon et Caro, le sport sans vous est moins sympa, la bière aussi...

A Jean-Jacques, Mina et Greg pour leur accueil toujours chaleureux.

A tous ceux que j'ai oublié....

SOMMAIRE

INTRODUCTION

LA DENT ET SON ENVIRONNEMENT

1 Les dents incluses ou enclavées : généralités

- 1.1 Définitions
- 1.2 Rappels anatomiques
- 1.3 Les rapports anatomiques de la troisième molaire

L'AVULSION ET SES CONSEQUENCES

1 L'acte opératoire

- 1.1 Le temps muqueux
- 1.2 Le temps osseux
- 1.3 Le temps dentaire
- 1.4 Le temps final

2 Les complications mineures

- 2.1 La douleur
- 2.2 L'œdème
- 2.3 Le trismus
- 2.4 L'hématome

LES MOYENS DE GESTION

1 Les moyens non-médicamenteux

- 1.1 Le choix de l'anesthésique
- 1.2 La technique du lambeau
- 1.3 La technique de suture
- 1.4 La cryothérapie
- 1.5 L'utilisation du piezotome
- 1.6 L'utilisation d'un drain
- 1.7 L'utilisation du laser
- 1.8 L'utilisation de povidone-iodine
- 1.9 Récapitulatif

2 Les moyens médicamenteux

- 2.1 Les antalgiques
- 2.2 Les anti-inflammatoire stéroïdiens
- 2.3 Les anti-hématomes
- 2.4 Récapitulatif

CONCLUSION

BIBLIOGRAPHIE

TABLE DES MATIERES

INTRODUCTION

L'avulsion des troisièmes molaires mandibulaires qu'elles soient incluses ou enclavées entraîne une modification de l'environnement immédiat entourant la dent. Cela va induire des suites post-opératoires de gravité variable, les suites les moins importantes sont définies comme complications mineures.

Dans une étude de 2006 qui portait sur 104 patients, *Kim* définit les complications mineures, consécutives à l'avulsion des troisièmes molaires mandibulaires incluses ou enclavées, comme étant des suites post-opératoires disparaissant en quelques jours sans traitement.

Il en ressort quatre complications mineures :

- La **douleur**
- L'**œdème**
- Le **trismus**
- L'**hématome**

LA DENT ET SON ENVIRONNEMENT

1 Les dents incluses ou enclavées : généralités

1.1 Définitions

Le terme « dent incluse » regroupe plusieurs catégories de dents. (Favre de Thierrens 2003, Davarpanah 2005, Korbendau 2001, Predine-Hug 2003)

- **Dent en rétention :**

La dent en rétention est définie comme une dent retenue malgré elle, avant d'atteindre le milieu buccal. Sa maturation radiculaire aboutira à une position figée. La dent est alors classée comme dent incluse proprement dite ou comme dent enclavée.

- **Dent incluse proprement dite :**

La dent incluse est définie comme une dent encore incluse dans l'organisme, dont l'éruption ne lui a pas permis de faire irruption dans la cavité orale. Plus exactement, c'est une dent dont l'édification radiculaire apicale s'est terminée avant que le processus d'éruption ne lui ait permis d'évoluer jusque dans le milieu buccal, c'est-à-dire sans la moindre effraction de la muqueuse orale, ou, plus précisément, sans ouverture, donc sans contamination du sac péri-coronaire par la flore bactérienne buccale.

L'inclusion peut exister à proximité de l'environnement normal ou présumé normal, ou non, ailleurs dans les maxillaires – elle est dite inclusion « ectopique » –, ou plus loin ailleurs dans l'organisme – elle est dite alors « hétérotopique » –.

- **Dent enclavée :**

La dent enclavée – terme utilisé principalement en France – a été définie comme une dent dont l'édification radiculaire apicale s'est terminée après que le processus d'éruption lui ait permis d'évoluer jusque dans le milieu buccal, mais sans pouvoir atteindre une relation d'occlusion fonctionnelle au sein des arcades dentaires, généralement en raison du blocage mécanique de la couronne contre un obstacle anatomique voisin, le plus souvent, une dent adjacente mésiale. La définition classique précise bien que la dent ayant commencé son évolution n'a pu atteindre une relation d'occlusion fonctionnelle au sein des arcades dentaires mandibulaire ou maxillaire. En ce sens, et par opposition à la dent incluse proprement dite, la définition classique admet que l'enclavement sous-entend qu'il y ait eu ouverture du sac péri-coronaire, c'est-à-dire effraction de la muqueuse orale.

- **Dent en désinclusion :**

La dent en désinclusion a été initialement définie comme une dent restée incluse, une grande partie de la vie, jusqu'à ce que certaines transformations morphologiques de la cavité orale favorisent son exposition au milieu buccal.

1.2 Rappels anatomiques

1.2.1 La forme de la dent

Seigneuric en 1999 décrit la troisième molaire mandibulaire comme étant généralement plus petite que la deuxième molaire mandibulaire, la couronne est globuleuse et les racines peuvent prendre différentes configurations.

Les racines peuvent être groupées, soit coniques soit renflées ou indépendantes. Les racines sont alors soit divergentes, soit convergentes, soit coudées.

Les dents les plus jeunes, que l'on nomme germes, ne présentent pas de racines. Leur forme ronde est caractéristique.

Les différentes formes possibles sont représentées dans le tableau suivant.

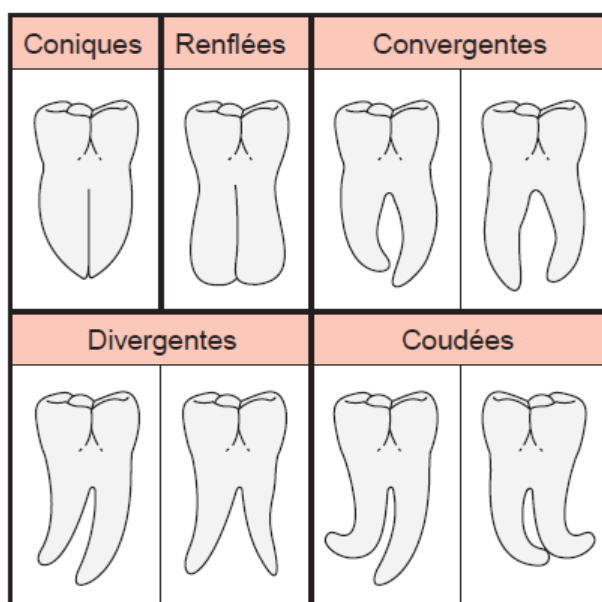


Illustration 1
Les différentes anatomies radiculaires

Source : Seigneuric 1999

1.2.2 La situation de la dent

La troisième molaire mandibulaire se situe généralement derrière la deuxième molaire, néanmoins sa situation peut être différente. Ces différentes localisations sont répertoriées par *Seigneuric*. (Predine-hug 2003)

La dent de sagesse peut être ectopique, c'est à dire au niveau de l'angle mandibulaire, proche du rebord basilaire, dans la branche montante, au niveau du condyle ou au niveau du processus coronoïde.

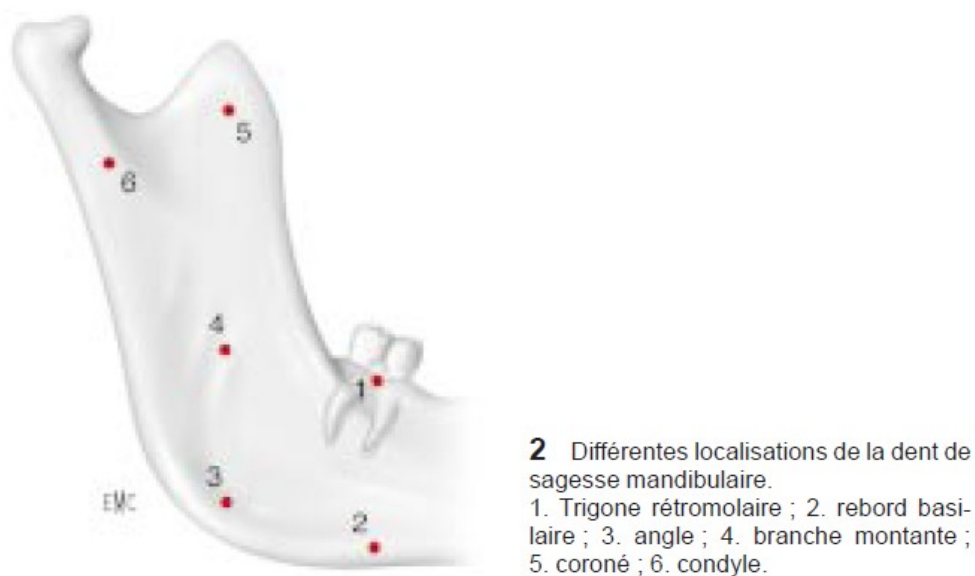


Illustration 2
Les différentes situations possibles de la troisième molaire mandibulaire

Source : Seigneuric 1999

1.2.3 La position de la dent

La position de la troisième molaire s'évalue dans les 3 plans de l'espace. Ces différentes positions sont présentées par *Seigneuric*.

- Dans le plan sagittal : vue de profil. (Tarragano 2010)

La dent peut être verticale, horizontale ou oblique, avec la couronne en position mésiale ou la couronne en position distale.

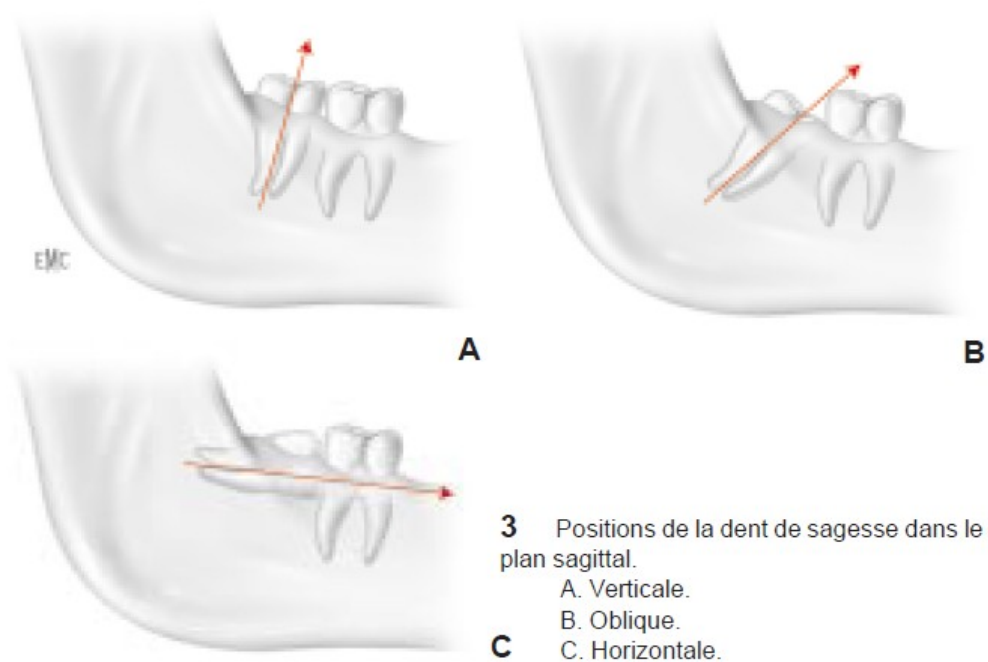


Illustration 3
Le différentes positions possibles de la dent dans le plan sagittal

Source : Seigneuric 1999

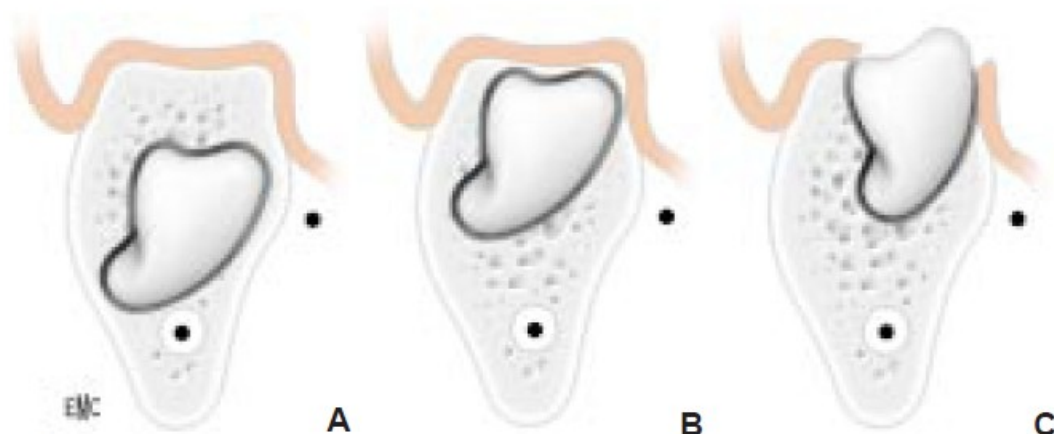
- Dans le plan frontal : vue de face (Parant 1991)

La position de la dent est évaluée en fonction de la quantité d'os qui la recouvre.

Elle peut être totalement incluse ou en position basse.

Elle peut être un peu plus haute, n'étant que partiellement recouverte d'os mais sous la gencive. On parle d'inclusion muqueuse.

Enfin elle peut traverser la gencive en découvrant une ou plusieurs cuspides, on parle de dent enclavée.



- 4** Positions de la dent de sagesse dans le plan frontal.
A. Enclavée.
B. Inclusion haute.
C. Inclusion basse.

Illustration 4
Les différentes positions de la dent dans le plan frontal

Source : Seigneuric 1999

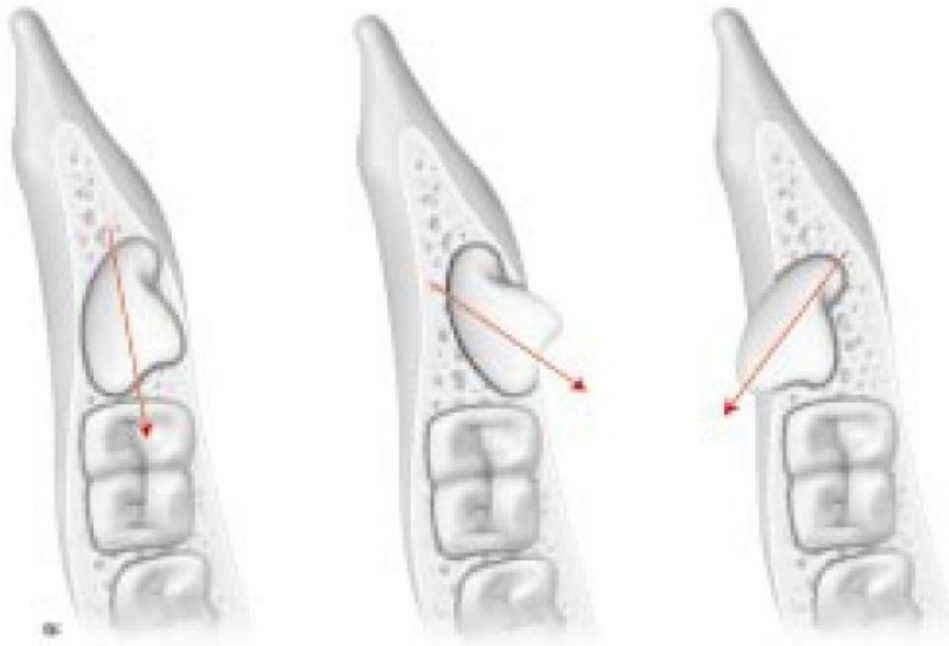
- Dans le plan horizontal : vue de haut (Predine–hug 2003)

La position de la dent est évaluée en fonction de son grand axe.

La dent peut être alignée, l'axe de la troisième molaire est en direction de la deuxième molaire mandibulaire.

La dent peut être en version linguale, c'est à dire que l'axe de la dent est en direction de la langue, tourné vers l'intérieur.

Elle peut être en version vestibulaire, l'axe de la dent est tourné vers l'extérieur en direction de la joue.



5 Positions de la dent de sagesse dans le plan horizontal.
1. Dent alignée ; 2. version linguale ; 3. version vestibulaire.

Illustration 5
Les différentes positions de la troisième molaire dans le plan horizontal

Source : Seigneuric 1999

1.3 Les rapports anatomiques de la troisième molaire

(Gaudy 2007, Seigneuric 1999, Netter 2011, Kamina 2006, Norton 2009)

1.3.1 En arrière

- Rapport osseux :

En arrière de la troisième molaire mandibulaire se trouve la partie basse de la branche montante de la mandibule ainsi que le trigone rétro-molaire.

- Rapport musculaire :

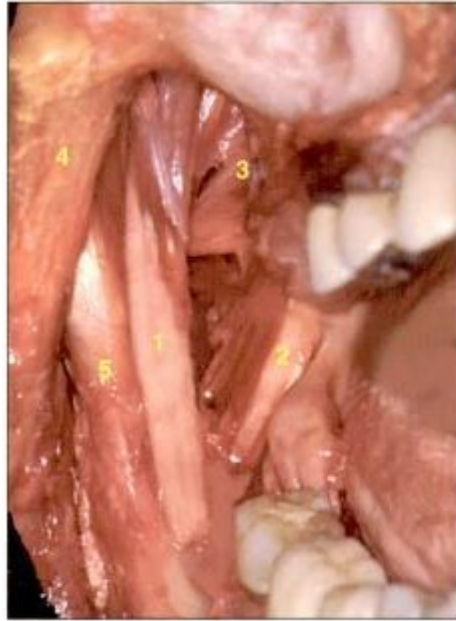Les muscles de cette région seront énoncés de l'extérieur vers l'intérieur :

- Le masséter
- Le zygomatiko-mandibulaire
- Le temporal
- Le ptérygoïdien médial

La zone comprise entre le temporal et le ptérygoïdien médial ne présente pas d'insertion osseuse, c'est le trigone rétro-molaire.

- Rapport vasculo-nerveux :

Cette zone ne présente pas de tronc vasculaire ou nerveux important.



Insertions musculaires postérieures.
1 : portion temporale du temporal ;
2 : ptérygoïdien médial ; 3 : ptérygoïdien latéral ;
4 : masséter ;
5 : zygomatoc-mandibulaire doublant en avant la portion temporale du temporal.

Illustration 6
Les rapports musculaires en arrière de la troisième molaire mandibulaire

Source : Gaudy 2007

1.3.2 En avant

En avant de la troisième molaire mandibulaire se trouve la deuxième molaire mandibulaire. La troisième molaire incluse peut être collée aux racines de la deuxième molaire, cela peut entraîner des lésions au niveau de la deuxième molaire ainsi que des difficultés supplémentaires lors de la chirurgie.

1.3.3 En vestibulaire

- Rapport osseux :

La table osseuse externe au niveau de la troisième molaire est très épaisse. Elle forme la ligne oblique externe.

- Rapport musculaire :

Le muscle buccinateur s'insère sur la ligne oblique externe.

- Rapport vasculo-nerveux :

En vestibulaire de la troisième molaire, sous le rebord basilaire, on trouve le pédicule facial qui se compose de l'artère faciale et de la veine faciale. Le tout chemine avec le nerf facial.

On trouve également l'artère buccale accompagnée du nerf buccal.

1.3.4 En lingual

- Rapport osseux :

La table osseuse interne est plus fine que la table vestibulaire.

- Rapport musculaire :

Le muscle mylo-hyoïdien s'insère sur la corticale linguale.

- Rapport vasculo-nerveux :

Dans cette portion on ne trouve que l'artère satellite du nerf lingual qui est de petit diamètre.

L'artère linguale est protégée par le muscle hyo-glosse et se situe beaucoup plus bas.

Trois nerfs passent dans cette zone, le nerf lingual, le nerf mylo-hyoïdien et le nerf hypoglosse.

Le nerf lingual passe au plus près de la troisième molaire, il est collé à la table interne de l'os mandibulaire. Le nerf mylo-hyoïdien innerve le muscle mylo-hyoïdien qui forme le plancher de bouche. Le nerf hypoglosse se situe bien plus bas sur la face latérale du muscle hyo-glosse.

1.3.5 En-dessous

En-dessous de la troisième molaire mandibulaire chemine le paquet vasculo-nerveux alvéolaire inférieur dans le canal dentaire inférieur. Ce canal se trouve à distance de la troisième molaire ou en contact avec les racines de cette dent. Il peut se retrouver entre les racines et causer des problèmes lors de la chirurgie de la dent de sagesse mandibulaire.

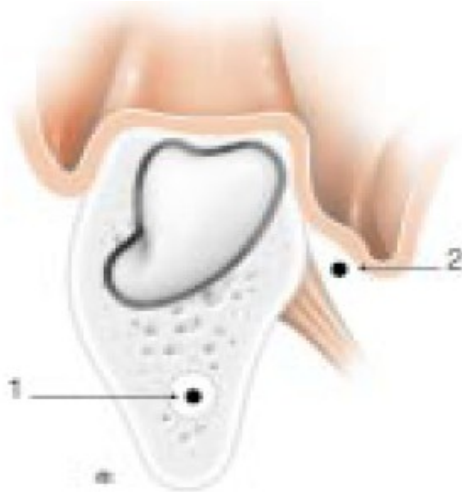


Illustration 7
Rapport normal de la troisième molaire
avec le nerf alvéolaire inférieur (1) et avec
le nerf lingual (2)

Source : Seigneuric 1999

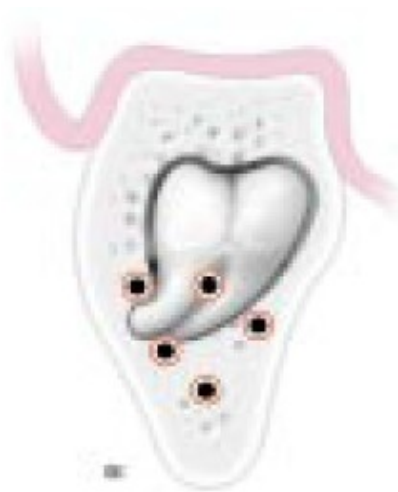

Illustration 8
Les différents chemins du canal
dentaire par rapport à la troisième
molaire

Source : Seigneuric 1999

L'AVULSION ET SES CONSEQUENCES

1 L'acte opératoire

(Seigneuric 1999, Gaudy 2007, Davarpanah 2005, Korbendau 2001, Predine-Hug 2003, Tarragano 2010)

Après un interrogatoire médical, un examen clinique et radiologique permettent de situer la dent incluse dans l'os et par rapport aux structures environnantes.

1.1 Le temps muqueux

Une désinfection péri- et endobuccale est effectuée suivie d'une anesthésie locorégionale avec un rappel vestibulaire, pour anesthésier le nerf buccal, et un rappel lingual, pour certains cas de trajet d'anastomose rétrograde du nerf alvéolaire inférieur avec le nerf mylo-hyoïdien..

Une incision est ensuite pratiquée en partant du bord antérieur de la branche montante de la mandibule et en passant dans le sulcus vestibulaire de la deuxième puis de la première molaire. On utilise généralement une lame n°15 et on décolle le lambeau en épaisseur totale en partant de la première molaire en direction distale. C'est le lambeau linéaire ou en enveloppe.

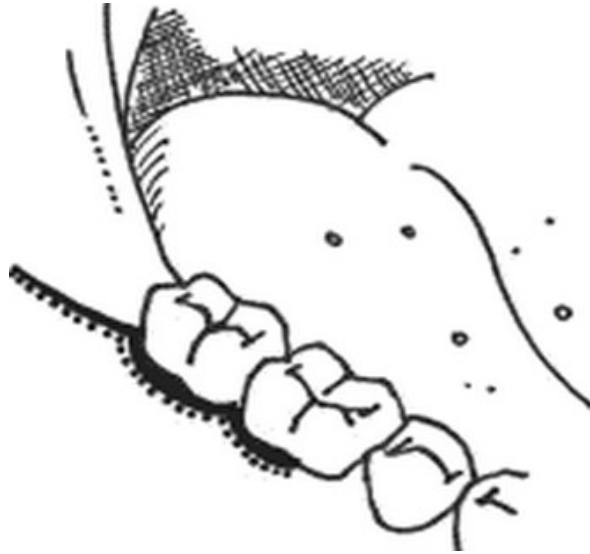


Illustration 9
Incision du lambeau linéaire

Source : Glen Kirk 2007

1.2 Le temps osseux

Une fois l'accès à l'os optimal, une ostéotomie est réalisée grâce à une fraise boule à lame montée sur une pièce à main ou au piezotome. L'accès à la dent doit être suffisant pour permettre l'extraction de la dent mais en gardant à l'esprit l'économie du tissu osseux. L'ouverture osseuse peut se faire d'emblée avec le fraise boule ou la fraise fissure pour un praticien expérimenté, l'autre technique consiste à faire des puits dans l'os rejoignant le sac folliculaire de la dent incluse, ces puits sont ensuite rejoins à l'aide d'une fraise fissure pour créer une fenêtre osseuse.

1.3 Le temps dentaire

L'ostéotomie limitée implique souvent de devoir couper les dents en plusieurs fragments pour pouvoir les sortir de l'alvéole. Pour ce faire une fraise fissure est montée sur une pièce à main et un décolleur large est placé entre la corticale linguale et le lambeau de gencive pour protéger les nerf et l'artère linguale. Le praticien utilise ensuite un élévateur pour la mobilisation et vérifie que toute la dent ait bien été retirée, ainsi que l'intégrité de l'alvéole.

1.4 Le temps final

L'alvéole est nettoyée à l'aide d'une curette et si besoin une régularisation est effectuée avec une pince gouge. On repositionne le lambeau et on fait trois points de sutures, le premier juste derrière la deuxième molaire mandibulaire, le deuxième entre la première et la deuxième molaire et enfin le dernier pour fermer l'incision de décharge le long de la branche montante.

Une compresse est appliquée et les conseils post-opératoires sont donnés. Le patient doit éviter durant les 4 jours suivants la chirurgie l'alcool, le tabac et une alimentation trop chaude. Le patient doit éviter toute exposition à une source de chaleur externe (soleil, joue dans l'oreiller, écharpe...)

Le praticien fait une ordonnance qui contient systématiquement des antalgiques. La prescription d'antibiotiques, d'anti-inflammatoires ou de bain de bouche étant variable en fonction des praticiens.

2 Les complications mineures

2.1 La douleur

La douleur post-opératoire est souvent la complication post-opératoire la plus redoutée par le patient. La peur de la douleur subie durant les quelques jours qui suivent l'intervention est en règle générale bien supérieure à la douleur réelle. Néanmoins les patients ne sont pas tous égaux envers cette douleur, des différences inter-individuelles existent.

Une étude française de 2000 menée par le *Dr Siano* au CHU de Reims dévoile les différents profils de la douleur post-opératoire. 152 patients sont regroupés sur une durée d'un an, chacun subit une extraction dentaire simple pour 82 d'entre eux ou chirurgicale pour les 50 restants. Les patients reçoivent ensuite un antalgique de palier I (extraction simple) ou un antalgique de palier II (extraction chirurgicale). Le suivi se fait sur 7 jours à l'aide d'une échelle visuelle analogique de 100 mm pour que le patient évalue lui-même sa douleur, 0 mm étant l'absence de douleur et 100 mm la douleur la plus forte imaginable.

L'auteur compile les informations recueillies pour créer une courbe de la douleur en fonction du temps post-opératoire, cette courbe représentant le profil douloureux du patient.

Il apparaît un profil moyen de la douleur. Les extractions chirurgicales comme l'extraction des troisièmes molaires incluses impliquent une douleur plus importante que les extractions simples malgré l'adaptation des traitements antalgiques post-opératoires.

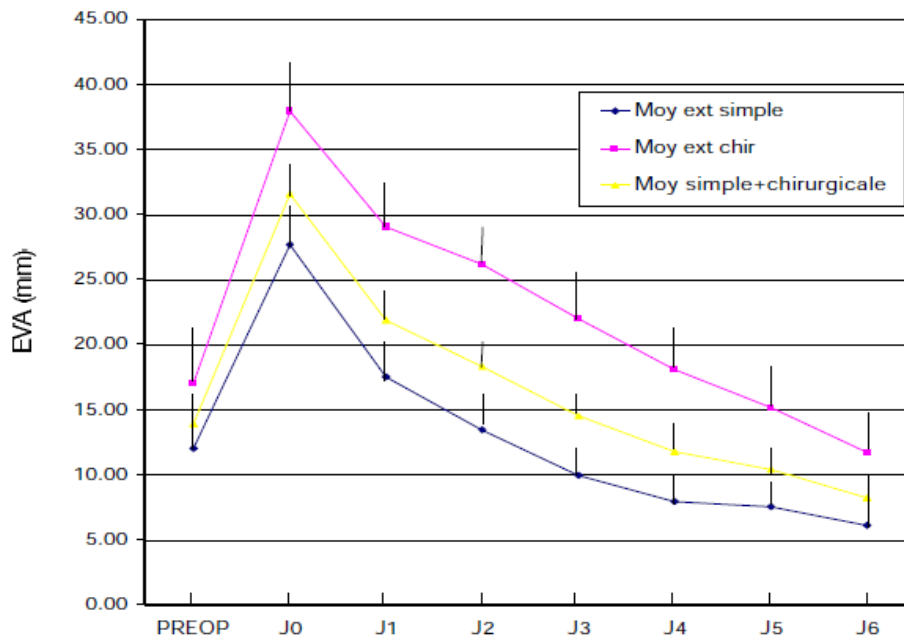


Illustration 10
Intensité moyenne de la douleur sur les 7 jours post-opératoires

Source : Siano 2000

Les auteurs répartissent les patients de l'étude en 8 profils différents.

- Les 3 premiers profils ont des courbes similaires à la courbe moyenne avec des intensités douloureuses différentes. Les profils 1 et 2 regroupent 75 patients ressentant une douleur faible ou modérée avec seulement 12 patients ayant subi une extraction chirurgicale. Le profil 3 montre une douleur intense et regroupent 65% d'extraction chirurgicale sur les 20 patients du profil.

- Les profils 4 et 5 présentent une courbe irrégulière, l'intensité douloureuse varie en fonction des jours. Ce type de profil algique regroupe 18 patients dont 9 ont reçu une extraction chirurgicale.
- Le profil 6 présente un pic hyperalgique lors du premier jour mais avec une décroissance rapide, à 48 h la douleur à presque disparue. Il regroupe 9 patients dont 4 extractions chirurgicales.
- Les profils 7 et 8 sont encore plus atypiques. Le groupe 7 présente une courbe en cloche, la douleur la plus forte se situe entre le 3ème et le 5ème jours suivant l'intervention, sur les 4 patients de cette catégorie, 3 ont subi une extraction chirurgicale. Le profil 8 regroupe 4 patients ayant subi une extraction chirurgicale, ce groupe présente une courbe croissante, la douleur augmente au fil des jours.

La plupart des patients ont un rapport à la douleur qui rejoint les profils 1 à 3.

Les profils atypiques montrent une expression variable de la douleur post-opératoire lors de la première semaine suivant la chirurgie. L'extraction chirurgicale engendre plus de profils atypiques que l'extraction simple.

La médication antalgique doit donc être suffisante et complète durant les 7 premiers jours et sera renouvelée si besoin. Le pic douloureux se situe immédiatement à la fin de l'anesthésie en règle générale.

2.2 L'œdème

L'œdème facial faisant suite à la chirurgie des troisièmes molaires mandibulaires incluses se traduit par un œdème jugal en regard de la dent extraite. Dans son expression la plus importante l'œdème peut se propager jusqu'au niveau de l'œil dans sa partie haute et jusqu'à la partie supérieure du cou dans sa partie basse.

L'œdème post-opératoire est évalué par comparaison de trois mesures de référence relevées avant l'opération puis durant les jours suivant l'opération. Trois lignes sont définies : (cf figure 11)

- une ligne entre le canthus externe de l'œil et le gonion
- une ligne entre le tragus et la commissure labiale
- une ligne entre le tragus et le pogonion

L'œdème est donc évalué par la différence entre la mesure préopératoire et les mesures réalisées à la suite de l'extraction des troisièmes molaires mandibulaires incluses.

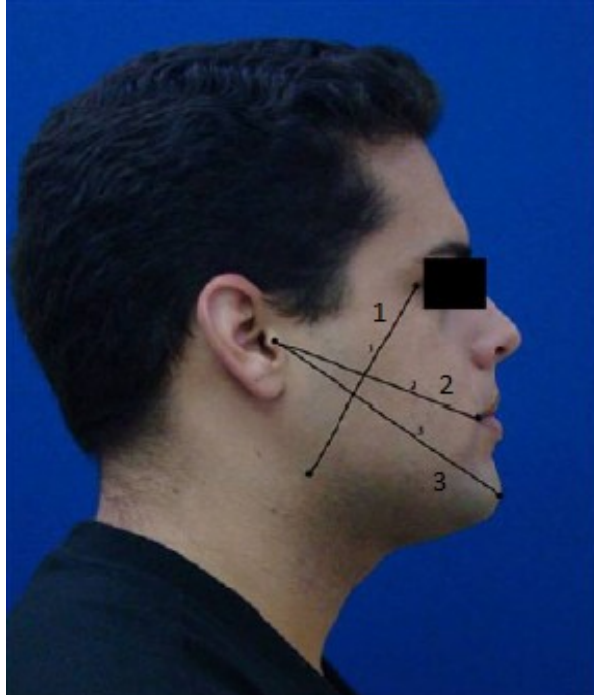


Illustration 11
Points de repères pour l'évaluation de
l'œdème post-opératoire

- 1 : canthus – gonion*
- 2 : tragus – commissure*
- 3 : tragus - pogonion*

Source : Antunes 2011

Comme le montre l'étude *d'Antunes* (2011), l'œdème atteint son expression maximale après 2 ou 3 jours post-opératoires. Au bout de 7 jours l'œdème est quasiment imperceptible. L'efficacité du traitement anti-œdémateux pourra être mesuré dès les premiers jours. Si au bout de 3 ou 4 jours aucun œdème n'apparaît le traitement est optimal, l'œdème n'apparaîtra plus.

2.3 Le trismus

Le trismus se caractérise par la limitation passagère de l'ouverture buccale due à une contracture des muscles masticateurs. La contracture maintient les muscles dans une position antalgique.

L'évaluation du trismus se fait par un simple mesure de la distance inter-incisale entre les deux arcades dentaires. Tout comme pour l'œdème, la mesure est effectuée avant l'opération pour avoir une valeur étalon. La mesure sera faite régulièrement durant le mois qui suit l'intervention. L'intensité du trismus est calculée en faisant la différence entre l'ouverture buccale de départ et l'ouverture buccale post-opératoire.

L'étude de *Rana* (2011) montre que sur les 30 patients testés la diminution moyenne de l'ouverture buccale du groupe pendant le premier jour post-opératoire est supérieure à 50 % de l'ouverture de départ. La valeur de départ est de 39 mm, le premier jour cette valeur tombe à 18 mm. Le deuxième jour l'ouverture buccale n'est que de 21 mm. Il faudrait 28 jours pour retrouver une ouverture buccale semblable à l'ouverture de départ.

Le trismus est une position antalgique, c'est la complication la moins crainte et la moins connue par le patient. Néanmoins il est assez handicapant et dure plus longtemps que l'œdème ou la douleur. Une bonne prévention du trismus diminuera son expression lors des premiers jours afin d'éviter une limitation de l'ouverture buccale trop importante et invalidante.

2.4 L'hématome

(Guyot 2010, Christel 2005)

La formation d'un hématome est la conséquence d'une hémorragie. C'est une collection sanguine circonscrite, à l'intérieur d'un tissu qu'elle dissocie pour former une cavité. Son expansion dépend de la résistance du tissu environnant, la création d'espace lâche ou vide favorise sa propagation.

Son expression clinique débute par la formation d'une tuméfaction indurée qui prend une coloration rouge ou bleue. Il s'accompagne de sensations de chaleur et de douleur et de rougeur.

Il disparaît au bout de 7 à 8 jours.



Illustration 12
Évolution de l'œdème et de l'hématome au 1er, 3ème et 5ème jours post-opératoires

LES MOYENS DE GESTION

1 Les moyens non-médicamenteux

1.1 Le choix de l'anesthésique

Le produit anesthésique va bloquer la sensation de douleur durant l'intervention et pendant plusieurs dizaines de minutes après la fin de l'acte chirurgical. Le produit ayant le temps d'action le plus étendu sera à préconiser.

Bouloux et Punnia-Moorthy (1999) dans une étude randomisée, en double aveugle et croisée parue comparent la bupivacaïne et lidocaïne lors de la chirurgie des troisièmes molaires mandibulaires. Il en ressort que les deux anesthésiques ne présentent pas de grandes différences à ceci près que la bupivacaïne a un effet sur la douleur post-opératoire entre 4 et 12 heure après l'intervention, cette durée est bien supérieure à celle de la lidocaïne.

Crincoli, (2009) dans une étude randomisée compare la levobupivacaïne, dérivé de la bupivacaïne, et la mépivacaïne utilisées dans la chirurgie des troisièmes molaires mandibulaires incluses. L'étude montre que pendant les 12 heures qui suivent l'intervention la levobupivacaïne a un effet bien supérieur sur la douleur post-opératoire à la mépivacaïne.

Il ressort que la bupivacaïne apporte un confort important au patient pendant la période où la douleur est la plus intense, en comparaison de la lidocaïne et de la mépivacaïne.

Colombini (2006) dans une étude randomisée, en double aveugle et croisée présente également la mépivacaïne mais en la comparant cette fois-ci à l'articaïne lors de la chirurgie des troisièmes molaires mandibulaires. La durée d'analgésie moyenne enregistrée pour l'articaïne est d'environ 190 minutes, par contre celle de la mépivacaïne est de 120 minutes. Les auteurs estiment donc que l'articaïne est supérieure car elle permet d'avoir recourt facilement à la médication antalgique avant que l'anesthésie ne disparaisse.

Gregorio (2008) dans une étude randomisée, en double aveugle et croisée compare l'articaïne et la bupivacaïne. L'étude montre une seule différence entre les deux produits : la durée d'analgésie, la bupivacaïne a une durée d'analgésie moyenne d'environ 230 minutes. L'auteur ne trouve pas de différence significative sur la douleur post-opératoire entre les deux produits, néanmoins on préférera la plus longue couverture analgésique, la bupivacaïne.

Selon les différentes études récemment publiées, il apparaît que la bupivacaïne est le produit anesthésique de choix pour l'extraction des dents de sagesse mandibulaires incluses, son temps d'analgésie est estimé à 230 minutes. Cependant la bupivacaïne ne présente pas d'AMM en odonto-stomatologie. Le produit de choix est donc l'articaïne, par défaut.

1.2 La technique du lambeau

Selon *Sandhu*, (2010), il y a deux grands types de dessin de lambeaux qui sont utilisés pour les dents de sagesse mandibulaires incluses. On parle tout d'abord du lambeau traditionnellement enseigné, le lambeau en enveloppe ou linéaire. Le deuxième lambeau est appelé baïonnette ou triangulaire. Les 20 patients participants à cette étude montrent que le lambeau triangulaire a un effet bénéfique sur la douleur post-opératoire, l'œdème et le trismus post-opératoires sont identiques entre les deux techniques.

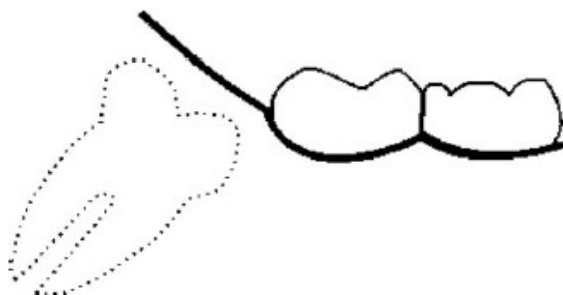


Fig. 1. Incision used for the envelope flap.




Fig. 2. Incision used for the bayonet flap.

Illustration 13

Les différentes techniques de lambeaux, en haut le lambeau en enveloppe et en-dessous le lambeau triangulaire

Source : Sandhu 2010

Ces deux techniques sont également comparées par *Baqain* (2012) dans une étude randomisée qui porte sur 19 patients. L'étude montre que le lambeau triangulaire diminue l'œdème et le trismus post-opératoires, la douleur constatée par les patients est similaire pour les deux techniques.

Kirk dans une étude randomisée (2007) compare le lambeau en enveloppe avec un lambeau triangulaire modifié. Cette légère modification permet de ne pas décoller la gencive attachée au niveau du collet de la deuxième molaire. Les 52 patients testés révèlent que ce nouveau lambeau diminue la douleur post-opératoire ressentie comparé au lambeau en enveloppe, il en est de même pour l'œdème post-opératoire. Le trismus reste similaire pour les deux techniques.

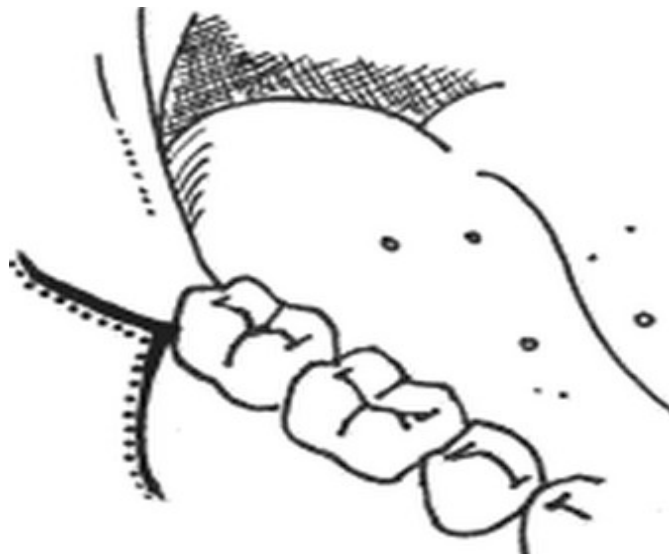


Illustration 14
Dessin du lambeau triangulaire modifié

Source : Kirk 2007

Un autre lambeau a été étudié, il peut être utilisé dans le cas où la troisième molaire n'est que partiellement incluse. Goldsmith (2011) dans une étude randomisée compare le lambeau en enveloppe au lambeau pédiculé. Le lambeau pédiculé passe au niveau du collet vestibulaire de la deuxième molaire, continue le long de la partie visible de la troisième molaire, se prolonge quelque peu de façon horizontale le long de la branche montante puis plonge verticalement en vestibulaire pour finir l'incision de décharge. Le petit pédicule créé en distal par la décharge va venir fermer le hiatus dans la gencive créé par la partie émergente de la dent. Les 52 patients testés montrent que le lambeau pédiculé diminue l'œdème et la douleur post-opératoire en comparaison au lambeau en enveloppe. Le trismus reste similaire pour les deux méthodes.

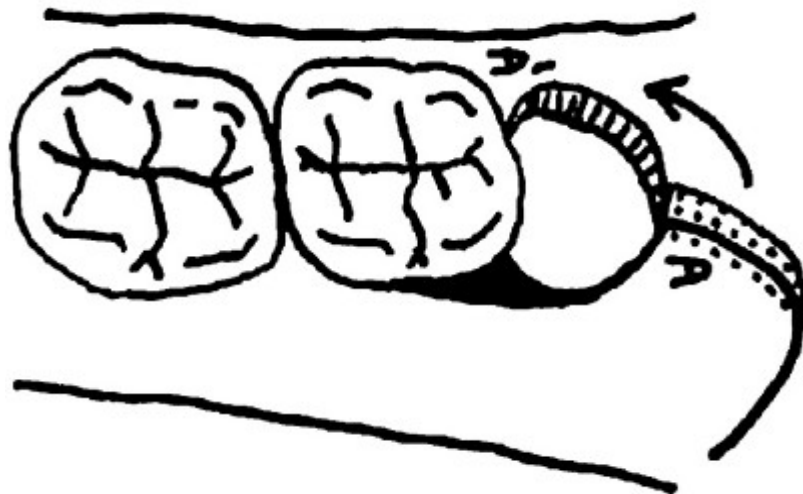


Illustration 15
Dessin du lambeau pédiculé

Source : Goldsmith 2011

Lorsque la dent de sagesse est totalement incluse, le lambeau triangulaire modifié apparaît comme le plus efficace dans la gestion de l'œdème et de la douleur post-opératoire.

Le lambeau pédiculé semble efficace dans le cas de dents enclavées, néanmoins le manque d'étude sur cette technique ne permet pas aux auteurs de conclure de façon formelle sur son efficacité. Le lambeau triangulaire modifié reste donc la meilleure option.

Le trismus ne semble pas être sensible à la technique du lambeau choisie, néanmoins le lambeau triangulaire n'augmente pas le trismus et pourrait le diminuer même de façon minime dans une étude.

Le lambeau triangulaire semble être également la technique la plus efficace pour prévenir l'apparition de l'hématome, son incision de décharge permet tout le drainage naturel de la plaie. Le lambeau en enveloppe, comme son nom permet de le comprendre, va engendrer une accumulation de sang dans la zone de la troisième molaire mandibulaire qui sera à l'origine de l'hématome post-opératoire.

Gaudy (2007) recommande une incision franche et jusqu'au tissu osseux en un seul geste chirurgical. Une incision incomplète ou reprise en plusieurs fois entraîne un saignement plus important de la muqueuse qui contribuera à l'hématome.

1.3 La technique de suture

La technique de référence est celle des trois points qui ferment totalement la plaie générée par le lambeau d'accès. Le premier point est placé en distal de la deuxième molaire, ensuite un point ferme l'incision qui remonte le long de la branche montante et enfin un troisième point est placé dans le vestibule en regard des racines de la deuxième molaire ou au niveau de la papille mésiale de la deuxième molaire. Cette technique des 3 points est comparée aux autres techniques.

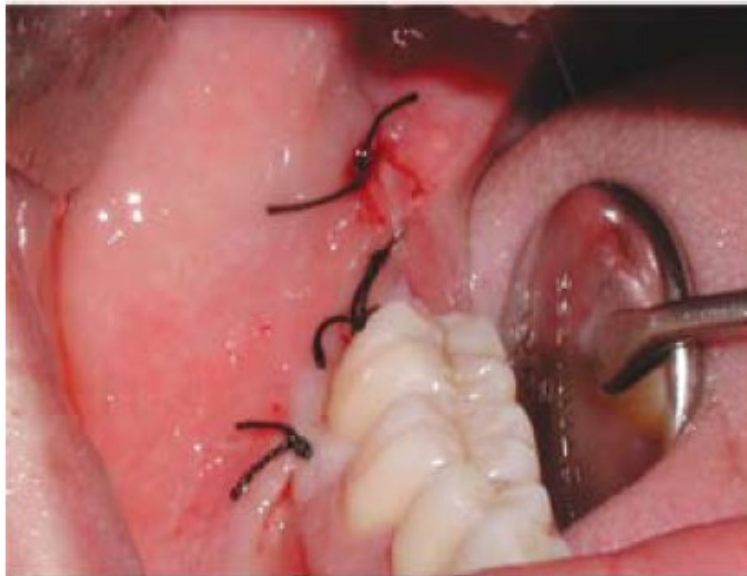

Illustration 16
La technique des trois points

Source : Bielsa 2008

Bielsa, dans une étude comparative de 2008, confronte la technique des trois points à une technique à deux points seulement. Le point situé en distal de la deuxième molaire n'est pas réalisé. Les 25 patients de l'étude présentent un œdème et une douleur post-opératoire moins importante lorsque la technique des deux points est employée. La douleur diminue d'environ 8 % pendant les deux premiers jours par rapport à la technique des trois points, l'œdème, lui, diminue de 45 % 2 jours après l'intervention. Le trismus est également moins important avec la technique des deux points, il diminue de 5 mm environ lors du premier jour. Même si la technique des deux points semble améliorer les suites post-opératoires, les chiffres avancés par l'auteur sont à relativiser en raison du faible nombre de patients testés.

Danda, (2010) dans une étude comparative randomisée compare également ces deux techniques. Les 93 patients de l'étude n'évaluent leur douleur que 7 jours après l'intervention, l'œdème est évalué de la même façon. Les résultats à 7 jours sont moins intéressants, en effet le pic de l'œdème et de la douleur se situe lors des trois premiers jours post-opératoires, néanmoins la tendance entrevue par *Bielsa* se confirme. La technique des deux points paraît donc supérieure à celle des trois points dans la gestion des suites post-opératoires après l'extraction des troisièmes molaires mandibulaires incluses.

Osunde (2011) dans une étude randomisée comparative réduit le nombre de points à un seul et le compare à la technique des trois points. L'unique point est réalisé au milieu de l'incision distale. Dans cette étude très complète qui porte sur 50 patients l'auteur évalue l'œdème et la douleur durant la première semaine post-opératoire. Il apparaît que l'œdème et le trismus sont 10 % inférieurs avec la technique du point unique pendant les 2 premiers jours qui suivent l'intervention. La douleur post-opératoire est également diminuée de 10 % pour la même période.

La dernière étape est de ne pas suturer du tout, cette approche est étudiée par *Hashemi* en 2011. Après avulsion de la dent incluse, le lambeau est replacé dans sa position d'origine et est maintenu par une compresse en faisant serrer le patient pendant au moins 40 minutes. Les 30 patients testés dans cette étude comparative montrent que l'absence de suture va diminuer la douleur post-opératoire ainsi que l'œdème en comparaison à la technique des trois points.

Osunde (2012) dans une étude comparative randomisée très complète valide l'étude de *Hashemi*. En effet, 80 patients sont testés, il en ressort qu'effectivement l'œdème et la douleur sont diminués quand on compare à la technique des trois points. L'œdème et le trismus sont diminués de 10 % durant les deux premiers jours, le chiffre est équivalent avec la technique du point unique d'après l'autre étude d'*Osunde* en 2011. La douleur post-opératoire est, elle, diminuée de 25 % par rapport à la technique des trois points.

La technique de suture la plus efficace pour limiter les suites douloureuses et œdémateuses semble être celle qui consiste à ne pas faire de point de suture du tout. Les auteurs expliquent ce résultat par le fait que de ne pas fermer complètement la plaie entraîne un drainage naturel de l'alvéole et diminue donc l'œdème et le trismus post-opératoires et de facto l'hématome post-opératoire. L'absence de fils de sutures qui sont des corps étrangers évitent l'étirement ou le déchirement de la gencive, cela va diminuer la douleur post-opératoire.

On peut concevoir que cette technique puisse faire peur aux praticiens et aux patients. On peut également se poser la question d'une augmentation du risque hémorragique et infectieux.

Waite en 2006 répond à cette inquiétude dans une grande étude qui s'étale sur 2 ans et regroupent 366 patients. Chaque patient se fait retirer les 4 dents de sagesse incluses durant la même séance et aucun point de suture n'est réalisé. Il apparaît que le risque hémorragique est nul, aucun accident hémorragique post-opératoire n'est recensé. En ce qui concerne le risque infectieux seulement 2,81 % des dents extraites présentent une alvéolite. L'auteur conclut donc naturellement par le fait que l'absence de suture est totalement sûr lors de la chirurgie des troisièmes molaires incluses et que l'hématome post-opératoire est moins important qu'avec les techniques de sutures conventionnelles.

La technique qui consiste à ne pas faire de point de suture semble fiable, néanmoins l'intensité de l'œdème et du trismus post-opératoire sont similaires avec la technique du point unique. Seule la douleur post-opératoire est diminuée. Les deux techniques peuvent donc être considérées comme de bonnes techniques, le choix reste ouvert au praticien.

1.4 La cryothérapie

Van der Westhuijzen (2004) dans une étude randomisée teste l'effet de l'application de glace sur la joue en regard de la troisième molaire mandibulaire sur la douleur et l'œdème post-opératoire. Les 60 patients du test sont séparés en 2 groupes, 30 patients appliquent de la glace directement après la chirurgie, les 30 autres servent de contrôle. Durant les 24 premières heures après l'intervention de légères différences apparaissent entre les deux groupes, l'œdème, le trismus et la douleur semblent moins importante pour le groupe ayant reçu de la glace. Néanmoins l'auteur conclut que les différences ne sont pas significatives.

Une autre étude de *Filho* (2005) reprend les mêmes règles pour son étude mais avec seulement 16 patients. Les résultats obtenus permettent à l'auteur de conclure sur des différences significatives prouvant que l'application de glace diminue l'œdème et la douleur post-opératoire lors de la chirurgie des troisièmes molaires mandibulaires incluses. Néanmoins le faible échantillon de patients fait émettre quelques réserves à l'auteur. Le trismus reste inchangé.

Forouzanfar (2008) lève les doutes des deux précédentes études avec une étude randomisée et contrôlée par placebo qui regroupe 95 patients. Les personnes testés sont divisés en trois groupes, le premier reçoit une compression de glace tout de suite après l'avulsion des troisièmes molaires mandibulaires incluses, le deuxième groupe reçoit une compression simple sans glace et enfin le troisième groupe sert de contrôle. Il apparaît que les deux groupes, le groupe contrôle et le groupe avec la compression sans glace, affichent des résultats assez similaires durant les 5 premiers jours suivant l'intervention en ce qui concerne la douleur et l'œdème post-opératoire. Le groupe recevant de la glace présente des résultats significativement différents de ceux des deux autres groupes, la douleur et l'œdème post-opératoire apparaissent diminuer avec l'application de glace.

L'application de cette poche de glace semble très efficace pour limiter la douleur et l'œdème, néanmoins la glace est maintenue par le patient sur la zone et la poche commence à se réchauffer dès sa sortie du congélateur. Ces variables peuvent entraver l'action bénéfique de la cryothérapie, c'est pourquoi un laboratoire a développé un appareil qui supprime ces variables. Il s'agit de l'hilotherm® qui est un masque avec une circulation d'eau réfrigérée qui est maintenue à la même température. Ce nouveau matériel est testé dans l'étude de *Rana* en 2011 qui le compare à la poche de glace classique. Les résultats obtenus sont bien supérieurs à ceux enregistrés avec la poche de glace. Son utilisation reste difficile car il nécessite un appareillage lourd connecté au masque et le restreint presque exclusivement à un usage hospitalier. Néanmoins il est plus efficace sur les suites post-opératoires étudiées.



Illustration 17
Le masque de l'hilotherm en place sur le patient

Source : hilotherapie.com

Demoulin en 2002 s'appuie sur une étude de 1985 de *Ciolek* qui montre que la cryothérapie a un effet bénéfique sur l'hématome post-opératoire. L'abaissement de la température dans la zone choisie va entraîner une vasoconstriction et donc une diminution du flux sanguin, cela a pour effet d'endiguer l'apparition de l'hématome.

L'utilisation de la cryothérapie est un moyen sûr et peu coûteux (poche de glace) pour lutter contre la douleur, l'œdème, le trismus et l'hématome suivant l'extraction des troisièmes molaires mandibulaires incluses. De nouvelles techniques comme le masque à réfrigération constante permettent d'optimiser les bénéfices engendrer par la cryothérapie. Néanmoins la poche de glace traditionnelle reste un bon traitement.

1.5 L'utilisation du piezotome

Le piezotome est utilisé en remplacement de la pièce à main traditionnelle. L'ostéotomie et la section de la dent sont réalisées par un système de vibration ultrasonore qui remplace les instruments de coupe rotative usuels.

Sivolella (2010) regroupe 26 patients, chacun d'eux se voit extraire la dent de sagesse mandibulaire incluse d'un côté avec le piezotome et de l'autre avec une pièce à main traditionnelle. Le temps opératoire est augmenté de 5 minutes avec le piezotome. L'auteur ne constate aucune différence entre les deux études en ce qui concerne la douleur, l'œdème et le trismus post-opératoires.

Une étude plus complète de *Sortino (2008)* regroupe 100 patients. 50 patients se voient extraire les troisièmes molaires incluses avec le piezotome, les 50 autres avec une pièce à main et une fraise boule. Il apparaît que le temps opératoire est augmenté il passe de 17 minutes en méthode classique à 21 minutes avec le piezotome. La diminution de l'ouverture buccale est de 16,7 mm avec la pièce à main et seulement de 12,5 mm avec le piezotome, il en est de même pour l'œdème qui passe de 7 mm à 4 mm.

Goyal (2011) regroupe 40 patients qui seront suivis pendant 15 jours. Les troisièmes molaires mandibulaires incluses de 20 patients sont extraites avec un piezotome, les 20 autres avec une pièce à main. Le temps opératoire est augmenté de 10 minutes avec le piezotome. La douleur post-opératoire est fortement diminuée lors du premier jour post-opératoire et elle disparaît pratiquement au bout de 5 jours avec le piezotome en comparaison de la pièce à main, la douleur met alors 15 jours à disparaître.

Au troisième jour post-opératoire l'œdème est de 11 mm avec la pièce à main et de seulement 3 mm avec le piezotome. L'ouverture buccale au premier jour est de 18 mm et de 10 mm au jour 7 avec la pièce à main, il est de 11 mm le premier jour et de 2 mm au 7^e jour avec le piezotome.

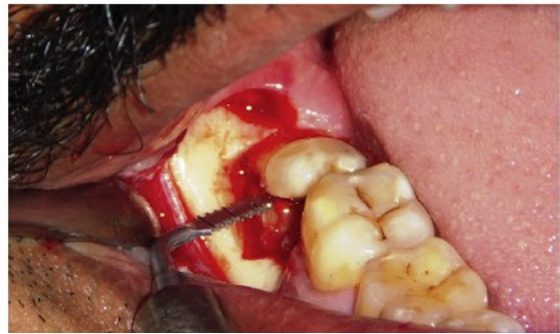
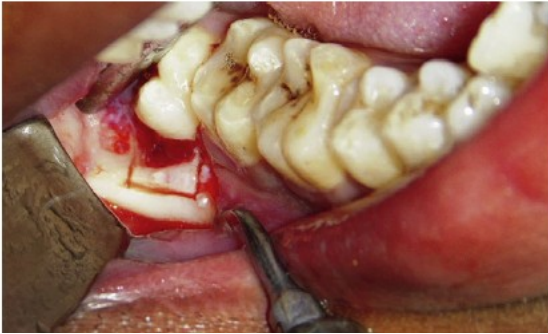
Illustration 18
Utilisation du piezotome pour l'ostéotomie (gauche) et la section de la dent (droite)

Source : Goyal 2011

L'utilisation du piezotome allonge le temps opératoire mais il diminue de façon significative la douleur, le trismus et l'œdème post-opératoire. De plus il est moins agressif sur les tissus mous environnants et limite les risques de lésions hémorragiques à l'origine de l'hématome.

1.6 L'utilisation d'un drain

De nouvelles techniques sont à l'étude depuis quelques années pour améliorer le confort des patients, l'une d'elles consistant à placer un drain souple dans l'alvéole de la dent de sagesse et à le maintenir avec un point de suture au niveau de l'incision de décharge vestibulaire de la deuxième molaire.



Fig. 1. Small surgical tube drain inserted with primary closure.

*Illustration 19
Illustration d'un drain en place*

Source : Rakprasitkul 1997

En 1997, *Rakprasitkul* montre l'efficacité d'un petit drain chirurgical placé à la fin de la chirurgie de la troisième molaire mandibulaire incluse. L'étude croisée et randomisée montre que le drain n'a aucun effet sur la douleur post-opératoire. Les 23 patients testés montrent notamment que le drain diminue le trismus post-opératoire ainsi que l'œdème et l'hématome. L'acte opératoire est allongé d'environ 4 minutes dans cette étude, de plus le drain doit être retiré dans les 48 ou 72 heures suivant la chirurgie.

Une nouvelle étude randomisée de *Chukwunke* (2008) confirme l'effet bénéfique du drain en ce qui concerne le trismus et l'œdème et l'hématome, il n'y a toujours pas d'effet sur la douleur post-opératoire.

Si la technique du drain semble efficace, elle reste difficile à mettre en œuvre. Il n'y a pas d'étude comparant cette technique avec l'utilisation du lambeau triangulaire sans suture ou avec un seul point de suture. De ce fait l'utilité du drain peut être sujette à caution.

1.7 L'utilisation du laser

Le laser de basse intensité est utilisé à la fin de l'acte chirurgical à la suite des sutures. Le faisceau est appliqué directement en intra-oral à 1 cm de la plaie et pendant 1 minute. On l'applique également de façon extra-orale en regard de la dent extraite, à 1 cm de la peau et pendant 1 minute. La dose d'irradiation reçue est d'environ 4 joules par centimètre carré.

Une étude de *Lopez-Ramirez (2011)* englobe 40 patients pour l'extraction des dents de sagesse mandibulaires incluses. Les patients sont divisés en 2 groupes, un groupe reçoit le traitement par laser, l'autre groupe sert de contrôle. L'étude montre une légère diminution de la douleur, du trismus et de l'œdème post-opératoire. Néanmoins les différences ne sont pas significatives et l'auteur conclue que le laser n'apporte pas de bénéfices dans la gestion des suites post-opératoires.

Aras (2009) dans une étude randomisée regroupe 32 patients pour l'extraction des troisièmes molaires mandibulaires incluses. L'étude évalue l'œdème et le trismus le jour de l'intervention, à 2 jours et à 7 jours post-opératoires. Il apparaît que le laser a un effet très positif sur ces suites post-opératoires.

Ces résultats sont confirmés par deux autres études qui étudient l'efficacité de ce traitement par laser sur les suites post-opératoires après l'extraction des troisièmes molaires mandibulaires incluses. La première de *Ferrante (2012)* regroupe 30 patients. La deuxième est une étude randomisée et en double aveugle de *Amarillas-Escobar (2010)* qui regroupe 30 patients.

Les deux études montrent une diminution importante de la douleur post-opératoire, la douleur post-opératoire se voit même diminuer de moitié pendant les trois premiers jours dans l'étude de *Ferrante* : La valeur de l'EVA passe de 7,1 à 3,75 à 24 h, de 7,0 à 3,48 à 48 h et de 5,75 à 2,08 à 72 h.

Pour l'étude d'*Amarillas-Escobar* la valeur de l'EVA passe de 4,6 à 2,3 à 24 h et de 2,8 à 1,2 à 7 jours.

L'œdème et le trismus post-opératoire diminue aussi de façon significative dans les deux études.

L'utilisation du laser de basse intensité dans la chirurgie des troisièmes molaires mandibulaires apparaît comme un bon moyen pour lutter contre les complications mineures.

1.8 L'utilisation de povidone-iodine

La povidone-iodine est commercialisée sous le nom de Bétadine en France. On trouve la Bétadine bain de bouche en flacon de 125 ml, la povidone-iodine est concentrée à 10 %.

A la fin de chirurgie, la povidone-iodine est diluée et administrée en rinçage directement dans l'alvéole de la dent extraite.

Une étude randomisée et en simple aveugle de *Kumar* (2006) regroupe 50 patients. Après avulsion de la troisième molaire mandibulaire incluse 25 patients reçoivent de la povidone-iodine et 25 une solution saline pour rincer l'alvéole. La solution de povidone-iodine est ici à une concentration de 1 %. 19 patients du groupe bétadine voient le saignement s'arrêter à la suite du rinçage contre 5 seulement avec la solution saline. L'auteur conclut que la bétadine est très efficace sur le saignement post-opératoire et donc sur l'apparition de l'hématome, en raison d'une chémo-cautérisation induite par la povidone-iodine.

Une autre étude d'*Arakeri* (2011) reprend les mêmes conditions que l'étude précédentes. La povidone-iodine est concentrée à 0,5 %. L'auteur évalue l'œdème post-opératoire. L'étude montre que l'utilisation de bétadine en rinçage diminue l'œdème post-opératoire comparée à une solution saline.

Ces deux études montrent l'avantage procuré par un rinçage alvéolaire à la povidone-iodine. La concentration à privilégier est de 1 % c'est à dire que la bétadine est diluée dix fois avant d'être injecter dans l'alvéole. Elle va diminuer l'œdème post-opératoire ainsi que l'hématome grâce à sa propriété de chémo-cautérisation.

1.9 Récapitulatif

- L'anesthésie : l'**articaïne** est le plus indiqué.
- Le lambeau : le **lambeau triangulaire modifié** diminue la douleur, l'œdème et l'hématome post-opératoires.
- Les sutures : la technique du **point unique ou la non-suture** diminue la douleur, l'œdème, le trismus et l'hématome post-opératoires.
- La cryothérapie : le **masque à circulation d'eau réfrigérée** diminue la douleur, l'œdème, le trismus, l'hématome post-opératoires.
- Le piezotome : l'utilisation du **piezotome** diminue la douleur, l'œdème et le trismus post-opératoire.
- L'utilisation d'un drain : le drain a un effet positif sur l'œdème, le trismus et l'hématome post-opératoire mais la technique reste **trop contraignante** et **ne diminue pas la douleur post-opératoire**.

- Le laser : le **laser de basse intensité** diminue la douleur, l'œdème et le trismus post-opératoire.
- L'utilisation de la povidone-iodine : La povidone-iodine en **rinçage intra-alvéolaire à 1 %** diminue l'œdème et l'hématome post-opératoire.

2 Les moyens médicamenteux

2.1 Les antalgiques

La douleur post-opératoire compte parmi les suites plus anxiogènes pour le patient. Dans la pharmacopée actuelle de nombreux médicaments à visée antalgique sont disponibles.

Une revue de la littérature des dix dernières années sur le sujet a dans ce but été effectuée.

L'OMS a classée les antalgiques selon 3 paliers en fonction de l'intensité de la douleur à traiter.

- ◆ Le palier I : il regroupe les antalgiques périphériques pour les douleurs légères à moyennes. Ce sont des antalgiques non morphiniques.

- ◆ Le palier II : il regroupe les antalgiques centraux faibles pour les douleurs moyennes à intenses. Ce sont des antalgiques morphiniques faibles ou opioïdes faibles.

- ◆ Le palier III : il regroupe les antalgiques centraux forts pour les douleurs très intenses voir rebelles. Ce sont des antalgiques morphiniques forts ou opioïdes forts.

Les antalgiques qui nous intéressent dans ce cadre font partie des paliers I et II.

Le tableau suivant regroupe les médicaments que nous étudierons par la suite.

Palier I	
Dénomination Commune Internationale	Famille chimique
Paracétamol ou acétaminophène	Acétanilide
Nefopam	Benzoxazocines
Aspirine ou acide acétyl-salicylique	Salicylés
AINS	
Ibuprofène Diclofénac Naproxen Kétorolac Kétoprofen	Arylcarboxyliques
Nimésulide	Sulfonalidine
Celecoxib Valdecoxib Lumiracoxib Parecoxib Etoricoxib Rofecoxib	Inhibiteurs sélectifs de COX-2 ou Coxibs
Piroxicam Lomoxicam	Oxicams
Palier II	
Codéine	Alcaloïde
Codéine-paracétamol	
Codéine-ibuprofène	
Oxycodone, hydrocodone et dihydrocodéine	
Paracétamol-opium-caféine	Opioïde
Tramadol	Cyclohexanol
Tramadol-paracétamol	

Illustration 20
Tableau de présentation des antalgiques en fonction de leur palier et de leur famille chimique

Source : OMS

2.1.1 Les antalgiques du palier I

2.1.1.1 Le paracétamol

Il est aussi appelé acétaminophène, c'est un antalgique et un antipyrétique. Il compose un grand nombre de médicaments et est souvent utilisé en association. Contrairement aux autres antalgiques de palier I il ne présente apparemment pas d'action anti-inflammatoire. Il n'agit pas sur la coagulation sanguine en modifiant l'agrégation plaquettaire comme l'aspirine par exemple.

Son action pré-emptive est confirmée dans une étude randomisée, en aveugle et croisée qui regroupent 20 patients jeunes adultes. Deux dosages seront administrés 30 minutes avant le début de la chirurgie et il apparaît qu'un dosage de 60 mg/kg apporte la meilleure analgésie après l'opération en comparaison au placebo et au dosage de 90 mg/kg. (Zacharias 2007)

Deux études de 2005 et 2006 évaluent son efficacité lorsqu'il est administré en intraveineux (IV) pendant l'avulsion des troisièmes molaires mandibulaires incluses. La première de *Moller* en 2005 est une étude randomisée, en double aveugle et contrôlée par placebo, elle porte sur 152 patients. Il apparaît qu'un gramme de paracétamol a un effet identique à deux grammes de propacétamol, le médicament dont il dérive. Une baisse importante de la douleur post-opératoire est constatée avec les deux produits comparés au placebo, la valeur de l'EVA passe de 5,2 (groupe placebo) à 2,5 à 6 heures post-opératoires.

Juhl (2006) propose une étude randomisée, en double aveugle et contrôlée par placebo, elle porte sur 297 patients. La douleur post-opératoire est évaluée 6 heures après l'intervention, le dosage de 1 gramme de paracétamol est toujours bien supérieur au placebo mais avec un dosage de 2 grammes la douleur ressentie est encore plus faible. L'étude montre également que l'utilisation d'un ou deux grammes en IV est sûre et sans danger pour le patient, cependant l'utilisation de 2 g ne présente pas d'AMM en France.

En 2007, une méta-analyse de *Weil* regroupe 21 études, qui portent sur l'avulsion des troisièmes molaires mandibulaires, soit 2048 patients. Il apparaît que le paracétamol est effectivement sûre dans son utilisation et que la dose optimale prescrite est de 1 gramme toutes les 6 heures.

Le paracétamol est donc un médicament sûr qui a prouvé son efficacité qu'il soit utilisé avant, pendant ou après l'intervention.

2.1.1.2 L'aspirine

L'acide acétylsalicylique est la molécule majeure de la famille des salicylés. Il possède plusieurs propriétés, il a une action antipyrétique, une action antalgique, une action anti-inflammatoire et une action anti-plaquettaire (et anti-coagulante à partir de 5-6 g/jrs). Du fait de son activité anti-agrégant plaquettaire son utilisation est contre-indiquée dans le cas présent car elle augmenterait le risque hémorragique.

2.1.1.3 Le néfopam

Le néfopam est un analgésique non morphinique plus connu sous le nom d'Acupan. On le trouve sous forme injectable et orale. Ce médicament ne possède pas d'action anti-inflammatoire ou antipyrétique mais il a une action anticholinergique qui entraîne plusieurs problèmes. En effet sur le plan hémodynamique le néfopam peut induire des troubles cardiaques comme la tachycardie ou des palpitations.

Il présente d'autres effets indésirables que sont la somnolence, des vertiges, la nausée avec ou sans vomissements ainsi qu'une sécheresse buccale. Une contre-indication importante est à prendre en compte dans le cas de la chirurgie des germes des troisièmes molaires incluses, le néfopam est réservé au enfant de plus de 15 ans.

Une étude randomisée, en double aveugle et contrôlée par placebo de *Merry* (1998) porte sur 90 patients qui subissent l'avulsion des dents de sagesse sous anesthésie générale. Les patients sont divisés en 3 groupes et reçoivent pour l'un 40 mg de néfopam post-opératoire, pour le deuxième 20 mg de néfopam et le dernier reçoit un placebo. Il apparaît que le néfopam va diminuer fortement la douleur post-opératoire, de plus il n'y a aucune différence entre les deux dosages de néfopam, leur efficacité antalgique est égale.

L'acupan est donc un médicament aux propriétés antalgiques intéressantes malgré des effets secondaires à prendre en compte.

2.1.1.4 Les AINS (anti-inflammatoire non stéroïdiens)

Les anti-inflammatoires non stéroïdiens présentent des propriétés antalgiques, antipyrétiques et anti-inflammatoires. Ils sont nommés « non stéroïdiens » pour les différencier des corticoïdes.

2.1.1.4.1 Les arylcarboxyliques

Ils regroupent deux familles d'antalgiques, les dérivés arylacétiques, comme le diclofénac et l'acéclofénac, et les acides 2-arylpropioniques, comme l'ibuprofène, le naproxène et le kétoprofène.

2.1.1.4.1.1 L'ibuprofène

Il est le plus répandu des AINS et est disponible sous de nombreux noms commerciaux et formes galéniques ; il est également disponible sous forme de médicament générique. On le trouve sous des spécialités faiblement dosées, fortement dosées et même sous forme de gel à application locale.

Une étude de *Black* (2002) randomisée, en double aveugle et contrôlée par placebo étudie la douleur post-opératoire qui suit une extraction dentaire. Les résultats recueillis sur les 498 patients montre que l'ibuprofène utilisé de façon post-opératoire réduit de manière très significative la douleur post-opératoire comparé au placebo. Le dosage préconisé est de 400 mg toutes les 6 heures.

2.1.1.4.1.2 Le kétoprofène

Le kétoprofène fait maintenant partie de la liste des médicaments génériques, on le trouve sous différentes formes, faiblement dosé (25mg) pour ses propriétés antalgiques et antipyrétiques, fortement dosé comme le bi-profénid® pour ses propriétés anti-inflammatoires. Il peut être utilisé sous forme de profénid® en IV au moment de l'hospitalisation, ou par administration orale sous forme de bi-profénid® qui n'a pas d'AMM en odonto-stomatologie donc de façon exceptionnelle.

Une étude randomisée, en double aveugle et contrôlée par placebo de *Kaczmarzyk* (2010) porte sur 96 patients. Elle compare l'effet d'une prise de 100 mg de kétoprofène 1 heure avant l'intervention avec une prise 1 heure après l'avulsion des troisièmes molaires mandibulaires. Les deux prises sont largement supérieures au placebo ce qui démontre leur efficacité pour lutter contre la douleur post-opératoire, néanmoins il semble que la prise post-opératoire soit plus efficace surtout au moment où la douleur post-opératoire est la plus forte c'est à dire entre 4 et 6 heures après la chirurgie. La valeur de l'EVA à 4 heures post-opératoires est de 6,4 pour le groupe de contrôle, de 2,8 pour le pré-groupe et de 1,4 pour le post-groupe.

2.1.1.4.1.3 Le naproxène

On trouve ce médicament sous le nom d'Apranax® ou en médicament générique. Il est souvent prescrit pour traiter les rhumatismes inflammatoires.

En 2010 une étude randomisée, en double aveugle et contrôlée par placebo de *Kara* teste l'efficacité du naproxène. Cette étude porte sur 30 patients qui reçoivent une dose de 550 mg de naproxène après l'avulsion des troisièmes molaires mandibulaires incluses. Le naproxène diminue alors de façon significative la douleur post-opératoire comparé au placebo. La valeur de l'EVA passe de 5,6 à 2,4 à 5 heures post-opératoires, de 3,2 à 2,4 à 24 h, de 3,4 à 1,6 à 3 jours et de 1,4 à 0,8 à 7 jours.

2.1.1.4.1.4 Le diclofénac

Comme tous les médicaments étudiés jusque là dans cette famille il est disponible en générique mais il est plus connu sous le nom de Voltarène® ou Flector® en gel pour application cutanée.

Hersh (2004) étudie l'efficacité du diclofénac dans une étude randomisée, en double aveugle et contrôlée par placebo. Elle porte sur 265 patients et compare différents dosages du diclofénac. Après l'avulsion des troisièmes molaires mandibulaires incluses on administre 25 mg, 50mg ou 100mg de diclofénac aux patients, il apparaît que la dose la plus efficace soit 100 mg et qu'elle est bien supérieure au placebo. La valeur de l'EVA à 6 heures post-opératoires passe de 6,5 à 2,6 (100 mg), 3,25 (50 mg) et 4,3 (25 mg).

Ces résultats sont confirmés la même année par *Zuniga* dans une étude randomisée, en simple aveugle et contrôlée par placebo qui porte sur 75 patients.

2.1.1.4.1.5 Le kétorolac

Ce médicament est disponible sous différentes formes, on le trouve en conditionnement pour injection intramusculaire, en spray nasal ou en collyre. Il est indiqué pour le traitement de la douleur à court terme.

Une étude randomisée, en double aveugle et contrôlée par placebo de *Grant (2010)* porte sur 80 patients. Le kétorolac est ici utilisé sous forme de spray nasal, il est dosé à 31,5 mg et est administré 1 heure après l'avulsion des troisièmes molaires mandibulaires incluses. Son action antalgique est très importante et elle dure pendant 8 heures, l'administration nasale permet également une action plus rapide en approximativement 20 minutes. La valeur de l'EVA à 8 heures post-opératoires passe de 6,4 à 2,2.

2.1.1.4.2 Le nimésulide

Il fait partie de la famille des sulfonalidines, on le trouve sous le nom de Nexen® ou en médicament générique. Son indication première est le traitement symptomatique des arthroses douloureuses et invalidantes.

Une étude randomisée et croisée de *Yeung (2003)* porte sur 29 patients. Le nimésulide 200 mg est comparé au paracétamol 1000mg pour tester son efficacité antalgique après l'avulsion des troisièmes molaires mandibulaires incluses. Il apparaît que le nimésulide 200 mg est bien supérieur au paracétamol 1000 mg. Il peut donc être utilisé dans notre étude.

2.1.1.4.3 Les Coxibs

Cette famille d'antalgiques à été développée spécialement pour être inhibitrice sélective de COX-2. Les autres AINS inhibent la COX-1 et la COX-2. L'inhibition de la COX-1 entraîne de nombreux effets secondaires comme des problèmes gastriques par exemple.

2.1.1.4.3.1 Le célécoxib

Il est disponible sur le marché français sous le nom de Célébrex® depuis mai 2000. Néanmoins l'Affsaps ainsi que les autres instances européennes se sont penchées sur ces effets secondaires importants que sont l'hémorragie gastro-intestinale et le risque de thrombo-embolie artérielle. Ses indications premières sont l'arthrose et la polyarthrite rhumatoïde.

Une étude randomisée, en double aveugle et contrôlée par placebo de *Cheung* en 2007 porte sur 171 patients. Une dose de 400 mg est donnée juste après l'intervention, il apparaît que le célécoxib diminue de façon significative la douleur post-opératoire comparé au placebo et qu'en plus il est très bien toléré par le patient.

2.1.1.4.3.2 Le valdécoxib

Ce médicament n'a jamais été commercialisé en France, aux États-Unis il était disponible sous le nom Bextra® mais le FDA (Food and Drug Administration) l'a retiré du marché en 2005. Il provoquait des réactions cutanées très importantes ainsi que de grave problèmes cardiovasculaires.

2.1.1.4.3.3 Le parécoxib

Il est disponible sous le nom Dynastat® et est indiqué dans les cas d'arthrose, de polyarthrite rhumatoïde mais aussi pour le traitement à court terme des douleurs post-opératoires. Le principal problème est que dans l'organisme le parécoxib se change en valdécoxib, son utilisation est donc également sous surveillance.

2.1.1.4.3.4 Le rofécoxib

Il est plus connu sous son ancien nom commercial Vioxx®. Il fut retiré du marché international en 2004 après avoir causé des accidents cardiovasculaires graves et des insuffisances cardiaques.

2.1.1.4.3.5 L'étoricoxib

Il est depuis peu disponible en France sous le nom Arcoxia®.

Une étude randomisée, en double aveugle et contrôlée par placebo de Malmstrom (2004) porte sur 388 patients. Le but de cette étude est déterminer l'efficacité de l'étoricoxib en fonction de différents dosages après la chirurgie des troisièmes molaires mandibulaires incluses. Il apparaît que le dosage optimal est de 120 mg, l'analgésie est maximale, et sa durée d'action est supérieure à 7 heures.

2.1.1.4.3.6 Le lumiracoxib

Ce médicament est actuellement en cours de test.

Il apparaît que les coxibs sont des médicaments à utiliser avec précaution. Néanmoins les effets indésirables graves qui ont été constatés n'apparaissent qu'après plusieurs semaines, voire plusieurs mois de traitement. Leur utilisation sur une courte période de quelques jours n'est donc pas remise en cause.

2.1.1.4.4 Les Oxicams

Ils se démarquent des autres AINS car ce sont également des anti-agrégants plaquettaires.

2.1.1.4.4.1 Le piroxicam

Ce médicament est disponible en générique, l'Agence Européenne du médicament (EMA) limite en 2007 son indication aux traitements symptomatiques de l'arthrose, la polyarthrite rhumatoïde et la spondylarthrite ankylosante et ce comme traitement de deuxième intention.

Une étude randomisée de *Graziani* (2005) étudie l'effet du piroxicam en préopératoire. Trois jours avant l'avulsion des troisièmes molaires mandibulaires incluses 30 patients reçoivent 20 mg en sublingual, il apparaît que le piroxicam diminue la douleur post-opératoire ainsi que la réaction inflammatoire. La valeur de l'EVA du piroxicam est de 1,8 à 24 h et de 0,2 à 72 h.

Trindade (2011) dans une étude randomisée et en double aveugle va dans ce sens. L'étude porte sur 47 patients qui reçoivent le piroxicam après l'avulsion des dents de sagesse mandibulaires, la douleur post-opératoire diminue ainsi que l'œdème et le trismus.

2.1.1.4.4.2 Le lornoxicam

Le lornoxicam est indiqué pour le traitement de douleurs post-chirurgicales, arthritique, sciatique ou articulaire.

En 2008 dans une étude randomisée, en double aveugle et contrôlée par placebo de *Moller* porte sur 200 patients. Le lornoxicam est testé à un dosage de 8 mg et est administré en post-opératoire, la douleur post-opératoire est largement diminué par rapport au placebo. La valeur de l'EVA à 6 heures post-opératoires passe de 6,1 à 3,8.

Une méta-analyse de *Hall* (2009) recense 3 études qui étudie la douleur post-opératoire chez l'adulte et porte sur 628 patients. Le lornoxicam est testé à différents dosages allant de 2 mg à 32 mg, il apparaît que le dosage optimal est 8 mg.

2.1.2 Les antalgiques de palier II

2.1.2.1 Le tramadol

Le tramadol est un médicament indiqué pour le traitement des douleurs modérées à intenses. Il est disponible en générique, seul ou associé directement au paracétamol comme l'Ixprim®. Le tramadol est rarement prescrit seul pour lutter contre la douleur, il est souvent associé à un AINS ou au paracétamol. Il existe aussi en LP, c'est à dire à effet prolongé (1 prise par jour).

Kanto (2005) présente une étude croisée, randomisée, en double aveugle et contrôlée par placebo qui étudie la douleur post-opératoire à la suite de l'extraction des troisièmes molaires mandibulaires. Elle porte sur 20 patients qui reçoivent 100 mg de tramadol par voie orale 1 heure avant l'intervention. Le tramadol va diminuer de façon significative la douleur post-opératoire comparé au placebo, en effet 2 heures après la chirurgie la valeur de l'EVA est de 1,3 pour le groupe placebo et de 0,4 pour le groupe test. De plus il a un effet anxiolytique mais est surtout utile sous anesthésie locale.

Une étude randomisée de *Ong* (2005) compare le tramadol administré en intraveineuse et par voie orale après la chirurgie des troisièmes molaires. L'étude porte sur 72 patients qui reçoivent 50 mg de tramadol avant l'intervention. Il apparaît que la voie intraveineuse est plus efficace que la voie orale, cela s'explique par le fait que le tramadol injecté est 30% plus biocompatible que le tramadol ingéré, c'est à dire qu'il est 30% plus efficace à dose équivalente.

En 2007 une étude randomisée, en double aveugle et contrôlée par placebo de *Pozos-Guillen* porte sur 60 patients subissant l'avulsion des troisièmes molaires mandibulaires incluses. Le tramadol est alors administré en intramusculaire soit en post-opératoire, soit en pré-opératoire à une dose de 100 mg. Il ressort de cette étude que tramadol est plus efficace sur la douleur post-opératoire lorsqu'il est administré avant l'intervention.

2.1.2.2 Les alcaloïdes

La codéine est un dérivé semi-synthétique de la morphine mais son effet analgésique est 5 à 10 fois moins plus faible. Ce médicaments est indiqué pour les toux non-productives ou pour les douleurs modérées à sévères. La codéine se trouve seule (sirop anti-tussif) mais elle est le plus souvent utilisée en association, avec le paracétamol et depuis peu avec l'ibuprofène sous le nom d'Antarène codéine®.

Il existe plusieurs autres dérivés de la morphine. L'oxycodone est souvent associé au paracétamol. L'hydrocodone est le plus souvent associé au paracétamol ou à l'ibuprofen, il se trouve par exemple sous le nom de Vicodin®. La dihydrocodéine est disponible seul, en France, sous le nom de Dicodin®.

2.1.2.3 La lamaline

Ce médicament est une association de paracétamol, de caféine et de poudre d'opium. On le classe dans les médicaments de palier II car il utilise un dérivé opioïde. Il est indiqué dans les douleurs modérées à sévères mais peut entraîné une dépendance en cas d'utilisation prolongée.

2.1.3 Les études comparatives

Dans un but de choix clinique, il est essentiel de pouvoir comparer l'efficacité des différents antalgiques et de les classer. Nous nous baserons tout d'abord sur deux méta-analyses qui comparent l'efficacité des antalgiques en se servant du NNT (nombre de patient qu'il est nécessaire de traiter pour éviter un événement). Cet indice correspond dans ce cas au nombre moyen de patient qu'il faudra traiter pour soulager la moitié de la douleur à 6 heures post-opératoires comparée au placebo. Donc plus le NNT sera proche de 1 plus l'antalgique sera efficace.

En 2004, *Barden* passe en revue 155 études randomisées et en double aveugle, qui représentent 14150 patients subissant l'avulsion des troisièmes molaires. Dans cette étude la douleur post-opératoire est évaluée entre 4 et 6 heures après la prise de médicament. Elle regroupe 8 antalgiques à différentes posologies. Les NNT collectés sont regroupés dans le tableau suivant. Les antalgiques sont directement classés en fonction de leur NNT.

Le seul antalgique testé qui sera écarté est la dihydrocodéine 30 mg car ses résultats sont équivalents à ceux du placebo.

Table 2 Efficacy of analgesics after third molar extraction, from systematic reviews of randomised, double blind trials

Drug and dose	Number (%) of patients with at least 50% pain relief		Relative benefit (95% CI)	Number needed to treat (95% CI)	Total patients	Total trials
	Treatment	Placebo				
Valdecoxib 40 mg	204/279 (73)	19/194 (10)	7.3 (4.8 to 11.2)	1.6 (1.4 to 1.7)	473	4
Diclofenac 100 mg	71/102 (70)	8/102 (8)	8.9 (4.5 to 17.5)	1.6 (1.4 to 1.9)	204	2
Valdecoxib 20 mg	69/101 (68)	8/103 (8)	8.8 (4.5 to 17.3)	1.7 (1.4 to 2.0)	204	2
Diclofenac 50 mg	112/189 (59)	21/178 (12)	4.9 (3.3 to 7.5)	2.1 (1.8 to 2.6)	367	5
Rofecoxib 50 mg	318/557 (57)	23/262 (9)	6.6 (4.4 to 9.9)	2.1 (1.9 to 2.3)	819	6
Ibuprofen 400 mg	1,035/1,835 (56)	186/1,567 (12)	4.7 (4.0 to 5.4)	2.2 (2.1 to 2.4)	3,402	37
Ibuprofen 200 mg	323/695 (46)	47/499 (9)	4.6 (3.5 to 6.1)	2.7 (2.4 to 3.1)	1,194	14
Ibuprofen 600 mg	90/114 (79)	38/89 (43)	1.9 (1.5 to 2.5)	2.8 (2.0 to 4.3)	203	3
Celecoxib 200 mg	39/91 (43)	4/45 (9)	4.8 (1.8 to 12.7)	2.9 (2.1 to 4.8)	136	1
Paracetamol 975/1000 mg	226/616 (37)	40/422 (9)	3.8 (2.8 to 5.2)	3.7 (3.1 to 4.7)	1,038	10
Paracetamol 600/650 mg + codeine 60 mg	217/532 (48)	64/380 (19)	2.5 (1.9 to 3.1)	4.2 (3.4 to 5.5)	911	12
Paracetamol 600/650 mg	224/630 (36)	76/635 (12)	2.9 (2.3 to 3.7)	4.2 (3.6 to 5.2)	1,265	10
Aspirin 600/650 mg	627/1,788 (36)	255/1,847 (15)	2.5 (2.2 to 2.9)	4.7 (4.2 to 5.4)	3,635	46
Paracetamol 300 mg + codeine 30 mg	48/175 (29)	11/124 (9)	3.3 (1.8 to 6.2)	5.4 (3.7 to 9.7)	299	3
Dihydrocodeine 30 mg	8/49 (16)	2/50 (4)	4.1 (0.9 to 18)	not calc	99	1

Shaded areas are those analgesics used by dentists in the UK

Illustration 21
Tableau récapitulatif de l'efficacité des différents antalgiques
Barden 2004

La deuxième étude de *Moore* (2011) porte dans un premier temps sur l'efficacité de l'étoricoxib 120 mg en se basant sur 4 études randomisées et en double aveugle. Elle regroupe 1126 patients pour ce médicament qui se font extraire les dents de sagesse mandibulaires. Le NNT est aussi évalué entre 4 et 6 heures post-opératoires. Le NNT de l'étoricoxib 120 mg est alors évalué à 1,7.

Deux autres études de grandes qualités, randomisées et en double aveugle portent sur l'ibuprofène, le paracétamol et la combinaison des deux. Les résultats des NNT pour l'ibuprofène 200mg, l'ibuprofène 400 mg, le paracétamol 500 mg et le paracétamol 1000 mg correspondent à la méta-analyse de *Barden*. Lorsque le paracétamol 500 mg est associé à l'ibuprofène 200 mg, le NNT est évalué à 1,6, mais il est de 1,5 quand le paracétamol 1000 mg est couplé à l'ibuprofène 400 mg.

Moore (2011) se base sur deux autres études pour déterminer le NNT pour quatre autres antalgiques. Dans un premier temps il s'attarde sur deux études de *Derry* en 2009 et calcule les NNT du naproxène 500 ou 550 mg (1,8) et du célécoxib 400 mg (2,5). Il passe ensuite aux antalgiques de palier II avec l'étude d'*Edwards* en 2002 qui associe le paracétamol 650 mg au tramadol 75 mg, le NNT est alors de 2,6.

Les résultats de ces études sont regroupés dans le tableau ci-après qui va nous servir de base pour le classement des autres antalgiques qui n'ont pas encore été évoqués.

Classement des antalgiques en fonction de leur efficacité	
Antalgiques	NNT
Paracétamol 1000 mg / Ibuprofène 400 mg	1,5
Valdécoxib 40 mg	1,6
Diclofénac 100 mg	1,6
Paracétamol 500 mg / Ibuprofène 200 mg	1,6
Valdécoxib 20 mg	1,7
Etoricoxib 120 mg	1,7
Naproxène 500/550 mg	1,8
Diclofénac 50 mg	2,1
Rofécoxib 50 mg	2,1
Ibuprofène 400 mg	2,2
Célécoxib 400 mg	2,5
Paracétamol 650 mg / Tramadol 75 mg	2,6
Ibuprofène 200 mg	2,7
Ibuprofène 600 mg	2,8
Célécoxib 200 mg	2,9
Paracétamol 975/1000 mg	3,7
Paracétamol 600/650 mg / Codéine 60 mg	4,2
Paracétamol 600/650 mg	4,2
Aspirine 600 mg	4,7
Paracétamol 300 mg / Codéine 30 mg	5,4

D'autres antalgiques n'ont pas été testés.

- Le nimésulide

Nous avons déjà vu précédemment grâce à *Yeung* que le nimésulide 200 mg est plus performant que le paracétamol 1000 mg.

Dans une étude randomisée et contrôlée par placebo de *Bracco* en 2004, le nimésulide 200 mg est comparé au rofécoxib 50 mg. Il apparaît qu'en comparant les relevés des 130 patients le nimésulide est un effet antalgique très proche du rofécoxib. Néanmoins le rofécoxib présente une légère supériorité antalgique.

Dans une nouvelle étude randomisée, en double aveugle et contrôlée par placebo de *Bocanegra* en 2005 qui porte sur 83 patients le nimésulide est comparé avec l'ibuprofène 400 mg. Il apparaît que le nimésulide est plus rapide, il agit après moins de 15 minutes, et un peu plus performant en ce qui concerne le soulagement de la douleur post-opératoire, 82% des patients sont satisfaits de son effet antalgique contre 73% pour l'ibuprofène. Ces différences sont surtout significatives entre 4 et 6 heures post-opératoires.

Le nimésulide 200 mg est donc plus performant que le paracétamol 1000 mg et que l'ibuprofène 400 mg, mais il est moins performant que le rofécoxib 50 mg, il se classe donc entre les deux.

- Le lumiracoxib

Une étude randomisée, en double aveugle et contrôlée par placebo de *Zelenekas* (2004) compare le lumiracoxib avec l'ibuprofène 400 mg. Les résultats relevés des 202 patients testés montre que lumiracoxib 100 mg a un effet antalgique égal à l'ibuprofène 400 mg. Par contre le lumiracoxib 400 mg a un pouvoir antalgique bien supérieur à l'ibuprofène 400 mg et il agit plus rapidement.

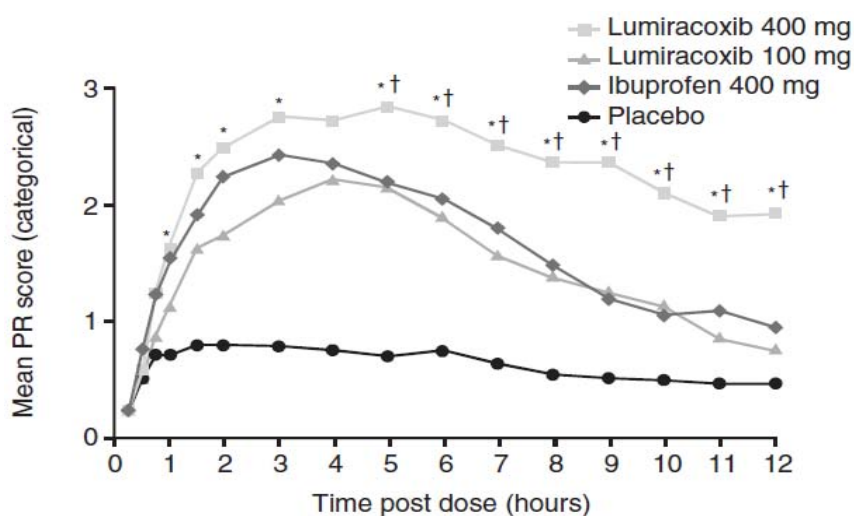


Illustration 22
Évaluation du soulagement de la douleur post-opératoire en fonction du temps.

L'indice utilisé est le PR (pain relief) moyen c'est un indice qui va de 0 à 5, 0 étant l'absence totale de soulagement et 5 étant l'absence totale de douleur.

Zelenekas 2004

Le lumiracoxib est donc un antalgique de choix dès 100 mg, on peut le classer au même niveau que l'ibuprofène 400 mg.

- Le piroxicam

Une étude croisée, randomisée et en double aveugle de *Benetello (2007)* compare l'efficacité du piroxicam et du valdécoxib. Les 25 patients reçoivent aléatoirement 20 mg de piroxicam ou 40 mg de valdécoxib juste après la fin de la chirurgie. Il apparaît que 20 mg de piroxicam a un effet antalgique égal à 40 mg de valdécoxib et ceci est aussi vrai durant les 4 jours qui suivent l'extraction pour seulement une prise par jour.

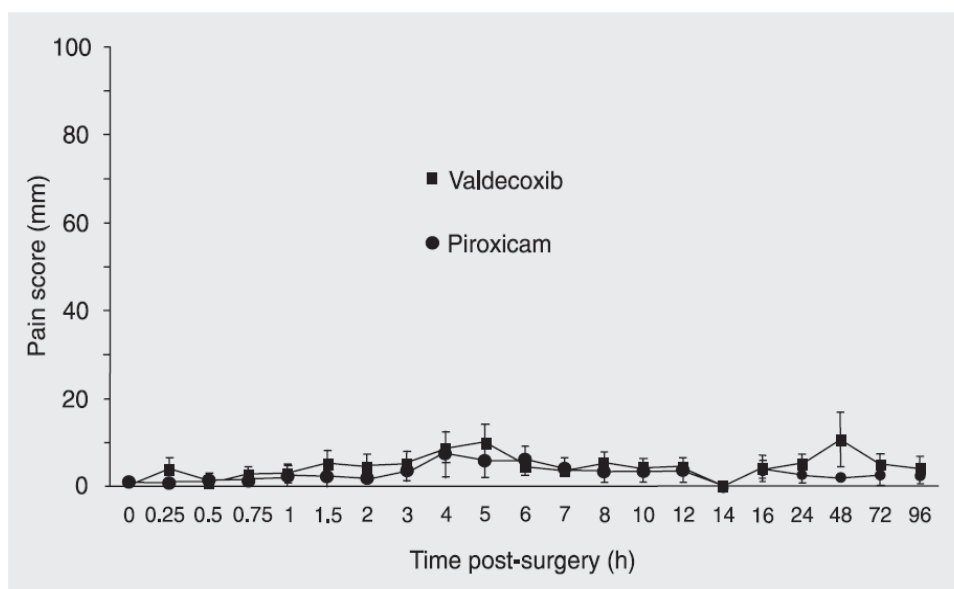


Illustration 23

Comparaison de la douleur ressentie entre le traitement au piroxicam et au valdécoxib. La douleur est évaluée en mm sur échelle graphique allant de 0 (pas de douleur) à 100 mm (pire douleur imaginable)

Benetello 2007

Le piroxicam 20 mg peut être considéré comme un antalgique de premier plan au même titre que le valdécoxib 40 mg.

- Le lornoxicam

La première étude va comparer le lornoxicam, le paracétamol et le diclofénac. C'est une étude randomisée et en double aveugle de *Tuzuner Oncul (2011)* qui porte sur 60 patients. Les différents médicaments sont administrés avant l'intervention par voie intraveineuse pour le paracétamol 1000 mg et pour le lornoxicam 8 mg et par voie intramusculaire pour le diclofénac 75 mg. La douleur ressentie est évaluée toutes les 15 minutes, puis toutes les 30 minutes, puis toutes les heures, puis toutes les deux heures et ainsi de suite pendant 2 jours.

Durant les premières heures on voit se détacher le paracétamol qui est moins performant que les deux autres. Le diclofénac et le lornoxicam ont un effet antalgique comparable avec un petit avantage pour le diclofénac qui est plus performant au moment où la douleur est la plus intense entre 4 et 6 heures post-opératoires.

Une étude croisée, randomisée et en double aveugle de *Lustenberger (2011)* compare le lornoxicam 8 mg à ibuprofène 400 mg. Elle porte sur 16 patients et la douleur est relevée toutes les 2 heures. Il apparaît que l'effet antalgique des deux médicaments est identique.

Le lornoxicam 8 mg est donc bien supérieur au paracétamol 1000 mg et plus faible que le diclofénac 75 mg selon la première étude. Cela est confirmé par la deuxième étude qui le classe au même niveau que l'ibuprofène 400 mg.

- Le kétorolac

Une étude croisée, randomisée et en double aveugle de *Trindade* (2011) compare le kétorolac au piroxicam administrés en sublingual. Les 47 patients reçoivent de façon aléatoire 20 mg de piroxicam (1 prise par jour) ou 10 mg de kétorolac (4 prises par jour). Les données collectés montrent que le kétorolac a une efficacité antalgique similaire au piroxicam, la prise de piroxicam étant renouvelée toutes les 6 heures.

Une deuxième étude randomisée, en double aveugle et contrôlée par placebo de *Christensen* (2011) compare le kétorolac administré cette fois-ci en intraveineuse au diclofénac. Les 353 patients de l'étude se voient administrés 30 mg de kétorolac ou plusieurs dosages de diclofénac allant de 3,75 mg à 75 mg. Le kétorolac apparaît supérieur au diclofénac même à son dosage le plus élevé surtout durant les 4 à 6 heures qui suivent l'intervention.

Table 2. Mean (SD) Total Pain Relief (TOTPAR6) for the First 6 Hours Post Dose by Visual Analog Scale in the Intent-to-Treat Population

<i>Treatment^a</i>	<i>N</i>	<i>TOTPAR6^b</i>
Placebo	51	62.8 (134.52)
IV diclofenac 3.75 mg*	51	134.1 (136.19) A
IV diclofenac 9.4 mg**	51	237.6 (170.21) B
IV diclofenac 18.75 mg**	51	284.4 (201.11) B
IV diclofenac 37.5 mg**	51	348.2 (164.25) B
IV diclofenac 75 mg**	51	346.3 (169.04) B
Ketorolac 30 mg**	47	400.3 (170.58) B

^a *P* value based on results of Tukey-Ciminera-Heysé step-down testing procedure (**P* = .0341; ***P* < .0001).

^b Results of Dunnett's test: A = not significantly different from placebo; B = significantly different from placebo (*P* < .05).

Illustration 24

Evaluation du TOTPAR6 pour les différents groupes de patients

L'indice TOTPAR6 représente le soulagement ressentie par le patient à 6 heures post-opératoires, plus l'indice est élevé plus le soulagement est important, il va ici de 62,8 pour le placebo à 400,3 pour le kétorolac 30 mg.

Christensen 2011

Ces deux études nous montrent que le kétorolac a un fort pouvoir antalgique. La première étude le classe au niveau du piroxicam 20 mg c'est à dire dans les plus efficaces, ceci est confirmé par la deuxième étude qui montre le kétorolac plus performant que le diclofénac 75 mg et donc plus performant que le 50 mg vu précédemment.

- Le kétoprofène

Une étude randomisée, en double aveugle et contrôlée par placebo d'*Olmedo* (2001) compare l'efficacité du kétoprofène et du kétorolac. Les résultats obtenus sur les 150 patients de l'étude montrent que le kétoprofène 50 mg est moins efficace que le kétorolac qu'il soit dosé à 10 ou 20 mg. Cette étude révèle aussi que le kétorolac a un effet antalgique qui est très peu dose dépendant même à 6 heures post-opératoires. Ces résultats confirment les données recueillis précédemment sur le kétorolac.

Une étude en double aveugle et contrôlée par placebo d'*Olson* (2001) regroupent 239 patients. Le kétoprofène est dosé à 25 mg et est comparé à l'ibuprofène 400 mg et au paracétamol 1000 mg. Il apparaît que l'ibuprofène 400 mg est bien plus performant que les autres antalgiques, néanmoins le kétoprofène est supérieur au paracétamol.

Le résultat précédent est confirmé par une étude croisée, randomisée et en double aveugle de *Bjornsson* (2003). Le kétoprofène qui est ici dosé à 75 mg est également bien plus efficace que le paracétamol 1000 mg.

Le kétoprofène est difficile à classer, les différences de dosages des 2 études (25 mg et 75 mg) explique des résultats aléatoires. Le dosage de 25 mg semble insuffisant. Le kétoprofène ne semble pas faire partie des antalgiques les plus performants.

- Le parécoxib

Une étude de *Mehlich* (2003) contrôlée par placebo compare le parécoxib et le kétorolac administrés en intraveineuse. Le kétorolac est dosé à 30 mg alors que le parécoxib est dosé à 1, 2, 5, 10, 20, 50 et 100 mg. Il apparaît que l'efficacité du parécoxib atteint un plafond pour une dose de 50 mg, la dose de 100 mg est donc inutilement élevée. Le pouvoir antalgique du parécoxib 50 mg est semblable à celui du kétorolac 30 mg.

Ce résultat est confirmé par une étude de *Daniels* randomisée et en double aveugle parue en 2001. Les 353 patients reçoivent aléatoirement du parécoxib à deux dosages différents, 20 et 40 mg, et soit en intraveineuse, soit en intramusculaire, il est alors comparé au kétorolac 60 mg par voie intramusculaire. Les résultats montrent que l'efficacité du parécoxib est identique quelque soit leur méthode d'administration. De plus le parécoxib 40 mg est aussi performant que le kétorolac.

Le parécoxib est donc un antalgique de premier ordre pour un dosage de 50 mg, il se classe au niveau du kétorolac.

- Le tramadol

Le tramadol associé au paracétamol à déjà été étudié par *Barden* nous allons donc voir son efficacité seul.

Une étude randomisée, en double aveugle et contrôlée par placebo de *Fricke* (2004) compare l'association de paracétamol et de tramadol au paracétamol seul. Elle porte sur 456 patients, le tramadol 100 mg se montre beaucoup moins efficace que le tramadol 75 mg associé au paracétamol 650 mg.

Une deuxième étude randomisée et en double aveugle de *Zamiri* (2009) va dans ce sens. Le tramadol 100 mg est comparé à l'ibuprofène 600 mg et au célécoxib 200 mg. Les résultats obtenus sur les 41 patients testés montrent que le tramadol est bien inférieur aux deux autres antalgiques. L'ibuprofène 600 mg est légèrement plus performant que le célécoxib 200 mg ce qui confirme les résultats de *Barden*.

Le tramadol seul semble avoir un pouvoir antalgique faible par rapport aux autres médicaments que nous avons traités précédemment, mais l'association paracétamol et tramadol semble meilleure.

- Les alcaloïdes

L'association paracétamol et codéine a déjà été étudié précédemment, néanmoins la codéine est aussi déclinée en oxycodone.

Une étude randomisée, en double aveugle et contrôlée par placebo de *Chang* (2004) compare l'efficacité de l'association paracétamol 650 mg avec l'oxycodone 10 mg et le rofécoxib 50 mg. Les résultats obtenus auprès des 271 patients testés montrent la supériorité du rofécoxib au niveau de la gestion de la douleur post-opératoire, de plus le rofécoxib a une durée d'action bien supérieure.

Ce résultat est confirmé par *Desjardins* (2007) dans une étude randomisée et en double aveugle qui porte sur 270 patients. Le rofécoxib est aussi bien mieux toléré que l'oxycodone qui a tendance à donner des nausées et des vomissements au patient.

Chang, toujours en 2004, compare cette même association à l'étoricoxib 120 mg dans une étude randomisée, en double aveugle et contrôlée par placebo. Les résultats recueillis auprès des 225 de l'étude montrent une nette supériorité de l'étoricoxib 120 mg par rapport à l'association de paracétamol et de codéine. Les 3 études précédentes confirment que le médicament testé ne fait pas parti des antalgiques les plus performants.

Une étude de *Fricke* (2002) met en compétition l'association paracétamol-codéine et l'association paracétamol-tramadol. C'est une étude randomisée, en double aveugle et contrôlée par placebo qui porte sur 200 patients, le paracétamol 650 mg associé à l'hydrocodone 10 mg est comparé au tramadol 37,5 mg associé au paracétamol 325 mg et au tramadol 75 mg associé au paracétamol 650 mg. Les résultats montrent une efficacité assez similaire entre la codéine et le tramadol, en ce qui concerne le dosage 75/650 mg, le tramadol faiblement dosé apparaît moins performant. Néanmoins le tramadol a une action antalgique plus rapide et il est surtout mieux toléré par le patient.

L'association paracétamol 650 mg et hydrocodone 10 mg ne fait donc pas partie des antalgiques de premier plan, la dernière étude nous permet de le classer au niveau de l'association du paracétamol et du tramadol.

- La lamaline

Une seule étude traite de l'association de paracétamol, d'opium et de caféine (lamaline). C'est un essai clinique randomisé, en double aveugle et contrôlé par placebo de *Borel* réalisé à Clermont-Ferrand qui date de 2010. L'étude porte sur 232 patients et compare le tramadol 100 mg à la lamaline qui contient 500 mg de paracétamol, 50 mg de caféine et 25 mg ou 50 mg de poudre d'opium. Il apparaît que l'efficacité de l'association est supérieure au tramadol et que sa rapidité d'action (30 min) est bien supérieure à celle du tramadol (60 min). La durée d'action de la lamaline pour le dosage de 50 mg de poudre d'opium est également supérieure celle du tramadol. De plus le médicament est mieux toléré par le patient et le recul clinique sur ces produits sont suffisants.

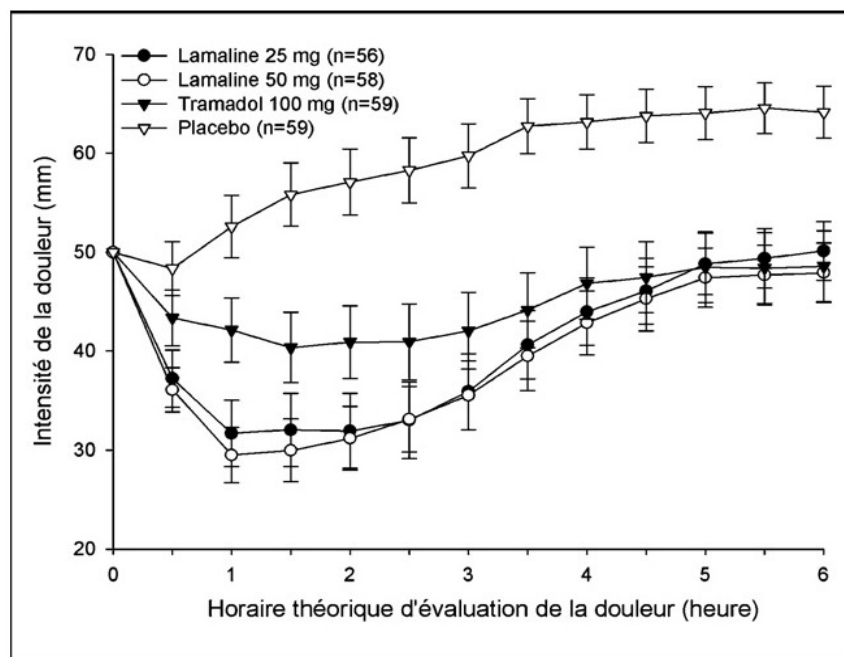


Illustration 25
Evaluation de l'intensité de la douleur moyenne ressentie par le patient durant les premières heures post-opératoires

Source : Borel 2010

La lamaline dosée à 50 mg de poudre d'opium a donc une action antalgique meilleure que celle du tramadol 100 mg. Le manque d'information complémentaire ne nous permet pas de classer ce médicament mais au vu de ses propriétés antalgiques d'autres études devraient être menées dans les années à venir.

- Le néfopam

Une seule étude compare l'efficacité du néfopam avec un autre antalgique et elle date de 1990. *Goucke* regroupe 82 patients pour l'avulsion des troisièmes molaires sous anesthésie générale. Les patients reçoivent par une injection intramusculaire soit 20 mg de néfopam, soit 75 mg de diclofénac en post-opératoire. La douleur post-opératoire ressentie par les patients est identique.

Le néfopam est donc un antalgique efficace qui se classe entre le diclofénac 50 mg et le diclofénac 100 mg.

2.1.4 Récapitulatif

Nous venons de passer en revue toutes les études qui portent sur les antalgiques et leur efficacité lors du traitement de la douleur post-opératoire faisant suite à l'extraction des dents de sagesse mandibulaires incluses.

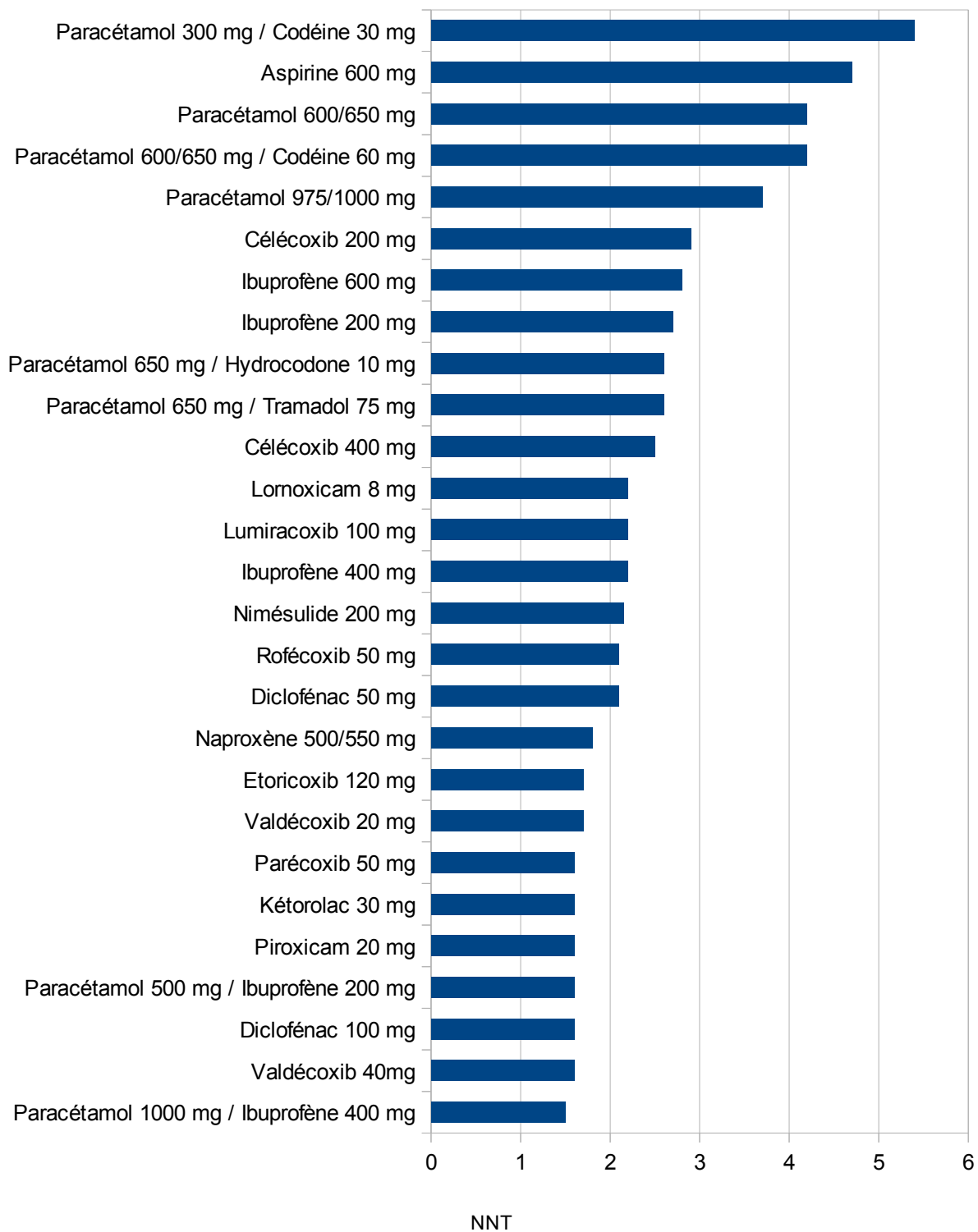
Trois médicaments ne peuvent pas être classés par manque de données valables :

- Le kétoprofène à un dosage allant de 50 à 75 mg se classerait entre le paracétamol 1000 mg et l'ibuprofène 400 mg.
- Le tramadol 100 mg qui se classerait en dessous du célécoxib 200 mg.
- La lamaline 50 mg qui se classerait au dessus du tramadol 100 mg.
- Le néfopam 20 mg que se classe entre le diclofénac 50 mg et le diclofénac 100 mg.
- L'association oxycodone 10 mg et paracétamol 650 mg qui se classerait en dessous du rofécoxib 50 mg.

Les autres antalgiques sont classés dans le graphique suivant qui les répertorie du plus efficace au moins efficace.

Classement définitif des différents antalgiques en fonction de leur efficacité du plus efficace au moins efficace
Paracétamol 1000 mg / Ibuprofène 400 mg
Valdécoxib 40mg Diclofénac 100 mg Paracétamol 500 mg / Ibuprofène 200 mg Piroxicam 20 mg Kétorolac 30 mg Parécoxib 50 mg
Valdécoxib 20 mg Etoricoxib 120 mg
Naproxène 500/550 mg
Diclofénac 50 mg Rofécoxib 50 mg
Nimésulide 200 mg
Ibuprofène 400 mg Lumiracoxib 100 mg Lornoxicam 8 mg
Célécoxib 400 mg
Paracétamol 650 mg / Tramadol 75 mg Paracétamol 650 mg / Hydrocodone 10 mg
Ibuprofène 200 mg
Ibuprofène 600 mg
Célécoxib 200 mg
Paracétamol 975/1000 mg
Paracétamol 600/650 mg / Codéine 60 mg Paracétamol 600/650 mg
Aspirine 600 mg
Paracétamol 300 mg / Codéine 30 mg

Classement des différents antalgiques en fonction de leur NNT



2.1.5 Le choix de l'antalgique

Les antalgiques précédents sont classés en fonction de leur efficacité, ce classement ne tient pas compte des éventuels problèmes qui peuvent être engendrés par leur utilisation. Une revue des différents médicaments va permettre de déterminer le meilleur compromis efficacité/risque.

Les effets secondaires sont qualifiés de très fréquent lorsqu'ils touchent plus de 10 % des personnes sous traitement, de fréquent lorsqu'il touche entre 1 et 10 % des patients et de peu fréquent lorsqu'il touche moins de 1 % des patients.

- Le paracétamol

Le paracétamol ne présente que de très rares effets secondaires qui sont surtout liés à l'allergie au médicament ou à un des ces composés. Le paracétamol est contre-indiqué chez les patients souffrant d'une insuffisance hépatique.

- L'aspirine

Le plus important des effets secondaires de l'aspirine est lié à l'augmentation du risque hémorragique qui contre-indique son utilisation lors d'actes chirurgicaux. Ce médicament est aussi contre-indiqué pour les patients présentant une insuffisance cardiaque, rénale ou hépatique.

- Le néfopam

Les effets secondaires très fréquents du néfopam sont la somnolence, l'hypersudation, les vomissements et nausées. Il présente aussi des effets indésirables fréquents comme la sensation de vertige, une tachycardie ou des palpitations.

De plus le néfopam est contre-indiqué chez les patients insuffisants hépatique ou rénale, ainsi que chez les patients ayant des antécédents de convulsion.

- Les arylcarboxyliques

Ces médicaments ne présentent des effets secondaires que de façon peu fréquentes. Ils peuvent engendrer des troubles digestifs comme un ulcère gastro-duodéal, une diarrhée, des nausées et vomissements, ainsi que la sensation de vertige, des céphalées et la somnolence du patient.

Les 5 médicaments de cette famille présentent les mêmes effets indésirables mais leur facilité d'emploi est différente. En effet le kétorolac n'est disponible que sous forme injectable en intramusculaire ce qui rend son utilisation difficile. Le kétoprofène fortement dosé est disponible par voie orale sous le nom de bi-profénid® qui ne possède pas d'AMM pour notre profession, son utilisation est donc à éviter. L'ibuprofène, le diclofénac et le naproxène son plus faciles à utiliser.

- Le nimésulide

Le nimésulide peut interférer avec la fonction plaquettaire ce qui présente un risque d'accident hémorragique. De plus il a de nombreux effets indésirables comme des vertiges, une augmentation de la pression artérielle, de nombreux troubles digestifs ainsi que de fréquentes éruptions cutanées. Son effet antiagrégant plaquettaire rend son utilisation sensible lors de la chirurgie des dents de sagesse.

- Les coxibs

Tous les médicaments de cette famille sont des anticoagulants faibles ce qui rend difficile leur prescription pour un traitement post-opératoire. Cependant l'effet secondaire le plus inquiétant est le risque d'un accident cardiaque grave. En effet de façon peu fréquente les coxibs provoquent une anxiété, dépression et fatigue, une somnolence. Ils engendrent également des palpitations, une tachycardie et surtout un AVC.

Ce risque cardiaque a déjà fait retirer du marché le valdécoxib (2005) et le rofécoxib (2004), les autres médicaments de cette famille restent disponibles mise à part le luiracoxib qui est en phase de test, leur utilisation reste à éviter.

- Les oxicams

La HAS a restreint la prescription de ces médicaments (2009), ils doivent être utilisés en deuxième intention pour un traitement symptomatique de l'arthrose, de la polyarthrite rhumatoïde ou de la spondylarthrite ankylosante. En plus de cette restriction de prescription les oxicams ont un effet antiagrégant plaquettaire, ces médicaments sont donc à proscrire.

- La lamaline

La lamaline contient du paracétamol, les effets indésirables du paracétamol s'appliquent donc à la lamaline. Ce médicament contient aussi de l'opium qui peut causer des constipations, ainsi que de la caféine qui provoquent chez certains patients des insomnies, une excitation excessive ainsi que des palpitations. La lamaline est donc un médicament sans effet secondaire important rendant son utilisation facile pour la chirurgie des troisièmes molaires.

- La codéine

L'ajout de codéine à un antalgique de palier I contre-indique son utilisation pour les patients insuffisants respiratoires, en effet la codéine peut engendrer une dépression respiratoire. La codéine présente des effets secondaires de façon fréquente. Elle peut entraîner une sédation, une euphorie, un état de somnolence ou des vertiges, ainsi que des problèmes gastriques comme des vomissements, des nausées ou une constipation.

- Le tramadol

Le tramadol provoque de nombreux effets indésirables. Les effets secondaires très fréquents sont la somnolence, la sensation de vertige et la nausée. Les effets secondaires fréquents sont la confusion, la modification de l'humeur, la nervosité, l'euphorie, les troubles du sommeil, des céphalées, des tremblements, des vomissements, la constipation, la diarrhée, des douleurs abdominales, des flatulences, une sécheresse buccale ainsi qu'une sudation excessive. Enfin, les effets peu fréquents sont la dépression, des hallucinations, des cauchemars, une amnésie, une paresthésie, des contractions musculaires involontaires, des acouphènes, une arythmie, une tachycardie, des palpitations, une hypertension artérielle, des chaleurs, une dyspnée, des douleurs thoraciques ainsi que des frissons.

Certains de ces effets secondaires contre-indiquent l'utilisation du tramadol chez les patients traités par antidépresseurs.

La revue des différents effets secondaires permet d'exclure d'emblée les médicaments suivants en raison d'un rapport bénéfice/risque insatisfaisant :

- Néfopam
- Aspirine
- Kétorolac et kétoprofène
- Nimésulide
- Coxibs
- Oxicams

Les médicaments restant à notre disposition sont peu nombreux :

- Paracétamol
- Ibuprofène
- Diclofénac
- Naproxène
- Associations codéinées
- Lamaline
- Tramadol

Un nouveau classement est établi en tenant compte des effets secondaires.

Nouveau classement des antalgiques
Paracétamol 1000 mg / Ibuprofène 400 mg
Diclofénac 100 mg Paracétamol 500 mg / Ibuprofène 200 mg
Naproxène 500/550 mg
Diclofénac 50 mg
Ibuprofène 400 mg
Paracétamol 650 mg / Tramadol 75 mg Paracétamol 650 mg / Hydrocodone 10 mg
Ibuprofène 200 mg
Ibuprofène 600 mg
Paracétamol 975/1000 mg
Paracétamol 600/650 mg / Codéine 60 mg Paracétamol 600/650 mg
Paracétamol 300 mg / Codéine 30 mg

Illustration 26
Nouveau classement des antalgiques en tenant compte des effets secondaires

Le tableau ci-dessus donne donc l'ordre de priorité lors de la prescription des antalgiques à la suite de la chirurgie des troisièmes molaires mandibulaires incluses, néanmoins le choix de l'antalgique doit tenir compte du contexte, par exemple en cas de co-prescription de corticoïde ou en cas de contre-indication à la prescription d'AINS.

2.2 Les anti-inflammatoire stéroïdiens

Les anti-inflammatoires stéroïdiens sont utilisés lors de la chirurgie des troisièmes molaires mandibulaires incluses pour lutter contre l'œdème et le trismus qui suivent généralement ces extractions.

Les quatre molécules qui sont habituellement prescrites sont au nombre de 4 :

- La prednisolone
- La méthylprednisolone
- La bétaméthasone
- La dexaméthasone

2.2.1 La prednisolone

Il s'agit d'un glucocorticoïde de synthèse qui est disponible sous forme de médicament générique au dosage de 20 mg. Il est plus connu sous les noms de Cortancyl et surtout de Solupred ; ces deux médicaments sont disponibles au dosage de 5 mg ou de 20 mg. La dose maximale recommandée pour un adulte de 60 kg est de 70 mg par jour.

Une étude *Tiiqimae-Saar* (2010) évalue l'efficacité de la prednisolone. Les 78 patients de l'étude sont divisés en deux groupes. Le premier groupe reçoit 120 mg d'étoricoxib juste après la chirurgie, le deuxième groupe reçoit les 120 mg d'étoricoxib ainsi que 30 mg de prednisolone. Les résultats montrent que le groupe qui reçoit la prednisolone présente une diminution de l'œdème, du trismus ainsi que la douleur post-opératoires en comparaison au groupe qui n'a pris que l'étoricoxib. Cette étude montre l'efficacité de la prednisolone dans la gestion de l'œdème et du trismus mais également qu'elle apporte une aide à l'étoricoxib pour la gestion de la douleur.

Une autre étude de *Kang* (2010) évalue la dose nécessaire pour que la prednisolone soit efficace. Les 450 patients sont divisés en trois groupes. Le premier groupe ne reçoit aucun traitement avant la chirurgie, le deuxième groupe reçoit 10 mg avant la chirurgie et le troisième groupe reçoit 20 mg avant la chirurgie. Les résultats ne montrent aucune différence entre les trois groupes en ce qui concerne les suites post-opératoires. Les auteurs concluent en affirmant qu'une dose de 20 mg n'est pas suffisante pour un patient adulte ou de plus de 50 kg pour avoir un impact sur les suites post-opératoires.

La prednisolone semble efficace à un dosage d'au moins 30 mg sur l'œdème et le trismus.

2.2.2 La méthylprednisolone

La méthylprednisolone est également un glucocorticoïde de synthèse que l'on trouve sous le nom de Medrol en comprimé de 4, 16 et 100 mg ou Solumedrol en poudre pour des solutions injectables.

Une étude randomisée, en double aveugle de *Lopez-Carriches (2006)* compare l'efficacité de 4 mg méthylprednisolone avec 50 mg de diclofénac. Les 73 patients sont divisés en deux groupes ils reçoivent tous 750 mg d'amoxicilline toutes les 8 heures, un groupe prend également 4 mg de méthylprednisolone toutes les 8 heures et l'autre groupe prend 50 mg de diclofénac toutes les 8 heures. Le groupe qui prend la méthylprednisolone présente une diminution de l'œdème post-opératoire, en ce qui concerne le trismus et la douleur post-opératoire les résultats sont assez similaires.

Une étude croisée et randomisée de *Vegas-Bustamante (2008)* teste l'efficacité de la forme injectable. Les 40 patients sont divisés en deux groupes, un groupe reçoit une injection de 40 mg de méthylprednisolone directement dans le masséter pendant l'opération et l'autre groupe sert de contrôle. Le trismus se trouve diminué dans le groupe ayant reçu l'injection et ce pendant les 7 jours qui suivent l'intervention. L'œdème, la douleur sont diminués dans le groupe d'étude durant les trois premiers jours et la différence entre les deux groupes se réduit dans les jours qui suivent. La différence d'ouverture buccale est de 4,5 mm à 2 jours et de 3 mm à 7 jours. Les différentes mesures de l'œdème montre une amélioration de 2 mm à 2 jours et 1 mm à 7 jours. Les valeurs de l'EVA passe de 1,9 à 1 à 24 h et de 1,7 à 0,9 à 72 h.

Les résultats obtenus par *Vegas-Bustamante* sont confirmés par *Mico-Llorens* (2006) dans une étude en double aveugle qui porte sur 35 patients. Les résultats sont similaires en tout point à l'étude précédente.

La méthylprednisolone est efficace pour la gestion du trismus, de l'œdème et même de la douleur post-opératoire. Les résultats de la première étude semblent moins concluants mais les doses utilisés sont minimales, la dose maximale étant de 70 mg par jour et la dose étudiée se limitant à 12 mg en 24 heures.

2.2.3 La bétaméthasone

La bétaméthasone est un glucocorticoïde disponible en générique que l'on trouve sous différentes formes, orale, crème, lotion et sous forme injectable. On le connaît plus sous le nom de Célestène dosé à 2 mg. En plus de son action anti-inflammatoire, le bétaméthasone, a des propriétés anti-émétique. C'est celui qui a la demi-vie la plus élevée (environ 54h).

Une étude randomisée, en double aveugle et contrôlée par placebo de *Chopra (2009)* compare l'efficacité de la bétaméthasone avec l'ibuprofène et le paracétamol. Les 150 patients sont divisés en quatre groupes, un groupe de contrôle, un groupe reçoit 0,5 mg de bétaméthasone trois fois par jour, un autre reçoit 600 mg d'ibuprofène trois fois par jour et le dernier reçoit 1000 mg de paracétamol trois par jour. La douleur post-opératoire ressentie est inférieure dans le groupe de la bétaméthasone sauf lors du premier jour où l'ibuprofène est plus performant. La valeur de l'EVA passe de 3,4 à 1,7 à 24 h et de 1,9 à 0,9 à 72 h. Le trismus et l'œdème sont diminués avec la bétaméthasone par rapport aux autres groupes. Le pourcentage de réduction de l'ouverture buccale passe de 53% à 31% à 3 jours et de 45% à 19% à 7 jours. Les différentes mesures de l'œdème montre une amélioration de 5 mm à 1 jours, 4 mm à 3 jours et 3 mm à 7 jours. Les résultats montrent l'efficacité de la bétaméthasone pour lutter contre l'œdème, le trismus et la douleur post-opératoire, de plus la dose de 0,5 mg trois par jour est faible car la dose maximale est de 2 mg pour 15 kg par jour.

L'efficacité de la bétaméthasone est donc importante même à une dose faible.

2.2.4 La dexaméthasone

Il s'agit d'un glucocorticoïde de synthèse disponible sous le nom Dectancyl 0,5 mg. La posologie maximale est de 12 mg par jour pour un adulte.

Une étude randomisée de *Moore* (2005) teste l'efficacité de 10 mg du dexaméthasone administré en intraveineux. Sur les 35 patients de l'étude un groupe reçoit le produit en intraveineuse et l'autre sert de contrôle. Le trismus chez les patients du groupe d'étude est bien moins importante que dans le groupe de contrôle. Le pourcentage de réduction de l'ouverture buccale passe de 40% à 21% à 24 h et de 32% à 18% à 72 h.

Une autre étude randomisée et en double aveugle de *Klongnoi* (2011) teste cette fois-ci la dexaméthasone en injection intramusculaire. Les patients du groupe d'étude reçoivent l'injection de 8 mg dans le deltoïde 1 heure avant l'opération. Les patients ayant reçu l'injection présente un œdème et une douleur post-opératoire moins importante que dans le groupe de contrôle. Les différentes mesures de l'œdème montre une amélioration de 3 mm à 2 jours et 1,5 mm à 7 jours. La valeur de l'EVA passe de 3,4 à 1,2 à 48 h et de 1,6 à 0,4 à 7 jours.

Une étude de *De Sousa Santos* (2012) randomisée et en double aveugle teste l'efficacité de la dexaméthasone par voie orale. Les 30 patients reçoivent tous 50 mg de tramadol, un groupe reçoit aussi 4 mg de dexaméthasone et l'autre 50 mg de diclofénac. Le groupe qui prend de la dexaméthasone présente un trismus, un œdème et une douleur post-opératoire moins importants en comparaison au groupe du diclofénac. Les différentes mesures de l'œdème montre une amélioration de 2 mm à 2 jours. La valeur de l'EVA passe de 3,7 à 2,5 à 6 h, de 2,5 à 1,8 à 24 h et de 1,9 à 1,4 à 7 jours. La diminution de l'ouverture buccale passe de 17 mm à 11 mm à 2 jours et de 3 mm à 2 mm à 7 jours. Les trois études précédentes démontrent l'efficacité de la dexaméthasone sous trois formes différentes.

Une étude de *Boonsirisetth* (2011) en double aveugle porte sur 20 patients. La dexaméthasone est administrée en intramusculaire et par voie orale à un dosage de 8 mg. Il n'y a pas de différences entre les deux modes en ce qui concerne l'œdème, le trismus et la douleur post-opératoire.

Ce résultat est confirmé par *Antunes* (2011) dans une étude randomisée et contrôlée par placebo qui porte sur 67 patients. L'injection intramusculaire est donc aussi efficace que l'ingestion par voie orale.

Une étude de *Majid* (2011) randomisée et contrôlée par placebo compare la voie sous-muqueuse et intramusculaire. Les 33 patients reçoivent 4 mg que ce soit en injection intramusculaire ou sous-muqueuse. Les résultats sont similaires en tout point mais la technique sous-muqueuse est plus simple, plus sûre, non douloureuse et non invasive, de plus elle est moins chère que la technique intramusculaire.

Une autre voie est abordée dans une étude randomisée et en double aveugle de *Graziani* (2005). Les 43 patients sont divisés en trois groupes, un groupe reçoit 10 mg en sous-muqueux, les deux autres groupes reçoivent 4 ou 10 mg sous forme de poudre en intra-alvéolaire. Les résultats obtenus dans les deux groupes, qui reçoivent 10 mg, sont similaires. Les quatre voies étudiées ont donc une efficacité similaire.

Plusieurs auteurs comparent la dose de dexaméthasone avec son efficacité. Deux études, une de *Filho* randomisée et contrôlée par placebo et l'autre de *Grossi* (2007) compare deux dosages de 4 mg et 8 mg. Les résultats combinés montrent qu'à une dose de 8 mg le trismus et l'œdème sont diminués par rapport au dosage de 4 mg. En ce qui concerne la douleur post-opératoire la dose ne rentre pas en ligne de compte.

La dexaméthasone est donc très efficace sous toutes les formes disponibles, le dosage optimal est de 8 mg.

Les anti-inflammatoires stéroïdiens sont très pertinents dans la gestion des suites post-opératoires suivant la chirurgie des dents de sagesse incluses. Ils sont efficaces pour lutter contre l'œdème et le trismus et apporte aussi un plus en ce qui concerne la gestion de la douleur post-opératoire. Néanmoins leur utilisation limite la prescription d'AINS (augmentation du risque gastrique) et va donc restreindre le choix de l'antalgique.

2.2.5 Le choix du corticoïde

Les 4 médicaments testés sont efficaces dans la gestion des suites post-opératoires après avulsion des troisièmes molaires mandibulaires incluses, mais lequel prescrire ?

Une étude de *Kim* (2008) regroupe ces différents corticoïdes et compare leur potentiel ainsi que leur durée d'action. L'étude regroupe 10 publications qui représentent 464 patients traités avec les différents corticoïdes.

Les résultats obtenus médicament par médicament sont similaires à ceux développés précédemment.

Les auteurs essaient ensuite de déterminer quel serait le corticoïde le plus efficace. Ils comparent dans un premier temps leur potentiel d'équivalence glucocorticoïde (en mg). Cette valeur indique l'efficacité du médicament, en effet les corticoïdes sont classés par dose utilisée pour une efficacité égale.

La bétaméthasone et la dexaméthasone sont les corticoïdes les plus efficaces.

Dans un deuxième temps, les auteurs comparent leur durée d'action. La bétaméthasone et la dexaméthasone ont une durée d'action similaire entre 36 et 54 heures qui est bien supérieure à celle des deux autres qui est comprise entre 24 et 36 heures.

Il apparaît que la bétaméthasone et la dexaméthasone sont les médicaments à prendre en compte, leur durée d'action est similaire et l'on peut considérer que leur efficacité aussi. Les voies d'administration de ces deux produits sont également similaires.

L'utilisation de corticoïdes limite l'utilisation d'AINS, de ce fait l'antalgique de choix est alors l'association tramadol et paracétamol. Le tramadol présente de nombreux effets indésirables comme les nausées et les vomissements. Or, une des propriétés de la bétaméthasone et de la dexaméthasone est son action anti-émétique, ce qui leur donne un avantage par rapport à la dexaméthasone.

Les corticoïdes de choix sont donc la bétaméthasone et la dexaméthasone à la dose de 8 mg.

2.3 Les anti-hématomes

Très peu d'études ont été menées pour traiter l'hématome post-opératoire une fois qu'il est installé. La recherche est ouverte au traitement de l'hématome en général.

2.3.1 L'arnica

La variété utilisée est l'arnica montana, on le trouve sous la forme de gel ou sous forme homéopathique.

La forme homéopathique est testée dans deux études. *Seeley (2006)* et *Stevinson (2003)* comparent l'efficacité de l'action anti-ecchymotique de l'arnica homéopathique avec des groupes témoins. Aucun bénéfice n'apparaît lors de l'utilisation de l'arnica montana. La forme homéopathique ne semble pas adaptée au traitement de l'hématome.

L'application topique sous forme de gel est testé par *Alonso (2002)*. L'arnica est à une concentration de 8 % et est appliqué directement sur la zone de l'hématome installé. La disparition de l'hématome n'est pas plus rapide avec l'application du gel.

Une autre étude randomisée de *Leu (2010)* teste le gel avec une concentration de 20 %. Il apparaît que l'hématome disparaît un peu plus rapidement chez les patients qui utilisent le gel d'arnica.

L'arnica montana semble être efficace uniquement sous forme de gel à une concentration d'au moins 20 %.

2.3.2 L'héparine

Comme l'arnica montana, l'héparine est utilisée en gel pour une application topique directement sur l'hématome.

L'héparine est utilisée de façon topique pour traiter les thromboses veineuses superficielles grâce à son action anticoagulante. Au niveau de la face le gel permettrait une meilleure élimination du sang accumulé en favorisant son drainage. (Cesarone 2007)

Le gel d'héparine semble efficace mais son action anticoagulante peut inquiéter les praticiens. Vecchio (2008) montre que l'utilisation topique de l'héparine n'interfère pas avec la coagulation systémique du patient. Le gel d'héparine est une solution efficace et sûre pour traiter l'hématome post-opératoire.

Les deux gels peuvent être prescrits au patient présentant un hématome post-opératoire. Néanmoins la gestion de l'hématome post-opératoire se fera essentiellement de façon préventive lors de l'acte chirurgical.

2.4 Récapitulatif

- Le choix de l'antalgique :

Si utilisation de corticoïde : Association **tramadol et paracétamol**.

Si non utilisation de corticoïde : Association ibuprofène et paracétamol.

- Le choix du corticoïde :

Les corticoïdes de choix sont la **bétaméthasone** ou la **dexaméthasone** à une dose d'environ 8 mg par jour.

- Le traitement de l'hématome :

Des gels à base d'arnica ou d'héparine peuvent être utilisés.

CONCLUSION

Les différentes études citées précédemment montre que la gestion des suites post-opératoires mineures qui suivent l'avulsion des troisièmes molaires mandibulaires incluses ou enclavées passe essentiellement par la prévention de la survenue de ces effets indésirables.

Il apparaît que la technique chirurgicale employée est aussi importante que la prescription médicamenteuse qui suit l'intervention. Le but étant d'être le moins traumatique possible et d'extraire la dent en un minimum de temps.

Le produit anesthésique le plus efficace reste l'articaïne en l'absence d'AMM de la bupivacaïne.

Le lambeau triangulaire modifié est la technique d'incision qui permet la plus grande rapidité d'intervention tout en diminuant les suites post-opératoires.

La fermeture de la plaie peut se faire par un point simple ou en laissant tout simplement la plaie ouverte. L'utilisation d'un fil de suture augmente le temps opératoire de façon minime mais augmente le coût lié à l'intervention. Néanmoins le fil est plus rassurant pour le patient et pour le praticien. Le choix de la technique de fermeture reste à l'appréciation du praticien.

L'utilisation de la cryothérapie semble indispensable, la technique du masque à circulation d'eau réfrigérée est beaucoup plus performante que la poche de glace. Néanmoins sa mise en place est compliquée, le patient doit rester à côté de l'appareil le temps de l'application de glace et le coût du matériel est élevé. De ce fait l'application de la poche de glace est la technique à mettre en place. Cela n'implique pas de dépenses importantes, le technique de mise en œuvre est simple et le patient peut repartir chez lui avec sa poche de glace.

Le piezotome rend l'acte chirurgical moins traumatique que la fraise montée sur la pièce à main. Néanmoins son utilisation augmente le temps opératoire de façon significative. Il nécessite également une maîtrise technique supplémentaire et un investissement plus important de la part du praticien. Les inconvénients liés à son fonctionnement limite son utilisation pour la chirurgie des dents de sagesse mandibulaires incluses ou enclavées.

Le drain est efficace lorsque la plaie est fermée de façon hermétique. Sa mise en place nécessite un allongement du temps opératoire et une technique chirurgicale supplémentaire, de plus il entraîne un surcoût pour le praticien. La technique du lambeau triangulaire modifié fermé par un point simple rend son utilisation inutile.

Le laser de basse intensité apporte un confort supplémentaire au patient. Son utilisation n'augmente pas le temps opératoire. Néanmoins l'investissement nécessaire est important, l'équipement coûte cher et nécessite une formation spécifique. Son indication dentaire se limite à la chirurgie, l'acquisition du matériel est donc à mettre en relation avec l'importance de l'activité chirurgicale du praticien.

La povidone-iodine est un moyen peu coûteux et rapide pour la gestion des suites post-opératoires. Son utilisation est indispensable et est seulement limitée par l'allergie du patient à l'iode.

La prescription médicamenteuse est nécessaire à la suite de l'intervention. L'efficacité indéniable des corticoïdes implique sa prescription systématique. De ce fait la prescription antalgique doit être adaptée, les AINS sont alors écartés.

Les corticoïdes les plus adaptés sont la bétaméthasone et la dexaméthasone. La prescription antalgique la plus efficace est alors l'association de tramadol avec le paracétamol. Le tramadol peut être à libération prolongée pour faciliter son utilisation et augmenter l'observance du patient.

La prescription du gel d'héparine ou d'arnica n'interviendra qu'en présence d'un hématome établi et est d'un intérêt assez limité.

La gestion des suites post-opératoires mineures qui suivent l'extraction des troisièmes molaires mandibulaires incluses ou enclavées reste simple à mettre en œuvre. Le développement de nouveaux outils comme le laser ou le masque réfrigéré laisse à penser que dans les années à venir le confort post-opératoire du patient sera amélioré.

Exemple d'un cas type :

Une jeune patiente de 15 ans consulte sur le conseil de son orthodontiste. La patiente est en bonne santé et ne présente pas d'allergie connue. Le traitement d'orthodontie est terminé, les arcs ont été déposés et une contention collée est mise en place sur la partie linguale du bloc incisivo-canin mandibulaire.

L'extraction des germes des troisièmes molaires est demandée pour limiter les mouvements dentaires des autres dents à la suite du traitement orthodontique.

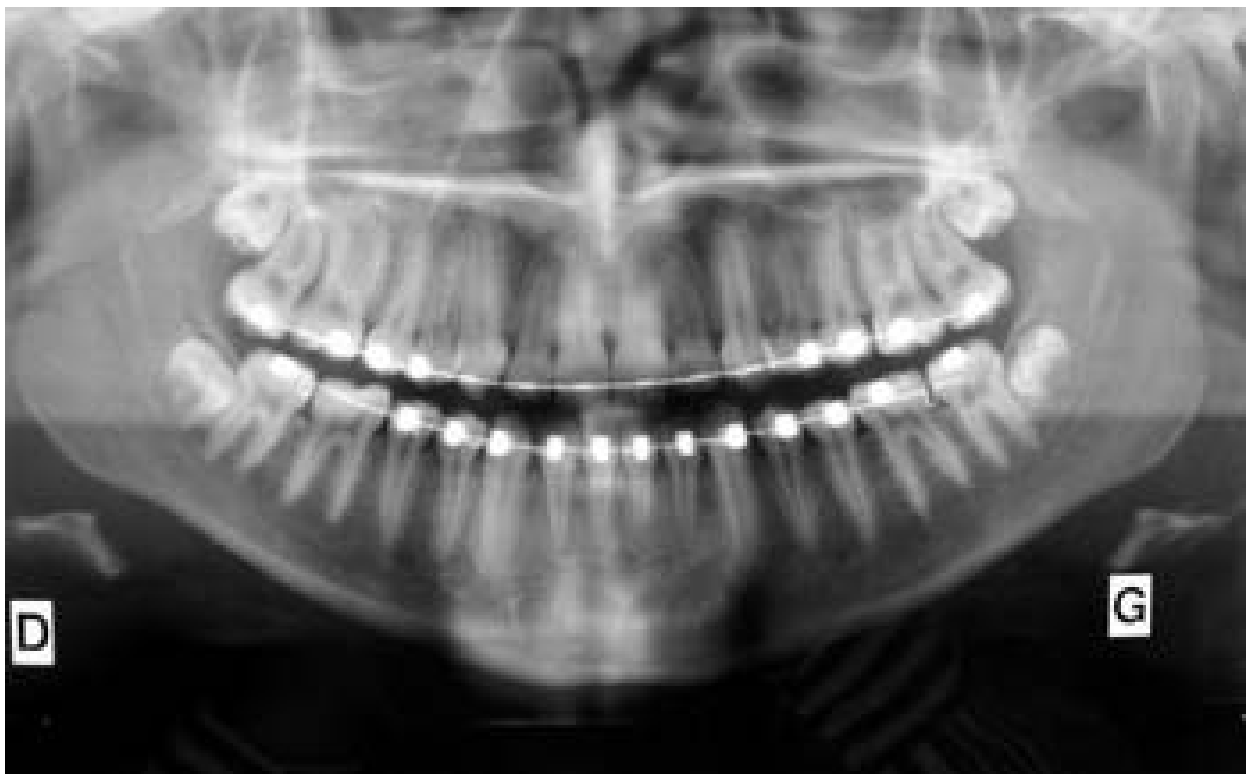

Illustration 27

Orthopantomogramme joint dans le courrier de l'orthodontiste, le cliché a été réalisé en fin de traitement avant la dépose des arcs maxillaire et mandibulaire.

Deux semaines plus tard, la chirurgie est programmée.

Une désinfection péri- puis endobuccale est effectuée. L'anesthésie loco-régionale et le rappel vestibulaire sont pratiqués avec l'articaine 1/200000. L'incision du lambeau triangulaire modifié est faite avec une lame n°15 puis la gencive est décollée en épaisseur totale.

Une fraise boule à lame montée sur une pièce à main chirurgicale permet l'éviction de l'os situé au-dessus de la dent. La fraise boule est remplacée par une fraise fissure et la section de la dent est effectuée. A l'aide d'un élévateur le germe est séparé et ses différentes parties sont retirées de l'alvéole.

Une vérification de l'alvéole est pratiquée avec une curette pour s'assurer que l'entièreté de la troisième molaire mandibulaire est bien été retirée.

Le praticien dilue ensuite une solution de bétadine, 1 volume de bétadine pour 10 volumes d'eau. La solution obtenue est injectée sous forme de rinçage dans l'alvéole.

Le lambeau est repositionné et un point de suture unique est réalisé au milieu de l'incision distale. Une compresse est mise en place.

La patiente reçoit une poche de glace à appliquer sur la joue en regard de l'extraction.

L'ordonnance est établie :

- AMOXICILLINE Cp 1g
1 Cp le matin, le midi et le soir pendant 7 jours.
- CELESTENE Cp 2mg
4 Cp le matin pendant trois jours.
- TRAMADOL LP 150 mg
1 Cp le matin pendant 7 jours.
- PARACETAMOL Cp 1g
1 Cp le matin, le midi et le soir pendant 7 jours.

BIBLIOGRAPHIE

- **Alonso D, Lazarus MC, Baumann L.**

Effects of topical arnica gel on postlaser treatment bruises. *Dermatol Surg.* 2002 Aug;28(8):686-8.

- **Amarillas-Escobar ED, Toranzo-Fernández JM, Martínez-Rider R et al.**

Use of therapeutic laser after surgical removal of impacted lower third molars. *J Oral Maxillofac Surg.* 2010 Feb;68(2):319-24.

- **Antunes AA, Avelar RL, Martins Neto EC et al.**

Effect of two routes of administration of dexamethasone on pain, edema, and trismus in impacted lower third molar surgery. *Oral Maxillofac Surg.* 2011 Dec;15(4):217-23

- **Arakeri G, Brennan PA.**

Povidone-iodine: an anti-oedematous agent? *Int J Oral Maxillofac Surg.* 2011 Feb;40(2):173-6

- **Aras MH, Güngörmüş M.**

The effect of low-level laser therapy on trismus and facial swelling following surgical extraction of a lower third molar. *Photomed Laser Surg.* 2009 Feb;27(1):21-4.

- **Baqain ZH, Al-Shafii A, Hamdan Aa et al.**

Flap design and mandibular third molar surgery: a split mouth randomized clinical study. *Int J Oral Maxillofac Surg.* 2012 Aug;41(8):1020-4.

- **Barden J, Edwards JE, McQuay HJ et al.**

Relative efficacy of oral analgesics after third molar extraction. *Br Dent J.* 2004 Oct 9;197(7):407-11

- **Benetello V, Sakamoto FC, Giglio FP et al.**

The selective and non-selective cyclooxygenase inhibitors valdecoxib and piroxicam induce the same postoperative analgesia and control of trismus and swelling after lower third molar removal. *Braz J Med Biol Res.* 2007 Aug;40(8):1133-40

- **Bjørnsson GA, Haanaes HR, Skoglund LA.**

Ketoprofen 75 mg qid versus acetaminophen 1000 mg qid for 3 days on swelling, pain, and other postoperative events after third-molar surgery. *J Clin Pharmacol.* 2003 Mar;43(3):305-14

- **Black P, Max MB, Desjardins P et al.**

A randomized, double-blind, placebo-controlled comparison of the analgesic efficacy, onset of action, and tolerability of ibuprofen arginate and ibuprofen in postoperative dental pain. *Clin Ther.* 2002 Jul;24(7):1072-89.

- **Bocanegra M, Seijas A, Yibirín MG.**

Effectiveness and tolerability of once-daily nimesulide versus ibuprofen in pain management after surgical extraction of an impacted third molar: A 24-hour, double-blind, randomized, double-dummy, parallel-group study, *Current Therapeutic Research*, Volume 66, Issue 3, May–June 2005, Pages 172–180

- **Boonsiriseth K, Klongnoi B, Sirintawat N et al.**

Comparative study of the effect of dexamethasone injection and consumption in lower third molar surgery. *Int J Oral Maxillofac Surg*. 2012 Feb;41(2):244–7

- **Borel JF, Deschaumes C, Devoize L et al.**

Treating pain after dental surgery: a randomised, controlled, double-blind trial to assess a new formulation of paracetamol, opium powder and caffeine versus tramadol or placebo. *Presse Med*. 2010 May;39(5):e103–11.

- **Bouloux GF, Punnia-Moorthy A.**

Bupivacaine versus lidocaine for third molar surgery: a double-blind, randomized, crossover study. *J Oral Maxillofac Surg*. 1999 May;57(5):510–4

- **Bracco P, Debernardi C, Coscia D et al.**

Efficacy of rofecoxib and nimesulide in controlling postextraction pain in oral surgery: a randomised comparative study. *Curr Med Res Opin*. 2004 Jan;20(1):107–12.

- **Cesarone MR, Belcaro G, Corsi M, et al.**

Angiology. Local heparin, superficial vein thrombosis. 2007 Apr-May;58 Suppl 1:36S-40S

- **Chang DJ, Desjardins PJ, Bird SR et al.**

Comparison of rofecoxib and a multidose oxycodone/ acetaminophen regimen for the treatment of acute pain following oral surgery: a randomized controlled trial. Curr Med Res Opin. 2004 Jun;20(6):939-49.

- **Chang DJ, Desjardins PJ, King TR et al.**

The analgesic efficacy of etoricoxib compared with oxycodone/acetaminophen in an acute postoperative pain model: a randomized, double-blind clinical trial. Anesth Analg. 2004 Sep;99(3):807-15, table of contents. Erratum in: Anesth Analg. 2005 Sep;101(3):644.

- **Cheung R, Krishnaswami S, Kowalski K.**

Analgesic efficacy of celecoxib in postoperative oral surgery pain: a single-dose, two-center, randomized, double-blind, active- and placebo-controlled study. Clin Ther. 2007;29 Suppl:2498-510

- **Chopra D, Rehan HS, Mehra P et al.**

A randomized, double-blind, placebo-controlled study comparing the efficacy and safety of paracetamol, serratiopeptidase, ibuprofen and betamethasone using the dental impaction pain model. Int J Oral Maxillofac Surg. 2009 Apr;38(4):350-5.

- **Christel P, de Labareyre H, Thelen P et al.**

Pathologie traumatique du muscle strié squelettique. EMC, 2005.

- **Christensen K, Daniels S, Bandy D et al.**

A double-blind placebo-controlled comparison of a novel formulation of intravenous diclofenac and ketorolac for postoperative third molar extraction pain. *Anesth Prog.* 2011 Summer;58(2):73-81

- **Chukwuneke FN, Oji C, Saheeb DB.**

A comparative study of the effect of using a rubber drain on postoperative discomfort following lower third molar surgery. *Int J Oral Maxillofac Surg.* 2008 Apr;37(4):341-4

- **Ciolek J.J.**

Cryotherapy. Review of physiological effects and clinical application. *Cleve Clin Q* 1985 ; 52 : 193-201

- **Colombini BL, Modena KC, Calvo AM et al.**

Articaine and mepivacaine efficacy in postoperative analgesia for lower third molar removal: a double-blind, randomized, crossover study. *Oral Surg Oral Med Oral Pathol Oral Radiol Endod.* 2006 Aug;102(2):169-74.

- **Crincoli V, Di Bisceglie MB, Massaro M et al.**

Postoperative pain relief after surgical removal of impacted third molars: a single-blind, randomized, controlled study to compare levobupivacaine and mepivacaine. *J Orofac Pain.* 2009 Fall;23(4):325-9

- **Danda AK, Krishna Tatiparthi M, Narayanan V et al.**

Influence of primary and secondary closure of surgical wound after impacted mandibular third molar removal on postoperative pain and swelling--a comparative and split mouth study. *J Oral Maxillofac Surg.* 2010 Feb;68(2):309-12.

- **Daniels SE, Grossman EH, Kuss ME et al.**

A double-blind, randomized comparison of intramuscularly and intravenously administered parecoxib sodium versus ketorolac and placebo in a post-oral surgery pain model. *Clin Ther.* 2001 Jul;23(7):1018-31

- **Davarpanah M. et coll.**

La chirurgie buccale : nouveaux concepts. Rueil-Malmaison : CdP, 2005, 158p.

- **Demoulin C, Vanderthommen M.**

Cryothérapie et maladies rhumatismales. *Revue du rhumatisme* 2011 sept ; 8.

- **Derry S, Barden J, McQuay HJ et al.**

Single dose oral celecoxib for acute postoperative pain in adults. *Cochrane Database Syst Rev* 2008;4:CD004233.

- **Derry C, Derry S, Moore RA et al.**

Single dose oral naproxen and naproxen sodium for acute postoperative pain in adults. *Cochrane Database Syst Rev* 2009;1:CD004234.

- **Desjardins PJ, Black PM, Daniels SE et al.**

A double-blind randomized controlled trial of rofecoxib and multidose oxycodone/acetaminophen in dental impaction pain. *J Oral Maxillofac Surg.* 2007 Aug;65(8):1624-32

- **de Sousa Santos JA, da Silva LC, de Santana Santos T et al.**

Comparative study of tramadol combined with dexamethasone and diclofenac sodium in third-molar surgery. *J Craniomaxillofac Surg.* 2012 Jan 30

- **Edwards JE, McQuay HJ, Moore RA.**

Combination analgesic efficacy: individual patient data meta-analysis of single-dose oral tramadol plus acetaminophen in acute postoperative pain. *J Pain Symptom Manage* 2002;23:121–30.

- **Favre de Thierrens C, Moulis C, Bigorre M et al.**

Inclusion dentaire (I). Aspects biologiques, odontogéniques, physiologiques et pathologiques. *Encycl Méd Chir (Editions Scientifiques et Médicales Elsevier SAS, Paris, tous droits réservés), Stomatologie, 22-032-A-15, Odontologie, 23-400-A-16, 2003, 10 p.*

- **Ferrante M, Petrini M, Trentini P et al.**

Effect of low-level laser therapy after extraction of impacted lower third molars. *Lasers Med Sci.* 2012 Jul 28.

- **Forouzanfar T, Sabelis A, Ausems S et al.**

Effect of ice compression on pain after mandibular third molar surgery: a single-blind, randomized controlled trial. *Int J Oral Maxillofac Surg.* 2008 Sep;37(9):824-30.

- **Fricke JR Jr, Karim R, Jordan D et al**

A double-blind, single-dose comparison of the analgesic efficacy of tramadol/acetaminophen combination tablets, hydrocodone/acetaminophen combination tablets, and placebo after oral surgery. *Clin Ther.* 2002 Jun;24(6):953-68

- **Fricke JR Jr, Hewitt DJ, Jordan DM et al.**

A double-blind placebo-controlled comparison of tramadol/acetaminophen and tramadol in patients with postoperative dental pain. *Pain.* 2004 Jun;109(3):250-7

- **Gaudy JF.**

Anatomie clinique 2ème éditions. Ed Cdp, 2007, 224 p.

- **Goldsmith SM, De Silva RK, Tong DC et al.**

Influence of a pedicle flap design on acute postoperative sequelae after lower third molar removal. *Int J Oral Maxillofac Surg.* 2012 Mar;41(3):371-5

- **Goucke CR, Keaveny JP, Kay B et al.**

The effect of diclofenac and nefopam on postoperative dental pain. *Anaesthesia.* 1990 Apr;45(4):329-31

- **Goyal M, Marya K, Jhamb A et al.**

Comparative evaluation of surgical outcome after removal of impacted mandibular third molars using a Piezotome or a conventional handpiece: a prospective study. *Br J Oral Maxillofac Surg.* 2012 Sep;50(6):556-61

- **Grant GM, Mehlisch DR.**

Intranasal ketorolac for pain secondary to third molar impaction surgery: a randomized, double-blind, placebo-controlled trial. *J Oral Maxillofac Surg.* 2010 May;68(5):1025-31.

- **Graziani F, Corsi L, Fornai M et al.**

Clinical evaluation of piroxicam-FDDF and azithromycin in the prevention of complications associated with impacted lower third molar extraction. *Pharmacol Res.* 2005 Dec;52(6):485-90

- **Graziani F, D'Aiuto F, Arduino PG et al.**

Perioperative dexamethasone reduces post-surgical sequelae of wisdom tooth removal. A split-mouth randomized double-masked clinical trial. *Int J Oral Maxillofac Surg.* 2006 Mar;35(3):241-6

- **Gregorio LV, Giglio FP, Sakai VT et al.**

A comparison of the clinical anesthetic efficacy of 4% articaine and 0.5% bupivacaine (both with 1:200,000 epinephrine) for lower third molar removal. *Oral Surg Oral Med Oral Pathol Oral Radiol Endod.* 2008 Jul;106(1):19-28

- **Grossi GB, Maiorana C, Garramone RA et al.**

Effect of submucosal injection of dexamethasone on postoperative discomfort after third molar surgery: a prospective study. *J Oral Maxillofac Surg.* 2007 Nov;65(11):2218-26.

- **Guyot L, Seguin P, Benateau H.**

Techniques en chirurgie maxillo-faciale et plastique de la face. Paris : Springer-Verlag, 2010.

- **Hall PE, Derry S, Moore RA et al.**

Single dose oral lornoxicam for acute postoperative pain in adults. Cochrane Database Syst Rev. 2009 Oct

- **Hashemi HM, Beshkar M, Aghajani R.**

The effect of sutureless wound closure on postoperative pain and swelling after impacted mandibular third molar surgery. Br J Oral Maxillofac Surg. 2012 Apr;50(3):256-8

- **Hersh EV, Levin LM, Adamson D et al.**

Dose-ranging analgesic study of Prosorb diclofenac potassium in postsurgical dental pain. Clin Ther. 2004 Aug;26(8):1215-27

- **Juhl GI, Norholt SE, Tonnesen E et al.**

Analgesic efficacy and safety of intravenous paracetamol (acetaminophen) administered as a 2 g starting dose following third molar surgery. Eur J Pain. 2006 May;10(4):371-7

- **Kaczmarzyk T, Wichlinski J, Stypulkowska J et al.**

Preemptive effect of ketoprofen on postoperative pain following third molar surgery. A prospective, randomized, double-blinded clinical trial. Int J Oral Maxillofac Surg. 2010 Jul;39(7):647-52

- **Kamina.**

Anatomie clinique tome 2, tête cou dos, Ed Maloine, 2006, 405p.

- **Katzenschlager R, Ugurlouglu A, Sipos G et al.**

Efficacy and tolerability of liposomal heparin spraygel as an add-on treatment in the management of superficial venous thrombosis. *Angiology*. 2007 Apr-May;58 Suppl 1:27S-35S.

- **Kang SH, Choi YS, Byun IY et al.**

Effect of preoperative prednisolone on clinical postoperative symptoms after surgical extractions of mandibular third molars. *Aust Dent J*. 2010 Dec;55(4):462-7.

- **Kanto D, Salo M, Happonen RP et al.**

Tramadol premedication in operative extraction of the mandibular third molar: a placebo-controlled crossover study. *Acta Odontol Scand*. 2005 Feb;63(1):43-9

- **Kara IM, Polat S, Inci MF et al.**

Analgesic and anti-inflammatory effects of oxaprozin and naproxen sodium after removal of impacted lower third molars: a randomized, double-blind, placebo-controlled crossover study. *J Oral Maxillofac Surg*. 2010 May;68(5):1018-24.

- **Kim K, Brar P, Jakubowski J et al.**

The use of corticosteroids and nonsteroidal antiinflammatory medication for the management of pain and inflammation after third molar surgery: a review of the literature. *Oral Surg Oral Med Oral Pathol Oral Radiol Endod*. 2009 May;107(5):630-40

- **Kim JC, Choi SS, Wang SJ et al.**

Minor complications after mandibular third molar surgery: type, incidence, and possible prevention. *Oral Surg Oral Med Oral Pathol Oral Radiol Endod.* 2006 Aug;102(2):e4-11. Epub 2006 Jun 27. PubMed PMID: 16876044.

- **Kirk DG, Liston PN, Tong DC et al.**

Influence of two different flap designs on incidence of pain, swelling, trismus, and alveolar osteitis in the week following third molar surgery. *Oral Surg Oral Med Oral Pathol Oral Radiol Endod.* 2007 Jul;104(1):e1-6

- **Klongnoi B, Kaewpradub P, Boonsiriseth K et al.**

Effect of single dose preoperative intramuscular dexamethasone injection on lower impacted third molar surgery. *Int J Oral Maxillofac Surg.* 2012 Mar;41(3):376-9

- **Korbendau J.M., Korbendau X. et coll.**

L'extraction de la dent de sagesse. Editions Quintessence, collection Réussir, 2001, p48.

- **Kumar BP, Maddi A, Ramesh KV et al.**

Is povidone-iodine a hemostyptic? A clinical study. *Int J Oral Maxillofac Surg.* 2006 Aug;35(8):765-6

- **Laureano Filho JR, de Oliveira e Silva ED, Batista CI et al.**

The influence of cryotherapy on reduction of swelling, pain and trismus after third-molar extraction: a preliminary study. *J Am Dent Assoc.* 2005 Jun;136(6):774-8; quiz 807

- **Laureano Filho JR, Maurette PE, Allais M et al.**

Clinical comparative study of the effectiveness of two dosages of Dexamethasone to control postoperative swelling, trismus and pain after the surgical extraction of mandibular impacted third molars. *Med Oral Patol Oral Cir Bucal.* 2008 Feb 1;13(2):E129-32.

- **Leu S, Havey J, White LE, et al.**

Accelerated resolution of laser-induced bruising with topical 20% arnica: a rater-blinded randomized controlled trial. *Br J Dermatol.* 2010 Sep;163(3):557-63.

- **López Carriches C, Martínez González JM, Donado Rodríguez M.**

The use of methylprednisolone versus diclofenac in the treatment of inflammation and trismus after surgical removal of lower third molars. *Med Oral Patol Oral Cir Bucal.* 2006 Aug 1;11(5):E440-5

- **López-Ramírez M, Vílchez-Pérez MA, Gargallo-Albiol J et al.**

Efficacy of low-level laser therapy in the management of pain, facial swelling, and postoperative trismus after a lower third molar extraction. A preliminary study. *Lasers Med Sci.* 2012 May;27(3):559-66

- **Lustenberger FD, Grätz KW, Mutzbauer TS.**

Efficacy of ibuprofen versus lornoxicam after third molar surgery: a randomized, double-blind, crossover pilot study. *Oral Maxillofac Surg.* 2011 Mar;15(1):57-62.

- **Majid OW.**

Submucosal dexamethasone injection improves quality of life measures after third molar surgery: a comparative study. *J Oral Maxillofac Surg.* 2011 Sep;69(9):2289-97

- **Malmstrom K, Sapre A, Coughlin H et al.**

Etoricoxib in acute pain associated with dental surgery: a randomized, double-blind, placebo- and active comparator-controlled dose-ranging study. *Clin Ther.* 2004 May;26(5):667-79.

- **Mehlich DR, Desjardins PJ, Daniels S et al.**

Single doses of parecoxib sodium intravenously are as effective as ketorolac in reducing pain after oral surgery. *J Oral Maxillofac Surg.* 2003 Sep;61(9):1030-7

- **Merry AF, Swinburn PF, Middleton NG et al.**

Tenoxicam and paracetamol-codeine combination after oral surgery: a prospective, randomized, double-blind, placebo-controlled study. *Br J Anaesth*

- **Micó-Llorens JM, Satorres-Nieto M, Gargallo-Albiol J et al.**

Efficacy of methylprednisolone in controlling complications after impacted lower third molar surgical extraction. *Eur J Clin Pharmacol.* 2006 Sep;62(9):693-8.

- **Moller PL, Juhl GI, Payen-Champenois C et al.**

Intravenous acetaminophen (paracetamol): comparable analgesic efficacy, but better local safety than its prodrug, propacetamol, for postoperative pain after third molar surgery. *Anesth Analg.* 2005 Jul;101(1):90-6, table of contents

- **Møller PL, Nørholt SE.**

Analgesic efficacy of quick-release versus standard lornoxicam for pain after third molar surgery: a randomized, double-blind, placebo-controlled, single-dose trial. *Clin Drug Investig.* 2008;28(12):757-66

- **Moore RA, Derry S, McQuay HJ et al.**

Single dose oral analgesics for acute postoperative pain in adults. *Cochrane Database Syst Rev.* 2011 Sep 7

- **Moore RA, Straube S, Paine J et al.**

Minimum efficacy criteria for comparisons between treatments using individual patient meta-analysis of acute pain trials: examples of etoricoxib, paracetamol, ibuprofen, and ibuprofen/paracetamol combinations after third molar extraction. *Pain*. 2011 May;152(5):982-9.

- **Moore PA, Brar P, Smiga ER et al.**

Preemptive rofecoxib and dexamethasone for prevention of pain and trismus following third molar surgery. *Oral Surg Oral Med Oral Pathol Oral Radiol Endod*. 2005 Feb;99(2):E1-7

- **Netter FH.**

Atlas d'anatomie humaine 5ème édition, Ed Masson, 2011, 624p.

- **Norton NS, Duparc F.**

Précis d'anatomie clinique de la tête et du cou, coll Netter, Ed Masson, 2009, 624 p.

- **Olmedo MV, Gálvez R, Vallecillo M.**

Double-blind parallel comparison of multiple doses of ketorolac, ketoprofen and placebo administered orally to patients with postoperative dental pain. *Pain*. 2001 Feb 1;90(1-2):135-41.

- **Olson NZ, Otero AM, Marrero I et al.**

Onset of analgesia for liquigel ibuprofen 400 mg, acetaminophen 1000 mg, ketoprofen 25 mg, and placebo in the treatment of postoperative dental pain. *J Clin Pharmacol.* 2001 Nov;41(11):1238-47

- **Ong CK, Lirk P, Tan JM et al.**

The analgesic efficacy of intravenous versus oral tramadol for preventing postoperative pain after third molar surgery. *J Oral Maxillofac Surg.* 2005 Aug;63(8):1162-8.

- **Osunde OD, Adebola RA, Saheeb BD.**

A comparative study of the effect of suture-less and multiple suture techniques on inflammatory complications following third molar surgery. *Int J Oral Maxillofac Surg.* 2012 Oct;41(10):1275-9. doi: 10.1016/j.ijom.2012.04.009.

- **Osunde OD, Saheeb BD, Adebola RA.**

Comparative study of effect of single and multiple suture techniques on inflammatory complications after third molar surgery. *J Oral Maxillofac Surg.* 2011 Apr;69(4):971-6.

- **Parant M.**

Petite chirurgie de la bouche Paris; Expansion Scientifique française, 1974.

- **Pozos-Guillen A, Martinez-Rider R, Aguirre-Banuelos P et al.**

Pre-emptive analgesic effect of tramadol after mandibular third molar extraction: a pilot study. *J Oral Maxillofac Surg.* 2007 Jul;65(7):1315-20.

- **Predine-Hug F.**
Chirurgie de l'inclusion. Les fascicules d'odontologie, éditions SID, 2003, p12, 15, 18, 20, 30, 33, 61.

- **Rana M, Gellrich NC, Ghassemi A et al.**

Three-dimensional evaluation of postoperative swelling after third molar surgery using 2 different cooling therapy methods: a randomized observer-blind prospective study. J Oral Maxillofac Surg. 2011 Aug;69(8):2092-8.

- **Rakprasitkul S, Pairuchvej V.**

Mandibular third molar surgery with primary closure and tube drain. Int J Oral Maxillofac Surg. 1997 Jun;26(3):187-90.

- **Sanchis Bielsa JM, Hernández-Bazán S, Peñarrocha Diago M.**

Flap repositioning versus conventional suturing in third molar surgery. Med Oral Patol Oral Cir Bucal. 2008 Feb 1;13(2):E138-42.

- **Sandhu A, Sandhu S, Kaur T.**

Comparison of two different flap designs in the surgical removal of bilateral impacted mandibular third molars. Int J Oral Maxillofac Surg. 2010 Nov;39(11):1091-6

- **Seeley BM, Denton AB, Ahn MS, et al.**

Effect of Homeopathic Arnica montana on Bruising in Face-lifts. Results of a Randomized, Double-blind, Placebo-Controlled Clinical Trial. Arch facial plast surg/vol 8, jan/feb 2006.

- **Seigneuric JB, Denhez F, Andreani JF et al.**

Extraction des dents incluses. Dents de sagesse. *Encycl Méd Chir* (Elsevier, Paris), Stomatologie/Odontologie, 22-095-A-10, 1999, 10 p.

- **Siano H, Jolly D, Rinckenbach R et al.**

Etude de la douleur post-opératoire en chirurgie buccale. 1re partie : observation de différents profils de douleurs post-opératoires. *Med Buccale Chir Buccale* 7 (1) 9-19 (2001)

- **Sivolella S, Berengo M, Bressan E et al.**

Osteotomy for lower third molar germectomy: randomized prospective crossover clinical study comparing piezosurgery and conventional rotatory osteotomy. *J Oral Maxillofac Surg.* 2011 Jun;69(6):e15-23

- **Sortino F, Pedullà E, Masoli V.**

The piezoelectric and rotatory osteotomy technique in impacted third molar surgery: comparison of postoperative recovery. *J Oral Maxillofac Surg.* 2008 Dec;66(12):2444-8.

- **Stevinson C, Devaraj VS, Fountain-Barber A, et al.**

Homeopathic arnica for prevention of pain and bruising: randomized placebo-controlled trial in hand surgery. *J R Soc Med.* 2003 Feb;96(2):60-5

- **Tarragano H., Missika P. et coll.**

La chirurgie orale Editions CdP, collection JPIO, 2010, p 53-57.

- **Tiigimae-Saar J, Leibur E, Tamme T.**

The effect of prednisolone on reduction of complaints after impacted third molar removal.

Stomatologija. 2010;12(1):17-22.

- **Trindade PA, Giglio FP, Colombini-Ishikiriana BL et al.**

Sublingual ketorolac and sublingual piroxicam are equally effective for postoperative pain, trismus, and swelling management in lower third molar removal. Oral Surg Oral Med Oral

Pathol Oral Radiol. 2012 Jul;114(1):27-34

- **Tuzuner Oncul AM, Yazicioglu D, Alanoglu Z et al.**

Postoperative analgesia in impacted third molar surgery: the role of preoperative diclofenac sodium, paracetamol and lornoxicam. Med Princ Pract. 2011;20(5):470-6.

- **van der Westhuijzen AJ, Becker PJ, Morkel J et al.**

A randomized observer blind comparison of bilateral facial ice pack therapy with no ice therapy following third molar surgery. Int J Oral Maxillofac Surg. 2005 May;34(3):281-6.

- **Vecchio C, Frisinghelli A.**

Topically applied heparins for the treatment of vascular disorders : a comprehensive review.
Clin Drug Investig. 2008;28(10):603-14.

- **Vegas-Bustamante E, Micó-Llorens J, Gargallo-Albiol J et al.**

Efficacy of methylprednisolone injected into the masseter muscle following the surgical extraction of impacted lower third molars. Int J Oral Maxillofac Surg. 2008 Mar;37(3):260-3

- **Waite PD, Cherala S.**

Surgical outcomes for suture-less surgery in 366 impacted third molar patients. J Oral Maxillofac Surg. 2006 Apr;64(4):669-73.

- **Weil K, Hooper L, Afzal Z et al.**

Paracetamol for pain relief after surgical removal of lower wisdom teeth. Cochrane Database Syst Rev. 2007 Jul 18;(3):CD004487.

- **Yeung RWK, Xia JY, Tideman H.**

The Analgesic Efficacy of Nimesulide After Third Molar Surgery: a Randomised Cross-over Prospective Study, Asian Journal of Oral and Maxillofacial Surgery, Volume 15, Issue 2, June 2003, Pages 101-106

- **Zacharias M, De Silva RK, Hickling J et al.**

Comparative safety and efficacy of two high dose regimens of oral paracetamol in healthy adults undergoing third molar surgery under local anaesthesia. *Anaesth Intensive Care*. 2007 Aug;35(4):544-9.

- **Zamiri B, Mousavizadeh K, Taj aldini M. et al.**

Comparison of ibuprofen, celecoxib and tramadol in relief of pain after extraction of mandibular third molar teeth *iranian red crescent medical journal (ircmj)* october 2009; 11(4):431-436.

- **Zelenakas K, Fricke JR Jr, Jayawardene S et al.**

Analgesic efficacy of single oral doses of lumiracoxib and ibuprofen in patients with postoperative dental pain. *Int J Clin Pract*. 2004 Mar;58(3):251-6

- **Zuniga JR, Noveck RJ, Schmidt WK et al.**

Onset of action of diclofenac potassium liquid-filled capsules in dental surgery patients. *Curr Med Res Opin*. 2011 Sep;27(9):1733-9

TABLE DES MATIERES

INTRODUCTION.....	3
LA DENT ET SON ENVIRONNEMENT.....	4
1 Les dents incluses ou enclavées : généralités.....	4
1.1 Définitions	4
1.2 Rappels anatomiques.....	6
1.2.1 La forme de la dent.....	6
1.2.2 La situation de la dent.....	7
1.2.3 La position de la dent.....	8
1.3 Les rapports anatomiques de la troisième molaire.....	11
1.3.1 En arrière.....	11
1.3.2 En avant.....	12
1.3.3 En vestibulaire.....	13
1.3.4 En lingual.....	13
1.3.5 En-dessous.....	14
L'AVULSION ET SES CONSEQUENCES.....	16
1 L'acte opératoire.....	16
1.1 Le temps muqueux.....	16
1.2 Le temps osseux.....	17
1.3 Le temps dentaire.....	18
1.4 Le temps final.....	18
2 Les complications mineures.....	19
2.1 La douleur.....	19
2.2 L'œdème.....	22
2.3 Le trismus.....	24
2.4 L'hématome.....	25
LES MOYENS DE GESTION.....	26
1 Les moyens non-médicamenteux.....	26
1.1 Le choix de l'anesthésique.....	26
1.2 La technique du lambeau.....	28
1.3 La technique de suture.....	32
1.4 La cryothérapie.....	36
1.5 L'utilisation du piezotome.....	39
1.6 L'utilisation d'un drain.....	41
1.7 L'utilisation du laser.....	43
1.8 L'utilisation de povidone-iodine.....	45
1.9 Récapitulatif.....	47
2 Les moyens médicamenteux.....	49
2.1 Les antalgiques	49
2.1.1 Les antalgiques du palier I.....	51
2.1.1.1 Le paracétamol.....	51
2.1.1.2 L'aspirine.....	52
2.1.1.3 Le néfopam.....	53
2.1.1.4 Les AINS (anti-inflammatoire non stéroïdiens).....	54
2.1.1.4.1 Les arylcarboxyliques.....	54
2.1.1.4.1.1 L'ibuprofène.....	54

2.1.1.4.1.2 Le kétoprofène.....	55
2.1.1.4.1.3 Le naproxène.....	55
2.1.1.4.1.4 Le diclofénac.....	56
2.1.1.4.1.5 Le kétorolac.....	57
2.1.1.4.2 Le nimésulide.....	57
2.1.1.4.3 Les Coxibs.....	58
2.1.1.4.3.1 Le célécoxib.....	58
2.1.1.4.3.2 Le valdécoxib.....	58
2.1.1.4.3.3 Le parécoxib.....	59
2.1.1.4.3.4 Le rofécoxib.....	59
2.1.1.4.3.5 L'étoricoxib.....	59
2.1.1.4.3.6 Le lumiracoxib.....	60
2.1.1.4.4 Les Oxicams.....	60
2.1.1.4.4.1 Le piroxicam.....	60
2.1.1.4.4.2 Le lornoxicam.....	61
2.1.2 Les antalgiques de palier II.....	62
2.1.2.1 Le tramadol.....	62
2.1.2.2 Les alcaloïdes.....	63
2.1.2.3 La lamaline.....	63
2.1.3 Les études comparatives.....	64
2.1.4 Récapitulatif.....	82
2.1.5 Le choix de l'antalgique.....	85
2.2 Les anti-inflammatoire stéroïdiens.....	91
2.2.1 La prednisolone.....	92
2.2.2 La méthylprednisolone.....	94
2.2.3 La bétaméthasone.....	96
2.2.4 La dexaméthasone.....	97
2.2.5 Le choix du corticoïde.....	100
2.3 Les anti-hématomes.....	102
2.3.1 L'arnica.....	102
2.3.2 L'héparine.....	104
2.4 Récapitulatif.....	105
CONCLUSION.....	106
BIBLIOGRAPHIE.....	112
TABLE DES MATIERES.....	134

REVEILLARD Thibaut – Gestion des suites post-opératoires mineures après avulsion des troisièmes molaires mandibulaires incluses ou enclavées : données actuelles.

Nancy 2012 – 135 pages.

Th : Chir-Dent : Nancy : 2012

Mots clés : Troisième molaire incluse

Troisième molaire douleur

Troisième molaire œdème

Hématome facial

MeSH : Impacted third molar

Third molar pain

Third molar swelling

Facial hematoma

Résumé :

REVEILLARD Thibaut – Gestion des suites post-opératoires mineures après avulsion des troisièmes molaires mandibulaires incluses ou enclavées : données actuelles.

Th : Chir-Dent : Nancy : 2012

Les suites postopératoires mineures qui suivent l'extraction des troisièmes molaires mandibulaires incluses ou enclavées sont généralement plus redoutées par le patient que l'acte chirurgical en lui-même. La prise en charge de ces suites postopératoires varient en fonction des praticiens.

Nous avons donc considéré utile d'étudier les différents moyens qui sont à notre disposition à l'heure actuelle pour gérer au mieux la douleur, l'œdème, le trismus et l'hématome postopératoires.

Membres du jury :

Pr P. AMBROSINI	Professeur des Universités	Président
Dr D. VIENNET	Maître de Conférences	Juge
<u>Dr R. CURIEN</u>	Assistant Hospitalier Universitaire	Juge
Dr F. MASCHINO	Assistant Hospitalier Universitaire	Juge

Adresse de l'auteur :

REVEILLARD Thibaut
496 grande rue du Meix – 39230 LOMBARD

Jury : Président : P.AMBROSINI – Professeur des Universités
Juges : D.VIENNET – Maître de conférence des Universités
R.CURIEN – Assistant Hospitalier Universitaire
F.MASCHINO – Assistant Hospitalier Universitaire

Thèse pour obtenir le diplôme D'Etat de Docteur en Chirurgie Dentaire

Présentée par: Monsieur REVEILLARD Thibaut

né(e) à: VILLEURBANNE (Rhône)

le 10 février 1988

et ayant pour titre : « Gestion des suites post-opératoires mineures après avulsion des troisièmes molaires mandibulaires incluses ou enclavées : données actuelles.»

Le Président du jury.



P.AMBROSINI

Le Doyen
de la Faculté d'Odontologie



J.M. MARTRITTI

Autorise à soutenir et à imprimer la thèse

6003

NANCY, le 12 DEC. 2012

Le Président de l'Université de Lorraine



P. MUTZENHARDT