



HAL
open science

Conduite à tenir face à un encombrement dentaire

Charles Kolmann

► **To cite this version:**

Charles Kolmann. Conduite à tenir face à un encombrement dentaire. Sciences du Vivant [q-bio]. 2013. hal-01770907

HAL Id: hal-01770907

<https://hal.univ-lorraine.fr/hal-01770907v1>

Submitted on 5 Jul 2022

HAL is a multi-disciplinary open access archive for the deposit and dissemination of scientific research documents, whether they are published or not. The documents may come from teaching and research institutions in France or abroad, or from public or private research centers.

L'archive ouverte pluridisciplinaire **HAL**, est destinée au dépôt et à la diffusion de documents scientifiques de niveau recherche, publiés ou non, émanant des établissements d'enseignement et de recherche français ou étrangers, des laboratoires publics ou privés.



AVERTISSEMENT

Ce document est le fruit d'un long travail approuvé par le jury de soutenance et mis à disposition de l'ensemble de la communauté universitaire élargie.

Il est soumis à la propriété intellectuelle de l'auteur. Ceci implique une obligation de citation et de référencement lors de l'utilisation de ce document.

D'autre part, toute contrefaçon, plagiat, reproduction illicite encourt une poursuite pénale.

Contact : ddoc-thesesexercice-contact@univ-lorraine.fr

LIENS

Code de la Propriété Intellectuelle. articles L 122. 4

Code de la Propriété Intellectuelle. articles L 335.2- L 335.10

http://www.cfcopies.com/V2/leg/leg_droi.php

<http://www.culture.gouv.fr/culture/infos-pratiques/droits/protection.htm>

ACADÉMIE DE NANCY-METZ

UNIVERSITE DE LORRAINE

FACULTE D'ODONTOLOGIE

Année 2013

N°6112

THESE

Pour le

DIPLÔME D'ETAT DE DOCTEUR EN CHIRURGIE DENTAIRE

par

KOLMANN Charles

Né le 18 novembre 1985 à Nancy (54)

**CONDUITE A TENIR FACE A UN ENCOMBREMENT
DENTAIRE.**

Présentée et soutenue publiquement

Le 30 mai 2013

Examineurs de la Thèse :

Monsieur J-P. LOUIS	Professeur des Universités	Président
<u>Madame D. DROZ</u>	Maître de Conférences	Juge
Madame C. JULHIEN-COSTER	Assistante Hospitalière	Juge
Madame C. PY	Spécialiste qualifiée en ODF	Juge

Président : Professeur Pierre MUTZENHARDT

Doyen : Professeur Jean-Marc MARTRETTE

Vice-Doyens : Pr Pascal AMBROSINI – Pr Francis JANOT - Dr Céline CLEMENT

Membres Honoraires : Dr L. BABEL – Pr. S. DURIVAUX – Pr A. FONTAINE – Pr G. JACQUART – Pr D. ROZENCWEIG - Pr M. VIVIER

Doyen Honoraire : Pr J. VADOT

Sous-section 56-01 Odontologie pédiatrique	Mme M. Mlle Mme Mlle	<u>DROZ Dominique (Desprez)</u> PREVOST Jacques JAGER Stéphanie JULHIEN-COSTER Charlotte LUCAS Cécile	Maître de Conférences* Maître de Conférences Assistante* Assistante
Sous-section 56-02 Orthopédie Dento-Faciale	Mme M. Mlle M.	<u>FILLEUL Marie Pierryle</u> GEORGE Olivier BLAISE Claire EGLOFF Benoît	Professeur des Universités* Maître de Conf. Associé Assistante Assistant
Sous-section 56-03 Prévention, Epidémiologie, Economie de la Santé, Odontologie légale	Mme M. M.	<u>CLEMENT Céline</u> JANOT Francis CAMELOT Frédéric	Maître de Conférences* Professeur Contractuel Assistant
Sous-section 57-01 Parodontologie	M. Mme M. M. Mlle M.	<u>AMBROSINI Pascal</u> BISSON Catherine MILLER Neal PENAUD Jacques BÖLÖNI Eszter JOSEPH David	Professeur des Universités* Maître de Conférences* Maître de Conférences Maître de Conférences Assistante Assistant
Sous-section 57-02 Chirurgie Buccale, Pathologie et Thérapeutique Anesthésiologie et Réanimation	M. M. M. M. M. M. M. Mme	<u>BRAVETTI Pierre</u> ARTIS Jean-Paul VIENNET Daniel WANG Christian BALLY Julien BAPTISTA Augusto-André CURIEN Rémi GUILLET Julie	Maître de Conférences Professeur 1er grade Maître de Conférences Maître de Conférences* Assistant Assistant Assistant Assistante
Sous-section 57-03 Sciences Biologiques (Biochimie, Immunologie, Histologie, Embryologie, génétique, Anatomie pathologique, Bactériologie, Pharmacologie)	M. M. M.	<u>WESTPHAL Alain</u> MARTRETTE Jean-Marc YASUKAWA Kazutoyo	Maître de Conférences* Professeur des Universités* Assistant Associé
Sous-section 58-01 Odontologie Conservatrice, Endodontie	M. M. M. M. Mlle M.	<u>ENGELS-DEUTSCH Marc</u> AMORY Christophe MORTIER Eric BALHAZARD Rémy PECHOUX Sophie VINCENT Marin	Maître de Conférences Maître de Conférences Maître de Conférences Assistant* Assistante Assistant
Sous-section 58-02 Prothèses (Prothèse conjointe, Prothèse adjointe partielle, Prothèse complète, Prothèse maxillo-faciale)	M. Mlle M. M. M. M. Mlle Mlle	<u>DE MARCH Pascal</u> LOUIS Jean-Paul ARCHIEN Claude SCHOUVER Jacques CORNE Pascale LACZNY Sébastien MAGNIN Gilles MONDON-MARQUES Hélène RIFFAULT-EGUETHER Amélie	Maître de Conférences Professeur des Universités* Maître de Conférences* Maître de Conférences Assistante Assistant Assistant Assistante Assistante
Sous-section 58-03 Sciences Anatomiques et Physiologiques Occlusodontiques, Biomatériaux, Biophysique, Radiologie	Mlle M. Mme M. Mme	<u>STRAZIELLE Catherine</u> RAPIN Christophe (Sect. 33) MOBY Vanessa (Stutzmann) SALOMON Jean-Pierre JAVELOT Cécile (Jacquelin)	Professeur des Universités* Professeur des Universités* Maître de Conférences* Maître de Conférences Assistante Associée

souligné : responsable de la sous-section

* temps plein

Mis à jour le 01.10.2012

*Par délibération en date du 11 décembre 1972,
la Faculté de Chirurgie Dentaire a arrêté que
les opinions émises dans les dissertations
qui lui seront présentées
doivent être considérées comme propres à
leurs auteurs et qu'elle n'entend leur donner
aucune approbation ni improbation.*

A notre président de jury,

Monsieur le professeur Jean-Paul LOUIS

Officier des Palmes Académiques

Docteur en Chirurgie Dentaire

Docteur en Sciences Odontologiques

Docteur d'Etat en Odontologie

Professeur des Universités- Praticien Hospitalier

Président Honoraire et Secrétaire perpétuel de l'Académie Nationale de
Chirurgie Dentaire

Membre de l'Académie Lorraine des Sciences

Responsable de la Sous-section : Prothèses

*Qui nous a fait l'honneur d'accepter la
présidence du jury de notre thèse.*

*Que ce travail soit pour vous la preuve de
l'estime et de la reconnaissance que nous
vous témoignons.*

*Nous vous remercions pour votre
enseignement, vos conseils, votre écoute
et votre disponibilité.*

A notre directeur de thèse,

Madame le Docteur Dominique DROZ

Docteur en Chirurgie Dentaire

Docteur de l'Université Henri Poincaré, Nancy-I

Maître de Conférences des Universités - Praticien Hospitalier

Responsable de la Sous-section : Pédodontie

Qui nous a confié ce sujet de thèse et qui nous a aidé à sa réalisation.

Nous la remercions chaleureusement pour l'intérêt qu'elle a porté à ce travail, pour sa patience, ses conseils, et pour son enseignement passionnant. Notre passage au sein du service de pédodontie restera pour nous un très bon souvenir.

Trouvez ici le témoignage de notre profond respect et de notre reconnaissance.

Que ce travail soit un gage de la fidèle et sincère amitié qui lie nos familles.

A notre juge,

Madame le Docteur Charlotte JULHIEN-COSTER

Docteur en Chirurgie Dentaire

Assistante hospitalière universitaire

Sous-section : Pédodontie

Qui nous a fait l'honneur de participer au jury de notre thèse.

Trouvez ici le témoignage de notre profonde reconnaissance.

A notre juge,

Madame le Docteur Catherine PY

Docteur en Chirurgie Dentaire

Ancienne assistante hospitalière

Spécialiste qualifiée en orthopédie dento-faciale

*Nous sommes honorés de vous compter
parmi nos membres du jury.*

*Nous vous remercions plus
particulièrement pour le soin apporté à la
codirection de cette thèse.*

*Nous avons beaucoup apprécié votre
présence au sein du Service d'Orthopédie
dento-faciale.*

*Soyez assurée de notre sincère
reconnaissance et veuillez trouver dans ce
travail un hommage à notre amitié.*

Sommaire

INTRODUCTION.....	1
1 RAPPELS	3
1.1 LA MORPHOGÉNÈSE DES ARCADES DENTAIRES	3
1.1.1 Les différentes phases de la morphogénèse	3
1.1.1.1 La denture temporaire.....	4
1.1.1.1.1 Phase de constitution de la denture temporaire.....	4
1.1.1.1.2 Phase de denture temporaire stable.....	5
1.1.1.2 La denture mixte.....	6
1.1.1.2.1 Phase de constitution de la denture mixte.....	6
1.1.1.2.2 Phase de denture mixte stable.....	10
1.1.1.2.3 Phase de constitution de la denture adolescente.....	10
1.1.1.3 La denture permanente.....	11
1.1.1.3.1 Phase de denture adolescente stable.....	11
1.1.1.3.2 Phase de constitution de la denture adulte jeune.....	12
1.1.1.3.3 Phase de denture adulte jeune stable.....	12
1.1.1.3.4 Phase de constitution de la denture adulte complète.....	12
1.1.1.3.5 Phase de denture adulte complète.....	12
1.1.2 Les variations dimensionnelles des arcades durant la morphogénèse	13
1.1.2.1 Le périmètre d'arcade.....	13
1.1.2.2 Longueur ou flèche d'arcade.....	14
1.1.2.3 La largeur d'arcade.....	15
1.1.2.3.1 Au niveau canin.....	15
1.1.2.3.2 Au niveau des molaires.....	15
1.2 LES SÉQUENCES D'ÉRUPTION.....	15
1.2.1 Séquence d'éruption des dents temporaires.....	16
1.2.2 Séquence d'éruption des dents permanentes.....	16
2 CLASSIFICATIONS DES ENCOMBREMENTS	19
2.1 CLASSIFICATION SUIVANT LA SÉVÉRITÉ DU MANQUE.....	19
2.2 CLASSIFICATION SUIVANT L'ÉTIOLOGIE DU MANQUE D'ESPACE.....	19
2.2.1 Encombrement primaire.....	19
2.2.2 Encombrement secondaire.....	20
2.2.3 Encombrement tertiaire.....	20
3 DIAGNOSTIC.....	21
3.1 DIAGNOSTIC POSITIF.....	21
3.2 DIAGNOSTIC ÉTIOLOGIQUE DES DIFFÉRENTES FORMES DE L'ENCOMBREMENT.....	24
3.2.1 La Dysharmonie Dento-Maxillaire.....	24
3.2.1.1 Généralités.....	24
3.2.1.2 Signes cliniques.....	25
3.2.1.2.1 Denture temporaire.....	25
3.2.1.2.2 Phase d'établissement de la denture mixte.....	25
3.2.1.2.3 Denture mixte stable et phase d'établissement de la denture adolescente..	26

3.2.1.3	Signes radiologiques	26
3.2.2	La dysharmonie dento-dentaire.....	27
3.2.2.1	Généralités	27
3.2.2.2	Signes cliniques	30
3.2.2.3	Signes sur moulages	31
3.2.2.4	Signes radiologiques	31
3.2.3	La linguoversion des incisives mandibulaires	32
3.2.3.1	Généralités	32
3.2.3.2	Signes cliniques	32
3.2.3.3	Signes radiologiques.....	32
3.2.4	La déviation des points inter incisifs.....	32
3.2.5	La mésio-position molaire	33
4	CONDUITE À TENIR	34
4.1	AUGMENTATION DE L'ESPACE DISPONIBLE.....	34
4.1.1	Expansion sagittale	34
4.1.1.1	Distalisation molaire.....	34
4.1.1.1.1	Les forces extra-orales de recul molaire	34
4.1.1.1.2	Lip bumper.....	36
4.1.1.1.3	Pendulum	38
4.1.1.1.4	Le DAC® d'AKNIN.....	39
4.1.1.1.5	Mini-vis.....	40
4.1.1.2	Repositionnement incisif par vestibuloversion.....	43
4.1.1.2.1	L'arc de base	43
4.1.1.2.2	Arc continu avec torque coronovestibulaire	44
4.1.1.2.3	Plaque de Hawley	45
4.1.2	Expansion transversale.....	45
4.2	DIMINUTION DE L'ESPACE NÉCESSAIRE	49
4.2.1	Réduction amélaire interproximale.....	49
4.2.1.1	Conditions nécessaires.....	49
4.2.1.2	Mise en œuvre	50
4.2.1.2.1	Sur dents temporaires.....	50
4.2.1.2.2	Sur dents définitives.....	51
4.2.1.3	Conséquences	56
4.2.2	Extraction.....	57
4.2.2.1	Extractions pilotées ou programmées.....	57
4.2.2.1.1	Conditions nécessaires	57
4.2.2.1.2	Mise en œuvre	57
4.2.2.1.3	Conséquences.....	62
4.2.2.2	Extraction de dent permanente sur arcade.....	64
4.2.2.2.1	Les prémolaires	64
4.2.2.2.2	Les premières molaires	65
4.2.2.2.3	Les deuxièmes molaires	65
4.2.2.2.4	Les troisièmes molaires.....	65

4.2.2.2.5 Les incisives	66
4.3 MAINTENEUR D'ESPACE	66
4.3.1 Définition	66
4.3.2 Buts et fonctions	66
4.3.3 Les différents types de mainteneurs d'espace.....	67
4.3.3.1 Mainteneurs d'espaces fixes	67
4.3.3.1.1 Mainteneurs d'espaces fixes unilatéraux	67
4.3.3.1.2 Mainteneurs d'espace fixes bilatéraux	70
4.3.3.2 Mainteneurs d'espace amovibles.....	72
4.3.4 Facteurs décisionnels et suivi du maintien de l'espace.....	73
5 CAS CLINIQUES.....	77
5.1 CAS CLINIQUE NUMÉRO 1	77
5.2 CAS CLINIQUE NUMÉRO 2	80
CONCLUSION.....	89
TABLE DES ILLUSTRATIONS	92
BIBLIOGRAPHIE	95

Introduction

« Le sourire est le reflet de l'âme » Pierre Dac 1938.

La demande de nos patients, jeunes et moins jeunes, intéresse de plus en plus le sourire. Ils veulent plaire, montrer un visage affable « avec de jolies dents bien alignées ».

L'esthétique du sourire représente l'un des principaux motifs de consultation chez l'orthodontiste. En effet la qualité d'un sourire rehausse l'estime de soi, est un facteur de réussite, d'intégration sociale, un moyen de séduction et un facteur d'attrait.

Selon FRINDEL (2008), le bon alignement des dents supérieures est un des principaux critères d'un beau sourire.

Au-delà de la demande du patient, l'obtention de résultats au niveau fonctionnel tels que le rétablissement d'une bonne occlusion et l'accessibilité à une hygiène correcte feront partie des enjeux auquel le praticien devra répondre.

Il faut donc que les chirurgiens dentistes aient sur la morphogenèse des arcades dentaires, la croissance des maxillaires et les différents encombrements, des notions suffisantes pour établir un diagnostic sérieux et mettre en œuvre des thérapeutiques simples. Tout doute sur le diagnostic, le pronostic et la sévérité du cas doit amener à une consultation chez un spécialiste en orthopédie dento-faciale.

Nous serons amenés au cours de ce travail à rappeler ces notions fondamentales, à donner les clés de l'établissement d'un diagnostic et à énoncer l'arsenal thérapeutique mis à notre disposition en fonction des diverses éventualités cliniques.

1 Rappels

1.1 La morphogénèse des arcades dentaires

La morphogénèse des arcades dentaires est une succession de phénomènes dynamiques et statiques correspondant à la mise en place de 3 dentures successives : denture temporaire, mixte et adulte. La durée du phénomène de dentition est longue ; elle s'étend du troisième mois de la vie utérine à l'âge de 25 ans (LAUTROU, 1992).

La formation d'une dent et son éruption se décomposent en quatre stades (BASSIGNY, 1983) :

- L'éruption passive : elle représente la calcification primaire de la couronne et l'achèvement de celle-ci. L'apposition osseuse va augmenter la distance germe-rebord basilaire, mais il n'y a pas d'élévation du germe.
- L'éruption active pré-fonctionnelle : lors de la création de la racine, la migration de la dent vers la crête d'arcade est plus rapide que l'apposition osseuse. La fusion de l'épithélium adamantin réduit et de l'épithélium buccal va permettre l'apparition de la couronne dentaire dans la gencive attachée.
- La mise en place fonctionnelle (en moyenne $\frac{3}{4}$ de la hauteur radiculaire) : dans un premier temps la racine est édifiée de manière incomplète et son apex est largement ouvert. Dans un deuxième stade, l'édification apicale est complète.
- L'adaptation occlusale : elle est établie en fonction des rapports avec les dents antagonistes.

1.1.1 Les différentes phases de la morphogénèse

Selon DEMOGE (1972), la morphogénèse des arcades dentaires se décompose en 10 phases.

Denture	Phase	Dents présentes ou en cours d'apparition
<i>De lait ou temporaire</i>	1. Constitution de la denture temporaire	De l'apparition des centrales temporaires à celle des 2 ^{es} molaires temporaires
	2. Denture temporaire stable	I II III IV V
<i>Mixte</i>	3. Constitution de la denture mixte	De l'apparition de la dent de six ans, ou du remplacement d'une centrale, à celui des latérales
	4. Denture mixte stable	1 2 III IV V 6
	5. Constitution de la denture adolescente	Remplacement des molaires temporaires et des canines temporaires
<i>Adulte</i>	6. Denture adolescente stable	1 2 3 4 5 6
	7. Constitution de la denture adulte jeune	Apparition des dents de douze ans
	8. Denture adulte jeune stable	1 2 3 4 5 6 7
	9. Constitution de la denture adulte complète	Apparition des dents de sagesse
	10. Denture adulte complète	1 2 3 4 5 6 7 8

Figure 1 : Les dix phases de la morphogénèse des arcades dentaires selon DEMOGE.

In : CHATEAU, 1992.

1.1.1.1 La denture temporaire

1.1.1.1.1 Phase de constitution de la denture temporaire

Cette phase dure environ deux ans. La première dent temporaire fait son apparition en moyenne entre 4 et 6 mois. Cette phase comprend l'apparition de toutes les dents temporaires sur l'arcade (BASSIGNY, 1983).

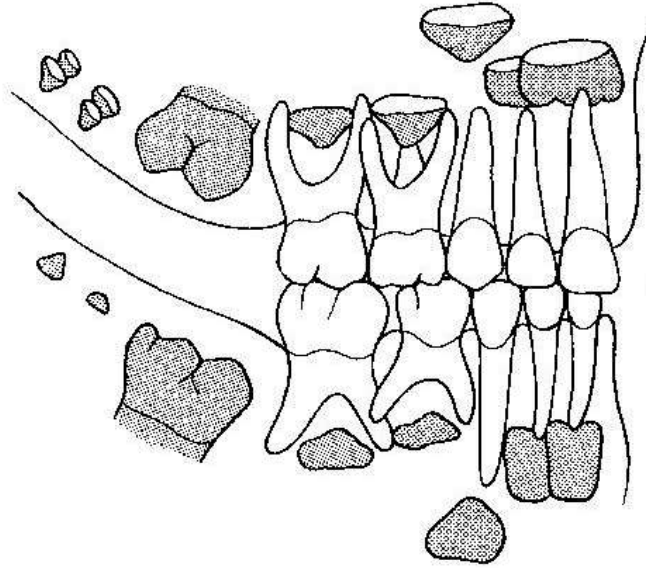


Figure 2: Fin de la phase de constitution de denture temporaire.

In : LAUTROU, 1992.

1.1.1.1.2 Phase de denture temporaire stable

BAUME décrit deux types d'arcades temporaires (BASSIGNY, 1983) :

- Arcade de type 1 : on observe la présence de diastèmes simiens entre les incisives latérales et les canines maxillaires et entre les canines et les premières molaires mandibulaires.
- Arcade de type 2 : absence de diastèmes simiens.

C'est également au cours de cette phase que l'on observe l'apparition des diastèmes inter incisifs secondairement au diastèmes simiens (LAUTROU, 1992).

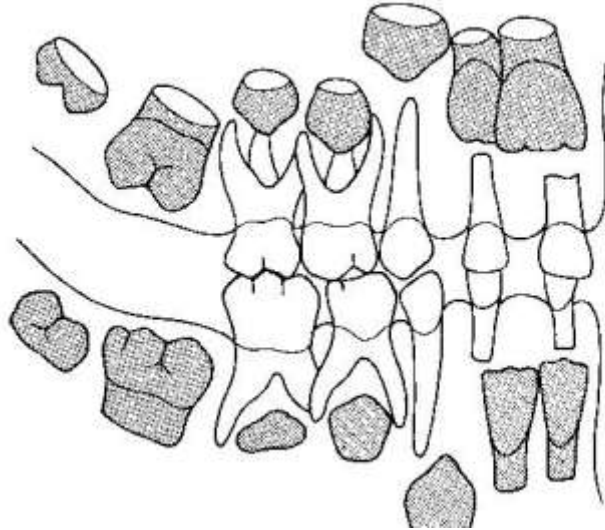


Figure 3: Phase de denture temporaire stable. Apparition des diastèmes inter incisifs.

In : LAUTROU, 1992.

Cette phase prend fin avec l'apparition de la première molaire permanente ou l'exfoliation d'une des incisives centrales temporaires. C'est à partir de cette phase que les premiers signes de malocclusion ou dysmorphose s'observent. Cela peut être du à un décalage des bases de type Classe II ou III, à des articulés croisés incisif, canin ou molaire ou à des habitudes déformantes très fréquentes à ces âges (DEMOGE, 1972).

1.1.1.2 La denture mixte

1.1.1.2.1 Phase de constitution de la denture mixte

La chute des incisives temporaires et l'apparition de la première molaire permanente vont transformer les arcades temporaires en arcades mixte, c'est-à-dire des arcades où cohabitent à la fois les dents temporaires et les dents permanentes (LAUTROU, 1992).

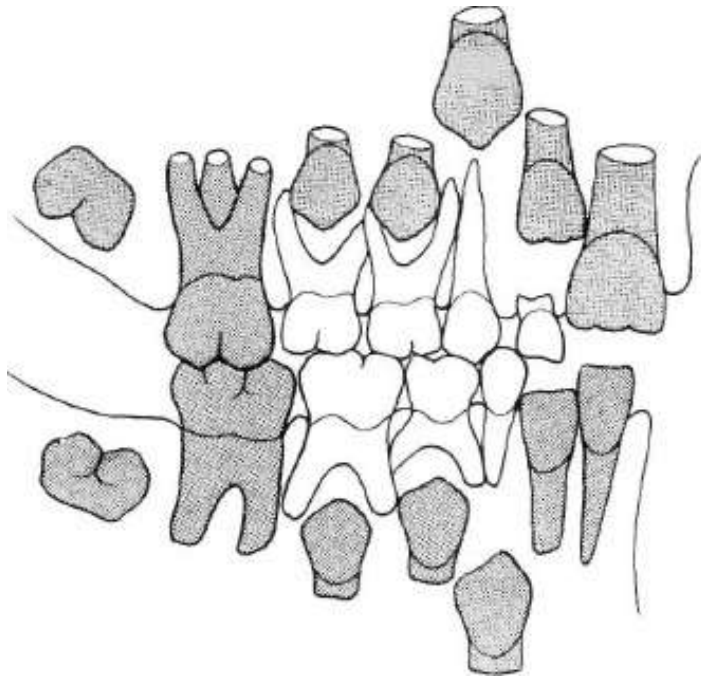


Figure 4: Phase de constitution de la denture mixte.

In : LAUTROU, 1992.

Cette phase est caractérisée par quatre éléments principaux :

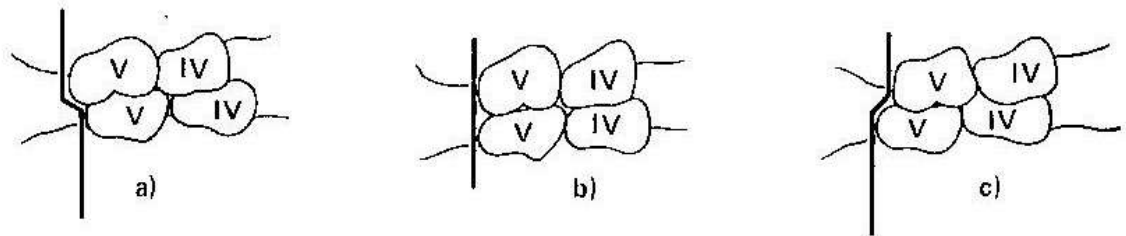
- Le plan terminal

La face distale de la deuxième molaire temporaire supérieure forme avec celle de la deuxième molaire inférieure ce qu'il est convenu d'appeler le plan terminal (CHATEAU, 1992). Le plan terminal constitue donc un élément de diagnostic des futurs rapports d'occlusion molaire. Il existe trois différents schémas possibles (BASSIGNY, 1983) :

– Le plan terminal à marche mésiale (disposition la plus classique) : le rapport mésial des molaires temporaires inférieures par rapport à leurs homologues supérieures va permettre l'établissement d'une classe I d' Angle.

– Le plan terminal à marche distale : la distocclusion des deuxièmes molaires temporaires aboutit à une classe II d'Angle des molaires permanentes.

– Le plan terminal rectiligne : les faces distales des molaires temporaires maxillaires et mandibulaires sont sur une même tangente, les dents de 6 ans établissent d'abord des rapports cuspides a cuspides.



Le plan terminal des arcades dentaires temporaires :

- a) à marche mésiale,
- b) rectiligne;
- c) à marche distale.

Figure 5: Le plan terminal.

In : LAUTROU, 1992.

- La classification d'Angle

La classification d'Angle permet de décrire les relations d'arcades dans le sens antéro-postérieur. Cette classification se base sur les rapports d'occlusion des faces vestibulaires des premières molaires permanentes en intercuspédie maximale (BASSIGNY, 1983).

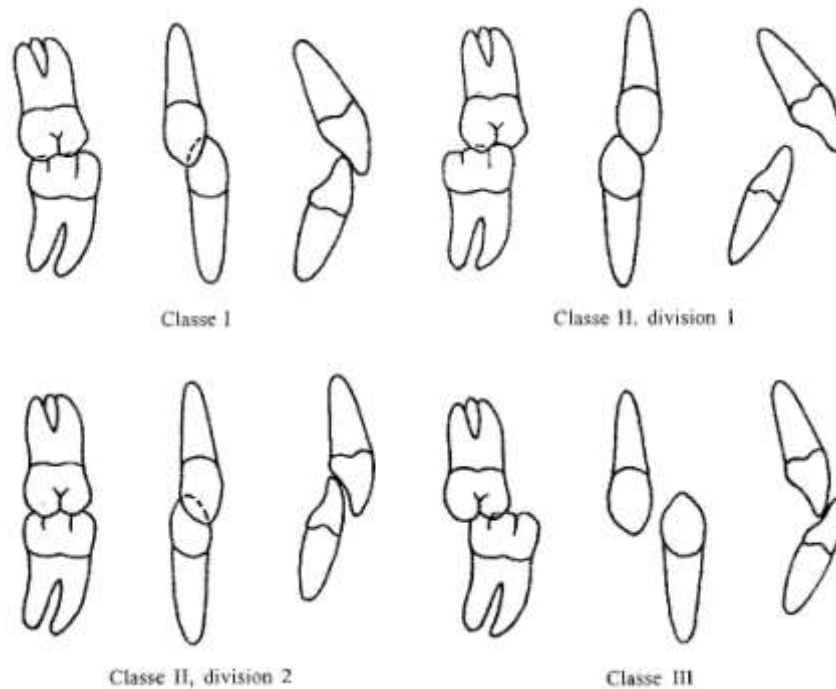


Figure 6: Les classes d'Angle : rapports molaires, canins et incisifs.

In : BASSIGNY, 1983.

- La fermeture des diastèmes simiens

Lors de l'éruption des dents de six ans, les diastèmes simiens se ferment sous la poussée éruptive de ces premières molaires définitives (LAUTROU, 1992). En cas de plan terminal rectiligne :

- Dans les arcades de type I de Baume : le diastème inférieur étant supérieur au diastème supérieur, la première molaire inférieure va se retrouver en mésiocclusion (en classe I) molaire.
- Dans les arcades de types II de Baume : les premières molaires conservent leurs rapport cuspides à cuspides.

- Double rangée de dents à la mandibule

L'évolution des incisives permanentes mandibulaires se fait généralement en lingual des incisives temporaires ce qui peut parfois provoquer une « double rangée de dents » souvent facteur d'inquiétude pour les parents. La simple avulsion des dents temporaires persistantes sur l'arcade permettra une mise en place normale des incisives permanentes grâce à l'action de la pression linguale (DEMOGE, 1972).

Cette phase de constitution de la denture mixte est une phase très active. Elle est d'une importance majeure dans la morphogénèse des arcades. Si un des mécanismes de compensation ne crée pas l'espace nécessaire, les incisives permanentes présenteront alors des chevauchements ou des inclinaisons (LAUTROU, 1992).

1.1.1.2.2 Phase de denture mixte stable

Cette phase dure de 2 à 3 ans. Elle débute avec la mise en fonction des incisives permanentes et se termine avec l'apparition de mobilité sur les molaires ou les canines temporaires. Une des caractéristiques importantes de cette phase est la stabilité dimensionnelle des arcades dentaires (BASSIGNY, 1983).

C'est au cours de ce stade que débute réellement « l'âge orthodontique » pour les auteurs adeptes de traitements précoces (DEMOGE, 1972).

1.1.1.2.3 Phase de constitution de la denture adolescente

Cette étape de la morphogénèse correspond au remplacement des canines et molaires temporaires, entre la dixième et la douzième année. C'est une phase complexe car les séquences d'éruption peuvent être très variées mais aussi car les phénomènes de compensation qui interviennent peuvent être modifiés par la séquence d'éruption (LAUTROU, 1992).

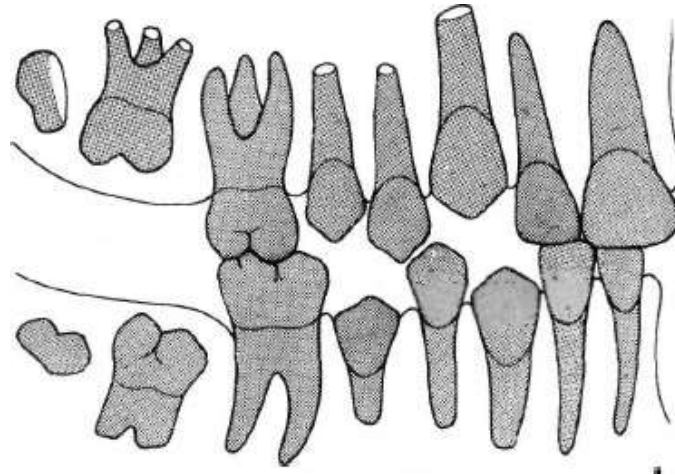


Figure 7: Phase de constitution de la denture adolescente.

In : LAUTROU, 1992.

La perte des première et deuxième molaires temporaires va créer un espace disponible devant les dents de 6 ans. Cet espace est l'espace de dérive mésiale ou « Lee Way Space » des Anglo-Saxons. Ce mouvement mésial est d'importance variable : il est en moyenne de 3,4 millimètres à l'arcade inférieure (1.7 millimètres par hémia arcade) et de 1.8 millimètres à l'arcade supérieure (0.9 millimètre par hémia arcade). Il est défini comme la différence entre les diamètres des molaires temporaires et des prémolaires qui leur succèdent. Après la chute des deuxièmes molaires temporaires, les premières molaires se déplacent donc mésialement. En moyenne, les premières molaires permanentes présentent, en denture mixte, des rapports de cuspide à cuspide ou une légère mésiocclusion de la première molaire inférieure. Cette « dérive mésiale » physiologique sera utilisée pour le rétablissement d'une occlusion molaire de classe I puisque la mésialisation sera plus importante à l'arcade inférieure (BASSIGNY, 1983).

1.1.1.3 La denture permanente

1.1.1.3.1 Phase de denture adolescente stable

Elle représente la première étape de la denture permanente. Sa durée est liée à l'éruption plus ou moins précoce de la deuxième molaire permanente.

A la mandibule, la deuxième molaire peut faire son éruption en même temps que la deuxième prémolaire ; dans ce cas, cette phase est inexistante (DEMOGE, 1972).

1.1.1.3.2 Phase de constitution de la denture adulte jeune

Cette phase représente l'évolution des secondes molaires sur les arcades.

1.1.1.3.3 Phase de denture adulte jeune stable

La mise en occlusion des secondes molaires marque le début d'une longue phase statique remise en cause par l'évolution des troisièmes molaires lorsqu'elles existent.

1.1.1.3.4 Phase de constitution de la denture adulte complète

C'est la dernière phase dynamique de la morphogénèse des arcades dentaires. Elle correspond à la mise en place des troisièmes molaires sur l'arcade. L'évolution ainsi que l'âge d'éruption de ces troisièmes molaires sont très différents d'un individu à l'autre (LAUTROU, 1992).

L'encombrement dit tertiaire fut longtemps associé à l'éruption des troisièmes molaires mais aucun lien n'a pu être prouvé scientifiquement. De plus, d'après DEMOGE, ces encombrements se produisent également chez certains individus sans troisième molaire (DEMOGE, 1972).

1.1.1.3.5 Phase de denture adulte complète

C'est l'apogée de la morphogénèse des arcades dentaires : toutes les dents de la formule dentaire ont enfin trouvé leur place sur l'arcade et la fonction dentaire est maximale.

A partir de la mise en occlusion des troisièmes molaires permanentes, les seuls remaniements physiologiques de la denture seront fonction de l'usure occlusale et de l'usure

des faces proximales, entraînant une discrète égression et une discrète mésialisation des dents tout au long de l'existence (DEMOGE, 1972).

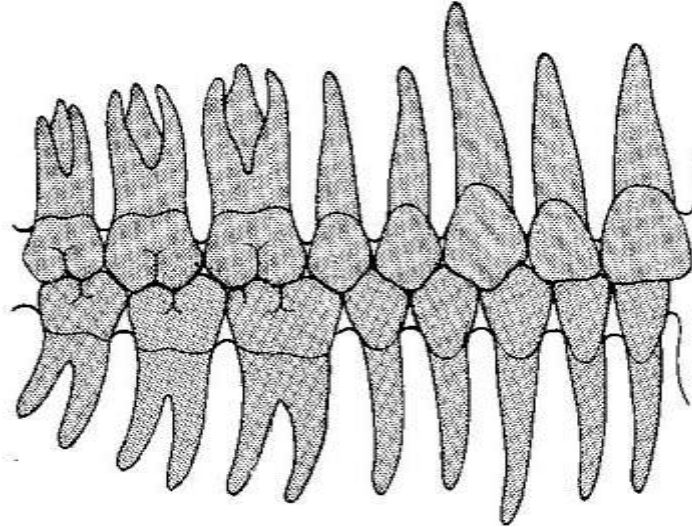


Figure 8: Phase de denture adulte complète.

In : LAUTROU, 1992.

1.1.2 Les variations dimensionnelles des arcades durant la morphogénèse

1.1.2.1 Le périmètre d'arcade

Le périmètre d'arcade est mesuré de la face distale de la deuxième molaire temporaire ou de la deuxième prémolaire permanente gauche à la face distale de celle de droite en passant par les cuspidés vestibulaires et le bord incisif des dents (CHATEAU, 1992).

Selon MOORREES (1969) on observe:

- Au maxillaire : une légère augmentation entre 5 et 18 ans
 - Faible pour les garçons (1,3 millimètres)
 - Presque nulle pour les filles (0,5 millimètre)

- A la mandibule : une diminution entre 6 et 18 ans
 - De 3,4 millimètres pour les garçons
 - De 4,5 millimètres pour les filles

La séquence d'éruption, les différences de proportion entre denture temporaire et denture permanente font que les variations individuelles sont importantes (BASSIGNY, 1983). Le périmètre d'arcade se modifie essentiellement à cause de la dérive mésiale physiologique. Enfin, à la fin de la croissance, le redressement lingual des incisives réduit encore cette dimension (BARAT, 1963).

1.1.2.2 Longueur ou flèche d'arcade

La longueur d'arcade peut se mesurer par la distance entre une ligne tangente aux faces vestibulaires des incisives centrales et une ligne tangente aux faces mésiales des premières molaires permanentes ou tangente aux faces distales des deuxièmes molaires de lait. Elle subit des modifications au cours de la croissance sous l'effet des éruptions dentaires, de la direction de la croissance alvéolaire et des migrations dentaires (CHATEAU, 1992).

Evolution de la longueur d'arcade (BASSIGNY, 1983) :

- Sa mesure est relativement stable en denture temporaire
- Elle s'accroît au moment de l'évolution des incisives
 - 2,2 millimètres au maxillaire
 - 1,3 millimètres à la mandibule
- Puis diminue de manière importante au moment du remplacement des molaires temporaires (cela est dû à la dérive mésiale).
- Elle subit une diminution tardive, due au redressement des incisives inférieures qui deviennent plus droites sur leurs bases osseuses.

Au total, les variations de la longueur d'arcade sont comparables à celles du périmètre d'arcade. C'est entre 4 et 6 ans que l'on observe l'accroissement, et entre 10 et 14 ans la diminution de cette longueur.

1.1.2.3 La largeur d'arcade

La largeur d'arcade est représentée soit au niveau canin par la distance mesurée entre les pointes cuspidiennes de celles-ci, soit au niveau des premières molaires par la distance entre leurs cuspidés centro-vestibulaires (BASSIGNY, 1983).

1.1.2.3.1 Au niveau canin

Au maxillaire, l'évolution se fait en trois phases distinctes (BARAT, 1963) :

- Première phase : de 3 à 4 ans cette distance augmente légèrement.
- Deuxième phase : elle commence entre 5-6 ans et se termine un peu moins de 2 ans avant l'éruption des canines permanentes et elle représente un accroissement en largeur de 3 mm environ.
- Troisième phase : elle se produit immédiatement avant l'éruption des canines permanentes et représente un accroissement d'environ 2 mm.

A la mandibule, il y a un accroissement après 5 ans, avec un maximum vers 9 ans chez la fille et vers 10 ans chez le garçon.

1.1.2.3.2 Au niveau des molaires

On observe une augmentation entre 6 et 13 ans de 2 mm en moyenne, suivie d'une légère diminution.

1.2 Les séquences d'éruption

Il existe pour chacune des dents un ordre d'éruption, l'ensemble constituant dans le temps ce que l'on appelle la séquence d'éruption. De manière générale, les dents mandibulaires apparaissent avant leurs homologues supérieures et il existe par contre un phénomène de symétrie pour l'éruption des héli-arcades droites et gauches.

1.2.1 Séquence d'éruption des dents temporaires

Cette séquence s'étend en moyenne sur 5 à 6 ans à partir de la naissance. A la naissance aucune dent n'a fait son éruption sauf exception rarissime. De manière générale l'apparition de la première dent temporaire se fait vers 6 mois ½ en moyenne. Tout retard (ou toute avance mais de manière moins significative) entraîne de manière fréquente une évolution retardée ou avancée de la denture permanente. Vers 2 ans ½ la totalité des dents temporaires a fait son éruption. La denture est composée de 20 dents (BASSIGNY, 1983).

Incisive centrale inférieure	6 mois 1/2
Incisive latérale inférieure	7 mois
Incisive centrale supérieure	7 mois 1/2
Incisive latérale supérieure	8 mois
Premières molaires	12 à 16 mois
Canines	16 à 20 mois
Deuxièmes molaires	20 à 30 mois

Figure 9: Séquence d'éruption des dents temporaires.

In : LAUTROU, 1992.

1.2.2 Séquence d'éruption des dents permanentes

La chronologie de cette séquence est parfaitement illustrée par le diagramme de HURME :

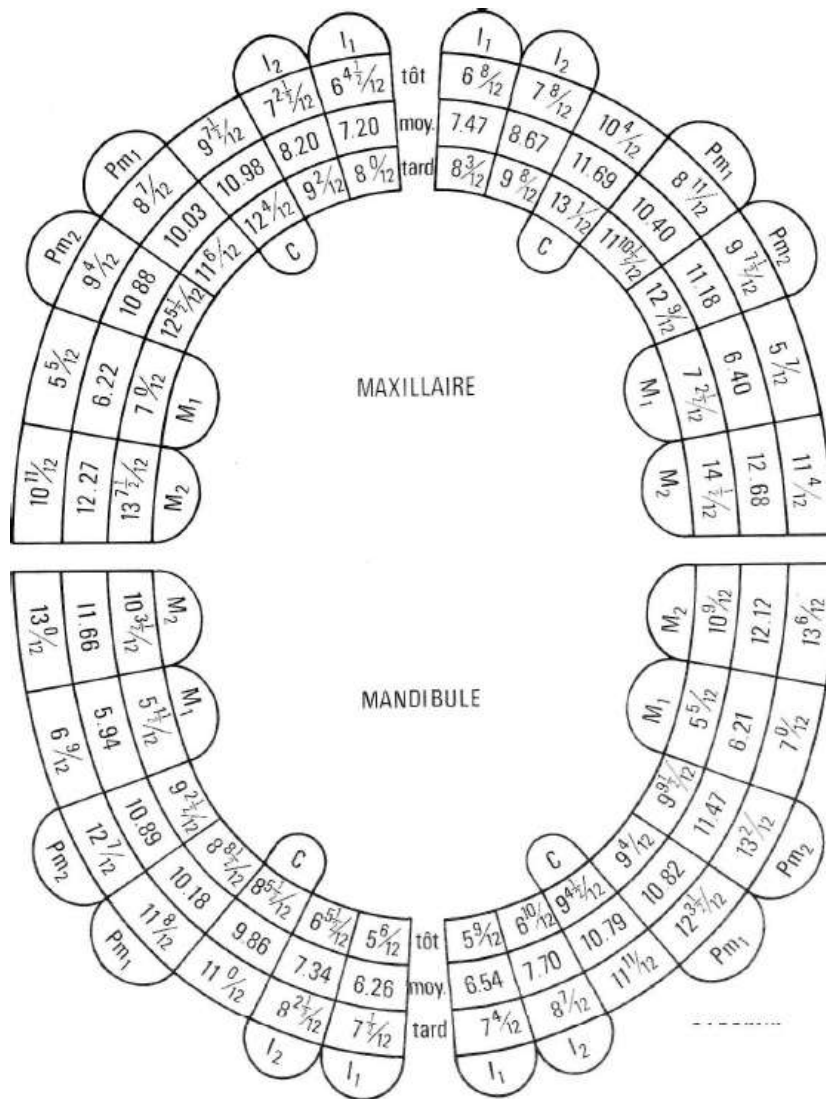


Figure 10: Ages moyens d'éruption dentaire avec un intervalle de variation d'un écart type de part et d'autre de chaque moyenne.

In : LAUTROU, 1992.

La grande variabilité des âges d'éruption ne permet pas de fixer une séquence d'éruption. Cependant certaines règles générales se dégagent (LAUTROU, 1992) :

- Les dents mandibulaires apparaissent presque toujours avant leurs homologues maxillaires.
- Les filles sont en avance sur les garçons et cette avance s'accroît au fur et à mesure de la séquence d'éruption.

Les études de VAN DER LINDEN (1979) remarquent que la séquence d'éruption va conditionner l'organisation des arcades :

- Si la séquence est 4-5-3 ou 5-4-3, l'espace libéré par la différence de diamètre entre IV-V et 4 et 5 laisse à la canine la place pour faire son éruption.
- Par contre si la séquence est 3-4-5, dans ce cas, les canines définitives, qui ont des diamètres mésiodistaux supérieurs aux canines temporaires, conduisent à la présence de toutes les grosses dents sur l'arcade : cette situation provoque un encombrement transitoire qui se manifeste par des malpositions canines.

D'après DEMOGE (1972) « la bonne connaissance des âges d'éruption dentaire et de leurs variations normales ou compatibles avec l'édification d'un appareil bucco-dentaire normal est un élément fondamental du diagnostic en orthopédie dento-faciale ».

2 Classifications des encombrements

L'encombrement dentaire représente une différence négative entre l'espace disponible sur l'arcade dentaire et l'espace nécessaire pour aligner les dents.

Il existe deux types de classifications de l'encombrement : la première permet de classer les encombrements par la sévérité du manque d'espace, la seconde de classer les encombrements selon l'étiologie de la déficience d'espace (DELHAYE et coll, 2006).

2.1 Classification suivant la sévérité du manque

La classification est (DELHAYE et coll, 2006) :

- Encombrement faible allant jusqu'à 4 millimètres
- Encombrement modéré entre 5 et 8 millimètres
- Encombrement sévère supérieur à 8 millimètres

2.2 Classification suivant l'étiologie du manque d'espace

Cette classification a été décrite par VAN DER LINDEN en 1975 :

2.2.1 Encombrement primaire

L'encombrement primaire correspond à la dysharmonie entre la taille du maxillaire et les dimensions des dents qui, d'après VAN DER LINDEN, sont essentiellement déterminées génétiquement : une combinaison génétique non harmonieuse entre la dimension des dents et des maxillaires peut donc entraîner un encombrement primaire.

2.2.2 Encombrement secondaire

L'encombrement secondaire est issu d'une anomalie acquise par mésialisation des dents postérieures dans les secteurs latéraux. Les causes de cette anomalie peuvent être variées : la perte prématurée d'une dent (facteur principal selon VAN DER LINDEN), une carie importante, un déplacement lingual des dents antérieures par parafonctions (comme des lèvres toniques par exemple).

2.2.3 Encombrement tertiaire

L'encombrement tertiaire correspond essentiellement à l'encombrement du secteur incisivo-canin mandibulaire mais son étiologie reste encore controversée à l'heure actuelle. En effet, l'éruption des troisièmes molaires a longtemps été désignée comme l'origine de cet encombrement mais aucune étude scientifique à ce jour n'a pu prouver le rôle des troisièmes molaires dans son établissement.

Certains auteurs attribuent cette dysharmonie à la croissance antéro-postérieure différentielle du maxillaire et de la mandibule: pour VAN DER LINDEN, le facteur le plus important de la potentialité d'un encombrement tertiaire est le fait que la mandibule continue de croître à un moment où il ne reste que peu de potentiel de croissance pour le reste du complexe cranio-facial et donc du maxillaire.

La différenciation entre encombrement primaire et secondaire est plus difficile à réaliser lorsque toutes les dents permanentes sont sur l'arcade. L'encombrement primaire des dents antérieures peut être aggravé par la perte prématurée des dents temporaires. De même, l'encombrement tertiaire peut augmenter un encombrement déjà présent.

3 Diagnostic

3.1 Diagnostic positif

Le diagnostic de l'encombrement dentaire est établi après un examen général du patient. L'interrogatoire ou anamnèse est un élément important de l'examen car il va permettre de noter la présence d'éventuelles anomalies similaires chez les parents ainsi que dans la fratrie du patient. De plus, l'anamnèse permet également de quantifier l'importance du préjudice esthétique pour le patient, et le souhait de celui ci quant au choix du traitement (GEBEILE-CHAUTY et coll, 2011).

Le diagnostic sera fondé sur un examen exobuccal concernant le visage et la face et un examen endobuccal comportant l'observation des dents, du parodonte, des muqueuses et un examen de l'occlusion. Ces examens seront complétés par un examen fonctionnel, pour déceler certaines anomalies ou des habitudes déformantes, et par les examens complémentaires classiques comme l'exploration radiographique et l'étude de moulages d'études.

L'étude des moulages nous permet de réaliser deux mesures importantes :

- L'espace disponible :

La mesure de l'espace disponible peut se faire selon deux méthodes. La première est la méthode des secteurs : on divise successivement chaque hémi arcade en secteurs et chacune de ces mesures est reportée sur une droite.

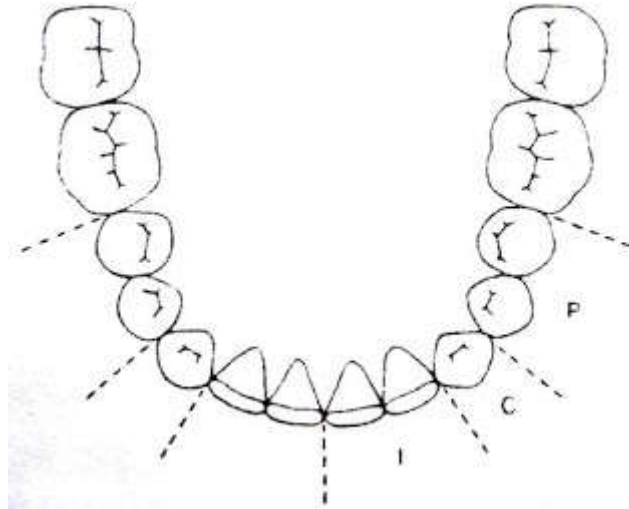


Figure 11: Méthode dite des secteurs pour mesurer l'espace disponible sur l'arcade.

In : BASSIGNY, 1983.

La seconde méthode est celle du fil de laiton : on façonne un fil mou de laiton préformé avec les doigts ou une pince, ce fil joignant les faces mésiales des 1ères molaires permanentes droite et gauche en parcourant le périmètre d'arcade. Le fil est ensuite remis rectiligne et sa mesure correspond à la place disponible de l'arcade en avant des 1ères molaires permanentes.

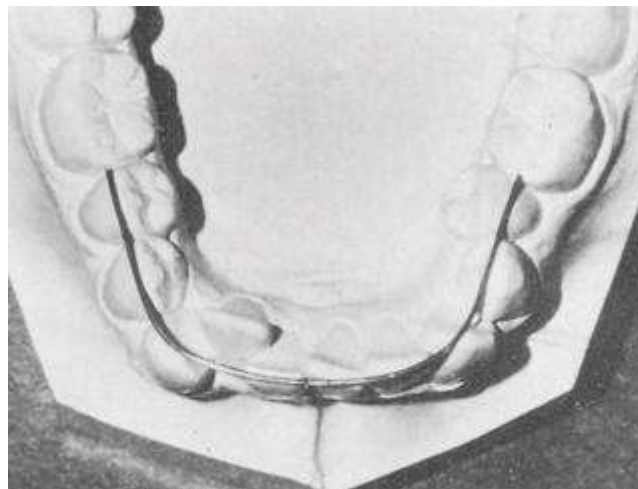


Figure 12: Méthode dite du fil de laiton pour mesurer l'espace disponible sur l'arcade.

In : BASSIGNY, 1983.

- L'espace nécessaire :

La mesure de l'espace nécessaire se fait par mesure des dimensions mésiodistales de toutes les dents situées mésialement par rapport aux premières molaires permanentes. Cette mesure est réalisée sur les modèles en plâtre pour les dents évoluées avec un compas à pointes sèches ou un pied à coulisse. La mesure de chaque dent est ensuite reportée sur une droite à la suite de la mesure précédente. L'ensemble des mesures reportées est l'espace nécessaire.

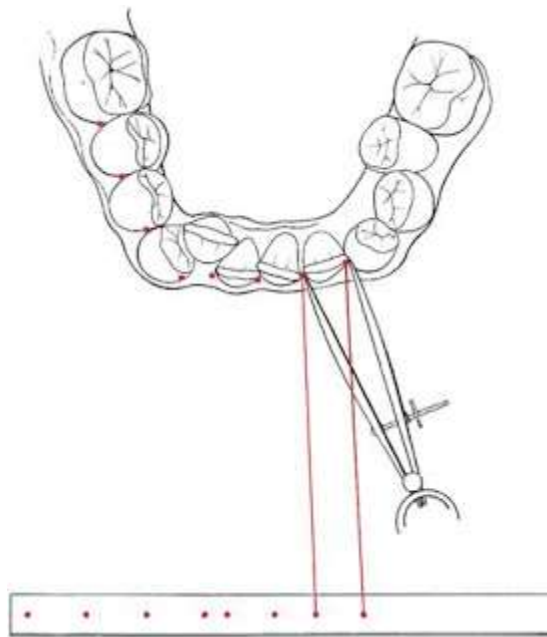


Figure 13: Mesure de l'espace nécessaire dent par dent et report sur une feuille de papier.

In : BASSIGNY, 1983.

Pour les dents non évoluées, deux méthodes peuvent être utilisées pour la mesure des diamètres mésiodistaux : l'étude radiographique et la prévision mathématique.

3.2 Diagnostic étiologique des différentes formes de l'encombrement

3.2.1 La Dysharmonie Dento-Maxillaire

3.2.1.1 Généralités

Rappelons que la dysharmonie dento-maxillaire n'est pas le synonyme d'encombrement dentaire. La dysharmonie dento-maxillaire est un encombrement primaire. Certains auteurs mettent en cause l'indépendance embryologique ou génétique entre la denture et les maxillaires, ce qui permettrait de comprendre les incoordinations entre les dimensions des mâchoires et les dimensions des dents (DELHAYE et coll, 2006).

Une dysharmonie dento-maxillaire correspond donc à une disproportion entre les dimensions mésio-distales des dents permanentes et le périmètre des arcades alvéolaires correspondantes ; la continuité des arcades dentaires au niveau des faces proximales n'est donc plus assurée. Il est généralement admis que cette anomalie atteint 15 % de la population et 30 % d'une population orthodontique (BASSIGNY, 1983).

Il existe deux formes de dysharmonie dento-maxillaire :

- par excès ou macrodontie conduisant à un encombrement ou à une vestibuloversion des incisives
- par défaut ou microdontie conduisant à des diastèmes plus ou moins importants

La dysharmonie dento-maxillaire peut avoir une localisation :

- Antérieure (incisives et canines)
- Latérale (prémolaires et premières molaires)
- Postérieure (deuxièmes et troisièmes molaires)

3.2.1.2 Signes cliniques (PAJONI et FOUCART, 1997)

3.2.1.2.1 Denture temporaire

L'absence de diastème: diastèmes simiens et ou interincisifs est un signe évocateur d'une dysharmonie future.

3.2.1.2.2 Phase d'établissement de la denture mixte

➤ A la mandibule :

Plusieurs indices conduisent à envisager une dysharmonie dento-maxillaire :

- Au niveau incisif :
 - La rhyssure prématurée des incisives latérales temporaires par les incisives centrales permanentes
 - L'évolution, en linguo-position, des incisives latérales par rapport aux centrales
 - La vestibulocclusion localisée à une incisive centrale

- Au niveau canin :
 - La persistance des canines temporaires accompagnée d'un encombrement incisif très important avec dénudation fréquente de l'incisive centrale la plus vestibulée
 - L'expulsion unilatérale d'une canine temporaire accompagnée d'un encombrement plus réduit et d'une déviation du milieu interincisif
 - L'expulsion spontanée des deux canines temporaires ne provoquant pas d'encombrement incisif mais une diminution, voire une disparition de l'espace d'évolution des canines permanentes

➤ Au maxillaire

Les signes évocateurs sont : les malpositions incisives, la linguocclusion d'une ou deux incisives latérales, l'élimination d'une ou de deux canines temporaires.

3.2.1.2.3 Denture mixte stable et phase d'établissement de la denture adolescente

Il est possible d'observer les signes d'une dysharmonie dento-maxillaire :

- Au niveau du secteur antérieur :
 - Un encombrement incisif
 - Une dénudation accentuée d'une incisive avec parfois une absence de gencive attachée
 - Une mobilité d'une incisive inférieure en vestibulocclusion
 - Une évolution vestibulaire, en infraposition ou en infra-mésio-vestibuloposition des canines
 - Une inclusion canine

- Au niveau des secteurs latéraux :
 - Des premières prémolaires évoluant en vestibulo ou en linguocclusion ; ou bien retenues entre la canine permanente et la deuxième molaire temporaire
 - Une linguo ou vestibulocclusion des deuxièmes prémolaires
 - Des rotations, accentuant le déficit d'espace

- Au niveau des secteurs postérieurs :
 - La première molaire permanente enclavée sous la deuxième molaire temporaire, avec rhisalysse de la racine distale ou même élimination précoce de la dent
 - Une vestibulo-version des deuxièmes molaires maxillaires
 - Une vestibulo-position des deuxièmes molaires mandibulaires
 - Une inclusion des troisièmes molaires

3.2.1.3 Signes radiologiques (PAJONI et FOUCART, 1997)

- Au niveau antérieur :

Sur la radiographie panoramique, l'axe des germes des canines permanentes est fortement mésioversé.

Sur la téléradiographie de profil, en denture mixte précoce, l'image du germe de la canine inférieure mandibulaire est située près de la corticale symphysaire.

➤ Au niveau latéral :

Les prémolaires peuvent apparaître enclavées ou incluses. Il est possible d'observer une disto- ou une mésio-version des deuxièmes prémolaires mandibulaires.

➤ Au niveau postérieur :

L'espace imparti à l'évolution des deuxièmes et troisièmes molaires est réduit et leurs germes présentent une version distale. Les images des germes des molaires non évoluées et des premières molaires permanentes sont superposées.

3.2.2 La dysharmonie dento-dentaire

3.2.2.1 Généralités

On s'accorde généralement à désigner par ce terme des disproportions de volume entre les dents des arcades dentaires supérieure et inférieure. Ces disproportions de volume peuvent intéresser une ou plusieurs dents, voire même toutes les dents d'une arcade. Elles peuvent être symétriques ou asymétriques (ARNONE, 1973).

Les dysharmonies dento-dentaires dont l'étiologie est d'ordre génétique peuvent être divisées en deux groupes selon qu'elles se présentent en denture mixte ou en denture permanente :

➤ En denture mixte :

Il est possible de considérer, en effet, qu'il y a dysharmonie dento-dentaire chaque fois que les rapports de volume entre les dents permanentes et les dents temporaires des secteurs latéraux (espace du Lee Way) sont tels qu'une malocclusion en résulterait sans l'intervention du praticien. Par exemple, il arrive parfois que la différence de volume entre les secteurs latéraux temporaires et permanents soit inexistante, voire même négative : cela peut entraîner une malocclusion.

➤ En denture permanente :

On peut classer les dysharmonies dento-dentaire en denture permanente par excès (lorsqu'une ou plusieurs dents sont de taille trop importante) et par défaut (lorsque l'on est en présence d'un manque de matériel dentaire). La dysharmonie dento-dentaire peut intéresser soit une seule dent soit un secteur d'arcade (BOLTON, 1960).

Ces dysharmonies dento-dentaires pourront être observées isolément, ou coexister avec d'autres dysmorphoses.

L'étude clinique des dysharmonies dento-dentaires révèle qu'elles entraînent le plus souvent des troubles de l'occlusion statique (mauvaise intercuspitation) avec ou sans troubles de l'occlusion dynamique (contacts prématurés et/ou interférences occlusales).

Le diagnostic d'une dysharmonie dento-dentaire est basé sur la dysharmonie elle-même qui peut être mesurée par l'analyse de BOLTON (BOLTON, 1958). Deux rapports permettent de chiffrer l'excès d'une arcade par rapport à une autre :

- Le rapport général correspond au rapport entre la somme des diamètres mésio-distaux des douze dents mandibulaires et la somme des diamètres mésio-distaux des douze dents maxillaires, le tout multiplié par cent. Il est normalement de 91,3 %.
- Le rapport antérieur correspond au rapport entre la somme des diamètres mésio-distaux des six dents antérieures mandibulaires et la somme des diamètres mésio-distaux des six dents antérieures maxillaires, le tout multiplié par cent. Il est normalement de 77,2%.

La valeur moyenne du rapport antérieur est de $77,2\% \pm 0,22$ et celle du rapport général de $91,3\% \pm 0,26$.

Si le rapport général est supérieur à 91,3%, la dysharmonie dento-dentaire est due à un excès mandibulaire. Pour évaluer la valeur de ces excès maxillaire ou mandibulaire, on utilise aussi les tables de correspondance de Bolton (BOLTON, 1958). Dans ce cas, on situe sur la table de Bolton la somme des 12 dents maxillaires et on lit la mesure correcte pour les dents mandibulaires ; pour connaître l'excès mandibulaire correspondant, on fait la différence entre

la valeur des 12 dents mandibulaires réelles (c'est-à-dire la valeur trouvée chez le patient) et la valeur des 12 dents mandibulaires correctes (valeur lue à partir de la table de Bolton).

Si le rapport est inférieur à 91.3%, la dysharmonie dento-dentaire est due à un excès maxillaire dont la valeur sera connue en procédant exactement comme on l'a fait plus haut pour la mandibule.

Comme le rapport général ne peut cependant préciser si l'excès est limité au bloc incisivo-canin ou aux secteurs latéraux ou encore à l'ensemble des dents comprises dans ces deux groupes, on étudiera le rapport antérieur. Si ce dernier est supérieur à 77.2%, c'est qu'il existe un excès mandibulaire antérieur. Dans le cas contraire, il s'agira d'un excès maxillaire antérieur.

• **Tableau de correspondance général**

Max.12	Man.12	Max.12	Man.12	Max.12	Man.12
86	77.6	94	85.8	103	94.3
86	78.5	95	86.7	104	95.0
87	79.4	96	87.6	105	95.9
88	80.3	97	88.6	106	96.8
89	81.3	98	89.5	107	97.8
90	82.1	99	90.4	108	98.6
91	83.1	100	91.3	109	99.5
92	84.0	101	92.2	110	100.1
93	84.9	102	93.1		

• **Tableau de correspondance antérieur**

Max.6	Man.6	Max.6	Man.6	Max.6	Man.6
40.0	30.9	45.5	35.1	51.0	39.4
40.5	31.3	46.0	35.5	51.5	39.8
41.0	31.7	46.5	35.9	52.0	40.1
41.5	32.0	47.0	36.3	52.5	40.5
42.0	32.4	47.5	36.7	53.0	40.9
42.5	32.8	48.0	37.1	53.5	41.3
43.0	33.2	48.5	37.4	54.0	41.7
43.5	33.6	49.0	37.8	54.5	42.1
44.0	34.0	49.5	38.2	55.0	42.5
44.5	34.4	50.0	38.6		
45.0	34.7	50.5	39.0		

Figure 14: Tables de BOLTON

In : BASSIGNY, 1983.

En revanche, si le rapport général est anormal, mais que le rapport antérieur est normal, alors l'anomalie est postérieure.

On pourra ainsi déterminer si la dysharmonie dento-dentaire est due à un excès de matériel dentaire maxillaire ou mandibulaire et la localisation de l'excès.

3.2.2.2 Signes cliniques (PAJONI et FOUCART, 1997)

➤ Intra-arcade

- Une dysharmonie dento-dentaire par excès maxillaire ou défaut mandibulaire :
 - Présence d'un encombrement maxillaire avec des rapports de classe I molaire et canine.
 - Présence de diastèmes à l'arcade mandibulaire.
 - Rotation notamment des incisives supérieures.

- Une dysharmonie dento-dentaire par excès mandibulaire ou défaut maxillaire :
 - Présence d'un encombrement mandibulaire avec des rapports de classe I molaire et canine.
 - Présence de diastèmes à l'arcade maxillaire.
 - Rotation notamment des incisives inférieures.

➤ Inter-arcade

- Perturbations des rapports cuspides-fosses en relation d'intercuspidation maximale.
- Surplomb et recouvrement perturbés (en cas de dysharmonie dento-dentaire des incisives latérales supérieures par défaut on aura souvent une relation de bout à bout incisif en classe I canine et molaire).
- Décalage des milieux en cas de déséquilibre droite/gauche.
- Impossibilité d'obtenir une classe I canine et molaire sans diastème ou sans encombrement.
- En cas d'excès maxillaire ou défaut mandibulaire :

- Classe I molaire avec classe II canine et augmentation du surplomb et du recouvrement.
- Classe I molaire et canine avec surplomb et recouvrement normaux mais avec la présence de diastème entre canine et prémolaires inférieures.
- Classe I molaire et canine avec encombrement maxillaire.
- En cas d'excès mandibulaire ou défaut maxillaire :
 - Classe I molaire avec classe III canine, bout à bout incisif.
 - Classe I molaire et canine avec surplomb et recouvrement normaux mais présence de diastèmes au maxillaire.
 - Classe I molaire et canine avec présence d'un encombrement inférieur.

3.2.2.3 Signes sur moulages

Les moulages sont examinés arcades séparées et en occlusion d'intercuspidie maximale. La mesure du rapport entre les dimensions mésio distales des dents supérieures et inférieures permet d'évaluer l'harmonie ou la dysharmonie dimensionnelle entre les 2 arcades dentaires. Ces mesures permettent de réaliser l'analyse de Bolton vue précédemment.

3.2.2.4 Signes radiologiques (PAJONI et FOUCART, 1997)

Les examens radiographiques seront utilisés lors de l'étude de la dysharmonie dento-dentaire en denture mixte pour évaluer le diamètre mésio-distal des dents n'ayant pas encore fait leur éruption.

La radio panoramique ne va pas permettre de réaliser des mesures précises en denture permanente.

3.2.3 La linguoversion des incisives mandibulaires (CHATEAU, 1992)

3.2.3.1 Généralités

La linguoversion des incisives mandibulaires correspond à une anomalie alvéolaire dans le sens antérieur. Il s'agit d'un encombrement secondaire. L'étiologie de cette linguoversion peut être soit fonctionnelle, comme la succion de la lèvre inférieure ou bien d'un doigt, soit anatomique, comme un frein lingual trop court par exemple.

3.2.3.2 Signes cliniques

Les deux signes cliniques intra buccaux principaux sont :

- Un encombrement antérieur mandibulaire
- Un surplomb excessif

De plus, l'enfant présente une rétrochéilie inférieure.

3.2.3.3 Signes radiologiques

Une téléradiographie de profil indiquera la sévérité de la version linguale des incisives mandibulaires grâce à la céphalométrie.

3.2.4 Déviation des points inter incisifs (CHATEAU, 1992)

La déviation des points inter incisifs est la perte de la correspondance des milieux incisifs. Elle provoque un encombrement secondaire du côté de la déviation. Les étiologies sont des anomalies asymétriques :

- Des dents surnuméraires et des odontomes :
Leur présence provoque des malpositions ou des évolutions retardées des dents adjacentes.

- Une carie proximale sur une dent temporaire :
Une carie d'une dent temporaire conduit, sans restauration correcte de son anatomie par le praticien, à la version des dents adjacentes, entraînant ainsi la perte de l'espace nécessaire pour la dent permanente provoquant l'apparition d'un encombrement.

- La perte précoce d'une dent temporaire :
La perte précoce d'une dent temporaire va favoriser la « dérive mésiale » physiologique des dents postérieures à celle-ci. Cette mésialisation entraîne la perte de l'espace disponible provoquant ainsi l'apparition d'un encombrement.

3.2.5 Mésio-position molaire

La perte des deuxièmes molaires temporaires, soit par extraction prématurée, soit par délabrement (carie) provoque une mésioversion des premières molaires permanentes et ainsi un encombrement de la zone moyenne de l'arcade correspondant aux prémolaires et à la première molaire.

4 Conduite à tenir

Il existe deux procédés pour faire de la place sur une arcade encombrée (VAN DER LINDEN, 1975) :

- augmenter l'espace disponible
et/ou
- diminuer l'espace nécessaire
-

4.1 Augmentation de l'espace disponible

4.1.1 Expansion sagittale

4.1.1.1 Distalisation molaire

La thérapeutique de distalisation molaire va permettre le recul des molaires sur l'arcade, augmentant ainsi le périmètre d'arcade et donc l'espace disponible pour le bon alignement des dents. Les dispositifs utilisés les plus couramment permettant une distalisation molaire sont : les forces extra-orales, le Lip bumper, le Pendulum, le DAC d'AKNIN et les minivis.

4.1.1.1.1 Les forces extra-orales de recul molaire (BASSIGNY, 1983)

Les forces extra-orales sont appliquées à l'aide d'un dispositif mécanique amovible comportant un appui péri crânien (ancrage), un système de traction élastique externe, un point d'appui interne, des bagues placées le plus souvent au niveau des premières molaires maxillaires. La surface d'ancrage crânienne n'étant pas déformable, seules les molaires se déplacent en direction distale. Cet appareil permet d'exercer une force intermittente, à direction antéropostérieure sur les premières molaires supérieures, sans prendre appui sur les dents antérieures.

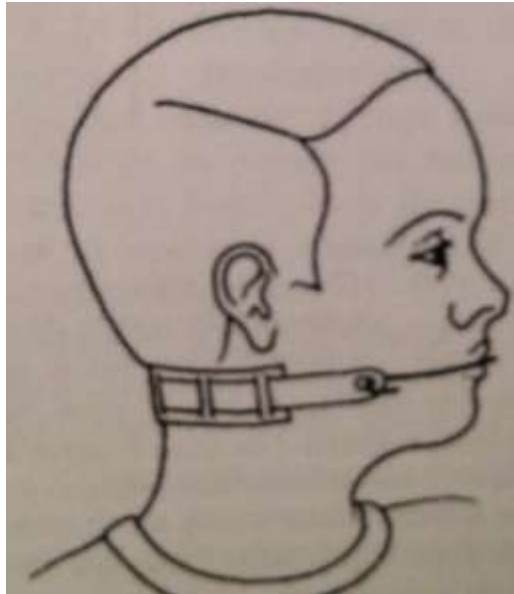
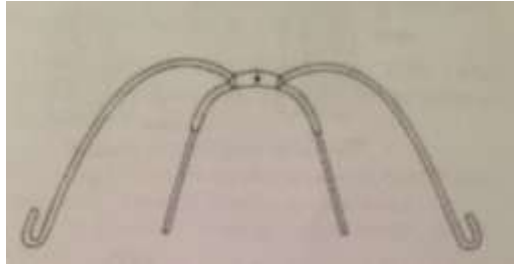

Figure 15: Arc facial.

In : BASSIGNY, 1983.

Le dispositif complet comprend :

- Deux bagues sur les premières molaires supérieures (ou parfois sur les deuxièmes molaires)
- Un arc facial : les branches externes peuvent être courtes (le crochet d'ancrage étant situé au niveau des canines), moyennes (le crochet est situé au niveau des premières molaires) ou longues. Les branches internes comportent des U d'expansion dirigées vers le bas, ou des rondelles soudables ou des baïllonnettes, afin de pouvoir en régler la longueur et de bloquer l'arc. L'arc est ajusté à distance des incisives et s'insère dans des tubes soudés sur les bagues.
- Un élément moteur : la bande élastique
- Un ancrage externe : la bande ou le casque de traction présentant différentes variantes selon les mouvements souhaités.

Il existe différents types de dispositifs de forces extra-orales, ils se différencieront selon le type d'ancrage externe utilisé :

- Traction basse : la bande a un point d'appui cervical. La direction de la force est plus basse que le plan d'occlusion.
- Traction moyenne : elle se fait à l'aide d'un casque de traction, ou l'association de deux types d'ancrages (bande cervicale et casque de traction haute avec appui occipital). La direction de la force est sensiblement parallèle au plan d'occlusion.
- Traction haute : la traction se fait au dessus des oreilles, avec un casque de traction haute avec appui pariétal. La direction de la force est plus haute que le plan d'occlusion.

L'application de ces forces extra-orales peut conduire à différents effets. Au niveau des molaires, trois types de déplacement sont possibles :

- Un mouvement de translation : déplacement distal.
- Un mouvement de version : version coronaire mésiale ou distale.
- Un mouvement vertical : égression ou ingression.

Dans le cas d'encombrement, le déplacement distal est le plus recherché. Le recul est de 2 à 4 millimètres en moyenne, le maximum observé étant de 1 centimètre en trois ans.

Ce dispositif étant par définition un dispositif externe, il est très visible. Son port est assez contraignant, et implique une très forte coopération du patient.

4.1.1.1.2 Lip bumper

Le lip bumper est un appareil intra-buccal amovible qui est souvent utilisé pour conserver l'espace du « lee way ».

Il est construit en fil d'acier et muni d'un écran de résine dans la zone antérieure. Des boucles en U situées en avant des tubes molaires permettent l'adaptation de l'appareil qui doit longer l'arcade à une distance de 4-5 millimètres des faces vestibulaires des molaires temporaires et à 2 millimètres de la gencive marginale des incisives.

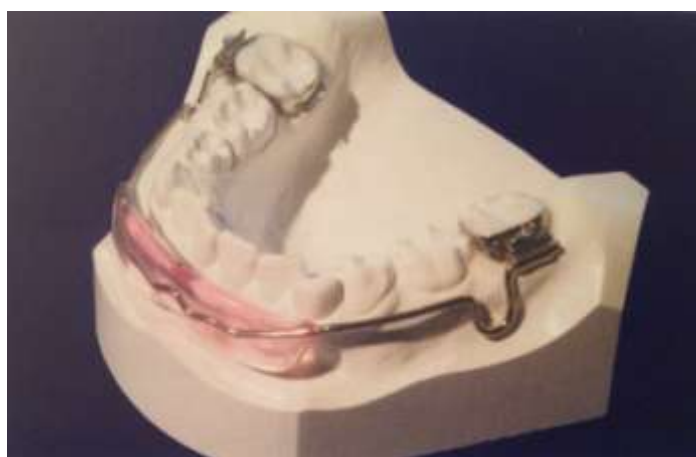

Figure 16: Lip bumper.

In : PATTI et PERRIER D'ARC, 2003.

L'action du lip bumper écarte les joues et les lèvres, ce qui soustrait l'influence de leur musculature sur la dentition mandibulaire. Seules les forces linguales centrifuges persistent et occasionnent une expansion transversale et sagittale spontanée de l'arcade dentaire mais provoquent également la vestibuloversion des incisives inférieures.

De plus le lip bumper provoque une augmentation moyenne de 4 à 6 millimètres de longueur d'arcade qui est largement attribuée à la vestibuloversion, estimée à 5 degrés, des incisives soumises aux forces linguales (DELHAYE et coll, 2006). Cependant, selon DAVIDOVITCH, le mouvement des molaires et l'expansion transversale contribuent autant, si ce n'est plus, à l'augmentation de la longueur du périmètre d'arcade que la version des incisives (DAVIDOVITCH, 1997).

L'écran de résine antérieur ajouté au lip bumper favorise la transmission directe des forces labiales aux premières molaires définitives, ce qui entraîne un redressement distal des molaires impliquées (DELHAYE et coll, 2006). Dans une étude portant sur le mouvement des molaires dû au lip bumper, une analyse tomographique a révélé un repositionnement distal significatif de 1,6 millimètres du centre de résistance de la molaire ainsi qu'un redressement distal de 6 degrés (DAVIDOVITCH, 1997).

4.1.1.1.3 Pendulum

Cet appareil a été introduit par HILGERS (HILGERS, 1992), il se compose d'une unité d'ancrage représentée par un bouton de Nance et d'une unité active constituée par deux ressorts, confectionnés à partir d'un fil de section ronde (.032 inch) en alliage de titane-molybdène.

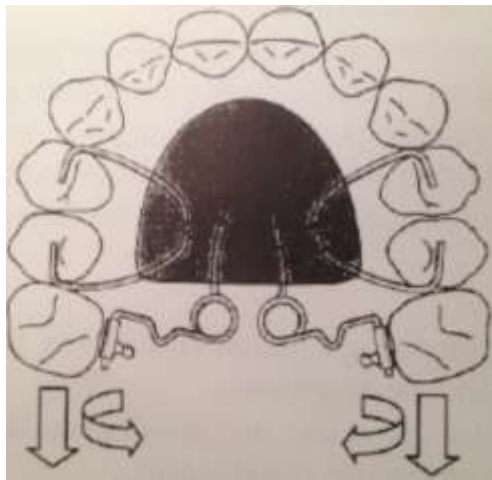


Figure 17: Pendulum.

In : PERNIER et coll, 2006.

Le bouton de Nance est relié aux quatre prémolaires ou molaires temporaires par des bras dont les extrémités sont collées sur les faces occlusales de ces dents ou soudées à des bagues qui prennent appui sur les premières prémolaires ou molaires temporaires.

Les ressorts actifs qui sortent de l'extrémité distale du bouton de Nance sont constitués d'une hélice fermée et d'une boucle en U d'ajustement transversal. Ils sont préparés de façon à être parallèles au plan sagittal médian, et activés en insérant leur extrémité distale dans les fourreaux palatins des bagues scellées sur les molaires à distaler (PERNIER et coll, 2006).

Adopté par de nombreux auteurs, le pendulum a subi de très nombreuses modifications au cours du temps. Il peut par exemple être confectionné avec un vérin médian ou s'ancrer au palais par le biais de mini-vis, pour ne plus prendre appui sur les prémolaires.

Les effets du pendulum sont essentiellement dentaires. Selon HILGERS, il n'est pas inhabituel d'observer 5 millimètres de distalisation molaire en 3 à 4 mois avec ce type d'appareil (HILGERS, 1992).

En réaction à ce mouvement, les premières prémolaires se mésialisent, les incisives se vestibuloversent et le surplomb augmente.

Les effets squelettiques sont eux sujets à controverse.

Une fois déplacées, les molaires devront être stabilisées dans leur nouvelle position grâce au bouton de Nance, une barre palatine ou une force extra-orale

Ce dispositif présente l'avantage d'être efficace, rapide et indépendant de la coopération du patient. C'est un dispositif invisible très bien toléré par le patient. Par contre, c'est un dispositif à utiliser avec précaution chez les sujets hyperdivergents du fait de l'ouverture de l'angle mandibulaire qu'il peut entraîner (PERNIER et coll, 2006).

4.1.1.1.4 Le DAC® d'AKNIN

Le DAC®, ou « Distal Active Concept », proposé par AKNIN, comprend des cales sur les premières molaires mandibulaires pour déverrouiller la croissance mandibulaire, des tractions inter maxillaires pour provoquer la propulsion mandibulaire et des ressorts entre les incisives et les premières molaires maxillaires pour distaler les premières molaires maxillaires (AKNIN, 2001 et 2003).

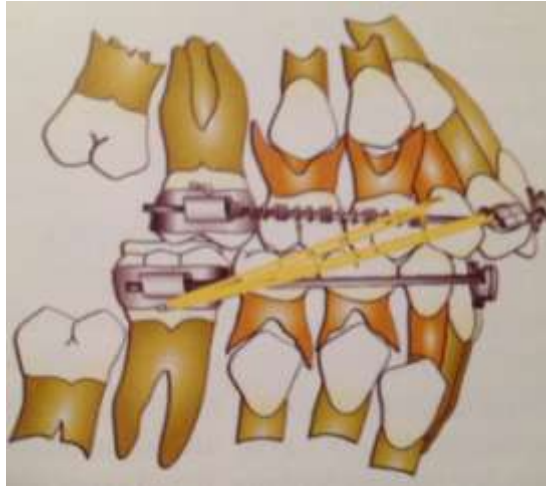


Figure 18: DAC d'AKNIN.

In : PERNIER et coll, 2006.

En plus de cette distalisation molaire, CHAUTY a démontré que le DAC® est un dispositif orthopédique efficace puisqu'il permet d'obtenir à 28 mois 11 % de croissance mandibulaire contre 4,9 % pour un activateur associé à une force extra-orale, et 3,8 % si absence de traitement (CHAUTY, 2005).

Le DAC® permet donc un recul molaire et une croissance mandibulaire importante, mais le rôle des tractions inter maxillaires est primordial sinon la perte d'ancrage par vestibuloversion incisive est importante (PERNIER et coll, 2006).

4.1.1.1.5 Mini-vis

Dans certains cas, le contrôle de l'ancrage peut être difficile à gérer. Les forces extra-orales et les forces directionnelles sont certes efficaces, mais nécessitent la coopération du patient, rendant illusoire le contrôle de l'ancrage par le praticien.

C'est la raison pour laquelle l'ancrage squelettique temporaire a été présenté comme une véritable révolution en biomécanique orthodontique (AMAT, 2006). La notion d'ancrage « absolu » avait été déjà étudiée à la fin du XXe siècle avec l'utilisation d'implants ou de dents ankylosées exploités comme ancrage. Aujourd'hui, l'ancrage « absolu » est devenu temporaire avec l'apparition des mini-vis orthodontiques très pratiques, faciles à poser et à

déposer. Leur ostéointégration n'est pas nécessaire, il s'agit principalement d'une rétention mécanique, ce qui permet une mise en charge immédiate ainsi qu'une grande facilité de dépose. L'ancrage squelettique peut être classé en 2 types (WHAL, 2008) :

- l'ancrage direct qui utilise exclusivement des ancrages osseux pour obtenir les mouvements souhaités sans solliciter de dents ;
- l'ancrage indirect qui utilise des ancrages osseux pour renforcer l'ancrage dentaire préexistant.

Les mini-vis sont en titane ou en acier inoxydable chirurgical. Trois parties sont à distinguer dans la mini-vis :

- le corps : intraosseux, caractérisé par un diamètre (1,2 à 2 mm) et une longueur (5 à 10 mm) ;
- le col : partie extraosseuse, transgingivale ;
- la tête rétentive : extraosseuse, extra gingivale caractérisée par sa forme et sa taille.

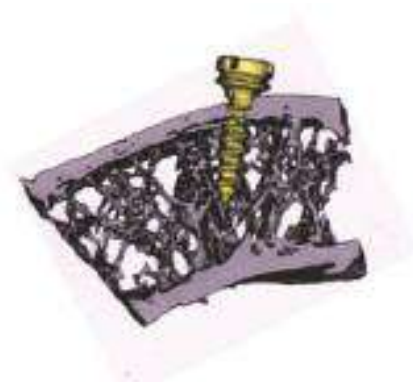

Figure 19: Mini-vis.

In : ALEHYANE et coll, 2011.

La partie intra-osseuse, de forme cylindro-conique, cylindrique ou conique avec un pas de vis autotaraudant, assure un ancrage stable. Quand la pointe est autoforante, le vissage est amorcé dans l'os cortical sans avant-trou.

La partie extraosseuse transgingivale se compose d'un col lisse de 1,5 à 2,5 millimètres qui autorise une bonne cicatrisation gingivale péri-implantaire.

La tête sert à accrocher des forces auxiliaires (ancrage direct) ou bien des ligatures solidarissant l'ancrage à l'appareillage (ancrage indirect).

La mini-vis est choisie selon deux paramètres :

- Le diamètre : les plus petits diamètres (1,3 millimètres) sont utilisés en inter-dentaire (entre les secondes prémolaires maxillaires et les premières molaires maxillaires). Dans les autres cas, le diamètre est de 1,5 ou 1,6 millimètres.
- La longueur : la longueur la plus utilisée est de 10 millimètres.

Pour réaliser une distalisation molaire, la mini-vis peut être placée au niveau du palais ou en vestibulaire en interdentaire. L'emplacement de la mini-vis peut limiter l'amplitude du déplacement molaire. Un repositionnement de la mini-vis peut être envisagé quand la racine molaire butte contre la vis.

La mini-vis peut servir également à renforcer l'ancrage antérieur. Cet ancrage indirect oppose moins de limites au déplacement molaire (ALEHYANE et coll, 2011).

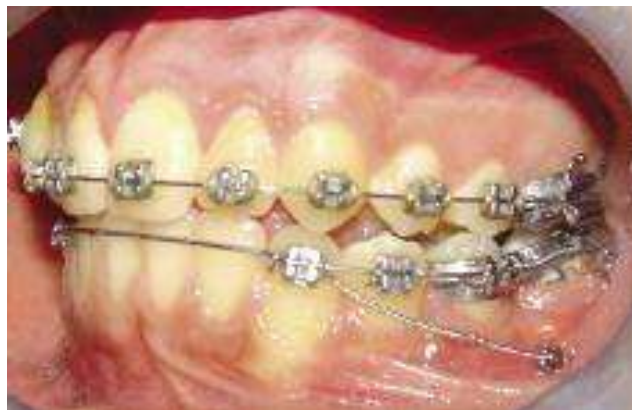

Figure 20: Distalisation de la 37 par ressort ouvert avec ancrage antérieur renforcé par une ligature métallique à la mini-vis.

In : ALEHYANE et coll, 2011.

Pour distaler les molaires, il est essentiel de vérifier que le patient possède un espace suffisant en arrière des molaires. Cet espace peut être créé en extrayant les troisièmes molaires. Le cas est plus favorable si les molaires sont versées mésialement et si l'objectif est de les redresser en version corono-distale (LEE, 2012).

Dans les traitements orthodontiques conventionnels, les déplacements intra-arcades sollicitent l'ancrage dentaire. La perte d'ancrage est souvent de règle. Les mini-vis ont apporté un ancrage optimal. Leurs intérêts résident dans l'efficacité : le traitement est efficace avec une mécanique plus fiable et une durée de traitement raccourcie.

4.1.1.2 Repositionnement incisif par vestibuloversion

Il existe différents dispositifs pour effectuer une vestibuloversion.

4.1.1.2.1 L'arc de base

La vestibuloversion des incisives peut s'effectuer au moyen de l'arc de base d'avancement des incisives. Il s'agit d'un arc continu qui s'engage uniquement au niveau des brackets des tubes des molaires et des quatre incisives. L'activation de l'arc de base délivre sur les incisives une force qui assure une vestibuloversion de ces dents. Cette vestibuloversion des incisives permet une augmentation du périmètre d'arcade et donc la correction de l'encombrement antérieur. L'utilisation d'un tel dispositif dépendra de l'axe incisif observé au préalable sur la téléradiographie de profil et ne peut être envisagé qu'en cas d'encombrement antérieur associé à une linguoversion initiale des incisives et d'un bon état parodontal. L'inconvénient majeur associé à l'utilisation de l'arc de base concerne l'irritation des tissus mous (DELHAYE et coll, 2006).




Figure 21: Arc de base d'avancement des incisives.

In : DELHAYE et coll, 2006.

4.1.1.2.2 Arc continu avec torque coronovestibulaire

L'arc continu est un fil allant de molaire à molaire qui est ajusté dans les brackets de chaque dent. Pour obtenir une vestibuloversion à l'aide de ce dispositif, le praticien doit réaliser un mouvement de torsion de l'arc pour obtenir du « torque ». Le torque est défini comme étant un changement d'orientation d'un segment d'arc affectant ainsi sa planéité et dont la caractéristique est la capacité de contrôler les mouvements dentaires dans le sens vestibulo-lingual.

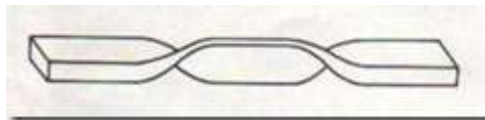


Figure 22: Torque sur arc.

In : BASSIGNY, 1983.

Le praticien en appliquant ce torque sur le secteur incisif à l'aide de l'arc continu va permettre une vestibuloversion des couronnes incisives augmentant ainsi l'espace disponible (BASSIGNY, 1983).

4.1.1.2.3 Plaque de Hawley

La plaque de Hawley est une plaque palatine amovible. Elle comprend une base en résine qui recouvre tout le palais dur et au minimum deux crochets destinés à assurer la rétention de l'appareil en bouche. La plaque comporte un élément actif pour la vestibuloversion : un ressort ou un vérin antérieur (BASSIGNY, 1983).

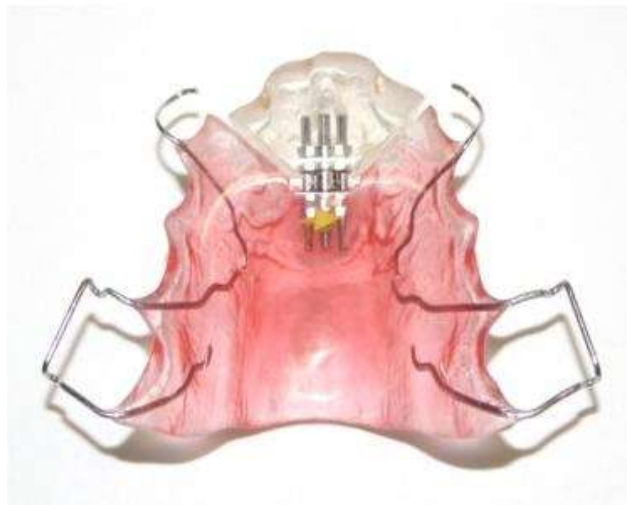

Figure 23: Plaque de Hawley avec vérin antérieur.

In: PROFFIT et coll, 2013.

4.1.2 Expansion transversale

Les dysmorphies transversales s'expriment par une anomalie de la dimension transversale des bases osseuses, des arcades alvéolaires ou des deux. Dans les cas d'encombrement, ce sont des insuffisances transversales (BERTHET et NAULIN-IFI, 2011). On distingue :

- L'endo-alvéolie qui correspond à une inclinaison vers l'intérieur des procès alvéolaires de façon unilatérale ou bilatérale, avec une base osseuse normale.
- L'endognathie qui correspond à un déficit transversal important de la base osseuse.

Les dispositifs permettant le traitement de l'endo-alvéolie sont :

- Le Quad'helix

C'est un appareil fixe d'expansion, soudé sur deux bagues molaires et utilisable au maxillaire. Il existe une variante à la mandibule dénommée « Bihelix ». Il est composé d'un arc palatin en fil rond de fort diamètre (.036 inch), comportant quatre boucles hélicoïdales. Cet arc est soudé sur deux bagues ajustées sur les premières molaires supérieures. Il provoque une rotation distolinguale des molaires et une expansion au niveau des molaires, prémolaires et canines, en modifiant leur inclinaison axiale. En conséquence, le périmètre d'arcade est augmenté (BASSIGNY, 1983). C'est le système de choix pour le traitement des endo-alvéolies (BERTHET et NAULIN-IFI, 2011).

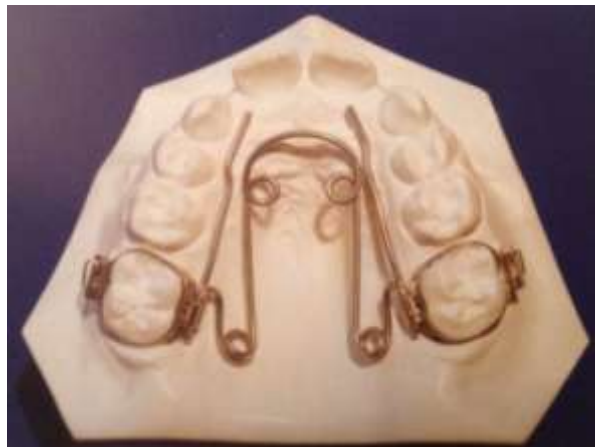

Figure 24: Quad'helix.

In : PATTI et PERRIER D'ARC, 2003.

Avant la pose, le praticien réalise une activation immédiate des bras latéraux. Puis l'activation du dispositif doit être faite toutes les six semaines. L'activation au niveau antérieur provoque une rotation mésiovestibulaire des premières molaires et une expansion à ce niveau. L'activation au niveau latéral permet l'expansion transversale des secteurs latéraux et la rotation distovestibulaire des deuxièmes molaires compensant ainsi le premier mouvement. Le praticien cherche une hypercorrection afin de pallier à une légère récurrence après la dépose du dispositif. La durée totale de l'expansion ne doit pas dépasser trois mois (BASSIGNY, 1983).

- La plaque amovible maxillaire avec vérin

Cette plaque se compose des mêmes éléments que la plaque de Hawley précédemment citée, mais l'élément actif est un vérin médian permettant l'expansion transversale de manière active.

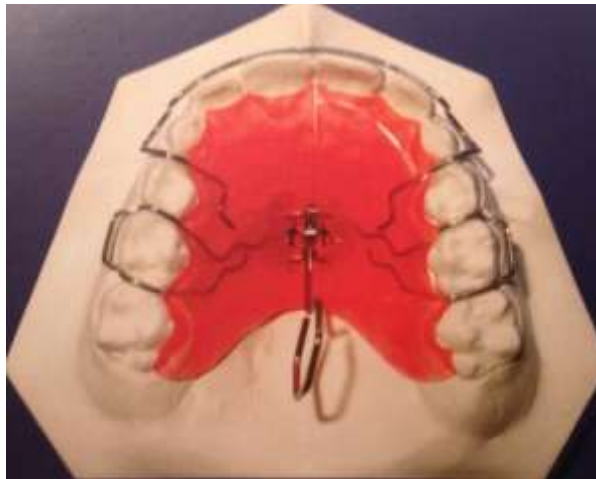


Figure 25: Plaque amovible d'expansion maxillaire.

In : PATTI et PERRIER D'ARC, 2003.

Les dispositifs permettant le traitement de l'endognathie sont :

- Le disjoncteur

Le disjoncteur est un dispositif fixe utilisable au maxillaire comportant quatre bagues ajustées sur les premières molaires et les premières prémolaires (ou les premières molaires temporaires) et solidarisées par un vérin de fort diamètre. Cet appareil permet la disjonction de la suture intermaxillaire et inter palatine, donc l'expansion rapide du maxillaire (BASSIGNY, 1983). La période de denture mixte précoce (vers 8 ans) permet d'avoir un ancrage suffisant pour réaliser une expansion sur la suture médio-palatine immature. L'expansion est de type orthopédique. Si l'endognathie n'est pas trop sévère, à la même période, le Quad'helix peut être utilisé pour une action orthopédique (DE COSTER, 2006).

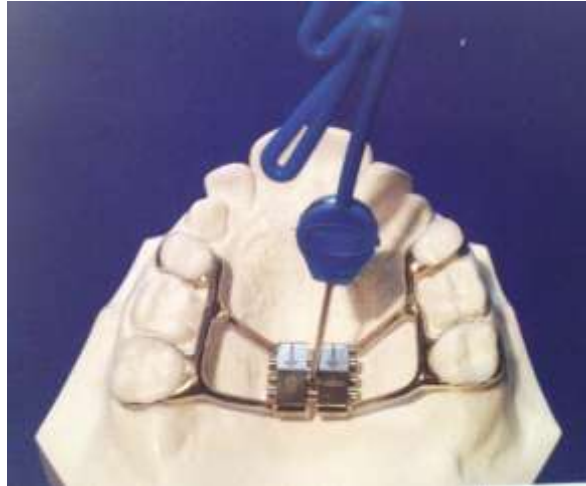

Figure 26: Disjoncteur sur bagues.

In : PATTI et PERRIER D'ARC, 2003

L'activation du dispositif est réalisée toutes les douze heures et nécessite un contrôle tous les trois jours. Il apparaîtra un diastème interincisif plusieurs jours plus tard. L'activation est stoppée dès que les cuspides primaires supérieures sont en contact avec les cuspides primaires inférieures (hypercorrection) (BASSIGNY, 1983).

- La chirurgie

Le second traitement à envisager lorsque la mise en place d'un disjoncteur n'est plus adaptée (une fois la suture mature) est la chirurgie. Ce n'est plus un dispositif à proprement parler, il s'agit d'une expansion chirurgicale à l'aide d'un trait de section uni ou bilatéral, para sagittal jusqu'à « l'articulation ptérygo-maxillaire », parfois avec pose d'un greffon dans la berge (BASSIGNY, 1983).

4.2 Diminution de l'espace nécessaire

4.2.1 Réduction amélaire interproximale

Le meulage amélaire interproximal encore appelé « stripping » correspond à une réduction de la largeur mésio-distale des unités dentaires. Il entraîne donc une diminution de l'espace nécessaire.

Le stripping a été utilisé jusque dans les années 80 pour prévenir et corriger les récurrences d'encombrement après traitement dans la zone incisive mandibulaire, en effet la création de surfaces de contact au lieu de points de contact permet d'augmenter la stabilité de ce traitement.

C'est SHERIDAN en 1985 qui décrit en premier la technique de l'Air Rotor Stripping (A.R.S) (SHERIDAN, 1985), c'est-à-dire la technique de meulage amélaire permettant la correction d'un encombrement.

De nos jours, le meulage amélaire est une véritable alternative à l'extraction des dents permanentes ou à l'expansion d'arcade dans les cas d'encombrement modéré de 4 à 8 mm. L'emploi de cette technique est d'ailleurs devenu de plus en plus courant. Il faut toutefois noter que c'est un acte irréversible. Ainsi la décision de réduction amélaire doit être raisonnée (FRINDEL, 2010).

4.2.1.1 Conditions nécessaires

Le meulage amélaire interproximal ne s'adresse pas à toutes les dents. Pour LANGLADE (LANGLADE, 1986), le stripping est autorisé sur les dents de forme triangulaire. L'indice de Le HUCHE qui correspond à la différence entre la largeur mésio-distale de la couronne (au niveau des points de contacts anatomiques) et la largeur mésio-distale de la racine (au niveau du collet anatomique) est d'une aide précieuse. En effet plus l'indice est élevé, plus la dent a une forme triangulaire, et donc plus elle est susceptible d'être réduite par un meulage. Un contrôle radiographique est donc nécessaire. Pour une anatomie non triangulaire, une proximité radiculaire à l'origine de problèmes parodontologiques est possible : le stripping est donc à éviter.

De plus le stripping n'est indiqué que lorsque la dent présente une épaisseur d'émail proximal suffisante pour la réalisation d'un meulage. Des études réalisées par HUDSON, GILLINGS, BUONOCORE, SCHILLINGBURG et GRACE cités par FILLION (FILLION, 1993 B) ont montré que :

- La couche d'émail des incisives maxillaires et mandibulaires n'atteint pas 1mm, mais à partir de la face distale des canines, la couche dépasse le millimètre ;
- l'émail mésial est légèrement moins épais que l'émail distal ;
- il n'existe pas de corrélation entre l'épaisseur de la couche d'émail et la taille de la dent.

Ces trois éléments sont une première approche des restrictions du stripping dont le praticien devra avoir connaissance.

Enfin, une hygiène bucco-dentaire irréprochable est capitale, car la réduction amélaire entraîne une rugosité de la surface de l'émail responsable d'une accumulation de plaque (RADLANSKI et coll., 1988).

4.2.1.2 Mise en œuvre

4.2.1.2.1 Sur dents temporaires

La technique de stripping peut être envisagée en denture temporaire dans le but de favoriser l'éruption d'une dent permanente (BASSIGNY, 1983).

Ainsi, d'après VAN DER LINDEN (VAN DER LINDEN, 1975), on peut prévenir l'encombrement et améliorer les conditions d'alignement des secteurs antérieurs en utilisant l'espace de dérive mésiale. Voici la séquence proposée :

- Meulage mésial de la canine temporaire correspondant à l'espace nécessaire pour l'alignement incisif, réalisé vers 7-8 ans d'âge dentaire. Selon ROSA et COZZANI ce meulage permet l'alignement des incisives tout en évitant leur vestibuloversion (ROSA et COZZANI, 1994) (Figure a).
- Meulage mésial de la couronne de la première molaire temporaire pour favoriser l'éruption distale de la canine définitive (Figure b).

- Meulage mésial de la couronne de la deuxième molaire temporaire pour permettre une éruption plus distale de la première prémolaire (Figure c).
- L'éruption de la deuxième prémolaire se réalisera correctement dans l'espace laissé par la deuxième molaire temporaire meulée mésialement (Figure d).

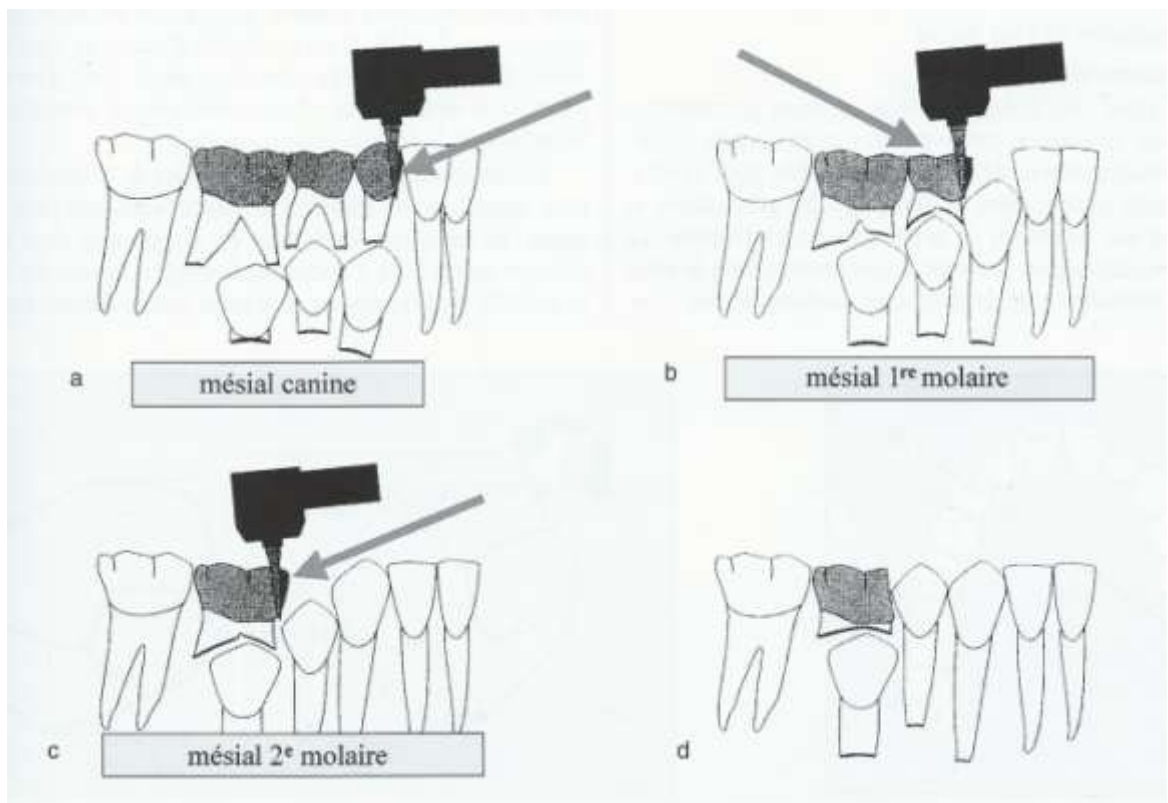


Figure 27: Séquence de réduction amélaire interproximale.

In : DELHAYE et coll, 2006.

4.2.1.2.2 Sur dents définitives

Les procédures du stripping ont été énoncées par SHERIDAN et CHUDASAMA (SHERIDAN et CHUDASAMA, 2007) et FILLION (FILLION, 1993 A et B) :

- ne pas réduire les dents avant la pose de l'appareil pour éviter la perte de l'espace gagné par une dérive mésiale des dents postérieures aux dents strippées;
- aligner les dents en rotation avant de les réduire ;
- ne pas tout faire en une séance ;

- SHERIDAN conseille de mettre un séparateur ou un ressort lors de la séance précédente afin d'améliorer l'accès visuel et mécanique de la zone à sculpter ;
- toujours réduire les zones postérieures avant les zones antérieures;
- toujours redonner une morphologie et une texture acceptables aux dents : le polissage est capital ;
- enfin pour SHERIDAN il est prudent de prescrire une solution fluorée pour augmenter le potentiel de reminéralisation des surfaces abrasées.

Il existe différents types de matériels pour la réalisation d'un stripping :

➤ Manuel

Il s'agit d'une lame en acier recouverte d'un matériau abrasif montée ou non sur un manche. Son épaisseur est variable de 0,15 à 0,40 millimètre. L'abrasion est relativement faible. Avec ce matériel, les séances de stripping sont longues.

➤ Rotatifs

- Les disques diamantés

Les disques sont recouverts de grains de taille standard ou extra-fin sur une ou deux faces. Leur épaisseur et leur diamètre peuvent varier. ZACHRISSON (ZACHRISSON et coll, 2007, et ZACHRISSON, 2004) utilise principalement des disques diamantés pour la réduction selon la méthode de TUVerson (TUVerson, 1980). Ce sont des disques de 0,1mm montés sur contre-angle bague bleu à vitesse moyenne. Après le stripping, les angles sont arrondis par des fraises diamantées rondes ou triangulaires.

Cependant selon SHERIDAN et CHUDASAMA (SHERIDAN et CHUDASAMA, 2008), l'utilisation d'un disque est dangereuse compte tenu de la proximité de la langue, des lèvres et des joues, et l'utilisation d'un protège disque entraîne une mauvaise visibilité.

- Les fraises

Elles sont recommandées par SHERIDAN et CHUDASAMA (SHERIDAN et CHUDASAMA, 2007). Ils préconisent les fraises dites à pointes « désactivées » afin d'éviter la création de béquets d'émail proximaux. Ils recommandent des fraises en carbure de tungstène pour les secteurs postérieurs et latéraux, et des fraises diamantées pour les secteurs antérieurs.

➤ Les kits spécifiques

- Le contre-angle à oscillations O-Drive de KaVo® combiné aux disques O-Stripper de Komet®

C'est un disque diamanté segmenté d'épaisseur variable (0,15mm, 0,30mm, 0,45mm) oscillant de 60°. Son angle de pivotement est de 30°. L'orientation de sa mise en place sur le contre-angle peut être choisie par l'opérateur facilitant ainsi l'accessibilité au site et la visibilité. Le disque s'utilise d'occlusal en cervical sous refroidissement par eau. Son net avantage vient du fait que le disque ne coupe pas les tissus mous, nous retrouvons ainsi toute la précision du stripping au disque sans ses inconvénients. En revanche, si les points de contacts sont très serrés, le patient peut ressentir quelques vibrations. Un début de stripping par bande manuelle pour faciliter le passage du disque peut être envisagé.

- Le système Orthofile (SDC)

Il s'agit de bandes à stripper montées sur contre-angle spécifique. La bande oscille de vestibulaire en lingual. L'épaisseur des bandes varie de 15 um à 150 um. Avec ce système il n'existe aucun risque de coupure des tissus mous, mais le patient peut toujours ressentir une sensation de vibrations.

Ces deux kits permettent un travail précis, un confort et une certaine rapidité d'exécution.

Le stripping présente néanmoins des limites. Les travaux de HUDSON, GILLINGS et BUONOCORE, et SHILLINGBURG et GRACE ont permis la publication par DEMANGE et FRANCOIS d'une table chiffrant les quantités maximales d'émail pouvant être réduit afin d'être le moins iatrogène possible (DEMANGE et FRANCOIS, 1990) :

	1*	2*	3*	4*	5*	6**
1mm	.15	.15				
2mm	.20	.30				
2mm	.25	.25				
2mm	.15	.15	.20			
3mm	.20	.25	.30			
3mm	.15	.15	.20	.25		
4mm	.15	.15	.20	.25		
5mm	.20	.25	.35	.45		
5mm	.15	.20	.25	.30	.35	
6mm	.20	.20	.30	.40	.40	
7mm	.20	.30	.35	.45	.45	.50
8mm	.20	.30	.35	.45	.45	

*4 faces : mésial, distal, droite et gauche

**2faces : mésial droite et gauche

Figure 28: Réduction amélaire en fonction du nombre de dents.

In : FRINDEL, 2010.

La quantité de réduction est donnée par face et doit donc, sauf pour la dent de six ans, être multiplié par quatre (mésial, distal, droite et gauche). La première molaire ne sera réduite que sur sa face mésiale. Cette table s'applique aux dents mandibulaires. Pour les dents maxillaires, il suffit d'inverser les chiffres des centrales et latérales.

FILLION (FILLION, 1993 B) présente lui un tableau avec les valeurs limites à ne pas dépasser :

	Centrale		Latérale		Canine		Première prémolaire		Deuxième prémolaire		Première molaire		Total par arcade
	M	D	M	D	M	D	M	D	M	D	M	D	
Arcade supérieure	0,3	0,3	0,3	0,3	0,3	0,6	0,6	0,6	0,6	0,6	0,6	0,6	10,2
Réduction inter-dentaire	0,6	0,6		0,6		1,2		1,2		1,2			
Arcades inférieure	0,2	0,2	0,2	0,2	0,2	0,3	0,7	0,6	0,6	0,6	0,6		8,6
Réduction inter-dentaire	0,4	0,4		0,4		0,9		1,2		1,2			

Figure 29: Valeurs limites des réductions amélaire.

In : FRINDEL, 2010.

Selon FILLION, « la réduction des dents postérieures est prioritaire. Elle est limitée au niveau des incisives supérieures dans un souci esthétique ».

Ces deux tableaux sont bien sûr complémentaires mais ne sont que théoriques. L'adaptation du praticien face aux conditions anatomiques des dents et au parodonte est primordiale. Un examen radiologique est nécessaire. L'utilisation de jauges d'épaisseur permet de mieux connaître la quantité d'émail réduit.

La dernière étape, celle du polissage, est d'une tout aussi grande importance. Elle permet de sculpter l'anatomie de la dent et limite la rugosité des surfaces réduites. Lors du polissage, il existe une diminution de la couche d'émail qui ne doit pas être négligée. Pour ce

faire, nous pouvons utiliser des fraises diamantées medium (recommandé par SHERIDAN en 2007) pour redessiner le contour des dents, ou des disques à polir (recommandé par ZACHRISSON en 2004) pour améliorer l'état de surface des zones proximales. FILLION conseille pour le polissage soit des strips soit des disques à polir pour les incisives et canines, et des fraises en carbures de tungstène pour les prémolaires et molaires.

Enfin, en 2003 ROSSOUW et TORTORELLA ont montré que l'utilisation d'acide phosphorique conjoint à une procédure mécanique améliore le polissage des surfaces dentaires. SHERIDAN conseille donc de passer un strip à polir imbibé d'acide phosphorique à 37% après le passage du disque de polissage. Ceci améliore l'état de surface de l'émail, le site étant ensuite rincé (ROSSOUW et TORTORELLA, 2003).

4.2.1.3 Conséquences

Pour certains auteurs, la réduction amélaire proximale augmente la stabilité par une plus grande surface de contact entre les dents.

Réalisé pendant le traitement d'orthodontie, le stripping permet également d'éviter l'augmentation de la distance intercanine ou la vestibuloversion des incisives mandibulaires lors de l'alignement des dents

Plusieurs études (HEINS et coll, 1988 et TAL, 1984) ont montré que plus l'os interproximal est étroit (ce qui est le cas après un stripping) et moins il est sensible à la maladie parodontale ; donc le stripping peut renforcer le parodonte. D'autres études (BETTERIDGE, 1981, BOESE, 1980 et CRAIN et SHERIDAN, 1990) confirment la bonne santé parodontale des patients ayant eu un stripping pendant le traitement d'orthodontie. FILLION conclut : « la réduction amélaire n'a pas d'incidence négative sur le parodonte et elle peut même avoir un effet bénéfique en réduisant dans certaines conditions la sensibilité osseuse à la maladie » (FILLION, 1993 B).

JARJOURA et coll. en 2006 ont réalisé une étude montrant qu'il n'existe pas d'influence du stripping sur le risque carieux. Les résultats d'une autre étude, celle de ZACHRISSON et coll en 2007 indiquent que le protocole de réduction amélaire proximale n'entraîne aucun dommage iatrogène. L'application topique de fluor sur les surfaces réduites chez les patients utilisant un dentifrice fluoré n'apporte aucun bénéfice supplémentaire.

4.2.2 Extraction

Pour corriger l'encombrement, il s'avère parfois impossible de traiter sans extraction. Ces cas sont très souvent des encombrements sévères. Deux solutions peuvent donc être envisagées : l'attente de l'éruption de toutes les dents définitives, ou la réalisation précoce d'extractions dites pilotées.

4.2.2.1 Extractions pilotées ou programmées

Les extractions pilotées (ou encore sériées) ont pour but de rendre adaptable un matériel dentaire à un support osseux ne lui correspondant pas, en pratiquant successivement des extractions de dents temporaires et définitives selon une séquence préétablie (PERNIER, 2001).

4.2.2.1.1 Conditions nécessaires

Ces extractions peuvent être définies comme la « guidance d'éruption » des dents permanentes. Ce protocole thérapeutique a longtemps été controversé car ses conséquences peuvent être plus nuisibles que bénéfiques s'il n'est pas réalisé avec la plus grande attention et dans des conditions appropriées. Avant d'envisager ce traitement, le praticien doit donc analyser tous les critères lui permettant de confirmer son choix thérapeutique (DELHAYE et coll, 2006).

4.2.2.1.2 Mise en œuvre

Le choix de la séquence d'extraction doit se faire au cas par cas, après avoir établi un diagnostic complet et précis. L'examen radiologique est essentiel dans l'évaluation du stade de formation radiculaire qui va elle-même permettre d'établir la meilleure période pour entreprendre les extractions. En général, les dents définitives commencent à faire éruption sur

l'arcade dentaire lorsque leur racine arrive aux $\frac{3}{4}$ de leur dimension définitive. La durée de l'élaboration radiculaire varie pour chaque dent : pour passer du $\frac{1}{4}$ au $\frac{3}{4}$ de la longueur radiculaire, il faut environ 4 ans pour la canine et 3 ans $\frac{1}{2}$ pour la première prémolaire. Ce processus peut être accéléré si la dent temporaire correspondante est extraite ou exfoliée une fois que la moitié de la racine de la dent de remplacement est édifiée. Avant ce stade de formation, la perte trop précoce de la dent temporaire risque par contre de ralentir l'éruption de la dent sous-jacente (DELHAYE et coll, 2006).

DALE en 1994 décrit les différentes séquences d'extraction qui permettent d'obtenir un ordre d'éruption prédéterminé des dents permanentes, en fonction des différentes situations rencontrées. La plus fréquente des situations est une dysharmonie dento-maxillaire avec un encombrement antérieur sévère sur classe I. Dans ce cas, DALE propose des extractions en quatre étapes :

- Etape 1 : extraction des canines temporaires

Nous observons de manière fréquente des signes de résorption des faces mésiales des racines des canines temporaires par les incisives latérales permanentes indiquant une dysharmonie dento maxillaire. L'espace créé lors de l'extraction des canines temporaires permet de faciliter l'alignement spontané des incisives permanentes.

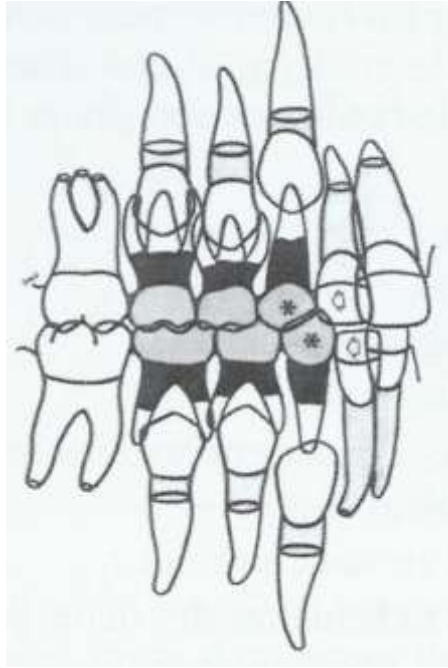


Figure 30: Extraction des canines temporaires

In : DELHAYE et coll, 2006.

➤ Etape 2 : extraction des premières molaires temporaires

Suite à l'extraction des canines temporaires, l'encombrement incisif est amélioré, le recouvrement incisif est augmenté et la taille de la zone d'extraction est réduite. L'étude radiographique de la formation des racines des premières prémolaires va permettre de choisir le moment adéquat pour l'extraction des premières molaires temporaires. Environ la moitié ou les 2/3 de la racine doivent être formés. L'extraction va accélérer l'éruption des premières prémolaires qui doivent se présenter sur l'arcade avant les canines.

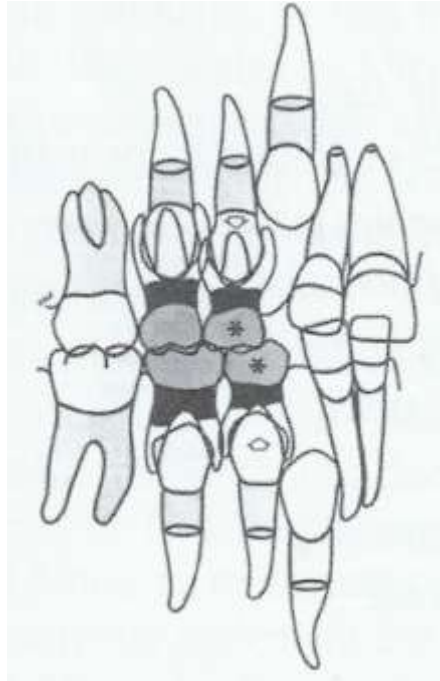


Figure 31: Extraction des premières molaires temporaires.

In : DELHAYE et coll., 2006.

➤ Etape 3 : extraction des premières prémolaires

L'extraction peut être réalisée dès que la moitié des racines des canines permanentes est édifiée, et dès l'éruption des premières prémolaires dans la cavité buccale. Cela va faciliter la migration distale des canines et leur assurer une position correcte lors de leur éruption dans une gencive attachée.




Figure 32: Extraction des premières prémolaires.

In : DELHAYE et coll., 2006.

➤ Etape 4 : traitement par multibague

Ce traitement est à mettre en place pour corriger les conséquences typiques de l'application des extractions pilotées :

- un recouvrement relativement profond ;
- une inclinaison distale des canines ;
- une inclinaison mésiale des secondes prémolaires ;
- des espaces résiduels des sites d'extraction.

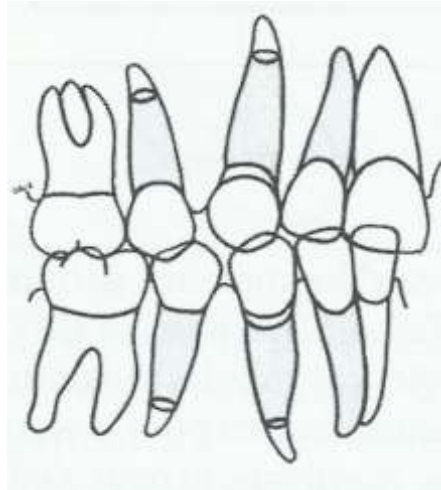


Figure 33: Traitement par multibague.

In : DELHAYE et coll., 2006.

Cette séquence n'est valable que pour certains cas, en effet le choix d'extraction doit avant tout être basé sur le mode de développement des dents définitives observé à l'examen radiologique. En effet, si la canine définitive semble faire éruption au même moment ou avant la première prémolaire, le maintien de la canine temporaire pour ralentir l'éruption de la canine permanente est nécessaire. Ainsi, la séquence d'extraction débutera par l'élimination de la première molaire temporaire en espérant que l'éruption de la première prémolaire soit plus rapide.

Dans le cas d'une dysharmonie dento maxillaire de classe II, il faut éviter d'instaurer un pilotage trop précoce et trop systématique des extractions car l'analyse du profil et la sévérité de l'encombrement peuvent imposer des choix d'extractions différents au maxillaire et à la mandibule.

4.2.2.1.3 Conséquences

A la suite de ces extractions, le système dentaire va progressivement s'adapter à son support possible grâce au jeu de la musculature labio-jugo-linguale et à ses propres forces d'éruption (STEPHENS, 1989). Les mouvements dentaires qui se manifestent spontanément lors des extractions sériées tendent à améliorer un encombrement antérieur sans l'aide d'appareils orthodontiques puisque l'extraction des prémolaires est précédée par une version

distale des incisives, suivie d'une dérive distale des canines et d'une dérive mésiale des premières prémolaires définitives (WEINSTEIN et coll 1983). Cependant, l'extraction des canines temporaires, réalisée pour favoriser un alignement spontané du secteur antérieur, risque d'occasionner une linguoversion des incisives inférieures jusqu'à 7° (LODTER, 1997). Ce mouvement dentaire provoque une augmentation de la supraclusion difficile à corriger à l'arcade inférieure mais également le recul de la lèvre inférieure (HOTZ, 1970). C'est pourquoi les répercussions esthétiques, dont les mouvements des incisives peuvent être la cause, rendent indispensable l'évaluation du profil cutané et de l'harmonie faciale qui sera déterminante lors de la décision thérapeutique en cas de dysharmonie dento-maxillaire sévère.

D'autre part, l'extraction séquentielle des dents temporaires peut occasionner une dérive mésiale imprévisible des secteurs latéraux avec fermeture des espaces nécessaires à l'évolution normale des dents permanentes sous-jacentes. Il est donc parfois judicieux de recourir à des renforts d'ancrage comme l'utilisation d'un arc transpalatin, d'un arc lingual, d'une force extra-orale ou d'un bouton de Nance. Il est également impératif d'assurer un suivi régulier du patient afin de contrôler la bonne séquence des éruptions et intercepter tous mouvements dentaires indésirables.

Cette thérapeutique présente néanmoins des contre-indications :

- une classe II squelettique ;
- une classe III squelettique et dentaire ;
- une typologie brachyfaciale ;
- une dysharmonie dento maxillaire faible ou transitoire ;
- des agénésies congénitales ;
- une birétroalvéolie (car aggravation du profil) ;
- une version linguale des incisives ;
- une forte supraclusion.

Pour finir LITTLE et coll (LITTLE, 1987 et LITTLE et coll, 1990) ont mené une étude chez 30 patients traités par extractions sériées et traitement orthodontique standard. La réévaluation, effectuée 10 ans après la fin de la période de contention, a montré que seul un cas sur quatre présentait un alignement incisif satisfaisant. Ce taux de récurrence est similaire à

celui que l'on observe en cas d'extraction des premières prémolaires en dentition permanente complète (LITTLE et coll, 1988). Les extractions sériées des dents temporaires réalisées en denture mixte en présence d'une importante dysharmonie dento-maxillaire ne semblent donc pas réduire le risque de récurrence par rapport aux extractions classiques. La contention à long terme s'impose dans la stratégie d'extraction de prémolaires qu'elles soient réalisées en denture mixte ou en denture permanente (LITTLE, 2000).

4.2.2.2 Extraction de dent permanente sur arcade (BASSIGNY, 1983)

Les extractions des dents permanentes tiennent une place plus ou moins importante dans les moyens thérapeutiques actuels. Le but de ces extractions est de permettre le traitement d'une dysharmonie dento-maxillaire, des problèmes de symétrie et dans le même temps de corriger un décalage antéro-postérieur par exemple. Les extractions seules ne se suffisent pas à elles mêmes, et une technique fixe multi-bagues ou multi-attaches est indispensable pour obtenir des résultats occlusaux satisfaisants. La coopération du patient est tout aussi importante, étant donné l'aspect irréversible des extractions et l'utilisation de dispositifs fixes complexes. Vient maintenant le choix de la dent ou des dents à extraire. Toutes les dents définitives peuvent être extraites à des fins thérapeutiques.

4.2.2.2.1 Les prémolaires

L'extraction des premières ou des deuxièmes prémolaires offre des possibilités différentes dans notre thérapeutique :

- Les premières prémolaires: elles permettent le maximum de rétraction du secteur antérieur incisivo-canin ainsi qu'un recul labial. Si l'ancrage postérieur est bien conservé, l'avulsion de ces dents offre la possibilité d'utiliser la presque totalité de leur largeur mésio-distale, permettant ainsi l'apparition d'espace disponible pour le traitement d'un encombrement antérieur.

- Les deuxièmes prémolaires : elles permettent un recul moins important du secteur antérieur et des lèvres et donc modifient moins le profil, ce qui peut être un avantage en cas de dysharmonie dento-maxillaire plus modérée et un profil normal.

Il existe différentes combinaisons d'extractions entre premières et deuxièmes prémolaires.

4.2.2.2.2 Les premières molaires

Les indications de l'avulsion des premières molaires peuvent être endodontiques pures, endodontiques et orthodontiques ou orthodontiques pures, ces dernières étant exceptionnelles. L'extraction des premières molaires va permettre de résoudre la présence d'un encombrement postérieur. Les conditions nécessaires à la réalisation de cette technique sont la présence des germes des dents de sagesse et des deuxièmes prémolaires.

4.2.2.2.3 Les deuxièmes molaires

L'extraction des deuxièmes molaires supérieures peut être une solution intéressante pour faciliter le distalage des premières molaires supérieures dans les cas de dysharmonie dento-maxillaire postérieure associée à une classe II molaire. La condition nécessaire étant la présence des germes des dents de sagesse supérieures et une forte coopération du patient. L'extraction des deuxièmes molaires inférieures n'est guère recommandée sauf en cas de forts délabrements. En effet la dent de sagesse inférieure a tendance à se mésio-verser en provoquant des prématurités.

4.2.2.2.4 Les troisièmes molaires

Nous chercherons à les conserver en cas d'extractions de prémolaires, si leur possibilité de mise en place semble possible après analyse de la dysharmonie dento-maxillaire postérieure. Dans les cas limites traités sans extractions, si leur orientation est défavorable et si l'espace prévisible pour leur évolution est insuffisant, l'indication de germectomie des quatre dents de sagesse doit être posée.

4.2.2.2.5 Les incisives

L'extraction d'une incisive inférieure est indiquée en cas de forte dysharmonie dento-dentaire par excès mandibulaire. Cela peut être aussi une solution de compromis chez l'adulte présentant un encombrement incisif inférieur et une déhiscence sur une incisive inférieure. Enfin, l'extraction peut être indiquée en cas d'encombrement tertiaire après un traitement d'orthodontie.

4.3 Mainteneur d'espace

4.3.1 Définition

Un mainteneur d'espace est un artifice mécanique ou prothétique, fixe ou amovible, destiné essentiellement à maintenir l'espace dans le sens mésiodistal et dans le sens vertical en denture temporaire, mixte et adulte jeune. Son but principal est de maintenir la longueur d'arcade chez l'enfant après perte prématurée d'une ou de plusieurs dents temporaires (BROTHWELL, 1997).

4.3.2 Buts et fonctions

La perte prématurée d'une dent temporaire peut potentiellement provoquer un problème d'alignement des dents et avec celui-ci un encombrement dentaire dû à la dérive mésiale des dents (PROFFIT et coll, 2013).

Le mainteneur d'espace, en plus de permettre la stabilité de la longueur d'arcade doit aussi répondre à trois préoccupations fondamentales (COURSON et LANDRU, 2005) :

- l'éruption et l'évolution normale des dents permanentes,
- le maintien de la fonction manducatrice : l'absence de plusieurs molaires temporaires provoque une diminution du coefficient masticatoire poussant l'enfant à une alimentation molle, pouvant avoir des répercussions à long terme sur la croissance osseuse et musculaire. Le mainteneur d'espace peut alors, par le rétablissement des surfaces occlusales, rétablir la fonction manducatrice,

- le rétablissement de l'esthétique et de la phonation : en cas de perte de dent antérieure, le mainteneur d'espace permet de rétablir l'esthétique en assurant une phonation normale et en prévenant une parafonction linguale.

4.3.3 Les différents types de mainteneurs d'espace

Le meilleur mainteneur d'espace est la conservation de la dent dans son intégrité anatomique. Il convient donc de traiter les pertes de substances par une restauration ou par la pose d'une coiffe pédodontique préformée dans les cas sévères.

On distingue deux types de mainteneurs d'espace : fixes et amovibles. Pour chacun d'eux, deux formes sont possibles : une forme passive, avec pour seul but le maintien de l'espace et une forme active qui outre son objectif de maintien de l'espace, peut permettre de petites corrections comme un inversé d'articulé par exemple, ou encore de faciliter la suppression d'habitudes déformantes (FORTIER, 1987).

4.3.3.1 Mainteneurs d'espaces fixes

Il existe deux types de mainteneurs d'espaces fixes : unilatéraux et bilatéraux.

4.3.3.1.1 Mainteneurs d'espaces fixes unilatéraux

Les mainteneurs d'espaces unilatéraux sont divisés en quatre types :

- Mainteneur d'espace soudé sur bague, ou band and loop

Cet appareil est utilisé pour maintenir l'espace d'une seule dent. Le mainteneur d'espace est composé d'une bague ainsi que d'un fil métallique soudé à celle-ci.

Il est indiqué le plus souvent en cas de perte unilatérale ou bilatérale de la deuxième molaire temporaire après l'éruption de la première molaire permanente (GOUPY et NAULIN IFI, 2011).

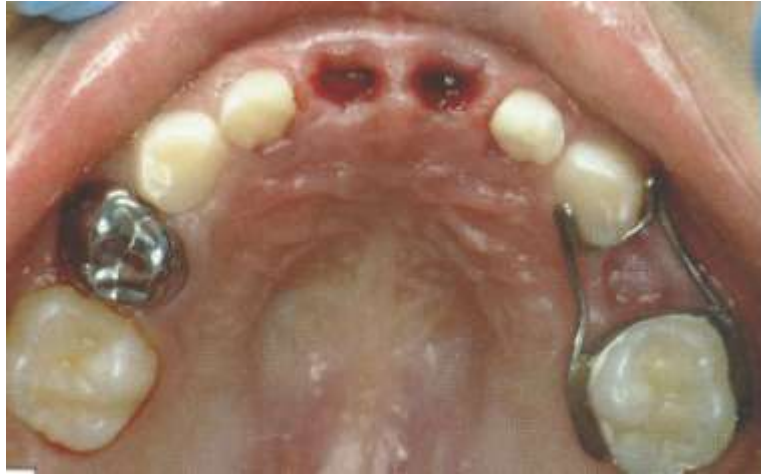

Figure 34: Mainteneur d'espace soudé sur bague.

In : GOUPY et NAULIN IFI, 2011.

- Mainteneur d'espace soudé sur couronne, ou crown and loop

Cette technique est utilisée pour les mêmes indications que le band and loop mais dans le cas où la dent support doit être reconstituée à l'aide d'une coiffe pédodontique préformée. Le fil est alors directement soudé sur la coiffe. La réalisation et la maintenance sont plus complexes qu'un band and loop. En cas de détérioration ou de modification de la situation clinique, le découpage de la couronne s'avère le plus souvent nécessaire (GOUPY et NAULIN IFI, 2011).

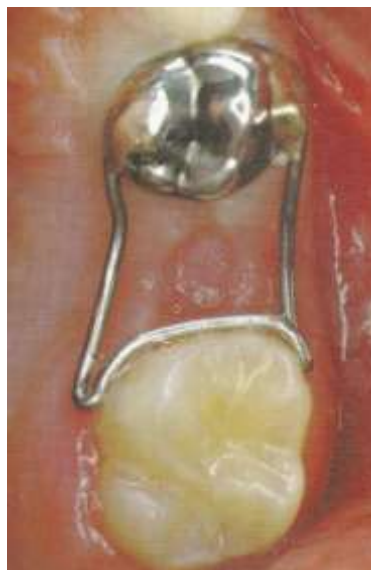

Figure 35: Mainteneur d'espace soudé sur couronne.

In : GOUPY et NAULIN IFI, 2011.

- Mainteneur d'espace avec bras distal intra-alvéolaire ou distal shoe

Ce mainteneur d'espace est indiqué pour maintenir l'espace d'une seconde molaire temporaire perdue avant l'éruption de la première molaire permanente. Ce dispositif est composé d'une coiffe sur laquelle est soudé un bras intra-alvéolaire métallique.

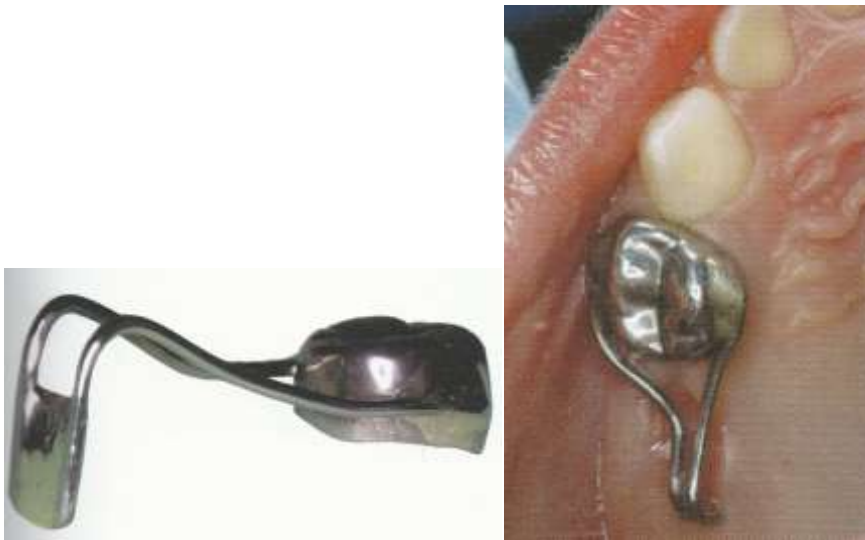


Figure 36: Mainteneur d'espace avec bras distal intra-alvéolaire.

In : GOUPY et NAULIN IFI, 2011.

Après l'éruption de la dent, l'extension est sectionnée ou déposée afin de réaliser un mainteneur d'espace extra-alvéolaire (GOUPY et NAULIN IFI, 2011).

- Mainteneur d'espace extemporané

Il existe à l'heure actuelle des systèmes de mainteneurs d'espace extemporanés. Il est ainsi possible de réaliser en un seul temps au fauteuil un band and loop ou un distal shoe. Aucune différence significative n'a été observée avec les autres dispositifs. L'avantage de celui-ci étant bien sur la rapidité de la mise en place d'un mainteneur d'espace dans un unique temps clinique (GOUPY et NAULIN IFI, 2011).

4.3.3.1.2 Mainteneurs d'espace fixes bilatéraux

Les mainteneurs d'espace bilatéraux sont divisés en 3 types :

- Arc transpalatin

C'est un dispositif qui permet un maintien de l'espace au maxillaire. Il comprend un fil de gros diamètre soudé sur des bagues ajustées sur les molaires et une boucle centrale en U. Le principe est d'utiliser un large fil métallique qui traverse le palais directement sans le toucher pour rejoindre, à partir de bagues sur les dents distales au site d'avulsion, les deux côtés de l'arcade. L'arc palatin est un appareil plus hygiénique et plus facile à fabriquer que l'arc de Nance (GOUPY et NAULIN IFI, 2011).

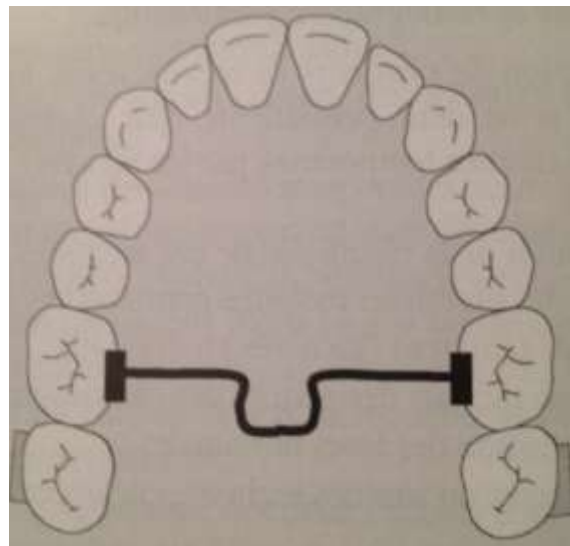


Figure 37: Arc Transpalatin.

In : PATTI et PERRIER D'ARC, 2003.

- Arc de Nance

L'arc de Nance incorpore une plaque résine qui s'appuie directement sur le palais dur.

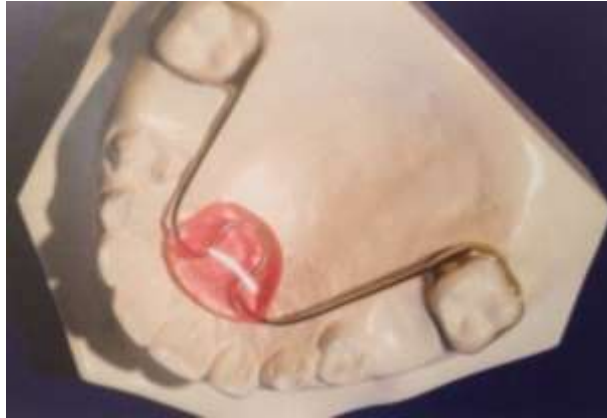

Figure 38: Arc de Nance.

In : PATTI et PERRIER D'ARC, 2003.

- Arc lingual

L'arc lingual est indiqué en cas de perte de molaires temporaires sur l'arcade inférieure.

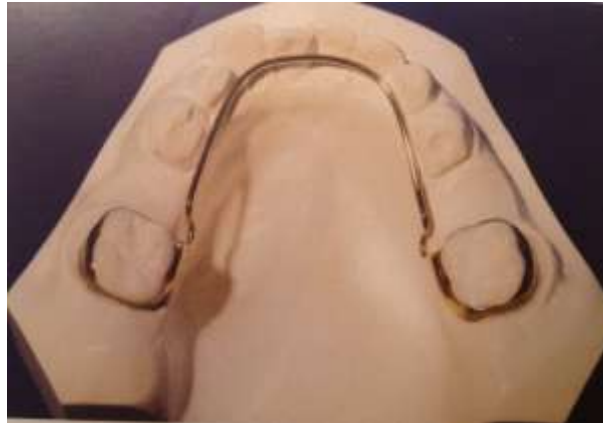

Figure 39: Arc lingual.

In : PATTI et PERRIER D'ARC, 2003.

4.3.3.2 Mainteneurs d'espace amovibles

Les mainteneurs d'espaces amovibles sont indiqués dans les cas d'édentations multiples au niveau d'une même arcade, lors de l'absence de dents piliers suffisantes pour des ancrages fixés. Ils sont composés d'une plaque base résine avec des dents prothétiques de dimension adaptée à l'espace édenté. Ils peuvent être unilatéraux ou bilatéraux, les unilatéraux étant peu utilisés de par le risque important d'inhalation à cause de leur petite taille.

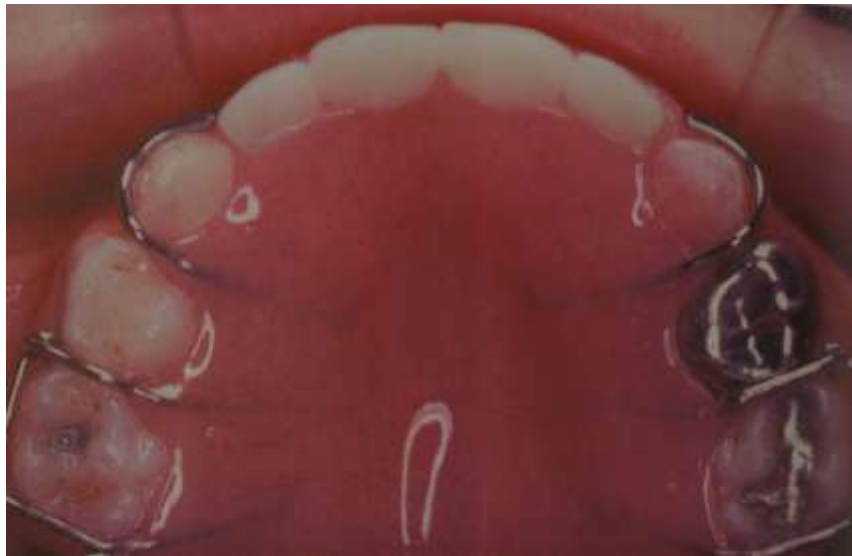

Figure 40: Mainteneur d'espace fixe amovible bilatéral.

In : PROFFIT et coll, 2013

Leur réalisation permet la mise en place des premières molaires permanentes, la restauration de l'esthétique et l'amélioration de la phonation dans le secteur antérieur. Ils peuvent être modifiés aisément suivant l'évolution des dents permanentes.

En contrepartie, ils sont encombrants et leur caractère amovible fait que nous n'avons pas la certitude qu'ils seront effectivement portés. Ils répondent aux critères de la prothèse adjointe partielle et la plaque base doit être recouvrante au maximum en respectant les insertions des freins et des muscles.

Des crochets sont élaborés sur toutes les molaires temporaires et permanentes de l'arcade. Si les dents n'offrent pas assez de rétention à cause de leur délabrement ou de leur morphologie

coronaire, elles doivent être restaurées par une coiffe pédodontique préformée. Les dents prothétiques sont incluses dans la résine rétablissant, la mastication, la dimension verticale et l'esthétique. Si l'appareil risque d'interférer avec la croissance, de par la durée du traitement, il peut être muni d'un écarteur avec vérin (COURSON et LANDRU, 2005).

4.3.4 Facteurs décisionnels et suivi du maintien de l'espace

La pose d'un mainteneur d'espace ne peut être envisagée qu'après un diagnostic complet et une décision thérapeutique qui tient compte de nombreux facteurs tels que (LIEGEOIS et LIMME, 1992) :

- Le temps écoulé depuis la perte de la dent : la pose du mainteneur d'espace doit être réalisée immédiatement après l'extraction ou dans un délai très proche. En pratique, l'idéal est de mettre en place le mainteneur dans les deux jours qui suivent l'extraction. Lorsque ce délai est impossible à respecter, le stabilisateur peut être posé la semaine suivante. La quantité d'espace perdue dépend cependant de la dent extraite : elle est peu importante suite à l'extraction des incisives temporaires, mais très importante après extraction précoce des molaires temporaires. Lorsque la perte de la dent date de plusieurs mois, voire de plusieurs années, la pose d'un mainteneur d'espace passif n'a plus lieu d'être. Il est conseillé dans ce cas de regagner l'espace avec des appareils actifs, ou d'envisager un traitement orthodontique, en concertation avec l'orthodontiste (COZLIN et coll, 2002).

- Le degré d'édification radiculaire : la radiographie panoramique ou rétro-alvéolaire va nous renseigner sur le degré d'édification radiculaire des germes sous-jacents du patient pour pouvoir poser l'indication du mainteneur d'espace. La majorité des dents font leur éruption lorsque les 2/3 de la racine sont formés. L'évolution des racines se fait à raison de 1/3 par an. La mise en place d'un mainteneur d'espace n'est pas justifiée si la dent permanente va faire son éruption dans les six prochains mois. La seule exception à cette règle est le cas de la première molaire définitive (après perte de la deuxième molaire temporaire) : le mainteneur est indispensable d'autant plus que l'éruption de la 6 est proche.

- L'épaisseur d'os se trouvant au-dessus de la dent : en cas de présence d'os de recouvrement visible sur la radio retro-coronaire, un délai de 4 à 5 mois est à prévoir par millimètre d'os

mesuré. Toutefois, cette méthode est moins fiable que celle basée sur le développement radiculaire. Elle n'est plus valable si l'os recouvrant le germe a été détruit par l'infection. Dans ce cas, l'éruption est en général accélérée et la dent peut se retrouver sur l'arcade avec très peu de racine formée.

- L'absence congénitale d'une dent permanente : la décision de garder ou non l'espace doit être prise en commun accord avec l'orthodontiste. L'espace sera conservé au moyen d'un appareillage si l'on prévoit la réalisation d'une prothèse dans l'espace de l'agénésie.

- Une malocclusion de type classe II ou III : un patient qui présente une prognathie mandibulaire verra ce symptôme s'aggraver si une dent perdue au maxillaire n'est pas compensée. Il en est de même pour un patient avec une rétrognathie mandibulaire : après perte d'une dent mandibulaire, il verra la longueur de son arcade inférieure diminuer, son surplomb et son recouvrement augmenter.

- La notion de dysharmonie dento-maxillaire en denture mixte : si le diagnostic précoce est établi en denture mixte, il ne sert à rien de maintenir l'espace alors même qu'il va y avoir des extractions programmées plus tard.

- L'état général du patient : le maintien d'espace sera parfois contre-indiqué chez les patients présentant une pathologie générale (diabète, hémopathie...), en particulier les cardiopathies à risque d'endocardite d'Osler ou un handicap (insuffisant moteur cérébral).

- La motivation de l'enfant et de ses parents : celle-ci est nécessaire afin de maintenir une bonne hygiène bucco-dentaire et de pouvoir assurer une surveillance régulière dans le temps.

Tous les mainteneurs d'espace nécessitent des contrôles périodiques tous les trois à six mois, afin d'être modifiés, supprimés ou éventuellement remplacés à plus long terme en cas de résorption des dents supports ou si le dispositif interfère avec les dents adjacentes en éruption. L'hygiène du patient doit être surveillée et les facteurs de risque doivent faire l'objet d'une évaluation précise lors de l'élaboration du plan de traitement et des mesures prophylactiques mises en place (GOUPY et NAULIN IFI, 2011).

GOUPY et NAULIN IFI ont réalisé un tableau récapitulatif des différents mainteneurs d'espace et de leurs caractéristiques :

Type de mainteneur	Mainteneur d'espace	Description	Avantages	Inconvénients
Fixe, unilatéral	Band and loop	Une boucle de fil de gros calibre est soudée à une bague et va en butée sur la dent adjacente, étroitement adaptée à l'édentement	<ul style="list-style-type: none"> • Peut être utilisé bilatéralement • Simple à fabriquer • Faible coût de production • Bien toléré par les patients 	<ul style="list-style-type: none"> • A travée unique • Rétention de plaque • Risque augmenté de caries • Ne restaure pas la fonction occlusale de la dent manquante
	Crown and loop	Variante du band and loop : le fil est soudé à une couronne préformée	<ul style="list-style-type: none"> • Les mêmes que pour le band and loop • Utile si la dent support nécessite une couronne 	<ul style="list-style-type: none"> • Les mêmes que pour le band and loop • Si la boucle du mainteneur d'espace n'est plus nécessaire ou lâche, une nouvelle couronne peut être nécessaire
	Distal shoe	Classiquement, une couronne sur la première molaire temporaire avec une extension distale soudée à la couronne. Le segment distal est prolongé dans la gencive en mésial de la première molaire permanente non évoluée	<ul style="list-style-type: none"> • Efficace comme guide d'éruption pour la première molaire permanente • Possibilité d'utiliser des distal shoes préformés, bien qu'ils ne peuvent pas être personnalisés 	<ul style="list-style-type: none"> • Techniquement difficile • Nécessite une excellente hygiène • Nécessite une anesthésie locale et une incision • Des que la première molaire permanente a évolué, le distal shoe est remplacé par un band and loop jusqu'à ce que la seconde prémolaire fasse son éruption (suivi important sur plusieurs rendez vous)
Amovible, unilatéral	Mainteneur d'espace amovible unilatéral	Base résine portant 1 à 4 dents ; crochets à chaque extrémité	<ul style="list-style-type: none"> • Peut être retiré pour le nettoyage 	<ul style="list-style-type: none"> • Dangereux car facilement avalé/inhalé à cause de sa petite

				taille
Fixe, bilatéral	Arc transpalatin	Comprend un fil de gros diamètre sur des bagues ajustées sur les molaires et une boucle centrale en U	<ul style="list-style-type: none"> • Perte prématurée bilatérale de molaires maxillaires temporaires • Stable car fixé sur deux dents 	<ul style="list-style-type: none"> • Les premières molaires permanentes peuvent se déplacer mésialement simultanément d'environ 1 mm (donnant une perte d'ancrage postérieur)
	Arc de Nance	Identique à l'arc transpalatin, avec un appui central en résine contre le palais	<ul style="list-style-type: none"> • Plus stable que l'arc transpalatin grâce à l'appui supplémentaire sur la voûte palatine 	<ul style="list-style-type: none"> • La plaque peut causer des irritations au palais
	Arc lingual	Un fil de gros diamètre est soudé sur des bagues molaires de chaque côté, se prolongeant en avant au contact des surfaces linguales des incisives	<ul style="list-style-type: none"> • Très stable à cause des deux ancrages • Peut être utilisé en dentition temporaire/mixte, les bagues pouvant être scellées sur molaires temporaires ou permanentes • Peut être utilisé dans les cas d'agénésies de prémolaires avant le traitement prothétique 	<ul style="list-style-type: none"> • Si utilisé en denture temporaire, le fil peut bloquer l'éruption des incisives mandibulaires • Quelques praticiens favorisent le band and loop bilatéral en denture temporaire
Amovible, bilatéral	Appareil amovible maxillaire ou mandibulaire	Une plaque base résine avec des dents prothétiques de dimensions adaptées à l'espace édenté	<ul style="list-style-type: none"> • Adapté si édentements multiples • L'appareil peut aussi être utilisé pour des traitements orthodontiques actifs 	<ul style="list-style-type: none"> • Conformité • Susceptible d'être perdu/cassé par le patient • Moins de rétention à l'arcade inférieure car moins de hauteur de crête

Figure 41: Caractéristiques des mainteneurs d'espace.

In : GOUPY et NAULIN IFI, 2011.

5 Cas cliniques

Afin d'étayer les propos précédents nous nous proposons d'analyser deux cas cliniques. Un premier qui traite de la technique de stripping sur denture mixte et un second portant sur la distalisation molaire à l'aide de mini vis en denture définitive.

5.1 Cas clinique numéro 1 (VAN DER LINDEN, 2006)

Ce cas clinique va nous permettre d'illustrer le principe de stripping sur dent temporaire. Le patient, en denture mixte, présente un encombrement antérieur au niveau du secteur incisif mandibulaire.

L'espace est insuffisant à l'arcade mandibulaire pour que les incisives latérales puissent se positionner correctement (figure 42).

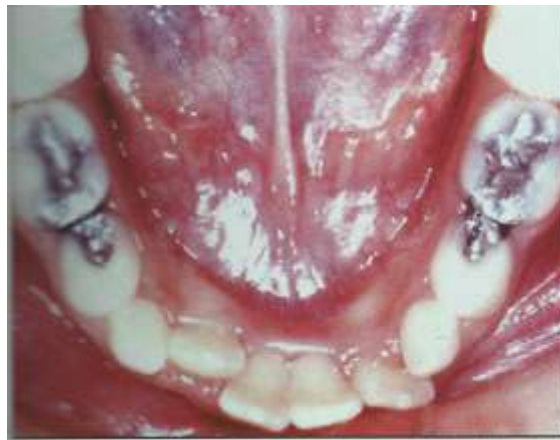

Figure 42: Cas clinique numéro 1.

Les surfaces mésiales des canines temporaires sont meulées (figure 43).

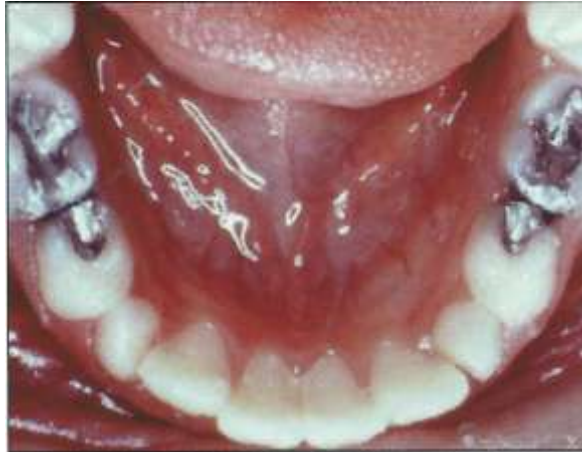


Figure 43: Cas clinique numéro 1.

A droite, la seconde molaire temporaire est meulée au bénéfice de la première prémolaire qui fait son éruption avant la canine. Du côté gauche, la canine a fait son éruption avec suffisamment d'espace grâce au meulage de la première molaire temporaire (figure 44).

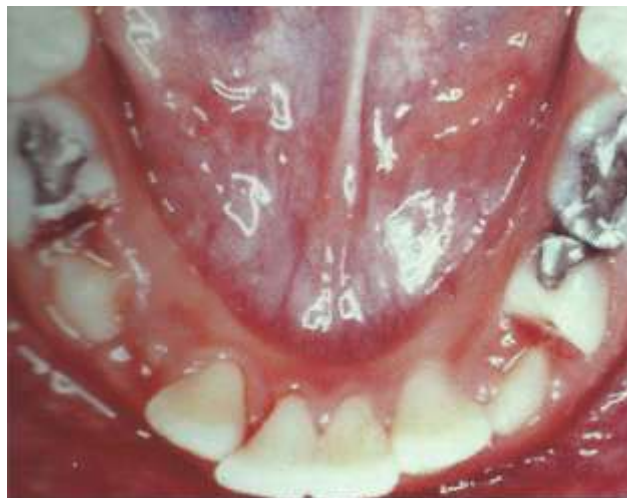

Figure 44: Cas clinique numéro 1.

Du côté droit, la canine, en faisant son éruption, a déplacé la première prémolaire dans la concavité de la seconde molaire temporaire (figure 45).

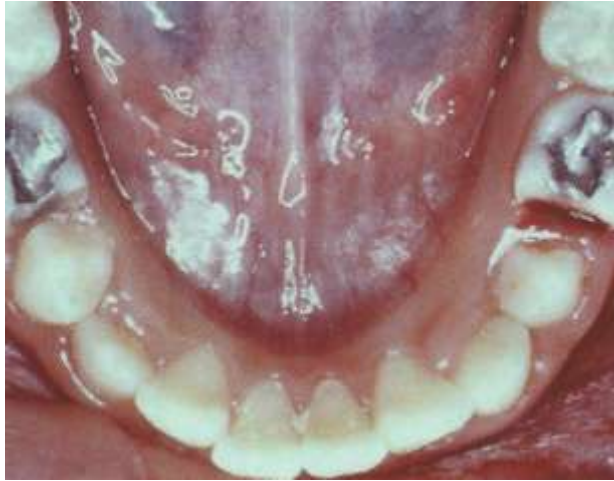

Figure 45: Cas clinique numéro 1.

Du côté gauche, un espace supplémentaire a été obtenu par le meulage de la seconde molaire temporaire, et la première molaire a migré distalement (figure 46).

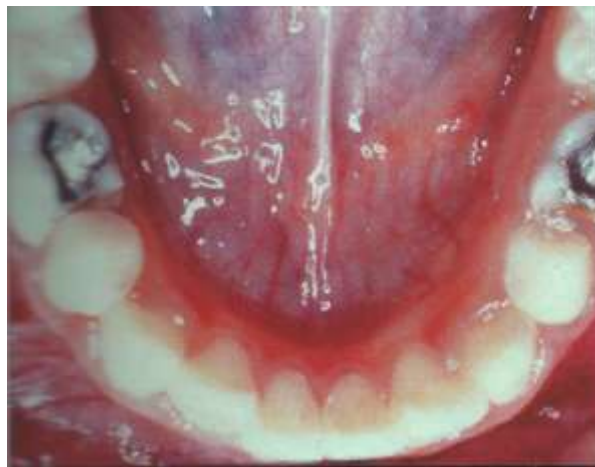

Figure 46: Cas clinique numéro 1.

Après la fin du remplacement des dents, le côté gauche est idéalement aligné. A droite, l'incisive latérale est toujours trop linguale (figure 47).

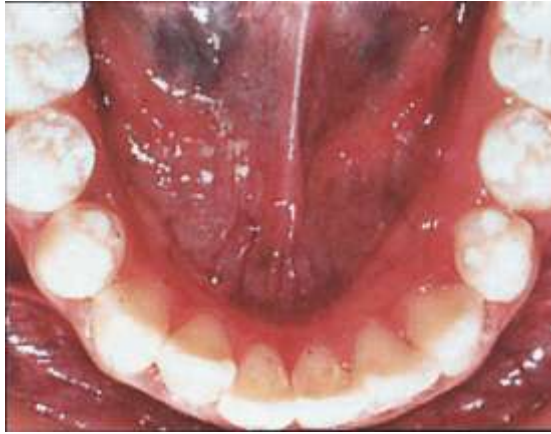

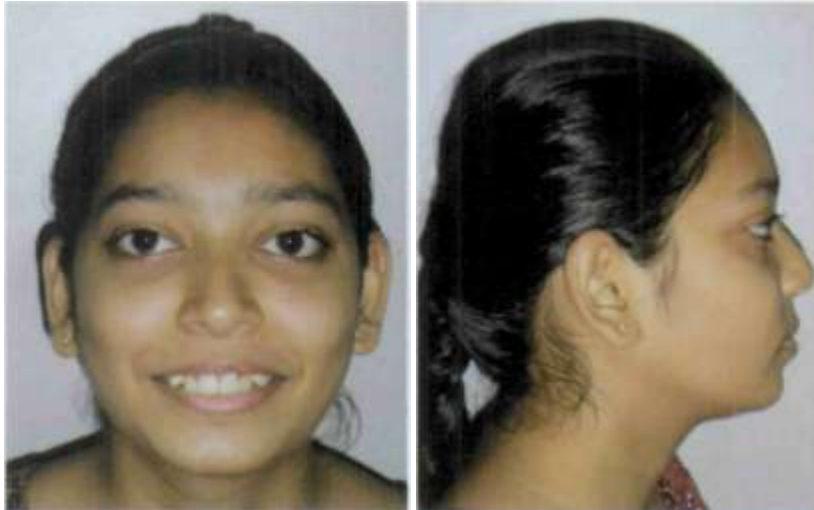Figure 47: Cas clinique numéro 1.

Le traitement devra tout de même être complété pour permettre un alignement dentaire parfait ; mais cette méthode a permis d'éviter l'aggravation de l'encombrement initial tout en facilitant et en réduisant le temps du traitement final.

5.2 Cas clinique numéro 2 (DOSHI et coll, 2011)

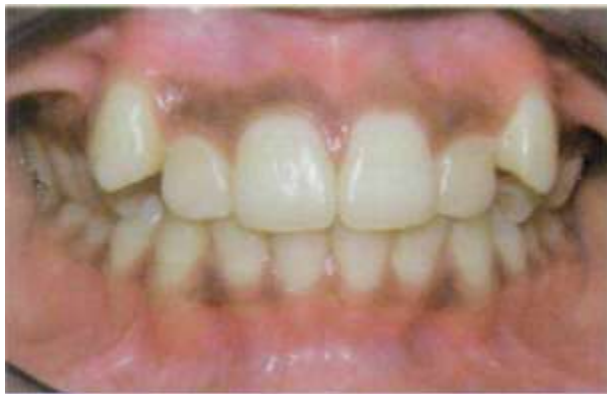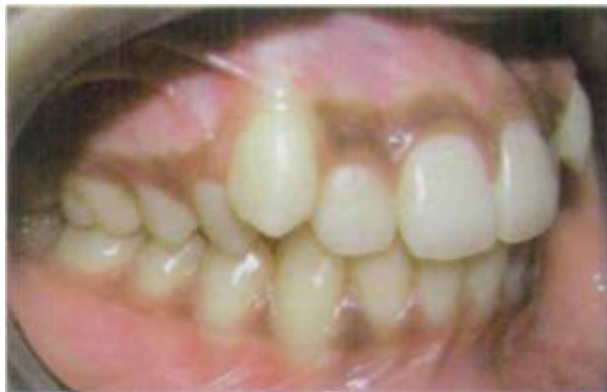Ce deuxième cas clinique décrit le traitement d'une patiente par distalisation molaire à l'aide de mini vis. La patiente est une jeune fille de 15 ans, envoyée pour une consultation orthodontique par son praticien pour un encombrement antérieur maxillaire. La patiente ne présente aucun antécédent médical.

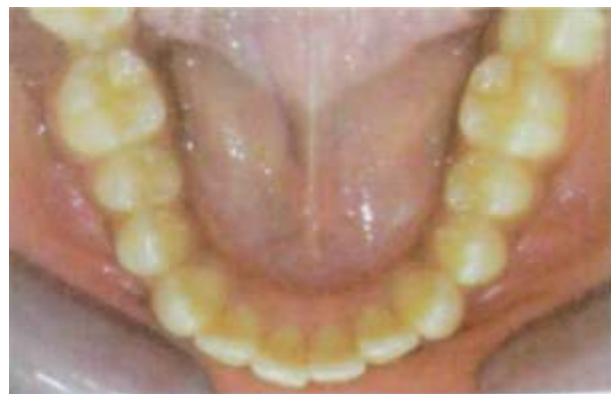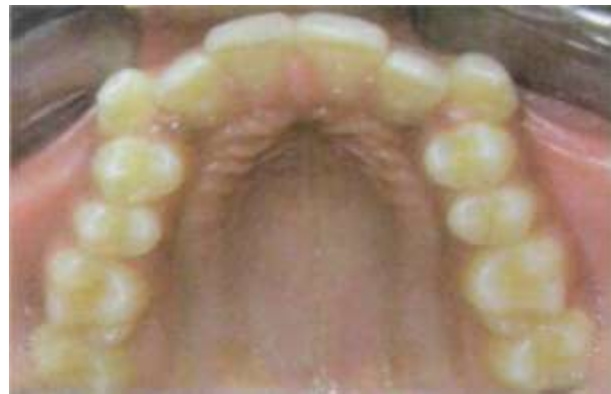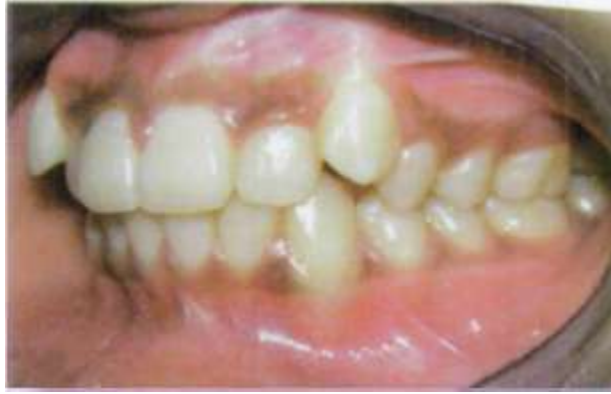L'examen extra-oral indique une classe I squelettique, de bonnes proportions verticales et aucune asymétrie (figures 48).



Figures 48: Cas clinique numéro 2.

L'examen oral montre la présence de toutes les dents définitives en dehors des troisièmes molaires. La patiente est en classe II molaire bilatérale et présente un encombrement antérieur maxillaire (figures 49).





Figures 49: Cas clinique numéro 2.

L'orthopantomogramme confirme la présence des troisièmes molaires, mais celles-ci présentent une anomalie de taille, elles semblent plus petites (figure 50).

La téléradiographie de profil permet de confirmer la classe I squelettique de la patiente. L'angulation des incisives supérieures et inférieures est correcte ainsi que le soutien des tissus formant le profil (figure 51).

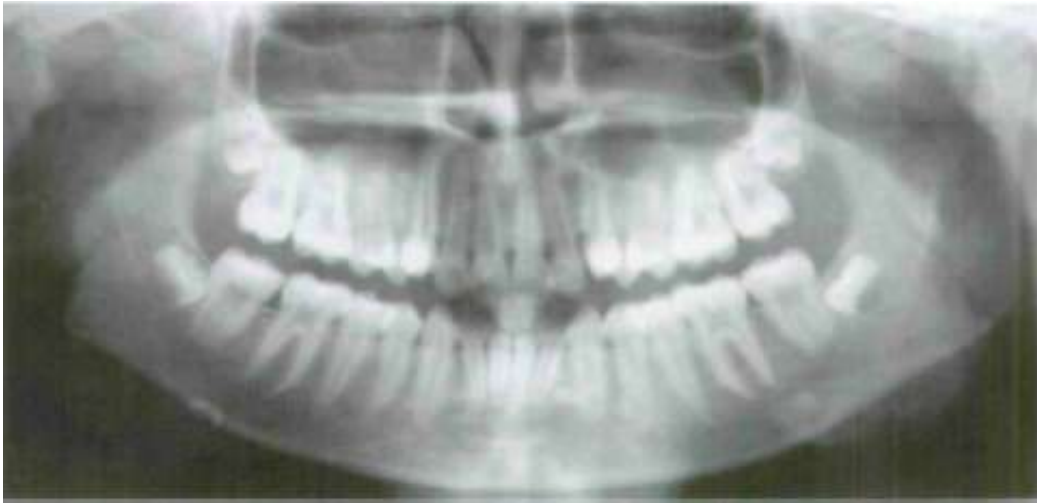

Figure 50: Cas clinique numéro 2.

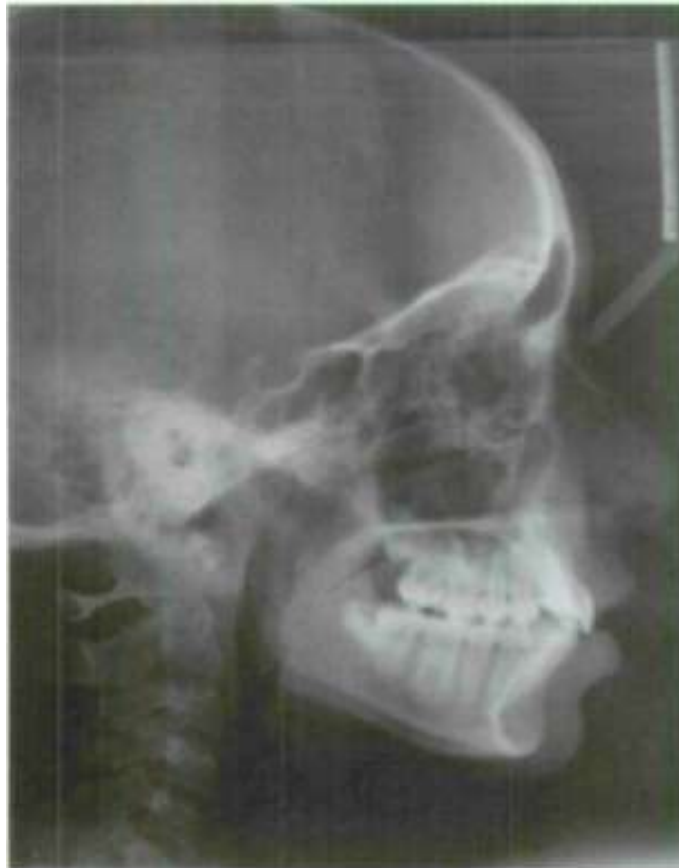

Figure 51: Cas clinique numéro 2.

Le but du traitement est donc de :

- résoudre l'encombrement dentaire maxillaire,

- permettre d'établir une classe I canine et molaire bilatérale,
- et de maintenir le profil de la patiente

Pour ce faire, trois solutions sont proposées à la patiente :

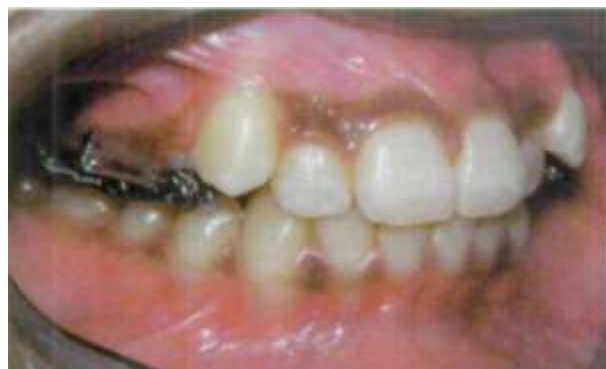- l'extraction des premières prémolaires maxillaires avec une finition en classe II molaire. La question étant de savoir si suite à ces extractions il n'y aurait pas un excès d'espace disponible et donc des diastèmes à la fin du traitement.
- la distalisation des premières molaires supérieures après extraction des deuxièmes molaires supérieures. Mais l'anomalie de taille des troisièmes molaires limite ce choix. De plus les parents ne sont pas d'accord pour extraire des dents permanentes saines.
- Distalisation des premières molaires maxillaires sans extraction pour gagner l'espace nécessaire.

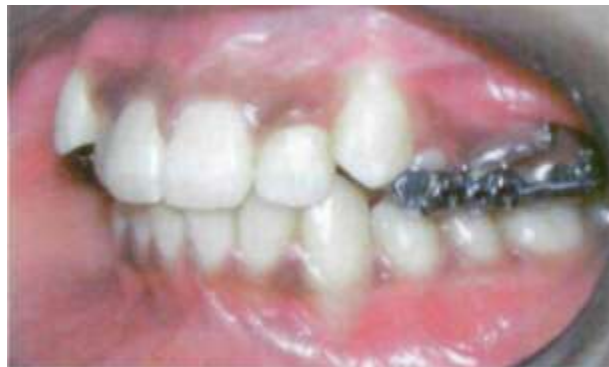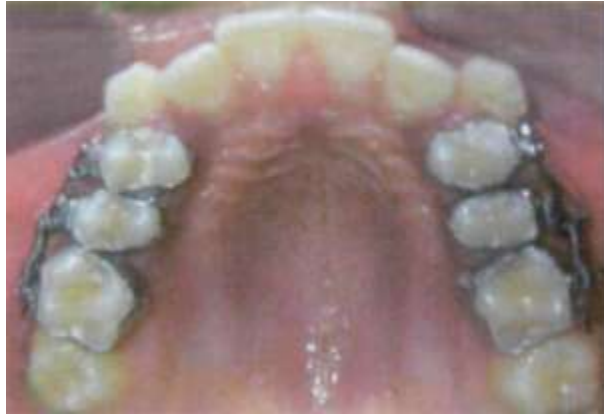Les troisièmes molaires étant de forme anormale, et les parents de la patiente récalcitrants à l'idée d'extraire des dents définitives, c'est la troisième solution qui est choisie comme plan de traitement.

Le plan de traitement final consiste à :

- distaler les premières molaires maxillaires à l'aide de mini vis servant d'ancrage indirect,
- puis poser deux nouvelles mini vis en mésial des premières molaires maxillaires pour permettre la distalisation des prémolaires maxillaires (en évitant la mésialisation des molaires récemment distalées).

Ci-dessous, quelques photographies du système de distalisation molaire avec ancrage indirect sur mini vis (figures 52) :





Figures 52: Cas clinique numéro 2.

Résultat après distalisation molaire (figure 53) :

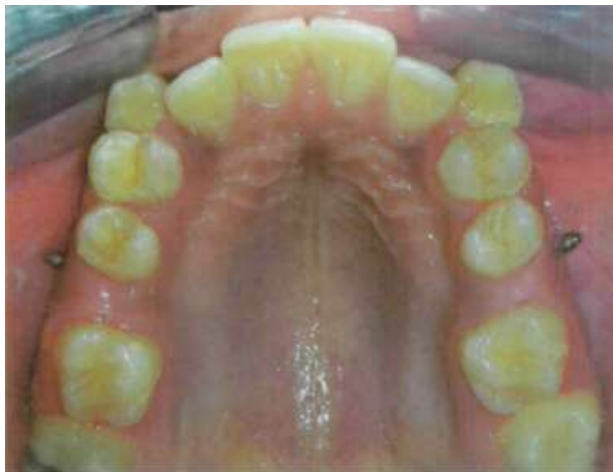
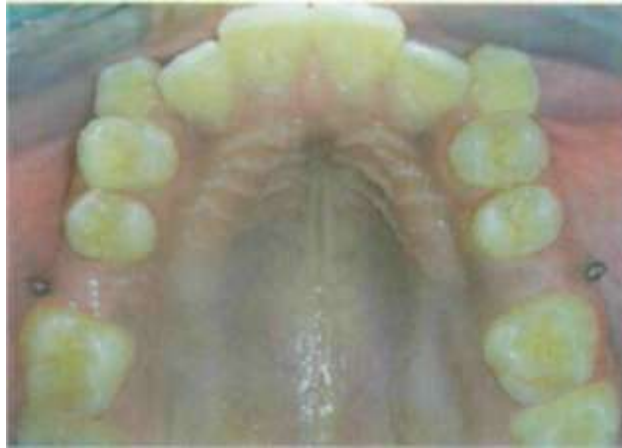
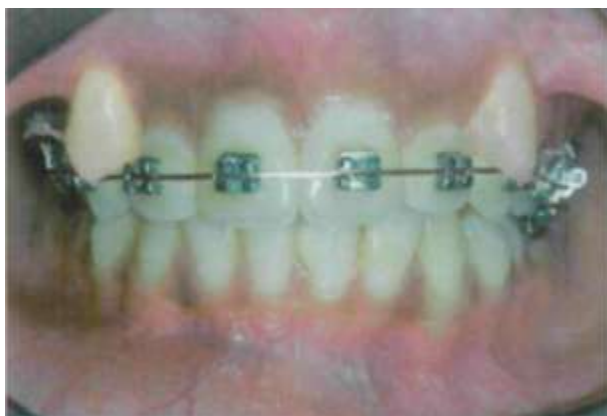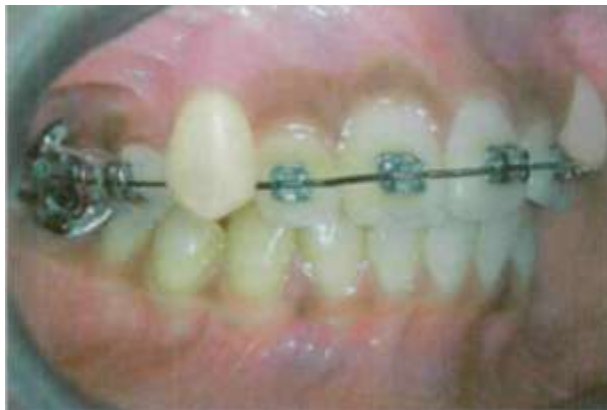Figure 53: Cas clinique numéro 2.

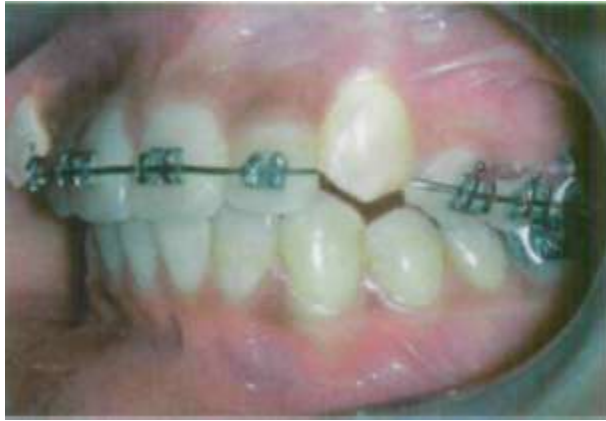Une fois la distalisation molaire réalisée, les mini vis sont retirées pour être remplacées par deux nouvelles afin de permettre la distalisation des prémolaires maxillaires sans risquer de voir les molaires maxillaires se déplacer mésialement (figure 54) :



Figures 54: Cas clinique numéro 2.

Etape de mésialisation des prémolaires maxillaires (figures 55) :





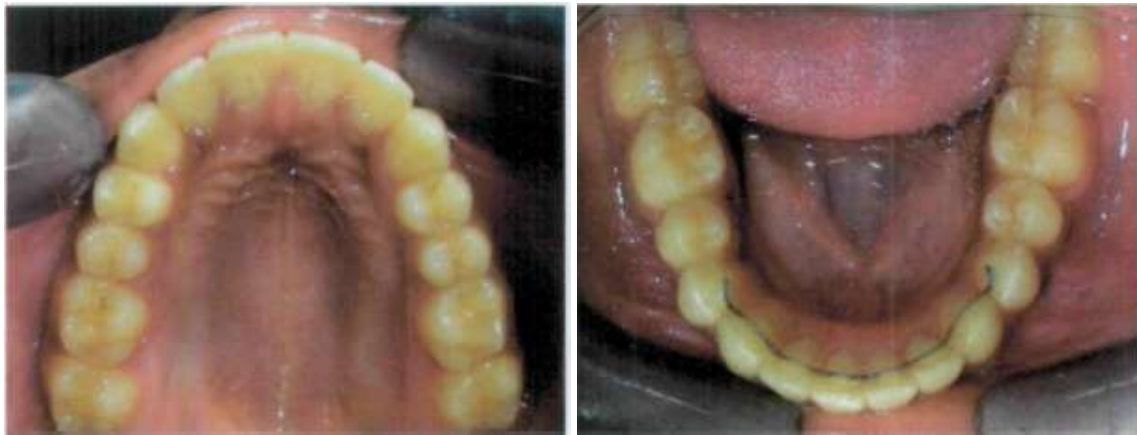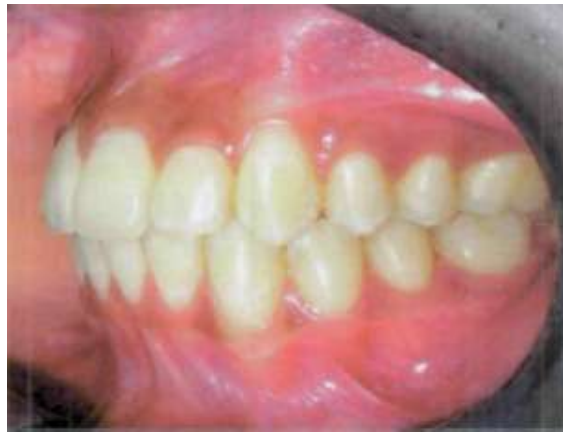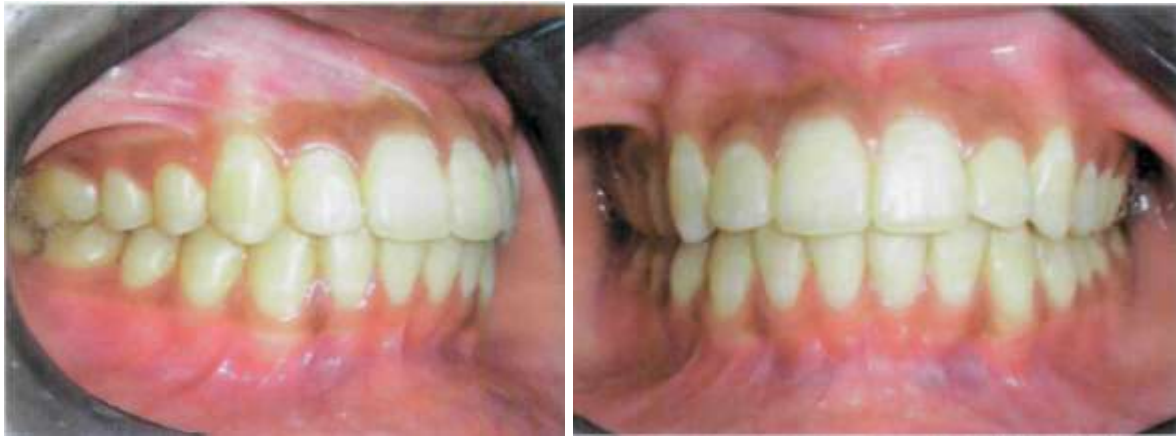Figures 55: Cas clinique numéro 2.

Le résultat en fin de traitement est celui recherché au départ :

- une classe I molaire et canine,
- l'élimination de l'encombrement antérieur maxillaire,
- le respect du profil de la patiente.

Quelques photographies de fin de traitement (figures 56) :





Figures 56: Cas clinique numéro 2.

Conclusion

Tout au long de ce travail, notre objectif a été de rassembler les connaissances acquises à ce jour sur l'encombrement dentaire. Ce travail n'a pas la prétention d'apporter toutes les solutions au problème, mais permet d'aborder le sujet dans son ensemble, en partant des données fondamentales : la croissance des maxillaires, la morphogenèse des arcades, les différentes séquences d'éruption, en terminant par un point important, les possibilités préventives et thérapeutiques qui nous sont offertes.

Notre travail révèle l'importance du diagnostic, et le fait qu'actuellement la prise en charge d'un encombrement peut être précoce. En effet il est parfaitement possible d'intervenir chez un enfant de 6-7 ans, âge où la pathologie n'est pas encore installée mais où, après examen clinique approfondi, nous pouvons déjà redouter de futurs problèmes de malocclusion dentaire.

D'autre part, nous notons la grande variété des problèmes, qui ne nous permettent en aucun cas le recours à des traitements standards. Chaque cas est différent et mérite que nous nous y attachions individuellement pour l'établissement d'un diagnostic sur des bases solides.

De plus, il faut garder à l'esprit qu'en tant qu'omnipraticien, nous devons avoir connaissance des bases fondamentales de l'orthodontie, sans bien sûr avoir l'ambition de vouloir remplacer l'orthodontiste lui-même. Il faut donc que l'omnipraticien travaille en collaboration étroite avec l'orthodontiste sans prendre seul des décisions thérapeutiques qui pourraient avoir des conséquences néfastes dans les cas complexes. En revanche l'omnipraticien est parfaitement habilité à traiter ces problèmes à partir du moment où il connaît avec précision ses propres limites.

L'omnipraticien doit être sensibilisé à la thérapeutique préventive et en même temps doit être capable d'orienter le patient vers un orthodontiste pour des traitements précoces afin d'éviter aux enfants des traitements ultérieurs trop longs et lourds.

Par ailleurs, si le patient est un enfant, n'oublions pas que celui-ci est un être humain avec son langage propre. Nous devons toujours rester très attentif à tous les signes que peuvent manifester ces jeunes patients afin d'exprimer leurs problèmes, leurs frustrations, leur lassitude. N'oublions pas que l'équilibre psychologique de l'enfant est tout aussi important que le bon alignement de ses dents.

Ainsi la mise en place d'un traitement doit être mûrement réfléchi ; par exemple des extractions multiples peuvent être mal vécues si aucun rapport de confiance n'existe entre le

patient et le praticien. Notre rôle sera donc de motiver, d'expliquer, et de prouver l'intérêt de nos actes dans notre traitement. L'enfant doit toujours se sentir compris et entouré peu importe la thérapeutique nécessaire.

Nous espérons que notre travail motivera les omnipraticiens à mieux prendre en charge les encombrements dentaires et leur prévention. Enfin, qu'il donnera l'envie de se tenir informé des évolutions possibles de l'arsenal préventif et thérapeutique des encombrements dentaires.

Table des illustrations

Figure 1 : Les dix phases de la morphogenèse des arcades dentaires selon DEMOGE.	4
Figure 2: Fin de la phase de constitution de denture temporaire.	5
Figure 3: Phase de denture temporaire stable. Apparition des diastèmes inter incisifs.	6
Figure 4: Phase de constitution de la denture mixte.	7
Figure 5: Le plan terminal.	8
Figure 6: Les classes d'Angle : rapports molaires, canins et incisifs.	9
Figure 7: Phase de constitution de la denture adolescente.	11
Figure 8: Phase de denture adulte complète.	13
Figure 9: Séquence d'éruption des dents temporaires.	16
Figure 10: Ages moyens d'éruption dentaire avec un intervalle de variation d'un écart type de part et d'autre de chaque moyenne.	17
Figure 11: Méthode dite des secteurs pour mesurer l'espace disponible sur l'arcade.	22
Figure 12: Méthode dite du fil de laiton pour mesurer l'espace disponible sur l'arcade.	22
Figure 13: Mesure de l'espace nécessaire dent par dent et report sur une feuille de papier.	23
Figure 14: Tables de BOLTON.	29
Figure 15: Arc facial.	35
Figure 16: Lip bumper.	37
Figure 17: Pendulum.	38
Figure 18: DAC d'AKNIN.	40
Figure 19: Mini-vis.	41
Figure 20: Distalisation de la 37 par ressort ouvert avec ancrage antérieur renforcé par une ligature métallique à la mini-vis.	42
Figure 21: Arc de base d'avancement des incisives.	44
Figure 22: Torque sur arc.	44
Figure 23: Plaque de Hawley avec vérin antérieur.	45
Figure 24: Quad'helix.	46
Figure 25: Plaque amovible d'expansion maxillaire.	47
Figure 26: Disjoncteur sur bagues.	48
Figure 27: Séquence de réduction amélaire interproximale.	51
Figure 28: Réduction amélaire en fonction du nombre de dents.	54
Figure 29: Valeurs limites des réductions amélaire.	55
Figure 30: Extraction des canines temporaires.	59
Figure 31: Extraction des premières molaires temporaires.	60
Figure 32: Extraction des premières prémolaires.	61
Figure 33: Traitement par multibague.	62
Figure 34: Mainteneur d'espace soudé sur bague.	68
Figure 35: Mainteneur d'espace soudé sur couronne.	68
Figure 36: Mainteneur d'espace avec bras distal intra-alvéolaire.	69
Figure 37: Arc Transpalatin.	70
Figure 38: Arc de Nance.	71
Figure 39: Arc lingual.	71
Figure 40: Mainteneur d'espace fixe amovible bilatéral.	72
Figure 41: Caractéristiques des mainteneurs d'espace.	76
Figure 42: Cas clinique numéro 1.	77
Figure 43: Cas clinique numéro 1.	78

Figure 44: Cas clinique numéro 1	78
Figure 45: Cas clinique numéro 1	79
Figure 46: Cas clinique numéro 1	79
Figure 47: Cas clinique numéro 1	80
Figures 48: Cas clinique numéro 2.....	81
Figures 49: Cas clinique numéro 2.....	82
Figure 50: Cas clinique numéro 2	83
Figure 51: Cas clinique numéro 2	83
Figures 52: Cas clinique numéro 2.....	85
Figure 53: Cas clinique numéro 2	85
Figures 54: Cas clinique numéro 2.....	86
Figures 55: Cas clinique numéro 2.....	87
Figures 56: Cas clinique numéro 2.....	88

Bibliographie

AKNIN JJ., GEBEILE S.

La thérapeutique du « Distal active concept » appliquée à la denture mixte : une étude comparative.

Orthod. Fr. 2001 ; 72 : 355-763.

AKNIN JJ., MORGON L., BOYER JF.

Effets des thérapeutiques sur la croissance mandibulaire.

Encycl. Méd. Chir. Odonto-stomatol. 2003 ; 23-498-D-10.

ALEHYANE N., BOUYAHYAOUÏ N., BENYAHIA H., ZAOUI F.

Mini-vis et ancrage orthodontique : mise au point.

Rev. Orthop. Dento-Fac. 2011 ; 40 : 204-221.

AMAT P.

Entretien avec Hugo De Clerck.

Rev. Orthop. Dento-Fac. 2006 ; 40 : 9-36.

ARNONE R.

Les dysharmonies dento-dentaires.

Rev. Orthop. Dento-Fac. 1973 ; 7 (1) 61-71.

BARAT Y.

Variations physiologiques de la longueur de la circonférence de l'arcade dentaire au cours de la croissance et leurs incidences pratiques.

Orthod. Fr. 1963 ; 34 : 277-293.

BASSIGNY F.

Manuel d'orthopédie –dento-faciale.

Paris : Masson, 1983. 210p.

BERTHET A., NAULIN-IFI C.

Orthodontie interceptive Clinique.

In : Odontologie pédiatrique clinique. Rueil-Malmaison.

Ed. CdP, 2011. 327p.

BETTERIDGE MA.

The effects of interdental stripping on labial segments evaluated on year out of retention.
Br. J. Orthod. 1981; 8: 193-7.

BOESE LR.

Fibrotomy and reproximation without lower retention, nine years in retrospect: part 1.
Angle Orthod. 1980 ; 50 :88-97.

BOLTON W.A.

Disharmony in tooth-size and its relation to the analysis and treatment of malocclusion.
Angle orthod. 1958; 28 : 113-130.

BOLTON W.A.

The clinical application of a tooth-size analysis.
Am. J. Orthod. 1960; 48 : 504-528.

BROTHWELL DJ.

Guidelines on the use of space maintainers following premature loss of primary teeth.
J. Clin. Pediatr. Dent. 1997; 63(10): 753-766.

CHATEAU M.

Orthopédie dento-faciale : bases scientifiques.
Paris : Ed. CdP, 1992. 346p

CHAUTY S.

Efficacité du traitement interceptif DAC versus monobloc versus absence de traitement : une étude comparative sur 201 cas.
Mémoire : Cecsmo : Lyon 1 : 2005.

COURSON F., LANDRU MM.

Odontologie pédiatrique au quotidien. 2^{ème} édition.
Paris : Ed. CdP, 2005. 171p

COZLIN A., JACQUELIN L-F., BERTHET A.

Extraction prématurée en denture temporaire et mixte : il faut maintenir l'espace.

Inf. Dent. 2002 ; 30 : 2131-2135.

CRAIN G., SHERIDAN JJ.

Susceptibility to caries and periodontal disease after posterior air-rotor stripping.

J. Clin. Orthod. 1990; 24: 84-5.

DALE JR.

Interceptive guidance of occlusion, with emphasis on diagnosis.

Grabers TM, Vanarsdall RL, editors.

In : Orthodontics : current principle sand techniques.

St Louis (MO): Mosby, 1994. 334-365.

DAVIDOVITCH M.

The effects of lip bumper therapy in the mixed dentition.

Am. J. Orthod. 1997 ; 111:52-8.

DE COSTER T

L'expansion orthopédique du maxillaire.

Orthod. Fr. 2006 ; 77 : 253-264.

DELHAYE S., BOU SABA S., DELATTE M.

Prévention et traitement de la dysharmonie dento-maxillaire.

Orthod. Fr. 2006 ; 77 : 267-281.

DEMANGE C., FRANCOIS B.

Mesuring and charting interproximal enamel removal.

J. Clinic. Orthod. 1990 ; 24:84-5.

DEMOGE P.H.

Les étapes de la morphogenèse des arcades.

Rev. Orthop. Dento-Fac. 1972 ; 6 (3) : 253-274.

DOSHI UH., JAMWAL RS., BHAD WA.

Distalization of molars using two stage mini-implants -- a case report.

J. Orthod. 2011 ; 38(1) : 55-63.

FILLION D.

Apport de la sculpture amélaire interproximale à l'orthodontie de l'adulte (2^{ème} partie).

Rev. Orthop. Dento-Fac. 1993 ; 27 : 189-214. (A)

FILLION D.

Apport de la sculpture amélaire interproximale à l'orthodontie de l'adulte (3^{ème} partie).

Rev. Orthop. Dento-Fac. 1993 ; 27 : 353-67. (B)

FORTIER JP.

Abrégé de Pédodontie. 2^{ème} édition.

Paris : Masson, 1987. 274p.

FRINDEL C.

Le point sur la réduction amélaire interproximale

Rev. Orthop. Dento-Fac. 2010 ; 44 : 227-239.

FRINDEL F.

L'orthodontie du sourire.

Orthod. Fr. 2008 ; 79 : 209-219.

GEBEILE-CHAUTY S., PELOSSE J.-J., DIEMUNSCH C.

Importance de l'examen clinique et des examens complémentaires.

Orthod. Fr. 2011 ; 82 : 27-38.

GOUPY L., NAULIN-IFI C.

Maintien de l'espace et prothèse pédiatrique

In : Odontologie pédiatrique clinique. Chap. 8 p. 155-171.

Rueil-Malmaison : Ed. CdP, 2011. 327p.

HEINS PJ., THOMAS RG., NEWTON JW.

The relationship of interradicular width and alveolar bone loss.

J. Periodontol. 1988; 59: 73-9.

HILGERS JJ.

The pendulum appliance for Class II non-compliance therapy.

J. Clin. Orthod. 1992 ; 26 (11) : 706-14.

HOTZ R.

Guidance of eruption versus serial extraction.

Am. J. Orthod. 1970; 58(1).

JARJOURA K., GAGNON G., NIEBERG L.

Caries risk after interproximal reduction.

Am. J. Orthod. Dentofacial Orthop. 2006; 130 (1) : 26-30.

LANGLADE M.

Thérapeutique orthodontique. 3^{ème} édition.

Paris : Maloine, 1986. 863p.

LAUTROU A.

Abrégé d'anatomie dentaire. 2^{ème} édition.

Paris : Masson, 1992. 264p.

LEE JY.

Distalisation des molaires utilisant des mini-vis d'ancrage placées verticalement.

Orthod. Fr. 2012 ; 83 : 257-266.

LIEGEOIS F., LIMME M.

Le maintien de l'espace suite à la perte prématurée des dents temporaires.

Rev. Belge Méd. Dent. 1992; 1: 9-21.

LITTLE RM.

The effects of eruption guidance and serial extraction on the developing dentition.

Pediatr. Dent. 1987; 9: 65-70.

LITTLE RM.

Stability and relapse: early treatment or arch length deficiency.

Am. J. Orthod. Dentofacial Orthop. 2000; 121: 578-81.

LITTLE RM., RIEDEL RA., ARTUN J.

An evaluation of changes in mandibular anterior alignment from 10 to 20 years postretention.

Am. J. Orthod. Dentofacial Orthop. 1988; 93: 423-8.

LITTLE RM., RIEDEL RA. ENGST E.

Serial extraction of first premolars postretention evaluation of stability and relapse.

Am. J. Orthod. Dentofacial Orthop. 1990; 60: 255-62.

LODTER C.

Le meulage mésial des canines temporaires : un traitement précoce de l'encombrement incisif.

Rev. Orthop. Dento-Fac. 1997; 31: 353-6.

MOORREES CFA

Growth studies of the dentition.

Am. J. Orthod. 1969 ; 55 (6) : 600-616.

PAJONI D., FOUCART JM.

20 questions d'internat en ODF.

Paris : Ed. S.I.D., 1997. 158p.

PATTI A., PERRIER D'ARC G.

Les traitements orthodontiques précoces.

Paris : Quintessence international, 2003. 121p.

PERNIER C.

Traitement de la dysharmonie dento-maxillaire.

Orthod. Fr. 2001 ; 72 : 121–130.

PERNIER C., CHALLE EJ., GEBEILE-CHAUTY SM., AKNIN JJ.

Traitements interceptifs de la classe II en denture mixte : thérapeutique intra-orales de distalisation.

Orthod. Fr. 2006 ; 77 : 139-149.

PROFFIT WR., FIELDS HW., SARVER DM.

Contemporary orthodontics. 5ème édition.

Saint Louis : Elsevier Mosby, 2013. 754p.

RADLANSKI RJ., JAGER A., SHWESTKA R., BERTZBACH F.

Plaque accumulation caused by interdental stripping.

Am. J. Orthod. 1988; 94: 416-20.

ROSA M., COZZANI G.

Sequential slicing of lower deciduous teeth to resolve incisor crowding.

J. Clin. Orthod. 1994; 28: 596-9.

ROSSOUW PE., TORTORELLA A.

Enamel reduction procedures in orthodontic treatment.

J. Can. Dent. Assoc. 2003; 69: 378-83.

SHERIDAN JJ.

Air rotor stripping.

J. Clin. Orthod. 1985; 19: 43-59.

SHERIDAN JJ., CHUDASAMA D.

Guidelines for contemporary Air-Rotor Stripping.

J. Clin. Orthod. 2007; 41: 315-20.

SHERIDAN JJ, CHUDASAMA D.

Interviews JOHN J. Sheridan on Air-Rotor Stripping

J. Clin. Orthod. 2008; 42: 381-8.

STEPHENS CD.

The use of natural spontaneous tooth movement in the treatment of malocclusion.

Dent. Update 1989; 16: 337-342.

TAL H.

Relationship between the interproximal distance of roots and the prevalence of intrabony pockets.

J. periodontol. 1984; 55: 604-7.

TUVERSON DL.

Anterior interocclusal relations Part.1.

Am. J. Orthod. 1980; 78 : 361-70.

VAN DER LINDEN P.

Aspects theoriques et pratiques de l'encombrement de la denture humaine.

Rev. Orthop. Dento-Fac. 1975 ; 9 (3) : 329-352.

VAN DER LINDEN P., WASSENBERG H., BAKKER P.

Généralités sur l'installation de la denture permanente.

Rev. Orthop. Dento-Fac. 1979 ; 13 (4) : 403-412.

VAN DER LINDEN P.

Concepts et strategies orthodontiques.

Paris : Quintessence International, 2006.

WAHL N.

Orthodontics in 3 millennia.

Am. J. orthod. Dentofacial Orthop. 2008 ; 134:707-10.

WEINSTEIN S., HO TP., BOWLEY WW., BOYLE M.

Extensibility characteristic of the human cheek. A pilot study.

J. Dent. Res. 1983; 62: 344-348..

ZACHRISSON BU.

Actual damage to teeth and periodontal tissues with mesiodistal enamel reduction.

World J. Orthod. 2004; 5: 178-83.

ZACHRISSON BU., NYOYGAARD L, MOBARAK K.

Dental health assessed more than 10 years after interproximal enamel reduction of mandibular anterior teeth.

Am. J. Orthod. 2007; 131: 162-9.

KOLMANN Charles - Conduite à tenir face à un encombrement dentaire.

Th. : Chir.-Dent. 104 pages. Nancy-I : 2013

Mots clés :

- Pédodontie
- Orthodontie
- Malocclusion dentaire

KOLMANN Charles - Conduite à tenir face à un encombrement dentaire.

Th. : Chir.-Dent. : Nancy-I : 2013

Résumé :

L'objectif de ce travail est de définir la conduite à tenir face à un encombrement dentaire.

Confronté à un manque de place sur l'arcade, le praticien a à sa disposition un éventail de solutions variées. Ce travail propose de définir succinctement la morphogenèse des arcades dentaires et les séquences d'éruption dentaire pour ensuite développer la classification des différents encombrements, leur diagnostic et la thérapeutique qu'elle soit préventive, interceptive ou curative. C'est au travers de la bibliographie et la présentation de cas cliniques que ces données sont étudiées et illustrées.

Notons la grande variété des problèmes, qui ne permettent en aucun cas le recours à des traitements standards. Chaque cas est différent et mérite que nous nous y attachions individuellement pour l'établissement d'un diagnostic sur des bases solides.

JURY:

Monsieur J-P. Louis	Professeur des Universités	Président
<u>Madame D. DROZ</u>	Maître de Conférences	Juge
Madame C. JULHIEN COSTER	Assistante Hospitalière	Juge
Madame C. PY	Spécialiste qualifiée en ODF	Juge

Adresse de l'auteur :

KOLMANN Charles
11 Place des Vosges
54000 Nancy

Jury : Président : J.P.LOUIS – Professeur des Universités
Juges : D. DROZ – Maître de Conférences des Universités
C.JULHIEN-COSTER – Assistante Hospitalier Universitaire
C.PY – Docteur en Chirurgie Dentaire spécialiste qualifiée en O.D.F

Thèse pour obtenir le diplôme D'Etat de Docteur en Chirurgie Dentaire

Présentée par: Monsieur KOLMANN Charles, Albert, Pierre

né(e) à: NANCY (Meurthe-et-Moselle)

le 18 novembre 1985

et ayant pour titre : «Conduite à tenir face à un encombrement dentaire. »

Le Président du jury



J.P.LOUIS

Le Doyen
de la Faculté d'Odontologie
Le Doyen
J.M. MARTRETTE
UNIVERSITÉ DE LORRAINE



Autorise à soutenir et imprimer la thèse 6112

NANCY, le 9.4.2013.

Le Président de l'Université de Lorraine



P. MUTZENHARDT

