



HAL
open science

Etude scanographique dans le plan coronal de l'empilement en bulbe d'oignon des ethmo-turbinaux : un vestige de la formation du labyrinthe ethmoïdal au cours de l'évolution des espèces ?

Claire Perrot

► To cite this version:

Claire Perrot. Etude scanographique dans le plan coronal de l'empilement en bulbe d'oignon des ethmo-turbinaux : un vestige de la formation du labyrinthe ethmoïdal au cours de l'évolution des espèces ?. Sciences du Vivant [q-bio]. 2013. hal-01770923

HAL Id: hal-01770923

<https://hal.univ-lorraine.fr/hal-01770923>

Submitted on 21 Nov 2023

HAL is a multi-disciplinary open access archive for the deposit and dissemination of scientific research documents, whether they are published or not. The documents may come from teaching and research institutions in France or abroad, or from public or private research centers.

L'archive ouverte pluridisciplinaire **HAL**, est destinée au dépôt et à la diffusion de documents scientifiques de niveau recherche, publiés ou non, émanant des établissements d'enseignement et de recherche français ou étrangers, des laboratoires publics ou privés.



AVERTISSEMENT

Ce document est le fruit d'un long travail approuvé par le jury de soutenance et mis à disposition de l'ensemble de la communauté universitaire élargie.

Il est soumis à la propriété intellectuelle de l'auteur. Ceci implique une obligation de citation et de référencement lors de l'utilisation de ce document.

D'autre part, toute contrefaçon, plagiat, reproduction illicite encourt une poursuite pénale.

Contact : ddoc-thesesexercice-contact@univ-lorraine.fr

LIENS

Code de la Propriété Intellectuelle. articles L 122. 4

Code de la Propriété Intellectuelle. articles L 335.2- L 335.10

http://www.cfcopies.com/V2/leg/leg_droi.php

<http://www.culture.gouv.fr/culture/infos-pratiques/droits/protection.htm>

Université de Lorraine

Faculté de Médecine de Nancy

2013

N°

THÈSE

Pour obtenir le grade de

DOCTEUR EN MÉDECINE

Présentée et soutenue publiquement dans le cadre du troisième cycle de
Médecine Spécialisée

Par

Claire Perrot

Le 2 Octobre 2013

**Etude scanographique dans le plan coronal de l'empilement en bulbe
d'oignon des ethmo-turbinas : un vestige de la formation du labyrinthe
ethmoïdal au cours de l'évolution des espèces ?**

Examineurs de la thèse :

M. le Professeur Roger JANKOWSKI	Président
Mme le Professeur Cécile PARIETTI-WINKLER	Juge
M. le Professeur Marc BRAUN	Juge
M. le Professeur Thierry VAN DEN ABEELE	Juge

UNIVERSITÉ DE LORRAINE

FACULTÉ DE MÉDECINE DE NANCY

Président de l'Université de Lorraine : Professeur Pierre MUTZENHARDT

Doyen de la Faculté de Médecine : Professeur Henry COUDANE

Vice-Doyen « Pédagogie » : Mme la Professeure Karine ANGIOI

Vice-Doyen Mission « Sillon lorrain » : Mme la Professeure Annick BARBAUD

Vice-Doyen Mission « Finances » : Professeur Marc BRAUN

Assesseurs

- | | |
|--|--|
| - 1 ^{er} Cycle : | Professeur Bruno CHENUÉL |
| - 2 ^{ème} Cycle : | Professeur Marc DEBOUVERIE |
| - 3 ^{ème} Cycle : | |
| • « <i>DES Spécialités Médicales, Chirurgicales et Biologiques</i> » | Professeur Jean-Pierre BRONOWICKI |
| • « <i>DES Spécialité Médecine Générale</i> » | Professeur Paolo DI PATRIZIO |
| - Commission de Prospective Universitaire : | Professeur Pierre-Edouard BOLLAERT |
| - Développement Professionnel Continu : | Professeur Jean-Dominique DE KORWIN |
| - Filières professionnalisées : | M. Walter BLONDEL |
| - Formation Continue : | Professeur Hervé VESPIGNANI |
| - Recherche : | Professeur Didier MAINARD |
| - Relations Internationales : | Professeur Jacques HUBERT |
| - Universitarisation des études paramédicales et gestion des mono-appartenants : | M. Christophe NEMOS |
| - Vie Étudiante : | Docteur Stéphane ZUILY |
| - Vie Facultaire : | Mme la Docteure Frédérique CLAUDOT |
| - Étudiants : | M. Xavier LEMARIE |

DOYENS HONORAIRES

Professeur Adrien DUPREZ - Professeur Jean-Bernard DUREUX - Professeur Jacques ROLAND –
Professeur Patrick NETTER

=====

PROFESSEURS HONORAIRES

Jean-Marie ANDRE - Daniel ANTHOINE - Alain AUBREGE - Gérard BARROCHE - Alain BERTRAND –
Pierre BEY
Patrick BOISSEL Jacques BORRELLY - Michel BOULANGE - Jean-Claude BURDIN - Claude BURLET –
Daniel BURNEL
Claude CHARDOT - François CHERRIER - Jean-Pierre CRANCE - Gérard DEBRY - Jean-Pierre DELAGOUTTE
Emile de LAVERGNE - Jean-Pierre DESCHAMPS - Jean DUHEILLE - Adrien DUPREZ - Jean-Bernard DUREUX
Gérard FIEVE - Jean FLOQUET - Robert FRISCH - Alain GAUCHER - Pierre GAUCHER - Hubert GERARD
Jean-Marie GILGENKRANTZ - Simone GILGENKRANTZ - Oliéro GUERCI - Pierre HARTEMANN –
Claude HURIET
Christian JANOT - Michèle KESSLER - Jacques LACOSTE - Henri LAMBERT - Pierre LANDES –
Marie-Claire LAXENAIRE
Michel LAXENAIRE - Jacques LECLERE - Pierre LEDERLIN - Bernard LEGRAS - Jean-Pierre MALLIÉ –
Michel MANCIAUX
Philippe MANGIN - Pierre MATHIEU - Michel MERLE - Denise MONERET-VAUTRIN - Pierre MONIN –
Pierre NABET
Jean-Pierre NICOLAS - Pierre PAYSANT - Francis PENIN - Gilbert PERCEBOIS - Claude PERRIN –
Guy PETIET
Luc PICARD - Michel PIERSON - Jean-Marie POLU - Jacques POUREL - Jean PREVOT - Francis RAPHAEL
Antoine RASPILLER - Michel RENARD - Jacques ROLAND - René-Jean ROYER - Daniel SCHMITT –

Michel SCHMITT
 Michel SCHWEITZER - Claude SIMON - Danièle SOMMELET - Jean-François STOLTZ - Michel STRICKER -
 Gilbert THIBAUT
 Augusta TREHEUX - Hubert UFFHOLTZ - Gérard VAILLANT - Paul VERT - Colette VIDAILHET -
 Michel VIDAILHET
 Michel WAYOFF - Michel WEBER

=====

PROFESSEURS ÉMÉRITES

Professeur Daniel ANTHOINE - Professeur Gérard BARROCHE Professeur Pierre BEY –
 Professeur Patrick BOISSEL
 Professeur Michel BOULANGE - Professeur Jean-Pierre CRANCE - Professeur Jean-Pierre DELAGOUTTE
 Professeur Jean-Marie GILGENKRANTZ - Professeure Simone GILGENKRANTZ –
 Professeure Michèle KESSLER
 Professeur Pierre MONIN - Professeur Jean-Pierre NICOLAS - Professeur Luc PICARD –
 Professeur Michel PIERSON
 Professeur Michel SCHMITT - Professeur Jean-François STOLTZ - Professeur Michel STRICKER –
 Professeur Hubert UFFHOLTZ - Professeur Paul VERT - Professeure Colette VIDAILHET –
 Professeur Michel VIDAILHET - Professeur Michel WAYOFF

=====

PROFESSEURS DES UNIVERSITÉS - PRATICIENS HOSPITALIERS

(Disciplines du Conseil National des Universités)

42^{ème} Section : MORPHOLOGIE ET MORPHOGENÈSE

1^{ère} sous-section : (*Anatomie*)

Professeur Gilles GROSDIDIER - Professeur Marc BRAUN

2^{ème} sous-section : (*Cytologie et histologie*)

Professeur Bernard FOLIGUET

3^{ème} sous-section : (*Anatomie et cytologie pathologiques*)

Professeur François PLENAT – Professeur Jean-Michel VIGNAUD

43^{ème} Section : BIOPHYSIQUE ET IMAGERIE MÉDECINE

1^{ère} sous-section : (*Biophysique et médecine nucléaire*)

Professeur Gilles KARCHER – Professeur Pierre-Yves MARIE – Professeur Pierre OLIVIER

2^{ème} sous-section : (*Radiologie et imagerie médecine*)

Professeur Denis REGENT – Professeur Michel CLAUDON – Professeure Valérie CROISÉ-LAURENT

Professeur Serge BRACARD – Professeur Alain BLUM – Professeur Jacques FELBLINGER –

Professeur René ANXIONNAT

44^{ème} Section : BIOCHIMIE, BIOLOGIE CELLULAIRE ET MOLÉCULAIRE, PHYSIOLOGIE ET NUTRITION

1^{ère} sous-section : (*Biochimie et biologie moléculaire*)

Professeur Jean-Louis GUÉANT – Professeur Jean-Luc OLIVIER – Professeur Bernard NAMOUR

2^{ème} sous-section : (*Physiologie*)

Professeur François MARCHAL – Professeur Bruno CHENUÉL – Professeur Christian BEYAERT

3^{ème} sous-section : (*Biologie Cellulaire*)

Professeur Ali DALLOUL

4^{ème} sous-section : (*Nutrition*)

Professeur Olivier ZIEGLER – Professeur Didier QUILLIOT - Professeure Rosa-Maria RODRIGUEZ-GUEANT

45^{ème} Section : MICROBIOLOGIE, MALADIES TRANSMISSIBLES ET HYGIÈNE

1^{ère} sous-section : (*Bactériologie – virologie ; hygiène hospitalière*)

Professeur Alain LE FAOU - Professeur Alain LOZNIIEWSKI – Professeure Evelyne SCHVOERER

3^{ème} sous-section : (*Maladies infectieuses ; maladies tropicales*)

Professeur Thierry MAY – Professeur Christian RABAUD

46^{ème} Section : SANTÉ PUBLIQUE, ENVIRONNEMENT ET SOCIÉTÉ

1^{ère} sous-section : (*Épidémiologie, économie de la santé et prévention*)

Professeur Philippe HARTEMANN – Professeur Serge BRIANÇON - Professeur Francis GUILLEMIN

Professeur Denis ZMIROU-NAVIER – Professeur François ALLA

2^{ème} sous-section : (*Médecine et santé au travail*)

Professeur Christophe PARIS

3^{ème} sous-section : (*Médecine légale et droit de la santé*)

Professeur Henry COUDANE

4^{ème} sous-section : (Biostatistiques, informatique médicale et technologies de communication)
 Professeur François KOHLER – Professeure Eliane ALBUISSON

47^{ème} Section : CANCÉROLOGIE, GÉNÉTIQUE, HÉMATOLOGIE, IMMUNOLOGIE

1^{ère} sous-section : (Hématologie ; transfusion)

Professeur Pierre BORDIGONI - Professeur Pierre FEUGIER - Professeure Marie-Christine BENE

2^{ème} sous-section : (Cancérologie ; radiothérapie)

Professeur François GUILLEMIN – Professeur Thierry CONROY - Professeur Didier PEIFFERT

Professeur Frédéric MARCHAL

3^{ème} sous-section : (Immunologie)

Professeur Gilbert FAURE

4^{ème} sous-section : (Génétique)

Professeur Philippe JONVEAUX – Professeur Bruno LEHEUP

48^{ème} Section : ANESTHÉSIOLOGIE, RÉANIMATION, MÉDECINE D'URGENCE, PHARMACOLOGIE ET THÉRAPEUTIQUE

1^{ère} sous-section : (Anesthésiologie - réanimation ; médecine d'urgence)

Professeur Claude MEISTELMAN – Professeur Hervé BOUAZIZ - Professeur Gérard AUDIBERT

Professeur Thomas FUCHS-BUDER – Professeure Marie-Reine LOSSER

2^{ème} sous-section : (Réanimation ; médecine d'urgence)

Professeur Alain GERARD - Professeur Pierre-Édouard BOLLAERT - Professeur Bruno LÉVY –

Professeur Sébastien GIBOT

3^{ème} sous-section : (Pharmacologie fondamentale ; pharmacologie clinique ; addictologie)

Professeur Patrick NETTER – Professeur Pierre GILLET

4^{ème} sous-section : (Thérapeutique ; médecine d'urgence ; addictologie)

Professeur François PAILLE – Professeur Faiez ZANNAD - Professeur Patrick ROSSIGNOL

49^{ème} Section : PATHOLOGIE NERVEUSE ET MUSCULAIRE, PATHOLOGIE MENTALE, HANDICAP ET RÉÉDUCATION

1^{ère} sous-section : (Neurologie)

Professeur Hervé VESPIGNANI - Professeur Xavier DUCROCQ – Professeur Marc DEBOUVERIE

Professeur Luc TAILLANDIER - Professeur Louis MAILLARD

2^{ème} sous-section : (Neurochirurgie)

Professeur Jean-Claude MARCHAL – Professeur Jean AUQUE – Professeur Olivier KLEIN

Professeur Thierry CIVIT - Professeure Sophie COLNAT-COULBOIS

3^{ème} sous-section : (Psychiatrie d'adultes ; addictologie)

Professeur Jean-Pierre KAHN – Professeur Raymund SCHWAN

4^{ème} sous-section : (Pédopsychiatrie ; addictologie)

Professeur Daniel SIBERTIN-BLANC – Professeur Bernard KABUTH

5^{ème} sous-section : (Médecine physique et de réadaptation)

Professeur Jean PAYSANT

50^{ème} Section : PATHOLOGIE OSTÉO-ARTICULAIRE, DERMATOLOGIE ET CHIRURGIE PLASTIQUE

1^{ère} sous-section : (Rhumatologie)

Professeure Isabelle CHARY-VALCKENAERE – Professeur Damien LOEUILLE

2^{ème} sous-section : (Chirurgie orthopédique et traumatologique)

Professeur Daniel MOLE - Professeur Didier MAINARD - Professeur François SIRVEAUX –

Professeur Laurent GALOIS

3^{ème} sous-section : (Dermato-vénéréologie)

Professeur Jean-Luc SCHMUTZ – Professeure Annick BARBAUD

4^{ème} sous-section : (Chirurgie plastique, reconstructrice et esthétique ; brûlologie)

Professeur François DAP - Professeur Gilles DAUTEL - Professeur Etienne SIMON

51^{ème} Section : PATHOLOGIE CARDIO-RESPIRATOIRE ET VASCULAIRE

1^{ère} sous-section : (Pneumologie ; addictologie)

Professeur Yves MARTINET – Professeur Jean-François CHABOT – Professeur Ari CHAOUAT

2^{ème} sous-section : (Cardiologie)

Professeur Etienne ALIOT – Professeur Yves JUILLIERE

Professeur Nicolas SADOUL - Professeur Christian de CHILLOU DE CHURET

3^{ème} sous-section : (Chirurgie thoracique et cardiovasculaire)

Professeur Jean-Pierre VILLEMOT – Professeur Thierry FOLLIGUET

4^{ème} sous-section : (Chirurgie vasculaire ; médecine vasculaire)

Professeur Denis WAHL – Professeur Sergueï MALIKOV

52^{ème} Section : MALADIES DES APPAREILS DIGESTIF ET URINAIRE**1^{ère} sous-section : (Gastroentérologie ; hépatologie ; addictologie)**

Professeur Marc-André BIGARD - Professeur Jean-Pierre BRONOWICKI –
Professeur Laurent PEYRIN-BIROULET

3^{ème} sous-section : (Néphrologie)

Professeure Dominique HESTIN – Professeur Luc FRIMAT

4^{ème} sous-section : (Urologie)

Professeur Jacques HUBERT – Professeur Pascal ESCHWEGE

53^{ème} Section : MÉDECINE INTERNE, GÉRIATRIE ET CHIRURGIE GÉNÉRALE**1^{ère} sous-section : (Médecine interne ; gériatrie et biologie du vieillissement ; médecine générale ; addictologie)**

Professeur Jean-Dominique DE KORWIN – Professeur Pierre KAMINSKY - Professeur Athanase BENETOS
Professeure Gisèle KANNY – Professeure Christine PERRET-GUILLAUME

2^{ème} sous-section : (Chirurgie générale)

Professeur Laurent BRESLER - Professeur Laurent BRUNAUD – Professeur Ahmet AYAV

54^{ème} Section : DÉVELOPPEMENT ET PATHOLOGIE DE L'ENFANT, GYNÉCOLOGIE-OBSTÉTRIQUE, ENDOCRINOLOGIE ET REPRODUCTION**1^{ère} sous-section : (Pédiatrie)**

Professeur Jean-Michel HASCOET - Professeur Pascal CHASTAGNER - Professeur François FEILLET
Professeur Cyril SCHWEITZER – Professeur Emmanuel RAFFO

2^{ème} sous-section : (Chirurgie infantile)

Professeur Pierre JOURNEAU – Professeur Jean-Louis LEMELLE

3^{ème} sous-section : (Gynécologie-obstétrique ; gynécologie médicale)

Professeur Jean-Louis BOUTROY - Professeur Philippe JUDLIN

4^{ème} sous-section : (Endocrinologie, diabète et maladies métaboliques ; gynécologie médicale)

Professeur Georges WERYHA – Professeur Marc KLEIN – Professeur Bruno GUERCI

55^{ème} Section : PATHOLOGIE DE LA TÊTE ET DU COU**1^{ère} sous-section : (Oto-rhino-laryngologie)**

Professeur Roger JANKOWSKI – Professeure Cécile PARIETTI-WINKLER

2^{ème} sous-section : (Ophtalmologie)

Professeur Jean-Luc GEORGE – Professeur Jean-Paul BERROD – Professeure Karine ANGIOI

3^{ème} sous-section : (Chirurgie maxillo-faciale et stomatologie)

Professeur Jean-François CHASSAGNE – Professeure Muriel BRIX

=====

PROFESSEURS DES UNIVERSITÉS**61^{ème} Section : GÉNIE INFORMATIQUE, AUTOMATIQUE ET TRAITEMENT DU SIGNAL**

Professeur Walter BLONDEL

64^{ème} Section : BIOCHIMIE ET BIOLOGIE MOLÉCULAIRE

Professeure Sandrine BOSCHI-MULLER

=====

PROFESSEURS DES UNIVERSITÉS DE MÉDECINE GÉNÉRALE

Professeur Jean-Marc BOIVIN

PROFESSEUR ASSOCIÉ DE MÉDECINE GÉNÉRALE

Professeur associé Paolo DI PATRIZIO

=====

MAÎTRES DE CONFÉRENCES DES UNIVERSITÉS - PRATICIENS HOSPITALIERS**42^{ème} Section : MORPHOLOGIE ET MORPHOGENÈSE****1^{ère} sous-section : (Anatomie)**

Docteur Bruno GRIGNON – Docteur Thierry HAUMONT – Docteure Manuela PEREZ

2^{ème} sous-section : (Cytologie et histologie)

Docteur Edouard BARRAT - Docteure Françoise TOUATI – Docteure Chantal KOHLER

3^{ème} sous-section : (Anatomie et cytologie pathologiques)

Docteure Aude MARCHAL

43^{ème} Section : BIOPHYSIQUE ET IMAGERIE MÉDECINE
1^{ère} sous-section : (*Biophysique et médecine nucléaire*)
 Docteur Jean-Claude MAYER - Docteur Jean-Marie ESCANYE
2^{ème} sous-section : (*Radiologie et imagerie médecine*)
 Docteur Damien MANDRY

44^{ème} Section : BIOCHIMIE, BIOLOGIE CELLULAIRE ET MOLÉCULAIRE, PHYSIOLOGIE ET NUTRITION
1^{ère} sous-section : (*Biochimie et biologie moléculaire*)
 Docteure Sophie FREMONT - Docteure Isabelle GASTIN – Docteur Marc MERTEN
 Docteure Catherine MALAPLATE-ARMAND - Docteure Shyue-Fang BATTAGLIA
2^{ème} sous-section : (*Physiologie*)
 Docteur Mathias POUSSEL – Docteure Silvia VARECHOVA
3^{ème} sous-section : (*Biologie Cellulaire*)
 Docteure Véronique DECOT-MAILLERET

45^{ème} Section : MICROBIOLOGIE, MALADIES TRANSMISSIBLES ET HYGIÈNE
1^{ère} sous-section : (*Bactériologie – Virologie ; hygiène hospitalière*)
 Docteure Véronique VENARD – Docteure Hélène JEULIN – Docteure Corentine ALAUZET
2^{ème} sous-section : (*Parasitologie et mycologie*)
 Madame Marie MACHOUART

46^{ème} Section : SANTÉ PUBLIQUE, ENVIRONNEMENT ET SOCIÉTÉ
1^{ère} sous-section : (*Epidémiologie, économie de la santé et prévention*)
 Docteur Alexis HAUTEMANIÈRE – Docteure Frédérique CLAUDOT – Docteur Cédric BAUMANN
2^{ème} sous-section (*Médecine et Santé au Travail*)
 Docteure Isabelle THAON
3^{ème} sous-section (*Médecine légale et droit de la santé*)
 Docteur Laurent MARTRILLE
4^{ème} sous-section : (*Biostatistiques, informatique médicale et technologies de communication*)
 Docteur Nicolas JAY

47^{ème} Section : CANCÉROLOGIE, GÉNÉTIQUE, HÉMATOLOGIE, IMMUNOLOGIE
2^{ème} sous-section : (*Cancérologie ; radiothérapie : cancérologie (type mixte : biologique)*)
 Docteure Lina BOLOTINE
3^{ème} sous-section : (*Immunologie*)
 Docteur Marcelo DE CARVALHO BITTENCOURT
4^{ème} sous-section : (*Génétique*)
 Docteur Christophe PHILIPPE – Docteure Céline BONNET

48^{ème} Section : ANESTHÉSIOLOGIE, RÉANIMATION, MÉDECINE D'URGENCE, PHARMACOLOGIE ET THÉRAPEUTIQUE
3^{ème} sous-section : (*Pharmacologie fondamentale ; pharmacologie clinique*)
 Docteure Françoise LAPICQUE – Docteur Nicolas GAMBIER – Docteur Julien SCALA-BERTOLA

50^{ème} Section : PATHOLOGIE OSTÉO-ARTICULAIRE, DERMATOLOGIE ET CHIRURGIE PLASTIQUE
1^{ère} sous-section : (*Rhumatologie*)
 Docteure Anne-Christine RAT
3^{ème} sous-section : (*Dermato-vénéréologie*)
 Docteure Anne-Claire BURSZTEJN
4^{ème} sous-section : (*Chirurgie plastique, reconstructrice et esthétique ; brûlologie*)
 Docteure Laetitia GOFFINET-PLEUTRET

51^{ème} Section : PATHOLOGIE CARDIO-RESPIRATOIRE ET VASCULAIRE
4^{ème} sous-section : (*Chirurgie vasculaire ; médecine vasculaire*)
 Docteur Stéphane ZUILY

53^{ème} Section : MÉDECINE INTERNE, GÉRIATRIE et CHIRURGIE GÉNÉRALE
1^{ère} sous-section : (*Médecine interne ; gériatrie et biologie du vieillissement ; médecine générale ; addictologie*)
 Docteure Laure JOLY

54^{ème} Section : DÉVELOPPEMENT ET PATHOLOGIE DE L'ENFANT, GYNÉCOLOGIE-OBSTÉTRIQUE, ENDOCRINOLOGIE ET REPRODUCTION

3^{ème} sous-section :

Docteur Olivier MOREL

5^{ème} sous-section : (Biologie et médecine du développement et de la reproduction ; gynécologie médicale)

Docteur Jean-Louis CORDONNIER

=====

MAÎTRE DE CONFÉRENCE DES UNIVERSITÉS DE MÉDECINE GÉNÉRALE

Docteure Elisabeth STEYER

=====

MAÎTRES DE CONFÉRENCES

5^{ème} Section : SCIENCES ÉCONOMIQUES

Monsieur Vincent LHUILLIER

19^{ème} Section : SOCIOLOGIE, DÉMOGRAPHIE

Madame Joëlle KIVITS

40^{ème} Section : SCIENCES DU MÉDICAMENT

Monsieur Jean-François COLLIN

60^{ème} Section : MÉCANIQUE, GÉNIE MÉCANIQUE, GÉNIE CIVIL

Monsieur Alain DURAND

61^{ème} Section : GÉNIE INFORMATIQUE, AUTOMATIQUE ET TRAITEMENT DU SIGNAL

Monsieur Jean REBSTOCK

64^{ème} Section : BIOCHIMIE ET BIOLOGIE MOLÉCULAIRE

Madame Marie-Claire LANHERS – Monsieur Pascal REBOUL – Monsieur Nick RAMALANJAONA

65^{ème} Section : BIOLOGIE CELLULAIRE

Madame Françoise DREYFUSS – Monsieur Jean-Louis GELLY - Madame Ketsia HESS – Monsieur Hervé MEMBRE

Monsieur Christophe NEMOS - Madame Natalia DE ISLA - Madame Nathalie MERCIER – Madame Céline HUSELSTEIN

66^{ème} Section : PHYSIOLOGIE

Monsieur Nguyen TRAN

=====

MAÎTRES DE CONFÉRENCES ASSOCIÉS

Médecine Générale

Docteure Sophie SIEGRIST - Docteur Arnaud MASSON - Docteur Pascal BOUCHE

=====

DOCTEURS HONORIS CAUSA

Professeur Charles A. BERRY (1982)
Centre de Médecine Préventive, Houston (U.S.A)
Professeur Pierre-Marie GALETTI (1982)
Brown University, Providence (U.S.A)
Professeure Mildred T. STAHLMAN (1982)
Vanderbilt University, Nashville (U.S.A)
Professeur Théodore H. SCHIEBLER (1989)
Institut d'Anatomie de Würzburg (R.F.A)
Université de Pennsylvanie (U.S.A)
Professeur Mashaki KASHIWARA (1996)
Research Institute for Mathematical Sciences de Kyoto (JAPON)

Professeure Maria DELIVORIA-PAPADOPOULOS (1996)
Professeur Ralph GRÄSBECK (1996)
Université d'Helsinki (FINLANDE)
Professeur James STEICHEN (1997)
Université d'Indianapolis (U.S.A)
Professeur Duong Quang TRUNG (1997)
Université d'Hô Chi Minh-Ville (VIËTNAM)
Professeur Daniel G. BICHET (2001)
Université de Montréal (Canada)
Professeur Marc LEVENSTON (2005)
Institute of Technology, Atlanta (USA)

Professeur Brian BURCHELL (2007)
Université de Dundee (Royaume-Uni)
Professeur Yunfeng ZHOU (2009)
Université de Wuhan (CHINE)
Professeur David ALPERS (2011)
Université de Washington (U.S.A)
Professeur Martin EXNER (2012)
Université de Bonn (ALLEMAGNE)

SERMENT

«Au moment d'être admise à exercer la médecine, je promets et je jure d'être fidèle aux lois de l'honneur et de la probité. Mon premier souci sera de rétablir, de préserver ou de promouvoir la santé dans tous ses éléments, physiques et mentaux, individuels et sociaux. Je respecterai toutes les personnes, leur autonomie et leur volonté, sans aucune discrimination selon leur état ou leurs convictions. J'interviendrai pour les protéger si elles sont affaiblies, vulnérables ou menacées dans leur intégrité ou leur dignité. Même sous la contrainte, je ne ferai pas usage de mes connaissances contre les lois de l'humanité. J'informerai les patients des décisions envisagées, de leurs raisons et de leurs conséquences. Je ne tromperai jamais leur confiance et n'exploiterai pas le pouvoir hérité des circonstances pour forcer les consciences. Je donnerai mes soins à l'indigent et à quiconque me les demandera. Je ne me laisserai pas influencer par la soif du gain ou la recherche de la gloire.

Admise dans l'intimité des personnes, je tairai les secrets qui me sont confiés. Reçue à l'intérieur des maisons, je respecterai les secrets des foyers et ma conduite ne servira pas à corrompre les mœurs. Je ferai tout pour soulager les souffrances. Je ne prolongerai pas abusivement les agonies. Je ne provoquerai jamais la mort délibérément.

Je préserverai l'indépendance nécessaire à l'accomplissement de ma mission. Je n'entreprendrai rien qui dépasse mes compétences. Je les entretiendrai et les perfectionnerai pour assurer au mieux les services qui me seront demandés.

J'apporterai mon aide à mes confrères ainsi qu'à leurs familles dans l'adversité.

Que les hommes et mes confrères m'accordent leur estime si je suis fidèle à mes promesses; que je sois déshonorée et méprisée si j'y manque».

A NOTRE MAITRE ET PRÉSIDENT DU JURY,

Monsieur le Professeur Roger JANKOWSKI

Professeur d'Oto-Rhino-Laryngologie

Je vous remercie de m'avoir confiée ce travail et de m'avoir guidée lors de sa réalisation.

Votre rigueur scientifique est pour moi un modèle.

Soyez assuré de toute ma reconnaissance et de mon profond respect.

A NOTRE MAITRE ET JUGE,

Monsieur le Professeur Marc BRAUN

Professeur d'Anatomie

Chevalier dans l'Ordre des Palmes Académiques

Je vous remercie de la bienveillance et de la spontanéité avec lesquelles vous avez accepté de juger mon travail.

Veillez trouver ici le témoignage de ma reconnaissance.

A NOTRE MAITRE ET JUGE,

Madame le Professeur Cécile PARIETTI-WINKLER

Professeur d'Oto-Rhino-Laryngologie

Vous me faites l'honneur de juger ce travail.

Vous m'avez appris la rigueur du raisonnement tant en consultation qu'en chirurgie me permettant d'avancer pas à pas dans le vaste domaine de l'otologie.

Soyez assurée de mon estime et de ma reconnaissance.

A NOTRE MAITRE ET JUGE

Monsieur le Professeur Thierry VAN DEN ABBEELE

Professeur d'Oto-Rhino-Laryngologie

Vous me faites le plaisir et l'honneur de juger ce travail.

Votre disponibilité et votre bienveillance à mon égard sont autant de choses inestimables.

Vous m'avez transmis votre passion et un peu de votre grand savoir.

Pour toutes ces raisons, soyez assuré de toute ma gratitude et de mon profond respect.

A tous mes professeurs et maitres d'internat qui m'ont reçue tour à tour dans leur service pendant ces cinq années.

Et plus particulièrement,

A T.Civit, S.Colnat (la 1ere gauchère rencontrée lors de mon internat),**C.Pinelli,O. Klein, S.Freppel, A.Joud** : Merci à tous de m'avoir si bien accueillie et de m'avoir presque fait changer d'avis.

Aux docteurs E.Salf, pour son savoir intarissable,**et JP.Barberot** qui a épuisé mon stock de blagues à 2 reprises.

Aux docteurs Montinet et El Hachem, à votre disponibilité à toute heure du jour et de la nuit.

A Bruno, pour ton calme, tes bons conseils, toi qui deviens tous les 6 mois à nouveau papa d'un nouvel interne en panique. Et n'oublie pas, un jour les gauchers conquerront le Monde...

A Patrice : Merci pour ton écoute et aussi d'avoir instaurer le post-staff.

A Cécile et Trung, votre aide m'a été précieuse : une soupe à l'oignon, ça vous dit ?

A Laurent, tes connaissances et tes anecdotes toujours riches.

PS : j'aurai bientôt moi aussi des histoires d'escargots baveurs à te raconter.

A Bettina :Merci pour ta patience et ta gentillesse durant les six mois passés à tes cotés.

A Guillaume : Mais pourquoi tout parait toujours si simple avec toi ?

A Emmanuelle Schmitt, pour l'assistance technique sur la console de Neuroradiologie.

Aux docteurs Dolivet, Mastronicola et Cortese :

Beaucoup d'heures passées ensemble au bloc, mais toujours dans la bonne humeur.

A Martine, Natacha, Stéphanie et Paul

Trois drôles de dames et un « Charlie » au pays des Bisounours. Juste 6 mois de pur bonheur, je vous adore.

Aux docteurs P.Lindas et R.Beurton :

Si Polly Pocket est devenue grande, c'est aussi grâce à vous.

Aux Professeur F. Disant et E.Truy et au Dr Ayari-Khalffallah

Vous m'offrez la chance d'être parmi vous pendant deux ans, en espérant être à la hauteur.

A Dom's et Sophie : je vous adore tous les 2 (surtout sans vos 3 diables), à quand le prochain barbecue ?

A Jérôme et Hervé pour m'avoir offert ma 1ère expérience du libéral.

A mes compagnons d'internat :

A Fred, Vlad, Cyril, Damien et tous les autres : être entourée de mecs pendant 6 mois, c'était génial ;)

A Shanour, Isabelle, Julien et Fabien : mon passage en Neurochir' aurait été différent sans vous.

A Ronan, Clémence et Antoine : à nos complots dans notre (tout petit) bureau, à mon binôme hors du commun.

A Mylène et Jacques, quand on passait notre temps à chercher celui qui était dans la faille et à nos fous rires tellement nombreux.

A tous mes co-internes de Central :

Abdel (quoi, quoi, qu'est ce tu veux, qu'est qui y a...), Remy (à notre prochaine course automobile sur l'A31), Sébastien (encore une fois la seule fille parmi vous !), Hélène (canal thoracique sous locale, check !), au Schtroumpf Grognon, Sophie et Marion (mes deux Cigales), Marylisa (ma wech pizza adorée), Anne Laure mon bébé OPH préféré, A Xiang Lai (au chic vestimentaire sans égal).

Et aussi :

A toutes les équipes soignantes de Central, de l'ex-CAV, de Metz, de Paris, parties ou toujours là, aux secrétaires toujours disponibles pour nous arranger des rendez-vous professoraux en catastrophe.

Aux audiométristes de tous mes stages et autres psychologues (merci à Thérèse pour mes séances de psy gratuites...).

A Florence, Isabelle, Maryline et Anne : promis, plus d'épistaxis à 17h.

A mes amis, mes familles, tous précieux :

A Benjamine, mon ophtalmo préférée, ou comment un semestre à l'internat de Metz se transforme en belle amitié.

A Marie, passée du côté obscur mais comme je te l'ai déjà dit, je t'aime quand même.

A Séverine : ton choix a influencé le mien. Au Nancy Crew et au pétrole à foison.

A tous mes compagnons de Larib' : Steven, Aurélia, Sandra, Eléonore et à nos moments d'amitiés et de sous colles.

A Susana, Aude et Julie : qui voient ma vie comme un épisode de Grey's anatomy. La prochaine saison arrive bientôt...

A H et E : vous êtes ceux qui ont passé le plus d'heures sur ma thèse (à proprement parlé).

A Christine, Marie Jeanne et Michel, Johanna et Dagoque je porte dans mon cœur.

A toute ma famille : Prem's pour être le premier médecin de la famille !

A toute ma belle famille : il y a belle et famille, 2 mots qui vous vont parfaitement.

A mes parents, Jacques et Marylise :

Merci de m'avoir laissé faire mes choix et de les avoir soutenus.

Je vous dédie cette thèse, fruit d'un long travail dont vous avez connus les hauts et les bas. Je vous aime infiniment.

A Georges :

Tu es mon coach, mon partenaire et tant d'autres choses encore.

Merci pour ton soutien, tes conseils et ton aide pour faire les bons choix.

Au chemin qu'il nous reste à parcourir, aux endroits qui nous restent à découvrir. Je t'aime.

Table des matières

Résumé en français.....	Page18
Résumé en anglais.....	Page 20
Introduction.....	Page 21
Matériels et Méthodes.....	Page 25
Résultats.....	Page 29
Discussion.....	Page 33
Conclusion.....	Page 37
Bibliographie.....	Page 38
Annexes.....	Page40

Etude scanographique dans le plan coronal de l'empilement en bulbe d'oignon des ethmo-turbinaux : un vestige de la formation du labyrinthe ethmoïdal au cours de l'évolution des espèces ?

CT-Scan study in the coronal plane of the ethmoturbinates' onion-bulb like pile up: a trace of the ethmoid labyrinth's development during the evolution of species ?

C.Perrot^{*, a}, C.Rumeau^a, DT.Nguyen^a, R.Jankowski^a

^aService d'Orl et Chirurgie Cervico-faciale, CHU-Hôpital Central de Nancy, France.

* Auteur correspondant

Résumé

But de la présentation. Les descriptions scanographiques du labyrinthe ethmoïdal évoquent classiquement un cloisonnement complexe d'espaces appelés cellules ethmoïdales. Le développement phylogénétique de l'ethmoïde permet de supposer que ce cloisonnement résulte en partie d'un empilement par enroulement semi circulaire des ethmo-turbinaux dans le plan coronal. Le but de cette étude était d'évaluer la fréquence de l'empilement par enroulement semi circulaire des ethmo-turbinaux sur des scanners d'adultes en coupes coronales.

Matériels et Méthodes. Une étude rétrospective, descriptive a été menée à partir des scanners pré opératoires du nez et des sinus des patients opérés d'une septo-rhinoplastie en 2011. Les TDM retrouvant des opacités ethmoïdales ont été exclus. Seules les images en coupes coronales ont été utilisées dans cette étude. Le nombre de coupes examinées, le nombre de coupes présentant un aspect en bulbe d'oignon, la fréquence des coupes présentant une image en bulbe d'oignon à 2 et à 3 lamelles, la cohérence de lecture entre les 3 examinateurs indépendants ont été évalués.

Résultats. L'étude a porté sur 50 TDM en coupes coronales (33 hommes, 17 femmes ; âge moyen 37+/- 14 ans [19-68 ans]). Les scanners étudiés comportaient en moyenne 32,7 coupes coronales passant par l'ethmoïde. On comptait significativement plus de coupes au niveau de l'ethmoïde antérieur que postérieur ($p = 0,007$). Un aspect en bulbe d'oignon était retrouvé par les 3 examinateurs sur environ 60 % des coupes, cet aspect étant plus fréquent au niveau de l'ethmoïde antérieur que postérieur. La majorité des images en bulbe d'oignon comportait 2 lamelles.

Conclusion. L'hypothèse phylogénétique de la formation des labyrinthes ethmoïdaux par empilement en bulbe d'oignon est soutenue par les résultats de cette étude observationnelle. Cette nouvelle vision de la structuration du labyrinthe ethmoïdal permet de concevoir sa dissection comme une dissection de couloirs aériens étroits entre les lamelles ethmo-turbinales.

Summary

Introduction The CT scan description of ethmoidal labyrinth traditionally allude to a partition of complex spaces named ethmoidal cells. The phylogenetic development of ethmoid enable this partition to be a result of a pile's up in a semicircular gyre of the ethmoturbinate in a coronal plane. The study's purpose was to assess the pile's up in a semicircular gyre of the ethmoturbinate frequency by adult CT scan in a coronal plane.

Materials and Methods This descriptive and retrospective study was leaded by pre-operative nasal or sinusal CT scan of patients operated of a septorhinoplasty during 2011. TDM witch showed sinusaethmoidal opacities were excluded. Only pictures in a coronal plane were used in this study. The examined section number, the section number where appeared a onion-bulb like aspect, frequency of section number appeared a onion bulb like aspect with 2 or 3 strips, coherency of data between 3 independant readers were estimated.

Results Fifty CT scan in a coronal plane were reviewed (33 men, 17 women ; middle age 37+/-14 years [19-68 years]). CT scan included an average of 32,7 coronal section ethmoid. We significantly finded more sections of the anterior ethmoid than posterior ($p = 0,007$). A onion-bulb like aspect was finded by the 3 readers on about 60% of sections, this aspect was more frequent in the anterior ethmoid than posterior. The most sections appeared a onion bulb like included 2 strips.

Conclusion The phylogenetic theory of the ethmoidal labyrinth's formation by an onion bulb like pile's up is supported by the results of this study. This new ethmoidal labyrinth view allow to see his dissection like a narrows hallways dissection between ethmoturbinates' strips.

Introduction

Le labyrinthe ethmoïdal semble être une structure spécifique à l'homme qui dériverait du remaniement de la chambre olfactive des mammifères (1,2)

La première description du labyrinthe ethmoïdal date de Galien en 1453. (3)

C'est en 1893 que l'anatomiste autrichien E.Zuckerkanl à travers ses travaux émet l'hypothèse que les sinus maxillaires, frontaux et sphénoïdaux se forment à partir de l'ethmoïde (4).

Mouret en 1898 décrit une systématisation du labyrinthe ethmoïdal le divisant par la racine cloisonnante du cornet moyen en ethmoïdeantérieur et postérieur (5).

Dans une étude bibliographique des articles référencés sur Pub Med avec les mots clés : ethmoidlabyrinthanatomy, ethmoïdalbone/radiography, ethmoid/imaging, Three-Dimensional, entre 1939 et 2013, aucune référence n'a été retrouvée qui propose une systématisation de l'ethmoïde différente de celle de Mouret dans les domaines anatomique et radiologique. Il est néanmoins possible que certaines descriptions en sciences morphologiques plus anciennes n'aient pu être retrouvées car non indexées sur le moteur de recherche.

L'ethmoïde est un os impair et médian. Il est formé chez l'homme de deux labyrinthes ethmoïdaux reliés entre eux à leur partie supérieure par la lame criblée, horizontale, de laquelle se détache vers le bas la lame perpendiculaire qui sépare en deux la cavité ethmoïdale. Ces labyrinthes ou masses latérales de l'ethmoïde sont classiquement creusés d'espaces aériens appelés « cellules ethmoïdales ». Celles-ci sont assimilées à des cavités de forme et taille irrégulières, de nombre variable de 7 à 9 cellules, dont l'accolement donne

l'aspect d'un rayon de ruche (6,7,8). Classiquement, chacune de ces cellules reste en communication avec les fosses nasales par une ouverture parfois appelée ostium de la cellule (par analogie avec l'ostium des sinus paranasaux maxillaires, frontaux et sphénoïdaux) (14). La face médiale de ce labyrinthe comporte des reliefs formés par des lamelles osseuses courbes constituant les cornets suprême, moyen et supérieur. Mouret a décrit une lame osseuse continue qui se détache verticalement du bord interne du toit ethmoïdal et qui donne naissance à ces trois cornets. Le cornet moyen participe pour Mouret au cloisonnement antéro-postérieur du labyrinthe ethmoïdal par un prolongement appelé la racine cloisonnante du cornet moyen (5). L'ethmoïde antérieur est ensuite compartimenté en un groupe de cellules de la bulle ethmoïdale et un groupe de cellules du groupe pré-bullaire en avant comportant les cellules méatiques en dedans, unciformiennes en dehors (dont une des variations est la cellule de l'Agger Nasi). L'ethmoïde postérieur est quant à lui compartimenté en cellules avancées, centrales et reculées dont la plus postérieure est la cellule d'Onodi (Figure 1) (9,7). Ce labyrinthe est souvent le siège de nombreuses variations dont il est essentiel de connaître l'existence avant toute chirurgie grâce à l'analyse scanographique (10,11). La systématisation de Mouret a permis d'avoir une analyse systématique de l'ethmoïde sur les coupes axiales en le compartimentant par la racine cloisonnante en ethmoïde antérieur et postérieur (Figures 2, 3, 4A, 4B).

La racine cloisonnante est visible sur les coupes axiales mais difficiles à retrouver sur les coupes coronales. Pour les coupes coronales, il n'existe pas de « fil conducteur » à leur lecture. Cependant on peut analyser ces coupes avec un regard différent si l'on considère les origines phylogénétiques de l'os ethmoïdal.

L'évolution des espèces est une théorie scientifique qui suppose que l'homme a eu un ancêtre mammifère qui marchait sur ses quatre pattes, puis la lignée a évolué vers les mammifères

arboricoles qui ont préparé l'apparition des bipèdes, chez lesquels les mains libérées ont permis la fabrication d'outils et le développement du cerveau.

Cette séquence évolutive de plusieurs millions d'années s'est accompagnée d'une restructuration de l'extrémité céphalique : courbure de la base du crane autour du sphénoïde secondaire à la station érigée, frontalisation des yeux et développement de la vision stéréoscopique, régression du museau, accroissement du volume de la boîte crânienne proportionnellement au développement de l'encéphale.

L'ethmoïde est phylogénétiquement le réceptacle basi-cranien de la muqueuse olfactive, des premiers vertébrés (craniates) aux mammifères.

A l'instar des mammifères marins dont l'ethmoïde s'est adapté à la vie aquatique, l'ethmoïde de l'homme semble avoir été remanié par l'acquisition de la bipédie et le développement cérébral.

Cette lente restructuration de l'extrémité céphalique pourrait s'être réalisée aux dépens d'un remodelage de l'os ethmoïde. L'os ethmoïde est phylogénétiquement un dérivé du cartilage pré-cordal des premiers vertébrés qui se distinguent de leur ancêtres les cordés (caractérisés par une corde et un tube nerveux cylindrique), par l'individualisation autour de la cavité buccale d'une extrémité céphalique qui porte les organes sensoriels et par l'apparition d'un cerveau primitif en relation avec les organes sensoriels.

La lame criblée par où cheminent les filets du nerf olfactif, est passé d'une position presque verticale chez les mammifères qui marchent sur leurs quatre pattes à une position franchement horizontale chez l'homme, probablement sous l'effet conjugué de la flexion basi-cranienne et du développement majeur des lobes frontaux qui ont horizontalisé les bulbes olfactifs (Figure 5) (12).

La translation des yeux en position frontale semble avoir écrasé l'ethmoïde, dont la largeur chez l'homme est plus étroite en avant qu'en arrière. La régression du museau à quant à elle comprimé l'ethmoïde d'avant en arrière.

L'hypothèse de ce travail est que la résultante de ces différents vecteurs de remodelage de l'ethmoïde est chez l'homme un vecteur de compression ayant amené les ethmo-turbinaux des mammifères macrosomatiques d'une orientation horizontale à une superposition en bulbe d'oignon de part et d'autre de la lame perpendiculaire de l'ethmoïde pour former, à partir de la chambre olfactive des mammifères, la structure très particulière du labyrinthe ethmoïdal(Figure 6) (1,2,12).

Le but de ce travail était de retrouver un marqueur qui pourrait étayer ce mécanisme hypothétique (mais argumenté par les connaissances sur l'évolution des espèces) de la formation du labyrinthe ethmoïdal, en recherchant sur le scanner des sinus en coupes coronales une superposition en bulbe d'oignon des ethmo-turbinaux vestigiaux de l'homme, qui traduirait leur empilement par enroulement semi-circulaire.

Matériels et Méthodes

Matériels

Il s'agit d'une étude descriptive, rétrospective et monocentrique.

Les scanners réalisés sur une période de Juin 2010 à Décembre 2012 dans le cadre d'un bilan préopératoire d'une septoplastie et/ou rhinoplastie ont été relus de manière rétrospective à la recherche d'images retrouvant cet aspect d'empilement. Nous avons retenu 50 scanners.

Les critères d'inclusion étaient les suivants : patient âgé de plus de 18 ans dont le scanner des sinus avait été réalisé dans le service de radiologie de notre institution avec reconstruction coronale et retrouvé dans la banque de données du service de radiologie.

Etaient exclus les scanners sur lesquels existaient des opacités sinusiennes.

Le protocole d'acquisition des TDM des sinus était le suivant :

- Acquisition avec une puissance de 120kV
- Irradiation de 100 milligray/cm (dose moyenne)
- Reconstruction osseuse en 0,5 mm, tous les 0,5mm
- Acquisition en coupe axiale selon le plan orbito-méatal puis reconstruction à 90° des coupes. sagittales et coronales.

Seules les coupes coronales ont été utilisées dans cette étude à la recherche d'images d'empilement en bulbe d'oignon des ethmo-turbiniaux.

Méthodes

Pour chaque patient, chaque coupe coronale disponible a été divisée en 4 quadrants(ethmoïde antérieur et postérieur droits et gauches) :

- Les coupes coronales de l'ethmoïde antérieur étaient comptées à partir de la première image visualisant l'insertion du cornet moyen sous la base du crane jusqu'à la coupe précédant celle où apparaissait l'extrémité antérieure de la tête du cornet supérieur. (Figure 7).
- Les coupes coronales de l'ethmoïde postérieur étaient comptées à partir de la première coupe passant par l'extrémité antérieure du méat supérieur jusqu'à la coupe précédant celle passant par le foramen sphéno-palatin (Figures8, 9,10).

Tous les scanners ont été lus indépendamment au cours d'une même séance par un groupe de 3 Orl (CP, CR, TNG). Le groupe s'accordait pour désigner la première et la dernière coupe passant par l'ethmoïde antérieur droit puis le nombre de coupes contenues dans l'ethmoïde antérieur droit étaient comptées de manière collégiale. Toutes les coupes de l'ethmoïde antérieur étaient ensuite lues indépendamment et sans concertation par chaque juge qui notait sans les divulguer ses résultats sur une fiche de saisie des données. Le même exercice était reproduit pour l'ethmoïde postérieur droit, pour l'ethmoïde antérieur et postérieur gauche. Trois fiches de saisie individuelles et indépendantes ont été ainsi obtenues pour chaque scanner.

Pour chaque coupe, chaque examinateur devait dans l'ordre noter : premièrement s'il observait (« 1 ») ou pas (« 0 ») un aspect en bulbe d'oignon des ethmo-turbinaux, et deuxièmement le nombre d'ethmo-turbinaux participant à l'aspect en bulbe d'oignon.

Un ethmo-turbinal est, sur la base d'arguments phylogénétiques, une lamelle osseuse insérée sur le toit ou la paroi latérale de l'ethmoïde (paroi orbitaire) qui cloisonne de haut en bas la

masse latérale de l'ethmoïde et dont la longueur est supérieure à la largeur de cette masse latérale (Figure 11,12).

Un aspect en bulbe d'oignon des ethmo-turbinaux était considéré : premièrement dès lors qu'au moins deux ethmo-turbinaux dessinaient entre eux un croissant aérien et deuxièmement que si « n » croissants aériens étaient délimités par « n+1 » ethmo-turbinaux (ce qui revient à dire que les croissants aériens étaient contigus). L'espace compris entre le cornet supérieur et la cloison correspondant à la fente olfactive n'était pas compté comme un espace aérien (Figure 13).

Pour chaque groupe, la synthèse des 3 examinateurs était la suivante :

- La coupe présentait un aspect en bulbe d'oignon des ethmo-turbinaux (« 1 ») si 2 ou les 3 examinateurs l'avaient observé ; la concordance à 2/3 ou 3/3 était précisée.
- Uniquement pour les coupes présentant un aspect en bulbe d'oignon, le nombre d'ethmo-turbinaux impliqués dans l'image en bulbe d'oignon qui a été retenu était celui observé par au moins 2 ou les 3 examinateurs. La concordance à 2/3 ou 3/3 était également précisée pour le nombre d'ethmo-turbinaux impliqués.

Analyses statistiques

Les analyses statistiques ont été réalisées à l'aide du logiciel SASv9.1(SASInst., Cary, NC). Les variables quantitatives ont été exprimées en médiane, 1er et 3è quartiles, moyenne \pm déviation standard et les variables catégorielles ont été exprimées en fréquences et en pourcentages. La compatibilité à la loi normale des variables quantitatives a été testée par le test de Shapiro-Wilk. Les comparaisons entre les compartiments ethmoïdaux sont effectuées par le test Wilcoxon Mann Whitney pour les variables quantitatives car la distribution ne suit pas à la loi normale. Le test de Chi-2 a été réalisé pour les variables qualitatives. Un seuil de p

$<0,05$ a été considéré comme statistiquement significatif (avec intervalle de confiance de 95%) pour tous les tests.

Résultats

Cinquante patients (33 hommes [66%] et 17 femmes [34%]) ont été inclus dans cette étude.

L'âge moyen était de 37 ± 14 ans.

Le tableau 1 présente le nombre (la moyenne et la médiane) de coupes examinées, le nombre (la moyenne et la médiane) de coupes présentant un aspect en bulbe d'oignon, la cohérence de lecture indépendante entre les 3 examinateurs, le nombre (la moyenne et la médiane) de coupes présentant une image en bulbe d'oignon à 2 et à 3 lamelles.

	ETHMOÏDE							
	Antérieur droit		Postérieur droit		Antérieur gauche		Postérieur gauche	
	Médiane [Q1-Q3]	Moyenne± écart type	Médiane [Q1-Q3]	Moyenne± écart type	Médiane [Q1-Q3]	Moyenne± écart type	Médiane [Q1-Q3]	Moyenne± écart type
<i>N coupes examinées</i>	7[6 - 9]	7,6 ± 2	8[7 - 10]	8,7±3	7[6 - 9]	7,7±2,5	8[7 - 11]	8,7 ±2,7
<i>N coupes en bulbe d'oignon</i>	5[3 - 6]	4,7±2,4	5[4 - 6]	4,9±1,7	5[4 - 7]	5,3±2,5	4[3 - 6]	4,5±2
<i>N coupes en bulbe d'oignon à 2 lamelles</i>	5[3 - 6]	8,9 ±31	4[3 - 5]	7,6±26,8	5[4 - 7]	10±35	4[3 - 5]	7,7±27
<i>N coupes en bulbe d'oignon à 3 lamelles</i>	0[0 - 0]	0,5±1,9	0[0 - 2]	1,6±5,8	0[0 - 0]	0,4 ±1,5	0[0 - 1]	1±3,6
<i>Cohérence de 3 examinateurs sur les coupes en bulbe d'oignon</i>	3[1 - 4]	2,7 ±2	3[2 - 4]	2,9±1,7	3[2 - 4]	3,1±1,8	2,5[1 - 3]	2,5 ±1,7
<i>Cohérence de 2 examinateurs sur les coupes en bulbe d'oignon</i>	2[1 - 3]	1,9 ±1,6	1,5[1 - 3]	2±1,6	2[1 - 3]	2,2±1,7	2[1 - 3]	2±1,7

Tableau 1: Distribution des coupes examinées, des coupes présentant une image en bulbe d'oignon (à 2 lamelles et à 3 lamelles) ainsi que le nombre de coupes avec image en bulbe d'oignon reconnue de manière unanime par 3/3 et 2/3 examinateurs.

Nombre de coupes examinées

Le nombre moyen des coupes examinées était statistiquement différent entre l'ethmoïde antérieur et postérieur tant du côté droit que du côté gauche (7,6 dans l'ethmoïde antérieur droit versus 8,7 dans l'ethmoïde postérieur droit, $p = 0,007$; 7,7 dans l'ethmoïde antérieur gauche versus 8,7 dans l'ethmoïde postérieur gauche, $p = 0,015$). D'autre part, il n'y avait pas de différence significative entre ethmoïde antérieur droit et gauche ainsi qu'entre ethmoïde postérieur droit et gauche ($p = 0,67$ et $0,96$ respectivement).

Nombre de coupes avec aspect en bulbe d'oignon

Sur toutes les coupes passant par l'ethmoïde antérieur droit, l'ethmoïde antérieur gauche ainsi que l'ethmoïde postérieur droit, l'aspect en bulbe d'oignon était retrouvé sur au moins une coupe. Il n'existait qu'un seul ethmoïde postérieur gauche où aucune image en bulbe d'oignon n'a été retrouvé et ce par les 3 examinateurs.

L'aspect en bulbe d'oignon était présent en moyenne sur environ 60% des coupes examinées: 62% (4,7/7,6) dans l'ethmoïde antérieur droit, 56% (4,9/8,7) en postérieur droit, 69% (5,3/7,7) en antérieur gauche et 52% (4,5/8,7) en postérieur gauche. Il y avait une différence significative entre le nombre moyen de coupes avec image en bulbe d'oignon de l'ethmoïde antérieur droit et gauche ($p = 0,018$). Les nombres moyens de coupes présentant un aspect en bulbe d'oignon n'étaient cependant pas significativement différents entre l'ethmoïde antérieur et postérieur tant à droite ($p = 0,41$) qu'à gauche ($p = 0,55$), ainsi qu'entre l'ethmoïde postérieur droit et gauche ($p = 0,17$). Les médianes [quartiles] du nombre de coupes présentant l'image en bulbe d'oignon étaient de 5 [3-6] dans l'ethmoïde antérieur droit, 5 [4 - 6] dans l'ethmoïde postérieur droit, 5 [4 - 7] dans l'ethmoïde antérieur gauche et 4 [3 - 6] dans l'ethmoïde postérieur gauche.

Image en bulbe d'oignon à 2 ou à 3 lamelles

Les nombres totaux de coupes présentant un aspect en bulbe d'oignon à 2 lamelles étaient de 227 dans l'ethmoïde antérieur droit, 255 dans l'ethmoïde antérieur gauche, 195 dans l'ethmoïde postérieur droit et 196 dans l'ethmoïde postérieur gauche (Figure 14). Les différences de nombre totaux de coupes avec 2 lamelles étaient significatives entre les ethmoïdes antérieur et postérieur droits ($p = 0,04$), entre les ethmoïdes antérieur et postérieur gauches ($p = 0,005$), entre les ethmoïdes antérieurs droit et gauche ($p = 0,045$) mais non significative entre les ethmoïdes postérieurs droit et gauche ($p = 0,06$).

Les nombres totaux de coupes présentant un aspect en bulbe d'oignon à 3 lamelles étaient de 13 dans l'ethmoïde antérieur droit, 10 dans l'ethmoïde antérieur gauche, 41 dans l'ethmoïde postérieur droit et 26 dans l'ethmoïde postérieur gauche (Figure 14). Il y avait plus de coupes avec image en bulbe d'oignon à 3 lamelles dans les ethmoïdes postérieurs que dans les ethmoïdes antérieurs ($p = 0,002$ pour le côté droit et $p = 0,005$ pour le côté gauche). Il n'y avait pas de différence entre les nombres de coupes avec image en bulbe d'oignon à 3 lamelles entre les ethmoïdes antérieurs droits et gauches ($p = 0,37$) ou postérieurs droits et gauches ($p = 0,066$).

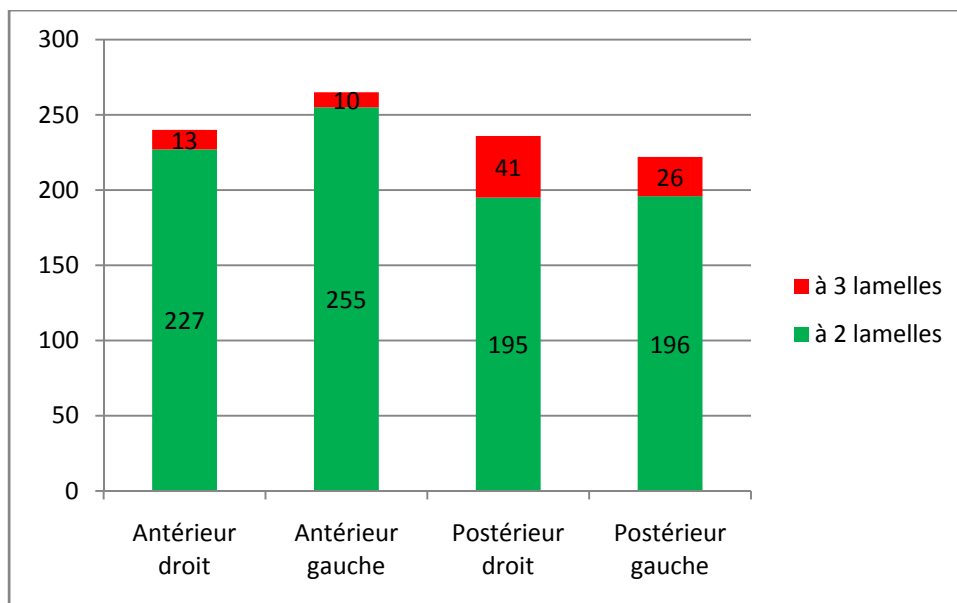


Figure 14. Histogramme montrant la répartition du nombre de coupes scanographiques dans le plan coronal comportant 2 ou 3 lamelles osseuses en fonction de leur localisation dans l'ethmoïde antérieur ou postérieur, droit et gauche.

Cohérence de lecture

La cohérence de lecture indépendante entre les 3 examinateurs était de 3 coupes sur 5 et celle de 2 des 3 examinateurs était de 2 coupes sur 5 pour les ethmoïdes antérieurs droits et gauches ainsi que pour l'ethmoïde postérieur droit. Concernant l'ethmoïde postérieur gauche, la cohérence de lecture indépendante entre les 3 examinateurs était de 2,5 coupes sur 4. Ainsi, les images en bulbe d'oignon étaient reconnues de manière unanime par les 3 observateurs dans 60% des cas.

Discussion

Les résultats de cette étude montrent que le modèle phylogénétique de formation du labyrinthe ethmoïdal par enroulement des ethmo-turbinaux en bulbe d'oignon permet une interprétation relativement reproductible des images des labyrinthes ethmoïdaux obtenus par le scanner dans le plan coronal.

Le labyrinthe ethmoïdal s'est transformé au cours de l'évolution des espèces. A l'origine du labyrinthe ethmoïdal, on trouve un labyrinthe olfactif formé par des ethmo-turbinaux (de petite taille : les exo turbinaux, et de grande taille : les endo-turbinaux). Le labyrinthe olfactif est une chambre borgne dont le fond est traversé par les filets olfactifs, et qui est séparé du nez respiratoire, situé en dessous, par la lame transverse. Chez les mammifères le labyrinthe olfactif comporte une multitude d'ethmo-turbinaux. Ceux-ci sont des lamelles osseuses qui se projettent médialement à partir d'une insertion sur la base du crane ou la paroi orbitaire. Ils sont tapissés de muqueuse olfactive et leurs circonvolutions permettent d'augmenter la surface de la muqueuse olfactive. Au fil de l'évolution vers les primates, le nombre d'ethmo-turbinaux a diminué (Travaux de Moore) (2).

Chez le lémur, le plus vieil ancêtre des primates, il existe 4 ethmo-turbinaux. Chez le chimpanzé, on ne retrouve plus que 3 ethmo-turbinaux et la lame transverse qui séparait nez olfactif et nez respiratoire a disparu (Figure 15). La disposition des ethmo-turbinaux a aussi évoluée passant d'une disposition antéro-postérieure à une disposition verticale. Cette transformation de la chambre ethmoïdale est en rapport avec l'acquisition de la bipédie, la régression du museau et la frontalisation des yeux. Chez l'homme, il n'existe plus de séparation entre les chambres olfactive et respiratoire de la fosse nasale (1). On visualise

uniquement 2 ou 3 ethmo-turbinaux représentés par le cornet moyen, supérieur et parfois la présence d'un cornet suprême. Ces trois cornets forment classiquement la paroi médiale du labyrinthe ethmoïdal. Le labyrinthe lui-même est un espace aérien classiquement formé par d'autres espaces plus petits limités par de fines lamelles osseuses.

Dans notre étude, 60 % des coupes montrent une superposition en bulbe d'oignon de 2 ou 3 lamelles osseuses insérées sur toit ou la paroi orbitaire dont l'autre extrémité est libre dans la fosse nasale. Les figures 16 à 22 illustrent ces données sur des coupes passant par l'ethmoïde antérieur ou postérieur à droite ou à gauche. Les coupes présentées sont celles où la concordance en faveur de la présence d'un aspect en bulbe d'oignon était de 3/3 et sont donc les plus représentatives.

L'anatomie classique de la paroi médiale du labyrinthe ethmoïdal décrit les cornets moyen et supérieur comme 2 structures alignées verticalement, séparant le labyrinthe ethmoïdal de la fente olfactive (Figures 23 et 24). Ce mur ethmoïdal médian sert de limite chirurgicale à l'accès au labyrinthe ethmoïdal (13). Pendant de nombreuses années, la fente olfactive est restée un « no man's land » chirurgical occulté par cette paroi médiale du labyrinthe ethmoïdal. L'anatomie interne du labyrinthe ethmoïdal est classiquement décrite comme formée de cloisons aboutissant à un amas de cellules ou petits compartiments aériens enchevêtrés.

Dans notre étude, nous avons mis en évidence que dans le plan coronal, il existait un nombre relativement constant de lamelles osseuses (2 ou 3) qui répondent à la fois à définition des lamelles ethmo-turbinales et à celle des cornets supérieur et au cornet moyen. Le cornet moyen est classiquement formé d'un corps inséré sur le toit de l'ethmoïde et d'une racine cloisonnante insérée sur la paroi de l'orbite. Dans le modèle phylogénétique, les ethmo-

turbinaux délimitent en coupe coronale des espaces aériens en forme de croissants fermés sur la base du crane ou la paroi orbitaire, inclinés en bas et en dedans et ouverts dans la fente olfactive ou la fosse nasale. Le mécanisme de formation du labyrinthe ethmoïdal par enroulement et empilement en bulbe d'oignon des ethmo-turbinaux permet également de supposer que si les endo-turbinaux (longs) ont suivi le mécanisme d'enroulement, les exo-turbinaux (courts) ont pu ne pas le suivre et venir s'interposer entre les endo-turbinaux pour former des cloisons de refend (Figure 6,16,18).

La conception phylogénétique de l'ethmoïde transforme l'anatomie du labyrinthe ethmoïdal, qui est classiquement conçu comme un parallélépipède rectangle creux et cloisonné intérieurement par des lamelles osseuses enchevêtrées réparties en avant et en arrière de la racine cloisonnante du cornet moyen (Figure 2,3)(7,14,15) , en une superposition de deux ou trois espaces aériens arciformes fermé sur la base du crane ou la paroi orbitaire et ouvert dans la fosse nasale et la fente olfactive, mais qui peuvent être cloisonnés ou déformés par des lamelles osseuses intermédiaires de direction orthogonale à celle du couloir aérien qu'elles dessinent (Figure 16,18).

On peut ainsi décrire chez l'homme deux ou trois couloirs aériens principaux qui sont respectivement dans les méats moyen, supérieur et suprême et peuvent servir de guide à la dissection chirurgicale de l'ethmoïde. L'étude récente de Benamara et al (16) a permis de constater que la polypose naso-sinusienne, dont l'origine semble être la muqueuse vestigiale du labyrinthe ethmoïdal (1), s'exteriorise dans la fosse nasale le long de ces couloirs anatomiques ethmo-turbinaux. La chirurgie de polypose naso-sinusienne peut ainsi être conçue et décrite comme une chirurgie des espaces ethmo-turbinaux et non plus comme une ethmoïdectomie. L'ethmoïdectomie s'effectue à partir du méat moyen et peut rester antérieure ou postérieure en traversant la racine cloisonnante du cornet moyen (17). La chirurgie des

espaces ethmo-turbinaux s'effectue à partir des méats moyen, supérieur et suprême, accédant à ces deux derniers par l'intermédiaire de la fente olfactive. Sur le plan chirurgical, il ne s'agit plus d'ouvrir des cellules accolées et contigües mais d'accéder à des espaces eux-mêmes délimités par des lamelles osseuses.

Les figures 25 et 26 représentent des vues endoscopiques chirurgicales de la dissection des espaces ethmo-turbinaux du labyrinthe ethmoïdal : on voit sur ces deux images des lamelles osseuses délimitant plusieurs espaces aériens. La définition phylogénétique des ethmo-turbinaux que nous avons proposé ne permet en fait d'identifier dans cette étude que les lamelles ethmoïdales plus constantes c'est-à-dire, à priori, anatomiquement les plus solides pour résister au remaniement architectural de la face qui a accompagné l'hominisation. De manière plus inconstante, on peut ainsi observer, à la fois, sur le scanner en coupes coronales (Figures 16 à 22) et au cours d'interventions chirurgicales (Figures 25 et 26) une structure en bulbe d'oignon qui semble concerner un nombre plus important de lamelles osseuses.

Cette étude qui ne comporte que 50 scanners est une étude sommaire de la concordance de lecture entre 3médecins, peut être considérée comme une approche préliminaire pour des études complémentaires de plus grande envergure qui sont nécessaires pour compléter et confirmer cette conception phylogénétique de la structure du labyrinthe ethmoïdal.

Néanmoins cette conception du labyrinthe ethmoïdal comme une superposition en bulbe d'oignon de couloirs aériens bornés sur la base du crane ou la paroi orbitaire nous donne d'ores et déjà de nouvelles clés pratiques pour la dissection chirurgicale de l'ethmoïde.

Conclusion

Nous avons pu, grâce à cette étude rétrospective et observationnelle, montrer sur la base d'une hypothèse phylogénétique de la formation des labyrinthes ethmoïdaux, que l'anatomie de l'ethmoïde et sa formation pouvait se faire par empilement semi-circulaires des ethmo-turbinas. Les coupes scanographiques dans le plan coronal semblent être le témoin de cette évolution. Cet empilement est fait de lamelles osseuses, de nombre variable qui donnent son aspect polymorphe à l'ethmoïde humain adulte. Ces lamelles osseuses délimitent entre elles des espaces aériens. L'application de cette conception permet de concevoir un accès chirurgical différent à l'ethmoïde.

Bibliographie

1. Jankowski R. Chapitre 9: Olfactory and Respiratory Nasal Fossae. Dans: *The Evo-Devo Origin of the Nose, Anterior Skull Base and Midface*. Editions: (79-87).
2. Moore W (1981) *The Mammalian Skull. Biological structure and function*. Cambridge University Press, Cambridge.
3. Daremberg C. *Œuvres Anatomiques, Physiologiques et Médicales de Galien. Vol 1*. Paris : Baillière, 1854.
4. Zuckerkandl E. 1893. *Normale und Pathologische Anatomie des Nesehöhlen und ihrer Pneumatischen Anhang*. Wien und Leipzig :Wilhem Braumüller.
5. Mouret J. 1898. Anatomie des cellules ethmoïdales. *Revue hebdomadaire de Laryngologie, Oto et de Rhinologie* 31 :913-924.
6. Bories J. *Le crâne humain : Ostéologie : Anatomie radiologique*. Edition Springer-Verlag Paris, 1996.
7. Legent F, Perlemuter L, Vandenbrouck C. Labyrinthe ethmoïdal Dans: *Cahiers d'anatomie O.R.L* Edition Masson. 1981; 33-42.
8. Sieur C, Jacob O. *Recherches anatomiques, cliniques et opératoires sur les fosses nasales et leurs sinus*. Paris: Rueff J; 1901.
9. Champsaur P. Radioanatomie des sinus de la face. *Journal de Radiologie* Vol 84. Juillet 2003.
10. Meloni F, Mini R, Rovasio S, Stomeo F, Teatini GP. Anatomic variations of surgical importance in ethmoid labyrinth and sphenoid sinus. A study of radiological anatomy. *SurgRadiol Anat*. 1992;14(1):65-70.
11. Perez-Pinas, Sabaté J, Carmona A, Catalina-Herrera CJ, Jimenez-Castellanos J. Anatomical variations in human paranasal sinus region studied by CT. *J Anat* 2000 Aug, 197 (Pt 2)221-7.
12. Jankowski R. Revisiting Human nose Anatomy : Phylogenetic and Ontogenic Perspectives *The Laryngoscope* 121 :2461-2467,2011.
13. Bodino C, Jankowski R, Grignon B, Jimenez-Chobillon A, Braun M. Surgical anatomy of the turbinal wall of the ethmoid labyrinth. *Rhinology*, 42, 000-000, 2004.
14. Navarro JAC. Surgical anatomy of the nose, paranasal sinuses, and pterygopalatine fossa. Dans: Draf W, Stamm AC, eds. *Microendoscopic Surgery of the Paranasal Sinuses and the Skull Base*, Berlin: Springer, 2000;17-34.

15. Klossek JM. Anatomie des cavités naso-sinusiennes. Article de l'EMC d'Oto-rhino-laryngologie [20-265-A-10].
16. Benamara A, Nguyen DT, Boulanger N, Arous F, Baumann C, Jankowski R. On the origin of nasal polyposis in the ethmoid sub-compartments. Clin Otolaryngol; 2013 Aug.
17. JM Klossek, C Beauvillain de Montreuil. Ethmoïdectomie. Dans: Chirurgie du nez, des fosses nasals et des sinus. Edition Masson. 2007; 67-76.

Annexes

Figure 1. Topographie des cellules ethmoïdales. (Legent F, Cahiers d'anatomie O.R.L, 1981).

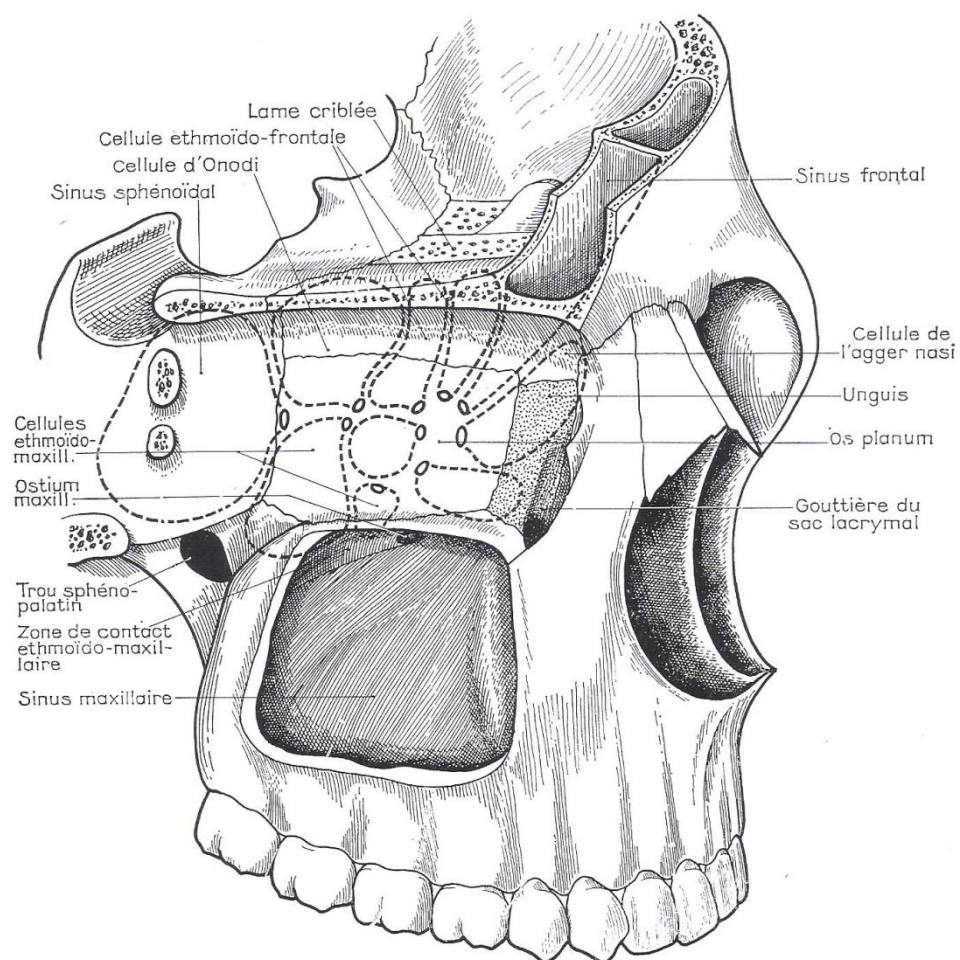


Figure 2. Systématisation de Mouret (Legent F, Cahiers d'anatomie O.R.L, 1981).

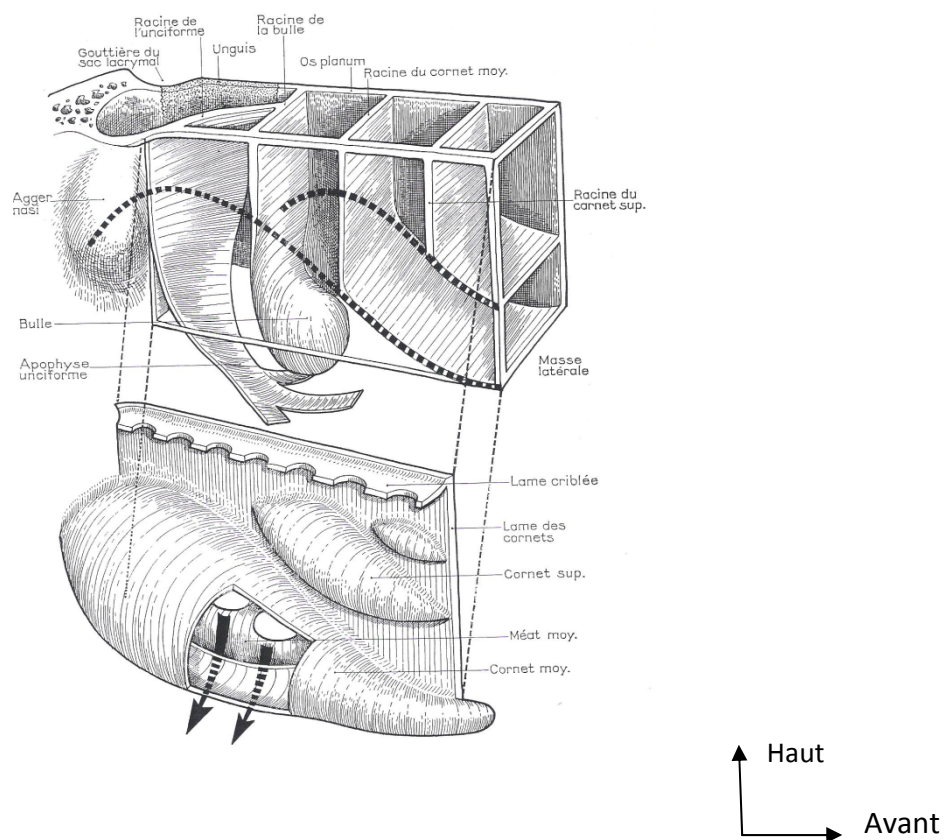


Figure 3. Coupe anatomique du labyrinthe ethmoïdal, vue de $\frac{3}{4}$ antéro-droite (P.Bonfils et JM Chevalier. Anatomie, Tome 3, ORL, Ed. Flammarion, 1998).

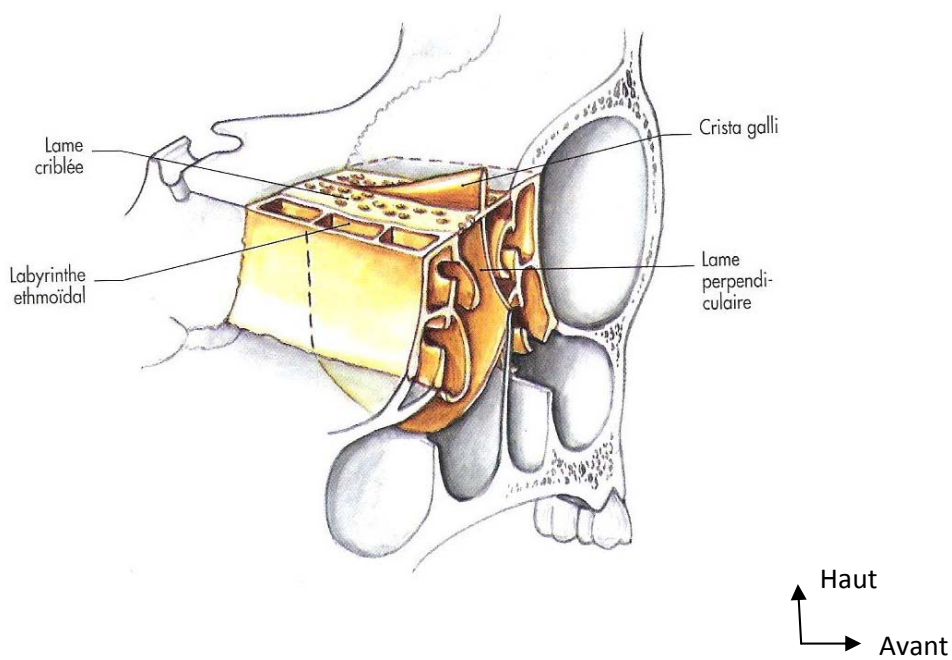
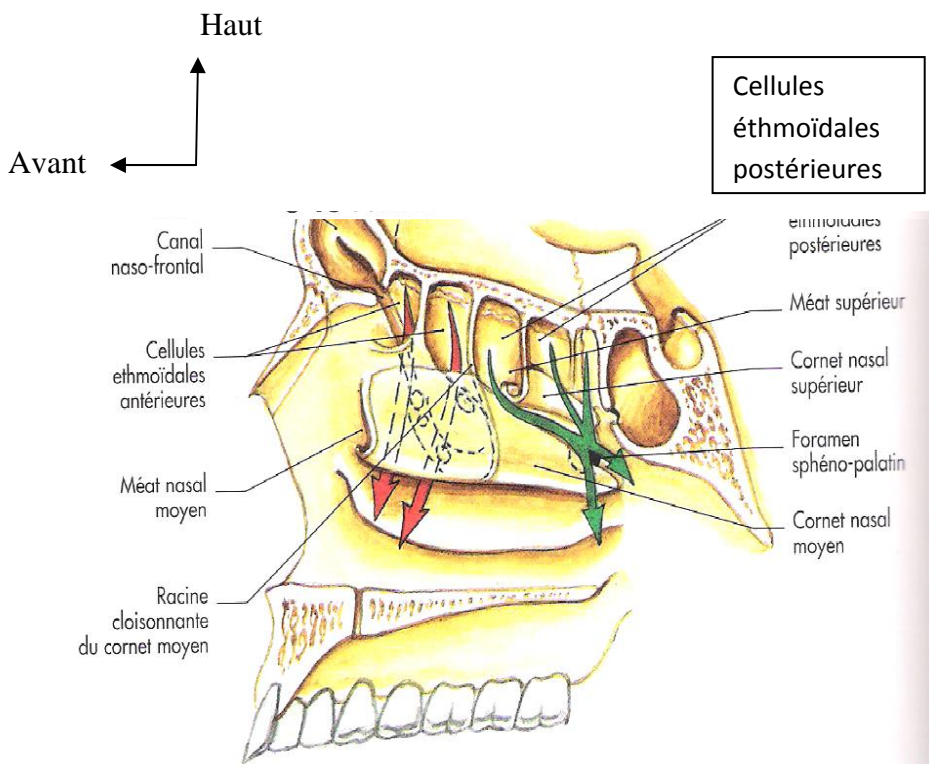
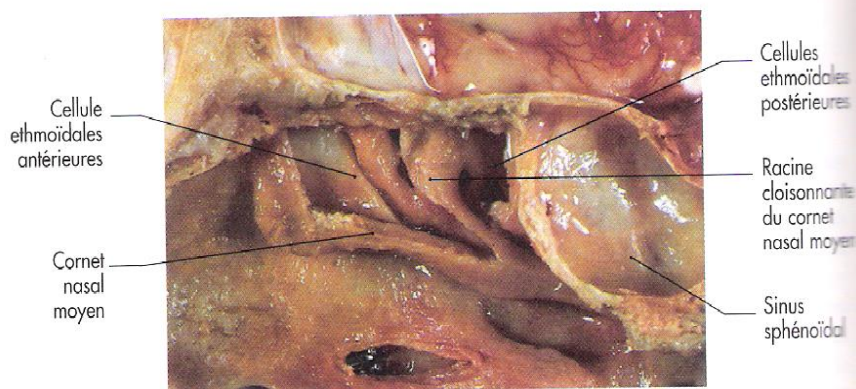


Figure 4. A. Schéma anatomique. Vue latérale de la cavité nasale, face médiale. Visualisation des cellules éthmoïdales et de leur système de drainage.

B. Photo de dissection chirurgicale en coupe sagittale. Visualisation de la racine cloisonnante du cornet moyen décrite par Mouret. (P.Bonfils et JM. Chevalier. Anatomie, Tome 3, ORL, Ed. Flammarion, 1998).



A. Face médiale.



B. Les cellules ethmoïdales et leur mode de drainage, coupe anatomique sagittale.

Figure 5.Horizontalisation du labyrinthe olfactif lors de l'évolution. La lame criblée est passée d'une position presque verticale à une position horizontale chez l'homme.

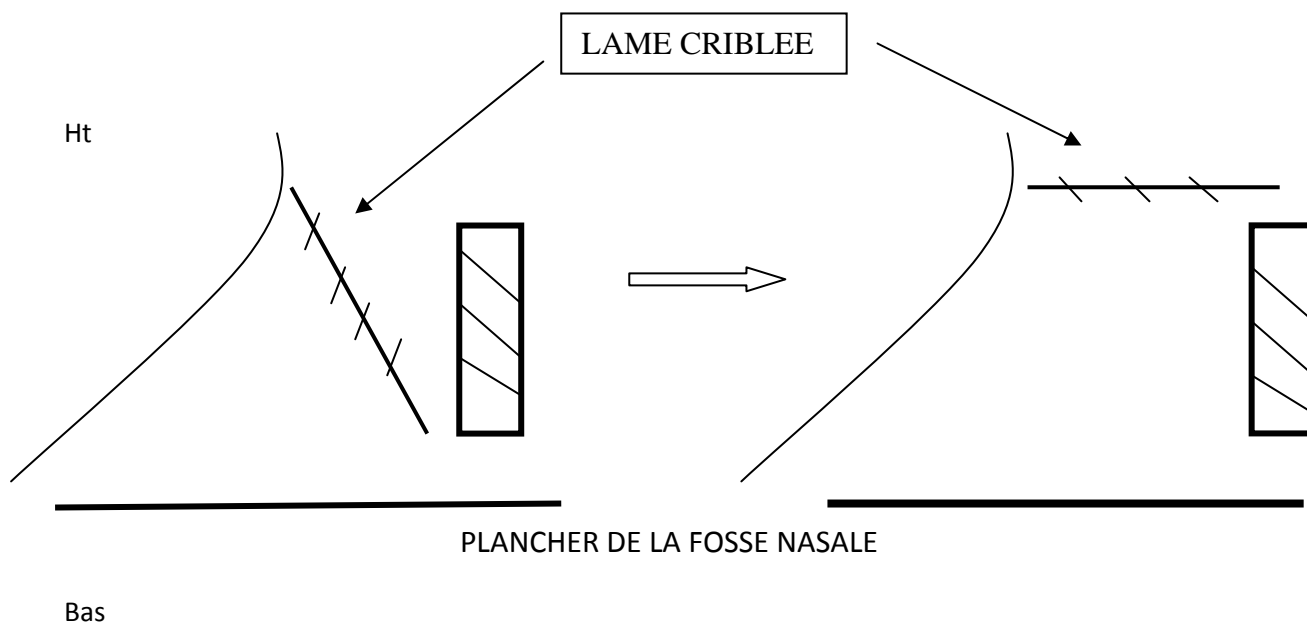


Figure 6.Mouvements des exo (courts) et des endo (longs) turbinaux. Evolution d'une orientation horizontale à une superposition en bulbe d'oignon.

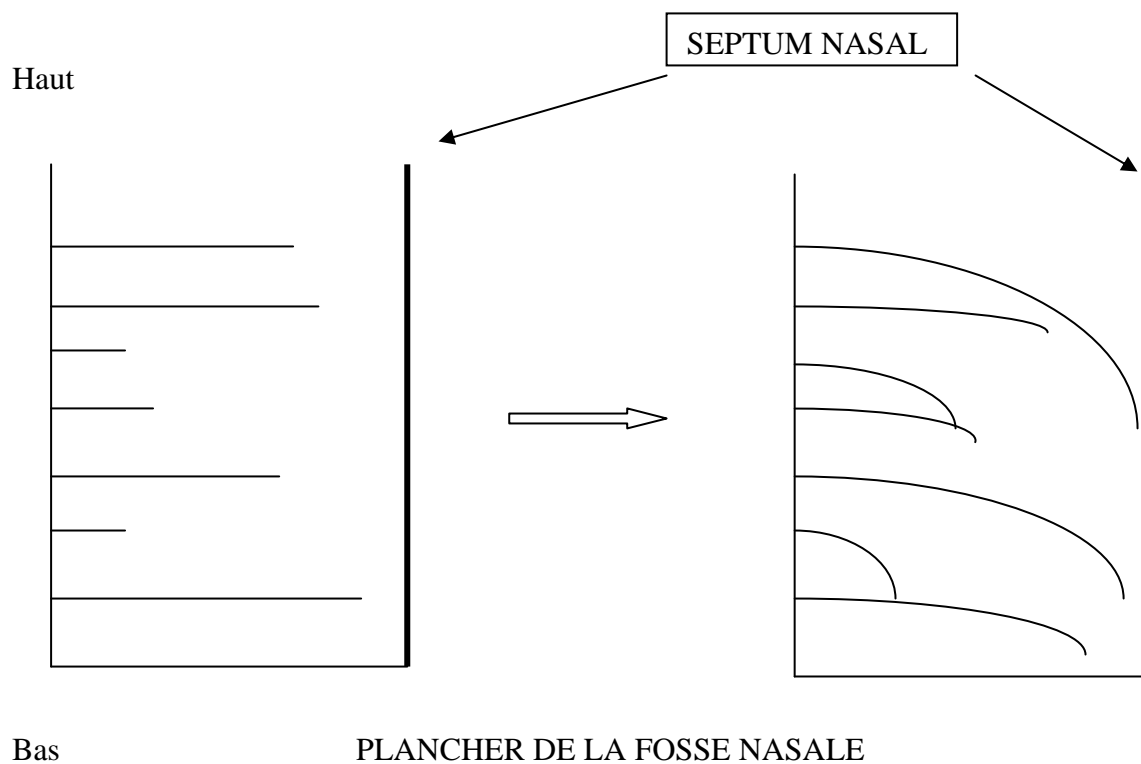


Figure 7. Coupe scanographique en plan coronal correspondant à la première coupe passant par l'ethmoïde gauche : première image visualisant l'insertion du cornet moyen sous la base du crane.

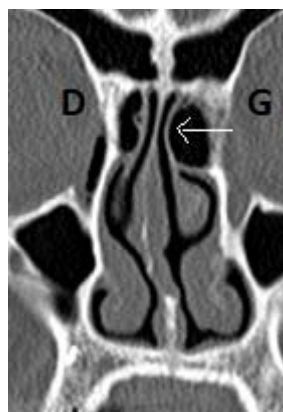


Figure 8. .Coupe scanographique en plan coronal correspondant à la première coupe passant par l'ethmoïde postérieur gauche : première coupe passant par l'extrémité du méat supérieur.

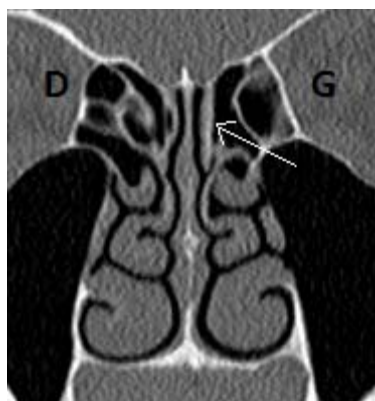

Figure 9. Coupe scanographique dans le plan coronal correspondant à la dernière coupe de l'ethmoïde antérieur gauche : coupe précédent celle passant par le foramen sphéno-palatin.

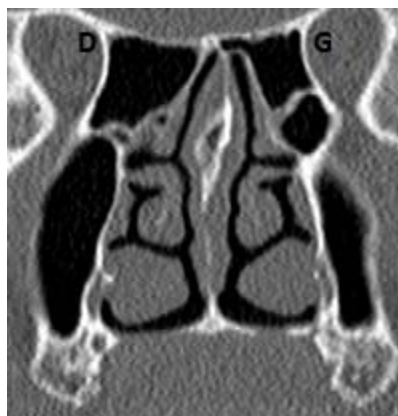


Figure 10. Coupe scanographique dans le plan coronal correspondant à la coupe suivant la dernière coupe de l'ethmoïde gauche : coupe suivant la figure 9.

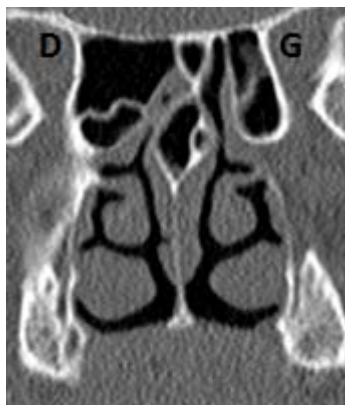

Figure 11. Coupe scanographique en coupe coronale à la jonction de l'ethmoïde antérieur et postérieur droit et gauche. Visualisation du côté gauche et droit de deux etmo-turbinas, l'un inséré sur le toit de l'ethmoïde et l'autre sur la paroi orbitaire qui délimitent entre eux un couloir aérien borné sur la base du crane et la paroi orbitaire, et ouvert dans la fente olfactive.

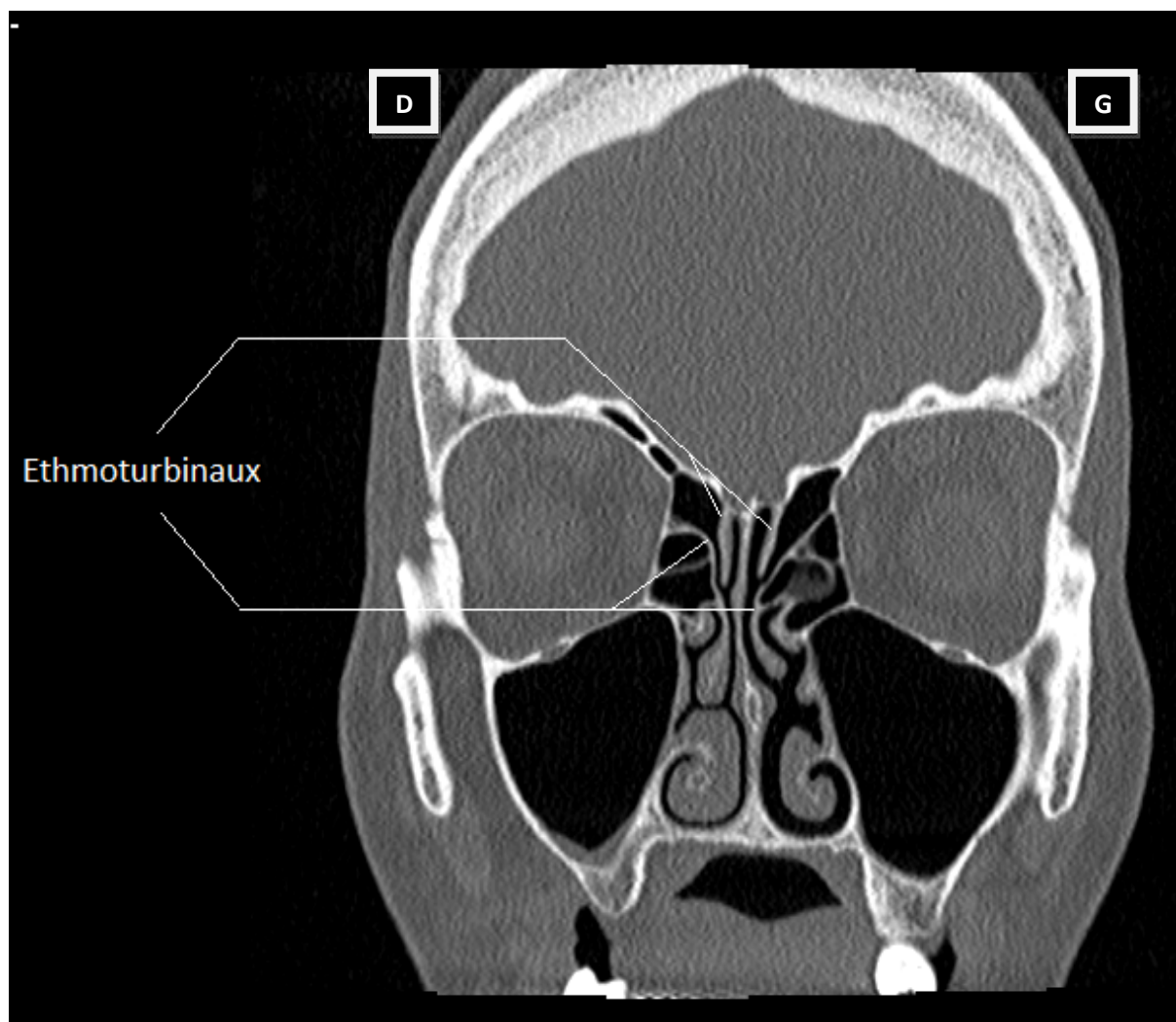


Figure 12. Coupe scanographique coronale passant par l'ethmoïde droit et gauche montrant un aspect en bulbe d'oignon. Sur l'encadré (zoom de la figure 12), visualisation de lamelles osseuses ne répondant pas à la définition des ethmo-turbinaux : leur longueur n'est pas supérieure à la largeur de la masse latérale et il n'y a pas de bord libre.

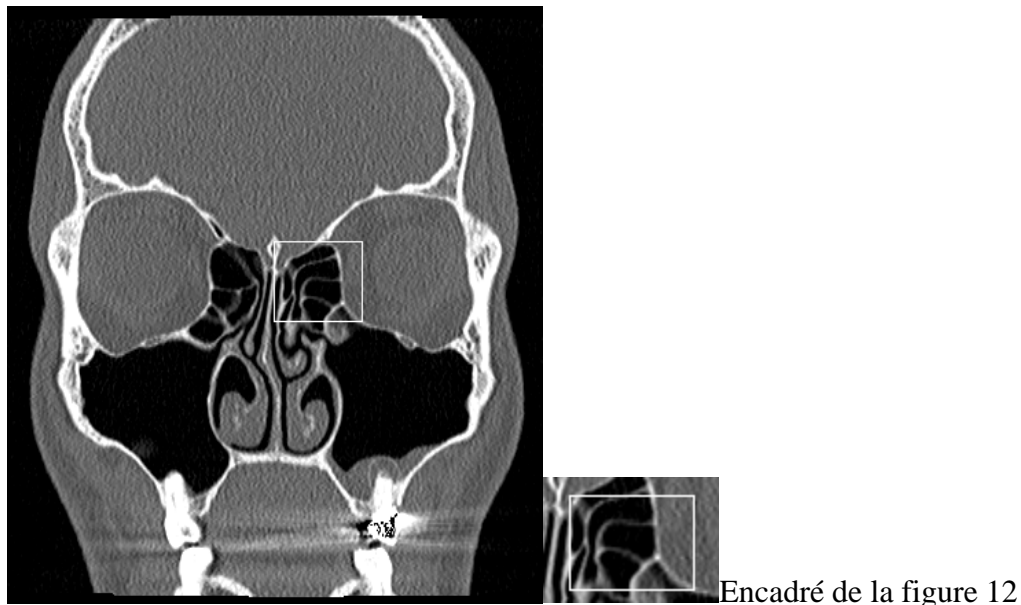


Figure 13. Coupe scanographique dans le plan coronal passant par l'ethmoïde postérieur droit et gauche. A gauche, visualisation de 3 lamelles osseuses, 2 du côté droit. On délimite à gauche un couloir aérien centré sur la base du crâne et un centré sur la paroi orbitaire.

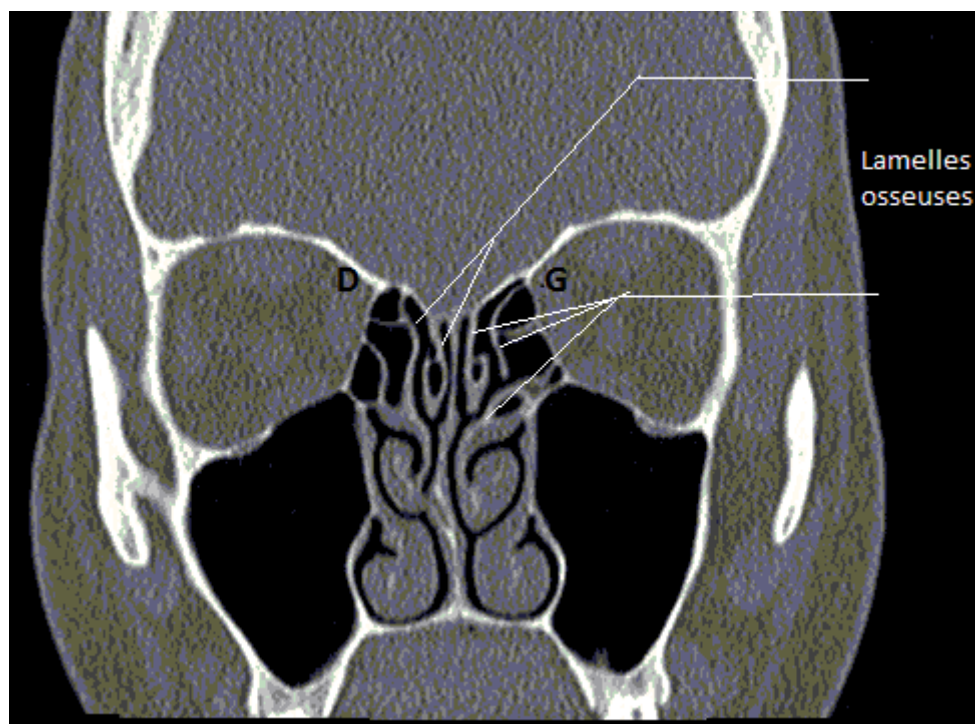


Figure 15. Evolution du labyrinthe ethmoïdal chez les primates.

A gauche (a) : Coupe sagittale d'un lémur, visualisant le « nez olfactif » séparé du « nez respiratoire » par la lame transverse (transverse lamina), retrouvant quatre ethmo-turbinaux dans chaque fosse nasale (numérotés d'avant en arrière I,II,III,IV).

A droite (b) : Coupe sagittale d'un chimpanzé : la lame transverse a disparu, le couloir respiratoire se trouvant toujours dans la partie inférieure de la fosse nasale. Les ethmo-turbinaux sont plus petits, passés d'une disposition antéro-postérieure à une disposition verticale et au nombre de trois (numérotés de bas en haut I,II,III).

(Extrait de R.Jankowski. The Evo-Devo Origin of the Nose, Anterior Skull Base and Midface).

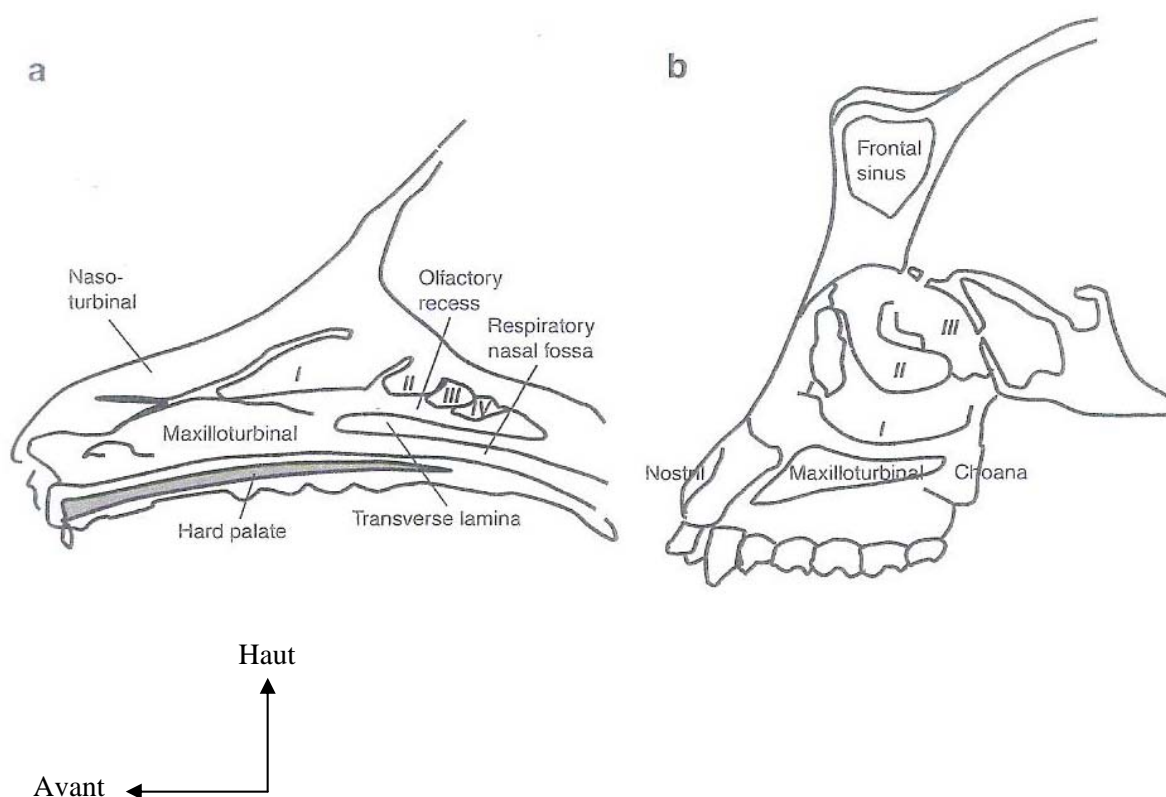


Figure 16. Coupe scanographique dans le plan coronal passant par l'ethmoïde postérieur droit et gauche. A droite comme à gauche, visualisation de deux lamelles osseuses délimitant un espace aérien. Le labyrinthe est limité également cloisonné par des lamelles osseuses orthogonales (flèches rouges).

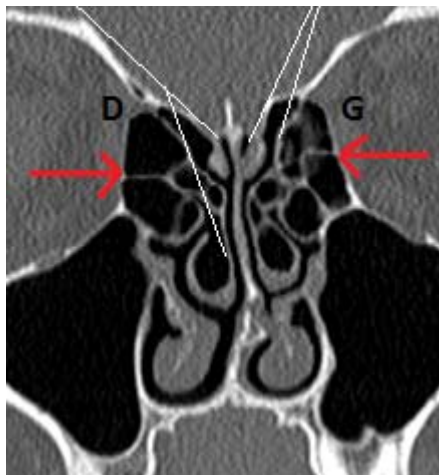


Figure 17. Coupe scanographique dans le plan coronal passant par l'ethmoïde antérieur droit et gauche. A droite, on retrouve une conchabullosa du cornet moyen. Celle-ci est formée de deux lamelles osseuses insérées distinctement sur le toit de l'ethmoïde.

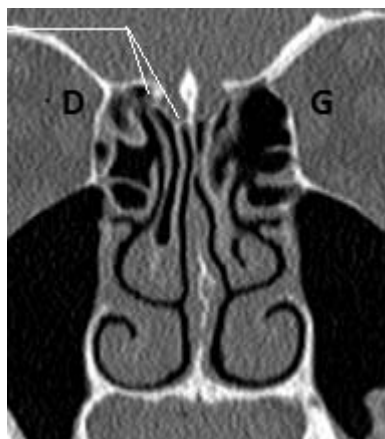

Figure 18. Coupe scanographique dans le plan coronal passant par l'ethmoïde postérieur droit et gauche. Visualisation d'un ethmoïde très pneumatisé à gauche, présentant des cloisons de refend (rouge).

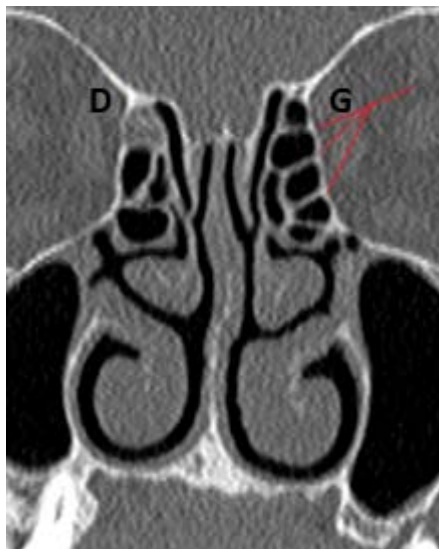


Figure 19. Coupe scanographique dans le plan coronal passant au niveau de l'ethmoïde postérieur droit et gauche. Visualisation de deux lamelles osseuses du côté droit et gauche délimitant deux espaces aériens bornés sur la base du crane.

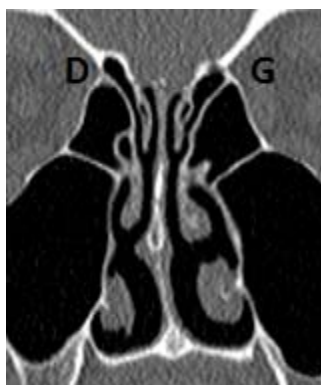

Figure 20. Coupe scanographique passant par l'ethmoïde postérieur droit et gauche visualisant à droite comme à gauche deux lamelles osseuses délimitant deux espaces aériens bornés par la base du crane.

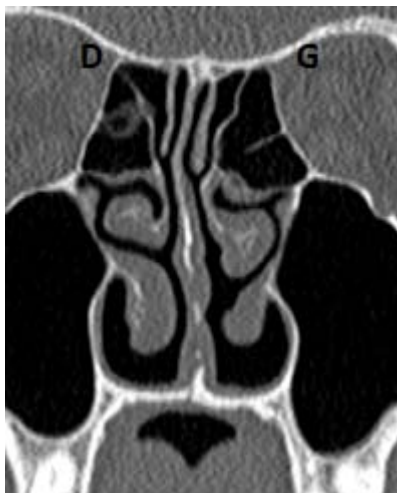

Figure 21. Coupe scanographique en plan coronal passant par l'ethmoïde postérieur droit et gauche.

Les lamelles osseuses 1 et 2 répondent au cornet supérieur.

L'espace aérien entre les lamelles 2 et 3 est cloisonné par un exo-turbinal.

A gauche, la lamelle 4 répond au cornet moyen.

On remarque également un aspect inversé de la courbure de la lamelle 5 qui ne peut être compté comme un éthmo-turbinal.

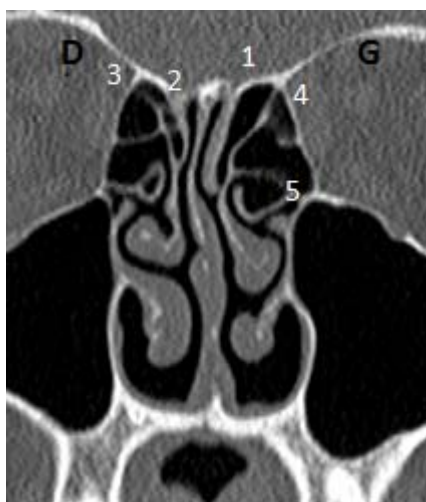


Figure 22. Coupe scanographique en coupe coronale passant par l'ethmoïde droit et gauche visualisant un aspect en bulbe d'oignon des ethmo-turbinax (deux espaces aériens à gauche, un espace à droite)

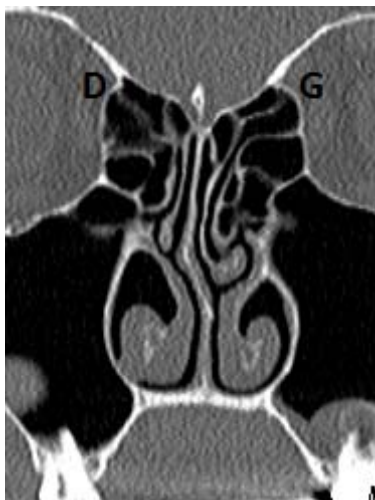


Figure 23 (à gauche) et 24 (à droite). Coupes scanographiques coronales passant par l'ethmoïde postérieur droit et gauche. Sur la figure 24, la ligne blanche marque l'alignement des cornets moyen et supérieur.

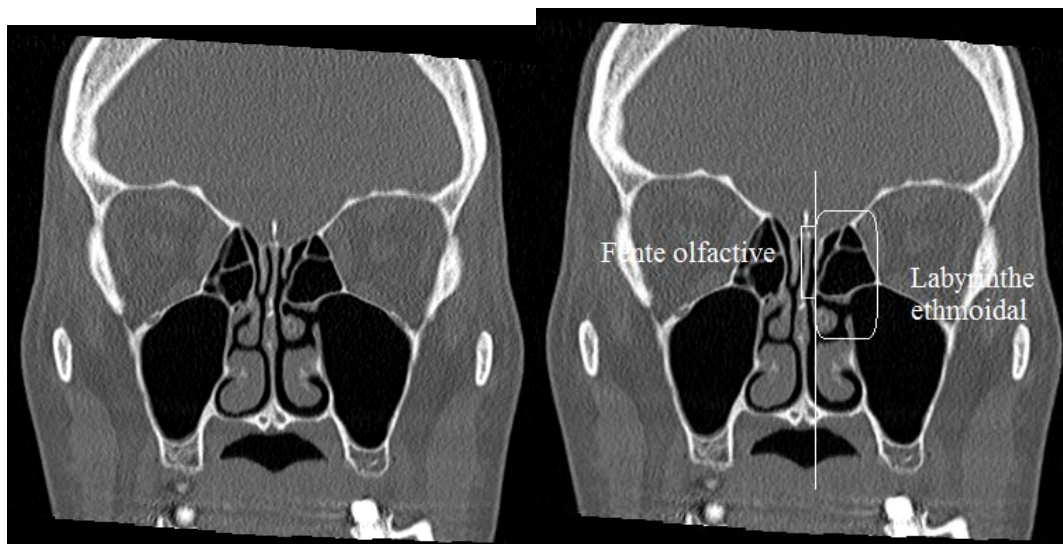


Figure 25. Vue endoscopique de fosse nasale gauche lors d'une chirurgie de polypose naso-sinusienne (R.Jankowski). On visualise, après avoir retiré les polypes et la muqueuse nasale, des espaces aériens délimités par des lamelles osseuses, les polypes semblant s'être extériorisés dans ces espaces.

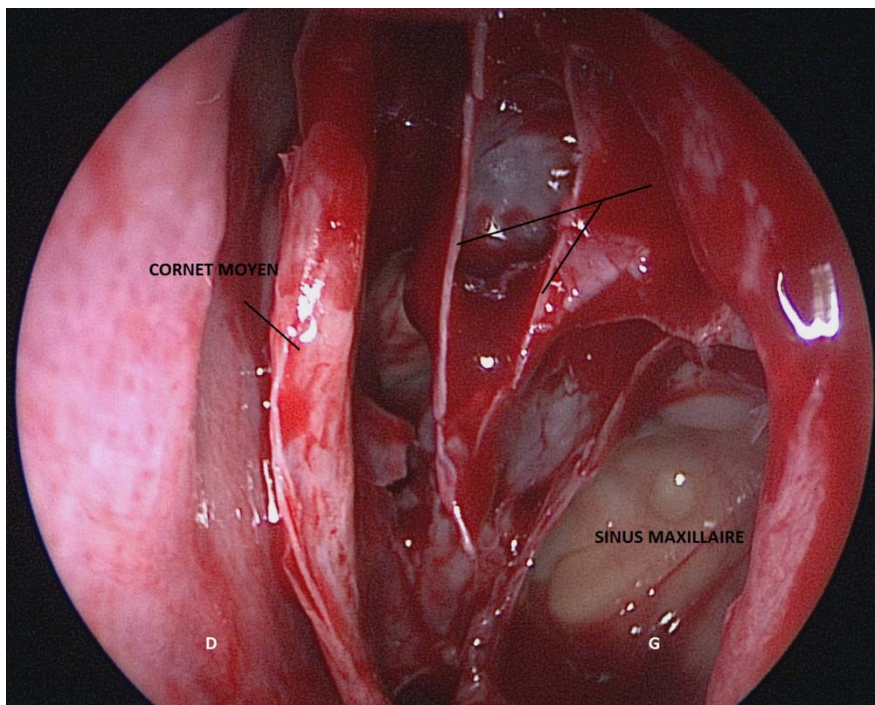
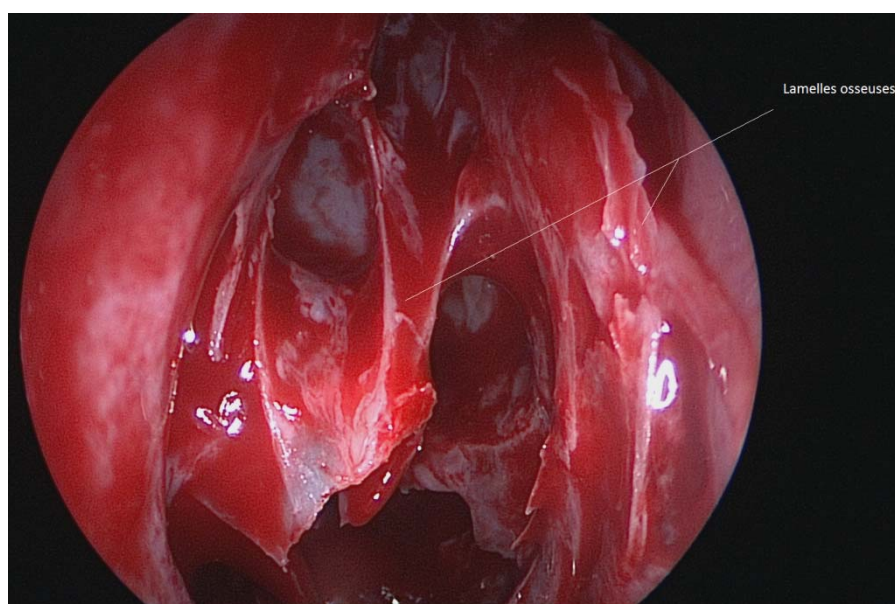


Figure 26. Vue endoscopique de fosse nasale droite lors d'une chirurgie de polypose naso-sinusienne (R.Jankowski). Visualisation, après avoir retiré les polypes, de deux espaces ethmo-turbiniaux.



NANCY, le **30 août 2013**

Le Président de Thèse

NANCY, le **4 septembre 2013**

Le Doyen de la Faculté de Médecine

Professeur R. JANKOWSKI

Professeur H. COUDANE

AUTORISE À SOUTENIR ET À IMPRIMER LA THÈSE/6546

NANCY, le 09/09/2013

LE PRÉSIDENT DE L'UNIVERSITÉ DE LORRAINE

Professeur P. MUTZENHARDT

RÉSUMÉ DE LA THÈSE

But de la présentation. Les descriptions scanographiques du labyrinthe ethmoïdal évoquent classiquement un cloisonnement complexed'espaces appelés cellules ethmoïdales. Le développement phylogénétique de l'ethmoïde permet de supposer que ce cloisonnement résulte en partie d'un empilement par enroulement semi circulaire des ethmo-turbinaux dans le plan coronal. Le but de cette étude était d'évaluer la fréquence de l'empilement par enroulement des ethmo-turbinaux sur des scanners d'adulte en coupes coronales.*Matériels et Méthodes.* Une étude rétrospective, descriptive a été menée à partir des scanners pré opératoires du nez et des sinus. Le nombre de coupes coronales examinées, le nombre de coupes présentant un aspect en bulbe d'oignon, la fréquence des coupes présentant une image en bulbe d'oignon à 2 et à 3 lamelles, la cohérence de lecture entre les 3 examinateurs indépendants ont été évalués.

Résultats. L'étude a porté sur 50 TDM : ceux-ci comportaient en moyenne 32,7 coupes coronales passant par l'ethmoïde. Un aspect en bulbe d'oignon était retrouvé par les 3 examinateurs sur environ 60 % des coupes. La majorité des images en bulbe d'oignon comportait 2 lamelles.

Conclusion. L'hypothèse phylogénétique de la formation des labyrinthes ethmoïdaux par empilement en bulbe d'oignon est soutenue par les résultats de cette étude observationnelle. Cette vision du labyrinthe ethmoïdal permet de concevoir sa dissection comme une dissection de couloirs aériens entre les lamelles ethmo-turbinales.

TITRE EN ANGLAIS

CT-Scan study in the coronal plane of the ethmoturbinates' onion-bulb-like pile up: a trace of the ethmoid labyrinth's development during the evolution of species ?

THÈSE DE MÉDECINE SPÉCIALISÉE – ANNÉE 2013

MOTS CLEFS : Évolution des espèces, Ethmo-turbinaux, Ethmoïde, Empilement en bulbe d'oignon

INTITULÉ ET ADRESSE :

UNIVERSITÉ DE LORRAINE

Faculté de Médecine de Nancy

9, avenue de la Forêt de Haye

54505 VANDOEUVRE LES NANCY Cedex

