



**HAL**  
open science

# L'insertion vélamenteuse du cordon : quand le fil de la vie devient anomalie

Brunehilde Cravageot

► **To cite this version:**

Brunehilde Cravageot. L'insertion vélamenteuse du cordon : quand le fil de la vie devient anomalie. Médecine humaine et pathologie. 2010. hal-01885959

**HAL Id: hal-01885959**

**<https://hal.univ-lorraine.fr/hal-01885959v1>**

Submitted on 2 Oct 2018

**HAL** is a multi-disciplinary open access archive for the deposit and dissemination of scientific research documents, whether they are published or not. The documents may come from teaching and research institutions in France or abroad, or from public or private research centers.

L'archive ouverte pluridisciplinaire **HAL**, est destinée au dépôt et à la diffusion de documents scientifiques de niveau recherche, publiés ou non, émanant des établissements d'enseignement et de recherche français ou étrangers, des laboratoires publics ou privés.



## AVERTISSEMENT

Ce document est le fruit d'un long travail approuvé par le jury de soutenance et mis à disposition de l'ensemble de la communauté universitaire élargie.

Il est soumis à la propriété intellectuelle de l'auteur. Ceci implique une obligation de citation et de référencement lors de l'utilisation de ce document.

D'autre part, toute contrefaçon, plagiat, reproduction illicite encourt une poursuite pénale.

Contact : [ddoc-theses-contact@univ-lorraine.fr](mailto:ddoc-theses-contact@univ-lorraine.fr)

## LIENS

Code de la Propriété Intellectuelle. articles L 122. 4

Code de la Propriété Intellectuelle. articles L 335.2- L 335.10

[http://www.cfcopies.com/V2/leg/leg\\_droi.php](http://www.cfcopies.com/V2/leg/leg_droi.php)

<http://www.culture.gouv.fr/culture/infos-pratiques/droits/protection.htm>

Université Henri Poincaré, Nancy I

École de Sages-femmes Albert Fruhinsholz

*L'insertion vélamenteuse du cordon : quand le fil de  
la vie devient anomalie.*

Mémoire présenté et soutenu par  
Brunéhilde CRAVAGEOT

Promotion 2006-2010

*Je tiens à remercier Madame Belgy et Madame le docteur Barbier pour leur implication et leurs conseils, ainsi que toutes les personnes qui ont participé de près ou de loin à ce mémoire.*

# SOMMAIRE

<b>Sommaire .....</b>	<b>3</b>
<b>Préface.....</b>	<b>6</b>
<b>Introduction .....</b>	<b>7</b>
<b>PREMIERE PARTIE: L'INSERTION VELAMENTEUSE DU CORDON OMBILICAL .....</b>	<b>8</b>
<b>1. Historique (10-11-42-44).....</b>	<b>9</b>
<b>2. Définition (10-11-12-17-29-36-42-44).....</b>	<b>10</b>
2.1. Généralités .....	10
2.2. Epidémiologie .....	11
2.3. Risque majeur de l'IVCO.....	11
<b>3. Rappels embryonnaires .....</b>	<b>13</b>
3.1. Embryologie du placenta (29-42-43-44).....	13
3.2. Embryologie du cordon ombilical.....	14
<b>4. Etiologies (1-29-30-43) .....</b>	<b>15</b>
<b>5. Facteurs de risques (17-19-27-30-44).....</b>	<b>17</b>
5.1. Majeurs.....	17
5.2. Mineurs .....	17
<b>6. Complications (7-32-40).....</b>	<b>19</b>
6.1. Complications de la grossesse.....	19
6.2. Complications de l'accouchement .....	19
6.3. Retentissement sur l'état fœtal .....	20
6.4. Malformations annexielles .....	20
<b>7. Diagnostic (2-10-24-30-42-44) .....</b>	<b>21</b>
7.1. En anténatal (40) .....	21
7.1.1. L'échographie (2-4-18-19-27-33-38-39).....	21
7.1.2. L'IRM.....	23
7.2. Diagnostic perinatal.....	23
7.2.1. A membranes intactes (1) .....	23
7.2.2. Membranes rompues .....	24
7.3. Diagnostic postnatal .....	25
<b>8. Diagnostic différentiel.....</b>	<b>26</b>
8.1. Insertion vélamenteuse du cordon.....	26
8.2. Hémorragie de Benckiser .....	26
<b>9. L'hémorragie de benckiser (10-17-18-30-42-44) .....</b>	<b>27</b>
9.1. Clinique .....	28
9.1.1. Formes typiques .....	28
9.1.2. Formes atypiques .....	28
9.2. Diagnostic (25-42-43) .....	30

9.2.1.	Test de Kleihauer .....	30
9.2.2.	Electrophorèse de l'hémoglobine .....	30
9.2.3.	Test de résistance à la dénaturation alcaline .....	30
9.2.4.	Test de Jones .....	31
9.2.5.	Test de SILVA .....	32
9.2.6.	Frottis colorés.....	32
9.2.7.	Les examens immunologiques .....	32
9.3.	Diagnostic rétrospectif .....	33
9.3.1.	Examen du délivré.....	33
9.3.2.	Etat de l'enfant à la naissance.....	33
9.3.3.	Biologie.....	34
9.4.	Diagnostic différentiel.....	34
<b>10.</b>	<b>Traitement et prise en charge (2-10-17-19-21-33-42-44) .....</b>	<b>35</b>
<b>DEUXIEME PARTIE: ETUDE DE DOSSIERS A LA MATERNITE DE NANCY</b>		
.....		<b>36</b>
<b>11.</b>	<b>Méthodologie .....</b>	<b>37</b>
11.1.	Préambule à la question de recherche .....	37
11.2.	Objectifs .....	37
11.3.	Type d'étude .....	37
11.4.	Population .....	38
11.5.	Description de l'action.....	38
11.6.	Points forts de l'étude .....	38
11.7.	Points faibles de l'étude.....	38
<b>12.</b>	<b>Etude de dossiers.....</b>	<b>40</b>
12.1.	Facteurs de risques .....	40
12.1.1.	Age des patientes .....	40
12.1.2.	Indice de masse corporelle.....	40
12.2.	Antécédents médicaux .....	41
12.2.1.	Tabac .....	41
12.2.2.	Parité .....	42
12.3.	Antécédents gynécologiques et obstétricaux .....	42
12.3.1.	Notion de fibrome .....	42
12.3.2.	Pathologie de l'endomètre .....	42
12.3.3.	Antécédent de fausse-couche spontanée .....	43
12.3.4.	Antécédent de curetage(s).....	43
12.3.5.	Antécédents de MAP.....	43
12.3.6.	Traitement hormonal.....	43
12.3.7.	Grossesses gémeillaires.....	44
12.3.8.	Procréation médicalement assistée.....	45
12.4.	Signes d'appels .....	46
12.4.1.	Anomalies placentaires .....	46
12.4.2.	Métrorragies au cours de la grossesse.....	46
12.4.3.	Anomalies du liquide amniotique .....	47
12.4.4.	Anomalies fœtales.....	48
12.5.	Conséquences de l'IVCO.....	48
12.5.1.	Rythme cardiaque fœtal .....	48
12.5.2.	APGAR .....	49
12.5.3.	pH artériel au cordon.....	49

12.5.4.	Poids de naissance.....	49
12.5.5.	Complications de la délivrance .....	49
<b>13.</b>	<b>Type de rupture des membranes .....</b>	<b>51</b>
<b>14.</b>	<b>Nature de l'accouchement .....</b>	<b>52</b>
<b>15.</b>	<b>Anomalies de l'insertion cordonale découverte en anténatal.....</b>	<b>54</b>
<b>16.</b>	<b>Discussion.....</b>	<b>55</b>
16.1.	Analyse.....	55
16.2.	Propositions.....	56
<b>TROISIEME PARTIE : ETUDE DE CAS CLINIQUES D'HEMORRAGIE DE</b>		
<b>BENCKISER.....</b>		<b>57</b>
<b>17.</b>	<b>Premier cas d'hémorragie de Benckiser .....</b>	<b>58</b>
<b>18.</b>	<b>Second cas d'hémorragie de Benckiser .....</b>	<b>61</b>
<b>19.</b>	<b>Troisième cas d'hémorragie de Benckiser .....</b>	<b>63</b>
<b>20.</b>	<b>Quatrième cas d'hémorragie de Benckiser .....</b>	<b>65</b>
<b>21.</b>	<b>Cinquième cas d'hémorragie de Benckiser.....</b>	<b>67</b>
<b>22.</b>	<b>Analyse des cinq cas .....</b>	<b>69</b>
22.1.	Constantes maternelles au cours de l'hémorragie de Benckiser.....	69
22.2.	Issues de l'hémorragie de Benckiser .....	69
22.3.	Analyse.....	69
22.4.	Propositions.....	70
<b>Conclusion.....</b>		<b>72</b>
<b>Bibliographie .....</b>		<b>73</b>
<b>Articles : .....</b>		<b>73</b>
<b>TABLE DES MATIERES .....</b>		<b>77</b>
<b>Annexe 1.....</b>		<b>80</b>

## **PREFACE**

Au cours de mes années d'étude, lors d'un stage en salle de naissances, un placenta retint toute mon attention. Le cordon n'était pas comme à l'habitude inséré au centre du placenta, mais sur les membranes, à plus de dix centimètres du bord placentaire. En l'examinant la sage-femme blêmit et m'avoua à voix basse que nous étions passées à côté d'une catastrophe. Il s'agissait de l'hémorragie de Benckiser.

Entendant pour la première fois ces mots, je m'intéressai de manière plus approfondie sur ce sujet en me posant diverses questions comme: avions nous été assez rigoureuses dans notre anamnèse, ainsi que dans notre clinique ? N'existait-il pas de signes avant coureurs nous permettant de deviner cette anomalie cordonale ?

Pathologie extrêmement rare, elle n'est cependant pas pour autant inexistante. Personne n'en parle, même si tout le monde la craint, il me semblait important d'une part de discuter de ce sujet et d'autre part de répondre aux différentes questions que je me posais.



# *Introduction*

L'hémorragie de Benckiser est depuis bien longtemps la hantise de tous les professionnels en obstétrique. Le pronostic reste sombre et ce malgré les avancées de la science. La mortalité fœtale apparaît dans 70 à 100% des cas. Cette hémorragie d'origine fœtale est consécutive à la dilacération d'un ou de plusieurs vaisseaux ombilicaux insérés sur les membranes et survient généralement lors de la rupture de celles-ci. Ces vaisseaux courants peuvent être secondaires soit à une insertion vélamenteuse du cordon, dans la plus grande majorité des cas, soit à un ou plusieurs cotylédons aberrants.

Devant la gravité de ce tableau, plusieurs questions se sont présentées: serait-il possible de l'éviter ? Existe-t-il des signes cliniques, des moyens techniques, des examens complémentaires, nous permettant de dépister voir de diagnostiquer les vaisseaux vélamenteux responsables de cette hémorragie incoercible et ainsi pouvoir éviter une hémorragie de Benckiser ?

Afin de répondre au mieux à ces diverses problématiques, nous exposerons dans une première partie de ce mémoire une étude de la littérature. Puis, dans une seconde partie, nous étudierons les cas d'insertion vélamenteuse du cordon retrouvés à la MRAP au cours de ces sept dernières années. Enfin, dans une troisième partie, nous parlerons des cinq cas d'hémorragie de Benckiser, qui se déroulèrent à la MRAP.

Ainsi, par l'étude des signes cliniques d'IVCO, des facteurs de risques et des moyens techniques décrivant une IVCO, il nous sera possible d'élaborer une prise en charge anténatale adéquate et ainsi de diminuer le risque d'hémorragie de Benckiser.

*PREMIERE PARTIE: L'INSERTION  
VELAMENTEUSE DU CORDON OMBILICAL*

# 1. HISTORIQUE (10-11-42-44)

Découverte obstétricale ancienne, le premier cas d'insertion vélamenteuse du cordon fut observé en 1766 et décrit pour la première fois en 1773 par WRISBERG (1739-1808), dans les commentaires de la société de Goettingen.

Avant cette date, certains auteurs tentèrent de décrire une telle anomalie, mais de manière trop obscure et incomplète pour être véritablement pertinente.

En 1778, SANDIFORT rapporta un deuxième cas et c'est en 1801 que Jean-Frédéric LOBSTEIN fit le premier le rapprochement entre l'IVCO et le risque d'hémorragie fœtale aboutissant au décès rapide de celui-ci, par lésions de ces vaisseaux, lors de la rupture des membranes.

Mais c'est seulement en 1831, que l'allemand Robertus BENCKISER, dans sa dissertation inaugurale à l'université d'Heidelberg, présenta le premier cas clinique de décès d'un nouveau-né par hémorragie, suite à la rupture de vaisseaux prœvia. C'est à la suite de cette présentation que son nom fut rattaché à ce syndrome dans la littérature européenne.

Depuis, les publications se font plus fréquentes et plus précises, mais restent encore rares du fait de la faible fréquence de cette caractéristique. Quelques centaines de cas ont été publiés dans la littérature en deux siècles.

## **2. DEFINITION (10-11-12-17-29-36-42-44)**

### **2.1. Généralités**

L'insertion vélamenteuse du cordon ombilicale se définit par un cordon inséré sur les membranes, à plus de deux centimètres du bord placentaire.

Physiologiquement, le cordon ombilical s'insère au centre du placenta. Mais dans certains cas, le cordon ombilical peut s'insérer:

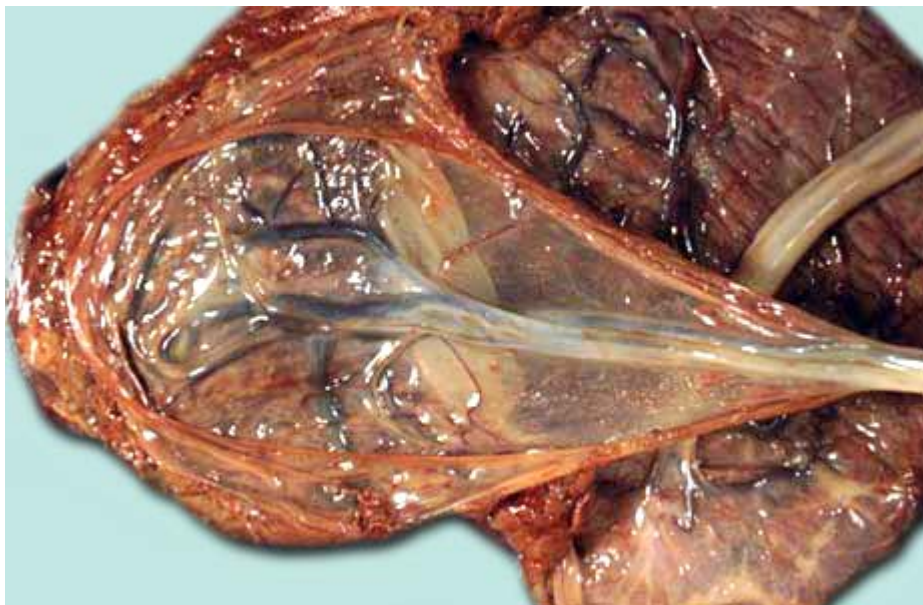
- au centre du placenta (58%), insertion dite centrale
- près du bord placentaire, dite excentrique (39%), entre le centre et le bord du placenta
- sur le bord placentaire, dite en raquette ou marginale (2%)
- sur les membranes, à plus de deux centimètre du bord placentaire. Il s'agira d'une insertion dite vélamenteuse ou en parapluie (1%).

Dans ce dernier cas, les vaisseaux sanguins du cordon se ramifieront:

- soit sur les membranes sous l'amnios
- soit au contact du placenta après avoir parcouru les membranes sous l'amnios.

Avant de rejoindre la masse placentaire, les vaisseaux ombilicaux parcourent les membranes sur une distance plus ou moins importante et peuvent dans certains cas se situer en avant de la présentation fœtale, sur la poche des eaux, donnant ainsi naissance à des vaisseaux prævia.

### *Insertion vélamenteuse du cordon*



## **2.2. Epidémiologie**

La fréquence de cette particularité anatomique varie selon les auteurs: de 0,22 à 1,08%.

Elle est en moyenne d'1%, mais cette fréquence augmente significativement avec les grossesses multiples.

## **2.3. Risque majeur de l'IVCO**

C'est par la rupture d'un ou de plusieurs de ces vaisseaux, que risque de se produire une hémorragie incoercible, appelée hémorragie de Benckiser. Cette rupture des vaisseaux se produit la plupart du temps, lors de la rupture des membranes, qu'elle soit spontanée ou artificielle.

Parfois, la rupture de la poche des eaux épargne ces vaisseaux, mais le risque d'hémorragie reste présent, puisque celle-ci pourra apparaître par dilacération des vaisseaux lors de la progression de la présentation fœtale dans le bassin.

Cette pathologie touchant les vaisseaux ombilicaux, retentit essentiellement sur le fœtus. Ainsi, l'hémorragie mettra le fœtus en état de choc et donc en souffrance.

En effet, le débit sanguin fœtal du placenta est de 500 ml/min. Or, le fœtus ne possède que 300 ml de sang à terme. Et bien que la gravité et la rapidité de l'hémorragie dépendent du nombre, du calibre et de la nature des vaisseaux touchés, l'exsanguination reste très rapide et aboutit à une hypoxie majeure, puis à un décès, ceci dans les cas où l'extraction n'aura pu être immédiate.

Ce syndrome porte le nom d'hémorragie de Benckiser en France, tandis que dans les pays anglophones les auteurs emploient le terme de vasa prævia, s'attachant ainsi à la cause de l'hémorragie.

Ainsi, l'hémorragie de Benckiser ne peut avoir lieu que s'il existe des vaisseaux courants sur les membranes, c'est-à-dire du fait d'une insertion vélamenteuse. Parfois l'insertion du cordon est strictement normale, mais du fait de la présence de cotylédon(s) aberrant(s), des vaisseaux non protégés par la gelée de Wharton peuvent apparaître. De plus, des cas d'hémorragie de Benckiser ont pu être décrits, avec des vaisseaux courants sur les membranes au pôle supérieur de l'œuf et non en avant de la présentation. En effet, il est rare mais possible de rencontrer des vaisseaux vélamenteux non prævia. Etant l'étiologie la plus fréquente, nous nous intéresserons essentiellement à l'IVCO.

## 3. RAPPELS EMBRYONNAIRES

### 3.1. Embryologie du placenta (29-42-43-44)

La formation du placenta peut se résumer en trois stades: pré lacunaire, lacunaires et villosités.

Le développement des enveloppes extra embryonnaire commence au moment de la différenciation des cellules du blastocyste en embryoblaste et trophoblaste, c'est-à-dire dès le quatrième jour. Une partie du premier constituera l'embryon et le reste des deux composants, les annexes.

La formation du placenta sera induite par l'interaction entre le blastocyste et l'endomètre (J5), en permettant la prolifération des cellules trophoblastiques, aboutissant à la formation d'une jonction du blastocyste et du tissu maternel, une masse multinucléée: le syncytiotrophoblaste. Quand au reste des cellules trophoblastiques, elles formeront le cytotrophoblaste.

Le syncytiotrophoblaste très invasif, pénétrera l'épithélium utérin et envahira l'endomètre, grâce à son activité protéolytique, permettant ainsi la nidation du blastocyste au sein de la muqueuse utérine, aboutissant à la réaction déciduale. Il s'agit de la transformation de la muqueuse utérine en caduque.

Cette caduque portera différents noms en fonction de sa localisation par rapport à l'embryon. Ainsi, nous distinguerons:

- la caduque basilaire en regard de la zone d'implantation
- la caduque ovulaire ou réfléchie, entourant l'œuf
- la caduque pariétale, tapissant le reste de la cavité utérine

Au stade lacunaire (J8), apparaissent des lacunes vasculaires, alimentées par le sang maternel via les artères spiralées. La convergence de ces lacunes donnera naissance aux chambres intervilluses.

Puis le stade vilieux aboutira à l'établissement de la circulation foeto-placentaire, par l'intermédiaire de villosités choriales.

Les villosités choriales qui ne participeront pas à la formation du placenta régresseront progressivement, donnant ainsi le chorion lisse. Celles qui persisteront donneront naissance au chorion vilieux, au niveau du pôle embryonnaire. Ce même chorion sera doublé sur toute sa face externe par la caduque.

### **3.2. Embryologie du cordon ombilical**

Le cordon ombilical, quand à lui, se constitue lorsque le pédicule embryonnaire, le canal vitellin et le cœlome ombilical sont réunis par l'amnios en expansion entre la quatrième et la huitième semaine de gestation.

En effet l'augmentation de la production du liquide amniotique, finit par supprimer complètement l'espace chorial.

Finalement, lorsque l'amnios entre en contact avec le chorion, les couches du mésoblaste extra-embryonnaire recouvrant les deux membranes fusionnent.

Lors de la plicature de l'embryon, l'expansion de l'amnios forme un tube constitué par la membrane amniotique, emprisonnant le pédicule embryonnaire, le cordon ombilical et le canal vitellin.

Le développement de la cavité amniotique et la régression du mésenchyme extra-embryonnaire conduit vers la fin du troisième mois à la fusion de l'amnios et du chorion.

Vers le quatrième mois, la croissance du fœtus amène la caduque ovulaire au contact de la caduque pariétale, permettant leur fusion et donc l'oblitération de la cavité utérine.



## 4. ETIOLOGIES (1-29-30-43)

Différentes théories pouvant expliquer l'apparition d'IVCO ont été émises, même si aucune n'explique l'ensemble des cas retrouvés.

La plus ancienne est celle de SCHULTZ (1827-1919) et date de 1887. Elle fait appel à la notion d'une fixation anormale de la vésicule vitelline au chorion. Si celle-ci présente une adhérence anormale au chorion, en un point différent de l'insertion primitive de l'œuf, c'est le long de cette adhérence que se regrouperont les vaisseaux allantoïdiens et le cordon s'insèrera sur les membranes, à distance du placenta.

VON FRANQUE en 1891, puis SFAMENI en 1913 de manière plus complète, expliquent que exceptionnellement la caduque réfléchie peut offrir des conditions nutritionnelles meilleures, que la caduque sérotine, de manière temporaire. C'est donc tout naturellement que les vaisseaux s'y rendront, aboutissant à une position anormale du pédicule ventral. Cette prédominance de la caduque réfléchie étant temporaire, cette dernière finira par s'amincir et les vaisseaux par s'atrophier.

L'hypertrophie de la muqueuse utérine illustre ce phénomène, dans lequel l'œuf ayant pénétré profondément dans la muqueuse épaissie, trouvera de meilleures conditions d'alimentation dans la caduque réfléchie que dans la caduque sérotine, adhérente au muscle.

Ce fait est d'autant plus vrai, lorsque l'IVCO se retrouve associée à d'autres anomalies placentaires, telles que le placenta accreta et les fibromes.

En 1929, WISLOCKI parle de la nidation oblique, lors de laquelle le bouton embryonnaire ne pénétrant pas en premier dans l'endomètre, entraînerait une ectopie du pédicule et donc la possibilité d'un cordon inséré sur les membranes.

Puis TORPIN, en 1953, propose la théorie de la profondeur de la nidation. En fonction de la profondeur de pénétration du blastocyste, celle-ci pourrait entraîner une IVCO.

Plus tard, dans les années 1960, STRAUMANN et KROSE évoquent la théorie du trophotropisme. L'œuf possède une polarisation, qui fait que lors de la nidation le pôle embryonnaire s'oriente toujours vers la caduque. Si celle-ci ne suffit pas à la croissance placentaire, faute d'altérations, le placenta se développera plus loin, vers des conditions plus propices, ce qui pourra entraîner une IVCO. Cette théorie explique le fait, que les IVCO retrouvées lors de grossesses bichoriale bi-amniotique, sont plus fréquentes dans les placentas fusionnées que dans les placentas séparés.

ROBINSON et COLL ont trouvé une corrélation entre l'IVCO et les malformations fœtales dues à un espace intra-utérin réduit ou par limitation de la mobilité fœtale. Ainsi, ils pensent que la réduction de l'espace intra-amniotique est responsable d'anomalies morphologiques du fœtus et du placenta.

Enfin, LEISSNER pense que le facteur étiologique principal d'une IVCO résulte d'une anomalie de nidation primaire et plus souvent secondaire à une pathologie de l'endomètre.

En conclusion, ces différentes théories font appel à deux étiologies principales:

- l'altération de la muqueuse utérine
- les anomalies ovulaires

## **5. FACTEURS DE RISQUES (17-19-27-30-44)**

Bien que le mécanisme exact provoquant la formation d'une IVCO reste encore inexpliqué, un certain nombre d'études montreraient l'existence d'une corrélation entre cette anomalie du cordon et d'autres malformations. De plus, il existerait des facteurs de risques pouvant nous interpeller en anténatal et donc nous permettre de rechercher cette anomalie au cours de la grossesse.

### **5.1. Majeurs**

Les placentas bilobés, les cotylédons aberrants et les placentas prævia seraient des anomalies plus fréquentes et souvent associées à des IVCO (1).

L'IVCO serait neuf à dix fois plus fréquente lors de grossesses multiples. (3-7-9)

Ensuite, les différentes techniques de procréation médicalement assistée et notamment les FIV et les FIV ICSI, augmenteraient le risque d'IVCO, soit un pour 300 grossesses issues de la PMA, d'après SCHATZER (3-7). En effet, plusieurs études révèlent un taux d'anomalies de placentation et d'insertion du cordon plus élevé chez les grossesses issues de la PMA. SCHATZER, ainsi que ENGLERT (35) rapportent 14% d'IVC chez les grossesses FIV contre 1% chez les grossesses spontanées. La cause exacte reste encore obscure (9-38).

### **5.2. Mineurs**

Une étude de LEISSNER, DELLENBACH, MULLER et coll., rapporte le fait que le risque d'IVCO augmenterait avec les antécédents d'avortements et de curetage et vice et versa. En effet, en cas d'antécédents d'avortements ou de curetage, le taux d'IVCO serait de 21,6% contre 13,5% pour LEISSNER et de 23,9% pour KRONE (44). Ensuite, l'IVCO serait deux fois plus fréquente lorsque surviendrait lors de la grossesse des accidents à type de menace d'avortement, les grossesses ayant nécessité

un traitement hormonal, les menaces d'accouchements prématurés, les grossesses sous métrorragies et ce quel que soit le moment de la grossesse. Enfin, les complications de la délivrance seraient près de trois fois plus souvent rencontrés dans les cas d'IVCO.

KRONE quand à lui, fut le premier à faire un lien entre les insertions marginales, excentriques ou vélamenteuse du cordon ombilical et l'existence de malformations chez des enfants. En effet, ces différents types d'insertions du cordon seraient plus nombreux chez des fœtus malformés que chez des fœtus sains. Cette théorie fut confirmée par une étude des précédents auteurs (30) Les malformations fœtales les plus fréquemment retrouvés lors d'IVCO à type d'atrésie de l'œsophage, les uropathies obstructives, les malformations de hanches, du septum inter-ventriculaire, mais aussi les spina bifida et les trisomies 21, nous permettraient de nous pencher sur la question de la présence d'une IVCO en anténatal (28). L'association de malformations fœtales et d'IVCO fut décrite pour la première fois par ROBINSON et al. en 1983 et confirmé par LICH et al. en 1992 (9).

Dans cette même étude, la probabilité de trouver une anomalie vasculaire du cordon, à type d'artère ombilicale unique est de 1 sur 6 ou 7 cas d'IVCO, alors qu'elle oscille entre 1 sur 50 et 1 sur 300 dans les autres types d'insertions. En 1965, THOMAS et BENIRRSCHKE confirmeront cette association (30).

L'âge maternel et la parité rentrerait en jeu. Ainsi, les femmes âgées et les multipares auraient plus de risques de développer un cordon inséré sur les membranes de l'œuf.

## **6. COMPLICATIONS (7-32-40)**

Outre le fait qu'une hémorragie de Benckiser apparaisse, une insertion vélamenteuse du cordon peut malheureusement entraîner d'autres conséquences.

### **6.1. Complications de la grossesse**

D'après TRUZZI, une IVCO peut être responsable d'un hydramnios par la gêne circulatoire entraînée par la compression des vaisseaux ombilicaux non protégés par la gelée de Wharton (11). Connaître cette conséquence nous permettrait d'orienter notre examen sur l'insertion du cordon lors de l'échographie, afin d'écartier toute suspicion d'IVCO, lorsqu'un hydramnios est révélé au cours de la grossesse. Les quantités insuffisantes de LA seraient aussi rapportées dans la littérature.

Dans une étude avancée par POULET, l'IVCO favoriserait la rupture de la poche des eaux (11).

L'IVCO augmenterait le risque de décollement placentaire et donc de métrorragies, mais aussi le risque d'avortements spontanés (33% entre 9 et 12SA et 26% entre 13 et 16SA) (28).

Les accouchements prématurés seraient eux aussi plus fréquents, ceci d'après Mc LENNAN en 1968 et confirmé par VICTORIA et al. en 2001.

### **6.2. Complications de l'accouchement**

L'IVCO augmenterait le risque d'hémorragies perpartales, de souffrance fœtale par la compression des vaisseaux vélamenteux et le nombre de césariennes, du fait d'un plus grand nombre de souffrance fœtale. Les pathologies de la délivrance seraient trois fois plus souvent rencontrées lors d'IVCO (30).

### **6.3. Retentissement sur l'état fœtal**

Les fœtus dont le cordon serait inséré sur les membranes seraient plus à risques d'avoir un poids de naissance inférieur à la normale, décrit en 1985 pour la première fois par BJORA et al. Et en 2001 par VICTORIA et al (9), un score d'apgar faible et leur taux de mortalité se trouverait augmenté (50 à 60% par la souffrance fœtale d'après PENT) (11).

### **6.4. Malformations annexielles**

Treize pour cent des artères ombilicales uniques sont associées à une IVCO (O). Les anomalies placentaires à type de placentas bas insérés, succenturiés, les cotylédons aberrants, mais aussi les placentas bas insérés et prævia seraient souvent accompagnés d'IVCO.

## **7. DIAGNOSTIC (2-10-24-30-42-44)**

Le diagnostic d'une IVCO peut se faire à différents moments de la grossesse, mais essentiellement lors de la délivrance, bien souvent trop tard.

C'est pourquoi, notre intérêt s'est porté sur la nécessité de dépister cette anomalie le plus tôt possible dans la grossesse, afin d'écartier le maximum de risque d'hémorragie de Benckiser, voire de décès. Après la lecture de plusieurs travaux, nous avons pu établir des moyens de diagnostic à trois niveaux:

- en anténatal
- en pernatal
- en postnatal

### **7.1. En anténatal (40)**

Il n'existe aucun signe clinique nous permettant de suspecter une IVCO, si ce n'est par les conséquences que cette anomalie peut entraîner. Il faudra donc se contenter de la paraclinique.

#### **7.1.1. L'échographie (2-4-18-19-27-33-38-39)**

Découverte récente, seule la clinique pouvait nous avertir d'une IVCO, bien souvent trop tard. A l'heure actuelle, l'échographie classique est obsolète et jugée inutile suite à l'apparition du doppler, mais reste intéressante pour suspecter cette anomalie quitte à vérifier par la suite par un doppler couleur.

En effet, DUCHATEL propose une étude systématique de la plaque choriale par échographie, au début du troisième trimestre de la grossesse, pour rechercher l'absence de départ du cordon à partir du placenta. GIANOPOULOS rapporte le premier, en 1987, un cas de diagnostic échographique de vaisseaux prœvia entre le placenta proprement dit et un cotylédon aberrant, proche de l'orifice interne cervical (1-7) En 1990, NELSON et coll. rapportèrent un cas de vaisseaux prœvia découvert par doppler couleur

à 28SA. En 2005, une étude américaine de KUSH et coll. supposa que la variabilité de la vitesse de l'artère ombilicale pouvait être un signe d'appel d'IVC (21).

Nomiyama réalisa une étude sur 587 fœtus au deuxième trimestre de grossesse. Celle-ci consistait à rechercher l'insertion du cordon par doppler couleur. L'insertion du cordon fut visualisée dans 99,8% des cas. Cette recherche nécessita une minute pour chaque cas. Toujours dans cette étude japonaise, les chercheurs obtinrent une sensibilité proche de 100%, une spécificité de 99,8%, une valeur prédictive positive de 83% et une valeur prédictive négative de 100%. Les médecins rajoutèrent qu'une échographie par voie vaginale était nécessaire (32). Ces chiffres furent confirmés en 2006 par AMERYCKX et AMY (1).

Le pourcentage d'enfants survivants passe de 44% (7) lorsque le diagnostic d'IVC est fait lors du travail à 97% lorsque celui-ci est posé en anténatal (1).

Devant ces chiffres et les bons résultats des différentes études, l'échographie doppler couleur reste un moyen novateur, efficace et facile dans le dépistage d'IVCO.

Malheureusement, la visualisation du site d'insertion du cordon n'est pas toujours évidente et des facteurs tels que l'obésité maternelle ou la position du fœtus peuvent venir perturber ce diagnostic (7). De plus, du fait de la rareté de cette caractéristique et du travail que cela demanderait en plus, bon nombre de professionnels jugent inutile cette recherche. Il serait alors intéressant d'établir un compromis. Seules les femmes à risques pourraient faire l'objet d'une recherche plus approfondie de la plaque chorale. Il s'agirait :

- des grossesses multiples,
- issues de FIV
- et/ou de placentas anormalement insérés.

En cas de découverte d'IVCO ou de vaisseaux prævia, une césarienne prophylactique pourrait être programmée et ce dans le but d'éviter une H de B.

Le diagnostic différentiel avec un procubitus du cordon se fera par: la persistance des images en mobilisant le fœtus et en faisant changer de position la patiente, la possibilité de suivre les vaisseaux jusqu'à leur insertion placentaire qui est



proche en cas de vaisseau prævia et la répétition de ces échographies donnant les même images.

### **7.1.2. L'IRM**

Bien qu'encore peu utilisée, l'IRM tient une place de plus en plus grande dans le bilan lésionnel de la pathologie fœtale, de l'utérus gravide et du placenta (34).

En effet, elle offre un large champ de vue et permet la visualisation de la totalité de l'utérus. Mais il est important de spécifier qu'il s'agit d'une technique restant complémentaire à d'autres examens tels que l'échographie standard et que l'IRM ne peut être utilisée en première intention et ne peut remplacer l'échographie doppler, du moins pour l'instant. En effet, ce dernier examen par voie vaginale garde une spécificité de 92% et une sensibilité de 86%, ce qui reste supérieure aux résultats de l'IRM. Par contre, il est important de signaler, que l'IRM est très performante pour ce qui est de la localisation du placenta prævia, dans la précision de la structure placentaire, la localisation des lobes surnuméraires et plus exact dans le diagnostic du nombre exact de vaisseaux courants, de leur chemin et de leur orientation. Dans un prochain avenir, son rôle pourrait être occasionnel lorsque le diagnostic par doppler de VP reste difficile.

Enfin, il n'existe pas d'autorisation de mise sur le marché en France chez la femme enceinte pour l'injection de produits de contrastes et le coût de l'IRM et son accessibilité restent encore des inconvénients de ce mode d'imagerie en France (1 34).

## **7.2. Diagnostic pernatal**

### **7.2.1. A membranes intactes (1)**

#### ***Le toucher vaginal:***

Lors de l'examen, l'examineur pourra sentir des reliefs sur la poche des eaux, ainsi que des pulsations, ce qui correspondra au pouls fœtal perçus sur un vaisseau prævia. Trois cas dépistés par ce moyen ont pu être rapportés dans la littérature.

### ***L'amnioscopie: (5)***

Elle permet la visualisation de la poche des eaux et donc permet de diagnostiquer l'existence de vaisseaux prœvia, permettant ainsi une prise en charge rapide et adéquate. Ce test est réalisé systématiquement à l'entrées des parturientes en SDN par certaines équipes et reste complètement délaissée, par d'autres professionnels. En outre le dépistage de vaisseaux prœvia, l'amnioscopie permet la visualisation du liquide amniotique, de sa couleur, de la présence ou non de vernix, de méconium, de la couleur des membranes ainsi que la visualisation d'un procubitus du cordon. Cette technique permettait aussi de diriger la rupture artificielle des membranes dans le cas d'IVCO et de vaisseaux prœvia, afin de ne léser aucun vaisseau. Huit cas auraient été diagnostiqués par ce moyen et rapportés dans la littérature, avec dans chaque cas la naissance d'enfants vivants

BARHAN proposait d'étendre la pratique de l'amnioscopie aux femmes appartenant aux groupes à risques:

- grossesses multiples
- grossesses issues de FIV
- hémorragies ou anomalie du RCF lors du travail
- mise en évidence par échographie d'un placenta bilobé, inséré bas, d'une insertion marginale ou vélamenteuse du cordon surplombant le col.

### ***Le rythme cardiaque fœtal: (16)***

Manœuvre dite de HON. Il s'agit d'exercer une pression progressive mais marquée du fond de l'utérus, qui entrainerait une bradycardie rapide dans le cas d'IVCO. Mais cette anomalie de rythme pourrait être liée à un procubitus ou une latérocidence du cordon. De plus, d'après DUCHATEL et coll., cette technique n'apparaîtrait pas comme fondamentale du fait des diagnostics différentiels. Elle n'est donc pas discriminatoire.

#### **7.2.2. Membranes rompues**

Il s'agira de techniques permettant de diagnostiquer non pas une IVCO mais une de ses complications qui est l'hémorragie de Benckiser, que nous verrons par la suite.

### **7.3. Diagnostic postnatal**

Celui-ci se fera lors de la délivrance, par un examen macroscopique du délivré. L'examineur pourra remarquer l'absence d'insertion du cordon ombilical sur le placenta, mais sur les membranes, à plus de deux centimètres du bord placentaire.

## **8. DIAGNOSTIC DIFFERENTIEL**

### **8.1. Insertion vélamenteuse du cordon**

L'IVCO peut être facilement confondu à un ou des vaisseaux prævia avec insertion du cordon normale. Il n'est que peu utile de les différencier, étant donné qu'ils présentent les mêmes risques et la même prise en charge.

### **8.2. Hémorragie de Benckiser**

Pathologie rarissime, un professionnel devant des métrorragies et une ARCF pensera en premier lieu à d'autres pathologies, qu'il faudra éliminer avant de diagnostiquer une hémorragie de Benckiser :

- L'hématome rétro-placentaire
- Le placenta prævia, qui ne pourra pas être éliminé sans des examens complémentaires, étant donné que les deux pathologies sont souvent associées
- La rupture utérine
- La rupture du sinus marginal
- Mais aussi une pathologie du col utérin, un placenta circumvallata

## 9. L'HEMORRAGIE DE BENCKISER (10-17-18-30-42-44)

Le risque majeur de L'IVCO reste l'hémorragie de Benckiser. Hémorragie d'origine fœtale, elle est due à la dilacération d'un ou de plusieurs vaisseaux sanguins parcourant les membranes, lors de la rupture de ces dernières, ou lors du passage du mobile fœtal.

Même si cette hémorragie n'est pas systématique, puisque les vaisseaux sanguins peuvent s'écarter sans se rompre lors du passage de la présentation, comme l'a montré BUDIN, elle n'en reste pas moins gravissime. En effet, cette hémorragie incoercible est mortelle pour le fœtus dans 75 à 100% des cas.

Une telle hémorragie peut être la conséquence de vaisseaux prævia et/ou d'IVCO. C'est pourquoi leur dépistage en anténatal ne peut être que bénéfique et permettent de programmer une césarienne prophylactique avant que cette pathologie ne survienne.

L'hémorragie de Benckiser pourra être suspectée devant une souffrance fœtale aiguë avec altération du rythme cardiaque fœtal durant la grossesse, mais préférentiellement lors du travail, par un rythme sinusoïdal et pouvant alterner avec un rythme plat. Les ralentissements variables atypiques seraient eux aussi des signes d'H de B.(S) Mais aussi un écoulement de liquide le plus souvent clair, puis se teintant de sang et rapidement suivi d'hémorragie de sang rouge, sans retentissement maternel, ni de signes de choc, ni de douleurs.

Malheureusement, cette hémorragie étant rare, elle ne fait pas partie des premières étiologies suspectées, mais bien souvent est confondue avec une rupture utérine, un placenta bas inséré, un hématome rétro-placentaire, une rupture du sinus marginal et n'oublions pas les autres causes rares comme une pathologie du col utérin, le placenta circumvallata, méléna intra-utérin.

Heureusement, un certain nombre d'examen nous permettent d'établir un diagnostic d'hémorragie de Benckiser. Cet accident est de un sur cinquante IVCO.

## 9.1. Clinique

### 9.1.1. Formes typiques

La clinique repose sur une triade symptomatique typique, qui doit faire d'emblée suspecter l'existence d'une Hémorragie de Benckiser et permettre de poser l'indication d'extraction fœtale d'extrême urgence:

Hémorragie classiquement indolore, plus ou moins importante, survenant au troisième trimestre de manière concomitante à la rupture des membranes. Cet écoulement de sang rouge pur, voire rutilant persiste après la rupture.

L'état général de la mère est excellent et le reste tout au long du travail.

La souffrance fœtale est immédiate et peut conduire au décès fœtal rapide, parfois en quelques minutes, par exsanguination in utero. Même si les métrorragies restent peu abondantes, le pronostic reste tout de même défavorable étant donné qu'un nouveau-né à terme et de poids moyen ne possède que 80 à 110 ml/kg de sang. Sachant que le débit sanguin pour un vaisseau *prævia* est de proche de 500 ml/mn.

Cette souffrance fœtale pourra être suspectée devant une altération du rythme cardiaque fœtale. Il s'agira d'un rythme dit sinusoidal, traduisant l'anémie fœtale.

### 9.1.2. Formes atypiques

Comme tout syndrome clinique, il existe des formes trompeuses avec un tableau clinique très atypique. Ainsi, dans certains cas, l'hémorragie fœtale peut survenir de manière décalée par rapport à la rupture des membranes. Dans ce cas, la rupture n'intéressera pas le siège des vaisseaux *prævia* mais la blessure vasculaire surviendra au moment où la présentation fœtale agrandira l'orifice membraneux au cours du travail.

Ensuite, le délai entre la rupture des membranes et celle des vaisseaux peut être prolongée c'est ce que rapporte NAFTOLIN avec un cas d'hémorragie de Benckiser survenant au début du travail, après 24h de RPM. L'enfant extrêmement anémié décèdera 6h plus tard, malgré une réanimation bien conduite

Puis les vaisseaux *prævia* épargnés lors d'une rupture spontanée, peuvent se rompre lors d'un acte iatrogène, comme lors de la mise en place d'une électrode au scalp chez un premier jumeau, alors que la RAM s'était déroulée sans incident, par DUENHOLTER ou encore PENT qui décrit un cas où une femme admise pour RPM ,

depuis une heure avec une vitalité fœtale connue, qui présentait un fragment de membrane extériorisé à la vulve, développe une hémorragie de Benckiser par une traction intempestive de cette membrane.

La souffrance fœtale peut être absente ou retardée par rapport à la survenue de l'hémorragie. Dans ce cas l'hémorragie fœtale est ralentie ou stoppée grâce à la compression de la brèche vasculaire par le pôle fœtal, ou à la survenue d'une thrombose. RUSSEL rapporte deux cas de souffrance fœtale survenues respectivement à 15 et 28 heures après une amniotomie pour déclenchement. Cette dernière entraîna dans les deux cas des métrorragies minimales et épisodiques. Pour les deux fœtus, la souffrance fœtale fut brutale et entraîna un décès in utero, pour le premier fœtus, tandis que pour le second né par césarienne présentait une anémie aiguë. L'examen du placenta dans les deux cas cliniques, montra une rupture d'un vaisseau prævia occlus par un caillot de sang fœtal, qui finit par être levé sous l'impulsion des contractions utérines lors du travail.

De manière encore plus insidieuse, la rupture d'un vaisseau prævia peut survenir à membranes intactes, entraînant une hémorragie in utero ou extériorisée. Sept cas auraient été relevés dans la littérature. Son étiopathogénie reste obscure. Dans un cas, il a été retrouvé au niveau de la rupture, des lésions histologiques d'endartérite diffuse s'apparentant à l'anévrisme disséquant.

Dans un autre cas, il s'agit d'une rupture de la veine ombilicale proche d'une insertion vélamenteuse fundique d'un cordon extrêmement court. Les tractions exercées sur ce cordon lors des mouvements fœtaux ont pu entraîner une déchirure de cette veine par contiguïté, aboutissant à une hémorragie intra-amniotique mortelle. Dans cinq autres cas, on suppose que l'hyper contractilité et la sur distension utérine ont pu exercer des contraintes au niveau de la paroi de ces vaisseaux fragiles.

En outre, la rupture de vaisseaux prævia peut survenir à distance du travail, faisant passer une hémorragie de Benckiser pour des métrorragies du troisième trimestre associées à une fissure des membranes ou non.

Enfin, il peut s'agir de formes non hémorragiques. En effet, en l'absence de rupture des membranes, l'existence d'un vaisseau prævia expose également le fœtus à un risque de décès perpartal par anoxie aigüe, liée à la compression de ces vaisseaux lors de la descente du pôle fœtal.

## **9.2. Diagnostic (25-42-43)**

A membranes rompues, le diagnostic d'hémorragies de Benckiser repose sur la mise en évidence d'hémoglobine fœtale. Ceci peut être difficile en cas de saignements mineurs et non utilisables en cas d'hémoglobinopathie maternelle?

### **9.2.1. Test de Kleihauer**

Il s'agit du test le plus courant; C'est un test d'élution acide sur lames. Il possède cependant deux inconvénients: il doit être réalisé au laboratoire et nécessite au moins 30 minutes.

### **9.2.2. Electrophorèse de l'hémoglobine**

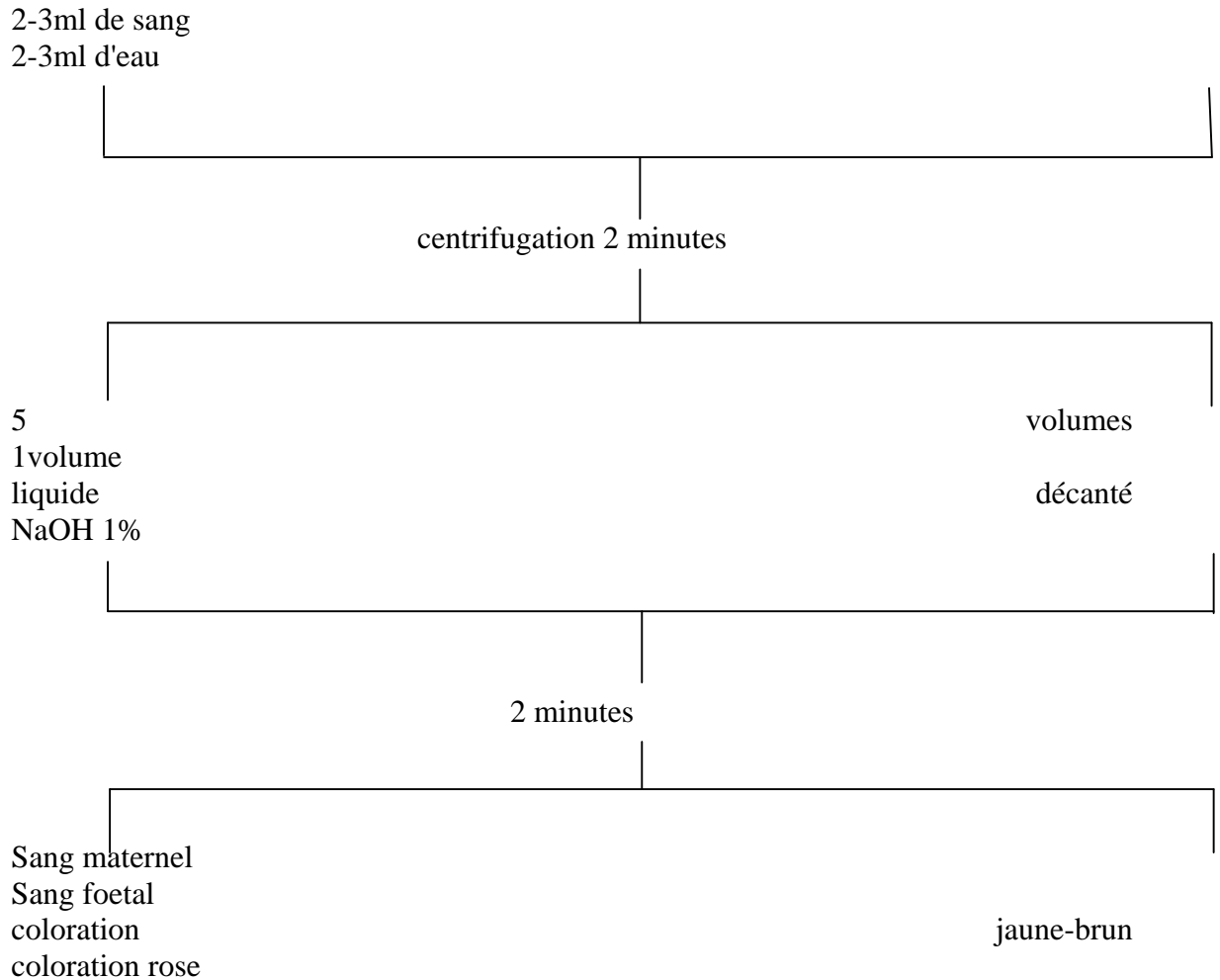
Ceci doit être réalisé au laboratoire, nécessite 0,5ml de sang coagulé ou non, le délai de lecture est d'une heure et le coût n'est pas négligeable.

### **9.2.3. Test de résistance à la dénaturation alcaline**

De réalisation plus rapide, ce test est basé sur une réaction colorimétrique observable à l'œil nu. Le test princeps est celui d'APT, qui étudie après une étape de centrifugation la résistance des globules rouges à une solution d'hydroxyde de sodium à 1%. L'hémoglobine maternelle ne résiste pas à la dénaturation alcaline et le prélèvement prend en deux minutes une coloration jaune brun, à l'inverse de l'hémoglobine fœtale, qui reste rose. Test plus rapide, mais qui nécessite 2 à 3ml de sang et une réalisation au laboratoire.



## APT TEST



### 9.2.4. Test de Jones

Test fondé sur le principe du test d'APT, mais qui court-circuite l'étape de centrifugation et peut donc être réalisé en salle de travail en quelques minutes par l'équipe médicale.

Consiste à mélanger 9 volumes de sang ( au minimum 9 gouttes) à un volume d'hydroxyde de sodium à 1% dans un tube à essai ou sur du papier filtre. La réaction colorimétrique s'observe en deux minutes et est celle du test d'APT

Il existe d'autre tests fondés sur la résistance à l'hydroxyde de sodium et tout aussi rapide, mais le test de Jones est le seul dont la pertinence diagnostique a été vérifiée grâce à une série de 100 prélèvements sanguins maternels et fœtaux, avec une

sensibilité et une spécificité de 100% et ce même en cas de contamination par du liquide amniotique ou du vernix

### **9.2.5. Test de SILVA**

Ce dernier rapporte un diagnostic d'hémorragie de Benckiser à membranes rompues par la mesure de l'hématocrite foetale par prélèvement au scalp couplé au test d'APT. Cependant, cette technique ne peut être pratiquée que si le pôle céphalique est accessible. De plus le risque de faux positif est présent du fait de la dilution de l'échantillon par le liquide amniotique.

### **9.2.6. Frottis colorés**

Le principe est la mise en évidence des caractéristiques morphologiques des hématies foetales qui consistent en la lecture d'un frottis d'une goutte de sang coloré au May Grünwald Giemsa ou à la coloration de WHRIGHT. C'est un examen, réalisable par tout laboratoire, mais qui nécessite une personne spécialisée et disponible, la lecture se faisant au microscope. La coloration et la lecture prennent un temps non négligeable: 35 min au minimum pour un MGG, 20 min pour un WHRIGHT.

### **9.2.7. Les examens immunologiques**

Il s'agit de la recherche puis de la mise en évidence de l'antigène i (Agi). L'Agi est un marqueur des globules rouges fœtaux et l'antigène I est un marqueur des globules rouges adultes. Ainsi, chez le fœtus, les GR seront fortement agglutinés par les anticorps anti-i, tandis que les hématies adultes seront agglutinées par les anticorps I.

La technique, identique à celle en usage pour les groupages sanguins, est la référence lors des prélèvements de sang fœtal par ponction écho guidée. C'est un examen rapide d'exécution et de résultat et fiable. L'inconvénient majeur est son coût prohibitif, les anticorps anti-i n'étant distribués qu'aux centres de transfusions sanguines et utilisés à des fins très spécifiques. De plus, cette méthode n'a jamais été décrite par la recherche de sang d'origine fœtale dans un contexte d'hémorragie gravidique. Enfin, la recherche de l'AgI peut s'effectuer grâce aux anticorps anti-I, qui sont disponibles dans tous les laboratoires. L'absence de l'AgI signe l'origine fœtale du saignement, mais sa présence n'exclut pas une hémorragie fœtale

Bien évidemment l'ensemble de ces test ne peut se faire que lors de formes cliniques non urgentes. (B)

## **9.3. Diagnostic rétrospectif**

### **9.3.1. Examen du délivré**

- examen macroscopique
- injection d'un produit dans le réseau vasculaire
- diagnostic d'hémorragie foetale par un caillot du délivre
- examen anatomopathologique

### **9.3.2. Etat de l'enfant à la naissance**

Celui-ci variera bien évidemment en fonction de la gravité du saignement et du degré d'anoxie in-utero. Ainsi, l'enfant peut ne manifester aucun signe de souffrance et à l'inverse dans les cas extrêmes, il peut être dans un état de mort apparente.

La clinique habituelle se caractérise par:

- pâleur avec décoloration des conjonctives du fait de l'anémie.
- tachypnée avec une fréquence respiratoire irrégulière.

Dans les cas sévères:

- la pâleur persiste malgré l'oxygénation.
- une hypotonie majeure est relevée, mais il peut crier ou ébaucher quelques mouvements spontanés.
- pouls faibles.
- tachycardie, plus souvent retrouvée qu'une bradycardie, mais dans les cas où cette dernière est retrouvée la pression veineuse centrale est basse.

L'évaluation de l'état clinique de l'enfant, ainsi que son évolution sont établis par les scores d'APGAR et de SILVERMANN.

L'enfant nécessitera une réanimation et dans le plus grand nombre des cas une transfusion sanguine.

### **9.3.3. Biologie**

La souffrance foetale sera évaluée par les gaz du sang, qui seront à répéter.

Le Kleihauer maternel, quand à lui, sera négatif.

## **9.4. Diagnostic différentiel**

Il doit évoquer toutes les causes d'hémorragies pouvant survenir au troisième trimestre et celles des hémorragies perpartales.

La rupture utérine en cours de travail et de forme insidieuse peut simuler une hémorragie de Benckiser, par la survenue d'une SFA associées à des métrorragies. Ce sont les antécédents d'utérus cicatriciel, les troubles dynamiques utérins et les douleurs associées, qui nous permettrons de nous orienter vers le bon diagnostic.

Le placenta bas inséré. Etant donné que les deux anomalies peuvent coexister, la notion de PBI ne permet pas d'éliminer une hémorragie de Benckiser. La différence fondamentale entre les deux hémorragies est que pour l'une, la rupture large des membranes en représente souvent le traitement, alors que pour l'autre, l'hémorragie n'apparaît en règle qu'après la rupture ou de manière concomitante.

L'hématome rétro-placentaire. Le diagnostic différentiel est bien souvent aisé étant donné que le contexte est totalement différent: notion de dysgravidie préexistante, altération de l'état général maternel, douleurs abdominales avec hypertonie, métrorragie minime mais noirâtres? Cependant, on peut lier également L'HRP dans sa forme clinique indolore et hémorragique à une hémorragie de Benckiser.

La rupture du sinus marginal. Représente 0,75% des accouchements et entraîne une hémorragie perpartale de sang rouge isolée et survenant en-dehors de contractions. Il s'agit d'une hémorragie d'origine maternelle. Il n'existe pas de souffrance foetale, mais parfois des troubles hémodynamiques chez la mère en cas d'hémorragie abondante.

Enfin, les causes rares: les pathologies du col utérin et le placenta circumvallata peuvent également entraîner des hémorragies génitales et être confondues à tort pour une hémorragie de Benckiser.

## **10. TRAITEMENT ET PRISE EN CHARGE (2-10-17-19-21-33-42-44)**

Jusqu'au milieu des années soixante, de nombreux auteurs préconisaient la voie basse avec conservation des membranes intactes devant une insertion vélamenteuse du cordon, ceci jusqu'à dilatation complète. Puis, sous amnioscopie, le professionnel devait rompre les membranes à distance du siège des vaisseaux prævia et l'extraction rapide devait suivre.

Mais cette attitude est dorénavant obsolète. En effet, compte tenu du taux élevé de mortalité de cette affection, même en l'absence de saignements, voire à membranes intactes, cette technique serait aujourd'hui difficilement défendable sur le plan médico-légal, en cas de préjudice pour l'enfant.

A l'heure actuelle, quelque soit le moyen qui a permis le diagnostic d'une IVCO, les auteurs s'accordent pour dire, qu'une césarienne prophylactique doit être réalisée le plus rapidement possible.

Ainsi, d'après les différentes études retrouvées dans la littérature, lors de la découverte d'une IVCO avec la présence de vaisseaux prævia, il serait préférable de réaliser une césarienne prophylactique vers 36 SA.

Si l'IVCO n'a pas été découverte et que durant le travail, le fœtus vient à décéder, l'accouchement par voie basse pourrait être préféré, en l'absence de disproportion foeto-pelvienne.

Par contre, si l'hémorragie est dépistée pendant le travail et que le fœtus est manifestement toujours vivant, il est primordial de réaliser une césarienne en extrême urgence.

*DEUXIEME PARTIE: ETUDE DE DOSSIERS A  
LA MATERNITE DE NANCY*

# 11. METHODOLOGIE

## 11.1. Préambule à la question de recherche

Peut-on et par quels moyens est-il possible de dépister une insertion vélamenteuse du cordon en anténatal ou au cours du travail, afin d'établir un risque de dépistage d'hémorragie de Benckiser, dans le but d'empêcher celle-ci? Nous avons exposé ces différents points dans la première partie, que nous allons démontrer maintenant dans la deuxième.

## 11.2. Objectifs

Les objectifs de l'étude seront de déterminer s'il existe ou non des moyens permettant de mieux appréhender une hémorragie de Benckiser, en recherchant une insertion vélamenteuse du cordon ombilical en anténatal. Mais aussi de découvrir si des points d'appels comme certains antécédents médicaux ou obstétricaux peuvent nous faire suspecter cette anomalie, au sein d'une maternité de niveau III.

## 11.3. Type d'étude

Pour des raisons informatiques, l'étude s'étale de début 2002 à juillet 2009 inclus. J'ai ainsi étudié pour chaque dossier, les différents antécédents de la patiente, le déroulement de la grossesse, les pathologies rencontrées, la nature du travail, de l'accouchement et de la délivrance. Puis, j'ai voulu savoir si le type d'insertion du cordon avait été recherché par les différents moyens énoncés dans la première partie.

Il s'agit de deux études, rétrospectives et observationnelles de dossiers issus des archives de la maternité Adolphe PINARD de Nancy:

- La première est une étude rétrospective, observationnelle de dossiers issus des archives de la maternité Adolphe PINARD de Nancy.
- La deuxième étude porte sur les dossiers présentant une IVCO sans complications d'hémorragie de Benckiser. Je me suis intéressée aux moyens diagnostics, à la prise en charge, ainsi qu'à l'issue de cette pathologie.

## **11.4. Population**

Pour la population d'étude, nous nous sommes intéressés aux patientes ayant accouchées à la MRAP entre 2002 et juillet 2009. Ces dernières devaient présenter une insertion vélamenteuse du cordon, compliquée ou non et ce quelque soit les moyens et le moment de la découverte de cette caractéristique funiculaire.

Désirant obtenir le maximum de dossiers, afin d'être le plus exhaustive possible, les critères d'exclusions restent moindres. Ainsi, les patientes présentant un placenta avec une insertion funiculaire centrale, donc strictement normale, ont du être exclues de l'étude.

Pour les critères d'inclusions, le premier est toutes les insertions anormales du cordon. Le deuxième critère d'inclusion est l'insertion vélamenteuse compliquée ou non d'une hémorragie de Benckiser,

## **11.5. Description de l'action**

Soixante six dossiers ont pu être étudiés, afin d'en ressortir les points importants, nous permettant de retracer la prise en charge de ces femmes.

## **11.6. Points forts de l'étude**

Malgré la rareté de la pathologie, 66 dossiers ont pu être sélectionnés. Sur ces 66 dossiers, 5 présentaient une hémorragie de Benckiser, 41 présentaient une IVC sans hémorragie de Benckiser, dont 4 grossesses gémellaires. Les dossiers restants n'ont pas été intégrés à l'étude du fait de l'absence d'IVCO. Parmi eux, nous pouvions retrouver 1 rupture de cordon, 5 insertions marginales, 1 néphropathie gravidique, 1 dossier dont le saignement suspectait une pré-rupture utérine plutôt qu'une hémorragie

## **11.7. Points faibles de l'étude**

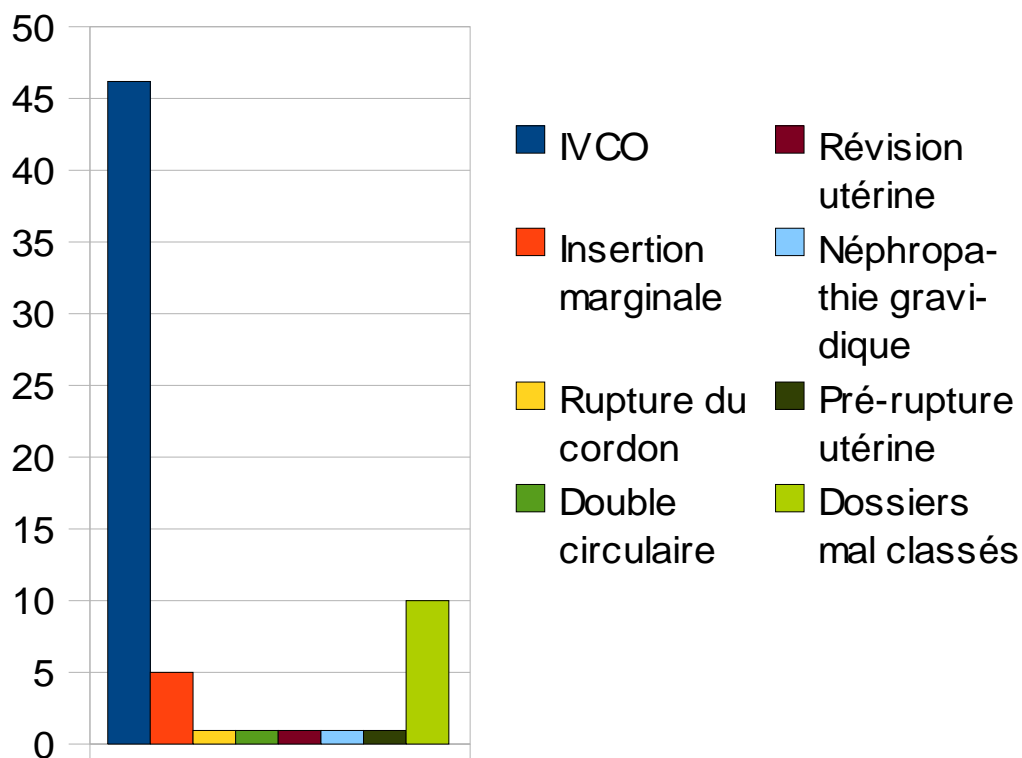
Il n'existe pas de critère informatique spécifique à l'insertion vélamenteuse du cordon.



Les dossiers n'étant pas informatisés avant l'année 2002, je n'ai pu étudier les dossiers antérieurs à cette date.

Enfin, les facteurs pouvant entraîner une anomalie d'insertion funiculaire n'ont pas été retrouvés. Je pense essentiellement à la procréation médicalement assistée, points qui n'étaient que rarement renseignés dans les différents dossiers.

## Type de dossiers



## 12. ETUDE DE DOSSIERS

Deux populations seront définies. Il s'agit pour la première des cinq patientes ayant présentées une hémorragie de Benckiser. La seconde population est définie par les dossiers dans lesquels une IVCO non compliquée d'une H de B, fut retrouvée.

### 12.1. Facteurs de risques

#### 12.1.1. Age des patientes

Moyenne d'âge des femmes présentant une HdeB= 27 ans

Moyenne d'âge des femmes ayant présenté une IVC=28 ans

Ces chiffres ne diffèrent pas de ceux de la population générale. L'âge ne rentre pas en compte dans l'incidence d'IVCO, ceci dans notre étude.

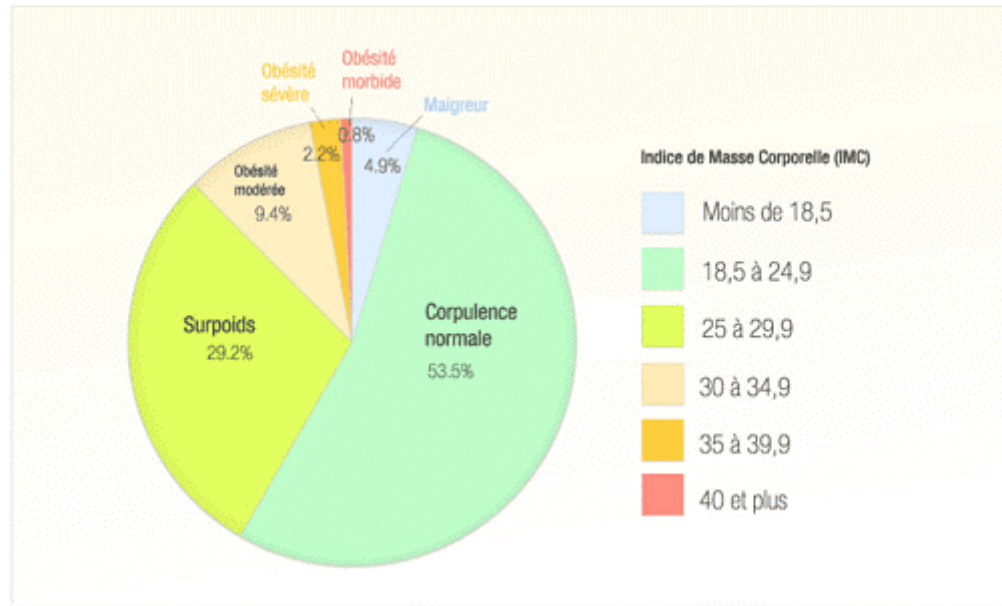
#### 12.1.2. Indice de masse corporelle

D'après la classification de l'OMS, parmi les patientes ayant présenté une hémorragie de Benckiser, l'une d'elle était classée comme maigre, deux comme de poids normal, une en surpoids et la dernière en obésité modérée. Dans cette étude, l'IMC ne semble pas être un facteur de risque de cette hémorragie.

#### Indice de Masse Corporelle des patientes ayant présentées une IVC

IMC	Interprétation	Pourcentages
Inférieur à 16,5	Dénutrition	2,4%
16,5 à 18,5	Maigreur	12,2%
18,5 à 24,9	Corpulence physiologique	66%
25 à 29,9	Surpoids	9,7%
30 à 34,9	Obésité modérée	7,3%
35 à 39,9	Obésité majeure	0%
Supérieur à 40	Obésité morbide	2,4%

## Indice de Masse Corporelle en France



Il semblerait que notre étude comprenne plus de femme ayant un statut pondéral physiologique et de personnes maigres par rapport à la population générale.

## 12.2. Antécédents médicaux

### 12.2.1. Tabac

Parmi les cinq patientes ayant subi une hémorragie de Benckiser, seulement une fumait (20%). Pour les quatre autres, rien ne fut spécifié dans le dossier médical. On peut donc avancer que 80% des patientes ne présentaient pas de tabagisme.

Pour les patientes présentant une IVC sans complications hémorragiques, vingt présentaient un tabagisme avéré (48,7%). Pour les patientes restantes, le facteur tabac n'était pas spécifié. Je les ai donc considérées comme non fumeuses.

Pour les autres toxiques tel que l'alcool ou des drogues plus dures, l'item prévu à cet effet n'était rempli dans aucun dossier

IVC compliquée d'une hémorragie de Benckiser	Patientes tabagiques	Patientes non tabagiques
Oui	1 soit 20%	4 soit 80%
Non	10 soit 24,4%	31 soit 75,6%

### **12.2.2. Parité**

Dans la première partie, nous avons noté que les IVC étaient plus fréquemment retrouvées chez des patientes multipares. Or, parmi nos cinq cas d'hémorragie de Benckiser, une seule était primipare, soit 20%, les quatre autres multipare, soit 80%. Pour cette population, le facteur parité annoncé dans la première partie est confirmé dans cette étude.

Par contre, chez les parturientes ayant échappé à cette catastrophe, vingt-cinq accouchaient pour la première fois (70%) et seize pour la deuxième, troisième, voire cinquième fois (30%).

## **12.3. Antécédents gynécologiques et obstétricaux**

### **12.3.1. Notion de fibrome**

Parmi les cinq patientes de la population 1, aucune ne présentait de fibrome dans ses antécédents.

Dans la deuxième population, seulement deux patientes présentaient un fibrome, polomyomateux pour la première et intra-murale pour la deuxième. Ainsi, dans 4,3% des dossiers nous avons pu retrouver une notion de fibrome et 95,7% ne mentionnaient pas de fibrome.

Dans la population générale, les fibromes touchent 0,5 à 2% des grossesses ce qui est inférieur aux chiffres de cette étude. Ainsi, les fibromes pourraient favoriser la formation d'IVCO.

### **12.3.2. Pathologie de l'endomètre**

La population 1 ne présenta pas de notion de pathologies endométriales. Par contre, dans la population 2, quatre patientes montrèrent des pathologies endométriales, entraînant des altérations de la muqueuse utérine. L'une d'elle fut exposée in-utéro au Distilbène entraînant les conséquences que nous connaissons, une seconde patiente présentait une endométriose traitée par Danétal ainsi qu'un antécédent d'infection au chlamydiae qui fut traitée. Une troisième présentait un polype endométrial et enfin la dernière patiente avait dans ses antécédents une infection au chlamydiae.

Ainsi, 8,7% des patientes présentaient au moins une pathologie de l'endomètre et 92,3% aucune.

### **12.3.3. Antécédent de fausse-couche spontanée**

Dans la première population, deux patientes sur cinq avaient au moins subi une fausse couche soit 40%. Dans la deuxième population, six femmes subirent une fausse couche, qui s'évacua spontanément, soit 14,6%. Parmi ces huit patientes, deux vécurent chacune deux grossesses arrêtées. Devant l'importance de ces chiffres, nous pouvons supposer que les antécédents de FCS augmentent le risque d'IVCO et d'H de B.

### **12.3.4. Antécédent de curetage(s)**

Deux patientes de la population 1 subirent un curetage au cours de leur vie. Ceci représente 40% de la population. Quatre patientes de la population 2 subirent elles aussi un ou deux curetages, soit 9,75% des patientes. Il s'agissait d'IVG ou bien de curetage suite à une fausse couche. On peut se demander alors, si les curetages n'entraîneraient pas un risque supplémentaire d'IVCO.

### **12.3.5. Antécédents de MAP**

Parmi la première population, une seule patiente présenta un épisode de MAP à 34SA, soit 20% de la population. Dans la deuxième population, cinq patientes eurent une grossesse incidentée par une MAP au deuxième ou au troisième trimestre, soit 12,2% des patientes. L'une de ces patientes présenta à deux reprises des épisodes de contractions utérines associées à des modifications cervicales. En regroupant les deux populations, ce taux s'établit à 13%. Bien qu'élevé, il reste inférieur à celui de la population nationale, qui est de 15 à 20%. Ainsi, la venue d'une MAP ne serait pas un critère de signe d'appel d'IVCO, ceci dans notre étude.

### **12.3.6. Traitement hormonal**

Une patiente de la première population prit un traitement hormonal au début de sa grossesse, soit 20%. En ce qui concerne la deuxième population, trois patientes prirent un traitement hormonal au début de leur grossesse, soit 7,3%. Pour deux d'entre elles, il s'agissait de progestérone. Pour la troisième patiente, il s'agissait d'une grossesse sous pilule, dont le type n'est pas retranscrit dans le dossier médical. Les traitements hormonaux pourraient augmenter le risque d'IVCO.

### **12.3.7. Grossesses gémellaires**

Sur les 46 dossiers nous intéressant, 42 présentaient une grossesse unique, soit 91% et 4 une grossesse gémellaire spontanées, soit environ 9% des dossiers. Parmi ces quatre grossesses multiples, deux étaient de type mon-choriale bi-amniotique et deux autres bi-choriale et bi-amniotique. Pour chaque grossesse, les placentas étaient fusionnés.

#### ***Cas n°1***

Madame L présenta une grossesse gémellaire bi-choriale bi-amniotique spontanée, avec un syndrome polymalformatif sur l'un des jumeaux, associé à un anamnios sur ce même jumeau, à la suite d'une rupture prématurée des membranes (promtest positif), ainsi qu'un retard de croissance mais avec tout de même une croissance conservée. A 27 SA, un syndrome de VACTERL fut posé pour l'un des jumeaux, tandis que le second ne présenta aucune pathologie particulière.

Suite à une menace d'accouchement prématuré à 28 SA environ, madame L accoucha par césarienne d'un premier jumeau polymalformé, qui décèdera rapidement. Les résultats d'anatomopathologie rapporteront un cordon d'insertion vélamenteuse à 4,5cm du bord placentaire et une artère ombilicale unique. Le second jumeau, s'adaptera correctement et sera hospitalisé en réanimation. L'insertion de son cordon sera retrouvée marginale et il mesurera 34cm de long.

#### ***Cas n°2***

Madame G fut suivie à la maternité régionale à partir de 31 SA. Enceinte de jumeaux, cette grossesse bi-choriale bi-amniotique présenta une évolution satisfaisante. Hospitalisée à 38 SA, madame G fut déclenchée par Syntocinon. Six heures plus tard, elle accoucha par voie basse d'un garçon de 2890g avec un apgar à 9/9, puis d'un second garçon par le siège de 3330g présentant une bonne adaptation cardio-respiratoire.

#### ***Cas n°3***

Madame R fut hospitalisé à la maternité régionale à 20SA+ 4j pour un bilan d'hydramnios sur une grossesse gémellaire mono-choriale bi-amniotique. A 22SA un syndrome transfuseur-transfusé fut diagnostiqué et des ponctions de décompressions furent répétées. Une césarienne dut être réalisée à 30 SA, du fait du syndrome et de doppler devenant pathologiques. Le premier jumeau s'adapta correctement et survécut,

tandis que le deuxième jumeau décéda le lendemain. Au niveau du placenta, l'insertion du cordon de J1 était paracentrale, mais celle de J2 était vélamenteuse. Il s'agissait du donneur.

#### **Cas n°4**

Le dossier de madame O ne présente malheureusement que peu d'informations. Enceinte pour la troisième fois, la patiente présente une grossesse gémellaire monochoriale bi-amniotique spontanée. Grossesse apparemment d'évolution satisfaisante, elle se présenta à 33SA à la maternité pour des CU depuis plusieurs heures. L'examen clinique révéla un travail déjà bien avancé. Une heure et demie plus tard, naissait en OP un garçon de 1824g présentant un apgar à 9/10, puis quelques minutes plus tard un second garçon de 2090g avec un apgar à 3/8 par grande extraction de siège. Une insertion vélamenteuse sur J1 fut diagnostiquée, ainsi qu'un syndrome transfuseur-transfusé débutant.

#### **Conclusion**

Le taux de grossesse gémellaire dans la population générale étant de 1% et celui de notre étude étant de 9%, nous pouvons conclure que la gémellité est un facteur de risque d'IVCO.

De plus, nous retrouvons d'autres signes d'appels comme des malformations chez l'un des fœtus et des complications d'IVCO à titre de syndrome transfuseur-transfusé.

#### **12.3.8. Procréation médicalement assistée**

Parmi les 46 patientes de l'étude, seulement deux eurent recours à la PMA, soit 4,3%, sachant que 15 à 20 % des couples en France consultent pour des demandes de PMA et 1,8% des FIV aboutissent à une grossesse à terme. La première subit une fécondation in vitro avec ICSI pour infertilité d'origine masculine. La seconde réalisa uniquement une FIV. La cause de stérilité n'a pas été retrouvée dans le dossier.

Les chiffres de notre population étant plus élevés que les taux nationaux, les FIV seraient donc susceptibles d'augmenter le risque d'IVCO.

## **12.4. Signes d'appels**

Les points développés dans ce chapitre pourraient nous permettre devant l'apparition de ces signes de rechercher le type d'insertion du cordon et ainsi, de prendre en charge de la manière la plus adéquate possible la future mère dans le cas d'IVCO.

### **12.4.1. Anomalies placentaires**

Parmi les 48 placentas à examiner lors de la délivrance, ou lors d'examen anatomopathologique, 16 présentaient d'autres anomalies en plus de l'IVCO, soit 33,3%, chiffres considérables. Ces anomalies ne concernaient que la population 2. Parmi ces anomalies, nous pouvons retrouver :

- 4 placentas marginaux (25%)
- 8 placentas bipartita (50%)
- 2 placentas découronnés (12,5%)
- 3 placentas avec cotylédon aberrant (18,75%)
- 1 placenta extra-chorial (6,25%)
- 1 placenta cordiforme (6,25%)
- 1 cordon grêle (6,25%)

En ce qui concerne l'insertion des placentas, dans chaque dossier elle fut rapportée comme étant physiologique. Ainsi, placenta accreta et/ou prævia n'ont été relevés dans aucun dossier

Nous pouvons remarquer, qu'une insertion vélamenteuse du cordon est accompagnée dans un tiers des cas à une autre pathologie placentaire. Ce qui confirme ce qui a été dit dans la première partie.

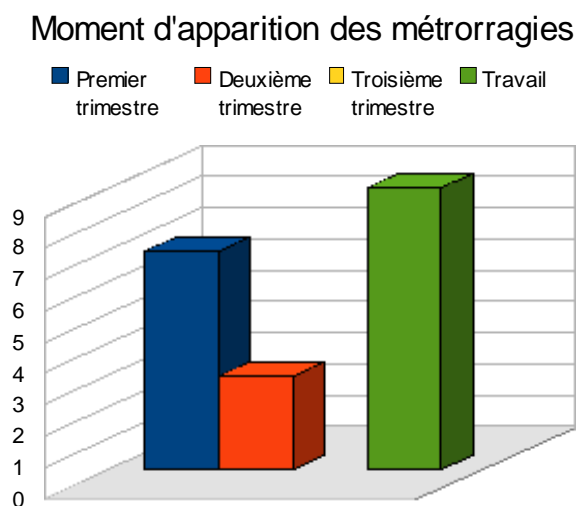
### **12.4.2. Métrorragies au cours de la grossesse**

Sur les cinq patientes de la population 1, deux consultèrent à la suite de métrorragies au cours du premier trimestre, soit 40%. Sur les quarante et un dossiers de



la population 2, quinze patientes présentèrent des métrorragies au cours de la grossesse, soit 36,5%. Un seul épisode apparut chez 15 patientes et deux patientes présentèrent au moins deux fois des épisodes de métrorragies.

Sept épisodes de métrorragies apparurent au cours du premier trimestre, trois lors du second trimestre et neuf au cours du travail.



Nous retrouvions des causes pour sept épisodes (37%): décollement ovulaire, accident de la voie publique, saignement après rapport sexuel et bien sûr l'hémorragie de Benckiser. Pour les douze autres, aucune explication ne fut retrouvée (63%).

L'apparition de métrorragies au cours de la grossesse pourrait correspondre à un signe d'appel d'IVCO.

### **12.4.3. Anomalies du liquide amniotique**

La littérature nous a appris ou rappelé, qu'une insertion vélamenteuse du cordon était souvent accompagnée d'une quantité de liquide restreinte. A la maternité régionale de Nancy, trois poches des eaux parmi les cinquantes étudiées, présentaient un anamnios ou une quantité de LA limitée, soit 6%. Dans la population générale, le taux d'oligoamnios est de 0,5 à 5,5%. Ceci reflète le signe d'IVCO.

Trois autres présentaient un hydramnios, soit 6%, tandis que dans la population générale ce taux est de 0,2% à 2,3%.

Ainsi, les anomalies de quantité du LA peuvent faire suspecter une IVCO.

#### **12.4.4. Anomalies fœtales**

Seize fœtus sur cinquante présentèrent des anomalies plus ou moins importantes. Ainsi, nous avons pu relever:

- 7 DCIU (43,75%)
- 2 syndromes transfuseur-transfusé (12,5%)
- 2 hyper-échogénicité intestinale (12,5%), dont un fœtus de la population 1
- 1 fœtus présentant des pieds bots (6,25%)
- 1 dilatation pyélocalicielle (6,25%)
- 1 forme pseudo-tumorale d'uropathie (6,25%)
- 2 asymétries des cavités pyéliquies (12,5%)
- 1 syndrome polymalformatif rassemblant une dysmorphie faciale, une agénésie radiale bilatérale, une hernie diaphragmatique gauche complète, un tronc artériel unique, une CIV et une CIA et une artère ombilicale unique, le tout associé à une chorio-amnionite (6,25%).

Ainsi, 32% des fœtus présentaient une malformation en plus d'une IVC, chiffre non négligeable. La découverte de malformations fœtales au cours des échographies pourrait être prise comme point d'appel d'une anomalie du cordon.

Contrairement à ce qui fut retrouvé dans la littérature, aucune trisomie 21 ne fut relevée dans les dossiers.

En cas de malformations fœtales, il serait intéressant de rechercher l'insertion du cordon, étant donné la fréquence élevée de cette association.

### **12.5. Conséquences de l'IVCO**

#### **12.5.1. Rythme cardiaque fœtal**

Dans la population 1, le RCF est altéré dans 100% des cas, du fait de l'hémorragie.

Dans la population 2, seize fœtus présentent une ARCF soit 35,5%.

Ainsi, en l'absence d'hémorragie de Benckiser, le risque d'ARCF est diminué mais reste tout de même non négligeable.

### 12.5.2. APGAR

Dans la première population, l'apgar se trouve diminué voir complètement nul dans 80% des cas. Dans la deuxième population, l'apgar est inférieur ou égale à sept dans 20% des cas.

### 12.5.3. pH artériel au cordon

Dans la population 1, quatre nouveau-nés sur cinq présentèrent un pH inférieur ou égal à 7,25 ce qui signifie que 80% des sujets étaient en souffrance.

Dans la population 2, 20% de souffrance fœtale ont pu être dépistée grâce au pH au cordon.

Ces résultats confortent l'idée, que l'IVCO augmente le risque de souffrance fœtale.

### 12.5.4. Poids de naissance

Pour la première population, quatre enfants présentaient un poids de naissance eutrophique. Malheureusement, le poids du cinquième enfant n'a pu être retrouvé.

Dans la deuxième population, nous notons :

Poids de naissance	< 2500G	2500g à 4000g	>4000g	Non renseigné
Pourcentages	31%	60%	6,7%	2,3%

Or, nous rappellerons, que dans la population générale, le taux d'hypotrophie est de 4 à 7 % et que celui de la macrosomie est estimé à 8%. Ainsi, dans notre étude, l'IVCO augmenterait le taux d'hypotrophie et diminuerait le taux de macrosomie.

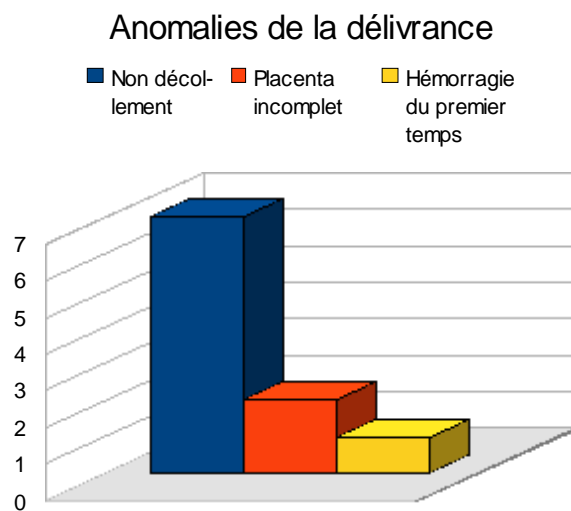
### 12.5.5. Complications de la délivrance

Pour sept accouchements voie basse et pour six césariennes, une délivrance artificielle associée à une révision utérine ont été réalisées.

Lors de deux autres accouchements, un professionnel réalisa une révision utérine, suite à un placenta incomplet, et une hémorragie du premier temps se jugula après une délivrance normale complète lors d'un troisième accouchement.

Les DARU représentent 81,25% des différents modes de délivrance. A cela peut être rajouté deux révisions utérines simples (4,34%) ainsi qu'une hémorragie primaire (2,17%).

Au total, nous obtenons 34,78% de délivrances pathologiques, sur 46 accouchements, sur des placentas présentant une IVC. Ainsi, un cordon inséré de manière pathologique, augmenterait le risque de délivrance pathologique.



### 13. TYPE DE RUPTURE DES MEMBRANES

Parmi la population 1, nous remarquons que trois poches se sont rompues spontanément (60%) et que deux ont été rompues de manière artificielle (40%). Ainsi, d'après notre étude, il semblerait qu'il vaudrait mieux préserver les membranes le plus longtemps possible pour éviter une H de B.

Sur les cinquante poches des eaux, dix se sont rompues prématurément, seize de manière spontanée au cours du travail et vingt-quatre de manière artificielle, dont deux après une fissure et cinq du fait d'une césarienne.

	Accouchements voie basse	Accouchements voie haute
Rupture prématurée des membranes	8 soit 16%	2 soit 4%
Rupture spontanée des membranes	14 soit 28%	2 soit 4%
Rupture artificielle des membranes	16 soit 32%	8 soit 16%

## 14. NATURE DE L'ACCOUCHEMENT

Dans la population 1, le taux de césarienne s'élève à 60% ce qui est trois fois plus élevé que dans la population générale. Donc l'H de B augmente considérablement le risque de césarienne.

Dans la population 2, nous obtenons les chiffres suivants :

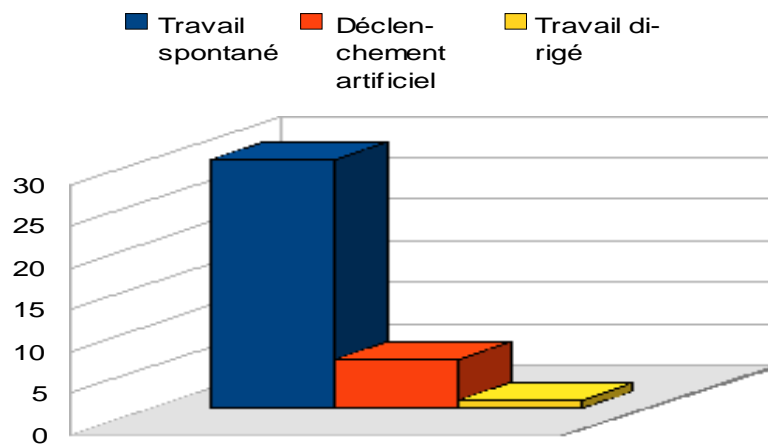
Accouchements voie basse	37 soit 90%
Accouchements voie haute	4 soit 10%

Quatre femmes ont dû être césarisées, dans l'urgence pour certaine, devant une pré-éclampsie pour d'autre, ou devant une prématurité ou des malformations fœtales. Les trois césariennes réalisées avant mise en travail, ont été effectuées pour pré-éclampsie débutante pour deux et doppler pathologiques associés à un syndrome transfuseur-transfusé, pour la troisième. Ces chiffres sont inférieurs à ceux de la population générale. Donc contrairement à ce que la littérature avançait, dans notre étude L'IVCO non compliquée d' H de B n'augmente pas le risque de césarienne.

Césarienne en urgence	4 soit 57%
Césarienne avant mise en travail	3 soit 43%

Les trente-neuf autres patientes ont pu accoucher par voie basse. Parmi elles, trente ont eu un déclenchement spontané, dont trois avec ventouse et une avec forceps, six suite à un déclenchement artificiel et une a eu un travail dirigé.

## Type de travail pour les AVB



Déclenchement spontané	30 soit 70%
Déclenchement artificiel	6 soit 15,4%
Travail dirigé	1 soit 2,6%

## 15. ANOMALIES DE L'INSERTION CORDONALE DECOUVERTE EN ANTENATAL

Sur les soixante-six dossiers, cinquante et un présentaient une insertion cordonale autre que centrale. Sur ces cinquante et un dossiers, nous avons quatre jumeaux, soit cinquante cinq insertions du cordon à vérifier. Sur ces cinquante cinq insertions, neuf ont été dites vérifiées. Sur ces neuf cas, six présentaient une insertion normale, mais à la délivrance le cordon était inséré sur les membranes à plus de 2cm du bord placentaire pour cinq cas et seulement un fut affirmé lors de la délivrance. En effet, pour ce cas, l'insertion du cordon était centrale à l'échographie et à la délivrance. Il s'agissait de l'un des jumeaux.

Un seul cas d'IVC fut découvert en anténatal par échographie et confirmé à la délivrance.

Pour les deux autres cas restants, l'imagerie montra une insertion marginale pour l'un et para marginal pour l'autre. Mais à la délivrance, nous retrouvions une IVC pour le premier et une insertion pseudo-vélamenteuse pour le second.

---

### Recherche anténatale du type d'insertion cordonale

Effectuée	9 soit 16,3%
Non effectuée ou non spécifiée	46 soit 83,6%

---

Ainsi, dans la majorité des cas, l'insertion du cordon n'est pas recherchée ou n'est pas spécifiée sur le compte-rendu échographique, par le professionnel réalisant l'échographie. De plus, lorsque la recherche est faite et qu'il s'agit d'une insertion anormale, aucune prise en charge particulière n'a été réalisée, ou du moins pour ces dossiers.



## 16. DISCUSSION

### 16.1. Analyse

Dans notre étude portant sur les cas d'IVCO à la MRAP, différents points en sont ressortis.

Tout d'abord au niveau des facteurs de risques, les résultats montraient que dans nos deux populations, l'âge et le tabac n'intervenaient pas dans la formation d'IVCO contrairement à ce qui fut retrouvé dans la littérature, notamment pour l'âge. Par contre, la parité, les antécédents de fibromes, de FC, de curetages, les pathologies de l'endomètre, les traitements hormonaux furent retrouvés de manière beaucoup plus importante que dans la population générale. Or, dans la première partie, nous avons montré que les étiologies d'IVCO étaient l'altération de la muqueuse utérine et les anomalies ovulaires. Ces différents facteurs altérant la muqueuse utérine et l'œuf, nous pouvons donc penser qu'ils augmentent le risque de formation d'IVCO. Ces points seront donc à rechercher lors de l'élaboration de l'anamnèse au début de la grossesse.

De plus, les taux de grossesses multiples et de FIV sont plus élevés dans notre étude que dans la population générale. De par l'augmentation du risque de placentation anormale qu'entraînent les grossesses gémellaires ou issues de FIV, le taux d'IVCO augmente.

Ensuite, au niveau des signes d'appels, les anomalies placentaires, les métrorragies, les anomalies de quantités de LA et les malformations fœtales sont beaucoup plus importantes dans nos populations d'étude, que dans les statistiques nationales. Or ces facteurs sont présentés dans la littérature comme étant des conséquences ou des risques d'accompagnement d'IVCO. Nos résultats confirment donc ceux de la littérature.

Enfin, au sujet des ARCF, des SF, des nouveau-nés hypotrophes, de l'Apgar et des complications de la délivrance, leurs taux sont plus élevés dans nos populations d'études que dans la population nationale. Il s'agirait donc de complications de l'IVCO. Ce qui confirme les données de la littérature retranscrites dans la première partie.

## 16.2. Propositions

Face à ces problèmes, il serait judicieux d'établir une anamnèse la plus exhaustive possible des antécédents de la patiente pouvant avoir un impact sur la muqueuse utérine et sur l'œuf, dans le but de dépister le plus précocement possible les femmes à risques d'IVCO. Le but n'étant pas de systématiser les examens complémentaires, mais d'établir une population cible, pour laquelle une conduite à tenir spécifique et adéquate serait établie. Cette population cible pourrait être orientée vers un avis médical et un examen paraclinique plus approfondi, tel que le doppler couleur lors du deuxième trimestre. Si l'IVCO était confirmée par cet examen, une césarienne pourrait être proposée, tout en gardant à l'esprit la rareté de l'hémorragie de Benckiser. Dans ce cas, l'obtention d'un consentement libre et éclairé du couple serait nécessaire.

En outre, chaque grossesse devra être suivie régulièrement. Les professionnels devront être attentifs à l'apparition de signes cliniques et de pathologies relatives à l'IVCO, tel que les métrorragies, les anomalies de quantité de LA, les malformations fœtales ou encore les anomalies du placenta. Un doppler couleur devra dans ce cas être réalisé, afin d'écarter ou d'affirmer le risque d'IVCO. Si le diagnostic d'IVCO est posé, une prise en charge spécifique devra être mise en place. Il s'agira d'une césarienne prophylactique réalisée vers 36-37 SA. L'H de B et les autres complications moins graves comme les SF pourraient alors être diminuées.

***TROISIEME PARTIE : ETUDE DE CAS  
CLINIQUES D'HEMORRAGIE DE  
BENCKISER***

## 17. PREMIER CAS D'HEMORRAGIE DE BENCKISER

Mme M deuxième geste deuxième part âgée de 29 ans, BMI à 23 ne présente aucun antécédent particulier mise à part une dysménorrhée en-dehors d'une contraception hormonale. Lors de sa grossesse précédente, elle présenta des métrorragies au premier trimestre, mais aucune cause évidente ne fut retrouvée et le placenta lors de la délivrance ne montra aucune particularité aux dires du dossier.

Cette deuxième grossesse spontanée de déroulement physiologique, incidentée par un épisode de métrorragies au cours du premier trimestre causées, semblerait-il, par un placenta marginal non recouvrant. Une hyperéchogénicité intestinale fut retrouvée au deuxième trimestre sans conséquences particulières, le LA était en quantité normale.

Madame M consulta à 5 heures du matin pour rupture prématurée des membranes à 4h et contractions utérines depuis, à 37 SA +2j. Au moment de son arrivée, l'examen clinique est normal, les paramètres sont corrects, les mouvements du fœtus sont ressentis par la patiente, l'utérus est souple, il n'y a pas de métrorragies et le rythme cardiaque fœtal est satisfaisant. Au toucher vaginal, le col est intermédiaire, court, dilaté à 2 doigts, la présentation céphalique reste haute et le LA est clair, mais l'examineur suspecte la persistance d'un voile de membrane.

Mme M est installée en salle de naissances à 11h pour diriger le travail. Le Syntocinon est injecté et l'APD est posée. Les constantes maternelles et le RCF sont toujours satisfaisants.

A 12h, un premier ralentissement à 60 BPM récupérant bien en DLG est décelé.

A 12h04, la sage-femme découvre des métrorragies, avec des caillots de forte abondance. Au TV le col est centré, épais, tonique à 2 doigts et une PC fixée. Survient alors un deuxième ralentissement à 95 BPM, ne récupérant pas.

A 12h05, l'obstétricien de garde est appelé et la décision de césarienne est prise, pour suspicion d'hémorragie de Benckiser, devant des métrorragies abondantes et une altération du rythme cardiaque fœtale.

A 12h20, nait un garçon de 3160 g par césarienne sous anesthésie générale. Il présente un apgar à 2 à 1 minute, 1 à 5 minutes, 2 à 10 minute, 5 à 15 minutes.

Une minute plus tard, une DA est réalisée. L'examen macroscopique révèle la présence d'une insertion vélamenteuse du cordon avec des vaisseaux courants rompus et une latérocidence du cordon. Le diagnostic d'hémorragie de Benckiser est donc posé.

L'enfant est pris en charge immédiatement par les pédiatres. Criant d'emblé à la naissance, il dut être intubé à 3 minutes de vie du fait d'une instabilité extrême du rythme cardiaque et une persistance de la pâleur. Une réanimation fut réalisée devant la non reprise des mouvements respiratoires.

Les examens biologiques révélèrent une hypovolémie par choc hémorragique dans un tableau de CIVD: Hb=5,8g/dl, Ht=18%, plaquettes=109000/mm<sup>3</sup>, TQ= 37%, fib=1,2g/l, GB=9310/mm<sup>3</sup>, pH au cordon=7,22.

Un cathéter veineux ombilical fut posé, permettant un remplissage massif au plasmion à 30cc/kg, puis une perfusion de bicarbonates, suivie d'une perfusion de glucose.

Il y eut une reprise d'un état hémodynamique correct avec une activité cardiaque satisfaisante au bout de 15 min de vie. L'enfant fut hospitalisé en réanimation et dû être de nouveau transfusé en plaquettes, en PFC et enfin en sang total.

L'évolution fut rapidement favorable. Au niveau neurologique, l'ETF resta normale. L'EEG des 24h était légèrement discontinu avec une amélioration du tracé à H48. L'enfant présenta un ictère modéré, la biantibiothérapie fut arrêté à 48h devant un bilan infectieux négatif. Il fut extubé à 48h de vie et pu être transféré en SME à J4.

En ce qui concerne la mère, tout au long du travail ses constantes restèrent normales, même au cours des métrorragies. Les examens ne montrèrent aucune déglobulisation et le test de Kleihauer revint négatif.

Ainsi, l'insertion vélamenteuse du cordon fut découverte lors de l'examen macroscopique du placenta après la délivrance. Le travail dura 1h, l'ouverture de l'œuf fut de 8h20, la durée entre la rupture et les métrorragies fut de 8h et l'enfant naquit 15 min après le début des métrorragies.

Dans ce cas présent, seules les métrorragies pourraient constituer un signe d'appel d'une insertion vélamenteuse du cordon, comme nous avons pu le montrer dans la première partie. De plus, la placentation était marginale à distance du col.

## 18. SECOND CAS D'HEMORRAGIE DE BENCKISER

Madame R, sixième geste, quatrième pare, âgée de 22 ans, BMI à 16,5, a pour antécédents médicaux une allergie connue au pollen. Dans ses antécédents obstétricaux nous pouvons relever une fausse couche spontanée, une IVG et trois grossesses menées à terme. L'une d'elle fut perturbée par une MAP à la suite d'une pyélonéphrite. Aucune autre pathologie ne fut retrouvée dans les dossiers. Les accouchements se sont déroulés à terme et les nouveau-nés avaient un poids correct. Cette sixième grossesse non désirée puisque sous pilule, fut difficile à être acceptée par le couple. Ce qui explique le non suivi de cette grossesse.

Madame R arriva à la maternité par le SAMU à 2h45, pour des contractions utérines associées à des métrorragies depuis 2h15 du matin. Cette consultation en urgence était la première de cette grossesse.

Suite à un examen échographique, la grossesse est estimée entre 36 et 38 SA et on peut noter une quantité de LA abondante. L'examen clinique nous donne une hauteur utérine à 26-27cm.

A son arrivée, madame R présente des constantes normales. Le RCF est normo-oscillant normo-réactif à 110 BPM.

Au TV la dilatation est à 9cm avec une PC engagée en partie haute, en OS. L'examineur décide de rompre artificiellement la poche des eaux. Un LA sanglant s'écoule. Le RCF devient alors tachycarde.

La patiente est alors installée pour l'accouchement. 24 min plus tard, madame R accouche d'un garçon mort-né cyanosé, avec un cordon en bretelles. Le pH artériel est à 6,8

Au bout de six minutes, le placenta est expulsé après une délivrance dirigée. Celui-ci paraît complet, mais montre de nombreuses calcifications. Celui-ci est envoyé en anatomopathologie. L'étude montrera une insertion du cordon à quatre centimètres du bord placentaire et estimera le placenta à 400 g.

L'enfant fut aspiré, puis ventilé au masque à 1min de vie. Ne présentant aucune activité cardiaque, un massage cardiaque externe ainsi qu'une intubation nasale furent décidées à une minute et trente secondes. On injecta 0,6ml d'adrénaline en intratrachéale, puis 1 ml à deux autres reprises, ainsi que du bicarbonate en IV. La réanimation fut finalement arrêtée au bout de quinze minutes.

L'état physique de la mère resta excellent tout au long de l'accouchement.

Ainsi, le travail dura 54 min, la durée d'ouverture de l'œuf est de 20 min et la durée entre le début des métrorragies et la naissance est de 54 min.

Pour cette patiente, la notion de fausse couche et d'IVG font suspecter un ou plusieurs curetages. Or, la première partie nous a appris que les femmes présentant un antécédent de curetage, étaient plus susceptibles de développer une anomalie placentaire et notamment une IVC.



## 19. TROISIEME CAS D'HEMORRAGIE DE BENCKISER

Madame D quatrième geste, deuxième pare, âgée de 25 ans, BMI à 28, présente un diabète de type I depuis quelques années, traité par quatre injections d'insuline par jour. On peut noter une appendicectomie dans ses antécédents chirurgicaux. Dans ses antécédents obstétricaux, madame D a subi une IVG à 4 mois et demi, du fait de l'apparition de règles anniversaires. Pour son premier enfant, elle accoucha prématurément vers 32SA, suite à une péritonite ovulaire. L'enfant né en mort apparente décéda le lendemain de l'accouchement. Pour la troisième grossesse, elle accoucha normalement à terme. Enfin, la grossesse fut incidentée par une MAP à 34SA, qui se résolve par un traitement de Spasfon. Enfin, madame D prend un traitement hormonal pour dysménorrhée.

On décida de déclencher madame D par Propess à la suite du fait du diabète insulino-dépendant et d'une suspicion de macrosomie. Les constantes étaient satisfaisantes et le RCF était normo-oscillant, normo-réactif à 130 BPM, avec des ébauches de ralentissements lors des contractions utérines.

A 13h20 lors de l'examen vaginal l'examineur remarque du sang rouge sur le doigtier. Une APD est posée à 14h00. Au touché vaginal de 18h30 la dilatation étant de 3 à 4 cm, la sage femme décide alors de rompre artificiellement les membranes. Du liquide amniotique clair s'écoule. Puis quelques minutes plus tard, la patiente se plaint de nouveau de métrorragies et le fœtus présente une tachycardie modérée à 162 BPM. A 19h25 le fœtus présente cette fois-ci une bradycardie à 80 BPM, mais qui par la suite se stabilise. A 20h30 le RCF devient micro-oscillant à 170 BPM, la sage femme décrit alors un rythme sinusoïdal. A 21h15 le rythme s'altère avec des ralentissements profonds. On installe la patiente pour des efforts expulsifs qui s'avèrent inefficaces. Au bout de 10 minutes la décision de césarienne est prise du fait du non engagement de la présentation, de l'altération de rythme cardiaque fœtale et du liquide amniotique rosé.

A 21h40 naît une petite fille de 3 680 g en mort apparente. L'apgar est de 0 à 1 et 5 minutes puis 4 à 15 minutes. L'enfant est intubé et ventilé. Une instillation intratrachéale d'adrénaline est réalisée. Un cathéter veino-ombilicale est posé afin d'administrer une perfusion de bicarbonate. Deux transfusions en globule rouge seront réalisées et devant le tableau de CIVD présente dès la naissance deux transfusions en PFC et en culot-plaquettaires sont injectés. De plus une défaillance myocardique étant d'emblée présente un soutien tonocardiaque par Dobutrex et dopamine sont administrés à l'enfant. Dans les heures qui suivent l'enfant présente une cytolysé hépatique, une insuffisance rénale aiguë, des crises convulsives à H8 et c'est dans un tableau de défaillance multiviscérale que l'enfant finit par décéder.

Ainsi, avec un taux d'hémoglobine à 7 mmol / l, un pH à 6,85, un test de Kleihauer positif et la présence de vaisseaux rompus sur les membranes, le diagnostic d'hémorragie de Benckiser et de transfusion foeto-maternelle furent posés.

Une minute après la naissance de l'enfant une DA est réalisée. L'examen macroscopique retrouve une IVC et des vaisseaux rompus sur les membranes, ainsi que des caillots de sang derrière les membranes du pôle inférieur de l'œuf.

L'état physique de la mère est une fois de plus satisfaisant.

Nous avons vu dans la partie précédente, que les altérations de la muqueuse utérine pouvaient avoir un effet sur les anomalies d'insertion du cordon. Or, cette patiente présente une IVG, un antécédent d'infection utérine. De plus, nous avons pu voir aussi que les MAP pouvaient signifier une anomalie du cordon. Pour sa dernière grossesse, celle-ci fut incidentée à 34SA par une MAP.

## 20. QUATRIEME CAS D'HEMORRAGIE DE BENCKISER

Madame P primigeste primipare de 31 ans, de groupe B+, ne présente aucun antécédent notable, excepté un tabagisme évalué à 10 cigarettes par jour. Grossesse spontanée, simple, d'évolution normale, madame P fit régulièrement suivre sa grossesse. Les échographies au nombre de 3, montrèrent un placenta antérieur sans aucune autre caractéristique.

Madame P se présente à 3h du matin, suite à une rupture prématurée des membranes à 36 SA. Le LA est clair et madame P ne se plaint ni de métrorragies, ni de contractions utérines. Les MAF sont bien ressentis par la patiente. Au TV, l'examineur perçoit un col postérieur, court, tonique à un doigt. Le RCF est satisfaisant avec un tracé normo-oscillant, normo-réactif à 140 BPM. Madame P est alors installée en chambre de pré-travail.

A 12h30, madame P présente des métrorragies abondantes de sang rouge. L'utérus est souple et aucune CU n'est ressenti par la patiente. Le RCF est parfait et le TV est identique au premier. L'échographie ne montre aucune image de décollement placentaire.

A 14h, le RCF s'altère et présente une tachycardie à 170 BPM. Des métrorragies abondantes s'écoulent, ainsi que des caillots de sang rouge. Le TV reste inchangé et l'utérus reste toujours bien souple. Le médecin est appelé et celui-ci décide de réaliser une césarienne sous rachianesthésie du fait des métrorragies et de l'ARCF.

A 14h51, naît une fille de 2650 g, qui crie aussitôt, mais qui présente une pâleur importante. L'enfant est confié aux pédiatres. L'apgar est de 8 à 1 min et de 9 à 5 min. L'enfant présente une anémie, qui évoluera favorablement, mais restera hospitalisée en néonatalogie durant 7 jours. L'état de la mère quand à lui restera parfait du début à la fin du travail.

A la délivrance, l'examen du placenta révèle une IVC avec trois vaisseaux courants. Les membranes se trouvent rompues entre les deux vaisseaux, mais cette ouverture se prolonge pour finir par rompre de manière nette l'un des vaisseaux. De plus, l'examineur note un hématome inter membranaire. Le diagnostic d'hémorragie de Benckiser est posé.

L'œuf sera resté ouvert durant 10h et la durée entre l'apparition des métrorragies et la naissance de l'enfant sera de 2h21.

## 21. CINQUIEME CAS D'HEMORRAGIE DE BENCKISER

Madame D, quatrième geste troisième pare, groupe AB+, a pour antécédents notables une hypothyroïdie et une intolérance au glucose. Pour sa première grossesse elle accoucha par césarienne pour siège à 39 SA d'un garçon de 3420 g. Elle accoucha par voie basse pour sa deuxième grossesse d'un second garçon de 3200 g. Malheureusement, sa troisième grossesse se termina par une fausse couche à 9 SA, qui s'évacua de manière spontanée.

Cette quatrième grossesse fut perturbée par des métrorragies au premier trimestre, du fait d'un décollement placentaire à la suite d'un accident de la voie publique. Un excès de LA fut remarqué et la patiente dut être hospitalisée à deux reprises dans le cadre du suivi d'une intolérance au glucose.

A 37 SA, madame D se présente aux urgences à 4h30 pour une suspicion de RPM associée à des métrorragies de forte abondance, puisque ses jambes étaient couvertes de sang. Au TV aucune languette placentaire ne fut perçue et l'échographie ne révéla ni de décollement placentaire ni d'hématome. Le RCF présentait un rythme à 150 BPM mais micro-oscillant. La patiente commença les efforts expulsifs deux heures plus tard et le LA était sanglant.

A 6-h35 naissait une petite fille de 2720 g avec un apgar à 7 à 1min et 6 à 5min, un pH= 7,38. L'enfant fut pris en charge par les pédiatres et dû être hospitalisé en médecine néonatale du fait d'une suspicion d'anémie et d'une détresse respiratoire. La petite nécessita une transfusion.

La délivrance fut normale et complète, selon le mode Baudelocque et l'examen révéla une insertion vélamenteuse du cordon avec érosion d'un vaisseau de petit calibre au contact des membranes.

Les constantes maternelles restèrent correctes.

La durée d'ouverture de l'œuf et le délai entre l'apparition des métrorragies et la naissance étaient toutes deux de 2h.

On retrouve ainsi un épisode de métrorragie au début de la grossesse suite à un accident de la voie publique. L'échographie de contrôle révéla un placenta bas inséré à distance du col, ce qui est fréquemment retrouvé lors d'IVC aux dires de la littérature.

## **22. ANALYSE DES CINQ CAS**

### **22.1. Constantes maternelles au cours de l'hémorragie de Benckiser**

Quelque soit l'issue de l'hémorragie pour le nouveau-né, l'état maternel ne fut perturbé dans aucun dossier. En effet, dans 100% des cas, les constantes restèrent strictement physiologiques. Nous pouvons ainsi confirmer ce qui a été décrit dans la première partie, à savoir que l'hémorragie de Benckiser ne présente aucune conséquence vitale pour la mère.

### **22.2. Issues de l'hémorragie de Benckiser**

Dans deux tiers des cas, l'H de B est résolue par une césarienne. L'accouchement par voie basse ne sera envisagé que lorsqu'il sera imminent.

Seulement trois nouveau-nés survécurent. Parmi eux, un naquit par voie basse, les deux autres par voie haute.

### **22.3. Analyse**

Dans cette deuxième étude, chaque femme des cinq dossiers, présentait des signes d'appels d'IVCO. En effet, une parité élevée, des antécédents de FC, de curetage, de MAP, une quantité de LA trop importante, furent relevés dans les cinq dossiers. Malgré ces facteurs de risques, aucune étude anténatale de la plaque chorale ne fut réalisée.

A travers deux cas, nous avons pu remarquer que le délai séparant la rupture de la poche des eaux et l'apparition de métrorragies était de plusieurs heures. Dans un troisième cas, les métrorragies apparurent avant la rupture. Ces trois dossiers nous rappellent l'existence des formes atypiques. Ainsi, en plus du tableau clinique typique de l'H de B, il est important de se méfier des formes insidieuses. Donc, devant des métrorragies suspectes, ou devant une ARCF, il est primordial d'avoir à l'esprit toutes

les hypothèses diagnostics possibles, puis de les réfuter les unes après les autres par des examens complémentaires spécifiques.

Le diagnostic d'IVCO et d'H de B ne fut posé que tardivement pour les cinq cas cliniques, c'est-à-dire après la délivrance. De plus, un dossier exposait le fait que malgré l'apparition de métrorragies et d'ARCF par un rythme sinusoïdal, l'expectative resta de mise. Devant des efforts expulsifs inefficaces, une césarienne fut décidée trois heures plus tard. L'enfant décéda dans les heures qui suivirent l'accouchement.

On remarque que l'H de B apparaît quelque soit le type de rupture des membranes. La rupture des membranes s'étalait de 36 à 38SA pour les cinq dossiers. Il serait donc judicieux de proposer une césarienne avant le terme de la grossesse, afin que le risque de RPM soit le plus faible possible. La date pourrait être comprise entre 36 et 37 SA. Ainsi, nous restons éloignés de la grande prématurité et le risque de RPM reste faible.

## **22.4. Propositions**

L'analyse de ces cinq cas, nous prouve l'importance d'insister sur la recherche de la plaque chorale en anténatal. De plus, ces femmes à risque pourraient être suivies par un médecin obstétricien. La décision de césarienne si besoin, pourrait alors être plus facilement proposée à ces femmes.

Au cours du travail, devant des métrorragies suspectes, ou une ARCF, il est primordial d'avoir à l'esprit toutes les hypothèses diagnostics possibles, puis de les réfuter les unes après les autres par des examens complémentaires spécifiques. L'utilisation de test de Kleihauer ou d'APT devrait être réalisée plus facilement et plus fréquemment, pour écarter le risque d'H de B ou pour l'affirmer le plus vite possible, diminuant ainsi le temps de l'expectative.

Une fois l'H de B diagnostiquée, la césarienne doit être préférée à la voie basse, en cas d'enfant vivant.

Enfin, cette étude pourrait être diffusée à l'ensemble des obstétriciens de la maternité, afin de discuter de l'intérêt de ce travail.



**Tableau récapitulatif des cinq cas**

	Cas n°1	Cas n°2	Cas n°3	Cas n°4	Cas n°5
Agés	29 ans	22 ans	25 ans	31 ans	27 ans
Parité	II	IV	III	I	III
Antécédents obstétricaux	Aucun	1 FCS 1 IVG	1 IVG MAP à 34SA		1 césarienne pour siège 1 FCS
Placenta	Marginal à distance du col				Bas inséré
Métrorragies au cours de la grossesse	1er trimestre			1er trimestre	1er trimestre suite à un AVP
Diagnostic de l'IVC	Délivrance	Délivrance	Délivrance	Délivrance	Délivrance
Moment de l'hémorragie	2 doigts, après la RAM	9cm, avant la RPDE	6cm	1 doigt	Suite à la rupture, à 8cm
Diagnostic de l'hémorragie de Benckiser	A la délivrance	A la délivrance	A la délivrance	A la délivrance	A la délivrance
Prise en charge du travail	Césarienne	AVB	Césarienne	Césarienne	AVB
Etat de l'enfant à la naissance	Etat de mort apparente, mais évolution favorable	Mort-né	Mort-né	Pâle, évolution favorable	Pâle, évolution favorable

## *Conclusion*

Au regard des statistiques nationales, l'insertion vélamenteuse représente environ 1% des grossesses et l'hémorragie de Benckiser 0,02%. D'après notre étude à la MRAP, l'IVCO touche 0,2% des femmes et l'hémorragie de Benckiser 0,02%. L'hémorragie de Benckiser est donc réellement présente au sein même de notre maison, avec la même prévalence qu'au niveau national.

La possibilité d'un dépistage anténatal d'IVCO et d'H de B est bel et bien possible. Mais devant la rareté de cette pathologie et du nombre insuffisant de professionnel de santé pouvant assuré ce dépistage, la recherche chez chaque femme demeure difficilement envisageable. Il conviendrait alors d'établir un groupe de dépistage, comprenant des femmes plus à risques d'IVCO et donc d'H de B. Ce groupe comprendrait les grossesses gémellaires, les anomalies de placenta et les grossesses issues de FIV. Ce dépistage consisterait à l'utilisation du doppler couleur, au cours d'un examen échographique de routine, de préférence lors du deuxième trimestre et par voie vaginale.

Par ailleurs, ce dépistage pourra aussi être réalisé au cours du travail, soit par échographie, soit par amnioscopie.

En cas de diagnostic positif, une césarienne prophylactique devra être envisagée vers 36-37SA. De même, une césarienne en extrême urgence sera réalisée en cours de travail, en cas de découverte de vaisseaux prævia et/ou d'hémorragie fœtale.

# BIBLIOGRAPHIE

## Articles :

- 1) Ameryckx L, Amy JJ. Vasa praevia: a lethal threat to the fetus. Eur Clinics Obstet Gynaecol. 2006; 2 : 128-130.
- 2) Baschat AA, Gembruch U. Ante- and intrapartum diagnosis of vasa praevia in singleton pregnancies by colour coded Doppler sonography. Eur J Obstet Gyn R B. 1998; 79: 19-25.
- 3) Carbonnel M, Tigaizin A, Carbillon L et al. Vasa praevia : à propos d'un cas. Gynecol Obstet Fertil. 2007 Jan ; 35 : 327-329.
- 4) Catanzarite V, Maida C, Thomas W et al. Prenatal sonographic diagnosis of vasa praevia : ultrasound findings and obstetric outcome in ten cases. Ultrasound Obst Gyn. 2001; 18: 109-115.
- 5) Cingotti M, Gandour A, Moxhon E. Diagnostic d'in vaisseau praevia par l'amnioscopie. Intérêt de l'accouchement programmé. A propos d'un cas. Rev fr Gynécol Obstet. 1992, 87, 2.
- 6) Clerici G, Burnelli L, Lauro V et al. Prenatal diagnosis of vasa praevia presenting as amniotic band. "A not so innocent amniotic band ". Ultrasound Obst Gyn. 1996 ; 7 : 61-63.
- 7) Daly-Jones E, John A, Leahy A et al. Vasa praevia; a Preventable Tragedy. Ultrasound. 2008 Feb ; 16(1) : 8-14.
- 8) Davis JA, Lee A, Spencer JAD. Variability of Continuous-Wave Doppler Flow Velocity Waveform Indices From the Umbilical Artery. Obstetrics and Gynecology. 1990 Sep ; 76 (3) : 366-369.
- 9) Delbaere I, Goetgeluk S, Derom C et al. Umbilical cord anomalies are more frequent in twins after assisted reproduction. Hum Reprod. 2007; 22 (10): 2763-2767.
- 10) Duchatel F. Insertion vélamenteuse du cordon ombilical et hémorragie de Benckiser. Histoire des sciences médicales. 1982 ; 16 (3) : 185-192.
- 11) Duchatel F, Delseny P, Lhuillier A et al. L'hémorragie de Benckiser. Rev fr Gynecol Obstet. 1982 ; 77 (11) : 739-745.
- 12) Evans GM. Vasa praevia. Brit Med J. 1952 Dec 6 ; 1243.

- 13) Fung TY, Lau TK. Poor perinatal outcome associated with vasa previa: is it preventable? A report of three cases and review of the literature. *Ultrasound Obst Gyn.* 1998; 12: 430-433.
- 14) Has R, Yüksel A, Günay S et al. Antenatal sonographic detection of an unusual placental lake under the cord insertion. *Arch Gyn Obst.* 2005; 271 : 59-61.
- 15) Hasegawa J, Matsuoka R, Ichizuka K et al. Atypical variable deceleration in the first stage of labor is a characteristic fetal heart-rate pattern for velamentous cord insertion and hypercoiled cord. *J Obstet Gynaecol.* 2009 Feb; 35 (1): 35-39.
- 16) Hasegawa J, Matsuoka R, Ichizuka K et al. Velamentous Cord Insertion : Significance of Prenatal Detection to Predict Prenatal Complications. *Taiwanese J Obstet Gynecol.* 2006 Mar ; 45(1) : 21-25.
- 17) Heckel S, Weber P, Dellenbach P. L'hémorragie de Benckiser. A propos de 2 cas et revue de la littérature. *J Gynecol Biol Reprod.* 1993 ; 22 : 184-190.
- 18) Heinonen S, Ryyänen M, Kirkinen P et al. Perinatal Diagnostic Evaluation of Velamentous Umbilical Cord Insertion : Clinical, Doppler, and Ultrasonic Findings. *Obstetrics and Gynecology.* 1996 ; 87 (1) :112-117.
- 19) Japaraj RP, Amaraddio D, Yee CF. Antenatal diagnosis of vasa praevia-need for a high index of suspicion. *Aust N Z J Obstet Gynaecol.* 2002; 42 (2): 213-216.
- 20) Kazadi Buanga J. A propos de l'article : « Hémorragie de Benckiser : grave et inévitable ? » [lettre]. *J Gynecol Obstet Biol Reprod.* 2006 ; 35 : 738.
- 21) Klush ML, Jenkins CB, Baschat AA. Variable umbilical artery end-diastolic velocity: a possible sign of velamentous cord insertion in monochorionic gestation. *Ultrasound Obst Gyn.* 2003 ; 21 : 94-99.
- 22) Kouyoumdjian A. Velamentous insertion of the umbilical cord. *Obstetrics and Gynecology.* 1980 Sep ; 56 (6) : 737-741.
- 23) Lee W, Kirk JS, Comstock CH et al. Vasa previa: prenatal detection by three-dimensional ultrasonography. *Ultrasound Obst Gyn.* 2000; 16: 384-387.
- 24) Lijoi AF, Brady J. Vasa Previa Diagnosis and Management. *JABFP.* 2003 Nov-Dec ; 16 (6) : 543-548.
- 25) Lindqvist PG, Gren P. An easy-to-use method for detecting fetal hemoglobin— A test to identify bleeding from vasa previa. *Eur J Obstet Gyn R B.* 2007 ; 131: 151-153.
- 26) Megier P, Desroches A, Esperandieu O et al. Diagnostic anténatal de vaisseaux praevia, avec insertion vélamenteuse du cordon, grâce à l'échographie-Doppler couleur. *J Gynecol Obstet Biol Reprod.* 1995 ; 24 :415-417.

- 27) Mégier P, Gorin V, Desroches A. Placenta bas insérés échographiquement au 3<sup>ème</sup> trimestre de la grossesse : recherche de signes de placenta accret/percreta et de vaisseaux praevia. *J Gynecol Obstet Biol Reprod.* 1999 ; 28 : 239-244.
- 28) Monie IW. Velamentous insertion of the cord in early pregnancy. *AM J Obstet Gynecol.* 1965; 93: 276-281.
- 29) Monteagudo A, Sfakianaki AK, Timor-Tritsch IE. Velamentous insertion of the cord in the first trimester. *Ultrasound Obst Gyn.* 2000; 16: 498-499.
- 30) Muller P, Dellenbach P. Anomalies du cordon ombilical et malformations foetales. *Rev fr Gynec.* 1968 ; 63 (11) : 603-612.
- 31) Nelson LH, Melone PJ, King M. Diagnosis of vasa praevia with transvaginal and color flow doppler ultrasound. *Obstetrics and Gynecology.* 1990 Sep ; 76 (3) : 506-509.
- 32) Nomiyama M, Toyota Y, Kawano H. Antenatal diagnosis of velamentous umbilical cord insertion and vasa praevia with color Doppler imaging. *Ultrasound Obst Gyn.* 1998; 12: 426-429.
- 33) Oyelese KO, Scwartzler P, Coates S et al. A strategy for reducing the mortality rate from vasa praevia using transvaginal sonography with color Doppler. *Ultrasound Obst Gyn.* 1998; 12: 434-438.
- 34) Oyelese Y, Jha RC, Moxley MD et al. Magnetic resonance imaging of vasa praevia. *BJOG\_Int J Obstet Gy.* 2003 Dec; 110: 1127-1128.
- 35) Oyelese Y, Spong C, Fernandez MA et al. Second Trimester Low-Lying Placenta and In-Vitro Fertilization ? Exclude Vasa Previa. *J Mater-Fetal Neo M.* 2000 ; 9 : 370-372.
- 36) Régis C, Mubiayi ND, Devisme L et al. Hémorragie de Benckiser : grave et inévitable ? *J Gynecol Obstet Biol Reprod.* 2006 ; 35(1) : 517-521.
- 37) Robinson LK, Jones KL, Benirschke K. The nature of structural defects associated with velamentous and marginal insertion of the umbilical cord. *Am J Obstet Gynecol.* 1983; 146: 191-193.
- 38) Schachter M, Tovbin Y, Arieli S et al. In vitro fertilization is a risk factor for vasa praevia. *Fertil Steril.* 2002 Sep; 78(3): 642-643.
- 39) Seince N, Carbillon L, Perrot N et al. Various Doppler Sonographic Appearances and Challenges in Prenatal Diagnosis of Vasa Praevia. *J Clin Ultrasound.* 2002 Sep; 30 (7): 450-454.
- 40) Sepulveda W, Rojas I, Robert JA et al. Prenatal detection of velamentous insertion of the umbilical cord: a prospective color Doppler ultrasound study. *Ultrasound Obst Gyn.* 2003; 21: 564-569.

- 41) Shamas AG, Kambhampati L, Abu Ghazza O et al. Prenatal diagnosis of velamentous cord insertion and vasa praevia by MRI : a case report [Poster abstracts]. Ultrasound Obst Gyn. 2007 Oct; 30: 567.

### **Mémoires**

- 42) Massonneau A. Peut-on prévenir l'hémorragie de Benckiser ? [ Mémoire de fin d'étude de sages-femmes]. Bordeaux 2 : Université Victor Segalen Ecole de sages-femmes ; 2004.

### **Sites internet**

- 43) Embryologie humaine, [en ligne].  
<http://www.embryology.ch/francais/fplacenta.fr>

### **Thèses**

- 44) Fournier M. L'hémorragie de Benckiser [ Thèse en médecine gynécologie-obstétrique]. Lille 2 : Université Henri Warembourg Faculté de médecine ; 1999.  
[Insérez ici vos références bibliographiques]

# TABLE DES MATIERES

Sommaire .....	3
Préface.....	6
Introduction .....	7
<b>PREMIERE PARTIE: L'INSERTION VELAMENTEUSE DU CORDON OMBILICAL.....</b>	<b>8</b>
<b>1. Historique (10-11-42-44).....</b>	<b>9</b>
<b>2. Définition (10-11-12-17-29-36-42-44).....</b>	<b>10</b>
2.1. Généralités .....	10
2.2. Epidémiologie .....	11
2.3. Risque majeur de l'IVCO.....	11
<b>3. rappels embryonnaires .....</b>	<b>13</b>
3.1. Embryologie du placenta (29-42-43-44).....	13
3.2. Embryologie du cordon ombilical.....	14
<b>4. Etiologies (1-29-30-43) .....</b>	<b>15</b>
<b>5. Facteurs de risques (17-19-27-30-44).....</b>	<b>17</b>
5.1. Majeurs.....	17
5.2. Mineurs .....	17
<b>6. Complications (7-32-40).....</b>	<b>19</b>
6.1. Complications de la grossesse.....	19
6.2. Complications de l'accouchement .....	19
6.3. Retentissement sur l'état fœtal .....	20
6.4. Malformations annexielles .....	20
<b>7. Diagnostic (2-10-24-30-42-44) .....</b>	<b>21</b>
7.1. En anténatal (40) .....	21
7.1.1. L'échographie (2-4-18-19-27-33-38-39).....	21
7.1.2. L'IRM.....	23
7.2. Diagnostic pernatal.....	23
7.2.1. A membranes intactes (1) .....	23
Le toucher vaginal:.....	23
L'amnioscopie: (5).....	24
Le rythme cardiaque fœtal: (16).....	24
7.2.2. Membranes rompues .....	24
7.3. Diagnostic postnatal .....	25
<b>8. Diagnostic différentiel.....</b>	<b>26</b>
8.1. Insertion vélamenteuse du cordon.....	26
8.2. Hémorragie de Benckiser .....	26
<b>9. l'hémorragie de benckiser (10-17-18-30-42-44).....</b>	<b>27</b>

9.1.	Clinique .....	28
9.1.1.	Formes typiques .....	28
9.1.2.	Formes atypiques .....	28
9.2.	Diagnostic (25-42-43) .....	30
9.2.1.	Test de Kleihauer .....	30
9.2.2.	Electrophorèse de l'hémoglobine .....	30
9.2.3.	Test de résistance à la dénaturation alcaline .....	30
9.2.4.	Test de Jones .....	31
9.2.5.	Test de SILVA .....	32
9.2.6.	Frottis colorés.....	32
9.2.7.	Les examens immunologiques .....	32
9.3.	Diagnostic rétrospectif .....	33
9.3.1.	Examen du délivré.....	33
9.3.2.	Etat de l'enfant à la naissance.....	33
9.3.3.	Biologie.....	34
9.4.	Diagnostic différentiel.....	34
<b>10.</b>	<b>Traitement et prise en charge (2-10-17-19-21-33-42-44) .....</b>	<b>35</b>
<b>DEUXIEME PARTIE: ETUDE DE DOSSIERS A LA MATERNITE DE NANCY</b>		
.....		<b>36</b>
<b>11.</b>	<b>Méthodologie .....</b>	<b>37</b>
11.1.	Préambule à la question de recherche .....	37
11.2.	Objectifs .....	37
11.3.	Type d'étude .....	37
11.4.	Population .....	38
11.5.	Description de l'action.....	38
11.6.	Points forts de l'étude .....	38
11.7.	Points faibles de l'étude.....	38
<b>12.</b>	<b>étude de dossiers.....</b>	<b>40</b>
12.1.	Facteurs de risques .....	40
12.1.1.	Age des patientes .....	40
12.1.2.	Indice de masse corporelle.....	40
12.2.	Antécédents médicaux .....	41
12.2.1.	Tabac .....	41
12.2.2.	Parité .....	42
12.3.	Antécédents gynécologiques et obstétricaux .....	42
12.3.1.	Notion de fibrome .....	42
12.3.2.	Pathologie de l'endomètre .....	42
12.3.3.	Antécédent de fausse-couche spontanée .....	43
12.3.4.	Antécédent de curetage(s).....	43
12.3.5.	Antécédents de MAP.....	43
12.3.6.	Traitement hormonal.....	43
12.3.7.	Grossesses gémeillaires.....	44
	Cas n°1 .....	44
	Cas n°2 .....	44
	Cas n°3 .....	44
	Cas n°4 .....	45
	Conclusion .....	45
12.3.8.	Procréation médicalement assistée.....	45



12.4.	Signes d'appels .....	46
12.4.1.	Anomalies placentaires .....	46
12.4.2.	Métrorragies au cours de la grossesse .....	46
12.4.3.	Anomalies du liquide amniotique .....	47
12.4.4.	Anomalies fœtales .....	48
12.5.	Conséquences de l'IVCO .....	48
12.5.1.	Rythme cardiaque fœtal .....	48
12.5.2.	APGAR .....	49
12.5.3.	pH artériel au cordon .....	49
12.5.4.	Poids de naissance .....	49
12.5.5.	Complications de la délivrance .....	49
<b>13.</b>	<b>Type de rupture des membranes .....</b>	<b>51</b>
<b>14.</b>	<b>Nature de l'accouchement .....</b>	<b>52</b>
<b>15.</b>	<b>Anomalies de l'insertion cordonale découverte en anténatal .....</b>	<b>54</b>
<b>16.</b>	<b>discussion .....</b>	<b>55</b>
16.1.	Analyse .....	55
16.2.	Propositions .....	56
	<b>TROISIEME PARTIE : ETUDE DE CAS CLINIQUES D'HEMORRAGIE DE</b>	
	<b>BENCKISER .....</b>	<b>57</b>
<b>17.</b>	<b>Premier cas d'hémorragie de Benckiser .....</b>	<b>58</b>
<b>18.</b>	<b>Second cas d'hémorragie de Benckiser .....</b>	<b>61</b>
<b>19.</b>	<b>Troisième cas d'hémorragie de Benckiser .....</b>	<b>63</b>
<b>20.</b>	<b>Quatrième cas d'hémorragie de Benckiser .....</b>	<b>65</b>
<b>21.</b>	<b>Cinquième cas d'hémorragie de Benckiser .....</b>	<b>67</b>
<b>22.</b>	<b>Analyse des cinq cas .....</b>	<b>69</b>
22.1.	Constantes maternelles au cours de l'hémorragie de Benckiser .....	69
22.2.	Issues de l'hémorragie de Benckiser .....	69
22.3.	Analyse .....	69
22.4.	Propositions .....	70
	<b>Conclusion .....</b>	<b>72</b>
	<b>Bibliographie .....</b>	<b>73</b>
	<b>TABLE DES MATIERES .....</b>	<b>77</b>
	<b>Annexe 1 .....</b>	<b>80</b>

# ANNEXE 1

Liste des abréviations:

APD= Analgésie PériDurale

ARCF= Altération du Rythme Cardiaque Fœtal

BPM= Battements Par Minute

CIVD= Coagulation Intra-Vasculaire Disséminée

CU= Contraction utérine

DA= Délivrance Artificielle

DCIU= Défaut de Croissance Intra-Utérin

DLG= Décubitus Latéral Gauche

EEG= Electro EncéphaloGramme

ETF= Echographie TransFontanelle

FCS= Fausse Couche Spontanée

Fib= Fibrinogène

GB= Globules Blancs

Hb= Hémoglobine

HU= Hauteur Utérine

H de B= Hémorragie de Benckiser

ICSI= Injection Intra-Cytoplasmique du Spermatozoïde

IMC= Indice de Masse Corporelle

IV= Intra-Veineux

IVCO= Insertion Vélamenteuse du Cordon Ombilical

IVG= Interruption Volontaire de Grossesse

MAP= Menace d'Accouchement Prématuro

OS= Occipito-Sacrée

PC= Présentation Céphalique

PFC= Plasma Frais Congelé

PMA= Procréation Médicalement Assistée

RCF= Rythme Cardiaque Fœtal

RAM= Rupture Artificielle des Membranes

RPDE=Rupture de la poche des eaux

RPM= Rupture Prématuroe des Membranes

RSM= Rupture Spontanée des Membranes

SA= Semaine d'Aménorrhée

SME= Secteur Mère Enfant

STT= Syndrome Transfuseur-Transfusé

TQ= Temps de Quick

TV= Toucher Vaginal

**RESUME:**

L'insertion vélamenteuse du cordon est la cause la plus fréquente d'hémorragie de Benckiser. Pathologie rare mais mortelle pour le fœtus dans 75 à 100% des cas, cette hémorragie incoercible est une tragédie pour le couple et l'équipe obstétricale. Par une recherche approfondie de la littérature, puis par une étude de cas de la MRAP, nous essaierons de démontrer l'existence de facteurs de risques, ainsi que la possibilité d'une recherche anténatale de vaisseaux courants sur les membranes, permettant une prise en charge adéquate de la mère et du fœtus, dans le but d'éviter une hémorragie de Benckiser.

**MOTS CLES :** hémorragie de Benckiser, insertion vélamenteuse, vaisseaux praevia, doppler en obstétrique

**SUMMARY**

Velamentous insertion of the umbilical cord is the most frequent cause of Benckiser vasa previa. Vasa Previa is a rare condition and fatal for the fetus in 75 to 100% of the cases. This uncontrollable condition is a tragedy for the parents as well as for the obstetrics team. Thanks to extensive research, and observation of Nancy, a case study at the regional maternity clinic, we will try to demonstrate the existence of risk factors, and the importance of prenatal research of blood vessels on the membrane, with the intention to avoid a case of Benckiser vasa previa.

**KEY WORDS**

Vasa praevia, velamentous cord insertion, doppler in obstetric, fetal hemorrhage

Brunéhilde CRAVAGEOT

Mémoire en vue de l'obtention du Diplôme d'Etat de Sage-femme

2010

Université Henri Poincaré Nancy I