HAL
open science

Etre sage-femme échographiste en libéral

Anne-Delphine Helvig

To cite this version:

Anne-Delphine Helvig. Etre sage-femme échographiste en libéral. Médecine humaine et pathologie. 2007. hal-01891820

HAL Id: hal-01891820

https://hal.univ-lorraine.fr/hal-01891820v1

Submitted on 10 Oct 2018

HAL is a multi-disciplinary open access archive for the deposit and dissemination of scientific research documents, whether they are published or not. The documents may come from teaching and research institutions in France or abroad, or from public or private research centers.

L'archive ouverte pluridisciplinaire **HAL**, est destinée au dépôt et à la diffusion de documents scientifiques de niveau recherche, publiés ou non, émanant des établissements d'enseignement et de recherche français ou étrangers, des laboratoires publics ou privés.

UNIVERSITÉ DE LORRAINE

AVERTISSEMENT

Ce document est le fruit d'un long travail approuvé par le jury de soutenance et mis à disposition de l'ensemble de la communauté universitaire élargie.

Il est soumis à la propriété intellectuelle de l'auteur. Ceci implique une obligation de citation et de référencement lors de l'utilisation de ce document.

D'autre part, toute contrefaçon, plagiat, reproduction illicite encourt une poursuite pénale.

Contact : ddoc-theses-contact@univ-lorraine.fr

LIENS

Code de la Propriété Intellectuelle. articles L 122. 4
Code de la Propriété Intellectuelle. articles L 335.2- L 335.10
http://www.cfcopies.com/V2/leg/leg_droi.php
http://www.culture.gouv.fr/culture/infos-pratiques/droits/protection.htm

Université Henri Poincaré, Nancy I

École de Sages-femmes Albert Fruhinsholz

Etre sage-femme Echographiste en libéral

Mémoire présenté et soutenu par

Anne-Delphine HELVIG

Promotion 2003 - 2007

REMERCIEMENTS

A toutes les personnes qui m'ont permis de recueillir les renseignements et informations nécessaires à la réalisation de ce mémoire.

A Madame BELGY Marie-Thérèse, sage-femme enseignante pour sa patience, sa gentillesse et son soutien tout au long de la scolarité.

A Madame FIORINI Laurence, sage-femme échographiste à la Maternité de Nancy, référente pour le mémoire.

A Mesdames PICARD Brigitte, OLIVIER Martine, VILLIERE Joëlle et Monsieur ATOUB Fabrice, sages-femmes échographistes libérales, pour leur contribution à l'enquête.

A mes proches, notamment mes parents et à mes amis.

SOMMAIRE

Remerciements **2**

Sommaire **3**

Préface **5**

Introduction **6**

Partie 1 ..... **8**

1. L'ECHOGRAPHIE DE DEPISTAGE PRENATAL **9**

1.1. L'utilisation des ultrasons 9
1.2. La construction de l'image 10
1.3. L'interprétation de l'image 10
1.4. La surveillance de la grossesse 11

2. DEVENIR SAGE-FEMME ECHOGRAPHISTE **12**

2.1. La formation 12
2.1.1. La formation initiale 12
2.1.2. La formation continue 13
2.1.3. La pratique régulière 14
2.2. Les actes autorisés 15
2.2.1. Au 1er trimestre 15
2.2.2. Au 2ème trimestre 16
2.2.3. Au 3ème trimestre 18
2.2.4. Autres 19
2.3. Le médecin référent 20
2.4. La responsabilité 21

3. L'INSTALLATION EN LIBERAL **22**

3.1. Les démarches administratives 22
3.1.1. L'inscription au tableau de l'ordre 22
3.1.2. Le centre de formalités des entreprises (CFE) 22
3.1.3. La caisse primaire d'assurance maladie (CPAM) 22
3.1.4. Les cotisations 23
3.1.5. La comptabilité 24
3.1.6. Le choix du statut de l'entreprise 25
3.2. La situation géographique 26
3.3. Les locaux 27
3.4. Le matériel 28
3.5. Les assurances 29
3.6. La rémunération 30

Partie 2 ..... **32**

4. PRESENTATION DE L'ENQUETE **33**

5. L'ANALYSE DES REPONSES **34**

5.1. La personnalité 34
5.1.1. Leur localisation 34

5.1.2. La durée de leur exercice libéral 34
5.1.3. Leur carrière 34
5.1.4. Leur formation 34
5.2. Le matériel 35
5.2.1. L'organisation de leur temps de travail 35
5.2.2. L'acquisition et l'entretien du matériel 36
5.2.3. Le coût de l'installation 37
5.2.4. Leurs assurances 37
5.3. Le médical 38
5.3.1. Les examens pratiqués 38
5.3.2. Leurs conduites lors du dépistage d'une pathologie 38
5.3.3. Conseils pour l'examen 38
5.4. Le vécu de l'exercice libéral 39
5.4.1. Leurs motivations 39
5.4.2. Leurs réticences 40
5.4.3. Les difficultés rencontrées lors de leur installation 40
5.4.4. Les difficultés rencontrées au cours de l'exercice 41
5.4.5. Leur ressenti de l'exercice libéral 41
5.5. Les conseils 42
6. CONCLUSION DE L'ENQUETE 43
Conclusion 45
Bibliographie 46
TABLE DES MATIERES 49
Annexe 1 51
EN TETE ET IDENTIFICATION 51
ECHOGRAPHIE A 12 SEMAINES 52
ECHOGRAPHIE A 22 SEMAINES 53
ECHOGRAPHIE A 32 SEMAINES 55
Annexe 2 57
GRILLE D'ENTRETIEN 57

PREFACE

L'échographie obstétricale est le premier examen visant directement le fœtus. J'aimais déjà regarder les clichés dans les dossiers. Ainsi lors de mon stage dans un cabinet de radiologie, j'ai apprécié pratiquer ces examens. Ils permettent d'offrir aux futurs parents une nouvelle manière de découvrir leur enfant et de tisser un lien particulier avec lui, mais également de dépister d'éventuelles pathologies et d'adapter la prise en charge. C'est une relation particulière avec les patientes et lorsque le me suis présentée comme étudiante sage-femme elles en ont profité pour poser d'autres questions sur leur grossesse.

Je désire également, après avoir acquis suffisamment d'expérience dans ce domaine, travailler en libéral.

Très intéressée par cet exercice, j'ai voulu savoir s'il était possible pour une sage-femme de pratiquer l'échographie obstétricale en libéral et dans quelles conditions.

J'ai rassemblé ces recherches dans mon mémoire de fin d'études.

Introduction

La sage-femme exerce une profession médicale. Son champ de compétence est toutefois défini. Les actes et les prescriptions médicamenteuses que les sages-femmes sont autorisées à effectuer sont précisés par des textes réglementaires.

La sage-femme assure le suivi médical de la grossesse (examen clinique, échographie, surveillance du fœtus, dépistage des facteurs de risque ou des pathologies) Elle a la responsabilité du déroulement de l'accouchement normal.

Ce métier passionnant comporte de grandes responsabilités. Comme les autres professions médicales, les sages-femmes relèvent d'un code de déontologie professionnel et doivent justifier, pour pouvoir exercer, de leur inscription au conseil national de l'ordre des sages-femmes.

Le diplôme d'Etat de sage-femme est un diplôme de l'enseignement supérieur délivré par les unités de formation et de recherche (UFR) de médecine des universités habilitées à cet effet.

Les sages-femmes peuvent exercer en tant que salariées dans des établissements de soins publics ou privés (80 % actuellement d'entre elles, dont la majorité à l'hôpital).

Elles peuvent exercer comme salariées de la fonction publique territoriale dans les services de Protection Maternelle et Infantile.

Elles peuvent également exercer en libéral, rémunérées à l'acte ; 12 % ont choisi ce mode d'exercice en cabinet individuel ou de groupe. Dans ce secteur, elles pratiquent essentiellement la surveillance de la grossesse.

Mes recherches et mon attention se sont penchées sur ce troisième mode d'exercice, à savoir : être sage-femme libérale et plus particulièrement lorsque l'on est spécialisée en échographie.

A travers ce mémoire, je vais démontrer la faisabilité d'être :

Sage-femme échographiste en libéral.

Dans la première partie, après une présentation de l'échographie, nous nous intéresserons à la formation des sages-femmes échographistes, et à leur installation en libéral dont les règles sont issues essentiellement des dispositions législatives et

réglementaires, lesquelles se trouvent codifiées pour la plupart dans le code de la santé publique, du code de déontologie des sages-femmes et des règles spécifiques liées à leur statut professionnel.

La seconde partie sera consacrée à l'étude, réalisée à partir d'entretiens semi-directifs par mail. D'après les réponses de cette enquête, nous verrons pourquoi et comment ces quelques sages-femmes se sont installées. Nous analyserons aussi leur parcours professionnel et leur formation antérieurs. Et enfin, nous dégagerons leurs satisfactions pour ce mode d'exercice et leurs encouragements pour les sages-femmes qui souhaitent s'installer.

Partie 1

1. L’ECHOGRAPHIE DE DEPISTAGE PRENATAL

L'échographie est une technique d’imagerie médicale qui permet l'exploration du corps humain selon un procédé utilisant le phénomène de réflexion des ondes ultrasonores.

Les premières études sur les ultrasons n'étaient pas spécialement destinées à servir l'espèce humaine. Elles visaient à permettre la détection des sous-marins et ont débuté à l'occasion de la première guerre mondiale. L'usage en obstétrique date du début des années soixante dix avec les appareils permettant de capter les bruits du cœur fœtal. Quelques années plus tard l'échographie s'imposait comme un élément indispensable à la surveillance de toute grossesse. Aujourd'hui, elle permet de contrôler le bon cours de la grossesse, de diagnostiquer les anomalies et de guider d'éventuels gestes à visée diagnostique ou thérapeutique.

La sage-femme est autorisée à pratiquer l’échographie depuis 1986.

1.1. L’utilisation des ultrasons

C'est la découverte de ce qu'un son émis dans une structure est en partie absorbé par les éléments qui la compose et en partie réfléchi, comme par un miroir, en direction de la sonde qui l'a envoyé, qui en constitue le fondement. L'analyse de ce phénomène, son interprétation et sa traduction sur un support, écran, bande son, papier, renseigne sur la structure étudiée.

Ce principe est à l'origine de deux sortes d'applications, parfois réunies dans un même appareil, parfois séparées :

- L’échographie restitue sur un écran le passage des signaux sur un organe figé, avec pour résultat une "coupe" de cet organe.
- Le doppler renseigne sur le mouvement d'une structure et traduit cela par un son audible ou une courbe. Couplé à l'échographie, il permet, en attribuant une couleur au sens du flux, de visualiser le sang circulant dans les vaisseaux.

L'ultrason est produit par la vibration provoquée par la déformation d'un quartz. On appelle sonde l'instrument qui émet ou capte ces signaux. Le doppler nécessite la présence de deux quartz réunis dans une sonde. L'un émet en continu, l'autre intercepte

les sons réfléchis. Quand elle a rencontré une structure en mouvement, l'onde revient pourvue d'une fréquence qui s'est modifiée. Cette transformation renseigne sur le sens et la vitesse du mouvement. L'échographie, elle, utilise le même cristal pour alternativement, émettre un signal très bref, puis recevoir le faisceau réfléchi. Elle délivre donc beaucoup moins d'ultrasons sur une période donnée que le doppler.

1.2. La construction de l'image

La sonde que l'on applique sur la peau est faite de plusieurs émetteurs disposés côte à côte. Quand l'un d'entre eux émet un ultrason, celui-ci pénètre donc les tissus jusqu'à ce qu'il soit arrêté par une structure, et réfléchi. Il est alors renvoyé en direction de la sonde comme un faisceau lumineux par un miroir. Plus la structure est éloignée, plus il mettra de temps à revenir. L'ordinateur contenu dans la machine converti ce temps en distance par rapport à la sonde. Il indique alors par un point sur une ligne où se trouve la structure en question, à la distance calculée. Les autres émetteurs contigus sur la sonde génèrent plusieurs lignes parallèles les unes aux autres. Elles couvrent ainsi tout l’écran. La machine construit à partir de ces traits un dessin formé de milliers de points qui représente une coupe de l'endroit où l'on a placé la sonde.

1.3. L’interprétation de l’image

Les images d'échographies sont le plus souvent monochromes. On utilise le codage couleur en mode doppler pour indiquer le sens du flux sanguin. Le plus souvent, c'est rouge quand il se déplace vers la sonde, bleu quand il s'en éloigne et jaune quand il tourbillonne. Le reste des structures va du blanc au noir en passant par des tons de gris.

Lorsqu’ils traversent les tissus, les ultrasons seront absorbés ou réfléchis. L’échogénicité est la plus ou moins grande aptitude à les renvoyer.

Comment vont se comporter les différents tissus de l'organisme ?

- Les liquides simples, dans lesquels il n’y a pas de particules en suspension, se contentent de laisser traverser les sons. Ils ne se signalent donc pas par des échos. Ils seront noirs sur l'écran.
- Les liquides avec particules, le sang, le mucus, contiennent de petits échos. Ils apparaîtront donc dans les tons de gris, plus ou moins homogènes.

- Les structures solides, l'os par exemple, captent et renvoient beaucoup les échos. Ils n'en laissent passer que très peu. On verra donc une forme blanche avec une ombre derrière. Une exception cependant, la voûte crânienne, très fine et perpendiculaire aux échos, elle en laisse passer.
- Les tissus mous sont plus ou moins échogènes : le placenta est plus blanc que l'utérus, qui est plus blanc que les ovaires.
- Le gaz et l'air sont comme l'os, très blancs.

1.4. La surveillance de la grossesse

Le Collège Français d'Echographie Fœtale (CFEF) recommande trois échographies au cours de la grossesse pour la surveillance du développement fœtal et le dépistage d'éventuelles malformations. Je détaille le contenu de ces trois examens au paragraphe 2.2.

Les ultrasons sont pourvus principalement de deux effets biologiques, l'un mécanique l'autre thermique, sur les cellules. Mais leur nocivité n'a pas été prouvée chez l'homme. L'existence de ces effets suffit à s'imposer par prudence de réduire le temps d'exposition du fœtus à celui strictement nécessaire au diagnostique, c'est pourquoi le CFEF ne préconise que trois examens pour une grossesse normale.

Pour une large part du public, l'échographie fœtale a pour objet de « voir le bébé » et de dire qu'il est « normal ». Il est vrai que la vision du fœtus, premier contact avec leur enfant, fascine les parents. Cependant, l'échographie reste un acte médical et non pas un show audio-visuel. C'est pourquoi il est important de bien expliquer aux parents les objectifs et les limites de ces examens pour qu'ils ne les considèrent pas comme une assurance anti-malformations.

2. DEVENIR SAGE-FEMME ECHOGRAPHISTE

2.1. La formation

Pour devenir sage-femme échographiste, il faut suivre une formation qui repose sur trois points :

- la formation initiale
- la formation continue
- la pratique régulière

La qualité de la formation est garante de la compétence du praticien.

2.1.1. La formation initiale

L'enseignement de l'échographie obstétricale s'inscrit dans le cursus des écoles de sages-femmes depuis 1985. Lors de sa formation initiale, chaque sage-femme est initiée à l'échographie. Des médecins ou des sages-femmes échographistes assurent l'enseignement théorique. Dans le programme pédagogique, il est prévu que l'on traite l'organisation et la législation du diagnostic anténatal et l'imagerie fœtale. Le module échographie se décompose en étude de la méthode, du calendrier des examens, de l'analyse de la morphologie foetale et de la biométrie normales, et enfin des principales anomalies morphologiques et biométriques. Les autres moyens diagnostic, tels que la radiologie, l'IRM, l'embryologie et la foetoscopie.

La formation pratique s'effectue en deux temps :

- en deuxième année de première phase, une première prise de contact de deux semaines à temps plein à l'issue des quelles l'étudiant doit être capable d'établir un diagnostic de grossesse, de la localiser, de porter un diagnostic d'évolutivité, de déterminer la présentation fœtale, de réaliser des mensurations de base (DBP, DAT, fémur), de localiser le placenta (Objectifs de stage de l'école de Nancy) ;
- en deuxième phase, un stage de deux semaines à temps plein dans un secteur d'échographie, au terme duquel l'étudiant doit être capable d'établir un diagnostic de grossesse, de la localiser, de porter un diagnostic d'évolutivité,

de déterminer l'âge gestationnel, de déterminer la présentation fœtale, de réaliser des mensurations de base (DBP, DAT, fémur), de localiser le placenta, d'interpréter un résultat Doppler (Objectifs de stage de l'école de Nancy).

Toutefois, cette formation doit être complétée, après l'obtention du DE, par un Diplôme Universitaire (DU) pour pratiquer des échographies de dépistage.

2.1.2. La formation continue

L'article L. 4153-1 du code de la santé publique, du 9 août 2004, est ainsi rédigé : « *La formation continue a pour finalité le perfectionnement des connaissances et l'amélioration de la qualité des soins. La formation continue est obligatoire pour toutes les sages-femmes en exercice. L'obligation de formation est satisfaite notamment par tout moyen permettant d'évaluer les compétences et les pratiques professionnelles* ». La spécialisation en échographie obstétricale est conditionnée par l'obtention d'un DU, ce qui n'est possible qu'après l'obtention du DE. Ceci rentre donc dans le cadre de la formation continue qui comprend aussi tous les moyens mis en œuvre par une sage-femme pour parfaire et élargir ses connaissances tels que la participation à des congrès ou la lecture de revues professionnelles.

Les stages spécialisés

Ces stages sont plutôt destinés aux sages-femmes n'ayant pas ou peu pratiqué l'échographie fœtale et désirant ensuite obtenir le DU. Ils servent de stages d'introduction. Partagés en enseignements théorique et pratique, sur quelques jours, ils permettent d'intégrer la séméiologie et la manipulation d'un échographe en temps réel et d'être capable de mieux interpréter et analyser les résultats qui sont fournis par l'échographie obstétricale (d'après la fiche de présentation, CMCO Schiltigheim).

Le Diplôme Universitaire

Le DU est indispensable aux sages-femmes pour pratiquer toutes les échographies nécessaires au suivi d'une grossesse physiologique de façon autonome. Ce diplôme vise un haut niveau théorique et pratique. Ses titulaires devront être capables d'exercer de façon sûre, d'enseigner et d'encadrer une équipe. Les études se déroulent sur une année.

L'enseignement théorique aborde :

- le protocole d'examen,
- l'échographie normale des 1er 2ème et 3ème trimestres de la grossesse,
- la conduite de la surveillance échographique d'une grossesse,
- les techniques d'échoguidage en obstétrique,
- la vélocimétrie sanguine appliquée à la surveillance de la grossesse
- l'endosonographie vaginale.

La partie pratique comprend quarante vacations (une vacation compte 3 heures de participation réelle) dans une unité d'échographie gynécologique et obstétricale reconnue par le responsable scientifique du diplôme. Ce stage doit valider l'acquisition des objectifs. L'obtention du diplôme est sanctionnée par un examen final comprenant une épreuve théorique écrite, un examen pratique et la discussion d'un mémoire. (D'après la fiche de présentation, CMCO Schiltigheim).

Les congrès, les ateliers, les revues professionnelles

L'échographie et la pratique médicale en générale évoluent rapidement. Les sages-femmes échographistes doivent donc sans cesse se remettre à niveau, conformément à l'article L 4351-1 du code de la santé publique cité précédemment. Pour cela , elles ont la possibilité de participer à des congrès, des journées de formation, des ateliers pratiques, organisés notamment par le CFEF, et de s'abonner à des revues professionnelles.

2.1.3. La pratique régulière

Pour garantir la qualité des examens réalisés, une pratique régulière et suffisante est indispensable. Le Collège français d'échographie fœtale (CFEF) exige, dans ces critères de titularisation à la rubrique « sages-femmes échographistes », la réalisation de manière habituelle à titre personnel et par an d'un minimum de 300 échographies fœtales de dépistage donnant lieu à un compte-rendu.

2.2. Les actes autorisés

Depuis 1986, le code de déontologie précise, dans l'article R4127-318, que « *la sage-femme est autorisée à pratiquer l'échographie dans le cadre de la surveillance de la grossesse*». Même si le DU d'échographie fœtale étend les compétences de la sage-femme, celles-ci restent limitées à l'obstétrique physiologique et au dépistage d'éventuelles anomalies. Le CFEF recommande trois échographies de dépistage pendant la grossesse. Afin d'assurer la qualité de ces examens, il propose, pour chacun, un document de référence - joint en annexe 1. Ces documents énumèrent les structures anatomiques dont l'absence, l'aspect inhabituel ou la difficulté à obtenir l'image caractéristique doit conduire à demander un examen de seconde intention que la sage-femme ne pourra pas pratiquer, mais pour lequel elle orientera la patiente vers un médecin référent.

2.2.1. Au 1er trimestre

Le CFEF recommande de pratiquer une échographie entre 11 et 13 semaines et 6 jours d'aménorrhée afin de localiser la grossesse, la dater, évaluer son évolutivité, découvrir et caractériser les grossesses multiples, évaluer le risque d'anomalies chromosomiques et dépister certaines malformations graves.

LORS DE CET EXAMEN	
ON DOIT VOIR	ON DOIT MESURER
la mobilité fœtale, le contour de la boîte crânienne, le contenu céphalique conforme pour le terme, l'estomac en position normale, la paroi abdominale antérieure intègre, la vessie de volume normal, le rachis conforme pour le terme, les quatre membres comportant trois segments équilibrés, le volume amniotique, le placenta.	la fréquence cardiaque, la longueur crânio-caudale, le diamètre bipariétal, la longueur fémorale, l'épaisseur de la clarté nucale.

Dans le compte-rendu, on doit joindre cette iconographie :

- la longueur crânio-caudale,

- le diamètre bipariétal,

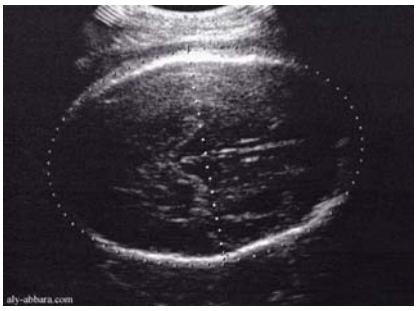

- l'épaisseur de la clarté nucale.

2.2.2. Au 2ème trimestre

Conseillée entre 20 et 25 semaines d'aménorrhée, cette échographie a pour but essentiel le dépistage des malformations fœtales, ainsi que la mesure de différents paramètres fœtaux et la localisation du placenta. L'organogenèse est achevée et la taille du fœtus permet son examen dans sa totalité.

LORS DE CET EXAMEN	
ON DOIT VOIR	ON DOIT MESURER
la mobilité foetale le contour de la boite crânienne le volume des ventricules latéraux les structures de la ligne médiane le cervelet les narines les lèvres les poumons la position du coeur les quatre cavités cardiaques (présentes et équilibrées) le septum inter-ventriculaire la position de l'origine des gros vaisseaux l'estomac (position et volume) la position du foie la position de la vésicule biliaire l'aspect de l'intestin grêle (calibre et échogénicité) la paroi abdominale antérieure intègre la vessie (position et volume) les deux reins (présence, volume, échogénicité) les bassinets (visibles, volume) le rachis (examen longitudinal et transversal) le revêtement cutané postérieur deux membres inférieurs et deux pieds deux membres supérieurs et deux mains des mouvements d'ouverture des mains le cordon comporte trois vaisseaux le placenta (échostructure, localisation)	le diamètre bipariétal le diamètre abdominal transverse la distance inter-(medio) orbitaire la longueur des os propres du nez le périmètre abdominal la longueur fémorale la longueur des pieds (plante du pied) la largeur du cervelet l'épaisseur nucale la fréquence cardiaque le volume amniotique

On doit joindre cette iconographie :

- le diamètre bipariétal,
- le cervelet,
- le diamètre abdominal transverse (cf. photo 1),
- le périmètre abdominal,
- l'estomac,
- les quatre cavités cardiaques (cf. photo 2),
- la longueur fémorale,

- le placenta.

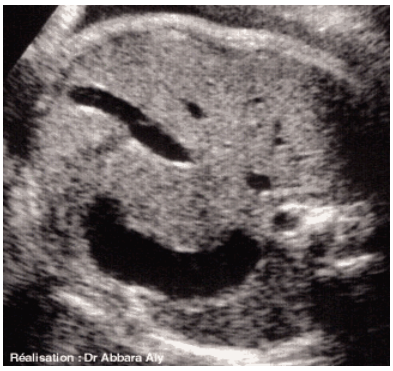

Photo 1

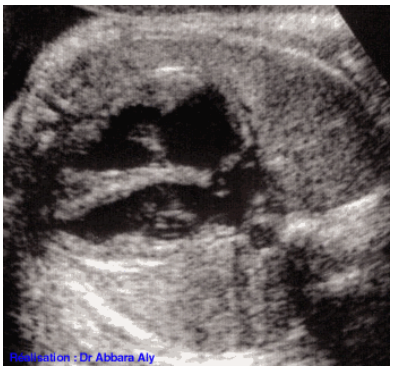

Photo 2

2.2.3. Au 3ème trimestre

Recommandée entre 30 et 35 semaines d'aménorrhée, cette échographie permet de préciser la présentation fœtale, la localisation placentaire, la quantité de liquide amniotique et la trophicité fœtale.

LORS DE CET EXAMEN	
ON DOIT VOIR	ON DOIT MESURER
présentation du fœtus, côté du dos la mobilité foetale le contour de la boite crânienne le volume des ventricules latéraux les structures de la ligne médiane le cervelet les poumons la position du coeur les quatre cavités cardiaques (présentes, équilibrées) le septum inter-ventriculaire la position de l'origine des gros vaisseaux l'estomac (position, volume) la position du foie la position de la vésicule biliaire l'aspect de l'intestin grêle (calibre et échogénicité) la paroi abdominale antérieure intègre la vessie (position, volume) les deux reins (présents, volume, échogénicité) les bassinets (visibles, volume)	le diamètre bipariétal le périmètre céphalique le diamètre abdominal transverse le périmètre abdominal la longueur fémorale la fréquence cardiaque le volume amniotique

le rachis (examen longitudinal et transversal) le cordon comporte trois vaisseaux le placenta (classification de Grannum, position, localisation)	

On doit joindre l'iconographie suivante :

- le diamètre bipariétal,
- le diamètre abdominal transverse,
- le périmètre abdominal,
- les quatre cavités cardiaques,
- la longueur fémorale (à gauche),
- le placenta (à droite).

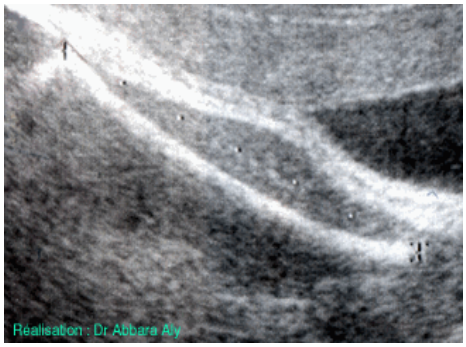

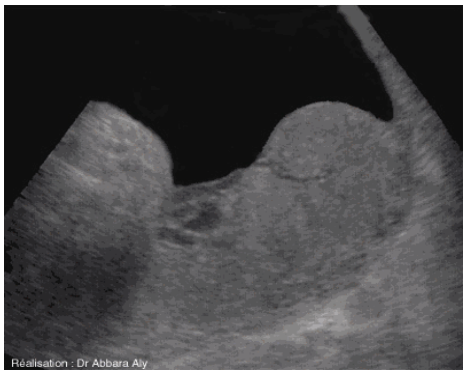

2.2.4. Autres

L'échographie endovaginale

Les sages-femmes échographistes sont autorisées à utiliser les sondes endovaginales. Ces sondes sont équipées de quartz vibrant à haute fréquence (5 à 10 MHz) ce qui augmente leur pouvoir de résolution, leur précision en somme. Elles permettent donc de voir plus de détails, notamment pour l'échographie du 1er trimestre. Cependant, leur pouvoir de pénétration, inversement proportionnel à la fréquence, est diminué. C'est pourquoi elles sont miniaturisées et placées au bout d'un guide que l'on introduit dans le vagin pour approcher au plus près de l'organe à observer. Elles permettent également de changer l'angle d'observation et donc de voir certains points difficilement accessibles par voie abdominale du fait de la position de l'embryon.

Leur emploi n'est absolument pas douloureux, pour peu que l'on soit délicat lors de son maniement. Elles ne peuvent en aucun cas ouvrir le col ou le léser. Elles dispensent d'avoir une vessie pleine. Quand on les utilise, du fait des hautes fréquences et de la proximité de l'embryon, on doit limiter la puissance du signal et le temps de l'examen. Il est malgré tout fortement conseillé d'opter pour elles lors des premiers mois.

L'écho-doppler

L'échographie peut être complétée par un examen doppler pour l'analyse des flux sanguins, notamment au niveau de l'artère ombilicale et de l'artère cérébrale moyenne. Je ne détaille pas ici cette technique, car elle n'entre pas dans les recommandations du CFEF pour les examens de dépistages qui sont ceux que la sage-femme échographiste pratique.

L'échoguidage

Après obtention du DU d'échographie, la sage-femme peut pratiquer l'échoguidage pour assister le médecin lors d'intervention de diagnostic anténatal ou de médecine fœtale. Je ne détaille pas cette technique car elle ne peut pas, de par sa nature, être pratiquée en exercice libéral.

2.3. Le médecin référent

La loi du 9 août 2004, article 104, rappelle que les compétences de la sage-femme sont définies et limitées à la physiologie. Elle reprend l'article L. 4151-3 du code de la santé publique qui est ainsi rédigé : «*En cas de pathologie maternelle, foetale ou néonatale pendant la grossesse, l'accouchement ou les suites de couches, et en cas d'accouchement dystocique, la sage-femme doit faire appel à un médecin. Les sages-femmes peuvent pratiquer les soins prescrits par un médecin en cas de grossesse ou de suites de couches pathologiques*». La sage-femme échographiste reste une sage-femme. Comme ses consoeurs, elle doit donc passer la main à un médecin échographiste dès l'apparition d'une pathologie pour la suite de la surveillance échographique de la grossesse.

La sage-femme échographiste ne peut pas travailler de façon isolée. Elle a besoin de se constituer un réseau de médecins échographistes vers qui elle pourra se tourner pour adresser ses patientes en cas de suspicion d'anomalie. Il est important que

ces médecins fassent partie d'un Centre pluridisciplinaire de diagnostic prénatal pour assurer la continuité de la prise en charge (Conseil pluridisciplinaire de diagnostic prénatal, décision et pratique d'une interruption médicale de grossesse) en cas de diagnostic d'anomalie.

2.4. La responsabilité

Quelque soit son mode d'exercice, la sage-femme conserve son indépendance professionnelle. Elle est donc toujours responsable de ses actes. D'après l'article R.4127-325 du Code de la santé publique, « *dès lors qu'elle a accepté de répondre à une demande, la sage-femme s'engage à assurer personnellement avec conscience et dévouement les soins conformes aux données scientifiques du moment que requièrent la patiente et le nouveau-né* ». A cet article s'ajoute l'arrêté de la Cour de Cassation du 20 mai 1936 (le célèbre arrêt Mercier) qui stipule que la responsabilité de la sage-femme repose sur une base contractuelle. C'est-à-dire qu'on considère que se forme entre la sage-femme (ou tout praticien de santé) et la patiente un contrat de soins pour lequel la sage-femme s'engage à donner des soins « non pas quelconques, mais consciencieux, attentifs et, réserve faite de circonstances exceptionnelles, conformes aux données acquises de la science ».

Cette responsabilité juridique ne constitue pas une obligation de résultats de la part de la sage-femme. Les échographistes ne seront pas inquiétés devant les tribunaux dès lors qu'ils pourront prouver qu'ils ont satisfaits l'obligation de moyens.

3. L'INSTALLATION EN LIBERAL

3.1. Les démarches administratives

3.1.1. L'inscription au tableau de l'ordre

Avant d'exercer, une sage-femme doit demander son inscription au tableau de l'ordre départemental du lieu d'exercice. Après vérification de son diplôme et après un entretien obligatoire, la sage-femme reçoit sa carte ordinale et son certificat d'inscription. Chaque année, la sage-femme s'acquittera de la cotisation ordinale qui s'élève à 120 € pour l'année 2007.

Après son inscription, la sage-femme qui souhaite s'installer en libéral doit demander à l'ordre l'établissement de sa carte professionnelle de santé, indispensable à la télétransmission des feuilles de soins.

Le conseil de l'ordre enverra également un mandataire pour vérifier la conformité des installations à la réglementation en vigueur.

3.1.2. Le centre de formalités des entreprises (CFE)

Le CFE compétent, sis auprès de l'URSSAF, est celui du département du lieu d'exercice. La déclaration doit être faite dans les huit jours qui suivent le début d'activité libérale. Le CFE signalera ensuite votre existence au centre des impôts, à l'INSEE qui délivrera à la sage-femme son numéro SIRET et le code NAF de son activité et la Caisse nationale d'assurance vieillesse des professions libérales qui transmettra à la Caisse autonome de retraite des sages-femmes françaises.

3.1.3. La caisse primaire d'assurance maladie (CPAM)

La sage-femme doit s'immatriculer directement auprès de la CPAM de son lieu d'exercice pour déterminer sa situation conventionnelle et établir des feuilles de soins pré-identifiées. Elle se procurera aussi le terminal pour effectuer la télétransmission des actes à l'aide de la carte vitale.

Selon l'article R.4127-339 du code de la santé publique, « *les seules indications qu'une sage-femme est autorisée à mentionner sur ses feuilles d'ordonnance ou dans un annuaire professionnel sont :*

1°) Ses noms, prénoms, adresse, numéro de téléphone, jours et heures de consultation ;

2°) Soit ses titres et fonctions dans les conditions autorisées par le Conseil national de l'ordre, soit, dans les cas mentionnés à l'article L.4111-5 du code de la santé publique, le diplôme, titre ou certificat lui permettant d'exercer sa profession ainsi que le nom de l'établissement où elle l'a obtenu ;

3°) Ses distinctions honorifiques reconnues par la République française ;

4°) Si la sage-femme exerce en association, les noms des sages-femmes associées ;

5°) Sa situation vis-à-vis des organismes d'assurance maladie ;

6°) Les numéros des comptes bancaire et postal ;

7°) S'il y a lieu, son appartenance à une association de gestion agréée ».

3.1.4. Les cotisations

Sur la page suivante, se trouve le tableau des cotisations obligatoires dont une sage-femme doit s'acquitter. Il présente les chiffres de l'année 2006.

La colonne « 3ème année » présente un exemple de calcul des cotisations sociales avec R = 15 000 € comme revenu professionnel de la première année d'exercice.

NB : ASV sont les avantages sociaux vieillesse,

PASECU est le plafond annuel de la sécurité Sociale. Il valait 31 068 € en 2006.

La CARSAF ne prévoit pas de retraite complémentaire obligatoire.

	Organismes collecteurs	1re année forfait	2eannée forfait	3e année réel	N année R = n-2
Allocations familiales	URSSAF	351 €	527 €	810 €	5,4 % x R
CGS-RDS	URSSAF	520 €	780 €	1 395 €	(7,5 %+ 0,5 %) x (R + cot. sociales personnelles)
Formation professionnelle	URSSAF Pour le FIF-PL	47 €	47 €	47 €	0 ,15 % x PASECU
Maladie, Maternité	CNAMTS	11 €	17 €	17 €	0,11 % x R
Vieillesse Retraite de base	CARSAF	559 €	839 €	1 290 €	8,6 % x R si 0 € < R < 26048 € et 1,6 % x R si 26048€<R<155340€
Vieillesse Retraite compl.	-	-	-	-	-
Invalidité décès	CARSAF	96 €	96 €	96 €	Forfait à choisir entre 94 € et 288 €
ASV	CARSAF	229 E	229 €	229 €	Forfait
TOTAL		**1 814 €**	**2 535 €**	**3 883 €**	**TOTAL** Attention de ne pas oublier de rajouter à partir de la 2e année et pendant 5 ans les 20 % de la régularisation de la 1ère année.

3.1.5. La comptabilité

Les sages-femmes libérales relèvent de l'impôt sur le revenu dans la catégorie des bénéfices non commerciaux (BNC).

La comptabilité est peut-être la partie la plus fastidieuse de l'exercice libéral. Il est nécessaire de la suivre très régulièrement, car elle permet de se rendre parfaitement compte de la viabilité de son entreprise. Il existe cependant des centres de gestions agréés par l'administration fiscale pour faciliter l'accomplissement des obligations comptables et fiscales des adhérents. Par exemple en Lorraine, la sage-femme libérale peut adhérer à l'ARAPL, Association régionale agréée des professions libérales de Lorraine.

Sa mission est triple :

- l'information, la formation, fournitures de registres comptables et guides pratiques…
- l'examen du dossier à titre préventif, vérifier la régularité formelle de la déclaration avant son envoi au centre des Impôts.
- l'analyse économique dans le cadre de la prévention des difficultés économiques et financières des entreprises.

L'administration fiscale entend maintenir un statut fiscal privilégié aux adhérents d'associations compte tenu de l'engagement de sincérité fiscale qu'ils prennent. Cette adhésion présente un intérêt financier évident car les frais d'adhésion ARAPL et de tenue de comptabilité sont remboursés par l'état sous forme de réduction d'impôt dans la limite de 915 €.

3.1.6. Le choix du statut de l'entreprise

Il existe plusieurs structures juridiques pour exercer son activité libérale qui doivent répondre à une réglementation très précise détaillée dans le code de santé publique aux articles R.4113-1 à R.4113-25.

On peut choisir d'exercer seule dans ce cas il s'agit d'une entreprise individuelle. C'est la structure la plus couramment choisie par les professionnels libéraux. Aucun apport de capital n'est nécessaire, cependant le patrimoine de l'entreprise et le patrimoine du professionnel sont confondus.

On peut choisir de créer une SCM (société civile de moyens). C'est une structure dont l'objet est la mise en commun des moyens (local, matériel, secrétariat …) pour faciliter l'exercice de leur profession. Les associés pratiquent en toute indépendance et sous leur seule responsabilité.

L'association avec d'autres professionnels médicaux ou paramédicaux permet de partager les moyens et les charges, et d'augmenter les possibilités de recrutement des patientes en se faisant connaître. Elle facilite a priori la vie professionnelle en permettant aux professionnels de consacrer d'avantage de temps à leur vie de famille et une organisation plus rationnelle offrant la possibilité d'acquérir à moindre frais un équipement mieux adapté à l'exercice de leur profession. L'installation en commun peut cependant présenter des échecs dont il faut se prémunir en rédigeant des contrats en

bonne et due forme. Les projets de contrat doivent être adressés au conseil départemental de l'Ordre qui doit faire connaître ses observations dans le délai d'un mois.

On pourra trouver sur le site du conseil de l'ordre les modèles-types des différents contrats possibles :

- Contrat d'association entre sages-femmes libérales sans partage d'honoraires,
- Contrat d'exercice libéral au sein d'une maternité privée,
- Contrat de remplacement,
- Contrats et statuts de la SCM,
- Contrats de collaboration libérale.

3.2. La situation géographique

D'après l'article R4127-346, « *le lieu habituel d'exercice de sa profession par une sage-femme est celui de la résidence professionnelle au titre de laquelle elle est inscrite sur le tableau du conseil départemental de l'ordre* ».C'est à dire que le lieu où elle choisira de travailler sera le département qu'elle a déclaré lors de son inscription sur le tableau du conseil de l'ordre, et uniquement dans ce département Il est aussi précisé (article R4127-347) « *une sage-femme ne doit pas s'installer dans un immeuble où exerce une autre sage-femme sans l'accord de celle-ci ou, à défaut, sans l'autorisation du conseil départemental de l'ordre* ». Elle doit s'entendre avec ses collègues et avoir leur accord pour s'installer à proximité du cabinet d'une autre sage-femme qu'elle l'ai ou non remplacée comme le précise l'article R4127-342 : « *une sage-femme qui remplace une de ces collègues pendant une période supérieure à trois mois ne doit pas pendant une période de deux ans, s'installer dans un cabinet où elle puisse entrer en concurrence directe avec la sage-femme quelle a remplacée et, éventuellement, avec les sages-femmes exerçant en association avec celle-ci, à moins qu'il y ait entre les intéressées un accord, lequel doit être notifié au conseil départemental* ».

3.3. Les locaux

L'article R4127-309 du code de déontologie précise que *« la sage-femme doit disposer d'une installation convenable et de moyens techniques suffisants* ». L'article R4127-321 ajoute : « *il est interdit à une sage-femme de donner des consultations dans des locaux commerciaux, sauf dérogation accordée par le conseil départemental de l'ordre, ainsi que dans tout local où sont mis en vente des médicaments, des produits ou des appareils que cette sage-femme prescrit ou utilise et dans les dépendances desdits locaux ».*

Les locaux professionnels doivent comprendre au minimum une salle d'examen, une salle d'attente et des toilettes, un bureau peut être ajouté dans la salle d'examen. Le cabinet devra être facilement accessible, à côté d'un parking et desservi par les transports en commun et situé proche d'une maternité.

Par ailleurs, en vertu des dispositions contenues à l'article R.4127-340 du code de la santé publique (ancien article 40 du code de déontologie), « *les seules indications qu'une sage-femme est autorisée à faire figurer à la porte de son cabinet sont ses noms et prénoms, ses titres et fonctions mentionnés au 2° de l'article R.4127-339 du code de la santé publique, sa situation vis-à-vis des organismes d'assurance maladie, ses jours et heures de consultation.*

Ces indications doivent être présentées avec discrétion, conformément aux usages de la profession. Il est recommandé de soumettre au conseil départemental de l'Ordre le libellé des en-têtes d'ordonnances et de la plaque que la sage-femme désire apposer à l'entrée de son immeuble.

L'usage veut que les dimensions de celle-ci ne doivent pas en principe excéder 25 cm X 30 cm ». La sage-femme doit signaler son cabinet, mais avec discrétion, sans en faire la publicité.

3.4. Le matériel

L'échographe

L'échographe est constitué : d'une sonde, permettant l'émission et la réception d'ultrasons ;

d'un système informatique, transformant le délai entre la réception et l'émission de l'ultrason en image ;

d'une console de commande, permettant l'introduction des données du patient et les différents réglages ;

d'un système de visualisation : moniteur;

d'un système d'enregistrement des données, soit de manière analogique (cassette vidéo, impression papier), soit de manière numérique (format DICOM).

La qualité du matériel est primordiale pour une bonne pratique de l'échographie. Le comité national technique de l'échographie de dépistage prénatal recommande que l'appareil ait moins de sept ans d'âge et subisse un contrôle de qualité au moins une fois par an. Il demande également que l'appareil soit équipé, au minimum, d'une sonde abdominale (3 à 8 MHz pour la profondeur, 5 à 15 MHz pour le superficiel) et d'une sonde endovaginale (haute fréquence 5 à 10 MHz), sondes à balayage électronique avec phaser array ce qui permet d'obtenir une image par deux modes écho en même temps : en mode B (2D noir et blanc) et mode doppler pulsé, d'un ciné-loop d'une capacité d'au moins 200 images.

Il existe différents types d'appareils :

- Les appareils standards, bien que disposés sur des chariots à roulettes, sont destinés plutôt à être utilisés en poste fixe. Ils peuvent être connectés à un réseau, à une imprimante externe. Leur coût s'échelonne entre 50.000 € et plus de 150.000 €.

- Des appareils plus petits sont conçus pour être utilisés au lit du patient. L'écran plat est de moindre qualité et ils ne disposent pas toujours de toutes les fonctionnalités. Ils fonctionnent sur secteur. Leur prix est inférieur à 100.000 €.
- Des échographes de la taille et du poids d'un PC portable ont été développés. L'imagerie est alors de bien moindre qualité et seules les fonctions de base sont disponibles. Ils ont le grand avantage d'être autonome pour leur alimentation. L'intérêt est surtout celui d'un "débrouillage" sur le terrain permettant de sélectionner les patients nécessitant des examens plus approfondis.

L'échographe doit être accompagné d'une imprimante pour joindre l'iconographie au compte-rendu.

Un fauteuil, une table d'examen

Le matériel informatique

Il est nécessaire d'avoir un ordinateur, un logiciel type et une imprimante pour la réalisation des comptes-rendus.

3.5. Les assurances

Responsabilité civile professionnelle

Cette assurance est obligatoire pour les sages-femmes depuis la loi n°2002-303 du 4 mars 2002 relative aux droits des malades et à la qualité du système de santé. Elle renvoie à l'obligation pour le professionnel de répondre en justice des actes dommageables qu'il a pu commettre dans l'exercice de sa profession.

Assurance des biens professionnels

Il est important d'assurer le local professionnel et le matériel (échographe, table d'examen, ordinateur…) contre des risques comme le bris de machine, le vol, les dégâts des eaux, l'incendie…

Assurance perte d'exploitation

Ce type d'assurance est à prévoir dès l'installation et sera utile en cas de non activité due à un sinistre ou une maladie. Par le versement d'une indemnité, elle permet la poursuite du paiement de toutes les charges fixes mensuelles (assurances, URSSAF, prêt de l'échographe, loyer…) restant dues malgré la diminution du chiffre d'affaire. En fonction de l'activité, sa cotisation pourra être augmentée afin qu'elle assure également le versement d'un salaire.

3.6. La rémunération

D'après l'article R4127-341 du code de santé publique, « *la sage-femme doit déterminer ses honoraires en tenant compte de la réglementation en vigueur, de la nature des soins donnés et, éventuellement, des circonstances particulières* ». Ils doivent être fixés, après entente entre la sage-femme et sa patiente, avec tact et mesure.

La convention nationale des sages-femmes libérales du 1er octobre 1999 précise que les sages-femmes libérales s'engagent à suivre les dispositions de la Nomenclature générale des actes professionnels (NGAP). La NGAP fixe par arrêté ministériel le prix de facturation de chaque acte médical. Depuis l'arrêté ministériel du 10 novembre 2004, les cotations pour les échographies, que le praticien soit médecin ou sage-femme, sont les suivantes:

- échographie du 1er trimestre KE 16 à 30.24 €,
- échographie du 2ème trimestre KE 30 à 56.70 €,
- échographie du 3ème trimestre KE 20 à 37.80 €.

La dichotomie est interdite, la sage-femme doit s'en tenir aux honoraires prévus, comme le précise l'article R.4127-319 du code de la santé publique (ancien article 19 du code de déontologie) « *sont interdits à la sage-femme :*

1° Tout acte de nature à procurer à une patiente un avantage matériel injustifié ou illicite ;

2° Toute ristourne en argent ou en nature faite à une patiente ;

3° Toute commission à quelque personne que ce soit ;

4° L'acceptation d'une commission pour un acte médical quelconque, et notamment pour un examen, la prescription de médicaments ou d'appareils, ou l'orientation vers un établissement de soins ;

5° Tout versement ou acceptation clandestins d'argent entre praticiens ».

Partie 2

4. PRESENTATION DE L'ENQUETE

Cette deuxième partie correspond à l'analyse de l'étude réalisée pour démontrer la faisabilité de l'exercice libéral lorsque l'on est sage-femme échographiste. J'ai pu contacter quatre sages-femmes (trois femmes et un homme) parmi les quinze exerçant ainsi actuellement et recueillir leur témoignage sur leur expérience personnelle lors d'entretiens semi-directifs, par mail, à l'aide d'une grille unique de questions, jointe en annexe 2. Deux sages-femmes sont membres du CFEF et l'une d'entre elles représente également ses collègues, certes peu nombreuses, à l'ONSSF, l'organisation nationale des syndicats de sages-femmes.

Par mon enquête, je voulais connaître leur parcours avant l'exercice libéral, notamment leur formation et leur expérience en échographie obstétricale. Je voulais également savoir où et comment elles travaillent. Je désirais comprendre ce qui les a conduites à s'installer et comment cela s'était passé. Je les ai interrogées sur leur satisfaction et enfin sur les conseils qu'elles pourraient donner à d'autres collègues pour les encourager à se lancer dans l'exercice libéral en tant que sage-femme échographiste.

5. L'ANALYSE DES REPONSES

J'ai rassemblé les réponses autour de cinq grands thèmes, ce qui relève de la personnalité de la sage-femme échographiste, de l'organisation matérielle de son exercice, de son organisation médicale, de son vécu personnel et de divers conseils.

5.1. La personnalité

J'ai tout d'abord cherché à situer les sages-femmes que j'allais interroger. Je voulais savoir où elles exerçaient, dans quelle structure et depuis quand, ainsi que leur parcours professionnel.

5.1.1. Leur localisation

Ces sages-femmes sont installées dans des villes de taille assez importante (plus de 20 000 habitants) de l'Ouest de la France : Challans, La Roche-sur-Yon, LA Rochelle et Rouen. Deux d'entre elles sont installées seules dans un cabinet, la troisième travaille au sein d'une clinique sous statut libéral et la quatrième est associée dans un centre d'AMP.

5.1.2. La durée de leur exercice libéral

Leur durée d'exercice libéral varie de vingt ans (depuis 1987) à quelques jours, puisque la dernière installée a commencé le 1er mars 2007. Une autre travaille ainsi depuis onze ans (1996) et la quatrième depuis trois ans (2004).

5.1.3. Leur carrière

Toutes ces sages-femmes ont travaillé pendant sept à neuf ans en secteur hospitalier d'échographie avant leur installation en libéral. Trois d'entre elles avaient déjà travaillé dans d'autres secteurs (par exemple douze ans en salle de naissance pour l'une d'entre elles) avant de pratiquer l'échographie.

5.1.4. Leur formation

Dans un délai de quatre à douze ans après l'obtention de leur DE (soit en 1986, 1988 et 2004), ces sages-femmes se sont spécialisées en échographie obstétricale par la validation d'un DU (à Paris, à l'Hôpital Cochin pour deux d'entre elles).

Deux sages-femmes ont aussi ensuite obtenu un DU de médecine fœtale pour compléter leur formation.

Pour conclure, je peux noter que leur parcours professionnel est assez similaire : postes de sage-femme hospitalière, puis poste de sage-femme échographiste avant l'exercice libéral. Par contre, leur situation actuelle est diversifiée (seule dans un cabinet, en association dans une clinique ou un centre d'AMP).

5.2. Le matériel

Je me suis ensuite intéressée aux conditions matérielles et financières de leur installation, ainsi qu'à l'organisation de leur temps de travail.

5.2.1. L'organisation de leur temps de travail

La durée de travail hebdomadaire varie d'une sage-femme à l'autre. Une sage-femme travaille vingt heures par semaine. Une autre travaille vingt à vingt-deux heures par semaine, réparties en deux jours et demi, en comptant quatorze à seize échographies pour une journée complète. Une troisième travaille toute la journée du lundi, mardi et vendredi, et le mercredi et jeudi matin jusqu'à 14/15 heures soit 15 à 19 rendez-vous les journées complètes et 10/12 rendez-vous les 1/2 journées. Avec une telle organisation, cette sage-femme a fait plus de deux milles sept cents échographies pour l'année 2006. Enfin, la sage-femme qui vient de s'installer prévoit de travailler environ quarante heures en cinq jours. Il faut s'acquitter des charges régulièrement tous les mois même si l'on ne travaille pas. C'est pourquoi elles évitent de s'arrêter trop longtemps en fractionnant leurs congés. De plus, elles n'ont pas la possibilité de se faire remplacer car il existe peu de sages-femmes échographistes.

En ce qui concerne la durée des examens, les quatre sages-femmes consacrent une demi-heure pour les échographies du premier et du troisième trimestre et trois-quarts d'heure pour les échographies du deuxième trimestre à cause de l'analyse morphologique plus approfondie.

Pour certaines, les rendez-vous sont pris par un secrétariat téléphonique. Cependant, pour une des sages-femmes, c'est une secrétaire qui fixe le premier rendez-vous, et elle donne elle-même le suivant à l'issue de l'examen. . Lorsque l'on est seule,

il est préférable d'utiliser un télésecrétariat pour la prise de rendez-vous car ce service est moins cher et sans contrainte de personnel malade ou en congé.

5.2.2. L'acquisition et l'entretien du matériel

Toutes les sages-femmes interrogées ont acheté du matériel neuf.

Une sage-femme m'explique qu'elle a acheté neuf en leasing un échographe haut de gamme 2D/3D GE Voluson expert, le logiciel de comptes-rendus, l'ordinateur et le logiciel de télétransmission. Cependant, l'appareil est à changer tous les cinq ans pour suivre les progrès techniques.

L'une d'entre elles profite du matériel du centre d'AMP en participant aux frais d'achat et de maintenance. Elle a toutefois acheté neuf son propre matériel informatique.

Une autre sage-femme s'est procurée son matériel neuf directement auprès des constructeurs et ajoute avec humour : « en allant dans les congrès, on se renseigne, on essaye et on… paye ! ». La maintenance est effectuée en fonction de la vétusté du matériel. Une imprimante laser noir et blanc est largement suffisante par rapport à une imprimante couleur qui consomme plus d'encre. Il faut la négocier dans le prix global de l'appareil. Il faut négocier la garantie totale de l'appareil sur deux ans et ne pas prendre de contrat de maintenance souvent très cher. En général, l'appareil tombe en panne la première année donc il est sous garantie. Les économies du contrat de maintenance doivent être capitalisées en cas de panne hors garantie. Si l'appareil ne tombe pas en panne on ne perd pas de capital. Elle a choisi un ordinateur chez un informaticien, qui pourra se déplacer rapidement en cas de panne, et un système de compression des données pour l'archivage des comptes-rendus.

Pour la rédaction des comptes-rendus on pourra acheter le logiciel « Top Echo » fait et recommandé par le CFEF. Il coûte environ 5 000 €. Mais il en existe d'autres sur le marché. On peut également créer soi-même ses comptes-rendus types.

Quand à la sage-femme la plus récemment installée, elle a acheté du matériel informatique d'occasion, un échographe neuf et une grande partie du reste de son équipement sur des sites de vente en ligne de produits médicaux car c'est meilleur marché. Elle effectue elle-même l'entretien du matériel, de l'informatique, des locaux « et même le ménage ! ».

5.2.3. Le coût de l'installation

Pour l'une des sages-femmes, qui a débuté son exercice libéral en 1998, son installation a coûté 120 000 F.

Quant à sa collègue qui s'est installée en 2003, elle ne précise pas de coût d'installation mais plutôt des frais de fonctionnement mensuels assez élevés. Elle débute chaque mois en sachant qu'elle va dépenser environ 4 500 € en charges : l'échographe (1 500 €), la cotisation à l'URSSAF (1 200 €), les assurances, la cotisation pour la retraite, le loyer, les fournitures en papier et en encre (budget assez important), etc. Elle ajoute qu'il faut donc faire un bon chiffre d'affaire pour qu'il reste un salaire, d'autant plus que l'on continue à payer ces charges lorsque l'on ne travaille pas, en particulier lors des congés ou des maladies.

Pour sa récente installation, cette sage-femme a contracté un prêt de 15 000 € auprès de sa banque sur trois ans, ce qui a couvert l'achat du matériel pour le cabinet (environ 5 000 €) et un fond de roulement pour les premiers mois. Elle a acheté son échographe grâce à un crédit-bail sur six ans également auprès de la banque, car c'était plus avantageux que le contrat en leasing de la société qui vend l'appareil. Elle estime également ses charges mensuelles à 4 500 €.

5.2.4. Leurs assurances

Une des sages-femmes a contracté sa responsabilité civile professionnelle (RCP) auprès de la Médicale de France, comme lorsqu'elle travaillait à l'hôpital.

Une autre est assurée pour sa RCP auprès de la MACSF pour 2 100 € par an.

Les deux autres sages-femmes interrogées sont assurées chez AXA. Leurs contrats rassemblent une RCP spécifique à l'exercice libéral, l'assurance des biens professionnels (locaux, bris de matériel…) et une complémentaire maladie.

Elles insistent toutes sur l'importance de l'étude de faisabilité de son projet d'installation car c'est un exercice dont les charges mensuelles sont élevées et dont il faut tout de même dégager un salaire.

5.3. Le médical

Concernant l'aspect médical de leur exercice, j'ai voulu savoir quelles échographies elles pratiquent et ce qu'elles font lorsqu'elles découvrent une pathologie.

5.3.1. Les examens pratiqués

Les quatre sages-femmes interrogées pratiquent les trois échographies de dépistage des premier, deuxième et troisième trimestres.

La sage-femme associée dans le centre d'AMP insiste, catégorique : « Je ne pratique aucun monitorage de l'ovulation. Je ne vois les patientes que si les ßHCG sont positifs ».

5.3.2. Leurs conduites lors du dépistage d'une pathologie

Lors du dépistage d'une pathologie, toutes les sages-femmes interrogées envoient les patientes vers un médecin échographiste de référence pour un examen de seconde intention, comme l'exige la réglementation.

Une sage-femme précise qu'elle adresse ses patientes à l'échographiste référent à l'hôpital de la commune où elle exerce, sinon aux échographistes de référence des maternités de niveaux II ou III de sa région.

Deux autres sages-femmes m'expliquent qu'elles prennent d'abord contact avec la personne qui suit la grossesse (sage-femme ou gynécologue obstétricien) pour décider de la surveillance et qu'elles adressent la patiente à des médecins référents différents suivant la pathologie suspectée.

Pour ne pas rester seule dans son cabinet, la sage-femme doit garder le contact avec ses anciens collègues. Elle doit avoir une liste de médecins référents, exerçant dans les centres de diagnostic anténatal de la région, vers qui se tourner en fonction des pathologies suspectées. L'adhésion au CFEF (environ 1 000 € par an déductibles des impôts) permet de rencontrer d'autres échographistes libéraux et ainsi de ne pas se sentir seule.

5.3.3. Conseils pour l'examen

Une des sages-femmes tient à ajouter quelques conseils pour la pratique des examens. Elle insiste sur la nécessité d'être très rigoureuse, « d'essayer de toujours tout

voir et sinon de bien le préciser dans le compte-rendu en demandant un contrôle ultérieur ». Pour les échographies morphologiques, il faut avoir une iconographie complète pour ne rien oublier. Lors du dépistage d'une pathologie, elle conseille de toujours utiliser le terme de « suspicion » et de faire très attention à ce qui est dit à la patiente. C'est le médecin référent qui fera le diagnostic et étiquettera l'anomalie.

D'après leurs réponses, on constate que le cadre de la physiologie n'est pas dépassé lorsqu'on exerce en libéral comme il peut l'être dans un centre de diagnostic prénatal où les sages-femmes pratiquent sous la responsabilité d'un médecin.

5.4. Le vécu de l'exercice libéral

J'ai interrogé ces sages-femmes sur leurs motivations et leurs réticences vis-à-vis de l'exercice libéral. J'ai voulu connaître les difficultés qu'elles ont pu rencontrer lors de l'installation et surtout leurs sentiments.

5.4.1. Leurs motivations

Pour trois d'entre elles, c'est suite à un changement de région et l'absence de poste en milieu hospitalier qu'elles se sont installées en libéral.

Pour ces raisons, une sage-femme a pris sa retraite de la fonction publique hospitalière avant de s'installer.

Une des sages-femmes exerce comme associée dans le centre d'AMP créé par son mari. Elle apprécie l'indépendance que lui confère cet exercice et l'aspect technique de l'imagerie médicale.

Ayant changé de région pour suivre son mari et n'ayant pu obtenir de poste dans les hôpitaux de la région, une autre sage-femme s'est installée au sein d'une clinique (avec le statut de profession libérale) où les obstétriciens ne réalisaient que peu d'échographies. Ils lui ont donc adressé leurs patientes. Elle a accepté ces conditions par passion pour l'échographie et du fait de tous les efforts qu'elle avait fourni pour passer les différents examens (étant une maman de trois enfants en bas âge à l'époque). Avec du recul, elle ajoute qu'elle apprécie son indépendance et sa liberté à organiser son temps de travail. Elle précise aussi que le fait d'être sage-femme et d'avoir l'expérience de la salle de naissance augmente la relation avec les patientes, faisant de l'examen un moment de dialogue privilégié.

La quatrième sage-femme interrogée souhaitait pouvoir gérer son temps de travail et surtout le temps consacré à la réalisation des examens. Elle désirait continuer à proposer des examens de qualité associés à un temps d'échange avec les couples rencontrés.

5.4.2. Leurs réticences

Deux sages-femmes répondent spontanément n'avoir éprouvé aucune réticence à l'installation en libéral.

Une autre craignait « de ne pas être à la hauteur », mais précise que son expérience, de près de dix années, dans un centre de diagnostic anténatal l'a beaucoup aidée. Elle appréhendait également le montant des charges, assez important, à payer chaque mois (en général, déjà 1500 € par mois pour l'échographe), mais elle réussit finalement à dégager des bénéfices financiers de son exercice.

La quatrième sage-femme interrogée m'explique qu'elle s'est installée à la demande du chef de service d'échographie de la maternité de sa région pour combler un vide géographique. En effet, avant son installation, les patientes devaient parcourir plus de cents kilomètres pour leur suivi échographique. Elle n'était pas attirée par l'exercice libéral à cause de ses contraintes (investissement financier, charges, responsabilités) et avait peur de ne pas être reconnue en tant que sage-femme échographiste.

5.4.3. Les difficultés rencontrées lors de leur installation

Une des sages-femmes me dit qu'elle n'a pas rencontré de réelles difficultés, mais quelle était un peu perdue dans les formalités administratives à remplir. Puisqu'elle s'est installée dans une zone où il existait une vraie pénurie d'échographistes, elle n'a eu aucun problème de recrutement de patientes, même au démarrage, et refuse régulièrement des patientes.

Pour une autre sage-femme, c'est plus l'informatisation et le fonctionnement global du cabinet qui sont « très stressants au départ et même après, car on est seul pour gérer les problèmes, à la différence de l'hôpital où l'on peut faire appel à des collègues ». Elle ajoute qu'elle travaille à quatre-vingts kilomètres de chez elle, ce qui est parfois compliqué.

Leur collègue explique qu'elle n'a pas eu de difficultés à l'installation. En effet, elle exerce dans une Société Civile de Moyens (SCM) donc elle partage les frais de fonctionnement avec les médecins du centre d'AMP. Elle n'a donc fait aucun

investissement à titre personnel, sauf pour son informatique et le développement d'un programme de compte-rendu qui lui est propre. Pour ce qui est du recrutement de sa clientèle, une partie de ses patientes provient du centre, mais seulement si la grossesse est avérée.

Pour cette question, la quatrième sage-femme interrogée précise qu'elle n'a pas rencontré de difficultés particulières dans son installation. Mais puisqu'elle ne travaille que depuis le début du mois de mars, elle n'a pas assez de recul pour évaluer son recrutement de patientes.

Avant de décider d'une localité pour ouvrir un cabinet d'échographie, il est nécessaire de réaliser une étude de marché très précise. En effet, il faut connaître les possibilités de recrutement des patientes de la région. Car le potentiel d'échographies de chaque praticien est estimé en divisant le nombre de naissances du secteur géographique par le nombre d'échographistes de qualité. Il faut s'assurer d'avoir la possibilité d'effectuer suffisamment d'examens pour que l'entreprise soit viable. Les médecins et les sages-femmes qui suivent les grossesses doivent être favorables à la pratique de l'échographie obstétricale par une sage-femme pour accepter de lui adresser leurs patientes. Pour cela, il est recommandé de se présenter auprès d'eux afin d'obtenir leur confiance et leur soutien.

5.4.4. Les difficultés rencontrées au cours de l'exercice

Une des sages-femmes interrogées n'a pas pu répondre à cette question puisqu'elle n'a pas assez de recul.

Les trois autres affirment ne pas avoir rencontré de difficultés.

L'une d'entre elles précise toutefois que les relations avec les médecins échographistes sont parfois houleuses, car certains n'acceptent pas qu'une sage-femme puisse faire le même travail qu'eux. Au départ, c'est difficile à supporter, mais avec le temps et la reconnaissance de la qualité du travail, ces relations s'améliorent.

5.4.5. Leur ressenti de l'exercice libéral

Les trois sages-femmes sont pleinement satisfaites de ce mode d'exercice, la quatrième « espère l'être dans quelque temps ! ».

C'est un exercice passionnant, mais stressant.

Une sage-femme évoque même le plaisir éprouvé à être entièrement autonome et reconnue des patientes et des médecins pour le travail qu'elle accomplie. Elle précise

toutefois qu'il faut se méfier de la solitude et des responsabilités qui peuvent devenir écrasantes, car on prend peu de congés (pas de remplacement possible, charges à payer).

Aucune sage-femme interrogée n'a éprouvée de difficultés à s'installer ou à exercer. Elles sont satisfaites de leur choix et souhaitent que cela continue.

Une des sages-femmes déplore que l' « on ne parle pas assez des sages-femmes échographistes » et ajoute « la communauté des SF libérales échographistes est un tout petit cercle. Merci donc de consacrer votre mémoire à ce volet de notre profession ».

5.5. Les conseils

Voici en résumé ce qu'elles disent à une sage-femme qui souhaiterait s'installer.

Il est tout à fait possible pour une sage-femme de s'installer en libéral pour faire des échographies, mais c'est « un défi permanent car dans la mémoire collective, seule les médecins en sont capables ». Elle doit « être irréprochable » dans son travail, c'est-à-dire réaliser des examens avec précision et présenter des comptes-rendus complets car « c'est un versant de la profession mal connu avec un certain a priori de la part des médecins » qui seront intransigeants. Pour cela, elle doit avoir une « solide formation », renforcée par une « bonne expérience pratique » de l'échographie de dépistage, « être fortement motivée » et « ne pas avoir peur des responsabilités ».

Il faut « sans cesse mettre à jour ses connaissances, participer à des congrès, à des formations continues, rester curieuse de tout pour tendre vers l'excellence ».

Cependant, il faut « connaître ses limites et rester humble pour savoir passer la main ».

« En espérant rester passionnée pour toujours aller de l'avant ! ».

6. CONCLUSION DE L'ENQUETE

J'ai voulu connaître le parcours professionnel des sages-femmes échographistes avant leur installation en libéral pour savoir s'il y avait un cheminement à privilégier. L'enquête m'a fait prendre conscience de la nécessité d'une solide formation dans un centre de diagnostic prénatal pour être confrontée à de multiples pathologies lorsque l'on est encadrée par des médecins qualifiés afin d'être capable de les reconnaître une fois seule dans son cabinet. L'expérience est garante de la qualité des examens pratiqués, ce qui permet d'acquérir la reconnaissance des patientes et des médecins.

Pour assurer la pérennité de son entreprise libérale, le choix du lieu d'implantation est primordial. En effet, le recrutement des patientes doit couvrir les frais et un salaire. Il faut également s'interroger sur la structure juridique qui correspond le mieux à nos désirs : seule en cabinet, associée dans une maternité privée ou en association avec une ou plusieurs collègues. J'ai voulu savoir s'il se dégageait un type d'installation particulier des témoignages reçus. En fait, les différents modes d'installation semblent permettre de rentabiliser son exercice, tout en conservant du temps sa vie personnelle.

Dans une troisième partie, je me suis consacrée au point de vue plus médical de leur exercice, à savoir les examens réalisés par la sage-femme, son attitude lors de ces examens et surtout leurs réactions lors de la suspicion d'une pathologie. L'étude montre que les sages-femmes libérales ne pratiquent que les échographies de dépistage, conformément à la législation. Elles gardent une certaine asepsie verbale lors de la suspicion d'une pathologie et adressent la patiente à un médecin référent. C'est lui qui portera le diagnostic de l'anomalie et l'annoncera au couple.

Ensuite, j'ai voulu connaître leurs sentiments vis-à-vis de l'exercice libéral. Ainsi, je me suis concentrée sur leurs motivations et leurs réticences avant l'installation, puis sur les difficultés rencontrées depuis. A priori, je m'attendais surtout à ce qu'elles évoquent l'indépendance professionnelle et financière. Cependant, j'ai pu dégager des entretiens des motivations telles que la passion pour cet art ou l'opportunité de continuer à exercer.

Enfin, les sages-femmes interrogées ont proposé des conseils à l'attention de leurs collègues qui souhaiteraient s'installer en libéral. On peut retenir la nécessité

d’une solide formation pour être compétente et acquérir la reconnaissance des patientes et des médecins. De même, elles ne doivent pas avoir peur des responsabilités pour gérer au mieux leur entreprise.

Ces conclusions ne sont que le reflet de l’expérience des quatre sages-femmes interrogées et ne peuvent en aucun cas être généralisées à l’ensemble des sages-femmes échographistes.

Conclusion

La sage-femme assure la surveillance de la grossesse, de l'accouchement et des suites de couches physiologiques. Dans ce cadre, elle est sans cesse confrontée à l'échographie obstétricale. Si la formation initiale est suffisante pour comprendre les comptes-rendus et adapter la prise en charge de la patiente, elle ne permet pas la pratique des échographies de dépistage prénatal. Pour celles qui souhaiteraient se spécialiser dans cette voie, une formation complémentaire spécifique de haut niveau théorique et pratique est indispensable : l'obtention du DU d'échographie obstétricale. Elle doit être poursuivie par une pratique régulière, accompagnée d'un encadrement de référence et entretenue par une formation continue. Les compétences en échographie obstétricale de dépistage requièrent les mêmes exigences pour les sages-femmes que pour les médecins. Cependant, le fait d'être sage-femme apporte un plus pour la patiente dont la grossesse est envisagée dans son ensemble.

L'installation en libéral est conditionnée par un cadre réglementaire et législatif assez précis s'étendant du choix du lieu d'exercice, des structures juridiques, de l'équipement à la rémunération. Cependant, l'étude a montré que différentes manières d'exercer étaient possibles. Elle a aussi dégagé un portrait de la sage-femme échographiste qui doit être rigoureuse et passionnée pour s'investir pleinement dans son travail.

A la question « Etes-vous satisfaite de ce mode d'exercice et encourageriez-vous d'autres sages-femmes à s'installer ? », la réponse est « OUI !» à l'unanimité.

Une certitude existe : la place des sages-femmes est à privilégier dans cette spécialisation.

BIBLIOGRAPHIE

📖 La sage-femme en échographie : de son moyen-âge à nos jours,

HAMANT Irène, sage-femme, Nancy

Le bulletin des sages-femmes, association amicale des élèves et anciennes élèves de l'école d'accouchement de la Maternité de Nancy

Numéro 158, Juin 2001.

📖 À propos de l'échographie fœtale

Dr BLIN Gérard,

Les dossiers de l'obstétrique,

Numéro 328, Juin 2004.

📖 Pratique de l'échographie obstétricale et responsabilité médicale

Professeur NISSAN I., Paris

Profession sage-femme

Numéro 31, Décembre 1996.

📖 Les bonnes pratiques de l'échographie de dépistage prénatal

Dr HENRION Roger, président du comité national technique de l'échographie de dépistage prénatal

Responsabilité, volume 5, numéro 20, Décembre 2005.

📖 Les XXIème assises nationales des sages-femmes du 19 et 20 Mars 1994,

L'examen morphologique par FAVIER J.

&

L'enseignement de l'échographie obstétricale en école de sage-femme par BARDON-CALIGO Marlène.

📖 L'entreprise libérale : guide pratique 2006

S'installer en profession libérale,

Union Nationale de l'Association des Professions Libérales (UNAPL).

📖 L'échographie et la sage-femme

FENDER-ZIMMERMAN R., HAMANT I.,

Entretiens des sages-femmes, 1999.

📖 La sage-femme échographiste : pour un geste en adéquation entre polyvalence et spécialisation

Mémoire présenté par LEPAGE Marlène épouse HENRIET

Ecole de cadre sage-femme, Dijon, promotion 2003/2004.

📖 L'imagerie échographique : bases physiques et techniques

Dr POLET K., échographiste à la Maternité Régionale Adolphe Pinard, Nancy

Cours à l'école de sages-femmes du 02/06/2005.

📖 La sage-femme et l'échographie

Dr DROULLE

Cours à l'école de sage-femme du 28/09/2005.

📖 La sage-femme libérale

CLEMENT Solenn et JOLIVALT Marie (ESF de Nancy)

Exposé de législation du 12/06/2006.

📖 La comptabilité et la fiscalité des sages-femmes en libéral

Mme COLAS R. et Mme MONTAIGNE C., Association Régionale Agréée des Professions Libérales de Lorraine (ARAPL)

Cours ESF du 27/03/2007.

📖 ordre-sages-femmes.fr

📖 legifrance.gouv.fr

📖 ulp.fr

📖 cfef.org

📖 wikipedia.fr

📖 aly-abbara.com

TABLE DES MATIERES

Remerciements **2**

Sommaire **3**

Préface **5**

Introduction **6**

Partie 1 ..... **8**

1. L'ECHOGRAPHIE DE DEPISTAGE PRENATAL **9**

1.1. L'utilisation des ultrasons 9
1.2. La construction de l'image 10
1.3. L'interprétation de l'image 10
1.4. La surveillance de la grossesse 11

2. DEVENIR SAGE-FEMME ECHOGRAPHISTE **12**

2.1. La formation 12
2.1.1. La formation initiale 12
2.1.2. La formation continue 13
Les stages spécialisés 13
Le Diplôme Universitaire 13
Les congrès, les ateliers, les revues professionnelles 14
2.1.3. La pratique régulière 14
2.2. Les actes autorisés 15
2.2.1. Au 1er trimestre 15
2.2.2. Au 2ème trimestre 16
2.2.3. Au 3ème trimestre 18
2.2.4. Autres 19
L'échographie endovaginale 19
L'écho-doppler 20
L'échoguidage 20
2.3. Le médecin référent 20
2.4. La responsabilité 21

3. L'INSTALLATION EN LIBERAL **22**

3.1. Les démarches administratives 22
3.1.1. L'inscription au tableau de l'ordre 22
3.1.2. Le centre de formalités des entreprises (CFE) 22
3.1.3. La caisse primaire d'assurance maladie (CPAM) 22
3.1.4. Les cotisations 23
3.1.5. La comptabilité 24
3.1.6. Le choix du statut de l'entreprise 25
3.2. La situation géographique 26
3.3. Les locaux 27
3.4. Le matériel 28
L'échographe 28
Un fauteuil, une table d'examen 29
Le matériel informatique 29

3.5. Les assurances 29
Responsabilité civile professionnelle 29
Assurance des biens professionnels 29
Assurance perte d'exploitation 30
3.6. La rémunération 30
Partie 2 32
4. PRESENTATION DE L'ENQUETE 33
5. L'ANALYSE DES REPONSES 34
5.1. La personnalité 34
5.1.1. Leur localisation 34
5.1.2. La durée de leur exercice libéral 34
5.1.3. Leur carrière 34
5.1.4. Leur formation 34
5.2. Le matériel 35
5.2.1. L'organisation de leur temps de travail 35
5.2.2. L'acquisition et l'entretien du matériel 36
5.2.3. Le coût de l'installation 37
5.2.4. Leurs assurances 37
5.3. Le médical 38
5.3.1. Les examens pratiqués 38
5.3.2. Leurs conduites lors du dépistage d'une pathologie 38
5.3.3. Conseils pour l'examen 38
5.4. Le vécu de l'exercice libéral 39
5.4.1. Leurs motivations 39
5.4.2. Leurs réticences 40
5.4.3. Les difficultés rencontrées lors de leur installation 40
5.4.4. Les difficultés rencontrées au cours de l'exercice 41
5.4.5. Leur ressenti de l'exercice libéral 41
5.5. Les conseils 42
6. CONCLUSION DE L'ENQUETE 43
Conclusion 45
Bibliographie 46
TABLE DES MATIERES 49
Annexe 1 51
EN TETE ET IDENTIFICATION 51
ECHOGRAPHIE A 12 SEMAINES 52
ECHOGRAPHIE A 22 SEMAINES 53
ECHOGRAPHIE A 32 SEMAINES 55
Annexe 2 57
GRILLE D'ENTRETIEN 57

ANNEXE 1

COLLEGE FRANÇAIS DECHOGRAPHIE FOETALE

"GUIDE D'EXAMEN ECHOGRAPHIQUE DU FOETUS"

EN TETE ET IDENTIFICATION

NOM: ?
PRENOM: ?
DATE DE NAISSANCE:?- - / - - / --

DATE DE LEXAMEN: ?- - / - - / --

DATE DES DERNIERES REGLES: ?- - / - - / --
DATE DE DEBUT DE GROSSESSE: ?- - / - - / --
TERME THEORIQUE (semaines d'aménorrhée révolues):?- - SA et - jours
TERME CORRIGE (semaines d'aménorrhée révolues): ?- - SA et - jours
MODE DE DETERMINATION OU DE CORRECTION: ?

OPERATEUR:?
COORDONNEES DE LOPERATEUR: ?
NUMERO TELEPHONE: ? - - - - - - - - - -
NUMERO TELECOPIE: ?- - - - - - - - - -

INDICATION DE LAPPAREILLAGE (marque et type): ?
DATE DE PREMIERE MISE EN CIRCULATION: ?- - / - - / --

ECHOGRAPHIE A LATTENTION DE: ?

MENTION: "COMPTE-RENDU ETABLI SELON LE PROTOCOLE DU COLLEGE FRANÇAIS DECHOGRAPHIE FOETALE".

COLLEGE FRANÇAIS DECHOGRAPHIE FOETALE

"GUIDE D'EXAMEN ECHOGRAPHIQUE DU FOETUS"

ECHOGRAPHIE A 12 SEMAINES

GROSSESSE MONOFOETALE ?

LA MOBILITE FOETALE EST NORMALE ?
LA FREQUENCE CARDIAQUE EST DE ? - - - bts/mn
LA LONGUEUR CRANIO-CAUDALE MESURE ? - - mm
LE DIAMETRE BIPARIETAL MESURE ? - - mm
LA LONGUEUR FEMORALE MESURE ? - - mm
LE CONTOUR DE LA BOITE CRANIENNE EST D'ASPECT NORMAL ?
LE CONTENU CEPHALIQUE EST CONFORME POUR LE TERME ?
L'EPAISSEUR DE LA CLARTE NUCALE MESURE (mesure en 1/10 de mm) ? - mm
L'ESTOMAC EST EN POSITION NORMALE ?
LA PAROI ABDOMINALE ANTERIEURE PARAIT INTEGRE ?
LA VESSIE EST DE VOLUME (subjectif) NORMAL ?
LE RACHIS EST D'ASPECT ECHOGRAPHIQUE CONFORME POUR LE TERME ?
LES QUATRE MEMBRES SONT PRESENTS ET COMPORTENT TROIS SEGMENTS ?
LE VOLUME AMNIOTIQUE (subjectif) EST NORMAL ?
LE PLACENTA EST D'ECHOSTRUCTURE NORMALE ?

CONCLUSION (en caractères gras):
GROSSESSE INTRA-UTERINE MONOFOETALE NORMALEMENT EVOLUTIVE POUR LE TERME.

LE CAS ECHEANT:
CORRECTION DE TERME DAPRES LA BIOMETRIE (si discordance supérieure à 3 jours).
SIGNALER UNE DIFFICULTE TECHNIQUE ET SA NATURE.
FAIRE UNE PROPOSITION DE CONTROLE.
FOURNIR UN AVIS DIAGNOSTIQUE.

ICONOGRAPHIE
LONGUEUR CRANIO-CAUDALE (calipers en place).
DIAMETRE BIPARIETAL (calipers en place).
CLARTE NUCALE (calipers en place).

COLLEGE FRANÇAIS DECHOGRAPHIE FOETALE

"GUIDE D'EXAMEN ECHOGRAPHIQUE DU FOETUS"

ECHOGRAPHIE A 22 SEMAINES

GROSSESSE MONOFOETALE ?

LA MOBILITE FOETALE EST NORMALE ?
LE DIAMETRE BIPARIETAL MESURE ? - - mm
LE DIAMETRE ABDOMINAL TRANSVERSE MESURE ? - - mm
LA DISTANCE INTER-(medio) ORBITAIRE MESURE ? - - mm
LA LONGUEUR DES OS PROPRES DU NEZ MESURE ? - mm
LE PERIMETRE ABDOMINAL MESURE ?- - - mm
LA LONGUEUR FEMORALE (échographiquement mesurable) MESURE ? - - mm
LA LONGUEUR DES PIEDS (plante du pied) MESURE ? - - mm

LE CONTOUR DE LA BOITE CRANIENNE EST D'ASPECT NORMAL ?
LE VOLUME (subjectif) DES VENTRICULES LATERAUX EST NORMAL ?
LES STRUCTURES DE LA LIGNE MEDIANE SONT NORMALEMENT VISUALISEES ?
LE CERVELET EST DASPECT ECHOGRAPHIQUE NORMAL ?
LA LARGEUR DU CERVELET MESURE ? - - mm

LES NARINES SONT DASPECT ECHOGRAPHIQUE NORMAL ?
LES LEVRES SONT DASPECT ECHOGRAPHIQUE NORMAL ?

L'EPAISSEUR NUCALE MESURE ? - - mm

LES POUMONS SONT DASPECT ECHOGRAPHIQUE NORMAL ?

LA POSITION DU COEUR EST NORMALE ?
LES QUATRE CAVITES CARDIAQUES SONT PRESENTES ?
ELLES SONT EQUILIBREES ?
LE SEPTUM INTER-VENTRICULAIRE EST DASPECT ECHOGRAPHIQUE NORMAL ?
LA POSITION DE LORIGINE DES GROS VAISSEAUX EST NORMALE ?
LA FREQUENCE CARDIAQUE EST DE ?- - - bts/mn

LA POSITION DE L’ESTOMAC EST NORMALE ?
LE VOLUME GASTRIQUE EST NORMAL ?
LA POSITION DU FOIE EST NORMALE ?
LA POSITION DE LA VESICULE BILIAIRE EST NORMALE ?
LASPECT DE LINTESTIN GRELE (calibre et échogénicité) EST NORMAL ?
LA PAROI ABDOMINALE ANTERIEURE EST INTEGRE ?
LA VESSIE EST EN POSITION NORMALE ?
LE VOLUME (subjectif) DE LA VESSIE EST NORMAL ?
LES DEUX REINS SONT PRESENTS ?

LE VOLUME RENAL (subjectif) EST NORMAL ?
LECHOGENICITE RENALE EST NORMALE ?
LES BASSINETS SONT VISIBLES ET DE VOLUME NORMAL ?

LE RACHIS (examen longitudinal et transversal) EST D'ASPECT NORMAL ?
LE REVETEMENT CUTANE POSTERIEUR EST D'ASPECT NORMAL ?

IL EXISTE DEUX MEMBRES INFERIEURS ET DEUX PIEDS ?
IL EXISTE DEUX MEMBRES SUPERIEURS ET DEUX MAINS ?
IL EXISTE DES MOUVEMENTS DOUVERTURE DES MAINS ?

LE CORDON COMPORTE TROIS VAISSEAUX ?
LE VOLUME AMNIOTIQUE (subjectif) EST NORMAL ?
LE PLACENTA EST DECHOSTRUCTURE NORMALE ?
LE PLACENTA EST (principalement): ANT, POST, LATER. D, LATER. G
IL EST ACTUELLEMENT : BAS-INSERE, NON-BAS-INSERE

CONCLUSION (en caractères gras):
GROSSESSE MONOFOETALE.
LE BILAN MORPHOLOGIQUE NE REVELE PAS DANOMALIE.
LA BIOMETRIE EST NORMALE (appréciation semi-quantitative).

DOIVENT ETRE MENTIONNES:
L'EXISTENCE DE DIFFICULTES DEXAMEN
LA NATURE DE CES DIFFICULTES
LE CARACTERE EVENTUELLEMENT INCOMPLET DE L'EXAMEN
LES ELEMENTS INHABITUELS
LES ELEMENTS SUSPECTS
LES ELEMENTS PATHOLOGIQUES

LE CAS ECHEANT, IL SERA PROPOSE:
UN AVIS DIAGNOSTIQUE
UN CONTROLE ECHOGRAPHIQUE
DES INVESTIGATIONS COMPLEMENTAIRES

ICONOGRAPHIE
DIAMETRE BIPARIETAL (calipers en place).
DIAMETRE ABDOMINAL TRANSVERSE (calipers en place).
PERIMETRE ABDOMINAL (calipers en place).
LONGUEUR FEMORALE (calipers en place).
CERVELET (calipers en place)
PLACENTA (dans sa partie basse)
QUATRE CAVITES CARDIAQUES
ESTOMAC
COURBES DES PRINCIPALES MESURES (avec leurs références)

COLLEGE FRANÇAIS DECHOGRAPHIE FOETALE

"GUIDE D'EXAMEN ECHOGRAPHIQUE DU FOETUS"

ECHOGRAPHIE A 32 SEMAINES

GROSSESSE MONOFOETALE ?

LE FOETUS EST EN PRESENTATION ?
LE DOS EST ?
LA MOBILITE FOETALE EST NORMALE ?

LE DIAMETRE BIPARIETAL MESURE? - - - mm (- - ème centile)
LE PERIMETRE CEPHALIQUE MESURE ? - - - mm (- - ème centile)
LE DIAMETRE ABDOMINAL TRANSVERSE MESURE ? - - - mm (- - ème centile)
LE PERIMETRE ABDOMINAL MESURE ? - - - mm (- - ème centile)
LA LONGUEUR FEMORALE (échographiquement mesurable) MESURE ? - - mm (- - ème centile)

LE CONTOUR DE LA BOITE CRANIENNE EST DASPECT NORMAL ?
LE VOLUME (subjectif) DES VENTRICULES LATERAUX EST NORMAL ?
LES STRUCTURES DE LA LIGNE MEDIANE SONT NORMALEMENT VISUALISEES ?
LE CERVELET EST D'ASPECT ECHOGRAPHIQUE NORMAL ?

LES POUMONS SONT D'ASPECT ECHOGRAPHIQUE NORMAL ?

LA POSITION DU COEUR EST NORMALE ?
LES QUATRE CAVITES CARDIAQUES SONT PRESENTES ?
ELLES SONT EQUILIBREES ?
LE SEPTUM INTER-VENTRICULAIRE EST DASPECT ECHOGRAPHIQUE NORMAL ?
LA POSITION DE L'ORIGINE DES GROS VAISSEAUX EST NORMALE ?
LA FREQUENCE CARDIAQUE EST DE ?- - - bts/mn

LA POSITION DE L'ESTOMAC EST NORMALE ?
LE VOLUME GASTRIQUE EST NORMAL ?
LA POSITION DU FOIE EST NORMALE ?
LA POSITION DE LA VESICULE BILIAIRE EST NORMALE ?
L'ASPECT DE L'INTESTIN GRELE (calibre et échogénicité) EST NORMAL ?
LE CALIBRE INTESTINAL (grèle et colon) EST NORMAL (dans les limites de la physiologie)
LA PAROI ABDOMINALE ANTERIEURE EST INTEGRE ?

LA VESSIE EST EN POSITION NORMALE ?
LE VOLUME (subjectif) DE LA VESSIE EST NORMAL ?
LES DEUX REINS SONT PRESENTS ?

LE VOLUME RENAL (subjectif) EST NORMAL ?
L'ECHOGENICITE RENALE EST NORMALE ?
LES BASSINETS SONT VISIBLES ET DE VOLUME NORMAL ?

LE RACHIS (examen longitudinal et transversal) EST D'ASPECT NORMAL ?

LE CORDON COMPORTE TROIS VAISSEAUX ?
LE VOLUME AMNIOTIQUE (subjectif) EST NORMAL ?
LE PLACENTA EST DE GRADE (classification de Grannum)?-
LE PLACENTA EST (principalement): ANT., POST, LATER. D, LATER. G
IL EST ? BAS-INSERE TYPE...- ; NON-BAS-INSERE...

CONCLUSION (en caractères gras):
GROSSESSE MONOFOETALE.
LE FOETUS EST EN PRESENTATION .....
LE BILAN MORPHOLOGIQUE NE REVELE PAS DANOMALIE.
LA BIOMETRIE EST NORMALE (appréciation semi-quantitative).
LE PLACENTA EST : ? BAS-INSERE TYPE...- / NON-BAS-INSERE

DOIVENT ETRE MENTIONNES:
L'EXISTENCE DE DIFFICULTES DEXAMEN
LA NATURE DE CES DIFFICULTES
LE CARACTERE EVENTUELLEMENT INCOMPLET DE L'EXAMEN
LES ELEMENTS INHABITUELS
LES ELEMENTS SUSPECTS
LES ELEMENTS PATHOLOGIQUES

LE CAS ECHEANT, IL SERA PROPOSE:
UN AVIS DIAGNOSTIQUE
UN CONTROLE ECHOGRAPHIQUE
DES INVESTIGATIONS COMPLEMENTAIRES

ICONOGRAPHIE
DIAMETRE BIPARIETAL (calipers en place).
DIAMETRE ABDOMINAL TRANSVERSE (calipers en place).
PERIMETRE ABDOMINAL (calipers en place).
LONGUEUR FEMORALE (calipers en place).
PLACENTA (dans sa partie basse)
QUATRE CAVITES CARDIAQUES
COURBES DES PRINCIPALES MESURES (avec indication de leurs références).

ANNEXE 2

GRILLE D'ENTRETIEN

Dans mon mémoire de fin d'études, je veux démontrer qu'il est possible d'exercer la profession de sage-femme échographiste en libéral. Par ces quelles que questions, je vous demande votre témoignage sur votre expérience personnelle.

1. Dans quelle ville êtes-vous installée ?
2. Etes-vous installé seule ou à plusieurs ?
3. Depuis quand êtes-vous installé ?
4. Comment organisez-vous vos rendez-vous ?
5. Combien de temps, en heures par semaine, pratiquez-vous l'échographie obstétricale ?
6. Avez-vous travaillé en secteur hospitalier d'échographie avant votre installation ?
    - Si oui, combien de temps ?
7. Quelle(s) formation(s) avez-vous suivie(s) ?
    - A quel moment dans votre carrière ?
8. Quelles étaient vos motivations pour vous installer en libéral ?
    - Indépendance, organisation du temps de travail, localisation géographique, relation aux patientes, aspect technique de l'imagerie, bénéfices financiers…
9. Aviez-vous des réticences ? lesquelles ?
10. Avez-vous rencontré des difficultés lors de votre installation ?
    - Investissement (locaux et matériel), recrutement des patientes, démarches administratives…
    - Comment les avez-vous surmontées ?
11. Si vous dépistez une pathologie lors d'un examen, vers qui orientez-vous la patiente ?
    - Votre médecin référent ? un échographiste avec qui vous travaillez ? un échographiste au choix du praticien qui suit la grossesse ou au choix de la patiente ?
12. Avez-vous rencontré des difficultés au cours de votre exercice ?
13. Comment vous êtes-vous procuré votre matériel (échographe, système informatique, table d'examen…) ?
    - Neuf, occasion, réseau de matériel spécialisé…
    - Comment l'entretenez-vous ?
14. Quel était le coût de votre installation ? en combien de temps êtes-vous rentré dans vos frais ?
15. Comment êtes-vous assurée ?
16. Etes-vous pleinement satisfaite de ce mode d'exercice ?
17. Encourageriez-vous d'autres sages-femmes à se lancer ?
18. Quels conseils pourriez-vous leurs donner ?

Cette liste n'est pas exhaustive, si vous voulez ajouter d'autres commentaires, n'hésitez pas à le faire. Je vous remercie pour l'aide précieuse que vous m'apportez pour la réalisation de mon mémoire.

Mlle HELVIG Anne-Delphine
Promotion 2003-2007

Mémoire de fin d'études en vue de l'obtention
du Diplôme d'Etat de Sage-Femme

Université Henri Poincaré, Nancy I
École de Sages-femmes Albert Fruhinsholz
10, rue du Docteur Heydenreich
54000 NANCY

Intitulé : Etre sage-femme échographiste en libéral

Problématique : De nos jours, une sage-femme échographiste peut-elle exercer en libéral ?

Mots clés : Sage-femme, échographie, exercice libéral, formation continue

Résumé : Devenir sage-femme c'est acquérir les compétences nécessaires au suivi global de la grossesse. Nous sommes formés à la polyvalence tant dans nos champs d'action que dans nos modes d'exercice. Cependant, certains choisiront de se spécialiser, notamment en échographie. Dans ce cas, comment se former ? Comment est-il possible de s'installer en libéral ? J'ai d'abord présenté le cadre législatif. Puis j'ai étudié le côté pratique d'après les témoignages de sages-femmes échographistes qui exercent en libéral.

English summary: To become a midwife consists in acquiring the skills required to global pregnancy follow-up. We are trained to adaptability, both in our radiuses of action and in our modes of exercise. However, some will choose to specialize, notably in ultra-sound scan. In that case, how to be trained? How is it feasible to settle down in liberal? I first presented the blue-print law. Then, I studied the practical side of this setting up according to ultra-sound scan specialised midwives' testimonies who practise in liberal.