



HAL
open science

Antibiothérapie et traumatologie dentaire

Laure Saint-Eve

► **To cite this version:**

Laure Saint-Eve. Antibiothérapie et traumatologie dentaire. Sciences du Vivant [q-bio]. 2016. hal-01931792

HAL Id: hal-01931792

<https://hal.univ-lorraine.fr/hal-01931792v1>

Submitted on 23 Nov 2018

HAL is a multi-disciplinary open access archive for the deposit and dissemination of scientific research documents, whether they are published or not. The documents may come from teaching and research institutions in France or abroad, or from public or private research centers.

L'archive ouverte pluridisciplinaire **HAL**, est destinée au dépôt et à la diffusion de documents scientifiques de niveau recherche, publiés ou non, émanant des établissements d'enseignement et de recherche français ou étrangers, des laboratoires publics ou privés.



AVERTISSEMENT

Ce document est le fruit d'un long travail approuvé par le jury de soutenance et mis à disposition de l'ensemble de la communauté universitaire élargie.

Il est soumis à la propriété intellectuelle de l'auteur. Ceci implique une obligation de citation et de référencement lors de l'utilisation de ce document.

D'autre part, toute contrefaçon, plagiat, reproduction illicite encourt une poursuite pénale.

Contact : ddoc-thesesexercice-contact@univ-lorraine.fr

LIENS

Code de la Propriété Intellectuelle. articles L 122. 4

Code de la Propriété Intellectuelle. articles L 335.2- L 335.10

http://www.cfcopies.com/V2/leg/leg_droi.php

<http://www.culture.gouv.fr/culture/infos-pratiques/droits/protection.htm>

**ACADEMIE DE NANCY-METZ
UNIVERSITE DE LORRAINE
FACULTE D'ODONTOLOGIE**

Année 2016

N°9058

THESE
pour le
**DIPLOME D'ETAT DE DOCTEUR
EN CHIRURGIE DENTAIRE**

par

Laure SAINT-EVE

Née le 23 janvier 1991 à Sarreguemines (57)

Antibiothérapie et traumatologie dentaire

Présentée et soutenue publiquement le 11 mars 2016

Examineurs de la thèse :

Pr. J-M. MARTRETTE	Professeur des Universités	Président
<u>Dr. K. YASUKAWA</u>	<u>Maître de conférences</u>	<u>Directeur de thèse</u>
Dr. C. CLEMENT	Maître de conférences	Juge
Dr. F. CAMELOT	Assistant Hospitalo-Universitaire	Juge
Dr. T. MERCIER	Assistant Hospitalo-Universitaire	Juge

Président : Professeur Pierre MUTZENHARDT

Doyen : Professeur Jean-Marc MARTRETTE

Vice-Doyens : Pr Pascal AMBROSINI -- Dr Céline CLEMENT

Membres Honoraires : Dr L. BABEL – Pr. S. DURIVAUX – Pr A. FONTAINE – Pr G. JACQUART – Pr D. ROZENCWEIG - Pr M. VIVIER – Pr ARTIS -

Doyen Honoraire : Pr J. VADOT, Pr J.P. LOUIS

Professeur Emérite : Pr J.P. LOUIS

Maître de conférences CUM MERITO : Dr C. ARCHIEN

Sous-section 56-01 Odontologie pédiatrique	Mme Mme M. Mlle Mlle M.	<u>DROZ Dominique (Desprez)</u> JAGER Stéphanie PREVOST Jacques HERNANDEZ Magali LAUVRAY Alice MERCIER Thomas	Maître de Conférences * Maître de Conférences * Maître de Conférences Assistante * Assistante Assistant *
Sous-section 56-02 Orthopédie Dento-Faciale	Mme M. Mlle Mlle	<u>FILLEUL Marie Pierryle</u> EGLOFF Benoît BLAISE Claire LACHAUX Marion	Professeur des Universités * Maître de Conférences * Assistante Assistante
Sous-section 56-03 Prévention, Epidémiologie, Economie de la Santé, Odontologie légale	Mme M. Mme	<u>CLEMENT Céline</u> CAMELOT Frédéric LACZNY Emily	Maître de Conférences * Assistant * Assistante
Sous-section 57-01 Parodontologie	M. Mme M. M. Mlle Mlle	<u>AMBROSINI Pascal</u> BISSON Catherine JOSEPH David PENAUD Jacques BOLONI Eszter PAOLI Nathalie	Professeur des Universités * Maître de Conférences * Maître de Conférences * Maître de Conférences Assistante Assistante *
Sous-section 57-02 Chirurgie Buccale, Pathologie et Thérapeutique Anesthésiologie et Réanimation	Mme M. Mlle Mlle M. Mlle M.	<u>GUILLET-THIBAUT Julie</u> BRAVETTI Pierre PHULPIN Bérengère BALZARINI Charlotte DELAITRE Bruno KICHENBRAND Charlene MASCHINO François	Maître de Conférences * Maître de Conférences Maître de Conférences * Assistante Assistant Assistante * Assistant
Sous-section 57-03 Sciences Biologiques (Biochimie, Immunologie, Histologie, Embryologie, génétique, Anatomie pathologique, Bactériologie, Pharmacologie)	M. M.	<u>YASUKAWA Kazutoyo</u> MARTRETTE Jean-Marc	Maître de Conférences * Professeur des Universités *
Sous-section 58-01 Odontologie Conservatrice, Endodontie	M. M. M. M. M. Mlle M.	<u>MORTIER Eric</u> AMORY Christophe BALHAZARD Rémy ENGELS-DEUTSCH Marc BON Gautier MUNARO Perrine VINCENT Marin	Maître de Conférences * Maître de Conférences Maître de Conférences * Maître de Conférences Assistant Assistante Assistant *
Sous-section 58-02 Prothèses (Prothèse conjointe, Prothèse adjointe partielle, Prothèse complète, Prothèse maxillo-faciale)	M. M. Mme Mme M. M. M. Mlle	<u>DE MARCH Pascal</u> SCHOUVER Jacques VAILLANT Anne-Sophie CORNE Pascale GILLET Marc HIRTZ Pierre KANNENGIESSER François SIMON Doriane	Maître de Conférences Maître de Conférences Maître de Conférences * Assistante * Assistant Assistant * Assistant Assistante
Sous-section 58-03 Sciences Anatomiques et Physiologiques Occlusodontiques, Biomatériaux, Biophysique, Radiologie	Mme Mme M. M.	<u>STRAZIELLE Catherine</u> MOBY Vanessa (Stutzmann) SALOMON Jean-Pierre HARLE Guillaume	Professeur des Universités * Maître de Conférences * Maître de Conférences Assistant Associé

Souligné : responsable de la sous-section * temps plein

Mis à jour le 01.11.2015

*Par délibération en date du 11 décembre 1972,
la Faculté de Chirurgie Dentaire a arrêté que
les opinions émises dans les dissertations
qui lui seront présentées
doivent être considérées comme propres à
leurs auteurs et qu'elle n'entend leur donner
aucune approbation ni improbation.*

À notre président de thèse,

Monsieur le Professeur Jean-Marc MARTRETTE

Docteur en Chirurgie Dentaire

Professeur des Universités – Praticien Hospitalier

Doyen de la Faculté d'Odontologie de Nancy

Chef de Service du CSERD de Nancy

Docteur en Sciences Pharmacologiques

Habilité à diriger des recherches

Sous-section : Sciences biologiques (Biochimie, Immunologie, Histologie, Embryologie, Génétique, Anatomie Pathologique, Bactériologie, Pharmacologie)

Nous vous remercions de l'honneur que vous nous faites en acceptant de présider notre jury de thèse.

Veillez trouver dans ce travail l'expression de notre plus profond respect et de notre sincère reconnaissance.

À notre juge et directeur de thèse,

Monsieur le Docteur Kazutoyo YASUKAWA

Docteur en Chirurgie Dentaire
Docteur en Sciences de la Vie et de la Santé
Qualification en Médecine Bucco-Dentaire
Maître de Conférences des Universités - Praticien Hospitalier
Responsable de la sous-section : Sciences biologiques (Biochimie, Immunologie,
Histologie, Embryologie, Génétique, Anatomie pathologique, Bactériologie,
Pharmacologie).

Nous apprécions l'honneur que vous nous avez fait en acceptant de diriger notre travail.

Que celui-ci soit pour vous la preuve de la reconnaissance et de l'estime que nous vous témoignons.

Nous vous sommes reconnaissantes du savoir que vous nous avez transmis, de vos discours toujours positifs et encourageants, de vos enseignements divers et de qualité.

Nous voulons également vous exprimer ici toute notre amitié et notre plus grand respect.

Nous nous souviendrons de votre gentillesse, de votre disponibilité et de votre investissement dans la réalisation de ce travail.

Un grand merci pour tous vos précieux conseils.

Veillez trouver dans notre travail l'expression de notre gratitude la plus sincère.

À notre juge,

Madame le Docteur Céline CLÉMENT

Docteur en Chirurgie Dentaire
Vice-Doyen en charge de la pédagogie
Maître de Conférences des Universités – Praticien Hospitalier
Responsable de la sous-section : Prévention, Épidémiologie, Économie de la
Santé, Odontologie Légale.

Nous vous remercions d'avoir accepté de faire partie de ce jury.
Nous sommes reconnaissantes pour la sympathie et le soutien que vous nous avez
apportés tout au long de nos études.
Que ce travail soit l'occasion pour nous de vous témoigner notre sincère gratitude et
notre profond respect.

À notre juge,

Monsieur le Docteur Frédéric CAMELOT

Docteur en Chirurgie Dentaire

Assistant Hospitalo-Universitaire

Sous-section : Prévention, Épidémiologie, Économie de la Santé, Odontologie
Légale

Nous apprécions l'honneur que vous nous faites en participant à notre jury de thèse.
Nous vous remercions pour votre sympathie, votre bonne humeur et votre
disponibilité en clinique.
Que ce travail soit l'occasion pour nous de vous témoigner notre sincère gratitude et
notre profond respect.

À notre juge,

Monsieur le Docteur Thomas MERCIER

Docteur en Chirurgie Dentaire
Assistant Hospitalo-Universitaire
Sous section : Odontologie Pédiatrique

Nous apprécions l'honneur que vous nous faites en participant à notre jury de thèse.
Que ce travail soit l'occasion pour nous de vous témoigner notre sincère gratitude
et notre profond respect.

Remerciements

A mes parents,

A mes frères Gilles et Vincent,

A ma famille,

A mes amis du lycée,

A mes amis de la fac à dents,

Aux docteurs Venier, Weidmann et Mellinger,

A Pierre,

*En souvenir de mes grands-parents,
Edmond, Léonie, Noëlle et Antoine*

Sommaire

1. Introduction

1.1. Rappels en traumatologie dentaire

1.1.1. Tableau récapitulatif des traumatismes des tissus durs et de la pulpe

1.1.2. Tableau récapitulatif des traumatismes du parodonte

1.1.3. Rappels sur la prise en charge des traumatismes dentaires

1.2. Voies de contamination selon les différentes situations cliniques

1.2.1. Fêlures et fractures coronaires avec ou sans exposition pulpaire

1.2.2. Fractures radiculaires

1.2.3. Luxations

1.2.4. Avulsion et réimplantation

1.2.5. Fractures alvéolaires et des maxillaires

1.2.6. Lésions des tissus mous

1.2.7. Tableau récapitulatif

1.3. Objectifs de la thèse

2. Matériel et méthodes

2.1. Base de données

2.1.1. Mots clés

2.1.2. Critères de choix

2.2. Méthodes statistiques

3. Résultats

3.1. Revue de littérature sur l'intérêt et l'utilisation des antibiotiques en traumatologie dentaire

3.1.1. Données et statistiques suite à la recherche bibliographique

3.1.2. Fêlures et fractures coronaires avec ou sans exposition pulpaire

3.1.3. Fractures radiculaires

3.1.4. Luxations

3.1.5. Avulsion et réimplantation

3.1.6. Fractures alvéolaires et des maxillaires

3.1.7. Lésions des tissus mous

3.2. Synthèse

4. Discussion

4.1. Guide d'utilisation des antibiotiques selon les différents types de traumatisme

4.2. Tableau récapitulatif

5. Conclusion

6. Bibliographie

Liste numérotée des figures

Figure 1 : Voies d'invasion bactérienne en traumatologie dentaire.....	21
Figure 2 : Diagramme de flux	30

Liste numérotée des tableaux

Tableau 1 : Traumatismes des tissus durs et du tissu pulpaire ,.....	16
Tableau 2 : Traumatismes des tissus parodontaux et osseux,.....	18
Tableau 3 : Voies de colonisation bactérienne possible lors de différents traumatismes dentaires.	25
Tableau 4 : Luxations latérales	36
Tableau 5 : Relations entre contamination de la surface radiculaire, nettoyage de la racine et résorption radiculaire	41
Tableau 6 : Relations entre antibiothérapie et infection post-traumatique des lésions pénétrantes des lèvres.	42
Tableau 7 : Tableau récapitulatif des résultats des études de la revue de littérature	43
Tableau 8 : Synthèse	50
Tableau 9: Schéma d'administration préconisé pour l'antibiothérapie des cas d'avulsion/réimplantation	51

1 Introduction

1.1 Rappels en traumatologie dentaire

Un traumatisme dentaire est une lésion de la dent et/ou de son parodonte (gencive, ligament alvéolo-dentaire, cément, os alvéolaire). Par définition, la traumatologie dentaire consiste en l'étude des traumatismes dentaires.

La classification de l'Organisation Mondiale de la Santé (OMS) modifiée par Andreasen¹ distingue actuellement deux grandes catégories de traumatismes dentaires :

- Les traumatismes des tissus durs et du tissu pulpaire :
 - Fêlure de l'émail ;
 - Fracture de l'émail ;
 - Fracture coronaire amélo-dentinaire sans exposition pulpaire ;
 - Fracture coronaire avec exposition pulpaire ;
 - Fracture corono-radiculaire ;
 - Fracture radiculaire.
- Les traumatismes des tissus parodontaux et osseux :
 - Concussion ;
 - Subluxation ;
 - Extrusion ;
 - Luxation latérale ;
 - Intrusion ;
 - Expulsion ;
 - Lésions de l'os alvéolaire et de l'os basal.

Les études épidémiologiques montrent que les traumatismes dentaires sont rencontrés fréquemment au cabinet dentaire et constituent une situation d'urgence.

D'après J.O Andreasen et C. Naulin-Ifi, 30% des enfants reçoivent un choc sur les dents temporaires avant l'âge de 5 ans, tandis qu'un enfant sur deux subit un

¹ Andreasen JO. Traumatic injuries of the teeth. Textbook (1st ed.) Munksgaard, Copenhagen 1972

traumatisme dentaire entre 8 et 12 ans².

D'après J.O Andreasen, 33% des adultes ont déjà subi un traumatisme sur une dent permanente³.

Les fractures coronaires et les luxations sont les traumatismes les plus fréquents.

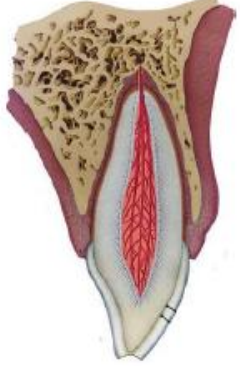

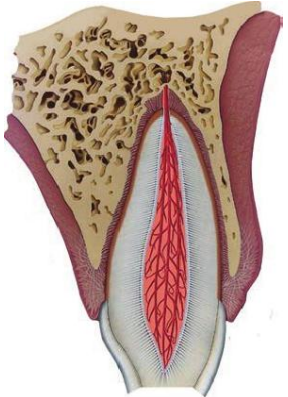
Les fractures coronaires sont plus fréquentes chez les adultes tandis que les luxations sont plus fréquentes en denture temporaire à cause de la laxité du ligament parodontal, de la moindre minéralisation de l'os alvéolaire ainsi que d'une plus faible longueur radiculaire.

² Naulin-Ifi C. Traumatismes dentaires: du diagnostic au traitement, Paris : Editions CdP, 2005

³ Glendor U. Epidemiology of traumatic dental injuries – a 12 year review of the literature. Dent Traumatol 2008;24(6):603-11

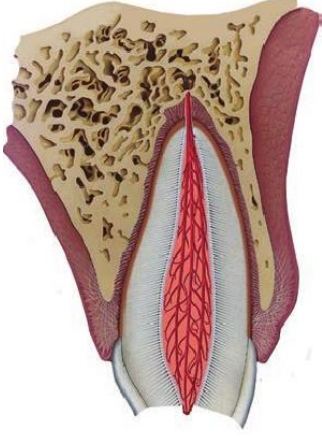
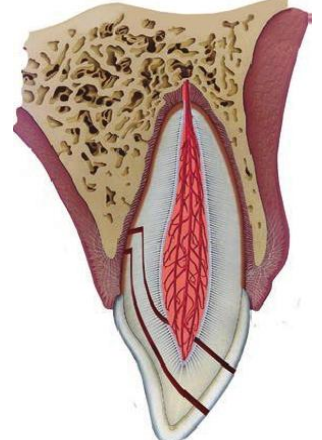
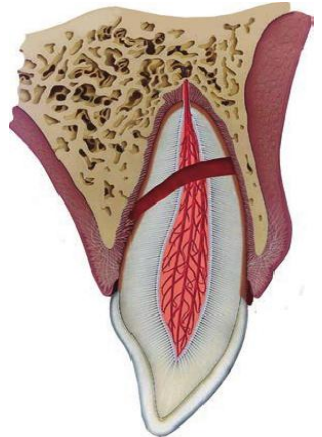
1.1.1 Tableau récapitulatif des traumatismes des tissus durs et de la pulpe

Tableau 1 : Traumatismes des tissus durs et du tissu pulpaire ^{4,5}

	<p><u>Fêlure de l'émail :</u></p> <p>Fracture incomplète de l'émail sans perte de substance dentaire.</p>
	<p><u>Fracture de l'émail :</u></p> <p>Fracture confinée dans l'émail avec perte de substance dentaire.</p>
	<p><u>Fracture amélo-dentinaire :</u></p> <p>Fracture avec perte de substance de l'émail et de la dentine sans exposition pulpaire.</p>

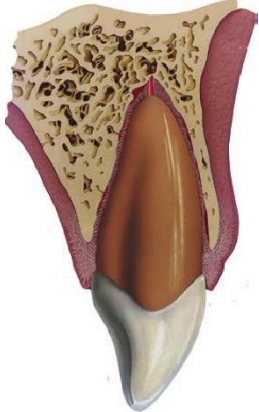
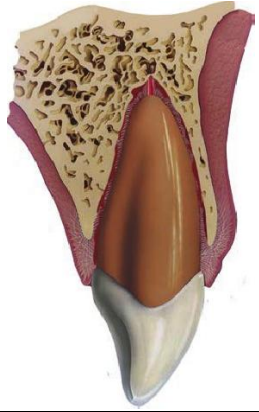
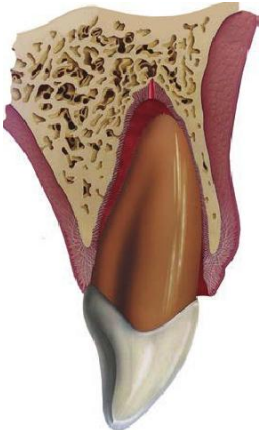
⁴ Andreasen JO, Andreasen F, Andersson L. Textbook and Color Atlas of Traumatic Injuries to the Teeth, 4th Edition

⁵ <http://www.dentaltraumaguide.org/>

	<p><u>Fracture amélo-dentinaire avec exposition pulpaire : fracture coronaire compliquée :</u></p> <p>Fracture avec perte de substance de l'émail et de la dentine avec exposition pulpaire.</p>
	<p><u>Fracture corono-radriculaire :</u></p> <p>Fracture de l'émail, de la dentine et du ciment avec ou sans exposition pulpaire.</p>
	<p><u>Fracture radriculaire :</u></p> <p>Fracture de la dentine, du ciment et de la pulpe.</p>

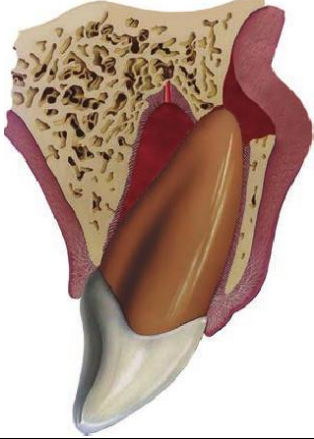
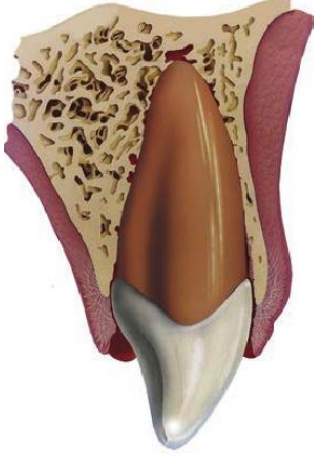

1.1.2 Tableau récapitulatif des traumatismes du parodonte

Tableau 2 : Traumatismes des tissus parodontaux et osseux^{6,7}

	<p><u>Concussion :</u></p> <p>Traumatisme mineur du parodonte sans déplacement ni mobilité de la dent.</p>
	<p><u>Subluxation :</u></p> <p>Traumatisme du parodonte sans déplacement mais s'accompagnant d'une mobilité de la dent.</p>
	<p><u>Extrusion :</u></p> <p>Traumatisme du parodonte avec déplacement axial partiel de la dent hors de son alvéole.</p>

⁶ Andreasen JO, Andreasen F, Andersson L. Textbook and Color Atlas of Traumatic Injuries to the Teeth, 4th Edition

⁷ <http://www.dentaltraumaguide.org/>

	<p><u>Luxation latérale :</u></p> <p>Traumatisme du parodonte avec déplacement non axial de la dent.</p>
	<p><u>Intrusion :</u></p> <p>Traumatisme du parodonte avec déplacement axial de la dent en direction apicale dans son alvéole.</p>
	<p><u>Expulsion :</u></p> <p>Traumatisme du parodonte avec déplacement total de la dent hors de son alvéole.</p>

1.1.3 Rappels sur la prise en charge des traumatismes dentaires

Une prise en charge précoce et adaptée de chaque traumatisme est nécessaire afin d'assurer la pérennité de l'organe dentaire.

La prise en charge commence par des conseils téléphoniques puis se poursuivra au cabinet dentaire par un interrogatoire minutieux, un examen clinique exobuccal et endobuccal complet, suivi par des examens complémentaires adaptés (radiographies, photographies).

Après pose du diagnostic précis, une thérapeutique initiale est mise en place, celle-ci varie selon le type de traumatisme mais comporte le plus souvent un traitement local (restauration, coiffage, pulpotomie, repositionnement, contention) et parfois une antibiothérapie.

Après rédaction du certificat médical initial, les recommandations post-opératoires sont données oralement et par écrit puis un calendrier de suivi thérapeutique clinique et radiographique est instauré.

Dans certains cas, des complications parodontales (résorption externe inflammatoire, résorption de remplacement, ankylose) et/ou pulpaire (nécrose, dégénérescence calcique, résorption interne) peuvent survenir affectant ainsi le pronostic de guérison.

Les traumatismes dentaires peuvent entraîner des dommages tissulaires (nécrose pulpaire et résorption radiculaire) et des risques d'infection.

Il est reconnu que la colonisation bactérienne d'une plaie peut entraver, voire arrêter la cicatrisation. Ainsi, il peut être intéressant d'examiner les possibilités d'amélioration de la cicatrisation de la pulpe, ainsi que du ligament alvéolo-dentaire, par l'utilisation des antibiotiques après un traumatisme dentaire.

1.2 Voies de contamination selon les différentes situations cliniques

Afin de pouvoir analyser l'impact ou le risque potentiel de la contamination bactérienne sur les dents traumatisées et/ou sur leur parodonte, il est nécessaire de faire la distinction entre six scénarios de traumatismes où la colonisation bactérienne peut résulter dans différents cas de complication de cicatrisation.

Des études expérimentales ont démontré de multiples voies d'entrée bactérienne faisant suite au traumatisme : fêlures amélares, tubuli dentinaires, exposition pulpaire, dommages du ligament alvéolo-dentaire, et exposition d'os alvéolaire. Ces voies d'entrée bactérienne diffèrent selon le type de traumatisme dentaire.

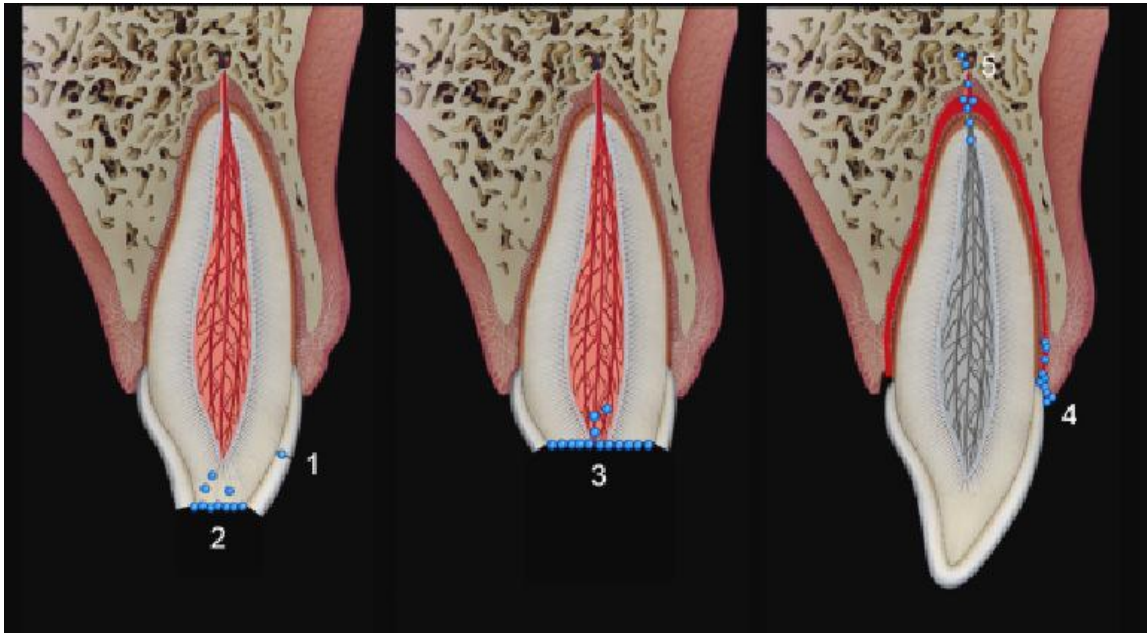


Figure 1 : Voies d'invasion bactérienne en traumatologie dentaire : (1) Fêlure de l'émail, (2) Tubuli dentinaires, (3) Invasion directe de la pulpe, (4) Invasion cervicale du ligament alvéolo-dentaire, (5) Anchorèse.

Source : Andreasen JO, Jensen SS, Sae-Lim V. The role of antibiotics in preventing healing complications after traumatic dental injuries: a literature review. *Endod Topics*. 2006;14(1):80-92.

1.2.1 Fêlures et fractures coronaires avec ou sans exposition pulpaire

Dans les fractures amélaire, la colonisation bactérienne de la dentine et de ses tubuli a été démontrée lors d'une étude *in vitro*⁸.

Dans les fractures coronaires sans exposition pulpaire, les bactéries colonisent rapidement la dentine et pénètrent dans les tubuli dentinaires exposés.

Dans les fractures coronaires compliquées avec exposition pulpaire, si la pulpe demeure exposée dans la cavité buccale, une prolifération de la partie coronaire de la pulpe est habituellement observée et aucune pénétration bactérienne ne semble prendre place dans le tissu pulpaire vital, et cela à court terme⁹.

1.2.2 Fractures radiculaires

Les fractures radiculaires n'impliquent normalement qu'un déplacement du seul fragment coronaire, laissant le fragment apical *in situ* avec un pédicule vasculaire intact.

La contamination bactérienne pourrait avoir trois origines :

- Les tubuli dentinaires exposés (dans le cas d'exposition dentinaire) peuvent permettre aux bactéries de contaminer la pulpe ;
- Le ligament parodontal endommagé entourant le fragment coronaire de l'étirement des fibres du desmodonte par la luxation ;
- L'anachorèse (définie par le Collège National des Enseignants en Odontologie Conservatrice et Endodontie [CNEOC] comme « la migration par voie sanguine puis colonisation de micro-organismes vers des zones inflammatoires ou traumatisées, à l'occasion d'une bactériémie ») durant la revascularisation pulpaire.

⁸ Love RM. Bacterial penetration of the root canal of intact incisor teeth after a simulated traumatic injury. *Endod Dent Traumatol* 1996; 12: 289–293

⁹ Cvek M, Cleaton-Jones PE, Austin JC, Andreasen JO. Pulp reactions to exposure after experimental crown fractures or grinding in adult monkeys. *J Endod* 1982; 8: 391–397

L'importance relative de ces évènements et de l'invasion bactérienne doit à ce jour encore être démontrée.

1.2.3 Luxations

1.2.3.1 Concussion, subluxation, extrusion et luxation latérale

Lors d'un traumatisme dentaire d'extrusion ou de luxation latérale, il s'en suit un dommage du ligament parodontal. Il existe alors un risque que les bactéries de la cavité buccale progressent à travers le desmodonte endommagé et se fixent sur la surface radiculaire ou atteignent la pulpe via le foramen apical.

La pulpe est alors souvent ischémique à cause de la lacération du pédicule vasculo-nerveux apical. Ainsi, le parenchyme pulpaire ischémique pourrait être colonisé par les bactéries, principalement par le foramen apical.

1.2.3.2 Intrusion

Lors d'un traumatisme dentaire d'intrusion, l'accumulation de plaque dentaire au collet de la dent pourrait aussi permettre la colonisation de bactéries. L'anachorèse, pourrait intervenir elle aussi.

Il a été démontré que les bactériémies périodiques apparaissent chez chaque individu, avec notamment une origine provenant des bactéries présentes dans le sulcus.

Les bactéries peuvent aussi pénétrer le tissu pulpaire par voie hématogène lors de la revascularisation pulpaire.

1.2.4 Avulsion et réimplantation

Mises à part les voies de contamination bactériennes possibles décrites pour les luxations dentaires, ce type de traumatisme est beaucoup plus complexe à cause de la colonisation bactérienne directe de la racine après l'avulsion et le risque

additionnel de contamination bactérienne durant la conservation extra ou intra-orale dans des milieux de conservation variés non stériles et non physiologiques¹⁰.

1.2.5 Fractures alvéolaires et des maxillaires

Les fractures alvéolaires impliquent un traumatisme osseux en plus des lésions des tissus mous, pouvant entraîner des problèmes infectieux, l'os ayant un potentiel de défense moindre contre l'invasion bactérienne comparé aux tissus mous¹¹.

1.2.6 Lésions des tissus mous

Les lésions des tissus mous sont souvent associées aux traumatismes dentaires, elles sont trouvées chez approximativement la moitié des patients dans les services d'urgence hospitaliers.

Dans le cas de lésions des tissus mous, une contamination bactérienne importante des tissus lésés implique fréquemment des bactéries de la flore orale et cutanée et parfois même des bactéries exogènes¹².

¹⁰ Andreasen JO, Borum MK, Jacobsen HL, Andreasen FM. Replantation of 400 traumatically avulsed permanent incisors. 2. Factors related to pulpal healing. *Endod Dent Traumatol* 1995; 11: 59–68.

¹¹ Andreasen JO, Andreasen F, Andersson L. *Textbook and Color Atlas of Traumatic Injuries to the Teeth*, 4th Edition

¹² Andreasen JO, Andreasen F, Andersson L. *Textbook and Color Atlas of Traumatic Injuries to the Teeth*, 4th Edition

1.2.7 Tableau récapitulatif

Les voies de contamination possibles pour les différents types de traumatismes sont décrites dans le tableau suivant :

Tableau 3 : Voies de colonisation bactérienne possibles lors de différents traumatismes dentaires : (1) Fêlure de l'émail, (2) Tubuli dentinaires, (3) Invasion directe de la pulpe, (4) Invasion cervicale du ligament alvéolo-dentaire. (5) Anachorèse.

Type de traumatisme	Voies d'invasion bactérienne possibles	Colonisation bactérienne possible de la pulpe	Colonisation bactérienne possible du ligament parodontal
Fêlure amélaire	1	+	-
Fracture amélo-dentinaire	2	+	-
Fracture amélo-dentinaire et exposition pulpaire	2, 3	+	-
Extrusion	4, 5	+	+
Extrusion + fracture amélo-dentinaire	2, 4, 5	+	+
Extrusion + fracture avec exposition pulpaire	2, 3, 4, 5	+	+
Luxation latérale	4, 5	+	+
Luxation latérale + fracture amélo-dentinaire	2, 4, 5	+	+
Luxation latérale + fracture avec exposition pulpaire	2, 3, 4, 5	+	+
Avulsion	3, 4, 5	+	+
Fracture radiculaire	4, 5	+	+
Fracture radiculaire + fracture amélo-dentinaire	2, 4, 5	+	+
Fracture radiculaire + exposition pulpaire	2, 3, 4, 5	+	+
Fracture alvéolaire	3, 4, 5	+	+
Fracture compliquée de la mandibule	3, 4, 5	+	+

Source : Andreasen JO, Jensen SS, Sae-Lim V. The role of antibiotics in preventing healing complications after traumatic dental injuries: a literature review. *Endod Topics*. 2006;14(1):80-92.

Ainsi, d'après ces données, les voies d'invasion bactérienne suivantes peuvent intervenir :

- Colonisation bactérienne dans les fêlures amélares ;
- Colonisation bactérienne dans les tubuli dentinaires exposés (fracture amélo-dentinaire, fracture amélo-dentinaire et du cément) ;
- Colonisation directe des tissus mous (parenchyme pulpaire, muqueuse buccale) ;
- Colonisation bactérienne dans le ligament parodontal endommagé (extrusion, luxation latérale, intrusion, fracture radiculaire, réimplantation) ;
- Anachorèse.

1.3 Objectifs de la thèse

Les voies d'entrée bactérienne sont très nombreuses.

Il peut ainsi être suggéré que l'administration d'antibiotiques pourrait être bénéfique pour une meilleure cicatrisation après un traumatisme dentaire.

L'objectif principal de cette présente étude était de déterminer à travers une revue de littérature, le rôle actuel des antibiotiques en prévention des complications de cicatrisation après un traumatisme dentaire.

L'objectif secondaire était de réaliser un guide d'utilisation raisonnée et documentée des antibiotiques en traumatologie dentaire.

2 Matériel et méthodes

2.1 Base de données

2.1.1 Mots clés

Afin de mener à bien cette étude, les mots clés décrits par la suite ont été utilisés à l'aide du «CISMeF » de l'espace numérique de travail de l'université de Lorraine.

Les bases de données informatiques PUBMED et Cochrane Library ont été utilisées pour rechercher des études cliniques et expérimentales

Pour chaque article, le titre a été analysé, puis si celui-ci était pertinent le résumé était étudié. De la même manière seuls les articles avec un résumé concordant à cette étude ont été analysés.

La recherche dans la base de données PUBMED a été réalisée à partir des combinaisons suivantes :

- «antibiotics» AND «tooth» AND «crown fracture» ;
- «antibiotics» AND «tooth» AND «luxation injury» ;
- «antibiotics» AND «tooth» AND «intrusion» ;
- «antibiotics» AND «tooth» AND «root fracture» ;
- «antibiotics» AND «tooth» AND «alveolar fracture» ;
- «antibiotics» AND «tooth» AND «avulsion » AND «replantation».

Les paramètres de cicatrisation suivants ont été examinés :

- Cicatrisation pulpaire ou nécrose pulpaire ;
- Cicatrisation du ligament alvéolo-dentaire ou résorption radiculaire.

2.1.2 Critères de choix

Les critères de sélection utilisés regroupent des critères d'inclusion, des critères de non inclusion ainsi que des critères d'exclusion.

- Critères d'inclusion :
 - étude *in vivo* ;
 - langue française et anglaise.
- Critères de non inclusion et d'exclusion :
 - les articles ne traitant pas du sujet ;
 - les articles ne traitant que des traumatismes dentaires ;
 - les articles ne traitant pas d'une antibiothérapie.

Après identification des études, elles ont été classées en étude randomisée ou étude non randomisée.

Pour chaque étude considérée comme pertinente, les questions suivantes ont été posées :

- Les patients ont-ils été affectés au hasard (randomisation) dans leur groupe de traitement ?
- Est ce que la méthode à l'aveugle a été utilisée ?
- Est ce que les résultats de traitement ont été évalués à l'aveugle ?
- Est ce que tous les perdus de vue ont été pris en compte dans les résultats de l'étude ?
- Est ce que les résultats de l'étude ont été clairement définis ?
- Est ce que les méthodes d'évaluation statistique ont été détaillées ?

A la lumière de ces propos, chaque étude individuelle a été caractérisée comme essai clinique contrôlé randomisé ou essai clinique contrôlé.

Pour être considérée comme un essai contrôlé randomisé, l'étude devait impliquer au moins un test traitement et un test contrôle placebo, ainsi que le suivi des deux tests. Les traitements administrés devaient être affectés par un processus de randomisation comme une table de nombres aléatoires.

Les études où les patients ont été affectés dans les différents groupes en utilisant des techniques de pseudo-randomisation comme le numéro de sécurité sociale ou le jour de la semaine ont été considérés comme des essais cliniques contrôlés non randomisés.

2.2 Méthodes statistiques

Pour chaque type de traumatisme, la cicatrisation était comparée entre le groupe avec antibiothérapie et le groupe avec placebo.

Les différences ont été comparées avec un test de Fisher avec une probabilité de 5%.

L'hypothèse nulle testée était que la cicatrisation pulpaire et desmodontale était la même dans les deux groupes.

3 Résultats

Un total de 91 articles a été sélectionné en langue française et anglaise. Après lecture des titres et résumés, 37 articles ont été exclus. Une lecture détaillée des articles a permis d'en exclure 35 autres (Figure 2).

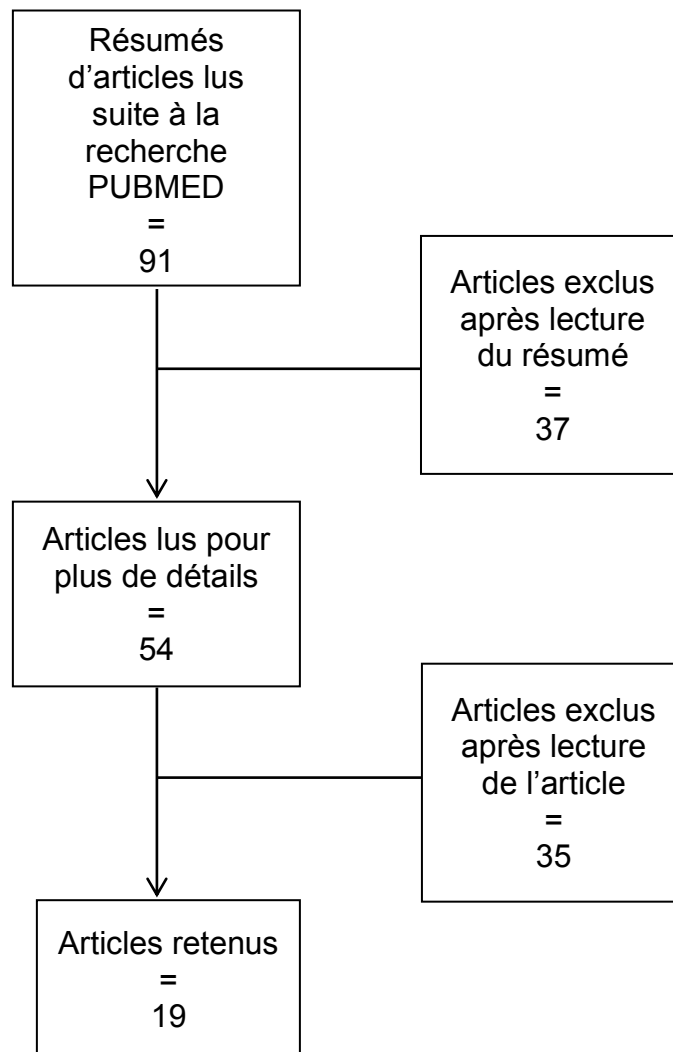


Figure 2 : Diagramme de flux

3.1 Revue de littérature sur l'intérêt et l'utilisation des antibiotiques en traumatologie dentaire

3.1.1 Données et statistiques suite à la recherche bibliographique

Aucun essai clinique randomisé n'a été effectué sur les traumatismes dentaires alors que 5 études ont été recensées pour les fractures de la mandibule et du maxillaire.

Une série d'études prospectives et rétrospectives ont inclus les antibiotiques comme un paramètre de pronostic sur le potentiel de cicatrisation après un traumatisme dentaire.

Par ailleurs, un nombre élevé d'études expérimentales ont analysé l'influence des antibiotiques sur la cicatrisation, le plus souvent après réimplantation d'une dent expulsée.

3.1.2 Fêlures et fractures coronaires avec ou sans exposition pulpaire

Selon le tableau 3, après une fêlure ou une fracture coronaire, le risque principal est la survenue d'une complication pulpaire, alors que les dommages du ligament parodontal sont très faibles s'il n'y pas de luxation surajoutée au traumatisme de fêlure ou fracture coronaire.

Dans le cas de fêlures, une étude *in vitro*¹³ utilisant des dents extraites humaines, a démontré que des fêlures amélares induites expérimentalement permettaient la progression bactérienne jusqu'à la chambre pulpaire.

A la suite de cette étude, il a été suggéré de procéder à un scellement des prismes d'émail des dents réimplantées avec de la résine fluide. Cependant, une étude

¹³ Love RM. Bacterial penetration of the root canal of intact incisor teeth after a simulated traumatic injury. Endod Dent Traumatol 1996; 12: 289–293.

expérimentale¹⁴ sur les chiens n'a pas démontré que cette approche augmentait les chances de revascularisation pulpaire.

Par ailleurs, un nombre important d'études cliniques¹⁵ sur les fêlures amélares après un autre traumatisme n'ont pas montré de risque significatif plus important de nécrose pulpaire.

De même, dans d'autres études¹⁶, les fractures amélares ne représentaient qu'un risque minimal de nécrose pulpaire.

Une deuxième étude clinique¹⁷ du même auteur montrait que la majeure partie des fractures amélo-dentaires avaient un risque négligeable de nécrose pulpaire que la fracture soit traitée ou non, alors que seulement les fractures proximales obliques étaient un risque si elles n'étaient pas traitées.

Concernant les dents avec des fractures amélo-dentaires avec exposition pulpaire, une expérience fondamentale de Kakehashi¹⁸ a démontré que les pulpes exposées des molaires des rats axéniques dans des conditions stériles formaient un tissu ferme recouvrant l'exposition pulpaire avec une pulpe vitale exempte d'inflammation. A l'inverse, les pulpes exposées des autres rats montraient une nécrose pulpaire.

Chez l'homme, Siqueira distingue plusieurs types d'infection endodontique :

- l'infection primaire : Elle est provoquée par les micro-organismes qui envahissent et colonisent initialement le tissu pulpaire nécrotique. La flore microbienne impliquée est constituée majoritairement de bactéries anaérobies gram négatif mais aussi gram positif.
- l'infection secondaire : Elle est provoquée par des micro-organismes qui

¹⁴ Yanpiset K, Trope M. Pulp revascularization of replanted immature dog teeth after different treatment methods. *Endod Dent Traumatol* 2000; 16: 211–217

¹⁵ Ravn JJ. Follow-up study of permanent incisors with enamel cracks as result of an acute trauma. *Scand J Dent Res* 1981; 89: 117–123.

¹⁶ Ravn JJ. Follow-up study of permanent incisors with enamel fractures as a result of acute trauma. *Scand J Dent Res* 1981; 89: 213–217.

¹⁷ Ravn JJ. Follow-up study of permanent incisors with enamel-dentin fractures after acute trauma. *Scand J Dent Res* 1981; 89: 355–365.

¹⁸ Kakehashi S, Stanley HR, Fitzgerald RJ. The effects of surgical exposures of dental pulps in germ-free and conventional laboratory rats. *Oral Surg Oral Med Oral Pathol Oral Radiol Endod* 1965; 20: 340–349.

n'étaient pas présents au moment de l'infection primaire, mais qui ont été introduits dans l'endodonte à l'occasion d'un acte dentaire, comme lors du traitement endodontique sans champ opératoire ou en inter-séance. On retrouve des staphylocoques, des bâtonnets entériques, des *Candida* et *Enterococcus faecalis*.

- l'infection persistante : Elle est provoquée par les micro-organismes qui ont d'une certaine façon résisté aux procédures antimicrobiennes intracanalaires. La bactérie impliquée le plus souvent est *Enterococcus faecalis*.

Les infections endodontiques sont de nature polymicrobienne. Les bactéries anaérobies dominent clairement la flore microbienne des infections primaires. Ces bactéries s'organisent sous la forme d'un biofilm et colonisent non seulement le canal radiculaire mais aussi les tubuli dentinaires rendant ainsi leur élimination lors du traitement endodontique beaucoup plus difficile, ce qui rend l'étape d'irrigation - désinfection très importante.

Dans une étude portant sur un cas clinique, une exposition pulpaire sur une molaire a été coiffée avec du Dycal®, et un matériau de restauration temporaire avec une mauvaise étanchéité, conduisant à une inflammation pulpaire¹⁹.

Le bon taux de succès de l'hydroxyde de calcium utilisé dans les coiffages pulpaire ou les pulpotomies avec bonne étanchéité du matériau de restauration temporaire est le plus souvent dû à l'état sain de la pulpe lors du traumatisme. Cela peut être attribué à l'effet combiné bactéricide et inducteur de tissu minéralisé de l'hydroxyde de calcium, en partie grâce à son pH élevé de 12,6.

Le rinçage mécanique et chimique de la dentine et/ou de la pulpe exposée avec un désinfectant est une procédure standard dans les restaurations coronaires²⁰.

L'effet à long terme de ces procédures sur l'invasion bactérienne de la pulpe n'a pas encore été établi.

¹⁹ Cvek M. Endodontic management and the use of calcium hydroxide in traumatized permanent teeth. In: Andreasen JO, Andreasen FM, Andersson L, eds. Textbook and Color Atlas of Traumatic Injuries to the Teeth. Oxford: Blackwell, 2007: 598–647.

²⁰ Mjor IA. Pulp-dentin biology in restorative dentistry. Part 5: Clinical management and tissue changes associated with wear and trauma. Quintessence Int 2001; 32: 771–788.

Par ailleurs, l'utilisation systémique des antibiotiques n'a pas encore été étudiée dans une étude clinique expérimentale pour le traitement des fractures coronaires avec ou sans exposition pulpaire.

3.1.3 Fractures radiculaires

Aucune étude expérimentale n'a été mise en œuvre concernant le rôle des bactéries dans la cicatrisation des fractures radiculaires.

Dans deux études cliniques²¹, l'administration systémique d'antibiotiques a été documentée et dans les deux études, l'usage des antibiotiques n'a pas éliminé le risque d'infection pulpaire. En fait, dans une étude, il a été démontré que l'usage des antibiotiques causait un risque plus important d'infection pulpaire.

Les deux études ont été analysées à la recherche de facteurs de confusion comme la sévérité du déplacement en relation avec l'administration d'antibiotiques qui pourrait expliquer le taux plus grand d'infection.

Cependant, ces relations n'ont pas pu être identifiées, ceci étant probablement lié au nombre limité de cas dans le groupe antibiotiques.

3.1.4 Luxations

La revue de littérature n'a pas révélé d'étude expérimentale examinant le rôle des antibiotiques dans la cicatrisation des traumatismes avec luxation.

Seulement quelques études cliniques prospectives non randomisées ont été recensées et où l'effet systémique des antibiotiques a été évalué en regard du développement de nécrose pulpaire.

L'administration systémique d'antibiotiques ne semblait pas avoir d'effet positif sur la

²¹ Andreasen FM, Andreasen JO. Prognosis of root fractured permanent incisors prediction of healing modalities. Endod Dent Traum 1989; 5: 11–22.

fréquence de guérison pulpaire après luxation dentaire²².

La relation entre luxation et utilisation d'antibiotiques est montrée dans le tableau 4.

Après analyse de tous les types de luxation comme un seul groupe, une relation significativement négative a été trouvée avec respect de l'occurrence de complications de cicatrisation (nécrose pulpaire, résorption radiculaire, perte osseuse marginale) et l'utilisation des antibiotiques.

La relation était cependant influencée par des facteurs de confusion, le plus important étant le type de luxation et le stade de développement radiculaire.

Si les cas sont classés selon le type de luxation, presque toutes les relations significatives disparaissent.

Ainsi, le type de luxation semble être un important facteur de confusion, cependant la réduction de la taille de l'échantillon doit être prise en considération lors de la lecture des résultats.

Même après séparation des différents types de luxation, il semble toujours y avoir une relation significative négative entre les antibiotiques et les résorptions radiculaires pour les luxations latérales.

Par conséquent, cette relation a été analysée plus précisément.

Le stade de développement radiculaire est le facteur le plus important dans le risque d'apparition de résorption radiculaire dans les luxations latérales et est ainsi le candidat le plus probable pour être un facteur de confusion dans l'influence des antibiotiques.

Ces cas ont été divisés dans des groupes de patients avec racine immature et racine mature afin de tester si oui ou non le stade de développement radiculaire était un facteur de confusion.

Le résultat significativement négatif pour l'utilisation des antibiotiques persistait même après la séparation des patients dans le groupe des patients avec dents matures ($p=0,02$)

²² Andreasen FM, Vestergaard Pedersen B. Prognosis of luxated permanent teeth—the development of pulp necrosis. *Endod Dent Traumatol* 1985; 1: 207–220.

Aucune différence significative n'a été trouvée pour les dents immatures, cependant cela peut être dû à la taille réduite de l'échantillon ($n=3$ pour les antibiotiques).

Une séparation supplémentaire par rapport à d'autres variables n'a pas été possible à cause du nombre limité de personnes traitées avec des antibiotiques.

Par conséquent, l'effet négatif possible des antibiotiques doit être considéré avec beaucoup de précaution.

Tableau 4 : Luxations latérales

Stade d'édification radiculaire		Nécrose pulpaire				Résorption radiculaire				Perte osseuse interdentaire				
		-	+		p	-	+		p	-	+		p	
		n	n	%		n	n	%		n	n	%		
Immature	Antibiotiques	+	3	0	0	0,23	3	0	0	0,74	3	0	0	
		-	26	2	7		27	1	4		28	0	0	
Mature	Antibiotiques	+	2	6	75	0,95	1	5	75	0,02	7	1	12	0,80
		-	20	63	76		55	28	34		75	8	10	

Source : Andreasen JO, Jensen SS, Sae-Lim V. The role of antibiotics in preventing healing complications after traumatic dental injuries: a literature review. *Endod Topics*. 2006;14(1):80-92.

3.1.5 Avulsion et réimplantation

Plusieurs études expérimentales ont été effectuées sur des chiens et des singes afin d'évaluer les effets d'une administration systémique ou topique d'antibiotiques pour prévenir les conséquences négatives de la colonisation bactérienne de la surface radiculaire ou du tissu pulpaire.

Un résumé de ces expériences a été publié par Trope²³.

²³ Trope M. Physical and chemical methods to optimize pulpal and periodontal healing after traumatic injuries. In: Andreasen JO, Andreasen FM, Andersson L, eds. Textbook and Color Atlas of Traumatic Injuries to the Teeth. Oxford: Blackwell, 2007: 172-196.

Dans les études cliniques²⁴, aucune amélioration significative dans la cicatrisation pulpaire et dans la cicatrisation parodontale n'a pu être démontrée.

Par la suite, les effets des antibiotiques sur la cicatrisation pulpaire et parodontale seront classés selon une administration systémique ou une administration topique.

3.1.5.1 Utilisation systémique des antibiotiques

Effets sur la cicatrisation parodontale :

L'utilisation systémique de streptocilline et de benzylpenicilline a été expérimentée par le groupe d'Hammarström en 1986 chez les singes.

Une réponse positive a été découverte, celle-ci limitait le nombre d'infections et de résorptions²⁵.

Dans une expérience similaire chez le chien, les résorptions de remplacement²⁶ et les résorptions radiculaires inflammatoires²⁷ ont été évaluées séparément.

Il a été démontré que l'administration systémique de tétracycline permettait de limiter la résorption de remplacement avec 36% des cas montrant une cicatrisation complète, alors que la cicatrisation était plus faible dans le groupe avec administration systémique d'amoxicilline (11%) et dans le groupe contrôle sans antibiotiques (11%).

Cependant, en termes de limitation d'infection et de résorption radiculaire secondaire à l'infection pulpaire, il n'y avait pas de différence significative entre le groupe tétracycline (33%) et le groupe amoxicilline (43%). Ceci bien que l'administration systémique d'antibiotiques était supérieure comparée avec le groupe

²⁴ Andreasen JO, Borum MK, Jacobsen HL, Andreasen FM. Replantation of 400 traumatically avulsed permanent incisors. 2. Factors related to pulpal healing. *Endod Dent Traumatol* 1995; 11: 59–68.

²⁵ Hammarström L, Blomlof L, Feiglin B, Andersson L, Lindskog S. Replantation of teeth and antibiotic treatment. *Endod Dent Traumatol* 1986; 2: 51–57.

²⁶ Sae-Lim V, Wang CY, Choi GW, Trope M. The effect of systemic tetracycline on resorption of dried replanted dog's teeth. *Endod Dent Traumatol* 1998; 14: 127–132.

²⁷ Sae-Lim V, Wang CY, Choi GW, Trope M. The effect of systemic tetracycline on resorption of dried replanted dog's teeth. *Endod Dent Traumatol* 1998; 14: 127–132.

contrôle placebo dans lequel il y avait 72% de résorption radiculaire.

Néanmoins, une étude clinique portant sur 400 dents réimplantées²⁸ ne semblait pas être en accord avec les effets de l'administration systémique sur la cicatrisation parodontale des dents réimplantées.

Effets sur la cicatrisation pulpaire :

L'utilisation systémique de doxycycline n'était pas en mesure d'améliorer la probabilité de revascularisation pulpaire des dents réimplantées immatures chez le singe²⁹.

De même, l'administration systémique des antibiotiques ne semblait pas avoir d'effet sur la cicatrisation pulpaire des dents humaines immatures réimplantées³⁰.

3.1.5.2 Utilisation topique des antibiotiques

Effets sur la cicatrisation parodontale :

Des essais ont été entrepris afin de modifier le processus de cicatrisation parodontale en appliquant divers types d'antibiotiques de manière topique avant une réimplantation dentaire.

Ma et Sae-Lim³¹ ont découvert que l'application topique de minocycline, sur la surface radiculaire des dents réimplantées tardivement résultait dans un taux plus élevé de cicatrisation complète (32%) comparé avec le groupe contrôle sans traitement (17%).

Dans une expérience pionnière en 1986, Hammerström et son équipe ont démontré

²⁸ Andreasen JO, Borum MK, Jacobsen HL, Andreasen FM. Replantation of 400 traumatically avulsed permanent incisors. 4. Factors related to periodontal ligament healing. *Endod Dent Traumatol* 1995; 11: 76–89.

²⁹ Cvek M, Cleaton-Jones P, Austin J, Lownie J, Kling M, Fatti P. Pulp revascularization in reimplanted immature monkey incisors – predictability and the effect of antibiotic systemic prophylaxis. *Endod Dent Traumatol* 1990; 6: 157–169.

³⁰ Andreasen JO, Borum MK, Jacobsen HL, Andreasen FM. Replantation of 400 traumatically avulsed permanent incisors. 2. Factors related to pulpal healing. *Endod Dent Traumatol* 1995; 11: 59–68.

³¹ Ma KM, Sae-Lim V. The effect of topical minocycline on replacement resorption of replanted monkeys' teeth. *Dent Traumatol* 2003; 19: 96–102.

que la streptocilline³² placée dans le canal radiculaire permettait de prévenir les résorptions radiculaires d'origine inflammatoire.

Pierce et Lindskog³³ ont montré qu'un antibiotique ou une pâte de corticostéroïde placée en intra-canal était efficace contre les résorptions radiculaires d'origine inflammatoire chez les singes.

D'autres études³⁴ utilisant un modèle de résorption de remplacement dans les dents réimplantées tardivement (délai supérieur à une heure), ont montré que la pâte Ledermix® (composants actifs : triamcinolone [corticostéroïde] et déméclocycline [tétracycline]) diminuait significativement les risques de complications, en comparaison avec le groupe contrôle sans traitement chez les singes (65% vs 83%, $p=0,04$). Cela conduisait de manière significative à une meilleure cicatrisation et moins de résorption radiculaire que dans le groupe avec médication intracanal à l'hydroxyde de calcium chez le chien³⁵.

De plus, un effet positif de la pâte canalaire Ledermix® a été démontré dans le cas de dents de singes avulsées et réimplantées après une conservation à sec de 15 minutes³⁶.

Effets sur la cicatrisation pulpaire :

En se rendant compte de l'absence d'effet des antibiotiques systémiques sur la cicatrisation pulpaire³⁷, plusieurs études^{38 39} ont évalué l'utilisation de l'application

³² Hammarström L, Blomlof L, Feiglin B, Andersson L, Lindskog S. Replantation of teeth and antibiotic treatment. *Endod Dent Traumatol* 1986; 2: 51–57.

³³ Pierce A, Lindskog S. The effect of an antibiotic/ corticosteroid paste on inflammatory root resorption in vivo. *Oral Surg Oral Med Oral Pathol Oral Radiol Endod* 1987; 64: 216–220.

³⁴ Wong KS, Sae-Lim V. The effect of intracanal Ledermix on root resorption of delayed-replanted monkeys teeth. *Dent Traumatol* 2002; 18: 309–315.

³⁵ Bryson EC, Levin L, Banchs F, Abbott PV, Trope M. Effect of immediate intracanal placement of Ledermix pastes on healing of replanted dog teeth after extended dry times. *Dent Traumatol* 2002; 18: 316–321.

³⁶ Thong YL, Messer HH, Siar CH, Saw LH. Periodontal response to two intracanal medicaments in replanted monkey incisors. *Dent Traumatol* 2001; 17: 254–259.

³⁷ Cvek M, Cleaton-Jones P, Austin J, Lownie J, Kling M, Fatti P. Pulp revascularization in replanted immature monkey incisors – predictability and the effect of antibiotic systemic prophylaxis. *Endod Dent Traumatol* 1990; 6: 157–169.

topique de doxycycline (10mg/200mL) pendant 5 minutes sur les dents immatures extraites avant réimplantation.

Ces études ont en général démontré une augmentation de la fréquence de revascularisation pulpaire.

Par ailleurs, il a été montré que l'application de poudre de minocycline (Arestin®) sur la surface radiculaire avait un effet positif sur la revascularisation des dents immatures chez le chien⁴⁰.

Aucune étude clinique n'a pour le moment déterminé l'influence de l'application topique d'antibiotiques sur la cicatrisation pulpaire, y compris la médication intracanalair.

3.1.5.3 Rinçage mécanique de la surface radiculaire

Effets sur la cicatrisation parodontale :

Dans une étude expérimentale chez le singe⁴¹, il a été démontré que le rinçage avec de l'eau des incisives extraites contaminées avec de la salive durant 10 minutes, diminuait significativement le degré de résorption de la surface radiculaire.

Dans une étude clinique⁴², l'effet du rinçage de la surface radiculaire avec du sérum physiologique avant la réimplantation des dents avulsées contaminées, a été étudié et il a été démontré que le rinçage mécanique avait un effet positif sur la cicatrisation parodontale.

³⁸ Yanpiset K, Trope M. Pulp revascularization of replanted immature dog teeth after different treatment methods. *Endod Dent Traumatol* 2000; 16: 211–217.

³⁹ Cvek M, Cleaton-Jones P, Austin J, Lownie J, Kling M, Fatti P. Effect of topical application of doxycycline on pulp revascularization and periodontal healing in reimplanted monkey incisors. *Endod Dent Traumatol* 1990; 6: 170–176.

⁴⁰ Ritter AL, Ritter AV, Murrah V, Sigurdsson A, Trope M. Pulp revascularization of replanted immature dog teeth after treatment with minocycline and doxycycline assessed by laser Doppler flowmetry, radiography, and histology. *Dent Traumatol* 2004; 20: 75–84.

⁴¹ Weinstein FM, Worsaae N, Andreasen JO. The effect on periodontal and pulpal tissues of various cleaning procedures prior to replantation of extracted teeth. *Acta Odont Scand* 1981; 39: 251–255.

⁴² Kinirons MJ, Gregg TA, Welbury RR, Cole BO. Variations in the presenting and treatment features in reimplanted permanent incisors in children and their effect on the prevalence of root resorption. *Br Dent J* 2000; 189: 263–266.

Effets sur la cicatrisation pulpaire :

Dans une étude expérimentale chez le singe⁴³, le fait de nettoyer la surface radiculaire avec de l'eau durant 10 secondes a été étudié et cela a montré une meilleure cicatrisation pulpaire, néanmoins, la différence n'était pas significative.

Tableau 5 : Relations entre contamination de la surface radiculaire, nettoyage de la racine et résorption radiculaire

Contamination	n	Résorption radiculaire
Aucune	70	40 (57%)
Rinçage à l'eau	44	33 (75%)
Rinçage et débridement	8	7 (88%)
Réimplantation sans rinçage	6	6 (100%)

Source : Andreasen JO, Jensen SS, Sae-Lim V. The role of antibiotics in preventing healing complications after traumatic dental injuries: a literature review. *Endod Topics*. 2006;14(1):80-92.

3.1.6 Fractures alvéolaires

Aucune étude relative aux antibiotiques et aux complications post-traumatiques des fractures alvéolaires n'a été trouvée.

3.1.7 Lésions des tissus mous

Très peu d'études cliniques ont examiné le rôle des antibiotiques dans les lésions des tissus mous de la cavité buccale.

Dans une étude rapporté par Paterson en 1970⁴⁴, aucune infection n'a été montrée dans les lésions muqueuses et cutanées, une antibiothérapie prophylactique ayant

⁴³ Weinstein FM, Worsaae N, Andreasen JO. The effect on periodontal and pulpal tissues of various cleaning procedures prior to replantation of extracted teeth. *Acta Odont Scand* 1981; 39: 251-255.

⁴⁴ Paterson JA, Cardo VA, Stratigos GT. An examination of antibiotic prophylaxis in oral and maxillofacial surgery. *J Oral*

été instaurée ou non, alors que les lésions pénétrantes des lèvres avaient une fréquence d'infection de 13% quand aucune antibiothérapie n'avait été instaurée et de 31% quand un traitement antibiotique avait été mis en place ($p=0,08$).

Dans une autre étude de Goldberg⁴⁵ concernant 57 cas de lésions pénétrantes des lèvres, il y avait une réduction non significative dans le taux d'infection ($p=0,16$) dans le groupe avec antibiotiques (33%) par rapport avec le groupe contrôle sans antibiotiques (17%).

Tableau 6 : Relations entre antibiothérapie et infection post-traumatique des lésions pénétrantes des lèvres.

Auteur	Diagnostic	Antibiotiques	Infection				
			<i>n</i>	-	+	%	<i>p</i>
Goldberg	Lésions pénétrantes des lèvres	-	24	21	3	13	0,08
		+	48	33	15	31	
Paterson	Lésions pénétrantes des lèvres	-	33	22	11	33	0,08
		+	24	20	4	17	

Source : Andreassen JO, Jensen SS, Sae-Lim V. The role of antibiotics in preventing healing complications after traumatic dental injuries: a literature review. *Endod Topics*. 2006;14(1):80-92.

Surg 1970: 28: 753–759.

⁴⁵ Goldberg MH. Antibiotics and oral and oral-cutaneous lacerations. *J Oral Surg* 1965: 23: 117–122.

3.2 Synthèse

Tableau 7 : Tableau récapitulatif des résultats des études de la revue de littérature

Type de traumatisme	Etude	Effets sur la pulpe et/ou le parodonte
Fêlures de l'émail	<i>Love RM. Bacterial penetration of the root canal of intact incisor teeth after a simulated traumatic injury. Endod Dent Traumatol 1996; 12: 289–293.</i>	Progression des bactéries depuis la fêlure jusqu'à la pulpe
	<i>Yanpiset K, Trope M. Pulp revascularization of replanted immature dog teeth after different treatment methods. Endod Dent Traumatol 2000; 16: 211–217</i>	Le scellement des prismes d'émail n'a pas d'effet sur la cicatrisation pulpaire
	<i>Ravn JJ. Follow-up study of permanent incisors with enamel cracks as result of an acute trauma. Scand J Dent Res 1981; 89: 117–123</i>	Risque minime de nécrose pulpaire
Fractures de l'émail	<i>Ravn JJ. Follow-up study of permanent incisors with enamel fractures as a result of acute trauma. Scand J Dent Res 1981; 89: 213–217</i>	Risque minime de nécrose pulpaire
Fractures amélo-dentinaires	<i>Ravn JJ. Follow-up study of permanent incisors with enamel-dentin fractures after acute trauma. Scand J Dent Res 1981; 89: 355–365.</i>	Risque plus important de nécrose pulpaire pour les fractures obliques
Fractures avec exposition pulpaire	<i>Takehashi S, Stanley HR, Fitzgerald RJ. The effects of surgical exposures of dental pulps in germ-free and conventional laboratory rats. Oral Surg Oral Med Oral Pathol Oral Radiol Endod 1965; 20: 340–349.</i>	Formation de pont dentinaire en l'absence de contamination bactérienne et nécrose pulpaire avec présence bactérienne
	<i>Cvek M. Endodontic management and the use of calcium hydroxide in traumatized permanent teeth. In: Andreasen JO, Andreasen FM, Andersson L, eds. Textbook and Color Atlas of Traumatic Injuries to the Teeth. Oxford: Blackwell, 2007: 598–647.</i>	Le coiffage pulpaire diminue le risque de nécrose pulpaire
Fractures radiculaires	<i>Andreasen FM, Andreasen JO. Prognosis of root fractured permanent incisors prediction of healing modalities. Endod Dent Traum 1989; 5: 11–22.</i>	L'antibiothérapie systémique n'a pas d'effet sur le risque d'infection pulpaire
Luxations	<i>Andreasen FM, Vestergaard Pedersen B. Prognosis of luxated permanent teeth—the development of pulp necrosis. Endod Dent Traumatol 1985; 1: 207–220.</i>	L'antibiothérapie systémique n'a pas d'effet sur le risque d'infection pulpaire
Avulsion et réimplantation	<i>Andreasen JO, Borum MK, Jacobsen HL, Andreasen FM. Replantation of 400 traumatically avulsed permanent incisors. 2. Factors related to pulpal healing. Endod Dent Traumatol 1995; 11: 59–68.</i>	Aucune amélioration significative de la cicatrisation pulpaire et parodontale avec une antibiothérapie
	<i>Hammarström L, Blomlof L, Feiglin B, Andersson L, Lindskog S. Replantation of teeth and antibiotic treatment. Endod Dent Traumatol 1986; 2: 51–57.</i>	L'administration de streptocilline et de benzylpenicilline limitait les infections et les résorptions
	<i>Sae-Lim V, Wang CY, Choi GW, Trope M. The effect of systemic tetracycline on resorption of dried replanted dog's teeth. Endod Dent Traumatol 1998; 14: 127–132.</i>	L'administration de tétracycline diminuait le taux de résorptions par rapport à l'amoxicilline.

Avulsion et réimplantation (suite)	<i>Cvek M, Cleaton-Jones P, Austin J, Lownie J, Kling M, Fatti P. Pulp revascularization in reimplanted immature monkey incisors – predictability and the effect of antibiotic systemic prophylaxis. Endod Dent Traumatol 1990: 6: 157–169.</i>	L'administration de doxycycline n'améliorait pas la revascularisation pulpaire chez le singe
	<i>Andreasen JO, Borum MK, Jacobsen HL, Andreasen FM. Replantation of 400 traumatically avulsed permanent incisors. 2. Factors related to pulpal healing. Endod Dent Traumatol 1995: 11: 59–68.</i>	L'antibiothérapie systémique n'améliorait pas la cicatrisation pulpaire
	<i>Ma KM, Sae-Lim V. The effect of topical minocycline on replacement resorption of replanted monkeys' teeth. Dent Traumatol 2003: 19: 96–102.</i>	L'application topique de minocycline sur la racine des dents réimplantées tardivement améliorait la cicatrisation parodontale
	<i>Yanpiset K, Trope M. Pulp revascularization of replanted immature dog teeth after different treatment methods. Endod Dent Traumatol 2000: 16: 211–217.</i>	L'application topique de doxycycline avant la réimplantation augmentait le taux de revascularisation pulpaire
	<i>Cvek M, Cleaton-Jones P, Austin J, Lownie J, Kling M, Fatti P. Effect of topical application of doxycycline on pulp revascularization and periodontal healing in reimplanted monkey incisors. Endod Dent Traumatol 1990: 6: 170–176.</i>	L'application topique de doxycycline avant la réimplantation augmentait le taux de revascularisation pulpaire
	<i>Kinirons MJ, Gregg TA, Welbury RR, Cole BO. Variations in the presenting and treatment features in reimplanted permanent incisors in children and their effect on the prevalence of root resorption. Br Dent J 2000: 189: 263–266.</i>	Le rinçage de la surface radiculaire avec du sérum physiologique des dents contaminées améliorait la cicatrisation parodontale
Fractures alvéolaires	<i>Aucune étude recensée</i>	
Lésions des tissus mous	<i>Paterson JA, Cardo VA, Stratigos GT. An examination of antibiotic prophylaxis in oral and maxillofacial surgery. J Oral Surg 1970: 28: 753–759.</i>	L'antibiothérapie systémique n'a pas d'effet sur le risque d'infection des tissus mous

4 Discussion

4.1 Guide d'utilisation des antibiotiques selon les différents types de traumatisme

Dans cette revue de littérature, un point important à noter est qu'aucune thérapeutique antibiotique en général n'était liée à une amélioration de la cicatrisation pulpaire ou du ligament alvéolo-dentaire après un traumatisme dentaire. Ce résultat peut paraître surprenant, c'est pourquoi nous allons le développer par la suite.

Concernant les traumatismes de luxations, le moyen le plus évident d'améliorer la cicatrisation de l'organe dentaire serait d'améliorer la cicatrisation du tissu pulpaire en empêchant la colonisation bactérienne de la pulpe avec l'utilisation des antibiotiques. A cet égard, le point d'entrée et l'origine de la flore bactérienne du canal radiculaire des dents luxées et/ou avec fracture radiculaire n'est pas certain.

Dans une étude de Sundqvist⁴⁶, il a été démontré, que les bactéries localisées dans le canal radiculaire de dents ayant subi une luxation sans fracture coronaire étaient pour la majeure partie des bactéries anaérobies et étaient d'une composition similaire aux bactéries du fluide gingival sulculaire.

Cela pourrait indiquer que la propagation des bactéries jusqu'au tissu pulpaire ait lieu directement à partir du sulcus gingival. Ceci probablement grâce aux lésions du ligament alvéolo-dentaire ou indirectement à partir du fluide gingival sulculaire par voie hématogène via la revascularisation de la pulpe ischémique (anachorèse).

Si une fracture coronaire est présente, la colonisation bactérienne par les tubuli dentinaires est une autre possibilité.

Dans plusieurs études randomisées, les bactéries confinées dans le canal radiculaire ne répondaient pas aux antibiotiques systémiques dans plusieurs cas de figures de

⁴⁶ Sundqvist G. Bacteriological studies of necrotic dental pulps. Umea^o: Umea^o University Odontological Dissertations, No. 7, 1976:94pp.

traitement endodontique tels que pulpite aiguë⁴⁷, lésions apicales asymptomatiques et symptomatiques⁴⁸. De même, les abcès apicaux aigus ne répondaient pas positivement aux antibiotiques comme complément au traitement de débridement et de drainage⁴⁹.

Ces données indiquent que le canal radiculaire est un site protégé pour les bactéries et qu'il n'est pas accessible aux antibiotiques utilisés par voie systémique.

Afin de réduire le risque de contamination bactérienne du ligament parodontal et de la pulpe dans les cas de luxations, une approche empirique consisterait à rincer la surface radiculaire exposée de la dent luxée (extrusion ou luxation latérale) avec du sérum physiologique avant repositionnement. Cela permettrait de diminuer le nombre de bactéries dans le sulcus gingival et ainsi de réduire le risque de nécrose pulpaire. A noter que cette procédure n'a pas encore montré d'effet positif dans une étude clinique.

Dans cette revue de littérature, un résultat surprenant est apparu : en effet, plusieurs études cliniques sur les luxations et les fractures radiculaires ont montré une relation négative entre traitement antibiotique et complications de cicatrisation. Une explication logique pourrait être la présence de facteurs de confusion comme la sévérité de la luxation, le stade de développement radiculaire, le repositionnement ou la mise en place d'une contention. Néanmoins, le faible nombre de cas dans le groupe avec antibiotiques ne permettait pas une analyse fiable. Une autre explication pourrait être que le traitement antibiotique avait une légère influence sur le réservoir bactérien du site lésé mais l'antibiotique choisi (pénicilline) n'avait qu'un effet limité sur l'ensemble des bactéries présentes⁵⁰. A noter qu'aucune de ces études n'était randomisée et qu'aucun guide de prescription des antibiotiques n'était présenté.

⁴⁷ Nagle D, Reader A, Beck M, Weaver J. Effect of systemic penicillin on pain in untreated irreversible pulpitis. *Oral Surg Oral Med Oral Pathol Oral Radiol Endod* 2000; 90: 636–640.

⁴⁸ Pickenpugh L, Reader A, Beck M, Meyers WJ, Peterson LJ. Effect of prophylactic amoxicillin on endodontic flare-up in asymptomatic, necrotic teeth. *J Endod* 2001; 27: 53–56.

⁴⁹ Matthews DC, Sutherland S, Basrani B. Emergency management of acute apical abscesses in the permanent dentition: a systematic review of the literature. *J Can Dent Assoc* 2003; 69: 660a–i.

⁵⁰ Paterson JA, Cardo VA, Stratigos GT. An examination of antibiotic prophylaxis in oral and maxillofacial surgery. *J Oral Surg* 1970; 28: 753–759.

Le fait de démontrer que le traitement antibiotique préventif pouvait aboutir à une fréquence plus importante d'infections est un véritable paradoxe. Cela a été observé dans une étude non randomisée sur la fréquence des infections après traumatisme oral et maxillo-facial. Dans cette étude⁵¹, il a été supposé que l'usage prolongé de pénicilline pouvait résulter dans un nombre accru de bactéries résistantes à la pénicilline dans la cavité orale, où la flore aérobie est principalement liée à la salive tandis que la flore anaérobie est plutôt liée au parodonte. Ce phénomène de paradoxe est aussi présent et démontré dans des procédures de chirurgie générale. Il a été trouvé que 32 des 34 études randomisées⁵² montraient une diminution significative des infections post-opératoires grâce à une antibioprophylaxie, alors que dans les 2 autres études, un effet opposé avait été trouvé.

Avec la présence de cet effet paradoxe, il est important de prendre en compte la nature des études utilisées. En effet, ces études étaient non randomisées, ce qui pourrait expliquer cet effet négatif. L'utilisation des antibiotiques pourrait être plus grande dans les cas de traumatismes sévères. De plus ces études comprenaient des échantillons de faible taille particulièrement dans les groupes avec antibiotiques, cela pourrait ainsi entraîner des erreurs statistiques et notamment des erreurs dans le fait de rejeter ou d'accepter l'hypothèse nulle testée.

Dans les traumatismes dentaires, les bactéries envahissant le site lésé proviennent pour la majorité de la flore gingivale sulculaire et de la salive, formant ainsi un mélange de bactéries anaérobies et de bactéries aérobies⁵³. Si le spectre de l'antibiotique utilisé n'a d'effet que sur un certain type de bactéries, une écologie bactérienne complètement différente va alors se mettre en place. C'est une situation que le système de défense locale n'est pas de prime abord en mesure de gérer, et

⁵¹ Paterson JA, Cardo VA, Stratigos GT. An examination of antibiotic prophylaxis in oral and maxillofacial surgery. *J Oral Surg* 1970; 28: 753–759.

⁵² Sanduski WR. Use of prophylactic antibiotics in surgical patients. *Surg Clin North Am* 1980; 60: 83–92.
Sanduski WR. Use of prophylactic antibiotics in surgical patients. *Surg Clin North Am* 1980; 60: 83–92.

⁵³ Sundqvist G. Bacteriological studies of necrotic dental pulps. Umeå^o: Umeå^o University Odontological Dissertations, No. 7, 1976:94pp.

cela pourrait ainsi conduire à une augmentation d'infections post-traumatiques⁵⁴. Ces théories ne sont encore pour le moment qu'à l'état d'hypothèses et nécessitent une analyse plus poussée dans des études expérimentales puis cliniques.

Dans le traitement des dents avulsées, des contradictions importantes sur le nettoyage de la surface radiculaire ont été notées entre les études expérimentales chez l'animal⁵⁵, et les études cliniques chez l'humain⁵⁶. Cela pourrait être dû aux différences de contamination extra-alvéolaire, dictant différents protocoles de nettoyage avant la réimplantation et/ou de l'usage ou non de traitements topiques.

D'après cette revue de littérature, il apparaît clairement que l'utilisation en général des antibiotiques a un effet positif dans la prévention des résorptions radiculaires liées à un processus infectieux, ainsi que dans le fait de faciliter la revascularisation pulpaire des dents immatures. La revascularisation pulpaire est plus favorable lors de l'application topique de tétracycline. Cependant l'usage systémique de tétracycline, semble avoir des avantages par rapport à l'amoxicilline dans la diminution des résorptions radiculaires liées à une infection du ligament parodontal plus encore que la résorption radiculaire secondaire à l'infection pulpaire. L'usage topique des antibiotiques, comme par exemple la médication intra-canaulaire, semble être un moyen favorable de diminuer les résorptions radiculaires à point de départ infectieux. La médication intra-canaulaire Ledermix® a aussi été évaluée dans des cas de réimplantation tardive des dents, avec des résultats améliorés mais pas d'avancée décisive dans ces résultats. Ces observations suggèrent qu'une approche alternative est nécessaire pour gérer les résorptions radiculaires à point de départ infectieux.

Dans cinq études randomisées⁵⁷ portant sur le traitement antibiotique systémique

⁵⁴ Paterson JA, Cardo VA, Stratigos GT. An examination of antibiotic prophylaxis in oral and maxillofacial surgery. *J Oral Surg* 1970; 28: 753–759.

⁵⁵ Weinstein FM, Worsaae N, Andreasen JO. The effect on periodontal and pulpal tissues of various cleaning procedures prior to replantation of extracted teeth. *Acta Odont Scand* 1981; 39: 251–255.

⁵⁶ Andreasen JO, Borum MK, Jacobsen HL, Andreasen FM. Replantation of 400 traumatically avulsed permanent incisors. 2. Factors related to pulpal healing. *Endod Dent Traumatol* 1995; 11: 59–68.

⁵⁷ Andreasen JO, Jensen SS, Schwartz O, Hillerup S. A systematic review of prophylactic antibiotics in the surgical treatment of maxillofacial fractures. *J Oral Maxillofac Surg* 2006; 64: 1664–1668.

des fractures des maxillaires, il a été démontré que l'usage des antibiotiques résultait en une diminution significative du taux d'infection (en moyenne 39,5% vs 7,3%). Par analogie avec la chirurgie orthognatique, dans 6 études⁵⁸ (dont 2 randomisées), le taux d'infection moyen post-opératoire dans le groupe avec antibiotiques était de 5,3% alors que dans le groupe placebo il était de 9,8%.

En chirurgie orthopédique, qui implique des tissus durs et des tissus mous comme dans les fractures des maxillaires, il a été montré dans une revue de littérature de Cochrane⁵⁹, que pour des fractures fermées des os longs, l'usage d'une antibioprophylaxie systémique permettait une réduction significative des infections profondes (1,1% vs 2,9%) et superficielles (en moyenne 2,9% vs 3,3%). Dans une revue Cochrane similaire⁶⁰ à propos des fractures ouvertes des os longs, une grande influence des antibiotiques a été montrée (5,5% vs 13,4%).

A la lumière de cette analyse, il apparaît qu'un nombre important d'études soutient le fait que les antibiotiques pourraient avoir un effet positif sur la diminution du risque d'infection dans les traumatismes affectant les os longs (fractures ouvertes ou fermées) et dans les fractures des maxillaires⁶¹. Cet effet de l'antibiothérapie systémique diminuant le taux d'infection après traitement chirurgical nécessite une explication, car les antibiotiques n'ont apparemment qu'un effet limité sur le taux d'infection après un traumatisme dentaire. A cet égard, il faut prendre en considération le fait que la localisation des bactéries dans un traumatisme dentaire est le plus souvent le tissu pulpaire du canal radiculaire, site qui ne peut pas être atteint pas des antibiotiques administrés de manière systémique.

⁵⁸ Zijdeveld SA, Smeele LE, Kostense PJ, Tuinzing DB. Preoperative antibiotic prophylaxis in orthognathic surgery: a randomized, double-blind, and placebocontrolled clinical study. *J Oral Maxillofac Surg* 1999; 57: 1403–1406.

⁵⁹ Gillespie WJ, Walenkamp G. Antibiotic prophylaxis for surgery for proximal femoral and other closed long bone fractures. *Cochrane Database Syst Rev* 2001: (Issue 1). Art. No.: CD000244. DOI: 10.1002/14651858.CD000244.

⁶⁰ Gosselin RA, Roberts I, Gillespie WJ. Antibiotics for preventing infection in open limb fractures. *Cochrane Database Systemat Rev* 2004: (Issue 1). Art. No.: CD003764. DOI: 10.1002/14651858.CD003764. pub2.

⁶¹ Andreasen JO, Jensen SS, Schwartz O, Hillerup S. A systematic review of prophylactic antibiotics in the surgical treatment of maxillofacial fractures. *J Oral Maxillofac Surg* 2006; 64: 1664–1668.

4.2 Tableau récapitulatif

Tableau 8 : Synthèse

Type de traumatisme dentaire	Usage recommandé d'une antibiothérapie chez le patient sain	Usage recommandé d'une application topique d'antibiotique
Fêlures et fractures coronaires avec ou sans exposition pulpaire	Non	Non
Fractures radiculaires	Non	Non
Luxations	Non	Non
Avulsion et réimplantation	Oui	Oui Utilisation de tétracycline dans le cas d'une dent permanente immature avec temps extra-alvéolaire inférieur à 60 minutes
Lésions des tissus mous	Non	Non

D'après les recommandations de l'Agence nationale de sécurité du médicament et des produits de santé ANSM de 2011⁶², une réimplantation d'une dent luxée lors d'un traumatisme offre un terrain propice à des infections potentielles qui peuvent altérer le pronostic dentaire.

Aussi bien chez le patient issu de la population générale que le patient immunodéprimé, l'ANSM recommande la mise en place d'une antibiothérapie durant 7 jours.

La réimplantation d'une dent avulsée constitue un acte contre-indiqué chez le patient à haut risque d'endocardite infectieuse.

62 ANSM (Agence nationale de sécurité du médicament et des produits de santé). Prescription des antibiotiques en pratique bucco-dentaire 2011

Tableau 9: Schéma d'administration préconisé pour l'antibiothérapie des cas d'avulsion/réimplantation

Antibiotique	Posologie quotidienne établie pour un adulte à la fonction rénale normale	Posologie quotidienne établie pour un enfant à la fonction rénale normale, sans dépasser la dose adulte
Amoxicilline	2g/jour en deux prises	50 à 100mg/kg/jour en deux prises
Clindamycine	1200mg/jour en deux prises	25mg/kg/jour en trois ou quatre prises

Source : ANSM (Agence nationale de sécurité du médicament et des produits de santé). Prescription des antibiotiques en pratique bucco-dentaire 2011

5 Conclusion

Les complications pulpaire et parodontales, après un traumatisme dentaire, sont dans la majorité des cas, causées par des bactéries.

On pourrait penser que l'utilisation systémique ou locale d'antibiotiques dans la période de cicatrisation du traumatisme aurait un effet bénéfique.

D'après les données issues de la littérature, les effets des antibiotiques dans les études expérimentales animales et dans les essais cliniques humains semblent divergents.

En ce qui concerne les dents avulsées réimplantées, il a été démontré que la cicatrisation pulpaire pouvait être améliorée par l'application topique de tétracycline. Par ailleurs, l'utilisation systémique d'antibiotiques pourrait limiter le risque de résorption radiculaire.

Pour les traumatismes dentaires de luxations et de fractures radiculaire, la revue de littérature n'identifiait que peu d'études cliniques où les antibiotiques étaient utilisés et aucune ne montrait de différence de cicatrisation (pulpaire ou parodontale) dans les deux groupes.

Ainsi, il apparaît judicieux de n'utiliser les antibiotiques que dans les cas de réimplantation de dents avulsées, afin d'éviter un risque infectieux.

Il convient de rappeler que l'usage excessif et inadapté des antibiotiques peut à terme être responsable de l'apparition de souches bactériennes résistantes rendant alors les antibiotiques inefficaces.

L'adage de 2001, "les antibiotiques c'est pas automatique" reste encore et toujours d'actualité et ne devrait pas être oublié lors de la prise en charge des traumatismes dentaires.

De même selon les recommandations de l'ANSM de 2011 sur la prescription des antibiotiques en pratique bucco-dentaire, "il convient de réserver la prescription des antibiotiques aux situations pour lesquelles ils sont nécessaires".

6 Bibliographie

Références bibliographiques

1. American Academy of Pediatric Dentistry. Guideline on Management of Acute Dental Trauma. *Pediatr Dent*. 2012/2013; 234(6):230–238.
2. Andersson L, Andreasen JO, Day P, Heithersay G, Trope M, Diangelis AJ, et al. International Association of Dental Traumatology guidelines for the management of traumatic dental injuries: 2. Avulsion of permanent teeth. *Dent Traumatol*. 2012;28(2):88-96.
3. Andreasen FM, Andreasen JO. Prognosis of root fractured permanent incisors prediction of healing modalities. *Endod Dent Traumatol*. 1989;5(1):11–22.
4. Andreasen FM, Vestergaard Pedersen B. Prognosis of luxated permanent teeth—the development of pulp necrosis. *Endod Dent Traumatol*. 1985;1(6):207–220.
5. Andreasen JO, Ahrensburg SS, Tendal B. Inappropriate use of meta-analysis in an evidence-based assessment of the clinical guidelines for replanted avulsed teeth. Timing of pulp extirpation, splinting periods and prescription of systemic antibiotics. *Dent Traumatol*. 2010;26(5):451-2.
6. Andreasen JO, Andreasen F, Andersson L. *Textbook and Color Atlas of Traumatic Injuries to the Teeth*. 4e édition. Oxford: Wiley-Blackwell; 2007. 912 p.
7. Andreasen JO, Andreasen FM, Mejare I, Cvek M. Healing of 400 intra-alveolar root fractures. 2. Effect of treatment factors such as treatment delay, repositioning, splinting type and period and antibiotics. *Dent Traumatol*. 2004;20(4):203-11.
8. Andreasen JO, Bakland LK, Andreasen FM. Traumatic intrusion of permanent teeth. Part 3. A clinical study of the effect of treatment variables such as treatment delay, method of repositioning, type of splint, length of splinting and antibiotics on 140 teeth. *Dent Traumatol*. 2006;22(6):99-111.
9. Andreasen JO, Bakland LK, Flores MT, Andreasen FM, Andersson L. *Traumatic dental injuries: a manual*. 3e édition. Oxford: Wiley-Blackwell; 2011. 104 p.
10. Andreasen JO, Borum MK, Jacobsen HL, Andreasen FM. Replantation of 400 avulsed permanent incisors. 1. Diagnosis of healing complications. *Endod Dent Traumatol*. 1995;11(2):51-58.

11. Andreasen JO, Borum MK, Jacobsen HL, Andreasen FM. Replantation of 400 avulsed permanent incisors. 2. Factors relating to pulpal healing. *Endod Dent Traumatol.* 1995;11(2):59- 68.
12. Andreasen JO, Borum MK, Jacobsen HL, Andreasen FM. Replantation of 400 avulsed permanent incisors. 3. Factors related to root growth. *Endod Dent Traumatol.* 1995;11(2):69-75.
13. Andreasen JO, Borum MK, Jacobsen HL, Andreasen FM. Replantation of 400 avulsed permanent incisors. 4. Factors related to periodontal ligament healing. *Endod Dent Traumatol.* 1995;11(2):76-89.
14. Andreasen JO, Borum MK, Jacobsen HL, Andreasen FM. Replantation of 400 traumatically avulsed permanent incisors. 2. Factors related to pulpal healing. *Endod Dent Traumatol.* 1995;11(2): 59–68.
15. Andreasen JO, Jensen SS, Sae-Lim V. The role of antibiotics in preventing healing complications after traumatic dental injuries: a literature review. *Endod Topics.* 2006;14(1):80-92.
16. Andreasen JO, Jensen SS, Schwartz O, Hillerup S. A systematic review of prophylactic antibiotics in the surgical treatment of maxillofacial fractures. *J Oral Maxillofac Surg.* 2006;64(11):1664–1668.
17. Andreasen JO, Lauridsen E, Andreasen FM. Contradictions in the treatment of traumatic dental injuries and ways to proceed in dental trauma research. *Dent Traumatol.* 2010;26(1):16–22.
18. Andreasen JO, Lauridsen E. Dental Trauma Guide: A source of evidence-based treatment guidelines for dental trauma. *Dent Traumatol.* 2012;28(5):345–350.
19. Boucher Y, Cohen E. Urgences dentaires et médicales conduite à tenir prévention chez le patient à risque. Paris : Editions Cdp ; 2007. 380 p.
20. Bryson EC, Levin L, Banchs F, Abbott PV, Trope M. Effect of immediate intracanal placement of Ledermix paste on healing of replanted dog teeth after extended dry times. *Dent Traumatol.* 2002;18(6):316–321.
21. Bryson EC, Levin L, Banchs F, Trope M. Effect of minocycline on healing of replanted dog teeth after extended dry times. *Dent Traumatol.* 2003;19(2):90-95.
22. Bucher K, Neumann C. Complications and survival rates of teeth after dental trauma over a 5-year period. *Clin Oral Investig.* 2013;17(5):1311–1318.
23. Cauwels R, Martens L, Verbeeck R. Educational background of Flemish dental practitioners and their perceptions of their management of dental trauma. *Dent Traumatol.* 2014;30(2):133–139.

24. Cvek M, Cleaton-Jones P, Austin J, Lownie J, Kling M, Fatti P. Effect of topical application of doxycycline on pulp revascularization and periodontal healing in reimplanted monkey incisors. *Endod Dent Traumatol.* 1990;6(4):170–176.
25. Cvek M, Cleaton-Jones P, Austin J, Lownie J, Kling M, Fatti P. Pulp revascularization in reimplanted immature monkey incisors – predictability and the effect of antibiotic systemic prophylaxis. *Endod Dent Traumatol.* 1990;6(4):157–169.
26. Cvek M, Cleaton-Jones PE, Austin JC, Andreasen JO. Pulp reactions to exposure after experimental crown fractures or grinding in adult monkeys. *J Endod.* 1982;8(9):391–397.
27. Descroix V. *Pharmacologie et thérapeutique en médecine bucco-dentaire et chirurgie orale.* Paris : Editions CdP ; 2015. 256 p.
28. DiAngelis AJ, Andreasen JO, Ebeleseder KA, Kenny DJ, Trope M, et al. International Association of Dental Traumatology guidelines for the management of traumatic dental injuries: 1. Fractures and luxations of permanent teeth. *Dent Traumatol.* 2012;28(1):2-12.
29. *Dictionnaire Vidal.* 95e édition. Paris : Editions Vidal ; 2015. 3648 p.
30. Freiman JA, Chalmers TC, Smith H Jr, Kuebler RR. The importance of beta, the Type II error and sample size in the design and interpretation of the randomized control trial: survey of 71 “negative” trials. *N Engl J Med.* 1978;299(13):690–694.
31. Gillespie WJ, Walenkamp G. Antibiotic prophylaxis for surgery for proximal femoral and other closed long bone fractures. *Cochrane Database Syst Rev.* 2001;(1):CD000244.
32. Glendor U. Epidemiology of traumatic dental injuries – a 12 year review of the literature. *Dent Traumatol.* 2008;24(6):603-11.
33. Goldberg MH. Antibiotics and oral and oral-cutaneous lacerations. *J Oral Surg.* 1965;23:117–122.
34. Gosselin RA, Roberts I, Gillespie WJ. Antibiotics for preventing infection in open limb fractures. *Cochrane Database Systemat Rev.* 2004(1):CD003764.
35. Hammarström L, Blomlof L, Feiglin B, Andersson L, Lindskog S. Replantation of teeth and antibiotic treatment. *Endod Dent Traumatol.* 1986;2(2):51–57.
36. Hinckfuss SE, Messer LB. An evidence-based assessment of the clinical guidelines for replanted avulsed teeth. Part II: prescription of systemic antibiotics. *Dent Traumatol.* 2009;25(2):158-164.

37. Kakehashi S, Stanley HR, Fitzgerald RJ. The effects of surgical exposures of dental pulps in germ-free and conventional laboratory rats. *Oral Surg Oral Med Oral Pathol.* 1965;20:340–349.
38. Kinirons MJ, Gregg TA, Welbury RR, Cole BO. Variations in the presenting and treatment features in reimplanted permanent incisors in children and their effect on the prevalence of root resorption. *Br Dent J.* 2000;189(5):263–266.
39. Lasfargues JJ, Machtou P, CNEOC. *Dictionnaire francophone des termes d'odontologie conservatrice.* Paris : Espace ID ; 2010. 112 p.
40. Love RM. Bacterial penetration of the root canal of intact incisor teeth after a simulated traumatic injury. *Endod Dent Traumatol.* 1996;12(6):289–293.
41. Ma KM, Sae-Lim V. The effect of topical minocycline on replacement resorption of replanted monkeys' teeth. *Dent Traumatol.* 2003;19(2):96–102.
42. Malmgren B, Andreasen JO, Flores MT, Robertson A, DiAngelis AJ, Andersson L, et al. International Association of Dental Traumatology guidelines for the management of traumatic dental injuries: 3. Injuries in the primary dentition. *Dent Traumatol.* 2012;28(3):174-82.
43. Matthews DC, Sutherland S, Basrani B. Emergency management of acute apical abscesses in the permanent dentition: a systematic review of the literature. *J Can Dent Assoc.* 2003;69(10):660.
44. Mjör IA. Pulp-dentin biology in restorative dentistry. Part 5: Clinical management and tissue changes associated with wear and trauma. *Quintessence Int.* 2001;32(10):771–788.
45. Mjör IA. The penetration of bacteria into experimentally exposed human coronal dentin. *Scand J Dent Res.* 1974;82(3):191–196.
46. Mohammadi Z, Abbott PV. Review on the local applications of antibiotics and antibiotic-based agents in endodontics and dental traumatology. *Int Endod J.* 2009;42(7):555-67.
47. Nagle D, Reader A, Beck M, Weaver J. Effect of systemic penicillin on pain in untreated irreversible pulpitis. *Oral Surg Oral Med Oral Pathol Oral Radiol Endod.* 2000;90(5):636–640.
48. Naulin-Ifi C. *Traumatismes dentaires : du diagnostic au traitement.* Paris : Editions CdP ; 2005. 165 p.
49. Paterson JA, Cardo VA, Stratigos GT. An examination of antibiotic prophylaxis in oral and maxillofacial surgery. *J Oral Surg.* 1970;28(10):753–759.
50. Pickenpaugh L, Reader A, Beck M, Meyers WJ, Peterson LJ. Effect of prophylactic amoxicillin on endodontic flare-up in asymptomatic, necrotic teeth. *J Endod.* 2001;27(1):53–56.

51. Pierce A, Lindskog S. The effect of an antibiotic/ corticosteroid paste on inflammatory root resorption in vivo. *Oral Surg Oral Med Oral Pathol Oral Radiol Endod.* 1987;64(2):216–220.
52. Piette E, Goldberg M. *La dent normale et pathologique.* Bruxelles : De Boeck Université ; 2001. 386 p.
53. Ravn JJ. Follow-up study of permanent incisors with enamel cracks as result of an acute trauma. *Scand J Dent Res.* 1981;89(2):117–123.
54. Ravn JJ. Follow-up study of permanent incisors with enamel fractures as a result of acute trauma. *Scand J Dent Res.* 1981;89(3):213–217.
55. Ravn JJ. Follow-up study of permanent incisors with enamel-dentin fractures after acute trauma. *Scand J Dent Res.* 1981; 89(5):355–365.
56. Ritter AL, Ritter AV, Murrah V, Sigurdsson A, Trope M. Pulp revascularization of replanted immature dog teeth after treatment with minocycline and doxycycline assessed by laser Doppler flowmetry, radiography, and histology. *Dent Traumatol.* 2004;20(2):75–84.
57. Sae-Lim V, Wang CY, Choi GW, Trope M. The effect of systemic tetracycline on resorption of dried replanted dog's teeth. *Endod Dent Traumatol.* 1998;14(3):127–132.
58. Sae-Lim V, Wang CY, Trope M. Effect of systemic tetracycline and amoxicillin on inflammatory root resorption of replanted dog's teeth. *Endod Dent Traumatol.* 1998;14(5):216–220.
59. Sandusky WR. Use of prophylactic antibiotics in surgical patients. *Surg Clin North Am.* 1980;60(1):83–92.
60. Simon S, Machtou P, Pertot W. *Endodontie.* Paris : Editions Cdp ; 2012. 514 p.
61. Siqueira JF JR, Rôças IN. Données actuelles en microbiologie endodontique. *Réal Clin.* 2006;17(3) :229-244.
62. Siqueira JF JR, Rôças IN. Present status and future directions in endodontic microbiology. *Endod Topics.* 2014;30(1):3–22.
63. Sundqvist G. *Bacteriological studies of necrotic dental pulps [Thèse].* Umea: Umea University; 1976. 94 p. [consulté le 30 septembre 2015]. Disponible sur : <https://www.diva-portal.org/smash/get/diva2:719968/FULLTEXT02.pdf>
64. Tardif A, Misino J, Péron JM. Traumatismes dentaires et alvéolaires. Dans : *EMC - Médecine buccale.* 2008 : 1-14. Article 28-500-G-10.

65. CNHIM. Centre National Hospitalier d'Information sur le Médicament. Thériaque [en ligne]. [consulté le 28 septembre 2015]. Disponible sur : <http://www.theriaque.org/apps/contenu/accueil.php>
66. Thong YL, Messer HH, Siar CH, Saw LH. Periodontal response to two intracanal medicaments in replanted monkey incisors. *Dent Traumatol.* 2001;17(6):254–259.
67. Tislingaridis G, Malmgren B. The effect of topical treatment with doxycycline compared to saline on 66 avulsed permanent teeth, a retrospective case-control study. *Dent Traumatol.* 2015;31(3):171–176.
68. Trope M, Bourguignon C. La réimplantation et le traitement des dents avulsées. *Réal clin.* 2002;13(1):39-51.
69. Trope M. Clinical management of the avulsed tooth. Present strategies and future directions. *Dent Traumatol.* 2002;18(1):1–11.
70. Weinstein FM, Worsaae N, Andreasen JO. The effect on periodontal and pulpal tissues of various cleaning procedures prior to replantation of extracted teeth. *Acta Odont Scand.* 1981;39(4):251–255.
71. Wong KS, Sae-Lim V. The effect of intracanal Ledermix on root resorption of delayed-replanted monkeys teeth. *Dent Traumatol.* 2002;18(6):309–315.
72. Yanpiset K, Trope M. Pulp revascularization of replanted immature dog teeth after different treatment methods. *Endod Dent Traumatol.* 2000;16(5):211–217.
73. Zijderveld SA, Smeele LE, Kostense PJ, Tuinzing DB. Preoperative antibiotic prophylaxis in orthognathic surgery: a randomized, double-blind, and placebo-controlled clinical study. *J Oral Maxillofac Surg.* 1999;57(12):1403–1406.

Références bibliographiques électroniques

74. AAE (American Association of Endodontists). Recommended Guidelines of the AAE for the Treatment of Traumatic Dental Injuries [en ligne]. 2013 [consulté le 19 septembre 2015]. Disponible sur : <http://www.nxtbook.com/nxtbooks/aae/traumaguidelines/>
75. ANSM (Agence nationale de sécurité du médicament et des produits de santé). Prescription des antibiotiques en pratique bucco-dentaire [en ligne]. 2011 [consulté le 4 septembre 2015]. Disponible sur : http://www.ansm.sante.fr/var/ansm_site/storage/original/application/adaa00a42032d7120262d3c1a8c04a60.pdf

76. IADT (International Association of Dental Traumatology). The Dental Trauma Guide [en ligne]. 2014 [consulté le 19 septembre 2015]. Disponible sur : <http://www.dentaltraumaguide.org/>

Table des matières

1	Introduction	14
1.1	Rappels en traumatologie dentaire	14
1.1.1	Tableau récapitulatif des traumatismes des tissus durs et de la pulpe	16
1.1.2	Tableau récapitulatif des traumatismes du parodonte	18
1.1.3	Rappels sur la prise en charge des traumatismes dentaires	20
1.2	Voies de contamination selon les différentes situations cliniques	21
1.2.1	Fêlures et fractures coronaires avec ou sans exposition pulpaire	22
1.2.2	Fractures radiculaires	22
1.2.3	Luxations	23
1.2.4	Avulsion et réimplantation	23
1.2.5	Fractures alvéolaires et des maxillaires	24
1.2.6	Lésions des tissus mous	24
1.2.7	Tableau récapitulatif	25
1.3	Objectifs de la thèse	26
2	Matériel et méthodes	27
2.1	Base de données	27
2.1.1	Mots clés	27
2.1.2	Critères de choix	28
2.2	Méthodes statistiques	29
3	Résultats	30
3.1	Revue de littérature sur l'intérêt et l'utilisation des antibiotiques en traumatologie dentaire	31
3.1.1	Données et statistiques suite à la recherche bibliographique	31
3.1.2	Fêlures et fractures coronaires avec ou sans exposition pulpaire	31
3.1.3	Fractures radiculaires	34
3.1.4	Luxations	34
3.1.5	Avulsion et réimplantation	36
3.1.6	Fractures alvéolaires	41
3.1.7	Lésions des tissus mous	41
3.2	Synthèse	43
4	Discussion	45
4.1	Guide d'utilisation des antibiotiques selon les différents types de traumatisme	45
4.2	Tableau récapitulatif	50
5	Conclusion	52
6	Bibliographie	53

Jury : Président : J-M. MARTRETTE – Professeur des Universités
Juges : K.YASUKAWA – Maître de Conférence des Universités
C. CLEMENT – Maître de Conférence des Universités
F. CAMELOT – Assistant Hospitalo-Universitaire
T. MERCIER – Assistant Hospitalo-Universitaire

Thèse pour obtenir le diplôme D'Etat de Docteur en Chirurgie Dentaire

Présentée par: **Mademoiselle SAINT-EVE Laure, Catherine**

né(e) à: **SARREGUEMINES (Moselle)**

le **23 janvier 1991**

et ayant pour titre : « **Antibiothérapie et traumatologie dentaire** ».

Le Président du jury



J.M. MARTRETTE

Le Doyen,
de la Faculté d'Odontologie



J.M. MARTRETTE

Autorise à soutenir et imprimer la thèse 9058

NANCY, le

29 JAN. 2016

Le Président de l'Université de Lorraine



P. MUTZENHARDT

Nancy 2016 : 62 pages. 2 figures ; 9 tableaux.

Th. : Chir.- Dent. : Nancy 2016

Mots-clefs :

- antibiotiques
- traumatologie
- pronostic
- prévention
- infection

Résumé :

Les études épidémiologiques montrent que les traumatismes dentaires sont rencontrés fréquemment au cabinet dentaire et constituent une situation d'urgence.

Les traumatismes dentaires peuvent entraîner des dommages tissulaires (nécrose pulpaire et résorption radiculaire) et des risques d'infection.

Des études expérimentales ont démontré de multiples voies d'entrée d'invasion bactérienne faisant suite au traumatisme : fêlures amélaire, tubuli dentinaires, exposition pulpaire, dommage du ligament alvéolodentaire, et exposition d'os alvéolaire. Ces voies d'entrée bactérienne diffèrent selon le type de traumatisme dentaire.

Il est reconnu que la colonisation bactérienne d'une plaie peut entraver voire arrêter la cicatrisation. Ainsi, il peut être intéressant, d'examiner les possibilités d'amélioration de la cicatrisation de la pulpe et du ligament alvéolodentaire par l'utilisation des antibiotiques après un traumatisme dentaire.

Membres du jury :

Pr. J.-M. MARTRETTE	Professeur des Universités	Président
<u>Dr. K. YASUKAWA</u>	<u>Maître de conférences</u>	<u>Directeur de thèse</u>
Dr. C. CLEMENT	Maître de conférences	Juge
Dr. F. CAMELOT	Assistant Hospitalo-Universitaire	Juge
Dr. T. MERCIER	Assistant Hospitalo-Universitaire	Juge

Adresse de l'auteur :

Laure SAINT-EVE
1, rue du Val de Sarre
57930 BERTHELMING