



**HAL**  
open science

## La maintenance péri-implantaire

Daniel Grégoire

► **To cite this version:**

| Daniel Grégoire. La maintenance péri-implantaire. Sciences du Vivant [q-bio]. 2016. hal-01931794

**HAL Id: hal-01931794**

**<https://hal.univ-lorraine.fr/hal-01931794v1>**

Submitted on 23 Nov 2018

**HAL** is a multi-disciplinary open access archive for the deposit and dissemination of scientific research documents, whether they are published or not. The documents may come from teaching and research institutions in France or abroad, or from public or private research centers.

L'archive ouverte pluridisciplinaire **HAL**, est destinée au dépôt et à la diffusion de documents scientifiques de niveau recherche, publiés ou non, émanant des établissements d'enseignement et de recherche français ou étrangers, des laboratoires publics ou privés.



## AVERTISSEMENT

Ce document est le fruit d'un long travail approuvé par le jury de soutenance et mis à disposition de l'ensemble de la communauté universitaire élargie.

Il est soumis à la propriété intellectuelle de l'auteur. Ceci implique une obligation de citation et de référencement lors de l'utilisation de ce document.

D'autre part, toute contrefaçon, plagiat, reproduction illicite encourt une poursuite pénale.

Contact : [ddoc-thesesexercice-contact@univ-lorraine.fr](mailto:ddoc-thesesexercice-contact@univ-lorraine.fr)

## LIENS

Code de la Propriété Intellectuelle. articles L 122. 4

Code de la Propriété Intellectuelle. articles L 335.2- L 335.10

[http://www.cfcopies.com/V2/leg/leg\\_droi.php](http://www.cfcopies.com/V2/leg/leg_droi.php)

<http://www.culture.gouv.fr/culture/infos-pratiques/droits/protection.htm>

ACADÉMIE NANCY-METZ  
UNIVERSITÉ DE LORRAINE  
FACULTÉ D'ODONTOLOGIE

Année 2016

N° 9146

**THÈSE**

pour le

**DIPLÔME D'ÉTAT DE DOCTEUR  
EN CHIRURGIE DENTAIRE**

par

**Daniel GREGOIRE**

Né le 11 août 1989 à Avignon (84)

**LA MAINTENANCE PÉRI-IMPLANTAIRE**

présentée et soutenue publiquement le 10 juin 2016

**Examineurs de la thèse :**

Pr P. AMBROSINI

Dr. D. JOSEPH

Dr A.S. VAILLANT-CORROY

Dr M. VINCENT

Professeur des Universités

Maître de Conférences

Maître de Conférences

Assistant Hospitalier Universitaire

Président et Directeur

Juge

Juge

Juge



ACADÉMIE NANCY-METZ  
UNIVERSITÉ DE LORRAINE  
FACULTÉ D'ODONTOLOGIE

Année 2016

N° 9146

**THÈSE**

pour le

**DIPLÔME D'ÉTAT DE DOCTEUR  
EN CHIRURGIE DENTAIRE**

par

**Daniel GREGOIRE**

Né le 11 août 1989 à Avignon (84)

**LA MAINTENANCE PÉRI-IMPLANTAIRE**

présentée et soutenue publiquement le 10 juin 2016

**Examineurs de la thèse :**

Pr P. AMBROSINI

Dr. D. JOSEPH

Dr A.S. VAILLANT-CORROY

Dr M. VINCENT

Professeur des Universités

Maître de Conférences

Maître de Conférences

Assistant Hospitalier Universitaire

Président et Directeur

Juge

Juge

Juge

*Par délibération en date du 11 décembre 1972,  
la Faculté de Chirurgie Dentaire a arrêté que  
les opinions émises dans les dissertations  
qui lui seront présentées  
doivent être considérées comme propres à  
leurs auteurs et qu'elle n'entend leur donner  
aucune approbation ni improbation.*

Président : Professeur Pierre MUTZENHARDT

Doyen : Professeur Jean-Marc MARTRETTE

Vice-Doyens : Pr Pascal AMBROSINI -- Dr Céline CLEMENT

Membres Honoraires : Dr L. BABEL – Pr. S. DURIVAUX – Pr A. FONTAINE – Pr G. JACQUART – Pr D. ROZENCWEIG - Pr M. VIVIER – Pr ARTIS -

Doyen Honoraire : Pr J. VADOT, Pr J.P. LOUIS

Professeur Emérite : Pr J.P. LOUIS

Maître de conférences CUM MERITO : Dr C. ARCHIEN

<b>Sous-section 56-01</b> Odontologie pédiatrique	Mme Mme M. Mlle Mlle M.	<u><b>DROZ Dominique (Desprez)</b></u> JAGER Stéphanie PREVOST Jacques HERNANDEZ Magali LAUVRAY Alice MERCIER Thomas	Maître de Conférences * Maître de Conférences * Maître de Conférences Assistante * Assistante Assistant *
<b>Sous-section 56-02</b> Orthopédie Dento-Faciale	Mme M. Mlle Mlle	<u><b>FILLEUL Marie Pierryle</b></u> EGLOFF Benoît BLAISE Claire LACHAUX Marion	Professeur des Universités * Maître de Conférences * Assistante Assistante
<b>Sous-section 56-03</b> Prévention, Epidémiologie, Economie de la Santé, Odontologie légale	Mme M. Mme	<u><b>CLEMENT Céline</b></u> CAMELOT Frédéric LACZNY Emily	Maître de Conférences * Assistant * Assistante
<b>Sous-section 57-01</b> Parodontologie	M. Mme M. M. Mlle Mlle	<u><b>AMBROSINI Pascal</b></u> BISSON Catherine JOSEPH David PENAUD Jacques BOLONI Eszter PAOLI Nathalie	Professeur des Universités * Maître de Conférences * Maître de Conférences * Maître de Conférences Assistante Assistante *
<b>Sous-section 57-02</b> Chirurgie Buccale, Pathologie et Thérapeutique Anesthésiologie et Réanimation	Mme M. Mlle M. Mlle M.	<u><b>GUILLET-THIBAUT Julie</b></u> BRAVETTI Pierre PHULPIN Bérengère DELAITRE Bruno KICHENBRAND Charlène MASCHINO François	Maître de Conférences * Maître de Conférences Maître de Conférences * Assistant Assistant Assistante * Assistant
<b>Sous-section 57-03</b> Sciences Biologiques (Biochimie, Immunologie, Histologie, Embryologie, génétique, Anatomie pathologique, Bactériologie, Pharmacologie)	M. M.	<u><b>YASUKAWA Kazutoyo</b></u> MARTRETTE Jean-Marc	Maître de Conférences * Professeur des Universités *
<b>Sous-section 58-01</b> Odontologie Conservatrice, Endodontie	M. M. M. M. M. Mlle M.	<u><b>MORTIER Éric</b></u> AMORY Christophe BALTHAZARD Rémy ENGELS-DEUTSCH Marc BON Gautier MUNARO Perrine VINCENT Marin	Maître de Conférences * Maître de Conférences Maître de Conférences * Maître de Conférences Assistant Assistante Assistant *
<b>Sous-section 58-02</b> Prothèses (Prothèse conjointe, Prothèse adjointe partielle, Prothèse complète, Prothèse maxillo-faciale)	M. M. Mme Mme M. M. M. M. Mlle	<u><b>DE MARCH Pascal</b></u> SCHOUVER Jacques VAILLANT Anne-Sophie CORNE Pascale GILLET Marc HIRTZ Pierre KANNENGIESSER François SIMON Doriane	Maître de Conférences Maître de Conférences Maître de Conférences * Assistante * Assistant Assistant * Assistant Assistant Assistante
<b>Sous-section 58-03</b> Sciences Anatomiques et Physiologiques Occlusodontiques, Biomatériaux, Biophysique, Radiologie	Mme Mme M. M.	<u><b>STRAZIELLE Catherine</b></u> MOBY Vanessa (Stutzmann) SALOMON Jean-Pierre HARLE Guillaume	Professeur des Universités * Maître de Conférences * Maître de Conférences Assistant Associé

Souligné : responsable de la sous-section \* temps plein

Mis à jour le 01.03.2016

## A NOTRE PRESIDENT ET DIRECTEUR DE THESE,

**Monsieur le Professeur Pascal AMBROSINI**

Docteur en chirurgie dentaire

Docteur de l'Université Henri Poincaré, Nancy I

Vice-doyen au budget et aux recherches hospitalières

Habilité à diriger des recherches

Professeur des Universités – Praticien Hospitalier

Responsable de la sous-section de Parodontologie

*Vous nous faites le très grand honneur de présider notre thèse.*

*Avec beaucoup d'émotion et de sincérité nous vous remercions d'avoir accepté de diriger notre travail.*

*Un immense merci pour tous ces moments passés au bloc opératoire, jamais nous n'oublierons les premières poses d'implants, le premier Summers, ni les premières greffes...*

*Merci de nous avoir fait confiance, merci pour votre patience et votre exceptionnelle pédagogie.*

*Ce travail est le symbole de notre éternelle reconnaissance.*



**A NOTRE JUGE,**

**Monsieur le Docteur David JOSEPH**

Docteur en chirurgie dentaire

Maître de Conférences des Universités – Praticien Hospitalier

Sous-section 57-01 : Parodontologie

*Nous vous remercions*

*d'avoir accepté de faire parti de ce jury.*

*Nous sommes reconnaissant pour  
l'encadrement et les conseils que vous nous  
avez prodigués, merci pour votre disponibilité et  
vos grandes qualités pédagogiques.*

*Soyez assuré de notre profond respect.*

**A NOTRE JUGE,**

**Madame le Docteur Anne-Sophie VAILLANT-CORROY**

Docteur en chirurgie dentaire

Ancienne Interne en Odontologie

Maître de Conférences des Universités – Praticien Hospitalier

Sous-section 58-02 : Prothèses (prothèse conjointe, prothèse adjointe partielle, prothèse complète, prothèse maxillo-faciale)

*Nous vous remercions de l'honneur que vous nous faites en acceptant de juger notre travail.*

*Nous avons été touché par votre accueil au sein du service de prothèse dès le premier jour.*

*Ce fut un réel plaisir d'apprendre et de progresser à vos côtés.*

*Grâce à vous, le All on Four n'a presque plus de secret pour nous.*

*Veillez trouver dans notre travail l'expression de notre gratitude et profond respect.*

**A NOTRE JUGE,**

**Monsieur le Docteur Marin VINCENT**

Docteur en chirurgie dentaire

Assistant Hospitalier Universitaire

Sous-section 58-01 : Odontologie conservatrice, endodontie

*Nous vous remercions*

*d'avoir accepté de juger notre travail.*

*Un grand merci pour votre confiance, et vos  
bons conseils lors de nos retraitements  
canaux difficiles et de nos premiers pas  
dans l'endodontie sous microscope.*

*Vous avez su nous transmettre avec passion et  
rigueur les clés de l'obturation canalaire.*

*Votre soutien infailible nous témoigne de votre  
profonde gentillesse et de vos qualités  
humaines et professionnelles.*

# Sommaire

## **Table des illustrations**

## **Liste des tableaux**

## **Introduction**

### **1. Description des tissus péri-implantaires**

- 1.1. Interface implant-tissus mous : la muqueuse péri-implantaire
- 1.2. Interface implant-tissus durs

### **2. Pathologies péri-implantaires**

- 2.1. La mucosite
- 2.2. La péri-implantite
- 2.3. Perte osseuse d'origine mécanique

### **3. Les indices diagnostiques des complications péri-implantaires**

- 3.1. Signes cliniques
- 3.2. Signes radiologiques
- 3.3. Signes biologiques

### **4. Facteurs de risques**

- 4.1. Facteurs liés au patient
- 4.2. Facteurs liés à l'implant
- 4.3. Facteurs liés à la prothèse
- 4.4. Facteurs liés au site implantaire

### **5. Comment maintenir la santé des tissus péri-implantaires ?**

- 5.1. La maintenance péri-implantaire
- 5.2. Traitement de la mucosite
- 5.3. Traitement de la péri-implantite (protocole CIST)

### **6. Taux de succès des traitements implantaires à 10 ans et plus : que dit la littérature**

- 6.1. Pronostic des implants chez les patients avec et sans maintenance péri-implantaire

### **7. Proposition de recommandations cliniques**

- 7.1. Evaluation du risque péri-implantaire individuel
- 7.2. Arbre décisionnel lors d'une séance de contrôle péri-implantaire
- 7.3. Recommandations d'intervalles de maintenance en fonction du type de restauration prothétique

## **Conclusion**

## **Références bibliographiques**

## **Table des matières**

## **Table des illustrations**

Figure 1 : Comparatif entre la gencive péri dentaire et la muqueuse péri implantaire...	14
Figure 2 : Principales différences entre le modèle parodontal et le modèle péri-implantaire .....	17
Figure 3 : Schéma de la vascularisation péri-implantaire et péri-dentaire .....	21
Figure 4 : Représentation schématique de l'espace biologique péri-implantaire.....	22
Figure 5 : Les cellules du tissu osseux .....	24
Figure 6 : Classification osseuse de Lekholm & Zarb (1985) .....	25
Figure 7 : Interprétation radiographique des échecs implantaires .....	27 et 55
Figure 8 : Suivi de la microflore d'un site péri-implantaire par coloration de Gram ...	31
Figure 9 : Perte osseuse d'origine mécanique sur un implant présentant une surcharge occlusale .....	39
Figure 10 : Inspection d'une muqueuse péri-implantaire présentant des signes de tuméfaction, rougeur, et déhiscence.....	42
Figure 11 : Sondage autour d'un implant et d'une dent .....	46
Figure 12 : Coupes histologiques montrant la pénétration d'une sonde parodontale dans un sulcus.....	48
Figure 13 : Différents types de sondes parodontales .....	49
Figure 14 : saignement au sondage au niveau d'un implant présentant une péri-implantite.....	51
Figure 15 : sondage péri-implantaire montrant une suppuration au voisinage d'une couronne implanto-portée .....	52
Figure 16 : Radiographies illustrant une atteinte péri-implantaire.....	55
Figure 17 : Morphologies implantaires.....	68
Figure 18 : Schéma montrant le « microgap » à la jonction implant-pilier .....	70
Figure 19 : dévissage de pilier prothétique entraînant un hiatus .....	71
Figure 20 : Visualisation radiographique d'un excès de ciment sous-muqueux .....	74

Figure 21 : Implant en position de 37 placé trop distalement ce qui entraîne un porte-à-faux (cantilever) mésial de la couronne résultant en une zone d'accumulation de plaque .....	77
Figure 22 : Brossage d'un pilier de cicatrisation implantaire.....	80
Figure 23 : L'hygiène quotidienne péri-implantaire réalisée par le patient.....	83
Figure 24 : Curettes en plastique pour l'élimination de la plaque et du tartre autour des implants.....	88
Figure 25 : Détartreur à ultrasons et insert en plastique (Periosoft™, SATELEC) spécialement conçu pour le débridement autour des implants.....	89
Figure 26 : Aéropolisseur (AIR-N-GO® de Satelec-Acteon) avec embout spécialement conçu pour accéder à la zone péri-implantaire et projeter une poudre à base de glycine naturelle sur les surfaces implantaires exposées .....	89
Figure 27 : Polissage du col implantaire à l'aide de brosettes et cupules.....	90
Figure 28 : Brossette rotative en titane utilisée pour le nettoyage mécanique d'une surface implantaire pendant la chirurgie .....	95
Figure 29 : Décontamination d'une surface implantaire à l'aide d'un laser.....	95
Figure 30 : Arbre décisionnel schématisant le mode de traitement chirurgical à adopter en fonction de la morphologie du défaut osseux péri-implantaire.....	103
Figure 31 : Schéma illustrant le type de traitement chirurgical à mettre en œuvre en fonction de la morphologie du défaut osseux autour d'un implant unitaire .....	105
Figure 32 : Arbre décisionnel du CIST (Cumulative Interceptive Supportive Therapy) .	106
Figure 33 : Diagramme en radar du Periodontal Risk Assesment.....	112

## **Liste des tableaux**

Tableau I : Analyse morphométrique du tissu conjonctif péri-implantaire chez le chien comparé au tissu parodontal.....	20
Tableau II : Prévalence de la mucosite péri-implantaire .....	32
Tableau III : Prévalence de la péri-implantite.....	36

# Introduction

Au cours des dernières années, l'implantologie a subi une évolution très importante et de très nombreuses études cliniques à long terme nous confirment la fiabilité des techniques chirurgicales implantaires. Ainsi un nombre croissant de patients a pu profiter du progrès de ces techniques et ce sont aujourd'hui des millions de patients à travers le monde qui bénéficient de réhabilitations prothétiques implanto-portées. L'implantologie fait aujourd'hui partie intégrante de notre arsenal thérapeutique et s'est imposée comme une alternative fiable aux prothèses amovibles et aux prothèses fixes dento-portées.

Cependant le recul que nous avons aujourd'hui laisse apparaître un certain nombre de complications péri-implantaires, au premier rang desquelles la mucosite et la péri-implantite dont la prévalence actuelle en font un des nouveaux enjeux de la parodontologie, ou du moins une complication que le praticien ne peut plus se permettre d'ignorer. Ces complications inflammatoires d'origine infectieuse surviennent après obtention de l'ostéo-intégration et peuvent affecter les tissus péri-implantaires. Le chirurgien dentiste doit être en mesure d'assurer la prévention, le suivi et le traitement de ces pathologies, ainsi que la maintenance des éléments prothétiques supra-implantaires, qu'ils soient fixes ou amovibles.

Cinquante ans après la pose du premier implant en titane par le professeur Brånemark en Suède, il nous a semblé intéressant de faire le point sur la maintenance péri-implantaire, et les moyens dont dispose le praticien d'aujourd'hui pour traiter ou prévenir ces complications que nous serons amenés à rencontrer de plus en plus fréquemment à mesure que les thérapeutiques implantaires vont continuer à se démocratiser.

L'objectif de ce travail sera de comprendre l'organisation des tissus péri-implantaires, de cibler les facteurs étiologiques des maladies péri-implantaires, de définir les indices diagnostiques, de mettre en évidence les facteurs de risque, de lister les protocoles de maintenance implantaire, d'analyser les taux de succès des traitements implantaires avec ou sans maintenance, et enfin d'essayer de proposer des recommandations cliniques pour une prise en charge adaptée du patient en fonction de son risque individuel de développer des complications péri-implantaires.



# CHAPITRE I

## DESCRIPTION DES TISSUS PÉRI-IMPLANTAIRES

## 1.1 Interface implant-tissus mous : la muqueuse péri-implantaire

Les tissus mous supracrestaux autour des implants sont appelés « muqueuse péri-implantaire », ils présentent des similitudes à la gencive entourant l'organe dentaire mais aussi des différences. En effet l'implant ne possède pas de ciment, pas de ligament parodontal et la muqueuse présente certaines spécificités de composition (système d'attache différent, ratio collagène / fibroblastes différent) et de dimension de l'espace biologique. Le terme de muqueuse péri-implantaire est suggéré par plusieurs auteurs tels que Ericsson et collaborateurs, ainsi que par le professeur Lindhe, qui insistent bien sur le fait que le terme de gencive autour d'un implant n'est pas approprié et que nous avons ici à faire à une muqueuse tout comme chez un sujet édenté.

Cette interface implant-tissus mous se compose de trois zones distinctes : l'épithélium sulculaire, l'épithélium de jonction et le tissu conjonctif.

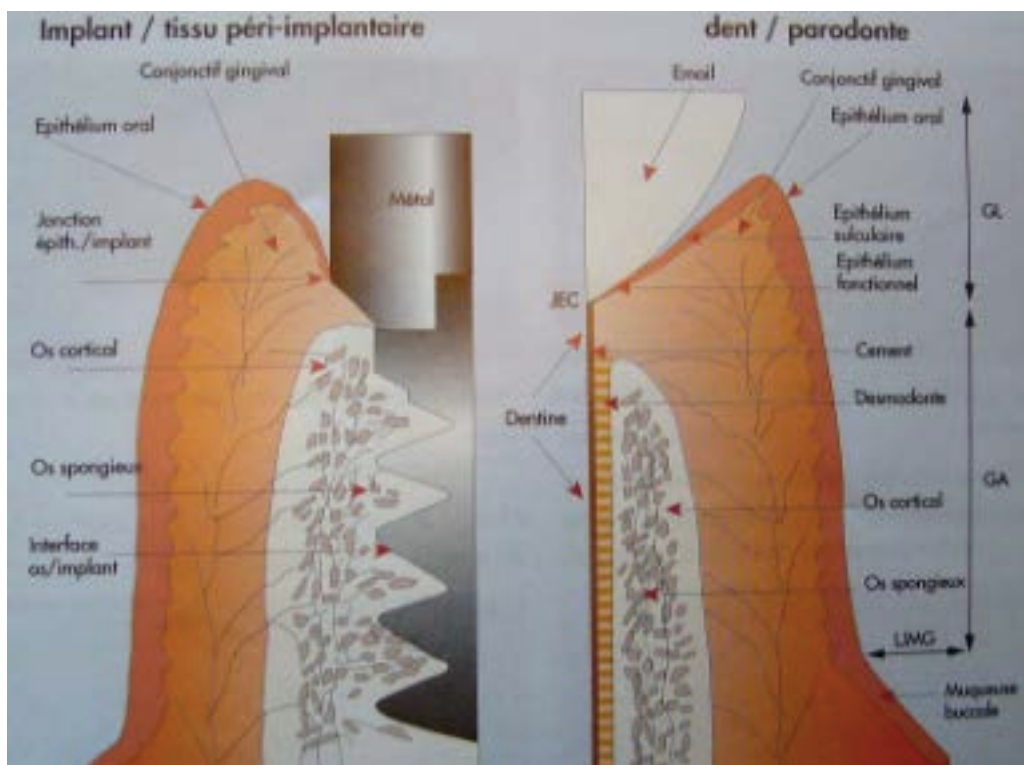


Figure 1 : Comparatif entre la gencive péri dentaire et la muqueuse péri implantaire

GL : Gencive Libre ; GA : Gencive Attachée

(Source : Ingvar Ericsson, Palacci P. Esthétique et implantologie gestion des tissus osseux et peri-implantaires. Paris: Quintessence International; 2001)

### 1.1.1 Formation de l'interface implant-muqueuse

Immédiatement après la mise en place chirurgicale d'un implant commence à se former une nouvelle interface. (Berglundh et coll., 2007) ont décrit la morphogenèse de la muqueuse péri-implantaire autour des implants non enfouis en titane chez le chien.

- Immédiatement après la chirurgie, un coagulum occupe l'espace entre la surface du pilier de cicatrisation recouvrant l'implant et la muqueuse
- lors de la phase initiale de la cicatrisation, de nombreux polynucléaires neutrophiles colonisent le caillot de fibrine
- après une semaine quelques leucocytes sont présents, mais la partie centrale du caillot est occupée par des fibroblastes. Leur nombre augmente, puis 4 semaines après l'implantation il diminue
- les premiers signes de prolifération de l'épithélium de jonction apparaissent après une à deux semaines, mais celui-ci ne sera complètement formé qu'après 6 à 8 semaines. L'épithélium de jonction mesure entre 1,7 et 2,1mm, 6 à 12 semaines après la pose de l'implant
- les fibres de collagène du tissu conjonctif péri-implantaire sont organisées parallèlement à la surface implantaire et sont présentes 4 à 6 semaines après l'implantation, elles vont se structurer progressivement.

### 1.1.2 Caractéristiques cliniques

La muqueuse péri-implantaire saine présente une couleur rose et une consistance ferme, cependant si cliniquement elle a une forme analogue à la gencive entourant une dent naturelle, la muqueuse péri-implantaire est assimilable à un tissu cicatriciel fragile qui se met en place autour du col prothétique implantaire, elle est « scellée » et non pas attachée autour de la surface implantaire. La muqueuse péri-implantaire possède des défenses médiocres contre les irritations exogènes, comme une infection causée par l'accumulation de plaque. Cette caractéristique souligne l'importance de la création d'une anatomie adéquate des tissus mous péri-implantaires et d'une suprastructure prothétique optimale afin de faciliter les mesures d'hygiène. Son rôle est de protéger l'os péri-implantaire sous-jacent et de prévenir la pénétration de micro-

organismes ainsi que des produits de leur métabolisme.

La limite entre la muqueuse péri-implantaire kératinisée et la muqueuse alvéolaire non kératinisée est située à 1 à 2mm du rebord marginal vestibulaire et à 2 à 4mm du côté lingual. Le type de muqueuse péri-implantaire est conditionné par la distance entre la ligne mucogingivale et la crête osseuse. La position de la ligne mucogingivale étant génétiquement déterminée, une résorption osseuse entraînera donc une perte de tissu kératinisé. Selon une revue systématique récente, l'absence de tissu kératinisé autour des implants est associée à une accumulation plus importante de plaque bactérienne, une inflammation tissulaire, une récession muqueuse et une augmentation de la profondeur de sondage (Lin et coll., 2013).

Par analogie avec le parodonte, la muqueuse péri-implantaire située entre deux implants ou entre un implant et une dent forme une papille.

Le sulcus péri-implantaire sain possède une face interne rouge et lisse qui ne saigne pas au sondage. Sa profondeur varie de 2 à 4mm et augmente avec l'épaisseur de la muqueuse péri-implantaire. Le principal moyen de diagnostic et d'évaluation de la santé péri-implantaire est le sondage au moyen d'une sonde graduée (métallique ou en plastique) en exerçant une pression légère (0,25N). L'augmentation de la profondeur de sondage peut être associée à une perte d'attache et à une perte osseuse péri-implantaire, nous y reviendrons plus tard dans un chapitre consacré au diagnostic des complications péri-implantaires.

### **1.1.3** Caractéristiques histologiques

La muqueuse péri-implantaire est composée d'un épithélium et d'un tissu conjonctif. Le tissu conjonctif est relié à l'épithélium via une lame basale dont la structure se rapproche de celle observée pour la gencive.

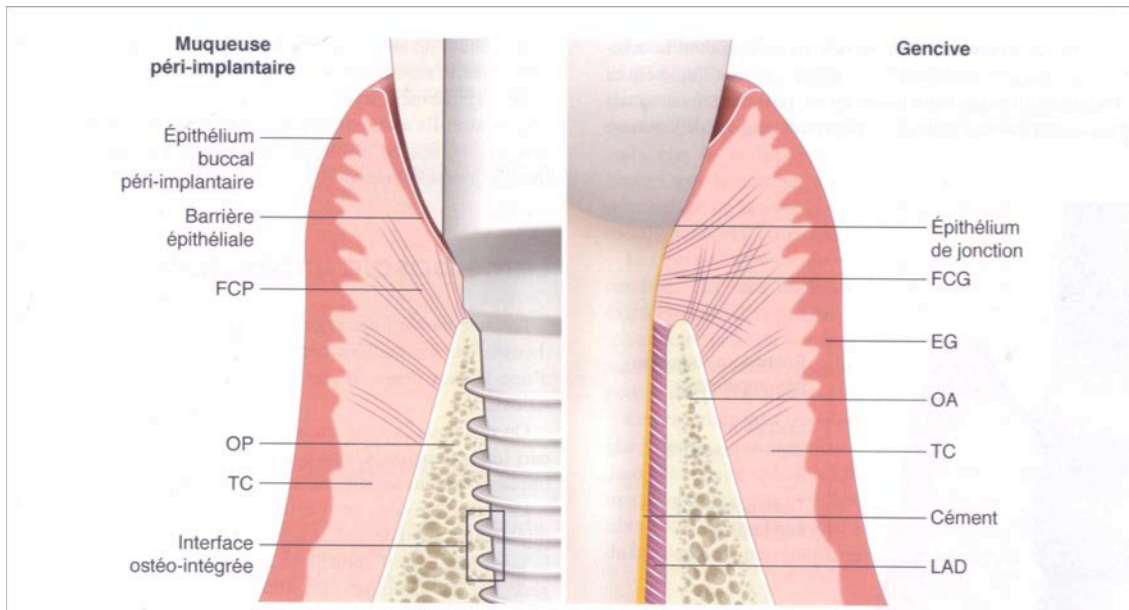


Figure 2 : Principales différences entre le modèle parodontal et le modèle péri-implantaire

EG : Epithélium Gingival ; FCG : Fibres Conjonctives Gingivales ; FCP : Fibres Conjonctives Péri-implantaires ; LAD : Ligament Alvéolo-Dentaire ; OA : Os Alvéolaire ; OP : Os Péri-implantaire ; TC : Tissu Conjonctif

(Source : Parodontologie et dentisterie implantaire, P. Bouchard, 2014)

## ▪ Épithélium

### ○ Épithélium buccal péri-implantaire

Il est directement au contact de la cavité buccale, il recouvre les parties coronaires des procès alvéolaires. C'est un épithélium pavimenteux stratifié kératinisé qui assure principalement un rôle de protection mécanique de l'implant.

### ○ Épithélium sulculaire péri-implantaire

Il s'agit d'un épithélium kératinisé d'une profondeur moyenne de 2mm selon une étude de (Ericsson et Lindhe, 1993), cette mesure est variable en fonction du degré d'enfouissement, de la morphologie implantaire ou encore du type de connexion. Les couches basales de l'épithélium buccal et sulculaire associées à la lame basale et au

tissu conjonctif sous jacent assurent un rôle de barrière contre les agressions bactériennes.

### ○ Épithélium juxta-implantaire

L'épithélium juxta-implantaire est en fait composé de trois zones : coronaire, médiane et apicale. La portion coronaire est en continuité avec l'épithélium sulculaire, elle est formée d'une assise épithéliale d'une quinzaine de cellules qui se prolonge vers l'épithélium médian dont la structure constitue une transition vers l'épithélium apical. Ce dernier possède une structure histologique comparable à celle de l'épithélium gingival de jonction. L'épithélium juxta-implantaire apical formé d'une assise épithéliale unicellulaire assure une attache épithéliale étanche. Des lysosomes sont retrouvés au sein de l'épithélium juxta-implantaire, ils assurent un rôle de défense contre les agents pathogènes selon un mécanisme similaire à celui qui a lieu au sein de l'épithélium de jonction gingival. Les cellules de ce véritable épithélium jonctionnel péri-implantaire adhèrent à la surface implantaire par le biais d'une lame basale implantaire et d'hémidesmosomes.

L'épithélium juxta-implantaire assure une barrière fonctionnelle vis-à-vis du milieu buccal et la pérennité de l'implant. Il se caractérise par une perméabilité sélective, il est le siège de l'équilibre entre les agressions de la plaque bactérienne et la résistance du tissu péri-implantaire.

#### ▪ Lame basale implantaire

La lame basale de l'épithélium buccal et sulculaire péri-implantaire possède une structure histologique proche de celle de la lame basale de l'épithélium gingival. La lame basale implantaire est une structure principalement synthétisée par les cellules épithéliales sus-jacentes et qui se compose d'une lamina densa, d'une lamina lucida, et d'une lamina fibroréticularis.

- Tissu conjonctif péri-implantaire

Le tissu conjonctif péri-implantaire est limité coronairement par l'extrémité apicale de l'épithélium péri-implantaire et apicalement par la crête osseuse alvéolaire, il est directement au contact de la surface implantaire.

Les types de cellules rencontrés sont comparables au tissu gingival :

- les fibroblastes sont les principales cellules du tissu conjonctif péri-implantaire, ils synthétisent les macromolécules de la matrice extracellulaire comme les fibres de collagène.
- les polymorphonucléaires neutrophiles
- les mastocytes
- les macrophages : impliqués dans l'immunité non spécifique (phagocytose)
- les lymphocytes : impliqués dans l'immunité spécifique.

Les fibres de collagène ne sont pas insérées perpendiculairement à la surface implantaire comme c'est le cas avec les fibres dento-gingivales qui s'insèrent au niveau du ciment. Dans le tissu conjonctif péri-implantaire, elles s'insèrent parallèlement à la surface de l'implant et s'alignent en faisceaux à trajet variable et ce quelque soit le type de surface implantaire (usinée ou rugueuse). Berglundh et Lindhe ont réalisé une étude morphométrique comparative de la muqueuse péri-implantaire et du parodonte chez le chien, ils en concluent que la muqueuse péri-implantaire possède une proportion plus importante de fibres de collagène, et une proportion plus faible de fibroblastes, ainsi qu'une vascularisation réduite (Berglundh et Lindhe, 1996). Cela confirme que le tissu conjonctif entourant les implants ressemble histologiquement à un tissu cicatriciel et qu'il possède un potentiel de réparation plus limité que le parodonte.

Tableau I : Analyse morphométrique du tissu conjonctif péri-implantaire chez le chien comparé au tissu parodontal. Valeurs exprimées en pourcentage des composants du tissu conjonctif (d'après Berglundh et Lindhe, 1996).

	Implant	Dent	Différence
Collagène	87	76,4	10,6
Fibroblastes	3	5,4	-2,4
Collagène sous-jacent à l'épithélium	87,2	63,1	24,1
Fibroblastes Collagène sous-jacent à l'épithélium	0,8	15,7	-14,9

- Vascularisation péri-implantaire

La vascularisation péri-implantaire est moins développée que celle de la gencive entourant les dents, en effet, il n'existe aucun plexus vasculaire à proximité des implants qui pourrait compenser l'absence de celui en provenance du ligament parodontal. La vascularisation péri-implantaire provient de deux sources : la muqueuse péri-implantaire et les vaisseaux suprapériostés. Par conséquent, la partie de tissu conjonctif comprise entre l'épithélium jonctionnel et la crête osseuse est dépourvue de vascularisation sur une distance de 100 à 150 microns.



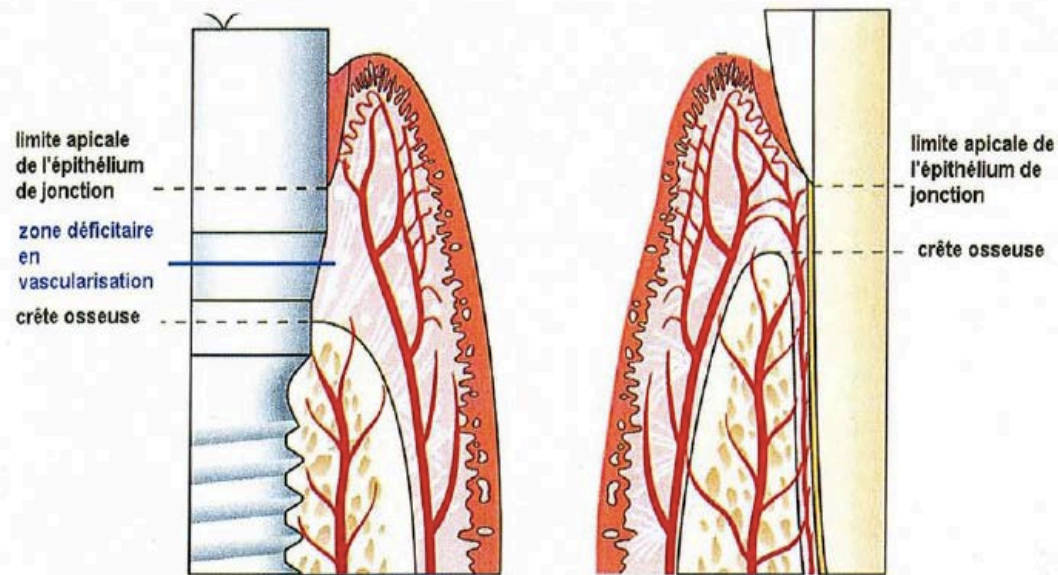


Figure 3 : Schéma de la vascularisation péri-implantaire et péri-dentaire

(Source :Ingvar Ericsson, Palacci P. *Esthétique et implantologie gestion des tissus osseux et peri-implantaires*. Paris: Quintessence International; 2001)

- Espace biologique

L'espace biologique est l'ensemble représenté par l'épithélium sulculaire péri-implantaire, l'épithélium juxta-implantaire et le tissu conjonctif péri-implantaire. D'après des études menées chez l'animal, l'espace biologique autour des implants après une période de cicatrisation de 6 mois est légèrement supérieur à celui autour des dents : il mesure en moyenne 3 à 3,9 mm : 2,1mm pour l'épithélium jonctionnel et 1 à 1,8mm pour le tissu conjonctif (Berglundh et Lindhe, 1996).

La pose d'implant en un ou deux temps chirurgicaux, la mise en charge immédiate ou différée ou le type d'implants n'influencent ni la composition, ni les dimensions de l'espace biologique.

Tout comme autour des dents, lorsque l'intégrité de l'espace biologique est atteinte, l'os se résorbe, pour cette raison, toute violation de l'espace biologique devra être évitée.

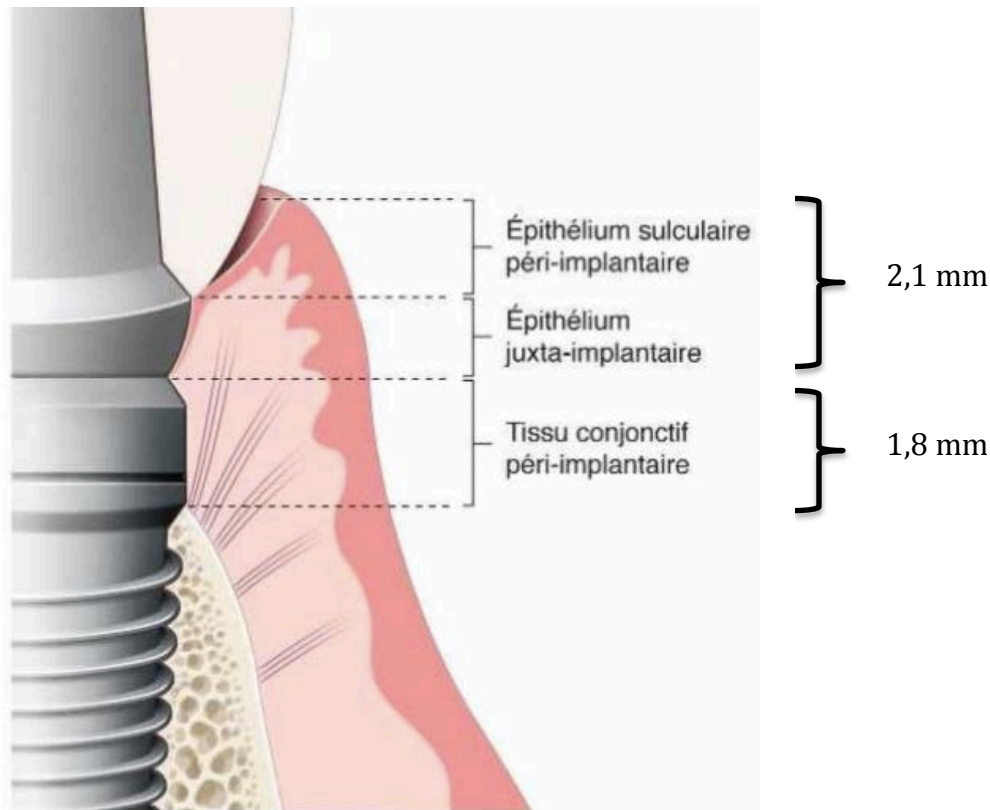


Figure 4 : Représentation schématique de l'espace biologique péri-implantaire  
(Source : *Parodontologie et dentisterie implantaire*, P. Bouchard, 2014)

#### 1.1.4 Physiologie de la muqueuse péri-implantaire

La muqueuse péri-implantaire assure un rôle primordial de protection vis-à-vis du milieu buccal contre l'agression bactérienne. L'étanchéité est maintenue par la présence de la lame basale, de desmosomes et d'hémidesmosomes. Le turn-over kératinocytaire de l'épithélium sulculaire péri-implantaire est cinquante fois supérieur à celui de l'épithélium gingival ce qui entraîne une desquamation cellulaire s'opposant à la colonisation bactérienne du sulcus. Outre son rôle d'étanchéité, l'épithélium jonctionnel joue aussi un rôle de médiateur de la réponse de l'hôte face à l'agression bactérienne au niveau du sulcus : en cas de pénétration d'agents pathogènes, il se produit une série de réaction de défense cellulaire dont l'extravasation vasculaire de polymorphonucléaires neutrophiles pour assurer une phagocytose (Ikeda et coll., 2002). L'écoulement du fluide sulculaire va aussi augmenter. Il existe aussi un réseau nerveux libérant de la substance P qui participe à la régulation des mécanismes de défense. Le potentiel de défense de la muqueuse péri-implantaire est comparable à celui de la

gencive, cependant le potentiel de défense est bien plus faible en raison de l'absence de desmodonte, de la composition cellulaire différente et de la vascularisation réduite. La rupture d'équilibre entre la masse bactérienne et les défenses de l'hôte seront à l'origine des pathologies péri-implantaires.

## **1.2 Interface implant-tissus durs**

### **1.2.1 Caractéristiques histologiques**

L'os des deux maxillaires comprend les procès alvéolaires et l'os basal, bien qu'il n'existe pas de limite physique entre ces deux structures. Les procès alvéolaires sont intimement liés à la présence des dents, en effet ils se développent en parallèle de l'éruption dentaire et vont se résorber suite à l'avulsion dentaire. Ils sont formés de deux corticales, externe et interne, d'os compact et d'os spongieux (dans des proportions variables).

En ce qui concerne l'os péri-implantaire, il présente toutes les caractéristiques d'un os en remaniement et semble résulter d'une ostéogenèse bien caractérisée.

Lorsque l'implant est ostéo-intégré, on observe à l'échelle de la microscopie optique un contact direct os-implant qui est à la base même du concept d'ostéointégration. Cependant à des grossissements supérieurs il existe des petites lacunes communiquant avec les espaces médullaires de l'os spongieux péri-implantaire.

### **1.2.2 Caractéristiques cytologiques**

Le tissu osseux est formé d'une fraction inorganique et d'une fraction organique.

La fraction inorganique représente 70% du poids de l'os, elle est constituée d'un certain nombre d'ions où prédominent essentiellement calcium et phosphate, mais aussi magnésium, carbonate et sodium. La phase minérale est composée d'une apatite carbonatée.

La fraction organique quant à elle est composée de cellules et d'une matrice. Parmi ces cellules on distingue : les ostéoblastes, les cellules bordantes, les ostéocytes et les ostéoclastes.

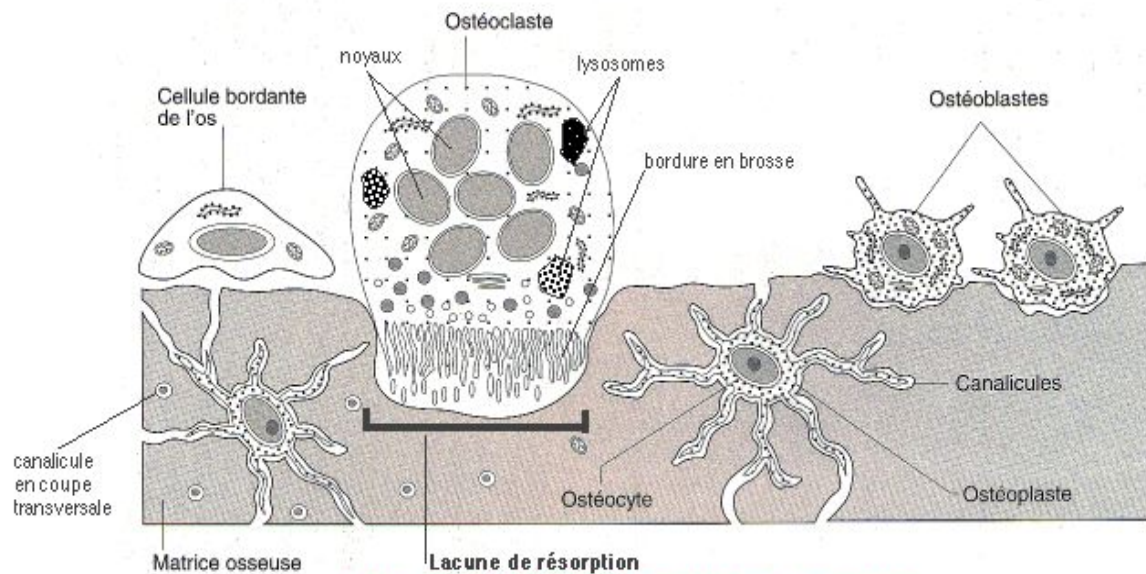


Figure 5 : Les cellules du tissu osseux

(source : <http://histoblog.viabloga.com/texts/le-tissu-osseux--2009->)

### 1.2.3 Classifications cliniques de l'os résiduel sur le site édenté

La qualité osseuse peut potentiellement jouer le rôle de facteur de risque dans l'apparition de péri-implantite et influencer la survie implantaire, nous y reviendrons dans le chapitre consacré aux facteurs de risques des pathologies péri-implantaires mais il convient ici de présenter des classifications de l'os dans lequel seront positionnés les implants. Lorsque la situation osseuse est défavorable, il conviendra non seulement d'adapter le protocole chirurgical et le choix du type d'implant mais aussi d'anticiper de potentielles complications en prévoyant une maintenance et des contrôles adaptés. Le patient devra être informé de ces éléments, dès l'acceptation du plan de traitement et la signature du devis.

De nombreux auteurs ont tenté de proposer des classifications concernant l'os résiduel sur un site édenté, nous pouvons par exemple citer les classifications de Seibert (1983), Allen (1985), Cawood et Howell (1988), Jensen (1999), Gardella et Renouard (1999), Wang et Shammari (2005), mais la plus utilisée reste la classification de (Lekholm et

Zarb, 1985) qui présente l'avantage de tenir compte de la perte quantitative de volume osseux mais aussi de l'aspect qualitatif de l'os résiduel :

- Classe A : crête alvéolaire normale
- Classe B : résorption légère de la crête alvéolaire
- Classe C : os alvéolaire entièrement résorbé , os basal intact
- Classe D : résorption légère de l'os basal
- Classe E : résorption importante de l'os basal

Lekholm et Zarb ont aussi classé les sites édentés en fonction de la qualité osseuse :

- Classe 1 : l'os résiduel est constitué presque en totalité d'os compact
- Classe 2 : l'os cortical est épais et le volume d'os spongieux est faible
- Classe 3 : l'os cortical est fin et l'os spongieux à trabéculations est dense
- Classe 4 : l'os cortical est fin tandis que l'os spongieux est plus important

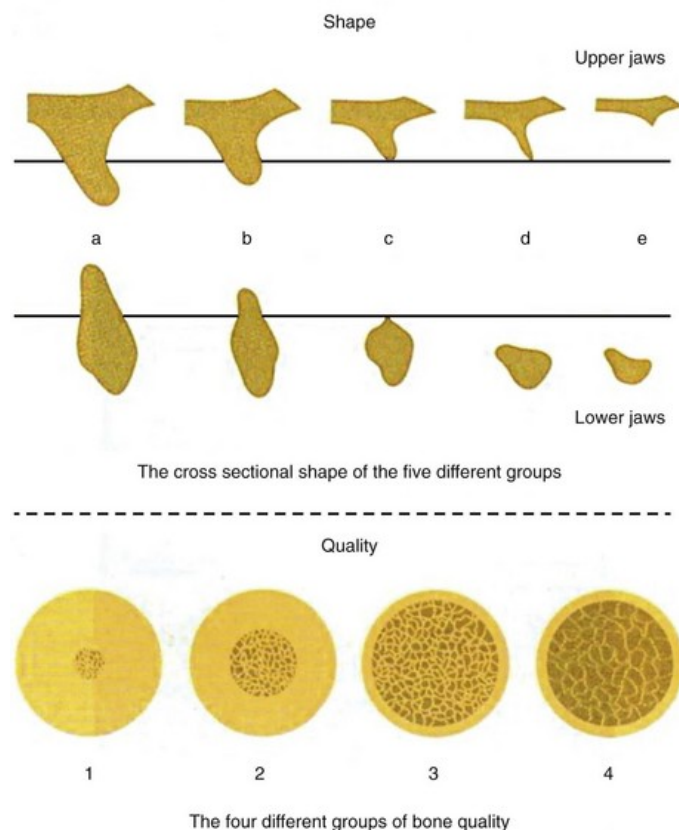


Figure 6 : Classification osseuse de Lekholm & Zarb (1985)

(Source : <https://loveperio.com/2015/10/26/all-on-4-vs-hybrid/>)

Notons aussi que le site édenté peut être recouvert d'une muqueuse kératinisée ou non en fonction de différents facteurs :

- L'étendue de la résorption osseuse
- Le biotype gingival
- La localisation maxillaire ou mandibulaire
- Le secteur sur l'arcade : antérieur ou postérieur
- La localisation de la ligne mucogingivale
- La profondeur du vestibule

#### 1.2.4 Rappels sur le concept d'ostéo-intégration

Même si le concept d'ostéo-intégration est aujourd'hui bien connu, le stade final des péri-implantites pouvant conduire à une perte complète d'ostéo-intégration qui se caractérise cliniquement par la mobilité de l'implant, il nous semblait important de faire un rapide rappel sur le concept qui est le fondement de la pratique implantaire et que l'on cherche à maintenir dans le temps.

Comment parler d'implantologie orale sans parler d'ostéo-intégration ? Finalement l'objectif la maintenance péri-implantaire sera de maintenir dans le temps l'ostéo-intégration des implants qui ont été mis en place et de garantir le succès clinique des réhabilitations prothétiques qui sont supportées par ces implants.

Le terme d'ostéo-intégration a été suggéré par le Pr P-I Brånemark à la fin des années 1970 après plusieurs années de recherche sur un modèle pré-clinique et dix ans de recul clinique (Brånemark et coll., 1977).

L'ostéo-intégration peut être définie comme :

- La « jonction anatomique et fonctionnelle directe entre l'os vivant remanié et la surface de l'implant mis en charge » (Brånemark et coll, 1969)
- Le « processus par lequel est obtenue une connexion rigide et cliniquement asymptomatique entre un matériau inerte et l'os. Cette connexion est maintenue sous une charge fonctionnelle » (Zarb et Albrektsson, 1991)

Cliniquement, cela se traduit par une ankylose de l'implant dans l'os après la période de cicatrisation osseuse de 12 à 24 semaines, au niveau microscopique il y a une néoformation osseuse au contact direct de l'implant et sans interposition fibreuse. La maturation des tissus mous péri-implantaires est obtenue en 12 semaines en moyenne. Pour obtenir cette ostéo-intégration les protocoles chirurgicaux et prothétiques doivent impérativement respecter la physiologie osseuse.

En cas d'échec d'ostéo-intégration, nous distinguons :

- Les échecs précoces : ils surviennent seulement quelques semaines après l'insertion chirurgicale de l'implant et l'obtention de la stabilité primaire, il s'agira alors d'une fibro-intégration ou d'une absence d'ostéo-intégration
- Les échecs tardifs : ils surviennent à distance de la pose d'implant, une fois le remodelage osseux effectué, il s'agira alors d'une perte d'ostéo-intégration, c'est à dire un échec du maintien à moyen ou long terme de l'ostéo-intégration.

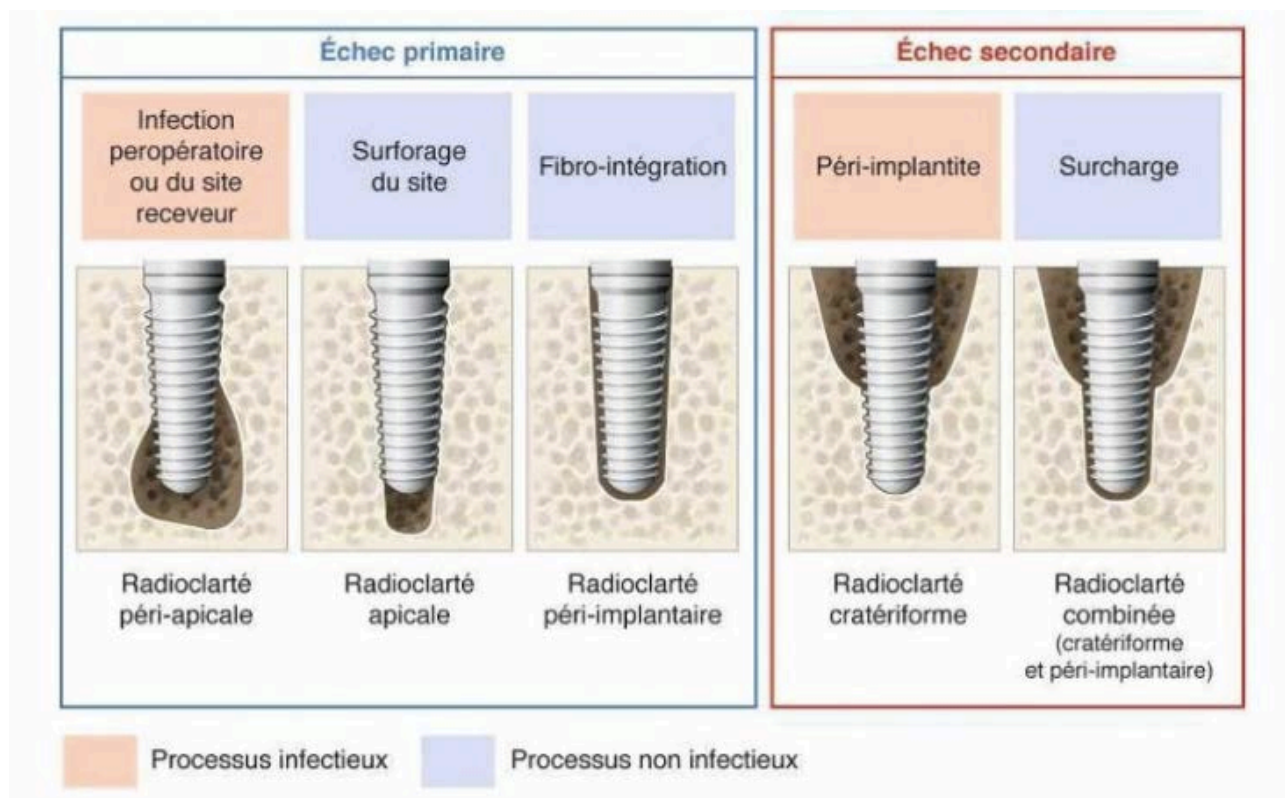


Figure 7 : interprétation radiographique des échecs implantaire  
(Source : *Parodontologie et dentisterie implantaire*, P. Bouchard, 2014)

## CHAPITRE II

# PATHOLOGIES PÉRI-IMPLANTAIRES



La première conférence de consensus de l'European Workshop of Periodontology, en 1994, a défini les maladies péri-implantaires comme étant des lésions inflammatoires affectant les tissus qui entourent les implants (Albrektsson et Isidor, 1994). Celles-ci résulteraient d'une rupture de l'équilibre microbiologique entre la masse bactérienne et les capacités de défense de l'hôte.

Par analogie avec les maladies parodontales, les maladies péri-implantaires ont alors été décomposées en deux grandes catégories :

- Les mucosites péri-implantaires, où les phénomènes inflammatoires se limitent aux tissus mous superficiels dans la région du sillon et ne concernent qu'une infime partie du tissu conjonctif.
- Les péri-implantites, où les phénomènes inflammatoires intéressent les tissus mous en profondeur et une portion plus ou moins importante de l'interface os-implant.

## **2.1 La mucosite**

### 2.1.1 Définition

Les mucosites péri-implantaires ont été définies comme des processus inflammatoires réversibles affectant uniquement les tissus mous autour d'un implant en fonction (Albrektsson et Isidor, 1994). Cette définition a été modifiée en 2008 lors du sixième European Workshop on Periodontology (Lindhe et Meyle, 2008), où il est maintenant précisé que la mucosite péri-implantaire est une inflammation réversible de la muqueuse péri-implantaire sans perte osseuse associée.

### 2.1.2 Etiopathogénie

L'étiologie des inflammations péri-implantaires est intimement liée à la présence de bactéries autour des implants comme cela a été démontré dès 1994 par (Pontoriero et coll., 1994).

La mucosite est caractérisée par un infiltrat inflammatoire de cellules T qui peut être comparé, qualitativement, à celui de la gingivite. Néanmoins, cet infiltrat inflammatoire est nettement plus étendu en direction apicale que dans la gingivite (Leonhardt et coll., 1992).

La colonisation bactérienne de la surface implantaire exposée au milieu buccal est très rapide puisqu'elle s'établit dès les 30 premières minutes suivant la mise en place de l'implant et va se poursuivre durant plusieurs semaines (Fürst et coll., 2007). Des phénomènes de translocation bactérienne vont s'effectuer depuis les dents adjacentes, jouant le rôle de réservoir bactérien (Mombelli, 2002) : colonisation des sillons péri-implantaires à partir des germes présents dans les sillons gingivo-dentaires, ceci démontre l'intérêt de placer les implants dans un environnement parodontal sain ou assaini.

Le mécanisme de formation du biofilm bactérien sur les surfaces implantaires ne diffère pas de celui qui se produit sur une dent naturelle (Lang et coll., 2011a). La composition bactériologique de ce biofilm est sensiblement identique à celle retrouvée dans les maladies parodontales (Lang et coll., 2011b), la flore microbienne des sillons de la muqueuse péri-implantaire est très proche de celle des sillons gingivo-dentaires. Cela est d'autant plus vrai chez le patient édenté partiel; chez l'édenté total, l'absence de dent réduit le nombre de réservoirs bactériens, cependant il ne faut pas oublier que les cryptes amygdaliennes, et la langue sont des sites porteurs de germes, notamment anaérobies, qui vont coloniser les sites implantaires dans un délai de 12 à 18 mois.

On note la présence d'une forte proportion de germes anaérobies Gram négatif tels que : *Aggregatibacter actinomycetemcomitans* (Aa), *Porphyromonas gingivalis* (Pg), *Fusobacterium nucleatum* (Fn), *Prevotella intermedia* (Pi), ...

Certaines bactéries présenteraient in vitro un tropisme plus marqué pour le titane (Kuula et coll., 2004), il s'agit de *Porphyromonas gingivalis* (Pg) et *Prevotella intermedia* (Pi), cette même étude montrait une colonisation moindre de *Fusobacterium nucleatum* (Fn) sur la surface en titane commercialement pur.

Tout comme pour le modèle parodontal, la flore bactérienne d'un sillon péri-implantaire sain doit être composée majoritairement de bactéries aérobies à Gram positif, l'apparition des inflammations péri-implantaires correspond donc à une modification de la flore microbienne dans laquelle les bactéries anaérobies à Gram négatif deviennent plus nombreuses (Mombelli, 1999).

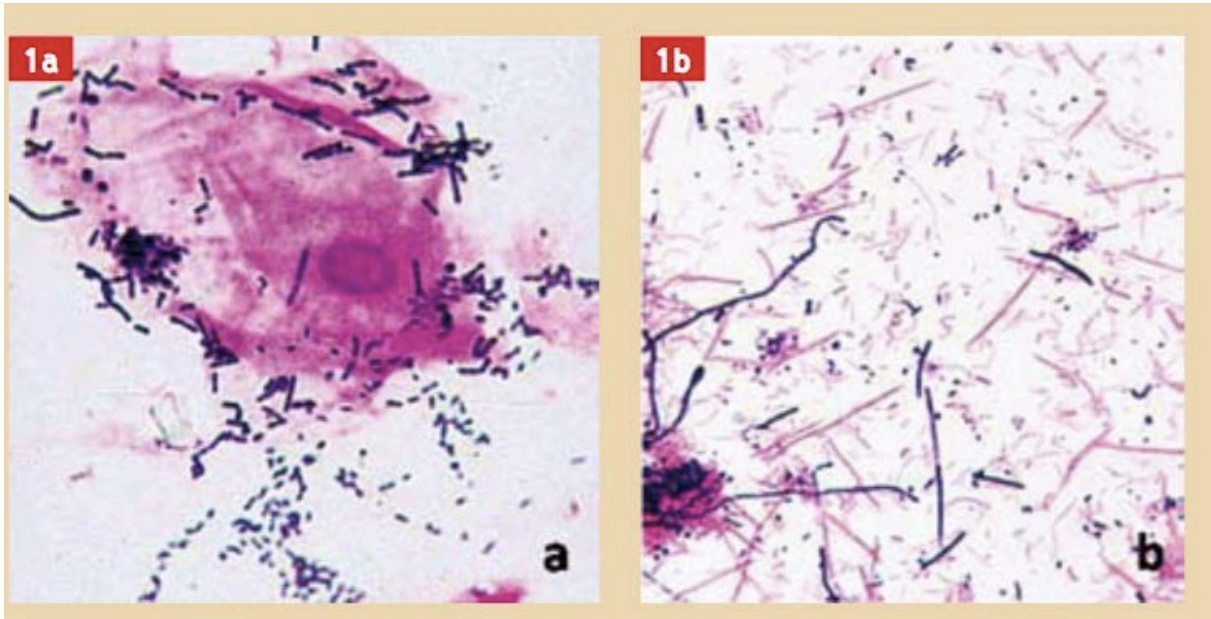


Figure 8 : suivi de la microflore d'un site péri-implantaire par coloration de Gram  
 1a) site sain : flore peu dense, essentiellement coccoïde à Gram positif  
 (*Streptocoques, Actinomyces*)  
 1b) mucosite péri-implantaire : flore abondante, essentiellement à Gram négatif  
 (*Fusobacterium, Porphyromonas, Prevotella, Campylobacter, Capnocytophaga* )  
 (Source : documents Dr O. Barsotti – Laboratoire d'Étude des Interfaces et des Biofilms en Odontologie- Faculté d'Odontologie Lyon I)

### 2.1.3 Prévalence

En épidémiologie, la prévalence est une mesure de l'état de santé d'une population à un instant donné. Pour une affection donnée, elle est calculée en rapportant à la population totale le nombre de cas de maladies présents à un moment donné dans une population.

La prévalence va varier d'une étude à l'autre en raison des critères cliniques retenus, des populations étudiées, et de tous les biais que peut comporter une technique chirurgicale (type d'implant utilisé, technique employée, expérience de l'opérateur, sélection du patient en amont, etc...). Nous allons donc sélectionner des études prenant en compte des implants fonctionnels depuis au moins 5 ans et des échantillons de taille suffisante : au minimum 50 patients.

Tableau II : Prévalence de la mucosite péri-implantaire

*BOP : Bleeding On Probing = Saignement au sondage*

*PD : Pocket Depth = Profondeur de poche*

*BL : Bone Loss = Perte osseuse*

	Durée	Critères cliniques	Taille de l'échantillon	Prévalence
(Roos-Jansåker et coll., 2006)	9 à 14 ans	-BOP / Suppuration -Pas de BL	216 patients 987 implants	79,2% des patients 42,2% des implants
(Máximo et coll., 2008)	3,4 ans en moyenne	-BOP -BL<3 spires	113 patients 347 implants	36,3% des patients 32% des implants
(Koldslund et coll., 2010)	8,4 ans en moyenne	-BOP -Pas de BL	104 patients 300 implants	39,4% des patients 27,3% des implants
(Atieh et coll., 2013)	5 à 10 ans et plus	-BOP / Suppuration -Pas de BL	9 études avec un total de : 1497 patients et 6283 implants	63,4% des patients 30,7% des implants

Dans une revue de la littérature effectuée par (Zitzmann et Berglundh, 2008) lors du 6<sup>e</sup> European Workshop on Periodontology en 2008, la prévalence de la mucosite péri-implantaire serait d'environ 80% des patients et 50% des implants, avec comme critères cliniques le saignement au sondage et l'absence de perte osseuse.

Comme nous l'avons vu, il est pratiquement impossible d'obtenir des valeurs précises concernant la prévalence de la mucosite, cependant il apparaît évident qu'il s'agit d'une complication inflammatoire extrêmement fréquente de la thérapeutique implantaire.

#### 2.1.4 Diagnostic

Tout comme la gingivite dans le stade initial des maladies parodontales, la mucosite péri-implantaire présente des signes discrets qui sont rarement perçus par le patient.

Le diagnostic repose principalement sur l'examen clinique du patient :

- La muqueuse péri-implantaire est érythémateuse, voire hyperplasique
- L'indice de plaque est important
- On note un saignement au sondage
- On ne retrouve pas de suppuration

Le sondage donne des valeurs inférieures ou égales à 3mm ou égales aux valeurs préopératoires prises lors de la mise en charge par exemple, l'examen radiologique ne révèle pas de perte osseuse.

#### 2.1.5 La mucosite diffère-t-elle de la gingivite ?

L'accumulation et la présence continue d'un biofilm au contact des implants provoque une inflammation des tissus mous péri-implantaires liée à un infiltrat de cellules plasmatiques et lymphocytaires de la même manière que dans une gingivite, comme cela a été montré par (Ericsson et coll., 1992) chez le chien. Les signes cliniques sont semblables : rougeur et œdème de la « gencive » marginale (de la muqueuse péri-implantaire dans le cas de la mucosite pour être rigoureux avec la sémantique), perte de la texture de la gencive libre, absence de perte d'attache et/ou d'alvéolyse, et caractère réversible de la pathologie : disparition des signes et retour à l'état de santé après suppression de l'étiologie.

Enfin de la même façon que la gingivite peut être le précurseur d'une parodontite, une mucosite péri-implantaire non traitée peut se compliquer en péri-implantite (Lang et coll., 2011b).

Sur le plan diagnostique et étiopathogénique il n'existe donc pas de différence fondamentale entre la mucosite péri-implantaire et la gingivite.

## 2.2 La péri-implantite

### 2.2.1 Définition

La péri-implantite peut se définir comme une maladie infectieuse à caractère inflammatoire affectant l'ensemble des tissus entourant l'implant en fonction et aboutissant à une destruction irréversible de l'os de soutien, pouvant être à l'origine de la perte secondaire de l'implant (Lindhe et Meyle, 2008).

Cette destruction osseuse peut se faire, sans aucun signe de mobilité implantaire, jusqu'à la perte totale de l'os autour de l'implant (Mombelli, 2002).

### 2.2.2 Étiopathogénie

La péri-implantite est une complication inflammatoire touchant les tissus péri-implantaires, tout comme la mucosite, l'étiologie est liée à la présence de bactéries organisées en biofilm autour des surfaces implantaires exposées au milieu buccal (Pontoriero et coll., 1994). La majeure partie du processus étiopathogénique est similaire à celui de la mucosite que nous avons détaillé précédemment.

Dans une revue systématique de la littérature réalisée en 1998, (Mombelli et Lang, 1998) exposent cinq arguments en faveur de l'étiologie bactérienne des affections péri-implantaires :

- chez l'Homme, le dépôt de plaque bactérienne autour d'un implant peut induire une mucosite péri-implantaire
- les tissus péri-implantaires sains et ceux atteints de péri-implantite présentent une flore bactérienne différente du point de vue quantitatif et qualitatif
- la mise en place d'une ligature retenant la plaque autour d'un implant entraîne des changements de composition de la flore bactérienne et l'apparition d'une mucosite ou d'une péri-implantite
- une thérapeutique antimicrobienne améliore l'état clinique d'un patient atteint de péri-implantite
- le niveau d'hygiène orale influence le succès à long terme de la thérapeutique implantaire

Les bactéries retrouvées sont principalement identiques à celles impliquées dans les parodontites avec une forte proportion d'anaérobie Gram négatif tels que : *Aggregatibacter actinomycetemcomitans* (Aa), *Porphyromonas gingivalis* (Pg), *Fusobacterium nucleatum* (Fn), *Prevotella intermedia* (Pi), *Treponema denticola* (Td),... Comme pour la parodontite, il existe une notion d'hôte ou de sujet susceptible (Renvert et coll., 2007).

Une des particularités de la péri-implantite concerne la présence de *Staphylococcus aureus* qui est une bactérie connue pour coloniser les surfaces en titane (Harris et Richards, 2004).

Il s'agit d'une bactérie commensale de l'homme, cependant elle possède un important pouvoir pathogène dû à sa capacité à se multiplier et se disséminer dans l'organisme, de plus elle possède aussi des propriétés toxiques et antigéniques. Il s'agit donc d'un germe capable de coloniser les surfaces implantaires et compliquer les thérapeutiques de traitements péri-implantaires par la difficulté à l'éliminer.

Il semble que l'absence de desmodonte, la composition cellulaire différente (muqueuse péri-implantaire plus riche en collagène et plus pauvre en fibroblastes) et la vascularisation réduite favorisent la rapidité de progression des péri-implantites (Lang et coll., 2000).

### 2.2.3 Prévalence

Comme pour la mucosite, nous allons sélectionner des études prenant en compte des implants fonctionnels depuis au moins 5 ans et des échantillons de taille suffisante : au minimum 50 patients.

Tableau III : Prévalence de la péri-implantite

*BOP : Bleeding On Probing = Saignement au sondage*

*PD : Pocket Depth = Profondeur de poche*

*BL :Bone Loss = Perte osseuse*

	Durée	Critères cliniques	Taille de l'échantillon	Prévalence
(Fransson et coll., 2005)	5 à 20 ans	BL≥3 spires de l'implant par rapport à la 1 <sup>re</sup> année	662 patients 3413 implants	27,8% des patients 12,4% des implants
(Roos-Jansåker et coll., 2006)	9 à 14 ans	-BOP / Suppuration -BL≥1,8mm en 1 an	218 patients 999 implants	16,6% des patients 6,6% des implants
(Máximo et coll., 2008)	3,4 ans en moyenne	-BOP / Suppuration -PD≥5mm -BL≥3 spires d'implant	113 patients 347 implants	12,4% des patients 7,5% des implants
(Koldslund et coll., 2010)	8,4 ans en moyenne	-BOP -BL≥1mm	104 patients 295 implants	47,1% des patients 36,6% des implants
(Mombelli et coll., 2012)	5 à 10 ans	-BOP / suppuration -PPD -BL	23 études avec un total de : 2720 patients et 9236 implants	20% des patients 10% des implants
(Atieh et coll., 2013)	5 à 10 ans et plus	-BOP -PD≥5mm -BL≥2mm et/ou ≥3 spires d'implant	9 études avec un total de : 1497 patients et 6283 implants	18,8% des patients 9,6% des implants



Comme nous pouvons le constater, les valeurs de prévalence sont extrêmement variables d'un auteur à l'autre en raison de l'absence d'harmonisation des critères cliniques définissant la péri-implantite d'une étude à une autre. La conférence de consensus du 7<sup>e</sup> European Workshop on Periodontology indique que la prévalence de la péri-implantite concernerait 28 à 56% des patients et 12 à 43% des implants (Lang et coll., 2011a). Enfin pour (Renvert et coll., 2009), la plupart des auteurs surestiment ou sous-estiment la prévalence des péri-implantites qui concernerait 16% des patients et 6% des implants.

Devant la grande variabilité des données disponibles, nous devons avoir en tête que la péri-implantite est une complication fréquente des traitements implantaires et que sa prévalence est probablement sous-évaluée. Il s'agit d'un véritable enjeu clinique pour l'implantologiste et le parodontiste, non pas pour demain, mais dès aujourd'hui. Il sera indispensable de mettre en place de nouvelles études comportant un nombre suffisant de patients et d'implants, sur une durée de suivi de plusieurs décennies afin de proposer une évaluation plus précise de la prévalence de cette pathologie.

Le contrôle des facteurs étiologiques et la prévention devront être maîtrisés si l'on veut un jour voir diminuer les valeurs de prévalence énoncées ci-dessus.

#### 2.2.4 Diagnostic

En présence d'une péri-implantite, l'examen clinique révèle :

- Une inflammation des tissus mous péri-implantaires supra-crestaux
- Un indice de plaque élevé
- Un saignement au sondage (BOP)
- Une suppuration éventuelle
- Une mobilité éventuelle de l'implant dans les stades avancés de la maladie (la destruction osseuse progresse longtemps sans mobilité, la mobilité indique une perte complète d'ostéointégration)
- La douleur n'est pas un signe distinctif

La radiographie mettra en évidence des pertes osseuses péri-implantaires, le sondage présentera des valeurs supérieures à celles des tissus péri-implantaires sains ou seulement atteints de mucosite.

### 2.2.5 La péri-implantite diffère-t-elle de la parodontite ?

A l'instar de la parodontite, la péri-implantite est une maladie infectieuse, inflammatoire et entraîne une destruction de l'os de soutien servant d'ancrage à l'implant. Cependant si on s'intéresse à l'histologie des tissus présentant une péri-implantite, l'infiltrat inflammatoire est plus important et s'étend plus apicalement (Berglundh et coll., 2004). Les cellules plasmatiques et les lymphocytes sont retrouvés dans les mêmes proportions dans les deux types de pathologies, en revanche les polymorphonucléaires neutrophiles et les macrophages sont présents en plus grand nombre dans les péri implantites. De plus les polymorphonucléaires sont retrouvés jusque dans les zones apicales périvasculaires des lésions péri-implantaires et ne restent pas localisés au niveau de la poche et de l'épithélium comme c'est le cas dans la parodontite (Berglundh et coll., 2011).

La péri-implantite comme la parodontite sont caractérisées par des résorptions osseuses dues à l'activité ostéoclastique, à une différence près : la vitesse de progression des lésions est beaucoup plus rapide dans les cas de péri-implantite. Contrairement aux lésions parodontales dont la partie apicale de l'épithélium de jonction contient toujours des cellules saines capables d'initier une régénération et où les cellules inflammatoires sont séparées de l'os alvéolaire sous-jacent par une bande de tissu conjonctif non inflammatoire, les lésions péri-implantaires atteignent toujours l'os péri-implantaire. On notera également malgré le manque d'étude à ce sujet que la présence de tartre sous-muqueux autour des implants est plus rare. Selon le 7<sup>e</sup> European Workshop on Periodontology (Lang et coll., 2011a), la rapidité avec laquelle progresse ces lésions ne laisserait pas le temps au biofilm bactérien de migrer apicalement comme dans les cas de parodontites chroniques.

Enfin des péri-implantites ont été retrouvées chez des patients ayant un parodonte sain ou chez l'édenté total réhabilité par une thérapeutique implantaire.

Ainsi, en dépit de ressemblance quant aux signes cliniques et étiologiques, il existe des différences importantes sur le plan histopathologique entre la parodontite et la péri-implantite.

## 2.3 Perte osseuse d'origine mécanique

Parmi les complications en implantologie, il existe des échecs primaires (survenant avant la mise en charge) et des échecs secondaires (survenant après la mise en charge), dans ces deux catégories nous pouvons distinguer les processus infectieux et les processus non infectieux. La perte osseuse d'origine biomécanique n'est pas un processus infectieux, elle constitue donc une entité à part entière de la péri-implantite qui elle, est d'origine infectieuse.

Les surcharges occlusales sont le résultat d'un défaut d'équilibration de l'occlusion. Les prématurités concentrent des contraintes élevées en un point, elles induisent une lyse osseuse qui peut aller jusqu'à la perte de l'implant.

Elles peuvent aboutir à une perte d'ostéointégration, ce qui radiologiquement se manifeste par une image assez typique de radioclarité combinée : association d'une radioclarité cratéiforme et péri-implantaire. Cette lésion est plus étroite et angulaire que les lésions en forme de cratère large communes aux lésions infectieuses péri-implantaires (Lang et Lindhe, 2008).

Les surcharges mécaniques peuvent aussi entraîner une fracture d'implant ou d'un composant prothétique.

En présence d'une image radiologique péri-implantaire anormale, il faudra donc faire le diagnostic différentiel entre péri-implantite et perte osseuse d'origine biomécanique.

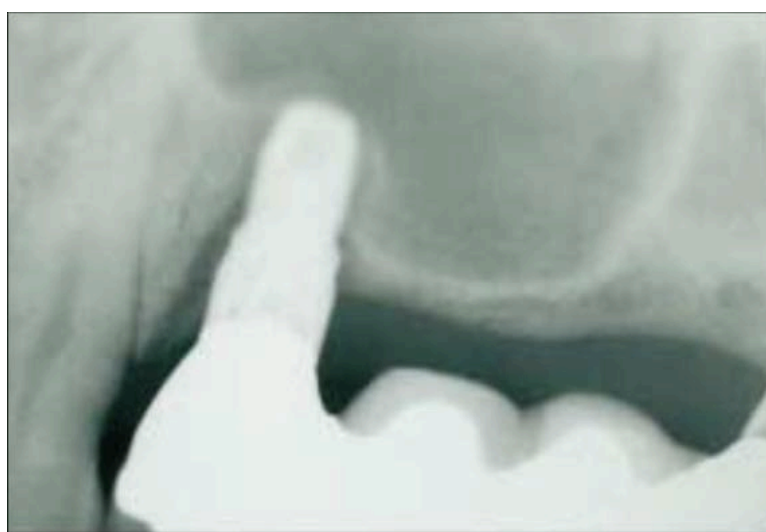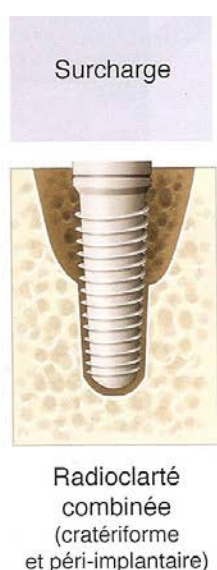


Figure 9 : perte osseuse d'origine mécanique sur un implant présentant une surcharge occlusale.

(source :Canadian Dental Association 2001)

## CHAPITRE III

# LES INDICES DIAGNOSTIQUES DES COMPLICATIONS PÉRI-IMPLANTAIRES

Même s'il subsiste des imprécisions sur leur prévalence exacte, les maladies péri-implantaires sont fréquentes mais dans les premiers stades elles sont souvent asymptomatiques. Si nous souhaitons pouvoir mettre en place un programme de maintenance péri-implantaire efficace, nous devons être capables d'évaluer la santé des tissus péri-implantaires lorsque le patient se présente en consultation de contrôle et nous devons être en mesure de dépister les complications précocement afin de maintenir une bonne santé péri-implantaire chez nos patients et la survie non seulement des implants mais aussi des restaurations prothétiques qu'ils supportent. Les complications péri-implantaires peuvent être diagnostiquées grâce à des signes cliniques, radiologiques et biologiques.

## **3.1 Signes Cliniques**

### **3.1.1 Inspection et palpation des tissus péri-implantaires**

Un examen clinique commence toujours par l'inspection et la palpation du patient, il est ainsi possible de mettre en évidence une tuméfaction, une rougeur de la muqueuse, une ulcération, une récession ou une déhiscence touchant les tissus mous ou encore une fistule. La palpation des tables osseuses externes et internes autour des implants peut mettre en évidence la présence de pus, de sang ou d'une douleur.

La présence de ces signes cliniques nous indique une situation pathologique, inflammatoire ou infectieuse, qui doit nous faire conduire des investigations plus poussées.

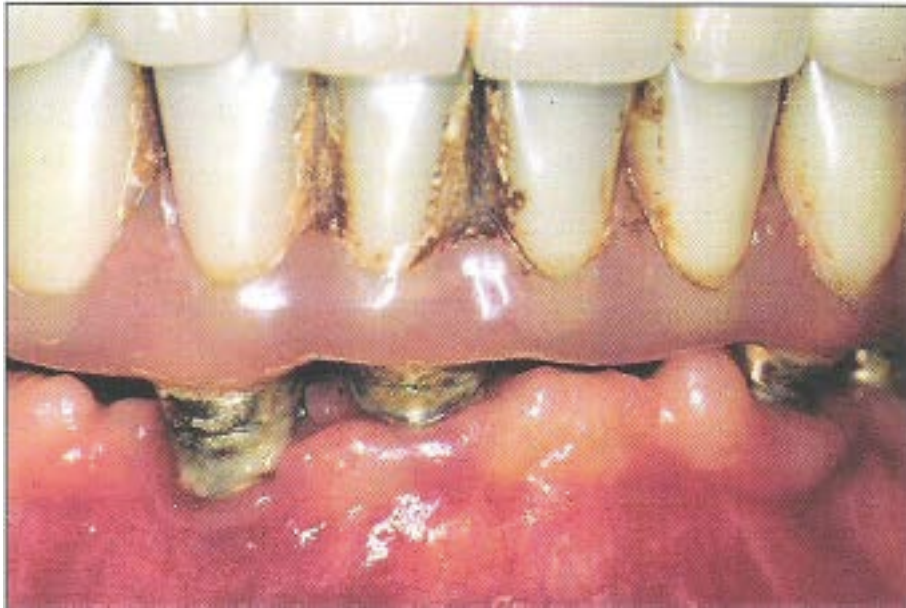

Figure 10 : inspection d'une muqueuse péri-implantaire présentant des signes de tuméfaction, rougeur, et déhiscence.

(Source : *Gestion des complications implantaire de Marc Bert, Quintessence International, 2004*)

- Évaluer l'inflammation :

Comme nous l'avons vu, cliniquement l'inflammation est souvent caractérisée par la rougeur et le gonflement, cependant la couleur et la texture des tissus péri-implantaires sont en partie sous la dépendance des tissus présents avant la mise en place des implants (absence ou présence, ainsi que la quantité de tissus kératinisés) et des caractéristiques des implants utilisés (Listgarten et coll., 1991).

En l'absence de tissus kératinisés, il sera plus difficile de discerner une inflammation de la muqueuse péri-implantaire car les tissus non kératinisés apparaissent plus rouges que les tissus kératinisés (Chaytor et coll., 1991).

Afin de pouvoir poser un diagnostic sans ambiguïté, il est nécessaire d'avoir recours à des classifications, parmi les nombreuses publications dans ce domaine, deux classifications semblent intéressantes :

-la classification de (Mombelli et coll., 1987) qui comporte 4 scores allant de 0 à 3, il s'agit d'une adaptation de la classification de (Løe et Silness, 1963) qui a été modifiée pour les tissus péri-implantaires.

-la classification de (Apse et coll., 1991) qui comporte aussi 4 scores allant de 0 à 3 et qui semble plus simple d'utilisation en pratique clinique.

Score	Mombelli et coll (1987)	Apse et coll (1991)
0	Absence de saignement lorsqu'une sonde parodontale est passée le long de la muqueuse adjacente à l'implant	Muqueuse normale (non inflammatoire)
1	Points de saignements isolés	Inflammation faible : -léger changement de couleur et muqueuse faiblement œdématiée
2	Une ligne rouge continue (léger saignement) est présente le long de la muqueuse péri-implantaire	Inflammation modérée : -rougeur et œdème modérés
3	Saignement abondant	Inflammation sévère : -rougeur et œdème : ulcération et saignement spontané

Une fois que l'inflammation est caractérisée, il faudra en identifier la cause et tenter de la corriger, l'étiologie peut être multiple : manque d'hygiène du patient, mais aussi persistance de ciment de scellement dans le sillon péri-implantaire, dévissage du pilier, etc...

- Évaluer le contrôle de plaque

Afin d'évaluer la quantité de plaque autour des implants, Mombelli et ses collaborateurs ont proposé en 1987 une modification de l'indice de plaque de (Silness et Løe, 1964) utilisé classiquement en parodontologie afin de l'adapter à la muqueuse péri-

implantaire, il s'agit d'un score à 4 niveaux allant de 0 à 3, il est présenté dans le tableau suivant :

Score	Indice de plaque péri-implantaire : (Mombelli et coll., 1987)
0	Pas de plaque détectée
1	Plaque détectable uniquement au passage de la sonde
2	Plaque visible à l'œil nu
3	Implant largement recouvert de dépôts microbiens

Différents autres indices de plaque peuvent être utilisés pour assurer le suivi des patients ayant bénéficié de restaurations prothétiques implanto-portées tels que l'indice de plaque d'O'Leary qui est un score exprimé en pourcentage (O'Leary et coll., 1972) ou l'indice de plaque de Lindquist qui est un score à 3 niveaux allant de 0 à 2 (Lindquist et coll., 1988).

$$\text{Indice de plaque d'O'Leary : score en \%} = \frac{\text{Nombre de faces comportant de la plaque} \times 100}{\text{Nombre de faces observées}}$$

Score	Indice de plaque de Lindquist et coll (1988)
0	Absence de plaque visible
1	Présence de plaque localement
2	Présence de plaque généralisée (>à 25%)

- Évaluer la mobilité implantaire

Si l'évaluation de la mobilité à l'aide de deux instruments métalliques est classiquement recherchée en parodontologie, elle présente ici un intérêt bien plus limité : en effet une mobilité de l'implant signe sa désostéo-intégration complète ce qui impliquera obligatoirement la dépose de l'implant, elle ne peut donc pas être considérée comme un



facteur de diagnostic contrairement à la dent où la mobilité est souvent corrélée à l'inflammation desmodontale et à la diminution du support osseux.

De plus une mobilité n'implique pas forcément une pathologie péri-implantaire : la mobilité peut se situer au niveau de la connexion entre la couronne et le pilier ou entre le pilier et l'implant. Il peut s'agir d'un dévissage ou d'un descellement dans le cas d'une couronne scellée. Notons qu'il est plus facile de détecter une mobilité sur un implant unitaire que sur des couronnes implantaire solidarisées ou des reconstructions plurales qui nécessiteront la dépose de l'ensemble de la structure prothétique du fait de l'effet d'attelle pouvant masquer une mobilité (Lang et coll., 2008).

Lorsque la mobilité se situe au niveau de la connexion avec les composants prothétiques, il sera souvent possible d'y remédier en revissant ou rescellant le composant mobile.

Lorsque la mobilité concerne l'implant, elle imposera la dépose de ce dernier (Humphrey, 2006).

Le test de mobilité sur les implants présente aussi l'inconvénient de ne pas être très sensible, en effet même en présence d'une péri-implantite ayant entraîné une perte osseuse importante, l'implant peut rester immobile s'il persiste une zone de contact direct entre l'os et l'implant, la mobilité ne détectera donc que la phase finale de la maladie lorsque la perte d'ostéointégration intéresse la totalité de la surface implantaire.

### 3.1.2 Le sondage péri-implantaire

Le sondage permet d'évaluer le niveau de la limite marginale de la muqueuse péri-implantaire, la profondeur de la poche péri-implantaire, le niveau des tissus présentant une résistance au sondage et l'apparition d'un saignement ou d'une suppuration au passage de la sonde.

Lors d'un examen clinique on réalise un sondage péri-implantaire afin d'évaluer la santé des tissus péri-implantaires et éventuellement de détecter une pathologie. Plusieurs études expérimentales ont montré que l'augmentation de la profondeur de sondage est associée à une perte d'attache et à une perte de l'os de soutien péri-implantaire (Lang et coll., 1993) ; (Schou et coll., 1993).

Dans le cadre d'un suivi de maintenance, il est intéressant de pouvoir comparer quantitativement les mesures de profondeur de sondage, ainsi il est recommandé d'effectuer une mesure initiale au moment de la mise en place de l'élément prothétique. Le sondage consiste à mesurer à l'aide d'une sonde présentant des graduations la profondeur du sillon péri-implantaire, c'est à dire la distance entre le fond de la poche et un point de référence tel que la jonction couronne/pilier par exemple.

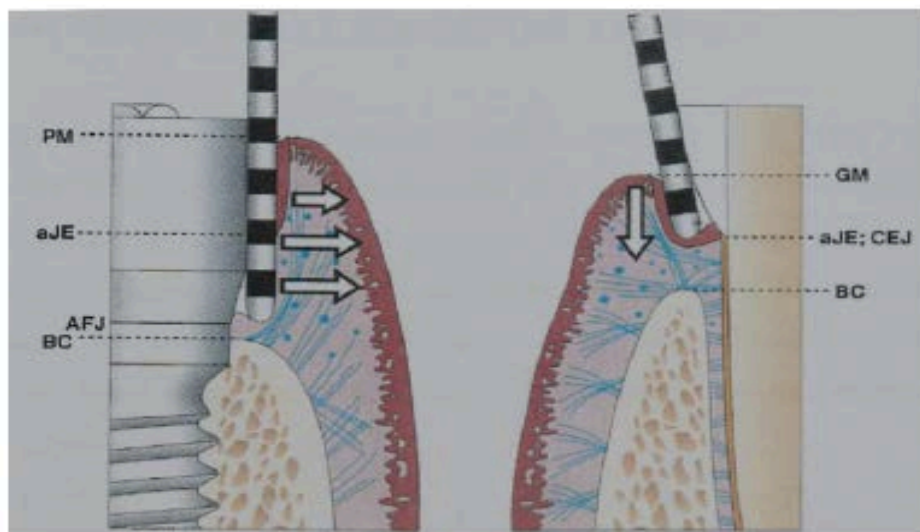


Figure 11 : Sondage autour d'un implant et d'une dent

PM : limite des tissus mous péri-implantaires, aJE : limite apicale de l'épithélium de jonction, AFJ : jonction corps et tête de l'implant, BC : crête osseuse marginale, GM : limite de gencive marginale, CEJ : jonction émail-cément.

(Source :Ingvar Ericsson, Palacci P. Esthétique et implantologie gestion des tissus osseux et peri-implantaires. Paris: Quintessence International; 2001)

Observons que l'extrémité de la sonde s'arrête à environ 1mm de la crête osseuse péri-implantaire tandis qu'elle s'arrête à 2mm environ de la crête osseuse alvéolaire pour une force de sondage identique.

- Particularités du sondage péri-implantaire

Le sondage du sillon péri-implantaire est significativement plus profond que le sillon gingivodentaire ce qui est principalement expliqué par l'orientation verticale et parallèle à la surface implantaire des fibres de collagène autour de l'implant ce qui facilite la pénétration de la sonde en profondeur. Ceci est vrai y compris en présence de tissus sains (Mombelli et coll., 1997) ; (Gerber et coll., 2009).

Le risque est donc d'endommager l'épithélium de jonction si la pression exercée lors du sondage est excessive, de plus le pourcentage de saignement au sondage autour d'un implant est plus important qu'autour d'une dent naturelle.

Le sondage parodontal sur un sillon gingivodentaire sain se situe en moyenne entre 1 et 2 mm , alors que le sondage péri-implantaire est généralement compris entre 2 et 3mm (Apse et coll., 1991). Nous pouvons donc résumer ceci en disant que le sondage péri-implantaire est deux fois plus profond que le sondage parodontal.

Lorsque les tissus péri-implantaires sont sains, l'extrémité de la sonde atteint la partie apicale de l'épithélium de jonction. En outre, les études expérimentales ont montré que l'inflammation des tissus péri-implantaires est associée à l'augmentation de la pénétration de la sonde. Cette augmentation de la profondeur de sondage est valable même pour une inflammation légère (Heitz-Mayfield 2008a).

Autrefois le sondage péri-implantaire était déconseillé par crainte de léser irréversiblement l'épithélium de jonction et de mettre en péril la longévité des implants.

Il a été démontré par (Mombelli et coll., 1997) que les tissus péri-implantaires sont sensibles aux forces appliquées lors du sondage : la sonde parodontale est au contact de l'os marginal lorsque la force exercée est supérieure ou égale à 0,5 N.

Une étude publiée en 2002 a montré que le sondage entraînait effectivement une rupture localisée de l'attache épithéliale mais qu'une cicatrisation complète de celle-ci est observée à 5 jours si la pression exercée est inférieure à 0,25 N (Etter et coll., 2002).

Il est à présent admis qu'un sondage péri-implantaire utilisant une force comprise entre 0,2 et 0,3 N est une méthode fiable, en association avec la radiographie, pour diagnostiquer une lésion péri-implantaire, et il est recommandé de le réaliser systématiquement lors d'une séance de contrôle ou de maintenance (Lang et coll., 1994).

Lang et Berglundh lors du 7<sup>e</sup> European Workshop on Periodontology recommande d'effectuer un sondage léger en appliquant une force inférieure à 0,25 N après la pose des prothèses implantaire et lors des visites de contrôle afin d'établir une base de données qui servira de référence pour le diagnostic d'une péri-implantite durant la phase de maintenance (Lang et coll., 2011a).

Notons toutefois que la difficulté d'accès autour des restaurations implanto-portées, du fait de la morphologie prothétique ou encore du pilier implantaire, peut rendre le sondage moins fiable (notamment les implants de type *platform switching* où la connexion prothétique sous-dimensionnée par rapport au col de l'implant peut bloquer la pénétration de la sonde parodontale à la jonction pilier/implant).

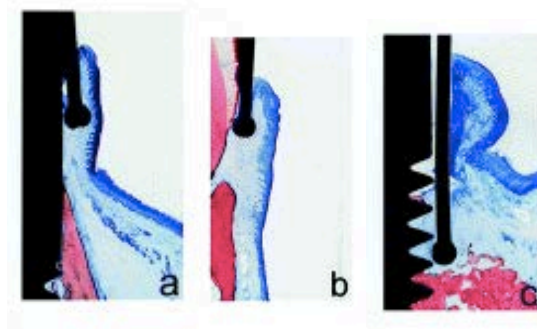


Figure 12 : Coupes histologiques montrant la pénétration d'une sonde parodontale dans un sulcus sain (a), un cas de parodontite (b) et un cas de péri-implantite (c)

(Source : Schou, 2002)

- Quel type de sonde pour l'examen péri-implantaire ?

Il n'existe pas à ce jour dans la littérature de consensus sur le type de sonde à utiliser pour le sondage péri-implantaire, néanmoins certains auteurs préconisent l'emploi de sonde en plastique afin de ne pas léser l'attache épithéliale en cas de sondage trop fort et de ne pas abimer la surface de l'implant (Renvert et coll., 2007).

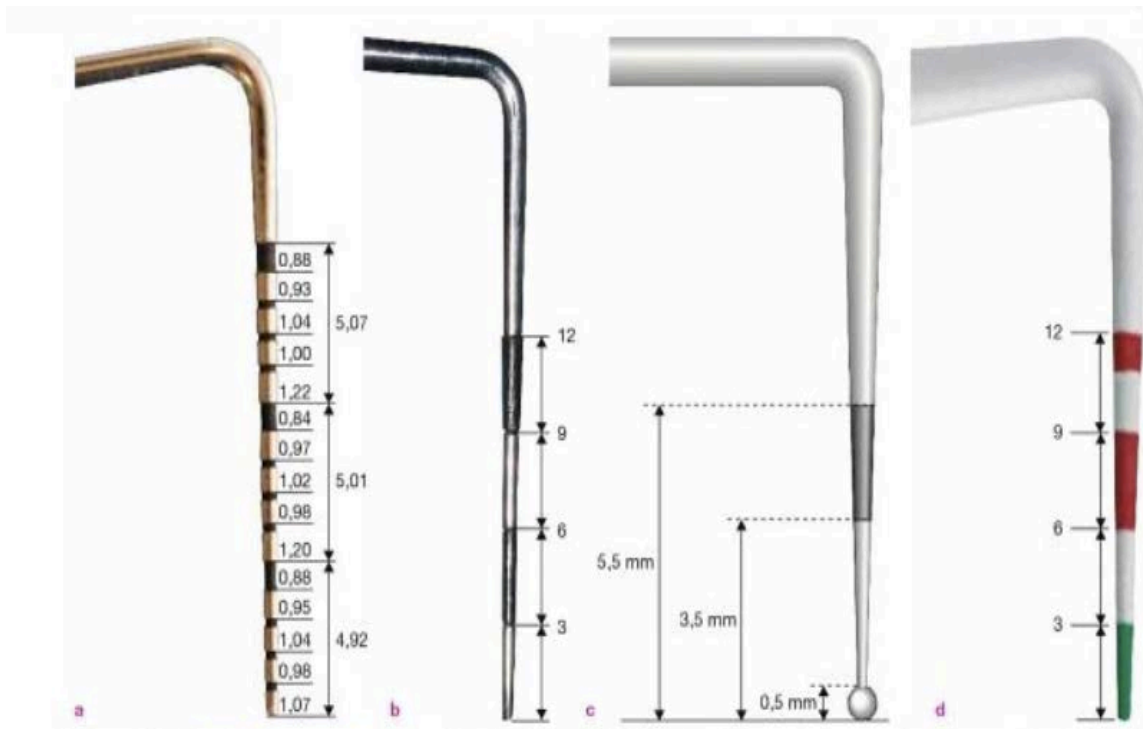

Figure 13 : Différents types de sondes parodontales. a) Sonde métallique PCP UNC 15® graduée tous les mm pour le sondage parodontal conventionnel ; b) Sonde métallique CP 12® graduée tous les 3mm pour le dépistage ; c) Sonde OMS à bandes noires pour l'épidémiologie ; d) Sonde plastique Perioscreen 12® (Hu Friedy) graduée tous les 3mm pour le dépistage et l'examen péri-implantaire.

(Source : *Parodontologie et dentisterie implantaire*, P. Bouchard, 2014)

- Le saignement au sondage

Le saignement au sondage est un paramètre clinique défini par la présence d'un saignement après pénétration de la sonde parodontale dans le sillon péri-implantaire. Pour que ce paramètre devienne un critère diagnostique reproductible, il est nécessaire de le standardiser, actuellement les auteurs recommandent un sondage doux avec une force inférieure ou égale à 0,25 N que ce soit sur les dents naturelles comme autour des implants (Gerber et coll., 2009).

La présence d'un saignement au sondage avec une force légère (0,25 N) est un paramètre utile pour diagnostiquer une inflammation péri-implantaire.

Une étude expérimentale réalisée par (Lang et coll., 1994) a montré que les tissus péri-implantaires sains ne saignent pas au sondage, alors qu'un saignement au sondage était retrouvé dans 67% des cas de mucosites et dans 91% des cas de péri-implantites.

Dans une étude clinique prospective publiée en 1996, (Jepsen et coll., 1996) considèrent qu'une perte d'attache minimum de 1mm en six mois est nécessaire pour qualifier un site comme positif à la progression de la péri-implantite, les auteurs considèrent que la présence d'un saignement au sondage n'est pas un signe sensible pour prédire la perte d'attache mais que l'absence de saignement au sondage est un facteur prédictif fiable de la santé des tissus péri-implantaires.

Une autre étude clinique réalisée par (Luterbacher et coll., 2000), a conclu que tout site implantaire saignant au sondage plus de la moitié du temps lors des visites de contrôle durant la phase de maintenance sur une période de 2 ans présente une maladie péri-implantaire active. La valeur prédictive positive d'un saignement au sondage sur 2 ans était de 100% alors que la valeur prédictive négative était comprise entre 50 et 64% (ce qui traduit l'absence de maladie péri-implantaire en l'absence de saignement au sondage).

Le saignement au sondage est donc un paramètre clinique à prendre en considération, son absence reflète la santé et la stabilité des tissus péri-implantaires alors que sa présence traduit une importante probabilité d'atteinte péri-implantaire.

Notons toutefois que le saignement au sondage étant plus fréquent autour des implants que des dents naturelles, même en l'absence de pathologie en raison de la moindre résistance des fibres de collagène le long de l'implant, il convient de mettre en perspective ce paramètre clinique avec les autres éléments du diagnostic péri-implantaire. Il faudra être prudent face à un sondage iatrogène provoquant un faux positif ou face à l'absence de saignement chez le patient fumeur en raison de la vasoconstriction provoquée par le tabac et qui entraînera un faux négatif (Dietrich et coll., 2004).

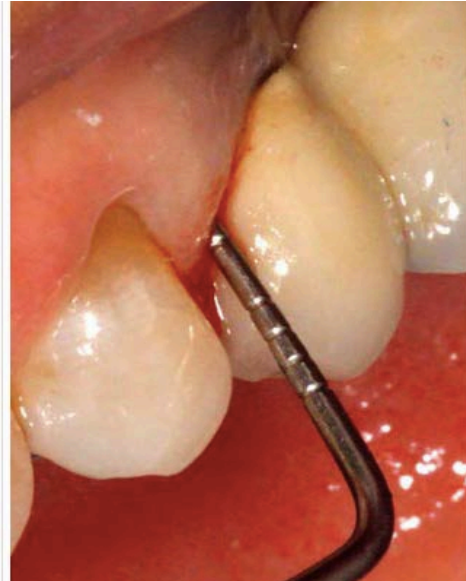

Figure 14 : saignement au sondage au niveau d'un implant présentant une péri-implantite.

(Source :Dr Franck Simon)

- La suppuration péri-implantaire

La présence d'une suppuration , spontanée ou provoquée, est le signe (possible mais non fréquent) d'une lésion infectieuse et d'un état avancé de l'inflammation péri-implantaire.

La présence de pus est parfois rencontrée en cas de péri-implantite mais elle n'est jamais présente lors d'une simple mucosite péri-implantaire. De ce fait, la présence de pus est un signe pathognomonique de destruction des tissus péri-implantaires et de la péri-implantite (Heitz-Mayfield, 2008a).

Dans un étude publiée en 2006, (Roos-Jansåker et coll., 2006) ont montré que la suppuration était une des conséquences de la péri-implantite et qu'elle était retrouvée en regard des implants présentant une perte osseuse exposant 3 spires ou plus.

La suppuration lorsqu'elle est présente serait donc associée à un diagnostic tardif de péri-implantite.

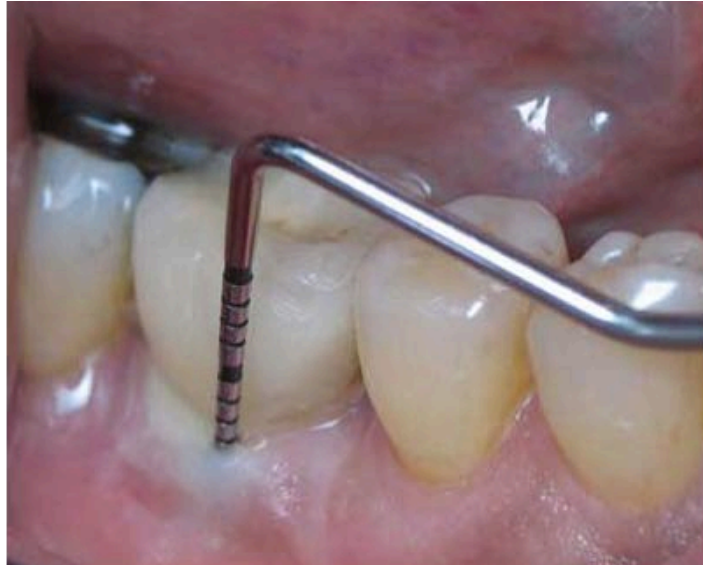

Figure 15 : sondage péri-implantaire montrant une suppuration au voisinage d'une couronne implanto-portée.

*(Source : Dr Valerie Sternberg Smith)*

### **3.2. Signes radiologiques**

En implantologie, tout comme en parodontologie, il est nécessaire et même indispensable de compléter l'examen clinique par un examen radiographique. Celui-ci doit être standardisé afin de fournir des informations reproductibles et comparables dans le temps ce qui revêt une importance capitale dans le cadre du suivi de maintenance péri-implantaire.

Le bilan radiographique est essentiel pour estimer la perte osseuse autour d'un implant et poser le diagnostic de péri-implantite en complément des signes cliniques d'approfondissement du sillon péri-implantaire et de saignement au sondage. Il faut cependant tenir compte du remodelage osseux et de la résorption physiologique observée durant la première année suivant la pose de l'implant.

(Albrektsson et Isidor, 1994) ont défini lors du 1<sup>er</sup> European Workshop on Periodontology que la perte osseuse acceptable est de moins de 1,5 mm pendant la première année suivant la pose de l'implant et sa mise en fonction, puis moins de 0,2 mm par an les années suivantes. Notons que ce remodelage semble plus réduit sur les



implants intégrant des microspires et une connexion « platform- switching » (Lazzara et Porter, 2006).

Les données plus récentes considèrent comme péri-implantite toute perte osseuse supérieure ou égale à 1 mm la première année et à 0,2 mm ou plus à partir de l'année suivante (Prathapachandran et Suresh, 2012). (Wennström et Palmer, 1999) suggèrent que la perte osseuse maximale acceptable est de 2mm au delà de 5 ans après la mise en charge prothétique. Ces mêmes auteurs recommandent de réaliser une radiographie le jour de la mise en charge prothétique afin de servir de référence et de pouvoir ensuite comparer ce cliché aux radiographies de contrôle afin de mettre en évidence une éventuelle perte osseuse. Pour ce faire, il convient de mesurer la distance entre un point fixe de référence, par exemple, de l'épaule de l'implant à la crête osseuse. La hauteur de l'os au moment de la pose de la prothèse servira de valeur initiale de référence.

### 3.2.1 Outils de radiodiagnostic

Les outils de radiodiagnostic dont nous disposons en 2016 sont d'une part l'imagerie conventionnelle : technique long-cône rétro-alvéolaire et orthopantomogramme, et d'autre part l'imagerie volumique tridimensionnelle : scanner et CBCT ou tomographie volumique à faisceau conique.

- La radiographie rétro-alvéolaire en utilisant la technique des plans parallèles associée à un angulateur est suffisante pour évaluer la perte osseuse en interproximal. Ce type de radiographie conventionnelle fournit un faible taux de faux positif ce qui signifie qu'elle a une forte spécificité dans la détection de la perte osseuse péri-implantaire, cependant elle a un taux de faux négatif plus important que l'imagerie volumique ce qui entraîne une plus faible sensibilité dans la détection précoce des pathologies péri-implantaires et du remodelage osseux (Brägger et coll., 1988).

- La radiographie panoramique, même si elle est fréquemment utilisée, ne permet pas de quantifier avec précision la perte osseuse, elle n'est donc pas indiquée dans le suivi du niveau osseux péri-implantaire.

- Nous disposons aujourd'hui de techniques d'imagerie tridimensionnelle avec le scanner et la tomographie volumique à faisceau conique (CBCT) ou « cone beam ». Ces techniques modernes permettent de s'affranchir des limites de l'imagerie en 2 dimensions, à savoir : visualiser le niveau osseux seulement au niveau des espaces interproximaux mais ni en vestibulaire, ni en palatin ou en lingual du fait des superpositions. (Mengel et coll., 2006) ont réalisé une étude expérimentale sur des mandibules de porc afin d'évaluer la précision de la représentation de défauts osseux péri-implantaires, en comparant quatre modalités radiographiques différentes : rétro-alvéolaire, orthopantomogramme, scanner et CBCT. Ils en ont conclu que le scanner et le CBCT donnent des images plus précises des défauts péri-implantaires. Ils ont aussi relevé que l'image du scanner présente un léger artefact au voisinage des implants contrairement au cone beam qui fournit une image de meilleure qualité. Ce dernier présente aussi l'avantage d'être moins irradiant que le scanner.

Le rapport coût/bénéfice/irradiation n'est pas en faveur de l'utilisation du cone beam ou du scanner lors du suivi de maintenance implantaire. L'imagerie de première intention reste la rétro-alvéolaire en technique des plans parallèles, standardisée grâce à l'utilisation d'un angulateur. Un cone beam ne sera réalisé que si une maladie péri-implantaire est diagnostiquée et qu'une image de meilleure qualité est nécessaire, afin d'évaluer précisément la perte osseuse et d'envisager une technique de régénération par exemple.

N'oublions pas que l'imagerie n'est qu'un examen complémentaire, quelle que soit la technique, elle doit être confrontée à l'examen clinique et ne suffit jamais à poser un diagnostic.

### 3.2.2 Interprétation radiographique des complications péri-implantaires

#### ▪ Échecs Primaires :

- En cas d'infection du site receveur, on observe une radioclarité péri-apicale implantaire.

- En cas de fibro-intégration, on observe une radioclarité péri-implantaire étroite sur toute la longueur de l'implant, traduisant l'absence de contact direct os-implant et la présence d'un tissu fibreux conjonctif ou de granulation à l'interface os-implant.

- Échecs secondaires :

- La perte osseuse associée à la péri-implantite donne une image radiographique typique d'atteinte circonférentielle, c'est à dire en forme de cuvette ou de cratère.

- En cas de surcharge occlusale associée, on observe une image combinant une radioclarité cratériforme et une radioclarité péri-implantaire plus étroite.

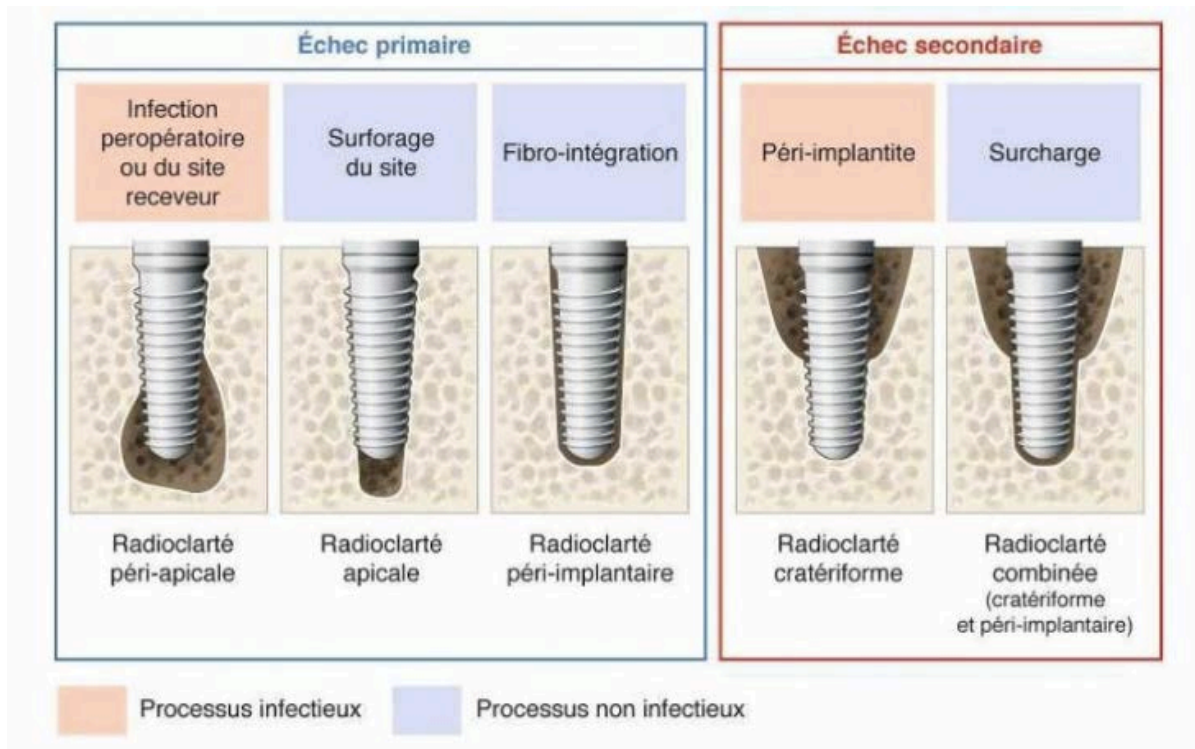


Figure 7 : Interprétation radiographique des échecs implantaires

(Source : *Parodontologie et dentisterie implantaire*, P. Bouchard, 2014)

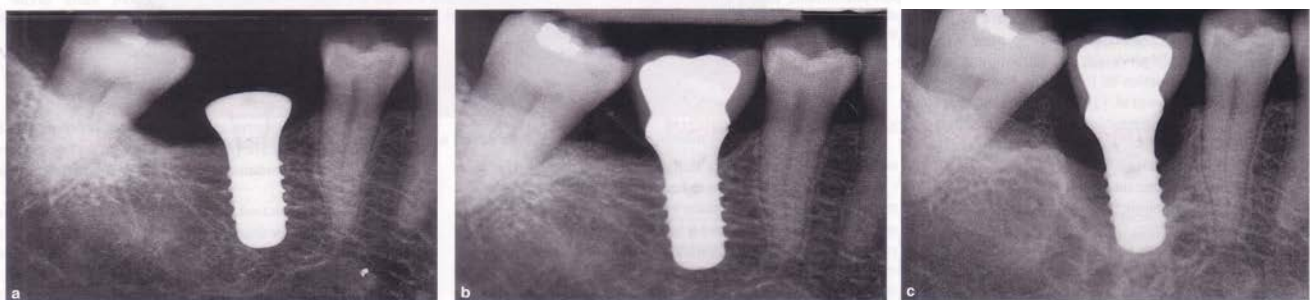


Figure 16 : Radiographies illustrant une atteinte péri-implantaire

a) radiographie prise le jour de la pose de l'implant ; b) radiographie lors d'une visite de contrôle 7 ans après la mise en charge ; c) radiographie prise 6 mois après l'image (b), cela illustre la morphologie typique en cratère de la lésion péri-implantaire ainsi que la rapidité de la destruction osseuse.

(Source : documents du Dr Joël Itic)

### **3.3. Signes Biologiques**

#### **3.3.1 Marqueurs biochimiques présents dans le fluide crévicaire et dans la salive**

L'idée de réussir à mettre en évidence des marqueurs biochimiques permettant de surveiller la santé péri-implantaire et de détecter précocement les maladies péri-implantaires par des tests diagnostics non invasifs et fiables est très séduisante, c'est pourquoi de nombreuses équipes de recherche travaillent sur ces thématiques. Ces marqueurs biochimiques qui sont des médiateurs de l'inflammation sont sécrétés au niveau du fluide crévicaire péri-implantaire, ainsi que dans la salive dont la détection rendrait la technique encore plus facile à mettre en œuvre et non invasive.

Parmi les marqueurs qui ont été étudiés, nous pouvons citer l'interleukine-1 (IL-1) qui est une cytokine pro-inflammatoire dont la concentration serait significativement augmentée ( $p < 0,05$ ) lors des parodontites et des péri-implantites (Murata et coll., 2002), les Métallo Protéinases Matricielles (MMP) et la Laminine-5 chaîne gamma 2 (LN-5 gamma2-chain): une augmentation de la quantité de MMP-8 et de LN-5 gamma2-chain reflète la phase active de la maladie inflammatoire péri-implantaire (Kivelä-Rajamäki et coll., 2003), dans une étude récente (Basegmez et coll., 2012), concluent que la détection de la Prostaglandine E2 (PGE2) et de MMP-8 dans le fluide crévicaire péri-implantaire peut être utile pour surveiller la progression d'une pathologie péri-implantaire et que MMP-8 est un marqueur précoce de l'inflammation péri-implantaire.

En dépit de ces résultats encourageants, d'autres études longitudinales sont nécessaires pour confirmer les relations entre ces marqueurs biochimiques et les lésions péri-implantaires avec un niveau de preuve suffisant. A ce jour, il n'existe aucun test biochimique disponible pour diagnostiquer une lésion péri-implantaire ou évaluer sa progression (Heitz-Mayfield, 2008b).

### 3.3.2 Tests microbiologiques

Les prélèvements bactériens (cultures bactériennes et sondes ADN) permettent de mettre en évidence la présence d'agents parodonto-pathogènes relevés au niveau des sites péri-implantaires et d'identifier les bactéries impliquées dans les péri-implantites ou les parodontites, cependant en raison du temps nécessaire à l'obtention des résultats, ils sont peu utilisés en pratique clinique, du moins en première intention où le diagnostic des maladies péri-implantaires repose principalement sur les examens cliniques et radiographiques.

(Luterbacher et coll., 2000), ont réalisé une étude associant diagnostic clinique et tests microbiologiques sur des implants et des dents en phase de maintenance : à chaque visite de contrôle un prélèvement bactérien était réalisé au niveau d'un implant et d'une dent adjacente, si un taux important d'anaérobies Gram négatifs était retrouvé (*Aggregatibacter actinomycetemcomitans* (Aa), *Porphyromonas gingivalis* (Pg), *Prevotella intermedia* (Pi), *Tannerella forsythia* (Tf) ou encore *Treponema denticola* (Td) ...) et si un saignement au sondage était relevé, dans ce cas cela confirme le diagnostic de péri-implantite de manière statistiquement significative par rapport au saignement au sondage seul. D'autres études seront tout de même nécessaires pour confirmer ces conclusions car cette étude ne comportait que 19 patients.

Les tests microbiologiques sont néanmoins intéressants avant et après la pose d'implant surtout si le patient a des antécédents de parodontites : l'élimination des bactéries parodonto-pathogènes avant le traitement implantaire permet de réduire le risque de péri-implantite (Sumida et coll., 2002).

Cela peut motiver le patient à adhérer au plan de traitement et nous aider pendant la phase de maintenance dans le but de pérenniser le succès implantaire, enfin en cas d'échec implantaire, cela conforte sur le plan médico-légal le fait que tous les moyens diagnostiques ont été mis en œuvre.

## CHAPITRE IV

# FACTEURS DE RISQUE

## 4.1 Facteurs liés au patient

Le risque de survenue de pathologies péri-implantaires est majoré chez les patients présentant un ou plusieurs facteurs de risque, ces facteurs sont multiples, ils peuvent être liés au patient lui-même, nous verrons que certains facteurs peuvent alors être corrigés, voire supprimés alors que d'autres font partie de l'histoire médicale du patient et ne sont pas modifiables. Nous décrivons aussi des facteurs de risque liés à l'implant, liés à la prothèse, et enfin liés au site implantaire. Il est indispensable de savoir repérer ces facteurs et identifier les patients présentant plus de risques, c'est ainsi que nous serons en mesure de prévenir des complications implantaires, voire des échecs. Bien sûr la maintenance péri-implantaire tiendra compte de ces facteurs de risque afin d'optimiser le suivi du patient et de proposer une thérapeutique de soutien individualisée.

### ➤ Facteurs modifiables :

#### 4.1.1 Hygiène orale

Le biofilm bactérien étant le principal facteur étiologique des maladies parodontales, il est logique de retrouver une forte association entre maladies péri-implantaires et hygiène orale insuffisante (Lindquist et coll., 1997) ; (Ferreira et coll., 2006). La présence de plaque bactérienne est mise en évidence par différents indices de plaque tels que ceux de (Silness et Løe, 1964) et celui de (Mombelli et coll., 1987). Dans une étude de cohorte comportant 23 patients et 109 implants, seulement 4% des patients ayant une bonne hygiène orale ont développé une péri-implantite contre 48% des patients ayant une mauvaise hygiène (Serino et Ström, 2009).

Les patients doivent avoir conscience que les implants présentent une sensibilité aux maladies induites par la plaque bactérienne, une évaluation et une motivation à l'hygiène doivent être réalisées dès la planification du traitement implantaire. Une fois les implants posés, il est nécessaire que le patient réalise un contrôle de plaque optimal dans l'ensemble de sa cavité buccale en raison des possibilités de translocation bactérienne des différentes niches intra-orales vers les surfaces implantaires (Quirynen et Vogels, 2002). Le patient doit commencer à brosser les piliers de cicatrisation dès la

période d'ostéo-intégration. Une bonne hygiène orale est donc capitale pour maintenir un environnement péri-implantaire non inflammatoire et prévenir l'apparition des maladies péri-implantaires (Salvi et Lang, 2004).

#### 4.1.2 Consommation tabagique

Le lien entre consommation de tabac et risque accru de développement et de progression des parodontites est aujourd'hui bien établi (Bergström, 1989). Le tabac altère la réponse immunitaire, en particulier la fonction des polynucléaires neutrophiles et des fibroblastes, et entraîne une diminution des lymphocytes et des IgG. Il diminue également la vascularisation et perturbe la cicatrisation (Johnson et Hill, 2004). Notons par ailleurs que le tabac influence négativement la réussite des traitements parodontaux, il en sera de même pour le traitement des péri-implantites. De plus, les patients fumeurs présentent une moins bonne compliance aux consignes d'hygiène orale (Andrews et coll., 1998). Une revue de la littérature réalisée par (Heitz-Mayfield et Huynh-Ba, 2009) a montré qu'il y a une augmentation du risque de péri-implantite chez les fumeurs par rapport aux non fumeurs (variation de l'odds ratio de 3,6 à 4,6), et que la combinaison d'antécédents de parodontite avec la consommation tabagique augmente le risque d'échec implantaire et de perte osseuse péri-implantaire. Un programme d'arrêt du tabac augmente le taux de survie des implants (Bain, 1996).

Lorsqu'une thérapeutique implantaire est envisagée, l'arrêt du tabac doit être vivement recommandé par le chirurgien dentiste (Lambert et coll., 2000).

Le patient doit être informé des risques de complications et des taux de succès plus faibles en cas de poursuite de la consommation tabagique. Il n'y a cependant pas de contre-indication absolue à la pose d'implant chez le patient fumeur.

#### 4.1.3 Consommation éthylique

(Galindo-Moreno et coll., 2005) ont réalisé une étude prospective en 2005 sur une durée de 3 ans, 185 patients ont été inclus soit 514 implants. Une analyse statistique multi-variée a montré qu'une consommation d'alcool supérieure à 10 grammes par jour était significativement associée à une perte osseuse péri-implantaire. Les résultats de cette étude ont montré qu'une consommation quotidienne d'alcool et de tabac peuvent



avoir une influence négative prédictible sur le succès à long terme des traitements implantaires, en entraînant une perte osseuse et compromettant les restaurations prothétiques supportées par ces implants.

➤ Facteurs non modifiables :

#### 4.1.4 Antécédents de maladie parodontale

De nombreux patients candidats à l'implantologie pour remplacer une ou plusieurs dents absentes, ont des antécédents de maladie parodontale, dont la perte des dents est parfois la conséquence. Comme nous l'avons vu précédemment, la composition de la flore bactérienne retrouvée autour des implants est assez proche de celle retrouvée autour des dents, de plus les étiologies entre parodontite et péri-implantite sont assez similaires (même si les deux maladies diffèrent). Nous pouvons donc supposer que les antécédents d'une parodontite, traitée ou non, peuvent agir comme un facteur de risque pour la réussite du traitement implantaire, cependant pour le démontrer des études prospectives sont nécessaires. De nombreux auteurs ont réalisé ce type d'études.

(Karoussis et coll., 2003) ont publié une étude prospective incluant 53 patients, soit 112 implants, avec et sans antécédents de parodontite. Après 10 ans de suivi, le taux de péri-implantite était de 5,8% chez les patients sans antécédent de maladie parodontale contre 28,6% chez ceux présentant des antécédents de parodontite.

Une étude plus récente de (Simonis et coll., 2010) décrit un pourcentage de péri-implantite après 16 ans de suivi de 16,94% avec une différence marquée entre les patients avec antécédents de parodontite (38%) et ceux sans antécédent (10,5%).

La présence de poches parodontales résiduelles chez les patients ayant bénéficié d'une thérapeutique parodontale initiale a aussi été étudiée (Cho-Yan Lee et coll., 2012). Les patients ayant au moins une poche résiduelle de 6mm ou plus ont montré une prévalence de perte osseuse péri-implantaire et de saignement au sondage significativement supérieure par rapport aux patients présentant un état de santé parodontale.

Un article récent fait état d'un risque de développer une péri-implantite quatre fois supérieur pour les patients présentant des antécédents de parodontite (Heitz-Mayfield et coll., 2014).

Certains auteurs ont même cherché à savoir si on pouvait observer une différence selon que le patient présente des antécédents de parodontite agressive ou de parodontite chronique : (Kehl et coll., 2010) ont réalisé une étude sur 34 patients durant une période de 5 à 15 ans, ils ont mis en évidence une perte osseuse plus importante chez les patients ayant été traités pour une parodontite agressive par rapport à ceux ayant présenté une parodontite chronique. Cette étude présente aussi l'avantage d'utiliser des mesures tridimensionnelles issues de scanners plutôt que de simples clichés rétro-alvéolaires limités aux pertes osseuses interproximales.

Dans une autre étude récente, (Swierkot et coll., 2012), ont montré que les patients ayant été traités pour une parodontite agressive ont un risque accru d'échec implantaire, ils présentent trois fois plus de risque de mucosite et quatorze fois plus de risque de péri-implantite.

Les patients qui ont des antécédents de maladie parodontale, même si celle-ci a été traitée et stabilisée avec succès, présentent un risque accru de développer une péri-implantite. Il en est de même lorsque des dents ont été extraites pour des raisons parodontales car une contamination peut survenir à partir de niches bactériennes orales extraparodontales (Renvert et Persson, 2009). Il faut être prudent quant à la tendance en cas de maladie parodontale à des extractions prophylactiques pour préserver le support osseux avant que la parodontite ne progresse davantage car il ne faut pas oublier que l'attache péri-implantaire est bien plus fragile vis à vis de l'agression bactérienne que l'attache parodontale, même affaiblie.

Traiter la maladie parodontale avant de poser des implants est un préalable indispensable car les dents résiduelles atteintes sont un réservoir bactérien et pourraient contaminer les surfaces implantaires par un mécanisme de translocation bactérienne (Mombelli, 2002). Cependant même si la stabilisation de la parodontite réduit le risque de survenue de péri-implantite, cela ne le fait pas disparaître, seul un suivi régulier et une maintenance très rigoureuse permettront de contrôler le risque et d'intercepter précocement la maladie péri-implantaire chez ces patients prédisposés.

#### 4.1.5 Facteurs systémiques

Un certain nombre de pathologies systémiques peuvent avoir une influence sur la physiologie osseuse ou sur la fonction immunitaire, en parodontologie les liens entre facteurs systémiques et maladies parodontales ont été fréquemment étudiés et sont aujourd'hui admis, aussi nous pouvons nous demander si de tels liens existent avec les pathologies péri-implantaires.

- Diabète

Le diabète est une maladie métabolique caractérisée par une élévation chronique de la glycémie, due à un déficit de la sécrétion d'insuline plus ou moins associé à une altération de la sensibilité à l'insuline.

Sur le plan épidémiologique le diabète est une pathologie relativement fréquente : en effet, entre 2000 et 2009, le taux de prévalence du diabète en France n'a cessé d'augmenter. En 2000, le taux de prévalence du diabète était de 2,6%. En 2006, il était à 3,95%. En 2009, il atteint les 4,4% selon l'INVS (Institut de Veille Sanitaire, 2010). Il faut aussi tenir compte de 0,5 à 1 million de patients malades mais non diagnostiqués, le chirurgien-dentiste peut parfois jouer un rôle dans le dépistage du diabète grâce à l'examen parodontal et à l'interrogatoire médical.

En cas de diabète mal contrôlé, les patients présentent plus d'inflammation gingivale (Ervasti et coll., 1985). Quelles sont alors les conséquences sur la muqueuse péri-implantaire ?

Une étude rétrospective de (Fiorellini et coll., 2000) a montré que le taux de survie des implants posés chez des patients présentant un diabète équilibré après 6,5 ans de suivi était de 85,7%. Ce taux de survie implantaire est inférieur à celui de la population générale ne présentant pas de facteurs de risque systémique : 97,4% après 133 mois de suivi selon (Fugazzotto, 2005).

Il a été observé que les échecs implantaires chez les patients diabétiques surviennent pour la plupart pendant la première année de mise en charge prothétique (Fiorellini et coll., 2000). Cela pourrait s'expliquer par un défaut d'ostéointégration de l'implant en raison des modifications sur le métabolisme osseux induites par le diabète : altération de la formation du collagène, réduction du turnover osseux, niveau élevé des marqueurs de l'inflammation et diminution du nombre d'ostéoclastes et d'ostéoblastes.

Les patients diabétiques ont montré un risque accru de développer une péri-implantite, en particulier en cas de mauvais contrôle de la glycémie (Ferreira et coll., 2006).

Le taux d'hémoglobine glyquée (HbA1C) est un test fiable pour évaluer le contrôle métabolique chez les patients diabétiques : il reflète le contrôle de la pathologie sur les 90 derniers jours. Les patients non diabétiques ou les patients diabétiques équilibrés présentent un taux d'HbA1C inférieur à 6,5%.

Les patients ayant un bon contrôle de glycémie présentent des marqueurs inflammatoires similaires aux patients sains.

Les patients avec un mauvais contrôle de glycémie présentent un profil de marqueurs inflammatoires similaire aux parodontites chroniques (Venza et coll., 2010).

Chez un sujet diabétique équilibré, lorsque le traitement a été planifié en tenant compte des facteurs de risque spécifiques et qu'un protocole de maintenance adapté est appliqué, le taux de succès du traitement implantaire est comparable à celui d'un patient sain (Dubey et coll., 2013).

A ce titre, le 6<sup>e</sup> European Workshop on Periodontology a conclu que seul le diabète non équilibré est un facteur de risque de maladie péri-implantaire (Lindhe et Meyle 2008).

Un suivi rigoureux devra être mis en place chez les patients diabétiques, en particulier pendant la période d'ostéointégration et durant les premiers temps de la mise en fonction des implants avant d'intercepter d'éventuelles complications.

- Affections du turn-over osseux
  - Antécédents de radiothérapie cervico-faciale :

Une méta-analyse de (Chambrone et coll., 2013), s'est intéressée à l'influence de la radiothérapie cervico-faciale dans le cadre du traitement de cancers des voies aéro-digestives supérieures (VADS) sur le taux de survie des implants dentaires posés en secteur irradié non greffé. 15 publications ont été sélectionnées, soit au total 10150 implants inclus, parmi lesquels 1689 (soit 14,3%) placés en zone irradiée. Trois études rapportent l'utilisation concomitante d'oxygénothérapie hyperbare (HBO). Le taux moyen de survie variait de 46,3% à 98% selon les études, avec un taux d'échec significativement plus élevé dans les zones irradiées par rapport aux patients n'ayant pas bénéficié de radiothérapie.

La radiothérapie est associée à un taux d'échec implantaire plus élevé, en particulier au maxillaire et l'utilisation d'oxygénothérapie hyperbare n'augmente pas la survie implantaire.

D'autres études seraient nécessaires afin d'évaluer plus précisément les risques de péri-implantites et de mesurer le rapport bénéfice/risque pour le patient en terme de confort masticatoire mais aussi de risque de perte d'implant, et la nécessité d'une maintenance spécifique.

- Ostéoporose :

L'ostéoporose est une maladie caractérisée par une diminution de la densité osseuse et des altérations de la micro-architecture des os. Ces altérations rendent l'os plus fragile et augmentent le risque de fracture. L'ostéoporose évolue avec le vieillissement et touche fréquemment les femmes après la ménopause, mais aussi les hommes après 65 ans. Elle est également observée chez les personnes traitées par corticoïdes à doses importantes.

Une étude rétrospective de (Holahan et coll., 2008), basée sur 646 implants posés chez 192 femmes âgées de 50 ans ou plus lors de la pose implantaire a permis aux auteurs d'observer qu'un diagnostic d'ostéoporose ne contribue pas à augmenter le risque d'échec implantaire de façon significative et que les patientes fumeuses lors la pose d'implants présentaient 2,6 fois plus de chance de développer des échecs.

En se basant sur ces observations, ils en ont conclu que l'ostéoporose n'est pas une contre-indication aux traitements implantaires.

Les affections du turn-over osseux telles que l'ostéoporose ou les antécédents de radiothérapie cervico-faciale sont des facteurs de risque pour les complications des traitements implantaires, cependant aucune étude à ce jour n'a spécifiquement étudié leurs effets sur le développement de péri-implantites. En dépit du manque de données disponibles, il semble raisonnable et prudent de considérer les conditions systémiques affectant le métabolisme osseux comme des facteurs de risque potentiels pour les complications péri-implantaires, du moins en attendant que des études ne parviennent à prouver le contraire.

- Pathologies cardiovasculaires

Dans une étude récente de (Renvert et coll., 2014) incluant 270 patients, des antécédents de maladie cardio-vasculaire étaient retrouvés chez 27,3% des patients présentant une péri-implantite et chez 3% de ceux présentant une mucosite péri-implantaire. L'odds ratio de présenter une péri-implantite et un historique de pathologie cardiovasculaire était de 8,7 alors que l'odds ratio de présenter une péri-implantite et un antécédent de parodontite était de 4,5.

Les patients atteints de pathologies cardiovasculaires présentent un risque plus élevé de péri-implantite. D'autres études sont néanmoins nécessaires afin de renforcer ces conclusions.

Les pathologies systémiques peuvent influencer le développement et la progression de pathologies péri-implantaires. Le statut médical au regard de ces pathologies doit donc être pris en considération lors des étapes de planification d'un traitement implantaire. Le patient porteur d'affections systémiques doit être informé du risque plus important de complications péri-implantaires.

Des études avec un recul plus important seront nécessaires pour fournir des conclusions sur le long terme. La prévalence de ces pathologies étant élevée, des patients sains lors de la mise en place des implants seront susceptibles de développer des pathologies systémiques au cours de leur vie, il faudra alors actualiser le dossier médical, et tenir compte de ces facteurs de risque afin d'adapter la maintenance.

#### 4.1.6 Prédisposition génétique

Les interleukines IL-1  $\alpha$  et IL-1 $\beta$  et leur inhibiteur spécifique, le récepteur antagoniste d'IL-1 (IL-1ra), ont un rôle primordial dans les mécanismes inflammatoires. Nous pouvons donc nous demander s'il existe un lien entre la présence d'un génotype spécifique de IL-1 et l'apparition de péri-implantites.

Dans une étude de (Laine et coll., 2006), 120 patients avec des implants mis en fonction depuis 2 ans ou plus ont été inclus, 71 patients dont 76% de fumeurs, ont présenté une péri-implantite sur au moins un implant, les 49 autres patients ne présentaient aucun signe d'inflammation péri-implantaire. L'analyse des gènes codant pour IL-RN (port ou non de l'allèle 2) ont montré une différence significative entre le

groupe péri-implantites et le groupe témoins. Les conclusions de cette étude suggèrent que le polymorphisme génétique de IL-1 RN est associé au développement de péri-implantites et peut représenter un facteur de risque pour cette maladie.

(Gruica et coll., 2004) ont réalisé une étude sur 180 patients dont 53 fumeurs, classés selon leur niveau de consommation tabagique, et 127 patients n'ayant jamais fumé. Les résultats concernant les patients non fumeurs n'ont pas montré d'association significative entre présence du gène IL-1 et péri-implantite. En revanche une forte corrélation a été observée entre les gros fumeurs (>20 cigarettes par jour) et la présence du gène IM-1 associée à un risque élevé de développer des complications péri-implantaires.

Enfin une revue de la littérature réalisée par (Bormann et coll., 2010), a montré que le polymorphisme génétique IL-1 seul ne peut pas être considéré comme un facteur de risque pour la perte osseuse péri-implantaire, en revanche, lorsqu'il est présent chez les patients que l'on peut qualifier de gros fumeurs, il est significativement associé à la perte osseuse péri-implantaire.

Ils ont conclu que davantage d'études sont nécessaires pour découvrir les corrélations possibles entre le gène codant pour IL-1 et les péri-implantites.

## **4.2 Facteurs liés à l'implant**

De nombreuses marques d'implants sont aujourd'hui disponibles sur le marché, chacune tente de se démarquer de la concurrence en proposant de multiples caractéristiques, sensées garantir la meilleure intégration biologique avec le meilleur taux de succès possible. On trouve ainsi différentes morphologies, longueurs, diamètres, états de surfaces, et types de connexion prothétique. Le chirurgien dentiste devra donc choisir en fonction de la situation clinique et de ses préférences le type d'implant permettant d'atteindre le meilleur résultat fonctionnel et esthétique, tout en limitant les facteurs de risque.

### **4.2.1 Forme de l'implant**

Les implants dentaires peuvent présenter trois formes : cylindriques, coniques, ou cylindro-coniques.

Les implants coniques et cylindro-coniques s'inspirent de l'anatomie des racines naturelles, ils présentent un intérêt notable en cas d'obstacle anatomique et dans les situations d'édentements encastrés lorsqu'il existe une proximité radiculaire avec les dents adjacentes.

Il n'existe cependant aucune preuve de niveau suffisante en faveur de la supériorité de l'un ou l'autre type d'implant.




Figure 17 : Morphologies implantaires

(Source : *Manuel d'implantologie clinique. Edition n°3 Concepts, intégration des protocoles et esquisse de nouveaux paradigmes*, Auteurs: M. DAVARPANAH, S.SZMUKLER-MONCLER, Ph. RAJZBAUM, K.DAVARPANAH, G. DEMURASHVILI ; 2012)

La forme de l'implant ne semble pas influencer la survenue de complications péri-implantaires.

#### 4.2.2 État de surface

Parmi les implants disponibles sur le marché, de multiples états de surface sont proposés. Les caractéristiques d'une surface implantaire sont définies par son relief, sa rugosité et sa composition chimique.

A l'issue du protocole d'usinage, la surface implantaire sera plus ou moins lisse ou rugueuse. (Albrektsson et Wennerberg, 2004) ont classé ainsi les surfaces implantaires selon leurs degrés de rugosité :

- Surface lisse  $Sa < 0,5 \mu\text{m}$
- Surface faiblement rugueuse  $0,5 < Sa < 1,0 \mu\text{m}$
- Surface modérément rugueuse  $1,0 < Sa < 2,0 \mu\text{m}$
- Surface rugueuse  $Sa > 2,0 \mu\text{m}$



Sa = moyenne arithmétique de la rugosité d'une surface.

La majorité des implants actuellement disponibles sur le marché présentent une surface modérément rugueuse ( $1,0 < Sa < 2,0 \mu\text{m}$ ).

L'influence de l'état de surface des implants a fait l'objet de nombreuses études, il semblerait qu'il n'y ait pas de différence significative au niveau du risque de péri-implantite entre les implants à surface rugueuse et les implants à surface hybride (corps de l'implant rugueux et partie coronaire à surface lisse) (Zetterqvist et coll., 2010). Une revue de la littérature réalisée par (Renvert et coll., 2011) conclut qu'en se basant sur les données disponibles qui sont limitées, il n'existe pas de preuve que les caractéristiques de la surface implantaire aient un effet significatif sur le risque de péri-implantite.

Une fois l'implant mis en fonction et exposé au milieu buccal, la formation du biofilm se produit quelque soit l'état de surface implantaire. Cependant les surfaces fortement rugueuses facilitent l'accumulation de plaque bactérienne, rendent plus difficile l'élimination des micro-organismes et peuvent ainsi favoriser le développement d'une péri-implantite (Teughels et coll., 2006).

Face à ces constats, certains industriels ont mis au point des implants combinant 2 états de surface différents :

- une surface lisse ou faiblement rugueuse dans la partie la plus coronaire de l'implant qui présente un risque d'exposition au milieu buccal
- une surface modérément rugueuse dans la partie apicale de l'implant afin d'améliorer l'ostéointégration de l'implant.

Il s'agit des implants dits hybrides (exemple : implant OSSEOTITE® de Biomet 3i).

Ces implants hybrides semblent apporter de bons résultats cliniques mais trop peu d'études comparatives sur le long terme ont été menées pour affirmer la possible supériorité de ces implants hybrides par rapport aux implants conventionnels.

### 4.2.3 Le type de connexion prothétique

La connexion formant le joint entre l'implant et la superstructure prothétique n'est jamais parfaitement étanche, elle forme un espace aussi nommé « microgap » qui est le siège d'une accumulation bactérienne (Callan et coll., 2005). Cette prolifération bactérienne va provoquer un état inflammatoire des tissus péri-implantaires.

Dans une étude rétrospective sur 16 ans, (Scarano et coll., 2005) ont montré que la colonisation bactérienne du *microgap* peut avoir un effet sur le remodelage osseux (perte osseuse péri-implantaire) et sur la santé à long terme des tissus péri-implantaires. Les auteurs ont conclu que sur les prothèses vissées ce hiatus peut être un facteur critique de colonisation bactérienne (*microgap* de 60 µm), alors que sur les prothèses scellées ce hiatus est comblé par le ciment.

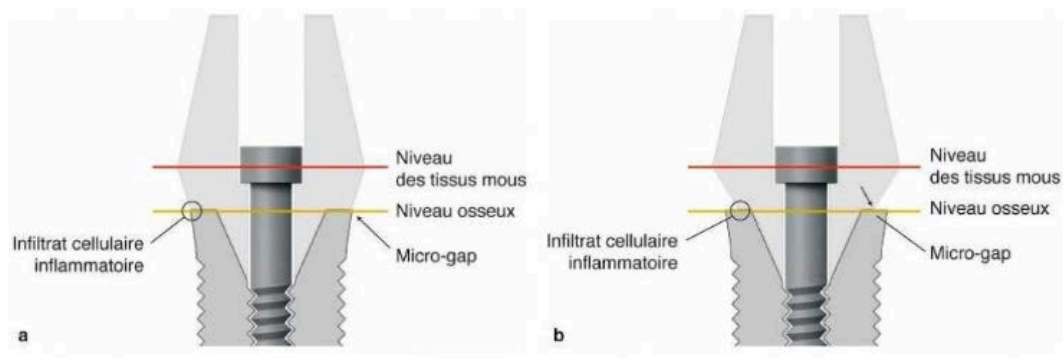


Figure 18 : Schéma montrant le « microgap » à la jonction implant-pilier

a) connexion standard , b) connexion Platform Switching

(Source : *Parodontologie & dentisterie implantaire : Volume 2, Thérapeutiques chirurgicales*, P. Bouchard, 2015)

En cas de limites infra-gingivales en secteur esthétique, l'impossibilité d'assurer une hygiène correcte amplifiera ces réactions inflammatoires. Il convient donc de limiter autant que possible l'enfouissement infra-gingival de la jonction implant-pilier avec la suprastructure prothétique afin limiter la profondeur de la poche initiale et de permettre au patient d'assurer le contrôle de plaque.

L'état de surface des parties transgingivales doit être suffisamment lisse pour ne pas favoriser l'accumulation bactérienne.

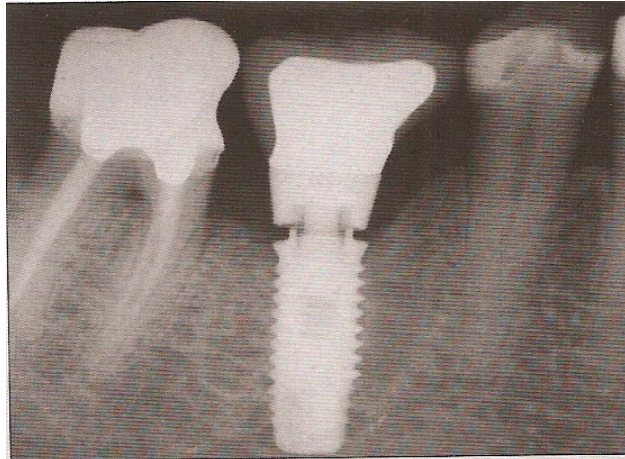


Figure 19 : Un dévissage du pilier prothétique peut entraîner une fracture biomécanique mais génère aussi un hiatus favorisant la prolifération bactérienne. La réaction inflammatoire est d'autant plus importante que ce hiatus est en situation sous-muqueuse.

(Source : *Péri-implantites, Giovannoli et Renvert, Quintessence International, 2012*)

Depuis quelques années, les industriels proposent des connexions de type « platform switching » dont le concept est de proposer un pilier prothétique ayant un diamètre inférieur à celui du col de l'implant. Cette connexion a été développée pour limiter la poche autour des implants, ce qui aurait pour conséquence de limiter l'inflammation en regard de la connexion. Ce système semble préserver davantage le niveau osseux selon une méta-analyse réalisée en 2012 (Annibali et coll., 2012). Cependant ces résultats sont controversés et d'autres auteurs semblent montrer que le *platform switching* n'aurait qu'une faible influence sur la préservation des tissus péri-implantaires (Becker et coll., 2009) ; (Farronato et coll., 2012).

Il n'existe aucune étude permettant de conclure qu'un système implantaire serait supérieur à tous les autres en terme de préservation de la santé des tissus péri-implantaires. Il faut privilégier les systèmes et les situations cliniques où le contrôle de plaque est facilité.

## 4.3 Facteurs liés à la prothèse

L'implantologie est toujours au service d'un projet prothétique, cependant si celui-ci ne respecte pas certains critères de conception, il peut se révéler source de complications pour les implants qui le supportent.

### 4.3.1 Forme des restaurations prothétiques et accessibilité à l'hygiène

Quelque soit le type de restauration prothétique implanto-portée (fixe unitaire, plurale avec ou sans barre transvissée, amovible partielle, ou amovible complète), il est indispensable que la conception prothétique permette au patient de maintenir une hygiène parfaite autour de chacun de ses implants.

Espérer maintenir dans le temps une santé péri-implantaire est impossible si l'accessibilité à l'hygiène n'est pas prise en compte dans la conception prothétique. Si le patient ne peut pas nettoyer autour de ses implants, une infection péri-implantaire surviendra à un moment ou à un autre.

L'accessibilité dépend principalement de la morphologie de la suprastructure prothétique, le problème se pose surtout pour les solutions fixes puisque dans le cas de prothèses amovibles à complément de rétention implantaire l'hygiène est grandement facilitée par le retrait de la prothèse.

Pour les prothèses fixes, unitaires ou plurales, scellées ou transvissées, c'est la morphologie des dents prothétiques qui doit ménager des embrasures suffisantes pour permettre le passage de brossettes interdentaires, les restaurations prothétiques doivent aussi présenter des formes de contour adéquates et éviter tous types de sur-contour, comme en prothèse conjointe conventionnelle.

Dans les cas de bridges implanto-portés, le passage des accessoires d'hygiène interdentaire doit être possible autour de chaque implant. Une fausse gencive en céramique est parfois employée pour des raisons esthétiques mais elle peut rendre impossible le nettoyage entre les implants.

Pour les prothèses fixes sur barre transvissée dites « overdentures », de type *All on 4* ou *All on 6*, la conception prothétique doit permettre au patient de nettoyer sous la prothèse et entre chacun des implants, ce qui implique de pouvoir passer des brossettes et un fil dentaire adapté au nettoyage des prothèses sur implant de type *Access Floss* vendu par la société GUM®. L'espace entre la muqueuse et la barre usinée doit donc être suffisant.

Le chirurgien dentiste réalisant la prothèse sur implants doit être vigilant sur ces points, et communiquer ses exigences à son prothésiste car la construction prothétique aura un effet non négligeable sur le pronostic global du traitement implantaire (Serino et Ström, 2009).

#### 4.3.2 Présence d'un corps étranger sous-muqueux

- Excès de ciment lors du scellement prothétique

Lorsqu'une couronne sur implant est scellée en bouche, il est fréquent qu'un excès de ciment fuse sous la muqueuse péri-implantaire. Si les excès de ciment ne sont pas correctement éliminés, une réaction inflammatoire va apparaître, puis une perte osseuse péri-implantaire, associée à un saignement au sondage, voire une suppuration.

Dans une étude prospective publiée en 2009, Wilson Jr. a montré que 25% des prothèses scellées présentent des excès de ciment et que 81% des péri-implantites seraient dues à ces excès (Wilson Jr., 2009).

Après élimination chirurgicale des excès de ciment sous-muqueux et nettoyage, 74% de ces implants ne présentent plus de signe de péri-implantite 30 jours après le geste chirurgical.

Il arrive que l'excès de ciment ne puisse pas être visualisé radiographiquement : si le ciment utilisé n'est pas radio-opaque comme c'est le cas avec les verres ionomères par exemple, ou bien si l'excès se situe en dehors des zones interproximales.

Dans ce cas, seul un geste chirurgical de type lambeau d'exploration permettra d'identifier le problème.

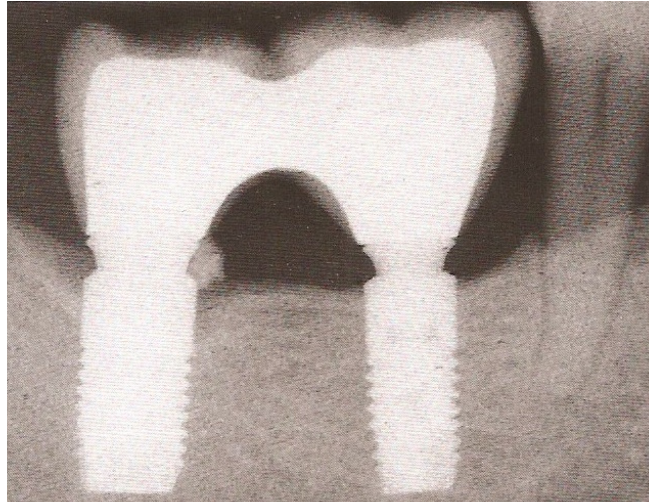


Figure 20 : Visualisation radiographique d'un excès de ciment sous-muqueux  
(Source : *Péri-implantites, Giovannoli et Renvert, Quintessence International, 2012*)

- Autres types de corps étrangers sous-muqueux

Lorsqu'un comblement osseux péri-implantaire est réalisé, par exemple lors d'une technique d'extraction - implantation immédiate, certaines particules du biomatériau de comblement peuvent ne pas s'intégrer à l'os et être encapsulées dans du tissu de granulation. Elles vont alors se comporter comme un corps étranger et provoquer des manifestations de péri-implantite. Il sera nécessaire d'intervenir chirurgicalement pour éliminer le tissu de granulation et le biomatériau non intégré à l'os.

## **4.4 Facteurs liés au site implantaire**

### **4.4.1 La présence de muqueuse kératinisée**

La présence d'une hauteur minimum de muqueuse kératinisée a longtemps été considérée comme un facteur important pour assurer le succès à long terme des restaurations implantaires. Une revue récente de la littérature a montré qu'un manque de muqueuse kératinisée est associé à davantage d'accumulation de plaque, d'inflammation tissulaire, de récessions et de perte d'attache péri-implantaire (Lin et coll., 2013).

Cependant il s'agit d'un paramètre controversé, en effet, nous ne disposons d'aucune preuve scientifique attestant qu'une absence de tissu kératinisé pourrait être un facteur de risque local de développement des péri-implantites.

Dans une étude rétrospective, il a été montré qu'un manque de muqueuse kératinisée est associé à une accumulation de plaque plus élevée et à une inflammation muqueuse, en particulier dans les secteurs postérieurs, mais pas à davantage de perte osseuse (Chung et coll., 2006).

Chez un patient ayant une excellente hygiène orale, la présence de muqueuse kératinisée autour des implants n'est pas indispensable pour maintenir la santé des tissus péri-implantaires, cependant dans de nombreux cas il peut être préférable d'augmenter chirurgicalement la hauteur de tissu kératinisé, par le biais d'une greffe, dans le but d'améliorer le confort du patient et de faciliter les manœuvres d'hygiène par ce dernier.

L'analyse de la littérature ne permet pas de dire que l'augmentation de la hauteur de muqueuse kératinisée autour des implants soit indiquée pour prévenir les risques de péri-implantites. Une revue systématique Cochrane conclut que les preuves sont insuffisantes pour pouvoir donner des recommandations (Esposito et coll., 2012). Il semblerait que le besoin de tissu kératinisé soit spécifique à chaque patient et qu'il n'existe à ce jour aucune méthode pour prévoir le bénéfice d'un aménagement tissulaire (Greenstein et Cavallaro, 2011).

#### 4.4.2 La qualité osseuse

La qualité osseuse peut potentiellement être un facteur de risque de complications péri-implantaires, cependant cela n'a pas été précisément étudié. Traditionnellement la qualité osseuse est considérée comme moins bonne au maxillaire par rapport à la mandibule et est associée à un taux d'échec plus important, cependant avec les implants actuels, si le protocole chirurgical est adapté, les taux de survie implantaire sont comparables entre le maxillaire et la mandibule (Friberg et coll., 2002).

Cette différence de qualité osseuse entre le maxillaire et la mandibule pourrait expliquer le fait que les péri-implantites semblent plus fréquentes à l'arcade maxillaire (Esposito et coll., 1998).

Les taux de survie implantaire sont légèrement moins bons au sein d'un os greffé que de l'os naturel du patient même s'il n'y a pas d'étude approfondie s'intéressant spécifiquement à l'incidence des péri-implantites dans l'os greffé (Donos et coll., 2008). De plus l'os greffé pourrait présenter une moins bonne tolérance à l'inflammation péri-implantaire, entraînant un remodelage osseux plus important (Sbordone et coll., 2009).

#### 4.4.3 Le positionnement spatial des implants

Le positionnement de l'implant doit permettre de créer un profil d'émergence idéal autorisant un accès à l'hygiène, il s'agit d'un facteur primordial dans la prévention des infections péri-implantaires (Alani et Corson, 2011).

Un mauvais profil d'émergence est inesthétique et peut favoriser la rétention de plaque. Un implant enfoui trop profondément aura une interface implant-pilier très apicale et sous-gingivale, rendant la zone inaccessible au nettoyage par le patient.

Un implant positionné trop en vestibulaire présentera un risque accru de récessions gingivales, favorisant la colonisation bactérienne et donc les infections péri-implantaires.

Lors du 8<sup>e</sup> European Workshop on Periodontology, la nécessité de conduire des recherches plus approfondies sur la relation entre le développement d'infections péri-implantaires et un positionnement inadéquat des implants a été mise en avant (Sanz et coll., 2012).

Lorsque plusieurs implants sont placés côte à côte, la distance les séparant affectera la résorption osseuse : plus ils sont proches les uns des autres et plus la résorption osseuse sera importante, en particulier lorsque cette distance est inférieure à 2mm (Chang et Wennström, 2010).

Selon (Tarnow et coll., 2000), une distance minimale de 3mm entre deux implants préserverait le niveau osseux.

De plus, lorsque des implants sont placés trop près les uns des autres, il peut être impossible pour le patient de réaliser un nettoyage correct, et très difficile pour le praticien de réaliser la maintenance professionnelle sans devoir démonter la suprastructure prothétique.

Enfin, si les implants sont placés trop loin de la dent ou de l'implant adjacent, la réalisation du point de contact impose un porte-à-faux de la couronne et crée une zone de rétention bactérienne (voir figure 21).



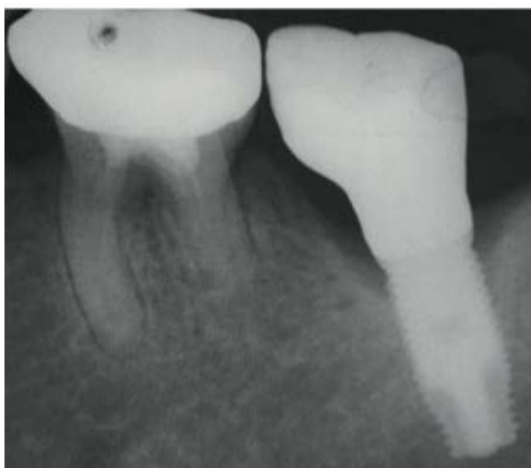


Figure 21 : Implant en position de 37 placé trop distalement ce qui entraîne un porte-à-faux (cantilever) mésial de la couronne résultant en une zone d'accumulation de plaque. On observe ici une péri-implantite.

*(Source : Dr Alani et Dr Bishop, Peri-implantitis. Part 2: Prevention and maintenance of peri-implant health, British Dental Journal, 2014)*

#### 4.4.4 Les infections endodontiques à proximité d'un implant

Sur le plan clinique, il semble intuitif de penser qu'il faille éviter de placer un implant à proximité d'une dent naturelle présentant une infection apicale d'origine endodontique, et il sera toujours préférable de procéder au retraitement endodontique d'une dent présentant une LIPOE (Lésion Inflammatoire Péri Radiculaire d'Origine Endodontique). Cependant, aucune expérimentation animale n'est parvenue à montrer que les dents présentant des lésions péri-apicales puissent contaminer les implants placés à proximité. Les études montrent que les dents présentant des lésions endodontiques n'affectent pas les implants adjacents (Shabahang et coll., 2003).

Il est préférable d'éviter si possible de placer un implant à proximité d'une dent infectée, cependant la littérature montre qu'il ne s'agit plus d'un facteur de risque d'infection péri-implantaire.

De même, l'implantation immédiate dans un site qui présentait une infection péri-apicale chronique n'affecte pas le taux de succès implantaire et n'est plus considérée comme un facteur de risque si la lésion est soigneusement curetée et que tout le tissu de granulation est éliminé (Fugazzotto, 2012).

## CHAPITRE V

# COMMENT MAINTENIR LA SANTÉ DES TISSUS PÉRI-IMPLANTAIRES ?

## 5.1 La maintenance péri-implantaire

La maintenance implantaire, également appelée thérapeutique de soutien, désigne l'ensemble des mesures nécessaires pour prévenir les complications ou les échecs secondaires, et ainsi assurer le succès à long terme des thérapeutiques implantaires.

Chez les patients présentant des facteurs de risque, l'objectif sera de maîtriser le risque infectieux en adaptant l'intervalle entre les visites de maintenance. Pour les patients à haut risque tels que les fumeurs ou ceux ayant des antécédents de parodontites, ou bien en présence d'une conception prothétique difficile à nettoyer, ces visites devront être plus fréquentes.

Chez les patients qui ont déjà été traités pour une péri-implantite, l'objectif sera d'éviter la récurrence.

Les infections péri-implantaires peuvent survenir parfois de nombreuses années après la mise en fonction de l'implant, de plus leur développement est souvent insidieux et asymptomatique pour le patient, la seule façon de les prévenir est de mettre en place des visites de contrôle et un protocole de maintenance personnalisé.

### 5.1.1 Suivi post-opératoire et maintenance post-chirurgicale

Immédiatement après la fin de l'insertion chirurgicale de l'implant, une radiographie de contrôle doit être prise, elle a pour objectif de vérifier le positionnement de l'implant, confirmer le serrage complet de la vis de couverture ou du pilier de cicatrisation, et établir un niveau osseux initial de référence qui pourra être comparé aux radiographies prises ultérieurement lors des visites de contrôle en vue de détecter une lyse osseuse péri-implantaire.

On réalisera une radiographie rétro-alvéolaire de contrôle lorsque le nombre d'implants posés est limité, chez l'édenté total avec pose de multiples implants il est possible d'opter pour un orthopantomogramme.

A ce stade, si la vis de couverture ou le pilier de cicatrisation sont mal vissés, ils doivent être revissés à fond, le cas échéant ce hiatus pourrait initier une infection accompagnée d'une perte osseuse crestale, allant jusqu'à compromettre le processus d'ostéo-intégration.

Durant la première semaine de cicatrisation, le patient doit utiliser de la chlorhexidine sous forme de bain de bouche (type Paroex<sup>®</sup>) ou de gel (exemple : Elugel<sup>®</sup>). Le reste de la bouche sera nettoyé avec le dentifrice et la brosse habituelle du patient.

La première visite de contrôle est programmée 7 à 10 jours après la chirurgie, l'objectif sera de contrôler la cicatrisation muqueuse en regard des implants, de déposer les fils de sutures et d'éliminer les éventuels dépôts de plaque entourant l'implant à l'aide d'une compresse imbibée de chlorhexidine.

Cette séance permet aussi de renforcer les règles d'hygiène bucco-dentaire du patient. A ce stade le patient peut reprendre le brossage à l'aide d'une brosse chirurgicale 15/100<sup>e</sup> au niveau du site opéré. Le contrôle de plaque autour des implants est semblable à celui autour des dents, dès cette phase le patient doit brosser le pilier de cicatrisation à l'aide d'une brosse souple pendant la période d'ostéo-intégration.

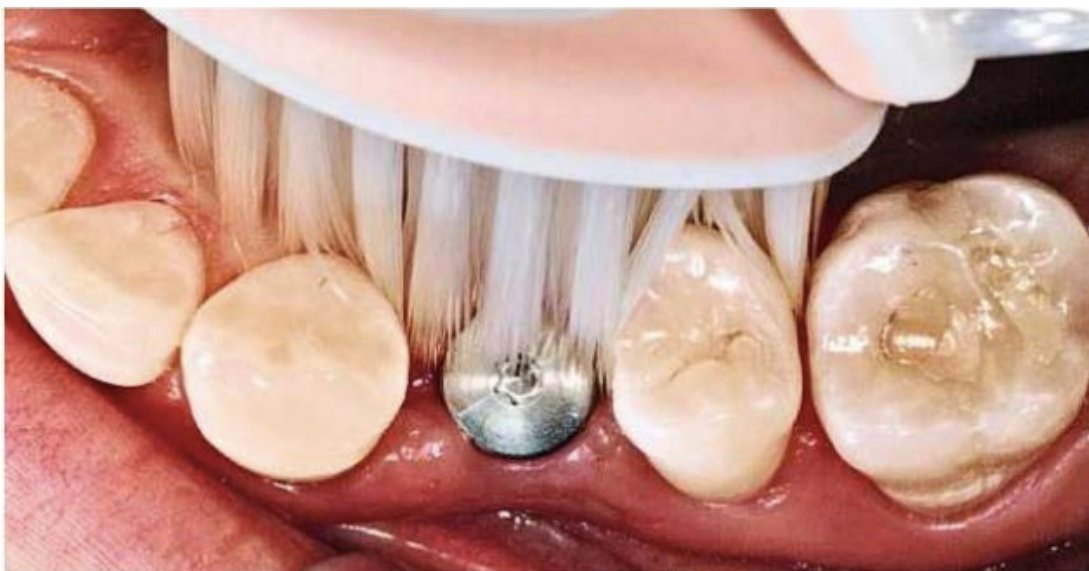

Figure 22 : Brossage d'un pilier de cicatrisation implantaire

*(Source : photographie du Dr Hélène Rangé)*

Si la cicatrisation est satisfaisante, la phase d'ostéo-intégration ne nécessite pas de contrôle supplémentaire; en cas de cicatrisation retardée, le patient sera revu 15 jours plus tard pour un nouveau contrôle.

### 5.1.2 Maintenance individuelle

Nous abordons à présent la maintenance des implants mis en fonction et supportant des réhabilitations prothétiques.

Les complications biologiques affectant les tissus péri-implantaires étant de nature infectieuse, les patients doivent au quotidien éliminer le biofilm au moyen de mesures d'hygiène bucco-dentaire qui sont globalement similaires à celles qui sont enseignées aux patients ayant subi un traitement parodontal.

Les deux acteurs principaux et complémentaires de la maintenance implantaires sont le patient et le praticien.

Il est primordial de sensibiliser le patient à l'importance de son rôle dans le contrôle rigoureux et quotidien du biofilm et de son élimination.

Une étude de (Cardaropoli et Gaveglio, 2012) s'intéressant à la compliance des patients dans le cadre de la thérapeutique de soutien parodontale et péri-implantaire a montré qu'après 5 ans, 77,1% des patients sont toujours motivés et observants dans la fréquence de leur maintenance, notamment s'ils ont bénéficié d'implants.

Lors de l'examen clinique, le praticien doit mesurer l'indice de plaque qui reflètera la capacité de son patient à nettoyer et son observance face aux consignes d'hygiène qui lui ont été données. En tenant compte également de la dextérité du patient, de la conception prothétique et des problèmes d'accessibilité, de la qualité et la quantité de muqueuse kératinisée et des habitudes de vie du patient, le praticien enseignera à ce dernier, avec une démonstration à l'appui, la méthode la plus adaptée pour améliorer l'hygiène bucco-dentaire et péri-implantaire.

Le patient doit être formé et encouragé à l'emploi systématique d'instruments interdentaires au moins deux fois par jour (matin et soir) pour le nettoyage des espaces interproximaux. Il utilisera pour ce faire des brossettes interdentaires dont le diamètre est adapté ainsi que du fil dentaire.

Les brossettes recommandées sont celles possédant une tige recouverte de nylon, il faut éviter les brossettes à tige métallique qui peuvent endommager la surface implantaire.

Chez les patients possédant une bonne dextérité, le brossage peut être réalisé à l'aide d'une brosse manuelle ou électrique selon les préférences. En revanche chez les patients âgés et possédant une moins bonne dextérité, l'emploi d'une brosse à dent électrique doit être conseillé (Wang et coll., 2015).

Le patient doit consacrer le temps nécessaire à la réalisation de ce nettoyage soigneux de toutes les faces de l'implant. Lorsque de multiples implants sont présents, le patient doit connaître leurs positions et être en mesure de nettoyer sous les pontiques et autour de chaque pilier implantaire.

L'utilisation d'un bain de bouche antimicrobiens ne doit pas être continue, cependant elle peut être recommandée en cure périodique, notamment en cas d'inflammation gingivale (Ciancio et coll., 1995) ; (Humphrey, 2006).

Enfin, un hydropulseur pourra éventuellement compléter ces mesures d'hygiène : il favorise l'élimination des débris alimentaires dans les espaces rétentifs mais il n'empêche pas la plaque dentaire de se déposer, il doit donc être utilisé en complément de tous autres soins d'hygiène et non s'y substituer.

Dans certains cas, la morphologie des prothèses devra être aménagée pour permettre l'accessibilité des brossettes interdentaires autour de chaque implant, cette accessibilité interproximale est indispensable pour prévenir le risque infectieux.

De même, les prothèses implanto-portées possédant une armature métallique volumineuse ou une fausse gencive peuvent rendre difficile l'accès à l'hygiène. La conception prothétique doit tenir compte des exigences de maintenance mais aussi de la dextérité propre du patient, particulièrement si celui-ci est d'un âge avancé.

Les prothèses amovibles stabilisées par des implants doivent être retirées après chaque repas, l'intrados prothétique doit être brossé, de même que les piliers implantaires. Dans les conceptions intégrant une barre de rétention, le passage de brossettes sous les barres doit être systématique. Le praticien veillera, lors de la conception, à ce que ces barres présentent un espacement avec la muqueuse suffisant pour permettre le passage des instruments d'hygiène et pouvoir être nettoyées.

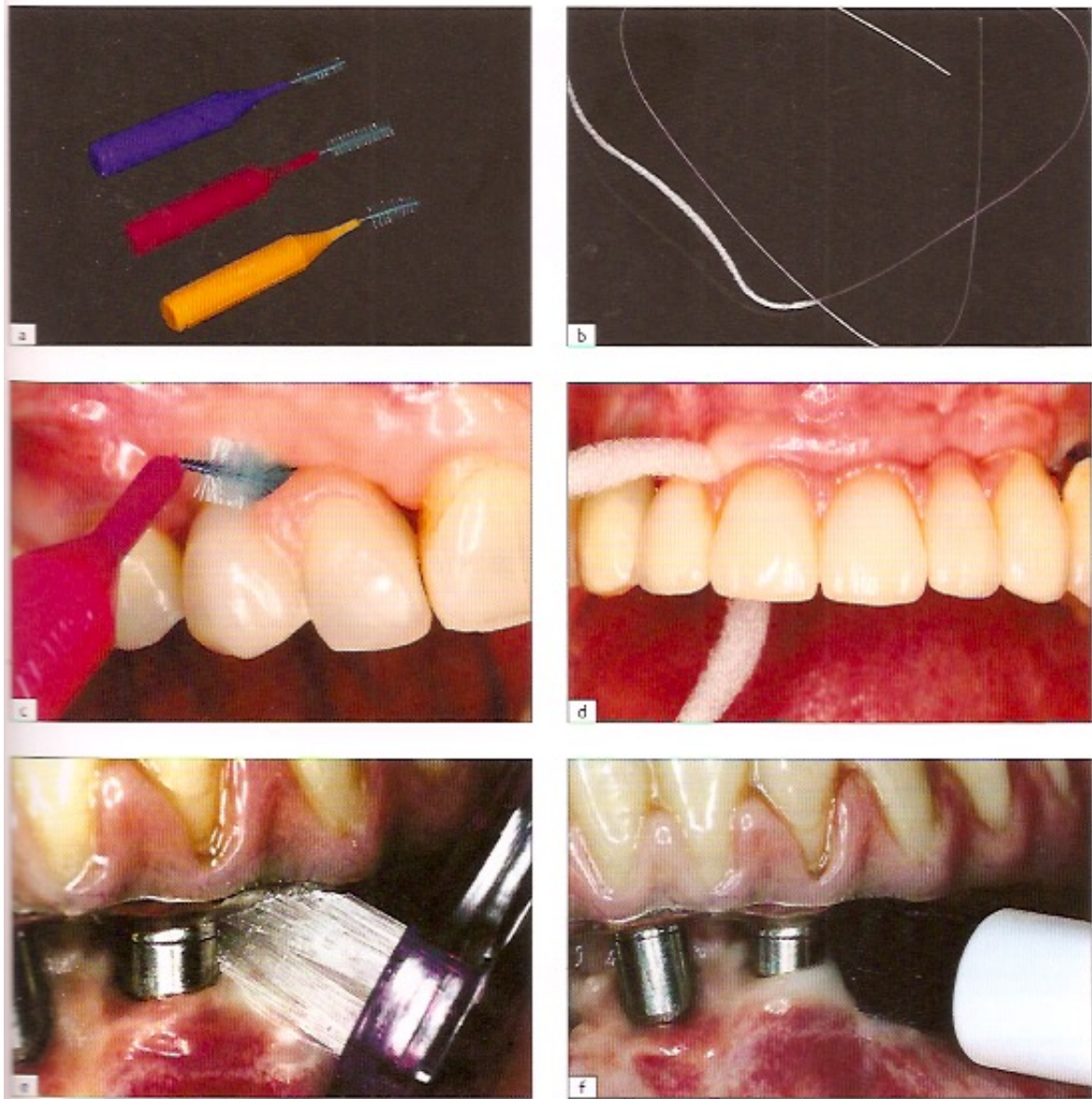


Figure 23 : L'hygiène quotidienne péri-implantaire réalisée par le patient. a : brossettes interdentaires de tailles différentes ; b : fil dentaire ; c : passage d'une brossette sous un bridge comportant une fausse gencive ; d : passage du fil dentaire sous un bridge de grande étendue comportant une fausse gencive ; e : passage de la brosse monotouffe pour nettoyer les piliers d'une prothèse sur pilotis ; f : brosse à dent électrique monotouffe pour nettoyer les piliers d'un bridge sur pilotis.

(Source : Manuel d'implantologie clinique. Edition n°3 Concepts, intégration des protocoles et esquisse de nouveaux paradigmes , Auteurs: M. DAVARPANAH, S.SZMUKLER-MONCLER ,Ph. RAJZBAUM, K.DAVARPANAH, G. DEMURASHVILI ; 2012)

### 5.1.3. Maintenance professionnelle

- Fréquence des rendez-vous de maintenance

En l'absence d'étude déterminant précisément les intervalles optimaux de maintenance péri-implantaire, la périodicité du suivi est calquée sur le suivi parodontal chez l'édenté partiel.

(Davarpanah et coll., 2015) recommandent :

- Une visite tous les 6 mois durant la première année

A partir de la deuxième année :

- Une visite tous les 12 mois pour les patients présentant un état de santé parodontale, c'est à dire les patients sans facteurs de risque
- Une visite tous les 3 à 6 mois pour les patients présentant des facteurs de risque tels que des antécédents de maladies parodontales ou des lésions péri-implantaires.

Cet intervalle entre les séances dépendra de :

- la santé générale (facteurs de risque liés aux pathologies systémiques) et la santé parodontale du patient
- les facteurs de risque liés aux habitudes de vie (exemple : le tabac)
- l'état des tissus péri-implantaires
- l'efficacité du contrôle de plaque réalisé par le patient
- la quantité de dépôts de plaque et de tartre retrouvés lors des visites de contrôle
- le type de restauration prothétique et la difficulté relative à maintenir une excellente hygiène, seront également pris en compte la localisation des implants, leur angulation, et la proximité entre les piliers prothétiques.

- Déroulement d'une séance de maintenance

Tous les patients possédant des restaurations prothétiques implanto-portées doivent bénéficier d'une maintenance adaptée et personnalisée afin d'assurer la santé à long terme des tissus de soutien des implants. (Alani et Bishop, 2014) ont proposé de suivre le protocole suivant qui s'appuie sur dix points de contrôle :



Avant toute chose la visite doit débuter par une remise à jour du questionnaire médical afin de notifier d'éventuelles nouvelles pathologies ou traitements qui pourraient interférer avec la réponse des tissus parodontaux et péri-implantaires. Il faut aussi se renseigner sur la consommation tabagique (inciter le patient fumeur à envisager un programme de sevrage tabagique) et son éventuelle évolution, ainsi que sur les changements occlusaux liés à des parafunctions tel qu'un bruxisme qui peut apparaître lorsque le patient traverse des périodes de stress. Enfin cet entretien oral doit aussi comprendre une écoute des doléances du patient qu'il exprimera avec ses propres mots, le patient pourra par exemple nous signaler un saignement ou une suppuration qu'il aurait observé autour d'un implant. L'hygiène étant le point clé du maintien de la stabilité des tissus dans le temps, nous demanderons au patient de nous montrer sa technique de nettoyage de sa prothèse sur implant. Si le patient exprime des difficultés quant au nettoyage de certaines zones, cela peut nécessiter le démontage de la restauration et de réaliser des modifications sur la morphologie prothétique afin de faciliter les procédures d'hygiène pour la patient.

Dix points de contrôle lors d'une visite de maintenance :

1) Evaluation du contrôle de plaque et renforcement de la motivation à l'hygiène bucco-dentaire

Les indices de plaque (Mombelli et coll., 1987) permettent d'évaluer avec précision la qualité de l'hygiène bucco-dentaire du patient.

2) Sondage péri-implantaire

Le sondage se fait avec une sonde graduée en plastique rigide pour ne pas endommager la surface implantaire.

L'implant doit être sondé sur 4 faces (vestibulaire, palatine ou linguale, mésiale et distale) aux mêmes endroits que lors du sondage initial réalisé le jour de la mise en charge. Une augmentation de la profondeur de sondage peut être dû à une mucosite ou une péri-implantite.

3) Saignement ou suppuration

Un saignement au sondage indique une inflammation (avec ou sans perte osseuse), même si la valeur prédictive positive du saignement au sondage

est controversée, son absence est un facteur favorable concernant la santé et la stabilité des tissus péri-implantaires (Salvi et Lang, 2004).

La suppuration lorsqu'elle est présente est le signe d'une infection et d'un état avancé de l'inflammation péri-implantaire, elle serait associée à un diagnostic tardif de péri-implantite.

#### 4) Récession

Une récession des tissus mous qui progresse par rapport à la visite de contrôle précédente peut être associée à un changement des conditions tissulaires lors d'une mucosite ou d'une péri-implantite.

#### 5) Mobilité

Toute mobilité doit être examinée avec attention : elle peut suggérer soit une complication prothétique (défaut de serrage des vis des piliers ou prothèses par exemple), soit une perte complète de l'ostéo-intégration.

#### 6) Occlusion

Contrôle de l'intégration occlusale et fonctionnelle de la prothèse implantoportée, recherche d'une surcharge occlusale, de facettes d'abrasion, d'éventuelles fêlures ou fractures de céramique.

Si cela est nécessaire une équilibration occlusale sera réalisée. Dans les cas de réhabilitation complète d'au moins une arcade, l'usure par attrition et la migration des dents antagonistes rendent l'équilibration et les contrôles occlusaux indispensables. Dans les cas de réhabilitation partielle, les mouvements « orthodontiques » du reste de la denture peuvent aussi modifier l'équilibre occlusal.

Le contrôle de l'occlusion en implantologie est primordial, une perte osseuse péri-implantaire significative est rapportée en présence d'une surcharge occlusale (van Steenberghe et coll., 1999)

#### 7) Points de contact

Ils doivent être contrôlés avec du fil dentaire, un point de contact déficient peut provoquer des tassements alimentaires et une accumulation de biofilm bactérien sur l'implant ou sur la dent adjacente.

#### 8) Test à la percussion

S'il provoque une sensibilité, cela peut indiquer une complication prothétique ou biologique.

#### 9) Radiographies

Si au moins un des points de contrôle 1 à 8 ci-dessus est positif, une radiographie de contrôle doit être prise pour affiner le diagnostic d'une éventuelle infection péri-implantaire. Cette radiographie devra être comparée aux radiographies précédentes, notamment celle réalisée à la pose de la prothèse implanto-portée, dans le but d'évaluer la perte osseuse péri-implantaire.

De manière générale des radiographies de contrôle doivent être prises au bout de 6 mois de mise en charge, puis au bout de 12 mois, puis annuellement.

#### 10) Instrumentation

Il ne s'agit pas d'un point de contrôle clinique mais Alani et Bishop l'ont intégré en tant que dernière étape du protocole systématique d'une séance de maintenance péri-implantaire.

Un détartrage supra gingival est réalisé à l'aide de curettes ou d'inserts ultrasonores en plastique ou en fibre de carbone. Les instruments métalliques sont à proscrire car ils endommagent la surface implantaire et facilitent la rétention secondaire de plaque en la rayant.

Un polissage des cols implantaires est ensuite réalisé avec des cupules rotatives et une pâte à polir prophylactique peu abrasive afin de diminuer la rugosité de surface responsable d'une rétention ultérieure de plaque dentaire.

En cas de poches péri-implantaires, un surfaçage sera réalisé avec des curettes en plastique.

Un aéropolissage avec une poudre à base de glycine (système PerioFlow® de EMS ou AIR-N-Go® de Satelec) peut aussi être réalisé pour décontaminer la surface implantaire exposée.

En présence de phénomènes inflammatoires, des irrigations à la chlorhexidine peuvent être réalisées.

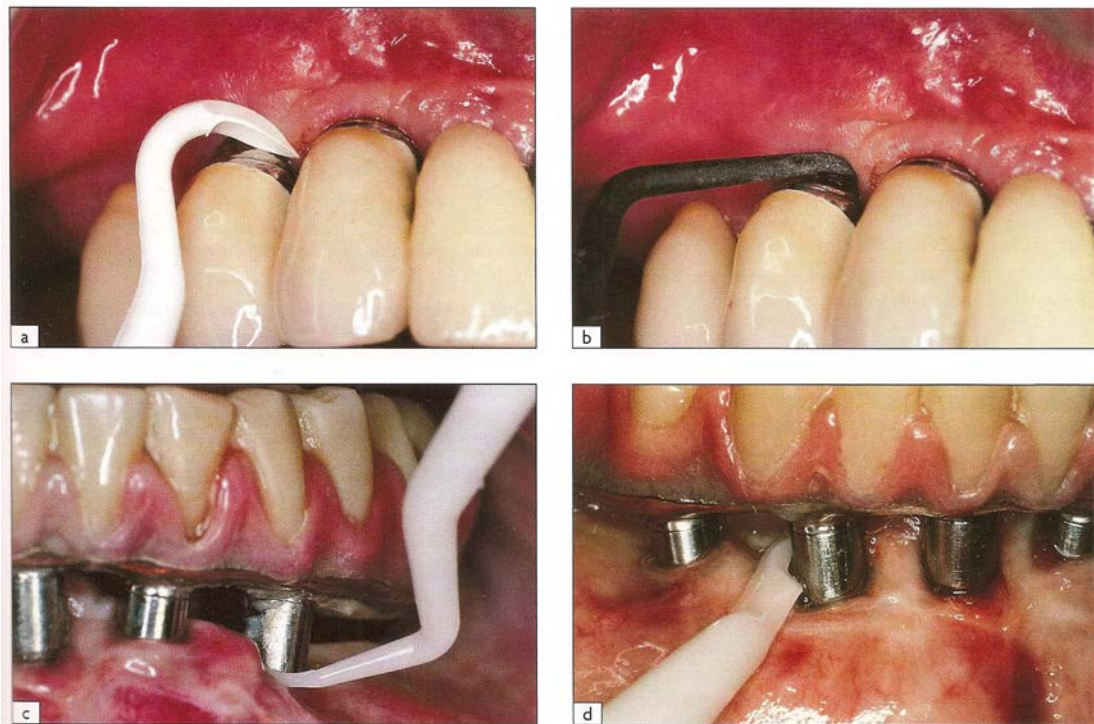


Figure 24 : Curettes en plastique pour l'élimination de la plaque et du tartre autour des implants. a et b : utilisation des curettes dans le secteur antérieur ; c et d : diverses formes de curettes en plastique

(Source : Manuel d'implantologie clinique. Edition n°3 Concepts, intégration des protocoles et esquisse de nouveaux paradigmes, Auteurs: M. DAVARPANAH, S.SZMUKLER-MONCLER ,Ph. RAJZBAUM, K.DAVARPANAH, G. DEMURASHVILI ; 2012)

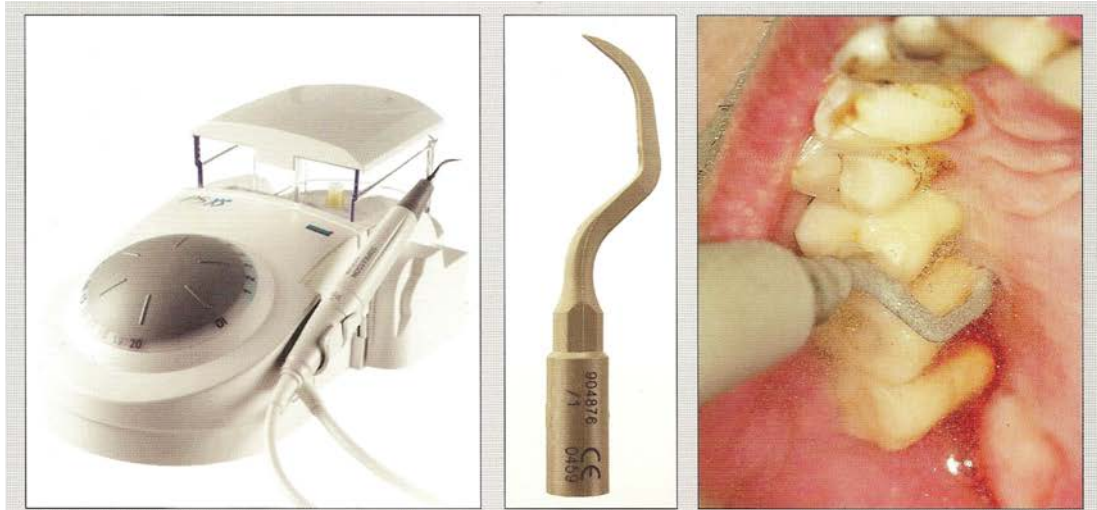


Figure 25 : Détartreur à ultrasons et insert en plastique (Periosoft™, SATELEC) spécialement conçu pour le débridement autour des implants. (Source :Renvert S, Giovannoli J-L. Peri-implantites. Quintessence Publishing Company; 2012)

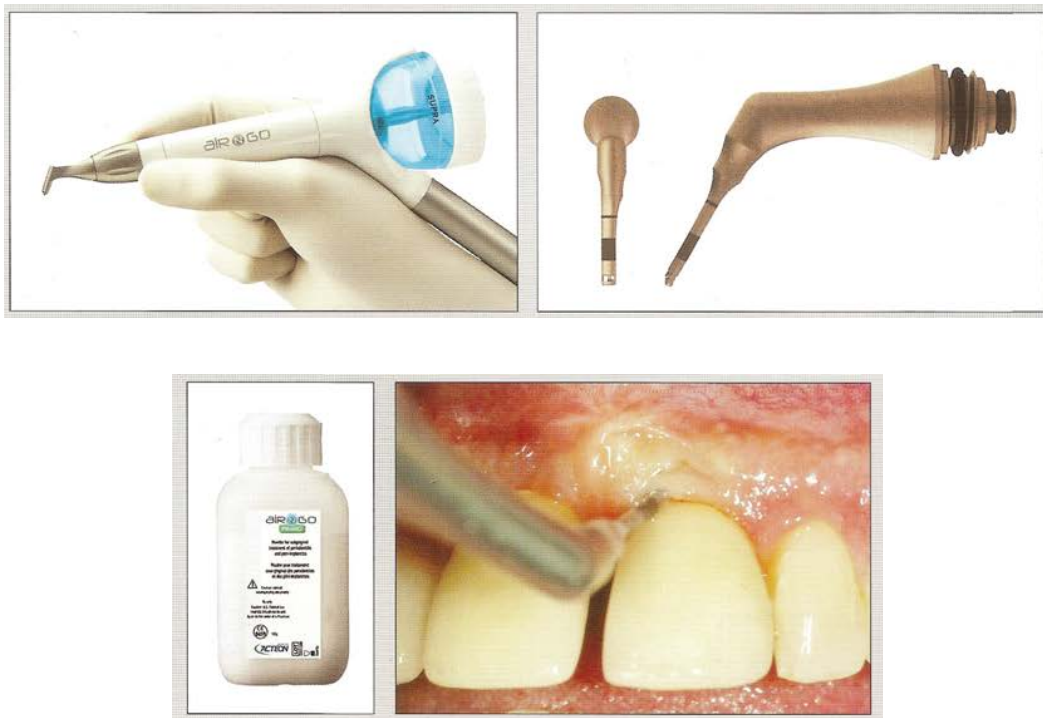
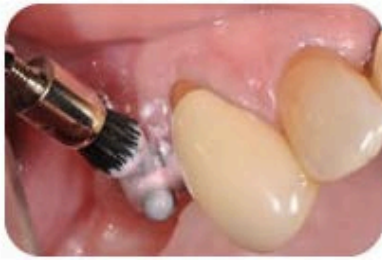
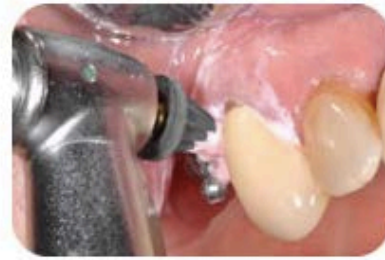Figure 26 : Aéropolisseur (AIR-N-GO® de Satelec-Acteon) avec embout spécialement conçu pour accéder à la zone péri-implantaire et projeter une poudre à base de glycine naturelle sur les surfaces implantaire exposées.

(Source :Renvert S, Giovannoli J-L. Peri-implantites. Quintessence Publishing Company; 2012)



Brossette à polir à bout plat ou pointu pour un polissage plus précis



Les cupules coniques souples accèdent aux zones sous gingivales et aux espaces inter proximaux pour un nettoyage efficace sans irriter les tissus moux

Figure 27 : Polissage du col implantaire à l'aide de brosettes et cupules  
(Source : <http://www.kerrdental.fr/news/archive/la-maintenance-implantaire-professionnelle.aspx>)

#### 5.1.4 Protocoles de nettoyage des surfaces implantaires

Lors de l'étape « instrumentation » du protocole d'une séance de maintenance décrit par (Alani et Bishop, 2014), une élimination du tartre et du biofilm bactérien dans les zones supra mais aussi infra-gingivales est réalisée, il s'agira d'aller déstructurer le biofilm par l'action mécanique de notre instrumentation spécifique, mais aussi de réaliser une décontamination bactérienne par des procédés chimiques. Selon une revue systématique de la littérature (Renvert et coll., 2008) ont montré que ni le traitement mécanique seul, ni le traitement chimique seul ne donnent de résultats suffisants, en revanche en associant ces deux modalités, les résultats cliniques obtenus sont plus satisfaisants.

Ce nettoyage doit concerner non seulement la prothèse, mais aussi le pilier, voire la surface implantaire lorsque cette dernière est exposée. La problématique sera de réaliser une décontamination efficace permettant un retour à l'état de santé des tissus péri-implantaires tout en n'abimant pas les surfaces implantaires.

## ➤ Surfaces lisses

Les surfaces lisses sont principalement présentes au niveau du col de l'implant et du pilier implantaire. Le nettoyage qui vise à éliminer les dépôts bactériens ne doit pas rayer la surface implantaire, en effet une surface implantaire altérée devient plus rugueuse ce qui favorise la rétention de la plaque bactérienne supra et infra-gingivale (Quirynen et coll., 1993).

### ▪ Traitement mécanique

Dans une revue systématique de la littérature réalisée en 2012, (Louropoulou et coll., 2012) ont montré que les instruments métalliques au contact des surfaces lisses les endommagent, ils sont donc à proscrire. Des curettes en titane sont également disponibles sur le marché, elles n'altèrent moins les surfaces implantaires que les instruments métalliques, cependant elles augmentent quand même la rugosité des surfaces lisses de façon significative.

Les auteurs recommandent l'utilisation d'instruments non métalliques (plastique, Téflon™, fibre de carbone, etc.) et de cupules à polir en caoutchouc pour nettoyer les surfaces lisses. Les instruments métalliques et les fraises ne sont recommandés que lorsqu'il est nécessaire de rendre lisse une surface initialement rugueuse.

Les curettes manuelles en plastique ou en carbone respectent l'état de surface lisse mais ne permettent pas un nettoyage extrêmement efficace (Schmage et coll., 2014). Dans cette étude, le nettoyage le plus efficace, quelque soit le type de surface implantaire, a été obtenu par l'association d'un insert ultrasonore en PEEK (Polyether Ether Ketone) et l'aéropolissage avec une poudre à base de glycine.

(Mann et coll., 2012) ont montré que les inserts ultrasonores en plastique n'altèrent pas la surface implantaire mais ont tendance à la polir, de plus à forte puissance, le plastique tend à fondre et à laisser des dépôts à la surface de l'implant.

L'aéropolissage avec une poudre très faiblement abrasive est une technique très intéressante car elle n'endommage pas les surfaces lisses, les effets dépendront de la

nature de la poudre utilisée : autrefois des poudres à base de bicarbonate ont été utilisées (particules de bicarbonate de sodium  $\text{NaHCO}_3$ ) mais elles étaient trop abrasives et ne sont plus recommandées. Actuellement ce sont les poudres à base de glycine (exemple : poudre AirFlow<sup>®</sup> Perio de EMS) qui sont recommandées pour le nettoyage des surfaces implantaire car ce sont les particules les moins abrasives disponibles sur le marché (Petersilka et coll., 2003).

Une autre possibilité consiste à utiliser des cupules en caoutchouc et une pâte à polir faiblement abrasive (exemple : Hawe Implant Paste de Kerr<sup>TM</sup>), ce traitement entraîne une diminution de la rugosité des surfaces implantaire et sera très intéressant en présence de surfaces lisses altérées (Barbour et coll., 2007).

Nous retiendrons donc que les instruments non métalliques, l'aéropolissage avec une poudre à base de glycine et les cupules à polir associées à une pâte faiblement abrasive sont les techniques de choix pour le nettoyage des surfaces lisses.

- Désinfection chimique

L'approche chimique permet de diminuer le risque de rayer les surfaces lisses par des manœuvres instrumentales iatrogènes.

L'utilisation de molécules à faible pH tels que l'acide phosphorique à 35% ou l'acide citrique permet de bénéficier de leur pouvoir bactéricide et de leur capacité à dissoudre le tartre. Selon (Strooker et coll., 1998) une application d'acide phosphorique à 35% pendant 1 minute, puis un rinçage de 15 secondes par implant serait aussi efficace sur la réduction de l'Index Gingival que la thérapeutique mécanique dans le cadre d'une maintenance péri-implantaire. Notons que la nécessité de pouvoir éliminer totalement ces acides par rinçage limite leur utilisation aux parties exposées de l'implant ou aux poches peu profondes.

(Ntrouka et coll., 2011) ont réalisé une revue systématique de la littérature concernant l'effet des thérapies chimiques sur les surfaces titane contaminées. Ils ont principalement comparé l'utilisation de peroxyde d'hydrogène ( $\text{H}_2\text{O}_2$ ), d'acide citrique, et de chlorhexidine (CHX). En dépit d'un nombre d'étude limité, les auteurs concluent que



l'acide citrique est la molécule présentant la plus grande efficacité dans l'élimination du biofilm sur les surfaces en titane contaminées in vitro. D'autres études seront nécessaires pour confirmer cette procédure chez l'être humain in vivo.

### ➤ Surfaces rugueuses

Les surfaces rugueuses sont retrouvées au niveau du corps des implants, ces états de surface, quelque soit leur procédé de fabrication, augmentent les performances de l'ostéo-intégration, cependant ils ne diminuent pas les risques de pathologies péri-implantaires. Lors d'une péri-implantite, la perte osseuse qui se produit va exposer au milieu buccal et à la colonisation bactérienne, la surface rugueuse de l'implant qui retiendra bien plus fortement la plaque dentaire qu'une surface lisse.

#### ▪ Traitement mécanique

De manière identique à ce qui est observé sur les surfaces lisses, les instruments non métalliques n'endommagent pas les surfaces rugueuses, cependant leur capacité à éliminer le biofilm reste insuffisante (Schmage et coll., 2012).

Les inserts ultrasonores en plastique, Téflon™ (polytétrafluoroéthylène) ou en composite renforcé par des fibres de carbone présentent la même tendance à fondre que celle décrite précédemment, cependant il semblerait que les morceaux de plastique retrouvés sur les surfaces rugueuses après instrumentation soient significativement plus importants que ceux que l'on retrouve après emploi sur une surface lisse. Ceci pourrait interférer avec la cicatrisation des tissus et leur usage n'est donc pas recommandé pour les surfaces rugueuses (Mann et coll., 2012).

Les instruments métalliques et les fraises entraînent un état de surface plus lisse en éliminant le revêtement rugueux de la surface implantaire (Louropoulou et coll., 2012).

Dans certains cas, une brosette rotative en titane peut être utilisée lors du traitement chirurgical, elle rendrait le débridement plus facile et plus rapide.

Comme nous l'avons vu précédemment, l'aéropolissage est une méthode de nettoyage efficace et peu délétère pour les surfaces implantaires dont les effets vont principalement dépendre des caractéristiques des particules de la poudre employée. Les poudres à base de glycine sont nettement moins abrasives que celles à base de bicarbonate par exemple (Petersilka et coll., 2003). (Schwarz et coll., 2009) ont observé une meilleure viabilité (mesurée par l'activité des mitochondries) des cellules à la surface des implants traités par la poudre à base de bicarbonate. Cela pourrait s'expliquer par l'élimination d'une mince couche contaminée à la surface de l'implant qui devient ainsi un peu plus lisse et favorable à une meilleure cicatrisation tissulaire.

L'utilisation du laser a également été proposée, les lasers Er : YAG ont un effet bactéricide et peuvent décontaminer les surfaces implantaires (Kreisler et coll., 2002). Les lasers CO<sub>2</sub> possèdent également une action bactéricide (Kato et coll., 1998). Une diminution du saignement au sondage (BOP) et une réduction de la profondeur de poches sont observées après traitement au laser Er : YAG associé à des dérivés de la matrice amélaire (Schwarz et coll., 2003). Il n'y a cependant à ce jour aucun consensus sur le type de laser ou la puissance optimal à utiliser pour la décontamination bactérienne des surfaces implantaires, les études étant souvent limitées par une courte durée ou l'inclusion d'un faible nombre de patients. D'autres études sont nécessaires pour établir des recommandations sur l'usage clinique du laser pour la décontamination des surfaces implantaires (Kamel et coll., 2014). Dans une revue systématique de la littérature, (Renvert et coll., 2008a) ont montré que le laser n'apporte pas de réel bénéfice clinique par rapport à un débridement mécanique conventionnel.

Nous retiendrons donc que les instruments non métalliques et l'aéropolissage avec une poudre à base de glycine sont les techniques qui préservent au mieux l'intégrité des surfaces rugueuses. En revanche lorsque cette surface est contaminée, l'élimination d'une couche superficielle du revêtement rugueux semble apporter un bénéfice clinique en terme de cicatrisation et de viabilité cellulaire, et dans ce cadre les instruments en titane, l'aéropolissage avec une poudre à base de bicarbonate, voire l'utilisation de fraises pour réaliser une implantoplastie permettent de rendre la surface plus lisse.

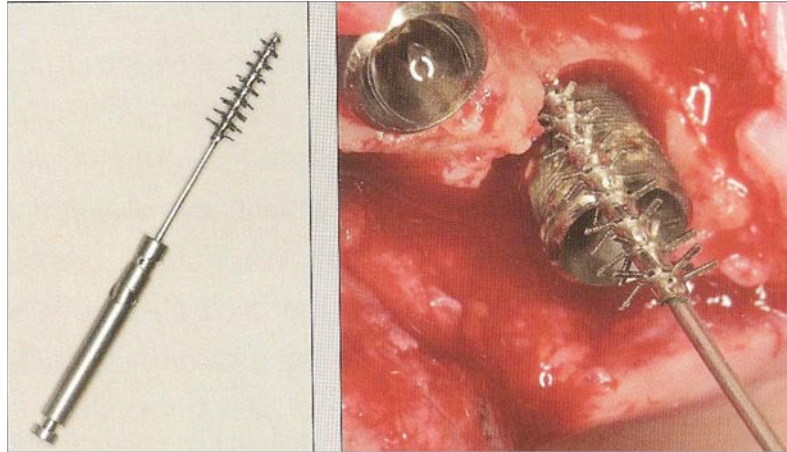


Figure 28 : Brossette rotative en titane utilisée pour le nettoyage mécanique d'une surface implantaire pendant la chirurgie.

(Source :Renvert S, Giovannoli J-L. Peri-implantites. Quintessence Publishing Company; 2012)

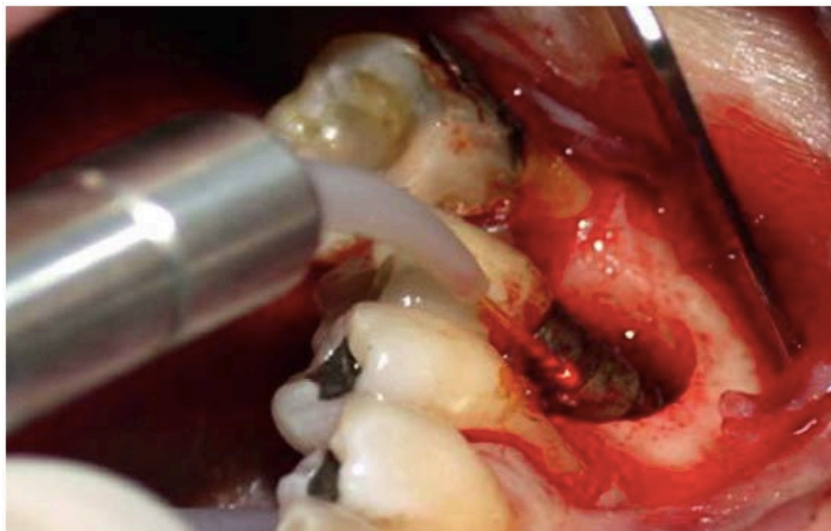

Figure 29 :Décontamination d'une surface implantaire à l'aide d'un laser

(Source : Dr Gilles CHAUMANET ; <http://www.dento-reseau.com/blog/redefinir-le-laser>)

- Désinfection chimique

L'objectif est ici similaire à celui de la désinfection chimique des surfaces lisses : compléter l'élimination du biofilm de la surface implantaire en limitant les risques d'altérer mécaniquement l'état de surface.

Selon une étude réalisée en 2009 et évaluant l'efficacité in vivo de quatre solutions antiseptiques pour la désinfection de surfaces implantaires rugueuses, les auteurs ont observé les résultats suivants : la réduction de la charge bactérienne était de 30% après 2 minutes d'irrigation avec du Paroex<sup>®</sup> (Chlorhexidine), 65% après 2 minutes d'irrigation avec de la Listerine<sup>®</sup> (huiles essentielles), 99,4% après 8 minutes d'irrigation à base d'acide citrique, et 99,8% d'irrigation avec de l'octenidine (Sennhenn-Kirchner et coll., 2009).

Certains auteurs ont également étudié l'utilisation d'antibiotiques locaux, en France le seul à être commercialisé est un gel de minocycline à 2 % microencapsulé dans un polymère résorbable (Parocline<sup>®</sup>). D'autres molécules non disponibles en France existent aussi : Actisite<sup>®</sup> (tétracycline au sein d'une fibre polymère non résorbable), Atridox<sup>®</sup> (gel de doxycycline à 10%), ou encore Elyzol<sup>®</sup> (gel de métronidazole à 25%).

(Renvert et coll., 2008b) ont étudié l'association d'un débridement mécanique avec utilisation d'un antibiotique local à base de microsphères de minocycline dont l'application sera renouvelée à trois reprises séparées de 30 jours. Le groupe contrôle de cette étude sera traité par débridement mécanique associé à un gel de chlorhexidine. Au bout de 12 mois, le groupe traité par débridement mécanique associé aux microsphères de minocycline présentait une réduction significative de la profondeur de poche et du saignement au sondage, alors que le groupe contrôle ne présentait aucune réduction de la profondeur de poche et une faible diminution du saignement au sondage.

L'acide citrique et l'octenidine semblent donner d'excellents résultats en terme de désinfection chimique des surfaces implantaires rugueuses. Par ailleurs l'usage raisonné d'antibiotiques par voie locale semble être en mesure de potentialiser les effets du débridement mécanique et d'améliorer la réduction de la profondeur de poche péri-implantaire. Les études disponibles sont cependant encore peu nombreuses et le

nombre de patients inclus est souvent faible, d'autres études seront nécessaires pour confirmer ces résultats.

## **5.2 Traitement de la mucosite**

Nous savons désormais que la mucosite péri-implantaire est une pathologie infectieuse et inflammatoire réversible si on supprime le facteur étiologique, le cas échéant elle est le précurseur de la péri-implantite (Lang et coll. 2011b). Ainsi lorsqu'à l'examen clinique des signes d'inflammation sont détectés autour des implants, traiter précocement la mucosite est la stratégie la plus efficace pour prévenir l'apparition d'une péri-implantite et stopper la progression de la maladie péri-implantaire.

### **5.2.1 Motivation à l'hygiène**

Avant toute chose, il est nécessaire de motiver le patient à améliorer son hygiène bucco-dentaire et son contrôle de plaque. Afin de lui faire prendre conscience du manque de brossage, il est possible d'utiliser un révélateur de plaque.

Le patient doit être capable d'utiliser les différents instruments d'hygiène : brosse à dent (manuelle ou électrique en fonction de la dextérité et des préférences), brossettes interdentaires et le fil dentaire. Dans certains cas, il peut être nécessaire d'adapter la prothèse pour améliorer l'accessibilité aux instruments d'hygiène.

Il est possible de prescrire une brosse à dents extra-souple (type post-opératoire) pour permettre un brossage sur les tissus enflammés et douloureux.

Pour le nettoyage des espaces interproximaux et celui des intermédiaires de bridge, le patient pourra utiliser le fil dentaire ou les brossettes interdentaires, le praticien prescrira la taille la plus adéquate : une brossette trop grosse ne passera pas ou blessera le patient, alors qu'une brossette trop petite sera inefficace.

Une bonne coopération du patient est indispensable, sans quoi la maladie récidivera rapidement.

### 5.2.2 Nettoyage professionnel

Le débridement mécanique doit être supra et infra-gingival. Dans une étude parue en 2011, (Heitz-Mayfield et coll., 2011), ont montré qu'un débridement non chirurgical associé à une bonne hygiène orale sont efficaces pour traiter la mucosite péri-implantaire. L'utilisation conjointe d'un gel de chlorhexidine n'améliore pas les résultats comparativement à un débridement mécanique seul. Les restaurations implanto-portées ayant des limites supra-gingivales répondent mieux au traitement que celles qui ont des limites infra-gingivales.

Comme nous l'avons vu précédemment, les instruments métalliques sont à proscrire et il est recommandé d'employer des instruments en plastique ou en titane afin de ne pas créer de micro-reliefs facilitant la rétention du biofilm. Enfin, un polissage soigneux à l'aide d'une pâte prophylactique peu abrasive sera réalisé.

Dans le cas où l'inflammation de la muqueuse péri-implantaire subsisterait après un traitement non chirurgical correctement conduit, il peut être nécessaire de réaliser un lambeau d'accès afin de décontaminer plus efficacement les parties transmuqueuses des implants concernés.

### 5.2.3 Utilisation d'antiseptiques

Dans une revue de la littérature publiée en 2008, Renvert et coll [146], ont montré que l'utilisation d'antiseptiques sous forme de bains de bouche améliorerait le résultat du débridement mécanique. La chlorhexidine et les huiles essentielles que l'on retrouve dans les solutions de rinçage antimicrobiennes améliorent l'indice de plaque et réduisent le saignement au sondage chez les patients présentant des poches péri-implantaires peu profondes.

#### 5.2.4 Suivi

Un contrôle post-opératoire sera réalisé à un mois :

- Si les signes cliniques ont disparu, on planifiera un nouveau contrôle à 6 mois
- Si les signes cliniques persistent, un abord chirurgical sera indiqué.

### 5.3. **Traitement de la péri-implantite**

Le traitement de la péri-implantite est plus complexe que celui de la mucosite, dans la plupart des cas il nécessitera une thérapeutique chirurgicale, cependant il est conseillé de commencer le traitement par une approche non chirurgicale qui permettra de diminuer la masse bactérienne, d'évaluer la réponse tissulaire, mais aussi de mesurer la compliance du patient vis à vis de l'amélioration du contrôle de plaque.

Nous ne décrivons dans ce chapitre que le protocole actuellement recommandé dans la prise en charge de cette pathologie : le CIST : Cumulative Interceptive Supportive Therapy. Il s'agit d'un arbre décisionnel mis au point par (Lang et coll., 2004), il est fondé sur l'observation de critères diagnostiques issus de l'examen clinique et radiologique. C'est un protocole comportant quatre stratégies successives : débridement mécanique, traitement antiseptique, traitement antibiotique et traitement chirurgical. Chaque stratégie peut venir se cumuler avec la précédente. L'objectif de cette méthode est de détecter et d'arrêter le développement d'une lésion péri-implantaire le plus précocement possible.

#### 5.3.1. Protocole A : Motivation à l'hygiène orale + Débridement Mécanique + Polissage

Le protocole A concerne les implants présentant :

- PP=profondeur de poche  $\leq$  3 mm

- PI+ : présence de plaque dentaire autour des implants (et une inflammation des tissus péri-implantaires)
- BOP + : présence d'un saignement au sondage

La thérapeutique correspondant au protocole A consiste en :

- Renforcement de la motivation et conseils au patient pour améliorer son hygiène orale
- Débridement mécanique non chirurgical visant à éliminer les dépôts de tartre et le biofilm supra et infra-gingivaux à l'aide d'instruments n'altérant pas l'état de surface implantaire : curettes en plastique ou fibre de carbone, ou inserts ultrasonores en plastique, en Téflon™ ou en matériau composite renforcé par des fibres de carbone
- Polissage à l'aide de cupules en caoutchouc et d'une pâte prophylactique faiblement abrasive.

### 5.3.2. Protocole B : Traitement antiseptique

Le protocole B vient s'additionner au traitement mécanique du protocole A, il concerne les implants présentant :

- PP=profondeur de poche comprise entre 4 et 5 mm
- PI+ : présence de plaque dentaire autour des implants (et une inflammation des tissus péri-implantaires)
- BOP + : présence d'un saignement au sondage

La thérapeutique correspondant au protocole B consiste en l'administration locale d'un agent antiseptique, la chlorhexidine est la molécule de choix, elle est employée à des concentrations de 0,1%, 0,12%, ou 0,2%. Elle peut être appliquée au contact de la surface sous forme de gel, ou utilisée en irrigation, ou bien encore en bain de bouche. Notons qu'il existe aussi des systèmes permettant une libération lente et prolongée de chlorhexidine (PerioChip®). L'utilisation d'antiseptiques est recommandée à une fréquence de 2 fois par jour pendant 3 à 4 semaines.



### 5.3.3. Protocole C : Traitement antibiotique

Le protocole C concerne les implants présentant :

- PP=profondeur de poche > 5 mm
- PI+ : présence de plaque dentaire autour des implants (et une inflammation des tissus péri-implantaires)
- BOP + : présence d'un saignement au sondage
- Perte osseuse ≤ 2 mm : lésion radioclaire en forme de cuvette objectivée par la radiographie

La thérapeutique correspondant au protocole C consiste en l'administration d'antibiotiques, par voie locale ou systémique, avec pour objectif d'éliminer ou de réduire les bactéries anaérobies à Gram négatif.

- Antibiothérapie locale :
  - Fibres de Tétracycline (Actisite<sup>®</sup>)
  - Microsphères de Minocycline (Arestin<sup>®</sup>)
- Antibiothérapie systémique :
  - Métronidazole 250 mg trois fois par jour
  - Associations amoxicilline/acide clavulanique, ou amoxicilline (375 mg trois fois par jour) + métronidazole (les associations d'antibiotiques représentent les traitements de deuxième intention des péri-implantites)

L'antibiothérapie, qu'elle soit locale ou générale, durera sept à dix jours.

### 5.3.4. Protocole D : Traitement chirurgical

Le protocole D concerne les implants présentant :

- PP=profondeur de poche > 5 mm
- PI+ : présence de plaque dentaire autour des implants (et une inflammation des tissus péri-implantaires)
- BOP + : présence d'un saignement au sondage

- Perte osseuse > 2 mm : lésion radioclaire en forme de cuvette objectivée par la radiographie

Les traitements non chirurgicaux réalisés lors des protocoles précédents sont indispensables car ils permettent de réduire l'inflammation des tissus muqueux, de tester la réponse tissulaire au traitement et d'évaluer les capacités du patient en terme de contrôle de plaque. Cependant dans la plupart des cas de péri-implantites, le traitement non chirurgical ne suffit pas et une chirurgie sera nécessaire.

La thérapeutique chirurgicale comporte deux grandes phases : une phase correctrice, et une phase réparatrice au sein de laquelle nous distinguerons les thérapeutiques régénératrices et les thérapeutiques résectrices.

#### ➤ Phase correctrice

Elle consiste à accéder à la surface implantaire contaminée en décollant un lambeau mucco-périosté, cette chirurgie correctrice a pour objectif de permettre une décontamination plus efficace de la surface implantaire, et de réduire la profondeur de la poche péri-implantaire, afin de rétablir une situation compatible avec la santé péri-implantaire, et de faciliter les manœuvres de maintenance.

Le repositionnement apical du lambeau est contre indiqué dans les secteurs esthétiques car il expose la surface implantaire, en revanche dans les secteurs postérieurs, il est indiqué lorsque la perte osseuse est horizontale et qu'une réparation osseuse n'est pas envisageable.

#### ➤ Phase réparatrice

Une fois que l'infection est contrôlée, il est possible de mettre en œuvre des techniques chirurgicales de réparation osseuse des lésions péri-implantaires. Ces techniques dérivent des techniques utilisées en parodontologie et ont été modifiées pour tenir compte des spécificités des tissus péri-implantaires.

Ce sont la morphologie du défaut osseux et le nombre de murs résiduels qui vont déterminer la technique chirurgicale et les possibilités de réparation osseuse.

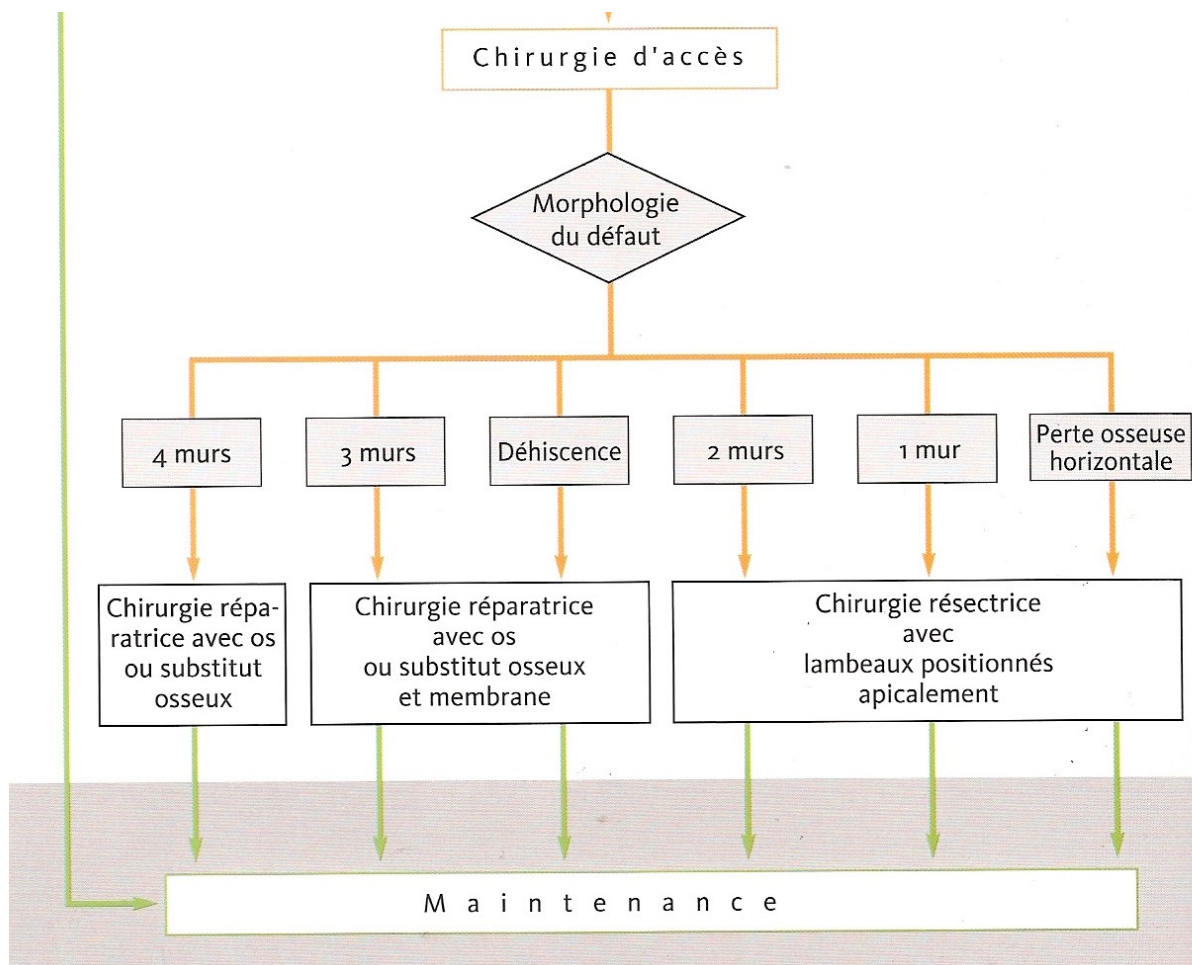


Figure 30 : Arbre décisionnel schématisant le mode de traitement chirurgical à adopter en fonction de la morphologie du défaut osseux péri-implantaire

(Source :Renvert S, Giovannoli J-L. Peri-implantites. Quintessence Publishing Company; 2012)

Nous pouvons distinguer deux types de techniques chirurgicales :

- Thérapeutiques régénératrices :

La chirurgie régénératrice est indiquée pour les lésions osseuses à 4 parois (cas typique de la lésion infra-osseuse circonférentielle rencontrée lors de la péri-implantite),

les lésions osseuses à 3 parois, ainsi que les déhiscences exposant des spires de l'implant.

En présence d'une lésion circonférentielle à 4 parois, on peut réaliser un comblement avec de l'os autogène ou un substitut osseux, le matériau de comblement est maintenu au sein de la lésion et une membrane n'est pas obligatoire.

En présence d'un défaut osseux à 3 parois ou d'une déhiscence, le comblement s'effectuera avec de l'os autogène ou un substitut osseux et l'utilisation d'une membrane. La membrane ne joue pas un rôle de barrière sélective mais sert simplement à maintenir physiquement le matériau de comblement.

Le protocole de régénération nécessite que le défaut osseux et les matériaux de comblement puissent être recouverts intégralement par les tissus mous et restent enfouis pendant toute la phase de régénération, cela impliquera parfois de devoir préalablement réaliser une greffe gingivale pour augmenter la hauteur de tissu kératinisé.

Enfin selon la situation clinique et la morphologie du défaut à régénérer, il est possible de réaliser une régénération osseuse par technique enfouie en déposant l'élément prothétique, soit par une technique non enfouie en positionnant la membrane autour du pilier prothétique.

Dans les zones esthétiques, une approche régénératrice doit être préconisée, si la situation clinique l'autorise.

- Thérapeutiques résectrices :

La chirurgie résectrice est indiquée pour les lésions osseuses modérées à sévères comportant 2 ou 1 parois, ainsi que dans les situations de perte osseuse horizontales : l'intervention consiste à élever un lambeau mucco-périosté, éliminer le tissu de granulation, réaliser une ostéoplastie, décontaminer les spires de la surface implantaire exposée, et enfin repositionner et suturer le lambeau apicalement. Après cicatrisation, une réduction de la profondeur de poche sera obtenue.

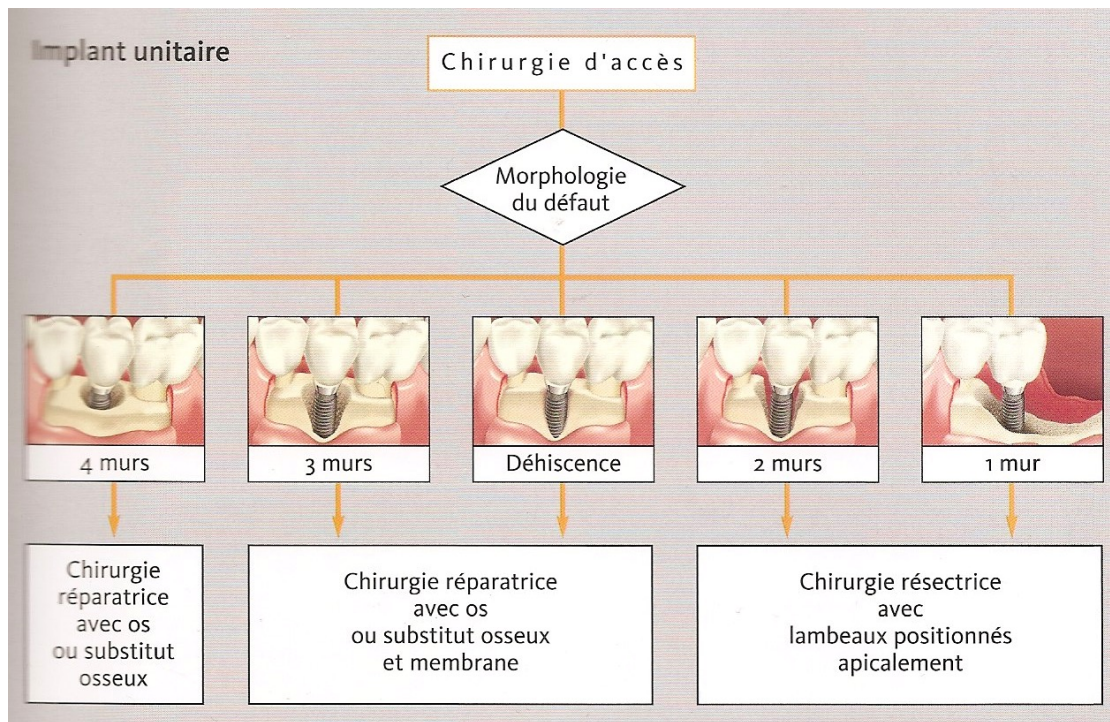


Figure 31 : Schéma illustrant le type de traitement chirurgical à mettre en œuvre en fonction de la morphologie du défaut osseux autour d'un implant unitaire.

(Source :Renvert S, Giovannoli J-L. Peri-implantites. Quintessence Publishing Company; 2012)

### 5.3.5. L'explantation

La dépose de l'implant, aussi appelée explantation est indiquée en présence de pertes osseuses sévères, et lorsque les thérapeutiques précédentes se sont montrées inefficaces pour enrayer le processus infectieux.

Devant l'échec d'un traitement visant à conserver l'implant, il faut savoir le déposer avant que la perte osseuse ne soit si importante qu'elle n'autorise plus la pose d'un nouvel implant.

Devant un implant présentant une mobilité, la dépose est inévitable, cependant bien souvent l'implant reste immobile même en présence de pertes osseuses très avancées, il faudra alors être le plus conservateur du tissu osseux restant. La dépose pourra être effectuée à l'aide d'un « *counter torque* », d'un trépan, ou en séparant l'implant de l'os résiduel à l'aide d'un insert monté sur un piézotome.

A la dépose de l'implant la cavité osseuse peut être comblée par un substitut osseux, associé ou non à une membrane.

Il est indispensable d'identifier et de supprimer les facteurs de risque de pathologie péri-implantaire, ensuite, une fois la cicatrisation osseuse achevée, la pose d'un nouvel implant peut être proposée au patient.

### 5.3.6. Arbre décisionnel

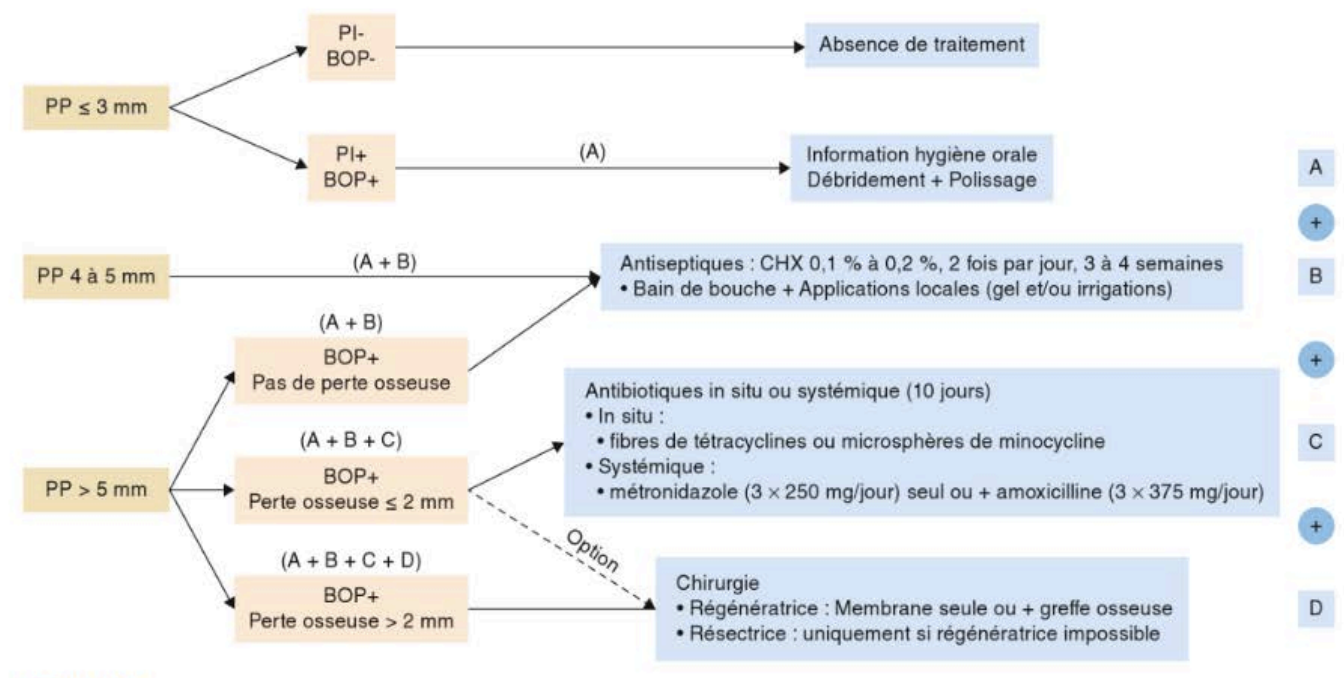


Figure 32 : Arbre décisionnel du CIST (Cumulative Interceptive Supportive Therapy) d'après Lang et collaborateurs, 2004

PP : Profondeur de Poche ; PI : Présence de plaque ; BOP : saignement au sondage ; CHX : Chlorhexidine.

(Source : Parodontologie et dentisterie implantaire, P. Bouchard, 2014)

## CHAPITRE VI

# TAUX DE SUCCÈS DES TRAITEMENTS IMPLANTAIRES A 10 ANS ET PLUS : QUE DIT LA LITTÉRATURE ?

L'implantologie moderne permet des taux de succès à court terme très importants, en ce qui concerne le moyen et le long terme, les taux de survie implantaire restent encore relativement élevés, cependant les complications mécaniques et biologiques sont fréquentes. D'après une étude de (Simonis et coll., 2010), le taux de survie cumulée sur 16 ans était de 82,94%, la prévalence des complications mécaniques était de 31,09% et celle des complications biologiques de 16,94%, soit une prévalence cumulée de 48,03% sur la durée de suivie de 16 ans. Les auteurs précisent que les patients ayant des antécédents de parodontite présentent un taux de survie implantaire plus faible et sont plus enclins à développer des complications biologiques comme les mucosites péri-implantaires ou les péri-implantites.

## **6.1 Pronostic des implants chez les patients avec et sans maintenance péri-implantaire**

Peu d'études prenant en compte la maintenance péri-implantaires sont disponibles à ce jour, pour des raisons d'éthique il est impossible de réaliser une étude prospective qui comparerait un groupe de patient suivi en maintenance contre un groupe sur lequel aucune maintenance ne serait effectuée. Les seules études disponibles sont donc rétrospectives, en 2007, (Hultin et coll., 2007) ont réalisé une revue systématique de la littérature et ont retenu 9 études. L'objectif de cette revue était de montrer si une thérapeutique de soutien péri-implantaire, sur une période de dix ans après mise en fonction, était efficace pour prévenir les complications biologiques.

Cette revue a confirmé l'intérêt de mettre en place un programme de maintenance péri-implantaire, en effet chez les patients ainsi suivis, la perte osseuse observée après 10 ans était très limitée et comprise entre 0,9 et 2,2 mm. En revanche les auteurs indiquent que les articles actuellement disponibles ne permettent pas de formuler des recommandations précises sur la fréquence ou les traitements précis à mettre en place. Un programme de maintenance et un suivi régulier présentent donc un effet bénéfique sur les patients porteurs d'implants.



En 2012, Costa et ses collaborateurs ont comparé l'incidence des péri-implantites à 5 ans chez des patients présentant une mucosite péri-implantaire, sur un groupe ayant été suivi en maintenance, par rapport à un groupe qui ne l'a pas été. L'incidence des péri-implantites évaluée au bout de 5 ans était de 31,2% dans l'échantillon total, avec une différence significative entre les deux groupes : 18,0% dans le groupe avec maintenance préventive, et 43,9% dans le groupe sans maintenance. L'absence d'un programme de maintenance préventive chez les patients atteints de mucosite est donc associée à un risque plus élevé de péri-implantite et donc un pronostic de survie implantaire moins favorable dans le temps (Costa et coll., 2012).

Selon une récente publication faisant le point sur les facteurs de risque de péri-implantite, en plus des facteurs classiquement décrits que sont les antécédents de maladie parodontale, le tabac, et un excès de ciment de scellement, les auteurs ajoutent qu'une insuffisance de maintenance péri-implantaire est considérée comme un indicateur de risque pour le développement des péri-implantites (Renvert et Quirynen, 2015).

Enfin une récente revue systématique de la littérature (Monje et coll., 2016) a étudié l'impact de la maintenance sur la prévention des complications péri-implantaires. Un programme de maintenance implantaire améliore la survie implantaire de façon statistiquement significative, les auteurs précisent que la thérapeutique implantaire ne doit pas se limiter à l'insertion chirurgicale de l'implant et à la pose de la restauration prothétique, mais qu'elle doit aussi intégrer systématiquement la phase de maintenance qui permet de prévenir les complications biologiques et augmente le taux de succès implantaire à long terme. De plus ce programme de maintenance doit être adapté individuellement au patient en tenant compte de son profil de risque général, parodontal, et péri-implantaire.

## CHAPITRE VII

# PROPOSITION DE RECOMMANDATIONS CLINIQUES

## 7.1 Evaluation du risque péri-implantaire individuel

Il n'existe pas encore à ce jour de recommandation faisant consensus quant à la maintenance péri-implantaire, en pratique nous utilisons les connaissances issues de la parodontologie que nous transposons à l'implantologie. Comme nous l'avons vu précédemment, la maintenance doit être individualisée et adaptée au risque propre de chaque patient. Pour ce faire il est nécessaire de pouvoir calculer le risque de nos patients. Il n'existe pas de modèle d'évaluation du risque spécifique du risque péri-implantaire, cependant différents modèles ont été mis au point pour calculer un risque parodontal, à défaut de mieux nous pouvons aujourd'hui nous appuyer sur ces modèles. Le modèle le plus adapté semble être la polaire de risque, aussi appelé diagramme en radar : Periodontal Risk Assesment (PRA) (Lang et Tonetti, 2003).

Il s'agit d'un diagramme permettant d'évaluer le risque parodontal d'un individu en s'appuyant sur 6 principaux paramètres : saignement au sondage, nombre de poches  $\geq$  5mm, nombre de dents absentes, pathologies génétiques/susceptibilité génétique, rapport alvéolyse/âge, tabac (environnement), et saignement au sondage. Ce système est intéressant car les auteurs l'ont élaboré pour les patients en phase de maintenance parodontale, il va aider le praticien à déterminer la fréquence des séances de maintenance en fonction du niveau de risque, ce peut être un bon moyen de motivation et de communication avec le patient qui pourra ainsi visualiser son risque, et l'évolution de celui-ci au fil des séances s'il parvient à modifier certains facteurs, par exemple arrêter de fumer.

Il serait néanmoins intéressant de disposer d'un calculateur de risque péri-implantaire spécifique, en effet les modèles « parodontaux » actuels ne tiennent pas compte des risques spécifiques à la prothèse sur implant tels que le facteur occlusal, le type de reconstruction (nombre d'implants supportant une réhabilitation complète par exemple), l'accès à l'hygiène (il est plus facile de nettoyer un système d'overdenture sur piliers Conus qu'un bridge complet scellé avec des embrasures très étroites)...

Une meilleure compréhension et évaluation des risques permettront la mise en place précoce d'un programme ciblé de maintenance qui donnera à chaque patient les meilleures chances de conserver ses implants et ses réhabilitations prothétiques le plus longtemps possible.

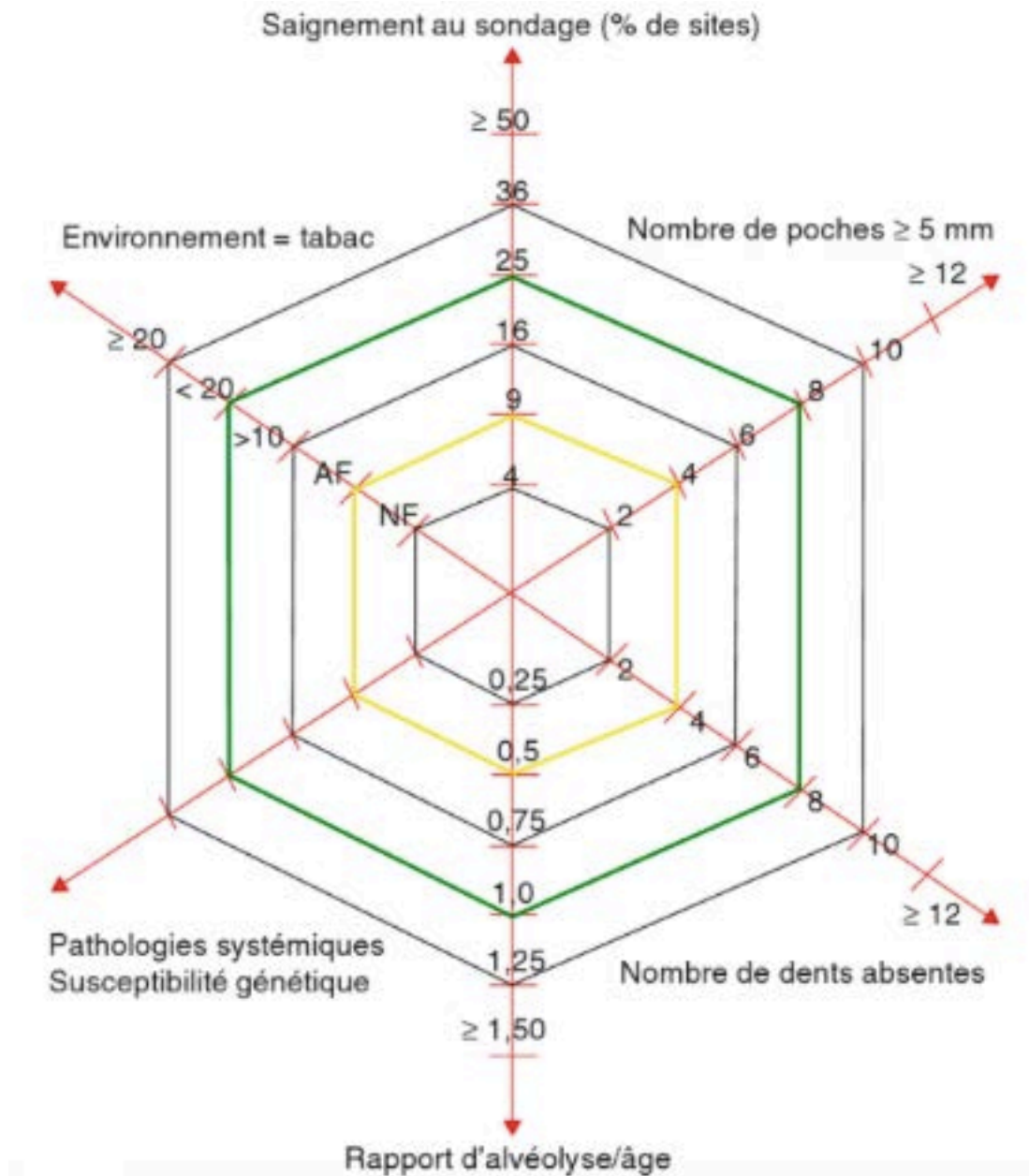
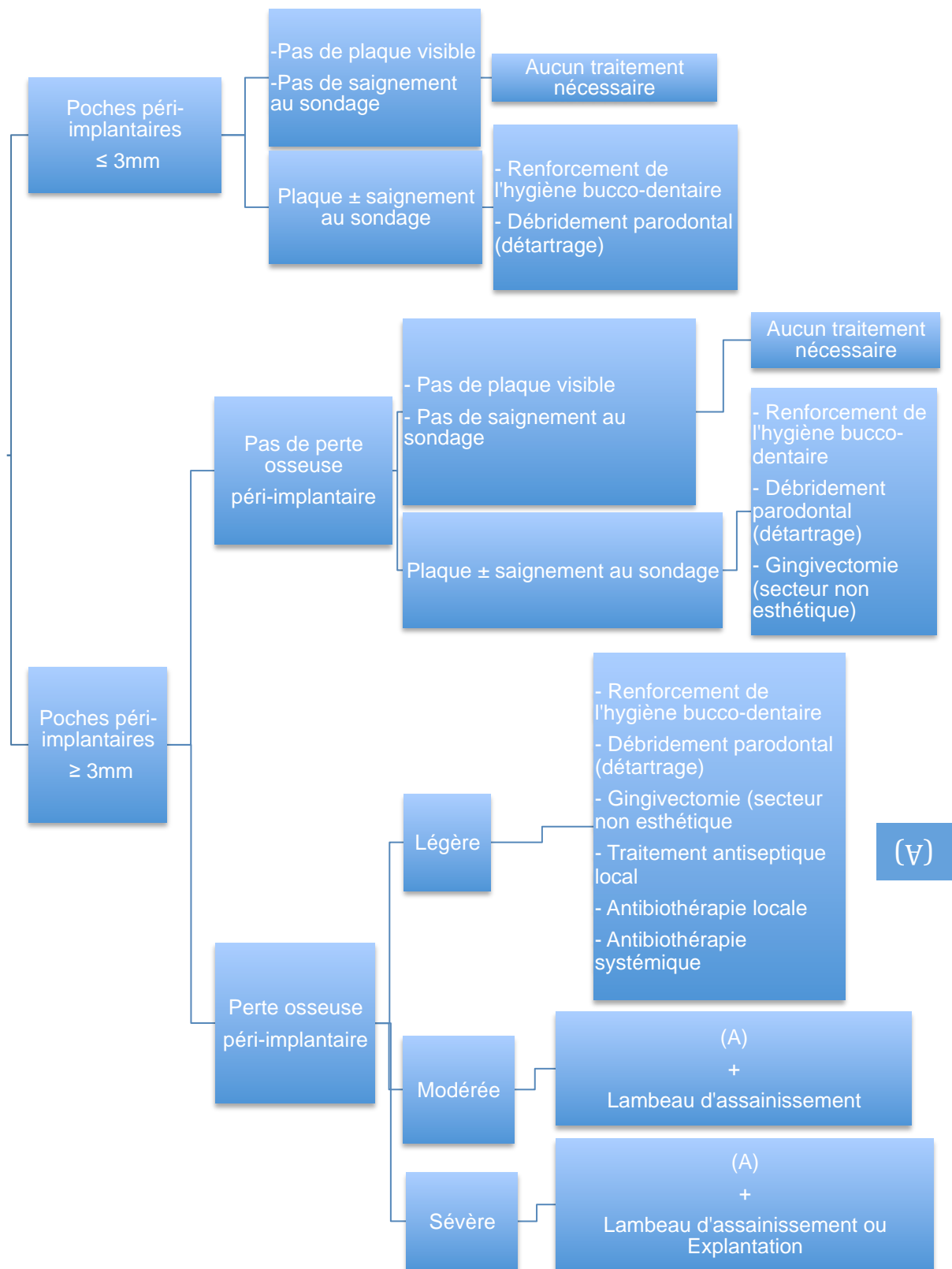


Figure 33 : Diagramme en radar du Periodontal Risk Assessment (Lang et Tonetti, 2003).

L'hexagone jaune correspond à un risque faible, l'hexagone vert correspond à un risque modéré, au delà le risque est élevé.

(Source : *Parodontologie et dentisterie implantaire*, P. Bouchard, 2014)

## 7.2 Arbre décisionnel lors d'une séance de contrôle péri-implantaire



Arbre décisionnel selon (Chen et Darby, 2003).

### 7.3 Recommandations d'intervalles de maintenance en fonction du type de restauration prothétique

En fonction du type de réhabilitation prothétique supporté par des implants, les intervalles de maintenance vont différer, les recommandations ici proposées sont celles préconisées par (Alani et Bishop, 2014) :

Type de restauration prothétique	Intervalle de maintenance	Contrôle radiographique
Couronne implanto-portée unitaire	<ul style="list-style-type: none"> <li>• Une fois par an en l'absence de facteurs de risque.</li> <li>• Les patients à risque nécessitent un contrôle tous les 6 mois au minimum.</li> </ul>	Lors de la pose, et un an après la pose. Au delà de cette période, des radios seront prises en présence de signes cliniques et ou symptômes.
Bridge sur deux piliers implantaires	<ul style="list-style-type: none"> <li>• Une fois par an en l'absence de facteurs de risque.</li> <li>• Les patients à risque nécessitent un contrôle tous les 6 mois au minimum.</li> </ul>	Lors de la pose, et un an après la pose. Au delà de cette période, des radios seront prises en présence de signes cliniques et ou symptômes.
Bridge avec plus de deux piliers implantaires	<ul style="list-style-type: none"> <li>• Contrôle tous les 6 mois en l'absence de facteurs de risque.</li> <li>• Les patients à risque nécessitent un contrôle tous les</li> </ul>	Lors de la pose, et un an après la pose. Au delà de cette période, des radios seront prises en présence de signes cliniques et ou symptômes.

	<p>3 à 4 mois au minimum.</p> <ul style="list-style-type: none"> <li>• Démontage de la restauration prothétique annuel pour un débridement minutieux.</li> </ul>	
<p>Bridge complet implanto-porté</p>	<ul style="list-style-type: none"> <li>• Contrôle tous les 6 mois en l'absence de facteurs de risque.</li> <li>• Les patients à risque nécessitent un contrôle tous les 3 à 4 mois au minimum.</li> <li>• Démontage de la restauration prothétique annuel pour un débridement minutieux.</li> </ul>	<p>Lors de la pose, et un an après la pose. Au delà de cette période, des radios seront prises en présence de signes cliniques et ou symptômes.</p>
<p>Prothèse amovible stabilisée par des implants</p>	<ul style="list-style-type: none"> <li>• Contrôle tous les 6 mois en l'absence de facteurs de risque.</li> <li>• Les patients à risque nécessitent un contrôle tous les 3 à 4 mois au minimum.</li> </ul>	<p>Lors de la pose, et un an après la pose. Au delà de cette période, des radios seront prises en présence de signes cliniques et ou symptômes.</p>

# CONCLUSION



L'implantologie a révolutionné notre pratique clinique, elle permet de proposer à nos patients des thérapeutiques qui étaient inimaginables avant la découverte de l'ostéo-intégration par le professeur Brånemark, il y a maintenant plus de cinquante ans. Les techniques implantaire offrent la possibilité de réaliser des réhabilitations fixes, fonctionnelles, durables, et esthétiques.

Ces traitements sont pourtant loin d'être infaillibles et requièrent une attention toute particulière, de la part du patient dont le devoir sera d'assurer un contrôle de plaque optimal, mais aussi du praticien qui devra s'assurer de planifier et de mettre en place une maintenance adaptée au profil de risque de son patient.

La durée de vie d'un implant dépend essentiellement de l'hygiène péri-implantaire, qui consiste en l'élimination ou plus précisément de la désorganisation du biofilm bactérien. Malheureusement, en 2016, les péri-implantites sont probablement encore sous-évaluées alors que leur prévalence ne cesse d'augmenter, leur diagnostic est souvent tardif et leur traitement reste compliqué.

La maintenance fait suite sans discontinuité au traitement implantaire, elle permet de maintenir ou de recouvrer la santé des tissus péri-implantaires dans le but de pérenniser les réhabilitations prothétiques implanto-portées.

La maintenance individuelle doit être réalisée quotidiennement par le patient à qui le praticien aura enseigné les techniques d'hygiène, il est nécessaire de lui faire comprendre qu'elle est déterminante dans le succès à long terme de nos thérapeutiques.

La maintenance professionnelle est réalisée par le chirurgien dentiste, qui devra lors de chaque visite contrôler l'état et la santé des tissus parodontaux et péri-implantaires, renforcer la motivation à l'hygiène du patient, et effectuer un nettoyage professionnel des surfaces implantaire, cette désinfection peut être mécanique ou chimique et varie selon que la surface implantaire à décontaminer est lisse ou rugueuse. Enfin, dans le cas où il dépisterait une pathologie péri-implantaire, notamment une mucosite ou une péri-implantite, l'instauration d'un traitement adapté sera effectuée.

Chaque patient est porteur d'un passé parodontal et médical qui lui est propre, ces différences, ainsi que tous les autres types de facteurs de risque doivent être pris en compte dans l'établissement d'un programme de maintenance individualisé. Le type de restauration prothétique supra-implantaire entre aussi en considération, selon qu'il est plus ou moins aisé d'éliminer la plaque autour des implants : les conceptions prothétiques difficiles à nettoyer requièrent des contrôles plus réguliers.

L'objectif est la maîtrise du risque infectieux en adaptant l'intervalle entre les visites de contrôle.

Bien qu'il n'y ait pas encore de consensus validé par l'ensemble de la communauté scientifique, le chirurgien dentiste pourra s'appuyer lors des séances de maintenance sur des recommandations et des arbres décisionnels sur lesquels de nombreux experts s'accordent aujourd'hui.

La prévention et le traitement des maladies péri-implantaires sont déjà les défis d'aujourd'hui et de demain.

Le succès implantaire passera obligatoirement par le succès de la maintenance péri-implantaire.

## **BIBLIOGRAPHIE**

- Alani A, Bishop K. Peri-implantitis. Part 2: Prevention and maintenance of peri-implant health. *Br Dent J.* sept 2014;217(6):289-97.
- Alani A, Corson M. Soft tissue manipulation for single implant restorations. *Br Dent J.* nov 2011;211(9):411-6.
- Albrektsson T, Isidor F. Consensus report of session IV. In: Lang NP, Karring T (eds). *Proceedings of the First European Workshop on Periodontology.* London: Quintessence ; 1994. p. 365-9.
- Albrektsson T, Wennerberg A. Oral implant surfaces: Part 1-review focusing on topographic and chemical properties of different surfaces and in vivo responses to them. *Int J Prosthodont.* oct 2004;17(5):536-43.
- Andrews JA, Severson HH, Lichtenstein E, Gordon JS. Relationship between tobacco use and self-reported oral hygiene habits. *J Am Dent Assoc* 1939. mars 1998;129(3):313-20.
- Annibali S, Bignozzi I, Cristalli MP, Graziani F, La Monaca G, Polimeni A. Peri-implant marginal bone level: a systematic review and meta-analysis of studies comparing platform switching versus conventionally restored implants. *J Clin Periodontol.* nov 2012;39(11):1097-113.
- Apse P, Zarb GA, Schmitt A, Lewis DW. The longitudinal effectiveness of osseointegrated dental implants. The Toronto Study: peri-implant mucosal response. *Int J Periodontics Restorative Dent.* 1991;11(2):94-111.
- Atieh MA, Alsabeeha NHM, Faggion CM, Duncan WJ. The frequency of peri-implant diseases: a systematic review and meta-analysis. *J Periodontol.* nov 2013;84(11):1586-98.
- Bain CA. Smoking and implant failure--benefits of a smoking cessation protocol. *Int J Oral Maxillofac Implants.* déc 1996;11(6):756-9.
- Barbour ME, O'Sullivan DJ, Jenkinson HF, Jagger DC. The effects of polishing methods on surface morphology, roughness and bacterial colonisation of titanium abutments. *J Mater Sci Mater Med.* juill 2007;18(7):1439-47.
- Basegmez C, Yalcin S, Yalcin F, Ersanli S, Mijiritsky E. Evaluation of periimplant crevicular fluid prostaglandin E2 and matrix metalloproteinase-8 levels from health to periimplant disease status: a prospective study. *Implant Dent.* août 2012;21(4):306-10.
- Becker J, Ferrari D, Mihatovic I, Sahm N, Schaer A, Schwarz F. Stability of crestal bone level at platform-switched non-submerged titanium implants: a histomorphometrical study in dogs. *J Clin Periodontol.* juin 2009;36(6):532-9.

- Berglundh T, Abrahamsson I, Welander M, Lang NP, Lindhe J. Morphogenesis of the peri-implant mucosa: an experimental study in dogs. *Clin Oral Implants Res.* févr 2007;18(1):1-8.
- Berglundh T, Gislason O, Lekholm U, Sennerby L, Lindhe J. Histopathological observations of human periimplantitis lesions. *J Clin Periodontol.* mai 2004;31(5):341-7.
- Berglundh T, Lindhe J. Dimension of the periimplant mucosa. Biological width revisited. *J Clin Periodontol.* oct 1996;23(10):971-3.
- Berglundh T, Zitzmann NU, Donati M. Are peri-implantitis lesions different from periodontitis lesions? *J Clin Periodontol.* mars 2011;38 Suppl 11:188-202.
- Bergström J. Cigarette smoking as risk factor in chronic periodontal disease. *Community Dent Oral Epidemiol.* oct 1989;17(5):245-7.
- Bormann K-H, Stühmer C, Z'Graggen M, Kokemöller H, Rücker M, Gellrich N-C. IL-1 polymorphism and periimplantitis. A literature review. *Schweiz Monatsschrift Für Zahnmed Rev Mens Suisse Odonto-Stomatol Riv Mens Svizzera Odontol E Stomatol SSO.* 2010;120(6):510-20.
- Brägger U, Pasquali L, Rylander H, Carnes D, Kornman KS. Computer-assisted densitometric image analysis in periodontal radiography. A methodological study. *J Clin Periodontol.* janv 1988;15(1):27-37.
- Brånemark PI, Hansson BO, Adell R, Breine U, Lindström J, Hallén O, et al. Osseointegrated implants in the treatment of the edentulous jaw. Experience from a 10-year period. *Scand J Plast Reconstr Surg.* 1977;16 (Suppl):1-132.
- Callan DP, Cobb CM, Williams KB. DNA probe identification of bacteria colonizing internal surfaces of the implant-abutment interface: a preliminary study. *J Periodontol.* janv 2005;76(1):115-20.
- Cardaropoli D, Gaveglio L. Supportive periodontal therapy and dental implants: an analysis of patients' compliance. *Clin Oral Implants Res.* déc 2012;23(12):1385-8.
- Chambrone L, Mandia J, Shibli JA, Romito GA, Abrahao M. Dental implants installed in irradiated jaws: a systematic review. *J Dent Res.* déc 2013;92(12 Suppl):119S - 30S.
- Chang M, Wennström JL. Bone alterations at implant-supported FDPs in relation to inter-unit distances: a 5-year radiographic study. *Clin Oral Implants Res.* 1 juill 2010;21(7):735-40.
- Chaytor DV, Zarb GA, Schmitt A, Lewis DW. The longitudinal effectiveness of osseointegrated dental implants. The Toronto Study: bone level changes. *Int J Periodontics Restorative Dent.* 1991;11(2):112-25.

- Chen S, Darby I. Dental implants: maintenance, care and treatment of peri-implant infection. *Aust Dent J.* déc 2003;48(4):212-20; quiz 263.
- Cho-Yan Lee J, Mattheos N, Nixon KC, Ivanovski S. Residual periodontal pockets are a risk indicator for peri-implantitis in patients treated for periodontitis. *Clin Oral Implants Res.* mars 2012;23(3):325-33.
- Chung DM, Oh T-J, Shotwell JL, Misch CE, Wang H-L. Significance of keratinized mucosa in maintenance of dental implants with different surfaces. *J Periodontol.* août 2006;77(8):1410-20.
- Ciancio SG, Lauciello F, Shibly O, Vitello M, Mather M. The effect of an antiseptic mouthrinse on implant maintenance: plaque and peri-implant gingival tissues. *J Periodontol.* nov 1995;66(11):962-5.
- Costa FO, Takenaka-Martinez S, Cota LOM, Ferreira SD, Silva GLM, Costa JE. Peri-implant disease in subjects with and without preventive maintenance: a 5-year follow-up. *J Clin Periodontol.* févr 2012;39(2):173-81.
- Davarpanah M, Szmukler-Moncler S, Rajzbaum P, Davarpanah K, Demurashvili G. Manuel d'implantologie clinique : concepts, intégration des protocoles et esquisses de nouveaux paradigmes. 3<sup>e</sup> édition. Paris : Editions CdP ; 2015
- Dietrich T, Bernimoulin J-P, Glynn RJ. The effect of cigarette smoking on gingival bleeding. *J Periodontol.* janv 2004;75(1):16-22.
- Donos N, Mardas N, Chadha V. Clinical outcomes of implants following lateral bone augmentation: systematic assessment of available options (barrier membranes, bone grafts, split osteotomy). *J Clin Periodontol.* sept 2008;35(8 Suppl):173-202.
- Dubey RK, Gupta DK, Singh AK. Dental implant survival in diabetic patients; review and recommendations. *Natl J Maxillofac Surg.* 2013;4(2):142-50.
- Ericsson I, Berglundh T, Marinello C, Liljenberg B, Lindhe J. Long-standing plaque and gingivitis at implants and teeth in the dog. *Clin Oral Implants Res.* sept 1992;3(3):99-103.
- Ericsson I, Lindhe J. Probing depth at implants and teeth. An experimental study in the dog. *J Clin Periodontol.* oct 1993;20(9):623-7.
- Ervasti T, Knuuttila M, Pohjamo L, Haukipuro K. Relation between control of diabetes and gingival bleeding. *J Periodontol.* mars 1985;56(3):154-7.
- Esposito M, Hirsch JM, Lekholm U, Thomsen P. Biological factors contributing to failures of osseointegrated oral implants. (II). Etiopathogenesis. *Eur J Oral Sci.* juin 1998;106(3):721-64.
- Esposito M, Maghaireh H, Grusovin MG, Ziouanas I, Worthington HV. Soft tissue management for dental implants: what are the most effective techniques? A Cochrane systematic review. *Eur J Oral Implantol.* 2012;5(3):221-38.

- Etter TH, Håkanson I, Lang NP, Trejo PM, Caffesse RG. Healing after standardized clinical probing of the perimplant soft tissue seal: a histomorphometric study in dogs. *Clin Oral Implants Res.* déc 2002;13(6):571-80.
- Farronato D, Santoro G, Canullo L, Botticelli D, Maiorana C, Lang NP. Establishment of the epithelial attachment and connective tissue adaptation to implants installed under the concept of « platform switching »: a histologic study in minipigs. *Clin Oral Implants Res.* janv 2012;23(1):90-4.
- Ferreira SD, Silva GLM, Cortelli JR, Costa JE, Costa FO. Prevalence and risk variables for peri-implant disease in Brazilian subjects. *J Clin Periodontol.* déc 2006;33(12):929-35.
- Fiorellini JP, Chen PK, Nevins M, Nevins ML. A retrospective study of dental implants in diabetic patients. *Int J Periodontics Restorative Dent.* août 2000;20(4):366-73.
- Fransson C, Lekholm U, Jemt T, Berglundh T. Prevalence of subjects with progressive bone loss at implants. *Clin Oral Implants Res.* août 2005;16(4):440-6.
- Friberg B, Ekestubbe A, Sennerby L. Clinical outcome of Brånemark System implants of various diameters: a retrospective study. *Int J Oral Maxillofac Implants.* oct 2002;17(5):671-7.
- Fugazzotto PA. Success and failure rates of osseointegrated implants in function in regenerated bone for 72 to 133 months. *Int J Oral Maxillofac Implants.* févr 2005;20(1):77-83.
- Fugazzotto PA. A retrospective analysis of implants immediately placed in sites with and without periapical pathology in sixty-four patients. *J Periodontol.* févr 2012;83(2):182-6.
- Fürst MM, Salvi GE, Lang NP, Persson GR. Bacterial colonization immediately after installation on oral titanium implants. *Clin Oral Implants Res.* août 2007;18(4):501-8.
- Galindo-Moreno P, Fauri M, Avila-Ortiz G, Fernández-Barbero JE, Cabrera-León A, Sánchez-Fernández E. Influence of alcohol and tobacco habits on peri-implant marginal bone loss: a prospective study. *Clin Oral Implants Res.* oct 2005;16(5):579-86.
- Gerber JA, Tan WC, Balmer TE, Salvi GE, Lang NP. Bleeding on probing and pocket probing depth in relation to probing pressure and mucosal health around oral implants. *Clin Oral Implants Res.* 1 janv 2009;20(1):75-8.
- Greenstein G, Cavallaro J. The clinical significance of keratinized gingiva around dental implants. *Compend Contin Educ Dent Jamesburg NJ* 1995. oct 2011;32(8):24-31; quiz 32, 34.

- Gruica B, Wang H-Y, Lang NP, Buser D. Impact of IL-1 genotype and smoking status on the prognosis of osseointegrated implants. *Clin Oral Implants Res.* août 2004;15(4):393-400.
- Harris LG, Richards RG. Staphylococcus aureus adhesion to different treated titanium surfaces. *J Mater Sci Mater Med.* avr 2004;15(4):311-4.
- Heitz-Mayfield LJA. Diagnosis and management of peri-implant diseases. *Aust Dent J.* juin 2008a;53 (Suppl 1):S43-8.
- Heitz-Mayfield LJA. Peri-implant diseases: diagnosis and risk indicators. *J Clin Periodontol.* sept 2008b;35(8 Suppl):292-304.
- Heitz-Mayfield LJA, Huynh-Ba G. History of treated periodontitis and smoking as risks for implant therapy. *Int J Oral Maxillofac Implants.* 2009;24 Suppl:39-68.
- Heitz-Mayfield LJA, Needleman I, Salvi GE, Pjetursson BE. Consensus statements and clinical recommendations for prevention and management of biologic and technical implant complications. *Int J Oral Maxillofac Implants.* 2014;29 (Suppl):346-50.
- Heitz-Mayfield LJA, Salvi GE, Botticelli D, Mombelli A, Faddy M, Lang NP, et al. Anti-infective treatment of peri-implant mucositis: a randomised controlled clinical trial. *Clin Oral Implants Res.* mars 2011;22(3):237-41.
- Holahan CM, Koka S, Kennel KA, Weaver AL, Assad DA, Regennitter FJ, et al. Effect of osteoporotic status on the survival of titanium dental implants. *Int J Oral Maxillofac Implants.* oct 2008;23(5):905-10.
- Hultin M, Komiyama A, Klinge B. Supportive therapy and the longevity of dental implants: a systematic review of the literature. *Clin Oral Implants Res.* 1 juin 2007;18 (Suppl 3):50-62.
- Humphrey S. Implant maintenance. *Dent Clin North Am.* juill 2006;50(3):463-78, viii.
- Ikeda H, Shiraiwa M, Yamaza T, Yoshinari M, Kido MA, Ayukawa Y, et al. Difference in penetration of horseradish peroxidase tracer as a foreign substance into the peri-implant or junctional epithelium of rat gingivae. *Clin Oral Implants Res.* juin 2002;13(3):243-51.
- Institut de Veille Sanitaire. Diabète traité : quelles évolutions entre 2000 et 2009 en France?. *Bulletin épidémiologique hebdomadaire.* 9 nov 2010;(42-43):425-31.
- Jepsen S, Rühling A, Jepsen K, Ohlenbusch B, Albers HK. Progressive peri-implantitis. Incidence and prediction of peri-implant attachment loss. *Clin Oral Implants Res.* juin 1996;7(2):133-42.
- Johnson GK, Hill M. Cigarette smoking and the periodontal patient. *J Periodontol.* févr 2004;75(2):196-209.

- Kamel MS, Khosa A, Tawse-Smith A, Leichter J. The use of laser therapy for dental implant surface decontamination: a narrative review of in vitro studies. *Lasers Med Sci.* nov 2014;29(6):1977–85.
- Karoussis IK, Salvi GE, Heitz-Mayfield LJA, Brägger U, Hämmerle CHF, Lang NP. Long-term implant prognosis in patients with and without a history of chronic periodontitis: a 10-year prospective cohort study of the ITI Dental Implant System. *Clin Oral Implants Res.* juin 2003;14(3):329–39.
- Kato T, Kusakari H, Hoshino E. Bactericidal efficacy of carbon dioxide laser against bacteria-contaminated titanium implant and subsequent cellular adhesion to irradiated area. *Lasers Surg Med.* 1998;23(5):299–309.
- Kehl M, Swierkot K, Mengel R. Three-Dimensional Measurement of Bone Loss at Implants in Patients With Periodontal Disease. *J Periodontol.* 16 nov 2010;82(5):689–99.
- Kivelä-Rajamäki MJ, Teronen OP, Maisi P, Husa V, Tervahartiala TI, Pirilä EM, et al. Laminin-5 gamma2-chain and collagenase-2 (MMP-8) in human peri-implant sulcular fluid. *Clin Oral Implants Res.* avr 2003;14(2):158–65.
- Koldslund OC, Scheie AA, Aass AM. Prevalence of peri-implantitis related to severity of the disease with different degrees of bone loss. *J Periodontol.* févr 2010;81(2):231–8.
- Kreisler M, Kohnen W, Marinello C, Götz H, Duschner H, Jansen B, et al. Bactericidal effect of the Er:YAG laser on dental implant surfaces: an in vitro study. *J Periodontol.* nov 2002;73(11):1292–8.
- Kuula H, Könönen E, Lounatmaa K, Konttinen YT, Könönen M. Attachment of oral gram-negative anaerobic rods to a smooth titanium surface: an electron microscopy study. *Int J Oral Maxillofac Implants.* déc 2004;19(6):803–9.
- Laine ML, Leonhardt A, Roos-Jansåker A-M, Peña AS, van Winkelhoff AJ, Winkel EG, et al. IL-1RN gene polymorphism is associated with peri-implantitis. *Clin Oral Implants Res.* août 2006;17(4):380–5.
- Lambert PM, Morris HF, Ochi S. The influence of smoking on 3-year clinical success of osseointegrated dental implants. *Ann Periodontol Am Acad Periodontol.* déc 2000;5(1):79–89.
- Lang NP, Lindhe J. *Clinical periodontology and implant dentistry.* 5<sup>e</sup> édition. Oxford : Willey Blackwell; 2008. Part 16, Occlusal and Prosthetic Therapy ; p. 1125-238.
- Lang NP, Lindhe J, Karring T. *Clinical periodontology and implant dentistry.* 5<sup>e</sup> édition. Oxford : Willey Blackwell; 2008. Part 9, Examinations protocols ; p. 573–653.
- Lang NP, Berglundh T, Heitz-Mayfield LJ, Pjetursson BE, Salvi GE, Sanz M. Consensus statements and recommended clinical procedures regarding implant survival and complications. *Int J Oral Maxillofac Implants.* 2004;19 (Suppl):150–4.



- Lang NP, Berglundh T, Working Group 4 of Seventh European Workshop on Periodontology. Periimplant diseases: where are we now?--Consensus of the Seventh European Workshop on Periodontology. *J Clin Periodontol.* mars 2011a;38 (Suppl 11):178-81.
- Lang NP, Bosshardt DD, Lulic M. Do mucositis lesions around implants differ from gingivitis lesions around teeth? *J Clin Periodontol.* mars 2011b;38 (Suppl 11):182-7.
- Lang NP, Bragger U, Walther D, Beamer B, Kornman KS. Ligature-induced peri-implant infection in cynomolgus monkeys. I. Clinical and radiographic findings. *Clin Oral Implants Res.* mars 1993;4(1):2-11.
- Lang NP, Tonetti MS. Periodontal risk assessment (PRA) for patients in supportive periodontal therapy (SPT). *Oral Health Prev Dent.* 2003;1(1):7-16.
- Lang NP, Wetzel AC, Stich H, Caffesse RG. Histologic probe penetration in healthy and inflamed peri-implant tissues. *Clin Oral Implants Res.* dec 1994;5(4):191-201.
- Lang NP, Wilson TG, Corbet EF. Biological complications with dental implants: their prevention, diagnosis and treatment. *Clin Oral Implants Res.* 2000;11 (Suppl 1):146-55.
- Lazzara RJ, Porter SS. Platform switching: a new concept in implant dentistry for controlling postrestorative crestal bone levels. *Int J Periodontics Restorative Dent.* fevr 2006;26(1):9-17.
- Lekholm U, Zarb G. Patient selection and preparation. Tissue integrated prostheses: osseointegration in clinical dentistry. Chicago : Quintessence Publ Co. ; 1985. p.199-209.
- Leonhardt A, Berglundh T, Ericsson I, Dahlen G. Putative periodontal pathogens on titanium implants and teeth in experimental gingivitis and periodontitis in beagle dogs. *Clin Oral Implants Res.* sept 1992;3(3):112-9.
- Lindhe J, Meyle J. Peri-implant diseases: Consensus Report of the Sixth European Workshop on Periodontology. *J Clin Periodontol.* sept 2008;35(8):282-5.
- Lindquist LW, Carlsson GE, Jemt T. Association between marginal bone loss around osseointegrated mandibular implants and smoking habits: a 10-year follow-up study. *J Dent Res.* oct 1997;76(10):1667-74.
- Lindquist LW, Rockler B, Carlsson GE. Bone resorption around fixtures in edentulous patients treated with mandibular fixed tissue-integrated prostheses. *J Prosthet Dent.* janv 1988;59(1):59-63.
- Lin G-H, Chan H-L, Wang H-L. The significance of keratinized mucosa on implant health: a systematic review. *J Periodontol.* dec 2013;84(12):1755-67.

- Listgarten MA, Lang NP, Schroeder HE, Schroeder A. Periodontal tissues and their counterparts around endosseous implants. *Clin Oral Implants Res.* 1 juill 1991;2(3):1-19.
- Löe H, Silness J. PERIODONTAL DISEASE IN PREGNANCY. I. PREVALENCE AND SEVERITY. *Acta Odontol Scand.* déc 1963;21:533-51.
- Louropoulou A, Slot DE, Van der Weijden FA. Titanium surface alterations following the use of different mechanical instruments: a systematic review. *Clin Oral Implants Res.* juin 2012;23(6):643-58.
- Luterbacher S, Mayfield L, Brägger U, Lang NP. Diagnostic characteristics of clinical and microbiological tests for monitoring periodontal and peri-implant mucosal tissue conditions during supportive periodontal therapy (SPT). *Clin Oral Implants Res.* déc 2000;11(6):521-9.
- Mann M, Parmar D, Walmsley AD, Lea SC. Effect of plastic-covered ultrasonic scalers on titanium implant surfaces. *Clin Oral Implants Res.* janv 2012;23(1):76-82.
- Máximo MB, de Mendonça AC, Alves JF, Cortelli SC, Peruzzo DC, Duarte PM. Peri-implant diseases may be associated with increased time loading and generalized periodontal bone loss: preliminary results. *J Oral Implantol.* 2008;34(5):268-73.
- Mengel R, Kruse B, Flores-de-Jacoby L. Digital volume tomography in the diagnosis of peri-implant defects: an in vitro study on native pig mandibles. *J Periodontol.* juill 2006;77(7):1234-41.
- Mombelli A. In vitro models of biological responses to implant microbiological models. *Adv Dent Res.* juin 1999;13:67-72.
- Mombelli A. Microbiology and antimicrobial therapy of peri-implantitis. *Periodontol 2000.* 2002;28(1):177-89.
- Mombelli A, Lang NP. The diagnosis and treatment of peri-implantitis. *Periodontol 2000.* 1 juin 1998;17(1):63-76.
- Mombelli A, Müller N, Cionca N. The epidemiology of peri-implantitis. *Clin Oral Implants Res.* oct 2012;23 (Suppl 6) : 67-76.
- Mombelli A, Muuml;hle T, Brägger U, Lang NP, Bürgin WB. Comparison of periodontal and peri-implant probing by depth-force pattern analysis. *Clin Oral Implants Res.* 1 déc 1997;8(6):448-54.
- Mombelli A, van Oosten M a. C, Schürch E, Lang NP. The microbiota associated with successful or failing osseointegrated titanium implants. *Oral Microbiol Immunol.* 1 déc 1987;2(4):145-51.
- Monje A, Aranda L, Diaz KT, Alarcón MA, Bagramian RA, Wang HL, et al. Impact of Maintenance Therapy for the Prevention of Peri-implant Diseases: A Systematic Review and Meta-analysis. *J Dent Res.* avr 2016;95(4):372-9.

- Murata M, Tatsumi J-I, Kato Y, Suda S, Nunokawa Y, Kobayashi Y, et al. Osteocalcin, deoxypyridinoline and interleukin-1beta in peri-implant crevicular fluid of patients with peri-implantitis. *Clin Oral Implants Res.* déc 2002;13(6):637-43.
- Ntrouka VI, Slot DE, Louropoulou A, Van der Weijden F. The effect of chemotherapeutic agents on contaminated titanium surfaces: a systematic review. *Clin Oral Implants Res.* 1 juill 2011;22(7):681-90.
- O'Leary TJ, Drake RB, Naylor JE. The plaque control record. *J Periodontol.* janv 1972;43(1):38.
- Petersilka GJ, Bell M, Häberlein I, Mehl A, Hickel R, Flemmig TF. In vitro evaluation of novel low abrasive air polishing powders. *J Clin Periodontol.* janv 2003;30(1):9-13.
- Pontoriero R, Tonelli MP, Carnevale G, Mombelli A, Nyman SR, Lang NP. Experimentally induced peri-implant mucositis. A clinical study in humans. *Clin Oral Implants Res.* déc 1994;5(4):254-9.
- Prathapachandran J, Suresh N. Management of peri-implantitis. *Dent Res J.* 2012;9(5):516-21.
- Quirynen M, van der Mei HC, Bollen CM, Schotte A, Marechal M, Doornbusch GI, et al. An in vivo study of the influence of the surface roughness of implants on the microbiology of supra- and subgingival plaque. *J Dent Res.* sept 1993;72(9):1304-9.
- Quirynen M, Vogels R. Clinical relevance of surface characteristics on the formation of plaque on teeth and implants. *Ned Tijdschr Tandheelkd.* nov 2002;109(11):422-9.
- Renvert S, Aghazadeh A, Hallström H, Persson GR. Factors related to peri-implantitis - a retrospective study. *Clin Oral Implants Res.* avr 2014;25(4):522-9.
- Renvert S, Lessem J, Dahlén G, Renvert H, Lindahl C. Mechanical and repeated antimicrobial therapy using a local drug delivery system in the treatment of peri-implantitis: a randomized clinical trial. *J Periodontol.* mai 2008a;79(5):836-44.
- Renvert S, Persson GR. Periodontitis as a potential risk factor for peri-implantitis. *J Clin Periodontol.* juill 2009;36 (Suppl 10):9-14.
- Renvert S, Polyzois I, Claffey N. How do implant surface characteristics influence peri-implant disease? *J Clin Periodontol.* mars 2011;38 (Suppl 11):214-22.
- Renvert S, Polyzois I, Maguire R. Re-osseointegration on previously contaminated surfaces: a systematic review. *Clin Oral Implants Res.* sept 2009;20 (Suppl 4):216-27.
- Renvert S, Quirynen M. Risk indicators for peri-implantitis. A narrative review. *Clin Oral Implants Res.* sept 2015;26 (Suppl 11):15-44.

- Renvert S, Roos-Jansåker A-M, Claffey N. Non-surgical treatment of peri-implant mucositis and peri-implantitis: a literature review. *J Clin Periodontol.* sept 2008b;35(Suppl 8):305-15.
- Renvert S, Roos-Jansåker A-M, Lindahl C, Renvert H, Rutger Persson G. Infection at titanium implants with or without a clinical diagnosis of inflammation. *Clin Oral Implants Res.* août 2007;18(4):509-16.
- Roos-Jansåker A-M, Lindahl C, Renvert H, Renvert S. Nine- to fourteen-year follow-up of implant treatment. Part II: presence of peri-implant lesions. *J Clin Periodontol.* avr 2006;33(4):290-5.
- Salvi GE, Lang NP. Diagnostic parameters for monitoring peri-implant conditions. *Int J Oral Maxillofac Implants.* 2004;19 (Suppl):116-27.
- Sanz M, Chapple IL, Working Group 4 of the VIII European Workshop on Periodontology. Clinical research on peri-implant diseases: consensus report of Working Group 4. *J Clin Periodontol.* févr 2012;39 (Suppl 12):202-6.
- Sbordone L, Toti P, Menchini-Fabris G, Sbordone C, Guidetti F. Implant survival in maxillary and mandibular osseous onlay grafts and native bone: a 3-year clinical and computerized tomographic follow-up. *Int J Oral Maxillofac Implants.* août 2009;24(4):695-703.
- Scarano A, Assenza B, Piattelli M, Iezzi G, Leghissa GC, Quaranta A, et al. A 16-year study of the microgap between 272 human titanium implants and their abutments. *J Oral Implantol.* 2005;31(6):269-75.
- Schmage P, Kahili F, Nergiz I, Scorziello TM, Platzer U, Pfeiffer P. Cleaning effectiveness of implant prophylaxis instruments. *Int J Oral Maxillofac Implants.* avr 2014;29(2):331-7.
- Schmage P, Thielemann J, Nergiz I, Scorziello TM, Pfeiffer P. Effects of 10 cleaning instruments on four different implant surfaces. *Int J Oral Maxillofac Implants.* avr 2012;27(2):308-17.
- Schou S, Holmstrup P, Stoltze K, Hjørting-Hansen E, Kornman KS. Ligature-induced marginal inflammation around osseointegrated implants and ankylosed teeth. *Clin Oral Implants Res.* mars 1993;4(1):12-22.
- Schwarz F, Ferrari D, Popovski K, Hartig B, Becker J. Influence of different air-abrasive powders on cell viability at biologically contaminated titanium dental implants surfaces. *J Biomed Mater Res B Appl Biomater.* janv 2009;88(1):83-91.
- Schwarz F, Sculean A, Georg T, Becker J. Clinical evaluation of the Er:YAG laser in combination with an enamel matrix protein derivative for the treatment of intrabony periodontal defects: a pilot study. *J Clin Periodontol.* nov 2003;30(11):975-81.

- Sennhenn-Kirchner S, Wolff N, Klaue S, Mergeryan H, Borg-von Zepelin M. Decontamination efficacy of antiseptic agents on in vivo grown biofilms on rough titanium surfaces. *Quintessence Int Berl Ger* 1985. déc 2009;40(10):e80-8.
- Serino G, Ström C. Peri-implantitis in partially edentulous patients: association with inadequate plaque control. *Clin Oral Implants Res.* févr 2009;20(2):169-74.
- Shabahang S, Bohsali K, Boyne PJ, Caplanis N, Lozada J, Torabinejad M. Effect of teeth with periradicular lesions on adjacent dental implants. *Oral Surg Oral Med Oral Pathol Oral Radiol Endod.* sept 2003;96(3):321-6.
- Silness J, Løe H. PERIODONTAL DISEASE IN PREGNANCY. II. CORRELATION BETWEEN ORAL HYGIENE AND PERIODONTAL CONDITON. *Acta Odontol Scand.* févr 1964;22:121-35.
- Simonis P, Dufour T, Tenenbaum H. Long-term implant survival and success: a 10-16-year follow-up of non-submerged dental implants. *Clin Oral Implants Res.* juill 2010;21(7):772-7.
- van Steenberghe D, Naert I, Jacobs R, Quirynen M. Influence of inflammatory reactions vs. occlusal loading on peri-implant marginal bone level. *Adv Dent Res.* juin 1999;13:130-5.
- Strooker H, Rohn S, Van Winkelhoff AJ. Clinical and microbiologic effects of chemical versus mechanical cleansing in professional supportive implant therapy. *Int J Oral Maxillofac Implants.* déc 1998;13(6):845-50.
- Sumida S, Ishihara K, Kishi M, Okuda K. Transmission of periodontal disease-associated bacteria from teeth to osseointegrated implant regions. *Int J Oral Maxillofac Implants.* oct 2002;17(5):696-702.
- Swierkot K, Lottholz P, Flores-de-Jacoby L, Mengel R. Mucositis, peri-implantitis, implant success, and survival of implants in patients with treated generalized aggressive periodontitis: 3- to 16-year results of a prospective long-term cohort study. *J Periodontol.* oct 2012;83(10):1213-25.
- Tarnow DP, Cho SC, Wallace SS. The effect of inter-implant distance on the height of inter-implant bone crest. *J Periodontol.* avr 2000;71(4):546-9.
- Teughels W, Van Assche N, Sliepen I, Quirynen M. Effect of material characteristics and/or surface topography on biofilm development. *Clin Oral Implants Res.* oct 2006;17 (Suppl 2):68-81.
- Venza I, Visalli M, Cucinotta M, De Grazia G, Teti D, Venza M. Proinflammatory gene expression at chronic periodontitis and peri-implantitis sites in patients with or without type 2 diabetes. *J Periodontol.* janv 2010;81(1):99-108.
- Wang Y, Zhang Y, Miron RJ. Health, Maintenance, and Recovery of Soft Tissues around Implants. *Clin Implant Dent Relat Res.* avr 2015;

Wennström J, Palmer R. Consensus report session 3: clinical trials, dans Wennström J , Palmer R .Proceedings of the 3rd European Workshop on Periodontology. Quintessence; 1999. p. 345-50.

Wilson Jr. TG. The Positive Relationship Between Excess Cement and Peri-Implant Disease: A Prospective Clinical Endoscopic Study. J Periodontol. 22 mai 2009;80(9):1388-92.

Zetterqvist L, Feldman S, Rotter B, Vincenzi G, Wennström JL, Chierico A, et al. A prospective, multicenter, randomized-controlled 5-year study of hybrid and fully etched implants for the incidence of peri-implantitis. J Periodontol. avr 2010;81(4):493-501.

Zitzmann NU, Berglundh T. Definition and prevalence of peri-implant diseases. J Clin Periodontol. sept 2008;35(8 Suppl):286-91.

# Table des matières

<b>Remerciements aux membres du jury</b> .....	<b>4</b>
<b>Sommaire</b> .....	<b>8</b>
<b>Table des illustrations</b> .....	<b>9</b>
<b>Liste des tableaux</b> .....	<b>11</b>
<b>Introduction</b> .....	<b>12</b>
<b>1. Description des tissus péri-implantaires</b> .....	<b>13</b>
1.1. Interface implant-tissus mous : la muqueuse péri-implantaire .....	14
1.1.1. Formation de l'interface implant-muqueuse.....	15
1.1.2. Caractéristiques cliniques.....	15
1.1.3. Caractéristiques histologiques.....	16
▪ Épithélium .....	17
▪ Lamelle basale implantaire .....	18
▪ Tissu conjonctif péri-implantaire.....	19
▪ Vascularisation péri-implantaire .....	20
▪ Espace biologique.....	21
1.1.4. Physiologie de la muqueuse péri-implantaire.....	22
1.2. Interface implant-tissus durs .....	23
1.2.1. Caractéristiques histologiques.....	23
1.2.2. Caractéristiques cytologiques.....	23
1.2.3. Classifications cliniques de l'os résiduel sur le site édenté.....	24
1.2.4. Rappels sur le concept d'ostéo-intégration.....	26
<b>2. Pathologies péri-implantaires</b> .....	<b>28</b>
2.1. La mucosite.....	29
2.1.1. Définition.....	29
2.1.2. Etiopathogénie.....	29
2.1.3. Prévalence.....	31
2.1.4. Diagnostic.....	33
2.1.5. La mucosite diffère-t-elle de la gingivite ?.....	33
2.2. La péri-implantite.....	34
2.2.1. Définition.....	34
2.2.2. Etiopathogénie.....	34
2.2.3. Prévalence .....	35
2.2.4. Diagnostic.....	37
2.2.5. La péri-implantite diffère-t-elle de la parodontite ?.....	38
2.3. Perte osseuse d'origine mécanique .....	39

<b>3. Les indices diagnostiques des complications péri-implantaires .....</b>	<b>40</b>
3.1. Signes cliniques .....	41
3.1.1. Inspection et palpation des tissus péri-implantaires.....	41
▪ Évaluer l'inflammation .....	42
▪ Évaluer le contrôle de plaque.....	43
▪ Évaluer la mobilité implantaire .....	44
3.1.2. Le sondage péri-implantaire.....	45
▪ Particularités du sondage péri-implantaire .....	47
▪ Quel type de sonde pour l'examen péri-implantaire ? .....	48
▪ Le saignement au sondage.....	49
▪ La suppuration péri-implantaire.....	51
3.2. Signes radiologiques.....	52
3.2.1. Outils de radiodiagnostic.....	53
3.2.2. Interprétation radiographique des complications péri-implantaires.....	54
▪ Échecs primaires .....	54
▪ Échecs secondaires.....	55
3.3. Signes biologiques .....	56
3.3.1. Marqueurs biochimiques présents dans le fluide crévicaire et dans la salive.....	56
3.3.2. Tests microbiologiques.....	57
<b>4. Facteurs de risque.....</b>	<b>58</b>
4.1. Facteurs liés au patient.....	59
➤ Facteurs modifiables : .....	59
4.1.1. Hygiène orale.....	59
4.1.2. Consommation tabagique.....	60
4.1.3. Consommation éthylique.....	60
➤ Facteurs non modifiables : .....	61
4.1.4. Antécédents de maladie parodontale.....	61
4.1.5. Facteurs systémiques.....	63
▪ Diabète .....	63
▪ Affections du turn-over osseux : .....	64
○ Antécédents de radiothérapie cervico-faciale .....	64
○ Ostéoporose .....	65
▪ Pathologies cardiovasculaires .....	66
4.1.6. Prédisposition génétique.....	66
4.2. Facteurs liés à l'implant.....	67
4.2.1. Forme de l'implant.....	67
4.2.2. État de surface.....	68
4.2.3. Type de connexion prothétique.....	70
4.3. Facteurs liés à la prothèse .....	72
4.3.1. Forme des restaurations prothétiques et accessibilité à l'hygiène.....	72
4.3.2. Présence d'un corps étranger sous-muqueux.....	73
▪ Excès de ciment lors du scellement prothétique .....	73
▪ Autres types de corps étrangers sous muqueux .....	74



4.4. Facteurs liés au site implantaire.....	74
4.4.1. La présence de muqueuse kératinisée.....	74
4.4.2. La qualité osseuse.....	75
4.4.3. Le positionnement spatial des implants.....	76
4.4.4. Les infections endodontiques à proximité d'un implant.....	77
<b>5. Comment maintenir la santé des tissus péri-implantaires ?.....</b>	<b>78</b>
5.1. La maintenance péri-implantaire.....	79
5.1.1. Suivi post-opératoire et maintenance post-chirurgicale.....	79
5.1.2. Maintenance individuelle.....	81
5.1.3. Maintenance professionnelle.....	84
▪ Fréquence des rendez-vous de maintenance .....	84
▪ Déroulement d'une séance de maintenance .....	84
5.1.4. Protocoles de nettoyage des surfaces implantaires.....	90
➤ Surfaces lisses .....	91
▪ Traitement mécanique .....	91
▪ Désinfection chimique.....	92
➤ Surfaces rugueuses .....	93
▪ Traitement mécanique .....	93
▪ Désinfection chimique.....	96
5.2. Traitement de la mucosité.....	97
5.2.1. Motivation à l'hygiène.....	97
5.2.2. Nettoyage professionnel.....	98
5.2.3. Utilisation d'antiseptiques.....	98
5.2.4. Suivi.....	99
5.3. Traitement de la péri-implantite (protocole CIST) .....	99
5.3.1. Protocole A : Motivation à l'hygiène orale + Débridement Mécanique + Polissage.....	99
5.3.2. Protocole B : Traitement antiseptique.....	100
5.3.3. Protocole C : Traitement antibiotique.....	101
5.3.4. Protocole D : Traitement chirurgical.....	101
➤ Phase correctrice .....	102
➤ Phase réparatrice .....	102
▪ Thérapeutiques régénératrices.....	103
▪ Thérapeutiques résectrices .....	104
5.3.5. L'explantation.....	105
5.3.6. Arbre décisionnel.....	106
<b>6. Taux de succès des traitements implantaires à 10 ans et plus : que dit la littérature ?.....</b>	<b>107</b>
6.1. Pronostic des implants chez les patients avec et sans maintenance péri-implantaire.....	108
<b>7. Proposition de recommandations cliniques.....</b>	<b>110</b>
7.1. Evaluation du risque péri-implantaire individuel.....	111
7.2. Arbre décisionnel lors d'une séance de contrôle péri-implantaire .....	113

7.3. Recommandations d'intervalles de maintenance en fonction du type de restauration prothétique .....	114
<b>Conclusion .....</b>	<b>116</b>
<b>Bibliographie .....</b>	<b>119</b>

Jury : Président : P. AMBROSINI – Professeur des Universités  
Juges : D. JOSEPH – Maître de Conférence des Universités  
A.S. VAILLANT – Maître de Conférence des Universités  
M. VINCENT – Assistant Hospitalier Universitaire

Thèse pour obtenir le diplôme D'Etat de Docteur en Chirurgie Dentaire

Présentée par: Monsieur **GREGOIRE Daniel**

né(e) à: **AVIGNON (Vaucluse)** le **11 août 1989**

et ayant pour titre : « **La maintenance péri-implantaire** ».

Le Président du jury



P. AMBROSINI

Le Doyen,  
de la Faculté d'Odontologie



J.M. MARRETTE

Autorise à soutenir et imprimer la thèse 9146.

NANCY, le - 6 MAI 2016

Le Président de l'Université de Lorraine



P. MUTZENHARDT

## **GREGOIRE Daniel – La maintenance péri-implantaire**

Nancy : 2016. 135 pages, 33 figures, 3 tableaux.

Thèse : Chir-Dent : Nancy 2016

**Mots clés** : maintenance péri-implantaire, parodontologie, implantologie, mucosite, péri-implantite, traitements, recommandations.

### **Résumé :**

Au cours des dernières années, l'implantologie a subi une évolution très importante, et ce sont aujourd'hui des millions de patients à travers le monde qui bénéficient de réhabilitations prothétiques implanto-portées. Cependant le recul que nous avons aujourd'hui laisse apparaître un certain nombre de complications péri-implantaires, au premier rang desquelles la mucosite et la péri-implantite dont la prévalence ne cesse d'augmenter.

La durée de vie d'un implant dépend essentiellement de l'hygiène péri-implantaire, qui consiste en l'élimination ou plus précisément de la désorganisation du biofilm bactérien. Il apparaît donc indispensable de mettre en place un protocole de maintenance péri-implantaire adapté au profil de risque de chaque patient.

L'objectif de ce travail sera de rappeler l'organisation des tissus péri-implantaires, de cibler les facteurs étiologiques des maladies péri-implantaires, de définir les indices diagnostiques, de mettre en évidence les facteurs de risque, de lister les protocoles de maintenance implantaire : désinfection des différents états de surface implantaires, traitement des mucosites et des péri-implantites, d'analyser les taux de succès des traitements implantaires avec et sans maintenance, et enfin de proposer des recommandations cliniques sur la périodicité et les contrôles à effectuer afin de maintenir dans le temps la santé péri-implantaire et le succès des restaurations implanto-portées.

Cette thèse a pour but de guider le chirurgien dentiste dans la maintenance péri-implantaire de ses patients, du contrôle au dépistage, en passant par le traitement des complications biologiques qu'il pourrait rencontrer.

### **Examineurs de la thèse :**

<u>Pr P. AMBROSINI</u>	<u>Professeur des Universités</u>	<u>Président et Directeur</u>
Dr. D. JOSEPH	Maître de Conférences	Juge
Dr A.S. VAILLANT-CORROY	Maître de Conférences	Juge
Dr M. VINCENT	Assistant Hospitalier Universitaire	Juge

### **Adresse de l'auteur :**

GREGOIRE Daniel  
5 Place de la Laugière  
30133 Les Angles