



HAL
open science

Lésions endo-osseuses et implantologie

Simon Aubrun

► **To cite this version:**

Simon Aubrun. Lésions endo-osseuses et implantologie. Sciences du Vivant [q-bio]. 2016. hal-01931824

HAL Id: hal-01931824

<https://hal.univ-lorraine.fr/hal-01931824v1>

Submitted on 23 Nov 2018

HAL is a multi-disciplinary open access archive for the deposit and dissemination of scientific research documents, whether they are published or not. The documents may come from teaching and research institutions in France or abroad, or from public or private research centers.

L'archive ouverte pluridisciplinaire **HAL**, est destinée au dépôt et à la diffusion de documents scientifiques de niveau recherche, publiés ou non, émanant des établissements d'enseignement et de recherche français ou étrangers, des laboratoires publics ou privés.



AVERTISSEMENT

Ce document est le fruit d'un long travail approuvé par le jury de soutenance et mis à disposition de l'ensemble de la communauté universitaire élargie.

Il est soumis à la propriété intellectuelle de l'auteur. Ceci implique une obligation de citation et de référencement lors de l'utilisation de ce document.

D'autre part, toute contrefaçon, plagiat, reproduction illicite encourt une poursuite pénale.

Contact : ddoc-thesesexercice-contact@univ-lorraine.fr

LIENS

Code de la Propriété Intellectuelle. articles L 122. 4

Code de la Propriété Intellectuelle. articles L 335.2- L 335.10

http://www.cfcopies.com/V2/leg/leg_droi.php

<http://www.culture.gouv.fr/culture/infos-pratiques/droits/protection.htm>

THÈSE

pour le

DIPLÔME D'ÉTAT DE DOCTEUR EN CHIRURGIE DENTAIRE

Par

Simon AUBRUN

Né le 13 novembre 1991 à Laxou (54)

Lésions endo-osseuses et implantologie

Présentée et soutenue publiquement le
15 décembre 2016

Examineurs de la thèse :

<u>Pr P. AMBROSINI</u>	<u>Professeur des Universités</u>	<u>Président</u>
Dr D. JOSEPH	Maître de Conférences des Universités	Juge
Dr C. KICHENBRAND	Assistante Hospitalo-Universitaire	Juge
Dr B. DELAITRE	Assistant Hospitalo-Universitaire	Juge



*Par délibération en date du 11 décembre 1972,
la faculté de Chirurgie Dentaire a arrêté que
les opinions émises dans les dissertations
qui lui seront présentées
doivent être considérées comme propres à
leurs auteurs et qu'elle n'entend leur donner
aucune approbation ni improbation.*



Président : Professeur Pierre MUTZENHARDT

Doyen : Professeur Jean-Marc MARTRETTE

Vice-Doyens : Pr Pascal AMBROSINI — Dr Céline CLEMENT

Membres Honoraires : Dr L. BABEL – Pr. S. DURIVAUX – Pr A. FONTAINE – Pr G. JACQUART – Pr D. ROZENCWEIG - Pr M. VIVIER – Pr ARTIS -

Doyen Honoraire : Pr J. VADOT, Pr J.P. LOUIS

Maître de conférences CUM MERITO : Dr C. ARCHIEN

Sous-section 56-01 Odontologie pédiatrique	Mme	DROZ Dominique	Maître de Conférences *
	Mme	JAGER Stéphanie	Maître de Conférences *
	M.	PREVOST Jacques	Maître de Conférences
	Mme	HERNANDEZ Magali	Assistante *
	M.	LEFAURE Quentin	Assistant
	M.	MERCIER Thomas	Assistant *
Sous-section 56-02 Orthopédie Dento-Faciale	Mme	FILLEUL Marie Pierryle	Professeur des Universités *
	M.	EGLOFF Benoît	Maître de Conférences *
	Mme	GREGOIRE Johanne	Assistante
Sous-section 56-03 Prévention, Epidémiologie, Economie de la Santé, Odontologie légale	Mme	CLEMENT Céline	Maître de Conférences *
	Mme	LACZNY Emily	Assistante
	Mme	NASREDDINE Greyce	Assistante
Sous-section 57-01 Parodontologie	M.	AMBROSINI Pascal	Professeur des Universités *
	Mme	BISSON Catherine	Maître de Conférences *
	M.	JOSEPH David	Maître de Conférences *
	M.	PENAUD Jacques	Maître de Conférences
	Mme	MAYER-COUPIN Florence	Assistante
	Mme	PAOLI Nathalie	Assistante *
Sous-section 57-02 Chirurgie Buccale, Pathologie et Thérapeutique, Anesthésiologie et Réanimation	Mme	GUILLET-THIBAUT Julie	Maître de Conférences *
	M.	BRAVETTI Pierre	Maître de Conférences
	Mme	PHULPIN Bérengère	Maître de Conférences *
	M.	DELAITRE Bruno	Assistant
	Mme	KICHENBRAND Charlene	Assistante *
	Mme	NACHIT Myriam	Assistante
Sous-section 57-03 Sciences Biologiques (Biochimie, Immunologie, Histologie, Embryologie, génétique, Anatomie pathologique, Bactériologie, Pharmacologie)	M.	YASUKAWA Kazutoyo	Maître de Conférences *
	M.	MARTRETTE Jean-Marc	Professeur des Universités *
	Mme	EGLOFF Claire	Assistante*
Sous-section 58-01 Odontologie Conservatrice, Endodontie	M.	MORTIER Éric	Maître de Conférences *
	M.	AMORY Christophe	Maître de Conférences
	M.	BALTHAZARD Rémy	Maître de Conférences *
	M.	ENGELS-DEUTSCH Marc	Maître de Conférences
	M.	GEVREY Alexis	Assistant
	Mme	GEBHARD Cécile	Assistante
	M.	VINCENT Marin	Maître de Conférences Associé
Sous-section 58-02 Prothèses (Prothèse conjointe, Prothèse adjointe partielle, Prothèse complète, Prothèse maxillo-faciale)	M.	DE MARCH Pascal	Maître de Conférences
	M.	SCHOUVER Jacques	Maître de Conférences
	Mme	VAILLANT Anne-Sophie	Maître de Conférences *
	Mme	CORNE Pascale	Maître de Conférences Associé *
	M.	GILLET Marc	Assistant
	M.	HIRTZ Pierre	Assistant *
	M.	KANNENGIESSER François	Assistant
	Mme	MOEHREL Bethsabée	Assistante*
	M.	VUILLAUME Florian	Assistant
Sous-section 58-03 Sciences Anatomiques et Physiologiques Occlusodontiques, Biomatériaux, Biophysique, Radiologie	Mme	STRAZIELLE Catherine	Professeur des Universités *
	Mme	MOBY Vanessa (Stutzmann)	Maître de Conférences *
	M.	SALOMON Jean-Pierre	Maître de Conférences
	M.	HARLE Guillaume	Assistant Associé

Souligné : responsable de la sous-section

* temps plein

Mis à jour le 16.11.2016

REMERCIEMENTS

À notre Président et directeur de thèse,

Monsieur le Professeur Pascal AMBROSINI

Docteur en Chirurgie Dentaire

Docteur de l'Université Henri Poincaré, Nancy I

Vice-Doyen au budget et aux affaires hospitalières

Habilité à diriger des recherches

Professeur des Universités

Responsable de la sous-section : Parodontologie

Vous nous avez fait l'honneur d'accepter la Présidence et la Direction de cette thèse.

Merci pour l'intérêt que vous avez porté à ce travail, pour vos conseils ainsi que pour votre disponibilité et votre sympathie dans le service de parodontologie. Nous nous souviendrons de la qualité de l'enseignement théorique et clinique que vous nous avez prodigué pendant nos années d'étude.

Veillez trouver l'expression de nos remerciements les plus sincères.

À notre juge,

Monsieur le Docteur David JOSEPH

Docteur en Chirurgie Dentaire

Maître de Conférences Universitaire Associé

Sous-section : Parodontologie

Nous apprécions l'honneur que vous nous avez fait en acceptant de siéger au sein de ce jury.

Nous vous remercions pour votre pédagogie, votre disponibilité et votre sympathie que vous nous avez accordées durant nos années d'étude.

Puissiez-vous trouver ici le témoignage de notre gratitude et l'assurance de nos sentiments respectueux.

À notre juge,

Madame le Docteur Charlène KICHENBRAND

Docteur en Chirurgie Dentaire

Assistant Hospitalier Universitaire Sous-section : Chirurgie Buccale, Pathologie et Thérapeutique, Anesthésiologie et Réanimation.

Vous avez accepté de faire partie de ce jury avec spontanéité et nous vous en remercions. Nous sommes honoré de vous compter dans notre jury.

Nous vous remercions également de votre accueil, de votre disponibilité et de votre gentillesse dont vous avez fait preuve depuis le début de nos études.

Veillez trouver dans ce travail toute l'expression de notre gratitude.

À notre juge,

Monsieur le Docteur Bruno DELAITRE

Docteur en Chirurgie Dentaire

Assistant Hospitalier Universitaire Sous-section : Chirurgie Buccale, Pathologie et
Thérapeutique, Anesthésiologie et Réanimation.

*Nous vous sommes très reconnaissant d'avoir eu
la gentillesse d'accepter de juger cette thèse.*

*Nous avons beaucoup apprécié votre présence au
sein du service de chirurgie buccale et vos
précieux conseils tout au long de nos études.*

*À travers ce travail, veuillez trouver l'expression de
notre gratitude et de notre plus profond respect.*

LÉSIONS ENDO-OSSEUSES ET IMPLANTOLOGIE

Sommaire

Liste des tableaux

Liste des figures

Introduction

1. Rappels et définitions

2. Revue de la littérature et résultats

3. Discussion et solutions proposées

Conclusion

Références bibliographiques

Table des matières

Liste des tableaux

Tableau 1 : Prévalence de la péri-implantite en fonction des antécédents d'échec endodontique (d'après López-Martínez et coll., 2015)	32
Tableau 2 : Résultats des études sélectionnées	46
Tableau 3 : Taux de succès des implants en fonction du site implantaire et du type de protocole implantaire d'après les études de Lindeboom et coll., 2006 ; Singenthaler et coll., 2007 ; Crespi et coll., 2010 ; Crespi et coll., 2010.....	52

Liste des figures

Figure 1 : Schématisation des quatre types osseux (Lekholm, 1988)	18
Figure 2 : Schéma représentant la transition progressive entre la stabilité primaire et secondaire au cours du temps (Davaranah et coll., 2008)	20
Figure 3 : Réponse biologique de l'os suite à la pose d'un implant (Brånemark et coll., 1985).....	22
Figure 4 : Péri-implantite rétrograde (Lefever et coll. 2013)	24
Figure 5 : Radiographie d'une lésion endodontique abcédée au départ de la 41 (Simon 2015)	26
Figure 6 : Parodontite apicale chronique en regard de la 21 mise en évidence par un lambeau chirurgical (Casap et coll., 2007)	27
Figure 7 : Images radiographiques objectivant le développement d'une péri-implantite rétrograde (Quirynen et coll. 2005).....	33
Figure 8 : Cas clinique (Villa et Rangert, 2005).....	36
Figure 9 : Cas clinique (Villa et Rangert, 2007).....	37
Figure 10 : Contrôle d'un cas clinique d'un implant 14 (Jung et coll., 2013)	39
Figure 11: Cas clinique (Casap et coll., 2007)	41
Figure 12 : PRGF avant son application dans l'alvéole dentaire (Del Fabbro et coll., 2009)	42
Figure 13 : Application de PRGF liquide sur la surface de l'implant pour induire sa bio-activation (Del Fabbro et coll., 2009).....	42
Figure 14 : Utilisation du laser ERBIUM-Yag en implantologie (Kusek, 2011)	44

Figure 15 : Protocole d'extraction implantation immédiate sur site infecté (Metzger, 2012).....	45
Figure 16 : Radiographie d'une lésion péri-apicale d'origine endodontique de 45 avec une progression de la lésion sur la surface implantaire, péri-implantite rétrograde (Chaffee, 2001).....	47
Figure 17 : Radiographie permettant la mesure de la distance entre l'implant et la dent traitée (Wei Zhou 2009).....	48

INTRODUCTION

Introduction

Depuis plusieurs années, l'implantologie orale offre aux cliniciens des solutions thérapeutiques supplémentaires à l'édentement. Cela a été permis avec la mise au point du concept d'ostéointégration par Brånemark qui est l'une des bases fondamentales de la discipline implantaire. Nous savons que des conditions optimales ainsi qu'un protocole implantaire rigoureux sont indispensables pour permettre à l'implant d'être ostéointégré. Cependant, des questions sur les possibilités de traitements se posent lorsque le site implantaire présente une lésion endo-osseuse d'origine endodontique. On peut s'interroger sur le risque de contamination par les pathogènes endodontiques. De plus, les résorptions osseuses engendrées par ces infections sont susceptibles de compliquer la chirurgie implantaire. Ces situations ont donc des répercussions sur l'attitude du clinicien concernant le choix du protocole implantaire et la maîtrise de la lésion.

Le but de cette thèse est de faire le point sur les implications des lésions endo-osseuses en implantologie. La première partie traitera des rappels et des définitions. Ensuite dans une seconde partie nous passerons en revue les études menées sur les traitements implantaires en rapport avec des lésions endo-osseuses d'origine endodontique. Enfin dans une troisième partie, les résultats seront analysés et discutés afin de répondre à la première question posée : Quelles sont les limites imposées par les lésions endo-osseuses en implantologie ? Nous proposerons ensuite une solution quant à la gestion de la lésion en répondant à la seconde question : Comment gérer le site implantaire contre l'infection ?

1

RAPPELS ET DÉFINITIONS

1. Rappels et définitions

1.1. Caractéristiques du tissu osseux

L'étude de la constitution et du fonctionnement du tissu osseux est primordiale en implantologie. Plusieurs composantes existant au niveau microscopique contribuent à la construction et à la constitution du tissu osseux. Suivant la densité et la richesse du réseau vasculaire osseux, il est possible de définir différents types d'os, plus ou moins favorables au succès de l'implant.

1.1.1. Aspect microscopique

- **Matrice extracellulaire**

La matrice extracellulaire de l'os possède à hauteur de 70 % une composante minérale. Elle est constituée de 85% de phosphate de calcium et 10% de carbonate de calcium organisés en cristaux d'hydroxyapatites. D'autres éléments comme le fer, le fluor, le zinc, le magnésium et le sodium sont aussi présents. La seconde composante, qui correspond à la phase organique, représente 21% de la matrice. Elle est principalement composée de fibres de collagènes à 95%. Ces fibres sont soutenues entre elles par une substance fondamentale riche en mucopolysaccharides, qui ont la propriété de fixer les sels de calcium. Les protéines, fréquentes dans la composition des fibres de collagène (proline, glycine, hydroxyproline), permettent une rigidité et une stabilité du tissu osseux. Enfin, il y a 9% d'eau contenue dans la matrice extracellulaire (Bert et Missika, 2009).

- **Les cellules osseuses**

Le tissu osseux est formé grâce aux cellules osseuses les plus actives, les ostéoblastes. Elles proviennent des cellules mésenchymateuses indifférenciées. Dans un premier temps, ces cellules sont situées le long de la travée osseuse en formation. Elles vont sécréter le collagène et les mucopolysaccharides pour former une trame osseuse non calcifiée, appelée aussi matrice ostéoïde, qui se minéralisera secondairement. Le rôle des ostéoblastes consiste donc à l'édification des structures tissulaires osseuses pendant la période de croissance et au cours du remaniement

osseux chez l'adulte. Une fois leur phase active sécrétrice terminée, les ostéoblastes se différencient en ostéocytes.

Les ostéocytes ont une activité amoindrie, causée par la diminution de leurs éléments permettant la synthèse. Elles sont situées dans des lacunes osseuses appelées ostéoplastes. Ces cellules sont reliées entre elles par des prolongements cytoplasmiques qui forment un véritable réseau au sein de la matrice extracellulaire. Ce réseau permet aux ostéocytes d'être approvisionnés en oxygène et éléments nutritifs provenant de la circulation sanguine.

Les ostéoclastes sont des cellules du tissu osseux qui ont un rôle dans la résorption osseuse. Elles se retrouvent dans des dépressions osseuses appelées lacunes de Howship (Bert et Missika, 2009).

1.1.2. Types d'os

On observe différents types d'os qui se distinguent par leur organisation structurale.

L'os cortical a la particularité de posséder une structure osseuse dense, en dépit des cavités osseuses contenant la moelle et les vaisseaux sanguins. Cet os a donc pour propriété d'être compact avec un faible réseau vasculaire.

L'os spongieux trabéculaire, quant à lui, présente des espaces médullaires plus importants. On y retrouve davantage de moelle osseuse et de vaisseaux sanguins. L'os papyracé est constitué principalement de fibres conjonctives en continuité avec le périoste.

Une classification de différents types d'os datant de 1988 a été créée par Lekholm en fonction des proportions de corticale osseuse et de trabécules. L'os de type 1 est principalement constitué d'os cortical. Ses propriétés, compact et dense offrent une bonne stabilité primaire à l'implant lors de sa pose. Cependant, la vascularisation est faible, ce qui limite le remaniement osseux autour de l'implant et donc son intégration.

Les os de type 2 et 3 possèdent une proportion d'os cortical et d'os spongieux trabéculaire. L'os de type 2 présente moins d'os spongieux trabéculaire que l'os de type 3. Cette caractéristique lui confère des propriétés idéales pour l'implantologie. En effet, l'os cortical permet une stabilisation de l'implant et l'os spongieux trabéculaire, plus vascularisé, assure la cicatrisation autour de l'implant.

L'os de type 4 correspond à l'os papyracé. Du fait de sa très faible densité, la stabilité de l'implant s'avère difficile à obtenir lors de la pose. De plus cet os possède la faculté de se résorber sous l'effet d'une contrainte (Bert et Missika, 2009).

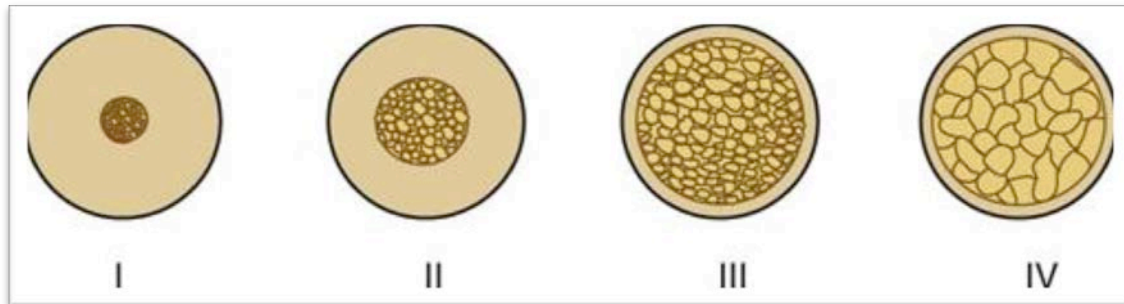


Figure 1 : Schématisation des quatre types osseux (Lekholm, 1988)

L'os peut être un tissu très résistant, susceptible de servir de support à l'implant et d'accepter les charges de la prothèse. Cependant l'os n'est pas une structure inerte, mais il est en perpétuel remaniement. La composition de l'os est importante à évaluer car il faut à la fois une structure assez dense pour assurer la stabilité de l'implant, mais aussi une riche vascularisation pour permettre l'intégration de celui-ci : on parle alors d'ostéointégration.

1.2. L'ostéointégration

1.2.1. Définitions

Depuis le début des études sur les implants, l'ostéointégration a été plusieurs fois définie par différents auteurs.

En 1977, Brånemark définissait l'ostéointégration comme étant une apposition osseuse directe sur la surface implantaire (Brånemark et coll., 1977).

Zarb et Albrektsson ont apporté une nouvelle description de l'ostéointégration, comme étant un "processus par lequel une fixation rigide et asymptomatique d'un matériau alloplastique est obtenue et maintenue dans l'os pendant la charge fonctionnelle" (Albrektsson et coll., 2009).

Listgarten et coll. caractérisent l'ostéointégration par "une coaptation directe structurale et fonctionnelle entre l'os vivant et la surface implantaire" (Listgarten et coll., 1991).

Le concept de l'ostéointégration est défini actuellement comme "une jonction anatomique et fonctionnelle directe entre l'os vivant remanié et la surface de l'implant mis en charge" (Schenk et Buser, 1998).

1.2.2. Le procédé de l'ostéointégration

Le succès de l'ostéointégration est déterminé par l'acquisition d'une stabilité de l'implant et de son maintien à long terme. Ce dernier dépend de plusieurs facteurs, dont les conditions de sa mise en place, les caractéristiques de l'implant et de l'hôte. Cette description du processus d'ostéointégration se focalisera uniquement sur les principes mécaniques et biologiques entre l'implant et l'os.

1.2.2.1. La stabilité primaire

Avant le début du phénomène d'ostéointégration, lorsque l'implant est placé dans le site de forage, certaines zones de sa surface sont en contact direct avec l'os, ce qui permet d'obtenir la stabilité primaire de l'implant. Il est donc immobilisé dans l'os mécaniquement après un phénomène de friction au moment du vissage. Ce

paramètre est fondamental pour optimiser l'ostéointégration car il prévient l'apparition de micromouvement de l'implant allant à l'encontre de la cicatrisation osseuse péri-implantaire. Un hématome se forme dans une cavité étanche située entre l'os et l'implant, délimitée par les spires. La couche osseuse péri-implantaire subit une nécrose occasionnée par le traumatisme mécanique et thermique du forage (Davaranah et Demurashvili, 2015).

1.2.2.2. Réponse biologique et ostéointégration

Une fois la pose de l'implant effectuée, on observe une réponse biologique de l'hôte. En effet, la cicatrisation osseuse péri-implantaire initie le processus d'ostéointégration. L'ancrage mécanique initial de l'implant diminue pour laisser place à la stabilité secondaire biologique grâce à une néo-apposition osseuse.

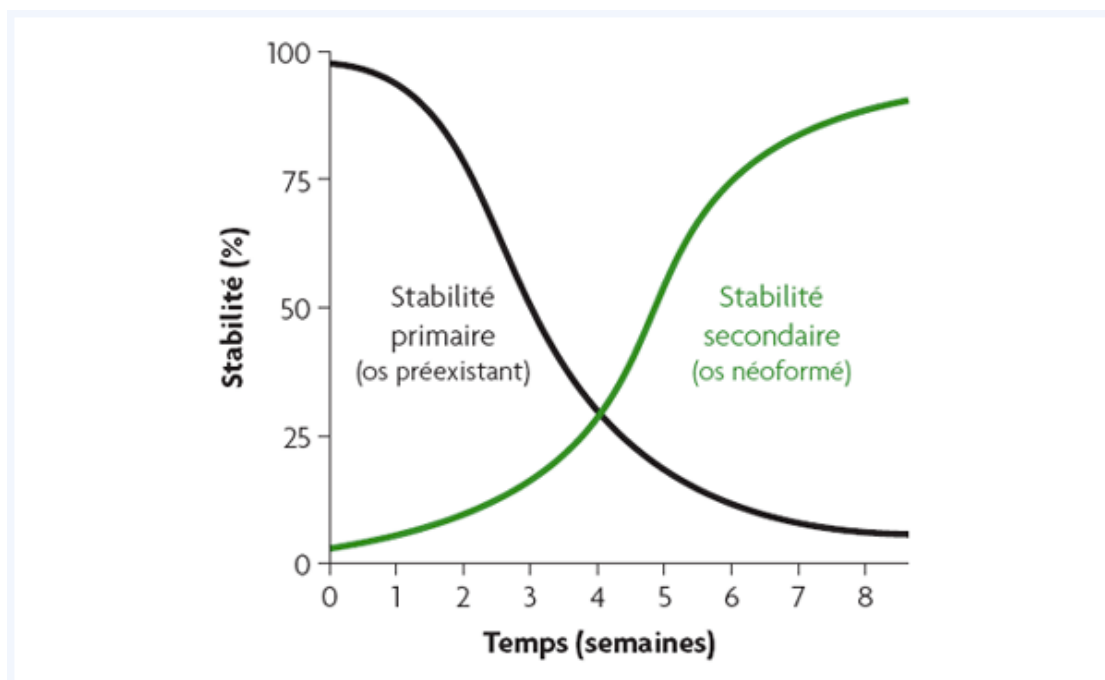


Figure 2 : Schéma représentant la transition progressive entre la stabilité primaire et secondaire au cours du temps (Davaranah et coll., 2008)

Le processus d'ostéointégration s'établit en trois étapes (Schenk et Buser, 1998) :

- Dans les 4 à 6 semaines suivant la pose de l'implant, un cal osseux remplace l'hématome créé lors de la pose et la couche osseuse nécrosée par le forage est guérie grâce à un phénomène de reminéralisation et de déminéralisation osseuse. Cette apposition d'os immature, peu dense, servira de base au remaniement du tissu osseux.
- À partir du deuxième mois, on obtient une adaptation de la masse osseuse à la charge. L'os immature initialement formé, se transforme en un os lamellaire, possédant une structure plus élaborée et plus résistante.
- Enfin, le remodelage osseux constitue la dernière étape de l'ostéointégration. Ce mécanisme débute lorsque la prothèse implanto-portée est mise en place sous les contraintes occlusales. Il permet l'intégration fonctionnelle de l'implant.

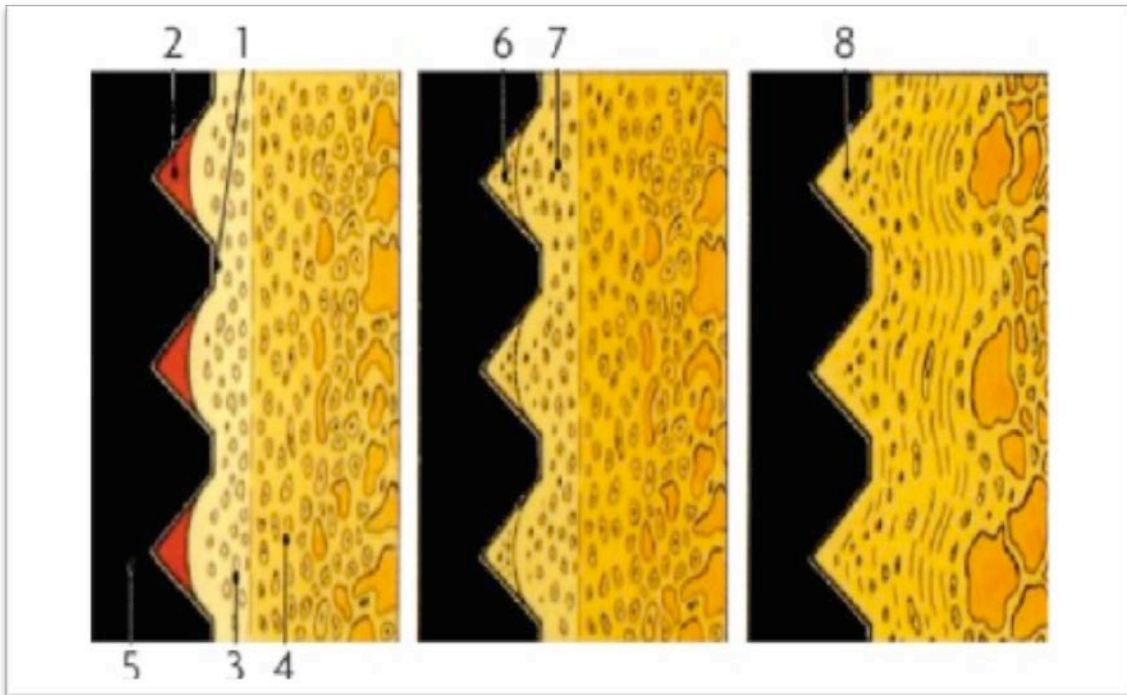


Figure 3 : Réponse biologique de l'os suite à la pose d'un implant (Brånemark et coll., 1985)

1. Surface de l'implant en contact avec le tissu osseux
2. Hématome entre l'os et l'implant délimité par les spires
3. Couche osseuse péri-implantaire nécrosée
4. Couche osseuse non endommagée
5. Implant
6. Formation d'un cal osseux remplaçant l'hématome
7. Guérison de la couche nécrosée
8. Remodelage osseux

1.3. Les pathologies péri-implantaires

Depuis le début de l'implantologie orale, plusieurs définitions des maladies péri-implantaires se sont succédées. De nos jours, les maladies péri-implantaires sont définies comme des lésions inflammatoires d'origine infectieuse. La mucosite péri-implantaire décrit une lésion inflammatoire au sein de la muqueuse et la péri-implantite atteint le support osseux. Plus précisément, la péri-implantite se caractérise par une destruction du tissu osseux autour de l'implant ostéointégré en fonction (Lindhe et coll., 2008).

Dans cette section, nous nous consacrerons uniquement à la péri-implantite. Suivant sa localisation et son étiologie, on peut déterminer deux types de péri-implantites.

1.3.1. La péri-implantite

Cette forme de péri-implantite débute par une organisation des bactéries en biofilm. Dans un premier temps, les bactéries atteignent les tissus mous, ce qui provoque une mucosite péri-implantaire. Puis les bactéries progressent et touchent le tissu osseux de soutien. L'os se résorbe de manière irréversible pouvant entraîner la perte de l'implant. Elle peut être rapprochée de la parodontite observée sur les dents naturelles (Ramanauskaite et Juodzbaly, 2016).

1.3.2. La péri-implantite rétrograde ou péri-implantite apicale

Dans la seconde forme, la perte tissulaire commence autour de l'implant au niveau endo-osseux. Pour décrire ce phénomène, le terme de péri-implantite rétrograde ou péri-implantite apicale est introduit récemment dans la littérature (McAllister et coll., 1992) (Shaffer et coll., 1998).

La lésion est objectivée par une image radio-claire localisée dans la région apicale de l'implant. Elle est souvent accompagnée d'un symptôme douloureux, d'un gonflement et/ou d'une fistule. Son développement débute généralement peu de temps après l'insertion de l'implant. Cette pathologie serait provoquée par des bactéries venant d'une infection précédente présente au moment de l'implantation. La présence d'une inflammation et/ou de bactéries préexistantes peut résulter, par

exemple, au reste d'une lésion endodontique d'une dent extraite sur le site implantaire. Une contamination provenant des dents adjacentes atteintes de lésions endodontiques est aussi possible. La présence de lésions parodontales aux alentours du site implantaire, un défaut d'asepsie lors de la pose d'implant ou une nécrose due à un échauffement de l'os pendant le forage de l'ostéotomie peuvent aussi engendrer une péri-implantite à rétro (Quirynen et coll., 2005).

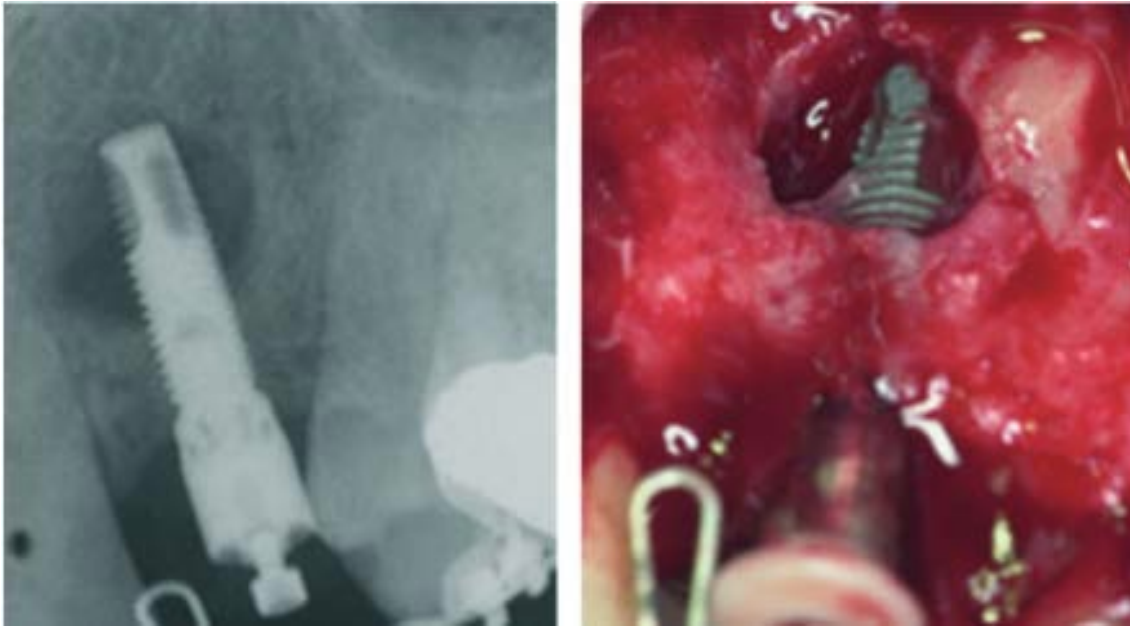


Figure 4 : Péri-implantite rétrograde (Lefever et coll. 2013)
A gauche, une radiographie rétro-alvéolaire objectivant une image radio claire à l'apex de l'implant en 23. A droite, défaut osseux dû à la péri-implantite rétrograde visible durant la chirurgie.

1.4. Les lésions endo-osseuses d'origine endodontique

Les pathologies péri-apicales ont de nombreuses étiologies différentes. Dans cette section, nous nous concentrerons uniquement sur les causes bactériennes.

Après la colonisation bactérienne de l'endodonte, le processus infectieux s'étend et déclenche une réaction inflammatoire au sein du parodonte péri-apical appelée parodontite apicale.

L'évolution des lésions péri-apicales s'explique par la persistance des agents pathogènes dans l'endodonte. Les bactéries sont inaccessibles aux cellules de défense (Simon et Pertot, 2015). Les espèces bactériennes anaérobies sont prédominantes dans le canal infecté (*Fusobacterium*, *Prevotella*, *Porphyromonas*, *Actinomyces*, *Streptococcus* et *Peptostreptococcus*). Il se forme des combinaisons de bactéries qui opèrent en synergie. Les bactéries sont organisées en biofilm, ce qui leur confère une résistance et une virulence accrues. Celles-ci sont capables de coloniser la zone péri-apicale de la dent et de progresser dans le tissu osseux (Peters et coll., 2002).

1.4.1. Parodontite apicale aigüe

- **Parodontite apicale aigüe primaire**

Dans un premier temps, la parodontite apicale aigüe peut être primaire. On parle aussi de pulpo-desmodontite. Elle est caractérisée par une inflammation aigüe de courte durée, passant de la pulpe vers le parodonte péri-apicale initialement sain. Sur le plan histopathologique, on observe très peu de modifications tissulaires au niveau osseux où une faible résorption se produit (Simon et Pertot, 2015).

- **Parodontite apicale aigüe abcédée**

Dans le cas où l'étiologie est bactérienne, l'inflammation initiale peut évoluer en une infection purulente dans le parodonte péri-apical. La présence dans le péri-apex de bactéries virulentes contrant les défenses immunitaires de l'hôte explique l'apparition de l'abcès. Une lyse osseuse plus importante apparaît due à la stimulation des

ostéoclastes par les médiateurs de l'inflammation. De plus, des foyers de nécroses au centre de l'abcès se développent (Simon et Pertot, 2015).

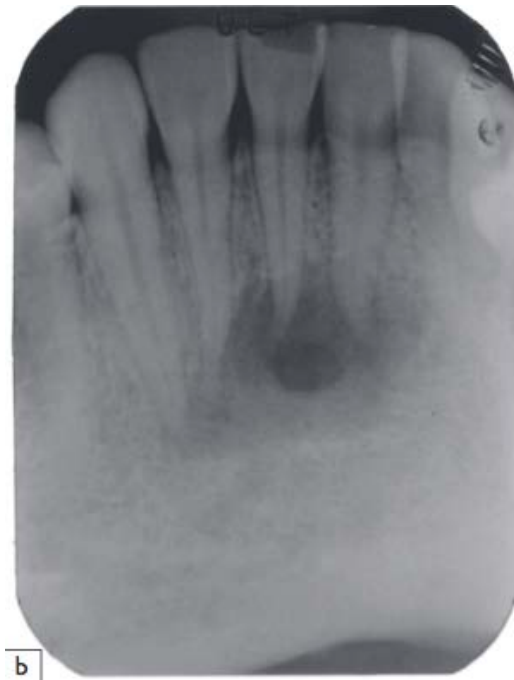

Figure 5 : Radiographie d'une lésion endodontique abcédée au départ de la 41 (Simon 2015)

- **Parodontite apicale aiguë secondaire**

Une parodontite apicale est dite secondaire lorsque qu'elle provient d'une exacerbation aiguë d'une lésion chronique préexistante (Lasfargues et Machtou, 2010).

1.4.2. Parodontite apicale chronique

La chronicité de la lésion péri-apicale est définie par une inflammation évoluant sur une longue durée. Une capsule fibreuse circonscrit le tissu inflammatoire, ce qui forme un granulome pouvant évoluer en une lésion kystique (Simon et Pertot, 2015).

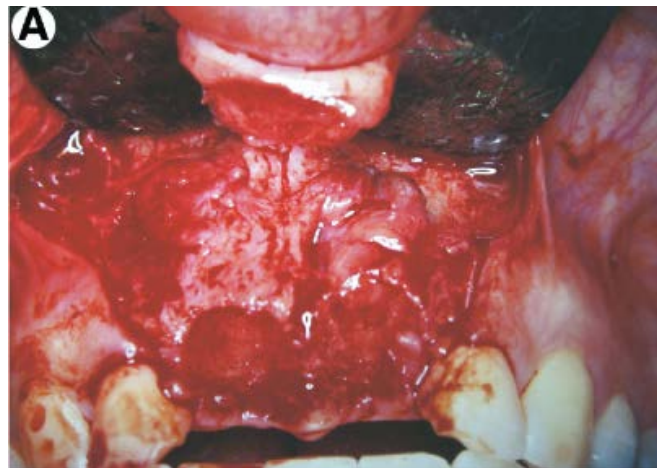


Figure 6 : Parodontite apicale chronique en regard de la 21 mise en évidence par un lambeau chirurgical (Casap et coll., 2007)

- **Les granulomes**

Le tissu de granulation se situe au niveau du péri-apex de la dent, en continuité avec le desmodonte de la dent. Il résulte d'un équilibre entre la présence de bactéries et les défenses immunitaires de l'hôte. Cette lésion délimitée par une capsule fibreuse est infiltrée par de nombreuses cellules inflammatoires, mais aussi d'ostéoclastes et d'ostéoblastes. Certains médiateurs de l'inflammation présents dans le granulome favorisent l'activation des ostéoclastes qui aboutira à une lyse osseuse du site.

Le granulome peut subir une phase d'exacerbation et donc aboutir à une parodontite apicale aiguë secondaire comme énoncée précédemment.

Il peut aussi évoluer en une lésion kystique, en passant par le stade d'épithélio-granulome (Simon et Pertot, 2015).

- **Les kystes d'origine inflammatoire**

Le granulome s'épithélialise et devient un épithélio-granulome grâce aux cellules épithéliales de Malassez qui forment des cordons épithéliaux. Il évolue ensuite en une lésion kystique lorsque les cordons épithéliaux pénètrent dans le tissu conjonctif du granulome et se vacuolisent. Un tissu fibreux se développe en dépit du tissu conjonctif, ce qui constituera la paroi kystique. Les kystes sont circonscrits par une membrane épithéliale. Des cellules infiltrées et des cytokines sont contenues dans le kyste, en quantité différente par rapport aux granulomes. La lyse osseuse se poursuit par les mêmes mécanismes d'action cités précédemment (Simon et Pertot, 2015).

2

REVUE DE LA LITTÉRATURE ET RÉSULTATS

2. Revue de la littérature et résultats

Aujourd'hui, la question se pose sur les implications des lésions osseuses en implantologie. Nos interrogations portent sur les limites qu'imposent ces lésions, du fait de leur potentiel de contamination et de leur rôle dans la résorption osseuse. Après avoir répondu à cette question, il sera possible de déterminer quelle attitude adopter face à cette situation clinique, en commençant par le choix du protocole implantaire, puis la gestion du site implantaire et de l'infection.

Plusieurs rapports cliniques considèrent que les antécédents et/ou la présence d'infections endodontiques sont des facteurs de prédictions d'infections et d'échecs implantaires (Quirynen et coll., 2005) (Oh et coll., 2003) (Ayangco et Sheridan, 2001). Cela se justifie par le fait que les microorganismes microbiens endo-osseux interfèrent avec le processus d'ostéointégration de l'implant (Quirynen et coll., 2003) (Quirynen et Teughels, 2003). Les bactéries d'origine endodontique infectant le parodonte apical peuvent persister au niveau de l'os alvéolaire après l'avulsion de la dent infectée, même si le site semble cicatrisé après plusieurs mois (Nelson et Thomas, 2010).

Certains auteurs suggèrent d'éviter de placer un implant lorsqu'une lésion péri-apicale est présente. En particulier lorsque le recours à des matériaux de comblement est nécessaire (Werbitt et Goldberg, 1992) (Becker et Becker, 1990). Par conséquent, une partie des praticiens préfère procéder à la mise en place de l'implant en différé par rapport à l'avulsion en présence d'une infection endo-osseuse. Plusieurs mois de temporisation sont requis après extraction de la dent et le débridement de l'infection dans l'alvéole. Traditionnellement, la mise en place de l'implant se fait dans un tissu osseux considéré comme sain et cicatrisé.

Cependant la cicatrisation du site post-extractionnel est caractérisée par une diminution du volume de la crête osseuse. Après l'avulsion de la dent, l'os alvéolaire se résorbe (Hansson et Halldin, 2012). On ajoute à cela l'énucléation d'une lésion péri-apicale qui augmente la perte du tissu osseux. Le volume osseux résiduel est donc moins important et rend plus difficile le positionnement correct de l'implant après la cicatrisation.

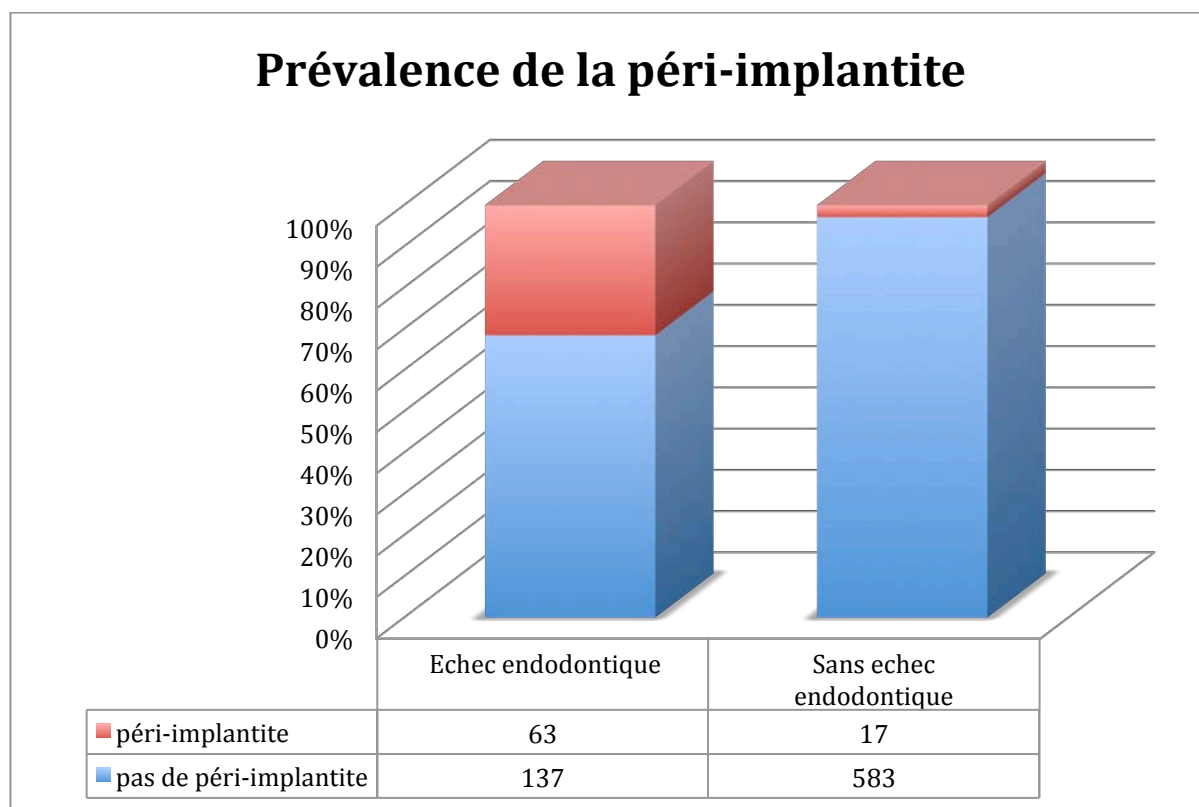
Une des solutions pour préserver le volume de la crête est de placer l'implant directement dans l'alvéole après l'avulsion. Le protocole d'extraction-implantation

immédiate a pour avantage de maintenir le volume osseux autour de l'implant. De plus, le temps de traitement global est raccourci. La cicatrisation de l'alvéole et l'ostéointégration de l'implant sont combinées et une seconde intervention chirurgicale est évitée. S'ajoute à cela la possibilité de placer l'implant dans une position axiale idéale (Younis et coll., 2009). Les avantages de cette technique nous suggèrent de l'appliquer lorsque celle-ci est possible. C'est pour cela que la littérature s'est intéressée plus particulièrement à ce type de traitement implantaire. La question sur le choix du protocole d'extraction-implantation immédiate d'une dent atteinte d'une parodontite apicale chronique ou aiguë est donc posée dans de nombreuses études.

2.1. Lésions endo-osseuses et échec implantaire

L'étude de López-Martínez a pour objectif d'analyser les facteurs de risque en implantologie. Elle se penche plus particulièrement sur les relations entre les lésions d'origine pulpaire ou péri-apicale et le succès ou l'échec de l'implant. Sur le nombre de 800 implants examinés, on observe 200 cas d'échecs endodontiques avant le positionnement de l'implant ou adjacent à l'implant. Au final, sur ces 200 implants, 63 d'entre eux ont développé une péri-implantite, soit 31,5 % de ces implants. Sur les 600 autres implants, seulement 17 sont atteints d'une péri-implantite, soit 2,84% (López-Martínez et coll., 2015).

Tableau 1 : Prévalence de la péri-implantite en fonction des antécédents d'échec endodontique (d'après López-Martínez et coll., 2015)



Une étude de Quirynen et coll. porte sur les facteurs de prédisposition des péri-implantites rétrogrades ainsi que sur leur incidence. Un total de 539 implants sont posés et étudiés dans cette évaluation. Plusieurs facteurs de prédisposition sont considérés dans cette étude, comme les caractéristiques du patient et du site receveur, les conditions parodontales et endodontiques des dents adjacentes, les caractéristiques de l'implant et le protocole chirurgical. Le développement d'une péri-implantite rétrograde est observé sur 10 des implants inclus dans l'étude. On remarque que cette atteinte se forme préférentiellement sur les sites présentant des antécédents de pathologies apicales sur les dents remplacées ou adjacentes à celles-ci. L'incidence de la péri-implantite rétrograde est significativement plus importante pour les implants *TiUnite*® (8 implants sur 80 soit 10%) par rapport aux implants usinés (2 implants sur 459 soit 0,4%). Aucun autre facteur de risque n'est identifié dans l'étude (Quirynen et coll., 2005).

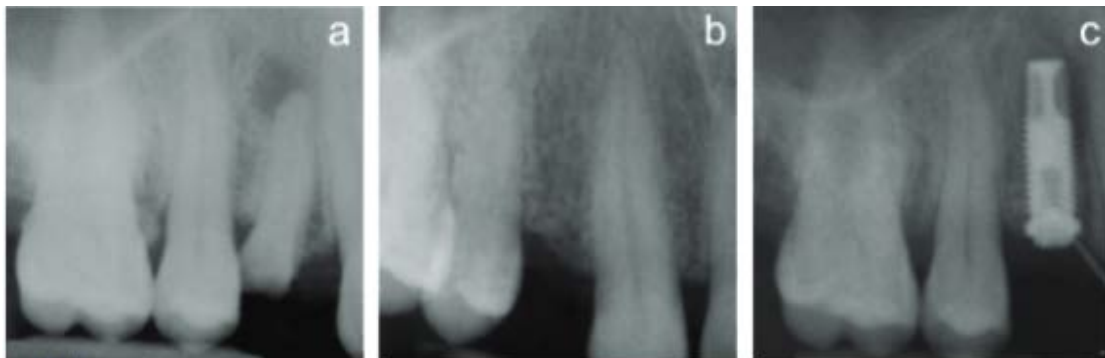

Figure 7 : Images radiographiques objectivant le développement d'une péri-implantite rétrograde (Quirynen et coll. 2005)
(a) dent 14 présentant une lésion péri-apicale. (b) cicatrisation de l'os alvéolaire 6 mois après avulsion de la dent 14. (c) image radio-claire à l'apex de l'implant quelques semaines après sa mise en place.

2.2. Lésions endo-osseuses sur le site implantaire

2.2.1. Extraction-implantation immédiate et parodontite apicale

Dans le contexte des sites implantaires infectés, le protocole d'extraction-implantation immédiate a reçu énormément d'attention de la littérature. Les études sélectionnées portent sur l'être humain. Certaines comparent les taux de réussite entre les cas d'implants placés dans des sites implantaires infectés et ceux placés dans des sites sains. Elles mettent en avant les résultats de différents protocoles chirurgicaux, surtout concernant le débridement et l'assainissement de l'alvéole. Les cas cliniques simples ne sont pas considérés dans cette analyse.

La première expérimentation chez l'homme date de 1996. L'étude menée par Percora et coll. porte sur les alternatives de traitements lorsqu'une complication a lieu en chirurgie endodontique. Il est possible de diagnostiquer durant cette procédure une fracture radiculaire, une perforation ou une complication endo-parodontale de la dent. Une modification du traitement peut être indiquée comme l'amputation radiculaire ou l'avulsion de la dent. Le placement immédiat d'un l'implant après l'avulsion de la dent est alors proposé afin d'utiliser la hauteur et la largeur de l'os disponible. Au total, 32 implants en titane sont visés directement après l'avulsion d'une dent présentant une complication diagnostiquée pendant la chirurgie endodontique. L'énucléation de la lésion et un curetage de l'alvéole sont effectués manuellement. Un traitement antibiotique post-chirurgical pendant 7 jours et un antiseptique à base de Chlorhexidine pendant 8 semaines sont prescrits. Après 4 à 6 mois d'attente pour l'ostéointégration, seulement un implant placé pour remplacer une dent présentant une lésion endo-parodontale a échoué (Pecora et coll., 1996).

En 2005, une étude de Villa et Rangert s'est intéressée au taux de survie des implants placés immédiatement après l'avulsion de dents présentant des lésions d'origines endodontiques et parodontales. La particularité de cette étude repose sur la mise en fonction immédiate des implants avec une prothèse transitoire. Les 20 patients intégrés dans l'étude sont candidats à une réhabilitation prothétique implanto-portée totale ou partielle à la mandibule. Un traitement d'amoxicilline est commencé 2 jours avant l'intervention à 500mg par jour et est maintenu les 5 jours

suivants. Le débridement de l'alvéole s'effectue par l'énucléation de la lésion et par un curetage osseux. Le site receveur est ensuite irrigué par une solution antibiotique. Chaque patient reçoit entre 4 et 6 implants placés dans le secteur antérieur mandibulaire. Suivant les cas, les implants sont placés directement dans l'alvéole ou en position adjacente à celle-ci. Les espaces entre l'os alvéolaire et l'implant supérieurs à 1 mm sont remplis par de l'os autogène récolté durant le forage. Le matériau de comblement est ensuite recouvert par une membrane en cellulose. Lorsque l'espace est plus important, de l'os d'origine bovine (Bio-Oss®) est utilisé seul ou mélangé à l'os autogène, puis protégé par une membrane biorésorbable (Bio-Gide®). Une prothèse provisoire est mise en place 3 jours après l'opération. À la fin du processus d'ostéointégration suivi sur une année, la prothèse plurale d'usage est posée. Après plus d'un an de surveillance, les 97 implants installés au total sont tous fonctionnels et ostéointégrés. Il n'y a aucun signe d'infection ou d'inflammation observable (Villa et Rangert, 2005).

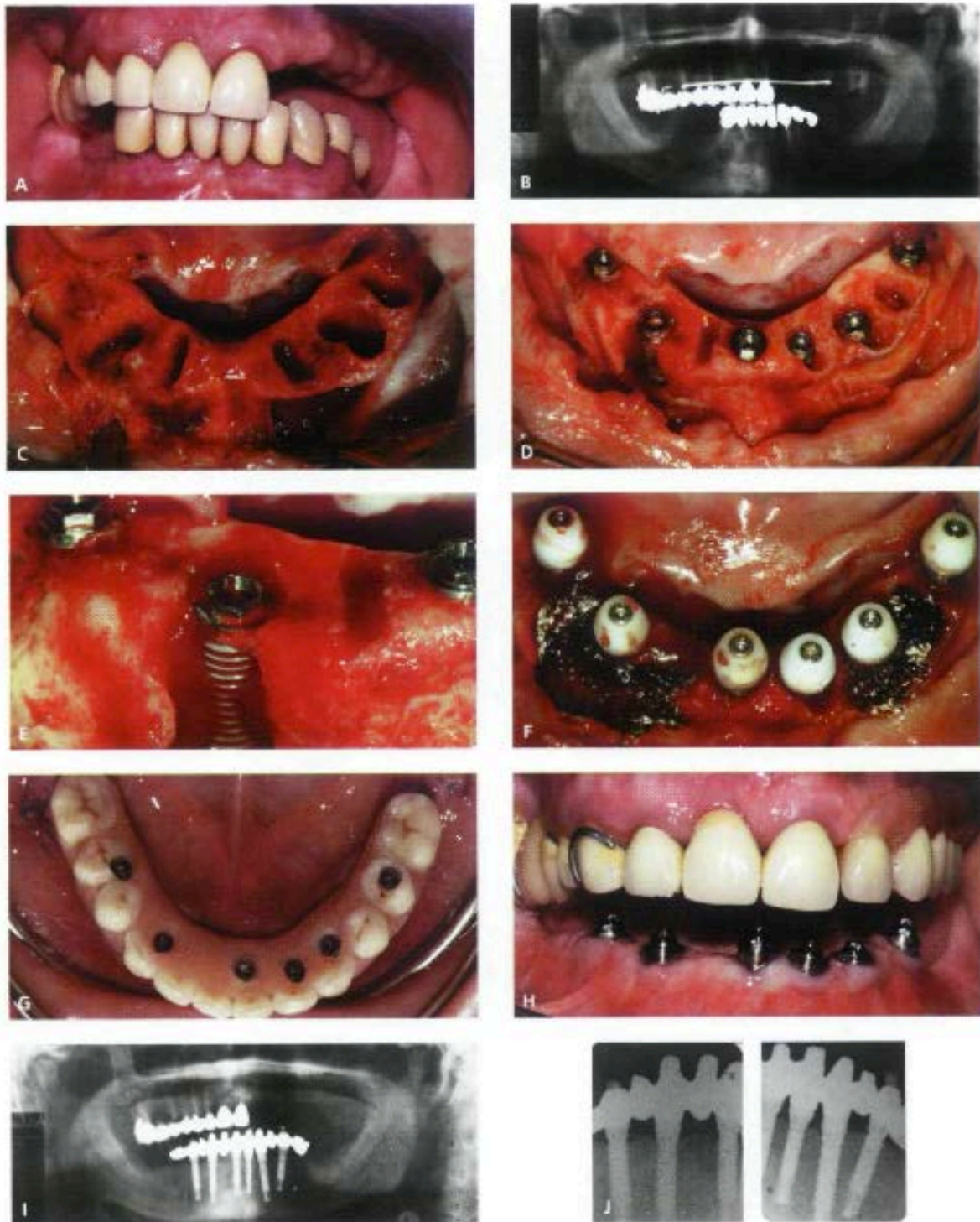


Figure 8 : Cas clinique (Villa et Rangert, 2005)

A: Situation clinique initiale. **B:** Orthopantomogramme montrant plusieurs lésions péri-apicales à la mandibule. **C:** Site post-extractionnel avec les tissus de granulation. **D:** Mise en place des implants après débridement des alvéoles. **E:** Implant placé avec un défaut osseux important. **F:** Comblement osseux et mise en fonction immédiate. **G:** Mise en place du bridge provisoire. **H:** Situation clinique à 3 mois. **I:** Orthopantomogramme à 18 mois. **J:** Radiographies retro alvéolaire à 18 mois montrant la cicatrisation du tissu osseux

Deux années plus tard, les mêmes auteurs ont réalisé une étude avec un protocole similaire, cette fois au maxillaire. Au total 33 patients présentant des lésions endosseuses sont admis. Entre 1 et 6 implants sont placés directement pour chaque patient. Après un an de suivi, seulement 2 implants sur 76 ont été retirés (Villa et Rangert, 2007).

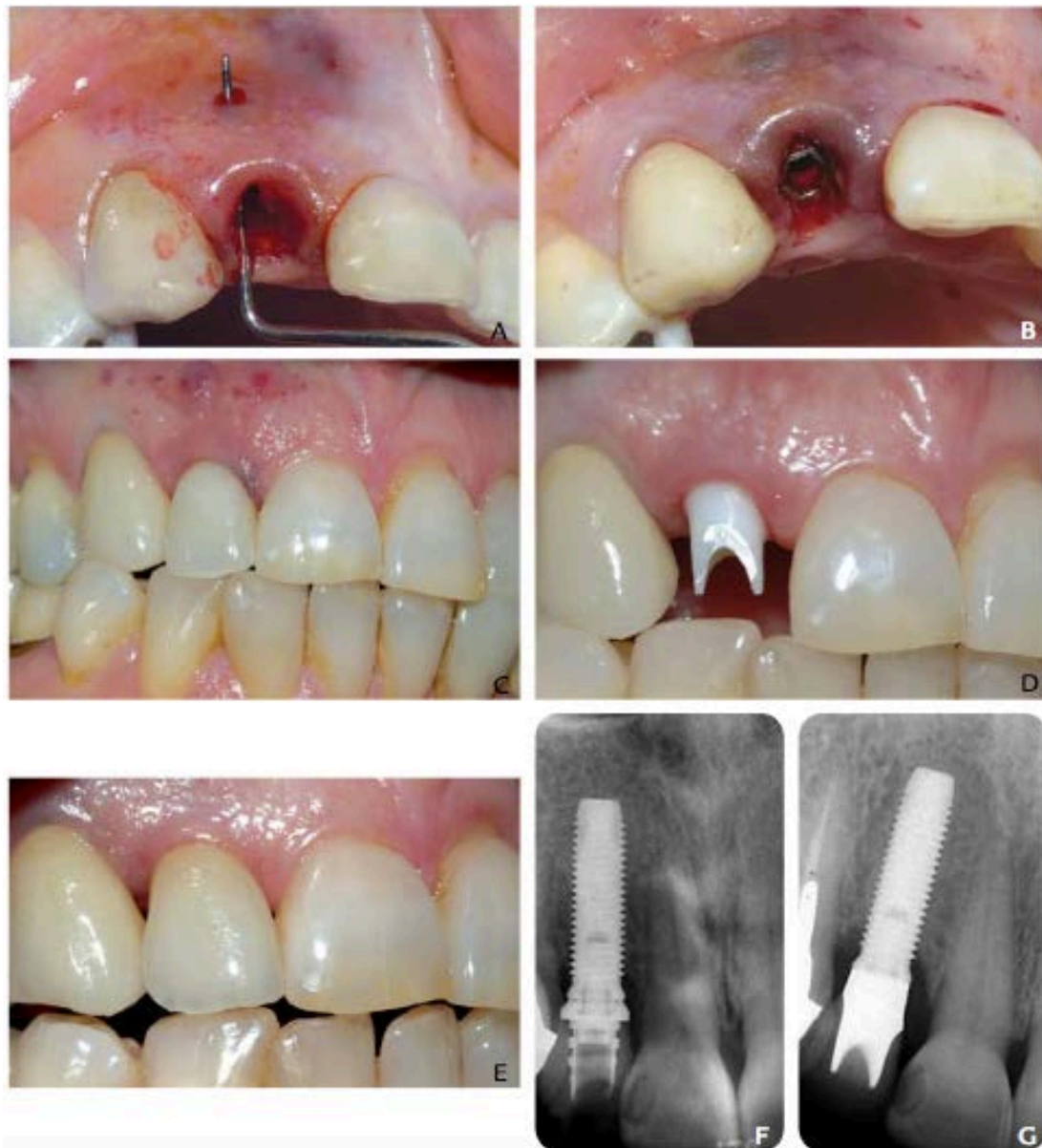

Figure 9 : Cas clinique (Villa et Rangert, 2007). A : fistule vestibulaire provoqué par la lésion péri-apicale sur 12. B : Implant placé. C : Mise en esthétique immédiate. D : Mise en place du pilier implantaire après 6 mois de cicatrisation. E : Mise en place de la couronne sur implant après 1 an. F : Radiographie après la mise en place de l'implant. G : Radiographie à 1 an.

Une étude randomisée conduite en 2006 par Lindelboom et coll. compare les résultats entre les techniques d'implantation immédiate et différée sur 50 patients, répartis en deux groupes égaux. Vingt-cinq implants sont placés directement dans l'alvéole après l'avulsion de la dent présentant un signe radiographique de lésion péri-apicale chronique. Un débridement mécanique de la lésion péri-apicale est effectué en amont du vissage de l'implant. Le choix du diamètre de l'implant en fonction du site receveur permet d'obtenir une stabilité primaire. Dans le second groupe de patients présentant eux aussi des lésions péri-apicales chroniques, vingt-cinq autres implants sont mis en place après 3 mois de cicatrisation de l'alvéole. Les 50 patients ont reçu 600 mg de Clindamycine une heure avant la chirurgie. Deux implants mis en place immédiatement après l'avulsion montrent une mobilité après 6 mois et sont donc retirés. Enfin, à un an de suivi post-opératoire, tous les autres implants des deux groupes sont fonctionnels. De plus, l'aspect esthétique gingival et la résorption osseuse péri-implantaire ne présentent pas de différence significative entre les deux groupes (Lindeboom, et coll., 2006).

Une étude dirigée en 2007 par Siegenthaler et coll. introduit deux groupes de 17 patients traités suivant le protocole d'extraction-implantation immédiate. Les dents concernées du premier groupe (groupe test) sont atteintes de lésions péri-apicales à caractères aiguës ou chroniques. Celles-ci sont accompagnées d'une symptomatologie, d'une fistule, d'une suppuration, d'une image péri-apicale radio-claire ou d'une combinaison de ces éléments. Le second groupe de patients ne présente pas de signe de lésion péri-apicale sur les dents remplacées (groupe témoin). Chaque patient reçoit en prévention 750 mg d'Amoxicilline une heure avant la chirurgie. Ensuite ils effectuent un rinçage buccal avec une solution antiseptique à base de Chlorhexidine pendant 1 minute. Les dents sont avulsées avec précaution pour minimiser les dommages sur l'os alvéolaire. Le tissu infecté est supprimé puis l'alvéole est curetée délicatement et rincée pour assainir au maximum la zone. La dimension de l'implant est adaptée au site receveur pour obtenir la stabilité primaire de celui-ci. Une technique de régénération osseuse guidée est appliquée dans certains cas pour augmenter la surface de contact entre le mur osseux et la surface de l'implant. De l'os bovin déprotéinisé (Bio-Oss®) est utilisé comme substitut osseux, puis il est recouvert par une membrane collagénique résorbable (Bio-Gide®). Sur les 34 patients inclus dans l'étude, cinq d'entre eux n'ont pas bénéficié d'une

implantation immédiate car la stabilité primaire n'est pas possible à obtenir, dont quatre du groupe test et un du groupe témoin. Au total, 29 implants sont posés dans les deux groupes confondus.

Après 1 an de suivi, le taux de survie des implants est de 100 %. On observe à l'examen clinique et radiologique très peu de différences au niveau des paramètres esthétiques et fonctionnels entre les deux groupes (Siegenthaler et coll., 2007).

Un contrôle clinique et radiologique est effectué sur ces mêmes implants à 3 et 5 ans après leur mise en place. Les résultats sont publiés dans deux articles écrits respectivement par Truninger et coll., puis par Jung et coll. Tous les implants sont toujours fonctionnels et ostéointégrés après 5 ans. Aucune différence significative n'est constatée à l'examen clinique et radiologique entre le groupe test et le groupe témoin (Truninger et coll., 2011) (Jung et coll., 2013).

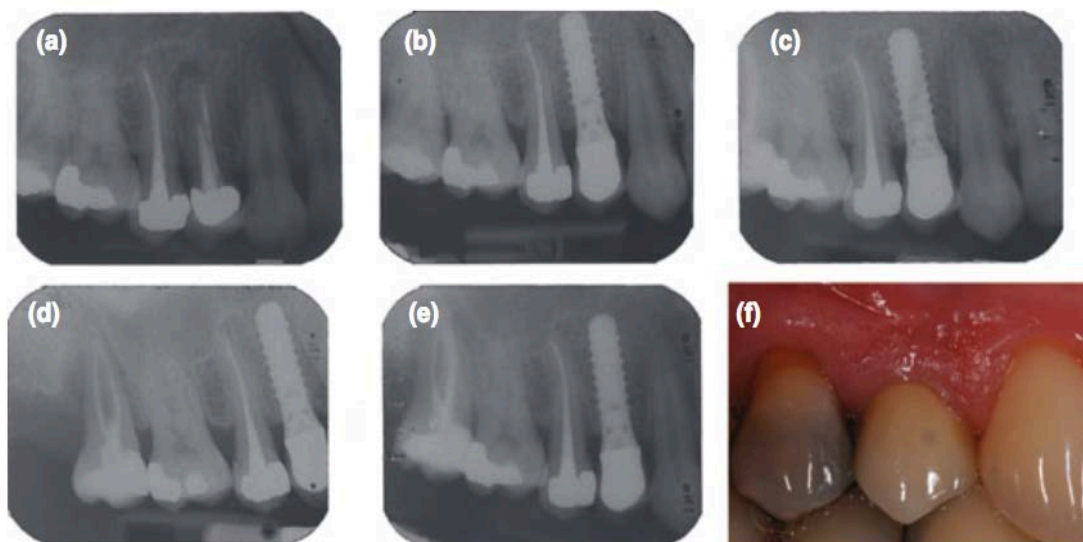


Figure 10 : Contrôle d'un cas clinique d'un implant 14 (Jung et coll., 2013)
A : radiographie préopératoire. B : à 3mois. C : à 1 an. D : à 3 ans. E : à 5 ans. F :
photographie de la couronne prothétique 14 à 5 ans

La même année, Casap et coll. ont réalisé une étude sur 20 patients atteints de lésions endo-osseuses chroniques et aiguës confondues. Dans cette expérience, 30 implants sont placés directement après avulsion, 15 dents sont atteintes d'une lésion aiguë, et 15 autres d'une lésion chronique. Un traitement antibiotique à 1,5g par jour d'amoxicilline ou 0,9g par jour de clindamycine pour les patients allergiques à la pénicilline. Celui-ci est commencé 4 jours avant l'intervention et est prolongé pendant 10 jours. Les avulsions sont effectuées de manière atraumatique pour éviter de léser les corticales osseuses. Les alvéoles dentaires sont curetées et débridées méticuleusement. Ensuite, une ostectomie périphérique intra-alvéolaire est effectuée dans chaque alvéole à l'aide d'une fraise ovale pour s'assurer l'élimination complète des tissus contaminés. La procédure est appliquée plus attentivement dans la zone péri-apicale avec une petite fraise boule. Les implants sont mis en place en vérifiant qu'une stabilité mécanique est obtenue. Les lacunes osseuses sont comblées grâce à un greffon osseux xénogène (Bio-Oss®) et protégées par une membrane en titane renforcé par tétrafluoroéthylène dilatée (Gore-Tex®). Tous les implants sauf un sont ostéointégrés et fonctionnels dans les 12 à 72 mois de suivi. Un implant est retrouvé mobile puis retiré. Celui-ci était placé en antérieur dans une zone où était présente un kyste péri-apical. Cela reflète un taux de réussite de 96,67% dans ce groupe de patient (Casap et coll., 2007).

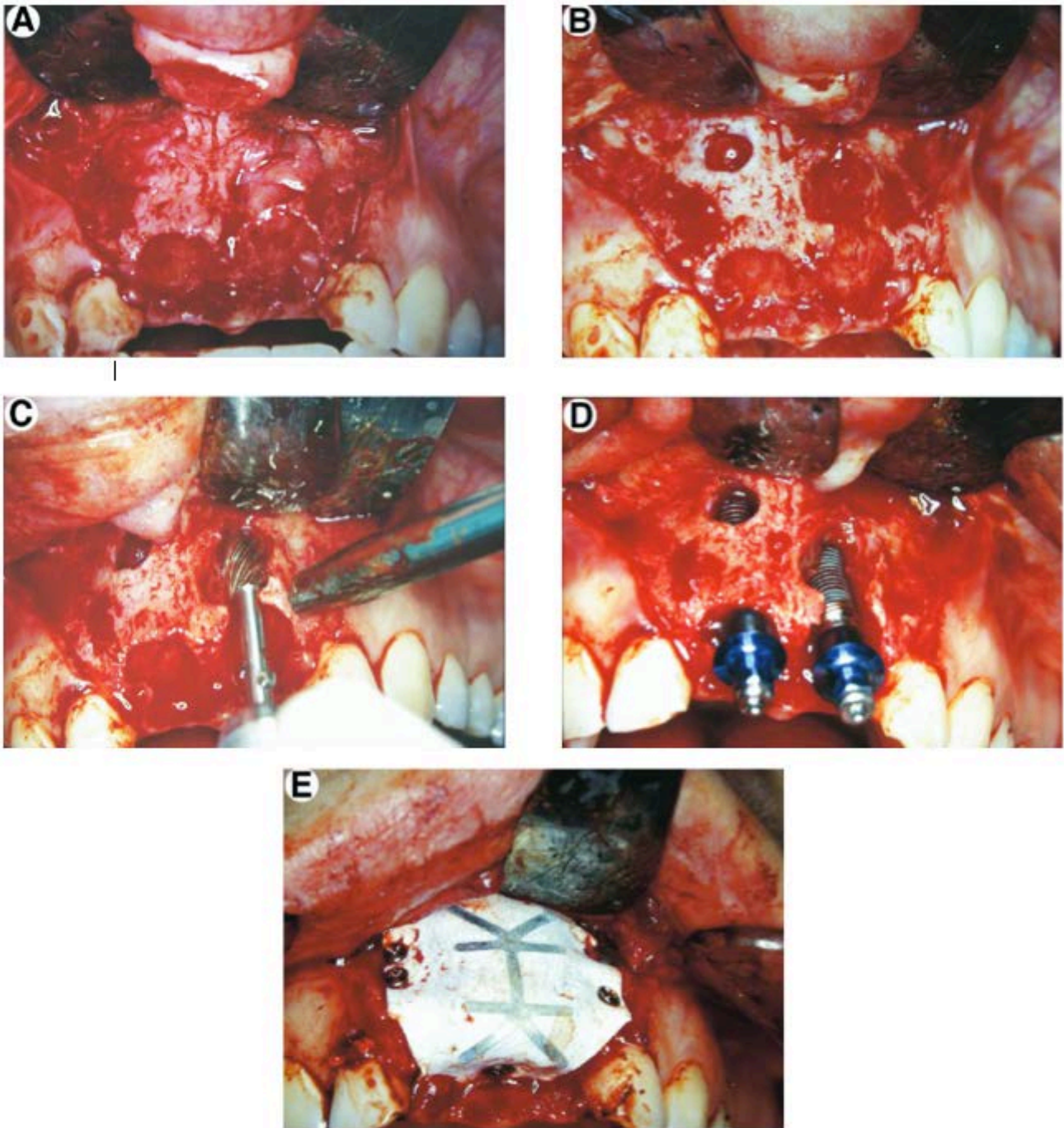


Figure 11: Cas clinique (Casap et coll., 2007) A : Lésion endo-osseuse mise en évidence par un lambeau gingival après avulsion de 11 et 21. B : Site implantaire après curetage de la lésion. C : Ostéotomie périphérique de l'alvéole. D: Positionnement des deux implants. E : Mise en place de la membrane

Dans une étude menée en 2009, Del Fabbro et coll. s'intéressent à l'utilisation de plasma riche en facteur de croissance (PRGF : *Plasma Rich in Growth Factor*) dans les cas d'implantation immédiate dans des sites infectés. Au total, 30 patients atteints de lésions péri-apicales chroniques et nécessitant une chirurgie implantaire sont intégrés dans l'étude et 61 implants sont prévus. Le PRGF est préparé préalablement avant la chirurgie. Une antibioprophylaxie à 2g d'amoxicilline et d'acide clavulanique (Augmentin®) est démarrée une heure avant l'intervention. L'avulsion des dents atteintes et le débridement des alvéoles sont associés à une application de PRGF dans l'alvéole. L'implant positionné est adapté à la taille de l'alvéole pour obtenir la stabilité primaire. Les implants utilisés dans cette étude possèdent une surface mordancée à l'acide. Celle-ci est ensuite traitée par humidification avec du PRGF sous forme liquide avant la mise en place. Au bout de deux mois après l'insertion, seul un implant a échoué pour cause d'infection et de mobilité. Après un an, aucune autre complication ne s'est déclarée. Les 60 implants restants sont tous fonctionnels et ostéointégrés (Del Fabbro et coll., 2009).



Figure 12 : PRGF avant son application dans l'alvéole dentaire (Del Fabbro et coll., 2009)

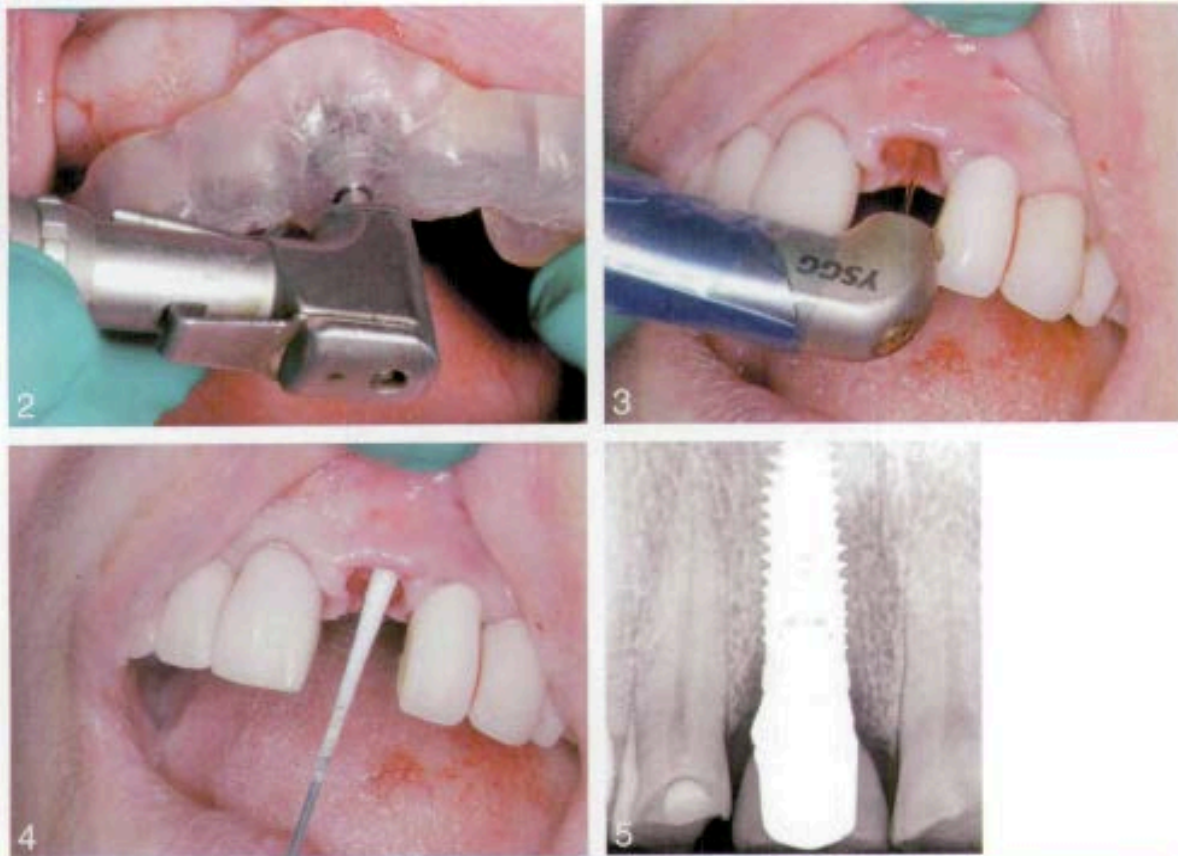Figure 13 : Application de PRGF liquide sur la surface de l'implant pour induire sa bio-activation (Del Fabbro et coll., 2009)



Crespi et coll. ont comparé en 2010 les résultats du positionnement immédiat d'implants sur site infecté et non infecté. Sur 37 patients incorporés dans l'étude, 197 implants ont remplacé des dents atteintes d'une pathologie péri-apicale, et 78 implants sont placés dans des sites considérés comme non infectés. Les alvéoles sont curetées et sont rincées par une solution saline. Une couverture antibiotique Amoxicilline débute une heure avant l'intervention et continue 7 jours après. Une solution antiseptique à base de Chlorhexidine est utilisée en bain de bouche pendant 15 jours. Après un suivi de 48 mois, le taux de survie dans le groupe d'implants placés en site infecté est de 98,9 % (2 implants ont été perdus au bout d'un mois). Tous les implants mis en place dans les sites non infectés ont réussi (Crespi et coll., 2010).

Dans la même année, ces auteurs ont publié les résultats d'une autre étude similaire. Celle-ci inclut 30 patients recevant chacun un implant directement après l'avulsion d'une dent monoradiculée. La moitié d'entre eux présente une lésion péri-apicale et l'autre non. À 24 mois on observe un taux de survie de 100% des implants dans les deux groupes de patients (Crespi et coll., 2010)

Un article écrit par Kusek en 2011 décrit les effets du laser ERBIUM-Yag sur les bactéries provenant de canaux radiculaires infectés lors du débridement de l'alvéole. L'effet photo-acoustique du laser est intéressant car il possède des propriétés antiseptiques. Dans cette étude, 10 implants ont été mis en place immédiatement après l'avulsion. Les avulsions se font de manière la plus atraumatique possible. Ensuite le forage est effectué à l'aide d'un guide chirurgical. Chaque alvéole est traitée au laser ERBIUM-Yag (*Waterlase MD Biolase Technology®*) avant le placement de l'implant. Le faisceau est dirigé vers l'apex puis est déplacé coronnairement. La zone présentant la plus grande concentration de l'infection est aseptisée pendant plus de 60 secondes et le reste du site receveur pendant une minute. Des prélèvements de la zone de l'infection sont effectués, avant et après le traitement au laser afin d'évaluer son efficacité sur les bactéries. Les implants sont ensuite mis en place en s'assurant qu'ils sont bien stabilisés mécaniquement. Les résultats des écouvillonnages montrent une réduction significative des bactéries présentes dans les sites post-extractions après un traitement au laser. Au bout d'un an de suivi, aucun implant n'a échoué (Kusek, 2011).



**Figure 14 : Utilisation du laser ERBIUM-Yag en implantologie (Kusek, 2011)
 2: Etape du forage à l'aide d'un guide chirurgical. 3: Traitement par effet hydroacoustique au laser ERBIUM-Yag. 4 Prélèvement dans l'alvéole traitée de culture bactérienne. 5: Cliché radiographique de l'implant après sa mise en place**

La stabilité primaire de l'implant en site infecté est évaluée au travers d'une publication de Metzger en 2012. Celle-ci inclut des patients atteints de lésions endodontiques et parodontales. Chacun d'entre eux reçoit 500mg d'Amoxicilline par jour, 48 heures avant la chirurgie, pendant un total de 8 jours. Les dents condamnées sont avulsées, les alvéoles sont curetées et irriguées à la Chlorhexidine 0.12% puis par une solution saline. Les implants sont ensuite placés immédiatement dans l'alvéole mais uniquement si le site receveur permet d'obtenir une stabilité primaire. Les lacunes osseuses péri-implantaires sont comblées par une xéno greffe osseuse (Bio-Oss®). Les lacunes supérieures à 2mm ou pouvant compromettre l'aspect esthétique sont de plus recouvertes par une membrane de collagène. Au total, 77 implants sont mis en place sur 63 patients. La stabilité de chaque implant est testée grâce à un appareil de mesure (Osstell ISQ®). Le test au torque inversé effectué 3 à 4 mois en post-opératoire, montre que 76 implants sur 77 sont bien

ostéointégrés. Après un suivi de 24 mois, un seul implant a donc été perdu: ce qui équivaut un taux de survie de 98,8% (Meltzer, 2012).

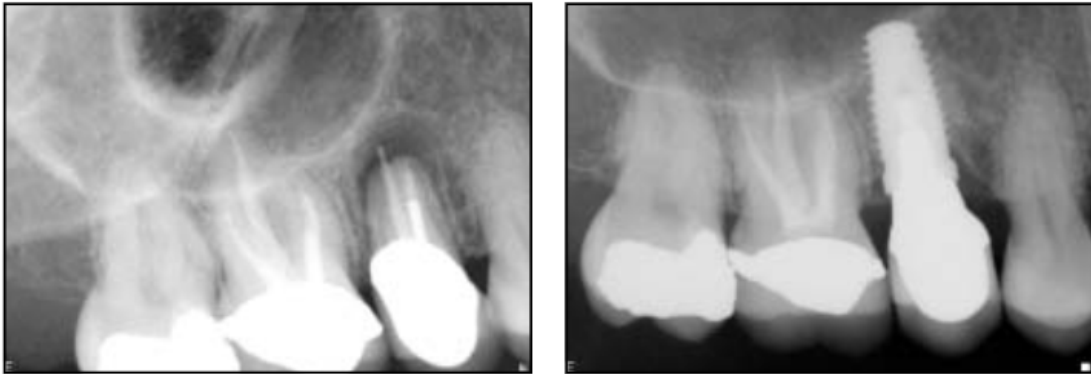

Figure 15 : Protocole d'extraction-implantation immédiate sur site infecté (Metzger, 2012)

À gauche, une radiographie retro alvéolaire montrant un échec du traitement endodontique avec une lésion péri-apicale sur une 15. À droite, la restauration définitive 4 mois après le placement de l'implant.

2.2.2. Tableau récapitulatif

Tableau 2 : Résultats des études sélectionnées

Auteur (année)	Type d'étude	Suivi	Nombre de patients	Nombre d'implants	Taux de succès (%)
Percora (1996)	rétrospective	6 mois	31	32	96,9
Villa et Rangert (2005)	prospective	1 an	20	97	100
Villa et Rangert (2007)	prospective	1 an	12	76	97,4
Lindeboom (2006)	essai clinique randomisé	1 an	50	25 (placement immédiat)	92
				25 (placement différé)	100
Sigenthaler (2007)	essai clinique contrôlé	5 ans	34	13 (groupe test) 16 (groupe témoin)	100
Casap (2007)	prospective	6 ans	20	30	96,7
Del Fabbro (2009)	prospective	2 ans	30	61	98,4
Crespi (2010)	essai clinique contrôlé	4 ans	37	197 (groupe test)	98,9
				78 (groupe témoin)	100
Crespi (2010)	essai clinique contrôlé	2 ans	30	15 (groupe test) 15 (groupe témoin)	100
Kusek (2011)	prospective	+ 1 an	10	10	100
Metzger (2012)	rétrospective	2 ans	63	77	98,7

2.3. Lésions endo-osseuses adjacentes au site implantaire

Contrairement aux études portant sur le protocole d'extraction-implantation immédiate sur site infecté, celles concernant les lésions péri-apicales adjacentes au site implantaire sont moins nombreuses. De nombreux rapports de cas, présentant le diagnostic et le traitement des péri-implantites à rétro provoqué par les lésions adjacentes, sont disponibles dans la littérature (Chaffee et coll., 2001) (Chou et coll., 2010) (Shabahang et coll., 2003). Les lésions adjacentes sont aussi évoquées dans les études consacrées aux péri-implantites rétrogrades comme vu précédemment (Quirynen et coll., 2005).

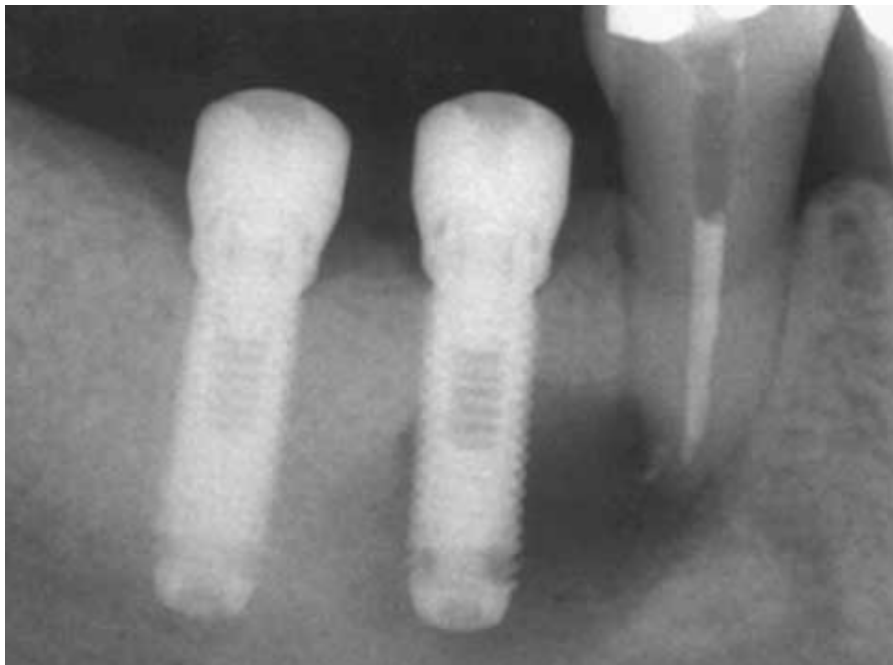

Figure 16 : Radiographie d'une lésion péri-apicale d'origine endodontique de 45 avec une progression de la lésion sur la surface implantaire, péri-implantite rétrograde (Chaffee, 2001)

Une étude de Wei Zhou et coll. est portée spécifiquement sur ce sujet. Certains cas de péri-implantites rétrogrades sont provoqués par des dents adjacentes ayant une lésion péri-radulaire. Le but de cette étude est de déterminer l'incidence des péri-implantites à rétro avec des dents adjacentes ayant reçu un traitement endodontique en amont. Au total, 128 patients sont sélectionnés dans l'expérimentation. Un implant est positionné à côté de la dent ayant reçu un traitement endodontique au moins une

semaine avant. Au final, 10 implants ont développé une péri-implantite à rétro, dont la moitié a pu être traitée. Les raisons de la perte de la dent à remplacer sont recueillies. Le statut pulpaire et la date du traitement endodontique de la dent adjacente sont enregistrés. La distance entre l'implant et la dent adjacente est déterminée par radiographie. Parmi les 10 implants ayant développé une péri-implantite à rétro, 9 d'entre eux étaient situés à côté d'une dent nécrosée à l'origine. De plus, il est relevé statistiquement que l'incidence de la péri-implantite à rétro est plus élevée lorsque le traitement endodontique est effectué dans les quatre semaines avant la mise en place de l'implant. Enfin, les espaces de moins de 2 mm entre l'implant et l'apex de la dent adjacente traitée impliquent une incidence plus importante de péri-implantite rétrograde (Wei Zhou et coll., 2009).

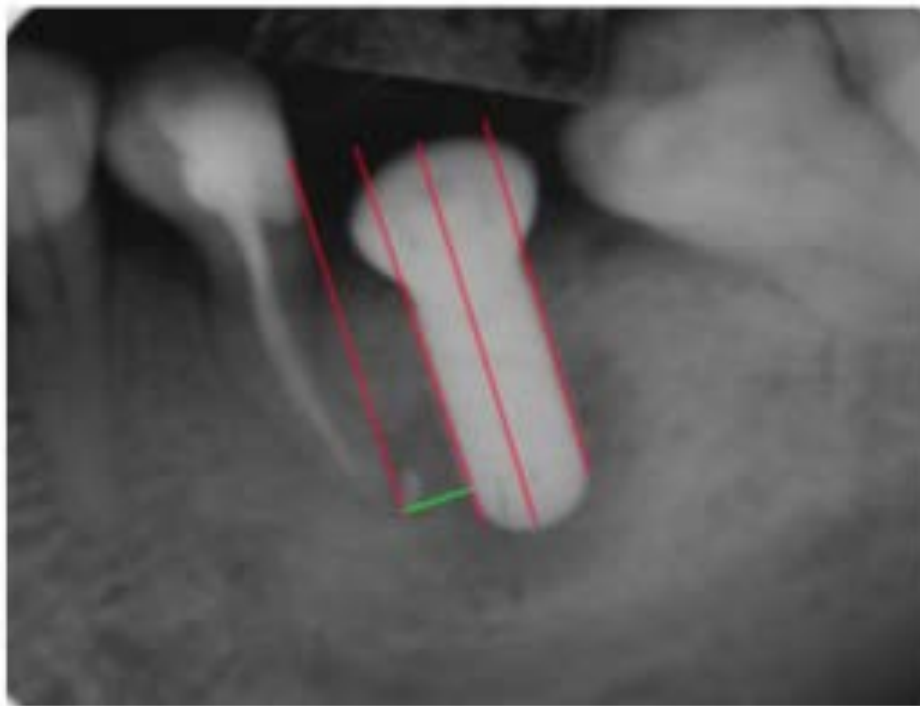


Figure 17 : Radiographie permettant la mesure de la distance entre l'implant et la dent traitée (Wei Zhou 2009)

3

DISCUSSIONS ET SOLUTIONS PROPOSÉES

3. Discussions et solutions proposées

3.1. Quelles sont les limites imposées par les lésions endo-osseuses en implantologie ?

3.1.1. Les lésions sur le site implantaire

En implantologie, le premier problème soulevé est le risque d'infection des tissus péri-implantaires. En effet, certaines études démontrent que ces lésions endo-osseuses constituent un potentiel de contamination pour l'implant placé (Quirynen et coll., 2005) (Ayangco et Sheridan, 2001) (Quirynen et coll., 2003).

La particularité des lésions endo-osseuses d'origine endodontique tient à ces plusieurs espèces de bactéries. Elles sont majoritairement anaérobies et sont organisées en un biofilm bactérien. Les lésions chroniques sont, de plus, encapsulées par une membrane de polysaccharides. Ces caractéristiques confèrent à ces lésions une virulence et une résistance plus accrue (Trowbridge et Stevens, 1992). L'infection présente stimule l'activité inflammatoire, ce qui peut conduire à une résorption osseuse et augmenter le risque d'échec implantaire (Chrcanovic et coll., 2013).

Les sites implantaires voisins d'une dent atteinte d'une lésion péri-apicale d'origine endodontique, ou les sites avec des antécédents de ces mêmes lésions, constituent un risque d'échec pour l'implant (Quirynen et coll., 2005). L'étude de López-Martínez conclut qu'il existe une corrélation entre le développement des péri-implantites à rétro et les antécédents d'échecs des traitements endodontiques sur les dents remplacées (López-Martínez et coll., 2015). Ayangco rapporte trois cas implantaires de patients présentant des antécédents d'échecs de traitements endodontiques et de résections apicales. La mise en place des implants se fait entre 3 et 4 mois après le temps de la guérison osseuse. Cependant, malgré l'élimination de la lésion associée à une irrigation du site receveur, il semble que des bactéries ont pu persister dans l'os et conduire au développement d'une péri-implantite apicale (Ayangco et Sheridan, 2001).

Les résultats de ces études tendent à démontrer que ce phénomène est provoqué par le tissu infectieux résiduel provenant de la lésion d'origine endodontique de la dent remplacée. Il est donc supposé que les bactéries persistent au niveau endo-

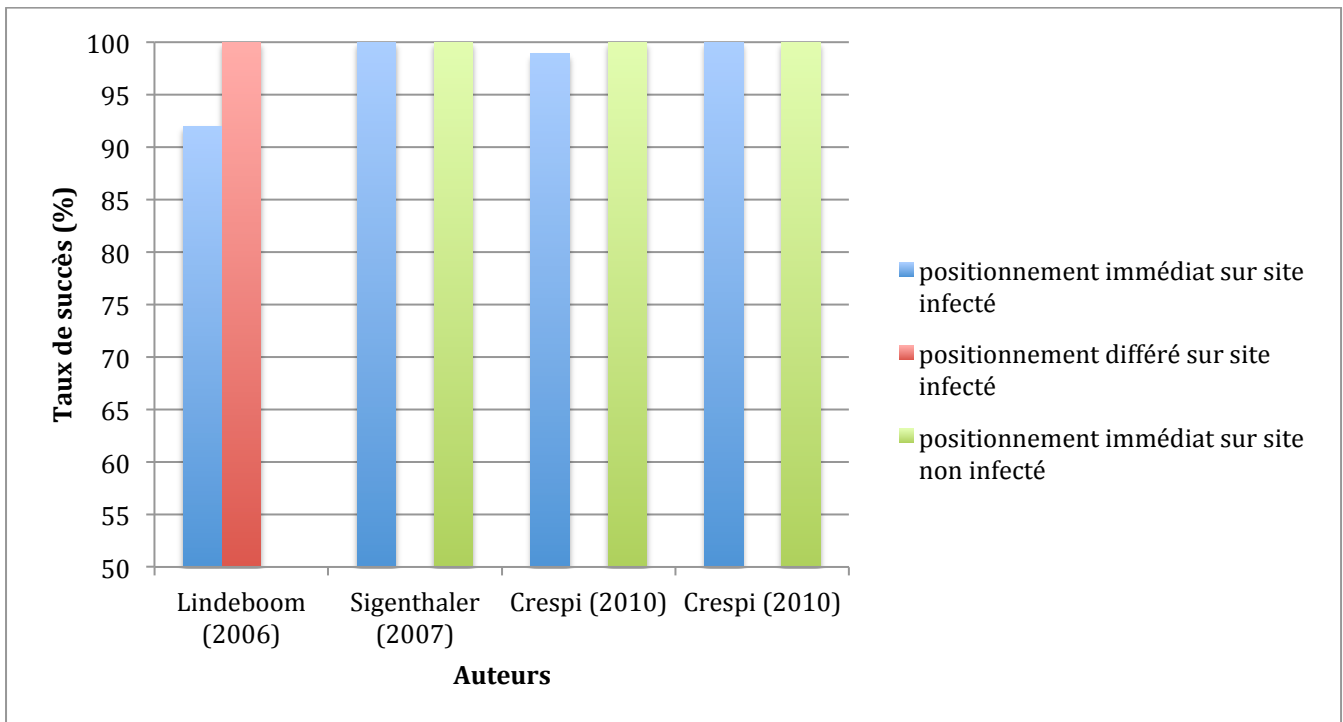
osseux après l'avulsion de la dent et même après la cicatrisation de l'os. Une étude microbiologique est menée sur ce sujet, ainsi que sur les implications en implantologie. D'après les analyses, certaines espèces de bactéries provenant d'une lésion endodontique peuvent persister dans l'os alvéolaire apparemment cicatrisé. Cela implique que ces bactéries peuvent être réactivées et provoquer ainsi une infection durant la thérapeutique implantaire (Nelson et Thomas, 2010).

Contrairement à ces articles, les résultats des études citées dans la section 2.1 prouvent que l'ostéointégration d'un implant placé dans un site infecté est possible. On observe un important taux de succès dans les cas d'implantations immédiates.

Concernant le choix du protocole implantaire, on peut s'appuyer sur l'essai clinique mené par Lindelboom et coll. Dans cette étude randomisée, l'auteur compare les résultats des techniques d'implantations immédiates et différées sur les sites infectés par une lésion péri-apicale. On observe un taux de 92 % de réussite pour des implants placés immédiatement après l'avulsion, contre un taux de 100% de réussite pour la technique en différé. Malgré les limites signalées dans son étude, l'auteur en conclut que les résultats sont similaires pour les deux techniques. Il suggère que le protocole d'implantation différée soit appliqué dans les zones inesthétiques en raison de la récession gingivale engendrée (Lindeboom et coll., 2006).

Les essais cliniques de Siegenthaler et Crespi comparent, quant à eux, les taux de réussite des implants placés immédiatement sur sites infectés et sur sites sains. Ils ont démontré que les implants placés immédiatement sur sites infectés ne montrent pas de taux de complication plus élevés que ceux placés en sites non infectés (Siegenthaler et coll. 2007) (Crespi et coll., 2010) (Crespi et coll., 2010).

Tableau 3 : Taux de succès des implants en fonction du site implantaire et du type de protocole implantaire d'après les études de Lindeboom et coll., 2006 ; Singenthaler et coll., 2007 ; Crespi et coll., 2010 ; Crespi et coll., 2010



L'important taux de succès des implants placés directement après l'élimination des lésions chroniques ou aiguës peut être expliqué par la physiopathologie des infections d'origine endodontique. Celles-ci impliquent de nombreuses espèces de bactéries anaérobiques, généralement restreintes à l'endodonte de la dent infectée. L'avulsion de la dent compromise conduit à la suppression de l'origine de la lésion endo-osseuse (Lindeboom et coll., 2006). Une fois la dent avulsée, l'énucléation du tissu granulomateux et un débridement rigoureux de l'os infecté constituent l'étape obligatoire dans chaque protocole exposé afin d'obtenir un site favorable à la mise en place d'un implant. Il est possible d'y associer une ostéotomie périphérique intra-alvéolaire (Casap et coll., 2007), ou bien un rinçage de l'alvéole à l'aide d'une solution antibiotique (Villa et Rangert, 2005) (Villa et Rangert, 2007) ou saline (Crespi et coll., 2010) (Crespi et coll., 2010). Les traitements proposés par la majorité des études incluent aussi une couverture antibiotique et un bain de bouche de solution antiseptique pendant plusieurs semaines en post-opératoire. L'effet antiseptique du laser permet de diminuer la présence bactérienne dans l'alvéole comme le démontre l'étude de Kusek (Kusek, 2011). À l'impact sur le tissu ciblé, le faisceau du laser provoque une onde de choc se propageant dans les trois dimensions de l'espace. Ce

phénomène induit une déstabilisation du biofilm bactérien et une agitation de la solution de rinçage utilisée avec le laser (Ando et coll., 1996). Un taux élevé de réussite est observé par Del Fabbro lorsque la procédure chirurgicale est couplée avec l'utilisation de PRGF (Del Fabbro et coll., 2009). Il est prouvé que l'application de PRGF dans une alvéole, après l'avulsion, favorise la régénération osseuse et la guérison des tissus mous. De plus, la douleur et l'inflammation post-opératoire sont réduites (Anitua et coll., 2015).

La plupart des auteurs ont dû procéder à une régénération osseuse et tissulaire guidée pour certains patients, afin de traiter les pertes osseuses provoquées par les lésions. L'utilisation de biomatériaux pour procéder à des techniques de comblement est donc possible malgré la présence d'une lésion endo-osseuse.

Quelques complications sont cependant évoquées. Elles sont généralement dues aux défauts osseux causés par les lésions. L'étude de Villa et Rangert rapporte deux cas d'exposition de membrane dans la zone où une fistule était présente initialement. Celles-ci ont été traitées avec de la Chlorhexidine et ont guéri au bout de 3 à 4 semaines, sans entraîner la perte de l'implant (Villa et Rangert, 2005). Siegenthaler évoque des suppurations observées chez cinq patients durant la phase initiale de guérison. Ces complications sont résolues grâce à un prolongement du traitement antibiotique et une ré-intervention chirurgicale pour certains cas. Mais celles-ci ne semblent pas avoir de lien avec les lésions endo-osseuses car elles concernent trois patients du groupe test, et deux patients du groupe témoin (Siegenthaler et coll., 2007). Les résorptions osseuses provoquées par les lésions peuvent contre-indiquer la mise en place immédiate de l'implant. La stabilité mécanique est une condition indispensable à la réussite de l'implant. Cependant, certains implants n'ont pas pu être mis en place car la stabilité primaire était insuffisante.

Ces études concluent que les lésions endo-osseuses d'origine endodontique ne semblent ni compromettre la biocompatibilité des matériaux de comblement, ni affecter le processus d'ostéointégration de l'implant dans le protocole d'extraction-implantation immédiate: à condition qu'une procédure de désinfection soit menée avant la chirurgie implantaire et que la stabilité primaire de l'implant soit suffisante. Le risque d'infection péri-implantaire n'est pas négligeable lorsqu'une lésion endo-osseuse présente antérieurement sur le site receveur est connue. Les cas de péri-implantites rétrogrades peuvent survenir si une procédure de désinfection rigoureuse

n'est pas appliquée. La diminution du volume osseux due aux lésions endo-osseuses constitue un inconvénient. La résorption osseuse initiée après l'avulsion est plus importante et complique le traitement implantaire, plus particulièrement dans le cadre d'une implantation différée. De plus, le défaut osseux complique l'obtention de la stabilité primaire lors d'une mise en place immédiate de l'implant. Face à ces problèmes, le recours aux techniques de régénération osseuse et tissulaire guidées est envisageable après l'élimination complète de l'infection. Il est donc possible de limiter la perte du volume osseux et de stabiliser mécaniquement l'implant malgré le défaut osseux engendré.

3.1.2. Les lésions adjacentes au site implantaire

Comme pour le cas des lésions endo-osseuses présentes sur le site implantaire, celles qui sont adjacentes suscitent, elles aussi, des questions concernant leur potentiel de contamination. Il est prouvé que des lésions péri-apicales peuvent provoquer le développement de péri-implantites rétrogrades sur un implant voisin (Quirynen et coll., 2005). La lésion se propage dans l'os pour venir contaminer la surface de l'implant. Brisman et coll. rapportent qu'une dent adjacente à un implant, même asymptomatique et présentant un traitement endodontique avec une image péri-apicale normale en apparence, peut causer le développement d'une péri-implantite apicale (Brisman et coll., 2001). De plus, l'implant peut être immobile et totalement asymptomatique (Chaffee et coll. 2001). Il est donc parfois difficile pour le clinicien d'anticiper et d'éviter ce genre de situation. Cette pathologie, bien que peu fréquente, reste un problème difficile à gérer lorsque celle-ci survient. Elle peut entraîner des complications délicates à traiter et même aboutir à la perte de l'implant si un examen clinique et radiographique complet ainsi qu'un suivi post-opératoire ne sont pas effectués.

3.2. Comment gérer le site implantaire contre l'infection ?

Les procédures de désinfection proposées par les études citées précédemment, s'intègrent uniquement dans les cas d'implantations immédiates. En s'appuyant sur les résultats tirés de ces études, il est possible de proposer un protocole de traitement du site implantaire, sachant qu'il n'existe aucun consensus concernant la gestion du site implantaire infecté par une lésion d'origine endodontique. Le protocole ainsi proposé peut être appliqué pour chaque situation clinique. Le but étant d'obtenir des conditions favorables à l'ostéointégration de l'implant.

3.2.1. Antibio prophylaxie et antibiothérapie

Malgré une évolution importante de la discipline depuis des années, il n'existe pas de consensus concernant l'usage d'antibiotique dans la pratique implantaire en général (El-Kholy, 2014). Cependant, force est de constater l'existence d'échecs causés en partie par les infections post-opératoires, de nombreux praticiens s'accordent sur le fait qu'une antibio prophylaxie est nécessaire pour augmenter le taux de succès de l'implant (Laskin et coll., 2000) (Caiazza et coll., 2011).

Avant toute intervention en implantologie, le risque d'infection post-opératoire est à évaluer afin d'appliquer le protocole d'antibio prophylaxie adéquat. Celui-ci dépend du patient et des techniques opératoires. Dans un premier temps, il est important de prendre en compte l'état de santé général du patient. En effet, les individus présentant une immunodéficience d'origine pathologique ou médicamenteuse sont plus sujets aux infections locales mais aussi à distance. Une antibio prophylaxie est donc recommandée pour ces patients candidats à la chirurgie implantaire, si celle-ci n'est pas contre-indiquée en raison de leur état de santé (American Academy of Pediatric Dentistry, 2015). Ensuite, le risque diffère en fonction du nombre d'implants à poser, du protocole opératoire ainsi que des techniques chirurgicales et de comblement appliquées. Le protocole d'extraction-implantation immédiate, l'utilisation de matériau de comblement, de même que les techniques de soulevé de sinus, comportent un risque plus important d'infection (Himabindu, 2013). Les recommandations actuelles de l'antibio prophylaxie sont basées sur les lignes directrices de l'American Heart Association (AHA) et de l'American Academy of Orthopaedic Surgeons (AAOS) (Watters et coll., 2013). Elles préconisent l'usage de

l'amoxicilline à 2g par voie orale 30 à 60 min avant l'intervention. S'il existe une allergie à la famille des Beta-Lactamine, la Clindamycine à 600mg est alors choisie. La prise d'antibiotique peut être ensuite maintenue jusqu'à une semaine après l'intervention suivant le protocole choisi (Sollecito et coll., 2015).

En ce qui concerne les cas d'extraction-implantation immédiate et les sites infectés, pendant longtemps et encore de nos jours, la plupart des auteurs préconisent un recours quasi systématique à un traitement antibiotique. Il est appliqué par précaution en préopératoire et est généralement arrêté une semaine après la pose de l'implant (Chrcanovic et coll., 2013). Des expérimentations chez l'animal ont prouvé que la suppression du tissu infecté après l'avulsion de la dent associée à un traitement antibiotique peut permettre de réduire l'activité inflammatoire du site et la résorption osseuse (Arthur B. Novaes et coll., 1998) (Arthur B. Novaes et coll., 2003). Cependant, une récente étude tend à démontrer qu'une antibiothérapie prophylactique n'est pas nécessaire pour les patients présentant une infection endodontique. En effet, les taux de survie des implants sont similaires entre les patients sous traitement antibiotique et ceux sans aucun traitement (Givens Jr. et coll., 2015).

L'antibiothérapie prophylactique reste tout de même importante en implantologie pour la plupart des auteurs. Le manque de recul clinique à ce sujet nous invite à continuer l'usage d'antibiotique dans le protocole d'extraction-implantation immédiate en présence d'une lésion endodontique, et ceci même en cas d'implantation différée. Le traitement antibiotique vise surtout un objectif prophylactique pour faire face aux risques infectieux du patient ou des techniques opératoires. Les effets curatifs sur les lésions endo-osseuses dans le cadre d'une chirurgie implantaire ne sont pas encore attestés.

3.2.2. Avulsion de la dent et assainissement du site receveur

Les bactéries responsables de la formation des lésions endodontiques sont principalement localisées dans l'endodonte de la dent infectée. Après avoir procédé à l'avulsion de la dent à remplacer, l'origine de l'infection est donc supprimée (Lindeboom et coll., 2006). Mais il persiste toujours du tissu infectieux provenant de

la lésion ainsi que des bactéries pathogènes au niveau de l'os alvéolaire. L'infection résiduelle, qui est normalement gérée avec le processus naturel de cicatrisation osseuse, peut être réactivée par l'insertion d'un implant. Une réponse inflammatoire se déclare alors et engendre une résorption osseuse autour de l'implant (Nelson et Thomas, 2010). Un traitement particulier du site implantaire doit donc être apporté dans chacun des cas, lors d'une implantation immédiate ou différée. En considérant les études consacrées au protocole d'extraction-implantation immédiate, toutes procèdent systématiquement à un débridement complet de l'alvéole et un curetage osseux rigoureux du site. La réponse inflammatoire est ainsi réduite et l'os peut être considéré comme sain. Certains des auteurs effectuent un rinçage de la zone après la suppression du tissu infecté (Villa et Rangert, 2005) (Villa et Rangert, 2007) (Crespi et coll.,2010) (Meltzer, 2012). L'irrigation est opérée par une solution antibiotique, saline ou avec de la Chlorhexidine. Il semble difficile d'affirmer l'avantage de cette méthode. De plus, il n'y a pas de groupe de contrôle pour comparer les résultats dans ces études. L'effet pourrait être même inverse, défavorable pour la formation du caillot sanguin et la cicatrisation de l'alvéole (Tolstunov, 2012). Il en est de même dans les études de Kusek et Del Fabbro qui utilisent respectivement l'effet photo-acoustique du laser Erbium (Kusek, 2011) et l'application de PRGF (Del Fabbro et coll., 2009). Malgré les résultats favorables de ces techniques, il est difficile de définir clairement leurs avantages. Aucune de ces deux études ne compare les résultats avec un groupe de contrôle. De plus, l'utilisation du laser photo-acoustique n'est appliquée que sur un échantillon de 10 patients.

3.2.3. Cas des lésions adjacentes

Les cas de péri-implantites à rétro peuvent provenir d'une dent adjacente présentant une lésion endo-osseuse. De nombreux cas cliniques sont présentés dans la littérature mais ils ne décrivent que le diagnostic et le traitement des péri-implantites à rétro déjà présentes. Par contre, il n'existe aucun consensus en ce qui concerne l'attitude à adopter pour éviter ce type d'infection. S'ajoute à cela le manque de littérature à ce sujet.

Un examen clinique et radiologique préopératoire permettent de détecter les lésions endo-osseuses dans la plupart des cas. Un traitement endodontique accompagné ou non d'une chirurgie apicale peut permettre d'éradiquer la lésion. En 2009, Wei Zhou conclut que l'incidence de la péri-implantite apicale peut être réduite en augmentant la distance entre la dent et l'implant et/ou le temps entre le traitement endodontique et la pose de l'implant. Leur étude révèle que l'incidence de la pathologie est plus élevée lorsque l'implant est posé moins de 4 semaines après le traitement endodontique. Les distances de moins de 2mm entre l'implant et la racine de la dent aboutissent aussi à une plus forte incidence de la péri-implantite rétrograde (Wei Zhou et coll., 2009).

CONCLUSION

Conclusion

Selon la littérature, les lésions péri-apicales font partie des facteurs d'échec implantaire. Les bactéries impliquées ont la capacité de contaminer la surface implantaire et de développer une péri-implantite rétrograde. Cette situation peut survenir lorsque le site receveur présente une lésion d'origine endodontique comme dans les cas d'extraction-implantation immédiate; mais aussi lorsqu'il existe des antécédents de ces lésions où l'implantation se fait en différé. Enfin les dents adjacentes atteintes de lésions péri-apicales peuvent elles aussi infecter la surface de l'implant. L'engouement pour le protocole d'extraction-implantation immédiate et les études qui lui sont consacrées ont permis de mettre en évidence que les lésions péri-apicales sur le site implantaire ne perturbaient pas l'ostéointégration, à condition qu'une procédure de désinfection soit appliquée avant la mise en place de l'implant. Elle repose sur la parfaite exérèse de la lésion sous couverture antibiotique ainsi que sur le contrôle de la régénération osseuse et tissulaire.

Les résultats doivent tout de même être interprétés avec précaution. De manière générale, ces études présentent une grande variabilité du point de vue des critères de sélection des patients, des types d'implants utilisés, de la localisation des implants et de la nature de l'infection.

Plus précisément, on notera que :

- L'effet de l'état de surface des implants dans ce type de situation est un sujet peu abordé et peu approfondi.
- Les résultats de certaines mesures ne sont pas mis en relation avec le type d'infection. La classification des pathologies péri-apicales est souvent vague et imprécise dans de nombreux articles.
- Les avantages de certains protocoles chirurgicaux et certaines techniques de désinfection ne sont pas clairement définis car ceux-ci ne sont pas comparés avec un groupe de contrôle.
- La plupart de ces études réalisent un suivi post-opératoire à court terme, jusqu'à six ans maximum.

- Les cas de lésions péri-apicales sur les dents adjacentes au site implantaire sont très peu documentés. Dès lors, il est très difficile de proposer une conduite à tenir dans ces situations.

Compte tenu de ces observations, il est fortement recommandé de disposer à l'avenir d'études incluant davantage d'essais cliniques avec un suivi post-opératoire plus long. À ces conditions, il deviendra possible de déterminer les réels intérêts des techniques proposées en fonction de chaque situation.

Références bibliographiques

Revue périodiques :

1. Albrektsson, Tomas, John Brunski, et Ann Wennerberg. 2009. « “A Requiem for the Periodontal Ligament” Revisited ». *The International Journal of Prosthodontics* 22 (2): 120-22.
2. American Academy of Pediatric Dentistry. 2015. « Guideline on Antibiotic Prophylaxis for Dental Patients at Risk for Infection ». *Pediatric Dentistry* 37 (6): 292-97.
3. Ando, Yoshinori, Akira Aoki, Hisashi Watanabe, et Isao Ishikawa. 1996. « Bactericidal Effect of Erbium YAG Laser on Periodontopathic Bacteria ». *Lasers in Surgery and Medicine* 19 (2): 190-200. doi:10.1002/(SICI)1096-9101(1996)19:2<190::AID-LSM11>3.0.CO;2-B.
4. Anitua, Eduardo, Alia Murias-Freijo, Mohammad Alkhraisat, et Gorka Orive. 2015. « Clinical, radiographical, and histological outcomes of plasma rich in growth factors in extraction socket: a randomized controlled clinical trial ». *Clinical Oral Investigations* 19 (3): 589-600. doi:10.1007/s00784-014-1278-2.
5. Ayangco, Lilibeth, et Phillip J. Sheridan. 2001. « Development and Treatment of Retrograde Peri-implantitis Involving a Site with a History of Failed Endodontic and Apicoectomy Procedures: A Series of Reports ». *International Journal of Oral & Maxillofacial Implants* 16 (3): 412-17.
6. Becker, William, et Burton E. Becker. 1990. « Guided Tissue Regeneration for Implants Placed into Extraction Sockets and for Implant Dehiscences: Surgical Techniques and Case Reports ». *International Journal of Periodontics & Restorative Dentistry* 10 (5): 376-91.
7. Brånemark, P. I., B. O. Hansson, R. Adell, U. Breine, J. Lindström, O. Hallén, et A. Ohman. 1977. « Osseointegrated Implants in the Treatment of the Edentulous Jaw. Experience from a 10-Year Period ». *Scandinavian Journal of Plastic and Reconstructive Surgery. Supplementum* 16: 1-132.

8. Brisman, D. L., A. S. Brisman, et M. S. Moses. 2001. « Implant Failures Associated with Asymptomatic Endodontically Treated Teeth ». *Journal of the American Dental Association* (1939) 132 (2): 191-95.
9. Caiazzo, Alfonso, Piero Casavecchia, Antonio Barone, et Federico Brugnamì. 2011. « A Pilot Study to Determine the Effectiveness of Different Amoxicillin Regimens in Implant Surgery ». *The Journal of Oral Implantology* 37 (6): 691-96. doi:10.1563/AAID-JOI-D-09-00134.1.
10. Casap, Nardy, Chassiel Zeltser, Alon Wexler, Eyal Tarazi, et Rephael Zeltser. 2007. « Immediate Placement of Dental Implants into Debrided Infected Dentoalveolar Sockets ». *Journal of Oral and Maxillofacial Surgery: Official Journal of the American Association of Oral and Maxillofacial Surgeons* 65 (3): 384-92. doi:10.1016/j.joms.2006.02.031.
11. Chaffee, Nancy R., Kevin Lowden, John C. Tiffée, et Lyndon F. Cooper. 2001. « Periapical abscess formation and resolution adjacent to dental implants: A clinical report ». *The Journal of Prosthetic Dentistry* 85 (2): 109-12. doi:10.1067/mpr.2001.113353.
12. Chou, Ting-An, Yu-Liang Chang, Ling-Min Yu, Whei-Ling Pan, Yuh-Ren Ju, et Chiu-Po Chan. 2010. « An implant periapical lesion associated with an endodontic-periodontic lesion of an adjacent molar ». *Journal of Dental Sciences* 5 (3): 171-75. doi:10.1016/S1991-7902(10)60025-6.
13. Chrcanovic, Bruno Ramos, Maximiliano Delany Martins, et Ann Wennerberg. 2013. « Immediate Placement of Implants into Infected Sites: A Systematic Review ». *Clinical Implant Dentistry and Related Research*, juillet. doi:10.1111/cid.12098.
14. Crespi, Roberto, Paolo Capparè, et Enrico Gherlone. 2010. « Fresh-Socket Implants in Periapical Infected Sites in Humans ». *Journal of Periodontology* 81 (3): 378-83. doi:10.1902/jop.2009.090505.

15. Crespi, Roberto, Enrico Gherlone, et Paolo Capparè. 2010. « Immediate Loading of Dental Implants Placed in Periodontally Infected and Non-Infected Sites: A 4-Year Follow-Up Clinical Study ». *Journal of Periodontology* 81 (8): 1140-46. doi:10.1902/jop.2010.090666.
16. Del Fabbro, Massimo, Cristiano Boggian, et Silvio Taschieri. 2009. « Immediate Implant Placement Into Fresh Extraction Sites With Chronic Periapical Pathologic Features Combined With Plasma Rich in Growth Factors: Preliminary Results of Single-Cohort Study ». *Journal of Oral & Maxillofacial Surgery* (02782391) 67 (i11): 2476-84. doi:10.1016/j.joms.2009.04.063.
17. El-Kholey, K. E. 2014. « Efficacy of two antibiotic regimens in the reduction of early dental implant failure: a pilot study ». *International Journal of Oral and Maxillofacial Surgery* 43 (4): 487-90. doi:10.1016/j.ijom.2013.09.013.
18. Givens Jr., Edward, Sompop Bencharit, Warren C. Byrd, Ceib Phillips, Bashir Hosseini, et Donald Tyndall. 2015. « Immediate Placement and Provisionalization of Implants Into Sites With Periradicular Infection With and Without Antibiotics: An Exploratory Study ». *Journal of Oral Implantology* 41 (3): 299-305. doi:10.1563/AAID-JOI-D-13-00002.
19. Hansson, Stig, et Anders Halldin. 2012. « Alveolar ridge resorption after tooth extraction: A consequence of a fundamental principle of bone physiology ». *Journal of Dental Biomechanics*, janvier, 1-8. doi:10.1177/1758736012456543.
20. Himabindu, R. 2013. « The Role of Antibiotics in the Success of Dental Implants ». *Annals & Essences of Dentistry* 5 (2): 16-19. doi:10.5368/aedj.2013.5.1.4.3.
21. Jung, Ronald E., Balthasar Zaugg, Alexander O. H. Philipp, Thomas C. Truninger, David W. Siegenthaler, et Christoph H. F. Hämmerle. 2013. « A prospective, controlled clinical trial evaluating the clinical radiological and aesthetic outcome after 5 years of immediately placed implants in sockets exhibiting periapical pathology ». *Clinical Oral Implants Research* 24 (8): 839-46. doi:10.1111/j.1600-0501.2012.02491.x.

22. Kusek, Edward R. 2011. « Immediate Implant Placement Into Infected Sites: Bacterial Studies of the Hydroacoustic Effects of the YSGG Laser ». *Journal of Oral Implantology* 37: 205-11. doi:10.1563/AAID-JOI-D-10-00014.
23. Laskin, Daniel M., C. Daniel Dent, Harold F. Morris, Shigeru Ochi, et John W. Olson. 2000. « The Influence of Preoperative Antibiotics on Success of Endosseous Implants at 36 Months ». *Annals of Periodontology* 5 (1): 166-74. doi:10.1902/annals.2000.5.1.166.
24. Lindeboom, Jérôme A. H., Yang Tjiook, et Frans H. M. Kroon. 2006. « Immediate Placement of Implants in Periapical Infected Sites: A Prospective Randomized Study in 50 Patients ». *Oral Surgery, Oral Medicine, Oral Pathology, Oral Radiology, and Endodontics* 101 (6): 705-10. doi:10.1016/j.tripleo.2005.08.022.
25. Lindhe, Jan, Joerg Meyle, et on behalf of Group D of the European Workshop on Periodontology. 2008. « Peri-Implant Diseases: Consensus Report of the Sixth European Workshop on Periodontology ». *Journal of Clinical Periodontology* 35 (septembre): 282-85. doi:10.1111/j.1600-051X.2008.01283.x.
26. Listgarten, M. A., N. P. Lang, H. E. Schroeder, et A. Schroeder. 1991. « Periodontal Tissues and Their Counterparts around Endosseous Implants ». *Clinical Oral Implants Research* 2 (1): 1-19. doi:10.1034/j.1600-0501.1991.020101.x.
27. López-Martínez, Fanny, Gerardo Gómez Moreno, Patricia Olivares-Ponce, David Eduardo Jaramillo, José Eduardo Maté Sánchez de Val, et José Luis Calvo-Guirado. 2015. « Implants failures related to endodontic treatment. An observational retrospective study ». *Clinical Oral Implants Research* 26 (9): 992-95. doi:10.1111/clr.12415.
28. McAllister, B. S., D. Masters, et R. M. Meffert. 1992. « Treatment of Implants Demonstrating Periapical Radiolucencies ». *Practical Periodontics and Aesthetic Dentistry: PPAD* 4 (9): 37-41.

29. Meltzer, Alan M. 2012. « Immediate Implant Placement and Restoration in Infected Sites ». *International Journal of Periodontics & Restorative Dentistry* 32 (5): e169-73.
30. Nelson, Stephen, et Graham Thomas. 2010. « Bacterial Persistence in Dentoalveolar Bone Following Extraction: A Microbiological Study and Implications for Dental Implant Treatment Clinical Implant Dentistry and Related Research, Volume *, Number *, 2009 Bacterial Persistence in Dentoalveolar Bone ». *Clinical Implant Dentistry & Related Research* 12 (4): 306-14. doi:10.1111/j.1708-8208.2009.00165.x.
31. Novaes, A. B., G. M. Vidigal Júnior, A. B. Novaes, M. F. Grisi, S. Polloni, et A. Rosa. 1998. « Immediate Implants Placed into Infected Sites: A Histomorphometric Study in Dogs ». *The International Journal of Oral & Maxillofacial Implants* 13 (3): 422-27.
32. Novaes, Arthur B., Andréa M. Marcaccini, Sérgio L. S. Souza, Mário Taba, et Márcio F. M. Grisi. 2003. « Immediate Placement of Implants into Periodontally Infected Sites in Dogs: A Histomorphometric Study of Bone-Implant Contact ». *The International Journal of Oral & Maxillofacial Implants* 18 (3): 391-98.
33. Oh, Tae-Ju, Joongkyo Yoon, et Hom-Lay Wang. 2003. « Management of the Implant Periapical Lesion: A Case Report ». *Implant Dentistry* 12 (1): 41-46.
34. Pecora, G., S. Andreana, U. Covani, D. De Leonardis, et R. E. Schifferle. 1996. « New Directions in Surgical Endodontics; Immediate Implantation into an Extraction Site ». *Journal of Endodontics* 22 (3): 135-39.
35. Peters, L. B., P. R. Wesselink, et A. J. van Winkelhoff. 2002. « Combinations of bacterial species in endodontic infections ». *International Endodontic Journal* 35 (8): 698-702. doi:10.1046/j.1365-2591.2002.00550.x.
36. Quirynen, Marc, Frieda Gijbels, et Reinhilde Jacobs. 2003. « An infected jawbone site compromising successful osseointegration ». *Periodontology 2000* 33 (1): 129. doi:10.1046/j.0906-6713.2002.03311.x.

37. Quirynen, Marc, et Wim Teughels. 2003. « Microbiologically compromised patients and impact on oral implants ». *Periodontology 2000* 33 (1): 119. doi:10.1046/j.0906-6713.2003.03310.x.
38. Quirynen, Marc, Roel Vogels, Ghada Alsaadi, Ignace Naert, Reinhilde Jacobs, et Daniel van Steenberghe. 2005. « Predisposing conditions for retrograde peri-implantitis, and treatment suggestions ». *Clinical Oral Implants Research* 16 (5): 599-608. doi:10.1111/j.1600-0501.2005.01147.x.
39. Ramanauskaite, Ausra, et Gintaras Juodzbaly. 2016. « Diagnostic Principles of Peri-Implantitis: a Systematic Review and Guidelines for Peri-Implantitis Diagnosis Proposal ». *Journal of Oral & Maxillofacial Research* 7 (4): 1-15. doi:10.5037/jomr.2016.7308.
40. Schenk, Robert K., et Daniel Buser. 1998. « Osseointegration: A Reality ». *Periodontology 2000* 17 (1): 22-35. doi:10.1111/j.1600-0757.1998.tb00120.x.
41. Shabahang, Shahrokh, Khaled Bohsali, Philip J. Boyne, Nicholas Caplanis, Jaime Lozada, et Mahmoud Torabinejad. 2003. « Effect of teeth with periradicular lesions on adjacent dental implants ». *Oral Surgery, Oral Medicine, Oral Pathology, Oral Radiology, and Endodontology* 96 (3): 321-26. doi:10.1016/S1079-2104(03)00367-6.
42. Shaffer, M. D., D. A. Juruaz, et P. C. Haggerty. 1998. « The Effect of Periradicular Endodontic Pathosis on the Apical Region of Adjacent Implants ». *Oral Surgery, Oral Medicine, Oral Pathology, Oral Radiology, and Endodontics* 86 (5): 578-81.
43. Siegenthaler, David W., Ronald E. Jung, Claudia Holderegger, Malgorzata Roos, et Christoph H. F. Hämmerle. 2007. « Replacement of teeth exhibiting periapical pathology by immediate implants. A prospective, controlled clinical trial ». *Clinical Oral Implants Research* 18 (6): 727-37. doi:10.1111/j.1600-0501.2007.01411.x.

44. Sollecito, Thomas P., Elliot Abt, Peter B. Lockhart, Edmond Truelove, Thomas M. Paumier, Sharon L. Tracy, Malavika Tampi, Eugenio D. Beltrán-Aguilar, et Julie Frantsve-Hawley. 2015. « The Use of Prophylactic Antibiotics prior to Dental Procedures in Patients with Prosthetic Joints ». *The Journal of the American Dental Association* 146 (1): 11-16.e8. doi:10.1016/j.adaj.2014.11.012.
45. Tolstunov, L. 2012. « Influence of immediate post-extraction socket irrigation on development of alveolar osteitis after mandibular third molar removal: a prospective split-mouth study, preliminary report ». *British Dental Journal* 213 (12): 597-601. doi:10.1038/sj.bdj.2012.1134.
46. Trowbridge, H. O., et B. H. Stevens. 1992. « Microbiologic and Pathologic Aspects of Pulpal and Periapical Disease ». *Current Opinion in Dentistry* 2 (juin): 85-92.
47. Truninger, Thomas C., Alexander O. H. Philipp, David W. Siegenthaler, Malgorzata Roos, Christoph H. F. Hämmerle, et Ronald E. Jung. 2011. « A prospective, controlled clinical trial evaluating the clinical and radiological outcome after 3 years of immediately placed implants in sockets exhibiting periapical pathology ». *Clinical Oral Implants Research* 22 (1): 20-27. doi:10.1111/j.1600-0501.2010.01973.x.
48. Villa, Roberto, et Bo Rangert. 2005. « Early Loading of Interforaminal Implants Immediately Installed after Extraction of Teeth Presenting Endodontic and Periodontal Lesions ». *Clinical Implant Dentistry & Related Research* 7 (avril): 28-35.
49. Villa, Roberto, et Bo Rangert. 2007. « Immediate and Early Function of Implants Placed in Extraction Sockets of Maxillary Infected Teeth: A Pilot Study ». *The Journal of Prosthetic Dentistry* 97 (6 Suppl): S96-108. doi:10.1016/S0022-3913(07)60013-4.
50. Watters, William, Michael P. Rethman, Nicholas Buck Hanson, Elliot Abt, Paul A. Anderson, Karen C. Carroll, Harry C. Futrell, et al. 2013. « Prevention of

Orthopaedic Implant Infection in Patients Undergoing Dental Procedures ». *The Journal of the American Academy of Orthopaedic Surgeons* 21 (3): 180-89. doi:10.5435/JAAOS-21-03-180.

51. Wei Zhou, Chun Han, Dehua Li, Yunming Li, Yingliang Song, et Yimin Zhao. 2009. « Endodontic treatment of teeth induces retrograde peri-implantitis ». *Clinical Oral Implants Research* 20 (12): 1326-32. doi:10.1111/j.1600-0501.2009.01752.x.
52. Werbitt, Marvin J., et Perry V. Goldberg. 1992. « The Immediate Implant Bone Preservation and Bone Regeneration ». *International Journal of Periodontics & Restorative Dentistry* 12 (3): 206-17.
53. Younis, Luay, Asraa Taher, Mohamed Ibrahim Abu-Hassan, et Ong Tin. 2009. « Evaluation of Bone Healing Following Immediate and Delayed Dental Implant Placement ». *The Journal of Contemporary Dental Practice* 10 (4): 35-42.

Ouvrages :

1. Bert, Marc, et Missika, Patrick. 2009. *Les clés du succès en implantologie Prévenir les complications et les échecs*. Rueil-Malmaison: Editions CDP.
2. Davarpanah, Mithridade, et Szmukler-Moncler Demurashvili Philippe Rajzbaum, Keyvan Davarpanah, Georgy. 2015. *Manuel d'implantologie clinique. 3e édition: Concepts, intégration des protocoles et esquisses de nouveaux paradigmes*. Initiatives Sante. Rueil-Malmaison: Editions CDP
3. Lasfargues, Jean-Jacques, et Machtou, Pierre. 2010. *Dictionnaire francophone des termes d'odontologie conservatrice*. Paris: Espace ID.
4. Simon, Stéphane, Machtou, Pierre et Pertot, Willy. 2015. *Endodontie*. Initiatives Sante. Rueil-Malmaison: Editions CDP.

Table des matières

Sommaire.....	10
Liste des tableaux.....	11
Liste des figures	11
Introduction	14
1. Rappels et définitions.....	16
1.1. Caractéristiques du tissu osseux	16
1.1.1. Aspect microscopique	16
1.1.2. Types d'os.....	17
1.2. L'ostéointégration.....	19
1.2.1. Définitions	19
1.2.2. Le procédé de l'ostéointégration	19
1.2.2.1. La stabilité primaire	19
1.2.2.2. Réponse biologique et ostéointégration	20
1.3. Les pathologies péri-implantaires	23
1.3.1. La péri-implantite.....	23
1.3.2. La péri-implantite rétrograde ou péri-implantite apicale	23
1.4. Les lésions endo-osseuses d'origine endodontique	25
1.4.1. Parodontite apicale aiguë.....	25
1.4.2. Parodontite apicale chronique.....	27
2. Revue de la littérature et résultats	30
2.1. Lésions endo-osseuses et échec implantaire	32
2.2. Lésions endo-osseuses sur le site implantaire	34
2.2.1. Extraction-implantation immédiate et parodontite apicale.....	34
2.2.2. Tableau récapitulatif	46
2.3. Lésions endo-osseuses adjacentes au site implantaire.....	47

3. Discussions et solutions proposées.....	50
3.1. Quelles sont les limites imposées par les lésions endo-osseuses en implantologie ?.....	50
3.1.1. Les lésions sur le site implantaire	50
3.1.2. Les lésions adjacentes au site implantaire.....	54
3.2. Comment gérer le site implantaire contre l'infection ?.....	55
3.2.1. Antibioprophylaxie et antibiothérapie	55
3.2.2. Avulsion de la dent et assainissement du site receveur	56
3.2.3. Cas des lésions adjacentes	57
Conclusion	60
Références bibliographiques.....	62

AUBRUN Simon - Lésions endo-osseuses et implantologie

Nancy 2016: 72 pages, 17 illustrations, 3 tableaux.

Th.: Chir.-Dent.: Nancy : 2016

Mots clés : implantologie, péri-implantite rétrograde, lésion endodontique, parodontite apicale, ostéointégration.

Résumé :

AUBRUN Simon. Lésions endo-osseuses et implantologie

Th.: Chir.-Dent.: Nancy : 2016

L'implantologie orale, grâce à son développement depuis plusieurs années, fait désormais partie intégrante de nos plans de traitement. Le taux de succès élevé des traitements implantaire en fait une thérapeutique qui peut être considérée comme fiable. La discipline reste néanmoins exigeante. Des conditions optimales et un protocole implantaire rigoureux sont obligatoires. Par conséquent, plusieurs interrogations se posent dans les cas où le site receveur présente une lésion endo-osseuse d'origine endodontique. Dans cette situation, l'attitude clinique peut être difficile à déterminer.

Le but de ce travail est d'évaluer les implications de ces lésions en implantologie, et de définir ensuite la conduite à tenir dans ces situations. Après avoir procédé à une analyse de la littérature, les résultats seront discutés afin de répondre aux questions suivantes : Quelles sont les limites imposées par les lésions endo-osseuses en implantologie ? Comment gérer le site implantaire et lutter contre l'infection ?

Membres du jury :

<u>Pr P. AMBROSINI</u>	<u>Professeur des Universités</u>	<u>Président</u>
Dr D. JOSEPH	Maître de Conférences des Universités	Juge
Dr C. KICHENBRAND	Assistante Hospitalo-Universitaire	Juge
Dr B. DELAITRE	Assistant Hospitalo-Universitaire	Juge

Adresse de l'auteur :

AUBRUN Simon
6, rue de la Sapinière
54600 VILLERS LES NANCY

Jury : Président : P. AMBROSINI– Professeur des Universités
Juges : D. JOSEPH–Maître de Conférence des Universités
C. KICHENBRAND - Assistante Hospitalier Universitaire
B. DELAITRE– Assistant Hospitalier Universitaire

Thèse pour obtenir le diplôme D'Etat de Docteur en Chirurgie Dentaire

Présentée par: Monsieur AUBRUN Simon, Michel, Salustiano

né(e) à: LAXOU (Meurthe-et-Moselle)

le 13 novembre 1991

et ayant pour titre : « Lésions endo-osseuses et implantologie ».

Le Président du jury



P. AMBROSINI

Le Doyen,
de la Faculté d'Odontologie



J.M. MARTRETTE

Autorise à soutenir et imprimer la thèse 9358

NANCY, le

18 NOV. 2016

Le Président de l'Université de Lorraine



P. MUTZENHARDT