



HAL
open science

Les tuméfactions cervico-faciales : comment éviter les pièges ?

Paul-Edouard Lec

► **To cite this version:**

Paul-Edouard Lec. Les tuméfactions cervico-faciales : comment éviter les pièges ?. Sciences du Vivant [q-bio]. 2017. hal-01931829

HAL Id: hal-01931829

<https://hal.univ-lorraine.fr/hal-01931829v1>

Submitted on 23 Nov 2018

HAL is a multi-disciplinary open access archive for the deposit and dissemination of scientific research documents, whether they are published or not. The documents may come from teaching and research institutions in France or abroad, or from public or private research centers.

L'archive ouverte pluridisciplinaire **HAL**, est destinée au dépôt et à la diffusion de documents scientifiques de niveau recherche, publiés ou non, émanant des établissements d'enseignement et de recherche français ou étrangers, des laboratoires publics ou privés.



AVERTISSEMENT

Ce document est le fruit d'un long travail approuvé par le jury de soutenance et mis à disposition de l'ensemble de la communauté universitaire élargie.

Il est soumis à la propriété intellectuelle de l'auteur. Ceci implique une obligation de citation et de référencement lors de l'utilisation de ce document.

D'autre part, toute contrefaçon, plagiat, reproduction illicite encourt une poursuite pénale.

Contact : ddoc-thesesexercice-contact@univ-lorraine.fr

LIENS

Code de la Propriété Intellectuelle. articles L 122. 4

Code de la Propriété Intellectuelle. articles L 335.2- L 335.10

http://www.cfcopies.com/V2/leg/leg_droi.php

<http://www.culture.gouv.fr/culture/infos-pratiques/droits/protection.htm>

THESE

Pour le

DIPLÔME D'ÉTAT DE DOCTEUR EN CHIRURGIE DENTAIRE

Par

Paul-Edouard LEC

Né le 10/12/89 à BESANÇON (Doubs)

**LES TUMÉFACTIONS CERVICO-FACIALES :
COMMENT ÉVITER LES PIÈGES ?**

Présentée et soutenue publiquement le

7 novembre 2017

Membre du Jury :

Pr P.AMBROSINI

Professeur des Universités

Président

Dr B.PHULPIN

Maitre de Conférences des Universités

Juge

Dr M.VINCENT

Maitre de Conférences des Universités

Juge

Dr B.DELAIRE

Assistant hospitalier universitaire

Juge

*Par délibération en date du 11 décembre 1972,
La faculté de chirurgie dentaire a arrêté que
Les opinions émises dans les dissertations
Qui lui seront présentées
Doivent être considérées comme propres à
leurs auteurs et qu'elle n'attend leurs donner
aucune approbation ni improbation*



Président : Professeur Pierre MUTZENHARDT

Doyen : Professeur Jean-Marc MARTRETTE

Vice-Doyens : Dr Céline CLEMENT – Dr Rémy BALTHAZARD – Dr Anne-Sophie VAILLANT

Membres Honoraires : Dr L. BABEL – Pr. S. DURIVAUX – Pr A. FONTAINE – Pr G. JACQUART – Pr D. ROZENCWEIG - Pr ARTIS - Pr M. VIVIER ✦

Doyens Honoraires : Pr J. VADOT, Pr J.P. LOUIS

Professeur émérite : Pr M-P FILLEUL

Sous-section 56-01 Odontologie pédiatrique	Mme <u>DROZ Dominique</u>	Maître de Conférences *
	Mme JAGER Stéphanie	Maître de Conférences *
	M. PREVOST Jacques	Maître de Conférences
	Mme HERNANDEZ Magali	Maître de Conférences Associée *
	M. LEFAURE Quentin	Assistant
	M. MERCIER Thomas	Assistant *
Sous-section 56-02 Orthopédie Dento-Faciale	Mme <u>EGLOFF Benoît</u>	Maître de Conférences *
	Mme GREGOIRE Johanne	Assistante
Sous-section 56-03 Prévention, Epidémiologie, Economie de la Santé, Odontologie légale	Mme <u>CLEMENT Céline</u>	Maître de Conférences *
	Mme NASREDDINE Greyce	Assistante
	M. BAUDET Alexandre	Assistant *
Sous-section 57-01 Parodontologie	M. <u>AMBROSINI Pascal</u>	Professeur des Universités *
	Mme BISSON Catherine	Maître de Conférences *
	M. JOSEPH David	Maître de Conférences *
	M. PENAUD Jacques	Maître de Conférences
	M. LACH Patrick	Assistant
	Mme MAYER-COUPIN Florence	Assistante
Sous-section 57-02 Chirurgie Buccale, Pathologie et Thérapeutique, Anesthésiologie et Réanimation	Mme <u>GUILLET-THIBAUT Julie</u>	Maître de Conférences *
	M. BRAVETTI Pierre	Maître de Conférences
	Mme PHULPIN Bérengère	Maître de Conférences *
	M. DELAITRE Bruno	Assistant
	Mme NACHIT Myriam	Assistante
	Mme KICHENBRAND Charliène	Assistante *
Sous-section 57-03 Sciences Biologiques (Biochimie, Immunologie, Histologie, Embryologie, génétique, Anatomie pathologique, Bactériologie, Pharmacologie)	M. <u>YASUKAWA Kazutoyo</u>	Maître de Conférences *
	M. MARTRETTE Jean-Marc	Professeur des Universités *
	Mme EGLOFF-JURAS Claire	Assistante*
Sous-section 58-01 Odontologie Conservatrice, Endodontie	M. <u>MORTIER Éric</u>	Maître de Conférences *
	M. AMORY Christophe	Maître de Conférences
	M. BALTHAZARD Rémy	Maître de Conférences *
	M. ENGELS-DEUTSCH Marc	Maître de Conférences
	M. VINCENT Marin	Maître de Conférences*
	M. GEVREY Alexis	Assistant
	Mme GEBHARD Cécile	Assistante
M. GIESS Renaud	Assistant *	
Sous-section 58-02 Prothèses (Prothèse conjointe, Prothèse adjointe partielle, Prothèse complète, Prothèse maxillo- faciale)	M. <u>DE MARCH Pascal</u>	Maître de Conférences
	M. SCHOUVER Jacques	Maître de Conférences
	Mme VAILLANT Anne-Sophie	Maître de Conférences *
	Mme CORNE Pascale	Maître de Conférences Associée *
	M. GILLET Marc	Assistant
	M. HIRTZ Pierre	Assistant *
	M. KANNENGIESSER François	Assistant
	Mme MOEHREL Bethsabée	Assistante*
M. VUILLAUME Florian	Assistant	
Sous-section 58-03 Sciences Anatomiques et Physiologiques Occlusodontiques, Biomatériaux, Biophysique, Radiologie	Mme <u>STRAZIELLE Catherine</u>	Professeur des Universités *
	Mme MOBY Vanessa (Stutzmann)	Maître de Conférences *
	M. SALOMON Jean-Pierre	Maître de Conférences
	Mme KARKABA Alaa	Assistante Associée

Souligné : responsable de la sous-section

* temps plein

Mis à jour le 08/09/2017

REMERCIEMENTS



À notre président de thèse,

Monsieur le Professeur Pascal AMBROSINI

Docteur en Chirurgie Dentaire

Docteur de l'Université Henri Poincaré Nancy I

Habilité à Diriger des Recherches

Professeur des Universités – Praticien Hospitalier

Sous-section : Chirurgie orale ; parodontologie ; biologie orale

Responsable du Département de Parodontologie

Je vous remercie de l'honneur que vous m'avez fait en acceptant de présider le jury de thèse.

Je vous remercie pour vos qualités pédagogiques et humaines que j'ai pu apprécier durant toutes ces années d'études.

À notre juge et directeur de thèse,

Madame le docteur Bérengère PHULPIN

Docteur en Chirurgie Dentaire

Docteur de l'Université de Lorraine

Maitre de conférences des Universités – Praticien
Hospitalier

Sous-section : Chirurgie orale ; parodontologie ; biologie
orale

Responsable du Département de Chirurgie Orale

*Je vous remercie de l'honneur que vous m'avez fait
en acceptant de diriger ma thèse.*

*Je vous remercie pour vos qualités pédagogiques
et humaines que j'ai pu apprécier durant toutes ces
années d'études.*

À notre juge et co-directeur de thèse,

Monsieur le docteur Bruno DELAITRE

Docteur en Chirurgie Dentaire

Assistant Hospitalo-Universitaire

Sous-section : Chirurgie orale ; parodontologie ; biologie
orale

*Je vous remercie de l'honneur que vous m'avez fait
en acceptant de codiriger ma thèse.*

*Je vous remercie pour vos qualités pédagogiques
et humaines que j'ai pu apprécier durant toutes ces
années d'études.*

À notre juge,

Monsieur le docteur Marin VINCENT

Docteur en Chirurgie Dentaire

Maitre de conférences des Universités – Praticien
Hospitalier

Sous-section : Dentisterie restauratrice, endodontie,
prothèse, fonction-dysfonction, imagerie, biomatériaux

Responsable du Département de Dentisterie restauratrice,
endodontie

*Je vous remercie de l'honneur que vous m'avez fait
en acceptant de devenir juge de ma thèse.*

*Je vous remercie pour vos qualités pédagogiques
et humaines que j'ai pu apprécier durant toutes ces
années d'études.*

À maman, papa, & mes frères, vous êtes ma drogue, mon port d'attache, mon soleil, ma meute grâce auxquelles je peux avancer dans la vie sans avoir peur des obstacles ou des chutes.

À Pierre-Henry & Axelle, ma présence Bisontine avec laquelle je passe de si bons moments.

À Jean-Christophe & Justine, mon port d'attache Nancéen que j'attends si souvent avec impatience de retrouver pour une sortie, un repas, une tranche de rigolade, une incruste.

À mes grands-parents, mamie qui nous gâte toujours avec de si bons repas, à papi Claude, papi Marcel, & mamie Marcelle je pense fort à vous.

À mon parrain Nicolas & Elena, ma marraine Pierrette & Roger, Alexandre Victoire, Alexandre Lec, Géraldine, Louise & Célestine, Christine & Pascal, tata MH, Tita & Dadou, ...

À Rachid & Raphaël, cela fait 11 ans que nous nous soutenons et passons de si bons moments dans les différentes étapes de nos vies, je souhaite que cela continue.

À Baptiste, Anne-Laure, Melon, Bastien, Lisa, Etienne, Paul, Laure-Anne & Hugo, ...

À mes binômes, Elif, Lulu, Valentine, Clémence, Laure, Florine, Maxime, Julie, Céline & Elise, ...

À l'équipe de basketball de la faculté

À Quentin, Yassine, Liz, Marine, Cécile, Chloé, Marjorie, & Juliette, pour m'avoir offert une très belle vie étudiante.

À la mémoire et en hommage au Dr Daniel Viennet qui se trouvait être à l'initiative de ce sujet de thèse.

TABLE DES MATIÈRES

Introduction	4
I. Les tuméfactions cervico-faciales.....	5
I.1. Définition	5
I.2. Description des différentes origines des tuméfactions	5
II.2.1. Réaction inflammatoire	5
I.2.2. Tuméfaction d'origine tumorale	6
I.2.3. Réaction œdémateuse	7
I.2.4. Réaction hémorragique	8
I.2.5. Voies de propagation des écoulements infectieux	9
II. Les entités cliniques rencontrées dans la sphère ORL	11
II.1. Per et postopératoire	11
II.1.1. Extrusion d'hypochlorite de sodium en endodontie	11
II.1.2. Emphysème sous-cutané	13
II.1.3. Tuméfaction post-avulsionel.....	15
II.1.4. Hématome et ecchymose du plancher buccal.....	17
II.1.5. Tuméfaction suite à bris d'aiguille ou corps étranger	21
II.2. Infectieuse	24
II.2.1. Cellulite cervico-faciale :.....	24
II.2.2. Oreillons :	29
II.3 Adénopathie	32
II.3.1. Les origines infectieuses :	35
II.3.2. Les origines systémiques :	35
II.3.3. Les origines médicamenteuses :.....	36
II.3.4. Les origines tumorales :.....	36

II.3.5. Géographie et délai d'apparition des adénopathies cervicales	36
II.3.6. Prise en charge :	41
II.4. Angioedème:	43
II.4.1. Description :	43
II.4.2. Tableau clinique :	45
II.4.3. Géographie et délai d'apparition :	46
II.4.4. Physiopathologie :	46
II.4.5. Prise en charge	46
II.5. Tuméfactions des glandes salivaires	49
II.5.1. Description :	49
II.5.2. Pathologie tumorale :	49
II.5.3. Pathologie lithiasique :	54
II.5.4. Pathologie inflammatoire et infectieuse des glandes salivaires :	59
II.6. Tumeurs de la sphère cervico-faciales	61
II.6.1. Tumeurs cervicales :	61
II.6.2. Les tumeurs faciales :	67
II.7. Réactions allergiques	70
II.7.1. Caoutchouc	71
II.7.2. Anesthésiques locaux	75
II.7.3. Acrylates	76
II.7.4. Appareil orthodontique	78
II.7.5. Amalgames	79
II.7.5. Allergie à l'or	80

II.8. Tuméfaction traumatique	80
II.8.1. Description :	80
II.8.2. traumatismes des parties molles	81
II.8.3. Traumatisme dentaire	84
II.8.4. Fracture mandibulaire	84
II.8.5. Fracture de l'étage moyen de la face	88
II.8.6. Fracture zygomato-maxillaire	89
II.8.7. Fracture du plancher de l'orbite.....	91
II.8.8. Fracture des os propres du nez	92
II.8.9. Fracture centrofaciale complexe	94
II.8.10. Fracture occluso-facial de Lefort.....	96
III. Critères diagnostics :	102
III.1. Arbre décisionnel :	102
Conclusion	104
Annexes	105
Table des tableaux	108
Table des illustrations	109
Bibliographie	111

Introduction

Les masses ou tuméfactions cervico-faciales constituent un motif de consultation fréquent tant pour les omnipraticiens, les microbiologistes, les hémato-oncologues que pour les otorhinolaryngologistes (ORL).

Le diagnostic différentiel s'avère vaste avec au premier plan les tuméfactions inflammatoires et infectieuses. Les tuméfactions d'origine maligne sont moins fréquemment rencontrées. Les tuméfactions solides et situées latéralement dans le cou constituent un plus grand défi diagnostique pour lequel l'examen clinique, les examens biologiques et radiologiques ne parviennent pas toujours à élucider la cause. Puisque l'orientation thérapeutique dépend grandement d'un diagnostic précis, le respect d'un guide clinique trouve sa justification.

L'objectif de cette thèse est de discuter des principales modalités de diagnostic.

I. Les tuméfactions cervico-faciales

I.1. Définition

Une tuméfaction correspond à l'augmentation de volume généralement pathologique d'un organe, d'un tissu, d'une cellule ou d'une partie du corps, quelle qu'en soit sa cause, qui peut être d'origine inflammatoire (allergique, traumatique, infectieuse ...), tumorale, hémorragique, ou par infiltration œdémateuse.

I.2. Description des différentes origines des tuméfactions

II.2.1. Réaction inflammatoire

L'inflammation ou réaction inflammatoire correspond à la réponse des tissus vivants, vascularisés à une agression.

C'est un processus généralement bénéfique dont le but est d'éliminer l'agent pathogène et/ou de réparer des lésions tissulaires.

Elle peut cependant parfois être néfaste du fait de l'agressivité de l'agent pathogène, de sa persistance, de son siège, ou lié à des anomalies de régulation de ses processus, ou des anomalies quantitative et/ou qualitative des cellules inflammatoires. (1)

Ce processus comprend :

- des phénomènes généraux exprimés biologiquement par un syndrome inflammatoire et le plus souvent cliniquement par une altération de l'état général (fièvre, asthénie, amaigrissement),
- des phénomènes locaux qui sont localisés au niveau du tissu conjonctif vascularisé (rougeur, chaleur, œdème, douleur).

Ces réactions présentent de nombreuses étiologies :

- infectieuses : bactéries, virus, parasites, champignons,
- agents physiques : traumatique, chaud, froid, radiation,
- agents chimiques : caustiques, toxiques, venins,
- corps étrangers : exogènes,
- défaut de vascularisation : ischémie,
- immunitaires : anomalie de réponse, allergies, auto-immunité,

L'inflammation peut être aiguë (immédiate, de courte durée, à phénomènes vasculo-exsudatifs intenses, guérissant spontanément ou avec traitement) ou chronique (sans tendance à la guérison spontanée et qui évolue en persistant ou en s'aggravant pendant plusieurs mois ou plusieurs années).

Généralement l'inflammation se déroule en 4 étapes :

- réaction vasculo-exsudative ou phase d'initiation vasculaire,
- réaction cellulaire ou phase d'amplification,
- détersion,
- réparation et cicatrisation ou phase de résolution.

1.2.2. Tuméfaction d'origine tumorale

Une tumeur ou néoplasme est une masse formée dans l'organisme par la prolifération de cellules constituant un tissu pathologique ressemblant plus ou moins au tissu dans lequel elles se développent et finissant par acquérir son autonomie biologique (2).

Cette prolifération se produit à la suite d'un dérèglement de la croissance cellulaire, dont les anomalies et l'agressivité de développement au-delà de certaines limites fixent le caractère de bénignité ou de malignité.

Le syndrome de masse ou syndrome tumoral est constitué d'un ensemble d'éléments cliniques ou paracliniques qui traduisent le développement d'une lésion, quelle qu'en soit la nature, entraînant progressivement le refoulement ou la compression des structures voisines.

Le syndrome tumoral peut se révéler cliniquement par une tuméfaction, une augmentation de volume sous forme d'une voussure palpable, ou être décelé par un examen complémentaire.

Il peut être lié à la présence :

- d'une tumeur,
- d'un abcès,
- d'un hématome,
- d'un épanchement liquidien,
- d'un phénomène réactionnel inflammatoire.

On distingue les tumeurs bénignes et malignes.

Les tumeurs bénignes sont des tumeurs souvent sans gravité, c'est-à-dire ne pouvant donner lieu à des tumeurs filles (métastases). Cependant une tumeur bénigne peut entraîner des complications graves (compression, inflammation, etc.) par son action mécanique.

Tandis que les tumeurs malignes (cancéreuses) sont caractérisées par une attaque invasive des tissus environnants, et produisent des tumeurs filles (métastases) qui se propagent à travers le sang ou la lymphe.

La typologie des tumeurs se fait selon leurs localisations et surtout selon leurs aspects morphologiques microscopiques, leurs différenciations, et leurs ressemblances avec les tissus normaux.

1.2.3. Réaction œdémateuse

Un œdème correspond à l'accumulation et la rétention anormale de liquide séreux provenant du sang dans les espaces inter cellulaires d'un tissu ; et tout particulièrement (3):

- du tissu conjonctif (tissu de remplissage et de soutien de l'organisme),
- et/ou du revêtement cutané,
- et/ou des muqueuses.

On parle d'œdème quand la marque du doigt prend le godet (s'imprime sur la peau) à l'exception du lymphœdème.

Ils existent différents facteurs étiologiques à distinguer :

- Tels que les facteurs mécaniques pouvant gêner la circulation des liquides dans l'organisme, l'obstruction veineuse (phlébite), l'obstruction lymphatique (lymphangite), les lymphomes (tumeur ganglionnaire entraînant parfois la compression des vaisseaux), l'insuffisance cardiaque (entraînant une augmentation de pression dans les veines et capillaires), et les traumatismes physiques (entraînant un œdème post-traumatique).
- Les facteurs physico-chimiques tels que la protéinémie, la carence en vitamine B1, l'insuffisance rénale, l'alcoolisme, les corticostéroïdes, les médicaments vasodilatateurs,
- et les facteurs allergiques.

Les œdèmes seront donc traités en fonction de leurs étiologies.

1.2.4. Réaction hémorragique

Une hémorragie est dite externe si le sang s'écoule directement à l'extérieur, interne si elle se produit dans une cavité (thorax, abdomen, sous-cutané, ou sous-muqueux...) ou dans un viscère (estomac, intestin...) ; quand le sang sort par les voies naturelles (bouche, anus ...), l'hémorragie est dite secondairement extériorisée (4).

Tout type de saignement sous-cutané ou sous-muqueux entraînant une tuméfaction peut signifier une urgence médicale potentielle de par ses différentes origines :

- traumatique,
- fièvre hémorragique,
- septicémie,
- effet indésirable de certain médicament :
 - o anticoagulant,
 - o AAP (antiagrégant plaquettaire),
 - o chimiothérapie,
 - o radiothérapie.
- Réaction allergique,
- maladie auto-immune.

L'hémorragie peut être mise en évidence par différent symptôme hémorragique :

- tels que le purpura qui est une affection caractérisée par l'apparition sur la peau ou les muqueuses de taches rouges dues au passage de globules rouges dans le derme. Le purpura constitue le signe de nombreuses affections plaquettaire (Thrombocytopénie) et vasculaire (altération de la paroi des vaisseaux). Il est à distinguer de l'érythème, car il ne s'efface pas à la vitropression et évolue vers une couleur brunâtre. Selon la forme et la taille des taches, on distingue les pétéchies (petites taches punctiformes), ecchymoses (tache en plaque), et vibices (ecchymose linéaire).
- Ainsi que l'hématome qui est une collection de sang dans un organe ou un tissu, faisant suite à une hémorragie. Un hématome a presque toujours pour cause un traumatisme, cependant il peut survenir après un choc très bénin ou même spontanément en cas de surdosage en médicaments anticoagulants (particulièrement

en anti vitamine K) ou de maladie de la coagulation sanguine (hémophilie, etc.).

1.2.5. Voies de propagation des écoulements infectieux

Les différentes voies de propagation de l'infection, qu'elle se fasse dans les tissus durs, mous, poche liquidienne ou cavité aérique cervico-faciale, dépendent de l'origine de l'infection.

- Les voies de propagations infectieuses non spécifiques locorégionales peuvent être (5) :

- o Dentaire :

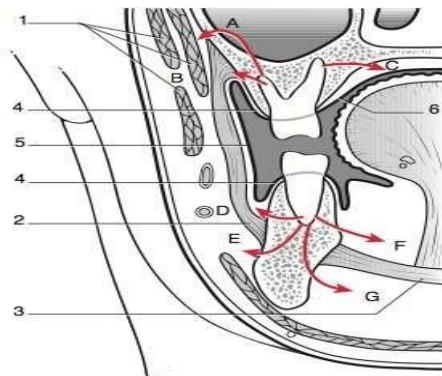


Figure 1: Voies de diffusion des cellulites d'origine dentaire : coupe frontale de la face passant par la première molaire. 1.Muscles de la face 2.Muscle buccinateur 3.Muscle mylo-hyoïdien 4.Muqueuse gingivale 5.Muqueuse jugale 6.Muqueuse palatine A.Cellulite génienne haute B.Abcès vestibulaire haut C.Abcès palatin sous périoste D.Abcès vestibulaire inférieur E.Cellulite génienne basse F.Cellulite sus mylo-hyoïdienne G.Cellulite sous mylo-hyoïdienne. (3)

- o ORL (Oto-rhino-laryngologie).
- o Cutanée.
- Les voies de propagation focale tumorale
- Et les voies de propagation infectieuse spécifique virus et bactériémie :
- o Rubéole.
- o Primo infection VIH.
- o Toxoplasmose (parasite protozoaire).
- o Maladie des griffes du chat (bacille Gram-).
- o Tuberculose (BK).
- o Brucellose (bactérie type brucella).
- o Tularémie (bacille Gram-).

- Syphilis (bactérie tréponème).
- Mycobactéries.

II. Les entités cliniques rencontrées dans la sphère

ORL

II.1. Per et postopératoire

II.1.1. Extrusion d'hypochlorite de sodium en endodontie

L'irrigation des canaux joue un rôle important dans le débridement et la désinfection du système radiculaire et fait partie intégrante des procédures des traitements radiculaires (6).

L'irriguant le plus fréquemment utilisé est l'hypochlorite de sodium (5).

L'hypochlorite de sodium est un agent efficace contre un large spectre de bactéries et permet également de dissoudre le tissu vital ainsi que le tissu nécrotique (5). Cependant, l'hypochlorite de sodium a des effets toxiques sur les tissus vivants.

Cette toxicité augmente avec sa concentration, du fait de l'alcalinité et l'hypertonie de la solution, ainsi qu'à la production de soude et d'hypochlorure ($\text{NaClO} + \text{H}_2\text{O} \rightarrow \text{NaOH} + \text{HClO}$).

- L'extrusion d'hypochlorite au-delà de l'apex radiculaire peut être à l'origine de :
 - o brûlures chimiques : elles conduisent à des nécroses tissulaires localisées ou extensives associées à une tuméfaction inflammatoire celle-ci est œdémateuse et/ou hémorragique. Dans le sinus maxillaire, elle peut provoquer une sinusite aiguë. Propagation de l'infection : en présence d'une lésion périapicale, des bactéries canalaires peuvent être portées dans les tissus sains périphériques entraînant un risque d'infection secondaire.
 - o Complications neurologiques : il s'agit de paresthésies et d'anesthésies trigéminal (branches mentonnière, alvéolaire inférieure ou infraorbitaire), et/ou d'atteinte motrice (parésie de la branche buccale du nerf facial) ; la récupération, qu'elle soit sensitive ou motrice, peut prendre plusieurs mois.
 - o L'obstruction des voies aériennes supérieures : celle-ci peut résulter d'une atteinte directe de la muqueuse, par fuite du produit dans la cavité buccale, mais également d'un hématome extensif et

compressif du plancher buccal, pouvant mettre en jeu le pronostic vital.

- Et les réactions allergiques de type anaphylactique au NaClO.
- La brûlure chimique des yeux pourra avoir lieu lors de l'extrusion d'hypochlorite de sodium au-delà de l'apex endodontique ou par aérosol lors de l'utilisation de dispositif d'activation par ultrasons. (7, 8, 9, 10)
- Le tableau clinique correspond à une douleur immédiate, un larmoiement important, une brûlure intense et un érythème.
 - Quant à sa prise en charge elle consistera en l'irrigation oculaire immédiate avec de grandes quantités d'eau du robinet ou de solution saline stérile doit être effectuée par le praticien au cabinet et poursuivie par le patient à domicile, et le patient sera enfin orienté vers un ophtalmologiste pour des examens et traitements ultérieurs (Ingram, 1990).
- L'extrusion d'hypochlorite de sodium au-delà du foramen apical lors du rinçage du canal radiculaire peut se produire en présence d'un foramen apical large, d'une constriction apicale dégradée lors de la préparation du canal radiculaire, ou par résorption. En outre, une pression extrême pendant l'irrigation peut entraîner le contact de grands volumes d'irrigant avec les tissus apicaux. Si cela se produit, l'excellente capacité de dissolution des tissus de l'hypochlorite de sodium conduira à la nécrose des tissus.
- Le tableau clinique correspond à une douleur intense immédiate, un œdème immédiat des tissus mous pouvant s'étendre aux tissus mous voisins, un saignement profus du canal radiculaire, un goût chloré et une irritation de la gorge si il existe une diffusion dans le sinus maxillaire, parfois accompagné de crépitation à la palpation liée à la formation d'un emphysème sous-cutané suivi d'une fistule et d'un érythème, un risque d'infection secondaire

(LIPOE : lésion inflammatoire péri apicale d'origine endodontique), ainsi qu'une paresthésie pouvant perdurer plusieurs jours.

- La prise en charge consiste à informer le patient sur les origines et la gravité des complications, en une gestion immédiate de la douleur avec une anesthésie locale. Le traitement du canal radiculaire prévient l'infection secondaire. Par la suite l'application de poches froides, le rinçage canalaire et nasal avec de l'eau stérile est de rigueur en cas d'extrusion dans le sinus. Dans les cas les plus graves, le patient sera orienté vers l'hôpital. Et enfin l'hypersensibilité sera à vérifier chez un allergologue et si elle est vérifiée l'irrigation avec du Solvidont pour les futurs traitements ou retraitements radiculaire sera recommandée.

II.1.2. Emphysème sous-cutané (ESC)

L'emphysème sous-cutané correspond à la propagation d'air sous pression dans les tissus sous-cutanés. Il est important de noter que les traitements dentaires iatrogènes peuvent entraîner la formation d'un ESC même s'il reste des complications rares. Généralement, la propagation de l'air introduit de cette manière est limitée à l'espace sous-cutané et induit une tuméfaction locale avec crépitation neigeuse (11). Il y a cependant un risque potentiel que l'air insufflé se propage le long de la surface des fascias jusqu'aux espaces périorbitaires et médiastinaux.

La littérature nous révèle plusieurs portes d'entrée possible à l'ESC, tels que :

- Les portes d'entrée infectieuse :

Lors de nécrose pulpaire infectieuse suite à l'activité des micro-organismes anaérobies il peut y avoir une production gazeuse liée à l'activité des micro-organismes anaérobies (gangrène gazeuse). Ces gaz peuvent donner un œdème avec plus rarement un emphysème sous-cutané important, brutal, dur et parfois crépitant à la palpation. L'odeur fétide de la nécrose y est très forte et caractéristique.

- Les portes d'entrées iatrogène (9) :

- Au niveau de la muqueuse buccale ou par voie parodontale :

Des turbines ou des dispositifs à émission d'air sous pression (contre angle, spray d'air, aéropolisseur ...) sont souvent utilisés lors de soins dentaires pendant lesquelles de l'air est insufflé sous pression dans le tissu conjonctif autour des dents traitées pouvant être responsable de l'apparition d'emphysème sous-cutané au niveau du visage. Parfois, cet air peut se propager dans les espaces profonds du visage (espace para- et rétro-pharyngé), puis à la région cervicale pouvant ainsi gagner le médiastin (14).

L'apparition d'emphysèmes sous-cutanés est le plus souvent provoquée lors des traitements parodontaux, traitements péri-implantites, et des soins conservateurs par des turbines à air, par des appareils à flux d'air comme les aéropolisseurs, et par les dispositifs Air-Flow.

59 à 92% des cas d'emphysème sous-cutané ont été attribués à l'application de turbines à air et l'insufflation d'air sous pression ou l'action conjointe de ces deux procédés.

- Voies endodontiques

L'emphysème sous-cutané peut être provoqué par des actes iatrogènes, comme le rinçage canalaire avec seringue d'injection à sortie non latérale avec extrusion d'air au-delà de l'apex, les lasers dentaires tels que le laser CO₂ (12, 13, 15, 16, 18, 20, 21), l'utilisation de peroxyde d'hydrogène, et l'eau oxygénée en irrigant canalaire.

- L'avulsion dentaire :

L'acte iatrogène de l'odontologiste lors d'une avulsion dentaire le plus souvent en secteur postérieur au niveau des dents pluri-radiculées peut avoir lieu par rinçage alvéolaire pour la recherche d'un fragment apical, lors de séparation de racine ou d'alvéolectomie avec turbine à air, et lors du rinçage de l'alvéole avec de l'eau oxygénée.

Au niveau du maxillaire inférieur, les dents de sagesse sont partiellement en contact direct avec les loges sublinguales ou submandibulaires qui communique avec le médiastin, d'où le risque d'expansion médiastinale de l'emphysème cervico-facial (17, 19).

L'événement iatrogène lié à la non-observance des conseils post-opératoires par le patient peut provoquer un ESC par la toux, le mouchage, et par les dispositifs hydropulseurs.

- Traumatique :

La découverte d'un emphysème sous-cutané palpébral ou d'une épistaxis peut amener au diagnostic de l'ouverture du sinus maxillaire.

La prise en charge sera dépendante de l'étiologie, d'où l'importance d'un diagnostic précoce clinique et radiologique (TVN : Téléradiographie volumique numérisée frontale transversale et 3D).

Le traitement se fera par une antibiothérapie définie par un antibiogramme et une prise d'antalgiques adaptée à la situation.

Puis le patient sera orienté vers un service de maxillo-facial pour une surveillance stricte et la réalisation d'une radiographie TVN (tomographie volumique numérique).

II.1.3. Tuméfaction post-avulsionnel

La tuméfaction cervico-faciale (TCF) per ou post-avulsionnel immédiate est le plus souvent un phénomène bénin, qui reste souvent une source d'inquiétude pour le praticien et le patient, mais elle peut en de rares occasions nécessiter une prise en charge spécifique en fonction de son étiologie (22).

- Emphysème sous-cutané post-avulsionnel

- Description et tableau clinique

L'emphysème sous-cutané (ESC), dans les suites immédiates d'un acte bucco-dentaire reste trop souvent méconnu et source d'inquiétude pour le praticien et le patient.

Il est marqué par une lésion indolore et non érythémateuse, qui n'entraîne ni gêne ni dyspnée et dont la palpation révèle une crépitation pathognomique.

- Délai d'apparition et géographie

Contrairement à l'ESC iatrogène, sa survenue se fait à distance de l'acte dentaire.

Il se traduit par l'apparition rapide d'une tuméfaction des tissus mous de la face et du cou, avec extension possible vers la région thoracique.

- Physiopathologie

Sa survenue reste rare et est due à une pression intraorale créée par le patient ; exemple du joueur de trompette après avulsion dentaire, du mouchage, de tousser ou même de gonfler un ballon.

- Prise en charge :

Les examens complémentaires ne sont pas nécessaires (radiographies, scanner, IRM ou biopsie).

- La régression se fait en moins de 5 jours, sans mesure particulière.
- Une antibiothérapie n'est pas préconisée.
- L'extension thoracique de l'ESC justifie sa surveillance en milieu hospitalier bien que la survenue d'un pneumomédiastin ou d'un pneumothorax compressif reste théorique (23).

- Tuméfaction postopératoire des dents pluri-radiculées

- Description et tableau clinique :

La chirurgie bucco-dentaire peut s'accompagner d'une tuméfaction postopératoire, essentiellement après avulsion des dents pluri-radiculées.

Cette tuméfaction est souvent accompagnée de douleurs à la palpation (mais ne prend pas le godet), et d'un trismus.

À l'examen endobuccal, on observe un œdème de la muqueuse environnante. Il n'existe pas de signes locaux (dysphonie, dyspnée) ni généraux (fièvre, sepsis) inquiétants

- Géographie et délai d'apparition :

Il s'agit d'une tuméfaction unilatérale, non extensive, apparaissant immédiatement après l'intervention au niveau de la muqueuse en regard du site d'avulsion avec un maximum d'intensité situé entre la 48^e et la 72^e heure, et une régression spontanée vers les 5–7^eme jours postopératoires.

- Physiopathologie :

Il s'agit d'une réaction inflammatoire post-traumatique aiguë avec libération locale de médiateurs de l'inflammation (histamine, sérotonine, bradykinine, prostaglandines) entraînant une vasodilatation et une augmentation de la perméabilité vasculaire (24).

- Prise en charge :

Le traitement est médicamenteux pré et/ou postopératoire (anti-inflammatoire non stéroïdien, corticoïde, enzymes) et non médicamenteux (frigothérapie, laser) (25).

II.1.4. Hématome et ecchymose du plancher buccal

La survenue d'une plaie du plancher buccal est une complication relativement fréquente lors de la pratique d'un acte de chirurgie orale. La littérature révèle de nombreux cas de survenue d'hématomes pendant, des chirurgies de symphyse mandibulaire, et surtout d'implantologie (28). Les artères sublinguales sont importantes dans la vascularisation du plancher de bouche. Ces artères ont de nombreuses variantes. Il existe également un rôle non négligeable de l'artère submentale dans la vascularisation (26, 27).

- Description

L'hématome du plancher de bouche correspond à l'apparition post-avulsion d'un gonflement hémorragique du plancher buccal avec une protrusion linguale, une dysphonie et une détresse respiratoire. Il s'agit d'une urgence vitale en raison du risque d'obstruction des voies aériennes qui reste une complication fréquente. Leurs formations résultent d'une hémorragie. Les ecchymoses résultent d'une hémorragie superficielle. (28)

- Tableau clinique :

Cliniquement on observe une tuméfaction indurée, parfois accompagnée de coloration, rouge ou bleutée, immobile, et douloureuse à la palpation. On observe également une inflammation accompagnée de ses 4 signes cardinaux (œdème, rougeur, chaleur, et douleur).

Les ecchymoses se manifestent par l'apparition de taches tantôt violettes ou noires, tantôt brunes ou jaunâtres, qui résultent de l'infiltration du tissu cellulaire par une quantité variable de sang. Elles peuvent apparaître sur la peau, les muqueuses ou les séreuses. La résorption des ecchymoses se fait généralement en une semaine et laisse alors une discoloration des tissus mous oraux ou faciaux. (29)

- Géographie et délai d'apparition

La survenue de l'hématome est la plus souvent immédiate, en grande partie du fait de la vasoconstriction initiale liée à l'anesthésie locale. (30). Le délai d'apparition peut aider au diagnostic ; en effet si la formation de l'hématome est rapide, il s'agira souvent d'une artère. A contrario, si elle est lente il s'agira plus souvent d'une veine. (31)

La localisation sublinguale de l'hématome peut être liée à un acte bucco-dentaire entraînant une perforation de la corticale. Les tissus du plancher de bouche permettent une extension sous mentale, sublinguale et sous-mandibulaire de l'hématome.

Les ecchymoses peuvent apparaître dans les 2 à 4 jours suivant l'intervention et ne se limitent pas toujours à la zone touchée.

- Etiologies :

Les étiologies iatrogènes lors de soin dentaire sont multiples :

- L'implantologie (risque majeur par perforation corticale linguale),
- l'avulsion de dent de sagesse mandibulaire,
- l'alvéolectomie, la séparation de racine trop linguale (32)
- l'exérèse des toris mandibulaire,
- l'endodontie par profusion d'hypochlorite de sodium au-delà du foramen apical.
- l'anesthésie tronculaire de Gow Gates, l'artère maxillaire est la plus fréquemment touchée, mais l'artère méningée moyenne peut l'être également (33),
- la déchirure de lambeaux en lingual de la mandibule (34)

Il existe différentes étiologies augmentant le risque hémorragique : (35).

- La prise de médicaments :
 - Les antiagrégants plaquettaires
 - Les anticoagulants (héparine, anti vitamines K)
- Les thrombopénies,

- Les anomalies fonctionnelles plaquettaires héréditaires (maladie de Von Willebrand),
- Les anomalies héréditaires de la coagulation (hémophilie A, B, C, déficit en facteur XI),
- Les anomalies acquises de la coagulation :
 - Coagulation intravasculaire disséminée.
 - Déficit en vitamine K
- Autres :
 - hypertension artérielle,
 - patient à fragilité capillaire héréditaire/acquise,
 - alcoolisme entraînant une atteinte hépatique qui diminue le taux de facteurs de coagulation provoquant souvent une thrombopénie,
 - anémie.

- Physiopathologie :

Un hématome est une collection sanguine circonscrite, à l'intérieur d'un tissu. Le sang contenu dans l'hématome coagule pour former une masse gélatineuse appelée le coagulum. Son expansion dépendra de la résistance des tissus adjacents et du débit hémorragique.

Si la pression exercée par l'hématome devient supérieure à celle de l'hémorragie, on aura une autolimitation ou effet de tamponnement qui stoppera le saignement. (37).

Lors d'une hémorragie du plancher de bouche, le sang s'insinue entre les fascias musculaires, ce qui entraîne une élévation du plancher de bouche et un œdème lingual.

L'hématome croît jusqu'à protrusion de la langue contre le palais dur puis le palais puis s'étend à la base de la langue en déplaçant l'épiglotte vers l'avant.

Puis l'expansion continue en arrière de la cavité buccale dans le carrefour oropharyngé pouvant aller jusqu'à l'asphyxie du patient.

À ce stade, l'espace sous mandibulaire est gonflé, et ressemble à une pseudo angine de Ludwig (38).

Quant aux ecchymoses en cas de saignement restreint, et/ou de résistance tissulaire, les hématies s'insinueront entre, les interstices du tissu conjonctif, et les aponévroses.

- Prise en charge :

Il faut contrôler en urgence les VADS (voies aérodigestives supérieures).

En présence d'une détresse respiratoire, il faut procéder à une intubation trachéale, ou à une trachéotomie.

La compression mandibulaire bi-manuelle permet l'hémostase initiale, puis on réalise l'hémostase par ligature artérielle extra ou intra-orale ainsi que le drainage de l'hématome. (24)

Il est important d'informer le patient du risque d'asphyxie en cas d'hématome postopératoire.

- Si l'hématome se produit en peropératoire, on cherchera à obtenir l'hémostase initiale.
- Si l'hématome n'évolue plus, on garde le patient en surveillance en salle d'attente puis on s'assure que le patient sera en mesure de se rendre dans un hôpital rapidement en cas de complications.
- Si l'hématome progresse, on contactera immédiatement les secours. En attendant les médecins urgentistes, on s'assure que les V.A.D.S sont libres et il sera possible de placer le patient sous oxygène à l'aide d'un masque ballon ou d'une sonde nasale (39).
- Si le patient respire difficilement et que l'œdème lingual croît, il faudra :
 - soit utiliser un masque laryngé peu courant dans les cabinets dentaires,
 - soit ventiler le patient à l'aide d'une canule de Guedel, qui fait partie du matériel de premiers secours obligatoire dans les cabinets dentaires.
- Des examens complémentaires, dont un bilan de l'hémostase, seront effectués à l'hôpital.

II.1.5. Tuméfaction suite à bris d'aiguille ou corps étranger

- Bris d'aiguille :

Bien que le bris d'aiguille soit une des rares complications de l'administration d'anesthésiques locaux dans la cavité buccale, il peut en résulter un important degré de morbidité, ainsi que des actions en justice contre le praticien responsable.

Il est essentiel de comprendre pourquoi et comment une aiguille peut se briser durant l'administration d'un anesthésique local pour prévenir de tels incidents et assurer une défense juridique, le cas échéant (40).

o Tableau clinique :

Durant les 8 jours entre l'incident et la chirurgie, il n'est pas rare que le patient souffre de douleurs projetées vers l'oreille agoniste au secteur anesthésié. Dans un cas de bris d'aiguille lors d'anesthésie locorégionale mandibulaire l'apparition d'une cellulite cervico-faciale de l'angle sous mandibulaire concerné est possible.

Ces complications infectieuses après anesthésie locale peuvent être estimées à 3,6 %.

o Géographie et délai d'apparition caractéristique :

La tuméfaction est localisée à la zone du bris de l'aiguille et risque de s'étendre et d'entraîner un trismus.

L'apparition de la tuméfaction peut être soit immédiate, soit retardée du fait de l'action des vasoconstricteurs.

o Prise en charge :

Tous les praticiens conviennent que, si un bris survient, le patient doit en être informé immédiatement et l'incident doit être documenté en détail dans le dossier du patient.

Le patient doit également être rassuré et dirigé immédiatement vers un spécialiste en chirurgie buccale et maxillo-faciale pour procéder au retrait sous anesthésie locale ou générale en fonction de la difficulté du geste.

Le marquage du point d'entrée de l'aiguille avec un marqueur permanent aidera le chirurgien buccal à déterminer l'orientation. (41, 42, 42, 43, 44, 45, 46, 47, 48, 49, 50)

La réalisation de radiographie panoramique combinée à une radiographie antéropostérieure avant lesquelles on aura préalablement inséré 2 ou 3 aiguilles de localisation offre un excellent point de repère radiographique et chirurgical.

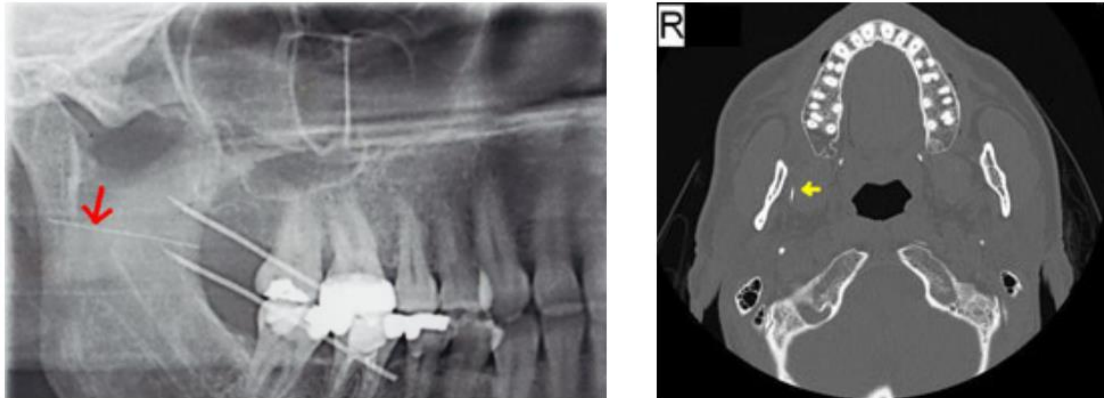


Figure 2 : (gauche) radiographie panoramique dentaire montrant 2 aiguilles aidant à localiser l'aiguille brisée (flèche rouge). (droite) Tomodensitométrie coupe axiale montrant une partie de l'aiguille (flèche jaune). (38)

- Corps étranger :

Les conséquences des dépassements de matériau d'obturation canalaire intra-sinusal ne se limitent pas qu'à l'aspergillose ; de plus chez les patients sans antécédents les dépassements n'entraînent généralement aucune infection ou réaction inflammatoire.

A contrario, un patient avec des antécédents d'infection sinusienne, de rhinite allergique, ou encore de tabagisme, l'inflammation sinusienne contribue fortement au développement d'infections.

o Aspergillome :

L'aspergillome est la plus fréquente pathologie des sinusites(51).

L'aspergillome sinusien est un corps étranger d'origine fongique qui se forme le plus souvent dans le sinus maxillaire, mais peut également toucher le sinus sphénoïdal et les autres sinus.

Il s'agit d'une pathologie infectieuse bénigne, mais dont la croissance progressive peut dans certains cas altérer les parois du sinus, et prendre un aspect "pseudo-tumoral".

Il peut toucher tous les adultes, même immunocompétents.

Le seul facteur de risque identifié est la présence de matériel étranger d'origine dentaire (gutta percha, ...) dans les aspergillomes du sinus maxillaire.

- Tableau clinique :

L'aspergillose sinusienne est parfois asymptomatique et sera donc diagnostiquée fortuitement, ou révélée par un épisode de surinfection à l'origine de symptômes sinusiens unilatéraux et persistants tels que la rhinorrhée, l'obstruction nasale, la cacosmie (sensation de mauvaise odeur) et plus rarement par des douleurs ou des symptômes oculaires (larmoiement, œdème palpébral).

- Géographie et délai d'apparition :

La localisation est le plus souvent maxillaire et unilatérale avec une participation ethmoïdale antérieure fréquente (46 %), et frontale rare (16 %) (52, 53).

D'apparition lente l'évolution peut se faire sur un mode "pseudo-tumoral", avec lyse des parois sinusiennes, et un risque de réaction des tissus adjacents : œdème facial ou palpébral.

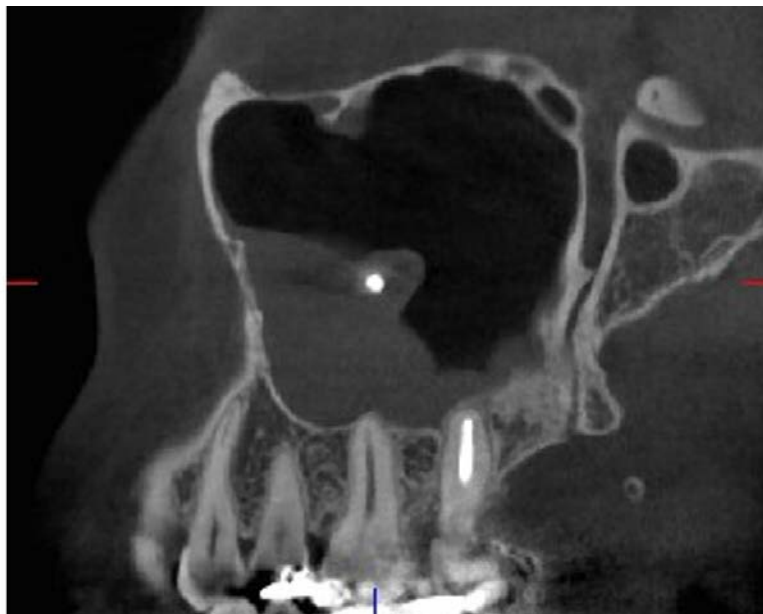

Figure 3 : truffe aspergillaire, scanner 3D (54)

- Prise en charge :

Si le patient est asymptomatique, l'abstention sera préférée, cependant le traitement sera de rigueur pour un patient symptomatique. (54)

La gutta percha entraînera des troubles inflammatoires puis infectieux à court ou moyen termes (55).

- La résection apicale est pratiquée si la pâte de scellement canalaire est projetée dans le sinus en sous-muqueux, mais pas en intra sinusale.
- L'avulsion empêche les récurrencesL'avulsion de la dent ne se fait cependant qu'en cas d'échec de la résection apicale, ou quand la dent n'est pas conservable.
- La ventilation et le drainage sinusien peuvent être perturbés, et qui entretiennent une réponse inflammatoire qui entretient ces perturbations (56).
- En cas de persistance intra-sinusienne il conviendra de réaliser une exérèse chirurgicale.
- Les fragments d'aspergillome doivent être envoyés au laboratoire pour confirmer le diagnostic.

- Sinusite aiguë unilatérale infectieuse :

Dans le cas d'un traitement endodontique réalisé sans champ opératoire adéquat, le dépassement à l'apex et la perforation de la muqueuse sinusienne par une lime endodontique contaminée peuvent favoriser l'apparition d'une sinusite aiguë (57) ; c'est également possible en présence de dents nécrosées avec une L.I.P.O.E (lésion inflammatoire parodontale d'origine endodontique) (58).

La tuméfaction palpébrale est une complication rare, mais possible de la sinusite maxillaire.

II.2. Infectieuse

II.2.1. Cellulite cervico-faciale :

Les cellulites cervico-faciales constituent la première complication infectieuse bucco-dentaire et la plus fréquente urgence en chirurgie maxillo-faciale.

Elles compliquent souvent une infection dentaire ou périodentaire et plus rarement une infection de la sphère oto-rhino-laryngologique (ORL).

Elles peuvent se propager par voie hémotogène indirecte via des embolies septiques, et le plus souvent par contiguïté vers la région cervicale.

Il s'agit d'une affection fréquente et grave, pouvant engager le pronostic vital. (59)

- Physiopathologie :

On distingue trois types de voies :

- la voie ostéopériostée : c'est la principale voie. Les germes qui ont atteint l'apex et le périapex traversent l'os et le périoste, gagnent les tissus cellulaires buccofaciaux,
- la voie lymphatique et veineuse : se rencontre dans les formes graves (cellulites diffuses),
- la voie directe : elle se rencontre dans les traumatismes maxillofaciaux avec plaies.
- une desmodontite aiguë ou desmodontite chronique réchauffée,
- un abcès sous-périosté,
- un abcès sous-muqueux.

Non traitée ou mal traitée, une desmodontite peut donner lieu à un abcès au travers de l'os alvéolaire et aboutir sous le périoste, formant ainsi l'abcès sous-périosté. Lorsque le périoste est traversé, on passe de l'abcès sous-périosté à l'abcès sous-muqueux. (60)

- Différents types et leurs tableaux cliniques :

- Cellulites aiguës circonscrites
 - Cellulite séreuse

Il s'agit d'un stade exclusivement inflammatoire, dont la symptomatologie se résume en une douleur violente, spontanée, stimulée par le contact occlusal et le décubitus dorsal.

Une tuméfaction non circonscrite effaçant les sillons faciaux.

La peau en regard est tendue, érythémateuse, douloureuse, et ne prend pas le godet.

À l'examen endobuccal, la muqueuse est rouge et tuméfiée au voisinage d'une dent nécrosée.

La dent peut-être mobile et douloureuse à la percussion axiale, et les signes généraux sont rarement présents. (3)

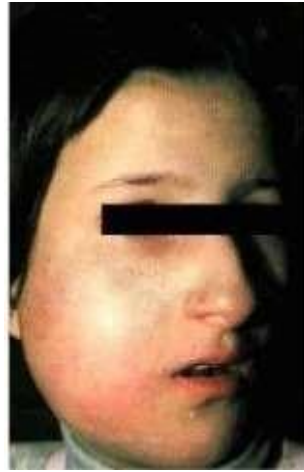

Figure 4 : Cellulite séreuse (59)

- Cellulite suppurée

En l'absence de traitement efficace de la cellulite séreuse, il y aura généralement apparition de la cellulite suppurée en 2 à 3 jours.

La symptomatologie est plus marquée, avec un trismus, une altération de l'état général, de la fièvre, une douleur intense, insomnante, et pulsatile.

La peau en regard est rouge, la tuméfaction est circonscrite, la palpation prend le godet.

L'examen endobuccal est difficile et montre un comblement érythémateux des vestibules ou du plancher buccal en regard de la dent concernée.

Un érythème cervical diffusant vers la fourchette sternale, une tuméfaction sous mandibulaire évolutive, une crépitation gazeuse à la palpation, une tuméfaction du plancher buccal, une dysphagie ou un œdème palpébral sont des signes d'alerte de graves complications.

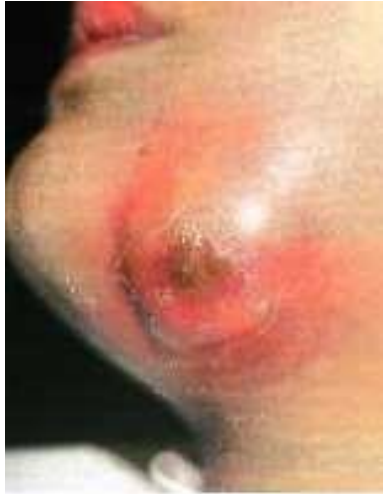

Figure 5: Cellulite suppurée (59)

L'abcès évolue généralement vers la fistulation au niveau de la peau ou de la muqueuse. La fistule signe la chronicité de l'infection. S'il n'y a pas de fistulation, des complications pourront apparaître en regard de la dent concernée.

Les éléments anatomiques en rapport avec l'infection peuvent être touchés, tels que la veine faciale (thrombophlébite), les glandes salivaires (sous-maxillite ou parotidite), et le sinus maxillaire (sinusite). Il est important de noter le risque d'expansion aux espaces cervicaux et au médiastin.

- Cellulites aiguës diffuses : (59)

Également appelées fasciites nécrosantes, elles sont d'origine dentaire dans 66% des situations (Parhiscar et al), et se développent chez les patients en déficiences immunitaires. L'infection provoque une thrombose vasculaire provoquant la nécrose des tissus superficiels.

Les signes généraux sont marqués et évoluent jusqu'au choc septique. On note la présence d'un œdème avec une rougeur cutanée qui diffuse en direction cervicale à partir de la dent concernée, et une crépitation neigeuse nette à la palpation.

La conduite à tenir sera chirurgicale, rapide, et associée à une prise en charge multidisciplinaire.

- Formes de cellulites diffuses

Les différents tableaux cliniques sont fonction de l'évolution :

- Cellulite du plancher de bouche

Également appelée angine de Ludwig, elle a pour origine la nécrose d'une molaire mandibulaire. L'infection se propage aux loges sus mylo-hyoïdiennes, l'espace sous-mandibulaire et le tissu celluleux centrolingual, puis elle se propage au côté opposé, vers l'espace para-amygdalien et pré-trachéal.

- Cellulite diffuse de la face

Elle a pour origine une molaire mandibulaire, et donnera une cellulite jugale diffusant postérieurement vers l'espace massétérin et la fosse infra-temporale.

Le pronostic vital sera engagé en cas de diffusion cervicale ou en endocrânien.

- Cellulite diffuse péripharyngienne

Elle fait suite à une infection de dent de sagesse mandibulaire diffusant directement dans l'espace péripharyngien et se propageant en cervicale.

- Cellulites chroniques :

Également appelées cellulites subaiguës, il s'agit d'une cellulite aiguë qui devient parfois chronique en l'absence de traitement causal.

À l'examen clinique, on observe une tuméfaction dure, mal limitée, peu sensible et non fluctuante. Quant à l'examen radiologique, il précise l'origine de l'infection.

L'évolution s'oriente vers un retour à une phase aiguë avec, un tableau de cellulite aiguë circonscrite, ou la fistulation. En présence d'une lésion chronique, des prélèvements seront envoyés en laboratoire pour écarter le diagnostic d'infections spécifiques.

Il est important de réaliser un diagnostic différentiel avec les infections à germes spécifiques tels que :

- l'actinomyose,
- la syphilis,
- la tuberculose,
- les kystes du premier arc branchial,
- ou les infections d'origine cutanée.

Le traitement est à la fois médical en luttant contre la diffusion de l'infection par la prescription d'une antibiothérapie, et chirurgicale par le drainage (trépanation, incision, avulsion) de l'infection. (60, 61, 62)

- Traitement conservateur :

Si la dent est conservable avec des canaux perméables, on pourra réaliser un drainage canalaire.

- Avulsions :

Si elle est non conservable, son avulsion sera réalisée à distance après le refroidissement du site sous antibiothérapie, ou immédiatement s'il s'agit d'une urgence vitale pour assurer un drainage et un curetage alvéolaire.

- Incision :

L'incision sera réalisée en présence d'une cellulite collectée ; qui sera mise en évidence par une fluctuation à la palpation.

Elle permettra une évacuation immédiate du pus et donc de la pression à l'origine de la douleur. L'incision sera poursuivie par le traitement du foyer causal dans les séances ultérieures.

- Autres moyens de drainage :

Lame de Delbet, crin de Florence, cathlon.

II.2.2. Oreillons :

Les oreillons sont une infection virale importante en santé publique qui se présente typiquement avec une parotidite et un syndrome grippal. Il s'agit surtout d'une maladie infantile bénigne, dont le pic d'incidence se produit chez les enfants de 5 à 9 ans.

Le virus ourlien peut également infecter les adultes, chez qui des complications telles que l'orchite, l'oophorite et la méningite sont relativement plus fréquentes (63).

- Description clinique :

Environ un tiers des infections ourliennes se déroule de manière asymptomatique, en particulier chez les enfants de moins de 2 ans. (64)

Mais pour les deux tiers restants, les symptômes prodromiques ne sont pas spécifiques et se présentent sous forme d'un syndrome grippal. Ils consistent en des douleurs musculaires, des céphalées et un malaise général s'accompagnant de fièvre.

L'atteinte glandulaire est bilatérale et accompagnée de signes fonctionnels (douleur locale avec irradiation à l'oreille), et de signes généraux associés (fièvre, asthénie).

- Géographie et délai d'apparition caractéristique :

Le délai d'incubation est de 2 à 5 jours.

- La parotidite correspond à la tuméfaction des glandes parotides. Elle est la manifestation la plus courante des oreillons et s'observe chez 60 à 70% des personnes infectées (95% des patients symptomatiques). La glande salivaire le plus souvent atteinte est la parotide ; elle l'est de façon bilatérale dans la majorité des cas, et est parfois associée à une atteinte des glandes sous-maxillaires et/ou sublinguales. L'augmentation de volume des parotides est majorée par la présence constante de ganglions cervicaux.
- L'orchite est possible chez 20-30% des hommes post-pubertaires.
- Les autres complications possibles d'une infection par le virus des oreillons sont une méningite aseptique (1-10%), une encéphalite (0.1%), une surdité transitoire et permanente (respectivement 4% et 1 cas/20.000) ou encore une pancréatite (4%)

- Diagnostic

- Critères cliniques :

Toute personne présentant de la fièvre, et au moins un des trois symptômes suivants:

- Apparition brutale d'une tuméfaction unilatérale ou bilatérale sensible de la parotide ou d'autres glandes salivaires sans cause apparente.
- Orchite.
- Méningite.

- Critères de laboratoire :

Le diagnostic au laboratoire repose sur la mise en évidence d'au moins un des 3 critères suivants :

- Isolement du virus ourlien à partir d'un échantillon clinique.
- Détection d'acide nucléique du virus ourlien.

- Formation, dans le sérum ou la salive, d'anticorps spécifiques du virus ourlien caractéristique d'une infection aiguë.
- Critères épidémiologiques :
 - Le lien épidémiologique par transmission interhumaine.
- Le diagnostic différentiel se fera avec :
 - d'autres infections virales (para-influenzavirus, influenza A, coxsackie A-virus, échovirus, HIV),
 - un processus tumoral (kystique ou malin),
 - le diabète insulino-dépendant,
 - la cirrhose,
 - l'urémie et calculs salivaires,
 - les médicaments (phenylbutazone, thiouracil, iodides, phénothiazines),
 - les syndromes de Mikulicz, Parinaud et Sjogren.

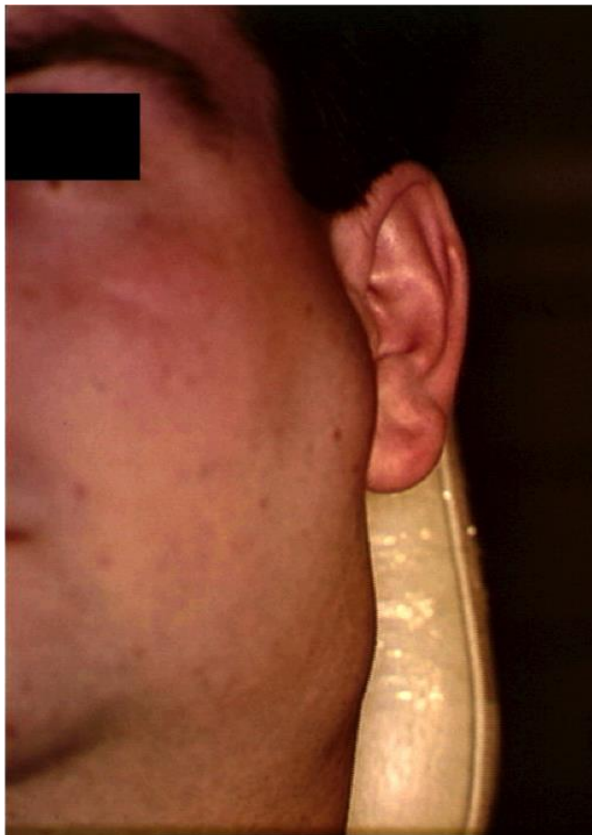

Figure 6 : Oreillons (Iconographie personnelle Dr R. Curien, 2017)

- Prise en charge :
 - Préventive par prévention vaccinale (vaccin rougeole-oreillons-rubéole).
 - Le traitement des oreillons est symptomatique. En règle générale, la guérison survient spontanément après 8 à 10 jours.
 - Il convient d'appliquer les mesures d'hygiène générale et les mesures spécifiques aux maladies à transmission aérogène. En particulier : tousser et éternuer de manière hygiénique, se moucher régulièrement au moyen de mouchoir en papier jetable, assurer une bonne aération des locaux, se laver fréquemment les mains, surtout après contact avec des sécrétions respiratoires.
 - L'isolement – éviction consiste au confinement à la maison de toute personne malade et à éviter les contacts sociaux au moins cinq jours après le début des symptômes pour éviter autant que possible de transmettre l'infection à d'autres personnes (65).

II.3 Adénopathie

Une adénopathie est une augmentation du volume des ganglions lymphatiques (lieu de prolifération et de différenciation des cellules immunitaires) dont la découverte peut conduire à des diagnostics très variés. Le volume d'un ganglion lymphatique peut augmenter au cours des pathologies infectieuses, néoplasiques, inflammatoires, allergiques, ou métaboliques. (66, 67)

Les adénopathies sont le plus souvent en cause dans les tuméfactions latérales du cou. Il est donc important est de ne pas errer en cas d'adénopathie de nature maligne (68).

- Les démarches diagnostics devront permettre de déterminer si les adénopathies sont :
 - locales, régionales, ou générales ,
 - isolées ou multiples,
 - superficielles ou profondes,
 - récentes ou anciennes,
 - aiguës ou chroniques,
 - bénignes ou malignes.

- Il existe plusieurs stades de l'inflammation ganglionnaire :
 - adénite aiguë, dont il existe 2 stades :
 - séreux (ou congestif) : inflammation importante du ganglion, augmentation rapide du volume, douloureux spontanément ou à la palpation. Le ganglion est entouré d'une zone inflammatoire appelée péri-adénite.
 - Suppuré : aggravation des signes, douleurs plus importantes, le ganglion devient adhérent à la peau et laisse apparaître une fluctuation
 - adénite subaiguë : plus lente à s'installer, moins marquée, peut évoluer en adénopathie chronique.
 - Adénophlegmon : le processus inflammatoire s'étend au-delà de la capsule ganglionnaire, avec aggravation des signes locaux et régionaux. Il peut être primitif ou secondaire à une adénite aiguë.
 - Adénite chronique : survient d'emblée ou fait suite à une adénite à germes banaux.

- Les principales aires ganglionnaires :

Il est important de faire un rappel des aires ganglionnaires et de leurs zones de drainage, car la sectorisation des adénopathies doit être connue et utilisée de manière courante par les radiologues, car elle facilite la communication avec les confrères chirurgiens et cliniciens.

- Secteur I : (69)
 - L'aire IA (sub-mentale) est limitée en dehors par les muscles digastriques et limitée en bas par l'os hyoïde.
 - L'aire IB (rétro / sous-mandibulaire) est en dedans de la branche horizontale de la mandibule.

Le secteur I draine les lèvres, le menton, les gencives, le plancher buccal, la langue ainsi que les glandes salivaires et la muqueuse buccale.

- Secteur II, III, IV :
 - L'aire IIa (chaîne jugulaire interne supérieure) et IIb (chaîne spinale accessoire supérieure)
 - L'aire III (Chaîne ganglionnaire jugule-carotidienne moyenne)

- L'aire IV (Chaîne ganglionnaire jugulo-carotidienne inférieure)

Les secteurs II, III et IV drainent la partie antérieure de la tête et du cou ainsi que la parotide, les chaînes rétro-pharyngée, sub-mandibulaire et sous-mentales.

- Secteur V :

- L'aire Va (triangle postéro-supérieur)
- et l'aire Vb (triangle postéro-inférieur)

Ce secteur draine les chaînes occipitale et mastoïdienne, le cuir chevelu (région pariétale) et les tissus cutanés latéraux du cou.

- Secteur VI :

- L'aire VI (cervicale antérieure)

Ce secteur draine les régions sus et sous-glottiques, les sinus piriformes ainsi que la glande thyroïde, la trachée et l'œsophage.

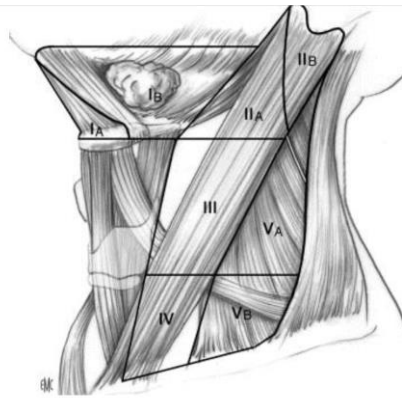


Figure 7 : Classification de l'American Head and Neck Society (70)

- Importance des adénopathies dans le diagnostic différentiel des TCF :

Les adénopathies sont une raison courante de consultation dont l'interrogatoire et l'examen clinique (en particulier la palpation) restent le point clef d'une orientation diagnostique fiable. Un ganglion est considéré comme pathologique si sa taille est supérieure à 1 centimètre.

II.3.1. Les origines infectieuses :

- Bactériennes :
 - Les étiologies locales d'origine bactériennes qui sont responsable de l'apparition d'adénopathies :
 - Abscess dentaire,
 - angine érythémateuse,
 - angine de Vincent : ulcéro-nécrotique,
 - phlegmon périamygdalien,
 - abscess retro-pharyngé,
 - adenophlegmon,
 - whartonite, péri whartonite, et sous mandibulite,
 - et oreillon.
 - Les étiologies générales d'origines bactériennes qui sont responsables de l'apparition d'adénopathies :
 - Tuberculose,
 - syphilis primaire ou secondaire,
 - maladie de la griffe du chat,
 - et mycobactérie atypique.
 - Les étiologies virales :
 - Mononucléose infectieuse (epstein-barr virus),
 - virus de l'immunodéficience humaine,
 - herpès,
 - et rubéole.
 - Les étiologies parasitaires :
 - Toxoplasmose ...

II.3.2. Les origines systémiques :

- Sarcoidose,
- Lupus.

II.3.3. Les origines médicamenteuses :

- Après 7 jours d'une prise médicamenteuse.

II.3.4. Les origines tumorales :

- Hémopathie :
 - Lymphome hodgkinien ou non.
 - Leucémie.
- Métastase :
 - D'un carcinome épidermoïde.
 - D'autres tumeurs primaires (mélanome, thyroïde, parotide).

II.3.5. Géographie et délai d'apparition des adénopathies cervicales (70)

Les adénopathies cervico-faciales sont extrêmement fréquentes et d'étiologies très variées.

Le diagnostic ne se fait pas seulement sur la découverte d'une adénopathie, mais grâce à un interrogatoire médical (antécédents, histoire de la maladie, pathologies/ atteintes récentes, etc.), des explorations biologiques et des examens histologiques.

- Localisation des chaînes ganglionnaires :

La région cervico-faciale est la plus riche en relais ganglionnaires (entre 400 et 700) classés le plus communément par la classification établie par le Comité Américain de Chirurgie et Cancérologie ORL, reprise par Som & al qui subdivisent les chaînes ganglionnaires en 6 groupes distincts.

Tableau 1: les groupes ganglionnaires cervicaux (68)

Niveaux	Chaines ganglionnaires	Territoires de drainage
IA	sous-mentales	lèvres, mentons, gencives,
IB	sous-mandibulaires	plancher buccal, langue, glandes salivaires, muqueuse buccale
II	jugulaire interne supérieure	partie antérieure de la tête et du cou (carcinome de VADS), parotide, chaînes rétro-pharyngée, sub-mandibulaire et sous-mentale
III	jugulaire interne moyenne	
IV	jugulaire interne inférieure	
V	spinale accessoire	chaînes occipitale et mastoïdienne, cuir chevelu (région pariétale) et tissus cutanés latéraux du cou
	cervicale transverse	chaînes jugulaire interne et spinale accessoire, tissus cutanés antéro-latéraux, partie antérieure du thorax, larynx sous-glottique, thyroïde, trachée
VI	pré-laryngée	régions sus et sous-glottiques, sinus piriformes, glande thyroïde, trachée et œsophage
	pré-trachéale	
	pré-thyroïdienne	

- Origine, localisation, délai d'apparition, et évolution des adénopathies :

Il est important de noter que le délai d'apparition et l'évolution d'une adénopathie varient en fonction de son origine (68).

Tableau 2 : Étiologies des adénopathies cervicales et leurs diagnostics différentiels (68)

Adénopathie	Siège de la lésion primitive	Maladies responsables	Diagnostic différentiel
<ul style="list-style-type: none"> ▪ Inflammatoire aiguë 	<ul style="list-style-type: none"> ▪ Cavité buccale, oropharynx et rhinopharynx ▪ Dent et gencive ▪ Revêtement cutané 	<ul style="list-style-type: none"> ▪ Angines ▪ Gingivites ▪ Dermatitis 	<ul style="list-style-type: none"> ▪ Kyste congénital surinfecté ▪ Sous-maxillite aiguë ▪ Cellulite cervicale
<ul style="list-style-type: none"> ▪ Inflammatoire subaiguë 	<ul style="list-style-type: none"> ▪ Cavité buccale, oropharynx, dents et gencives... après le début d'un traitement antibiotique ▪ Rhinopharynx ▪ Autre lésion primitive contingente ORL ou générale 	<ul style="list-style-type: none"> ▪ Angines, gingivites, rhinopharyngites... ▪ Tuberculose ou mycobactéries atypiques ▪ Lymphogranulomato se bénigne d'inoculation (maladie des griffes du chat) ▪ Mononucléose infectieuse ▪ Toxoplasmose ▪ Sarcoïdose ▪ VIH ▪ Syphilis (chancres amygdaliens, roséole...) ▪ Tularémie, rubéole... 	<ul style="list-style-type: none"> ▪ Actinomycose cervico-faciale ▪ Lithiase sous-maxillaire
<ul style="list-style-type: none"> ▪ Non inflammatoire 	<ul style="list-style-type: none"> ▪ Domaine ORL ▪ Glande thyroïde ▪ Général 	<ul style="list-style-type: none"> ▪ Métastase ganglionnaire d'un carcinome (quelquefois d'un lymphome malin) de la sphère ORL ▪ Hémopathie maligne ▪ Maladie de Hodgkin ▪ Lymphome malin non hodgkinien ▪ Leucoses 	<ul style="list-style-type: none"> ▪ Fausses tuméfactions (bulbe carotidien, colonne cervicale...) ▪ Lipomes, angiomes ▪ Kyste congénital ▪ Tumeur nerveuse (neurinome) ▪ Tumeur du glomus carotidien ▪ Anévrisme carotidien ▪ Sous-maxillite chronique lithiasique ▪ Tumeurs de la glande sous-maxillaire (adénome pléiomorphe, cylindrome, adénocarcinome)

○ Les adénopathies infectieuses aiguës

▪ L'adénite aiguë :

- origine locorégionale ; en effet elle peut survenir au cours d'une angine, d'une infection dentaire ou

dans le cadre de lésions gingivales (aphtes, glossite...).

Elle se présente sous la forme d'une ou plusieurs adénopathies douloureuses spontanément et à la palpation. Il n'y a pas ou peu de signes inflammatoires locaux.

- Le traitement est étiologique.
- L'adénophlegmon apparaît essentiellement chez l'enfant de moins de 3 ans et peut également se voir aussi chez l'adulte.
 - Origine : Il complique une angine ou une rhinopharyngite. Les signes généraux sont variables en fonction des traitements déjà administrés.
 - Le traitement est chirurgical avec incision et drainage de la collection suppurée. Le prélèvement bactériologique effectué permet la réalisation d'un antibiogramme.
- Les adénopathies infectieuses chroniques
 - Une infection VIH doit être suspectée devant toute adénopathie cervicale subaiguë ou chronique chez un adulte. Il convient de demander, avec l'accord du patient, une sérologie VIH.
 - La tuberculose fait la plupart du temps suite à une primo-infection buccale ou pharyngée passée inaperçue ; l'adénopathie est souvent unique, évoluant rapidement vers le ramollissement et la fistulisation.
 - La toxoplasmose s'accompagne le plus souvent d'adénopathies cervicales multiples, postérieures et/ou axillaires. Les signes associés sont peu spécifiques : éruption cutanée fugace, fébricule, asthénie. Le diagnostic repose sur la sérologie (augmentation des IgG sur deux prélèvements à 15 jours d'intervalle).
L'abstention thérapeutique est de règle.

- La rubéole s'accompagne d'adénopathies souvent multiples, occipitales. Elles précèdent en général l'érythème, lui-même inconstant, et persistent 2 à 3 mois. La sérologie confirme le diagnostic (augmentation des IgG sur deux prélèvements à 15 jours d'intervalle). Le traitement est symptomatique.
 - La mononucléose infectieuse associe typiquement des adénopathies multiples occipitales, une angine d'aspect clinique variable, une fièvre et une asthénie. Le MNI-test et la sérologie de Paul, Bunnell et Davidson confirment le diagnostic.
Le traitement est symptomatique.
 - La maladie des griffes du chat ou lymphoréticulocytose bénigne d'inoculation s'accompagne d'adénopathies volumineuses souvent molles, pouvant évoluer vers la fistulisation, apparaissant dans le territoire de drainage d'une griffure de chat.
Le diagnostic est le plus souvent sérologique.
Le traitement médical est basé sur les cyclines. Il est parfois nécessaire d'effectuer un geste chirurgical de drainage ou d'exérèse cellulo-ganglionnaire.
- Les adénopathies dues aux infections à mycobactéries atypiques touchent surtout l'enfant de moins de 3 ans. Les adénopathies évoluent en général rapidement vers la suppuration et la fistulisation. Leur siège est souvent sous-maxillaire.
La preuve bactériologique est difficile à obtenir. Les réactions à la tuberculine sont faiblement positives.
Les mycobactéries atypiques sont résistantes à la plupart des antibiotiques, le traitement repose donc sur l'exérèse ganglionnaire chirurgicale.
 - Les adénopathies entrant dans le cadre d'une maladie hématologique :

- Leucémies : les adénopathies cervicales peuvent être révélatrices d'une leucémie aiguë (adulte jeune) ou chronique (leucémie lymphoïde chronique chez l'adulte plus âgé). La numération formule sanguine est alors évocatrice du diagnostic.
- Lymphomes : le contexte clinique est en général évocateur ; altération de l'état général, hépatosplénomégalie, adénopathies hors du territoire cervical, fièvre, sueurs nocturnes.

Le traitement consiste en une adénectomie avec examen anatomopathologique pour un diagnostic précis et un typage du lymphome.

- Les adénopathies métastatiques devront faire l'objet d'un bilan à la recherche d'une tumeur primitive.

II.3.6. Prise en charge :

- L'Interrogatoire est absolument essentiel. Il doit comporter :
 - L'âge.
 - Les circonstances de découverte : par le patient lui-même, ou aux décours d'une consultation pour un autre motif, lié ou non à l'adénopathie.
 - La date d'apparition.
 - L'évolution : rapidité d'apparition, variation de taille, fluctuation.
 - Les signes fonctionnels locorégionaux et généraux : douleurs, troubles de la sensibilité nerveuse ou de la motricité, gêne, obstruction nasale, fièvre, altération de l'état général, etc.
 - Les antécédents médicaux : radiothérapie, tuberculose, cancer en cours ou traité, transfusion, maladies chroniques, traitements...
 - L'hygiène et mode de vie : alcool, tabac (cancer), toxicomanie (HIV), état vaccinal, etc.

- Le comptage : voyage à l'étranger/région tropicale, profession/loisirs (blessures, piqûre, contacts avec des animaux, morsures), etc.
- La palpation bilatérale et comparative est la seconde étape essentielle au diagnostic clinique. Elle se fait aire par aire, sur un patient aux muscles cervico-faciaux relâchés avec un schéma daté et signé et permet le diagnostic différentiel entre l'origine infectieuse, cancérologique, et hémopathique.
- Conduite à tenir devant une adénopathie isolée :

Il faut prendre en compte les caractéristiques cliniques du ganglion et examiner le territoire de drainage de ce ganglion.

- S'il s'agit d'une infection-inflammation, il faut rechercher une cause dentaire ou locale facilement identifiable par un examen bactériologique et cytologique.

La cytoponction se fera dans un second temps en cas de :

- Doute,
 - D'examen biologique négatif,
 - Ou pour confirmer un diagnostic.
- S'il s'agit d'un cancer, il faut s'orienter vers :
 - une biopsie (pour recherche de métastase ou lymphome) réalisée si on s'oriente vers une origine maligne ou si l'adénopathie est persistante depuis plus d'un mois.
 - L'exérèse du ganglion sentinelle est une intervention pratiquée pour trouver et enlever un ganglion sentinelle après injection d'un radio traceur proche de la zone tumorale et qui à l'aide d'une gamma caméra permettra de mettre en évidence le ou les ganglions sentinelles contenant des cellules cancéreuses. Le ganglion sentinelle est le premier ganglion lymphatique d'une chaîne ou d'un groupe ganglionnaire vers lequel le cancer est le plus susceptible de se propager.

- Conduite à tenir devant des adénopathies multiples :

Prescription d'une numération formule sanguine (NFS) et frottis sanguin à la recherche de :

- Syndrome mono-nucléosique :
 - Toxoplasmose
 - Virus de l'immunodéficience humaine
 - Mono-nucléose infectieuse
- Hyper-lymphocytose :
 - Leucémie lymphoïde chronique
- Anomalie au frottis avec présence de blastes :
 - Leucémie aiguë

Si ces examens sont normaux on s'orientera vers une sérologie VIH et toxoplasmose associée à la biopsie de l'adénopathie (71).

II.4. Angioedème (Œdème de Quincke) :

II.4.1. Description :

L'angioedème est une affection fréquente, dont les étiologies sont multiples (72).

Il s'agit d'une tuméfaction transitoire, mal délimitée, localisée au niveau des tissus profonds du derme, des tissus sous-cutanés, ou des muqueuses.

Ils sont classiquement de la couleur de la peau, peuvent être très déformants, fermes, peu prurigineux, et évoluant sur plusieurs jours (moyenne 1 à 5 jours).

Histologiquement on observe une vasodilatation et un infiltrat périvasculaire composé de polynucléaires éosinophiles, polynucléaires neutrophiles, et de lymphocytes secondaire à une libération de médiateurs augmentant la perméabilité vasculaire (histamine++, leucotriènes C et D, substance P, bradykinine...)

Un « angœdème » (AO) ou œdème de Quinck est une réaction anaphylactique.

L'anaphylaxie est une réaction d'hypersensibilité immédiate aiguë systémique sévère qui nécessite un diagnostic rapide et une prise en charge adaptée.

On estime que l'anaphylaxie sévère concerne 9/10 000 patients hospitalisés en urgence, et 1/13 000 anesthésies générales ou locorégionales en France.

Les manifestations se déclarent le plus souvent durant l'enfance ou l'adolescence.

La fréquence et la sévérité des crises sont variables suivant les patients et chez un même patient suivant les périodes de la vie (73).

Les angioœdèmes peuvent être divisés en deux catégories selon leur étiologie : les angioœdèmes liés aux substances libérées par la dégranulation des mastocytes et les angioœdèmes causés par la bradykinine principalement (80).

La classification de l'angioœdèmes est faite en fonction du médiateur principal impliqué dans la réponse anaphylactique :

- Angioœdèmes histaminiques (activation mastocytaire et libération d'histamine)
 - Ils sont habituellement associés à un urticaire et sont en général dus à une libération d'histamine.
Ils répondent donc en principe aux antihistaminiques et à l'adrénaline. Ils sont d'origine allergique (souvent médicamenteuse), physique, et récurrente idiopathique.
- Angioœdèmes bradykiniques (Trouble du métabolisme des bradykinines)
 - Ils ne sont pas associés à un urticaire et les antihistaminiques ainsi que l'adrénaline sont inefficaces.
Ils sont liés à la prise d'inhibiteurs de l'enzyme de conversion de l'angiotensine (IECA) ou d'antagonistes des récepteurs de l'angiotensine II. Ils sont héréditaires avec ou sans déficit en C1-inhibiteur (C1-INH) et le déficit acquit en C1-INH.
- Autres angioedemes :
 - Cellulite de la face.
 - Maladie de Crohn.
 - Dermatomyosite.
 - Maladie de Miescher.
 - Maladie de Merkelsson-Rosenthal.
 - Sarcoïdose.
 - Syndrome de Muckles-Wells.
 - Syndrome cave supérieur.
 - Dysthyroïdie.
 - Syndrome de Schnitzler.
 - ...

Tableau 3: Classification des angioœdèmes selon leurs étiologies (77)

Urticaire souvent associée		Pas d'urticaire
Angioœdèmes liés surtout à une dégranulation mastocytaire	Angioœdèmes causés par les leucotriènes	Angioœdèmes causés par la bradykinine
<ul style="list-style-type: none"> • Réactions allergiques médiées par les IgE • Réactions anaphylactoides • Angioœdèmes récurrents idiopathiques • Angioœdèmes physiques (pression, froid) 	<ul style="list-style-type: none"> • Intolérance à l'aspirine et aux autres AINS non ou semi-sélectifs 	<ul style="list-style-type: none"> • Angioœdème héréditaire sur déficit en C1-INH (types I et II) • Angioœdème héréditaire sans déficit en C1-INH (type III) • Angioœdème sur déficit acquis en C1-INH • Angioœdème sur IECA ou antagonistes du récepteur de l'angiotensine II

II.4.2. Tableau clinique :

L'angioœdème d'origine allergique peut survenir seul, mais, comme déjà mentionné, il est très souvent accompagné d'une urticaire et parfois d'autres symptômes de l'anaphylaxie, tels qu'un asthme ou un état de choc (74).

- Les signes respiratoires de l'œdème de Quinck (ou œdème laryngé) se traduisent cliniquement par une dyspnée, une dysphonie et/ou une dysphagie. Il s'associe ou non à un angioœdème de la langue, de la luette, du visage ou du cou. Le bronchospasme s'exprime cliniquement différemment suivant son intensité par de la toux pour un bronchospasme mineur, ou jusqu'à l'arrêt respiratoire pour un bronchospasme complet.
- Les signes digestifs sont les nausées, vomissements et diarrhées.
- Les signes neurologiques sont les céphalées, l'agitation, la désorientation, et/ou la perte de connaissance.
- Les signes cardiovasculaires comprennent l'hypotension artérielle, et la tachycardie ou bradycardie (notamment chez les patients sous bêtabloquants). Le choc anaphylactique est le stade le plus grave avant l'arrêt cardiocirculatoire il se manifeste par une hypotension artérielle avec une pression artérielle systolique inférieure à 80 mmHg, associés à des signes cliniques d'hypoperfusion tissulaire (oligurie, trouble de la conscience) et à des signes de vasodilatation périphérique.
- Les signes cutanés s'associent parfois aux signes systémiques décrits ci-dessus prurit, très évocateur quand il prédomine aux paumes et plantes, érythème généralisé, urticaire généralisée, angioœdème sans atteinte laryngée (75).

II.4.3. Géographie et délai d'apparition :

Les AO touchent les zones cutanées lâches et extensibles telles que la face.

Les symptômes surviennent dans les minutes (de 0 à 60 minutes) suivant l'exposition à un facteur déclenchant, allergène le plus souvent, qui peut être ingéré, respiré, injecté, ou encore touché. L'angioœdème et l'urticaire sont les manifestations les plus fréquentes de l'anaphylaxie. Les symptômes apparaissent habituellement dans les 5 à 30 minutes si l'allergène a été administré par voie intraveineuse et dans les deux heures si l'allergène a été ingéré. Mais le délai peut être plus long (73).

II.4.4. Physiopathologie :

La synthèse excessive de bradykinine augmente la perméabilité des vaisseaux, ce qui entraîne un transfert liquidien et provoque des œdèmes.

Les crises peuvent être déclenchées par un traumatisme chirurgical ou non (extraction dentaire ou port de gant en latex) qui sont la conséquence de la dégranulation des mastocytes tissulaires (peau et muqueuses digestives, bronchiques, buccales et ORL) et des basophiles du sang libérant l'histamine et d'autres médiateurs pro-inflammatoires (leucotriènes ou bradykinine) qui vont induire une augmentation de la vasodilatation et de la perméabilité capillaire.

Les angioœdèmes à Bradykinine regroupent plusieurs pathologies (les angioœdèmes héréditaires, les angioœdèmes acquis, et les angioœdèmes médicamenteux).

II.4.5. Prise en charge

Dans un premier temps on notera la présence ou non d'une urticaire associée. Sa présence ou celle d'autres symptômes d'anaphylaxie permettra d'exclure un certain nombre de diagnostics dont les angioœdèmes héréditaires et les angioœdèmes liés aux IECA ou aux antagonistes des récepteurs de l'angiotensine II. L'anamnèse est l'élément principal de la démarche diagnostique. Il faudra rechercher une origine allergique (notamment un aliment ou une piqûre d'hyménoptère) et obtenir une anamnèse médicamenteuse précise en insistant sur une possible prise d'aspirine, d'autres AINS, d'IECA ou éventuellement d'antagonistes du récepteur de l'angiotensine II (81).

- Les examens complémentaires sont contre-productifs.
 - La tryptase est une enzyme libérée en même temps que l'histamine par les mastocytes activés par la réaction immunitaire normale ou allergique.
Elle est mesurée pendant l'épisode aigu et confirme une réaction allergique si sa concentration est augmentée par rapport à la normalité, mais elle ne l'infirmes pas si elle est normale.
 - Une recherche de déficit en C1-INH sera effectuée en cas d'anamnèse familiale positive, et/ou de présentation évocatrice comme une survenue de l'angioœdème peu après l'introduction d'un traitement par œstrogènes ou lors d'un traitement dentaire.

- Les réactions anaphylactiques sont des urgences diagnostiques et thérapeutiques. Le pronostic vital est engagé et sera fonction de la rapidité de prise en charge.

La prise en charge se résumera en :

- l'injection titrée d'adrénaline par voie intramusculaire au niveau de la face antéro-externe de la cuisse ou au niveau de la région deltoïdienne (la voie intraveineuse étant réservée au médecin spécialisé tel que l'anesthésiste-réanimateur ou l'urgentiste).
L'adrénaline reste le traitement de base de l'anaphylaxie (tout pharmacien doit en posséder).
- L'appel au SAMU doit être immédiat (téléphone : 15 ou 112).
- Les formes graves, asphyxiantes des AO histaminiques justifient l'utilisation d'oxygène administré dès que possible à haut débit (>10 L/min) à l'aide d'un masque à haute concentration.
- En cas d'obstruction des voies aériennes supérieure, l'intubation oro-trachéale ou la trachéotomie sont parfois nécessaires pour assurer la liberté des voies aériennes supérieures.
- Les autres actions thérapeutiques consistent en l'inhalation de Bêta-2-mimétiques (salbutamol) indispensables en cas de symptômes respiratoires (toux, asthme, bronchospasme)

Les angio-oedèmes bradykiniques liés à des défauts génétiques ou acquis au niveau du système du complément (déficit en inhibiteur de la C1-estérase [C1-INH]) ou provoqués par des inhibiteurs de l'enzyme de conversion de l'angiotensine (ECA) ou des antagonistes des récepteurs de l'angiotensine II (sartans, ARA II) répondent mal aux antihistaminiques, aux corticostéroïdes et à l'adrénaline. Le traitement d'urgence de choix en cas d'angio-oedème héréditaire (AOH) et d'AOA repose sur la substitution par concentré de C1-INH (i.v.) ou sur l'injection d'icatibant (s.c.). Ces médicaments conviennent également pour la prophylaxie à court terme (77, 78, 79).

Dans tous les cas, le patient doit être allongé et installé en position de Trendelenburg (Position d'un malade couché sur le dos et dont la tête est placée plus bas que les pieds), et le Samu doit être appelé. Le contact avec l'allergène potentiel à l'origine de l'accident doit être arrêté immédiatement.

Au vu du danger que peut constituer l'angioedeme, tout patient ayant présenté un accident anaphylactique doit bénéficier d'un avis spécialisé chez un allergologue afin d'en préciser l'origine, de recevoir des conseils de prévention, et de bénéficier d'une éducation thérapeutique. (80, 81, 82)

II.5. Tuméfactions des glandes salivaires

II.5.1. Description :

Il est important de distinguer les glandes salivaires principales et accessoires (localisées face interne de la lèvre, au niveau jugal, et au niveau palatin).

Les tuméfactions des glandes salivaires ont des étiologies diverses et variées (mécanique lithiasique, inflammatoire infectieuse liée à bactérie ou virus, et la pathologie tumorale bénigne ou maligne).

Les pathologies des glandes salivaires sont multiples et se subdivisent en deux principales catégories soient les problèmes non néoplasiques (infections, pathologies inflammatoires ou encore problèmes liés aux conduits salivaires) et les néoplasies (tumeurs) bénignes (non cancéreuses) et malignes (correspondant à différentes sortes de cancer). (85)

II.5.2. Pathologie tumorale :

- Pathologie tumorale bénigne des glandes salivaires : (85)

o Adénome pléomorphe :

▪ Tableau clinique :

Il s'agit de la tumeur la plus fréquente (60% des tumeurs parotidiennes et 80% des tumeurs épithéliales bénignes), représentant $\frac{3}{4}$ des tumeurs parotidiennes.

Elles s'observent à tout âge, mais touchent surtout les femmes (sex-ratio de 3/1) de plus de 40 ans qui présentent un nodule parotidien isolé d'apparition récente.

L'examen révèle une masse unique, arrondie, indolore, ferme, plus ou moins mobile par rapport au plan profond, la peau est normale en regard il n'y a pas d'atteinte sensitive ou motrice, pas d'adénopathie associée, pas de douleur spontanée ou provoquée, et pas d'AEG.

▪ Géographie et délai d'apparition : (86)

C'est une tumeur de croissance lente évoluant par poussée évolutive pouvant présenter des modifications rapides du volume entraînant des variations rapides de sa taille et de sa fermeté entre deux examens.

Il s'agit classiquement d'un nodule isolé à localisation parotidienne dans 2/3 des cas et pour 1/3 des glandes salivaires accessoires.

- Physiopathologie :

La composante épithelio-mésenchymateuse plurifocale spécifique à l'adénome pléomorphe contre-indique leurs énucléations et explique leurs hauts taux de récurrence.

- Prise en charge :

L'examen clinique recherchera une lésion maligne de la face ou un ganglion métastatique et examinera les autres glandes salivaires (normal dans le cas d'un adénome pléomorphe, car il est isolé, bénin, et présente un risque faible de dégénérescence maligne).

Le bilan paraclinique tel que la sialographie n'est intéressant qu'en cas de doute avec une pathologie lithiasique.

L'examen radiologique donne une image typique d'encorbellement (aspect de balle dans la main)

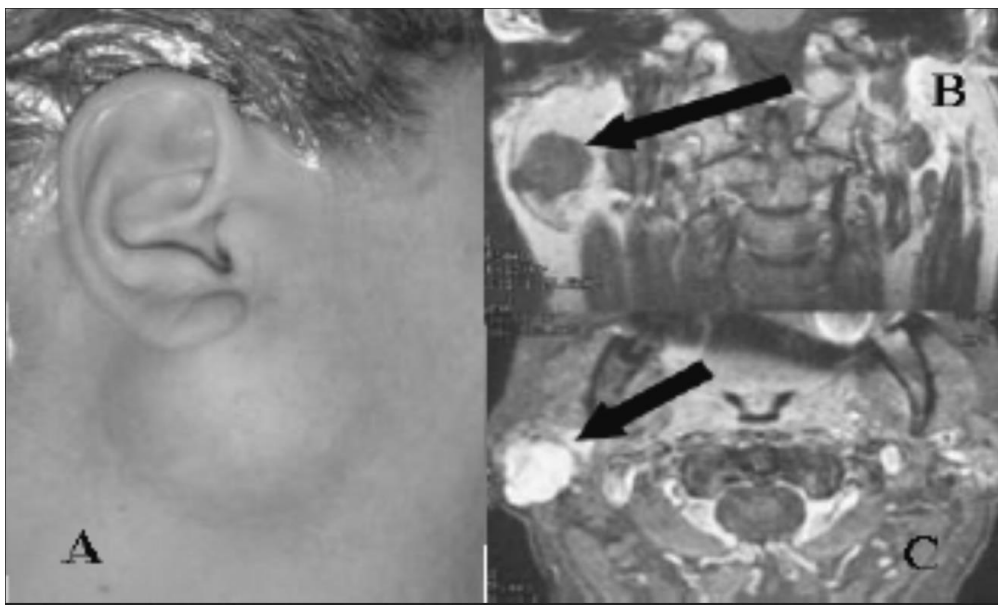


Figure 8 : (A) Adénome pléomorphe, IRM (B : séquence T2 hypersignal) : adénome pléomorphe de la glande parotidienne (C : hyposignale T1) (85)

L'échographie parotidienne précise si la tumeur est de localisation intra ou extra parotidienne, sa taille, et s'il s'agit d'une tumeur ou d'une adénopathie ; En cas de suspicion de tumeurs malignes l'IRM permet de réaliser un bilan d'extension ; Pour exemple en cas de paralysie faciale périphérique l'hypothèse diagnostique principale est celle de l'adénocarcinome ou de l'adénopathie cervicale.

Le traitement est chirurgical. C'est une parotidectomie ou une sous-maxillectomie avec repérage, dissection et conservation du nerf facial et de ses branches afin de

réaliser l'ablation de la tumeur à distance de sa capsule sans effraction capsulaire et avec analyse anatomopathologique extemporanée. Le risque de cancérisation est très faible, le plus souvent au cours d'une tumeur évoluant depuis plusieurs dizaines d'années ou récidivante. La surveillance doit être prolongée.

- Cystadénolymphome papillaire (CALP)

- Tableau clinique :

Le cystadénolymphome papillaire ou tumeur de Warthin (5 à 10 % des tumeurs parotidiennes), est une tumeur bénigne touchant surtout les hommes à partir de 50 ans. Elle est de consistance élastique, puriforme (liquidienne), et d'évolution lente avec de possibles poussées inflammatoires.

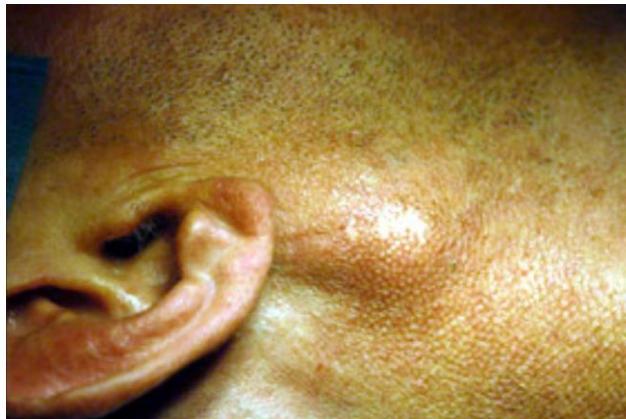

Figure 9 : Cystadénolymphome (85)

- Géographie et délai d'apparition :

Il ne s'observe qu'au niveau de la glande parotide de siège postéro inférieur, souvent multifocale, et peut être bilatéral.

La vitesse d'évolution est évaluable, mais pas le délai d'apparition.

- Physiopathologie :

Tumeur épithéliale bénigne, multifocale.

- Prise en charge :

L'examen paraclinique de sialographie permet d'observer une lacune périphérique avec canaux élargis.

L'examen radiologique au technétium 99 révèle toujours une hyperfixation contrairement à l'adénome pleomorphe et permet le diagnostic différentiel entre ces 2 pathologies.

Le traitement sera toujours chirurgical par parotidectomie.

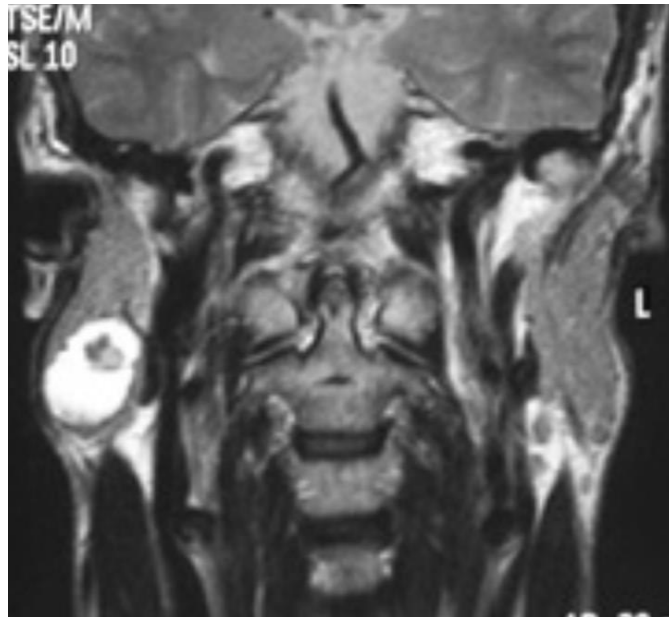


Figure 10 : Cystadenolymphome papillaire vue par une IRM coronale T1 (85)

○ Autres tumeurs bénignes :

- Diverses tumeurs bénignes peuvent survenir au niveau des glandes salivaires principales telles que l'adénome monomorphe (ou adénome simple), l'oncocytome, l'adénome tubulaire, l'adénome à cellules claires, l'adénome basocellulaire, le papillome, et les tumeurs non épithéliales tumeurs adipeuse, vasculaire (kystes canaux consécutifs à parotidite chronique)

Toutes ces tumeurs doivent être opérées, car il existe : d'une part des formes de transition vers la malignité et d'autre part des diagnostics différentiels avec des tumeurs malignes parfois extrêmement difficiles à affirmer sur les seules données de l'IRM et de la ponction cytologie écho-guidée.

- Pathologie tumorale maligne des glandes salivaires :

Elles représentent environ 15% des tumeurs malignes des glandes salivaires principales. Elles sont d'incidence relativement faible comparée aux tumeurs bénignes. Mais l'incidence augmente pour la glande sous-maxillaire et sublinguale, ainsi que chez les enfants ou 50 % des tumeurs de la parotide sont malignes.

Le diagnostic de tumeur maligne doit être évoqué devant certaines données cliniques (tumeur dure, douloureuse, fixée avec adhérence cutanée, paralysie faciale et/ou adénopathies cervicales satellites), radiologiques (IRM) et paracliniques (ponction-cytologie).

- Carcinome adénoïde kystique (cylindrome) : (85)

- Tableau clinique :

Ils représentent environ 10 % des tumeurs malignes des glandes salivaires et s'observent à tout âge, surtout chez la femme.

Le diagnostic ne peut être qu'évoqué devant une tumeur parotidienne dure, inégale, de croissance rapide, et surtout de douleurs spontanées et à la palpation.

On note la présence d'adénopathie associée et parfois d'une paresthésie faciale (nerf VII).

- Géographie et délai d'apparition :

La localisation de ces carcinomes est possible au niveau de toutes les glandes salivaires.

- Physiopathologie :

Cette tumeur possède un potentiel de récurrence locale, lié à sa propension naturelle à donner des métastases par l'intermédiaire des gaines des nerfs et de sa fréquente propension à donner des métastases générales (pulmonaires, osseuses) quelquefois tardives.

- Prise en charge :

L'exérèse chirurgicale tout en tentant de conserver le nerf facial et ses branches suivies de radiothérapie en est le traitement standard.

- Adénocarcinome : (85)

- Tableau clinique :

Ils représentent environ 20 % des tumeurs malignes des glandes salivaires, s'observent à tout âge ; ils sont primitifs ou secondaires à la dégénérescence maligne d'un adénome pléomorphe préexistant.

Si la tumeur est non traitée, elle augmentera rapidement de volume.

Elle est souvent douloureuse et peut s'accompagner d'adénopathies cervicales et/ou d'une paralysie faciale.

- Géographie et délai d'apparition :

La localisation est parotidienne ou située au niveau des glandes salivaires accessoires avec risque de métastases.

- Physiopathologie :

Il s'agit d'une tumeur épithéliale maligne, pseudo-encapsulée ou diffuse pouvant infiltrer toute la glande salivaire concernée.

- Prise en charge :

La prise en charge paraclinique par sialographie révèle une lacune irrégulière avec destruction des canaux.

Le traitement est chirurgical avec exérèse de la glande salivaire et du ganglion infiltré (si adénopathie satellite) et radiothérapie.

- Autres tumeurs malignes :

- Carcinome épidermoïde, ou carcinome indifférencié.
- Métastase d'un cancer ORL.
- Lymphome hodgkinien ou non.

II.5.3. Pathologie lithiasique : (85, 86)

La lithiase salivaire est définie par la présence de calcul(s) dans le système canalaire excréteur des glandes salivaires.

Elle s'observe à tout âge, mais surtout après trente ans, et touche toutes les glandes salivaires, mais préférentiellement la glande submandibulaire (85 %), et plus rarement la parotide.

Il s'agit le plus souvent de calculs parfois multiples (sels de calcium) qui migrent avec le flux salivaire.

- Lithiase submandibulaire :

- Tableau clinique :

La découverte de la lithiase peut être fortuite à l'occasion d'un examen radiologique (panoramique dentaire, cliché du rachis cervical), ou d'un examen clinique mettant en évidence une petite tuméfaction du plancher buccal se projetant en regard du conduit submandibulaire ; ou se faire à l'occasion de l'apparition de signes mécaniques qui entraînent un blocage de l'excrétion du flux salivaire accompagné de

gonflement, douleur, et de surinfection secondaire très fréquente ; ce sont en général les premiers signes caractéristiques et qui sont rythmés par les repas :

- La hernie salivaire est caractérisée par un gonflement et un blocage momentané et partiel de l'écoulement salivaire, majoré au début des repas.

Elle se traduit par une tuméfaction douloureuse de la glande au niveau cervical (loge submandibulaire), s'accompagnant de sensation de pesanteur et de tension.

La loge submandibulaire reprend une taille normale en fin de repas.

- La colique salivaire est une douleur survenant aux mêmes moments qu'une hernie salivaire qu'elle accompagne généralement. Elle peut également être présente à l'occasion de complications infectieuses pendant lesquelles les signes inflammatoires et infectieux surviennent après les épisodes d'accidents mécaniques, mais peuvent parfois être inauguraux. Ils peuvent concerner le canal (sialodochite), le plancher buccal antérieur (périsialodochite) ou, enfin, la glande (sialadénite) :

- La sialodochite (ou whartonite) est une infection du canal de Wharton se traduisant par une douleur vive, irradiant vers l'oreille, une fièvre souvent élevée, une dysphagie, et une hypersialorrhée.

Il n'existe pas de cordon reliant la tuméfaction à la table interne de la mandibule, éliminant ainsi dans le cadre d'un diagnostic différentiel une cellulite d'origine dentaire. Le diagnostic se fait par drainage de pus au niveau de l'ostium du conduit submandibulaire et il pourra être prélevé pour examen bactériologique.

- La périsialodochite (ou périwhartonite) est un abcès péricanalaire caractérisé par des douleurs à la déglutition et, parfois, une otalgie, un trismus, une tuméfaction du plancher buccal. L'issue de pus par l'ostium est inconstante, car l'infection est ici sortie du canal. On observe l'apparition de

signes généraux avec exacerbation de la douleur. Sans traitement, une fistulisation du plancher buccal peut apparaître.

- La sialadénite est une infection intracanalair. La région submandibulaire est chaude, tendue, douloureuse, le revêtement cutané est normal ou érythémateux, on note une fièvre à 38-39 °C, associée à une dysphagie importante avec otalgie et, parfois à une issue de pus à l'ostium. L'évolution spontanée se fait vers la fistulisation, ou la cellulite cervico-faciale en l'absence de traitement.

- Géographie et délai d'apparition :

Le gonflement est localisé au niveau de la glande submandibulaire et il sera d'apparition rapide et majoré en début de repas puis reviendra en situation initiale à la fin du repas.

Les hernies salivaires durent une dizaine de minutes et disparaissent en fin de repas avec une sensation d'écoulement de salive dans la bouche tandis que la colique salivaire dure plus longtemps, souvent quelques heures.

- Prise en charge :

La prise en charge débute par une palpation exobuccale et intrabuccale (à l'aide d'un abaisse-langue, d'un miroir et de lumière adaptée).

L'inspection exobuccale retrouve un gonflement de la glande, confirmée par la palpation.

L'inspection endobuccale recherche une rougeur de la crête salivaire signant une lithiase antérieure, ainsi qu'une issue de pus à l'ostium de la glande concernée.

La palpation bidigitale (+++), et de la glande controlatérale avec un doigt endobuccal et un doigt cervical, de l'arrière vers l'avant doit rechercher le calcul. Seule la découverte du calcul signe la lithiase. Lorsque les manifestations cliniques ne sont pas franches, des examens complémentaires sont nécessaires pour objectiver le calcul.

- Les mordus occlusaux endobuccaux permettent parfois de voir les calculs volumineux et suffisamment calcifiés au niveau des deux tiers antérieurs du conduit submandibulaire.

- Le panoramique dentaire permet de visualiser les gros calculs et d'éliminer une pathologie non salivaire, dentaire notamment. (image ovale radio-opaque se projetant sur une ligne allant de l'angle mandibulaire à la région incisive pour les calculs submandibulaires)

Les clichés occlusaux et le panoramique dentaire sont des examens de débrouillage et, souvent, une échographie ou une scanographie sont nécessaires.

- L'échographie est un examen simple, non invasif, qui visualise les calculs, radiotransparents ou pas, lorsqu'ils mesurent plus de 2 mm de diamètre. (apparaît comme une image hyperéchogène avec cône d'ombre postérieur)
- La scanographie a une très grande sensibilité pour les calculs radio-opaques et une grande valeur localisatrice. Ces critères sont utiles pour orienter le geste du chirurgien.

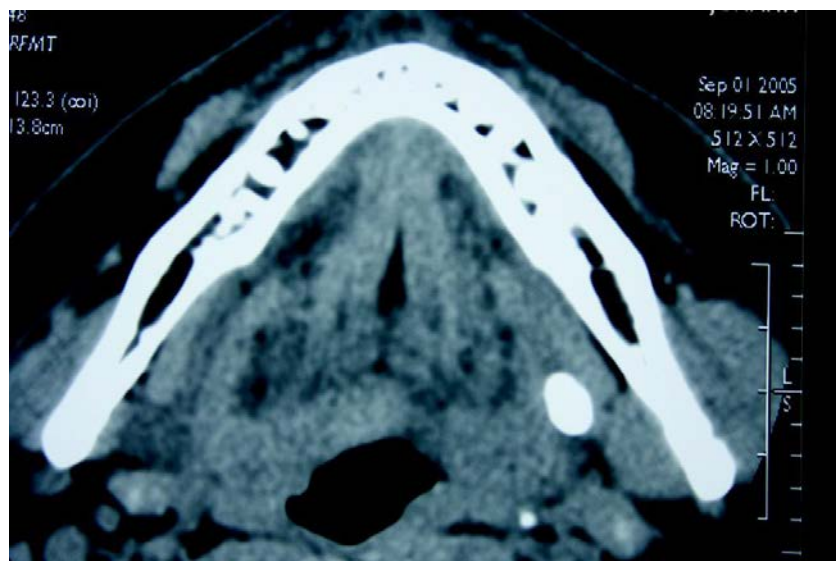


Figure 11 : Scanner d'un calcul de la glande sub-mandibulaire gauche (85)

- Dans quelques cas douteux, des clichés injectés peuvent être nécessaires pour éliminer une pathologie inflammatoire ou tumorale.
- La sialendoscopie est une technique récente, réalisable sous anesthésie locale, elle permet de voir et d'enlever le calcul dans le même temps.

Le principe du traitement est tout d'abord d'extraire le calcul. Si le calcul est palpable, en fonction de la taille du calcul, on fera :

- Calcul \leq 3 mm : sialendoscopie seule.
- Calcul $>$ 4 et $<$ 8 mm : sialendoscopie \pm lithotripsie.
- Calcul $>$ 8 mm : accès chirurgical endobuccal pour exérèse.

Dans une situation infectieuse, on met en place un traitement symptomatique par antibiothérapie adaptée (amoxicilline), antalgique, et antispasmodique.

Les formes collectées peuvent nécessiter un drainage chirurgical endo- ou exobuccal en urgence.

- Lithiase parotidienne : (85, 86)

o Tableau clinique :

Les caractéristiques cliniques de la lithiase parotidienne sont superposables à celles de la lithiase submandibulaire, si ce n'est qu'elle est 5 fois moins fréquente que la lithiase submandibulaire et que les accidents infectieux y sont prédominants.

La topographie des manifestations est différente puisqu'elles se situent ici au niveau de la loge parotidienne.

Les signes cliniques sont les mêmes que la lithiase submandibulaire ; les complications mécaniques (hernie et colique salivaire) sont rythmées par les repas, se manifestent en arrière du ramus mandibulaire et sous l'oreille externe.

Les complications infectieuses sont nombreuses telles que :

- La sialodochite qui engendre une inflammation jugale sur le trajet du canal de Stenon, associée à l'issue de pus au niveau de l'ostium.
- La perisialodochite qui génère une inflammation de toute la joue.
- La parotidite se situe en regard de la loge parotidienne et associe des douleurs et une inflammation parotidiennes.

o Géographie et délai d'apparition :

Localisation parotidienne et délai d'apparition similaire à la lithiase submandibulaire.

o Prise en charge :

La prise en charge clinique et paraclinique est identique à celle de la lithiase submandibulaire.

Les principes du traitement sont les mêmes que pour la glande submandibulaire : extraction du calcul par sialendoscopie, destruction du calcul par lithotripsie. Mais, ici, l'abord chirurgical est d'indication bien moindre en raison de la présence du nerf facial au sein de la glande parotide (parotidectomie conservatrice du VII par voie de lifting).

- Autres lithiases :

- Glande sublinguale
- Glandes salivaires accessoires (lèvres essentiellement)

II.5.4. Pathologie inflammatoire et infectieuse des glandes salivaires :

Les infections des glandes salivaires sont généralement en rapport avec une pathologie générale (oreillons, infection par le VIH...) ou avec une pathologie locale (lithiase).

Ces manifestations peuvent évoluer sur un mode aigu (virales, bactériennes, lithiasiques) ou chronique (parotidites récidivantes).

Toute sédimentation de la sécrétion salivaire et tout obstacle à l'excrétion de la salive favorisent l'apparition d'infections qui peuvent se propager aux glandes salivaires par voie canalaire ascendante à partir de germes présents dans la cavité buccale.

- Pathologie infectieuse :

- Les sialadénites aiguës virales (oreillons, VIH, autres virus...)

Il s'agit de l'atteinte salivaire la plus fréquente.

Atteinte glandulaire bilatérale accompagnée de signe fonctionnel (douleur locale irradiante à l'oreille) et de signes généraux (fièvre, et asthénie).

- Les sialadénites bactériennes

Les origines bactériennes ont plusieurs étiologies comme la parotidite liée à la diminution du flux salivaire, la tuberculose, ou suite à une lithiases des canaux excréteurs.

Les enfants sont la population la plus souvent touchée par ces infections pyogènes.

On retrouve des signes généraux (altération de l'état général) et locaux (otalgie, inflammation, pus à l'ostium de la glande salivaire atteinte).

La localisation est surtout parotidienne uni ou bi-latérale.

- Pathologie inflammatoire : (87)
 - o Syndrome de Gougerot-Sjorgen :

- Tableau clinique :

Ce syndrome est une maladie systémique idiopathique touchant 1 adulte sur 10000 et surtout les femmes qui sont 10 fois plus atteintes (86).

Également appelé syndrome sec, son diagnostic repose sur la présence de signes cliniques associés (arthrite, kératoconjonctivite, sécheresse buccale et/ou ophtalmique) et paracliniques (anticorps antinucléaire mesuré par une prise de sang et biopsie des glandes salivaires).

- Géographie :

Chez environ 20 % des patients, l'inflammation chronique des glandes salivaires peut entraîner des épisodes de gonflement des glandes salivaires principales et notamment des parotides.

- Prise en charge :

La prise en charge orale se fait à partir de substitut salivaire (traitement substitutif tel que la salive artificielle « Xerostom ») et de sialagogue « Sulfarlem S25 », ainsi qu'une bonne hydratation à l'aide d'un apport d'eau régulier et la stimulation de la salivation à l'aide de chewing-gum sans sucre pour améliorer les conditions de vie du patient, qui doit également être orienté vers les services hospitaliers concernés par les symptômes déclarés par le patient (87).

- o Sarcoïdose dans le cadre du syndrome d'Heerfordt :

- Tableau clinique :

La sarcoïdose est une granulomatose systémique idiopathique touchant surtout le jeune adulte entre 20 et 40 ans ; provoquant une pathologie médiastino-pulmonaire et parfois d'autres organes (cutané dans 10 à 30% des cas, ophtalmologique, hépatique, neurologique, cardiaque, rénal, articulaire, et osseux).

Elle est plus fréquente et plus grave chez les sujets mélanodermes.

Dans le cadre du syndrome d'Heerfordt (seulement 5% des sarcoïdoses) la sarcoïdose est associée à une uvéite, une parotidite bilatérale, une paralysie faciale périphérique, et à de la fièvre). (88)

- Géographie :

Les tuméfactions sont parotidiennes et bilatérales.

- Prise en charge :

La prise en charge des symptômes (corticothérapie par voie générale en est le traitement de choix) doit être mise en place.

II.6. Tumeurs de la sphère cervico-faciales

II.6.1. Tumeurs cervicales :

Ce sont toutes les tuméfactions isolées développées aux dépens des éléments du cou (conjonctif, glandulaire, vasculaire, ou nerveux) ; elles sont soit chroniques si elles persistent plus de trois semaines, soit aiguës, si elles disparaissent avant trois semaines (souvent des adénopathies infectieuses).

Sur le plan topographique, on peut distinguer les tuméfactions cervicales médianes et latérales.

- Les tuméfactions médianes :

Elles sont localisées entre la mandibule et la fourchette sternale.

- Kyste dermoïde, kyste épidermoïde (89, 90)

- Tableau clinique :

Cliniquement ce kyste est une tuméfaction médiane molle, souvent indolore, comblant le plancher buccal chez un homme de 5-50 ans même si elle apparait le plus souvent chez l'enfant ou l'adolescent.

- Géographie et délai d'apparition :

C'est une lésion bénigne qui reste silencieuse pendant plusieurs années, et dont la localisation la plus fréquente est le plancher de la cavité buccale dans la région sous mentonnière.

- Physiopathologie :

Il s'agit d'une inclusion ectodermique dans le mésenchyme résultant d'un trouble de coalescence des structures branchiales (1er et 2e arcs) au niveau de la ligne médiane.

- Prise en charge :

Le toucher bi-digital (intra et extra buccal) et l'examen radiologique (l'échographie cervicale confirme la nature kystique de la tuméfaction) permettent le diagnostic de par sa localisation au plancher de la cavité buccale (au niveau de la ligne médiane depuis la racine du nez jusque la fourchette sternale).

La résection chirurgicale est envoyée au laboratoire pour examen anatomopathologique permettant le diagnostic histologique.

- Kyste du tractus thyro-glosse (90)

- Clinique :

Il s'agit d'une tumeur lisse de la région hyoïdienne correspondant au reliquat du tractus thyroglosse et s'observant à tout âge ; elle est plus ou moins volumineuse, adhérent à l'os hyoïde avec lequel elle s'élève à la déglutition. Il s'agit du kyste congénital cervical le plus fréquent (90%).

Le nodule est médian, ferme, et mobile.

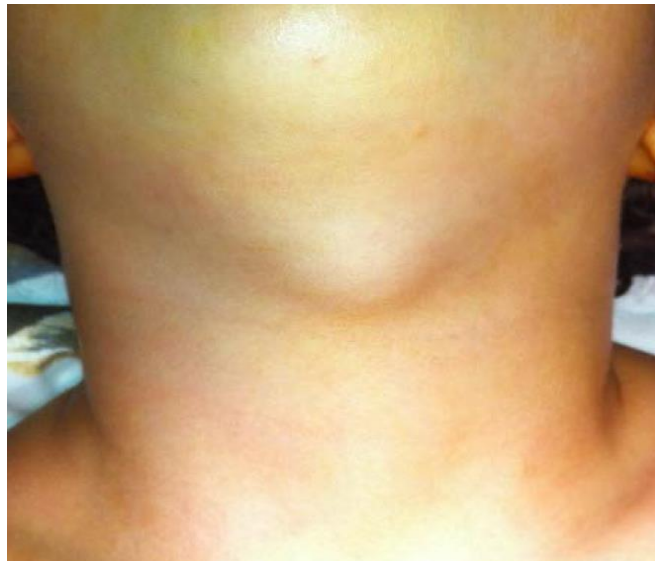

Figure 12 : Kyste du tractus thyro-glosse. (91)

- Géographie et délai d'apparition :

90% de ces kystes apparaissent avant 10 ans. Ils sont localisés au niveau du trajet médian allant du foramen caecum jusqu'à la pyramide de Lalouette.

- Prise en charge :

L'examen clinique et radiologique révèle une formation nodulaire (para-) médiane située le long du tractus thyro-glosse (TTG), enchâssée dans les muscles para ou infrahyoïdiens.

L'échographie cervicale confirme la nature kystique de la masse et permet de préciser la présence de la glande thyroïde et sa localisation ectopique ou eutopique.

Le traitement est chirurgical. Il doit être réalisé à distance d'un épisode infectieux et consiste en l'exérèse complétée du kyste et du tractus et envoi pour examens anatomopathologiques.

- Nodule thyroïdien :

- Clinique :

On désigne sous le nom de nodule toute hypertrophie localisée de la glande thyroïde (nodulus = petit noeud). (93)

Tumeur médiane ou paramédiane de consistance ferme, de volume variable, bien limitée, indolore, et en ascension pendant la déglutition.

La prévalence est 3 fois plus importante pour le sexe féminin avec 5% contre 1% pour le sexe masculin et elle augmente avec l'âge.

- Géographie et délai d'apparition :

Sa localisation est thyroïdienne et son délai d'apparition ainsi que sa vitesse d'évolution sont des facteurs cliniques de diagnostic différentiel entre la tumeur bénigne et le cancer.

- Nature des principaux nodules de la thyroïde : (95)

- Les nodules bénins

Les adénomes vésiculaires (colloïdes, macrovésiculaires, microvésiculaires et foetaux), et les kystes simples et hémorragiques (hématocèles).

- Les nodules malins

Les cancers (papillaires, vésiculaires, médullaires, et anaplasiques), les lymphomes, et les métastases.

- Prise en charge :

Les examens cliniques, paracliniques (dosage des thyroestimulines ou TSH en laboratoire) et radiologiques, tels que l'échographie indiquent la nature pleine ou

kystique de la tumeur et la radiographie cherche à observer la taille des calcifications (grosse calcification : bénignité / mince calcification : malignité).

Ainsi l'échographie, les examens de laboratoire, voire une cytoponction, seront néanmoins pratiqués pour optimiser la prise en charge.

Le diagnostic sera confirmé par exérèse de la glande thyroïde par cervicotomie et envoi pour examen histologique.

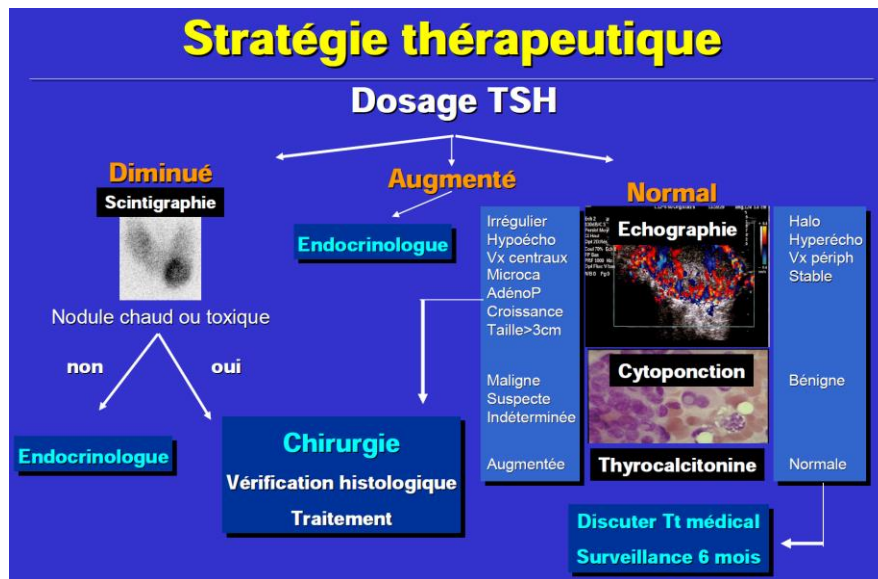


Figure 13 : diagnostic différentiel des tumeurs ou cancers thyroïdien (94)

- Tumeur sus-sternale :

Dans l'espace sus-sternal de Gruber peuvent se développer des kystes dermoïde et des lipomes qui s'exprime cliniquement comme une tumeur isthmique et n'ascensionne pas lors de la déglutition et dont l'exérèse chirurgicale sera aisée.

- Les tumeurs latérales cervicales : (97, 98, 99)

- Les adénopathies uniques :

- Clinique :

Les adénopathies sont les tuméfactions latérales cervicales les plus fréquentes.

La nature ganglionnaire de la tumeur sera précisée par son siège qui se trouve sur l'une des 3 chaînes ganglionnaires lymphatiques, son caractère indolore, non battant, de consistance ferme, et plus ou moins fixée à la peau.

- Géographie et délai d'apparition :

Les adénopathies uniques latérocervicales sont toujours situées sur l'une des 3 chaînes ganglionnaires lymphatiques (spinale, jugulaire interne, et cervicale transverse).

- Prise en charge :

Il est important après une anamnèse détaillée de vérifier cliniquement par palpation qu'il s'agit bien d'une adénopathie unique et non d'une polyadénopathie.

En cas de suspicion carcinologique un PET-scan et une panendoscopie à la recherche d'un cancer des voies aériennes supérieures.

- Les tumeurs battantes :

- L'anévrisme artériel :

Cliniquement il s'agit d'une tuméfaction battante, expansive, réductible, de consistance élastique non adhérente à la peau, mobile dans le sens transversal, et immobile dans le plan vertical.

L'auscultation retrouve un souffle systolique intermittent s'il siège sur l'axe carotidien.

Rechercher une tuméfaction pulsatile au niveau du pharynx.

Le diagnostic différentiel avec la tumeur du corpuscule carotidien se fait par l'artériographie.

- La tumeur du corpuscule carotidien :

Cliniquement et à l'interrogatoire, on recherche des crises vasomotrices, accès de palpéur-rougeur diffus ou isolé, accompagné de douleur épigastrique avec hypertension artérielle.

Cette tumeur évolue lentement sur plusieurs années.

L'artériographie permet d'éliminer le diagnostic d'anévrisme artériel et de visualiser la tumeur. Ce qui permettra de prévoir le traitement chirurgical.

- Les tumeurs fluctuantes latérocervicales :

- Kyste amygdaloïde :

Il s'agit d'un reliquat embryonnaire ectoblastique, bilatéral pour 1/3 des cas.

L'examen clinique révèle une tumeur latérocervicale isolée, située en arrière de la grande corne de l'os hyoïde sous le bord du muscle sterno-cléido-mastoïdien.

C'est une tumeur molle, à grand axe vertical, de volume variable, indolore, et mobile transversalement.

La prise en charge se fera par la cervicotomie exploratrice qui permettra le diagnostic histologique de certitude.

- Adenophlegmon refroidit (rare)

Il s'agit d'une tumeur molle, spontanément douloureuse ainsi que par mobilisation cervicale.

En cas de doute avec une adénopathie néoplasique, la cervicotomie exploratrice et l'histologie seront privilégiées.

- Le lymphome tuberculeux cervical :

Il s'agit d'une forme monoganglionnaire des adénopathies tuberculeuses de l'adulte au niveau cervical.

Le diagnostic se fera par cytoponction dans le cas de la forme pseudo-sarcomateuse du sujet jeune, et par cervicotomie exploratrice et examen histologique extemporané pour le sujet âgé.

- Les tumeurs aériques :

- Le laryngocele externe :

C'est une tumeur faisant issue au niveau des membranes thyroïdiennes de la région latérale du cou.

Elle est mobile lors de la déglutition, réductible, et augmente à l'effort.

La radiographie cervicale confirme le diagnostic.

- Diverticule oesophagien type III :

C'est une tumeur cervicale dont le volume augmente lors des repas et diminue jusqu'à disparaître lors de sa compression ou de la déglutition.

- Les tumeurs nerveuses du cou :

La tumeur nerveuse plus caractéristique de la région cervico-faciale est le chemodectome qui est une tumeur développée à partir du tissu paraganglionnaire.

Quant aux tumeurs développées à partir de la fibre nerveuse, on décompte le schwannome, le neurofibrome, et le sympathome.

- Le lymphangiome kystique :

- Clinique :

C'est une dysembryoplasie bénigne qui touche surtout l'enfant.

La masse est polylobée ou non, répressible, indolore, sans adénopathie associée.

Peuvent y être associés des signes cliniques tels que la dyspnée, la dysphagie, et les douleurs cervico-brachiales liés à la compression.

- Géographie et délai d'apparition :

Le siège se trouve préférentiellement sur la partie postero-inférieure du cou.

- Prise en charge :

Le diagnostic se fera par cervicotomie et examen histologique extemporané.

- Les tumeurs ganglionnaires métastatiques

- Les hématosarcomes

- Clinique :

Il s'agit surtout de lymphosarcomes et réticulosarcomes qui forment une tumeur dure et peu mobile.

- Géographie :

Ils siègent sur des sites ganglionnaires.

- Prise en charge :

La certitude diagnostique sera apportée par la cervicotomie exploratrice et l'examen histologique.

- Les tumeurs conjonctives (fibrome/ lipome)

Tumeurs rares dont le diagnostic se fera par cervicotomie exploratrice et analyse histologique au laboratoire.

II.6.2. Les tumeurs faciales :

- Tumeurs malignes de la face : (96)

Les tumeurs malignes du massif facial (fosses nasales, cavités sinusiennes, et maxillaires) forment un ensemble de lésions d'origines diverses.

Il s'agit de tumeurs peu fréquentes (5% des tumeurs ORL), en majorité épithéliale, sans spécificités cliniques ou radiologiques, et dont le diagnostic précis sera donc histologique.

- Les lésions précancéreuses : (99)

Ces lésions regroupent les dysplasies, leucokératoses, erythroplasies, fibroses sous muqueuse et dysplasies congénitales.

- Les cancers invasifs d'origine épithéliale :

- Carcinome épidermoïde : (97, 98)

Représentent 90% des tumeurs malignes de la face, et se forment en grande partie à partir du sinus maxillaire, mais aussi des muqueuses et des fosses nasales.

L'imagerie permettra de révéler le siège et l'extension tumorale.

La prise en charge de ces cancers sera déterminée par une équipe pluridisciplinaire.

- Adénocarcinome :

Leur localisation est privilégiée dans la zone ethmoïdale, à l'imagerie on observe une masse hétérogène avec lyse osseuse.

- Cylindrome (carcinome adénoïde kystique) :

Ils touchent préférentiellement la voute palatine et les glandes salivaires majeurs ou accessoires, s'étendent le long des gaines nerveuses et donnent souvent des métastases osseuses et pulmonaires.

L'imagerie révèle une masse expansive hétérogène avec lyse osseuse.

- Les tumeurs malignes d'origine non épithéliale :

- Tumeurs conjonctives :

- Ostéosarcome (rare au niveau maxillo-facial)
- Chondrosarcome (rare)
- Léiomyosarcome (rare)
- Liposarcome (rare)

- Les tumeurs d'origine hématologiques :
 - Les lymphomes hodgkiniens ou non
 - Les tumeurs neuro-ectodermiques :
 - L'esthesioneuroblastome (rare)
 - Mélanome (rare)
 - Les métastases
- Les tumeurs bénignes de la face : (97, 98)

○ Les Tumeurs odontogéniques (99)

- Les tumeurs épithéliales sans induction du mésenchyme
 - Keratokyste odontogénique

Ces tumeurs sont essentiellement mandibulaires (80%), et touchent surtout l'homme de 30-40 ans provoquant des tuméfactions osseuses pouvant entraîner des mouvements dentaires et des fistulisations muqueuses.

Radiologiquement on observe des géodes radio-claires mono ou polyfocales, homogènes, rondes à contour polycyclique net et un aspect festonné soufflant l'os et amincissant les corticales.

La prise en charge passe par une exérèse chirurgicale complète et une analyse histologique extemporanée.

- Améloblastome

C'est une tumeur invasive à diagnostiquer précocement, qui touche dans 70% des cas la branche montante de la mandibule.

Les signes cliniques montrent une tuméfaction masseterine, des mouvements dentaires, et des fistulisations muqueuses.

Radiologiquement, l'image polygéodique en bulle de savon peut permettre le diagnostic différentiel avec le keratokyste odontogénique.

La prise en charge chirurgicale compte tenu du risque de récurrence consistera en une exérèse large, avec une marge de sécurité pouvant aller jusqu'à l'hémi-mandibulectomie interruptrice.

- Tumeur épithéliale odontogène calcifiante
- Les tumeurs épithéliales avec induction du mésenchyme
 - Odontomes complexes et composés
 - Kyste odontogénique calcifié
 - Fibrome améloblastique
- Les tumeurs ectomésenchymateuses
 - Fibrome odontogénique
 - Myxome
 - Cémentoblastome
- Les tumeurs non odontogéniques (99)
 - Pseudokystes et lacune osseuse
 - Kyste osseux anévrisimal
 - Kyste osseux solitaire
 - Lacune de Stafne
 - Tumeurs osseuses
 - Tumeurs cartilagineuses
 - Tumeurs fibreuses
 - Tumeurs graisseuses (lipome)
 - Tumeurs nerveuses
 - Tumeurs riches en cellules géantes
 - Tumeurs salivaires
 - Tumeurs musculaires

II.7. Réactions allergiques

Les réactions allergiques aux matériaux dentaires sont fréquemment suspectées devant des symptômes divers et hétérogènes (glossite, stomatite, chéilites, lésions lichénoïdes, stomatodynies). L'exploration allergologique par le biais de tests adaptés au tableau clinique et aux substances utilisées et l'évaluation

indispensable de leur pertinence permet de confirmer ou d'infirmer ces suspicions d'allergie. (99, 100)

II.7.1. Caoutchouc (103, 104)

- Hypersensibilité de type I ou urticaire allergique de contact

Les réactions d'hypersensibilité dites immédiates passent par la médiation des immunoglobulines endogènes de classe E (IgE).

- o Tableau clinique

On observe une urticaire de contact immunologique au niveau de la zone de contact avec le latex, entraînant des rougeurs, des démangeaisons d'importance variable (urticaire), des difficultés respiratoires et oculaires, des éternuements, et des écoulements nasaux (toux, essoufflement, Irritation des yeux, rougeur, larmolements).

Il arrive que les symptômes soient beaucoup plus importants avec une sensation d'asphyxie par un œdème du larynx et une crise d'asthme. C'est un état de choc allergique avec perte de conscience.

- o Physiopathologie

Les substances responsables des allergies de type I sont les protéines contenues dans le latex.

Une allergie croisée à certains aliments peut également se voir (banane, avocat, kiwi, châtaigne).

- o Géographie et délai d'apparition

Les symptômes se manifestent dans les 15 premières minutes suivant le contact avec le latex.

L'urticaire est limitée à la zone de contact avec l'allergène, contrairement à la dermatite d'irritation qui n'est pas une réaction allergique et qui se produit uniquement sur la surface touchée par le latex.

- o Prise en charge

Le port de gant sans latex (vinyle ou néoprène) est obligatoire. L'allergie au latex doit être mentionnée sur une carte personnelle d'allergique.

Ces personnes doivent être alertées par le praticien sur la présence de latex dans le milieu professionnel et privé, sur les mesures de prévention adéquates, et sur la possibilité de réactions croisées avec certains aliments.

En fonction de la gravité des symptômes, les personnes atteintes doivent être munies de traitement d'urgence (antihistaminiques oraux à effet rapide, corticostéroïde, auto-injecteur à adrénaline). Quant au traitement au long cours, il s'agira de l'éviction de la substance allergène et sa désensibilisation auprès d'un allergologue.

Avant toute intervention diagnostic ou thérapeutique, le dentiste doit absolument être rendu attentif à l'existence de l'allergie au latex.

- Hypersensibilité retardée ou eczéma allergique de contact des caoutchoucs

- Tableau clinique

Elle se manifeste sous la forme d'un eczéma de contact s'accompagnant de papules, de vésicules, de suintements et de prurit, et sa localisation est typique.

On observe des rougeurs de la peau, des cloques sur la surface de la peau, une desquamation de la peau, la formation de vésicules, et un œdème facial.

- Physiopathologie

Cette allergie de type IV passe par la médiation des lymphocytes T.

Les substances déclenchantes et les principaux sensibilisateurs sont les accélérateurs de vulcanisation, les antioxydants et les agents vulcanisant utilisés dans les procédés de fabrication modernes des gants à usage médical. Ces substances servent à optimiser le produit au cours de la fabrication, mais sont la cause la plus fréquente des allergies aux gants en latex naturel. Les thiurames, employés comme accélérateurs, jouent le rôle de sensibilisateur principal dans 50 à 80 % des cas d'eczéma de contact allergique.

- Géographie et délai d'apparition

Dans les réactions d'hypersensibilité dites retardées, les premiers symptômes n'apparaissent que 6 à 8 heures environ après le contact avec l'allergène, et ils peuvent encore s'amplifier pendant les quatre jours suivants son éviction.

L'eczéma est limité à la zone de contact avec l'allergène

- Prise en charge

La prise en charge en urgence se fera à l'aide de corticoïde et au long cours par l'éviction de la source allergène dans le processus de soin et l'environnement du patient.

- Le choc anaphylactique en réponse au latex (104, 105)

Le choc anaphylactique - ou l'anaphylaxie - est la complication la plus redoutée et redoutable induite par toutes les allergies, y compris des réactions allergiques au latex.

- Tableau clinique

Les signes et les symptômes qui sont les plus courants sont l'essoufflement, la détresse, la bradycardie / tachycardie, la dyspnée (difficulté à respirer) à constriction des voies respiratoires, les douleurs abdominales, la réduction drastique de la pression artérielle, le gonflement de la langue, l'urticaire, la perte de conscience, l'évanouissement, les vertiges, et les vomissements.

- Physiopathologie

Chez les personnes particulièrement sensibles, des réactions anaphylactiques peuvent également se produire en quelques minutes après l'exposition (contact ou inhalation) aux protéines de latex.

- Géographie et délai d'apparition

Les chocs anaphylactiques se produisent rarement immédiatement après la première exposition au caoutchouc naturel dans la zone de contact.

- Prise en charge

Le diagnostic clinique et biologique (immédiat et secondaire) est essentiel pour déterminer la substance responsable du choc anaphylactique.

Tableau 4 : Bilan biologique d'un choc anaphylactique périopératoire

Le but du traitement est le rétablissement rapide des fonctions vitales perturbées afin d'éviter l'évolution vers l'arrêt cardiocirculatoire et/ou l'apparition de complications et séquelles anoxiques irréversibles des organes (cerveau, coeur, rein, etc. ...). (PM Mertes, 2011)

Tests à réaliser	Bilan immédiat			Bilan secondaire
	<30 min	1 à 2h	> 24h	(6 semaines après)
Dosages sanguins (#)				
Histamine	+	(+)		
Tryptase	+	+	+	(+)**
IgE *	+	(+)	(+)	
Tests cutanés :				+
pricks – IDR				
Autres tests				+
(cytométrie en flux...)				

+ : recommandé ; (+) : si non réalisé au moment de la réaction

(#) 1 tube sec et 1 tube EDTA

* IgE curare, latex, thiopental. A répéter à distance si négatif

** Autres dosages, si disponibles, en cas de difficultés diagnostiques

- Interruption, si possible, du contact ou de l'administration de l'allergène présumé.
- La position au fauteuil doit surélever les membres inférieurs, jusqu'à ce que le remplissage et les vasopresseurs restaurent la pression artérielle. Supprimer les entraves vestimentaires faisant obstacle à la ventilation.
- Oxygénation par administration d'oxygène pur à haut débit à l'aide d'un masque facial.
- Appel d'urgence pour suite hospitalière.
- La survenue d'un œdème des voies aériennes supérieures ou d'une détérioration de la ventilation doit faire envisager l'intubation. Le contrôle des voies aériennes supérieures doit être rapide, car l'œdème laryngé peut évoluer rapidement et rendre une intubation ultérieure impossible.

- Administration d'antihistaminiques H1 (diphenhydramine) à la posologie de 25 à 50 mg soit 0,5-1 mg.kg-1 IV) associés à des antihistaminiques H2 (ranitidine 50 mg à diluer et à injecter en 5 minutes), notamment dans les réactions de grade I.
- L'adrénaline est un vasoconstricteur de choix qui doit être administré chez tous les patients présentant des signes cliniques de choc, un œdème des voies aériennes ou des difficultés respiratoires importantes.
- Le remplissage vasculaire rapide par cristalloïdes isotoniques doit être institué en cas d'hypotension.
- Une surveillance intensive imposant l'hospitalisation doit être assurée pendant au moins 24 heures, en raison du risque de manifestations récurrentes et d'instabilité tensionnelle.

II.7.2. Anesthésiques locaux (107, 108, 109, 110, 111)

Les effets indésirables sont les douleurs post-injection, les lésions temporaires ou durables du nerf lingual ou du nerf alvéolaire inférieur, les lésions vasculaires, les infections, les troubles du rythme cardiaque, et les malaises vagues (lié à la présence d'adrénaline dans les anesthésiques).

Ces effets indésirables sont fréquents, mais les accidents allergiques restent rares.

- Tableau clinique

L'allergie aux anesthésiques locaux peut entraîner des symptômes de nature et d'intensité variables selon les personnes, tels que des picotements intenses, une rougeur ou un œdème, une urticaire, une éruption cutanée plus ou moins étendue, un eczéma de contact, un écoulement nasal, une rougeur et des démangeaisons oculaires, des malaises, et des symptômes d'asthme allergique.

- Physiopathologie

L'allergie aux anesthésiques locaux recouvre plusieurs allergies possibles ; une allergie au produit anesthésique lui-même, utilisé par voie topique ou injectée ; une allergie aux sulfites, agents conservateurs de l'adrénaline ; une allergie à l'EDTA

(éthylène diamine tétra-acétate), agent conservateur des sulfites ; une allergie au latex présent dans l'opercule qui ferme hermétiquement les flacons d'anesthésique.

- Géographie et délai d'apparition

Réaction d'hypersensibilité immédiate dans les 30 minutes après l'injection dans la zone anesthésiée.

- Prise en charge

L'interrogatoire médical est essentiel pour connaître les antécédents allergiques du patient ; ainsi chez les personnes présentant des facteurs de prédisposition aux allergies (asthme, terrain atopique, allergies médicamenteuses...), il est recommandé de privilégier les préparations anesthésiques sans adrénaline (et donc sans sulfites ni EDTA).

Le traitement d'urgence correspond à la prise d'antihistaminique par voie orale, des corticoïdes par voie orale, et une administration d'adrénaline par voie veineuse ou sous-cutanée en cas de choc anaphylactique.

Dans tous les cas la survenue d'une réaction allergique au cours d'une anesthésie locale chez le dentiste doit faire l'objet d'une consultation chez un allergologue pour déterminer le produit en cause. La réaction allergique doit également être consignée dans le dossier médical du patient.

II.7.3. Acrylates

Les résines acryliques sont des résines thermoplastiques utilisées dans le milieu médical et paramédical. Ces acrylates sont le méthylméthacrylate, le triéthylène glycol diméthacrylate, l'éthylène glycol diméthacrylate et l'éthylène méthacrylate.

Tableau 5 : principaux composés de la famille des acrylates (115)

Classification	Molécule	Abréviation
Acrylates et méthacrylates monofonctionnels	acrylate d'éthyle	EA
	acrylate de butyle	BA
	acrylate de tert-butyle	ter BA
	acrylate de 2-éthylhexyle	2-EHA
	acrylate de 2-hydroxyéthyle	2-HEA
	acrylate de 2-hydroxypropyle	2-HPA
	acrylate de 2-éthoxyéthyle	EEA
	méthacrylate de méthyle	MMA
	méthacrylate d'éthyle	EMA
	méthacrylate de n-butyle	BMA
	méthacrylate de 2-hydroxyéthyle	2-HEMA
	méthacrylate de 2-hydroxypropyle	2-HPMA
	méthacrylate de tétrahydrofurfuryle	THFMA
Acrylates et méthacrylates multifonctionnels	diméthacrylate d'éthylène-glycol	EGDMA
	diméthacrylate de diéthylène-glycol	DEGDMA
	diméthacrylate de triéthylène-glycol	TREGDMA
	diméthacrylate de tétraéthylène-glycol	TEGDMA
	diacrylate de diéthylène-glycol	DEGDA
	diacrylate de triéthylène-glycol	TEGDA
	diacrylate de tripropylène-glycol	TPGDA
	triacrylate de triméthylolpropane	TMPTA
	diacrylate de 1,6-hexanediol	HDDA
	diacrylate de 1,4-butanediol	BUDA
	diméthacrylate de 1,4-butanediol	BUDMA
	triacrylate de pentaérythritol	PETA
	triméthacrylate de triméthylol propane	TMPTMA
	oligotriacrylate-480	OTA 480
Prépolymères	2,2-bis[4-(2-méthacryloxypropoxy)phényl]propane	Bis-PMA
	2,2-bis[4-(méthacryloxy)phényl]propane	Bis-MA
	2,2-bis[4-(2-méthacryloxyéthoxy)phényl]propane	Bis-EMA
	époxy diacrylate	Bis-GA
	uréthane diméthacrylate	UEDMA
	uréthane diacrylate aliphatique	al-UDA
	uréthane diacrylate aromatique	ar-UDA
Autre	2-cyanoacrylate d'éthyle	ECA

- Tableau clinique

- Manifestations respiratoires

Le mécanisme physiopathologique de la rhinite et de l'asthme aux acrylates, méthacrylates et cyanoacrylates n'est pas connu. La structure chimique des acrylates montre qu'il s'agit de molécules très réactives et irritantes sur les muqueuses.

La présence d'un temps de latence avant le début des symptômes, la constatation de réponses bronchiques tardives lors des tests de provocation spécifique, le petit nombre de sujets atteints, l'observation d'urticaires et d'eczémas suggèrent cependant qu'un mécanisme immunoallergique est en jeu. (114, 115, 116)

- Manifestations cutanées

La stomatite allergique au méthacrylate de méthyle est caractérisée par un érythème diffus, un œdème et quelquefois de petites érosions ou vésicules localisées aux zones de contact avec la prothèse. Les patients se plaignent de brûlures intenses dans la cavité buccale et cette réaction peut s'étendre aux régions qui ne sont pas en contact direct avec la prothèse (118).

- Manifestations générales (choc anaphylactique)

Le choc anaphylactique est la situation possible pour toutes allergies et reste rare et identique à décrire que dans les autres situations.

- Géographie et délai d'apparition

Les lésions sont localisées aux zones de contact avec la prothèse ou le matériau et peuvent s'étendre au-delà.

- Prise en charge

Le traitement d'urgence correspond à la prise d'antihistaminique par voie orale, des corticoïdes par voie orale, et une administration d'adrénaline par voie veineuse ou sous-cutanée en cas de choc anaphylactique.

II.7.4. Appareil orthodontique (119, 120)

Le nickel est le métal le plus susceptible de causer une dermatite de contact en orthodontie. Les alliages de nickel-titane ayant une teneur en nickel supérieure à 50 % peuvent potentiellement libérer assez de nickel dans l'environnement buccal pour provoquer une réaction allergique.

- Tableau clinique

Le nickel provoque une stomatite, glossite, dermatite, gingivite...

- Physiopathologie

Il s'agit réaction d'hypersensibilité immunitaire retardée de type IV.

- Géographie délai d'apparition

La zone atteinte par la stomatite est la zone de contact avec le nickel et apparaît 48 à 72 heures après le contact avec l'allergène.

- Prise en charge

Il est important de faire un diagnostic correct de l'allergie au nickel, dont les symptômes peuvent se produire à l'intérieur ou à distance de l'environnement buccal. Les antécédents du patient peuvent suggérer un diagnostic de l'allergie au nickel :

- Réponse précédente allergique à des boucles d'oreilles ou un bracelet en métal.
- Apparition de symptômes allergiques peu après l'insertion initiale des composants orthodontiques contenant du nickel.

Un dermatologue doit confirmer le diagnostic par des tests cutanés en utilisant du sulfate de nickel 5 % et de la vaseline afin d'éliminer les lésions dues à d'autres causes telles que, candidose, stomatite herpétique, ulcères causés par une irritation mécanique, allergies à d'autres matériaux comme l'acrylique.

Chez les patients diagnostiqué allergique au nickel, des produits de substitution qui sont sans nickel ou à teneur en nickel très faible peuvent être utilisés afin de diminuer les risques d'une réponse allergique. (Acier inoxydable, nickel-titane)

II.7.5. Amalgames

- Tableau clinique

Les allergies aux amalgames appartiennent à la catégorie des allergies dites de contact, avec manifestations cutanées sous forme d'irritation plus ou moins grave de la muqueuse (eczéma, dermite, « lichen plan »).

- Physiopathologie

S'il est tout à fait certain que la pose d'amalgame peut entraîner des allergies, il est non moins certain que « le mercure, quoique très souvent incriminé, n'est pas le seul agent sensibilisant de l'amalgame dentaire ». Son rôle n'est nullement exclusif. La sensibilité, voire l'hypersensibilité à l'argent, et de plus en plus au cuivre, dont la proportion a sensiblement augmenté dans les amalgames récents, est à prendre en compte. (122)

- Géographie et délai d'apparition

La réaction allergique apparaît rapidement (24/48 heures) après la pose de l'amalgame, mais pas immédiatement, par opposition aux hypersensibilités immédiates avec asthme et œdèmes.

- Prise en charge

L'allergie est aisément repérable en présence de deux critères : une réaction positive aux tests avec allergènes (mercure, argent, cuivre) et la guérison rapide après suppression de l'allergène (dépose de l'amalgame).

II.7.5. Allergie à l'or

L'or est en partie soluble en milieu aqueux et on retrouve de l'or dans les bilans sanguins des personnes portant des prothèses et des occlusions dentaires en or dans la bouche ; cette présence d'or dans le sang pourrait sensibiliser les personnes lorsqu'elles portent un bijou en or, telle qu'une alliance. Le frottement, ajouté à la macération de la sueur, peut provoquer une allergie de contact de type eczéma.

II.8. Tuméfaction traumatique

II.8.1. Description :

La gestion des traumatismes de la face a connu de nombreux progrès dans la dernière décennie, avec l'avènement de la tomodensitométrie bi- et tridimensionnelle, le développement du matériel d'ostéosynthèse, et les procédés de réduction des fractures.

L'objectif est la restauration totale de la forme et la fonction de la face, seul garant pour empêcher la survenue de préjudices esthétiques et fonctionnels. (123, 124, 125, 126)

Il est essentiel d'évaluer la gravité du traumatisme pour que la prise en charge soit adaptée. La connaissance de l'anatomie et la pratique d'un examen clinique systématisé permettent un diagnostic qui sera confirmé par l'examen radiologique adapté.

Il faut toujours penser qu'une personne traumatisée cervico-faciale est aussi traumatisée cérébrale et rachidienne jusqu'à preuve du contraire.

De fréquence élevée ces traumatismes touchent surtout les hommes jeunes (18–25 ans) victimes d'accidents de la voie publique, d'accidents de sport, d'accidents domestiques ; sans exclure les enfants ou les personnes âgées qui présentent des caractéristiques lésionnelles propres.

L'objectif est donc d'évaluer et de rechercher des complications précoces chez la personne traumatisée cervico-faciale, d'identifier les situations d'urgence et de planifier leurs prises en charge.

II.8.2. traumatismes des parties molles

- Contusion de la face

Les contusions de la face se manifestent par une douleur, un œdème au point d'impact (lèvres, nez, paupières, joues). Les ecchymoses et les hématomes parfois associés peuvent diffuser le long des espaces cellulo-adipeux de la face et être observés à distance du point d'impact initial.

Parfois on observe une impotence fonctionnelle, avec un aspect figé du visage.

Elles sont généralement d'évolution spontanément favorable.

- Plaie des parties molles

o Plaies muqueuses

En bouche, elles s'observent essentiellement au niveau de la gencive attachée (fracture de la mandibule), de la fibromuqueuse palatine (fracture sagittale du maxillaire), de la langue (morsure à la suite d'un traumatisme sur le menton), du voile du palais (dues à des objets tenus en bouche au moment du traumatisme), du

plancher buccal antérieur et du palais (tentative de suicide avec arme tenue sous le menton).

On observe toujours une sialorrhée réactionnelle.

- Plaie périorificielle (lèvres, paupière, narines, oreilles)
 - Superficielle (cutané ou muqueuse)
 - Transfixiante
- Plaie cutanée de la face

Superficielles ou profondes, franches ou contuses. Elles imposent de s'assurer de l'intégrité des organes nobles sous-jacents : nerf facial, conduit parotidien, vaisseaux faciaux.

- Morsure

Le mordeur est le plus souvent un chien. De par leur fréquence et les risques qu'elles font courir aux victimes, les morsures imposent une prise en charge standardisée.

Une morsure est toujours une plaie profonde infectée. C'est une urgence médicochirurgicale. Tout retard de prise en charge aboutira à la constitution d'un abcès profond.

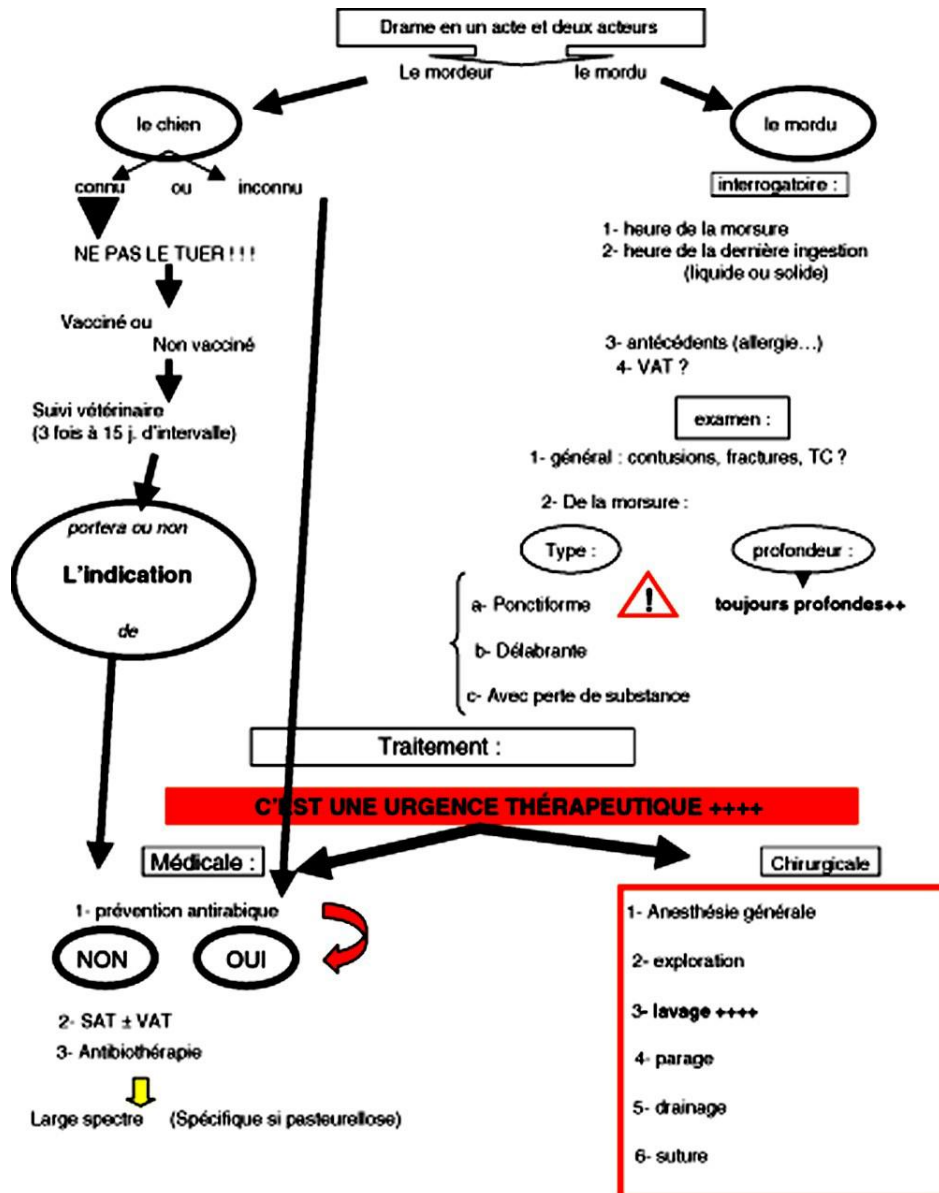


Figure 14 : conduite à tenir devant une morsure de chien (125)

- Dermabrasion

Ce sont des plaies superficielles, ne dépassant pas le derme, consistant en une perte de substance localisée de l'épiderme. Leur réparation est habituellement obtenue par cicatrisation dirigée (pansements gras).

- Corps étranger dans la plaie

Les corps étrangers doivent être recherchés (éclats de verre, corps étrangers végétaux ou minéraux) et retirés. Oubliés dans la plaie, ils peuvent être à l'origine d'une complication infectieuse, parfois très tardive.

II.8.3. Traumatisme dentaire

- Contusion
- Fracture

II.8.4. Fracture mandibulaire

On distingue les fractures du corps mandibulaire le plus souvent ouvertes (fractures des portions dentées et de la région angulaire) et les fractures des branches mandibulaires le plus souvent fermées (fractures des portions non dentées et de la région condylienne). Les fractures de la région condylienne sont les fractures mandibulaires les plus fréquentes.

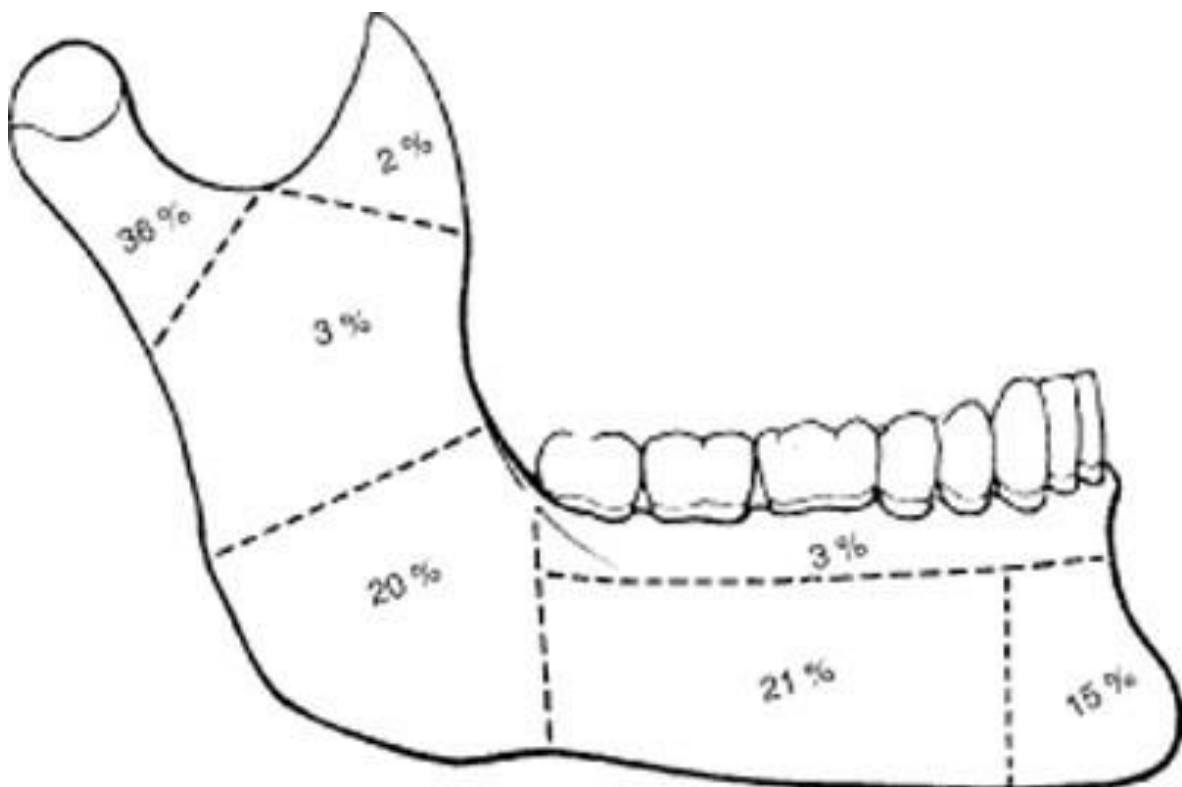


Figure 15 : localisation et fréquence de survenue des fractures mandibulaires. (125)

- Portion dentée et région angulaire

○ Tableau clinique :

Douleur au niveau du trait de fracture très déplacées en regard du canal mandibulaire, stomatorragie, sialorrhée augmentée, impotence fonctionnelle (douleur à la mobilisation de la mandibule et à la mastication), trismus antalgique, plaie de la muqueuse gingivale, modification de l'articulé dentaire en raison du déplacement des fragments dentés (chevauchement, angulation, décalage), mobilité osseuse anormale, hypoesthésie ou anesthésie du territoire labio-mentonnier du nerf alvéolodentaire inférieur (signe de Vincent).

○ Physiopathologie :

Fracture liée à un choc direct sur la mandibule.

○ Géographie et délai d'apparition :

Les plaies de la muqueuse gingivale sont localisées au niveau du trait de fracture.

Les complications immédiates consistent essentiellement en l'apparition de troubles respiratoires liée à un œdème ou un hématome du plancher buccal.

○ Prise en charge :

La prise en charge est clinique et radiologique (Orthopantomogramme cliché de débrouillage souvent suffisant pour poser l'indication chirurgicale).

Le traitement des fractures déplacées sera chirurgical par l'intermédiaire de plaques de cicatrisation, ou à défaut un traitement orthopédique par blocage mandibulomaxillaire (« intermaxillaire ») au fil d'acier pendant six semaines.

Le traitement des fractures non déplacées pourra, si le patient est motivé, se limiter à l'abstention thérapeutique, alimentation liquide, et surveillance à 6 semaines.

- Région condylienne

Il s'agit de fractures considérées comme fermées dont le traitement est moins urgent que les fractures des portions dentées. Elles regroupent des fractures de gravité et de pronostic très différents en fonction de leur localisation exacte, de leur degré de déplacement et de l'âge de survenue (enfant ou adulte).

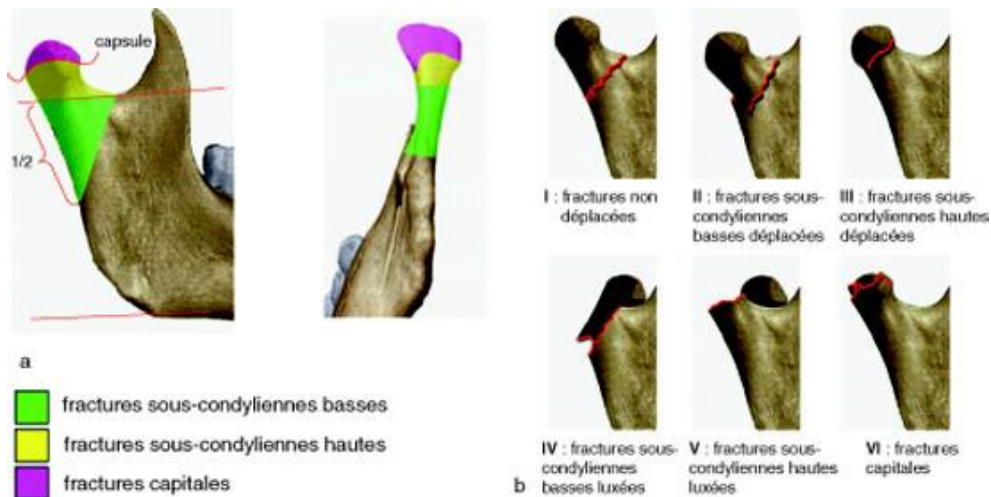


Figure 16 : Classification des fractures de la région condylienne (123)

○ Tableau clinique :

Cliniquement on observe :

- une plaie sous-mentonnière,
- une douleur spontanée ou provoquée à la mobilisation mandibulaire au niveau de la région préauriculaire,
- une tuméfaction préauriculaire du côté fracturé,
- une otorragie par la plaie cutanée,
- une impotence fonctionnelle mandibulaire (ouverture buccale, propulsion mandibulaire limitée),
- une latérodéviation du côté de la fracture qui signe le raccourcissement de la branche mandibulaire homolatéral.

En cas de fracture unilatérale on observe un contact molaire prématuré du côté fracturé et décalage du point inter incisif inférieur du côté fracturé, indiquant le raccourcissement de la branche mandibulaire homolatérale à la fracture.

En cas de fracture bilatérale contact molaire prématuré bilatéral signant le raccourcissement des deux branches mandibulaires.

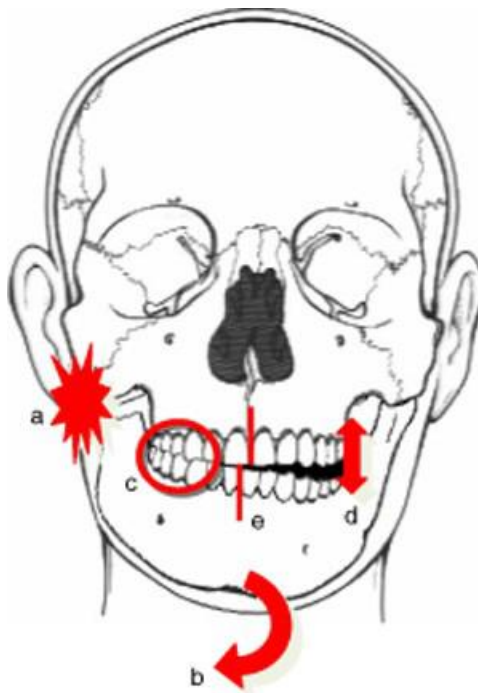


Figure 17 : signe clinique des fractures de la région condylienne (123)

- Physiopathologie :

Traumatisme indirect (choc sur le menton, choc ascendant sur l'angle mandibulaire),
bouche entrouverte.

- Géographie et délai d'apparition :

Tuméfaction périauriculaire du côté fracturé post-traumatique immédiate.

- Prise en charge :

La prise en charge débute par un examen clinique minutieux, puis radiologique adapté à l'aide de l'Orthopantomogramme qui est un cliché de débrouillage (diagnostic d'éventuelles fractures mandibulaires et de traumatismes dentaires associés) qui ne visualise la fracture que de profil et uniquement les éventuels déplacements dans les plans axial (chevauchement) et sagittal (bascules antérieure et postérieure). Il faut toujours lui associer l'incidence face basse qui est une incidence perpendiculaire à la précédente qui permet de visualiser la région condylienne de face et de préciser les déplacements dans le plan frontal ; le scanner permet de lever un doute éventuel et surtout de préciser très exactement le siège de la fracture et les déplacements.

Il existe deux grandes options de traitement des fractures de la région condylienne :

- Les traitements fonctionnels dits « conservateurs » chez l'enfant consistent en une mobilisation la plus précoce possible de la mandibule (propulsion, diductions, ouverture) soit active (rééducation volontaire par le patient) soit active-aidée (mise en place de tractions élastiques en propulsion de la mandibule). Leur but principal est d'obtenir, grâce à un remodelage de la région condylienne, la meilleure fonction et occlusion possible.
- Et les traitements chirurgicaux qui consistent en une réduction de la fracture par voie ouverte suivie d'une ostéosynthèse stable à l'aide de plaques et de vis toujours suivies d'une période de rééducation.

- Ramus mandibulaire

- Tableau clinique et physiopathologie :

Ces fractures présentent la même physiopathologie et les mêmes signes cliniques que les fractures de la région condylienne.

- Prise en charge :

Hors répercussions fonctionnelles majeures, leur traitement (selon les mêmes modalités techniques que les fractures des portions dentées) peut être différé de quelques jours s'il n'est pas le traitement prioritaire.

II.8.5. Fracture de l'étage moyen de la face (123)

L'étage moyen peut être le siège de fractures sans ou avec répercussion sur l'articulé dentaire.

L'ensemble de ces fractures peuvent s'associer entre elles et/ou avec des fractures mandibulaires pour aboutir à des fracas panfaciaux.

Les fractures peuvent être sans répercussion sur l'articulé dentaire. Il s'agit des fractures :

- zygomato-maxillaires,
- latéro-faciales,
- Périorbitaire,
- des os propres du nez, et centrofaciales complexes. Elles peuvent également avoir des répercussions sur l'articulé dentaire (fractures occlusofaciales). Il s'agit des fractures de Le Fort I, II, III, et des fractures frontales.

II.8.6. Fracture zygomato-maxillaire (123)

- Description

Les fractures zygomatomaxillaires classiques (fractures-disjonction du zygoma) sont des fractures latérofaciales associant toujours trois foyers de fracture :

- fracture de la paroi antérieure du sinus maxillaire,
- fracture de l'apophyse frontale du zygoma,
- fracture de l'apophyse temporale du zygoma.

L'existence d'une fracture des parois antérieure et supérieure du sinus maxillaire explique que ces fractures doivent être considérées comme ouvertes et qu'un risque infectieux (notamment intraorbitaire) est toujours présent.

- Tableau clinique

À l'inspection on observe :

- une épistaxis homolatérale (sang dans le sinus maxillaire).
- Effacement du relief de la pommette homolatérale signant le déplacement de l'os zygomatique souvent masqué par l'oedème.
- Hémorragie sous-conjonctivale externe.
- Trismus.
- Limitation des mouvements du globe oculaire (notamment en élévation) avec diplopie associée signant une atteinte (embrochage, incarceration) des muscles extrinsèques de l'oeil (muscle droit

inférieur notamment) au niveau des foyers de fracture des parois de l'orbite.

- Énophthalmie et/ou dystopie oculaire.

À la palpation on observe :

- Décalage en « marche d'escaliers » en regard des foyers de fracture.
- Douleur provoquée proche du zygomatique.
- Parfois, mobilité nette du corps du zygoma.
- Emphysème sous-cutané (crépitation neigeuse) de la paupière inférieure.
- Hypoesthésie dans le territoire du nerf infraorbitaire (V2).

- Physiopathologie

Choc direct sur la pommette.

- Géographie et délai d'apparition

L'œdème homolatéral situé en regard du zygomatique se met en place dans les heures qui suivent le traumatisme et qui persisteront quelques jours.

- Prise en charge

La prise en charge clinique visuelle, palpatoire, et ophtalmologique est indispensable, à la recherche d'une contusion associée du globe oculaire, et au diagnostic d'une éventuelle diplopie.

La prise en charge radiologique se fera par des incidences standards antéropostérieures et une incidence axiale, à compléter par un scanner en cas de suspicion de fracture déplacée.

Le traitement comprendra une antibioprofylaxie (fracture ouverte), et en cas de signes fonctionnels oculaires (urgence thérapeutique) ou de fracture déplacée, une intervention chirurgicale visera la réduction de la fracture. Si la réduction est instable, on stabilisera la fracture à l'aide de plaque d'ostéosynthèse.

II.8.7. Fracture du plancher de l'orbite

- Physiopathologie

Les fractures isolées du plancher de l'orbite résultent d'un choc direct, antéropostérieur, sur le globe oculaire. La pression sur le globe oculaire crée une hyperpression intraorbitaire à l'origine de la fracture par un mécanisme indirect.

- Tableau clinique

- Fracture de type blow-out

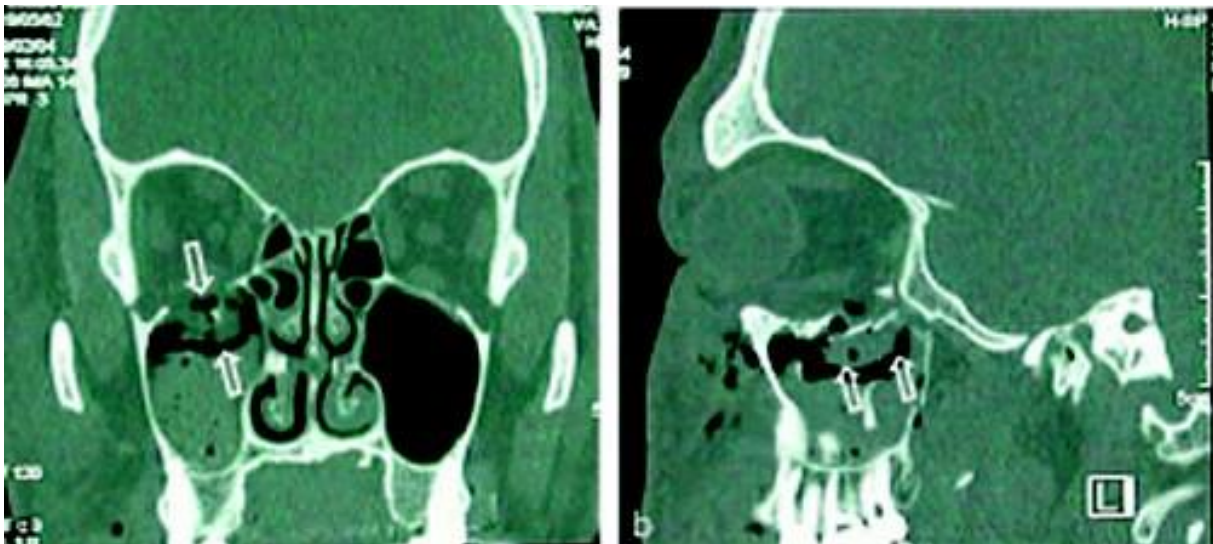


Figure 18 : Fracture isolée du plancher de l'orbite droite de type blow-out (a : scan frontal, b : scan sagittal) (129)

La fracture du plancher est largement ouverte dans le sinus maxillaire sous-jacent et est plus ou moins comminutive.

Du fait de la comminution une quantité plus ou moins importante de graisse intraorbitaire va faire hernie dans le sinus maxillaire, pouvant provoquer une énoptalmie (rétrusion en arrière du globe oculaire à l'intérieur de l'orbite).

- Fracture en trappe

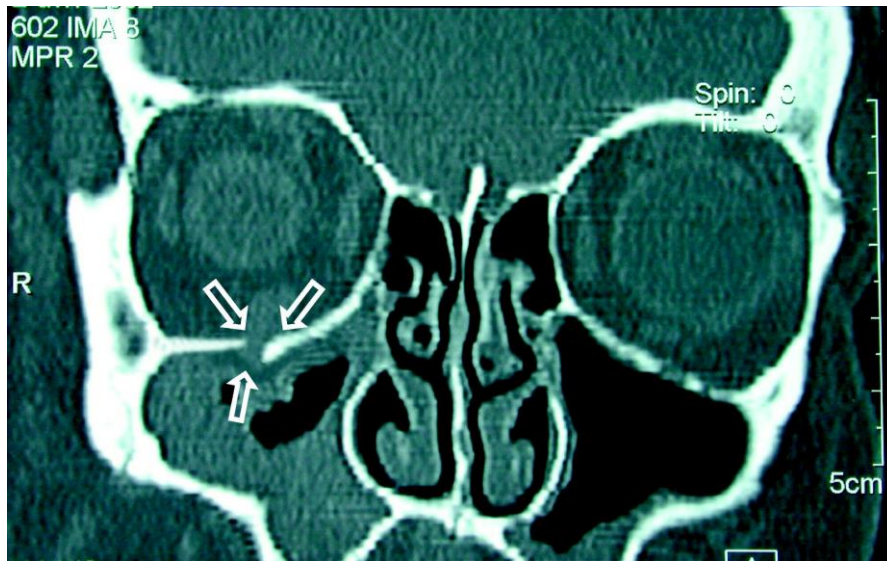


Figure 19 : Fracture isolée du plancher de l'orbite droite de type fracture en trappe (reconstruction scénographique frontale montrant l'absence d'effondrement du plancher et l'incarcération du muscle droit inférieur dans le foyer de fracture). (129)

L'hyperpression intraorbitaire réalise deux fractures sagittales, l'une complète (habituellement médiale) et l'autre en bois vert (habituellement latérale), créant ainsi une trappe à charnière latérale dans laquelle les structures intraorbitaires (graisse et muscle droit inférieur) vont s'immiscer sous l'effet de l'hyperpression puis s'incarcérer au moment de la fermeture de la trappe. Cette incarceration va être à l'origine d'une diplopie.

II.8.8. Fracture des os propres du nez (129)

- Tableau clinique

- Il existe une sensation de craquement par le patient au moment du traumatisme.
- Douleur, parfois syncopale.
- Épistaxis : bilatérale, liée à une plaie muqueuse endonasale, signant le caractère ouvert (dans les fosses nasales) de ces fractures.
- Ecchymose en lunettes, témoignant de la diffusion de l'hématome dans les espaces cellulodipeux péri-orbitaires.

- Déformation de la pyramide nasale :
 - dans le plan frontal : nez couché sur l'un des côtés,
 - dans le plan sagittal : ensellure nasale,
 - cette déformation est parfois masquée au moment de l'examen clinique par l'œdème post-traumatique se mettant en place dans les heures qui suivent le traumatisme.
- Obstruction nasale pouvant être objectivée en faisant expirer le patient par le nez en plaçant un miroir en regard.

- Physiopathologie

Choc antéropostérieur ou latéral direct sur le nez.

- Géographie et délai d'apparition

Un œdème post-traumatique nasal se met en place dans les heures qui suivent le traumatisme.

- Prise en charge

La prise en charge est clinique et radiographique avec 2 incidences permettant le diagnostic et l'analyse des déplacements :

- os propres du nez : il s'agit d'une incidence de profil de la pyramide nasale. Seules les déviations dans le plan sagittal (ensellures) sont visibles,
- incidence axiale de Gosserez : elle permet une vue caudocrâniale du squelette nasal et objective les déviations dans le plan frontal.

Le traitement premier est celui de l'épistaxis, antibioprofylaxie (fracture ouverte), mise en route d'un traitement anti-œdème (corticothérapie).

Le patient sera revu en consultation au bout de 72 heures ; après la diminution de l'œdème nous apprécierons les répercussions fonctionnelles et cosmétiques et poser l'indication chirurgicale :

- En cas de fracture déplacée, il sera nécessaire sous anesthésie générale de pratiquer la réduction de la fracture par manoeuvres

externes et internes puis la pose de contention externe par plâtre et interne par méchage ou attelles siliconées pendant huit à dix jours.

Il est important de noter que la présence d'un hématome de la cloison nécessite une évacuation en urgence vraie.

II.8.9. Fracture centofaciale complexe (129)

- Description

Il s'agit de fractures du nez dépassées. L'énergie traumatique n'est que partiellement absorbée par la pyramide nasale et va pouvoir entraîner des lésions en arrière de celle-ci, au niveau des structures profondes de la région centofaciale (os lacrymaux, ethmoïdes, parois internes des orbites et partie médiale des planchers orbitaires, apophyses frontales des maxillaires, parois antérieure et postérieure du sinus frontal), aboutissant à la classique fracture du complexe naso-ethmoïdo-maxillo-fronto-orbitaire (CNEMFO).

Tous les patients dans cette situation sont considérés comme traumatisés crâniens.

- Tableau clinique

- Les signes classiques de la fracture des os propres du nez sont présents (épistaxis bilatérale, douleur, obstruction nasale, hématome en lunettes).
- Effacement du relief de la pyramide nasale témoignant de l'impaction du nez entre les orbites.
- Larmolement par atteinte des parois osseuses du (ou des) sac(s) lacrymal.
- Énophthalmie secondaire à l'effondrement des parois médiales et latérales des deux orbites.
- Oedème important des paupières et intraorbitaire d'installation rapide.
- Emphysèmes sous-cutanés périorbitaires témoignant de la présence d'air dans les orbites (pneumorbites) en relation avec les fractures des parois orbitaires (planchers et parois médiales).
- Diplopie par atteinte des muscles oculomoteurs

- Rhinorrhée cérébrospinale en cas de fracture irradiée à l'étage antérieur de la base du crâne.
- Anosmie en cas de fracture irradiée à la lame criblée de l'ethmoïde.
- Cécité en cas d'irradiation des fractures aux canaux optiques et/ou à l'étage antérieure de la base du crâne.

- Physiopathologie

Choc violent sur la région nasale.

- Géographie et délai d'apparition

Apparition rapide post-traumatique d'un hématome en lunette dans le contour des yeux.

- Prise en charge

La prise en charge est clinique et radiographique par des incidences radiographiques standards qui sont systématiquement complétées par un scanner craniofacial en coupe axiale et en reconstructions frontales et sagittales pour une analyse précise des orbites, des structures profondes de la région centrofaciale et de la base du crâne. Les reconstructions tridimensionnelles permettent une visualisation simplifiée des lésions de surface.

Les principes thérapeutiques sont difficiles à codifier et dépendent essentiellement des constatations cliniques et radiologiques.

- Antibio prophylaxie (ce sont toutes des fractures ouvertes).
- En urgence :
 - traitement de l'épistaxis ;
 - décompression éventuelle d'un nerf optique.
- Bilan neurologique et ophtalmologique.
- Après fonte de l'oedème et en fonction des lésions :
 - réduction de la pyramide nasale ;
 - réparation des fractures des parois orbitaires (planchers et parois médiales) ;
 - réparation des voies lacrymales ;

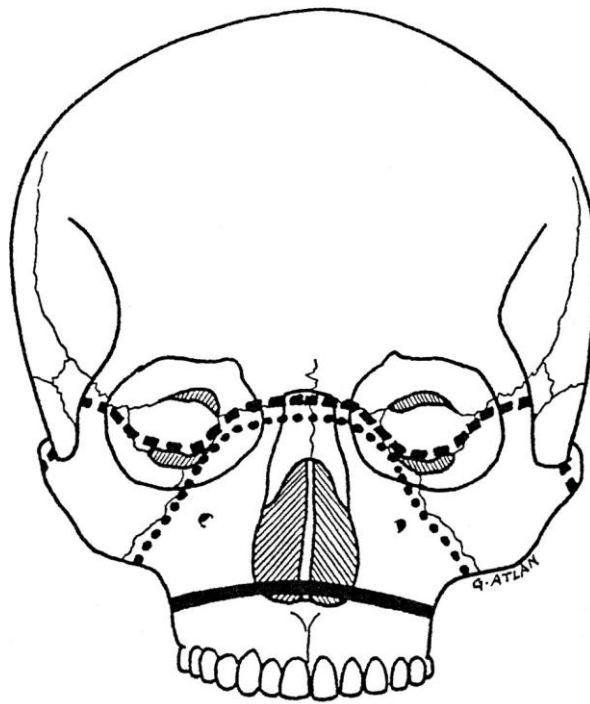
- réparation des brèches méningées (neurochirurgiens) ;
- réparation des fractures de la paroi postérieure du sinus frontal ou crâniatisation en fonction de la gravité (neurochirurgiens) ;
- réparation des fractures de la paroi antérieure du sinus frontal.

II.8.10. Fracture occluso-facial de Lefort

Les fractures occlusofaciales de Le Fort ont en commun de séparer à une hauteur variable le plateau palatin et la base du crâne. Elles mobilisent et déplacent l'arcade dentaire maxillaire, créant un trouble occlusal. Elles suivent classiquement la classification de Le Fort.

Toutes ces fractures passent par des cavités naturelles de la face (fosses nasales, sinus maxillaires, cellules ethmoïdales) et doivent donc être considérées comme des fractures ouvertes.

En raison de la violence du choc à l'origine des fractures, tous ces patients doivent être considérés comme des traumatisés crâniens.



LEFORT I : —————
 LEFORT II :
 LEFORT III : - - - - -

Figure 20 : Fractures de Le Fort : localisation schématique des traits de fractures. (129)

- Fracture de Le Fort I

o Tableau clinique

- L'impotence fonctionnelle est observée par un aspect figé, bouche entrouverte, douleur faciale basse s'exagérant en pression occlusale.
- Un trouble de l'articulé dentaire par contacts molaires prématurés bilatéraux et pseudobéance antérieure.
- Une palpation douloureuse du fond du vestibule supérieur.
- Une ecchymose en « fer à cheval » au fond du vestibule supérieur.
- Des épistaxis témoignant de plaies de la muqueuse des fosses nasales et/ou des sinus maxillaires.

- Une mobilité isolée de l'ensemble de plateaux palatin et de l'arcade dentaire supérieure par rapport au reste du massif facial avec douleur lors de ces mobilités.
- Il est bon de noter que l'examen du reste de la face est normal.

- Physiopathologie

Ces fractures sont provoquées par un choc sous-nasal violent.

- Géographie et délai d'apparition

La mobilité et l'apparition des épistaxis palatines sont précoces.

- Prise en charge

Il est important de compléter l'examen clinique par un examen radiographique à l'aide de clichés standards et d'un scanner en coupes axiales et reconstructions frontales souvent nécessaire pour préciser les lésions.

Puis la prise en charge sera médicamenteuse avec une antibioprofylaxie (fracture ouverte) ; et sous anesthésie générale on réduira la fracture en se fondant sur le rétablissement de l'occlusion dentaire préexistante puis on posera une contention en position réduite soit par ostéosynthèse (vis et miniplaques), soit à défaut par réalisation d'un blocage maxillo-mandibulaire pendant six semaines.

- Fracture de Le Fort II (129)

La fracture de Le Fort II détache de manière solidaire le plateau palatin et la pyramide nasale du reste du massif facial. Le trait de fracture passe de manière plus ou moins symétrique par les os propres du nez ou par la jonction frontonasale, les processus frontaux des maxillaires, la paroi médiale et le plancher des deux orbites, les margelles infraorbitaires, les parois antérieures et postérieures des sinus maxillaires, les cintres zygomaxillaires et les processus ptérygoïdiens en arrière. Les deux os zygomatiques restent en place. De face, elle réalise une fracture de forme pyramidale à base palatine et à sommet glabellaire.

- Tableau clinique

- L'effacement de la racine du nez qui est encastrée entre les deux orbites.
- Les troubles de l'occlusion dentaire : identique à la fracture de Le Fort I.
- L'ecchymose périorbitaire en lunettes, témoignant de la diffusion des hématomes fracturaires dans les espaces celluloadipeux orbitaires.
- L'emphysème sous-cutané périorbitaire témoignant de la présence d'air dans les orbites en relation avec les fractures des parois orbitaires.
- L'épistaxis en raison de l'atteinte de la pyramide nasale.
- La palpation d'une « marche d'escaliers » au niveau des margelles infraorbitaires et la palpation douloureuse de foyers de fracture : racine du nez, rebords infraorbitaires, cintres zygomaxillaires.
- La mobilité de l'ensemble du palais, de l'arcade dentaire maxillaire et de la pyramide nasale.
- Une hypoesthésie dans le territoire des nerfs infraorbitaires (V2).
- Le larmolement par l'atteinte des parois du sac lacrymal.
- Les troubles visuels en rapport avec une possible contusion associée des globes oculaires ou une atteinte du nerf optique par compression intraorbitaire ou contusion au niveau du canal optique.

- Physiopathologie

La physiopathologie est la même que la fracture de Lefort 1.

- Géographie et délai d'apparition

Le délai d'apparition est précoce et accompagné de possibles atteintes oculaires (cécité) et de l'étage antérieur de la base du crâne (méningite, anosmie) et du ou des nerfs infraorbitaires (hypoesthésie).

- Prise en charge

Les clichés standards sont systématiquement complétés par un scanner craniofacial permettant de préciser la situation des traits de fracture.

Puis la prise en charge thérapeutique comprendra une antibioprofylaxie (fracture ouverte, risque de méningite en cas de fracture de la base du crâne) ; un traitement de l'épistaxis. Puis sous anesthésie générale et après diminution de l'oedème, on procédera à une réduction de la fracture en se fondant sur le rétablissement de l'occlusion dentaire préexistante. Cette réduction sera stabilisée par contention en position réduite soit par ostéosynthèse (vis et miniplaques) ou à défaut, par réalisation d'un blocage maxillo-mandibulaire pendant six semaines.

- Fracture de Le Fort III (129)

Classiquement, elle disjoint dans son ensemble le massif facial (maxillaire, os zygomatiques, région nasale) de la base du crâne.

Cette fracture est très rarement isolée.

- Tableau clinique

- L'enfoncement de la face avec oedème global et ecchymoses multiples aboutissant à un faciès « lunaire ».
- L'effondrement de la pyramide nasale.
- Une mobilité de l'ensemble de la face par rapport au crâne, os zygomatiques compris.
- L'épistaxis voire stomatorragie en raison de l'atteinte de la pyramide nasale.
- Le trouble de l'articulé dentaire identique aux fractures de Le Fort I et II.
- La douleur à la palpation et à la mobilisation des foyers de fracture.
- La rhinorrhée cérébrospinale fréquente en raison des fractures associées de la base du crâne.
- Et certains signes décrits dans la fracture de le Fort II (ecchymose et emphysème périorbitaires, éventuel diplopie, larmolement, troubles de l'acuité visuelle, anosmie).

- Physiopathologie

Ce type de fracture est provoqué par un choc facial violent.

- Géographie et délai d'apparition

Le délai d'apparition est précoce et identique à la fracture de Lefort II.

- Prise en charge

Les clichés standards sont systématiquement complétés par un scanner cranio-facial permettant de préciser la situation des traits de fracture.

Les traitements sont identiques à ceux des fractures de Le Fort II.

III. Critères diagnostics :

Les TCF sont caractérisés en fonction de leurs origines et du délai de leurs survenues, qui aiguillent le praticien lors de son diagnostic.

Ce délai d'apparition dépend de l'origine de la TCF :

- Une TCF d'origine traumatique déclenchera une réaction inflammatoire post-traumatique
- Une TCF d'origine infectieuse peut apparaître de façon aiguë dès la primo-infection ou de façon subaiguë quelques heures après ou même devenir chronique dans certaines situations.

La chronicité de la TCF peut également être présente dans le cas des cancers ou maladies hématologiques.

III.1. Arbre décisionnel :

Cette partie a pour but d'apprendre à reconnaître et analyser une tuméfaction cervicale antérieure et latérale du cou.

L'analyse est guidée par plusieurs critères :

- circonstance d'apparition,
- caractère inflammatoire ou non : tuméfaction chaude, tuméfaction inflammatoire subaiguë et tumeur froide,
- l'âge : enfant, adulte jeune, adulte,
- le siège,
- la consistance.

Le diagnostic d'une tuméfaction cervicale latérale repose sur un certain nombre d'exams simples et systématiques qui forment le bilan de base et dans lequel l'examen ORL et cervico-facial est primordial.

Ce bilan de base permettra dans un certain nombre de cas de faire ou d'approcher le diagnostic.

Conclusion

Cet arbre décisionnel intègre les différentes phases d'anamnèse, clinique, paraclinique, radiologique, et examens complémentaires présentés dans les chapitres précédents.

Ce guide clinique intègre également un modèle de collaboration médicale et interprofessionnelle. Les masses cervicales sont une raison de consultation fréquente et le diagnostic différentiel en est très varié.

Nous avons vu que les tuméfactions cervico-faciales posent un défi particulier, puisque l'évaluation clinique et les tests paracliniques ne suffisent généralement pas à établir le diagnostic avec certitude. Une évaluation histologique complémentaire est souvent nécessaire.

L'arbre décisionnel présenté dans ce mémoire est donc un pas de plus vers une prise en charge personnalisée et une standardisation de l'approche diagnostique validée scientifiquement.

Annexes

- Annexe 1 : Géographie et délai d'apparition des tuméfactions per-post opératoire.

Étiologie de l'œdème	Délai d'apparition	Douleurs	Godet	Crépitation	Stridor	Trismus	Urticatoire, prurit, vasodilatation	Inflammation	Prise en charge en urgence au cabinet dentaire
Extrusion d'hypochlorite	0-5 min	+++	∅	∅	∅ à ++	+/-	∅	+/-	Glace
Emphysème sous-cutané	0-60 min	∅	∅	++	∅	∅	∅	∅	Rassurer
Angioedème histaminique	0-60 min	∅	∅	∅	+ à ++	∅	+ à ++	∅	Adrénaline SAMU
Avulsion(s) (dents postérieures)	60 min-24 h	+	∅	∅	∅	+	∅	+/-	Symptomatique
Hématome du plancher buccal	60 min-24 h	+	∅	∅	∅ à ++	+/-	∅	∅	Compression SAMU
Fasciite nécrosante	2h-48 h	++	∅	+	+/-	+	∅	++ bilatéral cervical sepsis sévère	SAMU
Angioedème lié aux leucotriènes (AINS)	4h-24 h	∅	∅	∅	+ à ++	∅	∅	∅	Corticoïdes
Angioedème bradykinique	12h-48 h	∅	∅	∅	+ à ++	∅	∅	∅	SAMU
Cellulite séreuse	48 h	+	∅	∅	∅	∅	∅	+	Trépanation / extraction Antibiotiques
Cellulite suppurée	48 h	++	+	∅	∅	+	∅	++	Trépanation / extraction + drainage Antibiotiques

- Annexe 2 : Prédilection de divers organismes par groupes spécifiques d'âge.

Groupes	Pathologie ou Germe prédictif
A. Néonatal	1. Staphylocoques aureus 2. Streptocoques du Groupe B
B. Petite enfance	1. Staphylocoques aureus 2. Streptocoques du Groupe B 3. Maladie de Kawasaki
C. 1 à 4 ans.	1. Staphylocoques aureus 2. Streptocoques du groupe A 3. Mycobactéries atypiques
D. 5 à 15 ans.	1. Toxoplasmose 2. Maladie de la griffade de chat 3. Tuberculose

- Annexe 3 : principales localisations des adénopathies cervicales chez l'enfant selon le caractère généralisé ou local.

Adénopathies généralisées avec une composante cervicale	
<i>Pathologie</i>	
CMV Rubéole et rougeole Mononucléose VIH Toxoplasmose Médicaments (phénytoïne, hydantoïnes, carbamazépine, ou primidone) Lupus érythémateux disséminé	
Adénopathies localisées principalement dans la région cervicale	
<i>Localisation</i>	<i>Pathologie</i>
- Sous-mentonnière	Infections dentaires, infections par streptocoque du groupe B (chez les nourrissons < 2 mois d'âge)
- Sous-maxillaire	Infections dentaires, carie dentaire, lèvres fissurées en chronique
- Cervicale	Postérieure : toxoplasmose, virus d'Epstein-Barr, rubéole Antérieure : infections respiratoires supérieures, infections du pharynx, de la cavité orale, ou de la tête et du cou, adénite bactérienne primaire, tuberculose, virus d'Epstein - Barr, cytomégalo-virus, maladie de la griffade du chat Plus rarement : maladie de Kawasaki, tularémie, toxoplasmose, causes non infectieuses (p. ex., maladie de Hodgkin, lymphosarcome, neuroblastome, rhabdomyosarcome, sarcoïdose)
- Auriculaire antérieure	Infections oculaires ou conjonctivales (p. ex., adénovirus, syndrome oculo-glandulaire de Parinaud) Plus rarement : CAT zéro maladie, tularémie, listériose
- Auriculaire postérieure	Rubéole, roséole (HHV6, HHV7)
- Occipitale	Infections du scalp (y compris la teigne capitis et les poux), morsures d'insectes, séborrhée, roséole (HHV6) Plus rarement : rubéole, leucémie lymphoblastique aiguë

- Annexe 4 : Signes diagnostics inquiétants chez l'enfant.

Présence d'un ganglion sus-claviculaire

Présence de signes et de symptômes systémiques: fièvre, perte de poids, hépato-splénomégalie

Ganglion caoutchouteux

Ganglion non retourné à sa taille normale après 8-12 semaines

Pas de diminution de la taille du ganglion malgré un ou deux traitements antibiotiques

Absence de signes dans la sphère ORL.

Radiographie pulmonaire anormale

Ganglion de taille supérieure à 2,0 cm

Pas de diminution de la taille du ganglion après 4-6 semaines

Ganglion de taille croissante sur 2 semaines

- Annexe 5 : principales pathologies sérieuses ou à caractère malin qui peuvent présenter une adénopathie cervicale touchant l'enfant.

Pathologies plus fréquentes

Maladie de Hodgkin
Lymphome non hodgkinien
Leucémie lymphocytaire aiguë
Leucémie myéloïde aiguë
VIH
Tuberculose miliaire

Pathologies rares

Maladie de Kawasaki
Tularémie
Histiocytose
Granulomatose chronique
Maladie de Castleman
Maladie de Rosai-Dorfman
Maladie de Kikuchi
Sarcoïdose
Métastases ganglionnaires

Table des tableaux

TABLEAU 1: LES GROUPES GANGLIONNAIRES CERVICAUX	37
TABLEAU 2 : ÉTIOLOGIES DES ADENOPATHIES CERVICALES ET LEURS DIAGNOSTICS DIFFERENTIELS	38
TABLEAU 3: CLASSIFICATION DES ANGIOÈDEMES SELON LEURS ETIOLOGIES	45
TABLEAU 4 : BILAN BIOLOGIQUE D'UN CHOC ANAPHYLACTIQUE PERIOPERATOIRE	74
TABLEAU 5 : PRINCIPAUX COMPOSES DE LA FAMILLE DES ACRYLATES.....	77

Table des illustrations

FIGURE 1: VOIES DE DIFFUSION DES CELLULITES D'ORIGINE DENTAIRE : COUPE FRONTALE DE LA FACE PASSANT PAR LA PREMIERE MOLAIRE. 1.MUSCLES DE LA FACE 2.MUSCLE BUCCINATEUR 3.MUSCLE MYLO- HYOÏDIEN 4.MUQUEUSE GINGIVALE 5.MUQUEUSE JUGALE 6.MUQUEUSE PALATINE A.CELLULITE GENIENNE HAUTE B.ABCES VESTIBULAIRE HAUT C.ABCES PALATIN SOUS PERIOSTE D.ABCES VESTIBULAIRE INFERIEUR E.CELLULITE GENIENNE BASSE F.CELLULITE SUS MYLO-HYOÏDIENNE G.CELLULITE SOUS MYLO-HYOÏDIENNE.	9
FIGURE 2 : (GAUCHE) RADIOGRAPHIE PANORAMIQUE DENTAIRE MONTRANT 2 AIGUILLES AIDANT A LOCALISER L'AIGUILLE BRISEE FLECHE ROUGE. (DROITE) TOMODENSITOMETRIE COUPE AXIALE MONTRANT UNE PARTIE DE L'AIGUILLE FLECHE JAUNE.....	22
FIGURE 3 : TRUFFE ASPERGILLAIRE, SCANNER 3D.....	23
FIGURE 4 : CELLULITE SEREUSE	26
FIGURE 5: CELLULITE SUPPUREE	27
FIGURE 6 : OREILLONS (ICONOGRAPHIE PERSONNELLE DR R. CURIEN, 2017)	31
FIGURE 7 : CLASSIFICATION DE L'AMERICAN HEAD AND NECK SOCIETY (70)	34
FIGURE 8 : (A) ADENOME PLEOMORPHE, IRM (B: SEQUENCE T2 HYPER SIGNAL) : ADENOME PLEOMORPHE DE LA GLANDE PAROTIDE (C : HYPOSIGNALE T1).....	50
FIGURE 9 : CYSTADENOLYMPHOME	51
FIGURE 10 : CYSTADENOLYMPHOME PAPILLAIRE VUE PAR UNE IRM CORONALE T1	52

FIGURE 11 : SCANNER D'UN CALCUL DE LA GLANDE SUB-MANDIBULAIRE GAUCHE	57
FIGURE 12 : KYSTE DU TRACTUS THYREO-GLOSSE.	62
FIGURE 13 : DIAGNOSTIC DIFFERENTIEL DES TUMEURS OU CANCERS THYROÏDIEN	64
FIGURE 14 : CONDUITE A TENIR DEVANT UNE MORSURE DE CHIEN.....	83
FIGURE 15 : LOCALISATION ET FREQUENCE DE SURVENUE DES FRACTURES MANDIBULAIRES.....	84
FIGURE 16 : CLASSIFICATION DES FRACTURES DE LA REGION CONDYLIENNE.....	86
FIGURE 17 : SIGNE CLINIQUE DES FRACTURES DE LA REGION CONDYLIENNE	87
FIGURE 18 : FRACTURE ISOLEE DU PLANCHER DE L'ORBITE DROITE DE TYPE BLOW-OUT (A : SCAN FRONTAL, B : SCAN SAGITTAL).....	91
FIGURE 19 : FRACTURE ISOLEE DU PLANCHER DE L'ORBITE DROITE DE TYPE FRACTURE EN TRAPPE (RECONSTRUCTION SCENOGRAPHIQUE FRONTALE MONTRANT L'ABSENCE D'EFFONDREMENT DU PLANCHER ET L'INCARCERATION DU MUSCLE DROIT INFERIEUR DANS LE FOYER DE FRACTURE).....	92
FIGURE 20 : FRACTURES DE LE FORT : LOCALISATION SCHEMATIQUE DES TRAITS DE FRACTURES.....	97
FIGURE 21 : ARBRE DECISIONNEL ORIENTANT L'EXAMEN ET LA STRUCTURE DE PENSEE DU PRATICIEN FACE A UNE TUMEFACTION CERVICO-FACIAL (ICONOGRAPHIE PERSONNELLE).....	103

Bibliographie

1. John I. Gallin, Ira M. Goldstein, Raven press 1992, Inflammation: Basic Principles and Clinical Correlates 2nd Edition, Ralph Snyderman, New York, 1186 pages.
2. Pathologie générale, Enseignement thématique Biopathologie tissulaire Auteur : Collège universitaire français des pathologistes | Editeur : ELSEVIER / MASSON paru le : 09/2012 (2e édition) Collection : DFGSM 2-3 Médecine.
3. Peron J, Mangez J. Cellulites et fistules d'origine dentaire - EMC Médecine buccale.2008;1-14. (Article 28-405-G-10).
4. Hülsmann, M., et W. Hahn. « Complications during Root Canal Irrigation – Literature Review and Case Reports ». International Endodontic Journal 33, n° 3 (1 mai 2000): 186-93. doi:10.1046/j.1365-2591.2000.00303.x.
5. Bosch-Aranda, María L., Carlos Canalda-Sahli, Rui Figueiredo, et Cosme Gay-Escoda. « Complications following an accidental sodium hypochlorite extrusion: A report of two cases ». Journal of Clinical and Experimental Dentistry 4, no 3 (1 juillet 2012): e194 98. doi:10.4317/jced.50767.
6. Spencer HR, Ike V, Brennan PA. Review: the use of sodium hypochlorite in endodontics - potential complications and their management. Br Dent J 2007;202:555-9.
7. Kavanagh CP, Taylor J. Inadvertent injection of sodiumhypochlorite into the maxillary sinus Br Dent J 1998;185:336-337.
8. Bowden JR, Ethunandan M, Brennan PA. Life-threatening airway obstruction secondary to hypochlorite extrusion during root canal treatment. Oral Surg Oral Med Oral Pathol Oral Radiol Endod 2006;101:402-4.
9. McKenzie, Wm Stuart, et Morton Rosenberg. « Iatrogenic Subcutaneous Emphysema of Dental and Surgical Origin: A Literature Review ». Journal of Oral and Maxillofacial Surgery 67, no 6 (1 juin 2009): 1265 68. doi:10.1016/j.joms.2008.12.050.
10. Heyman SN, Babyof I: Emphysematous complications in dentistry, 1960-1993: An illustrative case and review of the literature. Quintessence Int 26:535, 1995
11. Hata T, Hosoda M: Cervicofacial subcutaneous emphysema after oral laser surgery. Br J Oral Maxillofac Surg 39:161, 2001
12. Liebenberg WH, Crawford BJ: Subcutaneous, orbital, and mediastinal emphysema secondary to the use of an air-abrasive device. Quintessence Int 28:31, 1997

13. Vidal CAG, Pizzaro CAV: Subcutaneous emphysema secondary to dental treatment: Case report. *Med Oral Patol Oral Cir Bucal* 12:E76, 2007
14. Stanton DC, Balasarian E, Yepes JF, et al: Subcutaneous cervicofacial emphysema and pneumo-mediastinum: A rare complication after a crown preparation. *Gen Dent* 53:122, 2005
15. Wakoh M, Saitou C, Kitagawa H, et al: Computed tomography of emphysema following tooth extraction. *Dentomaxillofac Radiol* 29:201, 2000
16. Smatt Y, Browaeys H, Genay A, et al: Iatrogenic pneumomediastinum and facial emphysema after endodontic treatment. *Br J Oral Maxillofac Surg* 42:160-162, 2004
17. Sekine J, Irie A, Dotsu H, et al: Bilateral pneumothorax with extensive subcutaneous emphysema manifested during third molar surgery: A case report. *Int J Oral Maxillofac Surg* 29:355, 2000
18. Bohnenkamp DM: Subcutaneous facial emphysema resulting from routine tooth preparation: A clinical report *Prosthet Dent* 76:1, 1996
19. Penna KJ, Neshat K: Cervicofacial subcutaneous emphysema after lower root canal therapy. *N Y State Dent J* 67:28, 2001
20. Arai, Ikuko, Takayuki Aoki, Hiroshi Yamazaki, Yoshihide Ota, et Akihiro Kaneko. « Pneumomediastinum and Subcutaneous Emphysema after Dental Extraction Detected Incidentally by Regular Medical Checkup: A Case Report ». *Oral Surgery, Oral Medicine, Oral Pathology, Oral Radiology and Endodontics* 107, no 4 (1 avril 2009): e33 38. doi:10.1016/j.tripleo.2008.12.019.
21. Klongnoi B, Kaewpradub P, Boonsiriseth K, Wongsirichat N. Effect of single dose preoperative intramuscular dexamethasone injection on lower impacted third molar surgery. *Int J Oral Maxillofac Surg* 2012;41:376-9.
22. Calon, Bartholomeus, Caroline Schellenberger, Catherine-Isabelle Gros, Fabien Bornert, Pierre Olivier Ludes, et Ahmed Féki. « Tuméfactions cervico-faciales per et post-opératoires immédiates en chirurgie bucco-dentaire ». *Médecine Buccale Chirurgie Buccale* 19, no 4 (1 novembre 2013): 251 57. doi:10.1051/mbcb/2013083.
23. Markovic A, Todorovic L. Effectiveness of dexamethasone and low-power laser in minimizing oedema after third molar surgery: a clinical trial. *Int J Oral Maxillofac Surg* 2007;36:226-9.
24. Pigadas N, Simoes P, Tuffin JR. Massive sublingual haematoma following osseo-integrated implant placement in the anterior mandible. *Br Dent J* 2009;206:67-8.

25. Kalpidis CDR, Setayesh RM. Hemorrhaging associated with endosseous implant placement in the anterior mandible: a review of the literature. *J Periodontol* 2004;75:631-45.
26. TAGAYA A, MATSUDA Y, NAKAJIMA K, et al. Assessment of the blood supply to the lingual surface of the mandible for reduction of bleeding during implant surgery. *Clin. Oral Impl. Res.* 20, 2009; 351–355.
27. GARNIER DELAMARE. Dictionnaire illustré des termes de médecine, 28e édition. Paris : Maloine, 2004.
28. KHOURY F. Greffe osseuse en implantologie. Quintessence international, 2010.
29. DUBOIS L, DE LANGE J, BAAS E, et al. Excessive bleeding in the floor of the mouth after endosseous implant placement: a report of two cases. *Int J Oral Maxillofac Surg.* 2010 Apr;39(4):412-5. Epub 2010 Jan 15.
30. BOISSEL P, PROYE C. Chirurgie générale vasculaire et endocrinienne. Paris : Masson, 1991.
31. BERTRAM AR, RAO AC, AKBIYIK KM, et al. Maxillary tuberosity fracture: a lifethreatening haemorrhage following simple exodontia. *Aust Dent J.* 2011 Jun;56(2):212-5.
32. BRODSKY CD , DOWER JS. Middle ear problems after a Gow-Gates injection *J Am Dent Assoc.* 2001 Oct;132(10):1420-4.
33. PANULA K, OIKARINEN K. Severe hemorrhage after implant surgery. *Oral Surgery Oral Medicine Oral Pathology.* January 1999.
34. HOWARD MR, HAMILTON PJ. Hématologie. Paris : Elsevier, 2004.
35. WOO BM, AL-BUSTANI S, UEECK BA. Floor of mouth haemorrhage and lifethreatening airway obstruction during immediate implant placement in the anterior mandible. *Int J Oral Maxillofac Surg.* 2006 Oct;35(10):961-4.
36. DEL CASTILLO-PARDO DE VERA JL, LÓPEZ-ARCAS CALLEJA JM, BURGUEÑO-GARCÍA M. Hematoma of the floor of the mouth and airway obstruction during mandibular dental implant placement: a case report. *Oral Maxillofac Surg* (2008) 12:223–226 DOI 10.1007/s10006-008-0134-4.
37. ISAACSON TJ. Sublingual hematoma formation during immediate placement of mandibular endosseous implants. *J Am Dent Assoc.* 2004 Feb;135(2):168-72.
38. Prise en charge d'une aiguille brisée dans l'espace ptérygomandibulaire à la suite d'un bloc par la technique de Vazirani-Akinosi : Étude de cas | *jcda. j can dent assoc* 2011;77:b64, May 26, 2011, Dr Jacob Rifkind.

39. Bedrock RD, Skigen A, Dolwick MF. Retrieval of a broken needle in the pterygomandibular space. *J Am Dent Assoc.* 1999;130(5):685-7.
40. Ethunandan M, Tran AL, Anand R, Bowden J, Seal MT, Brennan PA. Needle breakage following inferior alveolar nerve block: implications and management. *Br Dent J.* 2007;202(7):395-7.
41. Zeltser R, Cohen C, Casap N. The implications of a broken needle in the pterygomandibular space: clinical guidelines for prevention and retrieval. *Pediatr Dent.* 2002;24(2):153-6.
42. Fraser-Moodie W. Recovery of broken needles. *Br Dent J.* 1958;105:79.
43. Aimes AB. Broken needles. *Aust J Dent.* 1951;55(6):403-6.
44. Thompson M, Wright S, Cheng LH, Starr D. Locating broken dental needles. *Int J Oral Maxillofac Surg.* 2003;32(6):642-4.
45. Moore UJ, Fanibunda K, Gross MJ. The use of a metal detector for localisation of a metallic foreign body in the floor of the mouth. *Br J Oral Maxillofac Surg.* 1993;31(3):191-2.
46. Chittenden HB, Chandra A, Sandy CJ. Use of an electromagnet to retrieve a broken fascia needle during frontalis sling surgery. *Ophthal Plast Reconstr Surg.* 2005;21(6):469-70.
47. Marks RB, Carlton DM, McDonald S. Management of a broken needle in the pterygomandibular space: report of a case. *J Am Dent Assoc.* 1984;109(2):263-4.
48. Crouse V. Migration of a broken anesthetic needle: report of a case. *S C Dent J.* 1970;28(9):16-9.
49. Pietruszka JF, Hoffman D, McGivern BE Jr. A broken dental needle and its surgical removal: a case report. *NY State Dent J.* 1986;52(7):28-31.
50. Fuller NP, Menke RA, Meyers WJ. Perception of pain to three different intraoral penetrations of needles. *J Am Dent Assoc.* 1979;99(5):822-4.
51. Montagnac R, Bokowy C, Ciupea A, Delagne JM, Schillinger F. L'aspergillose sinusienne, discussion étiopathogénique. *Inf dent.* 1994 ; 30 : 2593-2597
52. Braun JJ, Paurobally AE, Conraux C. Les aspergilloses naso-sinusiennes. A propos de 35 cas. *Ann. Oto-Laryng.* 1987, 104, 1-8
53. Braun JJ., Bourjat P. Imagerie TDM des sinusites caséuses fongiques et non fongiques. A propos de 50 observations. *J Radiol* 2000 ; 81 :227-231.

54. Grosjean P, Weber R: Fungus balls of the para nasal sinuses: a review. Eur Arch Otorhinolaryngol, 2007
55. Cheynet F. Sinusite maxillaire d'origine dentaire: diagnostic et principes du traitement. Chir. Dent. Fr., 1991,61 (550), 27-32.
56. Legent F., Nancy P., Beauvillain C. ORL Pathologie cervico-faciale. Paris : Masson, 2003. 139-188
57. Piette E., Goldberg M. La dent normale et pathologique. De Boeck Universite, 2001
58. Papon J.-F. Sinusite. In : Encycl. Med. Chir., AKOS (Traité de Médecine), 6-0460, 2009
59. Dechaume M. Précis de stomatologie. 3e édition. Masson et Cie Laval, impr. Barnéoud; 1959.
60. Recommandations de la SFCO : prise en charge des foyers infectieux buccodentaires. Med Buc Chir Buc 2012.
61. Recommandation de bonne pratique de la HAS : délivrance de l'information à la personne sur son état de santé. Mai 2012.)
62. Recommandations de bonne pratique de l'AFSSAPS. Prescription des antibiotiques en pratique bucco-dentaire. Juillet 2011
63. American Academy of Pediatrics. Mumps. In: Pickering L ed. Red Book: 2003 Report of the Committee on Infectious Diseases. 26th ed. Elk Grove Village, IL: American Academy of Pediatrics, 2003:439-443.
64. Iconographie personnelle Dr R. Curien.
65. Sabbe M et al. Maladies infectieuses pédiatriques à prévention vaccinale.
66. Tendances et évolutions en Belgique et dans les Communautés, 2011. Bruxelles : Institut scientifique de Santé publique (WIV-ISP). 2012. N° de référence interne : 2012-045. N° de dépôt légal D/2012/2050/81.
67. Chesney PJ, Cervical adenopathy. Pediatr Rev, 1994, 15, 276-284
68. Hématologie adulte et pédiatrique - Onco-hématologie, Orientation diagnostiques devant adénopathie superficielle, Auteur : Emmanuel BACHY | Roch HOUOT | Arthur DONY | Editeur : ELLIPSES, Collection : L'ECN en fiches, Année : 08/2016 (6e édition)

69. Robbins, K. Thomas, Garry Clayman, Paul A. Levine, Jesus Medina, Roy Sessions, Ashok Shaha, Peter Som, Gregory T. Wolf, American Head and Neck Society, et American Academy of Otolaryngology--Head and Neck Surgery. « Neck Dissection Classification Update: Revisions Proposed by the American Head and Neck Society and the American Academy of Otolaryngology-Head and Neck Surgery ». Archives of Otolaryngology--Head & Neck Surgery 128, n° 7 (juillet 2002): 751-58.
70. Évidements ganglionnaires cervicaux - 01/01/05 Neck dissections [46-470] Doi : 10.1016/S1624-5849(05)39898-5 M. Zanaret, J. Paris, S. Duflo.
71. Societe Française d'hématologie orientation diagnostique devant adénopathie superficielle, 01/11/2011 - Mentions légales - © 2010-2011 UMFV - Université Médicale Virtuelle Francophone
72. Barbara DW, Ronan KP, Maddox DE, Warner MA. Perioperative angioedema: background, diagnosis, and management. J Clin Anesth 2013 May 6. doi:pii: S0952-8180(13)00118-9.
73. Berkes, Eva A. « Anaphylactic and Anaphylactoid Reactions to Aspirin and Other NSAIDs ». Clinical Reviews in Allergy & Immunology 24, n° 2 (1 avril 2003): 137-47. doi:10.1385/CRIAI:24:2:137.
74. Lagopoulos, V, et E Gigi. « Anaphylactic and anaphylactoid reactions during the perioperative period ». Hippokratia 15, n° 2 (2011): 138-40.
75. Bernstein JA, Moellman J. Emerging concepts in the diagnosis and treatment of patients with undifferentiated angioedema. Int J Emerg Med 2012;5:39.
76. Hosotte M, Jarlot S, Luyasu S, Kanny G. Oedème de Quincke ou angioedèmes. Rev Prat 2012;62:242-4.
77. Millot I, Plancade D, Hosotte M, Landy C, Nadaud J, Ragot C, Graffin B, Drouet C, Kanny G. Treatment of a life-threatening laryngeal bradykinin angio-oedema precipitated by dipeptidylpeptidase-4 inhibitor and angiotensin-I converting enzyme inhibitor with prothrombin complex concentrates. Br J Anaesth 2012;109:827-9.
78. Leimgruber A. Allergo-immunologie. 1. Nouveautés dans le traitement des crises aiguës d'angioedème héréditaire. Rev Med Suisse 2011;7:103-5.
79. Nosbaum A, Bouillet L, Floccard B, Javaud N, Launay D, Boccon-Gibod I, Fain O, Groupe d'experts du CREAK. Prise en charge des angioedèmes induits par les inhibiteurs de l'enzyme de conversion de l'angiotensine: recommandations du Centre de référence national des angioedèmes. Rev Med Interne 2013;34:209-13.

80. Kaplan, Allen P., et Malcolm W. Greaves. « Angioedema ». *Journal of the American Academy of Dermatology* 53, n° 3 (septembre 2005): 373-388; quiz 389-392. doi:10.1016/j.jaad.2004.09.032.
81. Kaplan, Allen P. « Chronic Urticaria: Pathogenesis and Treatment ». *The Journal of Allergy and Clinical Immunology* 114, n° 3 (septembre 2004): 465-474; quiz 475. doi:10.1016/j.jaci.2004.02.049.
82. FERNANDEZ Séverine - Oedème de Quincke et anaphylaxie - *La revue du praticien* - 1 Juin 2012, n° 6 - 829 – 835
83. Choi, Goda, Maarten R. Soeters, Henriette Farkas, Lilian Varga, Krystyna Obtulowicz, Barbara Bilo, Greg Porebski, et al. « Recombinant Human C1-Inhibitor in the Treatment of Acute Angioedema Attacks ». *Transfusion* 47, n° 6 (juin 2007): 1028-32. doi:10.1111/j.1537-2995.2007.01239.x.
84. Angioödeme: selten allergisch bedingt Zweiter Teil: Therapie1 Brunello Wüthrich FMH Dermatologie, FMH Allergologie und klinische Immunologie, Zollikerberg *Schweiz Med Forum* 2012;12(8):175–178.
85. MAKEIEFF M ET GUERRIER B. Pathologie des glandes salivaires. *La revue du praticien* 2002, 52, p1481-7
86. PATHOLOGIE DES GLANDES SALIVAIRES LA REVUE DU PRATICIEN MÉDECINE GÉNÉRALE | TOME 25 | N° 860 | DU 18 AU 22 AVRIL 2011
87. Hakkou, Fouzia, Saliha Chbicheb, et Wafae El Wady. « Syndrome de Gougerot-Sjögren: manifestations buccales et prise en charge ». *Médecine Buccale Chirurgie Buccale* 17, n° 4 (1 novembre 2011): 323-30. doi:10.1051/mbcb/2011141.
88. Guide clinique d'odontologie 2e édition Rodolphe Zunzarren, Editeur: Elsevier Masson| Date de publication: 07/2014 Nombre de pages: 336| ISBN: 9782294738777| EISBN: 9782294739736| Langue(s) de publication: Français.
89. James, D. G., et O. P. Sharma. « Parotid Gland Sarcoidosis ». *Sarcoidosis, Vasculitis, and Diffuse Lung Diseases: Official Journal of WASOG* 17, n° 1 (mars 2000): 27-32.
90. Benson M, Dalen K, Mancuso A, Kerr H, Cacciarelli A, Mafee M. Congenital Anomalies of the Branchial Apparatus: Embryologie and Pathologic Anatomy. *Radiographics* 1992; 12:943-960.
91. Lebeau J, Raphaël B, Bettega G. kystes et fistules congénitaux de la face et du cou. *Encycl Med Chir (Elsevier, Paris). Stomatologie*, 22-037-H-10, 1999, 11p.

92. Madoz A, Frampas E, Gayet-Delacroix M, Liberge R, Dupas B. Service central de radiologie et imagerie médicale CHU de NANTES
93. OPEN ACCESS ATLAS OF OTOLARYNGOLOGY, HEAD & NECK OPERATIVE SURGERY Pr Pierre Fayoux Service d'ORL et Chirurgie Cervico-Faciale Pédiatrique Hôpital Jeanne de Flandre CHRU Lille
94. Wémeau JL, Sadoul JL, d'Herbomez M. Recommandations de la société française d'endocrinologie pour la prise en charge des nodules thyroïdiens. *Presse Med* 2011;40:793–826
95. ANDEM. La prise en charge diagnostique du nodule thyroïdien. Recommandations pour la pratique clinique. Éditions Norbet Attali; 1997. 256 pages.
96. Cooper DS, Doherty GM, Haugen BR, Kloos RT, Lee SL, Mandel SJ et al. American Thyroid Association Guidelines Taskforce. Management guidelines for patients with thyroid nodules and differentiated thyroid cancer. *Thyroid* 2006;16:109-42.
97. Semlali, S., I. Skiker, K. El Khatib, A. Rzin, M. Benameur, A. El Kharras, et M. Jidal. « ORL-WP-7 Atlas d'imagerie des tumeurs malignes maxillo-faciales ». *Journal de Radiologie* 89, no 10 (1 octobre 2008): 1593. doi:10.1016/S0221-0363(08)76967-1.
98. Collège hospitalo-universitaire français de chirurgie maxillo-faciale et stomatologie item 154 : tumeurs maxillo-mandibulaires 2010-2011 ; 14p
99. Masson, Elsevier. « Traitement des kystes, tumeurs et pseudotumeurs bénignes des maxillaires ». 01/01/05 [22-062-K-10] - Doi : 10.1016/S1283-0852(05)40164-0, B. Ruhin * : Chirurgien maxillofacial et stomatologue, praticien hospitalier, F. Guilbert : Ancien professeur des Universités, praticien hospitalier, ancien chef de service de stomatologie et de chirurgie maxillofaciale, J.-C. Bertrand : Professeur des Universités, praticien hospitalier, chef du service de stomatologie et de chirurgie maxillofaciale, France.
100. Allergie et stomatologie, 07/09/11 [22-050-M-10] - Doi : 10.1016/S1283-0852(12)57161-2. E. Amsler, Service de dermatologie et allergologie, Hôpital Tenon, 4, rue de la Chine, 75020 Paris, France.
101. *Med Buccale Chir Buccale*, SFMBCB, 2010, DOI: 10.1051/mbcb/2009037, 18:109-118, Allergènes en chirurgie bucco-dentaire, Lamia Kissi*, Ihsane Ben Yahya

102. Vachon, Audrey. « Votre expérience avec un outil clinique pour une meilleure gestion des allergies croisées potentielles entre bêta-lactamines ». *Pharmactuel* 48, n° 2 (30 juin 2015).
<http://www.pharmactuel.com/index.php/pharmactuel/article/view/1019>.
103. Heese, A., J. van Hintzenstern, K. P. Peters, H. U. Koch, et O. P. Hornstein. « Allergic and Irritant Reactions to Rubber Gloves in Medical Health Services. Spectrum, Diagnostic Approach, and Therapy ». *Journal of the American Academy of Dermatology* 25, n° 5 Pt 1 (novembre 1991): 831-39.
104. Latex allergy – a sensitive word for medical experts. The number of people suffering from allergies world wide increases dramatically each year. However, it is not only patients who suffer, but medical staff too. Latex allergies, in particular, have become an increasing cause for Concern, 10/2009, DM1500812, Editor: Martina Büchele, Autriche.
105. Le Congrès Médecins. Conférence d'essentiel © 2014 Sfar, Le choc anaphylactique, PM Mertes¹, O Collange², SE Degirmenci³, C Tacquard⁴, N Petitpain⁵, JM Malinovsky⁶
106. Johansson SG, Bieber T, Dahl R, Friedmann PS, Lanier BQ, Lockey RF, et al. Revised nomenclature for allergy for global use: Report of the Nomenclature Review 12, Committee of the World Allergy Organization, October 2003. *J Allergy Clin Immunol* 2004; 113:832-6.
107. *Ann Dermatol Venerol* 2007;134:333-6, Réactions d'allure immédiate aux anesthésiques locaux : démarche diagnostique et thérapeutique, N. GUNERA-SAAD (1), I. GUILLOT (1), F. COUSIN (1), K. PHILIPS (1), A. BESSARD (1), L. VINCENT (1), J.-F. NICOLAS (2)
108. Cummings, David R., Dennis-Duke R. Yamashita, et James P. McAndrews. « Complications of Local Anesthesia Used in Oral and Maxillofacial Surgery ». *Oral and Maxillofacial Surgery Clinics of North America* 23, n° 3 (août 2011): 369-77. doi:10.1016/j.coms.2011.04.009.
109. Wolfe, John W., et John F. Butterworth. « Local Anesthetic Systemic Toxicity: Update on Mechanisms and Treatment ». *Current Opinion in Anaesthesiology* 24, n° 5 (octobre 2011): 561-66. doi:10.1097/ACO.0b013e32834a9394.
110. Ogle, Orrett E., et Ghazal Mahjoubi. « Local Anesthesia: Agents, Techniques, and Complications ». *Dental Clinics of North America* 56, n° 1 (janvier 2012): 133-148, ix. doi:10.1016/j.cden.2011.08.003.

111. Giovannitti, Joseph A., Morton B. Rosenberg, et James C. Phero. « Pharmacology of Local Anesthetics Used in Oral Surgery ». *Oral and Maxillofacial Surgery Clinics of North America* 25, n° 3 (août 2013): 453-465, vi. doi:10.1016/j.coms.2013.03.003.
112. Documents pour le Médecin du Travail 4e trimestre 2001, n° 88- TR 28 – 300, Directeur de la publication : J.L. Marié - ISSN 0339-6517 - ISBN 2-7389-0993-0. Allergies respiratoires
113. aux acrylates, méthacrylates et cyanoacrylates
114. PICKERING C.A.C., BAINBRIDGE D., BIRTWISTLE I.H., GRIFFITHS D.L. - Occupational asthma due to methyl methacrylate in an orthopaedic theatre sister. *British Medical Journal (Clinical Research ed.)*, 1986, 292, (6532), pp. 1362-1363.
115. SAVONIUS B., KESKINEN H., TUPPURAINEN M., KANERVA L. - Occupational respiratory disease caused by acrylates. *Clinical and Experimental Allergy*, 1993, 23, (5), pp. 416-424.
116. KOPFERSCHMIT-KUBLER M.C., STENGER R., BLAUMEISER M., EVEILLEAU C., BESSOT J.C., PAULI G. - Asthme, rhinite et urticaire secondaires à l'exposition aux colles cyano-acrylates. *Revue des Maladies Respiratoires*, 1996, 13, (3), pp. 305-307.
117. Kissi, Lamia, et Ihsane Ben Yahya. « Allergènes en chirurgie bucco-dentaire ». *Médecine Buccale Chirurgie Buccale* 18, n° 2 (1 avril 2012): 109-18. doi:10.1051/mbcb/2012014.
118. Laskaris G. Allergies aux agents chimiques en application locale. Atlas de maladies buccales 2e éd. Flammarion, Paris, 1994.
119. Özkaya, Esen, et Goncagül Babuna. « Two cases with nickel-induced oral mucosal hyperplasia: A rare clinical form of allergic contact stomatitis? » *Dermatology Online Journal* 17, n° 3 (1 mars 2011).
120. *J Oral Path* 1988; 17: 129–37.
121. Loon, L. a. J. van, P. W. van Elsas, J. D. Bos, H. C. Ten Harkel-Hagenaar, S. R. Krieg, et C. L. Davidson. « T-Lymphocyte and Langerhans Cell Distribution in Normal and Allergically Induced Oral Mucosa in Contact with Nickel-Containing Dental Alloys ». *Journal of Oral Pathology & Medicine* 17, n° 3 (1 mars 1988): 129-37. doi:10.1111/j.1600-0714.1988.tb01899.x.
122. Dorn, S. O., et A. H. Gartner. « Retrograde Filling Materials: A Retrospective Success-Failure Study of Amalgam, EBA, and IRM ». *Journal of Endodontics* 16, n° 8 (août 1990): 391-93. doi:10.1016/S0099-2399(06)81912-6.

123. Béziat, J. L., et P. Cresseau. « [Fractures of the facial bones. Diagnosis] ». La Revue Du Praticien 44, n° 6 (15 mars 1994): 817-26.
124. DUHAMEL P, GIRAUD O, DENHEZ F et al. : Examen d'un traumatisé facial.
125. Encycl Méd Chir., Stomatologie, 22-068-A-05, 2002, 24 p, France
126. PHARABOZ C. : Les traumatismes du massif facial [en ligne]
127. Fracture panfaciale: un challenge thérapeutique: à propos d'une observation et revue de la littérature : The Pan African Medical Journal. 2015;20:149. doi:10.11604/pamj.2015.20.149.1501
128. DINGMAN R.O., NATVIG P : Surgery of facial fractures. WB Saunders: Philadelphia 1964: 142–145.
129. REVOL M, SERVANT JM. : Traumatologie maxillo-faciale. In : Manuel de chirurgie plastique reconstructrice et esthétique. Paris : Pradel, 1993, p. 295-332.
130. Calon, Bartholomeus, Caroline Schellenberger, Catherine-Isabelle Gros, Fabien Bornert, Pierre Olivier Ludes, et Ahmed Féki. « Tuméfactions cervico-faciales per et post-opératoires immédiates en chirurgie bucco-dentaire ». Médecine Buccale Chirurgie Buccale 19, n° 4 (1 novembre 2013): 251-57. doi:10.1051/mbcb/2013083.

LEC Paul-Edouard - **Les tuméfactions cervico-faciales : comment éviter les pièges ? Nancy 2017.**

Th : Chir.-Dent. : Nancy : 2017, 121 pages – 21 figures – 5 tableaux

Mots clés :

- Tuméfaction
- Cervicale
- Faciale
- Guide
- Arbre

LEC Paul-Edouard - **Les tuméfactions cervico-faciales : comment éviter les pièges ?**

Th : Chir.-Dent. : Nancy : 2017

RÉSUMÉ

Les tuméfactions correspondent à l'augmentation de volume ou gonflement généralement pathologique d'un organe, d'un tissu, d'une cellule ou d'une partie du corps, pouvant être d'origine inflammatoire, tumorale, œdémateuse, hémorragique, ou passer par les voies de propagations des écoulements infectieux.

Ces masses ou tuméfactions cervico-faciales constituent un motif de consultation fréquent en urgence, que ce soit chez le chirurgien-dentiste, le généraliste, ou les services d'urgences hospitalières.

Ces nombreuses étiologies imposent le suivi d'un schéma de pensée structuré et systématisé afin d'éviter les pièges et de guider les praticiens dans leurs démarches diagnostics.

Membres du jury :

Pr P. AMBROSINI	Professeur des Universités	Président
Dr B.PHULPIN	Maitre de Conférences des Universités	Juge
Dr M.VINCENT	Maitre de Conférences des Universités	Juge
Dr B.DELAIRE	Assistant Hospitalier universitaire	Juge

Adresse de l'auteur :

Lec Paul-Edouard
5 rue des écureuils
25480 École

Jury : Président : P. AMBROSINI – Professeur des Universités
 Juges : B. PHULPIN – Maître de Conférences des Universités
 M. VINCENT – Maître de Conférences des Universités
 B. DELAITRE – Assistant Hospitalo-Universitaire

Thèse pour obtenir le diplôme D'Etat de Docteur en Chirurgie Dentaire

Présentée par: **Monsieur LEC Paul, Edouard**

né(e) à : **BESANCON (Doubs)**

le **10 décembre 1989**

et ayant pour titre : « **Les tuméfactions cervico-faciales. Comment éviter les pièges? ».**

Le Président du jury



FACULTE D'ODONTOLOGIE
96, av. de Lorraine du Travail
54000 NANCY CEDEX
UNIVERSITÉ DE LORRAINE
P. AMBROSINI

Le Doyen
de la Faculté d'Odontologie



FACULTE D'ODONTOLOGIE
96, av. de Lorraine du Travail
54000 NANCY CEDEX
UNIVERSITÉ DE LORRAINE
Le Doyen
Pr. J.M. MARTRETTE
J.M. MARTRETTE

Autorise à soutenir et imprimer la thèse

10025

NANCY, le

Le Président de l'Université de Lorraine



Université de Lorraine
Le Président
P. MUTZENHARDT

P. MUTZENHARDT