



**HAL**  
open science

# Lésions de la muqueuse buccale : manifestations des maladies systémiques chez l'enfant

Marion Berrard

► **To cite this version:**

Marion Berrard. Lésions de la muqueuse buccale : manifestations des maladies systémiques chez l'enfant. Sciences du Vivant [q-bio]. 2017. hal-01931880

**HAL Id: hal-01931880**

**<https://hal.univ-lorraine.fr/hal-01931880>**

Submitted on 23 Nov 2018

**HAL** is a multi-disciplinary open access archive for the deposit and dissemination of scientific research documents, whether they are published or not. The documents may come from teaching and research institutions in France or abroad, or from public or private research centers.

L'archive ouverte pluridisciplinaire **HAL**, est destinée au dépôt et à la diffusion de documents scientifiques de niveau recherche, publiés ou non, émanant des établissements d'enseignement et de recherche français ou étrangers, des laboratoires publics ou privés.



## AVERTISSEMENT

Ce document est le fruit d'un long travail approuvé par le jury de soutenance et mis à disposition de l'ensemble de la communauté universitaire élargie.

Il est soumis à la propriété intellectuelle de l'auteur. Ceci implique une obligation de citation et de référencement lors de l'utilisation de ce document.

D'autre part, toute contrefaçon, plagiat, reproduction illicite encourt une poursuite pénale.

Contact : [ddoc-thesesexercice-contact@univ-lorraine.fr](mailto:ddoc-thesesexercice-contact@univ-lorraine.fr)

## LIENS

Code de la Propriété Intellectuelle. articles L 122. 4

Code de la Propriété Intellectuelle. articles L 335.2- L 335.10

[http://www.cfcopies.com/V2/leg/leg\\_droi.php](http://www.cfcopies.com/V2/leg/leg_droi.php)

<http://www.culture.gouv.fr/culture/infos-pratiques/droits/protection.htm>

**ACADÉMIE DE NANCY-METZ**  
**UNIVERSITÉ DE LORRAINE**  
**FACULTÉ D'ODONTOLOGIE**

ANNÉE 2017

N°9823

**THÈSE**

pour le

**DIPLÔME D'ETAT DE DOCTEUR EN CHIRURGIE  
DENTAIRE**

par

**Marion BERRARD**

Née le 14 avril 1992 à LONS LE SAUNIER (Jura)

**LÉSIONS DE LA MUQUEUSE BUCCALE : MANIFESTATIONS  
DES MALADIES SYSTÉMIQUES CHEZ L'ENFANT**

Présentée et soutenue publiquement le 22 Juin 2017

**Examineurs de la thèse :**

|                                 |                                       |                               |
|---------------------------------|---------------------------------------|-------------------------------|
| <b>Pr C. STRAZIELLE :</b>       | Professeur des Universités            | Présidente                    |
| <b><u>Dr D. DROZ :</u></b>      | Maître de Conférences des Universités | <u>Directrice de thèse</u>    |
| <b><u>Dr M. HERNANDEZ :</u></b> | Assistante Hospitalo-Universitaire    | <u>Co-directrice de thèse</u> |
| <b>Dr D. JOSEPH :</b>           | Maître de Conférences des Universités | Juge                          |

*Par délibération en date du 11 décembre 1972, la Faculté de Chirurgie Dentaire a arrêté que les opinions émises dans les dissertations qui lui seront présentées doivent être considérées comme propres à leurs auteurs et qu'elle n'entend leur donner aucune approbation ni improbation.*

Président : Professeur Pierre MUTZENHARDT

Doyen : Professeur Jean-Marc MARTRETTE

Vice-Doyens : Dr Céline CLEMENT – Dr Rémy BALTHAZARD – Dr Anne-Sophie VAILLANT

Membres Honoraires : Dr L. BABEL – Pr S. DURIVAUX – Pr A. FONTAINE – Pr G. JACQUART – Pr D. ROZENCWEIG – Pr ARTIS – Pr M. VIVIER \*

Doyens Honoraires : Pr J. VADOT, Pr J.P. LOUIS

Maître de conférences CUM MERITO : Dr C. ARCHIEN

|   |     |  |                                 |
|---|-----|--|---------------------------------|
| <b>Sous-section 56-01</b><br>Odontologie pédiatrique  | Mme | <a href="#">DROZ Dominique</a>         | Maître de Conférences *         |
|   | Mme | JAGER Stéphanie                        | Maître de Conférences *         |
|   | M.  | PREVOST Jacques                        | Maître de Conférences           |
|   | Mme | HERNANDEZ Magali                       | Assistante *                    |
|   | M.  | LEFAURE Quentin                        | Assistant                       |
|   | M.  | MERCIER Thomas                         | Assistant *                     |
| <b>Sous-section 56-02</b><br>Orthopédie Dento-Faciale   | Mme | <a href="#">FILLEUL Marie Pierryle</a> | Professeur des Universités *    |
|   | M.  | EGLOFF Benoît                          | Maître de Conférences *         |
|   | Mme | GREGOIRE Johanne                       | Assistante                      |
| <b>Sous-section 56-03</b><br>Prévention, Epidémiologie, Economie de la Santé,<br>Odontologie légale   | Mme | <a href="#">CLEMENT Céline</a>         | Maître de Conférences *         |
|   | Mme | LACZNY Emily                           | Assistante                      |
|   | Mme | NASREDDINE Greyce                      | Assistante                      |
|   | M.  | BAUDET Alexandre                       | Assistant                       |
| <b>Sous-section 57-01</b><br>Parodontologie   | M.  | <a href="#">AMBROSINI Pascal</a>       | Professeur des Universités *    |
|   | Mme | BISSON Catherine                       | Maître de Conférences *         |
|   | M.  | JOSEPH David                           | Maître de Conférences *         |
|   | M.  | PENAUD Jacques                         | Maître de Conférences           |
|   | Mme | MAYER-COUPIN Florence                  | Assistante                      |
|   | Mme | PAOLI Nathalie                         | Assistante *                    |
| <b>Sous-section 57-02</b><br>Chirurgie Buccale, Pathologie et Thérapeutique,<br>Anesthésiologie et Réanimation  | Mme | <a href="#">GUILLET-THIBAUT Julie</a>  | Maître de Conférences *         |
|   | M.  | BRAVETTI Pierre                        | Maître de Conférences           |
|   | Mme | PHULPIN Bérengère                      | Maître de Conférences *         |
|   | M.  | DELAITRE Bruno                         | Assistant                       |
|   | Mme | KICHENBRAND Charlene                   | Assistante *                    |
|   | Mme | NACHIT Myriam                          | Assistante                      |
| <b>Sous-section 57-03</b><br>Sciences Biologiques (Biochimie, Immunologie,<br>Histologie, Embryologie, génétique, Anatomie<br>pathologique, Bactériologie, Pharmacologie) | M.  | <a href="#">YASUKAWA Kazutoyo</a>      | Maître de Conférences *         |
|   | M.  | MARTRETTE Jean-Marc                    | Professeur des Universités *    |
|   | Mme | EGLOFF-JURAS Claire                    | Assistante*                     |
| <b>Sous-section 58-01</b><br>Odontologie Conservatrice, Endodontie  | M.  | <a href="#">MORTIER Eric</a>           | Maître de Conférences *         |
|   | M.  | AMORY Christophe                       | Maître de Conférences           |
|   | M.  | BALTHAZARD Rémy                        | Maître de Conférences *         |
|   | M.  | ENGELS-DEUTSCH Marc                    | Maître de Conférences           |
|   | M.  | GEVREY Alexis                          | Assistant                       |
|   | Mme | GEBHARD Cécile                         | Assistante                      |
|   | M.  | VINCENT Marin                          | Maître de Conférences Associé   |
| <b>Sous-section 58-02</b><br>Prothèses (Prothèse conjointe, Prothèse adjointe,<br>partielle, Prothèse complète, Prothèse maxillo-faciale)                                 | M.  | <a href="#">DE MARCH Pascal</a>        | Maître de Conférences           |
|   | M.  | SCHOUVER Jacques                       | Maître de Conférences           |
|   | Mme | VAILLANT Anne-Sophie                   | Maître de Conférences *         |
|   | Mme | CORNE Pascale                          | Maître de Conférences Associé * |
|   | M.  | GILLET Marc                            | Assistant                       |
|   | M.  | HIRTZ Pierre                           | Assistant *                     |
|   | M.  | KANNENGIESSER François                 | Assistant                       |
|   | Mme | MOEHREL Bethsabée                      | Assistante*                     |
|   | M.  | VUILLAUME Florian                      | Assistant                       |
| <b>Sous-section 58-03</b><br>Sciences Anatomiques et Physiologiques<br>Occlusodontiques, Biomatériaux, Biophysique, Radiologie  | Mme | <a href="#">STRAZIELLE Catherine</a>   | Professeur des Universités *    |
|   | Mme | MOBY Vanessa (Stutzmann)               | Maître de Conférences *         |
|   | M.  | SALOMON Jean-Pierre                    | Maître de Conférences           |
|   | M.  | KARKABA Alaa                           | Assistant Associé               |

Souligné : responsable de la sous-section \* temps plein

Mis à jour le 21/03/2017

# Remerciements

## À NOTRE PRESIDENTE DE THÈSE

### **Madame le Professeur Catherine STRAZIELLE**

Docteur en Chirurgie Dentaire

Docteur en Neurosciences

Professeur des Universités – Praticien Hospitalier

Responsable de la sous-section : Sciences Anatomiques et Physiologiques, Occlusodontiques, Biomatériaux, Biophysiques, Radiologie.

*Nous vous remercions de l'honneur que vous nous faites en acceptant la présidence du jury de notre thèse.*

*Nous vous remercions pour la qualité de vos enseignements théoriques et pratiques, ainsi que pour votre dévouement, votre humanité, et votre patience envers les patients.*

*Veillez trouver ici la preuve de notre reconnaissance et de l'estime que nous avons pour vous.*

## À NOTRE DIRECTRICE DE THÈSE

### **Madame le Docteur Dominique DROZ**

Docteur en Chirurgie Dentaire  
Docteur de l'Université Henri Poincaré, Nancy-I  
Maître de Conférences des Universités – Praticien Hospitalier  
Responsable de la sous-section : Odontologie Pédiatrique

*Nous vous remercions de l'honneur que vous nous avez fait d'accepter la direction de cette thèse.*

*Ce travail est l'occasion de vous remercier pour la qualité et la précision de vos enseignements cliniques et théoriques.*

*Nous portons également une grande estime à votre dévouement envers vos patients, ainsi qu'à la qualité des soins que vous leur apportez. Cela restera dans notre mémoire tout au long de notre parcours professionnel.*

*Veillez trouver ici l'expression de notre profonde reconnaissance et de nos sincères remerciements.*

## À NOTRE CO-DIRECTRICE DE THÈSE

### **Madame le Docteur Magali HERNANDEZ**

Docteur en Chirurgie Dentaire  
Assistante Hospitalo-Universitaire  
Sous-section : Odontologie Pédiatrique

*Nous vous sommes reconnaissants d'avoir accepté la co-direction de cette thèse.*

*Nous vous remercions pour votre disponibilité, votre rigueur et la précision des corrections apportées tout au long de la rédaction de ce travail.*

*La qualité de vos enseignements théoriques, vos précieux conseils durant nos années d'études, ainsi que la proximité et la sympathie qui vous caractérise nous auront permis d'apprendre et de progresser à vos côtés.*

*Veillez trouver ici la marque de notre reconnaissance et de nos sincères remerciements.*



## À NOTRE JUGE

### **Monsieur le Docteur David JOSEPH**

Docteur en Chirurgie Dentaire  
Maitre de Conférences des Universités/ Praticien Hospitalier  
Sous-section : Parodontologie  
CES de Technologie des matériaux utilisés en art dentaire  
CES de Parodontologie  
CES de Prothèse fixée  
Diplôme de parodontologie et d'implantologie clinique de Nancy

*Nous vous remercions d'avoir accepté de faire partie de ce jury.*

*Nous nous souviendrons de la qualité de vos enseignements cliniques et théoriques, ainsi que de votre disponibilité pour répondre à nos questions.*

*Nous vous sommes également reconnaissants d'avoir eu la chance de participer à votre travail sur le simulateur d'implantologie.*

*Veillez trouver ici le témoignage de notre gratitude et de notre profond respect.*

**À Marc,**

Mon chéri et mon ami, tout a commencé sur le retour de la place.

Tu as été tellement gentil et attentionné.

Et puis quelques temps après j'ai succombé et tu as rendu ces quatre années inoubliables, quelle chance pour moi de t'avoir rencontré.

Merci au destin de m'avoir amené jusqu'à toi.

Merci pour tous nos moments passés ensemble, magnifiques.

Tu as toujours été là pour moi, à n'importe quelle heure du jour et de la nuit.

Merci pour ton soutien, ton affection, ta gentillesse et tes encouragements chaque jour.

Merci pour tous ces projets que nous construisons ensemble.

Te rencontrer a été la plus belle chose qui me soit arrivée.

Je suis tellement fière de toi, je t'aime de tout mon cœur.

## **À ma famille**

### **À ma Mamie Colette et mon Papy Michel,**

Merci d'avoir toujours été là pour me soutenir et m'encourager.

Merci pour votre bienveillance à chaque instant.

Merci pour ces vacances et toutes les activités que l'on a pu faire ensemble.

Merci de trop me gâter.

Une pensée à toi Mamie qui me manque tous les jours.

### **À mes parents,**

Sans qui rien n'aurait été possible, je ne vous remercierai jamais assez pour votre soutien permanent, vos encouragements et votre persévérance.

Merci à toi maman d'avoir été avec moi tout au long de la première année. Ton soutien a été primordial pour moi. Et merci d'avoir toujours été là, et ce malgré la distance. Merci pour tes appels tous les jours pendant ces années d'études.

Merci à toi papa pour savoir me remonter le moral quand j'en ai besoin.

Merci pour vos conseils avisés, votre patience et votre écoute.

Votre présence est essentielle pour moi.

Vous l'avez toujours été et vous l'êtes encore un peu plus chaque jour. Mille mercis à vous deux, je vous aime.

### **À Julie,**

Ma deuxième petite maman, toi qui t'es toujours occupée de moi et avec qui j'ai pu jouer pendant des heures.

Merci pour ces histoires abracadabrantiques que tu inventais et merci pour ton soutien au quotidien.

### **À Alex,**

Merci pour ta gentillesse et ta disponibilité et mille mercis de m'avoir choisi comme Marraine pour notre petit Gabriel.

### **À David,**

Mon petit frère, toi qui nous fait toujours rire.

Merci pour nos longues conversations et ton soutien.

C'est une joie que tu marches dans mes pas et que l'on soit un jour confrère, je serai toujours là pour te soutenir pendant ces longues années études!

### **À Anne-Laure et Laurent,**

Merci pour ta joie de vivre et de m'avoir choisi comme Marraine pour ma petite Clémentine.

**À Laura et Clémentine,** mes petites puces, quelle joie de vous avoir avec moi depuis 7 ans déjà.

**À Gabriel,** mon petit filleul, tu n'es pas parmi nous depuis longtemps, mais tu nous rends pourtant si heureux.

## **À mes boloss**

### **À Kevin,**

Mon Kevin, nous n'étions pas très loin l'un de l'autre en TP, et pourtant sans se remarquer... Nous étions loin de nous douter qu'une si belle amitié allait naître entre nous.

Comment te remercier pour tous ces moments tellement parfaits passés ensemble, je ne les oublierai jamais...

Tu réussis à me faire rire au moment où tu passes la porte, et ça « ça fait vraiment très peur »...

Je te remercie pour cette complicité qui m'est chère et qui durera encore très longtemps je l'espère.

Merci d'avoir été présent pour moi quand j'en avais besoin.

Merci pour tes messages vocaux, pour les 24 ans, pour les avoir plantés, pour les buffalos, pour être en nage à 8 degrés Celsius, pour la pédo le vendredi après-midi, pour la transplantation médullaire, et pour la maman calme.

Merci d'être toi et merci pour tout. Bop.

### **À Isabelle,**

Mon amie, merci pour ta présence et ta générosité au quotidien. Merci pour nos petits moments passés ensemble, nos petits repas, nos conversations jusqu'au bout de la nuit ! Et merci d'avoir occupé mon canapé, j'étais contente de t'avoir avec moi. Merci d'avoir toujours été là quand j'en avais besoin et ce malgré la distance. On t'aime mémère.

### **À Margot,**

Mon hibou, toi ma binôme de P2 avec qui j'ai partagé mes premiers TP, merci pour tes conseils quand j'étais perdue, surtout pour la sculpture ! Merci d'avoir toujours été présente pour moi et pour tous nos moments passés ensemble.

### **À Aurore,**

Ma belle, toi toujours entre Marc et moi, vive notre petit trio !

Merci de m'avoir fait rire et d'avoir été là pour moi, toi à qui je peux tout dire et qui me comprends.

### **À Justine,**

Ma biche, merci pour ta joie et ta bonne humeur. Merci pour nos fous rires interminables, ils me manquent terriblement ! Merci pour nos petits moments passés ensemble, merci pour tout.

### **À Tara,**

Ma poule, avec toi on ne s'ennuie jamais, merci pour ta joie de vivre et tes rires, et merci pour ce petit week-end jurassien !

### **À Paul,**

Merci pour nos soirées, souvent entre Kevin et moi Ahah! Et merci pour ce petit week-end au top, à refaire très vite !

**À Elo,** merci pour ces supers vacances passées ensemble ! Merci pour ta bonne humeur et ta gentillesse. J'espère que l'on pourra se voir plus souvent désormais. Et surtout vive le Jacoucou !

**À Elsa,**

Ma meilleure amie, nos moments splendides passés ensemble sont gravés dans ma mémoire, merci pour ta bienveillance et quel bonheur de te retrouver. Merci d'avoir rendu ces années inoubliables, merci d'être toi.

**À Félix,**

Mon meilleur ami, toi qui est présent depuis le début pour moi et qui l'est toujours malgré les épreuves, merci pour ton soutien, ton honnêteté et ta générosité.

**À Amaury,**

Mon interne préféré, merci pour cette amitié récente mais durable je l'espère. Merci pour ces jeudis soirs tellement bien, que de bons souvenirs. Merci pour tous ces petits moments passés ensemble.

**Au Dr Kazutoyo Yasukawa,**

Merci pour votre soutien, votre gentillesse et votre générosité. Je vous suis très reconnaissante.

**À Marilyne,**

Un grand merci pour ta grande générosité et ton aide vraiment précieuse. Je ne l'oublierai jamais et te suis très reconnaissante.

**Aux enseignants et au personnel du service d'Odontologie d'Heydenreich et Brabois,**  
Merci pour votre accueil, votre aide et votre soutien pendant mes années de clinique.

**Aux enseignants et au personnel du service d'odontologie du CHU Minjoz à Besançon,**  
Merci pour votre accueil si chaleureux, votre aide et votre disponibilité durant ce stage qui nous laisse un très bon souvenir.

**Aux professionnels de santé de la maison de santé André Bonnotte,**

Merci pour votre investissement dans ce projet de maison de santé qui nous permet aujourd'hui de travailler dans des conditions idéales.

**À la mairie de Poligny,**

Merci pour votre soutien et votre disponibilité qui nous touche profondément. Merci pour votre accueil si chaleureux.

# Sommaire

|  |    |
|--|----|
| Introduction.....  | 14 |
| I. Lésions vésiculeuses et bulleuses.....                  | 15 |
| 1. Lésions vésiculeuses d'origine infectieuse .....        | 15 |
| 1.1. Syndrome pieds-mains-bouche .....                     | 15 |
| 1.2. Herpangine .....                                      | 18 |
| 1.3. Varicelle / Zona .....                                | 20 |
| 1.4. Mononucléose infectieuse .....                        | 23 |
| 1.5. Primo-infection herpétique.....                       | 25 |
| 1.6. Diagnostic différentiel des lésions vésiculeuses..... | 29 |
| 2. Lésions bulleuses .....                                 | 31 |
| 2.1. Épidermolyses bulleuses héréditaires .....            | 31 |
| 2.2. Dermatose à Immunoglobuline A linéaire .....          | 36 |
| 2.3. Érythème polymorphe.....                              | 39 |
| 2.4. Syndrome de Stevens-Johnson.....                      | 43 |
| 2.5. Diagnostic différentiel des lésions bulleuses.....    | 46 |
| II. Lésion papillomateuse.....                             | 49 |
| Papillomatose généralisée : Maladie de Cowden.....         | 49 |
| III. Maladie parodontale et ulcérations gingivales .....   | 56 |
| 1. La maladie parodontale.....                             | 56 |
| 1.1. Neutropénie congénitale sévère.....                   | 61 |
| 1.2. Neutropénie cyclique .....                            | 64 |
| 1.3. Le syndrome de Chediak-Higashi .....                  | 66 |

|   |     |
|---|-----|
| 1.4. Déficit d'Adhésion Leucocytaire (DAL) ou syndrome de déficience de l'adhérence des leucocytes..... | 68  |
| 1.5. Syndrome de Papillon-Lefèvre.....  | 69  |
| 1.6. Hypophosphatasie.....  | 72  |
| 1.7. Syndrome de Down .....   | 75  |
| 1.8. Syndrome d'Ehlers-Danlos (SED) .....   | 76  |
| 1.9. Maladie histiocytaire à cellules de Langerhans .....   | 79  |
| 2. Ulcérations gingivales.....  | 82  |
| 2.1. Tuberculose pulmonaire .....   | 82  |
| 2.2. Neutropénie : .....  | 85  |
| IV. Cas particuliers des hémopathies et autres pathologies.....   | 86  |
| 1. Anémie .....   | 86  |
| 2. Leucémies.....   | 89  |
| 3. Maladie histiocytaire à cellules de Langerhans (ou histiocytose de Langerhans).....                  | 96  |
| Conclusion .....  | 106 |
| Références bibliographiques.....  | 107 |
| Table des figures .....   | 114 |
| Liste des tableaux .....  | 117 |

# Introduction

La présence de lésions au niveau de la muqueuse buccale est fréquente chez l'enfant. Ces lésions peuvent se manifester sous différentes formes : vésicule, bulle, ulcération, érosion, granulome, papillomatose.

La maladie parodontale touche également très souvent les enfants avec une prévalence de 70% pour la gingivite chez l'enfant de plus de 7 ans.

Ces lésions de la muqueuse buccale peuvent être le critère pathognomonique ou le signe avant-coureur d'une maladie systémique chez l'enfant.

Il est primordial que le chirurgien-dentiste soit alerté par ce type de lésion et soit amené à rechercher les signes extra-oraux associés à une maladie systémique.

Ceci démontre l'importance d'un examen clinique minutieux des muqueuses chez l'enfant lors de l'examen clinique initial ou d'un contrôle, même s'il n'y a pas de douleur ou de gêne identifiée par l'enfant.

Le chirurgien-dentiste joue donc un rôle très important dans le dépistage et le diagnostic des maladies systémiques chez l'enfant.

A travers ce travail, nous partirons de la lésion élémentaire identifiée par le praticien lors de l'examen clinique pour ensuite développer les maladies systémiques présentant ce type de lésion.

Pour chaque pathologie, nous donnerons une définition, une description clinique, les moyens diagnostiques, un diagnostic différentiel ainsi que les moyens de prise en charge du patient. Le tout sera illustré afin de faciliter la recherche diagnostique.

Des tableaux récapitulatifs accompagneront ce développement afin de servir de guide au praticien dans le diagnostic de ces maladies systémiques à travers les lésions de la muqueuse buccale chez l'enfant.



# I. Lésions vésiculeuses et bulleuses

Une vésicule se présente sous la forme d'un soulèvement circonscrit de l'épithélium buccal. Elle est de petite taille (1 à 2 mm) et elle est très rapidement rompue.

Une bulle se présente de la même façon qu'une vésicule mais sa taille est supérieure à 5 mm.

Ces deux lésions élémentaires primitives contiennent un liquide qui peut être clair, purulent ou sérohémostatique.

La présence d'une de ces deux lésions au niveau de la cavité buccale peut révéler l'existence d'une pathologie systémique comme la varicelle ou l'érythème polymorphe par exemple.

## 1. Lésions vésiculeuses d'origine infectieuse

### 1.1. Syndrome pieds-mains-bouche

- **Définition/Histopathologie [46, 49, 51, 54, 61]**

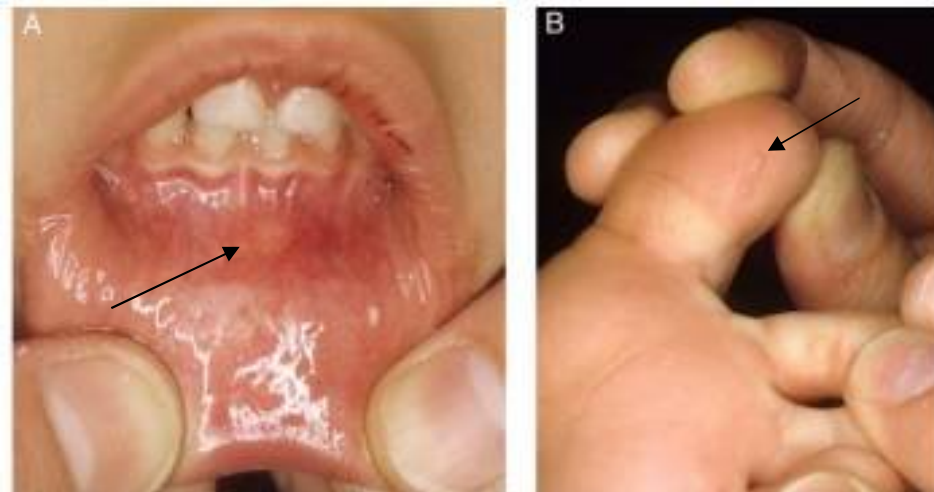
Le syndrome pieds-mains-bouche est le plus souvent dû au virus Coxsackie A16. D'autres coxsackie virus ou des entérovirus (comme l'entérovirus 71) peuvent être impliqués.

Cette infection très contagieuse survient de manière épidémique pendant la période estivale et touche essentiellement les enfants de moins de 10 ans (6 mois à 4 ans surtout). La transmission est orale-orale (salive) ou fécale-orale.

- **Signes cliniques [46, 49, 51, 54, 56, 61, 62]**

La période d'incubation du virus est courte, comprise entre 3 et 6 jours. Un court prodrome de 12 à 24 heures peut être remarqué. Le tableau clinique comprend alors une fièvre modérée, des maux de tête, de gorge et des douleurs abdominales. Puis la chronologie d'évolution de l'infection est caractéristique. Des ulcérations buccales apparaissent au nombre de cinq à dix, sur la langue, le palais dur, les lèvres, les amygdales ainsi que la muqueuse jugale. Ces ulcérations sont précédées par des papules érythémateuses qui forment ensuite des vésicules entourées d'une zone érythémateuse. Ces dernières se rompent rapidement pour laisser place aux ulcérations superficielles jaunes grisâtres entourées d'un halo érythémateux, très douloureuses. Ces ulcérations peuvent être à l'origine d'une dysphagie et sont accompagnées d'adénopathies (*Figure 1*).

L'atteinte cutanée est concomitante à l'atteinte buccale et survient sur la face dorsale des doigts, des mains, des pieds et des orteils (*Figure 1*). La guérison des ulcérations se fait spontanément en 6 à 15 jours.



**Figure 1 : Syndrome pieds-mains-bouche.**

*A : Présence d'une vésicule au niveau de la muqueuse labiale*

*B : Présence d'une vésicule au niveau du gros orteil*

*D'après SAINT-JEAN M. et al., Pathologie buccale de l'enfant, 2010[61].*

- **Diagnostic**
  - **Diagnostic positif [51, 54]**

Le diagnostic de cette affection est clinique. Exceptionnellement, un prélèvement virologique peut être réalisé, notamment au niveau des voies aériennes supérieures, des vésicules et des selles.

- **Traitement/Conduite à tenir [46, 49, 51, 54]**

Le traitement des lésions buccales est purement symptomatique, surtout à visée antalgique. Il est par exemple conseillé d'appliquer un anesthésique local sur les lésions. Des antalgiques/antipyrétiques *per os* (Paracétamol) ou encore des antiseptiques comme la Chlorhexidine peuvent être prescrits (*Tableau 1*).

| DCI                | Nom commercial  | Posologie/ Fréquence   | AMM                             |
|--------------------|---|--|---------------------------------|
| Chlorhexidine      | <b>Eludrilperio®</b> 0,2% Lab Pierre Fabre médicament | 10 mL de solution en bain de bouche durant 1 min 2x/j pendant 7 jours  | Chez l'enfant de plus de 6 ans* |
|                    | <b>Paroex®</b> 0,12% GUM                              | Un bain de bouche 1 à 3x/j pendant 7 jours   | Chez l'enfant de plus de 6 ans* |
| Lidocaïne          | <b>Dynexan®</b> 2% Lab. KREUSSLER PHARMA              | Masser la zone douloureuse avec le doigt 4x/j maximum. Eviter de boire ou de manger dans les 2 heures qui suivent l'application. | Chez l'enfant de plus de 6 ans  |
|                    | <b>Xylocaïne®</b> 2% ASTRAZENECA                      | Masser la zone douloureuse avec le doigt 4x/j maximum. Eviter de boire ou de manger dans les 2 heures qui suivent l'application. | Chez l'enfant de plus de 6 ans  |
| Acide hyaluronique | <b>BloXaphte®</b> BAUSCH + LOMB                       | 2 à 3x/j pendant 7 jours. Eviter de manger ou de boire pendant 30 min après l'application.                                       | Dès 30 mois                     |
|                    | <b>Aftaclear®</b> GUM                                 | 2 à 3x/j pendant 7 jours. Eviter de manger ou de boire pendant 3 min après l'application   |                                 |

\*Avant 6 ans, il est possible d'appliquer de la Chlorhexidine sur les muqueuses à l'aide d'une compresse.

*Tableau 1 : Prescription pour le traitement symptomatique des lésions de la muqueuse buccale*

## 1.2. Herpangine

- **Définition/Histopathologie[18, 46, 51]**

L'herpangine est une stomatite bénigne causée principalement par le virus Coxsackie de groupe A. L'implication des virus Coxsackie de groupe B et Echovirus est plus rare. Elle survient de manière épidémique à la fin de l'été et en automne chez l'enfant entre 1 et 7 ans. La transmission est orale-orale ou fécale-orale.

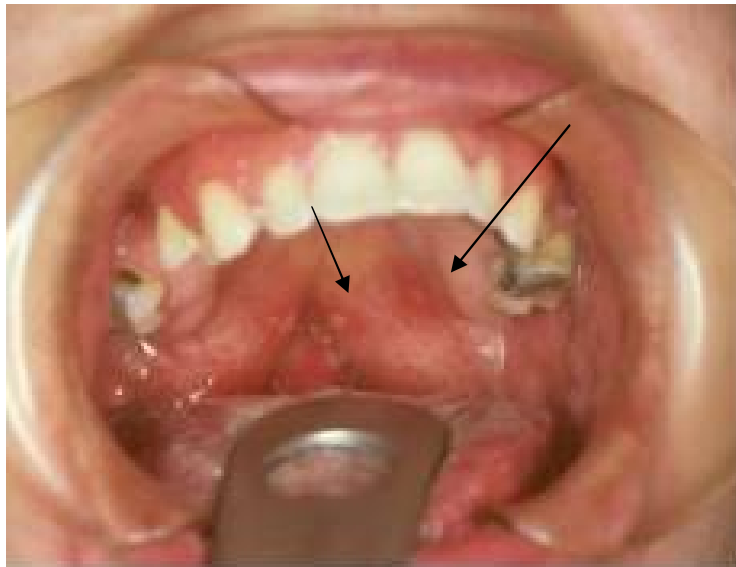- **Signes cliniques [18, 49, 51]**

La période d'incubation du virus est comprise entre 4 et 10 jours.

Elle est suivie par un énanthème rouge parsemé d'une dizaine de vésicules douloureuses entourées d'un halo inflammatoire. Ces vésicules se rompent et laissent place à des ulcérations à bordure érythémateuse. Elles siègent surtout sur les amygdales, la luette, le voile du palais et la paroi pharyngée postérieure(*Figure 2*). En général, la langue et la partie antérieure de la cavité buccale sont épargnées.

Divers signes généraux sont généralement associés comme une fièvre élevée, des douleurs abdominales, des céphalées, des dysphagie, des myalgies.

La guérison est spontanée en une semaine.



**Figure 2 : Herpangine**

*Présence de vésicules sur les amygdales*

*D'après SAINT-JEAN M. et al., Pathologie de la muqueuse buccale, 2010 [61].*

- **Diagnostic**
  - **Diagnostic positif [18, 57]**

Le diagnostic de cette affection est essentiellement clinique. Exceptionnellement, une sérologie ou une culture virale peut être réalisée.

- **Traitement/Conduite à tenir [18, 46, 64]**

Le traitement consiste à réhydrater l'enfant, soulager la fièvre (antipyrétique) et soulager la douleur (antalgique). Un anesthésique local peut aussi être appliqué sur les lésions selon les modalités de prescription précisées dans le tableau 1.

### 1.3. Varicelle / Zona

- **Définition/Histopathologie**[46, 49, 54, 56]

La varicelle et le zona sont des infections causées par un herpèsvirus VZV (*Virus varicelle zona*) également appelé HHV3 (*Human Herpes Virus 3*).

La varicelle correspond à la primo-infection du virus tandis que le zona correspond à une réactivation virale à partir des ganglions nerveux sensitifs. La varicelle est une maladie éruptive très contagieuse qui survient entre 2 et 10 ans et qui se transmet par voie aérienne et, exceptionnellement, par voie transplacentaire.

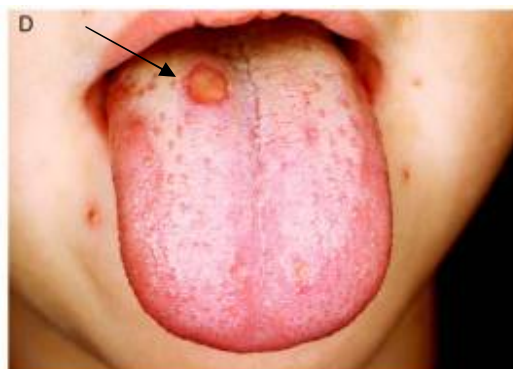Le zona est rare chez l'enfant mais fréquent chez le sujet immunodéprimé. Il se manifeste préférentiellement chez l'adulte. Des manifestations endobuccales ne sont observées que pour deux types de zona : le zona du nerf maxillaire (V2) et le zona du nerf mandibulaire (V3).

- **Signes cliniques** [12, 46, 49, 54, 56, 61]

- ✓ **La varicelle**

Après une période d'incubation de 10 à 20 jours, survient un prodrome de 24 heures associant malaise et fièvre. La phase d'état s'installe ensuite avec une éruption cutanéo-muqueuse caractérisée par des vésicules. Ces vésicules sont localisées d'abord sur le thorax puis gagnent les extrémités des membres.

Au niveau de la muqueuse buccale, des vésicules jaunâtres apparaissent et s'ulcèrent laissant place à des érosions. Ces lésions sont retrouvées au niveau du voile du palais, de la langue, de la muqueuse jugale et gingivale. L'évolution est spontanément favorable en 10 à 15 jours (*Figure 3*).



**Figure 3: Varicelle**

*Présence de vésicule(s) sur le dos de la langue  
D'après SAINT-JEAN M. et al., Pathologie de la muqueuse buccale, 2010 [61].*

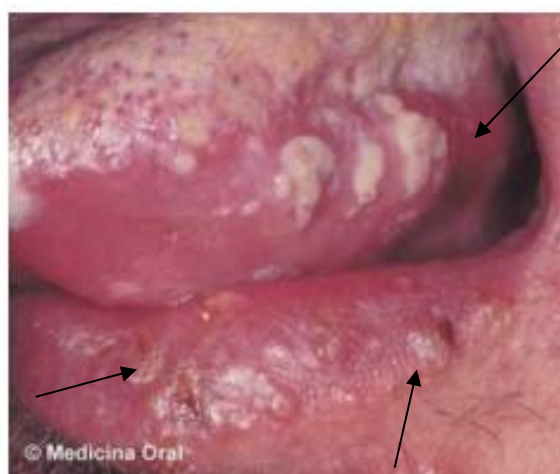## ✓ Le zona

La réactivation du virus peut survenir suite à un traumatisme, une infection ou une immunodépression. Une phase prodromique, associant douleurs unilatérales radiculaires (brûlures, picotements), céphalées et asthénie, précède l'éruption de vésicules douloureuses cutanéomuqueuses réparties sur un territoire nerveux sensitif. L'atteinte est unilatérale.

Si le zona touche le V2, l'éruption intéresse le palais, le voile du palais, la lèvre supérieure et la gencive marginale palatine (la gencive vestibulaire n'est pas atteinte). Alors que si l'atteinte est localisée au V3, le menton, la lèvre inférieure, la commissure labiale, la gencive inférieure ainsi que les deux tiers antérieurs de la langue sont concernés par l'éruption de vésicules (*Figure 4*).

Des paralysies faciales peuvent apparaître en cas d'atteinte par le virus du ganglion géniculé.

L'évolution du zona est spontanément favorable.



**Figure 4 : Zona**

*Présence de vésicules sur le bord de la langue chez un adulte (car rare chez l'enfant)  
D'après PEGLION A. Classification clinique des érosions et ulcérations : quand le chirurgien-dentiste doit-il s'inquiéter ? 2013[51].*

- **Diagnostic**

- **Diagnostic positif [12, 46, 51, 54]**

Le diagnostic est principalement clinique. En cas de doute, chez le sujet immunodéprimé ou dans les formes graves, une culture virale ou une recherche du virus par des techniques immunohistochimiques peut être réalisée.

- **Traitements/Conduite à tenir [12, 46, 51, 54]**

Le traitement de la varicelle est symptomatique. Il consiste à appliquer un antiseptique local à base de Chlorhexidine sur les lésions (*Tableau 1*), à soulager douleurs et fièvre grâce aux antalgiques, et aux antipyrétiques jusqu'à disparition des symptômes.

La prise d'Aspirine est contre-indiquée, celle-ci pouvant induire un syndrome de Reye. Cette maladie rare, mais très grave qui touche le foie et le cerveau, se manifeste par l'apparition d'une encéphalopathie non inflammatoire et d'une sténose hépatique microvésiculaire. Le syndrome de Reye est favorisé par la prise d'aspirine lors d'une infection virale comme la varicelle ou la grippe. Des symptômes tels que vomissements, troubles du comportement ou encore coma peuvent également apparaître. [34, 50, 65, 69]

La prise d'un traitement antiviral (Aciclovir ou Valaciclovir) est indiquée chez le sujet immunodéprimé, la varicelle du nouveau-né ou en cas de complications (pneumopathie, méningoencéphalite).

En ce qui concerne le zona, le traitement est également symptomatique. La prise d'un traitement antiviral n'est indiquée qu'en cas de zona du nerf facial ou dans le cas du sujet immunodéprimé.



## 1.4. Mononucléose infectieuse

- **Définition/Histopathologie [7, 11, 37, 49, 70]**

La mononucléose est une infection virale causée par le Virus Epstein-Barr (EBV). Elle est fréquente à l'adolescence et chez le jeune adulte (entre 15 et 30 ans), mais aussi chez le jeune enfant. Elle reste exceptionnelle avant l'âge de 3 ans.

La contagiosité est faible. La transmission est salivaire : par diffusion de gouttelettes au contact des parents, frères et sœurs chez les jeunes enfants et souvent par les baisers chez les adolescents (d'où son nom « Maladie du baiser »). Exceptionnellement, la transmission peut se faire par transfusion ou par transplantation d'organe.

- **Signes cliniques [7, 11, 37, 49, 70]**

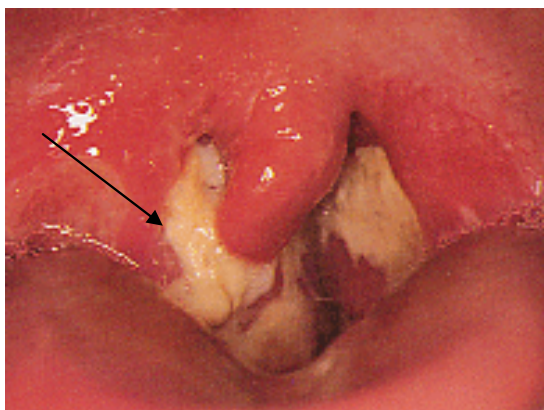
La période d'incubation est de 4 à 6 semaines.

Chez les enfants, la mononucléose se manifeste souvent par peu de symptômes. En effet, les enfants présentent un rhume et de la fièvre, cette dernière pouvant persister durant 2 semaines. Des pétéchies ainsi que des ulcérations peuvent être présentes au niveau du palais mou et du pharynx.

Les adolescents et les jeunes adultes sont plus sensibles et développent plus facilement les symptômes typiques de la mononucléose. Les principales manifestations sont une fatigue importante et parfois invalidante, de la fièvre, une inflammation aiguë du pharynx (pharyngite) et une inflammation des amygdales recouvertes de membranes blanchâtres (angine pseudomembraneuse), des adénopathies multiples, des douleurs musculaires, des maux de tête, de la toux et des frissons (*Figure 5*).

Une hépatomégalie et une splénomégalie peuvent être retrouvées.

Ulcérations, fièvre et maux de gorge disparaissent au bout de 2 ou 3 semaines, alors que l'asthénie peut persister pendant plusieurs mois.



**Figure 5: Mononucléose infectieuse**

*Présence d'une angine pseudomembraneuse caractéristique de la mononucléose infectieuse  
Fausse membrane naquée sur les amygdales palatines  
D'après collègue français d'ORL et CCF, 2009 [15].*

- **Diagnostic**
  - **Diagnostic positif [37, 70]**

Le diagnostic de la mononucléose est d'abord clinique puis sera confirmé par recherche d'anticorps hétérophiles par un MNI-Test (MNI pour Mono Nucléose Infectieuse) positif.

Si le test est positif, il confirme le diagnostic de mononucléose.

Si le test est négatif, le diagnostic de mononucléose doit être recherché par une sérologie Epstein-Barr Virus (IgG-VCA, IgM-VCA, IgG-EBNA, IgG-EA).

- **Traitement/Conduite à tenir [7, 11, 37, 70]**

Le traitement de la mononucléose infectieuse est symptomatique. Il consiste à hydrater le patient, soulager la douleur et diminuer la fièvre grâce aux antalgiques/antipyrétiques comme le Paracétamol. La durée et l'intensité des activités physiques et scolaires sont à moduler afin d'apporter du repos à l'enfant/ adolescent.

Il est également important de ne pas partager la nourriture, de bien se laver les mains, et de protéger les autres contre les éternuements.

La prise d'Amoxicilline est contre-indiquée car cela peut provoquer un rash cutanéomuqueux.

Les traitements à base de corticoïdes et/ou Aciclovir ne sont recommandés qu'en cas de complications de la mononucléose infectieuse comme la cytopénie, les formes compliquées respiratoires ou neurologiques, la rupture de la rate. Ces traitements inhibent la réplication de l'EBV mais n'ont pas d'effets sur les symptômes, la gravité et l'évolution de la maladie. [70, 37].

## 1.5. Primo-infection herpétique

- **Définition/Histopathologie [12, 46, 49, 51, 54, 61, 62]**

La primo-infection est la plus commune des stomatites de forme vésiculeuse ou ulcéreuse chez l'enfant. Un enfant sur deux est déjà infecté à l'âge de 4 ans et environ 90% de la population de plus de 15 ans présente des anticorps spécifiques Virus Herpès Simplex 1(HSV1).

Le virus peut survivre plusieurs mois dans les fluides ou sur les surfaces. La transmission se fait par contact direct cutanéomuqueux, à partir des lésions ou de la salive infectée.

Il existe deux types d'infections : la primo-infection herpétique caractérisée par une gingivostomatite herpétique se manifestant après un premier contact avec le virus et l'infection récurrente qui est définie par la réactivation d'une infection latente chez un hôte possédant des anticorps circulants.

La primo-infection survient souvent au moment de l'éruption des dents temporaires (donc à partir de 6 mois), avec un pic entre 14 et 24 mois. En général, elle survient entre 6 mois et 3 ans.

Les infections néonatales sont possibles et peuvent être dévastatrices car il existe un risque de complication d'encéphalite herpétique.

- **Signes cliniques [12, 14, 46, 49, 51, 54, 61, 62]**

La primo-infection ne s'exprime que dans 1 à 20% des cas.

Le temps d'incubation varie de 3 à 5 jours.

Une phase prodromale avec asthénie, fièvre et irritabilité est observée pendant 48 heures.

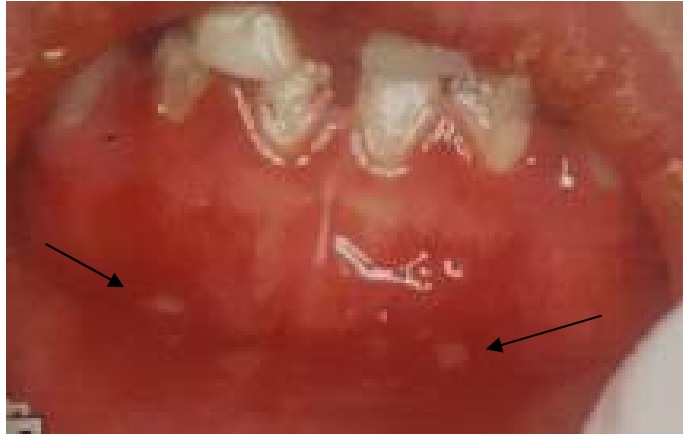Puis, apparaît une gingivostomatite érythémateuse avec œdème caractérisée par une sialorrhée, une dysphagie entraînant des difficultés à s'alimenter.

Cette gingivite est accompagnée de vésicules au contenu jaune clair ou sanguinolent laissant rapidement place à des érosions grisâtres, coalescentes, évoluant en ulcérations polycycliques entourées d'un liseré érythémateux et couvertes d'un enduit jaunâtre. Elles sont très douloureuses et peuvent être retrouvées sur la totalité de la muqueuse buccale (*Figures 6 et 8*).

Des vésicules regroupées en bouquet sont fréquemment remarquées au niveau des lèvres, des joues et du menton. Ces vésicules peuvent s'ulcérer et se transformer en croûtes (*Figure 7*).

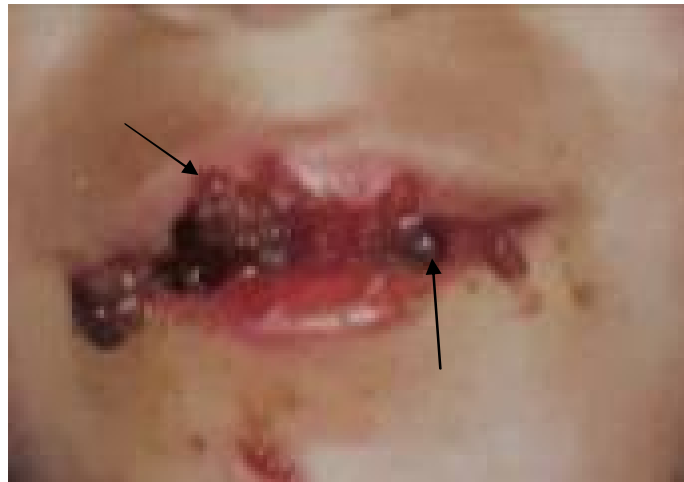Ces lésions s'accompagnent d'adénopathies sous-maxillaires bilatérales et sensibles à la palpation, de fièvre (39-40 degrés) et d'une altération de l'état général.

L'évolution est spontanément favorable en 10 à 15 jours.



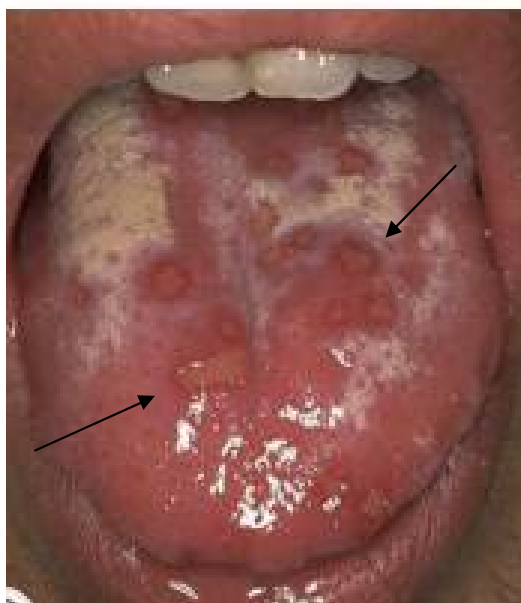**Figure 6: Primo-infection herpétique**

*Présence de gingivorrhagies, vésicules et ulcérations  
D'après NAULIN-IFI C. Odontologie pédiatrique clinique, 2011[49].*



**Figure 7: Primo-infection herpétique**

*Présence de lésions labiales et cutanées  
D'après NAULIN-IFI C. Odontologie pédiatrique clinique, 2011 [49].*



**Figure 8: Primo-infection herpétique**

*Présence de vésicules sur le dos de la langue*

*D'après PEGLION A. Classification clinique des érosions et ulcérations : quand le chirurgien-dentiste doit-il s'inquiéter ? 2013[51].*

- **Diagnostic**
  - **Diagnostic positif [12, 14, 49, 51, 62]**

Le diagnostic de la primo-infection herpétique est avant tout clinique. Cependant, il ne doit pas reposer que sur l'apparition de vésicules. Les autres symptômes doivent aussi être pris en compte (douleurs, fièvre, saignements...).

Ce diagnostic peut être confirmé par la culture virale et la sérologie chez le nouveau-né ou dans les formes atypiques ou sévères chez le sujet immunodéprimé.

- **Traitement/Conduite à tenir [12, 46, 49, 51, 61]**

Le traitement est symptomatique, son objectif étant de soulager la douleur et d'éviter les surinfections.

Pour la prise en charge de la douleur, des antalgiques de palier II pourront être prescrits comme du Paracétamol Codéiné mais seulement à partir de 12 ans. Si la douleur est plus modérée, le Paracétamol pourra suffire. Comme indiqué dans le tableau 1, un anesthésique local pourra être appliqué sur les lésions, à distance des repas, afin d'éviter les risques de fausses routes. Traiter la douleur permettra à l'enfant de s'alimenter et de s'hydrater convenablement. En effet, le risque de déshydratation est important dans le cadre de la primo-infection herpétique.

Pendant les 72 premières heures, avant l'apparition de vésicules, l'Aciclovir pourra être prescrit afin de limiter la durée de la contagiosité et de prévenir l'apparition de lésions extra-orales.

Pour le sujet immunodéprimé et le nouveau-né, l'Aciclovir sera administré de manière systématique. La posologie pour ce médicament chez l'enfant à partir de 2 ans est 200mg 5 fois par jour, toutes les 5 heures minimum pendant 5 à 10 jours. Chez l'enfant de moins de 2 ans, la posologie est de 15mg/Kg 5 fois par jour

Des bains de bouche antiseptiques pourront être prescrits afin d'éviter la surinfection bactérienne des lésions érosives (*Tableau 1*).

En cas de forme sévère, notamment si le risque de déshydratation est élevé, l'hospitalisation sera indiquée en vue d'un traitement par voie intraveineuse.

## 1.6. Diagnostic différentiel des lésions vésiculeuses

[3, 12, 18, 49, 51, 56, 57, 61]

Les signes cliniques du syndrome pieds-mains-bouche peuvent être confondus avec ceux de l'herpangine mais le siège des lésions est un élément majeur dans l'établissement du diagnostic. En effet, une localisation au niveau postérieur de la cavité buccale est caractéristique de l'herpangine alors que pour le syndrome pieds-mains-bouche, les lésions se situent plutôt sur la langue et la partie antérieure de la cavité buccale.

Les signes cliniques de la stomatite herpétique et ceux du syndrome pieds-mains-bouche peuvent être similaires mais la gingivostomatite érythémateuse, très douloureuse, provoquant une difficulté à s'alimenter, est plus caractéristique de la stomatite herpétique.

Le diagnostic différentiel du syndrome pieds-mains-bouche se pose également avec les aphtes multiples. Dans ce dernier cas, la fièvre, les maux de gorge et les douleurs abdominales ne sont pas observés.

Les signes cliniques de l'herpangine sont proches de ceux de la primo-infection herpétique. Cependant, pour cette dernière, il n'existe pas de localisation préférentielle des lésions au niveau de la cavité buccale. L'éruption cutanée et la gingivite qui caractérisent la primo-infection herpétique ne sont pas retrouvées dans le tableau clinique de l'herpangine.

Le diagnostic différentiel de l'herpès simplex se pose avec la gingivite aiguë ulcéro-nécrotique qui touche exclusivement la gencive, notamment les papilles interdentaires. Cette pathologie est très rare chez le jeune enfant. De plus, elle n'est ni transmissible, ni récidivante.

Les signes cliniques de l'aphtose miliaire peuvent être confondus avec ceux de la primo-infection herpétique mais la fièvre élevée et les adénopathies cervicales sensibles à la palpation orientent le diagnostic vers la primo-infection herpétique.

Enfin, certaines formes d'érythèmes polymorphes peuvent évoquer la primo-infection herpétique mais en général, l'érythème polymorphe n'atteint pas la muqueuse gingivale.

Le diagnostic différentiel des Virus de la Varicelle et du Zona se pose avec l'Herpès Simplex Virus 1. En effet les deux virus (respectivement VZV et HSV1) sont capables d'établir une infection latente dans les ganglions neurosensoriels. Cependant, la gingivostomatite érythémateuse, très douloureuse, est caractéristique de l'Herpès Simplex Virus 1.

Le diagnostic différentiel de la varicelle et du zona se pose également avec l'érythème polymorphe. En effet, ces deux pathologies induisent des vésicules cutanéomuqueuses mais la muqueuse gingivale est intacte chez les patients atteints d'érythème polymorphe. De plus, en ce qui concerne l'atteinte cutanée, le tronc est généralement épargné en cas d'érythème polymorphe alors que les vésicules sont d'abord localisées sur le thorax chez les patients atteints de varicelle.

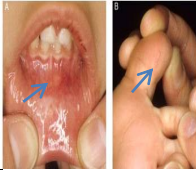



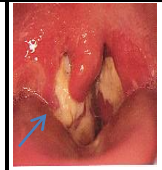
|                         | Syndrôme pied-main-bouche   | Herpangine  | Varicelle  | Zona   | Mononucléose infectieuse  | Primo-infection herpétique  |
|-------------------------|---|---|--|--|---|---|
| Photo                   |            |                            |                                     |                                    |                          |    |
| Virus causal            | Virus Coxsackie A16   | Virus Coxsackie de groupe A   | HHV3 ou VZN  | HHV3 ou VZN  | Virus Epstein-Barr  | Virus Herpès simplex 1  |
| Age de survenue         | Enfant de moins de 10 ans (6 mois à 4 ans surtout)  | Enfant de 1 à 7 ans   | Entre 2 et 10 ans  | Rare chez enfant mais fréquent chez immunodéprimés   | Jeune enfant de plus de 3ans<br>Entre 15 et 30 ans  | Entre 6 mois et 3 ans   |
| Mode de transmission    | Orale-ORALE (salive) ou fécale-orale  | Orale-ORALE ou fécale-orale   | Voie aérienne<br>Exceptionnellement : voie transplacentaire  | Réactivation virale  | Salivaire<br>Exceptionnellement: transfusion ou transplantation organes                                     | Par contact direct cutanéomuqueux   |
| Période d'incubation    | Entre 3 et 6 jours  | Entre 4 et 10 jours   | 10 à 20 jours  |  | 4 à 6 semaines  | De 3 à 5 jours  |
| Symptômes buccaux       | Papules puis vésicules puis ulcérations douloureuses. Sur langue/ palais/ lèvres/ amygdales | Enanthème rouge avec vésicules puis ulcérations. Sur amygdales, luette, voile palais, parois pharyngée post | Vésicules puis érosions. Sur voile palais, langue, muqueuse jugale et gingivale                                      | Vésicules douloureuses cutanéomuqueuse réparties sur un territoire nerveux sensitif                                  | Chez enfant: pétéchies et ulcération sur palais mou et pharynx<br><br>Chez adolescent: pharyngite et angine | Gingivostomatite avec vésicules puis érosions coalescentes puis ulcérations polycycliques. Sur n'importe quelle partie muqueuse buccale |
| Symptômes généraux      | Adénopathies, dysphagie, fièvre, maux de gorge, douleurs abdominales                        | Fièvre, douleurs abdominales, céphalées, dysphagie, myalgie   | Malaise, fièvre  | Brûlures, picotements, céphalées, asthénie   | Fatigue, fièvre, adénopathies, myalgies, parfois splénomégalie  | Fatigue, fièvre, irritabilité, adénopathies, dysphagie, AEG   |
| Evolution/guérison      | Evolution spontanément favorable en 6 à 15 jours  | Guérison spontanée en 1 semaine   | Evolution spontanément favorable en 10 à 15 jours  | Evolution spontanément favorable   | Fatigue peut persister plusieurs mois   | Evolution spontanément favorable en 10 à 15 jours   |
| Diagnostic positif      | Essentiellement clinique<br>Exceptionnellement : prélèvement virologique                    | Essentiellement clinique<br>Exceptionnellement : sérologie ou culture virale                                | Essentiellement clinique<br>Chez immunodéprimés ou formes graves: Culture virale ou techniques immuno-histochimiques | Essentiellement clinique<br>Chez immunodéprimés ou formes graves: Culture virale ou techniques immuno-histochimiques | Essentiellement clinique<br>confirmé par le MNI test et/ou sérologie EBV                                    | Essentiellement clinique<br>Culture virale ou sérologie si immunodéprimé  |
| Diagnostic différentiel | Herpangine/ Stomatite herpétique/Aphtes multiples   | Primo infection herpétique<br>Syndrome pieds-mains-bouche   | Primo infection herpétique<br>Erythème polymorphe  | Primo infection herpétique<br>Erythème polymorphe  |   | GUN<br>Herpangine<br>Aptose miliaire<br>Erythème polymorphe   |
| Conduite à tenir        | Symptomatique:<br>*antalgiques<br>*antipyrétique<br>*anesthésique local<br>*antiseptique    | Symptomatique :<br>*antalgiques<br>*antipyrétiques<br>*anesthésique local<br>*réhydrater l'enfant           | Symptomatique :<br>*antalgiques<br>*antipyrétiques<br>*antiseptique<br>*traitement antiviral si immunodéprimé        | Symptomatique:<br>*antalgiques<br>*antipyrétiques<br>*antiseptique<br>*traitement antiviral si immunodéprimé         | Symptomatique:<br>*antalgiques<br>*antipyrétiques<br>*hydratation<br>*repos                                 | Symptomatique:<br>*antalgiques<br>*antiseptique<br>*traitement antiviral<br>*hospitalisation si fomes sévères                           |

Tableau 2 : Lésions vésiculeuses



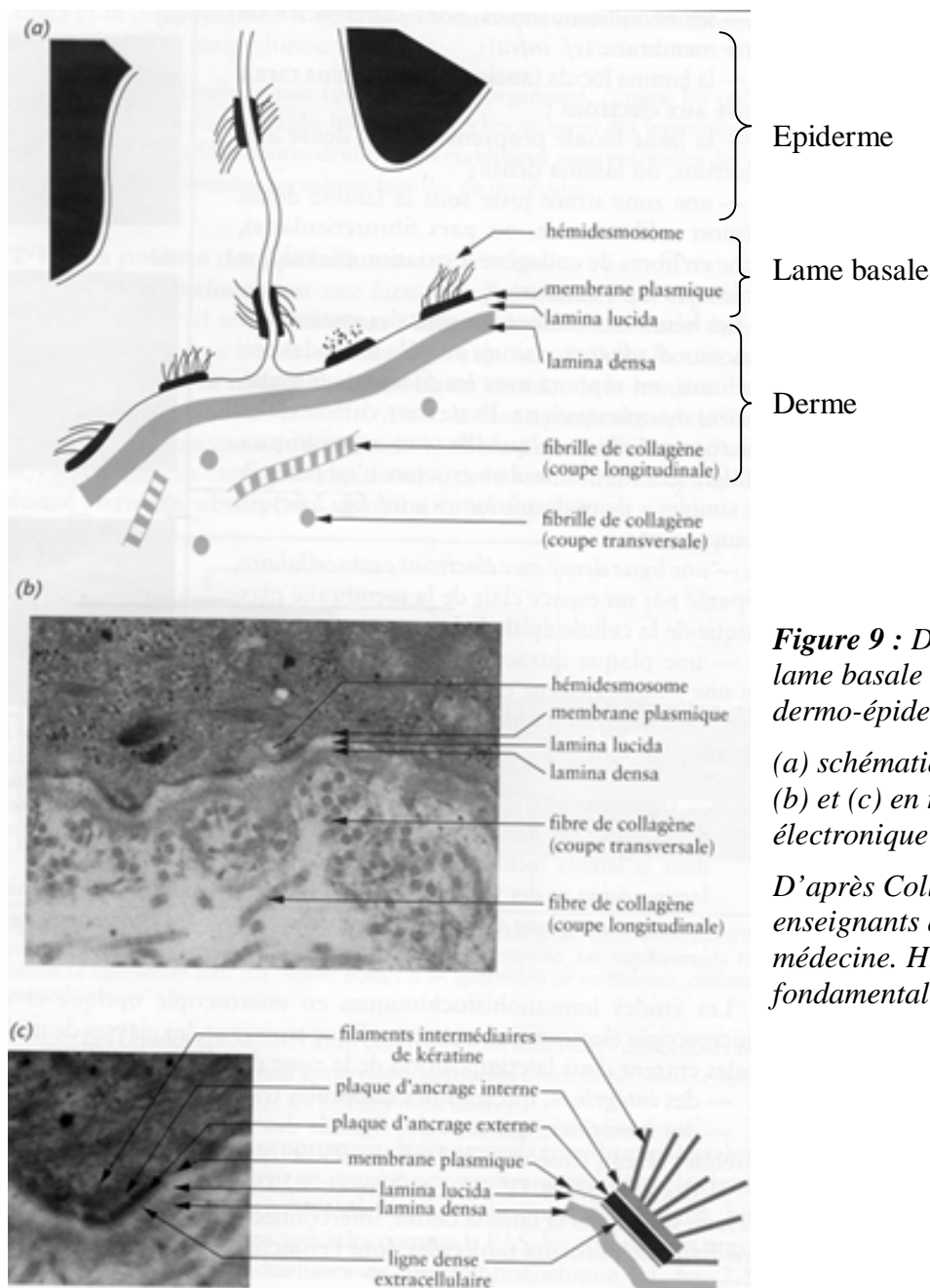
## 2. Lésions bulleuses

### 2.1. Épidermolyses bulleuses héréditaires

- **Définition/Histopathologie [32, 46, 49, 54, 61, 68]**

Il s'agit d'un groupe de maladies génétiques rares, caractérisées par une fragilité anormale de la peau et des muqueuses, au niveau desquelles surviennent des lésions bulleuses, soit spontanément, soit suite à un traumatisme minime.

Schématiquement, la peau est composée de trois couches : l'épiderme (couche la plus superficielle), la lame basale et le derme. La lame basale est composée de la membrane plasmique, de la lamina lucida, et de la lamina densa. C'est au niveau de la lame basale que se produisent des clivages qui induisent plusieurs types d'épidermolyses bulleuses (*Figure 9*).



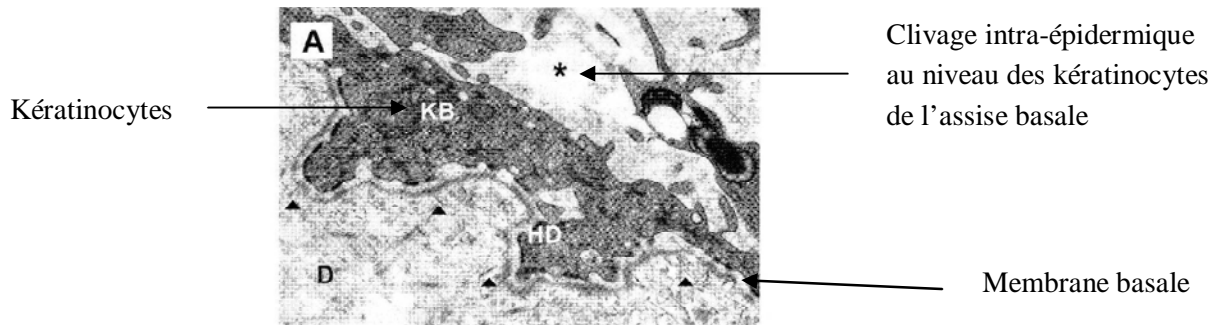
**Figure 9** : Description de la lame basale et de la jonction dermo-épidermique.

(a) schématiquement  
(b) et (c) en microscopie électronique

D'après Collège national des enseignants des facultés de médecine. *Histologie : Bases fondamentales*, 2008

Plusieurs formes d'épidermolyses bulleuses existent. Elles sont classées en trois groupes selon le niveau de clivage dermo-épidermique :

- Les épidermolyses bulleuses simples caractérisées par un clivage intra-épidermique au niveau des **kératinocytes** de l'assise basale(*Figure 10*).

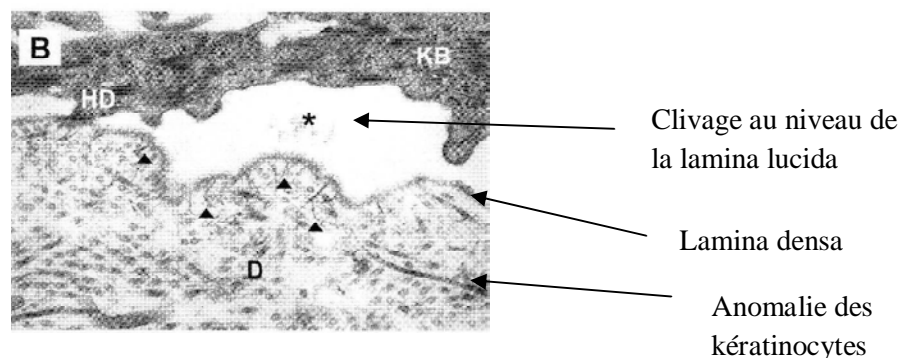


**Figure 10 : Epidermolyse bulleuse simple**

*Clivage intra-épidermique au niveau des kératinocytes de la lame basale en microscopie électronique*

*D'après Clerici C. et Friedlander G. Biologie et pathologie des épithéliums, 2000*

- Les épidermolyses bulleuses jonctionnelles définies par un clivage intermédiaire au niveau de la **lamina lucida** de la membrane basale, avec anomalie des fibrilles d'ancrage(*Figure 11*).

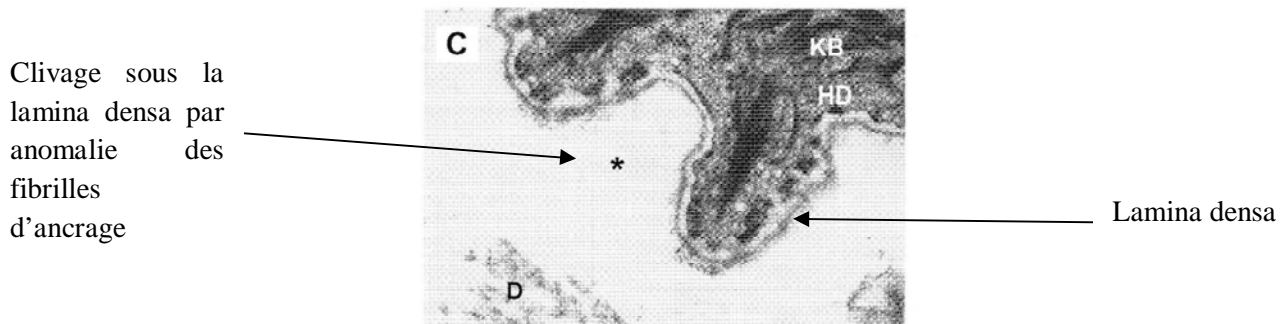


**Figure 11 : Epidermolyse bulleuse jonctionnelle**

*Clivage au niveau de la lamina lucida en microscopie électronique*

*D'après Clerici C. et Friedlander G. Biologie et pathologie des épithéliums, 2000*

- Les épidermolyses bulleuses dystrophiques caractérisées par un clivage profond sous la lamina densa, par anomalie des **fibrilles d'ancrage** (Figure 12).



**Figure 12** : Epidermolyse bulleuse dystrophique

*Clivage sous la lamina densa en microscopie électronique.*

*D'après Clerici C. et Friedlander G. Biologie et pathologie des épithéliums, 2000*

- **Signes cliniques [32, 46, 49, 54, 61, 68]**

Cliniquement, les épidermolyses bulleuses simples se manifestent par une muqueuse buccale très peu touchée avec des petites bulles qui se forment, d'un diamètre inférieur à 1 cm. Ces bulles sont retrouvées aussi bien au niveau de la peau qu'au niveau de la muqueuse buccale. Ces lésions guérissent sans laisser de cicatrices. Cette maladie est donc compatible avec une vie normale.

Quant aux épidermolyses bulleuses jonctionnelles, dès la naissance, des lésions muqueuses peuvent être observées sur les yeux, les lèvres, les narines (souvent entourées de formations végétantes), la muqueuse buccale, la langue, le palais, l'oropharynx et l'œsophage. Une atteinte sévère de l'émail dentaire est souvent associée. Ces lésions laissent place à des cicatrices atrophiques sur la peau et les muqueuses. Dans les formes les plus sévères, ces maladies peuvent engager le pronostic vital de l'enfant dès la première année de vie.

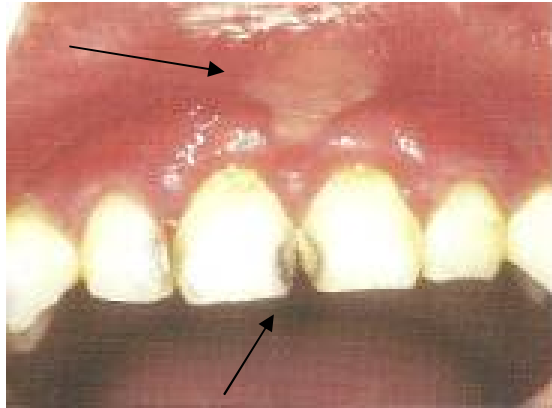
En ce qui concerne les épidermolyses bulleuses dystrophiques, elles peuvent être transmises selon le mode récessif ou dominant. Dans les deux cas, les lésions buccales incluent la muqueuse jugale, la langue, le palais, la luette et l'oropharynx.

Dans les formes dominantes, l'atteinte buccale est peu fréquente et moins sévère, affectant peu la muqueuse buccale.

Les formes récessives de l'épidermolyse bulleuse dystrophique débutent dès la naissance et sont caractérisées par l'apparition de bulles cutanées et muqueuses. L'atteinte buccale est constante et grave et les bulles rendent la déglutition difficile. Ces dernières laissent place à des cicatrices dystrophiques fibreuses qui entraînent une ankyloglossie, une microstomie limitant de façon majeure l'ouverture buccale ainsi qu'une disparition du vestibule. Ces lésions muqueuses sont très souvent associées à des anomalies du cément et de l'émail ainsi

qu'à des difficultés à assurer une hygiène bucco-dentaire correcte. Ces deux facteurs peuvent conduire à la formation de lésions carieuses sévères (*Figure 13*).

Le pronostic est défavorable, entraînant le décès vers la quatrième décennie.



**Figure 13:** Manifestations orales de l'épidermolyse bulleuse dystrophique

Présence de lésions carieuses rampantes et de cicatrices dystrophiques avec disparition du vestibule

D'après NAULIN-IFI C. *Odontologie pédiatrique clinique*, 2011 [49].

- **Diagnostic**

- **Diagnostic positif [32, 68]**

L'évocation du diagnostic d'épidermolyse bulleuse repose essentiellement sur la symptomatologie clinique. En effet, les bulles et érosions favorisées par les traumatismes chez un enfant révèlent l'existence de cette maladie. Une biopsie cutanée et des analyses par immunofluorescence et microscopie électronique précisent le diagnostic qui sera dans un second temps confirmé par analyse génétique.

Le diagnostic prénatal de certaines épidermolyses bulleuses est aujourd'hui autorisé.

- **Traitement/Conduite à tenir [49, 51, 61, 68]**

Les possibilités de traitements systémiques sont limitées. Le traitement est surtout axé sur l'amélioration du confort et la prévention des complications. Ainsi, des bandages sont appliqués pour limiter les traumatismes et les frictions.

Au niveau de la cavité buccale, une antisepsie locale ainsi qu'une prévention des traumatismes est indiquée. Une alimentation équilibrée molle et non collante est recommandée. L'hygiène bucco-dentaire est essentielle et une application topique de fluor doit être régulière.

Les patients atteints d'épidermolyses bulleuses nécessitent un suivi bucco-dentaire spécialisé : les soins dentaires sont difficiles à réaliser et requièrent souvent une anesthésie générale. L'intubation sera alors réalisée sous fibroscopie dans le but de réduire les traumatismes oropharyngés du fait de l'ouverture buccale limitée. Toutes les zones sensibles devront être protégées. Il sera également recommandé d'appliquer un gel lubrifiant sur les tissus péri-buccaux afin de ne pas créer de lésions supplémentaires lors de la réalisation des soins dentaires.

## 2.2. Dermatose à Immunoglobuline A linéaire

- **Définition/Histopathologie [26, 46, 49, 51, 68]**

La dermatose à Immunoglobuline A linéaire est la dermatose bulleuse auto-immune la plus fréquente chez l'enfant. Les manifestations cliniques débutent souvent avant l'âge de 5 ans.

La maladie est provoquée par des Auto-immunoglobulines A dirigées contre un fragment protéolytique de la partie extracellulaire de la Protéine BP180. Cette protéine participe à la fonction et à la structure des filaments d'ancrage de la membrane basale.

L'origine de cette pathologie est idiopathique ou médicamenteuse. En effet, la Vancomycine (principalement) mais aussi d'autres molécules comme la Pénicilline, les Céphalosporines, le Lithium, les produits de contrastes iodés, l'Interféron alpha-2a, la Phénytoïne peuvent être impliqués.

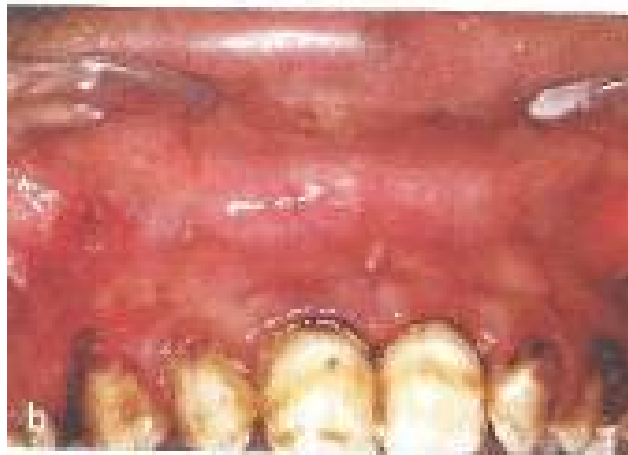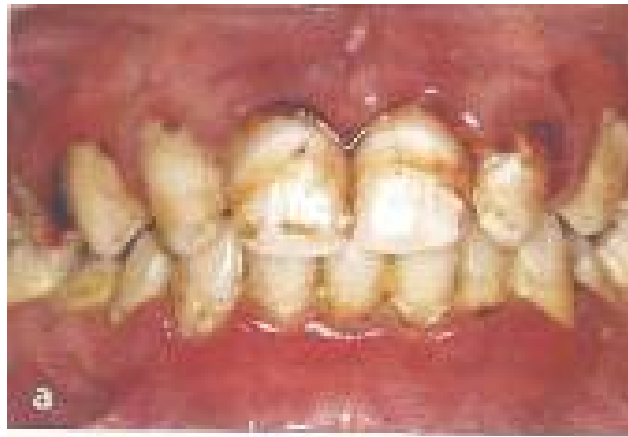Cette pathologie se manifeste par des bulles cutanées sans topographie particulière. Les lésions muqueuses sont plus rares mais elles peuvent précéder l'atteinte cutanée.

- **Signes cliniques [26, 46, 49, 51, 68]**

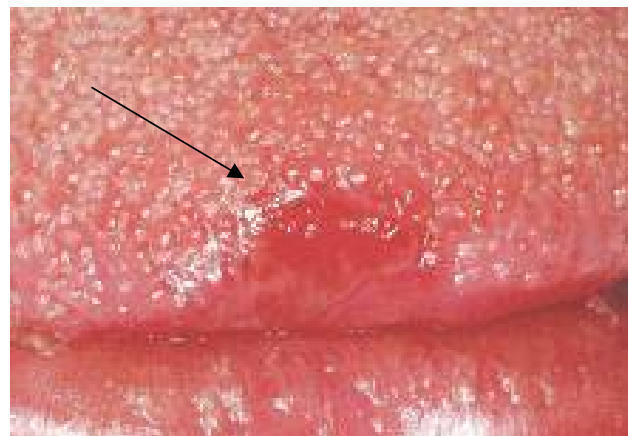
Cliniquement, la dermatose à Immunoglobuline A linéaire se manifeste par des bulles cutanées disposées en rosettes sur une peau saine ou érythémateuse. Ces lésions peuvent être prurigineuses.

L'atteinte muqueuse, plus inconstante, est également observée. Des bulles tendues, des érosions post-bulleuses et des pseudomembranes peuvent être retrouvées au niveau de toute la muqueuse buccale (*Figure 14 B*).

Une gingivite érosive, réfractaire au traitement parodontal non chirurgical, ainsi qu'une chéilite érosive, peuvent être significatives d'une dermatose à Immunoglobuline A linéaire (*Figure 14 A*).



A



B

**Figure 14:** Dermatose à Immunoglobuline A linéaire

*A et B :Présence d'une gingivite érosive sévère associée à des érosions post-bulleuses au niveau des muqueuses labiales et linguales chez un enfant âgé de 13 ans.  
D'après DRIDI SM. et al. La gencive pathologique de l'enfant à l'adulte diagnostics et thérapeutiques, 2013 [26].*

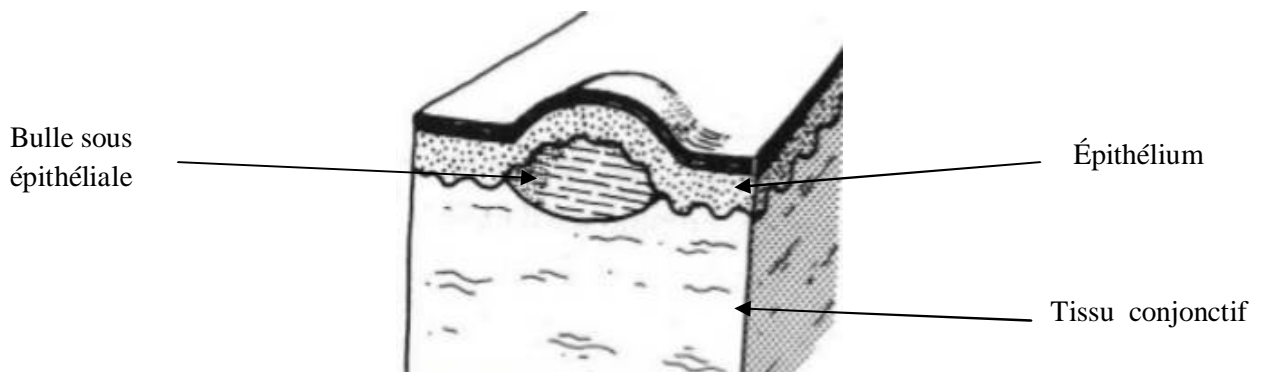
- **Diagnostic**
  - **Diagnostic positif [26, 46, 51, 68]**

Seuls des examens complémentaires permettent de différencier la dermatose à Immunoglobuline A linéaire d'une autre dermatose bulleuse qui se manifeste aussi par des lésions buccales.

L'examen histologique montre une bulle sous-épithéliale infiltrée de polynucléaires neutrophiles et éosinophiles (*Figure 15*).

L'immunofluorescence directe trouve un dépôt linéaire d'Immunoglobuline A le long de la jonction chorio-épithéliale.

L'immuno-microscopie électronique montre un aspect en miroir de part et d'autre de la lamina densa.



**Figure 15 :** Coupe schématique d'une bulle sous-épithéliale.

*D'après Dr M. Sahraoui, disponible sur <[https://fr.slideshare.net/GanadOrHermana/lesions-vesiculeuses-bulleuses?next\\_slideshow=1](https://fr.slideshare.net/GanadOrHermana/lesions-vesiculeuses-bulleuses?next_slideshow=1)>*

- **Traitement/Conduite à tenir [26, 46, 51, 68]**

Si la dermatose est induite par un médicament, l'arrêt de ce dernier permettra la guérison de cette pathologie. La Dapsone est indiquée en cas d'autonomisation de la maladie. Cette molécule est un médicament antibiotique de la famille des sulfones agissant contre les infections à Bacille de Hansen. La Dapsone inhibe les fonctions cytotoxiques des polynucléaires et l'activité des lysosomes.

En cas de dermatose idiopathique, la Dapsone (ou la Sulfasalazine en cas de contre-indication) est indiquée en première intention. Si la monothérapie est insuffisante, il sera nécessaire d'associer à la Dapsone une corticothérapie.

Une application topique de corticoïdes (Derموال gel ou crème) ou des bains de bouche à base de Prednisolone (comprimés effervescents) appliqués à l'aide d'une compresse peuvent être utilisés pour les lésions cutanées peu étendues et les lésions buccales.



### 2.3. Érythème polymorphe

- **Définition/Histopathologie [14, 26, 39, 46, 54, 61, 62, 67]**

L'érythème polymorphe est une dermatose bulleuse acquise aigüe retrouvée chez l'enfant et le jeune adulte.

Cette pathologie peut être d'origine infectieuse ou médicamenteuse.

Elle peut notamment être provoquée par une récurrence herpétique à Herpès Simplex Virus ou par une pneumopathie à mycoplasme (*Mycoplasmapneumoniae*).

Elle peut aussi survenir suite à une prise médicamenteuse comprenant un sulfamide, un anti-inflammatoire non stéroïdien, un anticonvulsivant, ou encore un acide acétylsalicylique.

L'érythème polymorphe se traduit par une atteinte cutanéomuqueuse.

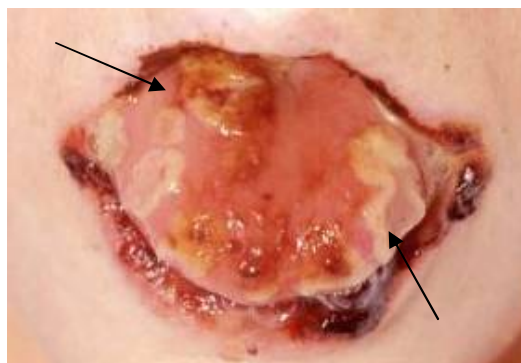- **Signes cliniques [14, 26, 39, 46, 54, 61, 62, 67]**

Les lésions muqueuses peuvent affecter toute la cavité buccale mais la partie antérieure est la plus souvent touchée. Ces lésions correspondent à des érythèmes, à des vésicules ou à des bulles qui laissent rapidement place à des érosions plus ou moins recouvertes de lambeaux de muqueuse.

Ces érosions sont constituées d'un fond fibrineux, bordées de franges épithéliales nécrotiques cernées d'un halo érythémateux.

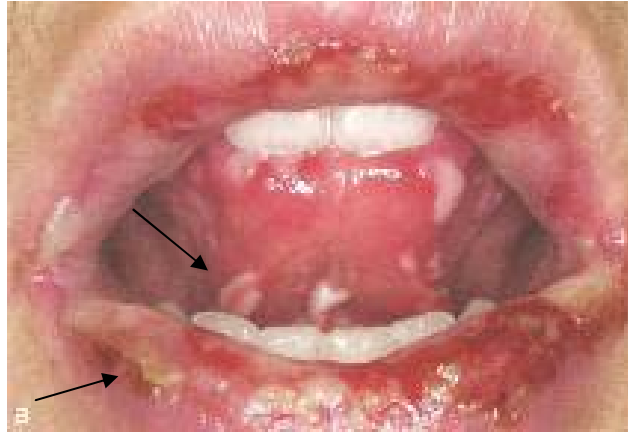Au niveau des lèvres, des érosions douloureuses très inflammatoires ainsi que des croûtes hémorragiques sont très fréquentes et caractéristiques de l'érythème polymorphe (*Figures 16 et 17*).

En ce qui concerne les joues et la langue, des érosions polycycliques post vésiculeuses associées à des pseudomembranes sont retrouvées (*Figures 16 et 17*).



**Figure 16:** Erythème polymorphe

*Présence d'érosions polycycliques post vésiculeuses associées à des pseudomembranes au niveau de la langue et des lèvres chez un enfant  
D'après SAINT-JEAN M. et al. , 2010 [61].*



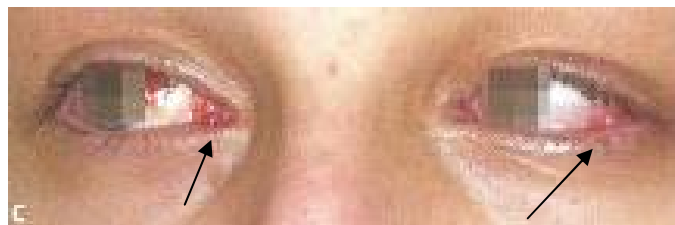
**Figure 17:** Erythème polymorphe chez un adolescent

*A : Présence de larges érosions douloureuses au niveau des lèvres, associées à des pseudomembranes, des croûtes, et de pseudomembranes au niveau de la face ventrale de la langue (la confluence des vésicules aboutit à la formation de bulles)*

*D'après DRIDI SM. et al. La gencive pathologique de l'enfant à l'adulte diagnostics et thérapeutiques, 2013 [26].*

Les érosions post vésiculeuses au niveau des gencives libres et attachées sont très rares et tardives.

Une atteinte oculaire et génitale est également possible (*Figure 18*).

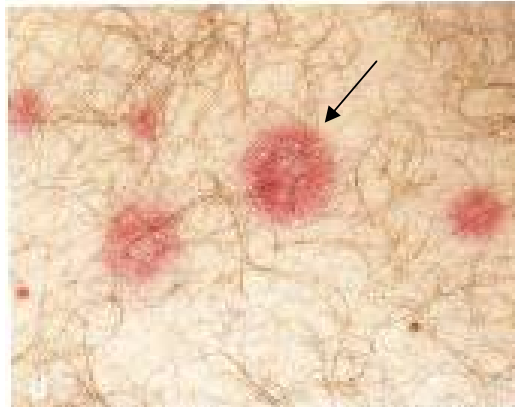


**Figure 18:** Erythème polymorphe chez un adolescent

*C :Atteinte oculaire chez un adolescent.*

*D'après DRIDI SM. et al. La gencive pathologique de l'enfant à l'adulte diagnostics et thérapeutiques, 2013 [26].*

Les lésions cutanées sont généralement symétriques et prédominent sur le visage et aux extrémités. Le tronc est souvent épargné. Ces lésions sont vésiculobulleuses en « cocardes » formées de trois anneaux concentriques de couleurs différentes (lésions en cible). Elles sont composées d'une papule érythémateuse avec au centre une lésion bulleuse ou nécrotique et en périphérie un halo rosé (*Figure 19*).



**Figure 19:** Erythème polymorphe chez un adolescent

*D : Présence de lésions cutanées caractéristiques de l'érythème polymorphe : cocardes formées de trois anneaux*

*D'après DRIDI SM. et al. La gencive pathologique de l'enfant à l'adulte diagnostics et thérapeutiques, 2013[26].*

Les douleurs intenses et l'œdème gênent l'alimentation et le brossage qui s'avèrent difficiles voire impossibles. De ce fait, une perte de poids peut être constatée.

Une hypersialorrhée, une halitose ainsi que des adénopathies sous maxillaires sensibles à la palpation peuvent être constatées. Une altération de l'état général est également associée.

Il existe des formes mineures avec peu des signes généraux et des formes graves d'érythème polymorphe qui correspondent au tableau clinique du syndrome de Stevens-Johnson chez l'enfant et dans un contexte infectieux. En effet, on remarque une atteinte de toutes les muqueuses (atteinte cornéenne possible) ainsi qu'une atteinte cutanée extensive se rapprochant du tableau de la nécrolyse épidermique toxique.

Une évolution favorable avec une guérison spontanée en une à deux semaines est observée. Il existe cependant des récurrences possibles avec l'herpès ou avec la pneumopathie à mycoplasme. Les récurrences herpétiques expliquent au moins la moitié des érythèmes polymorphes récidivants.

- **Diagnostic**

- **Diagnostic positif [46, 61, 62]**

Le diagnostic repose sur des critères cliniques muqueux et cutanés.

L'atteinte cutanée oriente le diagnostic. La présence de lésions en « cocardes » ou lésions cibles et leurs localisations acrales (aux extrémités) sont évocatrices d'un érythème polymorphe. Les pseudo-cocardes et leurs distributions sur l'ensemble du corps sans

prédilection évoquent un syndrome de Stevens-Johnson qui fait rechercher une cause médicamenteuse.

Seul l'aspect cutané permet de différencier l'érythème polymorphe du syndrome de Stevens-Johnson.

La cause principale de l'érythème polymorphe étant l'herpès, il est important de rechercher lors de l'anamnèse les antécédents d'herpès labial récurrent.

- **Traitement/Conduite à tenir [26, 46, 67]**

En phase aigüe, le traitement est essentiellement antiseptique et symptomatique comme indiqué dans le tableau 1.

Des antalgiques de palier I et II peuvent aussi être prescrits.

Un traitement préventif antiviral par Aciclovir ou Valaciclovir est indiqué en cas de répétition des crises (plus de six crises par an) ou en cas de diminution de la qualité de vie.

L'hospitalisation est indiquée dans les formes sévères avec altération de l'état général ou si l'alimentation par voie orale n'est plus possible.

La prescription d'une antibiothérapie (Télithromycine) est préconisée en cas d'infection à *Mycoplasma pneumoniae*.

## 2.4. Syndrome de Stevens-Johnson

- **Définition/Histopathologie [26, 49, 67]**

Le syndrome de Stevens-Johnson est une dermatose bulleuse retrouvée chez l'enfant et l'adulte.

L'origine de ce syndrome est principalement médicamenteuse.

Les médicaments le plus souvent impliqués dans ce syndrome sont les sulfamides antibactériens, les anticonvulsivants, les barbituriques, les pyrazolés, les anti-inflammatoires non stéroïdiens, ou encore les pénicillines.

Une origine infectieuse peut être possible mais rare, avec par exemple une infection à *Mycoplasmapneumoniae*.

Cependant l'Herpès ne peut pas être mis en cause dans le syndrome de Stevens-Johnson.

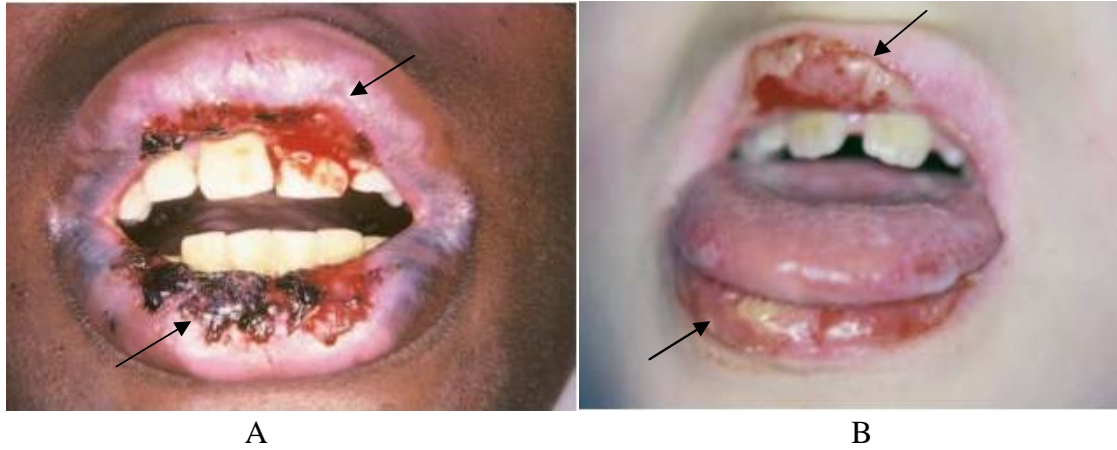Comme pour l'érythème polymorphe, une atteinte cutanéomuqueuse est observée.

- **Signes cliniques [14, 26, 39, 49, 61, 67]**

Les lésions muqueuses et cutanées apparaissent 4 à 28 jours après la prise du médicament inducteur.

Des signes généraux comme de la fièvre, des douleurs pharyngées et thoraciques ou encore une atteinte respiratoire précèdent l'apparition de ces lésions.

Les lésions muqueuses ainsi que leurs localisations sont semblables à celle retrouvées dans l'érythème polymorphe mais plus profuses et douloureuses. Toutes les muqueuses peuvent être touchées (buccale, génitale, nasale, oculaire) mais aussi, plus rarement, l'épithélium pharyngo-trachéo-bronchique et digestif (*Figure 20*).



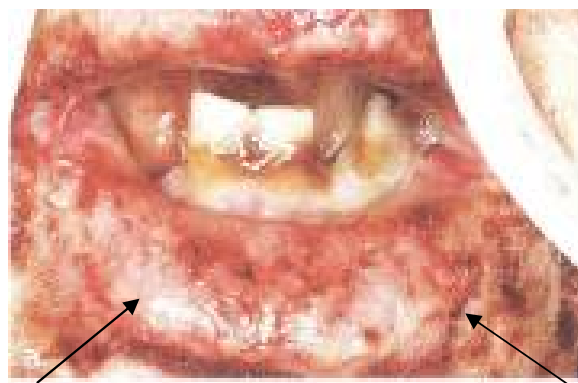
**Figure 20: Syndrome de Stevens-Johnson**

*A et B :Présence d'érosions douloureuses très inflammatoires et de croûtes hémorragiques au niveau des lèvres chez un enfant.*

*D'après MICHEL B. et al. Encyclopédie médico-chirurgicale article 28-400-G-10, Stomatite du nourrisson et de l'enfant, 2008 [46].*

L'érythème polymorphe et le syndrome de Stevens-Johnson se différencient grâce à l'atteinte cutanée.

Les lésions cutanées peuvent être situées sur l'ensemble du corps, avec une prédominance sur la partie axiale du corps. Ces lésions sont en forme de pseudo-cocarde. Ce sont des macules érythémateuses qui confluent avec des macules voisines, sur lesquelles se développent des bulles. Le signe de Nikolsky est systématiquement observé, c'est-à-dire, qu'un frottement de la peau à la base de la lésion entraîne un décollement épidermique en grands lambeaux donnant un aspect en « linge mouillé ». Le décollement cutané doit être inférieur à 10% de la surface cutanée pour caractériser un syndrome de Stevens-Johnson. S'il est supérieur à 10%, cela correspondra au syndrome de chevauchement (10 à 30%) ou au syndrome de Lyell (>30%) (Figure 21).



**Figure 21: Syndrome de Lyell chez une patiente hospitalisée**

*Présence de larges érosions labiales, linguales, jugales, palatines et gingivales associées à une altération de l'état général et des douleurs importantes.*

*D'après DRIDI SM. et al. La gencive pathologique de l'enfant à l'adulte diagnostics et thérapeutiques, 2013 [26].*

Une altération de l'état général ainsi que des douleurs intenses sont caractéristiques du syndrome.

Les lésions guérissent en 2 à 6 semaines. L'arrêt immédiat de la molécule en question améliore le pronostic vital. Le taux de mortalité est inférieur à 5%.

- **Diagnostic**
  - **Diagnostic positif [26, 49, 61]**

Le diagnostic repose sur des critères cutanés et muqueux.

L'atteinte cutanée oriente le diagnostic. La présence de cocardes vraies et leurs localisations acrales (aux extrémités) sont évocatrices d'un érythème polymorphe. Les pseudo-cocardes et leurs distributions sur l'ensemble du corps sans prédilection évoquent un syndrome de Stevens-Johnson qui fait rechercher une cause médicamenteuse.

Seul l'aspect cutané permet de différencier l'érythème polymorphe du syndrome de Stevens-Johnson.

- **Traitement [26, 14, 49, 67]**

L'arrêt en urgence du médicament inducteur est indispensable. La molécule incriminée ainsi que toutes les molécules apparentées seront contre-indiquées à vie.

L'hospitalisation est préconisée (service des urgences, unité de soins intensifs, service de dermatologie référent).

Le traitement est essentiellement symptomatique. Il consiste en la correction des troubles hydro-électrolytiques, la nutrition entérale, le soulagement de la douleur. Des traitements à base de corticothérapie, d'Immunoglobulines ou encore de Ciclosporines ont été proposés mais doivent être confirmés.

De nombreuses séquelles sont observées avec notamment des séquelles cutanées, psychologiques mais aussi buccales. Des anomalies de croissance de la denture permanente chez l'enfant, une sécheresse buccale, des brides muqueuses cicatricielles, une destruction de la gencive peuvent être constatées.

De ce fait, une chirurgie muco-gingivale peut être indiquée dans le but de reconstituer la gencive.





## 2.5. Diagnostic différentiel des lésions bulleuses [26, 49, 51, 61, 67]

Les signes cliniques du syndrome de Stevens-Johnson peuvent être confondus avec ceux de l'érythème polymorphe. Cependant l'atteinte cutanée n'est pas identique entre les deux pathologies : les lésions se situent au niveau de la face et des extrémités pour l'érythème polymorphe alors qu'elles se situent sur l'ensemble du corps dans le syndrome de Stevens-Johnson.

Le syndrome de Stevens-Johnson peut également être confondu avec le syndrome de chevauchement ou encore le syndrome de Lyell. Il est possible de les différencier grâce au pourcentage de surface corporelle décollée. Pour le syndrome de Stevens-Johnson, la surface corporelle décollée est inférieure à 10%. Pour le syndrome de chevauchement, la surface corporelle décollée est entre 10 et 29%. Enfin, pour syndrome de Lyell, la surface corporelle décollée est supérieure ou égale à 30%.

Les signes de la dermatose à IgA linéaire peuvent être confondus avec ceux de l'épidermolyse bulleuse. Cependant on observe une gingivite érosive ainsi qu'une chéilite érosive chez les patients atteints de dermatose à IgA linéaire qui ne sont pas observées chez les patients atteints d'épidermolyse bulleuse.



|                    | Epidermolyses bulleuses héréditaires  |   |  | Dermatose à Ig A  | Erythème polymorphe  | Syndrome de Steven-Johnson  |
|--------------------|---|---|--|---|--|---|
|                    | Simples   | Jonctionnelles  | Dystrophiques  |   |  |   |
| Photo              |            |   |  |   |   |    |
| Origine            | Clivage intra-épidermique au niveau des kératynocytes de l'assise basale                    | Clivage intermédiaire au niveau de la lamina lucida de la membrane basale   | Clivage profond sous la lamina densa   | Idiopathique ou médicamenteuse (vancomycine)  | Infectieuse (réccurrence à HSV ou mycoplasma pneumoniae) ou médicamenteuse (sulfamides, AINS)  | Médicamenteuse (sulfamides, AINS, penicillines) ou infectieuse (plus rare, par exemple : mycoplasma pneumoniae)   |
| Age de survenue    | Dès la naissance  | Dès la naissance  | Dès la naissance (récessive)   | Avant l'âge de 5 ans  | Enfant et jeune adulte   | Enfant et adulte  |
| Symptômes buccaux  | Muqueuse buccale très peu touchée : petites bulles au niveau muqueuse buccale et de la peau | Bulles au niveau muqueuse buccale, langue, palais, oropharynx, œsophage, lèvres, yeux, narines + atteinte email dentaire sévère | Forme récessive:<br>Bulles cutanées et muqueuses et rendent la déglutition difficile<br>Avec anomalie cément et émail + difficulté HBD<br>Donc apparition lésions carieuses sévères<br><br>Forme dominante: atteinte buccale peu fréquente | Atteinte muqueuse:<br>Bulles tendues, érosions post-bulleuses, pseudomembranes<br><br>Gingivite érosive, réfractaire au traitement parodontal<br><br>Chéilite érosive<br><br>Atteinte cutanée: bulles cutanées disposées en rosette | Partie ant cavité buccale plus touchée : érythèmes, vésicules, bulles, érosions +/- recouvertes<br><br>Lèvres: érosions douloureuses + croûtes hémorragiques caractéristiques<br><br>Joues et langue: érosions associées à pseudomembranes<br><br>Lésions cutanées en cocardes: sur visage et extrémités | Lésions muqueuses apparaissent 4 à 8 jours après la prise du médicament. Les lésions muqueuses ont même localisation que syndrome de SJ mais sont plus profuses et douloureuses. Toutes les muqueuses sont touchées)<br><br>Lésions cutanées sur ensemble du corps (prédominance sur partie axiale) en forme de pseudo-cocardes |
| Symptômes généraux | Maladie compatible avec une vie normale   |   |  |   | Altération état général (AEG)<br><br>Douleurs et œdème gênent alimentation   | Fièvre, douleurs pharyngées et thoraciques, atteinte respiratoire + AEG + douleurs intenses   |

**Tableau 3 : Lésions bulleuses (partie 1)**

|                         | Epidermolyses bulleuses héréditaires   |  |  | Dermatose à Ig A   | Erythème polymorphe  | Syndrome de Steven Jonhson   |
|-------------------------|--|--|--|--|--|--|
|                         | Simples  | Jonctionnelles   | Dystrophiques  |  |  |  |
| Evolution/ guérison     | Lésions guérissent sans laisser de cicatrices  | Lésions laissent place à des cicatrices atrophiques sur la peau et les muqueuses<br><br>Pour formes sévères : peuvent être mortelle dans la 1ère année vie | Cicatrices dystrophiques fibreuses entraînant disparition vestibule, microstomie et ankyloglossie<br><br>Pronostic défavorable : décès vers la 4ème décennie | Guérison rapide des lésions  | Adénopathies sous maxillaire<br><br>Guérison spontanée en 1 à 2 semaines. Réurrences herpétique ou à mycoplasma pneumoniae possibles   | Lésions guérissent en 2 à 6 semaines. L'arrêt de la molécule améliore le pronostic vital. Taux de mortalité inférieur à 5%                                       |
| Diagnostic positif      | Diagnostic clinique  |  |  | Examen histologique, immuno-fluorescence directe, immuno-microscopie électronique  | Diagnostic clinique  | Diagnostic clinique, l'atteinte cutanée oriente le diagnostic  |
| Diagnostic différentiel | Pemphigoïde cicatricielle<br>Dermatose à IgA linéaire<br>Lichen plan érosif  |  |  | Pemphigoïde cicatricielle<br>Epidermolyse bulleuse acquise   | Syndrome de Steven Jonhson   | Erythème polymorphe<br>Syndrome de chevauchement<br>Syndrome de Lyell  |
| Conduite à tenir        | Possibilités de traitements systémiques limitées<br><br>Amélioration du confort et la prévention des complications<br><br>Au niveau cavité buccale: antiseptie locale et application topique fluor<br><br>Suivi bucco-dentaire spécialisé: soins sous AG + zones sensibles protégées |  |  | Arrêt du médicament s'il est à l'origine de la maladie<br>Si idiopathique : Dapsone et corticothérapie<br>Application topique de corticoïdes sur lésions muqueuses et cutanées + BDB prednisolone<br><br>Traitement par non chir lors de la diminution des symptômes | Aciclovir si répétitions crises ou ATB si <i>mycoplasma pneumoniae</i> .<br><br>Hospitalisation si formes sévères<br><br>Phase aigue: traitement antiseptique et symptomatique | Arrêt en urgence du médicament inducteur<br><br>Hospitalisation préconisée<br><br>Séquelles cutanées et buccales<br><br>Traitement essentiellement symptomatique |

**Tableau 4 : Lésions bulleuses (partie 2)**

## II. Lésion papillomateuse

### Papillomatose généralisée : Maladie de Cowden

- **Définition/Histopathologie [26, 28, 33, 43, 63]**

La maladie de Cowden, également connue sous le nom de syndrome des hamartomes multiples, est une dermatose rare, transmissible selon le mode autosomique dominant, à expression variable. Un hamartome est une tuméfaction sous-cutanée.

Elle survient chez l'enfant et l'adulte dans le courant de la deuxième décennie. Elle touche aussi bien les hommes que les femmes.

Cette maladie est associée à une mutation de deux gènes suppresseurs de tumeurs qui sont :

- le gène PTEN (phosphatase and TEN homolog deleted on chromosome TEN) retrouvé dans 80% des maladies de Cowden
- le gène KILIN dans 10% des cas.

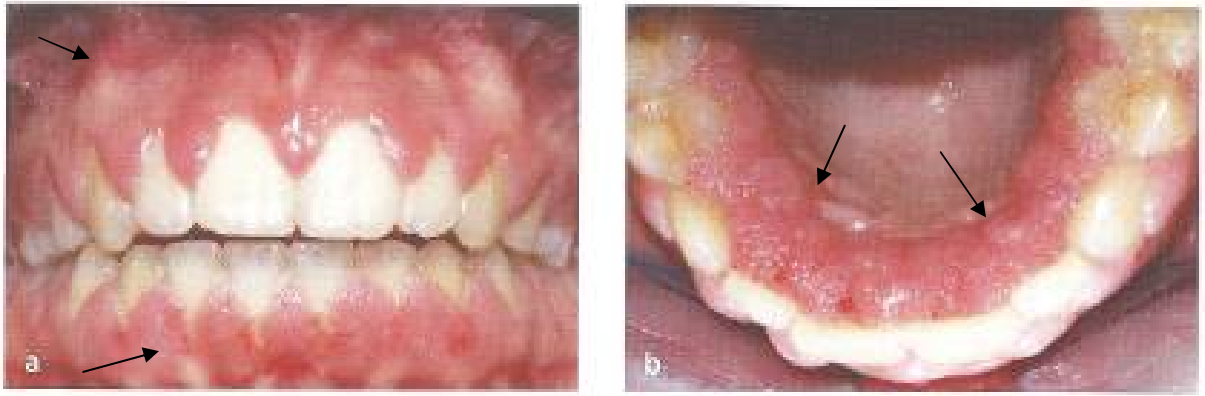
De ce fait, une prédisposition aux tumeurs malignes existe, notamment pour le cancer du sein et de la thyroïde.

L'atteinte cutanéomuqueuse incluant hamartomes multiples localisés, papillomatose, papules est caractéristique de la maladie. Les manifestations de cette maladie sont cutanées, buccales et systémiques.

- **Signes cliniques [26, 28, 33, 43, 63]**

Les manifestations buccales sont diverses. Elles représentent un critère pathognomonique du syndrome de Cowden.

Une papillomatose gingivale diffuse généralisée est très fréquemment retrouvée (*Figure 22*). La langue et les lèvres peuvent aussi présenter une papillomatose (*Figure 23*). Une hypertrophie gingivale avec des fausses poches supérieure à 7 mm au sondage parodontal mais sans perte d'attache peut être visible.



**Figure 22: Maladie de Cowden**

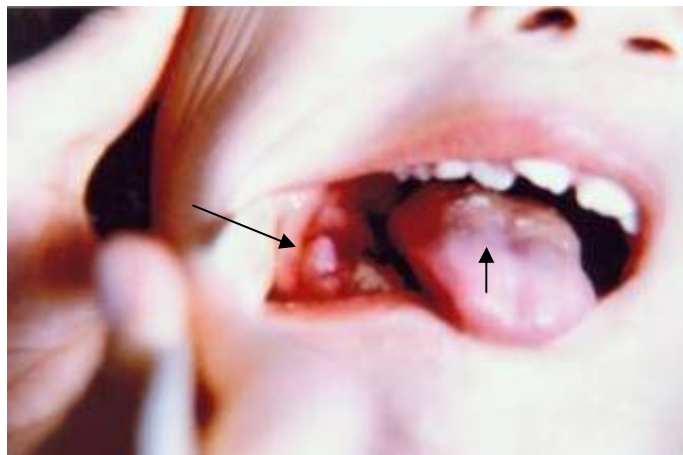
*Présence d'une papillomatose gingivale généralisée en vestibulaire (A) et en lingual (B).  
D'après DRIDI SM. et al. La gencive pathologique de l'enfant à l'adulte diagnostics et  
thérapeutiques, 2013[26].*

Des papules fibreuses de 1 à 3 mm de diamètre de couleur rose pâle ou blanchâtre disposées en amas et donnant un aspect pavimenteux caractéristique, sont associées à ces lésions papillomateuses et touchent également la langue, les lèvres et la gencive (Figures 24).

Ces lésions peuvent également s'étendre aux loges amygdaliennes et à l'oropharynx.

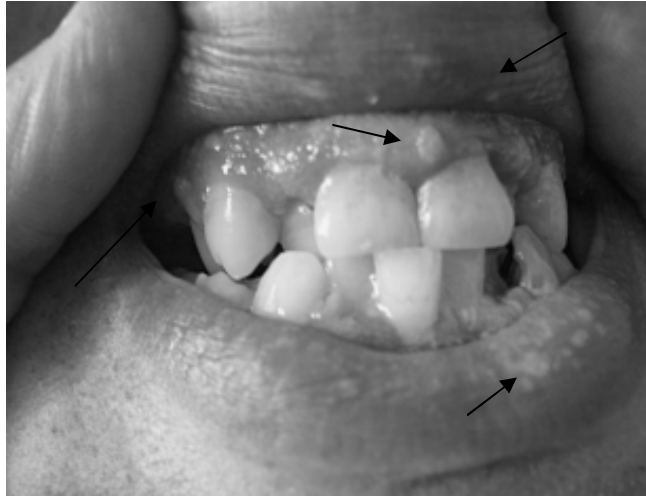
La langue présente aussi des sillons profonds, donnant un aspect de langue caillouteuse.

Cette atteinte buccale doit alerter le praticien et l'amener à rechercher les signes extra-oraux du syndrome de Cowden.



**Figure 23: Maladie de Cowden**

*Présence de papules fibreuses associées à des lésions papillomateuses au niveau de la  
langue et de la muqueuse jugale  
D'après HACHICHA M. et al. La maladie de Cowden : une nouvelle observation pédiatrique,  
2006 [33].*

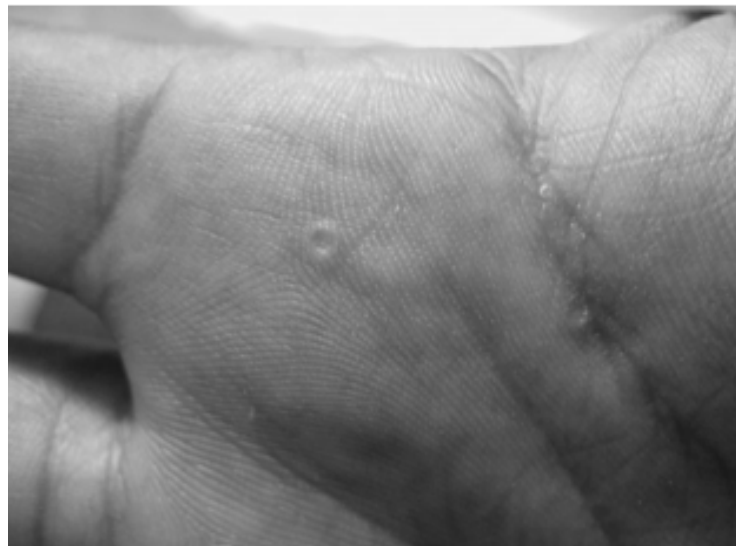

**Figure 24: Maladie de Cowden**

*Présence de papules fibreuses au niveau de la gencive attachée associée à une papillomatose gingivale au niveau des lèvres et de la muqueuse gingivale.  
D'après SARDINOUX M. et al. Le syndrome de Cowden ou syndrome des hamartomes multiples en endocrinologie clinique, 2010[63].*

Au niveau cutané, les lésions sont constantes et caractéristiques. Des petites papules blanchâtres ou couleur peau, soit isolées, soit confluentes, en nappes de manière plus ou moins diffuses et d'aspect papillomateux, sont retrouvées au niveau de la face, de la paume des mains et de la plante des pieds.

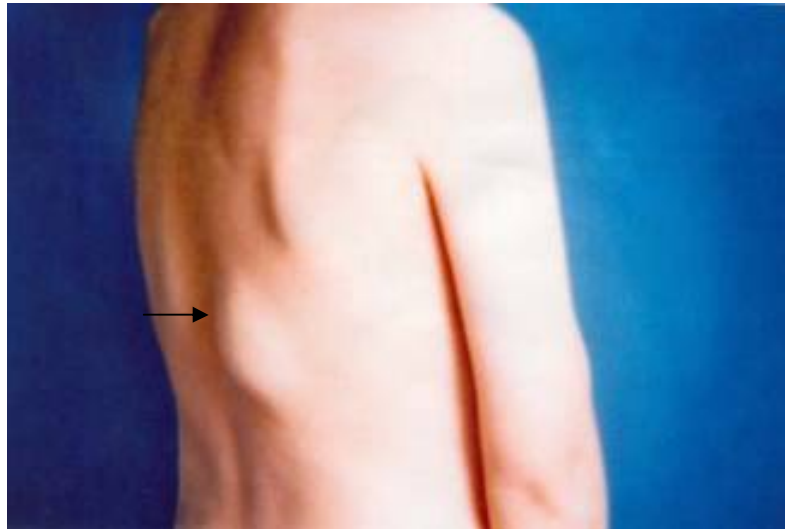Des éléments verruqueux sont visibles au niveau des mains et des pieds ainsi qu'une kératose palmo-plantaire (Figure 25).



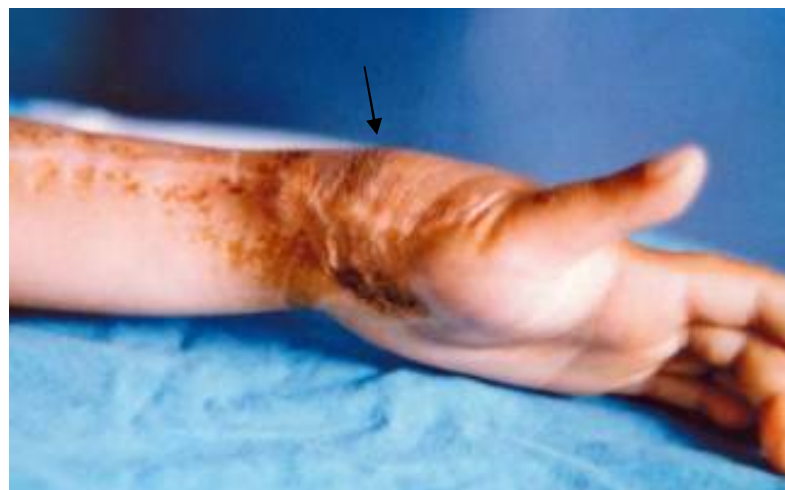**Figure 25: Maladie de Cowden**

*Présence d'une kératose au niveau de la paume de la main.  
D'après SARDINOUX M. et al. Le syndrome de Cowden ou syndrome des hamartomes multiples en endocrinologie clinique, 2010 [63].*

Des hamartomes multiples sont localisés au niveau de la peau (notamment au niveau du dos et des membres supérieurs), des muqueuses, des glandes endocrines, du tube digestif, des seins et du système nerveux central. Un hamartome est une tuméfaction sous-cutanée (*Figure 26*).



A



B

**Figure 26:** *Maladie de Cowden*

*Présence d'hamartomes au niveau du dos (A) et du poignet gauche (B).*

*D'après HACHICHA M. et al. La maladie de Cowden :une nouvelle observation pédiatrique, 2006[33].*

Les manifestations systémiques sont diverses et inconstantes. Elles touchent surtout la thyroïde, le sein, le système génital féminin, le tractus digestif, le squelette et le rein, le système nerveux.

- **Diagnostic**
  - **Diagnostic positif [26, 28, 33, 43, 63]**

Le diagnostic est essentiellement clinique. Il repose surtout sur la présence d'une papillomatose gingivale et de papules faciales multiples mais aussi sur les autres manifestations cutanéomuqueuses constantes et spécifiques. L'examen général soutient le diagnostic (*Figure 27*).

Les lésions de la muqueuse buccale étant principalement à l'origine du diagnostic, cette maladie doit donc être connue des chirurgiens-dentistes, afin de prévenir au plus tôt le risque de transformation maligne. Une surveillance régulière pourra par la suite être mise en place.

| <b>Tableau I</b>  |                              |   |
|---|------------------------------|---|
| <b>Critères diagnostiques du syndrome de Cowden selon le Consensus international [4].</b> |                              |   |
| <b>Critères pathognomoniques</b>  | <b>Critères majeurs</b>      | <b>Critères mineurs</b>                   |
| Lésions mucocutanées  | Cancer du sein               | Autres lésions thyroïdiennes              |
| Trichilemmomes faciaux  | Cancer de la thyroïde        | Retard mental (QI ≤ 75)                   |
| Kératose acrale   | Macrocéphalie                | Hamartomes intestinaux                    |
| Lésions papillomateuses   | Syndrome de Lhermitte-Duclos | Maladie fibrokystique du sein             |
| Lésions muqueuses   | Carcinome endométrial        | Lipomes sous-cutanés                      |
|   |                              | Malformation ou fibromes génito-urinaires |

**Le diagnostic du syndrome de Cowden peut être retenu si un individu présente les critères suivants**

*Lésions mucocutanées pathognomoniques seules si*

- Présence de papules faciales, dont au moins trois sont des trichilemmomes
- Papules faciales et papillomatose muqueuse
- Papillomatose de la muqueuse orale et kératose acrale
- Six ou plus kératoses palmo-plantaires

*Deux critères majeurs, dont l'un est obligatoirement soit une macrocéphalie ou le syndrome de Lhermitte-Duclos*

*Un critère majeur et trois mineurs*

*Quatre critères mineurs*

**Dans une famille où le diagnostic de Cowden syndrome est positif, un autre membre est considéré comme ayant ce syndrome, si les critères suivants sont présents**

- Une lésion mucocutanée pathognomonique
- Un des critères majeurs avec ou sans critères mineurs
- Deux critères mineurs

**Figure 27: Maladie de Cowden**

*Les critères diagnostiques du syndrome de Cowden selon le consensus International  
D'après ENNIBI O. et al. Le syndrome de Cowden, 2013 [28].*

- **Diagnostic différentiel [26, 28]**

Le diagnostic différentiel se pose avec l'hypertrophie gingivale médicamenteuse. Il est donc important lors de l'anamnèse de se renseigner sur les traitements médicaux du patient.

Il se pose également avec la maladie de Heck. En effet, les lésions papillomateuses rencontrées dans la maladie de Cowden sont différentes des lésions rencontrées dans la maladie de Heck. Cette pathologie du sujet jeune est associée au papillomavirus et les lésions ne sont observées qu'au niveau de la muqueuse orale.


- **Traitement/Conduite à tenir [26, 28, 33, 43, 63]**

Au niveau bucco-dentaire, une gingivectomie est indiquée en cas de doléances esthétiques et fonctionnelles. Cependant, il est important d'avertir le patient du risque de récurrences. Une éducation à l'hygiène ainsi que des détartrages réguliers sont requis.

Le praticien devra orienter le patient vers un généticien qui établira le diagnostic ainsi qu'un arbre généalogique. Celui-ci définira ensuite le parcours de soin à savoir le diagnostic génétique et la prise en charge ou surveillance des pathologies liées à la maladie générale.

En raison du risque élevé de transformation maligne, une surveillance clinique des organes cibles (thyroïde, sein, tube digestif) est indispensable.



|                         |  |
|-------------------------|--|
|                         | Lésion papillomateuse  |
|                         | Maladie de Cowden  |
| Photo                   |    |
| Age de survenue         | Enfant et adulte dans le courant de la deuxième décennie   |
| Symptômes               | <p>Buccaux:</p> <ul style="list-style-type: none"> <li>*papillomatose gencive, lèvres, langue</li> <li>*hypertrophie gingivale</li> <li>*papules fibreuses gencive, lèvres, langue</li> <li>*sillons profonds, aspect caillouteux langue</li> </ul> <p>Cutanés:</p> <ul style="list-style-type: none"> <li>*papules avec aspect papillomateux au niveau face, paumes mains, plante des pieds</li> <li>*éléments verruqueux + kératose palmo-plantaire</li> <li>*hamartomes multiples peau, muqueuses, glandes endocrines, tube digestif, seins, SNC</li> </ul> |
| Symptômes généraux      | <p>Manifestations systémiques diverses et importantes</p> <p>Touche thyroïde, sein, système génital féminin, tractus digestif, squelette, rein, système nerveux.</p>   |
| Diagnostic positif      | Essentiellement clinique   |
| Diagnostic différentiel | <p>Hypertrophie gingivale médicamenteuse</p> <p>Maladie de Heck</p>  |
| CAT                     | <p>Gingivectomie si doléances esthétiques et fonctionnelles</p> <p>Education HBD + Dtt réguliers</p> <p>Orienter patient vers généticien</p> <p>Surveillance clinique des organes cibles car risque de transformation maligne</p>  |

**Tableau 5 : Lésion papillomateuse.**

### III. Maladie parodontale et ulcérations gingivales

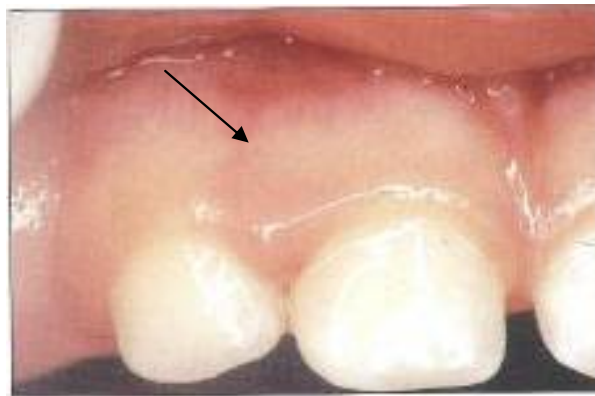
#### 1. La maladie parodontale

[8, 13, 27, 45, 49]

La maladie parodontale est une pathologie qui affecte plusieurs types de tissus dont la muqueuse gingivale, l'os alvéolaire, le cément et le desmodonte.

Afin de pouvoir diagnostiquer une pathologie du parodonte, il est important de connaître l'aspect d'un parodonte sain chez l'enfant.

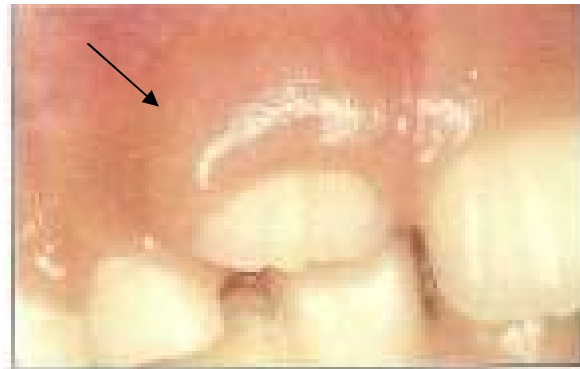
En denture temporaire, le réseau capillaire est plus riche, l'épithélium est plus mince et plus translucide donnant un aspect plus rougeâtre par rapport à la muqueuse gingivale observée chez l'adulte. On note également un aspect ourlé et épais de la gencive dû à la proéminence des bombés vestibulaires des dents temporaires. Le desmodonte est large et offre une radio-clarté nette sur l'image radiologique. L'os alvéolaire est moins minéralisé et la corticale plus fine surtout au niveau du secteur antérieur. Les crêtes alvéolaires sont convexes ou plates. Enfin, le cément a une densité moins importante qu'en denture permanente (*Figure 28*).



*Figure 28: Parodonte sain en denture temporaire.*

*D'après NAULIN-IFI C. Odontologie pédiatrique clinique, 2011[49].*

L'éruption des dents permanentes et la rhizalyse des dents temporaires engendrent de nombreuses modifications physiologiques au niveau du parodonte. La mobilité des dents temporaires favorise l'accumulation de la plaque dentaire et l'inflammation gingivale. La gencive marginale répond rapidement aux agressions locales par une inflammation. La profondeur du sulcus augmente. Au niveau radiographique, les crêtes alvéolaires paraissent linéaires ou concaves au cours de l'éruption des dents permanentes. Le passage d'une denture à une autre peut s'accompagner d'une augmentation de l'indice de plaque liée aux difficultés de brossage (*Figure 29*).



**Figure 29:** Parodonte sain en denture mixte.

*D'après NAULIN-IFI C. Odontologie pédiatrique clinique, 2011[49].*

La maladie parodontale apparaît suite à une rupture de l'équilibre entre la réponse immunitaire de l'hôte et l'agression bactérienne.

Il s'agit d'une pathologie plurifactorielle. Le facteur étiologique local, représenté par les bactéries parodontopathogènes, est associé à des facteurs généraux qui conduisent à un déficit des mécanismes de défense de l'hôte. Certaines pathologies systémiques, le stress, la malnutrition, certaines maladies génétiques, certaines médications, les hormones peuvent aboutir à un déficit immunitaire facilitant l'établissement de la maladie parodontale.

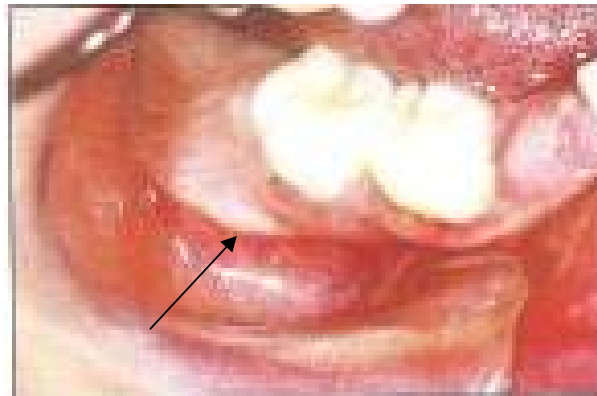
De nombreuses classifications des maladies parodontales sont apparues au cours des dernières années. La dernière en date est proposée par « The 1999 International Workshop on Periodontology »

La maladie parodontale se divise en deux types d'atteintes qui sont la gingivite et la parodontite.

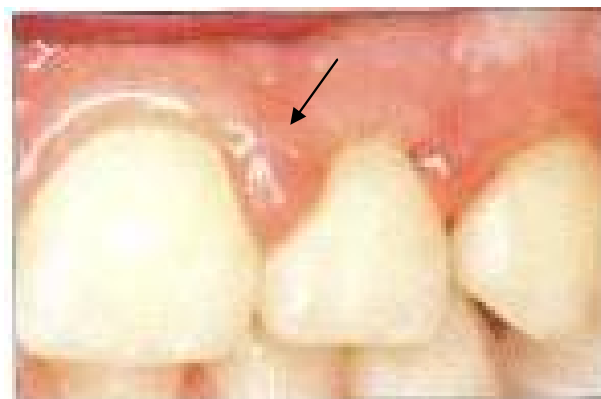✓ Gingivite

La gingivite touche plus de 70% des enfants âgés de plus de 7 ans. De plus, elle est souvent associée à une maladie systémique.

La gingivite correspond à une atteinte du parodonte superficiel. C'est une inflammation de la gencive qui se manifeste par une gencive érythémateuse, tuméfiée, avec une diminution puis une disparition du piqueté normal en peau d'orange. Cette inflammation se situe au niveau de la gencive marginale et papillaire. Un saignement spontané ou provoqué au sondage peut être retrouvé. L'absence de poche parodontale est observée et l'examen radiographique ne montre aucune atteinte osseuse. La gingivite est moins sévère chez l'enfant que chez l'adulte. Il n'existe pas de corrélation chez l'enfant entre la quantité de plaque et l'inflammation gingivale. Parmi les différentes formes cliniques de gingivites, seule la gingivite-ulcéro-nécrotique aboutit à une destruction des papilles interdentaires (*Figures 30 et 31*).



**Figure 30:** Gingivite au niveau des molaires temporaires chez un enfant.  
D'après NAULIN-IFI C. *Odontologie pédiatrique clinique*, 2011 [49].



**Figure 31:** Gingivite avec un aspect tuméfié des papilles inter dentaires en denture mixte.  
D'après NAULIN-IFI C. *Odontologie pédiatrique clinique*, 2011 [49].

Son traitement consiste en l'élimination complète de la plaque dentaire et du tartre grâce au détartrage. Une éducation à l'hygiène bucco-dentaire doit être associée au débridement mécanique de la plaque dentaire. Un antiseptique comme un bain de bouche à la Chlorhexidine peut y être associé mais n'est pas systématique chez l'enfant (*Tableau 1*). Les facteurs de rétention de plaque comme les obturations débordantes, les lésions carieuses ou encore le bourrage alimentaire doivent être supprimés. Une maintenance devra être instaurée.

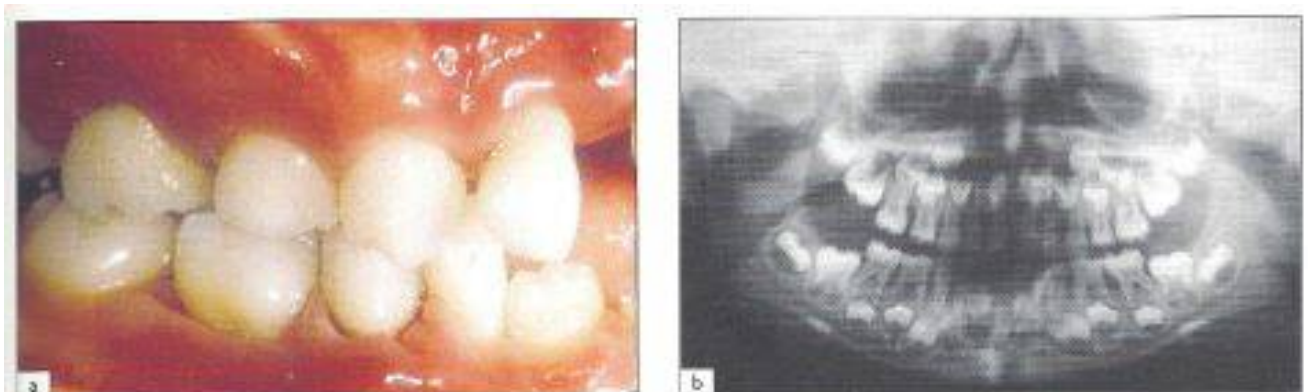
#### ✓ Parodontite

La parodontite correspond à une atteinte du parodonte superficiel et profond (gencive, os alvéolaire, cément, desmodonte). Elle survient généralement après une gingivite. Chez l'enfant, les parodontites sont principalement représentées par des parodontites agressives et des parodontites associées aux maladies systémiques. La prévention et le diagnostic précoce de la maladie parodontale sont primordiaux chez l'enfant.

La parodontite agressive correspond à une perte prononcée de tissu parodontal avec une progression rapide. De manière globale, la parodontite agressive se caractérise par quatre paramètres : la présence d'une perte d'attache, une alvéolyse rapide, un état de santé non altéré et une susceptibilité familiale.

Il n'existe pas de corrélation chez l'enfant entre la quantité de plaque dentaire et l'atteinte parodontale. Des mobilités et des migrations dentaires sont observées. La parodontite agressive peut être localisée ou généralisée.

La parodontite agressive localisée se manifeste par une perte rapide et sévère du tissu parodontal des premières molaires et incisives permanentes, alors que le parodonte de toutes les dents permanentes est atteint dans le cas de la parodontite agressive généralisée. Dans les deux cas, le début est précoce et une destruction importante et très rapide d'os alvéolaire est observée. La flore microbienne principalement retrouvée au niveau des sites atteints concerne *Actinobacillus actinomycetemcomitans* et *Porphyromonas gingivalis* (*Figure 32*).



**Figure 32:** Parodontite agressive chez un enfant de 4 ans

**a :** Aspect clinique

**b:** Aspect radiologique

D'après NAULIN-IFI C. *Odontologie pédiatrique clinique*, 2011 [49].

Le traitement consiste en la réalisation d'un bilan parodontal (anamnèse, examens complémentaires, sondage parodontal), puis d'une élimination totale de la plaque supra et sous gingivale à l'aide d'un détartrage et surfaçage radiculaire. Un curetage minutieux du tissu de granulation doit être réalisé. Une éducation à l'hygiène bucco-dentaire et une remise en état bucco-dentaire sont requis pour guérir cette maladie parodontale.

Un traitement antibiotique à base d'Amoxicilline et de Métronidazole devra être associé à la thérapeutique ci-dessus durant la phase aiguë de la parodontite agressive. La posologie concernant l'antibiothérapie est la suivante : association Amoxicilline (50 à 100 mg/kg/j)/ Métronidazole (30mg/kg/j) en deux ou trois prises par jour pendant 7 jours.

Un suivi régulier du patient est indispensable en raison du risque élevé de récurrences. Une réévaluation 8 à 12 semaines après le traitement initial est recommandée.

Si le patient ne présente plus de poche parodontale et que son hygiène est satisfaisante, alors la phase de maintenance est indiquée (visite tous les 3-4 mois chez son chirurgien-dentiste).

Cependant, si le patient présente toujours des poches parodontales, une phase correctrice est indiquée. Elle consiste en la réalisation de techniques de chirurgie parodontale d'assainissement et de chirurgie muco-gingivale comme des gingivectomies ou des techniques de régénération ou de comblement des défauts osseux.

Outre la parodontite agressive, la parodontite associée aux maladies systémiques fait partie d'une des deux formes de parodontite retrouvée chez l'enfant. La maladie parodontale peut être un facteur révélateur de l'existence d'une maladie systémique. Les maladies systémiques suivantes présentent le tableau clinique de la maladie parodontale.

### 1.1. Neutropénie congénitale sévère [2, 22, 23, 25, 46, 49, 51]

La neutropénie congénitale sévère correspond à un déficit immunitaire provoqué par un taux de polynucléaires neutrophiles inférieur à 1500/mm<sup>3</sup> chez l'enfant de plus de 1 an, et inférieur à 1000/mm<sup>3</sup> chez l'enfant de 2 à 12 mois.

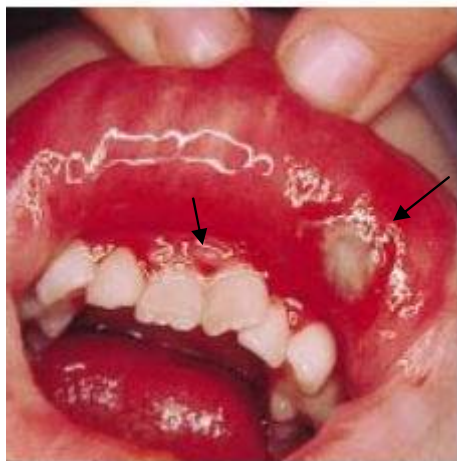
Cette diminution brutale et sévère de neutrophiles est due à l'arrêt de la différenciation des granulocytes dans la moelle osseuse et provoque l'apparition d'infections bactériennes ou mycosiques à répétitions. Ces infections sont principalement des infections cutanées, ORL, pulmonaires et peuvent être très sévères voire létales.

Cette pathologie qui apparaît pendant l'enfance (âge moyen de 3 mois) est rare : sa prévalence est de 1/1 000 000.

Les patients atteints de neutropénie congénitale sévère présentent souvent une splénomégalie, ainsi qu'une forte prédisposition à la leucémie (évolution dans 15% des cas).

Génétiquement, la neutropénie correspond à la mutation de plusieurs gènes dont le gène ELA2 codant pour une protéase (Elastase neutrophile), le gène GFI1 codant pour un facteur de croissance des granulocytes et le gène HAX1 codant pour une protéine mitochondriale. La transmission est autosomique dominante pour les gènes ELA2 et GFI1 et autosomique récessive pour le gène HAX1. Ce sont ces mutations qui entraînent un déficit quantitatif de production de polynucléaires neutrophiles.

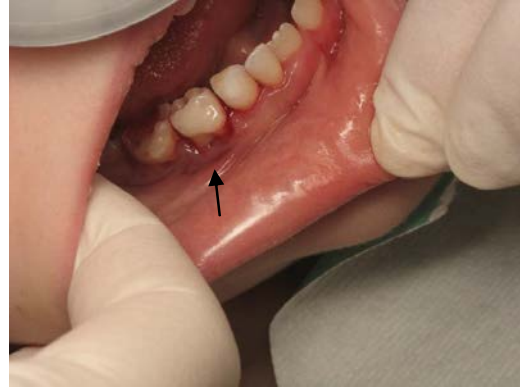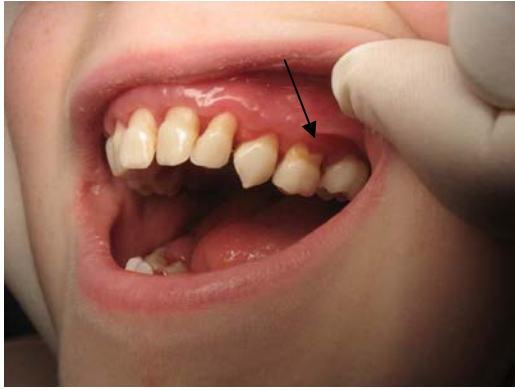Dès l'éruption des dents temporaires, une gingivite douloureuse, hyperplasique et hémorragique peut être observée (*Figure 34*).



**Figure 33:** Neutropénie congénitale sévère

*Présence d'une ulcération labiale et d'une gingivite chez un adolescent*

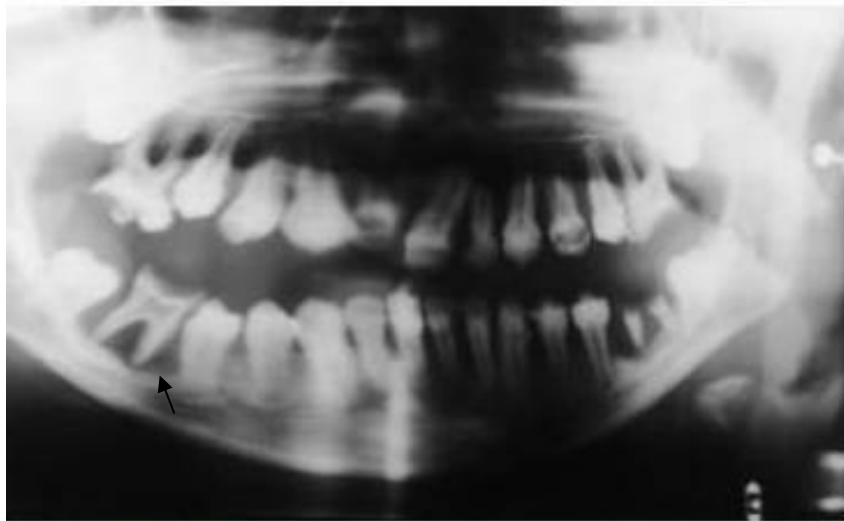*D'après DONADIEU J. et al. Encyclopédie médico-chirurgicale article 13-010-A-07, neutropénies constitutionnelles et acquises de l'enfant, 1999 [25].*



**Figure 34:** *Neutropénie congénitale sévère*

*Présence d'une maladie parodontale avec récessions gingivales et atteintes de furcations en denture temporaire chez une patiente atteinte de neutropénie congénitale sévère.  
Cas du Dr D.Droz*

La neutropénie congénitale sévère peut aussi entraîner la perte prématurée des dents permanentes par alvéolyse rapide (*Figure 35*).



**Figure 35:** *Neutropénie congénitale sévère*

*Radiographie panoramique dentaire : Présence d'une parodontite agressive chez un enfant*

*D'après BAILLEUL-FORESTIER I. et NAULIN-IFI C. Encyclopédie médico-chirurgicale article 4-014-C-40, parodontite de l'enfant, 2001 [2].*

Des papules localisées au niveau de la langue associées à des ulcérations présentes sur toute la muqueuse buccale sont caractéristiques de la neutropénie. Ces ulcérations sont larges, profondes, douloureuses et recouvertes d'un enduit fibrineux grisâtre (*Figure 33*).



Le traitement repose sur une antibiothérapie prophylactique ainsi que sur l'administration au patient de facteur G-CSF (Granulocyte Colony-Simulating Factor) par injection, efficace pour corriger la neutropénie et la susceptibilité aux infections. Le facteur G-CSF est un précurseur des granulocytes, sa prise permet donc la correction de la neutropénie. Il est surtout indiqué dans le cas où l'état septique de l'enfant est inquiétant. La posologie est de 5 µg/kg/j. Ces facteurs de croissance hématopoïétiques présentent cependant des effets secondaires comme la thrombopénie ainsi qu'un risque plus élevé pour l'enfant de développer une leucémie.

La transplantation de moelle osseuse peut être indiquée dans certains cas.

L'hospitalisation est très souvent requise et un conseil génétique est indispensable.

Les infections doivent être traitées très précocement par une antibiothérapie.

Un traitement conventionnel de la parodontite doit être mis en place pour corriger la parodontite.

Les ulcérations cicatrisent parallèlement à l'augmentation du nombre de polynucléaires neutrophiles.

## 1.2. Neutropénie cyclique [2, 13, 24, 25, 26, 46, 49, 51]

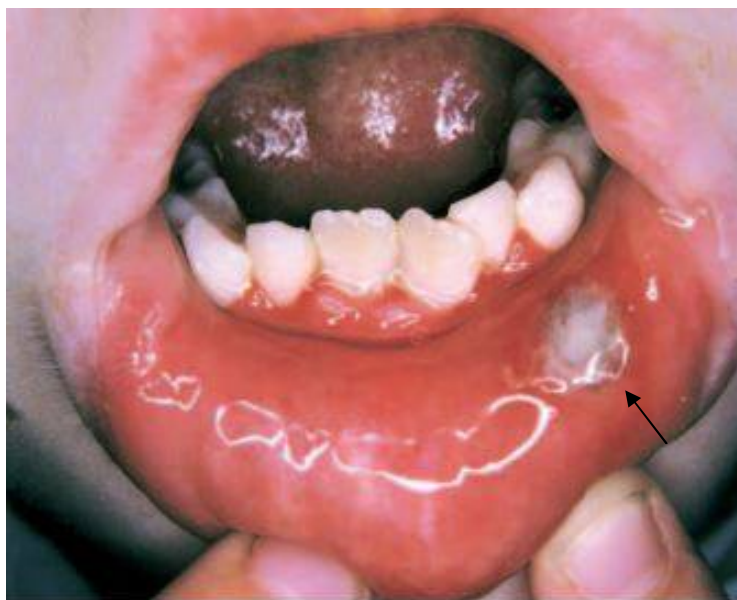La neutropénie cyclique est une pathologie héréditaire très rare avec une prévalence de 1/1 000 000. Elle survient pendant l'enfance et se transmet selon le mode autosomique dominant.

Elle correspond à une diminution périodique de polynucléaires neutrophiles toutes les 3 semaines et dure environ 3 à 6 jours. Le taux de polynucléaires neutrophiles atteint un seuil normal après une période de 7 jours.

Cette neutropénie est à l'origine d'une susceptibilité accrue aux infections, en particulier ORL et respiratoires qui sont récurrentes.

Génétiquement, la neutropénie est provoquée par la mutation du gène ELA2 (gène codant pour l'Elastase) et par un défaut de réponse proliférative à des facteurs hématopoïétiques, en particulier le G-CSF (Granulocyte Colony-Stimulating Factor).

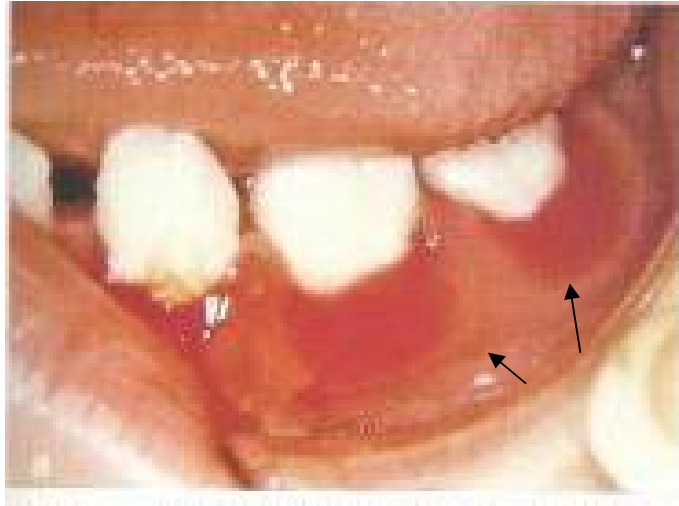Pendant la phase neutropénique, l'atteinte buccale se manifeste par une ulcération unique ou des ulcérations multiples, qui sont récurrentes, souvent révélatrices et qui cicatrisent spontanément en quelques jours à la fin de cette phase neutropénique. Ces ulcérations douloureuses sont recouvertes d'un enduit blanchâtre et entourées d'un érythème. Elles peuvent être localisées sur toute la muqueuse buccale et leur taille peut varier de quelques millimètres à quelques centimètres (*Figures 36 et 37*).



**Figure 36:** Neutropénie cyclique

*Présence d'une ulcération labiale chez un adolescent*

*D'après MICHEL B. et al. Encyclopédie médico-chirurgicale article 28-400-G-10, Stomatite du nourrisson et de l'enfant, 2008 [46].*



**Figure 37: Neutropénie cyclique**

*Présence d'ulcérations gingivales chez un enfant de trois ans*

*D'après DRIDI SM. et al. La gencive pathologique de l'enfant à l'adulte diagnostics et thérapeutiques, 2013 [26].*

Un tableau d'aphtose récidivante due à la récurrence des ulcérations est caractéristique de la pathologie.

La parodontite et la gingivite sont très fréquentes chez les patients atteints de neutropénie cyclique.

Les ulcérations cicatrisent parallèlement à la remontée du taux de PNN (Polynucléaires Neutrophiles)

Le diagnostic repose sur la numération et formule sanguine qui doivent être effectuées 3 fois par semaine pendant 8 semaines [26].

Ces manifestations buccales sont fréquemment associées à une fièvre modérée, des céphalées, une dysphagie ainsi que des adénopathies cervicales.

La prise en charge médicale de la neutropénie par le médecin traitant ou l'hématologue est indiquée en cas de neutropénie cyclique. Un traitement par G-CSF peut être efficace pour traiter cette pathologie.

Le traitement des manifestations buccales est un traitement symptomatique à base d'antalgiques comme le Paracétamol et d'anesthésiques locaux afin de diminuer la douleur engendrée par les ulcérations buccales (*Tableau 1*).

Un traitement conventionnel de la parodontite est également requis.

### 1.3. Le syndrome de Chediak-Higashi

[2, 4, 49, 59]

Le syndrome de Chediak-Higashi est une maladie héréditaire très rare, transmise selon le mode autosomique récessif.

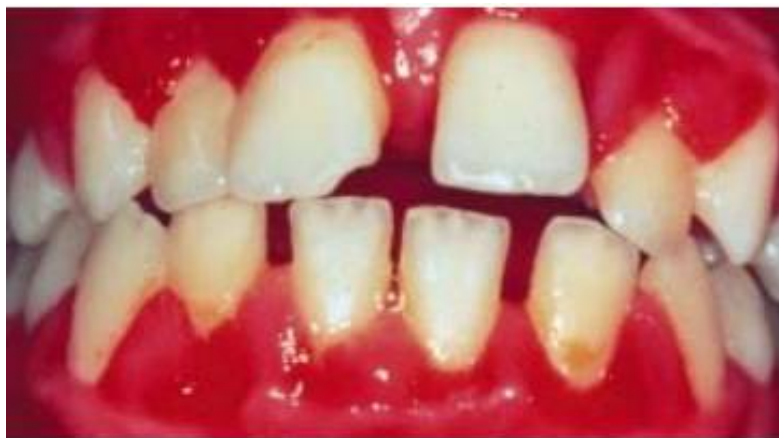Elle est caractérisée par une hypopigmentation cutanée (albinisme) et oculaire, des cheveux argentés, une hypertrophie hépato-spléno-ganglionnaire, des anomalies neurologiques périphériques et centrales ainsi qu'une susceptibilité accrue aux infections comme des infections cutané-respiratoires récurrentes à pyogènes.

Les patients sont atteints d'une déficience immunitaire sévère caractérisée par une neutropénie associée à d'autres déficits immunitaires comme le déficit en lymphocytes NK (*Natural Killer*), en granulocytes et en monocytes. Une anomalie fonctionnelle des polynucléaires contenant des grosses inclusions lysosomales est également caractéristique de la pathologie.

Le mécanisme génétique de la pathologie consiste en la mutation du gène CHS localisé en 1q42.1 et 1q42.2 qui code pour la protéine LYST. L'une des fonctions principales de cette protéine est la régulation de la fonction lysosomale. La mutation du gène entraîne donc un défaut d'exocytose de protéines intracellulaires [49].

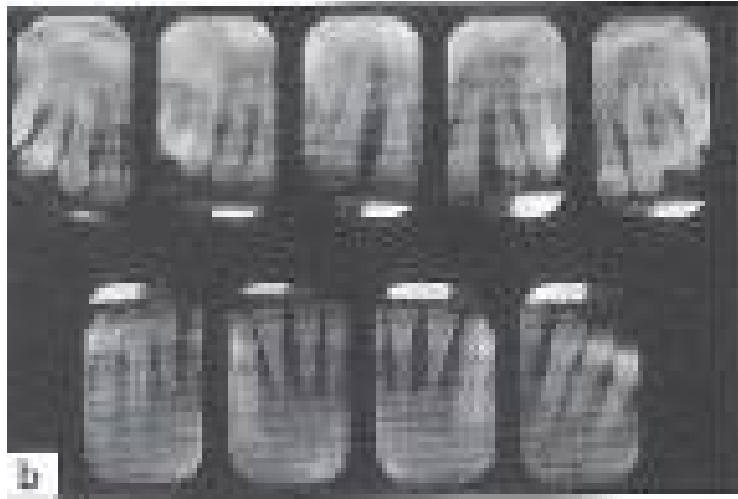Au niveau de la cavité buccale, le syndrome de Chediak-Higashi se manifeste par des ulcérations buccales à répétitions et une gingivite sévère avec saignements spontanés qui aboutissent à une parodontite agressive.

Par conséquent, des mobilités importantes des dents temporaires, en raison de la lyse osseuse alvéolaire généralisée, suivies de la chute prématurée de celles-ci sont observées. On note aussi la présence de germes pathogènes, avec notamment *Porphyromonas gingivalis*, *Treponema denticola*, *Tannerella forsythensis* (bactéries du complexe rouge) dans les poches parodontales (*Figures 38 et 39*).



**Figure 38:** Syndrome de Chediak-Higashi

Présence d'une parodontite agressive généralisée chez un enfant.  
D'après NAULIN-IFI C. *Odontologie pédiatrique clinique*, 2011 [49].



**Figure 39:** Syndrome de Chediak-Higashi

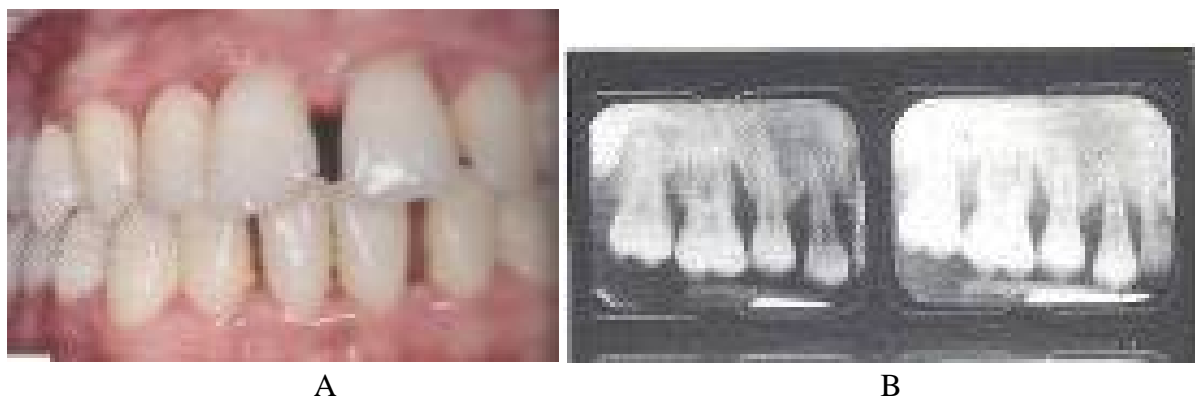*Cliché rétro-alvéolaire :Présence d'une parodontite agressive généralisée entraînant une lyse osseuse généralisée chez un enfant.*

*D'après NAULIN-IFI C. Odontologie pédiatrique clinique, 2011 [49].*

Toutes ces manifestations sont liées au déficit immunitaire engendré par la maladie.

Le pronostic vital de ce syndrome est très sévère. Le traitement de choix de la phase accélérée de la pathologie est la greffe de moelle osseuse. En l'absence de greffe, la durée de vie des patients atteints du syndrome de Chediak-Higashi est de 3 ans.

Le traitement de l'atteinte buccale est celui de la parodontite agressive avec des traitements locaux et la mise en place d'une antibiothérapie à long terme comme il a été vu précédemment. La posologie concernant l'antibiothérapie est la suivante : association Amoxicilline (50 à 100 mg/kg/j)/ Métronidazole (30mg/kg/j) en deux ou trois prises par jour pendant 7 jours. Des contrôles tous les 4 mois sont recommandés afin de stabiliser la progression de la destruction osseuse (*Figure 40*).



**Figure 40:** Résultat après un an de traitement de la parodontite chez un enfant

*A : Aspect clinique*

*B : Aspect radiologique*

*D'après NAULIN-IFI C. Odontologie pédiatrique clinique, 2011 [49].*

#### 1.4. Déficit d'Adhésion Leucocytaire (DAL) ou syndrome de déficience de l'adhérence des leucocytes [2, 29, 49, 59]

Le Déficit d'Adhésion Leucocytaire (DAL) est une maladie génétique dont les premiers signes apparaissent dans la petite enfance. Elle se transmet selon le mode autosomique récessif.

Il existe 3 formes de DAL qui sont : DAL-I, DAL-II, DAL-III [29]

Le mécanisme génétique de cette pathologie repose sur la mutation du gène ITGB2 (locus 21q22.3) codant pour une bêta-2 intégrine CD8. Cette protéine est essentielle à l'adhésion des leucocytes sur l'endothélium, mais aussi au chimiotactisme, c'est-à-dire, à la migration des leucocytes depuis les vaisseaux jusqu'au siège de l'infection où leur action est nécessaire.

Cette mutation est donc à l'origine d'un défaut d'adhésion et de chimiotactisme des leucocytes et d'une leucocytose avec neutropénie.

De ce fait, la survenue récurrente d'infections bactériennes sévères est très fréquente chez les patients atteints de DAL. Ces infections engagent le pronostic vital.

On observe aussi des infections cutanées qui évoluent vers l'ulcération avec un retard de cicatrisation.

Au niveau bucco-dentaire, une parodontite agressive à début précoce, incluant une perte d'attache et une résorption osseuse rapide, après l'éruption des dents temporaires, sont observées chez les patients atteints de DAL. La perte prématurée des dents temporaires résulte de la parodontite associée à une inflammation gingivale aigüe et à une hyperplasie gingivale.

La prise en charge dépend du type de DAL. Le traitement de choix pour traiter le DAL est la greffe de moelle allogénique. Pour le DAL-I et DAL-III, le décès du patient survient souvent dans les deux premières années de vie à la suite d'une infection sans cette greffe [29].

Les nombreuses infections sont traitées par antibiothérapie. La parodontite agressive fait partie de ces infections.

Un traitement conventionnel de la parodontite est préconisé avec notamment la prise d'antibiotiques, un traitement local et une motivation à l'hygiène bucco-dentaire.

Un prélèvement bactérien suivi de l'extraction des dents temporaires et permanentes très mobiles est préconisé.

Une maintenance parodontale est recommandée tous les mois ou tous les trois mois lorsque le contrôle de plaque est correct, ceci pour permettre aux dents permanentes d'évoluer dans un parodonte sain.

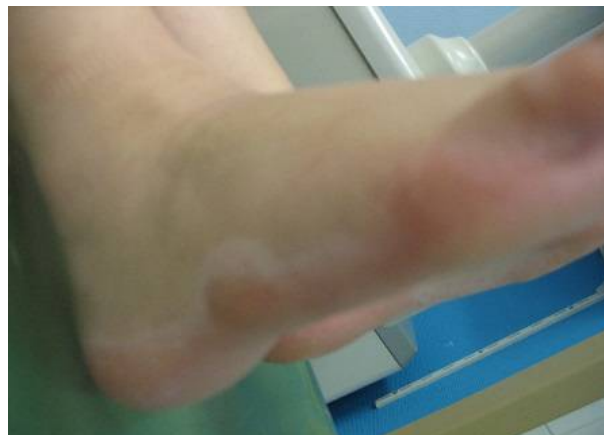## 1.5. Syndrome de Papillon-Lefèvre [2, 13, 47, 49]

Le syndrome de Papillon-Lefèvre est une pathologie génétique rare, transmise selon le mode autosomique récessif. Il est caractérisé par une déficience du chimiotactisme des neutrophiles et des activités phagocytaires.

Au niveau génétique, il s'agit d'une mutation fonctionnelle des 2 allèles codant pour le gène de la cathépsine C localisé sur le chromosome 11 entraînant la perte de l'activité de la cathépsine C qui est une protéase lysosomale. Cette protéine intervient dans la différenciation épidermique de la desquamation et dans l'activation de sérines protéases exprimées par certaines cellules du système immunitaire.

Cliniquement, une atteinte cutanée apparaît entre 1 et 4 ans et se manifeste par une hyperkératose palmo-plantaire bien délimitée.

Une hyperkératose psoriasiforme peut déborder sur les faces dorsales des mains et des pieds (*Figure 41*).



**Figure 41:** Syndrome de Papillon-Lefèvre

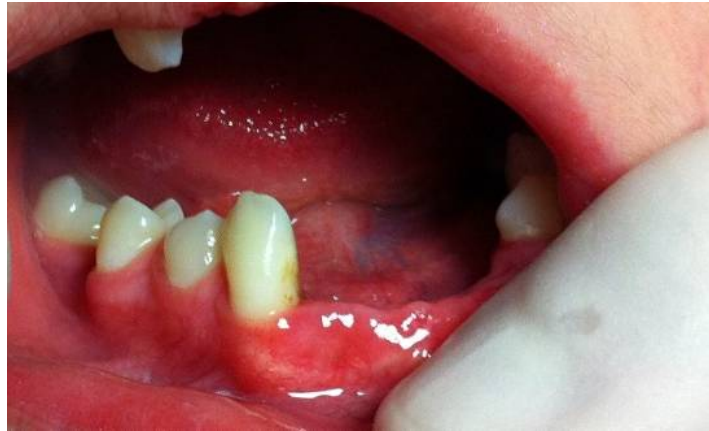*Présence d'une hyperkératose psoriasiforme au niveau du pied chez une enfant.  
Cas du Dr D. Droz*

On retrouve une susceptibilité accrue aux infections cutanées et systémiques dans 50% des cas avec, par exemple, des infections des voies respiratoires ou des abcès cutanés.

Des calcifications méningées ainsi qu'une hyperkératose folliculaire peuvent aussi être identifiées chez les malades.

Les lésions cutanées sont suivies par des manifestations au niveau de la cavité buccale. On observe une parodontite agressive à début précoce en denture temporaire suivie de la perte précoce des dents de cette denture vers l'âge de 4 ans.

Cette parodontite agressive se prolonge souvent en denture permanente entrainant une perte précoce des dents permanentes (*Figure 42*).

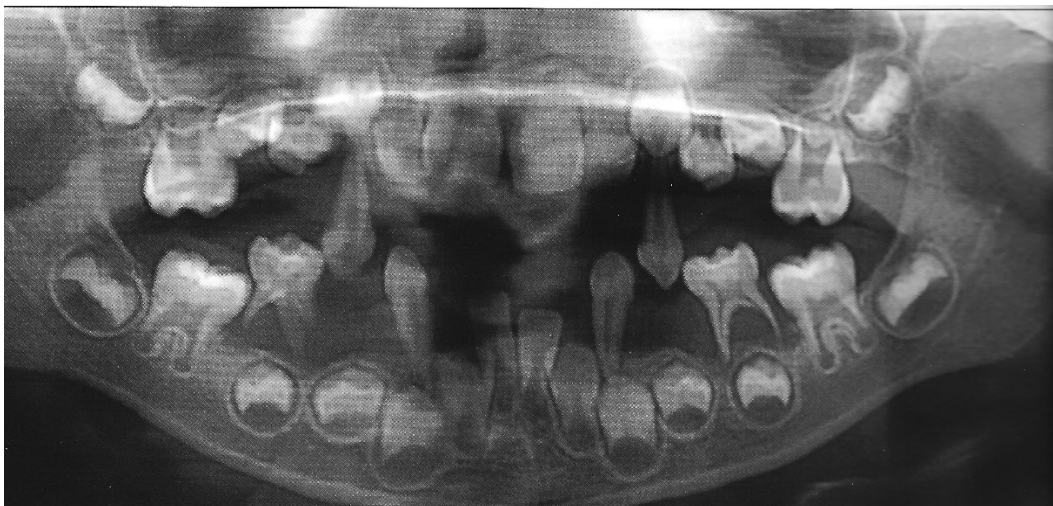


**Figure 42 :** Syndrome de Papillon-Lefèvre

*Présence d'une parodontite agressive entrainant une perte progressive des dents permanentes  
Cas du Dr D. Droz*

Les patients atteints du syndrome de Papillon-Lefèvre sont souvent édentés à un âge précoce, au début de l'âge adulte.

L'image radiographique correspond à une perte généralisée d'os alvéolaire (*Figure 43*).



**Figure 43:** Syndrome de Papillon-Lefèvre

*Radiographie panoramique dentaire : parodontite agressive généralisée entrainant une  
perte d'os alvéolaire chez un enfant de 4 ans en denture mixte.  
Cas du Dr D. Droz*



L'espérance de vie est normale chez ces patients

Une approche multidisciplinaire est requise pour traiter les patients atteints du syndrome de Papillon-Lefèvre. Un traitement à base de Rétinoïdes oraux atténue l'hyperkératose et ralentit l'alvéolyse. Les crèmes émoullientes sont recommandées pour l'atteinte cutanée.

En ce qui concerne le traitement des manifestations buccales, aucun consensus n'existe à ce jour mais plusieurs options thérapeutiques ont été proposées.

Le traitement repose sur un bilan parodontal, suivi d'un traitement parodontal conventionnel.

Puis l'avulsion des dents temporaires est requise afin de supprimer les germes pathogènes parodontaux potentiels comme *Actinobacillus actinomycetemcomitans*.

Une antibiothérapie est indiquée pendant l'éruption des dents permanentes afin d'éradiquer la réémergence de ces agents pathogènes parodontaux. La posologie concernant l'antibiothérapie est la suivante : Amoxicilline 50 à 100 mg/kg/j en deux ou trois prises associée au Métronidazole 30mg/kg/j en deux ou trois prises pendant 7 jours.

Evidemment, une hygiène bucco-dentaire excellente est requise ainsi qu'un contrôle périodique.

Une réhabilitation prothétique s'avèrera nécessaire du fait de la perte précoce des dents permanentes et temporaires.

Dans ce cas, plusieurs options prothétiques seront envisageables :

- En denture temporaire, des prothèses amovibles, à renouveler au fur et à mesure de la croissance, seront recommandées.
- La mise en place de 2 à 4 implants ostéo-intégrés dans la région symphysaire à partir de l'âge de 6 ans et avant la fin de la croissance sera indiquée en cas d'avulsion des incisives permanentes mandibulaires.
- Après la fin de la croissance, la mise en place d'implants dans d'autres régions anatomiques sera réalisable. Ces implants seront placés dans le but de poser une prothèse amovible stabilisée par la suite.

## 1.6. Hypophosphatasie [2, 13, 49, 71]

L'hypophosphatasie est une maladie génétique qui survient chez l'enfant. Cette pathologie est rare avec une prévalence de 1/100 000 naissances.

Une variabilité clinique importante est observée car elle compte 6 formes cliniques en fonction de l'âge d'apparition qui sont : les formes périnatales (létales ou non), la forme infantile, juvénile, adulte et l'odontohypophosphatasie qui se manifeste uniquement par une atteinte dentaire, sans signe radiologique ou histologique d'ostéomalacie [71].

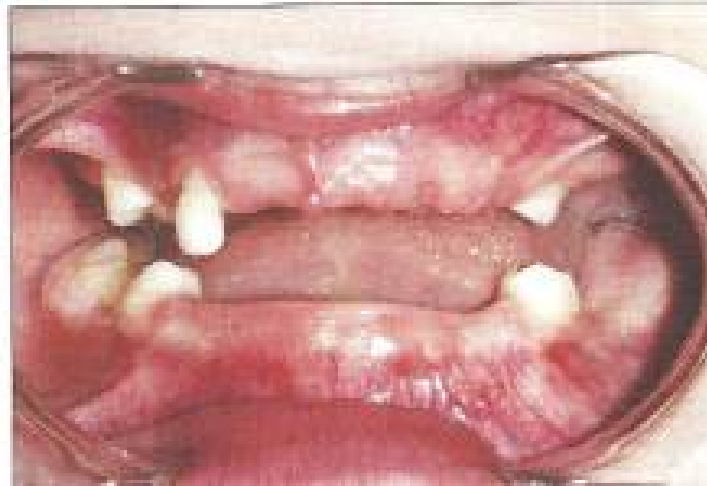L'hypophosphatasie se transmet selon le mode autosomique dominant dans les formes juvéniles et adultes et autosomique récessif dans les formes périnatales et infantiles.

Au niveau génétique, cette pathologie se caractérise par de nombreuses mutations du gène ALPL codant pour la phosphatase alcaline non tissu spécifique. Ces mutations entraînent une réduction de l'activité de cette enzyme, provoquant donc un défaut de la minéralisation osseuse tant au niveau squelettique qu'au niveau dentaire.

Un défaut de formation du cément et de la dentine, correspondant à une aplasie ou une hypoplasie, est constaté.

Cliniquement, ces mutations se manifestent, pour les formes infantiles et juvéniles, par un rachitisme, une déminéralisation étendue, des malformations squelettiques, des troubles rénaux dus à la calcification et une craniosynostose prématurée.

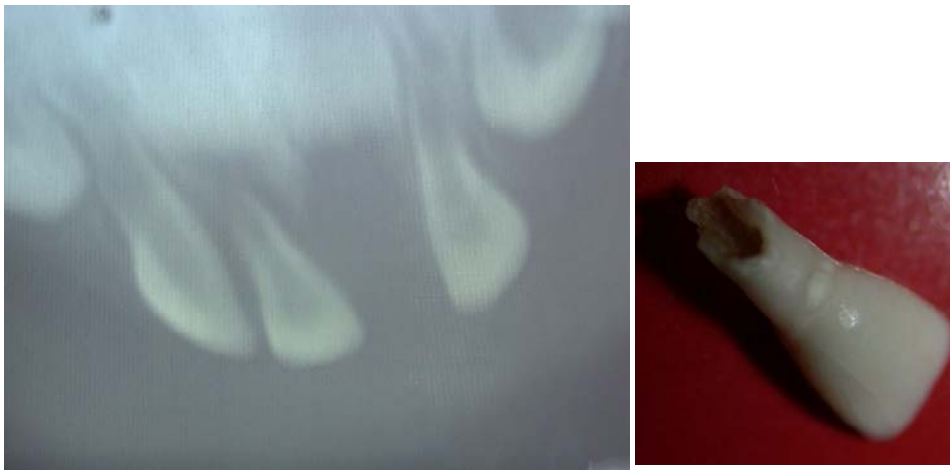Au niveau bucco-dentaire, une parodontite apparaît. Elle correspond à une lyse osseuse à l'origine de la perte prématurée des dents temporaires sans signe clinique de résorption et d'inflammation gingivale. En ce qui concerne les dents permanentes, une mobilité plus ou moins importante est observée ainsi qu'une perte de ces dents selon la sévérité de la forme clinique (*Figures 44 et 45*).



**Figure 44:** Hypophosphatasie

*Présence d'un édentement partiel dû à la perte prématurée des dents temporaires chez un enfant*

*D'après NAULIN-IFI C. Odontologie pédiatrique clinique, 2011 [49].*



**Figure 45:** Hypophosphatasie

*Perte prématurée des dents temporaires due à une parodontite chez un enfant  
Cas du Dr D. Droz.*

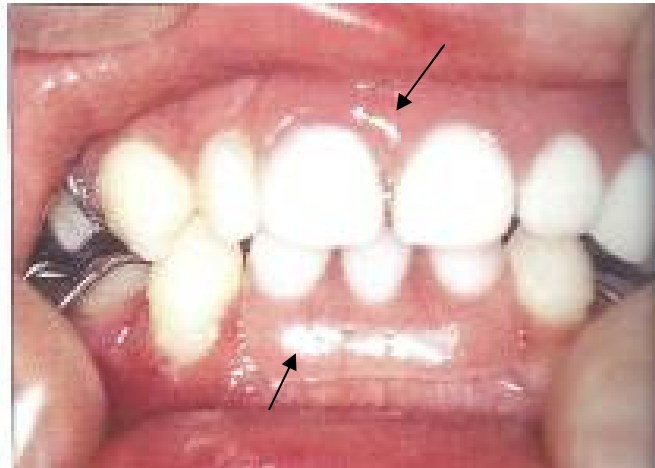Un suivi multidisciplinaire comprenant pédiatre, radiologue, orthopédiste, odontologiste, et neurochirurgien est indiqué pour les patients atteints d'hypophosphatasie.

Le traitement systémique consiste en la prise de Vitamine D et de Phosphate de Calcium. Le succès de ce traitement dépend de la sévérité de la pathologie.

Au niveau buccal, un traitement conventionnel de la parodontite est préconisé.

Dans un même temps, la mise en place d'une prothèse pédiatrique dès la perte des incisives temporaires est recommandée suivie de l'ajout des dents sur la prothèse au fur et à mesure de la perte des dents temporaires (*Figure 46*).

Au cours de la croissance, la prothèse pédiatrique est renouvelée avec des moyens de rétention non traumatisants.



**Figure 46:** Hypophosphatasie

*Mise en place d'une prothèse pédiatrique dans le cadre de la perte prématurée des dents temporaires*

*D'après NAULIN-IFI C. Odontologie pédiatrique clinique, 2011[49].*

L'éruption des dents permanentes ainsi que leurs mobilités doivent être surveillées très régulièrement.

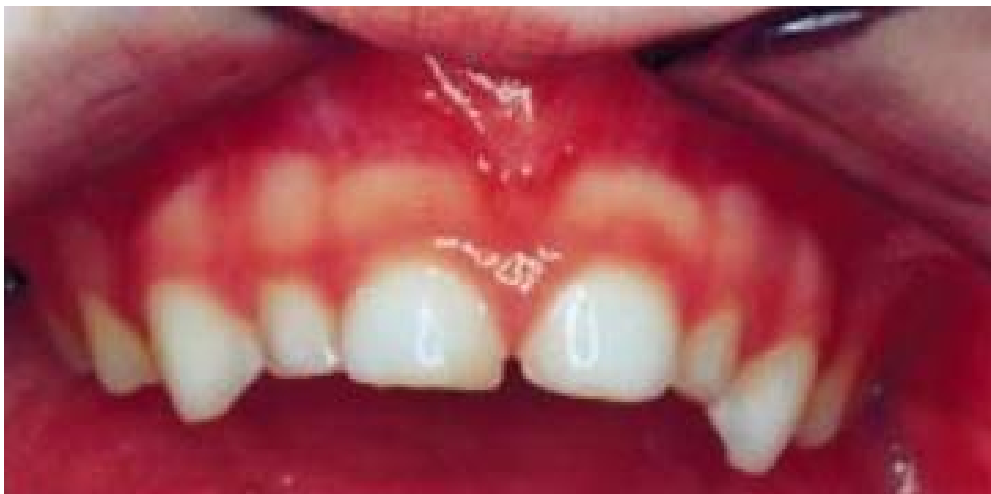Il est primordial qu'une éducation à l'hygiène soit instaurée ainsi qu'un suivi périodique chez un chirurgien-dentiste.

En cas de perte des dents permanentes, la pose d'implants pourra être envisagée en fonction de la qualité de l'os alvéolaire en fin de croissance.

## 1.7. Syndrome de Down [2, 5, 48, 49, 60, 66]

Le syndrome de Down ou trisomie 21 est une anomalie chromosomique autosomique 21 (présence d'un chromosome 21 surnuméraire). Elle se caractérise par des anomalies morphologiques (dysmorphie faciale, pathologie du tissu conjonctif), malformatives (cardiaques, neurologiques, digestives) et par une déficience mentale plus ou moins importante.

Une déficience immunitaire avec notamment, un déficit fonctionnel des neutrophiles et des monocytes ainsi qu'une altération du fonctionnement des lymphocytes B et T est observée chez ces patients. Cette déficience est en grande partie à l'origine de la prévalence élevée de gingivites et de parodontites à progression rapide chez ces patients. La quantité de plaque n'est donc pas le facteur principal de cette atteinte parodontale. La parodontite ou la gingivite peuvent débuter en denture temporaire (*Figure 47*).



**Figure 47:** Syndrome de Down

*Gingivite généralisée chez un enfant atteint du syndrome de Down.*

*D'après BAILLEUL-FORESTIER I. et NAULIN-IFI C. Encyclopédie médico-chirurgicale article 4-014-C-40, parodontologie de l'enfant, 2001 [2].*

On note également à l'examen clinique une perturbation de la séquence d'éruption en denture temporaire ainsi qu'un retard d'éruption en denture permanente.

D'autres anomalies comme une macroglossie, une hypodontie, ainsi qu'une macrodontie en denture temporaire sont décrites chez les patients atteints de trisomie 21.

Une prise en charge pluridisciplinaire est requise.

Sur le plan buccal, une surveillance très régulière chez un chirurgien-dentiste est indiquée avec maintenance et prise en charge de la parodontite dès qu'elle est diagnostiquée.

## 1.8. Syndrome d'Ehlers-Danlos (SED) [2, 10, 31, 41, 48, 55]

Le Syndrome d'Ehlers-Danlos (SED) est constitué d'un groupe hétérogène de maladies héréditaires du tissu conjonctif. Cette maladie rare se transmet dans la majorité des cas selon le mode autosomique dominant, mais le mode de transmission peut différer d'une forme à l'autre. Le SED comprend 6 formes cliniques qui sont liées à des anomalies de synthèse ou de sécrétion des différents collagènes.

En effet, le tissu conjonctif est composé de collagène. Le déficit en collagène entraîne donc une fragilité des tissus comme la peau, les ligaments, ou encore certains organes internes.

De ce fait, la forme classique du syndrome se manifeste par une hyperextensibilité cutanée, une fragilité cutanée (cicatrisation perturbée), une hyperlaxité ligamentaire, des muqueuses fragiles et saignant facilement (nombreux hématomes), des douleurs chroniques et une fatigabilité importante.

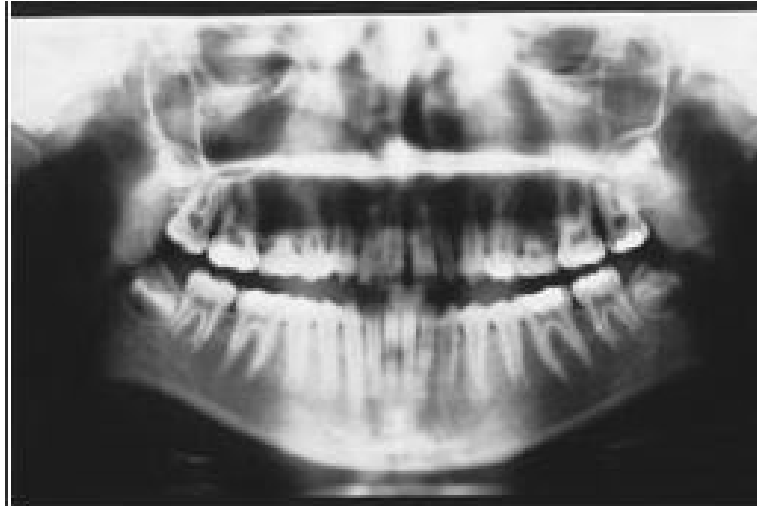Génétiquement le SED correspond à des mutations des gènes COL5A1 et COL5A2.

Aucune conséquence sur les capacités intellectuelles de l'enfant n'est constatée.

Ce syndrome présente de nombreuses manifestations orales.

Une parodontite agressive généralisée à début précoce entraînant une perte prématurée des dents permanentes est caractéristique des types IV et VIII du SED.

D'autres anomalies bucco-dentaires sont constatées comme la présence d'agénésies (*Figure 48*), d'hypoplasies de l'émail ou de calcifications pulpaire (pulpolithes). On note aussi une fragilité au niveau des dents qui ont tendance à fracturer. Une microdontie peut être fréquente chez les patients atteints de SED.



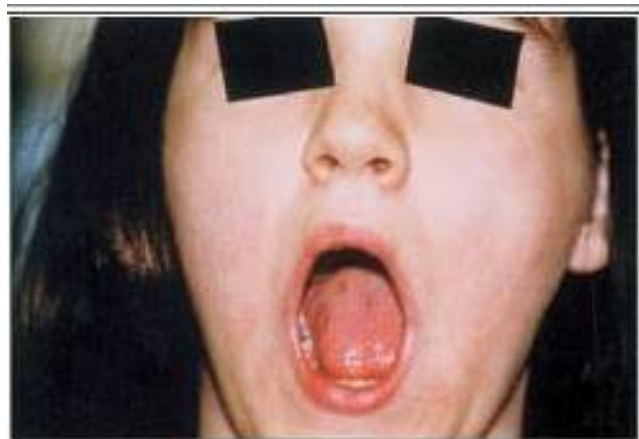**Figure 48:** Syndrome d'Ehlers-Danlos

*Radiographie panoramique dentaire : présence d'une agénésie des deux prémolaires supérieures chez un patient atteint du Syndrome d'Ehlers-Danlos*

*D'après LETOURNEAU Y. et al. Manifestations orales du syndrome d'Ehlers-Danlos, 2001 [41].*

Quant aux muqueuses, elles sont aussi fragiles que la peau, elles se déchirent facilement et la gencive est hyperplasique. Les hémorragies post-avulsions sont fréquentes et sont difficiles à contrôler.

Les luxations de l'articulation temporo-mandibulaire sont souvent observées à cause de l'hyperlaxité ligamentaire retrouvée dans ce syndrome (*Figure 49*).



**Figure 49:** Syndrome d'Ehlers-Danlos

*Luxation de l'articulation temporo-mandibulaire due à une hyperlaxité ligamentaire chez un patient atteint du Syndrome d'Ehlers-Danlos*

*D'après LETOURNEAU Y. et al. Manifestations orales du syndrome d'Ehlers-Danlos, 2001[41].*

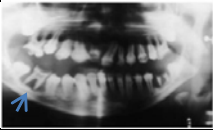


Le traitement consiste en une prise en charge pluridisciplinaire du patient. Il n'existe pas de traitement curatif mais des traitements à visée symptomatique ont été mis en place pour soulager le patient atteint de SED.

Un traitement conventionnel de la parodontite ainsi qu'une surveillance régulière bucco-dentaire sont recommandés.




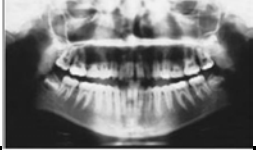


## 1.9. Maladie histiocytaires à cellules de Langerhans

Les patients atteints de maladie histiocytaire à cellules de Langerhans présentent une parodontite mais aussi d'autres signes bucco-dentaires. Cette pathologie sera développée dans la partie : IV : Cas particulier des hémopathies et autres pathologies cancéreuses.

|  | Neutropénie congénitale sévère   | Neutropénie cyclique   | Syndrome de Chediak-Higashi   | Déficit d'adhésion leucocytaire  |
|--|--|--|---|--|
| Photo                                  |   |   |   |  |
| Mode transmission                      | Mode autosomique dominant ou récessif  | Mode autosomique dominant  | Mode autosomique récessif   | Mode autosomique récessif  |
| Age de survenue                        | Enfant (âge moyen de 3 mois)   | Enfant   | Enfant  | Enfant   |
| Caractéristiques générales pathologies | Déficit immunitaire provoqué par un taux de polynucléaires neutrophiles inférieur à 1500/mm <sup>3</sup> chez l'enfant de moins de 1 an<br><br>Apparition d'infections bactériennes ou mycosiques à répétitions<br><br>Splénomégalie et forte prédisposition à la leucémie | Diminution périodique de polynucléaires neutrophiles toutes les 3 semaines et dure environ 3 à 6 jours<br><br>A l'origine d'une susceptibilité aux infections (ORL et respiratoires récurrentes) | Déficiência immunitaire sévère caractérisée par une neutropénie associée à d'autres déficits immunitaires<br><br>Hypopigmentation cutané et oculaire, cheveux argentés, hypertrophie hépato-spléno-ganglionnaire<br><br>Anomalies neurologiques périphériques et centrales, susceptibilité aux infections | Défaut d'adhésion et de chimiotactisme des leucocytes et leucocytose avec neutropénie<br><br>Survenue récurrente d'infections bactériennes sévères |
| Symptômes buccaux                      | Gingivite douloureuse, hyperplasique et hémorragique<br><br>Perte prématurée des dents permanentes par alvéolyses rapides due à parodontite agressive<br><br>Papules sur langue<br>Ulcération toute la muqueuse buccale  | Ulcérations multiples muqueuse buccale<br><br>Aptose<br><br>Parodontite et gingivite   | Ulcérations buccales à répétitions<br><br>Gingivite sévère<br>Parodontite agressive: chute prématurées dents temporaires  | Parodontite agressive: perte prématurée dents temporaires<br><br>Inflammation gingivale aiguë<br><br>Hyperplasie gingivale                         |
| Symptômes généraux                     |  | Fièvre modérée, céphalées, dysphagie, adénopathies cervicales  | Pronostic vital très sévère<br><br>En absence de greffe: durée de vie de 3 ans  | Infections engagent le pronostic vital<br><br>Sans greffe, les patients décèdent souvent d'une infection dans les deux premières années de vie     |
| CAT                                    | Antibiothérapie prophylactique<br><br>Facteurs G-CSF<br>Transplantation moelle osseuse<br><br>Conseil génétique<br><br>Hospitalisation<br>Traitement local: antalgiques et anesthésiques locaux<br><br>Traitement parodontal   | Facteur G-CSF<br>Antibiothérapie pour infections<br>BDB<br>Antalgiques locaux pour ulcérations<br><br>Traitement conventionnel parodontite: Amoxicilline + Metronidazole                         | Greffe de moelle osseuse<br><br>Traitement conventionnel de la parodontite agressive  | Greffe de moelle allogénique<br><br>Antibiothérapie pour infections<br><br>Traitement conventionnel parodontite<br><br>Maintenance parodontale     |

**Tableau 6 : Maladie parodontale**

|  | Syndrome de Papillon-Lefèvre  | Hypophosphatasie   | Syndrome de Down  | Syndrome d'Ehlers-Danlos   |
|--|---|--|---|--|
| Photo                                  |    |   |   |   |
| Mode de transmission                   | Mode autosomique récessif   | Mode autosomique dominant ou autosomique récessif  | Présence d'un chromosome 21 surnuméraire  | Mode autosomique dominant  |
| Age de survenue                        | Enfant  | Enfant   | Enfant  | Enfant   |
| Caractéristiques générales pathologies | <p>*déficience du chimiotactisme des neutrophiles et des activités phagocytaires</p> <p>*susceptibilité aux infections cutanées et systémiques</p> <p>*calcifications méningées, hyperkératose folliculaire</p> | <p>*6 formes cliniques en fonction de l'âge d'apparition, défaut de formation du ciment et de la dentine</p> <p>*rachitisme, déminéralisation étendue, malformations squelettiques, troubles rénaux dûs à la calcification et craniosynostose prématurée</p> | <p>Anomalies morphologiques, malformatives et déficience mentale</p>  | <p>*6 formes cliniques liées à des anomalies de synthèse ou de sécrétion des différents collagènes</p> <p>*hyperextensibilité cutanée, fragilité cutanée, hyperlaxité ligamentaire, muqueuses fragiles et saignant facilement, douleurs chroniques et fatigabilité importante</p>                  |
| Symptômes buccaux                      | <p>*atteinte cutanée:</p> <p>Hyperkératose palmo-plantaire</p> <p>*atteinte buccale:</p> <p>Parodontite agressive: perte précoce dents temporaires puis des dents permanentes</p> <p>Edentation âge précoce</p> | <p>Parodontite agressive:</p> <p>Perte prématurée dents temporaires puis permanentes</p>   | <p>Gingivite et parodontite agressive, éruption et perte retardée des dents temporaires</p> <p>Perturbation de la séquence d'éruption en denture temporaire et retard d'éruption en denture permanente</p> <p>Macroglossie, hypodontie et macrodontie en denture temporaire</p> | <p>Parodontite agressive généralisée</p> <p>Agénésies, hypoplasies de l'émail, calcifications pulpaire</p> <p>Microdontie</p> <p>Tendance des dents à fracturer</p> <p>Hémorragies post-avulsions fréquentes, gencives hyperplasiques</p> <p>Hyperlaxité ligamentaire</p> <p>Luxation de l'ATM</p> |
| CAT                                    | <p>Suivi multi disciplinaire</p> <p>Traitement parodontal</p> <p>Avulsion dents temporaires</p> <p>Réhabilitation prothétique:</p> <p>Prothèse amovible puis implants</p>                                       | <p>Suivi multi disciplinaire</p> <p>Traitement conventionnel parodontite</p> <p>Réhabilitation prothétique:</p> <p>Prothèse amovible puis implants</p> <p>Education HBD</p>  | <p>Suivi multi disciplinaire</p> <p>Traitement conventionnel parodontite</p> <p>Surveillance Bucco-Dentaire régulière</p>   | <p>Suivi multi disciplinaire</p> <p>Traitement conventionnel parodontite</p> <p>Surveillance Bucco-Dentaire régulière</p>  |

*Tableau 7 : Maladie parodontale*

## 2. Ulcérations gingivales

Les ulcérations sont des pertes de substances profondes intéressant toute la hauteur de l'épithélium et s'étendant au-delà du chorion. Leurs tailles est très variable et ce sont des lésions élémentaires secondaires.

Les ulcérations gingivales font souvent parties des signes cliniques de pathologies systémiques comme la tuberculose ou les neutropénies.

### 2.1. Tuberculose pulmonaire

- **Définition/Histopathologie [16, 20, 26, 32, 38]**

La tuberculose est une infection bactérienne chronique contagieuse qui touche tous les âges.

L'agent responsable de la tuberculose pulmonaire est une bactérie appartenant au complexe *Mycobacterium tuberculosis*, le Bacille de Koch (BK).

La tuberculose se transmet par voie aérienne par l'intermédiaire de gouttelettes (de Flügge).

Cette pathologie touche surtout les patients immunodéprimés ou en situation de précarité.

Une atteinte buccale peut être constatée chez les patients atteints de tuberculose.

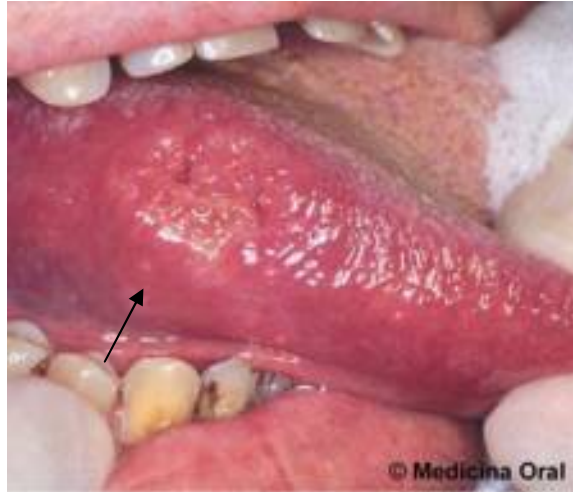- **Signes cliniques [16, 20, 26, 32, 38]**

Les manifestations buccales sont obtenues par auto-inoculation d'une érosion préexistante par le Bacille de Koch présent dans les sécrétions bronchiques du patient.

L'atteinte buccale secondaire, ou parfois contemporaine à l'atteinte pulmonaire est cependant très rare. Sa fréquence varie de 0,05 à 0,5 %.

Elle correspond à une ulcération souvent unique très algique, inflammatoire et pouvant mesurer 1 à 2 cm (*Figure 50*).

Elle est chronique, à bords irréguliers, à fond nécrotique gris jaunâtre et évoluant difficilement vers la guérison. La lésion est ferme mais non indurée.

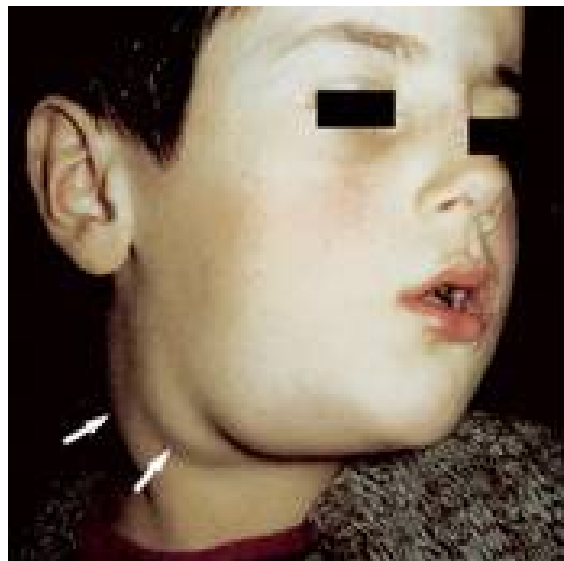

**Figure 50: Tuberculose**

*Ulcération creusante de la langue*

*D'après PEGLION A. Classification clinique des érosions et ulcérations : quand le chirurgien-dentiste doit-il s'inquiéter ? 2013[51].*

Cette ulcération peut apparaître au niveau des lèvres, de la langue, des joues ou du palais. Elle est également toujours associée à une adénopathie cervico-faciale satellite (*Figure 51*).



**Figure 51: Tuberculose**

*Adénopathies tuberculeuses sous mandibulaires chez un jeune enfant*

*D'après COULON J-P et al. Tuberculose, 2008 [16].*

Une altération de l'état général est constatée ainsi qu'une dysphagie et une sialorrhée (trouble de la salivation).

- **Diagnostic**
  - **Diagnostic positif [16, 20, 26, 38]**

Le diagnostic repose d'abord sur le contexte médical et l'intradermo-réaction.

Une radiographie pulmonaire, une mise en évidence des Bacilles de Koch dans les crachats matinaux et un recueil de sécrétions gastriques (BK tubage) peuvent aussi être des moyens de diagnostic de la tuberculose.

Une biopsie de la lésion peut également être réalisée par la suite. L'examen histologique met en évidence des granulomes épithélioïdes et géantocellulaires avec ou sans nécrose caséuse. Si la coloration de Ziehl est négative, des examens bactériologiques (culture des crachats et polymérase chain reaction PCR) doivent être prévus.

- **Traitement/Conduite à tenir [16, 20, 26, 32, 38]**

Le traitement est celui de la maladie générale, c'est-à-dire l'administration d'une association d'antibiotiques au long cours (période minimale de 6 à 9 mois). Cette association est composée d'Isoniazide (5 mg/kg/jour) et de Rifampicine (10 mg/kg/jour) en une seule prise orale à jeun (1 heure avant les repas ou 2 heures après). Durant les 2 premiers mois, le traitement comprend en plus le Pyrazinamide (25 mg/kg) et l'Ethambutol (15 mg/kg). L'Isoniazide et la Rifampicine sont poursuivis seuls durant les 4 mois suivants.

Ce traitement permettra, dans un même temps, la cicatrisation et la guérison des lésions buccales.

Un isolement est indiqué en cas de tuberculose pulmonaire car cette pathologie est très contagieuse.

Le diagnostic précoce de la tuberculose au niveau de la muqueuse buccale ainsi qu'une vaccination efficace permettent d'éviter les complications et diminuent le risque de contagion.

## 2.2. Neutropénie :

Les patients atteints de neutropénie présentent des ulcérations mais aussi une parodontite. Cette pathologie a été développée dans la partie III.1. La maladie parodontale.

## IV. Cas particuliers des hémopathies et autres pathologies

### 1. Anémie

- **Définition/Histopathologie [26, 40, 44, 46, 49, 54, 55]**

L'anémie n'est pas une maladie, elle se définit plutôt comme un symptôme très fréquent de nombreuses pathologies comme la Drépanocytose ou encore la Thalassémie.

L'anémie est fréquemment retrouvée chez les enfants. Elle est caractérisée par une valeur du taux d'hémoglobine inférieure aux valeurs de référence qui sont de 12g/dl pour l'enfant et la femme et de 13g/dl pour l'homme.

Selon son étiologie, l'anémie peut être microcytaire, normocytaire ou macrocytaire.

La cause principale de l'anémie microcytaire est la carence martiale qui repose sur l'appréciation des réserves en fer.

- **Signes cliniques [1, 17, 26, 39, 40, 42, 46, 49, 51, 54, 61]**

Quelle que soit l'étiologie, les enfants anémiés peuvent être atteints d'asthénie, de tachycardie, de dyspnée d'effort ou de vertiges. L'anémie peut aussi se manifester par des céphalées, des bourdonnements d'oreilles ou encore des troubles de la conscience.

La pâleur de la peau, des muqueuses, notamment la muqueuse orale, et de la gencive est un signe caractéristique de l'anémie.

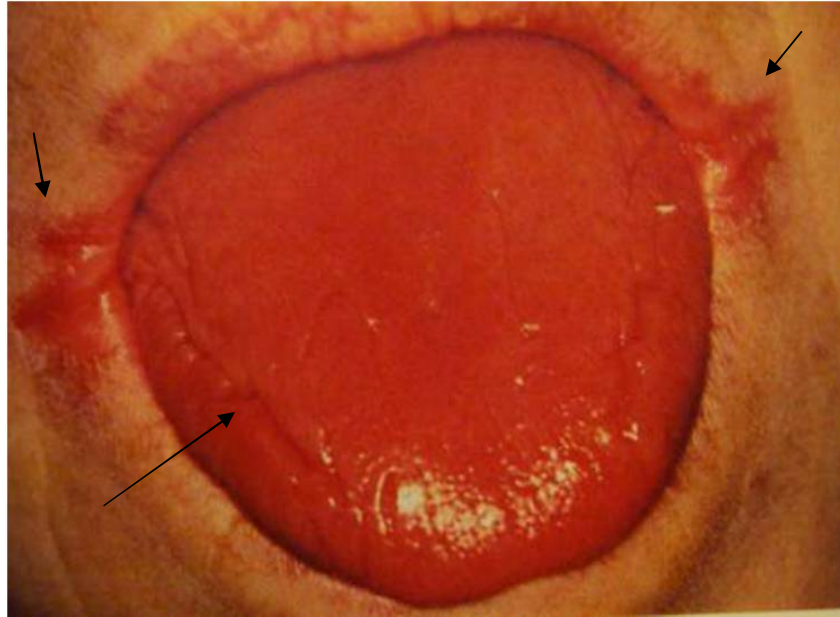Une atrophie muqueuse est aussi constatée dans les formes chroniques d'anémie. Le réseau vasculaire et le tissu conjonctif sous-jacent sont visibles par transparence donnant, paradoxalement, une couleur rouge à la muqueuse.

L'apparition d'ulcérations, de pétéchies, mais aussi de gingivorragies est constatée chez les patients atteints d'anémie.

En ce qui concerne l'anémie microcytaire par carence martiale, elle se manifeste par une langue rouge, décapillée et douloureuse (*Figure 52*). Des zones lichénoïdes ainsi que des petits aphtes peuvent apparaître également au niveau de la langue et de la face interne des joues.

La présence de perlèche commissurale ainsi qu'une sécheresse buccale peuvent apparaître chez ces patients (*Figure 52*).



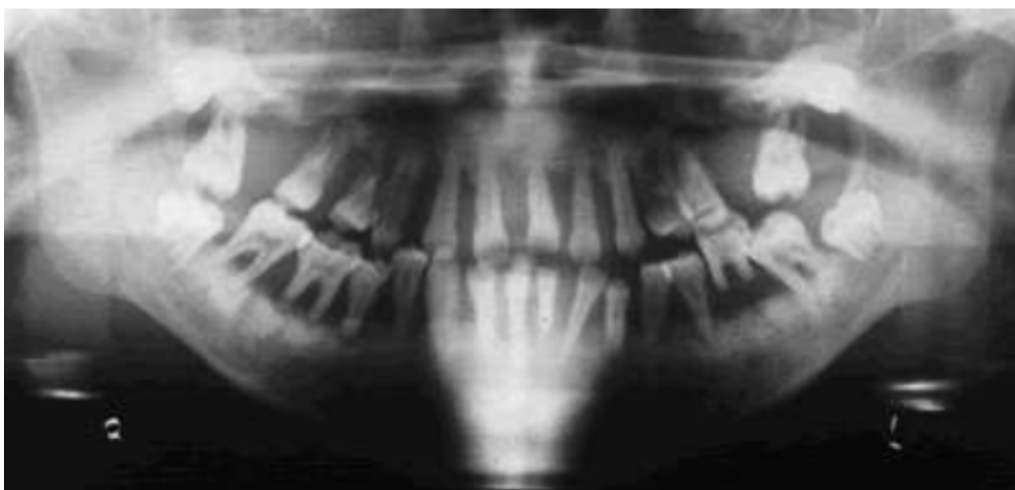

**Figure 52: Anémie**

*Langue dépapillée et rouge, associée à des perlèches commissurales chez un patient anémié*

*D'après ALI M. Manifestations buccales des hémopathies :diagnostic précoce, 2011 [1].*

Il existe une forme particulière d'anémie qui est l'anémie de Fanconi. Une parodontite agressive peut être constatée chez les patients atteints de cette dernière. C'est d'ailleurs la seule forme d'anémie qui induit une parodontite. C'est une maladie autosomique récessive et fréquente chez l'enfant. Les patients atteints de l'anémie de Fanconi présentent un risque élevé de développer une leucémie aigüe myéloïde (*Figure 53*).



**Figure 53: Anémie de Fanconi**

*Radiographie panoramique dentaire : Parodontite agressive entraînant une alvéolyse généralisée chez un patient atteint d'anémie de Fanconi*

*D'après ALI M. Manifestations buccales des hémopathies :diagnostic précoce, 2011 [1].*

- **Diagnostic [26, 44, 49, 55]**
  - **Diagnostic positif**

Le diagnostic repose sur la biologie avec une NFS et notamment les taux d'hémoglobine et d'hématocrite.

Il repose aussi sur les éléments cliniques du syndrome anémique comme la pâleur cutanéomuqueuse ou la dyspnée.

L'anémie peut être découverte soit à l'occasion d'une numération systématique, soit en raison de symptômes qui lui sont liés.

- **Traitement/Conduite à tenir [46, 49, 55]**

Un bilan sanguin (numération-formule sanguine) doit être prescrit et toute anomalie doit être corrigée avant de commencer les soins dentaires.

En ce qui concerne l'anémie microcytaire par carence martiale, un apport médicamenteux de Sels Ferreux par voie orale et la prise quotidienne de Vitamines C sont recommandés.

Les lésions buccales cicatriseront parallèlement à la correction de l'anémie.

## 2. Leucémies

- **Définition/Histopathologie [1, 2, 6, 13, 17, 26, 30, 36, 46, 49, 51, 58, 61]**

Les leucémies sont les formes les plus courantes de cancer infantile. Elles s'expliquent par la prolifération clonale de cellules hématopoïétiques immatures lymphoïdes (Leucémie Aigüe Lymphoblastique LAL) ou myéloïdes (Leucémie Aigüe Myéloblastique LAM), dans la moelle osseuse, puis dans la circulation sanguine et le système lymphatique. Cette prolifération a pour conséquence un déficit de cellules matures dans la moelle osseuse se traduisant par une insuffisance médullaire. Ces cellules entraînent une insuffisance médullaire par inhibition des lignées hématopoïétiques normales préexistantes dans la moelle osseuse.

Cette insuffisance médullaire se caractérise par une anémie, une thrombopénie et une neutropénie.

On distingue les leucémies lymphoïdes et myéloïdes en fonction de la cellule d'origine et les leucémies aigües et chroniques en fonction de la rapidité d'évolution de la leucémie.

L'étiologie des leucémies est mal connue et s'appuie sur des agents délétères de l'ADN tels que les radiations ionisantes, certains médicaments ou toxiques (comme les pesticides, le tabagisme, la pollution). Le traitement des tumeurs par chimiothérapie ou radiothérapie ainsi que les facteurs génétiques peuvent aussi être des facteurs de risque.

Les leucémies aigües sont les maladies malignes les plus fréquentes.

La LAL est plus fréquente chez l'enfant que chez l'adulte. Environ 75% des cas surviennent chez des patients de moins de 18 ans avec un pic de fréquence entre 2 et 5 ans. La LAL est la principale cause de mortalité chez l'enfant alors que chez l'adulte elle ne représente que 15% des cas des cancers.

Quant à la LAM, elle est beaucoup plus fréquente chez l'adulte que chez l'enfant. Elle représente 80% des cas de leucémies aigües chez l'adulte contre 20% des leucémies aigües chez l'enfant. La maladie survient en général aux alentours de 70 ans.

La Leucémie Lymphoïde Chronique (LLC) représente la forme la plus fréquente des leucémies chroniques. Elle est plus fréquente chez l'adulte et touche généralement le sujet de plus de 60 ans. Il s'agit d'une prolifération clonale dans le sang, la moelle, la rate, et les ganglions de cellules lymphocytaires B. Dans la leucémie chronique, les cellules cancéreuses sont plus matures mais toujours anormales. L'évolution peut se faire à long terme.

Toutes les formes de leucémies peuvent s'accompagner de manifestations buccales dont les principales sont les ulcérations, les gingivorragies, les hyperplasies gingivales, les pétéchies et le retard de cicatrisation.

- **Signes cliniques [1, 2, 6, 13, 17, 26, 32, 39, 46, 49, 51, 61]**

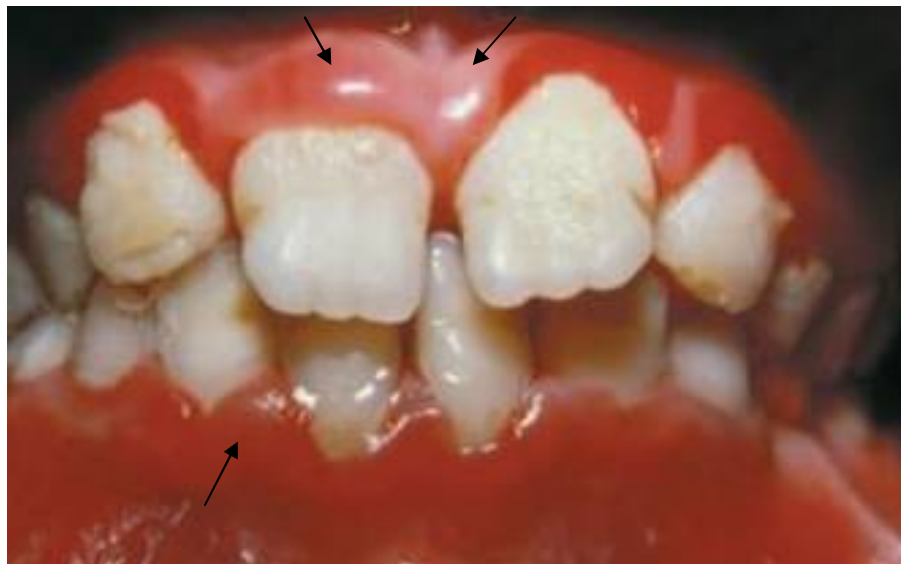Les enfants atteints de leucémie présentent très souvent des signes bucco-dentaires spécifiques. Ces signes sont des signes avant-coureurs de la leucémie. Le chirurgien-dentiste a donc un rôle important dans le dépistage concernant cette pathologie.

En ce qui concerne les leucémies aiguës en général, l'insuffisance médullaire se répercute sur toutes les lignées myéloïdes et lymphoïdes. Cliniquement, la leucémie aiguë se manifeste par :

- Une pâleur des muqueuses (notamment la muqueuse buccale) et cutanée, une asthénie, des palpitations cardiaques, une faiblesse générale, révélatrice de l'anémie caractérisée par un déficit en hématies (*Figure 54*).
- Des pétéchies muqueuses et cutanées, des gingivorragies ainsi que d'autres saignements qui sont le signe d'une thrombopénie caractérisée par un déficit en plaquettes.
- Des infections ORL et buccales à répétition comme des angines, des bronchites, des gingivites ainsi que la présence d'ulcérations buccales qui sont le signe d'une neutropénie caractérisée par un déficit en PNN.

Puis, la prolifération de cellules anormales dans la moelle osseuse se manifeste par :

- Des douleurs osseuses et articulaires très tenaces et réveillant l'enfant la nuit. Ces douleurs sont dues à la prolifération des cellules leucémiques dans la moelle des os concernés. Des douleurs dentaires dues à l'infiltration pulpaire de cellules leucémiques sont également observées chez les patients atteints de leucémie.
- Une augmentation de volume du foie, de la rate et des ganglions lymphatiques.

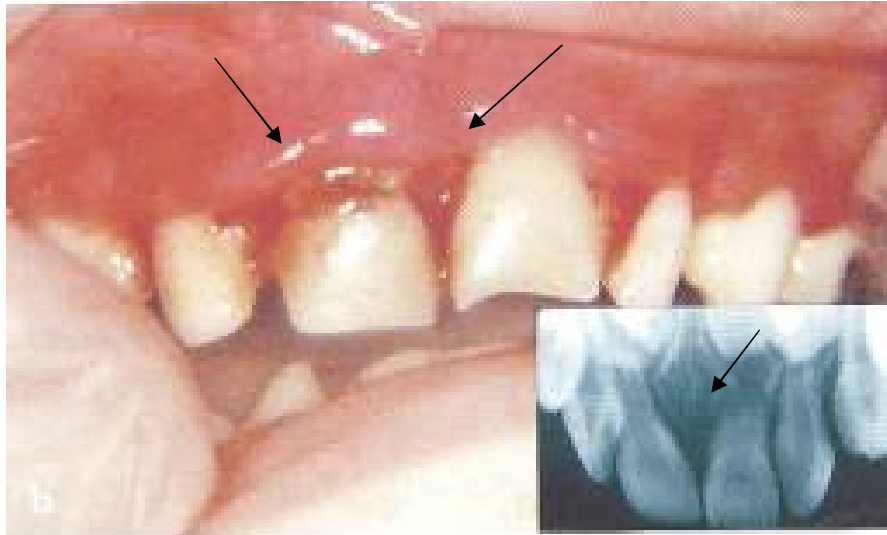


**Figure 54:** Leucémie aiguë

*Présence d'une gingivite associée à une pâleur de la gencive marginale chez un enfant  
D'après MICHEL B. et al. Encyclopédie médico-chirurgicale article 28-400-G-10, Stomatite  
du nourrisson et de l'enfant, 2008 [46].*

L'enfant ne présente pas toujours tous ces symptômes mais seulement quelques-uns.

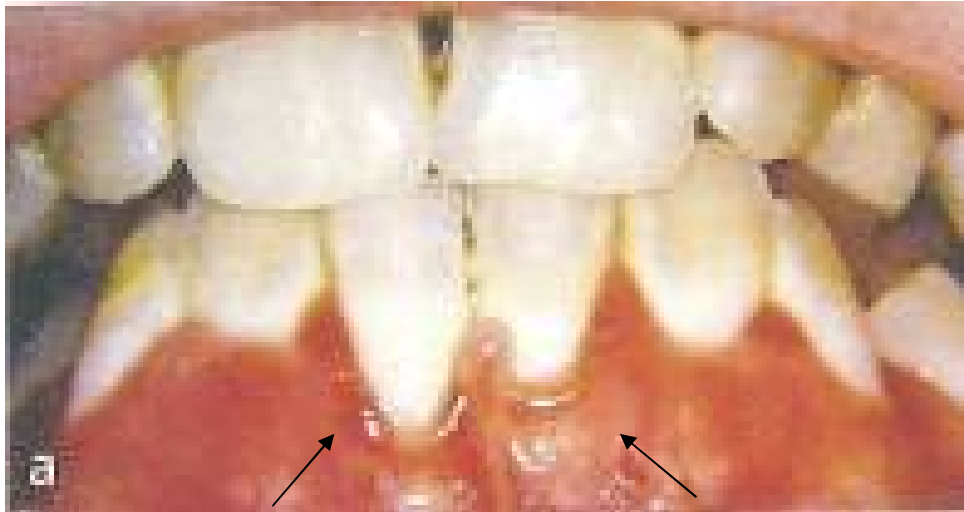
En plus de ces symptômes, l'enfant atteint de LAL peut parfois présenter des mobilités dentaires dues à la présence d'une parodontite. Des images radioclares avec perte de la lamina dura et érosions des crêtes alvéolaires peuvent être visibles sur le plan radiographique (*Figure 55*).



**Figure 55:** *Leucémie Aigüe Lymphoïde*

*Mobilité des incisives temporaires avec ulcération et inflammation des papilles, douloureuse et hémorragique, associée à une alvéolyse chez un enfant âgé de 3 ans D'après DRIDI SM. et al. La gencive pathologique de l'enfant à l'adulte diagnostics et thérapeutiques, 2013 [26].*

L'hypertrophie gingivale est une manifestation clinique précoce des LAM, en particulier pour les formes LAM 3 promyélocytaires, LAM 4 myélomonocytaires et LAM5 monocytaires. L'hypertrophie est caractérisée par un aspect œdémateux, spongieux et brillant. Elle est provoquée par l'infiltration leucémique des gencives et se manifeste dans 80% des cas de LAM (*Figure 56*).



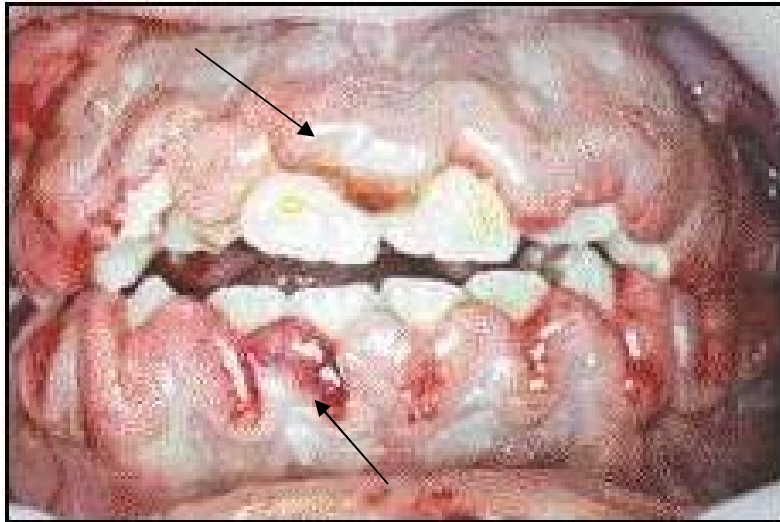**Figure 56: Leucémie Aiguë Myéloïde**

*Hypertrophie des papilles et de la gencive marginale, très hémorragique et érythémateuse chez un enfant âgé de 9 ans*

*D'après DRIDI SM. et al. La gencive pathologique de l'enfant à l'adulte diagnostics et thérapeutiques, 2013 [26].*

Quant à la Leucémie Lymphoïde Chronique (LLC), en phase terminale, les manifestations gingivales des leucémies chroniques se superposent à celles observées dans les formes aiguës. (ulcérations, gingivorragies, pétéchies, pâleur de la gencive).

Les manifestations gingivales surviennent chez 17,7% des patients dans la forme aiguë des leucémies et dans 4,4% dans les formes chroniques. L'infiltration du tissu gingival par les cellules cancéreuses provoque un accroissement tissulaire avec formation de poches gingivales favorisant l'accumulation des bactéries. De plus, la réponse immunitaire face à l'agent bactérien est inadaptée. Les signes de l'inflammation gingivale sont alors sévères et incluent une gencive oedématiée, vernissée, rouge à cyanosée, avec une forte tendance hémorragique. L'augmentation du volume de la gencive peut conduire à un recouvrement partiel des couronnes dentaires (*Figure 57*).



**Figure 57: Leucémie Aiguë Myéloïde**

*Inflammation gingivale avec une gencive oedématiée, hémorragique, vernissée avec un recouvrement partiel des couronnes dentaires chez une patiente de 13 ans  
D'après CHATEAUVIEUX JB. Les manifestations buccales du syndrome de l'histiocytose X : le point en 2010, 2010[13].*

- **Diagnostic**

- **Diagnostic positif [1, 6, 13, 26, 30, 36, 49, 51, 61]**

Le diagnostic des leucémies repose sur les manifestations cliniques ainsi que sur la numération de la formule sanguine. Cette numération mettra en évidence un syndrome d'insuffisance médullaire caractérisé par une anémie, une thrombopénie et une neutropénie.

Le diagnostic est confirmé par un myélogramme. Il permet d'affirmer le diagnostic en objectivant le taux de blastes (plus de 30% pour un diagnostic positif) envahissant le tissu médullaire.

L'analyse cytologique permet de déterminer le type de leucémie : myéloïde ou lymphoïde.

- **Traitement/Conduite à tenir [1, 6, 13, 26, 30, 36, 49, 51]**

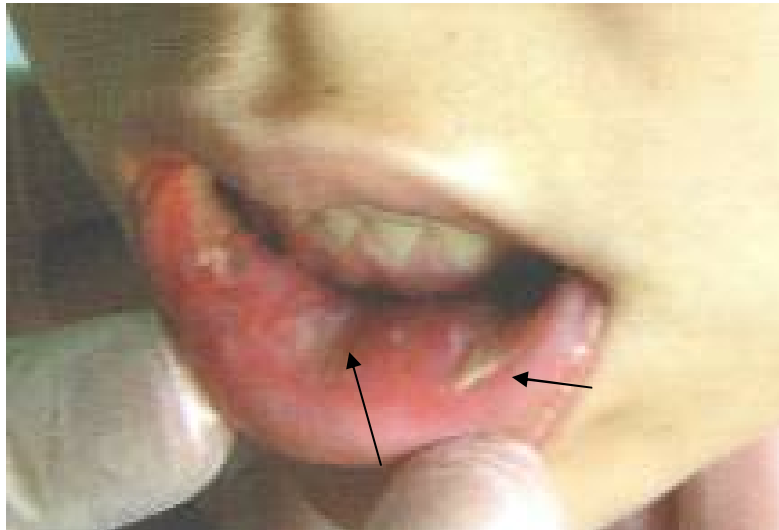Le traitement du patient atteint de leucémie repose principalement sur la chimiothérapie. Ce traitement est divisé en plusieurs étapes : l'induction, la consolidation, l'intensification et le traitement d'entretien.

La transplantation médullaire peut aussi être préconisée dans certains cas.

Les traitements par chimiothérapie sont responsables de nombreux effets indésirables qui ont un impact sur la sphère oro-faciale : nausées, vomissements, neuropathies et surtout mucites chimio-induites.

Ces mucites ont un aspect pseudomembraneux et érythémateux. Elles ont pour conséquences des troubles de la déglutition, des douleurs très importantes et une alimentation difficile voire impossible.

Le traitement des mucites est très complexe et adapté aux différents stades. Il peut consister, aux stades débutants en la mise en place de bains de bouche au bicarbonate de sodium pour neutraliser l'acidité buccale, ainsi que l'administration d'antifongiques et d'antiseptiques sans alcool. Cependant, il n'existe pas de réel consensus actuellement sur le traitement de la mucite (*Figure 58*).



**Figure 58: Leucémie**

*Présence d'une mucite chez un patient atteint de leucémie  
D'après NAULIN-IFI C. Odontologie pédiatrique clinique, 2011 [49].*

En ce qui concerne les lésions buccales, un traitement symptomatique, notamment à base de Lidocaïne ou encore de gels à base d'acide hyaluronique (*Tableau1*) pour favoriser la cicatrisation sont préconisés pour les ulcérations.

Avant la mise en place des traitements, une remise en état bucco-dentaire associée à une éducation à l'hygiène devra être réalisée par un chirurgien-dentiste.

Hormis les situations d'urgences, les soins dentaires devront être réalisés lors des périodes de rémission et seulement après avoir contacté l'hématologue.



En ce qui concerne les soins de bouche, d'après le département d'hémo-oncologie pédiatrique au CHRU de Nancy, ils sont à effectuer trois fois par jour (*Tableau 8*).

- En dehors de l'aplasie, le brossage des dents doit s'effectuer avec un dentifrice fluoré. Lors des périodes d'aplasie le brossage des dents doit s'effectuer sans dentifrice avec une brosse à dents à poils synthétiques souples. Entre chaque brossage, la brosse à dent doit être conservée dans une solution de Chlorhexidine 0,2%.
- En dehors et pendant l'aplasie, des rinçages de la bouche au bicarbonate de sodium doivent être effectués.
- Lors des périodes d'aplasie, trois sprays d'Eludril collutoire doivent être appliqués au niveau des faces internes des joues ainsi qu'au niveau de la partie postérieure du palais.

Des précautions sont à respecter :

- Une surveillance régulière des muqueuses ainsi qu'une palpation ganglionnaire sont très importante durant la période de rémission et même à vie.



CENTRE HOSPITALIER UNIVERSITAIRE  
Département d'Hémo-Oncologie Pédiatrique  
Département d'Odontologie Pédiatrique

#### SOINS DE BOUCHE CHEZ L'ENFANT

A effectuer 3x/j

|                                | • En dehors de l'aplasie   | • Si aplasie conventionnelle  | • Procédure pour le secteur protégé  |
|--------------------------------|--|---|--|
| Chez le nourrisson (sans dent) | Toilette de la bouche à l'aide d'une compresse imprégnée de Bicarbonate de sodium 1.4 %.   | Toilette de la bouche à l'aide d'une compresse imprégnée de Bicarbonate de sodium 1.4 %.  | 1) Toilette de la bouche à l'aide d'une compresse imprégnée de Bicarbonate de sodium 1.4 %.<br>2) Passage d'une compresse imbibée légèrement de <u>Fungizone</u> . |
| Chez l'enfant denté            | Brossage des dents <b>avec</b> un dentifrice fluoré.<br>- 500 ppm F avant 6 ans<br>- >1000 ppm à partir de 6 ans   | 1) Brossage des dents <b>sans</b> dentifrice.<br>Brosse à dents à poils synthétiques souples, type INAVA 7/100 <sup>èmes</sup> ou 15/100 <sup>èmes</sup>  | 1) Brossage des dents sans dentifrice.<br>Brosse à dents stérilisées type INAVA 7/100 <sup>èmes</sup>  |
|                                | - Entre chaque brossage : conserver la brosse à dents dans une solution de Chlorhexidine 0.2 % ( <u>Eludril Pério</u> ).<br>- Avant le brossage : rincer la brosse à dents à l'eau minérale. |   |  |
|                                | 2) Rinçage de la bouche au Bicarbonate de Sodium.  | 2) Appliquer trois sprays d' <u>Eludril</u> collutoire :<br>- 1 face interne joue gauche<br>- 1 face interne joue droite<br>- 1 palais partie postérieure   | 2) Appliquer trois sprays d' <u>Eludril</u> collutoire :<br>- 1 face interne joue gauche<br>- 1 face interne joue droite<br>- 1 palais partie postérieure          |
|                                | NB : Une cuillère à café de <u>Fungizone</u> à déglutir sur prescription médicale.   | 3) Rinçage de la bouche au Bicarbonate de Sodium<br><br>NB : Une cuillère à café de <u>Fungizone</u> à déglutir sur prescription médicale.<br>Si lésions : <u>Dynexan</u> 2 %<br><u>Aftamed</u> à partir de 36 mois, <u>Bloxaphte</u> (à partir de 30 mois) | 3) Rinçage de la bouche au Bicarbonate de Sodium<br><br>4) Une cuillère à café de <u>Fungizone</u> à déglutir.   |

**Tableau 8 : Protocoles des soins de bouche mis en œuvre au CHRU Nancy service Onco-Pédiatrie.**

### 3. Maladie histiocytaire à cellules de Langerhans (ou histiocytose de Langerhans)

- **Définition/Histopathologie [2, 9, 13, 26, 35, 48, 49]**

L'histiocytose de Langerhans est une pathologie rare d'étiologie inconnue et de prévalence faible : en France elle touche 1 enfant sur 200 000 et 1 adulte sur 1 à 2 millions. Elle survient surtout chez l'enfant avec un pic de fréquence entre 1 et 4 ans, et parfois chez l'adulte jeune.

L'histiocytose est due à l'infiltration et à la prolifération pathologique de cellules histiocytaires de type Langerhans dans les différents tissus et organes du corps humain. Le tissu osseux est souvent atteint mais la peau, les muqueuses ainsi que d'autres organes internes comme le foie et les poumons peuvent aussi être concernés par l'envahissement pathologique de ces cellules. L'histiocytose langerhansienne se traduit à la fois par des manifestations générales et des manifestations locales.

Les manifestations orales peuvent constituer le premier signe de la maladie et dans certains cas, la cavité buccale est la seule zone affectée.

Les lésions ostéolytiques au niveau du massif facial sont l'une des manifestations les plus courantes de l'histiocytose. En effet, 20% des atteintes se situent dans la sphère orale avec des pertes dentaires prématurées.

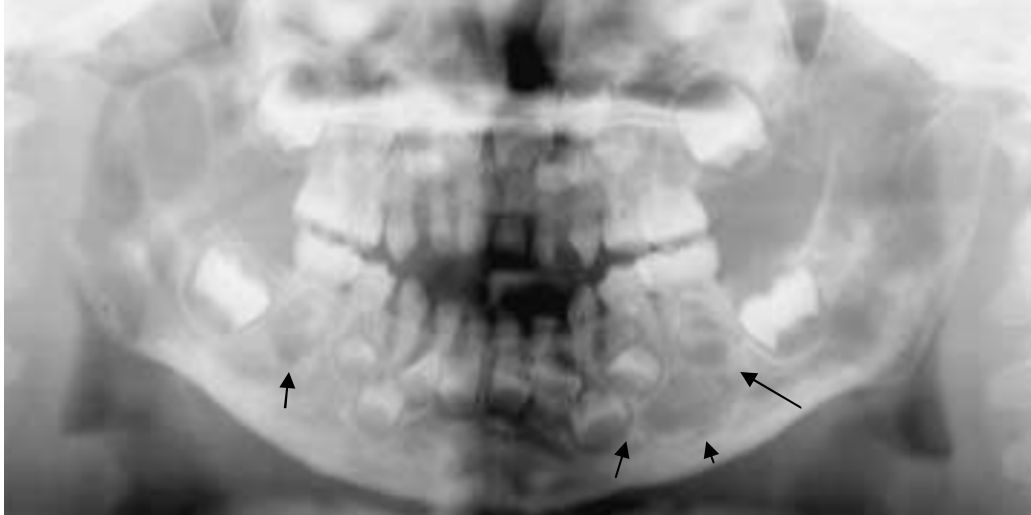Trois syndromes caractérisent les variantes d'un seul et même processus pathogénique: le granulome éosinophile, la maladie de Hand-Schüller-Christian, la maladie d'Abt-Letterer-Siwe.

Elle peut également être nommée histiocytose X en raison des particules cytoplasmiques appelée aussi particules X présentes dans les trois pathologies.

Les cellules de Langerhans sont des formes particulières de macrophages nées dans la moelle osseuse et ayant secondairement migré dans la peau, les muqueuses, les ganglions et le thymus. Elles ont pour rôle de fixer les antigènes et de les présenter aux lymphocytes T.

- **Signes cliniques**[2, 9, 13, 26, 32, 35, 48, 49]

Au niveau des maxillaires, le symptôme révélateur de l'histiocytose langerhansienne est une douleur associée à une ostéolyse localisée non odontogénique ressemblant à un kyste apical. Cette douleur constitue souvent le premier motif de consultation (*Figure 59*).

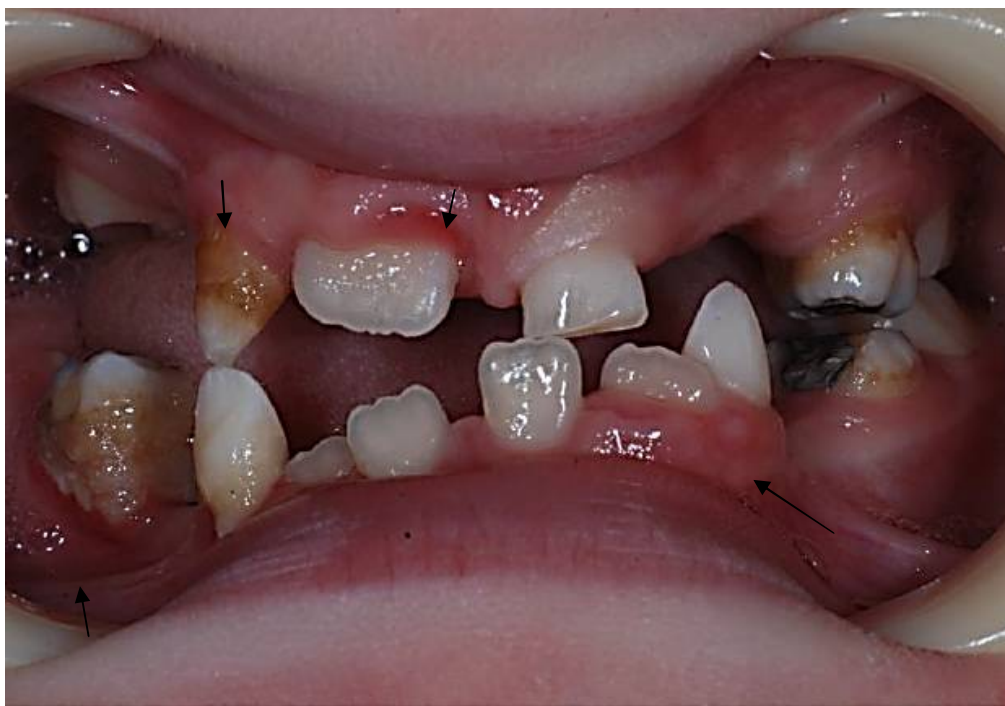

**Figure 59: Histiocytose langerhansienne**

*Radiographie panoramique dentaire : multiples lésions mandibulaires touchant les germes des prémolaires définitives mandibulaires chez un enfant de 3 ans*  
D'après CHATEAUVIEUX JB. *Les manifestations buccales du syndrome de l'histiocytose X : le point en 2010, 2010* [13].

Les patients atteints d'histiocytose présentent une hygiène orale insuffisante ainsi que des difficultés à la mastication voire un refus de s'alimenter à cause de la douleur provoquée par le brossage quotidien. Par conséquent une halitose importante est observée.

De manière générale, au niveau de la cavité buccale, les patients atteints d'histiocytose présentent une atteinte parodontale avec inflammation et ulcérations gingivales. En conséquence de la lyse osseuse sévère en denture temporaire, on note la présence de récessions gingivales, une **mobilité anormale** et **perte prématurée des dents temporaires** au niveau des sites atteints, accompagnée de douleurs. Une apparition précoce de la denture permanente ainsi que l'apparition de nouvelles lésions osseuses en quelques mois peuvent être constatées. L'atteinte parodontale se manifeste souvent sous la forme d'une parodontite agressive. On note aussi la présence de déplacements dentaires et donc de position dentaire anarchique (*Figure 60*).

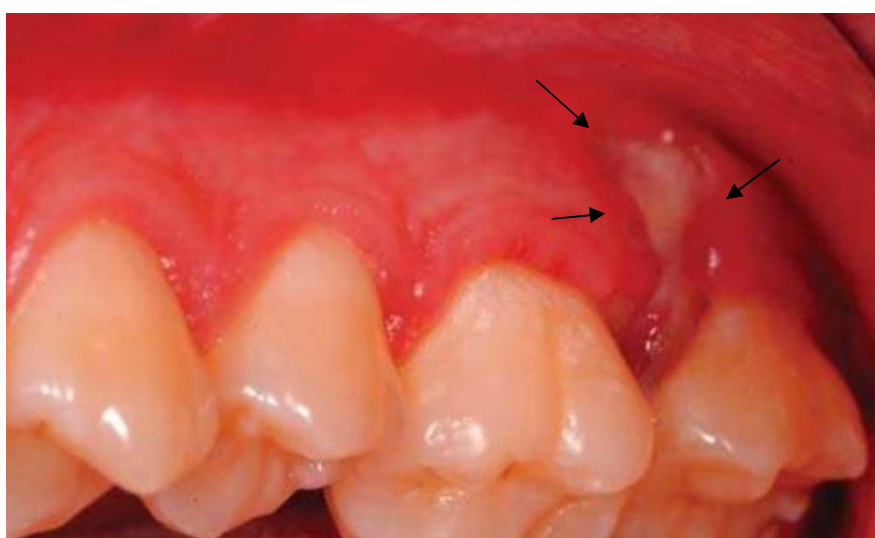


**Figure 60:** *Histiocytose langerhansienne*

*Présence de gencives inflammatoires en denture mixte. Problème parodontal sur la dent 85 : gingivite, plaque dentaire et mobilité importante*

*D'après HUILIZEN Esther, Histiocytose langerhansienne chez l'enfant : présentation d'un cas, 2015 [35].*

La muqueuse buccale est bourgeonnante, érythémateuse, suintante ou longue à cicatriser. Des lésions nécrosantes ou ulcérées sont retrouvées au niveau de la muqueuse buccale. La gencive est gonflée et érythémateuse et présente des saignements spontanés (*Figure 61*).

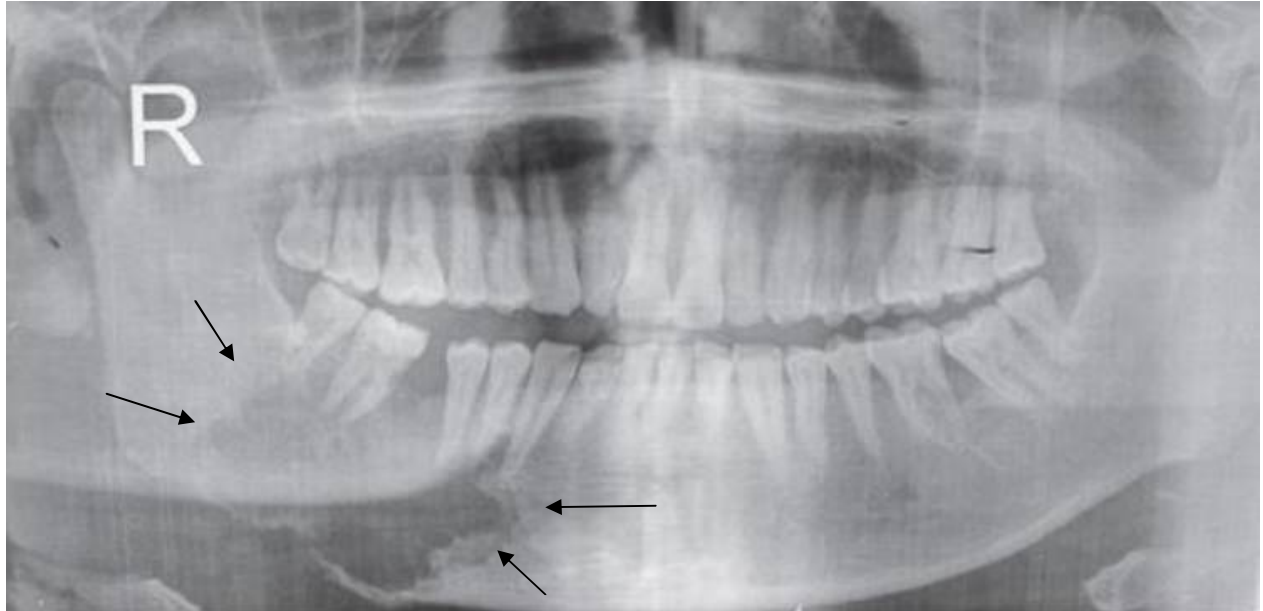


**Figure 61:** *Histiocytose langerhansienne*

*Présence d'une ulcération gingivale localisée dans la région des dents 26 et 27 chez un patient atteint d'histiocytose langerhansienne*

*D'après CHATEAUVIEUX JB. Les manifestations buccales du syndrome de l'hystiocytose X : le point en 2010, 2010 [13].*

Une fracture pathologique de la mandibule liée à la progression de la lésion atteignant la corticale, une paresthésie du nerf alvéolaire inférieur ainsi qu'une tuméfaction mandibulaire palpable et douloureuse peuvent être retrouvées. Un retard de cicatrisation et des sensations de brûlures peuvent aussi être ressentis par le patient (*Figure 62*).

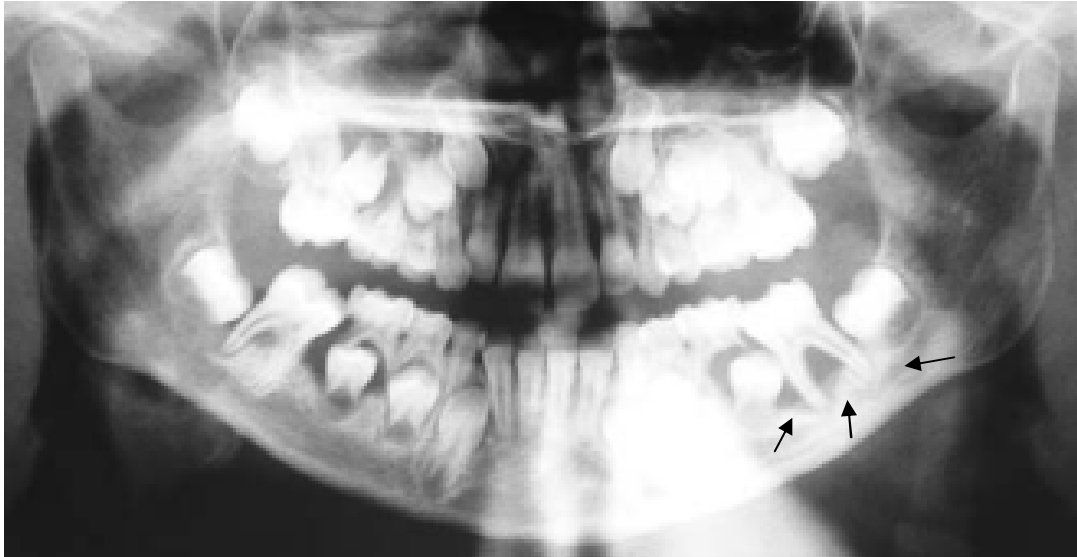


**Figure 62:** *Histiocytose langerhansienne*

*Radiographie panoramique dentaire : présence d'une fracture pathologique de la mandibule provoquée par une lésion ostéolytique chez un patient atteint d'histiocytose langerhansienne*

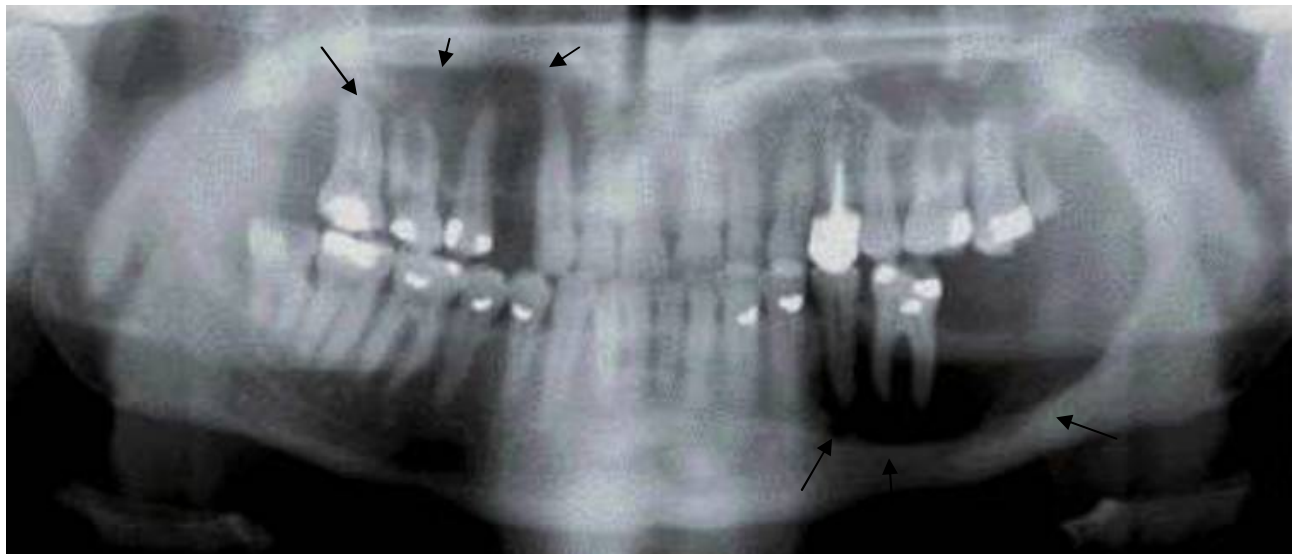*D'après HUILIZEN Esther, Histiocytose langerhansienne chez l'enfant : présentation d'un cas, 2015 [35].*

Radiographiquement, on note la présence de lésions uniloculaires aux contours bien définis avec atteinte des corticales osseuses, donnant une image de « dents qui flottent » pouvant être asymptomatiques (*Figures 63 et 64*).



**Figure 63:** *Histiocytose langerhansienne*

*Radiographie panoramique dentaire: présence d'un foyer ostéolytique donnant une impression de « dent flottante dans le vide » au niveau de la dent 36 chez un enfant.  
D'après BRYGO A., Tumeurs et pseudotumeurs non odontogènes bénignes des maxillaires, 2008 [9].*



**Figure 64:** *Histiocytose langerhansienne*

*Radiographie panoramique dentaire : présence de foyers ostéolytiques de 13 à 17 et au niveau du secteur 3. La dent 36 semble flotter dans le vide.  
D'après CHATEAUVIEUX JB. Les manifestations buccales du syndrome de l'histiocytose X : le point en 2010, 2010 [13].*

Sur le plan cutané, des **lésions bulleuses** en plaque rougeâtre apparaissent chez le nouveau-né au niveau du crâne, du tronc et des articulations.

Les signes généraux sont les suivants : fièvre, fatigue excessive, anémie, une certaine pâleur, la présence d'adénopathies ou ganglions, une otite chronique.

Il existe trois syndromes de l'histiocytose langerhansienne avec les signes cliniques suivants :

- L'histiocytose langerhansienne disséminée sévère ou maladie d'Abt-Letterer-Siwe  
Elle survient chez l'enfant de moins de trois ans. Elle atteint systématiquement et de manière diffuse les organes tels que le foie, la rate, la moelle osseuse. Les lésions osseuses sont diffuses. Les symptômes sont semblables à ceux d'une hémopathie maligne (fièvre, infections à répétition, syndrome hémorragique, anémie, adénopathies).

Des ulcérations gingivales associées à une expulsion des germes dentaires temporaires et des follicules des dents permanentes sont retrouvées au niveau buccal.

Cette forme présente une évolution rapide et agressive qui est le plus souvent fatale à brève échéance.

- L'histiocytose langerhansienne chronique diffuse ou maladie de Hand-Schüller-Christian

Elle survient chez l'enfant de un à dix ans et parfois chez l'adulte. Elle associe à l'atteinte osseuse celle d'autres organes et viscères comme le foie, la rate, le poumon et les reins. Les lésions osseuses pouvant atteindre des tailles importantes dues à la chronicité de la maladie. Elle comprend une triade de signes cliniques qui sont des lésions osseuses « perforées », un diabète insipide et une exophtalmie.

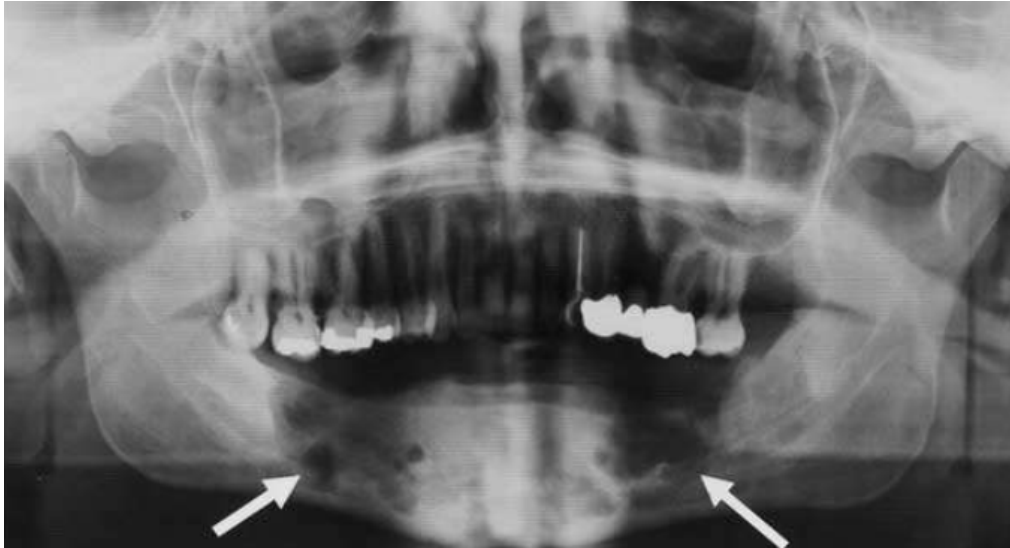Au niveau bucco-dentaire, on note la présence d'ulcérations gingivales, de luxations dentaires spontanées associées à des géodes osseuses mandibulaires.

- L'histiocytose langerhansienne chronique focale ou granulome éosinophile

Elle survient chez l'adulte jeune avant quarante ans. Cette pathologie est caractérisée par une lésion osseuse isolée solitaire ou multiple touchant principalement le crâne et sans atteinte systémique.

Au niveau bucco-dentaire elle se manifeste par des ulcérations gingivales, des mobilités dentaires et un retard de cicatrisation après l'avulsion. Ceci est associé à des foyers d'ostéolyses dits à « l'emporte-pièce ». Les dents implantées dans la lésion osseuse paraissent « flotter » et finissent par se luxer spontanément (*Figure 65*).

Le granulome éosinophile représente la forme la plus fréquente et la plus bénigne de l'histiocytose langerhansienne. Son évolution est spontanément favorable.



**Figure 65 : Histiocytose langerhansienne**

*Radiographie panoramique dentaire : aspect caractéristique des foyers d'ostéolyses dits à « l'emporte-pièce » chez un patient*

*D'après CHATEAUVIEUX JB. Les manifestations buccales du syndrome de l'histiocytose X : le point en 2010, 2010 [13].*

- **Diagnostic**
  - **Diagnostic positif [13, 26, 48, 49]**

Le diagnostic repose sur des critères cliniques mais aussi sur une analyse immuno-histochimique mettant en évidence la protéine S-100 et les anticorps anti-CD1a.

Pour confirmer le diagnostic un examen anatomopathologique suite à une biopsie sera réalisé et révélera alors une hyperplasie des cellules de Langerhans avec un piqueté de polynucléaires éosinophiles.

A la mandibule, l'image radiographique correspond à une lésion ostéolytique à l'intérieur du processus alvéolaire avec destruction de l'os entourant les dents. Ces lésions peuvent aussi correspondre à une maladie parodontale sans présence de maladie systémique, le diagnostic ne peut donc pas se baser uniquement sur l'image radiographique.



- **Traitement/Conduite à tenir [2, 13, 26, 32, 35, 48, 49]**

La prise en charge implique une approche multidisciplinaire étant donné le caractère polymorphe et récidivant de la maladie.

Après confirmation du diagnostic par une biopsie, le chirurgien-dentiste devra adresser le patient au service d'hématologie du centre hospitalier le plus proche.

Pour traiter l'atteinte au niveau de la cavité buccale, plusieurs solutions sont proposées comme un curetage chirurgical des lésions osseuses isolées. En cas d'atteintes larges, ce curetage sera suivi de greffes osseuses permettant de diminuer le risque de fracture et de faciliter la régénération osseuse.

L'avulsion des dents est indiquée en cas de mobilité très importante ou de lésion péri-apicale.






La mise en place d'un traitement parodontal est indispensable et comprend des séances de détartrage/surfaçage, un curetage soigneux du tissu de granulation, des bains de bouche à la Chlorhexidine et surtout une motivation à l'hygiène avec un contrôle périodique.

Une mise en état bucco-dentaire est également requise (restaurations, endodontie, avulsions).

Le chirurgien-dentiste sera amené à réaliser des réhabilitations prothétiques en raison de la perte prématurée des dents.

Pour traiter la pathologie de manière systémique, les traitements sont variés et dépendent de la localisation et du nombre de lésions. Le traitement peut faire appel à la corticothérapie, la radiothérapie, la chimiothérapie, la chirurgie et l'antibiothérapie.

Avec 80 % des signes d'alertes localisés au niveau de la cavité buccale, les chirurgiens-dentistes doivent être des acteurs à part entière dans le dépistage de cette pathologie chez les enfants.

|                                       | Anémie   | Leucémie   |   | Histiocytose Langerhansienne  |   |
|---------------------------------------|--|--|---|---|---|
|                                       |  | LAL  | LAM   |   |   |
| Photo                                 |   |   |  |   |  |
| Caractéristiques générales pathologie | <p>*taux d'hémoglobine inférieur à 12g/dl pour l'enfant</p> <p>*microcytaire, normocytaire ou macrocytaire</p> <p>*cause principale anémie microcytaire: carence martiale</p>  | <p>*déficit de cellules matures dans la moelle osseuse se traduisant par une insuffisance médullaire</p> <p>*insuffisance médullaire se caractérise par une anémie, une thrombopénie et une neutropénie</p>  |   | <p>Infiltration et prolifération pathologique de cellules histiocytaires de type Langerhans dans les différents tissus et organes du corps humain + lésions ostéolytiques au niveau du massif facial fréquent</p> <p>Trois syndromes: granulome éosinophile, la maladie de Hand-Schüller-Christian, la maladie d'Abt-Letterer-Siwe</p>  |   |
| Age de survenue                       | Enfant et adulte   | Enfant entre 2 et 5 ans (75% des cas)<br>Adulte (15% des cas)  | Enfant (20%)<br>Adulte de 70 ans (80%)  | Enfant avec un pic de fréquence entre 1 et 4 ans, parfois chez l'adulte jeune.  |   |
| Symptômes buccaux                     | <p>*pâleur de la peau, des muqueuses (notamment la muqueuse orale) et gencive</p> <p>*atrophie muqueuse</p> <p>*ulcérations, pétéchies, gingivorragies</p> <p>*langue rouge, décapillée et douloureuse</p> <p>*perlèche commissurale et sécheresse buccale</p> <p>*parodontite agressive (anémie de Fanconi)</p> | <p>Signes bucco-dentaires avant-coureurs de la leucémie</p> <p>Pâleur des muqueuses (notamment muqueuse buccale) et cutanée</p> <p>Pétéchies muqueuses et cutanées, gingivorragies et autres saignements</p> <p>Infections ORL et buccales à répétition + ulcérations buccales + gingivite</p> <p>Mobilités dentaires dues à la présence d'une parodontite</p> |   | <p>Parodontite agressive avec inflammation et ulcérations gingivales + récessions gingivales, mobilité anormale et perte prématurée des dents temporaires</p> <p>Apparition précoce de la denture permanente + apparition nouvelles lésions osseuses en quelques mois</p> <p>Muqueuse buccale bourgeonnante, érythémateuse, suintante ou longue à cicatriser</p> <p>Fracture pathologique de la mandibule liée à la progression de la lésion</p> <p>Radio: lésions uniloculaires aux contours bien définis avec atteinte des corticales osseuses donnant une image de « dents qui flottent »</p> <p>Au niveau cutané: lésions bulleuses en plaque rougeâtre</p> |   |

**Tableau 9 : Cas particuliers des hémopathies et autres pathologies (partie 1)**

|                    | Anémie   | Leucémie   |     | Histiocytose Langerhansienne   |
|--------------------|--|--|-----|--|
|                    |  | LAL  | LAM |  |
| Symptômes généraux | Asthénie, tachycardie, dyspnée d'effort, vertiges<br><br>Céphalées, bourdonnements d'oreilles, troubles de la conscience             | Augmentation du volume du foie, de la rate, et des ganglions lymphatiques<br><br>Douleurs osseuses et articulaires   |     | Fièvre, fatigue excessive, anémie, une certaine pâleur, présence d'adénopathies ou ganglions, otite chronique  |
| Diagnostic positif | *NFS (taux d'hémoglobine et hématocrite)<br>*Bilan de l'hémostase<br>*Diagnostic clinique  | *NFS (anémie, thrombopénie, neutropénie)<br>*Myelogramme<br>*Analyse cytologique   |     | *Diagnostic clinique + analyse immuno-histochimique<br><br>*Biopsie  |
| CAT                | *RDV avec Médecin traitant<br>*Vit C (anémie par carence martiale)<br>*Lésions cicatrisent parallèlement à la correction de l'anémie | Chimiothérapie<br><br>Transplantation médullaire<br><br>Lésions buccale:<br><br>Antalgiques locaux + traitement parodontite<br><br>Prévention bucco-dentaire + enseignement HBD<br><br>Précautions à respecter pour soins dentaire:<br><br>*soins dentaire réalisés lors des périodes de rémission + contacter hématologue<br><br>*surveillance régulière des muqueuses ainsi qu'une palpation ganglionnaire sont très importante durant la période de rémission et même à vie<br><br>*Soins de bouche |     | Suivi multi disciplinaire<br><br>Service d'hématologie du centre hospitalier le plus proche<br>*Au niveau buccal:<br><br>Curetage chirurgical des lésions osseuses isolées + greffes osseuses<br>L'avulsion des dents est indiquée en cas de mobilité très importante ou de lésion péri-apicale<br>Traitement parodontal<br>Mise en état bucco-dentaire<br><br>Réhabilitation prothétique en raison de la perte prématurée des dents<br><br>*Au niveau systémique:<br><br>Corticothérapie, radiothérapie, chimiothérapie, chirurgie, transfusions, antibiothérapie |

**Tableau 10 : Cas particuliers des hémopathies et autres pathologies (partie 2)**

## Conclusion

Les lésions de la muqueuse buccale sont fréquentes et nombreuses chez l'enfant. Elles sont très souvent associées à une maladie systémique plus ou moins grave. Le diagnostic précoce de ces lésions buccales est donc fondamental.

Cela passe d'abord par un examen clinique minutieux afin de mettre en évidence les différents signes cliniques associés à la pathologie systémique.

Les examens complémentaires suivent cet examen initial et se révèlent indispensables afin de confirmer ou infirmer le diagnostic évoqué par l'examen clinique. Les moyens diagnostiques sont nombreux et accessibles au chirurgien-dentiste.

Ces moyens diagnostiques vont également permettre d'établir un diagnostic différentiel. En effet, les lésions buccales et les pathologies pouvant être très similaires, il est important de les comparer afin d'affiner le diagnostic.

Une fois le diagnostic posé, les premiers soins doivent être administrés à l'enfant, ne serait-ce que pour le soulager lorsque les lésions sont douloureuses. L'enfant doit être adressé au service hospitalier concerné afin de traiter la pathologie systémique. Il est primordial de travailler en partenariat avec l'équipe médicale afin d'assurer une prise en charge optimale de la pathologie.

Il serait peut-être intéressant d'étudier les connaissances des chirurgiens-dentistes vis-à-vis des lésions de la muqueuse buccale, leur capacité à évoquer un diagnostic face à celles-ci.

Une meilleure information des praticiens pourrait certainement permettre un diagnostic plus précoce des maladies systémiques.

Avec une comparaison illustrée de ces lésions, le chirurgien-dentiste pourrait identifier plus facilement la présence ou non d'une maladie systémique.

# Références bibliographiques

## **1/ ALI M.**

Manifestations buccales des hémopathies : diagnostic précoce[thèse].Nantes. Université de Nantes, UFR d'odontologie, 2011, 92 pages.

## **2/ BAILLEUL-FORESTIER I., NAULIN-IFI C.**

Parodontite de l'enfant. EMC - Pédiatrie - Maladies infectieuses 2002;1-9 [Article 4-014-C-40].

## **3/ BEAUVILLAIN DE MONTREUIL C., DRENO B., TESSIER MH. et al.**

Tumeurs bénignes et malignes des lèvres. EMC - Oto-rhino-laryngologie 1998;8(4):1-0 [Article 20-625-A-10].

## **4/BLACHET-BARDON C.**

Syndrome de Chédiak-Higashi [en ligne]. Orpha.net, 2005 [cité le 20/10/2016].

Disponible sur : [http://www.orpha.net/consor/cgi-bin/OC\\_Exp.php?Lng=FR&Expert=167](http://www.orpha.net/consor/cgi-bin/OC_Exp.php?Lng=FR&Expert=167)

## **5/ BOURRILLON A., BENOIST G., DELACOURT C.**

Trisomie 21 [en ligne]. Campus de pédiatrie- Collège National des Pédiatres Universitaires, Université Médicale Virtuelle Francophone, 2014 [cité le 21/10/2016].

Disponible sur :

<http://campus.cerimes.fr/media/campus/deploiement/pediatrie/enseignement/trisomie/site/html/1.html>

## **6/ BRETTE M.D., CORRÉ A., MONTEIL J.P.**

Manifestations pharyngées des hémopathies. EMC- Oto-rhino-laryngologie 1995:1-0 [Article 20-525-A-10].

## **7/ BOUTOILLE D.**

La mononucléose infectieuse [en ligne]. Medqual, hôpital St Jacques Nantes, fiche n°2014-11, 2014 [cité le 30/09/2016].

Disponible sur : [http://www.medqual.fr/images/Grand\\_Public/Maladies\\_infectieuses/2014-11-MNI-GP.pdf](http://www.medqual.fr/images/Grand_Public/Maladies_infectieuses/2014-11-MNI-GP.pdf)

## **8/BROCHERY B., HENNEQUIN A., VAYSSE F., BAILLEUL-FORESTIER I.**

Parodontite de l'enfant et de l'adolescent. EMC - Médecine buccale 2013;8(2):1-11 [Article 28-270-B-10].

## **9/ BRYGO A., LEROY X., MAES J-M, FERRI J.**

Tumeurs et pseudotumeurs non odontogènes bénignes des maxillaires. EMC (Elsevier Masson SAS, Paris), Stomatologie, 22-062-H-10, 2006, Médecine buccale, 28-550-M-10, 2008.

## **10/ BUSIAH K., LEMALE J., BARBIER T., et al.**

Ehlers-Danlos(syndrome de) [en ligne]. Tous à l'école, 2004 [cité le 25/10/2016].

Disponible sur : <http://www.tousalecole.fr/content/qui-sommes-nous-0>

**11/ CAROLE P.**

Mononucléose [en ligne]. Aboutkidshealth, 2010 [cité le 30/09/2016].

Disponible sur :

<https://tinyurl.com/m54ktt2>

**12/ CHAINE B., JANIER M.**

Dermatoses virales : herpès, varicelle, zona, dermatoses à poxvirus et entérovirus, EMC –Podologie 2010 :1-11[Article 27-070-B-15]

**13/ CHATEAUVIEUX J.B.**

Les manifestations buccales du syndrome de l'hystiocytose X : le point en 2010[thèse]. Nantes : université de Nantes, UFR d'odontologie, 2010, 113 pages.

**14/ COLLEGE DES ENSEIGNANTS EN DERMATOLOGIE DE FRANCE.**

Ulcération ou érosion des muqueuses orales et/ou génitales. Annales de dermatologie et de vénéréologie 2015, 142(S2) : 253-258.

**15/ COLLEGE FRANÇAIS DES ENSEIGNANTS EN ORL ET CCF : GARABEDIAN N. *et al.***

Angine et pharyngite de l'enfant et de l'adulte[en ligne]. 2009[cité le 01/10/2016].

Disponible sur : <http://www.orlfrance.org/college/DCEMitems/DCEMECNitems77.html>

**16/ COULON J.P., PIETTE E.**

Tuberculose. EMC - Médecine buccale 2008:1-15 [Article 28-365-B-10].

**17/ DELBOS Y., FRICAIN J.C.**

Pathologie des muqueuses chez l'enfant et l'adolescent[en ligne]. Université de Bordeaux, Odontologie pédiatrique, 2009[cité le 09/05/2016].

Disponible sur : <https://ecm.univ-rennes1.fr/nuxeo/site/esupversions/baab5ecb-1a77-46ab-9824-fe691048ae99>

**18/ DEMOERSMAN J., LEBORGNE S.**

L'enseignement de pathologies de la muqueuse buccale, l'herpangine [en ligne]. Université Médicale Virtuelle Francophone [cité le 31/08/2016].

Disponible sur : <https://tinyurl.com/khafe3x>

**19/ DEMOERSMAN J., LEBORGNE S.**

L'enseignement de pathologies de la muqueuse buccale, épulis à cellules granuleuses [en ligne] Université Médicale Virtuelle Francophone [cité le 31/08/2016].

Disponible sur : <https://tinyurl.com/m7jn5u5>

**20/ DEMOERSMAN J., LEBORGNE S.**

L'enseignement de pathologies de la muqueuse buccale, Tuberculose [en ligne] Université Médicale Virtuelle Francophone [cité le 03/11/2016].

Disponible sur : <https://tinyurl.com/ltdpjbpb>

**21/ DermIS (Dermatology Information System)**

Le granulome pyogénique[en ligne]. [cité le 11/10/2016]

Disponible sur : <http://www.dermis.net/dermisroot/fr/27156/diagnose.htm>

**22/ DONADIEU J.**

Evaluation d'une neutropénie chez l'enfant. Archives de pédiatrie 2003 ; (10) suppl. 4S : 521-523.

**23/ DONADIEU J.**

Neutropénie congénitale sévère[en ligne]. Orpha.net, 2007[cité le 21/10/2016].

Disponible sur : <https://tinyurl.com/k9446kg>

**24/ DONADIEU J.**

Neutropénie cyclique[en ligne]. Orpha.net, 2003[cité le 18/10/2016].

Disponible sur : <https://tinyurl.com/mxluaq2>

**25/ DONADIEU J., DUVAL M., VILMER E., et al.**

Neutropénies constitutionnelles et acquises de l'enfant. EMC - Hématologie 1999:1-12 [Article 13-010-A-07].

**26/ DRIDI S.-M., EJEIL A.-L., GAULTIER F. et al.**

La gencive pathologique de l'enfant à l'adulte : diagnostics et thérapeutiques.

Paris : Information Dentaire, 2013.

**27/ DUYNINH T., ORTI V., JAME O., et al.**

Classification des maladies parodontales. EMC – Odontologie 2004 [Article 23-441-A-10],

Médecine buccale 2008 [Article 28-265-G-10].

**28/ ENNIBI O., GUEDIRA M., AMRANI N.**

Le syndrome de Cowden. Revue de Stomatologie, de chirurgie Maxillo-Faciale et de chirurgie Orale, Paris, 2013.

**29/ ETZIONI A.**

Déficit d'adhésion leucocytaire[en ligne]. Orpha.net, 2009[cité le 27/10/2016].

Disponible sur : [http://www.orpha.net/consor/cgi-bin/OC\\_Exp.php?Lng=FR&Expert=2968](http://www.orpha.net/consor/cgi-bin/OC_Exp.php?Lng=FR&Expert=2968)

**30/ FONDATION CONTRE LE CANCER.**

Les leucémies de l'enfant[en ligne].[cité le 12/11/2016]

Disponible sur :

<http://www.cancer.be/sites/default/files/publication/3-1-9-fr-les-leucemies-de-l-enfant-08-2016.pdf>

**31/ GERMAIN D.**

Syndrome d'Ehlers-Danlos type périodontite[en ligne]. Orpha.net, 2006[cité le 25/10/2016].

Disponible sur : [http://www.orpha.net/consor/cgi-bin/OC\\_Exp.php?Lng=FR&Expert=75392](http://www.orpha.net/consor/cgi-bin/OC_Exp.php?Lng=FR&Expert=75392)

**32/ GLEIZAL A., MERROT O., BOULETREAU P.**

Affections vélopalatines. EMC - Médecine buccale 2008:1-14 [Article 28-290-G-10].

**33/ HACHICHA M., KAMMOUN T., CHABCHOUB I., et al.**

La maladie de Cowden : une nouvelle observation pédiatrique. Archives de pédiatrie 13 (2006) 459-462.

**34/ HOPITAL DE MONTREAL POUR ENFANTS.**

Ce qu'il faut savoir sur la varicelle[en ligne]. 2006[cité le 15/05/2016].

Disponible sur : <http://www.hopitalpourenfants.com/infos-sante/pathologies-et-maladies/ce-quil-faut-savoir-sur-la-varicelle>

**35/ HUILIZEN E.**

Hystiocytose Langerhansienne chez l'enfant : présentation d'un cas[thèse]. Nantes : université de Nantes, UFR d'odontologie, 2015, 55 pages.

**36/ INFOCANCER.**

Leucémies aiguës (LAL et LAM)[en ligne]. Argacy-Gineco. 2009[cité le 12/11/2016].

Disponible sur : <http://www.arcagy.org/infocancer/localisations/hemopathies-malignes-cancers-du-sang/leucemies-aigues/maladie/avant-propos.html>

**37/ KARRER U., NADAL D.**

Virus d'Epstein-Barr et mononucléose infectieuse. Forum Med Suisse[en ligne] 2014[cité le 02/10/2016] ; 14(11) : 226-232.

Disponible sur : <http://medicalforum.ch/fr/n-actuel/article/virus-depstein-barr-et-mononucleose-infectieuse.html>

**38/ KOFFI S.K., KOUASSI A.B., FAYE-KETTE H., et al.**

Tuberculose de la muqueuse buccale chez un patient immunodéprimé par le VIH-1. Médecine et maladies infectieuses 2008 ; 38(3) : 167-168.

**39/ KUFFER R., SAMSON J.**

Pathologie buccale. EMC-oto-rhino-laryngologie (Elsevier Masson SAS, Paris), 1994 :1-0 [Article 20-624-A-10].

**40/ LABORATOIRE D'HEMATOLOGIE DU CHU D'ANGERS.**

Anémies : définition, classification, aspects cliniques[en ligne]. Université Angers, faculté de médecine, 2011[cité le 19/11/2016].

Disponible sur : <https://tinyurl.com/mwa4ons>

**41/ LETOURNEAU Y., PERUSSE R., BUTHIEU H.**

Manifestations orales du syndrome d'Ehlers-Danlos. J Can Dent Assoc[en ligne]. 2001[cité le 26/10/2016]67:330-4.

Disponible sur : <https://www.cda-adc.ca/jadc/vol-67/issue-6/330.html>

**42/ MADRID C., BOUFERRACHE K., POP S., et al.**

Rares mais rebelles affections de la muqueuse buccale. Forum Med Suisse[en ligne] 2013[cité le 07/05/2016] ; 13(25) :499-504.

Disponible sur : <http://www.medicalforum.ch/docs/smf/2013/25/fr/fms-01531.pdf>

**43/ MCHEIK J.N., VABRES P., BONNEAU D., et al.**

Maladie de Cowden chez un adolescent. Annales de chirurgie 2002 ; 127 : 138-41.

Editions scientifiques et médicales Elsevier SAS.

**44/ MICHALLET A.S., NICOLINI F., RENAUDIER P., et al.**

Sang et métabolisme[en ligne]. Service d'hématologie LYON, service d'hématologie PIERRE-BENITE, 2005[cité le 23/08/2016].

Disponible sur : [http://lyon-sud.univ-](http://lyon-sud.univ-lyon1.fr/servlet/com.univ.collaboratif.utils.LectureFichiergw?ID_FICHER=1320397714254)

[lyon1.fr/servlet/com.univ.collaboratif.utils.LectureFichiergw?ID\\_FICHER=1320397714254](http://lyon1.fr/servlet/com.univ.collaboratif.utils.LectureFichiergw?ID_FICHER=1320397714254)



**45/ MICHEL J.F.**

Les parodontopathies de l'enfant et de l'adolescent question n°100[en ligne]. Odontologie, université de Rennes 1, 2003[cité le 10/09/2016].

Disponible sur : [http://ancien.odonto.univ-rennes1.fr/old\\_site/qip100.htm](http://ancien.odonto.univ-rennes1.fr/old_site/qip100.htm)

**46/ MICHEL B., PULVERMACKER B., BERTOLUS C., COULY G.**

Stomatites du nourrisson et de l'enfant. EMC – Stomatologie 2008 [Article 22-051-B-10], Pédiatrie/Maladies infectieuses 2002 [Article 4-014-C-20], Médecine buccale 2008 [28-400-G-10].

**47/MORICE-PICARD F., TAIEB A.**

Syndrome de Papillon-Lefèvre[en ligne]. Orpha.net, 2012[cité le 14/10/2016].

Disponible sur : [http://www.orpha.net/consor/cgi-bin/OC\\_Exp.php?Lng=FR&Expert=678](http://www.orpha.net/consor/cgi-bin/OC_Exp.php?Lng=FR&Expert=678)

**48/ MOULIS E., FAVRE DE THIERRENS C., GOLDSMITH M.C., TORRES J.H.**

Anomalies de l'éruption. EMC - Pédiatrie - Maladies infectieuses 2003:1-12 [Article 4-014-C-60].

**49/ NAULIN-IFI C., BERTHET A., DELFOSSE-VERLYCK C., et al.**

Odontologie pédiatrique clinique

Rueil-Malmaison : CdP, 2011.

**50/ N.ENGL.**

Le syndrome de Reye. Revue Française des Laboratoires 2000 ; 319 : 25.

**51/ PEGLION A.**

Classification clinique des érosions et ulcérations : quand le chirurgien dentiste doit-il s'inquiéter ?

Médecine humaine et pathologie [en ligne]. 2013 [cité le 10/09/2016]. <dumas-00916573>.

Disponible sur : <https://dumas.ccsd.cnrs.fr/dumas-00916573/document>

**52/ PHAM DANG N., LONGEAC M., PICARD M., et al.**

Granulome central à cellules géantes de l'enfant : présentation des différentes options thérapeutiques. Revue de Stomatologie, de chirurgie Maxillo-Faciale et de chirurgie Orale, 2016.

**53/ PIETTE E.**

Affections des lèvres. EMC – Stomatologie 2005 [Article 22-054-A-10], Médecine buccale 2008 [Article 28-285-M-10].

**54/ PIETTE E., BILLET J., BEAUVILLAIN DE MONTREUIL C.**

Manifestations bucco-pharyngées des dermatoses. EMC - Oto-rhino-laryngologie 1999;7(1):1-10 [Article 20-524-A-10]

Elsevier, Paris.

**55/ PLANTAZ D.**

Anémie par carence martiale chez l'enfant [en ligne]. 2004[cité le 08/09/2016].

Disponible sur : [http://www-sante.ujf-](http://www-sante.ujf-grenoble.fr/SANTE/corpus/disciplines/pedia/canaped/297f/leconimprim.pdf)

[grenoble.fr/SANTE/corpus/disciplines/pedia/canaped/297f/leconimprim.pdf](http://www-sante.ujf-grenoble.fr/SANTE/corpus/disciplines/pedia/canaped/297f/leconimprim.pdf)

**56/ POTHIER R., LAMBERT D.**

Dermatoses virales, Virologie médicale [en ligne]. 2002[cité le 08/09/2016].

Disponible sur : <http://www.microbes-edu.org/etudiant/dermatoses2.html>

**57/ POULIN P.**

Ah ! Ces bobos dans la bouche. Le médecin du Québec[en ligne]. 2007[cité le 19/09/2016] 42(10) :37-41.

Disponible sur : <https://tinyurl.com/lbzbq93n>

**58/ PREUDHOMME C., LLOPIS L., BOISSEL N.**

Classification et facteurs pronostiques des leucémies aigües. EMC-Hématologie 2012 ;7(1) :1-7 [Article 13-018-G-05].

**59/ RAGUIN G.**

Pathologie infectieuse de l'immunodéprimé (SIDA exclu). EMC - Maladies infectieuses 1994:1-0 [Article 8-001-C-10].

**60/ SARDA P.**

Trisomie 21[en ligne]. Réseau VADLR, 2016[cité le 10/09/2016].

Disponible sur : <http://www.anomalies-developpement-lr.net/Trisomie-21#anchor4>

**61/ SAINT-JEAN M., TESSIER M-H., BARBAROT S., et al.**

Pathologie de la muqueuse buccale. Annales de dermatologie et de vénéréologie [en ligne] 2010 [cité le 22/08/2016]. 137 : 823-837

Disponible sur : <http://www.sfdermato.org/media/pdf/fmc/fmcdec2010-7c25bf8c64d54b26289044a8cbf286a3.pdf>

**62/ SAMIMI M., HUTTENBERGER B., GOGA D.**

Diagnostic des ulcérations buccales de l'enfant, maladies systémiques et inflammatoires : rencontres de spécialités. Archives de Pédiatrie, 2009;16:521-523

**63/ SARDINOUX M., RAINGEARD I., BESSIS D., et al.**

Le syndrome de Cowden ou syndrome des hamartomes multiples en endocrinologie clinique. Annales d'endocrinologie 2010 ; 71 : 264-273.

**64/ SULOWSKI C.**

Herpangine et maladie infectieuse pieds-mains-bouche [en ligne]. 2009. [cité le 25/06/2016]

Disponible sur : <https://tinyurl.com/l55fmsf>

**65/ THABET F.**

Syndrome de Reye sévère : à propos de 14 cas pris en charge dans une unité de réanimation pédiatrique pendant 11 ans. Archives de pédiatrie 2002 ; 9 (6) : 581 – 586.

**66/ TILOTTA F., FOLLIGUET M., SEGUIER S.**

Anomalies des dents temporaires. EMC - Médecine buccale 2010:1-8 [Article 28-270-E-10].

**67/ VAILLANT L., HUTTENBERGER B.**

Maladies bulleuses acquises de la muqueuse buccale. Revue de stomatologie et de chirurgie maxillo-faciale 2005 ; 106 (5) : 287 – 297.

**68/ VAILLANT L., HUTTENBERGER B.**

Maladies bulleuses auto-immunes de la muqueuse buccale. Revue de stomatologie et de chirurgie maxillo-faciale 1999 ; 100 (5) : 230.

**69/ VAÏSSE V.**

Varicelle-zona. EMC-Dermatologie 2003 :1-10 [Article 98-295-A-10].

**70/ VALIN N.**

Conduite à tenir devant un syndrome mononucléosique. EMC-Maladies infectieuses 2014 ;11 (2) :1-5  
[Article 8-003-T-10].

**71/ WENDLING D., JEANNIN-LOUYS L., KREMER P., *et al.***

Hypophosphatasie de l'adulte. Aspects actuels. Revue du rhumatisme 2001 ; 68(3) : 219-223.

# Table des figures

|  |    |
|--|----|
| <b>Figure 1</b> : Syndrome pieds-mains-bouche. ....                                      | 16 |
| <b>Figure 2</b> : Herpangine .....   | 18 |
| <b>Figure 3</b> : Varicelle.....   | 20 |
| <b>Figure 4</b> : Zona.....  | 21 |
| <b>Figure 5</b> : Mononucléose infectieuse.....  | 24 |
| <b>Figure 6</b> : Primo-infection herpétique .....                                       | 26 |
| <b>Figure 7</b> : Primo-infection herpétique .....                                       | 26 |
| <b>Figure 8</b> : Primo-infection herpétique .....                                       | 27 |
| <b>Figure 9</b> : Description de la lame basale et de la jonction dermo-épidermique..... | 31 |
| <b>Figure 10</b> : Epidermolyse bulleuse simple.....                                     | 32 |
| <b>Figure 11</b> : Epidermolyse bulleuse jonctionnelle.....                              | 32 |
| <b>Figure 12</b> : Epidermolyse bulleuse dystrophique.....                               | 33 |
| <b>Figure 13</b> : Manifestations orales de l'épidermolyse bulleuse dystrophique.....    | 34 |
| <b>Figure 14</b> : Dermatose à Immunoglobuline A linéaire.....                           | 37 |
| <b>Figure 15</b> : Coupe schématique d'une bulle sous-épithéliale. ....                  | 38 |
| <b>Figure 16</b> : Erythème polymorphe.....  | 39 |
| <b>Figure 17</b> : Erythème polymorphe chez un adolescent .....                          | 40 |
| <b>Figure 18</b> : Erythème polymorphe chez un adolescent .....                          | 40 |
| <b>Figure 19</b> : Erythème polymorphe chez un adolescent .....                          | 41 |
| <b>Figure 20</b> : Syndrome de Stevens-Johnson.....                                      | 44 |
| <b>Figure 21</b> : Syndrome de Lyell chez une patiente hospitalisée.....                 | 44 |
| <b>Figure 22</b> : Maladie de Cowden.....  | 50 |
| <b>Figure 23</b> : Maladie de Cowden.....  | 50 |

|  |    |
|--|----|
| <b>Figure 24:</b> Maladie de Cowden.....   | 51 |
| <b>Figure 25:</b> Maladie de Cowden.....   | 51 |
| <b>Figure 26:</b> Maladie de Cowden.....   | 52 |
| <b>Figure 27:</b> Maladie de Cowden.....   | 53 |
| <b>Figure 28:</b> Parodonte sain en denture temporaire. ....   | 56 |
| <b>Figure 29:</b> Parodonte sain en denture mixte. ....  | 57 |
| <b>Figure 30:</b> Gingivite au niveau des molaires temporaires chez un enfant.....                   | 58 |
| <b>Figure 31:</b> Gingivite avec un aspect tuméfié des papilles inter dentaires en denture mixte.... | 58 |
| <b>Figure 32:</b> Parodontite agressive chez un enfant de 4 ans.....                                 | 59 |
| <b>Figure 33:</b> Neutropénie congénitale sévère .....   | 61 |
| <b>Figure 34:</b> Neutropénie congénitale sévère .....   | 62 |
| <b>Figure 35:</b> Neutropénie congénitale sévère .....   | 62 |
| <b>Figure 36:</b> Neutropénie cyclique .....   | 64 |
| <b>Figure 37:</b> Neutropénie cyclique .....   | 65 |
| <b>Figure 38:</b> Syndrome de Chediak-Higashi .....  | 66 |
| <b>Figure 39:</b> Syndrome de Chediak-Higashi .....  | 67 |
| <b>Figure 40:</b> Résultat après un an de traitement de la parodontite chez un enfant.....           | 67 |
| <b>Figure 41:</b> Syndrome de Papillon-Lefèvre .....   | 69 |
| <b>Figure 42 :</b> Syndrome de Papillon-Lefèvre.....   | 70 |
| <b>Figure 43:</b> Syndrome de Papillon-Lefèvre .....   | 70 |
| <b>Figure 44:</b> Hypophosphatasie .....   | 73 |
| <b>Figure 45:</b> Hypophosphatasie .....   | 73 |
| <b>Figure 46:</b> Hypophosphatasie .....   | 74 |
| <b>Figure 47:</b> Syndrome de Down .....   | 75 |
| <b>Figure 48:</b> Syndrome d'Ehlers-Danlos .....   | 77 |

|   |     |
|---|-----|
| <b>Figure 49:</b> Syndrome d'Ehlers-Danlos .....    | 77  |
| <b>Figure 50:</b> Tuberculose .....                 | 83  |
| <b>Figure 51:</b> Tuberculose .....                 | 83  |
| <b>Figure 52:</b> Anémie .....                      | 87  |
| <b>Figure 53:</b> Anémie de Fanconi .....           | 87  |
| <b>Figure 54:</b> Leucémie aigüe .....              | 90  |
| <b>Figure 55:</b> Leucémie Aigüe Lymphoïde.....     | 91  |
| <b>Figure 56:</b> Leucémie Aiguë Myeloïde.....      | 92  |
| <b>Figure 57:</b> Leucémie Aiguë Myéloïde.....      | 93  |
| <b>Figure 58:</b> Leucémie.....                     | 94  |
| <b>Figure 59:</b> Histiocytose langerhansienne..... | 97  |
| <b>Figure 60:</b> Histiocytose langerhansienne..... | 98  |
| <b>Figure 61:</b> Histiocytose langerhansienne..... | 98  |
| <b>Figure 62:</b> Histiocytose langerhansienne..... | 99  |
| <b>Figure 63:</b> Histiocytose langerhansienne..... | 100 |
| <b>Figure 64:</b> Histiocytose langerhansienne..... | 100 |
| <b>Figure 65:</b> Histiocytose langerhansienne..... | 102 |

## Liste des tableaux

|   |     |
|---|-----|
| <b>Tableau 1</b> : Prescription pour le traitement symptomatique des lésions de la muqueuse buccale ..... | 17  |
| <b>Tableau 2</b> : Lésions vésiculeuses .....   | 30  |
| <b>Tableau 3</b> : Lésions bulleuses (partie 1).....  | 47  |
| <b>Tableau 4</b> : Lésions bulleuses (partie 2).....  | 48  |
| <b>Tableau 5</b> : Lésion papillomateuse.....   | 55  |
| <b>Tableau 6</b> : Maladie parodontale.....   | 80  |
| <b>Tableau 7</b> : Maladie parodontale.....   | 81  |
| <b>Tableau 8</b> : Protocoles des soins de bouche mis en œuvre au CHRU Nancy service Onco-Pédiatrie. .... | 95  |
| <b>Tableau 9</b> : Cas particuliers des hémopathies et autres pathologies (partie 1).....                 | 104 |
| <b>Tableau 10</b> : Cas particuliers des hémopathies et autres pathologies (partie 2).....                | 105 |

**BERRARD Marion – Lésions de la muqueuse buccale : Manifestations des maladies systémiques chez l'enfant.**

Nancy 2017 : 117 pages. 65 figures. 10 tableaux. 71 références.

Th. Chir.-Dent. : Nancy : 2017

**Mots-clés :**

- Enfant
- Maladie systémique
- Muqueuse buccale

**BERRARD Marion – Lésions de la muqueuse buccale : Manifestations des maladies systémiques chez l'enfant.**

Th. Chir.-Dent. : Nancy : 2017

**Résumé :**

Chez l'enfant, la présence de lésions au niveau de la muqueuse buccale est fréquente. Ces lésions peuvent parfois être le point de départ du diagnostic d'une maladie systémique comme l'érythème polymorphe, la tuberculose ou encore la leucémie.

L'examen clinique des muqueuses buccales chez l'enfant révèle alors toute son importance vis-à-vis du diagnostic de ces maladies systémiques.

Le rôle du chirurgien-dentiste dans le dépistage de ces différentes maladies est donc primordial.

A travers ce travail, nous partirons de la lésion élémentaire pour ensuite développer les maladies systémiques présentant ce type de lésion.

Pour chaque pathologie, nous donnerons une définition, une description clinique, les moyens diagnostiques, un diagnostic différentiel ainsi que les moyens de prise en charge du patient.

Des tableaux récapitulatifs accompagneront ce développement afin de servir de guide au praticien.

**Membres du Jury :**

|                               |                                       |                               |
|-------------------------------|---------------------------------------|-------------------------------|
| <b>Pr C. STRAZIELLE</b>       | Professeur des Universités            | Présidente                    |
| <b><u>Dr D. DROZ</u></b>      | Maître de Conférences des Universités | <u>Directrice de thèse</u>    |
| <b><u>Dr M. HERNANDEZ</u></b> | Assistante Hospitalo-Universitaire    | <u>Co-directrice de thèse</u> |
| <b>Dr D. JOSEPH</b>           | Maître de Conférences des Universités | Juge                          |

**Adresse de l'auteur :**

BERRARD Marion  
9, place Notre Dame  
39800 POLIGNY



Jury :   Président : C. STRAZIELLE – Professeur des Universités  
          Juges :    D. DROZ – Maître de Conférences des Universités  
                  D. JOSEPH – Maître de Conférences des Universités  
                  M. HERNANDEZ – Assistante Hospitalier Universitaire

Thèse pour obtenir le diplôme D'Etat de Docteur en Chirurgie Dentaire


Présentée par: **Mademoiselle BERRARD Marion, Laurence**

né(e) à: **LONS LE SAUNIER (Jura)**

le **14 avril 1992**

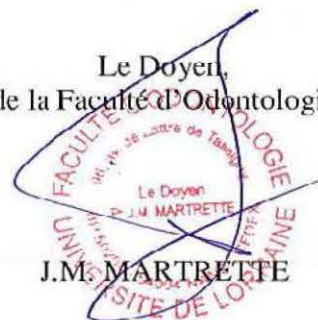et ayant pour titre : « **Lésions de la muqueuse buccale : manifestations des maladies systémiques chez l'enfant** »

Le Président du jury



C. STRAZIELLE

Le Doyen  
de la Faculté d'Odontologie



J.M. MARTRETTE

Autorise à soutenir et imprimer la thèse

NANCY, le    **28 AVR. 2017**

Le Président de l'Université de Lorraine **9823**



**P. MUTZENHARDT**