HAL
open science

Déglutition dysfonctionnelle : impact sur la réhabilitation prothétique

Jessica Gallot

To cite this version:

Jessica Gallot. Déglutition dysfonctionnelle : impact sur la réhabilitation prothétique. Sciences du Vivant [q-bio]. 2016. hal-01931885

HAL Id: hal-01931885

https://hal.univ-lorraine.fr/hal-01931885

Submitted on 23 Nov 2018

HAL is a multi-disciplinary open access archive for the deposit and dissemination of scientific research documents, whether they are published or not. The documents may come from teaching and research institutions in France or abroad, or from public or private research centers.

L'archive ouverte pluridisciplinaire **HAL**, est destinée au dépôt et à la diffusion de documents scientifiques de niveau recherche, publiés ou non, émanant des établissements d'enseignement et de recherche français ou étrangers, des laboratoires publics ou privés.

UNIVERSITÉ DE LORRAINE

AVERTISSEMENT

Ce document est le fruit d'un long travail approuvé par le jury de soutenance et mis à disposition de l'ensemble de la communauté universitaire élargie.

Il est soumis à la propriété intellectuelle de l'auteur. Ceci implique une obligation de citation et de référencement lors de l'utilisation de ce document.

D'autre part, toute contrefaçon, plagiat, reproduction illicite encourt une poursuite pénale.

Contact : ddoc-thesesexercice-contact@univ-lorraine.fr

LIENS

Code de la Propriété Intellectuelle. articles L 122. 4
Code de la Propriété Intellectuelle. articles L 335.2- L 335.10
http://www.cfcopies.com/V2/leg/leg_droi.php
http://www.culture.gouv.fr/culture/infos-pratiques/droits/protection.htm

ACADÉMIE NANCY – METZ

UNIVERSITÉ DE LORRAINE

FACULTÉ D'ODONTOLOGIE

ANNÉE 2016 N° 9045

THÈSE

pour le

DIPLÔME D'ÉTAT DE DOCTEUR EN CHIRURGIE DENTAIRE

par

Jessica GALLOT

Née le 27 octobre 1990 à Epinal (88)

Déglutition dysfonctionnelle : impact sur la réhabilitation prothétique

Présentée et soutenue publiquement le 22 avril 2016

Examinateurs de la thèse :

Pr. P. AMBROSINI	Professeur des Universités	Président
Dr. J. SCHOUVER	Maître de Conférences des Universités	Co-directeur de thèse
Dr. L. BABEL	Ancien Maître de Conférences des Universités	Co-directeur de thèse
Dr. G. MAGNIN	Assistant Hospitalier Universitaire	Juge

ACADÉMIE NANCY – METZ

UNIVERSITÉ DE LORRAINE

FACULTÉ D'ODONTOLOGIE

ANNÉE 2016 N° 9045

THÈSE

pour le

DIPLÔME D'ÉTAT DE DOCTEUR EN CHIRURGIE DENTAIRE

par

Jessica GALLOT

Née le 27 octobre 1990 à Epinal (88)

Déglutition dysfonctionnelle : impact sur la réhabilitation prothétique

Présentée et soutenue publiquement le 22 avril 2016

Examinateurs de la thèse :

Pr. P. AMBROSINI	Professeur des Universités	Président
Dr. J. SCHOUVER	Maître de Conférences des Universités	Co-directeur de thèse
Dr. L. BABEL	Ancien Maître de Conférences des Universités	Co-directeur de thèse
Dr. G. MAGNIN	Assistant Hospitalier Universitaire	Juge

Par délibération en date du 11 décembre 1972, la Faculté de Chirurgie Dentaire a arrêté que les opinions émises dans les dissertations qui lui seront présentées doivent être considérées comme propre à leurs auteurs et qu'elle n'entend leur donner aucune approbation ni improbation.

UNIVERSITÉ DE LORRAINE

Faculté d'Odontologie

Président : Professeur Pierre MUTZENHARDT

Doyen : Professeur Jean-Marc MARTRETTE

Vice-Doyens : Pr Pascal AMBROSINI — Dr Céline CLEMENT

Membres Honoraires : Dr L. BABEL – Pr. S. DURIVAUX – Pr A. FONTAINE – Pr G. JACQUART – Pr D. ROZENCWEIG - Pr M. VIVIER – Pr ARTIS -

Doyen Honoraire : Pr J. VADOT, Pr J.P. LOUIS

Professeur Emérite : Pr J.P. LOUIS

Maître de conférences CUM MERITO : Dr C. ARCHIEN

Sous-section 56-01 Odontologie pédiatrique	Mme Mme M. Mlle Mlle M.	**DROZ Dominique (Desprez)** JAGER Stéphanie PREVOST Jacques HERNANDEZ Magali LAUVRAY Alice MERCIER Thomas		Maître de Conférences * Maître de Conférences * Maître de Conférences Assistante * Assistante Assistant *
Sous-section 56-02 Orthopédie Dento-Faciale	Mme M. Mlle Mlle	**FILLEUL Marie Pierryle** EGLOFF Benoît BLAISE Claire LACHAUX Marion		Professeur des Universités * Maître de Conférences * Assistante Assistante
Sous-section 56-03 Prévention, Epidémiologie, Economie de la Santé, Odontologie légale	Mme M. Mme	**CLEMENT Céline** CAMELOT Frédéric LACZNY Emily		Maître de Conférences * Assistant * Assistante
Sous-section 57-01 Parodontologie	M. Mme M. M. Mlle Mlle	**AMBROSINI Pascal** BISSON Catherine JOSEPH David PENAUD Jacques BÔLÔNI Eszter PAOLI Nathalie		Professeur des Universités * Maître de Conférences * Maître de Conférences * Maître de Conférences Assistante Assistante *
Sous-section 57-02 Chirurgie Buccale, Pathologie et Thérapeutique Anesthésiologie et Réanimation	Mme M. Mlle Mlle M. Mlle M.	**GUILLET-THIBAULT Julie** BRAVETTI Pierre PHULPIN Bérengère BALZARINI Charlotte DELAITRE Bruno KICHENBRAND Charlène MASCHINO François		Maître de Conférences * Maître de Conférences Maître de Conférences * Assistante Assistant Assistante * Assistant
Sous-section 57-03 Sciences Biologiques (Biochimie, Immunologie, Histologie, Embryologie, génétique, Anatomie pathologique, Bactériologie, Pharmacologie)	M. M.	**YASUKAWA Kazutoyo** MARTRETTE Jean-Marc		Maître de Conférences * Professeur des Universités *
Sous-section 58-01 Odontologie Conservatrice, Endodontie	M. M. M. M. M. Mlle M.	**MORTIER Éric** AMORY Christophe BALTHAZARD Rémy ENGELS-DEUTSCH Marc BON Gautier MUNARO Perrine VINCENT Marin		Maître de Conférences * Maître de Conférences Maître de Conférences * Maître de Conférences Assistant Assistante Assistant *
Sous-section 58-02 Prothèses (Prothèse conjointe, Prothèse adjointe partielle, Prothèse complète, Prothèse maxillo-faciale)	M. M. Mme Mme M. M. M. Mlle	**DE MARCH Pascal** SCHOUVER Jacques VAILLANT Anne-Sophie CORNE Pascale GILLET Marc HIRTZ Pierre KANNENGIESSER François SIMON Doriane		Maître de Conférences Maître de Conférences Maître de Conférences * Assistante * Assistant Assistant * Assistant Assistante
Sous-section 58-03 Sciences Anatomiques et Physiologiques Occlusodontiques, Biomatériaux, Biophysique, Radiologie	Mme Mme M. M.	**STRAZIELLE Catherine** MOBY Vanessa (Stutzmann) SALOMON Jean-Pierre HARLE Guillaume		Professeur des Universités * Maître de Conférences * Maître de Conférences Assistant Associé

Souligné : *responsable de la sous-section* * temps plein

Mis à jour le 01.11.2015

Remerciements

À notre Président,

Monsieur le Professeur Pascal AMBROSINI

Docteur en Chirurgie Dentaire

Docteur de l'Université Henri Poincaré, Nancy-I

Vice-Doyen au budget et aux recherches hospitalières

Habilité à diriger des recherches

Professeur des Universités – Praticien hospitalier

Responsable de la Sous-section : Parodontologie

J'apprécie l'honneur que vous nous faites en ayant spontanément accepté de présider notre jury de thèse.

C'est avec intérêt et plaisir que nous avons suivi vos enseignements tout au long de nos études.

Veuillez trouver ici le témoignage de notre reconnaissance et de notre profond respect.

À notre co-directeur de thèse,

Monsieur le Docteur Jacques SCHOUVER

Docteur en Chirurgie Dentaire

Docteur en Sciences Odontologiques

Maître de Conférences des Universités – Praticien Hospitalier

Praticien Hospitalier Sous-section : Prothèses

Vous nous avez fait l'honneur de co-diriger notre travail.

Nous avons toujours pu compter sur votre disponibilité, vos conseils, et nous vous en remercions.

Nous vous sommes reconnaissants pour la qualité de l'enseignement que vous nous avez transmis.

Veuillez trouvez ici le témoignage de notre gratitude et de notre profond respect.

À notre co-directeur de thèse,

Monsieur le Docteur Luc BABEL

Docteur en chirurgie dentaire

Docteur en Sciences Odontologiques

Ancien Maître de Conférences des Universités

Vous nous avez fait l'honneur de diriger ce travail, que vous avez suivi page après page avec attention.

Nous vous sommes reconnaissants pour tout le temps que vous nous avez consacré, vous et votre formidable assistante Lucienne, pour votre pédagogie, votre disponibilité tout au long de nos études et votre sympathie.

Vous nous avez fait partager votre passion de la prothèse depuis quelques années maintenant.

Nous vous remercions de nous avoir transmis votre expérience et vos conseils, et nous ne manquerons pas d'appliquer chacun d'eux au quotidien dans notre pratique clinique.

Veuillez trouver ici le témoignage de notre sincère admiration et de notre plus profond respect.

À notre juge,

Monsieur le Docteur Gilles MAGNIN

Assistant Hospitalier Universitaire

Docteur en chirurgie dentaire

Docteur de l'Université Henri Poincaré, Nancy 1

Nous vous remercions d'avoir accepté avec spontanéité de prendre part à ce jury ainsi que pour l'intérêt que vous avez porté à notre travail.

Veuillez trouver ici l'expression de notre sincère gratitude et de notre profond respect.

A ma famille,

Je tiens tout d'abord à remercier **mes parents**. Merci pour votre amour, votre soutien, pour m'avoir toujours valorisé, pour vos sacrifices... Même s'il n'a pas été facile tous les jours de me supporter. Si j'en suis là aujourd'hui, c'est grâce à vous ! Votre éducation m'a permis d'acquérir des valeurs essentielles et j'espère que vous serez toujours fiers de moi.

A **mon petit frère**, devenu grand. Il n'y a pas si longtemps, je changeais tes couches et t'amenais à la maternelle (ce qui m'a valu deux heures de colle!). Même si tu me demandes encore de te raconter l'histoire des 3 petits cochons ou de te chanter « il était un petit homme », tu es aujourd'hui un beau jeune homme. Mais, compte sur moi pour continuer à te demander si tu as fait tes devoirs, pour corriger tes fautes d'orthographe ou encore pour faire une séance de code le week-end alors que tu n'en as pas envie. Une grande sœur chiante, un pléonasme.

A **ma marraine et mon oncle**,
Merci pour votre hospitalité ainsi que toutes vos attentions, notamment lors de mon remplacement en Meuse. Sous prétexte que je travaillais, je n'avais le droit de rien faire, une vraie princesse dans un gîte rural.

A **Mag**, ma cousine, ma complice, nous avons beaucoup partagé, le pire comme le meilleur. J'attendais de te retrouver pour te raconter mes dernières bêtises, et tu t'es toujours confiée à moi malgré notre différence d'âge. D'ailleurs, tu m'amenais quand même avec toi et tes copains chez Nono ou ailleurs, et même avec **Nico** alors que vous auriez certainement préféré rester seuls. Inutile de dire que tu nous manques à tous. La vie est parfois trop courte, et je sais maintenant qu'il faut savoir en profiter.

A **mon parrain, ma tante et mes cousins**, merci de m'avoir prêté les clés de votre maison afin que je puisse profiter de la vie bordelaise. Même si vous avez la bougeotte, c'est toujours un plaisir de venir vous rendre visite.

A **Pépère, Mémère**, **Papi, Mamie,** j'aurais aimé que vous soyez présents aujourd'hui. J'espère que vous auriez été fiers de moi.

A mes amis,

A **Julie**,

Tu as été la première personne que j'ai rencontré en P2 (le révélateur de plaque ! Ça commençait bien...), ma voisine de TP, mon acolyte ! On ne compte plus les soirées partagées (WEI, Gala, Garden, camping...), nos virées en Corse, à Paris, au Rancho ou à Oléron... Sans oublier les milliers de fous rires, le téléshopping, les chants en canon, et j'en passe ! Merci pour tous ces merveilleux moments passés et pour tous ceux qui restent à venir !

A **Valentine**,

On a mis du temps à s'en rendre compte, mais on a de nombreux points communs. Mieux vaut tard que jamais, et finalement je crois qu'on a bien rattrapé notre retard. Je suis nostalgique de nos week-ends bibliothèque – ECN – Zara – running, mais on peut toujours faire du shopping et du sport, les révisions en moins. Sache que je suis toujours partante pour une excursion improvisée au Cap, pour un week-end Dijonnais ou bientôt Vendéen. Sinon je suis sûre qu'on peut trouver un spot de voile pour **Ficus** et un cabinet de groupe en région Aquitaine.

A **Justine,**

Merci pour toutes ces heures passées à écouter mes interrogations, mes hésitations, pour tes conseils avisés, tu sais toujours avoir le mot juste. Je sais que je peux compter sur toi dans les bons et les mauvais moments. Même si je préfère qu'on partage une bière aux fêtes de Bayonne, un gâteau à Amsterdam, ou un week-end improvisé à Biarritz...

A **Delphine,**

Même si l'on se connait depuis longtemps, c'est en P1 que l'on a scellé notre amitié (tu sais à quel moment, je ne peux pas l'évoquer ici). J'ai passé des heures à te supporter ma GB, en amphi bizuth puis carré, aux RU/BU, en soirées, aux OB, hot médecine, pendant nos craquages, avec Justhon et les « autres débiles »... Et même si tu as décidé de t'éloigner, tu ne te débarrasseras pas de nous comme ça ! C'est toujours avec plaisir que nous déposons nos valises pour un week-end ou une halte à l'improviste. Tu te souviens de cette journée à l'American Museum ? Ca y est, mon tour est venu !

A **Anne**,

Des années d'amitié, on a grandi ensemble et tu es comme ma sœur ! Même si nos forts caractères font parfois des étincelles, je sais que je peux toujours compter sur toi. J'adore nos débats sur l'actualité, la politique, nos analyses, ta compréhension, ta franchise... Et surtout te retrouver après des semaines d'absence comme si de rien n'était.

A **Aurore**,

Malgré la distance qui nous sépare (16 000 km c'est pas rien!), j'espère que nous garderons toujours contact. Ta famille et toi avez été très importants dans ma vie, et c'est certainement un peu grâce à Pat si j'ai décidé de me lancer dans l'aventure de la P1, au détriment de tous ceux qui voulaient me décourager. Je suis fière de la personne que tu es devenue, de ta détermination, de ton courage et de ta force à traverser les épreuves de la vie.

A **Magali K.**,

Je crois qu'on a fait ensemble les pires extractions de toute notre vie (M. Tartre et M. DDSincluseà11h45, on a bien failli rater la thèse de Julien!), on s'en souviendra de ce stage à Brabois. C'était un plaisir de travailler avec toi et ta bonne humeur, de bavarder à la BU au lieu d'écrire nos thèses... Et enfin, merci pour ton hospitalité le soir où j'ai perdu mes clés (que tout le monde se rassure, elles étaient sur ma porte.....).

A **Maxime** et **Armande**,

Mamax, ton sens de l'humeur, un peu limite parfois, me fait toujours mourir de rire ! Je te remercie pour tes conseils notamment informatiques (on voit tout de suite qui a eu son C2i), et donc pour la mise en page de cette thèse. Mister Gossip, je compte sur toi pour me tenir informée, arrête de faire de la rétention d'informations ! Armande,
Et RIP à ton angle incisif.

A **Ben** et **Popo**,

Je repense à notre premier nouvel an Ben, au club 30, à nos dimanches révision à l'agence de ton frère ma Popo, aux soirées à l'appart, à nos vacances à la montagne (sans commentaire) et je me dis que c'est loin maintenant ! C'est toujours un plaisir de venir vous voir mes loulous.

A **Magali T.**,

J'ai passé 6 mois de stage au top, notamment grâce à toi. C'était un plaisir de t'assister au bloc, de tester le MEOPA, de décompresser le soir à la salle en quittant le CH... Et de continuer à partager nos expériences

A **Mélaïna et sa famille,**

Les meilleurs rempla sont sans aucun doute ceux que j'ai fait à Pérignac ! Merci pour votre hospitalité, votre convivialité, les visites guidées, les soirées foot (vous êtes les meilleurs commentateurs sportifs), le bon vin, tous vos conseils... Vous avez su me faire me sentir chez moi en Charente Maritime. C'est plus la peine d'essayer de me convaincre, je vote Sud-Ouest !

Au service du CH d'Epinal,

Elu meilleur stage de l'année 2014/2015 : Odonto Epinal ! Une équipe de choc avec qui j'ai beaucoup appris. J'ai passé un excellent stage dans la bonne humeur. Le tout ponctué d'un repas de service qui restera dans les annales !

Aux Super-Assistantes,

Avec qui j'ai eu la chance de travailler.

A **Guillaume, Eve, Manon, Julie, Marionnette, Flo, Ad, Chris, Bibi, Aurélie, Julien, Matthieu, Lulu, Julia, Manon, Claire, Jux, Roxanne** aux copains de promo, de la fac, à notre QG les Vedettes, aux copains spinaliens et à tous ceux que j'ai oublié...

Et enfin à mon dentiste, **Hervé Bontemps**, qui a su m'orienter dans la bonne voie.

Sommaire

Partie 1 – Anatomie, physiologie, pathologies de la déglutition

I .Anatomie de la cavité buccale.....3
II . Physiologie de la déglutition.....6
III .Déglutitions dysfonctionnelles.....10
IV .Conséquences.....13
V .Prévention et rééducation.....20

Partie 2 – Réhabilitation prothétique en présence d'une déglutition dysfonctionnelle

I .Notions d'occlusion.....35
II .Anomalies de l'occlusion.....47
III .Les étapes de réhabilitation prothétique en présence d'une déglutition dysfonctionnelle 51

Partie 3 – Cas cliniques

I .Cas clinique n°1.....63
II .Cas clinique n°2.....70
III .Cas clinique n°3.....73
IV .Cas clinique n°4.....80
V .Cas clinique n°5.....88

Index des illustrations

Illustration 1 : Schématisation des muscles de la langue (1).....5
Illustration 2: Infra-alvéolies molaires avec interposition linguale, Dr. Jacques Schouver.....12
Illustration 3: Schéma des sutures maxillaires.....14
Illustration 4: Illustration d'après l'Atlas d'anatomie humaine, Frank H. Netter (26).....15
Illustration 5: Béance antérieure (27).....17
Illustration 6: Photographie d'une interposition linguale au niveau d'une béance antérieure d'après Rééducation des fonctions dans la thérapeutique orthodontique. (13).....21
Illustration 7: Illustration d'une interposition linguale (13).....22
Illustration 8: Photographie d'une interposition linguale, Dr. Luc Babel.....22
Illustration 9: Photographie d'une interposition linguale, Dr. Luc Babel.....22
Illustration 10: Photographie d'un quad hélix soudé sur des bagues molaires d'après Marie-José Boileau (18).....28
Illustration 11: Photographie d'un quad hélix soudé, avec une perle sur le bras antérieur (17) 28
Illustration 12: Photographie endobuccale d'une classe II division 1 avec interposition linguale antérieure (17).....29
Illustration 13: Photographie d'une ELN en vue palatine, montrant la fenêtre d'accès à la papille rétro-incisive (17).....31
Illustration 14: Photographie d'une gouttière d'éducation fonctionnelle d'après Marie-José Boileau (18).....32
Illustration 15: Triangle de Slavicèk (29).....42
Illustration 16: Illustration de la classe I (28).....44
Illustration 17: Illustration d'une classe II (28).....44
Illustration 18: Illustration d'une classe III (28).....45
Illustration 19: Photographie d'une interposition linguale chez un patient ayant une prothèse amovible complète maxillaire (Dr. Luc Babel).....56
Illustration 20: Photographies d'une interposition linguale chez un patient ayant une prothèse amovible complète maxillaire (Dr. Luc Babel).....56
Illustration 21: Montage de Hanau (cas de classe II div.1 (24) 57
Illustration 22: Cas initial en OIM.....63

Illustration 23: Cas initial en ORC....63
Illustration 24: Photographie endobuccale de la situation initiale à la mandibule....63
Illustration 25: Photographie endobuccale de la situation initiale au maxillaire....63
Illustration 26: Vue latérale secteurs 1 et 4....64
Illustration 27: Vue latérale secteurs 2 et 3....64
Illustration 28: Photographie exobuccale....64
Illustration 29: Montage en ORC avec une cire d'occlusion....65
Illustration 30: Contact prématuré mis en évidence....65
Illustration 31: Modèles après retrait des pins postérieurs....65
Illustration 32: Points de contacts après retrait des pins postérieurs....66
Illustration 33: Contacts antérieurs mandibulaires après ajustements....66
Illustration 34: Contacts antérieurs maxillaires après ajustements....66
Illustration 35: Modèle mandibulaire....66
Illustration 36: Modèle maxillaire 66
Illustration 37: Wax up maxillaire....67
Illustration 38: Wax up mandibulaire....67
Illustration 39: Wax up en occlusion des secteurs 2 et 3....67
Illustration 40: Wax up en occlusion des secteurs 1 et 4....67
Illustration 41: Sculpture des antérieures maxillaires....67
Illustration 42: Prothèses provisoires 68
Illustration 43: Prothèses provisoires....68
Illustration 44: Prothèses définitives....69
Illustration 45: Prothèses antérieures définitives....69
Illustration 46: Photographie en occlusion....70
Illustration 47: Photographie lors de la déglutition....70
Illustration 48: Photographie endobuccale de l'arcade inférieure....71
Illustration 49: Couronnes céramiques réalisées sur 45 et 46....72
Illustration 50: Occlusion après pose des deux couronnes céramiques....72
Illustration 51: Photographie exobuccale....73
Illustration 52: Secteurs 1 et 4....73
Illustration 53: Secteurs 2 et 3....73
Illustration 54: Faces palatines....73
Illustration 55: Erosions secteur 4....73
Illustration 56: Erosions secteur 3....73

Illustration 57: Pas de béance antérieure en OIM....74
Illustration 58: Béance secteurs 2 et 3....74
Illustration 59: Béance secteurs 1 et 4....74
Illustration 60: Points de contact 74
Illustration 61: Montage en ORC avec une cire....75
Illustration 62: Béance antérieure....75
Illustration 63: Béance antérieure....75
Illustration 64: Béance secteurs 2 et 3....75
Illustration 65: Béance secteurs 1 et 4....75
Illustration 66: Wax up des faces palatines....76
Illustration 67: Wax up maxillaire....76
Illustration 68: Wax up mandibulaire....76
Illustration 69: Wax up des faces vestibulaires....77
Illustration 70: Restaurations en composite....78
Illustration 71: Onlays céramique....78
Illustration 72: Onlays céramique....78
Illustration 73: Prothèses provisoires antérieures....79
Illustration 74: Prothèses définitives....79
Illustration 75: Contacts harmonieux en statique....79
Illustration 76: Illustration en occlusion....80
Illustration 77: Photographie en propulsion, la patiente est en bout à bout....80
Illustration 78: Présence de nombreuses érosions chimiques au niveau des faces palatines…80
Illustration 79: Modèle mandibulaire....81
Illustration 80: Modèle maxillaire....81
Illustration 81: Montage en articulateur avec une cire de RC....81
Illustration 82: Vue latérale secteurs 2 et 3....82
Illustration 83: Vue latérale secteurs 1 et 4....82
Illustration 84: Montage en OIM....82
Illustration 85: Wax-up des canines en ORC....83
Illustration 86: Montage en OIM....83
Illustration 87: Montage en ORC....83
Illustration 88: Wax up des faces palatines des antérieures....84
Illustration 89: Wax up du bord incisif de 21....84
Illustration 90: Wax up des bords incisifs des antérieures....84

Illustration 91: Aménagement des faces palatines.....85
Illustration 92: Wax-up maxillaire.....85
Illustration 93: Wax-up mandibulaire.....85
Illustration 94: Vue en occlusion des contacts antérieurs secteurs 1 et 4.....86
Illustration 95: Vue en occlusion des contacts antérieurs secteurs 2 et 3.....86
Illustration 96: Situation initiale en OIM.....88
Illustration 97: En propulsion, position en bout à bout.....88
Illustration 98: Montage en articulateur en OIM.....89
Illustration 99: Montage en ORC.....89
Illustration 100: Mise en évidence de la béance antérieure sur le montage en articulateur en relation centrée.....89
Illustration 101: Facettes avec retours palatins dont les limites sont marquées par des flèches 90
Illustration 102: Facettes en vue vestibulaire.....90

Index des tableaux

Tableau 1: Classification des malocclusions : types, anomalies, catégories (classification TAC) (12).....47

Introduction

La cavité buccale permet différentes fonctions essentielles comme la déglutition, la mastication, la ventilation, la phonation, la communication... La déglutition est un acte que nous réalisons 1500 à 2000 fois par jour. La présence d'une déglutition dysfonctionnelle a de nombreuses conséquences, notamment dentaire. En effet, la langue est un muscle puissant qui a une place capitale entre les arcades dentaires. Sa dysfonction peut entrainer des béances sous différentes formes. A quel point forme et fonction sont-elles liées ?

Ces béances posent un problème occlusal, c'est-à-dire au niveau de l'engrènement des arcades dentaires. Les principes de base théoriques ne sont pas respectés. Le concept centrage-calage-guidage est altéré. De plus, en présence d'une béance au niveau du secteur incisif, le guidage antérieur est absent.

Nous pouvons alors nous demander quels sont les grands principes occlusaux à respecter lors d'une réhabilitation fonctionnelle et esthétique. Aussi, s'il est nécessaire d'avoir recours à d'autres spécialistes tels que les orthodontistes ou les orthophonistes .

Dans quelles mesures la présence d'une déglutition dysfonctionnelle peut-elle influencer nos choix thérapeutiques ?

Est-il possible de recréer un guidage antérieur ? De refermer une béance par la prothèse ? Dans quelles mesures ?

Quelles sont les précautions à prendre lors du plan de traitement ?

Quelles sont les pièges à éviter ?

Afin de répondre à ces questions, nous allons tout d'abord faire quelques rappels d'anatomie, de physiologie et d'occlusion. Puis, nous verrons les étapes indispensables dans le plan de traitement de ces cas complexes. Enfin, nous illustrerons nos propos par des cas cliniques.

Partie 1 – Anatomie, physiologie, pathologies de la déglutition

I . Anatomie de la cavité buccale

I.1 La langue

La langue est constituée de deux faces, une face dorsale et une face inférieure ; de bords et d'une pointe.

La face dorsale est divisée en une face antérieure et une face postérieure ou base de langue.
La face inférieure présente le frein lingual.

I.1.A Musculature

Elle est composée de 17 muscles : 8 pairs et un impair, le muscle lingual supérieur. Les 8 muscles pairs sont les suivants :

- le génio-glosse ;
- le lingual inférieur ;
- l'hyo-glosse ;
- le pharyngo-glosse ;
- l'amygdalo-glosse ;
- le palato-glosse ;
- le stylo-glosse ;
- le transverse.

Ils n'ont qu'une insertion osseuse sur l'os hyoïde, à l'exception du transverse, qui n'en n'a pas. [1]

I.1.B Innervation

Les muscles de la langue sont innervés par le nerf hypoglosse XII. Seul le muscle palatoglosse est innervé par une branche pharyngée du nerf vague X.

La fonction sensitive est quant à elle assurée par le nerf lingual (pour les 2/3 antérieurs), une des sept branches du nerf maxillaire inférieur issue du nerf trijumeau V. Elle comprend la

pression, le tact, le chaud, le froid et la douleur. Le 1/3 postérieur est lui assuré par le nerf vague X. [2]

I.1.C Actions musculaires

Les mouvements d'abaissement de la langue sont assurés par le génio-glosse, le lingual inférieur et l'hyo-glosse.
D'autre part, son élévation est permise par l'amygdalo-glosse, le stylo-glosse, le pharyngo-glosse et le palato-glosse.
Le muscle lingual supérieur raccourcit la langue alors que le transverse l'allonge.

I.2 Le plancher de bouche

I.2.A Musculature

Le plancher de bouche est constitué par les muscles sus-hyoïdiens, reliés d'une part à la mandibule, et d'autre part à l'os hyoïde. Du plan profond au plan superficiel, on distingue :

- le génio-hyoïdien ;
- le mylo-hyoïdien ;
- le digastrique ;
- le stylo-hyoïdien.

Ces muscles ont également une insertion commune sur l'os hyoïde.[1]

I.2.B Innervation

Le ventre antérieur du digastrique et le mylo-hyoïdien sont innervés par le V3 (nerf mylo-hyoïdien issu du trijumeau).

Le ventre postérieur du digastrique et le stylo-hyoïdien sont innervés par le nerf facial VII.

Le génio-hyoïdien et le thyrohyoïdien sont innervés par le nerf hypoglosse XII. [2]

I.2.C Actions musculaires

Le ventre antérieur du digastrique, le mylo-hyoïdien et le génio-hyoïdien propulsent le bol alimentaire.

Le ventre postérieur du digastrique et le stylo-hyoïdien rétrécissent l'isthme oropharyngé.

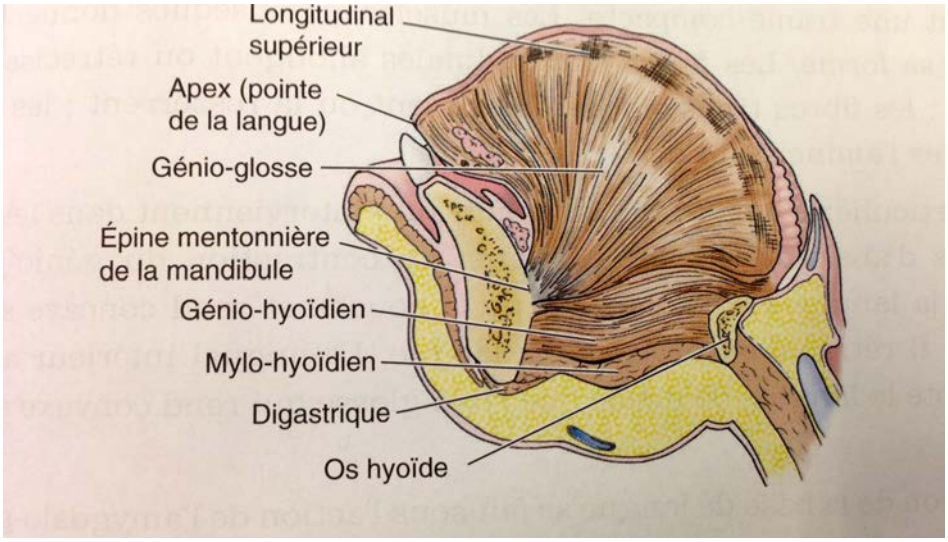

Illustration I : Schématisation des muscles de la langue [1]

II . Physiologie de la déglutition

II.1 Embryologie

II.1.A Généralités

La langue est issue des quatre premiers arcs pharyngiens. Elle apparaît à la fin de la quatrième semaine embryonnaire sur le plancher du pharynx. Ses deux tiers antérieurs, soit la partie buccale sont issus des deux premiers arcs pharyngiens et son tiers postérieur ou base, provient des troisième et quatrième arcs pharyngiens. [3]

II.1.B Innervation

Ces origines embryologiques expliquent l'innervation complexe de la langue. Le premier arc brachial correspond à la partie antérieure mobile innervée par le trijumeau. Alors que les arcs brachiaux suivants sont plutôt innervés par le nerf vague X. L'organogenèse de la langue prend fin aux alentours du cinquantième jour. C'est à ce moment-là que les afférences nerveuses provenant du trijumeau V, du facial VII, du vague X et de l'hypoglosse XII se mettent en place.[4]

II.1.C Fonctions linguales

Au bout du troisième mois, l'embryon devient un fœtus. Ce changement est marqué par le début des praxies linguales. Tout d'abord, la succion se met en place vers la dixième semaine. Puis la déglutition apparaît à la treizième semaine. Le couple succion-déglutition est déclenché par un mécanisme réflexe, automatique, in utero. [4]

II.2 Croissance

II.2.A Naissance

Le nouveau-né conserve, tant que sa nourriture est liquide, ce réflexe de succion-déglutition. Celui-ci est déclenché par des stimuli extérieurs, péribuccaux. [4]

Lorsqu'il passe à un mode d'alimentation à la cuillère, il doit passer à une déglutition volontaire. Dans un premier temps, lors de la déglutition dite primaire, la langue s'interpose entre les arcades dentaires. Les lèvres et les joues se contractent et créent un mouvement d'aspiration.

Dès la mise en fonction des dents lactéales, l'espace dédié à la langue se réduit. Parallèlement, apparaît la mastication, l'enfant passe d'une alimentation semi-liquide à solide. Les lèvres participent de moins en moins à la déglutition. [5]

II.2.B Enfance

Durant l'enfance, la déglutition, auparavant qualifiée de primaire devient secondaire. Celle-ci est permise par de nombreux facteurs :

- l'occlusion dentaire et la mastication ;
- le fonctionnement indépendant des lèvres, de la langue et des joues ;
- la descente de l'os hyoïde, entrainant la langue en position basse. [6]

Ce passage est essentiel pour le bon déroulement dans la croissance de l'enfant. C'est l'équilibre des forces exercées simultanément par les lèvres, les joues et la langue qui va permettre une croissance harmonieuse.

II.3 Déglutition fonctionnelle : les étapes

Le mouvement de déglutition est réalisé en moyenne 1500 à 2000 fois par jour chez l'adulte. Il a pour but de faire passer le bol alimentaire, ou la salive, de la cavité buccale à l'estomac.

La déglutition est classiquement divisée en trois temps :

- Le temps buccal ;
- Le temps pharyngien ;
- Le temps oesophagien. [1]

II.3.A Le temps buccal

Il s'agit de la seule étape volontaire. Dans un premier temps, les lèvres se rejoignent. La pointe de la langue se positionne sur la papille palatine, derrière les incisives maxillaires. Le bolus est amené entre la partie antérieure du palais mou et la langue. Les dents entrent en contact, la langue fait pression sur le palais et la respiration s'arrête.

Ensuite, la langue se creuse, ses bords latéraux sont au contact des faces palatines des molaires maxillaires. Le mylo-hyoïdien se contracte, élève la langue, la propulse et maintient l'appui lingual antérieur. La langue crée alors une onde péristaltique qui entraine le bol alimentaire vers le pharynx. Le bolus est entrainé vers l'arrière alors que la langue a un mouvement vers l'avant. [1]

II.3.B Le temps pharyngien

Les temps suivants ne sont plus sous contrôle volontaire.

II.3.B.a La phase oro-pharyngée

Le bol alimentaire se trouve au niveau de l'isthme du gosier. Le voile du palais s'élève et bloque l'accès aux fosses nasales. La paroi pharyngienne se contracte pour pousser le bolus. Dans le même temps, la langue est toujours en appui et continue à déplacer le bol alimentaire.

II.3.B.b La phase méso-pharyngée

Le sphincter oesophagien se relâche, et les parois du méso-pharynx se contractent à leurs tours. L'épiglotte s'abaisse et la glotte se ferme pour bloquer l'accès au larynx et aux voies respiratoires.

II.3.B.c La phase hypo-pharyngée

La pointe de la langue n'a pas bougé, les dents sont toujours en contact. L'os hyoïde se déplace vers l'avant et vers le haut. Le voile du palais descend sur la base de la langue. Le sphincter oesophagien s'ouvre.

II.3.C Le temps oesophagien

Une fois le bol alimentaire dans l'oesophage, le sphincter se referme. La glotte s'ouvre, la mandibule et l'os hyoïde s'abaissent et la langue reprend sa position initiale. Une fois que le sphincter oesophagien se referme, la respiration peut reprendre.

II.4 Posture linguale

La position linguale physiologique au repos est tout aussi importante, si ce n'est plus, que la place de la langue lors de la déglutition. En effet, contrairement à la déglutition qui représente en cumulé quelques minutes par jour, le reste du temps, la langue est en position de repos.

Celle-ci est caractérisée par une langue bombée, frôlant le palais, l'apex en regard des incisives inférieures, l'inocclusion des arcades dentaires, les lèvres jointes. Cette position n'est pas statique, il existe toujours une activité musculaire minimale. [1]

III . Déglutitions dysfonctionnelles

III.1 Les différentes déglutitions dysfonctionnelles

La déglutition est dite dysfonctionnelle, si la transition entre déglutition infantile et déglutition adulte n'est pas réalisée après 10 ans. Il peut alors subsister une interposition linguale entre les arcades, une propulsion linguale, une contraction labiale exagérée.

III.1.A Pulsion antérieure

Lors de la déglutition, la langue peut être en appui sur les incisives, maxillaires ou mandibulaires, ou à la jonction entre les deux, au lieu d'être placée au niveau de la papille rétro-incisive.

III.1.A.a En occlusion

L'appui rétro-incisif entraine alors une béance antérieure dans le cas le plus fréquent d'un appui maxillaire.

Si la contraction de la lèvre inférieure n'est pas suffisante pour compenser la pulsion, et si l'appui se situe entre les incisives maxillaires et mandibulaires, on peut observer également une vestibulo-version des incisives inférieures. [6]

III.1.A.b En inocclusion

Dans ce dernier cas, la langue s'interpose entre les arcades, en antérieur et parfois au niveau des dents postérieures. Pour compenser ce phénomène, on observe une forte contraction des lèvres afin d'obtenir une étanchéité. A la palpation, il n'y a donc pas de contraction des masséters. [1]

L'importance de la vestibulo-version des incisives est alors dépendante de la puissance de l'orbiculaire des lèvres. Si celui-ci est puissant, la position des incisives peut être préservée.

III.1.B Interposition postérieure

Les arcades sont également en inocclusion car la langue se place entre elles, en position haute et distale. La musculature labiale et jugale vient compenser ce phénomène pour obtenir une fermeture buccale. Dans ce cas, on peut observer des béances au niveau des secteurs prémolo-molaires, et parfois une linguo-version incisive. [6]

III.1.C Pulsion antérieure associée à une interposition postérieure

La pulsion antérieure peut être associée à une interposition linguale postérieure. La combinaison des deux entraine donc une vestibulo-version incisive maxillaire ou mandibulaire selon l'appui, ainsi qu'une béance postérieure.

III.2 Positions de repos pathologiques

III.2.A Langue basse

Alors que la posture physiologique décrit une langue plutôt haute, frôlant le palais, une posture linguale basse est pathologique. Celle-ci peut être due à un frein lingual trop court. Lors de la croissance, cette posture entraine un excès de croissance mandibulaire (promandibulie), et un défaut de croissance maxillaire (hypoplasie maxillaire).

III.2.B Interposition linguale

La forme la plus fréquente est l'interposition de l'apex lingual en antérieur. Une fois la béance en place, la langue vient se placer au niveau de l'espace créé et l'entretient.

La langue occupe tout l'espace disponible. C'est pourquoi, en présence de diastèmes ou de dents manquantes, la langue vient s'interposer dans les espaces.

Dans le cas des infra-alvéolies molaires, en classe II division 2 ou en classe I avec supraclusie, on observe également une interposition linguale au niveau des secteurs postérieurs. [7]

Illustration 2: Infra-alvéolies molaires avec interposition linguale, Dr. Jacques Schouver [27]

III.2.C Lèvres en inocclusion

Enfin, une position de repos pathologique peut être caractérisée par un espace entre la lèvre supérieure et inférieure, celles-ci ne sont pas en contact.

Une position de repos pathologique entraine des forces quasi-constantes sur les structures dentaires. C'est pourquoi, lors d'une rééducation de la déglutition, il est également nécessaire de corriger la posture linguale.

IV . Conséquences

Il n'est plus à prouver que les fonctions oro-faciales influencent la morphogenèse. [8] Ainsi, la déglutition a des conséquences sur la croissance osseuse, le positionnement dentaire, et donc également sur l'occlusion, les ATM.

IV.1.A Croissance crânio-faciale

La croissance osseuse se distingue, schématiquement, selon le territoire, en :

- une évolution prédéterminée, innée, non dépendante de l'environnement ;
- une croissance acquise, influencée par la musculature, la posture, les fonctions.

IV.1.A.a Développement de la base du crâne

Le développement de la base du crâne est essentiellement génétiquement déterminé.

Cependant, les parties frontales et sphéno-occipitales poursuivent leurs croissances sous l'influence de l'environnement, jusqu'à l'âge adulte.

Il a donc été montré l'importance d'une bonne occlusion dès la denture lactéale et la prise en charge des troubles fonctionnels, pour obtenir une croissance osseuse optimale. [9]

IV.1.A.b Développement du maxillaire

Le maxillaire appartient au massif facial et supporte l'arcade dentaire supérieure.

L'os maxillaire se développe à partir de deux mécanismes :

- des sutures membraneuses ;
- une modification par apposition/résorption.

Les sutures membraneuses

Les sutures membraneuses ne sont pas génétiquement déterminées, elles s'apparentent à des joints de dilatation permettant à la face de se développer lorsqu'elles sont soumises à des forces.

Le maxillaire croit en largeur grâce aux sutures inter-incisive, intermaxillaire et interpalatine.

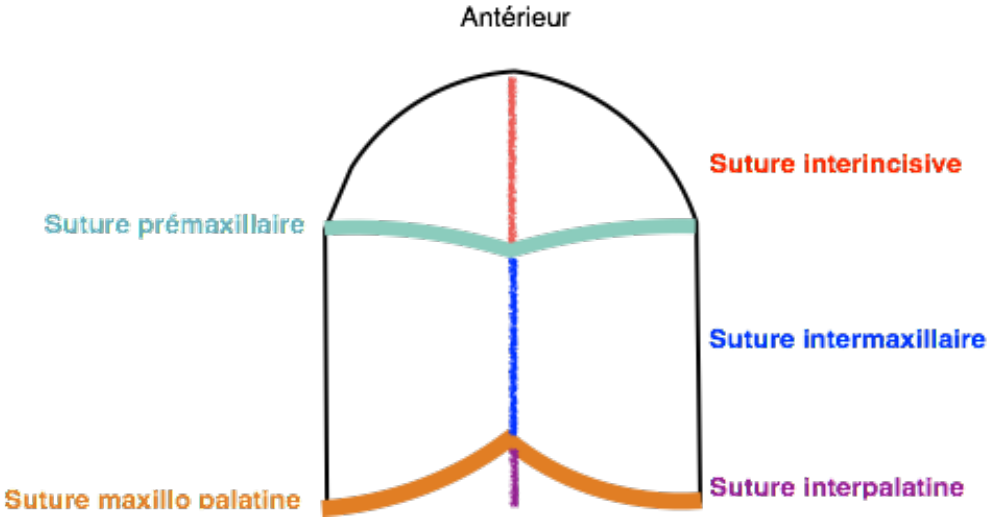

Illustration 3: Schéma des sutures maxillaires

La croissance en longueur est permise par les sutures prémaxillaire-maxillaire et maxillo-palatine.

Les sutures persistent jusqu'au début de l'adolescence, selon les individus. Elles sont donc influencées par l'environnement extérieur jusqu'à leurs fermetures.

Aussi, la langue joue un rôle essentiel dans la stimulation de la croissance du maxillaire. Une déglutition dysfonctionnelle avec pulsion linguale antérieure stimule excessivement la suture interincisive.

Au contraire, une position basse de la langue, avec un frein court par exemple, ne stimule pas la croissance et entraine une hypoplasie maxillaire.

Apposition/Résorption

Parallèlement, il existe un autre mécanisme :

- de résorption de la portion palatine ;
- d'apposition au niveau vestibulaire.

Ceci permet la croissance en largeur, notamment en postérieur au niveau des tubérosités.

La croissance de l'os maxillaire est en majeure partie liée aux syndesmoses, c'est-à-dire aux sutures. Ceci explique l'influence majeure de la musculature lors de son développement, notamment au rôle fondamental de la déglutition et de la position linguale de repos qui impactent directement sur le développement. La fonction détermine la forme. [9]

IV.1.A.c Développement de la mandibule

La mandibule est le seul os mobile de la face, en forme de fer à cheval, à concavité postérieure. Elle est composée de deux hémi-mandibules, soudées au niveau de la suture symphysaire, médiane, qui forment le corps. Elle a deux branches, qui comportent chacune à leur extrémité une apophyse coronoïde, antérieure, et une tête condylienne, postérieure.

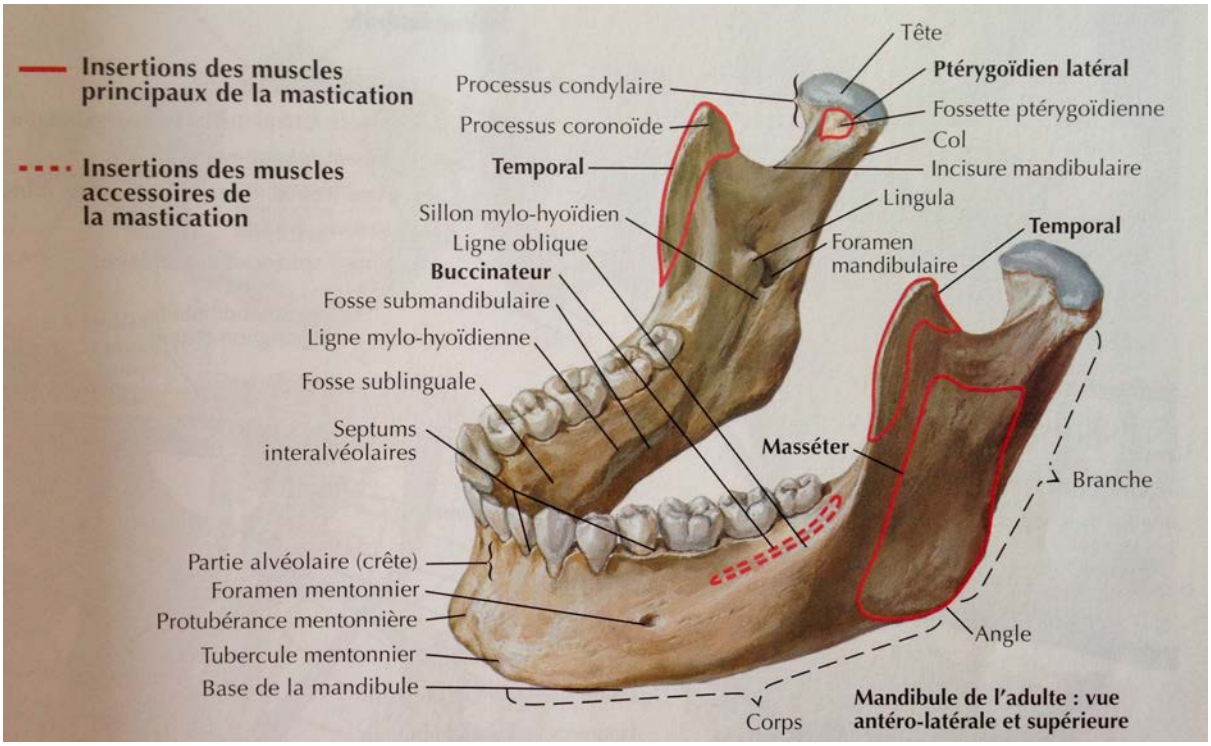

Illustration 4: Illustration d'après l'Atlas d'anatomie humaine, Frank H. Netter [31]

Cette dernière vient s'articuler avec le condyle de l'os temporal, formant l'articulation temporo-mandibulaire (ATM).

La croissance de la mandibule est une combinaison complexe de phénomènes différents. Il existe un mécanisme d'apposition/résorption. Cependant, le centre le croissance le plus important est le condyle mandibulaire. D'après Björk, le cartilage condylien croit jusqu'au delà de la fin de la croissance posturale. La croissance de la mandibule continue donc après la fin de celle du maxillaire.

Le développement est également guidé par l'occlusion, qui renseigne sur la croissance du maxillaire, mais aussi par la musculature environnante. Ainsi, un patient avec une forte densité musculaire aura une mandibule plus carrée, puissante.

Aussi, les conséquences d'une déglutition dysfonctionnelle sur la mandibule peuvent être :

- une rétromandibulie fonctionnelle, voire une rétrognathie vraie, dans le cas d'une pulsion linguale antérieure ;
- une promandibulie fonctionnelle, voire une promandibulie vraie, dans le cas d'une langue en position basse, activant la croissance.

De plus, la fonction influence la forme, et réciproquement. Ainsi, la forme de la cavité buccale entretient la dysfonction. [10]

IV.1.B Dentaires

La fonction a également une influence sur la morphogenèse des arcades dentaires, c'est-à-dire sur le déroulement de la croissance des arcades dentaires et la mise en place de l'occlusion. Les procès alvéolaires subissent des phénomènes d'apposition/résorption, variant en fonction des pressions subies. Ils ont un rôle de rattrapage au niveau de l'occlusion par rapport aux croissances maxillaire et mandibulaire. Ils peuvent compenser relativement un décalage des bases osseuses sagittal, mais aussi dans le sens transversal et vertical. [11]

Cependant, en présence d'une dysfonction, ce rattrapage n'est pas suffisent. Il est alors possible d'observer une béance antérieure, une classe II, voire une classe III.

IV.1.B.a Infraclusions

Antérieure

La béance est le cas classique conséquent à une déglutition immature. Elle est caractérisée par une infraclusion incisive, une absence de contact dentaire antérieur et un surplomb. Cette béance, induite par l'interposition linguale pendant la croissance, est ainsi entretenue par la dysfonction.

Illustration 5: Béance antérieure [28]

Dans ce cas, il y a une protrusion des incisives qui est compensée par une augmentation de l'activité musculaire périorale afin de permettre la fermeture buccale. [9]

Latérale

Dans le cas où la langue s'interpose latéralement entre les arcades, elle crée des infraclusions latérales, c'est-à-dire, un manque de développement osseux au niveaux des procès alvéolaires, aboutissant à des béances des secteurs latéraux.

IV.1.B.b Classe II

Angle définit la classe II comme « un décalage antéropostérieur des deux arcades, l'arcade maxillaire paraissant être déplacée en avant de l'arcade mandibulaire ». Il différencie :

- La classe II.1., présentant un surplomb incisif, les incisives sont vestibulo-versées ;
- La classe II.2., caractérisée par une supraclusion, les incisives sont palato-versées.

De plus, il y a des classes II dentaires avec ou sans décalage des bases osseuses (voir classification de Ballard Partie 2.I.7).

Il existe de nombreux tableaux cliniques ainsi que des étiologies différentes. Aussi, la déglutition dysfonctionnelle est à rechercher, notamment dans des cas de classe II.1., avec un surplomb augmenté.

IV.1.B.c Classe III

Les classes III, à l'inverse, sont définies comme un décalage vers l'avant de l'arcade inférieure par rapport à l'arcade supérieure. Elles peuvent être conséquentes à un frein lingual court, ayant activé la croissance mandibulaire.

En effet, la langue reste bloquée au niveau du plancher buccal, en position basse pathologique. Alors, elle ne stimule pas la croissance du maxillaire. Il existe donc un décalage squelettique entre le maxillaire, hypodéveloppé, et la mandibule, en prognathie, aboutissant à une classe III.

IV.1.C Occlusales

Au cours de la croissance, la déglutition dysfonctionnelle influence l'axe des dents en évolution. Ainsi, les dents en malposition entrainent une occlusion pathologique. Il s'en suit une perte de calage, de guidage voire de dimension verticale due aux infraclusions.

Voir Partie 2. II. Anomalies de l'occlusion

IV.1.D ATM

La présence d'une béance entraine systématiquement une perte de calage. Celle-ci cause une instabilité mandibulaire, qui peut avoir une symptomatologie douloureuse du fait de la compensation musculaire et articulaire des ATM. [12]

Une déglutition dysfonctionnelle asymétrique est plus iatrogène encore. En effet, la langue dévie latéralement, ou s'interpose d'un seul côté, déportant ainsi la mandibule asymétriquement. Il en découle un étirement de l'articulation d'un côté, et une compression de l'autre, entre 1500 et 2000 fois par jour, accompagnés de déséquilibres musculaires. [9]

V . Prévention et rééducation

Lorsque l'on connait les conséquences d'une déglutition immature sur la croissance, les rapports dentaires, les articulations, il semble alors important de mettre en œuvre tous les moyens de prévention et de rééducation à notre disposition. Pour cela, il faut une prise en charge pluridisciplinaire, un plan de traitement coordonné entre dentiste, orthophoniste et orthodontiste.

V.1 Mise en évidence de déglutitions dysfonctionnelles

A partir de 10 ans, il faut mettre en évidence les déglutitions dysfonctionnelles afin que celles-ci soient prises en charge le plus rapidement possible. Le test de la déglutition fait partie d'une série d'exercices que le dentiste doit faire exécuter à l'enfant afin de dépister d'éventuelles dysfonctions (ventilation buccale, trouble de la phonation).

V.1.A Position de repos

Concernant la déglutition, il faut tout d'abord observer la position de repos linguale. Pour cela, le patient doit être assis, droit, décontracté, dans un environnement calme. Il sera placé assez haut pour être au niveau des yeux de l'examinateur. Le praticien pourra apprécier la position linguale en écartant les lèvres du patient, plutôt de profil. Il notera également l'inocclusion labiale ou la présence de contractures musculaires si la fermeture est forcée.

La position de repos est considérée comme normale si la langue est haute, frôlant le palais. Dans ce cas, le praticien voit le dessous de la langue.

Il peut également demander au patient, selon son âge, de décrire la position de sa langue. Cependant, cette technique est plus ou moins subjective.

Les malpositions pouvant être observées sont les suivantes :

- la langue se place dans la béance antérieure ;
- la langue basse, étalée sur le plancher de bouche ;
- elle s'interpose entre les arcades dentaires, uni- ou bilatéralement ;
- elle s'insère dans une béance latérale ;
- elle s'insinue dans les diastèmes interdentaires.

Illustration 6: Photographie d'une interposition linguale au niveau d'une béance antérieure d'après Rééducation des fonctions dans la thérapeutique orthodontique. [13]

Ensuite, le praticien observe le frein et la mobilité de la langue. Si le frein est court, la langue ne peut pas toucher le palais bouche ouverte. Il faut noter également sa taille, sa forme et la présence ou non d'empreintes dentaires sur les bords marginaux. [13]

V.1.B Test de la déglutition

L'évaluation de la déglutition présente de nombreuses difficultés. Elle demande au praticien de mettre en œuvre tout son sens clinique et sa psychologie afin d'éviter les erreurs d'appréciation.

Pour rappel, la déglutition doit s'effectuer pointe de langue en appui sur la papille rétro-incisive, les molaires légèrement serrées, sans contraction des lèvres, du menton ou des joues. Seul les muscles masséters se contractent.

Le patient est toujours détendu, on lui demande d'avaler sa salive, ou une petite gorgée d'eau. On s'assure que le patient effectue le mouvement habituel, sans chercher à l'améliorer ou à le modifier. Dans un premier temps, on observe attentivement les mouvements des lèvres, des joues et du menton afin de noter d'éventuelles contractions musculaires. On peut également palper les masséters pendant le mouvement pour vérifier leurs contractions.

Ensuite, lors d'une autre déglutition, on peut écarter légèrement les lèvres, pas trop tôt, afin de surprendre la langue qui s'insinue dans une béance, un diastème ou entre les arcades. Dans le cas où la langue s'interpose entre les arcades, le patient n'utilise pas la sangle oro-labiale, les masséters ne se contractent pas, l'observation est plus simple car les lèvres sont faciles à entr'ouvrir. [13]

Illustration 7: Illustration d'une interposition linguale [13]

Illustration 8: Photographie d'une interposition linguale, Dr. Luc Babel [25]

Illustration 9: Photographie d'une interposition linguale, Dr. Luc Babel [25]

Le plus difficile à observer reste l'appui de la pointe de la langue. Dans le cas où celui-ci n'est pas visualisable, le patient peut, avec un peu d'entrainement, décrire sa position.

D'après Maryvonne Fournier, la prononciation des palatales (D,L,N,T) est indissociable de la position de repos et de la déglutition. En effet, ces consonnes se prononcent la pointe de la langue en appui sur les papilles palatines. [13]

V.2 Orthophonie

En présence d'une anomalie de la déglutition à l'issue du bilan fonctionnel, le patient est encouragé à suivre une rééducation orthophonique globale. Nous allons voir quels en sont les intérêts, les limites, et comment coordonner l'orthophonie avec un traitement orthodontique ou prothétique.

V.2.A Intérêts

Dysmorphose et dysfonction s'entretiennent. En partant de ce constat, il semble logique de rééduquer la fonction si l'on souhaite agir sur l'occlusion ou la croissance osseuse. En effet, nous ne pouvons pas espérer corriger une béance orthodontiquement ou prothétiquement sans rééducation linguale, ou alors il y aura récidive.

Lors de la rééducation orthophonique, il faut distinguer les praxiques, c'est à dire les mouvements musculaires coordonnés ; du tonus et de la force musculaire. Chacun se teste différemment, et en fonction de l'aspect à rééduquer, il existe différents types d'exercices. La rééducation ne s'intéresse pas uniquement à la langue, elle comprend tous les muscles de la sangle oro-faciale, donc aussi les joues, les lèvres. De même, au-delà de la rééducation de la déglutition, le traitement global nécessite la suppression des habitudes nocives, la rééducation de la ventilation et de la phonation. [14]

Les intérêts sont multiples. Au plus jeune âge, ils concernent essentiellement la croissance osseuse et le développement des arcades dentaires. En effet, « la langue est le moteur de développement de la mandibulaire » et la « matrice fonctionnelle du maxillaire ». [15]

A l'âge adulte, une fois la croissance terminée, le positionnement lingual est important s'il on souhaite modifier les arcades dentaires. Par exemple, pour que la fermeture d'un espace ou d'une béance soit tolérée par le patient, ou plutôt par sa langue. Cependant, ce type de modification est très délicate, elle nécessite de connaître tous les enjeux et les limites de l'apport de l'orthophonie.

V.2.B Limites

Le diagnostic de départ est très important. Il passe par l'identification d'éventuels problèmes ORL, des habitudes nocives, de la posture.

Une rééducation réussie consiste en l'obtention d'un véritable automatisme de la posture et de la fonction. Or, lors des séances d'orthophonie, le patient sollicite sa conscience pour effectuer les exercices. La guérison est donc difficile à objectiver. Avec l'expérience, l'orthophoniste doit être capable de différencier l'acquisition d'une posture de son automatisme, afin d'éviter les récidives. [15]

L'âge du patient est à prendre en compte. En effet, l'intégration d'un automatisme ne sera pas aussi simple à dix ans qu'à la trentaine. Mais au-delà de l'âge, ce sont la motivation et la coopération du patient qu'il faut évaluer. Le patient doit être informé et encouragé par les praticiens, une fois qu'il a pris connaissance de toutes les informations, la décision lui appartient. Un manque de motivation est une contre-indication évidente à la rééducation, il conduit forcément à l'échec.

Enfin, les facteurs anatomiques peuvent être des limites à l'établissement d'une rééducation. En effet, dans le cas de dysmorphoses avec un important décalage maxillo-mandibulaire, ou d'une importante béance, la langue trouve difficilement de nouveaux repères. Se pose alors la question du moment : à quel moment faut-il introduire la rééducation dans le plan de traitement ? [14]

V.2.C Quand rééduquer

Forme et fonction sont intimement liés. Aussi, d'après Alain Chauvois, auparavant deux idées s'opposaient. Les Européens pensaient « changeons la fonction, la forme changera », alors que les Américains avaient la théorie inverse « changeons la forme, la fonction s'adaptera ».En réalité, les deux thèses sont vraies, tout dépend du cas. [13]

Globalement, il est admis qu'en présence d'une déglutition atypique sans dysmorphoses majeures, la rééducation sera mise en place en début de traitement.
Dans les cas où il existe un important décalage squelettique nécessitant un traitement orthodontique voir chirurgical, il est conseillé de mettre en place la rééducation après déverrouillage. En effet, la langue aura besoin d'un environnement favorable pour retrouver une position fonctionnelle.

En fin de traitement prothétique ou orthodontique, le patient pourra à nouveau bénéficier de séances d'orthophonie dès l'apparition d'une béance, ou d'une diminution du recouvrement incisif. Dans tous les cas, il est conseillé d'effectuer un bilan en fin de traitement, afin d'éviter les récidives, principaux facteurs d'échec, et pour pérenniser les résultats. [15]

V.3 Orthopédie dento-faciale (ODF)

Certains cas de décalages squelettiques trop importants nécessitent un traitement d'ODF dans un premier temps, afin de créer un environnement favorable à la langue et à sa rééducation. Celle-ci sera tout de même nécessaire, afin de faciliter le recul des incisives, et d'éviter les récidives.

V.3.A Déverrouillage

Carl Gugino décrit le déverrouillage mécanique comme un concept permettant de « libérer la denture des interférences qui peuvent affecter le développement et la fonction normale du système stomatognatique ». Il distingue le déverrouillage mécanique dentaire, du déverrouillage fonctionnel. Selon lui, les deux doivent être simultanés et le plus précocement mis en œuvre. [16]

Le déverrouillage fonctionnel consiste donc en l'éducation fonctionnelle précédemment décrite (V.2. Orthophonie). Il concerne les fonctions tels que la ventilation, la déglutition, mais aussi la posture, la musculature, les habitudes. Il doit tenir compte de la coopération et des objectifs du traitement.

Le déverrouillage mécanique, quant à lui, concerne l'ODF. Après un diagnostic précis, le praticien décide de faire évoluer la denture dans le sens antéro-postérieur, transversal et/ou vertical afin de supprimer les interférences. Il recrée alors un potentiel normal de croissance et une fonction normale des A.T.M.

Ce concept permet un déplacement dentaire plus efficace et une orthophonie facilitée. En effet, une fois le changement de forme initialisé, la fonction se rééduque plus aisément. [16]

V.3.A.a Dimension transversale

Une posture linguale basse peut entrainer un défaut de croissance du maxillaire, une hypoplasie, par manque de stimulation des sutures par l'appui lingual au niveau du palais. Dans ce cas, il existe différents types d'activateurs qui assurent un déverrouillage transversal. Le quad hélix est l'un des plus utilisés, il permet une expansion maxillaire alvéolaire ou basale. Cette dernière est plutôt observée en denture temporaire ou mixte. A l'âge adulte, il s'agit plutôt de corrections alvéolaires.

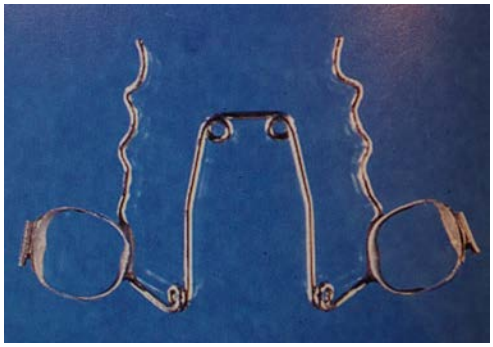

Illustration 10: Photographie d'un quad hélix soudé sur des bagues molaires d'après Marie-José Boileau [18]

Il s'agit d'un appareil fixe ou amovible, prenant appuis généralement sur les deuxièmes molaires maxillaires. Il est composé d'une anse palatine antérieure, de quatre hélix et de deux bras latéraux.

Lors de ce type de traitement, la rééducation est difficile car perturbée par le quad hélix. La langue trouve difficilement un nouvel appui palatin. Il existe alors une astuce qui consiste à placer une perle sur le bras antérieur pour inciter la langue à avoir une position haute. Dans tous les cas, il est préférable de poursuivre l'orthophonie à la fin du traitement orthodontique. [17]

Illustration 11: Photographie d'un quad hélix soudé, avec une perle sur le bras antérieur [17]

V.3.A.b Dimension sagittale

La dimension sagittale correspond au décalage antéro-postérieur. Il s'agit classiquement de la béance antérieure, associée ou non à une classe II division 1, avec décalage squelettique ou non. Dans ce cas, l'examen fonctionnel est essentiel car il met souvent en évidence une dysfonction ou une parafonction. Les traitements sont multiples, dépendant du type de décalage, de son importance, du moment du traitement, et d'autres facteurs.

Illustration 12: Photographie endobuccale d'une classe II division 1 avec interposition linguale antérieure [17]

Typiquement, le traitement est dirigé vers l'activation de la croissance mandibulaire afin de réduire l'écart. La réduction de cette différence contribue à la normalisation des fonctions. Elle peut nécessiter parallèlement une expansion maxillaire afin de supprimer le verrou occlusal.

En période de croissance, les systèmes les plus utilisés sont les activateurs, les forces extra-orales, les appareils multi-attaches avec tractions intermaxillaires, parfois associés à des appareils d'éducation linguale.

A l'âge adulte, le traitement est uniquement orthodontique, c'est-à-dire que le décalage squelettique ne peut être corrigé, sauf si le patient a recours à la chirurgie. Ce sont donc des traitements par compensation alvéolaire, possibles si le décalage n'est pas trop sévère. Ils nécessitent souvent des extractions de prémolaires afin de créer un espace pour pouvoir reculer le groupe incisivo-canin.

Les classes II division 1 récidivent fréquemment du fait du contexte dysfonctionnel initial. L'obtention d'une ventilation nasale, d'une mastication efficace et d'une déglutition mature est essentielle pour pérenniser le résultat final. [17]

V.3.A.c Dimension verticale

Hyperdivergence et béance

La présence de béance antérieure implique l'absence de guide incisif, dû à un recouvrement diminué voire absent. La reconstruction du guidage antérieur est essentielle afin d'éviter une instabilité occlusale et l'apparition de troubles articulaires.

En période de forte croissance, les béances d'origine fonctionnelle peuvent se réduire spontanément après suppression de la cause.

Au contraire, lorsque la béance s'étend au-delà des canines, l'origine squelettique est à privilégiée.[17]

Hypodivergence et supraclusion incisive

A l'inverse, dans le cas d'une classe II division 2, le recouvrement incisif est trop important. La langue s'interpose latéralement et limite la croissance alvéolaire postérieure favorisant la supraclusion. Celle-ci constitue un verrou occlusal antérieur, qui rend impossible le déplacement vers l'avant de la mandibule.

Il est important de diagnostiquer une classe II division 2 en denture temporaire afin de supprimer le verrou occlusal par meulage sélectif et libérer ainsi la croissance mandibulaire. Le traitement de ces cas une fois la malocclusion en place en denture permanente peut consister en l'ingression incisive ou l'égression molaire, en général par le biais d'une technique multi-attaches. [17]

V.3.B Les appareils d'éducation linguale

De nombreux systèmes ont été mis au point afin d'éduquer passivement le système neuromusculaire et de corriger des comportements dysfonctionnels. Ils interviennent ainsi sur le comportement lingual, et peuvent être associés à un traitement orthopédique ou utilisés seuls.

V.3.B.a L'Enveloppe Linguale Nocturne (ELN)

L'ELN a été mise au point par Bruno Bonnet. Il s'agit d'un dispositif amovible composé de crochets et d'une plaque en résine qui crée un véritable tunnel à langue, amenant celle-ci sur la papille rétro-incisif. La pulsion antérieure ou l'interposition latérale est impossible. L'appareil étant peu rétentif, la position haute de la langue est nécessaire à son maintien.

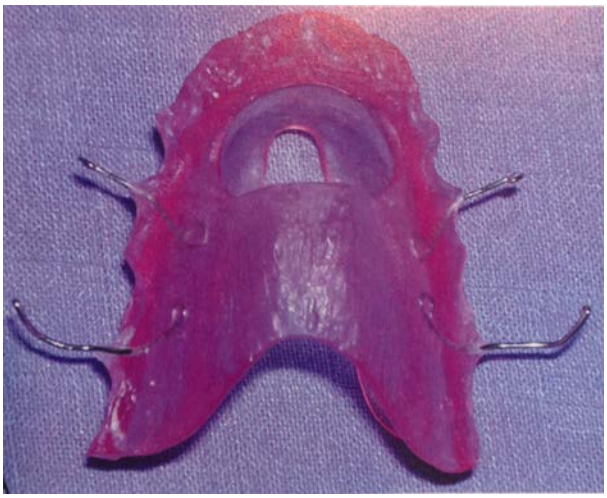

Illustration 13: Photographie d'une ELN en vue palatine, montrant la fenêtre d'accès à la papille rétro-incisive [17]

L'ELN doit donc être portée la nuit mais également 1h par jour afin d'automatiser la posture. [17]

V.3.B.b Les gouttières d'éducation fonctionnelle

Ces gouttières souples favorisent une ventilation nasale du fait de leur double bandeau vestibulaire qui empêche la respiration buccale. Elles libèrent la croissance mandibulaire en supprimant les verrous occlusaux. De plus, elles permettent un positionnement haut de la langue qui est attirée par la languette palatine, et empêchent l'interposition linguale latérale.

Illustration 14: Photographie d'une gouttière d'éducation fonctionnelle d'après Marie-José Boileau [18]

Leur port doit être quotidien, toutes les nuits, et quelques heures dans la journée. [18]

V.3.B.c Cage à langue

Les cages à langue, aussi appelées grilles à langues, sont des dispositifs amovibles ou scellés via des bagues sur les molaires qui font obstacle à la pulsion linguale antérieure. Les résultats obtenus sont plus aléatoires sous la forme amovible, dus à la compliance des patients. Leurs formes fixes peuvent conduire à des mésialisations des molaires supportant les bagues.

Ces appareils d'éducation neuromusculaire passive ont démontré leur efficacité. Des cas cliniques montrent la fermeture de béances après le seul port d'une gouttière d'éducation fonctionnelle.

Partie 2 - Réhabilitation prothétique en présence d'une déglutition dysfonctionnelle

Comme nous l'avons vu précédemment, il existe différents types de déglutitions dysfonctionnelles. La déglutition peut être infantile, avec interposition linguale ou non, en occlusion ou en inocclusion. Selon le type, les conséquences sur le positionnement des dents et sur la morphologie de l'os alvéolaire seront différentes.

De ce fait, plusieurs problématiques apparaissent :

- La morphologie et la fonction sont-elles interdépendantes ?
- L'anomalie de l'une, peut-elle avoir des conséquences sur l'autre ?
- Peut-on améliorer voire corriger la déglutition en recréant la fonction via la prothèse ? Dans quelles mesures ?

Afin de mieux comprendre ces enjeux, nous allons aborder quelques notions d'occlusion.

I . Notions d'occlusion

I.1 L'occlusion d'intercuspidie maximale (OIM)

I.1.A Définitions

L'occlusion correspond aux contacts des dents antagonistes des maxillaires supérieur et inférieur. L'occlusion d'intercuspidie maximale (OIM) est la position d'occlusion où le rapport d'engrènement dentaire se caractérise par le plus grand nombre de contacts interarcades et où l'intensité des contractions isométriques est maximale. Ce rapport est indépendant de la situation des condyles dans les fosses mandibulaires, c'est un rapport dentaire.

I.1.B Tripodisme

L'OIM idéale nous renvoie directement au concept du tripodisme. Celui-ci est défini par 3 contacts punctiformes sur chacune des dents cuspidées. Il assure la stabilité des arcades, empêche les migrations dentaires.

En réalité, l'OIM est en perpétuel remaniement du fait de l'usure naturelle des dents, compensée par l'égression. Les contacts punctiformes sont ainsi transformés en surfaces de contacts.

« Toutes les dents cuspidées doivent participer, le plus complètement possible, à l'engrènement. L'absence de contact en OIM d'une ou de plusieurs dents est toujours liée à une interposition pathologique (langue, lèvre, joue, praxie...), à un blocage de son éruption ou à une dysmorphose squelettique. » [19]

I.1.C OIM active/OIM passive

L'OIM active est obtenue lors de la contraction musculaire maximale. Elle fait appel à l'élasticité du ligament desmodontal.

Tant dis qu'en OIM passive, les dents établissent un nombre maximum de contacts sans participation musculaire intense. Ainsi, il existerait un espace antérieur d'inocclusion. La déglutition est effectuée en OIM passive ce qui permet une position stable et symétrique.

I.1.D Les courbes occlusales

Les arcades dentaires sont curvilignes dans les trois plans de l'espace. En effet, dans le plan horizontal, l'arcade dentaire est de forme parabolique.

Dans le plan sagittal, la courbe de Spee, ligne imaginaire reliant les cuspides vestibulaires des molaires, prémolaires, et les bords libres des incisives mandibulaires, est à concavité supérieure. Dans le plan frontal, la courbe de Wilson, reliant les pointes cuspidiennes vestibulaires et palatines des molaires, est également à concavité supérieure.

La combinaison de ces courbes aboutit à la stabilité des organes dentaires, à la répartition des forces lors de la mastication et permet les différentes fonctions de guidage en dynamique, en évitant les interférences occlusales.

I.2 L'occlusion de relation centrée (ORC)

I.2.A Définition

Le Collège National d'Occlusodontologie (CNO) définit l'ORC comme étant « la situation condylienne de référence haute, réalisant une coaptation bilatérale condylo-disco-temporale, simultanée et transversalement stabilisée, suggérée et obtenue par contrôle non forcé, réitérative dans un temps donné et pour une posture corporelle donnée et enregistrable à partir d'un mouvement de rotation mandibulaire sans contact dentaire. »

L'ORC est obtenue à partir de l'OIM par un mouvement de rétraction. Elle est indépendante des dents, c'est une position de référence articulaire.

I.2.B Quand l'utiliser ?

C'est une position physiologique, compatible avec la fonction. Cette référence est utilisée lorsque l'OIM n'est plus stable. En l'absence de repères dentaires, il faut se tourner vers des repères articulaires : l'ORC. En effet, lors de reconstructions prothétiques importantes avec perte de calage, on enregistre la position de référence articulaire.

I.2.C Technique d'enregistrement

Afin de transmettre l'occlusion de relation centrée au laboratoire, il faut établir une technique d'enregistrement. Il semble nécessaire d'établir une relation de confiance entre le praticien et le patient, pour que celui-ci soit le plus détendu possible. Dans une ambiance calme, il faut entrainer le patient à des petits mouvements d'ouverture/fermeture afin qu'il reste en rotation pure de l'articulation temporo-mandibulaire. Le praticien suggère la position la plus postérieure. Une fois la position acquise par le patient, on peut interposer du matériau d'enregistrement.

Dans le cas où le patient serait trop crispé, bloqué en OIM, il est possible de « déprogrammer » son système neuro-musculaire grâce à une butée antérieure. Celle-ci peut être créer de différentes façons, par exemple, à l'aide de cotons salivaires. Le patient mord sur un coton placé au niveau des incisives centrales, permettant la décontraction musculaire. Le patient « oublie » momentanément l'OIM et se place naturellement en ORC.

I.3 L'occlusion en pratique clinique

I.3.A La position mandibulaire physiologique

Au fauteuil, le concept d'ORC est difficile à appliquer. Chaque praticien a sa technique, et celle-ci aboutit à l'enregistrement d'une occlusion différente par praticien ou presque. Fort de ce constat, le professeur Abjean propose d'oublier la relation articulaire pour se pencher vers une approche musculaire de l'occlusion. Celle-ci vise à ne plus être praticien-dépendante mais dépend de la décontraction musculaire du patient. [20]

Cette position a été déterminé par Weinberg, elle est définie comme par une activité électro-myographique minimale des muscles masticateurs : c'est la position mandibulaire physiologique.

La détermination de la position mandibulaire constitue la première étape de tout traitement prothétique ou de reconstitution coronaire. En effet, un désordre occlusal peut être asymptomatique très longtemps, et provoquer des désordres douloureux suite à une restauration. Ainsi, si la position physiologique mandibulaire obtenue correspond à l'OIM, elle est conservée. En revanche, si le décalage est supérieur à 2 mm dans le plan sagittal, ou 0,5 mm dans le plan transversal, l'OIM du patient doit être modifiée. (3)

I.3.B La butée occlusale incisive

Afin de trouver la position mandibulaire physiologique, il faut un relâchement musculaire complet. Abjean et Bodin proposent, pour l'obtenir, l'utilisation d'une butée occlusale incisive. Celle-ci est alors placée au niveau des incisives centrales, permettant la désocclusion.

Elle a une forme homothétique à la face palatine de l'incisive centrale, c'est à dire concave. Elle est réglée de telle façon qu'il n'existe qu'un seul contact : au niveau de l'incisive mandibulaire la plus médiane. Son épaisseur permet d'obtenir un mouvement de rotation pure, sur le chemin d'ouverture physiologique. Dans le cas de béance antérieure, son épaisseur est augmentée pour compenser, et obtenir une désocclusion molaire d'1 mm.

I.3.C Objectiver un décalage

En OIM, on réalise un trait vertical sur les faces vestibulaires d'une incisive maxillaire et de son antagoniste mandibulaire, ainsi qu'un trait horizontal correspondant au recouvrement.

Ensuite on vient placer la butée occlusale incisive, correctement ajustée. Au bout de 2 à 3 minutes, si le relâchement musculaire est obtenu, on observe au travers d'une fenêtre réalisée sur la face vestibulaire de la butée, si les traits verticaux de l'incisive maxillaire et mandibulaire sont toujours en concordance.

Si un décalage entre OIM et position mandibulaire physiologique est alors mis en évidence, le praticien va repérer les contacts prématurés, et mettre en place une thérapeutique adaptée dans le cas où le décalage est supérieur à 1 mm, en particulier un décalage latéral.

I.4 Dimensions verticales

I.4.A La Dimension Verticale d'Occlusion (DVO)

D'après LeJoyeux : « La DVO est la hauteur de l'étage inférieur de la face, ou, plus simplement, la distance qui sépare le point sous-nasal du gnathion, pendant la phase d'occlusion. »

Le point sous-nasal correspond au point de jonction entre la lèvre et le nez. Le gnathion est défini comme le point le plus déclive du bord inférieur de la mâchoire inférieure, sur la ligne médiane. Ainsi, la DVO est mesurée entre ces deux points en OIM.

I.4.B La Dimension Verticale de Repos (DVR)

La DVR est une position fonctionnelle, elle correspond à la hauteur de l'étage inférieur de la face en position de repos mandibulaire, c'est à dire en inocclusion légère. Il n'y a pas de contacts dentaires.

I.4.C L'Espace Libre d'Inocclusion (ELI)

Cet espace représente la différence entre la DVR et la DVO. Il est mesuré entre les surfaces occlusales des dents maxillaires et mandibulaires. Il permet les différentes fonctions de mastication, phonation, déglutition.

I.4.D Potentielles modifications

Selon les auteurs, les possibilités de modifications de DVO sont différentes. Certains acceptent de l'augmenter de quelques millimètres, et trouvent une stabilité occlusale améliorée.
D'autres y sont totalement réfractaires, mettant en cause une hyperactivité musculaire suite à l'augmentation.

I.5 Les fonctions occlusales

I.5.A Centrage

Le centrage correspond au bon positionnement mandibulaire en OIM, non contraignante d'un point de vue musculo-articulaire. Il est défini dans les trois plans :

- dans le plan transversal, par la cohésion des lignes verticales inter incisives maxillaire et mandibulaire ;
- dans le plan sagittal, par un différentiel OIM-ORC inférieur à 1 mm ;
- dans le plan vertical, par une DVO optimale.

Ainsi, les condyles mandibulaires sont centrés dans les fosses articulaires, et il existe une contraction musculaire isométrique en OIM.

I.5.B Calage

Le calage est obtenu par une OIM stable. C'est à dire, par des points de contacts occlusaux harmonieusement répartis, une continuité des contacts proximaux et des pressions musculaires équilibrées des muscles labiaux, jugaux et linguaux. Il est essentiellement assuré par les dents postérieures. Il permet la stabilité mandibulaire, et prévient les migrations, les versions.
La stabilité mandibulaire aboutit naturellement à des fonctions manducatrices, telle que la déglutition, équilibrées.

I.5.C Guidage

La morphologie des arcades dentaires et ses différentes courbes dans les trois plans de l'espace permettent des mouvements mandibulaires de propulsion et de latéralités, tout en évitant les interférences.

I.5.C.a Le guidage antérieur

Le guidage antérieur est le mouvement de propulsion de la mandibule vers l'avant. Il est guidé par le glissement des incisives antagonistes, depuis l'OIM, dans un mouvement rectiligne. Ce mouvement aboutit à la désocclusion immédiate des dents postérieures.

Deux composantes entrent en jeu dans le guidage antérieur :

- Le surplomb, il s'agit, horizontalement, de la distance entre le bord libre de l'incisive centrale maxillaire et mandibulaire ;
- Le recouvrement, qui est la distance verticale entre le bord libre de l'incisive centrale maxillaire et mandibulaire.

Ces deux lignes verticale et horizontale sont reliées par la pente de guidage. Elles forment ainsi un triangle : le Triangle de Slavicèk. Ainsi, la morphologie des faces palatines des incisives maxillaires influence l'amplitude du guidage antérieur.

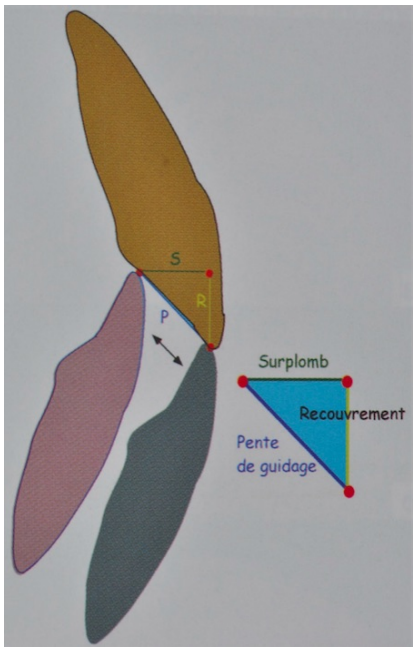

Illustration 15: Triangle de Slavicèk [29]

I.5.C.b Les latéralités

Le mouvement de latéralité correspond au glissement de la mandibule vers la droite ou vers la gauche. On analyse les contacts et leurs trajets en occlusion, à partir de l'OIM. Le côté vers lequel la mâchoire inférieure se déplace est appelé côté travaillant, l'autre étant le non travaillant.

La fonction canine est définie par un contact continu lors du mouvement, sur la canine, uniquement du côté travaillant, depuis l'OIM. Lors du glissement des dents maxillaires sur les dents mandibulaires, seule la canine est en contact avec son antagoniste, il y a désocclusion de toutes les autres dents.

La fonction de groupe est quant à elle assurée par plusieurs dents postérieures, dont la canine du côté travaillant. Elle est recherchée lors de reconstructions prothétiques importantes afin de répartir les forces sur l'ensemble des dents cuspidées maxillaires et mandibulaires.

Lors d'équilibrations occlusales concernant des prothèses maxillaires et mandibulaires totales, on parle d'occlusion bilatéralement équilibrée. Dans ce cas seulement, on va chercher des contacts du côté non travaillant lors des mouvements de latéralité. Ces contacts bilatéraux vont permettre de conserver le joint sous-prothétique lors de la mastication, et d'éviter la bascule de la prothèse.

I.5.C.c Le guide anti-rétrusion

Le Guide Anti-Rétrusion ou Rétroposition (GAR) est assuré par le pan mésial de la cuspide linguale de la première prémolaire maxillaire. Ce mouvement représente le passage de l'OIM à l'ORC d'avant vers l'arrière.

Ces guides, dans les quatre directions, permettent un « retour à l'OIM », lors de tous les mouvements fonctionnels : c'est l'entonnoir d'accès à l'OIM. Lorsqu'ils sont équilibrés, ils facilitent le travail neuro-musculaire et ainsi optimisent les fonctions.

I.6 Les classes d'Angle

I.6.A Classe I

Elle est considérée comme l'occlusion optimale. La classe I d'Angle est définie par :

- Un rapport molaire de classe I, la première molaire mandibulaire est en avant d'une demie cuspide par rapport à la molaire maxillaire ;
- Un rapport canine de classe I, la canine mandibulaire est en avant d'une demie cuspide par rapport à la canine maxillaire ;
- Un recouvrement d'environ 2 mm des incisives maxillaires sur les incisives mandibulaires dans le sens vertical ;
- Un surplomb incisif minimal, dans le sens horizontal.

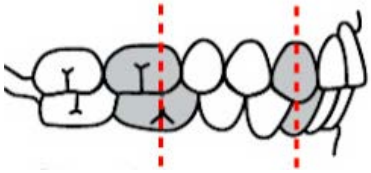

Illustration 16: Illustration de la classe I [30]

I.6.B Classe II

Les dents maxillaires sont dans une position plus avancée. Ainsi la molaire mandibulaire est en retrait d'une demie cuspide par rapport à la molaire maxillaire. La canine mandibulaire est en retrait d'une demie cuspide par rapport à la canine maxillaire. Ensuite, on distingue deux divisions en fonction de la position des dents antérieures.

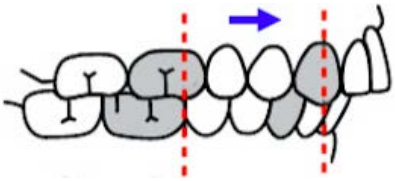

Illustration 17: Illustration d'une classe II [30]

I.6.B.a Classe II division 1

En classe II division 1, les incisives maxillaires sont inclinées vers l'avant, elles sont vestibulo-versées. Il y a un surplomb augmenté et un recouvrement diminué. Cette situation aboutit à la présence d'une béance antérieure. L'absence de recouvrement et le surplomb ne permettent plus la fonction de guidage antérieur.

I.6.B.b Classe II division 2

En division 2, au contraire, les incisives maxillaires sont linguo-versées. Le recouvrement est augmenté, supérieur à 2 mm. Le surplomb est absent.

De plus, on distingue deux types de Classe II, celles d'origine squelettique et celles d'origine dentaire.

I.6.C Classe III

A l'inverse, en classe III, la molaire mandibulaire est en avant de plus d'une demie cuspide par rapport à son antagoniste maxillaire. La canine mandibulaire est également en avant de plus d'une demie cuspide par rapport à la maxillaire. Les incisives sont soit en position de bout à bout, soit en occlusion inversée. C'est à dire que le surplomb est négatif.

De même que pour les relations de classe II, on distingue les classes III squelettiques, des classes III d'origine dentaire, souvent provoquées par des contacts prématurés sur le chemin de fermeture, qui aboutissent à une déviation de la mandibule vers l'avant.

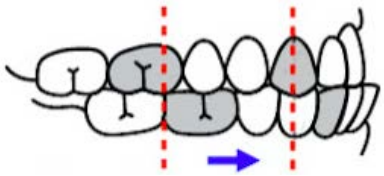

Illustration 18: Illustration d'une classe III [30]

I.7 La classification de Ballard

Contrairement à la classification d'Angle, celle de Ballard ne tient pas compte de l'occlusion dentaire. C'est une classification squelettique, qui étudie le rapport antéro-postérieur du maxillaire et de la mandibule. Pour cela, trois points sont repérés :

- A : Point le plus déclive de la concavité du maxillaire ;
- N : Point Nasion ;
- B : Point le plus déclive de la concavité de la symphyse mandibulaire.

En céphalométrie, ces trois points sont marqués et définissent alors un angle. De la mesure de cet angle découle les classes de Ballard :

- Classe I ($2 < ANB < 4$) : la mandibule est en normoposition par rapport au maxillaire ;
- Classe II ($ANB > 4$) : la mandibule est en retrait par rapport au maxillaire, soit dû à une prognathie ou à une rétromandibulie ;
- Classe III ($ANB < 2$) : la mandibule est en avant par rapport au maxillaire, soit par rétrognathie ou par promandibulie.

Cette classification est essentiellement utilisée par les orthodontistes puisqu'elle fait suite à une analyse céphalométrique, rarement faite en omnipratique.

Le rôle du dentiste est dans un premier temps de diagnostiquer les anomalies de l'occlusion. Ensuite il se doit de proposer les solutions thérapeutiques adaptées : traitement orthodontique, traitement d'orthopédie dento-faciale, chirurgie orthognatique, orthophonie, prothèse, traitements restaurateurs, ajustements occlusaux...

II .Anomalies de l'occlusion

Les malocclusions ont été répertorié selon différents critères dans le tableau ci-dessous.

T : Types (cadre structurel global)	Squelettiques	Sagittal : classification de Ballard : classes I, II et III Vertical : normodivergent, hypodivergent, hyperdivergent Transversal : asymétrie (latérognathie...)
	Dentaires	Sagittal : classification d'Angle : classe I, II et III Vertical : béance, supraclusion (recouvrement excessif) Transversal : exocclusion, occlusion inversée
A : Anomalies occlusales	Anomalies de centrage (décentrage) : anomalie de position mandibulaire en OIM Anomalies de calage : anomalie de stabilisation dentaire et mandibulaire en OIM Anomalies de guidage : anomalie de direction vers l'OIM	
C : Catégories d'occlusion	Normocclusion Occlusion fonctionnelle Malocclusion fonctionnelle Malocclusion pathogène	

Tableau 1: Classification des malocclusions : types, anomalies, catégories (classification TAC) [12]

Les anomalies d'origine squelettique ne peuvent être résolues prothétiquement. Elles seront obligatoirement prises en charge par orthopédie dento-faciale, voire par la chirurgie. Nous allons nous intéresser ici uniquement aux malocclusions d'origine dentaires.

Les fonctions occlusales doivent être optimales dans le but d'aboutir à une OIM stable et précise, pour faciliter le travail musculaire et garantir une déglutition fonctionnelle.[19] Les anomalies de l'occlusion développées ci-dessous seront uniquement celles ayant un rapport avec une déglutition dysfonctionnelle.

II.1 Anomalie de calage

Dans la majorité des cas, la déglutition dysfonctionnelle avec pulsion linguale (antérieure) est associée à une béance. Celle-ci aboutit à l'absence de contacts antérieurs en OIM. Les contacts assurant le calage, leur absence signe une perte de calage antérieur. Dans ce contexte, la migration des dents est possible et même favorisée par la puissance musculaire de la langue.[19]

Aussi, le calage est alors assuré par les dents postérieures, qui subissent des surcharges occlusales. Le concept de protection mutuelle n'est plus respecté : les dents antérieures ne protègent plus les postérieures. De plus, la compensation de l'instabilité mandibulaire est faite par les systèmes articulaires et musculaires.

On peut distinguer les petites béances, pour lesquelles il y a une adaptation des schémas fonctionnels, des béances plus étendues. Dans le deuxième cas, les compensations musculaires et articulaires sont très importantes du fait de la grande instabilité mandibulaire et de la perte de calage. Les patients peuvent présenter une symptomatologie douloureuse. Ils possèdent une capacité adaptative moindre, notamment lors de restaurations prothétiques postérieures.

La seconde distinction à effectuer concerne l'étiologie de la béance : est-elle due à une dysfonction, ou secondaire à un traitement iatrogène (orthodontique, prothétique, occlusodontique, chirurgical) ou secondaire à une atteinte dégénérative de l'ATM (traumatisme mandibulaire). Lorsque la béance est primaire, il n'y a jamais eu de contacts antérieurs entre les dents maxillaires et mandibulaires. Dans le cas où celle-ci est secondaire, on pourra noter la présence d'usures des bords libres, de facettes d'abrasion.

Dans tous les cas, il faut retenir qu'en présence d'une béance antérieure, les restaurations prothétiques seront à réaliser avec prudence. Les dents postérieures étant les seules à assurer le calage, le risque d'interférences postérieures est majoré.[12]

II.2 Anomalie de guidage

Les mouvements de guidage ne sont pas toujours faciles à faire effectuer correctement au patient. La mise en évidence des trajets de guidage est perturbée en bouche par la présence de salive qui annule le marquage des papiers d'occlusion. De plus, les interférences non travaillantes sont difficiles à objectiver de par la forme des arcades et la présence des tissus mous.

C'est pourquoi, dans un premier temps, l'analyse doit être effectuée sur articulateur. Celle-ci permet une visualisation des arcades dans leur ensemble, des malpositions dentaires, des facettes d'usures, de l'OIM et des différents guidages. Elle permet également une vue linguale qui est impossible en bouche. Une fois que les mouvements et relations dentaires sont connus sur l'articulateur, l'examen clinique est facilité. Les deux analyses sont complémentaires, mais il faut toujours avoir en tête qu'il peut y avoir des différences entre elles, l'analyse des mouvements sur articulateur ne correspond pas toujours à la réalité. [22]

II.2.A Guidage antérieur

Le guidage antérieur est dit fonctionnel lorsqu'il s'effectue sur au minimum les deux incisives centrales. Le trajet, à partir de l'OIM, se situe sur les faces palatines des incisives maxillaires et sur le versant vestibulaire des incisives mandibulaires. Ce mouvement permet l'incision, il nécessite donc une désocclusion des secteurs postérieurs.

Dans le cas de béance antérieure, l'absence de contacts inter-incisifs ne permet pas le mouvement de propulsion. Le guidage est dit afonctionnel par surplomb excessif. Cette situation entraine des interférences postérieures et une instabilité mandibulaire. Celle-ci peut être compensée par une adaptation des schémas de fonctionnement, pouvant provoquer des facettes d'usure dues à un bruxisme ou des migrations dentaires par la pulsion linguale. [19]

II.2.B Facettes d'usures

Les facettes d'usures sont pathologiques dans le cas où elles sont isolées, non bilatérales. Leur examen est indispensable dans l'analyse occlusale. La forme des facettes d'usure doit permettre à l'examinateur, par superposition, de déterminer la direction du mouvement qui les a créées : propulsion, latéralité, rétrusion.

Cet examen permet d'objectiver des interférences postérieures en propulsion, dues à la béance, au niveau du pan disto-vestibulaire de la première prémolaire maxillaire, et de son antagoniste, la cuspide mésio-vestibulaire de la deuxième prémolaire mandibulaire.

L'examen peut également mettre en évidence des parafonctions telles que le bruxisme, l'onychophagie. En effet, l'instabilité occlusale peut créer un bruxisme ; la mandibule recherche des contacts via des mouvements de latéralité ou de propulsion. Le bruxisme peut être à l'origine de douleurs musculaires, de dysfonction des articulations temporo-mandibulaires (ATM), d'aggravation de lésions parodontales, d'usures et de fêlures dentaires. [23]

II.3 Altération des dimensions verticales

L'augmentation de la DVO est observée chez les patients présentant une dyspraxie linguale. Lors de la déglutition, la langue, en interposition entre les dents, empêche le contact inter-dentaire. L'égression physiologique n'est alors pas compensée par les muscles élévateurs. Cela favorise les versions des dents postérieures. Ces modifications de DVO se font au dépend de l'espace libre d'inocclusion. [19]

La diminution de la DVO, pour rétablir l'espace libre, dans le cadre d'une déglutition dysfonctionnelle est une thérapeutique risquée. Elle doit être étudiée dans un plan de traitement global, et ne peut être dissociée d'une rééducation de la déglutition.

III . Les étapes de réhabilitation prothétique en présence d'une déglutition dysfonctionnelle

Les travaux prothétiques réalisés chez un patient présentant une déglutition dysfonctionnelle doivent entrer dans un plan de traitement global. Il faut bien mesurer toutes les difficultés avant de démarrer la prothèse à proprement parler.

Nous n'abordons ci-dessous que les cas cliniques nécessitant une réhabilitation prothétique uniquement. Pour les cas où un traitement orthodontique ou chirurgical est nécessaire, toutes les thérapeutiques sont évidemment auparavant proposées.

III.1 Diagnostic et rééducation de la déglutition dysfonctionnelle

Dans un premier temps, le diagnostic de déglutition dysfonctionnelle doit être posé. Il faut déterminer de quel type de dyspraxie il s'agit. Il faut également savoir si celle-ci est primaire ou est apparu secondairement à un traitement.

Par exemple, dans le cas de béance antérieure, la présence de facettes d'usures au niveau des dents antérieures atteste d'une déglutition dysfonctionnelle secondaire.

Une fois le diagnostic posé, le patient est encouragé à consulter un orthophoniste afin de rééduquer sa fonction linguale. Du résultat du traitement orthophonique dépendra le traitement prothétique. En effet, dans le cas où celui-ci échoue, ou n'est pas conduit, la situation dentaire initiale est conservée. Au contraire, si la rééducation est réussie, des modifications occlusales sont possibles, avec précautions. Le risque de récidive n'est jamais nul, il faut donc établir la thérapeutique en expliquant tous les enjeux au patient. De plus, il est conseillé de surveiller la fonction linguale régulièrement.

III.2 Analyse occlusale

L'analyse occlusale est indispensable quel que soit le cas de prothèse. Elle présente deux composantes : l'examen clinique et l'étude des modèles sur articulateur.

III.2.A Examen clinique

L'examen clinique permet d'évaluer le calage, la DVO, l'OIM et d'éventuelles déviations dues à des contacts prématurés sur le chemin de fermeture. Au delà d'une étude purement dentaire, l'examen clinique est le seul à pouvoir diagnostiquer des problèmes d'ATM, des contractions musculaires, des douleurs oro-faciales ou des dyspraxies. Parfois, c'est l'analyse occlusale qui conduit au diagnostic de déglutition dysfonctionnelle. Ces deux étapes sont alors inversées.

III.2.B Etude des modèles sur articulateur

La réalisation de modèles d'étude est essentielle. Elle permet de visualiser la forme globale des arcades, les courbes de Spee et Wilson, les profondeurs cuspidiennes. De plus, l'origine des facettes d'usure est plus facilement identifiée par superposition des modèles en plâtre. Elle est surtout nécessaire pour avoir une vue linguale et mettre en évidence les interférences postérieures lors des guidages. Aussi, elle permet d'étudier correctement le cas clinique, lorsque le patient n'est plus au fauteuil, et d'envisager les différentes possibilités thérapeutiques. [22]

III.3 Plan de traitement prothétique

Une fois la rééducation linguale abordée et l'analyse occlusale effectuée, il reste à choisir le type de thérapeutique. En fonction du cas clinique et de la réhabilitation nécessaire, plusieurs plans de traitement sont possibles.

III.3.A Restaurations occlusales

Dans le cas d'une déglutition dysfonctionnelle secondaire à un traitement dentaire, un ajustement occlusal peut suffire à obtenir un calage suffisant pour stabiliser la fonction linguale. Cependant, il faut être sûr du lien entre l'occlusion et les dysfonctions avant d'entamer le réglage occlusal. C'est pourquoi l'analyse occlusale est essentielle.

III.3.A.a Gouttières occlusales

Dans le cas où les douleurs musculaires ne permettent pas la réalisation des mouvements mandibulaires, il est intéressant de réaliser une gouttière occlusale et de différer l'ajustement. La gouttière, en plus de soulager les douleurs musculaires, va supprimer les obstacles occlusaux et permettre un bon positionnement lingual. Ce traitement est non invasif et réversible. Il permet tester une nouvelle position occlusale si nécessaire. La gouttière, une fois réalisée au laboratoire, doit toujours être équilibrée en bouche. [23]

III.3.A.b Ajustement occlusal

Alors que le réglage occlusal est un traitement irréversible. Il peut être réalisé par réduction, c'est à dire par coronoplasties, ou par apposition, pour recréer un guidage par exemple. Il doit être effectué avec précautions, en suivant précisément l'ordre des étapes suivantes.

Examen sur le chemin de fermeture

Cet examen peut mettre en évidence des contacts prématurés qui provoquent un décalage de l'OIM. Ceux-ci peuvent être marqués par des papiers d'occlusion classiquement, ou à l'aide

de cire. Seuls les contacts les plus marqués sont supprimés, afin de conserver une OIM stable, bilatéralement équilibrée.

OIM

Ensuite, les contacts correspondant à l'OIM sont observés. Ils doivent être harmonieusement répartis, obtenus avec la même intensité. Ainsi, les sur-occlusions sont supprimées. Cette étape doit permettre à la mandibule d'accéder à l'OIM sans obstacle, aboutissant à une facilitation neuro-musculaire, sans compensation.

Rétrusion

Le guidage de la rétrusion s'effectue sur les pans mésiaux des versants internes des cuspides palatines. Il faut conserver le trajet sur les dents antérieures, préférentiellement sur les prémolaires.

Latéralités

Cette étape est très importante dans les cas de déglutition dysfonctionnelle. En effet, les interférences non travaillantes sont plus fréquentes. Elles sont situées sur les versants internes des cuspides support de l'occlusion. C'est à dire au niveau des cuspides palatines maxillaires et vestibulaires mandibulaires. Ces interférences non travaillantes sont éliminées dans un premier temps.

Dans un second temps, il faut s'intéresser aux interférences travaillantes. Il s'agit d'un obstacle qui bloque le mouvement de glissement latéral. Les interférences travaillantes sont situées sur les cuspides vestibulaires des dents maxillaires et linguales des dents mandibulaires.

Propulsion

Le dernier mouvement à effectuer lors de l'équilibration occlusale est la propulsion. Il faut tout d'abord mettre en évidence les interférences postérieures lors du mouvement de guidage antérieur et les éliminer.
Ensuite, l'ajustement consiste en la mise en évidence du trajet de guidage sur les incisives. Il faut être vigilant lors des remodelages par soustraction et ne pas provoquer d'interférences non travaillantes sur les dents cuspidées.

III.3.B Prothèse amovible

La prothèse amovible est généralement moins bien tolérée que la prothèse fixée. De ce fait, il est plus difficile de changer une situation clinique et d'évaluer si c'est la position des dents qui est mal supportée ou si c'est l'appareil en soit.

III.3.B.a Prothèse amovible partielle

Il peut être envisagé de passer par une étape de prothèse amovible partielle (PAP) provisoire en résine pour tester la nouvelle occlusion avant de réaliser la prothèse amovible partielle à infrastructure métallique (PAPIM) d'usage.

De la même façon que pour l'étape des prothèses transitoires fixes, la PAP résine pourra être modifiée au fil du plan de traitement. Les faces linguales notamment pourront être meulées, ou adaptées par apport de résine.

Après validation esthétique et fonctionnelle de la PAP, les étapes de réalisation de la PAPIM peuvent débuter. Il faut enregistrer via une empreinte la PAP, qui servira au prothésiste pour le montage des dents.

III.3.B.b Prothèse amovible complète

D'un point de vue musculaire

Comme toutes les fonctions motrices, la déglutition est altérée au cours du vieillissement. Les muscles linguaux, labiaux et manducateurs perdent de leur puissance musculaire. Aussi, la pression exercée par la langue sur le palais diminue. [24]

D'un point de vue dentaire

L'édenté total a perdu tous ses repères spatiaux et proprioceptifs. Bien que la déglutition soit basée sur des réflexes acquis, cette perte peut entrainer des perturbations. Tout l'enjeu de la prothèse amovible complète sera de restaurer des repères dentaires afin d'aboutir à une déglutition fonctionnelle permettant la stabilité prothétique.

Il a été démontré qu'après six mois de port de prothèses, la déglutition est plus symétrique et la force développée par les muscles ont une amplitude plus élevée. [24]

Illustration 19: Photographie d'une interposition linguale chez un patient ayant une prothèse amovible complète maxillaire (Dr. Luc Babel) [25]

Illustration 20: Photographies d'une interposition linguale chez un patient ayant une prothèse amovible complète maxillaire (Dr. Luc Babel) [25]

Les marques sur la langue attestent d'une interposition linguale fréquente, qui vient déstabiliser le joint périphérique.

Reconstitution de repères dentaires

La dimension verticale d'occlusion doit être testée, à l'étape des cires, par les fonctions, notamment la déglutition.

Les règles de montage en prothèse complète nécessitent l'absence de contacts antérieurs. Classiquement, en classe I, une légère béance est créée.

Lorsque les rapports squelettiques l'imposent, il peut être nécessaire de monter les dents en classe II ou en classe III.

En conclusion, lorsque le diagnostic préalable permet la mise en évidence d'une béance antérieure, il est nécessaire, avec les prothèses amovibles, de recréer cet espace. Ce qui évitera les perturbations tant eu niveau phonétique, qu'au niveau de la déglutition et assurera une meilleure stabilité prothétique. [25]

Illustration 21: Montage de Hanau (cas de classe II div.1 [24]

Le plan mandibulaire doit favoriser une position basse de la langue. Il est possible de meuler les faces linguales des dents mandibulaires pour augmenter l'espace dévolu à la langue. Aussi, il est préférable d'utiliser des dents en résine, plus facilement modifiables. [24]

III.3.C Prothèse implantaire

III.3.C.a Analyse pré-implantaire

L'analyse prothétique pré-implantaire est indispensable avant d'envisager la pose d'implants. Le dentiste en charge de la prothèse réalise un examen clinique rigoureux : médical, bucco-dentaire, occlusal, fonctionnel, esthétique. Cela aboutit à un plan de traitement réfléchi, prenant en compte les dysfonctions linguales notamment dans le choix de la taille de l'implant, de son axe en vue de la future prothèse.

Des empreintes sont réalisées dans l'optique de réaliser un wax-up prospectif. Il peut alors être nécessaire de créer un guide chirurgical afin de préfigurer l'anatomie et l'orientation de la prothèse envisagée. Ce dernier sera utilisé par l'implantologiste lors de la pose du ou des implants.

L'analyse pré-implantaire est un préalable obligatoire à la réussite du plan de traitement. [26]

III.3.C.b Ostéo-intégration

Il est important de rappeler que l'ostéo-intégration de l'implant le différencie d'une dent naturelle. En effet, l'implant, une fois intégré, est ankylosé dans l'os. Alors que la racine d'une dent naturelle est liée à l'os via un ligament. Ce dernier permet la proprioception. C'est-à-dire qu'il peut informer le système nerveux central de pressions excessives afin que l'individu les atténues de façon inconsciente le plus souvent. Ce qui n'est pas le cas d'un implant.

C'est pourquoi, l'occlusion et la prise en compte du système musculaire environnant sont très importantes lors de la réalisation de prothèses sur implants. En effet, il a été mis en exergue des cas d'ostéolyses autour d'implants supportants des surcharges occlusales. [26]

III.3.C.c Choix prothétiques

Bien qu'appréhendés en amont, les choix prothétiques doivent être réévalués une fois l'empreinte des implants réalisée. Les axes théoriques des implants sont confrontés aux axes réels. Le praticien choisit alors le type de pilier : droit ou angulé s'il est nécessaire de rattraper un axe important. De plus, il choisit une prothèse vissée ou scellée. La prothèse vissée est plutôt utilisée dans les cas où l'espace inter-arcade est faible. [26]

III.3.C.d Occlusion

Il est admis que le concept occlusal en prothèse implantaire doit être rigoureux afin de prévenir toute surcharge occlusale, que ce soit en statique ou en dynamique, pour éviter une lyse osseuse autour de l'implant.

Aussi, les parafonctions ont une incidence négative sur l'implant. Elles peuvent lui faire subir des pressions importantes. Cependant, elles sont plus difficiles à appréhender et à mettre en évidence. C'est pourquoi, il est préférable d'être prudent et de ne pas aller à l'encontre des forces musculaires. La pose d'implant doit être réalisée dans une situation fonctionnelle stable. C'est-à-dire, soit après rééducation, une fois que la situation a été améliorée, ou si le patient la refuse, sans changer la situation initiale.

III.3.C.e Contrôles réguliers

Dans tous les cas, il est nécessaire de procéder à des contrôles fréquents, deux fois par an au minimum. S'il est nécessaire de vérifier la pérennité d'une rééducation linguale, la fréquence peut être augmentée afin de prévenir les risques de récidives. Le premier contrôle vise à vérifier l'ostéo-intégration à court terme, il est recommandé à un mois.

Le contrôle comprend une étape radiographique et clinique. Le cliché radiographique permet de vérifier la conservation de l'ostéo-intégration de l'implant. Puis, le contrôle clinique s'assure qu'il n'y a pas de surcharges occlusales en statique, en dynamique et vérifie l'intégrité de la couronne céramique. La fracture de céramique cosmétique, le dévissage, ou le descellement sont classiquement les signes d'une occlusion inadaptée, mais peuvent aussi être dus à des parafonctions.[26]

III.3.D Prothèse fixée

Il existe trois situations cliniques types :

- Dans la première, il faut réaliser une réhabilitation prothétique globale, et il n'y a pas de possibilités de modifications : les reconstructions seront réalisées ad integrum. Néanmoins, les préparations doivent être réalisées, pour ne pas créer de surcontours prothétiques, sinon il y a un risque de créer des migrations, dues à la pulsion linguale ;
- Dans la seconde situation, des modifications orthodontiques et chirurgicales sont envisagées ;
- Enfin, dans la dernière situation, la reconstruction uniquement prothétique est possible. [25]

On peut alors être tenté de fermer les espaces, une béance antérieure par exemple, avec la prothèse. Cette décision thérapeutique doit être réfléchie en amont. Il faut étudier le cas clinique dans sa globalité, prendre en considération la dysfonction, l'occlusion actuelle.

III.3.D.a Prothèses transitoires

Si la situation initiale est modifiée, l'étape de prothèse transitoire est indispensable. Les couronnes ou bridges provisoires doivent être réalisés avec l'axe et l'anatomie envisagés. Ils doivent être en place suffisamment longtemps pour tester la nouvelle occlusion, jusqu'à la fin de la rééducation linguale. Cette étape est d'ailleurs indispensable pour l'orthophoniste, qui obtiendra de meilleurs résultats si l'occlusion est favorable.

III.3.D.b Le ressenti du patient

Le témoignage du patient, ses ressentis vis-à-vis de sa nouvelle occlusion sont à prendre en considération. L'examen clinique ne nous permet pas de savoir si les prothèses transitoires sont confortables pour lui, même si, techniquement, les relations occlusales sont idéales ou améliorées.

Dans certains cas, la rééducation combinée à une prothèse adaptée permettent d'améliorer la

situation initiale. Ces cas favorables sont possibles uniquement chez des patients demandeurs et motivés.

Souvent, le patient se sent à l'étroit, inconfortable, sa langue est emprisonnée. Dans ce cas, les prothèses transitoires doivent être adaptées jusqu'à être bien tolérées par le patient, avant de passer à l'étape des prothèses définitives. Il s'agit alors de trouver un compromis entre la situation initiale et la situation idéale.

Parfois, aucun changement n'est toléré, il est alors préférable de conserver la situation initiale, surtout lorsque le traitement orthophonique a été refusé.

III.3.D.c Validation de la proposition prothétique

Le projet prothétique doit être validé par le patient, d'un point de vue esthétique, mais surtout d'un point de vue fonctionnel. A ce moment-là, une empreinte des prothèses transitoires est réalisée et donnée au prothésiste. Ce dernier doit se conférer strictement à la situation enregistrée, tant d'un point de vue anatomique qu'au niveau des axes validés. C'est pourquoi, l'étape de réalisation des provisoires est très importante.

Partie 3 – Cas cliniques

I . Cas clinique n°1

I.1 Présentation

Photographies et travaux du Dr. Luc Babel (Epinal) [25].

Cette patiente présente de nombreuses restaurations prothétiques, réalisées successivement. Elle consulte pour une réhabilitation prothétique globale.

Illustration 22: Cas initial en OIM

Illustration 23: Cas initial en ORC

La béance antérieure est accentuée lorsque la patiente est mise en relation centrée.

Illustration 25: Photographie endobuccale de la situation initiale au maxillaire

Illustration 24: Photographie endobuccale de la situation initiale à la mandibule

Illustration 26: Vue latérale secteurs 1 et 4

Illustration 27: Vue latérale secteurs 2 et 3

Illustration 28: Photographie exobuccale

I.2 Montage en articulateur

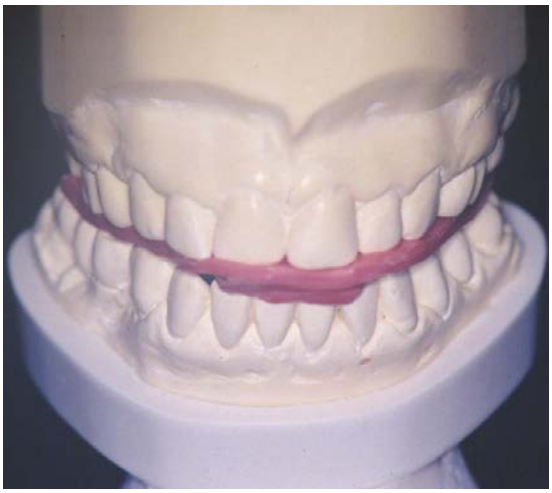

Illustration 29: Montage en ORC avec une cire d'occlusion

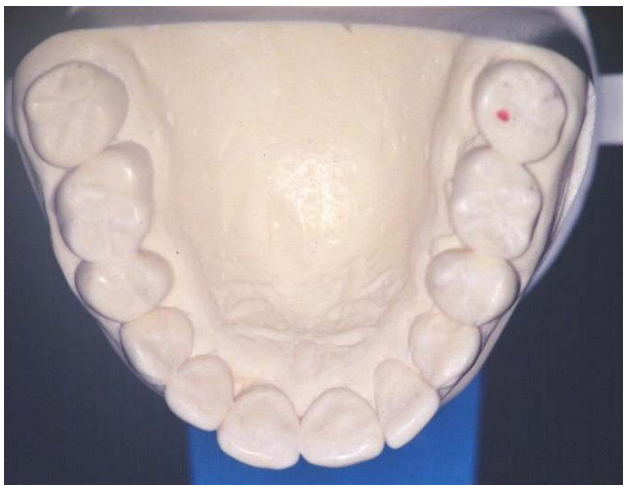

Illustration 30: Contact prématuré mis en évidence

Le montage en articulateur des modèles d'étude est réalisé en relation centrée, il met en évidence un contact prématuré au niveau de 17. Une analyse occlusale minutieuse est réalisée.

I.3 Technique de Wirth

Cette technique consiste à segmenter les secteurs cuspidés mandibulaires en positionnant un pins entre les deux prémolaires et un autre entre les premières et deuxièmes molaires, afin de les individualiser et de les retirer. L'analyse occlusale est ainsi facilitée pour le guidage antérieur.

Illustration 31: Modèles après retrait des pins postérieurs

Illustration 32: Points de contacts après retrait des pins postérieurs

Une fois les dents postérieures retirées du modèle, des points de contacts antérieurs apparaissent sur 12 et 21.

Illustration 34: Contacts antérieurs maxillaires après ajustements

Illustration 33: Contacts antérieurs mandibulaires après ajustements

Au fur et à mesure de l'ajustement, on trouve des contacts harmonieux sur les antérieures. La béance est ainsi supprimée.

Illustration 35: Modèle maxillaire

Illustration 36: Modèle mandibulaire

I.4 Wax-up

I.4.A Dents postérieures

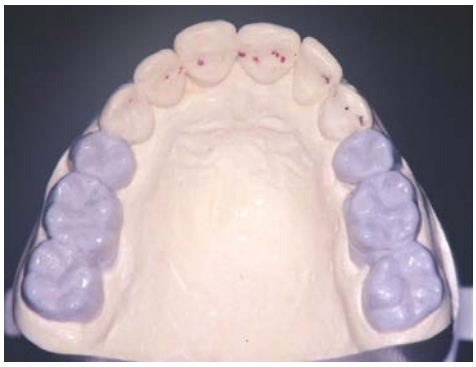

Illustration 37: Wax up maxillaire

Illustration 38: Wax up mandibulaire

Illustration 40: Wax up en occlusion des secteurs 1 et 4

Illustration 39: Wax up en occlusion des secteurs 2 et 3

Tout en conservant les contacts antérieurs retrouvés, le wax up des dents postérieures est réalisé.

I.4.B Dents antérieures

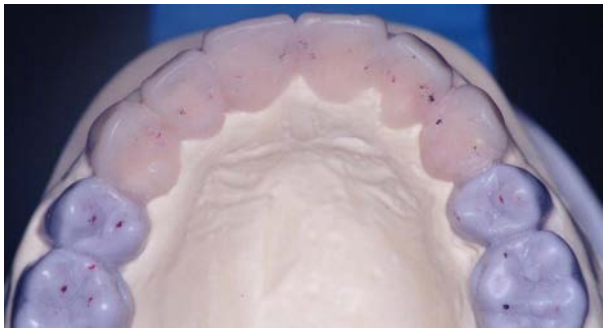

Illustration 41: Sculpture des antérieures maxillaires

Ensuite, le volume des incisives et canines maxillaires est recréé en cire pour reconstruire le guidage antérieur.

I.5 Etapes prothétiques

I.5.A Prothèses provisoires

Illustration 42: Prothèses provisoires

Illustration 43: Prothèses provisoires

Les prothèses provisoires sont réalisées au laboratoire, issues du travail de wax-up. Les provisoires sont rebasées en bouche. L'occlusion est réglée en statique et en dynamique.

I.5.B Prothèses définitives

Illustration 44: Prothèses définitives

Finalement, la béance est refermée. En effet, suite aux suppressions des importantes prématurités postérieures le guidage antérieur peut être recréé.

Illustration 45: Prothèses antérieures définitives

La béance initiale était en fait une béance iatrogène, due aux anciennes prothèses fixées en surocclusion.

Grâce à l'analyse occlusale sur l'articulateur, les surocclusions sur les molaires et prémolaires sont mises en évidence. La béance peut ainsi être corrigée par une réhabilitation prothétique globale des dents postérieures et antérieures.

II .Cas clinique n°2

II.1 Présentation

Photographies et travaux du Dr. Jacques Schouver (Metz) [27].

Cette patiente consulte pour changer ses deux couronnes coulées sur 45 et 46 en couronnes céramiques.

Illustration 46: Photographie de la situation initiale

Illustration 47: Photographie lors de la déglutition

Illustration 48: Photographie endobuccale de l'arcade inférieure

II.2 Analyse du cas clinique

Cette patiente présente une béance latérale très importante, ainsi qu'un inversé d'articulé au niveau des secteurs 2 et 3. Seuls les secteurs 1 et 4 sont en occlusion. De plus, une pulsion linguale latérale est mise en évidence lors de la déglutition.

Dans un premier temps, un traitement orthognatique lui est proposé afin de corriger le décalage squelettique. Celui-ci est refusé.

L'équilibre instable musculo-squelettique doit être conservé. C'est pourquoi, lors de réhabilitation prothétique chez ce type de patient, il est important de ne pas essayer de modifier l'occlusion. Les couronnes en céramique sont donc réalisée en conservant l'occlusion initiale. [27]

II.3 Réhabilitation prothétique

Illustration 49: Occlusion après pose de 46

Illustration 50: Couronnes céramiques réalisées sur 45 et 46

III . Cas clinique n°3

III.1 Présentation

Photographies et travaux du Dr. Luc Babel (Epinal) [25].

Il s'agit d'un cas complexe, combinant des béances antérieures et postérieures, des érosions chimiques et des abrasions dues à un bruxisme. Nous observons une interposition linguale secondaire au niveau des béances.

Illustration 51: Photographie exobuccale

Illustration 52: Secteurs 1 et 4

Illustration 53: Secteurs 2 et 3

Illustration 54: Faces palatines

Illustration 55: Erosions secteur 4

Illustration 56: Erosions secteur 3

III.2 Montage en articulateur

III.2.A En OIM

Des modèles d'étude sont réalisés afin d'étudier le cas sur articulateur et de choisir la meilleure thérapeutique.

Illustration 57: Pas de béance antérieure en OIM

Il n'y a pas de béance antérieure en OIM.

Illustration 59: Béance secteurs 1 et 4

Illustration 58: Béance secteurs 2 et 3

Mais, il y a des béances au niveau des prémolaires à gauche et à droite.

Illustration 60: Points de contact

En OIM, il y a peu de points de contact. De plus, le contact des dents mandibulaires sur la papille bunoïde incite au bruxisme.

III.2.B En ORC

Les modèles sont montés en ORC avant de réaliser les wax-up pour une réhabilitation prothétique globale.

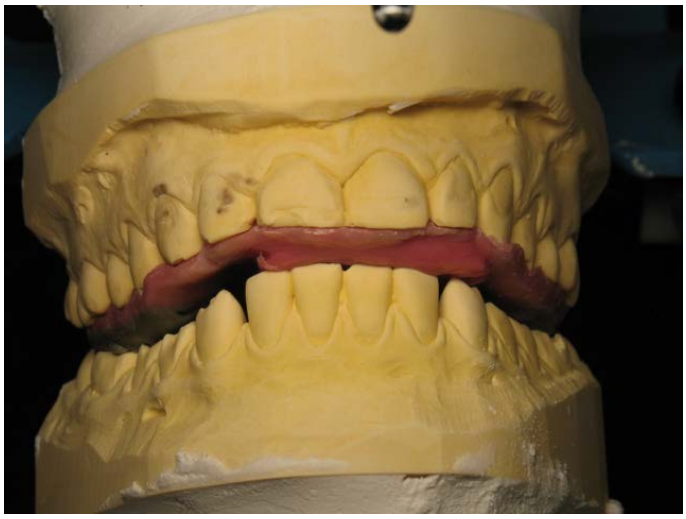

Illustration 61: Montage en ORC avec une cire

Les béances sont alors accentuées et une béance antérieure est mise en évidence.

Illustration 63: Béance antérieure

Illustration 62: Béance antérieure

Illustration 65: Béance secteurs 1 et 4

Illustration 64: Béance secteurs 2 et 3

III.3 Wax up

Illustration 66: Wax up des faces palatines

Dans un premier temps, des points de contacts sont recherchés au niveau des faces palatines des dents maxillaires antérieures.

La dimension verticale étant augmentée en relation centrée, des contacts nombreux et harmonieux sont recherchés sur les dents cuspidées également afin de créer une stabilité des arcades.

Illustration 67: Wax up maxillaire *Illustration 68: Wax up mandibulaire*

Les béances sont refermées avec l'augmentation de la dimension verticale.

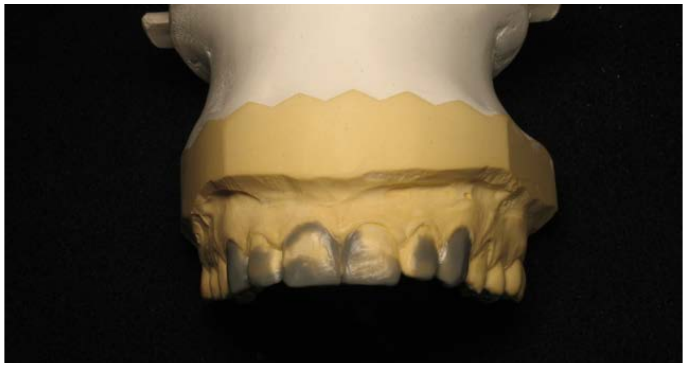

Illustration 69: Wax up des faces vestibulaires

En fonction du niveau de perte de substance, mis en évidence par la cire, différentes solutions sont adoptées.

III.4 Choix thérapeutiques

III.4.A Restaurations composites

Illustration 70: Restaurations en composite

Au niveau des dents postérieures maxillaires, la perte de substance est assez faible. Il est donc décidé de recréer les volumes en composite au niveau des pointes cuspidiennes prémolaires et molaires. Ainsi, que sur les pointes canines mandibulaires.

III.4.B Onlays céramiques

Illustration 71: Onlays céramique

Illustration 72: Onlays céramique

La perte de substance étant plus importante au niveau des postérieures mandibulaires, les onlays s'imposent comme solution prothétique. Ils sont réalisés sans préparation, puisque la dimension verticale est augmentée.

III.4.C Prothèses provisoires antérieures

Illustration 73: Prothèses provisoires antérieures

Les antérieures maxillaires sont reconstituées dans un premier temps par six couronnes provisoires unitaires, avant la réalisation des couronnes céramo-métalliques.

III.5 Prothèses définitives

Finalement, les six céramo-métalliques antérieures maxillaires sont posées.

Illustration 74: Prothèses définitives

Illustration 75: Contacts harmonieux en statique

L'occlusion est équilibrée. La patiente s'adapte aux nouvelles restaurations composite et céramique. La langue également : la fermeture des béances, c'est-à-dire la modification de la forme, a modifié la fonction. Il n'y a plus d'interposition linguale, pas de morsures.

IV . Cas clinique n°4

IV.1 Présentation

Photographies et travaux du Dr. Luc Babel (Epinal) [25].

Cette patiente s'adresse au cabinet du Dr. Babel pour une réhabilitation prothétique globale. Elle souffre d'un bruxisme, ainsi que de nombreuses érosions chimiques, diminuant la longueur des incisives maxillaires, avec des mini fractures des bords incisifs. Aussi, elle présente une béance importante, démontrant une interposition linguale lors de la déglutition.

Illustration 76: Illustration en occlusion

Illustration 77: Photographie en propulsion, la patiente est en bout à bout

Illustration 78: Présence de nombreuses érosions chimiques au niveau des faces palatines

IV.2 Etude du cas au laboratoire

IV.2.A Moulages d'étude

Illustration 80: Modèle maxillaire

Illustration 79: Modèle mandibulaire

Afin de pouvoir étudier le cas au laboratoire, des modèles d'étude sont réalisés, ainsi qu'une cire d'occlusion en relation centrée.

IV.2.B Montage en articulateur

Dans un premier temps, le montage est réalisé en relation centrée grâce à la cire d'occlusion.

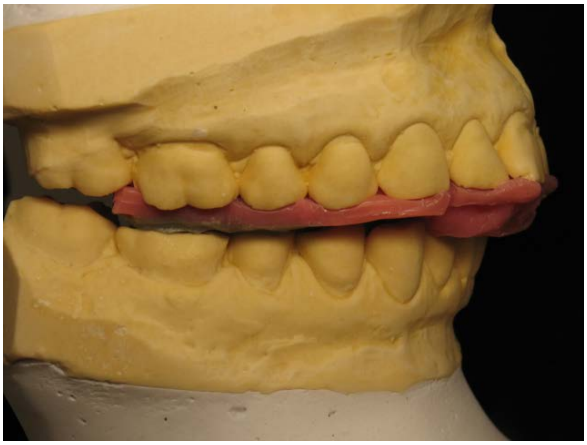

Illustration 81: Montage en articulateur
avec une cire de RC

La béance est très importante, de plus de 2 mm. La patiente est en classe II, c'est-à-dire que la canine mandibulaire est en recul d'une demie-cuspide par rapport à la canine maxillaire.

Illustration 82: Vue latérale secteurs 2 et 3

Illustration 83: Vue latérale secteurs 1 et 4

Une fois la tige incisive abaissée au niveau des premiers contacts dentaires, des prématurités postérieures sur les deuxièmes molaires sont mises en évidence, à droite et à gauche.

Illustration 84: Montage en OIM

Alors qu'en OIM, la patiente est en classe I, la canine mandibulaire est en avance d'une demie-cuspide par rapport à la canine maxillaire. La béance est toujours présente, mais moins importante. Les contacts postérieurs semblent harmonieux.

Illustration 85: Wax-up des canines en ORC

Dans un premier temps, le wax up des canines maxillaires est réalisé en ORC. Une augmentation trop importante du volume palatin des canines est nécessaire pour retrouver un guidage en latéralité, et non réalisable.

IV.2.C Choix de la position de référence

La différence OIM/ORC est alors étudiée.

Illustration 87: Montage en ORC

Illustration 86: Montage en OIM

Les deux situations sont très éloignées l'une de l'autre dans le sens sagittal. Or dans le sens transversal, les milieux coïncident que ce soit en OIM ou en ORC. Donc, les condyles sont dans une position symétrique dans les deux cas.

La position de référence choisie sera l'OIM.

IV.2.D Wax up

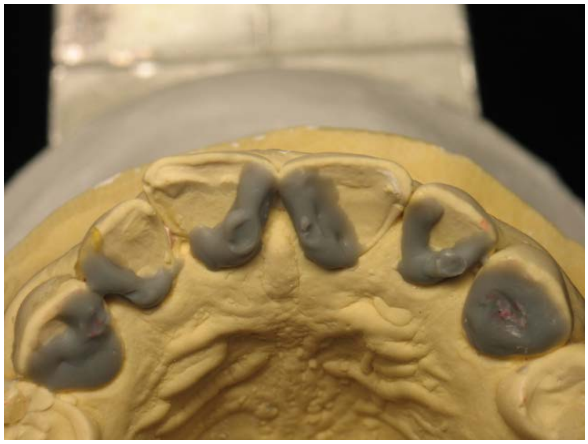

Illustration 88: Wax up des faces palatines des antérieures

Les faces palatines des antérieures sont sculptées en cire afin de retrouver des contacts en propulsion.

Illustration 89: Wax up du bord incisif de 21

Illustration 90: Wax up des bords incisifs des antérieures

Ensuite, les bords occlusaux sont allongés.

Illustration 91: Aménagement des faces palatines

Une fonction canine est recrée, et un aménagement des faces palatines recréé un guidage antérieur.

Illustration 92: Wax-up maxillaire

Illustration 93: Wax-up mandibulaire

Enfin, la sculpture des dents cuspidées est réalisée avec compensation des érosions.

Illustration 94: Vue en occlusion des contacts antérieurs secteurs 1 et 4

Illustration 95: Vue en occlusion des contacts antérieurs secteurs 2 et 3

Finalement, le wax up réalisé en OIM permet d'harmoniser les contacts en statique, de recréer une fonction canine et un guidage antérieur.

IV.3 Réhabilitations prothétiques

La réhabilitation prothétique commencerait par une phase de transitoires assez longue pour évaluer la stabilité de la situation clinique. En effet, la béance ne pouvant être fermée, la langue peut venir exercer une pulsion antérieure. Les couronnes transitoires sont réalisées au laboratoire, de façon à respecter l'occlusion définie par les wax up, et pour l'esthétique des antérieures.

Le traitement se composera d'onlays pour les postérieures et de couronnes céramo-métalliques unitaires pour les antérieures. Si la situation n'est pas stable, le choix thérapeutique s'orientera plutôt vers 6 couronnes soudées.

Après analyse occlusale, le choix thérapeutique est une reconstitution en OIM. Car pour fermer la béance en ORC, le traitement devrait faire appel à une phase de correction orthodontique. [25]

V .Cas clinique n°5

V.1 Présentation

Photographies et travaux du Dr. Luc Babel (Epinal) [25].

Cette patiente consulte initialement pour des raisons esthétiques, afin d'augmenter la longueur de ses incisives maxillaires usées.

Illustration 96: Situation initiale en OIM

Illustration 97: En propulsion, position en bout à bout

V.2 Montage en articulateur

Afin d'effectuer l'analyse occlusale, des empreintes d'étude sont réalisées et montées en articulateur, dans un premier temps en occlusion d'intercuspidie maximale (OIM), puis en occlusion de relation centrée (ORC) grâce à une cire.

Illustration 98: Montage en articulateur en OIM

Illustration 99: Montage en ORC

Illustration 100: Mise en évidence de la béance antérieure sur le montage en articulateur en relation centrée

La patiente présente des contacts prématurés bilatéraux postérieurs, entrainant un proglissement mandibulaire, donc un bruxisme. Ce dernier est responsable des abrasions.

La béance est partiellement refermée après correction des prématurités postérieures sur le modèle.

Ensuite, le wax up est réalisé sur les modèles montés en ORC après meulages sélectifs pour supprimer les prématurités.

Une phase de prothèses transitoires est nécessaire pour tester la fermeture de la béance.

V.3 Prothèses définitives

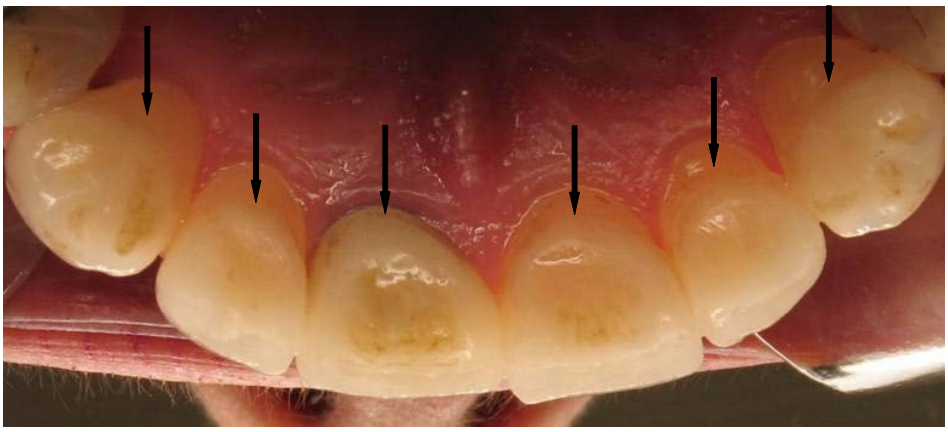

Illustration 101: Facettes avec retours palatins dont les limites sont marquées par des flèches

La béance est fermée définitivement grâce à des facettes avec retours palatins importants pour recréer le guidage antérieur. Le retour palatin permet d'obtenir l'épaisseur nécessaire en occlusal afin de fermer la béance et de retrouver des contacts avec les dents antagonistes. La béance étant petite initialement, la fonction linguale se rééduque automatiquement avec le changement de forme.

Illustration 102: Facettes en vue vestibulaire

Conclusion

A travers la première partie, sur l'anatomie, la physiologie et les pathologies de la déglutition, nous avons pu mettre en exergue le lien qui existe entre forme et fonction. Celles-ci sont intimement liées, elles s'influencent tout au long de la croissance, de telle sorte que l'anomalie de l'une a immédiatement des conséquences sur l'autre. En effet, une déglutition dysfonctionnelle entraine une croissance déséquilibrée des maxillaires, des anomalies dans la mise en place de la dentition et par conséquent de l'occlusion.

Nous avons ensuite développé le rôle des orthodontistes et des orthophonistes dans la prise en charge des déglutitions dysfonctionnelles. Nous avons vu l'importance de la prévention chez les jeunes patients, chez qui le diagnostic doit être posé le plus rapidement possible afin qu'ils bénéficient d'une prise en charge précoce pour éviter les conséquences sur la croissance crânio-faciale mais aussi sur l'évolution de la dentition.

Au cours de la seconde partie, suite aux rappels occlusaux, nous avons développé les anomalies occlusales dans différents cas de béances. Il est essentiel de retenir que forme et fonction sont intimement liées.

Lorsqu'il y a présence d'une béance, il y a interposition linguale.

Celle-ci doit être caractérisée soit comme une déglutition dysfonctionnelle, soit comme une béance iatrogène. Les choix thérapeutiques seront différents en fonction de la situation.

Puis, nous avons détaillé les étapes de réhabilitation prothétique en présence d'une déglutition dysfonctionnelle. L'accent a été mis sur l'importance de l'analyse occlusale et de la réflexion en amont afin d'établir le plan de traitement le plus approprié. En effet, la clé du succès d'une réhabilitation prothétique réside essentiellement dans l'étude du cas dans sa globalité, afin de faire les bons choix au départ.

Nous avons donc finalement illustré nos propos à travers des cas cliniques afin de confronter la théorie à la pratique. A nouveau, l'analyse occlusale préalable a été mise en évidence, en étudiant la différence OIM/ORC, l'importance de la béance, son étiologie... Elle permet de définir la faisabilité ou non faisabilité des cas cliniques. Ainsi, de prendre la décision de fermer ou de conserver une béance. La simulation se fait inévitablement lors de la réalisation du wax-up. La réalisation des prothèses provisoires tirées de celui-ci permet de tester une nouvelle occlusion. Etape indispensable avant la réalisation des prothèses définitives qui en seront la réplique.

Les béances sont des facteurs importants d'échecs prothétiques pour toutes les raisons évoquées dans les anomalies occlusales. Chaque cas clinique nécessite une étape préclinique longue, rendant le processus clinique plus simple et diminuant les échecs à court et moyen terme.

Bibliographie

1. Piérart B, Cauchies B, Piérart E. Orthophonie, logopédie et orthodontie: théorie, évaluation, intervention. Paris, France: De Boeck-Solal, DL 2015; 2015. 126 p.

2. Kotzki N, Pouderoux P, Jacquot J-M. Les troubles de la déglutition. Paris : Masson ; 1999. 150 p.

3. Boula de Mareuil C, Pujalte P, Chopin B. Orthophonie ostéopathie orthodontie: une approche holistique de la déglutition dysfonctionnelle et de ses conséquences [Mémoire d'orthophonie]. [Nice] / Université de Nice ; 2011. 160 p.

4. Bayet B, Bennaceur S, Bettega G. Langue et dysmorphie. Devauchelle B, editor. Paris, France: Elsevier Masson; 1996. 260 p.

5. Jeannin L. Bilan de prévention et de dépistage des troubles de la déglutition dans les cabinets dentaires [Mémoire d'orthophonie]. Nancy : Université Henri Poincaré ; 2000. 88 p.

6. Gau C, Brunet S, Couture G, Martin F. Dysfonctions de l'appareil manducateur et déglutition: bilan et rééducation [Mémoire d'orthophonie]. [Paris] : Université Pierre et Marie Curie ; 2002. 118 p.

7. Deffez J-P, Fellus P, Gérard C-L, Dugas M. Rééducation de la déglutition salivaire. Paris, France: Ed. Cahiers de Prothèse; 1995. 266 p.

8. Soulet A. Rôle de la langue au cours des fonctions oro-faciales. Rev. Orthop Dento-Fac. 1989;23(1):22.

9. Patti A. Traitement des classes II de la prévention à la chirurgie. Paris : Quintessence international ; 2010. 495 p.

10. Delaire J. Le rôle du condyle dans la croissance de la mâchoire inférieure et dans l'équilibre de la face. Rev Stomatol Chir Maxillofac. 1990;91(3):179–92.

11. Labourel A, Aknin J-J. La croissance mandibulaire après orthodontie: étude comparative des classe I et classe II [Thèse d'exercice]. [Lyon]: Université Claude Bernard Lyon 1; 2012. 92 p.

12. Orthlieb J-D. Gnathologie fonctionnelle Volume 1. Rueil Malmaison : Editions CdP, 2009; 2009. 171 p.

13. Chauvois A, Fournier M, Girardin F, Duchateaux C. Rééducation des fonctions dans la thérapeutique orthodontique. Vanves : Éditions S.I.D ; 1991. 231 p.

14. Maurin-Chérou N. Rééducation de la déglutition: et des autres fonctions buccales dans le cadre des malpositions dentaires. Isbergues : Ortho Edition ; 1988. 159 p.

15. Borel-Maisonny S, Leloup G, Eyoum I. Rééducation orthophonique : La déglutition dysfonctionnelle. RO. 2006 Juin;(226):168.

16. Gugino C, Dus I. Les concepts du déverrouillage : l'interaction entre forme et fonction. Rev Orthop Dento-Fac. 2000;34(1):25.

17. Boileau M-J. Orthodontie de l'enfant et du jeune adulte: Traitement des dysmorphies et malocclusions. Tome 2. Issy-les-Moulineaux : Elsevier Masson ; 2012. 312 p.

18. Boileau M-J, Canal P. Orthodontie de l'enfant et du jeune adulte: Tome 1. Issy-les-Moulineaux, France: Elsevier Masson; 2011. 288 p.

19. Orthlieb J-D, Brocard D, Schittly J, Manière-Ezvan A. Occlusodontie pratique. Ruel-Malmaison : Editions CdP ; 2006. 213 p.

20. Abjean J. Conférence du Pr. Abjean au COFAD. 2015 May 2; La Rotonde, Thaon les Vosges.

21. Bodin C, Foglio-Bonda P-L, Abjean J. Restauration fonctionnelle par ajustement occlusal. EMC - Dentisterie. 2004 Nov;1(4):361–77.

22. Orthlieb J-D. Gnathologie fonctionnelle Volume 2. Rueil Malmaison, France: Éditions CdP ; 2011. 195 p.

23. Abjean J. L'occlusion en pratique clinique. Editions Bodadeg Ar Sonerion; 2002. 175 p.

24. Hüe O, Berteretche M-V. Prothèse complète: réalité clinique, solutions thérapeutiques. Paris : Quintessence international; 2003. 292 p.

25. Babel L. Communications personnelles. 2014.

26. Missika P, Roux P, Bert M. Prothèse implantaire pour l'omnipraticien. Paris : Quintessence international; 2003. 151 p.

27. Schouver J. Communications personnelles. 2015.

28. Block H. Rééduquer la déglutition: quand? [Internet]. IOcclusion. 2012 [cité le 20 décembre 2014]. Disponible sur : http://www.iocclusion.com/blog/?p=1729

29. L'analyse du guide antérieur [Internet]. IOcclusion. 2012 [cité le 10 décembre 2015]. Disponible sur : http://www.iocclusion.com/blog/?p=2386

30. Lemay J. Orthodontistes Lemay [Internet]. Orthodontistes Lemay. 2011 [cité le 12 août 2015]. Disponible sur : https://www.orthodontisteenligne.com/info-patient/malocclusions/

Table des matières

Partie 1 – Anatomie, physiologie, pathologies de la déglutition

I .Anatomie de la cavité buccale....3
I.1 La langue....3
I.1.A Musculature....3
I.1.B Innervation....3
I.1.C Actions musculaires....4
I.2 Le plancher de bouche....4
I.2.A Musculature....4
I.2.B Innervation....4
I.2.C Actions musculaires....5
II . Physiologie de la déglutition....6
II.1 Embryologie....6
II.1.A Généralités....6
II.1.B Innervation....6
II.1.C Fonctions linguales....6
II.2 Croissance....7
II.2.A Naissance....7
II.2.B Enfance....7
II.3 Déglutition fonctionnelle : les étapes....8
II.3.A Le temps buccal....8
II.3.B Le temps pharyngien....8
II.3.B.a La phase oro-pharyngée....8
II.3.B.b La phase méso-pharyngée....9
II.3.B.c La phase hypo-pharyngée....9
II.3.C Le temps oesophagien....9
II.4 Posture linguale....9
III .Déglutitions dysfonctionnelles....10
III.1 Les différentes déglutitions dysfonctionnelles....10
III.1.A Pulsion antérieure....10

III.1.A.a En occlusion....10
III.1.A.b En inocclusion....10
III.1.B Interposition postérieure....11
III.1.C Pulsion antérieure associée à une interposition postérieure....11
III.2 Positions de repos pathologiques....11
III.2.A Langue basse....11
III.2.B Interposition linguale....11
III.2.C Lèvres en inocclusion....12
IV .Conséquences....13
IV.1.A Croissance crânio-faciale....13
IV.1.A.a Développement de la base du crâne....13
IV.1.A.b Développement du maxillaire....13
Les sutures membraneuses....14
Apposition/Résorption....14
IV.1.A.c Développement de la mandibule....15
IV.1.B Dentaires....16
IV.1.B.a Infraclusions....17
Antérieure....17
Latérale....17
IV.1.B.b Classe II....17
IV.1.B.c Classe III....18
IV.1.C Occlusales....19
IV.1.D ATM....19
V .Prévention et rééducation....20
V.1 Mise en évidence de déglutitions dysfonctionnelles....20
V.1.A Position de repos....20
V.1.B Test de la déglutition....21
V.2 Orthophonie....24
V.2.A Intérêts....24
V.2.B Limites....25
V.2.C Quand rééduquer....25
V.3 Orthopédie dento-faciale (ODF)....27
V.3.A Déverrouillage....27
V.3.A.a Dimension transversale....28

V.3.A.b Dimension sagittale....29
V.3.A.c Dimension verticale....30
Hyperdivergence et béance....30
Hypodivergence et supraclusion incisive....30
V.3.B Les appareils d'éducation linguale....31
V.3.B.a L'Enveloppe Linguale Nocturne (ELN)....31
V.3.B.b Les gouttières d'éducation fonctionnelle....32
V.3.B.c Cage à langue 32

Partie 2 – Réhabilitation prothétique en présence d'une déglutition dysfonctionnelle

I .Notions d'occlusion....35
I.1 L'occlusion d'intercuspidie maximale (OIM)....35
I.1.A Définitions....35
I.1.B Tripodisme....35
I.1.C OIM active/OIM passive....35
I.1.D Les courbes occlusales....36
I.2 L'occlusion de relation centrée (ORC)....37
I.2.A Définition....37
I.2.B Quand l'utiliser ?....37
I.2.C Technique d'enregistrement....37
I.3 L'occlusion en pratique clinique....38
I.3.A La position mandibulaire physiologique....38
I.3.B La butée occlusale incisive....38
I.3.C Objectiver un décalage....39
I.4 Dimensions verticales....40
I.4.A La Dimension Verticale d'Occlusion (DVO)....40
I.4.B La Dimension Verticale de Repos (DVR)....40
I.4.C L'Espace Libre d'Inocclusion (ELI)....40
I.4.D Potentielles modifications....40
I.5 Les fonctions occlusales....41
I.5.A Centrage....41
I.5.B Calage....41
I.5.C Guidage....41

I.5.C.a Le guidage antérieur....42
I.5.C.b Les latéralités 43
I.5.C.c Le guide anti-rétrusion....43
I.6 Les classes d'Angle....44
I.6.A Classe I....44
I.6.B Classe II....44
I.6.B.a Classe II division 1....45
I.6.B.b Classe II division 2....45
I.6.C Classe III....45
I.7 La classification de Ballard....46
II .Anomalies de l'occlusion....47
II.1 Anomalie de calage....48
II.2 Anomalie de guidage....49
II.2.A Guidage antérieur 49
II.2.B Facettes d'usures....50
II.3 Altération des dimensions verticales....50
III .Les étapes de réhabilitation prothétique en présence d'une déglutition dysfonctionnelle 51
III.1 Diagnostic et rééducation de la déglutition dysfonctionnelle....51
III.2 Analyse occlusale....52
III.2.A Examen clinique....52
III.2.B Etude des modèles sur articulateur 52
III.3 Plan de traitement prothétique....53
III.3.A Restaurations occlusales....53
III.3.A.a Gouttières occlusales....53
III.3.A.b Ajustement occlusal 53
Examen sur le chemin de fermeture....53
OIM....54
Rétrusion....54
Latéralités....54
Propulsion....54
III.3.B Prothèse amovible....55
III.3.B.a Prothèse amovible partielle....55
III.3.B.b Prothèse amovible complète....55
D'un point de vue musculaire....55

D'un point de vue dentaire....55
Reconstitution de repères dentaires....56
III.3.C Prothèse implantaire....58
III.3.C.a Analyse pré-implantaire....58
III.3.C.b Ostéo-intégration....58
III.3.C.c Choix prothétiques....59
III.3.C.d Occlusion....59
III.3.C.e Contrôles réguliers....59
III.3.D Prothèse fixée....60
III.3.D.a Prothèses transitoires....60
III.3.D.b Le ressenti du patient....60
III.3.D.c Validation de la proposition prothétique....61

Partie 3 – Cas cliniques

I .Cas clinique n°1....63
I.1 Présentation....63
I.2 Montage en articulateur....65
I.3 Technique de Wirth....65
I.4 Wax-up....67
I.4.A Dents postérieures....67
I.4.B Dents antérieures....67
I.5 Etapes prothétiques....68
I.5.A Prothèses provisoires....68
I.5.B Prothèses définitives....69
II .Cas clinique n°2....70
II.1 Présentation....70
II.2 Analyse du cas clinique....71
II.3 Réhabilitation prothétique....72
III .Cas clinique n°3....73
III.1 Présentation....73
III.2 Montage en articulateur....74
III.2.A En OIM....74
III.2.B En ORC....75

III.3 Wax up....76
III.4 Choix thérapeutiques 78
III.4.A Restaurations composites....78
III.4.B Onlays céramiques....78
III.4.C Prothèses provisoires antérieures....79
III.5 Prothèses définitives....79
IV .Cas clinique n°4....80
IV.1 Présentation....80
IV.2 Etude du cas au laboratoire....81
IV.2.A Moulages d'étude....81
IV.2.B Montage en articulateur....81
IV.2.C Choix de la position de référence....83
IV.2.D Wax up....84
IV.3 Réhabilitations prothétiques 87
V .Cas clinique n°5....88
V.1 Présentation....88
V.2 Montage en articulateur....89
V.3 Prothèses définitives....90

UNIVERSITÉ DE LORRAINE

Faculté d'Odontologie

Jury : Président : P. AMBROSINI– Professeur des Universités
Juges : J. SCHOUVER– Maître de Conférence des Universités
L. BABEL – Ancien Maître de Conférence des Universités
G. MAGNIN – Assistant Hospitalier Universitaire

Thèse pour obtenir le diplôme D'Etat de Docteur en Chirurgie Dentaire

Présentée par: **Mademoiselle GALLOT Jessica, Murielle**

né(e) à: **EPINAL (Vosges)** le **27 octobre 1990**

et ayant pour titre : **« Déglutition dysfonctionnelle : impact sur la réhabilitation prothétique ».**

Le Président du jury

P. AMBROSINI

Le Doyen,
de la Faculté d'Odontologie

J.M. MARTRETTE

Autorise à soutenir et imprimer la thèse 9045.

NANCY, le

Le Président de l'Université de Lorraine

Pour le Président et par délégation
Le Vice-Président
Martial DELIGNON

P. MUTZENHARDT

Université de Lorraine - 24-30 rue Lionnois - BP 60120 - 54003 Nancy Cedex – France Tél : 33.(0)3.83.68.20.00

GALLOT Jessica – Déglutition dysfonctionnelle : impact sur la réhabilitation prothétique
Nancy 2016 : 92 pages. 102 figures ; 1 tableau.

Th. : Chir.- Dent. : Nancy 2016

Mots-clefs :
- Déglutition dysfonctionnelle ;
- Prothèse ;
- Occlusion ;
- Guidage antérieur.

Résumé :

La présence d'une déglutition dysfonctionnelle a de nombreuses conséquences, notamment dentaire. En effet, la langue est un muscle puissant qui a une place capitale entre les arcades dentaires. Sa dysfonction peut entrainer des béances sous différentes formes.

Ces béances posent un problème occlusal, c'est-à-dire au niveau de l'engrènement des arcades dentaires. Le concept centrage-calage-guidage est altéré. De plus, en présence d'une béance au niveau du secteur incisif, le guidage antérieur est absent.

Nous pouvons alors nous demander quels sont les grands principes occlusaux à respecter lors d'une réhabilitation fonctionnelle et esthétique. Aussi, s'il est nécessaire d'avoir recours à d'autres spécialistes tels que les orthodontistes ou les orthophonistes .

Afin de répondre à ces questions, nous allons tout d'abord faire quelques rappels d'anatomie, de physiologie et d'occlusion. Puis, nous verrons les étapes indispensables dans le plan de traitement de ces cas complexes. Enfin, nous illustrerons nos propos par des cas cliniques.

Membres du jury :

Pr. P. AMBROSINI	Professeur des Universités	Président
Dr. J. SCHOUVER	Maître de Conférences des Universités	Co-directeur de thèse
Dr. L. BABEL	Ancien Maître de Conférences des Universités	Co-directeur de thèse
Dr. G. MAGNIN	Assistant Hospitalier Universitaire	Juge

Adresse de l'auteur :

Jessica GALLOT
134 avenue de Strasbourg
54000 NANCY