



HAL
open science

Arthrodèse tibiotocalcanéenne par enclouage transplantaire rétrograde en milieu septique : étude rétrospective multicentrique à propos de 20 patients

Quentin Dumoulin

► **To cite this version:**

Quentin Dumoulin. Arthrodèse tibiotocalcanéenne par enclouage transplantaire rétrograde en milieu septique : étude rétrospective multicentrique à propos de 20 patients. Sciences du Vivant [q-bio]. 2017. hal-01931898

HAL Id: hal-01931898

<https://hal.univ-lorraine.fr/hal-01931898v1>

Submitted on 23 Nov 2018

HAL is a multi-disciplinary open access archive for the deposit and dissemination of scientific research documents, whether they are published or not. The documents may come from teaching and research institutions in France or abroad, or from public or private research centers.

L'archive ouverte pluridisciplinaire **HAL**, est destinée au dépôt et à la diffusion de documents scientifiques de niveau recherche, publiés ou non, émanant des établissements d'enseignement et de recherche français ou étrangers, des laboratoires publics ou privés.



AVERTISSEMENT

Ce document est le fruit d'un long travail approuvé par le jury de soutenance et mis à disposition de l'ensemble de la communauté universitaire élargie.

Il est soumis à la propriété intellectuelle de l'auteur. Ceci implique une obligation de citation et de référencement lors de l'utilisation de ce document.

D'autre part, toute contrefaçon, plagiat, reproduction illicite encourt une poursuite pénale.

Contact : ddoc-thesesexercice-contact@univ-lorraine.fr

LIENS

Code de la Propriété Intellectuelle. articles L 122. 4

Code de la Propriété Intellectuelle. articles L 335.2- L 335.10

http://www.cfcopies.com/V2/leg/leg_droi.php

<http://www.culture.gouv.fr/culture/infos-pratiques/droits/protection.htm>

THÈSE

pour obtenir le grade de

DOCTEUR EN MÉDECINE

Présentée et soutenue publiquement

dans le cadre du troisième cycle de Médecine Spécialisée

par

Quentin DUMOULIN

le 27 octobre 2017

ARTHRODÈSE TIBIOTALOCALCANÉENNE PAR ENCLOUAGE TRANSPLANTAIRE
RÉTROGRADE EN MILIEU SEPTIQUE :
ÉTUDE RÉTROSPECTIVE MULTICENTRIQUE À PROPOS DE 20 PATIENTS

Examineurs de la thèse :

D.MAINARD	Professeur (Nancy)	Président
H.COUDANE	Professeur (Nancy)	Juge
F.SIRVEAUX	Professeur (Nancy)	Juge
S.BEVILACQUA	Docteur (Nancy)	Juge

4 septembre 2017



Président de l'Université de Lorraine :
Professeur Pierre MUTZENHARDT

Doyen de la Faculté de Médecine :
Professeur Marc BRAUN

Vice-doyens

Pr Karine ANGIOI-DUPREZ, Vice-Doyen

Pr Marc DEBOUVERIE, Vice-Doyen

Assesseurs :

Premier cycle : Pr Guillaume GAUCHOTTE

Deuxième cycle : Pr Marie-Reine LOSSER

Troisième cycle : Pr Marc DEBOUVERIE

Innovations pédagogiques : Pr Bruno CHENUÉL

Formation à la recherche : Dr Nelly AGRINIER

Affaires juridiques et Relations extérieures : Dr Frédérique CLAUDOT

Vie Facultaire et SIDES : Pr Laure JOLY

Relations Grande Région : Pr Thomas FUCHS-BUDER

Chargés de mission

Bureau de docimologie : Dr Guillaume VOGIN

Commission de prospective facultaire : Pr Pierre-Edouard BOLLAERT

Orthophonie : Pr Cécile PARIETTI-WINKLER

PACES : Dr Mathias POUSSEL

Plan Campus : Pr Bruno LEHEUP

International : Pr Jacques HUBERT

=====

DOYENS HONORAIRES

Professeur Jean-Bernard DUREUX - Professeur Jacques ROLAND - Professeur Patrick NETTER - Professeur Henry COUDANE

=====

PROFESSEURS HONORAIRES

Etienne ALIOT - Jean-Marie ANDRE - Alain AUBREGE - Gérard BARROCHE - Alain BERTRAND - Pierre BEY - Marc-André BIGARD - Patrick BOISSEL - Pierre BORDIGONI - Jacques BORRELLY - Michel BOULANGE - Jean-Louis BOUTROY - Serge BRIANÇON - Jean-Claude BURDIN - Claude BURLET - Daniel BURNEL - Claude CHARDOT - Jean-François CHASSAGNE - François CHERRIER - Jean-Pierre CRANCE - Gérard DEBRY - Emile de LAVERGNE - Jean-Pierre DESCHAMPS - Jean DUHEILLE - Jean-Bernard DUREUX - Gilbert FAURE - Gérard FIEVE - Bernard FOLIGUET - Jean FLOQUET - Robert FRISCH - Alain GAUCHER - Pierre GAUCHER - Professeur Jean-Luc GEORGE - Alain GERARD - Hubert GERARD - Jean-Marie GILGENKRANTZ - Simone GILGENKRANTZ - Gilles GROSDIDIER - Oliéro GUERCI - Philippe HARTEMANN - Gérard HUBERT - Claude HURIET - Christian JANOT - Michèle KESSLER - François KOHLER - Jacques LACOSTE - Henri LAMBERT - Pierre LANDES - Marie-Claire LAXENAIRE - Michel LAXENAIRE - Alain LE FAOU - Jacques LECLERE - Pierre LEDERLIN - Bernard LEGRAS - Jean-Pierre MALLIÉ - Philippe MANGIN - Jean-Claude MARCHAL - Yves MARTINET - Pierre MATHIEU - Michel MERLE - Pierre MONIN - Pierre NABET - Patrick NETTER - Jean-Pierre NICOLAS - Pierre PAYSANT - Francis PENIN - Gilbert PERCEBOIS - Claude PERRIN - Luc PICARD - François PLENAT - Jean-Marie POLU - Jacques POUREL - Jean PREVOT - Francis RAPHAEL - Antoine RASPILLER - Denis REGENT - Michel RENARD - Jacques ROLAND - Daniel SCHMITT - Michel SCHMITT - Michel SCHWEITZER - Daniel SIBERTIN-BLANC - Claude SIMON - Danièle SOMMELET - Jean-François STOLTZ - Michel STRICKER - Gilbert THIBAUT - Gérard VAILLANT - Paul VERT - Hervé VESPIGNANI - Colette VIDAILHET - Michel VIDAILHET - Jean-Pierre VILLEMOT - Michel WEBER

=====

PROFESSEURS ÉMÉRITES

Professeur Etienne ALIOT - Professeur Gérard BARROCHE - Professeur Serge BRIANÇON - Professeur Jean-Pierre CRANCE - Professeur Gilbert FAURE - Professeur Bernard FOLIGUET – Professeur Alain GERARD - Professeur Gilles GROSDIDIER
Professeur Philippe HARTEMANN - Professeur François KOHLER - Professeur Alain LE FAOU - Professeur Jacques LECLERE
Professeur Yves MARTINET – Professeur Patrick NETTER - Professeur Jean-Pierre NICOLAS – Professeur Luc PICARD - Professeur François PLENAT - Professeur Jean-François STOLTZ

=====

PROFESSEURS DES UNIVERSITÉS - PRATICIENS HOSPITALIERS

(Disciplines du Conseil National des Universités)

42^{ème} Section : MORPHOLOGIE ET MORPHOGENÈSE

1^{ère} sous-section : (*Anatomie*)

Professeur Marc BRAUN – Professeure Manuela PEREZ

2^{ème} sous-section : (*Histologie, embryologie et cytogénétique*)

Professeur Christo CHRISTOV

3^{ème} sous-section : (*Anatomie et cytologie pathologiques*)

Professeur Jean-Michel VIGNAUD – Professeur Guillaume GAUCHOTTE

43^{ème} Section : BIOPHYSIQUE ET IMAGERIE MÉDICALE

1^{ère} sous-section : (*Biophysique et médecine nucléaire*)

Professeur Gilles KARCHER – Professeur Pierre-Yves MARIE – Professeur Pierre OLIVIER

2^{ème} sous-section : (*Radiologie et imagerie médicale*)

Professeur René ANXIONNAT - Professeur Alain BLUM - Professeur Serge BRACARD - Professeur Michel CLAUDON Professeure Valérie CROISÉ-LAURENT - Professeur Jacques FELBLINGER - Professeur Pedro GONDIM TEIXEIRA

44^{ème} Section : BIOCHIMIE, BIOLOGIE CELLULAIRE ET MOLÉCULAIRE, PHYSIOLOGIE ET NUTRITION

1^{ère} sous-section : (*Biochimie et biologie moléculaire*)

Professeur Jean-Louis GUEANT - Professeur Bernard NAMOUR - Professeur Jean-Luc OLIVIER

2^{ème} sous-section : (*Physiologie*)

Professeur Christian BEYAERT - Professeur Bruno CHENUÉL - Professeur François MARCHAL

4^{ème} sous-section : (*Nutrition*)

Professeur Didier QUILLIOT - Professeure Rosa-Maria RODRIGUEZ-GUEANT - Professeur Olivier ZIEGLER

45^{ème} Section : MICROBIOLOGIE, MALADIES TRANSMISSIBLES ET HYGIÈNE

1^{ère} sous-section : (*Bactériologie – virologie ; hygiène hospitalière*)

Professeur Alain LOZNIÉWSKI – Professeure Evelyne SCHVOERER

2^{ème} sous-section : (*Parasitologie et Mycologie*)

Professeure Marie MACHOUART

3^{ème} sous-section : (*Maladies infectieuses ; maladies tropicales*)

Professeur Thierry MAY - Professeure Céline PULCINI - Professeur Christian RABAUD

46^{ème} Section : SANTÉ PUBLIQUE, ENVIRONNEMENT ET SOCIÉTÉ

1^{ère} sous-section : (*Épidémiologie, économie de la santé et prévention*)

Professeur Francis GUILLEMIN - Professeur Denis ZMIROU-NAVIER

3^{ème} sous-section : (*Médecine légale et droit de la santé*)

Professeur Henry COUDANE

4^{ème} sous-section : (*Biostatistiques, informatique médicale et technologies de communication*)

Professeure Eliane ALBUISSON - Professeur Nicolas JAY

47^{ème} Section : CANCÉROLOGIE, GÉNÉTIQUE, HÉMATOLOGIE, IMMUNOLOGIE

1^{ère} sous-section : (*Hématologie ; transfusion*)

Professeur Pierre FEUGIER

2^{ème} sous-section : (*Cancérologie ; radiothérapie*)

Professeur Thierry CONROY - Professeur François GUILLEMIN - Professeur Didier PEIFFERT - Professeur Frédéric MARCHAL

3^{ème} sous-section : (*Immunologie*)

Professeur Marcelo DE CARVALHO-BITTENCOURT - Professeure Marie-Thérèse RUBIO

4^{ème} sous-section : (*Génétique*)

Professeur Philippe JONVEAUX - Professeur Bruno LEHEUP

**48^{ème} Section : ANESTHÉSIOLOGIE, RÉANIMATION, MÉDECINE D'URGENCE,
PHARMACOLOGIE ET THÉRAPEUTIQUE**

1^{ère} sous-section : (Anesthésiologie-réanimation)

Professeur Gérard AUDIBERT - Professeur Hervé BOUAZIZ - Professeur Thomas FUCHS-BUDER
Professeure Marie-Reine LOSSER - Professeur Claude MEISTELMAN

2^{ème} sous-section : (Réanimation)

Professeur Pierre-Édouard BOLLAERT - Professeur Sébastien GIBOT - Professeur Bruno LÉVY

3^{ème} sous-section : (Pharmacologie fondamentale ; pharmacologie clinique ; addictologie)

Professeur Pierre GILLET - Professeur Jean-Yves JOUZEAU

4^{ème} sous-section : (Thérapeutique ; addictologie)

Professeur François PAILLE - Professeur Patrick ROSSIGNOL – Professeur Faiez ZANNAD

**49^{ème} Section : PATHOLOGIE NERVEUSE ET MUSCULAIRE, PATHOLOGIE MENTALE,
HANDICAP ET RÉÉDUCATION**

1^{ère} sous-section : (Neurologie)

Professeur Marc DEBOUVERIE - Professeur Louis MAILLARD - Professeur Luc TAILLANDIER - Professeure Louise TYVAERT

2^{ème} sous-section : (Neurochirurgie)

Professeur Jean AUQUE - Professeur Thierry CIVIT - Professeure Sophie COLNAT-COULBOIS - Professeur Olivier KLEIN

3^{ème} sous-section : (Psychiatrie d'adultes ; addictologie)

Professeur Jean-Pierre KAHN - Professeur Raymund SCHWAN

4^{ème} sous-section : (Pédopsychiatrie ; addictologie)

Professeur Bernard KABUTH

5^{ème} sous-section : (Médecine physique et de réadaptation)

Professeur Jean PAYSANT

**50^{ème} Section : PATHOLOGIE OSTÉO-ARTICULAIRE, DERMATOLOGIE ET CHIRURGIE
PLASTIQUE**

1^{ère} sous-section : (Rhumatologie)

Professeure Isabelle CHARY-VALCKENAERE - Professeur Damien LOEUILLE

2^{ème} sous-section : (Chirurgie orthopédique et traumatologique)

Professeur Laurent GALOIS - Professeur Didier MAINARD - Professeur Daniel MOLE - Professeur François SIRVEAUX

3^{ème} sous-section : (Dermato-vénérologie)

Professeur Jean-Luc SCHMUTZ

4^{ème} sous-section : (Chirurgie plastique, reconstructrice et esthétique ; brûlologie)

Professeur François DAP - Professeur Gilles DAUTEL - Professeur Etienne SIMON

51^{ème} Section : PATHOLOGIE CARDIO-RESPIRATOIRE ET VASCULAIRE

1^{ère} sous-section : (Pneumologie ; addictologie)

Professeur Jean-François CHABOT - Professeur Ari CHAOUAT

2^{ème} sous-section : (Cardiologie)

Professeur Edoardo CAMENZIND - Professeur Christian de CHILLOU DE CHURET - Professeur Yves JUILLIERE

Professeur Nicolas SADOUL

3^{ème} sous-section : (Chirurgie thoracique et cardiovasculaire)

Professeur Thierry FOLLIGUET - Professeur Juan-Pablo MAUREIRA

4^{ème} sous-section : (Chirurgie vasculaire ; médecine vasculaire)

Professeur Sergueï MALIKOV - Professeur Denis WAHL – Professeur Stéphane ZUILY

52^{ème} Section : MALADIES DES APPAREILS DIGESTIF ET URINAIRE

1^{ère} sous-section : (Gastroentérologie ; hépatologie ; addictologie)

Professeur Jean-Pierre BRONOWICKI - Professeur Laurent PEYRIN-BIROULET

3^{ème} sous-section : (Néphrologie)

Professeur Luc FRIMAT - Professeure Dominique HESTIN

4^{ème} sous-section : (Urologie)

Professeur Pascal ESCHWEGE - Professeur Jacques HUBERT

**53^{ème} Section : MÉDECINE INTERNE, GÉRIATRIE, CHIRURGIE GÉNÉRALE ET MÉDECINE
GÉNÉRALE**

1^{ère} sous-section : (Médecine interne ; gériatrie et biologie du vieillissement ; addictologie)

Professeur Athanase BENETOS - Professeur Jean-Dominique DE KORWIN - Professeure Gisèle KANNY
Professeure Christine PERRET-GUILLAUME – Professeur Roland JAUSSAUD – Professeure Laure JOLY

2^{ème} sous-section : (Chirurgie générale)

Professeur Ahmet AYAV - Professeur Laurent BRESLER - Professeur Laurent BRUNAUD

3^{ème} sous-section : (Médecine générale)

Professeur Jean-Marc BOIVIN – Professeur Paolo DI PATRIZIO

54^{ème} Section : DÉVELOPPEMENT ET PATHOLOGIE DE L'ENFANT, GYNÉCOLOGIE-OBSTÉTRIQUE, ENDOCRINOLOGIE ET REPRODUCTION

1^{ère} sous-section : (Pédiatrie)

Professeur Pascal CHASTAGNER - Professeur François FEILLET - Professeur Jean-Michel HASCOET
Professeur Emmanuel RAFFO - Professeur Cyril SCHWEITZER

2^{ème} sous-section : (Chirurgie infantile)

Professeur Pierre JOURNEAU - Professeur Jean-Louis LEMELLE

3^{ème} sous-section : (Gynécologie-obstétrique ; gynécologie médicale)

Professeur Philippe JUDLIN - Professeur Olivier MOREL

4^{ème} sous-section : (Endocrinologie, diabète et maladies métaboliques ; gynécologie médicale)

Professeur Bruno GUERCI - Professeur Marc KLEIN - Professeur Georges WERYHA

55^{ème} Section : PATHOLOGIE DE LA TÊTE ET DU COU

1^{ère} sous-section : (Oto-rhino-laryngologie)

Professeur Roger JANKOWSKI - Professeure Cécile PARIETTI-WINKLER

2^{ème} sous-section : (Ophtalmologie)

Professeure Karine ANGIOI - Professeur Jean-Paul BERROD

3^{ème} sous-section : (Chirurgie maxillo-faciale et stomatologie)

Professeure Muriel BRIX

=====

PROFESSEURS DES UNIVERSITÉS

61^{ème} Section : GÉNIE INFORMATIQUE, AUTOMATIQUE ET TRAITEMENT DU SIGNAL

Professeur Walter BLONDEL

64^{ème} Section : BIOCHIMIE ET BIOLOGIE MOLÉCULAIRE

Professeure Sandrine BOSCHI-MULLER - Professeur Pascal REBOUL

65^{ème} Section : BIOLOGIE CELLULAIRE

Professeure Céline HUSELSTEIN

=====

PROFESSEUR ASSOCIÉ DE MÉDECINE GÉNÉRALE

Professeur associé Sophie SIEGRIST

=====

MAÎTRES DE CONFÉRENCES DES UNIVERSITÉS - PRATICIENS HOSPITALIERS

42^{ème} Section : MORPHOLOGIE ET MORPHOGENÈSE

1^{ère} sous-section : (Anatomie)

Docteur Bruno GRIGNON

2^{ème} sous-section : (Histologie, embryologie et cytogénétique)

Docteure Chantal KOHLER

43^{ème} Section : BIOPHYSIQUE ET IMAGERIE MÉDICALE

1^{ère} sous-section : (Biophysique et médecine nucléaire)

Docteur Antoine VERGER (stagiaire)

2^{ème} sous-section : (Radiologie et imagerie médicale)

Docteur Damien MANDRY

44^{ème} Section : BIOCHIMIE, BIOLOGIE CELLULAIRE ET MOLÉCULAIRE, PHYSIOLOGIE ET NUTRITION

1^{ère} sous-section : (Biochimie et biologie moléculaire)

Docteure Shyue-Fang BATTAGLIA - Docteure Sophie FREMONT - Docteure Isabelle AIMONE-GASTIN

Docteure Catherine MALAPLATE-ARMAND - Docteur Marc MERTEN - Docteur Abderrahim OUSSALAH

2^{ème} sous-section : (Physiologie)

Docteure Silvia DEMOULIN-ALEXIKOVA - Docteur Mathias POUSSEL – Docteur Jacques JONAS (stagiaire)

3^{ème} sous-section : (Biologie Cellulaire)

Docteure Véronique DECOT-MAILLERET

45^{ème} Section : MICROBIOLOGIE, MALADIES TRANSMISSIBLES ET HYGIÈNE

1^{ère} sous-section : (Bactériologie – Virologie ; hygiène hospitalière)

Docteure Corentine ALAUZET - Docteure Hélène JEULIN - Docteure Véronique VENARD

2^{ème} sous-section : (Parasitologie et mycologie)

Docteure Anne DEBOURGOGNE

46^{ème} Section : SANTÉ PUBLIQUE, ENVIRONNEMENT ET SOCIÉTÉ

1^{ère} sous-section : (Epidémiologie, économie de la santé et prévention)

Docteure Nelly AGRINIER - Docteur Cédric BAUMANN - Docteure Frédérique CLAUDOT - Docteur Alexis HAUTEMANIÈRE

2^{ème} sous-section (Médecine et Santé au Travail)

Docteure Isabelle THAON

3^{ème} sous-section (Médecine légale et droit de la santé)

Docteur Laurent MARTRILLE

47^{ème} Section : CANCÉROLOGIE, GÉNÉTIQUE, HÉMATOLOGIE, IMMUNOLOGIE

1^{ère} sous-section : (Hématologie ; transfusion)

Docteure Aurore PERROT – Docteur Julien BROSEUS

2^{ème} sous-section : (Cancérologie ; radiothérapie)

Docteure Lina BOLOTINE – Docteur Guillaume VOGIN

4^{ème} sous-section : (Génétique)

Docteure Céline BONNET

48^{ème} Section : ANESTHÉSIOLOGIE, RÉANIMATION, MÉDECINE D'URGENCE, PHARMACOLOGIE ET THÉRAPEUTIQUE

2^{ème} sous-section : (Réanimation ; Médecine d'urgence)

Docteur Antoine KIMMOUN

3^{ème} sous-section : (Pharmacologie fondamentale ; pharmacologie clinique ; addictologie)

Docteur Nicolas GAMBIER - Docteure Françoise LAPICQUE - Docteur Julien SCALA-BERTOLA

4^{ème} sous-section : (Thérapeutique ; Médecine d'urgence ; addictologie)

Docteur Nicolas GIRERD

50^{ème} Section : PATHOLOGIE OSTÉO-ARTICULAIRE, DERMATOLOGIE ET CHIRURGIE PLASTIQUE

1^{ère} sous-section : (Rhumatologie)

Docteure Anne-Christine RAT

3^{ème} sous-section : (Dermato-vénéréologie)

Docteure Anne-Claire BURSZTEJN

4^{ème} sous-section : (Chirurgie plastique, reconstructrice et esthétique ; brûlologie)

Docteure Laetitia GOFFINET-PLEUTRET

51^{ème} Section : PATHOLOGIE CARDIO-RESPIRATOIRE ET VASCULAIRE

3^{ème} sous-section : (Chirurgie thoracique et cardio-vasculaire)

Docteur Fabrice VANHUYSE

52^{ème} Section : MALADIES DES APPAREILS DIGESTIF ET URINAIRE

1^{ère} sous-section : (Gastroentérologie ; hépatologie ; addictologie)

Docteur Jean-Baptiste CHEVAUX – Docteur Anthony LOPEZ (stagiaire)

53^{ème} Section : MÉDECINE INTERNE, GÉRIATRIE, CHIRURGIE GÉNÉRALE ET MÉDECINE GÉNÉRALE

2^{ème} sous-section : (Chirurgie générale)

Docteur Cyril PERRENOT (stagiaire)

3^{ème} sous-section : (Médecine générale)

Docteure Elisabeth STEYER

54^{ème} Section : DEVELOPPEMENT ET PATHOLOGIE DE L'ENFANT, GYNECOLOGIE-OBSTETRIQUE, ENDOCRINOLOGIE ET REPRODUCTION

5^{ème} sous-section : (Biologie et médecine du développement et de la reproduction ; gynécologie médicale)

Docteure Isabelle KOSCINSKI

55^{ème} Section : PATHOLOGIE DE LA TÊTE ET DU COU

1^{ère} sous-section : (Oto-Rhino-Laryngologie)

Docteur Patrice GALLET

=====

MAÎTRES DE CONFÉRENCES

5^{ème} Section : SCIENCES ÉCONOMIQUES

Monsieur Vincent LHUILLIER

7^{ème} Section : SCIENCES DU LANGAGE : LINGUISTIQUE ET PHONETIQUE GENERALES

Madame Christine DA SILVA-GENEST

19^{ème} Section : SOCIOLOGIE, DÉMOGRAPHIE

Madame Joëlle KIVITS

64^{ème} Section : BIOCHIMIE ET BIOLOGIE MOLÉCULAIRE

Madame Marie-Claire LANHERS - Monsieur Nick RAMALANJAONA

65^{ème} Section : BIOLOGIE CELLULAIRE

Madame Nathalie AUCHET - Madame Natalia DE ISLA-MARTINEZ - Monsieur Jean-Louis GELLY - Madame Ketsia HESS Monsieur Hervé MEMBRE - Monsieur Christophe NEMOS

66^{ème} Section : PHYSIOLOGIE

Monsieur Nguyen TRAN

=====

MAÎTRES DE CONFÉRENCES ASSOCIÉS DE MÉDECINE GÉNÉRALE

Docteur Pascal BOUCHE – Docteur Olivier BOUCHY - Docteur Arnaud MASSON – Docteur Cédric BERBE
Docteur Jean-Michel MARTY

=====

DOCTEURS HONORIS CAUSA

Professeur Charles A. BERRY (1982)
Centre de Médecine Préventive, Houston (U.S.A)
Professeur Pierre-Marie GALETTI (1982)
Brown University, Providence (U.S.A)
Professeure Mildred T. STAHLMAN (1982)
Vanderbilt University, Nashville (U.S.A)
Professeur Théodore H. SCHIEBLER (1989)
Institut d'Anatomie de Würzburg (R.F.A)
Université de Pennsylvanie (U.S.A)
Professeur Mashaki KASHIWARA (1996)
*Research Institute for Mathematical Sciences de
Kyoto (JAPON)*

Professeure Maria DELIVORIA-
PAPADOPOULOS (1996)
Professeur Ralph GRÄSBECK (1996)
Université d'Helsinki (FINLANDE)
Professeur Duong Quang TRUNG
(1997)
*Université d'Hô Chi Minh-Ville
(VIËTNAM)*
Professeur Daniel G. BICHET (2001)
Université de Montréal (Canada)
Professeur Marc LEVENSTON (2005)
Institute of Technology, Atlanta (USA)

Professeur Brian BURCHELL (2007)
Université de Dundee (Royaume-Uni)
Professeur Yunfeng ZHOU (2009)
Université de Wuhan (CHINE)
Professeur David ALPERS (2011)
Université de Washington (U.S.A)
Professeur Martin EXNER (2012)
Université de Bonn (ALLEMAGNE)

A notre Maître et Président de thèse,

Monsieur le Professeur D.Mainard,

Professeur de Chirurgie Orthopédique et Traumatologique
Chevalier dans l'ordre des Palmes Académiques

Vous nous avez fait l'honneur de nous confier ce travail.

Nous avons été séduits par l'étendue de vos connaissances techniques, diagnostiques et chirurgicales.

Votre investissement dans les domaines clinique et en recherche fondamentale et appliquée force le respect.

Merci de nous avoir accueilli dans votre équipe. Nous souhaitons nous montrer digne de la confiance que vous nous accordez.

Que ce travail soit l'expression de notre profond respect.

A notre Maître et juge,

Monsieur le Professeur H.Coudane,

Professeur de Médecine Légale et de Droit de la Santé (option clinique)
Doyen honoraire de la Faculté de Médecine de Nancy
Chevalier dans l'Ordre national de la Légion d'Honneur
Commandeur dans l'Ordre des Palmes Académiques
Officier dans l'Ordre national du Mérite

Nous vous sommes extrêmement reconnaissant d'avoir accepté de juger ce travail et nous vous en remercions.

Nous avons été séduits par votre sens diagnostique et vos qualités pédagogiques.

Nous vous remercions d'avoir encadré nos premiers pas en chirurgie orthopédique en tant qu'interne dans votre service.

Veillez trouver en ce travail le témoignage de notre profond respect.

A notre Maître et juge,

Monsieur le Professeur F. Sirveaux,

Professeur de Chirurgie Orthopédique et Traumatologique

Nous avons été séduits par vos qualités techniques, pédagogiques et par l'étendue de vos connaissances.

Vous nous avez épaulé au cours de ces années d'internat et vos conseils restent un apport inestimable dans notre pratique chirurgicale quotidienne.

Que ce travail soit l'expression de notre profond respect.

A notre juge,

Madame le docteur S. Bevilacqua,

Docteur en médecine interne

Nous vous sommes extrêmement reconnaissant d'avoir accepté de juger ce travail et nous vous en remercions.

Nous avons été séduits par votre écoute et votre disponibilité durant tout notre parcours.

Nous vous remercions pour vos précieux conseils en infectiologie.

Veillez trouver en ce travail le témoignage de notre profond respect.

A nos maîtres d'internat, Praticiens Hospitaliers et Chefs de clinique

Qui ont contribué à notre formation :

Monsieur le Professeur Mainard,
Monsieur le Professeur Coudane,
Monsieur le Professeur Sirveaux, pour ses qualités pédagogiques,
Monsieur le Professeur Molé, pour son charisme et sa passion chirurgicale,
Monsieur le Professeur Galois,
Monsieur le Professeur Delagoutte,
Monsieur le Professeur Journeau,
Monsieur le Docteur Wack, pour m'avoir accompagné dans mes premiers pas en chirurgie générale,
Monsieur le Docteur Orsini,
Monsieur le Docteur Toulouse,
Monsieur le Docteur Milin, pour m'avoir enseigné les bases de la chirurgie orthopédique à mes débuts,
Monsieur le Docteur Chaumont,
Madame le Docteur Goffinet,
Madame le Docteur Mezzine,
Madame le Docteur Aslan,
Madame le Docteur Muller,
Monsieur le Docteur Roche, pour sa virtuosité et sa capacité à rendre les choses simples,
Monsieur le Docteur Block,
Monsieur le Docteur Jacquot, pour son enseignement et sa sympathie et pour m'avoir donné l'envie de choisir cette spécialité,
Monsieur le Docteur André, pour son accueil et son encadrement en tant qu'externe,
Monsieur le Docteur Boudard,
Monsieur le Docteur Nespola, pour m'avoir permis de progresser rapidement pendant mon internat,
Monsieur le Docteur Poircuitte, pour m'avoir inculqué les bases théoriques et pratiques de la chirurgie orthopédique,
Monsieur le Docteur Cuny,
Monsieur le Docteur Irrazi,
Monsieur le Docteur Berrichi, pour ses aptitudes en traumatologie,
Monsieur le Docteur Mayer,
Madame le Docteur Bevilacqua, pour votre disponibilité et vos compétences,
Monsieur le Docteur Blanquart, pour m'avoir accompagné lors de mes premiers pas en chirurgie prothétique,

Monsieur le Docteur Yvroud, pour votre sens pratique,
Monsieur le Docteur Pénétrat,
Monsieur le Docteur Turell, pour sa dextérité chirurgicale,
Monsieur le Docteur Piton, pour sa passion de la chirurgie naviguée,
Monsieur le Docteur Zaharia, pour ses capacités en traumatologie,
Madame le Docteur Barla,
Monsieur le Docteur Mangin, pour sa bienveillance lors de mes premières interventions compliquées,
Monsieur le Docteur Gavanier, pour avoir été un chef mais surtout un ami durant la fin de mon parcours,
Messieurs les Docteurs P.Kauffmann, P.Renard et JH.Aubrion pour m'avoir accordé votre confiance lors de mes remplacements, pour votre accueil et votre humanité.

À Chloé, malgré la distance tu as toujours été là pour moi durant ces deux années au prix de nombreux allers et retours. Tu as réussi à supporter mes humeurs et je sais à quel point cela a pu être difficile durant cette dernière année, merci de m'avoir soutenu durant toutes ces étapes. Tu m'as permis de franchir enfin le pas concernant mon désir de changer d'air, c'est ensemble que nous allons passer ce cap et je m'en réjouis. Ces deux années ont été fortes en émotions et tous les jours qui passent, je me rappelle la chance que j'ai de t'avoir trouvé. Une fois rencontrée, on ne peut pas t'oublier ! Tu dégages ce petit truc qui marque à tout jamais... Un sacré caractère, une vraie joie de vivre, un charme fou, tu es un sacré bout de femme et c'est pour tout cela que je t'aime.

À nos années à venir !

À ma famille,

Maman, tu aurais été fière je pense. C'est grâce à toi si je suis devenu la personne que je suis maintenant. Tu resteras pour toujours dans mes pensées.

À ma grand-mère, Suzanne, pour m'avoir toujours soutenu et accompagné. Pour m'avoir accueilli à bras ouverts à tout moment.

À ma tante et marraine, Michèle, pour m'avoir épaulé durant tout mon cursus, tu as été ma deuxième mère, toujours soucieuse et précautionneuse de mon devenir. Je ne saurai comment te remercier.

À mes cousins, Wilfried et Patrick, vous avez été les frères que je n'ai pas eu.

À mon oncle Patrick, pour ton soutien au cours de mon cursus médical.

À mes tantes Chantal, Evelyne et Annick, toujours à l'écoute malgré mon silence, il n'y a pas un jour où je ne pense pas à vous.

À ma grand-mère, Madeleine, j'aimerais pouvoir être plus souvent à tes côtés.

À mes amis

Julien H., pour m'avoir accompagné au cours de mon cursus médical et je ne parle pas du côté studieux...., pour avoir été ma soupape de décompression pendant mes périodes de révision ou de stress.

Anne, à cette rencontre à la Biboul' au milieu des livres de médecine jusqu'à la naissance de Raphaëlle en passant par ton mariage avec Guillaume, tu es une amie exceptionnelle.

Bertrand, il a suffi d'un message de ta part pendant mes vacances pour semer le doute sur mes derniers choix de stage, et aujourd'hui je ne reviendrai pour rien au monde en arrière. Tu es très rapidement devenu un ami, tu m'as épaulé au cours de cette dernière année d'internat et je ne saurai comment t'en remercier. Je te garde une place au soleil comme prévu !

Cécile C., je ne compte plus les années d'amitié..... Tu resteras éternellement pour moi une amie authentique. Je te souhaite beaucoup de bonheur avec Julien !

Simon et Floriana, Thierry et Céline, pour nos soirées raclette, barbecue, pour l'appart de la rue jeannot !

À tous mes amis du Gec : Thibaut, Julien, Thomas, Arnaud, Florent, Estebann, Marine, Charlotte, Emilie, vous m'avez suivi et encouragé pendant mon cursus, la distance, les amours et le travail ont fait que nos chemins s'éloignent mais le cœur, lui, reste ! Vous êtes des amis inestimables.

Roméo, pour avoir été de loin le meilleur colocataire !

À mes co-internes et amis :

Cyrille Buisset, on aura fait du chemin ensemble depuis la Rue Paul Claudel !

Romain Detammaecker, mon binôme de stage

Thomas Goetzmann, le « Toto »

Julien Hemmer,

Charles Mazeau,

Benjamin Aisene, je te souhaite beaucoup de bonheur avec ta petite famille, j'aurai aimé partager mon assistanat avec toi,

Stéphane Jullion, « j'ai encore fait une Jullion »

Hubert Sesmat,

Emir Baydaroglu,

Anthony Manuguerra,

Faycal Houfani,

Morgane Brouillon, je nous revois encore en D4 En novembre c'est à ton tour !

Guillaume Bron, une super rencontre et de bons moments, je réserve mes billets pour venir te voir !

Pierre Henry Pretat,

Marc Nicolas,

Jonathan Granero,

Dominique Barbier,

Jean Baptiste Gross,

Remy Belleville,

Maxime Bertram,

Julien Genet,

Jean Hennequin, Camille Bauer, Claire Muller, Charles Sadoul, Victor Ray, Andréa Fernandes, Antoine Behr, Hugo Kremer, et plus particulièrement Elise Bernard, merci de m'avoir aidé au cours de cette dernière année. Votre aide a été précieuse dans l'écriture de cette thèse.

Je remercie bien entendu toutes les équipes (infirmières, IADE, IBODE, AS) des différents services et blocs opératoires qui m'ont accompagné à travers tous mes semestres, je ne peux pas citer tout le monde, la liste est bien trop longue, mais je garderai pour toujours un souvenir mémorable de chacun.

SERMENT

« **A**u moment d'être admis à exercer la médecine, je promets et je jure d'être fidèle aux lois de l'honneur et de la probité. Mon premier souci sera de rétablir, de préserver ou de promouvoir la santé dans tous ses éléments, physiques et mentaux, individuels et sociaux. Je respecterai toutes les personnes, leur autonomie et leur volonté, sans aucune discrimination selon leur état ou leurs convictions. J'interviendrai pour les protéger si elles sont affaiblies, vulnérables ou menacées dans leur intégrité ou leur dignité. Même sous la contrainte, je ne ferai pas usage de mes connaissances contre les lois de l'humanité. J'informerai les patients des décisions envisagées, de leurs raisons et de leurs conséquences. Je ne tromperai jamais leur confiance et n'exploiterai pas le pouvoir hérité des circonstances pour forcer les consciences. Je donnerai mes soins à l'indigent et à quiconque me les demandera. Je ne me laisserai pas influencer par la soif du gain ou la recherche de la gloire.

Admis dans l'intimité des personnes, je tairai les secrets qui me sont confiés. Reçu à l'intérieur des maisons, je respecterai les secrets des foyers et ma conduite ne servira pas à corrompre les mœurs. Je ferai tout pour soulager les souffrances. Je ne prolongerai pas abusivement les agonies. Je ne provoquerai jamais la mort délibérément.

Je préserverai l'indépendance nécessaire à l'accomplissement de ma mission. Je n'entreprendrai rien qui dépasse mes compétences. Je les entretiendrai et les perfectionnerai pour assurer au mieux les services qui me seront demandés.

J'apporterai mon aide à mes confrères ainsi qu'à leurs familles dans l'adversité.

Que les hommes et mes confrères m'accordent leur estime si je suis fidèle à mes promesses ; que je sois déshonoré et méprisé si j'y manque ».

TABLE DES MATIERES

GÉNÉRALITÉS	23
1. ANATOMIE DESCRIPTIVE DES OS ET DES ARTICULATIONS DE LA CHEVILLE ET DE L'ARRIÈRE PIED	23
1.1 Anatomie descriptive de l'extrémité distale du tibia	23
1.2 Anatomie descriptive de l'extrémité distale de la fibula	24
1.3 Anatomie descriptive du talus.....	24
1.3.1 Le corps du talus.....	24
1.3.2 Le col du talus.....	24
1.3.3 La tête du talus	25
1.4 Anatomie descriptive du calcaneus.....	25
1.4.1 La face dorsale	25
1.4.2 La face plantaire	26
1.4.3 La face antérieure.....	27
1.4.4 La face postérieure.....	27
1.4.5 La face latérale	27
1.4.6 La face médiale.....	27
1.5 L'articulation talo-curale	27
1.5.1 Les surfaces tibio-fibulaires.....	27
1.5.2 La trochlée du talus	28
1.6 L'articulation sous-talienne	28
1.7 L'articulation transverse du tarse.....	28
2. BIOMÉCANIQUE DE LA CHEVILLE ET DE L'ARRIÈRE PIED.....	29
2.1 Une articulation particulière	29
2.2 Mouvements des articulations de la cheville et de l'arrière pied.....	29
2.2.1 Mouvement de l'articulation talo-curale.....	29

2.2.2	L'articulation sous-talienne	30
2.2.3	L'articulation transverse du tarse.....	30
2.2.4	Mouvements des articulations sous-talienne et transverse du tarse.....	30
2.2.5	Inversion et éversion du pied	30
2.3	Le cycle de marche normale.....	31
2.4	La marche de la cheville enraidie ou arthrodésée	31
3.	INDICATIONS A L'ARTHRODÈSE TIBIO-TALO-CALCANÉENNE	32
3.1	L'arthrose bipolaire de cheville	33
3.1.1	Arthropathies post traumatiques de cheville.....	33
3.1.2	La laxité chronique de cheville	34
3.2	Arthropathies inflammatoires	34
3.3	Neuroarthropathies (Pied de Charcot).....	34
3.4	Les déformations importantes de l'arrière pied	35
3.5	Les échecs d'arthroplastie de cheville.....	35
3.6	Les reprises d'arthrodèse de cheville	35
3.7	Les fractures comminutives de l'arrière pied et du pilon tibial	36
3.8	Les pseudarthroses du quart distal de jambe	36
4.	CONTRE INDICATION A L'ENCLOUAGE RÉTROGRADE DE CHEVILLE	37
4.1	Absolues	37
4.1.1	Articulation sous talienne intacte et asymptomatique.....	37
4.1.2	Infection active locale ou systémique	37
4.1.3	Patient en croissance avec épiphyse ouverte	37
4.2	Relatives	37
4.2.1	Déformation longitudinale sévère	37
4.2.2	Quantité ou qualité osseuse insuffisante pour une stabilisation adéquate de l'arthrodèse	37

4.2.3 Allergie ou intolérance aux métaux suspectée ou connue	37
5. L'ARTHRODÈSE TIBIO-TALO-CALCANÉENNE PAR ENCLOUAGE RÉTROGRADE.....	37
5.1 Définition.....	37
5.2 Historique	37
5.3 Technique chirurgicale de l'enclouage transplantaire en contexte septique	38
5.3.1 Installation du patient	38
5.3.2 Voie d'abord de l'articulation tibio tarsienne	39
5.3.3 Technique opératoire	41
5.3.4 Positionnement de l'arthrodèse.....	44
6. LES AUTRES TECHNIQUES.....	44
6.1 Variante des voies d'abord.....	44
6.1.1 Voie d'abord selon Méary	44
6.1.2 Voie médiale transmalléolaire	45
6.1.3 Voie antérieure.....	45
6.1.4 Voie antérolatérale.....	46
6.1.5 Voie latérale transfibulaire	46
6.1.6 Double voie.....	46
6.1.7 Voie postérieure	47
6.2 Les différentes techniques de fixation	48
6.2.1 Fixation externe.....	48
6.2.2 Vissage.....	49
6.2.3 Plaque-vissée	52
6.3 Autres méthodes	52
6.4 Arthrodèse par voie classique versus voie arthroscopique	53
6.5 Conclusion	54
7. CLOUS RETROGRADES DISPONIBLES SUR LE MARCHE.....	54

7.1 Clous droits.....	54
7.1.1 Clou Tylos™ FH	54
7.1.2 Clou Panta®- Panta® XL Integra.....	55
7.1.3 Clou Valor® Wright™	56
7.2 Clous anatomiques	57
7.2.1 Clou 611 AFN® Tornier	57
7.2.2 Clou T2 Stryker®	58
7.3 Pourquoi avons-nous sélectionné le clou T2 STRYKER ?	58
ARTICLE.....	59
Résumé.....	60
Introduction.....	61
Matériel et méthodes.....	61
Résultats	63
Discussion	66
Conclusion	68
BIBLIOGRAPHIE.....	69
ANNEXE	74

GÉNÉRALITÉS

1. ANATOMIE DESCRIPTIVE DES OS ET DES ARTICULATIONS DE LA CHEVILLE ET DE L'ARRIÈRE PIED

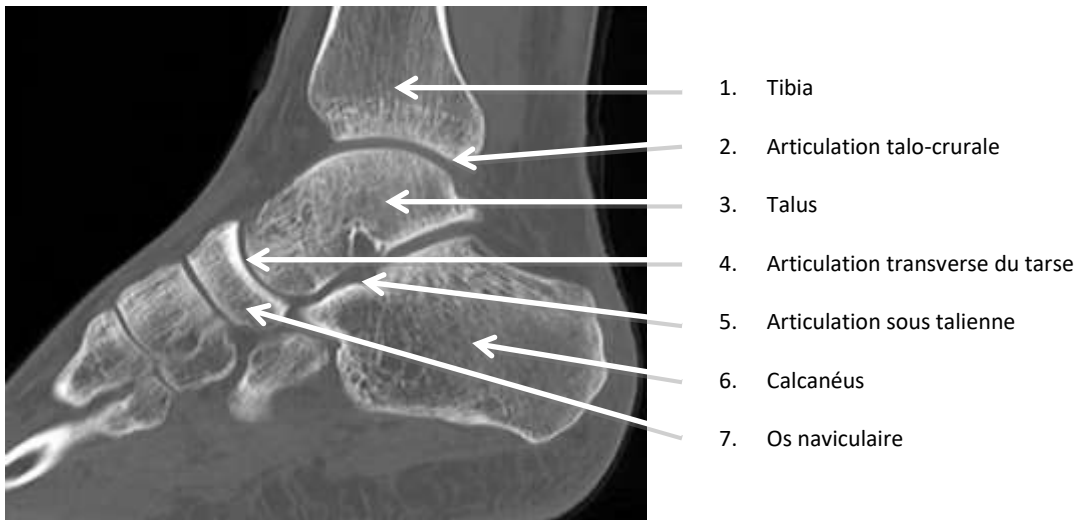
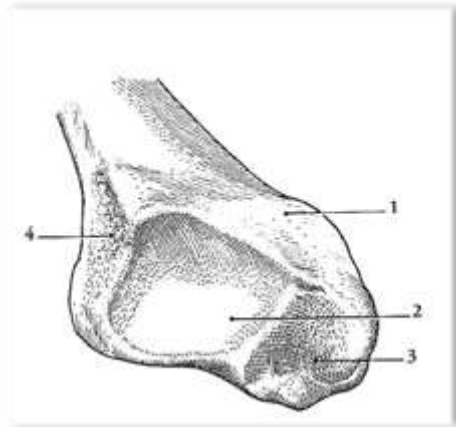


Figure 1 : Scanner du pied de profil

1.1 Anatomie descriptive de l'extrémité distale du tibia

L'épiphyse distale tibiale est moins volumineuse que l'épiphyse proximale (Figure 2). Elle correspond au pilon tibial. Sa face inférieure comprend deux surfaces articulaires en continuité :

- *La surface articulaire tibiale inférieure* s'articule avec la trochlée du talus. Elle est rectangulaire et présente une concavité sagittale décrivant un angle de 80° et une crête mousse antéro-postérieure. Elle est limitée en avant et en arrière par deux rebords osseux, dont le postérieur correspond à la troisième malléole dite de Destot.
- *La surface articulaire de la malléole médiale* répond à la face médiale de la surface articulaire du talus (surface malléolaire médiale du talus).



1. Malléole médiane
2. Surface articulaire tibiale inférieure
3. Surface articulaire de la malléole médiale
4. Incisure fibulaire

Figure 2 : Épiphyse distale du tibia (vue inférieure). D'après Kamina

1.2 Anatomie descriptive de l'extrémité distale de la fibula

Elle correspond à la malléole latérale. Plus longue et volumineuse que la malléole médiale, elle est palpable en sous-cutané. Sa face médiale présente une surface articulaire qui répond à la surface malléolaire latérale du talus.

1.3 Anatomie descriptive du talus

Il se décrit en trois parties (Figure 3) :

1.3.1 Le corps du talus

Segment postérieur du talus, il forme les trois quarts de l'os.

- La face dorsale ou trochlée s'articule avec la surface inférieure du tibia. Elle est convexe sagittalement selon un arc de 120°. Elle est plus large en avant qu'en arrière.
- La face plantaire est occupée par la surface articulaire calcanéenne postérieure, qui répond à la surface articulaire talaire postérieure du calcanéus.
- La face postérieure forme le processus postérieur du talus, qui présente deux tubercules latéral et médial, séparés par le sillon du tendon du long fléchisseur de l'hallux. L'os trigone est un os surnuméraire contre le tubercule latéral, il s'appelle processus trigone lorsqu'il fusionne avec ce dernier.
- La face latérale ou joue latérale est occupée par la surface articulaire latérale du talus qui répond à la malléole latérale. Elle forme un triangle à base supérieure.
- La face médiale ou joue médiale est occupée par la surface articulaire médiale du talus qui répond à la malléole médiale. Elle forme une virgule à grosse extrémité antérieure.

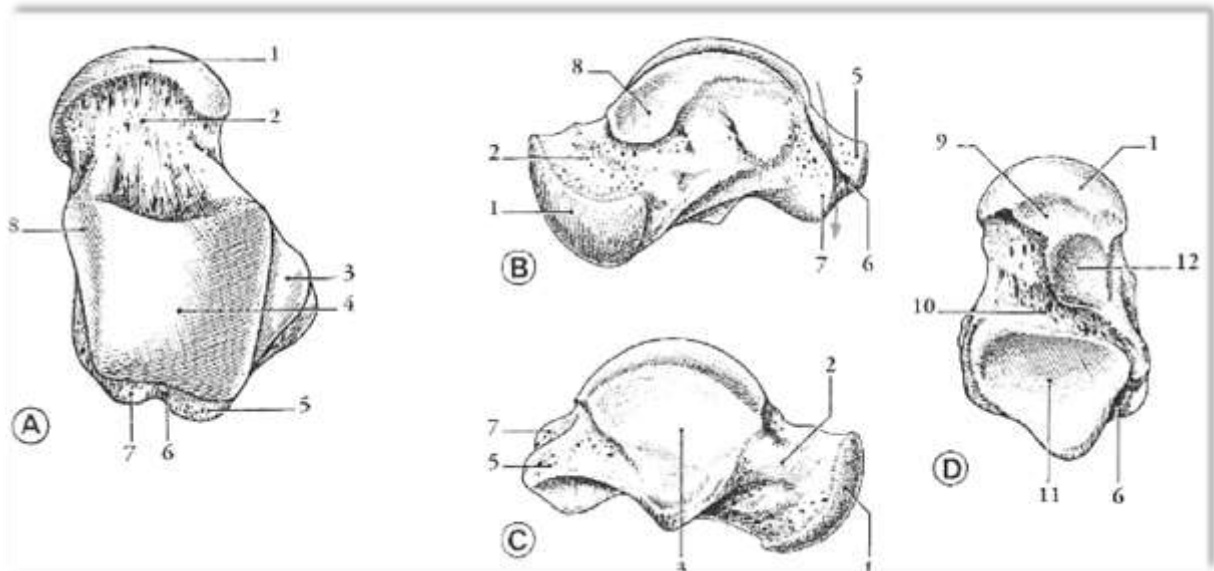
1.3.2 Le col du talus

Il s'agit d'une partie rétrécie située en avant du corps et en arrière de la tête. Sa surface inférieure représente la limite supérieure du sinus du tarse dans lequel s'insère le ligament interosseux talo-calcanéen.

1.3.3 La tête du talus

C'est une surface articulaire sphéroïde plus étendue sur la face plantaire. Elle est subdivisée en trois parties par deux crêtes mousses :

- La surface articulaire naviculaire en avant.
- Les surfaces articulaires calcanéennes antérieure et moyenne sur sa face plantaire.



- | | | | |
|-------------------|---------------------------------|---|------------------------------|
| A. Vue supérieure | 1. Tête | 5. Tubercule latérale | 9. Surface calcanéenne ant |
| B. Vue médiale | 2. Col | 6. Sillon du long fléchisseur de l'hallux | 10. Sillon du talus |
| C. Vue latérale | 3. Surface malléolaire latérale | 7. Tubercule médial | 11. Surface calcanéenne post |
| D. Vue inférieure | 4. Trochlée | 8. Surface malléolaire médiale | 12. Surface calcanéenne moy |

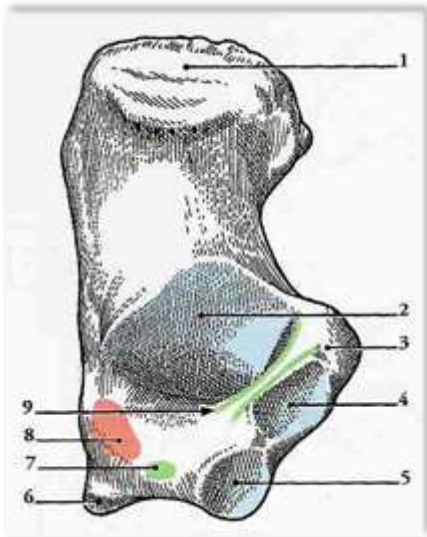
Figure 3 : Talus droit. D'après Kamina.

1.4 Anatomie descriptive du calcanéus

C'est l'os le plus volumineux du tarse, il s'articule avec le talus en haut et avec le cuboïde en avant (Figure 4).

1.4.1 La face dorsale

- Les surfaces articulaires talaies antérieure et moyenne.
- Le sillon calcanéen, qui représente la limite plantaire du sinus du tarse, il donne insertion au ligament interosseux talo-calcanéen.
- La surface articulaire talaire postérieure.



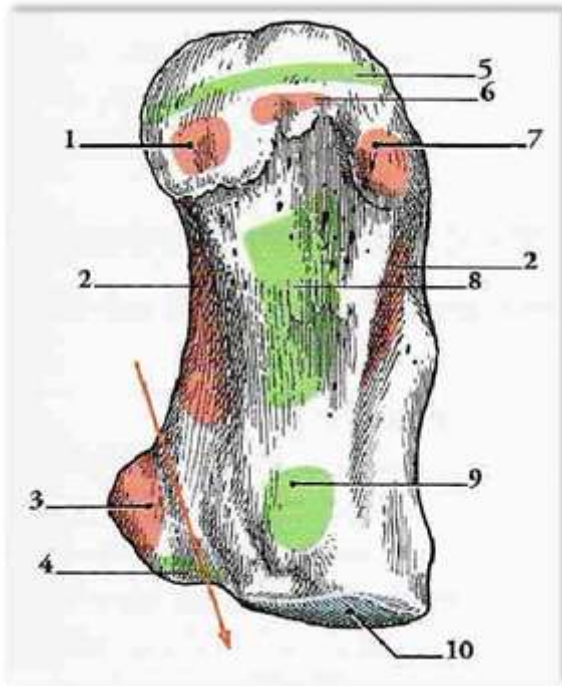
1. Tubérosité du calcanéus
2. Surface articulaire talaire postérieure
3. Sustentaculum tali
4. Surface articulaire talaire moyenne
5. Surface articulaire talaire antérieure
6. Rostrum
7. Insertion du ligament bifurqué
8. Insertion des muscles extenseurs des orteils et de l'hallux
9. Sinus du tarse

Figure 4 : Calcaneus droit (vue supérieure). D'après Kamina.

1.4.2 La face plantaire

Elle est concave sagittalement (Figure 5). Elle présente :

- En avant le tubercule calcanéen
- En arrière la tubérosité du calcanéus qui donne insertion de dedans en dehors aux muscles abducteur de l'hallux, court fléchisseur des orteils et abducteur du 5eme orteil. Plus en arrière s'insère l'aponévrose plantaire.
- Entre les deux le corps du calcanéus présente une crête large sur laquelle s'insèrent le ligament plantaire long et le muscle carré plantaire.



4. Insertion du m. abducteur de l'hallux
5. Insertion du carré plantaire
6. Sustentaculum tali et passage du tendon du tibial postérieur
7. Insertion du ligament calcanéonaviculaire
8. Insertion de l'aponévrose plantaire
9. Insertion du court fléchisseur des orteils
10. Insertion du m. abducteur du 5eme orteil
11. Insertion du ligament plantaire long
12. Tubercule calcanéen
13. Surface articulaire cuboïdienne

Figure 5 : Calcaneus droit (vue inférieure). D'après Kamina.

1.4.3 La face antérieure

Elle est occupée par la surface articulaire cuboïdienne et répond donc à l'os cuboïde.

1.4.4 La face postérieure

Elle correspond à la tubérosité du calcaneus, et donne insertion au tendon calcanéen.

1.4.5 La face latérale

Les tendons des muscles court et long fibulaires passent sous leur retinaculum.

1.4.6 La face médiale

Elle est surplombée dans sa partie antéro-supérieure par le sustentaculum tali, qui délimite sur sa face plantaire le sillon du tendon du long fléchisseur de l'hallux.

1.5 L'articulation talo-crurale

Elle unit tibia, fibula et talus.

1.5.1 Les surfaces tibio-fibulaires

Tibia et fibula sont solidement unis par l'articulation tibio-fibulaire distale qui forme une syndesmose. Cette articulation presque immobile permet cependant l'écartement de la fibula lors de la flexion dorsale, la trochlée du talus étant plus large en avant.

La surface tibio-fibulaire forme une mortaise, plus large en avant qu'en arrière, dans laquelle vient s'encastrer la trochlée.

1.5.2 La trochlée du talus

Elle forme le tenon qui répond parfaitement à la mortaise tibio-fibulaire. Ce système de « tenon-mortaise » forme un ensemble serré et très congruent, il est essentiel à la stabilité de la cheville (Figure 6).

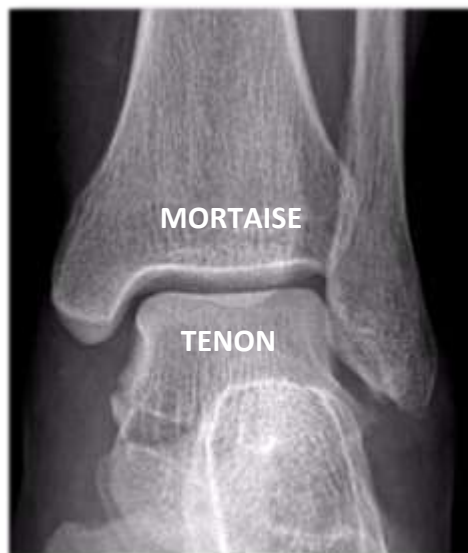

Figure 6 : Radiographie de cheville de face

1.6 L'articulation sous-talienne

Elle unit talus et calcanéum. Elle met en contact trois surfaces articulaires :

- La surface articulaire talo-calcaneenne antérieure
- La surface articulaire talo-calcaneenne moyenne
- La surface articulaire talo-calcaneenne postérieure

Entre les surfaces articulaires moyenne et postérieure chemine un tunnel osseux appelé sinus du tarse, le ligament interosseux talo-calcaneen y siège.

1.7 L'articulation transverse du tarse

Elle unit tarse antérieur (cuboïde et naviculaire) et tarse postérieur (talus et calcaneus). C'est donc une unité fonctionnelle comportant les articulations calcaneéo-cuboïdienne et talo-calcaneéo-naviculaire. Ces articulations participent aux mêmes mouvements en s'associant à la sous-talienne.

2. BIOMÉCANIQUE DE LA CHEVILLE ET DE L'ARRIÈRE PIED

La cheville, appartenant au complexe articulaire de l'arrière-pied et du médio-pied, est une articulation très stable dont le rôle principal est la transmission des mouvements et des forces pendant la marche dont elle est le deuxième pivot.

Elle est fondamentale dans le maintien de l'équilibre corporel statique et dynamique. Durant certaines activités sportives, elle est extrêmement sollicitée et soumise à des charges très importantes (plusieurs fois le poids du corps).

Elle est ainsi soumise à de multiples forces tridimensionnelles aussi bien internes (musculaires, capsuloligamentaires) qu'externes (poids du corps accéléré et décéléré face aux appuis de l'environnement qui génèrent la force de réaction contre laquelle le corps doit lutter). Les forces de cisaillement sont les plus nocives.

Pour la protection des structures anatomiques au sein de l'articulation, la somme des moments (forces \times bras de levier) doit être nulle. Ainsi, lorsque la contrainte s'exerce, il doit y avoir un contrôle instantané des bras de levier et des appuis.

Cette problématique explique l'agencement des ligaments et des muscles en faisceaux multiples.

2.1 Une articulation particulière

La cheville est une trochlée–arthrose dont l'emboîtement assure une excellente stabilité de forme.

Son cartilage est très résistant plus que celui de la hanche ou du genou [1]. Il est plus riche en protéoglycanes (glycosaminoglycanes) et en eau [2]. Après un traumatisme, il induit une synthèse plus rapide des protéoglycanes [3]. Cela peut expliquer la longue tolérance de certaines arthroses et la rareté des arthroses primitives.

Beaucoup d'inconnues persistent en particulier en ce qui concerne le comportement en terrain irrégulier et lors de la pratique sportive. En effet, la cheville appartient au complexe articulaire de l'arrière-pied et du médio-pied, véritable nœud de transmission qui doit réagir instantanément en termes de mouvement, de stabilité et de force d'appui.

La forme « classique » du talus était décrite comme un tronc de cône à sommet médial. La surface de contact est petite, d'une superficie totale de 11 à 13 cm², elle varie en fonction de la position du pied: elle diminue dans la flexion plantaire en zone latérale, en charge ; elle augmente dans la flexion dorsale. L'articulation possède une géométrie adaptative. Sous l'effet de la charge corporelle, la cheville devient plus stable, la surface en contact augmente, la rotation diminue et la fibula prend la charge.

2.2 Mouvements des articulations de la cheville et de l'arrière pied

2.2.1 Mouvement de l'articulation talo-crurale

C'est une articulation de type ginglyme (ou trochléenne). Elle présente un degré de liberté, la flexion/extension. L'amplitude des mouvements est de 25° de flexion et 45° d'extension environ.

La flexion permet en relevant le pied d'éviter le « steppage ».

L'extension permet la propulsion lors de la dernière phase d'appui au sol.

2.2.2 L'articulation sous-talienne

C'est une articulation de type ellipsoïde. Les mouvements du calcaneus sous le talus sont complexes, ce qui a fait dire à Faraboeuf que le calcaneus « est mobilisé comme un bateau agité par la houle, il roule, il vire et il tangue ».

- Autour de l'axe sagittal le calcaneus effectue des mouvements de rotation latérale et médiale : il « roule ».
- Autour de l'axe vertical s'effectue des mouvements d'abduction et d'adduction : le calcaneus « vire ».
- Autour de l'axe transversal s'effectue des mouvements de flexion extension : le calcaneus « tangue ».

2.2.3 L'articulation transverse du tarse

Elle est constituée des articulations talo-naviculaire et calcaneocuboïdienne. C'est une articulation de type sphéroïde à trois degrés de liberté. Cuboïde et naviculaire sont solidarisés par le ligament bifurqué et leurs mouvements se font conjointement. Les mouvements de l'articulation transverse du tarse sont indissociables de ceux de la sous-talienne.

- Autour de l'axe sagittal s'effectuent des mouvements de rotations médiale et latérale
- Autour de l'axe transversal s'effectuent des mouvements de flexion extension s'associant à la flexion extension de l'articulation talo-crurale pour 15° environ.
- Autour de l'axe vertical s'effectuent des mouvements d'abduction et d'adduction.

2.2.4 Mouvements des articulations sous-talienne et transverse du tarse

- Ces deux articulations participent pour 20% environ à la flexion/extension du pied.
- Abduction et adduction se font surtout dans la sous-talienne, elles sont de 15° chacune.
- Les rotations médiale (50°) et latérale (20°) se font surtout dans la transverse du tarse.

2.2.5 Inversion et éversion du pied

Les mouvements élémentaires des articulations sous-talienne et transverse du tarse s'associent en deux mouvements complexes de l'arrière pied : l'inversion et l'éversion, de 25 à 30° chacun.

- L'inversion associe rotation médiale, adduction et extension. La fixation pathologique du pied dans cette position correspond au pied bot varus équin, elle est fréquente.
- L'éversion associe rotation latérale, abduction et flexion. La fixation pathologique du pied dans cette position est dite pied talus, elle est plus rare.
- Ces mouvements permettent l'adaptation du pas aux irrégularités du sol.

2.3 Le cycle de marche normale

Pour une marche normale, il est nécessaire de disposer de 10 à 15° de flexion dorsale et 15 à 20° de flexion plantaire (Figure 7).

Le pied arrive au sol cheville à angle droit, le choc talonnier (1er pivot) qui dure 40 ms va provoquer, par le pied qui se plaque au sol, une première flexion plantaire de la cheville suivie par une flexion dorsale qui accompagne l'avancée tibiale (10 à 50 % du cycle de marche) pendant environ 300 ms.

La levée du talon fait passer la cheville de la flexion dorsale (10 à 15°) à la flexion plantaire (15 à 20°) en 80 ms (50 à 62 % du cycle de marche). Pendant la phase pendulaire (62 à 100 % du cycle de marche), la cheville revient vers la position neutre prête au prochain atterrissage.

La cheville est très vulnérable au début de la phase portante, car elle dépend de l'angle de présentation au sol lors du choc talonnier et elle n'est pas protégée à ce moment-là par l'action musculaire. Elle est aussi très vulnérable à la fin de la phase portante avant le décollage des orteils, car elle est soumise à la rotation externe du membre inférieur engendrée et amplifiée par l'inversion active du pied nécessaire à la propulsion.

Les forces en jeu sont énormes allant de 4 à 5 fois le poids du corps pendant la marche et à plus de 12 fois le poids du corps en pratique sportive.

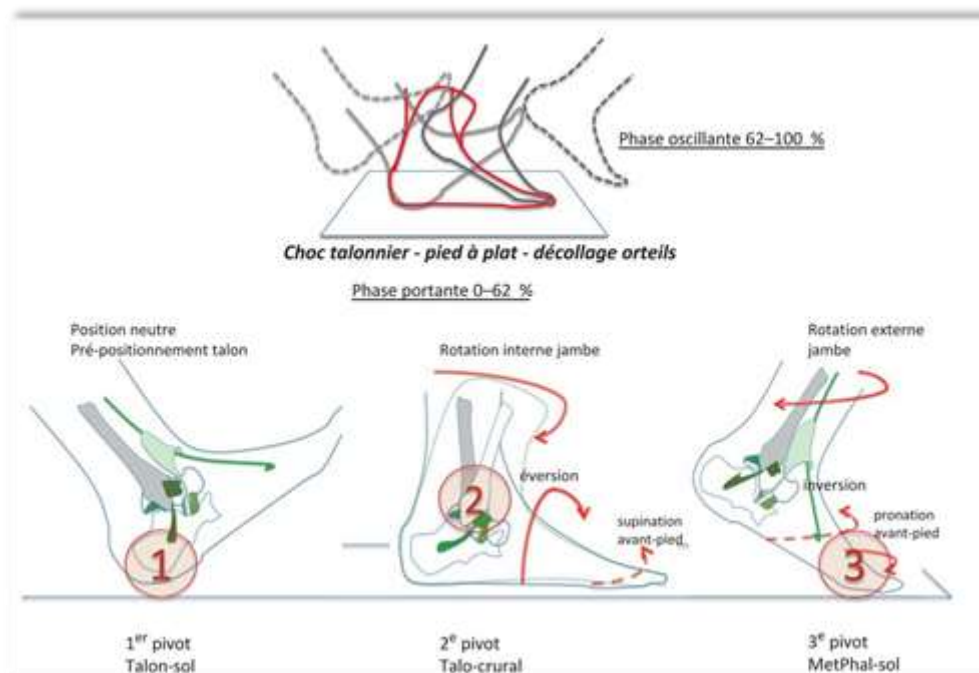


Figure 7 : Le cycle de marche et les trois pivots principaux de la marche (Extrait : La cheville instable, Y.Tourné, C.Mabit, édition Elsevier Masson)

2.4 La marche de la cheville enraidie ou arthrodésée

Les conséquences d'une arthrodèse de cheville sur la marche et l'arrière et l'avant-pied sont complexes.

Une fusion de la cheville en bonne position a peu de répercussion sur la marche ou la course sur un terrain plat, en revanche, sur un terrain irrégulier, la démarche peut être plus difficile avec une relative asymétrie dans le déroulé du pas [4,5]. Lorsque l'on supprime la mobilité de la cheville par une arthrodèse, on engendre une perte de mobilité sagittale du pied de 70 %. Le sujet augmente de 3 % sa consommation en oxygène et perd 16 % en vitesse de marche à la condition que la cheville soit « bien positionnée », c'est-à-dire compatible avec un déroulé du pas : à 90° ou inférieur à 5° d'équin ; 5° valgus ; 10 à 15° rotation externe. Sirveaux et al.[6] préconisent la marche avec des chaussures à talons de 2-2,5 cm pour les arthrodèses fixées en position neutre en sagittal afin de diminuer les contraintes sur les articulations sous-jacentes. Différents mécanismes compensateurs à ce blocage tibio-talien ont été mis en évidence lors de la marche [7] : ralentissement de la vitesse de marche, raccourcissement de la longueur du pas, diminution de l'amplitude de la flexion-extension de la cheville controlatérale, utilisation de toute l'amplitude permise par les articulations du médio-pied. Ainsi, une fusion en bonne position peut avoir une incidence positive sur la mobilité de l'avant-pied en l'absence de lésion arthrosique dans près de 25 % des cas [8] avec un gain de mobilité de l'ordre de 10°[9]. Pour d'autres auteurs, il n'y a aucun effet compensateur par l'avant-pied [10].

La perte de la flexion dorsale dans la talo-crutale entraîne une surcharge des articulations non fusionnées par un mécanisme compensateur, cette hyper-flexion dorsale concerne la médio-tarsienne mais surtout la sous-talienne. Il se produit un décollement prématuré du talon qui augmente la durée d'appui sur les têtes métatarsiennes. Cliniquement le patient se plaint de tiraillement dans le mollet, de douleur poplitée (recurvatum compensateur) et de métatarsalgies. Ce mécanisme explique la détérioration arthrosique des articulations voisines de la talo-crutale suite à une arthrodèse. En cas de raideur en équin ces symptômes sont plus marqués. L'atteinte de la sous-talienne peut être fréquemment rapportée en postopératoire et ce, d'autant plus qu'il existe une atteinte préopératoire et un cal vicieux en varus. Pour certains, elle est constante [4], pour d'autres, moins fréquente et surtout avec peu de répercussion clinique. En effet, Trichard et al.[11] rapportent une analyse comparative du retentissement des arthrodèses de cheville sur une cohorte de 25 cas réévalués à 7 et à 23 ans de recul moyen. Ils rapportent des résultats fonctionnels identiques, avec une évolution dégénérative de la sous-talienne dans 16 cas, mais avec peu de répercussion clinique et sans reprise chirurgicale, et une évolution dégénérative du médio-tarse dans 23 cas.

3. INDICATIONS A L'ARTHRODÈSE TIBIO-TALO-CALCANÉENNE

Il est primordial de distinguer les indications de l'arthrodèse tibio-talo-calcanéenne de celles de l'arthrodèse isolée de la talo-crutale, ou de son arthroplastie, et de celle de l'arthrodèse isolée de la sous talienne. L'atteinte isolée de l'articulation talo-crutale relève de l'arthrodèse talo-crutale ou de la prothèse totale de cheville. L'atteinte isolée de l'articulation sous talienne est une indication à l'arthrodèse talo-calcanéenne. En fonction du cas clinique et de la stratégie opératoire, le sacrifice de la sous talienne saine peut parfois être envisagé.

3.1 L'arthrose bipolaire de cheville

L'arthrose bipolaire de cheville est une atteinte dégénérative des articulations talo-crurale et sous talienne (Figure 8). Le plus souvent l'atteinte est initialement talo-crurale mais l'enraidissement de cette articulation entraîne une surcharge mécanique de la sous talienne responsable à terme de son évolution arthrosique. L'arthrose de cheville est rare comparé à celle de la hanche ou du genou. La cause la plus fréquente est de loin l'arthrose post traumatique, viennent ensuite les arthropathies inflammatoires, les arthropathies neurologiques et diabétiques, l'hémochromatose, les causes infectieuses. L'arthrose primitive de la cheville et de l'arrière pied est exceptionnelle.

3.1.1 Arthropathies post traumatiques de cheville

La cheville est l'articulation la plus soumise aux traumatismes. Les fractures bimalléolaires et équivalentes en représentent de loin l'étiologie la plus fréquente en raison de la prévalence de ces lésions. Biga a retenu les critères suivants comme facteurs péjoratifs d'évolution vers l'arthrose dans les fractures bimalléolaires : l'âge élevé, une ouverture cutanée, une fracture de type sus-tuberculaire, les enfoncements ostéochondraux, les traumatismes à haute énergie et une qualité de réduction imparfaite, la marge de tolérance étant bien meilleure après traitement orthopédique. Il note en particulier le rôle très péjoratif d'un cal vicieux malléolaire rétrécissant la pince et responsable d'une incongruence tibiotalienne. Ces arthroses excentrées sur pince étroite ont une évolutivité très rapide, contrairement aux arthroses centrées à congruence conservée et aux arthroses excentrées sur pince large plutôt secondaires au traitement orthopédique. Il en déduit un impératif de réduction parfaite lors du traitement chirurgical de ces lésions. Les fractures du pilon tibial sont extrêmement pathogènes pour l'articulation tibio-talienne car malgré leur faible prévalence, elles sont responsables à elles seules d'un tiers des arthroses de cheville. L'explication vient surtout des lésions ostéochondrales du plafond de la mortaise accompagnant ce type de fracture épiphysaire. Les fractures du talus et du calcaneum, de part leur caractère articulaire, sont également pourvoyeuses d'arthrose talo-crurale, talo-calcanéenne, ou d'emblée bipolaire. Les ostéonécrose aseptique du talus, d'origine le plus souvent traumatique, évoluent rapidement vers l'arthrose bipolaire de cheville.

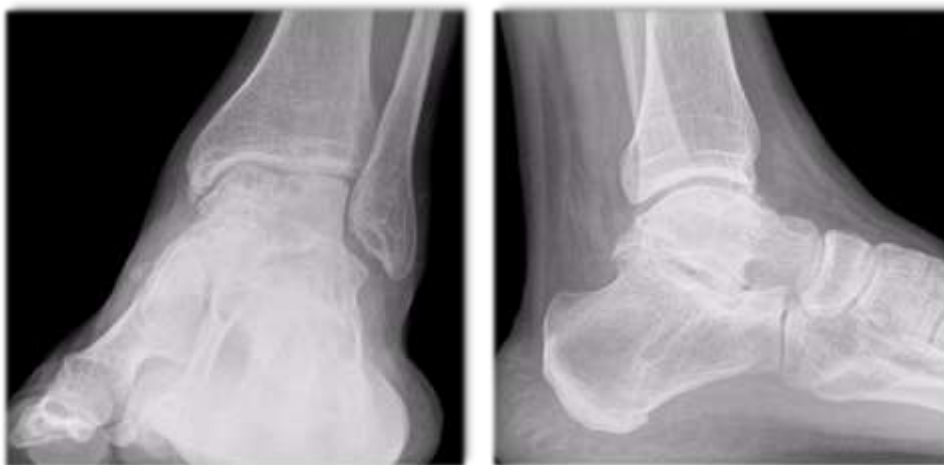

Figure 8 : Radiographie de cheville de face et de profil en charge : arthrose bipolaire

3.1.2 La laxité chronique de cheville

L'entorse de la cheville reste éminemment bénigne. En revanche, la laxité chronique de l'arrière pied peut conduire à des lésions dégénératives rapidement évolutives. Elle est caractérisée par l'association de la défaillance du plan capsuloligamentaire antérolatéral avec un pied creux interne (plaçant l'arrière pied en varus), ainsi que d'une subluxation antérieure du dôme talien (Figure 9).

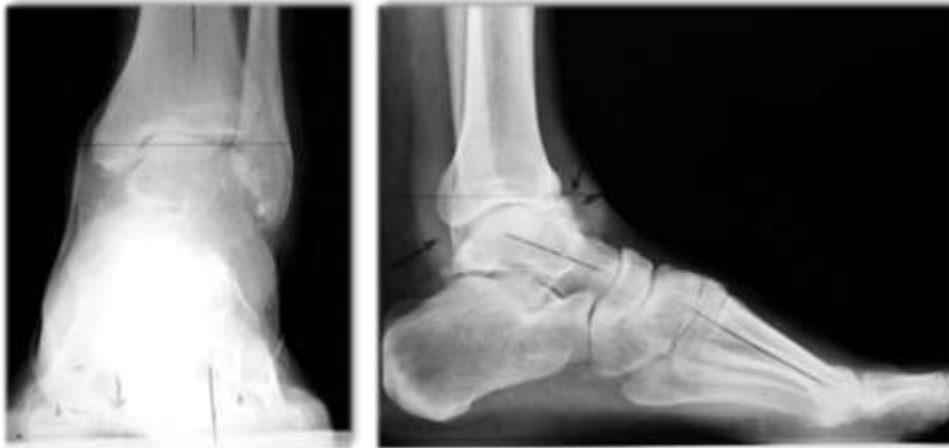

Figure 9 : Arthrose tibio talienne dans le cadre d'une laxité chronique. On observe une bascule en varus du talus sur le cliché de face ainsi qu'une subluxation antérieure sur le cliché de profil.

3.2 Arthropathies inflammatoires

Les lésions prédominantes au niveau de la talo-crurale sont de bonnes indications à un remplacement prothétique de cette articulation. Cependant lorsque l'atteinte est plus étendue et touche la sous-talienne, l'arthrodèse tibio-talo-calcanéenne est une solution thérapeutique à mettre en balance avec une arthroplastie talo-crurale couplée à une arthrodèse sous-talienne. Parmi les arthropathies inflammatoires fréquemment rencontrées on peut citer : la polyarthrite rhumatoïde, le rhumatisme psoriasique ou lupique ainsi que l'hémochromatose.

3.3 Neuroarthropathies (Pied de Charcot)

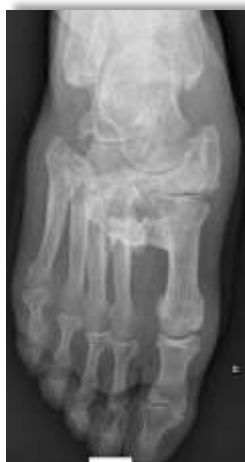

Figure 10: Radiographie du pied droit de face : ostéo-arthropathie diabétique évoluée

La neuroarthropathie de Charcot est une maladie progressive, non infectieuse et destructrice des os et des articulations touchant les sujets affectés d'une neuropathie sensitive. Un retard au traitement conduit à une instabilité et à des déformations sérieuses, et secondairement à l'apparition de proéminences osseuses et d'ulcérations. L'ulcération chronique entraîne à son tour une infection des parties molles et de l'os, aboutissant quelquefois à l'amputation. Cette évolution naturelle de la maladie impose un traitement précoce dans le but de prévenir toutes ces complications qui engagent lourdement le pronostic fonctionnel.

La neuropathie diabétique constitue la cause la plus fréquente de la neuroarthropathie de Charcot, le pied et la cheville étant les sites les plus communément affectés. On distingue deux phases ; la phase aiguë et la phase chronique. La phase aiguë de la neuroarthropathie de Charcot se caractérise par une tuméfaction et une augmentation de la chaleur locale du pied ou de la cheville, avec des pouls distaux bondissants. La progression de cette maladie suit le plus souvent un schéma clinique et radiographique prévisible, et la classification largement reconnue d'Eichenholtz continue d'aider à guider le praticien à travers les procédés de traitement. Les différentes déformations possibles au cours de l'évolution de la maladie ont été décrites par Brodsky en se basant sur la localisation anatomique (Figure 10).

L'arthrodèse tibio-talo-calcanéenne fait partie des indications dans ces cas de déformations extrêmement sévère.

3.4 Les déformations importantes de l'arrière pied

Dans le plan sagittal comme les pieds varus équin d'origine neurologique (pied paralytique), ou dans le plan frontal avec dislocation en varus ou valgus de l'arrière pied, la réduction de ces déformations lorsqu'elles sont majeures impose la fusion complète de l'arrière pied, même en l'absence de détérioration notable du cartilage.

3.5 Les échecs d'arthroplastie de cheville

Les prothèses de premières générations furent rapidement abandonnées devant un échec précoce important. Les résultats des derniers modèles de troisième génération sont prometteurs mais le recul des études est encore trop faible. Un travail multicentrique de la Société d'Orthopédie-Traumatologie de l'Est (SOTEST) rapporte un taux de satisfaction globale de 85% sur une série de 110 prothèses avec un recul moyen de 3 ans [12]. La majorité des auteurs précisent que la prothèse totale de cheville ne remplace pas l'arthrodèse. Elle répond à des indications précises : absence de défaut d'axe de face et de profil, bonne congruence articulaire, sous talienne libre ou enraidie en bonne position.

Dans les cas de reprises en cas d'échecs, en raison de la perte de substance osseuses et bien souvent d'une atteinte dégénérative de la sous talienne associée, l'arthrodèse TTC est proposée en recours.

3.6 Les reprises d'arthrodèse de cheville

Pour la pseudarthrodèse talo-crutale aseptique : l'enclouage rétrograde trouve ses indications en cas de perte osseuse talienne importante ou de dégradation de la sous-talienne. Pour la pseudarthrodèse talo-crutale septique : nous pensons que l'enclouage rétrograde de cheville n'est pas contre indiquée en association à une antibiothérapie adaptée.

3.7 Les fractures comminutives de l'arrière pied et du pilon tibial

Certains fracas complexes de l'arrière pied ne permettent pas de conserver les articulations tibio-talienne et sous-talienne et l'ostéosynthèse impose la fusion de ces articulations en première intention (Figure 11).

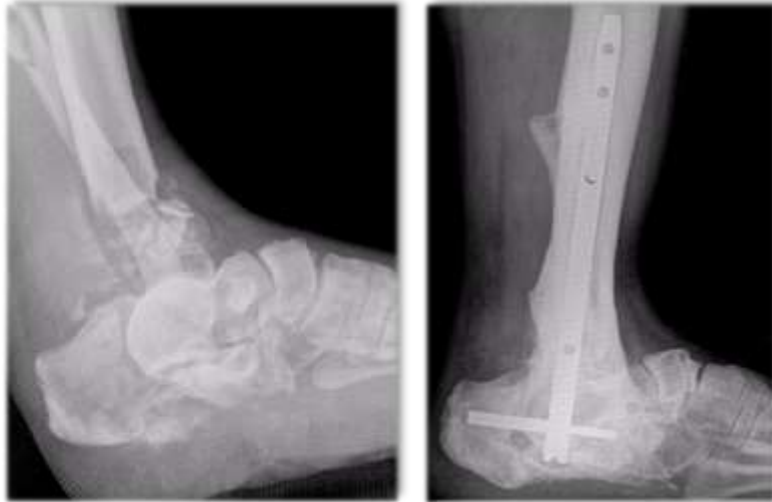

Figure 11 : Fracture complexe touchant l'articulation talo-crurale et la sous-talienne avec contrôle radiographique à distance après enclouage rétrograde

3.8 Les pseudarthroses du quart distal de jambe

L'enclouage rétrograde de cheville répond parfaitement à l'impératif d'ostéosynthèse rigide d'une cure de pseudarthrose distale du tibia, lorsque les articulations sous-jacentes ne sont pas conservables (Figure 12).

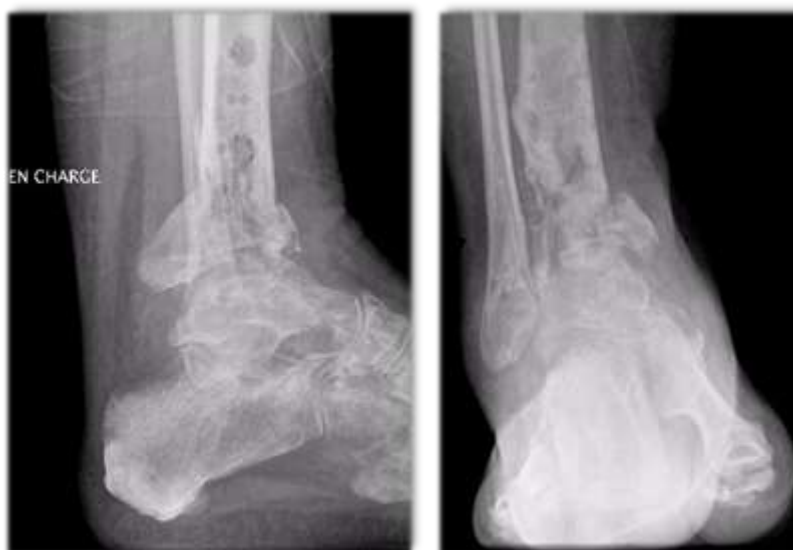

Figure 12 : Pseudarthrose distale du tibia, radiographie après ablation d'un fixateur externe

4. CONTRE INDICATION A L'ENCLOUAGE RÉTROGRADE DE CHEVILLE

4.1 Absolues

4.1.1 Articulation sous talienne intacte et asymptomatique

4.1.2 Infection active locale ou systémique

Classiquement dans la littérature, l'infection est une contre-indication absolue à l'enclouage. Dans notre étude, nous cherchons à démontrer que dans des conditions spécifiques, le sepsis contrôlé n'est pas une contre-indication absolue à la réalisation d'un enclouage rétrograde.

4.1.3 Patient en croissance avec épiphyse ouverte

4.2 Relatives

4.2.1 Déformation longitudinale sévère

4.2.2 Quantité ou qualité osseuse insuffisante pour une stabilisation adéquate de l'arthrodèse

4.2.3 Allergie ou intolérance aux métaux suspectée ou connue

5. L'ARTHRODÈSE TIBIO-TALO-CALCANÉENNE PAR ENCLOUAGE RÉTROGRADE

5.1 Définition

L'arthrodèse tibio-talo-calcaneenne est une intervention chirurgicale consistant à bloquer les articulations tibio-talienne et sous talienne. Le but est d'obtenir une cheville indolore, axée avec une fusion complète des interlignes articulaires permettant ainsi la reprise de la marche.

5.2 Historique

Le premier à réaliser une ankylose chirurgicale de la cheville fut un chirurgien allemand, Albert, à laquelle il a donné le nom d'arthrodèse en 1879 [13]. Au début du XXème siècle, Albee utilisait la fibula comme greffon et l'impactait de manière rétrograde du calcaneum au tibia [14]. Merle d'Aubigné, en 1948, a décrit l'utilisation de broches rétrogrades transplantaires comme moyen d'ostéosynthèse temporaire lors des arthrodèses de cheville [15]. La même année, Adams publia un cas de pseudarthrodèse de cheville opéré avec succès par enclouage intramédullaire [16]. Puis Küntscher, en 1967, a travaillé sur l'utilisation transplantaire de son clou dans les arthrodèses tibio-talo-calcaneennes [17]. Decoux rapporte en 1971 une série de 40 cas où ont été utilisés des clous de Steinman de manière rétrograde [18]. Dans les années 90, les auteurs publient sur l'intérêt de cette technique comme moyen de « sauvetage » dans le cadre de reprise pour pseudarthrodèse ou échec de prothèse de cheville [19-21], d'ostéo-arthropathie diabétique [22,23] ou déformations importantes de l'arrière pied. Par la suite, il a été utilisé pour l'arthrite post-traumatique par Kile et al. [24] et pour les articulations de la cheville de Charcot par Pinzur et Kelikian [22] et Stone et Helal [25]. L'évolution des dernières générations de clou transplantaire facilite leur utilisation et élargit le panel des indications [26].

5.3 Technique chirurgicale de l'enclouage transplantaire en contexte septique

5.3.1 Installation du patient

Installation en décubitus dorsal

L'intervention se déroule sous anesthésie générale ou sous anesthésie locorégionale. L'anesthésie générale facilite la manipulation du membre inférieur lors des contrôles scopiques. Un garrot est mis en place en cuisse durant le temps de l'intervention. Un amplificateur de brillance est disposé en salle. Le patient est installé en décubitus dorsal, les jambes doivent dépasser de 15 à 20 cm. En décubitus dorsal, la position spontanée comporte une forte rotation latérale de la hanche, les pieds reposant sur leur bord latéral. Cet écueil est évité en plaçant la hanche et le genou à une quarantaine de degré de flexion, grâce à l'installation de coussin sous la cuisse et la jambe. Cette position entraîne une détente des gastrocnémiens supprimant ainsi l'équin physiologique, le pied se plaçant spontanément à angle droit. Le membre controlatéral est abaissé ou installé sur un appui gynécologique afin de faciliter les manipulations de l'amplificateur (Figure 13 et 14).

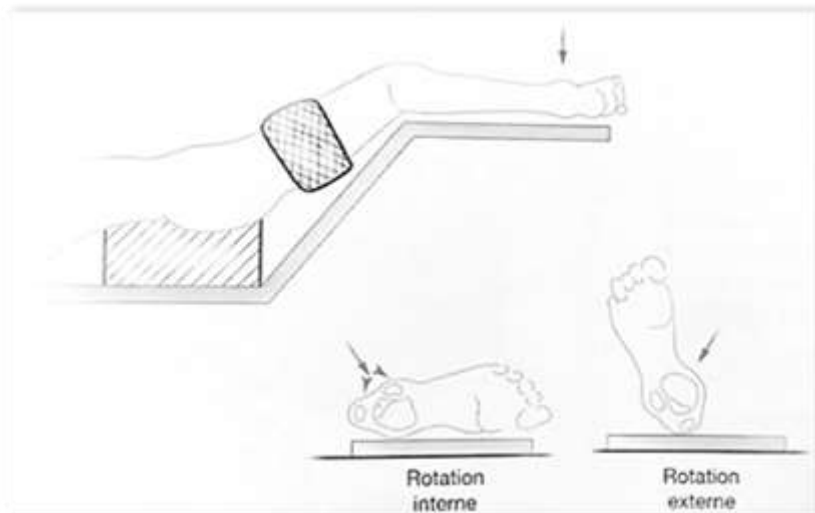


Figure 13 : Installation en décubitus dorsal (Extrait : Chirurgie des traumatismes du pied et de la cheville, ed. Elsevier Masson)

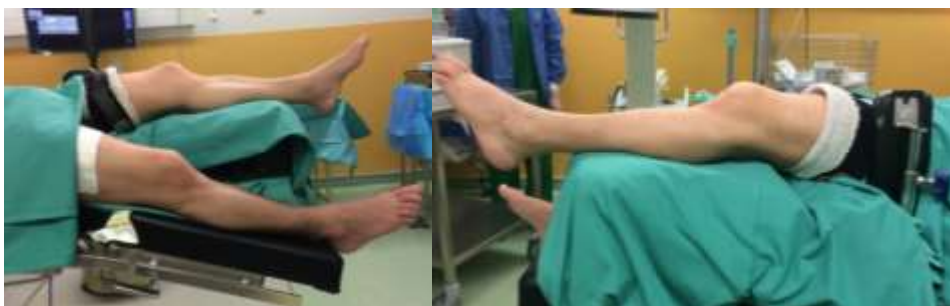

Figure 14 : Installation du service

5.3.2 Voie d'abord de l'articulation tibio tarsienne

Abord antérieur

L'incision se fait à mi-chemin entre les malléoles médiale et latérale (Figure 15), débutant à 10 cm au-dessus de l'interligne articulaire pour se terminer 5 cm en dessous d'elle. Cependant, il est possible de limiter la longueur de cette incision lorsque le cartilage est très détruit et qu'un avivement simple est suffisant sans que cela n'empêche un nettoyage exhaustif.

L'aponévrose, renforcée par les ligaments supérieur et inférieur, est incisée dans le lit de l'incision cutanée en épargnant le nerf musculocutané. Les tendons du long extenseur commun des orteils sont réclinés en dehors pour exposer le nerf tibial antérieur ainsi que l'artère et les veines pédieuses. Les artères malléolaires latérale et dorsale du tarse sont ligaturées et sectionnées de manière à pouvoir les récliner. La face antérieure de la capsule articulaire est incisée pour exposer la partie antérieure de l'articulation tibio-talienne. Un écartement de l'espace tibio-talien pourra être obtenu à l'aide d'un distracteur de Cloward afin d'effectuer un avivement cartilagineux complet, un nettoyage de l'articulation après prélèvements multiples.

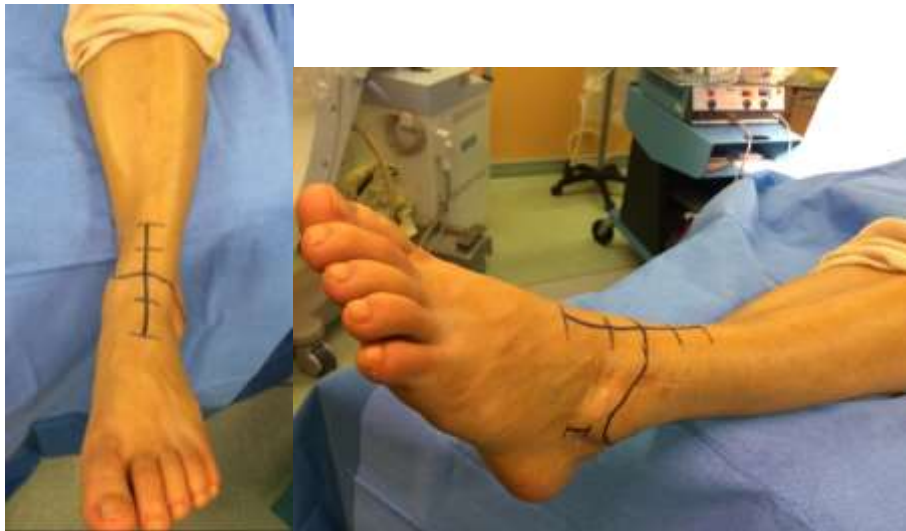

Figure 15 : Voie d'abord antérieure et sous malléolaire externe

Préparation des surfaces articulaires

L'avivement des surfaces articulaires conditionne le succès de la fusion et la qualité de la position de l'arthrodèse.

Surface tibiale

Pour faciliter l'exposition, le pied est maintenu en flexion plantaire maximale. L'espace articulaire est ouvert grâce à l'utilisation d'un écarteur autostatique de Méary ou par l'utilisation d'une spatule forte tournée vers le haut à la manière d'un levier, permettant d'effacer le talus vers le bas et de subluser le pilon tibial. La section des ligaments collatéraux permet d'obtenir un jour plus important et une mobilisation plus aisée. L'objectif est d'obtenir une surface articulaire parfaitement plane et perpendiculaire à l'axe tibial mécanique. La coupe de résection ne doit pas être trop importante et

enlever la couche chondrale restante pour arriver sur une zone d'os sous-chondral saine. Cette résection peut être réalisée à la scie oscillante ou plus facilement au ciseau frappé de taille variable en fonction de la progression. Il faut rester prudent en arrière et notamment en postéromédial où cheminent des éléments nobles tendineux, vasculaires ou nerveux. Ainsi, la portion postérieure du pilon est avivée à la gouge, en laissant la partie toute postérieure de la berge tibiale en butée. Il est également possible d'utiliser une mini-fraise qui permet une résection chondrale complète.

Surface talienne

Pour faciliter l'exposition le pied est également mis en flexion plantaire maximale. L'espace articulaire est ouvert en employant les mêmes méthodes. L'utilisation d'une spatule tournée vers le bas permet, par un mouvement de levier inversé, de subluser vers l'avant le talus effaçant en haut et en arrière le pilon tibial. Si cela n'a pas encore été réalisé, il peut être utile de sectionner les ligaments latéraux. L'objectif est d'obtenir une surface articulaire parfaitement plane et parallèle, non seulement à la préparation tibiale, mais surtout au sol. Cette coupe réalisée au ciseau frappé ou à la scie oscillante doit arriver dans une zone osseuse saine tout en restant économe.

Les deux surfaces articulaires ainsi préparées doivent s'adapter parfaitement avec un contact optimal présageant d'une bonne consolidation. Il ne faut cependant pas aplanir par excès les surfaces articulaires, le risque étant d'être trop large dans la résection osseuse. Les conséquences sont alors multiples : difficulté de mettre en contact les deux surfaces par conflit entre malléole latérale et calcaneus et risque de mettre de l'équin par l'orientation imparfaite des coupes. Il faut aviver les surfaces articulaires en conservant un certain degré de concavité et de convexité, ce qui facilite le réglage de l'équin et du talus. Il est important de souligner la nécessité de corriger dans l'avivement les défauts d'axe frontaux accessibles à la correction sans greffe. La préparation des surfaces peut également se faire sous la forme du toit d'une pagode, ce qui permet de contrôler la stabilité primaire, d'augmenter la surface de contact et d'aider la correction de la translation antérieure.

Surface malléolaire médiale et latérale

L'avivement des gouttières médiale et latérale est essentiel pour obtenir une fusion excellente et rapide. Ce nettoyage facilite le contact tibio-talien et facilite la correction de la translation du talus sur le tibia. Après la préparation des surfaces principales talo-tibiale, il faut s'astreindre au ciseau frappé, à la gouge, voire à la fraise motorisée, à aviver la surface distale articulaire de la fibula, la surface malléolaire médiale ainsi que les deux joues (latérale et médiale) du talus. Une libération capsuloligamentaire médiale et latérale facilite la mobilisation articulaire et le bon positionnement de l'arthrodèse.

Abord latéral

Pour accéder à l'articulation sous-talienne, il est quelquefois nécessaire de réaliser une résection de la partie distale de la fibula juste au-dessus de l'articulation. Cela permet une exposition, adaptée de l'articulation et peut fournir une source de greffe osseuse le cas échéant. Il faut réséquer la partie distale de la fibula en oblique pour éviter toute proéminence sous-cutanée ultérieure.

Abord sous-malléolaire latéral

Une incision est réalisée 2 cm en avant de la pointe de la malléole latérale. Un repérage de l'interligne sous-talien est effectué sous scopie après insertion d'une curette. L'avivement est réalisé progressivement à l'aide de la curette. La scopie permet à l'opérateur d'être exhaustif sur l'avivement de ce compartiment (Figure 16).

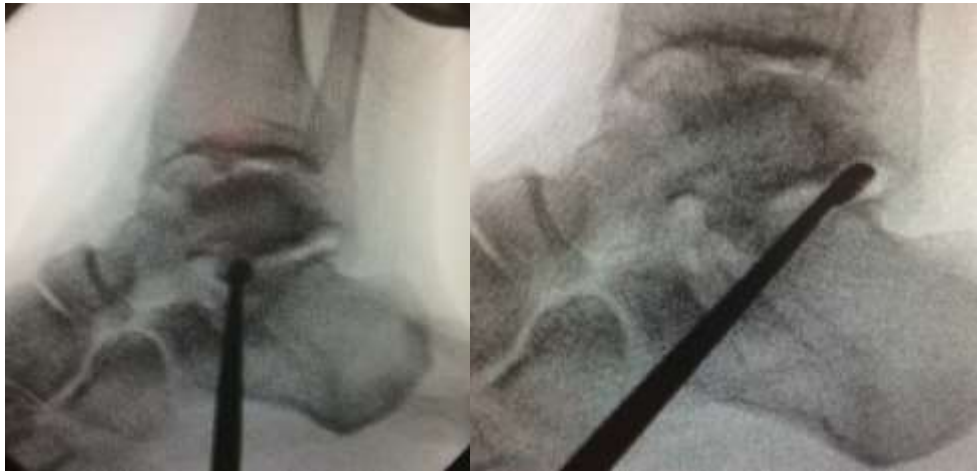

Figure 16 : Contrôle scopique de l'avivement progressif antéro postérieur.

Prélèvements peropératoires

Des prélèvements ostéo-articulaires multiples des deux interlignes sont réalisés durant la préparation des surfaces articulaires. L'antibiothérapie intraveineuse est débutée immédiatement après la réalisation de ces prélèvements. Elle est adaptée, dans un premier temps, aux germes mis en évidence lors des examens biologiques et lors des gestes chirurgicaux antérieurs. Après récupération de l'antibiogramme, elle est adaptée secondairement pour une durée totale de six semaines.

5.3.3 Technique opératoire

Après préparation articulaire, une broche de Kirschner est positionnée sur le croisement entre l'axe longitudinal du calcanéum et l'axe tibial à l'aide d'un repérage sous fluoroscopie. Une fois le bon positionnement de cette broche vérifié, un alésage progressif est réalisé au travers des articulations talo calcanéenne puis tibio talienne. Le canal médullaire sera alésé de 1 à 1,5mm de plus que le diamètre du clou souhaité. Le guide de visée est ensuite assemblé sur le clou (Figure 17).

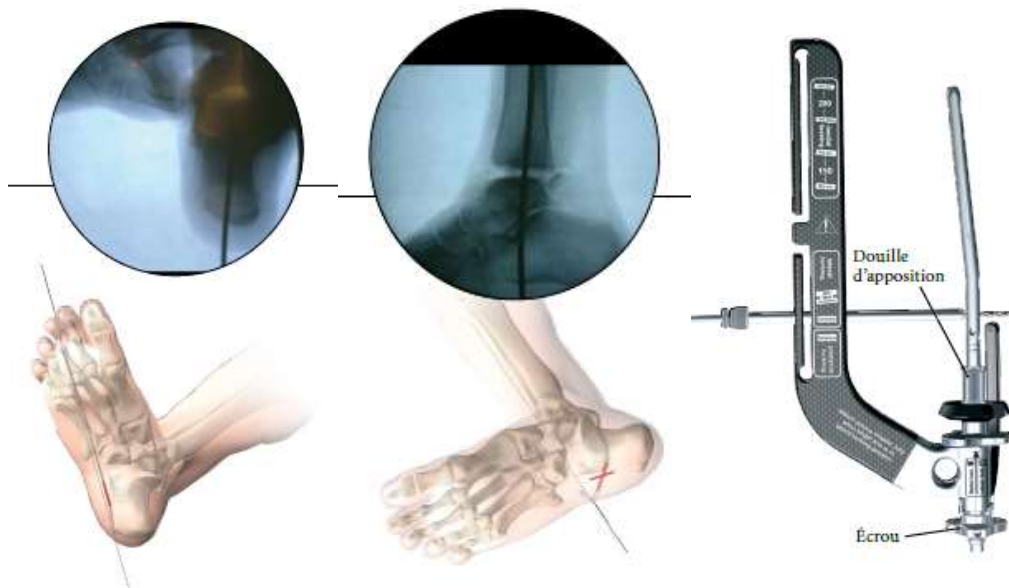


Figure 17 : Positionnement de la broche de Kirschner et assemblage du guide de visée (Technique opératoire Clou T2 Stryker®)

Le guide d'enclouage est inséré à la profondeur souhaitée. La profondeur d'insertion est déterminée d'après la mise en place correcte du trou oblong distal au centre du corps du talus. Une vis diaphysaire est placée en position dynamique dans le trou oblong. Cela permet de réaliser une compression contrôlée active de 5 mm au maximum. Le verrouillage médial statique des vis proximales est réalisé à l'aide du bras d'acheminement. Ensuite, le tournevis est inséré dans le boulon porte clou afin d'effectuer la mise en compression du compartiment tibio-talien par vissage interne (Figure 18).

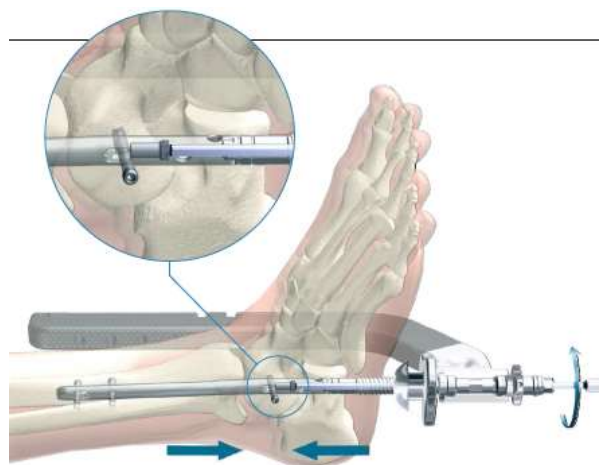


Figure 18 : Mise en compression du compartiment tibio-talien (Technique opératoire Clou T2 Stryker®)

Afin de réaliser une compression externe du compartiment sous talien (Figure 19), un serrage de la poignée d'apposition reposant sur les parties molles sera effectué jusqu'à obtenir une compression satisfaisante sous contrôle scopique.

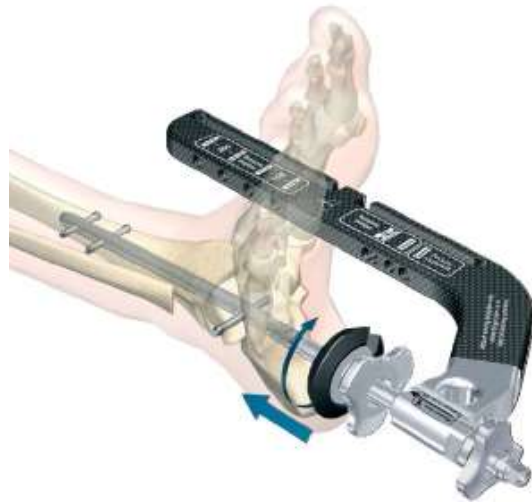

Figure 19 : Mise en compression du compartiment sous talien (Technique opératoire Clou T2 Stryker®)

Le verrouillage distal et latéro médial du calcaneum sera effectué par une vis diaphysaire. Enfin, la vis de verrouillage distale postéro antérieure du calcaneum sera positionnée à l'aide de la visée du bras d'acheminement (Figure 20).

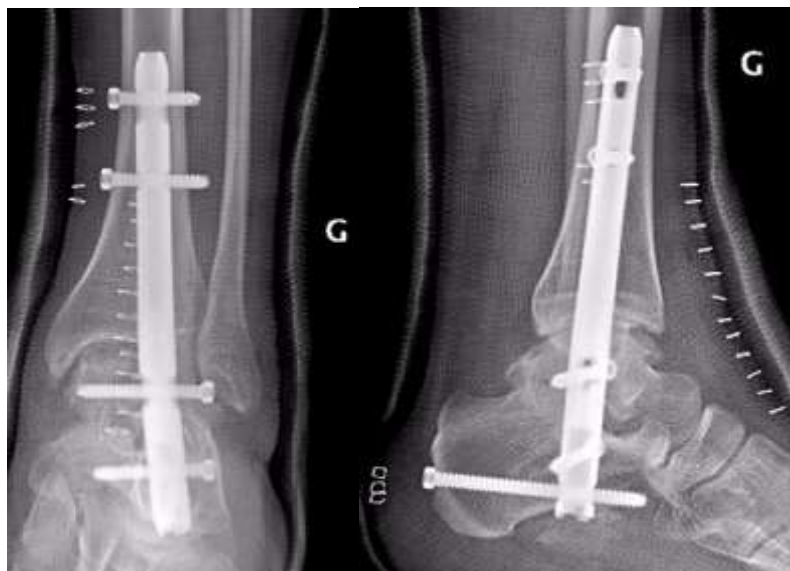

Figure 20 : Radiographie de face et de profil de la cheville ; contrôle post opératoire après enclouage transplantaire par un clou T2 Stryker®

5.3.4 Positionnement de l'arthrodèse

La position de l'arthrodèse répond à des critères bien précis et doit être parfaite pour ne pas induire de contrainte anormale sur l'avant-pied. Le contrôle doit se faire dans les trois plans de l'espace.

Plan horizontal

Dans un plan horizontal, le pied doit être fixé entre 0 et 5° de rotation externe reproduisant une torsion tibiale externe qui doit être symétrique.

Plan frontal

Dans un plan frontal, l'arthrodèse doit laisser persister un valgus de 0-5° de l'arrière-pied [16] avec l'axe du tibia qui doit ainsi croiser le talon aux deux tiers externes-un tiers interne, afin d'éviter l'appui sur la colonne latérale du calcaneus. Le varus doit être évité absolument. En effet, la répercussion sur l'avant-pied est très importante, avec le risque qu'apparaisse une métatarsalgie d'hyperappui du cinquième rayon [9]. Un valgus trop important aurait le même effet sur le premier rayon. Enfin, un défaut frontal majeur entraîne une inégalité de longueur des membres par raccourcissement.

Plan sagittal

Dans un plan sagittal, l'arthrodèse doit être fixée à 90° soit en position neutre [27], s'adaptant ainsi au mieux à la marche pieds nus et au chaussage moderne souvent plat. Une flexion dorsale pourrait entraîner douleur et ulcère, alors qu'une flexion plantaire excessive serait à l'origine de métatarsalgies d'hyperappui et une marche en recurvatum ou back knee gait pour les Anglo-Saxons. Un seuil de 10° d'équin maximal est noté par Buck et al.[4] La mobilité résiduelle dans le plan sagittal est permise par l'avant-pied, permettant une marche normale. Pour les femmes voulant porter des talons hauts, un équin de l'ordre de 5-10° peut être accepté. Au-delà, la souffrance des articulations sous-jacentes est certaine et la marche pieds nus est alors difficile.

6. LES AUTRES TECHNIQUES

6.1 Variante des voies d'abord

6.1.1 Voie d'abord selon Méary

La voie d'abord décrite est celle de Robert Méary. L'incision cutanée fait une douzaine de centimètres de long. Elle est antérolatérale entre tibia et fibula. Elle est orientée en bas, en dedans et en avant et se termine 2-3 cm en dessous et 2-3 cm en dedans de la malléole latérale. L'incision est cutanée et sous-cutanée en un plan, en prenant garde de ne pas décoller le tissu sous-cutané. Le nerf fibulaire superficiel est préservé. Il émerge à la partie proximale de la voie d'abord, descend parallèlement aux berges cutanées et est laissé sur la berge médiale de l'incision. Le ligament fondiforme est visualisé. Ses bords sont individualisés et incisés. La voie d'abord est complétée en haut dans l'axe de l'incision à travers l'aponévrose jambière et en bas le long des tendons des extenseurs communs, après une incision longitudinale du ligament. Parfois, le muscle pédieux peut être récliné dans sa partie proximale en prenant garde à son pédicule. Les deux berges du ligament

fondiforme peuvent être mises sur fil tracteur, ce qui facilite l'exposition et sa fermeture. Le paquet vasculonerveux tibial antérieur, adhérent au plan profond de la partie médiale du ligament fondiforme, est récliné en dedans. Les tendons des extenseurs sont écartés en dedans, le plan capsulopériosté est visible et incisé dans l'axe. La partie proximale est décollée sur le tibia distal en sous-périosté à la rugine. En dedans, le décollement s'efforce de libérer la joue médiale du talus, un écarteur contrecoudé mousse est mis en place sur la malléole médiale relevant en un bloc la capsule, les tendons des extenseurs protégeant le paquet vasculo-nerveux tibial antérieur. En dehors l'exposition va jusqu'à la joue latérale du talus identifiant la face médiale de la fibula. À la partie distale, le décollement se fait jusqu'au col du talus (Figure 21).

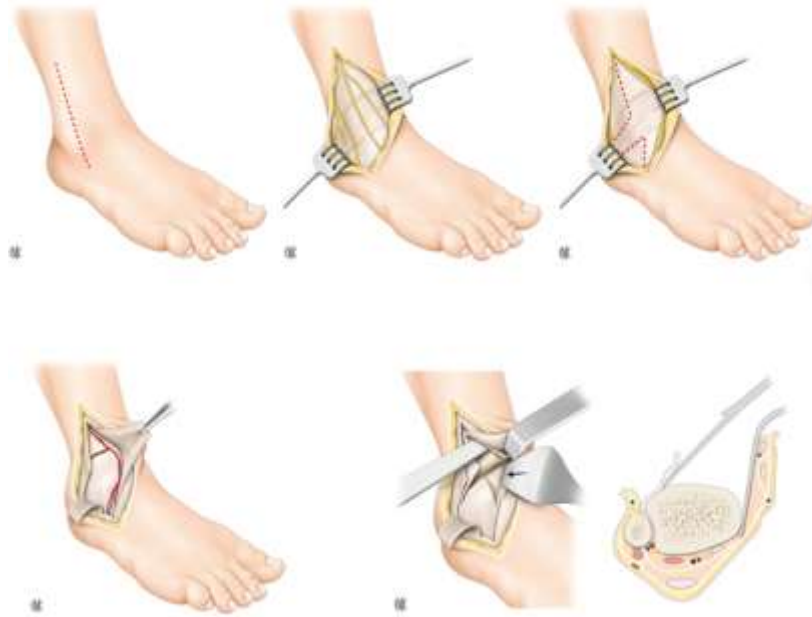


Figure 21 : Voie d'abord selon Méary (extrait de l'EMC)

6.1.2 Voie médiale transmalléolaire

À notre connaissance, Schuberth et al. [28] ont été les premiers à proposer une voie transmalléolaire médiale. Ils argumentent ce choix pour plusieurs raisons : le jour articulaire est parfait, l'abord de la partie postérieure du tibia distal est facilité, le contrôle de la position de l'arthrodèse est aisé, le taux de complications est plus faible et enfin la souffrance des tissus mous est moindre. L'incision fait 10 cm et elle est centrée sur la malléole médiale. L'ostéotomie malléolaire est transversale et le fragment récliné vers le bas. Les éléments nobles tendineux et vasculonerveux sont laissés en arrière et protégés.

6.1.3 Voie antérieure

La voie antérieure utilisée dans notre étude est décrite dans la technique opératoire.

Plusieurs auteurs prônent l'utilisation de cette voie antérieure, car son caractère anatomique minimise les traumatismes des tissus mous.

6.1.4 Voie antérolatérale

Mittelmeier et Nizard [29] utilisent une voie antérolatérale d'une dizaine de centimètres commençant au-dessus de la malléole latérale en regard de l'espace tibiofibulaire et se prolongeant vers le bas pour se terminer sur la face dorsolatérale de l'articulation de Chopart.

6.1.5 Voie latérale transfibulaire

L'abord est latéral, directement centré sur la fibula qui est alors ostéotomisée en proximal (environ 7-8 cm de la pointe) et retournée vers le dehors. Le jour obtenu sur l'articulation tibio-talienne est important. Après avivement des surfaces articulaires, la face médiale de la fibula est préparée au titre d'une greffe autologue. Morrey et Wiedeman [24], en comparant différentes voies d'abord, ont conclu que cette voie était pourvoyeuse du plus grand nombre de complications (92 % des complications observées) et qu'elle était associée à un plus grand nombre d'infections et de pseudarthroses.

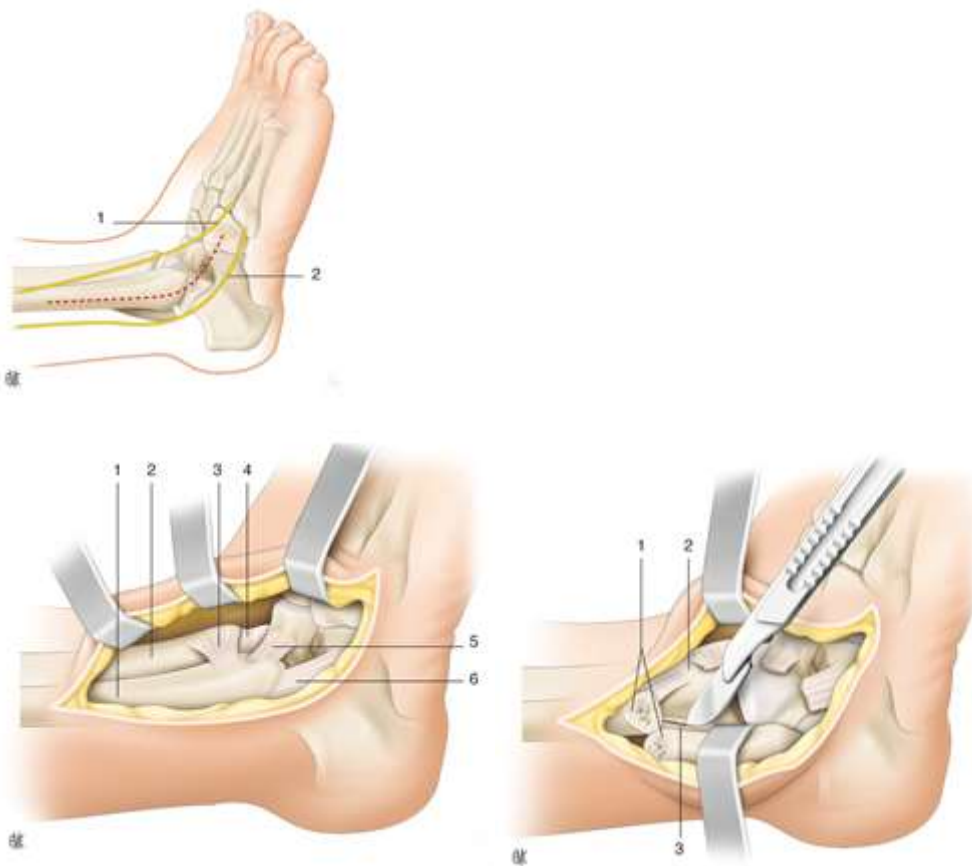


Figure 22 : Voie latérale transfibulaire selon Adams

6.1.6 Double voie

Il s'agit d'aborder l'articulation de la cheville par une double voie médiale et latérale. Différentes associations ont été décrites. Il faut souligner le risque de nécrose du pont cutané laissé entre deux incisions trop rapprochées.

6.1.7 Voie postérieure

Elle n'est principalement pas utilisée en première intention mais peut être considérée comme voie de sauvetage en cas de souffrance cutanée antérieure majeure. La voie postérieure permet de réaliser une arthrodèse tibio-talienne, mais également sous-talienne (Sward et al. [31]). L'abord est postérieur par une incision, soit médiale par rapport au tendon d'Achille permettant d'éviter le nerf sural, soit latérale afin d'individualiser et d'isoler ce nerf. L'incision fait une quinzaine de centimètres, le patient étant installé en décubitus ventral. Les auteurs réalisent une plastie en Z du tendon calcanéen, notamment en cas d'équin. Les surfaces articulaires sont préparées et l'arthrodèse fixée par vissage. Klaue et Bursic [32] ont décrit une voie d'abord postérolatérale de la cheville avec ostéotomie de raccourcissement de la fibula. Ils justifient cette voie par le fait qu'un abord de la sous-talienne est possible et facile, que la cheville s'expose parfaitement, et que les éléments nobles antérieurs tendineux et vasculonerveux ne sont pas exposés à un risque chirurgical. La voie fait 12 cm de long en arrière de la fibula environ 5 mm en dehors du tendon calcanéen. La veine saphène et le nerf sural sont individualisés et protégés en les mettant en dehors et en avant. La dissection se poursuit entre les fibulaires et le fléchisseur propre de l'hallux. Après la section longitudinale des ligaments postérieurs, l'arthrotomie est réalisée de façon transversale. Une ostéotomie de raccourcissement de la fibula d'environ 2 cm est effectuée (Figure 23).

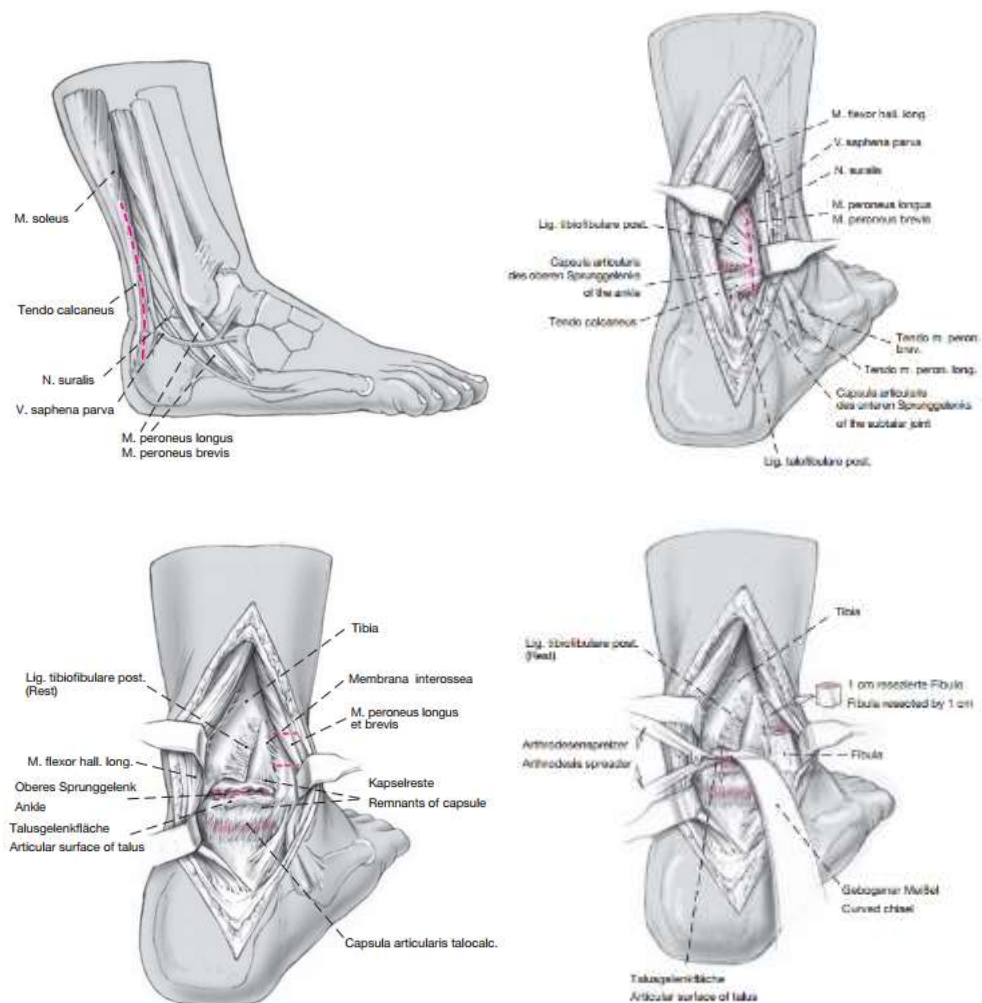


Figure 23 : Voie d'abord postérieure selon Klaue et Bursic

6.2 Les différentes techniques de fixation

La multiplicité des techniques rapportées par la littérature laisse sous-entendre qu'aucune méthode n'a fait preuve de sa supériorité. Certaines fixations sont adaptées à l'abord ou à la technique même de l'arthrodèse, ce qui peut rendre les comparaisons difficiles. Schématiquement, la fixation est interne ou externe.

6.2.1 Fixation externe

La fixation externe a été le premier mode de stabilisation utilisé. Elle a perdu ses heures de gloire, mais garde des indications précises : souffrance majeure des tissus mous, perte de substance osseuse importante, infection, échec d'une autre technique, inégalité de longueur des membres et présence d'une grande déformation.

Charnley [33] a été le premier, en 1951, à décrire une arthrodèse de cheville par fixateur en compression. Il utilisait alors un cadre externe, après un abord antérieur horizontal. L'ensemble était stabilisé par deux compresseurs fixés sur deux clous de Steinmann : un dans le col du talus parallèle au sol et perpendiculaire à l'axe mécanique du tibia et l'autre transversalement dans le tibia 8 cm au-dessus de l'interligne. Le contrôle de la position était relativement difficile avec un risque de positionnement en talus. Le risque de compression inhomogène et le côté précaire de la stabilité ont fait préférer d'autres montages. Les nouveaux systèmes de fixation externe présentent une tout autre stabilité.

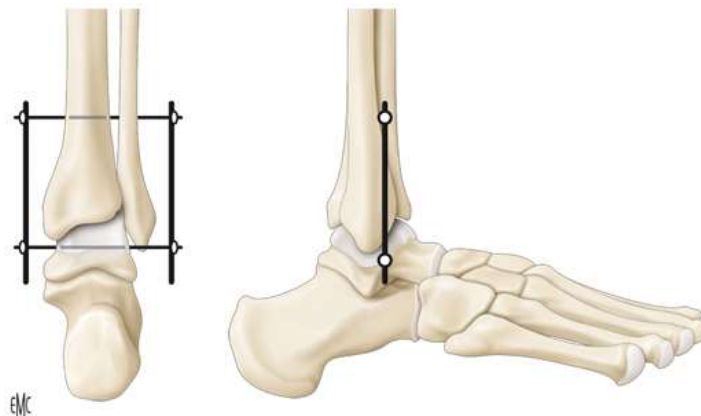


Figure 24 : Fixation externe selon Charnley (extrait de l'EMC)

Saragaglia et al. [20] utilise une fixation externe avec trois fiches antéromédiales dans le tibia et deux fiches transfixiantes dans le calcaneus. La fixation externe est mise en premier, puis l'abord est réalisé avec avivement de surfaces articulaires. Il n'y a pas mise en place de compression. L'espace de résection est comblé par les greffons prélevés aux dépens de la crête iliaque.

La fixation externe de type Ilizarov est souvent utilisée dans ces situations difficiles (Figure 25). Cette technique est indiquée dans le traitement des déformations axiales sévères et permet d'éviter des chirurgies lourdes et itératives. Cependant, il est indispensable que la mise en place du fixateur soit rigoureuse, que la correction de la déformation soit progressive et qu'une surveillance régulière du patient soit organisée.

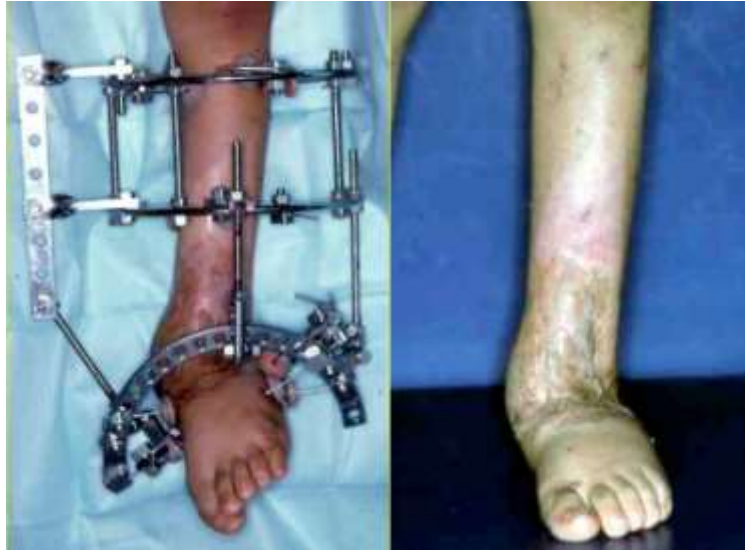

Figure 25 : Fixation externe de cheville de type Ilizarov

Enfin, Newman [35] propose l'utilisation d'un fixateur de type Hoffman© en triangulation avec une prise calcanéenne et un contrôle de l'équin par une prise métatarsienne : trois fiches tibiales, deux fiches calcanéennes et deux fiches dans les bases métatarsiennes (Figure 26). L'ensemble est retiré à fusion radiologique (10-14 semaines). Il justifie ce choix par la possibilité d'une bonne compression et la qualité du contrôle de la position de l'arthrodèse.



Figure 26 : Fixation externe de type Hoffmann© II

6.2.2 Vissage

Le vissage est certainement le mode de fixation le plus représenté dans la littérature. De nombreuses variantes existent, autant dans le nombre que dans l'orientation des vis et dans l'ordre de vissage.

Vissage double

La fixation classique décrite par Méary utilise deux vis gros fragment (Figure 27). Le principe fondamental est le croisement dans les trois plans de l'espace (horizontal, sagittal et frontal) de ces vis. La vis latérale présente un trajet allant de haut en bas, d'avant en arrière et de dehors en dedans. Le point de départ se situe quelques centimètres au-dessus de l'interligne articulaire sur la face

antérolatérale du tibia distal. La vis médiale présente un trajet allant de bas en haut, d'avant en arrière et de dehors en dedans. Le point de départ est la face latérale du talus à la jonction col-corps. L'utilisation de vis canulées est utile, car la mise en place des broches de guidage permet de visualiser parfaitement, lors de la scopie peropératoire, la position des futures vis, cette position pouvant être modifiée le cas échéant. Les deux vis sont serrées alternativement, permettant une montée et une compression progressive du foyer d'arthrodèse. L'adjonction d'une rondelle peut s'avérer nécessaire afin d'optimiser la puissance de compression et de pallier une qualité d'os médiocre. Le pied est maintenu tout le temps de la mise en place de broches guides, avec une compression constante. Le pied est globalement positionné à 90° de flexion avec un contact des deux surfaces articulaires parfait. Une fois mise en place, la stabilité de la synthèse doit être quasi complète. La longueur des vis est contrôlée avec une articulation sous-talienne qui doit être libre.

Brown et Seligson[36] utilisent deux vis de diamètre 6,5 ou 8 mm. La première est orientée d'antérolatéral en postéromédial, du haut vers le bas pour se terminer dans le corps du talus, alors que la seconde vis est de départ postéromédial pour viser en bas et en avant la tête du talus. Dennis et al.[37] mettent en place un double vissage classique de diamètre 6,5 mm par un abord transfibulaire. Ils rapportent une série de 16 patients avec un taux de fusion de 92 % dans un délai moyen de 9,2 semaines. Le résultat fonctionnel est jugé bon et excellent dans 80 %.

Maurer et al. [27] proposent un double vissage croisé fibulo-tibio-talien latéral et tibiotalien médial dirigé vers l'avant dans la tête du talus. Leur série comporte 100 % de fusion pour 35 chevilles opérées.

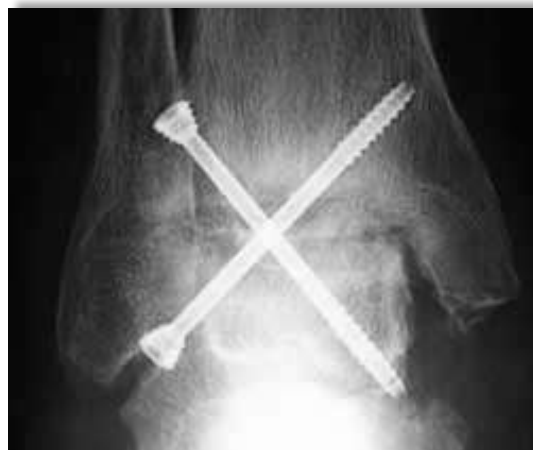

Figure 27 : Vissage double selon Méary

Vissage triple

Holt et al.[38] fixent l'arthrodèse par un double vissage tibio-talien complété par une vis horizontale fibulo-talienne. Ils insistent sur l'ordre de vissage. La première vis est la plus importante. Elle est tibio-talienne postérieure dirigée du haut vers le bas, de derrière vers l'avant en visant la tête du talus. La deuxième vis est tibio-talienne orientée du dedans vers le dehors, de haut en bas visant le processus latéral du talus. Enfin, la mortaise est fermée par une vis fibulo-talienne (Figure 28). Sur une série de 23 chevilles, les auteurs rapportent une fusion de 74 %. Colman et Pomeroy [39]

rapportent 48 chevilles arthrodésées par un triple vissage avec un résultat excellent puisque leur taux de fusion est supérieur à 90 % dans un délai moyen de 82 jours avec près de 90 % de patients satisfaits. Ils ont individualisé deux groupes : les chevilles à haut risque de non-fusion (neuropathie diabétique, nécrose du talus, échec d'une autre technique, sepsis, séquelle neurologique) et les chevilles plus simples. Les résultats sont respectivement de 93 % et 96 % de fusion.

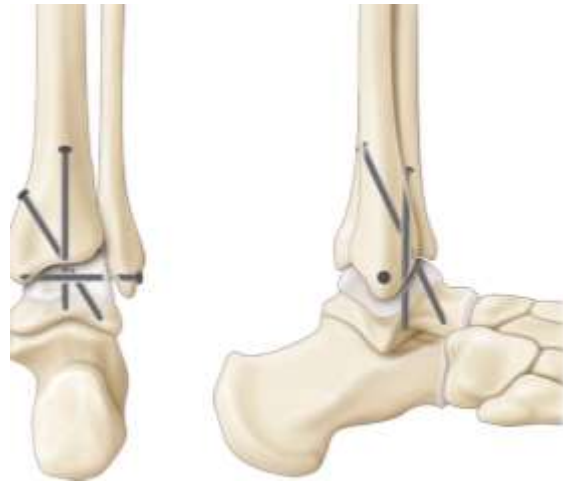


Figure 28 : Triple vissage selon Holt (extrait de l'EMC)

Vissage quadruple

Endres et al.[40], par une voie d'abord antérieure, stabilisent les arthrodèses par quatre vis. Deux vis de 7,3 mm sont parallèles antéropostérieures visant la partie postérieure du talus. La troisième, de diamètre 7,3 mm, est percutanée, postéromédiale, dirigée vers l'avant, visant le col du talus. Enfin la quatrième, de diamètre 3,5 mm, est également percutanée, fixant la partie distale de la fibula au talus, permettant ainsi un meilleur contrôle de la stabilité rotatoire et transversale. En présence d'une longueur excessive de la fibula, les auteurs réalisent une ostéotomie de raccourcissement (Figure 29). Au recul moyen de 5,6 ans, ils rapportent une série de 40 arthrodèses sans complication. Les résultats cliniques ont été jugés bons et excellents dans 82 % des cas.

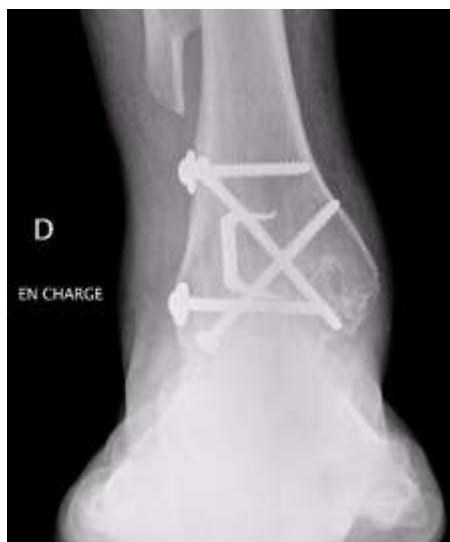

Figure 29 : Vissage quadruple associé à une fibulectomie

6.2.3 Plaque-vissée

Certains auteurs utilisent la plaque comme mode de stabilisation avec un abord antérieur ou antéro externe. Il existe désormais des plaques spécifiques conformées à l'articulation. L'arthrodèse par plaque est cependant limitée au compartiment tibio-talien (Figure 30).

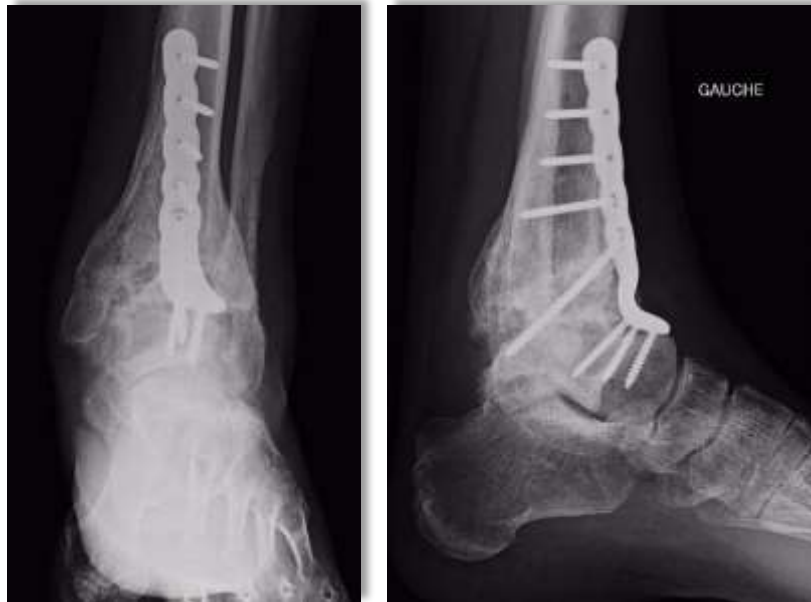

Figure 30 : Radiographie de cheville de face et de profil avec arthrodèse tibio-talienne par plaque vissée

6.3 Autres méthodes

Il s'agit, dans un premier temps, de la technique percutanée décrite de Baciu [41]. Il n'utilise pas de fixation complémentaire, seul un plâtre en postopératoire est mis en place. Par la voie d'abord percutanée transmalléolaire médiale, il introduit une tréphine centrée sur une broche de Kirchner, permettant de réséquer une carotte ostéochondrale (Figure 31). La tréphine passe par la malléole médiale, emporte le cartilage tibial et talien avec une partie d'os sous-chondral, puis va se fixer dans l'articulation tibio-fibulaire distale dont il faut également réséquer un fragment, laissant intact la corticale latérale fibulaire (A). Cette carotte est tournée de 90°, permettant de mettre en contact les surfaces osseuses (B). Il s'agit d'une technique simple, rapide, mais qui nécessite un axe préopératoire parfait et un stock osseux conservé. Sur une série de 72 patients dont 62 revus, le taux de fusion est de 92 %.

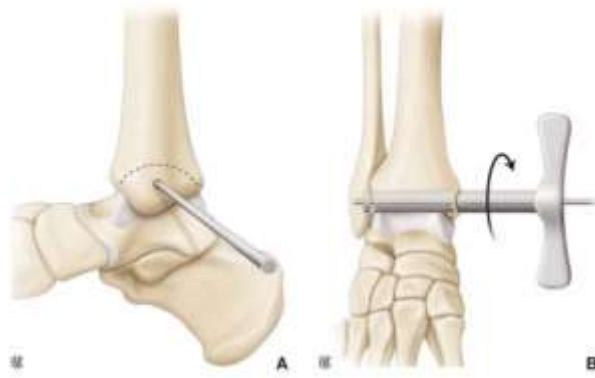


Figure 31 : Technique percutanée selon Baciu (extrait de l'EMC)

Watson-Jones [42] a décrit une technique « d'arthrodèse antérieure » par glissement d'un greffon rectangulaire pris aux dépens du tibial distal et antérieur et introduit dans une tranchée préalablement préparée sur le talus (Figure 32). La voie d'abord est antérieure classique. La fixation du greffon est assurée par un vissage antéropostérieur.

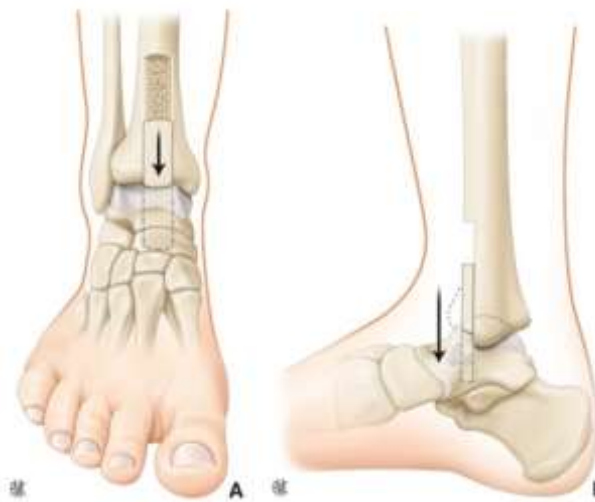

Figure 32 : Arthrodèse tibio-talienne selon Watson-Jones (extrait de l'EMC)

6.4 Arthrodèse par voie classique versus voie arthroscopique

Bien que ce chapitre soit consacré à l'arthrodèse de cheville à foyer ouvert, il convient de mentionner l'apport de la chirurgie arthroscopique. L'arthrodèse est réalisée sur une table standard le plus souvent. La distraction de la cheville est soit manuelle, soit rendue possible par la mise en place d'un fixateur externe temporaire ou par l'utilisation d'un système de traction par sangle. Le type de fixation le plus fréquemment utilisé est le vissage, mais la fixation externe est également possible. Goetzmann T.[43] rapporte un taux de fusion de 87,4% dans une série de 111 chevilles arthrodésées sous arthroscopie par 3 vis. Les limites de cette procédure correspondent à l'existence d'une perte osseuse et d'un défaut d'axe important.

6.5 Conclusion

L'arthrodèse de cheville est une intervention exigeante et délicate de réalisation. La multiplicité des techniques et des voies d'abord témoigne de la difficulté de cette chirurgie et de l'absence de supériorité d'un mode de fixation par rapport à un autre. La réalisation doit être douce et prudente, protégeant les tissus mous environnants, et la préparation articulaire est cruciale. Les données fondamentales rapportées par la littérature ne privilégient aucun type de fixation, cependant, les séries cliniques utilisent le plus souvent un vissage croisé compressif. La fixation externe garde cependant tout son intérêt devant une cheville septique, très déformée ou présentant une perte importante de stock osseux.

	Avantages	Inconvénients
Fixation interne	Montage mécaniquement plus stable	
	Faible morbidité	
	Fort taux de fusion	
Fixation externe	Indiquée dans les chevilles septiques	Risque septique sur fiche
	Indiquée dans les grandes déformations	Image sociale
	Indiquée dans les grandes pertes de substances osseuses	

Tableau 1 : Avantages et inconvénients de la fixation interne et externe.

7. CLOUS RETROGRADES DISPONIBLES SUR LE MARCHÉ

7.1 Clous droits

7.1.1 Clou Tylos™ FH

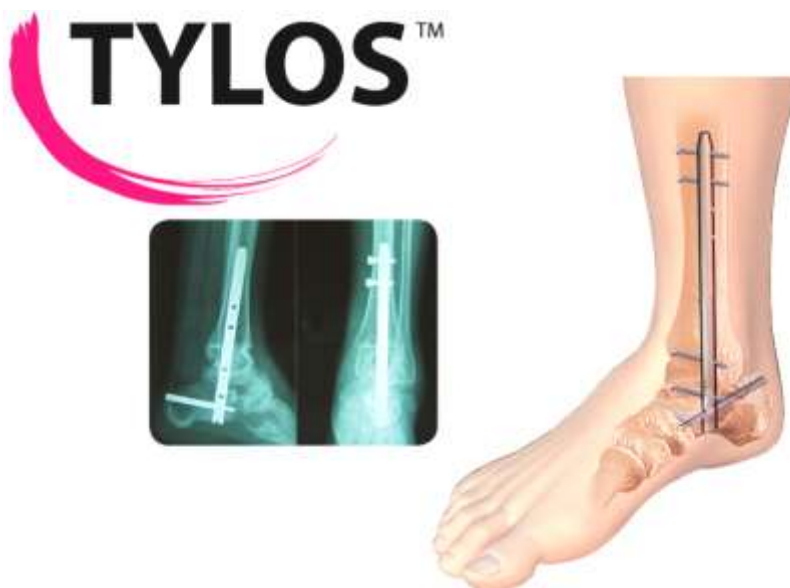

Figure 33 : Clou Tylos™ FH

Le clou Tylos™ FH est un clou droit canulé en acier inox disponible en 3 longueurs 160, 200, 250mm et 3 diamètres 10, 11, 12mm. Il est composé d'un système de stabilisation multi axiale : une seule vis trans-calcaneenne de type clavette pour la fixation postérieure et 3 à 4 vis corticales en fixation latérale. Ce clou nécessite l'utilisation de deux viseurs (postérieur et latéral) et ne dispose pas de système de mise en compression des interlignes articulaires (Figure 33).

7.1.2 Clou Panta®- Panta® XL Integra



Figure 34 : Clou Panta® et code couleur.

Les clous PANTA® et PANTA® XL sont des clous droits canulés en alliage de titane disponibles en 14 tailles. Pour une identification plus aisée, les implants possèdent un code couleur (Figure 34).

La fixation du clou est assurée par deux vis tibiales, deux vis calcaneennes, ainsi qu'une vis talaire (optionnelle). 2 types de vis sont disponibles : les Vis Partiellement Filetées (VPF), les Vis Totalement Filetées (VTF)

Il est équipé d'un système de compression interne nécessitant la mise en place de deux barres de compression proximale afin d'appliquer à l'aide d'un volant de compression externe jusqu'à 12 mm de compression (Figure 35). Cependant, l'encombrement de l'ancillaire est important et la mise en place des barres de compression rallonge la durée du temps opératoire.

Les caractéristiques apportées au clou Panta® XL sont des longueurs supplémentaires et une extrémité conique dessinée pour réduire les efforts sur la partie proximale du clou. Une autre caractéristique est l'ajout de l'auto-dynamisation du clou. La partie proximale du trou oblong maintient la compression tout en autorisant une dynamisation postopératoire lors de la mise en charge, fournissant une compression continue.

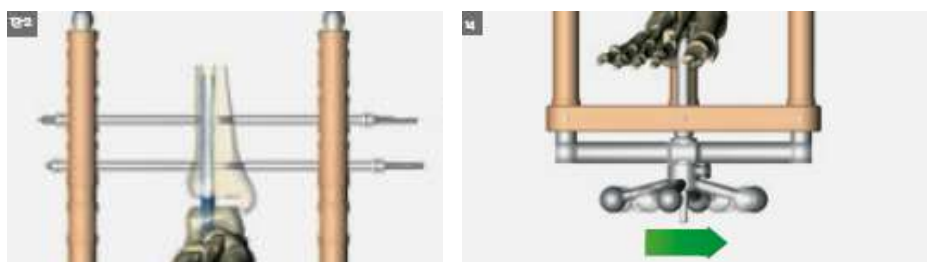


Figure 35 : Système de compression interne

7.1.3 Clou Valor® Wright™



Figure 36 : Clou Valor® Wright™

Le clou Valor est un clou droit canulé en alliage de titane disponible en deux diamètres (10 et 11.5mm) et deux longueurs (150 et 300mm) et d'un coté droit et gauche (Figure 36). Le système d'instruments VALOR® comprend le système de positionnement QwikTrigger qui permet une réorientation rapide et efficace du guide de visée pour l'orientation des vis multiplanaires.

Il comprend un mécanisme de compression interne qui peut atteindre jusqu'à 5 mm de compression en peropératoire. La progression du mécanisme de compression interne pré-monté déplace la vis calcanéenne de dehors en dedans, vers le haut du trou oblong de compression, générant du même coup une compression des articulations sous-astragaliennes et de la cheville, mais aussi le verrouillage en position de la vis de compression (Figure 37).

Les trajectoires des vis multiplanaires du clou VALOR® prennent en compte l'anatomie de l'arrière-pied. Alignée avec un décalage de 7 degrés par rapport à l'axe antéropostérieur et de 10 degrés par rapport à l'axe distal à proximal, la vis calcanéenne distale est orientée de façon à obtenir la meilleure prise dans l'os du calcanéum.

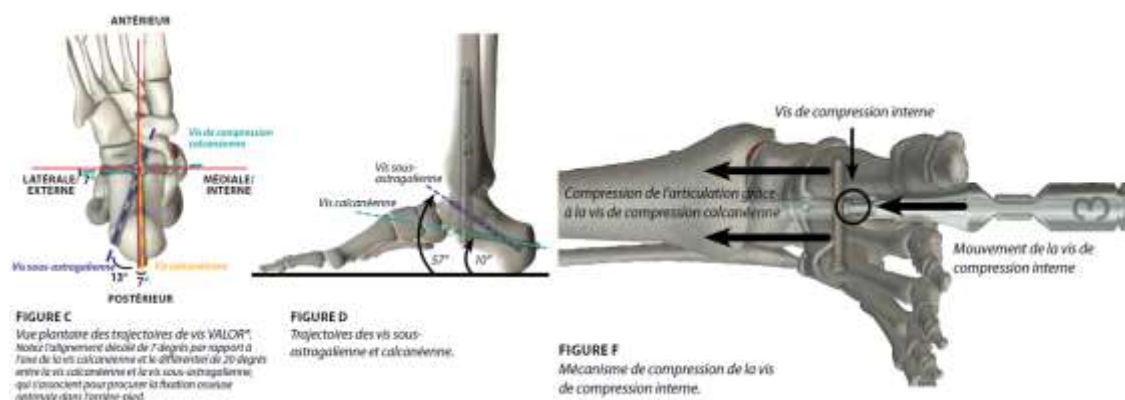


Figure 37 : Visualisation de la trajectoire des vis multiplanaires et du système de compression interne du Clou Valor® Wright™

7.2 Clous anatomiques

7.2.1 Clou 611 AFN® Tornier

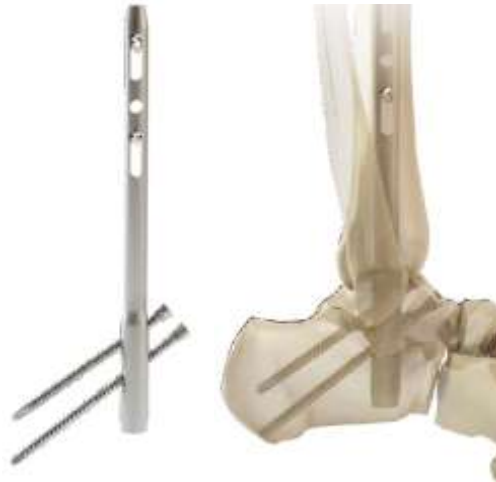

Figure 38 : Clou 611 AFN® Tornier

Il s'agit d'un clou canulé en titane disponible en 2 diamètres (10 et 12mm), une longueur de 180mm, deux angulations 6° et 11° et un côté droit et gauche (Figure 38).

Une voie d'abord antérieure est nécessaire pour la mise en place du guide de positionnement du clou. L'angulation du clou est déterminée par le degré de valgus de l'arrière-pied lu sur un rapporteur d'angle lors d'une étape intermédiaire.

Il est possible d'appliquer une compression sous-talienne et tibio-talienne en vissant une rondelle de compression.

L'insertion des vis distales est variable et laissée au choix de l'opérateur : 2 vis antéro-postérieures, 2 vis postéro-antérieures, 1 vis antéro-postérieure et 1 vis postéro-antérieure (Figure 39).

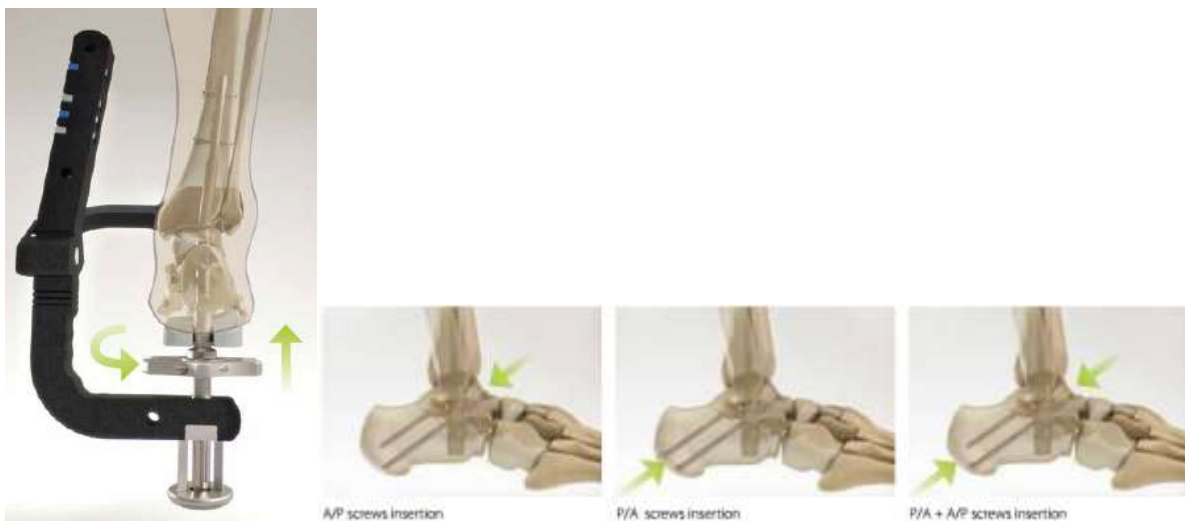

Figure 39 : Système de compression et positionnement des vis de verrouillage

7.2.2 Clou T2 Stryker®

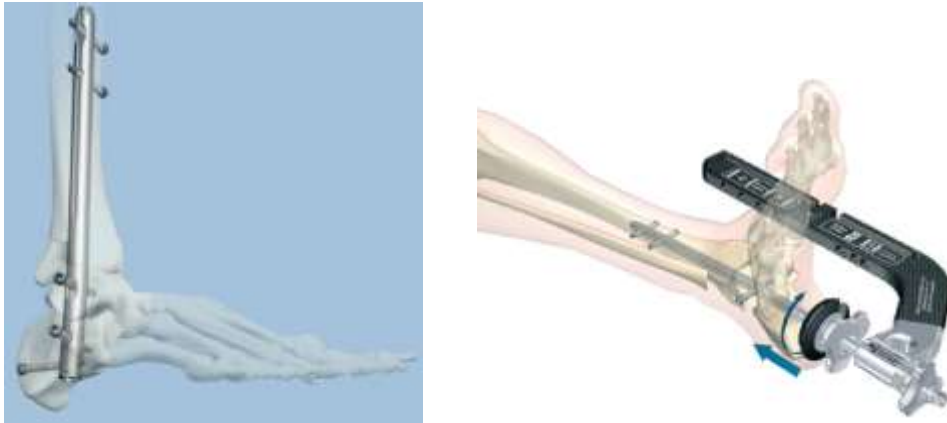


Figure 40 : Clou T2 Stryker® et son système de compression externe

Le clou T2 est un clou canulé en alliage de titane (Ti6Al4V) disponible en 3 diamètres (10, 11, 12mm) droit et gauche et 3 dimensions (150, 200 et 300mm). Il a été conçu avec une angulation de 5° en valgus.

Il possède un guide de verrouillage unique permettant ainsi de réaliser le verrouillage latéral, médial et calcanéen en faisant pivoter le système sur le clou, mais aussi de réaliser une compression des interlignes articulaires en réalisant une compression tibio talienne interne avec ou sans compression talo calcanéenne externe. Cette compression externe s'effectue à l'aide du serrage d'une poignée d'apposition s'appliquant sur les tissus mous (Figure 40).

7.3 Pourquoi avons-nous sélectionné le clou T2 STRYKER ?

Il s'agit d'un clou aux dimensions adaptées en longueur et en diamètre respectant l'anatomie grâce à une angulation de 5° en valgus et adapté au côté opéré. Les 3 longueurs et les 3 diamètres offrent un panel satisfaisant pour chaque patient et limitent l'encombrement de l'arsenal du bloc opératoire.

L'ancillaire est simple d'utilisation avec un montage rapide, peu encombrant et un verrouillage aisé en médial, latéral et postéro antérieur à l'aide d'une rotation de ce guide monté sur le clou. Les manipulations de l'ancillaire sont ainsi limitées et permettent un gain de temps opératoire.

Le système de compression est intuitif avec une compression de l'articulation tibio astragaliennne via une vis de compression interne, et une compression sous talienne via un système de compression externe par une douille avec appui calcanéen ou une poignée d'apposition s'appliquant sur les parties molles permettant ainsi un respect cutané.

ARTICLE

ARTHRODESE TIBIOTALOCALCANEENNE PAR ENCLOUAGE TRANSPLANTAIRE RETROGRADE EN MILIEU SEPTIQUE : ETUDE RETROSPECTIVE MULTICENTRIQUE À PROPOS DE 20 CAS

Q.DUMOULIN, B.GAVANIER, M.BARLA, S.BEVILACQUA, H.COUDANE, D.MAINARD

Résumé

ARTHRODESE TIBIOTALOCALCANEENNE PAR ENCLOUAGE TRANSPLANTAIRE RETROGRADE EN MILIEU SEPTIQUE : ETUDE RETROSPECTIVE MULTICENTRIQUE À PROPOS DE 20 CAS

INTRODUCTION

Le but de l'arthrodèse tibio-talo-calcaneenne est d'obtenir une cheville indolore, axée avec une fusion complète des interlignes articulaires. En cas de chirurgie itérative en contexte septique, l'enclouage transplantaire apparaît être une solution de sauvetage permettant une épargne cutanée et diminuant le risque de complications post opératoires. L'objectif principal de l'étude était d'analyser le taux de guérison de l'infection, les objectifs secondaires d'analyser la consolidation des compartiments articulaires, d'objectiver une amélioration du résultat fonctionnel et d'étudier les complications secondaires à l'ostéosynthèse.

MATERIEL ET METHODES

Il s'agit d'une étude rétrospective multicentrique incluant tous les patients ayant bénéficié d'une arthrodèse tibio-talo-calcaneenne dans un contexte septique par un enclouage transplantaire entre 2008 et 2015. L'infection était diagnostiquée par des critères cliniques, biologiques et d'imagerie, confirmée par des prélèvements per opératoires. Tous les patients ont bénéficié d'une antibiothérapie de 6 semaines, adaptée au germe identifié. La guérison supposée de l'infection était définie par l'absence des critères cliniques et biologiques à 2 ans de l'intervention. La fusion osseuse était basée sur le suivi radiographique de la cheville en charge de face et de profil. Elle était considérée comme complète quand des travées osseuses étaient présentes au sein des interlignes tibio-astragalien et sous-talien. Le score fonctionnel était évalué par le score de l'AOFAS. Le suivi était effectué à 6 semaines, 3 mois, 6 mois, 1 an puis annuellement.

RESULTATS

20 patients ont été inclus, d'âge moyen 59 ans. La durée moyenne de suivi était de 30 mois. Aucun patient n'a présenté de récurrence du sepsis à 2 ans (recul maximum : 99 mois). On retrouve une fusion complète des deux compartiments articulaires dans 86% des cas à 3 ans. Le score clinique moyen selon l'AOFAS est de 68/100 en postopératoire contre 27/100 en préopératoire. On note une amélioration des douleurs avec un score qui passe de 14/40 à 33/40 en postopératoire et un score fonctionnel qui passe de 15/45 à 29/45. On objective une régression du syndrome inflammatoire biologique avec une normalisation de la CRP entre 3 mois et un an ainsi que du taux de polynucléaires neutrophiles à 6 semaines. Les prélèvements mettaient en évidence 40% de Staphylocoque Aureus sensible.

CONCLUSION

L'arthrodèse tibio-talo-calcaneenne par enclouage transplantaire en milieu septique n'est pas une contre-indication à condition d'assurer un suivi pluri disciplinaire avec une antibiothérapie adaptée au germe impliqué. Aucune récurrence du sepsis n'a été objectivée au cours du suivi dans cette série.

Introduction

L'incidence des pathologies articulaires de la cheville a été estimée à 47,7 pour 100 000, ainsi 1729 cas d'arthrodèses à l'année ont été rapportés au Royaume-Uni [44]. L'arthrodèse tibiotocalcanéenne (TTC) est considérée comme une intervention justifiée chez les patients souffrant de forme évoluée d'arthrose dégénérative, d'arthrite inflammatoire, d'arthrite post-traumatique, de nécrose avasculaire du talus, d'ostéoarthropathie de Charcot ; enfin après échec d'arthroplastie totale de la cheville. Le but de l'arthrodèse TTC est d'obtenir une cheville indolore, axée avec une fusion complète des interlignes articulaires permettant ainsi une reprise de la marche.

En 1948, Adams [16] a été le premier à décrire l'enclouage intra-médullaire comme moyen de fixation pour l'arthrodèse de la cheville. L'arthrodèse TTC par clou rétrograde fut introduite pour la première fois en 1967 par Küntscher [17]. Par la suite, il a été utilisé pour l'arthrite post-traumatique par Kile et al. [24] et pour les articulations de la cheville de Charcot par Pinzur et Kelikian [22] et Stone et Helal [25]. L'évolution des dernières générations de clou transplantaire accroît le panel des indications [26].

L'enclouage transplantaire est également une solution de sauvetage en cas de chirurgie itérative de la cheville permettant une épargne cutanée et diminuant ainsi le risque de complications post-opératoires. Le fixateur externe est inconfortable pour les patients et reste associé à un taux élevé de pseudarthrodèse et d'infections superficielles et profondes [45]. Dans les cas complexes de reprise en contexte septique, l'enclouage apparaît quelquefois comme la seule alternative face à l'amputation. [19-21]

L'objectif principal de l'étude était d'analyser le taux de guérison du sepsis. Les objectifs secondaires étaient d'analyser la consolidation des différents compartiments articulaires, d'objectiver une amélioration du résultat fonctionnel et d'étudier les complications secondaires à ce type d'ostéosynthèse.

Matériel et méthodes

Patients

Il s'agit d'une étude rétrospective multicentrique (CHU de l'Hôpital Central de Nancy, CHR de Mercy à Metz, Clinique du Parc à Bar le Duc) qui s'étend sur la période de 2008 à 2015 incluant tous les patients ayant bénéficiés d'une arthrodèse tibiotocalcanéenne par enclouage dans un contexte septique. Les critères d'exclusion étaient : les patients ayant bénéficiés d'une arthrodèse tibio talo calcanéenne par un autre moyen d'ostéosynthèse, les arthrodèses aseptiques. Toutes les interventions effectués dans cette étude impliquant des patients étaient conformes aux normes éthiques de la Commission de recherche institutionnels et/ou national et avec la déclaration d'Helsinki de 1964 et ses amendements ultérieurs ou normes éthiques comparables.

Matériel

L'enclouage a fait appel à 2 types de clou. Dans un premier temps les patients ont bénéficié d'un enclouage par le clou Tylos™ FH. Il s'agit d'un clou droit canulé en acier inox disponible en 3 longueurs 160, 200, 250mm et 3 diamètres 10, 11, 12mm. Il est composé d'un système de stabilisation multi axiale : une seule vis trans calcanéenne de type clavette pour la fixation

postérieure et 3 à 4 vis corticales en fixation latérale. Ce clou nécessite l'utilisation de deux viseurs (postérieur et latéral) et ne dispose pas de système de mise en compression des interlignes articulaires.

Dans un second temps les patients ont bénéficié d'un enclouage par un clou T2 Stryker®. Il s'agit d'un clou canulé en alliage de titane (Ti6Al4V) disponible en 3 diamètres (10, 11, 12mm) droit et gauche et 3 dimensions (150, 200 et 300mm). Il a été conçu avec une angulation de 5° en valgus. Il possède un guide de verrouillage unique permettant ainsi de réaliser le verrouillage latéral, médial et calcanéen en faisant pivoter le système sur le clou, mais aussi de réaliser une compression des interlignes articulaires en réalisant une compression tibio-talienne interne avec ou sans compression talocalcanéenne externe. Cette compression externe s'effectue à l'aide du serrage d'une poignée d'apposition s'appliquant sur les tissus mous.

Technique opératoire

Tous les patients ont été opérés par des chirurgiens séniors. L'intervention se déroule sous anesthésie générale ou sous anesthésie locorégionale. Un garrot est mis en place en cuisse durant le temps de l'intervention. Un amplificateur de brillance est disposé en salle. Le patient est installé en décubitus dorsal. Nous réalisons une voie d'abord antérieure associée à une voie d'abord sous malléolaire latérale pour procéder à l'avivement cartilagineux et au nettoyage des deux interlignes articulaires. Pour accéder à l'articulation sous-talienne, il est quelquefois nécessaire de réaliser une résection de la partie distale de la fibula juste au-dessus de l'articulation. Des prélèvements bactériologiques multiples sont réalisés en per opératoire. Après préparation articulaire, nous procédons à l'enclouage rétrograde transplantaire selon la technique opératoire dédiée au clou. Les patients bénéficient d'une antibiothérapie intraveineuse immédiatement instaurée après la réalisation des prélèvements bactériologiques. En post opératoire tous les patients étaient immobilisés par une botte en résine pour une durée de 6 semaines, l'appui était autorisé au retrait de celle-ci. Tous les patients ont bénéficié d'une prévention thromboembolique pour une durée minimum de 6 semaines.

Méthode d'évaluation

L'infection initiale était diagnostiquée sur des critères cliniques, biologiques, l'imagerie (IRM, imagerie nucléaire) et par des prélèvements cutanés par écouvillonnage sur fistules. Tous les diagnostics étaient confirmés par des prélèvements osseux per opératoires analysés par le service de bactériologie. La récurrence de l'infection était déterminée à l'aide des mêmes critères. Une infection était considérée comme non récurrente et en phase de guérison si on ne retrouvait aucun de ces critères cliniques et biologiques à 2 ans de l'intervention. Le suivi biologique était assuré à intervalle régulier par surveillance de la régression de la Protéine C Réactive (PCR) et des Polynucléaires Neutrophiles (PNN) comparés à la mesure préopératoire. Le statut de la fusion articulaire était basé sur le suivi radiographique à intervalle régulier de la cheville en charge de face et de profil. La fusion des deux interlignes articulaires tibio-astragalien et sous-talien était relevée. Les radiographies étaient revues par deux médecins orthopédistes comprenant une relecture en simple aveugle. La fusion était considérée comme complète lorsque des travées osseuses étaient présentes au sein des deux interlignes articulaires de la cheville. L'axe tibio-calcaneen de face ainsi que l'axe tibio-talien de profil était mesurée radiographiquement en préopératoire et à 6 semaines lors de la remise en charge. Le score fonctionnel final était rapporté par le score de l'AOFAS (The American Orthopaedic

Foot & Ankle Society) (Annexe 1). Un questionnaire de satisfaction était remis au patient lors de la dernière révision et comportait 3 stades (satisfaction totale, moyenne ou nulle). Le suivi à intervalle régulier était effectué à 6 semaines, 3 mois, 6 mois, 1 an puis annuellement.

Résultats

L'étude incluait 20 patients (8 hommes et 12 femmes) d'âge moyen 59 ans (26-94). L'IMC (indice de masse corporelle) moyen était de 25.2 kg/m² (18.8-30.8). La durée du suivi minimum était de 24 mois et la durée moyenne était de 30,3 mois (7-99). Le sepsis faisait suite à une étiologie traumatique dans 18 cas (90%). Une ouverture cutanée associée était identifiée dans 6 cas (4 stades 2, 2 stades 3 selon la Classification de Cauchoix). Deux patients sont décédés dans le cadre du suivi régulier sans cause reliée au traitement initial et nous n'avons relevé aucun perdu de vue. Les 20 patients ont bénéficié d'un enclouage tibio talo calcanéen transplantaire rétrograde; 5 patients ont bénéficié d'un clou Tylos™ et 15 patients d'un clou T2 Stryker®. Le nombre d'interventions antérieures en moyenne avant enclouage était de 2,4 (1-6). La déformation initiale moyenne dans l'axe tibio calcanéen de face était de 15,5 degrés (2-45) avec 13 déformations en valgus et 7 en varus.

Nous avons authentifié au minimum une bactérie chez les 20 patients (Tableau 1). 5 patients étaient porteurs de germes résistants. Les résultats bactériologiques mettaient en évidence plusieurs germes chez 2 patients (Tableau 2). Les prélèvements mettaient principalement en évidence 40% de Staphylocoque Aureus sensible. Tous les patients ont bénéficié d'une antibiothérapie adaptée aux germes pendant 6 semaines. Les valeurs biologiques moyennes préopératoires étaient de 33,75 mg/L pour la CRP (0-116) et de 10050 polynucléaires neutrophiles (6380-14750).

Bactéries isolées	Nombres
Staphylocoque Epidermidis MS	5
Staphylocoque Epidermidis MR	3
Staphylocoque Aureus MS	8
Staphylocoque Aureus MR	1
Hafnia alvei	1
Enterobacter	3
Propionibacterium Acnes	2

Tableau 1 : Bactéries isolées lors des prélèvements peropératoires.

	Staphylocoque Epidermidis MS	Hafnia alvei	Propionibacterium Acnes
Patient 1	X	X	X
Patient 2	X		X

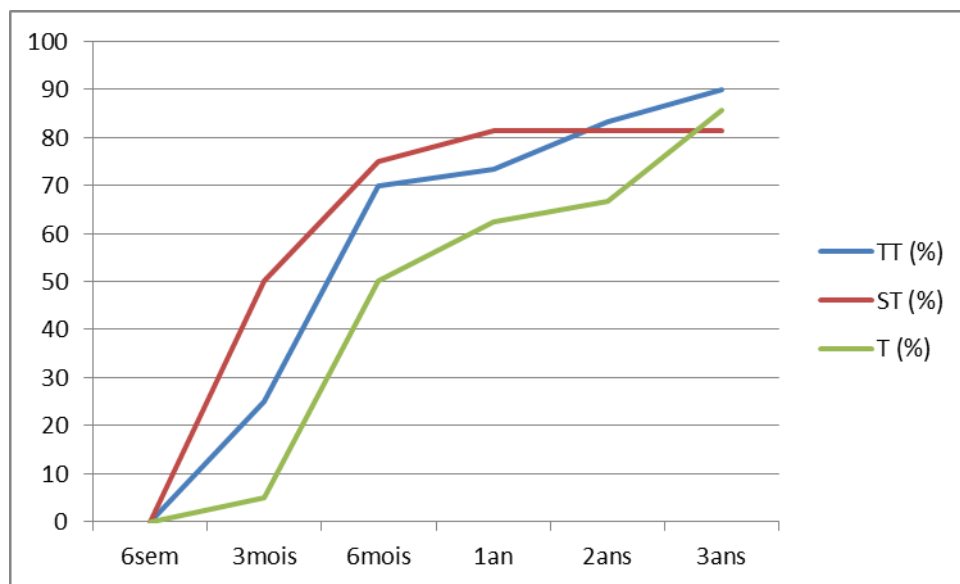
Tableau 2 : Bactéries identifiées lors d'infection plurimicrobienne chez 2 patients de la série.

Un verrouillage du clou en statique a été effectué chez 6 patients contre 14 qui ont bénéficié d'un verrouillage dynamique. L'avivement de la sous talienne a été réalisé en percutanée par un abord sous malléolaire externe dans 17 cas. 2 fibulectomies distales ont été réalisées. La durée moyenne de garrot était de 82 minutes (58-135). 7 patients ont bénéficié d'un greffon tricortical par une greffe iliaque.

7 patients présentaient des facteurs de risques de défaut de consolidation et de récurrence de sepsis : 2 patients éthylo-tabagiques, un patient éthylique chronique, 2 patients tabagiques et un patient sous corticothérapie. On retrouve une fusion complète des deux interlignes chez 6 de ces patients présentant des facteurs de risque. On note une absence de fusion de l'articulation sous talienne chez un patient sous corticothérapie.

Aucun patient ne présente de récurrence du sepsis à 2 ans. Au dernier recul, tous les patients sont en guérison (Recul maximum : 99 mois). Sur le plan fonctionnel, le questionnaire de satisfaction relève une satisfaction totale pour 12 patients et moyenne pour 8 patients. Le périmètre de marche est de plus de 1 km pour 12 patients, entre 500 mètres et 1 km pour 5 patients, 300 à 500 mètres chez 2 patients et de moins de 300 mètres pour 1 patient. Le score clinique moyen selon l'AOFAS est passé de 27/100 (11-56) à 68/100 (41-86) en postopératoire. On note une amélioration des douleurs avec un score moyen qui passe de 14/40 à 33/40 en postopératoire et un score fonctionnel qui passe de 15/45 à 29/45.

L'axe tibio calcanéen de face, en moyenne, est de 5 degrés (2-15°) et comprend 17 chevilles en valgus et 3 en varus. L'axe moyen tibio talien de profil est de 89,5° (85-97). On objective une fusion complète des deux interlignes articulaires dans 86% des cas à 3 ans (90% de fusion de la tibio-talienne, 81% de fusion de la sous-talienne à 3 ans) (Graphique 1).

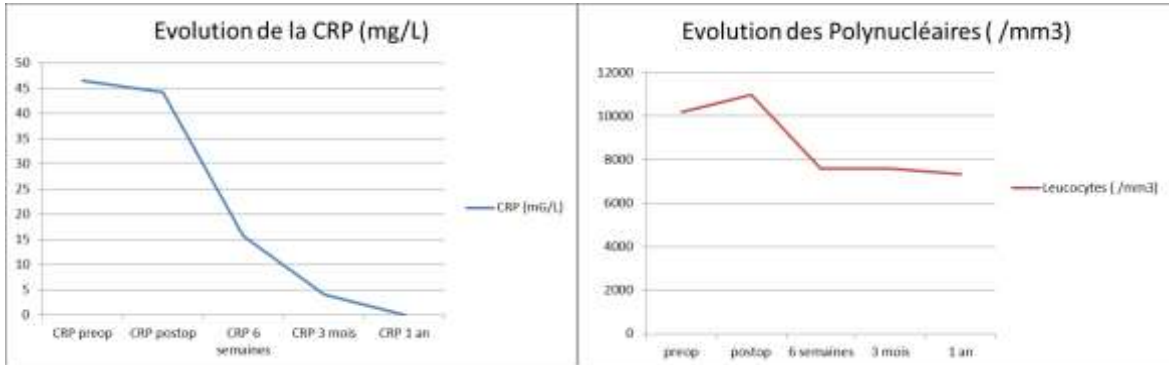


	6sem	3mois	6mois	1an	2ans	3ans
TT (%)	0	25	70	73,3	83,3	90
ST (%)	0	50	75	81,3	81,3	81,3
T (%)	0	5	50	62,5	66,7	85,65

Graphique 1 : Evolution de la fusion des compartiments articulaires en fonction du temps

- TT : Compartiment tibio talien
- ST : Compartiment sous talien
- T : Fusion des 2 compartiments

On objective une régression du syndrome inflammatoire biologique avec une normalisation de la CRP entre 3 mois et un an (CRP inférieure à 5mg/L) ainsi que du taux de polynucléaires neutrophiles après 6 semaines (Graphique 2 et 3).



Graphique 2 et 3 : Evolution de la CRP et des polynucléaires neutrophiles selon le temps

Dans les complications nous avons relevé un syndrome douloureux régional complexe de type 1, une expulsion spontanée de la clavette calcanéenne sans récurrence du sepsis, une escarre talonnière à la suite des 6 semaines d'immobilisation traitée par des soins locaux et une gêne secondaire au matériel pour laquelle l'ablation de la vis responsable a été effectuée à distance de la consolidation.

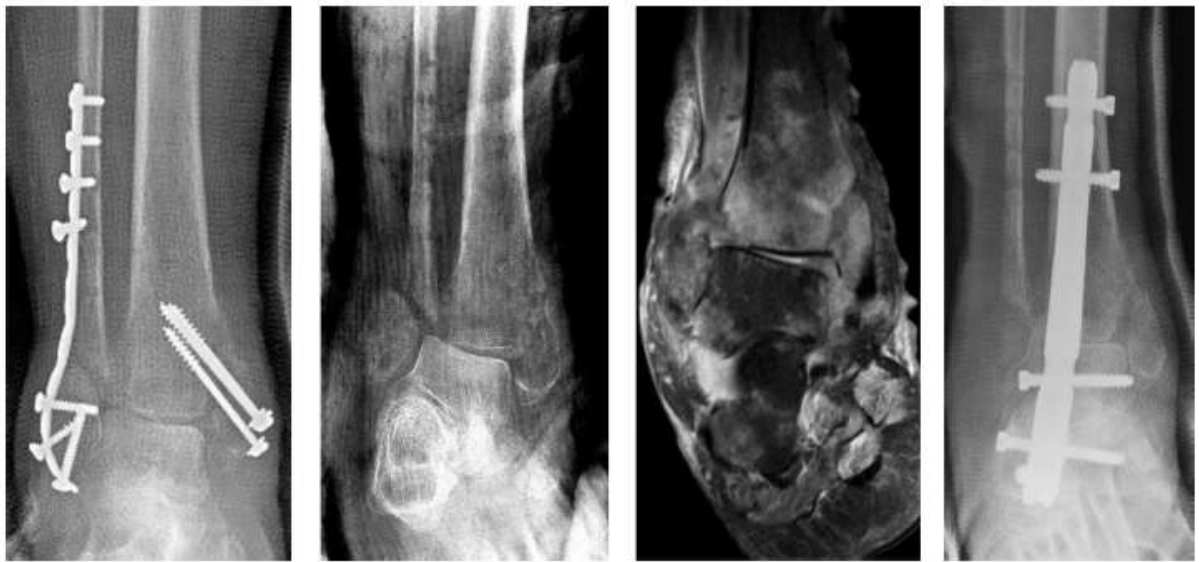

Figure 22 : Enclouage transplantaire dans les suites d'une pseudarthrose septique post-traumatique : nous avons procédé à l'ablation du matériel entre-temps afin de réaliser une IRM qui retrouve une ostéoarthrite tibio-talienne, nous avons opté pour une fibulectomie devant l'aspect nécrotique peropératoire du fragment distal malléolaire externe

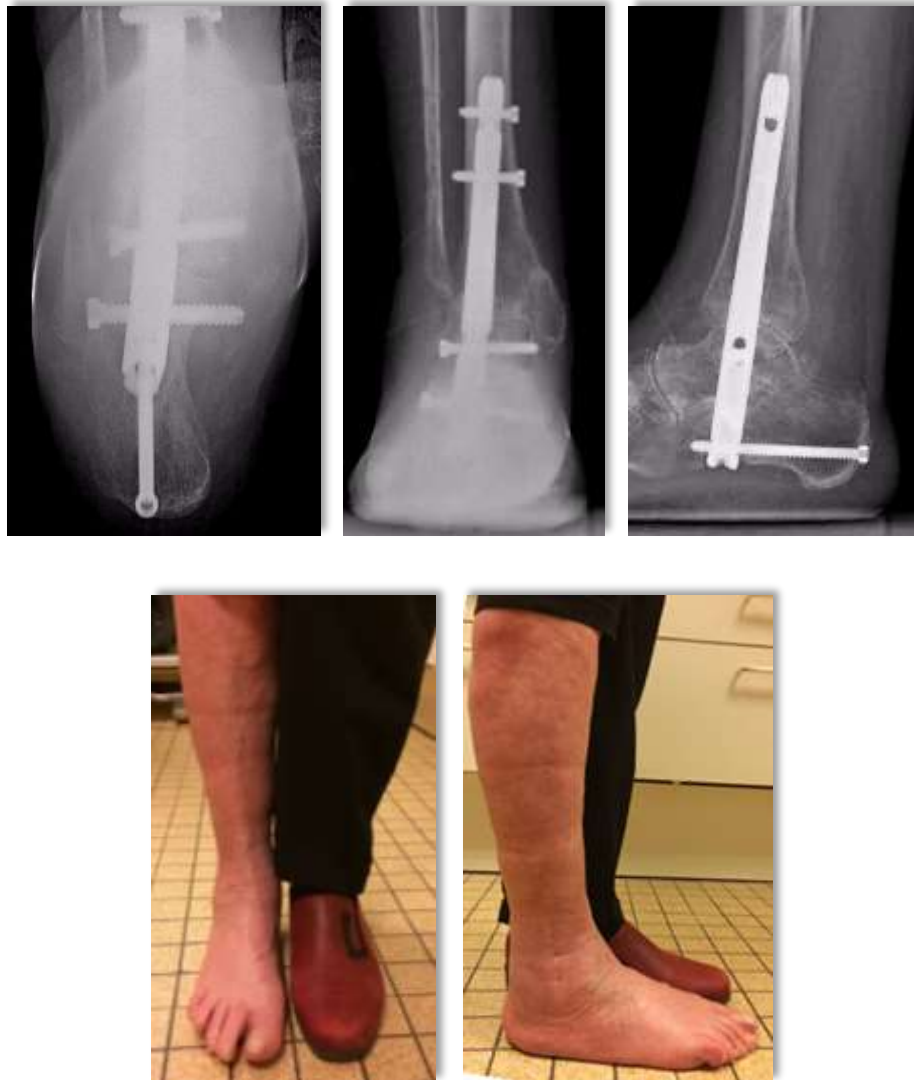

Figure 23 : Résultat radio clinique à 2 ans : fusion complète des deux interlignes, cheville axée, absence de récurrence du sepsis.

Discussion

Il existe peu de publications décrivant le traitement des chevilles infectées. Dans le cas des arthrodèses, la fixation interne n'est généralement pas considérée comme étant le traitement de première intention. Dans notre série, nous avons obtenu 100% de guérison sur un suivi moyen de 30,3 mois avec un taux de consolidation de 86% à 3ans.

Klouche et al.[46] rapporte un taux de guérison de 85% des cas avec une fusion osseuse de 89,5% en utilisant des méthodes d'arthrodèse par fixation interne chez 20 patients (45% d'arthrodèse selon la technique de Méary , 55% selon la technique de Crawford-Adams) sur un suivi moyen de 64 mois. Kappler et al.[47] retrouve un taux de fusion de 85,7% dans une étude rétrospective de 58 patients ayant bénéficié d'une arthrodèse par enclouage centro-médullaire en contexte septique. Les résultats sont comparables aux études mettant en avant l'utilisation du fixateur externe. En effet, dans la série

de Richter et al.[48] le contrôle du sepsis chez 45 patients est obtenu dans 86,6% des cas et la fusion osseuse est de 86,2%. Cierny et al.[49] rapporte une fusion dans 96% des cas avec un taux de guérison de 92%. Moore et al.[50] mets en évidence des résultats comparables dans une étude rétrospective de 32 patients ayant bénéficié d'une ostéosynthèse interne pour 19 patients et externe pour 13 patients, il retrouve de façon respective 90% de guérison contre 92%, 26% contre 31% d'absence de fusion osseuse, 21% contre 15% de récurrence du sepsis. Dans cette série il démontre une similitude entre les deux méthodes d'ostéosynthèse. Nos résultats sont comparables aux éléments retrouvés dans la littérature.

Dans la série de Kawoosa A.A et al.[51] comportant 16 patients ayant bénéficié d'une arthrodèse par fixateur externe de type Ilizarov, le score fonctionnel selon l'AOFAS est passé de 35(20-40) en pré opératoire à 78(72-89) à 5,7 ans, soit un gain moyen de 43 points. Mückley T. et al.[52] rapporte un score fonctionnel de 66,8(38-86) dans une série de 55 patients ayant bénéficié d'une arthrodèse TTC par un clou T2 Stryker® en contexte aseptique avec un recul moyen de 16 mois. Dans notre série, le score AOFAS est de 68 au dernier recul avec un gain moyen de 41 points en comparaison au score pré opératoire. Nos résultats cliniques semblent similaires à un enclouage transplantaire en contexte aseptique ainsi qu'à une arthrodèse par fixateur externe.

Les principales causes d'échec de la fusion articulaire sont biologiques et biomécaniques [53]. Dans le cas d'un sepsis de cheville, l'éradication de l'infection requiert un nettoyage significatif. Dans certains cas une reprise pour un nettoyage secondaire est nécessaire. Nous n'avons effectué aucune reprise pour récurrence du sepsis dans notre étude. La consolidation osseuse peut être obtenue grâce à une ostéosynthèse stable, un nettoyage suffisant et une administration immédiate postopératoire d'une antibiothérapie adaptée [48,49]. Dans notre série, l'antibiothérapie intraveineuse était instaurée immédiatement en peropératoire après la réalisation des prélèvements bactériologiques puis adaptés secondairement à l'antibiogramme pour une durée de 6 semaines au total.

Klouche et al.[46] rapporte un taux de complication de 25% sur une série de 20 patients ayant bénéficié d'une arthrodèse par fixation interne selon Méary ou Crawford-Adams. Une reprise a été nécessaire pour ces 5 cas (révision pour nettoyage dans deux cas, une amputation, une ablation de matériel avec mise en place d'un fixateur externe et une ablation de vis). Suda A.J et al.[54] rapporte 52% de complications dans une étude rétrospective concernant 74 patients ayant bénéficié d'une arthrodèse en contexte septique par un fixateur externe de type AO. Une révision fut nécessaire dans 46% des cas. Des taux de complications de 15 à 62% sont rapportés concernant l'utilisation du fixateur externe [54]. Dans notre étude, nous avons relevé un taux de complication de 20%. Aucun patient n'a présenté de récurrence du sepsis et une reprise chirurgicale fut nécessaire pour ablation d'une vis sur gène du matériel.

Cette étude comporte tout de même plusieurs limites. Il s'agit d'une étude rétrospective qui décrit un petit nombre de patients sur une période de sept ans, cependant la plupart des séries de la littérature rapportent un faible nombre de patients. L'intervention est relativement rare et l'échantillon est de petite taille ce qui explique les limites de la capacité à identifier des variables explicatives statistiquement significatives.

Conclusion

Les résultats de notre étude permettent de considérer que l'arthrodèse tibiotarso-calcaneenne par enclouage transplantaire en milieu septique n'est pas une contre-indication à condition d'assurer un suivi pluri disciplinaire strict associé à une antibiothérapie adaptée au germe impliqué. Dans notre série, cette technique permet d'obtenir 100% de guérison sur un suivi moyen de 30,3 mois associé à un taux de consolidation de 86% à 3ans. L'enclouage transplantaire apparaît comme être une solution de sauvetage viable dans les cas complexes d'ostéo-arthrite de la cheville.

BIBLIOGRAPHIE

1. Hendren, Linda, and Paul Beeson. "A Review of the Differences between Normal and Osteoarthritis Articular Cartilage in Human Knee and Ankle Joints." *Foot (Edinburgh, Scotland)* 19, no. 3 (September 2009): 171–76. doi:10.1016/j.foot.2009.03.003.
2. Kempson, G. E. "Age-Related Changes in the Tensile Properties of Human Articular Cartilage: A Comparative Study between the Femoral Head of the Hip Joint and the Talus of the Ankle Joint." *Biochimica Et Biophysica Acta* 1075, no. 3 (October 31, 1991): 223–30.
3. Kuettner, K. E., and A. A. Cole. "Cartilage Degeneration in Different Human Joints." *Osteoarthritis and Cartilage* 13, no. 2 (February 2005): 93–103. doi:10.1016/j.joca.2004.11.006.
4. Buck, P., B. F. Morrey, and E. Y. Chao. "The Optimum Position of Arthrodesis of the Ankle. A Gait Study of the Knee and Ankle." *The Journal of Bone and Joint Surgery. American Volume* 69, no. 7 (September 1987): 1052–62.
5. Mazur, J. M., E. Schwartz, and S. R. Simon. "Ankle Arthrodesis. Long-Term Follow-up with Gait Analysis." *The Journal of Bone and Joint Surgery. American Volume* 61, no. 7 (October 1979): 964–75.
6. Sirveaux, F., C. Beyaert, J. Paysant, D. Molé, and J. M. André. "Increasing Shoe Instep Improves Gait Dynamics in Patients with a Tibiotalar Arthrodesis." *Clinical Orthopaedics and Related Research* 442 (January 2006): 204–9.
7. Scranton, P. E. "Use of Internal Compression in Arthrodesis of the Ankle." *The Journal of Bone and Joint Surgery. American Volume* 67, no. 4 (April 1985): 550–55.
8. Lynch, A. F., R. B. Bourne, and C. H. Rorabeck. "The Long-Term Results of Ankle Arthrodesis." *The Journal of Bone and Joint Surgery. British Volume* 70, no. 1 (January 1988): 113–16.
9. Morgan, C. D., J. A. Henke, R. W. Bailey, and H. Kaufer. "Long-Term Results of Tibiotalar Arthrodesis." *The Journal of Bone and Joint Surgery. American Volume* 67, no. 4 (April 1985): 546–50.
10. Hagen, R. J. "Ankle Arthrodesis. Problems and Pitfalls." *Clinical Orthopaedics and Related Research*, no. 202 (January 1986): 152–62.
11. Trichard, T., F. Remy, J. Girard, M. Soenen, A. Duquennoy, and H. Migaud. "[Long-term behavior of ankle fusion: assessment of the same series at 7 and 23 year (19-36 years) follow-up]." *Revue De Chirurgie Orthopedique Et Reparatrice De L'appareil Moteur* 92, no. 7 (November 2006): 701–7.
12. Delagoutte, Jean. "Retrospective Analysis of 110 Ankle Prostheses." *European Journal of Orthopaedic Surgery & Traumatology: Orthopedie Traumatologie* 12, no. 4 (December 2002): 198–205. doi:10.1007/s00590-002-0053-2.
13. Nihal, Aneel, Richard E. Gellman, John M. Embil, and Elly Trepman. "Ankle Arthrodesis." *Foot and Ankle Surgery: Official Journal of the European Society of Foot and Ankle Surgeons* 14, no. 1 (2008): 1–10. doi:10.1016/j.fas.2007.08.004.

14. Mendicino, Robert W., Alan R. Catanzariti, Karl R. Saltrick, Michael F. Dombek, Brandon L. Tullis, Trenton K. Statler, and Brandi M. Johnson. "Tibiototalcaneal Arthrodesis with Retrograde Intramedullary Nailing." *The Journal of Foot and Ankle Surgery: Official Publication of the American College of Foot and Ankle Surgeons* 43, no. 2 (April 2004): 82–86. doi:10.1053/j.jfas.2004.01.012.
15. Merle D'aubigne, R., and R. Timal. "Indications, techniques et résultats de l'arthrodèse tibiotarsienne" *La Semaine Des Hopitaux: Organe Fonde Par l'Association D'enseignement Medical Des Hopitaux De Paris* 24, no. 44 (June 10, 1948): 1414–19.
16. Adams, J. C. "Arthrodesis of the Ankle Joint; Experiences with the Transfibular Approach." *The Journal of Bone and Joint Surgery. British Volume* 30B, no. 3 (August 1948): 506–11.
17. Küntschner, G. « Combined arthrodesis of the ankle and subtalar joints. » In : G.Küntschner, Charles C. Thomas (Eds) *Practice of intramedullary nailing* ; 1967 :207-209 (Springfield, IL)
18. Decoulx, P., J. Decoulx, and J. C. Capron. "[Transplantar nailing of the instep]." *Revue De Chirurgie Orthopedique Et Reparatrice De L'appareil Moteur* 57, no. 3 (May 1971): 203–14.
19. Kitaoka, H. B. "Salvage of Nonunion Following Ankle Arthrodesis for Failed Total Ankle Arthroplasty." *Clinical Orthopaedics and Related Research*, no. 268 (July 1991): 37–43.
20. Kitaoka, H. B., and D. W. Romness. "Arthrodesis for Failed Ankle Arthroplasty." *The Journal of Arthroplasty* 7, no. 3 (September 1992): 277–84.
21. Levine, S. E., M. S. Myerson, P. Lucas, and L. C. Schon. "Salvage of Pseudoarthrosis after Tibiotalar Arthrodesis." *Foot & Ankle International* 18, no. 9 (September 1997): 580–85. doi:10.1177/107110079701800910.
22. Pinzur, M. S., and A. Kelikian. "Charcot Ankle Fusion with a Retrograde Locked Intramedullary Nail." *Foot & Ankle International* 18, no. 11 (November 1997): 699–704. doi:10.1177/107110079701801104.
23. Thordarson, D. B., M. J. Patzakis, P. Holtom, and R. Sherman. "Salvage of the Septic Ankle with Concomitant Tibial Osteomyelitis." *Foot & Ankle International* 18, no. 3 (March 1997): 151–56. doi:10.1177/107110079701800307.
24. Kile, T. A., R. E. Donnelly, J. C. Gehrke, M. E. Werner, and K. A. Johnson. "Tibiototalcaneal Arthrodesis with an Intramedullary Device." *Foot & Ankle International* 15, no. 12 (December 1994): 669–73. doi:10.1177/107110079401501208.
25. Stone, K. H., and B. Helal. "A Method of Ankle Stabilization." *Clinical Orthopaedics and Related Research*, no. 268 (July 1991): 102–6.
26. Jehan, Shah, Mohammad Shakeel, Andrew J. F. Bing, and Simon Owain Hill. "The Success of Tibiototalcaneal Arthrodesis with Intramedullary Nailing--a Systematic Review of the Literature." *Acta Orthopaedica Belgica* 77, no. 5 (October 2011): 644–51.
27. Maurer, R. C., W. R. Cimino, C. V. Cox, and G. K. Satow. "Transarticular Cross-Screw Fixation. A Technique of Ankle Arthrodesis." *Clinical Orthopaedics and Related Research*, no. 268 (July 1991): 56–64.

28. Schuberth, John M., Catherine Cheung, Shannon M. Rush, Neal Blitz, and Brian Roling. "The Medial Malleolar Approach for Arthrodesis of the Ankle: A Report of 13 Cases." *The Journal of Foot and Ankle Surgery: Official Publication of the American College of Foot and Ankle Surgeons* 44, no. 2 (April 2005): 125–32. doi:10.1053/j.jfas.2005.01.012.
29. Mittelmeier H., Nizard M. Une nouvelle méthode d'arthrose interne de l'articulation tibiotarsienne *Rev Chir Orthop* 1978 ; 64 : 699-702.
30. Morrey, B. F., and G. P. Wiedeman. "Complications and Long-Term Results of Ankle Arthrodeses Following Trauma." *The Journal of Bone and Joint Surgery. American Volume* 62, no. 5 (July 1980): 777–84.
31. Swärd, L., J. S. Hughes, C. J. Howell, and C. L. Colton. "Posterior Internal Compression Arthrodesis of the Ankle." *The Journal of Bone and Joint Surgery. British Volume* 74, no. 5 (September 1992): 752–56.
32. Klaue, Kaj, and Damir Bursic. "[The Dorsolateral Approach to the Ankle for Arthrodesis]." *Operative Orthopadie Und Traumatologie* 17, no. 4–5 (October 2005): 380–91. doi:10.1007/s00064-005-1149-8.
33. Charnley, J. "Compression Arthrodesis of the Ankle and Shoulder." *The Journal of Bone and Joint Surgery. British Volume* 33B, no. 2 (May 1951): 180–91.
34. Saragaglia D., Pernoud A., Tourné Y., Leroy J.M., Abu Al Zahab M. L'arthrodèse tibio-talienne : intérêt du fixateur externe associé à une greffe osseuse fragmenté in situ. Résultats préliminaires à propos de 18 cas *Rev Chir Orthop* 1994 ; 80 : 51-57
35. Newman A. "Ankle fusion with the Hoffman external fixation device." *Foot Ankle* 1980 ; 1 : 102-109.
36. Brown, Kevin D., and David Seligson. "An Optimal Technique for Ankle Arthrodesis." *The Journal of Foot and Ankle Surgery: Official Publication of the American College of Foot and Ankle Surgeons* 43, no. 1 (February 2004): 64–66. doi:10.1053/j.jfas.2003.11.012.
37. Dennis, D. A., M. L. Clayton, D. A. Wong, R. P. Mack, and M. H. Susman. "Internal Fixation Compression Arthrodesis of the Ankle." *Clinical Orthopaedics and Related Research*, no. 253 (April 1990): 212–20.
38. Holt, E. S., S. T. Hansen, K. A. Mayo, and B. J. Sangeorzan. "Ankle Arthrodesis Using Internal Screw Fixation." *Clinical Orthopaedics and Related Research*, no. 268 (July 1991): 21–28.
39. Colman, Aaron B., and Gregory C. Pomeroy. "Transfibular Ankle Arthrodesis with Rigid Internal Fixation: An Assessment of Outcome." *Foot & Ankle International* 28, no. 3 (March 2007): 303–7. doi:10.3113/FAI.2007.0303.
40. Endres, Thomas, René Grass, Stefan Rammelt, and Hans Zwipp. "[Ankle Arthrodesis with Four Cancellous Lag Screws]." *Operative Orthopadie Und Traumatologie* 17, no. 4–5 (October 2005): 345–60. doi:10.1007/s00064-005-1147-x.
41. Baciuc, C. C. "A Simple Technique for Arthrodesis of the Ankle." *The Journal of Bone and Joint Surgery. British Volume* 68, no. 2 (March 1986): 266–67.

42. Watson-Jones, R. "The classic: 'Fractures and Joint Injuries' by Sir Reginald Watson-Jones, Taken from 'Fractures and Joint Injuries,' by R. Watson-Jones, Vol. II, 4th Ed., Baltimore, Williams and Wilkins Company, 1955." *Clinical Orthopaedics and Related Research*, no. 105 (December 1974): 4–10.
43. Goetzmann, T., D. Molé, S. Jullion, O. Roche, F. Sirveaux, and A. Jacquot. "Influence of Fixation with Two vs. Three Screws on Union of Arthroscopic Tibio-Talar Arthrodesis: Comparative Radiographic Study of 111 Cases." *Orthopaedics & Traumatology, Surgery & Research: OTSR* 102, no. 5 (September 2016): 651–56. doi:10.1016/j.otsr.2016.03.015.
44. Goldberg, Andrew J., Alex MacGregor, Jill Dawson, Dishan Singh, Nick Cullen, Robert J. Sharp, and Paul H. Cooke. "The Demand Incidence of Symptomatic Ankle Osteoarthritis Presenting to Foot & Ankle Surgeons in the United Kingdom." *Foot (Edinburgh, Scotland)* 22, no. 3 (September 2012): 163–66. doi:10.1016/j.foot.2012.02.005.
45. Thordarson, David B. "Fusion in Posttraumatic Foot and Ankle Reconstruction." *The Journal of the American Academy of Orthopaedic Surgeons* 12, no. 5 (October 2004): 322–33.
46. Klouche, Shahnaz, Firas El-Masri, Wilfrid Graff, and Patrick Mamoudy. "Arthrodesis with Internal Fixation of the Infected Ankle." *The Journal of Foot and Ankle Surgery: Official Publication of the American College of Foot and Ankle Surgeons* 50, no. 1 (February 2011): 25–30. doi:10.1053/j.jfas.2010.10.011.
47. Kappler, C., R. Staubach, A. Abdulazim, M. Kemmerer, G. Walter, and R. Hoffmann. "[Hindfoot arthrodesis for post-infectious ankle destruction using an intramedullary retrograde hindfoot nail]." *Der Unfallchirurg* 117, no. 4 (April 2014): 348–54. doi:10.1007/s00113-012-2341-6.
48. Richter, D., M. P. Hahn, R. A. Laun, A. Ekkernkamp, G. Muhr, and P. A. Ostermann. "Arthrodesis of the Infected Ankle and Subtalar Joint: Technique, Indications, and Results of 45 Consecutive Cases." *The Journal of Trauma* 47, no. 6 (December 1999): 1072–78.
49. Cierny, G., W. G. Cook, and J. T. Mader. "Ankle Arthrodesis in the Presence of Ongoing Sepsis. Indications, Methods, and Results." *The Orthopedic Clinics of North America* 20, no. 4 (October 1989): 709–21.
50. Moore, Jeffrey, Wayne S. Berberian, and Manuel Lee. "An Analysis of 2 Fusion Methods for the Treatment of Osteomyelitis Following Fractures about the Ankle." *Foot & Ankle International* 36, no. 5 (May 2015): 547–55. doi:10.1177/1071100714563309.
51. Kawoosa, Altaf A., Muzamil Ahmad Baba, Iftikhar H. Wani, Omar Khursheed, Faiz A. Dar, and Arshad Bashir. "Ankle Arthrodesis Using the Ilizarov Technique in Difficult Situations - a Prospective Study with Mid-to Long-Term Follow up." *Ortopedia, Traumatologia, Rehabilitacja* 17, no. 2 (April 2015): 147–53. doi:10.5604/15093492.1157091.
52. Mückley, Thomas, Kajetan Klos, Thomas Drechsel, Claudia Beimel, Florian Gras, and Gunther O. Hofmann. "Short-Term Outcome of Retrograde Tibiotalocalcaneal Arthrodesis with a Curved Intramedullary Nail." *Foot & Ankle International* 32, no. 1 (January 2011): 47–56. doi:10.3113/FAI.2011.0047.

53. Zwipp, H., R. Grass, S. Rammelt, and C. Dahlen. "[Arthrodesis - non-union of the ankle. Arthrodesis failed]." *Der Chirurg; Zeitschrift Fur Alle Gebiete Der Operativen Medizen* 70, no. 11 (November 1999): 1216–24.
54. Suda, A. J., A. Richter, G. Abou-Nouar, M. Jazzazi, M. Tinelli, and O. E. Bischel. "Arthrodesis for Septic Arthritis of the Ankle: Risk Factors and Complications." *Archives of Orthopaedic and Trauma Surgery* 136, no. 10 (October 2016): 1343–48. doi:10.1007/s00402-016-2520-y.

ANNEXE

Annexe 1. Score de l'AOFAS (The American Orthopaedic Foot & Ankle Society)

	Points
Pain	
None	40
Mild, occasional	30
Moderate, daily	20
Severe, always present	0
Maximum walking distances (blocks)	
> 6	5
4-6	4
1-3	2
< 1	0
Gait abnormality	
None, slight	8
Obvious	4
Marked	0
Hindfoot movement (inversion + eversion %)	
75-100	6
25-74	3
< 25	0
Alignment	
Good, plantigrade foot, ankle hindfoot well aligned	10
Fair, plantigrade foot, some degree of malalignment, no symptoms	5
Poor, nonplantigrade foot, severe malalignment	0
Activity limitations, support requirements	
No limitations	10
Limitation of recreational activity	7
Limited daily, cane	4
Severe limitation, crutches	0
Walking surfaces	
No difficulty on any surface	5
Difficulty on uneven surface	3
Severe difficulties	0
Sagittal movement (flexion-extension)	
Normal or mild restricted (> 29°)	8
Moderate restricted (15-29°)	4
Severe restriction	0
Ankle hindfoot stability	
Stable	8
Definitely unstable	0

VU

NANCY, le **21 août 2017**
Le Président de Thèse

Professeur Didier MAINARD

NANCY, le **06 septembre 2017**
Pour le Doyen de la Faculté de Médecine
Le Vice-Doyen,

Professeur Marc DEBOUVERIE

AUTORISE À SOUTENIR ET À IMPRIMER LA THÈSE/ 9993

NANCY, le **08 septembre 2017**

LE PRÉSIDENT DE L'UNIVERSITÉ DE LORRAINE,

Pierre MUTZENHARDT

RÉSUMÉ DE LA THÈSE

Introduction : Le but de l'arthrodèse tibio-talo-calcanéenne est d'obtenir une cheville indolore, axée avec une fusion complète des interlignes articulaires. En cas de chirurgie itérative en contexte septique, l'enclouage transplantaire apparaît être une solution de sauvetage permettant une épargne cutanée et diminuant le risque de complications post opératoires. L'objectif principal de l'étude était d'analyser le taux de guérison de l'infection, les objectifs secondaires d'analyser la consolidation des compartiments articulaires, d'objectiver une amélioration du résultat fonctionnel et d'étudier les complications secondaires à l'ostéosynthèse.

Matériels et méthodes : Il s'agit d'une étude rétrospective multicentrique incluant tous les patients ayant bénéficié d'une arthrodèse tibio-talo-calcanéenne dans un contexte septique par un enclouage transplantaire entre 2008 et 2015. L'infection était diagnostiquée par des critères cliniques, biologiques et d'imagerie, confirmée par des prélèvements per opératoires. Tous les patients ont bénéficié d'une antibiothérapie de 6 semaines, adaptée au germe identifié. La guérison supposée de l'infection était définie par l'absence des critères cliniques et biologiques à 2 ans de l'intervention. La fusion osseuse était basée sur le suivi radiographique de la cheville en charge de face et de profil. Elle était considérée comme complète quand des travées osseuses étaient présentes au sein des interlignes tibio-astragalien et sous-talien. Le score fonctionnel était évalué par le score de l'AOFAS. Le suivi était effectué à 6 semaines, 3 mois, 6 mois, 1 an puis annuellement.

Résultats : 20 patients ont été inclus, d'âge moyen 59 ans. La durée moyenne de suivi était de 30 mois. Aucun patient n'a présenté de récurrence du sepsis à 2 ans (recul maximum : 99 mois). On retrouve une fusion complète des deux compartiments articulaires dans 86% des cas à 3 ans. Le score clinique moyen selon l'AOFAS est de 68/100 en postopératoire contre 27/100 en préopératoire. On note une amélioration des douleurs avec un score qui passe de 14/40 à 33/40 en postopératoire et un score fonctionnel qui passe de 15/45 à 29/45. On objective une régression du syndrome inflammatoire biologique avec une normalisation de la CRP entre 3 mois et un an ainsi que du taux de polynucléaires neutrophiles à 6 semaines. Les prélèvements mettaient en évidence 40% de Staphylocoque Aureus sensible.

Conclusion : Les résultats de notre étude permettent de considérer que l'arthrodèse tibio-talo-calcanéenne par enclouage transplantaire en milieu septique n'est pas une contre-indication à condition d'assurer un suivi pluri disciplinaire strict associé à une antibiothérapie adaptée au germe impliqué. Dans notre série, cette technique permet d'obtenir 100% de guérison sur un suivi moyen de 30,3 mois associé à un taux de consolidation de 86% à 3ans. L'enclouage transplantaire apparaît comme être une solution de sauvetage viable dans les cas complexes d'ostéo-arthrite de la cheville.

TITRE EN ANGLAIS : Tibiotalocalcaneal arthrodesis using a retrograde nail in the case of infected ankle: a multicenter retrospective study about 20 patients.

THÈSE : MÉDECINE SPÉCIALISÉE : chirurgie orthopédique et traumatologique, année 2017

MOTS CLES : arthrodèse, cheville, sepsis, enclouage, transplantaire

UNIVERSITÉ DE LORRAINE

Faculté de Médecine de Nancy

9, avenue de la Forêt de Haye

54505 VANDOEUVRE LES NANCY Cedex
