



HAL
open science

Ostéosynthèse des fractures péri-prothétiques de type A et B du fémur par une plaque non verrouillée avec cerclages intégrés et crochet trochantérien : étude retrospective de 45 patients avec recul moyen de 20 mois

Bertrand Gavanier

► To cite this version:

Bertrand Gavanier. Ostéosynthèse des fractures péri-prothétiques de type A et B du fémur par une plaque non verrouillée avec cerclages intégrés et crochet trochantérien : étude retrospective de 45 patients avec recul moyen de 20 mois. Sciences du Vivant [q-bio]. 2016. hal-01931899

HAL Id: hal-01931899

<https://hal.univ-lorraine.fr/hal-01931899>

Submitted on 23 Nov 2018

HAL is a multi-disciplinary open access archive for the deposit and dissemination of scientific research documents, whether they are published or not. The documents may come from teaching and research institutions in France or abroad, or from public or private research centers.

L'archive ouverte pluridisciplinaire **HAL**, est destinée au dépôt et à la diffusion de documents scientifiques de niveau recherche, publiés ou non, émanant des établissements d'enseignement et de recherche français ou étrangers, des laboratoires publics ou privés.



AVERTISSEMENT

Ce document est le fruit d'un long travail approuvé par le jury de soutenance et mis à disposition de l'ensemble de la communauté universitaire élargie.

Il est soumis à la propriété intellectuelle de l'auteur. Ceci implique une obligation de citation et de référencement lors de l'utilisation de ce document.

D'autre part, toute contrefaçon, plagiat, reproduction illicite encourt une poursuite pénale.

Contact : ddoc-thesesexercice-contact@univ-lorraine.fr

LIENS

Code de la Propriété Intellectuelle. articles L 122. 4

Code de la Propriété Intellectuelle. articles L 335.2- L 335.10

http://www.cfcopies.com/V2/leg/leg_droi.php

<http://www.culture.gouv.fr/culture/infos-pratiques/droits/protection.htm>

THÈSE

pour obtenir le grade de

DOCTEUR EN MÉDECINE

Présentée et soutenue publiquement

dans le cadre du troisième cycle de Médecine Spécialisée

par

Bertrand GAVANIER

Le 28 octobre 2016

Ostéosynthèse des fractures péri-prothétiques de type A et B du fémur par une plaque non verrouillée avec cerclages intégrés et crochet trochantérien : étude rétrospective de 45 patients avec recul moyen de 20 mois

Examineurs de la thèse :

D. MAINARD	Professeur (Nancy)	Président
H. COUDANE	Professeur (Nancy)	Juge
L. GALOIS	Professeur (Nancy)	Juge
D.BLANQUART	Docteur (Metz)	Juge



Président de l'Université de Lorraine :
Professeur Pierre MUTZENHARDT

Doyen de la Faculté de Médecine
Professeur Marc BRAUN

Vice-doyens

Pr Karine ANGIOI-DUPREZ, Vice-Doyen

Pr Marc DEBOUVERIE, Vice-Doyen

Assesseurs :

Premier cycle : Dr Guillaume GAUCHOTTE

Deuxième cycle : Pr Marie-Reine LOSSER

Troisième cycle : Pr Marc DEBOUVERIE

Innovations pédagogiques : Pr Bruno CHENUUEL

Formation à la recherche : Dr Nelly AGRINIER

Animation de la recherche clinique : Pr François ALLA

Affaires juridiques et Relations extérieures : Dr Frédérique CLAUDOT

Vie Facultaire et SIDES : Pr Laure JOLY

Relations Grande Région : Pr Thomas FUCHS-BUDER

Etudiant : M. Lucas SALVATI

Chargés de mission

Bureau de docimologie : Dr Guillaume VOGIN

Commission de prospective facultaire : Pr Pierre-Edouard BOLLAERT

Orthophonie : Pr Cécile PARIETTI-WINKLER

PACES : Dr Chantal KOHLER

Plan Campus : Pr Bruno LEHEUP

International : Pr Jacques HUBERT

=====

DOYENS HONORAIRES

Professeur Jean-Bernard DUREUX - Professeur Jacques ROLAND - Professeur Patrick NETTER

Professeur Henry COUDANE

=====

PROFESSEURS HONORAIRES

Etienne ALIOT - Jean-Marie ANDRE - Alain AUBREGE - Jean AUQUE - Gérard BARROCHE - Alain BERTRAND - Pierre BEY
 Marc-André BIGARD - Patrick BOISSEL - Pierre BORDIGONI - Jacques BORRELLY - Michel BOULANGE
 Jean-Louis BOUTROY - Serge BRIANÇON - Jean-Claude BURDIN - Claude BURLET - Daniel BURNEL
 Claude CHARDOT - Jean-François CHASSAGNE - François CHERRIER - Jean-Pierre CRANCE - Gérard DEBRY
 Emile de LAVERGNE - Jean-Pierre DESCHAMPS - Jean DUHEILLE - Jean-Bernard DUREUX - Gilbert FAURE - Gérard FIEVE
 Jean FLOQUET - Robert FRISCH - Alain GAUCHER - Pierre GAUCHER - Alain GERARD - Hubert GERARD
 Jean-Marie GILGENKRANTZ - Simone GILGENKRANTZ - Gilles GROSDIDIER - Oliéro GUERCI - Philippe HARTEMANN
 Gérard HUBERT - Claude HURIET - Christian JANOT - Michèle KESSLER - François KOHLER - Jacques LACOSTE
 Henri LAMBERT - Pierre LANDES - Marie-Claire LAXENAIRE - Michel LAXENAIRE - Alain LE FAOU - Jacques LECLERE
 Pierre LEDERLIN - Bernard LEGRAS - Jean-Pierre MALLIÉ - Philippe MANGIN - Jean-Claude MARCHAL - Pierre MATHIEU
 Michel MERLE - Pierre MONIN - Pierre NABET - Jean-Pierre NICOLAS - Pierre PAYSANT - Francis PENIN - Gilbert PERCEBOIS
 Claude PERRIN - Luc PICARD - François PLENAT - Jean-Marie POLU - Jacques POUREL - Jean PREVOT - Francis RAPHAEL
 Antoine RASPILLER - Denis REGENT - Michel RENARD - Jacques ROLAND - Daniel SCHMITT - Michel SCHMITT
 Michel SCHWEITZER - Daniel SIBERTIN-BLANC - Claude SIMON - Danièle SOMMELET - Jean-François STOLTZ
 Michel STRICKER - Gilbert THIBAUT - Gérard VAILLANT - Paul VERT - Hervé VESPIGNANI - Colette VIDAILHET
 Michel VIDAILHET - Jean-Pierre VILLEMOT - Michel WEBER

=====

PROFESSEURS ÉMÉRITES

Professeur Etienne ALIOT - Professeur Gérard BARROCHE - Professeur Pierre BEY - Professeur Jean-Pierre CRANCE - Professeur Alain GERARD - Professeure Michèle KESSLER – Professeur François KOHLER
Professeur Jacques LECLÈRE - Professeur Alain LE FAOU - Professeur Jean-Marie GILGENKRANTZ
Professeure Simone GILGENKRANTZ – Professeur Gilles GROSDIDIER - Professeur Philippe HARTEMANN
Professeur Alain LE FAOU - Professeur Pierre MONIN - Professeur Jean-Pierre NICOLAS - Professeur François PLENAT
Professeur Daniel SIBERTIN-BLANC - Professeur Jean-François STOLTZ - Professeur Paul VERT
Professeur Michel VIDAILHET

=====

PROFESSEURS DES UNIVERSITÉS - PRATICIENS HOSPITALIERS

(Disciplines du Conseil National des Universités)

42^{ème} Section : MORPHOLOGIE ET MORPHOGENÈSE

1^{ère} sous-section : (*Anatomie*)

Professeur Marc BRAUN – Professeure Manuela PEREZ

2^{ème} sous-section : (*Histologie, embryologie et cytogénétique*)

Professeur Christo CHRISTOV – Professeur Bernard FOLIGUET

3^{ème} sous-section : (*Anatomie et cytologie pathologiques*)

Professeur Jean-Michel VIGNAUD – Professeur Guillaume GAUCHOTTE

43^{ème} Section : BIOPHYSIQUE ET IMAGERIE MÉDICALE

1^{ère} sous-section : (*Biophysique et médecine nucléaire*)

Professeur Gilles KARCHER – Professeur Pierre-Yves MARIE – Professeur Pierre OLIVIER

2^{ème} sous-section : (*Radiologie et imagerie médicale*)

Professeur René ANXIONNAT - Professeur Alain BLUM - Professeur Serge BRACARD - Professeur Michel CLAUDON

Professeure Valérie CROISÉ-LAURENT - Professeur Jacques FELBLINGER

44^{ème} Section : BIOCHIMIE, BIOLOGIE CELLULAIRE ET MOLÉCULAIRE, PHYSIOLOGIE ET NUTRITION

1^{ère} sous-section : (*Biochimie et biologie moléculaire*)

Professeur Jean-Louis GUEANT - Professeur Bernard NAMOUR - Professeur Jean-Luc OLIVIER

2^{ème} sous-section : (*Physiologie*)

Professeur Christian BEYAERT - Professeur Bruno CHENUÉL - Professeur François MARCHAL

4^{ème} sous-section : (*Nutrition*)

Professeur Didier QUILLIOT - Professeure Rosa-Maria RODRIGUEZ-GUEANT - Professeur Olivier ZIEGLER

45^{ème} Section : MICROBIOLOGIE, MALADIES TRANSMISSIBLES ET HYGIÈNE

1^{ère} sous-section : (*Bactériologie – virologie ; hygiène hospitalière*)

Professeur Alain LOZNIÉWSKI – Professeure Evelyne SCHVOERER

2^{ème} sous-section : (*Parasitologie et Mycologie*)

Professeure Marie MACHOUART

3^{ème} sous-section : (*Maladies infectieuses ; maladies tropicales*)

Professeur Thierry MAY - Professeure Céline PULCINI - Professeur Christian RABAUD

46^{ème} Section : SANTÉ PUBLIQUE, ENVIRONNEMENT ET SOCIÉTÉ

1^{ère} sous-section : (*Épidémiologie, économie de la santé et prévention*)

Professeur François ALLA - Professeur Francis GUILLEMIN - Professeur Denis ZMIROU-NAVIER

3^{ème} sous-section : (*Médecine légale et droit de la santé*)

Professeur Henry COUDANE

4^{ème} sous-section : (*Biostatistiques, informatique médicale et technologies de communication*)

Professeure Eliane ALBUISSON - Professeur Nicolas JAY

47^{ème} Section : CANCÉROLOGIE, GÉNÉTIQUE, HÉMATOLOGIE, IMMUNOLOGIE

1^{ère} sous-section : (*Hématologie ; transfusion*)

Professeur Pierre FEUGIER

2^{ème} sous-section : (*Cancérologie ; radiothérapie*)

Professeur Thierry CONROY - Professeur François GUILLEMIN - Professeur Didier PEIFFERT - Professeur Frédéric MARCHAL

3^{ème} sous-section : (*Immunologie*)

Professeur Marcelo DE CARVALHO-BITTENCOURT – Professeure Marie-Thérèse RUBIO

4^{ème} sous-section : (*Génétique*)

Professeur Philippe JONVEAUX - Professeur Bruno LEHEUP

48^{ème} Section : ANESTHÉSIOLOGIE, RÉANIMATION, MÉDECINE D'URGENCE, PHARMACOLOGIE ET THÉRAPEUTIQUE

1^{ère} sous-section : (Anesthésiologie-réanimation ; médecine d'urgence)

Professeur Gérard AUDIBERT - Professeur Hervé BOUAZIZ - Professeur Thomas FUCHS-BUDER
Professeure Marie-Reine LOSSER - Professeur Claude MEISTELMAN

2^{ème} sous-section : (Réanimation ; médecine d'urgence)

Professeur Pierre-Édouard BOLLAERT - Professeur Sébastien GIBOT - Professeur Bruno LÉVY

3^{ème} sous-section : (Pharmacologie fondamentale ; pharmacologie clinique ; addictologie)

Professeur Pierre GILLET - Professeur Jean-Yves JOUZEAU - Professeur Patrick NETTER

4^{ème} sous-section : (Thérapeutique ; médecine d'urgence ; addictologie)

Professeur François PAILLE - Professeur Patrick ROSSIGNOL - Professeur Faiez ZANNAD

49^{ème} Section : PATHOLOGIE NERVEUSE ET MUSCULAIRE, PATHOLOGIE MENTALE, HANDICAP ET RÉÉDUCATION

1^{ère} sous-section : (Neurologie)

Professeur Marc DEBOUVERIE - Professeur Louis MAILLARD - Professeur Luc TAILLANDIER - Professeure Louise TYVAERT

2^{ème} sous-section : (Neurochirurgie)

Professeur Jean AUQUE - Professeur Thierry CIVIT - Professeure Sophie COLNAT-COULBOIS - Professeur Olivier KLEIN

3^{ème} sous-section : (Psychiatrie d'adultes ; addictologie)

Professeur Jean-Pierre KAHN - Professeur Raymund SCHWAN

4^{ème} sous-section : (Pédopsychiatrie ; addictologie)

Professeur Bernard KABUTH

5^{ème} sous-section : (Médecine physique et de réadaptation)

Professeur Jean PAYSANT

50^{ème} Section : PATHOLOGIE OSTÉO-ARTICULAIRE, DERMATOLOGIE ET CHIRURGIE PLASTIQUE

1^{ère} sous-section : (Rhumatologie)

Professeure Isabelle CHARY-VALCKENAERE - Professeur Damien LOEUILLE

2^{ème} sous-section : (Chirurgie orthopédique et traumatologique)

Professeur Laurent GALOIS - Professeur Didier MAINARD - Professeur Daniel MOLE - Professeur François SIRVEAUX

3^{ème} sous-section : (Dermato-vénéréologie)

Professeur Jean-Luc SCHMUTZ

4^{ème} sous-section : (Chirurgie plastique, reconstructrice et esthétique ; brûlologie)

Professeur François DAP - Professeur Gilles DAUTEL - Professeur Etienne SIMON

51^{ème} Section : PATHOLOGIE CARDIO-RESPIRATOIRE ET VASCULAIRE

1^{ère} sous-section : (Pneumologie ; addictologie)

Professeur Jean-François CHABOT - Professeur Ari CHAOUAT - Professeur Yves MARTINET

2^{ème} sous-section : (Cardiologie)

Professeur Edoardo CAMENZIND - Professeur Christian de CHILLOU DE CHURET - Professeur Yves JUILLIERE

Professeur Nicolas SADOUL

3^{ème} sous-section : (Chirurgie thoracique et cardiovasculaire)

Professeur Thierry FOLLIGUET - Professeur Juan-Pablo MAUREIRA

4^{ème} sous-section : (Chirurgie vasculaire ; médecine vasculaire)

Professeur Sergueï MALIKOV - Professeur Denis WAHL – Professeur Stéphane ZUILY

52^{ème} Section : MALADIES DES APPAREILS DIGESTIF ET URINAIRE

1^{ère} sous-section : (Gastroentérologie ; hépatologie ; addictologie)

Professeur Jean-Pierre BRONOWICKI - Professeur Laurent PEYRIN-BIROULET

3^{ème} sous-section : (Néphrologie)

Professeur Luc FRIMAT - Professeure Dominique HESTIN

4^{ème} sous-section : (Urologie)

Professeur Pascal ESCHWEGE - Professeur Jacques HUBERT

53^{ème} Section : MÉDECINE INTERNE, GÉRIATRIE, CHIRURGIE GÉNÉRALE ET MÉDECINE GÉNÉRALE

1^{ère} sous-section : (Médecine interne ; gériatrie et biologie du vieillissement ; addictologie)

Professeur Athanase BENETOS - Professeur Jean-Dominique DE KORWIN - Professeure Gisèle KANNY

Professeure Christine PERRET-GUILLAUME – Professeur Roland JAUSSAUD – Professeure Laure JOLY

2^{ème} sous-section : (Chirurgie générale)

Professeur Ahmet AYAV - Professeur Laurent BRESLER - Professeur Laurent BRUNAUD

3^{ème} sous-section : (Médecine générale)

Professeur Jean-Marc BOIVIN – Professeur Paolo DI PATRIZIO

54^{ème} Section : DÉVELOPPEMENT ET PATHOLOGIE DE L'ENFANT, GYNÉCOLOGIE-OBSTÉTRIQUE, ENDOCRINOLOGIE ET REPRODUCTION

1^{ère} sous-section : (Pédiatrie)

Professeur Pascal CHASTAGNER - Professeur François FEILLET - Professeur Jean-Michel HASCOET
Professeur Emmanuel RAFFO - Professeur Cyril SCHWEITZER

2^{ème} sous-section : (Chirurgie infantile)

Professeur Pierre JOURNEAU - Professeur Jean-Louis LEMELLE

3^{ème} sous-section : (Gynécologie-obstétrique ; gynécologie médicale)

Professeur Philippe JUDLIN - Professeur Olivier MOREL

4^{ème} sous-section : (Endocrinologie, diabète et maladies métaboliques ; gynécologie médicale)

Professeur Bruno GUERCI - Professeur Marc KLEIN - Professeur Georges WERYHA

55^{ème} Section : PATHOLOGIE DE LA TÊTE ET DU COU

1^{ère} sous-section : (Oto-rhino-laryngologie)

Professeur Roger JANKOWSKI - Professeure Cécile PARIETTI-WINKLER

2^{ème} sous-section : (Ophtalmologie)

Professeure Karine ANGIOI - Professeur Jean-Paul BERROD - Professeur Jean-Luc GEORGE

3^{ème} sous-section : (Chirurgie maxillo-faciale et stomatologie)

Professeure Muriel BRIX

=====
PROFESSEURS DES UNIVERSITÉS

61^{ème} Section : GÉNIE INFORMATIQUE, AUTOMATIQUE ET TRAITEMENT DU SIGNAL

Professeur Walter BLONDEL

64^{ème} Section : BIOCHIMIE ET BIOLOGIE MOLÉCULAIRE

Professeure Sandrine BOSCHI-MULLER

=====
PROFESSEUR ASSOCIÉ DE MÉDECINE GÉNÉRALE

Professeur associé Sophie SIEGRIST

=====
MAÎTRES DE CONFÉRENCES DES UNIVERSITÉS - PRATICIENS HOSPITALIERS

42^{ème} Section : MORPHOLOGIE ET MORPHOGENÈSE

1^{ère} sous-section : (Anatomie)

Docteur Bruno GRIGNON

2^{ème} sous-section : (Histologie, embryologie et cytogénétique)

Docteure Chantal KOHLER

43^{ème} Section : BIOPHYSIQUE ET IMAGERIE MÉDICALE

1^{ère} sous-section : (Biophysique et médecine nucléaire)

Docteur Jean-Marie ESCANYE

2^{ème} sous-section : (Radiologie et imagerie médicale)

Docteur Damien MANDRY - Docteur Pedro TEIXEIRA

44^{ème} Section : BIOCHIMIE, BIOLOGIE CELLULAIRE ET MOLÉCULAIRE, PHYSIOLOGIE ET NUTRITION

1^{ère} sous-section : (Biochimie et biologie moléculaire)

Docteure Shyue-Fang BATTAGLIA - Docteure Sophie FREMONT - Docteure Isabelle GASTIN

Docteure Catherine MALAPLATE-ARMAND - Docteur Marc MERTEN - Docteur Abderrahim OUSSALAH

2^{ème} sous-section : (Physiologie)

Docteure Silvia DEMOULIN-ALEXIKOVA - Docteur Mathias POUSSEL

3^{ème} sous-section : (Biologie Cellulaire)

Docteure Véronique DECOT-MAILLERET

45^{ème} Section : MICROBIOLOGIE, MALADIES TRANSMISSIBLES ET HYGIÈNE

1^{ère} sous-section : (Bactériologie – Virologie ; hygiène hospitalière)

Docteure Corentine ALAUZET - Docteure Héléne JEULIN - Docteure Véronique VENARD

2^{ème} sous-section : (Parasitologie et mycologie)

Docteure Anne DEBOURGOGNE

46^{ème} Section : SANTÉ PUBLIQUE, ENVIRONNEMENT ET SOCIÉTÉ

1^{ère} sous-section : (*Epidémiologie, économie de la santé et prévention*)

Docteure Nelly AGRINIER - Docteur Cédric BAUMANN - Docteure Frédérique CLAUDOT - Docteur Alexis HAUTEMANIÈRE

2^{ème} sous-section (*Médecine et Santé au Travail*)

Docteure Isabelle THAON

3^{ème} sous-section (*Médecine légale et droit de la santé*)

Docteur Laurent MARTRILLE

47^{ème} Section : CANCÉROLOGIE, GÉNÉTIQUE, HÉMATOLOGIE, IMMUNOLOGIE

1^{ère} sous-section : (*Hématologie ; transfusion*)

Docteure Aurore PERROT – Docteur Julien BROSEUS (*stagiaire*)

2^{ème} sous-section : (*Cancérologie ; radiothérapie*)

Docteure Lina BOLOTINE – Docteur Guillaume VOGIN (*stagiaire*)

4^{ème} sous-section : (*Génétique*)

Docteure Céline BONNET - Docteur Christophe PHILIPPE

48^{ème} Section : ANESTHÉSIOLOGIE, RÉANIMATION, MÉDECINE D'URGENCE, PHARMACOLOGIE ET THÉRAPEUTIQUE

2^{ème} sous-section : (*Réanimation ; Médecine d'urgence*)

Docteur Antoine KIMMOUN

3^{ème} sous-section : (*Pharmacologie fondamentale ; pharmacologie clinique ; addictologie*)

Docteur Nicolas GAMBIER - Docteure Françoise LAPICQUE - Docteur Julien SCALA-BERTOLA

4^{ème} sous-section : (*Thérapeutique ; Médecine d'urgence ; addictologie*)

Docteur Nicolas GIRERD

50^{ème} Section : PATHOLOGIE OSTÉO-ARTICULAIRE, DERMATOLOGIE ET CHIRURGIE PLASTIQUE

1^{ère} sous-section : (*Rhumatologie*)

Docteure Anne-Christine RAT

3^{ème} sous-section : (*Dermato-vénérologie*)

Docteure Anne-Claire BURSZTEJN

4^{ème} sous-section : (*Chirurgie plastique, reconstructrice et esthétique ; brûlologie*)

Docteure Laetitia GOFFINET-PLEUTRET

51^{ème} Section : PATHOLOGIE CARDIO-RESPIRATOIRE ET VASCULAIRE

3^{ème} sous-section : (*Chirurgie thoracique et cardio-vasculaire*)

Docteur Fabrice VANHUYSE

52^{ème} Section : MALADIES DES APPAREILS DIGESTIF ET URINAIRE

1^{ère} sous-section : (*Gastroentérologie ; hépatologie ; addictologie*)

Docteur Jean-Baptiste CHEVAUX

53^{ème} Section : MÉDECINE INTERNE, GÉRIATRIE, CHIRURGIE GÉNÉRALE ET MÉDECINE GÉNÉRALE

3^{ème} sous-section : (*Médecine générale*)

Docteure Elisabeth STEYER

54^{ème} Section : DEVELOPPEMENT ET PATHOLOGIE DE L'ENFANT, GYNECOLOGIE-OBSTETRIQUE, ENDOCRINOLOGIE ET REPRODUCTION

5^{ème} sous-section : (*Biologie et médecine du développement et de la reproduction ; gynécologie médicale*)

Docteure Isabelle KOSCINSKI

55^{ème} Section : PATHOLOGIE DE LA TÊTE ET DU COU

1^{ère} sous-section : (*Oto-Rhino-Laryngologie*)

Docteur Patrice GALLET

=====

MAÎTRES DE CONFÉRENCES

5^{ème} Section : SCIENCES ÉCONOMIQUES

Monsieur Vincent LHUILLIER

7^{ème} Section : SCIENCES DU LANGAGE : LINGUISTIQUE ET PHONETIQUE GENERALES

Madame Christine DA SILVA-GENEST

19^{ème} Section : SOCIOLOGIE, DÉMOGRAPHIE

Madame Joëlle KIVITS

60^{ème} Section : MÉCANIQUE, GÉNIE MÉCANIQUE, GÉNIE CIVIL

Monsieur Alain DURAND

64^{ème} Section : BIOCHIMIE ET BIOLOGIE MOLÉCULAIRE

Madame Marie-Claire LANHERS - Monsieur Nick RAMALANJAONA - Monsieur Pascal REBOUL

65^{ème} Section : BIOLOGIE CELLULAIRE

Madame Nathalie AUCHET - Madame Natalia DE ISLA-MARTINEZ - Monsieur Jean-Louis GELLY

Madame Céline HUSELSTEIN - Madame Ketsia HESS – Monsieur Hervé MEMBRE - Monsieur Christophe NEMOS

66^{ème} Section : PHYSIOLOGIE

Monsieur Nguyen TRAN

=====

MAÎTRES DE CONFÉRENCES ASSOCIÉS DE MÉDECINE GÉNÉRALE

Docteur Pascal BOUCHE – Docteur Olivier BOUCHY - Docteur Arnaud MASSON – Docteur Cédric BERBE

Docteur Jean-Michel MARTY

=====

DOCTEURS HONORIS CAUSA

Professeur Charles A. BERRY (1982)
Centre de Médecine Préventive, Houston (U.S.A)
Professeur Pierre-Marie GALETTI (1982)
Brown University, Providence (U.S.A)
Professeure Mildred T. STAHLMAN (1982)
Vanderbilt University, Nashville (U.S.A)
Professeur Théodore H. SCHIEBLER (1989)
Institut d'Anatomie de Würzburg (R.F.A)
Université de Pennsylvanie (U.S.A)
Professeur Mashaki KASHIWARA (1996)
Research Institute for Mathematical Sciences de Kyoto (JAPON)

Professeure Maria DELIVORIA-PAPADOPOULOS (1996)
Professeur Ralph GRÄSBECK (1996)
Université d'Helsinki (FINLANDE)
Professeur Duong Quang TRUNG (1997)
Université d'Hô Chi Minh-Ville (VIÊTNAM)
Professeur Daniel G. BICHET (2001)
Université de Montréal (Canada)
Professeur Marc LEVENSTON (2005)
Institute of Technology, Atlanta (USA)

Professeur Brian BURCHELL (2007)
Université de Dundee (Royaume-Uni)
Professeur Yunfeng ZHOU (2009)
Université de Wuhan (CHINE)
Professeur David ALPERS (2011)
Université de Washington (U.S.A)
Professeur Martin EXNER (2012)
Université de Bonn (ALLEMAGNE)

A notre Maître et Président de thèse,

Monsieur le Professeur D. Mainard,

Professeur de Chirurgie Orthopédique et Traumatologique
Chevalier dans l'ordre des Palmes Académiques

Vous nous avez fait l'honneur de nous confier ce travail.

Nous avons été séduit par l'étendue de vos connaissances techniques, diagnostiques et chirurgicales.

Votre investissement dans les domaines clinique et en recherche fondamentale et appliquée force le respect.

Merci de nous avoir accueilli dans votre équipe. Nous souhaitons nous montrer digne de la confiance que vous nous accordez.

Que ce travail soit l'expression de notre profond respect et de notre fidèle dévouement.

A notre Maître et juge,

Monsieur le Professeur H. Coudane,

Professeur de Médecine Légale et de Droit de la Santé (option clinique)
Ex-Doyen de la Faculté de Médecine de Nancy
Chevalier dans l'Ordre national de la Légion d'Honneur
Officier dans l'Ordre des Palmes Académiques
Officier dans l'Ordre national du Mérite

Nous vous sommes extrêmement reconnaissant d'avoir accepté de juger ce travail et vous en remercions.

Nous avons été séduit par votre sens diagnostique et vos qualités pédagogiques.

Nous vous remercions d'avoir encadré nos premiers pas en chirurgie orthopédique en tant qu'externe dans votre service.

Veillez trouver en ce travail le témoignage de notre profond respect.

A notre Maître et juge,

Monsieur le professeur L. Galois

Professeur de Chirurgie Orthopédique et Traumatologique

Nous avons été séduit par vos qualités pédagogiques et l'étendue de vos connaissances.

Vous nous avez épaulé au cours de ces années d'internat et vos conseils restent un apport inestimable dans notre pratique chirurgicale quotidienne.

Que ce travail soit l'expression de notre profond respect.

A notre Maître et juge,

Monsieur le docteur D. BLANQUART

Docteur en Chirurgie Orthopédique et Traumatologique

Nous vous sommes extrêmement reconnaissant d'avoir accepté de juger ce travail et vous en remercions.

Nous avons été séduit par votre dextérité chirurgicale, vos qualités pédagogiques et votre capacité à rendre les choses simples.

Nous vous remercions d'avoir encadré nos premiers pas en chirurgie prothétique.

Veillez trouver en ce travail le témoignage de notre profond respect.

A nos maîtres d'internat, Praticiens Hospitaliers et Chefs de clinique

Qui ont contribué à notre formation :

Monsieur le Professeur Mainard,
Monsieur le Professeur Coudane,
Monsieur le Professeur Molé, pour son charisme et sa passion chirurgicale
Monsieur le Professeur Galois,
Monsieur le Professeur Sirveaux, pour ses qualités pédagogiques,
Monsieur le Professeur Journeau, pour sa dextérité chirurgicale et intellectuelle,

Monsieur le Professeur Grosdidier, pour son charisme et son paternalisme,
Monsieur le Docteur Mangeney, pour m'avoir soutenu lors de mes premiers pas de jeune interne,

Monsieur le Docteur Chammas, pour m'avoir enseigné autant d'astuces dans mes débuts,

Madame le Docteur Perez, pour son enseignement quotidien,
Monsieur le Docteur Reibel, pour toutes les matinées by-pass,
Monsieur le Docteur Serradori, merci pour ton sérieux, ton professionnalisme

Monsieur le Docteur Fouquet,
Madame le Docteur Anne,
Madame le Docteur Siat, pour les semaines de chirurgie thoracique,
Monsieur le Docteur Roche, pour sa virtuosité chirurgicale,
Monsieur le Docteur Philippe,
Madame le Docteur Leyder,
Monsieur le Docteur André,
Monsieur le Docteur Block,
Monsieur le Docteur Poircuitte, tu m'as tellement appris de choses, je ne sais pas comment je pourrais te remercier : ma solution est d'essayer de te ressembler professionnellement parlant.

Monsieur le Docteur Nespola, merci pour cette année passée avec toi, tu m'as appris des attitudes indispensables à avoir auprès des patients.

Madame le Docteur Goffinet,
Madame le Docteur Muller,
Madame le Docteur Mezzine,
Madame le Docteur Aslan,
Madame le Docteur Jouffroy, pour toutes vos explications, votre passion chirurgicale et tout les cotyles que j'ai pu voir,
Monsieur le Docteur Wolff, pour les matinées scoliose et les okay,
Monsieur le Docteur Boileau, commencez, j'arrive, je suis dans le vestiaire,

Monsieur le Docteur Zniber, pour ton calme et ta tranquillité chirurgicale

Monsieur le Docteur Nguyen, pour ta capacité à être vraiment dans trois ou quatre salles différentes en même temps,

Madame le Dr Vidil, pour ton enseignement minutieux de la chirurgie du membre supérieur,

Monsieur le Dr Riouallon, pour ton enseignement de la chirurgie du rachis et ta disponibilité pour tout avis chirurgical urgent concernant les cotyles,

Monsieur le Docteur Dromzee, pour tout ce que tu m'as appris en si peu de temps,

Monsieur le Docteur Desportes,

Monsieur le Docteur Gross, merci pour tout ce que tu m'as appris dans les derniers moments de mon internat, j'essayerai de tout retenir et de le transmettre aux prochains.

Monsieur le Docteur Belleville, merci d'avoir su m'apprendre la patience pour parler à certains patients, merci pour tout ce que tu m'as appris.

Madame le Docteur Bevilacqua, pour votre disponibilité et vos compétences,

Monsieur le Docteur Yvroud, pour votre sens pratique et votre rigueur pour le lavage,

Monsieur le Docteur Pénétrat, pour ton enthousiasme à enseigner,

Monsieur le Docteur Turell, pour toutes les explications même si je ne les ai pas toutes entendues,

Monsieur le Docteur Piton, pour les explications passionnées de la navigation chirurgicale,

Monsieur le Docteur Milin, merci, tu as été la première personne qui m'a encadré chirurgicalement alors que j'étais externe,

Monsieur le Docteur Seivert

Monsieur le Docteur Mangin

Messieurs les Docteurs P.Kauffmann, P.Renard et JH.Aubrion pour tout ce que j'ai appris en remplacements sur la chirurgie orthopédique mais aussi sur l'art de vivre, le vin et les digos.

A **Mélanie**, sans qui tout ça n'aurait pas été possible. Merci d'avoir su me soutenir durant tous les moments difficiles de ma vie. Tes conseils m'ont toujours été indispensables. Sans toi je n'aurais pas réussi.

Tu me combles de bonheur tous les jours encore un peu plus. Tu es une femme merveilleuse et depuis peu une mère fantastique.

Je ne saurai jamais te remercier assez pour tout ce que tu fais pour moi.

Je t'aime telle que tu es et je t'aimerai telle que tu seras...

A **Eléonore**, ma merveilleuse fille qui fera de moi ce qu'elle veut. Tu me donnes le plus beau rôle de ma vie, chaque jour. Ta seule présence est une source de bonheur inépuisable.

J'espère pouvoir te guider sur le chemin de la vie et te transmettre qu' « on ne voit bien qu'avec le cœur. L'essentiel est invisible pour les yeux. »

A ma famille

A mes parents,

Papa, merci de tous tes enseignements de la vie, sportifs ou culturels. Tu m'as indiscutablement donné toutes les chances pour m'accomplir dans la vie. J'espère pouvoir devenir un père aussi prévoyant pour ses enfants.

Maman, ta douceur et ta justesse m'ont permis de grandir dans la quiétude et la sérénité. Le réconfort que tu m'as toujours apporté m'a été et reste infini.

Maman, Papa, merci d'avoir pris le temps de relire cette thèse pour en supprimer les fautes d'orthographe. Merci de tout ce que vous avez fait pour moi de ma naissance à aujourd'hui. Je suis un « quatrième » comblé et plein de joie d'avoir une famille aussi formidable.

A ma sœur **Sabine**, ton dévouement à la lecture dans mon enfance m'a permis d'aborder mes premiers grands classiques de la littérature française. Merci d'avoir cette sensibilité féminine parmi la fratrie, merci de nous avoir organisé nos vacances et nos activités quand nous étions plus jeunes. Il fallait bien que quelqu'un réfléchisse quand nous étions 3 à vouloir imposer la loi du plus fort...

A mes frères **Benoît et Grégoire** merci de m'avoir fait grandir plus vite dans mes jeunes années, merci de m'avoir fait découvrir autant de choses. Et surtout je sais ce que vous allez me dire en cette occasion si particulière. Vous allez me demander si au fond « c'est une bonne situation, ça, chirurgien orthopédique? ». Ce à quoi je vais vous répondre : « Mais, vous savez, moi je ne crois pas qu'il y ait de bonne ou de mauvaise situation. Moi, si je devais résumer ma vie aujourd'hui avec vous, je dirais que c'est d'abord des rencontres, des gens qui m'ont tendu la main, peut-être à un moment où je ne pouvais pas, où j'étais seul chez moi, ah la P1...). Et c'est assez curieux de se dire que les hasards, les rencontres forgent une destinée... Parce que quand on a le goût de la chose, quand on a le goût de la chose bien faite, le beau geste, parfois on ne trouve pas l'interlocuteur en face, je dirais, le miroir qui vous aide à avancer. Alors ce n'est pas mon cas, comme je le disais là, puisque moi au contraire, j'ai pu ; et je dis merci à la vie, je lui dis merci, je chante la vie, je danse la vie... Je ne suis que clou gamma, plaque DHS, forets et mèches ! Et finalement, quand beaucoup de

gens aujourd'hui me disent « Mais comment fais-tu pour avoir cette humanité avec tes co internes », eh ben je leur réponds très simplement. Je leur dis que c'est ce goût de la prothèse bien posée, de la fracture bien réduite, de l'enclouage parfait, ce goût donc qui m'a poussé aujourd'hui à entreprendre une ostéotomie tibiale de valgisation, mais demain, qui sait, peut-être seulement à me mettre au service de la communauté, à faire le don, le don de soi... ».

Parce qu'une encyclopédie des films à la c** ça ne s'oublie pas comme ça...

Maman, Papa, Sabine, Benoît, Grégoire, la famille que nous formons est un modèle pour moi. J'y suis profondément attaché et elle reste mon modèle. Je vous aime.

A mes neveux et nièces : **Alexandra, Adrien, Ludovic, Antoine, Pierre, Lucie et Quentin**, mon filleul, merci pour vos sourires et votre énergie à chaque instant. Merci de partager votre extraordinaire joie de vivre.

Aux **Elu(e)s**,

A **Angelina**, merci d'apporter la touche corse à la famille. Patiente et déterminée, tu es un élément solide de notre famille.

A **Déborah**, généreuse et spontanée, tu n'aies jamais en reste pour essayer de faire plaisir aux autres.

A **Nicolas**, Nickox, je peux facilement dire que tu es mon beau-frère préféré. Ta franchise nous est précieuse.

A tous mes oncles et tantes, cousins et cousines, Gavanier comme Olivier, je vous remercie de tous ces beaux moments passés en famille.

A **Papi Pierre et Mamie Odette**, vous êtes partis alors que j'étais encore jeune, vous garderez toujours une place dans mon cœur. Papi, merci de m'avoir initié au jardinage. Mamie, ton extraordinaire patience et ta douceur sont exemplaires. J'aimais être ton petit « bulldozer ».

A **Papi Gérard**, merci de tout ce que tu m'as enseigné. Le bonheur que j'ai pu lire dans tes yeux lorsque je t'ai annoncé ma carrière de médecin restera gravé en moi. Tu es l'Exemple d'une vie.

A **Christian**, merci de m'avoir accompagné depuis ma plus jeune enfance. Tu as été présent à tous les événements importants de ma vie et tu y a même largement contribué.

A **Mamie Francette**, merci pour tout ce que tu as fait pour moi, pour tous ces livres de médecine que tu as du porter d'Odéon jusqu'au 63. Merci de ton accueil toujours chaleureux. Ton foyer reste un havre de paix où j'aime me retrouver. Tu es une grand-mère et une arrière-grand-mère exceptionnelles.

A toute ma famille, vous méritez bien plus que ces quelques lignes...

A ma deuxième famille : ma belle-famille !

A mes beaux-parents, **Philippe et Françoise**, merci de m'avoir accueilli avec autant de gentillesse dès ma première apparition chez vous. Je me sens chez vous presque comme chez moi. Merci d'apporter autant d'attention à notre petite Eléonore.

A **Blandine**, la petite sœur que je n'ai jamais eu. J'aime notre complicité et nos échanges Snapchat. Je regrette de ne pas pouvoir te voir plus souvent. Intelligente et déterminée, tu as toutes les clés en mains.

A **Maurice et Bernadette**, vous êtes déjà partis mais je suis heureux d'avoir pu vous connaître.

A **Pierre et Madeleine**, merci de votre gentillesse et de toutes les attentions que vous avez pour Mélanie, Eléonore et moi.

A toute la famille Bénardais et toute la famille Girard, les moments passés avec vous sont toujours un plaisir pour moi, je suis heureux de pouvoir faire partie de votre famille.

A mes amis du lycée, on ne se voit pas souvent mais à chaque fois c'est un plaisir :

Julien, je me souviens parfaitement du jour où tu m'as accueilli au « Chanel », comme tu disais... Merci de m'avoir soutenu depuis ce jour.

Benoît, jovial et sincère, grâce à toi les heures de cours sont devenues plaisantes. Notamment les cours de philosophie et nos propres tests de Rorschach...

François-Xavier, j'ai pu apprécier tout au long de ces années ta distinction naturelle et ta générosité. Malgré cette générosité, tu n'auras malheureusement jamais réussi à me transmettre ton virus des maths... Ta détermination est un exemple.

Erwan, merci pour tout ce que tu as partagé avec moi, tu es un ami exceptionnel et un témoin irréprochable. Tes conseils sont toujours avisés et ton aide précieuse. Ne change pas.

A mes amis de médecine :

Merci pour tous ces bons moments entre amis.

Votre présence et votre aide dans tous les moments importants de la vie et dans ceux, moins importants, plus futiles, me sont précieuses. Nos presque 10 ans de vacances au ski et d'été, à jouer non pas au Scrabble mais plutôt au Trivial ou ... à la MER nous rapprochent. On ne peut pas mettre ces, presque, 10 ans sur papier. De la Garonne à la Nouvelle Calédonie, en passant par la mer de Thaïlande, on n'a jamais connu de marées basses mais seulement des marées hautes. L'année prochaine combien seront là ? 4, 3, 2, 1... 23 ! Alors bien sûr, on a quasiment 30 ans, certains sont mariés, d'autres ont un gamin, et beaucoup font médecin, mais on ne s'est pas encore tout dit. Une chose est certaine, on a tous réussi et on devient des grands hommes. Vous êtes formidables les copains !

Adrien, observateur et posé, tu es un ami fiable avec qui il est facile de discuter. Ton sens de l'observation se révèle tout particulièrement dans les magnifiques photos que tu fais.

Alexandre, calme et réservé, merci de prendre soin de notre Chab.

Apolline, toujours disponible et d'une infinie gentillesse, merci d'être toujours là pour moi mais aussi et surtout pour Mélanie. Merci d'avoir pris soin de ma fille dès sa naissance. Toujours joviale, reste telle que tu es.

Arnaud, merci d'égayer nos soirées et nos vacances par ta présence. J'espère qu'un jour je pourrais faire un peu de dériveur avec toi. Sous ce géant blond se cache un cœur en or.

Basile, je te proposerais bien un dernier speed ball mais je sais qu'il y en aura toujours d'autre. Merci pour cette merveilleuse D1 passée à tes côtés. Intelligent et généreux, merci d'avoir accepté d'être le parrain de ma fille je suis sûr que tu seras aussi parfait dans ce rôle que dans celui d'ami.

Christelle, dynamique, c'est toujours un plaisir de te voir. Tu as toujours une attention délicate pour les gens...

Clément, heureusement qu'une bière nous a fait faire connaissance, sinon j'aurais raté un ami véritable, sincère et généreux.

Delphine, incontestablement généreuse, tu es depuis le début « la fille du groupe » (enfin on t'appelait plutôt « notre copain à nichons »). Même partie à Lyon, tu restes aussi présente. Merci de ton amitié sans faille.

Laura, merci pour cette longue amitié, commencée au lycée et continuée sur les bancs de la fac... Toujours le même sens du détail et de l'attention qui fera plaisir. En souvenir de la Thaïlande et en attendant les prochaines « Full Moon Party »...

Laurianne, tu as été repérée à ton WEI, pour le plus grand bonheur de notre groupe d'amis. Déterminée, c'est certainement une de tes plus grandes qualités. Même Parisienne, tu ne nous snobes pas. Tu es toujours attendue lors de tes retours.

Linda, merci de prendre autant soin de Pierre à Lille. Il a besoin de toi. Je suis impatient de mieux te connaître.

Marc, mon frère de faluche, merci de m'avoir soutenu, je suis bien content d'avoir partagé quasi toutes mes soirées avec toi en P2 et D1. Finis les longues après-midi babyfoot mais tu es devenu ma référence ECG (facile !). Tu es toujours présent pour tes amis, ne change pas !

Marine, merci de ta gentillesse et de ta joie que tu sais toujours partager avec les autres.

Marion, je resterai toujours le gardien de tes oreilles en souvenir de trois années de salle bleue où on partageait notre table. Franche et spontanée, ne change pas.

Marjorie, ta présence est toujours un plaisir depuis qu'on se connaît. Je sais que ça ne changera pas. Toujours prévoyante, réaliste et généreuse, passer du temps avec toi est toujours un agréable moment.

Mathieu, merci pour ces vacances plongée passées et à venir. Calme et intelligent, merci de ta simplicité et de ta disponibilité à tout moment.

Nicolas, un ami qu'il est toujours utile d'avoir dans son équipe au Trivial... Un ami sincère avec un humour hors norme. La plaisanterie est toujours fine, le clin d'œil présent.

Paul, merci d'être le papa du groupe, sans toi on ne partirait plus ensemble depuis longtemps, merci pour tes belles traces hors-pistes même si je ne suis pas certain qu'il faille toujours les suivre...

Pierre, la Bretagne et le bateau nous ont rapprochés au cours d'une soirée il y a longtemps. Merci d'avoir su trouver l'âme du jeu des petits papiers... Je suis heureux de te compter parmi mes amis.

Pierre, merci de ta gentillesse et de ton amitié, on ne se voit pas très souvent mais à chaque fois que tu reviens c'est comme si tu n'étais jamais parti dans le Chnord.

Séverine, merci pour les after canapé, je sais qu'on peut discuter de tout avec toi et dans toutes circonstances. Douce et énergique tu peux être un formidable guide en voyage. Brillante, tu mènes déjà tes projets vers le succès.

Tara, merci pour ces belles discussions sous ces beaux ciels étoilés, je sais qu'on peut toujours compter sur toi pour des conseils dans les bons comme dans les mauvais moments.

Thomas, merci pour ces belles années post P1, mais aussi pour une P1 réussie avec Julien et Laura. Tu as été l'exemple à suivre pour réussir ma P1.

Maxime, merci pour l'initiation au squat ou au malaise post course à pied,

Kiff, merci pour ton humour décapant et parfois un peu noir,

J'espère qu'on continuera de se voir même avec la distance qui nous sépare !

A mes co-internes :

Marc, Sophie, Emilie et Camille, une équipe de Puissance. Tout simplement la meilleure équipe d'internes qui soit. Ne changez pas, restez comme vous êtes... (PS, j'ai apporté ma deuxième paire de chaussures) !

Stéphane, mon co-interne des premières heures de chirurgie orthopédique, merci pour tout ce qu'on a fait ensemble. Quel que soit le stage, il a toujours été réussi grâce à ta présence. Merci.

Fayçal, ou Scratch, merci de ta gentillesse et de ta sincérité à toutes heures, j'espère que tu resteras comme ça...

Benjamin, merci pour ce semestre partagé avec toi, toujours souriant et solidaire, tu es un des meilleurs co-internes de secteur que j'ai eu.

Thomas, merci d'avoir partagé toutes tes expériences de jeune interne pour que nos débuts soient moins difficiles avec Stéphane. Dommage que je n'ai pas été ton interne, tu m'aurais appris plein de choses...

Adrien, Delphine, Julien, Romain, Victor, François, Michael, Manuela, Eva, Valentin, Pierre-Emmanuel, Peter, Mohammed, Elias, Camille, Yohan, David, Anne-Charlotte et Jauffrey, merci d'avoir partagé les bureaux des internes, les plannings de garde, les soirées de fin de stage... Je suis fier d'avoir travaillé avec vous.

Merci aux équipes des différents services et blocs que j'ai parcourus.

SERMENT

« **A**u moment d'être admis à exercer la médecine, je promets et je jure d'être fidèle aux lois de l'honneur et de la probité. Mon premier souci sera de rétablir, de préserver ou de promouvoir la santé dans tous ses éléments, physiques et mentaux, individuels et sociaux. Je respecterai toutes les personnes, leur autonomie et leur volonté, sans aucune discrimination selon leur état ou leurs convictions. J'interviendrai pour les protéger si elles sont affaiblies, vulnérables ou menacées dans leur intégrité ou leur dignité. Même sous la contrainte, je ne ferai pas usage de mes connaissances contre les lois de l'humanité. J'informerai les patients des décisions envisagées, de leurs raisons et de leurs conséquences. Je ne tromperai jamais leur confiance et n'exploiterai pas le pouvoir hérité des circonstances pour forcer les consciences. Je donnerai mes soins à l'indigent et à quiconque me les demandera. Je ne me laisserai pas influencer par la soif du gain ou la recherche de la gloire.

Admis dans l'intimité des personnes, je tairai les secrets qui me sont confiés. Reçu à l'intérieur des maisons, je respecterai les secrets des foyers et ma conduite ne servira pas à corrompre les mœurs. Je ferai tout pour soulager les souffrances. Je ne prolongerai pas abusivement les agonies. Je ne provoquerai jamais la mort délibérément.

Je préserverai l'indépendance nécessaire à l'accomplissement de ma mission. Je n'entreprendrai rien qui dépasse mes compétences. Je les entretiendrai et les perfectionnerai pour assurer au mieux les services qui me seront demandés.

J'apporterai mon aide à mes confrères ainsi qu'à leurs familles dans l'adversité.

Que les hommes et mes confrères m'accordent leur estime si je suis fidèle à mes promesses ; que je sois déshonoré et méprisé si j'y manque ».

1. Table des matières

2.	Introduction.....	30
3.	Rappel historique sur la prothèse totale de hanche.....	32
4.	Anatomie du fémur	35
a.	Partie proximale :	36
i.	La tête (caput femoris) :	36
ii.	Le col (collum femoris) :	36
iii.	Les trochanters :	36
iv.	Tubercule :	37
v.	Ligne intertrochantérique : (linea intertrochanterica).....	37
b.	Partie moyenne.....	37
i.	Le corps :	37
ii.	La ligne âpre : (linea aspera)	37
c.	Partie distale :	38
i.	La surface patellaire :	38
ii.	Les condyles :	38
5.	Classification des fractures péri prothétiques du fémur.....	42
a.	Classifications anatomiques	42
i.	Classification de Parrish	42
ii.	Classification d’Alikhan.....	42
iii.	Classification de Van Elegen.....	43
b.	Classifications prothétiques.....	43
i.	Classification de WHITTAKER.....	43
ii.	Classification de HARRINGTON	43
iii.	Classification de JOHANSSON	43
iv.	Classification de BETHEA.....	44
v.	Classification de Lowenhielm	44
vi.	Classification de ROFFMAN	44
vii.	Classification de COOKE.....	44
viii.	Classification de SEROCKI.....	45
ix.	Classification de l’American Academy of Orthopaedic Surgeons.....	45
x.	Classification de Vancouver	45
xi.	Capital osseux fémoral	50

6.	Epidémiologie, facteurs de risques et morbi-mortalité	50
a.	Epidémiologie des fractures de l'extrémité proximale du fémur (FEPP)	50
b.	incidences des fractures sur prothèse totale de hanche	51
c.	Facteurs de risques	51
i.	Facteurs généraux :	51
ii.	L'ostéoporose :	52
iii.	Autres pathologies particulières	52
iv.	Diminution de la résistance osseuse	52
v.	Types d'implants	54
vi.	Technique chirurgicale	54
vii.	Zone de concentration de contraintes	55
viii.	Perte de substance corticale ou ostéolyse	55
ix.	Descellement fémoral	55
x.	Chirurgie de reprise	56
xi.	Raideurs articulaires	56
xii.	Autres	56
d.	Morbi-mortalité	56
7.	Indication chirurgicale en fonction du stade de Vancouver	56
a.	Fractures proximales intéressant les trochanters : type Ag ou A1	57
b.	Fractures situées au niveau de la tige fémorale : type B	57
i.	Type B1	57
ii.	Type B2	57
iii.	Type B3	57
c.	Fractures situées sous la tige : type C	58
d.	Fractures entre implants : type D	58
e.	Cas particuliers	58
f.	Indications thérapeutiques selon le symposium de la SOFCOT (société française de chirurgie orthopédique et traumatologique) en 2005 :	59
8.	Voie d'abord chirurgical pour l'ostéosynthèse d'une FPF	59
a.	Rappel généraux	59
b.	Voie postéro-externe de la diaphyse fémorale	60
9.	Technique opératoire de la plaque GTR cable ready (ZIMMER)	61
a.	Mise en place de la plaque et des câbles	61

b.	Réduction de la fracture	61
c.	Tension et verrouillage des câbles	62
d.	Vissage	63
e.	Verrouillage final et fermeture	64
10.	Les plaques sur le marché	66
a.	La Mennen plate	66
b.	Les plaques Dall-Miles, Stryker	66
c.	Les plaques Depuy-Synthes	67
i.	Système LCP (locking compression plate) pour fémur proximal	67
ii.	Plaque à crochet LCP pour fémur proximal	69
iii.	Less Invasive Stabilisation Système (LISS)	70
d.	La plaque Newclip-Technics	71
e.	Le Peri-loc PFP (proximal femur locking plate) de chez Smith&Nephew	72
f.	Les plaques ZIMMER-BIOMET	72
i.	Plaque NCB (Non Contact Bridging) pour fractures péri prothétiques du fémur	72
ii.	Le système GTR cable-ready	73
g.	La plaque parfaite n'existe pas	75
11.	Article en français	76
a.	Résumé	77
b.	Introduction	78
c.	Patients et méthodes	79
i.	Patients	79
ii.	Matériel	79
iii.	Technique opératoire	79
iv.	Méthode d'évaluation	80
d.	Résultats	80
e.	Discussion	81
f.	Conclusion	83
12.	Bibliographie	84
13.	Article en anglais	89

2. Introduction

Avec la généralisation de l'arthroplastie de hanche, tout chirurgien orthopédiste sera, un jour ou l'autre, confronté au difficile problème de la prise en charge et du traitement d'une fracture du fémur survenant après arthroplastie de hanche.

L'expérience individuelle que les chirurgiens peuvent avoir de ces fractures est limitée : d'abord, parce que cette complication est pour l'instant encore relativement rare, ensuite, parce que c'est le plus souvent une urgence qui rend le transfert rapide du patient en milieu spécialisé.

La perte de continuité osseuse du fût osseux fémoral, en cas d'arthroplastie de hanche, représente souvent une difficulté technique importante. Il s'agit en effet d'un os porteur soumis à des contraintes majeures en compression, torsion et cisaillement.

La prise en charge est parfois compliquée par le descellement de la prothèse, et le pronostic vital peut être mis en jeu.

La connaissance parfaite de cette complication, de ses différentes possibilités thérapeutiques, mais aussi de ses méthodes de prévention est donc nécessaire. Il s'agit en effet d'un problème d'actualité en raison du vieillissement de la population et de l'augmentation du nombre de prothèses implantées par an, mais aussi de la mise en place de prothèses chez des patients de plus en plus jeunes dont le capital fonctionnel doit être préservé.

Le principal souci du chirurgien sera de redonner à ces patients la possibilité de se remettre en charge sur une prothèse stable et indolore dans les meilleurs délais.

De nombreuses classifications des fractures fémorales péri prothétiques ont été proposées, celle de Vancouver décrite par Duncan paraît la mieux adaptée car elle prend en compte le siège du trait de fracture, la stabilité de l'implant et la qualité du stock osseux.

La première partie sera consacrée à l'anatomie du fémur, à l'épidémiologie ainsi qu'aux facteurs de risques des fractures péri prothétiques de hanche. Il s'agira aussi de voir les différentes classifications de ces fractures ainsi que les moyens d'ostéosynthèse de celles-ci. Nous finirons par la présentation des différents matériels à disposition pour synthèses ces fractures et par la description de la technique opératoire.

La deuxième partie portera sur l'étude multicentrique rétrospective de 45 cas de fracture péri prothétiques de hanche synthésées par plaque GTR cable ready Zimmer entre 2010 et 2015.

PREMIERE PARTIE :
ETAT DES CONNAISSANCES

3. Rappel historique sur la prothèse totale de hanche

Au début du vingtième siècle, pour remplacer le cartilage usé de nombreux matériaux sont utilisés entre la tête du fémur et le cotyle : plâtre, buis, caoutchouc, plomb, zinc, cuivre, or, argent mais aussi un fragment de vessie de porc... Rien ne fonctionne : trop fragile, trop mou, trop toxique...

Les premiers résultats convaincants sont obtenus, en 1923, par Smith-Petersen. Ce chirurgien américain extirpe du dos d'un patient un éclat de verre resté en place une année et parfaitement supporté. L'observation de cette réaction lui donne l'idée de construire de fins moules de verre qu'il interpose entre les deux surfaces de la hanche. Cette lentille de quelques millimètres d'épaisseur « guide le travail de réparation de la nature ». Toutefois l'inconvénient de cette méthode est sa fragilité.

Durant les années qui suivent quelques tentatives voient le jour. Les résultats sont peu concluants et les interventions très peu nombreuses.

Ce sont les frères Judet qui conçurent, en France, en 1946, la première prothèse posée en nombre. Jean Judet n'a jamais aimé le blocage de l'articulation (arthrodèse) proposé à l'époque pour soulager les arthroses sévères. A partir de 1946, ces deux chirurgiens remplacent la tête fémorale par une sphère de même calibre en acrylique. Celle-ci est fixée par un pivot en métal qui traverse de part en part le col du fémur.



Maîtrise orthopédique

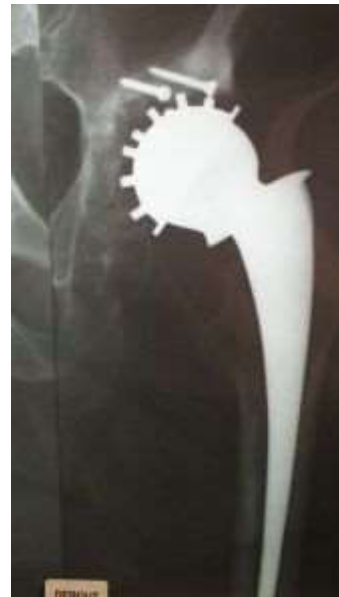A cette époque le problème rencontré par les chirurgiens est la mauvaise fixation à l'os de la nouvelle tête du fémur. A ce titre l'américain Austin Moore est l'un des pionniers de la prothèse de hanche. Celui-ci propose, en 1950, une méthode de fixation révolutionnaire pour l'époque et encore utilisée aujourd'hui : la tête métallique est portée par une tige fichée dans le canal médullaire du fémur.



Maîtrise orthopédique

Dans les années 50 la fracture du col du fémur était une cause de décès fréquente. Le pronostic de cette lésion a été transformé par cette prothèse. Les patients pouvaient remarcher le lendemain de l'intervention.

Toutefois dans l'arthrose l'usure est double. Elle touche la tête fémorale mais aussi le cotyle. Depuis 1941, en Angleterre, Mac Kee cherche à résoudre ce problème. Il choisit le métal pour remplacer les deux surfaces articulaires. La tête fémorale roule contre un cotyle osseux recouvert d'une coque métallique. Il implante sa prothèse pour la première fois en 1951. Cette prothèse est faite en métal vitalium (alliage de chrome et cobalt).

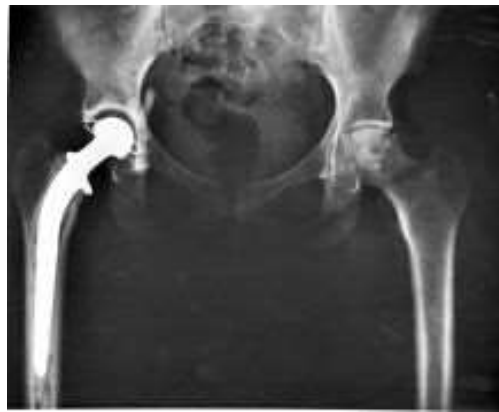

Maîtrise orthopédique

De 1956 à 1960, 26 patients seront opérés. Les résultats sont assez satisfaisants à plus de 10 ans mais dans 10 cas sur 26 c'est un échec par descellement ou bris de la prothèse.

1960 marque le début d'une révolution dans le domaine de la prothèse de hanche. Sir John Charnley propose un nouveau matériau, une nouvelle fixation au ciment, une nouvelle taille de tête prothétique (plus petite) et une nouvelle voie d'abord. A partir de 1970, plus d'un million de ces prothèses se poseront.

Pour Charnley la clef de la réussite dépend de la diminution du frottement entre les deux surfaces articulaires responsable du « grippage » si préjudiciable aux prothèses métal-métal de Mac Kee. Après plusieurs années de recherche, il propose en 1962, un cotyle en plastique dur (polyéthylène) associé à une toute petite tête fémorale métallique de 22 mm. En effet la démonstration est mathématique : pour un même couple, plus la tête fémorale est petite et moins le frottement est important. C'est la fameuse prothèse « à faible friction » (low friction arthroplasty). Il utilise pour la fixation de ses prothèses du ciment emprunté aux chirurgiens dentistes : le polyméthacrylate de méthyl.



Maîtrise orthopédique

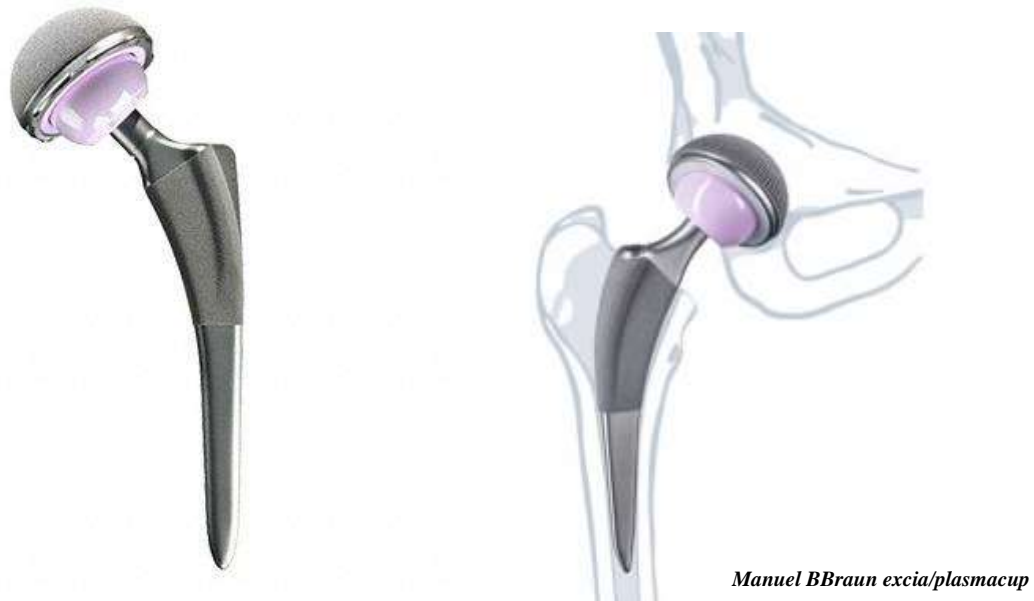Avant Charnley une prothèse de hanche durait 5 à 10 ans, après lui elles tiendront 10 à 15 ans.

Entre 1970 et nos jours, de nouvelles innovations apparaissent. Un nouveau couple de friction est inventé par Boutin en 1970 : le couple céramique-céramique. Le cotyle est en céramique et la pièce fémorale est en deux parties, une tête en céramique emboîtée sur un cône morse d'une tige fémorale en métal.

La fixation sans ciment apparaît également, de nombreux chirurgiens y participent et tous s'inspirent du corail en reproduisant une surface rugueuse sur le métal pour que l'os s'y intégre. Les noms les plus connus sont Judet en France (1971), Lord en Angleterre (1974) ou Engh aux Etats Unis (1977).

Dans les dernières années, la fixation sans ciment s'est améliorée, la tige fémorale est recouverte d'une surface traitée avec de l'hydroxyapatite pour favoriser l'ostéointégration de la tige. Les voies d'abord ont changées pour respecter les muscles périarticulaires : ce sont les voies mini-invasives réalisées avec de mini-incisions.

Voici un exemple d'une prothèse totale de hanche moderne avec un couple céramique-céramique et un revêtement proximal en hydroxyapatite sur la tige.



De façon classique, une PTH se compose de deux parties :

-la tige fémorale pénétrant le canal médullaire à l'extrémité supérieure du fémur ; porteuse à son extrémité supérieure, de la tête fémorale prothétique caractérisée par son petit diamètre en comparaison de la tête fémorale anatomique.

-la cupule, ou cotyle, s'insérant dans la cavité cotyloïdienne.

L'articulation prothétique fonctionne comme la hanche par rotation de la tête fémorale dans la pièce cotyloïdienne.

4. Anatomie du fémur

Le fémur est l'os le plus long, le plus gros (par son volume), et le plus solide (quand on prend en compte sa résistance aux contraintes mécaniques, par exemple la contraction des muscles...) du corps humain. Le fémur se compose d'un corps (la partie centrale ou diaphyse) et de deux extrémités ou épiphyses. Un col extrêmement court unit la tête fémorale à la diaphyse. La tête fémorale fémur a la forme de 2/3 de sphère (une énarthrose) s'emboîtant dans l'acétabulum de l'os coxal. En situation proximale, au niveau de l'épiphyse, on trouve deux reliefs osseux, les trochanters (le petit et le grand), permettant l'insertion de certains muscles. Ces deux saillies ou apophyses sont en fait réservées à l'insertion de muscles qui sont chargés de faire tourner l'os sur son axe. Les épiphyses sont munies de trous nourriciers pour le passage des vaisseaux sanguins. Plus bas, la ligne âpre permet également l'insertion d'autres muscles, dont le muscle grand fessier et le muscle biceps fémoral. Distalement, on trouve deux condyles (un médial et un latéral) et une fosse formant une articulation trochléarthrose avec le tibia et la rotule.

Dans la position debout, le fémur n'est pas vertical, il est séparé par un intervalle considérable, correspondant à la largeur du bassin, mais incliné inférieurement et médialement pour se

rapprocher de la ligne du centre du corps à son extrémité distale, afin de permettre à l'articulation du genou d'être le plus proche possible de la ligne de gravité du corps. Cet angle d'inclinaison varie d'une personne à l'autre. Il est plus grand chez la femme que chez l'homme en raison de la largeur de son bassin.

La coupe d'un fémur montre une cavité centrale ou médullaire contenant de la moelle jaune. Cette cavité est entourée par l'os compact. Ce dernier est enveloppé par une membrane, le périoste. La coupe des épiphyses montre de l'os spongieux riche en cavités remplies de moelle rouge. Les zones articulaires des épiphyses sont protégées par le cartilage articulaire.

a. Partie proximale :

L'extrémité proximale du fémur est organisée en système de faisceaux partant de trois lames compactes qui sont : la lame compacte interne ou Arc d'Adam, la lame compacte externe et la lame compacte sus-cervicale. De la lame compacte interne part le faisceau trochantérien vers le grand trochanter. De la lame compacte externe, part le faisceau arciforme de Gallois vers la tête fémorale. De la lame sus-cervicale, partent des travées osseuses interne et externe. Le système de faisceaux délimite une zone de faiblesse appelée triangle de Ward. L'union des faisceaux arciforme et trochantérien donne un système appelé système ogival.

i. La tête (caput femoris) :

La tête a la forme de 2/3 de sphère d'environ 24 mm de rayon, et est dirigée en haut, vers l'intérieur et un peu vers l'avant, la majeure partie de sa convexité étant au-dessus et en avant. Sa surface est lisse, enrobée de cartilage, à l'exception d'une dépression ovoïde, la fossette de la tête (*fovea capitis femoris*, ancienne fossette du ligament rond), qui est située un peu sous et derrière le centre de la tête, et donne un attachement au ligament de la tête fémorale (*ligamentum capitis femoris*, ancien ligament rond).

ii. Le col (collum femoris) :

Le col est un os pyramidal, reliant la tête avec le corps, et formant avec ce dernier un angle obtus (l'angle cervico-diaphysaire). L'angle est plus grand à l'enfance. En effet, il est de 150° environ chez le nouveau-né et diminue durant la croissance. Chez l'adulte, l'angle cervico-diaphysaire est de 130° en moyenne. En plus de se projeter vers le haut et en médial par rapport au corps du fémur, le col se projette également en antérieur (angle d'antéversion), variablement chez les individus, allant en général de 10° à 15°.

Si l'angle cervico-diaphysaire est supérieur à 130° on parle de *coxa valga*, et s'il est inférieur à 110° on parle de *coxa vara*. Plus l'angle est petit plus il y a un risque de fracture du col du fémur (fréquence élevée chez le vieillard).

iii. Les trochanters :

Les trochanters sont des éminences proéminentes qui offrent un bras de levier aux muscles rotateurs de la cuisse. On distingue deux trochanters : le grand et le petit.

1. Grand trochanter : (*trochanter major*)

Le grand trochanter est une éminence quadrilatérale située à la jonction du col avec la partie supérieure du corps. Il est légèrement latéral et postérieur et, chez l'adulte, est environ 1 cm plus bas que la tête. Il a deux surfaces et quatre arêtes. La surface latérale sert d'insertion au muscle moyen glutéal (*gluteus medius*, ancien muscle fessier moyen). La surface médiale, plus petite que la latérale, présente à sa base une dépression, la fosse trochantérique (*fossa trochanterica*, ancienne fossette digitale), où s'insère le tendon distal du muscle obturateur externe (*obturator externus*). Au-dessus et en avant se trouvent les points d'attache de l'obturateur interne et des muscles jumeaux. L'arête supérieure est le lieu d'insertion du muscle piriforme. L'arête inférieure donne naissance à la partie supérieure du vaste latéral (*vastus lateralis*). L'arête antérieure est proéminente, le muscle petit glutéal (*gluteus minimus*, ancien petit fessier) s'y rattachant.

2. Petit trochanter : (*trochanter minor*)

Le petit trochanter est une éminence conique qui varie en grosseur selon les individus. Il se projette à la partie inféropostérieure de la base du col. À son sommet s'attache le tendon du muscle ilio-psoas.

iv. Tubercule :

Une proéminence, le tubercule du fémur, se trouve à la jonction de la partie supérieure du col et du grand trochanter. Il est le lieu d'attache de cinq muscles : muscle petit fessier latéralement, le vaste latéral en dessous et le tendon de l'obturateur interne et des deux jumeaux au-dessus.

v. Ligne intertrochantérique : (*linea intertrochanterica*)

Descendant obliquement et médialement du tubercule, elle offre une attache au ligament ilio-fémoral de la hanche. Sa partie inférieure donne origine à la partie supérieure du vaste médial (*vastus medialis*). La ligne quadrata (*linea quadrata*) est le lieu d'origine du quadriceps fémoral (*quadratus femoris*) et de quelques fibres du muscle grand adducteur.

b. Partie moyenne

i. Le corps :

Le corps comprend trois faces : antérieure, postérieure et postéro-interne.

ii. La ligne âpre : (*linea aspera*)

La *linea aspera* ou ligne âpre est une crête osseuse s'étendant verticalement sur la hauteur du fémur, trifurquant en haut et bifurquant en bas. Elle se trouve entre les faces postérieure et postéro-externe du corps du fémur. Elle se compose de deux lèvres qui s'évasent en haut et en bas mais se rejoignent sur toute la partie moyenne de l'os. On discerne une lèvre médiane et une latérale. Sur la lèvre médiane s'insère le muscle vaste médian du quadriceps, alors que sur la lèvre latérale s'insèrent le muscle vaste latéral du quadriceps, le muscle grand fessier et le muscle biceps fémoral par son ventre court. Entre les deux lèvres s'insèrent les différents muscles adducteurs de la cuisse. À cela s'ajoute la branche moyenne, de trifurcation, sur laquelle s'insère le muscle pectiné.

c. Partie distale :

L'épiphyse distale du fémur supporte : la surface patellaire (*facies patellaris*, ancienne trochlée fémorale) qui est la surface articulaire s'articulant avec la patella et les condyles, qui sont deux éminences latérales.

i. La surface patellaire :

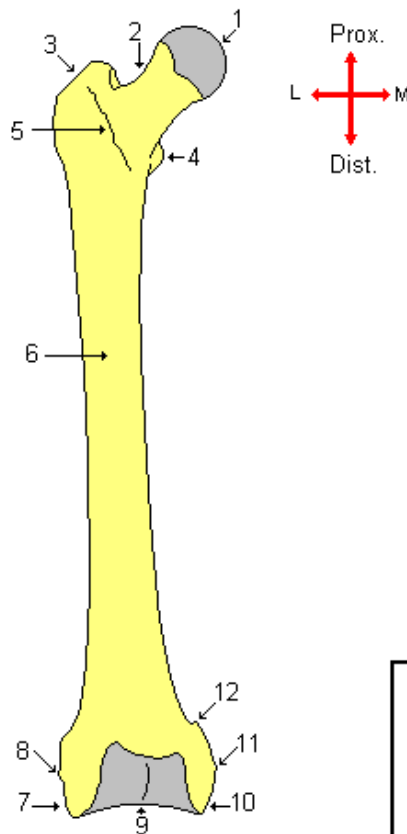
Elle est située à la partie ventrale de l'épiphyse distale du fémur, et a une forme de poulie, avec deux facettes convexes (de haut en bas et transversalement) : une facette latérale et une facette médiale, de tailles inégales, se poursuivant en bas par les condyles et séparées par une gorge. La joue externe est toutefois plus convexe, plus large, plus haute et plus saillante que la joue interne.

ii. Les condyles :

Les condyles sont des surfaces articulaires situées à l'extrémité inférieure du fémur. Les deux condyles sont séparés par une fosse intercondylienne. Le condyle médial se situe sur la tubérosité interne du fémur. Le condyle latéral se situe sur la tubérosité externe du fémur.

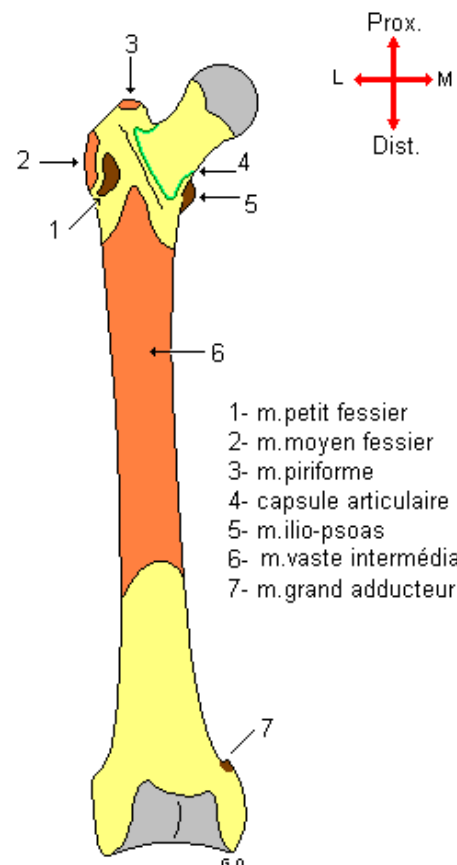
FEMUR : FACE VENTRALE

ostéologie

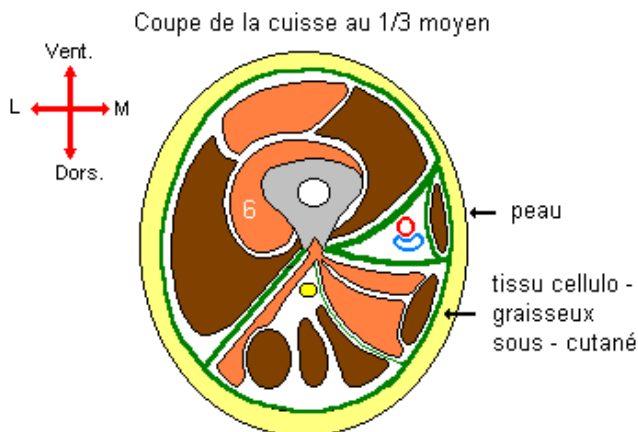


- 1- tête du fémur
- 2- col du fémur
- 3- grand trochanter
- 4- petit trochanter
- 5- ligne intertrochantérique
- 6- face ventrale de la diaphyse
- 7- condyle latéral
- 8- épicondyle latéral
- 9- trochlée fémorale
- 10- condyle médial
- 11- épicondyle médial
- 12- tubercule de l'adducteur

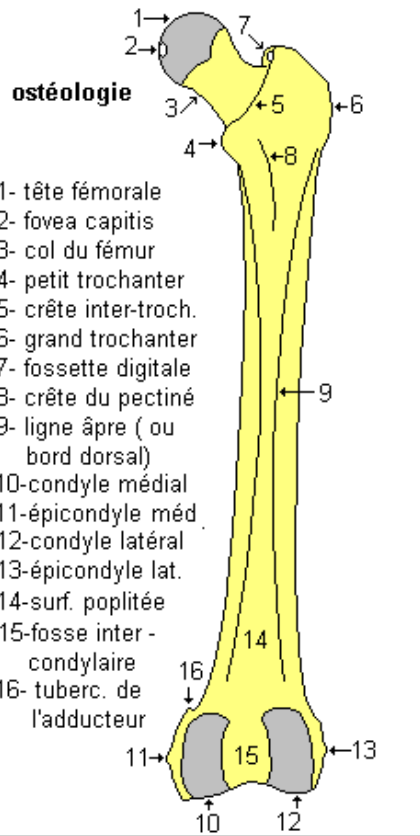
FEMUR : FACE VENTRALE insertions musculaires



- 1- m. petit fessier
- 2- m. moyen fessier
- 3- m. piriforme
- 4- capsule articulaire
- 5- m. ilio-psoas
- 6- m. vaste intermédiaire
- 7- m. grand adducteur

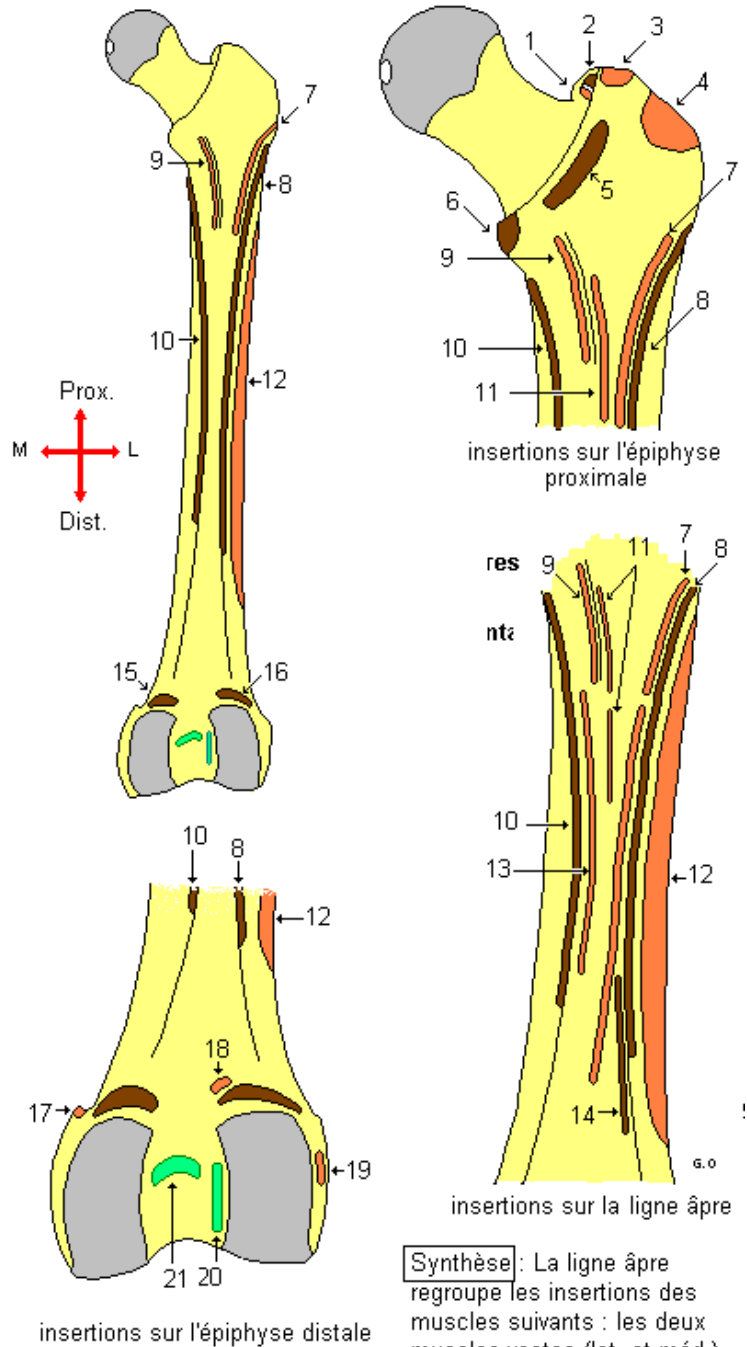


Le fémur dans son environnement musculaire et vasculo-nerveux. La coupe montre la forme triangulaire de la diaphyse, avec ses 3 faces et ses 3 bords, dont l'épais bord dorsal (ligne âpre)



FEMUR : FACE DORSALE

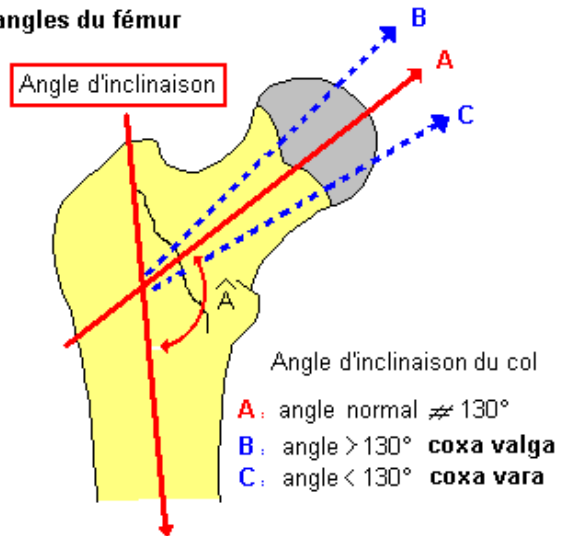
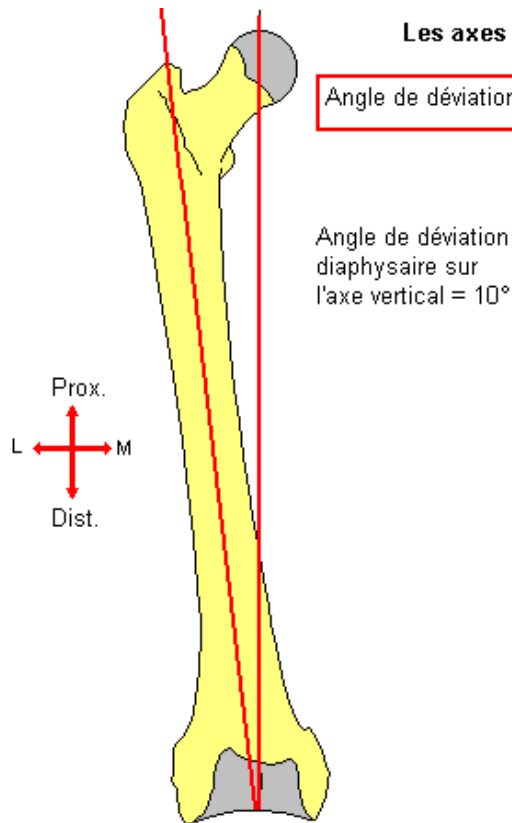
insertions musculaires et ligamentaires



- 1- m. obturateur externe
- 2- m. obturateur interne
- 3- m. piriforme
- 4- m. moyen fessier
- 5- m. carré fémoral
- 6- m. ilio - psoas
- 7- m. m. grand fessier
- 8- m. vaste latéral
- 9- m. pectiné
- 10- m. vaste médial
- 11- m. court adducteur
- 12- m. vaste intermédiaire
- 13- m. long adducteur
- 14- m. biceps fémoral (chef court)
- 15- m. gastrocnémien (chef médial)
- 16- m. gastrocnémien (chef latéral)
- 17- m. grand adducteur
- 18- m. plantaire
- 19- m. poplitée
- 20- ligt. croisé antérieur
- 21- ligt. croisé postérieur

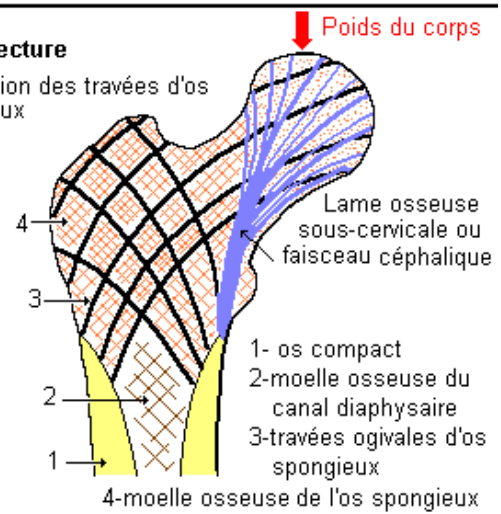
Synthèse: La ligne âpre regroupe les insertions des muscles suivants : les deux muscles vastes (lat. et méd.), les trois muscles adducteurs, plus, en haut, le m. grand fessier et le m. pectiné, et en bas, le m. biceps fémoral (chef court).

Les axes et les angles du fémur

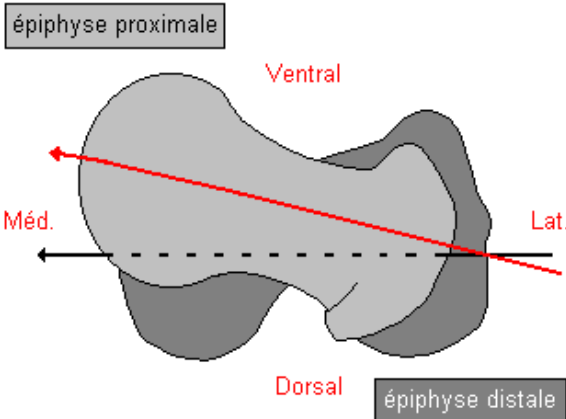


Architecture

Orientation des travées d'os spongieux



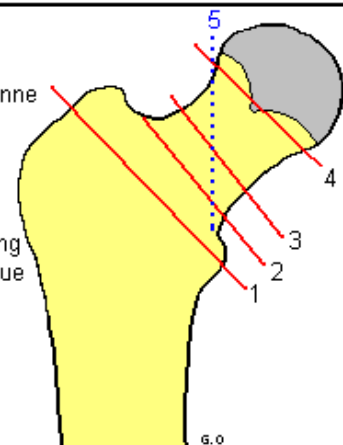
Angle de déclinaison



Vue axiale et verticale superposant les contours des épiphyses proximale et distale, montrant la légère anté-version de la tête fémorale (angle de déclinaison \neq de 15° en avant du plan transversal).

Fractures du col

- 1-Fr. per-trochantérienne
- 2-Fr. cervico-trochantérienne
- 3-Fr. cervicale vraie
- 4-Fr. sous-capitale
- 5-Fr. fréquente, le long du faisceau céphalique



5. Classification des fractures péri prothétiques du fémur

Etudier les fractures du fémur sur prothèse de hanche, c'est déjà se heurter à un problème de classification.

Ces fractures sont, en effet, d'une grande complexité et d'une grande variété. Il est donc important de pouvoir les classer en grands groupes pour lesquels l'orientation thérapeutique pourra être codifiée.

Il existe dans les publications scientifiques deux grands types de classification des fractures du fémur porteur d'implant fémoral :

- des classifications basées sur la hauteur du trait par rapport à l'anatomie descriptive du fémur. On les nommera **anatomiques**.
- des classifications basées sur la hauteur du trait par rapport à l'extrémité distale de l'implant fémoral. On les nommera **prothétiques**.

a. Classifications anatomiques

Chronologiquement les plus anciennes, elles apparaissent avec la description des fractures sur implants de Moore ou de Thompson.

L'émergence puis l'augmentation du nombre de pose de PTH va entraîner une augmentation de l'incidence et de la variété de ces fractures. Mais les descriptions demeurent toujours anatomiques, distinguant les fractures du tiers proximal, moyen et distal du fémur.

i. Classification de Parrish

En 1964, **PARRISH** (1), à propos de 9 cas de fractures survenant entre 6 semaines et 4 ans après arthroplastie sans ciment décrit 4 groupes :

- Fracture en zone trochantérienne.
- Fracture en zone proximale du fût.
- Fracture en zone moyenne du fût.
- Fracture en zone distale du fût.

ii. Classification d'Alikhan

En 1977, **ALIKHAN** (2) , à propos de 17 fractures peropératoires note que le tiers supérieur du fémur est majoritairement touché avec deux types de traits différents :

- Oblique court.
- Oblique long.

Il distingue des fractures :

- de l'**extrémité proximale du fémur** (obliques courtes et obliques longues) dont le trait descend au niveau d'une queue prothétique standard.
- du tiers **moyen**.
- du tiers **inférieur**.

iii. Classification de Van Elegen

En 1979 **VAN ELEGEM** (3), après avoir insisté sur la différence fondamentale entre fracture per- et post-opératoire, décrit une classification en trois secteurs fémoraux ainsi définis :

-Proximal, oblique long ou court, mais incluant la queue de l'implant.

-Moyen.

-Distal.

b. Classifications prothétiques

Parallèlement à ces classifications anatomiques, on voit se développer d'autres classifications qui font appel à un élément fondamental : **la stabilité résiduelle de l'implant.**

i. Classification de WHITTAKER

WHITTAKER (4) est le premier en 1974, à faire appel à ces notions à propos de 20 cas. Sa classification fait référence à la position du trait par rapport à la queue prothétique et au degré de déplacement.

Il distingue ainsi trois types :

-Type 1 : trait proximal, inter trochantérien, autour du tiers proximal de la queue, dont la stabilité est constante.

-Type 2 : trait oblique ou spiral, autour de l'extrémité de la tige, mais où la queue reste dans la cavité centromédullaire et stabilise les fragments.

-Type 3 : sévèrement déplacée et instable, où la queue est délogée du fémur distal.

ii. Classification de HARRINGTON

HARRINGTON (5) en 1977 et 1979, reprend cette classification et publie 30 cas. Il souligne, lui aussi, le rôle prédominant de la stabilité de l'implant puisque, pour lui, le type 2 évolue toujours favorablement quel que soit le traitement, grâce à l'effet « tuteur » que la queue prothétique y joue.

C'est la classification du trait par rapport à l'extrémité de l'implant fémoral qui déterminera la stabilité.

iii. Classification de JOHANSSON

JOHANSSON (6), en 1981, à propos de 37 fractures (23 peropératoires et 14 post-opératoires), propose clairement une classification en trois types par rapport à l'embase fémorale :

-Type 1 : trait proximal par rapport à l'extrémité distale de la prothèse fémorale, la prothèse assurant une certaine stabilité osseuse.

-**Type 2** : trait proximal par rapport à l'extrémité distale de la prothèse, ou à cheval, l'extrémité de l'implant étant « déchaussée » du canal médullaire distal et ne stabilisant pas la fracture.

-**Type 3** : trait distal par rapport à l'implant.

iv. Classification de BETHEA

BETHEA (7), en 1982, classant 31 fractures, propose également trois types en tenant compte de l'orientation et du type du trait de fracture.

-**Type A** : fracture transversale ou spiroïde au niveau de la partie distale de prothèse fémorale.

-**Type B** : fracture spiroïde autour de la prothèse fémorale.

-**Type C** : fracture comminutive autour de la prothèse fémorale.

v. Classification de Lowenhielm

LOWENHIELM (8) adjoint en 1988 deux autres types à la classification de Bethea:

-**Type D** : fracture transversale du tiers moyen au-delà de l'extrémité de la tige.

-**Type E** : fracture supra-condylienne.

En fait, dans le bilan radiologique, deux éléments doivent être recherchés :

- le niveau de la fracture par rapport à la prothèse : le trait est-il à son niveau, ou à distance ?
- les signes de descellements cliniques (hanche douloureuse auparavant), et radiologiques. Ce descellement pouvant être préfracturaire ou induit par le traumatisme qui descelle le fourreau de ciment.

vi. Classification de ROFFMAN

ROFFMAN (9) , en 1989, sur une petite série de 7 cas, décrit ainsi une classification basée sur la seule stabilité prédictive de l'implant après la fracture. Il définit trois groupes :

-**Groupe 1** : Ancrage stable de l'implant.

-**Groupe 2** : Il existe une interruption de l'interface os-ciment sur la majorité de l'implant. Seule la chirurgie de révision est autorisée.

-**Groupe 3** : Trait distal par rapport à l'implant.

D'autres auteurs tentent d'associer dans leurs classifications les notions anatomiques (type de trait, localisation), importantes pour la décision thérapeutique et le choix de la voie d'abord mais également les notions de stabilité et de descellement qui conditionnent l'avenir de l'implant.

vii. Classification de COOKE

Ainsi **COOKE** (10), en 1988, propose une classification basée sur une des grandes séries publiées de fractures post-opératoires sur embases cimentées (75 cas).

Il distingue quatre types :

- Type 1** : trait comminutif péri-prothétique entraînant toujours instabilité et descellement.
- Type 2** : trait oblique ou spiroïde autour du fût prothétique mais où la prothèse reste stable.
- Type 3** : trait transversal en bout de queue, instable, mais où la tige prothétique reste scellée.
- Type 4** : trait distal, quelle que soit son orientation.

viii. Classification de SEROCKI

SEROCKI (11), en 1992, à propos de 10 cas, fait, lui aussi, état d'une classification originale dérivée de celles de BETHEA et de JOHANSSON . Elle comprend également quatre types :

- Type 1** : trait proximal, avec stabilisation intra-médullaire des fragments par la prothèse.
- Type 2** : trait en bout de queue, sans stabilité franche, car il existe toujours un refend proximal.
- Type 3** : trait distal, sans atteinte de l'implant.
- Type 4** : trait comminutif en bout de prothèse.

ix. Classification de l'American Academy of Orthopaedic Surgeons

Cette classification est plus complexe. Elle repose sur la division du fémur en trois parties et la description de six types de fractures :

Niveau 1 : portion du fémur située au-dessus du petit trochanter

- type I** : trait proximal par rapport à la ligne inter trochantérienne.
- type II** : trait vertical ou spiroïde ne dépassant pas le petit trochanter.

Niveau 2 : portion du fémur s'étendant 10cm au-dessous du petit trochanter

- type III** : trait vertical ou spiroïde dépassant le petit trochanter au-delà du niveau 3.

Niveau 3 : portion du fémur au-delà du niveau2 (supérieur à 10cm sous le petit trochanter).

- type IV** : trait à hauteur de l'extrémité distale de la tige ;
- IVA** : spiroïde.
- IVB** : transverse ou oblique court.
- type V** : fracture comminutive située à hauteur des niveaux 2 ou 3.
- type VI** : trait situé au-delà de l'extrémité distale de la prothèse.

Cette classification semble complexe. Elle possède l'avantage de s'adapter à un éventail extrêmement large de fractures que celles-ci soient per- ou postopératoires mais ne tient pas compte de la qualité de l'os.

x. Classification de Vancouver

Plus récemment la classification de Vancouver décrite par Duncan et Masri en 1995 (12) prend en compte le siège du trait de fracture, la stabilité de l'implant et la qualité du stock osseux. Elle paraît la mieux adaptée pour discuter l'indication thérapeutique.

Ainsi dans cette classification les types suivants sont décrits :

Fractures peropératoires :

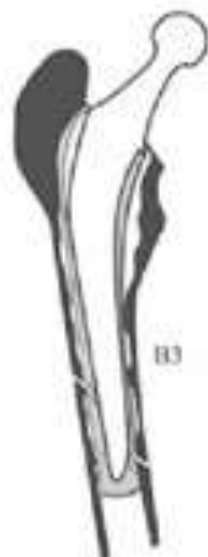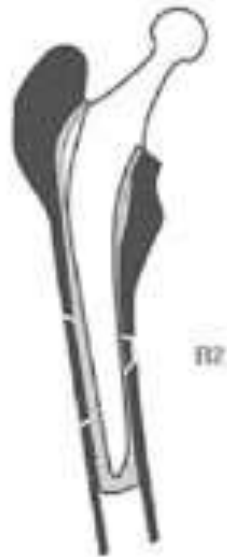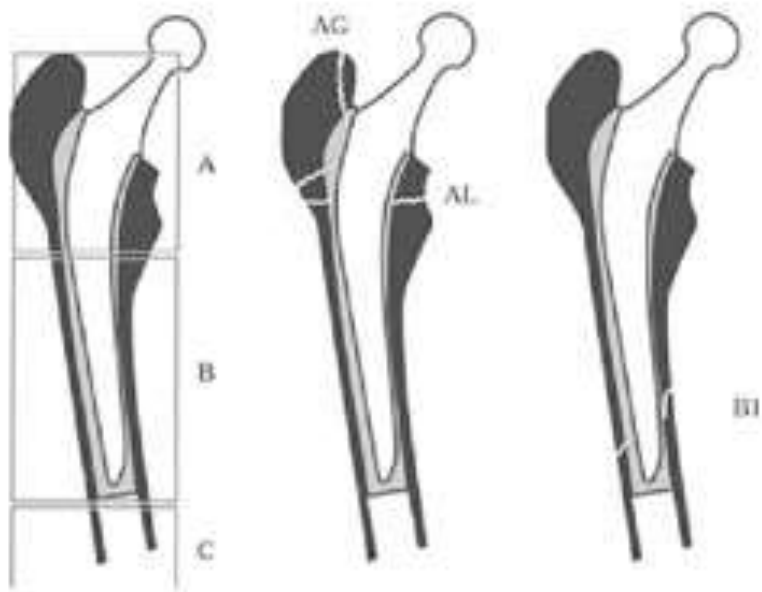
- **Type A** : trait de fracture métaphysaire ou intéressant les trochanters
- **Type B** : trait de fracture diaphysaire sur la tige d'une PTH standard
- **Type C** : trait de fracture diaphysaire qui s'étend en dessous d'une tige standard ou sur tige longue +/- avec atteinte du fémur distal
 - o *Sous types* :
 - 1 : perforation, fausse route
 - 2 : fracture non déplacée
 - 3 : fracture déplacée ou instable

Fractures post opératoires :

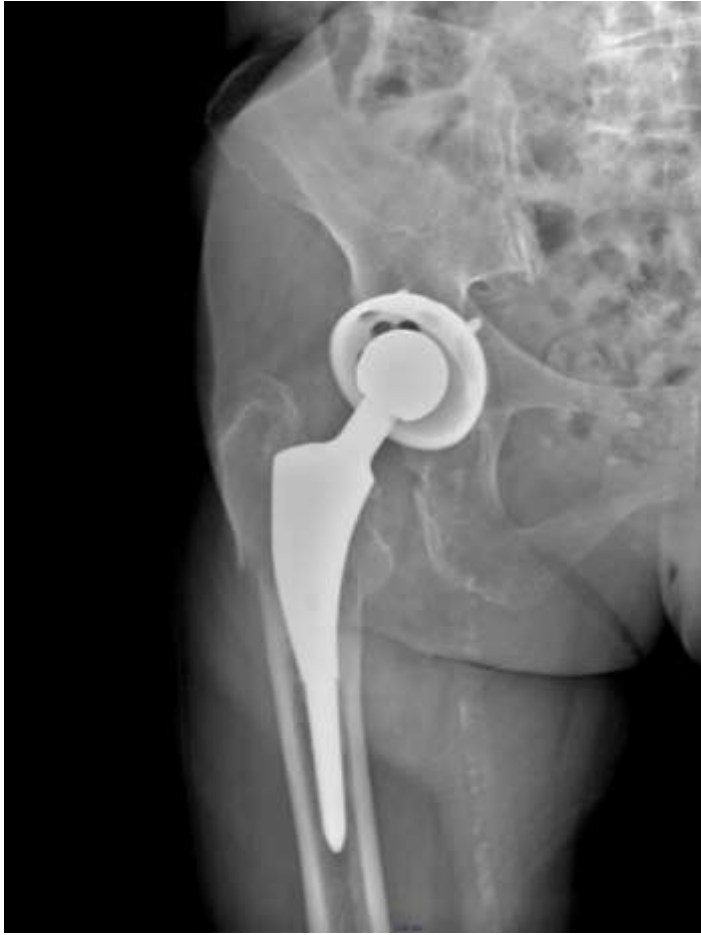- **type A** : Trait situé à la partie proximale de la prothèse
 - o AG si le grand trochanter est concerné
 - o AL si c'est le petit.
- **type B** : Trait situé autour de la tige fémorale
 - o B1 : tige non descellée.
 - o B2 : tige descellée.
 - o B3 : tige descellée et ostéolyse péri prothétique
- **type C** : Trait situé à 1 cm ou au-delà de l'extrémité distale de l'implant en considérant comme implant la tige prothétique et son éventuel ciment de fixation
- **type D** : fracture située entre l'implant fémoral et un implant au niveau du genou (PTG, clou centromédullaire rétrograde, plaque d'ostéosynthèse...)

Cette classification a été modifiée lors de la réunion annuelle de la SOFCOT en 2005. En effet, la précision en stade 1, 2 et 3 a été appliquée aux types A et C. De plus, elle propose également le calcul de l'index de fixation restante (IFR) : c'est la proportion de la surface de l'implant restant encore correctement fixé à l'os. $IFR = A/B$ avec A=hauteur minimale d'ancrage persistant et B=hauteur totale de l'ancrage initial.

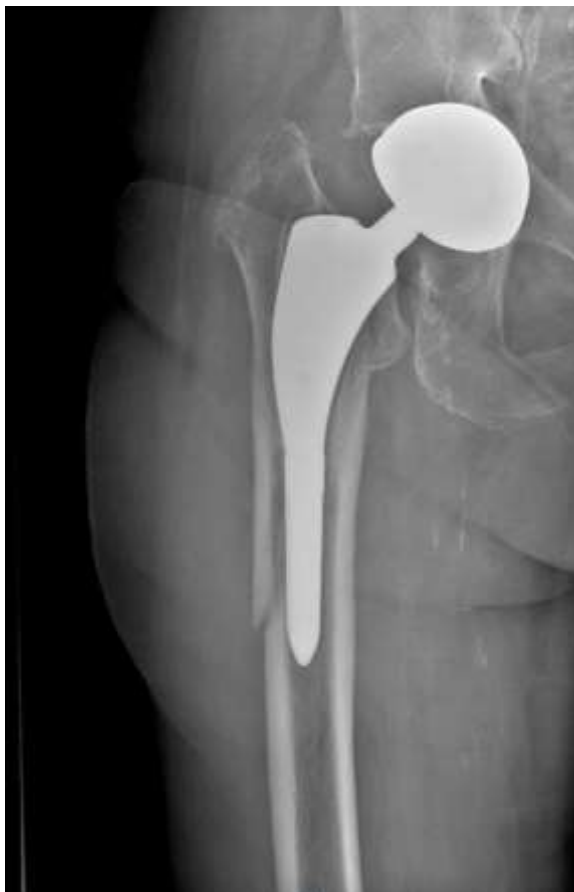Le type D a été ajouté par M.Ehlinger pour pouvoir classer les fractures interprothétiques, ce rajout n'est pas encore accepté par tous mais permet de classer des fractures qui appartiennent à une entité particulière avec un traitement particulier (13).



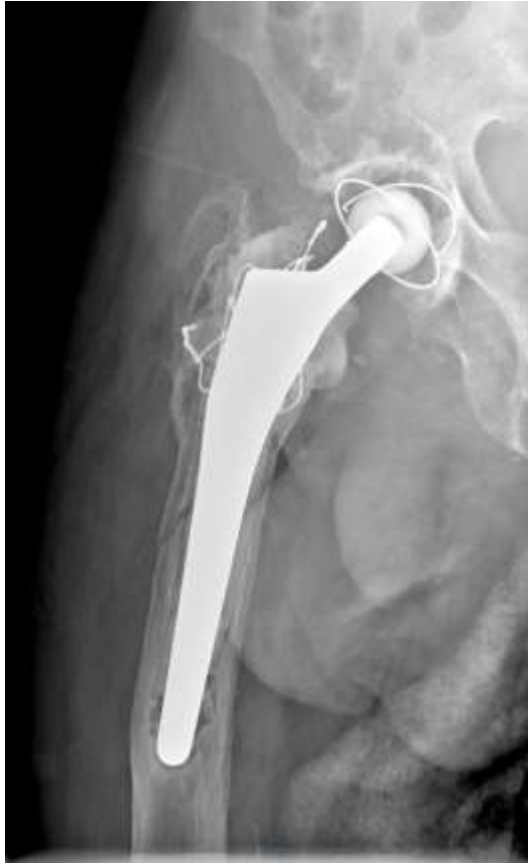Maîtrise orthopédique



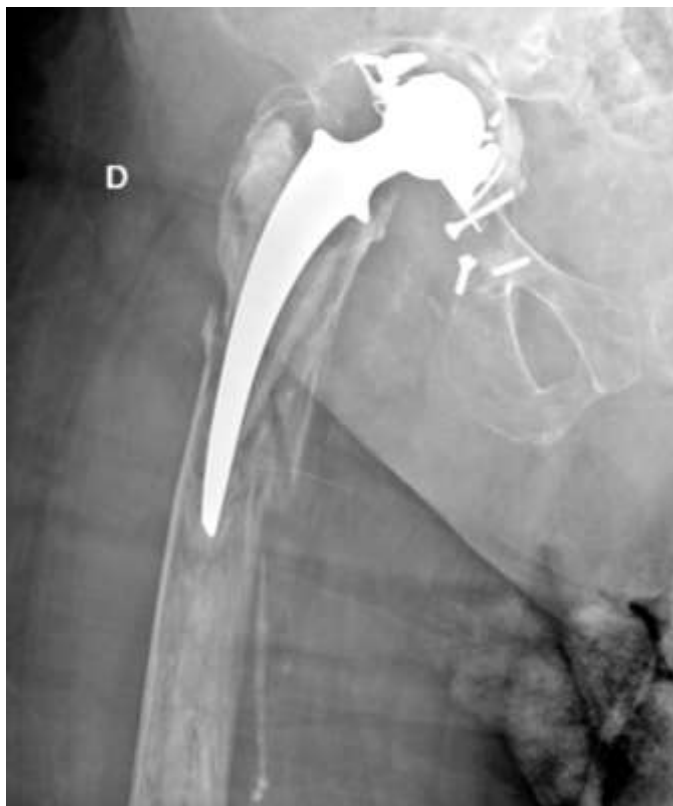Fracture Vancouver A1



Fracture Vancouver B1



Fracture Vancouver B2



Fracture Vancouver B3

xi. Capital osseux fémoral

Quelle que soit la classification adoptée, il paraît utile de qualifier l'état du fémur au regard de l'état osseux par exemple avec la classification lésionnelle de la SOFCOT précisée lors du symposium de 1999. Cette classification reconnaît :

- un stade 0 et un stade I s'il y a peu de lésion osseuse ;
- un stade II si une corticale est très amincie sur toute la hauteur de la tige ;
- un stade III lorsqu'une corticale est en partie détruite ;
- un stade IV lorsque le fémur est pellucide ou qu'il présente une disparition d'une zone corticale étendue.

Cela permet de préciser le type B1 et surtout B2 de la classification des fractures selon Duncan. La multiplicité des classifications proposées témoigne, on le voit, de la complexité des problèmes posés par ces fractures. Le but de toute classification est de regrouper des patients qui posent les mêmes problèmes afin de dégager des options thérapeutiques claires et permettre une grande simplicité de tri.

Certaines classifications, qui créent des sous-groupes inutiles, doivent être écartées.

Pour nous, la classification de VANCOUVER paraît la mieux adaptée à une étude comparative, car elle est la plus utilisée dans les publications scientifiques. (12,14)

6. Epidémiologie, facteurs de risques et morbi-mortalité

a. Epidémiologie des fractures de l'extrémité proximale du fémur (FEPF)

La FEPF est une fracture d'origine ostéoporotique dans 80 % des cas, occasionnée par la survenue d'un traumatisme mineur, le plus courant étant une chute de sa hauteur. Les autres causes sont les accidents de la voie publique (AVP), les chutes d'un lieu élevé, ou les fractures secondaires à une tumeur osseuse lytique primitive ou une métastase osseuse. Les femmes sont les plus concernées par les FEPF car elles représentent les trois quarts des victimes. Selon les données de l'IOF (International Osteoporosis Foundation) on estimait en 2005 à 23 % le risque pour une femme caucasienne de 50 ans de présenter une FEPF durant sa vie restante. Il s'agit donc d'un véritable problème de santé publique mais on sait qu'une part de ces fractures est évitable. La loi relative à la politique de santé publique du 9 août 2004 prévoyait d'ailleurs de réduire l'incidence de 10 % en 2008 à tous les âges mais l'objectif n'a pas été atteint. Au début des années 1990, les prévisions basées sur de nombreuses études faisaient état d'une augmentation mondiale de 55 % du nombre de FEPF entre 1990 et 2025 et d'une augmentation annuelle de l'incidence de 2 à 3 % dans les années 1980. Mais au cours des années 2000, une étude finlandaise et une étude américaine ont constaté, dans leurs pays respectifs, une diminution de l'incidence des FEPF amorcée au milieu des années 1990 chez les hommes comme chez les femmes. En France, des auteurs

ont constaté une diminution de l'incidence des FEPF de 13 % chez les femmes de plus de 74 ans entre 2002 et 2008 alors que celle chez les hommes de plus de 74 ans était restée stable au cours de la même période. L'enquête de la DREES (Direction de la Recherche, des Études, de l'Évaluation et des Statistiques) a confirmé cette tendance en France avec une diminution globale de 2,5 % de l'incidence entre 2001 et 2007. Les politiques de prévention des chutes, les mesures de promotion de l'activité physique et les recommandations nutritionnelles ont sans doute participé à cette amélioration. Le diagnostic précoce de l'ostéoporose y a aussi certainement contribué. En dépit de la baisse de l'incidence, l'augmentation du nombre absolu de FEPF est liée principalement à l'accroissement de la population française. En 2007, selon cette même enquête de la DREES, la FEPF était à l'origine de 77 300 séjours hospitaliers. L'âge moyen des patients hospitalisés en 2007 était de 83,2 ans pour les femmes et 79,6 ans pour les hommes. L'incidence augmentait au fur et mesure de l'avancée en âge, les patients âgés d'au moins 85 ans représentant 45 % de la totalité des séjours.

b. incidences des fractures sur prothèse totale de hanche

La fréquence des fractures péri prothétiques après arthroplastie de hanche augmentent (15–18) du fait du vieillissement de la population et de l'accroissement du nombre d'implantations de prothèses de hanche. Dans les publications scientifiques on trouve une prévalence de 0.1% à 2.1% (19–21) pour les fractures survenant sur un implant primaire et jusqu'à 4.2 % (22) pour les fractures survenant sur un implant de reprise.

Les fractures péri prothétiques peuvent être classées en fractures peropératoires et en fractures post opératoires. D'après Sidler-Maier et all (23), l'incidence des fractures per opératoires est de 0.1 à 27.8% selon les études. L'incidence des fractures post opératoires est de 0.07 à 18%.

La fracture péri prothétique est la deuxième cause de révision des PTH en France d'après une étude de mars 2014.(24)

La fracture péri-prothétique du fémur est due à un traumatisme à faible énergie avec chute de la position assise ou debout dans 75% des cas après PTH primaires et dans 56% des cas après prothèse de reprise.(23)

c. Facteurs de risques

Des facteurs de risques de fractures péri prothétiques ont été identifiés. Certains sont des facteurs généraux liés aux patients, d'autres sont dépendant de la prothèse et de l'os qui l'entoure. Une méta analyse de 2015 (23) décrit les facteurs de risques suivant :

i. Facteurs généraux :

L'âge avancé, un IMC (indice de masse corporelle) élevé et le sexe féminin sont des facteurs de risques de fractures péri-prothétiques du fémur.

ii. L'ostéoporose :

Toutes les causes d'ostéoporose sont à l'origine d'une perte des propriétés mécanique en flexion et en compression du fémur. Ce phénomène est à l'origine de nombreuses fractures autour d'implants dont la fixation est souvent satisfaisante. Dans ce cadre les femmes ménopausées sont particulièrement exposées.

Sa grande fréquence dans la population féminine en seconde moitié de vie, et dans la population générale supérieure à 70 ans explique sans doute les caractéristiques épidémiologiques d'âge et de sexe que présentent les fractures du fémur sur prothèse.

En diminuant la densité osseuse, l'ostéoporose intervient à deux niveaux pour favoriser ces fractures :

-d'une part, par la fragilité osseuse qu'elle entraîne chez des sujets âgés, à l'équilibre parfois précaire, qui augmente le nombre de fractures du col et donc le nombre global d'implants prothétiques.

-d'autre part, la moindre densité osseuse majore la différence d'élasticité entre le segment proximal porteur de la prothèse et le segment distal fragile.

iii. Autres pathologies particulières

Certains états pathologiques à l'origine d'une ostéopénie et donc d'une augmentation de la fragilisation osseuse favorisent particulièrement les fractures péri prothétiques. Parmi ceux-ci on peut citer : la polyarthrite rhumatoïde, l'ostéomalacie, la maladie de Paget...

Il existe par ailleurs des diminutions de la résistance osseuse par fragilité du fémur comme chez les patients souffrant de troubles neuromusculaires (poliomyélite, maladie de Parkinson) qui présentent également un risque de chute plus élevé. Il existe aussi des diminutions de résistance mécanique par déformation avec notamment un canal médullaire étroit dans les séquelles de certaines pathologies de l'enfance (épiphysiolyse, ostéochondrite, arthrite, luxation congénitale). Il faut citer aussi les déformations post traumatiques comme facteurs de risques de fracture.

Les maladies systémiques, les traitements par corticoïdes ou l'alcoolisme favorisent la fragilité osseuse.

iv. Diminution de la résistance osseuse

L'os est un matériau anisotrope, plastique, visco-élastique, résistant aux contraintes, mais fatigable.

Anisotrope :

Ses propriétés varient selon la direction des contraintes qui lui sont appliquées.

Plastique :

La déformation plastique de l'os peut être considérable, jusqu'à aboutir à la rupture. Elle est cependant quasi nulle lorsqu'une force est appliquée perpendiculairement à la diaphyse.

Visco-élastique :

L'os résiste d'avantage à une contrainte d'action rapide qu'à une contrainte d'action lente.

Résistant :

L'os résiste mieux à des contraintes en compression qu'à des contraintes en traction. Ceci peut, cependant, varier selon la direction des forces appliquées et le type de l'os concerné.

La comparaison entre différents matériaux peut se faire grâce au module d'élasticité linéaire, ou module de Young. Son unité est une unité de pression, souvent exprimée en Pascal.

Exemple : Os cortical : 20 GPa

Acier : 200 GPa

Ciment acrylique : 2,1 GPa

Ce module de Young correspond à la contrainte qu'il faut appliquer à un matériau pour qu'il s'allonge de 100% de sa longueur. Il doublerait donc de longueur si l'on pouvait l'appliquer réellement. Dans les faits, le matériau se déforme de façon permanente, ou se rompt, bien avant que cette valeur ne soit atteinte. Le module de Young est la pente initiale du diagramme de déformation-contrainte.

Si l'on retient les variations de ce module, entre os, acier, et ciment, la logique veut que les charges, auxquelles est soumise l'extrémité supérieure du fémur, sont différemment réparties selon qu'il y a, ou non, un corps moins déformable dans l'os sous la forme d'une tige prothétique.

Kümmer le premier, explicite, d'après la théorie de Pauwels, les effets des sollicitations sur l'extrémité supérieure du fémur. Il appuie ses travaux sur des études photo-élastiques sur fémur sain et prothésé. Il conclut qu'une prothèse fémorale est soumise à un mouvement de bascule entraînant une très forte augmentation des contraintes sur le mur médial du moignon de col. En l'absence de cimentation, ou en cas de descellement, ce mouvement de bascule en varus s'accroît et entraîne une résorption osseuse du Merckel et une lyse de la corticale diaphysaire latérale en regard de la queue de prothèse.

Indong en 1978, fait état d'une étude in vitro comparant les répartitions des pressions sur des os de cadavres mis expérimentalement en charge, avec, et sans tige fémorale prothétique en utilisant 6 tiges différentes.

Il constate que sur un os normal, il existe des contraintes maximales au niveau de la partie proximale du fémur qui décroissent progressivement en descendant vers la zone médiane du fût fémoral. Après insertion d'un composant fémoral, les contraintes se modifient, et deviennent maximales en bout de queue. Ces variations dépendent peu du diamètre de la queue, mais, par contre, l'absence de collerette annule quasiment les contraintes exercées sur le calcar (éperon de Merckel) et au-delà sur le col restant, et participe sans doute à la survenue de lyses du calcar observées après PTH. Il préconise donc l'utilisation de tiges à collerettes qui, pour lui, sont les seules qui diminuent le risque de descellement et de fracture en conservant au tiers proximal du fémur prothésé un rôle quant aux transmissions des forces d'appui.

Passuti dans une étude plus récente de 1988 (25), utilise la méthode des éléments finis, mise au point par l'industrie, pour étudier les contraintes survenant au niveau de l'extrémité

supérieure du fémur. La modélisation du fémur et de ses déformations se fait, non pas grâce au module de Young, mais grâce à une matrice de 21 coefficients prenant en compte l'anisotropie de l'os. Elle permet de déterminer des lignes d'iso contraintes maximales. Globalement, il confirme que l'introduction d'une prothèse rigidifie l'os et modifie le rayon de courbure du fémur : Dans l'os fémoral non prothésé, la déformation siège au tiers supérieur. A l'inverse, après implantation, la déformation apparaît au-dessous de la queue de la prothèse. Il propose donc une prothèse à queue la plus courte possible, afin d'éviter de rigidifier exagérément l'os, et de respecter le caractère visco-élastique amortisseur de chocs de l'os normal. Il démontre par ailleurs une augmentation particulière des contraintes le long de la face médiale du fémur, entre l'extrémité distale de la prothèse et le condyle interne. On peut donc conclure qu'il existe une profonde modification structurale du fémur prothésé, qui entraîne des pics de contrainte au niveau du calcar et en bout de queue, principalement sur la corticale externe voire sur toute la partie distale du fémur.

Courpied accorde une place particulière aux cas où ne persiste qu'une faible zone fémorale d'élasticité normale entre deux parties rigides, comme on peut le rencontrer lorsqu'un fémur est porteur de deux prothèses, hanche et genou, avec des tiges diaphysaires, ou d'une prothèse de hanche et d'une plaque condylienne. Cette zone doit alors observer toutes les contraintes en flexion, ce qui peut souvent dépasser la résistance de l'os. Il lui semble donc nécessaire lors de l'ostéosynthèse d'une fracture située à distance d'une tige diaphysaire, de faire chevaucher plaque et prothèse plutôt que de laisser persister un intervalle dangereux.

v. Types d'implants

Le développement de pièces fémorales non cimentées a été à l'origine d'une augmentation du nombre de fractures péri prothétiques liées à la nécessité d'impacter à frottement dur de tels implants. La notion de *press-fit* est évidemment intéressante pour favoriser la réhabilitation osseuse mais comme la forme de la tige ne s'adapte jamais parfaitement à la forme du fémur les derniers millimètres d'impaction risquent de rompre la corticale en dépassant les limites d'élasticité de celle-ci. Ce type de fractures diminue avec l'expérience des opérateurs.

Il est prouvé aussi que des implants trop larges ou trop longs sont à risques de fractures. Les implants trop encombrants induisent un « stress shielding » et donc une ostéolyse périprothétique.

vi. Technique chirurgicale

Ces dernières années, on a vu une augmentation des fractures péri prothétiques per opératoires du fait de l'utilisation de techniques mini-invasives. La difficulté d'exposition du fémur a été identifiée comme un facteur de risque important de FPF. (Fracture péri-prothétique du fémur) De plus, les erreurs techniques comme la fausse route, la position de l'implant en varus, le sous dimensionnement de l'alésage par rapport à la taille de l'implant ou l'extrusion de ciment sont reconnues comme facteurs de risques de FPF.

Le côté gauche étant plus difficile à opérer du fait du positionnement du chirurgien, on peut considérer que le côté gauche est à risque. Cela dépend tout de même du type de voie, du type d'installation et de la main dominante du chirurgien.

vii. Zone de concentration de contraintes

La présence d'un trou de vis est un facteur de concentration de contraintes à l'origine d'une diminution de la résistance osseuse pendant une durée supérieure ou égale à quatre semaines. De même l'extrémité d'une plaque de synthèse d'une fissure ou d'une fenêtre se comporte comme une zone de concentration de contrainte.

viii. Perte de substance corticale ou ostéolyse

De nombreux auteurs ont signalé le rôle des défauts corticaux dans la survenue de fracture péri prothétique du fémur. Ces pertes de substances peuvent être liées à l'ablation d'un matériel de synthèse. Elles peuvent également se produire lors de l'ablation du ciment. La cause la plus fréquente actuellement semble être l'ostéolyse péri prothétique se produisant autour d'implants descellés ou non. Les particules d'usure du polyéthylène sont largement incriminées dans ce processus d'ostéolyse. Ces particules se répandent d'abord dans la néo-articulation puis se rassemblent en zone déclive c'est-à-dire le calcar et la région du petit trochanter. Ensuite la migration se fait à l'interface du tissu inerte - tissu vivant c'est-à-dire entre ciment et os ou le long de la tige d'une prothèse non cimentée. L'ostéolyse est un processus ostéoclasique résultant de la réaction granulomateuse « à corps étranger » qui peut amenuiser considérablement voire détruire complètement une corticale de dedans en dehors. Des pertes de substance plus importantes concernant 50% de la largeur corticale réduisent la résistance en torsion de 44% (26). La solution pour prévenir une fracture dans ce type de situation est de ponter la perte de substance d'une longueur au moins égale à deux fois la largeur diaphysaire.

ix. Descellement fémoral

Dans trois quarts des séries publiées, la présence d'un descellement fémoral est associée à une fracture péri prothétique. Les fractures observées autour d'implants descellés se produisent dans la partie proximale du fémur. La transmission des contraintes pour un implant descellé se produit de façon non homogène entraînant une concentration de contraintes au niveau de certaines zones.

Schématiquement deux situations peuvent se présenter : soit le fémur est peu altéré et deux problèmes sont à résoudre : la fracture et le changement d'implant ; soit le fémur est très altéré par une ostéolyse étendue et trois problèmes sont alors à résoudre : la fracture, le changement d'implant et la perte du stock osseux qui peut être reconstitué avec des greffes ou de façon spontanée.

Le registre suédois montre que 70% des FPF concernent des prothèses descellées. Pour 23% elles sont connues comme prothèse descellée à risques et dans 47% des cas ce sont des découvertes de descellement.

x. Chirurgie de reprise

Les reprises d'arthroplastie de hanche sont liées à un nombre élevé de fractures car plusieurs facteurs de risque sont souvent additionnés. Dans une étude de la SOFCOT en 1999 il y avait 13% de fractures peropératoires sur 1398 reprises.

xi. Raideurs articulaires

Nous accorderons enfin une place aux ossifications péri-prothétiques. Elles surviennent dans 5 à 30% des cas selon POSTEL, et retentissent parfois sur la fonction aboutissant à des ankyloses complètes. Nous ne discuterons pas ici de leurs causes, mais il faut souligner leur rôle favorisant les fractures, quelles qu'elles soient, en cas de traumatisme. En effet, le rôle amortissant des articulations n'est alors plus possible, et l'onde de choc se concentre sur les segments rigides et produit une fracture.

xii. Autres

Les infections, par la fragilité osseuse qu'elles entraînent, et la luxation récidivante apparaissent aussi comme des facteurs de risques de FPF.

d. Morbi-mortalité

La gravité de ces fractures péri prothétiques est soulignée par le taux de mortalité (qui atteint 9.8% à 6 mois), la fréquence des complications (de 8.7% dans les deux premières semaines, 22.9% à 6 mois) et un taux élevé de ré interventions chirurgicales. (7.6 % à 6 mois) La morbidité et le taux de mortalité apparaissent liés de façon significative à l'état général du patient, en particulier au score ASA, au score de Katz, au score mental et aussi au lieu de vie et à l'autonomie initiale.

7. Indication chirurgicale en fonction du stade de Vancouver

Le choix thérapeutique dépend essentiellement du niveau de la fracture, du scellement de la tige fémorale et de l'état des corticales du fémur. C'est pourquoi la classification de Vancouver paraît la mieux adaptée pour discuter les indications.

a. Fractures proximales intéressant les trochanters : type Ag ou Al

Lorsque la fracture est découverte précocement après l'arthroplastie totale, c'est en règle générale une fracture opératoire non détectée et, si elle est peu déplacée, elle peut être traitée orthopédiquement par simple mise en décharge le temps de la consolidation.

Si la fracture survient tardivement, on peut agir de la même façon si la fracture est peu déplacée. Si la fracture est déplacée, il vaut mieux intervenir chirurgicalement. On doit alors procéder à l'ostéosynthèse du grand trochanter par cerclages simples ou à l'aide d'une plaque d'ostéosynthèse spécifique.

b. Fractures situées au niveau de la tige fémorale : type B

i. Type B1

Ces fractures doivent être traitées par ostéosynthèse. Il existe une multitude de plaques d'ostéosyntheses réservées à la fixation des FPF. Il faut choisir un implant peu encombrant, adapté à la courbure du fémur, permettant la synthèse par câbles ou par vis en s'affranchissant des difficultés liées à la présence de l'implant fémoral. Différentes études biomécaniques montrent qu'il n'y a pas de différence de solidité de montage entre l'utilisation de câbles proximaux ou de vis proximales (27–32). Il faut au minimum trois câbles ou trois vis bicorticales au-dessus de la fracture et au minimum trois vis bicorticales ou deux vis bicorticales et un câble en dessous de la fracture. Le montage par câblage seul est moins solide, il faut l'associer à l'utilisation de vis en distal pour supprimer les déplacements en translation et en rotation. L'utilisation de vis monocorticales seules en proximale est proscrite du fait du risque d'arrachement de la plaque. Le vissage dans un manteau de ciment est autorisé, il ne fragilise pas le ciment à condition d'un méchage correct. Il est conseillé de mécher un demi-millimètre au-dessus du méchage habituel. L'utilisation de vis verrouillées est conseillée bien qu'aucune étude n'ait démontré une différence significative quant à la solidité du montage des vis verrouillées par rapport aux vis non verrouillées. La poly axialité des vis verrouillées permet la pose de vis bicorticales même en présence de l'implant fémoral. L'utilisation de deux plaques a été décrite mais du fait de l'amélioration du matériel mis à notre disposition, il n'est plus nécessaire de recourir à de telles méthodes.

ii. Type B2

Dans ce type de fracture, il est conseillé de procéder au remplacement de la tige fémorale par une tige longue verrouillée ou une tige longue non verrouillée cimentée ou non. Une ostéosynthèse dans le même temps peut s'avérer nécessaire si la fracture est trop complexe. Le choix du type d'implant est une affaire d'école, il n'y a pas de supériorité d'un choix par rapport à un autre.

iii. Type B3

La reprise fémorale est, là aussi, nécessaire avec une longue tige. La reconstitution du stock osseux peut s'effectuer par régénération spontanée après reprise par prothèse non cimentée à

fixation distale, verrouillée ou non. Une greffe osseuse par comblement spongieux morcelé ou substitut osseux après fixation de la fracture et éventuellement rigidification du fémur par baguettes d'allogreffe corticale peut aussi s'imposer. Le remplacement du fémur proximal par allogreffe massive segmentaire est aussi possible mais d'indication très rare.

Il n'y a pas d'étude prouvant que l'utilisation d'allogreffe dans ces fractures permet un meilleur résultat.

c. Fractures situées sous la tige : type C

Le traitement est une ostéosynthèse par plaque si la prothèse est correctement fixée. Il faut veiller à ne pas créer de zone de concentration de contraintes c'est-à-dire que la plaque doit chevaucher l'extrémité distale de la prothèse fémorale et éventuellement l'extrémité proximale d'une tige de prothèse totale de genou (PTG) sous-jacente. Le chevauchement doit être de deux fois la largeur du fémur.

d. Fractures entre implants : type D

La prise en charge se fait par ostéosynthèse en prenant soin de ponter les deux implants sur deux largeurs de fémur pour ne pas créer de zone de faiblesse entre implants.

e. Cas particuliers

Certaines fractures, même sans descellement, peuvent nécessiter un changement d'implant car une instabilité prothétique s'ajoute à la fracture fémorale.

Les fractures inter prothétiques (entre PTH et PTG) exigent une plaque pontant la fracture et les deux tiges des prothèses. Aucun espace libre ne doit persister entre les deux prothèses sous peine d'apparition d'une fracture de contrainte.

Les prothèses infectées sont certainement les cas les plus difficiles à prendre en charge. Les situations sont nombreuses et toutes différentes. Il faut obtenir la consolidation de la fracture, traiter l'infection et enfin que l'implant soit correctement fixé. Le tout est possible en un temps si le germe est connu et sensible aux antibiotiques usuels, si la perte de substance osseuse est limitée, si l'ostéite n'est pas trop étendue et si la fracture se situe à hauteur de la tige prothétique. En dehors de cette situation, on peut nettoyer l'infection en enlevant la prothèse, le ciment et les tissus infectés, faire l'ostéosynthèse de la fracture et mettre en place une entretoise en ciment le temps que les antibiotiques agissent sur l'infection. Dans un second temps on procédera au retrait de l'entretoise et à la pose d'une prothèse cette fois ci définitive. Les choix thérapeutiques dépendent du patient, de la fracture, du germe, de sa résistance éventuelle aux antibiotiques et enfin du délai de l'apparition de l'infection par rapport à la pose de la prothèse. Ces choix sont faits en réunion de concertation pluridisciplinaire (RCP) dans un centre de référence des infections ostéo-articulaires complexes. (CRIOAC)

f. Indications thérapeutiques selon le symposium de la SOFCOT (société française de chirurgie orthopédique et traumatologique) en 2005 :

Les fractures de type A ou C ne semblent pas poser de problème d'indication thérapeutique, relevant le plus souvent respectivement d'un traitement orthopédique et d'une ostéosynthèse, sauf en cas de descellement manifeste. Les fractures de type B posent le plus de difficultés quant au choix entre ostéosynthèse et changement de prothèse. L'ostéosynthèse, quelle qu'elle soit, ne permet pas, contrairement au changement de prothèse, une remise en charge précoce. (33) L'indication thérapeutique doit s'appuyer sur l'état de la fixation de la prothèse. Pour les fractures B3 il paraît logique de changer la prothèse (16,34). Pour les fractures de type B2 les résultats fonctionnels de l'ostéosynthèse et du changement prothétique sont équivalents mais la qualité de la fixation est meilleure au recul maximum lorsque la prothèse a été changée. Il est donc proposé de réserver l'ostéosynthèse des fractures B2 aux patients à faible demande fonctionnelle et/ou en très mauvais état général (ASA 4 et 5). En ce qui concerne les fractures B1, l'IFR (indice de fixation restante) est un critère de décision intéressant : si l'IFR est inférieur à 2/3, la fixation de la prothèse est compromise et ces fractures doivent être assimilées aux fractures B2.

8. Voie d'abord chirurgical pour l'ostéosynthèse d'une FPF

a. Rappel généraux

Le fémur est un des os les plus fréquemment fracturés. Son abord chirurgical doit, dans la mesure du possible, saigner le moins possible, et ne doit pas entraîner de séquelles fonctionnelles au niveau du genou. Pour toutes ces raisons, les voies d'abord impliquant des sections musculaires, par exemple la voie externe, doit être évitée car l'hémostase peut s'avérer difficile. De plus, ces voies au cours desquelles on est amené à traverser le quadriceps peuvent entraîner une limitation fonctionnelle du genou.

Les muscles de la cuisse forment trois groupes principaux :

- Les muscles adducteurs de la hanche occupent la loge interne de la cuisse et sont innervés par le nerf obturateur. Le grand adducteur est également innervé par le nerf sciatique.
- Les muscles extenseurs du genou occupent la loge antérieure et tirent leur innervation du nerf crural.
- Les muscles fléchisseurs du genou constituent la loge postérieure de la cuisse et sont innervés par le nerf sciatique.

Le quadriceps est séparé des muscles postérieurs de la cuisse en dehors, et des adducteurs en dedans, par une cloison intermusculaire. La cuisse peut être le siège de syndrome des loges musculaires réclamant un geste de décompression chirurgicale en urgence.

La situation de l'artère fémorale par rapport au fémur n'est pas constante, elle tourne autour du fémur : elle lui est antérieure dans son tiers supérieur, médiale dans son tiers moyen et postérieure dans son tiers inférieur. Ce trajet en spirale conditionne la voie d'accès au fémur. Les artères perforantes naissent de la fémorale profonde et s'enroulent autour de la partie postérieure de la diaphyse fémorale avant de pénétrer la loge antérieure en traversant la cloison intermusculaire externe. Ces artères ont tendance à saigner facilement et doivent être ligaturées soigneusement.

b. Voie postéro-externe de la diaphyse fémorale

Le plan de clivage entre la cloison intermusculaire externe et le vaste externe est facile à mettre en évidence et, même si le muscle prend quelques insertions sur la cloison, la dissection se fait pratiquement de façon exsangue. Cependant la voie d'abord postéro-latérale conduit à la ligne âpre et pour exposer la face externe de l'os, les muscles doivent être refoulés vers l'avant. Il est souvent nécessaire de ligaturer les artères perforantes. La clé de la voie d'abord consiste à désinsérer le vaste externe du fémur.

L'opéré doit être placé en décubitus dorsal sur table orthopédique ou en décubitus latéral. Le membre inférieur est en rotation indifférente.

L'incision commence sur le bord postérieur du grand trochanter et se poursuit aussi loin que nécessaire vers le bas, selon une ligne visant le bord postérieur du condyle externe du fémur. Une erreur fréquente consiste à inciser trop en avant, on est alors gêné par le bord postérieur du fascia lata.

Le fascia lata est incisé dans le lit de l'incision cutanée puis récliné. On expose les insertions du vaste latéral que l'on incise transversalement en laissant une partie de son tendon adhérent à l'os. Il est généralement nécessaire d'assurer l'hémostase de son artère nourricière au niveau des insertions antérieures du muscle. Sa partie tendineuse et la fine aponévrose du muscle sont incisées le long de la diaphyse fémorale près de la cloison intermusculaire externe. Les fibres musculaires sont détachées de haut en bas de la cloison intermusculaire externe et le muscle est progressivement récliné vers l'avant. Des écarteurs auto statiques sont placés en haut et en bas. Les artères perforantes, faciles à repérer, sont ligaturées.

L'exposition du fémur s'effectue en sous-périosté. Au moment de la fermeture il faudra réinsérer le vaste externe.

Au tiers inférieur de la cuisse, le bord postérieur du vaste externe infléchit sa course pour s'unir à l'appareil extenseur du genou. Il est plus facile de détacher le muscle en son tiers inférieur qu'en ses deux tiers supérieurs. La voie externe peut être prolongée de manière à exposer la face externe de l'articulation du genou.

9. Technique opératoire de la plaque GTR cable ready (ZIMMER)

C'est la technique opératoire de la plaque GTR cable-ready extra-longue qui va être exposée. La technique pour les plaques courtes et longues est la même mais sans vis distales.

a. Mise en place de la plaque et des câbles

L'exposition du fémur se fait par la voie postéro-externe précédemment décrite. La désinsertion du vaste externe n'est pas obligatoire, la plaque venant s'appliquer sur les muscles au niveau du grand trochanter.

La fracture est curetée et nettoyée avec le plus grand soin pour permettre une réduction anatomique parfaite. La réduction est maintenue par un ou deux daviers pour placer des cerclages fins avant de positionner la plaque. Si la fracture est simple, on peut aussi directement la réduire sous la plaque et la maintenir avec un ou deux daviers.

Une fois la plaque positionnée, le câble est inséré par le côté postérieur de la plaque GTR (orifice transversal sans vis de sertissage), puis tiré à sa sortie jusqu'à ce que la butée soit noyée dans la plaque. Il faut ensuite glisser le guide-câble sous le fémur, d'arrière en avant. On introduit alors l'extrémité libre du câble dans le nez du guide et on le pousse jusqu'à ce qu'il émerge du corps du guide, puis on retire le guide-câble en laissant le câble en place sur l'os. On insère enfin le câble dans l'orifice transversal de la plaque avec vis de sertissage.

Le choix d'insérer le câble de l'un ou l'autre côté de la plaque est affaire de préférence personnelle. L'important est de placer le premier câble juste au-dessous du petit trochanter, et le second en aval du premier. L'insertion des câbles distaux peut s'avérer plus délicate du fait de la gêne occasionnée par les parties molles. Il est parfois plus facile de les insérer dans la plaque avant de la positionner.

On visse ensuite l'impacteur sur la plaque GTR et on appose celle-ci sur le grand trochanter. Les crochets doivent s'ancrent dans l'os et épouser le contour de la partie supérieure du grand trochanter.

b. Réduction de la fracture


L'ordre d'insertion des câbles dépend du type de fracture, de besoins particuliers ou de la situation per-opératoire. Il est possible de tendre modérément les câbles à la main dans un premier temps, puis de les maintenir en tension à l'aide des mors de serrage. On peut alors manipuler les fragments et procéder à la réduction finale.

Si des câbles sont insérés et préalablement tendus à chaque extrémité de la plaque, la plaque et l'os sont globalement stabilisés. La présence des câbles permet de maintenir la réduction pendant la mise en place des vis corticales.


c. Tension et verrouillage des câbles

Il est recommandé de placer un câble dans chacune des paires de trous de la plaque. Même si certains sites sont inutilisés, toutes les vis de sertissage doivent être serrées à fond à la fin de l'opération.

Pour le serrage, il faut fixer le mors de serrage à l'avant du tenseur, enfiler le câble dans le tenseur et tirer sur l'extrémité libre du câble à la sortie du tenseur. On abaisse ensuite le levier situé à l'arrière du tenseur pour bloquer le câble. On presse la gâchette du tenseur jusqu'à obtenir la tension maximale préréglée dans le tenseur. (Système dynamométrique automatique). On abaisse ensuite le levier du nez du tenseur pour garder la tension obtenue et pouvoir libérer le tenseur de son nez sans lâcher la tension. On procède ainsi pour chacun des autres câbles.



Technique opératoire Zimmer GTR cable ready



Technique opératoire Zimmer GTR cable ready

d. Vissage

On peut alors procéder au vissage de la plaque au travers des trous oblongs. Les vis corticales et les câbles ont des fonctions distinctes : les vis corticales renforcent la stabilité de la plaque en rotation, tandis que les câbles augmentent sa résistance à la flexion. Il est donc conseillé de placer des vis corticales en amont et en aval du trait de fracture, même si ce sont des vis mono corticales. Il est aussi important que les câbles ne soient pas verrouillés tant que les vis ne sont pas en place car en fixant la plaque sur l'os, elles risquent d'entraîner une légère détente des câbles.



Technique opératoire Zimmer GTR cable ready

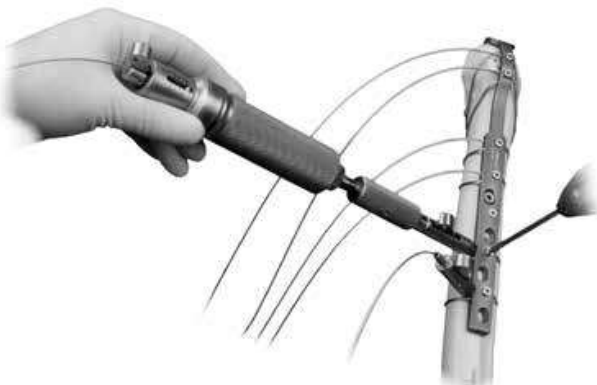
e. Verrouillage final et fermeture.

Une fois que toutes les vis sont en places, on peut procéder à la tension finale des câbles. Il faut tendre puis verrouiller chaque câble sur la plaque GTR en serrant la vis de sertissage de l'orifice approprié en commençant toujours par le câble supérieur.

Après le serrage de chaque vis de sertissage, on retire le tenseur et le mors de serrage, puis on coupe le câble au ras de la plaque. On s'assure alors que toutes les vis de sertissage sont bien serrées, même celles inutilisées.

On peut alors laver abondamment au sérum physiologique de préférence avec un système à haute pression.

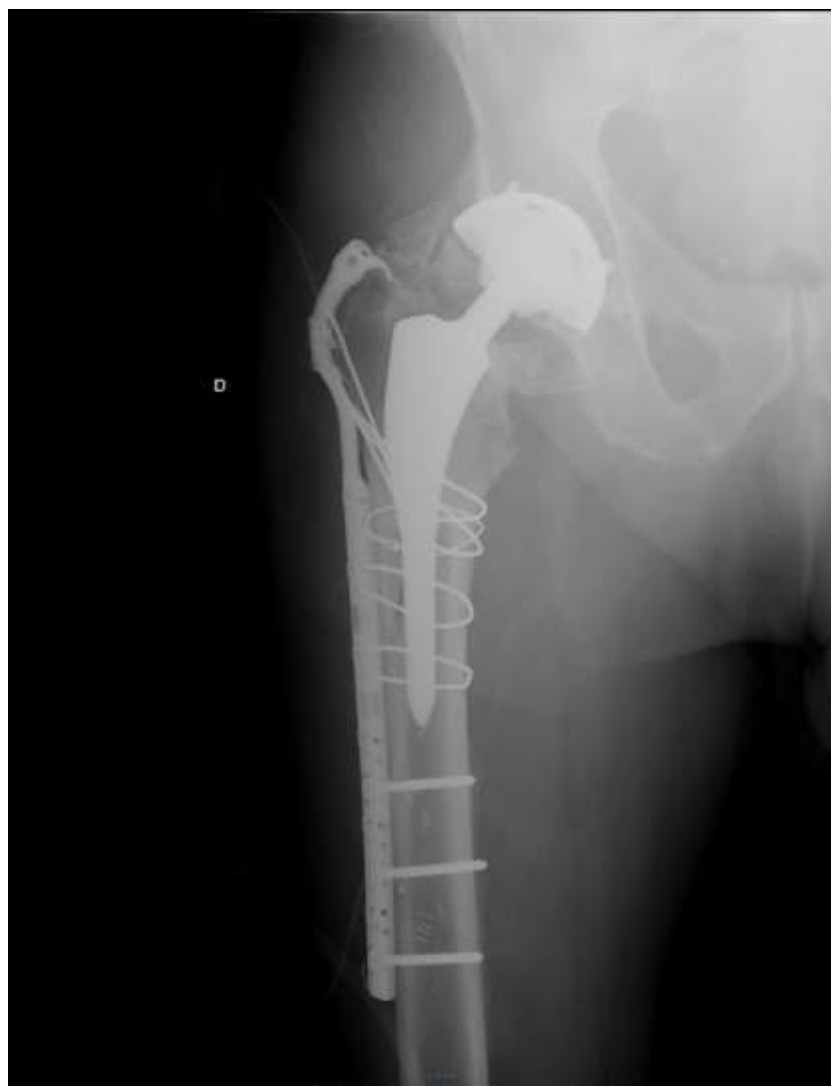On réinsère le vaste s'il a été désinséré. On ferme plan par plan sur un ou deux drains de Redon.



Technique opératoire Zimmer GTR cable ready



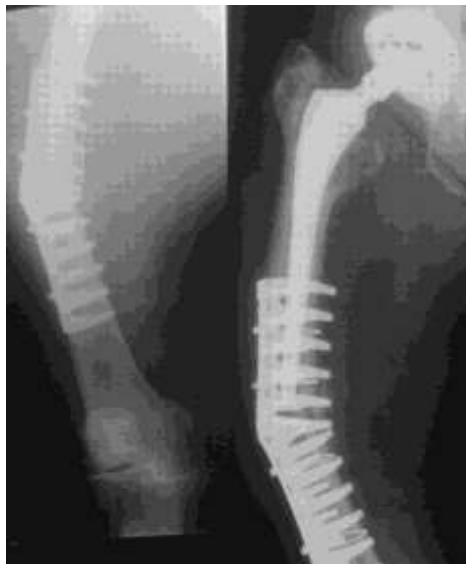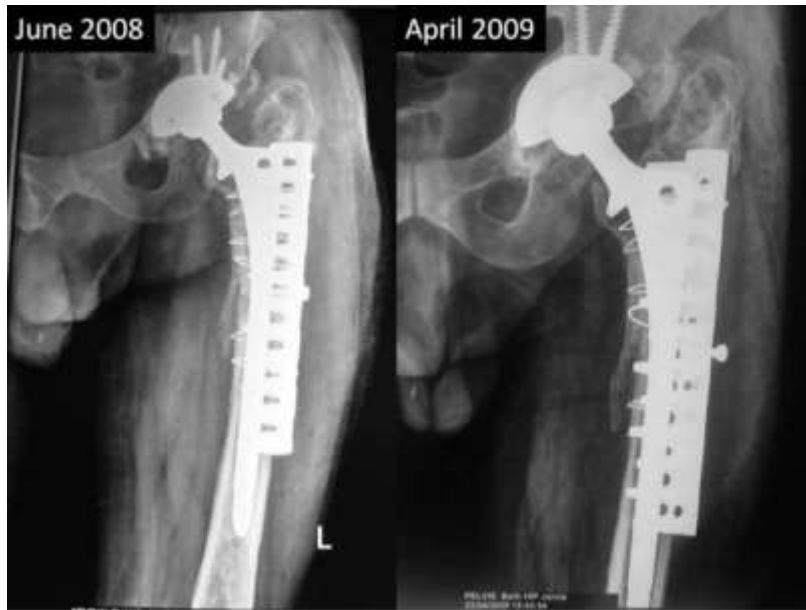Technique opératoire Zimmer GTR cable ready



10. Les plaques sur le marché

a. La Mennen plate

Cette plaque a été utilisée il y a plus de 20 ans dans l'ostéosynthèse des fractures péri-prothétiques. Elle a une forme hémicylindrique avec une sorte de peigne en métal en antérieur et en postérieur. On l'utilisait pour sa simplicité de pose associée à quelques cerclages. Dans la majorité des cas on aboutissait à une catastrophe.



b. Les plaques Dall-Miles, Stryker

Depuis 20 ans, les crochets trochantériens Dall-Miles sont utilisés pour le rattachement du grand trochanter lors de la mise en place d'une prothèse totale de hanche. Ce crochet a été

modifié plusieurs fois pour donner naissance à une plaque à crochet avec un profil fin de 4 mm d'épaisseur. Il existe trois longueurs différentes de 100, 150 et 200 mm.

Un système de câbles intégrables à la plaque existe pour s'affranchir des difficultés de synthèse autour d'une prothèse. Les câbles sont composés de plusieurs filaments, augmentant donc la résistance de ceux-ci.

Dans la gamme Dall-miles, il existe aussi des plaques droites en inox disponible en 4 tailles (100, 110, 120 et 130mm) avec respectivement 5, 7, 9 et 11 trous pouvant recevoir des vis corticales non verrouillées.

Le système de câblage Dall-miles permet une plus grande solidité aux cerclages et permet également de solidariser le câble à la plaque ce qui évite que celui-ci se déplace par rapport à elle. C'est le premier système de ce type et de par son efficacité, il a été beaucoup copié.

Le problème de ces plaques, c'est qu'il n'existe pas une plaque à crochet de longueur suffisante pour ponter suffisamment la queue d'une prothèse. On doit alors utiliser une plaque droite qui s'arrachera plus facilement et qui ne pourra donc pas convenir à tous les types de fractures.

Le second défaut est que le vissage proposé ne peut se faire qu'avec des vis non verrouillées.



Technique opératoire Dall Miles Stryker

c. Les plaques Depuy-Synthes

i. Système LCP (locking compression plate) pour fémur proximal

La plaque LCP Synthes pour fémur proximal 4.5/5.0 fait partie du système de plaques péri articulaires LCP qui combinent la technologie des vis de verrouillage avec les méthodes de fixation par plaques classiques.

Le système de plaques LCP périarticulaires permet de traiter les fractures suivantes :

- fractures complexes du fémur proximal avec la plaque LCP pour fémur proximal 4.5/5.0 ou la plaque à crochet LCP pour fémur proximal 4.5/5.0.
- fractures complexes du fémur distal avec la plaque condylienne LCP 4.5/5.0.

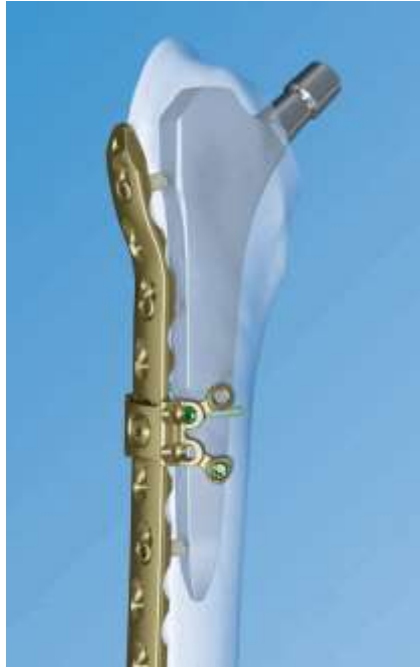Le corps de la plaque de compression à verrouillage (LCP) comporte des trous combinés associant un trou de compression dynamique et un trou fileté pour vis de verrouillage. Le trou combiné permet de choisir l'option d'une vis à corticale ou d'une vis de verrouillage.

La plaque LCP pour fémur proximal est une plaque en acier inoxydable à contact limité. La partie proximale de la plaque est précintrée pour le fémur proximal. Les deux trous de vis proximaux sont destinés à des vis de verrouillage perforées de 7.3 mm et le troisième trou de verrouillage est destiné à des vis de verrouillage perforées de 5.0 mm. Le trou pour vis de verrouillage de 5.0 mm est incliné pour que le trajet de vis converge avec la vis proximale de 7.3 mm. L'inclinaison de la vis et le verrouillage dans la plaque améliorent la fixation fémorale proximale en cas d'ostéoporose. Les autres trous de vis du corps de la plaque sont des trous combinés. Ce design de plaque permet au chirurgien d'appliquer la plaque contre l'os et d'obtenir une compression axiale ou une stabilité angulaire.

Description de la plaque :

- Cintrage anatomique pour l'ajustement à la face latérale du fémur proximal
- Plaques spécifiquement conçues pour le fémur droit ou gauche pour l'adaptation à l'antéversion moyenne du col du fémur
- Longueurs de plaque permettant de couvrir l'ensemble de la diaphyse en cas de fractures bifocales
- Utilisation de vis de verrouillage permet de construire une structure à angle stable indépendamment de la qualité de l'os
- Plaque pouvant être mise en tension pour créer une structure avec répartition des charges
- Implants fabriqués en acier inoxydable
- Les trois trous proximaux ont les angulations suivantes par rapport à la diaphyse:
 - Premier trou proximal (7.3 mm) : 95°
 - Second trou proximal (7.3 mm) : 120°
 - Troisième trou proximal (5.0 mm) : 135°

Les inconvénients sont qu'elle n'est pas du tout prévue pour une synthèse péri prothétique et qu'aucun cerclage intégré n'est prévu. Les vis sont difficilement positionnables du fait de l'encombrement de l'implant.



Technique opératoire LCP Synthes

ii. Plaque à crochet LCP pour fémur proximal

Le système de plaque à crochet LCP pour fémur proximal présente de nombreuses similitudes avec les fixations classiques par plaque, avec quelques améliorations importantes. Les vis de verrouillage permettent de créer une structure à angle fixe tout en utilisant les techniques de plaque AO standards. La possibilité d'un verrouillage est importante pour créer une structure à angle fixe en cas d'ostéopénie ou de fracture comminutive, quand l'ancrage des vis est compromis. Ces vis ne dépendent pas de la compression de la plaque sur l'os pour résister aux contraintes du patient ; elles agissent de manière similaire à des plaques comportant de multiples angulations.

Description de la plaque :

- Cintrage anatomique pour l'ajustement à la face latérale du fémur proximal
- Deux crochets proximaux maintiennent l'extrémité supérieure du grand trochanter.
- L'utilisation de vis de verrouillage permet de construire une structure à angle stable indépendamment de la qualité de l'os.
- Le trou de vis le plus proximal accepte une vis de verrouillage perforée ou une vis perforée conique de 7.3 mm orientée à 95° par rapport au corps de la plaque.
- Le second trou de vis proximal accepte une vis de verrouillage perforée de 5.0 mm orientée à 110° par rapport au corps de la plaque.
- Les trous combinés du corps de la plaque acceptent des vis de verrouillage de 5.0 mm dans la partie filetée du trou et des vis à corticale de 4.5 mm dans la partie de compression dynamique.
- Permet d'utiliser le tendeur de plaque articulé pour tendre la plaque et créer une structure dont les charges sont réparties sur la longueur de la plaque.
- Plaque en acier inoxydable avec contact limité
- Fabriquée en acier inoxydable

Elle possède les mêmes inconvénients que la plaque précédente mais par contre elle a l'avantage de posséder un crochet trochantérien.



Technique opératoire LCP crochet Synthes

iii. Less Invasive Stabilisation Système (LISS)

Le système mini invasif de chez Synthes est maintenant bien connu est présente tous les avantages d'une ostéosynthèse à foyer fermé. Il est difficilement utilisable dans les fractures péri prothétiques car la réduction anatomique des fragments est difficile à gérer et la présence de l'implant gêne la réduction et donc la synthèse. Dans des mains entrainées, ce système a quand même de bons résultats pour les fractures péri prothétiques du fémur (35,36).



Technique opératoire LCP LISS Synthes

d. La plaque Newclip-Technics

Newclip propose une plaque fémorale diaphysaire péri prothétique pour reprise de fracture sur queue de prothèse. Cette plaque est enveloppante avec vis orientables, convergentes ou divergentes. Les vis peuvent être implantées de part et d'autre de l'implant prothétique s'il n'est pas trop encombrant et la corticale fémorale trop mince.

La plaque est dimensionnée pour pouvoir absorber les contraintes mécaniques transmises au fémur. C'est une plaque anatomique donc épousant la courbure du fémur. Les vis utilisées sont auto-taraudeuses et auto-perforantes. Il y a possibilité d'associer un système de cerclage sur les trous de vis. Le cerclage se retrouve sur la plaque et non au contact de l'os donc le maintien est moindre.

Il n'existe que deux longueurs : 238 et 314 mm, c'est donc un peu juste pour répondre à toutes les situations.



Technique opératoire Newclip Technics

e. Le Peri-loc PFP (proximal femur locking plate) de chez Smith&Nephew

Le système de chez Smith&Nephew est en tout point identique à celui de chez Synthes. Il y a aussi la possibilité de fixer des câbles à la plaque via des œillets bloquants.

Un système mini-invasif est aussi disponible.

Les avantages et inconvénients de ces plaques sont les mêmes que pour les plaques Synthes.

f. Les plaques ZIMMER-BIOMET

i. Plaque NCB (Non Contact Bridging) pour fractures péri prothétiques du fémur

Ce système de plaques d'ostéosynthèse anatomiques à verrouillage poly axial permet le traitement des fractures complexes péri prothétiques du fémur proximal, du fémur distal et de la diaphyse fémorale.

Pour la FPF il existe des plaques à 9, 12, 15, 18 et 21 trous de longueur respectives de 245, 285, 324, 363 et 401 mm. Les vis peuvent être bi ou mono corticales, spongieuses de 4 et 5 mm de diamètre. On a aussi à notre disposition des boutons d'ancrage pour câble pour verrouiller un câble à la plaque, des insert borgnes pour ne pas laisser de trou vide et des cales d'écartement à utiliser comme espaceur.

Il existe aussi une extension trochantérienne qui peut se fixer à la plaque de base pour venir tirer des vis dans le grand trochanter plus aisément.

Cette plaque possède donc beaucoup d'avantages mais l'extension trochantérienne ne remplace pas un véritable crochet trochantérien. De plus, ce matériel a comme inconvénient son coût qui dépasse grandement celui des autres plaques y compris celui de la plaque GTR.



Technique opératoire NCB Zimmer

ii. Le système GTR cable-ready

C'est une plaque anatomique à crochets pour le rattachement du grand trochanter. La méthode de fixation se fait par câble ou par câble et vis Trilogy™ en fonction de la taille.

Il existe 4 tailles :

- Plaque courte - Lg. 53 mm conditionnée avec 2 câbles
- Plaque longue - Lg. 121 mm conditionnée avec 4 câbles
- Plaque extra longue 4 trous - Lg. 232 mm conditionnée avec 4 câbles - Possibilité de poser 4 vis - Possibilité de mettre jusqu'à 7 câbles
- Plaque extra longue 5 trous - Lg. 261 mm conditionnée avec 4 câbles - Possibilité de poser 5 vis - Possibilité de mettre jusqu'à 8 câbles

Le sertissage est intégré à la plaque. On a la possibilité de retendre le câble en cours de procédure grâce à l'utilisation d'un tenseur spécifique.

Vis *Trilogy*

Ø 4,5 mm

7 longueurs : 15, 20, 25, 30, 40, 50, 60 mm

Possibilité de mettre ces vis sur les plaques extra longues. (4 trous et 5 trous)

Les indications :

- Fracture du grand trochanter
- Ostéotomie du grand trochanter
- Fracture du grand trochanter sur prothèse de hanche
- Reprise de prothèse de hanche

Les matériaux :

Plaques et vis *Trilogy* : alliage titane Ti-6Al-4V

Câbles : chrome cobalt

Notre choix s'est porté sur ces plaques car elles peuvent répondre à un grand nombre de fractures.

Le crochet permet une meilleure résistance à l'arrachage et une bonne consolidation des trochanters. Les câbles intégrés permettent une synthèse simple et efficace. Le vissage est possible sur toute la hauteur de la plaque. La plaque existe en différentes longueurs pouvant donc répondre à une multitude de situations.

Ses défauts sont l'impossibilité d'utiliser des vis verrouillées et le fait d'être une plaque droite non anatomique. En effet, pour les plaques longues, il faut bien veiller à ce qu'elles ne dépassent pas en antérieur.



Technique opératoire GTR cable ready Zimmer

g. La plaque parfaite n'existe pas

La plaque parfaite serait donc une plaque à crochet trochantérien, de forme anatomique (sa courbure épouse celle du fémur), avec cerclages intégrés, possibilité de vissages verrouillés ou non avec des vis poly axiales, de longueur variable allant de 150 à 420 mm.

11. Article en français

Ostéosynthèse des fractures péri-prothétiques de type A et B du fémur par une plaque non verrouillée avec cerclages intégrés et crochet trochantérien : étude rétrospective multicentrique de 45 patients avec recul moyen de 20 mois

B.Gavanier, F.Houfani, JB. Gross, R. Belleville, M.Mangin, D.Blanquart, D. Mainard

a. Résumé

Ostéosynthèse des fractures péri prothétiques de type A et B du fémur par une plaque non verrouillée avec cerclages intégrés et crochet trochanterien : étude rétrospective multicentrique de 45 patients avec recul moyen de 20 mois

Introduction

La fracture péri prothétique du fémur (FPF) est une complication fréquente chez les personnes âgées, souvent dépendantes avec une espérance de vie limitée. Leur prise en charge est difficile et le choix entre ostéosynthèse et changement prothétique est toujours sujet à discussion. A ce jour, il n'existe aucune étude concernant une plaque non verrouillée avec cerclages intégrés et crochet trochantérien pour cette indication. Les objectifs de cette étude étaient d'analyser la consolidation des fractures, le taux de complication et le résultat fonctionnel. Notre hypothèse est que cette technique permet un fort taux de consolidation et un retour à l'état antérieur en terme d'autonomie et de lieu de résidence.

Matériels et méthodes

Nous avons réalisé une étude rétrospective multicentrique (Nancy, Metz, Thionville et Remiremont) entre 2010 et 2015. Les critères d'inclusion étaient : patients présentant une FPF de type A et B selon la classification de Vancouver, avec ostéosynthèse par plaque à crochet. L'évaluation a porté sur le délai de consolidation, les complications et les scores de Parker et de Katz en pré et post-opératoire. Etaient considérés comme des complications majeures : décès, pseudarthrose, luxation, infection, faillite de l'ostéosynthèse.

Résultats

Quarante-cinq patients satisfaisaient aux critères d'inclusion et ont été évalués au recul moyen de 20 mois (6-72). Toutes les fractures ont consolidé au délai moyen de 7 semaines (6-10), sauf une qui n'a pas fait l'objet d'une reprise chirurgicale en l'absence de retentissement fonctionnel. Un lavage précoce a été réalisé pour un écoulement sur cicatrice à 3 semaines avec une bonne évolution. Le score de Parker a diminué de 6.4 à 4.9 ($p=0.03$) et le score de Katz de 4.8 à 4.3 ($p=0.045$). Cinq patients sont décédés dans l'année suivant l'opération. Cinq patients vivant à domicile en pré opératoire ont été institutionnalisés, les autres ont pu retrouver leur maison de retraite ou leur EHPAD.

Conclusion

Cette plaque permet une prise en charge rapide et efficace des patients ayant une FPF. Le faible taux de complication et le très bon taux de consolidation nous poussent à utiliser cette plaque même pour les fractures classées B2 ou B3 chez certains patients à l'état général précaire ne pouvant pas tolérer une chirurgie lourde de reprise : âgé, score ASA>3, en perte d'autonomie, score de Katz<4.

Mots clés : fractures péri prothétique, prothèse de hanche, Vancouver, ostéosynthèse

b. Introduction

Du fait de l'augmentation constante du nombre de prothèses totales de hanche et du vieillissement de la population porteuse de prothèse, le nombre de fracture péri-prothétique du fémur (FPF) ne fait que croître. La prévalence des fractures péri-prothétiques de hanche est difficile à évaluer : les différentes publications font état d'une prévalence variant de 0.1 à 2.1% pour les implants primaires et jusqu'à 4.2% sur les implants révisés (16–18,22–24). La FPF est la deuxième cause de révision des prothèses de hanche après le descellement aseptique (24). Les facteurs de risques identifiés des FPF post opératoires sont : un âge avancé, le sexe féminin, les prothèses post-traumatiques, l'ostéoporose, la polyarthrite rhumatoïde, les déformations du fémur proximal, les antécédents de chirurgie de hanche, le type d'implant (tige non cimentée), les erreurs techniques per opératoires (fausse route...), une ostéolyse, un descellement prothétique et les prothèses de révision (18,23,24,37,38).

Lors de la reprise pour FPF, la morbi-mortalité est importante avec un taux de mortalité qui atteint % 10% à 6 mois. Le taux de complication est de 30% à 6 mois.(18)

La classification de Vancouver (12) intègre la localisation du trait de fracture par rapport à la prothèse et l'existence d'un descellement, elle permet d'en déduire une prise en charge thérapeutique (14). En effet, l'ostéosynthèse est préconisée pour les fractures de type Ag (grand trochanter) ou A1 (petit trochanter) et les fractures types C. Pour les fractures de type B, la prise de décision est plus difficile puisqu'elle doit être modulée en fonction des constatations per opératoires, le caractère formel du descellement étant difficilement apprécié par les clichés radiographiques. La littérature propose d'avoir recours à l'ostéosynthèse dans les types B1 (implant stable) et au changement prothétique dans les types B2 (implant descellé) et B3 (Implant descellé et ostéolyses péri-prothétiques). Toutefois aucune étude ne permet d'apporter des éléments de réponse formels quant au choix de l'ostéosynthèse ou du rescellement dans la prise en charge des fractures de type B de Vancouver(39). Les publications rapportent plusieurs techniques d'ostéosyntheses, par abord direct ou en mini-invasif, par plaque verrouillée ou non. Les résultats et les conclusions sont variables (35,36,40–56).

Les études biomécaniques montrent qu'il faut effectuer des montages avec vis mono corticales proximales et bi corticales distales ou des montages avec cerclages proximaux et vis bi corticales distales pour garantir une bonne stabilisation en compression axiale, en compression latérale 4 points (antéropostérieure et médio-latérale) et en torsion (27–29). De plus, les vis bi corticales ont une meilleure tenue que les vis mono corticales. Le vissage endommagerait pour certains le manteau de ciment ce qui conduirait à une défaillance de la vis à long terme(30,32). Les études montrent aussi que l'amincissement des corticales, les fractures instables ainsi que les fractures descendant en dessous de l'extrémité distale de la prothèse conduisent à des montages moins solides (31). Aucune étude n'a étudié la solidité d'un montage par plaque non verrouillée à crochet trochanterien avec cerclages intégrés (Plaque GTR cable ready, Zimmer Biomet®).

L'objectif principal de l'étude était d'étudier l'efficacité et la fiabilité de ce matériel sur la consolidation tout en ayant le moins de complications possibles. Les objectifs secondaires étaient de montrer qu'une ostéosynthèse est possible pour tous les patients avec une FPF de

type Vancouver A ou B et d'étudier les complications propres de cette ostéosynthèse ainsi qu'analyser la restauration de l'autonomie des patients.

c. Patients et méthodes

i. Patients

Il s'agit d'une étude rétrospective, multicentrique (Nancy, Metz, Thionville et Remiremont), entre janvier 2010 et décembre 2015, incluant les patients présentant une fracture péri-prothétique du fémur de type A et B selon Vancouver(12,14), ayant bénéficié d'une ostéosynthèse par plaque à crochet GTR cable ready ® survenue à plus de trois mois de la pose de la prothèse initiale.

Cette étude n'inclut pas les fractures sur matériel d'ostéosynthèse de même que les fractures classées Vancouver C .

Toutes les interventions effectuées dans cette étude impliquant des participants humains étaient conformes aux normes éthiques de la Commission de recherche institutionnels et/ou national et avec la déclaration d'Helsinki de 1964 et ses amendements ultérieurs ou normes éthiques comparables.

ii. Matériel

La plaque GTR cable ready ® est disponible en version courte, longue, longue avec extension 4 et 5 trous. Les longueurs sont respectivement de 53mm, 121mm, 232mm et 261mm.

Le montage idéal est de disposer quatre cerclages proximaux et d'avoir six corticales sous la fracture avec des vis bi corticales de préférence.

Les cerclages permettent de s'affranchir de la difficulté à implanter des vis péri prothétiques bicorticales et le crochet permet une bonne tenue de la plaque contre le grand trochanter et évite l'arrachage de celle-ci.

iii. Technique opératoire

Tous les patients ont été opérés par des chirurgiens séniors. Les patients étaient installés sur table ordinaire en décubitus latéral. La voie d'abord utilisée était une voie latérale avec relèvement antérieur du vaste latéral sans désinsertion du grand trochanter. La plaque était disposée sur la face latérale du fémur en évitant tout débord antérieur à la partie distale.

Une plaque courte a toujours été utilisée pour les fractures de type A. Le crochet a été disposé sur le trochanter à l'aide de l'ancillaire et par-dessus l'insertion du vaste latéral et du moyen fessier.

Dans un premier temps les deux cerclages proximaux étaient placés sous le petit trochanter puis deux cerclages distaux étaient posés en regard de la diaphyse. L'ancillaire permettait de serrer tous les cerclages de manière progressive et homogène.

Pour les fractures de type B le principe reste le même mais la plaque est plus longue et permet plus de cerclages. Pour faciliter la synthèse de certaines fractures un ou deux cerclages fins

avaient été disposés préalablement à la plaque pour maintenir la fracture réduite avant de positionner la plaque.

L'articulation coxofémorale n'a jamais été ouverte pour éviter toute déstabilisation et aucune greffe osseuse n'a été utilisée. Un ou deux drains de redon ont été utilisés en fonction de la longueur de l'abord.

En post-opératoire, tous les patients ont été remis au fauteuil à J1 ou J2. L'appui complet a été autorisé à six semaines.

Tous les patients ont bénéficié d'une prévention thromboembolique pour une durée minimum de six semaines.

iv. Méthode d'évaluation

L'autonomie des patients a été évaluée par le score de Katz (57) ainsi que le score de Parker et Palmer (58), leur état général par le score ASA (59).

Le temps opératoire a été évalué en minutes, les pertes sanguines peropératoires en ml, le délai opératoire en jours, de même que la durée d'hospitalisation.

Un suivi radio-clinique standardisé a été réalisé à six semaines, trois mois, un an puis tous les ans. A chaque consultation, des radiographies du bassin de face et de la hanche de face et de profil ont été réalisées. La consolidation était acquise quand il y avait une disparition du trait de fracture sur 2 incidences orthogonales.

Les questionnaires pour le score de Parker et Palmer ainsi que le score de Katz ont été remplis par les patients ou remplis par entretien téléphonique.

Les fractures ont été classées selon la classification de Vancouver (12,14).

Toutes les variables ont été décrites en utilisant les moyennes, les extrêmes et les écarts types. Les scores de Parker et de Katz pré et postopératoires ont été comparés grâce au test de Student avec un $p < 0.05$ comme étant significatif.

d. Résultats

L'étude incluait 45 patients (33 femmes et 12 hommes) d'âge moyen 81 ans (57-95). L'IMC (indice de masse corporelle) moyen était de 27.01 (17.30-36.74). Le score ASA moyen était de 3.3 (6 patients avaient un score à 2, 18 un score à 3 et 21 un score à 4). Vingt et un patients étaient atteints d'ostéoporose, 7 étaient déments. Vingt-trois patients vivaient à domicile avant la fracture, 15 en maison de retraite et 7 en institution. Le score de Parker préopératoire était en moyenne de 6.4 (2-9) et le score de Katz de 4.8 (0-6).

Selon la classification de Vancouver, la série comportait 8 fractures de type Ag, 30 fractures de type B1, 5 de type B2 et 2 de type B3. Vingt-cinq fractures concernaient le côté droit et 20 le côté gauche. Les fractures étaient transversales dans un cas, 19 étaient obliques courtes, 9 obliques longues et 16 spiroïdes. Les fractures sont survenues sur 40 prothèses de première intention et 5 prothèses de révision, 13 d'entre elles étaient cimentées et 32 non-cimentées. Il y avait 10 prothèses intermédiaires de hanche et 35 prothèses totales. Toutes les fractures ont été causées par une chute avec un traumatisme à faible énergie.

Parmi les 45 patients, 5 sont décédés dans l'année suivant l'opération et 10 la deuxième année. Seuls deux patients sont décédés avant d'avoir consolidé, ils ont été exclus de l'étude. Le délai moyen de prise en charge était de 3.8 jours (0-22). Une patiente présentant une fracture de type A traitée initialement de façon orthopédique, a été opérée au 22^{ème} jour du fait d'un déplacement.

La durée de l'opération était de 103 minutes en moyenne (70-120). Les pertes sanguines chirurgicales moyennes étaient de 490 ml (300-1200ml). La durée moyenne d'hospitalisation était de 14.9 jours (5-47).

Onze patients présentaient des lésions associées : 5 fractures (4 poignets et 1 olécrâne), 4 plaies du cuir chevelu, deux traumatismes crâniens avec hématome sous dural. Les complications générales comprenant complication de décubitus et décompensation de tares sont au nombre de 4 (8%).

Tous les patients ont consolidé, sauf un. Le délai moyen de consolidation était de 7 semaines (6-10). Sur les dernières radiographies de contrôle, sept patients ont présenté une rupture de cerclage et un avait une vis distale cassée. Cinq plaques dépassaient en antérieur sur les radiographies de profil. On dénombrait 4 patients présentant des ossifications des parties molles à la partie latérale du fémur.

Six patients décrivaient une douleur antérieure de hanche au dernier recul. Un lavage de cicatrice a été réalisé à 3 semaines pour écoulement sans changement de matériel et les prélèvements bactériologiques étaient négatifs.

Le score de Parker et palmer moyen était de 6.2 (0-9) à 6mois et de 4.9 (0-9) au dernier recul ($p=0.03$). Le score de Katz était de 4.6 (0-6) à 6 mois et de 4.3 (0-6) au dernier recul ($p=0.045$).

En préopératoire, 23 patients vivaient à domicile, 15 en maison de retraite et 7 en institution. Au dernier recul 18 patients étaient à domicile, 14 en maison de retraite et 8 en institution.

e. Discussion

La fracture péri prothétique du fémur (FPF) est une complication fréquente chez les personnes âgées, souvent dépendantes avec une espérance de vie limitée. Leur prise en charge est difficile et le choix entre ostéosynthèse et changement prothétique est toujours sujet à discussion. Thomazeau et al. (60), dans le symposium de la SOFCOT de 2005 sur les fractures sur prothèses de hanche, proposent une ostéosynthèse dans les types A et C. En revanche pour les types B, il propose d'adapter l'indication en fonction de l'état pré opératoire du patient, de la qualité osseuse et de la stabilité de la tige en préopératoire. Berry et al. proposent de changer systématiquement la prothèse dans les fractures classées B3 mais ne proposent rien de consensuel pour les fractures de type B2 (16).

A ce jour, il n'existe aucune étude concernant une plaque non verrouillée avec cerclages intégrés et crochet trochantérien.

Les objectifs étaient d'analyser la consolidation des fractures, le taux de complication et le résultat fonctionnel.

Les caractéristiques des patients, le temps opératoire, les pertes sanguines, le délai opératoire et la durée d'hospitalisation dans notre série sont comparables à d'autres études

(24,35,36,41,61). El-Zayat et al. retrouvent par exemple un délai opératoire à deux jours et un temps opératoire à 104 min (40).

Dans cette étude, toutes les fractures ont consolidé sauf une fracture de type Ag chez une patiente tabagique et polymorbide. Cette pseudarthrose n'a pas nécessité de réintervention car la patiente était asymptomatique. Nous avons donc un très bon taux de consolidation (97.8%) avec un délai moyen de 7 semaines. Ces résultats sont très bons comparés à ceux de la littérature : à notre connaissance le meilleur taux de consolidation de la littérature étant de 83% à 8 semaines pour Lunebourg et al (41). Dans notre série, même les sujets âgés et en mauvais état général, avec une fracture classée B2 ou B3 ont également consolidé. Ces résultats sont en faveur d'un traitement par ostéosynthèse alors que divers auteurs conseillent une dépose repose de prothèse en cas de descellement.

Concernant l'ostéosynthèse, le type de montage avec cerclages proximaux et vis bi corticales distales est validé par Lever et al. et Dennis et al. (28,29). L'absence de vis verrouillées sur cet implant ne semble pas diminuer la qualité du montage et la consolidation de la fracture comme cela a été montré par Lunebourg et al. et Zdero et al. (41,62). Les cerclages intégrés à la plaque permettent une meilleure tension de ceux-ci et l'absence de rupture de ces derniers. Nous avons noté des douleurs antérieures de cuisse chez certains patients dont le matériel dépassait en antérieur sur le fémur. Nous avons noté 6 patients avec douleurs antérieures dont 4 avaient une plaque débordante. Cela pourrait être amélioré par une plaque de forme plus anatomique avec une courbure qui épouserait celle du fémur (41).

Le crochet trochantérien a permis d'éviter tout arrachement de la plaque. Le bris de matériel a concerné uniquement les cerclages fins utilisés pour réduire la fracture initialement ainsi qu'une vis distale. Cela n'a jamais provoqué le bris de la plaque ni un déplacement de la fracture. L'abord du foyer de fracture implique quelques ossifications périfracturaires asymptomatiques mais permet une réduction anatomique garante d'une bonne consolidation.

Un patient a été repris à trois semaines pour un lavage simple de cicatrice, les prélèvements étaient négatifs. La cicatrisation a ensuite été obtenue rapidement et normalement. La série a un taux d'infection de 0% alors qu'on note un taux de 2.5% d'infection sur 580 cas dans la série de Molina et al. (63).

Cette étude montre que la majorité des patients pris en charge sont des personnes âgées et dépendantes. Le fait d'effectuer une ostéosynthèse plutôt qu'une dépose repose de prothèse permet un plus faible taux de complications graves. En effet, dans le symposium de la SOFCOT 2005, Soenen et al., montrent que le taux de réintervention toutes causes confondues est plus important dans le groupe changement d'implant (16.8%) que dans le groupe ostéosynthèse (12.6%) (39).

Nous n'avons aucune luxation contre 3.3% pour la dépose repose de prothèse après FPF dans l'étude de Molina et al(63) et 15.6% de luxation dans le groupe changement de prothèse dans l'étude de Laffargue et al. dans le symposium de la SOFCOT en 2005 (18).

Malgré une période de décharge de six semaines, les patients retrouvent en majorité leur état fonctionnel pré opératoire quand ils ne sont pas institutionnalisés en pré opératoires. Seul cinq patients sur 23 vivant à domicile en préopératoire ont été institutionnalisés en postopératoire. Les patients déjà institutionnalisés se grabatisent plus rapidement. Une diminution significative des scores de Parker et de Katz montre que les patients polymorbides avec un

score de Katz <4, un score de Parker < 6, un score ASA >3 deviennent grabataires ou décèdent dans l'année suivant l'opération comme l'a montré Molina et al. (63). Dans notre étude, la diminution de un point des scores de Parker et de Katz est comparable aux résultats d'autres études comme Lunebourg et al., Ehlinger et al. et Fousek et al. (35,41,64).

L'autonomie post opératoire est comparable aux études qui proposent la dépose repose de prothèse comme l'a montré Soenen et al.(39).

Cette étude présente certaines limites, d'abord parce qu'elle est rétrospective et ensuite en raison du nombre élevé de patients décédés. Cette situation n'a rien d'exceptionnel dans une population aussi âgée (81 ans en moyenne) et présentant de nombreuses comorbidités.

f. Conclusion

L'utilisation d'une plaque à crochet avec cerclages intégrés dans les FPF permet une excellente consolidation avec un faible taux de complication. Par ailleurs, la diminution des scores de qualité de vie obtenu par ostéosynthèse et les conditions de retour au lieu de vie initial du patient ne sont pas différentes de celles retrouvées en cas de dépose repose de prothèse.

Ces résultats nous confortent donc dans l'ostéosynthèse systématique des fractures sur prothèse totale de hanche.

12. Bibliographie

1. Parrish TF, Jones JR. Fracture of the Femur Following Prosthetic Arthroplasty of the Hip. *J Bone Jt Surg Am.* 1964 Mar 1;46(2):241–8.
2. Khan MA, O'Driscoll M. Fractures of the femur during total hip replacement and their management. *J Bone Joint Surg Br.* 1977 Feb;59(1):36–41.
3. Van Elegem P, Blaimont P. [Femoral and acetabular fractures due to hip prosthesis]. *Acta Orthop Belg.* 1979 Jun;45(3):299–309.
4. Whittaker RP, Sotos LN, Ralston EL. Fractures of the femur about femoral endoprostheses. *J Trauma.* 1974 Aug;14(8):675–94.
5. Harrington IJ, Tountas AA, Cameron HU. Femoral fractures associated with Moore's prosthesis. *Injury.* 1979 Aug;11(1):23–32.
6. Johansson JE, McBroom R, Barrington TW, Hunter GA. Fracture of the ipsilateral femur in patients with total hip replacement. *J Bone Joint Surg Am.* 1981 Dec;63(9):1435–42.
7. Bethea JS, DeAndrade JR, Fleming LL, Lindenbaum SD, Welch RB. Proximal femoral fractures following total hip arthroplasty. *Clin Orthop.* 1982 Oct;(170):95–106.
8. Löwenhielm G, Hansson LI, Kärrholm J. Fracture of the lower extremity after total hip replacement. *Arch Orthop Trauma Surg.* 1989;108(3):141–3.
9. Roffman M, Mendes DG. Fracture of the femur after total hip arthroplasty. *Orthopedics.* 1989 Aug;12(8):1067–70.
10. Cooke PH, Newman JH. Fractures of the femur in relation to cemented hip prostheses. *J Bone Joint Surg Br.* 1988 May;70(3):386–9.
11. Serocki JH, Chandler RW, Dorr LD. Treatment of fractures about hip prostheses with compression plating. *J Arthroplasty.* 1992 Jun;7(2):129–35.
12. Duncan CP, Masri BA. Fractures of the femur after hip replacement. *Instr Course Lect.* 1995;44:293–304.
13. Soenen M, Migaud H, Bonnomet F, Girard J, Mathevon H, Ehlinger M. Interprosthetic femoral fractures: analysis of 14 cases. Proposal for an additional grade in the Vancouver and SoFCOT classifications. *Orthop Traumatol Surg Res OTSR.* 2011 Nov;97(7):693–8.
14. Brady OH, Garbuz DS, Masri BA, Duncan CP. The reliability and validity of the Vancouver classification of femoral fractures after hip replacement. *J Arthroplasty.* 2000 Jan;15(1):59–62.
15. Lewallen DG, Berry DJ. Periprosthetic fracture of the femur after total hip arthroplasty: treatment and results to date. *Instr Course Lect.* 1998;47:243–9.

16. Berry DJ. Management of periprosthetic fractures: the hip. *J Arthroplasty*. 2002 Jun;17(4 Suppl 1):11–3.
17. Lindahl H. Epidemiology of periprosthetic femur fracture around a total hip arthroplasty. *Injury*. 2007 Jun;38(6):651–4.
18. Laffargue P, Soenen M, Pinoit Y, Migaud H. [Periprosthetic fractures around total hip and knee arthroplasty. Mortality, morbidity and prognostic factors of periprosthetic femoral fractures following hip arthroplasty: multicentric prospective assessment of 115 cases]. *Rev Chir Orthopédique Réparatrice Appar Mot*. 2006 Sep;92(5 Suppl):2S64–62S69.
19. Adolphson P, Jonsson U, Kalén R. Fractures of the ipsilateral femur after total hip arthroplasty. *Arch Orthop Trauma Surg Arch Für Orthop Unf-Chir*. 1987;106(6):353–7.
20. Fredin HO, Lindberg H, Carlsson AS. Femoral fracture following hip arthroplasty. *Acta Orthop Scand*. 1987 Feb;58(1):20–2.
21. Garcia-Cimbrelo E, Munuera L, Gil-Garay E. Femoral shaft fractures after cemented total hip arthroplasty. *Int Orthop*. 1992;16(1):97–100.
22. Kavanagh BF. Femoral fractures associated with total hip arthroplasty. *Orthop Clin North Am*. 1992 Apr;23(2):249–57.
23. Sidler-Maier CC, Waddell JP. Incidence and predisposing factors of periprosthetic proximal femoral fractures: a literature review. *Int Orthop*. 2015 Mar 27;
24. Ehlinger M, Delaunay C, Karoubi M, Bonnomet F, Ramdane N, Hamadouche M, et al. Revision of primary total hip arthroplasty for peri-prosthetic fracture: A prospective epidemiological study of 249 consecutive cases in France. *Orthop Traumatol Surg Res OTSR*. 2014 Oct;100(6):657–62.
25. Passuti N, Bourgade M, Rogez JM, Bainvel JV, Ferre JC, Legoux R, et al. [Visualization of femur stresses in monopodal support using the finite elements method (with or without prosthesis)]. *Rev Chir Orthopédique Réparatrice Appar Mot*. 1988;74 Suppl 2:212–5.
26. Charrois O, Kerboull L, Vastel L, Courpied JP, Kerboull M. [Femoral reconstruction with massive allograft implanted in a split femur. Mid-term results of 18 reconstructions]. *Rev Chir Orthopédique Réparatrice Appar Mot*. 2000 Dec;86(8):801–8.
27. Moazen M, Mak JH, Etchels LW, Jin Z, Wilcox RK, Jones AC, et al. Periprosthetic femoral fracture--a biomechanical comparison between Vancouver type B1 and B2 fixation methods. *J Arthroplasty*. 2014 Mar;29(3):495–500.
28. Lever JP, Zdero R, Nousiainen MT, Waddell JP, Schemitsch EH. The biomechanical analysis of three plating fixation systems for periprosthetic femoral fracture near the tip of a total hip arthroplasty. *J Orthop Surg*. 2010;5:45.

29. Dennis MG, Simon JA, Kummer FJ, Koval KJ, DiCesare PE. Fixation of periprosthetic femoral shaft fractures occurring at the tip of the stem: a biomechanical study of 5 techniques. *J Arthroplasty*. 2000 Jun;15(4):523–8.
30. Giesinger K, Ebnetter L, Day RE, Stoffel KK, Yates PJ, Kuster MS. Can plate osteosynthesis of periprosthetic femoral fractures cause cement mantle failure around a stable hip stem? A biomechanical analysis. *J Arthroplasty*. 2014 Jun;29(6):1308–12.
31. Leonidou A, Moazen M, Lepetsos P, Graham SM, Macheras GA, Tsiridis E. The biomechanical effect of bone quality and fracture topography on locking plate fixation in periprosthetic femoral fractures. *Injury*. 2015 Feb;46(2):213–7.
32. Kampshoff J, Stoffel KK, Yates PJ, Erhardt JB, Kuster MS. The treatment of periprosthetic fractures with locking plates: effect of drill and screw type on cement mantles: a biomechanical analysis. *Arch Orthop Trauma Surg*. 2010 May;130(5):627–32.
33. Haddad FS, Duncan CP, Berry DJ, Lewallen DG, Gross AE, Chandler HP. Periprosthetic femoral fractures around well-fixed implants: use of cortical onlay allografts with or without a plate. *J Bone Joint Surg Am*. 2002 Jun;84-A(6):945–50.
34. Springer BD, Berry DJ, Lewallen DG. Treatment of periprosthetic femoral fractures following total hip arthroplasty with femoral component revision. *J Bone Joint Surg Am*. 2003 Nov;85-A(11):2156–62.
35. Ehlinger M, Bonnomet F, Adam P. Periprosthetic femoral fractures: the minimally invasive fixation option. *Orthop Traumatol Surg Res OTSR*. 2010 May;96(3):304–9.
36. Ehlinger M, Czekaj J, Adam P, Brinkert D, Ducrot G, Bonnomet F. Minimally invasive fixation of type B and C interprosthetic femoral fractures. *Orthop Traumatol Surg Res OTSR*. 2013 Sep;99(5):563–9.
37. Della Rocca GJ, Leung KS, Pape H-C. Periprosthetic fractures: epidemiology and future projections. *J Orthop Trauma*. 2011 Jun;25 Suppl 2:S66–70.
38. Tsiridis E, Pavlou G, Venkatesh R, Bobak P, Gie G. Periprosthetic femoral fractures around hip arthroplasty: current concepts in their management. *Hip Int J Clin Exp Res Hip Pathol Ther*. 2009 Jun;19(2):75–86.
39. Soenen M, Lautridou C, Lebel B, Hulet C, Brillhault J, Migaud H, et al. [Periprosthetic fractures around total hip and knee arthroplasty. Review of the literature]. *Rev Chir Orthopédique Réparatrice Appar Mot*. 2006 Sep;92(5 Suppl):2S44–42S51.
40. El-Zayat BF, Ruchholtz S, Efe T, Fuchs-Winkelmann S, Krüger A, Kreslo D, et al. NCB-plating in the treatment of geriatric and periprosthetic femoral fractures. *Orthop Traumatol Surg Res OTSR*. 2012 Nov;98(7):765–72.
41. Lunebourg A, Mouhsine E, Cherix S, Ollivier M, Chevalley F, Wettstein M. Treatment of type B periprosthetic femur fractures with curved non-locking plate with eccentric holes: Retrospective study of 43 patients with minimum 1-year follow-up. *Orthop Traumatol Surg Res OTSR*. 2015 May;101(3):277–82.

42. Chakravarthy J, Bansal R, Cooper J. Locking plate osteosynthesis for Vancouver Type B1 and Type C periprosthetic fractures of femur: a report on 12 patients. *Injury*. 2007 Jun;38(6):725–33.
43. Froberg L, Troelsen A, Brix M. Periprosthetic Vancouver type B1 and C fractures treated by locking-plate osteosynthesis: fracture union and reoperations in 60 consecutive fractures. *Acta Orthop*. 2012 Dec;83(6):648–52.
44. Ahuja S, Chatterji S. The Mennen femoral plate for fixation of periprosthetic femoral fractures following hip arthroplasty. *Injury*. 2002 Jan;33(1):47–50.
45. Graham SM, Moazen M, Leonidou A, Tsiridis E. Locking plate fixation for Vancouver B1 periprosthetic femoral fractures: a critical analysis of 135 cases. *J Orthop Sci Off J Jpn Orthop Assoc*. 2013 May;18(3):426–36.
46. Xue H, Tu Y, Cai M, Yang A. Locking compression plate and cerclage band for type B1 periprosthetic femoral fractures preliminary results at average 30-month follow-up. *J Arthroplasty*. 2011 Apr;26(3):467–71.e1.
47. Moore RE, Baldwin K, Austin MS, Mehta S. A systematic review of open reduction and internal fixation of periprosthetic femur fractures with or without allograft strut, cerclage, and locked plates. *J Arthroplasty*. 2014 May;29(5):872–6.
48. Bastian JD, Butscher A, Bigolin G, Zumstein MA, Nötzli HP. Extracortical plate fixation with new plate inserts and cerclage wires for the treatment of periprosthetic hip fractures. *Int Orthop*. 2014 Mar;38(3):489–94.
49. Laurer HL, Wutzler S, Possner S, Geiger EV, El Saman A, Marzi I, et al. Outcome after operative treatment of Vancouver type B1 and C periprosthetic femoral fractures: open reduction and internal fixation versus revision arthroplasty. *Arch Orthop Trauma Surg*. 2011 Jul;131(7):983–9.
50. Füchtmeier B, Galler M, Müller F. Mid-Term Results of 121 Periprosthetic Femoral Fractures: Increased Failure and Mortality Within but not After One Postoperative Year. *J Arthroplasty*. 2015 Apr;30(4):669–74.
51. Chen DW, Lin C-L, Hu C-C, Wu J-W, Lee MS. Finite element analysis of different repair methods of Vancouver B1 periprosthetic fractures after total hip arthroplasty. *Injury*. 2012 Jul;43(7):1061–5.
52. Ehlinger M, Brinkert D, Besse J, Adam P, Arlettaz Y, Bonomet F. Reversed anatomic distal femur locking plate for periprosthetic hip fracture fixation. *Orthop Traumatol Surg Res OTSR*. 2011 Sep;97(5):560–4.
53. Ehlinger M, Adam P, Moser T, Delpin D, Bonomet F. Type C periprosthetic fractures treated with locking plate fixation with a mean follow up of 2.5 years. *Orthop Traumatol Surg Res OTSR*. 2010 Feb;96(1):44–8.

54. Apivatthakakul T, Phornphutkul C, Bunmaprasert T, Sananpanich K, Fernandez Dell'Oca A. Percutaneous cerclage wiring and minimally invasive plate osteosynthesis (MIPO): a percutaneous reduction technique in the treatment of Vancouver type B1 periprosthetic femoral shaft fractures. *Arch Orthop Trauma Surg.* 2012 Jun;132(6):813–22.
55. Kobbe P, Klemm R, Reilmann H, Hockertz TJ. Less invasive stabilisation system (LISS) for the treatment of periprosthetic femoral fractures: a 3-year follow-up. *Injury.* 2008 Apr;39(4):472–9.
56. Kääh MJ, Stöckle U, Schütz M, Stefansky J, Perka C, Haas NP. Stabilisation of periprosthetic fractures with angular stable internal fixation: a report of 13 cases. *Arch Orthop Trauma Surg.* 2006 Mar;126(2):105–10.
57. Brorsson B, Asberg KH. Katz index of independence in ADL. Reliability and validity in short-term care. *Scand J Rehabil Med.* 1984;16(3):125–32.
58. Parker MJ, Palmer CR. A new mobility score for predicting mortality after hip fracture. *J Bone Joint Surg Br.* 1993 Sep;75(5):797–8.
59. Saklad M, Sellman P. Statistical systems in anesthesiology. *Anesthesiology.* 1946 Mar;7:146–60.
60. Thomazeau H, Veillard D, Andrieux M. [Periprosthetic fractures around total hip and knee arthroplasty. Therapeutic strategies for periprosthetic fractures around the hip]. *Rev Chir Orthopédique Réparatrice Appar Mot.* 2006 Sep;92(5 Suppl):2S87–82S89.
61. Erhardt JB, Grob K, Roderer G, Hoffmann A, Forster TN, Kuster MS. Treatment of periprosthetic femur fractures with the non-contact bridging plate: a new angular stable implant. *Arch Orthop Trauma Surg.* 2008 Apr;128(4):409–16.
62. Zdero R, Walker R, Waddell JP, Schemitsch EH. Biomechanical evaluation of periprosthetic femoral fracture fixation. *J Bone Joint Surg Am.* 2008 May;90(5):1068–77.
63. Molina V, Da S-C, Court C, Nordin J-Y. [Periprosthetic fractures around total hip and knee arthroplasty. Periprosthetic femoral fractures: multicentric retrospective study of 580 cases]. *Rev Chir Orthopédique Réparatrice Appar Mot.* 2006 Sep;92(5 Suppl):2S60–2S64.
64. Fousek J, Vasek P. [Plate osteosynthesis in vancouver type b1 and b2 periprosthetic fractures]. *Acta Chir Orthop Traumatol Cech.* 2009 Oct;76(5):410–6.

13. Annexe: Article en anglais

Osteosynthesis of periprosthetic type A and B femoral fractures using an unlocked plate with integrated cerclage cable and trochanteric hook: A multicenter retrospective study of 45 patients with mean follow-up of 20 months.

B.Gavanier, F.Houfani, JB. Gross, R. Belleville, M.Mangin, D.Blanquart, D. Mainard

Summary

Introduction

Femoral periprosthetic fracture (FPF) is a frequent complication in dependent elderly persons, with a limited life expectancy. Their management is difficult and the choice between osteosynthesis and prosthesis is still matter of discussion. To date, there is no study on unlocked plate with integrated cerclage cable and trochanteric hook for this indication. The objectives of this study were to analyze fracture healing, complication rate and functional outcome. Our hypothesis is that this technique allows a high rate of consolidation and a return to the previous state in terms of autonomy and place of residence.

Materials and methods

We conducted a retrospective multicenter study between 2010 and 2015. The inclusion criteria were: patients with type A and B FPF according to the classification of Vancouver who received osteosynthesis hook plate. The evaluation focused on the consolidation period, complications and pre and postoperative Parker and Katz scores. Death, nonunion, dislocation, infection and failure of fixation were considered major complications.

Results

Forty-five patients met the inclusion criteria and were evaluated at mean 20 months (6-72). All fractures consolidated at a mean 7 weeks (6-10), except one that has not undergone further surgery in the absence of functional impairment. Parker score decreased from 6.4 to 4.9 ($p = 0.03$) and Katz score from 4.8 to 4.3 ($p = 0.045$). Five patients died within the year of the operation. Five patients living at home preoperatively were admitted to an institution, the others returned to their retirement home or nursing home.

Conclusion

This plate allows for a quick and effective management of patients with FPF. The low rate of complications and the very good consolidation rate lead us to use the same plate even for class B2 or B3 fractures in some patients with precarious health condition who cannot tolerate major revision surgery: Elderly, ASA score > 3 , loss of autonomy, Katz score < 4 .

1. Introduction

Due to the steady increase of total hip prosthesis and aging of the patients with hip implant, the number of femoral peri-prosthetic fracture (FPF) is growing. The prevalence of periprosthetic fractures of the hip is difficult to evaluate. The various publications show a prevalence ranging from 0.1 to 2.1% for primary implants and up to 4.2% for the revision implants (1-6). FPF is the second cause of hip prosthesis revision after aseptic loosening (2). The identified risk factors for postoperative FPF are: Advanced age, female gender, post-traumatic prostheses, osteoporosis, rheumatoid arthritis, deformities of the proximal femur, hip surgery history, the type of implant (uncemented stem), intraoperative technical errors (intraoperative fracture, misdrilling), osteolysis, prosthetic loosening and revision arthroplasty (2-4,7,8).

During revision for FPF, the morbidity and mortality is significant with a mortality rate up to 9.8% at 6 months. The complication rate is 22.9% at 6 months. (3)

Vancouver classification (9) includes the location of the fracture relative to the prosthesis and the existence of loosening. It allows possible deduction of therapeutic treatment (10). Indeed, osteosynthesis is recommended for type Ag (greater trochanter) or A1 (lesser trochanter) fractures and type C fractures. For Type B fractures, the decision is more difficult since it must be adjusted depending on intraoperative findings. The formal loosening is hardly appreciated by radiographs. The literature proposes to use osteosynthesis for types B1 (stable implant) and prosthetic replacement for the types B2 (loose implant) and B3 (loosed implant and periprosthetic osteolysis).

However, no study provides formal answers to the choice of osteosynthesis or resealing in the management of type B Vancouver fractures (11). Publications report several osteosynthesis techniques: by direct or minimally invasive approach, locked or unlocked plate. The results and findings are variable (12-30).

Biomechanical studies show that proximal mono cortical and distal bi cortical screw fixations or proximal cerclage and distal bi cortical screw fixations ensure good stabilization in axial compression, lateral compression in 4 points (anterior-posterior and medio-lateral) and in torsion (31-33). In addition, bi cortical screws have a better resistance than mono cortical screws. Screwing might damage cement mantle in some cases leading to long-term failure of the screw (34,35). Studies also show that cortical thinning, unstable fractures and the fractures below the distal extremity of the prosthesis result in less solid fixations (36). No studies have examined the strength of a fixation with unlocked plate with integrated cerclage cable and trochanteric hook (GTR cable ready plate, Zimmer Biomet ®).

The main objective of the study was to demonstrate the effectiveness and reliability of the GTR system in consolidation while having the least possible complications. Secondary objectives were to show that fixation is possible for all patients with Vancouver type A or B FPF and evaluate the complications of this fixation as well as analyze the restoration of the autonomy of the patients.

2. Patients and methods

a. Patients

This is a retrospective, multicenter study (Nancy, Metz, Thionville and Remiremont) conducted between January 2010 and December 2015. Patients with peri-prosthetic fracture of the femur type A and B according to Vancouver (9.10) and who underwent fixation with GTR cable ready ® plate more than three months post initial prosthesis implantation were included.

This study does not include fractures post osteosynthesis material and fractures classified Vancouver C.

b. Materials

The GTR cable ready ® plate is available in short, long, extended and extended 4 holes and 5 holes versions. The lengths are respectively 53mm, 121mm, 232mm and 261mm.

The ideal fixation is to have four proximal cerclage and six cortical below the fracture with bi cortical screws preferably.

The cerclage allows overcoming the difficulty of implanting periprosthetic bi cortical screws and the hook allows a good resistance of the plate against the greater trochanter and avoids its detachment.

c. Surgical technique

All the patients were operated on by senior surgeons. Patients were installed on an ordinary table in the lateral position. The incision used was a lateral approach with previous rising of the vastus lateralis without displacement of the greater trochanter. The plate was disposed on the lateral side of the femur avoiding anterior overhang at the distal part.

A short plate was used for all type A fractures. The hook was placed on the trochanter with the ancillary and above the insertion of the vastus lateralis and the gluteus medius.

As a first step the two proximal cerclages were placed under the lesser trochanter and the two distal cerclages were placed beside the shaft. The ancillary allowed tightening all the cerclages gradually and homogeneously.

For type B fractures the principle remained the same but the plate were longer and allowed more cerclages. To facilitate the synthesis of certain fractures one or two thin cerclage were placed prior to the plate to maintain the reduced fracture before positioning the plate.

The coxo-femoral joint has never been opened to avoid destabilization and no bone graft was used. One or two Redon drains were used depending on the length of the approach.

Postoperatively, all patients returned to chair at D1 or D2. The full weight bearing was authorized at six weeks.

All the patients had thromboembolic prevention for a minimum of six weeks.

d. Evaluation methods

The autonomy of the patients was assessed by the Katz score (37) and the Parker and Palmer score (38), and their general condition by the ASA score (39).

The operative time was measured in minutes, intraoperative blood loss in ml, the operating time in days, as well as length of hospital stay.

A standardized radio-clinical monitoring was conducted at six weeks, three months, one year and annually thereafter. At each consultation, X-rays of the pelvis (AP view) and hip (AP and lateral views) were carried out. The consolidation was acquired when the fracture line disappears on 2 orthogonal incidences.

The Parker and Palmer score questionnaire and the Katz score questionnaire were completed by the patient or by telephone interview.

Fractures were classified according to the classification of Vancouver (9.10).

All variables were described using mean, extreme and standard deviations. Preoperative and postoperative Parker and Katz scores were compared using the t test with $p < 0.05$ as significant.

All procedures performed in studies involving human participants were in accordance with the ethical standards of the institutional and/or national research committee and with the 1964 Helsinki declaration and its later amendments or comparable ethical standards. For this type of study formal consent is not required.

Informed consent was obtained from all individual participants included in the study.

3. Results

The study enrolled 45 patients (33 women and 12 men) with a mean age of 81 years (57-95). The mean BMI (body mass index) was 27.01 (17.30-36.74). The mean ASA score was 3.3 (6 patients had ASA 2 score, 18 ASA 3 score and 21 ASA 4 score). 21 patients had osteoporosis, 7 had dementia. 23 patients were living at home before the fracture, 15 in a retirement home and 7 in institutions. The mean preoperative Parker score was 6.4 (2-9) and the mean Katz score was 4.8 (0-6).

According to the classification of Vancouver, the series included 8 fractures type Ag, 30 fractures type B1, 5 fractures type B2 and 2 fractures type B3. Twenty-five fractures involved the right femur and twenty the left femur. Fractures were transverse in 1 case, oblique short in 19 cases, oblique long in 9 cases and spiral in 16 cases. The fractures occurred on 40 primary prostheses and 5 revision prostheses, 13 of them were cemented and 32 non-cemented. There were 10 intermediate hip prosthesis and 35 total hip prostheses. All fractures were caused by a fall with a low-energy trauma.

Among the 45 patients, 5 died during the year post surgery and 10 died the second year post surgery. Only two patients died before the consolidation of the fracture. They were excluded from the study.

The average time of care was 3.8 days (0-22). A patient with type A fracture who received initial orthopedic treatment, had a surgery at day 22 due to a displacement.

The operation time was 103 minutes on average (70-120). Mean surgical blood loss was 490 ml (300-1200ml). The average hospital stay was 14.9 days (5-47).

Eleven patients had associated injuries: fractures 5 (4 cuffs and 1 olecranon) 4 wounds of the scalp, 2 head injuries with subdural hematoma. General complications including decubitus complication and decompensation of underlying diseases were reported in 4 cases (8%).

All patients had consolidation except one. The average time of consolidation was 7 weeks (6-10).

On the latest follow-up X-Rays, 7 patients presented rupture of the cerclage and 1 had a broken distal screw. Five plates exceeded anteriorly on lateral radiographs. There were 4 patients with ossification of soft tissues on the lateral side of the femur.

Six patients described anterior hip pain at the latest follow-up. A scar washing was performed at 3 weeks post-surgery due to discharge without changing of materials and the bacteriological samples were negative.

The mean Parker and Palmer score was 6.2 (0-9) at 6 months and 4.9 (0-9) at the latest follow-up ($p = 0.03$). The mean Katz score was 4.6 (0-6) at 6 months and 4.3 (0-6) at the latest follow-up ($p = 0.045$).

Preoperatively, 23 patients were living at home, 15 in a retirement home and 7 in institutions. At the latest follow-up 18 patients were at home, 14 in a retirement home and 8 in institutions.

4. Discussion

Femoral periprosthetic fracture (FPF) is a frequent complication in dependent elderly persons, with a limited life expectancy. Their management is difficult and the choice between fixation and prosthetic replacement is still matter of discussion. Thomazeau et al. (40) in the 2005 SOFCOT symposium on fractures of the hip proposed osteosynthesis in types A and C. However for types B, they proposed to adapt the indication based on the patient's preoperative condition, bone quality and stability of the stem preoperatively. Berry et al. systematically proposed to change the prosthesis in fractures classified B3 but offered nothing consensual for type B2 fractures (6).

To date, there is no study on unlocked plates with integrated cerclage and trochanteric hook. The objectives were to analyze fracture healing, complication rate and functional outcome. Patient characteristics, operative time, blood loss, operating time and hospital stay in our study are comparable to other studies (2, 13, 25, 26, 41). El-Zayat et al. reported average time of care of 2 days and operating time of 103.7 min (12).

In this study, all fractures healed except a type Ag fracture in a smoking poly morbid patient. This nonunion did not require reoperation because the patient was asymptomatic. Therefore we have a very good consolidation rate (97.8%) with an average delay of 7 weeks. These results are very good compared to those in the literature: To our knowledge the highest consolidation rate reported in the literature by Lunebourg et al (13) being 83% at 8 weeks. In our series, even the elderly patients with poor condition and with class B2 or B3 fractures also consolidated. These results are in favor of the treatment with osteosynthesis while various authors advise a prosthesis revision surgery.

Regarding osteosynthesis, the type of fixation with proximal cerclage and distal bi cortical screws is validated by Lever et al. and Dennis et al. (31,33). The absence of locked screws on this implant does not seem to diminish the quality of the fixation and consolidation of the fracture as was shown by Lunebourg et al. and Zdero et al. (13,42). Cerclage integrated into the plate allow better tensioning of the plates and the absence of their breakage.

We noted anterior thigh pain in 6 patients with the plate exceeding in the anterior part of the femur in 4 of the cases. This could be improved by a more anatomically shaped plate with a curve which matches the femur (13).

The trochanteric hook allowed avoiding any tearing of the plate. Material failure concerned only the thin cerclage used to reduce the fracture initially and one distal screw. This has never caused breakage of the plate or displacement of the fracture. The fracture margin approach resulted in some peri fracture asymptomatic ossification but allows anatomical reduction insuring a good consolidation.

One patient was admitted at three weeks for a simple washing of the scar, and the samples were negative. Healing was obtained quickly and normally thereafter. In our series we had no infection while 2.5% infection rate was reported by Molina et al in their series of 580 cases presented during the 2005 SOFCOT symposium (43).

This study shows that the majority of the patients treated are elderly and dependent. The choice of osteosynthesis fixation rather than prosthetic revision allows a lower serious complication rate. Indeed, in the SOFCOT symposium of 2005 Soenen et al., showed that the rate of reoperation all causes considered is more important in the implant revision group (16.8%) than in the fixation group (12.6%) (11).

We had no dislocation in our series while Molina et al reported 3.3% dislocation rate in the prosthesis revision group (43) and Laffargue et al reported 15.6% dislocation rate in the prosthesis revision group at the 2005 SOFCOT symposium (3).

Despite a discharge period of six weeks, the majority of the patients regain their preoperative functional status when they were not institutionalized preoperatively. Only 5 out of 23 patients living at home preoperatively were institutionalized postoperatively. Patients already institutionalized became bedridden faster. A significant decrease in Parker and Katz score showed that poly morbid patients with Katz score <4, Parker score <6, and ASA score > 3 become bedridden or die within a year of the operation as shown by Molina et al. (43). In our study, the decrease by 1 point in Parker and Katz score is comparable to results of other studies such as Lunebourg et al., Ehlinger et al. and Fousek et al. (13,25,44).

The postoperative autonomy in our study is comparable to other studies proposing revision prosthesis like Soenen et al. (11).

Our study has some limitations, first due to its retrospective nature and second because of the high number of deceased patient. This is nothing unusual in such elderly population (81 years on average) and with many comorbidities.

However the inclusion of patients from four different centers increases the power of the study.

5. Conclusion

The use of unlocked plate with integrated cerclage cable and trochanteric hook in the treatment of FPF allows excellent consolidation with a low complication rate. Moreover, the decrease in quality of life scores obtained by osteosynthesis and the conditions of return to the patient's initial life are not different from those found in case of prosthetic revision surgery. These results confirm our systematic choice of osteosynthesis of femoral periprosthetic fractures.

VU

NANCY, le **31 août 2016**

Le Président de Thèse

Professeur Didier MAINARD

NANCY, le **12 septembre 2016**

Pour le Doyen de la Faculté de Médecine

Le Vice-Doyen,

Professeur Marc DEBOUVERIE

AUTORISE À SOUTENIR ET À IMPRIMER LA THÈSE/ 9232

NANCY, le **15 septembre 2016**

LE PRÉSIDENT DE L'UNIVERSITÉ DE LORRAINE,

Pierre MUTZENHARDT

RÉSUMÉ DE LA THÈSE

Introduction

La fracture péri prothétique du fémur (FPF) est une complication fréquente chez les personnes âgées, souvent dépendantes avec une espérance de vie limitée. Leur prise en charge est difficile et le choix entre ostéosynthèse et changement prothétique est toujours sujet à discussion. A ce jour, il n'existe aucune étude concernant une plaque non verrouillée avec cerclages intégrés et crochet trochantérien pour cette indication. Les objectifs de cette étude étaient d'analyser la consolidation des fractures, le taux de complication et le résultat fonctionnel. Notre hypothèse est que cette technique permet un fort taux de consolidation et un retour à l'état antérieur en terme d'autonomie et de lieu de résidence.

Matériels et méthodes

Nous avons réalisé une étude rétrospective multicentrique (Nancy, Metz, Thionville et Remiremont) entre 2010 et 2015. Les critères d'inclusion étaient : patients présentant une FPF de type A et B selon la classification de Vancouver, avec ostéosynthèse par plaque à crochet. L'évaluation a porté sur le délai de consolidation, les complications et les scores de Parker et de Katz en pré et post-opératoire. Etaient considérées comme des complications majeures : décès, pseudarthrose, luxation, infection, faillite de l'ostéosynthèse.

Résultats

Quarante-cinq patients satisfaisaient aux critères d'inclusion et ont été évalués au recul moyen de 20 mois (6-72). Toutes les fractures ont consolidé au délai moyen de 7 semaines (6-10), sauf une qui n'a pas fait l'objet d'une reprise chirurgicale en l'absence de retentissement fonctionnel. Un lavage précoce a été réalisé pour un écoulement sur cicatrice à 3 semaines avec une bonne évolution. Le score de Parker a diminué de 6.4 à 4.9 ($p=0.03$) et le score de Katz de 4.8 à 4.3 ($p=0.045$). Cinq patients sont décédés dans l'année suivant l'opération. Cinq patients vivant à domicile en pré opératoire ont été institutionnalisés, les autres ont pu retrouver leur maison de retraite ou leur EHPAD.

Conclusion

Cette plaque permet une prise en charge rapide et efficace des patients ayant une FPF. Le faible taux de complication et le très bon taux de consolidation nous poussent à utiliser cette plaque même pour les fractures classées B2 ou B3 chez certains patients à l'état général précaire ne pouvant pas tolérer une chirurgie lourde de reprise : âgé, score ASA>3, en perte d'autonomie, score de Katz<4.

Osteosynthesis of periprosthetic type A and B femoral fractures using an unlocked plate with integrated cerclage cable and trochanteric hook: a multicenter retrospective study of 45 patients with mean follow-up of 20 months.

THÈSE : MÉDECINE SPÉCIALISÉE : chirurgie orthopédique et traumatologique
année 2016

MOTS CLES : fractures péri prothétiques, prothèse de hanche, Vancouver, ostéosynthèse

UNIVERSITÉ DE LORRAINE

Faculté de Médecine de Nancy

9, avenue de la Forêt de Haye

54505 VANDOEUVRE LES NANCY Cedex
