



**HAL**  
open science

## L'ozonothérapie en odontologie

Aurélien Timon

► **To cite this version:**

| Aurélien Timon. L'ozonothérapie en odontologie. Sciences du Vivant [q-bio]. 2016. hal-01931990

**HAL Id: hal-01931990**

**<https://hal.univ-lorraine.fr/hal-01931990v1>**

Submitted on 23 Nov 2018

**HAL** is a multi-disciplinary open access archive for the deposit and dissemination of scientific research documents, whether they are published or not. The documents may come from teaching and research institutions in France or abroad, or from public or private research centers.

L'archive ouverte pluridisciplinaire **HAL**, est destinée au dépôt et à la diffusion de documents scientifiques de niveau recherche, publiés ou non, émanant des établissements d'enseignement et de recherche français ou étrangers, des laboratoires publics ou privés.



## AVERTISSEMENT

Ce document est le fruit d'un long travail approuvé par le jury de soutenance et mis à disposition de l'ensemble de la communauté universitaire élargie.

Il est soumis à la propriété intellectuelle de l'auteur. Ceci implique une obligation de citation et de référencement lors de l'utilisation de ce document.

D'autre part, toute contrefaçon, plagiat, reproduction illicite encourt une poursuite pénale.

Contact : [ddoc-thesesexercice-contact@univ-lorraine.fr](mailto:ddoc-thesesexercice-contact@univ-lorraine.fr)

## LIENS

Code de la Propriété Intellectuelle. articles L 122. 4

Code de la Propriété Intellectuelle. articles L 335.2- L 335.10

[http://www.cfcopies.com/V2/leg/leg\\_droi.php](http://www.cfcopies.com/V2/leg/leg_droi.php)

<http://www.culture.gouv.fr/culture/infos-pratiques/droits/protection.htm>

ACADEMIE DE NANCY-METZ  
UNIVERSITE DE LORRAINE  
FACULTE D'ODONTOLOGIE

Année 2016

N° 9044

**THESE**  
pour le  
**DIPLÔME D'ETAT DE DOCTEUR**  
**EN CHIRURGIE DENTAIRE**

par

**Aurélien TIMON**

Né le 15 octobre 1990 à Metz (57)

**L'ozonothérapie en odontologie**

Présentée et soutenue publiquement le

Vendredi 26 février 2016

**Examineurs de la thèse :**

Pr P. AMBROSINI	Professeur des Universités	Président
<u>Dr D. JOSEPH</u>	<u>Maître de conférences</u>	<u>Directeur de thèse</u>
Dr F. CAMELOT	Assistant Hospitalo-Universitaire	Jury
Dr M. VINCENT	Assistant Hospitalo-Universitaire	Jury



ACADEMIE DE NANCY-METZ  
UNIVERSITE DE LORRAINE  
FACULTE D'ODONTOLOGIE

Année 2016

N° 9044

**THESE**  
pour le  
**DIPLÔME D'ETAT DE DOCTEUR**  
**EN CHIRURGIE DENTAIRE**

par

**Aurélien TIMON**

Né le 15 octobre 1990 à Metz (57)

**L'ozonothérapie en odontologie**

Présentée et soutenue publiquement le

Vendredi 26 février 2016

**Examineurs de la thèse :**

Pr P. AMBROSINI	Professeur des Universités	Président
<u>Dr D. JOSEPH</u>	<u>Maître de conférences</u>	<u>Directeur de thèse</u>
Dr F. CAMELOT	Assistant Hospitalo-Universitaire	Jury
Dr M. VINCENT	Assistant Hospitalo-Universitaire	Jury

Président : Professeur Pierre MUTZENHARDT

Doyen : Professeur Jean-Marc MARTRETTE

Vice-Doyens : Pr Pascal AMBROSINI — Dr Céline CLEMENT

Membres Honoraires : Dr L. BABEL – Pr. S. DURIVAUX – Pr A. FONTAINE – Pr G. JACQUART – Pr D. ROZENCWEIG - Pr M. VIVIER – Pr ARTIS -

Doyen Honoraire : Pr J. VADOT, Pr J.P. LOUIS

Professeur Emérite : Pr J.P. LOUIS

Maître de conférences CUM MERITO : Dr C. ARCHIEN

<b>Sous-section 56-01</b> Odontologie pédiatrique	Mme <u>DROZ Dominique (Desprez)</u> Mme JAGER Stéphanie M. PREVOST Jacques Mlle HERNANDEZ Magali Mlle LAUVRAY Alice M. MERCIER Thomas	Maître de Conférences * Maître de Conférences * Maître de Conférences Assistante * Assistante Assistant *
<b>Sous-section 56-02</b> Orthopédie Dento-Faciale	Mme <u>FILLEUL Marie Pierryle</u> M. EGLOFF Benoît Mlle BLAISE Claire Mlle LACHAUX Marion	Professeur des Universités * Maître de Conférences * Assistante Assistante
<b>Sous-section 56-03</b> Prévention, Epidémiologie, Economie de la Santé, Odontologie légale	Mme <u>CLEMENT Céline</u> M. CAMELOT Frédéric Mme LACZNY Emily	Maître de Conférences * Assistant * Assistante
<b>Sous-section 57-01</b> Parodontologie	M. <u>AMBROSINI Pascal</u> Mme BISSON Catherine M. JOSEPH David M. PENAUD Jacques Mlle BÖLÖNI Eszter Mlle PAOLI Nathalie	Professeur des Universités * Maître de Conférences * Maître de Conférences * Maître de Conférences Assistante Assistante *
<b>Sous-section 57-02</b> Chirurgie Buccale, Pathologie et Thérapeutique  Anesthésiologie et Réanimation	Mme <u>GUILLET-THIBAUT Julie</u> M. BRAVETTI Pierre Mlle PHULPIN Bérengère Mlle BALZARINI Charlotte M. DELAITRE Bruno Mlle KICHENBRAND Charlène M. MASCHINO François	Maître de Conférences * Maître de Conférences Maître de Conférences * Assistante Assistant Assistante * Assistant
<b>Sous-section 57-03</b> Sciences Biologiques (Biochimie, Immunologie, Histologie, Embryologie, génétique, Anatomie pathologique, Bactériologie, Pharmacologie)	M. <u>YASUKAWA Kazutoyo</u> M. MARTRETTE Jean-Marc	Maître de Conférences * Professeur des Universités *
<b>Sous-section 58-01</b> Odontologie Conservatrice, Endodontie	M. <u>MORTIER Éric</u> M. AMORY Christophe M. BALTHAZARD Rémy M. ENGELS-DEUTSCH Marc M. BON Gautier Mlle MUNARO Perrine M. VINCENT Marin	Maître de Conférences * Maître de Conférences Maître de Conférences * Maître de Conférences Assistant Assistante Assistant *
<b>Sous-section 58-02</b> Prothèses (Prothèse conjointe, Prothèse adjointe partielle, Prothèse complète, Prothèse maxillo-faciale)	M. <u>DE MARCH Pascal</u> M. SCHOUVER Jacques Mme VAILLANT Anne-Sophie Mme CORNE Pascale M. HIRTZ Pierre M. LACZNY Sébastien M. MAGNIN Gilles Mlle SIMON Doriane	Maître de Conférences Maître de Conférences Maître de Conférences * Assistante * Assistant * Assistant Assistant Assistante
<b>Sous-section 58-03</b> Sciences Anatomiques et Physiologiques Occlusodontiques, Biomatériaux, Biophysique, Radiologie	Mme <u>STRAZIELLE Catherine</u> Mme SOBY Vanessa (Stutzmann) M. SALOMON Jean-Pierre M. HARLE Guillaume	Professeur des Universités * Maître de Conférences * Maître de Conférences Assistant Associé

Souligné : responsable de la sous-section \* temps plein

Mis à jour le 01.09.2015

*Par délibération en date du 11 décembre 1972,  
la Faculté de Chirurgie Dentaire a arrêté que  
les opinions émises dans les dissertations  
qui lui seront présentées  
doivent être considérées comme propres à  
leurs auteurs et qu'elle n'entend leur donner  
aucune approbation ni improbation.*

**À notre Président,**

**Le Professeur Pascal AMBROSINI**

Docteur en Chirurgie Dentaire

Docteur de l'Université Henri Poincaré, Nancy-1

Vice-Doyen au budget et aux affaires hospitalières

Habilité à diriger des Recherches

Professeurs des Universités – Praticien Hospitalier

Responsable de la Sous-section : Parodontologie

Nous vous sommes très reconnaissants de la spontanéité et la gentillesse avec laquelle vous avez accepté de présider cette thèse.

Nous vous remercions de l'écoute et de la sympathie dont vous avez fait preuve à notre égard tout au long de nos études et pour le savoir que vous nous avez délivré.

Nous vous prions de trouver ici le témoignage de notre profond respect.



**À notre Directeur de thèse,**

**Le Docteur David JOSEPH**

Docteur en Chirurgie Dentaire

Maître de Conférences des Universités – Praticien Hospitalier Associé

Sous-section : Parodontologie

Nous apprécions l'honneur que vous nous faites en ayant accepté de diriger cette thèse.

Nous sommes sincèrement reconnaissants de l'attention que vous avez bien voulu porter à notre travail.

Nous vous remercions pour vos précieux conseils et votre patience à notre égard.

Veillez trouver ici l'expression de notre profond respect et notre gratitude.

**À notre juge,**

**Monsieur le Docteur Frédéric CAMELOT**

Docteur en Chirurgie Dentaire

Assistant Hospitalo-Universitaire

Sous-section : Prévention, Épidémiologie,

Économie de la Santé, Odontologie Légale

Vous nous faites l'honneur de participer à notre jury.

Merci pour votre soutien, votre enseignement et la gentillesse dont vous avez toujours fait preuve à notre égard.

Veillez trouver dans ces mots l'expression de notre reconnaissance et de notre profond respect tant pour l'enseignant que pour l'homme que vous êtes.

**À notre juge,**

**Monsieur le Docteur Marin VINCENT**

Docteur en Chirurgie Dentaire

Assistant Hospitalier Universitaire

Sous-section : Odontologie Conservatrice- Endodontie

Vous nous faites l'honneur de siéger parmi notre jury de thèse.

Nous vous remercions pour votre sympathie et pour l'intérêt que vous avez bien voulu porter à notre travail.

Veillez trouver ici l'expression de notre profond respect et de notre vive reconnaissance.

**À mes parents**, qui m'ont toujours soutenu et encouragé dans mes études. Je dois en grande partie ma réussite grâce à vos conseils. Un grand merci à vous. J'espère que vous êtes fier du petit dernier. Je vous aime.

**À ma sœur Amandine, son compagnon Nicolas et à mes deux neveux Gabriel et Raphael**, je pense très fort à vous et vous souhaite plein de bonheur ainsi qu'un bel avenir.

**À mon frère Adrien**, sans qui je n'en serai pas la aujourd'hui. Je le remercie pour m'avoir supporté quand on partageait le même appartement. Il m'a beaucoup aidé tant pour les études que pour faire la fête.

**À mes grands-parents**, que j'aime fort et qui m'apportent beaucoup de bonheur.

**À ma tante Corinne et son mari Olivier**, pour les excellents moments passés lors des fêtes et des réunions de famille.

**À ma cousine Gwendoline et son homme Mathias**, à qui je souhaite le meilleur pour la suite. J'espère venir inaugurer la nouvelle cuisine bientôt.

**À mon cousin Alexandre, sa compagne Roxane et leur petite fille Louane**, que je remercie pour la joie qu'ils apportent à toute la famille. J'attends avec impatience de voir le résultat final de la maison.

**À mon parrain et sa famille**, un grand merci pour les cartes postales et les cadeaux Ferrari.

**À mes binômes de clinique, Mathilde, Céline, Victor, Cynthia et Mélanie**, pour le savoir-faire qu'ils m'ont apporté à mes débuts de clinique. Une mention spéciale pour Vico et les pastis au Vedette.

**À mes autres binômes, Chloé, Thomas, Yoann, Alexis, Amel**, ce fût un plaisir de bosser avec vous. Yo tu me régales lors des soirées.

**À mes collègues de Mercy, David, Johanna, Quentin, Mélanie et Léa**, pour les moments exceptionnels passés lors de ces 6 mois et pour les apéros après le boulot. Les Strasbourgeois onne vous vois pas assez souvent.

**À Moux**, ma première rencontre en dentaire et le début d'une belle amitié. Les mots me manquent pour décrire toutes nos aventures. Je retiens parmi tant d'autres l'histoire du fanta à la cafet et notre magnifique partie de pétanque avant le CSCT.

**À Pierre**, ma deuxième rencontre devant la fac dentaire. À nos soirées geek, les spas, les films MARVEL et à la boîte de ravioli que l'on a piqué chez Laure. Merci pour le gala tour Montparnasse et vive l'interne de Rothschild.

**À Anthony**, mon partenaire de baby-foot et le beau gosse des soirées. À la bête qui jette les volets dans le lac. À nos vacances à Calpe et à la paëlla gratuite. Bon courage pour ta thèse copain !!

**À Isabeau**, ma voisine de rue. À nos parties de tennis et à la journée mémorable que l'on a passée à Vittel avec le tour en rosalie.

**À Choup**, pour ta gentillesse et ta bienveillance. Un grand merci pour la nuit exceptionnelle que j'ai passé dans ta baignoire.

**À Marie**, la musicienne de talent qui aime manger une bonne raclette après un concert.

**À Paul**, le roi du foot dentaire et du Ti-punch. J'espère avoir une place pour le festival de Bambi.

**À Lise**, pour ta joie et ta bonne humeur ainsi que ton Mojito maison. Je crois que ton balais ne dansera plus jamais Michael Jackson comme avec moi.

**À Cécile**, pour les soirées de folies chez toi, les "excellent !!" et tes joues bien rouges.

**À Alice et Constance**, l'une ne va pas sans l'autre. Un duo magique qui m'a régalé pendant mes études.

**À Flora**, pour l'apéro corpo aux champagnes le jour de ton introduction en tant que présidente de l'AECDN.

**À Mush**, un personnage incontournable de la fac qui adore parler de lui. Aux parties de quarter et aux soirées de ouf à la collo.

**À Chaton et Sklarczyk**, toujours présents pour boire un coup au vedette.

**À Gaubert**, le roux de la promo. À la journée passée à Europa Park et à mes lunettes perdues dans le bluefire.

**À Giaco**, le fourbe qui exploite les moments de faiblesse des gens en soirées. Merci de m'avoir poussé à venir au PDN 03.

**À Nathan**, pour les parties de poker et les doubles pastis.

**À Tahiti**, pour les shi fu mi et les jeux du doigts ainsi que nos sorties au 915. Je te dois toujours un Mc Do.

**À Thomas**, au 1664 et au bière pong chez toi. Ta guitare nous a quittés beaucoup trop tôt.

**À Cipolat**, mon partenaire de ski au CRIT. Je crois qu'aujourd'hui on peut dire que j'ai enfin gagné.

**À Lacroix**, merci car grâce à toi j'ai vu Manau pour 2 euros.

**À Bouchard**, un amour de mec qui est parfois en difficulté lors des freemans.

**À Rollet**, aux entraînements de foot et à ton incroyable sens de la fête.

**À tous les autres étudiants en dentaire** que j'ai rencontré durant mon cursus.

**À Charly**, au nouvel an et à notre lutte acharnée pour le gain de l'épée.

**Au cabinet dentaire de Montois-la-Montagne**, un grand merci à Denis, Sonia, Hélène, Mihaela, Annick et Mélanie pour la magnifique expérience que j'ai vécu pendant 1 an et demi.

## **SOMMAIRE**

**TABLE DES FIGURES**

**INTRODUCTION**

**I. DESCRIPTION DE L'OZONOTHERAPIE**

**II. L'OZONOTHERAPIE EN ODONTOLOGIE CONSERVATRICE**

**III. L'OZONOTHERAPIE EN ENDODONTIE**

**IV. ACTION DE L'OZONE EN PATHOLOGIE BUCCALE**

**V. L'OZONOTHERAPIE EN PARODONTOLOGIE**

**CONCLUSION**

**BIBLIOGRAPHIE**

**TABLE DES MATIERES**

## TABLE DES FIGURES

Figure 1 : Structure moléculaire de l'ozone. (123) .....	18
Figure 2 : Générateur de décharge électrique. (124) .....	19
Figure 3 : Le générateur d'ozone de Siemens. (2) .....	21
Figure 4 : Le HealOzone® x4. ....	30
Figure 5 : Prozone® .....	31
Figure 6A : Coro tip. ....	31
Figure 6B : Endo tip.....	31
Figure 6C : Pério tip. ....	31
Figure 7 : Utilisation du HealOzone pour traiter une déminéralisation. ((59); Carsten STOCKLEBEN ).....	36
Figure 8 : Lésions carieuses occlusales sur 2 molaires. ((125); Liviu STEIER ) .....	37
Figure 9 : Situation clinique après l'éviction carieuse.(125) .....	37
Figure 10 : Utilisation d'ozone pendant 40 secondes. (125) .....	37
Figure 11 : Restauration au composite des faces occlusales des molaires. (125) .....	38
Figure 12 : Résultat final après dépose de la digue. (125).....	38
Figure 13 : Carie cervicale. ((126); Giovanni MEGIGHIAN ) .....	39
Figure 14 : Nettoyage de la carie à l'air-abrasion. (126).....	40
Figure 15 : Injection d'ozone. (126) .....	40
Figure 16 : Boîte témoin avec Escherichiacoli. ((51), Dr. PLATZER ) .....	42
Figure 17 : Application d'ozone 24 secondes sur Escherichia coli. (immédiat) (51) .....	43
Figure 18 : Application d'ozone 24 secondes sur Escherichia coli. (1h30) (51) .....	43
Figure 19 : Application d'ozone 3x24 secondes sur Escherichia coli. (immédiat) (51) .....	43
Figure 20 : Application d'ozone 3x24 secondes sur Escherichia coli. (1h30) (51).....	43
Figure 21 : Radio lime en place de la molaire. ((127) ; Liviu STEIER ) .....	46
Figure 22 : Vue occlusale de la dent préparée. (127) .....	46
Figure 23 : Fixation de l'endo tip sur le HealOzone. (127) .....	47
Figure 24 : Injection d'ozone dans la molaire. (127).....	47
Figure 25 : Vue occlusale de la molaire obturée. (127) .....	47
Figure 26 : Radio post-opératoire de la dent obturée. (127).....	47
Figure 27 : Herpès labial : jour 1. ((59); Carsten STOCKLEBEN ) .....	48
Figure 28 : Application d'ozone : jour1. (59).....	48
Figure 29 : Herpès labial : jour 2. (59).....	49



Figure 30 : Herpès labial : jour 3. (59).....	49
Figure 31 : Gingivite. ((68); Herbert WOLF ) .....	52
Figure 32 : Parodontite. ((68); Herbert WOLF) .....	52
Figure 33A : Classification des maladies parodontales. ((73); Gary ARMITAGE) .....	54
Figure 33B : Suite de la classification des maladies parodontales. (73) .....	55
Figure 34 : Une gingivite. ((128): Dr Barda LAURENT) .....	56
Figure 35 : Parodontite chronique. ((129): Dr Pierre BRUET) .....	57
Figure 36 : Evolution d'une parodontite non traitée. ((68); Herbert WOLF) .....	57
Figure 37 : Aspect clinique d'une parodontite agressive généralisée à la première consultation. ((120); Jacques CHARON ) .....	58
Figure 38 : Aspect radiologique de la parodontite agressive à la première consultation. (120) .....	58
Figure 39 : GUNA. ((74); PAROSPHERE) .....	59
Figure 40 : Récession gingivale d'une 31. ((121); Société suisse de parodontologie) .....	60
Figure 41 : La plaque dentaire. ((79); Les Cours Dentaires).....	61
Figure 42 : Arbre décisionnel du traitement des maladies parodontales. ((82); ANAES).....	63
Figure 43 : Tube de sang sortant de la centrifugeuse. (122) .....	67
Figure 44 : La membrane de PRF. (122).....	67
Figure 45 : Mucosite péri-implantaire sur la 21. ((94); American Academy of Periodontology ) .....	71
Figure 46 : Péri-implantite sur la 11 et 21. ((94); American Academy of Periodontology).....	72
Figure 47 : Schéma explicatif de l'étude réalisée. (117) .....	82
Figure 48 : Site implantaire après la réalisation des sutures. ((59); Carsten STOCKLEBEN ) .....	84
Figure 49 : Désinfection du site suturé à l'ozone. (59) .....	84
Figure 50A : Cicatrisation du palais avec ozone à J0. (113) .....	87
Figure 51A : Cicatrisation du palais avec placebo à J0. (113) .....	87
Figure 50B : Cicatrisation avec ozone à J7. (113).....	87
Figure 51B : Cicatrisation avec placebo à J7. (113).....	87
Figure 50C : Cicatrisation avec ozone à J14. (113).....	88
Figure 51C : Cicatrisation avec placebo à J14. (113).....	88
Figure 50D : Cicatrisation avec ozone à J21. (113) .....	88
Figure 51D : Cicatrisation avec placebo à J21. (113) .....	88
Figure 50E : Cicatrisation avec ozone à J28. (113).....	88
Figure 51E : Cicatrisation avec placebo à J28. (113).....	88
Figure 52A: Péri-implantite en 36. ((59); Carsten STOCKLEBEN ) .....	89
Figure 52B: Cicatrisation à 6 mois post-opératoire. (59).....	89

Figure 52C: Cicatrisation à 9 mois post-opératoire. (59).....	89
Figure 52D: Cicatrisation à 12 mois post-opératoire. (59).....	89
Figure 53A: Radiographie panoramique initiale de la patiente. ((5); Dr. BAUMGARTEN ).....	90
Figure 53B: Injection de l'ozone à l'aide du pério tip. (5) .....	91
Figure 53C: Situation clinique après le traitement à l'ozone. (5) .....	91

## INTRODUCTION

L'ozone est un gaz qui possède plusieurs facettes positives ou négatives. Il joue un rôle important dans la protection contre les ultraviolets et il permet de purifier l'eau, mais c'est aussi un polluant reconnu en industrie ainsi que dans l'atmosphère des grandes villes. Son utilisation dans le domaine médical remonte aux XX<sup>e</sup> siècles. Son apparition en odontologie devait révolutionner la pratique des chirurgiens-dentistes, mais il apparaît que son utilisation reste limitée.

L'ozone a des applications dans les différents domaines qui composent l'odontologie. Après avoir décrit les méthodes de productions et les propriétés de l'ozone, nous étudierons les résultats obtenus pour l'utilisation de l'ozone dans les différents domaines de l'odontologie. Nous commencerons par parler de l'ozonothérapie en odontologie conservatrice pour la prévention et le traitement des caries, puis de son implication dans les traitements endodontiques, ensuite en pathologie buccale, pour enfin nous attarder sur son utilisation dans le traitement des maladies parodontales en nous appuyant sur les dernières études de la littérature. Nous analyserons aussi le rôle que peut jouer l'ozone dans la prévention et le traitement des péri-implantites. Afin d'étayer nos propos, nous illustrerons notre propos à l'aide de cas cliniques.

## I. DESCRIPTION DE L'OZONOTHERAPIE

### 1. DEFINITION

L'ozonothérapie correspond à l'utilisation de l'ozone en concentration faible dans le traitement et l'asepsie de différentes infections à développement locorégional.

### 2. PROPRIETES DE L'OZONE

#### 1. Généralité

L'ozone vient du mot grec *ozein* qui signifie mauvaise odeur. (1)

L'ozone ou trioxygène est un gaz qui compose l'atmosphère terrestre, sa formule chimique est l'association de trois molécules d'oxygène soit O<sub>3</sub>. (Figure 1)

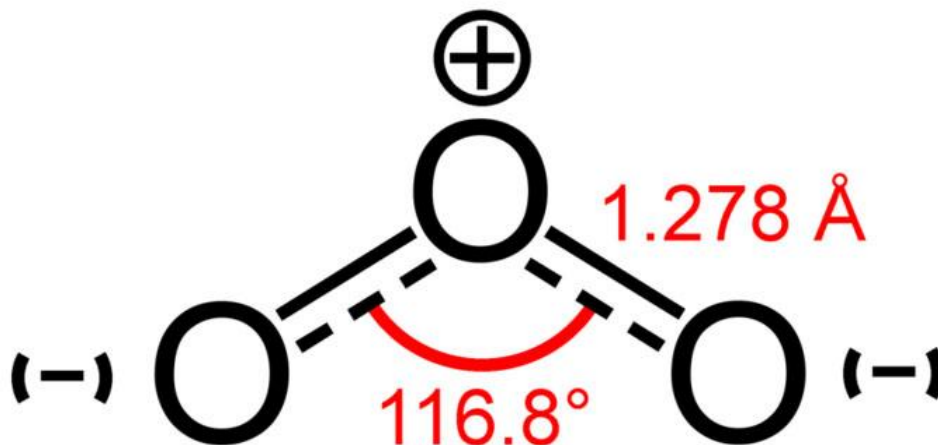


Figure 1 : Structure moléculaire de l'ozone. (123)

On le retrouve majoritairement entre 13 et 40 km d'altitude, c'est ce qu'on appelle la couche d'ozone.

L'ozone a un pouvoir d'action à double tranchant. Elle est d'une part bénéfique dans la haute atmosphère, car elle permet l'absorption des rayons ultra-violet, et destructrice de l'autre dans la basse atmosphère. (2)

Il existe trois manières de produire de l'ozone :

- par réaction électrochimique
- par rayonnement ultra-violet
- par décharge électrique

C'est cette dernière technique qui est la plus répandue car plus fiable et plus facile à utiliser.

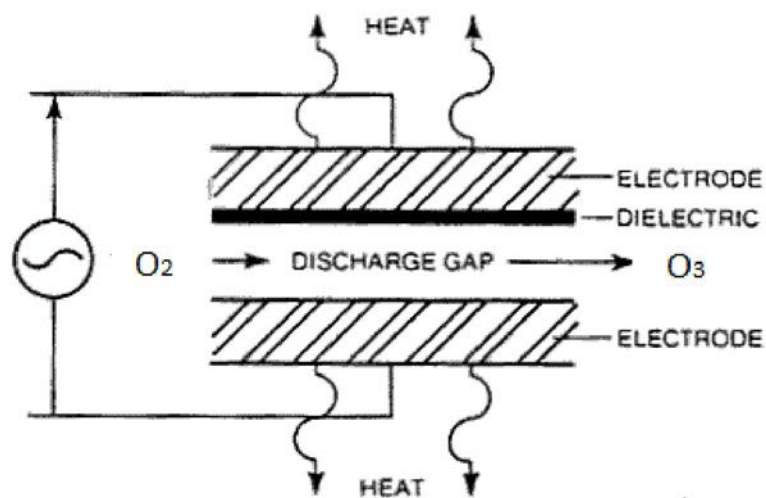
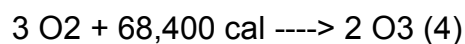


Figure 2 : Générateur de décharge électrique. (124)

Le principe est de créer un champ électrique de 5 à 13 mégavolts grâce à deux conducteurs séparés par un diélectrique et un espace de décharge. On fait alors circuler l'oxygène à travers ce champ et il en ressort de l'ozone. (3)

L'obtention de l'ozone correspond à la formule suivante :



Pour maximiser le rendement de l'ozone, il faut contrôler la concentration en oxygène, l'humidité et la pureté du gaz d'entrée, la température de l'eau de refroidissement ainsi que les paramètres électriques.

## 2. Physiques

L'ozone est un gaz toxique instable de couleur bleuté et qui possède une odeur caractéristique âcre, c'est aussi un puissant agent oxydant, il est d'ailleurs classé deuxième derrière le fluor gazeux. Sa demi-vie est de 40 minutes pour une température de 20°C.

L'ozone est un gaz peu soluble dans l'eau.

Ses principales propriétés sont :

- masse molaire : 48
- point de fusion : -192°C
- point d'ébullition : -111,9°C
- point critique : -12,1°C à 5460kPa
- poids spécifique du liquide : 1,574 kg/L à - 183°C
- densité du gaz (air = 1) : 1,66g/l à 25°C et 2,144g/l à 20°C

## 3. Chimiques

L'ozone est un gaz très instable qui se décompose en oxygène. La vitesse de décomposition dépend de plusieurs facteurs que sont : la température, l'humidité de l'air, la présence de substances catalysantes comme l'hydrogène, le cuivre ou le fer, et du contact avec une surface solide.

L'ozone est un puissant agent oxydant qui peut réagir de manière violente avec des composés organiques ou minéraux. Il se situe à la 3<sup>e</sup> place, après le fluor et le peroxy-sulfate. (5)

En présence d'humidité, l'ozone oxyde tous les métaux sauf l'or et le platine.

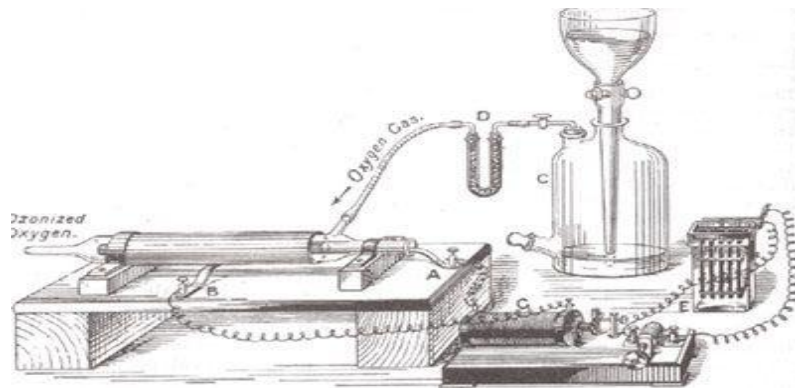
Les matériaux synthétiques et les élastomères supportent mal l'action de l'ozone à l'exception du téflon.

L'ozone est ininflammable mais il peut être à l'origine d'explosions du fait de son pouvoir oxydant. (6)

### 3. HISTORIQUE

Dès 1783, VAN-MARUM observe un changement de propriété de l'oxygène sous l'action d'une étincelle électrique. (7)

La découverte de l'ozone est attribuée au chimiste bâlois Christian Friedrich SCHONBEIN en 1840. Le premier générateur d'ozone fut fabriqué par Werner Von SIEMENS en Allemagne en 1857. (Figure 3)



*Figure 3 : Le générateur d'ozone de Siemens. (2)*

C'est en 1893, que la première station de purification de l'eau par l'ozone au monde a été installée à Ousbaden en Hollande. Actuellement, plus de 3 000 complexes utilisent cette technique à travers le monde. (8)

Le premier générateur d'ozone est breveté par Nikola TESLA en 1896.

En 1929, le livre " Ozone and Its Therapeutic Action" est publié aux États-Unis par quarante auteurs et répertorie 114 maladies et explique comment les soigner à l'aide de l'ozone.

Le premier a utilisé l'ozone en odontologie serait le Suisse Edward FISCH en 1932, c'est lui qui initie le chirurgien Allemand Erwin PAYR qui effectuera des recherches sur l'ozone. (9)

A cause de son action néfaste sur les voies respiratoires, PATTY, en 1962, déconseille d'être exposé de manière prolongée à l'ozone pour des concentrations faibles : 0,05 partie par million ( $100 \mu\text{g}/\text{m}^3$ ).

En 2004, Edward LYNCH publie "Ozone – The Revolution in Dentistry".

Actuellement, l'efficacité de l'ozonothérapie est reconnue dans 18 pays dont la France.

#### **4. LES DIFFERENTES VOIES D'ADMINISTRATION**

L'ozone existe sous différentes formes et possède plusieurs modes d'administration. Il est donc important de toujours maîtriser le dosage afin d'avoir l'effet voulu sur la cible souhaitée.

##### **1. L'ozone gazeux**

Les mélanges gazeux utilisés pour les traitements à l'ozone sont composés de 99,95 % à 95 % d'O<sub>2</sub> et de 5 % à 0,05 % d'O<sub>3</sub>. C'est la forme la plus employée en odontologie. L'utilisation se fait soit en système dit "ouvert " ou "fermé" afin de prévenir les effets néfastes, notamment l'inhalation qui peut léser le système broncho-pulmonaire. (10)

##### **2. L'ozone aqueux**

C'est sous cet aspect que l'ozone présente sa meilleure biocompatibilité et sa toxicité la plus basse par rapport à d'autres agents anti-infectieux, comme l'hypochlorite de sodium ou la Chlorhexidine. L'ozone aqueux est un puissant bactéricide, virucide et fongicide. En effet, son efficacité sur les *Candida albicans* est prouvée. Son emploi est local ou loco-régional par voie cutanée, buccale...

##### **3. L'huile d'ozone**

L'huile ozonée se conserve facilement sur plusieurs années. Son action sur de nombreuses bactéries est avérée. On retrouve principalement les mycobactéries, les entérocoques, les streptocoques, les staphylocoques, *Escherichia coli* et les pseudomonas. On peut l'appliquer sur la peau et les muqueuses mais elle existe aussi sous forme de gélules. (11)

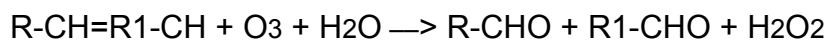


## 5. LES MECANISMES D'ACTIONS

L'ozone en interagissant avec différents composants biologiques induit un stress oxydatif qui est à l'origine de son efficacité thérapeutique. En fonction de la puissance de ce stress oxydatif découle son effet thérapeutique ou sa toxicité. En effet, une réaction modérée va agir efficacement alors qu'une réaction excessive va être toxique. (12)

L'ozone s'infiltré dans notre organisme de façon spontanée, par inhalation ou par exposition de la peau, ou de manière forcée à travers l'injection du mélange gazeux ozone-oxygène dans le sang. Une fois dans le sang, le gaz se dissout dans l'eau du plasma. L'ozone solubilisé réagit alors avec les antioxydants disponibles et les acides gras poly-insaturés présents dans le plasma. La réaction de peroxydation aboutit à la formation de peroxyde d'hydrogène : H<sub>2</sub>O<sub>2</sub> et à un mélange de Produits d'Oxydation Lipidiques : L.O.P.s. (13)

On peut schématiser ainsi la réaction :



Il y a ainsi deux voies d'actions :

- la voie R.O.S ( Reactive Oxygen Species ) avec H<sub>2</sub>O<sub>2</sub> qui est très rapide avec une demi-vie de moins d'une seconde.
- la voie L.O.P.s qui a une demi-vie plus longue et qui agit essentiellement sur les cellules du parenchyme.

## **1. Actions directes**

L'action directe est dû à la molécule H<sub>2</sub>O<sub>2</sub> qui est un oxydant non radicalaire et qui est à l'origine de nombreux effets biologiques et thérapeutiques. Elle agit sur les cellules du plasma, les érythrocytes, les leucocytes, les plaquettes et les cellules endothéliales. Son effet permet donc de faire varier la vasodilatation des vaisseaux, d'activer le système immunitaire, de favoriser l'agrégation plaquettaire et donc la guérison des vaisseaux.

Comme dit plutôt, la demi-vie de H<sub>2</sub>O<sub>2</sub> est très courte et son action est large, ce qui nécessite un dosage précis afin d'avoir l'effet voulu sans rencontrer de conséquence délétère pour les cellules. Pour cela, il faut contrôler l'injection de l'ozone. Ainsi, la zone thérapeutique se situe entre le seuil d'activation, qui est de 10 µg/mL de sang et le seuil de toxicité qui est de 80 µg/mL de sang. (14)

## **2. Actions indirectes**

Les L.O.P.s produit à partir de la peroxydation des acides gras poly-insaturés présent dans le plasma sont nombreux et correspondent à des radicaux libres ou à des aldéhydes. Ils regroupent les lipoperoxydes, les radicaux alkoxy, les lipohydroperoxydes, les isoprostanes et 4-hydroxy-2,3 transnonenal. Ces produits vont agir comme des messagers et vont aboutir à l'augmentation des nitrosothiols et NO au niveau des cellules endothéliales. De plus, ses messagers vont produire une réponse à longue distance et transmettre le stress oxydatif à d'autres organes via des enzymes antioxydantes et HO-1. (10)

### 3. Actions biologiques

- Antimicrobienne

L'ozone est un puissant bactéricides, fongicides et virucides grâce à l'induction d'une lyse de la membrane cytoplasmique des cellules et à une modification du contenu intracellulaire due à l'effet oxydant secondaire. Cette action secondaire n'affecte pas les cellules humaines du fait de leur fort potentiel antioxydant. (15)

- Immunostimulant

L'ozone influence le système immunitaire cellulaire et humoral en stimulant la production des cellules immunocompétentes et la synthèse d'immunoglobulines. Il y a une activation des macrophages et une augmentation de la phagocytose. On note l'apparition de substances biologiques comme les prostaglandines, interleukines et leucotriènes qui vont permettre de réduire la réaction inflammatoire et induire la cicatrisation.

En cas de sur concentration d'ozone, on relève un effet immunodépresseur. (16)

- Antihypoxique

L'ozone améliore l'acheminement de l'oxygène dans le sang, ce qui provoque une modification du métabolisme cellulaire avec l'activation des mécanismes aérobie (glycolyse, cycle de Krebs,  $\beta$ -oxydation des acides gras). En permettant une meilleure oxygénation des tissus, l'ozone réduit les phénomènes d'inflammations. (17)

- Biosynthétique

L'ozone modifie l'activité intracellulaire, en augmentant la production de protéines ribosomales et mitochondriales, ce qui explique le fort potentiel de régénération des tissus et des organes.

## **6. TOXICITE SUR L'HOMME**

La principale toxicité liée à l'ozone est une atteinte du système respiratoire. On note aussi une irritation au niveau oculaire et dans de rares cas, une altération du système rénal ou neurologique. L'ozone est un polluant rencontré dans certains milieux professionnels. Plusieurs facteurs sont à prendre en compte afin d'expliquer le niveau d'intensité de la toxicité lié à l'ozone. On retrouve notamment la concentration, la température et le niveau d'humidité dans l'air ambiant. La durée d'exposition au gaz est un élément important, tout comme l'activité physique associée. Il y a aussi une sensibilité individuelle car chaque personne va réagir de manière propre.

### **1. Toxicité aigüe**

-L'ozone est capable de léser la muqueuse des voies respiratoires. En fonction des concentrations, cela peut aller d'une simple anesthésie olfactive passagère (à partir de 0.01 ppm) à un œdème aigu du poumon (pour 9 ppm). De manière intermédiaire, on retrouve des symptômes irritatifs liés à une sécheresse buccale, toux, hypersécrétion bronchique, dyspnée, douleur rétrosternale ou un trouble du rythme respiratoire. (6)

Les études ont prouvé qu'il y a une altération des fonctions pulmonaires avec une baisse de la capacité vitale forcée (CVF), du volume expiratoire maximal à la seconde (VEMS) et du débit expiratoire médian (DEM 25-75). Les voies respiratoires sont le siège de réactions inflammatoires.(18)

La CVF est une mesure spirométrique obtenue lors de tests fonctionnels respiratoires. C'est le volume de gaz d'une expiration forcée réalisé après une inspiration forcée. En moyenne, une CVF normale est de 4 litres. Le fait que la CVF soit diminuée, prouve qu'il y a une obstruction bronchique.

Le VEMS est le volume maximal soufflé lors de la première seconde de l'expiration forcé. Cela correspond aux 4/5 initiaux.

Le DEM 25-75 est le débit expiratoire maximal médian entre 25 et 75 % de la capacité vitale forcée.

-Une atteinte oculaire peut être observée avec une baisse des fonctions visuelles et une irritation des yeux. La vision nocturne est altérée, il y a une moins bonne adaptation à la lumière, en revanche la vision périphérique est plus performante. La motricité oculaire est aussi modifiée à partir de concentration comprise entre 0,2 et 0,5 ppm.

-Au niveau rénal, il peut y avoir une néphrite aiguë avec protéinurie, hématurie et leucocyturie.

-Les effets neurologiques sont soit subjectifs (céphalée, vertige, altération du goût) ou objectifs avec des troubles de la coordination des mouvements, une vigilance diminuée ou des troubles du langage.

## **2. Toxicité chronique**

Chez l'homme les effets à long court sont peu connus et difficiles à mettre en évidence. Toutefois, un phénomène de tolérance a clairement été identifié suite à des expositions répétées de l'ozone. Cependant, ce processus de tolérance ne permet pas une protection à long terme et au contraire, il serait en cause dans les effets chroniques et principalement ceux respiratoire. On dénombre ainsi des bronchopathies, des emphysèmes qui sont dus à l'atrophie des parois alvéolaires ou des fibroses qui font suite à la réaction inflammatoire.

Des dyspnées asthmatiformes sont observées pour des expositions répétées d'ozone à des concentrations de 0,04 ppm.

Maux de tête, faiblesse musculaire et troubles de la mémoire sont les symptômes des troubles neurologiques retrouvés pour des expositions chroniques, de 7 à 10 ans, avec des concentrations de 0,25 à 0,4 ppm. (6)

## **7. CONTRE-INDICATIONS**

Il existe 13 contre-indications à l'ozonothérapie : (19) (20) (21) (22)

- Femme enceinte
- Allergie à l'ozone
- Anémie sévère
- Myasthénie sévère
- Intoxication à l'alcool
- Infarctus du myocarde récent
- Hyperthyroïdie
- Déficit en glucose-6-phosphate-deshydrogénase
- Trouble de l'hémostase
- Maladie auto-immune
- Patient sous-inhibiteur de l'enzyme de conversion
- Insuffisance cardio-vasculaire
- Thrombocytopénie

## **8. DOMAINES D'APPLICATIONS**

### **1. Pharmaceutique**

L'ozone trouve son utilité dans le traitement des effluents aqueux ainsi qu'en synthèse chimique.

### **2. Alimentaire**

L'effet d'oxydation de l'ozone permet d'éliminer les microbes existant sur les aliments. Comme sa durée de vie est faible, il n'y a pas de contamination de la nourriture causée par son utilisation. C'est pourquoi, on l'emploie dans le traitement des eaux potables depuis 1929, eaux de pisciculture et d'aquarium et la purification de vivres. (23)

### **3. Environnemental**

L'ozone est un bon moyen pour traiter les eaux usées et blanchir la pâte à papier de manière écologique.

### **4. Industriel**

L'eau ozonée est apte à purifier les surfaces.

En fonction de sa concentration, on en dispose pour blanchir la pâte à papier, traiter les vieux papiers ainsi que certains effluents. L'ozone permet de diminuer la demande chimique en oxygène (DCO) pur. (24)

### **5. Médecine**

L'ozone est employé dans de multiples branches de la médecine. En effet, son utilisation aurait un rôle bénéfique dans la lutte contre les maladies neurodégénératives, le cancer, le diabète, les infections et lésions de la peau et des muqueuses, les maux de dos et les maladies orthopédiques, les maladies artérielles périphériques obstructives. L'ozone peut aussi être une solution pour activer le système immunitaire. (12)

### **6. Odontologie**

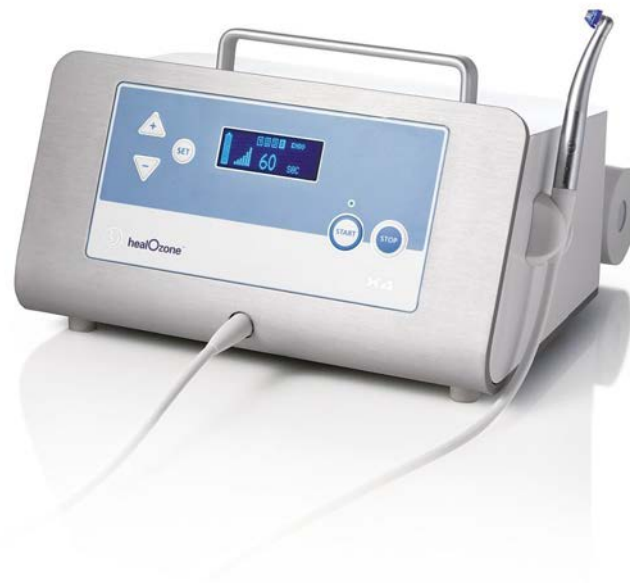Le succès des études in vitro sur l'efficacité de l'ozone sur les germes pathogènes a permis de réaliser des études in vivo qui se sont montrées moins convaincantes en matière de coût-efficacité. Nous allons donc passer en revue les applications de l'ozone en odontologie que ce soit en dentisterie restauratrice, en endodontie, en pathologie buccale ou en parodontologie. (25)

## 9. LES GENERATEURS D'OZONE EN ODONTOLOGIE

### 1. HealOzone® par KaVo

Le HealOzone peut produire de l'ozone à partir de deux sources :

- L'oxygène de l'air ambiant, pour un dosage faible
- L'oxygène pur en bouteille, pour un dosage fort



*Figure 4 : Le HealOzone® x4.*

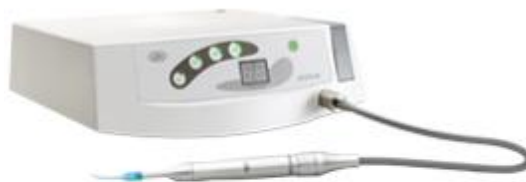Le principe est de placer le capuchon sur la dent à soigner afin de créer un espace clos, ce qui évite toute fuite d'ozone et donc évite les risques de toxicité. Le travail s'effectue en circuit fermé. En cas de perte d'étanchéité, le système s'arrête immédiatement. La concentration d'ozone délivré est de 2100 ppm. (26)



## 2. ProOzone® par W&H

Le Prozone est pré-programmé afin de délivrer de faible quantité d'ozone pour une efficacité optimale. L'application varie en fonction de l'effet voulu : (27)

- 6 secondes : désinfection cavitaire ou mordançage pour restauration au composite
- 12 secondes : désinfection chirurgicale
- 18 secondes : désinfection parodontale
- 24 secondes : désinfection endocanalaire



*Figure 5 : Prozone®.*

Il existe différents embouts :

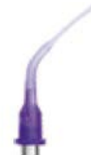- Coro tip : pour les restaurations coronaires ou les chirurgies : figure 6A
- Endo tip : pour les traitements endodontiques : figure 6B
- Péro tip : pour les traitements parodontaux : figure 6C



*Figure 6A : Coro tip.*



*Figure 6B : Endo tip.*



*Figure 6C : Péro tip.*

## II. L'OZONOTHERAPIE EN ODONTOLOGIE CONSERVATRICE

Dans cette discipline, l'ozone peut être utilisé soit de manière préventive afin d'éviter la survenue de lésions carieuses, soit de manière curative afin d'éliminer les bactéries résiduelles suite à l'éviction carieuse et favoriser la restauration de la dent.

### 1. ACTION SUR LES GERMES CARIOGENES

L'apparition de caries est due à l'action de bactéries qui s'organisent en biofilm formant ainsi la plaque dentaire. C'est cette dernière qui détruit petit à petit la structure de la dent. Les principales bactéries en cause sont *Actinomyces naeslundii*, *Fusobacterium nucleatum*, *Streptococcus sobrinus*, *Streptococcus oralis* et *Candida albicans*.

Une étude de 2007 réalisée par MULLER, GUGGENHEIM et SCHMIDLIN a démontré que l'efficacité de l'ozone gazeux sur le biofilm reste faible par rapport à l'action de l'hypochlorite de sodium ou la Chlorhexidine. (28)

En revanche, l'étude de 2004 de NAGAYOSHI et *al.* portant sur l'utilisation de l'eau ozonée a prouvé que cette dernière permettait de désorganiser la plaque dentaire et donc de diminuer le risque d'infection carieuse. En effet, après une application d'eau ozonée (4mg/L) pendant 10 secondes, plus aucune bactérie n'était détectée. (29)

En 2013, DUKIC et *al.* ont réalisé des tests in vitro et in vivo qui ont mis en évidence que l'ozone gazeux était un puissant antibactérien sur *Streptococcus mutans* et *Lactobacillus paracasei* pour une injection de 40 secondes, ce qui en fait un allié dans la lutte contre les lésions carieuses. (30)

Il apparaît donc que l'ozone peut jouer un rôle dans la prévention et le traitement des caries.

## **2. ACTION PREVENTIVE DE L'OZONE**

### **1. Les lésions débutantes**

Les lésions débutantes correspondent à une déminéralisation de l'émail de la dent. Le but est donc de stopper la déminéralisation et favoriser la reminéralisation de la dent afin de ne pas en arriver au stade de cavitation et ainsi conserver l'intégrité de la dent.

Une étude in vivo de 2014 réalisée par YAZICIOGLU et ULUKAPI sur 18 mois a prouvé que l'utilisation de l'ozone permettait d'arrêter l'évolution du processus carieux alors que sans traitement les caries ne cessaient de progresser. (31)

Une étude de 2005 effectuée par HUTH et *al.* a évalué l'action de l'ozone sur les lésions non-cavitaires des fissures des faces occlusales des molaires permanentes. L'étude comprenait 41 patients avec 57 paires de caries. L'ozone a été appliqué seulement sur la moitié des caries pendant 40 secondes. Au bout de trois mois, ils ont constaté un arrêt de l'évolution des caries et une inversion du processus carieux pour les dents traitées à l'ozone. La conclusion de cette étude est donc que l'ozone permet de stopper l'évolution des caries non-cavitaires. (32)

Cette approche permet de contrôler le risque carieux et de réaliser des soins non douloureux et non invasifs pour le patient. (19)

### **2. La pose de sealants**

La pose de sealants est effectuée sur les molaires des patients à risque carieux élevé ou à sillons anfractueux afin d'empêcher l'apparition de carie. Des études exécutées par CEHRELI et *al.* et MARCHESI et *al.* ont prouvé que l'utilisation d'ozone avant la pose des sealants ne diminuait pas son étanchéité. Bien au contraire, les auteurs ont noté une meilleure adaptation du matériau. (33) (34)

De plus, l'ozone via son action oxydante va stopper l'action déminéralisante des bactéries présentes à la surface de la dent, jouant ainsi un rôle dans la prévention de la carie dentaire.

L'utilisation de l'ozone avant la pose de sealants chez les patients à haut risque carieux semble être une solution adéquate pour lutter contre le développement de caries. (35)

### 3. Lessensibilités cervicales

Les hypersensibilités cervicales ont plusieurs étiologies possibles, on retrouve l'attrition, l'abrasion, l'érosion ou un traumatisme occlusal. Une fois que l'étiologie est déterminée et traitée, une application d'ozone pendant 40 à 60 secondes sur la zone sensible permet de soulager les douleurs.

L'ozone élimine la smear layer, ouvre les tubulis dentinaires et augmente leur diamètre permettant une meilleure action de l'agent reminéralisant. (19)

Une étude suisse de 2008 de DAHNHARDT et *al.* a démontré que l'utilisation d'ozone sur les sensibilités cervicales permettait de réduire la douleur immédiatement après le traitement, mais que au fil du temps, l'effet positif de l'ozone s'estompait. (36)

Une recherche de 2009 opérée par AZARPAZHOOH et *al.* a évalué le traitement des hypersensibilités dentinaires par l'ozone sur une période de 8 semaines pour 44 patients. La douleur des patients a été mesurée grâce à l'échelle visuelle analogique à chaque contrôle. La moitié des sujets ont été traités avec de l'ozone et l'autre avec de l'air. Aucun patient n'a présenté une augmentation de la douleur ou d'effets secondaires négatifs. Les deux groupes ont bénéficié d'une baisse de la douleur, mais il n'y a pas eu de différence concluante entre les groupes. Ils en concluent que l'ozone a réduit les douleurs lors d'hypersensibilités dentinaires, mais que son action n'était pas plus grande que l'effet placebo. Il y a eu soit un fort effet placebo, soit une faible action de l'ozone. (37)

Une publication de 2011 de RAAFAT et *al.* a prouvé que l'ozone améliorait l'effet des agents reminéralisants sur des hypersensibilités dentinaires et ainsi permettait un meilleur résultat du traitement. Le résultat des tests a objectivé une meilleure occlusion des tubulis dentinaires pour un usage combiné d'ozone-fluorure par rapport à l'utilisation seule de fluorure. Cet effet n'était pas retrouvé quand l'agent désensibilisant était un oxalate. L'ozone améliore donc la fermeture des tubulis dentinaires lorsqu'il est associé à des fluorures, mais pas avec des oxalates. (38)

#### **4. Les préparations de couronnes**

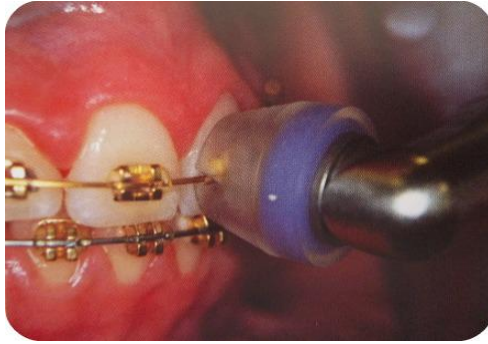L'emploi d'ozone avant le scellement de prothèses unitaires ou plurales va permettre de désinfecter la surface des dents concernées et ainsi limiter le risque de reprise carieuse sous la prothèse dentaire. (39)

#### **5. En Orthopédie Dento-Faciale**

Les appareils orthodontiques facilitent l'accumulation de la plaque dentaire, c'est pourquoi il faut considérer les patients qui en portent comme étant à haut risque carieux. Malgré une hygiène rigoureuse, certains patients présentent des déminéralisations autour des brackets, créant des taches blanches. On peut alors appliquer de l'ozone afin de stopper l'évolution initiale des caries, voire favoriser la reminéralisation de la dent. Une étude de 2013 réalisée par AYKUT-YETKINER et *al.* a prouvé que l'ozone avait une action létale immédiate sur *Streptococcus mutans* et *Lactobacillus acidophilus*. (40)

En revanche, Kronenberg et *al.* en 2009 ont montré que l'action de l'ozone était inférieure à l'action combinée de fluor protector et cervitec dans la lutte des lésions blanches. Le cervitec étant à base de Chlorhexidine. (41)

Un traitement à l'ozone avant la pose des brackets va permettre de désinfecter la surface des dents et ainsi lutter contre l'apparition de caries. En 2011 DHINGRA et VANDANA ont analysé l'effet de l'eau ozonée sur l'inflammation gingivale chez les patients porteurs d'appareils orthodontiques. L'inflammation gingivale coïncide avec une augmentation de lactase déshydrogénase, qui est une enzyme présente dans le fluide gingival. Des prélèvements ont eu lieu à j0, j14 et j28 afin de pouvoir mesurer le taux d'enzymes. Après irrigation à l'ozone, ils ont noté une baisse de l'activité enzymatique. Ils en concluent que l'irrigation à l'ozone peut diminuer l'inflammation gingivale pour les patients porteurs d'appareils orthodontiques. (42)

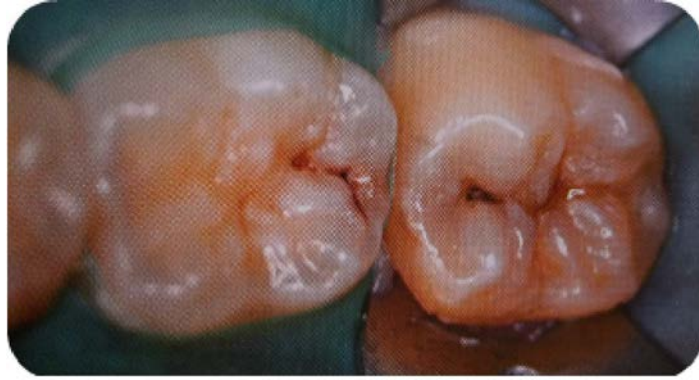

*Figure 7 : Utilisation du HealOzone pour traiter une déminéralisation. ((59);Carsten STOCKLEBEN )*

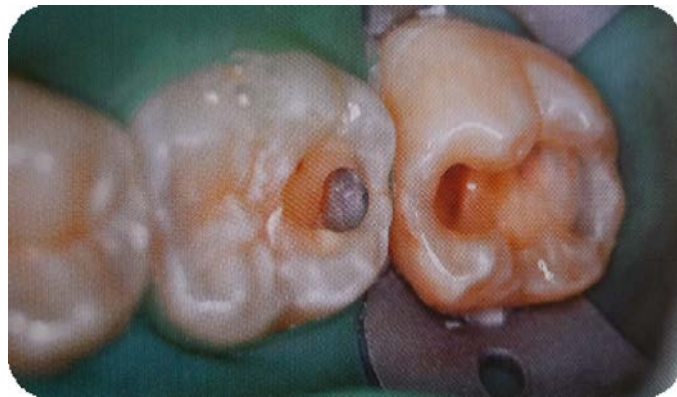### **3. ACTION CURATIVE DE L'OZONE**

#### **1. Caries occlusales**

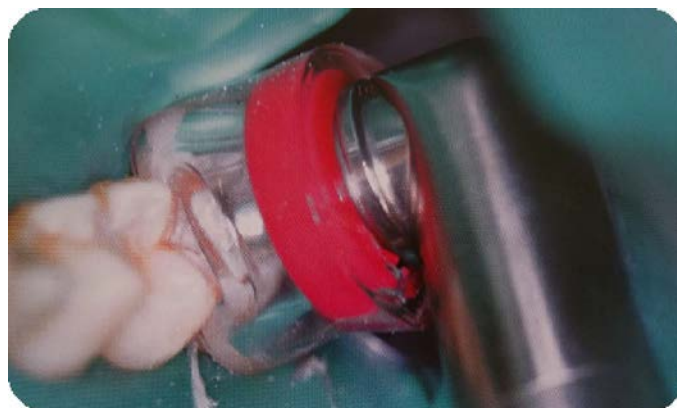
Lorsque les caries sont trop importantes, l'action seule de l'ozone ne suffit plus. Il faut réaliser l'éviction carieuse préalablement à l'application d'ozone d'une durée de 40 secondes. Il ne reste alors plus qu'à reconstituer les parois manquantes de la dent. En effet, les études de ALMAZ et SONMEZ et de TASSERY et *al.* ont montré que l'ozone était insuffisant pour prévenir l'apparition de caries et réduire le nombre de bactéries pour les lésions carieuses occlusales ouvertes. Le rôle de l'ozone reste le même, c'est-à-dire d'éliminer les bactéries présentes afin d'éviter les reprises de caries, favoriser la reminéralisation de la dent et assurer une restauration de la dent à long terme. (43) (44)



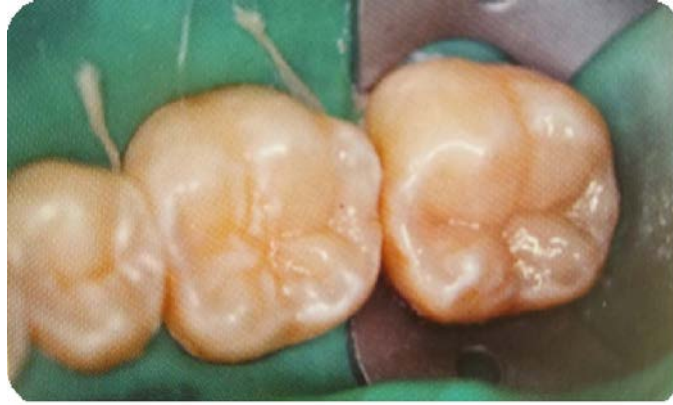*Figure 8 : Lésions carieuses occlusales sur 2 molaires.  
(125); Liviu STEIER )*



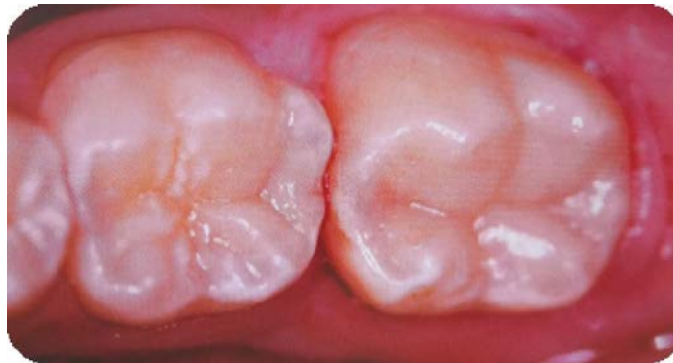*Figure 9 : Situation clinique après l'éviction carieuse.  
(125)*



*Figure 10 : Utilisation d'ozone pendant 40 secondes.  
(125)*



*Figure 11 : Restauration au composite des faces occlusales des molaires. (125)*



*Figure 12 : Résultat final après dépose de la digue. (125)*

## **2. Caries cervicales et radiculaires**

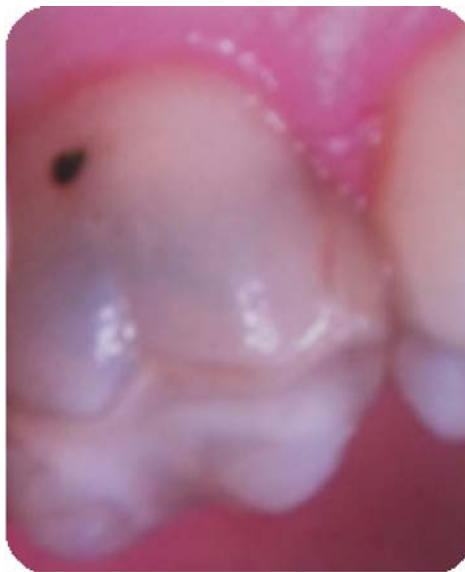Les caries cervicales et radiculaires peuvent s'avérer difficiles à soigner à cause de l'accès qui peut être restreint.

Selon TASSERY et *al.* une application de 20 secondes d'ozone sur les caries radiculaires provoque une importante baisse des *Streptocoques mutans* et *sobrinus* à la surface de la dent. L'emploi d'un ciment verre ionomère de type Fuji VII, riche en fluor, est idéal pour combler la cavité carieuse. En effet, ce matériau va favoriser la reminéralisation de la dent. (44)

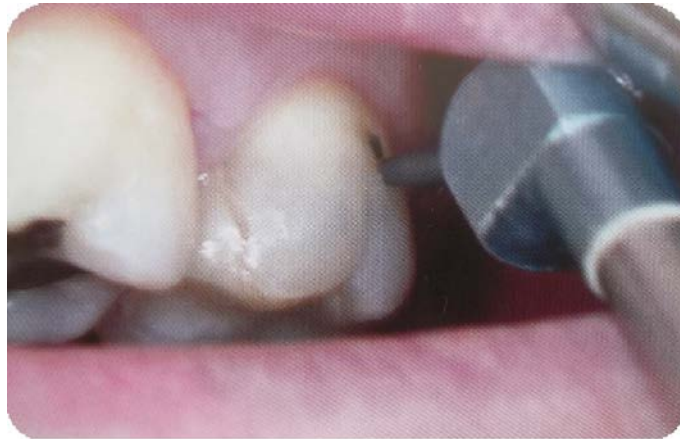

D'après HOLMES, en cas de non cavitation, l'application d'ozone et l'utilisation d'agents de reminéralisation vont suffire pour stopper l'évolution de la carie. Grâce à cette technique, il n'y a pas besoin de réaliser une cavité et donc pas de fragilisation de la dent. (45)

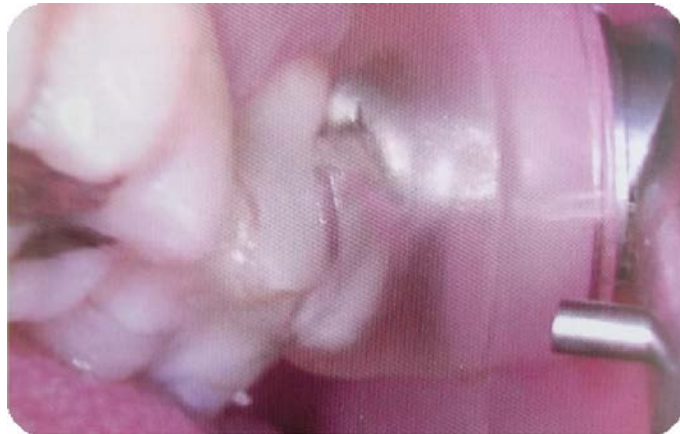Une étude de 2007 effectuée par BAYSAN et LYNCH, avec un recul clinique de 6 mois sur 78 patients ayant des caries radiculaires, a démontré que l'ozone permettait de durcir les lésions carieuses non cavitaires. Pour les lésions carieuses cavitaires, il y a eu une meilleure tenue des restaurations effectuées lorsque l'ozone a été utilisé, en effet, il y a eu une différence de 20% entre le groupe ayant reçu de l'ozone par rapport à celui qui n'en a pas reçu. (46)



*Figure 13 : Carie cervicale.  
((126); Giovanni MEGIGHIAN )*



*Figure 14 : Nettoyage de la carie à l'air-abrasion.  
(126)*



*Figure 15 : Injection d'ozone. (126)*

*L'ozone trouve son utilité de multiples manières en odontologie conservatrice, que ce soit pour la prévention ou le traitement des lésions carieuses. En effet, l'ozone permet de stopper et inverser l'évolution des caries initiales et cela même chez les patients porteurs d'appareil orthodontique. On observe un arrêt de la déminéralisation et une reminéralisation des tissus, tout comme une meilleure tenue des sealants. Il y a une diminution des sensibilités cervicales. L'ozone réduit le risque de reprise carieuse sous les restaurations et assure une meilleure tenue de ces dernières.*

### III. L'OZONOTHERAPIE EN ENDODONTIE

Le traitement endocanalaire est une partie importante dans la pratique des chirurgiens-dentistes. Il consiste à désinfecter le système endocanalaire et permettre l'obturation 3D étanche du réseau canalaire. Classiquement, la solution irrigante est l'hypochlorite de sodium pour une concentration de 2,5%. L'ozone étant bactéricide, nous allons voir si son utilisation peut être une alternative à l'hypochlorite de sodium.

L'utilisation de l'ozone a donc pour rôle d'éliminer un maximum de bactéries et peut être employé pour toute pulpectomie.

Avant de l'injecter, il faut avoir préalablement ouvert la chambre pulpaire, avoir préparé les canaux endodontiques et travailler sous digue. Le séchage des canaux avant l'administration d'ozone est indispensable.

#### 1. EFFICACITE DE L'OZONE SUR LES GERMES ENDODONTIQUES

En 2005, Hems RS et 4 collaborateurs ont étudié in vitro l'efficacité de l'ozone sur *Enterococcus faecalis*. Ils ont appliqué de l'eau ozonée et de l'ozone gazeux soit sur un mélange de cultures ou sur un biofilm pendant 30, 60, 120 ou 240 secondes. Le test témoin a été réalisé avec de l'hypochlorite de sodium.

Ils ont noté une diminution des bactéries pour les mélanges de cultures pour une action de 240 secondes. Par contre, aucune baisse significative n'a été enregistrée sur le biofilm que ce soit avec l'eau ozonée ou l'ozone gazeux alors qu'avec l'hypochlorite les bactéries ont été détruites.

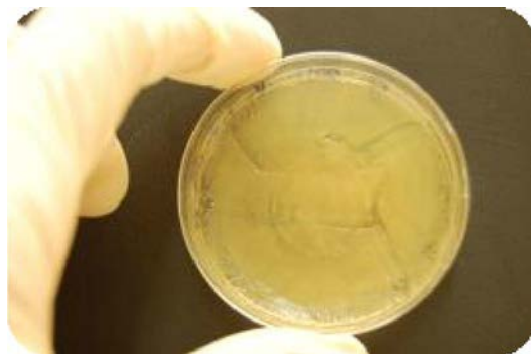
L'ozone a donc une action antibactérienne sur *Enterococcus faecalis* lorsque ce dernier n'est pas dans un biofilm. Il apparaît dans ce test que l'hypochlorite de sodium agit avec plus d'efficacité que l'ozone. (47)

En 2007, ESTRELA et *al.* ont démontré que l'utilisation d'hypochlorite de sodium à 2,5% ou d'ozone gazeux ou d'eau ozonée pendant 20 min est inefficace pour éliminer *Enterococcus faecalis* du système canalaire. (48)

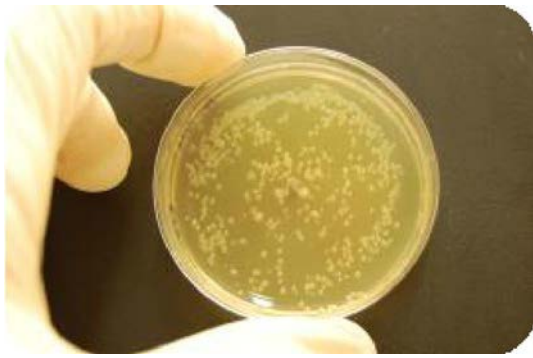
Une étude in vitro exécutée par HUTH et *al.* en 2009 a jaugé l'efficacité de l'ozone sur un biofilm composé de bactéries endodontiques que sont *Enterococcus faecalis*, *Candida albicans*, *Peptostreptococcus micros* et *Pseudomonas aeruginosa*. Il en résulte que l'action de l'ozone a varié en fonction de sa concentration, du temps d'application et de la bactérie visée. (49)

En 2009, KUSTARCI et *al.* ont comparé le pouvoir antibactérien entre le potassium-titanyl-phosphate (KTP) laser et l'ozone gazeux sur des canaux radiculaires infectés. Ils en ont conclu que l'ozone était plus efficace que le KTP laser, mais restait inférieur à l'action irrigante de l'hypochlorite de sodium à 2,5%. (50)

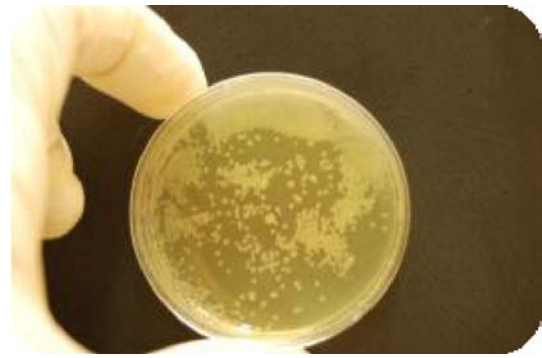
Une étude de 2010 effectuée par PLATZER et *al.* a cherché à démontrer l'efficacité de l'ozone avec les endo-tips sur les *Streptococcus mutans* et *Escherichia coli*. Pour ce faire, la croissance des bactéries a été mesurée dans des boîtes de gélose après avoir été exposée à l'ozone. Les analyses ont été effectuées en deux temps. La première a eu lieu juste après l'utilisation d'ozone (=immédiat) et la deuxième a été faite au bout d'1h30 de croissance. Une boîte témoin n'avait pas subi d'exposition à l'ozone. Le temps d'application a été modulé. En effet, ils ont injecté de l'ozone pendant 24 secondes, 3x24 secondes, 5x24 secondes et 7x24 secondes.



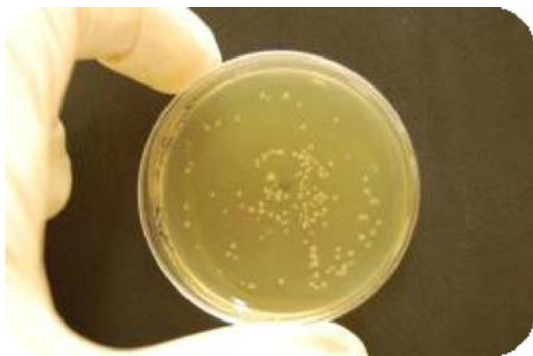*Figure 16 : Boîte témoin avec Escherichia coli. ((51), Dr. PLATZER )*



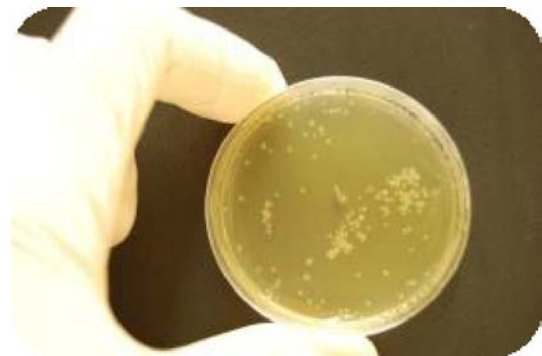*Figure 17 : Application d'ozone 24 secondes sur Escherichia coli (immédiat).*  
(51)



*Figure 18 : Application d'ozone 24 secondes sur Escherichia coli (1h30).*  
(51)



*Figure 19 : Application d'ozone 3x24 secondes sur Escherichia coli (immédiat).*  
(51)



*Figure 20 : Application d'ozone 3x24 secondes sur Escherichia coli (1h30).*  
(51)

Ils ont observé une diminution immédiate des germes après 24 secondes d'exposition à l'ozone, mais au bout d'1h30, le nombre de germes a réaugmenté. Avec l'augmentation du temps d'exposition, il y a eu une diminution plus marquée du nombre de germes présents et ceux même au bout d'1h30.

Les résultats observés ont été similaires sur *Streptococcus mutans*. Les chercheurs ont donc conclu que 24 secondes d'ozone suffisaient pour obtenir un effet bactéricide. (51)

En 2012, CASE et *al.* ont cherché à mesurer l'efficacité de l'ozone avec ou sans emploi d'ultrason sur *Enterococcus faecalis*. L'étude a été réalisée sur 70 dents et les analyses ont révélé que l'hypochlorite de sodium à 1% était l'agent antibactérien le plus puissant par rapport à l'utilisation de l'ozone avec ultrasons, puis l'ozone sans ultrasons. Ils concluent que l'ozone est un bon moyen pour compléter la désinfection canalaire traditionnelle. (52)

En 2013, HALBAUER et *al.* ont examiné l'effet de l'ozone sur les bactéries restantes après l'instrumentation chimio-mécanique du canal de racines dentaires. Pour ce faire, ils ont réalisé la préparation chimio-mécanique des canaux, puis ils ont rincé ces derniers avec une solution saline stérile sur un total de 37 canaux. Un prélèvement bactérien est alors réalisé à l'aide d'une pointe à papier stérile. L'injection de l'ozone pendant 40 secondes est ensuite accomplie. Un rinçage à la solution saline stérile est à nouveau exécuté afin de pouvoir faire un autre prélèvement. L'analyse entre les deux échantillons montre une diminution importante des bactéries suite à l'action de l'ozone. L'ozone joue un rôle dans l'élimination des bactéries présentes dans les canaux radiculaires lors des traitements endodontiques. (53)

En 2014, NOITES et *al.* ont cherché le meilleur moyen pour lutter contre *Enterococcus faecalis* et *Candida albicans* qui sont responsables de la persistance des lésions péri-apicales suite à un traitement endodontique. Ils ont étudié l'action de l'hypochlorite de sodium, de la Chlorhexidine et de l'ozone sur 220 dents. Ils concluent que l'action seule de chacun ne suffit pas à éliminer toutes les bactéries, en revanche, l'association de la Chlorhexidine à 2% suivi de l'injection d'ozone gazeux pendant 24 secondes permet la complète élimination des germes. L'action synergique entre la Chlorhexidine et l'ozone semble être très efficace pour lutter contre les infections canalaires. (54)

Une autre étude de 2014 réalisée par KAPTAN et *al.* a porté sur l'utilisation récurrente d'ozone pour lutter contre la présence d' *Enterococcus faecalis* dans les canaux radiculaires. L'application répétée d'ozone gazeux a amélioré l'élimination de la bactérie. Les chercheurs ont aussi remarqué que l'emploi récurrente d'ozone

gazeux combiné à une irrigation avec 2% d'hypochlorite de sodium potentialisait la destruction d' *Enterococcus faecalis*. (55)

L'ozone a sa place en endodontologie, car son action sur les germes présents dans le réseau canalaire est bénéfique. (56)

Toutefois il apparaît que son efficacité est largement influencée par sa concentration et son temps d'application. Son utilisation seule n'est pas convaincante, mais en plus du traitement classique, l'ozone contribue à une meilleure désinfection du réseau canalaire.

## **2. AVANTAGES/INCONVENIENTS DE L'OZONE**

### **1. Avantages**

L'ozone est actif sur de nombreuses bactéries aérobies et anaérobies ainsi que sur *Candidas albicans*.

L'ozone gazeux semble mieux pénétrer le réseau endodontique 3D qu'un fluide.

Il n'y a pas de diffusion d'irrigant dans le périapex des dents.

L'ozone est biocompatible et moins cytotoxique que l'hypochlorite de sodium. (5)

### **2. Inconvénients**

L'utilisation de l'ozone nécessite un appareillage onéreux supplémentaire, ce qui a pour effet d'augmenter le coût de l'acte effectué. De plus, le temps opératoire se trouve obligatoirement augmenté ce qui diminue la rentabilité du traitement endodontique.

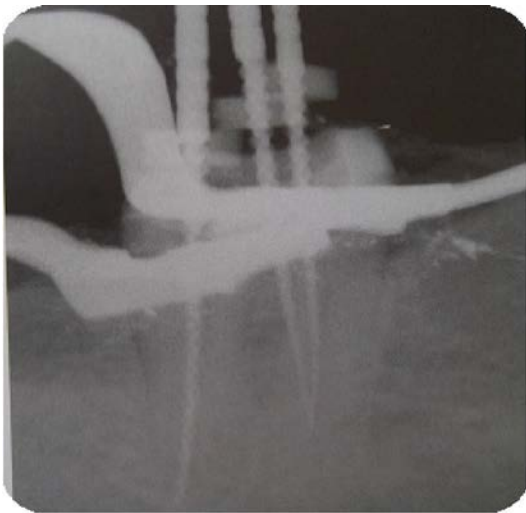
L'ozone ne remplace pas l'action de rinçage de l'irrigant nécessaire pour éliminer les débris canaux.

Son action est limitée sur *Enterococcus faecalis*.

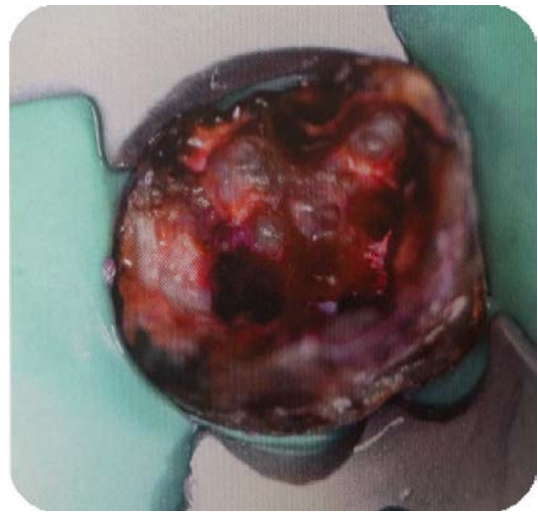Difficulté à maintenir l'étanchéité entre le bouchon et la dent ozonée, l'ozonateur ne génère pas d'ozone en cas de perte d'étanchéité. (57)

### 3. CAS CLINIQUE : UTILISATION DE L'OZONE LORS DU TRAITEMENT D'UNE MOLAIRE MANDIBULAIRE

*Dans le domaine endodontique, l'ozone permet d'éliminer un maximum de micro-organismes présents dans le réseau endo-canalair, mais il convient de l'utiliser après avoir réalisé la préparation mécanique et chimique traditionnelle afin d'avoir une efficacité optimale et donc un traitement idéal.*

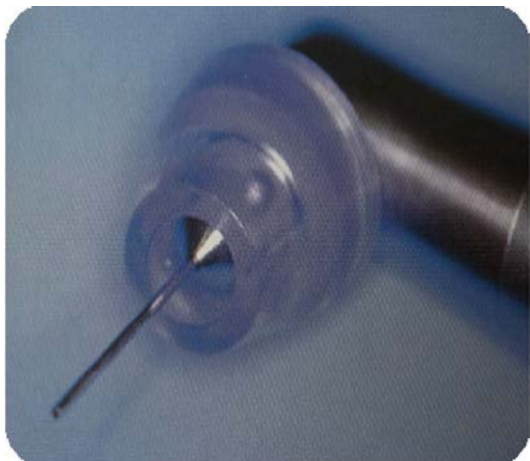


*Figure 21 : Radiolime en place de la molaire. ((127) ; Liviu STEIER )*

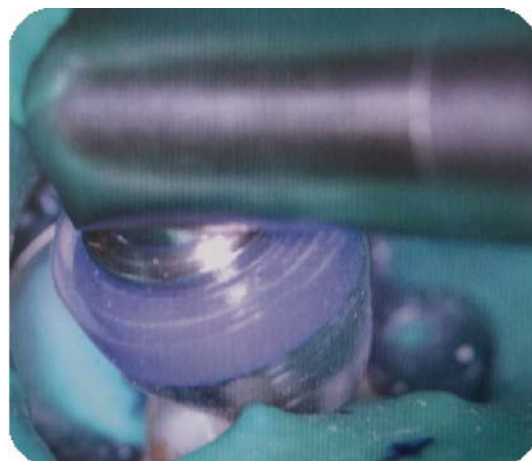


*Figure 22 : Vue occlusale de la dent préparée. (127)*

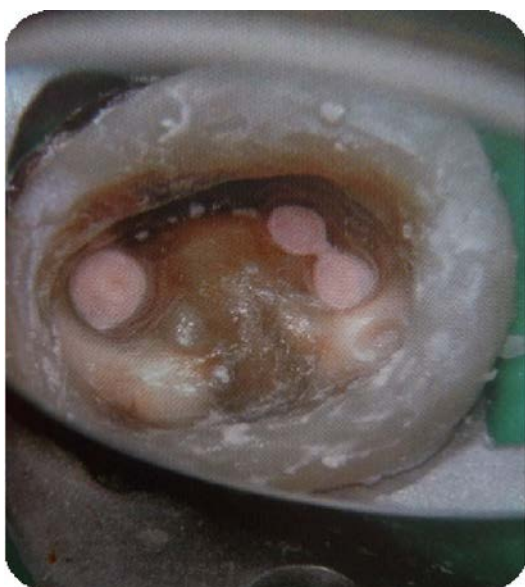



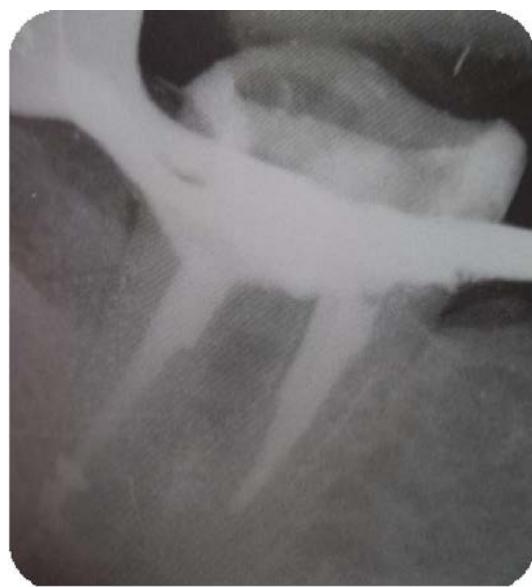*Figure 23 : Fixation de l'endo tip sur le HealOzone. (127)*



*Figure 24 : Injection d'ozone dans la molaire. (127)*



*Figure 25 : Vue occlusale de la molaire obturée. (127)*



*Figure 26 : Radio post-opératoire de la dent obturée. (127)*

#### IV. ACTION DE L'OZONE EN PATHOLOGIE BUCCALE

Le domaine de la pathologie buccale est vaste et regroupe de nombreuses lésions buccales dont les aphtes et herpès, ainsi que les avulsions dentaires. Nous allons voir dans quelle mesure l'ozone peut agir dans cette section.

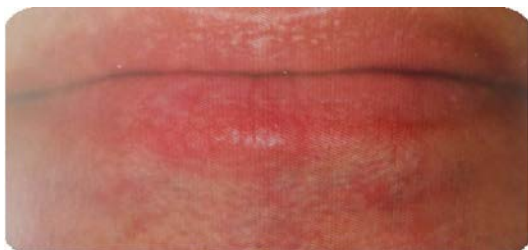##### 1. LES INFECTIONS VIRALES

###### 1. L'herpès

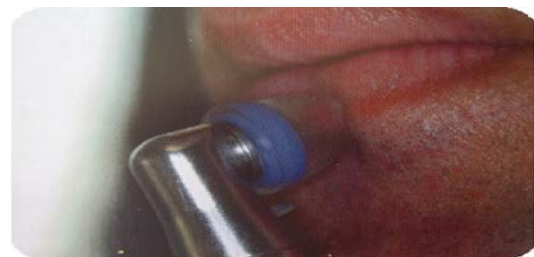L'herpès est une maladie virale de la peau dont le traitement est compliqué à cause de la récurrence de la pathologie. L'herpès se traduit par une lésion érythémateuse et vésiculaire regroupée en amas avec une sensation de brûlure ou de picotement. Le traitement par ozone va être facile à mettre en œuvre et va empêcher la récurrence. (58)

La cupule est appliquée sur la zone infectée et l'ozone relâché pendant 40 à 60 secondes.

Ce traitement à l'ozone va permettre de réduire la durée clinique de la maladie. Les picotements désagréables et la douleur persistante de la phase initiale de l'infection disparaissent d'eux-mêmes après une application d'ozone. La guérison est plus rapide, on évite la formation de petites ampoules typiques de la pathologie et de croûtes ultérieures. Environ 25 % des lésions traitées à l'ozone ne sont plus récurrentes. Si l'ozone est utilisé régulièrement à un stade précoce alors l'herpès va disparaître en 3 jours. (56) (59)



*Figure 27 : Herpès labial : jour 1.  
(59);Carsten STOCKLEBEN )*



*Figure 28 : Application d'ozone : jour1.  
(59)*

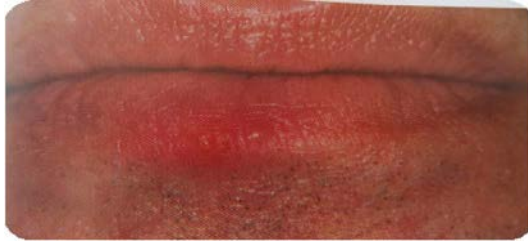

Figure 29 : Herpès labial : jour 2. (59)

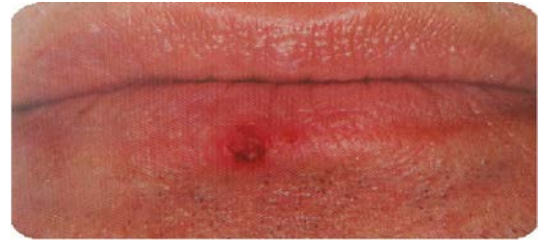

Figure 30 : Herpès labial : jour 3. (59)

## 2. Les aphtes

Les aphtes sont des ulcérations récurrentes très douloureuses de la muqueuse buccale.

La maladie est caractérisée par des ulcères récidivants et douloureux de la bouche qui sont ronds ou ovoïdes avec une base en forme de cratère recouvert d'une pseudo-membrane blanc gris et entourés d'un halo érythémateux distinct. (60)

L'apparition de l'ulcération n'a aucune cause spécifique. Son traitement est principalement palliatif et a pour but de réduire la douleur.

Une étude portant sur l'utilisation d'huile ozonée, réalisée par le docteur THABUSUM et *al.* a prouvé l'efficacité de l'huile ozonée à réduire la taille de l'ulcération et la douleur des patients ainsi que l'érythème. (61)

D'après les expériences cliniques de STOCKLEBEN, l'application d'ozone pendant 40 secondes, via le HealOzone, permettait de réduire la douleur de 80%. Après une journée, les patients ne ressentaient plus la douleur. Par la suite, l'ulcération guérissait plus vite et sans complications. (59)

## 2. LES CANDIDOSES ORALES

Les candidoses orales sont des infections fongiques opportunistes et courantes de la cavité buccale provoquées par le champignon *Candida albicans*. Il existe plusieurs formes de candidoses buccales. Il y a la candidose érythémateuse, pseudomembraneuse, hyperplasique. La candidose orale peut être asymptomatique ou alors provoquer des sensations de brûlures, picotements et goûts métalliques en bouche. (62)

L'ozone ayant des propriétés bactéricides, virucides et fongicides, KHATRI et *al.* ont évalué l'action d'eau ozonée sur l'espèce *Candida* par rapport à l'utilisation de clotrimazole en 2015. Deux groupes de patients porteurs de candidoses ont été créés pour un total de 40 personnes âgées de 18 à 60 ans. Des prélèvements ont été accomplis à la fin du traitement. Il en découle que l'eau ozonée réduit le nombre de *Candida* de meilleure façon que le clotrimazole, 60% contre 30%. Les résultats de cette étude prouvent que le traitement par eau ozonée peut être envisagé pour traiter les candidoses buccales. (63)

### **3. LES AVULSIONS DENTAIRES**

Suite à l'extraction des dents de sagesse, des complications post-opératoires peuvent survenir chez le patient. Il peut y avoir un trismus, un œdème et bien sûr une douleur importante. L'étude accomplie par KAZANCIOQLU et *al.* a pour but d'évaluer l'efficacité de l'ozone dans la gestion de ses complications après l'ablation chirurgicale des dents de sagesse. Pour cela, 60 patients avec des dents de sagesse mandibulaire asymptomatiques ont été recrutés. La première dent de sagesse a été extraite et de l'ozone a été appliqué sur la zone. Pour la molaire de l'autre côté, l'avulsion s'est faite 2 semaines plus tard et l'injection d'ozone a été simulée. Il en résulte qu'il n'y a eu aucune différence tant au niveau de l'ouverture buccale que du gonflement post-opératoire entre les deux côtés. En revanche, la douleur et le nombre d'antalgiques consommés ont été largement diminués pour le côté ayant reçu l'ozone. L'ozone permet donc de diminuer la douleur post-opératoire lors d'extractions dentaires. (64)

De plus, comme l'a prouvé BAUMGARTEN, l'ozone va favoriser la cicatrisation et l'épithélisation des tissus grâce à ses propriétés biologiques. (5)

En 2014, ERDEMCI et *al.* ont étudié les effets de l'application d'ozones systémiques et topiques sur la guérison de l'os alvéolaire après l'extraction de la dent. Ils ont réalisé des tests sur 112 rats divisés en 8 groupes. La moitié des rats ont été analysés à J14 et l'autre à J28. Les rats ont subi l'extraction de l'incisive centrale maxillaire droite. Certains groupes ont reçu de l'ozone localement à J0 et J2, d'autres de l'ozone systémique avant l'extraction ou après l'extraction et d'autres groupes ont

reçu à la fois l'ozone topique et systémique. Une mesure de la trabéculatation et de la minéralisation de l'os a été réalisée, tout comme une analyse des ostéoblastes. Le bilan de l'étude est que l'application en pré-opératoire et postopératoire d'ozone systémique a donné lieu à des valeurs statistiquement plus élevées de formation d'os trabéculaire par rapport à l'usage seul d'ozone systémique préopératoire et d'ozone topique. L'injection d'ozone topique combiné à l'usage d'ozone systémique pré et post-opératoire n'apporte rien de plus à la cicatrisation. Grâce à cette étude, on peut donc en conclure que l'usage d'ozone systémique en post-opératoire sur le long terme améliore la cicatrisation de l'os alvéolaire suite à une extraction chez le rat. Des études complémentaires sont nécessaires afin de comprendre le rôle précis de l'ozone sur le processus de cicatrisation. (65)

#### **4. LA REIMPLANTATION DE DENTS AVULSEES SPONTANEMENT**

Il a été prouvé que l'eau ozonée a un haut niveau de biocompatibilité avec les cellules épithéliales de la bouche chez l'homme, ainsi qu'avec les fibroblastes gingivaux et les cellules parodontales. Ce qui permet à l'eau ozonée d'être utilisée pour décontaminer les dents expulsées avant de les réimplanter dans leur alvéole. (HUTH et *al.*, 2006, EBENSBERGER et *al.*, 2002).

Deux minutes d'irrigation de la dent avulsée avec de l'eau ozonée non isotonique nettoie mécaniquement la dent et décontamine la surface de la racine sans détruire les cellules parodontales présentes à la surface de la dent, permettant ainsi de réimplanter une dent propre. (66) (67)

*L'ozone est donc efficace et applicable pour de nombreuses pathologies buccales que ce soit pour des maladies infectieuses ou lors d'extractions dentaires. On obtient une diminution de la douleur, des signes cliniques et de la durée des infections virales. Les candidoses peuvent être soignées efficacement par l'ozone. La douleur et le temps de cicatrisation sont diminués lors d'avulsions dentaires.*

## V. L'OZONOTHERAPIE EN PARODONTOLOGIE

### 1. LES MALADIES PARODONTALES

#### 1. Définition

Le parodonte vient du latin "para" qui signifie à côté et du grec "odus" qui veut dire dent. Le parodonte est donc l'appareil de soutien de la dent et comporte des tissus durs, l'os alvéolaire et le cément, et des tissus mous, la gencive et le ligament parodontal. (68) Les maladies parodontales sont nombreuses, les plus connus sont les gingivites et les parodontites.

La gingivite est provoquée par la plaque bactérienne et correspond à une inflammation de la gencive sans perte d'attache. Les signes cliniques sont un saignement au sondage du sillon gingival, une rougeur et un œdème des papilles. La lésion reste localisée aux tissus du rebord gingivaux. (69)

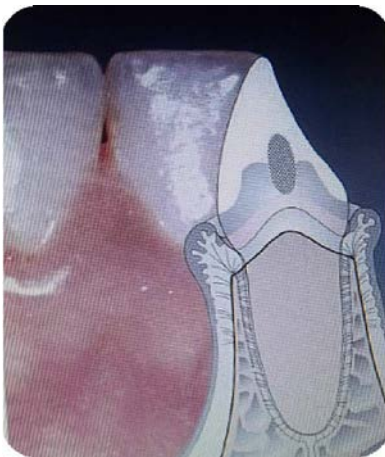

Figure 31 : Gingivite. ((68); Herbert WOLF)

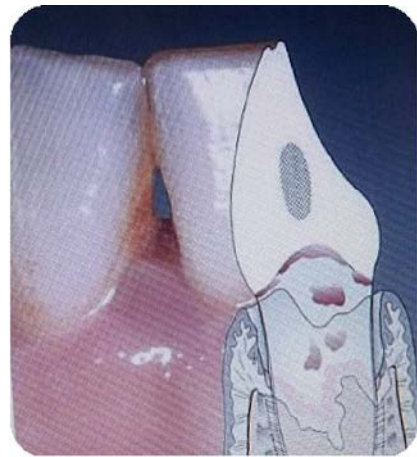

Figure 32 : Parodontite. ((68); Herbert WOLF)

La parodontite est l'aggravation de la gingivite, car l'inflammation touche les tissus profonds du parodonte avec une destruction du collagène et une lyse osseuse, provoquant une perte d'attache et créant ainsi des espaces en dessous des points de contact entre deux dents.

Les parodontites sont des maladies multifactorielles, qui sont influencées par les bactéries d'une part, et par la réponse inflammatoire intense de l'autre. Certains facteurs viennent modifier la relation entre la flore bactérienne et l'hôte et vont ainsi favoriser les maladies parodontales. On retrouve des facteurs locaux, avec le tartre, la présence d'obturations débordantes ou d'appareils orthodontiques, et des facteurs généraux que sont les problèmes hormonaux ou métaboliques. (70)

## **2. Classification**

Les maladies parodontales sont classifiées afin de déterminer le niveau d'atteinte parodontale et les formes cliniques qui s'y rattachent.

Depuis 1982, il y a eu différentes classifications qui se recoupent toutes en deux grands groupes. Le premier reste limité aux tissus parodontaux superficiels avec les gingivites. Le second groupe concerne les tissus parodontaux profonds, ce sont les parodontites. (70) (71)

Dans un souci de synthèse et de simplicité, une nouvelle classification a vu le jour en 1999, lors d'une conférence à consensus mondial : *Annals of Period.* (72)

<p>I MALADIE GINGIVALE</p> <p>A- Maladie gingivale induite par la plaque</p> <ol style="list-style-type: none"> <li>1. Gingivite associée avec la plaque uniquement       <ol style="list-style-type: none"> <li>a) Sans facteurs locaux</li> <li>b) Avec facteurs locaux (voir VIII A)</li> </ol> </li> <li>2. Maladie gingivale associée à des facteurs systémiques       <ol style="list-style-type: none"> <li>a) Associée à des modifications endocriniennes           <ol style="list-style-type: none"> <li>1) Gingivite de la puberté</li> <li>2) Gingivite associée aux cycles menstruels</li> <li>3) Gingivite au cours de la grossesse</li> </ol> </li> <li>gingivite, granulome pyogénique</li> <li>4) Gingivites et diabète sucré</li> <li>b) Associée à un trouble de la crase sanguine : leucémie, autres troubles</li> </ol> </li> <li>3. Maladie gingivale et médicaments       <ol style="list-style-type: none"> <li>a) Hypertrophie gingivale induite par les médicaments</li> <li>b) Gingivite aggravée par les médicaments : contraceptifs oraux et gingivite, autres médicaments</li> </ol> </li> <li>4. Gingivites et malnutritions       <ol style="list-style-type: none"> <li>a) Gingivite et carence en acide ascorbique</li> <li>b) Autres</li> </ol> </li> </ol> <p>B- Lésion gingivale non induite par la plaque</p> <ol style="list-style-type: none"> <li>1. Pathologie gingivale liée à une bactérie spécifique Neisseria gonorrhoea, Treponema pallidum, Streptocoques</li> <li>2. Maladie gingivale d'origine virale       <ol style="list-style-type: none"> <li>a) Infections à herpès virus : gingivostomatite lors de la primo-infection à herpès virus, herpès buccal récidivant, varicelle –zona</li> <li>b) Autres</li> </ol> </li> </ol>	<ol style="list-style-type: none"> <li>3. Maladie gingivale d'origine fongique       <ol style="list-style-type: none"> <li>a) Infection à candida : candidose gingivale généralisée</li> <li>b) Erythème gingival linéaire</li> <li>c) Histoplasmosse</li> <li>d) Autres</li> </ol> </li> <li>4. Lésions gingivales d'origine génétique       <ol style="list-style-type: none"> <li>a) Gingivite au cours des fibromatoses</li> <li>b) Autres</li> </ol> </li> <li>5. Gingivites au cours de manifestations générales       <ol style="list-style-type: none"> <li>a) Atteintes cutanéomuqueuses           <ol style="list-style-type: none"> <li>1) Lichen plan</li> <li>2) Pemphigoïde</li> <li>3) Pemphigus vulgaire</li> <li>4) Erythème polymorphe</li> <li>5) Lupus érythémateux</li> <li>6) Induites par des médicaments</li> <li>7) Autres</li> </ol> </li> <li>b) Réactions allergiques           <ol style="list-style-type: none"> <li>1) Aux matériaux d'obturations dentaires : mercure nickel acrylique et autres</li> <li>2) Réactions allergiques attribuées à : pâtes dentifrices, bain de bouche, additif contenu dans les chewing-gums, additifs présents dans les aliments</li> <li>3) Autres</li> </ol> </li> </ol> </li> <li>6. Lésions traumatiques (factices, iatrogènes, accidentelles) chimique, physique, thermique</li> <li>7. Réactions auto-immunes</li> <li>8. Non spécifiques</li> </ol>
--	--

Figure 33A : Classification des maladies parodontales. ((73); Gary ARMITAGE)



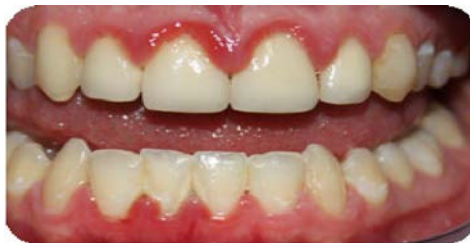<p>II PARODONTITES CHRONIQUES</p> <p>A- Localisées</p> <p>B- Généralisées</p> <p>III PARODONTITES AGRESSIVES</p> <p>A- Localisées</p> <p>B- Généralisées</p> <p>IV PARODONTITES MANIFESTATIONS D'UNE MALADIE GENERALE</p> <p>A- Associées à une hémopathie neutropénie acquise, leucémie, autres</p> <p>B- Associées à une anomalie génétique</p> <ol style="list-style-type: none"> <li>1. Neutropénie familiale cyclique</li> <li>2. Syndrome de Down</li> <li>3. Syndrome de déficience d'adhésion des leucocytes</li> <li>4. Syndrome de Papillon-Lefèvre</li> <li>5. Syndrome de Chediak-Higashi</li> <li>6. Hystiocytose</li> <li>7. Maladie du stockage du glycogène</li> <li>8. Agranulocytose de l'enfant</li> <li>9. Syndrome de Cohen</li> <li>10. Syndrome de Ehlers-Danlos (types IV et VIII)</li> <li>11. Hypophosphatasie</li> <li>12. Autres</li> </ol> <p>C- Non spécifiées</p>	<p>VII PARODONTITE ASSOCIEE A UNE PATHOLOGIE ENDODONTIQUE</p> <p>A- Lésions combinées endo-parodontales</p> <p>VIII ANOMALIES BUCCO-DENTAIRES ACQUISES OU CONGENITALES EN RAPPORT AVEC LES PARODONTOPATHIES</p> <p>A- Facteurs locaux liés à la dent prédisposant aux gingivites ou aux parodontites induites par la plaque</p> <ol style="list-style-type: none"> <li>1.L'anatomie de la dent</li> <li>2.Obturation et restauration dentaire</li> <li>3.Fractures des racines</li> <li>4.Résorptions cervicales</li> <li>5.Fissures du ciment</li> </ol> <p>B- Malformation muco-gingivale au voisinage des dents</p> <ol style="list-style-type: none"> <li>1.Récessions gingivales au niveau des surfaces <ol style="list-style-type: none"> <li>a)Linguales ou vestibulaires</li> <li>b) Interproximales</li> </ol> </li> <li>2. Défaut de kératinisation de la gencive</li> <li>3. Réduction de la profondeur du vestibule</li> <li>4. Frein aberrant, anomalie de l'insertion musculaire</li> <li>5. Excès de gencive : <ol style="list-style-type: none"> <li>a) Pseudo-poche</li> <li>b) Gencive marginale inconsistante</li> <li>c) Excès de gencive visible</li> <li>d) Hypertrophie gingivale</li> </ol> </li> <li>6. Anomalie de la coloration</li> </ol>
<p>V PARODONTOPATHIES ULCERO-NECROTIQUES</p> <p>A- Gingivite ulcéro -nécrotique</p> <p>B- Parodontite ulcéro-nécrotique</p> <p>VI ABCES PARODONTAL</p> <p>A- Abscès gingival</p> <p>B- Abscès parodontal</p> <p>C- Abscès péricoronaire</p>	<p>C- Malformation mucogingivale et édentation</p> <ol style="list-style-type: none"> <li>1. Déficit horizontal ou vertical de la crête alvéolaire</li> <li>2. Déficit de kératinisation de la gencive</li> <li>3. Hypertrophie gingivale</li> <li>4. Frein aberrant, anomalie de l'insertion musculaire</li> <li>5. Réduction de la profondeur du vestibule</li> <li>6. Anomalie de la coloration</li> </ol> <p>D- Traumatisme occlusal</p> <ol style="list-style-type: none"> <li>1. Occlusal primaire</li> <li>2. Occlusal secondaire</li> </ol>

*Figure 33B : Suite de la classification des maladies parodontales. (73)*

Nous allons nous intéresser plus spécifiquement à 5 maladies de cette classification.

## 1. Les maladies gingivales induites par la plaque

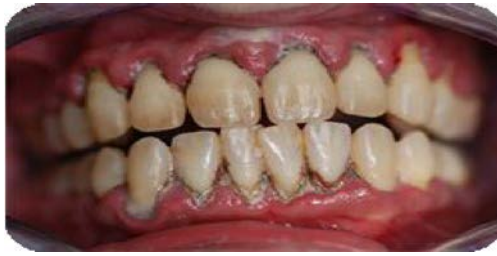La gingivite liée à la plaque est une inflammation réversible de la gencive marginale. Seul le parodonte superficiel est touché. On note donc l'absence de migration apicale de l'épithélium de jonction le long de la surface radiculaire et pas de perte osseuse. L'inflammation commence classiquement au niveau des espaces inters proximaux, puis se répand autour de la dent. Au début, le saignement n'a lieu qu'au sondage et au brossage, mais il peut par la suite devenir spontané, la douleur est variable. La gingivite peut être localisée sur 2-3 dents ou toucher l'ensemble de la denture. La gingivite peut être stable pendant plusieurs années ou évoluer en une parodontite. (68) (70)



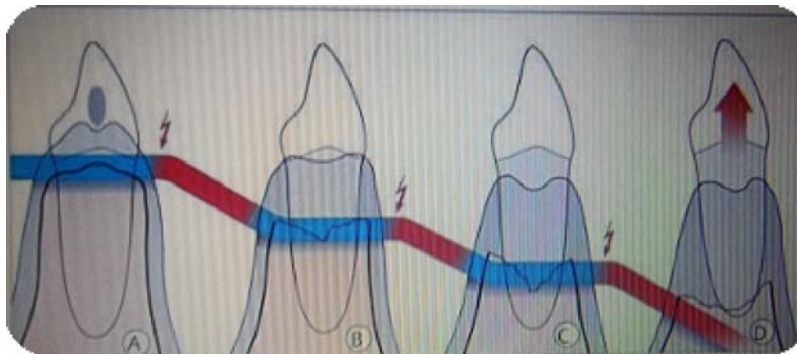
*Figure 34 : Une gingivite. ((128):  
Dr Barda LAURENT)*

## 2. Les parodontites chroniques

La parodontite chronique équivaut à 90 % de l'ensemble des parodontites. Au niveau marginal, les caractéristiques de la parodontite sont identiques à la gingivite, mais les tissus profonds sont aussi affectés (os alvéolaire, cément et desmodonte). Il y a une perte lente des tissus osseux entourant la dent. Elle est caractérisée par la présence de beaucoup de plaque dentaire et de tartre, qui sont la cause de cette infection. Des facteurs peuvent aggraver la parodontite. En effet, le tabac, le stress ou le diabète non équilibré, vont accélérer le déchaussement des dents. A terme, la parodontite provoque la perte des dents. (68) (74)



*Figure 35 : Parodontite chronique.  
((129): Dr Pierre BRUET)*



*Figure 36 : Evolution d'une parodontite non traitée. ((68);  
Herbert WOLF)*

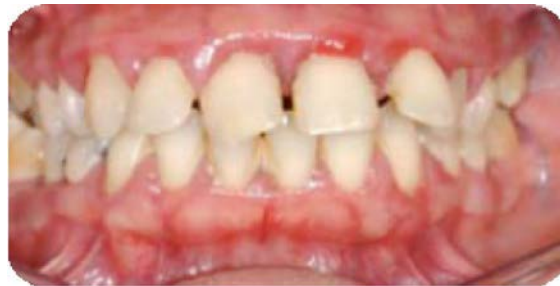On observe les phases de destructions osseuses en rouge et les phases de stagnation en bleu. Après une lente période d'évolution, la dent peut finir par être expulsée.

### **3. Les parodontites agressives**

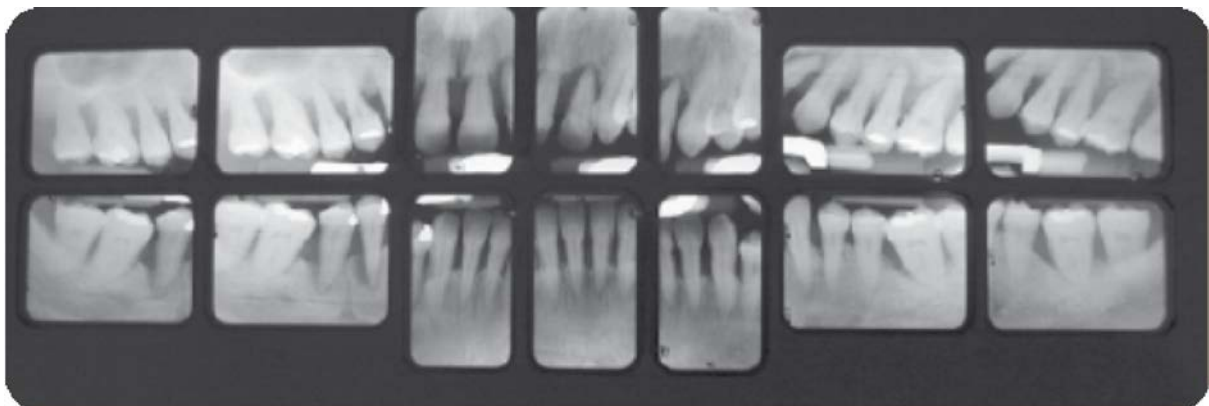
La parodontite agressive est une infection multifactorielle, à progression sévère et rapide, qui touche principalement les patients jeunes, mais pas exclusivement. Une prédisposition génétique influence le déclenchement et l'évolution de la maladie. Elle possède des caractéristiques communes aux parodontites chroniques, ce qui rend le diagnostic différentiel délicat. (74)

Cliniquement, il y a une inflammation légère de la gencive associée à perte rapide des tissus osseux. La destruction osseuse est localisée ou généralisée et fréquemment angulaire.

Les principales dents touchées sont les incisives et les molaires. (70) (75)



*Figure 37 : Aspect clinique d'une parodontite agressive généralisée à la première consultation.((120); Jacques CHARON )*



*Figure 38 : Aspect radiologique de la parodontite agressive à la première consultation.(120)*

#### 4. Les maladies parodontales nécrosantes

Il existe deux maladies parodontales nécrosantes : (70) (74)

- la gingivite ulcéro-nécrotique aiguë (GUNA)
- la parodontite ulcéro-nécrotique aiguë (PUNA)

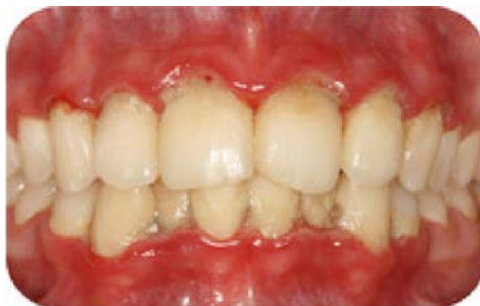La GUNA ou angine de Vincent se manifeste par une inflammation intense des gencives, avec des zones d'ulcérations très douloureuses et un saignement de plus en plus important. La nécrose de la papille s'étend vers la gencive adhérente et est recouverte par un enduit blanc grisâtre qui est bordé par un érythème linéaire.

Pour le patient, le brossage est alors impossible. La cause de cette gingivite fulgurante n'est pas bien connue, mais des facteurs communs ressortent : une mauvaise hygiène bucco-dentaire, une faiblesse du système immunitaire causée par une période de stress ou par une pathologie (VIH), le tabac. On en retrouve chez les étudiants qui sont en période d'examen.

Les signes cliniques sont très caractéristiques :

- ulcérations des papilles interdentaires avec nécrose
- pseudo-membrane sur ces ulcérations
- gingivorragies
- douleur
- haleine fétide

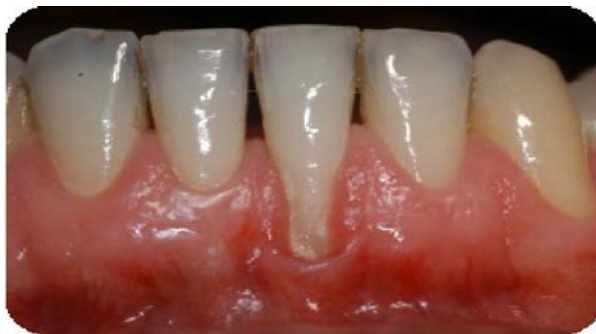La PUNA est l'aggravation de la GUNA avec une atteinte du parodonte profond. On observe alors des nécroses osseuses.



*Figure 39 : GUNA. ((74);  
PAROSPHERE)*

## 5. Les récessions parodontales

La récession parodontale ou dénudation radiculaire correspond à un déplacement apical de la gencive marginale par rapport à la jonction amélo-cémentaire. Son étiologie est plurifactorielle et comprend des facteurs prédisposants et d'autres déclencheurs qui agissent ensemble. Une malposition dentaire, des freins ou brides puissants et une morphologie parodontale non favorable représentent les facteurs prédisposants. Les éléments amorçant la pathologie sont un brossage traumatique, une inflammation liée à la plaque dentaire, un traitement orthodontique, la présence d'un piercing ou des facteurs iatrogènes comme des restaurations débordantes. La récession parodontale est un phénomène régulier et continue qui va exposer de plus en plus la racine de la dent et qui à terme peut compromettre le maintien de la dent sur l'arcade dentaire. Les patients remarquent principalement l'aspect inesthétique de la zone et des sensibilités accrues. (76) (77) (78)



*Figure 40 : Récession gingivale d'une 31. ((121); Société suisse de parodontologie)*

### 3. Le biofilm bactérien

Le biofilm est constitué d'un ensemble de bactéries qui adhère à une surface et qui sont entourées d'une matrice d'exopolysaccharide. L'agglomération des bactéries aboutit à la création de microcolonies interdépendantes dont la différenciation donne naissance au biofilm. La matrice a pour rôle de consolider la structure du biofilm tout en gardant sa plasticité. Les bactéries s'organisent en biofilm afin de résister et survivre à leur environnement. En effet, au sein du biofilm, le transfert horizontal de gènes est grandement privilégié et la fréquence de transfert de matériel génétique entre bactéries est augmentée. Ainsi, les micro-organismes évoluent plus rapidement, ce qui leur offre la possibilité de devenir résistants aux antibiotiques, aux antiseptiques et aux mécanismes de défense de l'hôte. Le fait d'être en communauté permet aux bactéries d'être plus résistantes que lorsqu'elles sont sous formes planctoniques.

Les principales bactéries responsables des maladies parodontales sont :

- *Porphyromonas gingivalis*
- *Prevotella intermedia*
- *Actinobacillus actinomycetemcomitans*
- *Treponema Sp*
- *Selenomonas Sp*

Le biofilm de la cavité buccale est connu sous le nom de plaque dentaire.

La plaque dentaire a un aspect blanchâtre ou jaunâtre, lorsqu'elle est visible autour des dents. (70) (79)

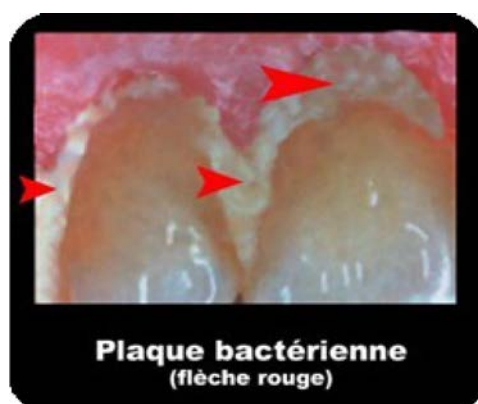


Figure 41 : La plaque dentaire.  
((79); Les Cours Dentaires)

#### **4. Diagnostic de la pathologie**

Le diagnostic se décompose en plusieurs étapes que sont l'anamnèse, l'examen clinique et l'examen complémentaire.

L'anamnèse comporte généralement un questionnaire médical afin de mieux connaître le patient. L'examen clinique permet de récolter des données sur la pathologie du patient afin d'évaluer l'étendue de la pathologie et de poser un diagnostic. L'examen complémentaire a pour rôle de confirmer le diagnostic

C'est à partir de l'ensemble des éléments cliniques, radiographiques et biologiques que le degré d'atteinte parodontale est déterminé. Du diagnostic va découler le plan de traitement et un pronostic adapté à la pathologie du patient. La phase de diagnostic est donc une étape primordiale dans la prise en charge de la maladie parodontale et va permettre de traiter correctement le patient. (70) (80) (81) (82)

#### **5. Traitements**

Il existe deux types de traitement, les traitements non chirurgicaux et les traitements chirurgicaux. Ils ont pour but de soigner, stabiliser et guérir les maladies parodontales ainsi que d'éliminer les altérations tissulaires. Pour cela, il faut supprimer l'inflammation par la réduction de la charge bactérienne, supprimer les poches parodontales, modifier l'environnement dento-parodontal permettant un contrôle de plaque par le patient. La coopération du patient est un élément clé dans la lutte contre la plaque dentaire au quotidien. Il faut lui donner les moyens d'avoir une bonne hygiène bucco-dentaire en prescrivant selon les besoins une brosse à dent, du fil dentaire et des brossettes inter-dentaires. Une fois diagnostiquée, le traitement non chirurgical est effectué. Par la suite, si le traitement non chirurgical ne suffit pas, le traitement chirurgical peut être envisagé. Il faut pour cela que le patient est une bonne hygiène et il faut respecter les indications des techniques chirurgicales.

Après la phase de traitement, des séances d'assainissements minutieuses de la gencive sont nécessaires, c'est ce qu'on appelle la maintenance parodontale. (74) (82) (83) (84)



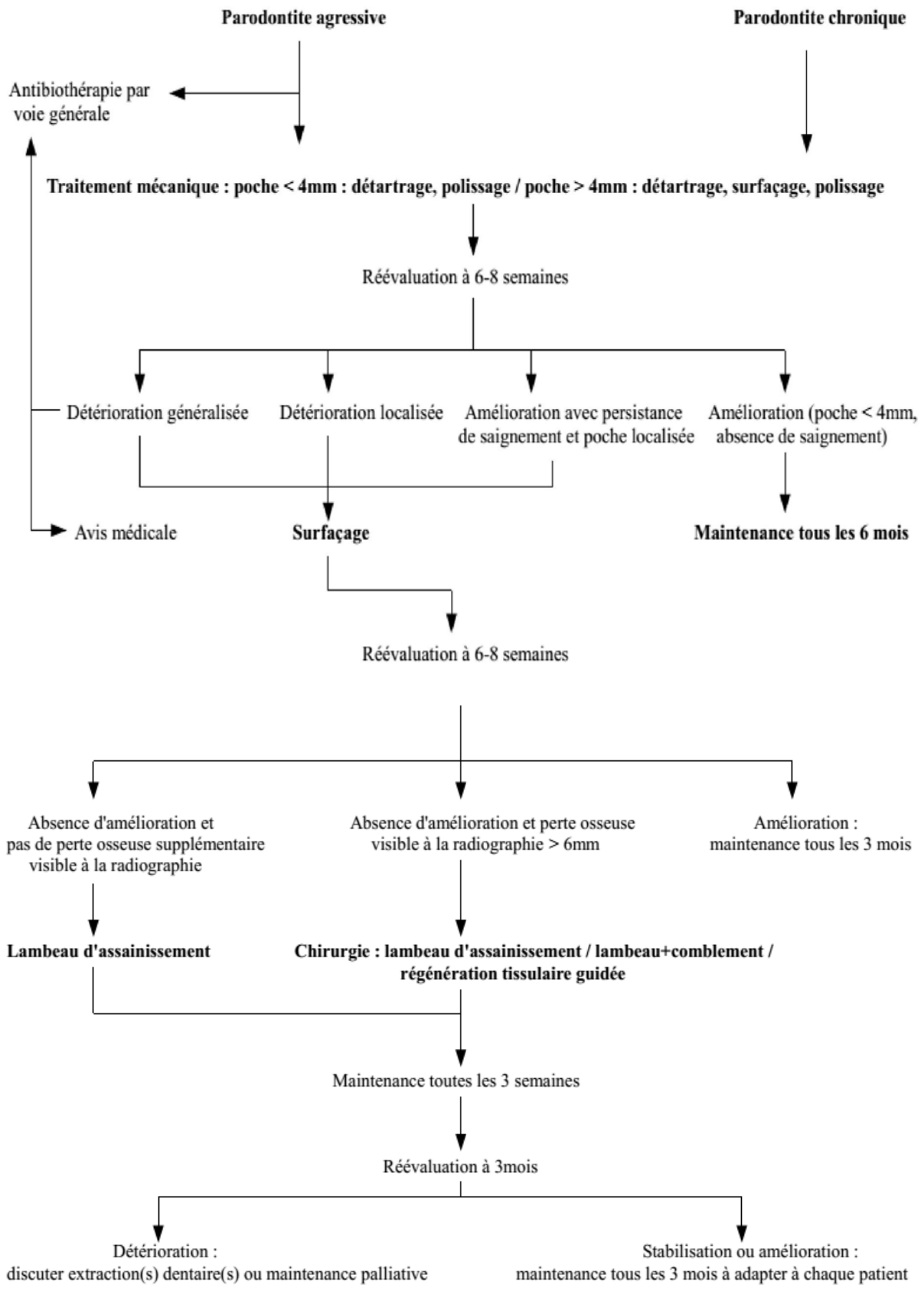


Figure 42 : Arbre décisionnel du traitement des maladies parodontales. ((82); ANAES)

## **1. Traitements non chirurgicaux**

### **a) Pour le traitement des parodontites**

Le traitement non chirurgical est un traitement antibactérien qui comporte un enseignement au contrôle de plaque, un détartrage et un surfaçage radiculaire qui peuvent être associés ou non à une pharmacothérapie. C'est lors du détartrage et surfaçage que l'on peut utiliser l'ozone.

Le contrôle de plaque au quotidien par le patient est indispensable à la réussite du traitement. Le patient doit retrouver une hygiène bucco-dentaire correcte. Il faut revoir avec lui la méthode de brossage et lui enseigner comment utiliser les brossettes inter-dentaires. Un contrôle régulier chez le chirurgien-dentiste doit être effectué afin de réévaluer la parodontopathie. Le détartrage supra et sous gingival peut être effectué manuellement ou de manière ultrasonique. Il permet d'éliminer l'ensemble des dépôts au niveau de la région amélo-cémentaire, supprimant ainsi la plaque adhérente et les dépôts bactériens. Les ultrasons ont l'avantage d'avoir un effet de cavitation qui va augmenter l'efficacité du traitement.

Le surfaçage radiculaire a pour objectif de nettoyer la surface radiculaire de la dent. Pour cela, il faut éliminer le ciment infecté par les toxines des bactéries à l'aide de curettes.

La pharmacothérapie correspond à l'utilisation d'antiseptiques locaux, comme la Chlorhexidine, afin d'avoir une irrigation antiseptique et l'emploi d'antibiotiques comme l'amoxicilline et/ou le métronidazole. C'est en tant qu'irrigant que l'ozone peut intervenir dans le traitement des maladies parodontales. (82)

### **b) Pour le traitement des récessions**

Le traitement initial des récessions parodontales commence par l'élimination des facteurs étiologiques. Pour cela, on détermine les éléments prédisposant et déclenchant afin de les corriger. Il faut supprimer les facteurs iatrogènes, c'est à dire enlever une restauration débordante ou déposer une couronne en sur-contour. Il est important d'enseigner une technique de brossage atraumatique, de réaliser un détartrage et parfois de prescrire une brosse à dent souple. Une réévaluation a lieu plusieurs semaines après le premier traitement afin de déterminer si une correction chirurgicale est nécessaire. (77)

## **2. Traitements chirurgicaux**

### **a) Pour le traitement des parodontites**

Les traitements chirurgicaux sont mucco-gingivaux ou gingivo-osseux. Ils sont utilisés quand le traitement non chirurgical ne suffit pas à lui seul à éliminer les poches parodontales. Le but est de supprimer les poches parodontales avec ou sans chirurgie de reconstruction et ainsi faciliter le contrôle de plaque par le patient. La chirurgie mucco-gingivale comporte les soins par greffe épithéliale et greffe de conjonctif enfouis, l'utilisation des dérivés de la matrice amélaire et la régénération tissulaire guidée.

Les traitements qui ont pour but d'éliminer les poches en supprimant la partie gingivale et/ou osseuse de la poche sont:

- Le lambeau modifié de Widman
- Le curetage gingival
- L'excisionnal new attachement procedure : ENPA
- Le lambeau d'accès avec repositionnement apical, avec ou sans chirurgie osseuse (comblement, remodelage)
- Les gingivectomies

Pour la partie reconstructrice, des techniques de régénérations tissulaires guidées ou régénérations osseuses guidées sont utilisées.

L'ensemble des traitements permettent de réduire la profondeur des poches, freiner ou arrêter l'évolution de la parodontite en permettant au patient de réaliser un bon contrôle de plaque. Ce qui, au long terme, est un élément-clé dans la lutte contre la parodontite. (82)

## **b) Pour le traitement des récessions**

Le traitement chirurgical des récessions est envisagé lorsque la récession est évolutive, c'est à dire qu'on observe une perte d'attache de 1 mm entre deux contrôles espacés de 6 mois, un aspect inesthétique, une hyperesthésie ou la présence de caries superficielles. Il y a plusieurs techniques chirurgicales possibles :

- le lambeau déplacé latéralement
- le lambeau déplacé coronairement associé ou non à un conjonctif enfouis
- les greffes épithélio-conjonctives
- la régénération tissulaire guidée

En fonction de l'importance des récessions, il est possible de combiner la technique du lambeau déplacé avec la greffe de conjonctif enfouie. En effet, les données scientifiques prouvent que l'on obtient un meilleur recouvrement radiculaire, une augmentation de tissu kératinisé et une stabilité à long terme du traitement par rapport à un lambeau déplacé seul. (76) (77) (85)

Les traitements chirurgicaux sont des interventions conséquentes pour les patients. Des techniques ont été développées dans le but de réduire les douleurs post-opératoires, d'accélérer la cicatrisation et de favoriser la reconstruction osseuse et muqueuse. Lors des dernières décennies, différents produits d'origine sanguine libérant des facteurs de croissance ont été proposés pour améliorer les traitements parodontaux. En fonction du mode de préparation, on peut distinguer le PRF, le PRP et le PRGF.

Le PRF ou plaquette riche en fibrine est un concentré plaquettaire, issu d'un prélèvement sanguin, qui regroupe en une membrane de fibrine les éléments favorables à la cicatrisation. Le PRF combine un gel de fibrine et un sérum enrichi en cytokines plaquettaires et leucocytaires (DOHAN et *al.*, 2004a). Pour ce faire,

l'échantillon de sang est centrifugé à raison de 3000 tour/min pendant 12 minutes. Le PRF permet la migration cellulaire et stimule l'ostéogenèse accélérant ainsi le processus de régénération osseuse. (86) (87)

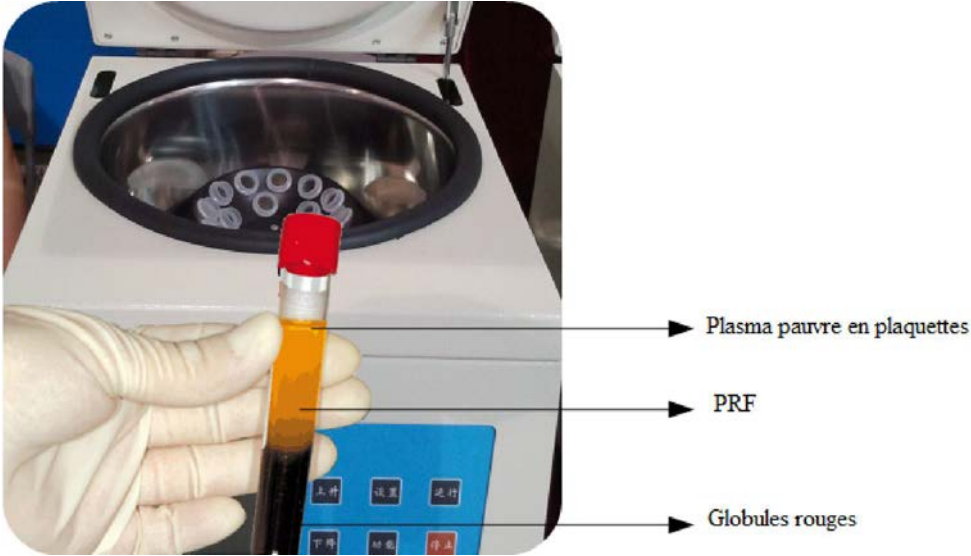


Figure 43 :Tube de sang sortant de la centrifugeuse. (122)

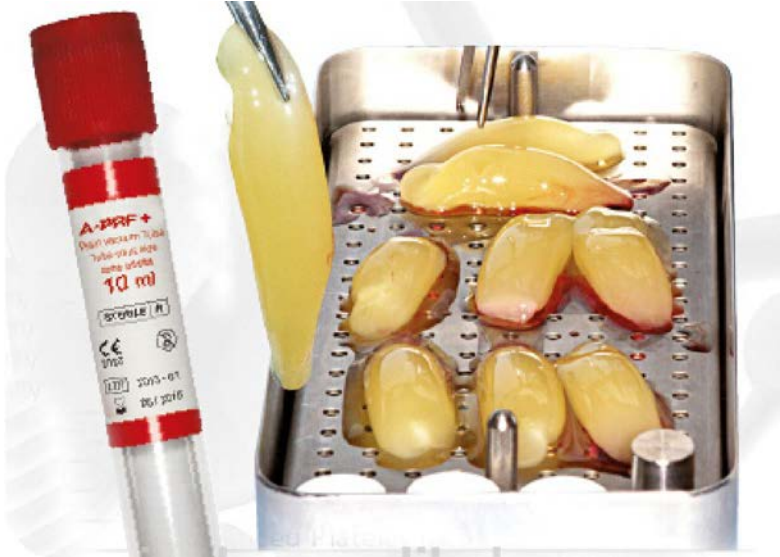

Figure 44 : La membrane de PRF. (122)

Le PRP ou plasma riche en plaquettes est un gel à forte concentration de plaquettes autologues en suspension dans une petite quantité de plasma après centrifugation du sang du patient. Son rôle est de promouvoir la réparation tissulaire et la formation de nouveaux vaisseaux sanguins. Pour activer son action coagulante, le PRP doit être mélangé avec de la thrombine et du chlorure de calcium.

Le PRGF ou plasma riche en facteurs de croissance correspond à un plasma enrichi en protéines et en facteurs de croissance qui va aider à la régénération des tissus mous. Un anticoagulant est ajouté au sang prélevé, il s'agit d'1 ml de citrate de sodium à 3,8% pour 10 ml du sang. Le mélange obtenu est alors centrifugé à 460 G pendant 8 minutes. Une fois le PRGF récupéré, on ajoute du chlorure de calcium, ce qui va augmenter le pouvoir de coagulation du PRGF. Le gel est placé dans le site de la blessure ce qui va stimuler les cellules, accélérer la formation du caillot, libérer des facteurs de croissance et favoriser la cicatrisation.

Une des différences majeure entre le PRF et le PRP et PRGF est la présence d'additifs de thrombine bovine et de chlorure de calcium pour le PRP ; de chlorure de calcium pour le PRGF. Seul le PRF est autorisé en France car il ne subit pas d'autre traitement que la centrifugation. (87)

Une étude de 2010 effectuée par ALEKSIC et *al.* a comparé le traitement chirurgical des récessions gingivales de manière classique ou avec une membrane à base de PRF. Il en résulte que dans les deux cas, le taux de recouvrement radiculaire ne différait pas de façon significative, en revanche avec la membrane à base de PRF les douleurs post-opératoires étaient diminuées et la cicatrisation des tissus était de meilleure qualité. (88)

THAMARAISELVAN et *al.* ont étudié, en 2015, le traitement de récessions gingivales isolé par lambeau déplacé coronairement avec ou sans l'utilisation de PRF. Ils ont analysé le taux de recouvrement et l'épaisseur gingivale suite au traitement de 20 patients sur une période de 6 mois. Les résultats n'ont pas montré de différence en termes de recouvrement, mais une plus grande épaisseur gingivale a été observée pour le groupe traité au PRF. Ils ont conclu que la combinaison entre la technique du

lambeau déplacé coronairement et le PRF n'a apporté aucun avantage pour le traitement de la récession sauf pour l'augmentation de l'épaisseur gingivale. (89)

En 2015, ANITUA et *al.* ont analysé l'effet de l'ozone sur les propriétés biologiques et les résultats thérapeutiques du PRGF. L'ozone a été appliqué sur le plasma humain de deux façons. La première est un procédé à écoulement continu, alors que la seconde se fait grâce à une seringue dans laquelle on a mélangé un volume constant d'ozone et le PRGF. Dans les deux cas, l'ozone a été ajouté avant, pendant et après l'addition de calcium de chlorure, pour une concentration d'ozone de 20, 40 ou 80 µg/ml. Dans chaque cas, le traitement à l'ozone dure 10 minutes. L'évaluation a porté sur les propriétés de la fibrine du caillot, le contenu en facteur de croissance et l'effet sur la prolifération des ostéoblastes primaires et des fibroblastes gingivaux. Le résultat pour l'utilisation de l'ozone en écoulement continu a montré une altération de la structure de la fibrine, une diminution importante des facteurs de croissance et une baisse significative du potentiel de prolifération du PRGF sur les ostéoblastes primaires et les fibroblastes gingivaux. Au contraire, le traitement à l'aide de la seringue avant, pendant et après la coagulation n'a pas modifié les résultats biologiques de la thérapie par PRGF. Ils en ont conclu que la dose d'ozone et la manière de l'injecter avec le PRGF ont modifié les résultats thérapeutiques. (90)

L'utilisation de l'ozone en tant que thérapie est basée sur la conviction que le sang se comporte comme un système antioxydant puissant, car il contient plusieurs molécules antioxydantes. L'ozone peut améliorer la capacité antioxydante du sang et donc d'améliorer son potentiel à traiter les maladies infectieuses chroniques et les troubles immunologiques ou neurodégénératives. (90)

## 2. LES MUCOSITES ET LES PERI-IMPLANTITES

### 1. Généralités

Le terme péri-implantite est né à la fin des années 80. C'est une maladie inflammatoire qui affecte les tissus mous et durs autour de l'implant.

Le premier stade correspond à la mucosite qui ne touche que le tissu gingival. Sans traitement elle aboutit rapidement à la péri-implantite. Cette dernière correspond à une inflammation des tissus péri-implantaires associés à une résorption osseuse qui peut conduire à la perte de l'implant. Les modifications cliniques n'entraînent la mobilité de l'implant que lorsqu'il a entièrement perdu son ostéo-intégration.

Il est prouvé que l'action d'immunosuppresseurs induit des modifications et des changements sur le métabolisme osseux. C'est pourquoi, en 2011, HADARY et *al.* ont analysé l'action de l'huile ozonée sous influence de la cyclosporine A sur l'ostéointégration des implants. Ainsi, 20 implants furent placés dans les tibias de 20 lapins répartis en 2 groupes. Pour les 2 groupes, la cyclosporine a été injectée à dose immunosuppressive. Le jour de la chirurgie, le groupe A a reçu une application topique d'huile ozonée autour des implants, alors que le groupe B n'a rien reçu. A 8 semaines, les analyses sur l'ostéointégration ont été réalisées. Une radiographie a été faite le jour de la chirurgie et à la fin de l'étude. La comparaison sur la qualité de l'os a eu lieu dans les 2 groupes à l'aide d'un microscope électronique à balayage. Au microscope, ils ont observé une meilleure maturation de l'os qui était mieux organisé pour le groupe A que pour le groupe B. Cette étude tend à prouver que l'administration à court terme de cyclosporine A associée à de l'huile ozonée influence de manière bénéfique la densité osseuse et la qualité de l'ostéointégration de l'implant dentaire. Par conséquent, l'huile ozonée appliquée par voie topique pourrait influencer la densité osseuse et la qualité de l'ostéointégration autour des implants dentaires. (91)

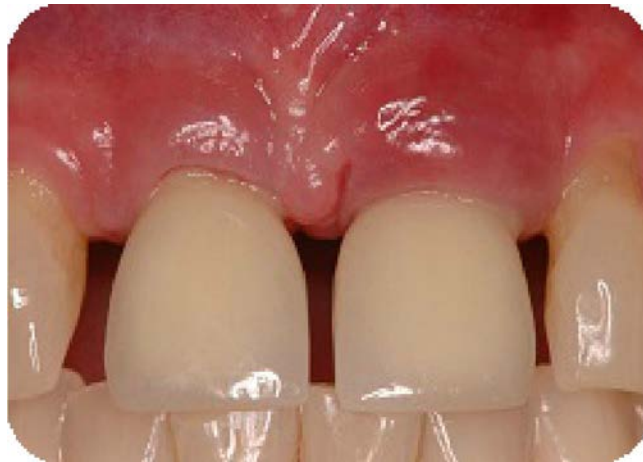En 2005, VAN DER WEIJDEN et *al.* citant l'étude de LEONHARDT et *al.* de 1993 concluent que les bactéries responsables des péri-implantites sont identiques aux bactéries impliquées dans les problèmes parodontaux. Certaines études mentionnent également qu'une surcharge occlusale peut être à l'origine des péri-implantites. (92) (93)



## 2. Les mucosites

Les mucosites péri-implantaires sont caractérisées par une inflammation réversible de la gencive au niveau des tissus mous entourant l'implant. Ce stade est souvent précurseur d'une péri-implantite. (94)

Cliniquement, on observe une rougeur et un œdème de la gencive marginale, un saignement ou une suppuration et la présence d'une poche ou d'une hyperplasie gingivale. (95)



*Figure 45 : Mucosite péri-implantaire sur la 21.  
(94); American Academy of Periodontology )*

## 3. Les péri-implantites

Les péri-implantites se définissent par une inflammation des tissus mous associées à une perte osseuse autour de l'implant. On retrouve les mêmes signes cliniques que pour les mucosites, avec une profondeur de poche augmentée et un signe tardif qui correspond à la mobilité de l'implant. L'examen radiologique met en évidence une destruction circonférentielle bien délimitée de l'os autour de l'implant, avec une absence de douleur pour le patient. (94) (95) (96)

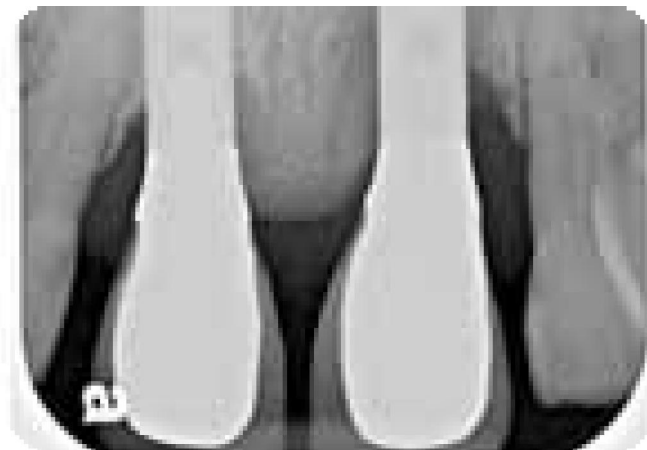
Les critères de diagnostic sont le sondage, la suppuration, les radiographies et la mobilité. Il faut sonder sans forcer afin de ne pas altérer les tissus péri-implantaires.

La présence d'un saignement au sondage est le signe d'une inflammation de la muqueuse péri-implantaire. La profondeur du sondage indique le niveau de perte d'attache. Le sondage est peu fiable à cause des spires de l'implant.

La présence de pus signifie qu'il y a une infection avec généralement une perte d'attache importante et une inflammation péri-implantaire. Les radiographies rétro-alvéolaires permettent d'observer la perte osseuse en distal et mésial de l'implant.

La mobilité de l'implant nous indique une perte complète de l'ostéointégration de l'implant, il faut alors déposer l'implant. Le diagnostic est clairement établi lorsque les examens révèlent un saignement qui peut être associé à une suppuration lors du sondage, une profondeur de poche supérieure ou égale à 4 mm et une perte osseuse d'au moins trois spires. (97)

Au final, un parallèle peut être fait entre gingivite/parodontite autour des dents et mucosite/péri-implantite autour des implants.



*Figure 46 : Péri-implantite sur la 11 et 21.  
(94); American Academy of Periodontology)*

### **3. PLACE DE L'OZONOTHERAPIE EN PARODONTOLOGIE ET EN IMPLANTOLOGIE, REVUE DE LITTERATURE**

Nous avons réalisé cette revue de littérature sur Pubmed en utilisant les mots clés "ozone", "therapy", "periodontology" et "implantology" sur une période allant de 1991 à 2015. Au final, nous avons retenus 26 articles incluant des études descriptives et des études analytiques s'intéressant à l'utilisation de l'ozone dans le traitement parodontal et implantaire.

Nous allons voir de quelle façon l'ozone peut intervenir dans le traitement des parodontites. Comme cité précédemment, il peut avoir un rôle d'irrigant. L'application d'ozone directement dans le sulcus ou dans les zones d'infections chroniques peut stopper et éliminer les germes pathogènes. (56)

On va donc voir quelle est son action sur les bactéries parodontopathogènes, quelle peut être sa place dans le traitement non chirurgical et chirurgical des maladies parodontales, ainsi que son effet en implantologie.

## 1. Action de l'ozone sur les germes parodontopathogènes

Une étude de 2010 de LAXMAN et KSHITISH a comparé l'efficacité de l'eau ozonée et de la Chlorhexidine sur différentes bactéries. Il s'agit d'une étude randomisée, en double-aveugle, bouche divisée. L'étude a été réalisée sur 16 patients atteints de parodontite chronique généralisée, sur une période de 18 jours divisée en 2 parties, de J0 à J7 avec 4 jours d'irrigation et de J8 à J18. L'utilisation des irrigants a été randomisée. Le patient et le praticien ne savaient pas quel irrigant était utilisé.

La diminution de la plaque dentaire, de l'inflammation et du saignement gingival a été plus importante pour les patients traités à la Chlorhexidine.

Au niveau bactérien, l'ozone a induit une réduction du pourcentage d'*Actinobacillus actinomycetemcomitans* contrairement à la Chlorhexidine. En revanche, pour les deux irrigants, aucune action sur *Porphyromonas gingivalis* et *Tannerella forsythensis* n'a été observée. (98)

En 2013, MONTEVECCHI et *al.* ont évalué l'action antibactérienne de la Chlorhexidine et de l'huile ozonée à différents niveaux de concentration. Pour ce faire, ils ont dilué les solutions utilisées par deux, quatre, huit, seize, trente-deux, soixante-quatre et cent vingt-huit. Les solutions ont été testées sur des *Staphylococcus aureus* et des *Porphyromonas gingivalis* qui sont fréquemment retrouvées dans les maladies parodontales. Une meilleure inhibition de la croissance a été observée pour les solutions ozonées chez les deux souches bactériennes. À partir d'une dilution supérieure à 1/32, la Chlorhexidine a perdu son pouvoir antiseptique. Ainsi, il semble que l'ozone peut avoir son intérêt, de par son action antibactérienne, dans le traitement des parodontopathies. (99)

Dans une publication de 2011, HUTH et *al.* ont prouvé que l'ozone avait une puissance antibactérienne inférieure à celle de 2% de Chlorhexidine digluconate (CHX) mais supérieure à celle de 0,2% CHX. (100)

L'ozone est bactéricide contre les différents micro-organismes parodontopathogènes. Au final, grâce à sa forte action antibactérienne, l'ozone semble être une solution alternative comme moyen d'irrigation dans le traitement des maladies parodontales. (101)

## **2. Utilisation de l'ozone en complément du traitement parodontal non chirurgical**

Une étude de 2010 réalisée par SKURSKA et *al.* a analysé les conséquences de l'ozone sur les paramètres cliniques et le taux de métalloprotéinases matricielles (MMP) chez des patients atteints de parodontites chroniques et agressives. Les patients ayant une parodontite chronique étaient divisés en deux groupes, un subissant juste un détartrage et surfaçage radiculaire et l'autre comportant en plus l'emploi d'ozone. La même division a été réalisée pour les patients à parodontites agressives. Les mesures ont eu lieu avant les traitements, puis à deux semaines et deux mois post-opératoires. Une baisse de l'indice de plaque, du saignement, de la perte d'attache et de la profondeur des poches a été le résultat commun de tous les groupes. Les taux de MMP-1, MMP-8 et MMP-9 ont été mesurés à l'aide de tests ELISA sûr de la salive non stimulée. Pour les patients subissant le traitement à l'ozone, le pourcentage de MMP a augmenté pour le groupe à parodontite chronique, alors qu'il a diminué chez le groupe à parodontite agressive. Ils ont conclu que l'ozone n'apportait pas de modifications positives des paramètres cliniques chez les patients touchés par des maladies parodontales chroniques et agressives. (102)

En 2015, Habashneh, Alsalman et Khader ont étudié sur 41 patients atteints de parodontites chroniques les effets cliniques et biologiques de l'utilisation de l'ozone dans le traitement parodontal non chirurgical. Les patients ont été répartis en deux groupes. Le premier groupe était traité par un détartrage et un surfaçage radiculaire suivi d'une irrigation à l'eau ozonée. Le second groupe a subi aussi un détartrage et un surfaçage radiculaire, mais l'irrigation était faite à l'eau distillée. De nombreux paramètres ont été évalués, on retrouve l'indice de plaque et l'indice gingival, le saignement, la profondeur des poches au sondage, la récession gingivale et la perte d'attache. L'évaluation des paramètres a eu lieu avant le traitement et 3 mois après le traitement. Durant cette période, tous les critères de l'étude excepté l'indice gingival se sont améliorés pour les deux groupes. En revanche, il n'y a eu aucune différence concluante entre les groupes 1 et 2. Cette étude a mis en évidence que l'irrigation à l'eau ozonée en complément du détartrage et surfaçage n'apporte pas d'amélioration significative par rapport à une irrigation à l'eau distillée dans le traitement non chirurgical des parodontites chroniques. (103)

Une publication de 2013 de HAYAKUMO et *al.* a évalué l'utilisation de l'ozone comme complément au traitement parodontal. L'objectif était de voir les effets cliniques et microbiologiques de l'irrigation à l'ozone nano-bulle d'eau (NBW3) après avoir réalisé le débridement parodontal.

Ainsi, 22 patients furent répartis au hasard en deux groupes. Le premier a bénéficié d'un débridement mécanique avec de l'eau du robinet alors que le second groupe a été traité par un débridement mécanique et du NBW3.

Un examen clinique a été effectué au départ, puis à 4 semaines et à 8 semaines après le traitement.

L'examen microbiologique a été réalisé avant et juste après le traitement, puis à 1 et 8 semaines après le traitement.

Cliniquement, une amélioration a été observée pour les deux groupes. Toutefois, la réduction de la profondeur de poche et le gain d'attache clinique après 4 et 8 semaines étaient nettement plus élevés pour le groupe NBW3.

Bactériologiquement, seul le groupe NBW3 a eu une baisse significative du nombre total moyen de bactéries dans la plaque sous gingivale.

Il en ressort donc que l'irrigation sous gingivale au NBW3 peut être un complément précieux pour améliorer le résultat du traitement parodontal non chirurgical. (104)

*L'étude réalisée par BRAUNER et al. prouve que l'utilisation quotidienne d'eau ozonée en bain de bouche associée à un nettoyage professionnel des dents a un effet positif sur les résultats cliniques des gingivites et parodontites. Toutefois, si le dispositif professionnel n'est pas respecté, la formation de plaque dentaire et le saignement de la gencive reviennent rapidement. Il en résulte donc qu'un lavage seul à l'eau ozonisée, sans débridement mécanique, est inefficace pour lutter contre la plaque dentaire. (105)*

Une étude de DUCLOT, SERRE et GIBERT a analysé l'efficacité de l'ozone sur les germes parodontopathogènes. L'étude a porté sur 10 patients atteints de parodontite chronique en phase active. Les patients ne devaient pas changer leurs habitudes d'hygiène. Des prélèvements bactériens ont eu lieu dans des poches d'au moins 4 mm de profondeur à J0 et J1. Pour évaluer l'action de l'ozone, 4 critères ont été évalués. On retrouve le sondage parodontal, l'indice de saignement, l'indice de plaque et l'analyse des prélèvements bactériens.

Les auteurs ont observés une diminution ou une stabilisation du nombre de bactéries. L'ozone a donc eu un effet bénéfique sur les germes présents dans les poches parodontales. Les auteurs ont cependant pu noter une sensibilité variable selon les germes et selon les patients. Cette étude, portant sur 2 jours, prouve que l'ozone est efficace pour lutter contre les maladies parodontales mais elle ne nous donne pas d'information sur son efficacité à long terme. (106)

En 2013 YILMAZ et *al.* ont comparé l'efficacité entre l'utilisation du laser Er : YAG et l'ozone pour le traitement de parodontites chroniques sur une période de 90 jours. Pour cela, trois groupes ont été formés, avec chacun 10 patients. Le premier fut traité avec un détartrage et un surfaçage radiculaire. Pour le second groupe, le laser sera utilisé en plus et pour le dernier groupe, l'ozone a été utilisé après avoir effectué le détartrage et surfaçage.

Il en ressort que pour les trois groupes, il y a eu une amélioration clinique avec une réduction des poches parodontales et du saignement. Les auteurs ont également noté une baisse des micro-organismes présents pour les trois groupes. Statistiquement, il n'a pas été prouvé de différence significative entre le groupe laser par rapport au groupe ozone. Ainsi, l'ozone a une action semblable à l'emploi du laser dans le traitement des maladies parodontales non chirurgical. (107)

*Il ressort que l'utilisation de l'ozone en adjuvant du traitement non chirurgical des maladies parodontales est peu concluante, d'où la difficulté pour l'ozone à s'imposer dans cette discipline. Des études supplémentaires sont indispensables afin de ressortir des indications précises et une procédure uniformisée pour son usage.*

### **3. Utilisation de l'ozone en complément du traitement parodontal chirurgical**

En 2013, OZDEMIR et *al.* ont analysé l'action de l'ozone sur la guérison de greffes osseuses autogènes sur des crânes altérés de rats. Dans ce but, trois groupes de 9 rats ont été formés. Le premier groupe a servi de témoin et n'a pas subi d'intervention. Le second fut traité par greffe d'os autogène, enfin, le troisième groupe a subi la greffe osseuse ainsi qu'une exposition à l'ozone de 30 secondes trois fois par semaine pendant deux semaines. Pour évaluer les résultats, des examens histomorphométriques et histologiques ont été pratiqués au bout de 8 semaines. Ainsi, après analyse, l'apport osseux était significativement supérieur pour le groupe ozone. Ils ont notés aussi la présence de bien plus d'ostéoblastes, tout comme la formation spontanée d'une plus grande quantité d'os. Les auteurs en ont conclu que l'ozone augmente la croissance osseuse lors de traitements par greffe osseuse autogène pour un défaut crânien de rat. (108)

Une étude de 2015 de KAN et *al.* a analysé l'effet de l'ozone par voie systémique sur la cicatrisation osseuse de défauts crâniens de 60 rats sur 30 jours. Malgré les limites de cette étude, un effet positif sur la guérison osseuse fut observé sur les rats. (109)

En 2015, ALAN et *al.* ont évalué la cicatrisation osseuse sur des défauts de fémurs de rats suite à un traitement à l'ozone et au laser. Pour ce faire, une greffe de nano-hydroxyapatite fut réalisée au niveau des défauts osseux sur 36 rats. Les rats ont alors été séparés en 3 groupes : un groupe témoin, un laser et un ozone. La première moitié des rats était examinée au bout de 4 semaines et l'autre moitié à la 8<sup>e</sup> semaine. Ceci permit de comparer la densité de l'inflammation, la formation de tissu conjonctif, le potentiel ostéogène et l'activité de l'ostéocalcine entre les différents groupes. Pour la reformation osseuse, aucune différence ne fut notée sur les 4 premières semaines. En revanche, en ce qui concerne l'immunohistochimie, le nombre de cellules ostéocalcines était plus élevé pour le groupe laser que pour les deux autres groupes. D'un point de vue histomorphométrique, les nouvelles zones osseuses furent plus présentes pour le groupe laser et ozone par rapport au groupe témoin à la 8<sup>e</sup> semaine. Dans le même temps, ils ont remarqué aussi que les cellules



ostéocalcines étaient bien plus présentes pour le groupe ozone que pour le groupe laser. Ils en ont conclu que l'ozone améliore la cicatrisation osseuse chez le rat à long terme. Néanmoins, d'autres études sont nécessaires afin d'établir un protocole rigoureux pour un traitement optimal. (110)

En 2013, KAZANCIOGLU et *al.* ont comparé l'effet du traitement à l'ozone par rapport à l'action du laser sur la cicatrisation osseuse de défauts crâniens de rats. Ils ont traité 30 rats par une greffe de phosphate de calcium biphasique synthétique. Dix rats servaient de groupes témoins, dix autres étaient soignés par laser et les dix derniers par l'ozone, à raison de 120 secondes, trois fois par semaine pendant deux semaines. Les analyses ont eu lieu à un mois post-opératoire. Le groupe témoin fut celui qui a eu la moins bonne cicatrisation osseuse. Cette étude démontre que l'ozone a eu un effet bénéfique sur la cicatrisation osseuse chez le rat. (111)

Une publication de 2015 réalisée par BUYUK et *al.* a mesuré la régénération osseuse sur une expansion de la suture intermaxillaire chez des rats en fonction de la concentration d'ozone utilisée. Au total, 48 rats ont été divisés en 4 groupes. Pour les trois premiers groupes, 1 ml d'ozone fut injecté pour une concentration de 10 µg/ml, 25 µg/ml et 40 µg/ml. Le groupe témoin a reçu 1 ml de solution saline. Les injections furent pratiquées pendant 5 jours. La régénération osseuse de la suture fut alors mesurée histomorphométriquement. Ainsi, la nouvelle zone osseuse et fibrotique, le nombre d'ostéoclastes et d'ostéoblastes et la vascularisation ont été comparés entre les 4 groupes. La densité de l'os de la zone de cicatrisation fut analysée par un cone beam computed tomography. Il en ressort que l'évaluation des différents critères était meilleure pour les trois groupes ayant reçu l'ozone que pour le groupe témoin. Ils ont noté que la densité et la quantité de la nouvelle formation osseuse, tout comme le nombre d'ostéoblastes, d'ostéoclastes et de capillaires au niveau de la zone de cicatrisation de la suture étaient supérieures pour le groupe qui a reçu 1ml d'ozone à une concentration de 25 µg/ml. L'étude conclue que l'ozone optimise la régénération osseuse de la suture intermaxillaire chez le rat. (112)

Une étude de 2011, réalisée par PATEL et *al.* a analysé la cicatrisation épithéliale de plaies palatines avec ou sans application d'huile ozonée. Un prélèvement de tissus a été effectué au palais afin de réaliser une greffe gingivale sur 18 patients. Deux groupes de patients furent formés, le premier a reçu 2mL d'huile ozonée par jour appliquée à l'aide d'un coton-tige au niveau de la plaie palatine alors que le deuxième groupe, qui a servi de témoin, a reçu de l'huile non ozonée. La taille et la forme des plaies furent évaluées à la fin de l'intervention, puis au bout de 24 h, ensuite à J5, J7, J14, J21 et J28. En parallèle, une analyse cytologique des cellules superficielles et de la kératinisation des tissus a eu lieu en fin de chirurgie, puis à J1, J3, J7, J14, J21, puis à deux mois post-opératoires et enfin à trois mois de cicatrisation. Les résultats des analyses ont montré une meilleure cicatrisation des plaies pour le groupe ozone par rapport au groupe témoin et ceux à partir de J5. Au niveau cytologique, l'épithélialisation des tissus était supérieure chez le groupe ozone à compter de J7. L'huile ozonée joue donc un rôle favorable dans la cicatrisation du palais, suite au prélèvement réalisé pour une greffe gingivale. (113)

En 2012, une autre étude de PATEL et *al.* tend à démontrer le pouvoir bénéfique de l'huile ozonée sur la cicatrisation de greffes gingivales. En effet, les chercheurs se sont aperçus que grâce à l'ozone, ils obtenaient une meilleure cicatrisation épithéliale de la zone chirurgicale gingivale et ceux même après huit mois de cicatrisation. L'huile ozonée est donc intéressante car on obtient un résultat sur le long terme. (114)

L'huile ozonée permet une meilleure cicatrisation des tissus gingivaux lors des chirurgies gingivales. L'ozone semble être efficace pour améliorer la régénération osseuse chez les rats. Des études sur son utilisation lors des chirurgies reconstructrices en parodontologie chez l'Homme sont nécessaires avant de pouvoir valider et généraliser son usage que ce soit pour traiter les parodontopathies ou les récessions gingivales.

#### 4. Traitement des péri-implantites

Le but du traitement va être de supprimer les facteurs étiologiques en décontaminant la surface implantaire et de mettre en place une thérapie antibactérienne. Ainsi, on va réduire l'adhérence des bactéries tout en laissant la surface de l'implant intact pour avoir une nouvelle fixation de cellules qui vont permettre la régénération osseuse.

L'ozone, en tant que puissant antibactérien, va avoir pour rôle, de détruire les micro-organismes responsables de l'infection.

Une étude réalisée sur le traitement de la péri-implantite par KARAPETIAN et *al.* a comparé le traitement chirurgical classique par rapport à une association entre le traitement chirurgical et l'utilisation d'ozone. L'étude s'est effectuée sur une période de 6 mois. Un examen clinique, radiologique et microbiologique ont été effectués avant et après le traitement. Les résultats ont montré la présence de *Prevotella intermedia*, de *Porphyromonas gingivalis* et d'*Actinobacillus actinomycetemcomitans*. Le nombre de bactéries était maximal avant le traitement. Pour les deux groupes, les auteurs ont trouvé le niveau minimal de germes au bout de 3 mois et une ré-augmentation des 3 bactéries fut observée à partir du 6<sup>e</sup> mois. La baisse du nombre d'agents bactériens était plus élevée pour le groupe ozone. Ils en ont conclu que la plus grande élimination bactérienne a eu lieu pour le groupe ozone. (115)

De plus, l'ozone favorise la guérison grâce à l'augmentation de la circulation des tissus. En effet, on note une guérison augmentée avec l'utilisation d'eau ozonée ou d'ozone gazeux par rapport à la cicatrisation sans thérapie d'ozone. (66) (116)

Les traitements des péri-implantite ont pour but de supprimer les bactéries responsables de la pathologie tout en laissant la surface de l'implant intact pour la fixation des cellules permettant la régénération osseuse. L'étude effectuée par HAUSER-GERSPACH et *al.* en 2012 a évalué l'efficacité antimicrobienne de l'ozone gazeux sur des surfaces d'implants en titane (surface sla, mordancées et polies) et en zirconium (mordancées et polies) d'une part et l'adhérence des cellules MG-63 de type ostéoblastes sur ces mêmes surfaces traitées à l'ozone d'autre part.

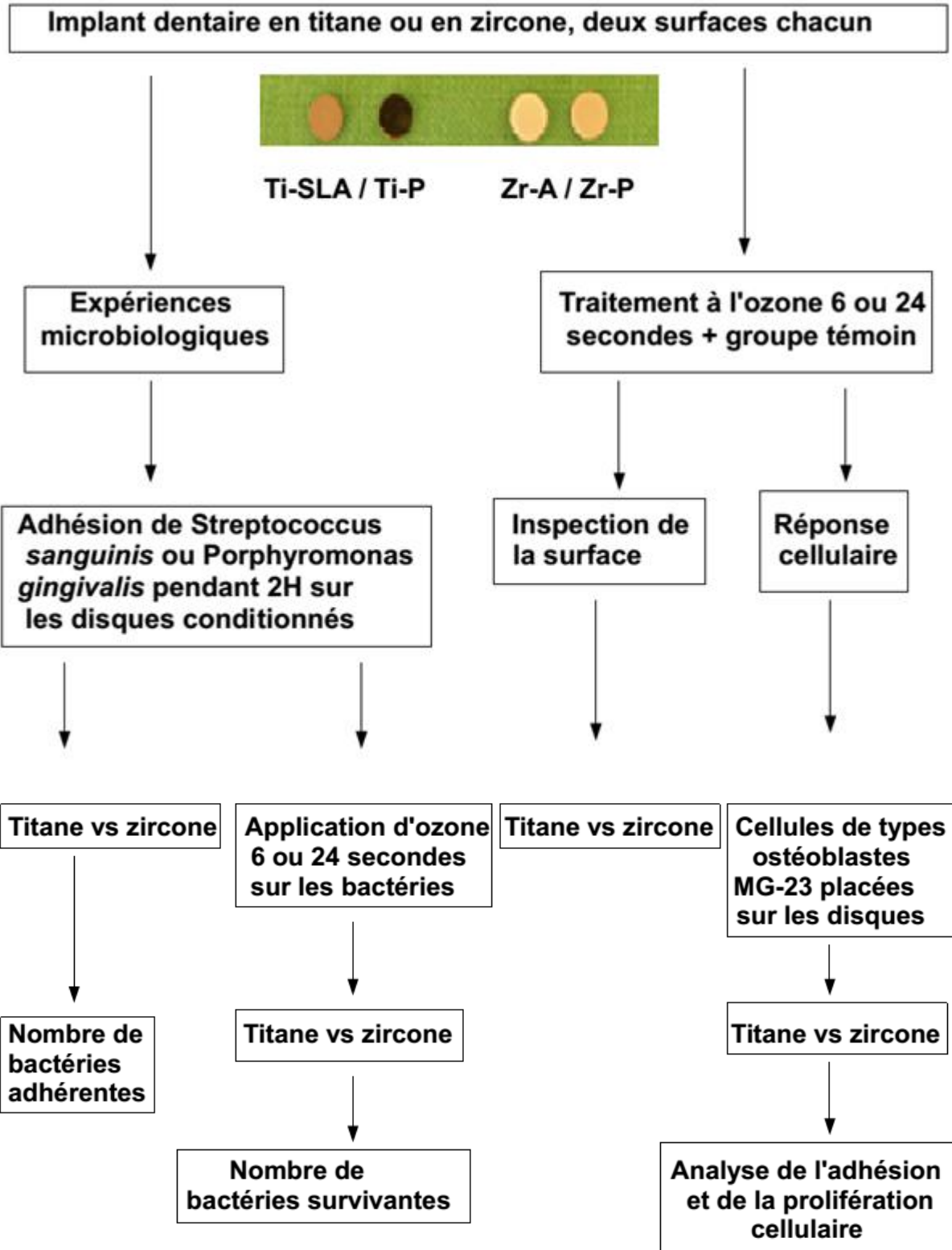


Figure 47 : Schéma explicatif de l'étude réalisée. (117)

Tout d'abord, pour étudier la viabilité des bactéries, les surfaces préalablementensemencées avec les souches bactériennes (*Streptococcus sanguinis* et *Porphyromonas gingivalis*) ont été traitées avec de l'ozone gazeux pendant 6 ou 24 secondes.

Le nombre et la survie bactérienne furent alors analysés pour les différents échantillons traités ou non. Les analyses ont montré que l'ozone avait éliminé *Porphyromonas gingivalis* de toutes les surfaces (réduction d'au moins 99,94%). Les *Streptococcus sanguinis* ont été plus résistants avec une diminution de 90% sur la zircone traitée à l'ozone.

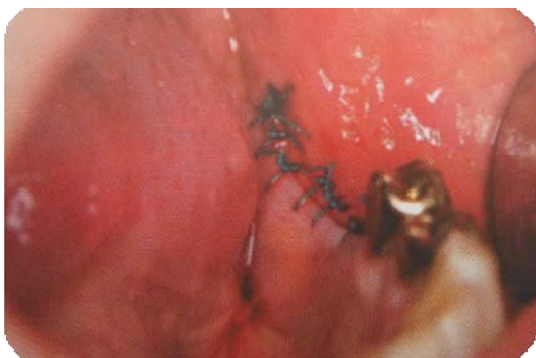Dans une seconde partie, les surfaces ont été étudiées par microscopie électronique à balayage et n'ont montré aucune modification au niveau de la structure des disques que ce soit avant ou après le traitement à l'ozone. Enfin, des cellules de types ostéoblastiques MG-63 furent placées sur des échantillons préalablement traités à l'ozone et sur des échantillons témoins non traités à l'ozone.

Ils ont comparé le niveau de propagation et de prolifération cellulaire dans les différentes situations (échantillons traités 6 ou 24 secondes et témoins) pour les différents matériaux. Les examens ont permis de conclure qu'il n'y avait pas de différence entre les deux groupes et que l'ozone n'avait pas d'influence négative sur l'adhésion cellulaire et la prolifération ostéoblastique. Au final, l'ozone avait montré une action sélective pour éliminer les bactéries présentes sur du titane ou de la zircone sans affecter ni l'état de surface des plaques ni l'adhérence et la prolifération des cellules ostéoblastiques. Cette étude prouve l'intérêt de l'ozone dans le traitement des péri-implantites et peut servir de base pour passer à des études in vivo. (117)

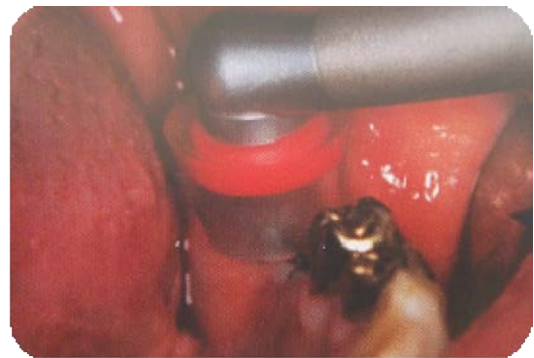Une étude in vitro de KROZER et *al.* a mis en avant l'effet bénéfique de l'ozone pour la recolonisation des surfaces implantaire suite à un traitement à base d' amino-alcool, le Delmopinol. Lors de péri-implantite, le nettoyage de la surface implantaire par une solution amino-alcool aboutit à la formation d'une capsule fibreuse à l'interface tissu-implant, ce qui ne permet pas à l'implant de retrouver une bonne ostéo-intégration.

L'expérience in vitro réalisée avait pour but de trouver une solution pour éliminer la couche amino-alcool présente à la surface de l'implant et ainsi permettre de récupérer une surface saine et compatible à une bonne ostéo-intégration. Les chercheurs ont comparé 4 moyens différents pour éliminer la couche à la surface de l'implant après un rinçage avec une solution de Delmopinol à 1% et à 5%. Il en ressortait que le lavage à l'eau, par une solution saline et par une solution de H<sub>2</sub>O<sub>2</sub> à 5% n'était pas efficace pour supprimer la couche amino-alcool présente sur la surface des implants. En revanche, l'utilisation d'ozone assurait une élimination parfaite de la couche amino-alcool. L'utilisation de l'ozone semble permettre de retrouver une surface propre au niveau de l'implant, assurant ainsi une bonne ostéo-intégration de l'implant. (118)

Les études de LINDHE et *al.* en 1992, LANG et *al.* en 1993, SCHOU et *al.* en 1993 et celle de MARINELLO et *al.* en 1995 démontrent que la péri-implantite peut survenir par l'accumulation de plaque après la réalisation des points de suture de la zone d'intervention. C'est pourquoi, il serait intéressant d'appliquer de l'ozone sur la zone d'implantation avant et après la pose afin d'avoir une décontamination optimale de la zone chirurgicale. (59)



*Figure 48 : Site implantaire après la réalisation des sutures. ((59); Carsten STOCKLEBEN )*



*Figure 49 : Désinfection du site suturé à l'ozone. (59)*

Dans une publication de 2013, MCKENNA, BORZABADI-FARAHANI et LYNCH ont cherché à évaluer la capacité de l'ozone à guérir les mucosites et les péri-implantites. L'étude incluait 20 patients avec un total de 80 implants. Avant la phase de traitement, la gencive était cliniquement assainie sur une période de deux semaines, grâce à un nettoyage professionnel, une motivation et une instruction à l'hygiène des patients. Suite à cela, les zones implantaire n'étaient plus brossées et aucun bain de bouche n'était utilisé, afin d'induire une mucosite. C'est alors, que différents mélanges étaient utilisés durant la phase de traitement. L'injection s'est fait pendant 60 secondes à J0, J7 et J14, avec des irrigants à base d'ozone, d'hypochlorite de sodium, de peroxyde d'hydrogène et d'air. L'évaluation de l'indice de plaque, du saignement et de l'aspect gingival a eu lieu avant chaque injection et à J21. De meilleurs résultats furent observés chez les groupes ayant reçu un mélange à base d'ozone et d'hypochlorite de sodium ainsi que pour ceux ayant reçu de l'ozone plus du peroxyde d'hydrogène. Pour ces deux groupes, il y avait une baisse significative de l'indice de plaque et du saignement et une guérison gingivale plus marquée. Ainsi, l'ozone a montré une bonne aptitude à traiter les mucosites. (119)

L'ozone semble être intéressante dans la gestion des péri-implantites, que ce soit pour prévenir l'apparition de la pathologie, lors de l'acte chirurgical, en post-chirurgical pour contrôler le niveau de plaque, ou pour traiter activement la maladie une fois déclarée. Cependant, il est important de garder l'esprit critique face aux résultats issus d'études animales ou in vitro ou d'études réalisées sur un faible nombre de patients. Il faudrait à l'avenir des études sur un plus large panel de patients avec des situations cliniques réelles. C'est pourquoi, des études sont encore nécessaires afin de confirmer l'intérêt de l'ozone dans le traitement des péri-implantites et ainsi convaincre les chirurgiens-dentistes de l'utiliser.

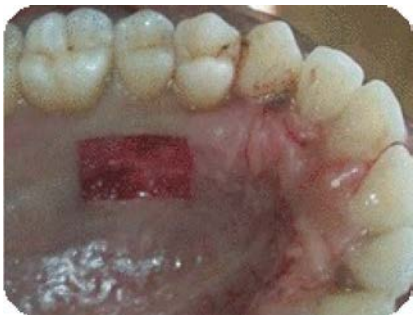*L'ozone est actif sur les germes parodontopathogènes ce qui en fait un allié pour le traitement des maladies parodontales. Toutefois, en fonction des études, l'ozone est plus ou moins efficace pour compléter le traitement non chirurgical. Pour cette partie, son action semble limitée et il est donc logique que l'utilisation de la Chlorhexidine reste la meilleure option. En revanche, son effet lors de la phase chirurgicale du traitement parodontal est prometteur. En effet, les études mettent en évidence une meilleure cicatrisation osseuse et gingivale, ce qui peut en faire un allié dans le traitement des parodontopathies et des récessions gingivales. Au niveau implantaire, l'ozone permet d'éliminer un maximum de germes lors de la pose de l'implant et améliore l'ostéointégration. Les mucosites peuvent être traitées par l'ozone. Les études montrent une élimination des bactéries sans altérer les ostéoblastes et une amélioration de la guérison des tissus qui peut se révéler utile lors du traitement des péri-implantites.*



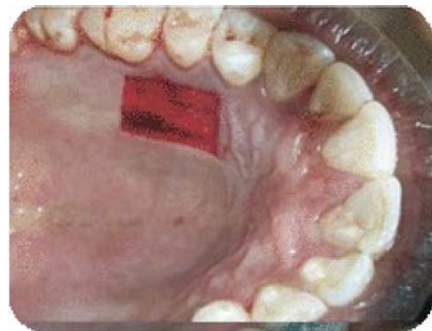## 5. Cas cliniques

### 1. Cicatrisation du palais avec et sans utilisation d'ozone

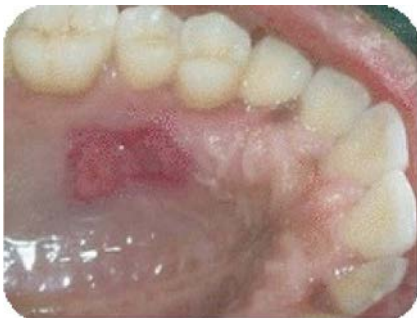Un prélèvement de tissus a eu lieu au palais dans le but de réaliser une greffe gingivale. Ce cas montre la différence de cicatrisation du site donneur sur deux patients différents, après avoir reçu de l'huile ozonée ou un placebo. La comparaison a eu lieu sur 28 jours. Les photos ont été prises à J0, J7, J14, J21 et J28. ((113); Dr PATEL)



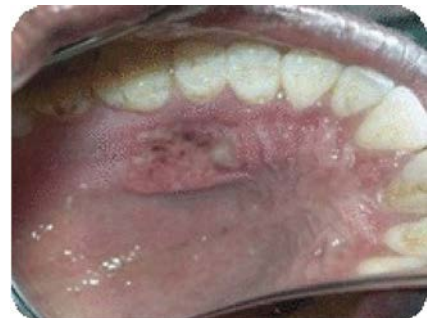*Figure 50A : Cicatrisation du palais avec ozone à J0. (113)*



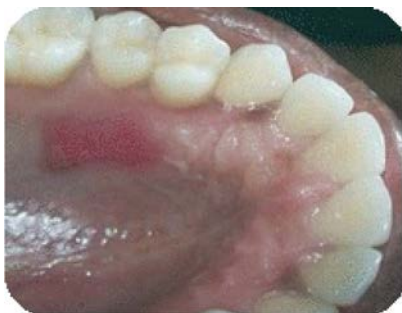*Figure 51A : Cicatrisation du palais avec placebo à J0. (113)*



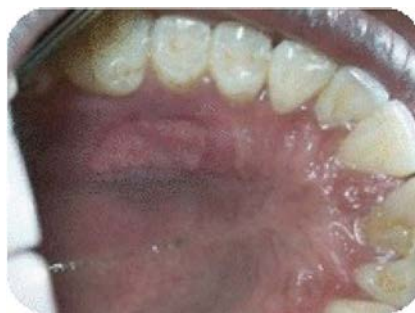*Figure 50B : Cicatrisation avec ozone à J7. (113)*



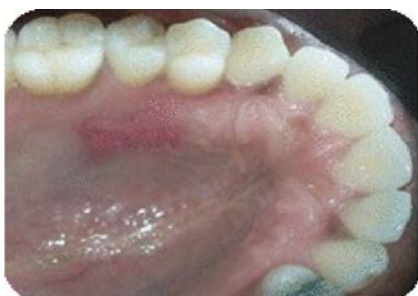*Figure 51B : Cicatrisation avec placebo à J7. (113)*



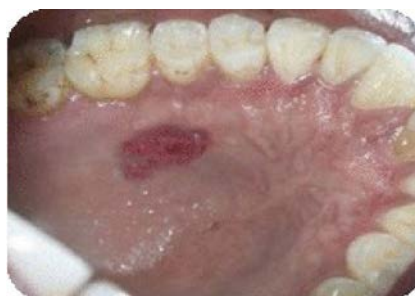*Figure 50C : Cicatrisation avec ozone à J14. (113)*



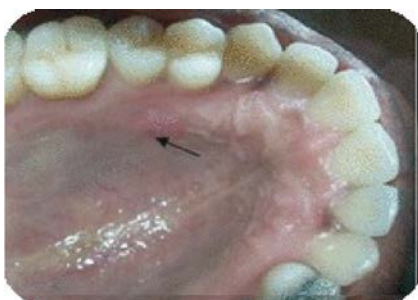*Figure 51C : Cicatrisation avec placebo à J14. (113)*



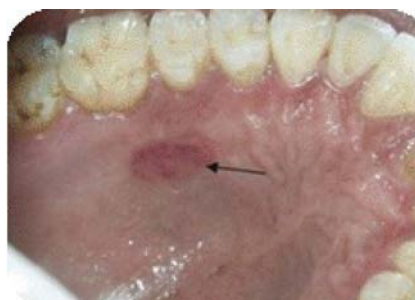*Figure 50D: Cicatrisation avec ozone à J21. (113)*



*Figure 51D: Cicatrisation avec placebo à J21. (113)*



*Figure 50E: Cicatrisation avec ozone à J28. (113)*

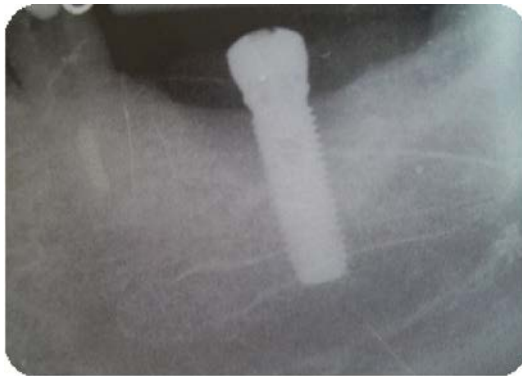

*Figure 51E: Cicatrisation avec placebo à J28. (113)*

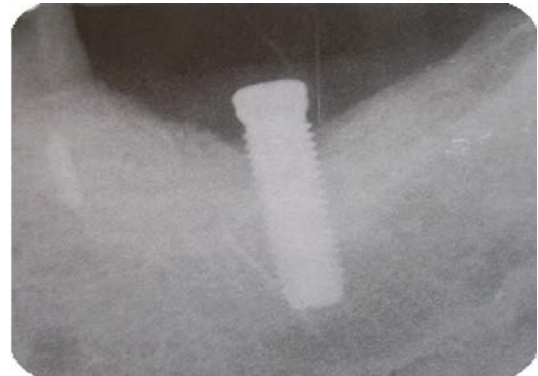Le patient qui avait reçu l'huile ozonée avait présenté une meilleure cicatrisation du palais, avec une plaie qui avait quasiment disparu au bout de 28 jours. Cette étude a montré l'effet bénéfique de l'ozone sur la cicatrisation des tissus gingivaux. Notons cependant que cette étude compare 2 patients dont le potentiel de cicatrisation est peut être différent, une étude bouche divisée avec un site test et un site contrôle aurait été préférable pour juger de l'intérêt réel de l'ozone.

## 2. Traitement d'une péri-implantite à l'aide d'ozone

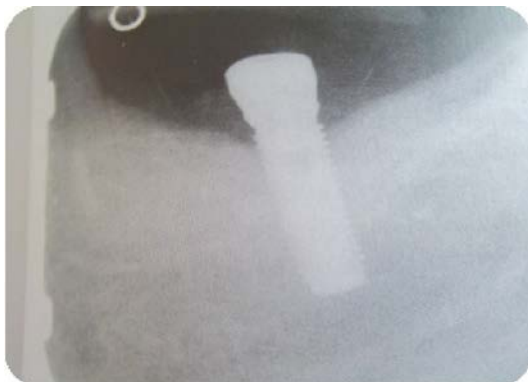Le cas présente le traitement d'une péri-implantite sur un implant situé en 36. Initialement, 50 % de l'os entourant l'implant a été perdu, formant un cratère important. La décision a été prise d'ouvrir le site afin d'éliminer le tissu de granulation et de nettoyer la surface implantaire avec de l'AIRFLOW-Handy et le CleanPro powder. Le cratère osseux a été comblé avec un mélange d'os autogène et de Cerasorb®, puis recouvert d'une membrane. A cause du saignement, l'ozone n'a pas pu être appliqué pendant l'intervention chirurgicale. Une fois la zone suturée, de l'ozone a été appliqué sur le pilier de cicatrisation de l'implant à raison de 60 secondes par semaine pendant un mois. Au bout de 12 mois, il y a eu une régénération osseuse jusqu'à la première spire de l'implant. (59)



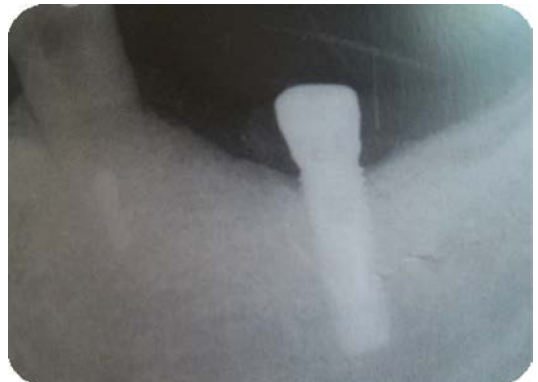*Figure 52A: Péri-implantite en 36. ((59);Carsten STOCKLEBEN )*



*Figure 52B: Cicatrisation à 6 mois post-opératoire. (59)*



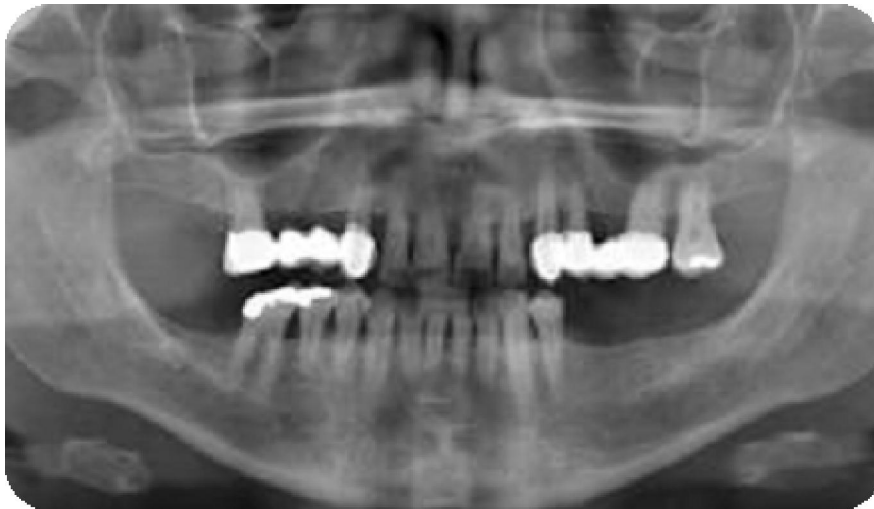*Figure 52C: Cicatrisation à 9 mois post-opératoire.(59)*



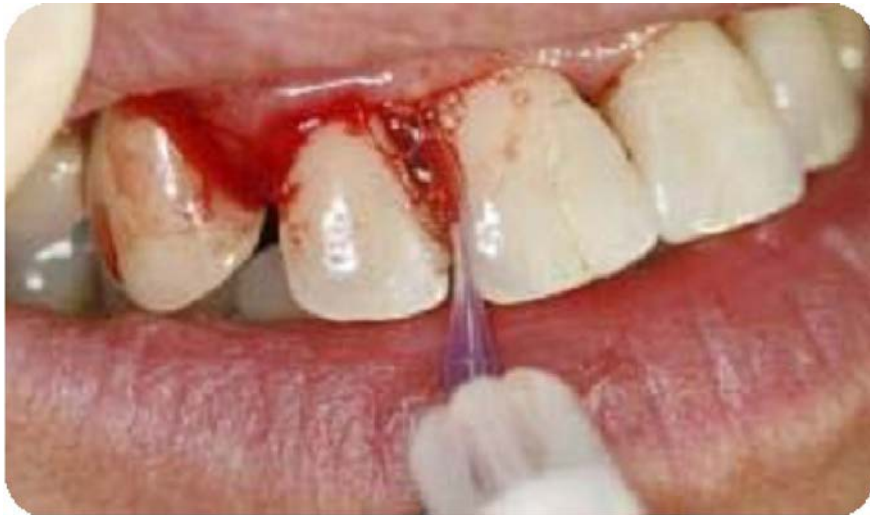*Figure 52D: Cicatrisation à 12 mois post-opératoire. (59)*

### 3. Traitement d'une parodontite chronique à l'ozone

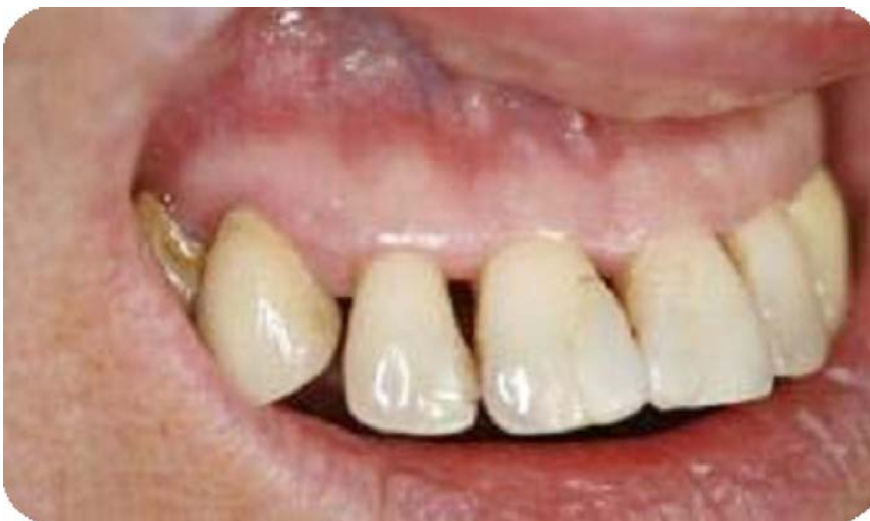Le cas concerne une patiente de 42 ans atteinte d'une parodontite chronique généralisée, avec des poches supérieurs à 10 mm, une perte d'attache importante et un saignement spontané. La patiente souhaitant conserver ses dents, un traitement à l'ozone lui a été proposé et des conseils d'hygiène bucco-dentaire lui ont été expliqués avant de réaliser le traitement mécanique. L'injection non douloureuse de l'ozone a été réalisée une fois par semaine pendant trois semaines. A la fin du traitement à l'ozone, la profondeur des poches et le saignement ont été diminués et le niveau de déchaussement des dents a été stabilisé. Cette étude présente plusieurs biais, le laboratoire qui présente l'étude est également le fabricant du ProOzone® (W&H), de plus il n'est pas précisé si un détartrage et un surfaçage ont été réalisés conjointement à l'application de l'ozone, c'est pourquoi nous devons rester prudent sur les résultats présentés dans cette publication. (5)



*Figure 53A: Radiographie panoramique initiale de la patiente. ((5);  
Dr. BAUMGARTEN)*



*Figure 53B: Injection de l'ozone à l'aide du pério tip. (5)*



*Figure 53C: Situation clinique après le traitement à l'ozone. (5)*

## CONCLUSION

L'ozone est une molécule présente naturellement dans l'atmosphère. Les scientifiques l'utilisent depuis le XX<sup>e</sup> siècle dans des domaines multiples et variés, que ce soit dans l'industrie, la pharmacie, l'alimentation, l'environnement, la médecine et l'odontologie. Ses points forts sont sa facilité de production, sa simplicité d'utilisation et son action antibactérienne. Toutefois, son usage reste controversé du fait de sa toxicité.

Son application peut s'effectuer dans la plupart des disciplines qui composent l'odontologie et ceux dans deux optiques. La première est préventive, avec des injections d'ozone avant et pendant les traitements orthodontiques, sur les sillons avant la mise en place de sealants, sur les zones de sutures ou avant la pose de prothèses fixées. La seconde est à visé thérapeutique, afin de soigner les caries initiales ou profondes, les infections virales, réduire la douleur lors d'extraction, favoriser la décontamination lors des traitements endodontiques, des maladies parodontales ou des péri-implantites. Le traitement est globalement bien accepté par les patients, car non douloureux et rapide à mettre en œuvre. Son utilisation seule n'est cependant pas suffisante pour traiter ce type de pathologie, mais en association avec les traitements classiques, le taux de succès des traitements semble amélioré. Il est important de bien doser l'ozone et de contrôler son mode d'injection car dans le cas contraire, l'effet obtenu peut être l'inverse de l'effet voulu, comme l'a prouvé l'étude réalisée sur les PRGF. En effet, dans cette étude les auteurs ont démontré qu'une mauvaise application d'ozone pouvait diminuer les propriétés du traitement par PRGF et pourrait réduire les chances de succès thérapeutique.

Les études concernant l'utilisation de l'ozone en parodontologie n'en sont encore qu'à leurs débuts et les résultats prometteurs des études in vitro ne sont pas toujours retrouvés dans les études in vivo. Les études sont réalisées sur un petit nombre de patients, avec dans certains cas des résultats parfois contradictoire, ce qui fait que son emploi reste limité. Des essais cliniques randomisés, en double-aveugle avec un nombre de sujets suffisant et des méthodes de mesure standardisées sont nécessaires afin de rendre possible la généralisation de son utilisation. En l'absence

de telle donnée, il est normal que son utilisation reste encore confidentielle. Néanmoins, au vue des résultats prometteurs des études, les scientifiques continuent à s'intéresser à cette molécule qui possède de puissantes propriétés antibactériennes.

## BIBLIOGRAPHIE

1. Kogelschatz U, Eliasson B.  
Ozone Generation and Applications. Dans : Chang JS Kelly A J and Crowley JM.  
Handbook of Electrostatic Processes.  
New York M Dekker 1995. p. 581-605.
2. Savarino J.  
L'ozone au cœur de la chimie atmosphérique (en ligne).  
2008 (consulté le 06-08-2015). Disponible sur : <http://www.futura-sciences.com/magazines/matiere/infos/dossiers/d/chimie-ozone-coeur-chimie-atmospherique-771/>
3. Benyamina M, Khodja K, Ait Hamouda N, Belasri A.  
Influence de la cinétique sur la génération d'ozone dans l'air (en ligne).  
Proceedings du 6ème Colloque International de Rhéologie & ses Applications.  
2011 (consulté le 06-08-2015) USTOMB. Disponible sur :  
[http://www.researchgate.net/publication/271526239\\_influence\\_de\\_la\\_cintique\\_sur\\_la\\_gnration\\_dozone\\_dans\\_lair](http://www.researchgate.net/publication/271526239_influence_de_la_cintique_sur_la_gnration_dozone_dans_lair)
4. Bocci V.  
Oxygen-Ozone Therapy: a Critical Evaluation.  
Dordrecht : Kluwer Academic publishers, 2002. Chapitre 4, 440p.
5. W&H.  
L'utilisation de l'ozone en dentisterie (en ligne).  
C2012-2015(consulté le 10-08-2015) . Disponible sur:  
[http://www.wh.com/fr\\_france/actualites/rapports-et-etudes/nouvel-article/00227/](http://www.wh.com/fr_france/actualites/rapports-et-etudes/nouvel-article/00227/)
6. INRS.  
Ozone : fiche toxicologique (en ligne).  
2013(consulté le 06-08-2015). Disponible sur:  
<http://www.inrs.fr/publications/bdd/doc/fichetox.html?refINRS=FT%2043>
7. Flesch F, Jaeger A.  
Le dossier « ozone » Bulletin de la société de toxicologie clinique. (en ligne)  
1998 (consulté le 06-08-2015) ; (3). Disponible sur: <http://www.chu-rouen.fr/cap/dossier3.html>
8. Pressman S.  
The story of ozone octobre (en ligne).  
2004 (consulté le 06-08-2015). Disponible sur:  
<http://futuretechtoday.net/dll/ozoneStory.pdf>
9. Gupta G, Mansi B.  
Ozone therapy in periodontics.  
J Med Life. 2012;5(1):59-67.
10. Bocci V.  
How ozone acts and how it exerts therapeutic effects. Dans : Lynch E. Ozone : the revolution in dentistry.  
Copenhagen : Quintessence Publishing Co, 2004. p. 15-22.
11. Sechi L A, Lezcano I, Nunez N, Espino M, Dupre I, Pinna A, et al.  
Antibacterial activity of ozonized sunflower oil (Oleozone).  
Journal of Applied Microbiology. 2001 ;90(2) :279-284.



12. Sagai M, Bocci V.  
Mechanisms of Action Involved in Ozone Therapy: Is healing induced via a mild oxidative stress?  
Med Gas Res. 2011;1(1):29.
13. Esterbauer H, Schaur RJ, Zollner H.  
Chemistry and biochemistry of 4-hydroxynonenal, malonaldehyde and related aldehydes.  
Free Radical biology and medicine. 1991 ;11(1) : 81-128.
14. Bocci V.  
Ozone as Janus: this controversial gas can be either toxic or medically useful.  
Mediators of inflammation. 2004 ;13(1) : 3-11.
15. Seidler V, Linetskiy I, Hubáková H, Stanková H, Smucler R, Mazánek J.  
Ozone and its usage in general medicine and dentistry. A review article.  
Prague Med Rep. 2008;109(1) :5–13.
16. Teresa B, Wolanska E, Cieszko-Buk M, Orłowski M, Chalas R.  
Practical use of ozone in dentistry-comments.  
Ann Universitalis Maria Curie-Sklodowska Lubin-Polonia. 2008;LXIII:28.
17. Seaverson K, Tschetter D, Kaur T.  
Patient guide to oxygen/ozone therapy.  
Health centered cosmetic dentistry, 2010.
18. Momas I, Festy B.  
Human controlled exposure and epidemiologic approach for studying air pollution effects : example of ozone.  
Pollution atmosphérique. 1995 ; (juillet-septembre): 42-50.
19. A SR, Reddy N, Dinapadu S, Reddy M, Pasari S.  
Role of Ozone Therapy in Minimal Intervention Dentistry and Endodontics - A Review.  
J Int Oral Health JIOH. 2013;5(3):102 8.
20. Nogales C G, Ferrari P A, Kantorovich E O.  
Ozone Therapy in Medicine and Dentistry.  
J Contemp Dent Pract. 2008;9(4):75–84.
21. Saini R.  
Ozone therapy in dentistry: A strategic review.  
J Nat Sci Biol Med, 2011 ; 2(2): p. 151-153 table 3.
22. Srikanth A, Sathish M, Sri Harsha AV.  
Application of ozone in the treatment of periodontal disease.  
J Pharm Bioallied Sci. juin 2013;5(Suppl 1):S89 94.
23. Friedman P.  
Intérêt de l'ozone dans la qualité des systèmes de traitement d'eau (en ligne).  
Journal de l'association des techniciens de dialyse. 2000 ; (9) (consulté le 06-08-2015).  
Disponible sur : [http://www.dialyse.asso.fr/journaux/mars00/article\\_3.htm](http://www.dialyse.asso.fr/journaux/mars00/article_3.htm)
24. Girardon P.  
Utilisation des gaz industriels en agroalimentaire.  
Techniques de l'ingénieur. 2004 : F1 275 – 19.

25. Azarpazhooh A, Limeback H.  
The application of ozone in dentistry: a systematic review of literature.  
J Dent. févr 2008;36(2):104 16.
26. HealOzone®.  
The next generation HealOzone x4 (en ligne).  
2011 (consulté le 06-08-2015). Disponible sur:  
<http://www.healozone.de/en/healozone/healozone-x4.html>
27. W&H.  
ProOzone® (en ligne).  
C2012-2015 (consulté le 06-08-2015). Disponible sur: [http://www.wh.com/fr\\_france/produits-dentaires/prophylaxie-parodontologie/generateur-ozone/prozone/](http://www.wh.com/fr_france/produits-dentaires/prophylaxie-parodontologie/generateur-ozone/prozone/)
28. Müller P, Guggenheim B, Schmidlin PR.  
Efficacy of gasiform ozone and photodynamic therapy on a multispecies oral biofilm in vitro.  
Eur J Oral Sci. 2007;115(1):77 80.
29. Nagayoshi M, Fukuizumi T, Kitamura C, Yano J, Terashita M, Nishihara T.  
Efficacy of ozone on survival and permeability of oral microorganisms.  
Oral Microbiol Immunol. 2004;19(4):240 6.
30. Dukić W, Jurić H, Andrasević AT, Kovacević V, Dukić OL, Delija B.  
The efficacy of gaseous ozone on some cariogenic bacteria.  
Coll Antropol. 2013;37(1):109 13.
31. Yazıcıoğlu O, Ulukapı H.  
The investigation of non-invasive techniques for treating early approximal carious lesions: an in vivo study.  
Int Dent J. 2014;64(1):1 11.
32. Huth KC, Paschos E, Brand K, Hickel R.  
Effect of ozone on non-cavitated fissure carious lesions in permanent molars. A controlled prospective clinical study.  
Am J Dent. 2005;18(4):223 8.
33. Cehreli S B, Yalcinkaya Z, Guven-Polat G, Cehreli Z C.  
Effect of Ozone Pretreatment on the Microleakage of Pit and Fissure Sealants.  
J Clin Pediatr Dent. 2010;35(2):187 90.
34. Marchesi G, Petris L C, Navarra C O, Locatelli R, Di Lenarda R, Breschi L, et al.  
Effect of Ozone Application on the Immediate Shear Bond Strength and Microleakage of Dental Sealants.  
Pediatr Dent. 2012;34(4):284 8.
35. Abu-Naba'a L, Al Shorman H, Lynch E.  
Use of fissure sealants over ozone treated occlusal surfaces. Dans : Lynch E.  
Ozone: The Revolution in Dentistry.  
Copenhagen : Quintessence Publishing Co, 2004: p143-154 .
36. Dähnhardt JE, Gygax M, Martignoni B, Suter P, Lussi A.  
Treating sensitive cervical areas with ozone. A prospective controlled clinical trial.  
Am J Dent. 2008;21(2):74 6.
37. Azarpazhooh A, Limeback H, Lawrence HP, Fillery ED.  
Evaluating the effect of an ozone delivery system on the reversal of dentin hypersensitivity : a randomized, double-blinded clinical trial.  
J Endod. 2009;35(1):1 9.

38. Raafat Abdelaziz R, Mosallam RS, Yousry MM.  
Tubular occlusion of simulated hypersensitive dentin by the combined use of ozone and desensitizing agents.  
Acta Odontol Scand. 2011;69(6):395-400.
39. Kavo. Dental Excellence.  
Pdf Kavo HealOzone® (en ligne).  
(consulté le 07-08-2015). Disponible sur:  
[https://www.google.fr/url?sa=t&rct=j&q=&esrc=s&source=web&cd=1&cad=rja&uact=8&ved=0ahUKEwj55O7sjL7JAhXJthoKHYIDDaoQFggfMAA&url=http%3A%2F%2Fwww.zahnerhaltung.biz%2Ffunctions%2Fcsdownload3.aspx%3Fid%3D2313%26org%3D003%26key%3D91885b1db581d5f63b615f62a213ce4a267f51fb647e61dfb5deac9eb4f5970a&usq=AFQjCNGXLBWqtQCWIZbYk3xZc3B\\_RwiBOg&sig2=DhB3FT8DDHBObnMbGFKRfQ&bvm=bv.108538919,d.ZWU](https://www.google.fr/url?sa=t&rct=j&q=&esrc=s&source=web&cd=1&cad=rja&uact=8&ved=0ahUKEwj55O7sjL7JAhXJthoKHYIDDaoQFggfMAA&url=http%3A%2F%2Fwww.zahnerhaltung.biz%2Ffunctions%2Fcsdownload3.aspx%3Fid%3D2313%26org%3D003%26key%3D91885b1db581d5f63b615f62a213ce4a267f51fb647e61dfb5deac9eb4f5970a&usq=AFQjCNGXLBWqtQCWIZbYk3xZc3B_RwiBOg&sig2=DhB3FT8DDHBObnMbGFKRfQ&bvm=bv.108538919,d.ZWU)
40. Aykut-Yetkiner A, Eden E, Ertuğrul F, Ergin E, Ateş M.  
Antibacterial efficacy of prophylactic ozone treatment on patients with fixed orthodontic appliances.  
Acta Odontol Scand. 2013;71(6):1620-4
41. Kronenberg O, Lussi A, Ruf S.  
Preventive effect of ozone on the development of white spot lesions during multibracket appliance therapy.  
Angle Orthod. 2009;79(1):64-9.
42. Dhingra K, Vandana KL.  
Management of gingival inflammation in orthodontic patients with ozonated water irrigation—a pilot study.  
Int J Dent Hyg. 2011;9(4):296-302.
43. Almaz ME, Sönmez IŞ.  
Ozone therapy in the management and prevention of caries.  
J Formos Med Assoc Taiwan Yi Zhi. 2015;114(1):3-11.
44. Tassery H, Victor J L, Coudert G, Brouillet J L, Koubi S.  
Dentisterie restauratrice a minima.  
EMC-Médecine buccale 2008 ; 1-13.
45. Holmes J.  
Clinical reversal of root caries using ozone, double-blind, randomised, controlled 18-month trial.  
Gerodontology 2003 ; 20(2) : 106-14.
46. Baysan A, Lynch E.  
Clinical reversal of root caries using ozone: 6-month results.  
Am J Dent. 2007;20(4):203-8.
47. Hems R S, Gulabivala K, Ng Y L, Ready D, Spratt D A.  
An in vitro evaluation of the ability of ozone to kill a strain of Enterococcus faecalis.  
Int Endod J. 2005 ; 38(1) : 22-29.
48. Estrela C, Decurcio D A, Estrela C R A, Hollanda A C B, Silva J A.  
Antimicrobial efficacy of ozonated water, gaseous ozone, sodium hypochlorite and chlorhexidine in infected human root canals.  
Int Endod J. 2007 ; 40(2) : 85-93.
49. Huth K C, Quirling M, Maier S, Kamereck K, Alkhayer M, Paschos E, et al.  
Effectiveness of ozone against endodontopathogenic microorganisms in a root canal biofilm model.  
Int Endod J. 2009 ; 42(1) : 3-13.

50. Kuştarci A, Sümer Z, Altunbaş D, Koşum S.  
Bactericidal effect of KTP laser irradiation against *Enterococcus faecalis* compared with gaseous ozone: an ex vivo study.  
Oral Surg Oral Med Oral Pathol Oral Radiol Endodontology. 2009;107(5):e73 9.
51. Platzer K , Dallinger C, Krammer B.  
Inactivation des bactéries avec Prozone de W&H (en ligne).  
Dental tribune 2010 (consulté le 11-08-2015). disponible sur :  
[http://www.wh.com/fr\\_france/actualites/rapports-et-etudes/nouvel-article/00238/](http://www.wh.com/fr_france/actualites/rapports-et-etudes/nouvel-article/00238/)
52. Case PSBPD, Walsh L J, George R.  
Treatment of Root Canal Biofilms of *Enterococcus faecalis* with Ozone Gas and Passive Ultrasound Activation.  
J Endod. 2012;38(4):523 6.
53. Halbauer K, Prskalo K, Janković B, Tarle Z, Pandurić V, Kalenić S.  
Efficacy of ozone on microorganisms in the tooth root canal.  
Coll Antropol. 2013;37(1):101 7.
54. Noites R, Pina-Vaz C, lia, Rocha R, Carvalho MF, Gonçalves A, et al.  
Synergistic Antimicrobial Action of Chlorhexidine and Ozone in Endodontic Treatment.  
BioMed Res Int. 2014;2014:e592423.
55. Kaptan F, Güven EP, Topcuoglu N, Yazici M, Külekçi G.  
In vitro assessment of the recurrent doses of topical gaseous ozone in the removal of *Enterococcus faecalis* biofilms in root canals.  
Niger J Clin Pract. 2014;17(5):573 8
56. Domb WC.  
Ozone therapy in dentistry. A brief review for physicians.  
Interv Neuroradiol J Peritherapeutic Neuroradiol Surg Proced Relat Neurosci. 2014;20(5):632 6.
57. Raiyani C M, Arora R, Bhayya D P.  
Ozone (Dentistry towards the greenery) – A Review.  
International Journal of Biomedical Research. 2015; 6(03): 155-159.
58. Delgado J, Wong R, Regalado C P, Noriega A.  
Subcutaneous Ozone Therapy in the Treatment of Simplex Herpes.  
2nd International Symposium on Ozone Applications ; Havana, Cuba ; 24-26 mars 1997.
59. Stockleben C.  
HealOzone-a revolution in dentistry. Dans : Lynch E. Ozone: The Revolution in Dentistry.  
Copenhagen : Quintessence Publishing Co, 2004: p215-242.
60. Field E, Allan R.  
Oral ulceration–aetiopathogenesis, clinical diagnosis and management in the gastrointestinal clinic.  
Aliment pharmacol ther. 2003 ; 18(10) : 949-62.
61. Dharmavaram AT, Reddy RS, Nallakunta R.  
« Ozone » – The New Nemesis of Canker Sore.  
J Clin Diagn Res. 2015;9(3):ZC01 4.
62. Samson Ng.  
Prise en charge de patients atteints de candidose buccale.  
J Can Dent Assoc 2013;79:d122-f.

63. Khatri I, Moger G, Kumar NA.  
Evaluation of effect of topical ozone therapy on salivary Candidal carriage in oral candidiasis.  
Indian J Dent Res Off Publ Indian Soc Dent Res. 2015;26(2):158-62.
64. Kazancioglu HO, Kurklu E, Ezirganli S.  
Effects of ozone therapy on pain, swelling, and trismus following third molar surgery.  
Int J Oral Maxillofac Surg. 2014;43(5):644-8.
65. Erdemci F, Gunaydin Y, Sencimen M, Bassorgun I, Ozler M, Oter S, et al.  
Histomorphometric evaluation of the effect of systemic and topical ozone on alveolar bone healing following tooth extraction in rats.  
Int J Oral Maxillofac Surg. 2014;43(6):777-83.
66. Chitnis P, Bhusari BM, Sah N, Banavali KA.  
Ozone Therapy : A New Revolution In Periodontics.  
Int J Innov Res Dev 2013;2(5):1173-1180,2013.
67. Gopalakrishnan S, Parthiban S.  
Ozone-a new revolution in dentistry.  
J Bio Innov. 2012 ;1(3):58-69,2012.
68. Wolf H F, Rateitschak E M, Rateitschak K H.  
Parodontologie.  
Elsevier Masson 2005. p1-7.
69. Paris V.  
Les maladies parodontales : définition, classification et diagnostic (en ligne).  
(consulté le 07-08-2015). Disponible sur:  
<http://www.ipubli.inserm.fr/bitstream/handle/10608/194/?sequence=8>
70. Bercy P, Tenenbaum H.  
Parodontologie: Du diagnostic à la pratique.  
De Boeck Supérieur 1996. p49-63.
71. Peyret-Lacombe A.  
Etude de l'immuno-réactivité épithéliale gingivale en réponse à deux bactéries commensales : implication du TLR2. [Thèse de chirurgie dentaire en ligne].  
Toulouse : Université Toulouse III-Paul Sabatier, 2007. 135 p. Disponible sur : [http://thesesups.univ-tlse.fr/112/1/Peyret-Lacombe\\_Alexis.pdf](http://thesesups.univ-tlse.fr/112/1/Peyret-Lacombe_Alexis.pdf)
72. Dentisfuturis.  
Parodontologie : Classification des maladies parodontales (en ligne).  
2008 (consulté le 07-08-2015). Disponible sur:  
<http://www.dentisfuturis.com/modules/news/article.php?storyid=913>
73. Armitag G C.  
Development of a Classification System for Periodontal Diseases and Conditions.  
Ann Periodontol. 1999. 4(1). p1-6.
74. Parosphere.  
Gingivite et Parodontite (en ligne).  
2013 (consulté le 07-08-2015). Disponible sur: <http://www.parosphere.org/gingivite-et-parodontite/la-parodontite-ou-le-d%C3%A9chaussement-des-dents/les-diff%C3%A9rentes-parodontites/>
75. Noack B, Hoffmann T.  
Clinical and research reports : aggressive periodontitis.  
Perio. 2004 ; 1(4) : 335-344.

76. Borghetti A, Monnet Corti V, Mekkaoui Z.  
Traitement des récessions gingivales multiples au maxillaire (en ligne).  
2013 (consulté le 05-11-2015). Disponible sur :  
[https://www.google.fr/urlsa=t&rct=j&q=&esrc=s&source=web&cd=1&cad=rja&uact=8&ved=0ahUKEwivyye3lb7JAhUK7hoKHmPBncQFggfMAA&url=http%3A%2F%2Fwww.dental-tribune.com%2Fprintarchive%2Fdownload%2Fdocument%2F26606%2Ffile%2F2d6314d721b4581c8d6c2ac47f23a44\\_22-24.pdf&usq=AFQjCNEhoy8hOJHP0Y66ef69n0Zd5ZOE6A&sig2=E2PaAsj0GpuslBITGJaEaw&bvm=bv.108538919,d.d24](https://www.google.fr/urlsa=t&rct=j&q=&esrc=s&source=web&cd=1&cad=rja&uact=8&ved=0ahUKEwivyye3lb7JAhUK7hoKHmPBncQFggfMAA&url=http%3A%2F%2Fwww.dental-tribune.com%2Fprintarchive%2Fdownload%2Fdocument%2F26606%2Ffile%2F2d6314d721b4581c8d6c2ac47f23a44_22-24.pdf&usq=AFQjCNEhoy8hOJHP0Y66ef69n0Zd5ZOE6A&sig2=E2PaAsj0GpuslBITGJaEaw&bvm=bv.108538919,d.d24)
77. Université de Rennes 1.  
Recessions parodontales : étiopathogénie, classification, diagnostic et traitement (en ligne).  
2004 (consulté le 05-11-2015). Disponible sur: [http://ancien.odonto.univ-rennes1.fr/old\\_site/qjp112.htm](http://ancien.odonto.univ-rennes1.fr/old_site/qjp112.htm)
78. Société Belge de Parodontologie.  
Les récessions parodontales (en ligne).  
2015 (consulté le 05-11-2015). Disponible sur:  
<http://www.parodontologie.be/web/les%20recessions%20gingivales/1011306039/list1186151306/f1.html>
79. Les cours dentaires.  
Le biofilm ou la plaque bactérienne (en ligne).  
2010 (consulté le 07-08-2015). Disponible sur:  
<http://www.lescoursdentaire.info/1055.html>
80. ANAES : Service des recommandations et références professionnelles.  
Le dossier du patient en odontologie (en ligne).  
2000 (consulté le 07-08-2015). Disponible sur:  
[http://www.hassante.fr/portail/upload/docs/application/pdf/201010/dossier\\_patient\\_en\\_odontologie\\_2000.pdf](http://www.hassante.fr/portail/upload/docs/application/pdf/201010/dossier_patient_en_odontologie_2000.pdf)
81. Calas-Bennasar I, Bousquet P, Jame O, Orti V, Gibert P.  
Examen clinique des parodontites.  
EMC-Odontologie ; 06/2005; 1(2) : p1-8.
82. ANAES :Service des recommandations et références professionnelles.  
Parodontopathies : diagnostics et traitements (en ligne).  
2002 (consulté le 07-08-2015).Disponible sur: [http://www.hassante.fr/portail/upload/docs/application/pdf/Parodontopathies\\_rap.pdf](http://www.hassante.fr/portail/upload/docs/application/pdf/Parodontopathies_rap.pdf)
83. Excellence In Dentistry.  
Parodontologie: les traitements parodontaux (en ligne).  
2007 (consulté le 09-11-2015). Disponible sur: <http://www.eid-paris.com/parodontologie/parodontologie-3.htm>
84. Paris V.  
Maladies parodontales : thérapeutiques en parodontologie (en ligne).  
(consulté le 07-08-2015). Disponible sur:  
<http://www.ipubli.inserm.fr/bitstream/handle/10608/194/?sequence=15>
85. Kane A.  
Les récessions tissulaires marginales parodontales : à propos du traitement par lambeaudéplacé coronairement. (Thèse de chirurgie dentaire en ligne). Dakar : Université Cheikh Anta Diop de Dakar, 2007. 86p. (consulté le 05-11-2015).  
Disponible sur:  
[www.sist.sn/gsd/collect/fmposodonto/index/assoc/.../42.63.07.16.pdf](http://www.sist.sn/gsd/collect/fmposodonto/index/assoc/.../42.63.07.16.pdf)

86. Nicolet C.  
Intérêt du PRF dans la qualité de la cicatrisation : état actuel des connaissances et controverses. (Thèse de chirurgie dentaire en ligne). Brest : Université de Bretagne Occidentale,  
2012. (consulté le 09-11-2015). Disponible sur: <https://hal-riip.archives-ouvertes.fr/dumas-00984656/document>
87. Giannini S, Cielo A, Bonanome L, Rastelli C, Derla C, Corpaci F, et al.  
Comparison between PRP, PRGF and PRF: lights and shadows in three similar but different protocols.  
Eur Rev Med Pharmacol Sci. 2015;19(6):927-30.
88. Aleksić Z, Janković S, Dimitrijević B, Divnić-Resnik T, Milinković I, Leković V.  
[The use of platelet-rich fibrin membrane in gingival recession treatment].  
Srp Arh Celok Lek. 2010;138(1-2):11-8.
89. Thamaraiselvan M, Elavarasu S, Thangakumaran S, Gadagi JS, Arthie T.  
Comparative clinical evaluation of coronally advanced flap with or without platelet rich fibrin membrane in the treatment of isolated gingival recession.  
J Indian Soc Periodontol. 2015;19(1):66-71.
90. Anitua E, Zalduendo MM, Troya M, Orive G.  
Ozone dosing alters the biological potential and therapeutic outcomes of plasma rich in growth factors.  
J Periodontol. 2015;50(2):240-7.
91. Hadary AA El, Yassin HH, Mekhemer ST, Holmes JC, Grootveld M.  
Evaluation of the effect of ozonated plant oils on the quality of osseointegration of dental implants under the influence of Cyclosporin A an in vivo study.  
J Oral Implantol. 2011;37(2):247-57.
92. Parente EV, Gil JN, Klein RF, Trentini N, Camarini ET, Leite PCC.  
Periimplantite: revisão de literatura.  
ImplantNews. 2007;4(4):393-8.
93. Zanatta F B, Ravanello F, Antoniazzi R P, Rosing C K.  
Tratamento da periimplantite: uma revisão sistematica. R.  
Periodontia 2009 ; 19(04) : p111-120.
94. American Academy of Periodontology.  
Peri-implant Diseases (en ligne).  
2015 (consulté le 25-08-2015). Disponible sur: <https://www.perio.org/consumer/peri-implant-disease>
95. Lacoste J-P.  
Péri-implantite (en ligne).  
2013 (consulté le 16-11-2015). Disponible sur : [http://www.gerom-angers.fr/download/PERI\\_IMPLANTITE.pdf](http://www.gerom-angers.fr/download/PERI_IMPLANTITE.pdf)
96. American Academy of Periodontology.  
Peri-Implant Mucositis and Peri-Implantitis: A Current Understanding of Their Diagnoses and Clinical Implications.  
J Periodontol. 2013 ; 84(4) : p436-443.
97. Zouiten O, Abitbol J.  
La péri-implantite : définitions, prévalence, diagnostic.  
Le fil dentaire. 2013;(85) : p14-15.

98. Laxman V, Kshitish D.  
The use of ozonated water and 0.2% chlorhexidine in the treatment of periodontitis patients: A clinical and microbiologic study.  
Indian J Dent Res. 2010;21(3):341.
99. Montevecchi M, Dorigo A, Cricca M, Checchi L.  
Comparison of the antibacterial activity of an ozonated oil with chlorhexidine digluconate and povidone-iodine. A disk diffusion test.  
New Microbiol. 2013;36(3):289 302.
100. Huth KC, Quirling M, Lenzke S, Paschos E, Kamereck K, Brand K, et al.  
Effectiveness of ozone against periodontal pathogenic microorganisms.  
Eur J Oral Sci. 2011;119(3):204 10.
101. Eick S, Tigan M, Sculean A.  
Effect of ozone on periodontopathogenic species--an in vitro study.  
Clin Oral Investig. 2012;16(2):537 44.
102. Skurska A, Pietruska MD, Paniczko-Drężek A, Dolińska E, Zelazowska-Rutkowska B, Zak J, et al.  
Evaluation of the influence of ozonotherapy on the clinical parameters and MMP levels in patients with chronic and aggressive periodontitis.  
Adv Med Sci. 2010;55(2):297 307.
103. Habashneh R Al, Alsalman W, Khader Y.  
Ozone as an adjunct to conventional nonsurgical therapy in chronic periodontitis: a randomized controlled clinical trial.  
J Periodontal Res. 2015;50(1):37 43.
104. Hayakumo S, Arakawa S, Mano Y, Izumi Y.  
Clinical and microbiological effects of ozone nano-bubble water irrigation as an adjunct to mechanical subgingival debridement in periodontitis patients in a randomized controlled trial.  
Clin Oral Investig. 2013;17(2):379 88.
105. Brauner A.  
Klinische Untersuchung über den therapeutischen Erfolg von ozonisiertem Wasser bei Gingivitis und Parodontitis. [A clinical investigation of the therapeutic success of ozonized water in treating gingivitis and periodontitis].  
Zahnärztl. Praxis. 1991; 42(2) : 48-50.
106. Duclot J, Serre M, Gibert P.  
Protocole d'experimentation de l'appareil generateur d ozone. Prozone: l'heure du bilan (en ligne).  
(consulté le 11-08-2015). Disponible sur:  
[https://www.wh.com/imperia/md/content/whfrance/rapportsetetudes/prozone\\_etude\\_montpellier.pdf](https://www.wh.com/imperia/md/content/whfrance/rapportsetetudes/prozone_etude_montpellier.pdf)
107. Yılmaz S, Algan S, Gursoy H, Noyan U, Kuru BE, Kadir T.  
Evaluation of the clinical and antimicrobial effects of the Er:YAG laser or topical gaseous ozone as adjuncts to initial periodontal therapy.  
Photomed Laser Surg. 2013;31(6):293 8.
108. Ozdemir H, Toker H, Balci H, Ozer H.  
Effect of ozone therapy on autogenous bone graft healing in calvarial defects: a histologic and histometric study in rats.  
J Periodontal Res. 2013;48(6):722 6.



109. Kan B, Sencimen M, Bayar GR, Korkusuz P, Coskun AT, Korkmaz A, et al. Histomorphometric and microtomographic evaluation of the effects of hyperbaric oxygen and systemic ozone, used alone and in combination, on calvarial defect healing in rats. *J Oral Maxillofac Surg.* 2015;73(6):1231.e1 10.
110. Alan H, Vardi N, Özgür C, Hüseyin A, Yolcu Ü, Doğan DO. Comparison of the Effects of Low-Level Laser Therapy and Ozone Therapy on Bone Healing. *J Craniofac Surg.* 2015;26(5):e396 400.
111. Kazancioglu HO, Ezirganli S, Aydin MS. Effects of laser and ozone therapies on bone healing in the calvarial defects. *J Craniofac Surg.* 2013;24(6):2141 6.
112. Buyuk SK, Ramoglu SI, Sonmez MF. The effect of different concentrations of topical ozone administration on bone formation in orthopedically expanded suture in rats. *Eur J Orthod.* 2015, pii: cjv045.
113. Patel PV, Kumar V, Kumar S, Gd V, Patel A. Therapeutic effect of topical ozonated oil on the epithelial healing of palatal wound sites: aplanimetric and cytological study. *J Investig Clin Dent.* 2011;2(4):248 58.
114. Patel PV, Kumar S, Vidya GD, Patel A, Holmes JC, Kumar V. Cytological assessment of healing palatal donor site wounds and grafted gingival wounds after application of ozonated oil: an eighteen-month randomized controlled clinical trial. *Acta Cytol.* 2012;56(3):277 84.
115. Karapetian V, Neugebauer J, Clausnitzer C, Zoller J. Comparison of different periimplantitis treatment methods (en ligne). 2004 (consulté le 16-11-2015). Disponible sur : [http://www.helbo.de/fileadmin/docs/wissenschaft/poster\\_karapetian\\_0304.pdf](http://www.helbo.de/fileadmin/docs/wissenschaft/poster_karapetian_0304.pdf)
116. Karapetian V, Lowden E, Zöller J. Die Verwendung von Ozon in der Periimplantitistherapie - Klinische Studie. *ZWR - Dtsch Zahnärztebl.* 2007;116(5):214 8.
117. Hauser-Gerspach I, Vadaszan J, Deronjic I, Gass C, Meyer J, Dard M, et al. Influence of gaseous ozone in peri-implantitis: bactericidal efficacy and cellular response. An in vitro study using titanium and zirconia. *Clin Oral Investig.* 2012;16(4):1049 59.
118. Krozer A, Hall J, Ericsson I. Chemical treatment of machined titanium surfaces. An in vitro study. *Clin Oral Implants Res.* 1999;10(3):204 11.
119. McKenna DF, Borzabadi-Farahani A, Lynch E. The effect of subgingival ozone and/or hydrogen peroxide on the development of peri-implant mucositis: a double-blind randomized controlled trial. *Int J Oral Maxillofac Implants.* 2013;28(6):1483 9.
120. Charon J, Joachim F, Dujardin S, Beaulieu J. Parodontologie : Approche clinique d'un cas « terminal » de parodontite agressive sévère (en ligne). 2010 (consulté le 07-08-2015). Disponible sur : [http://www.lefildentaire.com/articles/clinique/parodontologie/27-approche-clinique-dun-cas-l-terminal-r-de-parodontite-agressive-severe#.VZ-DH\\_ntmkp](http://www.lefildentaire.com/articles/clinique/parodontologie/27-approche-clinique-dun-cas-l-terminal-r-de-parodontite-agressive-severe#.VZ-DH_ntmkp)

121. Société Suisse de Parodontologie.  
Recession (retrait des gencives), (en ligne).  
2014 (consulté le 05-11-2015). Disponible sur: <http://www.parodontologie.ch/fr/patients/les-symptomes-de-la-parodontite/recession-retrait-des-gencives>
122. Hunan Xingke Scientific Instruments Co., Ltd.  
Centrifugeuse de laboratoire (45442), (en ligne)  
2003 (consulté le 05-11-2015). Disponible sur : <http://french.alibaba.com/product-tp/prf-platelet-rich-fibrin-kit-centrifuge-for-periodontology-60177182015.html>
123. Mokoena M L, Brink C B, Harvey B H, Oliver D W.  
Appraisal of ozone as biologically active molecule and experimental tool in biomedical sciences.  
Med Chem Res. 2011 ;20:1687–1695.
124. Lennetech.  
Génération de l'ozone (en ligne).  
1998 (consulté le 06-08-2015). Disponible sur:  
<http://www.lennetech.fr/bibliotheque/ozone/generation/ozone/ozone-generation.htm>
125. Steier L, Steier G.  
Ozone: an Adjuvant For Long-Term Success in Restorative Dentistry. Dans : Lynch E. Ozone :The revolution in dentistry.  
Copenhagen : Quintessence Publishing Co, 2004: p257-274.
126. Megighian G D.  
The Clinical Experience in a Private General Dental Practice in Italy. Dans : Lynch E. Ozone :The revolution in dentistry.  
Copenhagen : Quintessence Publishing Co, 2004: p243-256.
127. Steir L, Steir G.  
Ozone Application in Root Canal Disinfection. Dans : Lynch E. Ozone :The revolution in dentistry.  
Copenhagen : Quintessence Publishing Co, 2004: p275-286.
128. Barda L.  
La gingivite et ses traitements : comment soigner une gingivite (en ligne).  
2015 (consulté le 07-08-2015). Disponible sur: <http://dr-barda-laurent-chirurgiens-dentistes.fr/les-traitements-de-la-gingivite>
129. Bruet P.  
Soins de gencives ou parodontie (en ligne).  
2015 (consulté le 07-08-2015). Disponible sur: <http://www.docteurpierrebruet.fr/Soins-de-Gencives.html>

## TABLE DES MATIERES

<b>TABLE DES FIGURES</b> .....	<b>14</b>
<b>INTRODUCTION</b> .....	<b>17</b>
<b>I. DESCRIPTION DE L'OZONOTHERAPIE</b> .....	<b>18</b>
<b>1. DEFINITION</b> .....	<b>18</b>
<b>2. PROPRIETES DE L'OZONE</b> .....	<b>18</b>
1. Généralité .....	18
2. Physiques .....	20
3. Chimiques.....	20
<b>3. HISTORIQUE</b> .....	<b>21</b>
<b>4. LES DIFFERENTES VOIES D'ADMINISTRATION</b> .....	<b>22</b>
1. L'ozone gazeux.....	22
2. L'ozone aqueux .....	22
3. L'huile d'ozone .....	22
<b>5. LES MECANISMES D'ACTIONS</b> .....	<b>23</b>
1. Actions directes .....	24
2. Actions indirectes .....	24
3. Actions biologiques .....	25
<b>6. TOXICITE SUR L'HOMME</b> .....	<b>26</b>
1. Toxicité aigüe.....	26
2. Toxicité chronique .....	27
<b>7. CONTRE-INDICATIONS</b> .....	<b>28</b>
<b>8. DOMAINES D'APPLICATIONS</b> .....	<b>28</b>
1. Pharmaceutique .....	28
2. Alimentaire .....	28
3. Environnemental.....	29
4. Industriel .....	29
5. Médecine .....	29
6. Odontologie.....	29
<b>9. LES GENERATEURS D'OZONE EN ODONTOLOGIE</b> .....	<b>30</b>
1. HealOzone® par KaVo.....	30

2.	ProOzone® par W&H .....	31
<b>II.</b>	<b>L'OZONOTHERAPIE EN ODONTOLOGIE CONSERVATRICE .....</b>	<b>32</b>
1.	<b>ACTION SUR LES GERMES CARIOGENES .....</b>	<b>32</b>
2.	<b>ACTION PREVENTIVE DE L'OZONE.....</b>	<b>33</b>
1.	Les lésions débutantes.....	33
2.	La pose de sealants.....	33
3.	Lessensibilités cervicales.....	34
4.	Les préparations de couronnes.....	35
5.	En Orthopédie Dento-Faciale .....	35
3.	<b>ACTION CURATIVE DE L'OZONE .....</b>	<b>36</b>
1.	Caries occlusales .....	36
2.	Caries cervicales et radiculaires .....	38
<b>III.</b>	<b>L'OZONOTHERAPIE EN ENDODONTIE.....</b>	<b>41</b>
1.	<b>EFFICACITE DE L'OZONE SUR LES GERMES ENDODONTIQUES .....</b>	<b>41</b>
2.	<b>AVANTAGES/INCONVENIENTS DE L'OZONE .....</b>	<b>45</b>
1.	Avantages.....	45
2.	Inconvénients.....	45
3.	<b>CAS CLINIQUE : UTILISATION DE L'OZONE LORS DU TRAITEMENT D'UNE MOLAIRE MANDIBULAIRE .....</b>	<b>46</b>
<b>IV.</b>	<b>ACTION DE L'OZONE EN PATHOLOGIE BUCCALE .....</b>	<b>48</b>
1.	<b>LES INFECTIONS VIRALES .....</b>	<b>48</b>
1.	L'herpès .....	48
2.	Les aphtes .....	49
2.	<b>LES CANDIDOSES ORALES.....</b>	<b>49</b>
3.	<b>LES AVULSIONS DENTAIRES.....</b>	<b>50</b>
4.	<b>LA REIMPLANTATION DE DENTS AVULSEES SPONTANEMENT .....</b>	<b>51</b>
<b>V.</b>	<b>L'OZONOTHERAPIE EN PARODONTOLOGIE .....</b>	<b>52</b>
1.	<b>LES MALADIES PARODONTALES .....</b>	<b>52</b>
1.	Définition.....	52
2.	Classification .....	53
1.	Les maladies gingivales induites par la plaque .....	56
2.	Les parodontites chroniques .....	56

3.	Les parodontites agressives .....	57
4.	Les maladies parodontales nécrosantes.....	59
5.	Les récessions parodontales .....	60
3.	Le biofilm bactérien.....	61
4.	Diagnostic de la pathologie.....	62
5.	Traitements .....	62
1.	Traitements non chirurgicaux.....	64
a)	Pour le traitement des parodontites.....	64
b)	Pour le traitement des récessions.....	64
2.	Traitements chirurgicaux .....	65
a)	Pour le traitement des parodontites.....	65
b)	Pour le traitement des récessions.....	66
<b>2.</b>	<b>LES MUCOSITES ET LES PERI-IMPLANTITES.....</b>	<b>70</b>
1.	Généralités .....	70
2.	Les mucosites .....	71
3.	Les péri-implantites.....	71
<b>3.</b>	<b>PLACE DE L'OZONOTHERAPIE EN PARODONTOLOGIE ET EN IMPLANTOLOGIE, REVUE DE LITTERATURE .....</b>	<b>73</b>
1.	Action de l'ozone sur les germes parodontopathogènes .....	74
2.	Utilisation de l'ozone en complément du traitement parodontal non chirurgical.....	75
3.	Utilisation de l'ozone en complément du traitement parodontal chirurgical .....	78
4.	Traitement des péri-implantites.....	81
5.	Cas cliniques.....	87
1.	Cicatrisation du palais avec et sans utilisation d'ozone .....	87
2.	Traitement d'une péri-implantite à l'aide d'ozone.....	89
3.	Traitement d'une parodontite chronique à l'ozone.....	90
	<b>CONCLUSION.....</b>	<b>92</b>
	<b>BIBLIOGRAPHIE .....</b>	<b>94</b>
	<b>TABLE DES MATIERES.....</b>	<b>105</b>

TIMON Aurélien – L'ozonothérapie en Odontologie.

Nancy 2016 : 107 p.

Th : Chir.-Dent. : Nancy-1 : 2016

Mots clés :

- Ozone
- Ozonothérapie
- Antibactérien
- Parodontologie
- Implantologie

**TIMON Aurélien – L'ozonothérapie en Odontologie.**

Th : Chir.-Dent. : Nancy-1 : 2016

### **RÉSUMÉ :**

L'ozone est généralement connu pour son action protectrice des rayons U.V, avec ce qu'on appelle la couche d'ozone, et pour sa toxicité dans l'air des zones urbaines. Cette molécule est utilisée dans de nombreux domaines, que sont l'agroalimentaire, l'industrie pharmaceutique, la médecine et l'odontologie, grâce à ses propriétés antibactériennes et cicatrisantes. De plus, sa fabrication et son utilisation sont faciles à mettre en œuvre, d'où un intérêt croissant en odontologie. Des études in vitro et in vivo ont montré son efficacité en odontologie conservatrice, en endodontie et en pathologie buccale. En parodontologie, les études in vitro ont mis en évidence sa capacité à aider le traitement non chirurgical des maladies parodontales, mais ses résultats ne sont pas retrouvés in vivo. Au travers d'une revue de bibliographie récente, nous faisons le point sur l'utilisation de l'ozone dans les différents domaines de l'odontologie.

### **Membres du jury :**

Pr P. AMBROSINI      Professeur des Universités      Président

Dr D. JOSEPH      Maître de conférences      Directeur de thèse

Dr F. CAMELOT      Assistant Hospitalo-UniversitaireJury

Dr M. VINCENT      Assistant Hospitalo-UniversitaireJury

Adresse de l'auteur :

TIMON Aurélien  
10, rue des coquelicots  
57255 Ste Marie aux chênes

Jury : Président : P. AMBROSINI – Professeur des Universités  
Juges : D. JOSEPH – Maître de Conférence des Universités  
F. CAMELOT – Assistant Hospitalier Universitaire  
M. VINCENT – Assistant Hospitalier Universitaire

Thèse pour obtenir le diplôme D'Etat de Docteur en Chirurgie Dentaire

Présentée par: Monsieur TIMON Aurélien

né(e) à: METZ (Moselle)

le 15 octobre 1990

et ayant pour titre : « L'ozonothérapie en Odontologie ».

Le Président du jury



P. AMBROSINI

Le Doyen,  
de la Faculté d'Odontologie



J.M. MARTRETTE

Autorise à soutenir et imprimer la thèse 9044

NANCY, le

Le Président de l'Université de Lorraine



P. MUTZENHARDT

Pour le Président et par délégation  
Le Vice-Président



Martial DELIGNON