



HAL
open science

La marsupialisation et la décompression : données actuelles

Pauline Humbert

► **To cite this version:**

Pauline Humbert. La marsupialisation et la décompression : données actuelles. Sciences du Vivant [q-bio]. 2017. hal-01932027

HAL Id: hal-01932027

<https://hal.univ-lorraine.fr/hal-01932027>

Submitted on 23 Nov 2018

HAL is a multi-disciplinary open access archive for the deposit and dissemination of scientific research documents, whether they are published or not. The documents may come from teaching and research institutions in France or abroad, or from public or private research centers.

L'archive ouverte pluridisciplinaire **HAL**, est destinée au dépôt et à la diffusion de documents scientifiques de niveau recherche, publiés ou non, émanant des établissements d'enseignement et de recherche français ou étrangers, des laboratoires publics ou privés.



AVERTISSEMENT

Ce document est le fruit d'un long travail approuvé par le jury de soutenance et mis à disposition de l'ensemble de la communauté universitaire élargie.

Il est soumis à la propriété intellectuelle de l'auteur. Ceci implique une obligation de citation et de référencement lors de l'utilisation de ce document.

D'autre part, toute contrefaçon, plagiat, reproduction illicite encourt une poursuite pénale.

Contact : ddoc-thesesexercice-contact@univ-lorraine.fr

LIENS

Code de la Propriété Intellectuelle. articles L 122. 4

Code de la Propriété Intellectuelle. articles L 335.2- L 335.10

http://www.cfcopies.com/V2/leg/leg_droi.php

<http://www.culture.gouv.fr/culture/infos-pratiques/droits/protection.htm>

ACADÉMIE DE NANCY – METZ
UNIVERSITÉ DE LORRAINE
FACULTÉ D'ODONTOLOGIE

ANNÉE 2017

N° 10088

THÈSE

pour le

DIPLÔME D'ÉTAT DE DOCTEUR EN CHIRURGIE DENTAIRE

par

Pauline HUMBERT

Née le 28/06/1991 à Nancy (Meurthe et Moselle)

**LA MARSUPIALISATION ET LA DECOMPRESSION :
DONNEES ACTUELLES
ILLUSTRATION PAR UN CAS CLINIQUE**

Présentée et soutenue publiquement le : 07 décembre 2017

Examineurs de la thèse :

Pr J.M. MARTRETTE

Professeur des Universités

Président

Dr P.H. ESNAULT

Docteur en Chirurgie-Dentaire

Directeur de thèse

Dr J. GUILLET-THIBAUT

Maître de Conférences des Universités

Co-directeur de thèse

Dr S. CLERC

Assistant Hospitalier Universitaire

Juge

« Par délibération en date du 11 décembre 1972, la Faculté de Chirurgie Dentaire a arrêté que les opinions émises dans les dissertations qui lui seront présentées doivent être considérées comme propre à leurs auteurs et qu'elle n'entend leur donner aucune approbation ni improbation »

Président : Professeur Pierre MUTZENHARDT

Doyen : Professeur Jean-Marc MARTRETTE

Vice-Doyens : Dr Céline CLEMENT – Dr Rémy BALTHAZARD – Dr Anne-Sophie VAILLANT

Membres Honoraires : Dr L. BABEL – Pr. S. DURIVAUX – Pr A. FONTAINE – Pr G. JACQUART – Pr D. ROZENCWEIG - Pr ARTIS - Pr M. VIVIER *⁹

Doyens Honoraires : Pr J. VADOT, Pr J.P. LOUIS

Professeur émérite : Pr M-P FILLEUL

Sous-section 56-01 Odontologie pédiatrique	Mme	DROZ Dominique	Maître de Conférences *
	Mme	JAGER Stéphanie	Maître de Conférences *
	M.	PREVOST Jacques	Maître de Conférences
	Mme	HERNANDEZ Magali	Maître de Conférences Associée *
	M.	LEFAURE Quentin	Assistant
	M.	MERCIER Thomas	Assistant *
Sous-section 56-02 Orthopédie Dento-Faciale	M	EGLOFF Benoît	Maître de Conférences *
	Mme	GREGOIRE Johanne	Assistante
Sous-section 56-03 Prévention, Epidémiologie, Economie de la Santé, Odontologie légale	Mme	CLEMENT Céline	Maître de Conférences *
	Mme	NASREDDINE Greyce	Assistante
	M.	BAUDET Alexandre	Assistant *
Sous-section 57-01 Parodontologie	M.	AMBROSINI Pascal	Professeur des Universités *
	Mme	BISSON Catherine	Maître de Conférences *
	M.	JOSEPH David	Maître de Conférences *
	M.	PENAUD Jacques	Maître de Conférences
	M.	LACH Patrick	Assistant
	Mme	MAYER-COUPIN Florence	Assistante
	Mme	PAOLI Nathalie	Enseignante univ.-Praticien Hospitalier*
Sous-section 57-02 Chirurgie Buccale, Pathologie et Thérapeutique, Anesthésiologie et Réanimation	Mme	GUILLET-THIBAUT Julie	Maître de Conférences *
	M.	BRAVETTI Pierre	Maître de Conférences
	Mme	PHULPIN Bérengère	Maître de Conférences *
	M.	DELAITRE Bruno	Assistant
	Mme	NACHIT Myriam	Assistante
	Mme	KICHENBRAND Charlene	Assistante *
Sous-section 57-03 Sciences Biologiques (Biochimie, Immunologie, Histologie, Embryologie, génétique, Anatomie pathologique, Bactériologie, Pharmacologie)	M.	YASUKAWA Kazutoyo	Maître de Conférences *
	M.	MARTRETTE Jean-Marc	Professeur des Universités *
	Mme	EGLOFF-JURAS Claire	Assistante*
Sous-section 58-01 Odontologie Conservatrice, Endodontie	M.	MORTIER Éric	Maître de Conférences *
	M.	AMORY Christophe	Maître de Conférences
	M.	BALTHAZARD Rémy	Maître de Conférences *
	M.	ENGELS-DEUTSCH Marc	Maître de Conférences
	M.	VINCENT Marin	Maître de Conférences*
	M.	GEVREY Alexis	Assistant
	Mme	GEBHARD Cécile	Assistante
	M.	GISSS Renaud	Assistant *
Sous-section 58-02 Prothèses (Prothèse conjointe, Prothèse adjointe partielle, Prothèse complète, Prothèse maxillo- faciale)	M.	DE MARCH Pascal	Maître de Conférences
	M.	SCHOUVER Jacques	Maître de Conférences
	Mme	VAILLANT Anne-Sophie	Maître de Conférences *
	Mme	CORNE Pascale	Maître de Conférences Associée *
	M.	GILLET Marc	Assistant
	M.	HIRTZ Pierre	Assistant *
	M.	KANNENGIESSER François	Assistant
	Mme	MOEHREL Bethsabée	Assistante*
	M.	VUILLAUME Florian	Assistant
	Sous-section 58-03 Sciences Anatomiques et Physiologiques Occlusodontiques, Biomatériaux, Biophysique, Radiologie	Mme	STRAZIELLE Catherine
Mme		MOBY Vanessa (Stutzmann)	Maître de Conférences *
M.		SALOMON Jean-Pierre	Maître de Conférences
Mme		KARKABA Alaa	Assistante Associée

Souligné : responsable de la sous-section

* temps plein

Mis à jour le 06/10/2017

À notre juge et président de thèse

Monsieur le Professeur Jean-Marc MARTRETTE,

Docteur en Chirurgie Dentaire

Docteur en Sciences Pharmacologiques

Spécialiste qualifié en Médecine Bucco-Dentaire

Professeur des Universités - Praticien Hospitalier

Doyen de la Faculté d'Odontologie de Nancy

Habilité à diriger des recherches

Chevalier des Palmes Académiques

Sous-section : Sciences Biologiques (Biochimie, Immunologie,
Histologie, Embryologie, Génétique, Anatomie pathologique,
Bactériologie, Pharmacologie)

Nous vous remercions de l'honneur que vous nous faites en acceptant de présider le jury de notre thèse.

Veillez trouver ici l'expression de notre profond respect pour votre enseignement.

À notre directeur de thèse

Monsieur le Docteur Pierre-Henri ESNAULT,

Docteur en Chirurgie de Dentaire

Spécialiste qualifié en chirurgie orale

Vice-président de la Commission Médicale d'Etablissement du Centre

Hospitalier Emile DURKEIM

Chef pôle chirurgie du Centre Hospitalier Emile DURKEIM

Chef du Service d'Odontologie du Centre Hospitalier Emile DURKEIM

Praticien coordinateur de la Chirurgie Ambulatoire

Vous nous faites l'honneur d'accepter la direction de cette thèse dont vous avez été l'investigateur.

Nous vous remercions pour votre disponibilité, votre gentillesse, votre pédagogie et vos précieux conseils pour l'élaboration de notre projet.

Veillez trouver ici notre respectueuse reconnaissance pour tout les connaissances que vous nous avez donné lors du stage hospitalier.

À notre co-directeur de thèse

Madame le Docteur Julie GUILLET-THIBAULT,

Docteur en Chirurgie Dentaire

Spécialiste qualifié en Chirurgie Orale

Docteur en Sciences de la Vie et de la Santé

Maître de Conférences des Universités - Praticien Hospitalier

Ancien interne des CSERD

Ancien Assistant Hospitalo-Universitaire

Responsable de la sous-section : Chirurgie Buccale, Pathologie et
Thérapeutique, Anesthésiologie et Réanimation.

Vous nous faites l'honneur d'accepter la
co-direction de cette thèse.

Nous vous prions de trouver ici
l'expression de notre sincère
reconnaissance pour la pédagogie et le
soutien que vous apportez à chacun
d'entre nous en clinique.

Veillez trouver ici l'expression de nos
remerciements les plus sincères.

À notre juge de thèse

Monsieur le docteur Sebastien CLERC,

Docteur en Chirurgie Dentaire,

Assistant Hospitalier Universitaire,

Sous-section: Chirurgie Buccale, Pathologie et Thérapeutique, Anesthésiologie et Réanimation

Vous nous faites l'immense plaisir de
siéger au sein de notre jury.

Que ce travail soit l'occasion pour nous de
vous témoigner notre sincère gratitude et
notre profond respect.

SOMMAIRE

- 1. Exposé du contexte**
 - 1.1. Définition**
 - 1.2. Historique**
 - 1.3. Les différentes techniques d'exérèse des kystes de grande étendue.**
- 2. Procédures chirurgicales et ses modifications**
 - 2.1. Marsupialisation**
 - 2.2. La décompression**
 - 2.3. Marsupialisation vers le sinus ou les fosses nasales**
 - 2.4. Le suivi**
 - 2.4.1. Objectif
 - 2.4.2. Suivi clinique
 - 2.4.3. Suivi radiographique
 - 2.4.4. Succès du traitement
 - 2.4.5. Enucléation secondaire
- 3. Indications de la technique de marsupialisation et de décompression**
 - 3.1. En fonction du type de kyste**
 - 3.1.1. Kyste dentigère
 - 3.1.2. Tumeur odontogène kératokystique
 - 3.1.3. Améloblastome
 - 3.1.4. Kystes radiculaires
 - 3.2. En fonction de la taille et de la localisation du kyste**
 - 3.3. En fonction du patient**
 - 3.3.1. Coopération et compréhension
 - 3.3.2. Etat général
 - 3.4. Comparaison aux autres techniques d'exérèse**
 - 3.5. Arbres décisionnels**
- 4. Présentation d'un cas clinique**
 - 4.1. Description des interventions**
 - 4.2. Analyse et discussion**
- 5. Conclusion**

TABLE DES FIGURES

Figure 1 : Carl Franz Maria Partsch (1855-1932) (source : Castro-Núñez, 2016)	15
Figure 2 : Suture de la muqueuse buccale et de la membrane kystique (source : Borgonovo et coll., 2011)	22
Figure 3 : Compresse insérée dans la cavité marsupialisée pour maintenir ouvert (source : Borgonovo et coll., 2011)	23
Figure 4 : Obturateur en résine acrylique avec une partie rétentive (RP) et une partie obturatrice (OP) (source : Nakamura et coll., 2002)	24
Figure 5 : Obturateur en PMMA placé dans la cavité marsupialisée pendant 14 semaines (source : Lux et coll., 2010)	24
Figure 6 : Exemple de cathéter fabriqué à partir de tube d'administration intraveineuse (à droite) et de canule nasale (à gauche) (source : Tolstunov, 2008)	26
Figure 7 : Exemples de dispositifs: (a) dispositif de perfusion; (b) prothèse résine pénétrant dans la cavité kystique fixée par des vis; (c) seringue hypodermique coupée (source : Rahpeyma et Khajehahmadi, 2016)	26
Figure 8 : Coupe coronale : ostium permettant le drainage des sinus maxillaires aux cavités nasales (flèches) (source : Martin- Duverneuil et Hodez, 2016)	29
Figure 9 : Représentation schématique : (a) d'un kyste radulaire du maxillaire ; (b) aspect après marsupialisation et ouvertures vers le sinus et le méat inférieur (source : Schwenzer et Ehrenfeld, 2009)	30
Figure 10 : Photographie post-opératoire de la marsupialisation avec deux tubes de drainage, nasal et buccal (source : Seward, 1969)	31
Figure 11 : Mesure du taux de réduction des kératekystes après marsupialisation (source : Nakamura et coll., 2002)	36
Figure 12 : Utilisation d'un tissu musculo-muqueux de buccinateur pour fermer l'ouverture réalisée lors de la marsupialisation (source : Rahpeyma et Khajehahmadi, 2016)	37

Figure 13 : Répartition des lésions kystiques de la mâchoire retrouvées dans 69 articles traitées par marsupialisation ou décompression (source : Hou et Zhou, 2013)	39
Figure 14 : Cliché radiographique d'un kyste dentigère (source : Martin-Duverneuil, 2004)	41
Figure 15 : Les mesures à réaliser sur la radiographie panoramique avant marsupialisation. a et a' jonction émail-cément des dents adjacentes ; b et b', l'apex des racines des dents adjacentes ; c : point central de la couronne de la dent retenue ; d : angle d'inclinaison de la dent associée au kyste dentigère. (source : Yahara et coll., 2009).....	43
Figure 16 : Cliché radiographique d'une tumeur odontogène kératokystique (source : Martin-Duverneuil et Hodez, 2016).....	46
Figure 17 : Résultat de la biopsie d'un kératokyste odontogène avec coloration postive de bcl-2 avant marsupialisation (A et B) et négative après marsupialisation (C et D) (source : Pogrel et Jordan, 2004)	48
Figure 18 : Radiographie panoramique d'un améloblastome multikystique (source : Martin-Duverneuil et Hodez, 2016).....	51
Figure 19 : Coupe tomodensitométrique coronale d'un améloblastome desmoplastique au maxillaire (source : Martin-Duverneuil et Hodez, 2016).....	52
Figure 20 : Radiographie panoramique d'un améloblastome unikystique (source : Martin-Duverneuil et Auriol, 2012)	52
Figure 21 : Cliché radiographique d'un kyste radiculaire (source : Martin-Duverneuil, 2004)	55
Figure 22 : Radiographie panoramique préopératoire de la lésion s'étendant de 47 à 33 (source : Dr Esnault, 2014).....	68
Figure 23 : Coupe transversale de la mandibule, corticales linguales et vestibulaires absentes (source : Dr Esnault, 2014).....	69
Figure 24: Coupes coronales au niveau de 45 ; A : avant marsupialisation et B : 6 mois après marsupialisation (source : Dr Esnault, 2015)	70

Figure 25 : Radiographie panoramique six mois après énucléation kystique (source : Dr Esnault, 2015).....	71
Figure 26 : Coupes coronales mandibulaires au niveau de 47. A : avant marsupialisation; B : 6 mois après; C : 14 mois après ; D : 19 mois après ; E : 25 mois après ; F : 33 mois après (source : Dr Esnault, 2014 à 2017).....	72
Figure 27 : Radiographie panoramique 33 mois après marsupialisation ; persistance d'une lésion de la dent 33 à 44 (source : Dr Esnault, 2017)	73

TABLE DES TABLEAUX

Tableau I : Taux de réduction de 46 kystes de la mâchoire en fonction de paramètres (source : Jeong et coll., 2017)	35
Tableau II : Comparaison des techniques d'exérèse	62

INTRODUCTION

La prise en charge chirurgicale des kystes de la sphère orale présente quelquefois des difficultés liées à la localisation de la lésion, à la proximité avec les structures anatomiques ou à l'état général du patient, avec pour conséquence des complications per et post opératoires (hémorragie, lésion nerveuse, communication bucco-sinusienne...).

La réussite observée sur un cas clinique ayant bénéficié d'un traitement alliant techniques de décompression et énucléation, est à l'origine des recherches qui ont motivé la rédaction de cette thèse. Ces techniques semblent être une alternative ou un complément à l'exercice chirurgical de ces kystes.

La présente étude s'attachera à présenter ces thérapeutiques tombées en désuétude du fait de l'apparition des antibiotiques, en dévoilant leurs avantages et inconvénients. Elle amènera à produire l'analyse de leur efficacité en fonction de différents paramètres tels que le type histologique, la taille et la localisation de la lésion ainsi que le profil du patient. Nous tenterons également de mettre en place un arbre décisionnel sur le recours aux différentes techniques.

1. Exposé du contexte

1.1. Définition

Le terme « marsupialisation » vient du latin *marsupialis* et du grec *marsupion* qui signifie « poche ». Il fait référence à une technique chirurgicale pour les kystes odontogènes. Elle consiste à ouvrir une fenêtre osseuse et réaliser une résection partielle du sac kystique, vider son contenu et maintenir le kyste ouvert, comme une poche dans la cavité buccale. Les parties résiduelles du kyste sont suturées à la muqueuse buccale. Cette thérapeutique peut être aussi réalisée avec une ouverture dans le sinus maxillaire ou la fosse nasale pour les kystes maxillaires (1). La cavité kystique est transformée en une cavité accessoire de la cavité buccale et la diminution de la pression à l'intérieur du kyste crée un remodelage osseux. En maintenant ouvert, cela garantit un drainage permanent du contenu favorisant ainsi la régression du kyste et la régénération osseuse.

La marsupialisation est à différencier de la décompression kystique. Ce sont des techniques différentes: la marsupialisation décrite par Partsch consiste à réaliser une large fenêtre maintenue ouverte en suturant la muqueuse kystique à la muqueuse buccale. La décompression décrite par Thomas, se base sur la technique de marsupialisation de Partsch mais il propose un drainage par une fenêtre plus petite souvent maintenue ouverte à l'aide de dispositifs (tube, stent) (2). L'objectif de ces deux traitements est le même, maintenir le kyste ouvert dans la cavité buccale pour diminuer la pression intrakystique.

Dans la littérature, cette différenciation n'est pas toujours faite. Le terme de décompression est parfois utilisé pour définir l'ensemble des moyens pris pour réduire la pression à l'intérieur du kyste. Dans ce cas, la marsupialisation est alors considérée comme un moyen de décompression des kystes (3).

1.2. Historique

Depuis quatre cents ans, de nombreuses recherches ont été réalisées sur les différentes pathologies de la région maxillo-faciale. En effet, les kystes au niveau du maxillaire et de la mandibule sont plus fréquents que dans le reste du corps humain. L'épithélium odontogène et l'organe dentaire sont à l'origine de l'apparition de différents kystes odontogènes. Les lésions kystiques ainsi que les meilleurs traitements associés ont été évalués durant ces années notamment leur taux de récurrence que nous étudierons par la suite (4).

La première publication concernant la marsupialisation date de 1892 en Pologne, où Carl Franz Maria Partsch (Figure 1) évoque le concept de kystotomie dans un article publié en Allemagne dans lequel il transforma un kyste en poche en suturant la muqueuse kystique à celle de la cavité orale (5). La kystotomie est aussi connue aujourd'hui sous le nom de Partsch 1 ou marsupialisation. Il publia également en 1910 le concept de kystectomie, ou Partsch 2 consistant à réaliser une première marsupialisation, puis lorsque la cavité kystique est réduite, une procédure d'énucléation est effectuée (6).



Figure 1 : Carl Franz Maria Partsch (1855-1932) (source : Castro-Núñez, 2016)

A l'époque de Partsch, les antibiotiques n'étaient pas développés. En effet, la pénicilline a été découverte en 1929 par Alexander Fleming (7). Dowsett en 1932, précise que l'énucléation engendrait souvent des infections postopératoires et un échec du traitement (8). La marsupialisation engendrait donc moins d'infection postopératoire que l'énucléation kystique et était donc considérée comme le traitement de choix.

Suite au concept de Partsch, Thomas reprend cette technique et décrit en 1947 la décompression. Il suggère que la pression intrakystique peut également être réduite en réalisant une ouverture dans le kyste de petite taille et maintenue ouverte dans la cavité buccale (9). Ces deux procédures ont pour objectif de diminuer la taille du kyste et de permettre une croissance osseuse à la périphérie (2).

Avec l'arrivée des antibiotiques, l'énucléation kystique est préférée à la marsupialisation et la décompression, les résultats sont plus rapides et ces dernières sont alors considérées comme des techniques dépassées (4).

Egalement, dans les années 1950, des recherches sont réalisées sur les kystes maxillo-faciaux, et on découvre que certains kystes ont un comportement agressif avec un risque de transformation maligne : les kératekystes odontogènes. La marsupialisation est alors considérée comme imprévisible, car la lésion est laissée en place et elle est donc peu utilisée (4).

La marsupialisation et la décompression sont réintroduites en 1991, par Brondum et Jensen qui la réalisent sur 12 patients présentant un kyste de grande étendue sans aucune récurrence sur une période de 7 à 17ans (10).

Marker réalise en 1996 une décompression à l'aide de drains en polyéthylène sur 23 kératekystes et observe une nouvelle formation osseuse, un épaissement de la paroi du kyste. Le traitement permet de conserver les structures osseuses et anatomiques et une modification histologique du kératekyste est observée après décompression (11).

Malgré les résultats optimistes de nombreuses études, la marsupialisation et la décompression sont encore réservées aux livres d'histoire. C'est au début des années 2000 que des chirurgiens comme Pogrel s'intéressent de nouveau à ces chirurgies conservatrices (3).

1.3. Les différentes techniques d'exérèse des kystes de grande étendue.

Les techniques d'exérèses des kystes peuvent être chirurgicales ou non. Les techniques non chirurgicales sont réservées aux kystes inflammatoires de petite taille. La résection apicale et le curetage sont des techniques chirurgicales pour des petites lésions.

Pour les lésions de grande étendue, les traitements chirurgicaux utilisés sont:

- la marsupialisation
- la décompression
- l'énucléation
- la résection

Ils sont plus ou moins conservateurs des structures anatomiques avoisinantes. La décompression et la marsupialisation sont les techniques les plus conservatrices. L'énucléation est plus ou moins conservatrice en fonction de la taille du kyste et des structures anatomiques atteintes. La résection est une chirurgie radicale non conservatrice.

1.3.1. L'énucléation

1.3.1.1. La simple énucléation

- Indications

L'énucléation est une méthode chirurgicale indiquée pour les kystes de petite étendue, c'est-à-dire de taille inférieure à deux centimètres de diamètre et entourés de parois osseuses.

- Protocole opératoire

L'incision se fait à distance de l'ostéotomie. Elle se fait perpendiculairement et au contact de la paroi osseuse. L'accès peut être vestibulaire, lingual ou palatin.

La trépanation osseuse est ensuite réalisée à l'aide d'une fraise à os et ne doit pas

lésion de la paroi kystique. Elle doit être de taille suffisante pour pouvoir accéder à la lésion et permettre d'utiliser des curettes plates type curettes de Lucas.

L'exérèse de la lésion doit être réalisée en décollant les parois kystiques plus ou moins adhérentes aux parois osseuses, laissant apparaître un os sain. Elle s'effectue avec prudence pour éviter l'effraction des tissus mous avoisinants, de la muqueuse sinusienne ou celle des fosses nasales et aussi pour éviter d'atteindre les nerfs alvéolaires inférieurs et linguaux ou les racines des dents adjacentes.

Une fois la lésion entièrement décollée, elle est saisie à l'aide d'une pince en veillant à ne pas l'endommager. La cavité est irriguée à l'aide de sérum physiologique. Enfin des sutures des tissus mous sont réalisées. La totalité de la pièce d'exérèse est envoyée en analyse anatomopathologique.

Un saignement se produit dans la cavité kystique vide permettant l'installation d'un caillot sanguin. L'organisation du caillot initie la régénération fibreuse puis osseuse de la cavité qui se fait sous surveillance radiographique.

- Avantages

L'énucléation permet l'exérèse totale du sac kystique et de préserver les dents et le maximum de tissu osseux. Le temps opératoire est court et les berges muqueuses sont suturées en fin d'intervention. La cicatrisation primaire se termine en 8 à 10 jours. La gestion des suites opératoires est courte et le risque de récurrence est faible. Le contrôle histologique porte sur l'ensemble de la pièce opératoire (12).

- Limites

L'énucléation est le traitement de choix pour les kystes de faible étendue. Mais, pour les kystes de grandes étendues, les risques de récurrence et d'échec sont plus importants. De plus, elle impose un délabrement important avec risque de lésion des structures anatomiques environnantes. Elle peut causer également la perte d'éléments dentaires ou une fracture mandibulaire liée à l'énucléation si la perte osseuse est très importante.

1.3.1.2. Les procédures adjuvantes

L'énucléation peut être complétée par des procédures adjuvantes comme la cryothérapie utilisant l'azote liquide, la solution de Carnoy ou l'ostéotomie périphérique. Ces procédures ont pour but de réduire le taux de récurrence en diminuant les cellules épithéliales ou les kystes satellites présents dans l'os périphérique qui peuvent être à l'origine des récurrences (13).

- La cryothérapie

La cryothérapie permet une nécrose cellulaire aux marges de la lésion et de laisser une paroi osseuse périphérique inorganique. Une pulvérisation d'azote liquide d'une température de -20°C est réalisée pendant une minute suivie d'une période d'attente de cinq minutes pour permettre à l'os de décongeler puis une nouvelle pulvérisation d'une minute (14). La cryothérapie permet de dévitaliser le tissu organique sur une épaisseur de 1 à 2 millimètres au-delà des parois visibles de la lésion (15).

L'avantage de cette technique est la préservation de la vitalité des dents ainsi que la préservation de l'intégrité de la membrane sinusale par le gel (13). Quand la pulvérisation d'azote liquide affecte le nerf alvéolaire inférieur, le patient peut perdre partiellement ou totalement la sensibilité de la mandibule, mais cela est réversible au bout de trois mois (16).

Les inconvénients sont le manque de précision de la pulvérisation, le risque de léser les tissus environnants par traumatisme thermique et le risque de fracture du bord inférieur de la mandibule (13).

- La solution de Carnoy

La solution de Carnoy est un agent chimique composé d'alcool, d'acide acétique et de chlorure ferrique. Elle est appliquée sur la paroi osseuse après énucléation pendant une à deux minutes puis nettoyée à l'aide de sérum physiologique stérile. Cette technique permet une application plus précise que la cryothérapie et facile d'utilisation pour tous types de kystes notamment les kystes situés près du bord inférieur de la mandibule où la cryothérapie risque de provoquer

une fracture. Mais la solution de Carnoy présente une neurotoxicité irréversible pour le nerf alvéolaire inférieur ou le nerf lingual ainsi qu'une toxicité pour les tissus adjacents (les tissus mous, la peau et les germes dentaires). La greffe osseuse n'est pas possible directement après application de la solution de Carnoy contrairement à la cryothérapie en raison de dommages irréversibles sur le tissu osseux. Par ailleurs, on peut trouver des difficultés à se procurer cet agent chimique puisqu'il doit être préparé peu de temps avant l'intervention (13) (17).

- L'ostéotomie périphérique

L'énucléation peut être suivie d'une ostéotomie périphérique à l'aide d'une large fraise ou d'un ostéotome pour enlever une épaisseur de 1,5 à 2 millimètres de tissu osseux au contact du kyste. Cette technique est peu précise et présente un risque de contamination des couches osseuses plus profondes ou du tissu mou adjacent, par des restes épithéliaux ou des kystes satellites.

1.3.2. La résection osseuse

La résection permet d'enlever la lésion kystique au-delà des limites atteintes afin d'avoir une marge osseuse et muqueuse saine. La résection au niveau de la mandibule peut être partielle ou segmentaire : c'est-à-dire en préservant le bord inférieur et le bord postérieur de la mandibule. La résection peut être également interruptrice. A la mandibule, la résection se fait par un abord cutané pour avoir un contrôle visuel. Pour les petites lésions de la région symphysaire et au maxillaire, elle se fait par abord muqueux (18).

La décision de résection se fait en fonction de la localisation, de la taille, de la nature histologique de la tumeur, du nombre de récurrences, d'une rupture de la corticale.

Au niveau de la mandibule, la reconstitution est réalisée par un greffon (souvent d'origine iliaque) fixé à l'aide d'attelle métallique ou de plaques vissées.

Au niveau du maxillaire, une prothèse adjointe ou une plaque d'obturation de la communication buccosinusienne peuvent être utilisées dans un premier temps, puis le maxillaire est reconstruit à l'aide de greffon ou de lambeau lors de la guérison.

2. Procédures chirurgicales et ses modifications

2.1. Marsupialisation

2.1.1. Méthode de PARTSCH

- Désinfection du champs opératoire
- Anesthésie

Elle peut être locale ou loco-régionale.

- Incision

L'incision est réalisée au niveau de la muqueuse buccale perpendiculairement à la lésion. Elle se fait au niveau de la muqueuse et du périoste dans la plus grande circonférence du kyste.

- Décollement

Le lambeau muco-périosté est décollé. Il s'effectue à l'aide d'un décolleur mousse ou d'une rugine jusqu'au contact osseux. Au niveau des zones de déhiscences osseuses, il faut essayer d'éviter l'effraction de la poche kystique.

- Ostéotomie

L'os vestibulaire recouvrant le kyste est réséqué au niveau de la déhiscence osseuse s'il y en a une. L'os aminci est enlevé à l'aide d'une pince gouge puis l'ouverture est progressivement agrandie afin d'être la plus large possible. Elle doit correspondre théoriquement à la ligne de plus grand contour de la lésion kystique. Puis les bords osseux sont arrondis.

- Résection de la membrane kystique

En suivant les traits de l'ostéotomie, la membrane kystique est découpée à l'aide de ciseaux pointus.

La pièce est envoyée à l'analyse anatomopathologique.

- Sutures

La membrane kystique incisée est suturée bord à bord à la muqueuse buccale pour empêcher la fermeture de la cavité (Figure 2).

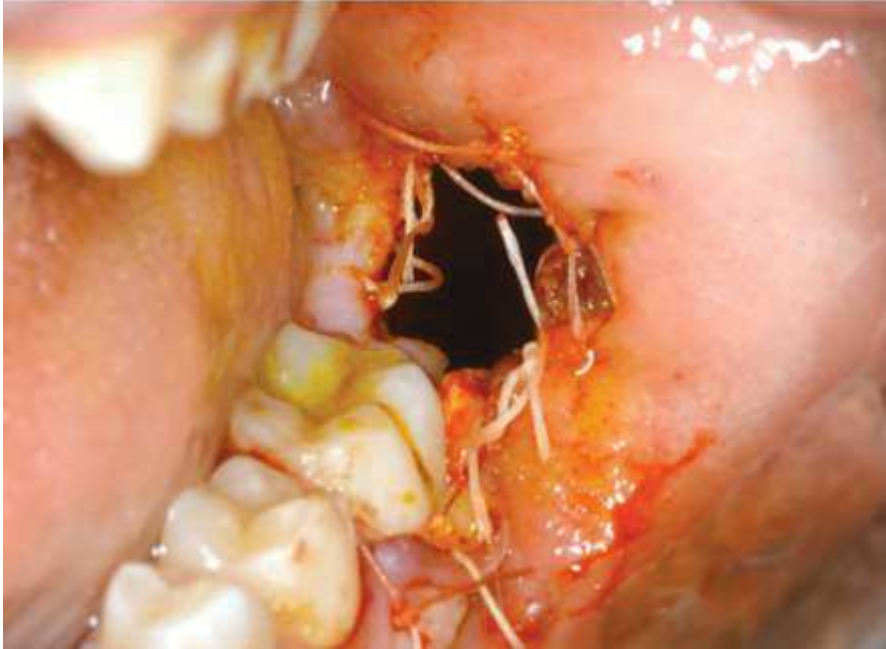
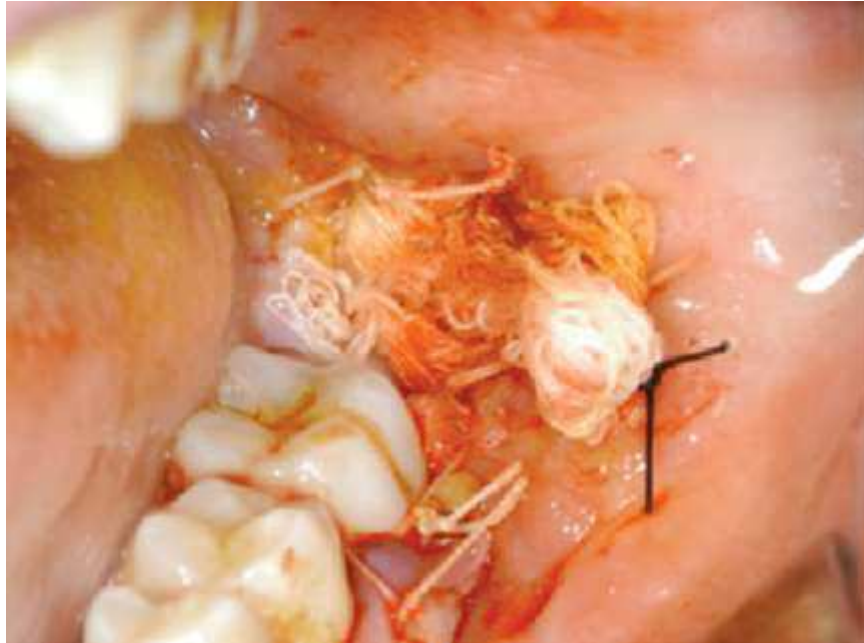


Figure 2 : Suture de la muqueuse buccale et de la membrane kystique (source : Borgonovo et coll., 2011)

2.1.2. Compresse

L'utilisation de compresses imbibées d'iodoforme est utilisée après marsupialisation pour maintenir la cavité ouverte et éviter l'accumulation de débris alimentaires et de bactéries (Figure 3). Il est nécessaire de les changer toutes les semaines pour éviter les infections et les odeurs désagréables. Elles permettent ainsi de fournir les conditions idéales pour qu'une surface muqueuse apparaisse dans la cavité kystique. Un traitement d'obturation peut alors être envisagé à l'aide d'obturateur (19)(20).



*Figure 3 : Compresse insérée dans la cavité marsupialisée pour maintenir ouvert
(source : Borgonovo et coll., 2011)*

2.1.3. L'obturateur

Il est constitué en résine acrylique (Figure 4) ou en polyméthacrylate de méthyle (PMMA) (Figure 5), et comprend une partie rétentive et une partie obturatrice. Cet obturateur est alors adapté à l'ouverture de la fenêtre kystique et le patient peut facilement le retirer pour irriguer la cavité. Il permet d'éviter l'accumulation d'aliment dans la cavité et de maintenir l'ouverture réalisée lors de la marsupialisation. L'obturateur doit être retouché et réadapté à la cavité au court du traitement (21).

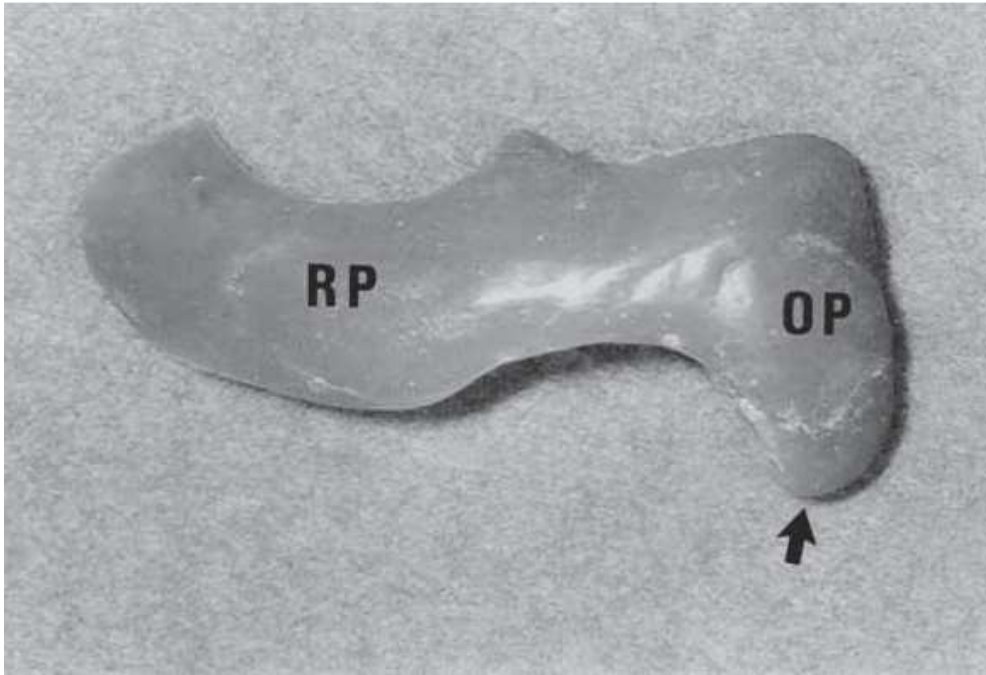


Figure 4 : Obturateur en résine acrylique avec une partie rétentive (RP) et une partie obturatrice (OP) (source : Nakamura et coll., 2002)

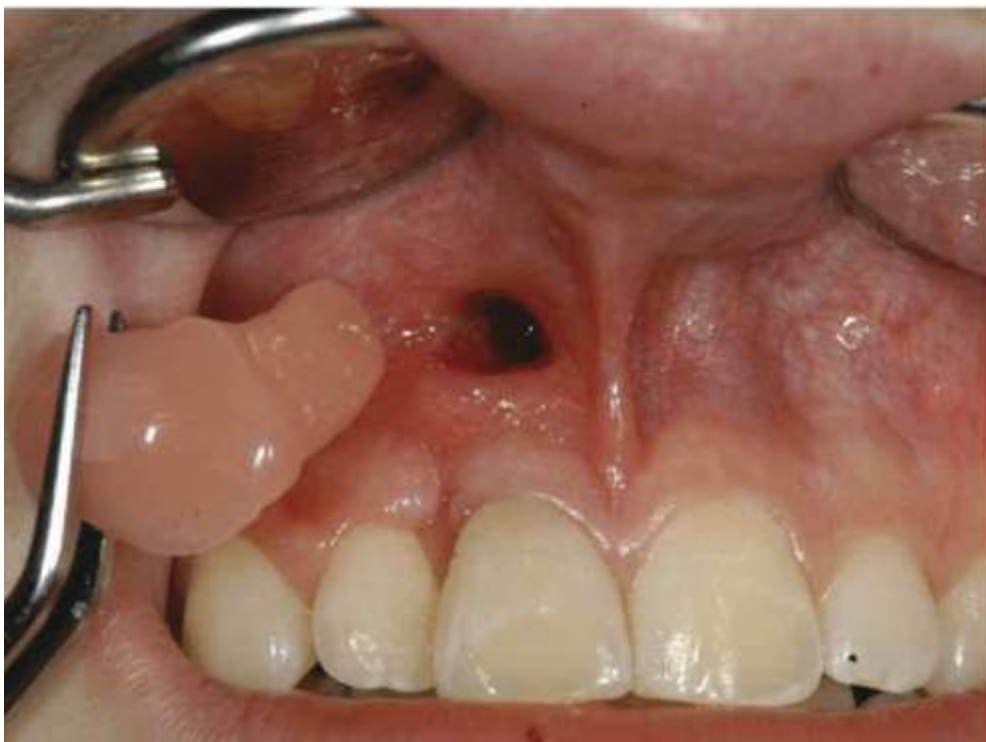

Figure 5 : Obturateur en PMMA placé dans la cavité marsupialisée pendant 14 semaines (source : Lux et coll., 2010)

2.2. La décompression

C'est une variante de la technique de Partsch, proposée par Thomas en 1941. L'objectif est alors d'ouvrir la cavité kystique pour diminuer la pression mais en réalisant une ouverture plus petite, maintenue ouverte par un dispositif. A l'époque, Thomas utilise un tube métallique. Ce tube en étain peut être attaché aux dents et introduit dans le kyste au niveau de l'ouverture ou de l'alvéole de la dent extraite. Le tube est retiré puis remplacé après nettoyage de la cavité tous les deux ou trois jours (9).

Freedland, en 1970, utilise un tube en polyéthylène ou en polyvinyle (22). Ces tubes présentent l'inconvénient de ne pas être radio-opaque. Dans les cas où le tube est avalé, ou délogé de sa position, il ne pourra pas être facilement localisé par un examen radiographique (23).

Il n'existe pas de dispositif adapté à la cavité buccale. Ainsi les chirurgiens fabriquent des dispositifs pour maintenir ouvert et irriguer la cavité kystique. Ils fabriquent à partir de tube d'administration intra-veineuse, de canule nasale ou l'extrémité conique des cathéters urétraux, des dispositifs convertis pour la cavité buccale (Figure 6). Des extensions en résine pénétrantes dans la cavité kystique fixées à des prothèses dentaires sont également utilisées ainsi que des tubes de seringue hyperdermique découpée (Figure 7).

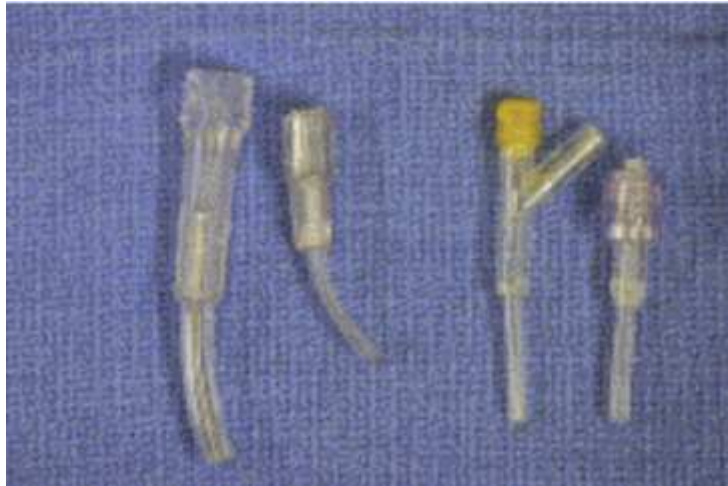

Figure 6 : Exemple de cathéter fabriqué à partir de tube d'administration intraveineuse (à droite) et de canule nasale (à gauche) (source : Tolstunov, 2008)

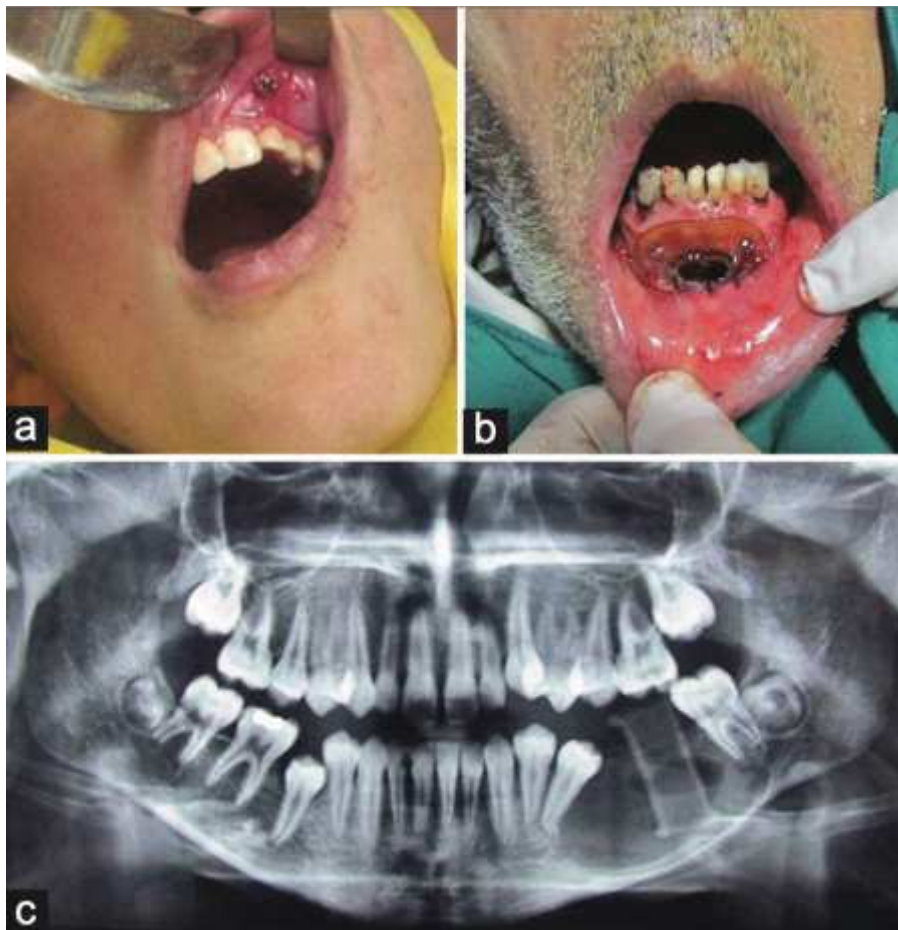


Figure 7 : Exemples de dispositifs: (a) dispositif de perfusion; (b) prothèse résine pénétrant dans la cavité kystique fixée par des vis; (c) seringue hypodermique coupée (source : Rahpeyma et Khajehahmadi, 2016)

Le stent doit répondre à différentes exigences :

- Il doit posséder une forme qui l'empêche de sortir dans la cavité buccale, mais également de rentrer dans la cavité kystique.
- Il doit être petit et ne pas gêner lors de la mastication.
- Il peut être fixé à l'aide de sutures aux tissus mous environnants.
- Il doit faciliter le nettoyage biquotidien par le patient.
- Il doit être facile à nettoyer (éviter les surfaces poreuses ou entraînant la rétention d'aliment).

Un prototype a été proposé par un auteur pour répondre à ce cahier des charges et traiter les kystes odontogéniques : il serait composé en deux parties. La partie buccale en forme de cratère court avec dans sa partie inférieure des trous d'un millimètre de diamètre permettant de suturer le dispositif aux tissus mous environnants et d'éviter son enfoncement. Une partie dans le kyste décompressée de forme cylindrique et de longueur adapté au kyste. La partie supérieure du cylindre doit être de même diamètre que la partie haute du cratère de la première partie pour éviter l'expulsion du dispositif (24).

L'inconvénient est qu'en cas de rupture ou détachement du dispositif (vers l'intérieur ou vers l'extérieur du kyste), il est nécessaire de le remplacer rapidement. De même, des rendez-vous doivent être programmés avec le patient pour réduire et réajuster l'extension dans la cavité kystique (25).

Un traitement supplémentaire est souvent nécessaire pour éliminer la lésion résiduelle pour les améloblastomes et les kératekystes (26).

2.3. Marsupialisation vers le sinus ou les fosses nasales

Cette technique a été décrite en premier par un auteur britannique Snawdon dans les années 1950. Elle concerne les grands kystes du maxillaire, qui sont en contact avec le sinus maxillaire ou la cavité nasale ou les deux. C'est une marsupialisation puisqu'il réalise une grande ouverture du kyste dans le sinus ou dans la cavité nasale.

2.3.1. Avantages

En fin d'opération, il n'y a pas de communication entre la cavité buccale et le kyste, l'ouverture buccale pour accéder au kyste est refermée (27).

2.3.2. Inconvénients

Un nettoyage très fréquent de la cavité kystique est nécessaire. De plus, des sécrétions et des aliments peuvent s'accumuler entre les temps de nettoyage. La tonalité vocale peut éventuellement être changée (27).

2.3.3. Protocole opératoire

L'incision de la muqueuse buccale se fait à distance des limites de la lésion sur une structure osseuse. Une fois le lambeau décollé, le périoste est enlevé avec grande prudence, afin d'éviter de perforer le kyste. La cloison entre la cavité kystique et le sinus peut être très mince et parfois même être en contact avec la muqueuse respiratoire créant une forte adhérence. Il faut également faire attention à ne pas endommager le nerf infra orbitaire.

Le drainage naturel du sinus maxillaire se fait dans la cavité nasale par l'ostium, qui est un orifice naturel. Dans le cas d'une marsupialisation vers le sinus uniquement, le drainage par cet orifice est insuffisant du fait de sa petite taille et de sa position. Snawdon réalise donc une ouverture dans la paroi nasale. L'ouverture peut se faire au niveau du méat inférieur du nez, dans la paroi nasale extérieure, ou bien dans le plancher du nez. Elle permet d'augmenter l'efficacité du drainage mais également de diminuer les risques de fermeture du kyste. Ainsi le drainage du kyste marsupialisé se fera par l'ostium naturel et l'ouverture intranasale (Figure 8).

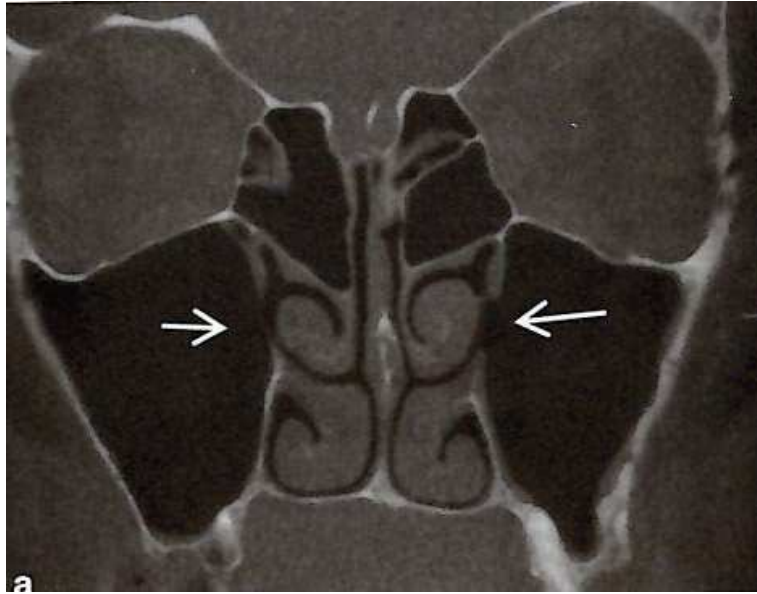


Figure 8 : Coupe coronale : ostium permettant le drainage des sinus maxillaires aux cavités nasales (flèches) (source : Martin- Duverneuil et Hodez, 2016)

La lésion kystique ouverte vers la cavité nasale est lavée et irriguée. Ensuite, la paroi osseuse entre le kyste et le sinus est enlevée : l'ouverture doit être la plus grande possible pour éviter sa fermeture naturelle (Figure 9).

Le sort de la muqueuse du kyste et du sinus maxillaire est très discuté dans la littérature. La muqueuse du sinus maxillaire est recouverte d'un épithélium ciliaire sécrétant du mucus. L'activité de ces cils est nécessaire pour déplacer le mucus et les débris vers l'ostium naturel. La cavité buccale et les kystes odontogènes sont recouverts d'un épithélium squameux stratifié. En ouvrant le kyste dans le sinus, l'épithélium du kyste couvre alors la partie inférieure de la cavité. L'absence de cils engendre une accumulation des sécrétions et des cellules épithéliales desquamées dans la partie inférieure de la cavité.

Il est donc nécessaire de laisser une partie de la muqueuse sinusienne et de réaliser une ouverture dans la cavité nasale.

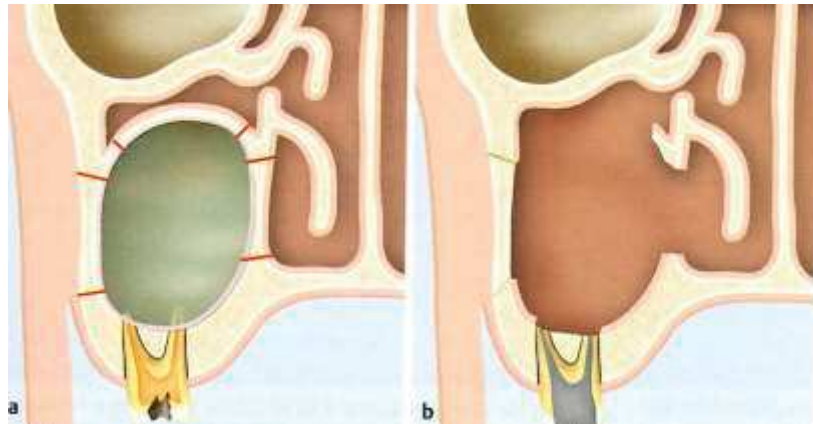


Figure 9 : Représentation schématique : (a) d'un kyste radiculaire du maxillaire ; (b) aspect après marsupialisation et ouvertures vers le sinus et le méat inférieur (source : Schwenzler et Ehrenfeld, 2009)

Avant la fermeture de la partie buccale, Snawdon insère dans la cavité kystique une compresse légèrement imbibée d'une solution aqueuse de proflavine. Une extrémité de cette compresse ressort au niveau de l'ouverture intra nasale et elle est retirée avant que le patient ne se réveille de l'opération. Puis pendant la période de convalescence, une pulvérisation nasale de solution d'argyrol à 1% est réalisée deux à trois fois par jour.

La compresse a un intérêt hémostatique après l'intervention mais présente des inconvénients : il peut en rester une partie lors de l'élimination et il y a un risque de contamination.

Un tube de drainage en plastique est préféré et sera retiré par l'ouverture nasale 24 heures après l'intervention. Un deuxième tube peut être placé dans le vestibule pour améliorer le drainage (27) (Figure 10).

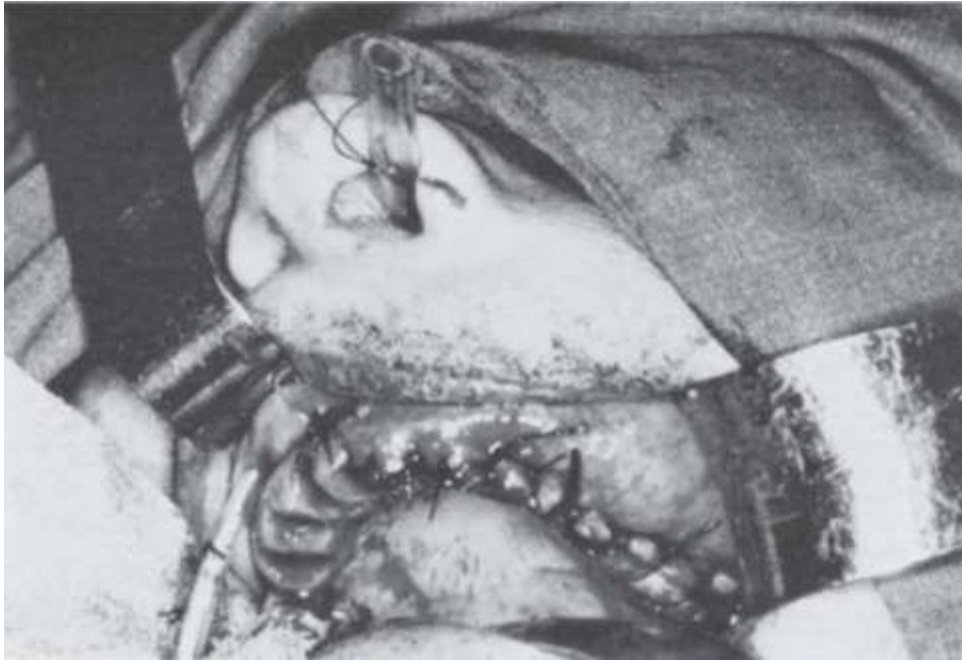

Figure 10 : Photographie post-opératoire de la marsupialisation avec deux tubes de drainage, nasal et buccal (source : Seward, 1969)

2.4. Le suivi

2.4.1. Objectif

La cavité kystique doit rester ouverte dans la cavité buccale ou le sinus et la cavité nasale durant le traitement de marsupialisation ou de décompression. Ainsi, il faut surveiller régulièrement que la cavité soit ouverte pour assurer la guérison.

Le suivi doit être clinique et radiologique :

- A court terme, il permet de vérifier le maintien de l'ouverture ou du dispositif laissé en place et de surveiller l'absence de signes infectieux.
- A moyen terme, on va pouvoir évaluer l'évolution de la lésion : la diminution du volume kystique, la régénération osseuse et la mise en place de dents sur arcade dans le cas des kystes dentigères.
- A long terme, il permet de vérifier l'absence de récurrence.

2.4.2. Suivi clinique

Pour gérer le risque infectieux, des antibiotiques sont prescrits après l'intervention. Ils sont adaptés au patient, en général, on prescrit de l'amoxicilline pendant 8 jours.

Il est nécessaire également de surveiller que le patient respecte les règles d'hygiène et il faut l'éduquer à reconnaître les signes infectieux pour qu'il puisse venir consulter en urgence.

Le suivi clinique dépend du dispositif utilisé :

L'utilisation de compresses imbibées d'iodoforme nécessite de renouveler la compresse toutes les semaines pendant 3 à 6 semaines et de réaliser un rinçage à l'aide d'une seringue de solution désinfectante de chlorexidine à 0,2%.

L'obturateur doit être nettoyé après chaque repas et il faut désinfecter la cavité à l'aide de chlorexidine à 0,2%. Il nécessite un contrôle régulier pour réaliser des retouches ou le remplacer en fonction de la réduction de la cavité et de son adaptabilité.

L'utilisation de drain nécessite un rinçage 1 à 2 fois par jour avec une solution désinfectante (chlorexidine 0,2%). Il est nécessaire également de raccourcir le dispositif en fonction de la réduction.

La périodicité du suivi dépend du praticien et de la lésion. En général, le contrôle clinique postopératoire est réalisé toutes les deux semaines pendant les deux premiers mois, puis une fois par mois pendant un an. Enfin, quand le praticien l'indique, un contrôle est réalisé tous les trois mois (28).

La durée du suivi dépend des résultats obtenus : de la disparition du kyste, la régénération osseuse et de l'éruption des dents. Une étude a analysé le temps de décompression en fonction de la localisation de la lésion. Elle observe des intervalles de temps pouvant aller jusqu'à 33 mois au maxillaire et 22 mois à la mandibule avec une réduction de 100%. De même, elle observe que le temps de décompression était

plus court chez les patients de moins de 18 ans que chez les adultes. Cela est lié à la forte capacité de régénération osseuse des jeunes patients (2).

Pour les kératokystes un suivi plus important est nécessaire en raison du taux de récurrence plus élevé. Une étude a suggéré que le temps de décompression devrait être de 12 mois et la réduction de 50% à 60% avant de réaliser une énucléation (11). Il est recommandé de réaliser une chirurgie secondaire après la décompression pour réduire les risques de récurrences (2). Des contrôles sont à réaliser sur plusieurs années.

2.4.3. Suivi radiographique

L'examen radiologique permet d'évaluer la diminution du défaut osseux dans le temps après la chirurgie. La régénération se fait de manière centripète. La radiopacité augmente progressivement en périphérie. Il permet également d'évaluer la distance avec les structures voisines et de définir la possibilité d'une énucléation secondaire.

La régularité du suivi radiographique est en général tous les trois mois pendant six mois puis tous les six mois.

2.4.3.1. Radiographie panoramique

De nombreuses études utilisent la radiographie panoramique pour évaluer l'état de guérison. Elle présente les avantages d'avoir d'un faible taux d'exposition et un faible coût. Mais l'inconvénient majeur est l'absence d'information sur le volume et donc l'impossibilité d'évaluer objectivement le degré de guérison osseuse dans les trois dimensions. De plus, elle ne donne pas d'information précise sur la distance entre la lésion et les structures vitales. La radiographie panoramique présente également des distorsions inconstantes ainsi qu'un taux de grossissement qui est fonction de l'appareil radiographique : des corrections sont nécessaires pour pouvoir comparer les différentes radiographies prises dans le temps.

2.4.3.2. La tomodontométrie

Une tomodontométrie évalue plus précisément la réduction. Elle permet d'analyser la lésion dans les trois dimensions ainsi que la proximité avec les structures vitales. Mais cette radiographie est plus coûteuse qu'une radiographie panoramique et présente un taux d'irradiation élevé. Pour évaluer le taux de réduction, une première radiographie est réalisée avant ou juste après marsupialisation ou décompression et une deuxième radiographie est réalisée trois à six mois après.

Une étude a montré qu'il y avait une différence statistiquement significative du taux de réduction en fonction du volume initial de la lésion. Le groupe de patients avec de grandes lésions (c'est-à-dire supérieures à 10 millilitres) subissant une décompression pendant six mois possède un taux de réduction plus élevé que les lésions plus petites (inférieures à 10 millilitres). Mais il n'y a pas de différence statistiquement significative dans le taux de réduction selon :

- le sexe
- l'âge du patient
- localisation maxillaire ou mandibulaire
- l'atteinte de la corticale
- l'aspect uniloculaire ou multiloculaire
- la dent extraite lors de l'intervention
- le type de lésion (kératokyste odontogène, kyste dentigère, kyste radiculaire, améloblastome unikystique, kyste du canal naso-palatin ou kyste maxillaire postopératoire) (Tableau I) (29).

Tableau I : Taux de réduction de 46 kystes de la mâchoire en fonction de paramètres (source : Jeong et coll., 2017)

Variables	RR		Mann-Whitney U test/ χ^2	P		
	Mean	SD				
Decompression >6 months (n = 32)	Sex	Male (22)	57.9	20.9	72	.819
		Female (7)	56.2	24.9		
	Age (yrs)	≤30 (13)	61.2	22.4	88.5	.511
		>31 (16)	54.4	21.0		
	Initial cystic volume (mL)	<10 (19)	51.1	21.5	43	.002*
		≥10 (10)	69.6	16.2		
	Location	Maxilla (10)	64.8	20.7	60	.113
		Mandible (19)	53.6	21.4		
	Expansion of cortical layer	Mild (13)	53.6	23.3	83	.369
		Severe (16)	60.6	20.1		
	Radiographic finding	Unilocular (14)	52.8	23.2	73	.169
		Multilocular (15)	61.8	16.6		
	Tooth extraction	Extraction (9)	52.0	18.0	38	.702
		No extraction (10)	55.1	25.0		
Pathologic diagnosis	KCOT (10)	54.7	26.0	2.205	.698	
	DC (8)	58.8	20.9			
	RC (4)	66.8	9.8			
	UA (3)	63.9	25.9			
	NPC (4)	58.2	21.4			
	POMC (0)	-	-			
	Total	57.5	21.5			
Decompression >6 months Decompression ≤6 months (n = 21)	Sex	Male (11)	58.8	11.3	32	.961
		Female (6)	58.8	20.5		
	Age (yrs)	≤30 (6)	65.0	14.4	23	.350
		>31 (11)	55.4	14.0		
	Initial cystic volume (mL)	<10 (15)	59.9	12.5	13	.824
		≥10 (2)	50.7	31.9		
	Location	Maxilla (5)	51.9	16.0	19	.279
		Mandible (12)	61.6	13.5		
	Expansion of cortical layer	Mild (6)	51.4	10.8	15	.078
		Severe (11)	62.8	15.1		
	Radiographic finding	Unilocular (9)	57.3	10.4	31	.673
		Multilocular (8)	60.5	18.7		
	Tooth extraction	Extraction (7)	62.9	15.1	17	.606
		No extraction (5)	59.9	12.4		
Pathologic diagnosis	KCOT (7)	59.9	14.7	0.884	.927	
	DC (3)	52.3	17.5			
	RC (3)	53.9	6.7			
	UA (2)	59.7	19.1			
	NPC (0)	-	-			
	POMC (2)	49.5	30.2			
Decompression ≤6 months	Total	58.8	14.5			

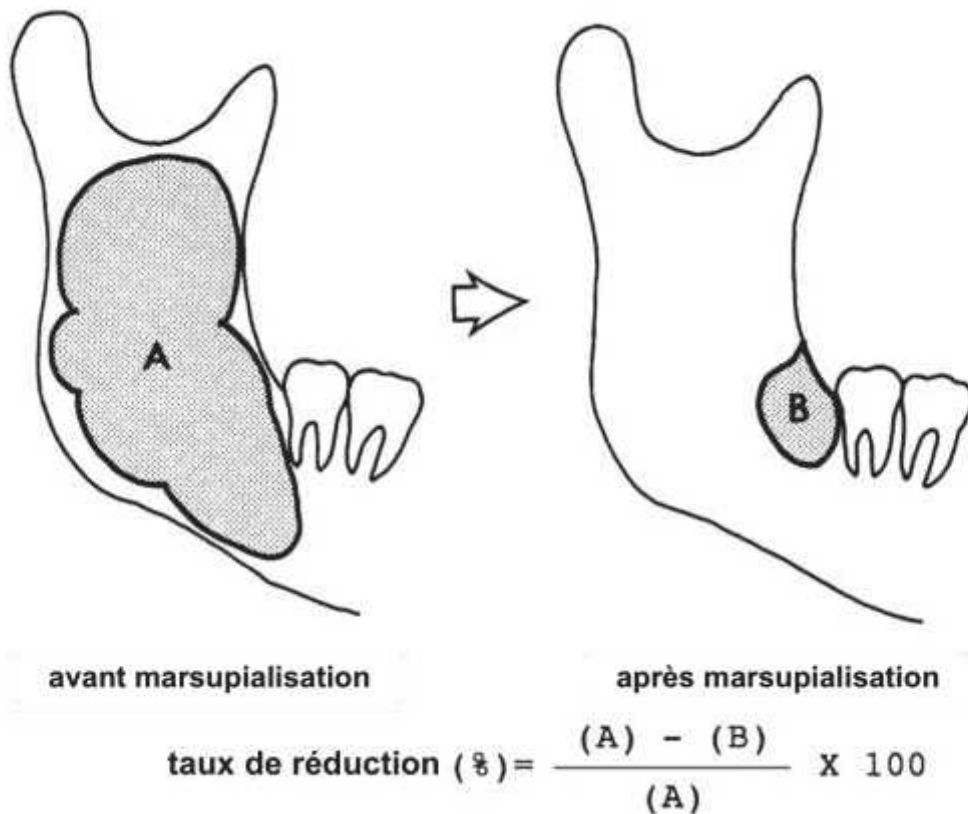
RR, reduction rate; SD, standard deviation; KCOT, keratocystic odontogenic tumor; DC, dentigerous cyst; RC, radicular cyst; UA, unicystic ameloblastoma; NPC, nasopalatine duct cyst; POMC, postoperative maxillary cyst (extraction was confined to mandibular cases).

*Statistically significant in the mean RR ($P < .05$).

2.4.3.3. Mesure du taux de réduction

La diminution de la taille de la lésion est calculée dans de nombreuses études afin d'évaluer les effets de la marsupialisation et la décompression. Le taux de réduction est mesuré en réalisant la différence entre le volume du kyste avant marsupialisation et celui après marsupialisation sur le volume avant marsupialisation (Figure 11).

Les effets de la marsupialisation sur le taux de réduction sont classés en extrêmement efficace pour un taux de réduction supérieur à 80%, modérément efficace pour un taux de réduction entre 50 et 80% et faiblement efficace pour un taux de réduction inférieur à 50% (21).



*Figure 11 : Mesure du taux de réduction des k ratokystes apr s marsupialisation
(source : Nakamura et coll., 2002)*

2.4.4. Succ s du traitement

Pogrel d clare que la marsupialisation et la d compression peuvent  tre utilis es comme traitement d finitif pour les l sions k ratokystiques dans de nombreux cas (3)(16). Mais de nombreux auteurs pr conisent de combiner le traitement de marsupialisation ou de d compression avec une  nucl ation, un curetage, l'extraction des dents, une ost otomie p riph rique, une solution de Carnoy ou une cryoth rapie (28).

En cas de résolution complète de la lésion, il faudra fermer définitivement l'ouverture buccale réalisée lors du traitement de marsupialisation ou de décompression. L'avantage de la décompression sur la marsupialisation est que cette technique épargne plus de tissu, ainsi lors de la guérison, la fermeture est alors facilitée. De même, la reconstruction prothétique est plus simple et plus rapide (2). En fin de marsupialisation, les tissus mous vont être suturés sous tension ou nécessiteront l'apport de tissus mous (Figure 12). Ainsi, la création d'une ouverture du kyste au niveau du palais est déconseillée, car la fermeture au moment de l'énucléation est impossible.

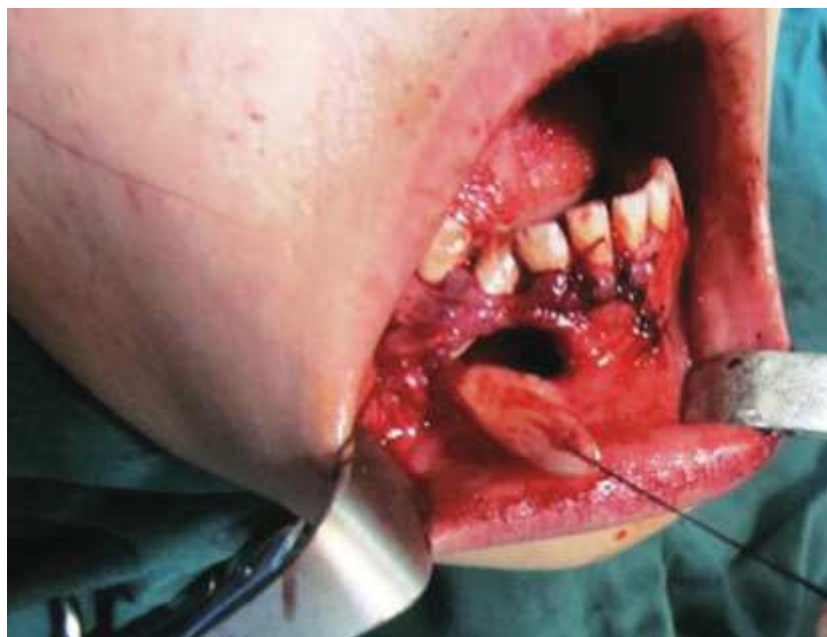

Figure 12 : Utilisation d'un tissu musculo-muqueux de buccinateur pour fermer l'ouverture réalisée lors de la marsupialisation (source : Rahpeyma et Khajehahmadi, 2016)

2.4.5. Enucléation secondaire

De bons résultats ont été observés lorsque la marsupialisation ou la décompression ont été utilisées seules pour les kystes dentigères et les kystes radiculaires. Une deuxième intervention est souvent nécessaire pour les kératekystes et les améloblastomes pour éliminer la lésion résiduelle (26).

Dans les cas où la marsupialisation et la décompression ne suffisent pas à

éliminer complètement la lésion, un traitement secondaire d'énucléation peut être envisagé. La réalisation d'un traitement de marsupialisation ou de décompression en première intention à un intérêt majeur : il permet de réduire la taille de la lésion. Ainsi l'énucléation secondaire permettra d'intervenir à distance des structures anatomiques qui auraient été lésées sans une première intervention de marsupialisation ou de décompression.

3. Indications de la technique de marsupialisation et de décompression

3.1. En fonction du type de kyste

La marsupialisation ou la décompression sont réalisées sur les kystes bénins des maxillaires. Une méta-analyse réalisée en 2013 regroupe 69 articles dans lesquels elle montre que les procédures de marsupialisation et de décompression sont réalisées principalement sur les kystes dentigères, les tumeurs odontogènes kératokystiques, les kystes améloblastiques et les kystes radiculaires. Ce traitement peut également être utilisé sur les kystes naso-alvéolaires, les kystes du canal naso-palatin et les kystes des glandes salivaires (26) (Figure 13).

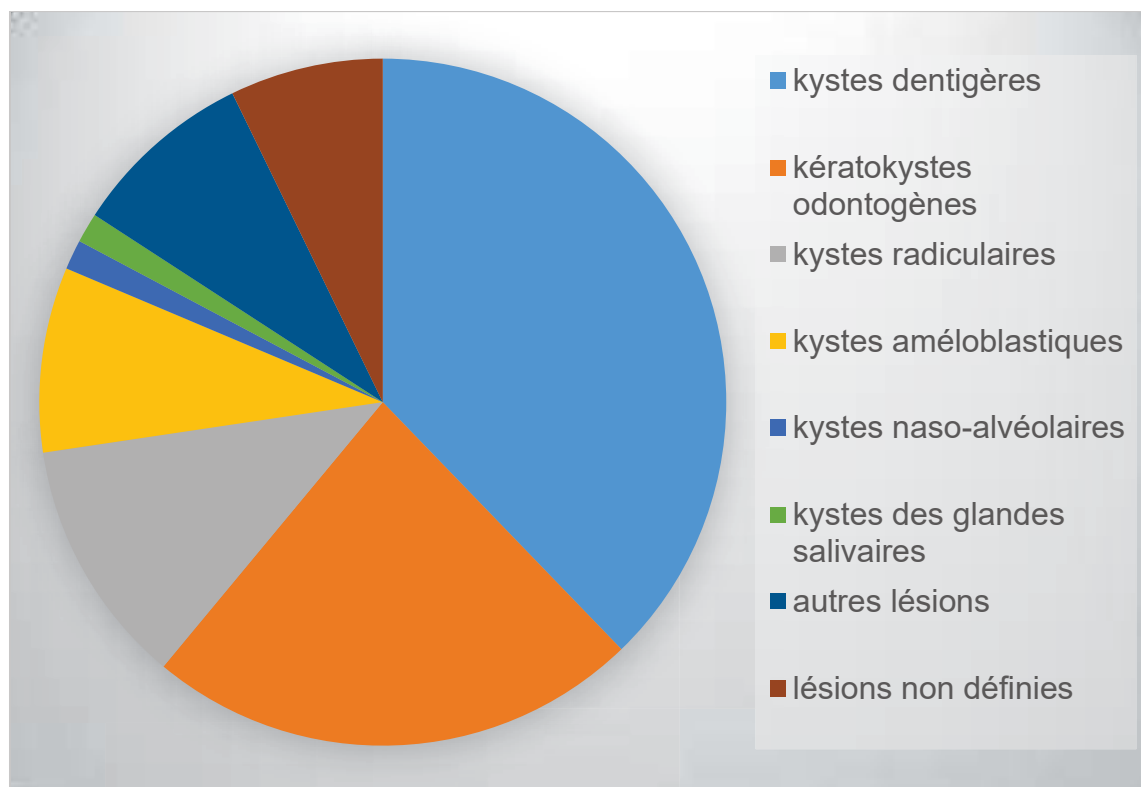


Figure 13 : Répartition des lésions kystiques de la mâchoire retrouvées dans 69 articles traitées par marsupialisation ou décompression (source : Hou et Zhou, 2013)

3.1.1. Kyste dentigère

3.1.1.1. Définition

Appelé également kyste folliculaire ou péri coronaire, c'est un kyste odontogène attaché à la jonction émail-cément de la dent. Il se développe à partir du sac folliculaire par accumulation de liquide dans l'épithélium adamantin. L'épaississement du sac folliculaire devient pathogène entourant la couronne d'une dent retenue.

Il est principalement localisé à la mandibule au niveau des dents de sagesse inférieures, des canines supérieures et inférieures puis plus rarement au niveau des dents de sagesse supérieures. Ce kyste est très fréquent et est observé à tout âge, avec une fréquence plus importante entre 20 et 40 ans (12).

3.1.1.2. Diagnostic

- Clinique

L'évolution est lente, progressive et sans signe clinique sauf lors d'infection. La découverte de ces lésions est souvent fortuite, lors d'une radiographie pour visualiser les dents de sagesse ou dans le cas d'une évolution asymétrique avec persistance de dent temporaire, absence ou malposition d'une ou plusieurs dents sur arcade. Elle peut être également découverte lors d'infection secondaire (12).

- Radiologique

Les kystes dentigères se présentent radiologiquement comme une lésion radio-claire, uniloculaire avec un liseré de condensation périphérique englobant la couronne d'une dent incluse. Le liseré disparaît en cas d'inflammation (12) (Figure 14).

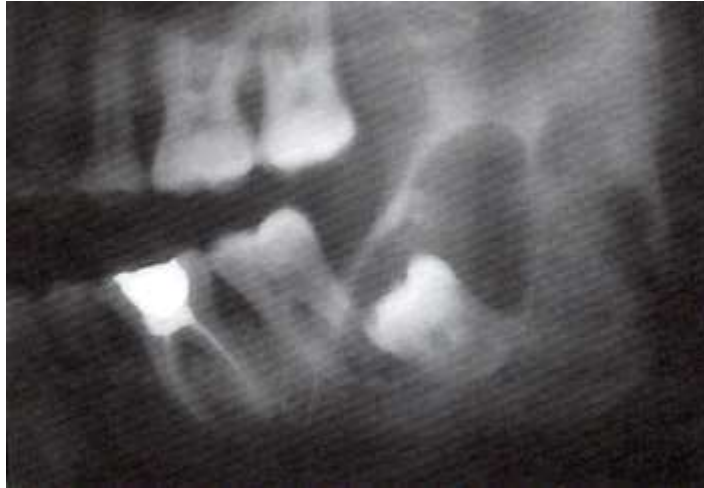

Figure 14 : Cliché radiographique d'un kyste dentigère (source : Martin-Duverneuil, 2004)

- Histologique

Le sac kystique contient un liquide séreux ou sérohématique. Il est constitué d'un épithélium stratifié non kératinisé. Il peut en surface se kératiniser. En cas d'inflammation, l'épithélium s'épaissit prenant un aspect irrégulier, similaire aux kystes radiculaires. Un examen anatomopathologique est nécessaire et permet également de rechercher des lésions associées.

3.1.1.3. Eléments prédictifs

Des études ont analysé les conditions permettant l'éruption d'une prémolaire mandibulaire associée à un kyste dentigère avant marsupialisation et décompression. Le but étant de définir les conditions qui prédisent l'éruption avant ces traitements (30).

- L'âge du patient

L'âge du patient est un paramètre significatif pour prédire l'éruption de la dent. Ainsi l'âge de 10 ans a été fixé : les enfants de moins de 10 ans ont plus de chance de voir l'éruption de la dent après marsupialisation que les enfants de plus de 10 ans (30,31).

La marsupialisation et la décompression chez l'enfant maintiennent le potentiel de régénération de l'os et des tissus mous supérieur à celui d'un adulte dans un squelette craniofacial en développement (28).

- La profondeur

La profondeur d'une dent associée à un kyste dentigère est également un paramètre significatif à l'éruption de la dent après marsupialisation. En effet, le groupe des dents en éruption associé à un kyste dentigère était en moyenne moins profond que le groupe des dents sans éruption (31,32).

- La maturation des racines dentaires

L'effet de la maturation des racines dentaires sur l'éruption d'une dent associée à un kyste dentigère est très controversé. Les différentes méthodes d'évaluation ainsi que la difficulté d'évaluer la maturation radiculaire sur une radiographie panoramique pourraient expliquer les différents résultats (30).

- L'inclinaison de la dent

L'inclinaison de la dent associée à un kyste dentigère est calculée en mesurant l'angle entre l'axe le long de la dent atteinte et la ligne virtuelle qui passe par la jonction émail-cément des dents adjacentes (Figure 15). Les études montrent qu'une faible inclinaison (supérieure à 60°) peut être un facteur important affectant l'éruption (31,32).

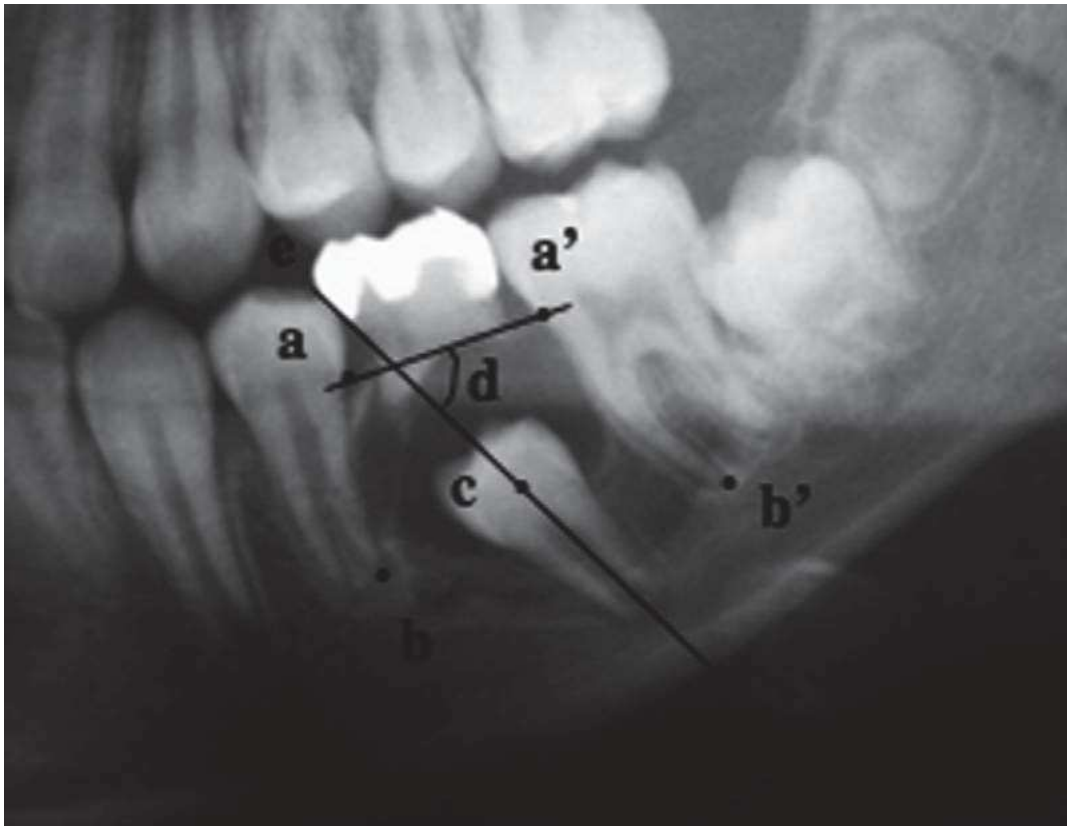


Figure 15 : Les mesures à réaliser sur la radiographie panoramique avant marsupialisation. a et a' jonction émail-cément des dents adjacentes ; b et b', l'apex des racines des dents adjacentes ; c : point central de la couronne de la dent retenue ; d : angle d'inclinaison de la dent associée au kyste dentigère. (source : Yahara et coll., 2009)

- L'espace d'éruption

L'espace d'éruption est calculé en mesurant le rapport de l'espace entre le point de contact des dents adjacentes et la largeur de la couronne de la dent retenue. Les études ont montré qu'il n'y a pas de rapport entre l'espace d'éruption et l'éruption de la dent pour les prémolaires mandibulaires et les canines maxillaires associées à un kyste dentigère (32).

3.1.1.4. Stratégies de traitement

Les traitements chirurgicaux des kystes dentigères peuvent être l'énucléation ou la marsupialisation et la décompression. Chez l'enfant et l'adolescent on va

préférer conserver la dent associée au kyste dentigère et permettre sa mise en place sur l'arcade à l'aide de la marsupialisation et de la décompression. Au contraire, Il peut être plus indiqué de réaliser une énucléation et l'extraction de la dent entourée par le kyste chez l'adulte (12).

La marsupialisation et la décompression sont fortement indiquées pour les kystes dentigères associés aux prémolaires mandibulaires et aux canines maxillaires. Ces techniques chirurgicales ont pour but de favoriser l'éruption des dents retenues par le kyste. Elles permettent également de préserver une dent qui a un intérêt fonctionnel sans réaliser de traction orthodontique. S'il n'y a pas d'éruption après marsupialisation ou décompression, on peut envisager de réaliser une traction orthodontique ou une énucléation avec élimination de la dent. Une étude rapporte 81% d'éruption avec succès des prémolaires mandibulaires et 36% pour les canines maxillaires cent jours après marsupialisation (32).

Une autre étude précise que pour les prémolaires mandibulaires, s'il n'y a pas d'éruption d'au moins la moitié de la dent cent jours après marsupialisation, aucun succès d'éruption n'est observé. Ainsi on peut suggérer que l'éruption d'une prémolaire mandibulaire peut être prédite trois mois après marsupialisation.

3.1.2. Tumeur odontogène kératokystique

3.1.2.1. Définition

Ces kystes ont été décrits en 1876 et sont nommés kystes épidermoïdes. La classification de l'OMS de 1992, place ces kystes dans les kystes épithéliaux odontogènes. C'est un kyste bénin mais présente une croissance active et un risque de récurrence élevé.

Le kératokyste odontogène se développe fréquemment chez l'homme vers 30-40 ans à la mandibule au niveau de l'angle et de la branche montante. La localisation maxillaire est fréquemment située au niveau des prémolaires (33).

3.1.2.2. Diagnostic

- Clinique

Les kératokystes sont souvent asymptomatiques, mais dans certains cas on peut observer des signes cliniques dus à l'expansion du kyste :

- des déplacements dentaires
- une inflammation
- des douleurs
- une cellulite avec la présence de fistules (33)

Le syndrome de Gorlin et Goltz ou naevomatose basocellulaire est une maladie héréditaire à transmission autosomique dominante qui se caractérise entre autres par la présence de kératokystes des maxillaires (33).

- Radiologique

L'image radiographique se présente comme une lésion radiotransparente au contour régulier. La lésion est souvent volumineuse, se développant le long de l'axe de la mandibule remplaçant l'os spongieux plutôt que de s'étendre vers l'os cortical et périoste. Dans les lésions de taille importante, de fines cloisons peuvent être observées, donnant l'aspect de lésion bifocale. Des déplacements dentaires peuvent être observés ainsi que des rhizalyses très fréquentes (33) (Figure 16).

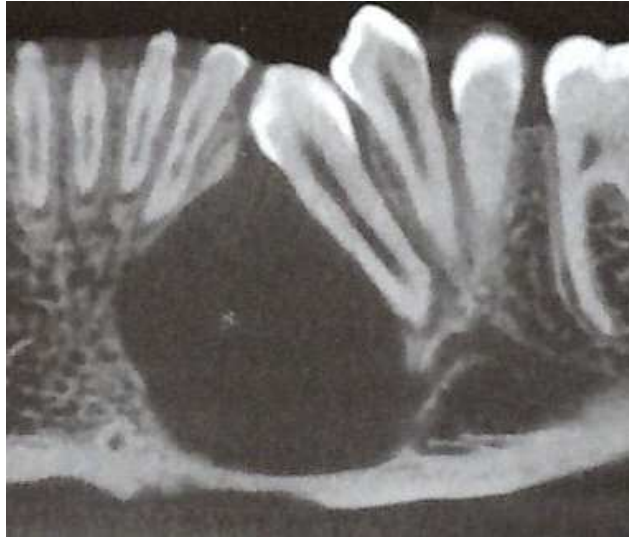


Figure 16 : Cliché radiographique d'une tumeur odontogène kératokystique (source : Martin-Duverneuil et Hodez, 2016)

- Histologique

Le kyste est entouré d'un épithélium pavimenteux stratifié kératinisé. La paroi est mince, composée de 5 à 6 couches de cellules qui se déchirent facilement, responsable du haut taux de récurrence lors d'énucléation kystique (16). La kératinisation est plus souvent de types parakératosiques qu'orthokératosiques. Le type parakératosique serait plus agressif (33).

3.1.2.3. Modifications histologiques après marsupialisation et décompression

Des études histologiques ont été réalisées sur des kératokystes odontogènes. Elles montrent que l'intensité du signal pour l'acide ribonucléique messager (ARNm) de l'Interleukin-1 α (IL-1 α) et la prolifération des cellules épithéliales sont corrélées. Elles montrent également que l'ARNm de l'IL-1 α et la prolifération des cellules épithéliales diminuent lors de la marsupialisation. Ainsi la pression intrakystique, l'expression de l'IL-1 α et la prolifération des cellules épithéliales sont liées.

Les kératokystes possèdent un comportement biologique plus agressif que les autres kystes odontogènes, activant des cellules semblables aux ostéoclastes pour s'étendre dans les maxillaires. L'IL-1 α est plus exprimée dans les kératokystes que

les autres kystes odontogènes comme les kystes dentigères et les kystes radiculaires. Elle est principalement exprimée dans l'épithélium pavimenteux stratifié kératinisé des kératekystes (34). Elle stimule les cellules semblables aux ostéoclastes et augmente la synthèse des collagénases responsables du remodelage osseux et de l'extension kystique (35). La présence de cette cytokine en grande quantité dans les kératekystes n'est pas encore expliquée. Elle serait augmentée par la présence d'endotoxines bactériennes. Or leur présence dans la lumière kystique est plus faible dans les kératekystes que dans les kystes radiculaires. Mais les études montrent que l'expression de ARNm de l'IL-1 α diminue après marsupialisation. Ainsi, l'expression de l'IL-1 α serait régulée partiellement par la pression intrakystique.

L'antigène Ki-67 est un marqueur de prolifération des cellules. L'index de marquage par le Ki-67 diminue proportionnellement avec l'ARNm de l'IL-1 α après marsupialisation. Ainsi, IL-1 α aurait un rôle important dans la prolifération des cellules épithéliales des kératekystes.

Après marsupialisation, la muqueuse épithéliale se transforme en une muqueuse hyperplasique, non-kératinisée induite par un infiltrat inflammatoire (31).

L'activité mitotique des cellules épithéliales des kératekystes est supérieure à celle des autres kystes odontogènes. Cette activité mitotique diminue après marsupialisation. Une autre étude évaluée par immunohistochimie l'expression du facteur de croissance KGF dans les cellules épithéliales et les fibroblastes des kératekystes. Ce facteur induit la prolifération et la différenciation des cellules épithéliales. Ils ont observé qu'après marsupialisation, l'intensité de l'expression du facteur KGF dans les cellules épithéliales des fibroblastes a diminué. Ils ont également montré que l'IL-1 α augmentait l'expression de l'ARNm de KGF. Ce facteur de croissance régule des conditions pathologiques des kératekystes (36).

Pogrel et Jordan ont voulu montrer que la marsupialisation pouvait être un traitement définitif pour les kératekystes. Dix lésions kératekystiques ont été totalement résolues entre 7 et 19 mois avec un suivi moyen de 2,8 années. Ils ont également évalué l'expression de la protéine bcl-2 : protéine anti-apoptotique qui est exprimée

dans les cellules basales des kératokystes (3). Cette protéine n'est pas exprimée dans les kystes odontogènes (37). Elle n'est pas non plus retrouvée dans la muqueuse de la cavité kystique après marsupialisation. Ainsi cette protéine pourrait être utilisée pour différencier la muqueuse kératokystique d'un épithélium normal. Une coloration de la biopsie à l'hématoxyline et à l'éosine montre une coloration de bcl-2 dans les couches basales du kératokyste avant marsupialisation alors que la coloration est négative après marsupialisation (Figure 17). Le processus de transformation de l'épithélium kystique en épithélium normal n'est pas expliqué (3).

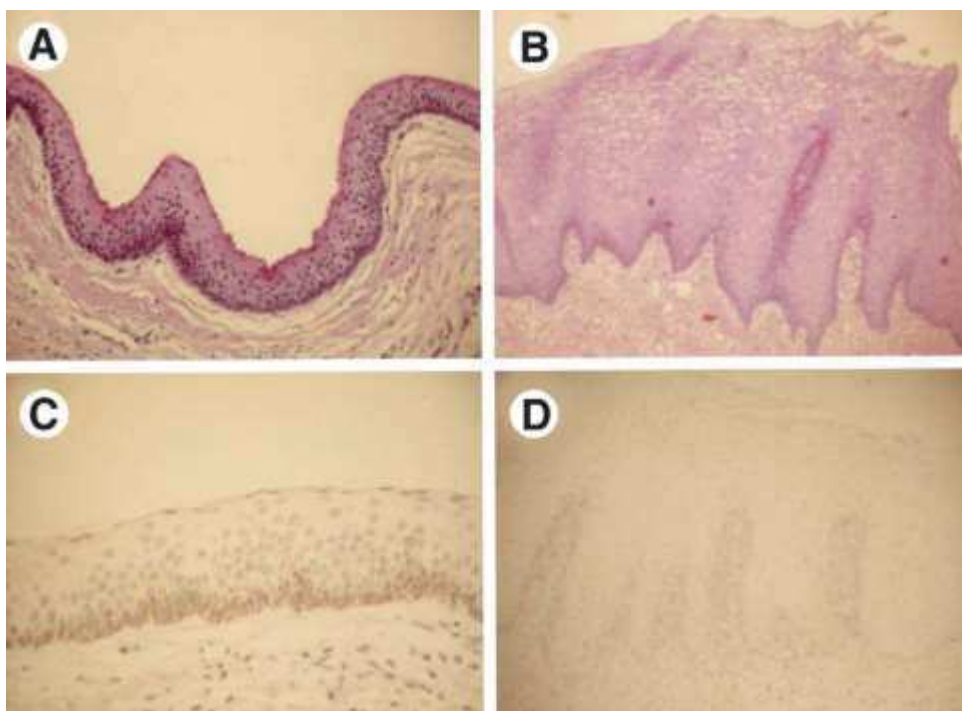


Figure 17 : Résultat de la biopsie d'un kératokyste odontogène avec coloration positive de bcl-2 avant marsupialisation (A et B) et négative après marsupialisation (C et D) (source : Pogrel et Jordan, 2004)

3.1.2.4. Réduction du taux de récurrence après marsupialisation et décompression

De nombreuses études ont montré une réduction du taux de récurrence après marsupialisation et décompression, notamment par rapport à une énucléation simple. Une étude rétrospective de Zhao a été réalisée sur 255 patients présentant un

kératokyste. Le taux de récurrence a été évalué en fonction des patients traités par énucléation seule, associée à une solution de Carnoy, une marsupialisation ou une résection. Dans cette étude, le taux de récurrence est statistiquement plus important en cas d'énucléation seule par rapport à une énucléation associée à une décompression (38).

Mais la raison des récurrences ainsi que la baisse du taux de récurrence après marsupialisation et décompression n'est pas expliquée. Certaines hypothèses sont proposées :

- L'exérèse des lésions kératocystiques lors de l'énucléation ne serait pas complète. Ainsi en diminuant la taille lors de la décompression, l'énucléation dans un deuxième temps est facilitée.
- L'épithélium des kératocystes possède un fort potentiel à proliférer. En réalisant une décompression, les protéines stimulant la prolifération des cellules épithéliales sont diminuées. La lésion qui est laissée en place ne posséderait plus le potentiel prolifératif initial.
- Les kystes satellites seraient responsables des récurrences. La décompression entraînerait une modification histologique sur ces kystes satellites identique à celle de la lésion principale réduisant les récurrences. Mais cette hypothèse est très controversée (39).

3.1.2.5. Stratégies de traitement

Le traitement des kératocystes est chirurgical. Lorsqu'il est bien limité dans la mandibule ou le maxillaire sans effraction osseuse ni envahissement des tissus périphériques, l'énucléation complète est indiquée. Elle est combinée avec une procédure adjuvante locale lorsque la paroi est fortement adhérente au périoste (pulvérisation d'azote liquide, solution de Carnoy ou ostéotomie périphérique) (40). La marsupialisation seule est considérée comme un traitement à proscrire d'après la littérature, due au fort taux de récurrence de 38 et 90% (12). Une étude montre que les kératocystes réagissent plus rapidement à la marsupialisation que les autres formes de kystes odontogènes (3). D'autres études montrent que le taux de récurrence est équivalent aux autres techniques d'exérèse (41). Certains auteurs ont remarqué que le taux de récurrence était plus important sur les lésions multiloculaires que sur les

lésions uniloculaires (21).

3.1.3. Améloblastome

3.1.3.1. Définition

Ce sont des tumeurs odontogéniques épithéliales sans induction de l'ectomésenchyme odontogénique qui se développe à partir des débris épithéliaux de malassez après régression de l'organe de l'émail. C'est une tumeur bénigne avec un comportement biologique agressif par son caractère extensif et récidivant (42). Il existe 4 sous-types d'après la classification histologique des tumeurs de la tête et du cou de l'Organisation mondiale de la santé de 2005 (43):

- solide ou polykystique (folliculaire ou plexiforme)
- unikystique
- périphérique
- desmoplastique

3.1.3.2. Diagnostic

- Clinique

L'améloblastome solide ou polykystique est le plus fréquent des sous-types. La mandibule est atteinte dans 80% des cas avec une prédominance postérieure, vers l'âge de 30 à 60 ans. La lésion est asymptomatique quand elle est de petite taille, évolue lentement et se traduit par une tuméfaction progressive.

L'améloblastome périphérique est plus rare que la forme polykystique et apparaît plus souvent chez l'homme. Il est localisé principalement sous la muqueuse gingivale ou alvéolaire.

L'améloblastome desmoplastique est observé autant au maxillaire qu'à la mandibule. La localisation mandibulaire est souvent antérieure.

L'améloblastome unikystique représente que 5 à 15% des améloblastomes. Il a l'aspect d'un simple kyste se situe principalement dans les secteurs postérieurs de la mandibule. Il survient plus tôt que les autres améloblastomes et peut être associé

à une dent incluse (44).

- Radiologique

L'améloblastome solide ou polykystique a un aspect caractéristique, le plus souvent radioclaire, multigéodique donnant l'aspect de « bulles de savon ». Il peut atteindre des tailles variables et souffler les corticales avoisinantes. Il est possible d'observer une dent incluse, et très fréquemment des déplacements et des rhizalyses des dents à proximité (Figure 18).

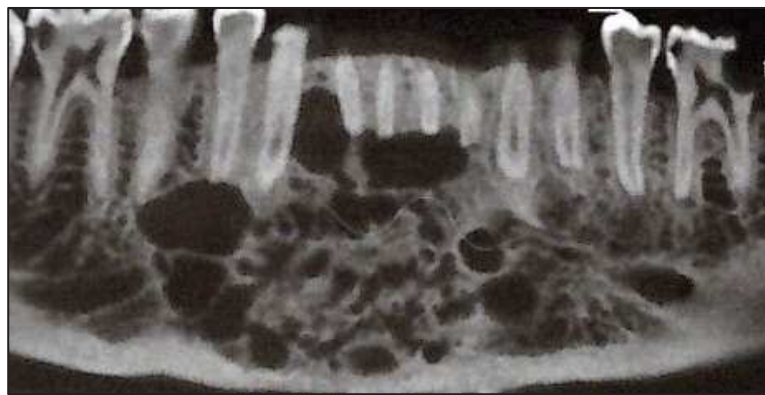

Figure 18 : Radiographie panoramique d'un améloblastome multikystique (source : Martin-Duverneuil et Hodez, 2016)

L'améloblastome périphérique peut apparaître radiologiquement comme une érosion de la corticale sans envahissement du tissu osseux avoisinant.

L'améloblastome desmoplastique a un aspect trabéculé avec des corticales soufflées et amincies. Des rhizalyses et des déplacements dentaires peuvent être observés également (Figure 19).

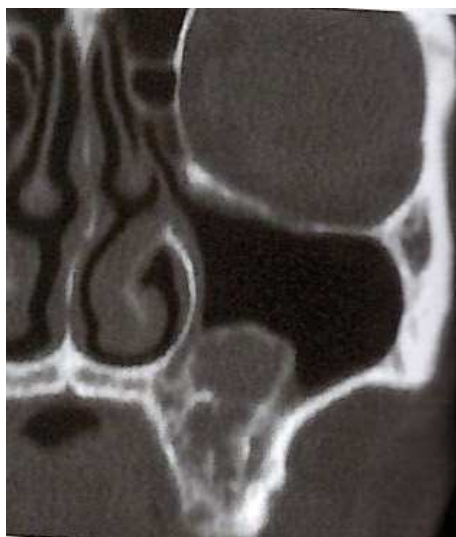

Figure 19 : Coupe tomodensitométrique coronale d'un améloblastome desmoplastique au maxillaire (source : Martin-Duverneuil et Hodez, 2016)

L'améloblastome unikystique a un aspect radioclaire, bien limité et de taille variable. Il peut être associé à une dent incluse, il peut être confondu avec un kyste dentigère (Figure 20). Mais il peut également avoir un aspect polylobé. C'est l'examen histologique qui précise le diagnostic (44).

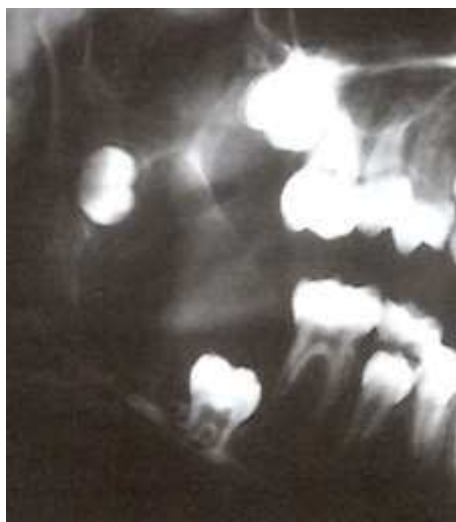

Figure 20 : Radiographie panoramique d'un améloblastome unikystique (source : Martin-Duverneuil et Auriol, 2012)

Des petites géodes peuvent être observées à distance, responsables de récurrence (45).

- Histologique

L'améloblastome solide ou multikystique possède deux types histologiques prédominants, folliculaire et plexiforme. Le type folliculaire se caractérise d'îlots ressemblant à l'organe de l'émail. Les cellules périphériques, les pré-améloblastes, possèdent une polarité nucléaire inversée (le noyau est à l'opposé de la couche basale). Au centre, des cellules épithéliales fusiformes, disjointes rappelant le réticulum étoilé de l'organe de l'émail. Autour de ces îlots, le stroma conjonctif est présent en quantité variable.

Le type plexiforme présente des masses de cellules épithéliales avec un stroma conjonctif très réduit.

L'améloblastome périphérique ressemble aux formes folliculaires ou plexiformes d'améloblastome avec une jonction directement avec l'épithélium de la muqueuse buccale.

La forme desmoplastique est composée de travées épithéliales de forme irrégulière dans un stroma collagénique important et bordé de cellules cubiques.

La forme unikystique est formée d'un épithélium améloblastique avec une polarité nucléaire inversée et d'une couche basale de tissu conjonctif.

3.1.3.1. Stratégies de traitement

Le choix thérapeutique pose une problématique pour ce type de lésion. Son caractère bénin incite à réaliser un traitement chirurgical conservateur, c'est-à-dire une énucléation et un curetage plus ou moins précédé d'un traitement par marsupialisation. Mais le taux de récurrence est plus élevé suite à un traitement conservateur qu'un traitement radical.

De nombreuses études ont évalué le taux de récurrence suite aux traitements en fonction du type macroscopique et du type histologique d'améloblastome.

Une étude recommande un traitement conservateur en fonction du type macroscopique d'améloblastome : la forme unikystique pourrait être la seule à bénéficier d'un traitement conservateur (46).

D'autres études ont évalué le taux de récurrence en fonction du type histologique. Ils ont observé un taux élevé pour le type folliculaire et aucune récurrence pour les types

desmoplastiques et périphériques (47).

Ainsi, d'après la classification histologique de l'OMS, les types unikystiques et périphériques peuvent être pris en charge par des traitements conservateurs alors que les formes multikystiques et desmosplastiques nécessitent d'être réséquées afin d'éviter les récives (43).

Ainsi, le chirurgien a deux possibilités:

- soit de réaliser une biopsie d'exérèse et dans la même séance un traitement conservateur sans connaître le type histologique. Il pourra réintervenir en fonction des résultats.
- soit de réaliser une biopsie dans un premier temps. Puis en fonction du résultat histologique, dans un deuxième temps, un traitement conservateur ou radical peut être effectué (48).

Les avantages de la première possibilité de traitement sont que la biopsie et le traitement conservateur sont réalisés dans la même séance et que l'on réalise une chirurgie peu invasive en préservant les structures adjacentes et on évite les fractures mandibulaires. De plus, le traitement peut être arrêté et la lésion énucléée ou réséquée si elle ne répond pas à la décompression ou la marsupialisation. Mais l'inconvénient est qu'une petite section est utilisée pour l'examen histopathologique par rapport à la deuxième possibilité de traitement (48).

3.1.4. Kystes radiculaires

3.1.4.1. Définition

Les kystes radiculaires sont des kystes inflammatoires, d'origine dentaire. Ce sont les kystes les plus fréquents des kystes maxillaires. Ils se développent suite à la nécrose de la pulpe de la dent, à partir de granulomes péri-apicaux contenant les résidus épithéliaux de Malassez. Le kyste radiculaire peut être apical, latéral ou résiduel (33).

3.1.4.2. Diagnostic

- Clinique

Ils sont situés dans la portion dentée des maxillaires, et sont généralement asymptomatiques. Ils peuvent devenir douloureux en cas d'inflammation ou de suppuration locale. Dans le cas de lésion volumineuse, une voussure peut être observée (33).

- Radiologique

Les kystes radiculaires présentent une image d'ostéolyse périapicale nette, unique et homogène de plus de 10 millimètres de diamètre. Ils sont situés au niveau de l'apex d'une dent entourée d'un liseré dense qui prolonge la lamina dura. Cette limite a tendance à disparaître en cas de surinfection. Ils peuvent devenir volumineux.

Les clichés rétroalvéolaires et orthopantomogrammes peuvent être suffisants. Pour les kystes volumineux, une TDM peut être réalisée pour observer le kyste associé à son apex (33) (Figure 21).

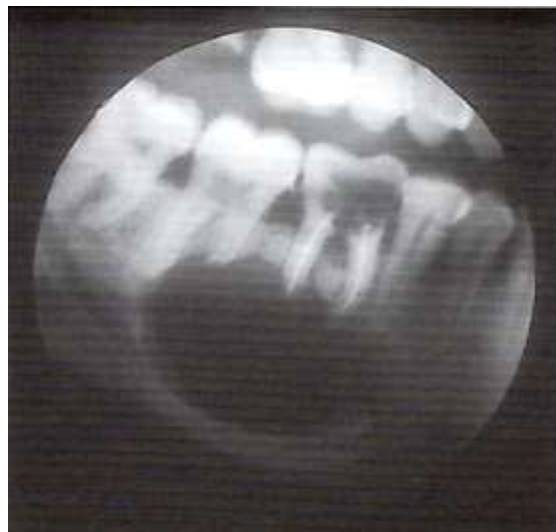

Figure 21 : Cliché radiographique d'un kyste radiculaire (source : Martin-Duverneuil, 2004)

- Histologique

La paroi kystique est caractérisée par trois couches : au niveau de la lumière du kyste, un épithélium pavimenteux stratifié non kératinisé, une zone sous-épithéliale et une capsule de tissu conjonctif riche en fibres de collagène (12). L'épithélium est d'épaisseur variable en fonction du processus inflammatoire. La cavité kystique est souvent unique et contient des cristaux de cholestérol dans un liquide citrin (33).

3.1.4.1. Stratégies de traitement

Pour les granulomes apicaux, la réalisation ou la reprise du traitement endodontique est suffisante en général. La résection apicale avec une obturation à rétro peut également être envisagée.

En cas d'échec du traitement endodontique, l'énucléation kystique avec un examen anatomopathologique de la pièce d'exérèse peut être envisagée. La dent associée à la lésion est souvent avulsée lors de l'intervention chirurgicale (18).

La marsupialisation et la décompression peuvent être également envisagées pour les kystes radiculaires. Le traitement endodontique des dents à l'origine de la lésion doit être réalisé. Ces dents doivent être extraites si elles ne sont plus conservables.

Dans tous les cas, il faut réaliser un examen anatomopathologique de la lésion opératoire pour confirmer le diagnostic (33).

3.2. En fonction de la taille et de la localisation du kyste

La taille du kyste est un paramètre important à considérer. Un kyste de petite taille pourra être énucléé facilement sans léser les structures adjacentes. Mais les kystes peuvent atteindre une taille importante et se situer à proximité de structures anatomiques. Lors de l'énucléation, le risque de fracture osseuse, de léser ou effracter les différentes structures anatomiques est possible voire inévitable. La marsupialisation et la décompression vont réduire ces risques en diminuant le

volume de la lésion. Elles seront alors plus indiquées que l'énucléation pour diminuer le traumatisme chirurgical.

Les éléments anatomiques à risque sont les suivants :

- Les sinus maxillaires
- Les fosses nasales
- Le canal mandibulaire
- Le foramen mentonnier
- Le nerf lingual
- Les éléments dentaires
- La perte de continuité de l'os mandibulaire

3.2.1. Sinus maxillaires

Les sinus sont des cavités aériques des maxillaires. Les grandes lésions kystiques au maxillaire peuvent se situer à proximité de la muqueuse du plancher du sinus. L'énucléation de ce genre de lésion créerait une communication bucco-sinusienne. Ainsi, une marsupialisation et une décompression vers le sinus ou dans la cavité buccale peuvent être indiquées pour diminuer les comorbidités.

3.2.2. Fosses nasales

Les fosses nasales sont également des structures anatomiques qui peuvent être touchées par les grands kystes des maxillaires. Leur proximité avec la lésion créerait une communication oro-nasale en cas d'énucléation. On peut alors envisager une marsupialisation ou une décompression vers le sinus, la cavité nasale ou la cavité buccale.

3.2.3. Canal mandibulaire

Il est également appelé le canal dentaire inférieur. Il naît au niveau de l'épine de Spix et se dirige en avant et en dehors pour donner le foramen mentonnier au niveau des apex des prémolaires mandibulaires. Il contient un paquet vasculo-

nerveux. Le nerf alvéolaire inférieur est une branche terminale du nerf mandibulaire. Il est cliniquement important et peut être lésé ou sectionné en cas d'énucléation ou de résection osseuse à proximité. Le principal symptôme est le signe de Vincent : hypoesthésie ou paresthésie de la gencive, du vestibule ou de la lèvre inférieure homolatérale (44). Pour éviter ces complications, la marsupialisation et la décompression peuvent être indiquées pour réduire le volume kystique et réintervenir à distance du canal mandibulaire.

3.2.4. Foramen mentonnier

Le foramen mentonnier se situe sur la face externe de la mandibule, au niveau des prémolaires. Un faisceau vasculo-nerveux émerge de ce foramen. En passant par le foramen mentonnier, le nerf alvéolaire inférieur devient le nerf mentonnier.

Le nerf mentonnier est le nerf sensitif qui a une importance clinique. En cas de lésion de ce nerf dans le cas d'une énucléation ou une résection osseuse, on observe une perte sensitive de la lèvre inférieure et du menton.

3.2.5. Nerf lingual

C'est un nerf sensitif, qui est une branche terminale du nerf mandibulaire (V3). Le nerf lingual passe au niveau de la loge sublinguale, accolé à la table osseuse interne de la mandibule et poursuit son trajet en avant et en dedans puis se termine dans la langue au niveau de sa face inférieure. En cas de proximité de la lésion kystique avec cette structure anatomique, ce nerf peut être lésé ou sectionné, pouvant provoquer une hypoesthésie ou une anesthésie de l'hémilangue homolatérale.

3.2.6. Eléments dentaires

Des dents peuvent être impliquées avec la lésion kystique.

- Dans le cas d'un kyste radiculaire, les dents à l'origine de la lésion doivent

être traitées endodontiquement ou extraites en cas de conservation impossible. L'alvéole peut être alors utilisée comme ouverture pour réaliser la décompression.

- Pour les kystes dentigères, le traitement indiqué va dépendre de la dent incluse et de l'intérêt à la conserver. Dans le cas d'une dent de sagesse ou d'une dent surnuméraire, un traitement d'énucléation avec avulsion de la dent sera indiqué. Alors que pour une prémolaire, une canine ou une dent qui aura un intérêt esthétique et occlusal, on peut envisager un traitement de marsupialisation ou de décompression. Cela va permettre leur conservation et leur mise en place sans traction orthodontique.
- Les autres lésions comme les kératokystes et les améloblastomes qui se situent à proximité d'éléments dentaires, un traitement de marsupialisation ou de décompression va permettre de réduire la lésion et de conserver les dents qui auraient été extraites en cas d'énucléation ou de résection osseuse.

3.2.7. La perte de continuité de l'os mandibulaire

Les lésions peuvent atteindre de grandes tailles et détruire l'os cortical. Ainsi, l'énucléation de ces lésions entraînerait une rupture de la continuité mandibulaire. Il serait nécessaire de réaliser une reconstruction mandibulaire à l'aide de lambeau et de plaque d'ostéosynthèse afin de permettre la réadaptation fonctionnelle et esthétique de la mandibule. La marsupialisation et la décompression vont permettre la reconstruction progressive et naturelle des maxillaires et éviter toute intervention de reconstruction. Mais la mandibule reste fragilisée par la lésion restée en place et le risque de fracture mandibulaire provoquée par un traumatisme est possible.

3.3. En fonction du patient

3.3.1. Coopération et compréhension

La coopération du patient, et de ses parents éventuellement, est primordiale en raison de la durée du traitement et des contraintes associées. Une bonne compréhension de la procédure de marsupialisation ou de décompression est essentielle. En effet, le patient ou ses parents doivent être observants, et réaliser une irrigation régulière et optimale et se soumettre à un suivi fréquent auprès du praticien.

La procédure se déroule sous anesthésie locale, elle est déconseillée chez le très jeune enfant où la coopération peut être limitée dans le cas de cette intervention chirurgicale longue.

Il est contre-indiqué de réaliser ces soins sur les patients avec un handicap mental et peu impliqué dans le traitement (25).

3.3.2. Etat général

La marsupialisation et la décompression sont indiquées chez les patients avec des antécédents médicaux importants, rendant la chirurgie et ou l'anesthésie générale risquées. Une marsupialisation ou une décompression réalisée sous anesthésie locale réduit ces risques. Soit parce qu'à elles seules elles permettent la guérison du kyste. Soit par ce qu'elles permettent une réduction du kyste qui sera compatible sous anesthésie locale.

Malgré la réduction de la taille du kyste, une énucléation sous anesthésie générale doit être réalisée dans certains cas après marsupialisation pour permettre la guérison (25).

3.4. Comparaison aux autres techniques d'exérèse

Les différentes techniques d'exérèse présentent des avantages et des inconvénients et l'indication pour chaque thérapeutique va dépendre de différents critères.

3.4.1. L'énucléation

L'énucléation pour les kystes de grande étendue peut engendrer des complications comme une fracture mandibulaire dans le cas où les parois restantes seraient trop fragiles, un défaut de continuité mandibulaire, une sinusite maxillaire, une atteinte des racines adjacentes, une fistule orale ou oronasales et un déficit neuro-sensoriel des nerfs infraorbitaires et alvéolaires inférieurs (28). En laissant une grande partie du sac kystique lors de la marsupialisation et de la décompression, il y a beaucoup moins de risque de lésions peropératoire des structures adjacentes.

Mais contrairement à la marsupialisation, l'examen histopathologique est réalisé sur un échantillon complet. L'énucléation ne peut être effectuée que lorsque l'os de la mâchoire adjacente au kyste est intact. Si l'examen radiographique montre des atteintes des corticales buccales ou linguales, la marsupialisation et la décompression devraient être le traitement de choix (49).

Une étude montre que le diagnostic histologique de la lésion au moment du traitement définitif (énucléation, curetage) correspond à celui réalisé initialement lors de la marsupialisation. Ainsi, les lésions décomprimées peuvent être traitées en fonction du diagnostic de la lésion définie initialement (50).

Mais du tissu pathologique est laissé au fond de la cavité après marsupialisation. Ainsi, du tissu pathologique associé à la lésion kystique, comme un carcinome épidermoïde, peut-être laissé en place et négligé (51).

Ce processus est long et le temps de durée du traitement de décompression est l'un des inconvénients de cette technique. C'est l'une des principales causes de l'abandon du traitement par le patient en raison de la perte d'intérêt pour un traitement d'irrigation approprié et la présence de contrôles périodiques. C'est pourquoi la coopération et la motivation du patient sont essentielles.

Cette technique permet au praticien de proposer une procédure moins traumatique et évite les frais liés à l'anesthésie générale et l'hospitalisation dans le cas de l'énucléation et de la résection (41).

3.4.2. La résection

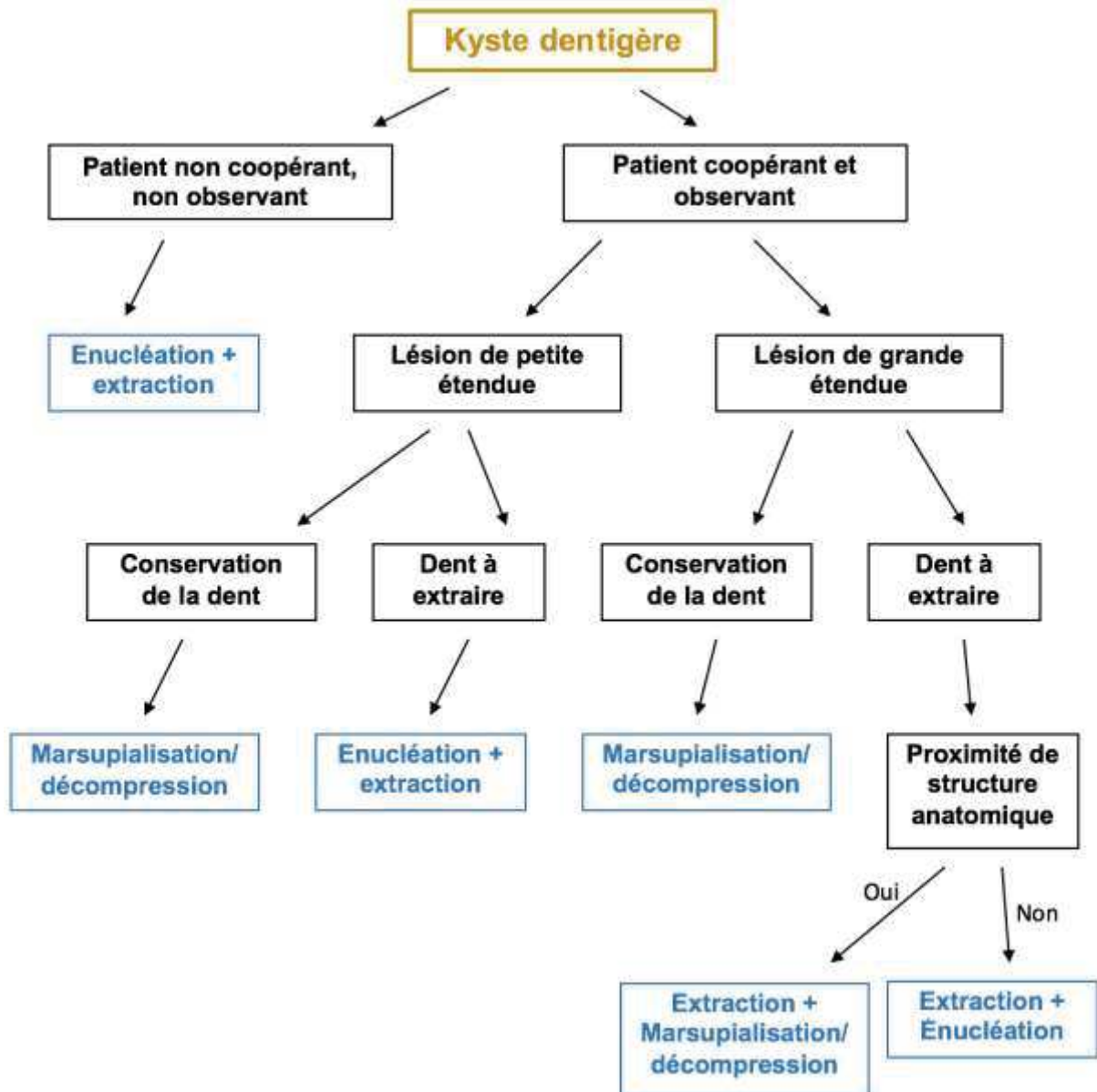
L'examen histologique est également réalisé sur toute la pièce d'exérèse, il est donc plus précis que la marsupialisation et la décompression. Mais la résection est plus radicale et nécessite des mesures reconstructives pour restaurer la fonction et l'esthétique de la mâchoire. Les avantages de cette technique sont d'éviter les risques de récurrence et le suivi à long terme de ces patients. En effet, des récurrences sont possibles après énucléation, décompression et marsupialisation durant les années qui suivent le traitement.

Tableau II : Comparaison des techniques d'exérèse

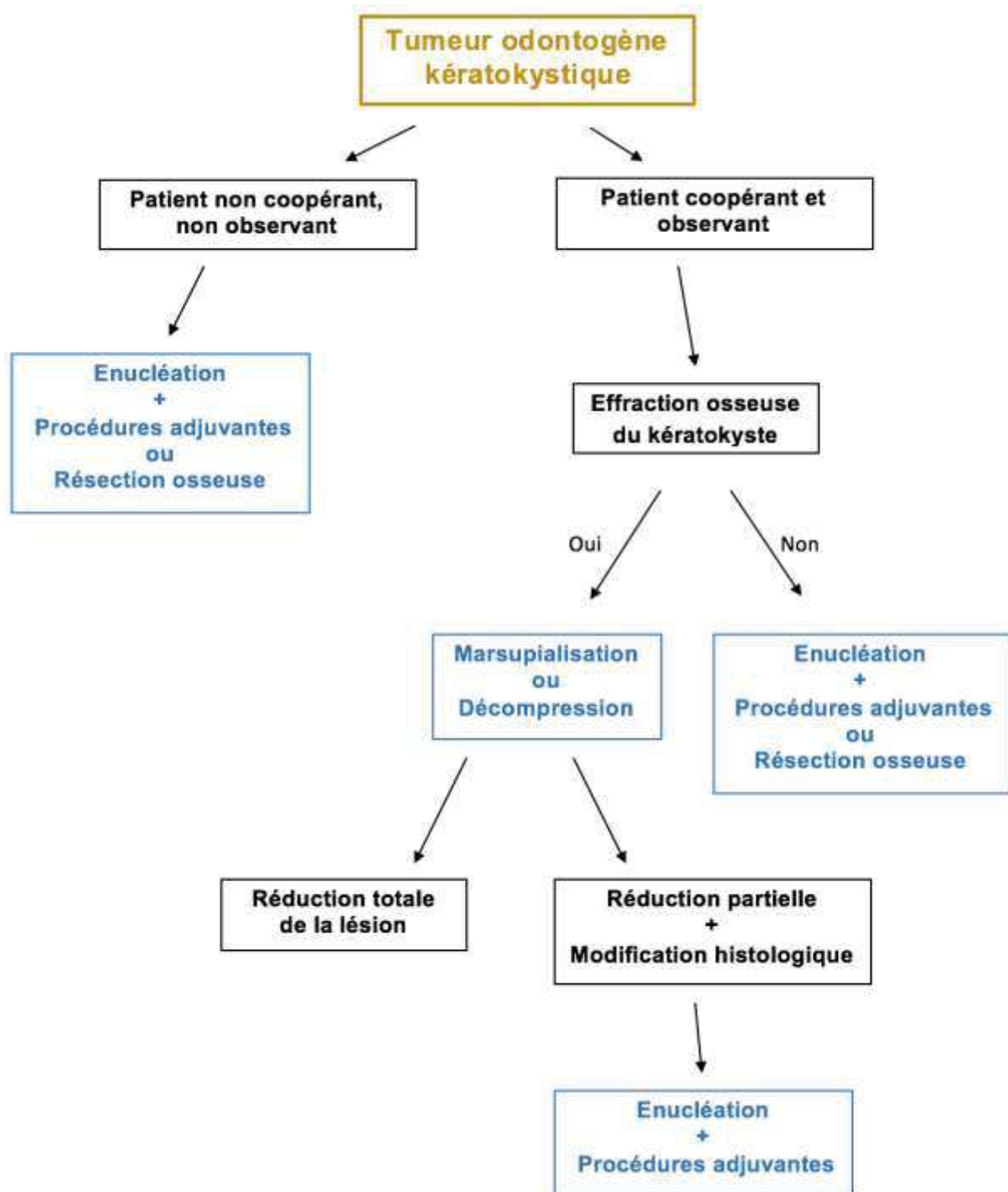
	MARSUPIALISATION / DÉCOMPRESSION	ÉNUCLÉATION	RÉSECTION
EXÉRÈSE DU SAC KYSTIQUE	partielle	totale	totale
CONTRÔLE HISTOLOGIQUE	partiel	total	total
TYPE D'ANESTHÉSIE	Loco-régionale	Loco-régionale ou générale	générale
CONSERVATION TISSULAIRE	oui	oui et non	non
LÉSION NERVEUSE	non	possible	oui
CHIRURGIE INTERRUPTICE	non	possible	souvent
RISQUE RÉCIDIVE	possible	possible	non

3.5. Arbres décisionnels

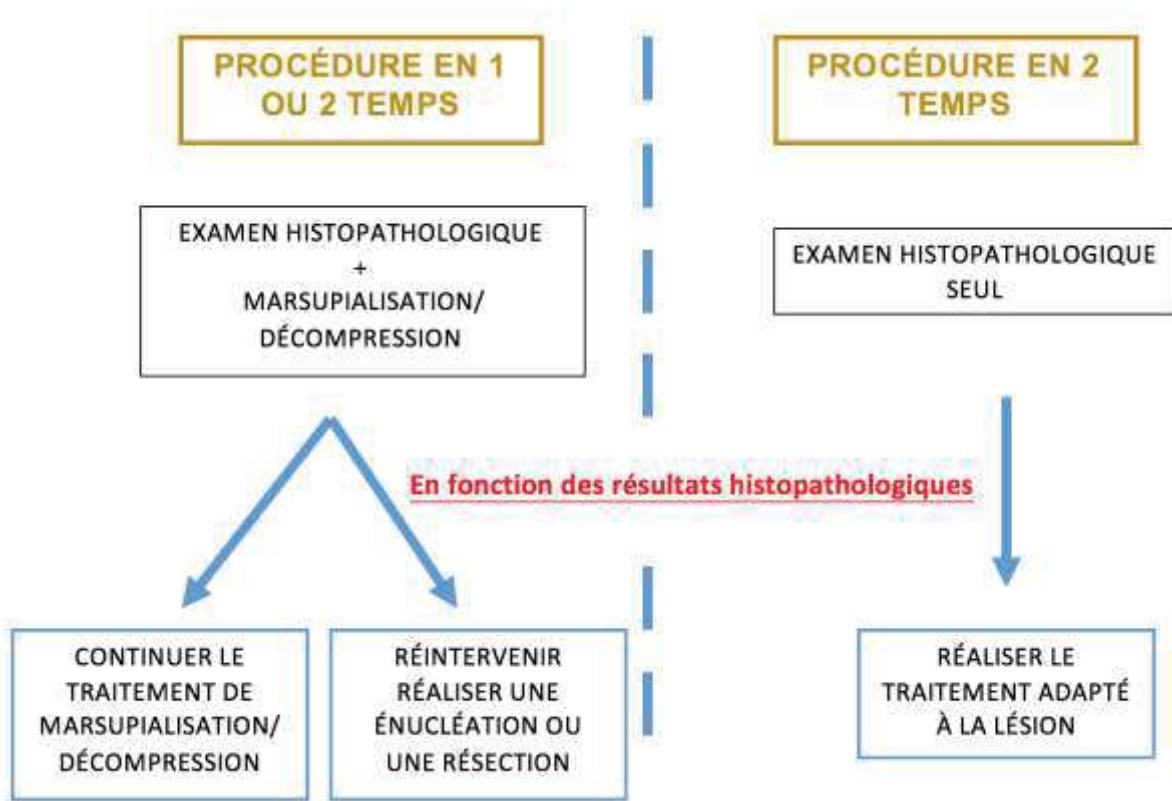
3.5.1. Le kyste dentigère

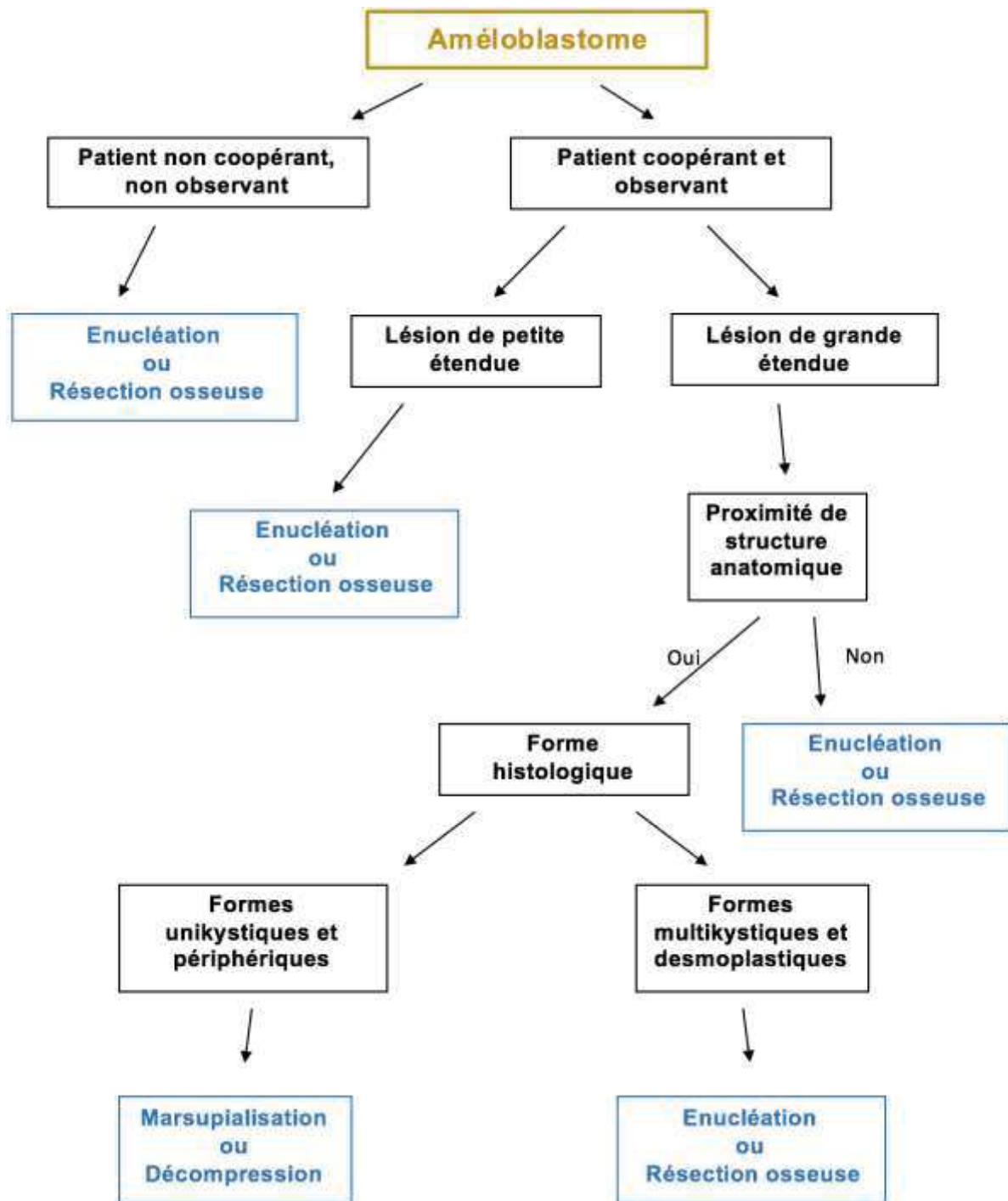


3.5.2. Tumeur odontogène kératokystique

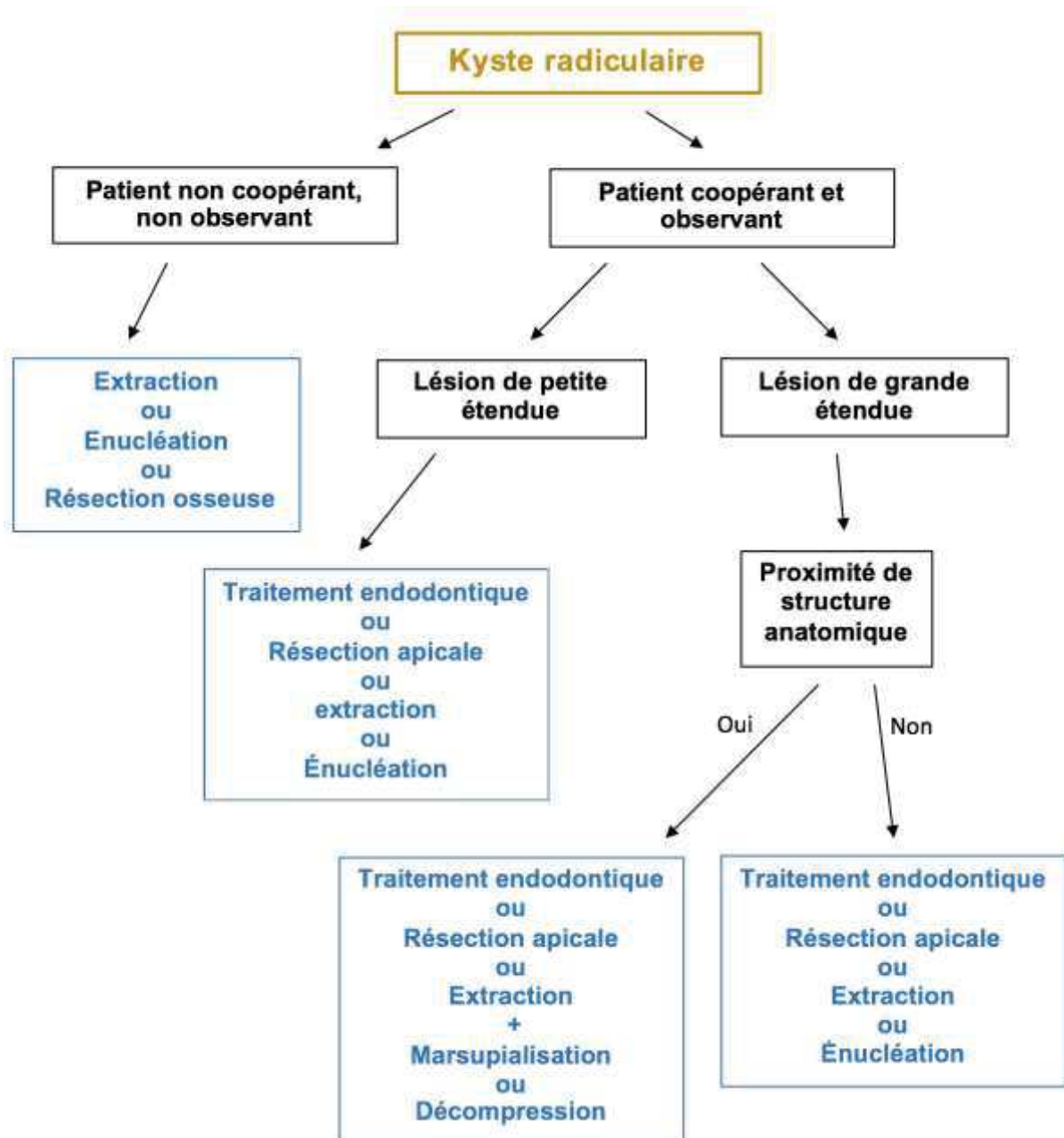


3.5.3. Améloblastome





3.5.4. Kyste radulaire



4. Présentation d'un cas clinique

4.1. Description des interventions

En juin 2014, un patient est adressé par son chirurgien dentiste traitant au Centre Hospitalier Emile Durkeim d'Epinal pour une importante lésion radio claire au niveau de la mandibule droite. Le patient est un homme, âgé de 72 ans, il ne présente aucun antécédent médical, aucun traitement à risque et aucune allergie. Il consomme modérément de l'alcool (20 centilitres par jour) et possède des antécédents chirurgicaux : rupture de la coiffe des rotateurs et une opération de l'appendicite.

Lors de la réalisation d'un examen orthopantomogramme (OPT) par le chirurgien-dentiste, il découvre de manière fortuite une lésion radioclaire (Figure 22). Le patient ne présentait aucune symptomatologie. Les clichés rétroalvéolaires ne permettaient pas de visualiser l'aspect de l'ostéolyse en raison de la taille de la lésion. L'image radioclaire au niveau des espaces interradiculaires paraissait être un artéfact.

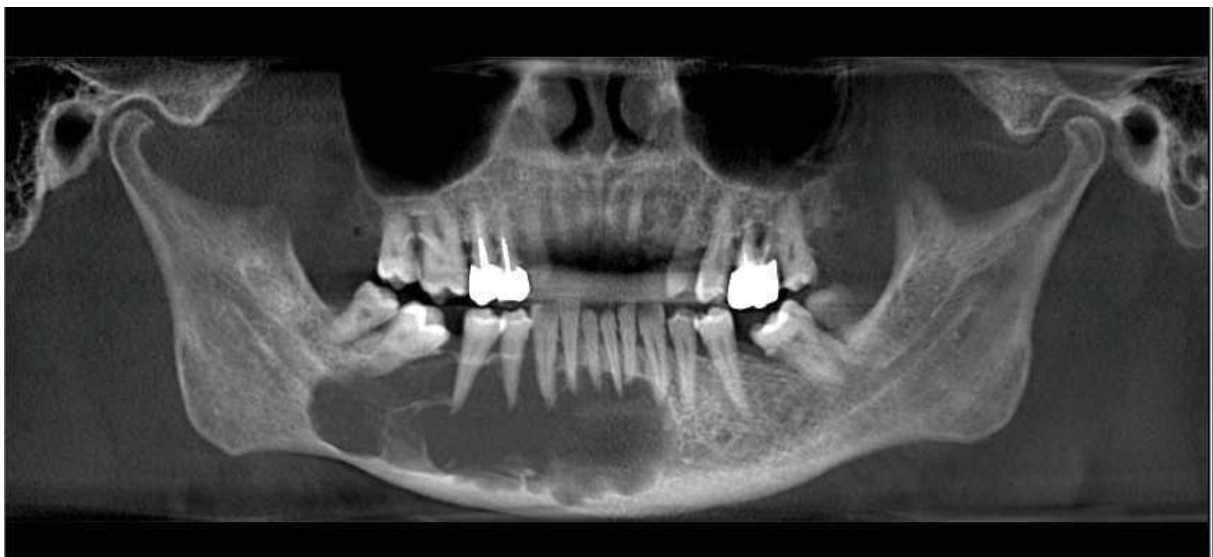


Figure 22 : Radiographie panoramique préopératoire de la lésion s'étendant de 47 à 33 (source : Dr Esnault, 2014)

Le jour de la consultation, il n'y a pas de mobilité des dents secteurs 4, le test de vitalité est négatif uniquement sur les dents 44, 45 et 47. Il n'y a pas de paresthésie labio-mentonnaire.

Un examen cône beam est prescrit pour évaluer l'étendue de la lésion.

L'examen radiologique révèle une importante destruction des corticales vestibulaires et linguales des dents 33 à 46. La lésion mesure 68 millimètres de long. (Figure 23)

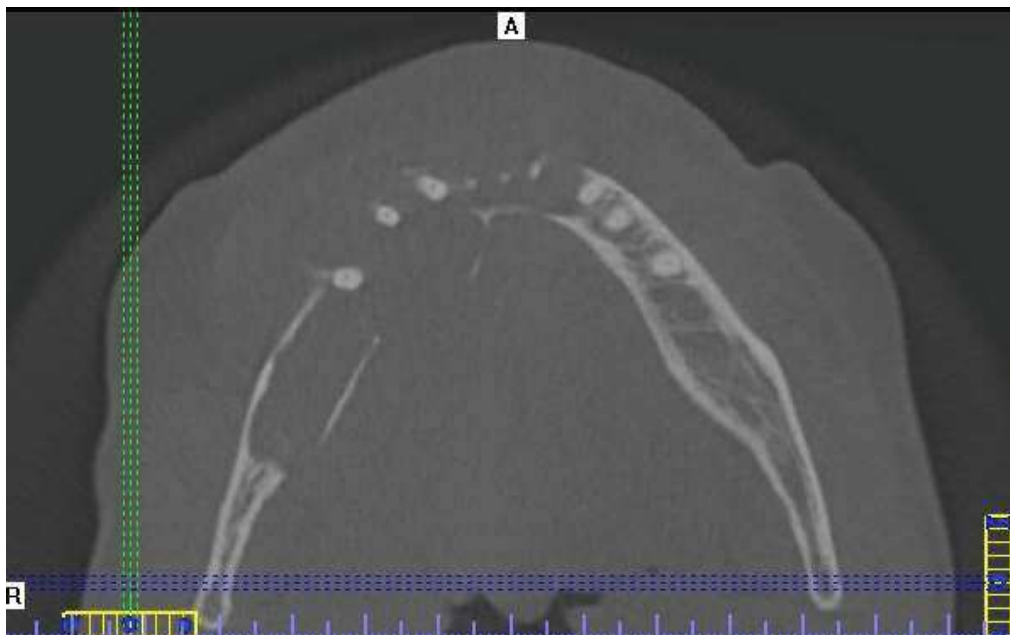

Figure 23 : Coupe transversale de la mandibule, corticales linguales et vestibulaires absentes (source : Dr Esnault, 2014)

Une biopsie sous anesthésie locale est réalisée avant tout geste thérapeutique. Lors de l'incision, une collection purulente et une réduction du volume de la lésion ont orienté le diagnostic vers un kyste radiculaire d'origine dentaire. Le patient est alors mis sous antibiotique : amoxicilline et acide clavulanique, 1g/125mg, matin et soir pendant 7 jours.

L'intervention de marsupialisation sous anesthésie locale est programmée une semaine après. Le drainage est réalisé en trois points :

- en vestibulaire des molaires secteur 4

- en lingual des prémolaires secteur 4
- en vestibulaire des incisives mandibulaires

Les ouvertures réalisées mesurent 1,5 centimètre de long sur 0,5 centimètre de large et la muqueuse buccale est suturée à la paroi kystique.

Les antibiotiques sont poursuivis et du bain de bouche à 0,2% (éludril perio®) est prescrit. Le patient est motivé à l'hygiène et doit réaliser des bains de bouche 3 fois par jour après chaque brossage des dents pendant 3 semaines. Le patient est revu au Centre Hospitalier d'Epinal pour surveiller le drainage permanent et le maintien des ouvertures. Des injections de chlorhexidine à 0,2% sont réalisées par les ouvertures chaque semaine pendant les trois premiers mois par le chirurgien-dentiste. On réalise également les traitements endodontiques des dents 47, 45, 44, 43, 42, 41, 31, 32 et 33. Le patient est ensuite suivi tous les quinze jours les trois mois suivants.

En janvier 2015, six mois après l'intervention de marsupialisation, un cône beam est prescrit, et il montre une réduction de la taille de la lésion kystique, et l'apparition de corticales osseuses, essentiellement en vestibulaire (Figure 24).

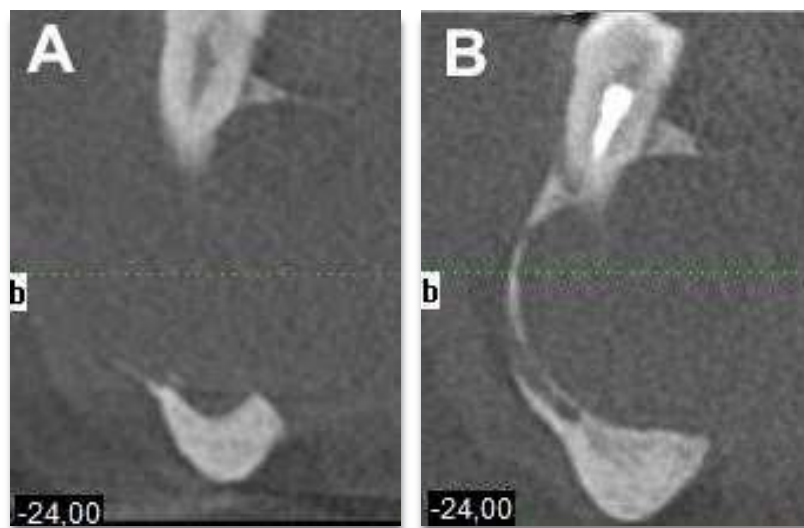

Figure 24: Coupes coronales au niveau de 45 ; A : avant marsupialisation et B : 6 mois après marsupialisation (source : Dr Esnault, 2015)

Une intervention d'énucléation est alors programmée sous anesthésie générale avec une hospitalisation ambulatoire. Durant l'intervention, la dent 48 a été

extraite en raison de sa mobilité. L'énucléation a été réalisée à partir de quatre ouvertures naturelles vestibulaires qui ont été agrandies pour faciliter l'accès des instruments. La lésion est alors décollée, clivée et après régularisation ostéo-muqueuse, le site opératoire est refermé. Les ouvertures réalisées lors de la marsupialisation sont également refermées. Le patient est mis sous antibiotique, amoxicilline 1 gramme, deux fois par jour pendant 7 jours ainsi que sous antalgique de palier 1 et 2, paracétamol et tramadol en cas de douleur et du bain de bouche à réaliser après chaque brossage des dents.

Il n'y a eu aucune complication peropératoire mais le patient présente une perte de sensibilité labio-mentonnaire.

En septembre 2015, six mois après l'énucléation, un cône beam est prescrit et montre une bonne cicatrisation avec reformation des corticales osseuses. (Figure 25) Le patient ne présente pas de symptôme, mais une légère dysesthésie persiste.

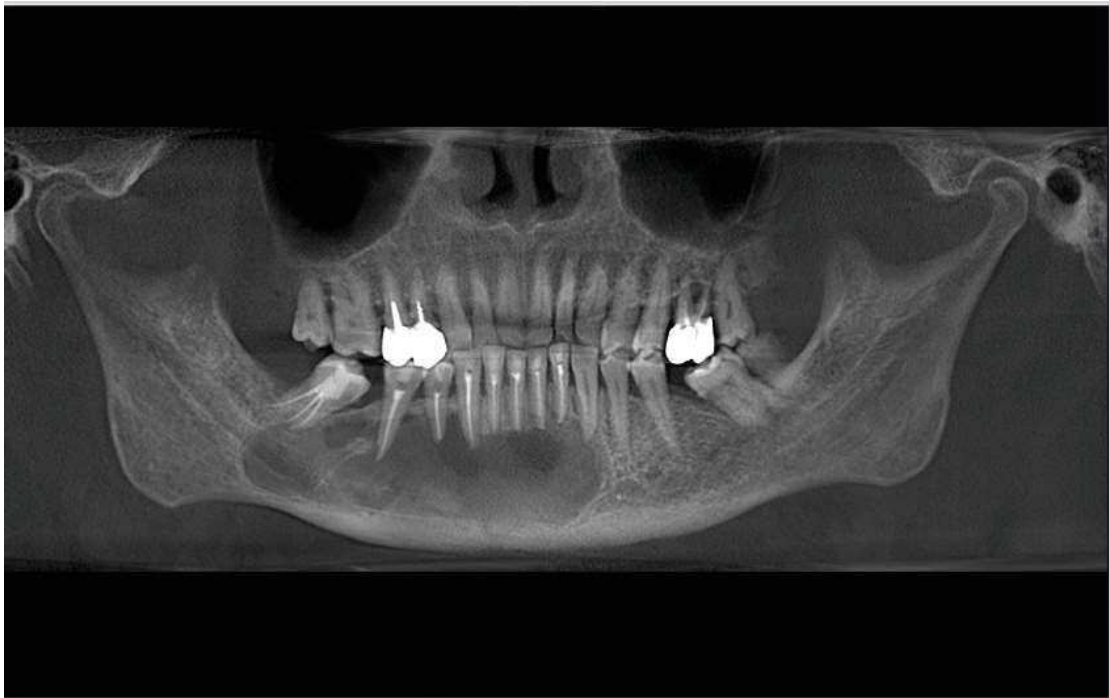


Figure 25 : Radiographie panoramique six mois après énucléation kystique (source : Dr Esnault, 2015)

Des contrôles sont réalisés tous les six mois pendant un an et demi. On observe alors une réossification totale au niveau de la dent 47 (Figure 26).

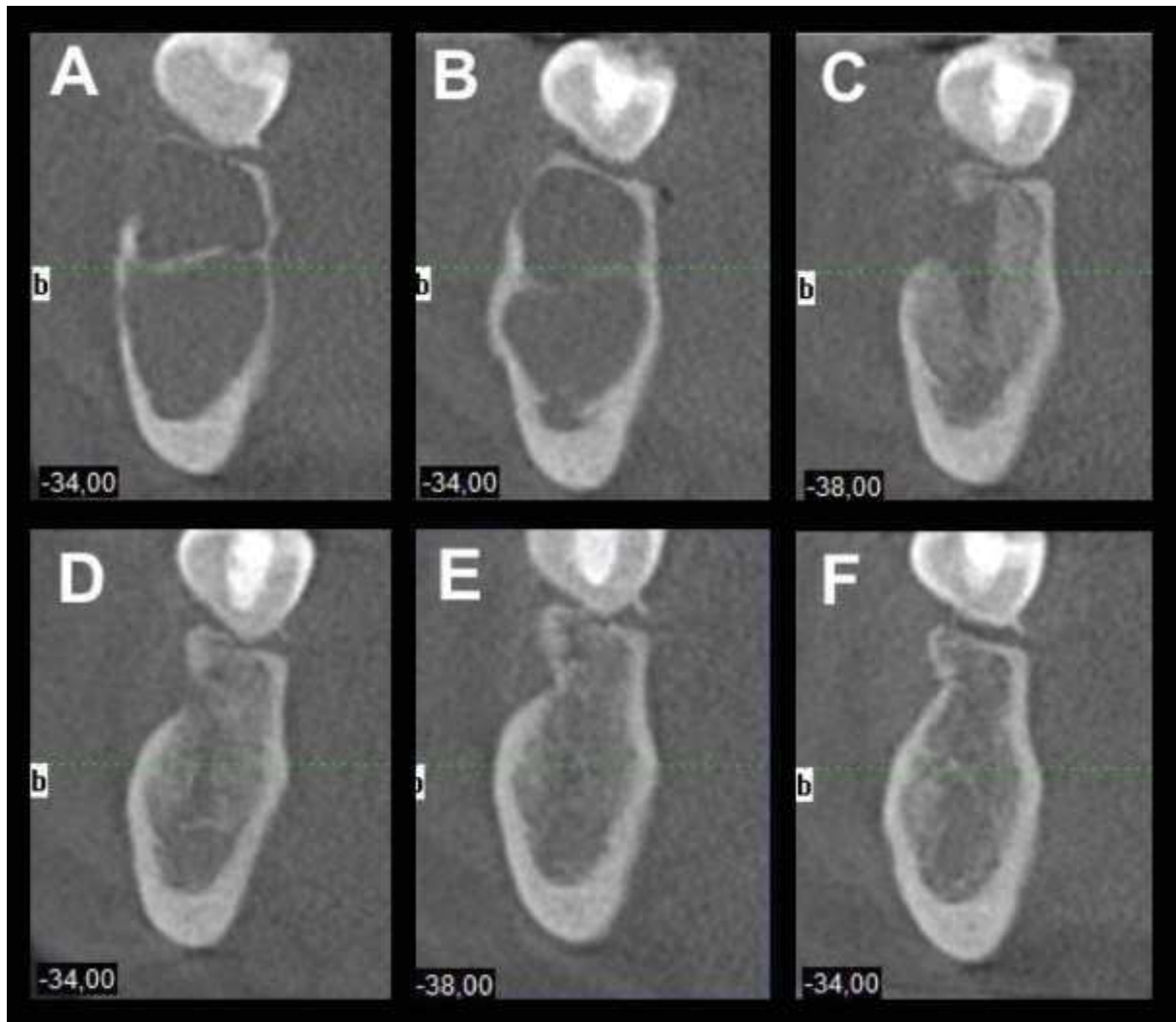


Figure 26 : Coupes coronales mandibulaires au niveau de 47. A : avant marsupialisation ; B : 6 mois après ; C : 14 mois après ; D : 19 mois après ; E : 25 mois après ; F : 33 mois après (source : Dr Esnault, 2014 à 2017)

En février 2017, 33 mois après l'intervention de marsupialisation, le cône beam met en évidence la persistance d'une lésion de 33 à 44. La lésion mesure 24 millimètres dans son plus grand diamètre (Figure 27).

En mars 2017, une énucléation sous anesthésie locale de la lésion kystique restante est réalisée. En mai 2017, une fistule purulente persiste au niveau de 31, et la percussion de cette dent est douloureuse. Le retraitement endodontique est alors réalisé avec surinstrumentation au niveau de l'apex.

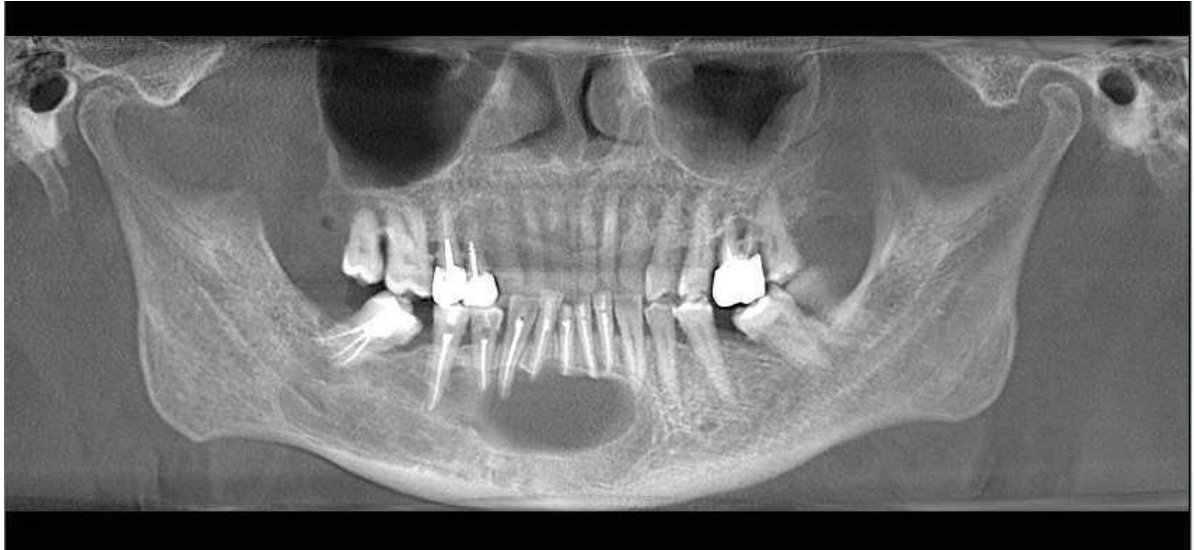


Figure 27 : Radiographie panoramique 33 mois après marsupialisation ; persistance d'une lésion de la dent 33 à 44 (source : Dr Esnault, 2017)

4.2. Analyse et discussion

La lésion initiale mesurait 68 millimètres de long, elle s'étendait de la dent 33 à 47. Les corticales linguales et vestibulaires étaient détruites. Ainsi une chirurgie d'énucléation n'était pas indiquée, puisque l'intervention aurait été interrompue, avec lésion du nerf alvéolaire inférieur et perte des dents associées à la lésion. La biopsie a été programmée avant tout acte thérapeutique. Lors du prélèvement, un écoulement purulent et la réduction du volume de la lésion ont orienté le diagnostic vers un kyste radiculaire d'origine dentaire. Le patient étant coopérant, une marsupialisation ou une décompression était indiquée.

La procédure chirurgicale utilisée, est la réalisation de trois ouvertures de taille moyenne à différents endroits de la lésion au lieu d'une seule ouverture de grande taille. Cette procédure a l'avantage d'être plus conservatrice en tissu, et facilite la fermeture en fin de procédure. De plus, en cas d'obstruction d'une des fenêtres muqueuses, les autres ouvertures permettent de conserver le drainage. L'inconvénient est que le nettoyage de la lésion est plus compliqué, et que le risque d'accumulation de débris alimentaires est plus important.

Le contrôle à 6 mois montre une évolution favorable de la lésion avec reconstruction de parois osseuses. L'intervention d'énucléation n'est alors plus interrompue. Il y a alors deux possibilités, poursuivre la marsupialisation ou réaliser l'énucléation. La décision est alors de réaliser l'énucléation.

Le patient a de légères dysesthésies après l'intervention. Le nerf alvéolaire inférieur a dû être lésé lors de l'intervention d'énucléation.

Le traitement de marsupialisation est court (6 mois) comparé aux autres études (jusqu'à 22 mois à la mandibule) (2). La décision d'énucléation aurait pu être retardée et permettre une réossification plus importante, et intervenir ainsi à distance du nerf alvéolaire inférieur.

L'énucléation réalisée, la réossification se poursuit. Le patient retrouve progressivement une sensibilité labio-mentonnaire. Au niveau du secteur molaire, les résultats sont très satisfaisants : on observe une réossification complète. Mais, la lésion persiste au niveau des incisives mandibulaires et semble se stabiliser. Une fistule au niveau de la dent 31 apparaît malgré une seconde énucléation. La percussion est également douloureuse sur cette dent. On peut suspecter que la dent 31 est responsable de cette lésion résiduelle. Le retraitement endodontique est donc réalisé pour éradiquer tous foyers infectieux potentiels.

Toutes les dents ont été devitalisées par anticipation pour éviter les nécroses post opératoires probables lors de l'énucléation secondaire réalisée en janvier 2015. Malgré la vitalité positive des incisives avant le traitement de marsupialisation, la lésion s'étendait au niveau des apex de dents, qui aurait pu nécroser lors de l'énucléation et perturber la cicatrisation de la lésion kystique.

Ce cas clinique est à l'origine de la recherche bibliographique en raison des bons résultats obtenus. Après réalisation du travail bibliographique et discussion avec le chirurgien opérateur, docteur Esnault, nous en avons conclu que le traitement de marsupialisation aurait pu être plus long. Les six mois de traitement par marsupialisation ont permis une formation des corticales osseuses et une réduction importante du volume kystique. L'apparition d'une continuité de la corticale mandibulaire a été l'élément principal pris en compte dans la décision d'énucléer la

lésion. De plus, les six mois de traitement étaient tout de même contraignants et gênants pour le patient. En poursuivant la marsupialisation, nous aurions pu également prendre en compte les structures anatomiques avoisinantes encore à proximité de la lésion. La réduction du volume de la lésion aurait peut-être permis de se situer à distance du nerf alvéolaire inférieur et d'éviter ainsi les dysesthésies labio-mentonnières. Elle aurait peut-être permis également d'éloigner des apex des dents et d'éviter leurs dévitalisations. On peut poser l'hypothèse de l'effet iatrogène de la dévitalisation de la dent 31 qui serait à l'origine de la lésion résiduelle persistante.

La marsupialisation est une réussite thérapeutique pour ce patient. Elle a permis d'éviter une chirurgie interruptrice, de conserver les dents mandibulaires et de préserver le nerf alvéolaire inférieur.

La lésion, en février 2017, mesure 24 millimètres de long soit une réduction de 65% par rapport à la lésion d'origine et la reprise du traitement endodontique devrait permettre la réduction complète de la lésion.

5. Conclusion

Parmi les méthodes d'exérèse des lésions kystiques, l'énucléation ou la résection sont des pratiques courantes, plus facile car elles nécessitent moins de suivi, mais elles sont plus radicales pour les patients.

Les techniques de marsupialisation et de décompression disparues ou moins utilisées en raison de l'apparition des antibiotiques, des contraintes de suivi et de l'inconfort pour le patient, doivent être sérieusement reconsidérées. Elles apportent une réelle amélioration sur la réduction du volume de la lésion, la conservation des structures anatomiques et la diminution du taux de récurrence sous réserve que leurs utilisations répondent à certaines indications. Des cas cliniques tels que celui présenté dans cette thèse prouvent leur efficacité.

La marsupialisation et la décompression pourraient devenir une réelle opportunité à l'avenir pour notre exercice chirurgical puisque les bactéries présentent de plus en plus de résistances aux antibiotiques. Notamment du fait d'un trop grand recours aux antibiotiques, de la mal observance des patients et de l'insuffisance de la recherche clinique sur de nouvelles molécules. Si rien n'est fait, certains auteurs estiment que nous risquons de revenir à l'ère préantibiotique dans les prochaines décennies (52). Notre profession a déjà fait plusieurs recommandations pour limiter le recours aux antibiotiques. La marsupialisation et la décompression présentent une véritable opportunité de remettre à jour les protocoles de traitement des kystes dans l'optique de diminuer ce recours aux antibiotiques.

6. Bibliographie

1. Hupp JR, Ellis III E, Tucker MR. Contemporary Oral and Maxillofacial Surgery. St. Louis: Elsevier; 2014. 703 p.
2. Anavi Y, Gal G, Miron H, Calderon S, Allon DM. Decompression of odontogenic cystic lesions: clinical long-term study of 73 cases. Oral Surg Oral Med Oral Pathol Oral Radiol Endod. 2011; 112(2): 164-9.
3. Pogrel MA, Jordan RCK. Marsupialization as a definitive treatment for the odontogenic keratocyst. J Oral Maxillofac Surg. 2004; 62(6): 651-5; discussion 655-6.
4. Castro-Núñez J. Decompression of Odontogenic Cystic Lesions: Past, Present, and Future. J Oral Maxillofac Surg. 2016; 74(1): 104.e1-9.
5. Partsch C. Über kiefercysten, Deutsche Monatsschrift Fur Zahnheilkunde. 1892; 10: 271.
6. Malik NA. Textbook of Oral and Maxillofacial Surgery. New Delhi: Jaypee Brothers Publishers; 2008. 840 p.
7. Faure S. Les pénicillines. Actual Pharm. 2008; 47(476) : 43-6.
8. Dowsett EB. President's Address: Operative Procedure for Cysts of the Jaws. Proc R Soc Med. 1931; 25(1): 47-56.
9. Thomas EH. Cysts of the jaws; saving involved vital teeth by tube drainage. J Oral Surg. 1947; 5(1): 1-9.
10. Brøndum N, Jensen VJ. Recurrence of keratocysts and decompression treatment. A long-term follow-up of forty-four cases. Oral Surg Oral Med Oral Pathol. 1991; 72(3): 265-9.
11. Marker P, Brøndum N, Clausen PP, Bastian HL. Treatment of large odontogenic keratocysts by decompression and later cystectomy: a long-term follow-up and a histologic study of 23 cases. Oral Surg Oral Med Oral Pathol Oral Radiol Endod. 1996; 82(2): 122-31.
12. Schwenzer N, Ehrenfeld M. Chirurgie dentaire. Paris: Lavoisier; 2009. 319 p.
13. Tolstunov L, Treasure T. Surgical Treatment Algorithm for Odontogenic Keratocyst: Combined Treatment of Odontogenic Keratocyst and Mandibular Defect With Marsupialization, Enucleation, Iliac Crest Bone Graft, and Dental Implants. J Oral Maxillofac Surg. 2008; 66(5): 1025-36.

14. Schmidt BL, Pogrel M. Clinical Articles: The use of enucleation and liquid nitrogen cryotherapy in the management of odontogenic keratocysts. *J Oral Maxillofac Surg.* 2001; 59(7): 720-725.
15. Pogrel M, Regezi J, Fong B, Hakim-Faal Z, Rohrer M, Tran C, et al. Effects of liquid nitrogen cryotherapy and bone grafting on artificial bone defects in minipigs: a preliminary study. *Int J Oral Maxillofac Surg.* 2002; 31(3): 296-302.
16. Pogrel MA. Treatment of keratocysts: the case for decompression and marsupialization. *J Oral Maxillofac Surg.* 2005; 63(11): 1667-73.
17. Stoeltinga P. Long-term follow-up on keratocysts treated according to a defined protocol. *Int J Oral Maxillofac Surg.* 2001; 30(1): 14-25.
18. Ruhin B, Guilbert F, Bertrand J-C. Traitement des kystes, tumeurs et pseudotumeurs bénignes des maxillaires. *EMC Stomatologie.* 2005; 1(1): 42-59.
19. Sakkas N, Schoen R, Schulze D, Otten J-E, Schmelzeisen R. Obturator after marsupialization of a recurrence of a radicular cyst of the mandible. *Oral Surg Oral Med Oral Pathol Oral Radiol Endodontology.* 2007; 103(1): 16-8.
20. Lux H-C, Goetz F, Hellwig E. Case report: endodontic and surgical treatment of an upper central incisor with external root resorption and radicular cyst following a traumatic tooth avulsion. *Oral Surg Oral Med Oral Pathol Oral Radiol Endod.* 2010; 110(5): 61-67.
21. Nakamura N, Mitsuyasu T, Mitsuyasu Y, Taketomi T, Higuchi Y, Ohishi M. Marsupialization for odontogenic keratocysts: long-term follow-up analysis of the effects and changes in growth characteristics. *Oral Surg Oral Med Oral Pathol Oral Radiol Endod.* 2002; 94(5): 543-53.
22. Freedland JB. Conservative reduction of large periapical lesions. *Oral Surg Oral Med Oral Pathol.* 1970; 29(3): 455-64.
23. Neaverth EJ, Burg HA. Decompression of large periapical cystic lesions. *J Endod.* 1982; 8(4): 175-82.
24. Tolstunov L. Marsupialization catheter. *J Oral Maxillofac Surg.* 2008; 66(5): 1077-9.
25. Rahpeyma A, Khajehahmadi S. Marsupialization for Treatment of Jaw Cysts: Indications and Limitations. *J Int Oral Health.* 2016; 8(2): 158-162.

26. Hou R, Zhou H. Articles of marsupialization and decompression on cystic lesions of the jaws: A literature review. *J Oral Maxillofac Surg Med Pathol*. 2013; 25(4): 299-304.
27. Seward MH, Seward GR. Observations on Snawdon's technique for the treatment of cysts in the maxilla. *Br J Oral Surg*. 1969; 6(3): 149-60.
28. Allon DM, Allon I, Anavi Y, Kaplan I, Chaushu G. Decompression as a treatment of odontogenic cystic lesions in children. *J Oral Maxillofac Surg*. 2015; 73(4): 649-54.
29. Jeong H-G, Hwang JJ, Lee SH, Nam W. Effect of decompression for patients with various jaw cysts based on a three-dimensional computed tomography analysis. *Oral Surg Oral Med Oral Pathol Oral Radiol*. 2017; 123(4): 445-52.
30. Yahara Y, Kubota Y, Yamashiro T, Shirasuna K. Eruption prediction of mandibular premolars associated with dentigerous cysts. *Oral Surg Oral Med Oral Pathol Oral Radiol Endodontology*. 2009; 108(1): 28-31.
31. Fujii R, Kawakami M, Hyomoto M, Ishida J, Kirita T. Panoramic findings for predicting eruption of mandibular premolars associated with dentigerous cyst after marsupialization. *J Oral Maxillofac Surg*. 2008; 66(2): 272-6.
32. Hyomoto M, Kawakami M, Inoue M, Kirita T. Clinical conditions for eruption of maxillary canines and mandibular premolars associated with dentigerous cysts. *Am J Orthod Dentofac Orthop*. 2003; 124(5): 515-20.
33. Martin-Duverneuil N, Auriol M. Les tumeurs maxillo-faciales : imagerie, anatomopathologie. Montpellier : Sauramps médical. 2004. 402 p.
34. Ninomiya T, Kubota Y, Koji T, Shirasuna K. Marsupialization inhibits interleukin-1 alpha expression and epithelial cell proliferation in odontogenic keratocysts. *J Oral Pathol Med*. 2002; 31(9): 526-33.
35. Meghji S, Henderson B, Bando Y, Harris M. Interleukin-1 - the principal osteolytic cytokine produced by keratocysts. *Arch Oral Biol*. 1992; 37(11): 935-43.
36. Suyama Y, Kubota Y, Yamashiro T, Ninomiya T, Koji T, Shirasuna K. Expression of keratinocyte growth factor and its receptor in odontogenic keratocysts. *J Oral Pathol Med*. 2009; 38(5): 476-80.
37. Piattelli A, Fioroni M, Rubini C. Differentiation of odontogenic keratocysts from other odontogenic cysts by the expression of bcl-2 immunoreactivity. *Oral Oncol*. 1998; 34(5): 404-7.

38. Zhao Y-F, Wei J-X, Wang S-P. Treatment of odontogenic keratocysts: a follow-up of 255 Chinese patients. *Oral Surg Oral Med Oral Pathol Oral Radiol Endod.* 2002; 94(2): 151-6.
39. Baaroun V, Toledo R, Azerad J, Descroix V. Tumeur k ratokystique  tendue :   propos d'un cas. *M decine Buccale Chir Buccale.* 2014; 20(1): 47-51.
40. Ruhin-Poncet B, Picard A, Martin-Duverneuil N, Albertini A-F, Goudot P. Keratocysts (or keratocystic epithelial odontogenic tumors). *Rev Stomatol Chir Maxillofac.* 2011; 112(2): 87-92.
41. Maurette PE, Jorge J, de Moraes M. Conservative treatment protocol of odontogenic keratocyst: a preliminary study. *J Oral Maxillofac Surg.* 2006; 64(3): 379-83.
42. Li Y, Han B, Li L-J. Prognostic and proliferative evaluation of ameloblastoma based on radiographic boundary. *Int J Oral Sci.* 2012; 4(1): 30-3.
43. Barnes L, Everson J, Reichart P, Sidransky D. World Health Organization Classification of Tumors. Pathology and genetics of head and neck tumours. Lyon: IARC Press; 2005. 430 p.
44. Martin-Duverneuil N, Hodez C. Imagerie dentaire, sinusienne et maxillofaciale: du cone beam   IRM. Paris: Lavoisier m decine Sciences; 2016. 310 p.
45. Alaoui OM, Bouihi RE, Yahya IB. Am loblastome : prise en charge par le m decin dentiste. *Ameloblastoma Role Dent Manag.* 2012; 18(3): 221-7.
46. Reichart PA, Philipsen HP, Sonner S. Ameloblastoma: biological profile of 3677 cases. *Eur J Cancer B Oral Oncol.* 1995; 31(2): 86-99.
47. Hong J, Yun P-Y, Chung I-H, Myoung H, Suh J-D, Seo B-M, et al. Long-term follow up on recurrence of 305 ameloblastoma cases. *Int J Oral Maxillofac Surg.* 2007; 36(4): 283-8.
48. Prasad K, Ranganath K, Lalitha RM, Sreevidya B. Decompression followed by enucleation as treatment modality for ameloblastic fibroma: A case report. *Oral Surg.* 2011; 4(1): 20-25.
49. Manor E, Kachko L, Puterman MB, Szabo G, Bodner L. Cystic lesions of the jaws - a clinicopathological study of 322 cases and review of the literature. *Int J Med Sci.* 2012; 9(1): 20-6.

50. Schlieve T, Miloro M, Kolokythas A. Does Decompression of Odontogenic Cysts and Cystlike Lesions Change the Histologic Diagnosis?. *J Oral Maxillofac Surg.* 2014; 72(6):1094-105.
51. Bodner L, Manor E, Shear M, van der Waal I. Primary intraosseous squamous cell carcinoma arising in an odontogenic cyst: a clinicopathologic analysis of 116 reported cases. *J Oral Pathol Med.* 2011; 40(10): 733-8.
52. Davies J, Davies D. Origins and Evolution of Antibiotic Resistance. *Microbiol Mol Biol Rev MMBR.* 2010; 74(3): 417-33.

TABLE DES MATIERES

TABLE DES FIGURES.....	9
TABLE DES TABLEAUX	12
INTRODUCTION	13
1. Exposé du contexte.....	14
1.1. Définition.....	14
1.2. Historique	15
1.3. Les différentes techniques d'exérèse des kystes de grande étendue. 17	
1.3.1. L'énucléation	17
1.3.2. La résection osseuse	20
2. Procédures chirurgicales et ses modifications	21
2.1. Marsupialisation	21
2.1.1. Méthode de PARTSCH	21
2.1.2. Compresses	22
2.1.3. L'obturateur	23
2.2. La décompression.....	25
2.3. Marsupialisation vers le sinus ou les fosses nasales.....	27
2.3.1. Avantages	28
2.3.2. Inconvénients	28
2.3.3. Protocole opératoire	28
2.4. Le suivi.....	31
2.4.1. Objectif.....	31
2.4.2. Suivi clinique	32
2.4.3. Suivi radiographique	33
2.4.4. Succès du traitement	36
2.4.5. Enucléation secondaire.....	37
3. Indications de la technique de marsupialisation et de décompression	39
3.1. En fonction du type de kyste.....	39
3.1.1. Kyste dentigère	40
3.1.2. Tumeur odontogène kérotykystique	44
3.1.3. Améloblastome	50

3.1.4.	Kystes radiculaires	54
3.2.	En fonction de la taille et de la localisation du kyste	56
3.2.1.	Sinus maxillaires	57
3.2.2.	Fosses nasales	57
3.2.3.	Canal mandibulaire	57
3.2.4.	Foramen mentonnier	58
3.2.5.	Nerf lingual	58
3.2.6.	Eléments dentaires	58
3.2.7.	La perte de continuité de l'os mandibulaire	59
3.3.	En fonction du patient	60
3.3.1.	Coopération et compréhension	60
3.3.2.	Etat général.....	60
3.4.	Comparaison aux autres techniques d'exérèse	61
3.4.1.	L'énucléation	61
3.4.2.	La résection.....	62
3.5.	Arbres décisionnels	63
3.5.1.	Le kyste dentigère.....	63
3.5.2.	Tumeur odontogène kératokystique	64
3.5.3.	Améloblastome	65
3.5.4.	Kyste radiculaire.....	67
4.	Présentation d'un cas clinique.....	68
4.1.	Description des interventions	68
4.2.	Analyse et discussion.....	73
5.	Conclusion.....	76
6.	Bibliographie	77

HUMBERT Pauline – La marsupialisation et la décompression, données actuelles ; à propos d'un cas.

Nancy 2017 : 83 pages. 27 figures. 2 tableaux.

Th.: Chir.-Dent. : Nancy 2017

Mots-clefs :

- **Marsupialisation**
- **Décompression**
- **Kyste grande étendue**
- **Obstacles anatomiques**

Résumé :

La marsupialisation et la décompression sont deux techniques chirurgicales pour les kystes des maxillaires, tombées en désuétude du fait de l'apparition des antibiotiques. Pourtant, elles permettent d'éviter certaines complications per et post opératoires et peuvent être alors une alternative ou un complément à l'exercice chirurgical.

Nous définirons ces thérapeutiques dans un premier temps. Puis nous montrerons leur efficacité à réduire le volume de la lésion, conserver les structures anatomiques et diminuer le taux de récurrence sous réserve que leur utilisation réponde à certaines indications. Ensuite, nous essayerons d'établir des stratégies thérapeutiques à l'aide d'arbres décisionnels. La dernière partie illustre un cas clinique ayant bénéficié d'un traitement alliant marsupialisation et énucléation à l'hôpital Émile Durkheim d'Épinal.

Membres du jury :

Pr J.M. MARTRETTE	Professeur des Universités	Président
<u>Dr P.H. ESNAULT</u>	<u>Docteur en Chirurgie-Dentaire</u>	<u>Directeur de thèse</u>
<u>Dr J. GUILLET-THIBAUT</u>	<u>Maître de Conférences des Universités</u>	<u>Co-directeur de thèse</u>
Dr S. CLERC	Assistant Hospitalier Universitaire	Juge

Adresse de l'auteur :

Pauline HUMBERT
140 rue saint Dizier
54 000 NANCY

Jury : Président : J.M. MARTRETTE – Professeur des Universités
Juges : P.H. ESNAULT – Docteur en Chirurgie-Dentaire
J. GUILLET-THIBAUT – Maître de Conférences des Universités
B. DELAITRE – Assistant Hospitalier Universitaire

Thèse pour obtenir le diplôme D'Etat de Docteur en Chirurgie Dentaire

Présentée par: Mademoiselle HUMBERT Pauline, Suzanne, Thérèse

né(e) à : NANCY (Meurthe et Moselle)

le 28 juin 1991

et ayant pour titre : « La marsupialisation et la décompression : données actuelles, illustration par un cas clinique ».

Le Président du jury

J.M. MARTRETTE

Le Doyen
de la Faculté d'Odontologie

J.M. MARTRETTE

Autorise à soutenir et imprimer la thèse 10088

NANCY, le

17 OCT. 2017

Le Président de l'Université de Lorraine


P. MUTZENHARDT