



HAL
open science

Etude quantitative in-vivo de la cinématique du carpe en scanner dynamique 4D : comparaison des angles radioscapoïde et lunocapital chez des patients sans et avec rupture du ligament scapholunaire lors d'une manœuvre de déviation radio-ulnaire

Aymeric Rauch

► To cite this version:

Aymeric Rauch. Etude quantitative in-vivo de la cinématique du carpe en scanner dynamique 4D : comparaison des angles radioscapoïde et lunocapital chez des patients sans et avec rupture du ligament scapholunaire lors d'une manœuvre de déviation radio-ulnaire. Sciences du Vivant [q-bio]. 2018. hal-01932038

HAL Id: hal-01932038

<https://hal.univ-lorraine.fr/hal-01932038>

Submitted on 23 Nov 2018

HAL is a multi-disciplinary open access archive for the deposit and dissemination of scientific research documents, whether they are published or not. The documents may come from teaching and research institutions in France or abroad, or from public or private research centers.

L'archive ouverte pluridisciplinaire **HAL**, est destinée au dépôt et à la diffusion de documents scientifiques de niveau recherche, publiés ou non, émanant des établissements d'enseignement et de recherche français ou étrangers, des laboratoires publics ou privés.



AVERTISSEMENT

Ce document est le fruit d'un long travail approuvé par le jury de soutenance et mis à disposition de l'ensemble de la communauté universitaire élargie.

Il est soumis à la propriété intellectuelle de l'auteur. Ceci implique une obligation de citation et de référencement lors de l'utilisation de ce document.

D'autre part, toute contrefaçon, plagiat, reproduction illicite encourt une poursuite pénale.

Contact : ddoc-thesesexercice-contact@univ-lorraine.fr

LIENS

Code de la Propriété Intellectuelle. articles L 122. 4

Code de la Propriété Intellectuelle. articles L 335.2- L 335.10

http://www.cfcopies.com/V2/leg/leg_droi.php

<http://www.culture.gouv.fr/culture/infos-pratiques/droits/protection.htm>

THÈSE

pour obtenir le grade de

DOCTEUR EN MÉDECINE

Présentée et soutenue publiquement dans le cadre du troisième
cycle de Médecine Spécialisée

par

Monsieur Aymeric RAUCH

le Vendredi 6 avril 2018

Etude quantitative in-vivo de la cinématique du carpe en scanner dynamique 4D :

Comparaison des angles radioscapoïde et lunocapital chez des
patients sans et avec rupture du ligament scapholunaire lors
d'une manœuvre de déviation radio-ulnaire

Membres du jury :

Président : Monsieur le Professeur Alain BLUM

Juges : Monsieur le Professeur Pedro Augusto GONDIM TEIXEIRA

Monsieur le Professeur Gilles DAUTEL

Madame le Docteur Anne-Sophie FORMERY



Président de l'Université de Lorraine :
Professeur Pierre MUTZENHARDT

Doyen de la Faculté de Médecine :
Professeur Marc BRAUN

Vice-doyens

Pr Karine ANGIOI-DUPREZ, Vice-Doyen

Pr Marc DEBOUVERIE, Vice-Doyen

Asseseurs :

Premier cycle : Dr Julien SCALA-BERTOLA

Deuxième cycle : Pr Marie-Reine LOSSER

Troisième cycle : Pr Marc DEBOUVERIE

Président de Conseil Pédagogique : Pr Bruno CHENUUEL

Formation à la recherche : Dr Nelly AGRINIER

SIDES : Pr Laure JOLY

Relations Grande Région : Pr Thomas FUCHS-BUDER

CUESIM : Pr Stéphane ZUILY

Chargés de mission

Bureau de docimologie : Dr Guillaume VOGIN

Commission de prospective facultaire : Pr Karine ANGIOI-DUPREZ

Orthophonie : Pr Cécile PARIETTI-WINKLER

PACES : Dr Mathias POUSSEL

Plan Campus : Pr Bruno LEHEUP

International : Pr Jacques HUBERT

=====

DOYENS HONORAIRES

Professeur Jean-Bernard DUREUX - Professeur Jacques ROLAND - Professeur Patrick NETTER - Professeur Henry COUDANE

=====

PROFESSEURS HONORAIRES

Etienne ALIOT - Jean-Marie ANDRE - Alain AUBREGÉ - Gérard BARROCHE - Alain BERTRAND - Pierre BEY
Marc-André BIGARD - Patrick BOISSEL - Pierre BORDIGONI - Jacques BORRELLY - Michel BOULANGE
Jean-Louis BOUTROY - Serge BRIANÇON - Jean-Claude BURDIN - Claude BURLET - Daniel BURNEL - Claude CHARDOT
Jean-François CHASSAGNE - François CHERRIER Jean-Pierre CRANCE - Gérard DEBRY - Emile de LAVERGNE
Jean-Pierre DESCHAMPS - Jean DUHEILLE - Jean-Bernard DUREUX - Gilbert FAURE - Gérard FIEVE Bernard FOLIGUET
Jean FLOQUET - Robert FRISCH - Alain GAUCHER - Pierre GAUCHER - Professeur Jean-Luc GEORGE - Alain GERARD
Hubert GERARD - Jean-Marie GILGENKRANTZ - Simone GILGENKRANTZ - Gilles GROSDIDIER - Oliéro GUERCI
Philippe HARTEMANN Gérard HUBERT - Claude HURIET Christian JANOT - Michèle KESSLER - François KOHLER
Jacques LACOSTE - Henri LAMBERT - Pierre LANDES - Marie-Claire LAXENAIRE - Michel LAXENAIRE - Alain LE FAOU
Jacques LECLERE - Pierre LEDERLIN - Bernard LEGRAS - Jean-Pierre MALLIÉ - Philippe MANGIN - Jean-Claude
MARCHAL - Yves MARTINET Pierre MATHIEU - Michel MERLE - Pierre MONIN Pierre NABET - Patrick NETTER -
Jean-Pierre NICOLAS - Pierre PAYSANT Francis PENIN - Gilbert PERCEBOIS Claude PERRIN - Luc PICARD - François
PLENAT - Jean-Marie POLU
Jacques POUREL - Jean PREVOT - Francis RAPHAEL - Antoine RASPILLER - Denis REGENT - Michel RENARD
Jacques ROLAND - Daniel SCHMITT - Michel SCHMITT - Michel SCHWEITZER - Daniel SIBERTIN-BLANC - Claude
SIMON Danièle SOMMELET - Jean-François STOLTZ - Michel STRICKER - Gilbert THIBAUT - Gérard VAILLANT - Paul
VERT
Hervé VESPIGNANI - Colette VIDAILHET - Michel VIDAILHET - Jean-Pierre VILLEMOT - Michel WEBER

=====

PROFESSEURS ÉMÉRITES

Professeur Etienne ALIOT - Professeur Gérard BARROCHE – Professeur Pierre BEY - Professeur Serge BRIANÇON - Professeur Jean-Pierre CRANCE - Professeur Gilbert FAURE - Professeur Bernard FOLIGUET – Professeur Alain GERARD – Professeur Jean-Marie GILGENKRANTZ - Professeure Simone GILGENKRANTZ - Professeur Gilles GROSDIDIER

Professeur Philippe HARTEMANN - Professeur Michèle KESSLER - Professeur François KOHLER - Professeur Alain LE FAOU Professeur Jacques LECLERE - Professeur Yves MARTINET – Professeur Patrick NETTER - Professeur Jean-Pierre NICOLAS

Professeur Luc PICARD - Professeur François PLENAT - Professeur Jean-François STOLTZ

=====

PROFESSEURS DES UNIVERSITÉS - PRATICIENS HOSPITALIERS

(Disciplines du Conseil National des Universités)

42^{ème} Section : MORPHOLOGIE ET MORPHOGENÈSE

1^{ère} sous-section : (Anatomie)

Professeur Marc BRAUN – Professeure Manuela PEREZ

2^{ème} sous-section : (Histologie, embryologie et cytogénétique)

Professeur Christo CHRISTOV

3^{ème} sous-section : (Anatomie et cytologie pathologiques)

Professeur Jean-Michel VIGNAUD – Professeur Guillaume GAUCHOTTE

43^{ème} Section : BIOPHYSIQUE ET IMAGERIE MÉDICALE

1^{ère} sous-section : (Biophysique et médecine nucléaire)

Professeur Gilles KARCHER – Professeur Pierre-Yves MARIE – Professeur Pierre OLIVIER

2^{ème} sous-section : (Radiologie et imagerie médicale)

Professeur René ANXIONNAT - Professeur Alain BLUM - Professeur Serge BRACARD - Professeur Michel CLAUDON
Professeure Valérie CROISÉ-LAURENT - Professeur Jacques FELBLINGER - Professeur Pedro GONDIM TEIXEIRA

44^{ème} Section : BIOCHIMIE, BIOLOGIE CELLULAIRE ET MOLÉCULAIRE, PHYSIOLOGIE ET NUTRITION

1^{ère} sous-section : (Biochimie et biologie moléculaire)

Professeur Jean-Louis GUEANT - Professeur Bernard NAMOUR - Professeur Jean-Luc OLIVIER

2^{ème} sous-section : (Physiologie)

Professeur Christian BEYAERT - Professeur Bruno CHENUÉL - Professeur François MARCHAL

4^{ème} sous-section : (Nutrition)

Professeur Didier QUILLIOT - Professeure Rosa-Maria RODRIGUEZ-GUEANT - Professeur Olivier ZIEGLER

45^{ème} Section : MICROBIOLOGIE, MALADIES TRANSMISSIBLES ET HYGIÈNE

1^{ère} sous-section : (Bactériologie - virologie ; hygiène hospitalière)

Professeur Alain LOZNIEWSKI – Professeure Evelyne SCHVOERER

2^{ème} sous-section : (Parasitologie et Mycologie)

Professeure Marie MACHOUART

3^{ème} sous-section : (Maladies infectieuses ; maladies tropicales)

Professeur Thierry MAY - Professeure Céline PULCINI - Professeur Christian RABAUD

46^{ème} Section : SANTÉ PUBLIQUE, ENVIRONNEMENT ET SOCIÉTÉ

1^{ère} sous-section : (Épidémiologie, économie de la santé et prévention)

Professeur Francis GUILLEMIN - Professeur Denis ZMIROU-NAVIER

3^{ème} sous-section : (Médecine légale et droit de la santé)

Professeur Henry COUDANE

4^{ème} sous-section : (Biostatistiques, informatique médicale et technologies de communication)

Professeure Eliane ALBUISSON - Professeur Nicolas JAY

47^{ème} Section : CANCÉROLOGIE, GÉNÉTIQUE, HÉMATOLOGIE, IMMUNOLOGIE

1^{ère} sous-section : (Hématologie ; transfusion)

Professeur Pierre FEUGIER

2^{ème} sous-section : (Cancérologie ; radiothérapie)

Professeur Thierry CONROY - Professeur François GUILLEMIN - Professeur Didier PEIFFERT - Professeur Frédéric MARCHAL

3^{ème} sous-section : (Immunologie)

Professeur Marcelo DE CARVALHO-BITTENCOURT - Professeure Marie-Thérèse RUBIO

4^{ème} sous-section : (Génétique)

Professeur Philippe JONVEAUX - Professeur Bruno LEHEUP

48^{ème} Section : ANESTHÉSIOLOGIE, RÉANIMATION, MÉDECINE D'URGENCE, PHARMACOLOGIE ET THÉRAPEUTIQUE

1^{ère} sous-section : (Anesthésiologie-réanimation)

Professeur Gérard AUDIBERT - Professeur Hervé BOUAZIZ - Professeur Thomas FUCHS-BUDER
Professeure Marie-Reine LOSSER - Professeur Claude MEISTELMAN

2^{ème} sous-section : (Réanimation)

Professeur Pierre-Édouard BOLLAERT - Professeur Sébastien GIBOT - Professeur Bruno LÉVY

3^{ème} sous-section : (Pharmacologie fondamentale ; pharmacologie clinique ; addictologie)

Professeur Pierre GILLET - Professeur Jean-Yves JOUZEAU

4^{ème} sous-section : (Thérapeutique ; addictologie)

Professeur François PAILLE - Professeur Patrick ROSSIGNOL - Professeur Faiez ZANNAD

49^{ème} Section : PATHOLOGIE NERVEUSE ET MUSCULAIRE, PATHOLOGIE MENTALE, HANDICAP ET RÉÉDUCATION

1^{ère} sous-section : (Neurologie)

Professeur Marc DEBOUVERIE - Professeur Louis MAILLARD - Professeur Luc TAILLANDIER - Professeure Louise TYVAERT

2^{ème} sous-section : (Neurochirurgie)

Professeur Jean AUQUE - Professeur Thierry CIVIT - Professeure Sophie COLNAT-COULBOIS - Professeur Olivier KLEIN

3^{ème} sous-section : (Psychiatrie d'adultes ; addictologie)

Professeur Jean-Pierre KAHN - Professeur Raymund SCHWAN

4^{ème} sous-section : (Pédopsychiatrie ; addictologie)

Professeur Bernard KABUTH

5^{ème} sous-section : (Médecine physique et de réadaptation)

Professeur Jean PAYSANT

50^{ème} Section : PATHOLOGIE OSTÉO-ARTICULAIRE, DERMATOLOGIE ET CHIRURGIE PLASTIQUE

1^{ère} sous-section : (Rhumatologie)

Professeure Isabelle CHARY-VALCKENAERE - Professeur Damien LOEUILLE

2^{ème} sous-section : (Chirurgie orthopédique et traumatologique)

Professeur Laurent GALOIS - Professeur Didier MAINARD - Professeur François SIRVEAUX

3^{ème} sous-section : (Dermato-vénéréologie)

Professeur Jean-Luc SCHMUTZ

4^{ème} sous-section : (Chirurgie plastique, reconstructrice et esthétique ; brûlologie)

Professeur François DAP - Professeur Gilles DAUTEL - Professeur Etienne SIMON

51^{ème} Section : PATHOLOGIE CARDIO-RESPIRATOIRE ET VASCULAIRE

1^{ère} sous-section : (Pneumologie ; addictologie)

Professeur Jean-François CHABOT - Professeur Ari CHAOUAT

2^{ème} sous-section : (Cardiologie)

Professeur Edoardo CAMENZIND - Professeur Christian de CHILLOU DE CHURET - Professeur Yves JUILLIERE

Professeur Nicolas SADOUL

3^{ème} sous-section : (Chirurgie thoracique et cardiovasculaire)

Professeur Thierry FOLLIGUET - Professeur Juan-Pablo MAUREIRA

4^{ème} sous-section : (Chirurgie vasculaire ; médecine vasculaire)

Professeur Sergueï MALIKOV - Professeur Denis WAHL - Professeur Stéphane ZUILY

52^{ème} Section : MALADIES DES APPAREILS DIGESTIF ET URINAIRE

1^{ère} sous-section : (Gastroentérologie ; hépatologie ; addictologie)

Professeur Jean-Pierre BRONOWICKI - Professeur Laurent PEYRIN-BIROULET

3^{ème} sous-section : (Néphrologie)

Professeur Luc FRIMAT - Professeure Dominique HESTIN

4^{ème} sous-section : (Urologie)

Professeur Pascal ESCHWEGE - Professeur Jacques HUBERT

53^{ème} Section : MÉDECINE INTERNE, GÉRIATRIE, CHIRURGIE GÉNÉRALE ET MÉDECINE GÉNÉRALE

1^{ère} sous-section : (Médecine interne ; gériatrie et biologie du vieillissement ; addictologie)

Professeur Athanase BENETOS - Professeur Jean-Dominique DE KORWIN - Professeure Gisèle KANNY

Professeure Christine PERRET-GUILLAUME - Professeur Roland JAUSSAUD - Professeure Laure JOLY

2^{ème} sous-section : (Chirurgie générale)

Professeur Ahmet AYAV - Professeur Laurent BRESLER - Professeur Laurent BRUNAUD

3^{ème} sous-section : (Médecine générale)

Professeur Jean-Marc BOIVIN - Professeur Paolo DI PATRIZIO

54^{ème} Section : DÉVELOPPEMENT ET PATHOLOGIE DE L'ENFANT, GYNÉCOLOGIE-OBSTÉTRIQUE, ENDOCRINOLOGIE ET REPRODUCTION

1^{ère} sous-section : (Pédiatrie)

Professeur Pascal CHASTAGNER - Professeur François FEILLET - Professeur Jean-Michel HASCOET
Professeur Emmanuel RAFFO - Professeur Cyril SCHWEITZER

2^{ème} sous-section : (Chirurgie infantile)

Professeur Pierre JOURNEAU - Professeur Jean-Louis LEMELLE

3^{ème} sous-section : (Gynécologie-obstétrique ; gynécologie médicale)

Professeur Philippe JUDLIN - Professeur Olivier MOREL

4^{ème} sous-section : (Endocrinologie, diabète et maladies métaboliques ; gynécologie médicale)

Professeur Bruno GUERCI - Professeur Marc KLEIN - Professeur Georges WERYHA

55^{ème} Section : PATHOLOGIE DE LA TÊTE ET DU COU

1^{ère} sous-section : (Oto-rhino-laryngologie)

Professeur Roger JANKOWSKI - Professeure Cécile PARIETTI-WINKLER

2^{ème} sous-section : (Ophtalmologie)

Professeure Karine ANGIOI - Professeur Jean-Paul BERROD

3^{ème} sous-section : (Chirurgie maxillo-faciale et stomatologie)

Professeure Muriel BRIX

=====

PROFESSEURS DES UNIVERSITÉS

61^{ème} Section : GÉNIE INFORMATIQUE, AUTOMATIQUE ET TRAITEMENT DU SIGNAL

Professeur Walter BLONDEL

64^{ème} Section : BIOCHIMIE ET BIOLOGIE MOLÉCULAIRE

Professeure Sandrine BOSCHI-MULLER - Professeur Pascal REBOUL

65^{ème} Section : BIOLOGIE CELLULAIRE

Professeure Céline HUSELSTEIN

=====

PROFESSEUR ASSOCIÉ DE MÉDECINE GÉNÉRALE

Professeur associé Sophie SIEGRIST

=====

MAÎTRES DE CONFÉRENCES DES UNIVERSITÉS - PRATICIENS HOSPITALIERS

42^{ème} Section : MORPHOLOGIE ET MORPHOGENÈSE

1^{ère} sous-section : (Anatomie)

Docteur Bruno GRIGNON

2^{ème} sous-section : (Histologie, embryologie et cytogénétique)

Docteure Chantal KOHLER

43^{ème} Section : BIOPHYSIQUE ET IMAGERIE MÉDICALE

1^{ère} sous-section : (Biophysique et médecine nucléaire)

Docteur Antoine VERGER (stagiaire)

2^{ème} sous-section : (Radiologie et imagerie médicale)

Docteur Damien MANDRY

44^{ème} Section : BIOCHIMIE, BIOLOGIE CELLULAIRE ET MOLÉCULAIRE, PHYSIOLOGIE ET NUTRITION

1^{ère} sous-section : (Biochimie et biologie moléculaire)

Docteure Shyue-Fang BATTAGLIA - Docteure Sophie FREMONT - Docteure Isabelle AIMONE-GASTIN
Docteure Catherine MALAPLATE-ARMAND - Docteur Marc MERTEN - Docteur Abderrahim OUSSALAH

2^{ème} sous-section : (Physiologie)

Docteure Silvia DEMOULIN-ALEXIKOVA - Docteur Mathias POUSSEL - Docteur Jacques JONAS (stagiaire)

3^{ème} sous-section : (Biologie Cellulaire)

Docteure Véronique DECOT-MAILLERET

45^{ème} Section : MICROBIOLOGIE, MALADIES TRANSMISSIBLES ET HYGIÈNE

1^{ère} sous-section : (Bactériologie - Virologie ; hygiène hospitalière)

Docteure Corentine ALAUZET - Docteure Hélène JEULIN - Docteure Véronique VENARD

2^{ème} sous-section : (Parasitologie et mycologie)

Docteure Anne DEBOURGOGNE

46^{ème} Section : SANTÉ PUBLIQUE, ENVIRONNEMENT ET SOCIÉTÉ

1^{ère} sous-section : (Epidémiologie, économie de la santé et prévention)

Docteure Nelly AGRINIER - Docteur Cédric BAUMANN - Docteure Frédérique CLAUDOT - Docteur Alexis HAUTEMANIÈRE

2^{ème} sous-section (Médecine et Santé au Travail)

Docteure Isabelle THAON

3^{ème} sous-section (Médecine légale et droit de la santé)

Docteur Laurent MARTRILLE

47^{ème} Section : CANCÉROLOGIE, GÉNÉTIQUE, HÉMATOLOGIE, IMMUNOLOGIE

1^{ère} sous-section : (Hématologie ; transfusion)

Docteure Aurore PERROT – Docteur Julien BROSEUS

2^{ème} sous-section : (Cancérologie ; radiothérapie)

Docteure Lina BOLOTINE – Docteur Guillaume VOGIN

4^{ème} sous-section : (Génétique)

Docteure Céline BONNET

48^{ème} Section : ANESTHÉSIOLOGIE, RÉANIMATION, MÉDECINE D'URGENCE, PHARMACOLOGIE ET THÉRAPEUTIQUE

2^{ème} sous-section : (Réanimation ; Médecine d'urgence)

Docteur Antoine KIMMOUN

3^{ème} sous-section : (Pharmacologie fondamentale ; pharmacologie clinique ; addictologie)

Docteur Nicolas GAMBIER - Docteure Françoise LAPICQUE - Docteur Julien SCALA-BERTOLA

4^{ème} sous-section : (Thérapeutique ; Médecine d'urgence ; addictologie)

Docteur Nicolas GIRERD

50^{ème} Section : PATHOLOGIE OSTÉO-ARTICULAIRE, DERMATOLOGIE ET CHIRURGIE PLASTIQUE

1^{ère} sous-section : (Rhumatologie)

Docteure Anne-Christine RAT

3^{ème} sous-section : (Dermato-vénéréologie)

Docteure Anne-Claire BURSZEJN

4^{ème} sous-section : (Chirurgie plastique, reconstructrice et esthétique ; brûlologie)

Docteure Laetitia GOFFINET-PLEUTRET

51^{ème} Section : PATHOLOGIE CARDIO-RESPIRATOIRE ET VASCULAIRE

3^{ème} sous-section : (Chirurgie thoracique et cardio-vasculaire)

Docteur Fabrice VANHUYSE

52^{ème} Section : MALADIES DES APPAREILS DIGESTIF ET URINAIRE

1^{ère} sous-section : (Gastroentérologie ; hépatologie ; addictologie)

Docteur Jean-Baptiste CHEVAUX – Docteur Anthony LOPEZ (stagiaire)

53^{ème} Section : MÉDECINE INTERNE, GÉRIATRIE, CHIRURGIE GÉNÉRALE ET MÉDECINE GÉNÉRALE

2^{ème} sous-section : (Chirurgie générale)

Docteur Cyril PERRENOT (stagiaire)

3^{ème} sous-section : (Médecine générale)

Docteure Elisabeth STEYER

54^{ème} Section : DEVELOPPEMENT ET PATHOLOGIE DE L'ENFANT, GYNECOLOGIE-OBSTETRIQUE, ENDOCRINOLOGIE ET REPRODUCTION

5^{ème} sous-section : (Biologie et médecine du développement et de la reproduction ; gynécologie médicale)

Docteure Isabelle KOSCINSKI

55^{ème} Section : PATHOLOGIE DE LA TÊTE ET DU COU

1^{ère} sous-section : (Oto-Rhino-Laryngologie)

Docteur Patrice GALLET

=====

MAÎTRES DE CONFÉRENCES

5^{ème} Section : SCIENCES ÉCONOMIQUES

Monsieur Vincent LHUILLIER

7^{ème} Section : SCIENCES DU LANGAGE : LINGUISTIQUE ET PHONETIQUE GENERALES

Madame Christine DA SILVA-GENEST

19^{ème} Section : SOCIOLOGIE, DÉMOGRAPHIE

Madame Joëlle KIVITS

64^{ème} Section : BIOCHIMIE ET BIOLOGIE MOLÉCULAIRE

Madame Marie-Claire LANHERS - Monsieur Nick RAMALANJAONA

65^{ème} Section : BIOLOGIE CELLULAIRE

Madame Nathalie AUCHET - Madame Natalia DE ISLA-MARTINEZ - Monsieur Jean-Louis GELLY - Madame Ketsia HESS
Monsieur Christophe NEMOS

66^{ème} Section : PHYSIOLOGIE

Monsieur Nguyen TRAN

=====

MAÎTRES DE CONFÉRENCES ASSOCIÉS DE MÉDECINE GÉNÉRALE

Docteur Pascal BOUCHE – Docteur Olivier BOUCHY - Docteur Cédric BERBE - Docteur Jean-Michel MARTY

=====

DOCTEURS HONORIS CAUSA

Professeur Charles A. BERRY (1982)
Centre de Médecine Préventive, Houston (U.S.A)
Professeur Pierre-Marie GALETTI (1982)
Brown University, Providence (U.S.A)
Professeure Mildred T. STAHLMAN (1982)
Vanderbilt University, Nashville (U.S.A)
Professeur Théodore H. SCHIEBLER (1989)
Institut d'Anatomie de Würzburg (R.F.A)
Université de Pennsylvanie (U.S.A)
Professeur Mashaki KASHIWARA (1996)
Research Institute for Mathematical Sciences de Kyoto
(JAPON)

Professeure Maria DELIVORIA-
PAPADOPOULOS (1996)
Professeur Ralph GRÄSBECK (1996)
Université d'Helsinki (FINLANDE)
Professeur Duong Quang TRUNG (1997)
Université d'Hô Chi Minh-Ville (VIËTNAM)
Professeur Daniel G. BICHET (2001)
Université de Montréal (Canada)
Professeur Marc LEVENSTON (2005)
Institute of Technology, Atlanta (USA)

Professeur Brian BURCHELL (2007)
Université de Dundee (Royaume-Uni)
Professeur Yunfeng ZHOU (2009)
Université de Wuhan (CHINE)
Professeur David ALPERS (2011)
Université de Washington (U.S.A)
Professeur Martin EXNER (2012)
Université de Bonn (ALLEMAGNE)

REMERCIEMENTS

A Olyvier RAUCH

A MON MAITRE ET PRESIDENT DE THESE

Monsieur le Professeur Alain BLUM

Professeur de Radiologie et Imagerie médicale, CHRU de Nancy, Service d'Imagerie
Guilloz

Je vous remercie de l'honneur que vous me faites en acceptant la présidence de ma thèse.

Je vous remercie de la confiance que vous m'avez accordée tout au long de cette période depuis mes premières années d'internat et des opportunités que vous m'avez offertes.

J'ai eu le privilège de bénéficier de vos enseignements durant mes semestres d'internat, vos connaissances sont pour moi un exemple et un modèle.

Veillez recevoir ici l'expression de ma sincère gratitude et de ma profonde admiration.

A MON MAITRE ET JUGE

Monsieur le Professeur Pedro Augusto GONDIM TEIXEIRA

Professeur de Radiologie et Imagerie médicale, CHRU de Nancy, Service d'Imagerie
Guilloz

Je te remercie de l'honneur que tu me fais en acceptant de juger ce travail de thèse.

Il est le reflet non seulement de ta disponibilité et de ta sympathie, mais aussi du plaisir que j'ai de pouvoir travailler avec toi.

Tes connaissances en radiologie, ton dynamisme au quotidien et tes qualités humaines sont pour moi un exemple et je suis très heureux de pouvoir travailler à tes côtés.

J'espère pouvoir te témoigner par ce travail ma sincère reconnaissance.

A MON MAITRE ET JUGE

Monsieur le Professeur Gilles DAUTEL

Professeur de Chirurgie Plastique, Reconstructrice et Esthétique, Centre Chirurgical
Emile Gallé, CHRU de Nancy

Je suis très sensible à l'honneur que vous me faites en acceptant de juger mon travail et
j'espère qu'il saura retenir votre intérêt.

Veillez recevoir l'assurance de ma gratitude et de mon profond respect.

A MON JUGE

Madame le Docteur Anne-Sophie FORMERY

Chef de Clinique des Universités - Assistant des Hôpitaux en Radiologie et Imagerie médicale, CHRU de Nancy, Service d'Imagerie Guilloz

Tu me fais l'honneur de juger mon travail et je t'en remercie.

Cela a été un réel plaisir de travailler avec toi.

Je te prie de recevoir l'assurance de toute mon amitié.

A mes Maîtres d'Internat

Monsieur le Professeur Denis Régent

Monsieur le Professeur Alain Blum

Monsieur le Professeur Pedro Augusto Gondim Teixeira

Monsieur le Professeur Afshin Gangi

Madame le Professeur Valérie Croisé-Laurent

Monsieur le Professeur Serge Bracard

Monsieur le Professeur René Anxionnat

Monsieur le Professeur Marc Braun

Monsieur le Professeur Michel Claudon

Monsieur le Docteur Damien Mandry

Madame le Docteur Sarah Bezaz

Monsieur le Docteur Phillipe Bassnagel

Et à tous leurs collaborateurs.

Veillez recevoir l'expression de mon profond respect et de ma gratitude pour avoir participé à ma formation et à mon épanouissement en Radiologie.

A mes parents, sans qui rien n'aurait été possible. Il n'y a pas de mots pour décrire ma gratitude envers vous. Je suis bien conscient avec le temps, avec les épreuves de la vie, de la chance que j'ai d'avoir toujours eu votre soutien. Merci de m'avoir tant apporté, de m'avoir toujours soutenu durant toutes ces années.

Papa, j'aurai aimé que tu sois là pour ce jour qui concrétise tous mes efforts durant ces longues études. J'espère avoir gagné ta fierté. Dans une lettre de 2003 que tu m'as adressé alors que tu étais hospitalisé à Paris, tu me disais : « Maman et moi serons toujours là à tes côtés pour t'accompagner dans tes projets, fonce ! ». J'ai donc foncé, et c'est aujourd'hui l'accomplissement d'un gros projet: celui de devenir médecin et de prendre en charge des malades. J'ai beaucoup, beaucoup d'autres projets, ceux qui me connaissent bien diraient peut-être trop ?, que j'ai bien l'intention de concrétiser également. Merci d'avoir toujours cru en moi et de m'avoir donné les moyens d'en arriver là. Tu me manques.

Maman, je me rappelle encore des sacs de courses hebdomadaires (contenant le fameux pack de Coca-cola cherry et autres anxiolytiques) que tu prenais la peine de me préparer chaque week-end pour que je ne perde pas de temps pour les révisions. Je me rappelle que tu devais supporter ma coupe de cheveux horrible, parce qu'en première année, je refusais d'aller chez le coiffeur pour ne pas perdre de temps pour les révisions. Je me rappelle de toutes ces journées et soirées où tu devais supporter mes grognements parce qu'il y avait trop de bruit, de ces fois où tu as supporté ma mauvaise humeur parce que je devais travailler, tout le temps. Ce travail est l'aboutissement de tous ces efforts, rien n'aurait été possible sans votre soutien et votre patience. Merci d'avoir toujours cru en moi, de m'avoir toujours soutenu pendant ces longues études, et de continuer à me soutenir chaque fois que je t'annonce un autre projet plus ou moins farfelu. Prends bien soin de toi, je serai toujours là pour y veiller, de près ou de loin, en France ou ailleurs.

A Antonin et Adélaïde,

Vous avez également dû supporter mes sautes d'humeur les week-ends de révision, et je vous en remercie. Tout cela n'aura pas été vain. Vous faites partie intégrante de cette réussite et j'espère pouvoir vous en faire bénéficier. Merci de votre soutien permanent.

Félicitations pour vos avancées professionnelles et personnelles. N'oubliez pas de foncer: la seule limite est notre volonté.

L'éloignement n'est à mon sens ni un frein ni un obstacle, c'est au contraire l'occasion de réaliser de nouveaux projets et de partager de beaux moments.

Je ne vous remercierai jamais assez. Je vous aime.

A mes grand-parents :

-Mamie Jeannine et Papi Jacques, Poupy et Mamie Jackie

Mamie Jeannine, tu es la seule de cette génération qui puisse témoigner de l'aboutissement de ces études. Je suis très fier que tu puisses être là et je t'en remercie. Pendant toute notre enfance, vous avez toujours été là, que ce soit pour notre épanouissement, notre soutien à l'école ou dans les situations difficiles. Vous faites partie intégrante de cette réussite.

A la famille Rauch-Alvino :

Mes petits neveux chéris, Maël et Ethan : j'espère que vous serez fiers de votre tonton ! La distance ne nous permet pas de nous voir souvent mais le cœur y est. Des gros bisous ! Je compte sur vous pour travailler dur au sport et à l'école ;) Et ne vous inquiétez pas, il y aura bien un jour ou vous aurez des cousins 😊 !

A mes cousins :

Clément, Célia Allard, Alexia et sa famille, Emmanuel, Julie et Sophie Nocus, Celia Gay, Amélie et Maxime, et tous les autres qui m'ont permis d'avoir des souvenirs mémorables en famille.

Dédicace spéciale à Célia qui a accepté de m'héberger un bon nombre de fois pour mes formations sur Paris, c'est toujours un réel plaisir de venir te rendre visite ! On peut dire que tu as largement contribué à ma formation 😊.

A mes oncles et tantes :

Tonton Jean-jacques et Tata Maryse, Eric et Calou, Patou et Isa, Babou et Fanfan, Sissi et tous les autres : vous m'avez permis d'avoir de très bons moments en famille et m'avez

toujours soutenu. Merci pour tout. Pour ceux qui n'habitent pas dans le coin, préparez les matelas, je compte bien vous rendre visite ☺.

Pensées et remerciements au reste de la famille qu'on ne voit pas assez souvent.

A Tati et ses hommes : Quentin, Baptiste et Raf le cuistot... Merci pour tous ces moments passés ensemble dans l'est ou le sud (ou l'ouest ?...), et aux nombreux à venir, spéciale dédicace à tous ces bons petits plats et à la pissaladière =).

Aux amis de la famille, en particulier les Montaulinois, qui ont toujours été présents, je ne vous remercierai jamais assez de votre soutien et de tous ces moments de folie passés ensemble. J'espère pouvoir vous le rendre : les familles Levasseur, Pitiot, Martine et Eric, les Dedieu, Schmitt, Courtin et toutes les autres...

A Richard Marty, un maître d'école comme tout le monde devrait avoir, et sans qui rien de tout ça n'aurait pu arriver.

A la belle-famille : Marie-Hélène, Albert, Benj, Thom et Cannelle, merci pour ces soirées et week-ends « balades et gastronomie ». Je prendrai bien soin de Lucie, partout sur la planète ☺. Thom, on est toujours censé se faire cette session voile...

A mes amis du collège, à l'époque où je n'avais pas encore l'idée de devenir médecin: Yopet, Clément, Maxime, les Guérapins...

A mes amis du lycée :

- Yopet, Lili, Louise et XXX (prénom à venir !), et Darwin et leur chat : c'est toujours un plaisir de venir dans votre « castle » ☺, votre couple est un exemple pour la communauté !

- Stephou et Laurie, leur maison retapée et leurs poissons et Pikachu : pour pas faire de jaloux, je vais faire un copier-coller : c'est toujours un plaisir de venir dans votre « castle » ☺, votre couple est un exemple pour la communauté ! xD

- Axou, on sait jamais si tu es en Australie, en CDD chez GDF, Barista en Sicile ou plongeur démineur dans les Baléares, mais on se souviendra tous de la « Axou Party » au lycée et de tout le reste.

- Marie : j'espère qu'on se verra plus souvent !
- Et tous les autres : Dada, Meurillon le Banquier des Caïmans (j'espère qu'on se verra moins souvent ! xD), Hohler le dentiste du sud...

A mes potes et meilleurs amis de galère de P1 :

- Charles : que de beaux moments passés ensemble. Avant c'était à Reims, on s'est rencontrés dans un bus en parlant de cours (oui oui celui qui va de la fac de lettres à la fac de médecine, à l'époque y'avait pas le tram...), et on s'est pas vraiment quittés depuis. Les 400 coups à Reims c'était déjà énorme, maintenant, ce sera en France ou à l'étranger, sur terre ou sous mer (notamment grâce à vous #N1onlafait), dans la jungle ou en haut des cîmes, beaucoup de choses à partager! Agathe bienvenue dans la famille ! Spécial In Memoria au Rinjani qui nous en aura fait bavé, et au baptême à Gili Air, on s'en souviendra !...

- Toudou : j'ai envie de dire...Alleluia !!!!!!!! Vivement que tu nous présentes ta numéro 2 :D...Désolé je n'ai pas pu m'en empêcher...

- Salvador : au début, c'était sur msn...oserais-je le rappeler...puis à Teilhard de Chardin, puis à Gérard Phillippe, parfois au resto U, souvent chez le vendeur de poulet de Saint Rémi, parfois à un concert d'Arctic, souvent à la BU, parfois en soirée étudiante, à chaque fois c'était génial. Et Fif bien-sûr, qui a fait son apparition au milieu de tout ça :D (#tmtclasoirédroitjemensouviensmaisjevaispasenparler). Le travail et la distance ne nous permettent pas de nous voir très souvent, mais je ne fais aucun doute que tous ces bons moments ne feront que continuer. Bravo et bonne chance pour concrétiser vos beaux projets à tous les deux. Mots-clés de sécurité : génie, brillant, parangon d'élégance, séduction, charisme, circonférence de cuisse.

Le point positif dans tout ça, c'est que sans cette première année de médecine on ne se serait jamais rencontrés ☺.

A tous les Reims-doigt, co-faluchards, potes externes et amis :

- Grasset et Loldu, Blanc, Rozi et Nono : que ce soit en soirée, en P1 ou en D4, au Basket ou en pot cafèt, au LAB ou à Reims, on a toujours bien déliré ! Continuez comme ça les gars, ne devenez jamais sérieux !

- Clément : j'ai envie de dire : « ma qué pouta chaleuww », de beaux projets en perspective j'en suis sûr, et surtout plus de temps ensemble ☺ You're so French...

- Martin et Mel et Marceline : maintenant que vous êtes à la montagne, la vraie, on va venir squatter souvent :D A très vite !

- Laure-Anne, Perrine, Rico, Diarrhée, Fabite, Brice, Tran, Alice, Momol, Kurt, Caplan et j'en passe : ces années à vos côtés étaient inoubliables.

A tous les barbus Verdunois et amis : J'ai envie de dire, Barbu Barbu ?...

- David et Perrine et leur maison aux volets bleus, théâtre de week-ends de folie, au premier semi (et aux autres à venir), à Gato, au jardin luxuriant, aux desserts de Perrine et la côte de bœuf au barbecue de David.

- Dorian et Fanny (avec Ania et Léon et et et et , à compléter plus tard) : Taqueuh la madeuleineuhh !

- Tibo et Marine : à nos soirées Colt express, biture express...

- Manu et Madlyne et Louis...Vous dites ? xD

- Edouard et Pauline : les fameux chouchouuuuus !

- Alexandra et Pierre et leur célèbre appartement complètement rénové...c'est toujours un immense plaisir de venir dormir chez vous ☺

- Clotilde qui a permis les soirées « barbus » vosgiennes

- Hortense, Hub et Joseph : spéciale dédicace au pick-up TechnoPieux que j'ai croisé le matin de très nombreuses fois !

- Titi et Marjo, Anaïs et Zab, Céline, Benjamin, Arnaud, Tiphaine, Justine et les autres : J'ai envie de dire... Merci Verdun !

J'en aurai mis du temps, à essayer de diffuser discrètement un petit « je suis narcoleptique...Pouf », un « elle change la K7 dans la tête du chat ! », ou un « j'aime bien mettre de la crème sur le visage ! », avant de vous faire abdiquer devant « Barbu ! Barbu ! », mais finalement j'aurai réussi ! Merci pour toutes ces soirées, cette bonne ambiance, ces week-ends, cela restera bien-sûr le meilleur moment de l'Internat pour moi. J'espère que ces soirées et ces week-ends étaient les premiers d'une longue liste ! J'ai toujours un grand plaisir à raconter que mes 6 mois à Verdun étaient géniaux, même si les gens ont du mal à me croire...Dédicace à l'Estam' et au Cantat au passage

Aux amis de Grenoble ou d'ailleurs : Fanny et Rémi et Harrison (et les vins de Rémi), Pauline et Huguette et les brunchs lyonnais...

A tous mes co-internes de ~~galère~~ radio :

- Romain : spéciale dédicace à nos premiers pas en radiologie together, aux many congrès version revitalizing water et à ceux à venir, à notre anglais impeccable, à ton mariage avec la Naïls version orientale muy caliente !
- Charles : J'ai envie de direeeee : WhoooO000000 caaaaaAAAAAAress ?
- Edouard : déjà cité plus haut, je vais pas te faire 2 dédicaces non plus !
- Christophe, les Mat(t)hieu, OKINH, Ayla, Dodin, Jacquet, Julia, Alex, Waled, Guillaume, Anne-so, Alexia, Hélène Saucisse et tous les autres...merci pour ces bons délires ensemble.

A mes anciens co-internes et chefs : JB, Chloé, Anne-So, Jacques, Anne, Pierre, Rachid, Omar, Rémi, Florence, Marion, la team Strasbourgeoise (Gigi, Jean, Julien, Guillaume, Salem, Georgia)...et les autres.

A tous les amis nancéens : Claire, Romain, Gabriel et leur grand jardin pour les pique-niques, PH et Laetitia : vivement le mariage en Corse ! Au fait on le voit quand cet appart ?, LA et Julien : vive nos nombreuses IPA, nos soirées What The Fox, La Binch', Lard et crème... et un peu quand même nos séances de sport!

A tous les MERMS et tous les membres des équipes avec qui j'ai pu travailler avec plaisir que ce soit à Nancy Guilloz, Brabois, Majorelle, Epinal ou Strasbourg...

Spéciale dédicace à Niknik le baroudeur et à nos futures sessions sport - Dji Air, muhahahahaha...

A Abdi Majidi et sa famille: Travailler à vos côtés en tant qu'aide-opérateur alors que j'entamais ma deuxième année de médecine, c'était vraiment une expérience incroyable. J'ai énormément appris à vos côtés, en gynécologie, sénologie et obstétrique. Mais vous m'avez surtout transmis beaucoup de sympathie et de valeurs utiles en médecine et dans la vie de tous les jours. Autrefois patron, maintenant ami, c'est avec grand plaisir que je poursuis ma formation dans la ville où vous avez fait la vôtre. J'espère pouvoir revoir toute la famille régulièrement, à Reims, Nancy ou ailleurs. Soyez assurés de mon amitié la plus sincère.

A tous ceux que j'oublie et à qui je paierai un coup, désolé pour ceux que j'ai cités...

Chère Lucie,

L'internat à Verdun a été le théâtre de notre rencontre et ne résonne pas pour moi comme une période sombre de l'histoire, bien au contraire. Je n'imaginai pas à la sortie de cette première répartition des postes d'internes lors de mon premier jour à Nancy qu'il s'agissait de l'une des meilleures décisions de ma vie : ce choix m'a permis de te rencontrer. La suite de l'histoire n'en est qu'à son balbutiement.

En plus d'être brillante, ton goût pour la vie et pour ce qu'elle a à offrir font de toi une personne exceptionnelle. Est-ce le moment auquel je dois parler de tes talents culinaires et de notre passion pour la gastronomie ? Probablement, c'est chose faite !

Je ne vais pas faire la liste de tes qualités, mais ta gentillesse, ta bienveillance, ton humour (parfois :D), ta folie (souvent), et ton goût (permanent) pour toutes les bonnes choses font du temps qui passe avec toi un bonheur.

Merci d'être ce que tu es, merci d'être là et de m'avoir choisi.

En France ou ailleurs dans le monde, il nous reste énormément de choses à écrire.

PS : don't worry, B & G sauront nous attendre...

Je t'aime

SERMENT

« **A**u moment d'être admis à exercer la médecine, je promets et je jure d'être fidèle aux lois de l'honneur et de la probité. Mon premier souci sera de rétablir, de préserver ou de promouvoir la santé dans tous ses éléments, physiques et mentaux, individuels et sociaux. Je respecterai toutes les personnes, leur autonomie et leur volonté, sans aucune discrimination selon leur état ou leurs convictions. J'interviendrai pour les protéger si elles sont affaiblies, vulnérables ou menacées dans leur intégrité ou leur dignité. Même sous la contrainte, je ne ferai pas usage de mes connaissances contre les lois de l'humanité. J'informerai les patients des décisions envisagées, de leurs raisons et de leurs conséquences. Je ne tromperai jamais leur confiance et n'exploiterai pas le pouvoir hérité des circonstances pour forcer les consciences. Je donnerai mes soins à l'indigent et à quiconque me les demandera. Je ne me laisserai pas influencer par la soif du gain ou la recherche de la gloire.

Admis dans l'intimité des personnes, je tairai les secrets qui me sont confiés. Reçu à l'intérieur des maisons, je respecterai les secrets des foyers et ma conduite ne servira pas à corrompre les mœurs. Je ferai tout pour soulager les souffrances. Je ne prolongerai pas abusivement les agonies. Je ne provoquerai jamais la mort délibérément.

Je préserverai l'indépendance nécessaire à l'accomplissement de ma mission. Je n'entreprendrai rien qui dépasse mes compétences. Je les entretiendrai et les perfectionnerai pour assurer au mieux les services qui me seront demandés.

J'apporterai mon aide à mes confrères ainsi qu'à leurs familles dans l'adversité.

Que les hommes et mes confrères m'accordent leur estime si je suis fidèle à mes promesses ; que je sois déshonoré et méprisé si j'y manque ».

LISTE DES ABREVIATIONS

CV	Coefficient of Variation
CT	Computerized Tomography
CTDI _{vol}	CT Dose Index
DRU	Déviation Radio-Ulnaire
DSL	Diastasis Scapholunaire
DLP	Dose-Length Product
ISL	Instabilité Scapholunaire
ICC	Inter Class Correlation Coefficient
IRM	Imagerie par Résonance Magnétique
kV	Kilo-Volts
LCA	angle lunocapital
LSL	Ligament inter-osseux scapholunaire
LTL	Ligament inter-osseux lunotriquétral
max	angle maximal
mAs	milli-Ampères.secondes
mGy	milli-Gray
PS	Poing Serré
RSA	Angle radioscaphoïde
SLAC	Scapho Lunate Advanced Collapse
Se	Sensibilité
Sp	Spécificité
2D	2 Dimensions
4D	4 Dimensions
4DCT	Scanner dynamique 4 Dimensions

TABLE DES MATIERES

INTRODUCTION	25
Le poignet	25
Structures osseuses	25
Ligaments intrinsèques et extrinsèques du carpe	26
Rôle des muscles dans la stabilité scapholunaire : le réflexe ligamento-musculaire....	27
Définition et classification de l'instabilité carpienne.....	28
Instabilité scapholunaire	29
Anatomie.....	29
Biomécanique.....	30
Physiopathologie	32
Clinique.....	33
Imagerie	34
Radiographies standard	34
Échographie	39
Scanner et Arthro-scanner	40
IRM et Arthro-IRM.....	42
Traitement.....	44
Objectif.....	45
ARTICLE	46
CONCLUSION ET PERSPECTIVES	69
RÉFÉRENCES BIBLIOGRAPHIQUES	77

Introduction

Le poignet humain est un système anatomique complexe issu de plusieurs millions d'années d'évolution et de transformations aboutissant à une conformation dans l'espace permettant le positionnement de la main dans n'importe quel sens de mouvement hémisphérique. Il est conceptuellement simplifié en deux rangées d'os carpiens, l'une proximale et la seconde distale. Ces structures osseuses sont reliées entre elles par un système ligamentaire complexe permettant la survenue de minimes modifications de position dans l'espace. Les ruptures ligamentaires et/ou les lésions osseuses ont le potentiel de modifier cet état d'équilibre et d'être à l'origine de troubles biomécaniques, d'une perte de la fonction de charge et de mener vers une atteinte dégénérative [1].

Nous allons donc dans un premier temps nous focaliser sur l'anatomie et la biomécanique du poignet avec une emphase sur le couple scapholunaire afin de mieux appréhender les fondements de l'instabilité scapholunaire (ISL).

Le poignet

Structures osseuses

Le poignet est composé d'un regroupement de 8 petits os organisés en une rangée proximale et distale. Sa biomécanique complexe passe par l'intermédiaire de 3 articulations : la radio-carpienne, la médio-carpienne et la carpo-métacarpienne [2]. La rangée distale est composée de 4 os, le trapèze, le trapézoïde, le capitatum et l'hamatum, fermement attachés entre eux par des ligaments limitant ainsi les mouvements inter-osseux considérés alors comme négligeables et permettant le mouvement de cette rangée comme un seul bloc. De même, un système ligamentaire rattache le trapézoïde et le capitatum à l'index et au 3^{ème} métacarpe, permettant à cette rangée distale de se déplacer en réponse aux forces musculo-tendineuses de l'avant-bras [3].

La rangée proximale, composée du scaphoïde, du lunatum et du triquétrum, forme un segment intercalé (entre le couple radio-ulnaire et la rangée distale du carpe) en raison de l'absence de l'insertion de tendon sur ces derniers. Son déplacement dépend donc uniquement du signal mécanique reçu par les articulations périphériques et par le système ligamentaire.

L'os pisiforme est considéré comme un os sésamoïde ne participant à la fonction du carpe.

Ligaments intrinsèques et extrinsèques du carpe

Avant d'aborder la définition de l'instabilité carpienne proprement dite, des rappels concernant les ligaments extrinsèques et intrinsèques du carpe sont indispensables, compte tenu de leur nombre, de la complexité de leurs insertions et des dénominations distinctes parfois utilisées. On rappelle que les ligaments intrinsèques relient les différents os du carpe entre eux tandis que les ligaments extrinsèques relient l'extrémité distale des deux os de l'avant-bras au carpe ainsi que le carpe au métacarpe.

Parmi les ligaments intrinsèques les ligaments scapholunaire (LSL) (notamment son segment dorsal) et lunotriquétral (notamment son segment palmaire) sont fonctionnellement les plus importants (**Figure 1**) [4]. Ils séparent les compartiments articulaires radio-carpien et médio-carpien. Le LSL est considéré comme le principal stabilisateur du carpe.

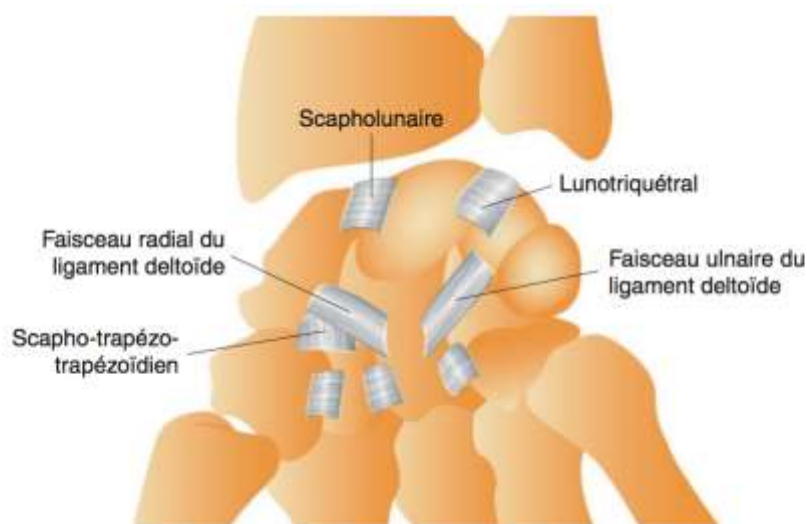


Figure 1 : Schéma des ligaments intrinsèques du carpe (d'après *Cotten et al, Imagerie musculo-squelettique : Pathologies loco-régionales, 2017*)

Parmi les ligaments extrinsèques, ce sont le ligament radio-scapho-capital et radio-lunotriquétral à la face palmaire et les ligaments radio-triquétral dorsal (radio-carpien dorsal) et scapho-triquétral dorsal (inter-carpien dorsal) qui sont les plus importants (**Figure 2**) [5]. Il est à noter que le ligament inter-carpien dorsal est anatomiquement un

ligament intrinsèque mais fonctionnellement un ligament extrinsèque.

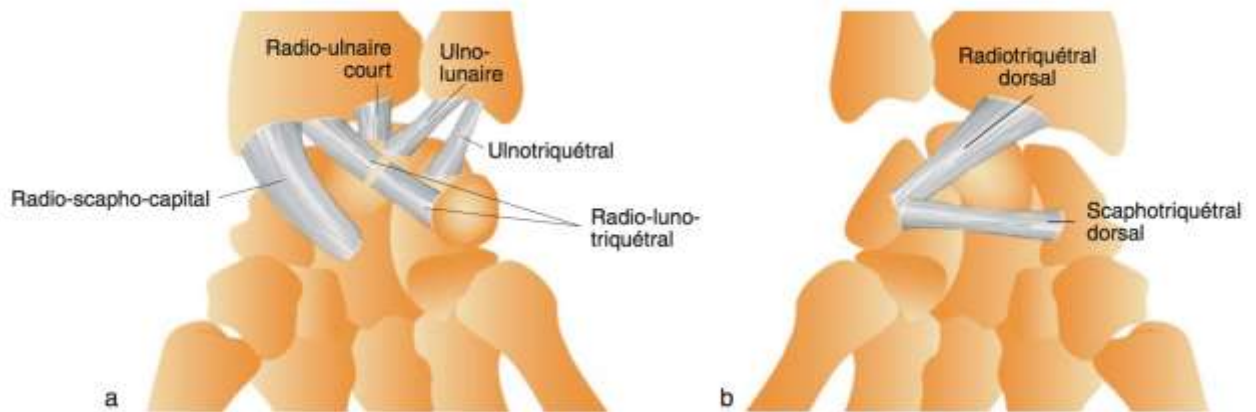


Figure 2 : Schéma des ligaments extrinsèques de la face palmaire (a) et dorsale (b) du carpe (d'après Cotten *et al*, *Imagerie musculo-squelettique : Pathologies loco-régionales*, 2017)

Les ligaments intrinsèques sont des stabilisateurs principaux et les ligaments extrinsèques des stabilisateurs secondaires. L'articulation de l'os pisiforme oppose le pisiforme au triquétrum ; elle est munie d'une capsule et de deux ligaments distaux, qui relient le pisiforme à l'hamulus de l'hamatum (ligament piso-hamatal) et à la base du 5^e métacarpien (ligament piso-métacarpien).

Rôle des muscles dans la stabilité scapholunaire : le réflexe ligamento-musculaire

Hagert *et al.* ont démontrés qu'il existait un contrôle neuromusculaire de la stabilité du carpe [6]. En effet, les ligaments carpiens sont richement innervés avec une forte densité de récepteurs neurosensoriels. Lors de différents mouvements du poignet, le monitoring musculaire de l'avant-bras a pu montrer une réaction réflexe après l'électrostimulation des ligaments carpiens par l'intermédiaire de sondes. Cela prouve l'existence d'un réflexe ligamento-musculaire. Les études en cours s'attachent à définir le rôle de chaque muscle de façon plus isolée [7].

La fonction de mouvement du poignet est donc complexe et dépendante de multiples structures anatomiques et neurosensorielles.

Définition et classification de l'instabilité carpienne

La stabilité du carpe reflète la capacité de l'organisme à maintenir en permanence une congruence articulaire optimale entre les différents constituants du poignet. Ainsi, forces extérieures et contre-forces réactionnelles s'annulent pour aboutir à un état d'équilibre [8, 9]. L'instabilité carpienne traduit la disparition de cet état d'équilibre au repos (instabilité statique) ou uniquement lors des mouvements du poignet (instabilité dynamique). Elle se traduit par des modifications des rapports radiographiques des os du carpe entre eux et avec le radius, que cela s'accompagne ou non d'une instabilité subjective (ressentie par le patient) et/ou objective (anomalies de l'examen clinique), ce qui correspond au terme « instabilité » retenu pour les autres articulations, comme le genou. Plusieurs classifications ont été proposées et ont évoluées au cours du temps [10, 11]. La plus communément admise en dresse la synthèse et différencie quatre principaux types d'instabilité (**Figure 3**).

The figure is a light green rectangular box containing text. It is organized into five sections, each with a bold blue heading. The first section, 'Instabilité dissociative', describes a loss of the proximal carpal range with two sub-points: scapholunate instability leading to dorsal intercalary segment instability (DISI), and lunotriquetral instability leading to volar intercalary segment instability (VISI). The second section, 'Instabilité non dissociative', describes intact proximal carpal range with two sub-points: radiocarpal instability leading to ulnar translation and mediocarpal instability leading to dorsal/palmar subluxation. The third section, 'Instabilité complexe', is defined as dissociative plus non-dissociative, with sub-points for axial instability (radial, ulnar, or both) and perilunate dislocation. The fourth section, 'Instabilité adaptative', is listed without further details.

Instabilité dissociative Atteinte de la rangée proximale du carpe <ul style="list-style-type: none">▪ Instabilité scapholunaire → instabilité dorsale du segment intercalaire (DISI)▪ Instabilité lunotriquetrale → instabilité ventrale du segment intercalaire (VISI)
Instabilité non dissociative Intégrité de la rangée proximale du carpe <ul style="list-style-type: none">▪ Instabilité radiocarpienne → translation ulnaire du carpe▪ Instabilité médiocarpienne → subluxation dorsale/palmaire du carpe
Instabilité complexe Dissociative + non dissociative <ul style="list-style-type: none">▪ Instabilité axiale : radiale, ulnaire ou radiale et ulnaire▪ Luxation périlunaire (dorsale ou palmaire)
Instabilité adaptative

Figure 3 : Classification des différents types d'instabilité du carpe (d'après *Cotten et al, Imagerie musculo-squelettique : Pathologies loco-régionales, 2017*)

Instabilité scapholunaire

Encore appelée dissociation scapholunaire ou subluxation rotatoire du scaphoïde, l'ISL témoigne d'une atteinte ligamentaire et/ou osseuse du versant radial de la rangée proximale du carpe [12]. Elle aboutit le plus souvent à une arthrose du poignet, encore appelée *SLAC wrist (Scapholunate Advanced Collapse)*. L'instabilité carpienne résulte de lésions osseuses et/ou ligamentaires. Le degré d'instabilité est directement lié à l'étendue de ces lésions [13].

Anatomie

La stabilité de l'articulation scapholunaire est assurée par un élément stabilisateur primaire (le LSL) et des éléments stabilisateurs secondaires (les ligaments radio-scapho-capital et scapho-trapèzo-trapézoïdien) [12, 13]. Ces derniers interviennent lorsque le LSL est rompu. Les ligaments radio-triquétral et surtout scapho-triquétral dorsaux joueraient également un rôle dans la stabilité de l'articulation scapholunaire [14].

Le LSL est l'un des deux ligaments inter-osseux de la rangée proximale du carpe. Il relie le pôle proximal du scaphoïde à la partie proximale et latérale du lunatum. Il est constitué de trois segments : dorsal, intermédiaire et palmaire qui forment un C, dont l'épaisseur diminue d'arrière en avant [15, 16]:

- **le segment dorsal** est le segment le plus important mécaniquement. Il est épais et constitué de fibres de collagène orientées transversalement. Il entretient des rapports anatomiques étroits avec la capsule articulaire dorsale et le ligament scapho-triquétral dorsal. Il a un rôle protecteur lors des mouvements de traction, de torsion et de translation.
- **le segment intermédiaire** est un fibrocartilage d'épaisseur très variable, allant d'une simple membrane à un véritable ménisque pénétrant l'interligne articulaire scapholunaire sur quelques millimètres.
- **Le segment palmaire** est fin et constitué de fibres de collagène orientées obliquement. Il entretient des rapports anatomiques étroits avec les ligaments radio-scapho-lunaire (simple lame conjonctive porte-vaisseaux recouverte de synoviale), radio-luno-triquétral et radio-lunaire court. Ce segment, bien que

beaucoup plus mince, participe également à la stabilité du poignet.

Les segments dorsal et palmaire du LSL sont entourés d'un tissu conjonctif aréolaire renfermant des artérioles, des veinules et des rameaux nerveux, permettant leur cicatrisation en cas de lésion [17]. À l'inverse, le segment intermédiaire n'est pas vascularisé, par conséquent, il ne peut pas cicatriser.

Biomécanique

La biomécanique de l'articulation scapholunaire est complexe car la rangée proximale du carpe est dotée d'une mobilité extrême, entre l'extrémité distale du radius et celle du disque articulaire radio-ulnaire distal d'une part, et la rangée distale du carpe, d'autre part. L'orientation du scaphoïde diffère de celle du lunatum. Il présente une double orientation d'environ 45° par rapport aux plans frontal et sagittal (importante pour l'orientation spatiale du pouce et le mouvement de préhension), tandis que le lunatum se place dans le plan frontal, sa surface distale présentant une bascule ventrale légère, voisine de l'antéversion de la surface carpienne du radius [18]. La surface articulaire proximale du scaphoïde est plus convexe que celle du lunatum, ce qui lui permet une mobilité plus importante en rotation, flexion et extension [19]. Malgré leur morphologie et leur orientation différentes, le scaphoïde et le lunatum sont obligés de se mouvoir ensemble, grâce notamment au LSL qui agit à la manière d'une barre de torsion entre les pièces osseuses [13].

En l'absence de ce ligament (dissociation scapholunaire), le scaphoïde et le lunatum se mobilisent différemment lorsqu'ils sont soumis à une compression axiale. Le scaphoïde a tendance à subir une flexion (flexion palmaire ou horizontalisation), le second une extension (flexion dorsale). La flexion palmaire spontanée du scaphoïde se produit autour d'un axe situé à sa portion moyenne, correspondant au ligament radio-scapho-capital : c'est la « subluxation rotatoire du scaphoïde ». Elle serait induite par l'articulation scapho-trapézienne, alors que l'extension spontanée du lunatum serait induite par le triquétrum, dont il est solidaire [13, 18].

Lors de mouvements de déviation radiale ou de flexion, le vecteur des forces mécaniques provenant de la rangée distale du carpe induit une flexion du scaphoïde qui par l'intermédiaire d'un puissant LSL va entraîner le lunatum et le triquétrum dans le même sens. Au fur et à mesure que la main se déplace en déviation ulnaire, par le jeu des surfaces articulaires, la surface articulaire hélicoïdale unique de l'hamatum va s'engager sur la surface articulaire du triquétrum et le diriger vers une position dorsale inclinée. Le scaphoïde et le lunatum tournent en extension à travers un effet combiné du système ligamentaire rigide et de la rotation en position dorsale de la rangée distale du carpe (**Figure 4**). Lors de mouvement de flexion ou d'extension du poignet, la rangée proximale du carpe suit la même direction que le mouvement en un seul bloc.

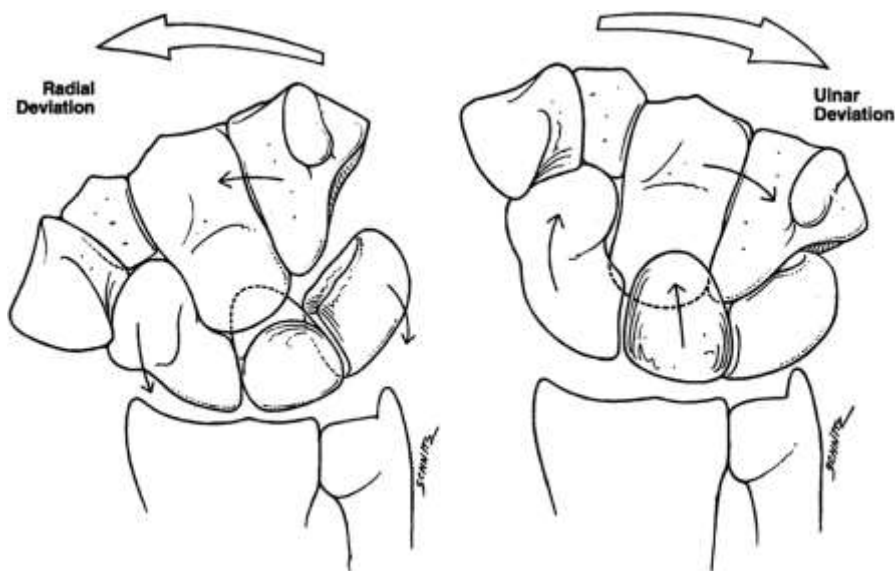


Figure 4 : Représentation schématique de la cinématique du poignet, avec une mobilisation dans le même sens de la première rangée du carpe en déviation radiale et ulnaire (Schéma extrait de *Kitay A, Wolfe SW. Scapholunate instability: current concepts in diagnosis and management. J Hand Surg. oct 2012;37(10):2175-96.*)

Il existe un nombre illimité de mouvements possibles pour cette articulation grâce à l'architecture des surfaces articulaires et au système ligamentaire. Des études récentes se sont intéressées au mouvement combiné de flexion ulnaire à une extension radiale, appelé « mouvement de lancer de fléchettes ». Elles ont ainsi démontré qu'il représentait le principal axe de mouvement dans les activités quotidiennes. Les implications de ces résultats sont larges, avec la perspective de développer des programmes de rééducation après une blessure au poignet.

Physiopathologie

L'ISL peut être secondaire à :

- **une atteinte osseuse** dans le cadre d'une fracture avec ou sans pseudarthrose du scaphoïde ou d'une maladie de Kienböck.
- **une atteinte du LSL** (distension, rupture partielle ou complète). Cette atteinte résulte d'un traumatisme aigu (notamment en hyperextension, parfois en torsion) ou de microtraumatismes répétés du poignet [20]. Une fracture articulaire de l'extrémité distale du radius ou une fracture du scaphoïde est parfois associée à l'atteinte ligamentaire. Une rupture du LSL (y compris complète) n'est toutefois souvent pas suffisante pour entraîner une instabilité carpienne, elle doit souvent être associée à des lésions des éléments stabilisateurs secondaires (les ligaments radio-scapho-capital et scapho-trapézo-trapézoïdiens) [12].

L'ISL est souvent classée en différents stades [12] :

- **ISL « pré-dynamique »** : Elle fait suite à une lésion partielle du LSL (atteinte des segments palmaire et/ou dorsal) ;
- **ISL « dynamique »** : Il existe une rupture complète du LSL (atteinte des trois segments) mais les éléments stabilisateurs secondaires sont intacts ;
- **ISL « statique »** : La rupture complète du LSL est associée à des lésions des éléments stabilisateurs secondaires. Elle peut être réductible ou non, la différence ne pouvant être faite que chirurgicalement ;
- **SLAC wrist** : Le stade précédent est associé à une arthrose du poignet.

Clinique

Le patient consulte pour des douleurs du versant dorsal et latéral du poignet, associées de façon inconstante à une tuméfaction locale, un ressaut parfois audible lors des mouvements et/ou une perte de force progressive. Un antécédent de fracture de l'extrémité distale du radius ou du scaphoïde peut être présent. Il s'agit habituellement d'adultes jeunes, souvent travailleurs. L'interligne scapholunaire est électivement douloureux.

Plusieurs tests cliniques peuvent être utiles pour détecter une instabilité [21]:

- **la pression directe du scaphoïde** dans la tabatière anatomique qui réveille la douleur ;
- **le signe de la sonnette du scaphoïde** : L'examineur place son pouce dans la gouttière du pouls, sur la saillie palmaire du tubercule du scaphoïde, et son index dans la fossette de crucifixion, sur le pôle proximal du scaphoïde. À l'état normal, en inclinaison ulnaire, la saillie du tubercule du scaphoïde disparaît tandis que celle du pôle proximal s'accroît. En inclinaison radiale, l'inverse se produit. Dans le cas contraire, on évoque une ISL ;
- **le test du ballotement scapholunaire** : Il vise à détecter des mouvements anormaux entre le scaphoïde et le lunatum. D'une main, l'examineur maintient le scaphoïde entre le pouce et l'index et fait de même pour le lunatum avec l'autre main. Il imprime ensuite aux deux os de petits mouvements en sens contraire. Le réveil de la douleur est un meilleur signe d'ISL que le ballotement du scaphoïde car l'articulation scapholunaire est plus ou moins laxo selon les individus ;
- **la manœuvre de flexion du poignet - extension des doigts** : Le patient effectue, poignet fléchi, une extension contrariée des doigts, ce qui réveille la douleur de l'interligne scapholunaire ;
- **le test de Watson** [22] : Le patient est face à l'examineur dans la position du bras de fer. D'une main, l'examineur appuie fermement son pouce sur le versant palmaire du tubercule du scaphoïde, tandis que de l'autre, il place son index sur le versant dorsal du pôle proximal du scaphoïde. Il imprime ensuite au poignet du

patient un mouvement d'inclinaison ulnaire (ce qui a pour effet d'étendre le scaphoïde) puis d'inclinaison radiale (mais le scaphoïde ne peut se fléchir car il est maintenu par le pouce de l'examineur). En cas d'ISL, le scaphoïde migre vers l'arrière et vient au contact de l'index de l'examineur. Ceci réveille la douleur et s'accompagne parfois d'un ressaut lorsque l'examineur retire son pouce (et que le scaphoïde réintègre sa position initiale). Les performances diagnostiques de ce dernier test sont toutefois limitées et il existe des faux négatifs (en cas de synovite) et des faux positifs (chez les sujets hyperlaxes).

Le tableau clinique est variable et dépend du stade de l'affection:

- au stade d'ISL « pré-dynamique », le patient se plaint de douleurs, peut-être en raison d'une synovite focale, mais l'examen clinique est normal ;
- aux stades d'ISL « dynamique » et « statique », l'examen clinique permet d'évoquer le diagnostic. Le test de Watson peut être positif ;
- au stade de *SLAC wrist*, les douleurs sont importantes, la mobilité articulaire et la force du poignet sont diminuées et le poignet est déformé [23]. Certains patients peuvent toutefois demeurer asymptomatiques (d'autant que les lésions s'installent de manière très progressive) [24]. La cinétique d'évolution est très variable et la progression vers l'arthrose ne serait pas non plus inéluctable.

Imagerie

Radiographies standard

En présence d'une ISL, l'apport des radiographies est variable et dépend du stade de l'affection:

- au stade d'ISL « pré-dynamique », les radiographies dynamiques (et *a fortiori* statiques) sont normales ;
- au stade d'ISL « dynamique », les radiographies statiques sont normales ou peuvent parfois révéler une perte de parallélisme des surfaces articulaires du scaphoïde et du lunatum sur l'incidence de face. En pratique, ce sont les

radiographies dynamiques ou la radioscopie [25] qui permettent de détecter l'ISL. Cette dernière objective en temps réel le ressaut carpien. De face, lors du passage de l'inclinaison radiale à l'inclinaison ulnaire, un diastasis scapholunaire peut apparaître et, de profil, lors du passage de la flexion à l'extension, le scaphoïde peut se fléchir brutalement en direction palmaire et se subluser en direction dorsale, par rapport à l'extrémité distale du radius [26-28] ;

- au stade d'ISL « statique », les radiographies statiques objectivent une instabilité dorsale du segment intercalaire ou DISI.

Radiographie de face

On recherche (**Figure 5**) [29, 30]:

- **une interruption du 1^{er} et/ou du 2^e arc de Gilula** entre le scaphoïde et le lunatum ;
- **un diastasis scapholunaire** ≥ 3 mm ;
- **une flexion du scaphoïde** : Ce dernier apparaît raccourci et son tubercule devient visible sous la forme d'un anneau cortical (signe de l'anneau) ;
- **une extension du lunatum** : Sa corne antérieure (large et carrée) apparaît dégagée distalement ;
- **un SLAC wrist**, d'importance variable. Il existe trois stades évolutifs [23]: stade 1 ou arthrose stylo-scaphoïdienne, stade 2 ou arthrose radio-scaphoïdienne, stade 3 ou arthrose radio-scaphoïdienne et luno-capitale. L'arthrose radio-scaphoïdienne résulte de la flexion et du déplacement postérieur du scaphoïde, ce dernier entrant en conflit avec la marge postérieure du radius [31], tandis que l'arthrose luno-capitale résulte de l'extension du lunatum, ce dernier entrant en conflit avec le versant postéromédial du capitatum.

- **un collapsus du carpe**, souvent associé au *SLAC wrist* (notamment de stade 3). Il est lié à la migration proximale progressive du capitatum entre le scaphoïde et le lunatum lors des efforts de serrage [32]. Outre la mesure de la hauteur du carpe, il faut également apprécier, sur le cliché de face, la dérive luno-capitale. Celle-ci traduit le déplacement du lunatum en dedans, par rapport au capitatum. Elle correspond à l'angle formé par l'intersection entre, d'une part, l'axe du 3^e métacarpien et, d'autre part, la droite joignant le centre de la base du 3^e métacarpien au centre du lunatum. L'importance de cette dérive influence le choix de l'arthrodèse carpienne à effectuer.

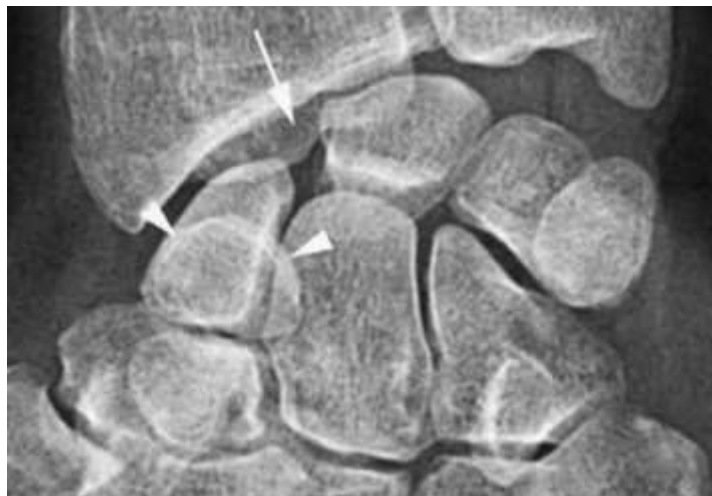


Figure 5 : Radiographie de face du poignet : le diastasis scapholunaire, la flexion du scaphoïde (avec signe de l'anneau) et l'extension du lunatum (corne antérieure déglagée vers le bas) signe l'ISL statique.

Radiographie de profil

On cherche une bascule dorsale du lunatum (DISI) (**Figure 6**) :

- **perte de l'alignement entre l'extrémité distale du radius, le lunatum, le capitatum et le 3^e métacarpien ;**

- **augmentation de l'angle radiolunaire (> 15°) ;** formé par l'intersection des axes longitudinaux du radius et du lunatum. Ce dernier représente la perpendiculaire à la ligne joignant les cornes antérieure et postérieure du lunatum ;

- **augmentation de l'angle scapholunaire** ($> 60-70^\circ$) ; formé par l'intersection des axes longitudinaux du scaphoïde et du lunatum ;
- **augmentation de l'angle lunocapital** ($> 15^\circ$) ; formé par l'intersection des axes longitudinaux du lunatum et du capitatum ;
- **augmentation de l'angle radioscapoïde** ($>60^\circ$) ; formé par l'intersection des axes longitudinaux du radius avec l'axe du scaphoïde formé par une droite tangente à sa corticale palmaire ;
- **bascule en baïonnette du carpe en cas de *SLAC wrist*** ;

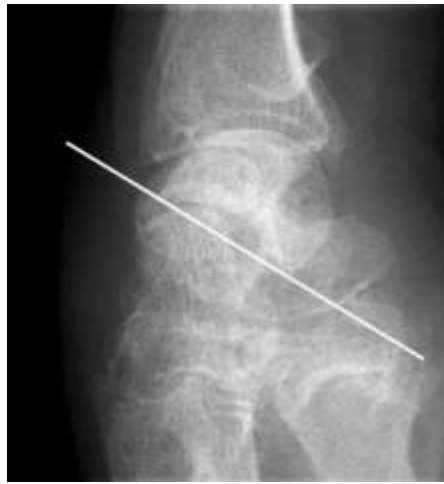

Figure 6 : Radiographie de profil du poignet : la bascule dorsale du lunatum signe l'ISL statique.

Bilan dynamique

Les radiographies dynamiques comportent classiquement :

- **une radiographie de face en inclinaison radiale**. Cette manœuvre entraîne de manière physiologique une flexion (palmaire) du scaphoïde et du lunatum. Le scaphoïde apparaît raccourci et son tubercule devient visible sous la forme d'un anneau cortical (signe de l'anneau). La corne postérieure (petite et pointue) du lunatum est dégagée ;
- **une radiographie de face en inclinaison ulnaire**. Cette manœuvre entraîne de manière physiologique une extension du scaphoïde et du lunatum. Le scaphoïde

apparaît déroulé et l'anneau cortical correspondant à son tubercule s'efface. La corne antérieure (large et carrée) du lunatum est dégagée ;

- **une radiographie de profil en flexion ;**

- **une radiographie de profil en extension ;**

D'autres clichés dynamiques peuvent être utiles, comparatifs si nécessaire, nécessitant parfois l'intervention d'un tiers [25, 33]. Citons notamment :

- **le cliché de face poing serré** (incidence postéro-antérieure ou antéro-postérieure) en demandant au patient de serrer le poing par exemple avec une balle de tennis (serrement actif). On peut y adjoindre une inclinaison ulnaire (**Figure 7**) ;

- **le cliché de face en semi-pronation à 45°, doigts fléchis et serrés** (incidence de l'écrivain, proche de l'incidence de Schnek.

La radioscopie, conventionnelle ou numérique, consiste à observer en direct les mouvements du poignet et à les enregistrer. Elle est particulièrement indiquée lorsque ces mouvements sont à l'origine d'un ressaut clinique, alors que les radiographies statiques et dynamiques sont normales. On demande au patient de reproduire le mouvement déclenchant.

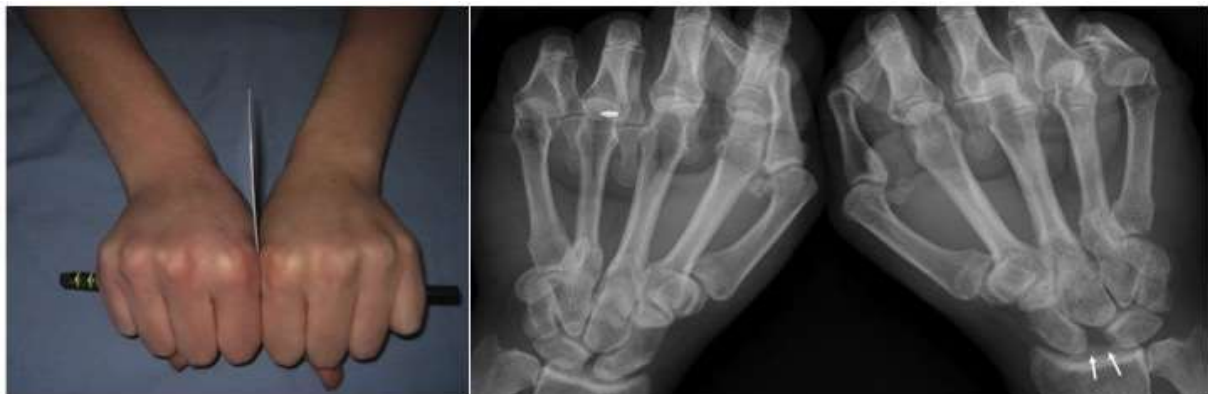

Figure 7 : Représentation de la position de stress en poing-serré avec radiographie correspondante montrant une augmentation du diastasis scapholunaire (flèches) mesurée à 8 mm (Illustration extraite de : Lee SK, Desai H, Silver B, Dhaliwal G, Paksima N. Comparison of radiographic stress views for scapholunate dynamic instability in a cadaver model. *J Hand Surg.* 2011;36(7):1149-57).

Échographie

Les performances diagnostiques de l'échographie dans la détection des lésions du segment dorsal du LSL varient selon les séries (Se : 46-100 % ; Sp : 100 %) et la place exacte de cette technique reste à préciser [34, 35]. En pratique courante, il est important de repérer au moins le faisceau dorsal du LSL lors d'un examen réalisé pour un poignet traumatique aigu, afin d'orienter vers la réalisation d'un arthro-scanner ou d'une arthro-IRM en cas de lésion. L'échographie permet en effet d'explorer le segment dorsal du LSL, plus difficilement le segment palmaire (le segment intermédiaire n'est pas visualisable). À l'état normal, l'interligne scapholunaire a grossièrement la forme d'un «V» tronqué. Le ligament apparaît sous la forme d'une structure fibrillaire échogène, tendue entre la corticale osseuse du scaphoïde et celle du lunatum. Comme souvent en imagerie musculo-squelettique, une exploration bilatérale et comparative est toujours très utile. Une lésion du segment dorsal du LSL peut se traduire par un aspect hypoéchogène du ligament, par une solution de continuité intra-ligamentaire ou par l'absence de visualisation de ce ligament (**Figure 8**) [35]. L'apparition d'un diastasis scapholunaire significatif lors des manœuvres dynamiques est particulièrement utile au diagnostic. En cas de lésion aiguë un épanchement articulaire médio et/ou radiocarpien est souvent associé et peut faciliter la détection de la lésion ligamentaire. L'apport potentiel de l'échographie de suivi de marqueurs acoustiques (*speckle tracking*) dans cette indication mérite d'être évalué [36]. Une avulsion osseuse, notamment sur le versant scaphoïdien du LSL est parfois observée.

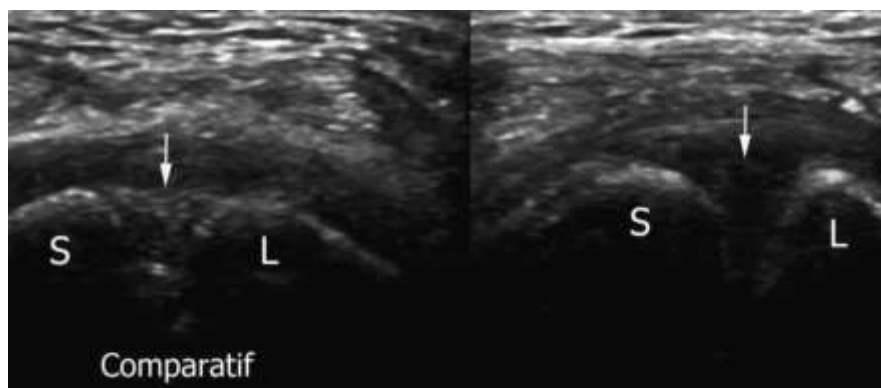


Figure 8 : Aspect échographique normal fibrillaire du segment dorsal du LSL (image de gauche) et aspect rompu se traduisant par l'absence de visualisation du LSL (image de droite), (d'après *Cotten et al, Imagerie musculo-squelettique : Pathologies loco-régionales, 2017*).

Scanner et Arthro-scanner

Scanner

En l'absence d'arthrographie préalable, le scanner statique présente peu d'intérêt diagnostique, excepté la confirmation ou l'infirmité d'une arthrose débutante du poignet (*SLAC wrist* de stade I) avant la prise en charge chirurgicale, ou pour mieux préciser une arthrose évoluée (stade III). Plus récemment, le développement du scanner dynamique (4 dimensions avec ajout de la dimension temporelle) permettant l'étude du poignet en mouvement pourrait s'avérer particulièrement intéressant à l'avenir pour la détection des ISL dynamiques [37, 38]. Ce point fera l'objet de cette thèse et sera discuté plus loin.

Arthro-scanner

C'est un examen très performant dans l'évaluation de l'ISL. À l'heure actuelle, l'arthrographie est systématiquement complétée par un scanner (ou une IRM). L'arthro-scanner permet de rechercher une rupture du LSL, sa localisation (lésion intra-ligamentaire ou désinsertion), sa taille et le segment ligamentaire atteint (dorsal et/ou palmaire). Les reformations transversales et frontales (parallèles au grand axe du ligament) permettent l'étude des trois segments [39].

On recherche :

- **une rupture complète** (les 3 segments ligamentaires) ou **incomplète** (1 ou 2 segments, **Figure 10**) ;

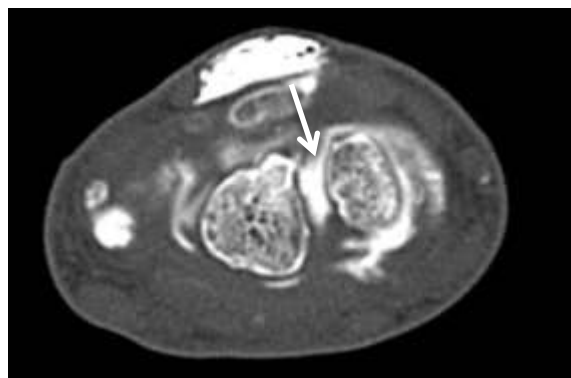


Figure 10 : Arthro-scanner du poignet montrant une rupture complète du segment dorsal du LSL avec augmentation du diastasis scapholunaire.

- **une rupture transfixiante** [40] ; Elle intéresse le ligament (rupture) ou son insertion osseuse (désinsertion). La désinsertion est plus fréquente sur le versant scaphoïdien et peut s'accompagner d'une avulsion osseuse. Elle peut toucher un, deux ou les trois segments. Une perforation du segment intermédiaire du LSL se rencontre en arthrographie chez 30 à 60 % des sujets asymptomatiques [41]. Isolée, elle n'a pas de valeur pathologique car elle n'altère en rien les compétences biomécaniques du ligament et n'entraîne pas d'instabilité carpienne. Elle pourrait tout au plus être responsable d'une gêne clinique. Elle est rare avant l'âge de 20 ans et sa prévalence augmente avec l'âge ; elle résulterait d'une dégénérescence mucoïde. À l'inverse, une rupture du segment dorsal et/ou palmaire du LSL retentit sur la stabilité carpienne et s'associe toujours à une perforation du segment intermédiaire ;

- **une rupture non transfixiante (partielle)** ; Elle se traduit par une distension du LSL, qui apparaît fin, convexe vers l'articulation radio-carpienne mais sans passage de produit de contraste [42] ;

- **une rupture « bouchée » (Figure 11)** ; pouvant être à l'origine de faux négatifs de la technique, liée à la présence de tissu cicatriciel hypertrophié [43] ;

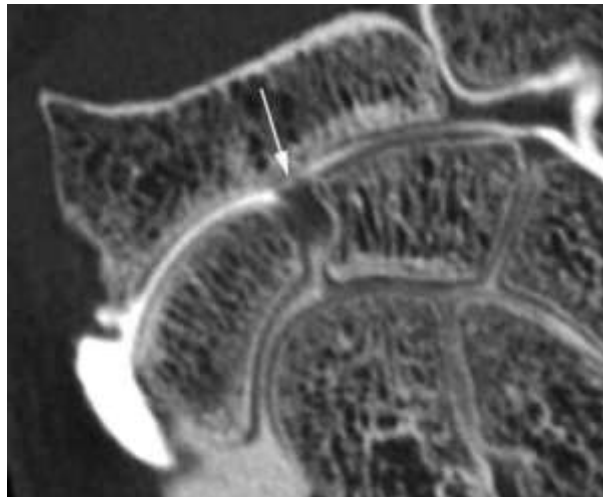


Figure 11 : Arthro-scanner du poignet montrant une rupture « bouchée » du LSL avec chondrolyse associée du radius (d'après *Cotten et al, Imagerie musculo-squelettique : Pathologies loco-régionales, 2017*).

- **un diastasis scapholunaire (Figure 10) ;**
- **des lésions cartilagineuses**, dont il faut préciser la topographie et la sévérité (*SLAC wrist*) pour la prise en charge thérapeutique (**Figure 11**). Des remaniements de l'os sous-chondral (sclérose, microgéodes) peuvent être associés ;
- **une ascension du capitatum** entre le scaphoïde et le lunatum.

L'arthro-scanner est nettement supérieur à l'IRM conventionnelle dans la détection des ruptures du segment dorsal du LSL et légèrement meilleur dans l'étude des segments intermédiaire et palmaire [44]. L'arthro-scanner et l'arthro-IRM sont équivalents pour l'étude ligamentaire intrinsèque avec des sensibilité et spécificité proches de 100 % [45]. Enfin, l'arthro-scanner permet une étude satisfaisante du cartilage (contrairement à l'IRM), ce qui est important avant éventuelle arthroïdèse. En revanche, les éléments stabilisateurs secondaires sont difficilement étudiés, contrairement à l'arthro-IRM [44].

IRM et Arthro-IRM

IRM

Le LSL est difficile à étudier en IRM en raison de sa faible épaisseur et des variations de signal qu'il présente, de manière physiologique [46]. En effet, les segments dorsal et palmaire peuvent présenter un hyposignal ou un hypersignal non liquidien en pondération T2. Différents aspects sont possibles : hyposignal global homogène, hypersignal central nodulaire, hypersignal central linéaire, étendu au versant proximal, distal ou aux deux versants, pouvant mimer un clivage [47]. Le segment intermédiaire peut présenter ces variations de signal mais il peut également être en hypersignal T2 de type liquidien (dégénérescence mucoïde) ou perforé (dégénérescence) [46]. Les ruptures du LSL se traduisent par un hypersignal liquidien traversant tout ou partie des segments ligamentaires. Cet hypersignal peut siéger en plein corps ligamentaire ou à son insertion osseuse (désinsertion). Un diastasis scapholunaire peut être associé. Parfois, le ligament apparaît morphologiquement anormal, aminci, irrégulier, mais ceci est d'interprétation délicate [48]. En cas de rupture complète, aucune structure ligamentaire n'est visible. La présence d'un épanchement radio-carpien et/ou médio-

carpien est souvent associée en phase aiguë et peut aider au diagnostic. Les performances diagnostiques de l'IRM demeurent à l'heure actuelle insuffisantes dans la détection des LSL (Se : 37–71 % ; Sp : 46–100 %) [49, 44]. De plus, l'étude des lésions cartilagineuses reste difficile.

On signalera qu'un aspect d'instabilité dorsale du segment intercalaire (DISI) peut être faussement présent sur les coupes IRM sagittales lorsque le patient est installé en décubitus ventral, bras au-dessus de la tête [50]. L'injection intraveineuse de gadolinium pourrait accroître les performances diagnostiques de l'IRM dans la détection des lésions du LSL en permettant de mieux identifier les ruptures ligamentaires en raison du rehaussement du tissu cicatriciel ou de la synovite focale. Enfin, l'utilisation d'un appareil 3 T est avantageuse [44, 51].

Arthro-IRM

Hormis le type de séquence utilisé, le protocole d'examen est identique à celui de l'IRM. La sémiologie est identique à celle de l'IRM, l'hypersignal T1 remplaçant l'hypersignal T2 de type liquidien. L'arthro-IRM est supérieure à l'IRM dans la détection des lésions du LSL [51, 52] et ses performances diagnostiques avoisinent celles de l'arthroscopie dans certaines séries récentes, du moins dans la détection des ruptures complètes (Se : 72–92 % ; Sp : 100 %) [44, 53]. Elle serait cependant moins performante dans la détection des ruptures partielles (Se : 59–62 % ; Sp : 100 %) et dans la détection des anomalies cartilagineuses (Se : 100 % pour l'arthroscanner *versus* 35 % pour l'arthro-IRM) [54, 45]. L'avantage de l'arthro-IRM réside dans l'analyse des ligaments extrinsèques, notamment des ligaments radio-scapho-capital palmaire et radio-luno-triquétral palmaire [55], dont les lésions sont associées à une progression de l'instabilité [52].

Traitement

La prise en charge thérapeutique de l'ISL est complexe. L'arthroscopie représente le gold standard diagnostique et permet d'optimiser le traitement selon la sévérité des lésions [12]. Le type de réparation des stabilisateurs secondaires extrinsèques demeure controversé. Le traitement repose sur la chirurgie, à l'exception peut-être des ISL dynamiques modérées qui peuvent bénéficier d'un traitement conservateur. Le type d'intervention chirurgicale dépend notamment de l'existence ou non d'un *SLAC wrist* :

- **en cas de lésion aiguë inférieure à 6 semaines** : une chirurgie conservatrice avec réparation anatomique du LSL et brochage temporaire scapholunaire et scaphocapital peut être réalisée, associée selon les écoles à une capsulodèse dorsale ou à une réparation de la capsule scapho-trapézo-trapézoïdienne [21] ;

- **en cas de DISI chronique en l'absence de *SLAC wrist***, le traitement chirurgical vise à restaurer une congruence articulaire normale entre l'extrémité distale du radius et le scaphoïde, et à redonner au carpe une hauteur normale. Deux types d'interventions peuvent être effectués : une ligamentoplastie ou une arthrodèse partielle du carpe. La ligamentoplastie consiste à réduire le diastasis scapholunaire, puis à réaliser une plastie tendineuse principalement axée sur la reconstruction de la partie dorsale du ligament ou de ses parties palmaire et dorsale, plus ou moins associée à une stabilisation capsulaire extrinsèque [56]. L'arthrodèse partielle du carpe modifie la dynamique du carpe, entraîne une réduction de la mobilité et parfois, des douleurs résiduelles, mais elle permet une restauration de la hauteur du carpe. Elle peut être de différents types : scapho-lunaire, scapho-capitale ou scapho-trapézo-trapézoïdienne (triscaphe) [57] ;

- **en présence d'un *SLAC wrist***, le traitement chirurgical diffère en fonction du stade [3]:

- *au stade 1* (arthrose stylo-scaphoïdienne), le traitement peut consister en une styloïdectomie ou en une résection de la rangée proximale du carpe,

- *au stade 2* (arthrose radio-scaphoïdienne), le traitement consiste en une résection de la rangée proximale du carpe, à condition que le cartilage de la tête du capitatum soit en bon état (quand elle est endommagée, certains proposent de resurfer sa tête avec un implant en pyrocarbone),

- *au stade 3* (arthrose radio-scaphoïdienne et luno-capitale), le traitement consiste en une résection du scaphoïde et une stabilisation du carpe. Cette dernière fait appel à une arthrodèse luno-capitale ou à une arthrodèse des « 4 coins » (capitatum, hamatum, lunatum, triquétrum) ou des « 3 os » (capitatum, hamatum, lunatum après ablation du triquétrum). Le choix entre l'une ou l'autre de ces techniques dépend, entre autres, de l'importance de la dérive luno-capitale: arthrodèse luno-capitale quand la dérive est limitée, arthrodèse des 4 coins ou des 3 os dans le cas contraire.

Objectif

Le diagnostic d'une instabilité du carpe et en particulier de l'ISL fait donc appel à des modalités d'imagerie nombreuses dont les apports diagnostiques sont différents et se complètent souvent. La précocité du diagnostic est un élément capital pour la prise en charge de ces patients qui reste difficile, afin d'éviter la progression vers l'atteinte dégénérative par un traitement précoce adapté. Malheureusement, le bilan d'imagerie est parfois pris en défaut malgré une symptomatologie clinique, d'où l'intérêt de développer des méthodes d'imagerie fiables permettant un diagnostic précoce.

Dans ce contexte, l'objectif de notre étude était d'étudier de manière quantitative semi-automatique la biomécanique du poignet in-vivo en scanner dynamique 4D, en comparant les angles radioscapoïde et lunocapital chez des patients sans et avec rupture du LSL lors d'une manœuvre de déviation radio-ulnaire. Il s'agira dans un premier temps d'évaluer la reproductibilité et la fiabilité de la technique, puis de réaliser une comparaison préliminaire entre des patients sans et avec une lésion du LSL.

ARTICLE

In-vivo Quantitative 4D-CT Analysis of Carpal Kinematics with Radioscaphoid and Lunocapitate Angles during Radio-ulnar Deviation : Feasibility and Clinical Interest.

Original Research

Word count for the text : 3309 words

Authors :

Aymeric Rauch¹ MD, Waled Abou Arab¹ MD, Francois Dap² MD, PhD, Gilles Dautel² MD, PhD, Alain Blum¹ MD, PhD, Pedro Augusto Gondim Teixeira¹ MD, PhD

¹ Guilloz Imaging department, Central Hospital, University Hospital Center of Nancy, 29 avenue du Maréchal de Lattre de Tassigny, 54035 Nancy cedex, France.

² Centre Chirurgical Emile Gallé, Nancy, France.

Correspondence to :

Aymeric RAUCH ; Guilloz imaging department, Central Hospital, University Hospital Center of Nancy, 29 avenue du Maréchal de Lattre de Tassigny, 54035 Nancy cedex, France; tel: +33 3 83 85 21 61; fax: +33 3 83 85 97 25;

e-mail adress : aym.rauch@gmail.com

Nancy 15th March 2018

Dear Editor in-chief Professor Herbert Y. Kressel and the Radiology Editorial Board,

I hereby present the new manuscript entitled:

“In-vivo Quantitative 4D-CT Analysis of Carpal Kinematics with Radioscaphoid and Lunocapitate Angles during Radio-ulnar Deviation: Feasibility and Clinical Interest.”

We were encouraged to resubmit this manuscript originally submitted under the number RAD-17-2687.

In this original research manuscript, with a word count of 3309 words, a semi-automatic quantitative 4D-CT analysis of radioscaphoid and lunocapitate angles was assessed in patients with and without scapholunate ligament (SL) tears during radio-ulnar deviation maneuver. Scapholunate instability is frequent and when it is dynamic, the diagnosis based on stress radiographs and static imaging methods can be difficult. 4D-CT allows a kinematic assessment of wrist motion and various authors have demonstrated the potential role of this technique for the evaluation of carpal instability. There is little information on the literature on the optimal maneuvers to be performed and no consensus on the optimal approach to data analysis on semi-quantitative 4D-CT of the wrist.

The presented results demonstrate the feasibility to describe carpal kinematics on 4-D CT with a semi-automatic quantitative approach with these two angles in a normal population and its potential clinical applicability.

The manuscript has been extensively modified in accordance to the reviewer's comments. The comparison of 4D-CT data with radiographic analysis, the analysis of the status of triangular Fibrocartilage complex and lunotriquetral ligament on CT-arthrography for each patient and finally a validation test comparing manual and automatically generated angles are now described in the text. We believe that the manuscript has been noticeably strengthened by the modifications requested. Despite our efforts to comply with both the word count limit and the reviewer's recommendations the present version of the manuscript exceeds the allowed word count in 309 words. We remain at your disposal to further reduce the manuscript length if deemed necessary.

A point-by-point rebuttal to the reviewer's comments is provided below.

This is an original work and it has not been published nor is under evaluation for publishing elsewhere. This publication was approved by all authors and our institution (Aymeric Rauch¹ MD, Waled Abou Arab¹ MD, Francois Dap² MD, PhD, Gilles Dautel² MD, PhD, Alain Blum¹ MD, PhD, Pedro Augusto Gondim Teixeira¹ MD, PhD ; ¹ Guilloz Imaging department, Central Hospital, University Hospital Center of Nancy, Nancy, France ; ² Centre Chirurgical Emile Gallé, Nancy, France).

Two authors involved in this work (Pedro Gondim Teixeira and Alain Blum) participate on a non-remunerated research contract with CANON medical Systems for the development and clinical testing of post processing tools for musculoskeletal CT. The others authors have non-potential conflicts of interest to disclose.

You'll find below a list of our team's recent publication on musculoskeletal imaging:

1. Abou Arab W., Rauch A, Dap F, Dautel G, Blum A, Teixeira P, Scapholunate instability: improved detection with semi-automated kinematic CT analysis during stress maneuvers, 2018, In Press, accepted in European Radiology
2. Lombard C, Gervaise A, Villani N, Louis M, Raymond A, Blum A, Teixeira P. The Impact of Dose Reduction in Quantitative Kinematic CT of Ankle Joints Using a Full Model-Based Iterative Reconstruction Algorithm: A Cadaveric Study. *AJR American journal of roentgenology*. 2018;210(2):396-403.
3. Gillet R, Teixeira P, Meyer JB, Rauch A, Raymond A, Dap F, Blum A, Dynamic CT angiography for the diagnosis of patients with thoracic outlet syndrome: Correlation with patient symptoms. *J Cardiovasc Comput Tomogr*. 2017 Dec 2. pii: S1934-5925(17)30250-2. doi: 10.1016/j.jcct.2017.11.008.
4. Rauch A, Cazzato RL, Garnon J, Shaygi B, Tsoumakidou G, Caudrelier J et al. MRI-Guided Cryoablation of In-Transit Metastases from Cutaneous Melanoma: A Brief Report on a Preliminary Experience. *Cardiovascular and interventional radiology*. 2017;40(8):1285-9. doi:10.1007/s00270-017-1645-x.
5. Rauch A, Teixeira PA, Gillet R, Perez M, Clerc-Urmes I, Lombard C et al. Analysis of the position of the branches of the ulnar nerve in Guyon's canal using high-resolution MRI in positions adopted by cyclists. *Surg Radiol Anat*. 2016;38(7):793-9. doi:10.1007/s00276-015-1612-7.
6. Gondim Teixeira PA, Badr S, Hossu G, et al (2017) Quantitative analysis of scapholunate diastasis using stress speckle-tracking sonography: a proof-of-concept and feasibility study. *Eur Radiol*. doi: 10.1007/s00330-017-4915-8
7. Gondim Teixeira PA, Formery A-S, Hossu G, et al (2017) Evidence-based recommendations for musculoskeletal kinematic 4D-CT studies using wide area-detector scanners: a phantom study with cadaveric correlation. *Eur Radiol* 27:437-446. doi: 10.1007/s00330-016-4362-y

Thank you for your time and consideration,

Aymeric RAUCH, MD

29 Av du maréchal de Lattre Tassigny, 54035 Nancy cedex, Hôpital Central, Service d'Imagerie Guilloz, CHRU-Nancy, Phone : 0033 3 83 85 21 61 Fax : 0033 3 83 85 9725, e-mail : aym.rauch@gmail.com

Advances in knowledge :

- Carpal kinematics can be assessed in-vivo with radioscapoid (RSA) and lunocapitate (LCA) angles during wrist radio-ulnar deviation with 4D-CT (mean values for RSA: $103-104.5^\circ \pm 7.6-8.9^\circ$, mean values for LCA: $85.9-90.1^\circ \pm 9.4- 0.6^\circ$).
- There are significant differences in LCA and RSA values between patients with and without scapholunate ligament injury (SLI), particularly with LCA which showed a considerable decrease in variation in patients with scapholunate ligament tears (from 13% to 44%, $p < 0,05$).
- LCA amplitude showed the best sensitivity for SLI (71-93%) using a threshold of 28.6° , and RSA coefficient of variation yielded the best specificities (up to 100%) using a threshold of 6.4% suggesting a synergistic role of these two angles.

Implications for patient care :

Semi-automatic 4D-CT analysis of the wrist during radio-ulnar deviation could be used as a non-invasive technique to diagnosis carpal kinematic abnormalities in the evaluation of patients with suspected SLI and inconclusive conventional studies, which could limit the necessity to perform more invasive investigations such as CT-arthrography, MR-arthrography and arthroscopy.

Summary statement :

Semi-automatic quantitative analysis of radio-ulnar deviation wrist motion on 4D-CT can describe carpal kinematics with radioscapoid (RSA) and lunocapitate Angles (LCA) in-vivo: the maximum values and the amplitude angle values were best correlated with scapholunate ligament status with statistically significant differences for most LCA measurements and RSA amplitude between controls and patients with scapholunate ligament instability.

INTRODUCTION

Scapholunate ligament (SLL) tears are the most common cause of carpal instability and can lead to secondary osteoarthritis if untreated [1, 3]. Patients with an early diagnosis of SLL tears may benefit from less invasive treatment options, have a better prognosis and less residual disability [1]. Scapholunate instability (SLI) is defined as insufficient ligament strength to cope with sudden wrist load variations without altering the intercarpal bone alignment [56]. Currently, the diagnostic work-up of patients with suspected SLI includes static-stress radiographs and/or fluoroscopy to assess scapholunate dissociation and angulation changes which are hindered by bone superimposition [58-61]. MR imaging or CT-arthrography (CTA) can be used to assess ligament structural integrity in cases of inconclusive radiographic evaluation, however ligament sufficiency cannot be accessed with these methods, which can be particularly problematic in patients with partial ligament tears [1, 10, 11, 49, 59].

4D-CT with wide area-detectors allows a kinematic assessment of active wrist motion depicting slight positional bone changes with high temporal and spatial resolution. This technique has been studied by various authors, who have demonstrated its potential role for the evaluation of carpal instability, particularly in cases of inconclusive initial assessment [37, 62-67]. Recently, commercially available post-processing tools allowing semi-automatic quantitative angular measurement with 4D-CT joint studies became available for clinical use [66-68]. Initial studies evaluating this method indicate that it is robust and reproducible, making it potentially useful for the evaluation of carpal instability [66]. The objective of this study was to assess carpal kinematics with radioscapoid (RSA) and lunocapitate (LCA) angles during radio-ulnar deviation (RUD) of the wrist in vivo using semi-automatic quantitative 4D-CT. This information is important to evaluate its potential clinical applicability and role of this technique for the evaluation of patients with SLI.

MATERIAL AND METHODS

Patient Study

The study was approved by the Institutional Review Board. All patients signed an informed consent. From January 2015 to December 2016, the 4D-CT examinations of 41 patients over 18 years old with chronic wrist symptoms (beyond 6 weeks) referred for CTA of the wrist due to suspected SLI by board-certified hand surgeons of our institution were evaluated. Clinical SLI suspicion was based on the presence of the following: context of wrist trauma, persistent dorsal wrist pain, positive Watson test and spontaneous or induced pain by palpation adjacent to the dorsal scapholunate joint. Four patients were excluded due to the presence of fractures (two), midcarpal advanced degenerative joint disease (one) and failure to perform wrist RUD (one). Patients with major joint stiffness, medical history of wrist surgery were not included. The final study population consisted of 37 patients.

Radiographic evaluation

Conventional radiographs performed in all patients the same day as the CT studies with a radiography/fluoroscopy room with an Axiom Iconos R200 (Siemens, Erlangen, Germany) or Prestige (General Electric, USA) using a small focal spot tube (0.6 mm), 55 kVp, and 2–10 mAs. Posteroanterior (PA), profile, PA with clenched fist views were analyzed. The following radiographic signs were evaluated: scapholunate diastasis, carpal angles (scapholunate, radiolunate, radioscapoid and lunocapitate), presence of dorsal or ventral intercalated segment instability (DISI/ VISI), scaphoid ring sign [69-72].

4D-CT Image Acquisition

Acquisitions were performed using a 320 detector-row CT scanner (Aquilion ONE, Canon Medical Systems, Otawara, Japan) using continuous acquisition in the sequential mode (no table feed) with the following parameters: 8 to 10 cm FOV, 8 cm of z-axis coverage, 0.5 mm slice thickness, 0.35 second tube rotation, 100 kVp, 35 mAs and 512 × 512 reconstruction matrix. Half reconstruction technique was used to reduce motion artifacts [62]. A soft tissue kernel was used for image reconstruction. Images were acquired with patients wearing lead aprons and thyroid shields, standing beside the

scanner table with the elbow and the wrist firmly placed on the table top over foam pads to avoid any secondary motion, after a training session performed outside the scanner room. A portable tablet demonstrating the target motion amplitude and speed to the patient was used. A roof video camera sent a direct feed of the patient's motion to the technician performing the acquisitions along with the same target motion video seen by the patient (**Fig. 1**). Patients were asked to move their wrists continuously and homogeneously from maximal radial deviation to maximal ulnar deviation and return to the starting point (RUD cycle), in the plane of the table surface, with the wrist in neutral flexion-extension (**Fig. 1**). Various cycles of RUD each lasting roughly eight seconds were performed (waving motion). The technician triggered the acquisition when the patient's movement was synchronous to the target video only if there was no secondary motion. The acquisition was stopped at the end of a full motion cycle.

CT-Arthrography

All patients underwent CTA within an hour after 4D-CT. Intra-articular contrast injection was performed with fluoroscopic guidance, under strict asepsis, by a musculoskeletal radiologist. The midcarpal compartment was first injected with a 25-gauge needle and 3 ml of a non-diluted arthrography dedicated iodinated contrast medium (Iodixanol, VISIPAQUE 270 mg, GE Healthcare). Then, if spontaneous diffusion of the contrast medium to the radiocarpal compartment was not seen, radiocarpal injection was performed.

CT acquisitions were performed in the superman position using the same scanner and the following parameters: 8 to 10 cm FOV, 8 cm of z-axis coverage, 0.5 mm slice thickness, 0.5 second tube rotation, 100 kVp, 50 mAs and 512 × 512 reconstruction matrix. Images were reconstructed with a bone kernel with 1.5 mm slices and a 0.3 mm gap in the three orthogonal planes.

CTA images were displayed in a PACS workstation (Fujifilm Synapse v4.1.600, Fujifilm, USA) and analyzed for ligament assessment only. The three components of the SLL and lunotriquetral (LTL) ligaments (dorsal, volar and membranous) and the triangular fibroartilage complex (TFCC) were analyzed on 2D multiplanar reformats. A ligament tear was characterized by a clear loss in continuity of the dorsal and/or the ventral portion of ligament fibers with insinuation of contrast material. Patients were assigned

to two groups: no SLL tear or isolated SLL membranous portion tear (control group) and partial or complete tears of the dorsal and/or ventral portion (SLI group). TFCC injury was evaluated according to the Palmer classification [73].

Adaptive iterative reconstruction (AIDR 3D, Canon Medical Systems) in the standard level was used for all acquisitions. The volume CT dose index ($CTDI_{vol}$) and the dose-length product (DLP) for kinematic acquisitions were considered. Effective dose was estimated using a 0.0001 conversion factor [74].

Image analysis and post-processing of wrist 4D-CT studies

4D-CT analysis was performed with an independent post-processing workstation (Vitrea V. 7.0 Canon Medical Systems, Otawara, Japan), using the 4D-ortho application. Measurements were performed independently by two radiologists with 12 (P.A.G.T.) and 3 years (W.A.A.) of experience in musculoskeletal radiology, who were blinded to CTA findings.

RUD motion amplitude was measured in all patients on coronal 2D reformats with a line through the long axis of the radius and another on the third metacarpal bone in the volumes acquired in maximal radial deviation and in maximal ulnar deviation. The sum of these two angles was considered to be the RUD amplitude.

All the volumes of the 4D-CT acquisition were analyzed. For each study the readers manually placed on seed point in the medullary cavity of the distal radius in one of the acquisition volumes. Then the software automatically registers the radius in all volumes, displaying all motion with respect to a locked radius. The latter then serves as bases for the selection of the reference planes which were manually selected and used for all measurements: an axial plane perpendicular to the medial portion of the articular surface of the radius in the sagittal plane, a coronal plane passing through the radio-ulnar bi-styloid line in the axial plane and a sagittal plane following the long axis of the radius.

After plane selection, the reader scrolled through all acquisition volumes to select the one volume depicting the wrist in neutral position. Then, four markers were manually placed to define each angle on 2D multiplanar reformats of the selected volume. Two different measurements were performed:

Radioscaphoid angle (RSA) — Sagittal images were scrolled to show one image in the most volar point of the distal pole of the scaphoid (first point) and another on the most dorsal point of the proximal scaphoid (second point): these two points define the scaphoid line. Then a second line was constructed by placing two markers over the long axis of the radius, with two points on the same sagittal image (**Fig. 2A and 2B**).

Lunocapitate angle (LCA) — Sagittal images were scrolled to show one image with the volar and dorsal horns of the lunate bone where markers were manually placed; secondly, two other markers were positioned over the capitate bone long axis in the sagittal plane (one marker at the distal pole, another at the proximal pole). Capitate marker position was also verified in the coronal plane as to depict the long axis of this bone (**Fig. 2C and 2D**).

After markers of each angle were validated, the software automatically plotted the selected markers to all the remaining volumes of the acquisition allowing automatic calculation of an angle measurement for each acquisition volume. Multiplanar and 4D volume-rendered images were displayed allowing radiologist to verify the automatically plotted angles. Based on the variation of each of these two angles during RUD, five parameters were calculated: Mean (RSA_m and LCA_m); Maximum Angle (RSA_{max} and LCA_{max}); Amplitude (maximal - minimal angle) (RSA_{amp} and LCA_{amp}); Coefficient of variation (CV) (RSA_{cv} and LCA_{cv}) and standard deviation (RSA_{sd} and LCA_{sd}). A measurement validation test was performed, comparing the angles obtained manually and automatically in 40 acquisition volumes. The post processing time for the data set including data loading was considered.

Statistics

Statistical analysis was performed with SAS software (version 9.4). Quantitative results were presented as mean \pm SD. Univariate logistic regression was performed to test correlation between each evaluated parameter in the studied groups. Multiple logistic regressions were performed to study the influence of the amplitude of movement during RUD. ROC (Receiver Operating curve) was generated in patients with normal and pathologic SLL using CTA as the gold standard. Cutoff values were estimated by the Youden index (sensitivity + specificity-1). Intraclass correlation coefficients (ICC) of the angular measurements performed were calculated. The threshold for statistical

significance was set to $p < 0.05$.

RESULTS

Population

Among the 37 patients included, the mean age was 42.3 ± 15 years, ranging from 21-75 years. There were 27 males (mean age 43.6 ± 15 years) and 10 females (mean age 38.3 ± 14 years). Twenty-three (62%) patients had normal SLL (control group) and 14 (38%) SLL rupture (SLI group), among these, five (13%) had complete and nine (25%) partial SLL ruptures.

The radiographic analysis of the study population is shown in **Table 1**. All patients in the control group had a normal LTL. One patient in SLI group had a rupture of the palmar aspect of LTL. There were two (Palmer IA) and one (Palmer IB) traumatic TFCC injuries in control group and SLI group respectively. Regarding degenerative TFCC injuries, there were four cases (one Palmer IIB and three Palmer IIC injuries) in the control group and nine cases (five Palmer IIA, three Palmer IIC and one Palmer IIE injuries) in the SLI group.

Assessment of carpal kinematics

The number of volumes acquired in the 4D-CT varied from eight to 19 (mean 14.68 ± 1.85) depending on patient motion quality and speed. Post-processing was possible in all patients and lasted about 8 minutes. Measurement interobserver variability was considered excellent for RSA (ICC 0.82 (0.79-0.85)), and substantial for LCA (ICC 0.79 (0.51-0.89)). ICC values between manual and automatically generated measurements were considered to be excellent in all measurements performed varying from 0.98 to 0.99.

The mean RUD motion amplitude was similar in all subgroups evaluated ($30 \pm 19^\circ$ in the control group, $27 \pm 21^\circ$ in the SLI group, $26 \pm 19^\circ$ in patients with partial and $30 \pm 26^\circ$ in those with total SLL ruptures). There was no statistically significant relation between the angle measurements and RUD motion amplitude for both readers ($p > 0.45$).

The CTDI_{vol}, DLP and effective dose varied respectively from 16.60 mGy, 133.2 mGy.cm and 0.013 mSv for an eight volumes acquisition, to 22.3 mGy, 222.8 mGy.cm and 0.022 mSv for a nineteen volumes acquisition.

- Control group

RSA_m values were $104.47^\circ \pm 8.89^\circ$ (RSA_{cv} = 10.3%) for reader 1 and $102.98^\circ \pm 7.6^\circ$ (RSA_{cv} = 10.78%) for reader 2. LCA_m values were $90.09^\circ \pm 10.56^\circ$ (LCA_{cv} = 13.52%) for reader 1 and $85.92^\circ \pm 9.37^\circ$ (LCA_{cv} = 13.49%) for reader 2 (**Table 2**). For both of the angles measured, the smallest CV among the parameters evaluated was the maximal angle for both readers (from 6.7% to 7.8% for RSA and from 8.3% to 9.9% for LCA).

- Comparison between patients with and without SLI

The LCA tended to vary less in patients with SLI compared to controls, with significant differences in three of the parameters studied: LCA_{amp} decreased from 35.8% to 43.7% in the SLI groups ($p < 0.0026$), LCA_{sd} decreased from 37.2% to 43.8% ($p < 0.0019$), and LCA_{max} decreased from 13% to 18.7% ($p < 0.0026$) (**Fig. 3**). The LCA_m was 16.8% lower in the SLI group compared with controls for reader 2, and 8,5% lower for reader 1 but this difference was only significant for the former ($p=0.0032$). Similarly, LCA_{cv} was also 38.4% lower in the SLI group for reader 1 and 22.2% with reader 2 but this difference was only significant for reader 1 ($p=0.0024$) (**Table 3**).

RSA_{amp} showed a similar tendency towards reduction between controls and patients with SLI, with decreases of 18% and 27% respectively for readers 1 and 2. These differences, however, were statistically significant only for reader 2 ($p=0.0295$).

4D-CT diagnosis performance

Based on ROC analysis (**Fig. 4**), the best overall performance for differentiation between patients with and without SLL ruptures was reached with the LCA_{amp} and LCA_{max} (**Table 4**). LCA_{amp} yielded a sensitivity and specificity of 71-93% and 57-65% using a threshold of 28.5° while LCA_{max} yielded the sensitivity and specificity of 71-86% and 61-70% with a threshold of 100° for both readers. RSA-related parameters yielded the highest specificities: 87% for RSA_{max} (threshold of 111°); 87-96% for RSA_{amp} (threshold of 20°)

and 100% for RSA_{cv} (threshold of 6.4%). However, the sensitivity was poor with RSA varying from 7% to 43%.

One patient presented a partial SLL rupture with normal initial radiographs. In this patient LCA_{max} was evocative of SLI and was measured at 99.8° (under the 100° threshold) for reader 2. Traumatic TFCC injuries were associated 8.7-4.3%, 4.3% and 0-4.3% of the false positive results of LCA_{cv} , LCA_{max} and LCA_{amp} measurements for both readers. This type of injury was associated with 7% of the false negative results for LCA_{cv} for reader 1 and 7% of false negatives for LCA_{cv} and LCA_{amp} for reader 2.

DISCUSSION

Dynamic CT has been used for the evaluation of in vivo carpal motion by various authors, but most studies were based on subjective motion description and manual punctual measurements throughout the motion cycle [37, 64, 75]. In the present study, the in-vivo variation of RSA and LCA in normal wrists was measured in all time points of RUD motion cycle with a semi-automatic post-processing and a low dose acquisition protocol (effective dose < 0.02 mSv). The variation of these angles in normal subjects was presented. The reproducibility of the measurements performed was considered substantial to excellent indicating a potential role of this technique for the in-vivo assessment of wrist biomechanics. The normal range of values of RSA and LCA was presented and preliminary compared to that of pathologic wrists, showing a tendency towards a decrease in both angles from normal patients to patients with SLI. This tendency was more pronounced with LCA, which showed a significant reduction in pathologic wrists varying from 13% to 44% depending on the parameter analyzed ($p < 0.002$). Although further studies are necessary, quantitative 4D-CT could provide additional diagnostic criteria and improve the assessment of SLI.

Radiographs are associated with an average sensitivity (57%) and a good specificity (94%) for the diagnosis of SLI using combined measurements [58]. LCA_{amp} assessment on 4D-CT showed a high sensitivity for SLI (93%) with an average specificity (65%). Finally, RSA analysis yielded the best specificities (87% to 100%) with poor sensitivities (7% to 43%), suggesting a synergistic role of these two angles. 4D-CT could have a complementary role in evaluating patients with inconclusive radiographs. Although this was not the main objective of this study, one of the patients evaluated presented a

partial SLL tear with normal radiographs and abnormal LCA_{max} values. Moreover, partial SLL tears were included and a portion of the included patients did not require arthroscopy for treatment suggesting good sensitivities in a population with less severe injuries than previous reports that used arthroscopy as gold standard [39]. In this context, 4D-CT could potentially limit the necessity to perform more invasive investigations such as CTA, MR-arthrography and arthroscopy.

Carpal angles similar to LCA and RSA have been evaluated on conventional radiographs for the diagnosis of SLI with considerable variability in the normal values [69, 72, 76, 77]. It is worthy of notice that LCA measured on 4D-CT is equivalent to the radiographic LCA with a 90° difference (the long axis of the lunate described radiographically was not used due to technical limitations for marker positioning in the software used). The normal mean values for RSA and LCA in the control group are distinct from the normal range of values on conventional radiographs, varying respectively from $103-104^\circ$ versus $30-60^\circ$, and $86-90^\circ$ versus $75-105^\circ$ (90° correction applied) in 4D-CT and radiographs respectively [72]. This finding is similar than previous reports indicating a large inter-modality variability in RSA and LCA angles, which can be explained by differences in landmark selection between 2-D and 3-D data sets [72].

Various limitations of this study need to be acknowledged. First, there was no arthroscopic confirmation of the SLL ruptures. However, CTA has a high performance for the diagnosis of rupture of the SLL (sensitivity 95-100% and specificity 86-100%) [39]. Another limitation is the size of the study population and especially the low number of patients in SLI group. This was, however, a preliminary study and further studies are needed to confirm the potential of this technique in pathological cases. There were one LTL and three TFCC injuries lesion in SLI group, which could have influenced in the RSA and LCA values. Further studies are necessary to evaluate the influence of LTL and TFCC injuries on 4D-CT assessment of carpal kinematics. There was no correlation between the data presented and the progression of degenerative joint disease in patients with SLI. A single senior radiologist has reviewed CTA images. This reader was however, an experienced musculoskeletal radiologist using previously validated diagnostic criteria. Patients were scanned standing beside the scanner table, which could be a limitation for elderly patients. Finally, the scapholunate angle, currently used for the radiologic assessment of carpal instability was not evaluated. This

was due to a technical limitation of the software used caused by a significant change in the relative position of the long axis of the scaphoid and the short axis of the lunate bone during RUD. This limitation arises from the fact that an angle (2D measurement) is measured using 3D reference points. Important changes in the 3D relation between the axis of the scaphoid and the lunate may affect 2D angle measurements.

In summary, semi-automatic quantitative analysis of RUD wrist motion on 4D-CT can describe carpal kinematics with RSA and LCA in-vivo. The normal variation of these angles was demonstrated. The maximum values and the amplitude angle values were best correlated with SLL status with statistically significant differences for most LCA measurements and RSA_{amp} between controls and patients with SLI despite the small study population. The interobserver reproducibility was substantial to excellent with LCA yielding the best sensitivities and RSA the best specificities for the identification of SLI. These preliminary results show the potential of quantitative wrist 4D-CT in the workup of patients with SLI and have to be confirmed with a larger cohort of pathological wrists.

Tables

Table 1:

This table describes radiographic analysis in both control and SLI group with measurements performed and their sensibility and specificity in our study population.

	SLS	SLA	RSA	LCA	RLA	DISI	Ring sign
Control group (n=28)	0	0	0	0	0	0	0
SLI group (n=14)	6	7	1	5	5	7	3
Total rupture (n=5)	4	4	1	1	2	3	2
Partial Rupture (n=9)	2	3	0	4	3	4	1
Sensibility (%)	42.8	50	7.7	35.7	35.7	50	21.4
Specificity (%)	100	100	100	100	100	100	100

SLS : scapholunate space, number of patients with SLS superior than 3 mm (both in PA view and clenched fist view)

SLA : scapholunate angle, number of patients with SLA < 30° or > 60°

RSA : radioscapoid angle, number of patients with RSA < 30° or > 60°

LCA : lunocapitate angle, number of patients with LCA < -15° or > 15°

RLA : radiolunate angle, number of patients with RLA < -15° or > 15°

DISI : Presence of Dorsal Intercalated Segment Instability. Note that in our population there was no Ventral Intercalated Segment Instability.

Ring sign : number of patients with scaphoid ring sign, which suggests a scaphoid flexion in neutral position.

Table 2 :

Radioscaphoid and lunocapitate angles parameters values during radio-ulnar deviation maneuver in patients with normal scapholunate ligament for both readers.

No. of patients = 23		reader 1		reader 2	
			SD		SD
radioscaphoid angle					
	mean (°)	104.47	8.89	102.98	7.6
	amplitude (°)	31.32	8.78	31.4	6.48
	max (°)	121.18	9.41	119.84	8.05
	SD	11.18	3.29	11.31	2.62
	CV (%)	10.78	3.39	11.03	2.67
lunocapitate angle					
	mean (°)	90.09	10.56	85.92	9.37
	amplitude (°)	32.9	8.25	31.77	8.96
	max (°)	106.93	8.89	102.12	10.18
	SD	11.91	3.29	11.47	3.39
	CV (%)	13.52	4.38	13.49	4.05

max: maximal angle, SD: standard deviation, CV: coefficient of variation.

Table 3 :

Comparison of the five parameters analyzed for radioscapoid and lunocapitate angle between control group (C) and patients with scapholunate injury (SLI) for both readers.

	No. of patients	C = 23		<i>P</i> value	reader 2		<i>P</i> value	
		reader 1	SD		reader 2	SD		
radioscapoid angle								
mean (°)		C	104.47	8.89	...	102.98	7.6	...
		SLI	101.71	10.19	.273	103.96	8.82	.8756
amplitude (°)		C	31.32	8.78	...	31.4	6.48	...
		SLI	25.82	11.66	.1328	22.86	12.36	.0295
max (°)		C	121.18	9.41	...	119.84	8.05	...
		SLI	115.51	12.02	.2595	116.51	12.15	.3475
SD		C	11.18	3.29	...	11.31	2.62	...
		SLI	9.39	4.62	.1497	8.53	4.98	.0647
CV (%)		C	10.78	3.39	...	11.03	2.67	...
		SLI	9.26	4.6	.2466	8.15	4.78	.0743
lunocapitate angle								
mean (°)		C	90.09	10.56	...	85.92	9.37	...
		SLI	82.43	16.66	.0795	71.46	16.89	.0032
amplitude (°)		C	32.9	8.25	...	31.77	8.96	...
		SLI	18.53	8.19	<0.0001	20.41	9.76	.0026
max (°)		C	106.92	8.89	...	102.12	10.18	...
		SLI	92.94	16.85	.0026	82.99	17.57	.0003
SD		C	11.91	3.29	...	11.47	3.39	...
		SLI	6.69	3.23	.0001	7.2	3.77	.0019
CV (%)		C	13.52	4.38	...	13.49	4.05	...
		SLI	8.33	4.3	.0024	10.49	5.64	.0743

max: maximal angle, SD: standard deviation, CV: coefficient of variation.


Table 4 :

Description of Sensitivity (Se), Specificity (Sp), Negative Predictive Value (NPV) and Positive Predictive Value (PPV) depending of the treshold used for amplitude, maximal angle (max), and angular coefficient of variation (CV), for radioscapoid and lunocapitate angles with both readers.

lunocapitate angle						
	Reader	treshold	Se (%)	Sp (%)	PPV	NPV
amplitude (°)	1	28.45	92.86	65.22	61.90	93.75
	2		71.43	56.52	50	76.47
max (°)	1	100.11	71.43	69.57	58.82	80
	2		85.71	60.87	57.14	87.5
CV (%)	1	11.92	78.57	56.52	52.38	81.25
	2		57.14	65.22	50	71.43
radioscapoid angle						
	Reader	treshold	Se (%)	Sp (%)	PPV	NPV
amplitude (°)	1	20.11	28.57	86.96	57.14	66.67
	2		42.86	96.65	85.71	73.33
max (°)	1	111.2	28.57	86.96	57.14	66.67
	2		21.43	86.96	50	64.51
CV (%)	1	6.44	7.14	100	100	63.89
	2		14.29	100	100	65.71

Figures

Figure 1:

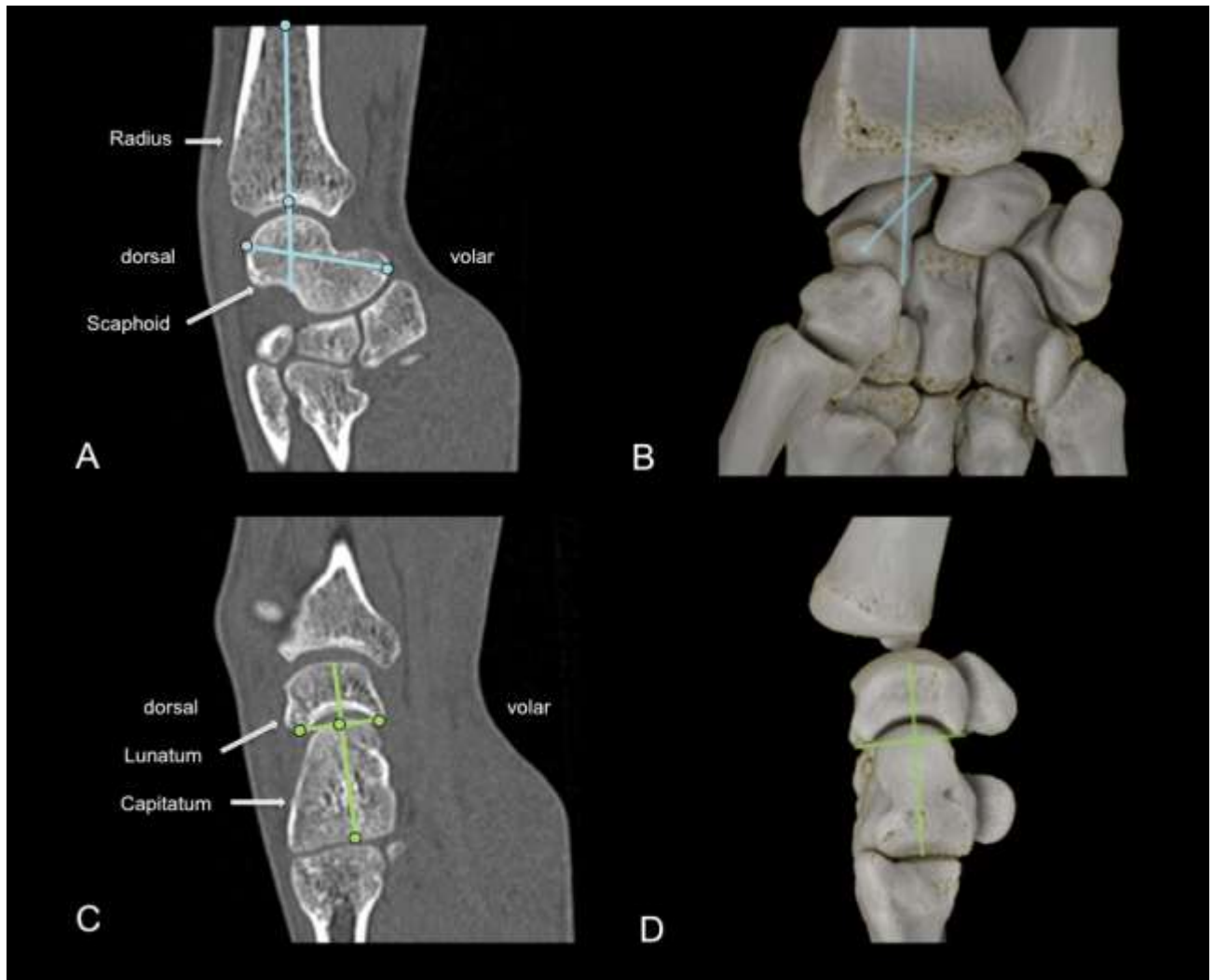


Photographs demonstrating 4D-CT image acquisition procedure.

A. Patients were standing beside the scanner table with the elbow and the wrist in neutral flexion-extension placed on the scanner's table over foam pads, wearing body aprons and thyroid shields.

B. A portable tablet in a split screen format, demonstrating the target motion amplitude and speed to the patient (image on the right) and the direct feed of a roof video camera (image on the left) was available for the patient and for the technician performing the acquisitions.

Figure 2 :



CT images of the wrist of a 29 year-old male showing the position of the markers used for the angular measurements performed.

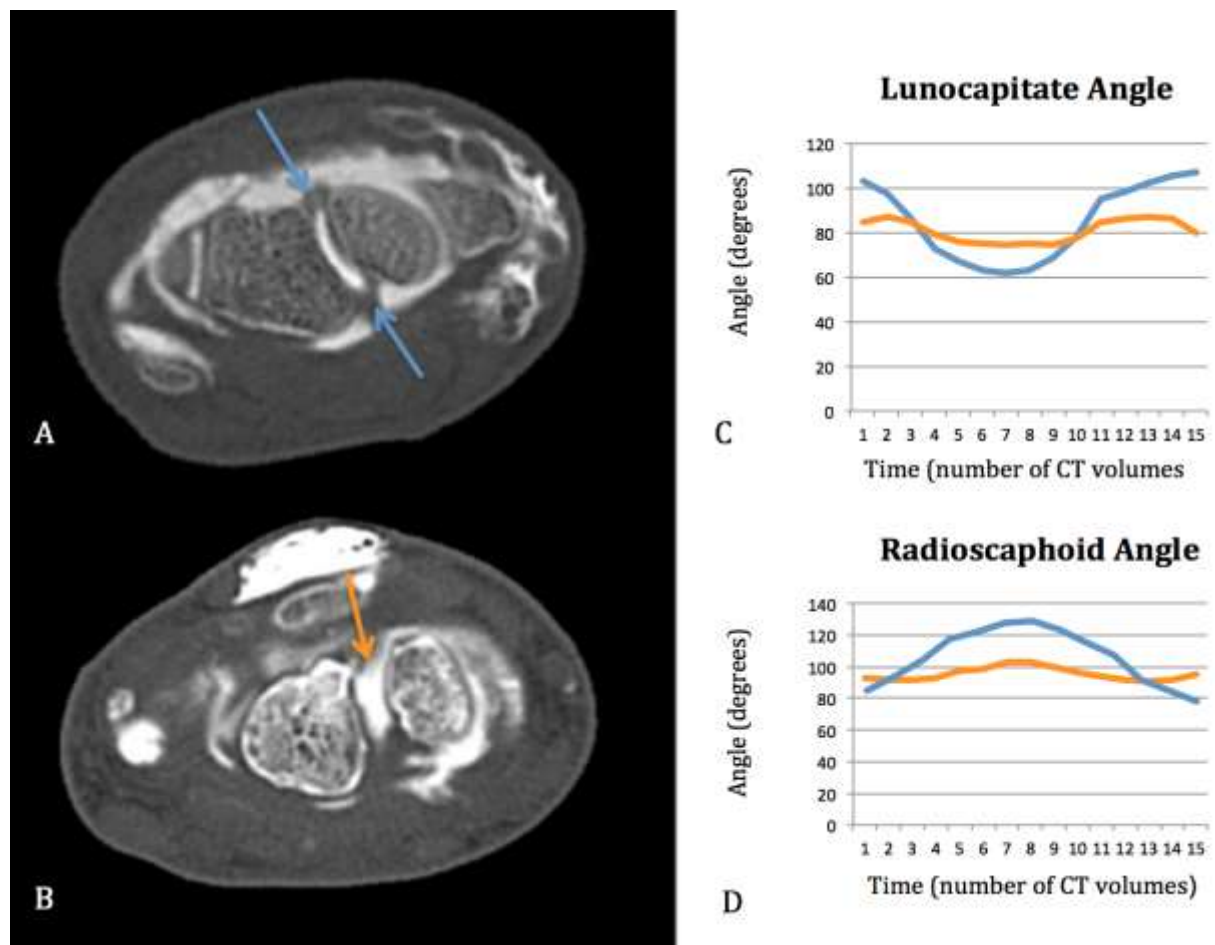
A. For the construction of the radioscapoid angle (RSA), two markers were positioned in the cortical bone at the volar and dorsal most points of the scaphoid as shown in this oblique sagittal image to determine the long axis of the scaphoid (blue dots and line). Then, two markers were in the medullary cavity of the radius following its long axis in the sagittal plane (blue dots and lines).

B. The angle formed between the axis determined by these four markers corresponded to the RSA which can be seen in 3-D cinematic rendering image (Global Illumination, Toshiba Medical Systems, Japan) (blue lines).

C. For the construction of the lunocapitate angle (LCA), two markers placed in the volar and dorsal horns of the lunate bone and two other markers were positioned over the capitate bone long axis in the sagittal plane (capitate marker position was also verified in the coronal plane as to depict the long axis of this bone – not shown) (green dots and lines).

D. 3-D cinematic rendering image showing a lateral view of the wrist after removal of the radius, radial carpal bones and the two first metacarpal bones. The angle between the green lines constructed with the four markers corresponds to the LCA (green lines).

Figure 3 :

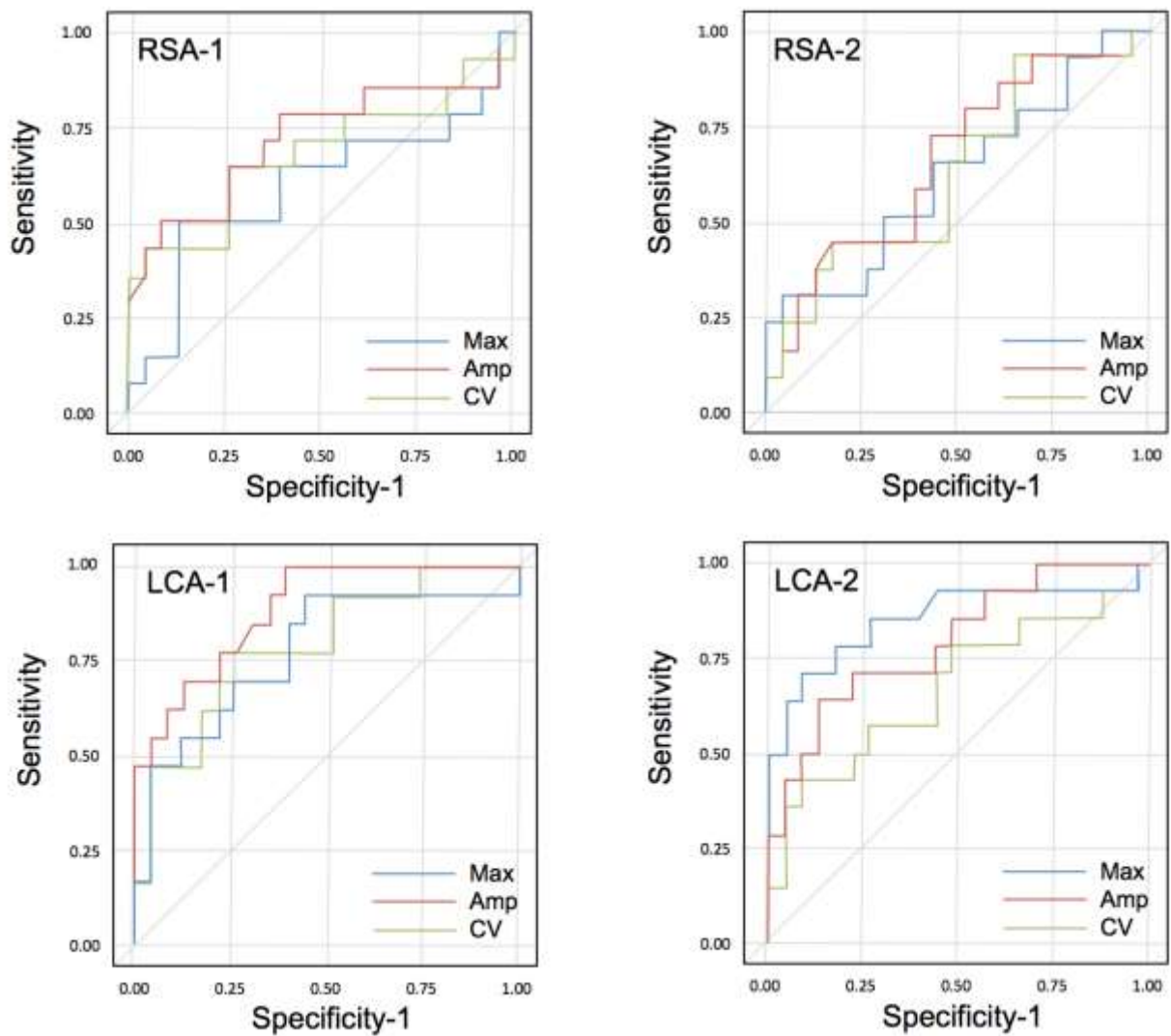


A. 29-year-old male with atypical chronic left wrist pain around scapholunate ligament (SLL) without history of trauma. An oblique axial CT arthrography plan showing the continuity of the dorsal and volar (blue arrows) segments of the SLL.

B. 53-year-old male with chronic left wrist pain with positive Watson test following a fall on an outstretched hand 6 months previously. An oblique axial CT arthrography image showing a complete loss in continuity of dorsal segment of the SLL (orange arrow).

C and D. Time-to-angle graphs showing lunocapitate angle (C) and radioscaphoid angle (D) variation during radio-ulnar motion for the two patients (blue curve : patient A, orange curve : patient B). Note that the main differences between the two patients are the Amplitude, the Coefficient of Variation of the angles and the Maximal values. Note also that depending on the position of the wrist, the angles can be similar between the two patients, which does not allow detection of scapholunate ligament injury.

Figure 4 :



ROC curves of lunocapitate angle and radioscapoid angle dynamic values (Amplitude (Amp), Maximal angle (Max) and Coefficient of Variation (CV)) for the diagnosis of scapholunate instability during radio-ulnar deviation for both readers (ROC curve for RSA parameters with reader 1 (RSA-1) and two (RSA-2); and for LCA parameters with reader 1 (LCA-1) and two (LCA-2)).

Conclusion et perspectives

L'étude et la compréhension de la biomécanique de l'articulation du poignet sont un prérequis indispensable pour appréhender la physiopathologie de ses affections. De nombreuses études ont pu démontrer le bénéfice de cette compréhension dans le diagnostic des ISL, pour lesquelles aucune technique de diagnostic clinique validée n'existe actuellement [7, 80, 81]. Ainsi, la connaissance de la biomécanique et de la cinématique du poignet peut servir de fondement pour identifier et mettre au point une méthode diagnostique fiable des ISL. Elle a été largement étudiée *in vitro* et *in vivo*. Les techniques utilisées sont diverses et comprennent la fluoroscopie, la radiographie conventionnelle, l'implantation d'électrodes *in vitro*, l'imagerie par résonance magnétique, la tomodensitométrie et l'échographie dynamique avec marqueurs ultrasonores [7, 36, 37, 70, 81]. Plus récemment, l'imagerie dynamique utilisant la tomodensitométrie (scanner dynamique ou 4D-CT) a permis d'étudier cette biomécanique du carpe, grâce en particulier à l'avènement des scanners à large système de détection, couplée aux avancées technologiques en matière de post-traitement informatique disponibles en pratique courante [37, 62]. Néanmoins, en raison de la complexité du mouvement de cette articulation, une compréhension précise de la biomécanique du poignet, dans un premier temps de chaque os carpien, puis des interactions cohésives entre chacun de ces os dans les trois dimensions reste un défi majeur.

Historiquement, cette biomécanique était étudiée de manière « pseudo-dynamique », avec des acquisitions statiques dans différentes positions notamment en radiographie standard. La fluoroscopie a ensuite permis l'analyse du mouvement en temps réel, en particulier les mouvements de flexo-extension des rangées du carpe et la mise en évidence du diastasis scapholunaire et lunotriquétral lors des mouvements du poignet en cas de rupture ligamentaire [26]. Certaines techniques de marqueurs par implantation d'électrodes *in vitro* ont permis ensuite d'enregistrer de manière rapprochée les positions des os du carpe dans l'espace en fonction du temps [8]. La mise au point de la tomodensitométrie quelques années plus tard a permis une étude morphologique plus précise, avec différents modes d'étude selon les auteurs, la plupart du temps en reprenant le principe d'acquisitions statiques dans différents mouvements et à différents temps [78]. La mise au point ces dernières années du scanner dynamique

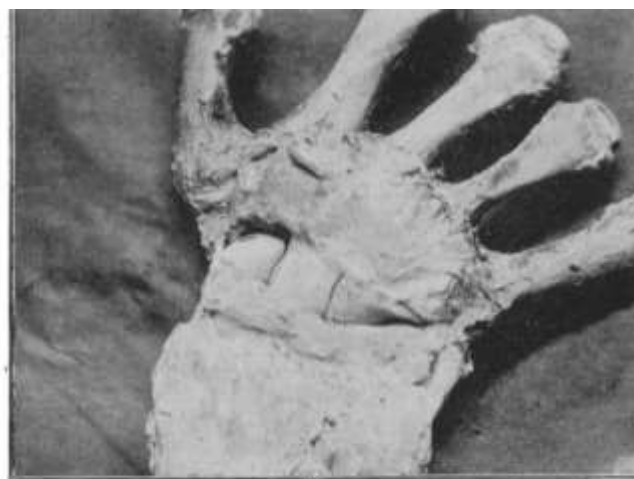4D a permis l'ajout d'une dimension temporelle à une étude morphologique objective car mieux quantifiable, permettant de suivre les mouvements du poignet « en temps réel » lors des mouvements du patient.

Ce défi scientifique passionnant a démarré dès le 6 juillet 1896 par une publication pour la Société d'Anatomie de T.H. Bryce (Queen Margaret College, University of Glasgow) : « *Certain Points in the Anatomy and Mechanism of the Wrist-joint reviewed in the light of a series of Röntgen Ray Photographs of the living hand.* ». A cette époque, des clichés radiographiques permettaient pour la première fois d'identifier des différences de position des os humains, en l'occurrence ceux du poignet, lors de différents mouvements. Il s'agissait de décrire pour la première fois « *l'étude de l'articulation d'un sujet vivant par la méthode de nouvelle photographie* » (Figures 12, 13, 14).

ON CERTAIN POINTS IN THE ANATOMY AND MECHANISM OF THE WRIST-JOINT REVIEWED IN THE LIGHT OF A SERIES OF RÖNTGEN RAY PHOTOGRAPHS OF THE LIVING HAND. By T. H. BRYCE, M.B., *Lecturer on Anatomy, Queen Margaret College, University of Glasgow.*

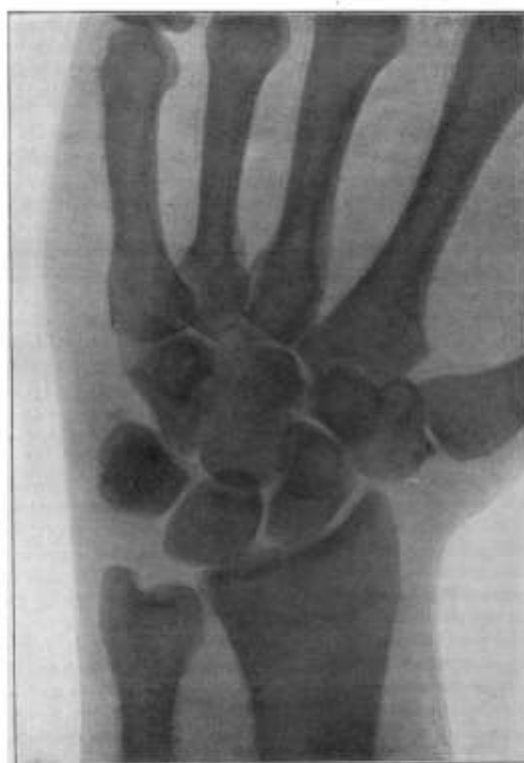(Communicated to the Anatomical Society, July 6, 1896.)

Figure 12 : Titre du premier article scientifique décrivant la biomécanique d'une articulation, par T.H. Bryce, à peine un an après la découverte des rayons X (1895).



C.—Ulnar Flexion.

Figure 13 : Illustration photographique de l'article de T.H. Bryce : corrélation anatomique sur pièce cadavérique.



IV.
Right hand. Prono in abduction.

Figure 14 : Illustration radiographique de l'article de T.H. Bryce du poignet de face en inclinaison radiale.

De nombreuses études se sont depuis attachées à mieux étudier ce sujet. La complexité d'analyse de la biomécanique de cette articulation est d'ailleurs parfaitement illustrée par l'hétérogénéité des études réalisées tout au long de l'histoire, à la fois dans le type de mouvement du poignet réalisé, dans le type d'imagerie, la méthode de mesure et d'analyse des résultats. Cet aspect rend très complexe la standardisation des résultats et l'extrapolation de données simplifiées et reproductibles, qui paraissent pourtant indispensables pour une applicabilité clinique au quotidien (en complément d'un temps d'analyse et de post-traitement relativement limité).

Récemment, des études utilisant le scanner dynamique ont pu démontrer l'intérêt de cette technique pour l'évaluation de patients présentant une suspicion de rupture du LSL avec un bilan radiographique douteux ou non-conclusif, permettant la corrélation entre une atteinte du LSL avec l'augmentation du diastasis scapholunaire. A titre d'illustration, Demheri *et al.* [37] ont pu mettre en évidence une augmentation significative du diastasis scapholunaire sur le poignet pathologique comparativement au côté sain chez les mêmes patients lors de manœuvres de flexion-extension, de poing

serré et de déviation radio-ulnaire, avec un diastasis inférieur à 1 mm du côté sain et supérieur à 2 mm du côté pathologique. Une étude plus récente de *Abou Arab et al.* (*Scapholunate instability: improved detection with semi-automated kinematic CT analysis during stress maneuvers*, In Press, accepted in *European Radiology*, 2018) a montré une augmentation de la dissociation scapholunaire en cas de rupture du LSL. Cette dissociation variait en poing serré de 3.17 ± 0.38 mm à 3.24 ± 0.80 mm dans le groupe contrôle versus 4.11 ± 0.77 mm et 4.01 ± 0.85 mm dans le groupe avec rupture ($p < 0.008$), pour les deux lecteurs respectivement. En déviation radio-ulnaire, ce diastasis variait de 3.35 ± 0.50 mm et 3.01 ± 0.77 mm dans le groupe contrôle versus 4.51 ± 1.25 mm à 4.41 ± 1.75 mm en cas de rupture (p variant 0.002 à 0.0004), pour les deux lecteurs respectivement. Une autre équipe, celle de Mat Jais *et al* [79], a utilisé le scanner dynamique pour modéliser et mesurer le déplacement du scaphoïde en condition in vitro après capsulotomie et section du LSL, démontrant des changements significatifs dans le mouvement du scaphoïde suite à la section capsulaire et ligamentaire dans les 3 axes de l'espace de l'ordre du millimètre, associés à une rotation plus marquée du scaphoïde. Ces quelques exemples illustrent l'étendue de la palette d'outils d'extrapolation des données disponibles pour mesurer et quantifier la biomécanique du carpe modifiée en cas de rupture du LSL.

Dans ce contexte, le but de notre étude était d'étudier la faisabilité d'une technique d'analyse relativement simple à réaliser et reproductible, par une méthode de mesures angulaires en scanner dynamique de deux angles (les angles RSA et LCA) appliquée à un unique mouvement de DRU. Il s'agissait dans un premier temps d'étudier la faisabilité et la reproductibilité de cette méthode dans une population contrôle de patients sans rupture du LSL, puis d'effectuer dans un deuxième temps une comparaison préliminaire avec des sujets pathologiques présentant une rupture du LSL.

En effet, la flexion et l'extension du scaphoïde par rapport au radius et le mouvement synchrone entre le scaphoïde et le lunatum ont été minutieusement décrits par divers auteurs, en particulier sur les études cadavériques [80, 81]. Le scanner dynamique a été utilisé pour étudier le mouvement du carpe in vivo par divers auteurs (cf exemples ci-dessus) mais la plupart de ces études étaient basées sur une description subjective du mouvement et des mesures ponctuelles manuelles tout au long du cycle de mouvement [37, 73]. Dans notre étude, la variation in vivo des angles RSA et LCA des

poignets normaux a été mesurée tout au long d'un cycle de mouvement de DRU en scanner dynamique avec une méthode de post-traitement semi-automatique. La reproductibilité des mesures a été jugée bonne à excellente et les doses efficaces étaient inférieures à 0,02 mSv, démontrant le potentiel de cette technique pour l'évaluation de la biomécanique in vivo du poignet. La gamme normale des valeurs des angles RSA et LCA a été présentée avec pour objectif la description d'une population référence permettant l'étude des sujets pathologiques. Lorsque les résultats angulaires de la population contrôle étaient comparés à ceux des poignets pathologiques, notre étude montrait une tendance à une diminution des deux angles des patients normaux par rapport aux patients avec une atteinte du LSL. Cette tendance était plus prononcée avec le coefficient de variation angulaire du LCA, montrant une réduction significative dans le groupe pathologique par rapport aux poignets sains, variant de 13% à 44% ($p < 0,002$). Bien que des études complémentaires avec de plus larges populations de sujets pathologiques soient nécessaires, le scanner dynamique quantitatif pourrait fournir des critères diagnostiques supplémentaires pour l'évaluation des ISL et améliorer la prise en charge précoce de ces patients.

Ces résultats de variations angulaires dynamiques dans le temps doivent être intégrés et comparés aux résultats qualitatifs et quantitatifs concernant la rupture du LSL, présents dans la littérature et utilisés encore aujourd'hui en pratique clinique. Dans la littérature, les radiographies sont associées à une sensibilité moyenne (57%) et une bonne spécificité (94%) pour le diagnostic de rupture du LSL à l'aide de mesures combinées [58], lorsque l'arthrographie est considérée comme gold-standard. Quelques études ont évalué la performance de l'IRM conventionnelle dans le diagnostic de rupture du LSL avec des résultats variables. La même tendance d'une sensibilité moyenne et d'une spécificité élevée est identifiée avec le dernier travail de Lee YH et al. démontrant des valeurs de sensibilité et spécificité de 65% et 100% respectivement [49]. Dans notre étude, l'évaluation de l'amplitude du LCA par scanner dynamique a montré une sensibilité élevée pour la détection des ruptures du LSL (93%) avec une spécificité moyenne (65%). Notons que l'arthro-scanner était utilisé en tant que méthode de référence et que les ruptures partielles ont été incluses. Précisons également qu'une partie des patients inclus n'a pas nécessité d'arthroscopie, ce qui suggère que les valeurs de sensibilité sont bonnes dans une population présentant des lésions moins sévères

que dans le travail précédemment décrit. Dans ce contexte, le scanner dynamique pourrait potentiellement limiter la nécessité de recourir à des examens plus invasifs tels que l'arthro-scanner, l'arthro-IRM et l'arthroscopie, dont les risques traumatiques et infectieux, bien que rares, ne soient pas négligeables. Enfin, l'analyse de l'angle RSA a donné des meilleures spécificités (87% à 100%) avec de faibles sensibilités (7% à 43%), suggérant un rôle synergique de ces deux angles.

Des angles carpiens similaires aux angles LCA et RSA ont été évalués sur des radiographies conventionnelles pour le diagnostic de rupture du LSL avec une variabilité considérable des valeurs normales dans la littérature [69, 76, 77]. Il convient de noter que l'angle LCA mesuré par scanner dynamique dans notre étude est équivalent à l'angle LCA radiographique avec une différence de 90° (l'axe longitudinal du lunatum décrit radiographiquement n'a pas été utilisé en raison de limites techniques pour le positionnement des marqueurs dans le logiciel de post-traitement utilisé). Les valeurs moyennes normales pour les angles RSA et LCA dans le groupe témoin de notre étude ne sont pas strictement superposables à la gamme normale des valeurs rapportées en radiographie standard, variant respectivement de 103-104° contre 30-60° et 86-90° contre 75-105° (avec 90° de correction appliquée) en scanner dynamique et radiographie standard respectivement [72]. Ce constat est similaire aux études rapportées indiquant une grande variabilité inter-modalités pour ces mesures angulaires (radiographies *versus* scanner *versus* IRM), qui peut s'expliquer par des différences dans la disposition des repères dans les plans 2D et 3D [72].

Plusieurs limites à cette étude doivent être reconnues. D'abord, il n'y avait pas de confirmation arthroscopique des ruptures du LSL. Néanmoins, l'arthro-scanner a une très bonne performance pour le diagnostic de rupture du LSL (sensibilité 95-100% et spécificité 86-100%) [39]. Une autre limite est la taille de la population étudiée et en particulier le faible nombre de patients présentant une rupture du LSL. Il s'agissait toutefois d'une étude préliminaire nécessaire pour confirmer le potentiel de cette technique et pour optimiser le post-traitement des données afin d'établir une gamme de valeurs normales, indispensable à l'évaluation de cohortes de cas pathologiques. L'amplitude de DRU était variable parmi les patients évalués, mais elle n'a pas entraîné de changement significatif des performances diagnostiques après correction par l'angle

d'amplitude du mouvement ($p > 0,45$). Le développement d'un système mécanique automatique générant le mouvement de DRU de manière passive pourrait être intéressant mais présente un important inconvénient, celui de ne pas solliciter la contraction musculaire active qui semble jouer un rôle via le réflexe ligamentomusculaire. Il n'y avait pas de suivi longitudinal clinique ou radiologique des patients étudiés et donc pas de corrélation réalisée entre les données présentées et la progression potentielle de la maladie articulaire dégénérative chez ceux qui présentaient une rupture du LSL. Il existait dans le groupe pathologique, une rupture du LTL et 3 ruptures traumatiques du TFCC, qui pourraient potentiellement influencer les valeurs des angles LCA et RSA mesurées. Des études complémentaires seront nécessaires pour évaluer l'influence indépendante des lésions du TFCC et du LTL sur la biomécanique du carpe en scanner dynamique 4D. Un seul radiologue sénior a relu les examens d'arthro-scanner servant d'examen de référence pour la définition du statut du LSL, du LTL et du TFCC: il s'agissait cependant d'un radiologue expérimenté utilisant des critères diagnostiques auparavant validés dans la littérature. Les patients étaient en position debout à côté de la table du scanner, ce qui pourrait être une limite pour les patients âgés. Enfin, l'angle scapholunaire, souvent utilisé en pratique radiologique courante, n'était pas évalué en scanner dynamique : ceci était dû à une limite technique du logiciel lié au changement significatif dans les positions des axes du scaphoïde et du lunatum pendant la DRU. En effet, l'angle 2D étant mesuré dans les 3 plans de l'espace, d'importants changements de position dans ces 3 plans entre ces deux os pourraient affecter les mesures en 2D.

Pour conclure, la compréhension de la biomécanique du poignet, prérequis indispensable à l'appréhension de la physiopathologie des affections de cette articulation, en particulier l'ISL, est complexe comme en atteste l'hétérogénéité des méthodes d'étude et d'analyse rapportée dans la littérature. Notre étude a démontré l'efficacité de l'analyse quantitative semi-automatique in-vivo par scanner dynamique du mouvement du poignet en DRU pour la description de la biomécanique du carpe via les angles RSA et LCA. Nous avons pu ainsi établir une gamme de valeurs normales de la variation dynamique de ces deux angles dans une population de sujets contrôles sans rupture du LSL, indispensable à l'étude de plus larges populations de sujets pathologiques. La comparaison préliminaire entre ces sujets contrôles et les sujets avec rupture du LSL a

pu montrer que les valeurs maximales et les valeurs d'amplitude angulaires étaient mieux corrélées avec le statut rompu ou non du LSL de manière statistiquement significative pour la plupart des mesures concernant le LCA et pour l'amplitude concernant le RSA, en dépit de la faible population de l'étude. La reproductibilité inter-observateur était bonne à excellente. Le LCA permettait d'obtenir des meilleures sensibilités pour l'identification d'une rupture du LSL et le RSA de meilleures spécificités, démontrant le rôle synergique de ces deux angles. Ces résultats montrent le potentiel du scanner dynamique quantitatif pour le diagnostic et la prise en charge des patients présentant une rupture du LSL.

Références bibliographiques

1. Kitay A, Wolfe SW. Scapholunate instability: current concepts in diagnosis and management. *J Hand Surg Am.* 2012;37(10):2175-96. doi:10.1016/j.jhsa.2012.07.035.
2. Carlsen BT, Shin AY. Wrist instability. *Scand J Surg.* 2008;97(4):324-32. doi:10.1177/145749690809700409.
3. Kuo CE, Wolfe SW. Scapholunate instability: current concepts in diagnosis and management. *J Hand Surg Am.* 2008;33(6):998-1013. doi:10.1016/j.jhsa.2008.04.027.
4. Timins ME, Jahnke JP, Krah SF, Erickson SJ, Carrera GF. MR imaging of the major carpal stabilizing ligaments: normal anatomy and clinical examples. *Radiographics.* 1995;15(3):575-87. doi:10.1148/radiographics.15.3.7624564.
5. Nowalk MD, Logan SE. Distinguishing biomechanical properties of intrinsic and extrinsic human wrist ligaments. *J Biomech Eng.* 1991;113(1):85-93.
6. Hagert E, Persson JK, Werner M, Ljung BO. Evidence of wrist proprioceptive reflexes elicited after stimulation of the scapholunate interosseous ligament. *J Hand Surg Am.* 2009;34(4):642-51. doi:10.1016/j.jhsa.2008.12.001.
7. Garcia-Elias M. Understanding wrist mechanics: a long and winding road. *J Wrist Surg.* 2013;2(1):5-12. doi:10.1055/s-0032-1333429.
8. Ruby LK, Cooney WP, 3rd, An KN, Linscheid RL, Chao EY. Relative motion of selected carpal bones: a kinematic analysis of the normal wrist. *J Hand Surg Am.* 1988;13(1):1-10.
9. Kobayashi M, Berger RA, Nagy L, Linscheid RL, Uchiyama S, Ritt M et al. Normal kinematics of carpal bones: a three-dimensional analysis of carpal bone motion relative to the radius. *J Biomech.* 1997;30(8):787-93.
10. Linscheid RL, Dobyns JH, Beabout JW, Bryan RS. Traumatic instability of the wrist: diagnosis, classification, and pathomechanics. *J Bone Joint Surg Am.* 2002;84-A(1):142.
11. Wright TW, Dobyns JH, Linscheid RL, Macksoud W, Siegert J. Carpal instability non-dissociative. *J Hand Surg Br.* 1994;19(6):763-73.
12. Pappou IP, Basel J, Deal DN. Scapholunate ligament injuries: a review of current concepts. *Hand (N Y).* 2013;8(2):146-56. doi:10.1007/s11552-013-9499-4.
13. Schmitt R, Froehner S, Coblenz G, Christopoulos G. Carpal instability. *European radiology.* 2006;16(10):2161-78. doi:10.1007/s00330-006-0161-1.

14. Short WH, Werner FW, Green JK, Masaoka S. Biomechanical evaluation of ligamentous stabilizers of the scaphoid and lunate. *J Hand Surg Am.* 2002;27(6):991-1002. doi:10.1053/jhsu.2002.35878.
15. Berger RA. The gross and histologic anatomy of the scapholunate interosseous ligament. *J Hand Surg Am.* 1996;21(2):170-8. doi:10.1016/S0363-5023(96)80096-7.
16. Sokolow C, Saffar P. Anatomy and histology of the scapholunate ligament. *Hand Clin.* 2001;17(1):77-81.
17. Rajan PV, Day CS. Scapholunate Interosseous Ligament Anatomy and Biomechanics. *J Hand Surg Am.* 2015;40(8):1692-702. doi:10.1016/j.jhsa.2015.03.032.
18. Linscheid RL, Dobyns JH. Dynamic carpal stability. *Keio J Med.* 2002;51(3):140-7.
19. Gelberman RH, Cooney WP, 3rd, Szabo RM. Carpal instability. *Instr Course Lect.* 2001;50:123-34.
20. Rettig AC. Athletic injuries of the wrist and hand. Part I: traumatic injuries of the wrist. *Am J Sports Med.* 2003;31(6):1038-48. doi:10.1177/03635465030310060801.
21. Geissler WB. Arthroscopic management of scapholunate instability. *J Wrist Surg.* 2013;2(2):129-35. doi:10.1055/s-0033-1343354.
22. Watson HK, Ashmead Dt, Makhlof MV. Examination of the scaphoid. *J Hand Surg Am.* 1988;13(5):657-60.
23. Watson HK, Ballet FL. The SLAC wrist: scapholunate advanced collapse pattern of degenerative arthritis. *J Hand Surg Am.* 1984;9(3):358-65.
24. Fassler PR, Stern PJ, Kiefhaber TR. Asymptomatic SLAC wrist: does it exist? *J Hand Surg Am.* 1993;18(4):682-6. doi:10.1016/0363-5023(93)90318-W.
25. Ozcelik A, Gunal I, Kose N. Stress views in the radiography of scapholunate instability. *European journal of radiology.* 2005;56(3):358-61. doi:10.1016/j.ejrad.2005.06.011.
26. Nielsen PT, Hedeboe J. Posttraumatic scapholunate dissociation detected by wrist cineradiography. *J Hand Surg Am.* 1984;9A(1):135-8.
27. Sulkers GS, Schep NW, Maas M, van der Horst CM, Goslings JC, Strackee SD. The diagnostic accuracy of wrist cineradiography in diagnosing scapholunate dissociation. *J Hand Surg Eur Vol.* 2014;39(3):263-71. doi:10.1177/1753193413489056.
28. Sulkers GSI, Strackee SD, Schep NWL, Maas M. Wrist cineradiography: a protocol for diagnosing carpal instability. *J Hand Surg Eur Vol.* 2017;1753193417694820. doi:10.1177/1753193417694820.

29. Tischler BT, Diaz LE, Murakami AM, Roemer FW, Goud AR, Arndt WF, 3rd et al. Scapholunate advanced collapse: a pictorial review. *Insights Imaging*. 2014;5(4):407-17. doi:10.1007/s13244-014-0337-1.
30. Dornberger JE, Rademacher G, Mutze S, Eisenschenk A, Stengel D. Accuracy of simple plain radiographic signs and measures to diagnose acute scapholunate ligament injuries of the wrist. *European radiology*. 2015;25(12):3488-98. doi:10.1007/s00330-015-3776-2.
31. Gondim Teixeira PA, De Verbizier J, Aptel S, Wack M, Dap F, Dautel G et al. Posterior Radioscaphoid Angle as a Predictor of Wrist Degenerative Joint Disease in Patients With Scapholunate Ligament Tears. *AJR American journal of roentgenology*. 2016;206(1):144-50. doi:10.2214/AJR.15.14606.
32. Strauch RJ. Scapholunate advanced collapse and scaphoid nonunion advanced collapse arthritis--update on evaluation and treatment. *J Hand Surg Am*. 2011;36(4):729-35. doi:10.1016/j.jhsa.2011.01.018.
33. Patel RM, Kalainov DM, Chillelli BJ, Makowiec RL. Comparisons of three radiographic views in assessing for scapholunate instability. *Hand (N Y)*. 2015;10(2):233-8. doi:10.1007/s11552-014-9695-x.
34. Dao KD, Solomon DJ, Shin AY, Puckett ML. The efficacy of ultrasound in the evaluation of dynamic scapholunate ligamentous instability. *J Bone Joint Surg Am*. 2004;86-A(7):1473-8.
35. Taljanovic MS, Goldberg MR, Sheppard JE, Rogers LF. US of the intrinsic and extrinsic wrist ligaments and triangular fibrocartilage complex--normal anatomy and imaging technique. *Radiographics*. 2011;31(1):e44. doi:10.1148/rg.e44.
36. Gondim Teixeira PA, Badr S, Hossu G, Lefebvre G, Abou Arab W, Blum A et al. Quantitative analysis of scapholunate diastasis using stress speckle-tracking sonography: a proof-of-concept and feasibility study. *European radiology*. 2017. doi:10.1007/s00330-017-4915-8.
37. Demehri S, Hafezi-Nejad N, Morelli JN, Thakur U, Lifchez SD, Means KR et al. Scapholunate kinematics of asymptomatic wrists in comparison with symptomatic contralateral wrists using four-dimensional CT examinations: initial clinical experience. *Skeletal Radiol*. 2016;45(4):437-46. doi:10.1007/s00256-015-2308-0.
38. Kakar S, Breighner RE, Leng S, McCollough CH, Moran SL, Berger RA et al. The Role of Dynamic (4D) CT in the Detection of Scapholunate Ligament Injury. *J Wrist Surg*. 2016;5(4):306-10. doi:10.1055/s-0035-1570463.

39. Bille B, Harley B, Cohen H. A comparison of CT arthrography of the wrist to findings during wrist arthroscopy. *J Hand Surg Am.* 2007;32(6):834-41. doi:10.1016/j.jhsa.2007.04.005.
40. Moser T, Dosch JC, Moussaoui A, Buy X, Gangi A, Dietemann JL. Multidetector CT arthrography of the wrist joint: how to do it. *Radiographics.* 2008;28(3):787-800; quiz 911. doi:10.1148/rg.283075087.
41. Brown JA, Janzen DL, Adler BD, Stothers K, Favero KJ, Gropper PT et al. Arthrography of the contralateral, asymptomatic wrist in patients with unilateral wrist pain. *Can Assoc Radiol J.* 1994;45(4):292-6.
42. Cerezal L, de Dios Berna-Mestre J, Canga A, Llopis E, Rolon A, Martin-Oliva X et al. MR and CT arthrography of the wrist. *Semin Musculoskelet Radiol.* 2012;16(1):27-41. doi:10.1055/s-0032-1304299.
43. Cognet JM, Baur P, Gouzou S, Simon P. [Bulge of the scapholunate ligament: an arthro-CT sign of traumatic scapholunate instability]. *Rev Chir Orthop Reparatrice Appar Mot.* 2008;94(2):182-7. doi:10.1016/j.rco.2007.09.001.
44. Schmid MR, Schertler T, Pfirrmann CW, Saupe N, Manestar M, Wildermuth S et al. Interosseous ligament tears of the wrist: comparison of multi-detector row CT arthrography and MR imaging. *Radiology.* 2005;237(3):1008-13. doi:10.1148/radiol.2373041450.
45. Moser T, Khoury V, Harris PG, Bureau NJ, Cardinal E, Dosch JC. MDCT arthrography or MR arthrography for imaging the wrist joint? *Semin Musculoskelet Radiol.* 2009;13(1):39-54. doi:10.1055/s-0029-1202244.
46. Smith DK. Scapholunate interosseous ligament of the wrist: MR appearances in asymptomatic volunteers and arthrographically normal wrists. *Radiology.* 1994;192(1):217-21. doi:10.1148/radiology.192.1.8208941.
47. Totterman SM, Miller RJ. Scapholunate ligament: normal MR appearance on three-dimensional gradient-recalled-echo images. *Radiology.* 1996;200(1):237-41. doi:10.1148/radiology.200.1.8657918.
48. Pfirrmann CW, Zanetti M. Variants, pitfalls and asymptomatic findings in wrist and hand imaging. *European journal of radiology.* 2005;56(3):286-95. doi:10.1016/j.ejrad.2005.03.010.
49. Lee YH, Choi YR, Kim S, Song HT, Suh JS. Intrinsic ligament and triangular fibrocartilage complex (TFCC) tears of the wrist: comparison of isovolumetric 3D-THRIVE sequence MR arthrography and conventional MR image at 3 T. *Magn Reson Imaging.* 2013;31(2):221-6. doi:10.1016/j.mri.2012.06.024.

50. Zanetti M, Hodler J, Gilula LA. Assessment of dorsal or ventral intercalated segmental instability configurations of the wrist: reliability of sagittal MR images. *Radiology*. 1998;206(2):339-45. doi:10.1148/radiology.206.2.9457184.
51. Hafezi-Nejad N, Carrino JA, Eng J, Blackmore C, Shores J, Lifchez SD et al. Scapholunate Interosseous Ligament Tears: Diagnostic Performance of 1.5 T, 3 T MRI, and MR Arthrography-A Systematic Review and Meta-analysis. *Acad Radiol*. 2016;23(9):1091-103. doi:10.1016/j.acra.2016.04.006.
52. Shahabpour M, Staelens B, Van Overstraeten L, De Maeseneer M, Boulet C, De Mey J et al. Advanced imaging of the scapholunate ligamentous complex. *Skeletal Radiol*. 2015;44(12):1709-25. doi:10.1007/s00256-015-2182-9.
53. Mahmood A, Fountain J, Vasireddy N, Waseem M. Wrist MRI Arthrogram v Wrist Arthroscopy: What are we Finding? *Open Orthop J*. 2012;6:194-8. doi:10.2174/1874325001206010194.
54. Moser T, Dosch JC, Moussaoui A, Dietemann JL. Wrist ligament tears: evaluation of MRI and combined MDCT and MR arthrography. *AJR American journal of roentgenology*. 2007;188(5):1278-86. doi:10.2214/AJR.06.0288.
55. Mak WH, Szabo RM, Myo GK. Assessment of volar radiocarpal ligaments: MR arthrographic and arthroscopic correlation. *AJR American journal of roentgenology*. 2012;198(2):423-7. doi:10.2214/AJR.11.6919.
56. Garcia-Elias M. The treatment of wrist instability. *J Bone Joint Surg Br*. 1997;79(4):684-90.
57. Chantelot C, Becquet E, Leconte F, Lahoude-Chantelot S, Prodomme G, Fontaine C. [Scaphocapitate arthrodesis for chronic scapholunate instability: a retrospective study of 13 cases]. *Chir Main*. 2005;24(2):79-83.
58. Pliefke J, Stengel D, Rademacher G, Mutze S, Ekkernkamp A, Eisenschenk A. Diagnostic accuracy of plain radiographs and cineradiography in diagnosing traumatic scapholunate dissociation. *Skeletal Radiol*. 2008;37(2):139-45. doi:10.1007/s00256-007-0410-7.
59. Schimmerl-Metz SM, Metz VM, Totterman SM, Mann FA, Gilula LA. Radiologic measurement of the scapholunate joint: implications of biologic variation in scapholunate joint morphology. *J Hand Surg Am*. 1999;24(6):1237-44. doi:10.1053/jhsu.1999.1237.
60. Kwon BC, Baek GH. Fluoroscopic diagnosis of scapholunate interosseous ligament injuries in distal radius fractures. *Clin Orthop Relat Res*. 2008;466(4):969-76. doi:10.1007/s11999-008-0126-6.

61. Cautilli GP, Wehbe MA. Scapho-lunate distance and cortical ring sign. *J Hand Surg Am.* 1991;16(3):501-3.
62. Gondim Teixeira PA, Formery AS, Hossu G, Winninger D, Batch T, Gervaise A et al. Evidence-based recommendations for musculoskeletal kinematic 4D-CT studies using wide area-detector scanners: a phantom study with cadaveric correlation. *European radiology.* 2017;27(2):437-46. doi:10.1007/s00330-016-4362-y.
63. Garcia-Elias M, Alomar Serrallach X, Monill Serra J. Dart-throwing motion in patients with scapholunate instability: a dynamic four-dimensional computed tomography study. *J Hand Surg Eur Vol.* 2014;39(4):346-52. doi:10.1177/1753193413484630.
64. Leng S, Zhao K, Qu M, An KN, Berger R, McCollough CH. Dynamic CT technique for assessment of wrist joint instabilities. *Med Phys.* 2011;38(S1):S50-S6. doi:10.1118/1.3577759.
65. Halpenny D, Courtney K, Torreggiani WC. Dynamic four-dimensional 320 section CT and carpal bone injury - a description of a novel technique to diagnose scapholunate instability. *Clin Radiol.* 2012;67(2):185-7. doi:10.1016/j.crad.2011.10.002.
66. Gondim Teixeira PA, Formery AS, Jacquot A, Lux G, Loiret I, Perez M et al. Quantitative Analysis of Subtalar Joint Motion With 4D CT: Proof of Concept With Cadaveric and Healthy Subject Evaluation. *AJR American journal of roentgenology.* 2017;208(1):150-8. doi:10.2214/AJR.16.16434.
67. Forsberg D, Lindblom M, Quick P, Gauffin H. Quantitative analysis of the patellofemoral motion pattern using semi-automatic processing of 4D CT data. *International journal of computer assisted radiology and surgery.* 2016;11(9):1731-41. doi:10.1007/s11548-016-1357-8.
68. Charles Lombard AG, Nicolas Villani, Mathias Louis, Ariane Raymond, Alain Blum, Pedro Gondim Teixeira. The Impact of Dose Reduction in Quantitative Kinematic CT of Ankle Joints Using a Full Model-Based Iterative Reconstruction Algorithm: A Cadaveric Study. *American Journal of Roentgenology.* 2017. doi:doi.org/10.2214/AJR.17.18562.
69. Megerle K, Pohlmann S, Kloeters O, Germann G, Sauerbier M. The significance of conventional radiographic parameters in the diagnosis of scapholunate ligament lesions. *European radiology.* 2011;21(1):176-81. doi:10.1007/s00330-010-1910-8.
70. Lee SK, Desai H, Silver B, Dhaliwal G, Paksima N. Comparison of radiographic stress views for scapholunate dynamic instability in a cadaver model. *J Hand Surg Am.* 2011;36(7):1149-57. doi:10.1016/j.jhsa.2011.05.009.
71. Kani KK, Mulcahy H, Chew FS. Understanding carpal instability: a radiographic perspective. *Skeletal Radiol.* 2016;45(8):1031-43. doi:10.1007/s00256-016-2390-y.

72. Tan S, Ghumman SS, Ladouceur M, Moser TP. Carpal angles as measured on CT and MRI: can we simply translate radiographic measurements? *Skeletal Radiol.* 2014;43(12):1721-8. doi:10.1007/s00256-014-1994-3.
73. Kirchberger MC, Unglaub F, Muhldorfer-Fodor M, Pillukat T, Hahn P, Muller LP et al. Update TFCC: histology and pathology, classification, examination and diagnostics. *Arch Orthop Trauma Surg.* 2015;135(3):427-37. doi:10.1007/s00402-015-2153-6.
74. Gervaise A, Osemont B, Lecocq S, Noel A, Micard E, Felblinger J et al. CT image quality improvement using Adaptive Iterative Dose Reduction with wide-volume acquisition on 320-detector CT. *European radiology.* 2012;22(2):295-301. doi:10.1007/s00330-011-2271-7.
75. Troupis JM, Amis B. Four-dimensional computed tomography and trigger lunate syndrome. *J Comput Assist Tomogr.* 2013;37(4):639-43. doi:10.1097/RCT.0b013e31828b68ec.
76. Larsen CF, Mathiesen FK, Lindequist S. Measurements of carpal bone angles on lateral wrist radiographs. *J Hand Surg Am.* 1991;16(5):888-93.
77. Nakamura R, Hori M, Imamura T, Horii E, Miura T. Method for measurement and evaluation of carpal bone angles. *J Hand Surg Am.* 1989;14(2 Pt 2):412-6.
78. Patterson RM, Nicodemus CL, Viegas SF, Elder KW, Rosenblatt J. High-speed, three-dimensional kinematic analysis of the normal wrist. *J Hand Surg Am.* 1998;23(3):446-53. doi:10.1016/S0363-5023(05)80462-9.
79. Mat Jais IS, Tay SC. Kinematic analysis of the scaphoid using gated four-dimensional CT. *Clin Radiol.* 2017;72(9):794 e1- e9. doi:10.1016/j.crad.2017.04.005.
80. Kapandji A. [Biomechanics of the carpus and the wrist]. *Ann Chir Main.* 1987;6(2):147-69.
81. Berdia S, Short WH, Werner FW, Green JK, Panjabi M. The hysteresis effect in carpal kinematics. *J Hand Surg Am.* 2006;31(4):594-600. doi:10.1016/j.jhsa.2005.12.028.

VU

NANCY, le **07 mars 2018**
Le Président de Thèse

Professeur Alain BLUM

NANCY, le **16 mars 2018**
Pour le Doyen de la Faculté de Médecine
Le Vice-Doyen,

Professeur Marc DEBOUVERIE

AUTORISE À SOUTENIR ET À IMPRIMER LA THÈSE/ 10215

NANCY, le **20 mars 2018**

LE PRÉSIDENT DE L'UNIVERSITÉ DE LORRAINE,

Pierre MUTZENHARDT

RÉSUMÉ

Objectif: Etudier les variations des angles radioscapoïde (RSA) et lunocapital (LCA) en scanner dynamique (4D-CT) pendant un cycle de déviation radio-ulnaire du poignet (DRU) à l'aide d'une méthode quantitative semi-automatique chez des patients sans et avec rupture du ligament scapholunaire (RSL).

Méthode: Trente-sept patients avec suspicion clinique de RSL ont été évalués prospectivement par 4D-CT et arthro-scanner du poignet. L'étude a été validée par le comité d'éthique local et tous les patients ont signé un consentement écrit. Plusieurs paramètres dynamiques (moyenne, amplitude, angle maximal, écart-type, coefficient de variation angulaire (CV)) décrivant les variations des angles RSA et LCA durant un cycle de DRU du poignet ont été calculés et comparés chez les patients sans et avec RLS par deux radiologues de manière indépendante.

Résultats: Les valeurs moyennes des angles RSA et LCA dans le groupe contrôle variaient respectivement de $102.98-104.47^\circ \pm 7.6-8.89^\circ$ et $85.92-90.09^\circ \pm 9.37-10.56^\circ$ avec un CV variant de 10.78-11.03% et 13.49-13.52% pour les lecteurs 1 et 2 respectivement. La variabilité inter-observateur était considérée comme excellente pour l'angle RSA (ICC=0.82) et bonne pour l'angle LCA (ICC=0.79). L'amplitude du LCA, l'écart-type et l'angle maximal étaient significativement plus bas dans le groupe avec RSL ($p < 0.0026$), respectivement de 36-44%, 37-44% et 13-19% pour les deux lecteurs. L'amplitude du RSA montrait une tendance vers la réduction (18-27%) dans le groupe RSL ($p > 0.1328$). L'angle LCA montrait la meilleure sensibilité (71-91%) alors que l'angle RSA obtenait une meilleure spécificité (87-100%) pour l'identification des RSL.

Conclusion: La biomécanique du carpe peut être décrite de manière quantitative par 4D-CT pendant un cycle de DRU grâce aux angles LCA et RSA. Cette technique pourrait améliorer le diagnostic et la prise en charge précoce des patients présentant une RSL.

TITRE EN ANGLAIS : In-vivo Quantitative 4D-CT Analysis of Carpal Kinematics with Radioscaphoid and Lunocapitate Angles during Radio-ulnar Deviation: Feasibility and Clinical Interest.

THÈSE : MÉDECINE SPÉCIALISÉE - RADIOLOGIE - ANNÉE 2018

MOTS-CLÉS : Four-Dimensional Computed Tomography, Wrist injury, Kinematics, Scapholunate ligament, Wrist instability

INTITULÉ ET ADRESSE

UNIVERSITÉ DE LORRAINE
Faculté de Médecine de Nancy
9, avenue de la Forêt de Haye
54505 VANDOEUVRE LES NANCY Cedex
